



**HAL**  
open science

# Contribution de l'IRM à l'analyse de la physiologie de la déglutition et des dysphagies oropharyngées : étude fonctionnelle des prothèses intra-laryngées

Florence Fauvet Guilleré

## ► To cite this version:

Florence Fauvet Guilleré. Contribution de l'IRM à l'analyse de la physiologie de la déglutition et des dysphagies oropharyngées : étude fonctionnelle des prothèses intra-laryngées. Médecine humaine et pathologie. Université de Strasbourg, 2013. Français. NNT : 2013STRAJ062 . tel-01134567

**HAL Id: tel-01134567**

**<https://theses.hal.science/tel-01134567>**

Submitted on 23 Mar 2015

**HAL** is a multi-disciplinary open access archive for the deposit and dissemination of scientific research documents, whether they are published or not. The documents may come from teaching and research institutions in France or abroad, or from public or private research centers.

L'archive ouverte pluridisciplinaire **HAL**, est destinée au dépôt et à la diffusion de documents scientifiques de niveau recherche, publiés ou non, émanant des établissements d'enseignement et de recherche français ou étrangers, des laboratoires publics ou privés.

# UNIVERSITÉ DE STRASBOURG

*ÉCOLE DOCTORALE Sciences de la Vie et de la Santé*

*UMR 977*

**THÈSE** présentée par Florence GUILLERÉ-FAUVET

soutenue le 6 septembre 2013

pour obtenir le grade de : **Docteur de l'Université de Strasbourg**

Discipline **Sciences Médicales**  
Spécialité **Innovation Technologique**

**CONTRIBUTION DE L'IRM À L'ANALYSE DE LA PHYSIOLOGIE DE  
LA DÉGLUTITION ET DES DYSPHAGIES OROPHARYNGÉES  
ÉTUDE FONCTIONNELLE DES PROTHÈSES INTRA - LARYNGÉES**

**THÈSE dirigée par :** Pr. Christian DEBRY, Université de Strasbourg  
Pr. Francis VEILLON, Université de Strasbourg

**RAPPORTEURS :** Pr. George LAWSON, Université Catholique de Louvain  
Dr. Lise CREVIER-BUCHMAN, Université de Paris III

---

## **AUTRES MEMBRES DU JURY**

Pr. Christine TRANCHANT, Université de Strasbourg      Examineur interne  
Dr. Virginie WOISARD, Université de Toulouse      Examineur

Je tiens en premier lieu à exprimer à l'ensemble des membres du jury ma profonde reconnaissance pour la confiance et l'honneur qu'ils ont bien voulu m'accorder en acceptant de juger ce travail.

**À Monsieur le Professeur Christian DEBRY**, qui m'a fait l'honneur de diriger cette thèse et de mener cette recherche, pour sa confiance, son dynamisme et tout ce qu'il m'apporte, je souhaite exprimer ma plus profonde reconnaissance.

**À Monsieur le Professeur Francis VEILLON**, qui m'a accordé l'honneur de co-diriger cette thèse, pour son accueil dans son service, pour l'intérêt et la confiance qu'il a manifestés au développement de ce travail, j'adresse l'expression de ma plus profonde gratitude.

**À Monsieur le Professeur George LAWSON**, qui m'a d'emblée accordé sa confiance et fait l'honneur d'être le rapporteur de ce travail, qu'il trouve ici le témoignage de mon profond respect et de mes sincères remerciements pour ses encouragements.

**À Madame le Docteur Lise CREVIER-BUCHMAN**, pour son accueil dynamique et chaleureux au développement de ce travail, pour sa disponibilité, son amicale confiance, son soutien et l'honneur qu'elle me fait en acceptant d'être rapporteur, j'adresse ma plus profonde gratitude.

**À Madame le Professeur Christine TRANCHANT**, pour l'intérêt accordé à cette recherche en me faisant l'honneur d'en être l'examineur interne, qu'elle trouve ici l'expression de ma plus vive reconnaissance.

**À Madame le Docteur Virginie WOISARD**, pour son soutien toujours chaleureux et amical à la poursuite de ces travaux, sa confiance, ce qu'elle m'a enseigné en déglutition, et l'honneur qu'elle me fait en acceptant de participer à mon jury, je suis infiniment reconnaissante.

**À Monsieur le Professeur Philippe SCHULTZ**, qui a suivi le développement de ce travail, pour sa disponibilité, la transmission de ses connaissances et la qualité de ses conseils, qu'il trouve ici les marques de ma profonde gratitude.

**À Madame le Docteur Sophie RIEHM**, pour sa disponibilité, son enthousiasme, sa confiance dans ce travail et l'apprentissage inlassable de la lecture des images, qu'elle trouve ici le témoignage de ma profonde reconnaissance.

**À Monsieur le Docteur Jean-Claude VOEGEL**, pour m'avoir accordé sa confiance et intégré cette recherche à celle de son unité, j'exprime mes plus sincères remerciements.

**Je souhaite remercier tout particulièrement Monsieur Dany Vetter et Madame Roselyne Boillon** pour leur disponibilité, leur aide et leur efficacité.

**Aux équipes des services d'ORL et de Radiologie**, à tous ceux qui ont si volontiers contribué d'une manière ou d'une autre à cette étude et m'ont toujours encouragée, j'adresse mes plus profonds remerciements.

**Aux patients** qui ont guidé ce travail.



**À mes filles, à ma famille et à mes proches.**

**À Pierre.**

Ce travail n'aurait pu aboutir sans leur soutien sans faille. Je tiens simplement à les remercier de l'affection qu'ils me témoignent, de l'amitié dont ils m'honorent et à leur signifier combien ils sont importants pour moi.

# TABLE DES MATIÈRES

<b>INTRODUCTION GÉNÉRALE.....</b>	<b>3</b>
<b>I. PREMIÈRE PARTIE: LA DÉGLUTITION.....</b>	<b>6</b>
<b>CHAPITRE I-1. ANATOMO- PHYSIOLOGIE.....</b>	<b>6</b>
I-1.1. Introduction.....	6
I-1.2. Anatomie fonctionnelle.....	6
I-1.3. Physiologie.....	7
I-1.4. Organisation neuro-musculaire.....	8
<b>CHAPITRE I-2. MÉTHODES D'EXPLORATION.....</b>	<b>8</b>
I-2.1. Introduction.....	8
I-2.2. Nasofibrosopie.....	9
I-2.3. Vidéofluorosopie.....	9
I-2.4. Manométries pharyngo-œsophagiennes.....	9
I-2.5. Autres méthodes.....	10
<b>CHAPITRE I-3. DYSPHAGIES OROPHARYNGÉES.....</b>	<b>11</b>
I-3.1. Introduction.....	11
I-3.2. Étiologies.....	11
I-3.3. Sémiologie.....	12
I-3.4. Traitements.....	12
<b>CHAPITRE I-4. MÉTHODES DE RÉÉDUCATION.....</b>	<b>13</b>
I-4.1. Introduction.....	13
I-4.2. Méthodes.....	14
<b>II. DEUXIÈME PARTIE: ÉTUDES.....</b>	<b>16</b>
<b>CHAPITRE II-1. ÉTUDE N°1: ANALYSE DE LA DÉGLUTITION PAR CINÉ-IRM.....</b>	<b>16</b>
II-1.1. Objectifs.....	16
II-1.2. Matériels et méthodes.....	16
II-1.3. Calculs statistiques.....	18
II-1.4. Résultats.....	18
II-1.5. Discussion.....	33
II-1.6. Conclusions et perspectives.....	55
<b>CHAPITRE II-2. ÉTUDES N°2, N°3: APPLICATION DE LA CINÉ-IRM À L'EXAMEN DES DYSPHAGIES OROPHARYNGÉES EN CARCINOLOGIE DES VADS.....</b>	<b>57</b>
II-2.1. Introduction.....	57
II-2.2. Objectifs.....	57
II-2.3. Conditions d'expérimentation.....	57

II-2.4. Patients .....	57
II-2.5. Séquences d'imagerie dynamique .....	57
II-2.6. Étude N°2: Étude de la déglutition et des dysphagies oropharyngées par ciné-IRM .....	58
II-2.6.1. Objectifs .....	58
II-2.6.2. Cohortes .....	58
II-2.6.3. Résultats .....	58
II-2.6.4. Discussion .....	60
II-2.6.5. Conclusions et perspectives .....	60
II-2.7. Étude N°3: Application de la ciné-IRM de déglutition .....	61
II-2.7.1. Étude globale .....	61
II-2.7.2. Études de cas .....	73
II-2.7.3. Conclusion .....	104
<b>CHAPITRE II-3. ÉTUDE N°4: ÉTUDE FONCTIONNELLE DES PROTHÈSES</b> <b>  INTRA-LARYNGÉES .....</b>	<b>106</b>
II-3.1. Introduction .....	106
II-3.2. Générations de valves .....	106
II-3.2.1. Première génération .....	106
II-3.2.2. Deuxième génération .....	107
II-3.2.3. Troisième génération .....	108
II-3.2.4. Quatrième génération .....	109
II-3.3. Indications .....	110
II-3.4. Essais cliniques .....	111
II-3.5. Conclusions et perspectives .....	115
<b>CONCLUSIONS GÉNÉRALES ET PERSPECTIVES .....</b>	<b>118</b>
<b>RÉFÉRENCES BIBLIOGRAPHIQUES .....</b>	<b>120</b>
<b>ANNEXES .....</b>	<b>129</b>
<b>LISTE DES FIGURES .....</b>	<b>142</b>
<b>LISTE DES GRAPHIQUES .....</b>	<b>145</b>
<b>LISTE DES TABLEAUX... ..</b>	<b>146</b>
<b>LISTE DES COMMUNICATIONS ET DES PUBLICATIONS .....</b>	<b>148</b>
<b>PUBLICATIONS .....</b>	<b>149</b>

## INTRODUCTION GÉNÉRALE

La *déglutition* est le *mécanisme* permettant le passage de la salive et des aliments de la cavité buccale vers l'œsophage tout en protégeant les voies respiratoires. Les perturbations de ce processus, observables à tout âge, de la naissance au plus grand âge, peuvent être la conséquence d'une atteinte périphérique des structures anatomiques du carrefour aéro-digestif ou de celle des structures impliquées dans le contrôle neurologique de la déglutition. Les étiologies susceptibles de provoquer des troubles de la déglutition et d'engager le pronostic fonctionnel et vital sont nombreuses et variées: tumeurs des voies aéro-digestives supérieures, affections neurologiques tumorales, dégénératives, accidentelles ou séquellaires, pathologies musculaires, maladies auto-immunes, traumatismes, vieillissement,... Les traitements de ces pathologies, qu'ils soient de nature chirurgicale, radio- et/ou chimiothérapique ou médicamenteuse, peuvent également engendrer des *dysphagies*. La fréquence des troubles de la déglutition est encore largement sous-estimée et leur prévalence dans la population générale difficile à évaluer. En Europe, selon V. Woisard et al. en 2003, elle est estimée à 30% après 75 ans. Le retentissement de ces troubles est très variable: ils peuvent occasionner une gêne modérée et ponctuelle jusqu'à entraîner un risque tel que le pronostic vital soit engagé, et la vie personnelle et sociale profondément perturbée. Plusieurs spécialités médicales dont l'ORL sont concernées par les dysphagies, et les consultations pluri-disciplinaires de la déglutition se développent en France dans les CHU depuis une dizaine d'années. Les explorations fonctionnelles de la déglutition sont en constante évolution.

## PROBLÉMATIQUE

1. L'*exploration* des troubles de la déglutition a pour but la détection des fausses routes, l'analyse des processus physiopathologiques, la détermination de la prise en charge fonctionnelle ou l'argumentation étiologique. La méthode d'investigation idéale serait une technique non invasive, de résolutions spatiale et temporelle permettant de visualiser précisément i) les phases de la déglutition, ii) le transfert de la salive ou d'un bolus de différentes textures au travers des voies aéro-digestives, iii) la morphologie et le déplacement des structures anatomiques impliquées et iiiii) les fausses-routes. Les premières applications de l'*IRM dynamique* à l'étude de la déglutition et des dysphagies oropharyngées datent des années 90, avec le développement des techniques d'imagerie rapide ou ultra-rapide du mouvement. Les examens ont été pratiqués en déglutition sèche - c'est-à-dire avec la déglutition de la salive - et avec ingestion d'un contraste liquide ou solide. La passation d'une IRM s'effectue en decubitus dorsal: avaler un bolus solide ou liquide dans cette position diffère d'un contexte physiologique standard de déglutition et présente des risques de fausses-routes. En revanche, la déglutition de la salive s'apparente à la déglutition de la salive au repos. Elle est envisageable dans

la majorité des cas, en particulier pour les patients traités pour un cancer ORL.

2. La prise en charge des dysphagies comporte la *rééducation de la déglutition*. L'évaluation des traitements médicaux ou para-médicaux devrait être réalisée selon des critères standard et objectifs. Les études portant sur les effets de la réhabilitation de la déglutition sont peu nombreuses et hétérogènes. En 2009, R. Speyer et al. ont analysé 59 articles rédigés en allemand, anglais, français, hollandais et espagnol, publiés de 1986 à 2008. Le terme de dysphagie recouvre des réalités différentes, selon qu'il inclut ou exclut les dysphagies œsophagiennes. C'est la qualité de vie estimée par le patient qui prime pour certains auteurs et non les résultats d'un examen objectif tel que la vidéofluoroscopie; la variabilité des pathologies présentées ne permet pas la comparaison des études entre elles. Le nombre des patients inclus est compris entre 5 et 515 (moyenne de 27). Une association apparaît entre le nombre de sujets inclus dans une étude et le nombre de techniques d'évaluation de la déglutition. Plus il est important, plus nombreux seront les moyens d'investigation. La durée même de la réhabilitation est extrêmement variable, allant de la séance unique à plusieurs années. Si les effets à court terme de la rééducation sont bien documentés, les données des effets à long terme restent rares. Les points faibles dans la méthodologie les plus fréquemment rencontrés sont l'absence de groupe contrôle – groupe constitué de patients n'ayant pas bénéficié de rééducation -, la passation sous silence des possibilités de récupération spontanée, le faible nombre de patients inclus dans l'étude, le manque d'analyse statistique, d'évaluation objective, et de données pré-traitement. Malgré quelques publications sur les résultats positifs de la réhabilitation de la déglutition, des travaux de recherche menés sur des essais randomisés seraient nécessaires.

3. Les dysfonctionnements majeurs du pharyngo-larynx sont responsables de troubles sévères de la déglutition et/ou de problèmes respiratoires importants (e.g. sténose laryngée). Une bio-prothèse implantable en silicone et en titane comportant des valves, dénommée PIL (Prothèse Intra Laryngée), est à l'étude. Conçue afin de suppléer aux fonctions déficientes, elle a été mise au point à partir de travaux théoriques associant ingénieurs et cliniciens (ERT 1061 – UMR 977 – Protip SAS). Les essais sont menés sous couvert des autorisations des Comités de Protection des Personnes (CPP) et de l'Agence Française de Sécurité Sanitaire des Produits de Santé (AFSSAPS) – étude des HUS N°3866-. Ils sont ouverts, non randomisés et multicentriques. La PIL est proposée lorsqu'aucune amélioration notable ne peut être rapidement espérée par la rééducation orthophonique ou par les techniques chirurgicales répertoriées dans la littérature. Le suivi pré- et post-opératoire clinique et radiologique des patients comporte l'analyse à différents intervalles de la fonction respiratoire, du fonctionnement des valves par nasofibroskopie et par ciné-IRM, de l'appréciation des fausses-routes sous réalimentation per os par nasofibroskopie et vidéofluoroscopie.

## OBJECTIFS

Ces travaux ont pour objectif, à partir de l'analyse en ciné-IRM du processus de déglutition chez un sujet sain, d'optimiser le rendement clinique de cette technique pour les dysphagies. Nous avons cherché à préciser son intérêt diagnostique, à analyser le mécanisme physiopathologique, à évaluer objectivement l'évolution des troubles de la déglutition et l'impact de leur rééducation, et à étudier la fonctionnalité des PIL. Les études, réalisées chez les adultes, concernent les premiers temps de la déglutition, responsables des *dysphagies hautes* ou *dysphagies oropharyngées*, et ne concernent pas le temps œsophagien responsable des *dysphagies basses*. Elles s'inscrivent dans une collaboration entre chirurgiens, radiologues et orthophoniste du Service d'O.R.L. et de Chirurgie Cervico-Faciale, et du Service de Radiologie et de Médecine Nucléaire du CHU de Strasbourg.

La première partie de cette thèse décrit l'état actuel des connaissances du mécanisme de déglutition, des méthodes d'exploration, de la physiopathologie et de la prise en charge des dysphagies oropharyngées. Ces rappels permettront de situer le contexte dans lequel ce travail a été réalisé et de mieux comprendre la complexité des troubles de la déglutition.

La deuxième partie présente les études effectuées sur i) le développement du protocole d'imagerie rapide en séquences True-FISP et son expérimentation en déglutition sèche chez des sujets sains (étude N°1), ii) son application en carcinologie O.R.L. (études N°2, N°3), et iii) la fonctionnalité des PIL résultant des essais menés dans le cadre de la recherche N° ID RCB 2006-A00270-51 "Mise en place d'une prothèse intra-laryngée avec valves dans les troubles majeurs de la déglutition" (étude N°4).

# I. PREMIÈRE PARTIE : LA DÉGLUTITION

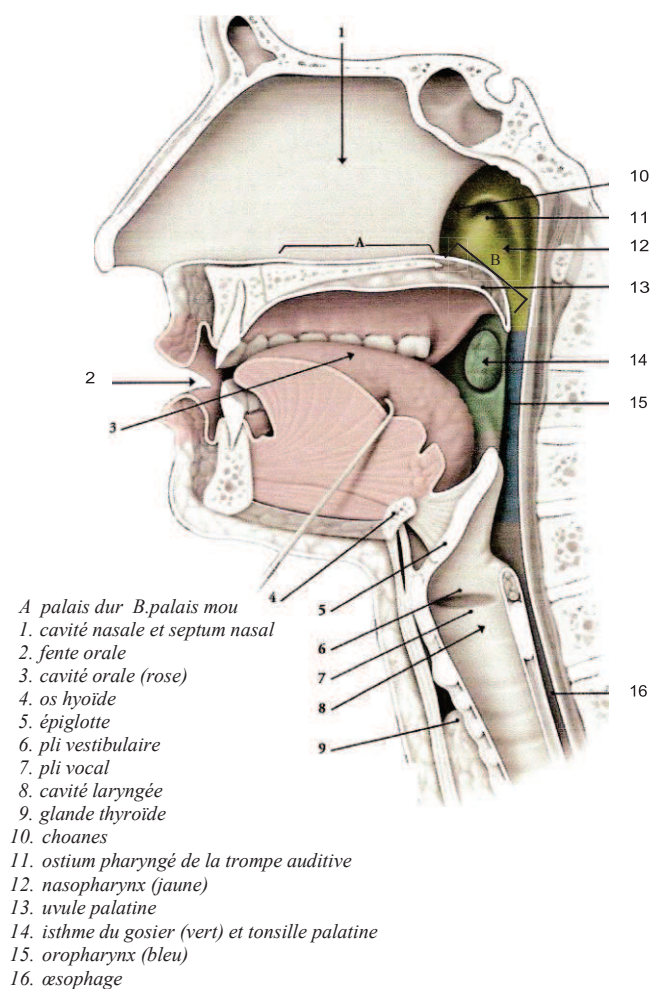
## CHAPITRE I-1. ANATOMO- PHYSIOLOGIE

### I-1.1. Introduction

La physiologie de la *déglutition* dépend d'une coordination neuro-musculaire rapide et complexe entre les éléments constitutifs des voies aéro-digestives supérieures (VADS) préservant les voies respiratoires<sup>4</sup>. La compréhension et le traitement des anomalies de ce processus rend nécessaire une approche détaillée anatomique et physiologique du mécanisme normal de déglutition.

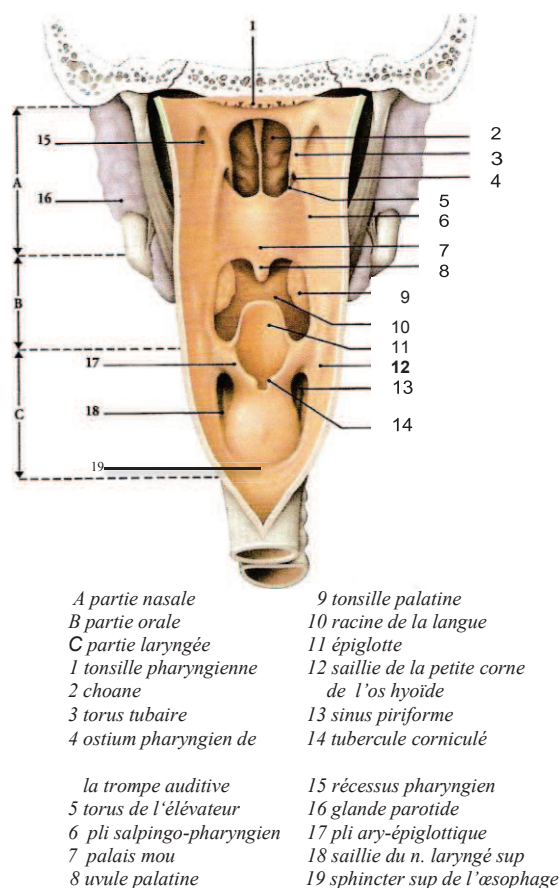
### I-1.2. Anatomie fonctionnelle

Le transfert en plusieurs *phases* d'un bol alimentaire de la bouche à l'œsophage tout en assurant la protection des voies aériennes suppose une succession d'*événements* séquentiels et progressifs, la mise en action de *valves*, des *déplacements* et/ou des *variations* de la *forme* des *structures anatomiques* impliquées dans le processus de déglutition : la cavité buccale, le pharynx, le larynx et l'œsophage<sup>5</sup>.



**Fig. 1** Coupe sagittale médiane cervico-faciale

d'après P. Kamina. Précis d'Anatomie Clinique. Maloine, 2<sup>ème</sup> éd, 2004.T.II.



**Fig. 2** Vue postéro-latérale du pharynx



### I-1.3. Physiologie

La déglutition comporte un temps *volontaire* buccal de *préparation* de durée variable avec la mastication et l'insalivation des aliments, un temps *oral volontaire de progression* en 1 seconde du bol alimentaire vers l'arrière de la cavité buccale, suivi d'un temps *réflexe pharyngien*<sup>1,5,7</sup>, déclenché lorsque le bolus atteint la base de langue. Cette phase réflexe combine des mécanismes de propulsion du bolus et des mécanismes de protection des voies aériennes: la respiration est suspendue pendant 0,5 à 3,5 s. Durant cette phase, le voile du palais s'élève et protège le cavum. Dans le même temps, l'ascension du larynx et son déplacement vers l'avant, l'occlusion successive des cordes vocales, des bandes ventriculaires, la bascule antérieure des cartilages aryénoïdes puis le rapprochement des replis ary-épiglottiques, le recul de la base de langue et la bascule de l'épiglotte protègent les voies aériennes inférieures et orientent la descente du bolus de part et d'autre de l'épiglotte vers les sinus piriformes. La contraction des muscles constricteurs du pharynx propulse le bol alimentaire jusqu'au sphincter supérieur de l'œsophage (SSO). La relaxation du SSO, puis l'ouverture de la bouche de l'œsophage permettent le passage du bolus dans l'œsophage. Le transit pharyngé, d'une durée inférieure à une seconde, permet la clairance complète du pharynx<sup>8</sup>. Le dernier temps de la déglutition (réflexe), temps *œsophagien*, achemine en 8 à 20 s (plus rapidement pour les liquides) le bolus jusqu'à l'estomac grâce au péristaltisme œsophagien<sup>9,10</sup>.

**Tableau 1 a.** Processus de déglutition décrit de l'avant de la cavité buccale à l'arrière, du haut vers le bas.

Phases	Structures anatomiques	Valves	Mouvement	Processus
<b>Préparation orale (volontaire)</b>	Lèvres	Lèvres	Occlusion	Contention du bolus
	Mandibule		Mastication	Préparation, insalivation, contention du bolus
<b>Orale de transport (volontaire)</b> Durée : 1s.	Langue	Apex – Alvéole	Élévation	Cohésion du bolus Contention
			Mouvements antéro-postérieurs	Progression du bolus vers l'arrière de la cavité buccale Initialisation du temps pharyngé
	Velum	Velum-BDL	Abaissement du velum Occlusion	Contention du bolus Protection des voies aériennes inférieures
	Langue	Base de langue– PPP	Recul de la base de langue Occlusion oropharyngée	Protection des voies aériennes inférieures Propulsion du bolus vers le SSO
<b>Pharyngienne (réflexe)</b> Durée : 700 ms.	Velum	Velum-PPP	Élévation du velum Occlusion du cavum	Protection des voies aériennes supérieures
	Pharynx		Péristaltisme pharyngien	Propulsion du bolus vers le SSO
	Larynx	Glotte	Adduction des CV Occlusion glottique	Propulsion du bolus vers le SSO
		Épiglotte	Élévation – Avancée Bascule de l'épiglotte Occlusion laryngée	Protection des voies aériennes inférieures
	Muscle crico-pharyngien	SSO	Ouverture	Passage du bolus vers l'œsophage
<b>Œsophagienne (réflexe)</b> Durée : de 8 à 20 s.	Œsophage		Péristaltisme œsophagien	Passage du bolus vers l'estomac

BDL=Base de langue; PPP=Paroi Pharyngée Postérieure; CV=Cordes Vocales; SSO=Sphincter Supérieur de l'Œsophage.



### I-1.4. Organisation neuro-musculaire

Le réflexe de déglutition est un réflexe complexe, faisant intervenir des nerfs crâniens, des zones corticales, la formation réticulée du bulbe (centres bulbares de la déglutition) et les centres respiratoires du tronc cérébral<sup>11,12</sup>. Les muscles de la déglutition sont innervés par: le V (nerf trijumeau) pour la mastication, le VII (nerf facial) pour les lèvres, les joues et la face, le plexus pharyngien formé par des branches du IX (nerf glosso-pharyngien), du X (nerf vague) pour le pharynx, et dans une moindre mesure des faisceaux du XI (nerf spinal) pour le larynx, le XII (nerf hypoglosse) pour la langue et les muscles extrinsèques du larynx, et accessoirement les fibres motrices du système sympathique<sup>13</sup>. L'innervation sensitive de la cavité buccale, du pharynx et du larynx, est véhiculée par la branche mandibulaire du V pour la cavité buccale, le IX pour l'oropharynx, le X pour l'hypopharynx et le larynx<sup>1,4,6</sup>.

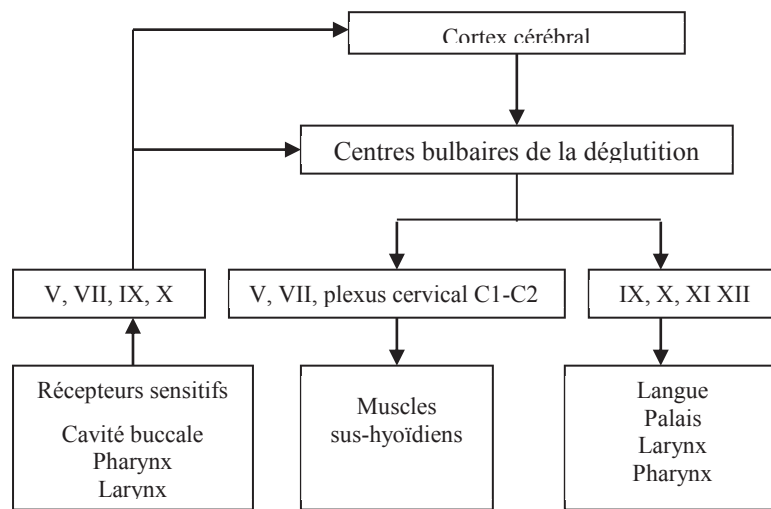


Fig. 3 Organisation neuro-musculaire (d'après J. Lacau St Guily<sup>9</sup>)

## CHAPITRE I-2. MÉTHODES D'EXPLORATION

### I-2.1. Introduction

L'interrogatoire d'un patient présentant une dysphagie permet de recueillir des informations sur les symptômes et la sévérité des troubles, sur le contexte médical, les antécédents familiaux, la présence d'une dysphonie, d'une dysarthrie, de troubles respiratoires ou d'autres signes neurologiques. L'examen clinique de la cavité buccale et de l'oropharynx complété à l'abaisse-langue et au miroir renseigne sur la morphologie, sur la motricité et sur la sensibilité des structures anatomiques des voies aéro-digestives supérieures impliquées dans la déglutition. L'observation simple d'une prise alimentaire met en évidence et situe les difficultés rencontrées par le patient<sup>6</sup>. Des examens complémentaires à but étiologique et/ou fonctionnel avec mise en situation de déglutition permettront d'analyser la physiopathologie des troubles et d'évaluer leurs conséquences sur le processus de déglutition<sup>15</sup>. Les méthodes d'exploration les plus couramment utilisées sont la *nasofibroscopie*, la

vidéofluoroscopie et les manométries pharyngo-œsophagiennes; l'électromyographie, l'échographie, la cinéscintigraphie, l'imagerie par résonance magnétique nucléaire dynamique et la détection des sons de déglutition<sup>7,16</sup> font l'objet de travaux d'évaluation et de développement.

### **I-2.2. Nasofibroscopie**

La nasofibroscopie est un examen simple, indispensable à l'examen de la déglutition, accessible à tout médecin ORL. Réalisée avec un fibroscope souple par voie transnasale, avec ou sans anesthésie du nez, elle peut être couplée à une visualisation sur écran et à un enregistrement vidéo. Elle permet l'appréciation du comportement du tractus oro-pharyngo-laryngé à la respiration et à la phonation, l'observation statique et dynamique des structures anatomiques impliquées dans la déglutition de la salive ou d'un aliment, et de suivre leur trajet. En outre, la sensibilité du carrefour et de la margelle laryngée peut être testée. La limite principale de cet examen est l'absence de visibilité pendant le temps réflexe de la déglutition, lorsque la base de langue recule et la paroi pharyngée se contracte, rendant impossible l'étude du mécanisme physiopathologique<sup>17,18</sup>.

### **I-2.3. Vidéofluoroscopie**

C'est l'examen de référence pour l'analyse du mécanisme physiopathologique de la déglutition, à laquelle peut s'ajouter l'étude du SSO et celle du temps œsophagien<sup>14,19,20</sup>. Son principe repose sur une étude radiologique morphologique et dynamique de l'ensemble de la déglutition avec ingestion d'un produit de contraste baryté ou iodé sous forme liquide ou de texture plus ou moins épaisse (mêlé à une madeleine), avec enregistrement vidéo. Les clichés sont réalisés de face, de profil voire en oblique antérieure à 30°, à une cadence de 7,5 à 30 images/seconde, le patient se tenant debout ou assis, au besoin avec adaptation posturale (tête fléchie à la déglutition par exemple). En projection latérale, la formation du bolus, le transport oropharyngé, l'obturation du nasopharynx, le mouvement de l'os hyoïde, la fermeture du larynx, le comportement du SSO et l'évacuation de l'hypopharynx constituent les points forts de la sémiologie radiologique. En projection postéro-antérieure, la contraction des muscles intrinsèques du larynx, le mouvement de l'épiglotte, le passage du bolus à travers les sinus piriformes, le SSO, la position de l'hypopharynx et de l'œsophage cervical, la contraction et la vidange de l'hypopharynx sont analysés. Un examen fonctionnel de l'œsophage jusqu'au sphincter inférieur de l'œsophage (SIO) peut compléter l'investigation. Contre-indiquée en cas de fausse-route sévère, l'inconvénient majeur de la vidéofluoroscopie (VFS) est son caractère irradiant. De plus, l'ingestion d'un produit non alimentaire peut affecter le processus de déglutition<sup>21</sup>.

### **I-2.4. Manométries pharyngo-œsophagiennes**

Alors que la VFS visualise l'expansion de la lumière œsophagienne à la passation d'un bolus, les manométries pharyngo-œsophagiennes étudient un aspect différent de la motilité du pharynx, du SSO, de l'œsophage et du SIO: l'enregistrement des variations des pressions au repos et au cours de la

déglutition. Une sonde adaptée au pharynx ou à l'œsophage, comportant des capteurs électroniques, est introduite par le nez. Les données recueillies concernent la relaxation du SSO et celle du SIO, la coordination du temps pharyngo-laryngo-œsophagien, sans indication de mesure pour le degré de propulsion pharyngée, l'élévation laryngée ou l'ouverture du SSO. Le couplage radio-manométrique, de réalisation difficile, est peu utilisé en clinique<sup>22,23</sup>.

### I-2.5 Autres méthodes

D'autres techniques d'évaluation de la déglutition peuvent être utilisées. Ce sont:

- l'*électromyographie* (EMG), utilisée depuis 1945<sup>9</sup> pour l'examen des dysphagies, qui enregistre les différences de potentiels d'action des muscles des VADS et ceux de l'œsophage, à visée étiologique avec des électrodes à aiguilles intramusculaires, ou non invasive et mieux adaptée à un examen fonctionnel avec des électrodes de surface<sup>24,25</sup>. À noter la pratique courante de l'EMG dans l'exploration des atteintes du X<sup>1</sup>.

- l'*échographie* de la phase orale de la déglutition, qui met en évidence les mouvements de la langue, du plancher buccal et de l'os hyoïde (écho-doppler) ainsi que les stases alimentaires résiduelles; opérateur-dépendante, peu reproductible, son interprétation est délicate. Elle ne détecte pas les fausses-routes et ne fournit pas d'information sur la phase pharyngo-laryngo-oesophagienne<sup>26</sup>.

- la *cinéscintigraphie* qui mesure le temps de transit d'un bolus liquide ou solide marqué au technétium 99 - de faible taux d'irradiation -. L'évolution du bolus ingéré est suivie en temps réel par une gamma-caméra, à distance de la prise alimentaire. Cette technique coûteuse, mais non opérateur dépendante, renseigne sur la quantité d'une stase et sur la quantité du bolus pénétrant dans les voies aériennes en cas de fausse-route, mais elle ne renseigne pas sur la physiopathologie de la déglutition<sup>27</sup>.

- l'*IRM dynamique* de déglutition, qui visualise les détails anatomiques, les tissus mous et leurs mouvements, ainsi que le trajet d'un bolus. Sa résolution temporelle, limitée à un maximum de 10 images/seconde est moins intéressante qu'en vidéofluoroscopie; en revanche, cet examen est non-irradiant. Son application à l'analyse de la physiologie et à la physiopathologie de la déglutition fait l'objet de travaux depuis une vingtaine d'années<sup>28,29</sup>.

- la *détection des sons* de la déglutition ou *auscultation* réalisée avec un stéthoscope placé sur le cou. Si des clics à l'ouverture du SSO et un bruit de progression du bolus dans l'œsophage sont repérables, la sémiologie de cet examen non invasif est en cours de développement: d'autres phases de la déglutition sont silencieuses et les caractéristiques de la plupart des sons de déglutition chez les sujets sains ou chez les sujets dysphagiques restent indéterminées<sup>30,31</sup>.

## CHAPITRE I-3. DYSPHAGIES OROPHARYNGÉES

### I-3.1. Introduction

Le terme de *dysphagie* recouvre à la fois la perturbation du mécanisme de déglutition et le symptôme éprouvé, du blocage à la rupture de la progression du bol alimentaire. Une *dysphagie haute* ou *oropharyngée* désigne les troubles de la déglutition en amont du corps de l'œsophage - temps *oral* et temps *pharyngien* -, et une *dysphagie basse*, les troubles du temps *oesophagien*<sup>1,4,6,21</sup>. Nous nous intéressons dans ce travail aux *dysphagies hautes*.

### I-3.2. Étiologies

Les étiologies sont nombreuses et variées, évidentes, complexes ou idiopathiques<sup>14</sup>. Les cancers des VADS sont la première cause des dysphagies hautes, par obstruction (cause mécanique). Une compression extrinsèque du larynx d'origine traumatique, de l'œsophage ou du pharynx due à un ostéophyte, une sténose œsophagienne, une achalasia du SSO font partie des étiologies obstructives. Les étiologies neurologiques ou neuro-musculaires représentent une cause fréquente de dysphagie. L'atteinte peut affecter tous les niveaux du contrôle neuro-musculaire, des structures corticales aux muscles : un traumatisme crânien, un accident vasculaire cérébral, une tumeur cérébrale, un syndrome pseudo-bulbaire, une infirmité motrice cérébrale, un syndrome malformatif (Arnold-Chiari), une poliomyélite, un syndrome extra-pyramidal (maladie de Parkinson, atrophie multi-systématisée...) la sclérose en plaques, la sclérose latérale amyotrophique, une neuropathie, une dystonie, une dyskinésie, une myopathie (myopathie oculo-pharyngée, myopathie mitochondriale, maladie de Steinert...), une paralysie des nerfs crâniens (principalement du X), une myosite, une maladie auto-immune (myasthénie, syndrome de Gougerot-Sjögren, sclérodermie, syndrome de Guillain-Barré...) et le vieillissement<sup>11,21</sup>. L'intubation trachéale, la trachéotomie, la chirurgie cervico-faciale et des VADS, la radiothérapie, peuvent engendrer des troubles de la déglutition<sup>28</sup>. Le reflux gastro-œsophagien, une dysphagie psychogène ou iatrogène (prise de neuroleptiques par exemple) s'inscrivent également dans le cadre étiologique des dysphagies<sup>33,35,36</sup>.

**Tableau 2** Cadres étiologiques des dysphagies oropharyngées les plus fréquents.

<b>Causes neurologiques</b>	Accidents vasculaires, dystonies, infirmité motrice cérébrale, neuropathies, paralysies des nerfs crâniens, sclérose en plaques, sclérose latérale amyotrophique, syndromes extrapyramidaux, syndromes malformatifs, syndromes pseudo-bulbaires, traumatismes crâniens, tumeurs.
<b>Causes musculaires</b>	Dermatomyosite, dystrophies, myopathies (maladie de Steinert, myopathie mitochondriale, myopathie oculo-pharyngée, ...).
<b>Maladies systémiques</b>	Sclérodermie, syndrome de Gougerot-Sjögren, syndrome de Guillain-Barré.
<b>Causes infectieuses</b>	Angines, caries et abcès dentaires, maladie de Lyme, mucites.
<b>Causes iatrogènes</b>	Effets secondaires médicamenteux (neuroleptiques), intubation trachéale, séquelles chirurgicales, sonde naso-gastrique, trachéotomie.
<b>Causes structurelles</b>	Compressions extrinsèques d'origine traumatique, ostéophytes et sténoses, tumeurs des VADS.
<b>Autres</b>	Dysphagie psychogène, presbyphagie, reflux gastro-œsophagien, xérostomie.

### I-3.3. Sémiologie

#### Symptômes

L'étude des **symptômes** permet d'évaluer le retentissement fonctionnel, la sévérité de la dysphagie et, au mieux, de localiser l'altération du processus de déglutition. L'*état nutritionnel* est apprécié par les modifications de l'état général (perte de poids) et de la vie sociale du patient. L'allongement du temps des repas, l'adaptation des textures des aliments aux difficultés éprouvées attestent de la dysphagie. Un bavage, une perturbation des praxies bucco-linguo-faciales témoignent d'une perturbation du temps de préparation du bol alimentaire. Les *blocages*, souvent accompagnés d'odynophagie (douleur à la déglutition), et les *stases alimentaires* indiquent les anomalies du processus de déglutition selon qu'ils surviennent au cours du temps oral, du temps pharyngien ou du temps œsophagien. Les mouvements de compensation de la sphère cervico-faciale, une mastication prolongée, une voix mouillée, des déglutitions répétées, signent une atteinte du temps oral ou du temps pharyngien. Les *fausses-routes* accompagnées ou non de toux, et les *régurgitations nasales* caractérisent un déficit de protection des voies respiratoires<sup>6,21,38</sup>.

#### Signes physiques

L'étude des paires crâniennes (V, VII, IX, X, XI, XII), de la morphologie buccale et de l'état dentaire, du tonus musculaire bucco-linguo-facial, de la sensibilité linguale, vélaire et pharyngée, des déclenchements des réflexes (réflexe nauséux, contraction des piliers amygdaliens), des qualités de la phonation, de la motricité générale et de l'attitude posturale, contribue au diagnostic<sup>1,18,39</sup>.

### I-3.4. Traitements

Lorsque les étiologies sont identifiées et bien connues, la prise en charge thérapeutique, les modalités de la nutrition (orale, entérale, mixte, épaississement des liquides), les manœuvres de protection et de désencombrement des voies aériennes, seront déterminées. En l'absence d'étiologie identifiée, c'est l'étude du mécanisme physiopathologique qui permettra d'orienter le traitement des troubles. Dans les atteintes sévères, le pronostic vital peut être en cause; dans les formes moins sévères, la qualité de vie peut être perturbée. La *diététique*, la *chirurgie* et la *rééducation de la déglutition* constituent les procédés de prise en charge de la dysphagie<sup>1,6,26</sup>.

#### Diététique

La sélection des aliments en fonction de leur *texture*, de leur *saveur franche*, de leur *température contrastée*, peut contribuer à maintenir l'alimentation par voie orale, stimuler la déglutition et conserver le plaisir de manger. L'emploi d'épaississants ou de gélifiants des liquides froids ou chauds, de compléments nutritionnels et l'intervention de diététiciens permettent une prise en charge adaptée et personnalisée<sup>9,40</sup>.

#### Chirurgie

**Curative** ou **palliative**, elle vise à améliorer le mécanisme de déglutition, à réduire les conséquences

des troubles lorsque le pronostic vital est engagé ou à améliorer le confort du patient.

- La dilatation du SSO, la myotomie du SSO ou myotomie du crico-pharyngien, l'injection de toxine botulinique sont proposées pour traiter les défauts d'ouverture ou de relaxation du SSO en fonction des étiologies présentées. Les chirurgies de médialisation des cordes vocales parfois associées à une myotomie du cricopharyngien peuvent être réalisées lorsqu'une paralysie laryngée favorise les fausses-routes<sup>6,41,42</sup>. Les techniques de pharyngoplasties sont indiquées dans les cas de paralysie pharyngée ou d'insuffisance vélaire. Le recours à la chirurgie ou à l'injection de toxine botulinique dans les glandes salivaires en présence d'un bavage majeur est une alternative possible<sup>1,6</sup>.

- Les gastrostomies sont les interventions palliatives les plus souvent pratiquées pour éviter les fausses-routes en supprimant en totalité ou partiellement l'alimentation par voie orale<sup>21</sup>; les trachéotomies avec mise en place de canules avec ballonnet permettent d'assurer la ventilation et de protéger les voies respiratoires en cas de fausses-routes alimentaires ou salivaires. La pose de prothèses endo-laryngées fermées<sup>43</sup>, les laryngoplasties avec fermeture des structures laryngées ou les laryngectomies totales peuvent être envisagées pour garantir l'étanchéité des voies aériennes inférieures<sup>38,44</sup>.

### **Rééducation de la déglutition**

L'objectif de la **rééducation** est le maintien de l'alimentation per os: il dépend du pronostic de récupération, du mécanisme physiopathologique de déglutition, et de l'état général du patient. La rééducation de la déglutition concerne l'entourage familial ou institutionnel intervenant dans la nutrition du patient; la transmission des données concernant les troubles, la précocité de la réhabilitation et l'adaptation de l'environnement sont essentielles pour une prise en charge efficiente. Les capacités cognitives du patient doivent être prises en compte en raison de la complexité des techniques rééducatives, du comportement alimentaire habituel et des modifications plus ou moins importantes des séquences motrices. Il s'agira en premier lieu de définir les procédés qui requièrent le moins d'efforts et qui sont les plus simples à comprendre. Le programme sera adapté au fur et à mesure de l'évolution du patient. L'association d'une kinésithérapie de désencombrement permettra un drainage bronchique en cas de fausses-routes et la production d'une toux efficace; l'intervention d'un ergothérapeute peut être requise en cas d'atteinte neurologique ou neuro-musculaire<sup>1,6,45</sup>.

## **CHAPITRE I-4. MÉTHODES DE RÉÉDUCATION**

### **I-4.1. Introduction**

La difficulté de la rééducation de la dysphagie provient de ce que la manducation - soit l'ensemble des opérations mécaniques antérieures à la digestion (préhension, mastication, insalivation et déglutition)<sup>46</sup> - comporte une succession de séquences motrices volontaires et réflexes. Le rééducateur est amené à rendre conscient ce qui ne l'est pas et à modifier des habitudes.



## I-4.2. Méthodes

La réhabilitation de la déglutition comporte des *manœuvres de déglutition* qui agissent directement sur le processus de déglutition et des *exercices analytiques* qui mobilisent les structures anatomiques des voies aéro-digestives supérieures<sup>1,47,48</sup>.

**Tableau 3** Procédés de prise en charge en fonction de l'altération du processus de déglutition

Composante du mécanisme	Structures anatomiques	Déficience	Stratégies d'adaptation	Manœuvres de déglutition	Exercices analytiques
<b>Valves</b>	Lèvres	Occlusion	Éviter les consistances liquides Températures contrastées	Tête en arrière Dépose de l'aliment à l'arrière de la langue	Travail musculaire de la sangle labio-jugale
	Apex-alvéole	Appui	Bolus de petit volume (3ml)	Déglutition d'effort <sup>1</sup>	Travail musculaire de la langue
	Velum-BDL	Contrôle du bolus dans la cavité buccale	Éviter les consistances liquides Températures contrastées	Consistance et positionnement du bolus Déglutition d'effort	Stimulations sensibles Travail musculaire de la langue
	BDL-PPP	Occlusion oropharyngée	Pas de liquides	Menton rentré et/ou fléchi Manœuvres sus-glottiques <sup>2</sup> Apnée Déglutition langue tirée	Travail de la mobilité de la langue, de la mandibule, du pharynx et du larynx
	Velum-PP	Occlusion vélo-pharyngée	Bolus de petit volume	Posture vertébrale en extension	Travail musculaire du velum Travail de mobilité du pharynx
	Glotte	Adduction des CV	Pas de liquides Bolus de petit volume	Apnée – Glottages <sup>3</sup> – Menton rentré et/ou fléchi Manœuvres (super <sup>4</sup> ) sus-glottiques	Travail de la musculature extrinsèque et intrinsèque du larynx
	Épiglotte	Occlusion laryngée	Pas de liquides	Manœuvre de Mendelsohn <sup>5</sup> Menton rentré et/ou fléchi	Travail de la mobilité de la langue, de la mandibule et du larynx
	SSO	Ouverture	Consistances fluides ou liquides Températures chaudes	Manœuvre de Shaker <sup>6</sup> Manœuvre de Mendelsohn	Travail de la mobilité pharyngée et laryngée
<b>Phase orale</b>	Langue	Initiation de la déglutition Propulsion du bolus	Éviter les consistances liquides Cohésion du bolus Stimulations verbales	Appui sur la langue Appui sous mentonnier Tête en arrière Dépose de l'aliment à l'arrière de la langue	Stimulations sensibles et olfactives Travail musculaire de la langue
<b>Phase pharyngienne</b>	Pharynx	Péristaltisme	Éviter les solides secs Déglutition de liquide avant et après chaque déglutition de texture plus épaisse Temps d'insalivation suffisant Éviter les températures fraîches	Manœuvre de Shaker Manœuvre de Mendelsohn Manœuvres (super) sus-glottiques Déglutitions répétées	Travail de la musculature extrinsèque et intrinsèque du larynx
	Cavité buccale Pharynx Larynx	Coordination des phases entre elles	Éviter les consistances liquides Températures contrastées Stimulations verbales	Appui sur l'os hyoïde Manœuvre de Mendelsohn	Stimulations sensibles

Déglutition d'effort<sup>1</sup>: avaler "fort" dents et lèvres serrées; Manœuvres sus-glottiques<sup>2</sup>: apnée, ( $\pm$  flexion  $\pm$  rotation de la tête), déglutir en maintenant l'apnée, tousser; Glottages<sup>3</sup>: utiliser un appui contre résistance pour renforcer l'occlusion glottique (appui frontal, soulever son siège); Manœuvres super sus-glottiques<sup>4</sup>: associer un glottage à la manœuvre sus-glottique; Manœuvre de Mendelsohn<sup>5</sup>: élever et maintenir manuellement le larynx en position haute à la déglutition; Manœuvre de Shaker<sup>6</sup>: allongé sur le dos, la tête à plat, relever la tête, rentrer le menton sur le cou, avaler en gardant cette position.

Les premières études mentionnant des manœuvres de déglutition ont été réalisées en 1973 et en 1978 sur les effets de la trachéotomie sur la fermeture du larynx<sup>49,50</sup>. JA Logemann<sup>51</sup> a développé les manœuvres sus-glottiques ou supra sus-glottiques, particulièrement efficaces en carcinologie des VADS<sup>52</sup> ou en neurologie<sup>53</sup>, auxquelles s'ajoutent celle de Mendelsohn décrite par Cook<sup>54</sup> et celle de

Shaker<sup>55</sup>. Le travail musculaire des praxies oro-faciales, classique en rééducation orthophonique<sup>56,57</sup> ou kinésithérapique<sup>58</sup>, peut être complété efficacement par des techniques de mobilisation comme celles de M. Feldenkrais<sup>59</sup> ou de W. Weiss<sup>60</sup>.



## II. DEUXIÈME PARTIE : ÉTUDES

### CHAPITRE II-1. ÉTUDE N°1 : ANALYSE DE LA DÉGLUTITION PAR CINÉ-IRM

#### II-1.1. Objectifs

Cette étude en ciné-IRM a pour but de i) repérer les éléments anatomiques qui participent à la déglutition, ii) analyser leur déplacement et leur changement de forme et iii) concevoir une grille d'évaluation à 5 paramètres définis par i), comportant une échelle pour ii), applicable à l'étude de la physiopathologie des dysphagies oropharyngées en déglutition sèche (article en soumission, EJR-D-13-00753, p.153).

#### II-1.2. Matériels et méthodes

##### Cohorte

Des acquisitions en ciné-IRM ont été réalisées chez des volontaires sains (n=30) en 2 séries (série 1. n=19, complétée en raison de la faible taille de l'échantillon par la série 2. n=11). La population témoin est composée de personnel médical ou para-médical hospitalier exempt de tout antécédent de troubles de la déglutition.

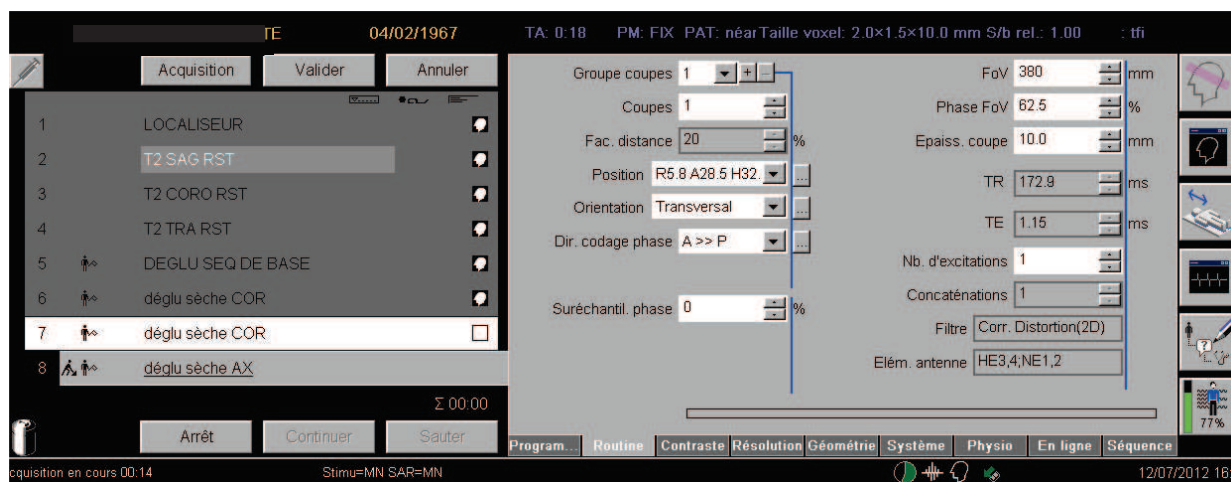
##### Séquences d'imagerie rapide

Les séquences ont été obtenues sur un appareil de 1,5 T (MAGNETOM Avanto, Siemens, Erlangen, Allemagne), avec une antenne tête-cou à 12 canaux. Une imagerie rapide de déglutition en mode True-FISP dans les 3 plans de l'espace succède à une imagerie morphologique cervico-faciale en T2 dans les 3 plans de l'espace. Aucun produit de contraste n'est utilisé. Il est simplement demandé au sujet d'avaler en continu sa salive pendant toute la durée du bruit de chaque séquence dynamique. Les paramètres techniques d'acquisition sont les suivants : épaisseur de coupe 10 mm, résolution spatiale 2.0 ou 2.4x1.5 mm<sup>2</sup>, temps de répétition (TR) 172.9 ms, temps d'écho (TE) 1.15 ms, angle de bascule 57°, matrice 160x256, champ de vue (FOV) 380 mm, bande passante (BW) 62.5 Hz, nombre d'excitations 1 ; la résolution temporelle est de 5 à 6 (5.8) images par seconde et le temps d'acquisition de 172 ms (22 s pour 128 images) dans le plan sagittal. Dans les plans coronal et axial, la résolution temporelle est de 5 à 6 (5.5) images par seconde et le temps d'acquisition de 180 ms (18 s pour 100 images).

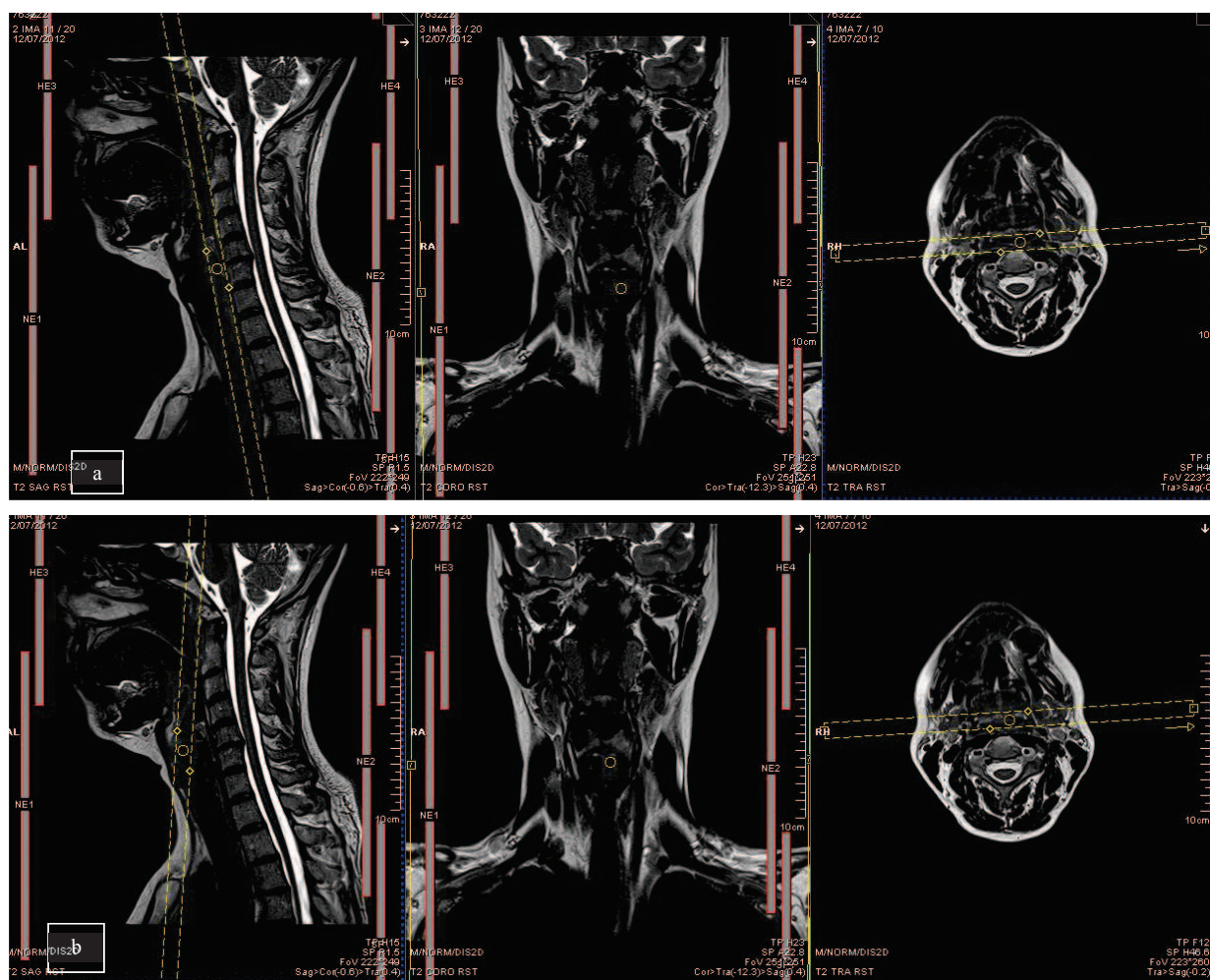
##### Protocole (Fig. 4-6)

Le protocole comporte le *localisateur*, centré dans le plan sagittal médian sur les cordes vocales, couvrant un espace d'exploration du vertex au tiers supérieur de l'œsophage dans l'axe vertical et des lèvres au plan vertébral dans l'axe antéro-postérieur. Suivent une IRM morphologique et l'IRM dynamique de déglutition dans les 3 plans de l'image : les acquisitions dans le plan sagittal médian pour l'analyse des mouvements; des séquences dans le plan coronal ("*déglutition sèche COR*") dont

1. - une coupe oblique postérieure (COR 1) parallèle à la Paroi Pharyngée Postérieure (PPP) pour apprécier le recul de la langue, 2. - une coupe oblique antérieure (COR 2) passant par l'épiglotte et le pharyngolarynx pour mettre en évidence l'action des muscles palato-pharyngiens et la fermeture glottique (**Fig. 5a, 5b**); les séquences du plan axial passent par la Base De Langue (BDL) et la vallécule parallèlement au disque intervertébral C3/C4 afin de visualiser l'occlusion oropharyngée maximale (**Fig. 6**).



**Fig. 4** Protocole d'imagerie de la déglutition.



**Fig. 5** Copies d'écran des plans de coupe a) coronale postérieure -COR1- b) coronale antérieure -COR2.

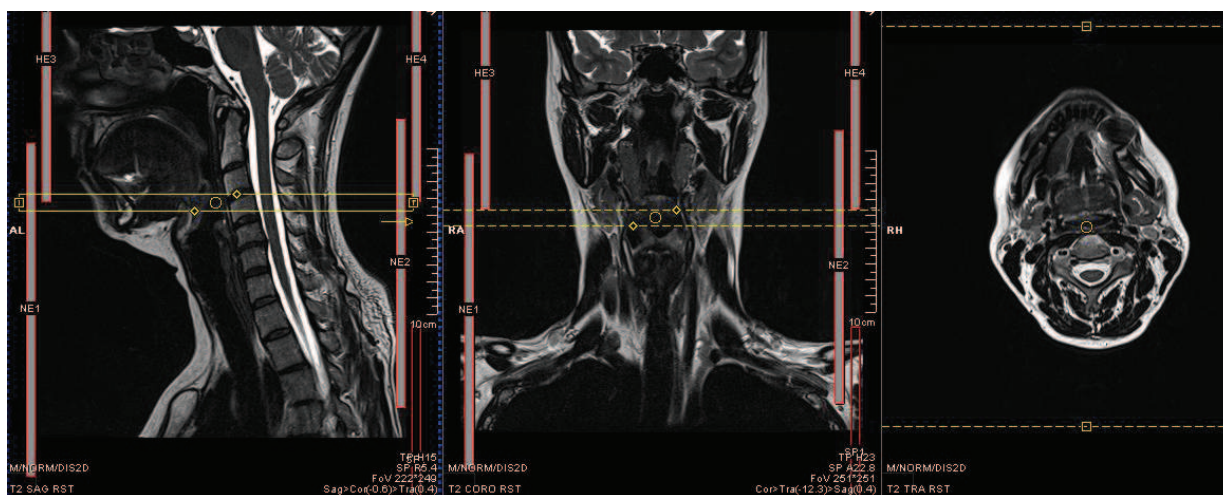


Fig. 6 Copie d'écran du plan de coupe axiale -AX1-

### Interprétation

Les images sont enregistrées sous format numérique DICOM (Digital Imaging and COmmunications in Medicine) gravées sur CD Rom. Les séries dynamiques sont analysées sur une console en double lecture (SR, radiologue spécialisée en radiologie cervico-faciale et FG, orthophoniste), en mode cinéma pour obtenir une vidéo de la déglutition avec ses différents stades, et image par image pour évaluer et mesurer précisément les mouvements et déplacements des tissus mous et des cartilages. Les relectures et vérifications des mesures sont effectuées ultérieurement sur les postes de travail et sur les CD.

### II-1.3. Calculs statistiques

Les *calculs statistiques* des séries 1 et 2 ont été réalisés par un biostatisticien (FL) avec le logiciel R-2.14.0. Les comparaisons entre variables (déplacements des structures anatomiques – âge et sexe des témoins) et calculs des coefficients de corrélation ont été effectués avec les tests de Fisher, de Kruskal-Wallis, de Spearman et de Student. La concordance entre les observateurs a été évaluée avec le coefficient Kappa (K) de Cohen pondéré. Les intervalles de confiance de ce coefficient ont été calculés à 95%. La significativité de chaque test est retenue au seuil de 5% (risque de première espèce,  $p\text{-value} < 0.05$ ).

### II-1.4. Résultats

La cohorte est constituée de 10 hommes et 20 femmes (sex-ratio : 0.5), âge: 23-61 ans (moyenne : 39 ans, médiane : 36 ans).

#### Repérage des structures anatomiques (Fig. 7-9)

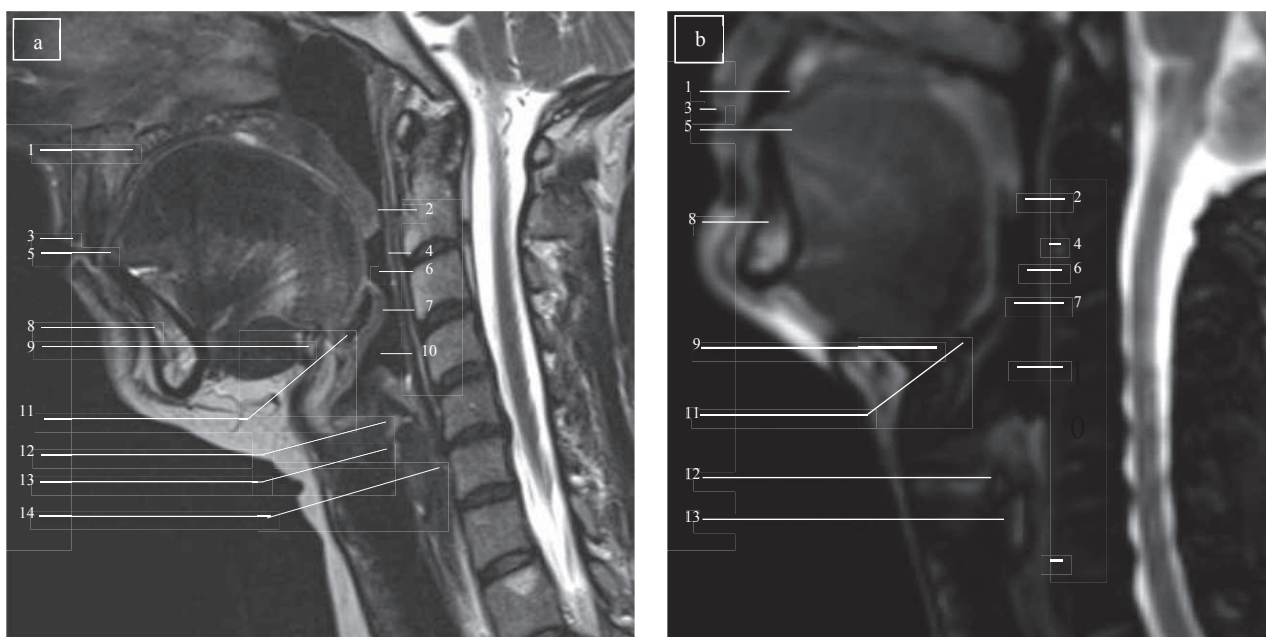
Les structures anatomiques impliquées dans la déglutition sont identifiées aussi bien en imagerie morphologique qu'en imagerie ultra-rapide quels que soient les plans de coupe.

En *coupe sagittale médiane*, la majeure partie des structures anatomiques de l'axe oro-pharyngo-



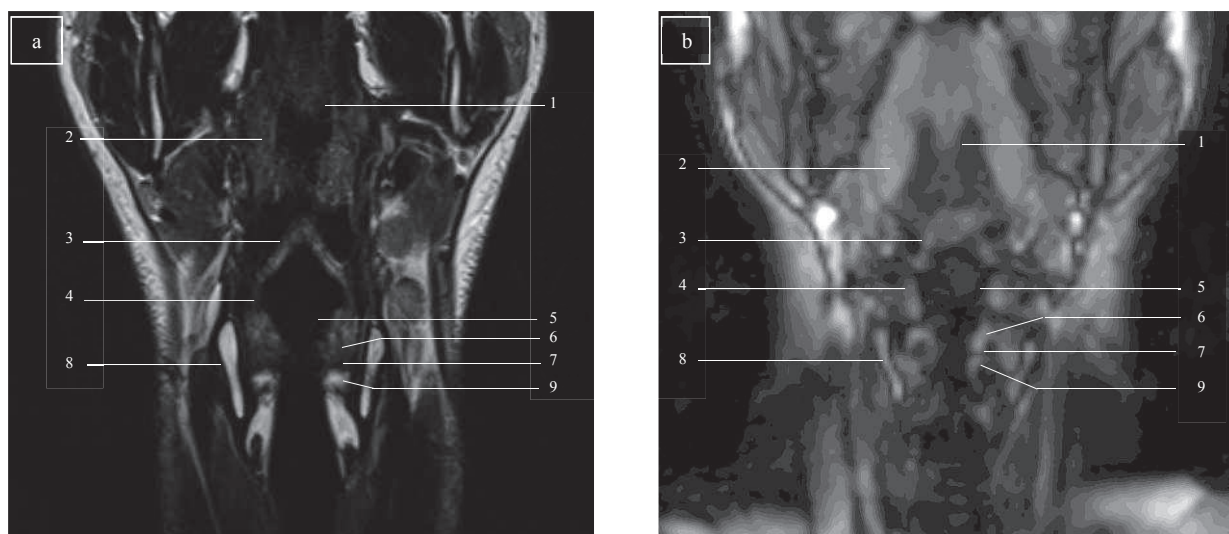
laryngé participant à la déglutition est visualisée. Ce sont, de l'avant vers l'arrière, du haut vers le bas:

1. le palais dur, 2. l'uvule palatine, 3. les lèvres, 4. la paroi pharyngée postérieure, 5. la langue, 6. l'oropharynx, 7. l'épiglotte, 8. la mandibule, 9. l'os hyoïde, 10. le vestibule laryngé, 11. la vallécule, 12. le cartilage aryténoïde, 13. le cartilage cricoïde, 14. la bouche de l'œsophage.



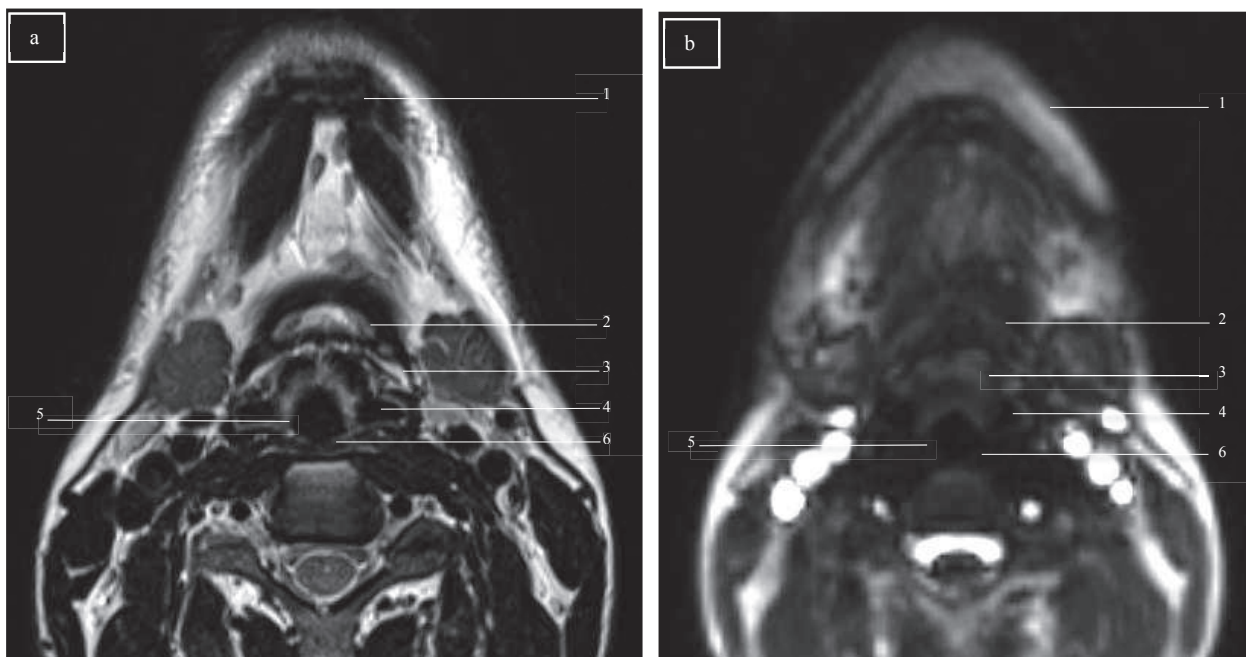
**Fig. 7** Identification et correspondance des structures anatomiques en coupe sagittale médiane cervico-faciale chez un sujet témoin **a**) en IRM morphologique (N°29 image 9 série 2), **b**) en mode True-FISP (N°9 image 1 série 9), séquences pondérées en T2.

En *coupe coronale* le repérage des détails anatomiques dépend de la morphologie du sujet et de l'opérateur pour la sélection de la coupe, réalisée progressivement (série 1. n=10, série 2. n=11). Ici sont identifiés, du haut vers le bas, 1. l'uvule palatine, 2. le muscle palato-pharyngien, 3. l'épiglotte, 4. le repli ary-épiglottique, 5. le vestibule laryngé, 6. la bande ventriculaire, 7. le ventricule de Morgagni, 8. le cartilage thyroïde et 9. la corde vocale.



**Fig. 8** Identification et correspondance des structures anatomiques en coupe coronale cervico-faciale chez un sujet témoin **a**) en IRM morphologique (N°30 image 11 série 3), **b**) en mode True-FISP (N°9 image 1 série 14), séquences pondérées en T2.

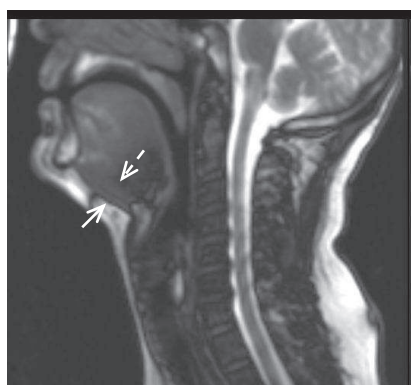En coupe axiale (série 2. n=11), située de façon à visualiser l'occlusion oropharyngée maximale, apparaissent 1. la mandibule, 2. l'os hyoïde, 3. l'épiglotte, 4. le sinus piriforme, 5. le larynx, 6. La bouche de l'œsophage.



**Fig. 9** Identification et correspondance des structures anatomiques en coupe axiale cervico-faciale chez un sujet témoin **a**) en IRM morphologique (N°30 image 9 série 4), **b**) en mode True-FISP (N°30 image 1 série 8), séquences pondérées en T2.

Quelques spécificités individuelles morphologiques ont été observées: une uvule palatine courte (n=2), une prognathie mandibulaire (n=2) ou une hyperextension de la tête (n=3, annexe).

Les *muscles génio-hyoïdien* et *mylo-hyoïdien*, constituant le plancher de bouche, repérables de leur insertion mandibulaire à leur insertion hyoïdienne (**Fig.10**), sont parfois peu visibles (n=3).



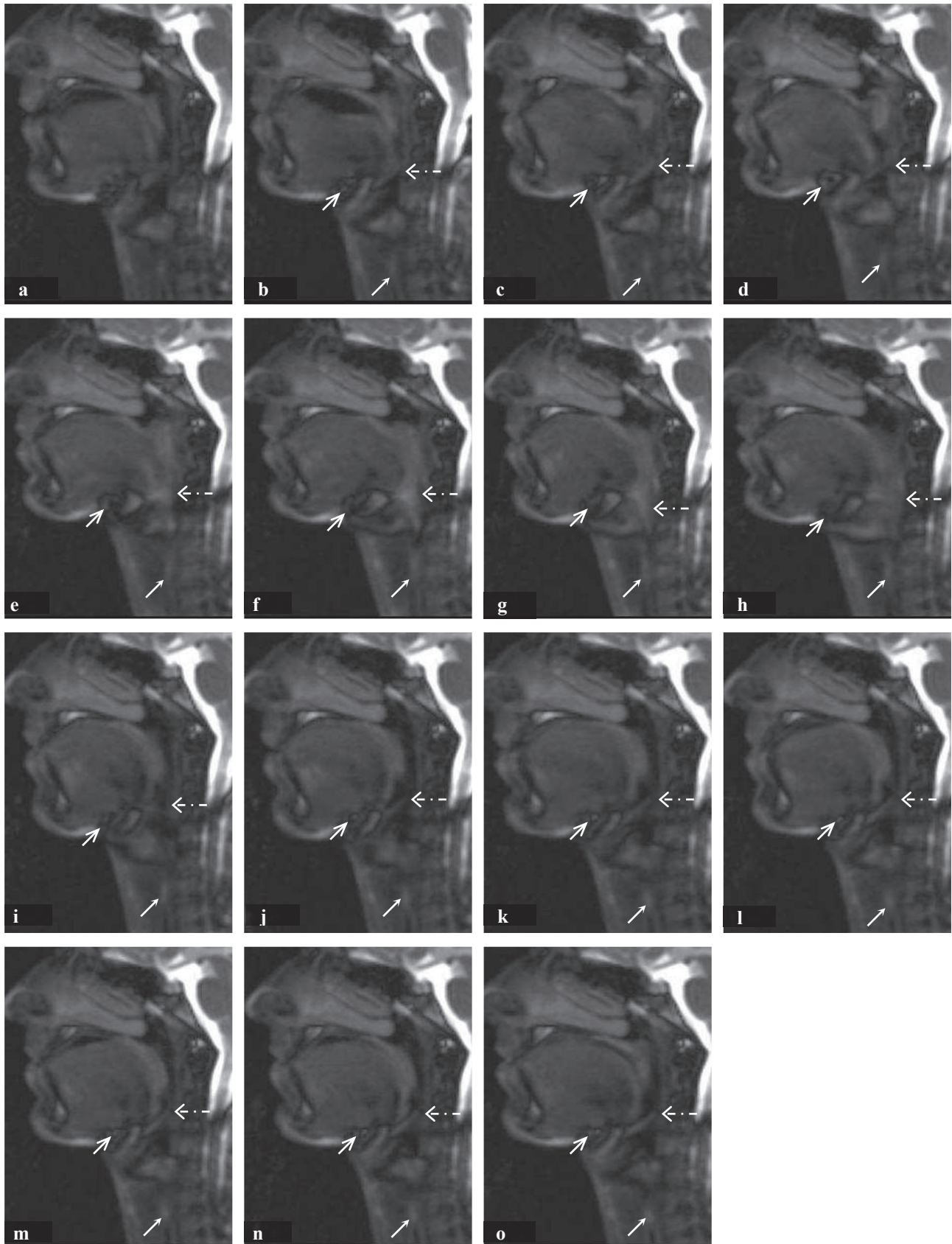
**Fig. 10** Muscles génio-hyoïdien (flèche en pointillés) et mylo-hyoïdien (flèche pleine) à la fin du cycle de déglutition (témoin N°9 série 9 image 83).

### Analyse des déplacements et des changements de forme

#### Images du plan sagittal médian

La séquence présentée en figure 11 inclut l'image précédant le cycle de déglutition **a**, puis l'ensemble du processus visualisé en ciné-IRM dans le *plan sagittal médian* image par image, du début de la phase

orale **b** à la fin de la descente du larynx et du mouvement de l'os hyoïde **n**, l'image suivante **o** correspondant à la position de repos. En **b** l'occlusion des lèvres, l'appui apico-alvéolaire de la langue qui s'élève, ondule et recule, et la position abaissée du voile du palais sont apparents; le cartilage



**Fig. 11** Processus de déglutition chez un volontaire sain (N°2 images 114 à 128 série 2 coupe sagittale ) en mode True-FISP, séquence pondérée en T2.

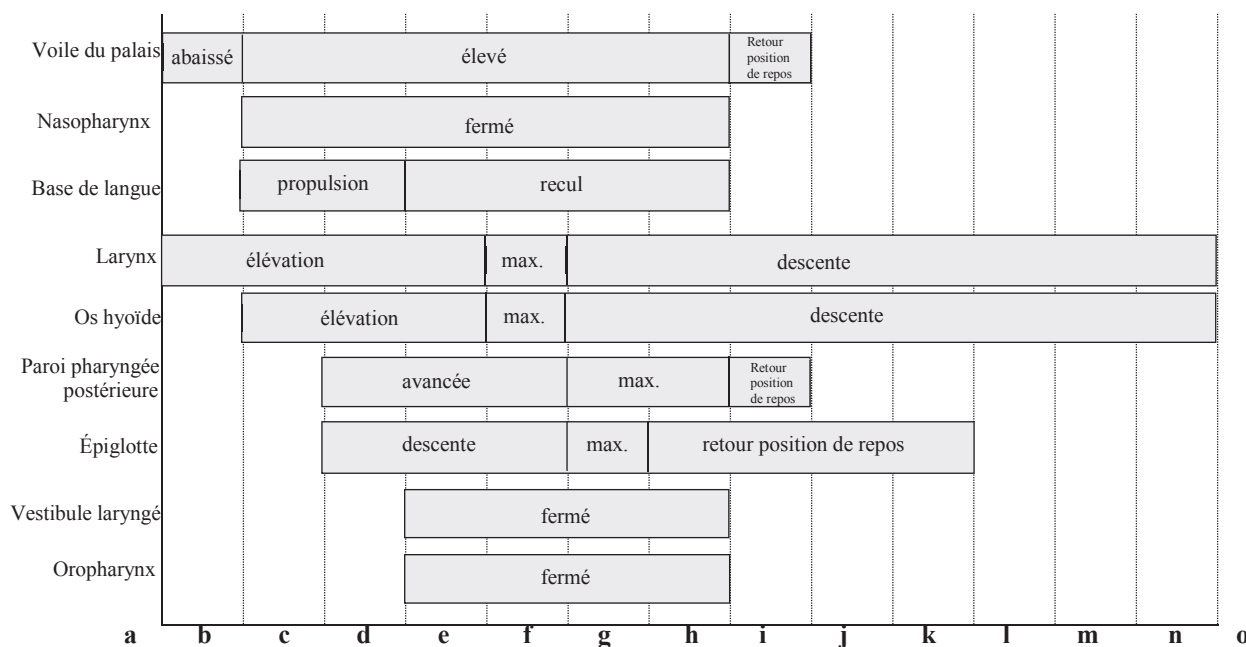


cricoïde (flèche blanche pleine) commence à s'élever. La surface de contact langue-palais dur augmente, le voile du palais se relève et le mouvement d'ascension de l'os hyoïde (flèche blanche) est déclenché **c**. La dépression de la langue atteint sa partie postérieure et l'épiglotte (flèche en pointillés) amorce sa descente **d**. En **e** la base de langue recule, exerce une pression sur l'épiglotte et ferme l'isthme oropharyngé par contact avec la paroi pharyngée postérieure. Sur l'image suivante le larynx est au plus haut et l'os hyoïde au plus avant **f**. La bascule de l'épiglotte est complète en **g** alors que la pression exercée par la langue vers l'arrière de la cavité buccale se relâche progressivement, le larynx amorce sa descente et l'os hyoïde le retour à sa position initiale. En **h**, la langue revient vers l'avant, l'épiglotte à l'horizontale, l'isthme oropharyngé est toujours fermé. Le pharynx et le vestibule laryngé s'ouvrent, et l'épiglotte se redresse **i**. Le mouvement de descente du larynx et celui de l'os hyoïde s'achèvent en **n**.

### Chronologie du processus de déglutition dans le plan sagittal médian

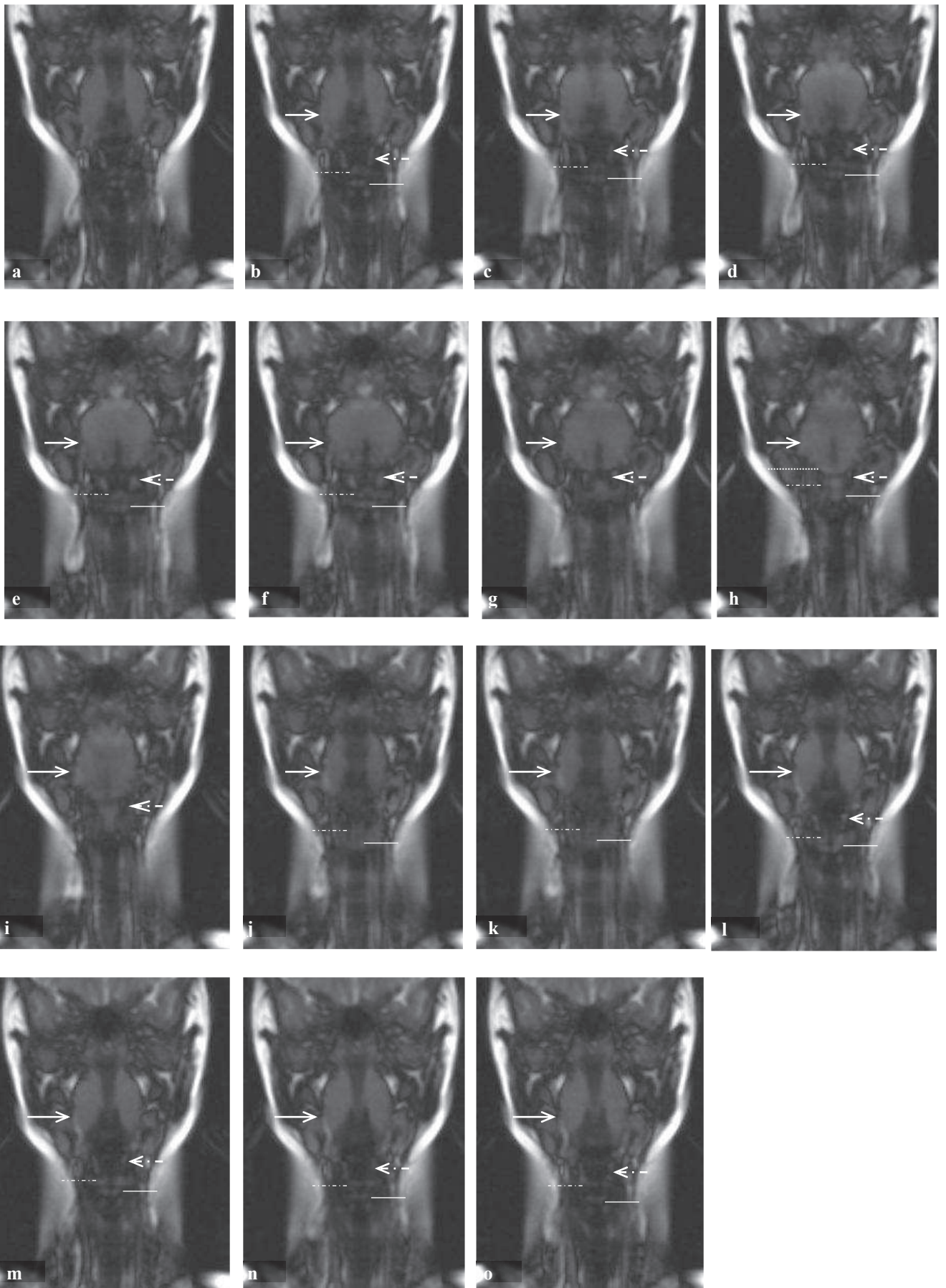
Le tableau 4 représente les relations temporelles entre les mouvements du voile du palais, de la langue, du larynx, de l'os hyoïde, de la paroi pharyngée postérieure, de l'épiglotte et l'occlusion du nasopharynx, de l'oropharynx et du vestibule laryngé, schématisées à partir de la séquence IRM en figure 11.

**Tableau 4** Représentation schématique temporelle du processus de déglutition image par image (**b–n**, **a** et **o** : positions de repos) en séquence sagittale chez un volontaire sain (N°2 images 114 à 128 série 2).



### Images du plan coronal

La séquence de ciné-IRM en coupe coronale est présentée en figure 12 de la même façon que celle du plan sagittal en figure 11. Elle comporte l'image **a** précédant le premier mouvement repérable du cycle de déglutition, jusqu'à la fin de la descente du larynx en **n**; l'image **o** correspond à la position de repos.



**Fig. 12** Cycle de déglutition chez un volontaire sain (N°11 images 41 à 55 série 10 coupe coronale) en mode True-FISP, séquence pondérée en T2.

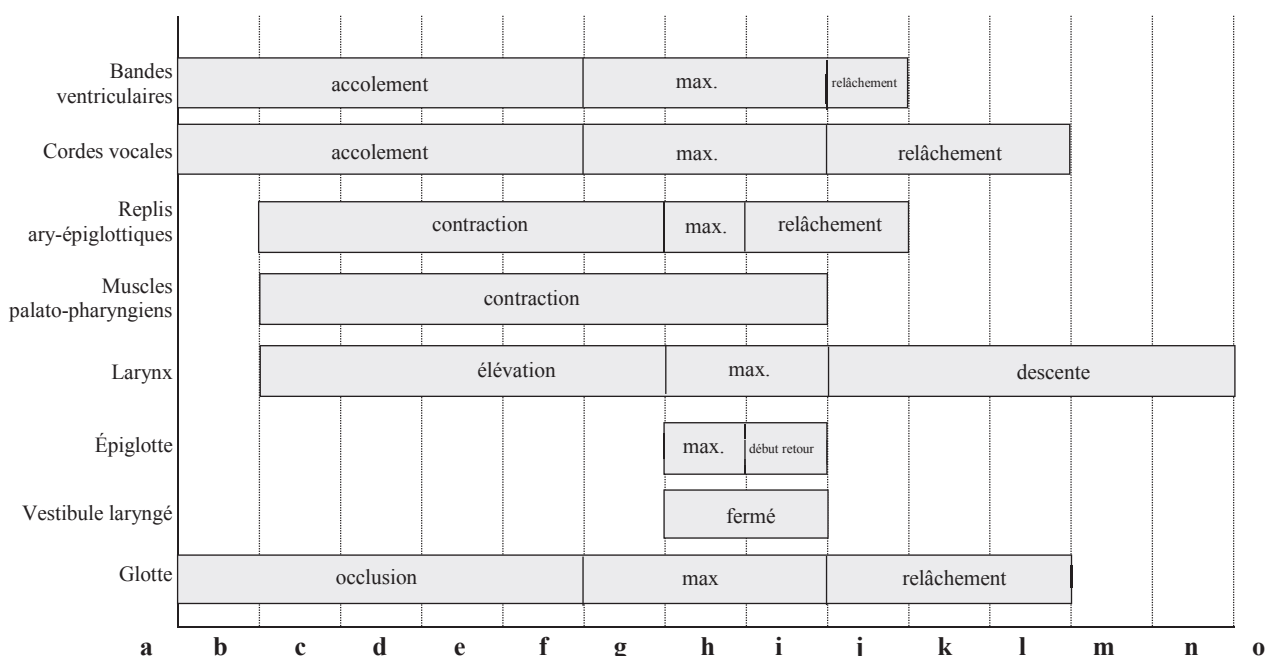


L'occlusion glottique du temps pharyngien de la déglutition avec l'accolement sans déphasage apparent des cordes vocales (trait blanc) et des bandes ventriculaires (trait en pointillés) est visible sur l'image **b**. L'élévation du larynx et la contraction des muscles palato-pharyngiens (flèche blanche) sont observées de **c** à **i**. Sur l'image **e** la réduction de la longueur des replis ary-épiglottiques (flèche en pointillés) en fermeture progressive jusqu'en **h**, l'occlusion glottique plus importante de **g** à **i**, et la bascule de l'épiglotte (trait en petits points) en **h** fermant le vestibule laryngé sont observées. L'épiglotte revient à l'horizontale en **i**, l'occlusion laryngée est maintenue. Sur l'image **j** l'occlusion glottique présente est moins forte, le vestibule laryngé et l'oropharynx sont ouverts, les muscles palato-pharyngiens relâchés. Sur l'image **k** les bandes ventriculaires s'écartent alors que les cordes vocales restent accolées jusqu'à leur ouverture en **m**. Le larynx descend de **j** à **n** et reprend sa position initiale en **o**.

### Chronologie du processus de déglutition dans le plan coronal

Le tableau 5 représente les relations temporelles visibles entre les mouvements des bandes ventriculaires, des cordes vocales, des replis ary-épiglottiques, des muscles palato-pharyngiens, du larynx, de l'épiglotte, l'occlusion du vestibule laryngé et l'occlusion glottique, schématisées à partir de la séquence IRM en figure 12.

**Tableau 5** Représentation schématique temporelle du processus de déglutition image par image (**b–n**, **a** et **o** : positions de repos) visible en séquence coronale chez un volontaire sain (N°11 images 41 à 55 série 10).



#### Visualisation obtenue en ciné-IRM

Les différentes séquences de la déglutition, les déplacements et les changements de forme des éléments anatomiques visualisés dans tous les cas en IRM dynamique sont surlignés sur le tableau du

processus de déglutition (**Tableau 1 b.**). La phase pharyngienne est observable en partie. Les structures anatomiques, les valves et les mouvements contribuant à la déglutition sont visibles à l'exception du muscle crico-pharyngien constitutif du SSO ainsi que sa relaxation; l'absence de bolus solide empêche l'observation de la mastication et du péristaltisme pharyngien ou œsophagien. Les *mouvements* notés à l'analyse des images sont reportés en italique sur le tableau. Des mouvements mandibulaires dans l'axe antéro-postérieur (n=17) et/ou dans l'axe vertical (n=17), et des déplacements de la langue (n=3) et des lèvres (n=24) afin de stimuler la production salivaire sont observés au cours de la phase orale.

**Tableau 1 b.** Processus de déglutition. Éléments (surlignés en gris) et particularités (en italique) du processus de déglutition salivaire, de l'avant vers l'arrière de la cavité buccale et du haut vers le bas, visualisés en séquence True-FISP en coupe sagittale et en coupe coronale.

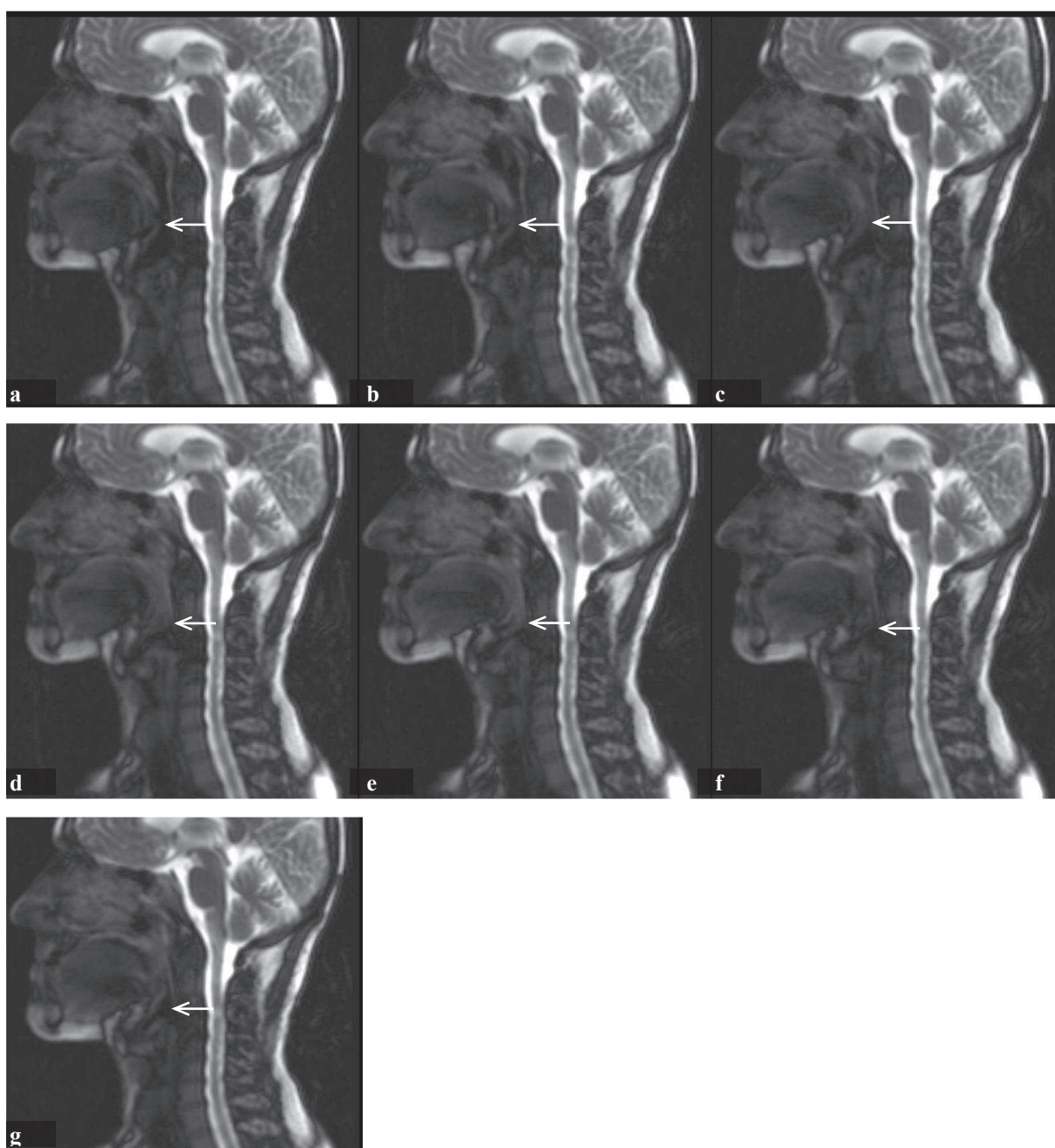
Phases	Structures anatomiques	Valves	Mouvement	Processus
<b>Préparation orale</b> (volontaire)	Lèvres	Lèvres	Occlusion <i>Mouvements</i>	Contention du bolus
	Mandibule		Mastication <i>Mouvements mandibulaires</i>	Préparation, insalivation, contention du bolus
<b>Orale de transport</b> (volontaire) Durée : 1s.		Apex – Alvéole	Élévation	Cohésion du bolus Contention
	Langue		Mouvements antéro-postérieurs <i>Mouvements</i> postéro-antérieurs	Progression du bolus vers l'arrière de la cavité buccale Initialisation du temps pharyngé
	Velum	Velum-BDL	Velum abaissé Occlusion	Contention du bolus Protection des voies aériennes supérieures
	Langue	BDL– PPP	Recul de la base de langue Occlusion oropharyngée	Protection des voies aériennes supérieures Propulsion du bolus vers l'hypopharynx
<b>Pharyngienne</b> (réflexe) Durée : 700 ms	Velum	Velum-PPP	Élévation du velum Occlusion du cavum	Protection du nasopharynx
	Pharynx		Péristaltisme pharyngien	Propulsion du bolus vers le SSO
	Larynx	Glotte	Adduction des CV Occlusion glottique	Propulsion du bolus vers le SSO
		Épiglotte	Élévation – Avancée Bascule de l'épiglotte Occlusion laryngée	Protection des voies aériennes supérieures
	Muscle crico-pharyngien	SSO	Ouverture	Passage du bolus vers l'œsophage
<b>Œsophagienne (réflexe)</b> Durée : de 8 à 20 s.	Œsophage		Péristaltisme œsophagien	Passage du bolus vers l'estomac

BDL=Base de langue; PPP=Paroi Pharyngée Postérieure; CV=Cordes Vocales; SSO=Sphincter Supérieur de l'Œsophage.

### Observations - Particularités

Un *artefact métallique* à l'avant de la cavité buccale peut être repéré (n=4, **Fig.15**). La position de *l'apex de la langue* au début de la phase orale est le plus souvent interdentale (n=21), plus rarement dentale inférieure (n=3) ou apico-alvéolaire (n=3). La déformation de la *langue* montre de grandes variabilités intra- et interindividuelles. Le mouvement ondulatoire est toujours présent, visible à la surface de la langue ou dans sa musculature intrinsèque lorsque le dos de la langue est accolé au palais. Les caractéristiques observables dans le plan sagittal médian de position et appui de la langue varient

selon les déglutitions et selon les sujets. La partie de la langue en contact avec le palais concerne environ son 1/3 antérieur, sa moitié, ses 2/3 ou la langue dans son ensemble. L'élévation du *voile du palais* pour obstruer et protéger les voies aériennes supérieures à la déglutition est réalisée de façon dynamique comme indépendamment du recul lingual (n=13, 43,33%, annexe), figure 6 images **c-d**, ou le voile du palais semble accolé à la langue et s'interposer entre la paroi pharyngée postérieure et la langue de façon passive grâce à la propulsion linguale (n=17, 56,67%), figure 9. **a-g**. Des disparités dans la position ou dans la motilité de l'*épiglotte* sont observées. Le mouvement de bascule de l'*épiglotte* avec inversion de sa courbure est apparent à chaque déglutition (n=19, 63,33%), non repérable ou incertain (n=8, 26,67%), ou absent (n=3, 10%). Dans ce dernier cas, pour chaque sujet, à chaque déglutition, l'*épiglotte* descend, mais reste visiblement oblique et concave (**Fig.13**). De plus,



**Fig. 13** Mouvement de l'*épiglotte* chez un volontaire sain (N°6 images 25 à 31 série 11 coupe sagittale médiane ) en mode True-FISP, séquence pondérée en T2.

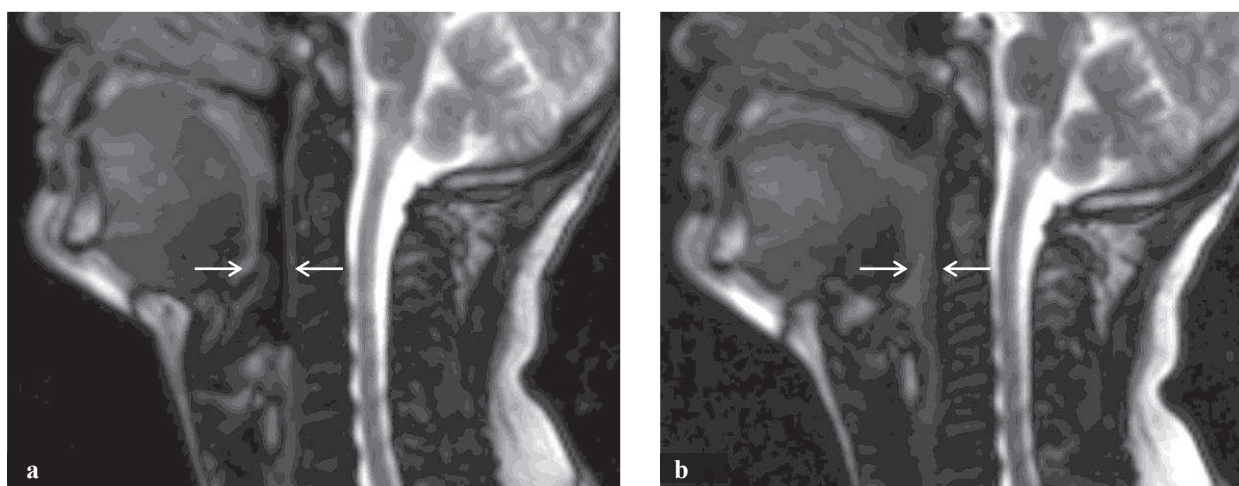
chez ce témoin, l'occlusion oropharyngée est complète et celle du vestibule laryngé incomplète (images d-f).

### Conception d'une grille d'évaluation: la *D-GRID*\*

La *D-GRID*, fondée sur les observations en imagerie dynamique, a été conçue pour représenter et évaluer la mobilité des tissus mous et des cartilages essentiels à la déglutition et à la rééducation de ses troubles : recul de la BDL, avancée de la PPP (*facteur oropharyngé*) et élévation du larynx (*facteur laryngé*). Les mouvements de ces structures anatomiques ont pour objectif la fermeture complète de l'isthme oropharyngolaryngé à la déglutition: la qualité de l'occlusion oropharyngée a été intégrée à la grille, destinée à des patients susceptibles de présenter des fausses-routes, une réduction des capacités motrices et un déficit de l'occlusion oropharyngée.

#### *Facteur oropharyngé*

L'échelle comporte 3 degrés d'évaluation du *facteur oropharyngé*: 0 pour absence de mouvement et d'occlusion, 1 pour mouvement et occlusion incomplets, 2 pour mouvement et occlusion complets. Un recul lingual et une occlusion oropharyngée complets (stade 2) correspondent à un déplacement antéro-postérieur net de la langue et à la disparition de la filière aérique de l'oropharynx (**Fig.14**).



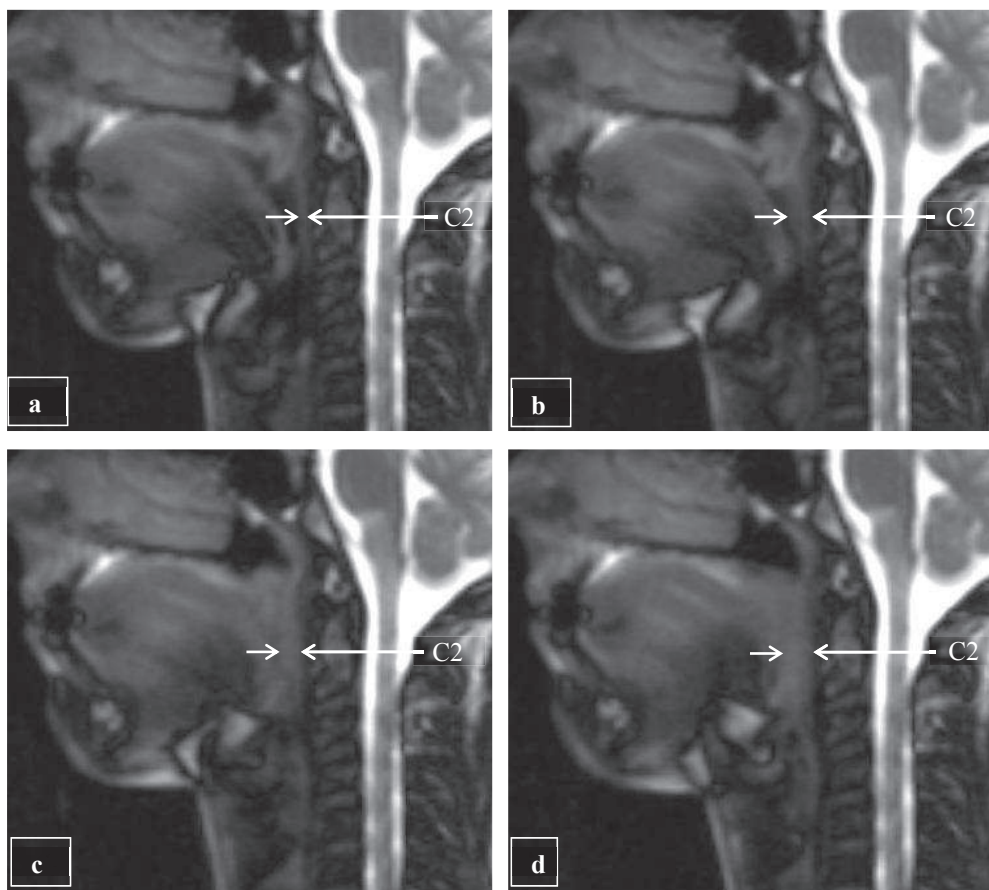
**Fig. 14** Coupes sagittales médianes cervico-faciales chez un sujet témoin (N°9) en mode True-FISP, séquence pondérée en T2. **a)** au repos (image 1 série 9), **b)** recul lingual et occlusion oropharyngée complets à la déglutition (image 76 série 9).

Un déplacement de la BDL et une occlusion complets, de stade 2, ont été constatés chez tous les témoins (**Tableau 6 D-GRID**). Les stades 0 et 1 reflètent des troubles de déglutition graves (0) ou modérés (1).

La motilité de la PPP est variable : elle reste immobile (stade 0) chez 33,33% de la cohorte (**tableau 6**). La mesure de son avancée (**d**) peut être réalisée à partir d'un point fixe, le corps vertébral de C2 ou l'interligne C2-C3 en regard de l'oropharynx, selon la morphologie du sujet (**Fig. 15**). La valeur d'avancée de la paroi pharyngée postérieure retenue est celle de l'image la plus nette avec une approximation des valeurs (précision au 5/10ème de millimètre, annexe).

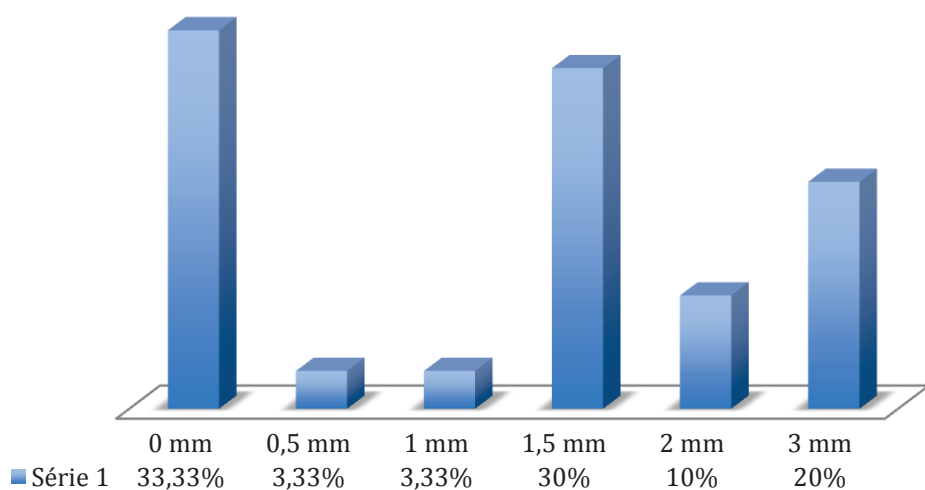
\***D: Déglutition - GRID: acronyme Guilleré RIehm Debry.**





**Fig. 15** Avancée de la paroi pharyngée postérieure chez un volontaire sain (N°7 images 50, 52-54, série 3 coupe sagittale médiane) en mode True-FISP, séquence pondérée en T2. **a** épaisseur de la PPP: 4mm, **b** épaisseur de la PPP: 6mm, **c**=2mm, **d**=2mm, stade 1.

Les valeurs de **d** sont réparties de 0,5 à 3 mm chez 66,67 % de notre population de volontaires sains selon la distribution suivante:



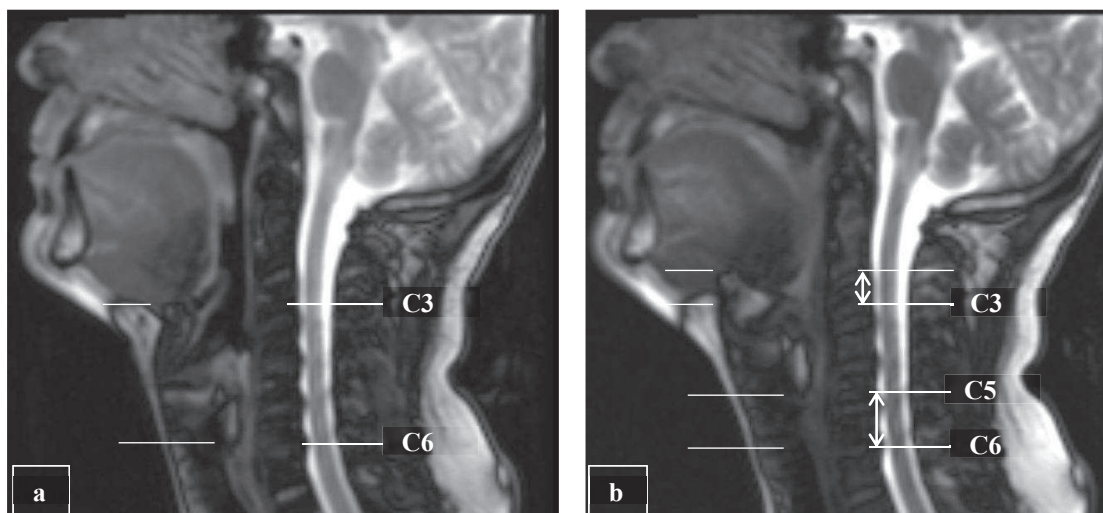
**Graphique 1** Distribution des mesures de l'avancée de la paroi pharyngée postérieure chez les volontaires sains

Ces valeurs peuvent correspondre au stade 1, soit  $0 < d \leq 3$  mm. Nous considérons l'absence d'avancée (stade 0) ou une avancée comprise entre 0 et 3 mm (stade 1) comme une valeur standard

physiologique. Les valeurs supérieures à 3 mm relèveraient d'un processus non standard (stade 2).

*Facteur laryngé*

L'élévation laryngée est repérable par le déplacement du cartilage cricoïde et celui de l'os hyoïde dans l'axe vertical. C'est une unité anatomique fixe, individuelle relative, la colonne cervicale, qui a été choisie comme unité de mesure. L'ascension du larynx est calculée à partir du bord inférieur du cartilage cricoïde, du point de référence à l'horizontale au repos en regard de C6 à son point le plus haut, et celle de l'os hyoïde à l'horizontale au repos en regard de C3 à son point le plus haut, de ½ vertèbre en ½ vertèbre (**Fig.16**).



**Fig. 16** Mesures de l'élévation du larynx et de l'os hyoïde chez un volontaire sain (N°9 images 1 et 7 série 9 coupe sagittale médiane) **a**) repos, **b**) élévation du larynx : 1.5 vertèbres, élévation de l'os hyoïde: 1 vertèbre.

Le larynx s'élève de 1 à 2.5 vertèbres et l'os hyoïde de 1 à 2 vertèbres chez les sujets sains. Le tableau 6 présente l'évaluation de la déglutition chez les volontaires sains sur la **D-GRID** en pourcentages valides.

**Tableau 6 D-GRID** : grille d'évaluation de la déglutition chez les volontaires sains de notre série en pourcentages valides.

Stades		0		1		2	
Coupe sagittale médiane	Recul lingual						<b>100</b>
	Avancée de la paroi postérieure du pharynx	<b>33,33</b>		<b>66,67</b>			
	Occlusion oropharyngée						<b>100</b>
	Nombre de vertèbres	0	0.5	1	1.5	2	≥ 2.5
	Ascension du larynx			<b>3,33</b>	<b>43,33</b>	<b>46,67</b>	<b>6,67</b>
Ascension de l'os hyoïde			<b>36,67</b>	<b>53,33</b>	<b>10,00</b>		
Recul lingual, avancée de la paroi pharyngée postérieure, occlusion oropharyngée:							0 Absent(e) 1 Incomplet(e) 2 Complet(e)
Avancée de la PPP=d: d=0 = stade 0, 0<d≤3mm = stade 1, d>3mm = stade 2							

## Statistiques

### Âge, avancée de la paroi pharyngée postérieure, élévations du larynx et de l'os hyoïde

Les corrélations entre âge et déplacements des muscles et cartilages sont étudiées de 2 façons: - en considérant l'âge comme une variable quantitative (l'âge de chaque sujet est un nombre) (1), et - en considérant l'âge comme une variable qualitative ou catégorielle qui comporte 2 catégories: âge  $\leq 40$ , âge  $> 40$  (intervalle de la cohorte: 23-61 ans) (2). Dans les 2 cas les résultats ne font pas apparaître de corrélations statistiquement significatives entre *âge, avancée de la paroi pharyngée postérieure, élévations du larynx* et de *l'os hyoïde* ( $p > 0.05$ ) (Tableau 7). Le coefficient de corrélation rho de Spearman, calculé pour la PPP dont le mouvement est une variable à 2 valeurs (stade 0 ou stade 1), est légèrement négatif,  $\rho = -0.076$  pour une *p-value* non significative,  $p = 0.686$ : plus l'âge augmente moins la paroi pharyngée se déplace.

**Tableau 7** Association entre âge, élévation du larynx, de l'os hyoïde et de la paroi pharyngée postérieure.

	Âge	<i>p-value</i>
Élévation larynx	1. <i>p de Kruskal-Wallis</i>	0.271
	2. <i>p de Fisher</i>	0.840
Élévation os hyoïde	1. <i>p de Kruskal-Wallis</i>	0.521
	2. <i>p de Fisher</i>	1
Avancée de la PPP	1. <i>p de Kruskal-Wallis</i>	0.415
	2. <i>p de Kruskal-Wallis</i>	0.744

PPP : Paroi Pharyngée Postérieure  
1. Âge quantitatif 2. Âge qualitatif

### Sexe, avancée de la paroi pharyngée postérieure, élévations du larynx et de l'os hyoïde

L'étude des corrélations entre sexe et déplacements de la paroi pharyngée postérieure, du larynx et de l'os hyoïde montre une mobilité de la paroi pharyngée statistiquement plus importante chez les femmes ( $p\text{-value} < 0.05$ ) (Tableau 8). Les élévations du larynx et de l'os hyoïde ne sont pas sexe-dépendantes (Tableau 9).

**Tableau 8** Stades d'avancée de la paroi pharyngée postérieure/sexe en pourcentage.

	Stades	♀	♂
Avancée de la paroi pharyngée postérieure <b>d</b>	0	20	60
	1	80	40

Stade 0:  $d=0$  ; Stade 1:  $0.5\text{mm} \leq d \leq 3\text{mm}$

**p Fisher = 0.044**

**Tableau 9** Élévations du larynx et de l'os hyoïde/sexe en pourcentage.

Élévations	Vertèbres	♀	♂
Larynx	1	5	0
	1.5	40	50
	2.0	50	40
	2.5	5	10
Os hyoïde	1.0	30	50
	1.5	60	40
	2.0	10	10

**p Fisher = 0.904**

*NB* Les calculs montrent qu'il n'y a pas de corrélation entre l'âge et le sexe (*p de Kruskal-Wallis* = 0.415, *p de Fisher* = 0.440). Âge moyen ♀ = 40.5 ans,  $DS \pm 13.06$ , ♂ = 35.6 ans,  $DS \pm 12.22$ .

*Élévation du larynx et de l'os hyoïde*

L'élévation du larynx est statistiquement corrélée à celle de l'os hyoïde:  $p\text{-value}<0.05$ ; l'étude des comparaisons des élévations deux à deux (18 groupes) avec des effectif réduits dans certains groupes n'est pas significative ( $p\text{-value}>0.05$ ).

**Tableau 10** Association entre élévation du larynx et élévation de l'os hyoïde

Élévation du larynx*	Élévation de l'os hyoïde*			
	1	1,5	2	total
<b>1</b>	<b>1</b>	<b>0</b>	<b>0</b>	<b>1</b>
pourcentage en ligne	100,00	0,00	0,00	100,00
pourcentage en colonne	9,09	0,00	0,00	3,33
<b>1,5</b>	<b>9</b>	<b>4</b>	<b>0</b>	<b>13</b>
pourcentage en ligne	69,23	30,77	0,00	100,00
pourcentage en colonne	81,82	25,00	0,00	43,33
<b>2</b>	<b>1</b>	<b>10</b>	<b>3</b>	<b>14</b>
pourcentage en ligne	7,14	71,43	21,43	100,00
pourcentage en colonne	9,09	62,50	100,00	46,67
<b>2,5</b>	<b>0</b>	<b>2</b>	<b>0</b>	<b>2</b>
pourcentage en ligne	0,00	100,00	0,00	100,00
pourcentage en colonne	0,00	12,50	0,00	6,67
total	11	16	3	30
pourcentage en ligne	36,67	53,33	10,00	100,00

\* en nombre de vertèbres

**p Fisher = 0,002****Tableau 11** Association entre élévation du larynx et élévation de l'os hyoïde : comparaison deux à deux.

	Tests deux à deux			
	lignes	colonnes	odds.ratio	p.value
1	1-1.5	1-1.5	Inf	1.000
2	1-1.5	1-2.0	0.000	1.000
3	1-1.5	1.5-2	0.000	1.000
4	1.0-2	1-1.5	Inf	0.750
5	1.0-2	1-2.0	Inf	1.000
6	1.0-2	1.5-2	0.000	1.000
7	1-2.5	1-1.5	Inf	1.000
8	1-2.5	1-2.0	0.000	1.000
9	1-2.5	1.5-2	0.000	1.000
10	1.5-2	1-1.5	19.181	0.081
11	1.5-2	1-2.0	Inf	0.125
12	1.5-2	1.5-2	Inf	1.000
13	1.5-2.5	1-1.5	Inf	0.750
14	1.5-2.5	1-2.0	0.000	1.000
15	1.5-2.5	1.5-2	0.000	1.000
16	2-2.5	1-1.5	Inf	1.000
17	2-2.5	1-2.0	0.000	1.000
18	2-2.5	1.5-2	0.000	1.000

*Nombre de déglutitions*

En coupe sagittale, coronale ou axiale la moyenne du *nombre de déglutitions*, de 6, 5 et 4 respectivement pour 100 images, montre une variation faible (**Tableau 12**).

**Tableau 12** Nombre de déglutitions par séquence d'acquisition.

Nombre de déglutitions	Plan sagittal médian	Plan coronal 1	Plan coronal 2	Plan axial
Moyenne	5.87	4.95	5.11	3.82
± DS	2.588	2.418	2.166	1.250
Coefficient de variation	0.44	0.49	0.42	0.33

*Âge, sexe et nombre de déglutitions*

L'étude des corrélations entre âge et nombre de déglutitions a été réalisée comme précédemment, avec l'âge quantitatif (1) et l'âge qualitatif (âge  $\leq 40$ , âge  $> 40$ ) (2). Le nombre de déglutitions décroît avec l'augmentation de l'âge dans les 3 plans de l'image, (rho de Spearman négatif et  $p\text{-value}<0.05$ ) excepté en séquence axiale (**Tableau 13**). En séquences coronales la corrélation est significative entre



âge qualitatif et nombre de déglutitions.

**Tableau 13** Étude des corrélations entre l'âge et le nombre de déglutitions dans les 3 plans de coupe.

Nombre de déglutitions	Plan sagittal	Plan coronal 1	Plan coronal 2	Plan axial	
Effectif	30	20	18	11	
Intervalle	23-61	23-60	23-60	29-60	
Âge	Moyenne	39	40	39	47
	Médiane	36	37	34	46
1. rho de Spearman	-0.494	-0.707	-0.670	-0.024	
1. p de Spearman	0.005	0.000	0.002	0.943	
2. p de Student	0.096	0.005	0.025	0.447*	

\* 2.p de Kruskal-Wallis

Le **tableau 14** ne montre pas de lien significatif entre le nombre de déglutitions par plan de coupe et le sexe ( $p\text{-value}>0.05$ ).

**Tableau 14** Étude des corrélations entre sexe et nombre de déglutitions dans les 3 plans de coupe.

Test de Student	Plan sagittal	Plan coronal 1	Plan coronal 2	Plan axial
p-value	0.600	0.507	0.244	0.130*

\* p de Kruskal-Wallis

### Fiabilité inter-observateurs

L'analyse de la fiabilité inter-observateurs à l'interprétation des images pour la mesure des déplacements de la PPP, du larynx et de l'os hyoïde met en évidence un accord excellent exprimé par le coefficient Kappa pondéré tel que  $0.81 < K < 1$  (**Tableaux 15-17**).

**Tableau 15** Évaluation inter-observateurs de l'avancée de la PPP.

Lecteurs	Avancée de la PPP*	Lecteur A		
		0	1	2
Lecteur B	0	10		
	1		19	1
	2			

PPP Paroi Pharyngée Postérieure

\* en stades

**K=0.93 (0.82-1.1)**

**Tableau 16** Évaluation inter-observateurs de l'élévation du larynx.

Lecteurs	Elévation du larynx*	Lecteur A			
		1	1.5	2	2.5
Lecteur B	1	1			
	1.5		12	1	
	2		1	13	
	2.5				2

\*en nombre de vertèbres

**K=0.93 (0.82-1)**

**Tableau 17** Évaluation inter-observateurs de l'élévation de l'os hyoïde.

Lecteurs	Elévation de l'os hyoïde*	Lecteur A		
		1	1.5	2
Lecteur B	1	11		
	1.5	2	14	
	2			3

\* en nombre de vertèbres

**K=0.92 (0.8-1)**

## II-1.5. Discussion

### Introduction

Les techniques d'*imagerie ultra-rapide* du mouvement en résonance magnétique nucléaire, initialement destinées à l'exploration des pathologies cardiaques et valvulaires, ne cessent de s'améliorer depuis l'apparition en 1977 de l'*Echo-Planar Imaging (EPI)*<sup>61</sup>. Leur développement a permis la réalisation de travaux portant sur l'analyse dynamique de la déglutition. Les séquences d'acquisition rapides, ultra-rapides, l'imagerie synchronisée ou les techniques d'acquisitions parallèles permettent de réaliser l'imagerie d'un organe en mouvement<sup>61, 62</sup>.

### Études de la déglutition en imagerie rapide ou ultra-rapide

Les études répertoriées de 1995 à 2010 (**Tableau 18**) concernent exclusivement ou en partie l'analyse de la déglutition chez des volontaires sains en IRM dynamique en temps réel. Flaherty et al.<sup>63</sup> en 1995, Gilbert et al.<sup>64</sup> en 1996 ont étudié les *propriétés biomécaniques des cordes vocales* normales au cours de la déglutition. Suto et al.<sup>65</sup> en 1995, Foucart et al.<sup>66</sup> en 1998, Honda et al.<sup>67</sup> en 2003, Panebianco et al.<sup>68</sup> en 2010 ont analysé la *fonction pharyngée* au cours de la déglutition d'un liquide. La *déformation* de la langue (Gilbert et al.<sup>69</sup> en 1998), son *volume* (Ajaj et al.<sup>70</sup>, 2005), et son *appui* au cours des 3 phases de la déglutition (Akin et al.<sup>71</sup>, Karaçay et al.<sup>72</sup>, 2006) ont été décrits.

Des études ont été menées sur la *description du processus* de déglutition (Barkhausen et al.<sup>73</sup> en 2002) et son *examen* (Albiter et al.<sup>74</sup>, Hartl et al.<sup>75</sup> en 2003). L'IRM dynamique a été utilisée pour l'*exploration des tissus mous de l'oropharynx* au cours de la déglutition (Sutton et al.<sup>76</sup> en 2009), l'analyse de leur *mouvement* et le suivi du *transfert d'un bolus* liquide (Breyer et al.<sup>77</sup> 2009). Anagnostara et al.<sup>78</sup> en 2001 ont comparé les résultats anatomiques et fonctionnels de différentes séquences d'imagerie rapide entre elles; Honda et al.<sup>67</sup> en 2003 et Panebianco et al.<sup>68</sup> en 2010 ont confronté les données acquises en VFS et en ciné-IRM. La première étude portant sur l'*application de l'IRM dynamique à champ ouvert à la déglutition en position assise* a été réalisée par Honda et al.<sup>79</sup> en 2007.

Pour leur étude, Sutton et al.<sup>76</sup> ont utilisé l'imagerie synchronisée: le *gating* ou *synchronisation* consiste en un dispositif de synchronisation à un mouvement physiologique qui commande le démarrage d'une séquence d'IRM. Les données couvrent plusieurs répétitions de la déglutition et une série est reconstruite à partir des images illustrant la moyenne des mouvements. Schipper et al. ont développé en 1994 l'imagerie synchronisée sur les mouvements des muscles supra-hyoïdiens pour visualiser la déglutition.

D'autres techniques d'imagerie ont été expérimentées pour l'étude de la déglutition. L'*imagerie de diffusion* sert à mettre en évidence les mouvements microscopiques de l'eau dans les tissus. Elle a été appliquée à l'étude de l'architecture musculaire tridimensionnelle de la langue et de sa déformation pendant la déglutition (Gilbert et al.<sup>80</sup> en 2005, Mijailovich et al.<sup>81</sup> en 2010).

**Tableau 18** Études de la déglutition par ciné-IRM en temps réel chez des sujets sains.

Auteurs Année	Séquences IRM	Système	Induction	Cohorte	Age	Sex ratio	Plans de coupe	Bolus
R.F. Flaherty et al. 1995	EPI	(General Electric)	1.5 T	11	20-30	0.6	Coronal, axial	Salive
Y. Suto et al. 1995	Turbo- FLASH*	Magnetom H15SP (Siemens)	1.5 T	10	25-40 Moy. 30		Sagittal médián	Eau + Citrate d'ammonium ferrique (0.2%)
R.J. Gilbert et al. 1996	EPI	(General Electric)	1.5 T	15	19-37		Coronal, axial	Salive Eau
R.J. Gilbert et al. 1998	EPI	(General Electric)	1.5 T	7	21-35	0.7	Sagittal médián et latéral	Eau
J.M. Foucart et al. 1998	Turbo- FLASH	Magnetom Vision (Siemens)	1.5 T	5	23-54 Moy. 36	4	Sagittal médián	Eau + Gadolinium (10%)
A. Anagnostara et al. 2001	EPI FLASH Turbo- FLASH	Gyroscan ACS- NT (Philips)	1.5 T	7	25-35	2.5	Sagittal médián	Salive Eau + Gadolinium (10%)
J. Barkhausen et al. 2002	True-FISP	Magnetom Sonata (Siemens)	1.5 T	8	Moy.: 32		Sagittal médián, coronal	Eau ± Gadolinium (0.5, 2.5, 5, 10%), yaourt, semoule
Y. Honda et al. 2003	Turbo- FLASH	Magnetom Vision (Siemens)	1.5 T	10	25-42	0.4	Sagittal médián	Jus de prune
M. Albitzer et al. 2003	SSFSE	Signa (General Electric)	1.5 T	8	24-40	0.3	Sagittal médián	Salive Eau
D.M. Hartl et al. 2003	SSFSE	Signa (General Electric)	1.5 T	7	24-40	0.4	Sagittal médián, coronal	Salive Eau Marshmallow Cake et cookies
W. Ajaj et al. 2005	True-FISP	Magnetom Sonata (Siemens)	1.5 T	50	Moy : 43.6	1	Sagittal médián	Pudding + Gadopentate dimeglumine (0.5%) ± banane
E. Akin et al. 2006	BTFE	New Intera Nova (Philips)	1.5 T	12	Moy : 14.37 ± 2.32	0.7	Sagittal médián	Eau
Ş. Karavaş et al. 2006	BTFE	New Intera Nova (Philips)	1.5 T	10	Moy : 14.5 ± 2.6	1	Sagittal médián	Eau
Y. Honda et al. 2007	SPGR	Signa SP/i <sup>TM**</sup> (General Electric)	0.5 T	6	Médiane 31.4 ± 7.5	0.5	Sagittal médián	Eau + citrate d'ammonium ferrique (20%)
T. Breyer et al. 2009	Turbo- FLASH	TIM TRIO (Siemens)	3 T	10	31.4	2.3	Sagittal médián	Salive Jus de myrtille
B.P. Sutton et al. 2009	Multi-shot spiral FLASH	Allegra (Siemens)	3 T				Sagittal médián	Eau
V. Panebianco et al. 2010	Turbo- FLASH	Magnetom Vision (Siemens)	1.5 T	23	Moy.: 44	0.76	Sagittal médián, coronal, axial	Salive Yaourt + Gadolinium (10%)
Notre série	True-FISP	Magnetom Avanto (Siemens)	1.5 T	19	23-61 Moy : 39 Médiane 36	0.9	Sagittal médián, coronal	Salive

\*: avec injection en IV d'un produit de contraste au Gadolinium pour rehausser l'intensité du signal du pharynx; \*\*: IRM à champ ouvert.

NB: Les cases vides ne sont pas renseignées.

L'IRM à contraste de phase (PC MRI Phase-Contrast Magnetic Resonance Imaging), développée pour l'angiographie, a été employée à la conception de *modèles mathématiques de la déformation linguale et de son mécanisme* dans la phase de propulsion au cours de la déglutition (Felton et al.<sup>82</sup>, 2007).

Le marquage ou *tatouage (tagging)* des tissus avec des lignes ou des grilles permet de suivre les déformations géométriques des tissus en mouvements, par exemple durant le cycle cardiaque. Napadow et al.<sup>83</sup> en 1999 ont analysé et modélisé l'action des fibres musculaires intrinsèques et extrinsèques de la langue au cours de la déglutition avec cette stratégie d'imagerie.

Les *techniques d'acquisitions parallèles* utilisent des antennes multiéléments en réseau phasé pour réduire les temps d'acquisition. Breyer et al.<sup>77</sup>, en 2009, ont implémenté la technique *GRAPPA (Generalized Auto-calibrating Partially Parallel Acquisitions)* à l'étude temporelle du processus de déglutition.

### Séquences d'imagerie rapide

Les types de séquences d'imagerie rapide sont désignés par des acronymes propres à chaque constructeur de système IRM (voir correspondance entre type de séquence et constructeur **Tableau 18**)<sup>61</sup>. Les séquences d'IRM sont classées en 2 grandes catégories de séquences : l'écho de spin (SE : Spin Echo), basé sur un cycle d'impulsions 90°/180°, et l'écho de gradient (GE : Gradient Echo), caractérisé par un angle de bascule inférieur à 90° et une absence d'impulsion RF de 180° de rephasage<sup>62</sup>. Les études répertoriées ont utilisé pour l'imagerie dynamique de la déglutition les séquences à écho de spin *SSFSE (Single Shot Fast Spin Echo)* et à écho de gradient *EPI, FLASH (Fast Low Angle Shot), Turbo-FLASH, True-FISP (Fast Imaging SPin), BTFE (Balanced Turbo Field Echo), SPGR (SPoiled Gradient Recalled)* et *Multi-Shot Spiral FLASH*.

Le tableau 12 expose les caractéristiques techniques des *séquences d'imagerie rapide* appliquées à l'examen de la déglutition en temps réel. En 2001, Anagnostara et al.<sup>78</sup> ont évalué l'apport des séquences *FLASH, EPI* et *Turbo-FLASH* à la déglutition. Les séquences *FLASH* offrent des images de haute qualité au repos. Elles sont dégradées lors du mouvement de déglutition par les artefacts de mouvement et par la résolution temporelle insuffisante. Les séquences *EPI* proposent une meilleure résolution temporelle, mais de fortes distorsions et des artefacts de mouvement dégradent la qualité des images. Les séquences *Turbo-FLASH* sont plus adaptées aux mouvements avec une meilleure résolution temporelle et une résolution spatiale suffisante. Cette imagerie est optimale pour l'exploration des mouvements de déglutition, et devrait documenter l'étude fonctionnelle des troubles oropharyngés.

Albiter et al.<sup>74</sup> (étude de 2003) ont effectué des essais préliminaires avec les séquences *EPI* et *SPGR*: la mauvaise résolution spatiale rendant très difficile l'interprétation des images a conduit au choix des séquences *SSFSE* pour l'étude dynamique de la déglutition. Ces séquences sont un bon compromis entre résolution en contraste, résolution spatiale et résolution temporelle.

**Tableau 19** Caractéristiques techniques des séquences d'IRM dynamique pour l'étude de la déglutition en temps réel.

Séquences IRM	Résolution temporelle ms / image	Résolution temporelle images / seconde	FOV mm <sup>2</sup>	Angle de bascule	TR ms	TE ms	Épaisseur de coupe mm	Résolution spatiale* mm <sup>2</sup>	Matrice* pixels	Auteurs
<b>EPI</b>	300	3.3	210x210	40°	14	4.1	10	0.8	256x256	Anagnostara
	100-180	10-5.5	200x400	45°	100-180	10	5-6-8	3.1x1.5 0.8x1.5	128x64 256x128	Flaherty
		15	200x400	45°	67	10	6			Gilbert 1996
		10	200x400	45°	100	45	6	1.5x3.1	128x128	Gilbert 1998
<b>SPGR</b>	1500	0.6	300x300	90°	14.2	6.7	10	1.2	256x256	Honda 2007
<b>RF-spoiled GRE</b>	100	10	220x220	10°	3.5	1.2	11	1.7x2.7	192x144	Breyer
	250	4			2.7	1.3		1.1x1.5	128x82	
<b>BTFE</b>		6.2	350x350	50°	500	10	10	1.3	256x256	Akin
	110	9	350x350	50°	2.1	1.09	10	3.6	96x96	Karaçay
<b>FLASH</b>	550	2	210x210	40°	7.2	3.6	10	0.8	256x256	Anagnostara
<b>Turbo-FLASH</b>	150-300	6.6-3.3	210x300	20°-25°	4-7.3	1.2-3.6	10	0.8x1.2	256x256	Anagnostara
	200	5	300x300	10°	55	1.2		3x2.3	100x128	Foucart
	330-880	3-1.1	360x360		4.5-5.5	2.2-3.2	10	3.7x2.8	96x128	Honda 2003
	300	3.3	250 x250		416	1.2	10-20	0.9	256x256	Panebianco
	380	2.6	200 x200	8°	4.9	2	8	3.0x2.3	64x64	Suto
<b>Multi-shot spiral FLASH</b>	46.7	21	100x100		6.7	0.9-1.4	6	1.8	53x53	Sutton
<b>SSFSE</b>	600-700	1.6-1.4	220x220	90°	4900	90		0.8x1.7	256x128	Albiter
	700	1.4	220 x220	90°	4900	90		0.8x1.7	256x128	Hartl
<b>True-FISP</b>	500	2		87°	3.79	1.9	4		208x256	Ajaj
	139-405	7.2-2.5			2.2-3.0	1.1-1.5	8		63x128 135x256	Barkhausen
	172	5.8	380x380	57°	172	1.15	10	2.4x1.5	160x256	Notre série

\* La résolution spatiale (rapport FOV/Matrice\*) ou la matrice non renseignée a été calculée; **FOV**: Field Of View; **TR**: Temps de Répétition; **TE**: Temps d'Écho; **EPI**: Echo Planar Imaging; **SPGR**: SPoiled Gradient Recalled; **RF-spoiled GRE**: Radio Frequency-spoiled Gradient-Recalled Echo; **BTFE**: Balanced Turbo-Field Echo; **FLASH**: Fast Low Angle SHot; **SSFSE**: Single Shot Fast Spin Echo; **FISP**: Fast Imaging SPin.  
**NB**: Les cases vides ne sont pas renseignées.

Les séquences *Turbo-FLASH* présentent une faible résolution en contraste, ce qui impose une analyse dynamique des volumes des tissus mous. Quand le T1 est court comme en *Turbo-FLASH* par exemple (Suto et al.<sup>65</sup>), la relaxation longitudinale, inadéquate pour l'exposition suivante, entraîne la réduction de l'intensité du signal et rend l'identification des organes de la cavité buccale et du pharynx impossible. L'utilisation de Gadolinium rehausse l'intensité de la muqueuse pharyngée et permet de reconnaître l'anatomie de la cavité buccale et du pharynx sur toutes les coupes (Anagnostara et al.<sup>78</sup>, Suto et al.<sup>65</sup>). Les séquences *True-FISP* étudiées par Barkhausen et al.<sup>73</sup> en 2002 sont fondées sur un Temps d'Écho (TE, intervalle de temps entre le milieu de l'onde RF d'excitation et le milieu du temps de lecture) et un Temps de Répétition (TR, temps séparant deux impulsions de 90°) très courts, permettant d'obtenir 7 images seconde pour un temps réel de résolution temporelle de 139 ms. Les

composantes du processus de déglutition sont visualisées, mais une amélioration des résolutions spatiales et temporelles de ce type de séquences est souhaitable. Ajaj et al.<sup>70</sup>, malgré une résolution temporelle faible (2 images par seconde), concluent que les séquences *True-FISP* sont adaptées à la description qualitative et quantitative du mécanisme de déglutition surtout dans les phases orale et pharyngée.

### Qualité des images

Le problème posé à l'opérateur pour la qualité des images est celui de la recherche du meilleur compromis entre le rapport S/B, le contraste et la résolution spatiale. Le contraste est la variation de l'intensité du signal entre deux structures anatomiques adjacentes. Il dépend des propriétés intrinsèques des tissus et de paramètres accessibles à l'opérateur, TE (Temps d'Echo), TR (Temps de Répétition, temps séparant deux impulsions de 90°), et angle de bascule (bascule de l'aimantation longitudinale dans le plan transversal<sup>61</sup>). L'angle maximal de bascule pour les séquences *True-FISP* ne peut excéder 45° en raison des limites de SAR (Specific Absorption Rate, coefficient d'absorption spécifique des tissus) (Barkhausen et al.<sup>73</sup>). En effet, certaines séquences rapides sont susceptibles d'entraîner des échauffements dans les tissus: les limites des SAR doivent être surveillées au cours de l'examen. L'angle de bascule de 57° utilisé dans notre protocole ne pose pas de problème de SAR.

### Résolution temporelle

La diversité de la *résolution temporelle* (RT) selon les études est importante:  $46.7 \text{ ms} \leq \text{RT} \leq 1500\text{ms}$  soit de 0.6 à 10 images par seconde. La résolution temporelle de l'étude en IRM à champ ouvert est très faible (0.6 image seconde). Même lorsqu'elle est faible (par exemple de 700 ms par image soit 1.4 image par seconde en *SSFSE*) elle est compensée par les déglutitions successives et par la lecture en mode vidéo des images, produisant une "stroboscopie de la déglutition" (Hartl et al.<sup>75</sup>). Dans ce cas, les images renseignent sur les mouvements mais ne permettent pas l'analyse chronologique des événements de la déglutition. Barkhausen et al.<sup>73</sup> ont testé plusieurs protocoles (n=4) et comparé les résultats avec ceux obtenus en VFS. Ils concluent que la résolution temporelle est plus importante que la résolution spatiale pour l'analyse de la déglutition: les résultats les meilleurs correspondent à la vitesse d'acquisition la plus rapide à 7 images seconde. La résolution temporelle de 21 images seconde dans l'étude de Sutton et al.<sup>76</sup> produit des images peu précises.

La technique en imagerie rapide IRM en temps réel doit progresser pour offrir une analyse temporelle plus fine du processus de déglutition. Elle doit être au minimum de 3.3 images seconde (Isogai et al.). La résolution temporelle dans notre étude, de 5.5 à 5.8 images par seconde, produit une vidéo des phases du processus de déglutition et permet d'apprécier la chronologie des événements de la déglutition les uns par rapports aux autres (**Tableaux 4 et 5**), en dépit de ses limites. Par exemple, l'accolement des cordes vocales et celui des bandes ventriculaires sont observés au même moment

(image **b**, **Fig. 8** et **Tableau 5**) alors que ces événements sont décrits dans la littérature comme successifs<sup>1,5,7</sup>.

### **Chronologie du processus de déglutition**

La *chronologie du processus de déglutition* de notre étude (**Tableaux 4 et 5**) coïncide avec les résultats de la littérature: ceux d'Inamoto et al.<sup>84</sup> en analyse cinématique en 3D (CT scan) pour l'occlusion du vestibule laryngé qui intervient presque simultanément à l'élévation de l'os hyoïde, et pour l'inversion maximale de l'épiglotte observée après que l'os hyoïde a atteint le point maximal de son déplacement; ceux de Logemann et al.<sup>85</sup>, Mendell et al.<sup>86</sup>, Ohmae et al.<sup>87</sup>, Shaker et al.<sup>88</sup>, Kendall et al.<sup>89</sup> en VFS, et ceux d'Inamoto et al.<sup>84</sup> pour l'occlusion du vestibule laryngé qui précède la bascule complète de l'épiglotte. Une fois que l'épiglotte a initié le retour à sa position de repos, le vestibule laryngé s'ouvre. Avec une résolution temporelle de 5.8 images seconde, les étapes que nous avons observées sont similaires à celles de l'étude séquentielle de Foucart et al.<sup>66</sup>. Cette analyse séquentielle temporelle est réalisable avec la résolution de notre protocole. Nos données n'ont actuellement pas fait l'objet d'analyses temporelles menées sur l'ensemble de la cohorte.

### **Temps d'acquisition**

La vraie résolution temporelle ou *temps d'acquisition* est défini par le temps d'acquisition nécessaire pour obtenir une seule image (Barkhausen et al.<sup>73</sup>). Sans réduire la taille de la matrice (soit le nombre de pixels couvrant le champ de vue dans chaque dimension –axes  $x$  et  $y$  en 2D-), la seule possibilité pour améliorer la vraie résolution temporelle est une réduction du TR. La durée brève de TR des séquences *True-FISP* témoigne de la haute performance des systèmes de gradient (2.2 et 3 ms pour Barkhausen et al.<sup>73</sup>, 3.79 pour Ajaj et al.<sup>70</sup>). Le TR de notre série, de 172 ms, produit des images exploitables (**Fig. 11-12**, **Tableaux 4-5**): la résolution temporelle est liée à la résolution spatiale.

### **Résolution spatiale**

Elle permet de déterminer la dimension du plus petit volume observable<sup>61</sup>. Les images de plus haute résolution spatiale ( $1.1 \times 1.7 \text{ mm}^2$ ) et de plus faible résolution temporelle (4 images/ seconde) ont été estimées de meilleure qualité (Breyer et al.<sup>77</sup>, Panebianco et al.<sup>68</sup>). Une faible résolution temporelle est compensée par une meilleure résolution spatiale, qui améliore le repérage des structures anatomiques, l'analyse des mouvements rapides de la pointe de la langue ou de la déglutition, et le niveau d'artefacts (Breyer et al.). Les structures anatomiques ne se chevauchent pas. Dans notre étude, les images dynamiques pondérées en T2 (aimantation transversale) des séquences *True-FISP*, moins précises que les images statiques, peuvent être complétées par des acquisitions en IRM morphologique (**Fig.7-9**).

### **Rapport S/B**

Le *rapport Signal/Bruit* influence le contraste et la résolution spatiale. Il dépend des paramètres



d'acquisition sélectionnés par l'opérateur: TR, TE, angle de bascule, volume du voxel (volume element = taille du pixel multiplié par l'épaisseur de coupe), taille de la matrice, nombre d'excitations et bande passante (BW=Band Width, plage de fréquences contenues dans le signal). Plus le voxel est petit, plus le rapport S/B est petit. C'est ce rapport trop faible en imagerie rapide qui gêne l'analyse détaillée des muscles<sup>78</sup>. Dans les études rapportées, il est variable avec des valeurs de  $70\pm 10$  (Breyer et al.<sup>77</sup>), 22.3, 15.4 ou 7.7 (Anagnostara et al.<sup>78</sup>). Dans notre protocole d'examen dynamique de la déglutition en mode *True-FISP*, il est de 1.

### Induction magnétique

Les systèmes les plus fréquemment utilisés en imagerie rapide de la déglutition ont une *induction magnétique* de 1.5 T (n=15), rarement en-dessous (n=1, IRM à champ ouvert de 0.5 T, Honda et al. en 2007<sup>79</sup>). Quelques études ont été réalisées sur des systèmes de 3 T (n=2, Sutton et al.<sup>76</sup>, Breyer et al.<sup>77</sup>), combinant les techniques d'accélération de l'imagerie parallèle à l'exploitation du plus haut rapport signal/bruit afin d'augmenter la résolution temporelle et/ou spatiale. Cette option a permis un temps d'acquisition jusqu'à 21 images seconde, avec un champ de vue large, couvrant entièrement l'oropharynx jusqu'à la partie supérieure du thorax. Les imageries rapides de la déglutition (n=2) que nous avons réalisées en temps réel sur un système à 3 T (Signa, General Electrics, Buc, France), se sont avérées de moins bonne qualité: un système à haut champ magnétique est plus sensible aux artefacts de mouvements<sup>61</sup>. En outre, les éléments d'antenne équipant le système à 1.5 T sont plus spécialisés et dédiés à l'imagerie cervicale. Nous avons poursuivi les examens sur le système de 1.5 T.

### Artefacts

Les *artefacts* peuvent réduire considérablement la qualité des images IRM en déformant l'image anatomique réelle ou en simulant un processus pathologique<sup>61</sup>. Les principaux artefacts sont liés soit au système IRM, soit au patient. Les *artefacts de mouvements* (blurring) et les *images fantômes* (ghosting) diminuent la qualité des images (Panebianco et al.<sup>68</sup>). Certaines séquences (EPI, SPGR) montrent une grande sensibilité aux *artefacts de mouvements* gênant l'exploitation des données (Albiter et al.<sup>74</sup>). Les temps trop longs d'acquisition, par exemple 0.55 s, induisent une plus grande sensibilité aux artefacts de mouvements (Anagnostara et al.<sup>78</sup>). Les *artefacts métalliques* sont dus à des différences prononcées de susceptibilité magnétique entre des structures non physiologiques et physiologiques. Les artefacts métalliques dentaires ne gênent pas dans le plan sagittal médian (Albiter et al.<sup>74</sup>, Panebianco et al.<sup>68</sup>). Lorsqu'ils sont situés à l'avant de la cavité buccale (**Fig. 15**), la perturbation légère de l'image affecte partiellement la visibilité de l'occlusion labiale et celle de l'appui lingual. Quelques artefacts de ce type étaient présents dans notre population de volontaires sains (n=4, 13,33%). L'*aliasing* (ou repliement de l'image lorsque l'objet est plus grand que le champ de vue) peut être corrigé par les dimensions du champ de vue (matrice asymétrique, FOV rectangulaire).



## Installation

Le sujet est allongé sur le dos à l'intérieur de l'aimant. Cet aimant est composé d'un tunnel de 1 à 2 m de long et de 60 cm de diamètre. La position doit être confortable afin d'éviter tout mouvement. Les antennes IRM sont adaptées à l'organe étudié. Pour l'imagerie cervico-faciale, une antenne de forme cylindrique pour la tête complétée par une antenne de surface pour le cou est utilisée. La qualité de l'image, meilleure en superficie, se dégrade au fur et à mesure de l'éloignement de l'antenne. A partir d'une coupe de repérage (localisateur), il est possible de programmer des piles de coupe dans n'importe quel plan de l'espace, sans modifier la position du sujet.

## Effets de la gravité sur la déglutition

Les études menées en vidéofluoroscopie couplée à la manométrie (Cook et al.<sup>54</sup>, Dodds et al.<sup>90</sup>, Dantas et al.<sup>91</sup>, Castell et al.<sup>92</sup>) montrent que la viscosité du bolus affecte surtout sa contention avant la déglutition et les relations temporelles entre péristaltisme pharyngé et relaxation du SSO. Ingervall et al.<sup>8</sup> en 1973 ont observé un transit plus rapide du liquide en position debout qu'en position allongée: la gravité influence la vitesse du liquide, mais pas celle de la texture visqueuse. Castell et al.<sup>92</sup> en 1990 ont étudié les variations temporelles apparaissant dans des contextes différents : bolus humide vs. bolus sec, en position debout vs. en decubitus dorsal. La déglutition en position debout est différente de la déglutition en position allongée pour les 2 types de bolus : debout le nadir de la relaxation du SSO est atteint plus tardivement alors que le pic et la fin de la contraction pharyngée se produisent plus tôt. Honda et al.<sup>79</sup> en 2007 ont implémenté l'IRM à champ ouvert à l'examen de la déglutition en position assise avec bolus liquide, et retrouvent les données acquises en vidéofluorographie sur le déplacement du mur pharyngé postérieur par Palmer et al.<sup>100</sup> (2000). L'impact de la position sur les performances fonctionnelles de la déglutition reste actuellement un champ de recherche à explorer<sup>76</sup>.

## Plans de coupe

La majeure partie des études rapportées (n=18, **Tableau 18**), comportent des acquisitions de ciné-IRM en séquence sagittale (n=16); quelques-unes s'intéressent aux séquences coronales (n=6) et axiales (n=3). Gilbert et al.<sup>69</sup> en 1998 étudient plusieurs plans de coupe sagittale: un plan sagittal médian, un plan latéral à 5 mm à droite et à gauche de la médiane et un à 10 mm à droite et à gauche. Les protocoles des travaux sur les données dynamiques acquises en coupe coronale comportent une coupe sagittale médiane morphologique de référence. Flaherty et al.<sup>63</sup>, Gilbert et al.<sup>69</sup> ont choisi 4 à 5 plans de coupe coronale à partir d'une coupe sagittale médiane de référence; la coupe la plus postérieure est parallèle à la PPP, 2 à 3 mm en arrière du sommet de l'épiglotte, au niveau du vestibule laryngé, la coupe la plus antérieure adjacente à la paroi antérieure du larynx.

### *Coupes coronales*

Dans notre étude, les données acquises en *coupe coronale* se sont révélées aléatoires. Elles

dépendaient de l'opérateur et du plan de coupe, variable selon la morphologie du sujet. Après des acquisitions décevantes d'interprétation limitée avec une seule séquence coronale (n=2), nous avons testé 3 coupes coronales: l'une passant par le 1/3 supérieur (sommet de l'épiglotte), la suivante par le 1/3 médian et la dernière par le 1/3 inférieur de l'épiglotte (pied de l'épiglotte) chez quelques témoins (n=4). L'hétérogénéité de la qualité des images nous a conduits à adopter des plans de coupe apparentés à ceux de Flaherty et al.<sup>63</sup> et Gilbert et al.<sup>69</sup>, parallèles à la paroi pharyngée postérieure: l'un postérieur incluant la PPP en alignant le cavum et la partie postérieure du plan glottique, l'autre antérieur alignant le cavum et la partie antérieure du plan glottique (n=15). L'apparition automatique à l'écran du trait du plan de coupe ne renseigne ni sur son épaisseur ni sur sa position précise. La visualisation de l'épaisseur de la coupe et sa correspondance dans les autres plans peuvent être obtenues par copie d'écran sur clé USB (**Fig. 5**).

### *Coupes axiales*

L'imagerie dynamique de la déglutition a été réalisée en coupe axiale par Flaherty et al.<sup>63</sup> en 1995 et Gilbert et al.<sup>64</sup> en 1996 pour analyser l'occlusion glottique, par Panebianco et al.<sup>68</sup> en 2010 pour l'étude morphologique et fonctionnelle des composantes de la déglutition. Gilbert et al. ont placé une coupe axiale supérieure au bord supérieur de l'épiglotte, et une coupe inférieure au bord inférieur de C6, perpendiculairement aux plans de coupes coronales. Notre étude chez les volontaires sains (série 1) circonscrite à l'acquisition et à l'exploitation des données en coupes sagittales et coronales a été complétée par des coupes axiales (série 2) : le plan de coupe axial passe par la BDL et la vallécule parallèlement au disque intervertébral C3/C4 (**Fig.6**), afin de visualiser l'occlusion oropharyngée maximale à la déglutition. La copie d'écran, comme pour les coupes coronales, offre une meilleure visualisation du plan de coupe.

### **Âge**

L'âge des volontaires sains des études répertoriées en ciné-IRM de déglutition (**Tableau 18**) est compris entre 12 et 61 ans. La plupart des travaux portent sur une population d'âge moyen de 30 à 40 ans: la moyenne de notre cohorte est de 39 ans avec une médiane de 36 ans, pour un intervalle de 23 à 61 ans.

### **Cohorte**

Les *cohortes* étudiées sont composées de 5 à 50 volontaires sains (moyenne: 12). L'effectif de notre population de 19 sujets (série 1) a été augmenté (série 2, n=11) pour constituer une population de n=30 sujets et permettre une validation statistique.

### **Sex-ratio**

Il varie selon les études de 4 à 0.3 (**Tableau 18**); il est de 0.5 pour notre étude.

### Interactions entre âge, sexe, bolus et déglutition

Des travaux ont été menés sur les *interactions entre âge, sexe, bolus et mécanisme de déglutition*. L'étude de l'activité des muscles digastriques et sus-hyoïdiens (génio-hyoïdien et mylo-hyoïdien) au cours de la déglutition de la salive par s-EMG de Monaco et al.<sup>25</sup> en 2008 ne retrouve pas de corrélation entre la durée de la déglutition de la salive (de 0.80 à 1.60 s), l'âge (moyenne 32.7 DS 14.1 ans, soit de 18.6 à 46.8 ans) et le sexe.

Les effets de l'âge, de la viscosité du bolus, de son volume et du goût sur le début de l'apnée au cours de la déglutition et sur la propulsion du bolus en VFS ont été explorés par Hiss et al.<sup>93,34</sup> en 2001 et en 2004. Une interaction significative entre âge, sexe et durée de l'apnée a été trouvée pour la tranche d'âge de 60 à 83 ans à la déglutition de la salive: cette durée décroît chez les hommes et accroît chez les femmes avec l'augmentation de l'âge.

Les études de Logemann et al. (2000<sup>94</sup> et 2002<sup>95</sup>), de Martin-Harris et al.<sup>96</sup> (2007) en VFS portant sur une population plus âgée (respectivement jusqu'à 83 et 97 ans), mettent en évidence une relation dans le délai du déclenchement de l'apnée et l'âge avancé. La force musculaire de la langue, la durée de la phase pharyngée, la course de l'os hyoïde diminuent avec l'âge<sup>1</sup>. Avec un bolus, l'effet de l'âge, du sexe et du volume du bolus est significatif. Avec l'âge, le début de l'apnée est effectif plus tôt par rapport à la propulsion linguale, ainsi qu'avec un bolus de volume plus important. Le mécanisme de déglutition est plus lent avec un bolus plus épais.

Ces travaux montrent des effets de l'âge et du sexe avec des sujets plus âgés que ceux de notre cohorte de volontaires sains (83 vs. 61, 97 vs. 61). Dans notre étude (**Tableaux 7-9**) les tests de Fisher et de Kruskal-Wallis ne sont pas statistiquement significatifs pour les corrélations entre âge et mobilité de la PPP et du complexe os hyoïde-larynx ( $p > 0.05$ ) mais l'âge maximal de notre cohorte est peu élevé (61 ans); un coefficient de corrélation légèrement négatif ( $\rho = -0,076$ ) pour une *p-value* non significative ( $p = 0,686$ ), indique une mobilité moindre de la PPP au fur et à mesure de l'augmentation de l'âge. L'élévation du larynx et de l'os hyoïde n'est pas sexe-dépendante ; en revanche, l'avancée de la PPP est statistiquement plus importante chez les femmes ( $p < 0.05$ ) à la déglutition de la salive en decubitus dorsal. Des travaux pourraient être menés en ciné-IRM sur la physiologie de la déglutition, la durée de l'apnée et leurs interactions avec l'âge et le sexe chez des sujets de plus de 60 ans, avec une cohorte plus importante de sujets sains.

### Déglutition de la salive vs. bolus

Flaherty et al.<sup>63</sup>, Gilbert et al.<sup>69</sup>, Albiter et al.<sup>74</sup> et Hartl et al.<sup>75</sup> se sont intéressés à l'imagerie de la déglutition sèche (déglutition de la salive), comparée à celle de l'eau (Gilbert et al.<sup>64</sup>, Albiter et al.<sup>74</sup> et Hartl et al.<sup>75</sup>). L'eau fournit un signal intense et un bon contraste sur les images pondérées en T2 (Akin et al.<sup>71</sup>, Albiter et al.<sup>74</sup>, Felton et al.<sup>82</sup>, Gilbert et al.<sup>64</sup>, Hartl et al.<sup>75</sup>, Karaçay et al.<sup>72</sup> et Sutton et al.<sup>76</sup>). Aucune fausse-route, ni reflux n'ont été observés, quelles qu'aient été les textures des bolus<sup>63,68,70,74,75</sup>.

Le protocole en ciné-IRM a été développé par notre équipe en déglutition salivaire en raison de son objectif: son application en carcinologie ORL. Les traitements des tumeurs des VADS peuvent être à l'origine de fausses-routes majeures chez des patients déjà sévèrement affectés par la maladie ou en état général précaire. En outre, la rééducation de la déglutition est réalisée en déglutition sèche lorsque la reprise de l'alimentation n'est pas possible par voie orale: les données de l'IRM dynamique seront exploitées dans la perspective de l'évaluation des capacités de déglutition de la salive et de leur évolution.

### Interprétation des images

L'interprétation des images dépend des connaissances préalables de la physiologie de la déglutition. Dans les études répertoriées (**Tableau 18**) la lecture des images est effectuée par des radiologues (Honda et al.<sup>67</sup> en 2003), spécialisés en imagerie cervico-faciale (Ajaj et al.<sup>70</sup>, Breyer et al.<sup>77</sup>, Hartl et al.<sup>75</sup>, Panebianco et al.<sup>68</sup>), maxillo-faciale (Honda et al.<sup>79</sup> en 2007), ou en neuro-radiologie (Anagnostara et al.<sup>78</sup>), par des ORL (Breyer et al., Hartl et al.<sup>75</sup>) ou par des observateurs indépendants (Barkhausen et al.<sup>73</sup>). Plusieurs études (n=6) ne sont pas renseignées (Flaherty et al.<sup>63</sup>, Suto et al.<sup>65</sup>, Albiter et al.<sup>74</sup>, Napadow et al.<sup>83</sup>, Gilbert et al.<sup>64,69</sup>). En VFS l'interprétation des images est subjective et les études de fiabilité inter- ou intra-individuelle montrent des différences (Leonard et al.<sup>97</sup>, communication de V.Woisard, congrès de la SFP&PaCo, oct. 2010). Dans notre étude, la concordance inter-observateurs à l'interprétation des images et à la cotation de l'avancée de la PPP, à celle de l'élévation de l'os hyoïde et du larynx, est statistiquement excellente ( $0.81 < K < 1$ , **tableaux 15-17**). Ce sont en particulier les mesures de l'avancée de la paroi pharyngée postérieure qui ont parfois été difficiles à déterminer: malgré l'agrandissement des images et l'amélioration des contrastes, le contour flou des structures anatomiques et leur mouvement ont entraîné des différences dans les mesures, qui, rapportées en stades (0,1,2) sur la *D-GRID*, n'étaient plus qu'exceptionnellement présentes. Les images ont été réexaminées et les mesures renouvelées : dans l'hypothèse d'une différence persistante, la prévalence a été donnée à l'interprétation de l'observateur expert. Une étude de la concordance inter- et intra-observateurs serait à réaliser avec un plus grand nombre de lecteurs.

### Protocoles de ciné-IRM de la déglutition

Les protocoles de ciné-IRM de la déglutition comportent une **phase morphologique** préliminaire de repérage des structures anatomiques de l'axe oro-pharyngo-laryngé sagittal médian (Breyer et al.<sup>77</sup>, Panebianco et al.<sup>68</sup>, Suto et al.<sup>65</sup>, Hartl et al.<sup>75</sup>, Albiter et al.<sup>74</sup>). Quelle que soit la séquence d'imagerie, les éléments anatomiques clairement identifiés en coupe sagittale sont les suivants: lèvres, dents, palais dur, palais mou, mandibule, langue et base de langue, luette et épiglote (**Tableau 1 b.**). Les éléments constitutifs du larynx (os hyoïde, parfois le cartilage cricoïde) sont mentionnés chez quelques auteurs (Albiter et al.<sup>74</sup>, Hartl et al.<sup>75</sup>, Panebianco et al.<sup>68</sup>, Suto et al.<sup>65</sup>). Honda<sup>79</sup> en 2007 repère le segment

pharyngo-œsophagien. Le protocole de Panebianco et al.<sup>68</sup> inclut une phase morphologique dans les 3 plans (axial, coronal et sagittal médian), couvrant la base du crâne jusqu'au sphincter supérieur de l'œsophage pour analyser et mesurer les principales structures anatomiques, soient :

- la langue avec son plus grand diamètre, de la base à la pointe, sa forme et l'intensité de son signal,
- le palais mou avec son épaisseur, sa longueur et sa morphologie,
- le mur pharyngé avec son épaisseur et son profil,
- l'épiglotte avec son épaisseur et sa morphologie,
- l'ensemble os hyoïde-larynx.

La phase suivante est une **phase dynamique** d'analyse de la déglutition en plusieurs étapes selon les auteurs. Panebianco et al.<sup>68</sup> incluent la déglutition sèche en continu (première étape) suivie de deux étapes de déglutition avec bolus. L'utilisation d'un agent de contraste renforce la reconnaissance des phases de la déglutition et le suivi du bolus au cours des phases oropharyngée et œsophagienne (Anagnostara et al.<sup>78</sup>, Honda et al.<sup>79</sup> en 2007). La déglutition de la salive ne permet que l'analyse du mouvement (Anagnostara et al): c'est cette étude du mouvement que nous avons développée.

### **Mobilité des structures anatomiques**

En *coupe sagittale médiane*, la mobilité de la langue, du voile du palais, de l'os hyoïde, du pharynx et du larynx est bien visible. Le déplacement de la base de langue vers le haut et vers l'arrière de la phase orale, puis la fermeture vélo-pharyngée, l'avancée de la paroi pharyngée postérieure, l'élévation et le déplacement vers l'avant du larynx et de l'os hyoïde, le recul et l'abaissement à l'horizontale de l'épiglotte sont analysables (Albiter et al.<sup>74</sup>, Hartl et al.<sup>75</sup>, Suto et al.<sup>65</sup>, **tableau 1 b.**). Le mouvement de l'épiglotte n'est pas toujours clairement visualisable. Honda et al.<sup>67</sup> en 2003 concluent à la meilleure visualisation des mouvements des lèvres, de la langue, du palais mou et la contention du bolus en IRM qu'en VFS. La visibilité des mouvements de la mandibule et du transfert du bolus sur la langue est à peu près identique entre les 2 méthodes. L'arrivée du produit de contraste dans la bouche, son transport à travers le pharynx et la qualité du contraste étaient inférieurs en IRM aux images obtenues en VFS. La description du mouvement de la langue et du velum au cours de la phase pharyngée est équivalente. La visualisation de l'os hyoïde, l'élévation et la fermeture du larynx, le péristaltisme du pharynx, l'ouverture du SSO, le passage et la contention du contraste étaient plus évidents en VFS. En 2007, en IRM à champ ouvert, Honda et al.<sup>79</sup> obtiennent la visualisation des mouvements de l'os hyoïde, du larynx, de l'oropharynx, et moins nettement du segment pharyngo-œsophagien supérieur, et du SSO.

En *coupe coronale* passant à travers la mandibule, les masséters et les muscles temporaux, le mouvement de diduction de la mandibule et la modification de la forme de la langue étaient clairement identifiables dans tous les cas (Hartl et al.<sup>75</sup>). Dans notre étude, nous nous sommes intéressés dans le

plan coronal à la contraction des muscles palato-pharyngiens, à la bascule de l'épiglotte, à l'occlusion glottique et à l'occlusion oropharyngée.

### Mesures

En IRM dynamique des mesures quantitatives peuvent être effectuées en choisissant des repères fixes comme le rachis cervical ou tout autre élément anatomique clairement identifiable comme l'os hyoïde, la base de langue, le mur pharyngé postérieur ou le cartilage cricoïde (Hartl et al.<sup>75</sup>). La validation de ces mesures nécessite la réalisation d'études chez des sujets normaux et chez des patients dysphagiques.

### Biomécanisme de la propulsion linguale

Gilbert et al.<sup>69</sup> ont étudié en 1998 le *biomécanisme de la propulsion linguale* au cours de la déglutition d'un bolus liquide en séquences d'Echo Planar Imaging. La contention du bolus avant l'initiation de la déglutition entraîne une courbure stéréotypique du contour de la langue avec une partie convexe antérieure suivie d'une partie concave puis d'une deuxième partie convexe à la base de la langue. Le déclenchement de la déglutition provoque un déplacement rapide de la surface linguale qui a pour effet d'élever la pointe de la langue, de rétracter la base de langue et d'accroître la déformation de la surface de la langue précédant la propulsion du bolus. La propulsion correspond au déplacement postérieur de la partie de la langue située en amont du bolus et qui présente une déformation convexe. À la fin du transfert du bolus les segments concave et convexe de la langue ne peuvent plus être différenciés. L'influence de paramètres tels que la viscosité du bolus ou la position allongée à la passation de l'IRM, reste à déterminer. Sur nos acquisitions, le mouvement ondulatoire de la langue tel qu'il est décrit par Gilbert et al.<sup>69</sup> est présent : il est toujours observé en surface au moins une fois (**Fig.11** images **a-c**). La déformation de la langue permet le suivi du bolus salivaire jusqu'à son orientation et la latéralisation de son trajet vers les sinus piriformes (**Fig.11** images **a-d**).

### Recul lingual

Les bases biomécaniques de la déformation de la langue au cours de la déglutition de la salive ont été étudiées en imagerie rapide avec tagging par Napadow et al.<sup>83</sup> en 1999. L'imagerie met en évidence la contraction en synergie de la musculature intrinsèque et extrinsèque de la langue. La propulsion du bolus est caractérisée par le mouvement de recul de la langue. L'effet dominant concerne la partie postérieure de la langue avec une extension significative dans l'axe antéro-postérieur et dans l'axe vertical, avec une contraction concomitante dans l'axe médian latéral. L'extension la plus importante est observée dans la direction antéro-postérieure. Dans l'étude sur la cinématique de la langue à la déglutition d'eau par ultrasons (C. Debry<sup>98</sup>, 1994), les distances parcourues sont mesurées dans l'axe transversal et l'axe longitudinal. Notre évaluation du déplacement de la langue et de son déficit hypothétique est ciblée sur l'extension longitudinale dans le plan horizontal au cours du processus de



déglutition de la salive, en 3 points -recul absent (0), incomplet (1) et complet (2)- (**Tableau 6**). La fonctionnalité de cette échelle utilisée avec des patients dysphagiques est étudiée au chapitre II-2.

### **Structure de la langue**

Les travaux de Gilbert et al.<sup>80</sup> en 2005 sur la *structure de la langue* à la déglutition en imagerie de tenseur de diffusion (grandeur mathématique qui permet de décrire une situation locale complexe de diffusion<sup>61</sup>) ont abouti à une cartographie de la langue: il s'agit de considérer l'architecture de la langue comme un continuum d'éléments musculaires orientés de façon hétérogène, plutôt qu'une disposition de muscles bien distincts les uns des autres. Sa déformation résulte de l'activation de réseaux de fibres d'orientations diverses, issues aussi bien de l'intérieur que de l'extérieur du corps de la langue. Le haut degré de redondance structurelle de la langue peut avoir une importance téléologique particulière étant donné son rôle vital chez l'être humain, assurant les fonctions de nutrition, de respiration et de communication verbale. Ces données permettront de mieux comprendre en termes de conceptualisation des composantes structurelles déficitaires les dysfonctions musculaires linguales. Le mouvement ondulatoire intrinsèque de la langue est visible sur les acquisitions en mode *True-FISP*. Durant la phase de propulsion, les muscles qui sont impliqués sont différenciés dans un mécanisme en synergie de compression et d'extension des muscles intrinsèques et extrinsèques de la langue. Des variations inter-individuelles du timing des phases de compression et d'extension sont observées, mais le principe du mécanisme est présent chez tous les sujets testés (Felton et al.<sup>82</sup>, 2007). Le mécanisme pourra être analysé chez les patients dysphagiques en référence à notre cohorte de sujets sains (chapitre II-2).

### **Évaluation du déplacement de la langue**

Mijailovich et al.<sup>81</sup> en 2010 ont modélisé le *déplacement de la langue* à la déglutition en ciné-IRM à contraste de phase avec reconstruction d'images en 3D. Pour évaluer la déglutition à partir de ses mouvements, il est nécessaire d'analyser et de prendre en compte les structures environnant la langue. Ce qui est évalué dans notre étude, c'est une composante de l'occlusion oropharyngée, la qualité du déplacement de la langue et de l'action des structures environnantes constituant l'oropharyngo-larynx.

### **Pression exercée par la langue et appui lingual**

L'étude de Kennedy et al.<sup>99</sup> en 2010 sur la *pression exercée par la langue* à la déglutition de liquides en VFS montre que certains sujets exercent une petite pression d'une ligne médiane de la langue, d'autres une pression forte d'une région plus étendue de la langue. Une grande variabilité inter-individuelle dans la façon de procéder à la propulsion du bolus est observée. Nos observations retrouvent une variabilité de la position et de l'appui lingual à la déglutition d'un bolus salivaire. L'étude sur la déglutition de la salive par s-EMG menée en 2008 par Monaco et al.<sup>25</sup> explique la

variabilité inter-individuelle de la durée de la déglutition par l'appui lingual différent, interdental ou alvéolaire. L'activité musculaire est plus importante avec un appui alvéolaire et le temps de déglutition plus élevé. L'appui lingual dans notre série est majoritairement interdental, parfois alvéolaire ou dental inférieur. L'exploitation de cette variabilité sera étudiée au chapitre II-2 pour l'analyse de l'efficacité du mécanisme de déglutition et le développement des procédés de compensation chez les patients dysphagiques.

### Visualisation des muscles génio- et mylo-hyoïdiens

Honda et al.<sup>79</sup> en 2007 obtiennent la visualisation du mouvement du muscle mylo-hyoïdien dans leur étude de la déglutition en IRM à champ ouvert. Les muscles génio-hyoïdien et mylo-hyoïdien sont identifiables sur les acquisitions dans le plan sagittal médian chez les volontaires sains (**Fig.10**), à l'exception d'images floues (n=3).

### Élévations du larynx et de l'os hyoïde

Les mesures des déplacements de l'os hyoïde et du larynx en VFS de la déglutition montrent une corrélation entre l'élévation de l'os hyoïde et celle du larynx dans l'étude de Palmer et al.<sup>100</sup>, qui suggèrent que le mécanisme musculaire est commun aux 2 structures. Nos résultats retrouvent une corrélation significative (p= 0,002 **Tableau 10**).

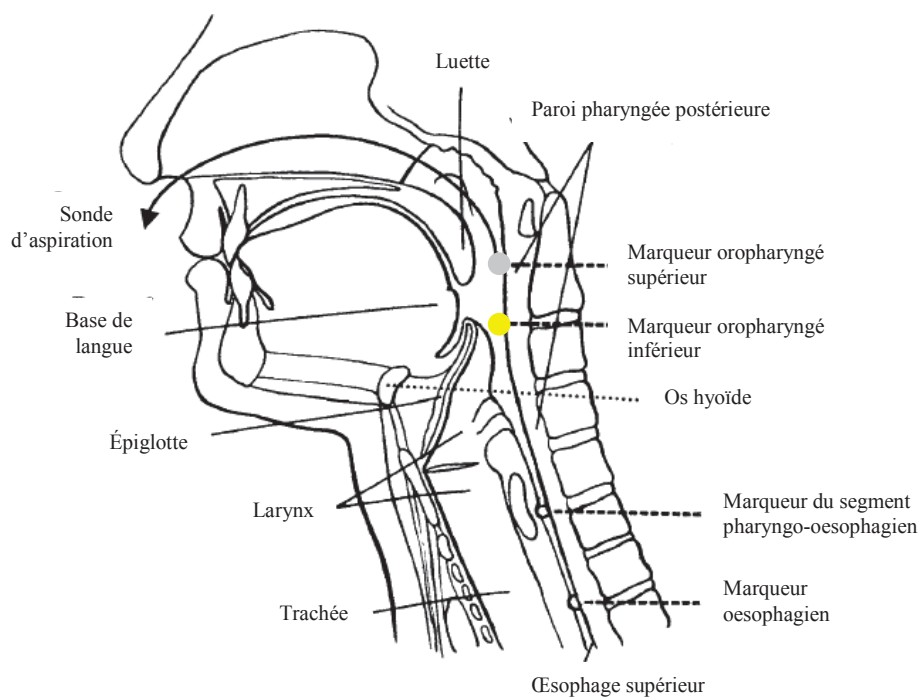
Leonard et al.<sup>97</sup> en 2000 ont mesuré en VFS l'élévation de l'os hyoïde, le rapprochement du larynx avec l'os hyoïde et la dimension du sphincter pharyngo-oesophagien à son ouverture. L'élévation de l'os hyoïde est plus importante chez les hommes que chez les femmes. Elle augmente avec le volume du bolus. Le rapprochement larynx-os hyoïde (mesure de la distance bord antérieur de l'os hyoïde-coin antéro-supérieur de la trachée) ne change pas avec le volume du bolus, mais il est plus important chez les hommes. Dans notre étude, l'élévation mesurée en unités anatomiques relatives ne montre pas de déplacement sexe-dépendant (**Tableau 9**, p>0.05), néanmoins le sex-ratio de notre population de référence, de 0.5, pourrait être augmenté. Le rapprochement du larynx et de l'os hyoïde correspond à la différence de l'élévation de ces deux structures. Dans notre étude il n'est pas statistiquement significatif (p>0.05), avec une différence d'élévation nulle, de 0.5 ou 1 vertèbre (**Tableau 11**). La conservation des 2 structures anatomiques -os hyoïde et larynx- et du calcul de leur élévation, malgré leur corrélation, dans la *D-GRID*, répond à 2 arguments : un argument statistique, en raison de la comparaison deux à deux non significative, et un argument clinique, en raison des résections partielles ou totales de l'os hyoïde et de l'atteinte plus ou moins importante des muscles sus- ou sous-hyoïdiens dans les traitements des cancers des VADS.

Les mesures des élévations en unités anatomiques de notre cohorte serviront de valeurs standard de référence pour l'évaluation des patients dysphagiques : élévation du larynx 1-2.5 vertèbres, élévation de l'os hyoïde 1-2 vertèbres.



## Mouvement de la paroi pharyngée postérieure

Le mouvement vertical et horizontal du mur pharyngé postérieur à la déglutition a été étudié par Honda et al.<sup>79</sup> en 2007 en IRM à champ ouvert, et Palmer et al.<sup>100</sup> en 2000 en VFS. Les examens ont été réalisés avec ingestion d'un produit de contraste en IRM, et mise en place de tubes d'aspiration dans chaque narine avec marqueurs radio-opaques en VFS. Pour la mesure du déplacement de la PPP, Palmer et al. ont sélectionné deux points de référence qui seront aussi utilisés par Honda et al.: l'un en regard du milieu du corps vertébral de C2 (marqueur oropharyngé supérieur **Fig. 17**), l'autre, comme pour notre étude, en regard de l'interligne C2-C3 (marqueur oropharyngé inférieur **Fig. 17**). Les différences de coordonnées entre le repos et la déglutition en regard de ces 2 points à la surface de la PPP sont mesurées dans le plan horizontal ou vertical sur une grille, à l'aide d'un logiciel. Les mesures dans notre étude prennent en compte l'épaisseur de la PPP et sont manuelles. Les conditions très différentes des ces études ne permettent pas de comparer les résultats (**Tableau 20**) avec ceux de notre étude.



**Fig. 17** Points de référence pour la mesure de l'avancée de la paroi pharyngée postérieure d'après Palmer et al.

**Tableau 20** Avancée de la paroi pharyngée postérieure d'après Honda et al..

	Honda et al. 2007 <sup>a</sup>	Palmer et al. 2000 <sup>a</sup>	<i>p</i>
Avancée paroi pharyngée postérieure	6.4 ± 1.6	7.0 ± 1.5	0.201

<sup>a</sup>moyenne ± DS (mm); p-value

Dans notre étude la PPP ne montre pas de mouvement dans le plan sagittal médian pour 33% de notre cohorte; l'influence de la gravité et/ou le type de déglutition étudié pourraient être en cause. La

résolution temporelle devrait permettre la visualisation du mouvement de la PPP. L'avancée, lorsqu'elle est présente, est de  $1.75 \pm 1.25$  mm ( $0.5 \leq d \leq 3.0$ ), soit une épaisseur de  $5.25 \pm 0.75$  mm ( $4.5 \leq d \leq 6.0$ ). Une avancée supérieure à 3 mm (stade 2 de la *D-GRID*) chez un patient dysphagique sera considérée comme un mouvement de la PPP non standard.

Les déplacements dans le sens antéro-postérieur varient selon les structures anatomiques mais pas selon les sujets ni les volumes des bolus (Palmer et al.<sup>100</sup>). Il n'existe pas de corrélation des mouvements du pharynx et de ceux de l'os hyoïde dans l'axe antéro-postérieur ou vertical.

### **Mouvement de l'épiglotte**

Le mouvement de l'épiglotte comporte 2 étapes: la première avec une descente passive due au recul de la base de langue, qui se produit en même temps que l'élévation du larynx et celle de l'os hyoïde. Le second mouvement est dû à l'arrivée du bolus qui traverse le pharynx et emporte le dernier tiers de l'épiglotte dans une position en-deçà de l'horizontale. Vandaele et al.<sup>101</sup> en 1995 ont analysé le mouvement de l'épiglotte en VFS et conclu à l'action prépondérante des muscles sus-hyoïdiens et sous-hyoïdiens déplaçant vers le haut et vers l'avant le larynx et l'os hyoïde, exerçant une traction sur le tiers supérieur de l'épiglotte de manière à ce qu'elle poursuive sa descente en-deçà de l'horizontale. L'action active de la langue et son recul entraînent l'épiglotte dans un premier temps à l'horizontale. Dans un deuxième temps le biomécanisme décrit entre en action et complète le mouvement de descente de l'épiglotte. Dans certains cas, le mouvement de l'épiglotte est un mouvement continu résultant du même biomécanisme sans action apparente de la langue. Dans d'autres cas, c'est l'action visible de la langue qui entraîne l'épiglotte à l'horizontale. Notre population de volontaires sains en déglutition sèche présente un pourcentage de 10% d'absence de deuxième mouvement, mais le mouvement reste indéterminé ou non repérable pour 26,67% (images floues).

### **Particularités du processus de déglutition**

L'étude de la déglutition par cinéradiographie en 1982, par Ekberg et al.<sup>102</sup>, chez 150 volontaires sains montre que 83% des sujets ont un processus synchrone et symétrique et 17% des aberrations de ce processus. La moitié des aberrations (8.6%) concerne le deuxième mouvement de l'épiglotte: elle reste oblique entre 45 et 90° (4%), ou ne présente pas de deuxième mouvement (4.6%). Les aberrations du deuxième mouvement de l'épiglotte se retrouvent plus fréquemment chez les femmes (10%) que chez les hommes (2.8%), mais il n'y a pas de relation entre les aberrations et l'âge (20-82). Dans notre série l'absence de deuxième mouvement (n=3, 1 ♀, 35 ans, 2 ♂, 61 et 25 ans – annexe témoins N°6, 10, 15) n'est ni âge- ni sexe-dépendante.

### Fermeture du vestibule laryngé

Pour 3.3% de la cohorte le dysfonctionnement de l'épiglotte est isolé (Ekberg et al.<sup>102</sup>). La pénétration du produit de contraste dans le **vestibule laryngé** (5.3%) est observée soit isolément (4%), soit en association avec le dysfonctionnement de l'épiglotte (1.3%). La *fermeture incomplète du vestibule laryngé* à la déglutition a été observée de façon non systématique dans notre cohorte (n=3), sans bascule de l'épiglotte (**Fig.13**, témoin N°6), sans dysfonctionnement de l'épiglotte (témoin N°7), ou sans visualisation nette de bascule de l'épiglotte (témoin N°8).

### Mouvement du voile du palais

La qualité de l'occlusion vélo-pharyngée a été analysée chez un volontaire sain par IRM dynamique en quasi-temps réel et comparée aux résultats obtenus en VFS (Beer et al.<sup>103</sup> en 2004): les résultats concordants des deux méthodes d'explorations concluent à l'utilité de l'examen par IRM. Des variabilités individuelles importantes dans la durée de l'action des muscles mesurée par EMG au cours de la déglutition (étude de Gay et al.<sup>104</sup> en 1994), comme pour les muscles élévateurs du voile du palais, ont été observées. Le *mouvement du velum* observé dans notre cohorte présente des disparités dans sa motilité plus ou moins dynamique, selon qu'il semble propulsé vers le haut par la langue (mode "passif", 57%) ou s'élever isolément de la langue (mode "dynamique", 43%). Les variations inter-individuelles, la position en decubitus dorsal et/ou la déglutition de la salive peuvent être en relation avec ces modalités de mouvement.

### Processus de déglutition

Les mouvements des valves sont observables, excepté pour le SSO (**Tableau 1b**). L'action des lèvres, de la langue contre le palais, du voile du palais contre la langue pendant la phase préparatoire est visualisée (Albiter et al.<sup>74</sup>). Pour Hartl et al.<sup>75</sup>, en ciné-IRM les **phases préparatoire et orale** sont visibles dans tous les cas, quel que soit le bolus (y compris la salive). Des différences sont notées dans la **phase pharyngée**: un bolus liquide ou consistant et son transfert ne sont pas forcément visualisés. La latéralisation du bolus gêne sa visibilité en coupe sagittale médiane lors de sa descente dans les sinus piriformes. Pour d'autres auteurs, le trajet du bolus est visible dans sa phase orale et pharyngée, mais pas œsophagienne (Honda et al.<sup>79</sup>, 2007). En conclusion, nos résultats corroborent les données de la littérature de déglutition d'un bolus en ciné-IRM avec une visualisation de la biomécanique pharyngée limitée. En ciné-IRM de la déglutition salivaire, la phase pharyngée est visible indirectement dans tous les cas, avec l'élévation maximale du velum, le contact entre la langue et le mur pharyngé postérieur, et l'élévation laryngée maximale.

### Cycle laryngé et occlusion glottique

Flaherty et al.<sup>63</sup> en 1995 et Gilbert et al.<sup>64</sup> en 1996 ont étudié la *coordination des mouvements des cordes vocales et du larynx* au cours de la déglutition en ciné-IRM (séquences EPI). Ils ont défini le

**cycle laryngé** du début de l'élévation du larynx (0%) jusqu'au retour à sa position initiale après élévation (100%). Ils ont analysé les durées de l'ascension, du maintien du pic d'élévation et de la descente du larynx au cours de la déglutition, représentées sur le tableau 20 avec la durée de l'**occlusion glottique**. Le retour à la position initiale est atteint à 100% du cycle. La fermeture et l'ouverture des cordes vocales sont coordonnées au cycle d'ascension et de descente du larynx: les cordes vocales complètement fermées s'élèvent avec le larynx en formant une pince. L'ouverture glottique est observée à environ 75% du cycle, ce qui correspond à environ 50% de la descente du larynx.

**Tableau 21** Cycle laryngé et occlusion glottique.

Durées par rapport au cycle laryngé	Ascension	Maximum	Descente	Occlusion glottique
Flaherty et al. Gilbert et al.	30%	25%	45%	60%
Notre série N°9	31%	7%	62%	
N°11	38%	15%	38%	61%

NB La case vide n'est pas renseignée.

Il existe une grande variabilité intra- et interindividuelle de l'initiation du mouvement des aryténoïdes et de l'occlusion glottique intervenant avant (**Tableau 5**) ou après l'élévation laryngée (Flaherty et al.<sup>63</sup>). L'occlusion glottique est observée principalement après le début du mouvement d'élévation du larynx; elle s'achève au cours de l'élévation. La qualité même de l'occlusion glottique varie entre une occlusion complète, partielle avec un intervalle postérieur ou sans contact sur toute la longueur des cordes vocales (étude de Shaker et al.<sup>88</sup> en 1990). Le comportement des aryténoïdes ne dépend pas forcément du volume du bolus et de sa viscosité (travaux de Kendall et al.<sup>89</sup> en 2004, Abe et al.<sup>105</sup> en 2010 sur la protection des voies aériennes). Avant la bascule de l'épiglotte, les aryténoïdes viennent en adduction, vers le haut et vers l'épiglotte au fur et à mesure de l'élévation du larynx. Le processus d'occlusion glottique suivie de la fermeture des replis ary-épiglottiques puis de la bascule de l'épiglotte est observé selon la même chronologie sur les coupes coronales de la **Fig.12** avec une occlusion plus marquée de **g** à **i**.

L'**occlusion laryngée** a été imagée par CT Scan en 3D par Inamoto et al.<sup>84</sup> en 2010 à la déglutition d'un bolus liquide chez des volontaires sains (n=6): les durées des mouvements du larynx et leurs relations avec les évènements de la phase orale et de la phase pharyngée de la déglutition sont quantifiés. Les résultats montrent successivement l'élévation de l'os hyoïde, l'ouverture du SSO, et les 3 évènements de l'occlusion laryngée : l'occlusion des cordes vocales et celle du vestibule laryngé observées presque simultanément à l'élévation de l'os hyoïde. Nous retrouvons l'inversion maximale de l'épiglotte réalisée après la fermeture laryngée et que l'os hyoïde a atteint son point maximal de déplacement (**Fig.11, Tableau 4**). Pour achever le cycle de fermeture laryngée, Inamoto et al.<sup>84</sup>

constatent que les cordes vocales puis le vestibule laryngé s'ouvrent pendant que l'épiglotte revient à sa position de repos. Dans notre étude (**Fig 11-12, Tableaux 4-5**), l'ouverture laryngée intervient après que l'épiglotte a initié le retour à sa position de repos. La position des cordes vocales à la respiration est observée en fin de cycle (image **m Fig.12**).

### Déclenchement de la déglutition

La déglutition en IRM, examen non invasif, est déclenchée naturellement; l'IRM ne provoque pas de réflexe dû à l'introduction d'un instrument comme en nasofibroscopie<sup>63</sup>.

### Influence du type de déglutition sur son mécanisme

Les travaux de Dantas et al.<sup>91</sup> en 1990, de Perlman<sup>106</sup> et al. en 1995 et d'Ertekin<sup>107</sup> et al. en 2010 ont porté sur la déglutition salivaire et sur la déglutition volontaire ou spontanée d'un bolus. Un liquide est introduit dans la bouche par une seringue ou dans le pharynx par un tube ou un cathéter passant par le nez. Les durées d'ascension et de positionnement antérieur du larynx mesurées par EMG de surface ou en VFS sont identiques à la déglutition réflexe ou volontaire d'un bolus liquide chez les sujets normaux. Une différence est observée au cours de la période critique de l'activation des muscles sus-hyoïdiens et du début de l'élévation du larynx: la durée est plus courte en déglutition réflexe (<100ms) qu'en déglutition volontaire (>100ms).

### Nombre de déglutitions.

Quelques études fournissent des indications sur le nombre de déglutitions (n=1 avec bolus Panebianco et al.<sup>68</sup>, Barkhausen et al.<sup>73</sup>, Gilbert et al.<sup>64,69</sup>; n=3 Suto et al.<sup>65</sup>; n=12 Honda et al.<sup>67</sup>). Dans notre étude, la moyenne du *nombre de déglutitions* sur 100 images varie, (**Tableau 12**) avec des valeurs de 6 à 5 en moyenne pour les acquisitions sagittales et coronales; les valeurs des coefficients de variation, respectivement de 0.44, 0.49, et 0.42, indiquent une variation faible dans chaque série. En séquence axiale, réalisée avec un effectif réduit (n=11), la moyenne de 4 déglutitions marque une baisse mais garde un coefficient de variation faible (0.33). L'étude des corrélations entre *nombre de déglutitions et âge* montre une corrélation négative (**Tableau 13**): leur nombre décroît avec l'augmentation de l'âge dans toutes les séries. Un lien statistiquement significatif ( $p < 0.05$ ) est retrouvé dans tous les tests dans le plan coronal ; dans le plan sagittal il n'est pas confirmé. Dans le plan axial, il n'existe pas de lien significatif. La *p-value* à l'étude de corrélations nombre de déglutitions/sexe n'est pas significative dans les 3 plans de l'image (**Tableau 14**).

### Méthodes de quantification de l'efficacité de la déglutition

Plusieurs travaux ont été réalisés pour **quantifier l'efficacité de la déglutition**. Les mesures sont toutes des **mesures temporelles** (durée ou vitesse).

Rademaker et al.<sup>20</sup> en 1994, ont proposé l'**OPSE** : Oropharyngeal Swallowing Efficiency (Efficacité de la Déglutition Oropharyngée) par VFS. L'OPSE est corrélée au **temps de transit oral et pharyngé**. L'étude de Rofes et al.<sup>108</sup> en 2010 a porté sur la pathophysiologie de la déglutition à partir d'une cohorte de volontaires sains afin de repérer les signes de la sécurité et de l'efficacité de la déglutition. Les **durées des mouvements de l'os hyoïde, de l'occlusion oropharyngée et de l'ouverture du SSO**, et la **vitesse de propulsion du bolus** à la déglutition d'un liquide, d'un bolus sirupeux ou pâteux ont été examinées en VFS. La lenteur de l'occlusion laryngée est responsable du manque de sécurité, la faiblesse de propulsion linguale et la lenteur de mouvement de l'os hyoïde rendent la déglutition inefficace et entraînent la présence de stases résiduelles.

Les **études temporelles** montrent une différence entre le début de l'occlusion glottique et la propulsion linguale, intervenant après l'occlusion glottique chez une population jeune, et de façon variable chez une population âgée (65–88 ans) (Kendall et al.<sup>89</sup> en 2004). Le schéma temporel des événements de la déglutition varie en fonction du volume du bolus: l'occlusion laryngée intervient plus tôt chez les sujets plus âgés pour un bolus plus volumineux.

Une **différence temporelle** apparaît à la déglutition de la salive avec l'âge: sa durée augmente au-delà de 70 ans (Vaiman et al.<sup>109</sup> en 2004 en s-EMG, Mendell et al.<sup>86</sup> en 2007 en VFS). L'activité des muscles masséters est plus importante. Les muscles sus-hyoïdiens sont plus actifs à la déglutition de la salive chez le groupe témoin de 18-40 ans, et moins actifs au-delà de 70 ans.

L'analyse IRM de notre étude a été conçue pour évaluer l'**efficacité de la déglutition oropharyngée** par l'efficacité de la protection des voies aériennes à la déglutition de la salive.

### **Échelles d'évaluation de la déglutition**

Parmi les études de la déglutition en ciné-IRM répertoriées (**Tableau 18**), la seule échelle proposée (Honda et al.<sup>67</sup> en 2003) est ciblée sur la comparaison de la qualité des images obtenues en ciné-IRM et en VFS. Au cours des phases orale et pharyngée sont analysés: les mouvements des lèvres, de la langue, du velum, de la mandibule; l'entrée, la contention, la progression du produit de contraste sur le dos de la langue, le transport pharyngé et la présence de résidu; le mouvement de l'os hyoïde, l'élévation et la fermeture du larynx, le péristaltisme du pharynx, l'ouverture du sphincter supérieur de l'œsophage, le passage du bolus dans l'œsophage et la présence de résidu au niveau du SSO. L'échelle comporte 5 points: invisible (1), plus mauvaise (2), équivalente (3), meilleure (4), excellente (5).

### **Échelle d'évaluation de la déglutition en IRM dynamique: la *D-GRID***

Nous avons développé la ***D-GRID*** pour quantifier l'efficacité des mécanismes de déglutition et de protection des voies aériennes en ciné-IRM à partir de la déglutition de la salive, en *coupe sagittale*



*médiane*, à partir des données recueillies chez des sujets sains.

Le stade standard de recul lingual et d'occlusion oropharyngée complets correspond au stade 2; lorsque le recul et l'occlusion sont incomplets (stade 1) ou absents (stade 0) le mécanisme de protection est défaillant, source de fausses-routes. À l'inverse, l'avancée standard du mur pharyngé, absente ou comprise entre 0 et 3 mm chez tous les sujets de notre cohorte, correspond au stade 0 ou 1. L'avancée supérieure à 3 mm, ou stade 2, signifierait une compensation par développement de ce mouvement en raison d'un mécanisme de protection des voies aériennes déficitaire ou problématique. Les valeurs d'élévation du larynx relevées chez les volontaires sains de notre cohorte sont de 1, 1.5, 2 et 2.5 vertèbres pour le larynx, et de 1, 1.5 et 2 vertèbres pour l'os hyoïde (**Tableau 6**).

Les observations faites dans le plan sagittal doivent être complétées : - dans le *plan coronal* pour apprécier la qualité de l'occlusion oropharyngée latérale, celle de l'occlusion glottique (complètes pour les sujets sains testés) et la symétrie des déplacements des groupes musculaires et des cartilages visibles: muscles palato-pharyngiens, cordes vocales et larynx (observée chez les sujets sains testés), - dans le *plan axial* pour apprécier la qualité de l'occlusion oropharyngée latérale et la symétrie de fermeture des sinus piriforme.

La **D-GRID** ne quantifie pas toutes les phases de la déglutition. Le facteur oropharyngé résulte de l'interdépendance de l'initiation d'un mouvement de l'une des structures avec celui d'une autre. Le mouvement de la langue a un rôle prépondérant dans le déclenchement de la phase pharyngée. L'élévation du voile du palais et l'occlusion labiale ne sont pas dues uniquement au mouvement lingual<sup>110</sup>. À partir des références standard de cette étude, cette grille devrait permettre de repérer le ou les groupes musculaires déficitaires et de visualiser les moyens de compensation existants ou à développer.

La **D-GRID** est un outil simple de mesure des composantes de la physiologie de la déglutition, conçu pour être appliqué à la physiopathologie des dysphagies oropharyngées, en complément d'autres méthodes d'exploration comme la nasofibroscopie et la vidéofluoroscopie de déglutition. Les observations de la pathophysiologie dans le cas d'une dysphagie oropharyngée pourraient être différentes de celles qui sont mentionnées dans cette grille et être ajoutées, ou être redondantes et être éliminées.

Notre objectif est d'inclure la **D-GRID** à une pratique clinique et à des travaux de recherche. Les informations fournies pourraient accroître son utilité et son application en complément d'autres échelles à la prise en charge des dysphagies. L'exploitation de la **D-GRID** est étudiée au chapitre II-2.

### **Déroulement de l'IRM de déglutition**

L'examen est décrit par tous les auteurs comme possible dans tous les cas, sans fausses-routes quelle que soit la nature du bolus. L'IRM en déglutition sèche n'a pas requis d'entraînement préalable. Dans



notre étude, une sensation de nécessité de produire de la salive a été signalée par quelques témoins (n=3); des mouvements de la mandibule (n=17) ou des lèvres (n=24) ont été observés, et parfois des mouvements de la langue en dehors des déglutitions (n=3). Des difficultés de déclenchement volontaire de la salive (n=4, témoins N°4, 9, 11, 14) sont rapportées et des hésitations remarquées dans le mécanisme de déglutition enclenché, interrompu puis achevé (n=1, témoin N°9).

### **Avantages de la ciné-IRM**

Les avantages de la ciné-IRM qui ont été décrits sont de permettre la visualisation de la phase orale et de la contention du bolus, d'être un examen non-invasif approprié à l'étude de la déglutition pour une meilleure compréhension du mécanisme de déglutition, d'offrir la possibilité de cibler le plan d'examen de la déglutition (sagittal, coronal, axial), ce que ne peut pas proposer la VFS limitée aux plans sagittal et frontal (chevauchement des structures), d'être non-irradiant, d'utiliser des produits naturels (contenant du manganèse) comme agents de contraste (jus de myrtille, extrait de prune, thé vert) peu coûteux et sans effets secondaires<sup>65,67,69,77</sup>.

### **II-1.6. Conclusions et perspectives**

Globalement, nos résultats confirment les données de la littérature sur l'application de l'imagerie rapide à l'analyse de la déglutition. Les séquences True-FISP sont adaptées à la *visualisation* directe des lèvres, de la langue, du palais mou, du pharynx, du larynx et de l'œsophage, et à la *description quantitative et qualitative des mouvements* des structures laryngées au cours du cycle normal de la déglutition. Les artefacts métalliques présents dans notre cohorte n'ont pas gêné la lecture des images. La résolution temporelle de notre protocole d'imagerie, de 5 à 6 images par seconde, permet une analyse chronologique du processus de déglutition. Une analyse temporelle des images de l'ensemble de notre cohorte pourrait compléter cette étude, en particulier pour l'examen de la coordination des mouvements des différentes structures des VADS entre elles au cours de la déglutition de la salive en position de decubitus dorsal.

Du fait de l'anatomie complexe des cordes vocales et des tissus environnants, et de la rapidité de leurs mouvements physiologiques, peu de travaux ont caractérisé sans ambiguïté les propriétés de la fermeture glottique au cours de la déglutition. L'IRM peut être appliquée à cette étude. Les données recueillies rendent cette technique applicable aux pathologies des cordes vocales qui affectent le cycle d'adduction-abduction (e.g. paralysie récurrentielle): son intérêt clinique est discutable. L'examen clinique, la nasofibroscopie en phonation et la vidéofluoroscopie en déglutition renseignent sur l'efficacité de la fermeture glottique.

La grille d'évaluation que nous avons mise au point utilise des points fixes de référence (rachis) comme unités anatomiques relatives pour quantifier les déplacements des structures anatomiques

impliquées dans la déglutition. Les résultats de notre évaluation avec la **D-GRID** retrouvent la variabilité intra- et interindividuelle du processus de déglutition chez des sujets sains. L'avancée de la paroi pharyngée postérieure, l'élévation du larynx et de celle de l'os hyoïde ont été mesurées dans des travaux sur la déglutition de bolus chez des sujets sains en ciné-IRM et en vidéofluoroscopie; nous avons développé leur mesure en déglutition sèche et innové en concevant une échelle d'évaluation du mécanisme de protection des voies aériennes. Les scores renseignent sur l'efficacité du recul lingual et de l'occlusion oropharyngée. Une étude en déglutition salivaire chez un nombre plus élevé, de sex-ratio 1 et plus âgé (> 60 ans) de volontaires sains serait souhaitable afin d'enrichir les données, de compléter les statistiques et d'étayer les scores de référence de la **D-GRID** comme standard de la déglutition normale; des recherches portant sur la fiabilité inter- et intra-individuelle de l'interprétation des images, avec un nombre plus élevé d'observateurs, seraient nécessaires.

L'examen de la déglutition en ciné-IRM y compris chez des patients présentant des troubles majeurs de la déglutition pourrait être intéressante par sa faisabilité en déglutition sèche. Ces techniques devraient permettre de repérer les anomalies de fonctionnement du larynx et potentiellement d'avoir un rôle prédictif sur les risques de fausses-routes en cas de dysfonctionnement laryngé: un seuil de pathologie, en présence d'un déficit du facteur oropharyngé et/ou du facteur laryngé voire même un score prédictif de troubles de la déglutition seraient-ils envisageables ?

Des travaux sur l'évaluation clinique plus détaillée en imagerie rapide sont indispensables pour juger de la précision d'une part et du rendement de ces mesures d'autre part. L'exploitation de la ciné-IRM de déglutition en carcinologie ORL est présentée au chapitre II-2.

## **CHAPITRE II-2. APPLICATION DE LA CINÉ-IRM À L'EXAMEN DES DYSPHAGIES OROPHARYNGÉES EN CARCINOLOGIE DES VADS**

### **II-2.1. Introduction**

Ce chapitre décrit notre expérience d'examen de la déglutition salivaire en IRM dynamique auprès de patients suivis au service d'ORL et de Chirurgie Cervico-Faciale du CHU de Strasbourg d'octobre 2005 à avril 2011. Plusieurs études ont été réalisées et ont fait l'objet de communications et de publications (annexe).

### **II-2.2. Objectifs**

Les objectifs de ce chapitre sont l'application de la ciné-IRM de déglutition salivaire en carcinologie des VADS (Voies Aéro-Digestives Supérieures) et l'exploitation de la **D-GRID** à i) l'analyse de la déglutition et ii) des dysphagies oropharyngées avant et après traitement chirurgical, radio- et/ou chimiothérapique, iii) la conception de programmes de réhabilitation de la déglutition, iiiii) l'étude de l'évolution des dysphagies et iiiiii) de l'impact de la rééducation.

### **II-2.3. Conditions d'expérimentation**

Les IRM de déglutition sont inscrites dans le cadre du bilan de carcinologie pour des tumeurs dont la localisation ou le traitement génère ou sera susceptible de générer des fausses-routes ou des dysphagies complexes. Lorsque les conditions ont été réunies (état de santé, éloignement géographique, motivation du patient), des examens comparatifs ont été pratiqués après traitement chirurgical (de 1 à 3 mois), après radio- ou chimiothérapie (de 3 à 6 mois), et à distance des traitements (de 12 à 30 mois). Des IRM à visée diagnostique ont été prescrites pour des patients hospitalisés, ou vus en consultation externe ou bien au cours d'une consultation spécialisée pluridisciplinaire de troubles de la déglutition. La ciné-IRM de déglutition intervient après examen endoscopique. Nous avons également recours à la VFS de déglutition depuis janvier 2009.

### **II-2.4. Patients**

Des acquisitions en ciné-IRM ont été réalisées d'octobre 2005 à avril 2011 chez 65 patients présentant une tumeur des VADS, âgés de 36 à 83 ans (médiane 59,5 ±23,5 ans), sex-ratio 7.1 (57 ♂, 8 ♀), pour une évaluation pré-traitement (n=28) suivie d'IRM comparatives (n=15) ou pour une évaluation de troubles de la déglutition après traitement (n=37) suivie d'IRM comparatives (n=14) (annexe).

### **II-2.5. Séquences d'imagerie dynamique**

Les paramètres des acquisitions sont décrits au chapitre **II-1.2.**

## II-2.6. Étude N°2: Étude de la déglutition et des dysphagies oropharyngées par ciné-IRM

### II-2.6.1. Objectifs

La première publication<sup>111</sup>, **étude N°2** de cette thèse, porte sur l'application de l'imagerie rapide à l'examen de la déglutition sèche et l'utilisation de la **D-GRID** chez des patients traités pour un cancer des VADS en comparaison de volontaires sains (annexe).

### II-2.6.2. Cohortes

Nous avons retenu les dix premiers patients de notre série (N°1, 3, 4, 6, 8, 10, 11, 12, 15, 21, numérotés de 1 à 10 pour la publication), âgés de 51 à 61 ans, présentant un cancer des VADS traité par chirurgie suivie de radiothérapie, opérés au service d'ORL et de chirurgie cervico-faciale du CHU de Strasbourg. La localisation des tumeurs, leur stade (classification TNM), leur traitement et les périodes d'acquisition sont détaillés sur le tableau 25. La cohorte de volontaires sains inclut les dix sujets les plus âgés, soit de 26 à 61 ans (N°2, 3, 4, 5, 6, 7, 8, 9, 14, 18), pour se rapprocher de l'âge des patients.

**Tableau 22.** Patients retenus pour l'étude N°2.

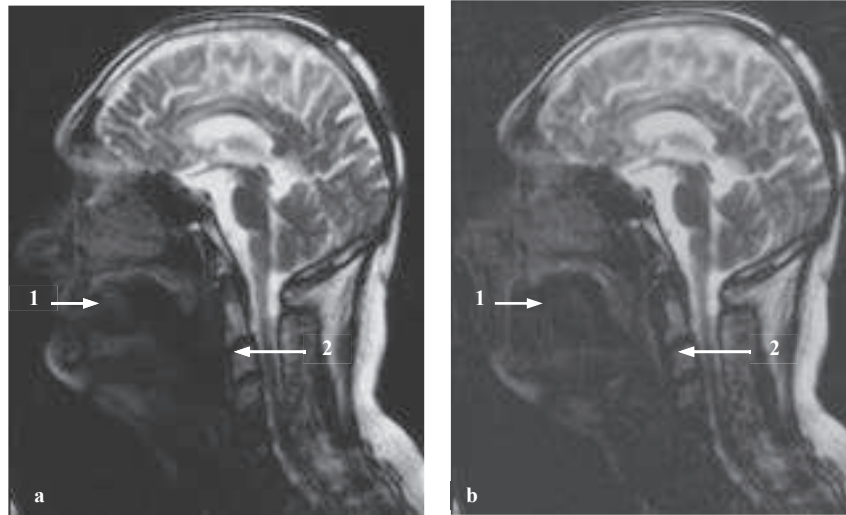
Patient	Age	Sexe	TNM	Sites	Traitement
1	55	♂	T3/4N0Mx	Sillon pelvilingual-Région des 3 replis dt	BPTM-LMC gP
3	59	♂	T4aN2M0	Base de langue-vallécule-amygdale dt	Basi-glossectomie-LMC gP
4	51	♂	T2N0M0	Base de langue-Langue mobile dt Trigone rétromolaire	BPTM-LMC gP
6	59	♂	T3N1M0	Base de langue-Plancher dt	Pelvi-glossectomie sub-totale - LMC naso- généiens
8	58	♀	T2N2M0	Base de langue dt	Hémi-basiglossectomie LMC gP
10	58	♂	T3N0M0	Base de langue-amygdale dt	BPTM - LMC gP
11	56	♂	T4N0M0	Mandibule-trigone rétromolaire-pharynx- base de langue gch	Rx-Glossectomie partielle- mandibulectomie-LMC gP
12	58	♂	T4N0M0	Base de langue dt et gch-infiltration corps de la langue	Glossolaryngectomie totale- LMC gP
15	61	♂	T4N3M0	3 étages du larynx-vallécule -sinus piriforme-amygdale-hémi-base de langue gch	PLT
21	58	♂	T3N2aM0	Loge amygdalienne-sinus piriforme dt	BPTM

dt : à droite ; BPTM: Bucco-Pharyngectomie Trans-Mandibulaire ; LMC : Lambeau Myo-Cutané ; gP : grand Pectoral ; PLT : Pharyngo-Laryngectomie Totale ; gch : gauche.

### II-2.6.3. Résultats

Les résultats des *volontaires sains* sont décrits et approfondis au chapitre II-1.4. Les acquisitions ont été réalisables et les consignes comprises chez tous les *patients* sans difficultés. À noter un contexte d'hyposialie compensée par l'absorption d'eau avant l'installation du patient (N°11). Les modifications des structures anatomiques dues à l'exérèse chirurgicale et aux reconstructions par

lambeaux myo-cutanés sont visualisées (**Fig. 18**).



**Fig. 18** Patient N°3, 12 mois après chirurgie, plan sagittal médian. **a.** au repos, image 15. 1. Le moignon de langue se situe dans la partie antérieure de la cavité buccale. 2. Espace rétro-pharyngé en regard de C3: 2.2 mm. **b.** à la déglutition image 26. 1. Le moignon de langue et la mandibule reculent dans la cavité buccale 2. Espace rétro-pharyngé en regard de C3: 7.7 mm. Un artefact de mouvement à l'avant est visible.

Le **tableau 23** comporte l'ensemble des données de l'évaluation de la déglutition sur la *D-GRID* (détails en annexe) pour les patients, colligées en période pré-opératoire (n=1) et post-opératoire (n=10). Globalement, le recul de langue, l'élévation du larynx et celle de l'os hyoïde sont très affectés (absents ou réduits) et inférieurs aux scores des volontaires sains; l'occlusion oropharyngée est incomplète. Les valeurs de l'avancée de la paroi pharyngée postérieure sont semblables à celles des volontaires sains (stade 0 ou 1), excepté chez le patient N°6, de stade 2. Chez le patient N°21 l'épiglotte reste oblique et ne bascule pas; la déglutition menton fléchi améliore le recul lingual, l'occlusion oropharyngée et l'élévation du larynx et de l'os hyoïde.

**Tableau 23.** Report des données de la *D-GRID* pour les patients

Patients	IRM	Recul lingual	Avancée PPP	Occlusion oro-pharyngée	Élévation larynx	Élévation os hyoïde
1	M1,5 po	1	1	1	0.5	0.5
3	M6 po	0	1	1	0.5	0.5
	M12 po	1	1	1	1	1
4	M1 po	2	0	2	2	1.5
6	M2 po	0	2	1	1	0
8	J3 pré	2	0	2	≥ 2.5	2
	M1 po	1	0	0.5	1	0.5
10	M10 po	0.5	0	0.5	0.5	0.5
11	M3 po	0	0	1	0.5	0.5
12	M2 po	0	1	2	0.5	
15	M1 po	1	0	2		
21	M1 po	0	0	0.5	0.5	0.5
		2*	0*	2*	1*	1*

M: mois ; J: jours ; po: post-opératoire ; pré: pré-opératoire; \* déglutition menton fléchi

Les IRM comparatives, acquises à 5 puis 12 mois après basi-glossectomie (patient N°3, **tableau 24**),



montrent une amélioration après traitements de l'avancée de la PPP et de l'occlusion oropharyngée, cependant insuffisantes.

**Tableau 24 D-GRID** IRM1, M5 post-opératoire (X, d<sub>1</sub>), IRM2, M12 post-opératoires (O, d<sub>2</sub>), patient N°3.

Stades	0		1		2	
Recul lingual	X	O				
Avancée de la paroi postérieure du pharynx			X	O		
			d <sub>1</sub> =1.5mm d <sub>2</sub> =2.5mm			
Occlusion oropharyngée	X		O			
Nombre de vertèbres	0	0,5	1	1,5	2	≥ 2,5
Ascension du larynx			X	O		
Ascension de l'os hyoïde*						
Recul lingual, avancée pharyngée, occlusion oropharyngée: 0 Absent(e) 1 Incomplet(e) 2 Complet(e)						
* Ablation	2 Complet(e)					

**Conclusion IRM 1 :** 5 mois après chirurgie et radiothérapie, les mouvements nécessaires à la déglutition ne sont pas coordonnés. La reprise d'aliments par voie orale est proscrite pour l'instant. Une rééducation orthophonique ciblée sur l'élévation du larynx, la réduction de l'isthme oropharyngé avec l'avancée de la PPP, le recul mandibulaire et une flexion de la tête est indiquée.

**Conclusion IRM 2 :** La mobilité du moignon de langue, de la mandibule et de la PPP concourent à une occlusion oropharyngée dans le plan sagittal médian qui reste cependant brève et partielle. L'alimentation orale avec adaptation des textures et postures de protection doit être prudente.

#### II-2.6.4. Discussion

L'installation rapide, les consignes simples et le temps d'acquisition d'environ 2 à 3 mn par plan de coupe morphologique et de 20 s par plan de coupe dynamique rendent réalisable en termes de faisabilité et de tolérance cet examen non invasif chez des patients atteints de cancers des VADS à différents stades de la maladie. Les résultats à l'analyse des images et les mesures avec la **D-GRID** en déglutition salivaire confirment les données de la littérature en VFS ou en ciné-IRM à la déglutition d'un bolus. Le recul lingual, l'élévation de l'ensemble larynx-os hyoïde après intervention à l'examen de la déglutition avec bolus<sup>112</sup> en VFS<sup>113,114</sup>, ou en IRM<sup>115,116</sup> sont réduits. Les phénomènes de compensation et leur action sont objectivés<sup>13</sup>: l'avancée de la PPP<sup>51,74,117</sup> (patient N°6), le recul mandibulaire<sup>118</sup> (patients N°3, 11) et la déglutition menton fléchi (patient N°21), qui améliore l'élévation larynx-os hyoïde<sup>119</sup>.

#### II-2.6.5. Conclusions et perspectives

L'imagerie dynamique de la déglutition salivaire constitue une méthode d'exploration de la déglutition et des dysphagies en carcinologie ORL<sup>29,73</sup>. Elle offre une résolution spatiale du complexe oropharyngo-laryngé et permet l'étude dynamique des mouvements de la langue, du voile du palais, de la paroi pharyngée postérieure et du larynx dans son ensemble.

L'échelle d'évaluation de déglutition, la **D-GRID**, d'utilisation simple et rapide, renseigne sur le processus de déglutition et peut orienter la rééducation orthophonique.

Des données pré-opératoires systématiques pourraient compléter l'analyse fonctionnelle de la déglutition, servir de référence à l'altération du processus après traitement et orienter la réhabilitation<sup>120,121</sup>. L'impact de la rééducation sur la mobilité des structures anatomiques après traitement, celui des canules de trachéotomie sur l'élévation laryngée et des techniques de reconstructions chirurgicales pourraient être étudiés en ciné-IRM<sup>115, 116,122</sup>.

## II-2.7. Étude N°3: Application de la ciné-IRM de déglutition

### II-2.7.1. Étude globale

#### Objectif

Le but de cette étude est de décrire notre expérience d'utilisation de la ciné-IRM et d'exploitation de la D-GRID à la prise en charge des dysphagies oropharyngées en carcinologie des VADS.

#### Cohortes

Les patients sélectionnés (II-2.4), soient 17 hommes, âgés de 51 à 83 ans (moyenne 63, médiane 61 ans), ont bénéficié de 2 à 3 IRM après traitement, avec données pré-traitement (n=4) ou sans (n=13).

Le **tableau 18** présente la cohorte.

**Tableau 25.** Patients retenus pour l'étude N°3.

N°	Age	TNM	Site	Intervention	Reconstruction	RT	CT
3	59	pT4N2cM0	Base de langue, amygdale, vallécule, paroi pharyngée dtes	BPTM, Basiglossectomie dte, amygdale et voile du palais dts, curage cervical fonctionnel gche, radical dt avec sacrifice du X, XI, XII, VJI et SCM	LMC grand pectoral dt	oui	oui
4	51	pT2N0M0 pT4N0M0	Sillon amygdalo-glosse Trigone rétro-molaire à dte	Hémi-glossectomie, curage sus-omo-hyoïdien BPTM, mandibulectomie dte	non	oui	oui
45	54	pT3N1M0	Région des 3 replis à dte	Laryngectomie sus-glottique (hémi-épiglotectomie étendue au repli ary-épiglottique, ablation de la moitié de l'os hyoïde à dte), curage cervical fonctionnel bilatéral	non	oui	oui
54	70	pT1N2cM0	Luette	Uvulectomie, curage fonctionnel bilatéral	non	oui	non
60	67	pT4aN2aM0	Sinus piriforme gche	Pharyngectomie partielle gche, hémi-thyroïdectomie gche curage cervical radical gche avec section des nerfs X, XI, XII, CE, VJI et SCM Myotomie du crico-pharyngien	non	oui	oui
61	68	pT3NxM0	Base de langue	Basiglossectomie, curage cervical fonctionnel gche	non	oui	non
63	58	pT4aN1M0	Région des 3 replis	Laryngectomie partielle (exérèse des 2/3 de l'épiglotte), curage cervical bilatéral fonctionnel	non	oui	non
67	64	pT4N2M0	Base de langue, loge HTE	Glossectomie sub-totale, pharyngectomie gche, laryngectomie susglottique, curages cervicaux bilatéraux avec section du XII, paralysie partielle du X, ablation de l'épiglotte et de l'os hyoïde	non	oui	oui
69	62	T2N0M0	Sinus piriforme et aryénoïde drts	non	non	oui	oui
71	58	pT4N0M0	Corde vocale drte, commissure antérieure, sous-glotte	Laryngectomie partielle, épiglotopexie curage cervical bilatéral fonctionnel	oui	non	non
80	62	pT3N0M0	Loge HTE	Laryngectomie frontale antérieure avec ablation de l'épiglotte, curage cervical bilatéral fonctionnel	oui	oui	oui
86	59	pT4N2bM0	Amygdale dte, voile du palais à dte, base de langue	BPTM, curage cervical fonctionnel gche radical dt avec sacrifice du XI, XII, CE et SCM	LMC grand pectoral dt	oui	oui
90	61	pT4N2cM0	Langue mobile, plancher buccal gche	Pelvi-mandibulectomie, curage cervical bilatéral fonctionnel	Lambeau libre antéro-latéral de cuisse	oui	oui
92	60		Bouche de l'œsophage	Curage cervical, lobectomie supérieure	non	oui	non
94	60	pT3N1M0	Région des 3 replis à dte	Laryngectomie sus-glottique (section de l'épiglotte et des muscles sus-hyoïdiens) et curage cervical bilatéral fonctionnel	non	oui	non
95	83	pT3NxM0	Région des 3 replis à droite	Laryngectomie sus-glottique (exérèse CV dte, os hyoïde, épiglotte, repli ary-épiglottique, sinus piriforme dt)	non	oui	oui
100	75	pT3N2cM0	Plancher buccal, langue mobile	Pull through, curage cervical fonctionnel bilatéral	LMC naso-génien bilatéral	oui	oui

**TNM:** Classification Tumor Nodes Metastasis (tumeurs, adénopathies, métastases) ; **RT:** Radiothérapie ; **CT:** Chimiothérapie ; **BPTM:** Bucco-Pharyngectomie Trans-Mandibulaire; **dt(e):** droit(e); **gche:** gauche; **HTE:** Hyo-Thyro-Épiglottique; **LMC:** Lambeau Myo-Cutané; **CV:** Corde Vocale; **CE:** Carotide Externe; **VJI:** Veine Jugulaire Interne; **SCM:** Sterno-Cléido-Mastoïdien. **NB** cases vides non renseignées.

L'ensemble des volontaires sains de la série 1 (n=19, chapitre II-1.2) a été retenu afin d'utiliser au plus tôt les valeurs référence obtenues.

### Rééducation et données fonctionnelles

Le **tableau 26** expose les données de la prise en charge orthophonique de la déglutition pendant et après l'hospitalisation, et les résultats fonctionnels de la déglutition pour l'ensemble de la population des patients aux dernières IRM réalisées. La chronologie des examens figure en annexe. La déglutition des liquides sans fausses-routes constitue un indicateur d'un mécanisme de déglutition fonctionnel dans notre population. Les conclusions des ciné-IRM en déglutition sèche sont comparées aux capacités de déglutir un bolus liquide des patients et aux conclusions des VFS avec ingestion du produit de contraste liquide. Les VFS retenues sont celles qui sont intervenues concomitamment aux IRM les plus récentes (n=6).

**Tableau 26.** Rééducation, données fonctionnelles et résultats de l'IRM et de la VFS des examens les plus récents.

N°	Rééducation	Nombre de séances pendant hospitalisation	Nombre de séances après hospitalisation	Durée de la rééducation en mois	FR aux liquides	FR contrôlées	Nutrition	IRM FR aux liquides	VFS FR aux liquides
3	oui	6	20	8	oui	non	mixte	oui	
4	oui	2	0	0	non		orale	non	
45	oui	11	4	7	oui	oui	orale	oui	
54	oui	11	0	0	non		orale	non	
60	oui	14	4	4	oui	non	entérale	oui	
61	oui	3	0	0	non		orale	non	
63	oui	8	6	8	non		orale	non	
67	oui	15	3	2	oui	non	entérale	oui	
69	non	0	0	0	oui	non	entérale	oui	
71	oui	28	4	2	oui	oui	orale	oui	oui
80	oui	16	6	15	oui	non	entérale	oui	oui
86	oui	3	0	0	oui	non	entérale	oui	
90	oui	4	0	0	non		orale	non	
92	non	2	0	0	oui	non	entérale	oui	oui
94	oui	0	2	0	oui	oui	orale	oui	oui
95	oui	10	8	10	oui	non	entérale	oui	oui
100	oui	18	6	6	oui	non	entérale	oui	oui

### Calculs statistiques

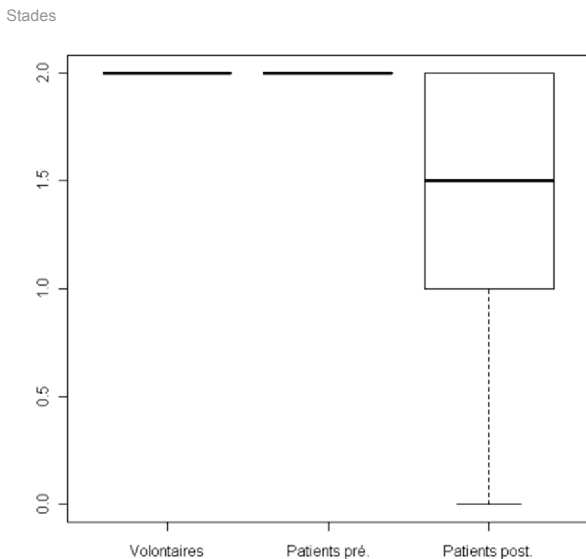
Les *calculs statistiques* de cette étude ont été effectués avec le logiciel R Development Core Team (2010 - URL <http://www.R-project.org>.) par un biostatisticien (ES). Du fait de la taille réduite des échantillons en relation avec l'hétérogénéité de la chronologie des examens, les conditions d'application de l'ANOVA (ANalysis Of Variance) ne sont pas remplies ni vérifiables. On utilise alors un équivalent de l'ANOVA ici le Mann-Whitney.

## Résultats

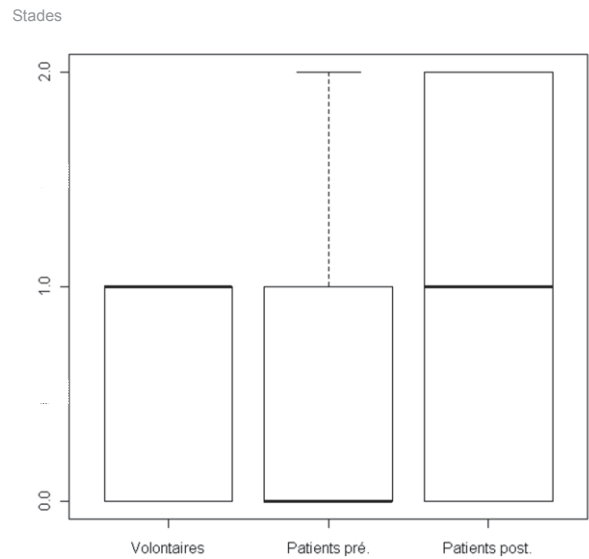
Les mesures des facteurs oropharyngé et laryngé de la déglutition ont été étudiées chez les patients avant traitement et après traitement -toutes périodes post-traitements confondues- (annexe), en comparaison des données colligées chez les volontaires sains.

### Facteur oropharyngé

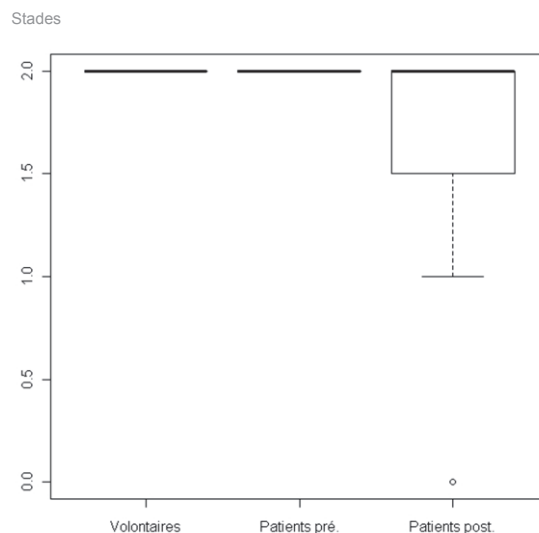
Les graphiques 2, 3 et 4 représentent en "boxplot" (représentation et limites en annexe) la répartition des stades de recul de la langue, d'avancée de la PPP et de l'occlusion oropharyngée dans les cohortes des volontaires sains et des patients. Les déficits du recul de la langue et de l'occlusion oropharyngée après traitements sont apparents. L'avancée de la PPP de stade 2, présente avant traitement (n=1),  $d=5\text{mm}$ , est nettement renforcée après traitement,  $3.3\text{mm} \leq d \leq 10\text{mm}$ .



**Graphique 2** Distribution des mesures du recul de la langue dans les cohortes des volontaires sains et des patients pré- et post-traitements.



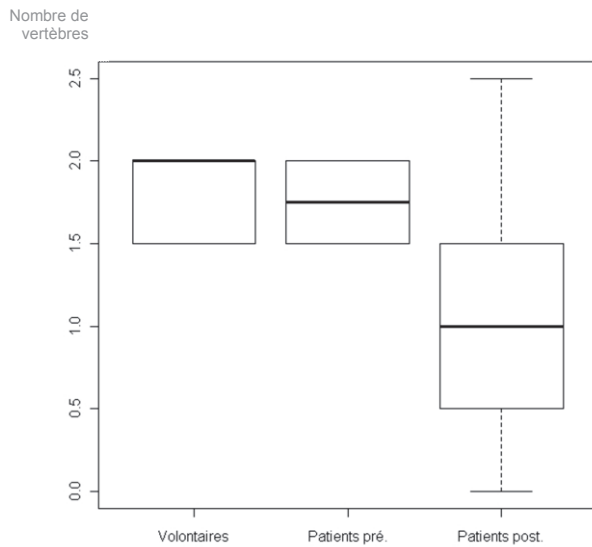
**Graphique 3** Distribution des mesures de l'avancée de la paroi pharyngée postérieure dans les cohortes des volontaires sains et des patients pré- et post-traitements.



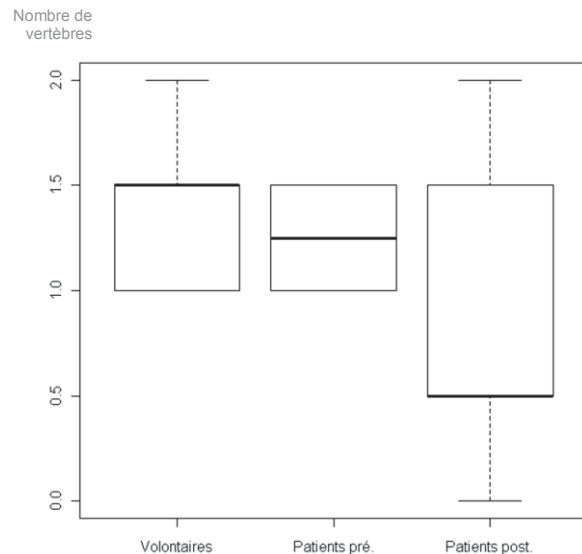
**Graphique 4** Distribution des mesures de l'occlusion oropharyngée dans les cohortes des volontaires sains et des patients pré- et post-traitements.

*Facteur laryngé*

La représentation des valeurs de l'élévation du larynx et de l'os hyoïde sur les graphiques 5 et 6 met en évidence l'incidence du développement du processus tumoral sur le facteur laryngé avant traitement avec une légère réduction des médianes de l'élévation du complexe os hyoïde-larynx et de la valeurs maximale de l'ascension de l'os hyoïde. Après traitement, le déficit est sévère, particulièrement pour l'os hyoïde. Inversement, l'ascension du larynx observée après traitement (2.5 vertèbres) dépasse la valeur standard des volontaires sains (2 vertèbres).



**Graphique 5** Distribution des mesures de l'élévation du larynx dans les cohortes des volontaires sains et des patients pré- et post-traitements.



**Graphique 6** Distribution des mesures de l'élévation de l'os hyoïde dans les cohortes des volontaires sains et des patients pré- et post-traitements.

Les mesures pour le recul de langue, l'avancée de la PPP et les élévations du larynx et de l'os hyoïde à M1 post-opératoire, M3, M6...ont été regroupées pour chaque cas. La distribution des valeurs de chaque variable de la *D-GRID* comparée entre les patients et les témoins par un test non paramétrique de Mann-Whitney (statistique notée U), est statistiquement très significative ( $p < 0.05$ ).

**Tableau 27** Comparaison des variables de la *D-GRID* entre volontaires sains et patients post-traitements regroupés.

	U	p-value	n. patients	n. volontaires sains
<b>Recul de la langue</b>	152.00	0.0001	37	19
<b>Avancée de la PPP</b>	488.00	0.0122	37	19
<b>Occlusion oropharyngée</b>	218.50	0.0019	38	19
<b>Élévation du larynx</b>	106.50	<0.0001	38	19
<b>Élévation de l'os hyoïde</b>	144.50	0.0012	32	19

**n. patients:** nombre de patients impliqués dans chaque comparaison

**n. volontaires sains:** nombre de volontaires sains impliqués dans chaque comparaison

**PPP :** Paroi Pharyngée Postérieure

Âge, avancée de la paroi pharyngée postérieure, élévations du larynx et de l'os hyoïde

Les coefficients de corrélation de Pearson  $r$  (Tableau 29) et ceux de Spearman  $\rho$  (Tableau 31) entre âge, avancée de la paroi pharyngée postérieure, élévations du larynx et de l'os hyoïde, négatifs chez les volontaires sains, (plus l'âge augmente, moins les structures anatomiques se déplacent), le sont chez les patients avant et après traitements pour le déplacement du mur pharyngé postérieur. Ils ne sont pas statistiquement significatifs ( $p > 0.05$ ). Une corrélation faible ( $r = 0,410$ ,  $\rho = 0,432$ ) statistiquement significative (Pearson,  $p = 0.01$ , Spearman  $p = 0.005$ ) est observée chez les patients après traitements entre l'âge, l'avancée de la paroi pharyngée postérieure et l'élévation du larynx. La corrélation parfaite ( $r$  de Pearson,  $\rho$  de Spearman = 1,000) avec une  $p$ -value = 0,000 retrouvées dans la cohorte des patients pré-traitements ne peuvent être prises en compte: l'échantillon, d'effectif réduit, présente une seule variable en réponse (Tableaux 28, 30). En raison de la taille trop faible des échantillons, il est plus prudent de ne pas réaliser de test (U de Mann-Whitney) et de se limiter à un descriptif.

**Tableau 28** Coefficient de corrélation  $r$  de Pearson entre l'âge, l'élévation du larynx et l'élévation de l'os hyoïde chez les volontaires sains et les patients pré- et post-traitements.

		Élévation du larynx				Élévation de l'os hyoïde				
		Âge VS*	Volontaires sains	Age P** pré-ttt***	Patients pré-ttt***	Âge P post-ttt	Patients post-ttt	VS	Patients pré-ttt	Patients post-ttt
Âge	$r$	1,000	-,237	1,000	,192	1,000	,410	-,023	,192	,347
	$p$	.	,329	1,000	,807	1,000	1,054	,924	,807	5,108
Élévation larynx	$r$	-,237	1,000	,192	1,000	,410	1,000	,595	1,000	,860
	$p$	,329	.	,807	1,000	,010	1,000	,007	,000	2,827
Élévation os hyoïde	$r$	-,023	,595	,192	1,000	,347	,860	1,000	1,000	1,000
	$p$	,924	,007	,807	,000	,051	2,827	.	1,000	1,000
Avancée de la ppp en mm	$r$	-,298	-,066	-1,000	,500	-,150	-,135	-,052	,500	-,113
	$p$	,216	,787	,000	,666	,375	4,316	,832	,666	5,514

PPP Paroi Pharyngée Postérieure VS\* Volontaires Sains P\*\* Patients Ttt\*\*\* Traitements

**Tableau 29** Coefficient de corrélation  $r$  de Pearson entre l'âge et l'avancée de la paroi pharyngée postérieure chez les volontaires sains et les patients pré- et post-traitements.

		Volontaires sains		Patients			
				Pré-traitement		Post-traitement	
		Âge	Avancée PPP* en mm	Âge	Avancée PPP* en mm	Âge	Avancée PPP* en mm
Âge	$r$	1,000	-,298	1,000	-1,0	1,000	-,150
	$p$	.	,216	1,000	,000	1,000	,375
Élévation larynx	$r$	-,237	-,066	,192	,5	,410	-,135
	$p$	,329	,787	,807	,666	,010	,431
Élévation os hyoïde	$r$	-,023	,595	,192	,5	,347	-,113
	$p$	,924	,007	,807	,666	,051	,551
Avancée de la PPP en mm	$r$	-,298	1,000	-1,000	1,0	-,150	1,000
	$p$	,216	.	,000	1,000	,375	1,000

\* PPP: paroi pharyngée postérieure.



**Tableau 30** Coefficient de corrélation *rho* de Spearman entre l'âge, l'élévation du larynx et de l'os hyoïde chez les volontaires sains et les patients pré- et post-traitements.

		Élévation du larynx				Élévation de l'os hyoïde				
		Âge VS*	VS	Âge P Pré-ttt***	P Pre-ttt***	Âge P Post-ttt***	P* post-ttt** **	VS	P Pré -ttt***	P Post-ttt***
<b>Âge</b>	<i>rho</i>	1,000	-,322	1,000	,235	1,000	,432	-,004	,235	,382
	<i>p</i>	.	,179	1,000	,764	1,000	5,611	,987	,764	2,536
<b>Élévation larynx</b>	<i>rho</i>	-,322	1,000	,235	1,000	,192	1,000	,601	1,000	,877
	<i>p</i>	,179	.	,764	1,000	,807	1,000	,006	,000	4,465
<b>Élévation os hyoïde</b>	<i>rho</i>	-,004	,601**	,235	1,000	,192	,877	1,000	1,000	1,000
	<i>p</i>	,987	,006	,764	,000	,807	4,465	.	1,000	1,000
<b>Avancée PPP en mm</b>	<i>rho</i>	-,287	-,071	-1,000	,500	-1,000	-,080	-,042	,500	-,113
	<i>p</i>	,234	,773	,000	,666	,000	6,296	,865	,666	5,203

VS\* Volontaires Sains

P\*\* Patients

Ttt\*\*\* Traitements

PPP\*\*\*\*Paroi Pharyngée Postérieure

**Tableau 31** Coefficient de corrélation *rho* de Spearman entre l'âge et l'avancée de la paroi pharyngée postérieure chez les volontaires sains et les patients pré- et post-traitements.

		Volontaires sains		Patients			
				Pré-traitement		Post-traitement	
		Âge	Avancée PPP*en mm	Age	Avancée PPP* en mm	Age	Avancée PPP* en mm
<b>Âge</b>	<i>rho</i>	1,000	-,298	1,000	-1,0	1,000	-,150
	<i>p</i>	.	,216	1,000	,000	1,000	,375
<b>Élévation larynx</b>	<i>rho</i>	-,322	-,066	,192	,5	,432	-,135
	<i>p</i>	,179	,787	,807	,666	,005	,431
<b>Élévation os hyoïde</b>	<i>rho</i>	-,004	,595	,192	,5	,382	-,113
	<i>p</i>	,987	,007	,807	,666	,025	,551
<b>Avancée de la PPP en mm</b>	<i>rho</i>	-,287	1,000	-1,000	1,0	-,144	1,000
	<i>p</i>	,234	.	,000	1,000	,460	1,000

\* PPP : paroi pharyngée postérieure.

### *Incidence du port de la canule sur le facteur oropharyngé et sur le facteur laryngé*

La comparaison de la distribution de chaque variable entre les patients porteurs ou non porteurs de canule de trachéotomie pour chacun des paramètres du facteur oropharyngé et du facteur laryngé n'est pas statistiquement significative (U de Mann-Whitney, *p-value*>0.05, annexe).

### *Nombre de déglutitions*

En coupe sagittale ou coronale, la moyenne du *nombre de déglutitions*, de 6 à 7 pour 100 images chez les volontaires sains, est de 3 à 4 avant traitements et de 4 à 5 après traitements chez les patients. Le nombre de déglutition a tendance à augmenter au fur et à mesure des acquisitions chez les volontaires sains, alors qu'il a tendance à diminuer chez les patients. La distribution est homogène pour les deux populations avec des coefficients de variation faibles (<1) (**Tableau 32**).

**Tableau 32** Nombre de déglutitions par séquence d'acquisition chez les volontaires sains et chez les patients en séquences sagittales et coronales, avant traitements (pré-ttt), et après traitements (post-ttt).

Nombre de déglutitions	Plan sagittal médian			Plan coronal 1			Plan coronal 2		
	Volontaires sains	Patients pré-ttt	Patients post-ttt	Volontaires sains	Patients pré-ttt	Patients post-ttt	Volontaires sains	Patients pré-ttt	Patients post-ttt
Moyenne	6.00	3.51	4.71	6.40	3.5	4.118	6.88	3.333	3.941
± DS	2.517	1.172	2.289	2.675	1.5	2.086	1.959	1.528	1.774
Coefficient de variation	0.42	0.33	0.48	0.42	0.42	0.50	0.28	0.45	0.45

### Âge et nombre de déglutitions

Le calcul du coefficient de corrélation rho de Spearman ne met pas en évidence de corrélation entre l'âge et le nombre de déglutitions dans la cohorte des patients. Deux corrélations négatives très faibles ( $0 < \rho < 0.5$ ) non significatives ( $p\text{-value} > 0.05$ ) et non reproductibles apparaissent, l'une avant traitement, l'autre après (**Tableau 33**).

**Tableau 33** Coefficient de corrélation rho de Spearman entre l'âge et le nombre de déglutitions en séquences sagittales et coronales de 100 images chacune chez les volontaires sains et chez les patients avant et après traitements.

		Déglutitions plan sagittal			Déglutitions plan coronal 1			Déglutitions plan coronal 2			
		Âge	Volontaires sains	Patients pré-ttt	Patients post-ttt	Volontaires sains	Patients pré-ttt	Patients post-ttt	Volontaires sains	Patients pré-ttt	Patients post-ttt
Âge	rho	1,000	-,438	-,235	,007	-,574	,500	-,038	-,503	,000	,001
	p	.	,061	,76	,89	,083	,66	,91	,204	1,00	,59

### Épiglotte

Le fonctionnement de l'épiglotte est affecté chez 88% des patients de la cohorte (n=15), dont 47% d'épiglotectomies.

### Rééducation

La majorité des patients ont bénéficié d'une rééducation orthophonique (88%). Le nombre de séances varie de 2 à 32 sur une durée de 2 à 15 mois avec programmes d'entraînement suivis par 50% des patients pris en charge. Le test non paramétrique de Wilcoxon sur l'incidence de la rééducation sur le facteur oropharyngé et sur le facteur laryngé retrouve une *p-value* significative pour le recul de langue ( $p < 0.05$ ) uniquement (annexe). Le test du Khi-2 ne retrouve pas de différence significative entre rééducation et mode de nutrition ( $p = 0.279$ ). L'hétérogénéité des patients de la cohorte sur les plans clinique et rééducatif, et le faible effectif du groupe sans rééducation (n=2), restreignent l'étude statistique.

*Évolution des facteurs oropharyngés et pharyngés*

L'étude individuelle des composantes de la déglutition par ciné-IRM donne des indications sur leur évolution entre la première et la dernière IRM réalisées après les traitements (**Tableau 34**). Un patient (N°69) régresse dans tous les composantes de la déglutition de la *D-GRID* (6%), 4 patients régressent ou restent stables (23,5%), 6 améliorent ou restent stables (35%), 2 améliorent ou régressent (12%), et 4 améliorent, restent stables ou régressent (23,5%).

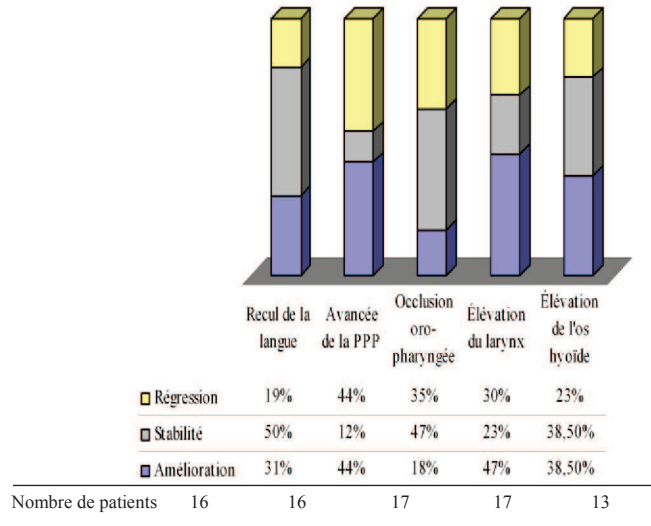
**Tableau 34** Évolution des facteurs oropharyngés et pharyngés entre la première et la dernière IRM post-traitements pour chaque patient de la cohorte.

Patients	Recul de la langue	Avancée de la PPP en mm	Occlusion oropharyngée	Élévation du larynx	Élévation de l'os hyoïde
3	=	X	X	=	
4	=	=	=	X	X
45	X	X	=	X	X
54	=	↓	=	↓	=
60	↓	↓	↓	=	=
61	=	↓	=	↓	=
63	=	↓	=	↓	↓
67	=	↓	↓	X	
69	↓	↓	↓	↓	↓
71	X	↓	X	X	X
80	=	X	=	X	
86			↓	X	X
90	X	X	=	↓	↓
92	↓	X	↓	=	=
94	=	X	=	X	X
95	X	=	X	=	
100	X	X	↓	X	=
N	16	16	17	17	13
X	5	7	3	8	5
=	8	2	8	4	5
↓	3	7	6	5	3

X	Amélioration
=	Stabilité
↓	Régression

NB cases vides : pas de mesure ou ablation de l'os hyoïde  
N: nombre de patients

L'analyse des composantes de la *D-GRID* pour l'ensemble de la cohorte fait apparaître l'amélioration, la stabilité ou la régression de leur mouvement entre la première IRM réalisée après traitements et la plus récente (**Graphique 7**). Les améliorations les plus importantes concernent l'avancée de la PPP (44%) et l'élévation du larynx (47%); l'occlusion oropharyngée, difficile à renforcer (18% d'amélioration), stable pour environ la moitié de la cohorte (47%), marque une régression à distance des traitements pour 35% des patients; le déplacement du mur pharyngé postérieur croît ou décroît sensiblement pour autant de patients (44%) à distance des traitements. Le mouvement de recul de langue paraît stable (50%), régresse peu (19%) et s'améliore pour 31% de la cohorte.



**Graphique 7** Évolution des facteurs oro-pharyngés et laryngés entre la première et la dernière IRM réalisées après traitements.

## Discussion

### *Données globales de la D-GRID*

Avant traitements, le mouvement de recul de la langue des patients de notre cohorte ne montre pas de modification avec celui des volontaires sains, comme dans l'étude de Lazarus et al.<sup>52</sup>. Les valeurs de l'avancée de la paroi pharyngée postérieure se situent hors des valeurs standard de notre cohorte de témoins: elle est plus élevée. A l'inverse, la médiane de l'élévation du larynx et de l'os hyoïde est moins élevée. Après traitements, les déficits de recul de langue et d'élévations du larynx et de l'os hyoïde sont sévères. Le développement de l'avancée de la paroi pharyngée postérieure de valeur supérieure aux valeurs trouvées chez les volontaires sains, pourrait être interprété comme le développement spontané d'un moyen de compensation, dans un contexte de mobilité moindre de la langue et des structures laryngées. Les données de la littérature en VFS avant traitement chez des patients présentant un cancer des VADS soulignent l'accroissement de la durée du transit pharyngé et la réduction de la durée d'ouverture du SSO<sup>120</sup>, un dysfonctionnement du mécanisme de déglutition avec fausses-routes<sup>121</sup>, une réduction de l'ascension de l'os hyoïde et du larynx chez les hommes après RT<sup>114</sup>. Après traitement par RT, des altérations du processus de déglutition sont objectivées en VFS chez 96% des patients présentant un cancer du nasopharynx<sup>123</sup>: la phase orale est perturbée, la constriction du pharynx et l'élévation du larynx réduites.

### *Avancée de la PPP*

Les valeurs de l'avancée de la PPP supérieures aux données des volontaires sains correspondent au stade que nous avons défini comme stade 2, soit une avancée supérieure à 3 mm. Une avancée de stade 2 est mesurée chez 1 patient sur les 4 ayant bénéficié d'IRM avant traitement (N°94), de 5 mm; elle peut être développée en réaction à la présence de la tumeur (T2 de la zone des 3 replis à droite). Après traitement, une avancée de stade 2 est retrouvée chez 65% des patients de la cohorte avec des valeurs de 3.3 mm à 10 mm (médiane 6.65, DS  $\pm$ 3.35 mm). Ces mouvements sont différents de ceux du mécanisme observé dans notre population de témoins. Les travaux réalisés en VFS sur la mobilité des structures anatomiques impliquées dans la déglutition chez des patients traités exclusivement par RT mettent en évidence des différences significatives de l'aire du pharynx au repos et à la déglutition chez des volontaires sains et chez les patients<sup>114</sup>. Kendall et al. émettent l'hypothèse d'une constriction moindre du mur pharyngé postérieur chez les patients.

### *Nombre de déglutitions*

Alors que les valeurs des coefficients de variation de la population témoin indiquent une distribution homogène sans fatigabilité apparente entre les différentes séquences, le nombre de déglutitions en moyenne pour 100 images chez les patients est significativement différent aussi bien avant traitement (de 3 à 4) qu'après traitement (de 4 à 5) de celui des volontaires sains (de 6 à 7) (**Tableau 32**). Le nombre de déglutitions diminue au fur et à mesure des acquisitions de façon marquée pour les patients après traitement: les remaniements structurels des VADS, la fibrose post-radique, la xérostomie<sup>124</sup>, la fatigabilité sont susceptibles de gêner l'exécution d'une tâche motrice ou sa reproduction successive. L'âge ne constitue pas une variable pertinente du nombre de déglutitions dans notre cohorte (**Tableau 33**).

### *Épiglotte*

Le dysfonctionnement fréquent de l'épiglotte dû à la lésion et à son traitement au sein de notre cohorte implique l'utilisation de manœuvres de protection du larynx<sup>118</sup>.

### *Effet de la rééducation*

Globalement, la présence d'une amélioration des composantes du mécanisme de déglutition ne permet pas de conclure à un effet du traitement rééducatif ou de l'entraînement<sup>125,126</sup>. Dans notre série, le patient qui régresse dans toutes les composantes de la D-GRID (N°69) n'a bénéficié d'aucune séance de rééducation orthophonique. L'entraînement proposé aux patients de notre cohorte comporte des exercices à effectuer 4 fois par jour d'une durée minimale de 15 mn. JA Logemann décrit un entraînement quotidien de 3 à 5 fois pendant 5 à 10 mn dans un contexte de radiothérapie<sup>127</sup>.

### *Évolution des facteurs oropharyngés et pharyngés*

Certaines structures anatomiques semblent réfractaires, moins sensibles ou plus sensibles à une variabilité de mouvement (**Graphique 7**). Le recul de langue et l'occlusion oropharyngée ne marquent pas de différence entre les enregistrements des IRM pour quasiment 50% des patients. Le recul lingual est statistiquement sensible à la rééducation orthophonique ( $p < 0.05$ ); la langue montre peu de régression d'amplitude de son mouvement. La paroi pharyngée postérieure et le larynx sont les structures anatomiques les moins stables dans leurs déplacements: le déplacement de la PPP augmente ou diminue. L'élévation du larynx tend plutôt à s'améliorer. L'occlusion oropharyngée, lorsqu'elle se modifie, a plutôt tendance à régresser. Son amélioration est difficile: ces résultats sont retrouvés dans la littérature<sup>128</sup>. L'ascension de l'os hyoïde est stable ou augmente dans les mêmes proportions mais diminue peu. L'amélioration de l'élévation du larynx (47%) n'induit pas forcément celle de l'os hyoïde (38,50%). Une phase de régression due à la radiothérapie 6 mois après cicatrisation, suivie d'amélioration à 12 mois est décrite par Pauloski et al.<sup>129</sup>. Les capacités constatées 3 mois après cicatrisation sont similaires aux capacités observées à 12 mois de la cicatrisation. Pour d'autres auteurs<sup>130</sup> les performances faibles constatées au début de la période post-opératoire restent faibles à distance des traitements. Dans notre cohorte, pour des acquisitions de chronologie identique, la **D-GRID** met en évidence une grande variabilité des profils inter- et intra-individuels. Des recherches futures menées sur l'évolution clinique avec des acquisitions de même périodicité seraient nécessaires.

### *Fiabilité de la ciné-IRM en déglutition salivaire*

Pour l'ensemble des patients de notre cohorte un examen de première intention par naso-fibroscopie a été systématiquement réalisé d'une part, et d'autre part, lorsqu'elle était faisable, une VFS avec différentes textures a été prescrite afin de compléter les données de l'IRM dynamique (patients N°71, 80, 90, 92, 94, 95, 100).

Les indications recueillies à l'interprétation des IRM sur les risques de fausses-routes en particulier aux liquides, ont toutes été corrélées auprès des patients et en VFS (**Tableau 26**). Un pertuis en séquence coronale et axiale en présence d'une occlusion oropharyngée complète dans le plan sagittal est observé chez certains patients de notre cohorte (patients 60, 63, 71, 94). La paralysie de l'hémilarynx gauche consécutive à un curage radical entraîne une déviation de l'hémi-larynx droit à la déglutition vers la gauche, et un déficit de l'occlusion oropharyngée observable en séquences coronales ou axiale mais pas sagittale (patient N°60). Pour d'autres patients, une filière laissant un passage est visible en séquence sagittale et confirmée dans les autres plans de coupe (patients 45, 54, 80, 92, 100). Cette filière plus ou moins étroite est toujours mentionnée. La notation de l'occlusion "quasi-complète" est variable: stade 2 ou 1.5.



### *Mode de nutrition*

Dans notre cohorte, le mode de nutrition est lié à la déglutition des liquides sans fausses-routes ou bien à la capacité de contrôle des fausses-routes par une posture d'adaptation, des bolus de petite quantité, avalés en discontinu. Le patient qui ne contrôle pas les fausses-routes aux liquides (N°3) s'alimente de façon mixte.

### *Canule de trachéotomie*

Nous retrouvons les résultats de la première étude objective menée sur l'incidence du port d'une canule de trachéotomie sur la déglutition en VFS par Terk et al. en 2007: il n'y a pas de différence statistiquement significative d'élévation du larynx et de déplacement de l'os hyoïde chez les patients porteurs de canule ( $p > 0.05$ )<sup>131</sup>. Des travaux ultérieurs sur ce sujet menés sur une cohorte plus importante seraient nécessaires.

### *Chronologie des acquisitions IRM*

Les données pré-traitement, peu nombreuses dans notre cohorte, reflètent l'adaptation du patient au développement d'un processus tumoral. Elles renseignent sur les composantes du mécanisme de déglutition qui pourraient être sollicitées pour la réhabilitation, ou les valeurs desquelles se rapprocher par la rééducation (facteur oropharyngé patient N°69, élévation du larynx patient N°80).

### *Difficultés*

L'implémentation du protocole d'IRM de déglutition et son exploitation ont requis des adaptations et des modifications des paramètres d'acquisitions des séquences. Le nombre d'images d'une séquence dynamique (60, 100, 128), le choix de la séquence morphologique (T1 ou T2), la réalisation de séquences coronales puis axiales systématiques, l'ordre des séquences (morphologiques suivies des dynamiques), la réalisation de copies d'écran des plans de coupes coronales et axiales.

Le port d'une canule, susceptible de représenter une difficulté pour le patient qui ne peut s'exprimer, requiert des précautions supplémentaires: rassurer le patient, possibilité d'alerter l'opérateur avec une sonnette gardée dans la main ou intervention de l'opérateur en salle durant l'examen.

Nous avons résolu la quantification des déplacements de faible voire très faible amplitude sur la **D-GRID** avec la cotation en stade intermédiaire: l'élévation entre 0 et 0.5 vertèbres est notée 0.25. Des études futures pourront déterminer sa pertinence.

### II-2.7.2. Études de cas

L'exploitation des données recueillies à l'examen de la déglutition sèche par ciné-IRM est détaillée pour les patients N° 45, 54, 60, 61, 63, 69, 71, 80, 95 et 100. Notre but est de présenter et de décrire des cas cliniques différents. Les résultats du patient N°3 sont décrits dans l'étude N°2, ceux des patients N°4, 67, 86, 90, 92 et 94 rapportés en annexe.

#### Patient N°45

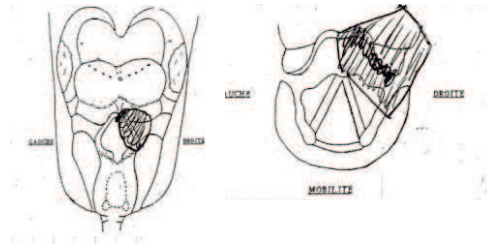


Fig. 19 Exérèse carcinologique patient N°45

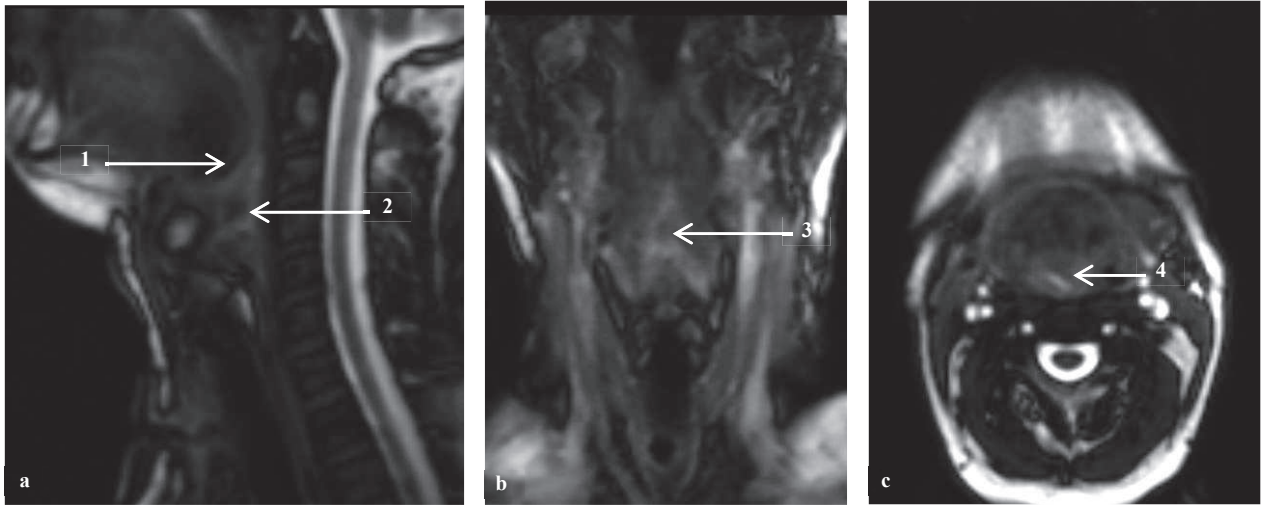
#### IRM 1(X)

Chez ce patient, la première acquisition en ciné-IRM est réalisée 1 mois après laryngectomie sus-glottique avec hémipiéglottectomie droite et ablation de la moitié de l'os hyoïde du côté droit. Le recul lingual est incomplet, l'avancée de la PPP de stade 1, l'occlusion oropharyngée complète dans le plan sagittal médian, et l'élévation laryngée réduite (0.5 vertèbre). Les coupes coronales et axiale objectivent une fermeture oropharyngée quasi-complète, avec un sinus piriforme droit semi-fermé. Une faiblesse de la fermeture apparaît par intermittence, l'occlusion oropharyngée est effective de façon plus brève à droite qu'à gauche.

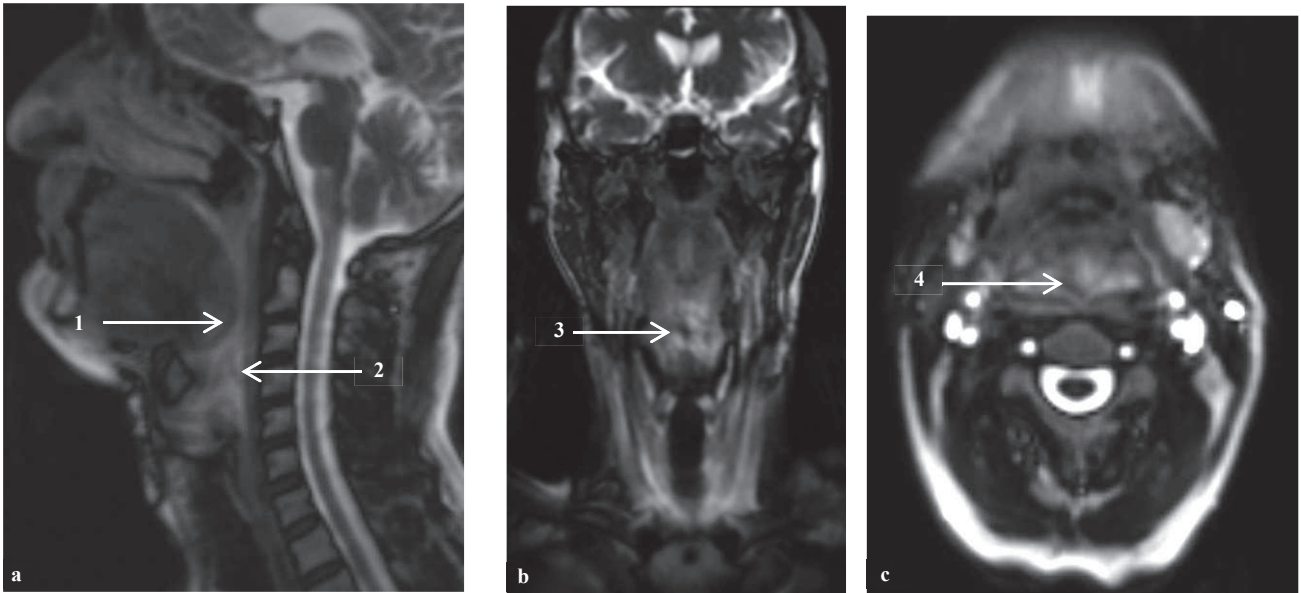
Tableau 35 Évolution de la déglutition 1 et 12 mois après intervention, patient N°45 **IRM1 X**, d<sub>1</sub>: M1; **IRM 2 O**, d<sub>2</sub>: M12.

Stades	0		1		2	
Recul lingual			<b>X</b>		<b>O</b>	
Avancée de la paroi postérieure du pharynx			<b>X</b> d <sub>1</sub> = 1.5 mm		<b>O</b> d <sub>2</sub> = 5 mm	
Occlusion oropharyngée					<b>X O</b>	
Nombre de vertèbres	0	0,5	1	1,5	2	≥ 2,5
Ascension du larynx 1-2.5		<b>X</b>		<b>O</b>		
Ascension de l'os hyoïde 1-2		<b>X</b>		<b>O</b>		
Recul lingual, avancée pharyngée, occlusion oropharyngée:			0 Absent(e) 1 Incomplet(e) 2 Complet(e)			

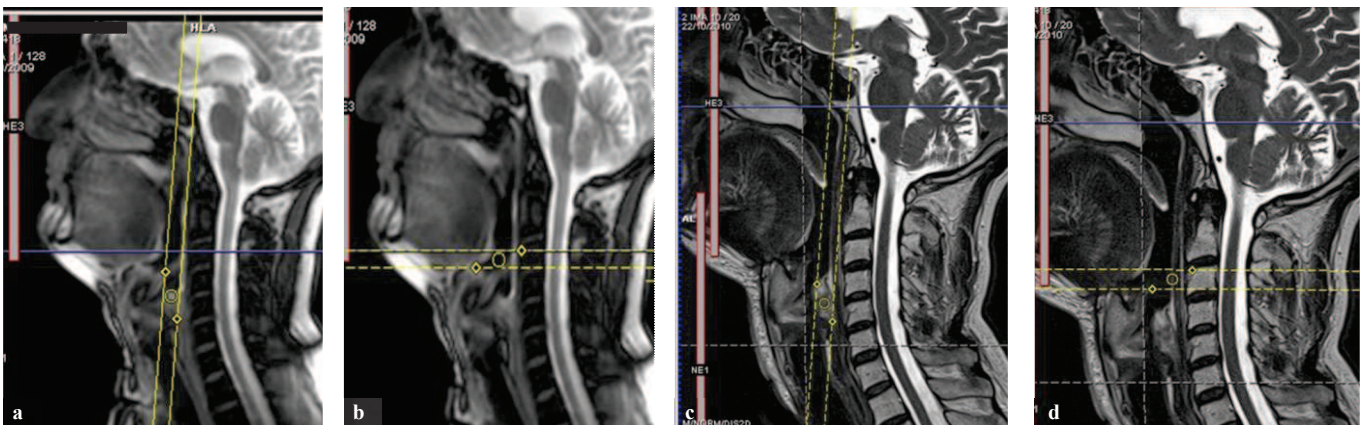
En conclusion, la rééducation orthophonique doit être poursuivie après hospitalisation, et axée sur l'élévation laryngée et l'augmentation de la mobilité des structures participant à la déglutition (glottages actifs, déglutition supra sus-glottique, praxies bucco-linguo-faciales). L'alimentation par voie orale reste possible en évitant les liquides.



**Fig. 20** a 1 Recul lingual incomplet, 2 défaut de fermeture du vestibule laryngé en coupe sagittale (image 76 série 2), b 3 occlusion incomplète en coronale (image 4 série 4) et c 4 en axiale (image 20 série 7) IRM 1, M1 post-opératoire patient N°45.



**Fig. 21** IRM 2, M12 post-opératoires patient N°45 a 1 meilleurs recul lingual en coupe sagittale et 2 fermeture du vestibule laryngé (image 95 série 8), b 3, 4 pertuis en coupes coronale (image 9 série 9) et c axiale (image 27 série 11).



**Fig. 22** Plans de coupe axiale et coronale patient N°45 a, b M1 post-opératoire, c, d M 12 post-opératoires.

### **IRM 2(O)**

12 mois après intervention suivie de RCT, l'IRM dynamique montre un meilleur recul lingual en coupe sagittale, une augmentation de l'avancée de la paroi pharyngée postérieure de stade 2 ayant évolué de 1.5 mm à 5 mm, une occlusion oropharyngée satisfaisante, et une élévation laryngée de valeur standard, de 1.5 vertèbre au lieu de 0.5 à l'IRM 1. Les coupes coronales objectivent une contraction symétrique des piliers palato-pharyngiens ainsi qu'une occlusion glottique complète. Un pertuis visible en coronale et en axiale persiste.

En conclusion, les améliorations mises en évidence incitent à la poursuite de l'entraînement rééducatif afin de réduire le pertuis persistant à la déglutition du côté gauche.

### **Discussion**

Les acquisitions des IRM 1 et 2 ont mis en évidence la présence d'un déficit minime de l'occlusion oropharyngée, interprété comme source de fausses-routes aux liquides. La *D-GRID* indique des valeurs du facteur oropharyngé et du facteur laryngé 12 mois après intervention se rapprochant des valeurs standard pour le recul lingual, l'occlusion oropharyngée et l'élévation laryngée. Le patient a retrouvé une mobilité oro-laryngée efficiente et développé l'avancée de la PPP permettant une fermeture dans le plan sagittal, néanmoins insuffisantes. Les fausses routes ponctuelles à la déglutition de liquides peuvent être contrôlées par les manœuvres de protection. Ces indications incitent à la poursuite de l'entraînement rééducatif. La rééducation a duré 7 mois après l'intervention, soit 3 mois après RCT. En l'absence de données pré-traitement, l'avancée de la PPP pourrait aussi bien être un mécanisme de compensation développé spontanément par le patient qu'une conséquence de la réhabilitation. Un contrôle en IRM dans un délai de 6 à 12 mois serait souhaitable pour mesurer l'évolution du mécanisme de déglutition.



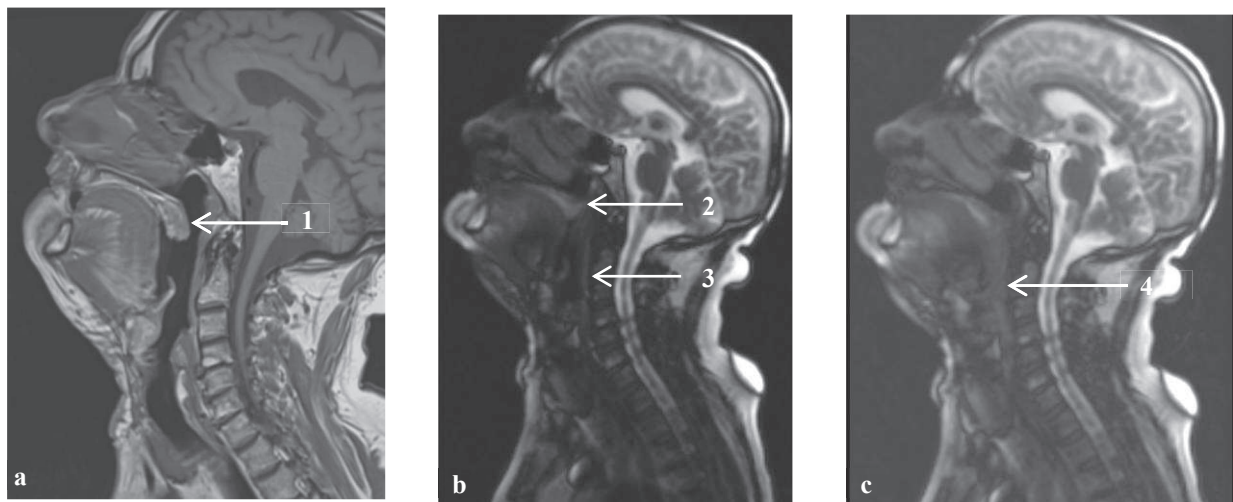
**Patient N°54**

L'IRM de déglutition effectuée 1 mois après uvulectomie montre un mécanisme de protection des voies aériennes efficient avec élévation du velum et avancée de la PPP: celle-ci diminue pour reprendre des valeurs standard 12 mois après l'intervention qui a été suivie de RT. L'alimentation est exclusivement orale avec des fausses-routes ponctuelles aux liquides contrôlées.

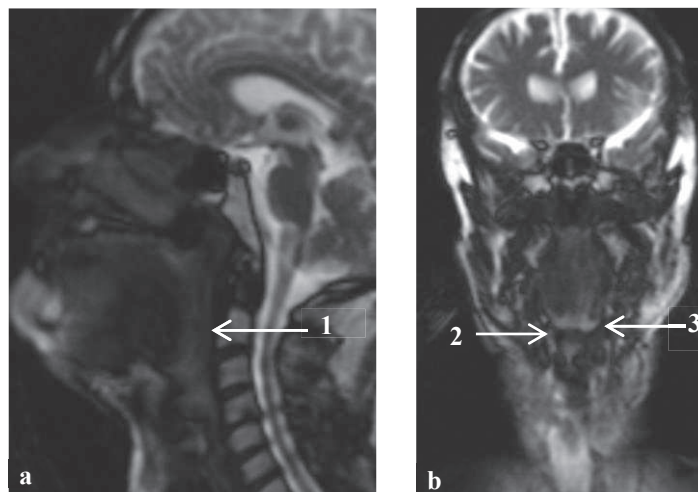
**Tableau 36** Évolution de la déglutition 1 et 12 mois après intervention, patient N°54 **IRM1 X**, d<sub>1</sub>: M1; **IRM 2 O**, d<sub>2</sub>: M12.

Stades	0		1		2	
Recul lingual					<b>X O</b>	
Avancée de la paroi postérieure du pharynx			<b>O</b> d <sub>2</sub> = 2 mm		<b>X</b> d <sub>1</sub> = 7mm	
Occlusion oropharyngée					<b>X O</b>	
Nombre de vertèbres	0	0,5	1	1,5	2	≥ 2,5
Ascension du larynx 1-2.5			<b>O</b>	<b>X</b>		
Ascension de l'os hyoïde 1-2				<b>X O</b>		

Recul lingual, avancée pharyngée, occlusion oropharyngée: 0 Absent(e)  
1 Incomplet(e)  
2 Complet(e)



**Fig. 23 IRM 1 a.** morphologique T1 (image 12 série 6) **1** uvulectomie, **b.** **2** élévation du velum et occlusion du cavum et **c.** **3** PPP au repos, **4** avancée de la PPP occlusion oropharyngée (images 61 et 64 série 2) chez le patient N°54, à M1 post-opératoire.



**Fig. 24 IRM 2**, à M12 post-opératoires avec **1** pertuis en sagittale (image 71 série 3), **2** pertuis en coronale et **3** fermeture de l'épiglotte (image 67 série 5) patient N°54.

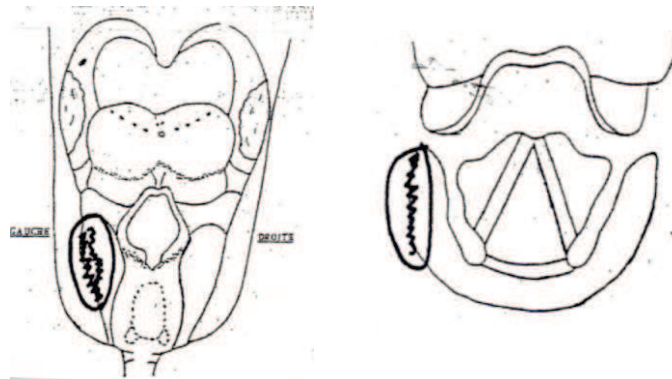
## **Discussion**

Chez ce patient, qui a bénéficié d'une dizaine de séances de rééducation au cours de son hospitalisation de 15 jours, une avancée de la PPP de 7 mm, supérieure aux valeurs standard, est observée. 12 mois après l'intervention suivie de RT cette avancée a régressé et retrouvé des valeurs standard (2 mm).

La notation de l'occlusion oropharyngée sur la *D-GRID* est discutable: elle pourrait correspondre à une notation intermédiaire entre 1 et 2. Le pertuis visible sur l'image est interprété comme source de fausses-routes aux liquides (figure 24). La présence de cette filière est notée et vérifiée en coupes coronales. Des acquisitions d'IRM dynamique de déglutition avant traitement et de séquences dans le plan transversal pourraient compléter efficacement les données.



**Patient N°60**



**Fig. 25** Exérèse carcinologique patient N°60

L'intervention (pharyngectomie et curage radical gauches avec sacrifice des paires crâniennes X, XI, XII) suivie de RCT chez ce patient a généré des troubles sévères de la déglutition et des déficits rendant impossible la reprise de la nutrition per os: des IRM comparatives à 1, 6 et 24 mois ont été réalisées.

**Tableau 37** Évolution de la déglutition 1, 6 et 24 mois après intervention, patient N°60 **IRM1 X**, d<sub>1</sub>: M1; **IRM 2 O** = V: M6 et M24.

Stades	0		1		2	
Recul lingual			<b>O</b>		<b>X</b>	
Avancée de la paroi postérieure du pharynx	<b>O</b>				<b>X</b> d <sub>1</sub> = 6 mm	
Occlusion oropharyngée			<b>O</b>		<b>X</b>	
Nombre de vertèbres	0	0,5	1	1,5	2	≥ 2,5
Ascension du larynx 1-2.5		<b>X O</b>				
Ascension de l'os hyoïde 1-2		<b>X O</b>				

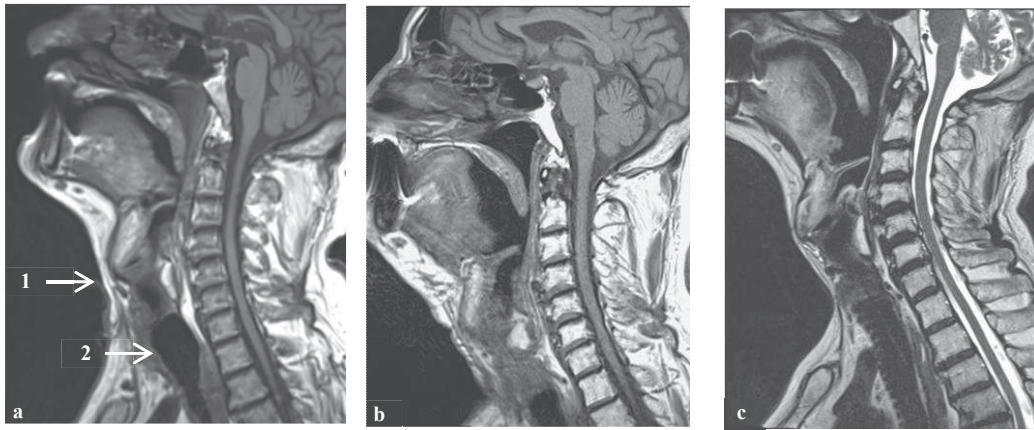
Recul lingual, avancée pharyngée, occlusion oropharyngée: 0 Absent(e)  
1 Incomplet(e)  
2 Complet(e)

**IRM 1(X)**

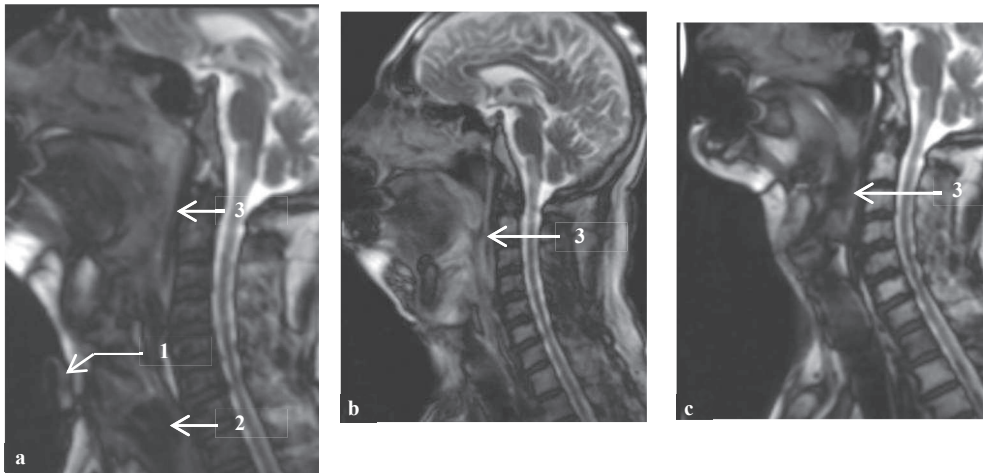
L'élévation laryngée à la première IRM de déglutition peut être gênée par le port de la canule. Une déviation laryngée vers la gauche avec contraction de l'hémi-larynx droit est objectivée en coupe coronale. La paralysie, non observable dans le plan sagittal, est source de fausses-routes. En conclusion, la déglutition par voie orale est possible en faisant glisser le bolus du côté sain pour contrebalancer son orientation et sa descente du côté gauche.

**IRM 2(O)**

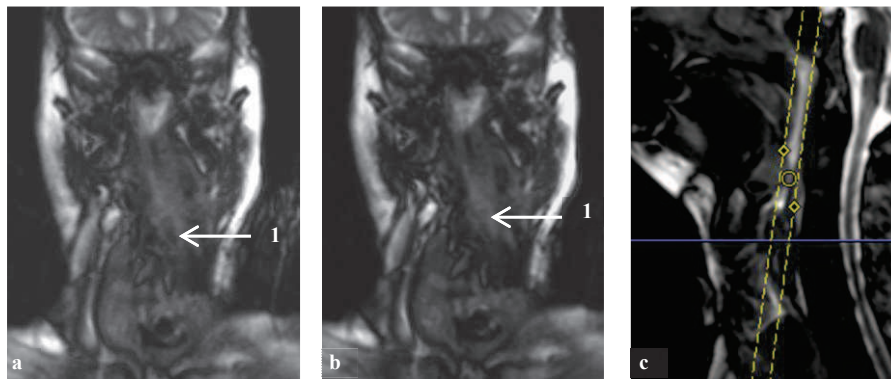
6 mois après l'intervention et RCT complémentaires, les difficultés d'initiation de la déglutition, un déficit du recul lingual et de l'occlusion oropharyngée (stade 1) sans avancée de la paroi pharyngée postérieure ni élévation laryngée sont confirmés par les séquences coronales. La déglutition par voie orale est impossible.



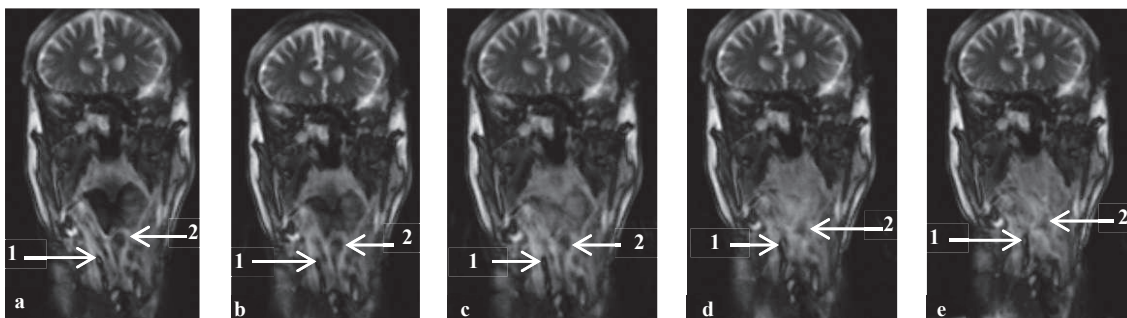
**Fig. 26** Patient N°60, IRM morphologique à 1, 6 et 24 mois post-opératoires **a.** T1 M1 image 10 série 2 canule et ballonnet visibles, **b.** T1 M6 image 10 série 2, **c.** T2 M24 image 11 série 2.



**Fig. 27** Patient N°60 IRM dynamique à 1, 6 et 24 mois post-opératoires **a.** M1 image 36 série 3, **1** port de canule, **2** ballonnet **3** occlusion oropharyngée **b** M6 image 72 série 9, **c.** M24 image 34 série 5. Un artefact métallique est visible à l'avant de la cavité buccale.



**Fig. 28** Patient N°60 IRM 1, M1 post-opératoire, séquence coronale **a, b** images 82, 83 série 5, **1** pertuis **c** axe de coupe coronale.



**Fig. 29** IRM 2, M6 post-opératoires N°60, **a** à **e** images 26 à 30 série 11, **1** immobilité de l'épiglotte et **2** de l'hémi-larynx gauche. bascule de l'hémi-larynx droit vers la gauche. pertuis à gauche.

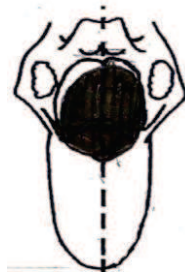*IRM 3(V)*

24 mois après l'intervention, les remaniements dus à la chirurgie et à la radiothérapie sont visibles avec une atrophie du volume lingual et un espace conséquent entre la base de langue, l'épiglotte et le mur pharyngé postérieur. Les valeurs des facteurs oropharyngé et laryngé restent identiques à celles de l'imagerie précédente. Le mécanisme de déglutition n'est pas fonctionnel et ne permet pas une reprise de l'alimentation par voie orale.

**Discussion**

L'élévation et la mobilité du larynx, la constriction de l'isthme oropharyngé, les postures d'adaptation pour l'orientation du trajet du bolus vers le côté sain, ont été plus ou moins exercés sur une période de 4 mois, entre 4 et 8 mois post-opératoires. L'évolution clinique (sections du X, du XI, du XII, fibrose radio-induite) a occasionné un déficit sévère qui n'a pas permis le maintien d'une alimentation orale même minimale. Ce sont les séquences coronales qui ont visualisé la déviation de l'hémi-larynx vers le côté paralysé et mis en évidence les déficits du processus de déglutition, non visibles en séquence sagittale.

**Patient N°61**



**Fig. 30** Exérèse carcinologique patient N°61

*IRM 1 (X), 2(O), 3(V)*

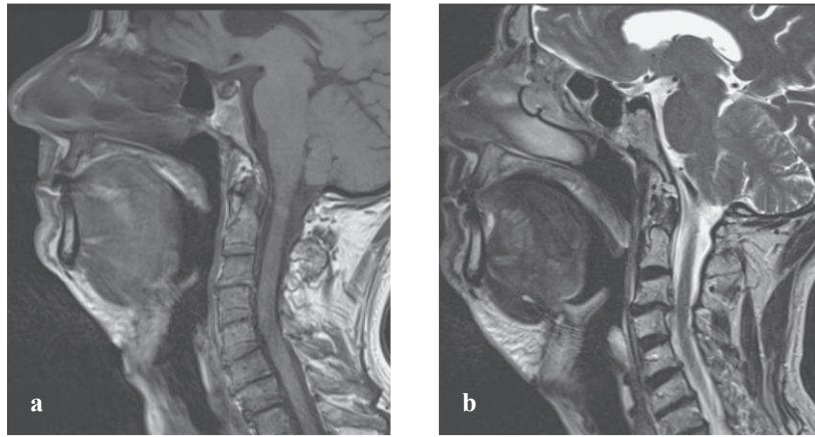
1 mois après basiglossectomie (volumineux adénocarcinome (7x5x5 cm) réséqué par voie cervicale médiane sus-hyoïdienne), l'avancée de la PPP (3.3 mm) et l'élévation laryngée, (2.5 vertèbres), légèrement supérieures aux données observées chez les volontaires sains, permettent l'occlusion oropharyngée. Celle-ci, 9 mois après chirurgie suivie de radiothérapie complémentaire, est facilitée par l'interposition du voile du palais entre la langue et la paroi pharyngée postérieure; l'amplitude du déplacement de la langue est moins importante. Les valeurs de l'ascension du larynx diminuent progressivement en restant dans les limites des volontaires sains 24 mois après intervention. L'ascension de l'os hyoïde est stable. L'épiglotte, immobile à l'IRM 1, bascule à l'IRM 3 et le vestibule laryngé, ouvert à l'IRM 1, est fermé à l'IRM 3 (figures 32, 33, 34). L'alimentation est exclusivement orale, sans fausses-routes.

**Tableau 38** Évolution de la déglutition patient N°61, 1, 9 et 24 mois après intervention **IRM 1, X, d<sub>1</sub> M1; IRM 2, O, M9; IRM 3, V, d<sub>3</sub> M24.**

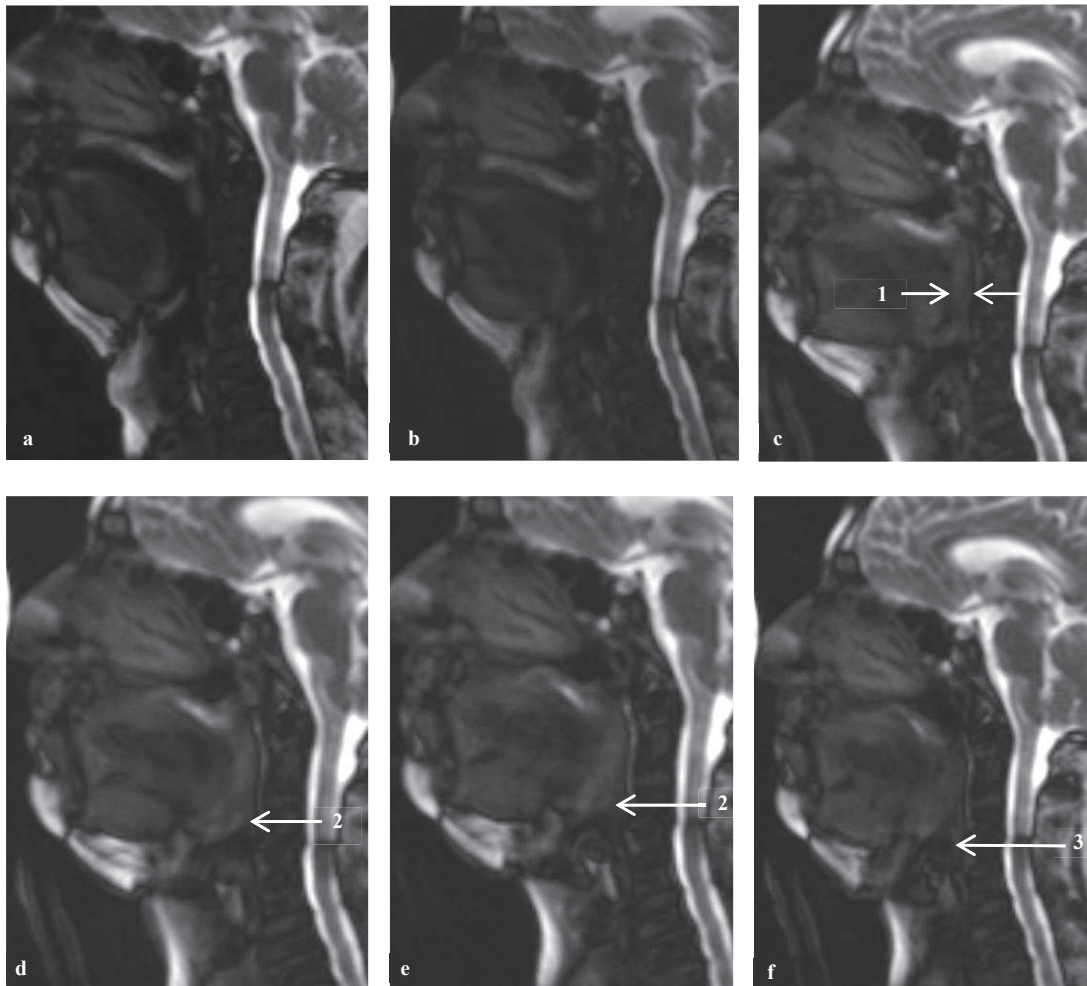
Stades	0		1		2	
Recul lingual					<b>O</b>	<b>X V</b>
Avancée de la paroi postérieure du pharynx	<b>O</b>		<b>V</b> d <sub>3</sub> = 1.5 mm		<b>X</b> d <sub>1</sub> = 3.3 mm	
Occlusion oropharyngée					<b>X O V</b>	
Nombre de vertèbres	0	0,5	1	1,5	2	≥ 2,5
Ascension du larynx 1-2.5				<b>V</b>	<b>O</b>	<b>X</b>
Ascension de l'os hyoïde 1-2				<b>X O</b> <b>V</b>		

Recul lingual, avancée pharyngée, occlusion oropharyngée: 0 Absent(e)  
1 Incomplet(e)  
2 Complet(e)

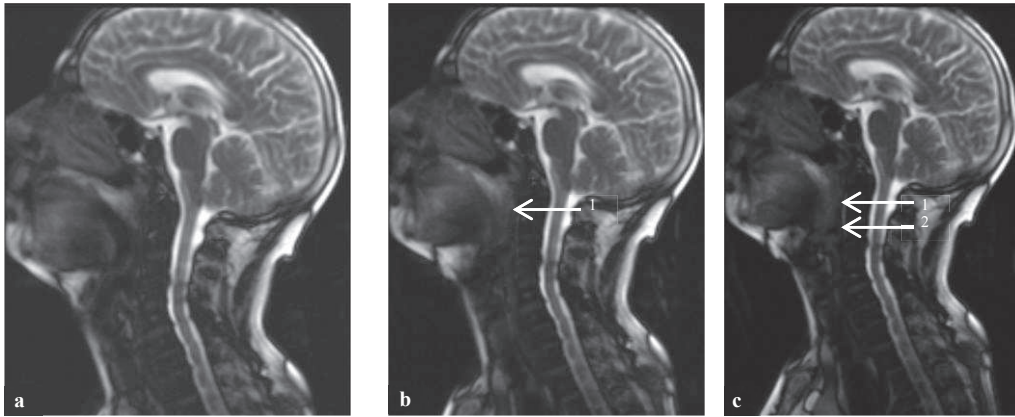




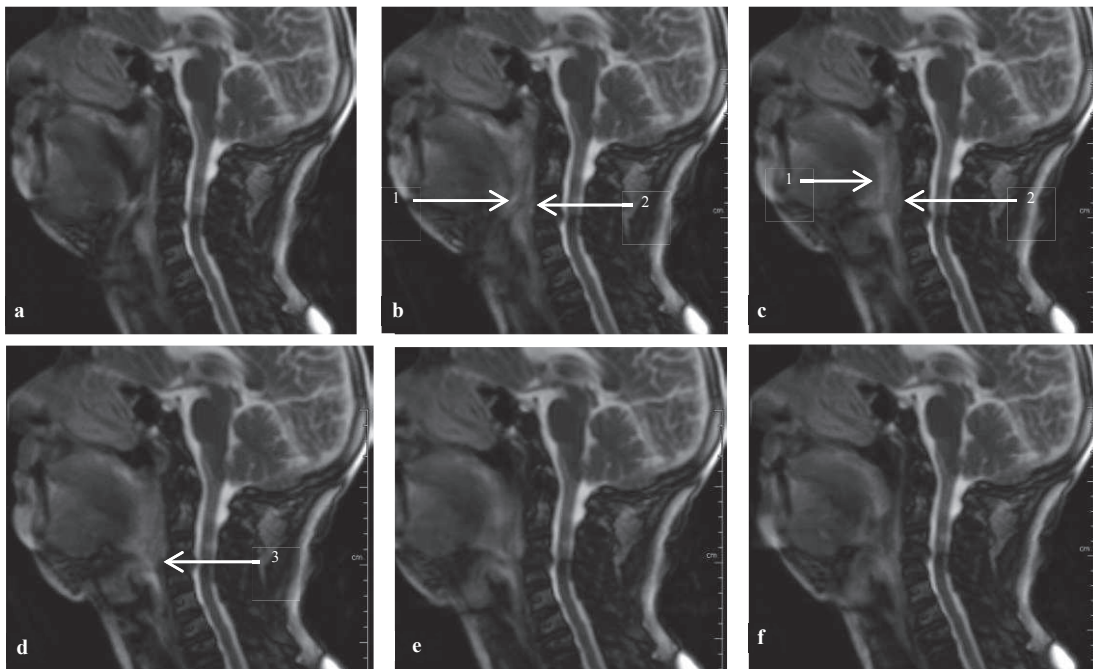
**Fig. 31** Patient N° 61, 1 et 24 mois post-opératoires **a.** T1 image 9 série 8 M1; **b.** T2 image 9 série 3 M24, perte de substance linguale visible.



**Fig. 32** Patient N°61 IRM 1, 1 mois post-opératoire, images 23 à 28 série 3, **c.** 1 avancée de la PPP, **d** à **f**, 2 absence de bascule de l'épiglotte et 3 vestibule laryngé ouvert.



**Fig. 33** Patient N°61 IRM 2, 9 mois post-opératoires, images 75 à 77 série 2, **b, c 1** interposition du voile du palais entre la langue et la PPP, **c 2** pertuis sans avancée de la PPP.



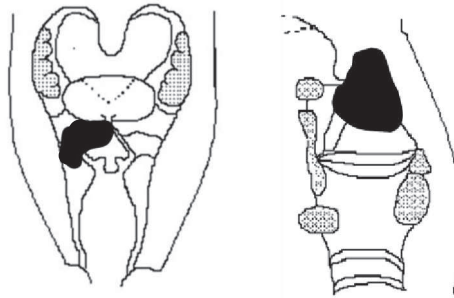
**Fig. 34** Patient N°61, IRM 24 mois post-opératoires images 31 à 36 série 11, **b, c 1** recul de la langue et **2** avancée de la PPP, **d 3** bascule de l'épiglotte et occlusion du vestibule laryngé.

## Discussion

L'IRM met en évidence l'évolution des facteurs oropharyngé et laryngé qui ont évolué tout en maintenant un mécanisme fonctionnel de plusieurs façons: une avancée de la PPP et une élévation marquée du larynx en l'absence de bascule de l'épiglotte à l'IRM1, une interposition du voile du palais avec un mouvement de recul lingual moins important et une absence d'avancée de la PPP à l'IRM2, un recul lingual, une avancée de la PPP, une bascule de l'épiglotte et une élévation laryngée moins importante, standard à l'IRM3. Le patient a développé spontanément un mécanisme de déglutition fonctionnel différent d'un processus standard, sans savoir si ce mécanisme se rapproche du processus avant traitement, en l'absence de données pré-opératoires. La nutrition s'est maintenue par voie orale, avec une période difficile (perte de poids) au cours de la radiothérapie et dans les 2 mois qui ont suivi.



**Patient N°63**



**Fig. 35** Localisation de la tumeur patient N°63.

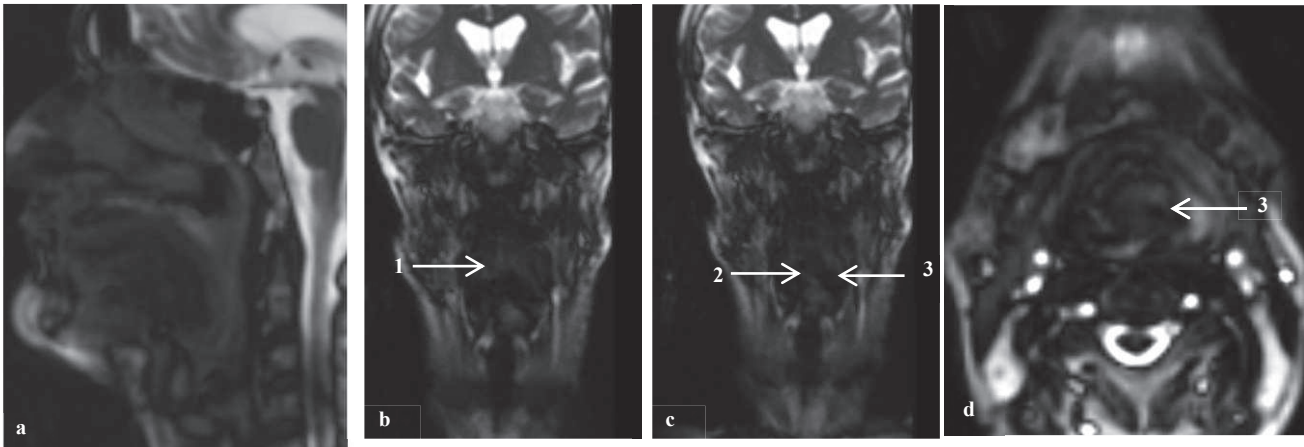
Ce patient est opéré par voie endoscopique au laser avec résection de l'épiglotte jusqu'au niveau de la vallécule, de la base de langue et de la partie haute du sinus piriforme à gauche, et gastrostomie (figure 35). Une radiothérapie complémentaire d'une durée de 2 mois débute 2 mois après chirurgie. La rééducation orthophonique commence 7 jours après opération avec apprentissage de la déglutition supra-sus-glottique avec rotation à gauche. La décanulation intervient au neuvième jour post-opératoire; des fausses-routes sont observées aux essais de déglutition à l'eau gélifiée.

**IRM 1 (X)**

La première IRM de déglutition, réalisée à 1 mois post-opératoire, objective un facteur oropharyngé sagittal de stade 2 avec une fibrose plus ou moins inflammatoire dans la région parapharyngée, région des trois replis à gauche (tableau 39 avancée importante de la PPP de 10 mm), et un pertuis de 3 à 5 mm de diamètre à gauche en coupe axiale (figure 36). En coupe coronale, la contraction des muscles palatopharyngiens est satisfaisante. L'élévation laryngée limitée (1 vertèbre), gêne l'efficacité de la déglutition. Un programme de rééducation avec entraînement ciblé en particulier sur l'élévation du larynx et la mobilité oro-pharyngo-laryngée au cours de la RT, avec IRM de contrôle 6 mois post-opératoires, est proposé.

**Tableau 39** Évolution de la déglutition 1, 6 et 12 mois après intervention, patient N°63 X, d<sub>1</sub>: M1 post-op; O, d<sub>2</sub>: M6 post-op; V, d<sub>3</sub>: M12 post-op.

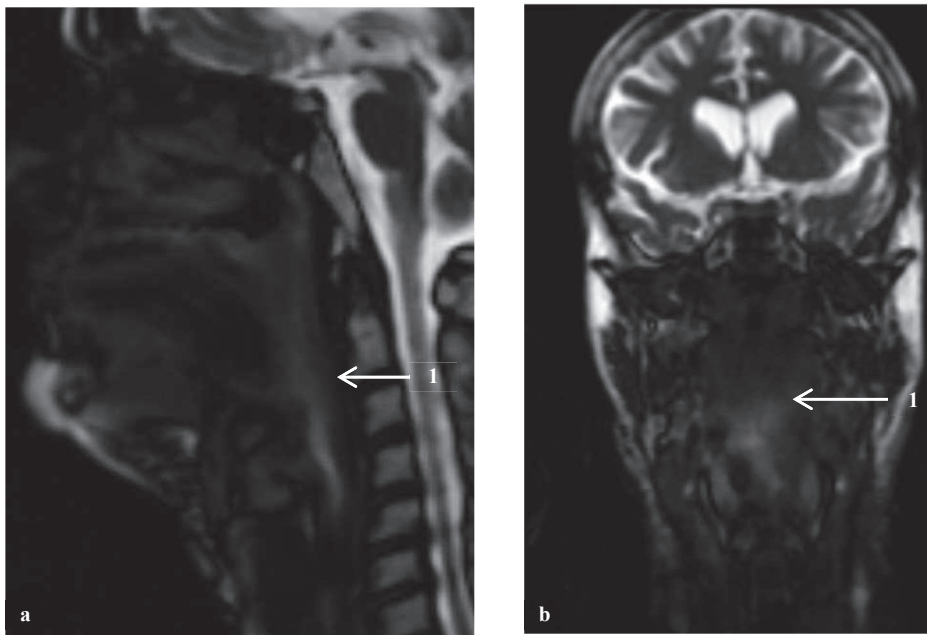
Stades	0		1		2	
Recul lingual					X	O V
Avancée de la paroi postérieure du pharynx			O d <sub>2</sub> = 3 mm		X d <sub>1</sub> = 10 mm	V d <sub>3</sub> = 7 mm
Occlusion oropharyngée					X	O V
Nombre de vertèbres	0	0,5	1	1,5	2	≥ 2,5
Ascension du larynx 1-2.5		V	X	O		
Ascension de l'os hyoïde 1-2		V	X	O		
Recul lingual, avancée pharyngée, occlusion oropharyngée: 0 Absent(e) 1 Incomplet(e) 2 Complet(e)						



**Fig. 36** IRM 1, M1 post-opératoire patient N°63 **a** occlusion oropharyngée en coupe sagittale (image 84 série 5), **b**, 1 épiglotte, **c** 2 épiglotte abaissée, 3 pertuis en coronale (images 70 et 71 série 6) et **d** en axiale (image 37 série 8).

### IRM 2(O)

L'IRM de déglutition réalisée 6 mois après chirurgie soit 4 mois après RCT, montre une occlusion oropharyngée complète en coupe sagittale confirmée en coupes coronales (figure 34). L'avancée de la PPP se situe dans les limites des volontaires sains. L'élévation du larynx et de l'os hyoïde est meilleure. Les séquences coronales montrent une hypo-mobilité de l'aryténoïde gauche et une contraction des piliers palato-pharyngiens symétrique.



**Fig. 37** IRM 2, M6 post-opératoires patient N°63 **a** 1 occlusion oropharyngée complète en coupe sagittale (image 37 série 3) et **b** en coronale (image 13 série 4).

Sur le plan fonctionnel, l'alimentation est mixte après une période exclusivement entérale en fin de RT; une dysphonie avec fuite glottique est observée. La rééducation visera à améliorer la constriction du néo-pharynx et la phonation, et à renforcer les exercices fonctionnels laryngés.

### *IRM 3(V)*

12 mois après chirurgie soit 10 mois après RT, le recul lingual et l'occlusion oropharyngée se maintiennent. L'avancée de la PPP, de 7 mm, s'est améliorée et se rapproche de la valeur observée initialement (10mm). L'élévation du larynx et de l'os hyoïde est très faible. Les séquences coronales montrent une occlusion oropharyngée complète, une fermeture glottique satisfaisante et une contraction des piliers palato-pharyngiens symétrique.

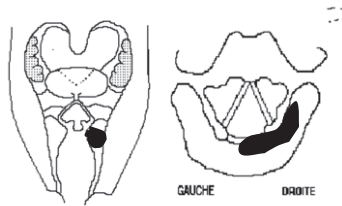
Le patient s'alimente exclusivement par voie orale, sans fausses-routes quelles que soient les textures. Sa voix s'est améliorée. Il a cessé les exercices de rééducation 2 mois avant l'IRM. Son entraînement a duré 9 mois.

### **Discussion**

L'IRM en déglutition sèche a mis en évidence le déficit biomécanique expliquant les fausses-routes, avec l'insuffisance de l'occlusion oropharyngée. Un an après l'intervention, le mécanisme de déglutition est fonctionnel malgré une valeur faible du facteur d'élévation laryngée (0.5 vertèbre), inférieure aux valeurs standard. En conclusion, le développement de ce qui semble refléter, en l'absence de données pré-opératoires, une compensation avec l'avancée de la PPP, rend la déglutition possible.

La radiothérapie engendre une fatigue. L'activation cérébrale représente une possibilité de maintien d'entraînement a minima<sup>132,133</sup>. L'arrêt de l'entraînement est-il en relation avec la régression de l'élévation du larynx ? Les travaux menés sur l'entraînement de l'oro-pharyngo-larynx ne montrent pas de relation statistiquement significative avec le mode de nutrition. Les performances de mobilité de la langue, de l'os hyoïde et du larynx sont meilleures avec une alimentation par voie orale<sup>129,130,135</sup>.

**Patient N°69**



**Fig 38** Localisation de la tumeur patient N°69.

Ce patient présente une tumeur du sinus piriforme et de l'aryénoïde droits traitée par RCT sans rééducation orthophonique.

**IRM 1 (X)**

Les données de la ciné-IRM de déglutition pré-traitement se situent dans les limites de celles des volontaires sains.

**IRM 2 (O)**

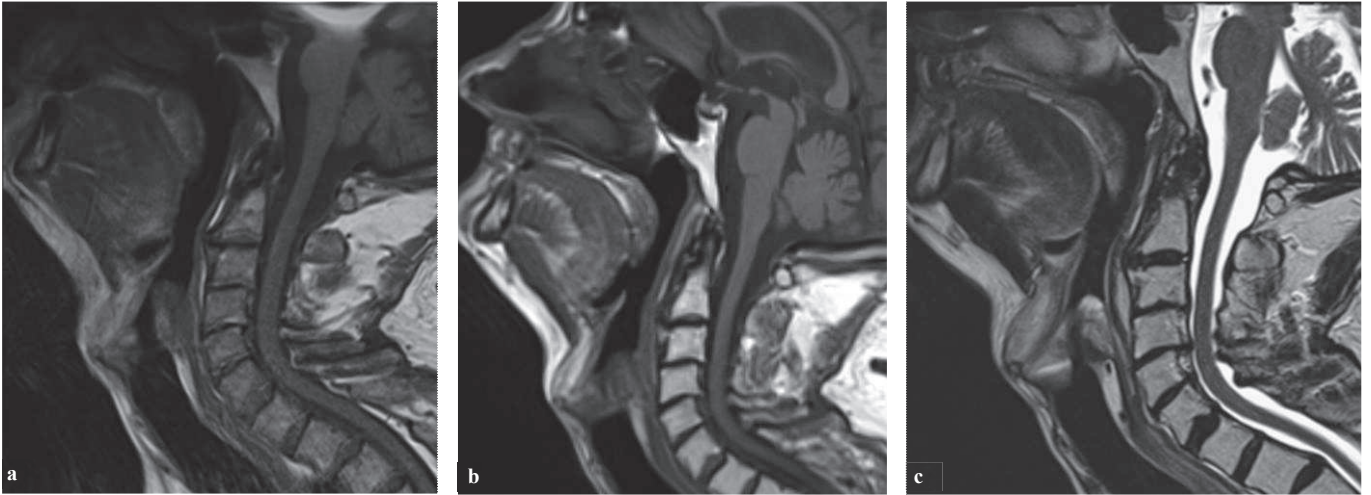
3 mois après radio-chimiothérapie, le mécanisme de déglutition est fonctionnel malgré l'absence de bascule de l'épiglotte avec le développement de l'avancée de la paroi pharyngée postérieure. La fermeture oropharyngée est confirmée par les séquences coronales et la contraction des piliers amygdaliens est symétrique. Néanmoins le patient s'alimente presque exclusivement par voie entérale (gastrostomie): il boit quelques liquides per-os et se plaint d'odynophagie.

**IRM 3 (V)**

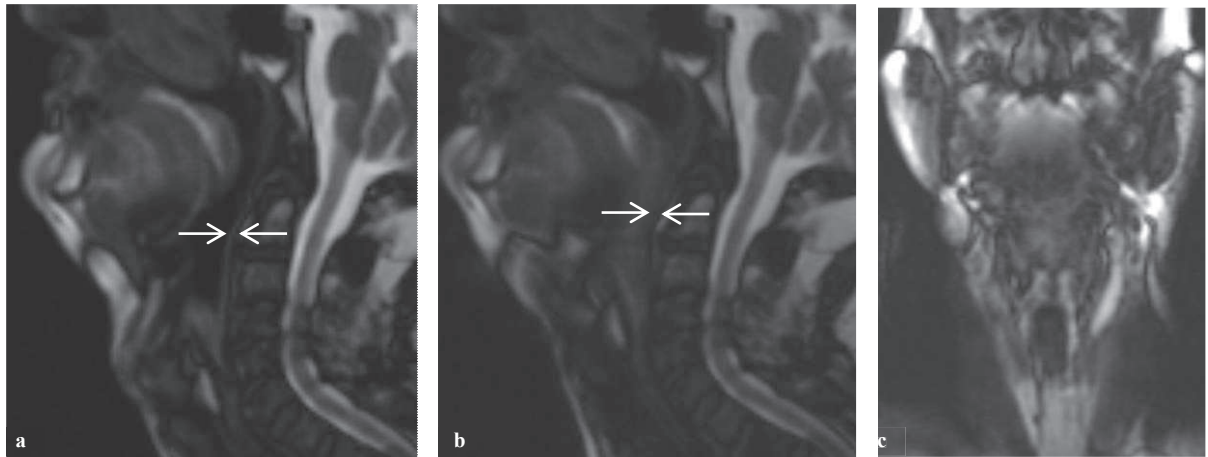
12 mois post RCT, l'imagerie rapide de la déglutition montre un déficit du mécanisme d'occlusion oropharyngée associé à un défaut d'élévation du larynx gênant l'alimentation par voie orale et présentant des risques de fausses routes. La nutrition est exclusivement entérale.

**Tableau 40** Évolution de la déglutition avant, 3 et 12 mois après RCT, patient N°69 X pré-RCT; O, d<sub>2</sub>: M3 post RCT; V, d<sub>3</sub>: M12 post RCT.

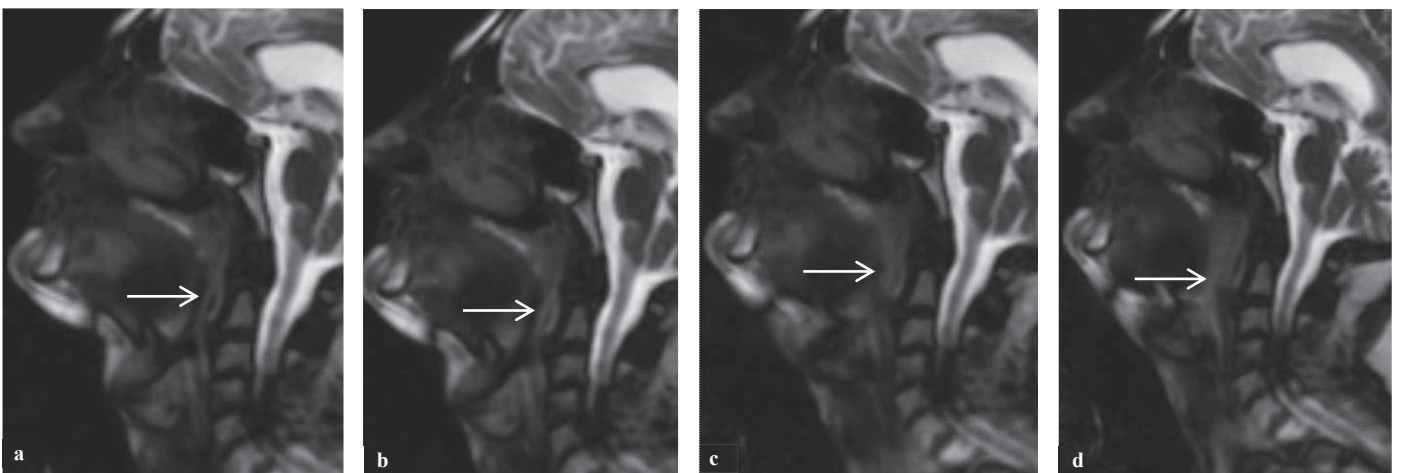
Stades	0		1		2	
Recul lingual					V	X O
Avancée de la paroi postérieure du pharynx		X V				O d <sub>2</sub> = 6 mm
Occlusion oropharyngée					V	X O
Nombre de vertèbres	0	0,5	1	1,5	2	≥ 2,5
Ascension du larynx 1-2.5		V		X	O	
Ascension de l'os hyoïde 1-2		V	X	O		
Recul lingual, avancée pharyngée, occlusion oropharyngée:						
0 Absent(e)						
1 Incomplet(e)						
2 Complet(e)						



**Fig. 39** Patient N°69 IRM morphologique **a** pré RCT image 11 série 3 T1 **b** image 10 série 7 T1 M3 post RCT **c** image 14 série 3 T2 M12 post RCT. Discopathie étagée C3 à C6. Hyperlordose cervicale. Tête en hyperextension.

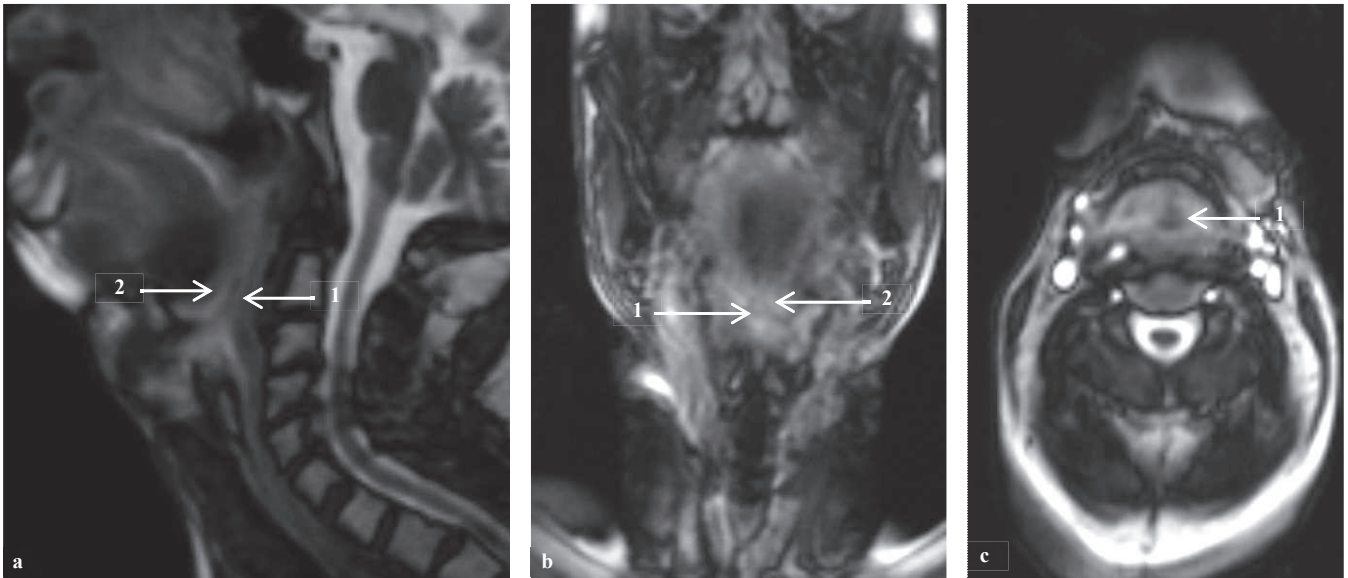


**Fig. 40** Patient N°69 pré RCT **a, b** coupes sagittales images 83 et 97 série 6, **c** coupe coronale image 58 série 8, occlusion oropharyngée complète, pas d'avancée de la PPP (flèches).



**Fig. 41** Patient N°69 M3 post RCT sagittales **a** à **d** images 106 à 109 série 4, avancée de la PPP, occlusion oropharyngée complète (flèches).





**Fig. 42** Patient N°69 M12 post RCT **a** coupe sagittale image 115 série 9, **b** coupe coronale image 60 série 10, **c** coupe axiale image 73 série 12, **1** occlusion oropharyngée incomplète, **2** absence de descente à l'horizontale de l'épiglotte restant concave.


### Discussion

Le patient a développé spontanément un mécanisme de compensation avec l'avancée de la PPP et une meilleure élévation laryngée de façon transitoire, 3 mois après radio- chimiothérapie; la déglutition s'effectue sans fausses-routes, en l'absence de bascule de l'épiglotte. Les prises orales sont réservées aux liquides, peut-être en raison de l'odynophagie. Chez certains patients une dépendance à la nutrition entérale s'installe en dépit d'un mécanisme de déglutition fonctionnel confirmé à la VFS.

Un an après, le recul lingual et l'occlusion oropharyngée sont incomplets, la PPP retrouve les valeurs observées avant traitement; l'élévation laryngée marque un déficit avec des données inférieures aux valeurs standard (0.5 vertèbres pour 1.5 au minimum pour le larynx et 1 pour l'os hyoïde), l'épiglotte ne bascule pas. Une IRM à 24 mois post-RCT permettrait de contrôler l'évolution du processus.



**Patient N°71:**



**Fig. 43** Exérèse carcinologique patient N°71.

**IRM 2 (O)**

L'IRM de déglutition réalisée chez ce patient 12 mois après laryngectomie partielle frontale antérieure avec épiglottopexie sans traitement complémentaire, trouve des valeurs du facteur oropharyngé dans les limites de celles des volontaires sains. Celles du facteur laryngé, légèrement en-deçà pour le larynx (1 vertèbre au lieu de 1.5 a minima), se situent dans la normale pour l'ascension de l'os hyoïde. La nutrition est exclusivement orale, avec fausses-routes ponctuelles aux liquides.

**IRM 1 (X)**

1 mois après chirurgie, le mécanisme était déficitaire malgré l'avancée de la paroi pharyngée postérieure, insuffisante pour compenser le recul lingual incomplet et assurer une occlusion oropharyngée satisfaisante. La réduction des élévations du larynx et de l'os hyoïde, en-deçà des valeurs (0.5 vertèbre) ne permettait pas une déglutition efficiente. La rééducation orthophonique a été axée sur le recul lingual, la constriction pharyngée (déglutition à l'effort), l'élévation laryngée (glottages), le maintien de la fermeture glottique à la déglutition et la manœuvre supra sus-glottique en déglutition sèche. L'alimentation, entérale après l'intervention, a été reprise progressivement per os.

**Tableau 41** Évolution de la déglutition 1 et 12 mois après intervention, patient N°71 **IRM1 X**, d<sub>1</sub>: M1; **IRM2 O**: M12.

Stades	0		1		2	
Recul lingual			<b>X</b>		<b>O</b>	
Avancée de la paroi postérieure du pharynx	<b>O</b>		<b>X</b> d <sub>1</sub> =3 mm			
Occlusion oropharyngée			<b>X</b>		<b>O</b>	
Nombre de vertèbres	0	0,5	1	1,5	2	≥ 2,5
Ascension du larynx 1-2.5		<b>X</b>	<b>O</b>			
Ascension de l'os hyoïde 1-2		<b>X</b>	<b>O</b>			
Recul lingual, avancée pharyngée, occlusion oropharyngée:					0 Absent(e) 1 Incomplet(e) 2 Complet(e)	

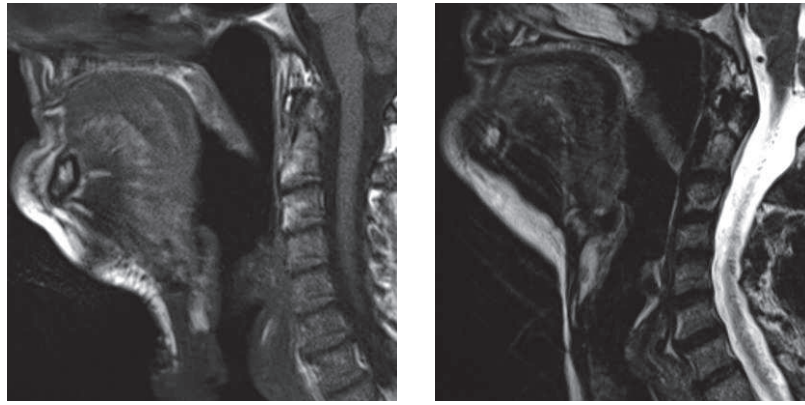


Fig. 44 IRM morphologique image 10 série 5 M1 po T1 Patient N°71, image 12 série 3 T2 M12.

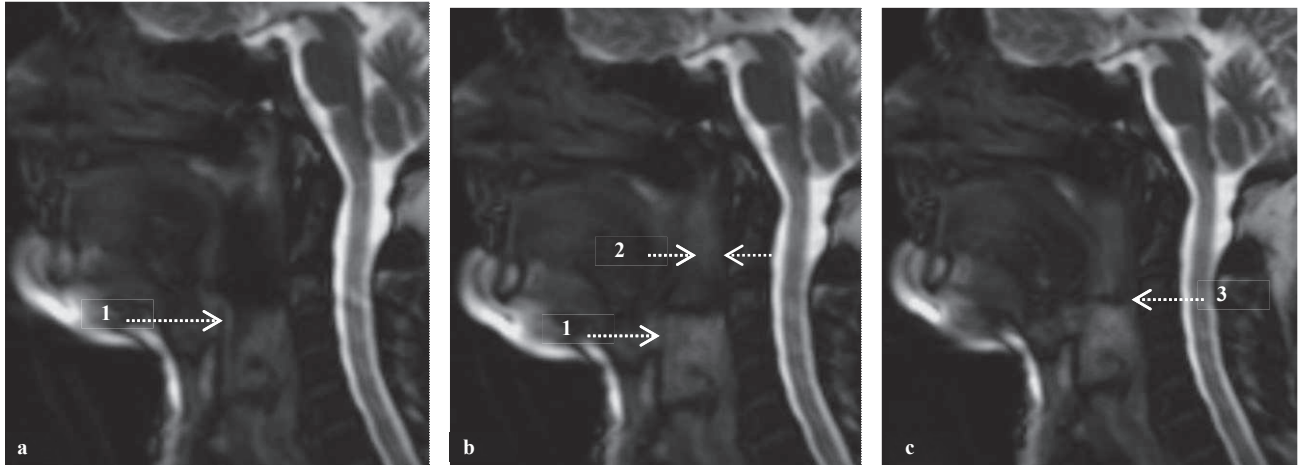


Fig. 45 a à c Déglutition en coupe sagittale patient N°71 a 1 épiglotte en position basse b 2 avancée de la PPP c 3 occlusion incomplète M1 post-opératoire images 32 à 34 série 2.

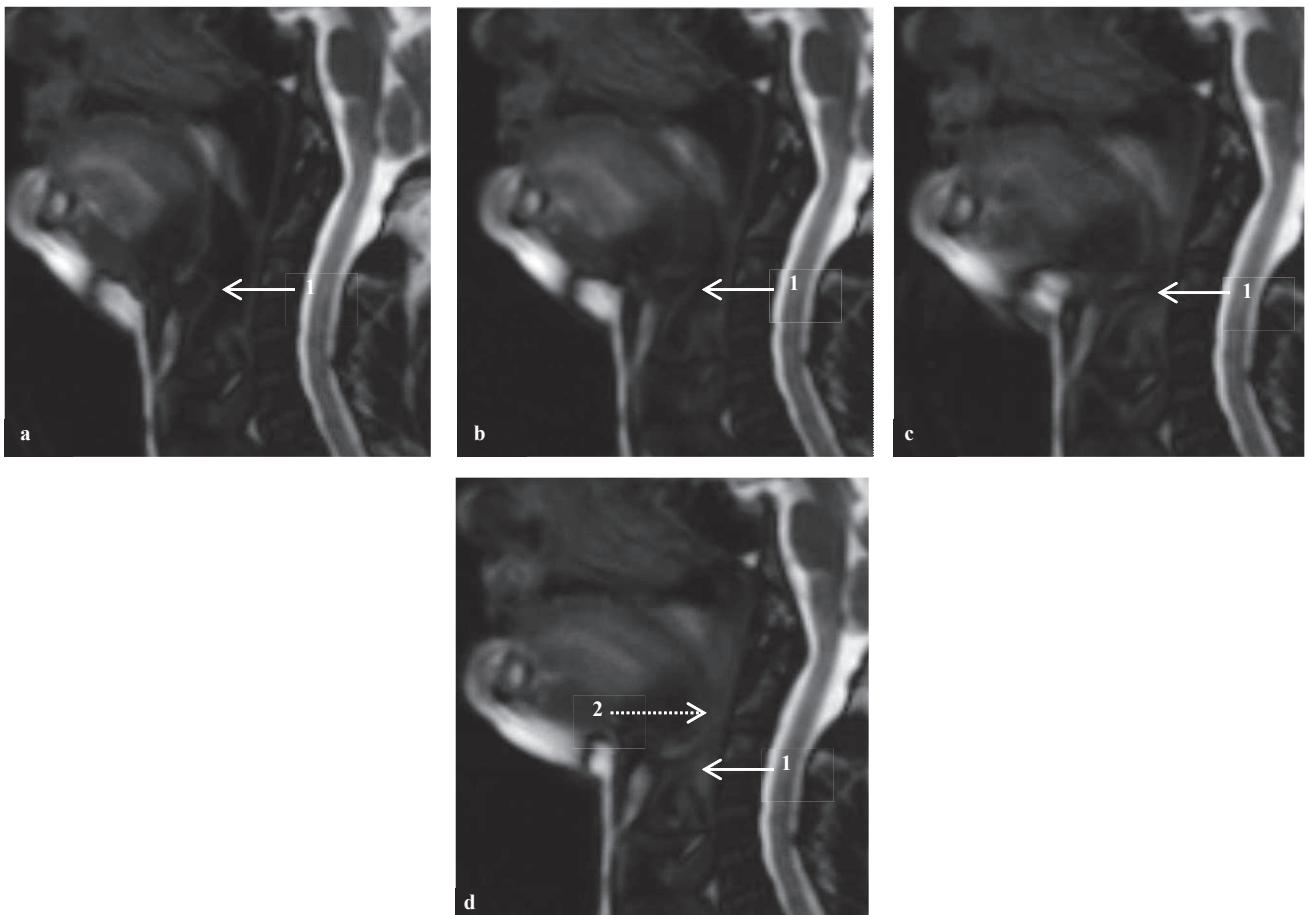
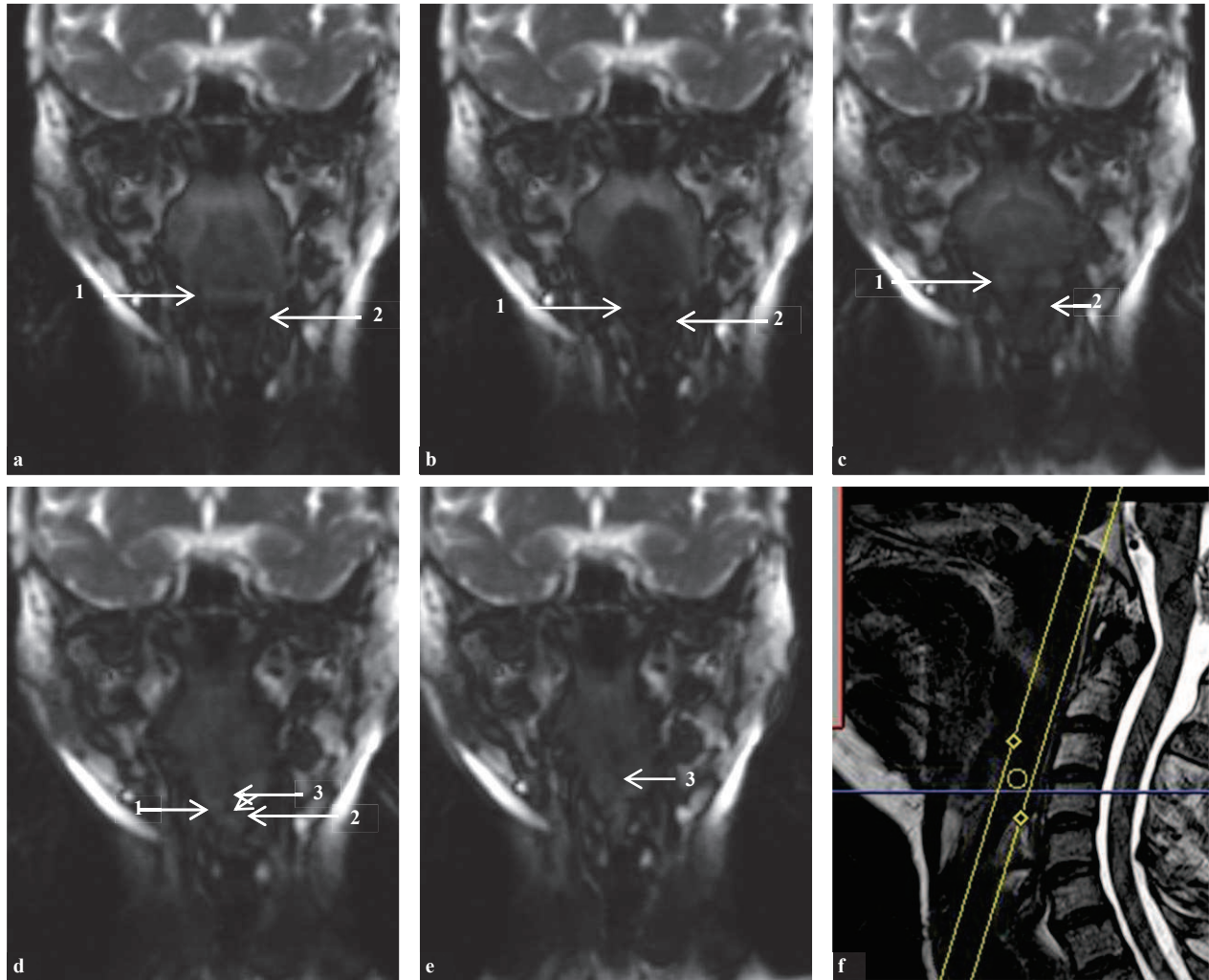


Fig. 46 a à d Déglutition en coupe sagittale patient N°71, a à d 1 inclinaison progressive de l'épiglotte jusqu'à env. 25°, pas d'avancée de la PPP, 2 recul lingual et occlusion oropharyngée quasi-complets M12 post-opératoires images 116 à 119 série 7.

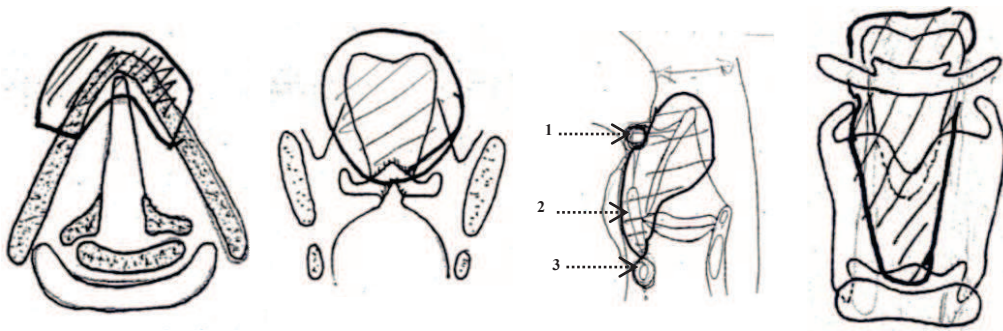


**Fig. 47 a à e** Déglutition IRM 2, M12 post-opératoires patient N°71, **1**Épiglotte, **2** repli ary-épiglottique, **3** occlusion oropharyngée incomplète en coupe coronale (images 28 à 32 série 9), **f** plan de coupe coronale.

### Discussion

L'évolution du mécanisme de déglutition est objectivée par l'IRM dynamique de déglutition. L'entraînement rééducatif, inscrit essentiellement au cours de la période post-opératoire immédiate, s'est poursuivi pendant environ 2 mois après le retour à domicile. Les fausses-routes aux liquides sont bien tolérées par le patient, estimant de ce fait les stratégies de rééducation inutiles. Une IRM de contrôle pourrait être réalisée à 24 mois post-opératoires.

**Patient N°80**



**Fig. 48** Exérèse carcinologique patient N°71. 1, 2, 3 Crico (3) - Hyoïdo (1) – Pexie (2).

**IRM 1 (X)**

Chez ce patient, l'IRM dynamique réalisée avant traitement chirurgical retrouve des valeurs standard pour le facteur oropharyngé et le facteur laryngé (tableau 42).

**IRM 2 (O)**

1 mois après Crico-Hyoïdo-Pexie (CHP), le recul lingual et l'occlusion oropharyngée sont affectés, ainsi que l'élévation laryngée plus sévèrement avec un déplacement réduit à une demi-vertèbre.

**IRM 3 (V)**

6 mois après l'intervention les résultats sont identiques (**V = O**).

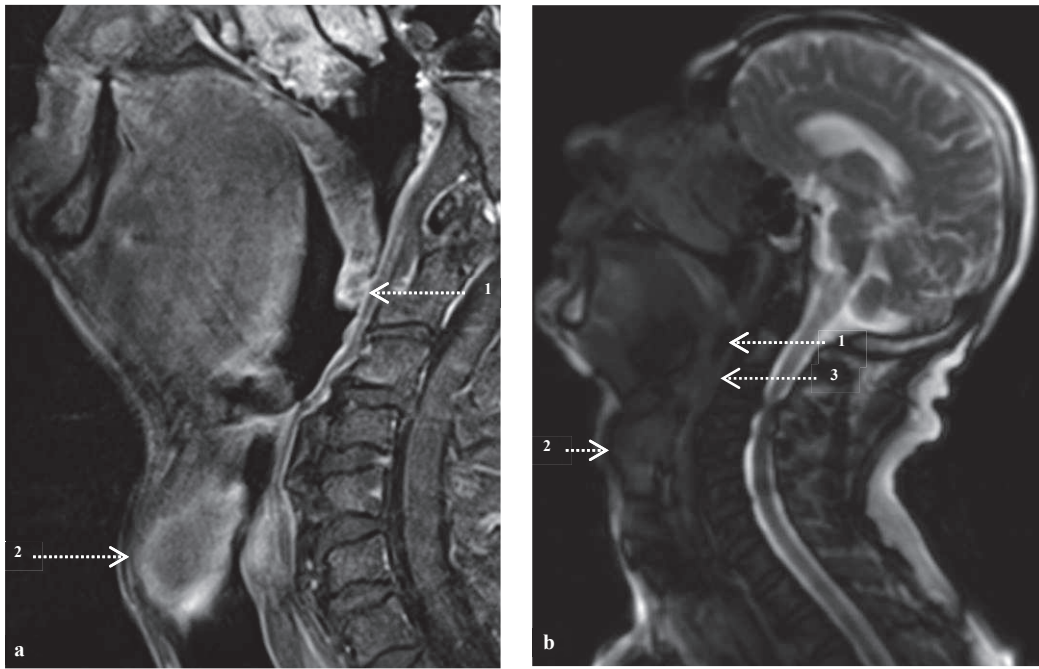
**IRM 4 (II)**

Ils évoluent 9 mois après, avec le déplacement de la paroi pharyngée postérieure et une élévation laryngée plus importante (1,5 vertèbres) sans pour autant assurer la protection des voies respiratoires à la déglutition: le risque de fausses-routes persiste. Une IRM de contrôle est prévue dans un délai de 6 mois d'exercices (soient 15 mois post-opératoires).

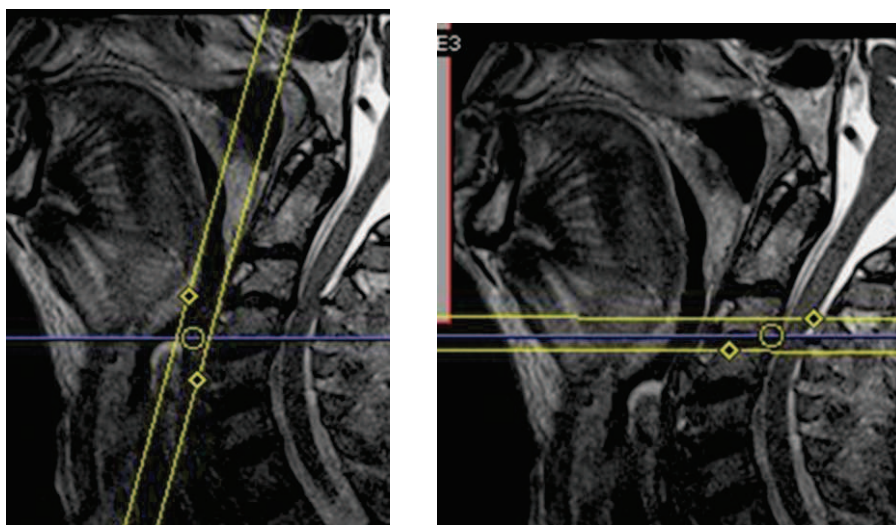
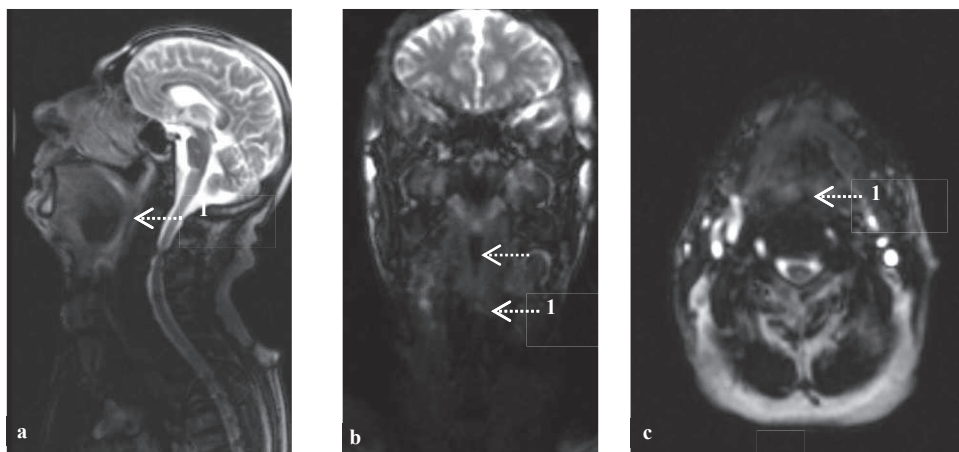
**Tableau 42** Évolution de la déglutition avant, 1, 6 et 9 mois après intervention, patient N°80 **IRM1 X**: pré; **IRM 2 O**: M1; **IRM 3 V = O**: M6; **IRM 4 II**: M9.

Stades	0		1		2	
Recul lingual					<b>O</b> <b>II</b>	<b>X</b>
Avancée de la paroi postérieure du pharynx	<b>X</b>	<b>O</b>	<b>II</b> d= 2mm			
Occlusion oropharyngée					<b>O</b> <b>II</b>	<b>X</b>
Nombre de vertèbres	0	0,5	1	1,5	2	≥ 2,5
Ascension du larynx 1-2.5		<b>O</b>		<b>II</b>	<b>X</b>	
Ascension de l'os hyoïde 1-2				<b>X</b>		
Recul lingual, avancée pharyngée, occlusion oropharyngée:					0 Absent(e) 1 Incomplet(e) 2 Complet(e)	

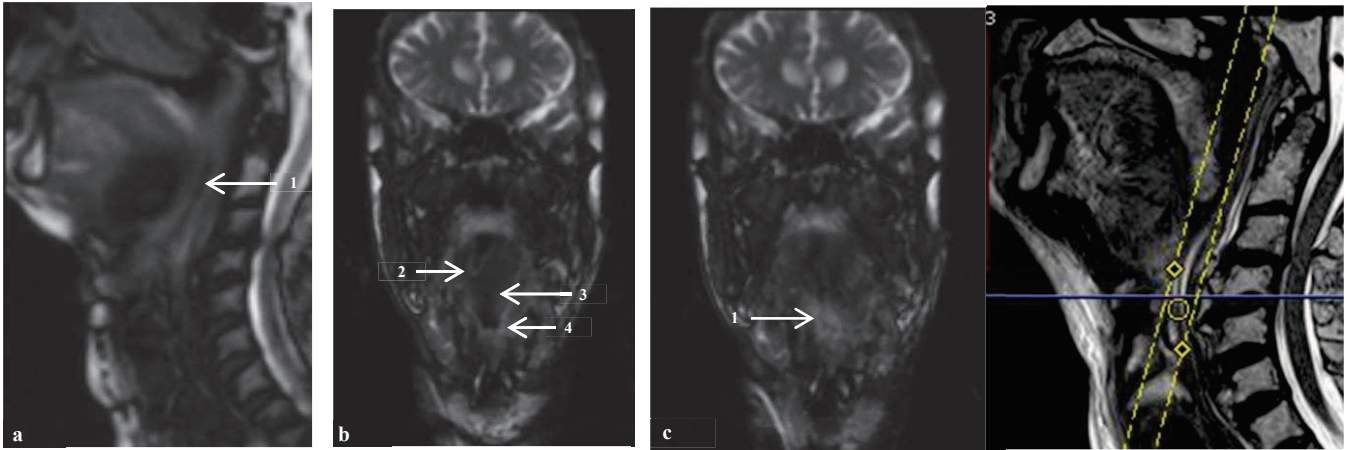




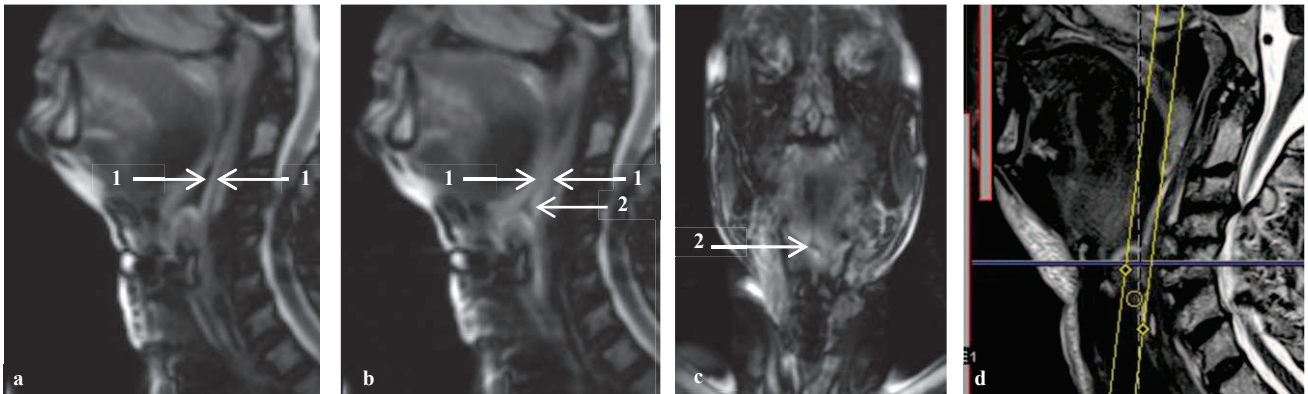
**Fig. 49** Patient N° 80 pré-opératoire coupes sagittales **a** morphologique T1 avec injection de Gadolinium image 7 série 11 **b** image 106 série 4, 1. Lurette 2. Masse tumorale 3. Occlusion oropharyngée complète.



**Fig. 50** Patient N° 80 M1 post-opératoire **a** coupe sagittale image 2 série 3, **b** coupe coronale image 107 série 4, **c** coupe axiale image 51 série 6, **d** plan de coupe coronale, **e** plan de coupe axiale, 1 occlusion oropharyngée incomplète, 2 lurette.



**Fig. 51** Patient N° 80 M6 post-opératoires **a** coupe sagittale image 106 série 7 **b, c** coupes coronales images 32 et 36 série 8 COR 1 **d** plan de coupe coronale, 1. occlusion oropharyngée incomplète à la déglutition, 2. luette déviée vers la droite, 3. absence d'épiglotte, 4. repli ary-épiglottique.



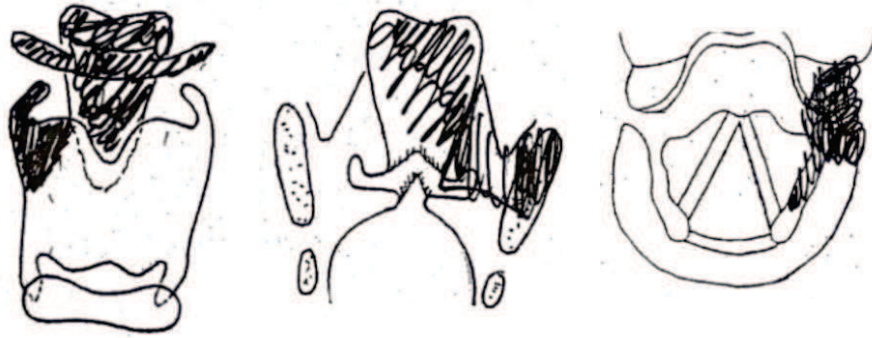**Fig. 52** Patient N° 80 M9 post-opératoires **a, b** coupes sagittales 1 PPP au repos puis avancée images 68 et 75 série 7 **c** coupe coronale image 33 série 8 COR 1, 2 occlusion oropharyngée incomplète, **d** plan de coupe coronale.

## Discussion

La rééducation a été ciblée sur le recul de la base de langue avec des exercices analytiques de phonation, associés à un mouvement de la mandibule dans l'axe antéro-postérieur pour favoriser l'occlusion oropharyngée. 9 mois après l'intervention, la PPP se mobilise et l'élévation laryngée s'améliore. Les valeurs de leurs déplacements correspondent aux valeurs standard mais ne suffisent pas encore à assurer une déglutition sans risque. Les glottages actifs, l'élévation du larynx à la phonation, la constriction de l'isthme oropharyngé avec la déglutition à l'effort, ont été exercés. L'entraînement rééducatif est à poursuivre en raison de l'évolution mise en évidence.



**Patient N°95**



**Fig. 53** Exérèse carcinologique patient N°95

En 2007, ce patient a présenté un carcinome épidermoïde T2N1M0 de l'épiglotte et de la vallécule droite traité par radio-chimiothérapie, responsable d'une ostéoradionécrose en 2009, traitée par hémimandibulectomie gauche; en 2010 une laryngectomie sus-glottique avec pose d'une sonde de gastrostomie a été pratiquée pour récurrence tumorale du bord droit de l'épiglotte. Des troubles de la déglutition post-opératoires sont apparus.

**IRM 1 (X)**

La ciné-IRM réalisée 1 mois après l'intervention a objectivé un déficit sévère de recul de langue avec une atrophie linguale post-radique (stade 0,5), une occlusion oropharyngée incomplète (stade 1) avec présence d'un pertuis résiduel à la base de la langue visible en coupes sagittales, et une élévation laryngée réduite (1 vertèbre). L'occlusion oropharyngée est facilitée grâce à l'avancée du mur pharyngé postérieur nettement supérieure à celle des volontaires sains (7,5 mm), visible dans la partie haute de l'oropharynx. Un programme de rééducation orthophonique a été mis en place avec un entraînement basé sur la mobilité linguale, pharyngée et laryngée, et celle de la tête, les glottages actifs, la déglutition à l'effort, la manœuvre de Mendelsohn, le menton rentré ("chin-tuck"<sup>118</sup>), le menton fléchi ("chin-down"<sup>119</sup>), les mouvements minimaux<sup>59</sup>, les exercices type Feldenkrais<sup>60</sup>.

**Tableau 43** Évolution de la déglutition 1et 6 mois après intervention, patient N°95. **IRM1 X.** d<sub>1</sub>: M1: **IRM2 O.** d<sub>2</sub>: M6.

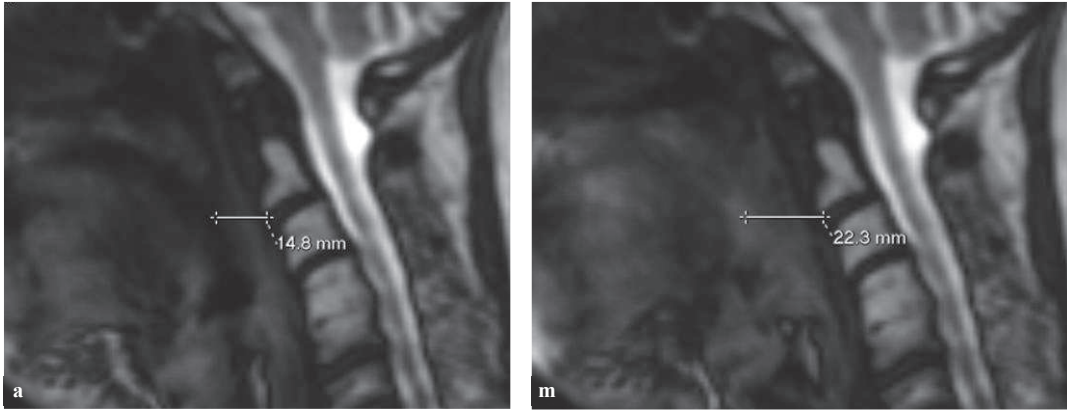
Stades	0		1		2	
Recul lingual	X		O			
Avancée de la paroi postérieure du pharynx					X O d <sub>1</sub> = 7,5 mm d <sub>2</sub> = 7 mm	
Occlusion oropharyngée			X		O	
Nombre de vertèbres	0	0,5	1	1,5	2	≥ 2,5
Ascension du larynx 1-2.5			X O			
Ascension de l'os hyoïde 1-2						
Recul lingual, avancée pharyngée, occlusion oropharyngée:						
0 Absent(e)						
1 Incomplet(e)						
2 Complet(e)						

IRM 2 (O)

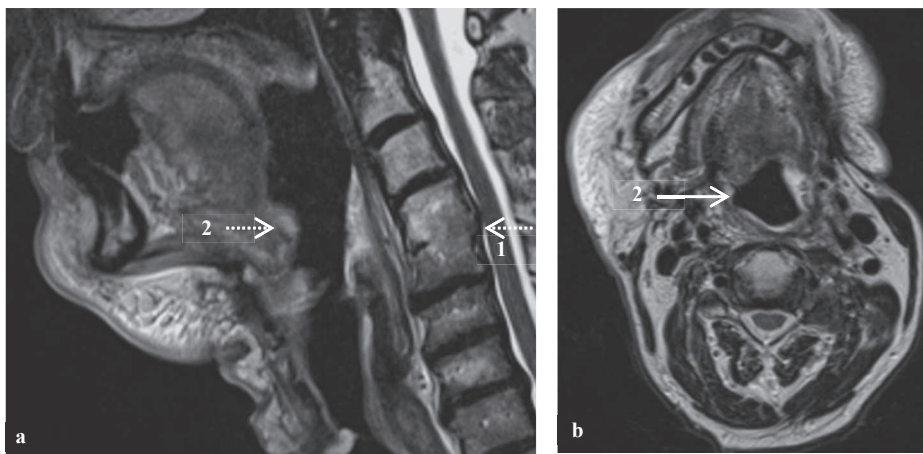
6 mois après intervention, le recul lingual marque une amélioration (stade 1), l'avancée de la PPP se maintient dans les mêmes proportions (stade 2, 7 mm) ainsi que l'élévation laryngée; l'occlusion oropharyngée est quasi-complète dans le plan sagittal avec la persistance d'un pertuis minime. En coupe axiale un pertuis antérieur et un pertuis postérieur sont repérés.



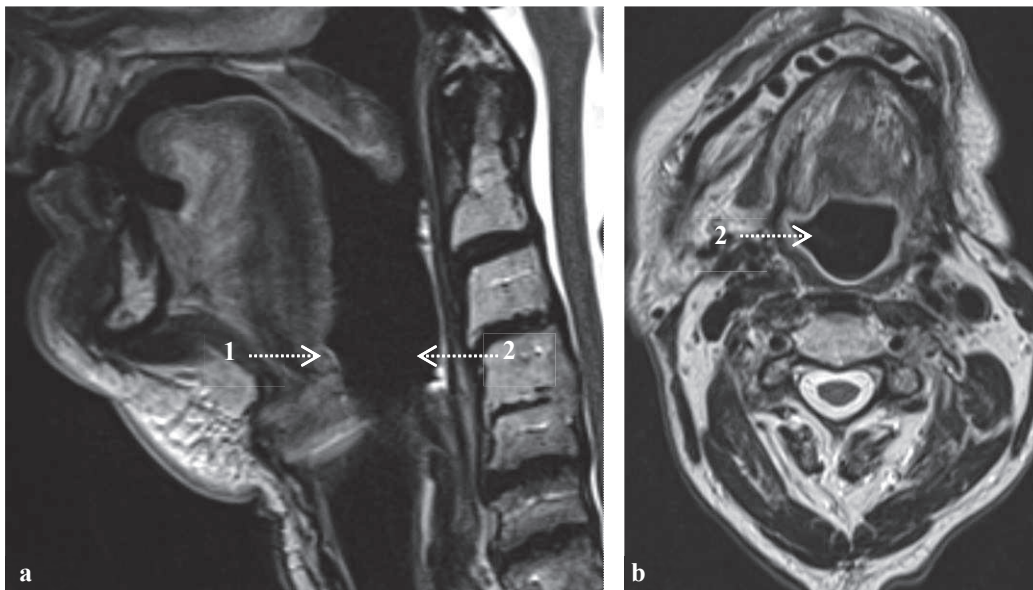
**Fig. 54** Patient N°95 coupe sagittale M1 post-opératoire images 20 à 35 série 3 **a** à **m** début du cycle de déglutition au maximum d'élévation et de fermeture, **n** à **p** début du retour à la position initiale **1**. avancée de la PPP, **2**. occlusion oropharyngée incomplète, **a-m** mesure au bord inférieur du cartilage cricoïde pour l'élévation du larynx (1 vertèbre).



**Fig. 55 a, m** Patient N°95 mesure de l'avancée de la PPP images 20 et 32 série 3. Repère fixe pris à l'interligne C2-C, extrémité de C2,  $d_1 = 22.3 - 14.8 = 7.5$  mm.

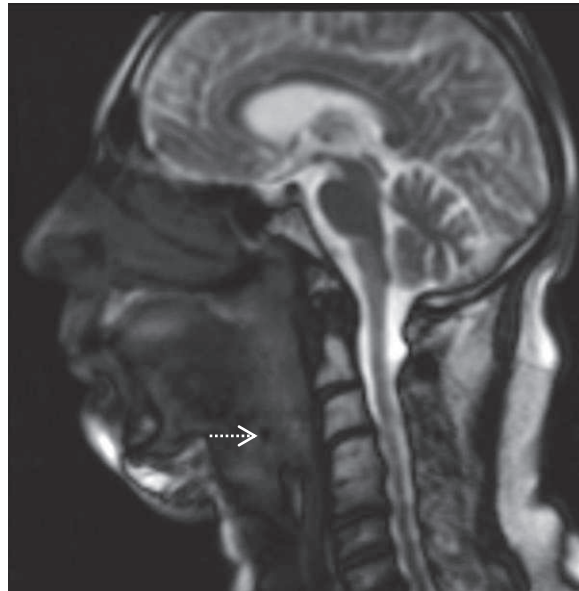


**Fig. 56** Patient N°95 IRM morphologique T2 M1 post-opératoire **a** image 11 série 9 coupe sagittale **b** image 5 série 8, tractus oropharyngo-laryngé très remanié, **1** C4 et C5 sont fusionnées, **2** l'état inflammatoire de la région des 3 replis apparent et **3** la morphologie de l'oro-pharynx modifiée.

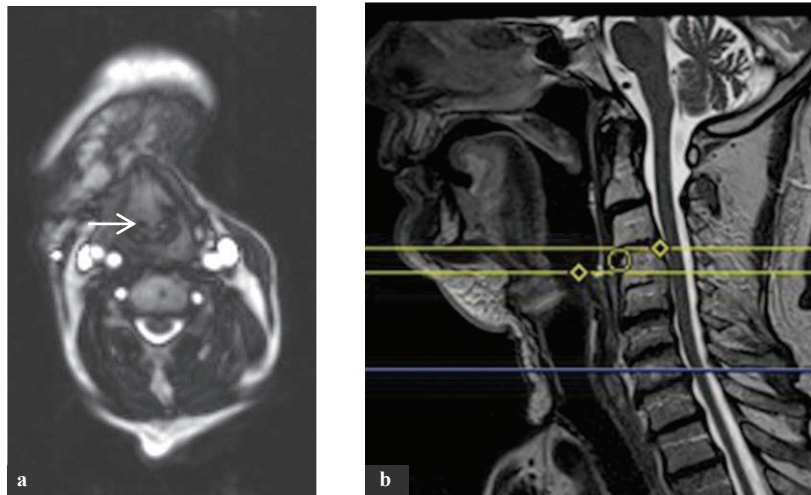


**Fig. 57** Patient N°95 IRM morphologique T2 M6 post-opératoires **a** image 10 série 3 coupe sagittale **b** image 3 série 5, **1** régression de la zone inflammatoire des 3 replis, **2** augmentation du volume de l'oropharynx.





**Fig. 58** Patient N°95 IRM déglutition M6 post-opératoires, **a** image 32 série 7 coupe sagittale, occlusion oropharyngée presque complète persistance d'un pertuis (flèche).



**Fig. 59** Patient N°95 IRM déglutition M6 post-opératoires, **a** coupe axiale image 70 série 10, pertuis (flèche), **b** plan de coupe.

## Discussion

L'avancée de la PPP constatée chez un patient déjà irradié laisse supposer qu'il a spontanément développé ce moyen de compensation: cette mobilité de la paroi pharyngée postérieure est à maintenir. Avec une avancée identique à 6 mois d'intervalle, c'est l'amélioration du recul de la langue, en dépit de l'atrophie de son volume, qui améliore l'occlusion oropharyngée. Ces observations ainsi que l'amélioration de l'intelligibilité de la parole incitent à la poursuite de l'entraînement rééducatif. Une IRM de contrôle pourrait être effectuée au terme d'un entraînement de 6 mois (soient 12 mois post-opératoires).

Les acquisitions morphologiques et dynamiques dans le plan transversal complètent efficacement les séquences sagittales et coronales: elles renseignent sur l'évolution de la géométrie de l'oropharynx et sur son occlusion à la déglutition.

**Patient N°100**

Après un cancer de l'amygdale droite traité par radiothérapie en 1981, une ostéoradionécrose de la mandibule bilatérale en 1986 soignée par oxygénothérapie hyperbare, l'exérèse d'un carcinome épidermoïde pT3N2cM0 du plancher buccal antérieur étendu à la face ventrale de la langue mobile avec reconstruction par lambeau naso-génien droit a été réalisée chez ce patient en 2010. Une radiothérapie complémentaire d'une durée de 2 mois a débuté 2 mois après la chirurgie.

Des troubles majeurs de la déglutition avec fausses-routes sont progressivement apparus en période post-opératoire –la nutrition s'effectuait par voie entérale (sonde naso-gastrique)-: leur exploration par nasofibroscope a retrouvé des stases salivaires dans les vallécules et les sinus piriformes, un défaut de recul de la langue, une absence de sensibilité de la base de langue et du pharyngo-larynx, une hypomobilité de l'épiglotte, un déficit du transit pharyngé. L'occlusion glottique était effective à la déglutition. L'IRM cérébrale n'a pas retrouvé de trace d'AVC ischémique récent. L'évaluation de la déglutition de liquide en VFS correspondait au stade 7 de l'échelle PAS (Penetration Aspiration Scale de J. Rosenbek) avec fausse-route: "le produit de contraste franchit la glotte; présence de résidu sous-glottique malgré la réaction du patient". Étaient notés une absence de propulsion, un écoulement passif du liquide, une absence de mouvement de l'épiglotte et de péristaltisme pharyngé, une toux tardive et faible. Une sonde de gastrostomie a été mise en place, une ciné-IRM de déglutition réalisée.

**Tableau 44** Évolution de la déglutition 1 et 6 mois après intervention, patient N°100 **IRM1 X, d<sub>1</sub>: M1; IRM2 O, d<sub>2</sub>: M6.**

Stades	0		1		2	
Recul lingual	<b>X</b>		<b>O</b>			
Avancée de la paroi postérieure du pharynx					<b>X O</b> d <sub>1</sub> = 5 mm d <sub>2</sub> = 6 mm	
Occlusion oropharyngée			<b>O</b>		<b>X</b>	
Nombre de vertèbres	0	0,5	1	1,5	2	≥ 2,5
Ascension du larynx 1-2.5	<b>X O</b>					
Ascension de l'os hyoïde 1-2	<b>X O</b>					
Recul lingual, avancée pharyngée, occlusion oropharyngée:			0 Absent(e) 1 Incomplet(e) 2 Complet(e)			

*IRM 1(X)*

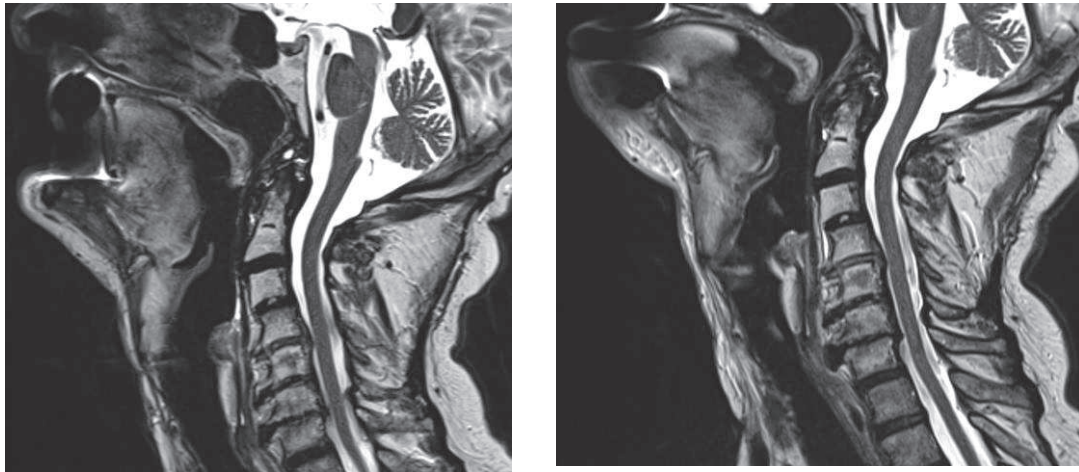
Des difficultés de propulsion avec une absence de recul de la langue qui suit le mouvement de la mandibule vers l'arrière sont observées. L'occlusion oropharyngée est notée complète mais fugace (1



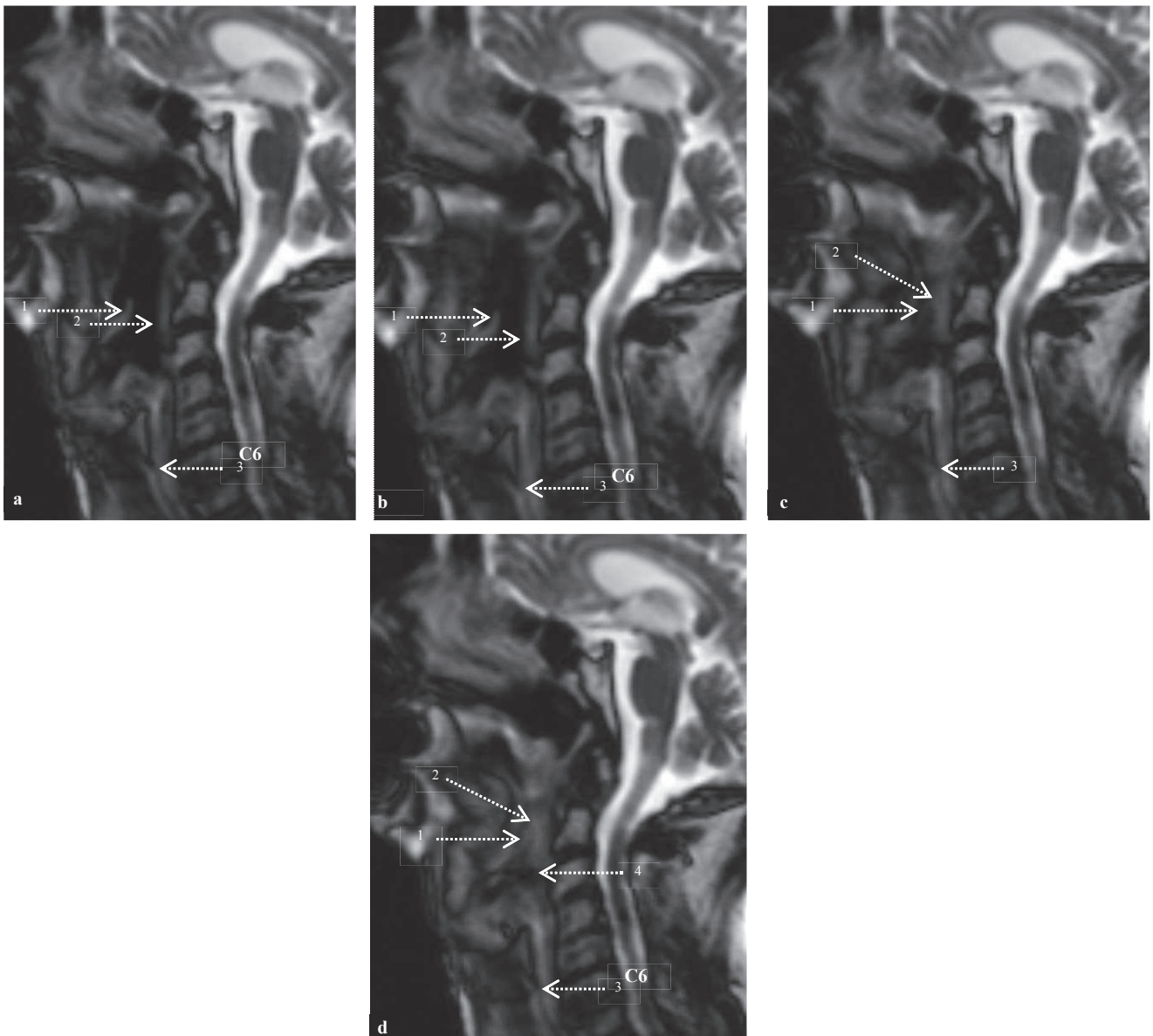
image) dans le plan sagittal ; des béances sont visibles dans les plans coronal et axial. La compensation avec l'avancée de la paroi postérieure du pharynx ne permet pas une occlusion oropharyngée satisfaisante : l'absence de recul lingual, l'absence d'élévation du larynx et de l'os hyoïde ainsi que l'absence de bascule de l'épiglotte ne rendent pas fonctionnel le mécanisme de déglutition. Une rééducation est proposée avec entraînement de la mobilité oro-pharyngo-laryngée, de la déglutition à l'effort, de la déglutition langue tirée et de la manœuvre de Mendelsohn.

*IRM 2 (o)*

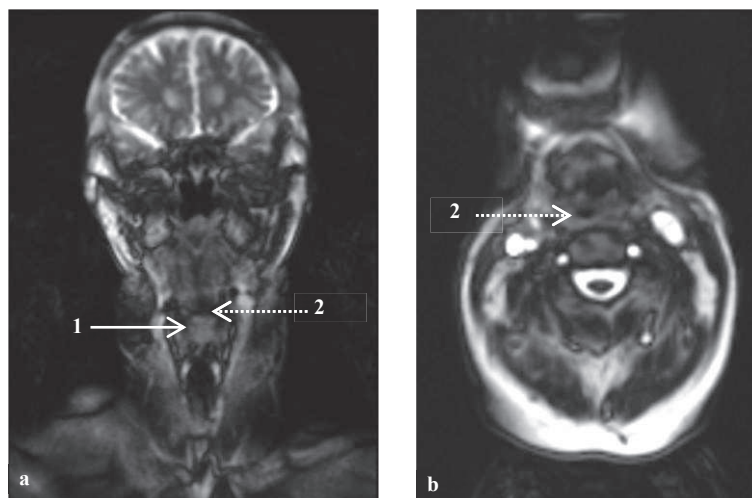
6 mois après chirurgie et après radiothérapie, la mobilité de la langue s'est légèrement améliorée (recul de stade 1) ainsi que celle de la paroi postérieure du pharynx (stade 2). La mobilité du larynx est apparente avec une élévation qui reste néanmoins très réduite (mouvement difficile à quantifier). En coupes coronales, l'occlusion glottique est satisfaisante. Les piliers palato-pharyngiens se contractent latéralement mais pas dans l'axe vertical. En coupes axiales, un pertuis relativement important persiste. L'épiglotte ne bascule pas, aucun mouvement n'est observable. 2 mois après l'IRM 2, la déglutition de quelques gorgées de petites quantités d'eau sans fausse-route est possible et incluse au programme de réhabilitation. La poursuite de la rééducation et des examens comparatifs dans un délai de 6 mois (soient 12 mois post-opératoires) sont prévus.



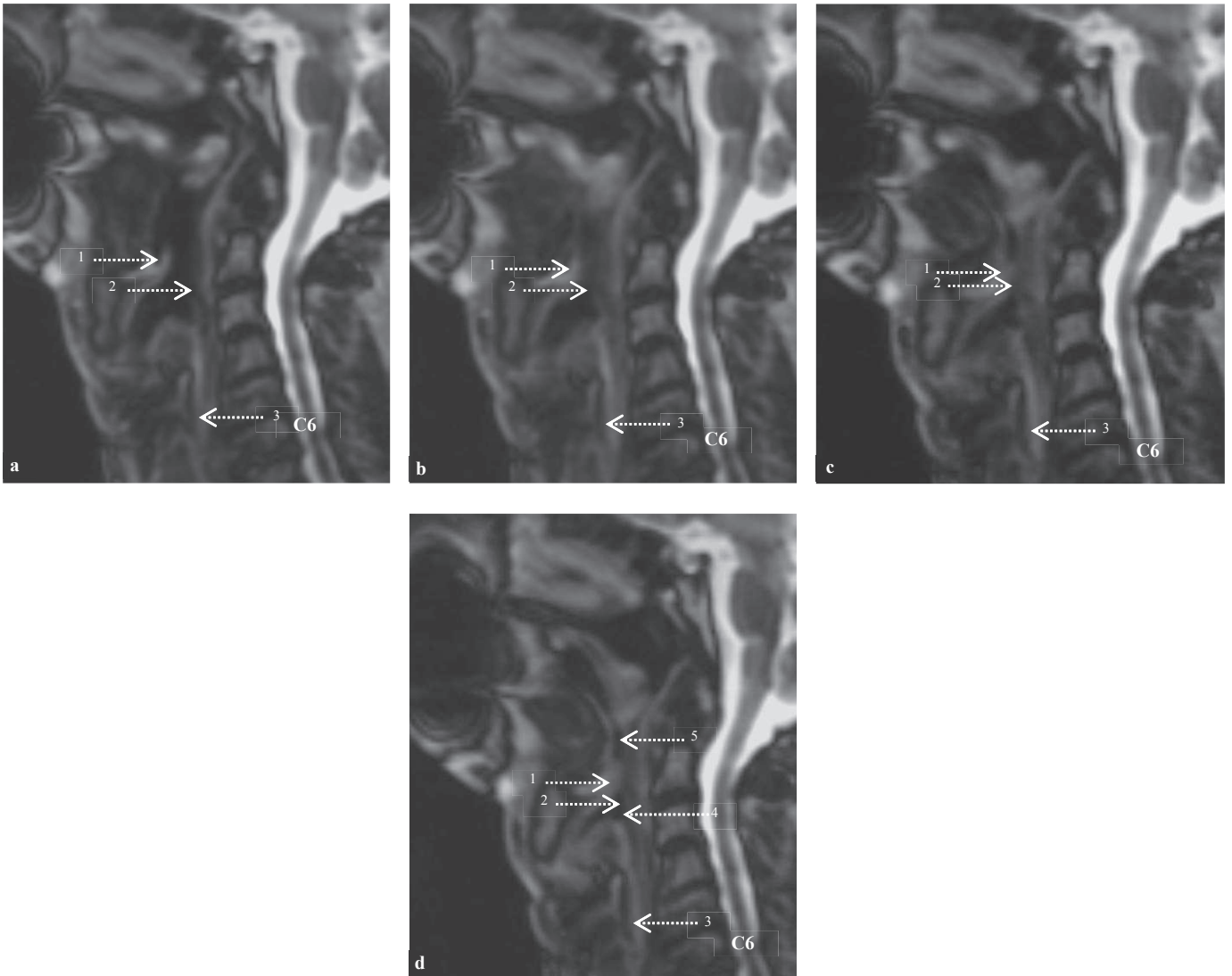
**Fig. 60** Patient N°100 **IRM** Morphologique T2 **a** image 10 série 2 M1 post-opératoire, **b** image 10 série 3 M6 post-opératoires.



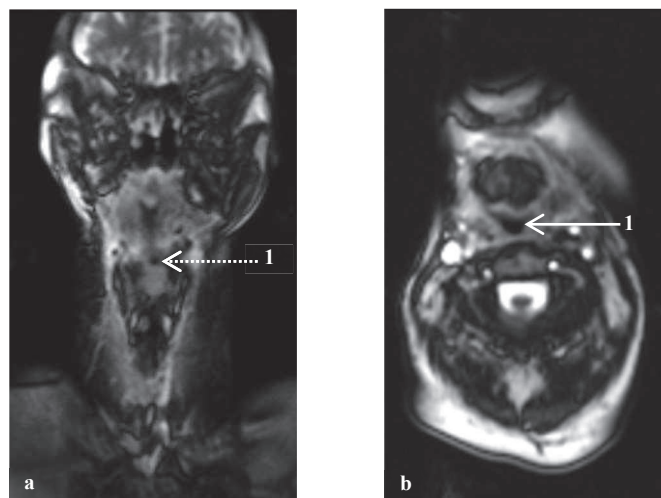
**Fig. 61 a à d** Déglutition en coupe sagittale patient N°100 M1 post-opératoire images 96 à 99 série 11; **1**, absence de mouvement de l'épiglotte, **2**, avancée de la PPP, **3**, pas d'élévation du larynx **3**, vestibule laryngé ouvert **d** occlusion oropharyngée quasi-complète. L'artefact métallique à l'avant de la cavité buccale ne gêne pas l'analyse du mécanisme de déglutition.



**Fig. 62** Patient N°100 M1 post-opératoire **a** déglutition en coupe coronale image 93 série 12 **1** occlusion glottique satisfaisante, **2** oropharyngée incomplète, **b** en coupe axiale image 71 série 14 occlusion incomplète.



**Fig. 63 a à d** Déglutition en coupe sagittale patient N°100 M6 post-opératoires images 7 à 10 série 10; **1.** absence de mouvement de l'épiglotte, **2.** avancée de la PPP, **3.** faible mouvement du larynx **4.** vestibule laryngé ouvert **5.** occlusion oropharyngée incomplète.



**Fig. 64** Patient N°100 M6 post-opératoires **a** déglutition en coupe coronale image 94 série 12 **b** en coupe axiale image 15 série 13 **1** occlusion oropharyngée incomplète.

## **Discussion**

Des outils d'examen objectifs avec une double lecture réalisée à plusieurs reprises, limitent les risques de variabilité intra- et inter-individuelles. Néanmoins, des difficultés d'interprétation se présentent par exemple dans les contextes de faible amplitude des déplacements et des mouvements des structures anatomiques étudiées (stade intermédiaire 0.5 pour le facteur oropharyngé, 0.25 vertèbre pour le facteur laryngé) ou dans ceux de faible déficit d'occlusion oropharyngée (1.5).

Les données dans les 3 plans de coupe sont indispensables pour une analyse complète et pour la fiabilité de l'examen.

### **II-2.7.3. Conclusion**

Au cours de cette étude, nous avons exposé et illustré l'analyse des acquisitions en ciné-IRM, décrit l'exploitation de notre grille d'évaluation. L'exploration en ciné-IRM avec la *D-GRID* démontre comment i) le développement d'un processus tumoral affecte les capacités à déglutir, ii) son traitement les modifie, et iii) la biomécanique de la déglutition s'adapte.

L'imagerie rapide est appropriée au suivi des patients en carcinologie ORL, à l'évolution des facteurs oropharyngé et laryngé de la déglutition. Les acquisitions dans les 3 plans sont indispensables à la fiabilité de l'examen: un pertuis de l'oropharynx consécutif à une héli-paralysie laryngée risque de passer inaperçu dans le plan sagittal. Une double lecture systématique des images a permis d'affiner leur analyse et leur interprétation. La validité statistique de la *D-GRID* utilisée avec des volontaires sains et des patients a été mise en évidence. La notation doit faire apparaître les filières ou déplacements entre les structures anatomiques si minimes soient-ils. Les résultats de la ciné-IRM, corrélés à ceux des VFS réalisées chez certains des patients, en particulier pour les fausses-routes, confirment la fiabilité de cet examen.

L'analyse de la physiopathologie montre comment la déglutition est fonctionnelle avec des valeurs non standard par exemple de l'élévation laryngée, quasi-nulle, et de l'avancée de la paroi pharyngée postérieure, nettement supérieure: les phénomènes de compensation sont objectivés et mesurés. Les conséquences des traitements chirurgicaux, radio- et chimiothérapiques sont apparentes. La variabilité intra- et interindividuelle du mécanisme de déglutition, présente chez les volontaires sains, décrite dans la littérature, est retrouvée dans notre cohorte de patients.

Nous avons étudié en IRM dynamique deux paramètres originaux: le nombre de déglutitions successives par séquence de 100 images (une séquence sagittale suivie de deux coronales) et le déplacement de la PPP. La VFS n'est pas adaptée à ces examens: le temps de scopie requis est trop

élevé d'une part, et d'autre part, l'étude du mouvement de la paroi pharyngée décrite chez les volontaires sains (p.31) nécessite une installation contraignante et comporte des risques élevés de fausses-routes; ce sont les dimensions du pharynx qui sont analysées. Chez les patients le nombre de déglutitions, moins important, a tendance à diminuer au fur et à mesure des acquisitions. L'avancée de la paroi postérieure de stade 2, non observée chez les volontaires sains, a été constatée chez 65% des patients après traitement.

Les mesures des déplacements reportées sur la *D-GRID* autorisent l'évaluation de leur évolution. Dans notre cohorte, l'effet de la rééducation est statistiquement significatif sur le mouvement de recul de la langue à la déglutition, pas sur les autres composantes des facteurs oropharyngés et laryngés: les capacités de compensation spontanément développées par les patients incitent à considérer cette donnée avec prudence.

Des travaux menés sur des effectifs plus importants de témoins et de patients, dont un groupe avec RCT exclusive, un groupe porteur vs non porteur de canule de trachéotomie, des groupes contrôles sans rééducation, avec une chronologie des IRM pré- et post-traitement (1, 6, 12 et 24 mois) permettraient d'étayer les résultats de cette étude.



## CHAPITRE II-3. ÉTUDE N°4 : ÉTUDE FONCTIONNELLE DES PROTHÈSES INTRA-LARYNGÉES

### II-3.1. Introduction

L'équipe d'investigateurs et d'ingénieurs du service ORL des HUS, de l'ERT 1061 – UMR 977 et de Protip SAS, a développé un implant afin de suppléer aux fonctions déficientes du pharyngo-larynx de respiration et de déglutition.

Cette Prothèse Intra-Laryngée (PIL) est actuellement en phase d'essai clinique chez des patients trachéotomisés ayant un larynx présent mais non fonctionnel ou présentant une sténose (e.g. dysfonctionnements pharyngo-laryngés majeurs d'origine neurologique ou d'origine iatrogène, essentiellement les laryngectomies partielles avec fausses routes persistantes). L'objectif initial de cette étude de faisabilité était d'évaluer la capacité de la valve à:

- i) permettre une rééducation alimentaire en minimisant les risques de fausses routes en complément ou sans gastrostomie d'alimentation,
- ii) éviter les complications liées aux canules à ballonnets, sources potentielles de complications (sténose trachéale, trachéomalacie),
- iii) permettre une respiration haute sans orifice de trachéotomie si l'état du patient le permet.

Le fonctionnement de la PIL est en cours de validation dans l'étude clinique "*Étude HUS 3866 – Mise en place d'une prothèse intralaryngée avec valves dans les troubles majeurs de la déglutition*". Cette étude vise à évaluer l'impact de la prothèse sur la restauration de la déglutition par des acquisitions comparatives en ciné-IRM de déglutition avant et après mise en place de la PIL.

### II-3.2. Générations de valves

Plusieurs systèmes de valves ont été conçus.

#### II-3.2.1 Première génération

##### *Valve à clapet (Fig. 63 A)*

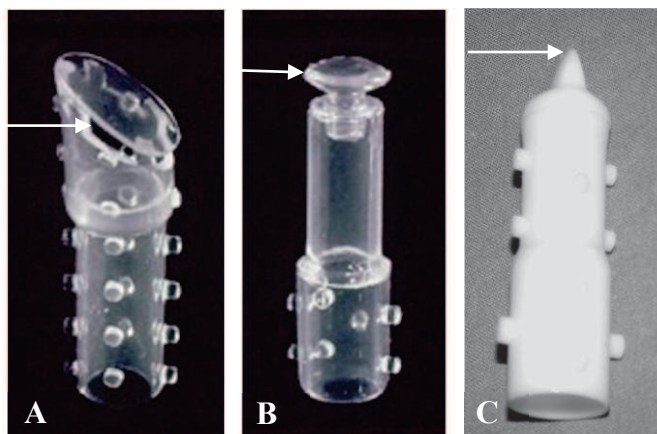
La valve comporte un clapet supérieur à charnière antérieure et supérieure. Le clapet protège des fausses routes primaires et s'ouvre à l'expiration. L'inspiration est possible grâce à 2 fentes latérales. L'essai mené chez un patient a démontré que la conservation d'un péristaltisme pharyngé efficient était nécessaire en l'absence d'étanchéité du système. Cette valve ne protège pas des fausses-routes secondaires en raison des fentes latérales, qui, en inspiration forcée, empêchent la valve de se collaber. Par ailleurs, l'obliquité de la valve ne semble pas nécessaire puisque les mouvements de la base de langue correspondent à un recul plutôt qu'à un abaissement. La charnière antéro-supérieure est saillante et source d'irritations.

*Valve unidirectionnelle horizontale (Fig. 63 B)*

Cette valve en forme de champignon est utilisable uniquement sous couvert d'une trachéotomie; elle présente une fente virtuelle sur son héli-circonférence, fermée, qui ne s'ouvre qu'à l'expiration. Sa partie supérieure (chapeau) est destinée à protéger les voies aériennes du bol alimentaire en faisant fonction de parapluie. En pratique, la pression d'expiration s'est révélée trop importante pour être fonctionnelle in vitro et ce système n'a pas fait l'objet de tests in vivo. Une valve à basse pression a alors été conçue mais sa déformation trop importante la laissait entrouverte: elle n'a jamais été utilisée en raison des fausses routes potentielles.

*Valve unidirectionnelle verticale (Fig. 63 C)*

Comme le système précédent, cette valve nécessite une trachéotomie; elle laisse passer le flux expiratoire par un orifice à son sommet. La pression forte et le débit insuffisant de l'air expiré n'ont pas abouti à un système fonctionnel pour une expérimentation.



**Fig. 65** Valve à clapet avec fente latérale (flèche) (A), valve unidirectionnelle horizontale avec fente à la circonférence du chapeau (flèche) (B), valve unidirectionnelle verticale avec orifice au sommet (flèche) (C).

**II-3.2.2 Deuxième génération (Fig. 64)**

La partie supérieure de la prothèse est constituée de 4 volets formant entre eux une croix. Les volets se mobilisent vers le bas pour l'inspiration et vers le haut pour l'expiration: mais l'étanchéité des valves s'est révélée nettement insuffisante in vitro et n'a pas fait l'objet de tests in vivo.



**Fig. 66** Valve à 4 volets

### II-3.2.3 Troisième génération (Fig. 65)

À partir des précédentes expérimentations et constatations, un système composé de deux valves en silicone fermées en l'absence de respiration a été mis au point. Ces deux valves, l'une externe et l'autre interne, sont de diamètres différents. La valve externe de plus grand diamètre, entraînant la valve interne plus petite dans son mouvement, s'abaisse lors de l'inspiration. La valve interne, dessinée à l'opposé de la valve externe, s'élève seule lors de l'expiration, la valve externe restant bloquée en position neutre; la tranche de la valve interne est inclinée de haut en bas et de dedans en dehors de façon à ne pas franchir le plan horizontal. Les charnières sont en silicone. Les valves en fermeture à la déglutition sont capables de supporter in vitro une pression de 2 cm de colonne d'eau. Cependant, le silicone étant détruit par les colonisations fongiques, sensible aux phénomènes de frottements et à la cinétique de l'expectoration, ce système de valves est conçu pour être changé régulièrement. L'objectif à terme est de concevoir des valves en titane pour éviter ou limiter ces changements<sup>136,137,138</sup> (Fig.65).

Cet ensemble est conçu pour se fixer sur une prothèse (Novatech, SA, France) ouverte en silicone<sup>43</sup> (Fig. 66). Celle-ci possède sur sa face externe des crampons qui d'une part empêchent leur migration et d'autre part évitent de comprimer la muqueuse sur toute leur surface de contact prévenant ainsi le risque d'ischémie muqueuse. La partie supérieure de la prothèse implantée se situe au niveau des cartilages aryténoïdes (Fig.67).



Fig. 67 Prothèse laryngée bi-valves.




Fig. 68 Prothèse Novatech avec picot (S)

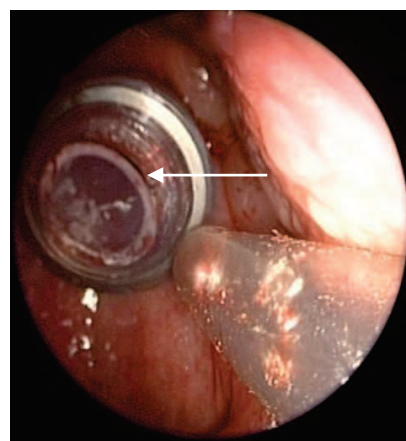


Fig 69 Prothèse implantée chez le patient N°40 valve ouverte à l'expiration (flèche).

La valve de plus petit diamètre s'ouvrant à l'expiration ne permettait pas l'expectoration complète des sécrétions s'agglutinant sous les bords de la valve de plus grand diamètre. En outre, lors de l'inspiration profonde, des risques potentiels de "luxation" de la valve interne existent.

### II-3.2.4 Quatrième génération (Fig. 68)

L'objectif envisagé à ce jour est la conception de valves en titane afin de renforcer leur solidité, éviter la colonisation fongique, les mouvements asynchrones et leur chevauchement par usure prématurée. La prothèse intralaryngée (Newbreez®) est composée de deux parties: une valve amovible en titane qui permet au patient de respirer et de déglutir, insérée sur un corps en silicone qui conforme l'ensemble des structures laryngées (**Fig. 68 A**), la valve se situant au-dessus de l'espace glottique (**Fig. 69 B**). Les clapets présentent toujours une structure concentrique mais fonctionnent en mécanisme inverse des valves de troisième génération. La valve de plus petit diamètre s'abaisse seule à l'inspiration, la valve de plus grande dimension restant en position de repos (**Fig. 68 B**); à l'expiration les deux valves sont solidaires et s'élèvent (**Fig. 68 C**).



**Fig. 70** PIL **A.** constitution de l'implant **B.** à l'inspiration, le petit clapet s'ouvre vers l'intérieur **C.** à l'expiration, le grand clapet accompagné du petit s'ouvre vers l'extérieur de la prothèse **D.** position fermée à la déglutition maintenue par un aimant.

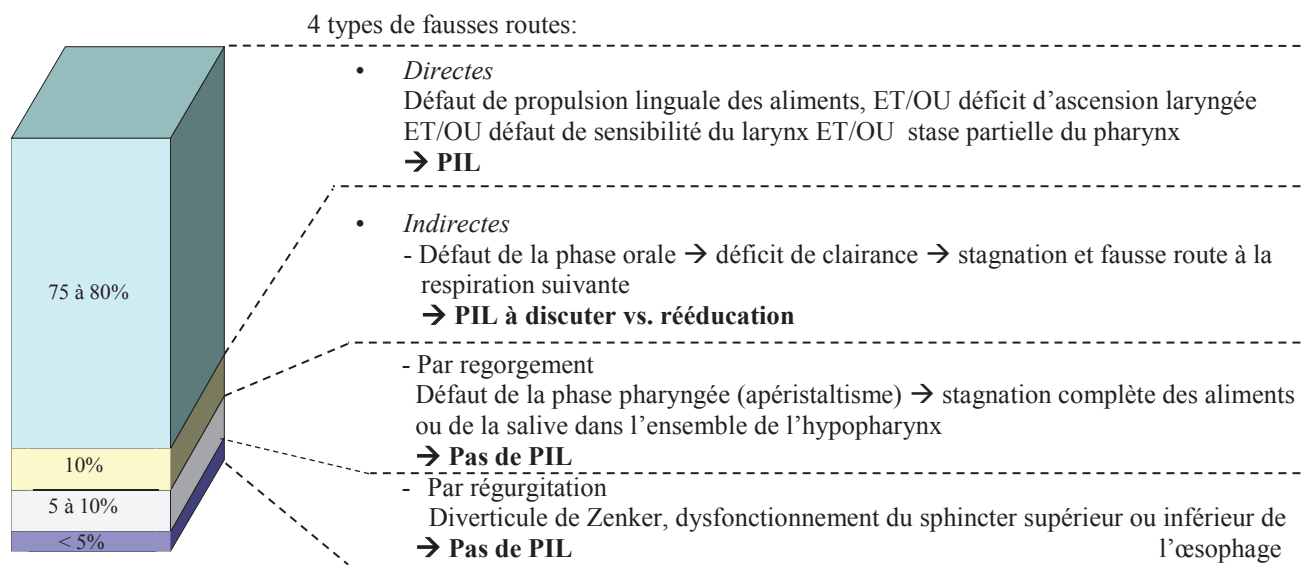
À la déglutition les clapets sont fermés; leur position est maintenue par des aimants pour éviter le passage du bol alimentaire au travers de la prothèse (**Fig. 70 D**). Les aimants résistent à une pression exercée sur les valves par un bolus de 7 g. Des chevrons remplacent les crampons du fût de la PIL pour limiter les risques de nécrose des tissus aux points de contact (très rarement rencontrée dans nos expérimentations in vivo).

**Tableau 45** Tableau récapitulatif de l'évolution de la PIL.

Génération de valves	Types de valves	Fût de la PIL	Matériau des valves	Inconvénients
<b>Première génération</b>	<i>Valve à clapet</i> La valve s'élève à l'expiration Fentes latérales pour l'inspiration	Picots	Silicone	Étanchéité insuffisante aux fausses-routes secondaires Pression de l'air expiratoire trop faible ou trop forte
	<i>Valve horizontale</i> Ouverture à la circonférence pour le passage de l'air expiré			
<b>Deuxième génération</b>	Valve à 4 volets en croix, mobilisée vers le bas à l'inspiration, vers le haut à l'expiration	Picots	Silicone	Défaut d'étanchéité
<b>Troisième génération</b>	Bi-valves Grand diamètre qui s'abaisse à l'inspiration Petit diamètre qui s'élève à l'expiration	Lisse	Silicone	Fatigabilité du silicone Risque de blocage du système des valves
		Crampons		
<b>Quatrième génération</b>	Bi-valves avec aimant Petit diamètre qui s'abaisse à l'inspiration Grand diamètre qui s'élève à l'expiration	Chevrons	Titane plein	Inhalation (position trop basse)
	Valves identiques en position plus haute			

### II-3.3. Indications

Les PIL peuvent être proposées à toute personne, homme ou femme de plus de 18 ans, porteur d'un orifice de trachéotomie, souffrant de troubles de la déglutition avec fausses-routes (**Graphique 8**) et/ou présentant un problème respiratoire associé (e.g. sténose laryngée), ne pouvant espérer rapidement une amélioration notable par la rééducation orthophonique ou par des techniques chirurgicales répertoriées dans la littérature comme susceptibles d'améliorer leur état (**Tableau 46**).



**Graphique 8** Types de fausses-routes et indications de mise en place de PIL.



**Tableau 46** Indications générales d’implantation des PIL

Étiologies	Pathologies	Stratégies thérapeutiques liées à l'état de l'art	PIL
<b>ORL</b>	Carcinologie ORL : chirurgie et/ou RCT (laryngectomies partielles, chirurgie de la base de langue, chirurgie du pharynx)	Prothèse fermée Novatech Trachéotomie définitive, médialisation des cordes vocales si atteinte du X, rééducation Exclusion laryngée	Oui Indication ++
	Causes traumatiques	Trachéotomie transitoire ou définitive Tube de Montgomery ± plastie d'élargissement Prothèse ouverte Novatech (conformation du larynx)	Oui (conformation du larynx) Indication ++
	Sténose laryngée		
<b>Neurologiques</b>	Paralysie bilatérale des cordes vocales en adduction	Laser des cordes vocales Trachéotomie	Oui Indication ±
	AVC	Rééducation	Oui
	Traumatismes crâniens	Prothèse laryngée fermée	Au cas par cas
	Tumeurs du tronc cérébral	Chirurgie	Oui si pas évolutif
<b>Thoraciques</b>	Atteinte du nerf récurrent consécutive à une chirurgie	Médialisation de la corde vocale (e.g. thyroplastie) Rééducation	Non

**RCT:** Radio Chimio Thérapie; **Indication ++** : forte indication ; **Indication ±** : indication moyenne.

L'utilité présupposée d'une PIL ne peut être estimée qu'au cas par cas. Le critère décisif est l'engorgement du pharynx, qui est évaluable avant la mise en place par examens cliniques et paracliniques (VFS, etc...). S'il y a fausses-routes secondaires (troubles de l'ensemble des effecteurs de la déglutition), la PIL ne sera d'aucune utilité. Dans le cas des AVC, la fonction linguale reste très souvent opérationnelle.

La première étude prévoit les essais d'implantation de PIL sous couvert de trachéotomie dans le but de garantir la sécurité des patients; à terme, les indications devraient être suffisamment précises pour que les PIL soient proposées sans orifice de trachéotomie ou en le supprimant. Elles sont précisément conçues à cet effet.

La PIL est posée sous anesthésie générale par voie endoscopique: la mise en place de sa partie supérieure au même niveau que les aryénoïdes assure une impaction optimale de la prothèse (**Fig 69 B**). Sans trachéotomie, un ancillaire spécifique permettra de la placer. La PIL peut facilement être extraite sous endoscopie et anesthésie locale.

### II-3.4. Essais cliniques

#### *Matériel et méthodes*

L'étude pilote PRI 2006, HUS N°3866, ID RCB 2006-A00270-51, est menée de 01/2007 à 01/2013, sur une population de n=10 sujets; les essais sont ouverts, non randomisés et multicentriques. Le déroulement pratique de l'essai comporte la sélection des patients selon les critères prédéfinis (**II-3.3.**) et un suivi post-opératoire clinique et radiologique pendant 6 mois. Les prothèses intralaryngées NewBreez® sont disponibles en plusieurs diamètres. Afin de s'assurer avant toute pose que la prothèse choisie correspond bien à l'anatomie du patient une imagerie médicale et/ou un contrôle per-opératoire par ancillaire sont réalisés. Les critères d'évaluation de l'efficacité de la PIL retenus sont apportés par

les analyses post-opératoires à différents intervalles de temps i) de la fonction respiratoire sur le plan clinique, ii) du fonctionnement des valves par nasofibroscopie et par ciné-IRM, iii) de l'appréciation des fausses-roues sous réalimentation per os par nasofibroscopie et par VFS de déglutition.

Du 01/01/2007 au 30/06/2011, n=5 patients (sex-ratio 0.7, âge médian 64 ± 17 ans) ont été inclus à l'étude (**Tableau 47**).

**Tableau 47** Données des patients avant implantation et durée de port de la PIL.

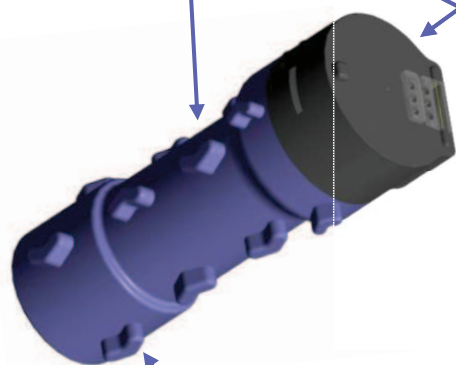
Patient n°	Age	Sexe	Etiologie	Pathologie	Traitement	Trachéotomie avant PIL	Dysphagie	Alimentation	FR	Durée de port de la PIL
40	81	♀	Neuro.	PBCV en adduction Post-thyroïdectomie et laminectomie	Corpectomie Aryténoïdopexie Trachéotomie	oui	non	orale	non	5 J
84	47	♀	Neuro.	Tumeur bulbaire	Chirurgie et RT	oui	majeure	entérale	oui	9 J
85	62	♂	Carcino.	Tumeur du sinus piriforme T2N0M0	Curage ganglionnaire et RT	non	majeure	orale	oui	2,5 M
96	72	♂	Carcino.	Tumeur du larynx Tumeur de la langue Sténose pharyngo-laryngée post-radique	RT, laryngectomie et glossectomie partielles	oui	majeure	entérale	oui	>2,5 M
82	74	♀	Neuro.	AVC hémorragique du tronc cérébral	Trachéotomie Gastrostomie	oui	majeure	entérale	oui	PIL en place*

Neuro. : Neurologique ; Carcino. : Carcinologique ; PBCV : Paralysie Bilatérale des Cordes Vocales ; RT: radiothérapie; FR: Fausses-roues J : Jours ; M : Mois ; \*Implantée le 24/05/2011.

*PIL en place*

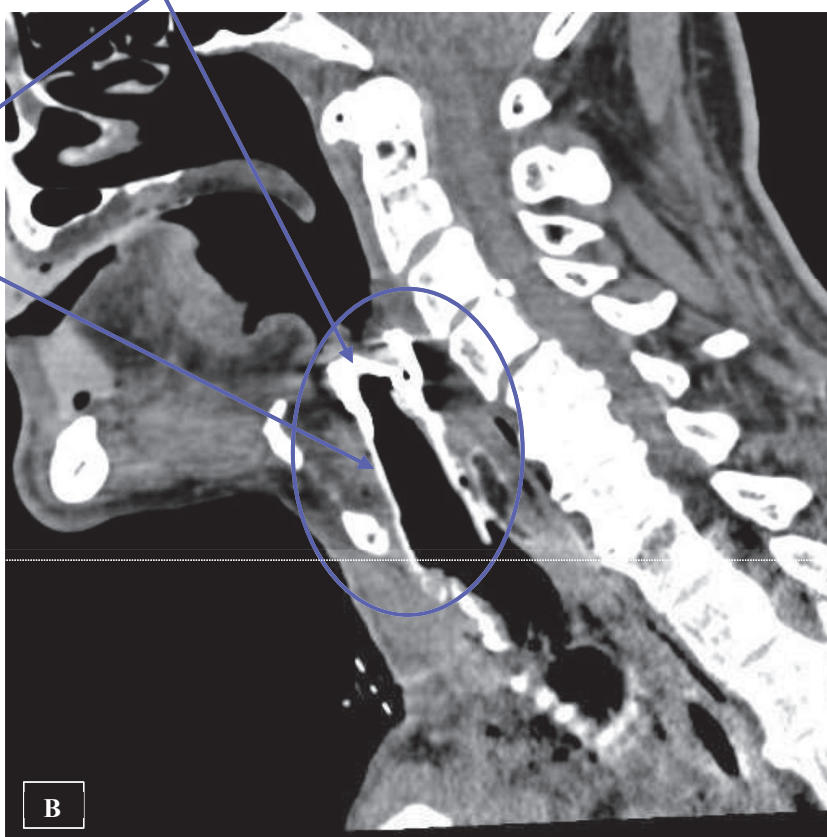
Valve avec système à double clapet

Zone de rétrécissement de la jupe



4 chevrons à 90°

A



B

**Fig. 71** A. Illustration en 3D de la PIL B. Scanner de la PIL en place chez le patient N°96.

## Résultats

Les essais fonctionnels de la PIL sont réalisés en nasofibroscopie avec décanulation du patient.

**Tableau 48** Résultats fonctionnels des PIL.

Patient n°	Comportement des valves à la respiration	Stases salivaires	Comportement des valves à la déglutition	Problème rencontré	Motif	Résolution
40	Fonctionnelles après aspiration	Majeures	Fonctionnelles	Instabilité du fût de la prothèse, expulsion progressive	Corps de la prothèse lisse <b>Fig. 66 a</b>	Ajout de picots de type chevrons sur le fût <b>Fig.65</b>
84	Fonctionnelles après aspiration	Majeures	Pas de déglutition, troubles majeurs	Expulsion des valves	Défaut de collage	Changement du type de charnière
85	Fonctionnelles après aspiration	Présentes	Fonctionnelles	Fausses-routes par inhalation à l'inspiration	Déficit de recul lingual Déficit de péristaltisme pharyngé	Explantation décidée avec le patient
96	Fonctionnelles après aspiration	Majeures	Pas de déglutition, troubles majeurs	Fausses-routes majeures par inhalation à l'inspiration	Absence de propulsion linguale Apéristaltisme pharyngé	Explantation
82	Fonctionnelles après aspiration	Présentes	Fonctionnelles	Fausses-routes par inhalation à l'inspiration		

## Bilan général

L'évaluation du fonctionnement des valves rend nécessaire la décanulation et l'occlusion de l'orifice de trachéotomie; secondairement, la réalisation d'une nasofibroscopie avec essais de déglutition est possible.

Les examens montrent que *les valves sont fonctionnelles* et permettent une *respiration de type inspiration et expiration, normale et sans effort*. Leur *fermeture à la déglutition est assurée*. Toutefois, la présence de stases salivaires entraîne une inhalation à l'inspiration par regorgement, du fait du déficit de la vidange pharyngée, insuffisante.

Au fur et à mesure des essais, la *durée de port de la PIL* s'est améliorée (de 5 jours à plus de 2 mois et demi). Les douleurs, lorsqu'elles sont présentes, sont contrôlées par les antalgiques et s'atténuent progressivement. Le patient N°85 a rencontré des difficultés de tolérance de la canule de trachéotomie. La canule n'autorisant pas le passage du flux respiratoire par le haut, restreint le fonctionnement et l'auto-nettoyage de la PIL, l'assèchement de l'oro-pharyngo-larynx et l'entraînement rééducatif.

La présence de l'aimant (**Fig. 66 d**), dont le fonctionnement assure l'occlusion de la prothèse à la déglutition, limite les examens par ciné-IRM: son intégrité est menacée et l'artefact métallique qu'il génère altère la qualité des images.

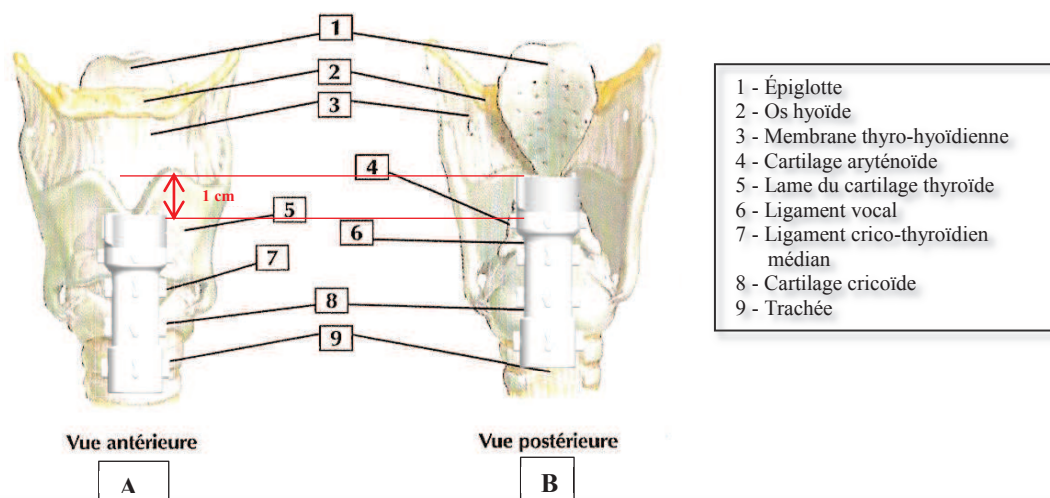
## Discussion

Peu de chercheurs s'intéressent actuellement à la conception d'une prothèse laryngée artificielle. De nombreuses prothèses en titane poreux ont été implantées jusqu'à maintenant chez l'homme par notre équipe: implants de thyroplastie, implants phonatoires, prothèses mandibulaires. La totalité des implants ont été acceptés sans rejet chez les patients n'ayant pas été irradiés auparavant<sup>136,137,138</sup>.

Les essais menés avec la PIL confirment les études menées in vivo<sup>139,140,141</sup>. Ils ont permis de déterminer les indications, les examens et les types de prothèses les plus appropriés à la gestion des déficits fonctionnels du larynx.

Les évaluations successives chez nos patients ont montré que *les troubles de la déglutition majeurs sont une contre-indication absolue à la mise en place d'une PIL, en raison de la stase par regorgement venant recouvrir le plan des aryténoïdes où se situe la partie proximale de l'implant: une inhalation se produit lors de l'inspiration*. Ce fait aurait pu être anticipé comme la partie sommitale de la prothèse, pas assez surélevé par rapport au plan des aryténoïdes, n'améliorait pas la configuration anatomique pré-existante (**Fig. 72 A**). La PIL n'a pas résolu la problématique des fausses-routes salivaires. En conséquence, *les indications de mise en place sur sténose glottique associée à des troubles de la déglutition mineurs ou moyens sont très nettement précisées*.

Dans les troubles moyens, l'hypothèse que le bord supérieur des valves situé en "périscopie" nettement au-dessus du plan des replis ary-épiglottiques (estimé à 1 cm) pourrait permettre au bolus de franchir progressivement le sphincter supérieur de l'œsophage en évitant des fausses routes secondaires par regorgement, à condition que la vidange pharyngée se fasse au moins partiellement, reste à vérifier (**Fig. 72 B**).



**Fig. 72 A.** Position actuelle de la PIL **B.** Position future de la PIL, surélevée d'environ 1cm (Vues antérieure et postérieure du larynx d'après Netter, précis d'anatomie clinique de la tête et du cou, Norton NS, illustration Netter FH, Masson, Paris, 2009).

Des études ont démontré que la mise en place d'un tube de Montgomery (ST) ou d'une prothèse endolaryngée au-dessus des cordes vocales n'entraîne pas de fausses routes significatives à condition que la fonction de la base de langue soit conservée, ainsi que le péristaltisme du pharynx<sup>43,142</sup>, ce que confirme notre expérience clinique. La paralysie bilatérale des cordes vocales en adduction présentée dans un cadre de troubles neurologiques chez le patient N°40 a requis après explantation de la PIL, la mise en place d'un tube de Montgomery; la ciné-IRM de contrôle du mécanisme de déglutition avec le tube a retrouvé un facteur oropharyngé identique à celui de l'IRM dynamique effectuée avant implantation de la PIL, dont l'avancée de la PPP de même dimension (4,5 mm), une légère réduction du facteur laryngé (de 0,5 vertèbre) et la conservation d'une déglutition fonctionnelle (annexe).





### II-3.5. Conclusions et perspectives

Les indications d'implantation de PIL sont liées aux essais cliniques et aux études préliminaires; elles évolueront en fonction de l'expérience des équipes. Dans notre série, les essais avec troubles majeurs de déglutition présentés par 4 patients sur 5, ont permis i) de mieux cibler les indications d'implantation: la PIL est indiquée dans tous les types de sténose laryngée, associée ou non à des troubles de la déglutition mineurs ou moyens, ii) de vérifier leur fonctionnement en respiration et en déglutition en enlevant la canule le temps de l'examen, iii) de préciser le *suivi par ciné-IRM*, envisageable avant implantation et dans les jours précédant l'explantation, en raison du risque de dysfonctionnement des aimants, et iiiii) d'adapter la rééducation.

L'objectif primaire de la PIL est de restaurer les fonctions primitives de respiration par voie haute, de déglutition, d'olfaction, et de supprimer l'orifice de trachéotomie pouvant faire espérer aux patients une réinsertion socioprofessionnelle et une diminution de ce handicap ressenti à titre personnel de manière très négative et dégradante. Le **tableau 49** présente les types et concepts de prothèses intra-laryngées correspondant aux capacités fonctionnelles de déglutition, de respiration et de phonation. La phonation est réalisée en voix soufflée. À terme, le type IV devrait disparaître au profit du type III permettant la phonation sans fausses-routes.

Les mécanismes de protection des voies aériennes à la déglutition incluent la fermeture oropharyngée, résultant du recul de la base de langue, de la bascule de l'épiglotte et de l'ascension laryngée. Un score d'occlusion oropharyngée, significatif de fausses-routes potentielles, déterminé en ciné-IRM de déglutition pourrait contribuer à la décision d'implantation et au choix d'un type de prothèse laryngée. Les acquisitions IRM devront comporter des séquences dans les trois plans ; l'évaluation de l'occlusion oropharyngée globale est obtenue en additionnant les scores de chacun des plans (2 occlusion complète, 1 incomplète, 0 absente). La présence d'une filière étroite sera cotée 1,5 (**Tableau 50**).

**Tableau 49** Tableau schématique des types de prothèses laryngées.

Types de prothèses	Score IRM*	Troubles de la déglutition	Concepts de prothèses		Trachéotomie	Voix chuchotée
Type I	6	Absence	Ouverte		Non	Oui
Type II	4,5 ≤ score ≤ 5,5 3,5 ≤ score ≤ 4	Mineurs Modérés	Bi-valves		Non	Oui
Type III	0 ≤ score ≤ 3	Majeurs	Uni-directionnelle		Oui	Oui
Type IV	0 ≤ score ≤ 3	Majeurs	Fermée		Oui	Non

\* Score = stade\*\* d'occlusion oropharyngée sagittale + coronale + axiale, maximum: 6, minimum: 0

\*\* Stades d'occlusion : 2 (complète), 1 (incomplète), 0 (absente).



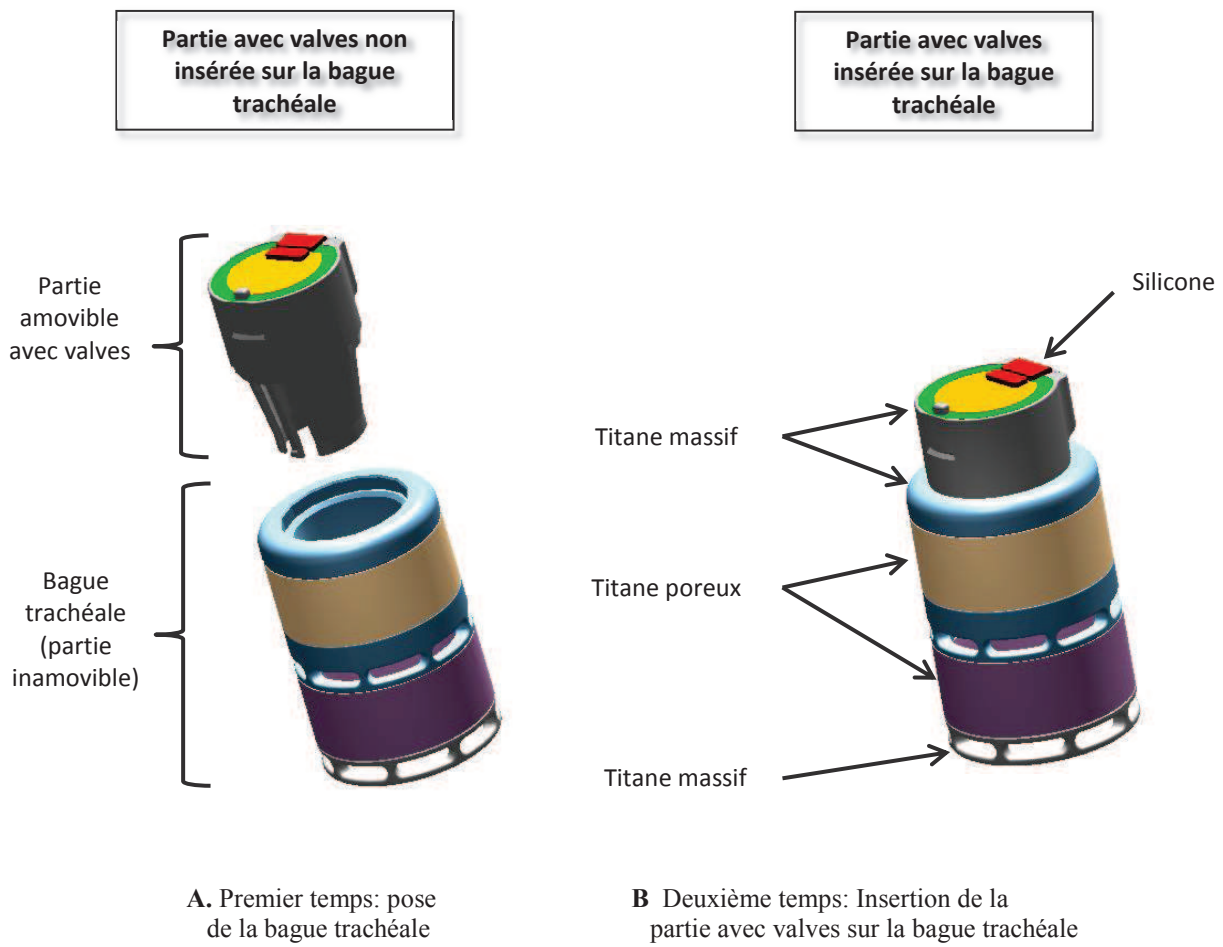
**Tableau 50 D-GRID** incluant les coupes coronales et axiales, et le score total d'occlusion oropharyngée.

Stades		0		1		2	
Plan sagittal	Recul lingual						
	Avancée de la paroi postérieure du pharynx						
	Occlusion oropharyngée						
Plan coronal	Occlusion oropharyngée						
Plan axial	Occlusion oropharyngée						
Nombre de vertèbres		0	0,5	1	1,5	2	≥ 2,5
Ascension du larynx 1-2.5							
Ascension de l'os hyoïde 1-2							
Recul lingual, avancée pharyngée, occlusion oropharyngée:		0 Absent(e) 1 Incomplet(e) 2 Complet(e)					
Score total d'occlusion oropharyngée (sagittal + coronal + axial)		S = 6 Absence de troubles 4,5 ≤ S ≤ 5,5 Troubles mineurs 3,5 ≤ S ≤ 4 Troubles modérés 0 ≤ S ≤ 3 Troubles majeurs					
S =							

L'objectif secondaire de la PIL est de constituer un larynx artificiel pour les patients ayant subi une laryngectomie totale.

### Larynx artificiel (Fig. 73)

Une prothèse de *larynx artificiel* a été conçue à partir de la PIL afin de suppléer aux fonctions de respiration et de déglutition chez les patients traités par laryngectomie totale pour causes carcinologiques<sup>141,142,144</sup> (CPP 11/15 – N° EudraCT-2011- A00032-39- API 2008 HUS N°4493, Autorisation CPP « Est IV » le 12 avril 2011- : "Mise en place d'un larynx artificiel après laryngectomie totale"). L'examen par ciné-IRM de déglutition avant laryngectomie totale et après pose de la bague trachéale permettra d'examiner le processus de déglutition dans son ensemble, d'étudier les modifications résultant de la laryngectomie et de la présence de la bague trachéale, et en particulier d'évaluer le recul lingual. L'amplitude de ce mouvement et la distance entre la base de langue et la partie sommitale de la bague pourront être mesurées.



**Fig. 73** Larynx artificiel constitué d'une partie inamovible (bague trachéale) et d'une partie amovible comportant des valves, insérée sur la bague.

## CONCLUSIONS GÉNÉRALES ET PERSPECTIVES

La compréhension et la prise en charge thérapeutique des troubles de la déglutition requièrent des techniques d'exploration dont les plus courantes sont la nasofibroscopie et la vidéofluoroscopie. Le champ d'investigation de l'examen de la déglutition par IRM est peu exploité: ce travail est le reflet du développement de son utilisation. La ciné-IRM à l'évaluation de la déglutition est un outil prometteur: elle fournit des informations différentes en permettant des études multiplanaires des tissus mous sans irradiation ni produit de contraste. Elle modélise les déplacements des structures anatomiques au cours de la déglutition. Cette technologie est applicable en particulier à l'évaluation et au suivi des dysphagies oropharyngées en carcinologie ORL. Cet examen peut s'intégrer au bilan carcinologique pré-opératoire et au cours de la période post-opératoire, dans le cadre d'un suivi à moyen et à long terme. Le travail pluri-disciplinaire de double lecture et d'interprétation des images avec un radiologue spécialiste en radiologie cervico-faciale et de médecine nucléaire, et des médecins ORL spécialisés dans les troubles de la déglutition, a permis de mieux appréhender le processus de déglutition.

Nous avons atteint notre objectif d'inclusion de notre grille d'évaluation, la *D-GRID*, à une pratique clinique courante et à des travaux de recherche par l'étude de n=120 patients d'octobre 2005 à juin 2011. La *D-GRID* est une grille simple à utiliser, qui permet de comprendre la pathophysiologie de la déglutition, de concevoir des programmes de rééducation et d'évaluer l'évolution des dysphagies. Les données fournies par la grille utilisée chez les patients montrent une différence statistiquement significative avec les données obtenues chez les volontaires sains.

Les perspectives sont nombreuses. Des acquisitions en ciné-IRM de déglutition d'une cohorte plus importante de volontaires sains permettraient de constituer des effectifs statistiquement suffisants et de fixer les valeurs standard des facteurs oropharyngés et laryngés. Les données temporelles, notamment la coordination des mouvements des structures anatomiques impliquées dans la déglutition, et le degré d'occlusion du vestibule laryngé sont à explorer, le score global d'occlusion oropharyngée de la *D-GRID* à exploiter.

Les effets de l'âge (>70 ans), de la radio- et/ou chimiothérapie, du port de la canule de trachéotomie pourraient être recherchés, les données recueillies en IRM comparées à celles des VFS. La ciné-IRM peut être appliquée aux dysphagies d'étiologies diverses (neurologique, infectieuse..) et en pédiatrie. Peu de données existent dans la littérature sur les maladies rares: le suivi en imagerie de patients présentant une dysphagie dans le cadre d'une maladie systémique comme la sclérodermie pourrait documenter la pathophysiologie et son évolution. Les autres fonctions de l'oro-pharyngo-larynx, la respiration et la phonation, sont aussi susceptibles d'être étudiées par ciné-IRM.

Enfin, l'évolution des techniques d'imagerie du mouvement devrait améliorer la résolution spatiale, la résolution temporelle et réduire les artefacts de mouvements. La perspective du développement de l'IRM à champ ouvert rendra possible l'imagerie de la déglutition en position debout ou assise. L'IRM dynamique en 3D couplée à une endoscopie et une manométrie virtuelles pourrait représenter une perspective intéressante.

## RÉFÉRENCES BIBLIOGRAPHIQUES

1. WOISARD V, PUECH M. La réhabilitation de la déglutition chez l'adulte. Solal, Marseille. 2003.
2. SPEYER R, BAIJENS L, HEIJNEN M, ZWIJNENBERG I. Effects of Therapy in Oropharyngeal Dysphagia by Speech and Language Therapists: A Systematic Review. *Dysphagia*. 2010; 25:40-65.
3. DEBRY C, SCHULTZ P, VAUTIER D. Biomaterials in laryngotracheal surgery: a solvable problem in the near future ? *J Laryngol Otol*. 2003 Feb;117(2): 113-117.
4. LOGEMANN JA. Swallowing Physiology and Pathophysiology. 1988 Nov; 21(4): 613-623.
5. AVIV JE. The Normal Swallow. *In: Comprehensive management of swallowing disorders*. Plural Publishing, Inc. Oxford. 2006; (3): 23-27.
6. LACAU St GUILY J, PÉRIÉ S, BRUEL M, SUSINI B, GAILLARD C. Troubles de la déglutition chez l'adulte. Prise en charge diagnostique et thérapeutique. *EMC Oto-rhino-laryngologie*. 2005; 2: 1-25.
7. YOO JK, BAILEY BJ. Swallowing Physiology. *Head and Neck Surgery-Otolaryngology*. Lippincott Co. 1993 Oct.
8. INGERVALL B, LANTZ B. Significance of gravity on the passage of bolus through the human pharynx. *Archs Oral Biol*.1973; 18: 351-356.
9. LACAU SAINT GUILY J, CHAUSSADE S. Troubles de la déglutition de l'adulte. Monographies du CCA Wagram, Paris, 1994.
10. MASSEY BT. Physiology of oral cavity, pharynx and upper oesophageal sphincter. *GI Motility on line*. 2006 May: 1-17.
11. BASER S. The Neurologist's Perspective. *In: Comprehensive management of swallowing disorders*. Plural Publishing, Inc. Oxford. 2006; (8): 51-56.
12. HAMDY S. Role of cerebral cortex in the control of swallowing. *GI Motility on line*. 2006 May: 1-15.
13. LOGEMANN JA. Upper Digestive Tract Anatomy and Physiology. *Head and Neck Surgery-Otolaryngology*. 1993; 485-491.
14. VANBECKEVOORT D, PONETTE E. Troubles fonctionnels du pharynx et de l'oesophage : évaluation par l'étude dynamique à produits de contraste. *EMC Radiodiagnostic-Appareil digestif*. 2009; 1-20.
15. KASHIMA HK, BERG WA. Upper Digestive Tract Evaluation and Imaging. *Head and Neck Surgery-Otolaryngology*. 1993; (40): 501-508.
16. MURRY T, CARRAU R. Functional Tests of Swallowing. Plural Publishing, Inc. Oxford. 2006; (4): 75-79.
17. SCHRÖTER-MORASCH H, BARTOLOME G, TROPFMANN N, ZIEGLER W. Values and Limitations of Pharyngolaryngoscopy (Transnasal, Transoral) in Patients with Dysphagia. *Folia Phoniatri Logop*. 1999; 51: 172-182.
18. CARRAU RL. The Otolaryngologist's Perspective. *In: Comprehensive management of swallowing disorders*. Plural Publishing, Inc. Oxford. 2006; (4): 33-37.
19. RAMSEY GH, WATSON JS, GRAMIAK R, WEINBERG SA. Cinefluorographic analysis of the mechanism of swallowing. *Radiology*. 1955; 64(4): 498-518.



20. RADEMAKER AW, PAULOSKI BR, LOGEMANN JA, SHANAHAN TK. Oropharyngeal swallow efficiency as a representative measure of swallowing function. *Journal of Speech, Language and Hearing Research*. 1994; 37: 314-325.
21. POUDEIROUX P. Troubles de la déglutition: étiologies et prise en charge. *Hépatogastro*. 1999 ; 6 (4): 247-257.
22. KAHRILAS PJ, DODDS WJ, DENT J, LOGEMANN JA, SHAKER R. Upper Oesophageal Sphincter Function During Deglutition. *Gastroenterology*. 1988; 95: 52-62.
23. PANDOLFINO JE, FOX MR, BREDENHOORD AJ, KAHRILAS PJ. High-resolution manometry in clinical practice: utilizing pressure topography to classify oesophageal motility abnormalities. *Neurogastroenterol Motil*. 2009 Aug; 21(8): 796-806.
24. VAIMAN M, EVIATAR E. Surface electromyography as a screening method of evaluation for dysphagia and odynophagia. *Head & Face Medicine*. 2009; 5: 9-20.
25. MONACO A, CATANEO R, SPADARO A, GIANNONI M. Surface electromyography pattern of human swallowing. *BMC Oral Health*. 2008; 8: 6-17.
26. LOGEMANN JA. Dysphagia: Evaluation and Treatment. *Folia Phoniatr Logop*. 1995; 47: 140-164.
27. SASSO G, RAMBALDI P, SASSO FS, CUCCURULLO V, MURINO P, PUNTIERI P, MARSIGLIA HR, MANSI L. Scintigraphic evaluation of oesophageal transit during radiotherapy to the mediastinum. *BMC Gastroenterology*. 2008; 8: 51-62.
28. CASSELMAN JW, MEEUS L, LEMAITRE L. Cancer du larynx et de l'hypo-pharynx: aspects IRM. *Radiologie*. 1993; 13(4): 44-53.
29. HARTL DM, ALBITER M, SIGAL R, LUBOINSKI B. Ciné-IRM de la déglutition: Techniques, indications limites, *In: Savoir faire en imagerie ORL- Tome I, Sauramps Médical*. 2003. 171-181.
30. LAZARECK LJ, MOUSSAVI ZK. Classification of Normal and Dysphagic Swallows by Acoustical Means. *IEEE Trans Biomed Eng*. 2004 Dec; 51(12): 2103-2112.
31. SAZONOV ES, MAKEYEV O, SCHUCKERS S, LOPEZ-MEYER P, MELANSON EL, NEUMAN MR. Automatic Detection of Swallowing Events by Acoustical Means for Application of Monitoring of Ingestive Behavior. *IEEE Trans Biomed Eng*. 2010 March; 57(3): 626-633.
32. ROFES L, ARREOLA V, ALMIRALL J, CABRÉ M, CAMPINS L, GARCÍA-PERIS P, SPEYER R, CLAVÉ P. Diagnosis and Management of Oropharyngeal Dysphagia and its Nutritional and Respiratory Complications in the Elderly. *Gastroenterol Res Pract*. 2011.
33. LOGEMANN JA. Swallowing disorders. *Best Practice & Research Clinical Gastroenterology*. 2007; 21(4): 563-573.
34. HISS SG, STRAUSS M, TREOLE K, STUART A, BOUTILIER S. Effects of Age, Gender, Bolus Volume, Bolus Viscosity, and Gustation on Swallowing Apnea Onset Relative to Lingual Bolus Propulsion Onset in Normal Adults. *Journal of Speech, Language and Hearing Research*. 2004; 47: 572-583.
35. ALVI A. Iatrogenic Swallowing Disorders: Medication. *Plural Publishing, Inc. Oxford*. 2006; (17): 119-124.
36. AGARWALA SS, SBEITAN I. Iatrogenic Swallowing Disorders: Chemotherapy. *Plural Publishing, Inc. Oxford*. 2006; (18): 125-129.
37. ABBAR M, JOLLANT F. Le psychiatre et les dysphagies. *In : Les Troubles de la Déglutition. Masson*. 1999 : 93-102.

38. SHAPIRO JO. Evaluation and treatment of swallowing disorders. *Gastroenterology*. 1992 Aug; 18(7): 17-21.
39. COYLE JL, ROSENBEK JC, CHIGNELL KA. *Pathophysiology of Neurogenic Oropharyngeal Dysphagia*. Plural Publishing, Inc. Oxford. 2006; (15): 93-108.
40. BRODY RA, TOUGER-DECKER R, VON HAGEN S, MAILLET JO. Role of Dietitians in Dysphagia Screening. *J Am Diet Assoc*. 2001 Feb; 101(2): 179-180.
41. GALATI LT, JOHNSON JT. *Surgery of the Oral Cavity, Oropharynx and Hypopharynx*. Plural Publishing, Inc. Oxford. 2006; (21): 141-146.
42. POU AM. *Surgical Treatment of Swallowing Disorders: Cricopharyngeal Myotomy*. Plural Publishing, Inc. Oxford. 2006; (43): 305-308.
43. CHAMBRES O, SCHULTZ P, DEBRY C. The Larynxane ST<sup>®</sup> intralaryngeal endoprosthesis for laryngotracheal pathologies. *J Laryngol & Otol*. 2006; 4: 1-7.
44. SNYDERMAN CH. *Laryngeal Closure*. Plural Publishing, Inc. Oxford. 2006; (45): 313-320.
45. LEONARD R, KENDALL K. *Dysphagia: Assessment and Treatment Planning: A Team Approach*. Singular Publishing Group. San Diego. 1997.
46. © Dictionnaires Le Robert-SEJER. 2004.
47. LOGEMANN JA. Noninvasive Approaches to Deglutitive Aspiration. *Dysphagia*. 1993;8:331-333.
48. MURRY T. Therapeutic Intervention for Swallowing Disorders. Plural Publishing, Inc. Oxford. 2006; (21): 243-248.
49. CAMERON JL, REYNOLDS J, ZUIDEMA GD. Aspiration in patients with tracheostomies. *Surg Gynecol Obstet*. 1973; 136: 68-75.
50. SASAKI CT, SUZUKI M, HORIUCHI M, KIRCHNER JA. The effect of tracheostomy in the laryngeal closure reflux. *Laryngoscope*. 1977; 87: 1428-1433.
51. LOGEMANN JA. *Evaluation and treatment of swallowing disorders*. College-Hill, San Diego. 1986.
52. LAZARUS CL, LOGEMANN JA, PAULOSKI BR, RADEMAKER AW, LARSON CR, MITTAL BB, PIERCE M. Swallowing and Tongue Function Following Treatment for Oral and Oropharyngeal Cancer. *Journal of Speech, Language and Hearing Research*. 2000; 43: 1011-1023.
53. PROSIEGEL M, HÖLING R, HEINTZE M, WAGNER-SONNTAG E, WISEMAN K. Swallowing therapy –a prospective study on patients with neurogenic dysphagia due to unilateral paralysis of the vagal nerve, Avellis' syndrome, Wallenberg's syndrome, posterior fossa tumours and cerebellar hemorrhage. *Acta Neurochir [suppl]*. 2005; 93: 35-37.
54. COOK IJ, DODDS WJ, DANTAS RO, MASSEY B, KERN MK, LANG IM, BRASSEUR JG, HOGAN WJ. Opening mechanism of the human upper oesophageal sphincter. *Am J Physiology*. 1989; 257:G748-G759.
55. SHAKER R, EASTERLING C, KERN M, NITSCHKE T, MASSEY B, DANIELS S, GRANDE B, KAZANDJIAN M, DIKEMAN K. Rehabilitation of swallowing by exercise in tube-fed patients with pharyngeal dysphagia secondary to abnormal UES opening. *Gastroenterology*. 2002; 122: 1314-1321.
56. CREVIER-BUCHMAN L, BRIHAYE S, TESSIER C. *La déglutition après chirurgie partielle du larynx*. Solal, Marseille. 1998.

57. COUTURE G, EYOUM I, MARTIN F. Les fonctions de la face: évaluation et rééducation. L'ORTHO édition, Isbergues. 1997.
58. BLEECKX D. Dysphagie – Évaluation et rééducation des troubles de la déglutition. De Boeck, Bruxelles, 2002.
59. FELDENKRAIS M. Énergie et bien-être par le mouvement. Dangles. 1993.
60. WEISS W. La voix mobile. Masson, Paris. 1994.
61. KASTLER B, VETTER D. Comprendre l'IRM. Elsevier-Masson. Paris, 6<sup>ème</sup> éd. 2006.
62. HOA D, MICHEAU A, GAHIDE G, LE BARS E, TAUREL P. L'IRM pas à pas. Sauramps médical, Montpellier, 2008.
63. FLAHERTY RF, SELTZER S, CAMPBELL T, WEISSKOFF RM, GILBERT RJ. Dynamic Magnetic Resonance Imaging of Vocal Fold Closure During Deglutition. *Gastroenterology*. 1995; 109: 843-849.
64. GILBERT RJ, DAFTARY S, WOO P, SELTZER S, SHAPSEY SM, WEISSKOFF RM. Echo-Planar Magnetic Resonance Imaging of Deglutitive Vocal Fold Closure: Normal and Pathologic Patterns of Displacement. *Laryngoscope*. 1996; 106: 568-572.
65. SUTO Y, KAMBA M, KATO T. Technical note: Dynamic analysis of the pharynx during swallowing using Turbo-FLASH magnetic resonance imaging combined with an oral positive contrast agent – a preliminary study. *The British Journal of Radiology*. 1995; 68: 1099-1102.
66. FOUCART JM, CARPENTIER P, PAJONI D, RABISCHONG P, PHARABOZ C. Kinetic magnetic resonance imaging analysis of swallowing : a new approach to pharyngeal function. *Surg Radiol Anat*. 1998; 20: 53-55.
67. HONDA Y. Kinetic MRI using high-speed sequence to evaluate swallowing –Comparison with videofluorography. *Oral Radiol*. 2003; 19: 14-21.
68. PANEBIANCO V, RUOPPOLO G, PELLE G, SCHETTINO I, ROMA R, BERNARDO S, De VINCENZIIS C, LONGO L, PASSARIELLO R. Morpho-functional patterns of physiologic oropharyngeal swallowing evaluated with dynamic fast MRI. *Eur Arch Otorhinolaryngol*. 2010; Published on line.
69. GILBERT RJ, DAFTARY S, CAMPBELL TA, WEISSKOFF RM. Patterns of Lingual Tissue Deformation Associated with Bolus Containment and Propulsion During Deglutition as Determined by Echo-Planar MRI. *JMRI*. 1998; 8: 554-560.
70. AJAJ W, GOYEN M, HERRMANN B, MASSING S, GOEHDE S, LAUENSTEIN T, RUEHM SG. Measuring tongue volumes and visualizing the chewing and swallowing process using real-time True-FISP imaging-initial clinical experience in healthy volunteers and patients with acromegaly. *Eur Radiol*. 2005; 15(5): 913-918.
71. AKIN E, SAYIN MÖ, KARAÇAY Ş, BULAKBAŞI N. Real-time balanced turbo field echo cine-magnetic resonance imaging evaluation of tongue movements during deglutition in subjects with anterior open bite. *American Journal of Orthodontics and Dentofacial Orthopedics*. 2006 Jan: 24-28.
72. KARAÇAY Ş, AKIN E, SAYIN Ö, BULAKBAŞI N. Real-time balanced turbo field echo Cine-MRI in the analysis of deglutition events and transit times. *Journal of Oral Rehabilitation*. 2006; 33: 646-653.
73. BARKHAUSEN J, GOYEN M, VON WINTERFELD F, LAUENSTEIN T, ARWEILER-HARBECK D, DEBATIN JF. Visualization of swallowing using real-time True-FISP MR fluoroscopy. *Eur Radiol*. 2002; 12: 129-133.

74. ALBITER M, PETROW P, KOLB F, BRETAGNE E, LUBOINSKI B, SIGAL R. Étude de la déglutition par ciné-IRM utilisant la séquence single shot fast spin echo (SSFSE) chez des volontaires sains et des patients traités pour un cancer ORL. *J. radiol.* 2003; 84(3): 311-316.
75. HARTL DM, ALBITER M, KOLB F, LUBOINSKI B, SIGAL R. Morphologic Parameters of Normal Swallowing Events Using Single-Shot Fast Spin Echo Dynamic MRI. *Dysphagia.* 2003; 18: 156-162.
76. SUTTON BP, CONWAY C, BAE Y, BRINEGAR C, LIANG Z-P, KUEHN DP. Dynamic Imaging of Speech and Swallowing with MRI. 31<sup>st</sup> Annual International Conference of the IEEE EMBS Minneapolis, USA, Sept, 2009: 6651-6654.
77. BREYER T, ECHTERNACH M, ARNDT S, RICHTER B, SPECK O, SCHUMACHER M, MARKL M. Dynamic magnetic resonance imaging of swallowing and laryngeal motion using parallel imaging at 3T. *Magnetic Resonance Imaging.* 2009; 27: 48-54.
78. ANAGNOSTARA A, STOECKLI S, WEBER OM, KOLLIAS SS. Evaluation of the Anatomical and Functional Properties of Deglutition with Various Kinetic High-Speed MRI Sequences. *Journal of Magnetic Resonance Imaging.* 2001; 14: 194-199.
79. HONDA Y, YATA N. Dynamic Imaging of Swallowing in a Seated Position Using Open-Configuration MRI. *Journal of Magnetic Resonance Imaging.* 2007; 26: 172-176.
80. GILBERT RJ, NAPADOW VJ. Three-Dimensional Muscular Architecture of the Human Tongue Determined In Vivo With Diffusion Tensor Magnetic Resonance Imaging. 2005; 20: 1-7.
81. MIJAILOVICH M, STOJANOVIC B, KOJIC M, LIANG A, WEDEEN VJ, GILBERT RJ. Derivation of a finite-element model of lingual deformation during swallowing from the mechanics of mesoscale myofiber tracts obtained by MRI. *Journal of Applied Physiology.* 2010; 109(5): 1500-1514.
82. FELTON SM, GAIGE TA, REESE TG, WEDEEN VJ, GILBERT RJ. Mechanical basis for lingual deformation during the propulsive phase of swallowing as determined by phase-contrast magnetic resonance imaging. *J Appl Physiol.* 2007; 103: 255-265.
83. NAPADOW VJ, CHEN Q, WEDEEN VJ, GILBERT RJ. Biomechanical basis for lingual tissue deformation during swallowing. *Am J Physiol Gastrointest Liver Physiol.* 1999; 277:G695-G701.
84. INAMOTO Y, FUJII N, SAITOH E, BABA M, OKADA S, KATADA K, OZEKI Y, KANAMORI D, PALMER JB. Evaluation of Swallowing Using 320-detector-row Multislice CT. Part II: Kinematic Analysis of Laryngeal Closure during Normal Swallowing. *Dysphagia.* 2010.
85. LOGEMANN JA, KAHRILAS PJ, CHENG J, PAULOSKI BR, GIBBONS PJ, RADEMAKER AW, LIN S. Closure mechanisms of the laryngeal vestibule during swallow. *Am J Physiol.* 1992; 262 (2 Pt1): G338-G344.
86. MENDELL DA, LOGEMANN JA. Temporal Sequence of Swallow Events During the Oropharyngeal Swallow. *Journal of Speech, Language and Hearing Research.* 2007; 50: 1256-1271.
87. OHMAE Y, LOGEMANN JA, KAISER P, HANSON DG, KAHRILAS PJ. Timing of glottic closure during normal swallow. *Head & Neck.* 1995; 17: 394-402.
88. SHAKER R, DODDS WJ, DANTAS RO, HOGAN WJ, ARNDORFER RC. Coordination of deglutitive glottic closure with oropharyngeal swallowing. *Gastroenterology.* 1990; 98: 1478-1484.
89. KENDALL KA, LEONARD RJ, MCKENZIE S. Airway protection; evaluation with videofluoroscopy. *Dysphagia,* 2004; 19: 65-70.
90. DODDS WJ, MAN KM, COOK IJ, KAHRILAS PJ, STEWART ET, KERN MK. Influence of bolus volume on swallow induced hyoid movement in normal subjects. *Am J radiol.* 1988; 150: 1307-1309.

91. DANTAS RO, KERN MK, MASSEY BT, DODDS WJ, KAHRILAS MD, BRASSEUR JG, COOK IJ, LANG IM. Effect of swallowed bolus variables on oral and pharyngeal phases of swallowing. *Am J Physiol.* 1990; 258: G675-681.
92. CASTELL JA, BOAG DALTON C, CASTELL DO. Effects of Body Position and Bolus Consistency on the Manometric Parameters and Coordination of the Upper Oesophageal Sphincter and Pharynx. *Dysphagia.* 1990; 5: 179-186.
93. HISS SG, TREOLE K, STUART A. Effects of Age, Gender, Bolus Volume and Trial on Swallowing Apnea Duration and Swallow/Respiratory Phase Relationships of Normal Adults. *Dysphagia.* 2001; 16: 128-135.
94. LOGEMANN JA, PAULOSKI BR, RADEMAKER AW. Temporal and biomechanical characteristics of oro-pharyngeal swallow in younger and older men. *J Speech Lang Hear Res.* 2000; 43: 1264-1274.
95. LOGEMANN JA, PAULOSKI BR, RADEMAKER AW. Oropharyngeal swallow in younger and older women: videofluoroscopic analysis. *J Speech Lang Hear Res.* 2002; 45: 434-445.
96. MARTIN-HARRIS B, BRODSKY MB, MICHEL Y, LEE FS, WALTERS B. Delayed Initiation of the Pharyngeal Swallow: Normal Variability in Adult Swallows. *Journal of Speech, Language and Hearing Research.* 2007; 50: 585-594.
97. LEONARD R, KENDALL K, MCKENZIE S, GONÇALVES MI, WALKER A. Structural Displacements in Normal Swallowing: A Videofluoroscopic Study. *Dysphagia.* 2000; 15: 146-152.
98. DEBRY C. Conception – réalisation et expérimentation d’une prothèse laryngée totale. Thèse de Doctorat. 1994. Université Paris XIII.
99. KENNEDY D, KIESER J, BOLTER C, SWAIN M, SINGH B, WADDELL JN. Tongue Pressure Patterns During Water Swallowing. *Dysphagia.* 2010; 25: 11-19.
100. PALMER JB, TANAKA E, ENSRUD E. Motions of the posterior pharyngeal wall in human swallowing: A quantitative videofluorographic study. *Archives of Physical Medicine and Rehabilitation.* Nov. 2000; 81 (11): 1520-1526.
101. VANDAELE DJ, PERLMAN AL, CASSELL MD. Intrinsic fibre architecture and attachments of the human epiglottis and their contributions to the mechanism of deglutition. *J. Anat.* 1995; 186: 1-15.
102. EKBERG O, NYLANDER G. Cineradiography of the pharyngeal stage of deglutition in 150 individuals without dysphagia. *British Journal of Radiology.* 1982; 55: 253-257.
103. BEER AJ, HELLERHOF P, ZIMMERMANN A, MADY K, SADER R, RUMMENY EJ, HANNIG C. Dynamic Near-Real-Time Magnetic Resonance Imaging for Analyzing the Velopharyngeal Closure in Comparison With Videofluoroscopy. *J. Magn. Reson. Imaging.* 2004; 20: 791-797.
104. GAY T, RENDELL JK, SPIRO J. Oral and laryngeal muscle coordination during swallowing. *Laryngoscope.* 1994; 104: 341-349.
105. ABE H, TSUBAHARA A. Observation of Arytenoid Movement During Laryngeal Elevation Using Videoendoscopic Evaluation of Swallowing. *Dysphagia.* 2011; 26 (2): 150-154.
106. PERLMAN AL, VAN DAELE DI, OTTERBACHER M. Quantitative assessment of hyoid bone displacement from videoimages during swallowing. *J Speech Hear Res.* 1995; 38: 579-585.
107. ERTEKIN C. Voluntary Versus Spontaneous Swallowing in Man. *Dysphagia.* 2011; 26 (2): 183-192.



108. ROFES L, ARREOLA V, ROMEA M, PALOMERA E, AMIRALL J, CABRÉ M, SERRA-PRAT M, CLAVÉ P. Pathophysiology of oropharyngeal dysphagia in the frail elderly. *Neurogastroenterol Motil.* 2010; 22:851-e230.
109. VAIMAN M, EVIATAR E, SEGAL S. Evaluation of Normal Deglutition with the Help of Rectified Surface Electromyography Records. *Dysphagia.* 2004;19: 125-132.
110. MARTIN-HARRIS B, BRODSKY MB, MICHEL Y, CASTELL DO, SCHLEICHER M, SANDIDGE J, MAXWELL R, BLAIR J. MBS Measurement Tool for Swallow Impairment-MBSImp: Establishing a Standard. *Dysphagia.* 2008; 23: 392-405.
111. FAUVETF, CHARPIOT A, SCHULTZ P, RIEHM S, VETTER D, VEILLON F, HÉMAR P, DEBRY C. Étude de la déglutition et des dysphagies oropharyngées par ciné-IRM. *Rev. Laryngol.* 2008; 129(2): 85-90.
112. KIMATA Y, SAKURABA M, HISHINUMA S, EBIHARA S, HAYASHI R, ASAKAGE T, NAKATSUKA T, HARI K. Analysis of the Relations Between the Shape of the Reconstructed Tongue and Postoperative Functions After Subtotal or Total Glossectomy. *The Laryngoscope.* 2003; 113: 905-909.
113. HAMLET S, JONES L, MATHOG R, BOLTON M, PATTERSON R. Bolus Propulsive Activity of the Tongue in Dysphagic Cancer Patients. *Dysphagia.* 1988; 3: 18-23.
114. KENDALL KA, McKENZIE SW, LEONARD RJ, JONES C. Structural mobility in deglutition after single modality treatment of head and neck carcinomas with radiotherapy. *Head Neck.* 1998; 20 (8): 720-725.
115. HARTL DM, KOLB F, BRETAGNE E, MARANDAS P, SIGAL R. Cine Magnetic Resonance Imaging with Single-Shot Fast Spin Echo for Evaluation of Dysphagia and Aspiration. *Dysphagia.* 2006: 156-162.
116. KITANO H, ASADA Y, HAYASHI K, INOUE H, KITAJIMA K. The Evaluation of Dysphagia following Radical Surgery for Oral and Pharyngeal Carcinomas by Cine-Magnetic Resonance Imaging (Cine-MRI). *Dysphagia.* © Springer-Verlag. New-York Inc. 2002; 17:187-191.
117. HARTL DM, KOLB F, BRETAGNE E, BIDAULT F, SIGAL R. Cine-MRI swallowing evaluation after tongue reconstruction. *European Journal of Radiology.* 2010; 73: 108-113.
118. WELCH MV, LOGEMANN JA, RADEMAKER AW, KAHRILAS PJ. Changes in Pharyngeal Dimensions Effected by Chin Tuck. *Arch Phys Med Rehabil.* 1993; 74: 178-181.
119. HORI K, TAMINE K, BARBEZAT C, MAEDA Y, YAMORI M, MÜLLER F, ONO T. Influence of Chin-down Posture on Tongue Pressure during Dry Swallow and Bolus Swallow in Healthy Subjects. *Dysphagia.* Published online July 2010.
120. PAULOSKI BR, RADEMAKER AW, LOGEMANN JA, STEIN D, BEERY Q et al. Pretreatment swallowing function in patients with head and neck cancer. *Head & Neck.* 2000; 22: 474-482.
121. STENSON KM, Mc CRACKEN E, LIST M, HARAF DJ, BORCSTEIN B, WEICHSELBAUM R, VOKES EE. Swallowing Function in Patients with Head and Neck Cancer Prior to Treatment. *Arch Otolaryngol Head Neck Surg.* 2000; 126: 371-377.
122. TASSARD M, PÉRIÉ S. Imagerie des troubles de la déglutition de l'adulte. *In: Savoir faire en imagerie ORL- Tome I.* Sauramps Médical. Montpellier, 2<sup>ème</sup> éd. 2003: 183-212.
123. HUGHES PJ, SCOTT PJ, KEW J, CHEUNG DM, LEUNG SF, AHUJA AT, VAN HASSELT A. Dysphagia in treated nasopharyngeal cancer. *Head & Neck.* 2000: 393- 397.

124. LOGEMANN JA, SMITH CH, PAULOSKI BR, RADEMAKER AW, LAZARUS CL, COLANGELO L, MITTAL B, Mac CRACKEN E, GAZIANO J, STACHOWIAK L, NEWMAN LA. Effects of xerostomia on perception and performance of swallow function. *Head & Neck*. 2001; 317-321.
125. PAULOSKI BR, RADEMAKER AW, LOGEMANN JA, COLANGELO LA. Speech and swallowing in irradiated and non-irradiated post surgical oral cancer patients. *Otolaryngol Head Neck Surg*. 1998; 118(5): 616-624.
126. HUTCHESON KA, BARRINGER DA, ROSENTHAL DI, MAY AH, ROBERTS DB, LEWIN JS. Swallowing outcomes after radiotherapy for laryngeal carcinoma. *Arch Otolaryngol Head Neck Surg*. 2008 Feb; 134 (2): 178-183.
127. LOGEMANN JA. Rehabilitation of head and neck cancer patients. Palliative care and rehabilitation of cancer patients. ©Kluwer Academic Publishers, Boston. 1999;6: 91-105.
128. BÜLOW M, OLSSON R, EKBERG O. Videomanometric analysis of supraglottic swallow, efin patients with pharyngeal dysfunction. *Dysphagia*. 2001; 16: 190-195.
129. PAULOSKI BR, LOGEMANN JA, RADEMAKER AW, Mc CONNEL FM, STEIN DW, BEERY Q, JOHNSON J, HEISER MA, CARDINALE S, SHEDD D, GRANER D et al. Speech and swallowing function after oral and oropharyngeal resections: one-year follow-up. *Head and Neck*. 1994: 313-322.
130. COLANGELO L, LOGEMANN JA, RADEMAKER AW, PAULOSKI BR, SMITH CH, Mc CONNEL FM, STEIN DW, BEERY Q, MEIERS EN, HEISER MA, CARDINALE S, SHEDD D. Factors related to dropout in a study of head and neck cancer patients after surgery. *Otolaryngol Head Neck Surge*. 1999; 120 (3): 368-374.
131. TERK AR, LEDER SB, BURRELL MI. Hyoid Bone and Laryngeal Movement Dependent Upon Presence of a Tracheotomy Tube. *Dysphagia*. 2007; 22: 89-93.
132. DEHAENNE S. *Le cerveau en action*. PUF, Paris. 1997.
133. CHAMINADE T, MELTZOFF AN, DECETY J. An fMRI study of imitation: action representation and body schema. *Neuropsychologia*. 2005; 43(1): 115-127.
134. ROSENBEK JC, ROBBINS J, WILFORD WO, KIRK G, SCHILTZ A, SOWELL TW et al. Comparing treatment intensities of tactile-thermal application. *Dysphagia*. 1998; 13: 1-9.
135. LAZARUS C, LOGEMANN JA, PAULOSKI BR, RADEMAKER AW, HELENOWSKI IB, VONESH EF, MAC CRACKEN E, MITTAL BB, VOKES EE, HARAF DJ. Effects of radiotherapy with or without chemotherapy on tongue strength and swallowing in patients with oral cancer. *Head and Neck*. 2007; 29: 632-637.
136. SCHULTZ P. Développement et implantations de prothèses trachéales en titane poreux chez l'animal : application aux reconstructions de trachées et de larynx. Thèse d'Université, Sciences médicales, Innovation technologique. Strasbourg I, 2007 nov.
137. DEVOS M, SCHULTZ P, GUILLERÉ F, DEBRY C. Thyroplasty for unilateral vocal fold paralysis using an adjustable implant in porous titanium. *Eur. Ann Otorhinolaryngol Head Neck*. 2010; 6: 204-212.
138. SCHULTZ P, VAUTIER D, ATALLAH I, GENTINE A, DEBRY C. Reconstruction of the anterior mandible using a porous titanium implant : a case report. *Rev. Laryngol. Otol. Rhinol*. 2008; 129 (3): 201-205.
139. SCHULTZ P, VAUTIER D, CHARPIOT A, LAVALLE P, DEBRY C. Development of tracheal prostheses made of porous titanium : a study on sheep. *Eur Arch Otorhinolaryngol*. 2007; 264: 433-438.

140. DUPRET A. Développement d'un protocole chirurgical pour implantation de prothèses de trachée chez la brebis. Thèse de doctorat en médecine, 2010. Université de Strasbourg.
141. SCHULTZ P., WIOROWSKI M., CHAMBRES O., DEBRY C. Polychondrite chronique atrophiante de localisation laryngo-trachéale. Attitude thérapeutique à propos d'un cas. *Ann Otolaryngol Chir Cervicofac.* 2002; 119: 369-372.
142. DEBRY C, CHARLES X, FRENOT M, GENTINE A. Intra-laryngeal endoprosthesis: an alternative therapeutic approach to surgical procedures of laryngeal exclusion. *J Laryngol Otol.* 2000; 114:760-764.
143. SCHULTZ P, CHARPIOT A, VAUTIER D, GUILLERÉ F, DEBRY C. Les voies de recherche pour la conception d'une prothèse laryngée. *Journal of Otolaryngol-Head and Neck Surgery.* 2010; 39(4): 410-414.
144. PRUESSMANN KP, WEIGER M, SCHEIDEGGER MB, BOESIGER P. SENSE: sensitivity encoding for fast MRI. *Magn Reson Med.* 1999; 42: 952-962.
145. GRISWOLD MA, JAKOB PM, CHEN Q, GOLDFARB JW, MANNING W, EDELMANN RR, SODICKSON DK. Resolution enhancement in single-shot imaging using simultaneous acquisition of spatial harmonics (SMASH). *Magn Reson Med.* 1999; 41: 1236-1245.
146. Mc ROBBIE DW, MOORE EA, GRAVES MJ, PRINCE MR. *In: MRI From Picture to Proton.* Cambridge University Press. 2003: 189-197.
147. HASHEMI RH, BRADLEY WG, LISANTI CC. *In: MRI The Basics.* Lippincott, 2<sup>nd</sup> Ed. 2004.
148. VITALI C, BORGHI E, NAPOLETANO A, POLINI F, CARONNI M, AMMENTI P, CATTANEO D. Oropharyngeal Disorders in Scleroderma : Development and Validation of the SLS Scale. *Dysphagia.* 2010; 25: 127-138.
149. IKEDA K, OGURA M, OSHIMA H, SUZUKI H, HIGANO S, TAKAHASHI S, KUROSAWA H, HIDA W, MATSUOKA H, TAKASAKA T. Quantitative Assessment of the Pharyngeal Airway by Dynamic Magnetic Resonance Imaging in Obstructive Sleep Apnea Syndrome. *Ann Otol Rhinol Laryngol.* 2001; 110 (2): 183-189.
150. FAUST RA, REMLEY KB, RIMELL FL. Real-Time, Cine-Magnetic Resonance Imaging for Evaluation of the Pediatric Airway. *Laryngoscope.* 2001; 11: 2187-2190.
151. MATHIAK K, KLOSE U, ACKERMANN H, HERTRICH I, KINCSES WE, GRODD W. Stroboscopic articulography using fast magnetic resonance imaging. *International Journal of Language and Communication Disorders.* 2000; 35(3): 419-425.

## ANNEXES

Étude N°1: *Analyse de la déglutition par ciné-IRM**Données volontaires sains*

Sujets	Âge	Sexe	Mesure avancée de la PPP* en mm	Stades avancée de la PPP*	Élévation du larynx	Élévation de l'os hyoïde	Bascule de l'épiglotte	Nombre de déglutitions sagittales	Nombre d'images plan sagittal	Nombre de déglutitions sagittales 100 images	Nombre de déglutitions coronales 1 100 images	Nombre de déglutitions coronales 2 100 images	Nombre de déglutitions axiales 100 images	Sujets
1	26	♂	0	0	2	1	oui	6	128	4.687				1
2	26	♂	0	0	2	2	oui	4	128	3.125				2
3	51	+0	0	0	1.5	1.5	oui	5	128	3.906				3
4	47	+0	3	1	2	2	indéterminée	3	128	2.343				4
5	32	+0	0,5	1	2	2	oui	6	128	4.687	6			5
6	61	♂	0	0	1.5	1	non	5	100	5				6
7	27	♂	2	1	1.5	1	oui	9	128	7.031	11	10		7
8	31	♂	0	0	1.5	1.5	indéterminée	6	100	6	7	7		8
9	48	♂	0	0	2	1.5	oui	3	100	3	2			9
10	35	+0	1	1	1.5	1	non	1	50	2				10
11	25	+0	1,5	1	2	1.5	oui	7	100	7	7	8		11
12	46	♂	0	0	2	1.5	oui	7	128	5.468	5	5		12
13	26	+0	2	1	2	1.5	oui	6	100	6	5	5		13
14	31	+0	2	1	1.5	1.5	indéterminée	8	100	8	7	6		14
15	25	♂	3	1	1.5	1	non	6	128	4.687				15
16	30	+0	3	1	2	1.5	indéterminée	7	128	5.468	4	5		16
17	24	+0	0	0	2	1.5	oui	8	128	6.25				17
18	37	♂	1.5	1	1.5	1	oui	1	60	1.666				18
19	23	+0	1.5	1	2	1.5	indéterminée	10	100	10	10	9		19
20	60	+0	0	0	1.5	1	oui	2	128	1.562	2	2	3	20
21	58	+0	3	1	2.5	1.5	oui	4	128	3.125	4	4	3	21
22	57	+0	3	1	1.5	1	indéterminée	5	128	3.906	3	3	5	22
23	46	+0	0	0	2	1.5	oui	7	128	5.468	5	4	4	23
24	42	+0	3	1	1.5	1	oui	6	128	4.687	4	5	5	24
25	59	+0	1.5	1	1	1	indéterminée	6	128	4.687	3	3	5	25
26	55	+0	1.5	1	2	1.5	oui	3	128	2.343	2		2	26
27	27	+0	1.5	1	1.5	1.5	indéterminée	6	128	4.687	5	4	5	27
28	37	+0	1.5	1	1.5	1	oui	4	128	3.125	4	4	3	28
29	45	+0	1.5	1	2	1.5	oui	7	128	5.468	5	5	5	29
30	29	♂	1.5	1	2.5	1.5	oui	4	128	3.125	3	3	2	30

\* Paroi Pharyngée Postérieure

Sujets	Appui lingual	Elévation du velum	Sujets	Sujets	Appui lingual	Elévation du velum	Sujets
1		Passive	1	16		Passive	1
2		Dynamique	2	17		Dynamique	2
3		Passive	3	18		Passive	3
4		Dynamique	4	19		Dynamique	4
5		Passive	5	20	interdentale	Passive	5
6		Passive	6	21	apico alvéolaire	Passive	6
7		Dynamique	7	22	interdentale	Dynamique	7
8		Dynamique	8	23	dental inférieur	Dynamique	8
9		Dynamique	9	24	interdentale	Dynamique	9
10		Dynamique	10	25	non visible*	Dynamique	10
11		Passive	11	26	interdentale	Passive	11
12		Dynamique	12	27	interdentale	Dynamique	12
13		Dynamique	13	28	apico alvéolaire	Dynamique	13
14		Passive	14	29	dental inférieur	Passive	14
15		Dynamique	15	30	interdentale	Dynamique	15

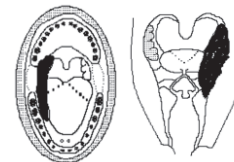
\* Artefact métallique dentaire

## Étude N°2 : Étude de la déglutition et des dysphagies oropharyngées par ciné-IRM Résultats des patients

### Patient N°1 - IRM M1.5 post-opératoires

Stades	0		1		2	
Recul lingual				X		
Avancée de la paroi postérieure du pharynx						X d= 4.5mm
Occlusion oropharyngée				X		
Nombre de vertèbres	0	0,5	1	1,5	2	≥ 2,5
Ascension du larynx		X				
Ascension de l'os hyoïde		X				
Recul lingual, avancée pharyngée, occlusion oropharyngée: 0 Absent(e) 1 Incomplet(e) 2 Complet(e)						

**Antécédents :** Buccopharyngectomie Transmandibulaire droite, résection étendue au velum, à l'amygdale droite, au tiers de la paroi pharyngée postérieure avec reconstruction par lambeau myo-cutané du grand pectoral.



Localisation de la tumeur patient N°1

#### Observations

Défect vélaire important d'où des régurgitations nasales à la déglutition (et une rhinolalie à la phonation).

#### Conclusion

Adaptation rééducative et prothétique (prothèse palatale).

### Patient N°3 - IRM1 M5 (X) IRM2 M12 (O) post-opératoires

Stades	0		1		2	
Recul lingual	X	O				
Avancée de la paroi postérieure du pharynx				X		O d=1.5mm d= 2.5mm
Occlusion oropharyngée		X				O
Nombre de vertèbres	0	0,5	1	1,5	2	≥ 2,5
Ascension du larynx				X	O	
Ascension de l'os hyoïde*						
Recul lingual, avancée pharyngée, occlusion oropharyngée: 0 Absent(e) 1 Incomplet(e) 2 Complet(e)						
* Ablation						

**Observations<sup>1</sup>:** Des mouvements anarchiques et non coordonnés sont observés. Une seule déglutition est réalisée, avec une occlusion oropharyngée incomplète. Le moignon de langue ne trouve pas d'appui. Un mouvement de flexion de la tête accompagne les tentatives de déglutition.

**Conclusion<sup>1</sup>:** 5 mois après chirurgie et radiothérapie, les mouvements nécessaires à la déglutition ne sont pas coordonnés. La reprise d'aliments par voie orale est proscrite pour l'instant. Une rééducation orthophonique ciblée sur l'élévation du larynx, la réduction de l'isthme oropharyngé avec l'avancée de la PPP, le recul mandibulaire et une flexion de la tête est indiquée.

**Observations<sup>2</sup>:** Le moignon de langue est mobile vers l'avant, vers l'arrière il est entraîné par la mandibule. La partie antérieure prend appui dans la région alvéolaire. Une occlusion partielle est réalisée à la déglutition, qui rend l'alimentation orale impossible sans posture de protection. L'élévation laryngée est faible.

**Conclusion<sup>2</sup>:** La mobilité du moignon de langue, de la mandibule et de la paroi pharyngée postérieure concourent à une occlusion oropharyngée dans le plan sagittal médian qui reste cependant brève et partielle. L'alimentation orale avec adaptation des textures et postures de protection doit être prudente.

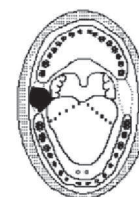#### Antécédents :

Carcinome épidermoïde T4N2cM0 traité par basiglossectomie droite étendue à l'amygdale et au voile du palais à droite avec curage bilatéral. Reconstruction par lambeau myo-cutané du grand pectoral.

### Patient N°4 - IRM M6 post-opératoires

Stades	0		1		2	
Recul lingual						X
Avancée de la paroi postérieure du pharynx		X				
Occlusion oropharyngée						X
Nombre de vertèbres	0	0,5	1	1,5	2	≥ 2,5
Ascension du larynx						X
Ascension de l'os hyoïde				X		
Recul lingual, avancée pharyngée, occlusion oropharyngée: 0 Absent(e) 1 Incomplet(e) 2 Complet(e)						

**Antécédents :** Hémi-glossectomie partielle droite (août 2002), bucco-pharyngectomie trans-mandibulaire droite avec reconstruction par lambeau myo-cutané du grand pectoral (juin 2006).



Localisation de la tumeur patient N°4

#### Conclusion

Mécanisme de déglutition fonctionnel standard, alimentation par voie orale, toutes textures.



## Patient N°6 - IRM M2 post-opératoires

Stades	0		1		2	
Recul lingual	X					
Avancée de la paroi postérieure du pharynx					X d= 8.5 mm	
Occlusion oropharyngée			X			
Nombre de vertèbres	0	0,5	1	1,5	2	≥ 2,5
Ascension du larynx			X			
Ascension de l'os hyoïde	X					
Recul lingual, avancée pharyngée, occlusion oropharyngée: 0 Absent(e) 1 Incomplet(e) 2 Complet(e)						

**Antécédents:** Carcinome épidermoïde de la base de langue avec envahissement du plancher buccal gauche traité par pelvi-glossectomie subtotale avec reconstruction par lambeaux myo-cutanés du grand pectoral et nasogénien. Plainte fonctionnelle : dysphagie.

**Observations:**

L'occlusion oropharyngée résulte des mouvements de la paroi postérieure hypertrophiée du pharynx et de la participation vélaire, venant s'accoler au lambeau dont le volume comble le vide et permet le contact des parois entre-elles. La paroi pharyngée semble hypertrophiée.

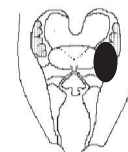
**Conclusion:** Indication de rééducation par amélioration de la constriction oropharyngée avec retrait mandibulaire.

## Patient N°8 – IRM1 pré- (X) et IRM2 M1 (O) post-opératoires

Stades	0		1		2	
Recul lingual			O		X	
Avancée de la paroi postérieure du pharynx	X	O				
Occlusion oropharyngée			O		X	
Nombre de vertèbres	0	0,5	1	1,5	2	≥ 2,5
Ascension du larynx*			O		X	
Ascension de l'os hyoïde*	O				X	
Recul lingual, avancée pharyngée, occlusion oropharyngée: 0 Absent(e) 1 Incomplet(e) 2 Complet(e)						
* Gène due à la canule						

**Antécédents:** Carcinome épidermoïde de la base de langue à droite et du sillon glosso-amygdalien opéré par hémibasiglossectomie droite étendue au sillon amygdalo-glosse et amygdalectomie droite, lobo-isthmectomie thyroïdienne droite, gastrostomie dans le temps opératoire. Paralyse faciale à J15 postopératoire.

Curage radical à droite, sacrifice du XI, du sterno-cléido-mastoïdien, de la veine jugulaire interne



Localisation de la tumeur patient N°8

**Observations:**

Fausses-routes à la salive. Essai de canule fenêtrée infructueux. Le port d'une canule de trachéotomie gêne l'élévation du larynx.

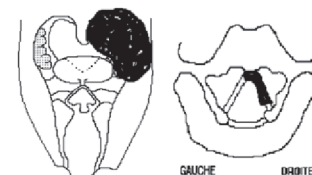
**Conclusion** La dysphagie ne permet pas d'alimentation orale, du fait de la mauvaise qualité de l'occlusion oropharyngée. Adaptation: retrait mandibulaire.

## Patient N°10 – IRM M10 post-opératoire

Stades	0		1		2	
Recul lingual			X			
Avancée de la paroi postérieure du pharynx	X					
Occlusion oropharyngée			X			
Nombre de vertèbres	0	0,5	1	1,5	2	≥ 2,5
Ascension du larynx	X					
Ascension de l'os hyoïde	X					
Recul lingual, avancée pharyngée, occlusion oropharyngée: 0 Absent(e) 1 Incomplet(e) 2 Complet(e)						

**Antécédents :**

Carcinome épidermoïde de la base de langue et glosso-épiglotectomie en 1984, carcinome de la loge amygdalienne droite et oropharyngectomie droite par voie transmandibulaire, reconstruction par lambeau myo-cutané du grand pectoral droit. Plainte fonctionnelle. Dyspnée, dysphonie, dysphagie, fibrose post-radique, perte de poids.



Localisation de la tumeur patient N°10

**Observations**

Fuite vélaire. Ébauche de mouvement du moignon valléculaire sans occlusion.

**Conclusion** Indication de poursuite de la rééducation mais altération fonctionnelle progressive. Adaptation des textures (exclure les solides).

## Patient N°11 – IRM M3 post-opératoires

Stades	0		1		2	
Recul lingual	X					
Avancée de la paroi postérieure du pharynx	X					
Occlusion oropharyngée			X			
Nombre de vertèbres	0	0,5	1	1,5	2	≥ 2,5
Ascension du larynx	X					
Ascension de l'os hyoïde	X					
Recul lingual, avancée pharyngée, occlusion oropharyngée: 0 Absent(e) 1 Incomplet(e) 2 Complet(e)						
<b>Conclusion</b> Les mécanismes de compensation sont bien développés pour permettre une alimentation per os adaptée (pas de solides, ni de liquides).						

**Antécédents\* :**

1998 : carcinome épidermoïde sur lichen plan de la muqueuse jugale traité par radiothérapie externe.  
2001 : récurrence mandibulaire et linguale : exérèse et lambeau de grand pectoral.  
2002 : ostéoradionécrose maxillaire opérée avec extraction dentaire.  
2003 récurrence gingivale, trigone retromolaire, et moignon mandibulaire  
2004 : récurrence pilier postérieur de l'amygdale et sous mental  
2006 : récurrence tranche section de langue. Pharyngectomie et glossectomie partielle.  
\*opéré à partir de 2006 au CHU de Strasbourg

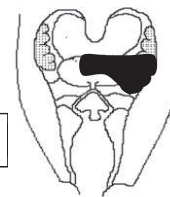
**Observations:**

Un mouvement de tête et le recul de la mandibule permettent une occlusion pharyngée cependant incomplète. L'élévation laryngée est presque nulle.

## Patient N°12 – IRM M2 post-opératoires

Stades	0		1		2	
Recul lingual	X					
Lambeau de grand pectoral			X d= 3 mm			
Avancée de la paroi postérieure du pharynx						
Occlusion oropharyngée					X	
Nombre de vertèbres	0	0,5	1	1,5	2	≥ 2,5
Ascension du larynx	X					
Ascension de l'os hyoïde (réséqué)						
Recul lingual, avancée pharyngée, occlusion oropharyngée: 0 Absent(e) 1 Incomplet(e) 2 Complet(e)						
<b>Conclusion:</b> Bonne mobilité des structures en place.						

**Antécédents** Carcinome épidermoïde pT4 N0 M0 traité par glossopharyngolaryngectomie totale et curages cervicaux fonctionnels avec reconstruction par lambeau de grand pectoral. Paralyse de l'hypoglosse droit.



Localisation de la tumeur patient N°12

**Observations :**

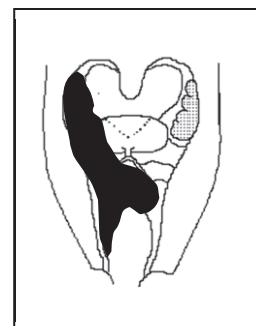
Os hyoïde réséqué. Ce sont les muscles du pilier postérieur du voile du palais qui participent à l'occlusion du lambeau avec la paroi postérieure du pharynx. Un mouvement de tête vers l'arrière accompagne le mouvement de déglutition sèche.

## Patient N°15 – IRM M1 post-opératoire

Stades	0		1		2	
Recul lingual			X			
Avancée de la paroi postérieure du pharynx	X					
Occlusion oropharyngée					X grâce au voile du palais	
Nombre de vertèbres	0	0,5	1	1,5	2	≥ 2,5
Ablation Ascension du larynx						
Ablation Ascension de l'os hyoïde						
Recul lingual, avancée pharyngée, occlusion oropharyngée: 0 Absent(e) 1 Incomplet(e) 2 Complet(e)						
<b>Observations:</b> Le voile du palais descend au niveau des vallécules et facilite l'occlusion oropharyngée en s'interposant entre la base de langue et la paroi pharyngée postérieure. Le recul est incomplet (stade 1).						

**Antécédents :**

Carcinome épidermoïde du sinus piriforme gauche étendu aux trois étages du larynx jusqu'à l'amygdale gauche, avec envahissement de l'épiglotte, de la vallécule, de l'hémi-base de langue gauche. T4N3M0 traité par laryngectomie totale, curage fonctionnel droit et radical gauche.



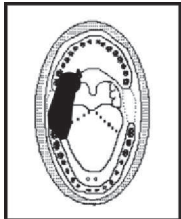
Localisation de la tumeur patient N°15

## Patient N°21 – IRM M1 post-opératoire

Stades	0	1	2			
Recul lingual			X			
Avancée de la paroi postérieure du pharynx		X d=3mm				
Occlusion oropharyngée			X			
Nombre de vertèbres	0	0,5	1	1,5	2	≥ 2,5
Ascension du larynx		X				
Ascension de l'os hyoïde		X				
Recul lingual, avancée pharyngée, occlusion oropharyngée: 0 Absent(e) 1 Incomplet(e) 2 Complet(e)						
<b>Conclusion:</b> Mécanisme de déglutition fonctionnel avec participation du mur pharyngé postérieur, malgré les remaniements dus à la chirurgie.						

**Antécédents :** BPTM sans reconstruction et curage cervical fonctionnel droit, section du XII à droite pour un carcinome épidermoïde T3N2aMx.

Localisation de la tumeur patient N°21



**Observations :** L'occlusion oropharyngée est satisfaisante, aidée par le mouvement d'avancée du mur pharyngé postérieur, malgré la faible élévation du larynx et de l'os hyoïde. A noter une absence de bascule de l'épiglotte, qui se rapproche de la paroi pharyngée postérieure sans inversion de sa courbure et en restant à l'oblique.

## Étude N°3 : Application de la ciné-IRM de déglutition : Données cohorte

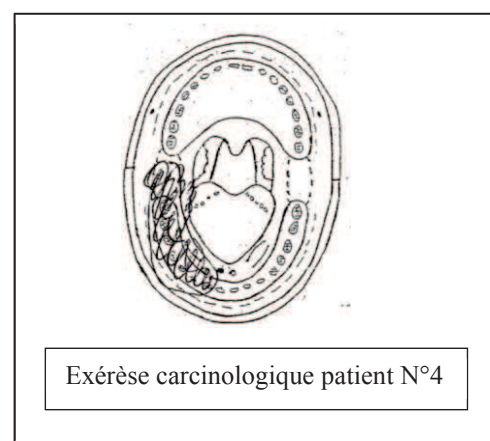
Patient n°	IRM1	IRM2	IRM3	IRM4	VFS	Canule IRM1	Canule IRM2	Canule IRM3 IRM 4	Nb images sag IRM1	Nb déglu. sag IRM1	Nb images sag IRM2	Nb déglu. sag IRM2	Nb images sag IRM3 IRM4	Nb déglu. sag IRM3	Nb déglu. sag IRM4	Patient n°
3	M6	M12				oui	non		100	2	100	2				3
4	M6	M9				non	non		100	5	100	3				4
45	M1	M12			M12	non	non		128	9	128	6				45
54	M1	M12				non	non		128	8	128	9				54
60	M1	M6	M24			oui	non	non	128	6	128	3	128	3		60
61	M1	M9	M24			non	non	non	100	7	128	3	128	5		61
63	M1	M6	M12			non	non	non	128	3	128	3	128	5		63
67	M1	M3				oui	oui		128	7	128	5				67
69	Pré	M3	M12			non	non	non	128	6	128	5	128	3		69
71	M1	M12			M12	non	non		60	3	128	5				71
80	Pré	M1	M6	M9	M6	non	non	non	128	3	128	2	128	3	1	80
86	Pré	M1	M6			non	oui	oui	128	6	128	4	128	5		86
90	M3	M12			M3	non	non		128	8	128	3				90
92	M24	M30			M30	non	non		128	10	128	7			7	92
94	Pré	M1	M6		M6	non	non	non	128	3	128	7				94
95	M1	M6			M6	non	non		128	6	128	5				95
100	M1	M6			M1	non	non		128	2	128	2				100

Patient n°	Nb images IRM 1 COR	Nb déglu. IRM 1 COR1	Nb déglu. IRM 1 COR2	Nb images IRM 2 COR	Nb déglu. IRM 2 COR1	Nb déglu. IRM 2 COR2	Nb images IRM 3 IRM4 COR	Nb déglu. IRM 3 COR1	Nb déglu. IRM 3 COR2	Nb déglu. IRM 4 COR1	Age
3											59
4											51
45	100	7	6	100	4	5					54
54	100	8	7	100	6	5					70
60	100	6	4	100	2	2	100	3	2		67
61	100	6	6	100	1	4	100	4	4		68
63	100	5	3	100	4	3	100	2	4		58
67	100	5	5	100	5	5					64
69	100	5	5	100	3	4	100	1	2		62
71	100	4	4	100	4	3					58
80	100	2	2	128	3	3	100	3	4	1	62
86	100	2	3	100	3	3	100	2	3		59
90	128	10	9	100	5	2					61
92	100	7	7	100	6	4					60
94				100	5	6	100	3	1		60
95	100	4	4	100	4	4					83
100	100	2	3	100	2	2					75

### Étude N°3 : Application de la ciné-IRM de déglutition : Résultats des patients

#### Patient N°4

Évolution de la déglutition 6 et 9 mois après intervention, patient N°4 IRM1 X; M6 post-op; IRM 2 O, M9 post-op.						
Stades	0		1		2	
Recul lingual					X O	
Avancée de la paroi postérieure du pharynx	X O					
Occlusion oropharyngée					X O	
Nombre de vertèbres	0	0,5	1	1,5	2	≥ 2,5
Ascension du larynx					X	O
Ascension de l'os hyoïde				X	O	
Recul lingual, avancée pharyngée, occlusion oropharyngée: 0 Absent(e) 1 Incomplet(e) 2 Complet(e)						



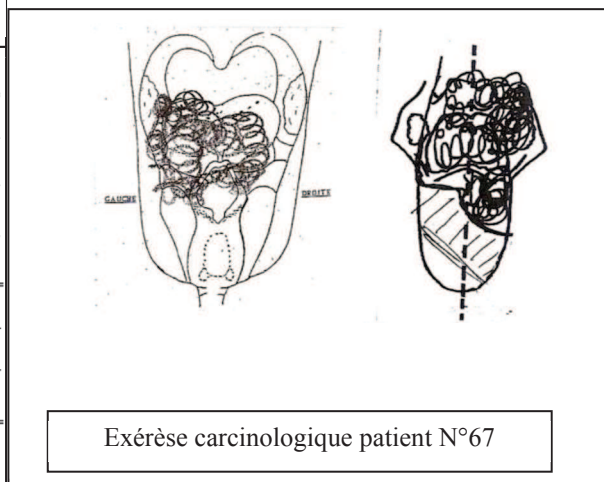
**IRM 1-IRM 2 Observations:** Le facteur oropharyngé correspond à celui de la déglutition standard. Les valeurs de l'élévation laryngée, légèrement supérieures aux valeurs retrouvées chez les volontaires sains 6 mois après intervention, redeviennent conformes aux données de notre étude: un examen à distance permettrait d'évaluer les effets des traitements à long terme sur le facteur oropharyngé et sur le facteur laryngé. **Conclusion:** Le mécanisme est fonctionnel.

Étude N°3 : *Application de la ciné-IRM de déglutition : Résultats des patients*

## Patient N°67

Évolution de la déglutition 1 et 6 mois après intervention, patient N°67 **IRM 1 X**, d<sub>1</sub>: M1; **IRM 2 O**, d<sub>2</sub> M6.

Stades	0		1		2	
Recul lingual	X O					
Avancée de la paroi postérieure du pharynx			O d <sub>2</sub> =0.5 mm		X d <sub>1</sub> =9 mm	
Occlusion oropharyngée			O X			
Nombre de vertèbres	0	0,5	1	1,5	2	≥ 2,5
Ascension du larynx	X		O			
Ascension de l'os hyoïde : ablation						
Recul lingual, avancée pharyngée, occlusion oropharyngée:			0 Absent(e) 1 Incomplet(e) 2 Complet(e)			



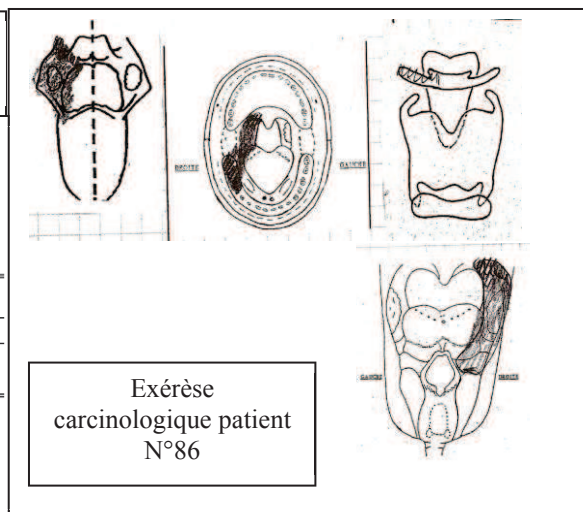
**IRM 1 Observations:** Déficit d'occlusion oropharyngée en présence d'une nette avancée de la paroi postérieure du pharynx, qui pourrait être un mécanisme de compensation à la déglutition. Le patient, porteur d'une canule de trachéotomie, est décanulé pour l'examen. Un programme de rééducation est axé sur la mobilité de l'oro-pharyngo-larynx.

**IRM 2 Observations:** alors que l'examen est réalisé avec la canule et après RCT, l'élévation laryngée s'est améliorée.  
**Conclusion:** La poursuite de la rééducation est indiquée avec mobilisation à modifier de l'oro-pharynx (Feldenkrais).  
**Devenir:** altération de l'état général.

## Patient N°86

Évolution de la déglutition avant, 1 et 6 mois opération, patient N°86 **IRM 1 X**: pré; **IRM 2 O**, d<sub>2</sub> M1, **IRM 3, V**, M6.

Stades	0		1		2	
Recul lingual	O		X,V : non mesurable			
Avancée de la paroi postérieure du pharynx	O		X,V : non mesurable			
Occlusion oropharyngée			V		X O	
Nombre de vertèbres	0	0,5	1	1,5	2	≥ 2,5
Ascension du larynx	O		V		X	
Ascension de l'os hyoïde* *M1p-o : ablation de la moitié			V		X	
Recul lingual, avancée pharyngée, occlusion oropharyngée:			0 Absent(e) 1 Incomplet(e) *2 Complet(e)			



**IRM 1 Observations:** L'occlusion oropharyngée est assurée par la masse tumorale s'étendant sur la paroi postérieure pharyngée, qui rend l'avancée du mur pharyngé ainsi que celle du recul de la base de langue non mesurables. En coupes coronales, la lésion induit une immobilité du côté gauche ; la mobilité du côté droit est satisfaisante ainsi que l'occlusion glottique.

**Conclusion:** Le mécanisme de déglutition est fonctionnel en présence d'une masse tumorale qui renforce l'occlusion oropharyngée

**IRM 2 Observations:** Les coupes sagittales objectivent une langue atone, qui suit le mouvement de la mandibule de l'avant vers l'arrière, en l'absence de mobilité du voile du palais, collé contre la paroi pharyngée postérieure. En coupes coronales, les mouvements sont inefficaces du côté gauche et leur amplitude est faible (gêne due à la canule ?). Le larynx est dévié vers la droite aux mouvements de déglutition. En coupes axiales, une fermeture est opérée grâce aux lambeaux de reconstruction. Le volume de la base de langue permet l'occlusion.

**Conclusion:** La reprise de l'alimentation par voie orale est impossible pour l'instant. Une rééducation visera à améliorer l'élévation du larynx, à accentuer le recul de la mandibule et du menton pour compenser les difficultés de recul lingual. Des fausses routes s'observent par dissymétrie de l'action des muscles du côté gauche.



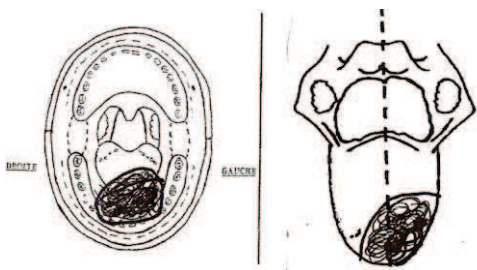
### Étude N°3 : *Application de la ciné-IRM de déglutition Résultats des patients*

**IRM 3 Observations:** Peu de déglutitions sont observables. Beaucoup de mouvements sont inefficaces. La canule gêne l'élévation du larynx. L'apex de la langue pousse les lèvres en l'absence d'appui dentaire (ablation des dents). Ptose de la langue avec mouvements linguaux anarchiques, inefficaces, non coordonnés avec les mouvements de l'axe pharyngo-laryngé. Les séquences coronales objectivent une déviation du larynx (présence du lambeau à droite). Présence d'un pertuis persistant à la déglutition, du côté du lambeau. La séquence axiale confirme la présence d'un pertuis.


**Conclusion:** le déficit du mécanisme de déglutition rend l'alimentation orale impossible pour l'instant. Un travail de rééducation pour la coordination des mouvements, pour l'élévation du larynx avec un recul de la mandibule pour accompagner la langue pourrait être entrepris. Une IRM de contrôle serait à réaliser dans un délai de 6 mois.

#### Patient N°90

Évolution de la déglutition 3 et 12 mois après opération, patient N°90 <b>IRM1 X: M3; IRM 2 O, d<sub>2</sub> M12.</b>						
Stades	0		1		2	
Recul lingual			<b>X</b>		<b>O</b>	
Avancée de la paroi postérieure du pharynx			<b>X</b> d <sub>1</sub> =3 mm		<b>O</b> d <sub>2</sub> =6 mm	
Occlusion oropharyngée					<b>X O</b>	
Nombre de vertèbres	0	0,5	1	1,5	2	≥ 2,5
Ascension du larynx	<b>O</b>		<b>X</b>			
Ascension de l'os hyoïde :	<b>O</b>	<b>X</b>				
Recul lingual, avancée pharyngée, occlusion oropharyngée: 0 Absent(e) 1 Incomplet(e) 2 Complet(e)						



Exérèse  
carcinologique  
patient N°90



**IRM 1 Observations :** L'occlusion oropharyngée est complète alors que le recul lingual est assuré par le mouvement de mandibule qui fait reculer la langue, et associé à l'interposition du voile du palais entre la paroi postérieure du pharynx et la langue, et à l'avancée de la paroi postérieure du pharynx. Les coupes coronales objectivent l'occlusion satisfaisante ainsi que la symétrie de la contraction des piliers palato-pharyngiens.

**Conclusion:** L'IRM objective une déglutition et une phonation fonctionnelles grâce à la compensation développée par le patient, objectivées par les séquences vidéo: les mouvements sont différents de ceux classiquement observables.

**IRM 2 Observations:** La déglutition est fonctionnelle malgré l'élévation quasi nulle du larynx et de l'os hyoïde. Le mécanisme de compensation avec l'avancée de la paroi postérieure du pharynx permet l'occlusion complète, confirmée en coupes coronales.

**Conclusion:** Le mécanisme de déglutition est fonctionnel et permet une alimentation par voie orale.

#### *Communication au 117<sup>ème</sup> congrès de la SFORL, 16-18 oct. 2010, Paris*

Evaluation fonctionnelle du lambeau antérolatéral de cuisse dans la reconstruction pelvi-linguale:  
à propos d'un cas.

#### Résumé

**Introduction** Actuellement la reconstruction par lambeaux libres des pertes de substances pelvi-linguales secondaires à la chirurgie carcinologique est devenue le traitement de référence. Elle a pour but de rétablir les fonctions de phonation et de déglutition. Récemment, le lambeau antérolatéral de cuisse a concurrencé l'utilisation du lambeau ante-brachial radial.

**But de l'étude** Notre étude a pour but l'analyse objective de la déglutition et de la phonation afin de conforter les bons résultats fonctionnels de ce lambeau rapportés dans la littérature.

**Matériels et méthodes** À Strasbourg, la première reconstruction des 2/3 antérieurs de la langue mobile par lambeau antérolatéral de cuisse chez un patient présentant une tumeur de la langue mobile et du plancher de bouche T4N2cM0 a été évaluée sur le plan fonctionnel à 3 mois post-opératoires. L'évaluation classique de la déglutition et de la phonation, réalisée par nasofibroscopie, vidéofluoroscopie et enregistrement de la parole, a été complétée par une ciné-IRM de déglutition et de phonation, dont les résultats sont reportés sur notre grille d'évaluation.

**Résultats** Les résultats ont été comparés à ceux de la littérature et à ceux des reconstructions précédentes effectuées avec d'autres lambeaux, évalués selon le même protocole en post-opératoire. Le lambeau antérolatéral de cuisse offre

### Étude N°3 : Application de la ciné-IRM de déglutition Résultats des patients

d'excellents résultats fonctionnels, objectivés par l'IRM. L'évaluation de la déglutition montre un mécanisme fonctionnel avec i) un recul lingual incomplet (stade I) assuré par la mandibule, se déplaçant dans le sens postéro-antérieur pour compenser le déficit de propulsion, ii) une avancée de stade I de la paroi pharyngée postérieure (de 4.5 à 7.5 mm en regard de C2), permettant iii) une occlusion oropharyngée complète (stade II). L'imagerie de la phonation dont celle de la consonne plosive /t/, visualise une occlusion palatale médiane par élévation de l'ensemble lambeau-langue, pour compenser l'impossibilité de contact apico-dental. Le spectrogramme de l'analyse acoustique du signal de parole comporte la barre d'explosion (burst) caractéristique de ce phonème et corrobore les résultats de l'IRM.

**Conclusion** La ciné-IRM de déglutition et de phonation, examen non invasif, reproductible et non irradiant, véritable innovation dans l'objectivisation des résultats, pourrait être intégrée au futur protocole d'évaluation pré et post-opératoire de ces patients.

**Mots clés :** lambeau libre antérolatéral de cuisse, évaluation fonctionnelle, ciné-IRM.

**Auteurs :** F. Guilleré, C. Dissaux, S. Riehm, A.S. Carpentier-Schultz, F. Bodin, P. Schultz.

#### Patient N°92

Évolution de la déglutition 24 et 30 mois après opération, patient N°92 **IRM1 X**, d<sub>1</sub> M24; **IRM 2 O**, d<sub>2</sub> M30.

Stades	0		1		2	
Recul lingual			O	X		
Avancée de la paroi postérieure du pharynx			X O d <sub>1</sub> =2 mm d <sub>2</sub> =3 mm			
Occlusion oropharyngée			O	X		
Nombre de vertèbres	0	0,5	1	1,5	2	≥ 2,5
Ascension du larynx	X O					
Ascension de l'os hyoïde :	X O					

**IRM 2 Observations:** Le recul lingual et l'occlusion oropharyngée malgré l'avancée de la paroi postérieure sont insuffisants et ne permettent pas une occlusion oropharyngée complète en coupe sagittale médiane. L'épiglotte reste oblique. En coupes coronales, une très faible contraction des piliers palato-pharyngiens est observable, l'occlusion glottique est satisfaisante mais la course des cordes vocales est réduite. Un pertuis est visible.

**IRM 1 Observations:** La base de langue paraît tronquée et par voie de conséquence le volume de la cavité oropharyngée est relativement important. Le recouvrement du larynx par l'épiglotte est incomplet. Un mouvement de la tête en flexion accompagne chaque déglutition. Un pertuis persiste à l'occlusion oropharyngée, incomplète (entre les stades 1 et 2). Une avancée de la paroi postérieure légère s'observe (de 4.5 mm à 6.5 mm en regard de C2). Les coupes coronales objectivent une symétrie de la contraction des piliers palato-pharyngiens ainsi qu'une occlusion glottique satisfaisante. Les coupes axiales montrent un œsophage dévié du côté droit.

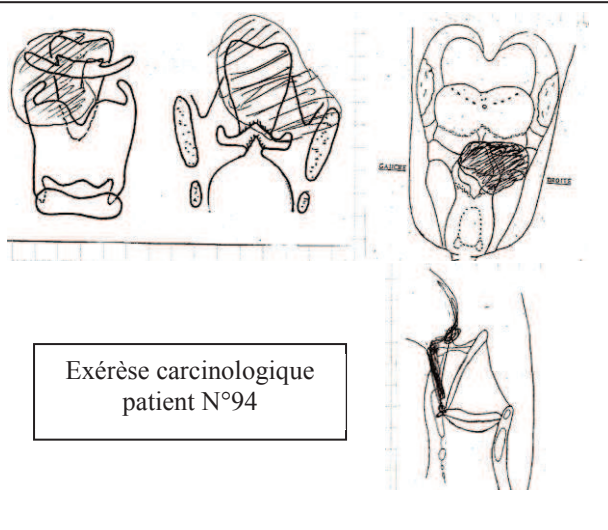
**Conclusion:** Le mécanisme de déglutition apparaît déficitaire avec une occlusion oropharyngée incomplète. L'examen va être complété par une vidéo fluoroscopie de la déglutition aux liquides et aux solides. La manœuvre de Mendelsohn (élévation manuelle du larynx), la déglutition d'effort (dents serrées) et le recul mandibulaire peuvent être proposés : la fibrose entrave considérablement la mobilité musculaire.

**Conclusion:** L'alimentation par voie orale est impossible en raison d'un déficit d'occlusion oropharyngée et d'un mécanisme de protection des voies aériennes inférieures insuffisants. L'élévation du larynx et de l'os hyoïde est presque nulle. La fibrose engendrée par la radiothérapie est nette.

#### Patient N°94

Évolution de la déglutition avant, 24 et 30 mois après opération, patient N°94 **IRM1 X**, d<sub>1</sub> pré; **IRM 2 O**, d<sub>2</sub> M1, **IRM 3, V**, d<sub>3</sub> M6.

Stades	0		1		2	
Recul lingual			X		X O V	
Avancée de la paroi postérieure du pharynx			O d <sub>2</sub> =3 mm		X V d <sub>1</sub> =5 mm d <sub>3</sub> =6 mm	
Occlusion oropharyngée					X O V	
Nombre de vertèbres	0	0,5	1	1,5	2	≥ 2,5
Ascension du larynx		O	V		X	
Ascension de l'os hyoïde :		O	V	X		
Recul lingual, avancée pharyngée, occlusion oropharyngée: 0 Absent(e) 1 Incomplet(e) 2 Complet(e)						



Étude N°3 : *Application de la ciné-IRM de déglutition Résultats des patients*

## Patient N°94

**IRM 1 Observations:** Une avancée de la paroi postérieure conséquente s'observe. Les coupes coronales n'ont pas pu être effectuées en déglutition. **Conclusion:** Le mécanisme de déglutition est fonctionnel avant traitement.

**IRM 2 Observations:** Aucune anomalie morphologique notable en dehors des modifications postopératoires de laryngectomie sus-glottique. L'occlusion oropharyngée est complète malgré une élévation réduite du larynx et de l'os hyoïde en coupes médianes et sagittales. En coupes coronales, une adduction des cordes vocales s'observe ainsi qu'une élévation symétrique des piliers amygdaliens. Présence d'un pertuis persistant à la déglutition confirmé par une coupe axiale effectuée en base de langue.

**Conclusion:** Un problème de fermeture latérale s'observe en coupes coronales et axiales. Une rééducation orthophonique axée sur la flexion antérieure du menton, menton rentré associée à un travail d'élévation laryngée est indiquée sur une période de 3 à 6 mois après laquelle un contrôle IRM sera effectué. Une vidéofluoroscopie avec bolus pâteux est prévue.

**IRM 3 (AVC à M3 post-opératoires). Observations:** Un œdème post-radique de la zone des trois replis apparaît à gauche en l'absence de récurrence locale ou locorégionale. Des difficultés d'initiation du mouvement de déglutition, typique de séquelles d'AVC, sont observées. Une fois déclenché, le mécanisme de déglutition est fonctionnel. En coupes coronales, l'hémilarynx droit est paralysé. La contraction des palato-pharyngiens est symétrique. En coupes coronales, un pertuis est présent. Il est confirmé en coupe axiale du côté droit.

**Conclusion:** Le mécanisme de déglutition est fonctionnel malgré des difficultés de propulsion caractéristiques de séquelles d'AVC et la persistance d'un pertuis du côté droit, qui peut être contrôlé avec une posture de protection. L'alimentation per os est possible en restant attentif aux quantités et à la protection des voies aériennes.

*Calculs statistiques**Recul de la langue pré-traitement*

2 : 3 (100%)	Mean : 2
	Var. : 0
	SD : 0
	Min. : 2
	Q1 : NA
	Median : 2
	Q3 : NA
	Max. : 2

*Recul de la langue post-traitement*

0 : 5 (13.51%)	Mean : 1.365
0.5 : 2 (5.41%)	Var. : 0.509
1 : 7 (18.92%)	SD : 0.713
1.5 : 7 (18.92%)	Min. : 0
2 : 16 (43.24%)	Q1 : 1
	Median : 1.5
	Q3 : 2
	Max. : 2

*Avancée de la PPP pré-traitement*

0 : 2 (66.67%)
2 : 1 (33.33%)

*Avancée de la PPP post-traitement*

0 : 10 (27.03%)	Mean : 1.108
1 : 13 (35.14%)	Var. : 0.655
2 : 14 (37.84%)	SD : 0.809
	Min. : 0
	Q1 : 0
	Median : 1
	Q3 : 2
	Max. : 2

*Occlusion oropharyngée pré-traitement*

0 : 1 (2.63%)	Mean : 1.658
1 : 8 (21.05%)	Var. : 0.245
1.5 : 6 (15.79%)	SD : 0.495
2 : 23 (60.53%)	Min. : 0
	Q1 : NA
	Median : NA
	Q3 : NA
	Max. : 2

*Occlusion oropharyngée post-traitement*

2 : 4 (100%)	Mean : 2
	Var. : 0
	SD : 0
	Min. : 2
	Q1 : NA
	Median : NA
	Q3 : NA
	Max. : 2

*Élévation larynx pré-traitement*

1.5 : 2 (50%)
2 : 2 (50%)

*Élévation os hyoïde pré-traitement*

1 : 2 (50%)
1.5 : 2 (50%)

*Élévation os hyoïde post-traitement*

0 : 1 (2.63%)	Mean : 0.987
0.25 : 4 (10.53%)	Var. : 0.419
0.5 : 12 (31.58%)	SD : 0.647
1 : 9 (23.68%)	Min. : 0
1.5 : 7 (18.42%)	Q1 : NA
2 : 3 (7.89%)	Median : NA
2.5 : 2 (5.26%)	Q3 : NA
	Max. : 2.5

*Élévation larynx post-traitement*

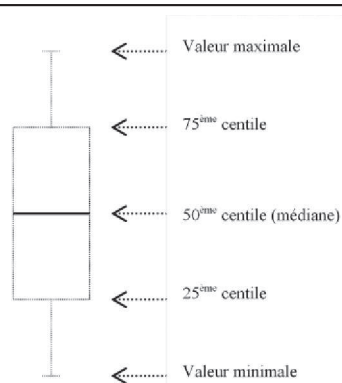
0 : 5 (15.62%)	Mean : 0.828
0.25 : 2 (6.25%)	Var. : 0.377
0.5 : 11 (34.38%)	SD : 0.614
1 : 2 (6.25%)	Min. : 0
1.5 : 11 (34.38%)	Q1 : NA
2 : 1 (3.12%)	Median : NA
	Q3 : NA
	Max. : 2

Étude N°3 : *Application de la ciné-IRM de déglutition: Calculs statistiques***Incidence du port de canule sur le facteur oropharyngé**

	U	p.value	n.oui	n.non
Recul.de.la.langue.M1	20.00	0.2473	3	9
Recul.de.la.langue.M3	2.00	0.6667	1	2
Recul.de.la.langue.M6	7.00	0.1687	1	7
Avancée.PPP.M1	13.50	1.0000	3	9
Avancée.PPP.M3	1.50	1.0000	1	2
Avancée.PPP.M6	3.50	1.0000	1	7
Occlusion.oro.pharyngée.M1	14.50	0.9031	3	9
Occlusion.oro.pharyngée.M3	2.00	0.4795	1	2
Occlusion.oro.pharyngée.M6	13.00	0.0867	2	7

**Incidence du port de canule sur le facteur laryngé**

	U	p.value	n.oui	n.non
Elévation.os.Hyoïde.M1	4.50	1.0000	1	8
Elévation.os.Hyoïde.M6	8.00	0.6106	2	6
Elévation.larynx.M1	20.00	0.2354	3	9
Elévation.larynx.M3	2.00	0.6667	1	2
Elévation.larynx.M6	9.50	0.5480	2	7

**Représentation en "boxplot"\***

\*Limites de la représentation en "boxplots"

Dans notre étude, les unités discontinues ne permettent pas dans tous les cas cette répartition des centiles: pour l'ensemble de la cohorte (graphiques 2, 4), ou absence de moustaches (graphiques 2,3,4,5,6).

**Incidences de la rééducation** sur les facteurs oropharyngés et laryngés entre la première et la dernière IRM après traitements ( $p < 0.05$  pour le recul de langue)

	W*	p.value
Recul de langue	2	0.04997
Avancée de la paroi pharyngée postérieure	8.5	0.4015
Occlusion oropharyngée	7	0.223
Élévation du larynx	5.5	0.2955
Élévation de l'os hyoïde	6.5	0.227

W\* Test de Wilcoxon



Étude N°4 : *Étude fonctionnelle des Prothèses Intra-Laryngées*

## Patient N°40

Évolution de la déglutition avant implantation PIL et après implantation ST, patient N°40 <b>IRM1 X</b> , d <sub>1</sub> pré PIL; <b>IRM 2 O</b> , d <sub>2</sub> avec ST.						
Stades	0		1		2	
Recul lingual					<b>X O</b>	
Avancée de la paroi postérieure du pharynx					<b>X O</b> d <sub>1</sub> =4,5 mm d <sub>2</sub> =4,5 mm	
Occlusion oropharyngée					<b>X O</b>	
Nombre de vertèbres	0	0,5	1	1,5	2	≥ 2,5
Ascension du larynx			<b>O</b>	<b>X</b>		
Ascension de l'os hyoïde :			<b>O</b>	<b>X</b>		
Recul lingual, avancée pharyngée, occlusion oropharyngée: 0 Absent(e) 1 Incomplet(e) 2 Complet(e)						

**IRM 1 Observations:** La gêne respiratoire gêne l'utilisation de la voix par fermeture de la canule fenêtrée. Ostéophytose, arthrose cervicale.

**Conclusion:** L'avancée du mur pharyngé permet l'occlusion oropharyngée complète, l'élévation du larynx, dans les limites de la normale, n'est pas gênée par la canule.

**IRM 2 Observations** Des difficultés d'initiation rendent la déglutition irrégulière. La présence d'ostéophytes provoquent une gêne à la déglutition et une odynophagie. L'avancée de la paroi pharyngée postérieure associée au recul lingual permet une occlusion oropharyngée complète. L'élévation du larynx et de l'os hyoïde sont réduits malgré l'ablation de la canule de trachéotomie.

**Conclusions** Le rétrécissement de la filière oropharyngée dû à la présence des ostéophytes et de la prothèse est source de douleurs à la déglutition.

## Patient N° 84

Évolution de la déglutition avant implantation PIL et après implantation ST, patient N°84 <b>IRM1 X</b> , d <sub>1</sub> pré PIL; <b>IRM 2 O</b> , d <sub>2</sub> avec ST.						
Stades	0		1		2	
Recul lingual			<b>O</b>		<b>X</b>	
Avancée de la paroi postérieure du pharynx					<b>X O</b> d <sub>1</sub> =4 mm d <sub>2</sub> =4,4 mm	
Occlusion oropharyngée					<b>X O</b>	
Nombre de vertèbres	0	0,5	1	1,5	2	≥ 2,5
Ascension du larynx		<b>X</b>	<b>O</b>			
Ascension de l'os hyoïde :		<b>XO</b>				
Recul lingual, avancée pharyngée, occlusion oropharyngée: 0 Absent(e) 1 Incomplet(e) 2 Complet(e)						

**IRM 1 Observations:** Troubles de propulsion. Réduction de l'élévation laryngée en relation avec la canule ? Absence de fermeture glottique en coronale.

**Conclusion:** Le déficit de mobilité laryngée, en présence d'une occlusion oropharyngée satisfaisante sagittale ne permet pas la protection des voies aériennes inférieures à la déglutition par voie orale dans le contexte actuel, et confirme l'utilité de la mise en place d'une prothèse intralaryngée.

**IRM 2 Observations:** la prothèse est placée haut et repousse la paroi pharyngée. Le recul de langue insuffisant est compensé par l'avancée de la paroi pharyngée postérieure. L'élévation laryngée marque une amélioration. Les images dans le plan coronal ne sont pas interprétables, en présence du tube.

**Conclusion:** Le mécanisme de déglutition fonctionne dans le plan sagittal, en étant modifié par la présence de la prothèse et de la canule.

## Patient N°85

Évolution de la déglutition avant implantation PIL, patient N°85 <b>IRM1 X</b> , pré PIL.						
Stades	0		1		2	
Recul lingual			<b>X</b>			
Avancée de la paroi postérieure du pharynx	<b>X</b>					
Occlusion oropharyngée			<b>X</b>			
Nombre de vertèbres	0	0,5	1	1,5	2	≥ 2,5
Ascension du larynx		<b>X</b>				
Ascension de l'os hyoïde			<b>X</b>			
Recul lingual, avancée pharyngée, occlusion oropharyngée: 0 Absent(e) 1 Incomplet(e) 2 Complet(e)						

**IRM 1 Observations:** Difficultés de propulsion. Les mouvements de langue sont inefficaces et n'arrivent pas à initier la déglutition. Absence de bascule de l'épiglotte. Atrophie de l'hémilangue gauche avec involution adipeuse en relation avec une atteinte de la paire crânienne XII gauche. Les coupes coronales objectivent une fermeture de la glotte satisfaisante mais une déficience de l'occlusion oropharyngée.

**Conclusion:** En déglutition sèche, le mécanisme de déglutition est déficitaire avec d'une part des difficultés d'initiation de la déglutition (atteinte du XII) et une occlusion oropharyngée incomplète, responsables des fausses routes. L'élévation réduite du larynx contribue au déficit d'occlusion. Dans ce contexte, l'alimentation par voie orale n'est pas possible sans risque.



Étude N°4 : *Étude fonctionnelle des Prothèses Intra-Laryngées*

## Patient N° 96

État de la déglutition avant implantation PIL patient N°96 IRM1 X, d <sub>i</sub> pré PIL.						
Stades	0		1		2	
Recul lingual	X					
Avancée de la paroi postérieure du pharynx	X					
Occlusion oropharyngée	X					
Nombre de vertèbres	0	0,5	1	1,5	2	≥ 2,5
Ascension du larynx	X					
Ascension de l'os hyoïde :	X					
Recul lingual, avancée pharyngée, occlusion oropharyngée: 0 Absent(e) 1 Incomplet(e) 2 Complet(e)						

**IRM 1 Observations:** aucune déglutition visible. Les mouvements de langue observés sont sans effet. La présence de la canule de trachéotomie peut gêner l'ascension laryngée nécessaire à la déglutition.

**Conclusion:** absence de déglutition.

## Patient N°82

Évolution de la déglutition avant implantation PIL et PIL en place, patient N°82 IRM1 X, pré PIL; IRM 2 O, avec PIL.						
Stades	0		1		2	
Recul lingual	X					
Avancée de la paroi postérieure du pharynx	X					
Occlusion oropharyngée					X	
Nombre de vertèbres	0	0,5	1	1,5	2	≥ 2,5
Ascension du larynx			X O			
Ascension de l'os hyoïde :			X			
Recul lingual, avancée pharyngée, occlusion oropharyngée: 0 Absent(e) 1 Incomplet(e) 2 Complet(e)						

**IRM 1 Observations:** Atrophie linguale nette par atteinte bilatérale neurogène des mouvements linguaux (atteinte du XII). L'absence de recul lingual est compensée par des mouvements de tête. Des séquelles d'AVC du tronc cérébral sont visibles sur les séquences sagittales T1, centrobulbaires. En coupes coronales, une absence des mouvements d'occlusion des cordes vocales et de contraction des muscles palato-pharyngiens s'observent. Une hypertrophie des amygdales linguales est visible ainsi qu'une absence de péristaltisme pharyngé. Des troubles sensitivo-moteurs sont manifestes. L'élévation laryngée dans les limites de la normale n'est pas gênée par la canule de trachéotomie

**Conclusion:** Les troubles de la déglutition consécutifs à l'atteinte neurogène proscrivent toute alimentation par voie orale en raison des risques majeurs de fausses routes.

**IRM 2 Observations:** L'artefact dû à l'implant ne permet de mesurer que l'élévation laryngée, semblable à la déglutition sans canule ni PIL.

**Conclusion:** La déglutition est possible, mais ne peut être évaluée.

## LISTE DES FIGURES

- Fig. 1** Coupe sagittale médiane cervico-faciale d'après P. Kamina. Précis d'Anatomie Clinique. Maloine, 2<sup>ème</sup> éd, 2004 T.II.
- Fig. 2** Vue postéro-latérale du pharynx d'après P. Kamina. Précis d'Anatomie Clinique. Maloine, 2<sup>ème</sup> éd, 2004.T.II.
- Fig. 3** Organisation neuro-musculaire d'après J. Lacau Saint Guily. Troubles de la déglutition de l'adulte. Monographie du CCA. Paris, Wagram, 1994.
- Fig. 4** Protocole d'imagerie de la déglutition.
- Fig. 5** Copies d'écran des plans de coupe **a**) coronale postérieure -COR1- **b**) coronale antérieure -COR2, N°29.
- Fig. 6** Copie d'écran du plan de coupe axiale -AX1- N°29.
- Fig. 7** Identification et correspondance des structures anatomiques en coupe sagittale médiane cervico-faciale chez un sujet témoin **a**) en IRM morphologique (N°29 image 9 série 2), **b**) en mode True-FISP (N°9 image 1 série 9), séquences pondérées en T2.
- Fig. 8** Identification et correspondance des structures anatomiques en coupe coronale cervico-faciale chez un sujet témoin **a**) en IRM morphologique (N°30 image 11 série 3), **b**) en mode True-FISP (N°9 image 1 série 14), séquences pondérées en T2.
- Fig. 9** Identification et correspondance des structures anatomiques en coupe axiale cervico-faciale chez un sujet témoin **a**) en IRM morphologique (N°30 image 9 série 4), **b**) en mode True-FISP (N°30 image 1 série 8), séquences pondérées en T2.
- Fig. 10** Muscles génio-hyoïdien (flèche en pointillés) et mylo-hyoïdien (flèche pleine) à la fin du cycle de déglutition (témoin N°9 série 9 image 83).
- Fig. 11** Processus de déglutition chez un volontaire sain (N°2 images 114 à 128 série 2 coupe sagittale) en mode True-FISP, séquence pondérée en T2.
- Fig. 12** Cycle de déglutition chez un volontaire sain (N°11 images 41 à 55 série 10 coupe coronale) en mode True-FISP, séquence pondérée en T2.
- Fig. 13** Mouvement de l'épiglotte chez un volontaire sain (N°6 images 25 à 31 série 11 coupe sagittale médiane) en mode True-FISP, séquence pondérée en T2.
- Fig. 14** Coupes sagittales médianes cervico-faciales chez un sujet témoin (N°9) en mode True-FISP, séquence pondérée en T2, **a**) au repos (image 1 série 9), **b**) recul lingual et occlusion oropharyngée à la déglutition (image 76 série 9).
- Fig. 15** Avancée de la paroi pharyngée postérieure chez un volontaire sain (N°7 images 50, 52-54 série 3 coupe sagittale médiane) en mode True-FISP, séquence pondérée en T2, **a** épaisseur de la PPP: 4mm, **d** épaisseur de la PPP: 6mm, **d**=2mm, stade 1.
- Fig. 16** Mesures de l'élévation du larynx et de l'os hyoïde chez un volontaire sain (N°9 images 1 et 7 série 9 coupe sagittale médiane) en mode True-FISP, séquence pondérée en T2 **a** repos **b** élévation du larynx : 1.5 vertèbres, os hyoïde: 1 vertèbre.
- Fig. 17** Points de référence pour la mesure de l'avancée de la paroi pharyngée postérieure d'après Palmer et al.
- Fig. 18** Patient N°3, 12 mois après chirurgie, plan sagittal médian. **a**. au repos, image 15. 1. Le moignon de langue se situe dans la partie antérieure de la cavité buccale. 2. Espace rétro-pharyngé en regard de C3: 2.2 mm. **b**. à la déglutition image 26. 1. Le moignon de langue et la mandibule reculent dans la cavité buccale 2. Espace rétro-pharyngé en regard de C3: 7.7 mm. Un artefact de mouvement à l'avant est visible.
- Fig. 19** Exérèse carcinologique patient N°45.
- Fig. 20 a 1** Recul lingual incomplet, **2** défaut de fermeture du vestibule laryngé en coupe sagittale (image 76 série 2), **b 3** occlusion incomplète en coronale (image 4 série 4) et **c 4** en axiale (image 20 série 7) IRM 1, M1 post-opératoire patient N°45.
- Fig. 21** IRM 2, M12 post-opératoires patient N°45 **a 1** meilleurs recul lingual en coupe sagittale et **2** fermeture du vestibule laryngé (image 95 série 8), **b 3, 4** pertuis en coupes coronale (image 9 série 9) et **c** axiale (image 27 série 11).
- Fig. 22** Plans de coupe axiale et coronale patient N°45 **a, b** M1 post-opératoire, **c, d** M 12 post-opératoires.
- Fig. 23 IRM 1 a.** morphologique T1 (image 12 série 6) **1** uvulectomie, **b, 2** élévation du velum et occlusion du cavum et **c, 3** PPP au repos, **4** avancée de la PPP occlusion oropharyngée (images 61 et 64 série 2) chez le patient N°54, à M1 post-opératoire.
- Fig. 24 IRM 2, à M12** post-opératoires avec pertuis en sagittale (image 71 série 3), pertuis en coupe coronale et fermeture de l'épiglotte (image 6 série 5) patient N°54.
- Fig. 25** Exérèse carcinologique patient N°60.
- Fig. 26** Patient N°60, IRM morphologique à 1, 6 et 24 mois post-opératoires **a**. T1 M1 image 10 série 2, canule et ballonnet visibles, **b**. T1 M6 image 10 série 2, **c**. T2 M24 image 11 série 2.
- Fig. 27** Patient N°60 IRM dynamique à 1, 6 et 24 mois post-opératoires **a**. M1 image 36 série 3, **1** port de canule, **2** ballonnet **3** occlusion oropharyngée **b** M6 image 72 série 9, **c**. M24 image 34 série 5. Un artefact métallique est visible à l'avant de la cavité buccale.
- Fig. 28** Patient N°60 **IRM 1**, M1 post-opératoire, séquence coronale **a, b** images 82, 83 série 5, **1** pertuis **c** axe de coupe coronale.
- Fig. 29 IRM 2**, M6 post-opératoires N°60, **a** à **e** images 26 à 30 série 11, **1** immobilité de l'épiglotte et **2** de l'hémi-larynx gauche, bascule de l'hémi-larynx droit vers la gauche, pertuis à gauche.
- Fig. 30** Exérèse carcinologique patient N°61.

- Fig. 31** Patient N° 61 1 et 24 mois post-opératoires **a**. T1 image 9 série 8 M1; **b**. T2 image 9 série 3 M24, perte de substance linguale visible.
- Fig. 32** Patient N°61 IRM 1, 1 mois post-opératoire, images 23 à 28 série 3, **c**. 1 avancée de la PPP, **d à f**, 2 absence de bascule de l'épiglotte et 3 vestibule laryngé ouvert.
- Fig. 33** Patient N°61 **IRM 2**, 9 mois post-opératoires, images 75 à 77 série 2, **b**, **c 1** interposition du voile du palais entre la langue et la PPP, **c 2** pertuis sans avancée de la PPP.
- Fig. 34** Patient N°61, IRM 24 mois post-opératoires images 31 à 36 série 11, **b**, **c1** recul de la langue et **2** avancée de la PPP, **d 3** bascule de l'épiglotte et occlusion du vestibule laryngé.
- Fig. 35** Localisation de la tumeur patient N°63.
- Fig. 36** IRM 1, M1 post-opératoire patient N°63 **a** occlusion oropharyngée en coupe sagittale (image 84 série 5), **b**, **1** épiglotte, **c 2** épiglotte abaissée, **3** pertuis en coronale (images 70 et 71 série 6) et **d** en axiale (image 37 série 8).
- Fig. 37** IRM 2, M6 post-opératoires patient N°63, **a 1** occlusion oropharyngée complète en coupe sagittale (image 37 série 3) et **b** en coronale (image 13 série 4).
- Fig. 38** Localisation de la tumeur patient N°69.
- Fig. 39** Patient N°69 IRM morphologique **a** pré RCT image 11 série 3 T1 **b** image 10 série 7 T1 M3 post RCT **c** image 14 série 3 T2 M12 post RCT. Discopathie étagée C3 à C6. Hyperlordose cervicale. Tête en hyperextension.
- Fig. 40** Patient N°69 pré RCT **a**, **b** coupes sagittales images 83 et 97 série 6, **c** coupe coronale image 58 série 8, occlusion oropharyngée complète, pas d'avancée de la PPP (flèches).
- Fig. 41** Patient N°69 M3 post RCT sagittales images 106 à 109 série 4, avancée de la PPP, occlusion oropharyngée complète (flèches).
- Fig. 42** Patient N°69 M12 post RCT **a** coupe sagittale image 115 série 9, **b** coupe coronale image 60 série 10, **c** coupe axiale image 73 série 12, **1** occlusion oropharyngée incomplète, **2** absence de descente à l'horizontale de l'épiglotte restant concave.
- Fig. 43** Exérèse carcinologique patient N°71.
- Fig. 44** IRM morphologique image 10 série 5 M1 po T1 Patient N°71, image 12 série 3 T2 M12.
- Fig. 45 a à c** Déglutition en coupe sagittale patient N°71, **a 1** épiglotte en position basse, **b 2** avancée de la PPP, **c 3** occlusion incomplète M1 post-opératoire images 32 à 34 série 2.
- Fig. 46 a à d** Déglutition en coupe sagittale patient N°71, **a à d 1** inclinaison progressive de l'épiglotte jusqu'à env. 25°, pas d'avancée de la PPP, **2** recul lingual et occlusion oropharyngée quasi-complets M12 post-opératoires images 116 à 119 série 7.
- Fig. 47 a à e** Déglutition IRM 2, M12 post-opératoires patient N°71, **1**Épiglotte, **2** repli ary-épiglottique, **3** occlusion oropharyngée incomplète en coupe coronale (images 28 à 32 série 9), **f** plan de coupe coronale.
- Fig. 48** Exérèse carcinologique patient N°71. 1, 2, 3 Crico (3) - Hyoïdo (1) – Pexie (2).
- Fig. 49** Patient N° 80 pré-opératoire coupes sagittales **a** morphologique T1 avec injection de Gadolinium image 7 série 11 **b** 106 série 4, **1**. Lnette **2**. Masse tumorale **3**. Occlusion oropharyngée complète.
- Fig. 50** Patient N° 80 M1 post-opératoire **a** coupe sagittale image 2 série 3, **b** coupe coronale image 62 série 4, **c** coupe axiale image 51 série 6, **d** plan de coupe coronale, **e** plan de coupe axiale, **1**occlusion oropharyngée incomplète, **2** lnette.
- Fig. 51** Patient N° 80 M6 post-opératoires **a** coupe sagittale image 106 série 7 **b**, **c** coupes coronales incomplète images 32 et 36 série 8 COR 1 **d** plan de coupe coronale, **1**. occlusion oropharyngée incomplète, **2**. lnette déviée vers la droite, **3**. absence d'épiglotte, **4**. repli ary-épiglottique.
- Fig. 52** Patient N° 80 M9 post-opératoires **a,b** coupes sagittales **1** PPP au repos puis avancée images 68 et 75 série 7 **c** coupe coronale image 33 série 8 COR 1, **2** occlusion oropharyngée incomplète, **d** plan de coupe coronale.
- Fig. 53** Exérèse carcinologique patient N°95
- Fig. 54** Patient N°95 coupe sagittale M1 post-opératoire images 20 à 35 série 3 **a à m** début du cycle de déglutition au maximum d'élévation et de fermeture, **n à p** début du retour à la position initiale **1**. avancée de la PPP, **2**. occlusion oropharyngée incomplète, **a-m** élévation du larynx (1 vertèbre).
- Fig. 55 a, m** Patient N°95 mesure de l'avancée de la PPP images 20 et 32 série 3. Repère fixe pris à l'interligne C2-C, extrémité de C2,  $d_1 = 22.3 - 14.8 = 7.5$  mm.
- Fig. 56** Patient N°95 IRM morphologique T2 M1 post-opératoire **a** image 11 série 9 coupe sagittale **b** image 5 série 8, tractus oropharyngo-laryngé très remanié, **1** C4 et C5 sont fusionnées, **2** l'état inflammatoire de la région des 3 replis apparent et **3** la morphologie de l'oro-pharynx modifiée.
- Fig. 57** Patient N°95 IRM morphologique T2 M6 post-opératoires **a** image 10 série 3 coupe **b** image 3 série 5, **1** régression de la zone inflammatoire des 3 replis, **2** augmentation du volume de l'oropharynx.
- Fig. 58** Patient N°95 IRM déglutition M6 post-opératoires **a** image 32 série 7 coupe sagittale occlusion oropharyngée presque complète, persistance d'un pertuis (flèche).
- Fig. 59** Patient N°95 IRM déglutition M6 post-opératoires, **a** coupe axiale image 70 série 10, pertuis (flèche), **b** plan de coupe.
- Fig. 60** Patient N°100 **IRM** Morphologique T2 **a** image 10 série 2 M1 post-opératoire, **b** image 10 série 3 M6 post-opératoires.
- Fig. 61 a à d** Déglutition en coupe sagittale patient N°100 M1 post-opératoire images 96 à 99 série 11; **1**. absence de mouvement de l'épiglotte, **2**. avancée de la PPP, **3**. pas d'élévation du larynx **3**. vestibule laryngé ouvert **d** occlusion oropharyngée quasi-complète. L'artefact métallique à l'avant de la cavité buccale ne gêne pas l'analyse

du mécanisme de déglutition.

- Fig. 62** Patient N°100 M1 post-opératoire **a** déglutition en coupe coronale image 61 série 12, **1** occlusion glottique satisfaisante, **2** oropharyngée incomplète, **b** en coupe axiale image 33 série 14 occlusion incomplète.
- Fig. 63 a à d** Déglutition en coupe sagittale patient N°100 M6 post-opératoires images 7 à 10 série 10; **1.** absence de mouvement de l'épiglotte, **2.** avancée de la PPP, **3.** faible mouvement du larynx **4.** vestibule laryngé ouvert **5.** occlusion oropharyngée incomplète.
- Fig. 64** Patient N°100 M6 post-opératoires **a** déglutition en coupe coronale image 68 série 11 **b** en coupe axiale image 15 série 13 **1** occlusion oropharyngée incomplète.
- Fig. 65** Valve à clapet avec fente latérale (flèche) (**A**), valve unidirectionnelle horizontale avec fente à la circonférence du chapeau (flèche) (**B**), valve unidirectionnelle verticale avec orifice au sommet (flèche) (**C**).
- Fig. 66** Valve à 4 volets.
- Fig. 67** Prothèse laryngée bi-valves.
- Fig. 68** Prothèse Novatech S. Picot
- Fig. 69** Prothèse implantée chez le patient N°40 valve ouverte à l'expiration (flèche).
- Fig. 70** PIL **A.** constitution de l'implant **B.** à l'inspiration, le petit clapet s'ouvre vers l'intérieur **C.** à l'expiration, le grand clapet accompagné du petit s'ouvre vers l'extérieur de la prothèse **D.** position fermée à la déglutition maintenue par un aimant.
- Fig. 71** **A.** Illustration en 3D de la PIL **B.** Scanner de la PIL en place chez le patient N°96.
- Fig. 72** **A.** Position actuelle de la PIL **B.** Position future de la PIL, surélevée d'environ 1cm (Vues antérieure et postérieure du larynx d'après Netter, précis d'anatomie clinique de la tête et du cou, Norton NS, illustration Netter FH, Masson, Paris, 2009).
- Fig. 73** Larynx artificiel constitué d'une partie inamovible (bague trachéale) et d'une partie amovible comportant des valves, insérée sur la bague.

## LISTE DES GRAPHIQUES

- Graphique 1** Distribution des mesures de l'avancée de la paroi pharyngée postérieure chez les volontaires sains.
- Graphique 2** Distribution des mesures du recul de la langue dans les cohortes des volontaires sains et des patients pré- et post-traitements. .
- Graphique 3** Distribution des mesures de l'avancée de la paroi pharyngée postérieure dans les cohortes des volontaires sains et des patients pré- et post-traitements.
- Graphique 4** Distribution des mesures de l'occlusion oropharyngée dans les cohortes des volontaires sains et des patients pré- et post-traitements. .
- Graphique 5** Distribution des mesures de l'élévation du larynx dans les cohortes des volontaires sains et des patients pré- et post-traitements.
- Graphique 6** Distribution des mesures de l'élévation de l'os hyoïde dans les cohortes des volontaires sains et des patients pré- et post-traitements.
- Graphique 7** Évolution des des facteurs oro- pharyngés et laryngés entre la première et la dernière IRM réalisées après traitements.
- Graphique 8** Types de fausses-routes et indications de mise en place de PIL.



## LISTE DES TABLEAUX

- Tableau 1 a.** Processus de déglutition décrit de l'avant de la cavité buccale à l'arrière, du haut vers le bas.
- Tableau 1 b.** Processus de déglutition. Éléments (surlignés en gris) et particularités (en italique) du processus de déglutition salivaire, de l'avant vers l'arrière de la cavité buccale et du haut vers le bas, visualisés en séquence True-FISP en coupe sagittale et en coupe coronale.
- Tableau 2** Cadres étiologiques des dysphagies oropharyngées les plus fréquents.
- Tableau 3** Procédés de prise en charge en fonction de l'altération du processus de déglutition.
- Tableau 4** Représentation schématique temporelle du processus de déglutition image par image (**b–n**, **a** et **o** : positions de repos) en séquence sagittale chez un volontaire sain (N°2 images 114 à 128 série 2).
- Tableau 5** Représentation schématique temporelle du processus de déglutition image par image (**b–n**, **a** et **o** : positions de repos) visible en séquence coronale chez un volontaire sain (N°11 images 41 à 55 série 10).
- Tableau 6** *D-GRID*: grille d'évaluation de la déglutition chez les volontaires sains de notre série en pourcentages valides.
- Tableau 7** Association entre âge, élévation du larynx, de l'os hyoïde et de la paroi pharyngée postérieure.
- Tableau 8** Stades d'avancée de la paroi pharyngée postérieure/sexe en pourcentage.
- Tableau 9** Élévations du larynx et de l'os hyoïde/sexe en pourcentage.
- Tableau 10** Association entre élévation du larynx et élévation de l'os hyoïde.
- Tableau 11** Association entre élévation du larynx et élévation de l'os hyoïde : comparaison deux à deux.
- Tableau 12** Nombre de déglutitions par séquence d'acquisition.
- Tableau 13** Étude des corrélations entre l'âge et le nombre de déglutitions les 3 plans de coupe.
- Tableau 14** Étude des corrélations entre sexe et nombre de déglutitions dans les 3 plans de coupe.
- Tableau 15** Évaluation inter-observateurs de l'avancée de la PPP.
- Tableau 16** Évaluation inter-observateurs de l'élévation du larynx.
- Tableau 17** Évaluation inter-observateurs de l'élévation de l'os hyoïde.
- Tableau 18** Études de la déglutition par ciné-IRM en temps réel chez des sujets sains.
- Tableau 19** Caractéristiques techniques des séquences d'IRM dynamique pour l'étude de la déglutition en temps réel.
- Tableau 20** Avancée de la paroi pharyngée postérieure d'après Honda et al..
- Tableau 21** Cycle laryngé et occlusion glottique.
- Tableau 22** Patients retenus pour l'étude N°2.
- Tableau 23** Report des données de la *D-GRID* pour les patients.
- Tableau 24** *D-GRID* IRM1, M5 post-opératoire (**X**), IRM2, M12 post-opératoires (**O**), patient N°3.
- Tableau 25** Patients retenus pour l'étude N°3.
- Tableau 26** Rééducation, données fonctionnelles et résultats de l'IRM et de la VFS des examens les plus récents.
- Tableau 27** Comparaison des variables de la *D-GRID* entre volontaires sains et patients post-traitements regroupés.
- Tableau 28** Coefficient de corrélation  $r$  de Pearson entre l'âge, l'élévation du larynx et l'élévation de l'os hyoïde chez les volontaires sains et les patients pré- et post-traitements.
- Tableau 29** Coefficient de corrélation  $r$  de Pearson entre l'âge et l'avancée de la paroi pharyngée postérieure chez les volontaires sains et les patients pré- et post-traitements.
- Tableau 30** Coefficient de corrélation  $\rho$  de Spearman entre l'âge, l'élévation du larynx et de l'os hyoïde chez les volontaires sains et les patients pré- et post-traitements.
- Tableau 31** Coefficient de corrélation  $\rho$  de Spearman entre l'âge et l'avancée de la paroi pharyngée postérieure chez les volontaires sains et les patients pré- et post-traitements.
- Tableau 32** Nombre de déglutitions par séquence d'acquisition chez les volontaires sains et chez les patients en séquences sagittales et coronales, avant traitements (pré-ttt), et après traitements (post-ttt).
- Tableau 33** Coefficient de corrélation  $\rho$  de Spearman entre l'âge et le nombre de déglutitions en séquences sagittales et coronales de 100 images chacune chez les volontaires sains et chez les patients avant et après traitements.
- Tableau 34** Évolution des facteurs oropharyngés et pharyngés entre la première et la dernière IRM post-traitements pour chaque patient de la cohorte.
- Tableau 35** Évolution de la déglutition 1 et 12 mois après intervention, patient N°45 **IRM1 X**,  $d_1$ : M1; **IRM 2 O**,  $d_2$ : M12.
- Tableau 36** Évolution de la déglutition 1 et 12 mois après intervention, patient N°54 **IRM1 X**,  $d_1$ : M1; **IRM 2 O**,  $d_2$ : M12.
- Tableau 37** Évolution de la déglutition 1, 6 et 24 mois après intervention, patient N°60 **IRM1 X**,  $d_1$ : M1; **IRM 2 O = V**: M6 et M24.
- Tableau 38** Évolution de la déglutition patient N°61, 1, 9 et 24 mois après intervention **IRM 1, X**,  $d_1$  M1; **IRM 2, O**, M9; **IRM 3, A**,  $d_3$  M24.
- Tableau 39** Évolution de la déglutition 1, 6 et 12 mois après intervention, patient N°63 **X**,  $d_1$ : M1 post-op; **O**,  $d_2$ : M6 post-op; **V**,  $d_3$ : M12 post-op.
- Tableau 40** Évolution de la déglutition avant, 3 et 12 mois après RCT, patient N°69 **X** pré-RCT; **O**,  $d_2$ : M3 post RCT; **V**,  $d_3$ : M12 post RCT.
- Tableau 41** Évolution de la déglutition 1 et 12 mois après intervention, patient N°71 **IRM1 X**,  $d_1$ : M1; **IRM2 O**: M12.
- Tableau 42** Évolution de la déglutition avant, 1, 6 et 9 mois après intervention, patient N°80 **IRM1 X**: pré; **IRM 2 O**: M1; **IRM 3 V = O**: M6; **IRM 4 II**: M9.
- Tableau 43** Évolution de la déglutition 1 et 6 mois après intervention, patient N°95, **IRM1 X**,  $d_1$ : M1; **IRM2 O**,  $d_2$ : M6.

- Tableau 44** Évolution de la déglutition 1 et 6 mois après intervention, patient N°100 **IRM1 X, d<sub>1</sub>**: M1; **IRM2 O, d<sub>2</sub>**: M6.
- Tableau 45** Tableau récapitulatif de l'évolution de la PIL.
- Tableau 46** Indications générales d'implantation des PIL
- Tableau 47** Données des patients avant implantation et durée de port de la PIL.
- Tableau 48** Résultats fonctionnels des PIL.
- Tableau 49** Tableau schématique des types de prothèses laryngées.
- Tableau 50** **D-GRID** incluant les coupes coronales et axiales, et le score total d'occlusion oropharyngée.

## LISTE DES PUBLICATIONS ET DES COMMUNICATIONS

### Publications

1. **Étude de la déglutition et des dysphagies oropharyngées par ciné-IRM.** F. Fauvet, A. Charpiot, P. Schultz, S. Riehm, D. Vetter, F. Veillon, P. Hémar, C. Debry. Rev Laryngol Otol Rhinol., Bordeaux, juil. 2008; 129, 2:85-90.

### Publication en soumission

1. **Normal Saliva Swallowing Cine-MRI Using True-FISP Sequences : Imaging Protocol and New Evaluation Grid.** F. Guilleré, S. Riehm, P. Schultz, M. Lee, C. Debry, F. Veillon. European Journal of Radiology –D-13-00753.

### Publication en préparation

- 1 **Cine-MRI: a New Approach to Swallowing Disorders Rehabilitation.** F. Guilleré, S. Riehm, M. Lee, P. Dillenseger, F. Veillon, P. Schultz.

### Communications

1. **Cine-MRI: contribution to comprehension of swallowing disorders.** P. Schultz, F. Fauvet, J.-P Dillenseger, S. Riehm, F. Veillon, C. Debry. EGFL, Rome, juin 2007.
2. **Étude de la déglutition et des dysphagies oropharyngées par ciné-IRM.** F. Fauvet, S. Riehm, J.P. Dillenseger, F. Veillon, C. Debry. Dysphagie Oropharyngée Institut Catholique, Toulouse 14-15 juin 2007.
2. **Etude de la déglutition en IRM dynamique et conséquences thérapeutiques.** P. Schultz, A. Charpiot, F. Fauvet, L. Boyeldieu, AS Carpentier, M. Devos, C. Debry. **44èmes Journées de la SORLEF** (Société des ORL de l'Est de la France), Verdun, 14-15 sept. 2007.
3. **IRM dynamique : contribution à la compréhension des troubles de la déglutition après chirurgie carcinologique des VADS.** P. Schultz, F. Fauvet, A Charpiot, A Carpentier, M Devos, C Debry. Congrès SFORL – 14-16 oct 2007.
4. **Video-MRI: Contribution to comprehension of swallowing disorders.** P. Schultz, F. Fauvet, S. Riehm, C. Debry. **EGDG** (European Study Group for Dysphagia and Globus) **Meeting**, 23<sup>th</sup>-24<sup>th</sup> May 2008, Montgodinge, Belgique.
5. **Rehabilitation.** F. Fauvet. **EGFL** (European Study Group for Functional Reconstruction after Total Laryngectomy) of plenary session, 7<sup>th</sup> **ELS** (European Laryngological Society) **Congress**, 29th-31th May 2008, Fira Palace, Barcelona.
6. **Évaluation des troubles de la déglutition. Démarches thérapeutiques.** F. Fauvet, S. Riehm, D. Vetter, F. Veillon, P. Schultz, C. Debry. **Groupe de travail déglutition. AFM** (Association française contre les Myopathies), 23 oct 2008, Hôpital de la Salpêtrière, Paris.
7. **Apport de la ciné-IRM à l'étude de la déglutition et des dysphagies oropharyngées.** F. Fauvet, **2<sup>ème</sup> Colloque Inter-Universités, De la recherche à la clinique en orthophonie**, 26 et 27 mars 2009, Cité Universitaire, Paris.
8. **Functional Results in a Complex Head and Neck Surgery Case.** F. Fauvet, P. Schultz, C. Debry. **1<sup>st</sup> Meeting of the European Academy of ORL-HNS**, June 27-30, 2009, Congress Center Rosengarten, Manheim, Germany.
9. **Contribution de la ciné-IRM à l'évaluation et à la prise en charge des dysphagies. A propos de 60 cas.** F. Guilleré, P. Schultz, S. Riehm, D. Vetter, F. Veillon, C. Debry, **116<sup>ème</sup> congrès de la SFORL** (Société Française d'Oto-Rhino-Laryngologie), 4-6 oct 2009, Palais des Congrès, Paris.
10. **MRI Study.** P. Schultz, F. Guilleré. Update European Dysphagia 2009, Dec. 18-20, 2009, Klinikum rechts der Isar des TU München, Munich, Germany.
11. **Evaluation fonctionnelle du lambeau antéro-latéral de cuisse dans la reconstruction pelvi-linguale : à propos d'un cas.** F. Guilleré, C. Dissaux, S. Riehm, F. Bodin, P. Schultz. **117<sup>ème</sup> congrès de la SFORL** (Société Française d'Oto-Rhino-Laryngologie), 16-18 oct. 2010, Palais des Congrès, Paris.
12. **Contribution de la ciné-IRM à l'évaluation et à la prise en charge des dysphagies.** F. Guilleré, S. Riehm, D. Vetter, P. Dillenseger, F. Veillon, P. Schultz. **LXVI<sup>e</sup> Congrès de la SFP& Pa Co**, (Société Française de Phoniatrie et des Pathologies de la Communication), 18-10-2010, Palais des Congrès, Paris.
13. **Exploration des troubles de la déglutition : quel examen clinique et examens complémentaires en pratique courante.** P. Schultz, F. Guilleré, M. Eliot, C. Tranchant, S. Riehm, M.N. Roedlich, C. Debry. **47èmes Journées de la SORLEF** (Société des ORL de l'Est de la France), 29-30 oct. 2010, Centre Universitaire Condorcet, Le Creusot.

## **PUBLICATIONS**



## Étude de la déglutition et des dysphagies oro-pharyngées par ciné-IRM

### Cine-MRI contribution to assess swallowing mechanism and oro-pharyngeal dysphagia

Fauvet F.<sup>2</sup>  
Charpiot A.<sup>2</sup>  
Schultz P.<sup>2</sup>  
Riehm S.<sup>3</sup>  
Vetter D.<sup>3</sup>  
Veillon F.<sup>3</sup>  
Hémar P.<sup>2</sup>  
Debry C.<sup>2</sup>  
(Strasbourg)

#### Résumé

**Objectif :** cette étude a pour but d'évaluer l'apport de la ciné-IRM à l'analyse du mécanisme de déglutition chez des patients après chirurgie carcinologique des voies aéro-digestives supérieures. **Matériel et méthodes :** des acquisitions en ciné-IRM ont été effectuées entre octobre 2005 et février 2007 chez 10 témoins et 10 patients incluant glossectomies partielles (n = 8), laryngectomie totale (n = 1) et glossolaryngectomie (n = 1). Les examens ont été réalisés sur un appareil de 1,5 Tesla (Siemens Avanto), avec des séquences True-Fisp. (TR = 170 ms, TE = 1 ms, épaisseur de coupe = 10 mm), à une cadence de 8 images par seconde, en déglutition sèche. **Résultats :** les résultats sont pertinents pour i) la qualité de la résolution spatiale du complexe oro-pharyngo-laryngé, ii) l'étude dynamique en temps réel des mouvements de la langue, du voile du palais, de la paroi postérieure du pharynx et du larynx, iii) l'évaluation fonctionnelle pré- et post-opératoire de la déglutition. Le défaut d'occlusion oro-pharyngo-laryngée induit toujours des fausses routes avant rééducation chez les patients ayant bénéficié d'une glossectomie partielle. Les repères au niveau de la langue, du voile et du pharynx sont modifiés chez les patients laryngectomisés. **Conclusion :** la ciné-IRM permet la visualisation dynamique de la déglutition et l'analyse des perturbations secondaires à la pathologie et à son traitement. Cette technique d'imagerie complète efficacement les autres méthodes d'exploration, sans pouvoir cependant s'y substituer (vidéoradioscopie, nasofibroscope, transit pharyngo-œsophagien). La localisation précise du trouble fonctionnel et des structures déficientes devrait faciliter la prise en charge thérapeutique.

**Mots-clés :** Ciné-IRM, déglutition sèche, dysphagie, rééducation.

#### Summary

**Objective:** This study aimed at evaluating the performance of Cine-MRI to assess swallowing in patients previously treated for head and neck cancer. **Materials and methods:** 10 healthy control subjects and a cohort of 10 patients with 8 partial glossectomies, 1 total laryngectomy and 1 glossolaryngectomy underwent imaging from October 2005 to February 2007. The MRI examinations were performed on a 1.5 Tesla system (Siemens Avanto), with True-Fisp sequences (TR = 170 ms, TE = 1 ms, slice thickness = 10 mm) at a rate of 8 pictures per second, during dry swallowing. **Results:** Results are relevant for real-time spatial resolution from lips to larynx and dynamic motions analyses of tongue, velum, posterior pharyngeal wall and larynx during dry swallowing. Oro-pharyngo-laryngeal occlusion deficiency induces aspiration in case of partial glossectomy. Total laryngectomy modifies tongue, velum and pharynx landmarks. **Conclusion:** Cine-MRI i) provides functional insight from the oral cavity to the larynx, ii) gives accurate informations about impairments due to the pathology and its treatment, iii) completes others investigations like fiberoptic endoscopy or transit time, iii) allows a precise analysis of the muscular movements involved in the deficient swallowing mechanism, in order to optimize rehabilitative strategies and results.

**Key-words:** Cine-MRI, dry swallowing, dysphagia, rehabilitation.

#### INTRODUCTION

Cette étude a pour but d'évaluer l'apport de la ciné-IRM à l'analyse du mécanisme de déglutition chez des

1. Communication présentée au congrès Dysphagie Oro-pharyngée, Toulouse, 14 & 15 Juin 2007.
2. CHRU Hôpital de Hautepierre, Service d'ORL et de Chirurgie Cervico-Faciale, 1 av. Molière, 67098 Strasbourg-Cedex, France. Email: florence.fauvet@chru-strasbourg.fr
3. CHRU Hôpital de Hautepierre, Service de Radiologie 1 av. Molière, 67098 Strasbourg-Cedex, France.

Article reçu : 07/11/07

accepté : 30/03/08

Étude de la déglutition et des dysphagies oro-pharyngées par ciné-IRM, Fauvet F, Charpiot A, Schultz P, Riehm S, et al.

85

patients après chirurgie carcinologique des voies aéro-digestives supérieures (1). Actuellement, le «gold standard» des méthodes d'exploration de la déglutition en cas de dysphagie demeure la vidéoradioscopie (2-4). Cette technique d'examen offre une haute résolution temporelle et une bonne résolution spatiale. Elle visualise le trajet du bolus, la présence de résidus post-déglutition et les fausses routes. Néanmoins les informations concernant les tissus mous restent limitées (5). L'étude de la déglutition sèche, parfois nécessaire en présence de fausses-routes majeures, est impossible. La ciné-IRM ne



remplace pas la vidéoradioscopie, mais elle peut compléter efficacement l'exploration en raison de la qualité des contrastes mettant en évidence les tissus mous (1, 6), même si la déglutition en décubitus dorsal n'est pas une position physiologique -excepté pour la déglutition de la salive au cours du sommeil-. Le fonctionnement des muscles intrinsèques et extrinsèques impliqués dans le mécanisme de la déglutition peut être visualisé et bien décrit (7, 8). La ciné-IRM fournit des informations importantes sur les patients traités pour des pathologies carcinologiques cervico-faciales (9), mais l'analyse précise de sa contribution à l'étude de la déglutition et au traitement des dysphagies reste à établir (1). Nous avons choisi dans notre étude de réaliser des ciné-IRM chez des patients ayant bénéficié de glossectomie et de laryngectomie totale, en comparaison avec des volontaires sains.

## MATÉRIELS ET MÉTHODES

### Volontaires sains et patients

Des acquisitions en ciné-IRM en déglutition sèche ont été réalisées chez des volontaires sains ( $n = 10$ , moyenne d'âge  $\pm$  DS  $43,5 \pm 17,5$  ans, sex-ratio : 1) et chez des patients ( $n = 10$ , moyenne d'âge  $\pm$  DS  $56 \pm 5$  ans, sex-ratio : 9) présentant des cancers des voies aéro-digestives supérieures (VADS) de la base de langue ( $n = 8$ ) plus ou moins étendus aux structures adjacentes (vallécule, piliers amygdaliens, plancher de bouche, trigone rétro-molaire et mandibule), du sillon pelvilingual et de la région des 3 replis ( $n = 1$ ), du sinus piriforme et de la loge amygdalienne droits ( $n = 1$ ), l'ensemble des cas est analysé dans le tableau I. Tous les

patients ont bénéficié de radiothérapie dans un intervalle de 1,5 à 4 mois après traitement chirurgical.

### Procédure

Les séquences d'imagerie rapide True-Fisp, ont été obtenues sur un appareil de 1,5 Tesla (système Siemens Avanto), avec des éléments d'antenne tête à 12 canaux et antenne cou. Le sujet installé en décubitus dorsal porte un casque pour faciliter la communication avec l'opérateur. L'épaisseur des coupes est de 10 mm, le temps de répétition (TR) de 170 ms, le temps d'écho (TE) de 1 ms, la matrice de  $160 \times 256$ , le champ de vue de 380 mm, la résolution temporelle de 8 images par seconde. Pour les acquisitions en coupe sagittale le localisateur, centré sur les cordes vocales, couvre un espace d'exploration du vertex au tiers supérieur de l'œsophage dans l'axe vertical, des lèvres au plan vertébral dans l'axe antéro-postérieur. Pour les acquisitions coronales, 3 coupes ont été déterminées à partir du plan sagittal et par rapport à l'épiglotte : une coupe antérieure (base de l'épiglotte), une coupe médiane (partie moyenne de l'épiglotte) et une coupe postérieure (sommet de l'épiglotte). Aucun produit de contraste (gadolinium) n'a été utilisé ; il a simplement été demandé au sujet d'avaler sa salive pendant la durée du bruit. Les ciné-IRM des patients ont été effectuées en pré-traitement de 3 à 20 jours avant chirurgie chez seulement 2 patients, et en post-traitement, entre 1 et 12 mois après intervention chez tous les patients inclus.

### Mesures

Une échelle d'évaluation des acquisitions en coupe sagittale, cotée 0-1-2, a été mise en place dans notre service. Elle mesure le

mouvement dans l'axe antéro-postérieur de la base de langue, le déplacement de la paroi pharyngée postérieure et l'élévation du larynx (2), afin de quantifier la qualité de l'occlusion oro-pharyngo-laryngée et d'évaluer les possibilités de réalimentation en l'absence de trouble majeur de la déglutition. En outre ce système permet de poser l'indication de rééducation orthophonique à court, moyen ou long terme (tableau III). Une occlusion oro-pharyngo-laryngée est nulle en l'absence de réduction de la distance paroi pharyngée postérieure - base de langue ou lambeau en cas de reconstruction.

Elle est incomplète (1) en présence d'une réduction de cette distance et de la persistance d'une lumière pharyngée. Pour l'ascension du larynx, les

TABLEAU I : Patients.

Patient	Age	Sexe	TNM	Sites	Traitement	IRM
1	55	M	T3/4N0Mx	Sillon palvilingual région des 3 replis dt	BPTM-LMC gP	M1,5 po
2	59	M	T4aN2M0	Base de langue vallécule amygdale dt	Basi glossectomie LMC gP	M5 po M12 po
3	51	M	T2N0M0	Base de langue langue mobile trigone rétro-molaire	BPTM-LMC gP	J20 pr M2 po
4	59	M	T3N1M0	Base de langue plancher dt	Pelvi-glossectomie sub-totale LMC naso-géniens	M2 po
5	58	F	T2N2M0	Base de langue dt	Hémi-basiglossectomie LMC gP	J3 pr M1 po
6	58	M	T3N0M0	Base de langue amygdale dr	BPTM-LMC gP	M10 po
7	56	M	T4N0M0	Mandibule trigone rétromolaire pharynx base de langue gch	Rx glossectomie partielle mandibulaire LMC gP	M3 po
8	58	M	T4N0M0	Base de langue dt et gch infiltration corps de la langue	Glossolaryngectomie totale LMC gP	M2 po
9	61	M	T4N3M0	3 étages du larynx vallécule sinus piriforme amygdale hémi base de langue gch	PLT	M1 po
10	58	M	T3N2aM0	Loge amygdalienne sinus piriforme dt	BPTM	M1 po

dt : à droite / BPTM : Bucco-Pharyngectomie Trans-Mandibulaire / LMC : Lambeau Myo-Cutané / gP : grand pectoral / M : mois / J : jour / po : post-opératoire / PLT : Pharyngo-Laryngectomie Totale / pr : pré-opératoire / gch : gauche



repères se réfèrent au déplacement du cartilage cricoïde en regard de C6 et pour celle de l'os hyoïde, à son déplacement en regard de C3.

La coupe coronale antérieure visualise l'action des piliers amygdaliens antérieurs, la coupe coronale postérieure celle des piliers postérieurs et l'adduction des aryténoïdes. L'ensemble des coupes coronales a mis en évidence la symétrie des mouvements musculaires.

### RESULTATS

Les examens n'ont posé aucun problème particulier pour l'ensemble des sujets. A noter un contexte d'hyposialie, compensée par l'absorption d'eau avant installation du patient (n = 1).

#### Sujets contrôles

Les coupes sagittales et coronales ont permis le repérage des structures suivantes : épiglotte, cartilages thyroïde et cricoïde, os hyoïde et aryténoïdes, piliers amygdaliens (fig. 1). Les différentes phases de la déglutition ont été clairement identifiées (7) : phase orale (mouvement lingual, élévation du voile du palais et fermeture du naso-pharynx) et phase pharyngée (élévation du larynx et de l'os hyoïde, mouvement de recul de la base de langue, contraction des muscles palato-pharyngiens, rapprochement des aryténoïdes, occlusion de l'oro-pharyngo-larynx). Le recul lingual et l'occlusion oro-pharyngo-laryngée sont toujours complets (cotation 2), l'élévation du larynx de 1 à 2 vertèbres (moyenne : 1,75 v-v : vertèbre-) est identique ou légèrement supérieure à celle de l'os hyoïde (moyenne : 1,5 v).

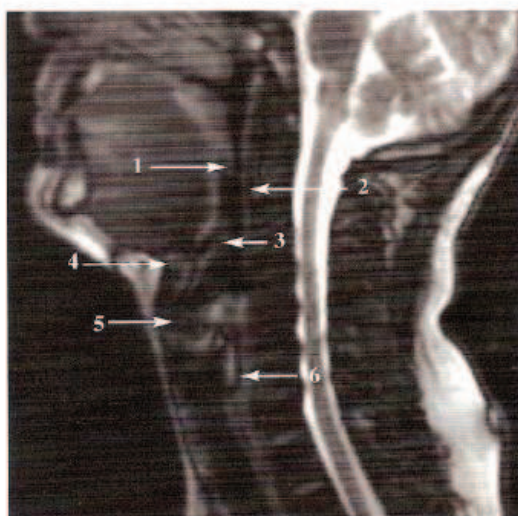


Fig. 1 : Vue sagittale chez un sujet témoin en position de repos : 1. voile du palais abaissé, 2. paroi pharyngée postérieure, 3. épiglotte, 4. os hyoïde (en regard de C3), 5. cartilage thyroïde, 6. cartilage cricoïde (en regard de C6). NB : la langue est arrondie, en contact avec le palais.

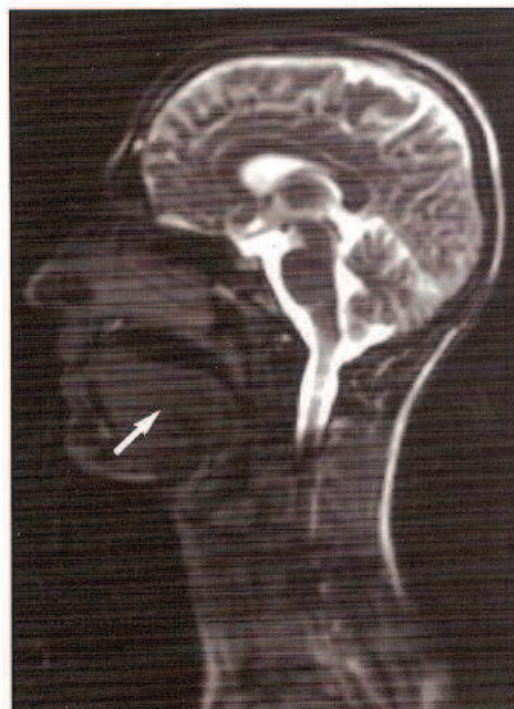

Fig. 2 : Vue sagittale. Phase orale de la déglutition chez un sujet témoin avec mouvement ondulatoire de la langue.

Le score total des stades, de 6 au maximum, se situe en moyenne  $\pm$  DS à  $5 \pm 1$ , et le score total en nombre de vertèbres de 4, s'inscrit en moyenne  $\pm$  DS à  $3,25 \pm 0,75$ . La symétrie de la contraction des muscles palato-pharyngiens est toujours observée. Des variabilités inter-individuelles sont apparues pour i) la présence d'un mouvement d'ondulation de la langue (n = 1) (fig. 2), ii) une avancée de la paroi pharyngée postérieure (n = 5), iii) l'élévation de l'apex lingual (n = 1), iiiii) le nombre de déglutitions au cours d'une série, de 3 à 8 pour une durée d'acquisition de 20s.

#### Patients

Les coupes sagittales et coronales ont mis en évidence i) les défauts et les reconstructions (lambeaux myocutanés), ii) les déficiences de l'occlusion oro-pharyngo-laryngée, de l'élévation du larynx et de l'os hyoïde, iii) les phénomènes de compensation éventuellement développés (recul du moignon lingual, hypertrophie de la paroi postérieure pharyngée, degré d'ascension de l'os hyoïde).

Le mouvement de recul de la langue, d'absent (0) à complet (2), est très affecté et réduit pour l'ensemble des patients (moyenne : 0,6). L'avancée de la paroi postérieure pharyngée, d'absente à complète, est présente chez plusieurs patients (n = 5). La qualité de l'occlusion oro-



pharyngo-laryngée se situe de 0.5 (presque nulle) à 2 (complète) (moyenne : 1.5). De grandes différences s'observent pour l'élévation du larynx et de l'os hyoïde (de 0 à 2 v, soit en moyenne 0.8 pour le larynx et 0.6 pour l'os hyoïde par rapport aux témoins respectivement de 1.75 v et 1.5 v) (tableau II). Le score total des

stades pour la déglutition des patients opérés, de 4 au maximum, se situe en moyenne  $\pm$  DS à  $2.5 \pm 1.5$ , et le score total en nombre de vertèbres, de 4 au maximum, correspond en moyenne  $\pm$  DS à  $1.75 \pm 1.25$ .

Une occlusion vélo-linguale a été constatée chez certains patients (n = 3, patients 4, 5, 9), dans le cas d'un voile qui descendait très bas, en regard des vallécules (patient 4) et/ou qui participait à l'occlusion oro-pharyngo-laryngée par interposition entre la langue et la paroi pharyngée postérieure. La présence ou l'absence de phénomènes de compensation a pu être mise en évidence (n = 2) : le mouvement mandibulaire dans l'axe antéro-postérieur favorise un recul lingual et améliore l'occlusion oro-pharyngo-laryngée en cas d'exérèse de la langue avec reconstruction par lambeau musculocutané.

Chez le patient 5, des ciné-IRM ont été réalisées 3 jours avant puis 1 mois après hémi-basiglossectomie (figs 3a et 3b, tableau III) : le défaut est apparent sur la figure 3b. Ce patient, non sevré de la canule de trachéotomie, a bénéficié d'une dizaine de séances de rééducation au cours de l'hospitalisation. Les essais de canule fenêtrée, inscrits dans un cadre de fausses-routes salivaires, ont été infructueux. Après ciné-IRM en déglutition sèche, une adaptation posturale a été proposée au patient pour améliorer l'occlusion oro-pharyngo-laryngée : déplacement vers l'avant et vers l'arrière de la mandibule, puis réalisation de ce mouvement menton fléchi et enfin déglutition sèche en flexion antérieure, mandibule vers l'arrière.

Chez le patient 2, l'avancée de la paroi pharyngée postérieure, en regard de C3, est visualisée (figs 4a, 4b). 5 mois après chirurgie le patient a été alimenté par voie entérale (gastrostomie), à raison de 3 drips par jour. Une

TABLEAU II : Report des données de l'échelle d'évaluation pour les patients.

Patients	Recul lingual	Avancée paroi postérieure pharyngée	Occlusion oro-pharyngo-laryngée	Nombre de vertèbres élévation larynx	Nombre de vertèbres élévation os hyoïde
1	1	1	1	0.5	0.5
2	M5 po	0	1	1	0.5
	M12 po	1*	1	1	1
3	2	0	2	2	1.5
4	0	2	1	1	0
5	J3 pr	2	0	>2.5	2
	M1 po	1	0	1	0.5
6	0.5	0	0.5	0.5	0.5
7	0	0	1	0.5	0.5
8	0	1	2	0.5	-
9	1	0	2**	-	-
10	0	0	0.5	0.5	0.5
	***	2	0	1	1

Stades 0 [nul], 1 [incomplète], 2 [complète] pour le recul lingual, l'avancée de la paroi pharyngée postérieure et l'occlusion oro-pharyngo-laryngée.  
 \* le recul lingual est assuré par déplacement de la mandibule / \*\* l'occlusion est complète grâce à l'interposition du voile du palais / \*\*\* il est proposé au patient une flexion du menton pour objectiver une efficacité de la posture à la déglutition.

TABLEAU III : Patient 5.

Stades	0	1	2
Recul lingual		M1	J-3
Avancée de la paroi postérieure du pharynx	J-3 - M1		
Occlusion oro-pharyngo-laryngée		M1	J-3
Nombre de vertèbres	0, 0.5	1, 1.5	2, $\geq 2.5$
Ascension du larynx		M1	J-3
Ascension de l'os hyoïde		M1	J-3

Recul lingual, avancée pharyngée, occlusion oro-pharyngo-laryngée.  
 0 absente(e) / 1 incomplète(e) / 2 complète(e)  
 Résultats obtenus en ciné-IRM 3 jours avant chirurgie (J-3), score total des stades : 4, score total du nombre de vertèbres : 4.5. 1 mois après chirurgie (M1), score total du nombre de vertèbres : 1.5. L'alimentation par voie orale est proscrite.

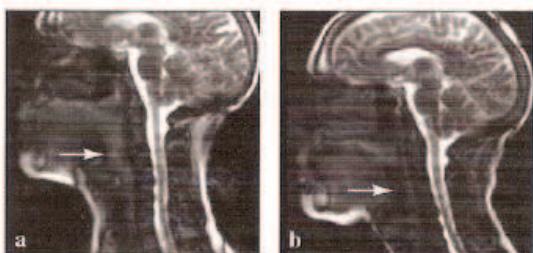


Fig. 3 : Patient 5. a) Vue sagittale pré-opératoire (J-3) Occlusion oro-pharyngo-laryngée complète à la déglutition. b) Vue sagittale post-opératoire (M1). Occlusion oro-pharyngo-laryngée incomplète à la déglutition.

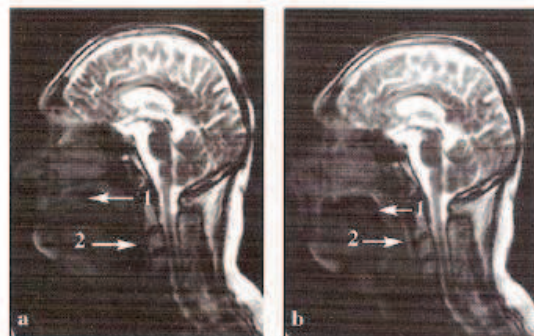


Fig. 4a : Patient 2. Vue sagittale au repos 12 mois après chirurgie. 1. Le moignon de langue se situe dans la partie antérieure de la cavité buccale. 2. Espace rétro-pharyngé en regard de C3 : 2.2 mm.  
 Fig. 4b : Patient 2. Vue sagittale à la déglutition 12 mois après chirurgie. 1. Le moignon de langue recule dans la cavité buccale. 2. Espace rétro-pharyngé en regard de C3 : 7.7 mm. L'artefact de mouvement est visible.



adaptation posturale, la dépose des aliments du côté sain à gauche et des textures fluides ont permis de passer à 2 drips par jour et d'augmenter la part de nutrition per os, 12 mois après le traitement chirurgical.

Chez les patients laryngectomisés, les repères au niveau de la langue, du voile et du pharynx sont modifiés.

### DISCUSSION

Le processus bref et complexe de la déglutition, les troubles consécutifs à la pathologie carcinologique des VADS et/ou à leur traitement requièrent des méthodes rapides d'analyse. L'apport de nouvelles techniques d'imagerie rapide autorise maintenant la réalisation d'IRM dynamiques avec une qualité d'image satisfaisante pour une durée d'acquisition courte (environ 15 mn d'examen au total). Plusieurs études utilisant des méthodes d'imagerie rapide en IRM ont été réalisées (1, 11-15). Trois types de séquences sont disponibles actuellement. Ce sont : i) les séquences Turbo-Flash avec une haute résolution temporelle (8 images seconde) mais une faible résolution spatiale (13, 16, 17), en conséquence inintéressantes pour l'étude de la déglutition, ii) les Single Shot Fast Spin Echo, SSFSE (7, 8, 11), qui offrent inversement une faible résolution temporelle (1 à 2 images seconde) et une haute résolution spatiale -pour pallier cet inconvénient, plusieurs cycles de déglutition sont proposés-, iii) les séquences True-Fisp (18). Ces dernières, intéressantes car moins sensibles aux artefacts de mouvement, sont particulièrement adaptées à l'analyse des mouvements de la déglutition en raison de leur bonne résolution aussi bien temporelle que spatiale.

Le degré d'ascension du complexe larynx/os hyoïde étudié en déglutition sèche, différent entre le groupe des patients opérés et le groupe des volontaires sains, confirme les données de la littérature obtenues avec ingestion d'un bolus (2).

L'avancée de la paroi postérieure du pharynx est présente dans les mêmes proportions chez les patients et chez 5 témoins (moyenne : 0,6 et 0,5), alors que nous aurions pu nous attendre à un score plus élevé chez les patients opérés par effet de la rééducation. Des données préopératoires systématiques en ciné-IRM de déglutition, non effectuées dans cette étude, pourraient compléter l'analyse fonctionnelle de la déglutition.

Quand le recul lingual est nul et le mouvement de la paroi postérieure pharyngée absent, c'est l'élévation du larynx qui permet une ébauche d'occlusion oro-pharyngo-laryngée (n = 2, patients 7 et 10). Ceci peut constituer un indicateur dans la rééducation de la déglutition.

La localisation précise du trouble fonctionnel et des structures déficientes, ainsi que la qualité de l'occlusion oro-pharyngo-laryngée nous permettent en conséquence de moduler sous couvert de rééducation orthophonique la reprise alimentaire.

Comme la vidéofluoroscopie (19), la ciné-IRM peut être utilisée pour i) l'évaluation dynamique de la déglutition, ii) la visualisation des moyens de compensation et iii) des limites du processus de déglutition afin de déterminer les stratégies de rééducation. Il est possible en effet de réaliser l'IRM en déglutition sèche avec flexion antérieure du menton (patient 10) et d'évaluer l'impact du moyen compensatoire (20).

L'équipement requis pour les acquisitions d'IRM en séquences rapides est celui de l'IRM standard de l'imagerie cervico-faciale comportant les éléments d'antennes spécialisés. L'installation rapide, les consignes simples et le temps d'acquisition d'environ 20s pour 3 à 8 déglutitions selon les sujets, rendent facilement réalisable en termes de faisabilité et de tolérance cet examen non invasif chez des patients atteints de cancers des voies aéro-digestives à différents stades de la maladie. Les acquisitions effectuées en période pré- et post-opératoires donnent des informations sur les stratégies développées spontanément par le patient ou consécutives à la rééducation.

Une investigation par ciné-IRM (21) en cas de dysphagie peut s'appliquer i) à d'autres pathologies que celles des cancers des VADS (neurologie, pédiatrie...), ii) à l'évaluation pré (22)- et post-traitement par radiothérapie (2, 23), chirurgie (1, 11), ou rééducation orthophonique (19, 20).

### CONCLUSION

La Ciné-IRM de déglutition sèche offre une résolution spatiale du complexe oro-pharyngo-laryngé, permet l'étude dynamique des mouvements de la langue, du voile du palais, de la paroi postérieure pharyngée et du larynx dans son ensemble. L'évaluation du mécanisme de déglutition selon l'échelle proposée par notre service, d'utilisation rapide et fonctionnelle, peut orienter la prise en charge thérapeutique et notamment la rééducation orthophonique.

### Bibliographie

1. KITANO H, ASADA Y, HAYASHI K, INOUE H, KITAHIMA K. The evaluation of dysphagia following radical surgery for oral and pharyngeal carcinomas by cine-magnetic resonance imaging (Cine-MRI). *DYSPHAGIA*. 2002 Summer;17(3):187-91.
2. KENDALL KA, MCKENZIE SW, LEONARD RJ, JONES C. Structural mobility in deglutition after single modality treatment of head and neck carcinomas with radiotherapy. *HEAD NECK*. 1998 Dec;20(8):720-5.
3. KENDALL KA, MCKENZIE SW, LEONARD RJ, JONES C. Timing of swallowing events after single-modality treatment of head and neck carcinomas with radiotherapy. *ANN OTOL RHINOL LARYNGOL*. 2000 Aug;109(8 Pt 1):767-75.
4. STENSON KM, MACCRACKEN E, LIST M, HARAF DJ, BROCKSTEIN B, et al. Swallowing function in patients with head and neck cancer prior to treatment. *ARCH OTOLARYNGOL HEAD AND NECK SURG*. 2000;126:371-377.
5. TASSARD M, PÉRIÉ S. Imagerie des troubles de la déglutition chez l'adulte. In: *Sauvamps médical*, 2ème Ed. T1. 2003:173-181.
6. KASSLER B, VETTER D. In: *Comprendre l'IRM. Manuel d'auto-apprentissage*. Paris, Masson, 6ème éd. 2006:139-187.



7. HARTL DM, ALBITER M, KOLB F, LUBOINSKI B, SIGAL R. Morphologic parameters of normal swallowing events using single-shot fast spin echo dynamic MRI. *DYSPHAGIA*. 2003 Fall;18(4):255-62.
8. HARTL DM, KOLB F, BRETAGNE E, MARANDAS P, SIGAL R. Cine-Magnetic resonance imaging with single-shot fast spin echo for evaluation of dysphagia and aspiration. *DYSPHAGIA*. 2006; 255-262.
9. CASSELMANN JW, MEEUS L, LEMAITRE L. Cancer of the larynx and the hypopharynx; M.R. findings. *RADIOLOGY*. 1993;13, 4:44-53.
10. PLANTET MM. Savoir faire en imagerie ORL et cervico-faciale. In: *Sauramps médical, T.1, 2ème éd.* 2003:145-169.
11. ALBITER M, PETROW P, KOLB F, BRETAGNE E, LUBOINSKI B, SIGAL R. Swallowing study with kinetic MRI using a single shot fast spin echo sequence in healthy volunteers and patients treated for head and neck cancer. *J RADIOLOG.* 2003 Mar; 84(3):311-6.
12. FLAHERTY RF, SELTZER S, CAMPBELL T, WEISSKOFF RM, GILBERT RJ. Dynamic magnetic resonance imaging of vocal cord closure during deglutition. *GASTROENTEROLOGY*. 1995 Sep;109(3):843-9.
13. FOUCART JM, CARPENTIER P, PAJONI D, RABISCHONG P, PHARABOZ C. Kinetic magnetic resonance imaging analysis of swallowing: A new approach to pharyngeal function. *SURG RADIOLOG ANAT.* 1998;20(1):53-5.
14. KARAÇAY S, AKIN E, SAYIN MO, BULAKBASI N. Real time balanced turbo field echo Cine-MRI in the analysis of deglutition events and transit times. *J ORAL REHABIL.* 2006 Sep;33(9):646-53.
15. NAPADOW VI, CHEN Q, WEDEEN VJ, GILBERT RJ. Intramural mechanics of the human tongue in association with physiological deformations. *J BIOMECH.* 1999 Jan;32(1):1-12.
16. ANAGNOSTARA A, STOECKLI S, WEBER OM, KOLLIAS SS. Evaluation of the anatomical and functional properties of deglutition with various kinetic high-speed MRI sequences. *J MAGN RESON IMAGING*. 2001 Aug;14(2):194-9.
17. SUTO Y, KAMBA M, KATO T. Technical note: Dynamic analysis of the pharynx during swallowing using Turbo-FLASH magnetic resonance imaging combined with an oral positive contrast agent—a preliminary study. *BR J RADIOLOG.* 1995 Oct;68(814):1099-1102.
18. BARKHAUSEN J, GOYEN M, VON WINTERFELD F, LAUENSTEIN T, ARWEILER-HARBECK D, DEBATIN JF. Visualization of swallowing using real-time TrueFISP MR fluoroscopy. *EUR RADIOLOG.* 2002 Jan;12(1):129-33.
19. FURIA CL, CARRARA-DE ANGELIS E, MARTINS NM, BARROS AP, CARNEIRO B, KOWALSKI LP. Video fluoroscopic evaluation after glossectomy. *ARCH OTOLARYNGOL HEAD NECK SURG.* 2000 Mar;126(3):378-83.
20. LOGEMANN J. Upper digestive tract anatomy and physiology. *HEAD AND NECK SURG. OTOLARYNGOL.* 1993;485-491.
21. AKIN E, SAYIN MO, KARAÇAY S, BULAKBASLI N. Real-time balanced turbo field echo cine-magnetic resonance imaging evaluation of tongue movements during deglutition in subjects with anterior open bite. *AM J ORTHOD DENTOFACIAL ORTHOP.* 2006 Jan; 129(1):24-8.
22. PAULOSKI BR, RADEMAKER AW, LOGEMANN JA, STEIN D, BEERY Q, et al. Pretreatment swallowing function in patients with head and neck cancer. *HEAD NECK.* 2000;22:474-482.
23. PAULOSKI BR, RADEMAKER AW, LOGEMANN JA, COLANGELO LA. Speech and swallowing in irradiated and non-irradiated post surgical oral cancer patients. *OTOLARYNGOL HEAD NECK SURG.* 1998 May;118(5):616-24.

## PRESSE / PRESS

### TECHNIQUES OSTÉOPATHIQUES APPLIQUÉES À LA PHONIAITRIE

BIOMÉCANIQUE FONCTIONNELLE ET NORMALISATION DU LARYNX

Alain Piron

2007 - 224 pages - format 17 x 24 cm - Prix : 70 €

ISBN 978-2-914373-28-9

Editions Symétrie, 30 rue Jean Baptiste Say, 69001 Lyon, France. Fax: 04 78 30 01 11 - www.symetrie.com

Email: contact@symetrie.com

Cet ouvrage est le premier manuel pratique d'ostéopathie appliquée à la rééducation vocale. Il s'adresse aux étudiants et professionnels de santé, aux thérapeutes manuels et à tous ceux qui sont amenés à traiter les troubles de la voix ou à enseigner son utilisation en tant qu'outil de communication et d'expression. Dans un but pédagogique, l'auteur a réalisé lui-même

une très importante iconographie qui met en évidence d'une manière volontairement simplifiée et très claire tous les éléments anatomiques indispensables à la compréhension de la biomécanique phonatoire. Pour les techniques de normalisation, les schémas sont complétés par des photos qui montrent les gestes du thérapeute avec toute la précision requise.

La démarche d'Alain Piron, ostéopathe, apporte une dimension nouvelle et beaucoup plus vaste en replaçant le larynx dans les grandes chaînes musculaires de l'organisme. Il est ainsi possible d'effectuer un examen manuel de la fonction biomécanique du larynx qui débouche tout naturellement sur les techniques de normalisation dont le but est de restaurer la mobilité des diverses structures impliquées dans l'appareil vocal. Le «geste manuel» permet ainsi une reprogrammation du «geste vocal».





## Publication en soumission : European Journal of Radiology, EJR-D-13-00753

**Normal Saliva Swallowing Cine-MRI Using True-FISP Sequences :  
Imaging Protocol and New Evaluation Grid**

F. Guilleré, S. Riehm, P. Schultz, M. Lee, C. Debry, F. Veillon

**Abstract**

**Purpose :** to explore cine-MRI with True-FISP sequences during normal saliva swallowing. Data were collected on healthy subjects in order to establish baseline measures to image swallowing function in dysphagic patients.

**Materials and Methods :** Morphological and dynamic images in the three image planes were obtained from healthy volunteers (n=30). A three-point scale (0,1,2) was designed to quantify soft tissues and cartilages displacements and oropharyngeal closure. Raters (n=2) interpreted kinetic MRI images.

**Results :** True-FISP sequences allows reliable identification of anatomical structures involved in swallowing. The posterior movement of the tongue and oropharyngeal closure are always complete (stage 2). 33% of the cohort demonstrated no motion of the posterior pharyngeal wall, and for 67% of the subjects an anterior displacement ranged from 0,5 to 3 mm. There is an elevation of 1 to 2.5 vertebrae of the cricoid cartilage and of 1 to 2 vertebrae for the hyoid bone. A statistically significant correlation is observed between the elevations of the larynx and the hyoid bone ( $p < 0.05$ ). The inter rater reliability shows a substantial agreement ( $0.81 < \kappa < 1$ ) for the measures of the movements of the posterior pharyngeal wall, larynx and hyoid bone.

**Conclusion :** the *D-GRID* provides reference values of anatomical structures displacement during swallowing and a scoring of the airway protection. This scale could be used on dysphagic patients to assess the localization of the disorders, design specific swallowing rehabilitation programs, measure and evaluate the efficiency of the therapeutic treatments.

**Keywords :** Saliva Swallowing . Cine-MRI . *D-GRID*. Swallow Rehabilitation. Treatment Efficacy.

**Introduction**

Investigating swallowing disorders requires both a physiological and neurological clinical examination to evaluate the degree of impairment, the functional status of the swallow, cranial nerves functioning and the muscles involved. A common method for instrumental examination of the functional swallow is **Fiberoptic Endoscopic Evaluation of Swallow (FEES)**<sup>1</sup>. FEES uses flexible fiberoptic endoscope passed through the nose to examine the pharyngolaryngeal tract during the swallow. Its advantage is it provides a view of the anatomy of the pharynx and larynx. However, there is limited ability to visualize **Base Of Tongue (BOT) / Posterior Pharyngeal Wall (PPW)** approximation. The epiglottis obscures the view of the larynx during the actual swallow. Therefore the entire bolus transit route cannot be visualized<sup>2,3</sup>. An alternative assessment method is **Video Fluoroscopy of Swallowing (VFS)** which represents the gold standard technique in diagnosing the pathophysiology of swallow disorders, as it is possible to visualize all the phases of swallow. Its principle is based on a radiological morphological and dynamic study of the whole process of deglutition while the patient is eating or drinking a water-soluble product containing iodine or barium. Lateral and anterior-posterior views are recorded with the subject seated or standing. Presence or absence of penetration /aspiration, velopharyngeal closure, laryngeal closure and pharyngeal clearance are viewed and rated<sup>4</sup>. The limitations of VFS are the risk of severe aspiration and the exposure to radiation.

A potentially safer swallowing assessment which reduces the risk of significant aspiration may be the adaptation of MRI techniques. The first reports on the use of dynamic MRI for swallowing assessment date back to the 1990s, with the development of rapid and ultra-rapid imaging techniques (flux and cardiac imaging). These techniques have been employed experimentally for analysis of swallow since 1995<sup>5</sup>. The examinations are conducted using saliva swallows, or ingesting boluses of different consistencies, liquid<sup>6-9</sup> or solid<sup>10-12</sup>. In order to use this technique for diagnosing swallow disorders with MRI, reference values using normative data are required. To this end the purpose of the present study is to attempt to quantify aspects of the physiological swallow in healthy subjects in order to obtain these reference values.

This study was conducted in collaboration with ENT, radiology and speech therapy. Aims were to 1) identify anatomical landmarks involved in swallowing, 2) analyse the movements and the variation of shapes of these landmarks and 3) develop a 5-parameter evaluation grid to quantify observations.

## Materials and Methods

### Cohort

Healthy volunteers (n=30) were enrolled for MRI studies. Written and informed consent was obtained from all volunteers. The present study was approved by the CNIL (Commission Nationale de l'Informatique et des Libertés N°1673540). The cohort is composed of medical and paramedical staff from Radiology or ENT departments. None of them presents with any prior history of swallowing disorders.

### Imaging Sequences

A 1.5 T MRI unit (MAGNETOM Avanto, Siemens, Erlangen, Germany) with a 12-channel head and neck antenna was used for swallowing fast imaging in True-FISP mode and morphological head and neck T2 weighted imaging in the three-image planes. No contrast was used. Subjects were requested to swallow their saliva continuously throughout each dynamic series. Technical imaging parameters were as follows: slice thickness 10 mm, spatial resolution 2.0 or 2.4x1.5 mm<sup>2</sup>, repetition time (TR) 172.9 ms, echo time (TE) 1.15 ms, flip angle 57°, matrix 160x256, field of view (FOV) 380 mm, bandwidth (BW) 62.5 Hz, excitation number 1; in the midsagittal plane, the temporal resolution was 5 to 6 images per second (5.8) and the acquisition time 172 ms (22 seconds for 128 pictures in 22 seconds). In the coronal and axial planes, the temporal resolution was 5 to 6 images per second (5.5) and the acquisition time 180 ms (18 seconds for 100 pictures in 18 seconds).

### Imaging Protocol (Fig.1-3)

The protocol included morphological MRI and swallowing dynamic MRI in 3 D (Fig.1): the midsagittal plane to analyse the movements; the coronal plane using a) a posterior oblique slice (COR1) parallel to the PPW to capture the backward motion of the tongue, and b) an anterior oblique slice (COR2) passing through the epiglottis and pharyngo-larynx to visualize the range of motion of the palato-pharyngeal muscles, and the glottal closure (Fig. 2a, 2b); the axial plane located at the BOT and valleculae parallel to the intervertebral disc C3/C4 to score the quality of the oropharyngeal occlusion (Fig.3).

### Image analysis

MRI acquisitions were recorded in digital form DICOM (Digital Imaging and Communication in Medicine). Series were interpreted by two raters on a console, a radiologist (SR) and a Speech and Language Therapist (FG). Both are expert in the physiology of swallowing. The swallowing patterns were evaluated in movie mode and frame by frame.

### Statistics

The statistical calculations were performed with the software R-2.14.0 by a biostatistician (FL). An exact Fisher's test was used for comparisons between the qualitative variables of anatomical structures displacements / subjects age and sex. Inter-rater agreement was determined with a weighted Cohen's kappa coefficient ( $\kappa$ ). The 95 % Confidence Intervals were calculated and the significance level were set at the 5 % threshold (first species risk,  $p$ -value<0.05).

### Results

The *reference population* included 10 men and 20 women aged from 23 to 61 (average: 39 years, median: 42 ± 19 years).

### Anatomical structures identification (Fig.4-6)

Anatomical structures involved in swallowing are identified as ultra-rapid imaging for any section plane.

### Visualization of movements

Two stages of the saliva swallow are identified: the oral stage including tongue motion, velum elevation and velopharyngeal closure; the pharyngeal stage including larynx and hyoid bone elevations, BOT posterior movement, epiglottic tilt, palatopharyngeal muscles contraction, arytenoid cartilages closure, oropharyngo-laryngeal occlusion, excluding the Upper Esophageal Sphincter (UES) functioning.

### Assessment grid (D-GRID\*) and measurements

The *D-GRID* is based on kinetic MRI findings. It was designed to represent and score the mobility of the soft tissues and cartilages that are essential for swallowing and for rehabilitation of swallowing disorders: posterior movement of the BOT, anterior movement of the PPW (*oropharyngeal factor*), and elevation of the hyo-laryngeal complex (*laryngeal factor*). The purpose of these muscular and cartilaginous tissues motion is the complete occlusion of the laryngeal inlet to protect the airway during swallowing. The grading of oropharyngeal occlusion is integrated to the grid, in order to capture patient profiles where there is aspiration present or reduced motor ability and insufficient oropharyngeal closure for airway protection.

*Oropharyngeal factor*: A 3-point scale was used for evaluation of the oropharyngeal factor: 0 absence of movement or occlusion, 1 incomplete movement or occlusion, 2 complete movement or occlusion. A complete posterior movement of tongue and a complete oropharyngeal occlusion (stage 2) correspond to a clear antero-posterior displacement of the tongue to completely occlude the oropharynx arial tract (Fig.7); stage 2 BOT and oropharyngeal occlusion is present in all the volunteers (Table 1). Stages 0 and 1 reflect severe (0) or moderate

(1) swallowing disorders. PPW motility varies depending on the subjects: PPW remains motionless (stage 0) in 33% of the cohort (**Table 1**). The measure of its anterior movement (**d**) can be calculated from a fixed point according to the morphology of the subject, the C2 vertebral body or the disc space C2-C3 next to the oropharynx (**Fig.8**). The **d** values in 66,7 % of the volunteers are distributed from 0.5 to 3 mm (with 5/10th-mm accuracy): they might depict stage 1, whether  $0 < d \leq 3$  mm (**Table 1**). Stages 0 and 1 PPW anterior movements are standard physiological references; the **d** values superior to 3 mm match the stage 2.

*Laryngeal factor*: the elevation of the larynx is clearly visible with the vertical displacement of the cricoid cartilage and the hyoid bone. The cervical spine, a fixed anatomical unit, individual and relative, has been selected as the unit of measurement. The elevation of the larynx is measured from the lower edge of the cricoid cartilage, with the reference point at rest in horizontal projection adjacent to C6, to its uppermost elevation from  $\frac{1}{2}$  vertebra to  $\frac{1}{2}$  vertebra. Likewise the vertical rate of the hyoid bone is calculated from the reference point at rest in horizontal projection next to C3 to its uppermost elevation, from  $\frac{1}{2}$  vertebra to  $\frac{1}{2}$  vertebra (**Fig. 9**). In healthy subjects the larynx rises from 1 to 2.5 vertebrae and the hyoid from 1 to 2 vertebrae (**Table 1**).

#### Statistics

The correlation between the laryngeal and hyoid bone elevation is statistically significant ( $p=0.002174$ ) ; investigations of correlations between age and gender of subjects and mobility of BOT, PPW, larynx and hyoid bone indicated that the forward movement of the PPW (stage 1) was significantly more important for women ( $p=0.04486$ ). Inter-rater reliability for scoring the displacements showed a substantial agreement ( $0.81 < \kappa < 1$ ) : PPW and larynx  $\kappa=0.93$  ; hyoid bone  $\kappa=0.92$ .

#### Discussion

Fast and ultra-fast imaging, gated MRI or parallel acquisition imaging techniques enable imaging of mobile organs. Since 1995 many aspects of swallowing have been studied in healthy subjects: normal vocal fold biomechanical properties during swallowing<sup>5,6</sup>, pharyngeal function with a liquid bolus<sup>10,11,13</sup>, lingual shape<sup>12,16</sup>, tongue volumes<sup>20</sup>, tongue-thrust during the 3 stages of swallowing<sup>16,17</sup>, description of the swallowing process<sup>14</sup> and its assessment<sup>8</sup>, the analysis of oropharyngeal soft tissue movements during swallowing<sup>19</sup> and pharyngeal transfer process of a liquid bolus<sup>9</sup>. The use of a contrast enhances the swallowing stages by outlining the transit of the bolus through the oropharyngeal and oesophageal phases. Dynamic imaging of saliva swallowing provides information for muscular motion analysis<sup>10</sup>; this is the analysis developed in this current study.

Various fast imaging sequences for the dynamic study of swallowing have been tested (**Table 2**). Temporal Resolution (**TR**) varies widely within studies:  $46.7\text{ms} \leq \text{TR} \leq 1500\text{ms}$ , i.e. 0.6 to 10 images per second. A low TR (1.4 images per second) is compensated by the successive swallows, the image interpretation in movie mode generating a “swallowing stroboscopy”<sup>8</sup>. TR is linked to the spatial resolution, which defines the dimension of the lowest observable volume. In this study the TR of 172 ms ensured valid pictures were obtained (**Fig.4-6**). Barkhausen et al. tested several ultra-fast imaging protocols ( $n=4$ ) and compared the results with those obtained by VFS<sup>14</sup>. For swallowing analysis the TR is more important than spatial resolution: the highest frame rate i.e. 7 images per second provided the best results. According to Isogaï et al. the minimal TR required is 3.3 images per second<sup>21</sup>. In this report, TR of 5.8 images per second in the sagittal plane and 5.5 in the coronal and axial plane produced high quality images: these values are appropriate for analyzing movements during swallowing (**Fig.7-9**). They are similar to the VFS frame-rate, of 7.5 frames per second (ALARA\* Standards).

The most frequently used units in swallowing fast imaging have a *magnetic induction* of 1.5 T ( $n=15$ ), scarcely less<sup>18</sup> ( $n=1$ ). Some studies ( $n=2$ ) were conducted on 3 T systems<sup>9,19</sup>. We experimented saliva swallowing dynamic imaging ( $n=2$ ) with a 3 T unit (Signa, General Electrics, Milwaukee, WI, USA). The generated images were of lesser quality: a high field magnetic system is more sensitive to motion artifacts<sup>22</sup>. Furthermore, the head-and-neck antenna elements fitted to the 1.5 T units are more specialized.

Artifacts may severely reduce image quality by distorting them and could lead to misdiagnosis<sup>22</sup>. Some sequences (*EPI, SPGR*)<sup>5,6,7,12,18</sup> or extended acquisition times, e.g. 0.55 s, induce a high sensitivity to the *motion artifacts*<sup>18</sup>. *Metallic dental artifacts* do not affect data in the midsagittal plane<sup>18</sup> (**Fig.8**). When located forward in the oral cavity, metallic dental materials only cause disruption on the visibility of lip occlusion and tongue anterior position.

Supine position and saliva swallowing reflect the reality of swallowing during sleep. The examination of the swallowing process in these conditions is limited because the supine position restricts swallowing an actual bolus<sup>23</sup>. Nevertheless, the possibility of assessing saliva swallowing using kinetic MRI where there is severe aspiration is an advantage for patients unable to undergo a VFS examination. Honda et al. noted a difference in movement coordination when swallowing in a seated position compared to Castell et al. videofluorographic

\*\* ALARA = As Low As Reasonably Achievable

study in an upright position<sup>18,23</sup>: open-configuration MRI offers promising prospects for imaging swallowing with a bolus in a seated position<sup>18</sup>.

These findings with True-FISP sequences confirm that saliva swallowing cine-MRI permits the *analysis of the movements* of soft and cartilaginous tissues involved in swallowing<sup>8,14,20</sup>. This excludes the epiglottis, which is not always clearly viewable<sup>15</sup>. The main effect of the lingual movement propelling the bolus involves the posterior part of the tongue with a significant extension in the anteroposterior and vertical axes<sup>8,24</sup>. The vertical and horizontal movement of the PPW during swallowing with bolus has been studied in MRI<sup>18</sup> and VFS<sup>25</sup>. A reference point to measure the displacement is the C2-C3 intervertebral space as in this study. In supine position during saliva swallowing the data from this cohort show that the displacement of the pharynx is not observed for one third of the healthy subjects (stage 0): this lack of mobility may thus be considered normal. With dysphagic subjects, values which are greater than 3 mm can be interpreted as mechanisms of compensation for the reduced or even absent posterior movement of the tongue. The displacement measures of the hyoid and larynx in VFS show a statistically significant correlation which suggests a common muscular mechanism to these two structures<sup>25</sup>. This study demonstrated similar results:  $p(\text{Fisher})=0.002174$ . Partial or total resections of the hyoid bone and supra- or infra-hyoid muscle damage in the treatment of cancer in the upper aero digestive tract explain the measurements of the displacement of both the hyoid bone and the cricoid cartilage in the *D-GRID*. Swallowing repeatedly is one of the advantages in fast imaging. When the subject swallows continuously, the cricoid cartilage doesn't return to as low as its initial level. The displacement of the larynx was measured from its lowest position to its highest position in relation to the cervical spine; in this cohort it was from 1 to 2.5 vertebrae.

The inter-rater agreement on the interpretation of images and the scoring of the PPW advancement and of the hyoid bone and larynx elevation is statistically excellent ( $0.81 \leq \kappa \leq 1$ ).

The oropharyngeal occlusion, which is total in a normal swallow without aspiration (stage 2), is evaluated in the 3 dimension planes: a 0-6 score for saliva swallowing could be a prognostic indicator of either the presence or the absence of minor to major swallowing disorders. The reliability of saliva swallowing cine-MRI could be validated, when compared with the data in VFS with bolus.

## Conclusion

Saliva swallowing cine-MRI using True-FISP sequences is well suited for assessment of swallowing. It is a particularly promising method of investigation as it is quick (15 mn), without risk of aspiration, non-invasive and non-irradiating. Swallowing examination with dynamic MRI is barely developed; the evaluation grid used in this present study provides a basis for future investigation to analyse pathologic swallowing, and could be optimized for use in clinical practice. The *D-GRID* allows visualization of mobility of soft tissues and cartilages and enables scoring of the efficiency of swallowing mechanisms, including airway protection. For all healthy subjects, the backward motion of the tongue and oropharyngeal occlusion were complete; the PPP forward movement is not observed or does not exceed 3 mm; the hyoid bone elevation of 1 to 2 vertebrae is correlated to the elevation of the cricoid cartilage of 1 to 2.5 vertebrae. The efficacy of the scale has to be tested on dysphagic patients: the *D-GRID* would allow objective analysis of the motor disorders of anatomical structures, a record of the progression of oropharyngeal dysphagias, provision of guide lines for swallow rehabilitation and measures of the effect of the therapeutic treatments as surgery, radiotherapy, or rehabilitation.

## Acknowledgements

The authors thank the members of departments of Radiology and Otorhinolaryngology-Head and Neck Surgery who participated to this study; the authors also thank Mr. François Lefebvre and Mrs. Aline Royet for their contributions.

**Table 1** Percentage distribution of the healthy subjects on the swallowing rating scale *D-GRID*.

Stages		0	1	2			
Midsagittal plane	BOT backward motion			<b>100%</b>			
	PPW advancement	<b>33,33%</b>	<b>66,67%</b>				
	Oropharyngeal occlusion			<b>100%</b>			
Coronal plane	Oropharyngeal occlusion			<b>100%</b>			
Axial plane	Oropharyngeal occlusion			<b>100%</b>			
Vertebrae number		0	0,5	1	1,5	2	≥ 2,5
Midsagittal plane	Larynx elevation		<b>3,33%</b>	<b>43,33%</b>	<b>46,67%</b>	<b>6,67%</b>	
	Hyoid bone elevation		<b>36,67%</b>	<b>53,33%</b>	<b>10,00%</b>		

BOT backward motion , oropharyngeal occlusion : 0 absent,1 incomplete, 2 complete  
PPW advancement (d): **stage 0 d=0, stage 1 0<d≤3mm, stage 2 d>3mm**

**Table 2.** Technical features of the dynamic MRI sequences for the real-time swallowing assessment.

MRI Sequences	Temporal Resolution		FOV mm <sup>2</sup>	Flip Angle	TR ms	TE ms	Slice thickness mm	Spatial Resolution * mm <sup>2</sup>	Matrix pixels	Authors
	ms / image	images / seconde								
EPI	300	3.3	210x210	40°	14	4.1	10	0.8	256x256	Anagnostara 2001
	100-180	10-5.5	200x400	45°	100-180	10	5-6-8	3.1x1.5	128x64	Flaherty 1995
			200x400	45°	67	10	6		256x128	Gilbert 1996
			200x400	45°	100	45	6	1.5x3.1	128x128	Gilbert 1998
SPGR	1500	0.6	300x300	90°	14.2	6.7	10	1.2	256x256	Honda 2007
RF-spoiled GRE	100	10	220x220	10°	3.5	1.2	11	1.7x2.7	192x144	Breyer 2009
	250	4			2.7	1.3		1.1x1.5	128x82	
BTfE		6.2	350x350	50°	500	10	10	1.3	256x256	Akin 2006
	110	9	350x350	50°	2.1	1.09	10	3.6	96x96	Karaçay 2006
FLASH	550	2	210x210	40°	7.2	3.6	10	0.8	256x256	Anagnostara 2001
Turbo-FLASH	150-300	6.6-3.3	210x300	20°-25°	4-7.3	1.2-3.6	10	0.8x1.2	256x256	Anagnostara 2001
	200	5	300x300	10°	55	1.2		3x2.3	100x128	Foucart 1998
	330-880	3-1.1	360x360		4.5-5.5	2.2-3.2	10	3.7x2.8	96x128	Honda 2003
	300	3.3	250 x250		416	1.2	10-20	0.9	256x256	Panebianco 2010
Multi-shot spiral FLASH	380	2.6	200 x200	8°	4.9	2	8	3.0x2.3	64x64	Suto 1995
	46.7	21	100x100		6.7	0.9-1.4	6	1.8	53x53	Sutton 2009
SSFSE	700	1.4	220 x220	90°	4900	90		0.8x1.7	256x128	Hartl 2003
True-FISP	500	2		87°	3.79	1.9	4		208x256	Ajaj 2005
	139-405	7.2-2.5			2.2-3.0	1.1-1.5	8		63x128 135x256	Barkhausen 2002
	172	5.8	380x380	57°	172	1.15	10	2.4x1.5	160x256	Our serie



Fig. 1. Swallowing imaging protocol.

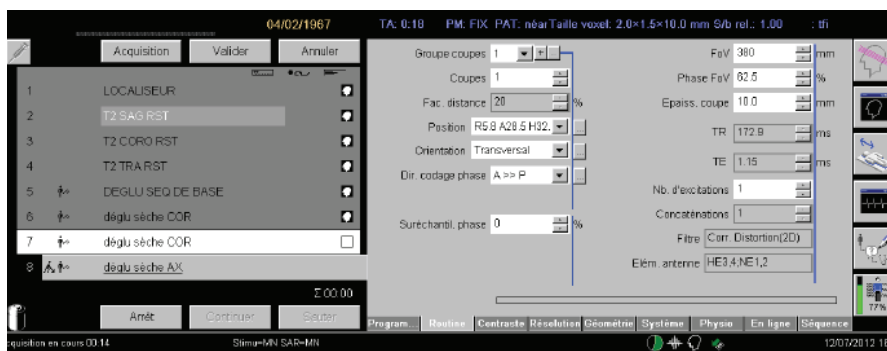


Fig. 2. Screen copy of the coronal section plane a) posterior -COR1- b) anterior -COR2.

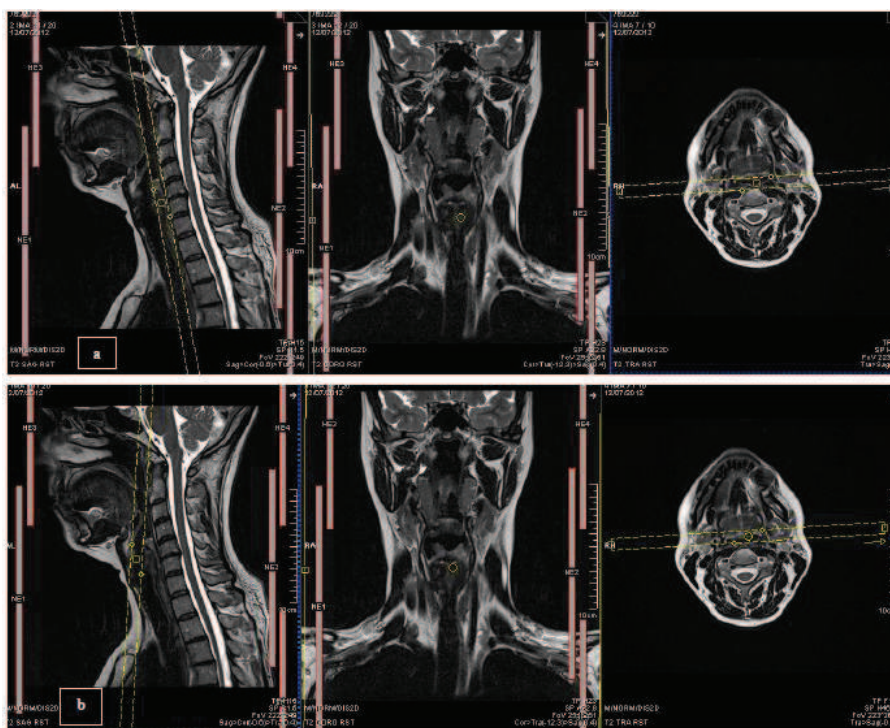
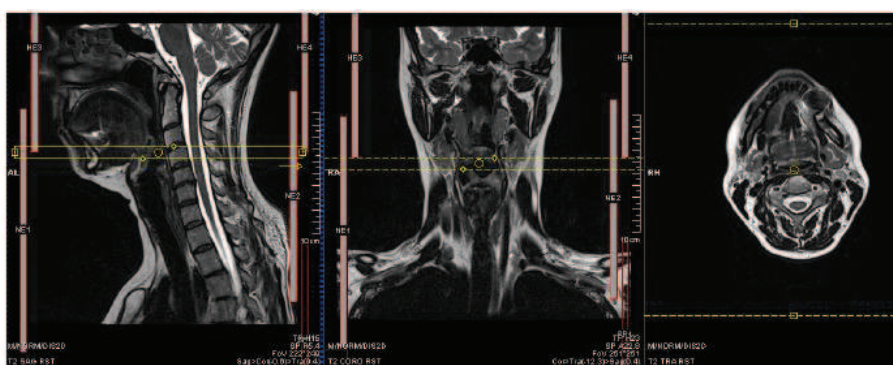
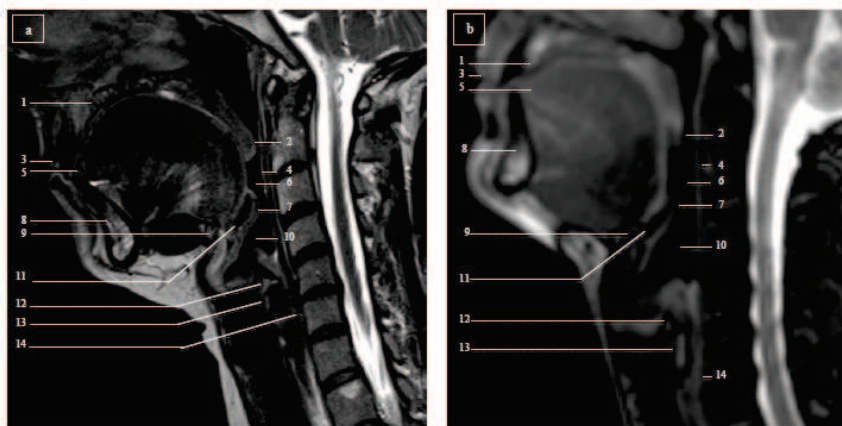


Fig. 3. Screen copy of the axial section plane -AX1-



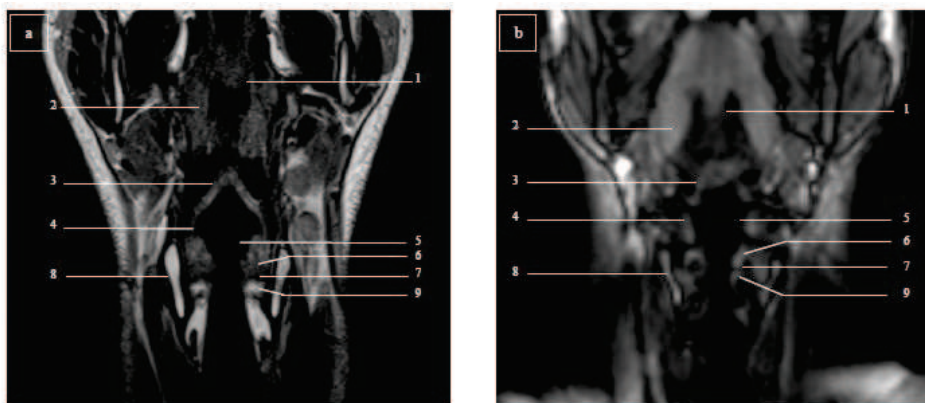
**Fig. 4.** Identification of anatomical structures in midsagittal plane **a)** morphological MRI **b)** True-FISP mode.

1. Hard palate, 2. Uvula, 3. Lips, 4. Posterior pharyngeal wall, 5. Tongue, 6. Oropharynx, 7. Epiglottis, 8. Mandible, 9. Hyoid bone, 10. Laryngeal vestibule, 11. Vallecula, 12. Arytenoid cartilage, 13. Cricoid cartilage, 14. Upper oesophageal sphincter.



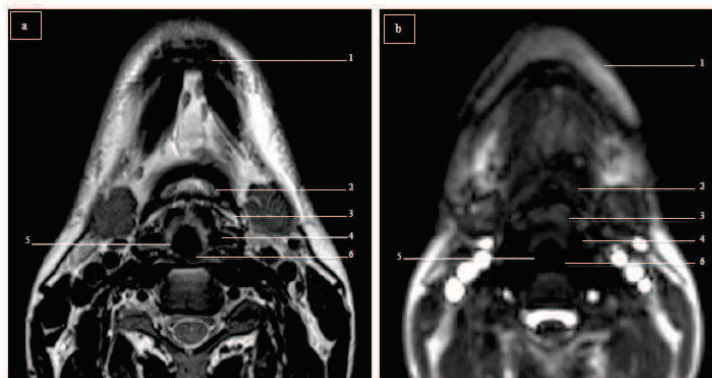
**Fig.5** Identification of anatomical structures in coronal plane **a)** morphological MRI **b)** True-FISP mode.

1. Uvula, 2. Palatopharyngeal muscle, 3. Epiglottis, 4. Aryepiglottic fold, 5. Laryngeal vestibule, 6. Ventricular fold, 7. Morgagni ventricle, 8. Thyroid cartilage, 9. Vocal fold.

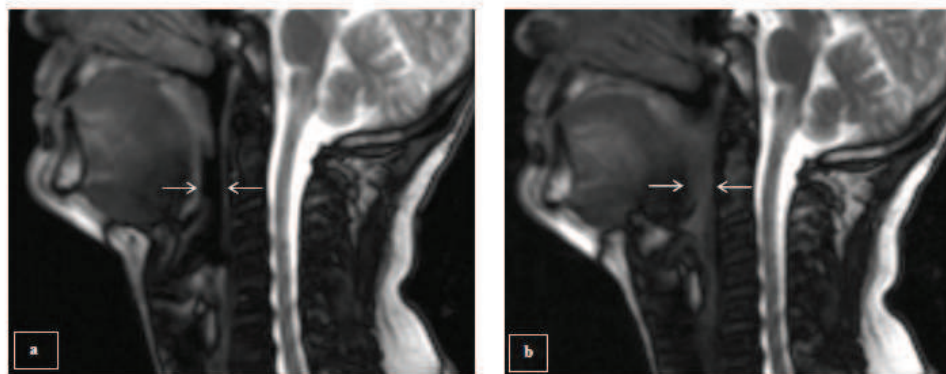


**Fig.6** Identification of anatomical structures in axial plane **a)** morphological MRI **b)** True-FISP mode.

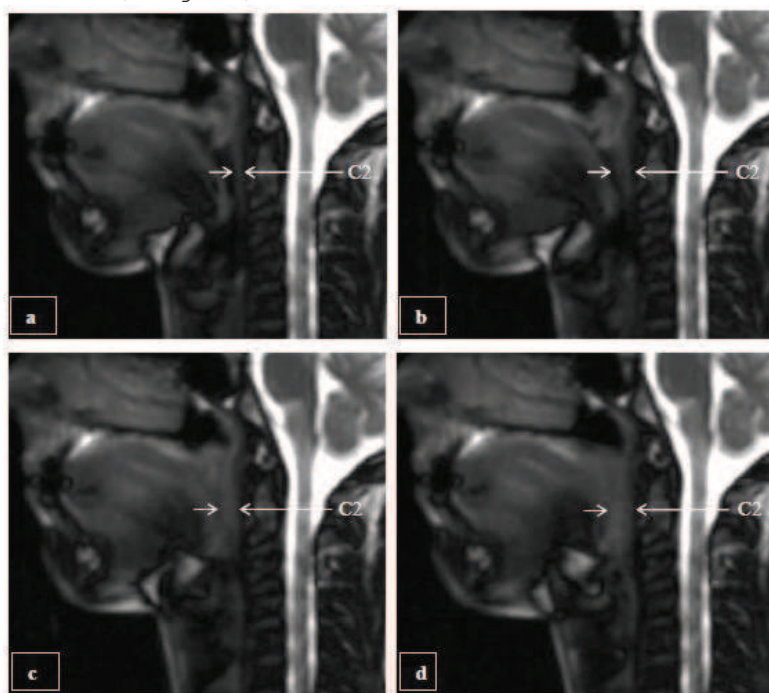
1. Mandible, 2. Hyoid bone, 3. Epiglottis, 4. Pyriform sinus, 5. Larynx, 6. Upper oesophageal sphincter.



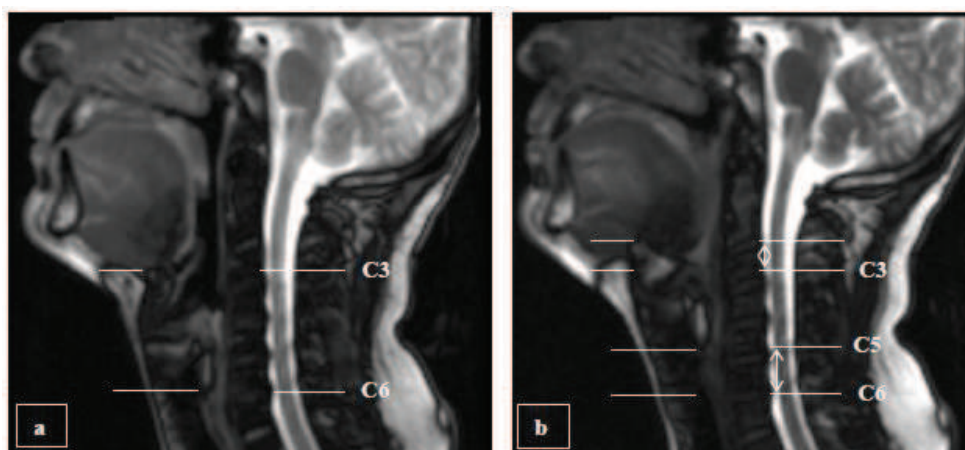
**Fig.7** Head-and-neck midsagittal plane image in True-FISP mode **a)** at rest **b)** during swallowing : backward movement of BOT and oropharyngeal occlusion are complete (stage 2).



**Fig.8** Measure of the advancement of the PPW (**d**) on midsagittal plane image in True-FISP mode **a)** PPW thickness at rest : 4 mm **e)** PPW maximum thickness during swallowing: 6 mm, **d**=2 mm (stage 1).



**Fig.9** Measures of the elevation of the larynx and hyoid bone **a)** position at rest **b)** maximum elevation during swallowing : larynx: 1,5 vertebrae, hyoid bone : 1 vertebra.





## References

1. Logemann JA. Swallowing Physiology and Pathophysiology. *Otolaryngol Clin North Am* 1988;21(4):613-23.
2. Schröter-Morasch H, Bartolome G, Troppmann N, Ziegler W. Values and Limitations of Pharyngolaryngoscopy (Transnasal, Transoral) in Patients with Dysphagia. *Folia Phoniatr Logop* 1999;51:172-82.
3. Hiss SG, Postma GN. Fiberoptic endoscopic evaluation of swallowing. *Laryngoscope* 2003;113(8):1386-93.
4. Atherton M, Hyland P. Has the gold tarnished or is it yet to shine? A critique of the use of the videofluoroscopy swallow study to identify aspiration associated with oropharyngeal dysphagia. *Asia Pac J Speech Lang Hear* 2003;8(2):86-92.
5. Flaherty RF, Seltzer S, Campbell T, Weisskoff RM, Gilbert RJ. Dynamic Magnetic Resonance Imaging of Vocal Fold Closure During Deglutition. *Gastroenterology* 1995;109:843-9.
6. Gilbert RJ, Daftary S, Woo P, Seltzer S, Shapsey SM, Weisskoff RM. Echo-Planar Magnetic Resonance Imaging of Deglutitive Vocal Fold Closure: Normal and Pathologic Patterns of Displacement. *Laryngoscope* 1996;106:568-72.
7. Anagnostara A, Stoeckli S, Weber OM, Kollias SS. Evaluation of the Anatomical and Functional Properties of Deglutition with Various Kinetic High-Speed MRI Sequences. *Journal of Magnetic Resonance Imaging*. 2001;14:194-9.
8. Hartl DM, Albitzer M, Kolb F, Luboinski B, Sigal R. Morphologic parameters of Normal Swallowing Events Using Single-Shot Fast Spin Echo Dynamic MRI. *Dysphagia* 2003;18:156-62.
9. Breyer T, Echternach M, Arndt S et al. Dynamic magnetic resonance imaging of swallowing and laryngeal motion using parallel imaging at 3T. *Magnetic Resonance Imaging* 2009;27:48-54.
10. Panebianco V, Ruoppolo G, Pelle G, et al. Morpho-functional patterns of physiologic oropharyngeal swallowing evaluated with dynamic fast MRI. *Eur Arch Otorhinolaryngol* 2010;267(9):1461-6.
11. Suto Y, Kamba M, Kato T. Technical Note: Dynamic analysis of the pharynx during swallowing using Turbo-FLASH magnetic resonance imaging combined with an oral positive contrast agent –a preliminary study. *The British Journal of Radiology* 1995;68:1099-102.
12. Gilbert RJ, Daftary S, Campbell TA, Weisskoff RM. Patterns of Lingual Tissue Deformation Associated with Bolus Containment and Propulsion During Deglutition as Determined by Echo-Planar MRI. *JMRI* 1998;8:554-60.
13. Foucart JM, Carpentier P, Pajoni D, Rabischong P, Pharaboz C. Kinetic magnetic resonance imaging analysis of swallowing : a new approach to pharyngeal function. *Surg Radiol Anat* 1998;20:53-5.
14. Barkhausen J, Goyen M, Von Winterfeld F, Lauenstein T, Arweiler-Harbeck D, Debatin JF. Visualization of swallowing using real-time True-FISP MR Fluoroscopy. *Eur Radiol* 2002;12:129-33.
15. Honda Y. Kinetic MRI using high-speed sequence to evaluate swallowing-Comparison with videofluorography. *Oral Radiol* 2003;19:14-21.
16. Akin E, Sayin Ö, Karadayı Ş, Bulakbaşı N. Real-Time balanced turbo field echo cine-magnetic resonance imaging evaluation of tongue movements during deglutition in subjects with anterior open bite. *American Journal of Orthodontics and Dentofacial Orthopedics* 2006;Jan:24-8.
17. Karadayı Ş, Akin E, Sayin Ö, Bulakbaşı N. Real-time balanced Turbo-field echo Cine-MRI in the analysis of deglutition events and transit times. *Journal of Oral Rehabilitation* 2006;33:646-53.
18. Honda Y, Yata N. Dynamic Imaging of Swallowing in a Seated Position Using Open-Configuration MRI. *Journal of Magnetic Resonance Imaging* 2007;26:172-6.
19. Sutton BP, Conway C, Bae Y, Brinegar C, Liang Z-P, Kuehn DP. Dynamic Imaging of Speech and Swallowing with MRI. 31<sup>st</sup> Annual International Conference of the IEEE EMBS Minneapolis, USA Sept 2009:6651-4.
20. Ajaj W, Goyen M, Herrmann B, et al. Measuring tongue volumes and visualizing the chewing and swallowing process using real-time True-FISP imaging-initial clinical experience in healthy volunteers and patients with acromegaly. *Eur Radiol* 2005;15 (5):913-8.
21. Isogai S, Takehara Y, Isoda H et al. Kinematic MRI using short TR single fast spin echo (SSFSE) in evaluating swallowing (Abstract). *Nikon Igaku Hoshasen Gakkai Zasshi* 1999 Mar;59(4):143-5.
22. McRobbie DW, Moore EA, Graves MJ, Prince MR. MRI. From Picture to Proton. Cambridge University Press, 2003. Chap 6:77-105;Chap 13-14:255-99.
23. Castell JA, Boag Dalton C, Castell DO. Effects on Body Position and Bolus Consistency on the Manometric Parameters and Coordination of the Upper Oesophageal Sphincter and Pharynx. *Dysphagia* 1990;5:179-186.
24. Felton SM, Gaige TA, Reese TJ, Wedeen VJ, Gilbert RJ. Mechanical basis for lingual deformation during the propulsive phase of swallowing as determined by phase-contrast magnetic resonance imaging. *J Appl Physiol* 2007;103:255-65.
25. Palmer JB, Tanaka E, Ensrud E. Motions of the posterior pharyngeal wall in human swallowing : A quantitative videofluorographic study. *Archives of Physical Medicine and Rehabilitation* Nov. 2000;81(11):1520-6.

**Publication en préparation****Cine-MRI: a New Approach to Swallowing Disorders Rehabilitation**

F. Guilleré, S. Riehm, P. Schultz, M. Lee, F. Veillon, C. Debry.

**Abstract**

**Objective** Head and neck cancers can result in dysphagia for which patients need specific and efficient deglutition rehabilitation. This report describes the use of fast imaging to assess structure and function of the swallow mechanism, manage and follow up patients presenting swallowing disorders.

**Materials and Methods** A 60 patient cohort with carcinoma of the upper aerodigestive tract and 16 healthy volunteers underwent Dynamic MRI acquisitions from 2005 to 2010 using a systematic protocol. Data are reported on an evaluation grid designed in the Head and Neck Department at the Strasbourg University Hospital. Data points obtained included pre -, post - and one year post completion of all medical treatments.

**Results:** Movements of tongue, velum, posterior pharyngeal wall, hyoid bone and larynx are analyzed and measured. Dynamic MRI provides precise, accurate measurements and information about morphological aspects of the oro-pharyngo-larynx at all stages of intervention. As well, it provides detailed visualisation of the swallow mechanism impairment as a result of the presenting pathology and its treatment.

**Conclusion** By providing both anatomical and physiological information cine-MRI during dry swallowing allows i) analysis of the entire deglutition mechanism ii) establishment of the most appropriate rehabilitation programs and iii) development of reliable methods for outcome measurement.

**Keywords:** Cine-MRI – Swallowing - Rehabilitation Program - Oro-Pharyngeal Dysphagia.



## Recherche

# Un larynx artificiel à l'horizon 2011 ?

■ Une équipe française travaille à la mise au point d'un larynx artificiel ■ Florence Guilleré, orthophoniste, en fait partie ■

FLORENCE GUILLERÉ

Titulaire d'un Master II-R en phonétique expérimentale, Florence Guilleré est en troisième année de thèse en sciences médicales, option innovation technologique, sur l'« Analyse de la physiologie de la déglutition et des dysphagies oro-pharyngées par ciné-IRM. Étude fonctionnelle des implants laryngés », à l'Université de Strasbourg.

## UN FINANCEMENT MIXTE

Le financement de ces travaux est privé et public. C'est grâce au soutien des Hôpitaux Universitaires de Strasbourg, très impliqués, que ce projet de recherche universitaire et industriel a pu émerger. Les fonds privés proviennent de Protip et les subventions publiques de la Ligue nationale contre le cancer, de l'Association pour la recherche sur le cancer (Arc), de l'Aide aux projets internes (API) des Hôpitaux Universitaires de Strasbourg et de l'Agence nationale de valorisation de la recherche (Anvar). Ce double financement se complète de façon harmonieuse et montre l'efficacité d'une collaboration entre le secteur privé et le secteur public. ■

2011 et 2012 verront les premiers essais d'implantation en remplacement du larynx après laryngectomie totale. Ce larynx artificiel aura pour but de restaurer la triple fonction du larynx (respiration, déglutition, phonation), chez des patients qui n'avaient d'autre alternative que la trachéotomie définitive (associée ou non à un implant phonatoire). Par ailleurs, de nombreux patients présentant des troubles de la déglutition

(fausses routes), du fait de maladies neuro-

dégénératives (maladie de Parkinson, par exemple), séquelles de radiothérapie, sténoses, traumatismes, devraient pouvoir bénéficier de cette technologie.

C'est un projet ambitieux qui réunit, depuis une dizaine d'années, les compétences :

- de l'Office national d'études et de recherches aérospatiales (Onera), qui emploie 1500 chercheurs, ingénieurs et techniciens dans quatre branches scientifiques, dont l'une sur les matériaux et structures;
- du service d'ORL et de chirurgie cervico-faciale des Hôpitaux Universitaires de Strasbourg, que dirige le Pr André Gentine;

- de l'UMR 977 de l'Inserm, dirigée par le Dr Jean-Claude Voegel qui focalise une partie de ses activités de recherche sur la fonctionnalisation de biomatériaux afin de leur conférer les propriétés souhaitées de biocompatibilité;

- de Protip (PROthèses en Titane Poreux) ([www.protipmedia.fr](http://www.protipmedia.fr)), start-up créée après une dizaine d'années de collaboration entre Christian Debry, alors auteur d'une thèse de doctorat sur le larynx artificiel - chirurgien ORL au CHU de Strasbourg -, et André Walder, ingénieur de recherche à l'Onera, spécialiste en métallurgie des poudres (brevet en 1997). Depuis, la technologie a été étendue à d'autres structures en remplacement de défauts osseux (par exemple de mandibules), à des implants phonatoires et à des implants de médialisation des cordes vocales en cas de paralysie récurrentielle (thyroplasties).



Prototype d'implant intralaryngé



Ce projet multicentrique inclut progressivement d'autres CHU.

### SUPPRIMER L'ORIFICE DE TRACHÉOTOMIE

Ce travail a pour but de supprimer l'orifice de trachéotomie après laryngectomie totale ou déficience fonctionnelle du larynx, et de mettre au point des implants intralaryngés utilisant les remarquables propriétés de biocompatibilité d'un nouveau matériau: le titane poreux, dont la porosité permet une colonisation cellulaire active et qui, contrairement à d'autres polymères utilisables pour ce type d'applications, convient en milieu non stérile, ce qui est le cas dans la chirurgie ORL. Ces prothèses comportent un système de valves assurant la triple fonction du larynx (respiration, phonation, déglutition).


L'étude de ces fonctions est prévue en ciné-IRM: l'imagerie dynamique permet de visualiser d'une part la position de la prothèse et d'autre part son

fonctionnement lors de la respiration, de la déglutition et de la phonation. Une échelle d'évaluation du mécanisme de déglutition élaborée dans le service ORL permet de quantifier la qualité de l'occlusion oro-pharyngée. L'amplitude du mouvement de base de langue dans l'axe antéro-postérieur, le déplacement de la paroi postérieure pharyngée et l'élévation du larynx et


de l'os hyoïde sont mesurés. L'IRM dynamique donne ainsi de précieuses indications sur les possibilités de compensation, sur les stratégies rééducatives à développer et sur les effets de la réhabilitation. Les implants ont été expérimentés chez l'animal (une quinzaine de brebis et une centaine de rats). Les premiers essais sur l'homme sont programmés pour 2010. Après accord de l'Agence française de sécurité sanitaire et des produits de santé (Afsaps) et le Comité de protection des personnes (CPP) qui ont donné leur feu vert, les essais seront menés sous la responsabilité du Pr André Gentine, du Pr Christian Debry et du Pr Philippe Schultz. ■

Florence Guilleré  
Orthophoniste

Service d'ORL et de Chirurgie Cervico-Faciale  
Hôpital de Hautepierre (Strasbourg)



Implant pour la thyroplastie.



Implant phonatoire.

### À LIRE

**Au fil de leur déroulement, ces travaux ont fait l'objet de multiples publications, communications, masters et thèses.**

- Experimental study of a porous rat tracheal prosthesis made of T40: long-term survival analysis. Philippe Schultz, Dominique Vautier, Christophe Egles, Christian Debry, European archives of oto-rhino-laryngology, vol. 261, n° 9 octobre 2004

- The Larynxane ST® intralaryngeal endoprosthesis for laryngotracheal pathologies. Olivier Chambres, Philippe Schultz, Christian Debry, The Journal of Laryngology & Otology, volume 120, n° 11 novembre 2006

- Development of tracheal prostheses made of porous titanium: study on sheep. Philippe Schultz, Dominique Vautier, Anne Charplot, Philippe Lavalle, Christian Debry, European archives of oto-rhino-laryngology, vol. 264, n° 4 avril 2007

- Développement et implantations de prothèses trachéales en titane poreux chez l'animal: application aux reconstructions de trachées et de larynx. Philippe Schultz, nov 2007. Thèse de Sciences médicales, Innovation technologique, Université Louis Pasteur, Strasbourg I.

- Étude de la déglutition et des dysphagies oro-pharyngées par ciné-IRM. Florence Fauvet, Anne Charplot, Philippe Schultz, Sophie Riehm, Denis Vetter, Francis Veillon, Patrick Hémar, Christian Debry, Revue de laryngologie, otologie, rhinologie, vol. 129 n° 2 2008.

- Fonctionnalisation de prothèses trachéales par le facteur de croissance vasculaire endothélial (VEGF): étude chez le rat. Ihab Atallah, sept. 2008, Master II R, Sciences de la vie et de la Santé, Bioingénierie-Pharmacologie, Université Henri Poincaré, Nancy I. ■



CONTRIBUTION DE L'IRM Á L'ANALYSE DE LA PHYSIOLOGIE  
DE LA DÉGLUTITION ET DES DYSPHAGIES OROPHARYNGÉES  
ÉTUDE FONCTIONNELLE DES PROTHÈSES INTRA - LARYNGÉES



## RÉSUMÉ

Ces travaux ont pour objectif, à partir de l'analyse en ciné-IRM du processus de déglutition chez un sujet sain, d'optimiser le rendement clinique de cette technique pour les dysphagies. Un protocole d'imagerie rapide de la déglutition salivaire et une grille d'évaluation des facteurs oropharyngé et laryngé (*D-GRID*) ont été conçus. Leur application a été étudiée chez des patients présentant une tumeur des voies aéro-digestives supérieures, et chez des patients porteurs de Prothèses Intra-Laryngées (*PIL*). Les séquences True-FISP sont adaptées à la *visualisation* et à la *description des mouvements* rapides des structures oropharyngo-laryngées au cours du cycle normal ou perturbé de la déglutition salivaire. La *D-GRID* permet de *mesurer* et d'*évaluer* le mécanisme de protection des voies aériennes, de concevoir des programmes de réhabilitation et de suivre l'évolution des dysphagies. L'analyse de la déglutition en ciné-IRM est limitée par l'absence de bolus et la position de decubitus dorsal, mais nos résultats montrent sa fiabilité. La ciné-IRM définit des modèles du déplacement normal ou anormal des structures anatomiques au cours de la déglutition. Le développement des *PIL* va permettre d'apporter une solution thérapeutique basée pour une part sur les données de l'imagerie dynamique.

**Mots-clés:** Ciné-IRM, dysphagies oropharyngées, déglutition salivaire, D-GRID, PIL.

---

CONTRIBUTION OF CINE-MRI TO THE PHYSIOLOGY OF SWALLOWING  
AND ORO-PHARYNGEAL DYSPHAGIA.  
FUNCTIONAL STUDY OF INTRA-LARYNGEAL PROSTHESES

---

## ABSTRACT

The aim of this study was to develop the use of fast imaging to assess structure and function of the swallow mechanism in healthy volunteers, and to optimize its clinical use in case of oro-pharyngeal dysphagia. A fast imaging protocol during dry swallowing and an evaluation grid (*D-GRID*) were designed. Healthy subjects, patients with head and neck cancer or patients implanted with intra-laryngeal prostheses underwent kinetic MRI. True-FISP sequences provide accurate information about morphological aspects of the oro-pharyngo-larynx and displacements of anatomical structures involved in the normal or impaired swallowing mechanism. The analysis of the swallowing process with cine-MRI is restricted because of the lack of bolus and the supine position, but our outcomes are reliable. Patterns of normal or abnormal anatomical structures movements during swallowing are determined by cine-MRI. The development of Intra-Laryngeal Prostheses represents a therapeutic solution partly based on dynamic MRI data.

**Key words:** Cine-MRI, oro-pharyngeal dysphagia, dry swallowing, D-GRID, Intra-Laryngeal Prostheses.

---