



HAL
open science

Restauration cartilagineuse. : A propos de l'utilisation d'un greffon ostéo chondral costal : implication dans le resurfaçage articulaire au membre thoracique et conditions anatomiques de son prélèvement

Daniel Lepage

► To cite this version:

Daniel Lepage. Restauration cartilagineuse. : A propos de l'utilisation d'un greffon ostéo chondral costal : implication dans le resurfaçage articulaire au membre thoracique et conditions anatomiques de son prélèvement. Anatomie, Histologie, Anatomopathologie [q-bio.TO]. Université de Franche-Comté, 2014. Français. NNT : 2014BESA3001 . tel-01138964

HAL Id: tel-01138964

<https://theses.hal.science/tel-01138964>

Submitted on 3 Apr 2015

HAL is a multi-disciplinary open access archive for the deposit and dissemination of scientific research documents, whether they are published or not. The documents may come from teaching and research institutions in France or abroad, or from public or private research centers.

L'archive ouverte pluridisciplinaire **HAL**, est destinée au dépôt et à la diffusion de documents scientifiques de niveau recherche, publiés ou non, émanant des établissements d'enseignement et de recherche français ou étrangers, des laboratoires publics ou privés.

UNIVERSITE DE FRANCHE-COMTE
ECOLE DOCTORALE : « ENVIRONNEMENTS-SANTE »

ANNEE 2014

RESTAURATION CARTILAGINEUSE

A PROPOS DE L'UTILISATION D'UN GREFFON OSTEO CHONDRAL COSTAL :
IMPLICATION DANS LE RESURFAÇAGE ARTICULAIRE AU MEMBRE THORACIQUE ET
CONDITIONS ANATOMIQUES DE SON PRELEVEMENT.

THESE

Présentée et soutenue publiquement le 11 Février 2014

par

DANIEL LEPAGE

Né le 04 Aout 1968 à Rouen (Seine Maritime)

Membres du jury :

Directeur de thèse :	Professeur Bernard Parratte	(Besançon)
Codirecteur de thèse :	Professeur Laurent Obert	(Besançon)
Rapporteurs :	Professeur Christian Fontaine	(Lille)
	Professeur Dominique Le Nen	(Brest)
Examineurs :	Professeur Laurent Galois	(Nancy)
	Professeur Patrick Garbuio	(Besançon)
Membres invités :	Professeur Yves Tropet	(Besançon)
	Madame Florelle Gindraux	(Besançon)

Table des matières

Chapitre 1 :

Présentation	7
--------------------	---

Chapitre 2 :

Traitement de l'arthrose radio-scaphoïdienne par résection proximale du scaphoïde et autogreffe ostéo chondrale costale	21
I. Résumé des articles 1 et 2.....	23
II. Article 1	31
III. Article 2.....	39

Chapitre 3 :

Comblement d'une encoche antérieure de la tête humérale par autogreffe cartilagineuse costale et transposition du muscle sub-scapulaire dans le cadre d'une luxation postérieure invétérée de l'épaule. A propos d'un cas.....	47
I. Résumé de l'article 3.....	49
II. Article 3.....	55

Chapitre 4 :

Repérage topographique de la jonction ostéo chondrale de la 8 ^e côte : étude anatomique et scanographique.	63
--	----

Chapitre 5 :

Perspectives et conclusion	101
----------------------------------	-----

Annexe 1 :

Etudes publiées par l'équipe Bisontine, concernant des greffes ostéo chondrales costales au membre thoracique	117
---	-----

Annexe 2 :

Déclaration à la CNIL.....	149
----------------------------	-----

Les auteurs déclarent n'avoir aucun conflit d'intérêt

Chapitre 1

Présentation

Le cartilage articulaire est un cartilage hyalin. Il existe trois variétés de cartilages : le cartilage hyalin, le cartilage élastique et le cartilage fibreux. Le cartilage hyalin est le plus répandu dans le corps humain. Il constitue le modèle squelettique des os longs dans le fœtus, les plaques épiphysaires des os longs, la plupart des cartilages des voies respiratoires (nez, larynx, trachée et bronches). Il présente une matrice formée d'une substance fondamentale et de fibres de collagène du type II, des chondrocytes et bien souvent un périchondre. C'est un tissu conjonctif avasculaire, dépourvu de fibres nerveuses. Le périchondre est un tissu conjonctif dense qui recouvre la plupart des surfaces des cartilages. Dans les cartilages hyalins, il est néanmoins absent dans deux régions : à la surface des cartilages articulaires et la région, où le cartilage s'implante à l'os (les cartilages nasaux, les cartilages costaux et les cartilages épiphysaires)(1).

Comme le cartilage hyalin, le cartilage des surfaces articulaires a peu de capacité intrinsèque pour se régénérer en raison de l'absence de cellules souches au sein de ce tissu non vascularisé (2). **Ainsi, restaurer les pertes de substances du cartilage articulaire, est le challenge de la bio-ingénierie du cartilage actuellement.** Afin d'empêcher la dégradation fonctionnelle articulaire, la réparation articulaire doit permettre de régénérer et de resurfaçer une perte de substance cartilagineuse. Concernant l'appareil locomoteur, une perte de substance cartilagineuse articulaire, qu'elle soit d'origine traumatique ou dégénérative, impose de remplacer la totalité de l'articulation par une arthroplastie lorsque la lésion est trop étendue ou de la supprimer par une arthrodèse au prix d'une perte totale de mobilité. Par contre, lorsque le patient est un sujet jeune et que la perte de substance cartilagineuse est peu profonde et/ou étendue en surface, les recherches récentes ont abouti à l'élaboration de plusieurs techniques qui permettent soit la stimulation de la repousse du cartilage articulaire, soit le comblement de ces pertes de substances par greffe ostéo chondrale.

Ainsi, en cas de perte de substance cartilagineuse partielle, lésion qui ressemble aux fissures observées dans les stades précoces de l'arthrose et où il n'y a pas de guérison spontanée du fait de l'absence de contact avec les cellules progénitrices de la moelle osseuse, il peut être proposé une stimulation de l'os sous-chondral. Celle-ci est obtenue par micro-perforations, après débridement des lésions cartilagineuses. Ces micro-perforations permettent d'obtenir

un cartilage fibro-hyalin cicatrisant qui se forme à partir de caillots sanguins et de cellules spongieuses (3-5). Ce processus cicatriciel qui se met en place par prolifération de chondrocytes et augmentation de la matrice cartilagineuse, reste incomplet et ne permet pas de parfaitement combler le déficit cartilagineux (6, 7).

Pour des pertes de substance plus importantes, des greffes de périoste ou périchondrales peuvent être utilisées. Le périoste, au potentiel chondrogénique, est plus disponible et plus facile d'accès et donc plus largement utilisé. Il est composé d'une couche externe fibreuse, d'une couche intermédiaire fibro-élastique et d'une couche interne cellulaire ostéoblastique. C'est dans cette couche que l'on retrouve des cellules « précurseurs de chondrocytes ». C'est cette dernière qui doit donc être orientée vers l'articulation, de façon à donner un tissu cicatriciel de comblement (8-10). Cependant, Zarnett R et al. ont montré que seul 33% de ce tissu provenaient du périoste implanté et que les 67% restant provenaient de la moelle osseuse du tissu sous chondral (11).

Il est également possible de restaurer le cartilage articulaire par apport de cartilage (greffe cartilagineuse) ou apport de cartilage et d'os sous chondral (greffe ostéo chondrale). Les premières études *in vivo* sur les greffes de cartilages remontent à la fin du 19^{ème} siècle avec Bert en 1865 chez l'animal et Borst en 1909 chez l'humain, montrant que le cartilage pouvait survivre notamment grâce à la présence de périchondre (12, 13). En 1984, Duncan a montré le rôle du périchondre auriculaire chez le lapin dans la qualité de survie d'un fragment de cartilage en situation ectopique sous cutané (14). D'autres auteurs ont également démontré la présence d'une néovascularisation au sein de zones cartilagineuses transplantées chez le lapin (15). Svensson, en 2001, explique la survie du greffon et son intégration pérenne et explique aussi que le greffon ostéo chondral est revascularisé de deux manières différentes : la partie osseuse au contact de l'os receveur est revascularisée par ce dernier alors que la partie cartilagineuse est « revascularisée » par les tissus mous adjacents par imbibition, sans nécessiter obligatoirement de périchondre (16).

Ainsi pour l'articulation du genou, l'implantation de chondrocytes autologues telle que la « Mosaïcplasty », peut être proposée. Il s'agit lorsque les lésions sont situées au niveau des condyles fémoraux, de prélever des chondrocytes *in situ* sur la surface patellaire du fémur et

de les implanter par mini-carottage, dans la perte de substance débridée auparavant. Pour le membre thoracique, certaines équipes utilisent également des prélèvements de surface patellaire de fémur (site donneur), pour quelques cas isolés de comblement de perte de substance cartilagineuse au poignet essentiellement (17, 18). De façon générale, pour des pertes de substances plus importantes, une greffe ostéo chondrale hétérologue ou autologue (bloc de patella, greffe de ménisque hétérologue) peut être discutée (5, 6)

Dans le même esprit que les greffes ostéo chondrales autologues, **il est possible d'utiliser** en chirurgie reconstructrice maxillo faciale mais aussi **pour la reconstruction d'articulations au membre thoracique, un greffon ostéo chondral de côte**. Comme le cartilage articulaire, le cartilage costal est un cartilage hyalin.

L'utilisation du greffon ostéo chondral costal est connue et utilisée depuis longtemps et régulièrement en chirurgie maxillo-faciale et notamment pour les reconstructions auriculaires (19-21), les reconstruction nasales (22-27), les reconstructions trachéales (28), les reconstructions orbitaires (29) et les reconstruction articulaires temporo-mandibulaires (30-37)

L'utilisation de greffes ostéo chondrales costales, pour la reconstruction d'articulations au membre thoracique a été proposée par plusieurs équipes (38-43). Depuis de nombreuses années, elle fait partie de l'arsenal thérapeutique pour le service de Traumatologie, Orthopédie, Chirurgie Plastique et Reconstructrice du CHU de Besançon. En effet, proposée depuis 1992 dans le traitement chirurgical de la rhizarthrose comme Trumble (44, 45), les opérateurs de ce service dont nous faisons partie, se sont progressivement appropriés cette technique et l'utilisent de deux façons : soit en tant que tissus de comblement pour resurfaçer une perte de substance cartilagineuse au niveau d'une articulation, soit en tant qu'élément d'interposition pour combler une petite loge de résection osseuse au sein d'une articulation, la plupart du temps au niveau du poignet ou de la main. Ainsi depuis 15 ans, en dehors de son utilisation en routine pour la rhizarthrose, certains membres de cette équipe l'ont proposée pour quelques cas de reconstructions post-traumatiques d'articulations digitales, dans le traitement de la maladie de Kienböck et le traitement de cals vicieux articulaire du radius (annexe 1) (46-50).

En nous appuyant sur les travaux initialement très anciens effectués in vivo (12-14) sur la greffe ostéo-chondrale pour restaurer le cartilage articulaire et sur les travaux plus récents (16,51) qui expliquent la survie du greffon et son intégration pérenne, en utilisant également un greffon chondral ou ostéo-chondral costal, nous postulons que cette technique d'approche apparente aisée, pourrait être « une des meilleures techniques » de restauration du cartilage, permettant de redonner à l'articulation ses rôles propres de mobilité, de stabilité, de force et d'antalgie, nécessaires à une utilisation fonctionnelle quotidienne.

Ainsi avec l'équipe à laquelle nous appartenons, afin de conforter cette hypothèse, nous avons proposé cette technique pour restaurer le cartilage articulaire de certaines articulations du membre thoracique.

Ce travail étudie les résultats cliniques de cette technique au membre thoracique, dans deux types de reconstructions articulaires par resurfaçage, l'une faisant suite à une dégénérescence arthrosique et l'autre à une perte de substance articulaire d'origine traumatique. Il propose également une étude anatomo topographique de la jonction ostéo chondral costale, zone de prélèvement du greffon utilisé pour cette technique.

Son objectif est de montrer que :

- la greffe ostéo-chondrale est valide pour la reconstruction du cartilage hyalin d'articulations fortement impliquées dans la gestualité du membre thoracique.
- le prélèvement costal ne doit pas être un frein à la réalisation d'une telle greffe, en proposant des repères anatomiques utiles et sûrs pour la réalisation de ce geste chirurgical simple et sécurisé.

Il s'est déroulé en plusieurs étapes :

- La première a concerné des études personnelles et d'équipe, permettant de valider les apports de la reconstruction du cartilage hyalin :
 - o Tout d'abord au niveau de l'articulation radio-scaphoïdienne, articulation distale du membre thoracique, fondamentale pour la colonne radiale du carpe dans ses implications de prises (chapitre 2).

- Puis au niveau proximal du membre thoracique, au sein de l'articulation scapulo-humérale qui impose antalgie, stabilité et mobilité contrôlée pour toute gestualité au niveau de ce membre (chapitre 3).
- La deuxième a consisté à étudier les différents repères anatomiques pertinents devant être utilisés pour un prélèvement aisé, rapide et sûr (chapitre 4).

Ainsi, dans le chapitre 2 de ce travail, les études proposées, ont concerné le traitement de l'arthrose radio-scaphoïdienne par résection proximale du scaphoïde et auto-greffe ostéo chondrale costale. Cette atteinte dégénérative était le résultat, soit d'une pseudarthrose évoluée du scaphoïde (Scaphoïd non union advanced collaps : SNAC, selon le terme anglo-saxon) ou soit d'une disjonction scapho lunaire évoluée (Scapho Lunate Advanced Collaps : SLAC, selon là aussi, le terme anglo-saxon). Ces études préliminaires avaient pour but de proposer aux patients présentant cette dégénérescence articulaire débutante, une alternative aux techniques plus « délabrantes » tel que la résection de la première rangée du carpe ou les arthrodèses partielles des os du carpe, proposées plus classiquement. Ces études et l'exposé de leurs résultats, ont fait l'objet de publications scientifiques, dans la revue de chirurgie orthopédique et traumatologique en 2005 et dans les mémoires de l'Académie nationale de chirurgie en 2006 (52, 53)

À la lumière des résultats de ce 1^{ier} type d'études proposées dans le chapitre 2 de ce travail, nous avons postulé que cette technique pouvait être réalisée également au niveau d'une articulation de plus fort calibre telle que l'articulation scapulo-humérale. Nous proposons dans le chapitre 3, la reconstruction du cartilage articulaire d'une tête humérale chez une patiente, pour une perte de substance ostéo-cartilagineuse faisant suite à des luxations postérieures scapulo humérales répétées. Là aussi, ce cas qui a fait l'objet d'une publication scientifique en 2008, dans la revue de chirurgie orthopédique et traumatologique et présenté dans le chapitre 3, a montré tout l'intérêt d'utiliser une telle technique de reconstruction articulaire en alternative à une technique plus radicale représentée par l'arthroplastie (54).

Pour ces diverses indications, le prélèvement de la greffe ostéo chondrale costale est réalisé au niveau de la jonction ostéo cartilagineuse qui appartient à l'extrémité antérieure des arcs costaux. Il est pour notre équipe généralement effectué au niveau des dernières côtes et plus précisément et le plus souvent au dépend de la 8^e côte. En effet le prélèvement réalisé à ce niveau permet de ne pas rompre le massif cartilagineux commun costal et de limiter les risques de pneumothorax puisque le cartilage de cette côte est situé en regard du sinus costo diaphragmatique (55).

L'utilisation de ces greffes ostéo chondrales costales, impose pour le prélèvement du greffon, l'abord direct du thorax à sa face ventro latérale. Aucune complication et notamment pleuro pulmonaire, n'a été décrite dans les différentes publications de l'équipe (46, 47, 48, 49, 50, 52, 53, 54, 55). Néanmoins, si la technique de prélèvement reste simple pour des chirurgiens « aguerris » à aborder cette région du thorax, elle peut demeurer un frein pour d'autres et doit être « démystifiée ». Il est nécessaire pour prélever ce greffon ostéo chondral costal, de connaître d'une part son environnement anatomique proche mais aussi de retrouver sa situation précise au niveau du thorax, situation qui peut certainement varier en fonction de la morphologie du thorax prélevé (56, 57).

Ainsi, le 4^e chapitre de ce travail propose de donner les éléments nécessaires pour faciliter le prélèvement chirurgical du greffon ostéo chondral costal de la 8^e côte. Une étude topographique et anatomique, a tout d'abord été réalisée par dissection de sujets anatomiques appartenant au laboratoire d'anatomie de la faculté de médecine et pharmacie de Franche Comté. Elle a ensuite été complétée par une étude scanographique en radio-imagerie en utilisant les images tomodensitométriques thoraco-abdominales de patients faisant partie de la banque de données du service de radiologie du CHU de Besançon. Grâce à ces deux études, anatomique et scanographique, il est précisé une conduite de repérage de la jonction ostéo chondrale de la 8^e côte, en donnant des repères topographiques extérieurs solides et simples pour guider le chirurgien dans sa démarche de prélèvement. La variation de ces repères topographiques en fonction de la morphologie thoracique étudiée a été également vérifiée.

A l'issue de ces étapes, sont discutées dans le chapitre 5, les perspectives issues de ces travaux en abordant des questionnements spécifiques :

- Ce greffon ostéo chondral costal peut-il être proposé pour une reconstruction articulaire au membre pelvien, membre porteur ?
- Le périchondre costal, plus simple à prélever peut-il être également utilisé pour combler une perte de substance cartilagineuse ?
- La greffe ostéo chondrale costale qui permet de combler une perte de substance cartilagineuse ou de combler un espace créé par résection osseuse, peut-elle être supplantée par un implant industriel tel que l'implant de Pyrocarbone actuellement proposé pour des arthroplasties au membre thoracique ?
- La greffe ostéo chondrale costale pourra-t-elle être remplacée dans l'avenir par des greffes de cartilage de culture ?

Références :

1. Wassef Y. histology des cartilages. In : Histologie humaine. Stevens-Lowe, 2e edition. De Boeck université Bruxelles, 1997, chapitre 4, 49-57.
2. Gabay O, Sanchez C, Taboas J.M. Bio-ingénierie du cartilage. Rev Rhum. 2010; 77: 319-322.
3. Tuan RS, Chen AF, Klatt BA. Cartilage regeneration. Am Acad Orthop Surg. 2013; 21: 303-11.
4. Farr J, Cole B, Dhawan A, Kercher J, Sherman S. Clinical cartilage restoration: evolution and overview. Clin Orthop Relat Res. 2011; 469: 2696-705.
5. Gilbert JE. Current treatment options for the restoration of articular cartilage. Am J Knee Surg. 1998 ; 11: 42-6.
6. Redman SN, Khan IM, Tew SR, Archer CW. In situ detection of cell death in articular cartilage. Methods Mol Med. 2007; 135 : 183-99.
7. Shapiro F, Koide S, Glimcher MJ Cell origin and differentiation in the repair of full-thickness defects of articular cartilage. J Bone Joint Surg Am. 1993; 75: 532-553.
8. Carranza-Bencano A, Perez-Tinao M, Ballesteros-Vazquez P, Armas-Padron JR, Hevia-Alonso A, Martos Crespo F. Comparative study of the reconstruction of articular cartilage defects with free costal perichondrial grafts and free tibial periosteal grafts: an experimental study on rabbits. Calcif Tissue Int. 1999; 65: 402-407.
9. O'Driscoll SW. Articular cartilage regeneration using periosteum. Clin Orthop. 1999 ; 367: S186-203
10. Ito Y, Fitzsimmons JS, Sanyal A, Mello MA, Mukherjee N, O'Driscoll SW. Localization of chondrocyte precursors in periosteum. Osteoarthritis Cartilage. 2001; 9: 215-223.
11. Carranza-Bencano A, Perez-Tinao M, Ballesteros-Vazquez P, Armas-Padron JR, Hevia-Alonso A, Martos Crespo F. Comparative study of the reconstruction of articular cartilage defects with free costal perichondrial grafts and free tibial periosteal grafts: an experimental study on rabbits. Calcif Tissue Int. 1999; 65: 402-407
12. Zarnett R, Salter RB. (1989) Periosteal neochondrogenesis for biologically resurfacing joints: its cellular origin. Can J Surg. 1989; 32: 171-174.
13. Bert P. Sur la greffe animale. Compte Rendu d'Académie, 1865 ; 587-1865.

14. Borst B. et al. Das pathologische wachstum : organisation, regeneration und verwandte gewebusbildungen. In : Aschoff L (ed.). Pathologische Anatomie. Jena : Gustav Fischer, 1909, pp. 439-616.
15. Duncan MJ., Thomson HG., Mancner JF. Free cartilage grafts: the role of the perichondrium. *Journal of Plastic Reconstruction Surgery*, 1984; 73 : 916-923.
16. Gubisch W, Greulich M, Donath K. Experimental and clinical study on the vitality of orthotopic cartilage transplants. *Journal of Plastic Reconstruction Surgery*, 1995 ; 95 : 663-671.
17. Swensson B. et al. Revascularisation of costochondral grafts: an experimental study in domestic pigs. *Journal of Plastic Reconstruction of Hand Surgery*. 2001 ; 35 : 247-59.
18. Tang P, Imbriglia J.E. Technique: Osteochondral Grafting of Capitate Chondrosis in PRC. *J Wrist Surg* 2013; 02: 206-211
19. Ho P.C, Tse W.I Wing-Yee Wong C, Ching-San Chow E. Arthroscopic Osteochondral Grafting for Radiocarpal Joint Defects. *J Wrist Surg* 2013; 02(03): 212-219.
20. Tanzer RC. Total reconstruction of the auricle. The evolution of a plan of treatment. *Plast. Reconstr. Surg.* 1971 ; 47 : 523-533.
21. Brent B. ear reconstruction with an expansive framework of autogenous rib cartilage. *Plast. Reconstr. Surg.* 1974 ; 53 : 619-628.
22. Kristiansen M, Oberg M, S.O Wikström. Patient's satisfaction after ear reconstruction with autologous rib cartilage. *J Plast. Surg. Hand Surg.* 2013; 47 : 113-117.
23. Chait LA. The « C » costal cartilage graft in reconstruction of the unilateral cleft lip nose. *Br J. Plast. Surg.* 1978 ; 34 : 169-172.
24. Nishimura Y, Ogino Y. Autogenous septal cartilage grafts in the correction of the cleft lip nasal deformity. *Plast. Reconstr. Surg.* 1978 ; 31 : 222-226.
25. Ortiz-Monasterio F, Olmedo A, Oscoy LO. The use of cartilage grafts in primary aesthetic rhinoplasty. *Plast. Reconstr. Surg.* 1981 ; 67 : 597-605.
26. Park JH, Jin HR. Use of autologous costal cartilage in Asian rhinoplasty. *Plast Reconstr Surg.* 2012; 130 :1338-48.
27. Isac C, Mihajlovic D, Bratu T, Isac A. Severe saddle nose deformity reconstructed with rib cartilage. *Chirurgia.* 2012 ;107 : 809-15.

28. Hafezi F, Naghibzadeh B, Ashtiani AK, Mousavi SJ, Nouhi AH, Naghibzadeh G. Correction of cleft lip nose deformity with rib cartilage. *Aesthet Surg J.* 2013; 33: 662-73.
29. Ohlsen L, Nordin U. Tracheal reconstruction with perichondrial graf ; *Scand. J. Plast. Reconstr. Surg.* 1976; 10 : 135-145.
30. Yoon Ho Lee, MD, PhD, Jae Kwon Wang, MD, Kun Hwang, MD, PhD. Correction of enophthalmos with rib bone segment and diced cartilage grafts. *J. craniofacial surg.* 2012; 23: 1917-1920.
31. Tajima S, Oayagi F, Maruyama Y. Free perichondral grafting in the treatment of temporomandibular joint ankylosis. Preliminary report. *Plast. Reconstr. Surg.* 1978 ; 61: 876-880.
32. Lindqvist C Pihakari A, Tasanen A, Hampf G. Autogenous costochondral grafts in temporo-mandibular joint arthroplasty. A survey of 66 arthroplasties in 60 patients. *J. Maxillofac. Surg.* 1986; 14 : 143-149.
33. Obeid G, guttenberg SA, Connole PW. Costochondral grafting in condylar replacement and mandibular reconstruction. *J. Oral maxillofac. Surg.* 1988; 46 : 177-182.
34. Perrot DH, Umeda H, Kaban LB. Costochondral graft construction/reconstruction of the ramus/condyle unit : long-term follow up. *Int. J. Oral Maxillofac. Surg.* 1994; 23: 321-328.
35. Politis C, Fossion E, Bossuyt M. The use of costochondral grafts in arthroplasty of the temporomandiular joint. *J craniomaxillofac. Surg.* 1987; 15: 345-354 .
36. Swensson B, Adell R. Costochondral grafts to replace mandibular condyles in juvenile chronic arthritis patients: long-term effects on facial growth. *J craniomaxillofac. Surg.* 1998; 26: 275-285.
37. Champy M, Kahn JL, Petrovic A, Le Noach JF, Stutzmann J, Dagnenat-kielwasser P. Surgical treatment of hypoplasia of the ascending ramus of the mandible in children using an autologus osteochondral costal graft. *Ann. Surg. Plast. Esthet.* 1989; 34: 25-29.
38. Richards RR, Nunley JA. Metacarpal reconstruction with free autogenous cartilage and bone following tumor resection. A case report. *Clin. Orthop. Relat. Res.* 1984 ; 190 : 223-226.

39. Hasegawa T, Yamano Y. arthroplasty of the proximal interphalangeal joint using costal cartilage grafts. *J. hand. Surg. (Br)* 1992 ; 17 : 583-585.
40. Sandow MJ. Proximal scaphoid costo-osteochondral replacement arthroplasty. *J. Hand. Surg. (Br)* 1998 ; 23 : 201-208.
41. Sato K, Moi F, Hosoya T, Ito Y. Two cases with osteochondritis dissecans of the capitulum humeri treated with costal osteochondral graft transplantation. *J. Shoulder Elbow Surg.* 2003; 12 : 403-407.
42. Sato K, Sasaki T, Nakamura T, Toyama Y, Ikegami H. Clinical outcome and histologic findings of costal osteochondral grafts for cartilage defects in finger joints. *J Hand Surg Am* 2008; 33 (4): 511-5.
43. Shimada K, Tanaka H, Matsumoto T, Miyake J, Higuchi H, Gamo K, Fuji T. Cylindrical costal osteochondral autograft for reconstruction of large defects of the capitellum due osteochondrosis dissecans. *J Bone joint Surg Am.* 2012; 94 : 992-1002.
44. Trumble T.E, Rafijah G, Gilbert M, Allan C.H, et al. Thumb trapeziometacarpal joint arthritis : Partial trapeziectomy with ligament reconstruction and interposition costochondral allograft. *J. Hand Surg.* 2000 ; 25A : 61-76.
45. Trumble T, Gregory Rafijah G, Heaton D. Thumb Carpometacarpal Arthroplasty with Ligament Reconstruction and Interposition Costochondral Arthroplasty *J Wrist Surg* 2013; 02: 220-227.
46. Tropet Y, Gallinet D, Lepage D, Gasse G, Obert L. Treatment of trapeziometacarpal osteoarthritis by partial trapeziotomy and costal cartilage autograft. A review of 100 cases. *Chirurgie de la main.* 2012 ; 31 : 145-51.
47. Zappaterra T, Obert L, Pauchot J, Lepage D, Rochet S, Gallinet D, Tropet Y. Post-traumatic reconstruction of digital joints by costal cartilage grafting: A preliminary prospective study. *Chir Main.* 2010 ; 29 (5) : 294-300.
48. Huard S, Rochet S, Lepage D, Garbuio P, Obert L. New treatment of advanced Kienböck disease: Replacement of lunate with costochondral autograft. *Chir Main.* 2011; 211-217.
49. Obert L, Lepage D, Sergent P, Rochet S, Gallinet D, Tropet Y. Post-traumatic malunion of the distal radius treated with autologous costal cartilage graft : A technical note on seven cases. *Orthop Traumatol Surg Res.* 2011; 430-7.

50. Obert L, Lepage D, Ferrier M, Tropet Y. Rib Cartilage Graft for Posttraumatic or Degenerative Arthritis at Wrist Level: 10-Year Results. *J Wrist Surg* 2013; 02: 234-238
51. Sato K, Moy OJ, Peimer CA, Nakamura T, Howard C, Ko SH, Lee TC, Nishiwaki Y. An experimental study on costal osteochondral graft. *Osteoarthritis Cartilage* 2012; 20 (2): 172-83.
52. Lepage D, Obert L, Clappaz P, Hampel C, Garbuio P, Tropet Y. Arthrose radio-scaphoïdienne traitée par autogreffe ostéocartilagineuse après résection proximale du scaphoïde. Technique et résultats d'une série préliminaire de 10 cas. *Revue de Chirurgie Orthopédique*. 2005; 91: 307-313.
53. Tropet Y, Lepage D, Obert L, Pauchot J, Garbuio P. Traitement de l'arthrose radio scaphoïdienne par résection proximale du scaphoïde et autogreffe ostéocartilagineuse costale. *Mémoires de l'academie nationale de chirurgie*. 2006; 5: 10-17.
54. Lepage D, Obert L, Rochet S, Gallinet D, Garbuio P, Tropet Y. Comblement d'une encoche antérieure de la tête humérale par autogreffe cartilagineuse costale et transposition du muscle sub-scapulaire dans le cadre d'une luxation postérieure invétérée de l'épaule. A propos d'un cas. *Revue de Chirurgie Orthopédique*. 2008; 94: 503-509.
55. Bouchet A, Cuilleret J. Les cavités pleurales et les poumons. In : *Anatomie topographique descriptive et fonctionnelle*. Tome 2, le cou, le thorax. 2^e édition Simep Paris 1991; 1088-1140.
56. Catritsis Epaminondas. Recherches sur l'indice thoracique. In: *Bulletins et Mémoires de la Société d'anthropologie de Paris*, IX^e Série, tome 10 fascicule 1-3, 1949 ; 37-49.
57. Delmas André, Heffez André. Indice thoracique et circulation pulmonaire de retour. In: *Bulletins et Mémoires de la Société d'anthropologie de Paris*, X^e Série, tome 3 fascicule 3-4, 1952 ; 103-109.

Chapitre 2

TRAITEMENT DE
L'ARTHROSE RADIO-
SCAPHOÏDIENNE PAR RÉSECTION
PROXIMALE DU SCAPHOÏDE ET
AUTOGREFFE
OSTÉO CHONDRAL COSTALE.

I. Résumé des articles 1 et 2

Les lésions dégénératives du poignet sont souvent des complications logiques de la pseudarthrose du scaphoïde ou des disjonctions scapho-lunaires chroniques. Beaucoup de patients sont vus à ce stade, du fait de la carence du traitement initial. Face aux nombreuses techniques chirurgicales proposées dans l'arthrose radio-carpienne, nous proposons une **technique originale** afin de reconstruire « idéalement » cette articulation : la résection partielle proximale du scaphoïde après styloïdectomie à minima, associée à l'interposition d'un spacer biologique composé d'un greffon ostéo chondral costal.

Nous présentons ici deux études rétrospectives qui ont fait l'objet de publications :

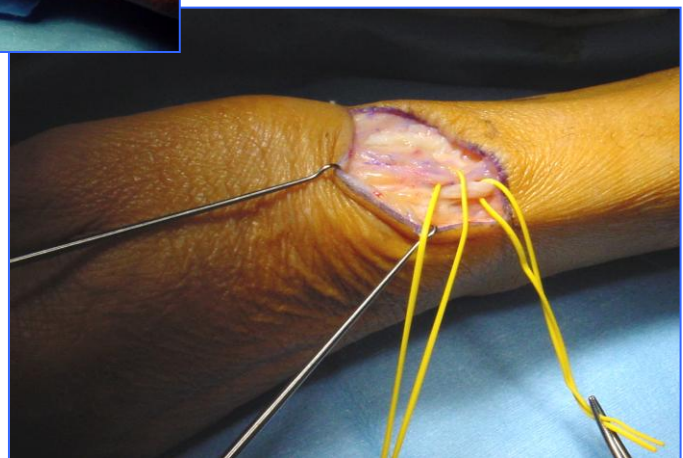
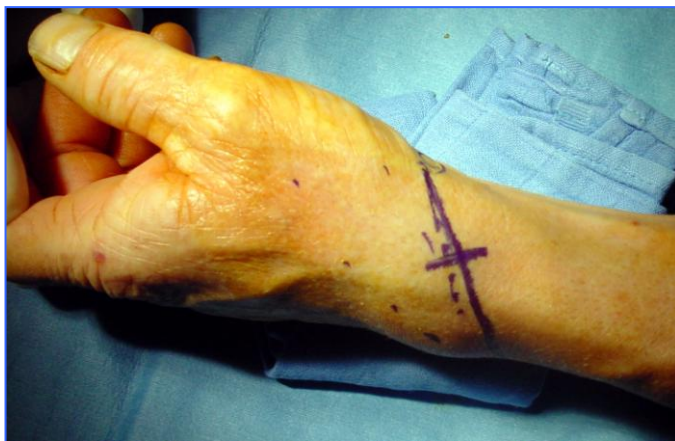- ✓ **Lepage D, Obert L, Clappaz P, Hampel C, Garbuio P, Tropet Y.** *Arthrose radio-scaphoïdienne traitée par autogreffe ostéocartilagineuse après résection proximale du scaphoïde. Technique et résultats d'une série préliminaire de 10 cas. Revue de Chirurgie Orthopédique. 2005 ; 91 : 307-313.*
- ✓ **Tropet Y, Lepage D, Obert L, Pauchot J, Garbuio P.** *Traitement de l'arthrose radio scaphoïdienne par résection proximale du scaphoïde et autogreffe ostéocartilagineuse costale. Mémoires de l'academie nationale de chirurgie. 2006 ; 5 : 10-17.*

Ces deux études se suivent et concernent, pour la première, les dix premiers patients qui ont bénéficié de cette technique de 1994 à 2001, complétée par la deuxième qui ajoute à la première, les huit patients opérés de 2001 à 2004 dans le service de Traumatologie, Orthopédie et Chirurgie Reconstructrice du CHRU Jean Minjot de Besançon. Ces patients présentaient une arthrose radio-scaphoïdienne débutante compliquant une pseudarthrose du scaphoïde (SNAC lésion stade IIB ou IIA de ALNOT (scaphoïd non union advanced collapse lesion)) ou une disjonction scapho-lunaire chronique (SLAC lésion type II ou III (scapho-lunate advanced collapse lesion)).

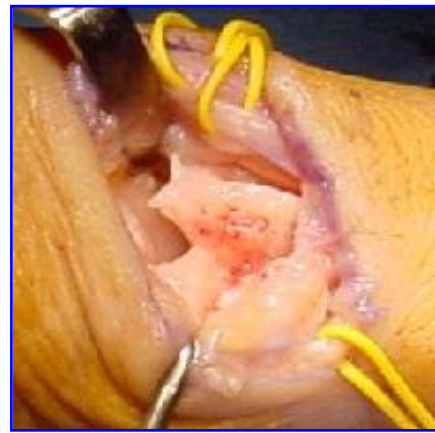
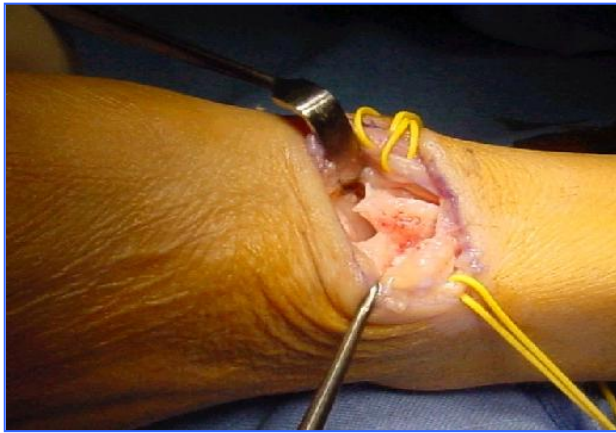
La technique imposait une anesthésie générale et 48 heures d'hospitalisation. Elle se déroulait en trois temps et nécessitait deux champs opératoires.

☞ Premier temps : Résection partielle du pôle proximal du scaphoïde.

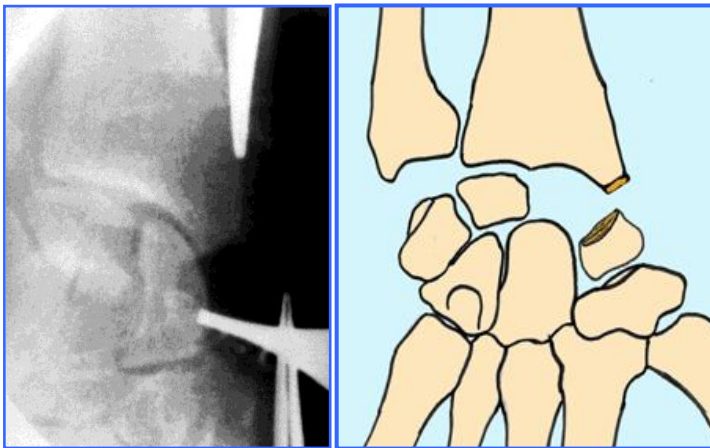
La voie d'abord était palmaire pour les huit premiers patients puis latérale, oblique en avant et en bas à 45° et centrée sur le processus styloïde radial, pour les 10 patients suivants. La dissection minutieuse permettait de respecter les éléments vasculo nerveux superficiels (figures 1a et 1b). Le plan ligamento-capsulaire antérieur était ensuite atteint et incisé longitudinalement. L'exposition se continuait en réalisant de part et d'autre des berges radiales, un lambeau capsulo-périosté, permettant de visualiser et mettre à jour le processus styloïde radial et le pôle distal du scaphoïde (figures 2a et 2b). Après la styloïdectomie à minima, l'ostéotomie du scaphoïde était effectuée après son repérage à l'amplificateur de brillance à la jonction 2/3 proximal - 1/3 distal. Le pôle proximal du scaphoïde était alors ôté plus ou moins après fragmentation. (figures 3a, 3b et 3c).



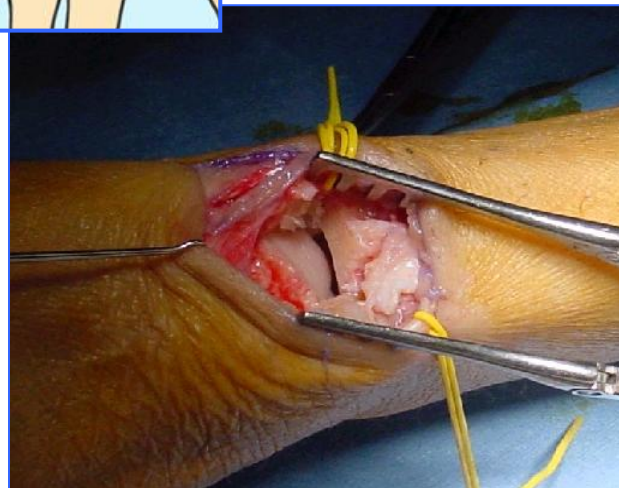
Figures 1a et 1b : Voie d'abord



Figures 2a et 2b styloïdectomie

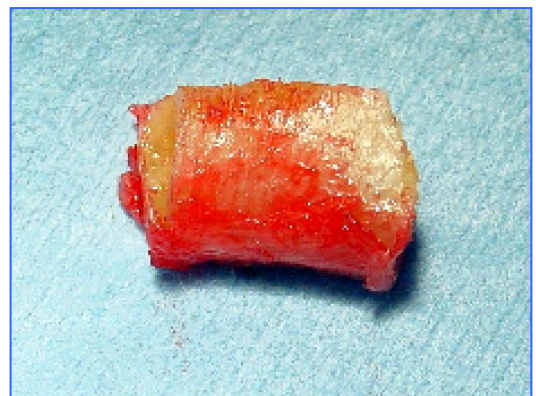
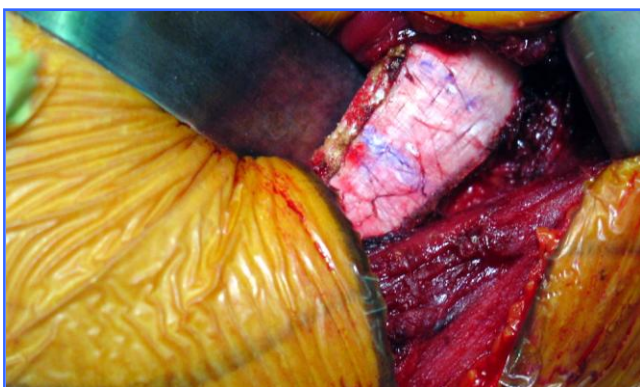
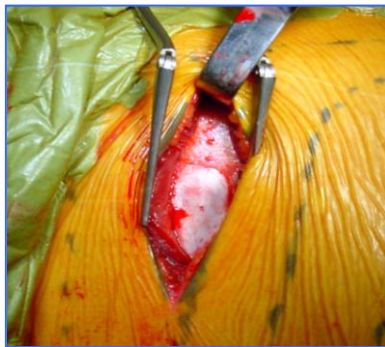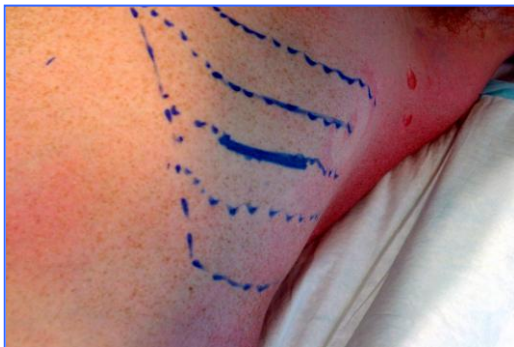*Figures 3a, 3b et 3c : résection
du pôle proximal du scaphoïde*



☞ Deuxième temps : prélèvement du greffon ostéo chondral costal

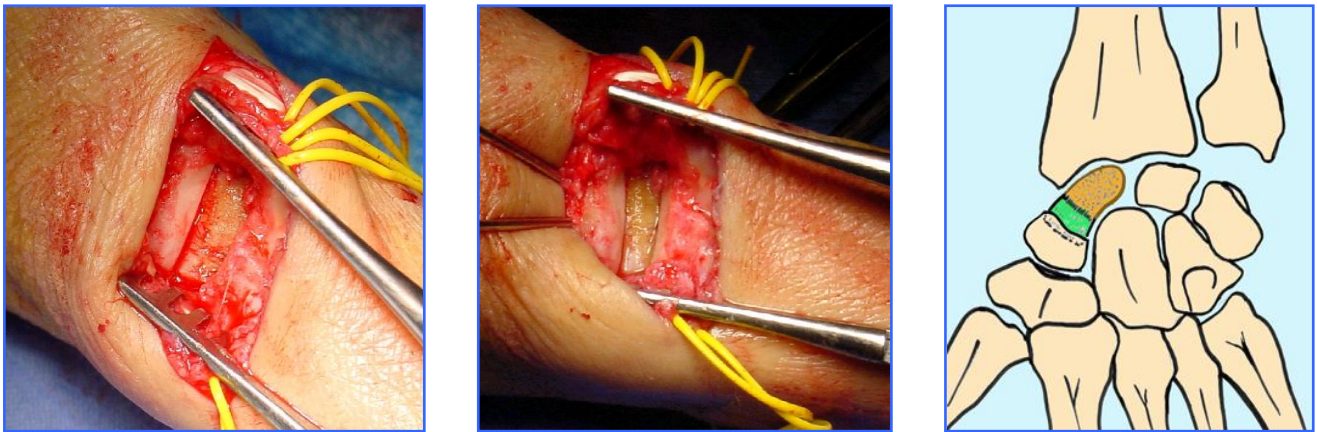
Par une incision horizontale, l'extrémité antérieure cartilagineuse de la 8^e ou 9^e côte était exposée. Son repérage se faisait par « simple palpation des derniers arcs costaux » sans technique particulière, en situant « approximativement » sa jonction ostéo chondrale à la limite entre la région antérieure et latérale du thorax. La 8^e ou 9^e côte exposée, leur jonction ostéo chondrale était aisément repérée, en raison de la différence de couleur entre les zones cartilagineuse et osseuse. La face profonde de la côte choisie était ruginée prudemment en extra pleural. Le greffon était prélevé au bistouri à lame 23. Le prélèvement costal était extra-périchondral. Si la côte était suffisamment large, le greffon pouvait être prélevé sans interrompre la continuité costale (figures 4a, 4b, 4c et 4d). En collaboration avec les anesthésistes, une insufflation plus importante en pression positive permettait de vérifier l'intégrité pleurale. Un surjet intradermique fermait la voie d'abord, plus ou moins sur un petit drain de Redon.



Figures 4a, 4b, 4c et 4d : prélèvement du greffon ostéo chondral de la 8^e côte

☞ Troisième temps : interposition du greffon ostéo chondral costal.

Le greffon était remodelé aisément au bistouri à lame 23, aux dimensions de la cavité correspondant au pôle proximal du scaphoïde, puis encastré, la partie cartilagineuse étant au contact avec la facette scaphoïdienne du radius. Le greffon était ensuite fixé à l'aide d'une ou deux broches de Kirschner, au reste du scaphoïde (figures 5a, 5b et 5c). La capsule était suturée au fil résorbable 3/0. La peau était suturée par un surjet intradermique. Une immobilisation était mise en place pour une durée de 90 jours avec un plâtre ante-brachio-palmaire en position de fonction de la main et prenant la colonne du pouce, laissant libre l'articulation interphalangienne de ce dernier.

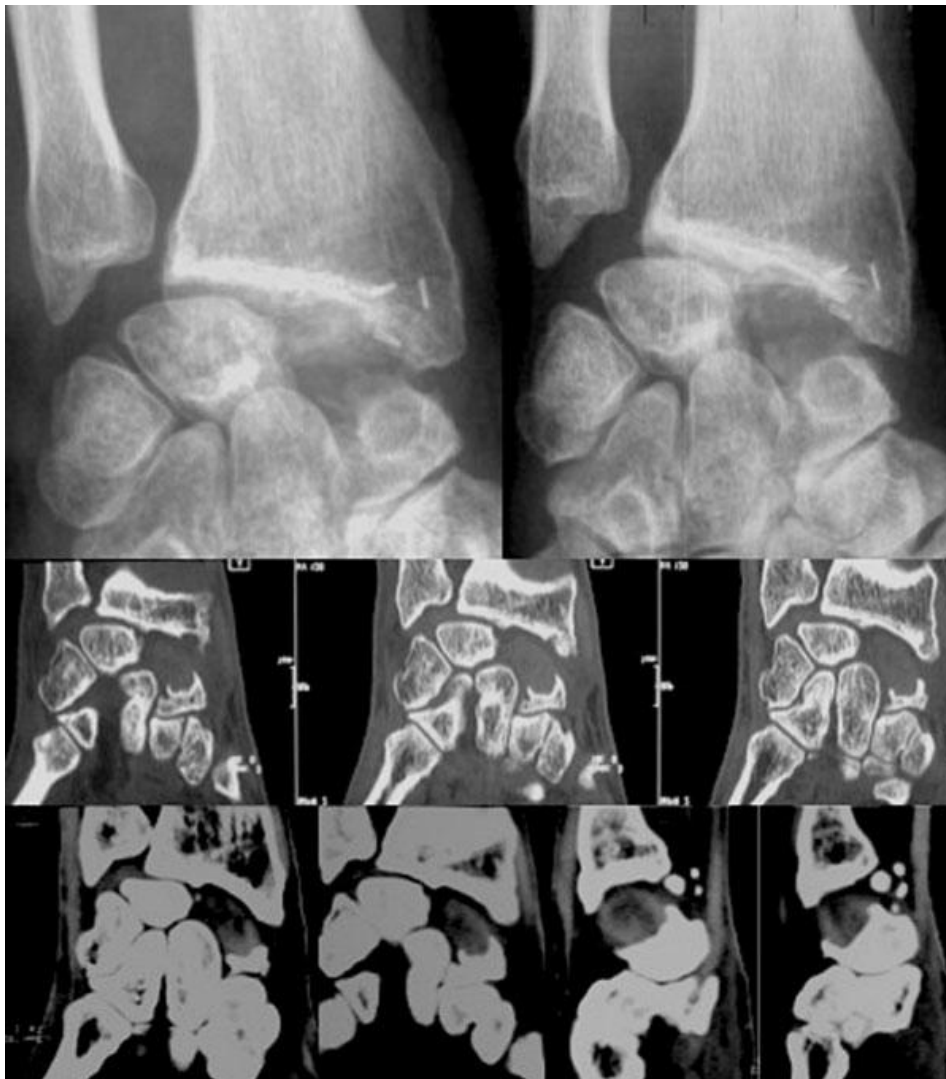

Figures 5a, 5b et 5c : interposition du greffon ostéo-chondral dans la loge de résection

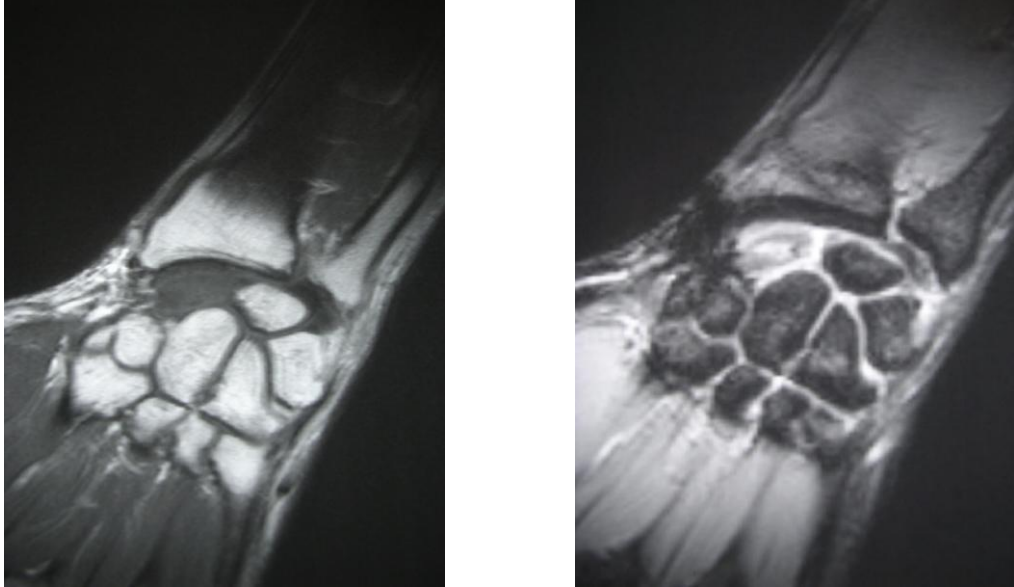
Nous avons donc réalisé deux études rétrospectives chez 18 patients opérés par cette technique de 1994 à 2004, pour une arthrose radio-scaphoïdienne débutante compliquant dans 12 cas une pseudarthrose du scaphoïde et dans 6 cas une disjonction scapho lunaire chronique.

Le recul moyen à la dernière révision était de 4,1 ans. L'examen clinique qui évaluait l'activité fonctionnelle des patients selon le score de Green et O'Brien, modifié par Sandow en 1998, retrouvait 15 résultats excellents ou bons, 2 moyens et 1 échec (luxation du greffon). Deux patients ont présenté une complication : 1 algoneurodystrophie et 1 luxation du greffon (échec de la technique) mais aucun patient n'a eu de complication pleuro

pulmonaire. Le résultat subjectif évalué selon le jugement formulé par les patients sur leur degré de satisfaction retrouvait des patients tous satisfaits ou très satisfaits sauf un (échec). La consolidation osseuse radiologique était acquise à 3 mois dans 17 cas (figures 6). Quatre patients ont accepté de bénéficier d'une imagerie par résonance magnétique pour évaluer la vitalité de leur greffon. Pour ces patients, à 13 mois de recul moyen, cette imagerie a éliminé une nécrose du greffon et a retrouvé dans tous les cas, une consolidation à la jonction entre scaphoïde et greffon (figures 7a et 7b).



Figures 6 : aspect radiologique et scanographique d'une greffe ostéo chondrale costale pour arthrose radio scaphoïdienne montrant une parfaite intégration du greffon au pôle proximal du scaphoïde, à 3 ans de recul pour le bilan radiologique et 5 ans de recul pour le bilan scanographique chez le même patient.



Figures 7a et 7b : coupes frontales d'IRM de poignet à 2 ans d'une greffe ostéo chondrale costale pour arthrose radio scaphoïdienne après pseudarthrose du scaphoïde montrant l'absence de nécrose du greffon et sa parfaite intégration (hyposignal en pondération T1 (7a) et hypersignal pondération T2 (7b)).

Cette technique originale tente de reconstruire le pôle proximal du scaphoïde dans les stades précoces de l'arthrose radio-scaphoïdienne, contrairement aux techniques palliatives habituellement proposées à ces stades, que sont les arthrodèses partielles ou la résection de la première rangée osseuse du carpe. Elle permet de restituer une fonction articulaire satisfaisante à des patients relativement jeunes contrairement à l'arthrodèse partielle du carpe (2 ou 4 os) qui entraîne une diminution des amplitudes articulaires et à la résection de la première rangée du carpe qui entraîne surtout une diminution de la force.

Cette technique n'est pas en concurrence avec la dénervation du poignet ni l'arthrodèse radio carpienne, interventions de « sauvetage », réservées aux patients présentant une atteinte arthrosique diffuse ou après un échec d'une première ou deuxième intervention.

Dans les stades précoces d'arthrose radio scaphoïdienne, il a été proposé également des arthroplasties par implants partiels ou complets de scaphoïdes pour éviter arthrodèses et

résection osseuse dans les pseudarthroses avancées du scaphoïde. Les implants en silicone ont été abandonnés il y a quelques années après constatation de réactions de synovites réactionnelles importantes. Avec l'apparition actuellement d'implant en pyrocarbone, l'arthroplastie par interposition comme le propose la greffe ostéo chondrale costale, est à nouveau d'actualité et sera discutée dans le dernier chapitre de cette thèse.

Ainsi, la résection proximale du scaphoïde associée à l'interposition d'une greffe ostéo chondrale costale semble être plus qu'une alternative intéressante face aux techniques classiques telles que la résection de la première rangée du carpe et les arthrodèses partielles intra-carpiennes. En effet, celles ci ne remplissent pas à elles seules, le cahier des charges de la « reconstruction idéale » de l'articulation radio-carpienne, afin de retrouver mobilité, force et indolence du poignet. Cet objectif est d'autant plus souhaitable qu'il s'agit dans notre expérience, de patients jeunes et travailleurs de force. Son principal inconvénient est la nécessité d'avoir recours à une anesthésie générale, alors que les autres techniques peuvent être réalisées sous anesthésie loco-régionale. Elle nécessite aussi l'abord de la face antérieure du thorax pour prélever le greffon ostéo chondral costal, qui peut se révéler complexe pour certains.

II. Article 1

Revue de chirurgie orthopédique
2005, 91, 307-313

© Masson, Paris, 2005

MÉMOIRE

Arthrose radioscaphoïdienne traitée par autogreffe ostéocartilagineuse après résection proximale du scaphoïde

Technique et résultats d'une série préliminaire de 10 cas

Osteocartilaginous autograft after proximal resection of the scaphoid for radioscaploid osteoarthritis

D. Lepage, L. Obert, P. Clappaz, C. Hampel, P. Garbuio, Y. Tropet

Service de Traumatologie-Orthopédie et Chirurgie Plastique et Reconstructrice, CHU Jean-Minjoz, 4, boulevard Flemming, 25030 Besançon Cedex.

ABSTRACT

Purpose of the study

Radioscaphoid osteoarthritis is usually a complication of scaphoid pseudarthrosis or chronic scapholunate disjunction. As an alternative to the classical surgical techniques used for this lesion, we propose a novel reconstruction method consisting in partial proximal resection of the scaphoid associated with interposition of a biological spacer composed of an osteocartilaginous rib graft. The purpose of this study was to present the technical aspects of this procedure and to report preliminary results in ten patients with radioscapular osteoarthritis treated between 1994 and 2001.

Material and methods

We performed a retrospective analysis of the ten patients who underwent surgery from 1994 to 2001 for early-stage radioscaphoid osteoarthritis associated with scaphoid osteoarthritis in eight and chronic scapholunate disjunction in two. The procedure consisted in partial resection of the proximal portion of the scaphoid and insertion of an osteocartilaginous autograft harvested from a rib. Outcome was based on the clinical results (pain, motion, grip force, activity) and patient satisfaction. Bone healing was measured with plain x-rays and vitality of the osteocartilaginous graft with MRI.

Results

Mean follow-up was 4.6 years. Clinical outcome was considered excellent or good in eight patients, fair in one and poor in one (graft dislocation). All patients were satisfied or very satisfied except one (one failure). Radiological healing was achieved at three months in nine patients. Four patients underwent an MRI examination at thirteen months which demonstrated, in all patients: no sign of necrosis, healing of the graft-scaphoid interface, and no bony metaplasia in the cartilage.

Discussion

Compared with partial carpal arthrodesis and resection of the first row of the carpus, this palliative technique can be used to reconstruct the proximal portion of the carpal scaphoid in young patients with early-stage radioscaphoid osteoarthritis. As for arthroplasty or scaphoid implants, our goal was to achieve a satisfactory scaphoid height using a biological spacer after resection of the proximal $\frac{3}{4}$ of the bone. The results of this technique are encouraging but must be examined with precaution due to the small number of patients and the short follow-up to date.

Key words: Rib cartilage graft, scaphoid nonunion, scapholunate disjunction, radioscaphoid osteoarthritis.

Tirés à part : D. LEPAGE, à l'adresse ci-dessus.
E-mail : dlepage@chu-besançon.fr

Acceptation définitive le : 13 décembre 2004

RÉSUMÉ

L'arthrose radioscapoïdienne est habituellement une complication de la pseudarthrose du scaphoïde ou des disjonctions scapholunaires chroniques. Face aux techniques chirurgicales classiques proposées pour cette lésion dégénérative, nous proposons une technique originale de reconstruction : la résection partielle proximale du scaphoïde associée à une interposition d'un espaceur biologique constitué par un greffon ostéocartilagineux prélevé aux dépens d'une côte. Le but de cette étude est de présenter les modalités techniques de cette intervention et de rapporter les résultats préliminaires obtenus chez dix patients, atteints d'arthrose radiocarpienne, opérés entre 1994 et 2001.

Nous avons réalisé une étude rétrospective chez 10 patients opérés de 1994 à 2001 d'une arthrose radioscapoïdienne débutante compliquant dans 8 cas une pseudarthrose du scaphoïde et dans 2 cas une disjonction scapholunaire chronique.

La technique opératoire était une résection partielle proximale du scaphoïde associée à une interposition d'un greffon ostéocartilagineux prélevé aux dépens d'une côte. L'examen clinique à la dernière révision étudiait la douleur, la mobilité, la force de la poigne, l'activité des patients et leur satisfaction. Une étude radiologique permettait d'évaluer le délai de consolidation radiologique et une étude IRM, la vitalité du greffon ostéocartilagineux.

Le recul moyen lors de la dernière révision était de 4,6 ans. L'examen clinique donnaient 8 résultats excellents ou bons, 1 moyen et 1 échec de la méthode (luxation du greffon). Tous les patients étaient satisfaits ou très satisfaits sauf un (échec). La consolidation radiologique était acquise à 3 mois dans 9 cas. Quatre patients avaient bénéficié d'une IRM à 13 mois et n'avaient aucun signe de nécrose, une consolidation à l'interface greffon-scaphoïde et aucune métaplasie osseuse au niveau du cartilage.

Face aux arthrodèses partielles du carpe et aux résections de la première rangée du carpe, cette technique palliative, tente de reconstruire le pôle proximal du scaphoïde carpien dans les stades précoces de l'arthrose radioscapoïdienne chez des patients jeunes. Comme pour les arthroplasties par implants de scaphoïdes, nous cherchons à travers cette greffe, à redonner une hauteur satisfaisante au scaphoïde, en interposant après résection de ses $\frac{3}{4}$ proximaux un espaceur biologique. Les résultats de cette technique sont encourageants mais doivent être nuancés car notre série est courte et le recul moyen reste pour le moment insuffisant.

Mots clés : Greffe de cartilage costal, pseudarthrose du scaphoïde, disjonction scapholunaire, arthrose radioscapoïdienne.

INTRODUCTION

Les lésions dégénératives du poignet sont souvent des complications de la pseudarthrose du scaphoïde ou des disjonctions scapholunaires chroniques. De nombreux patients sont vus à ce stade, du fait de la carence du traitement initial.

Face aux nombreuses techniques chirurgicales proposées dans l'arthrose radiocarpienne, nous proposons une technique originale de reconstruction : la résection partielle proximale du scaphoïde associée à l'interposition d'un espaceur biologique constitué par un greffon ostéocartilagineux costal.

L'utilisation de cartilage costal dans la chirurgie reconstructrice est ancienne. König cité par Ridoux *et al.* (1) a été le premier à publier ses résultats chez l'homme au début du siècle. Au niveau de la main, Ischida *et al.* (2), Johansson et Engkvist (3) et Katsaros *et al.* (4) ont réalisé des arthroplasties digitales à l'aide d'un composite ostéocartilagineux costal et Hentz, cité par Ridoux *et al.* (1), a rapporté des observations d'homogreffes cartilagineuses dans le traitement de la rhizarthrose. Parallèlement à ces données expérimentales et comme Trumble *et al.* (5), nous avons appliqué depuis 1992 ce concept de greffe costale ostéochondrale dans le traitement de la rhizarthrose, avec des résultats intéressants et ceci nous a amenés à proposer ce concept à d'autres atteintes arthrosiques du poignet [Ridoux *et al.* (1), Tropet *et al.* (6, 7)]. Sandow (8), en 1998, proposait cette technique dans le traitement des nécroses du pôle proximal des pseudarthroses du scaphoïde.

Nous présentons ici les modalités techniques et les résultats obtenus chez dix patients, atteints d'arthrose radiocarpienne, opérés entre 1994 et 2001.

MATÉRIEL

Il s'agit d'une étude rétrospective de 10 patients (9 hommes et 1 femme) d'âge moyen de 43,3 ans (26-62), opérés de 1994 à 2001 dans le service de traumatologie, d'orthopédie et chirurgie reconstructrice du CHU de Besançon. Ces patients présentaient une arthrose radioscapoïdienne débutante compliquant une pseudarthrose du scaphoïde [SNAC lésion de stade IIB ou IIA de Alnot (9)] dans 8 cas et une disjonction scapholunaire chronique (SLAC lésion de type II ou III) dans 2 cas. La main dominante était atteinte dans 7 cas.

MÉTHODE

La technique opératoire était la même pour tous nos patients quelle que soit l'étiologie de l'arthrose radioscapoïdienne. Il s'agissait de la résection partielle proximale du scaphoïde associée à une interposition d'un greffon ostéocartilagineux costal et à une styloïdectomie *a minima*. La technique imposait une anesthésie générale. Elle se déroulait en trois temps et nécessitait deux champs opératoires.

Premier temps

Le premier temps était la résection partielle du pôle proximal du scaphoïde.

La voie d'abord a été palmaire pour les 8 premiers patients, avec une incision en arbalète. La branche proximale de l'incision était située en regard du bord latéral du tendon du fléchisseur radial du carpe. Le segment moyen de

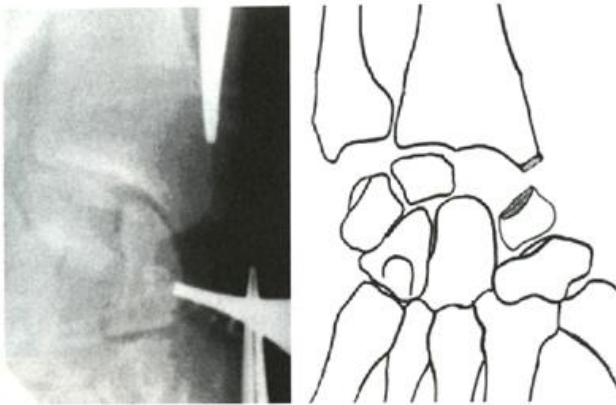


FIG. 1. – Résection du pôle proximal du scaphoïde.

5 mm se situait dans le pli palmaire distal du poignet ; la branche distale débordait sur la peau thénarienne, en direction du tubercule distal, du scaphoïde, palpé sous la peau.

La dissection se poursuivait en profondeur, soit à travers la gaine du tendon du fléchisseur radial du carpe afin de passer à distance de l'artère radiale, soit au bord latéral de ce tendon.

On atteignait le plan ligamento-capsulaire antérieur qui devait être incisé longitudinalement. On continuait l'exposition en réalisant de part et d'autre des berges, un lambeau capsulo-périosté, permettant de visualiser l'extrémité inférieure du radius et le pôle distal du scaphoïde.

Une voie d'abord latérale, oblique en avant et en bas, à 45° et centrée sur la styloïde radiale, a été utilisée chez les 2 derniers patients. Cette voie d'abord a été choisie non pas en fonction de l'étiologie de l'arthrose mais parce qu'elle offrait un excellent jour sur l'articulation radioscaphoïdienne, après une styloïdectomie *a minima*. La dissection minutieuse devait respecter les branches nerveuses sensibles du nerf radial, ainsi que la veine céphalique radiale et l'artère radiale. La capsule était incisée longitudinalement et ruginée pour mettre à jour la styloïde radiale et le bord latéral du scaphoïde. La ligne d'ostéotomie était marquée au bistouri électrique à la jonction 2/3 proximal-1/3 distal au delà du foyer de pseudarthrose. L'ostéotomie était effectuée à la scie oscillante, contrôlée par un amplificateur de brillance. Le pôle proximal du scaphoïde était alors enlevé à la pince gouge plus ou moins après fragmentation (fig. 1).

Deuxième temps

Le deuxième temps était le prélèvement du greffon costal.

Par une incision horizontale, l'extrémité antérieure cartilagineuse de la 7^e, 8^e ou 9^e côte était exposée (fig. 2). On repérait aisément, en raison de la différence de couleur, la jonction ostéochondrale. La face profonde de la 9^e côte était

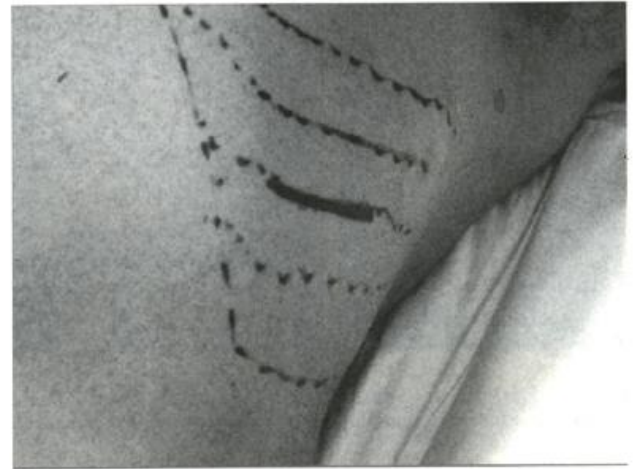
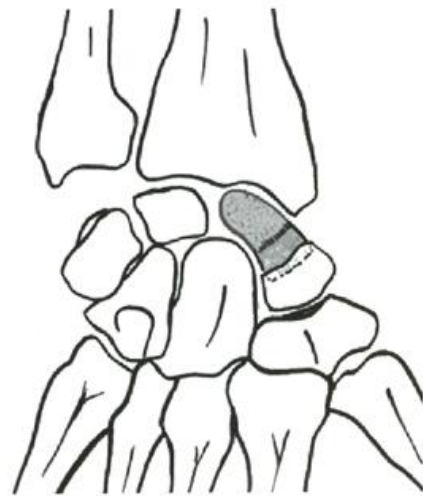

FIG. 2. – Repérage du site de prélèvement (a) et aspect du greffon ostéocartilagineux costal avant recoupe (b).



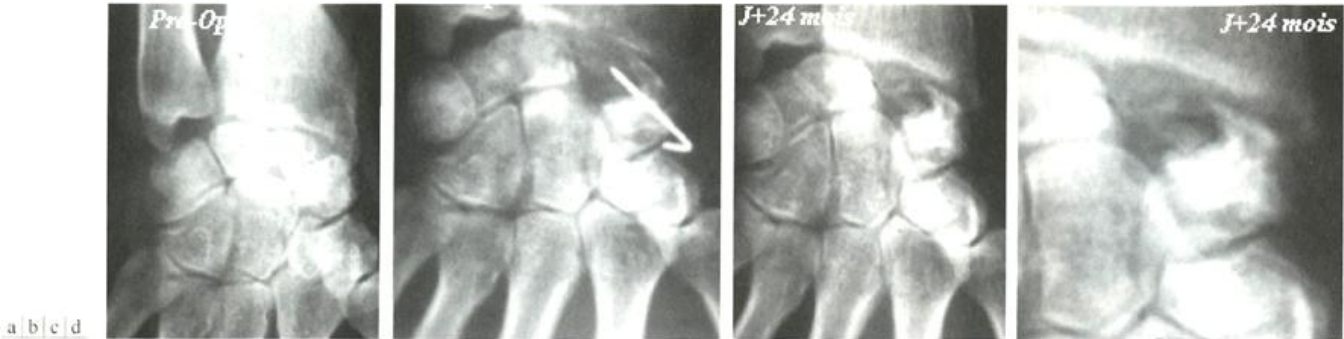

FIG. 4. – Radiographies préopératoire (a), postopératoire immédiate (b) et au plus grand recul (c et d), d'un patient âgé de 49 ans, présentant une arthrose radioscapoïdienne faisant suite à une pseudarthrose du scaphoïde.

périchondral. Si la côte était suffisamment large, le greffon pouvait être prélevé sans interrompre la continuité costale. En collaboration avec les anesthésistes, une insufflation plus importante en pression positive permettait de vérifier l'intégrité pleurale.

Un surjet intradermique fermait la voie d'abord, sur un petit drain aspiratif.

Troisième temps

Le troisième temps était l'interposition de l'autogreffe cartilagineuse.

Le greffon était remodelé aisément au bistouri à lame 23, aux dimensions de la cavité correspondant au pôle proximal du scaphoïde, puis encastré, la partie cartilagineuse étant au contact avec la facette scaphoïdienne du radius (fig. 3). Le greffon était ensuite fixé à l'aide d'une ou deux broches de

Kirschner au reste du scaphoïde. La capsule était suturée au fil résorbable 3/0. La peau était suturée par un surjet intradermique. Une immobilisation était mise en place pour une durée de 90 jours avec un plâtre ante-brachio-palmaire en position de fonction de la main et prenant la colonne du pouce, laissant libre l'articulation inter-phalangienne.

En postopératoire, à la dernière révision, ont été évalués les résultats sur la douleur, la mobilité, la force de la poigne mesurée au dynamomètre de Jamar (moyenne de 3 mesures, réalisées des 2 côtés, coude fléchi à 90° et poignet en pronation et supination neutre) et l'activité des patients évalués à partir du score de Green et O'Brien, modifié par Sandow (8) (tableau I). Le jugement formulé par les patients sur leur degré de satisfaction a également été relevé. L'étude radiologique a évalué le délai de consolidation. Les complications apparues en période postopératoire ont été relevées. Enfin,

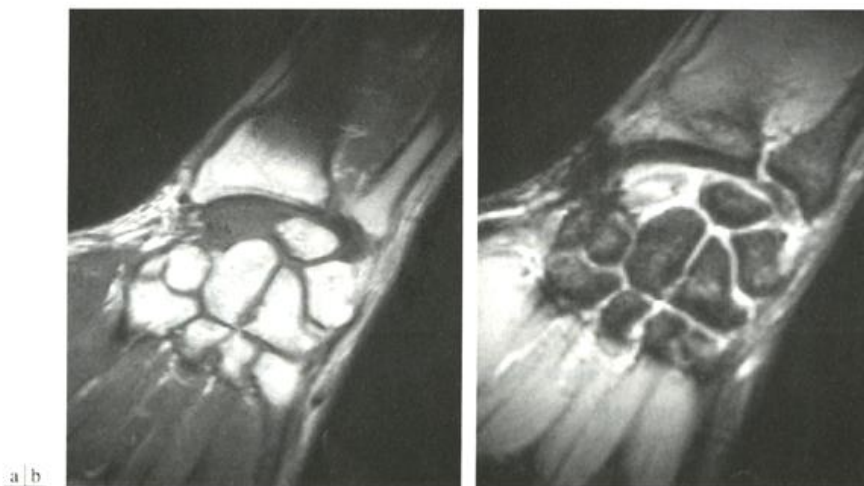


FIG. 5. – Coupes frontales d'une IRM de poignet en pondération T1 (a) et T2 (b), à 24 mois d'une greffe ostéocartilagineuse pour arthrose radioscapoïdienne faisant suite à une pseudarthrose du scaphoïde : absence de signes de nécrose du greffon cartilagineux (hyposignal en pondération T1 et hypersignal intermédiaire en T2).

TABLEAU I. – Score de Green et O'Brien, modifié par Sandow (8). 90 : Excellent. 75-89 : Bon. 60-74 : Moyen. < 60 : Médiocre.

Score	0	10	15	20	25
Douleur	Sévère + au repos	Modérée activité réduite pas de douleur au repos	Légère, régulière, pas de diminution activité	Légère occasionnelle	Absente
Mobilité	< 40°	40-69°	70-99°	100-140°	> 140°
Force/côté opposé	< 50 %	-	50-74 %	75-90 %	Normale
Activité	Incapable de travailler	-	Activité réduite	Normale, quelques modifications	Non limité par la fonction du poignet

chez les patients compliants, une étude IRM a été pratiquée afin de vérifier la vitalité du greffon implanté.

RÉSULTATS

Le recul moyen lors de la dernière révision était de 4,6 ans (2-9, ans).

Deux complications ont été observées : 1 algoneurodystrophie (syndrome douloureux régional complexe de type I) et 1 luxation du greffon.

Les résultats cliniques selon le score de Green et O'Brien modifié étaient les suivants : 4 excellents, 4 bons, 1 moyen et 1 échec de la méthode (luxation du greffon et exérèse).

Le détail de ce score chez les 9 patients avec un greffon en place est représenté dans le *tableau II*. Concernant le résultat subjectif, tous les patients étaient satisfaits ou très satisfaits sauf un (échec).

Les radiographies montraient une consolidation acquise à 3 mois dans 9 cas (*fig. 4*). Au plus grand recul, nous n'avons pas noté d'aggravation de l'arthrose et notamment à l'étage radiocarpien.

Quatre patients avaient bénéficié d'une IRM à 13 mois en moyenne (9-18) de l'intervention qui ne montrait aucun signe de nécrose et une consolidation à l'interface greffon-scapoïde, dans tous les cas. Il n'existait aucune métaplasie osseuse au niveau du cartilage (*fig. 5*).

DISCUSSION

Ces résultats apparaissent encourageants. En effet, tous les patients sauf un ont été satisfaits et améliorés cliniquement. La consolidation radiologique était dans tous les cas acquise à 3 mois sauf pour un patient. Sauf un, les opérés ont tous repris leur travail en moyenne à 4 mois et 10 jours.

Face aux arthrodèses partielles du carpe et aux résections de la première rangée du carpe, nous avons proposé depuis 1994, cette option originale qui vise à reconstruire le pôle proximal du scaphoïde carpien dans les stades précoces de l'arthrose radioscaphoïdienne. En effet, l'âge relativement jeune de nos patients et leur forte demande fonctionnelle,

TABLEAU II. – Résultat du score de Green et O'Brien, modifié par Sandow (8) des 9 patients avec greffon en place.

Score	0	10	15	20	25
Douleur			2/9	3/9	4/9
Mobilité			6/9	3/9	
Force/côté opposé			2/9	5/9	2/9
Activité				6/9	3/9

pousse à rechercher une technique chirurgicale évitant de diminuer significativement la force, comme dans les résections de la première rangée du carpe, ou la mobilité, comme dans les arthrodèses partielles.

Utilisant le cartilage costal depuis 1992, dans la rhizarthrose [Ridoux *et al.* (1)], en tant que greffon d'interposition après résection partielle du trapèze, nous avons proposé cette méthode pour les arthroses débutantes du poignet, au stade d'arthrose radioscaphoïdienne isolée. Nous recherchons à travers la technique proposée, à reconstruire l'articulation radioscaphoïdienne, avant que les lésions dégénératives n'atteignent les compartiments adjacents et à redonner une hauteur satisfaisante au scaphoïde.

Par ailleurs, chez ces patients qui présentaient une pseudarthrose de scaphoïde, une reconstruction de celui-ci, par greffe selon la méthode de Matti (10) et Russe (11) ou par greffon vascularisé ou trapézoïdal, était contre-indiquée par l'arthrose débutante.

Les arthrodèses intracarpiales sont bien connues, mais leurs résultats restent décevants. En effet, Voche *et al.* (12, 13) rapportent, en 1991, 36 cas d'arthrodèse triscaphoïdienne, dont 13 réalisées pour dissociation scapholunaire chronique. Les résultats sur la douleur, la force et la mobilité sont moyens. Cette intervention permet de maintenir la hauteur du carpe et d'éviter un collapsus du carpe. Mais elle entraîne une forte diminution des amplitudes articulaires. De plus, des complications, telles que pseudarthroses ne sont pas rares et ces auteurs réservent plutôt cette intervention pour les arthroses scapho-trapézo-trapézoïdiennes.

L'arthrodèse des 4 os est le plus souvent associée à une résection du scaphoïde. Saffar et Fakhoury (14) ont comparé les résultats de cette technique, à ceux de la résection de la première rangée du carpe et rapportent des résultats plutôt décevants concernant la force et la mobilité du poignet, diminuée de 50 % par rapport au côté opposé. Cette technique apporte surtout une indolence du poignet. Dap (15) est beaucoup plus critique concernant cette intervention et retrouve des résultats médiocres pour la douleur, avec seulement 22 % de patients indolores (8 sur 36). Dans sa série, il retrouve également une force diminuée de 41 % par rapport au côté controlatéral et démontre que le blocage définitif de cette partie du poignet rend difficile, voire impossible, de nombreux gestes de la vie courante.

La résection de la première rangée est une autre solution proposée par de nombreux auteurs et notamment par Schernberg (16) ou Alnot et Bleton (17). Là, encore, les avis semblent très partagés. Legre et Sassoon (18) montrent à travers une étude multicentrique et rétrospective que cette intervention donne de très bons résultats sur la douleur mais qu'elle n'améliore pas la mobilité et que la force en postopératoire n'est nettement améliorée que chez 33 patients sur 143.

Malerich *et al.* (19) ont proposé de réaliser une résection du pôle distal du scaphoïde chez des patients présentant une lésion de type *SNAC wrist*. Les résultats de cette intervention sont intéressants. Ils retrouvent chez 19 patients une amélioration de la mobilité de 85 %, de la force de 134 % et une absence de la douleur chez 13 patients sur 19.

D'autres équipes ont proposé des arthroplasties par implants de scaphoïde pour éviter arthrodèses et résection osseuse dans les pseudarthroses évoluées du scaphoïde. Il s'agit essentiellement des implants en silicone. Actuellement, depuis la constatation de réactions de synovites réactionnelles importantes [Carter *et al.* (20), Smith *et al.* (21), Moutet *et al.* (22), Haloua *et al.* (23)], ces implants ont été abandonnés. Il s'agissait d'implants soit partiels ou complets. Michon *et al.* (24) ont préconisé en 1983 l'emploi de billes en silicone. En 1983, Haussmann (25) a proposé d'utiliser une allogreffe avec une partie d'un implant total de scaphoïde taillé à la demande. Picaud (26), en 1953, a introduit l'implant en acrylique. Puis se fut l'apparition de l'implant en silicone, sous l'impulsion de Swanson (27), en 1970. En dehors des problèmes de « siliconite », aucune série importante, publiée, n'a fait la preuve de l'efficacité de ces implants. Récemment, Pequignot *et al.* (28) ont rapporté des résultats préliminaires intéressants concernant l'utilisation d'un espaceur en pyrocarbone dans les lésions de type *SNAC wrist*. Cependant, ils déconseillent l'utilisation de cet implant dans les lésions de type *SLAC wrist* avec atteintes ligamentaires sévères.

Concernant le devenir du greffon cartilagineux, notre étude par imagerie par résonance magnétique a montré l'absence de signal en faveur d'une nécrose. Dans notre série sur le traitement de la rhizarthrose par cette méthode, une étude anatomo-pathologique a été réalisée chez 4 patients.

Celle-ci a montré l'absence de nécrose chez 2 patients et une nécrose partielle, chez les deux autres patients [Ridoux *et al.* (1), Tropet *et al.* (6, 7)].

Ces résultats sont en faveur d'une probable survie du greffon cartilagineux qui n'est pas vascularisé au départ. Ils sont également en concordance, avec les résultats radiologiques qui montrent une consolidation entre le pôle distal du scaphoïde et la partie osseuse du greffon ostéocartilagineux chez 9 patients sur 10.

Dans la littérature, Dingman et Crabb (29) font état de 2 cas sur 30 de résorption partielle du greffon costal, dans la restauration faciale, avec un recul de 3,5 ans. Muhlbauer *et al.* (30) concluent, à propos de 40 cas, à une absence de résorption dans 75 % des cas et à une résorption sévère dans 5 % des cas avec un recul moyen de 6 ans (cartilage costal de banque).

Même si les résultats obtenus pour cette technique nous semblent tout à fait encourageants, nous devons les considérer avec prudence. En effet, des réserves doivent être faites sur le nombre de cas et le faible recul. Cette technique chirurgicale impose l'abord du thorax pour la prise de greffe et d'avoir recours à une anesthésie générale. Cependant, aucun de nos patients n'a formulé de plainte concernant cette prise de greffe et aucune complication pleuropulmonaire n'est survenue chez nos patients.

De plus, notre technique chirurgicale ne résout pas l'atteinte du ligament interosseux scapholunaire, dans les lésions de type *SLAC wrist*, et ne redonne pas de congruence scapholunaire dans les lésions de type *SNAC wrist*. Il existe donc, en postopératoire, une dissociation scapholunaire persistante. Il est difficile, au vu du faible recul de notre série, d'affirmer si cette persistance de dissociation va être à nouveau, source d'une nouvelle arthrose radioscapuloïdienne. Cependant, nous pensons que l'apport important de cartilage peut permettre au greffon de s'adapter morphologiquement par remaniement, de façon à ne plus entrer en conflit avec la facette scaphoïdienne du radius et que cet espaceur doit redonner au scaphoïde, une hauteur satisfaisante pour lutter contre le collapsus du versant radial. Comme les arthrodèses intracarpiennes ou les résections de la première rangée du carpe, cette technique reste avant tout une intervention palliative. Moins agressive, elle tente de reconstruire l'anatomie du poignet sans résoudre sa biomécanique.

CONCLUSION

La résection proximale du scaphoïde associée à l'interposition d'une greffe ostéocartilagineuse costale semble être plus qu'une alternative intéressante face aux techniques classiques telles que la résection de la première rangée du carpe et les arthrodèses intracarpiennes. En effet, celles-ci ne remplissent pas à elles seules, le cahier des charges de la reconstruction idéale de l'articulation radiocarpienne, afin de retrouver mobilité, force et indolence du poignet. Ce résultat est d'autant plus désirable qu'il s'agit dans notre expérience, de patients jeunes et travailleurs de force.

Les résultats cliniques de cette série sont encourageants et semblent être supérieurs, globalement, à ceux des techniques classiques. Elle n'est bien sûr applicable que dans les cas d'arthrose localisée au versant radial du scaphoïde.

Il faut pourtant nuancer nos résultats car notre série est courte et le recul moyen reste pour le moment insuffisant. Les études IRM réalisées chez quelques uns de nos patients, ont montré une bonne ostéo-intégration du greffon.

Cependant, il est difficile, du fait du faible recul de notre série, de connaître l'évolution arthrosique ultérieure de ces patients. Quoi qu'il en soit, cette technique ne « coupe pas les ponts » pour un éventuel retour aux techniques plus conventionnelles.

Références

- RIDOUX PE, GARBUIO P, OBERT L, JEUNET L, TROPET Y, VICHARD P : Traitement de la rhizarthrose par résection partielle du trapèze et autogreffe cartilagineuse costale. *Main*, 1998, 3, 393-399.
- ISHIDA O, IKUTA Y, KUROKI I : Ipsilateral osteochondral grafting of fingerjoint repair. *J Hand Surg (Am)*, 1994, 19, 372-377.
- JOHANSSON SH, ENKVIST O : Small joint reconstruction by perichondrial arthroplasty. *Clin Plast Surg*, 198, 8, 107.
- KATSAROS J, MILNER R, MARSCHALL NJ : Perichondrial arthroplasty incorporating costal cartilage. *J Hand Surg (Br)*, 1995, 20, 137-142.
- TRUMBLE TE, RAFJAH G, GILBERT M, ALLAN CH, NORTH E, MCCALLISTER WV : Thumb trapeziometacarpal joint arthritis: partial trapeziectomy with ligament reconstruction and interposition costochondral allograft. *J Hand Surg (Am)*, 2000, 25, 61-76.
- TROPET Y, GARBUIO P : Traitement de la rhizarthrose par résection partielle du trapèze et autogreffe cartilagineuse costale. *Maîtrise Orthopédique*, 1999, 87, 14-17.
- TROPET Y, GARBUIO P, RIDOUX PE, VICHARD P : La rhizarthrose du pouce : analyse de 27 cas traités par implants de Swanson. *Eur J Orthop Surg Traumatol*, 1995, 5, 7-14.
- SANDOW MJ : Proximal scaphoïd costo-osteochondral replacement arthroplasty. *J Hand Surg*, 1998, 23, 201-208.
- ALNOT JY : Fractures et pseudarthroses du scaphoïde carpien. *Rev Chir Orthop*, 1988, 74, 683-752.
- MATTI H : Technik und Resultate meiner Pseudarthrosen Operation. *Z Chir*, 1936, 63, 1442-1453.
- RUSSE O : Fractures of the carpal navicular. Diagnosis, non operative treatment, and operative treatment. *J Bone Joint Surg (Am)*, 1960, 42, 759-768.
- VOCHE P, BOUR C, MERLE M, SPAITE A : L'arthrodèse scapho-trapézo-trapézoïdale ou arthrodèse triscaphoïde : étude de 36 cas. *Rev Chir Orthop*, 1991, 77, 103-114.
- VOCHE P, MERLE M : L'arthrodèse des quatre os du poignet : analyse de 12 cas revus. *Rev Chir Orthop*, 1993, 79, 456-463.
- SAFFAR P, FAKHOURY B : Résection de la première rangée contre arthrodèse des os du carpe dans les instabilités du carpe. *Ann Chir Main*, 1992, 11, 276-280.
- DAP F : L'arthrodèse du poignet : alternative à la résection de la première rangée des os du carpe ? *Ann Chir Main*, 1992, 11, 285-291.
- SCHERNBERG F : Technique opératoire de la résection arthroplastique des trois os de la première rangée. *Ann Chir Main*, 1992, 11, 264-268.
- ALNOT JY, BLETON R : La résection de la première rangée des os du carpe dans les séquelles des fractures du scaphoïde. *Ann Chir Main*, 1992, 11, 269-275.
- LEGRE R, SASSOON D : Etude multicentrique de 143 cas de résection de la première rangée des os du carpe. *Ann Chir Main*, 1992, 11, 257-263.
- MALERICH MM, CLIFFORD J, EATON B, EATON R, LITTLER JW : Distal scaphoid resection arthroplasty for the treatment of degenerative arthritis secondary to scaphoid nonunion. *J Hand Surg (Am)*, 1999, 24, 1196-1205.
- CARTER PR, BENTON LJ, DYSERT PA : Silicone rubber carpal implants: a study of the incidence of late osseous complications. *J Hand Surg (Am)*, 1986, 11, 639-644.
- SMITH RJ, ATKINSON RE, JUPITER JB : Silicone synovitis of the wrist. *J Hand Surg (Am)*, 1985, 10, 47-60.
- MOUTET F, SARTORIUS C, LEBRUN C : A propos de deux cas de silicite précoce. *Ann Chir Main*, 1988, 7, 67-71.
- HALOUA JP, COLIN JP, SCHERNBERG F, SANDRE J : Arthroplastie du poignet rhumatoïde par implants de Swanson, résultats et complications à long terme. *Ann Chir Main*, 1989, 8, 124-134.
- MICHON J, MERLE M, GIROT V : Remplacement prothétique des os du carpe. In : Razemon J.P. et Fisk G.R. Le poignet. Monographie du GEM, n° 12. Exp Scient Fr, Paris, 1983, 237-243.
- HAUSSMANN P : Alloplastischer teilersatz des os scaphoïdeum. *Handchirurgie*, 1983, 15, 182-184.
- PICAUD A : Traitement d'une pseudarthrose ancienne du scaphoïde carpien par prothèse acrylique. *Mémoires de l'Académie de Chirurgie*, 1953, 79, 200-203.
- SWANSON AB : Silicone rubber implants for the replacement of the carpal scaphoid and lunate bones. *Orthop Clin North Am*, 1970, 1, 299-309.
- PEQUIGNOT JP, LUSSIEZ B, ALLIEU Y : A adaptive proximal scaphoid implant. *Chir Main*, 2000, 19, 276-285.
- DINGMAN RO, CRABB WC : Costal cartilage homografts preserved by irradiation. *Plast Reconstr Surg*, 1961, 28, 562-566.
- MUHLBAUER WD, SCHMIDT-TINTEMANN U, GLASER M : Long-term behaviour of preserved homologous rib cartilage in the correction of saddle nose deformity. *Br J Plast Surg*, 1971, 24, 325-333.

Traitement de l'arthrose radio-scaphoïdienne par résection proximale du scaphoïde et autogreffe ostéocartilagineuse costale

Y Tropet, D Lepage, L Obert, J PAUCHOT

P Garbuio

Service de Chirurgie Orthopédique, Traumatologique, Plastique et Reconstructrice,
CHU – Hôpital Jean Minjot, Besançon

Correspondance

Yves TROPET Service de Chirurgie Orthopédique, Traumatologique, Plastique et Reconstructrice, CHU – Hôpital Jean Minjot, 4 Bd Fleming, 25030 Besançon Cedex.
Tel 03.81.66.82.85. Fax 03.81.66.93.06
Email ytropet@chu-besancon.fr

Résumé

L'arthrose radioscapoïdienne est habituellement une complication de la pseudarthrose du scaphoïde ou des disjonctions scapholunaires chroniques. Face aux techniques chirurgicales classiques proposées pour cette lésion dégénérative, les auteurs présentent une technique originale de reconstruction la résection partielle proximale du scaphoïde associée à une interposition d'un « spacer » biologique constitué par un greffon ostéocartilagineux prélevé au dépend d'une côte. Le but de cette étude est de présenter les modalités techniques de cette intervention et de rapporter les résultats préliminaires obtenus chez 18 patients, atteints d'arthrose radio-carpienne.

Nous avons réalisé une étude rétrospective chez 18 patients opérés de 1994 à 2004 d'une arthrose radio-scaphoïdienne débutante compliquant dans 12 cas une pseudarthrose du scaphoïde et dans 6 cas une disjonction scapho-lunaire chronique.

La technique opératoire était une résection partielle proximale du scaphoïde associée à une interposition d'un greffon ostéocartilagineux prélevé au dépend d'une côte. L'examen clinique à la dernière révision étudiait la douleur, la mobilité, la force de la poigne, l'activité des patients et leur satisfaction. Une étude radiologique permettait d'évaluer le délai de consolidation radiologique et une étude IRM la vitalité du greffon ostéo-cartilagineux.

Le recul moyen lors de la dernière révision était de 4,1 ans. L'examen clinique donnait 15 résultats excellents ou bons, 2 moyens et 1 échec de la méthode (luxation du greffon). Tous les patients étaient satisfaits ou très satisfaits sauf un (échec). La consolidation radiologique était acquise à 3 mois dans 17 cas. Quatre patients avaient bénéficié d'une IRM à 13 mois et ne montraient dans tous les cas aucun signe de nécrose, une consolidation à l'interface greffon-scaphoïde.

Face aux arthrodèses partielles du carpe et aux résections de la première rangée du carpe, cette technique palliative tente de reconstruire le pôle proximal du scaphoïde carpien dans les stades précoces de l'arthrose radio-scaphoïdienne. Comme pour les arthroplasties par implants de scaphoïdes, nous recherchons à travers celle-ci, à redonner une hauteur satisfaisante au scaphoïde, en interposant après résection de ses $\frac{3}{4}$ proximaux un spacer biologique. Les résultats de cette technique sont encourageants mais doivent être nuancés car notre série est courte et le recul moyen insuffisant.

Mots clés Greffe de cartilage costal / Pseudarthrose du scaphoïde / Disjonction scapholunaire / Arthrose radioscapoïdienne.

Abstract

Treatment of radioscapoid osteoarthritis by proximal resection of the scaphoid with osteocartilaginous rib graft

Radioscapoid osteoarthritis is usually a complication of scaphoid pseudarthrosis or chronic scapholunate disjunction. As an alternative to the classical surgical techniques used for this lesion, we propose a novel reconstruction method consisting in partial proximal resection of the scaphoid associated with interposition of a biological spacer composed of an osteocartilaginous rib graft. The purpose of this study was to present the technical aspects of this procedure and to report preliminary results in eighteen patients with radioscapoid osteoarthritis.

We performed a retrospective analysis of eighteen patients who underwent surgery from 1994 to 2004 for early-stage of radioscapoid osteoarthritis with scaphoid nonunion in twelve and chronic scapholunate disjunction in eight. The procedure consisted in partial resection of the proximal portion of the scaphoid and insertion of an osteocartilaginous autograft harvested from a rib. Outcome was based on the clinical results (pain, motion, grip force, activity) and patient's satisfaction. Bone healing was measured with plain-x-rays and vitality of the osteocartilaginous graft with MRI.

Mean follow-up was 4,1 years. Clinical outcome was considered excellent or good in fifteen patients, fair in two and poor in one (graft dislocation). All patients were satisfied or very satisfied except one (one failure). Radiological healing was achieved at three months in nine patients. Four patients underwent an MRI examination at thirteen months which demonstrated, in all patients: no sign of necrosis, healing of the graft-scaphoid interface.

Compared with partial carpal arthrodesis and resection of the first row of the carpus, this palliative technique can be used to reconstruct the proximal portion of the carpal scaphoid with early-stage radioscapoid osteoarthritis. As for arthroplasty or scaphoid implants, our goal was to achieve a satisfactory scaphoid height using a biological spacer after resection of the proximal $\frac{3}{4}$ of the bone. The results of this technique are encouraging but must be examined with precaution due to the small number of patients and the short follow-up to date.

Keywords: Rib cartilage graft / Scaphoid non-union / Scapholunate disjunction / Radioscapoid osteoarthritis.

Introduction

Les lésions dégénératives du poignet sont souvent des complications logiques de la pseudarthrose du scaphoïde ou des disjonctions scapho-lunaires chroniques. Beaucoup de patients sont vus à ce stade, du fait de la carence du traitement initial. Face aux nombreuses techniques chirurgicales proposées dans l'arthrose radio-carpienne, nous présentons une technique originale afin de reconstruire cette articulation la résection partielle proximale du scaphoïde associée à l'interposition d'un « spacer » biologique constitué par un greffon ostéocartilagineux costal. Ce concept de greffe ostéochondrale est utilisé, dans le Service, depuis 1992 dans le traitement de la rhizarthrose, avec des résultats très intéressants, permettant aux patients de retrouver une indolence, une bonne mobilité et une force pouce-index satisfaisante (1, 2, 3). Ces résultats nous ont amenés à proposer l'indication de greffe cartilagineuse à d'autres atteintes arthrosiques du poignet.

Matériel

Nous présentons une étude rétrospective concernant 18 patients, atteints d'arthrose radio-carpienne, qui ont bénéficié de cette technique de 1994 à 2004, opérés dans le Service de Chirurgie Orthopédique, Traumatologique, Plastique et Reconstructrice du CHU de Besançon. Ces patients présentaient une arthrose radio-scaphoïdienne débutante compliquant une pseudarthrose du scaphoïde dans 12 cas et une disjonction scapho-lunaire chronique dans 6 cas. Il s'agissait de 16 hommes et 2 femmes, d'âge moyen 47,7 ans (26-62 ans). La main dominante a été opérée dans 9 cas.

Méthode

Les items retenus pour cette étude étaient les suivants : sexe, âge, main dominante, côté opéré, étiologie des lésions dégénératives, délai à la dernière révision. Les résultats cliniques post-opératoires concernant la douleur, la mobilité, la force de la poigne mesurée au dynamomètre de Jamar et l'activité des patients étaient évalués à partir du score de Green et O'Brien, modifié par Sandow en 1998 (4) (Tableau I). Le résultat subjectif des patients concernant leur satisfaction avait également été relevé. Une étude radiologique permettait d'évaluer le délai de consolidation radiologique. Nous avons noté les complications apparues en période post-opératoire. Enfin chez les patients compliants nous avons réalisé une étude IRM afin de vérifier la vitalité du greffon implanté.

Technique

La technique opératoire était la résection partielle proximale du scaphoïde associée à une interposition d'un greffon ostéocartilagineux costal et à une styloïdectomie à minima. La technique imposait une anesthésie générale et 48 h d'hospitalisation. Elle se déroulait en trois temps et nécessitait deux champs opératoires.

Premier temps : résection partielle des 2/3 proximaux du scaphoïde. La voie d'abord était palmaire pour les 8 premiers patients. La branche proximale de l'incision était située en regard du bord latéral du tendon du fléchisseur radial du carpe. Le segment moyen de 5 mm se situait dans le pli palmaire distal du poignet, la branche distale débordait sur la peau thénarienne, en direction du tubercule distal, du scaphoïde, palpé sous la peau. La dissection se poursuivait en profondeur, soit à travers la gaine du tendon du fléchisseur radial du carpe afin de passer à distance de l'artère radiale, soit au bord latéral de ce tendon.

On atteignait le plan ligamento-capsulaire antérieur qui devait être incisé longitudinalement. On continuait l'exposition en réalisant de part et d'autre des berges, un lambeau capsulo-périosté, permettant de visualiser l'extrémité inférieure du radius et le pôle distal du scaphoïde.

Une voie d'abord latérale (fig. 1), oblique en avant et en bas, à 45° et centrée sur la styloïde radiale, a été réalisée chez nos derniers patients. En effet, elle offre un excellent jour sur l'articulation radio-scaphoïdienne, après une styloïdectomie à minima. La dissection minutieuse devait respecter les branches nerveuses sensibles du nerf radial, ainsi que la veine céphalique radiale et l'artère radiale. La capsule était incisée longitudinalement et ruginée pour mettre à jour la styloïde radiale et le bord latéral du scaphoïde. La ligne d'ostéotomie était marquée au bistouri électrique à la jonction 2/3 proximal-1/3 distal. L'ostéotomie était effectuée à la scie oscillante. Le pôle proximal du scaphoïde était alors enlevé à la pince gouge plus ou moins après fragmentation (fig. 2).

Deuxième temps : prélèvement du greffon costal (fig. 3). Par une incision horizontale, l'extrémité antérieure cartilagineuse de la 9e côte était exposée. On repérait aisément, en raison de la différence de couleur, la jonction ostéochondrale. La face profonde de la 9e côte était ruginée prudemment en extra pleural. Le greffon était prélevé au bistouri à lame 23. Le prélèvement costal emportait le périchondre. Si la côte était suffisamment large, le greffon pouvait être prélevé sans interrompre la continuité costale. En collaboration avec les anesthésistes, une in-

Tableau I. Score de Green et O'Brien, modifié par Sandow
90 excellents 75-89 bons 60-74 moyens < 60 médiocres

Score	0	10	15	20	25
Douleur	Sévère + au repos	Modérée activité réduite pas de douleur au repos	Légère, régulière, pas de diminution activité	Légère occasionnelle	Absente
Mobilité	< 40°	40-69°	70-99°	100-140°	> 140°
Force/côté opposé	< 50 %		50-74 %	75-90 %	Normale
Activité	Incapable de travailler		Activité réduite	Normale, quelques modifications	Non limité par la fonction du poignet

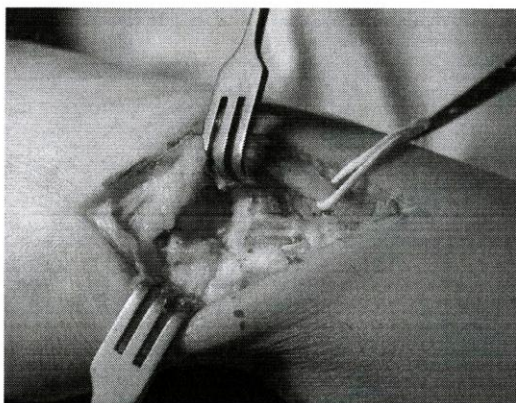


fig. 1. Voie externe, exposition de l'espace radio-scaphoïdien

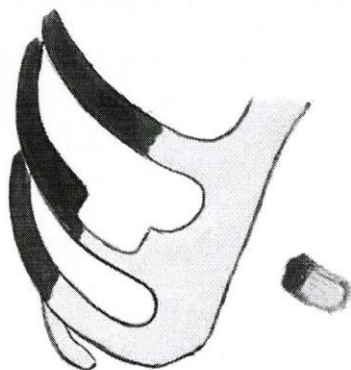

fig. 3. Prélèvement du greffon ostéo-cartilagineux costal au niveau de la 9^{ème} côte, sans interrompre la continuité costale

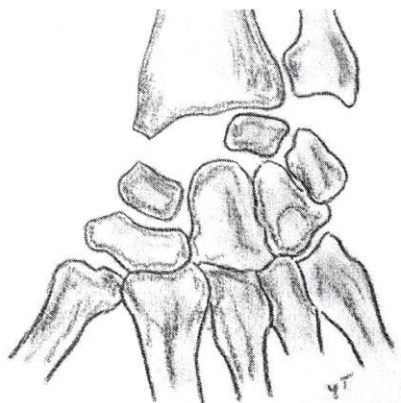


fig. 2. Excision des 2/3 proximaux du scaphoïde

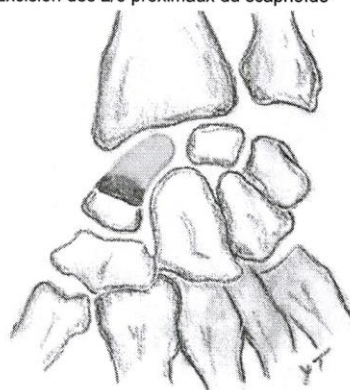


fig. 4. Mise en place du greffon ostéo-cartilagineux dans la cavité de trapèzectomie, il sera fixé par une broche de Kirchner

sufflation plus importante en pression positive permettait de vérifier l'intégrité pleurale.

Un surjet intradermique fermait la voie d'abord sans drainage.

Troisième temps : interposition de l'autogreffe cartilagineuse (fig. 4). Le greffon était remodelé aisément au bistouri à lame 23, aux dimensions de la cavité correspondant aux 2/3 proximaux du scaphoïde, puis encastré, la partie cartilagineuse étant au contact de la facette scaphoïdienne du radius. Le greffon était ensuite fixé à l'aide d'une ou deux broche(s) de Kirschner au reste du scaphoïde. La capsule était suturée au fil résorbable 3/0. La peau était suturée par un surjet intradermique. Un plâtre antébrachio-palmaire en position de fonction de la main, prenant la colonne du pouce, et laissant libre l'articulation interphalangienne était mis en place pour une durée de 45 à 60 jours.

Tableau II. Résultats du score de Green et O'Brien, modifié par Sandow, 17 des 18 patients avec greffon en place

Score	0	10	15	20	25
Douleur			3/17	7/17	4/17
Mobilité		1/17	12/17	4/17	
Force/côté opposé			3/17	11/17	3/17
Activité			2/17	9/17	6/17

Résultats

Le recul moyen lors de la dernière révision était 9,5 ans (6 mois - 9,5 ans).

Deux complications ont été observées : 1 algodystrophie et 1 luxation du greffon.

Les résultats cliniques évalués selon le score de Green et O'Brien modifié par Sandow (4) étaient les suivants : excellents 5, bons 10, moyens 2 et 1 échec de l'opération (luxation du greffon et exérèse).

Le détail de ce score donnait chez les 17 patients avec le greffon en place, au dernier recul, les résultats suivants (Tableau II) : la douleur était améliorée dans tous les cas, absente dans 7 cas, occasionnelle dans 7 cas, dérivée aux efforts dans 3 cas, la force (post-opératoire côté controlatéral) notée à 100 % dans 3 cas, comprise entre 75 et 90 % dans 11 cas, entre 50 et 74 % dans 3 cas. Le secteur de mobilité en flexion et extension était compris entre 100° et 140° dans 4 cas et entre 70° et 100° dans 12 cas, entre 40° et 69° dans 1 cas. Quatre patients avaient repris le même travail manuel sans limitation de l'activité manuelle avec quelques modifications. Pour 2 patients l'activité manuelle était réduite, 1 patient était retourné en invalidité pour une autre affection. Concernant le résultat subjectif, 17 patients étaient satisfaits et 1 patient non satisfait (échec).

Les résultats radiologiques montraient une consolidation acquise à 3 mois dans 17 cas (3 exemples sont représentés sur les figures 5, 6 et 7). Quatre patients avaient bénéficié d'une IRM à 13 mois en moyenne (9-18) de l'inter-

vention qui ne montrait pas de signe de nécrose et une consolidation à l'interface greffon-scaphoïde, dans tous les cas (fig. 8 A et 8 B)

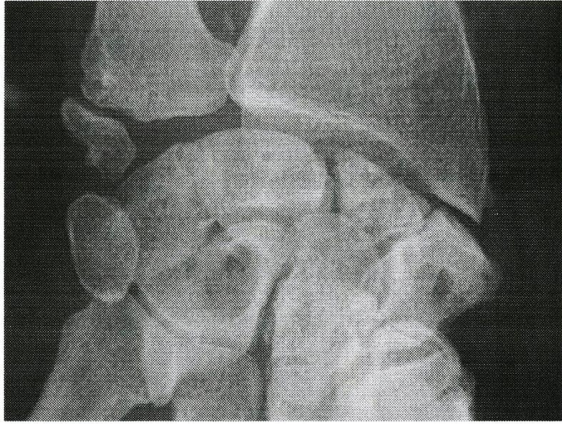


fig. 5A. Pseudarthrose du scaphoïde avec arthrose stylo-scaphoïdienne

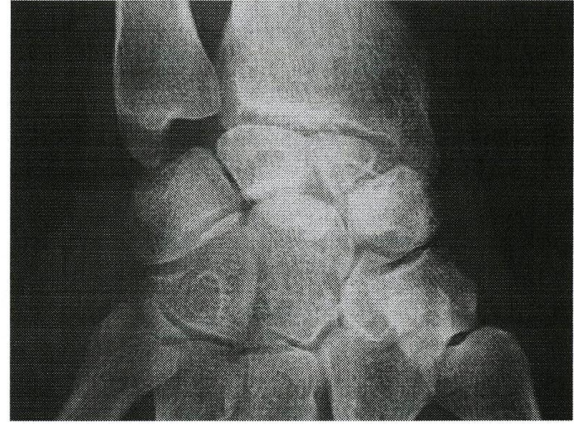


fig. 6A. Pseudarthrose ancienne du scaphoïde avec arthrose radio-scaphoïdienne

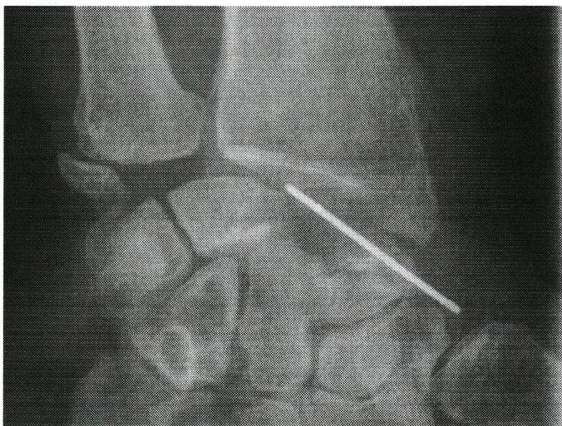


fig. 5B. Résection des 2/3 proximaux du scaphoïde et greffe ostéo-cartilagineuse costale fixée par une broche de Kirschner

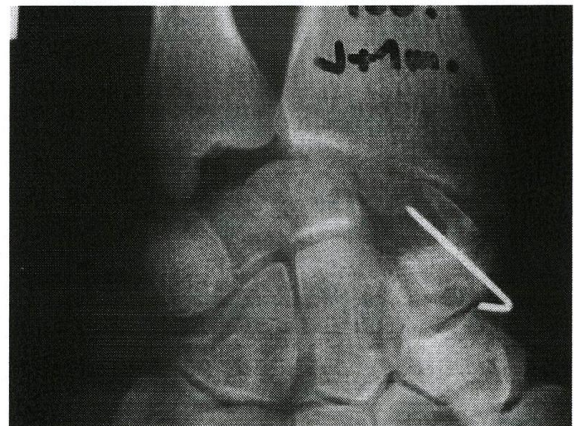


fig. 6B. Ostéosynthèse du greffon par broche de Kirschner 1 mois post-opératoire,

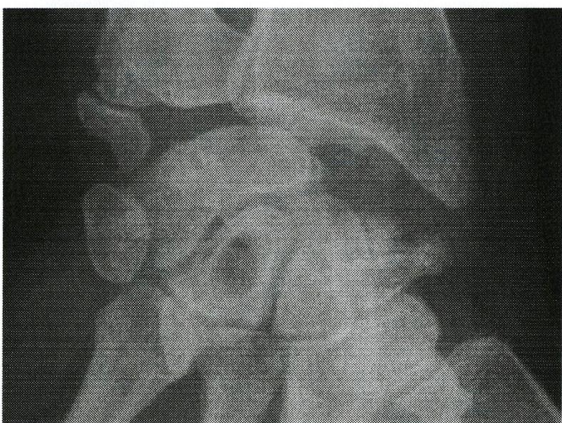


fig. 5C. Recul 3 ans, douleurs, secteur de mobilité du poignet 90° force 80 % du côté opposé, même travail à 4 mois

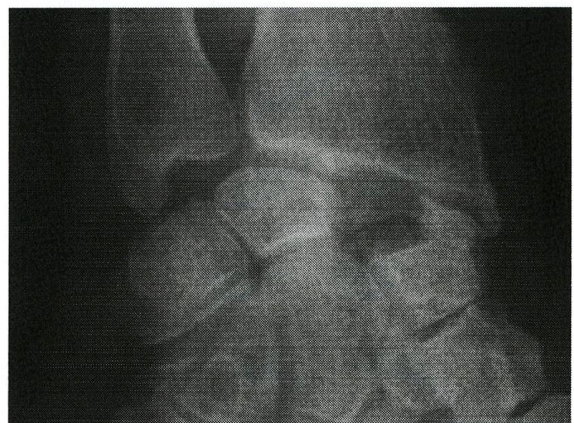

fig. 6C. aspect radiologique à 5 ans, douleurs occasionnelles, section de mobilité du poignet 100° reprise du même travail manuel

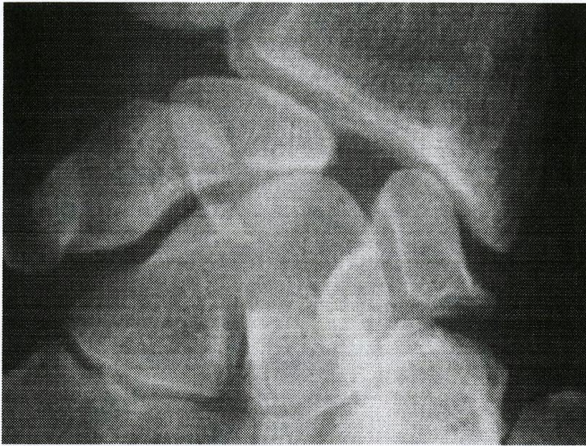


fig. 7A. Disjonction scapho-lunaire chronique avec arthrose radio-scaphoïdienne

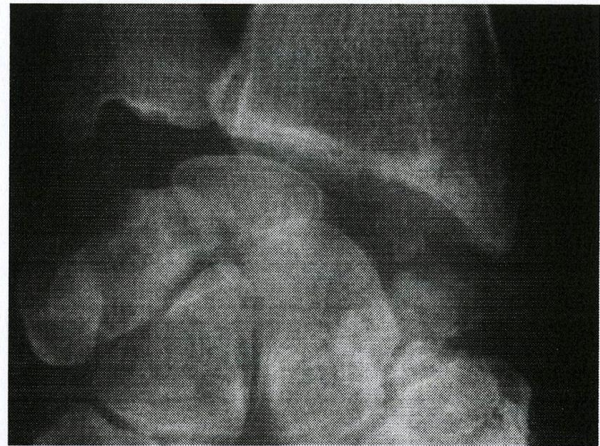


fig. 7B. Aspect radiologique à 6 ans, douleurs occasionnelles, section de mobilité du poignet 110° même travail à 3,5 mois

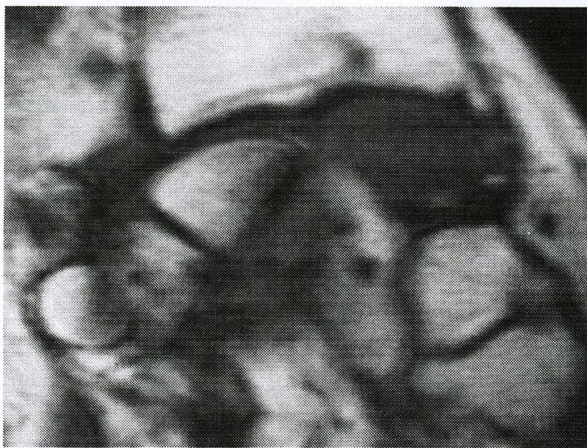


fig. 8A. IRM à 6 ans, pas de signe de nécrose du greffon

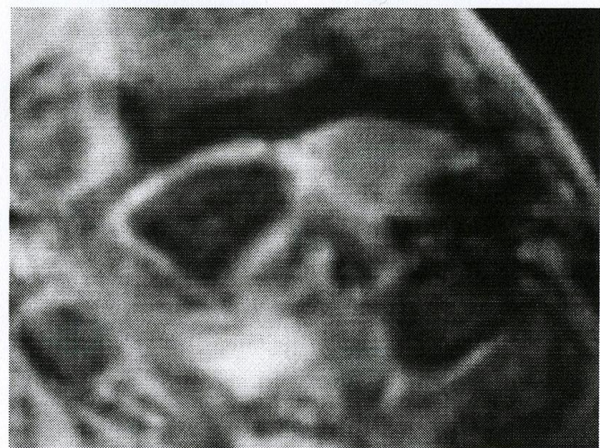

fig. 8B. IRM à 6 ans, pas de signe de nécrose du greffon en T2.

Discussion

Face aux arthrodèses partielles du carpe et aux résections de la première rangée du carpe, nous proposons, depuis 1994, cette idée originale qui tente de reconstruire le pôle proximal du scaphoïde carpien dans les stades précoces de l'arthrose radio-scaphoïdienne. En effet l'âge relativement jeune de nos patients et les fortes demandes fonctionnelles, nous ont poussés à rechercher une nouvelle technique chirurgicale pour éviter un geste plus radical qui diminue significativement la force dans les résections de la première rangée du carpe ou la mobilité dans les arthrodèses partielles. Utilisant le cartilage costal depuis 1992, dans la rhizarthrose, en tant que greffon d'interposition après résection partielle du trapèze (5), nous avons proposé cette méthode pour les arthroses débutantes du poignet, au stade d'arthrose radio-scaphoïdienne isolée. Nous recherchons à travers notre technique, à reconstruire l'articulation radio-scaphoïdienne avant que les lésions dégénératives n'atteignent les compartiments adjacents.

Chez nos patients présentant une pseudarthrose de scaphoïde, une reconstruction de celui-ci, par greffe selon la méthode de Matti (6) et Russe (7) ou par greffon vascularisé ou trapézoïdal, n'était pas indiquée car il existait déjà une arthrose débutante. En effet, une reconstruction selon ces méthodes, sur un compartiment radio-scaphoïdien

arthrosique, serait vouée à l'échec sur le plan fonctionnel, car la remise en charge d'un scaphoïde, dépourvu de cartilage sur le versant radial, serait inéluctablement source de douleur post-opératoire. Une reconstruction ligamentaire serait également contre-indiquée au stade d'arthrose débutante pour traiter des séquelles de disjonctions scapulo-lunaires.

Notre technique n'entre pas, non plus, en concurrence avec la dénervation du poignet ni l'arthrodèse radio-carpienne, qui sont plutôt des interventions de sauvetage. L'arthrodèse du poignet est réservée aux patients présentant une atteinte arthrosique diffuse à un stade donc plus avancé que celui de nos patients : elle doit être proposée en dernier recours, car elle sacrifie la mobilité du poignet dans l'espoir d'apporter indolence et force. Elle est souvent réalisée après un échec d'une première ou deuxième intervention, comme après une arthrodèse partielle, une résection de la première rangée ou une dénervation du poignet (8). La dénervation du poignet est plutôt proposée chez des patients plus âgés, peu exigeants sur les résultats fonctionnels de leur poignet, recherchant plutôt une indolence de ce dernier. Cette intervention n'aurait donc pas été indiquée chez la plupart de nos patients (9).

Beaucoup d'équipes auraient proposé une arthrodèse partielle intra-carpienne ou une résection de la première rangée du carpe. De nombreuses séries ont été publiées

concernant ces techniques (10). Elles sont donc bien connues, mais leurs résultats restent cependant décevants. En effet Voche (11, 12) rapporte en 1991, 36 cas d'arthrodèses triscaphoïdiennes, dont 13 réalisées pour dissociation scapho-lunaire chronique. Les résultats sur la douleur, la force et la mobilité sont moyens. Cette intervention permet de maintenir la hauteur du carpe et d'éviter un collapsus du carpe. Mais Voche trouve une forte diminution des amplitudes articulaires. De plus, des complications telles que pseudarthroses ne sont pas rares et il réserve plutôt cette intervention pour les arthroses scapho-trapézo-trapézoïdiennes.

L'arthrodèse des 4 os est le plus souvent associée à une résection du scaphoïde. Saffar (13) a comparé les résultats de cette technique à ceux de la résection de la première rangée du carpe et rapporte des résultats plutôt décevants concernant la force et la mobilité du poignet, diminuée de 50% par rapport au côté opposé. Cette technique apporte surtout une indolence du poignet. Dap (14) est beaucoup plus critique concernant cette intervention et trouve des résultats médiocres pour la douleur, avec seulement 22 % de patients indolores (8 sur 36). Dans sa série, il trouve également une force diminuée de 41 % par rapport au côté controlatéral et démontre que le blocage définitif de cette partie du poignet rend difficiles voire impossibles de nombreux gestes de la vie courante.

La résection de la première rangée est une autre solution proposée par de nombreux auteurs (15, 10). Là, encore, les avis semblent très partagés. Legré (16) montre à travers une étude multicentrique et rétrospective que cette intervention donne de très bons résultats sur la douleur mais qu'elle n'améliore pas la mobilité et que la force en post-opératoire n'est nettement améliorée que chez 33 patients sur 143.

Malerich (17) a proposé de réaliser une résection du pôle proximal du scaphoïde chez des patients présentant une arthrose débutante. Les résultats de cette intervention sont intéressants. Il retrouve chez 19 patients une amélioration de la mobilité de 85 %, de la force de 34 % et une absence de la douleur chez 13 patients sur 19.

D'autres équipes ont proposé des arthroplasties par implants de scaphoïdes pour éviter les arthrodèses des résections osseuses dans les pseudarthroses avancées. Il s'agit essentiellement des implants en silicone. Actuellement, depuis la constatation de réactions de synovites réactionnelles importantes (18, 19, 20, 21), ces implants ont été abandonnés. Il s'agissait d'implants partiels ou complets. Michon (22) a préconisé en 1983 l'emploi de billes en silicone. En 1983, Haussmann (23) a proposé d'utiliser une allogreffe avec une partie d'un implant total de scaphoïde taillé à la demande. Picaud (24), en 1953 a introduit l'implant en acrylique. Puis ce fut l'apparition de l'implant en silicone, sous l'impulsion de Swanson (25), en 1970. En dehors des problèmes de réactions à particules de silicone aucune série importante publiée n'a fait la preuve de l'efficacité de ces implants.

C'est aussi devant ces résultats peu satisfaisants que nous avons cherché une autre technique opératoire. En effet, les résultats cliniques de nos patients nous encouragent à continuer sur cette voie. Quinze patients sur 18 étaient

satisfaits ou très satisfaits et les résultats selon le score Green et O'Brien modifié par Sandow sont tout à fait satisfaisants. Nous devons cependant observer ces résultats avec prudence, car notre série est courte (18 cas) et recul global est de 5 ans.

L'idée d'utiliser du cartilage est ancienne. C'est Korcic cité par Ridoux (1) qui au début du siècle a le premier publié ses résultats chez l'homme. Ce procédé est actuellement utilisé selon les modalités variées en chirurgie reconstructrice. Pour Brent (26), l'autogreffe de cartilage costal est de loin le procédé qui a donné à long terme les meilleurs résultats au niveau des reconstructions du pavillon de l'oreille. Ischida, Johansson et Katsaros (27, 28, 29) ont réalisé des arthroplasties digitales à l'aide d'un composite ostéo-cartilagineux prélevé selon le même principe. Hentz cité par Ridoux (1) a rapporté des observations d'homogreffes cartilagineuses dans le traitement de la rhizarthrose. Trumble (30) a présenté une technique proche de la nôtre, concernant la rhizarthrose, puisqu'il a publié en 2000 les résultats de la trapèzectomie partielle associée à une greffe cartilagineuse costale chez 41 patients mais il s'agissait aussi d'une allogreffe conservée. L'un des principaux inconvénients de notre méthode chirurgicale est la nécessité d'avoir recours à une anesthésie générale alors que les autres techniques peuvent être réalisées sous anesthésie loco-régionale. L'autre inconvénient est la nécessité d'aborder la face antérieure du thorax, pour le prélèvement du greffon ostéocartilagineux. Ce deuxième site opératoire peut être source de douleurs post-opératoires et va entraîner une cicatrice. Cependant aucun de nos patients n'a exposé de plainte concernant cette prise de greffe et aucune complication pleuro-pulmonaire n'est survenue chez nos patients. Notre technique chirurgicale ne résout pas l'atteinte du ligament interosseux scapho-lunaire et ne redonne pas la congruence scapho-lunaire. Il existe donc, en post-opératoire, une dissociation scapho-lunaire persistante. C'est difficile, au vu du faible recul de notre série, d'affirmer si cette persistance de dissociation va être à nouveau source d'une aggravation de l'arthrose radiocarpienne avec extension aux articulations médiocarpiennes. Cependant, nous pensons que l'apport important de cartilage, qui permet au greffon de s'adapter morphologiquement par remaniement, de façon à ne plus entrer en conflit avec la facette scaphoïdienne du radius.

Concernant le devenir du greffon cartilagineux, nos études de l'imagerie par résonance magnétique ont montré l'absence de signal en faveur d'une nécrose. Dans notre série sur le traitement de la rhizarthrose par cette méthode, une étude anatomo-pathologique a été réalisée chez 4 patients. Celle-ci a montré l'absence de nécrose chez 2 patients et 1 nécrose partielle chez les 2 autres patients (1, 2, 3). Ces résultats sont en faveur d'une probable intégration du greffon cartilagineux qui n'est pas vascularisé. Ils sont également en concordance avec les résultats radiologiques qui montrent une consolidation entre le pôle distal du scaphoïde et la partie osseuse du greffon ostéocartilagineux chez 17 patients sur 18. Dans la littérature, Dingman (31) fait état de 2 cas sur 30 de résorption partielle du greffon costal, dans la restauration faciale, avec un recul de 3 ans ½. Muhlbaier (32)

conclut, à propos de 40 cas, à une absence de résorption dans 75 % des cas et à une résorption sévère dans 5 % des cas avec un recul moyen de 6 ans (cartilage costal de banque).

Conclusion

La résection proximale du scaphoïde associée à l'interposition d'une greffe ostéocartilagineuse costale semble être plus qu'une alternative intéressante face aux techniques classiques telles que la résection de la première rangée du carpe et les arthrodèses intra-carpiennes. En effet, celles-ci ne remplissent pas à elles seules le cahier des charges de la reconstruction idéale de l'articulation radio-carpienne afin de retrouver mobilité, force et indolence du poignet. Cet objectif est d'autant plus souhaitable qu'il s'agit dans notre expérience, de patients jeunes et travailleurs de force.

Les résultats cliniques de cette série sont encourageants et semblent être supérieurs, globalement, à ceux des techniques classiques. Cette technique n'est applicable que dans les cas d'arthrose localisée au versant radial du scaphoïde.

Il faut pourtant nuancer nos résultats car notre série est modeste et le recul moyen insuffisant. Nos études IRM réalisées chez quelques uns de nos patients, ont montré une bonne ostéo-intégration du greffon.

Un long recul est nécessaire pour connaître l'évolution arthrosique ultérieure de ces patients. Quoi qu'il en soit, cette technique ne « coupe pas les ponts » pour un éventuel retour aux techniques plus conventionnelles.

Références

1. Ridoux PE, Garbuio P, Obert L, Jeunet L, Tropet Y, Vichard P. Traitement de la rhizarthrose par résection partielle du trapèze et autogreffe cartilagineuse costale. *La Main* 1998 ; 3 : 393-99.
2. Tropet Y, Garbuio P. Traitement de la rhizarthrose par résection partielle du trapèze et autogreffe cartilagineuse costale. *Maîtrise Orthopédique* 1999 ; 87 : 14-7.
3. Tropet Y, Garbuio P, Ridoux PE, Vichard P. La rhizarthrose du pouce : analyse de 27 cas traités par implants de SWANSON. *Eur J Orthop Surg Traumatol* 1995 ; 5 : 7-14.
4. Sandow MJ. Proximal scaphoïd costo-osteochondral replacement arthroplasty. *J Hand Surg.* 1998, 23 (2) : 201-208.
5. Tropet Y, Ridoux PE, Garbuio P, Vichard Ph. Traitement de la rhizarthrose du pouce par résection partielle du trapèze et autogreffe cartilagineuse costale. Résultats préliminaires. *Mem Acad Chir* 1994-1995 ; 120 : 563-567.
6. Matti H. Technik und resultate meiner pseudarthrosen operation. *Z Chir* 1936; 63 : 1442-1453.
7. Russe O. Fractures of the carpal navicular. Diagnosis, non operative treatment, and operative treatment. *J Bone Joint Surg* 1960 ; 42A : 759-768.
8. Gaisne E, Dap F, Bour C, Merle M. Arthrodèse du poignet chez le travailleur manuel. A propos de 36 cas. *Rev Chir Orthop* 1991 ; 77 : 537-44.
9. Pouchet G, Da Silva JB. La dénervation du poignet. *Ann Chir Main* 1992 ; 11 : 292-5.
10. Schernberg F. Technique opératoire de la résection des trois os de la première rangée. *Ann Chir Main* 8.
11. Voche Ph., Bour Ch, Merle M, Spaite A. L'arthrodèse trapézo-trapézoïdale ou arthrodèse triscaphoïde. *Rev Chir Orthop* 1991 ; 77 : 103-14.
12. Voche Ph, Merle M. L'arthrodèse des quatre os du carpe de 12 cas revus. *Rev Chir Orthop* 1993 ; 79 : 456-60.
13. Saffar Ph, Fakhoury B. Résection de la première arthrodèse des os du carpe dans les instabilités du carpe. *Main* 1992 ; 11 : 276-280.
14. Dap F. L'arthrodèse du poignet : alternative à l'arthrodèse de la première rangée des os du carpe ? *Ann Chir Main* 91.
15. Alnot JY, Bleton R. La résection de la première arthrodèse des os du carpe dans les séquelles des fractures du scaphoïde. *Main* 1992 ; 11 : 269-75.
16. Legré R, Sassoon D. Etude multicentrique de 142 cas de la première arthrodèse des os du carpe. *Ann. Chir.* 257-63.
17. Malerich MM, Clifford J, Eaton B, Eaton R. I scaphoïd resection arthroplasty for the treatment of arthritis secondary to scaphoïd nonunion. *J Hand Surg* 24 : 1196-1205.
18. Carter PR, Benton LJ, Dysert PA. Silicone rubber implants: a study of the incidence of late osseous complications. *J Hand Surg* 1986 ; 11A : 639-44.
19. Haloua JP, Colin JP, Schernberg F, Sandre J. Arthroplastie du poignet par implants de Swanson, résultats à long terme. *Ann Chir Main* 1989 ; 8 : 124-30.
20. Moutet F, Sartorius Ch, Lebrun Ch. A propos de dix-neuf arthrodèses précoces. *Ann Chir Main* 1988 ; 7 : 67-71.
21. Smith RJ, Atkinson RE, Jupiter JB. Silicone synovectomy. *Hand Surg* 1985 ; 10A : 47-60.
22. Michon J, Merle M, Girod V et al. Remplacement de la première arthrodèse des os du carpe. In : Razemon J.P et Fisk G.R. Le poignet : le GEM, n°12. Expansion Scientifique Française : 237-243.
23. Haussmann P. Alloplastischer Teilersatz des os scaphoïd. *Chirurgie* 1983 ; 15 : 182-84.
24. Picaud A. Traitement d'une pseudarthrose ancienne du trapèze par prothèse acrylique. *Mémoire de l'Académie Nationale de Chirurgie* 1953 ; 79 : 200-203.
25. Swanson AB. Silicone rubber implants for the repair of the carpal scaphoïd and lunate bones. *Orthop Clin No* 299-309.
26. Brent B. Auricular repair with autogenous rib cartilage: decades of experience with 600 cases. *Plast Reconstr Surg* 90 : 355-74.
27. Ishida O, Ikuta Y, Kuroki I. Ipsilateral osteochondral flap transfer for finger joint repair. *J Hand Surg* 1994 ; 19A : 372-7.
28. Johansson SH, Engkvist O. Small joint reconstruction with costal cartilage. *Clin Plast Surg* 1981 ; 8 : 107-14.
29. Katsaros J, Milner R, Marschall NJ. Perichondrium: incorporating costal cartilage. *J Hand Surg* 1995 ; 20A : 107-14.
30. Trumble TE, Rafiqah G, Gilbert M et al. Thumb joint arthritis: Partial trapezectomy with ligament reconstruction and interposition costochondral allograft. *J Hand Surg* 1995 ; 20A : 61-76.
31. Dingman RO, Crabb WC. Costal cartilage homograft for thumb joint arthritis. *Plast Reconstr Surg* 1961 ; 28 : 562-66.
32. Muhlbauer WD, Schmidt-Tintemann U, Glaser M. Preservation of homologous rib cartilage in thumb joint arthritis. *Br J Plast Surg* 1971 ; 24 : 107-11.

Discussion

Intervention de M Germain

Comment le greffon cartilagineux reçoit-il sa nutrition ?

Réponse de Y. Tropet

Je répondrai que la nutrition du cartilage se fait essentiellement par les tissus mous de voisinage et par inhibition dans le liquide synovial, le cartilage étant au plan histologique une structure dépourvue de vaisseaux sanguins.

Intervention de G. Casanova

Avez-vous fait des biopsies pour connaître l'état du cartilage ?

Réponse de Y. Tropet

Je préciserai que nous avons réalisé dans le cas de luxation du greffon, une biopsie du cartilage. Celle-ci a montré la présence d'un cartilage hyalin viable, avec par place quelques modifications architecturales à type de bourgeons fibreux et néovascularisation. Nous avons fait des constatations semblables dans la rhizarthrose, les biopsies montrant de façon inconstante des plages de métaplasie osseuse avec parfois des calcifications.

Intervention de P. Fourier

Je pose la question de la résection ou non du périchondre, lors du prélèvement du greffon, afin d'éviter tout risque de reconstruction anarchique.

Réponse de Y. Tropet

Je répondrai que plusieurs études expérimentales ont montré l'intérêt du périchondre dans la survie du cartilage. Il serait à l'origine d'une néoformation de cartilage ; cela a pu être vérifié au niveau des articulations digitales ayant bénéficié d'une greffe périchondrale où l'on observe à distance la présence d'un revêtement cartilagineux.

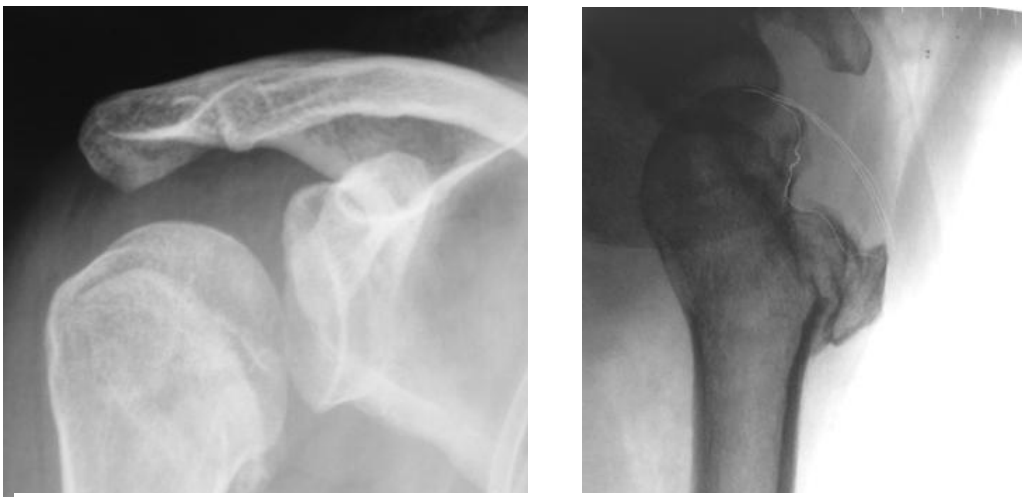
Chapitre 3

COMBLEMENT D'UNE ENCOCHE ANTÉRIEURE DE
LA TÊTE HUMÉRALE PAR AUTOGREFFE
CARTILAGINEUSE COSTALE ET TRANSPOSITION DU
MUSCLE SUB-SCAPULAIRE DANS LE CADRE D'UNE
LUXATION POSTÉRIEURE INVÉTÉRÉE DE L'ÉPAULE.
A PROPOS D'UN CAS

I. Résumé de l'article 3 : « Comblement d'une encoche antérieure de la tête humérale par auto greffe cartilagineuse costale et transposition du muscle subscapulaire dans le cadre d'une luxation postérieure invétérée de l'épaule. A propos d'un cas. »

À la suite des premiers travaux sur la greffe ostéo costale pour restaurer une fonction de mobilité de stabilité, d'antalgie et de force au niveau de la main, nous avons postulé que cette technique pouvait être réalisée également au niveau d'une articulation de plus fort calibre telle l'articulation scapulo-humérale qui nécessite aussi mobilité, stabilité antalgie.

Il est donc rapporté ici le cas d'une patiente, âgée de 44 ans, droitère qui a bénéficié d'une greffe ostéo chondrale costale pour combler une perte de substance ostéo cartilagineuse au niveau de la tête humérale droite. Cette perte de substance correspondait à une volumineuse encoche de Mac Laughlin (Fig. 1a et 1b) de type II selon Randelli et Gambrioli (Fig. 2) et faisait suite à plusieurs épisodes de luxation scapulo humérale postérieure conséquence de crises d'épilepsies répétées, aboutissant à une luxation postérieure invétérée de cette articulation. Outre la perte de substance sur la tête humérale, le bilan radiologique montrait aussi un cal vicieux du tubercule mineur. L'arthroscanner confirmait la perte de substance ostéo chondrale supérieure à 50% et la subluxation postérieure de la tête humérale (Fig. 3).



Figures 1a et 1b : radiographies de face et profil à 4 mois de la dernière luxation postérieure, montrant l'enfoncement céphalique de plus de 50 p.cent (Randelli stade II)


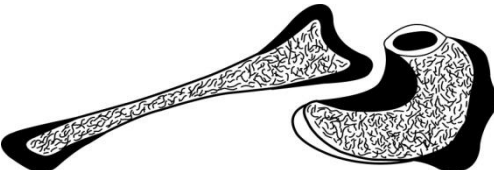
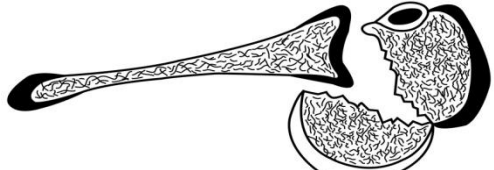
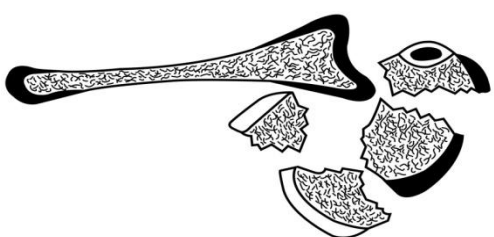
<p>Type I</p>		<p>Luxation scapulo-humérale postérieure avec enfoncement céphalique de moins de 50 p.cent</p>
<p>Type II</p>		<p>Luxation scapulo-humérale postérieure avec enfoncement céphalique de plus de 50 p.cent</p>
<p>Type III</p>		<p>Fracture-luxation scapulo-humérale postérieure à 2 fragments</p>
<p>Type IV</p>		<p>Fracture-luxation scapulo-humérale postérieure à plusieurs fragments</p>

Figure 2 : classification selon Randelli (3) des luxations postérieures scapulo-humérales associées ou non à une fracture de l'épiphyse proximale de l'humérus. (Schémas réalisés par E. Laurent, laboratoire d'Anatomie, SMP Besançon).

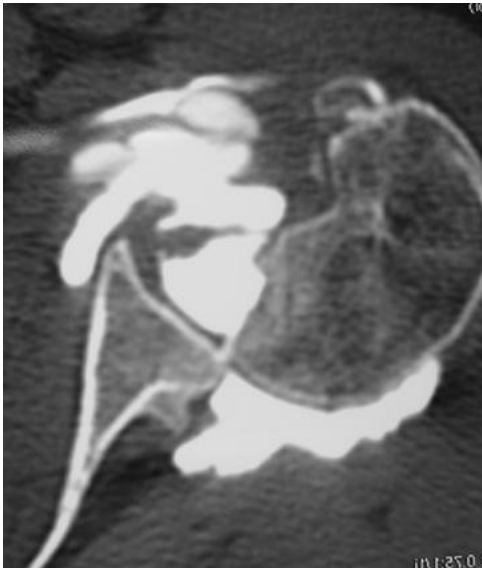


Figure 3 : Arthro-scanner à 4 mois de la dernière luxation postérieure montrant la sub-luxation postérieure de la tête humérale et l'importance de la perte de substance ostéo-chondrale.

Après équilibre de son traitement anti-épileptique, il a été proposé à la patiente un comblement de l'encoche par un greffon ostéo chondral prélevé au dépend de la neuvième côte homolatérale, associé à un transfert du tubercule mineur pédiculé sur le muscle sous-scapulaire (Fig. 4). Dans les suites opératoires, la patiente a été immobilisée dans un gilet orthopédique pour une durée de 4 semaines, puis a bénéficié de séances de rééducation pendant 1 an. Un scanner à deux ans de recul montre l'intégration du greffon ostéo chondral et la bonne réduction de la tête humérale (Fig .5)

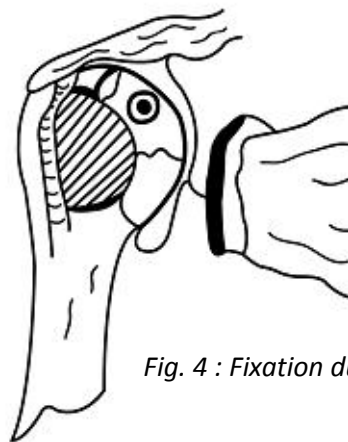
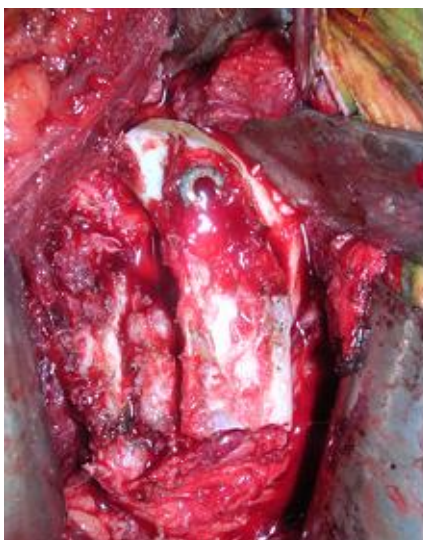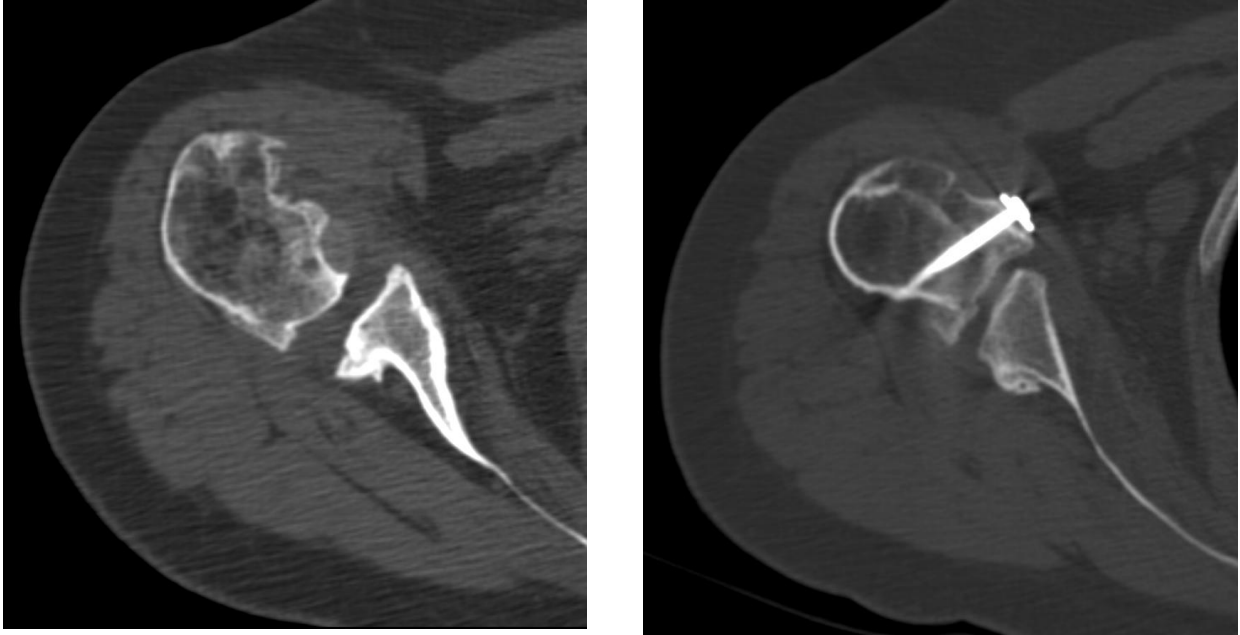


Fig. 4 : Fixation du greffon costal à la tête humérale



Figures 5 : coupes transversales de scanner à 2 ans de recul : a) passant par le cartilage costal ; b) passant par le tubercule mineur transféré.

Le traitement chirurgical habituellement proposé dans les luxations/fractures postérieures types II de Randelli, est de réduire par voie sanglante cette luxation, de combler la perte de substance ostéo chondrale de la tête humérale et de stabiliser celle-ci. Pour des pertes de substance minimales, le comblement de l'encoche est habituellement réalisé en y transposant le tubercule mineur. Pour des pertes de substances plus importantes plusieurs procédés comme le remplacement prothétique, ont été rapportés dans la littérature mais aucun ne propose une reconstruction idéale proche de l'anatomie dans ce type de lésion. Cette technique proposée ici a permis de combler une volumineuse perte de substance ostéo-articulaire et d'y associer un resurfaçage cartilagineux de la tête humérale.

Ce cas clinique a fait l'objet d'une publication dans la revue de chirurgie orthopédique en 2008 :

Lepage D, Obert L, Rochet S, Gallinet D, Garbuio P, Tropet Y. Comblement d'une encoche antérieure de la tête humérale par autogreffe cartilagineuse costale et transposition du muscle sub-scapulaire dans le cadre d'une luxation postérieure invétérée de l'épaule. A propos d'un cas. Revue de Chirurgie Orthopédique. 2008 ; 94 : 503-509.

Cependant la patiente a été revue en 2011, avec un bilan clinique et IRM à 7 ans de recul. Les résultats de ce dernier bilan a fait l'objet d'une communication par poster à la Société d'orthopédie et traumatologie de l'est :

J. Uhring, S. Huard, PB. Rey, R. Chastel, S. Rochet, D. Lepage. Luxation postérieure invétérée de l'épaule et encoche antérieure de la tête humérale. Greffe cartilagineuse costale et transposition du muscle subscapulaire, à 7 ans de recul. SOTEST, Lyon, Juin 2011.

A la dernière révision et donc à 7 ans de recul, ses amplitudes articulaires étaient les suivantes : abduction à 100° ; antépulsion à 140° ; rotation latérale, coude au corps à 30° ; rotation médiane permettant la position main-fesse. L'IRM montrait une parfaite intégration du greffon sans lésion dégénérative articulaire (Fig. 5). La patiente ne rapporte aucune douleur, elle travaille comme aide-soignante sans aucun aménagement de son poste. Elle ne décrit aucune gêne fonctionnelle dans ses activités quotidiennes.

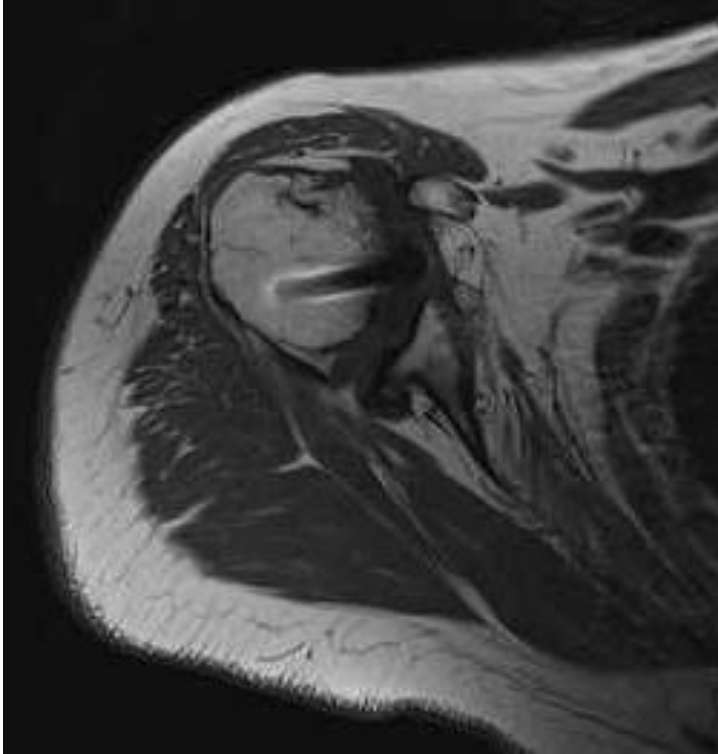


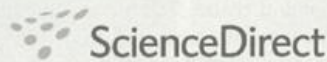
Fig. 5 : IRM à 7 ans de recul

II. Article 3

Revue de chirurgie orthopédique et réparatrice de l'appareil moteur (2008) 94, 503–509



Disponible en ligne sur www.sciencedirect.com



FAIT CLINIQUE

Comblement d'une encoche antérieure de la tête humérale par autogreffe cartilagineuse costale et transposition du muscle sub-scapulaire dans le cadre d'une luxation postérieure invétérée de l'épaule. À propos d'un cas

Filling a humeral head defect with a chondrocostal autograft combined with subscapularis transfer for chronic posterior glenohumeral dislocations

D. Lepage*, L. Obert, S. Rochet, D. Gallinet, P. Garbuio, Y. Tropet

Service de traumatologie, orthopédie, chirurgie plastique et reconstructrice, CHU Jean-Minjoz, 4, boulevard Flemming, 25030 Besançon cedex, France

Acceptation définitive le : 28 février 2008

Disponible sur Internet le 6 mai 2008

MOTS CLÉS

Grefe de cartilage costal ;
Luxation postérieure de la tête humérale ;
Perte de substance cartilagineuse ;
Encoche de Mac Laughlin

Résumé Les auteurs rapportent le cas d'une patiente de 44 ans prise en charge pour une destruction de la tête humérale droite secondaire à des luxations postérieures récidivantes dans un contexte de crises d'épilepsies non contrôlées médicalement. Le bilan préopératoire montrait une importante encoche antérieure de la tête humérale correspondant à une perte de substance ostéocartilagineuse de plus de 50%. La tête humérale restait subluxée sur le rebord postérieur de la glène de la scapula comme pour une luxation postérieure invétérée, entraînant impotence fonctionnelle et douleurs importantes. Après ajustement de son traitement médical antiépileptique, la patiente a bénéficié d'une reconstruction articulaire par la mise en place d'un greffon ostéocartilagineux prélevé aux dépens de la neuvième côte homolatérale associé à un transfert du tubercule mineur. Au recul de trois ans, la patiente présentait une épaule stable, non douloureuse avec des amplitudes articulaires satisfaisantes. Les examens paracliniques montraient un greffon intégré.

© 2008 Elsevier Masson SAS. Tous droits réservés.

* Auteur correspondant.

Adresse e-mail : dlepage@chu-besancon.fr (D. Lepage).

KEYWORDS

Chondrocostal graft;
Posterior dislocation
of the humeral head;
Cartilage loss;
Mac Laughlin defect

Summary Mac Laughlin defects of the right humeral head developed in a 44-year-old woman with drug-resistant epileptic seizures, subsequent to recurrent posterior dislocations. The preoperative work-up demonstrated a large anterior defect corresponding to more than 50% loss of the osteochondral tissue. The humeral head lodged on the posterior rim of the scapular glenoid, like an inveterate posterior dislocation, causing major pain and joint dysfunction. After adjustment of the antiepilepsy treatment, the patient underwent joint reconstruction with a chondrocostal autograft harvested from the ninth homolateral rib combined with transfer of the lesser tubercle. At three years follow-up, the patient has a stable pain-free shoulder with a satisfactory range of motion. The graft was integrated.

© 2008 Elsevier Masson SAS. Tous droits réservés.

Introduction

Les luxations postérieures glénohumérales, en dehors de leurs diagnostics clinique et radiologique, souvent méconnus initialement, s'accompagnent très fréquemment de lésions ostéochondrales de la tête humérale. Le point de départ de ces lésions est situé à la partie antérieure et moyenne du cartilage de la tête humérale et elles sont dues à son impaction sur le rebord postérieur de la glène de la scapula. Elles peuvent correspondre à de simples encoches de Malgaigne « inversées », nommées également encoches de Mac Laughlin [1,2]. La taille de ces encoches varie selon la violence du traumatisme initial ou le nombre de récurrences, pouvant atteindre la moitié de la tête humérale, classées selon Randelli et Gambrioli [3] en type I et II, ou entraîner des fractures majeures de la tête humérale aboutissant à des luxations fractures postérieures classées selon Randelli et Gambrioli [3] en type III et IV (Fig. 2). L'absence de diagnostic initial associé à ces lésions aboutit à une luxation invétérée dont la réduction orthopédique devient illusoire au-delà de trois semaines selon Walch et al. [4]. Parfois aussi ces lésions peuvent évoluer vers une nécrose de la tête humérale.

Le but du traitement chirurgical dans les types II de Randelli et de Gambrioli [3] associés à une luxation invétérée, est de réduire par voie sanglante cette luxation, de combler la perte de substance ostéochondrale de la tête humérale et de stabiliser celle-ci. Plusieurs procédés ont été rapportés dans la littérature mais aucun ne propose une reconstruction idéale proche de l'anatomie dans ce type de lésion [1,2,4-9].

Utilisant le concept d'autogreffe costale ostéochondrale depuis 1992 dans le traitement de la rhizarthrose, dans l'arthrose radioscapuloïdienne débutante et les cals vicieux articulaires du radius, nous avons trouvé judicieux de proposer cette technique à une jeune patiente [10-12]. Nous rapportons un cas d'utilisation de greffe ostéochondrale chez une patiente de 44 ans, présentant une subluxation postérieure invétérée de l'épaule droite associée à une perte de substance ostéocartilagineuse importante de sa tête humérale.

Cas clinique

Une femme âgée de 44 ans, droitère et sans profession, a été prise en charge pour une luxation postérieure de l'épaule droite réduite en urgence. À l'interrogatoire, la

patiente décrivait plusieurs épisodes similaires, consécutifs à des crises d'épilepsie. Il n'existait pas, à l'examen clinique, de complications vasculonerveuses au niveau du membre supérieur droit. Le bilan radiologique après réduction (Fig. 1A et B) montrait la présence d'une encoche de Mac Laughlin de type I selon Randelli et Gambrioli [3] (Fig. 2). Un traitement orthopédique avec immobilisation coude au corps pendant trois semaines a été mis en place. Plusieurs séances de rééducations ont été pratiquées pendant quatre mois. Malgré ce traitement, la patiente présentait une épaule douloureuse à la mobilisation et des amplitudes articulaires très réduites : abduction et antepulsion à 60°, rotation externe à 5° et rotation interne portant la main à la fesse avec beaucoup de difficulté. Le bilan radiologique, à ce stade, montrait un cal vicieux du tubercule mineur avec une importante encoche de Mac Laughlin (Fig. 3A et B). La perte de substance ostéochondrale était supérieure à la moitié de la tête humérale, celle-ci restant subluxée sur le rebord postérieur de la glène, réalisant une luxation postérieure invétérée. La perte de substance ostéochondrale avait donc évolué, passant du stade I au stade II de Randelli et Gambrioli [3]. Un arthroscanner de l'articulation scapulo-humérale a été demandé pour confirmer l'importance du défaut osseux et l'intégrité de la coiffe des rotateurs. Il n'existait pas d'atteinte des muscles de la coiffe des rotateurs, le tendon du chef long du muscle biceps brachial était en place. Il existait également une ossification postérieure de la glène correspondant à une avulsion périostée (Fig. 4). Une IRM a confirmé l'absence de nécrose sur la partie restante de la tête humérale (Fig. 5).

Après ajustement de son traitement antiépileptique, nous avons proposé à la patiente une reconstruction de sa tête humérale en comblant l'encoche antérieure par la mise en place d'un greffon ostéochondral costal associé à un transfert du tubercule mineur ; l'apport de cartilage ayant pour but d'augmenter la surface cartilagineuse de la tête humérale en regard de la glène de la scapula.

L'intervention a eu lieu en avril 2004, sous anesthésie générale en position demi-assise, par une voie d'abord delto-pectorale. Nous avons réalisé dans un premier temps une ostéotomie frontale du tubercule mineur sur lequel était inséré le tendon du muscle sub-scapularis, décollé du plan capsulaire excisé. Ce geste a permis de donner un « jour » important sur la tête humérale qui a été recoupée à minima jusqu'en zone saine. Le greffon costal a été ensuite prélevé en regard de la neuvième côte droite, à sa jonction ostéocartilagineuse. Ce greffon a été remodelé au bistouri froid

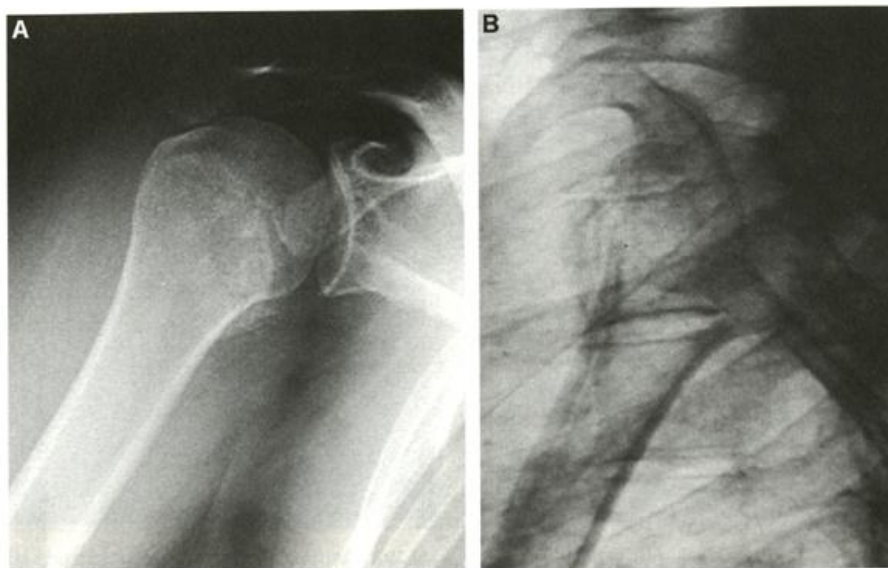


Figure 1 Radiographies de face et de profil de contrôle après réduction de la dernière luxation postérieure.

de façon à épouser la convexité de la tête humérale (Fig. 6) et ostéosynthésé à celle-ci par une vis en titane de 3,5 mm de diamètre (Fig. 7). Le sub-scapulaire associé au tubercule mineur a été ensuite fixé sur ce greffon par une autre vis en titane de 3,5 mm de diamètre. Cette greffe en « sandwich » entre la tête humérale et le tubercule mineur transposé, a permis d'augmenter la surface articulaire et de combler l'encoche antérieure. Le transfert du sub-scapularis associé à la capsulectomie antérieure a permis de replacer la tête humérale en regard de la glène de la scapula.

Dans les suites opératoires, la patiente a été immobilisée coude au corps dans un gilet orthopédique pendant un mois. Elle a ensuite été rééduquée pendant un an.

Le bilan scanographique à deux ans de recul retrouvait un greffon parfaitement intégré de même tonalité que le cartilage de la tête humérale comblant l'encoche antérieure et augmentant la surface articulaire de celle-ci.(Fig. 8A et B).

À trois ans, cette patiente ne présentait aucune douleur et avait repris ses activités habituelles. L'examen clinique retrouvait les amplitudes articulaires suivantes : abduction : 110° ; antépulsion : 140° ; rotation externe : 30° ; rotation externe en abduction permettant de porter la main au cou ; rotation interne permettant de porter la main à la fesse.

Type I		Luxation scapulo-humérale postérieure avec enfoncement céphalique de moins de 50 p.cent
Type II		Luxation scapulo-humérale postérieure avec enfoncement céphalique de plus de 50 p.cent
Type III		Fracture-luxation scapulo-humérale postérieure à 2 fragments
Type IV		Fracture-luxation scapulo-humérale postérieure à plusieurs fragments

Figure 2 Classification selon Randelli et Gambrioli [3] des luxations postérieures scapulo-humérales associées ou non à une fracture de l'épiphyse proximale de l'humérus.

Discussion

Les luxations postérieures de l'épaule sont rares et ne représentent que de 1,5 à 4,3% des luxations de l'épaule selon les séries de la littérature [13,14]. En dehors d'un traumatisme direct antérolatéral sur l'épaule ou indirect par chute sur la main où le coude, le bras en abduction et rotation interne, on retrouve fréquemment des crises comitiales, des électrochocs ou électrocutions à l'origine de ces luxations. Ces étiologies vont entraîner une contracture musculaire violente, notamment au niveau du muscle sub-scapulaire, muscle dominant de la coiffe des rotateurs, entraînant une rotation interne forcée pouvant aller jusqu'à la luxation de la tête humérale.

Selon Dubouset [8], le faible déplacement de la tête humérale sous l'acromion rend parfois le diagnostic de cette luxation difficile et peut expliquer le retard au diagnostic initial dans plus de 50% des cas selon les séries de la littérature. L'impossibilité de réaliser une rotation externe doit faire suspecter cette luxation. Le diagnostic reste radiologique et le bilan doit comporter un cliché de profil axillaire. Selon Walch et Mole [13] et Vichard et Arnould [14], le cli-

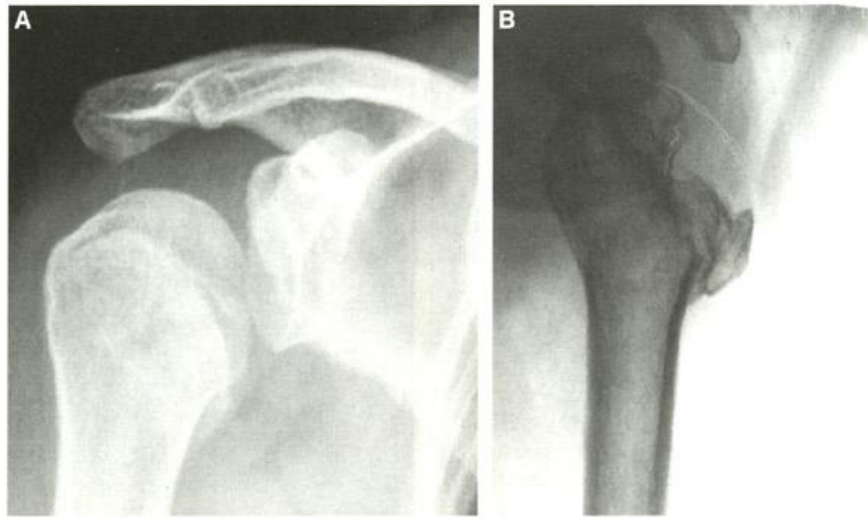


Figure 3 Radiographies de face et profil à quatre mois de la dernière luxation postérieure, montrant l'enfoncement céphalique de plus de 50% (Randelli stade II).

ché de face peut être considéré comme normal lors d'une luxation postérieure même s'il existe des signes indirects, tels que rotation interne, ascension de la tête humérale et disparition de l'interligne articulaire.

Ces luxations sont rarement pures et s'accompagnent volontiers de lésions associées dont la plus fréquente est l'impaction-fracture de la tête humérale sur le rebord postérieur de la glène, entraînant la formation d'une encoche qui peut aller jusqu'à la séparation de la tête du reste de l'épiphyse proximale. Ces encoches décrites par Mac Laughlin [1,2] entraînent une perte de substance au niveau de la face antérieure de la tête humérale classée selon l'importance en type I ou II par Randelli et Gambrioli [3]. Elles peuvent s'aggraver secondairement par évolution nécrotique ou par tassement progressif lors des récurrences, lors des tentatives de réduction et de mobilisation forcée en rotation interne. Cette encoche a tendance à s'encastrier sur le rebord postérieur de la glène lorsque le bras est en rotation interne pouvant alors favoriser une nouvelle luxation.

L'absence de diagnostic initial va aboutir à une luxation invétérée avec rétraction des structures capsulo-ligamentaires en avant et accrochages de l'encoche sur le rebord postérieur de la glène, rendant toute tentative de réduction orthopédique impossible. Il ne s'agissait pas d'une luxation invétérée chez cette patiente mais l'importance de la perte de substance de la tête humérale et sa situation subluxée aboutissaient à une situation similaire.

Les traitements proposés dans de tels cas sont variés. Il nous semblait difficile de proposer à cette patiente jeune une abstention thérapeutique, une résection de la tête humérale ou une arthroplastie.

Selon Judet et al. [5], l'hémi-arthroplastie garde une indication dans les fractures luxations plurifragmentaires au stade III et IV de Randelli et Gambrioli [3]. Walch et al. [4], dans sa série rétrospective, décrit un cas d'hémi-arthroplastie pour un type IV de Randelli et Gambrioli [3] avec un résultat peu satisfaisant. Même si Neer [15] a proposé cette indication chirurgicale pour des stade II

de Randelli et Gambrioli [3], nous pensons que d'autres méthodes chirurgicales sont plus appropriées.

Des ostéotomies de dérotation ont également été proposées dans la littérature. Dans la série de Walch et al. [4], six patients sur 30, ont bénéficié d'une réduction de leur luxation par voie antérieure associée à une ostéotomie de dérotation interne. Même s'il s'agissait là de calcs vicieux céphalotubérositaire (type III et IV de Randelli et Gambrioli [3]), cinq patients sur six ont développé une nécrose de la tête humérale, secondaire à ce geste d'ostéotomie. Le risque d'évolution nécrotique est aussi en rapport avec l'importance des lésions initiales. Comme le rappelle Walch

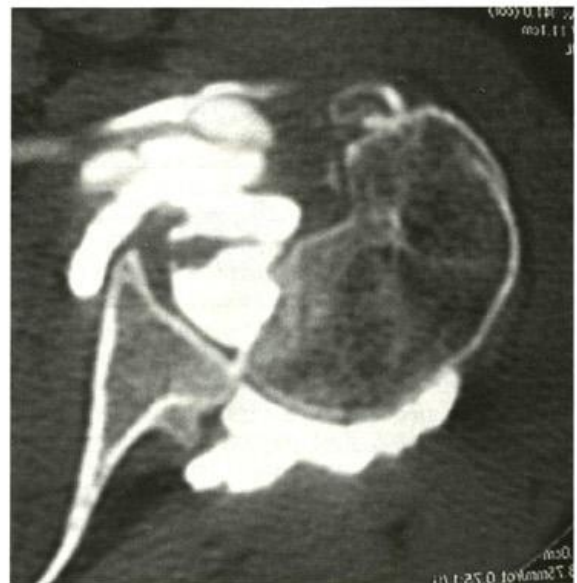


Figure 4 Arthroscanner à quatre mois de la dernière luxation postérieure montrant la subluxation postérieure de la tête humérale et l'importance de la perte de substance ostéochondrale.

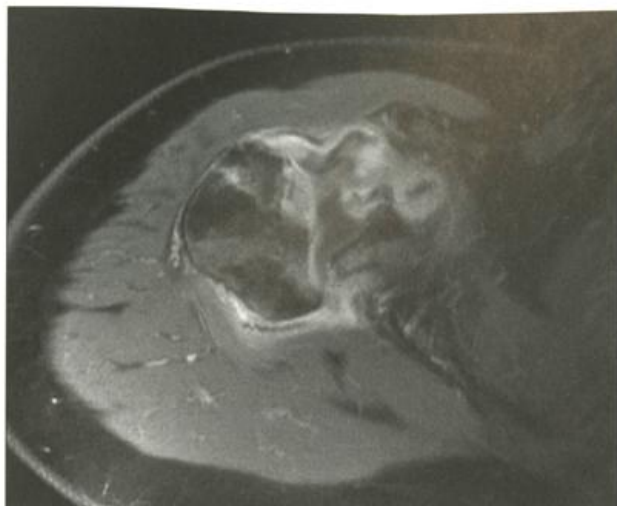


Figure 5 Coupe IRM transversale, préopératoire montrant la nécrose partielle de la tête humérale.

et al. [4], le type d'intervention et la voie d'abord semblent avoir aussi une influence sur la nécrose.

Mac Laughlin [1,2] a proposé de combler le défaut au niveau de la tête humérale par transposition du muscle sub-scapularis. Cette technique a ensuite été améliorée par Hawkins et Neer [6]. En gardant associé au tendon du muscle sub-scapularis le tubercule mineur, cela permet une meilleure fixation. Dix patients ont bénéficié de cette technique dans la série de Walch et al. [4] avec de bons résultats et seulement un patient a présenté secondairement une nécrose de la tête humérale. Plus récemment Krackhardt et al. [7] proposent le transfert du tendon du muscle sub-scapularis par arthroscopie avec des résultats tout à fait intéressants. Ces techniques ne s'adressent qu'à des patients présentant une perte de substance limitée de la tête humérale type I de Randelli et Gambrioli [3].

Dubousset [8] propose de réaliser par voie postérieure une capsulorrhaphie et une réinsertion du bourrelet (« Bankart postérieur ») après avoir libéré les adhérences antérieures et comblé, là aussi, le défaut osseux sur la tête humérale par un greffon prélevé aux dépens de la crête iliaque. Cette technique ne s'adresse là aussi qu'à des

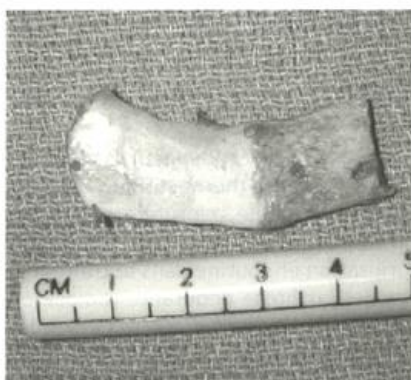

Figure 6 Greffon costal.

patients présentant une faible perte de substance de la tête humérale, car la présence d'un greffon osseux trop important en regard de la surface articulaire de la scapula serait source d'arthrose.

Gerber et al. [9] proposent également de combler la perte de substance ostéo-articulaire sur la tête humérale par un greffon osseux lorsque celle-ci est supérieure à 40%. Mais ils proposent l'utilisation d'allogreffe fémorale. Ils rapportent, dans leur étude, trois résultats satisfaisants sur quatre cas.

Dans sa conclusion au Groupe d'étude de l'épaule et du coude (GEEC) de novembre 1995, Levigne cité par Duparc et al. [16] sépare quatre critères pour définir les indications thérapeutiques dans les formes invétérées de luxation postérieure: le délai, la taille de l'encoche, l'âge et la comminution de l'encoche. Dans un délai inférieur à six mois, si l'encoche est inférieure à 50%, la transposition du trochin dans l'encoche procure de bons résultats. Chez un sujet jeune avec un fragment céphalique monobloc impacté, le relèvement du fragment et le comblement par autogreffe semblent intéressants. Si l'encoche est supérieure à 50%, la transposition du trochin apparaît moins adaptée. L'indication d'une arthroplastie prothétique est logique au-delà de 60 ans. Si le patient est âgé de moins de 60 ans, la comminution de l'encoche peut faire proposer un comblement par allogreffe ou un relèvement avec comblement de soutien par allo- ou autogreffe. Si le délai est supérieur à six mois, l'arthroplastie prothétique est indiquée au-delà de 60 ans, avant 60 ans; les techniques de comblement d'encoche avec ou sans relèvement du fragment seront proposées.

La technique proposée pour cette jeune patiente est, en fait, une amélioration de celle proposée par Mac Laughlin [1,2] et Hawkins et Neer [6]. Elle étend leur indication opératoire aux pertes de substances plus importantes de la tête humérale (type II de Randelli et Gambrioli [3]). Elle a permis de combler une perte de substance ostéo-articulaire importante et de réaliser un resurfaçage cartilagineux de la tête humérale. Une greffe de cartilage costal pourrait être aussi proposée dans la technique de Dubousset [8] en remplacement du greffon osseux iliaque.

L'utilisation de cartilage costal en chirurgie est ancienne et notamment en chirurgie de reconstruction maxillofaciale. König, cité par Tropet [10], a été le premier à publier ses résultats chez l'homme au début du siècle. Comme Trumble et al. [17], nous appliquons, depuis 1992, ce concept de greffe costale ostéochondrale dans le traitement de la rizarthrose, avec des résultats très satisfaisants et stables dans le temps [10]. Nous avons étendu l'utilisation de cette greffe aux atteintes arthrosiques débutantes du poignet [11] et aux cals vicieux articulaires du radius distal [12] avec des résultats préliminaires intéressants.

On pourrait s'interroger sur le devenir du greffon cartilagineux et craindre sa résorption. Cependant Ortiz-Monasterio et al. [18] n'ont observé que 13 résorptions partielles sur 674 greffons cartilagineux costaux mis en place pour rhinoplastie. Brent [19] n'a constaté que 1,5% de réduction de la taille du greffon dans 270 reconstructions auriculaires par cartilage costal à 5,3 ans de recul. Trois études rapportent l'analyse histologique de greffon cartilagineux. Skoog et al. [20] ont montré que le cartilage avait un aspect normal blanc et brillant macroscopiquement et similaire à une articulation normale microscopiquement avec

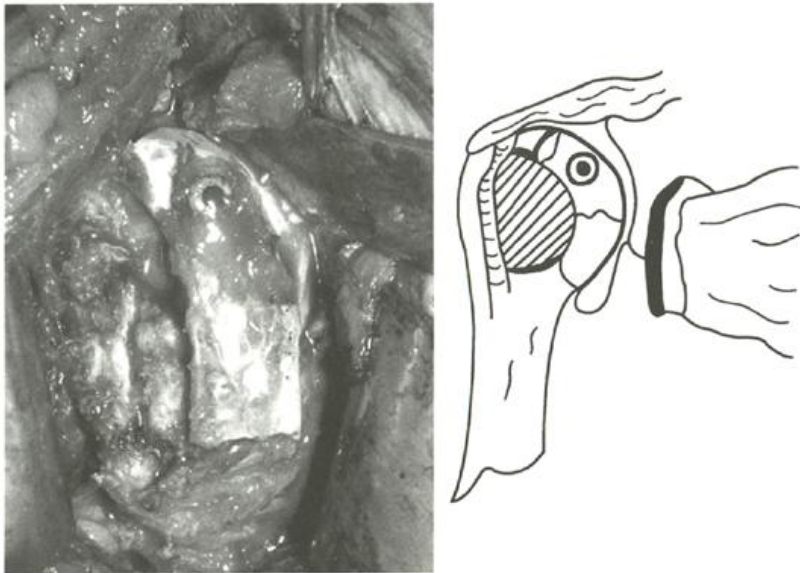


Figure 7 Fixation du greffon costal à la tête humérale.

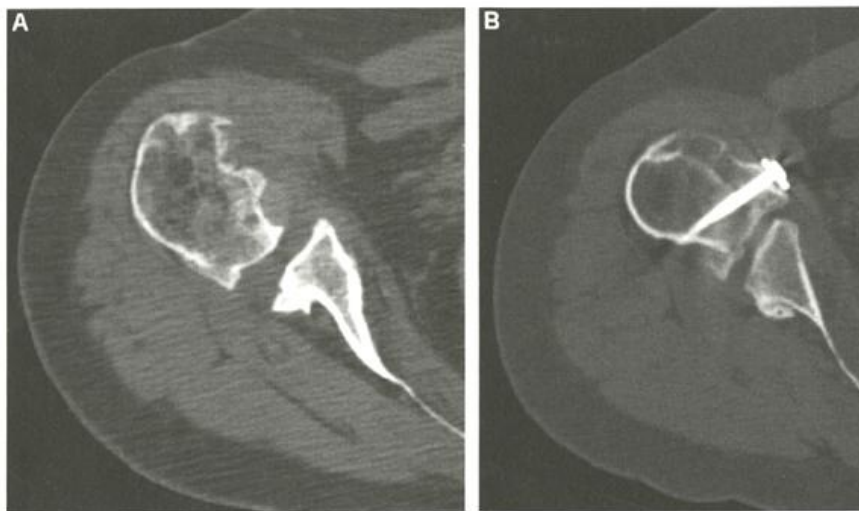


Figure 8 Coupes transversales de scanner à deux ans de recul : passant par le cartilage costal (A) ; passant par le tubercule mineur transféré (B).

des fragments de cartilage ossifié à la jonction avec l'os souschondral. Le périchondre semble avoir un effet régénérateur du cartilage. Au contact de l'os vascularisé, le cartilage subit une métaplasie osseuse. Peltomäki et al. [21] ont rapporté les résultats de sept greffes ostéocondrales costales explantées pour des troubles de croissance dans des reconstructions mandibulaires chez l'enfant. Ils ont retrouvé systématiquement des zones d'ossification typique ou des zones de métaplasie osseuse du cartilage, provenant de la transformation des chondrocytes. Sandow [22] a effectué quatre biopsies de greffons ostéocartilagineux costaux implantés en remplacement du pôle proximal du scaphoïde nécrosé. Macroscopiquement, l'aspect de la surface articulaire du cartilage greffé semblait saine, même si par endroit elle paraissait ramollie. Microscopiquement, la survie des

chondrocytes était variable entre la surface et la profondeur du greffon.

Conclusion

L'utilisation de greffons cartilagineux costaux fait actuellement partie de l'arsenal thérapeutique dans le service de traumatologie, orthopédie, chirurgie plastique et reconstructrice du centre hospitalier et universitaire de Besançon. Après son utilisation en routine dans le traitement de la rizarthrose et de l'arthrose débutante radiocarpienne, nous avons étendu son indication à d'autres pertes de substances cartilagineuses plus importantes, comme par exemple, au niveau de la tête humérale chez cette patiente avec un résultat clinique et paraclinique intéressant.

Références

- [1] Mac Laughlin HL. Posterior dislocation of the shoulder. *J Bone Joint Surg* 1952;34:584–90.
- [2] Mac Laughlin HL. Posterior dislocation of the shoulder. *J Bone Joint Surg* 1962;44:1477.
- [3] Randelli M, Gambrioli PL. Glenohumeral osteometry by computed tomography in normal and unstable shoulders. *Clin Orthop* 1986;208:151–6.
- [4] Walch G, Boileau P, Martin B, Dejour H. Luxations et fractures-luxations postérieures invétérées de l'épaule. À propos de 30 cas. *Rev Chir Orthop* 1990;76:546–58.
- [5] Judet R, Lagrange J, Moreau C. À propos des luxations postérieures de l'épaule. *Mem Acad Chir* 1957;83:235–9.
- [6] Hawkins RJ, Neer CS, Mendoza FX. Locked posterior dislocation of the shoulder. *J Bone Joint Surg* 1987;69:9–18.
- [7] Krackhardt T, Schewe B, Albrecht D, Weise K. Arthroscopic fixation of the subscapularis tendon in the reverse Hill–Sachs lesion for traumatic unidirectional posterior dislocation of the shoulder. *Arthroscopy* 2006;22:227–1227.
- [8] Dubousset J. Luxations postérieures de l'épaule. *Rev Chir Orthop* 1967;53:65–85.
- [9] Gerber C, Lambert SM. Allograft reconstruction of segmental defects of the humeral head for the treatment of chronic locked posterior dislocation of the shoulder. *J Bone Joint Surg* 1996;78:376–82.
- [10] Tropet Y, Ridoux PE, Garbuio P, Vichard Ph. Traitement de la rhizarthrose du pouce par résection partielle du trapèze et autogreffe cartilagineuse costale. Résultats préliminaires. *Mem Acad Chir* 1994–1995;120:563–7.
- [11] Lepage D, Obert L, Clappaz P, Hampel C, Garbuio P, Tropet Y. Arthrose radioscapuloïdienne traitée par autogreffe ostéocartilagineuse après résection proximale du scapuloïde. *Rev Chir Orthop* 2005;91:307–13.
- [12] Obert L, Lepage D, Tropet Y, Garbuio P. Cal vicieux articulaire du radius distal avec arthrose radiocarpienne traité par greffon chondro-costal. Trucs et astuces en chirurgie orthopédique et traumatologique, 3. Montpellier: Sauramps médical; 2006. p. 331–8.
- [13] Walch G, Mole D. Instabilités et luxations de l'épaule (articulation glénohumérale). EMC, Appareil locomoteur, Paris, 1991, 2, 14037 A10.
- [14] Vichard Ph, Arnould D. Les luxations-fractures postérieures de l'épaule. Étude anatomo-pathologique et thérapeutique. À propos de 11 observations. *Rev Chir Orthop* 1981;67:71–7.
- [15] Neer CS. Indication for replacement of the proximal humeral head. *Am J Surg* 1955;89:901–7.
- [16] Duparc F, Postel JM, Levigne C, et al. Les formes récentes de luxation postérieure traumatique de l'épaule. Compte-rendu de la deuxième réunion du Groupe d'étude de l'épaule et du coude (GEEC). *Rev Chir Orthop* 1995;82:767–71.
- [17] Trumble TE, Rafijah G, Gilbert M, et al. Thumb trapeziometacarpal joint arthritis: partial trapeziectomy with ligament reconstruction and interposition costochondral allograft. *J Hand Surg* 2000;25A:61–76.
- [18] Ortiz-Monasterio F, Olmedo A, Oscoy LO. The use of cartilage grafts in primary aesthetic rhinoplasty. *Plast Reconstr Surg* 1981;67:597–605.
- [19] Brent B. Auricular repair with autogenous rib cartilage grafts: two decades of experience with 600 cases. *Plast Reconstr Surg* 1992;90:355–74.
- [20] Skoog T, Johansson SH. The formation of articular cartilage from free perichondrial grafts. *Plast Reconstr Surg* 1976;57:1–6.
- [21] Peltomaki T, Quevedo LA, Jeldes G, Ronning O. Histology of surgically removed overgrown osteochondral rib grafts. *J Craniomaxillofac Surg* 2002;30:355–60.
- [22] Sandow MJ. Proximal scaphoid costo-osteochondral replacement arthroplasty. *J Hand Surg [Br]* 1998;23:201–8.

Chapitre 4

Repérage topographique
de la jonction ostéo chondrale
de la 8^e côte :
étude anatomique et
scanographique

Parce qu'elle permet de reconstruire « idéalement » certaine perte de substance cartilagineuse ou ostéo cartilagineuse au niveau de la face mais aussi au niveau d'articulations du membre thoracique, que ce soit d'origine tumorale, dégénérative, ou traumatique, nous pensons que la greffe ostéo chondrale costale doit aujourd'hui faire partie de l'arsenal thérapeutique de la restauration du cartilage pour les équipes chirurgicales de reconstruction maxillo faciale ou en Orthopédie.

Pour réaliser cette technique et afin d'obtenir, si besoin, un cartilage hyalin abondant, robuste, de bonne qualité, facile à tailler et s'intégrant sans résorption, la plupart des équipes (1-10) proposent de réaliser son prélèvement au niveau des dernières côtes, sur les fausses côtes non flottantes. Cependant, ce geste impose l'abord chirurgical du thorax à la partie inférieure de sa face ventro latérale et de connaître parfaitement l'anatomie de cette région. Le prélèvement peut être simple pour un chirurgien aguerri aux différentes voies d'abord chirurgicales du thorax (chirurgiens cardio-thoracique) ou intervenant dans cette région, pour des techniques de reconstruction mammaire par exemple (chirurgien plasticien ou gynécologue), mais peut paraître difficile pour d'autres et **l'inexpérience de l'abord thoracique peut freiner l'utilisation de ce greffon**. De plus, le repérage de la jonction ostéo chondrale de ces côtes qui guide la voie d'abord pour leur prélèvement, reste parfois aléatoire même pour notre équipe habituée à cette technique. En effet, cette jonction n'est pas localisable cliniquement et l'ensemble de la côte n'est pas toujours possible à palper en raison de la présence des masses musculaires dorsales et de la présence parfois d'un pannicule graisseux sous cutané imposant pour certain patient.

Ainsi, afin de démystifier, d'éviter les complications pleuro pulmonaires possibles lors du prélèvement de la greffe au niveau de la jonction ostéo chondrale costale et de faciliter la réalisation du prélèvement, nous proposons un travail anatomique et topographique par analyse scannographique afin de préciser d'une part l'environnement anatomique proche de cette jonction mais aussi d'avoir des repères topographiques simples et reproductibles en fonction de la morphologie du thorax prélevé, pour retrouver sa situation précise au niveau de ce dernier.

Nous avons choisi d'étudier la jonction ostéo chondrale de la 8^e côte qui, avec la 9^e côte, est donc la plus souvent prélevée. En dehors des descriptions anatomiques classiques des arcs costaux et de leurs rapports, aucune étude dans la littérature n'a décrit et situé exactement

cliniquement les jonctions ostéo chondrales costales. En nous appuyant seulement sur notre expérience clinique, Il nous semblait dans un premier temps que la jonction ostéo chondrale de cette côte pouvait se placer sur une ligne passant par le mamelon et l'épine iliaque antéro supérieure ou peut être sur la ligne issue de la moitié de la clavicule et joignant l'épine iliaque antéro supérieure. Cependant, avant de commencer ce travail, l'analyse scanographique de plusieurs thorax avec reconstruction tridimensionnelle, n'a jamais confirmé cette hypothèse.

L'objectif de ce travail était donc de trouver et de proposer un repère osseux simple reproductible et cliniquement accessible, pour situer cette jonction quel que soit le patient.

Dans la littérature anatomique topographique, l'axe vertébral reste un excellent moyen de repère anatomique et topographique et est souvent utilisé pour situer les organes ou d'autres éléments anatomiques (11, 12).

Nous avons donc choisi d'essayer de localiser la jonction ostéo chondrale de la 8^e côte par rapport à un processus épineux vertébral, seul élément palpable cliniquement au niveau de la colonne vertèbrale. Cette recherche de localisation s'est faite en restant dans un plan strictement horizontal transversal et non pas dans un plan oblique qui suivrait l'inclinaison de la 8^e côte, plan difficile à identifier. A partir de ce repère osseux vertébral et du plan horizontal qui le coupe, nous avons ensuite localisé cette jonction en pourcentage de l'hémi-périmètre thoracique, défini comme étant la distance depuis le processus épineux retrouvé et le sillon médian du ventre. Concernant la morphologie du patient, nous nous sommes reportés aux travaux de De Broca modifié selon Delmas et Heffez qui ont défini un indice thoracique pour vérifier l'incidence de la morphologie thoracique sur la circulation pulmonaire de retour. Cet indice permet de classer les thorax selon 3 types, thorax aplatis transversalement ou sagittaux, thorax arrondis ou intermédiaires et thorax aplatis sagittalement ou transversaux (13, 14).

Ainsi dans ce but, le travail anatomique à réaliser, complété par l'étude en radio-imagerie, devait permettre de donner des repères anatomiques et topographiques reproductibles de la jonction ostéo chondrale de la 8^e côte et de connaître son environnement anatomique afin d'apporter les éléments indispensables à son prélèvement chirurgical.

Matériel et méthode :

Dans un premier temps une étude anatomique a été réalisée par dissection de 15 thorax de cadavres humains adultes (8 hommes et 7 femmes) embaumés selon la méthode de Winckler. Lorsque l'état de conservation du corps le permettait, l'étude a été réalisée des deux côtés, sur chaque hémithorax pour chaque corps. 28 hémithorax ont donc été étudiés, 15 hémithorax d'homme et 13 hémithorax de femmes.

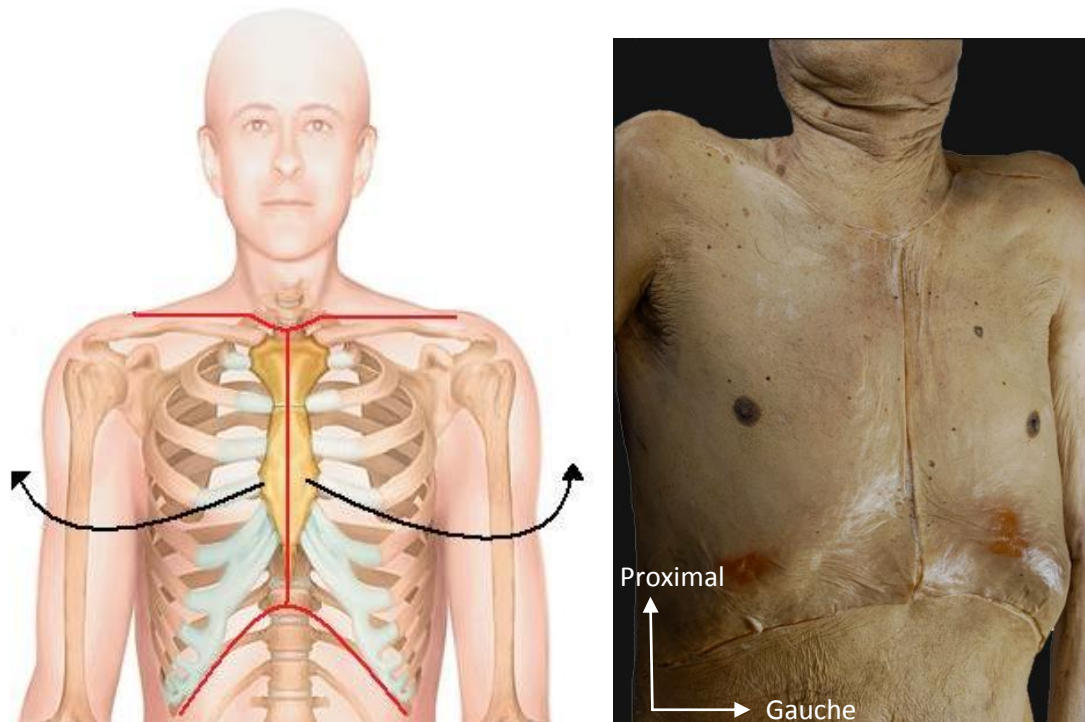
Avant toute dissection anatomique et en gardant donc le plan cutané indemne, la 8^e côte a été repérée par palpation et de la façon la moins invasive possible, par une incision cutanée et dissection des tissus sous-jacents, la jonction ostéo-chondrale de celle-ci était mise en évidence en recherchant grâce à une aiguille la zone entre la partie osseuse dure et la partie cartilagineuse plus tendre. Cette aiguille servait de repère extérieur pour localiser cette jonction.

Il a été choisi de projeter cette jonction par rapport à la colonne vertébrale et ainsi de rechercher le processus épineux correspondant au niveau de cette jonction dans un plan strictement transversal. Pour chaque corps étudié, le processus épineux localisé dans le même plan transversal que la jonction ostéo-chondrale de la 8^e côte, a été situé et en utilisant un « mètre ruban », il a été mesuré la distance en centimètre depuis ce processus épineux et la jonction. La distance entre ce processus épineux et la ligne blanche de l'abdomen dans ce plan transversal a été également calculée (hémipérimètre transversal). Ces 2 mesures ont permis de rapporter la situation en pourcentage du périmètre de l'hémithorax, de la jonction ostéo-chondrale. (figure 1)

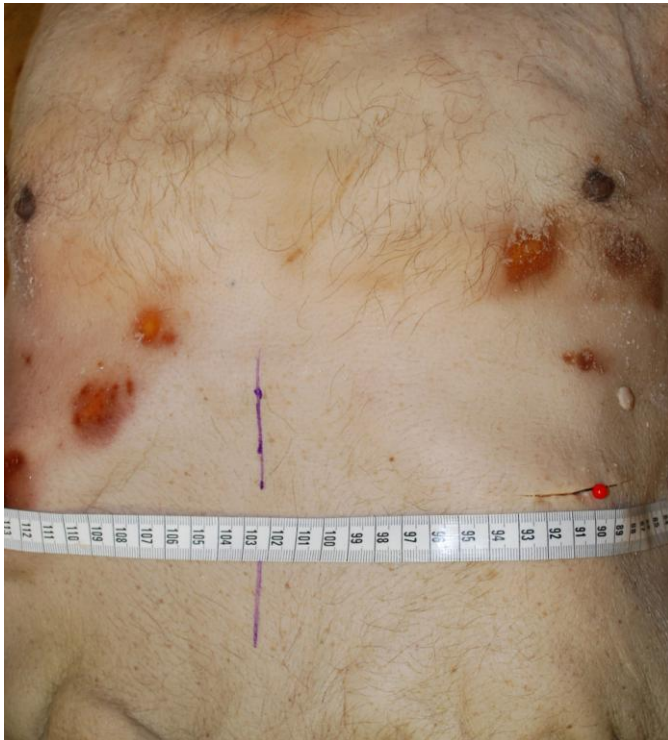

Figure 1 : repérage de la jonction ostéo-chondrale de la 8^e côte sur un hémithorax gauche et calcul de sa position avec un « mètre ruban »

Une dissection anatomique fine a ensuite été réalisée, plan par plan, avec des instruments chirurgicaux. Ainsi, le plan cutané-graisseux a été récliné selon deux volets réalisés d'une part, par une incision médiane et verticale sterno-xiphoïdienne et d'autre part par deux contre incisions, l'une supérieure, suivant le relief de la clavicule jusqu'à l'articulation acromio-claviculaire et l'autre inférieure, suivant le rebord inférieur du thorax jusqu'au pli de la taille (figures 2a et 2b).



Figures 2a et 2b : incision et ouverture du plan cutané-graisseux en deux volets

De chaque côté, les différents muscles sous jacents au plan cutané-graisseux, ont été mis en évidence et reséqués de la superficie vers la profondeur. Ainsi le muscle grand pectoral a été libéré dans un premier temps de ses insertions proximales (chef claviculaire, chef sternal supérieur, chef sternal inférieur et chef abdominal lorsque ce dernier était présent) et récliné latéralement pour être enfin désinséré de la berge latérale du sillon inter tuberculaire de l'humérus. Le muscle petit pectoral sous jacent, a été ensuite libéré de ses attaches sur les troisièmes, quatrièmes et cinquièmes côtes et récliné latéralement. De la même façon, le muscle oblique externe a été désinséré des faces latérales de la cinquième à la dixième côte et récliné vers la paroi abdominale. Le muscle dentelé antérieur a été désinséré des faces latérales de la première à la dixième côte et récliné latéralement. Le muscle droit de l'abdomen a été désinséré des faces ventrales de la cinquième à la septième côte, de la face ventrale du processus xiphoïde et récliné vers le bas. Ainsi la face ventrale de la jonction ostéo chondrale du 8^e arc costal a été mise en évidence, après avoir noté les muscles qui la recouvraient. L'environnement immédiat à la jonction ostéo chondrale de la 8^e côte a été

ensuite étudié. Pendant toute la dissection, il a été noté la présence ou non de variations anatomiques.

Le but de cette étude anatomique était de mettre en évidence des repères anatomiques fiables et reproductibles pour situer la jonction ostéo chondrale de la 8^e côte, en fonction de la morphologie thoracique, afin de vérifier l'influence de celle ci sur ces repères topographiques. Ainsi Il a été calculé pour chaque corps étudié, l'indice thoracique de Broca modifié selon Delmas A. et Heffez A. (13, 14). Ces auteurs avaient défini un indice thoracique pour vérifier l'incidence de la morphologie thoracique sur la circulation pulmonaire de retour. Au niveau de la moitié de la hauteur de la 7^e vertèbre thoracique, cet indice était calculé selon la formule suivante :

$$\text{Indice thoracique} = \frac{\text{diamètre transversal en Th7}}{\text{diamètre sagittal en Th7}} \times 100$$

Cet indice a permis de classer les thorax en 3 types :

- Type 1 : thorax aplatis transversalement ou sagittaux, lorsque l'indice était inférieur à 110,9.
- Type 2 : thorax arrondis ou intermédiaires, lorsque l'indice était compris entre 111 à 130,9.
- Type 3 : thorax aplatis sagittalement ou transversaux quand l'indice était supérieur ou égal à 131.

Ces diamètres transversal et antéro-postérieur au niveau de la moitié du corps vertébral de la 7^e vertèbre thoracique ont été calculés grâce à un craniomètre sur chaque cadavre étudié (figure 3a et 3b).

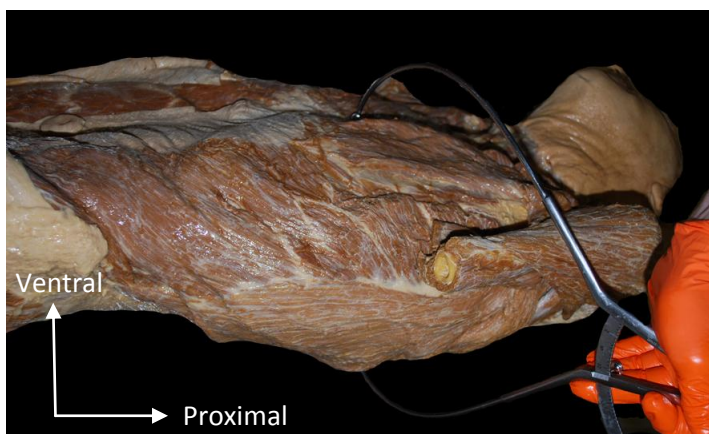
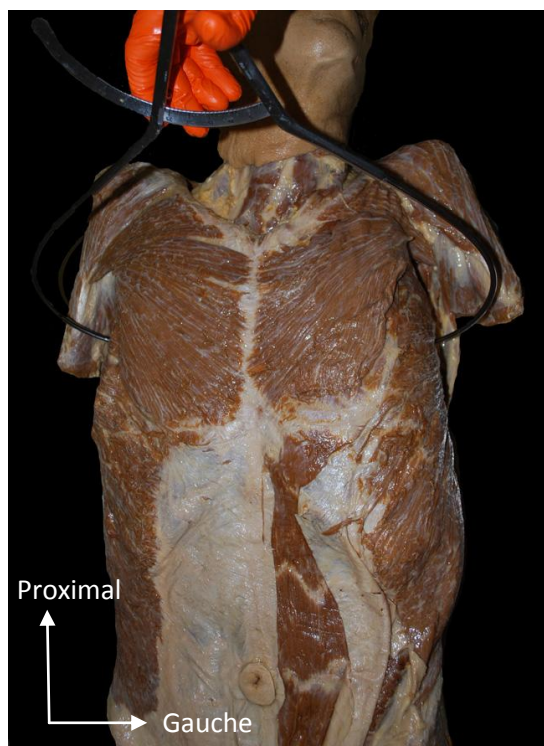


Figure 3a et 3b : calcul des diamètres transversal et antéro-postérieur en regard de la 7^e vertèbre thoracique.

Dans un second temps, afin de compléter la démarche de repérage topographique et clinique, une deuxième étude en radio-imagerie a été réalisée à partir d'images scanographiques thoraco-abdominales provenant de patients ayant bénéficié d'un examen tomodensitométrique dans le service de radiologie du CHRU de Besançon. L'analyse de ces images avait pour objectif de confirmer les résultats de l'étude anatomique et finalement de proposer les repères anatomiques et topographiques définitifs et reproductibles (niveau par rapport au processus épineux vertébraux et pourcentage de l'hémi-périmètre thoracique à ce niveau). Les images ont été réalisées soit à partir d'un scanner Philipps 64 barrettes datant de 2007, soit à partir d'un scanner Siemens Somaton 2 X 32 barrettes, datant de 2010. Ces examens étaient archivés sur le PACS (picture archiving and communication system), système de gestion électronique des images médicales avec fonction d'archivage, de stockage et de communication rapide. Les images ont été ensuite analysées sur le logiciel

informatique Carestream de « Carestream* health Inc.2011 ». Ce logiciel de post traitement, donnait une analyse des examens scanographiques dans les trois plans de l'espace avec reconstruction MPR (reconstruction multi plan) à partir de données volumiques (coupes jointives) et utilisait des outils d'analyse d'images pour réaliser différents calculs (longueur entre deux points, calcul de périmètre, ...). Ces examens ont été choisis parmi les examens paracliniques de patients du service de chirurgie orthopédique, traumatologique, plastique et reconstructrice du CHRU de Besançon, ayant bénéficié en urgence d'un scanner thoraco-abdominal lors d'un bilan de dépistage systématique de possible lésion thoracique et/ou abdominale après traumatisme à haute énergie (body-scanner). L'utilisation des images scanographiques a été réalisée à postériori et n'a donc pas entraîné d'irradiation supplémentaire chez ces patients. Cette étude scanographique a fait l'objet d'une « déclaration normale » à la CNIL (Commission nationale de l'informatique et des libertés) (annexe 2).

Cent patients (50 hommes et 50 femmes) ont été étudiés, avec les critères d'inclusion suivants :

- Patients âgés entre 18 et 80 ans.
- Patient ayant bénéficié d'un scanner thoraco-abdominal, en état respiratoire neutre, sans inspiration ou expiration profonde, en décubitus dorsal strict.
- Acquisition volumique (hélicoïdale) en coupes millimétriques allant de la région cervicale basse jusqu'au bassin avec séquences natives injectées 2,5/2, selon le protocole réalisé pour les polytraumatisés avec acquisition sans injection, puis injection en temps artériel et enfin en temps portal.

Les critères d'exclusion suivants :

- Patient présentant une lésion pouvant modifier la morphologie thoracique :
 - ✓ Fracture de côte, volet thoracique, fracture ou tassement vertébral.
 - ✓ Tumeur vertébrale, costale ou des parties molles en regard du thorax.
 - ✓ Troubles morphologiques de la colonne comme cyphose, hyper-lordose ou scoliose.
- Acquisition incomplète des parties molles, ne permettant pas de calculer le périmètre thoraco-abdominal superficiel.
- Images non exploitables par la présence d'artéfacts.
- Patients non installés en parfait décubitus dorsal.

Il a été étudié alternativement la jonction ostéo chondrale de la 8^e côte droite ou gauche, d'un patient à l'autre. Le recueil des données nécessaires à cette étude a été réalisé de façon complètement anonyme sur un tableur de type Excel^R. Pour chaque examen tomodensitométrique, il a été déterminé l'âge, le sexe du patient et le côté étudié. Les examens scanographiques ont été analysés selon le mode de reconstruction MPR sur le logiciel Caestream. Le fenêtrage en niveaux de gris était de type « osseux ». Le centre de la fenêtre osseuse était de 500 UH (Unité Hounsfield) et la longueur de la fenêtre entre 1000 et 2000 UH.

A partir des coupes axiales, la 12^e côte droite ou gauche, a été repérée grâce à son articulation avec la 12^e vertèbre thoracique. A partir de cette dernière et en analysant les coupes axiales selon une acquisition crânio-caudale, la 8^e côte a été repérée jusqu'à sa jonction ostéo chondrale, définie par une différence de contraste entre l'os hyperdense et la partie cartilagineuse de densité moyenne. Un repère graphique était placé à cette jonction pour matérialiser sa localisation (figure 4).

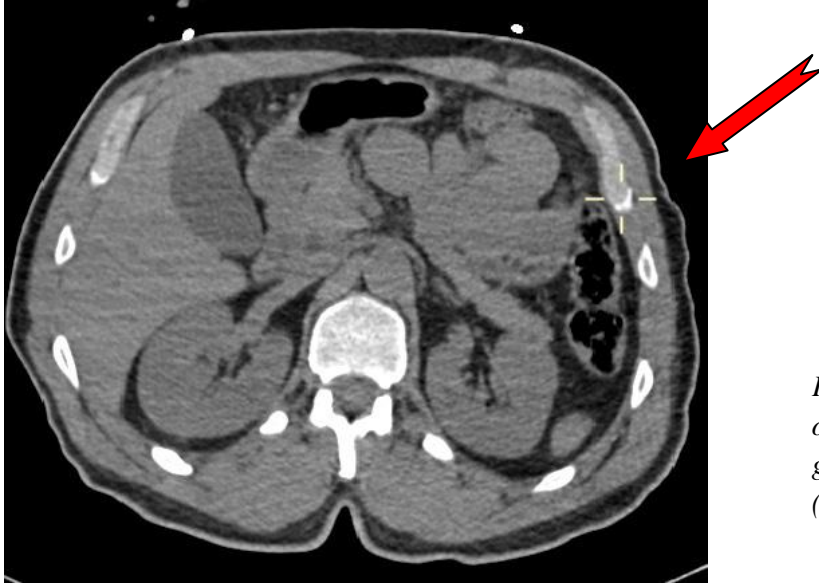


Figure 4 : repérage de la jonction ostéo-chondrale de la 8^e côte ici gauche, en regard de la flèche rouge (sans injection)

Ce repère a permis de retrouver la jonction ostéo chondrale de la 8^e côte sur les coupes sagittales et en analysant ces dernières du dehors vers le dedans, de déterminer le niveau de cette jonction par rapport aux processus épineux vertébraux dans le plan transversal correspondant. Ce niveau était noté pour chaque patient et pour le côté étudié (figure 5).

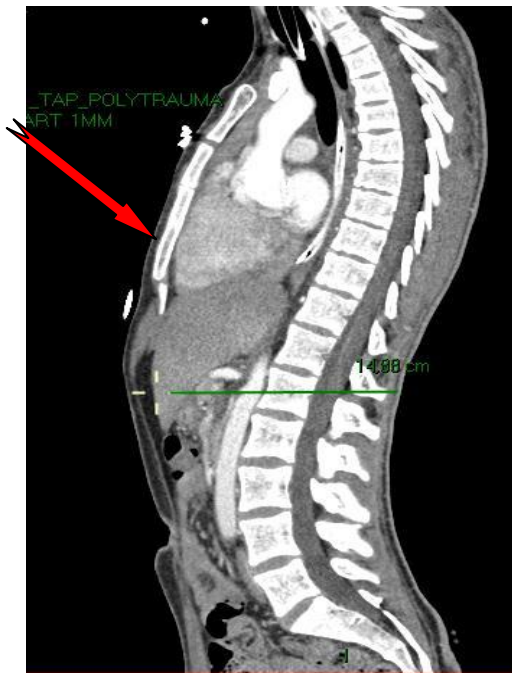


Figure 5: repérage sur la coupe sagittale médiane du niveau de la jonction ostéo-chondrale de la 8^e côte gauche ici, par rapport aux processus épineux vertébraux, 12^e vertèbre thoracique ici (temps artériel)

Sur la coupe axiale correspondant à cette jonction, la projection cutanée de celle-ci a été repérée grâce à l'outil « élément graphique en zone d'intérêt rectiligne », en plaçant une ligne entre le centre du corps vertébral correspondant à cette coupe et la jonction ostéo-chondrale de la 8^e côte droite ou gauche (figure 6).

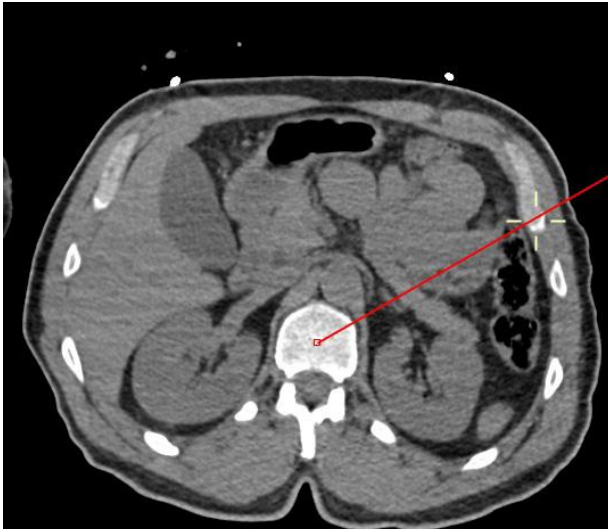


Figure 6: En coupe transversale sans injection, projection cutanée de la jonction ostéo-chondrale de la 8^e côte, (gauche ici) à partir du centre du corps vertébral correspondant à cette coupe.

Grâce à l'outil « élément graphique en zone d'intérêt courbe », la distance, en suivant le plan cutané, entre le processus épineux au niveau du sillon médian du dos et la projection cutanée de cette jonction, a été calculée en centimètre (figure 7a). Celle-ci a été rapportée ensuite à l'hémi périmètre thoraco-abdominal, calculé en divisant par deux le périmètre thoraco-abdominal à ce niveau (figure 7b). Ce rapport a été ensuite converti en pourcentage et a permis de situer avec exactitude le niveau de la jonction ostéo-articulaire de la 8^e côte droite ou gauche, repérée ainsi par rapport aux processus épineux vertébraux et selon le pourcentage de l'hémi-périmètre thoraco-abdominal à ce niveau.

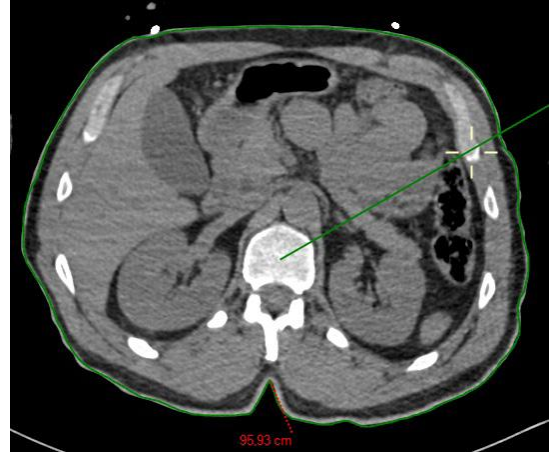
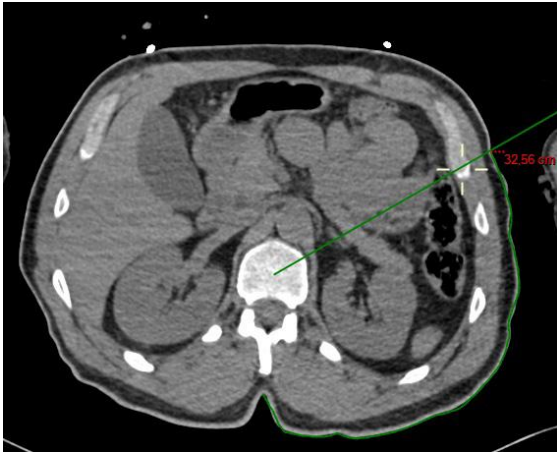


Figure 7a et 7b : distance représentée en vert , en suivant la silhouette cutanée, entre le sillon médian du dos et la projection cutanée de la jonction ostéo-chondrale de la 8^e côte(7a) et calcul du périmètre thoraco-abdominal au même niveau (7b), (sans injection).

Enfin, comme pour l'étude anatomique, afin de déterminer la morphologie du thorax pour chaque scanner thoraco-abdominal analysé, il a été calculé sur la coupe axiale passant au centre du corps de la 7^e vertèbre thoracique, retrouvée grâce à la coupe sagittale médiane, l'indice thoracique de Broca modifié par Delmas A. et Heffez A. (13, 14). Le diamètre thoracique transversal a été retrouvé grâce à l'outil « élément graphique en zone d'intérêt rectiligne », en plaçant deux tangentes perpendiculaires à l'axe frontal passant en pleine paroi costale ou inter costale (droite et gauche) et en calculant la distance entre ces deux tangentes (figure 8). Le diamètre sagittal a été mesuré grâce au même outil, du sommet du processus épineux correspondant à la coupe, à la face antérieure du corps sternal (figure 9).

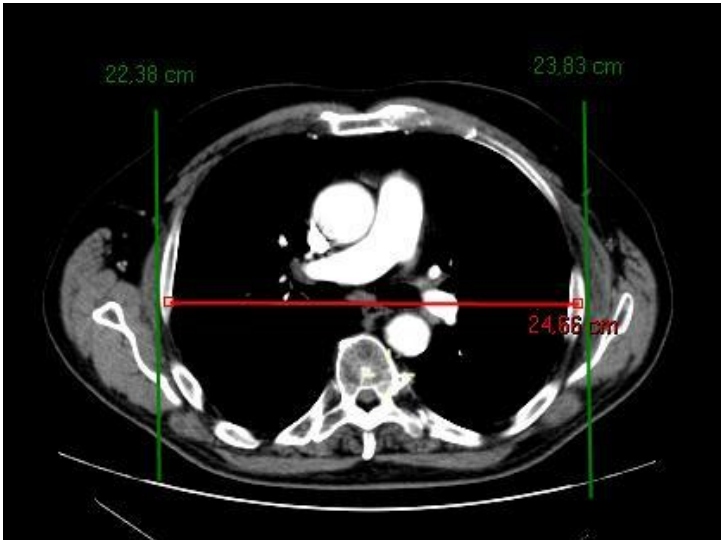


Figure 8 : calcul en centimètre grâce à l'outil « élément graphique en zone d'intérêt rectiligne », du diamètre transversal du thorax au niveau de la 7^e vertèbre thoracique (temps artériel)

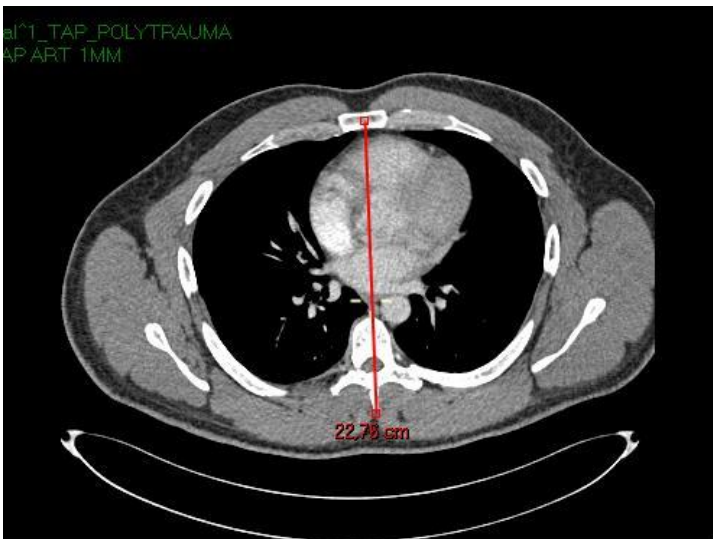


Figure 9 : calcul en centimètre grâce à l'outil « élément graphique en zone d'intérêt rectiligne », du diamètre antéro-postérieur du thorax au niveau de la 7^e vertèbre thoracique (temps portal)

Ces mesures ont permis de calculer l'indice thoracique selon la formule utilisée précédemment.

Enfin une analyse statistique a été réalisée à partir des deux études, anatomique et radiologique, prenant en compte les données des 28 hémi thorax disséqués (13 hémithorax de femmes et 15 hémi thorax d'hommes) et des 100 examens tomодensitométriques étudiés (50 femmes et 50 hommes) où il a été analysé la position de la 8^{ème} Jonction ostéo chondrale sur l'hémi périmètre thoraco-abdominal et sa projection sur la colonne vertébrale thoraco-lombale. Pour cette analyse statistique, le risque alpha était défini à 5% :

- Concernant sa position sur l'hémi périmètre thoraco-abdominal, dans les deux études, les mêmes tests statistiques ont été utilisés :
 - Sauf pour l'étude anatomique où l'âge des corps étudiés n'était pas connu, il a été recherché un lien statistique entre l'âge et la position de cette jonction chez l'homme puis chez la femme, en utilisant le coefficient de corrélation de Pearson.
 - L'analyse comparative de la position de cette jonction entre l'homme et la femme a été réalisée par le test t de Student pour variables non appariées.
 - L'influence de la morphologie du thorax sur la position de cette jonction a été étudiée par le test de corrélation de Pearson.

- Concernant sa projection sur la colonne vertébrale thoraco lombale :
 - L'influence de l'âge sur cette projection vertébrale a été analysée par le test de corrélation de Spearman chez l'homme puis chez la femme.
 - Une analyse a été effectuée, avec un test Chi2 permettant de chercher une différence significative de sa projection entre les hommes et les femmes.
 - Le lien statistique entre la morphologie du thorax et sa projection vertébrale, a été analysé par un test de corrélation de Spearman.

Résultats :

Concernant l'étude anatomique, 28 héli thorax (15 héli thorax droits dont 8 masculins et 7 féminins et 13 héli thorax gauches dont 7 masculins et 6 féminins) ont été étudiés sur 15 corps au total. Il s'agissait de 8 corps de sexe masculin et de 7 corps de sexe féminin. L'âge des corps étudiés n'a pas pu être déterminé.

La jonction ostéo chondrale de la 8^e côte était située dans les plans transversaux des processus épineux de la 12^e vertèbre thoracique (T12) dans 19 cas (67,8 %), de la première vertèbre lombale (L1) dans 5 cas (17,8%) et de la 11^e vertèbre thoracique (T11) dans 4 cas (14,2%) (figure 10) et en moyenne à 67% (61-74.3) de l'héli périmètre thoraco-abdominal dans ce même plan. Lorsque les deux côtés ont été étudiés sur un corps, Il n'a pas été retrouvé de niveau différent entre le côté droit et gauche, pour cette jonction.

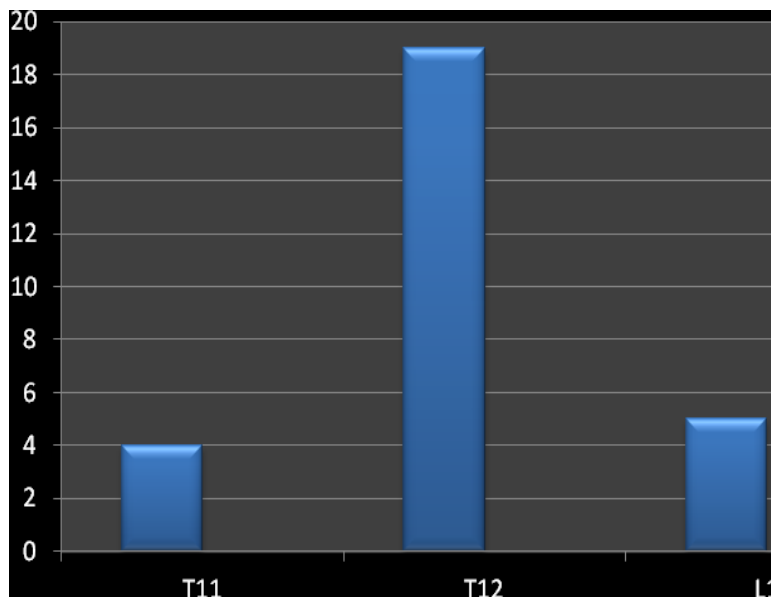


Figure 10 : situation de la jonction ostéo chondrale de la 8^e côte par rapport aux processus épineux vertébraux pour la population de cadavres humains lors de l'étude anatomique. Axe des ordonnées : nombre de corps ; Axe des abscisses : processus épineux.

Pour l'ensemble des corps étudiés, 11 corps (73,3%) présentaient un thorax de type 3, aplati sagittalement ou transversal avec une jonction ostéo chondrale de la 8^e côte située au niveau du processus épineux de T12 dans 7 cas (63,6%), de T11 dans 2 cas (18,2%) et de L1 dans 2 cas (18,2%), en moyenne à 67,2 % de l'hémi périmètre thoraco-abdominal en partant du processus épineux. Trois corps (20%) présentaient un thorax de type 2, arrondi ou intermédiaire, avec une jonction ostéo chondrale de la 8^e côte située au niveau du processus épineux de T12 dans 2 cas (66,6%) et de L1 dans un cas (33,3%), en moyenne à 68 % de l'hémi périmètre thoraco-abdominal. Un seul corps (6,6%) présentait un thorax de type 1, aplati transversalement ou sagittal et la jonction était située au niveau du processus épineux de T12, à 62,5% de l'hémi périmètre thoraco-abdominal en partant du processus épineux à droite et à 65,3% de l'hémi périmètre thoraco-abdominal en partant du processus épineux à gauche.

Concernant les 8 corps de sexe masculin étudiés, la jonction ostéo chondrale de la 8^e côte était située dans le plan transversal du processus épineux de T12 dans 7 cas (87,5%) et de L1 dans 1 cas (12,5%), en moyenne à 65,4 % (61-71 ; 2,7) de l'hémi périmètre thoraco-abdominal. Cinq thorax masculins (62,5%) étaient de type 3, aplatis sagittalement ou transversaux, 2 thorax masculins (25%) étaient de type 2, arrondis ou intermédiaires et 1 thorax masculin (12,5%) était de type 1, aplati transversalement ou sagittal.

Concernant les corps de sexe féminin, la jonction ostéo chondrale de la 8^e côte était située dans le plan transversal du processus épineux de T12 dans 3 cas (42,8%), de T11 dans 2 cas (28,5%) et de L1 dans 2 cas (28,5%), en moyenne à 69,01% (62-75 ; 4) de l'hémi périmètre thoraco-abdominal. Six thorax féminins (85,7%) étaient de type 3, aplatis sagittalement ou transversaux et 1 thorax féminin (14,2%) était de type 2, arrondi ou intermédiaire.

L'analyse statistique de ces données a montré qu'à partir de la moyenne des pourcentages de la position de la 8^e jonction ostéo chondrale costale par rapport à l'hémi périmètre thoraco-abdominal notée à 65,4% (61-71 ; 2,7) chez les sujets masculins et à 69,01% (62-75 ; 4) chez les sujets féminins, il existait une différence significative en fonction du sexe (test t de Student pour variables non appariées avec un p=0,01). Il n'existait pas de corrélation

entre cette position (en pourcentage) et l'indice de Broca chez les sujets masculins (Pearson à -0,08) et chez les sujets féminins (Pearson à -0,14). Il n'y avait pas de différence significative entre les sujets masculins et féminins sur la projection vertèbrale de la 8^e jonction ostéo chondrale costale (p=0,7 selon le test du Chi2). Il existait une faible corrélation avec coefficient de Spearman à 0,25 chez les sujets masculins et à 0,21 chez les sujets féminins concernant la projection vertèbrale et l'indice de Broca.

Concernant l'étude anatomique de l'environnement de la jonction ostéo chondrale de la 8^e côte, pour chaque corps étudié, la dissection a permis de retrouver globalement une peau et un plan graisseux sous cutané, relativement fins et adhérents aux reliefs osseux de la clavicule et du sternum et plus épais en regard du bord inférieur du thorax et de sa partie latérale.

Sous ces deux plans, a été retrouvé un plan aponévrotique très fin correspondant au fascia superficiel thoracique, au contact du plan musculaire sous-jacent. Ce fascia était traversé dans sa partie médiale, de vaisseaux perforants provenant en profondeur du pédicule thoracique interne ainsi que de branches nerveuses superficielles et sensibles provenant des nerfs intercostaux (figure 11).

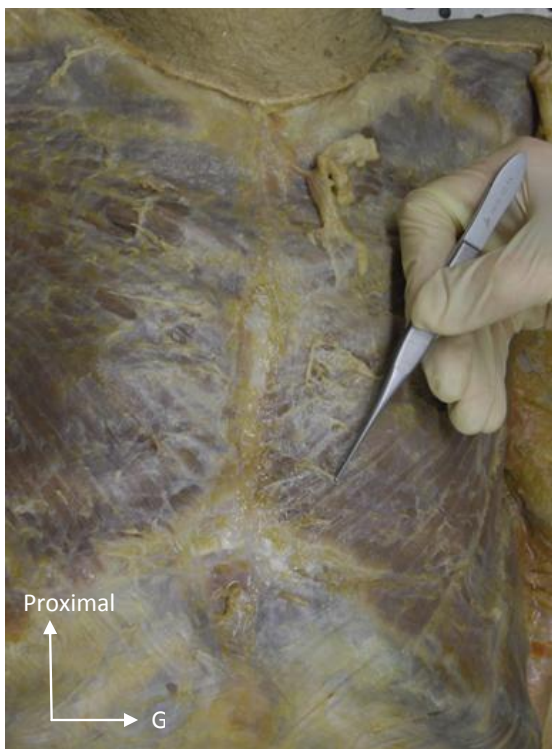

Figure 11 : pédicules perforants le fascia superficiel thoracique

Sous le plan de ce fascia superficiel, les muscles suivants étaient visibles en partie et de haut en bas : chef claviculaire du muscle deltoïde, muscle grand pectoral, muscle dentelé antérieur, muscle oblique externe, muscle droit de l'abdomen. Dans tous les cas la jonction ostéo chondrale de la 8^e côte était seulement recouverte par le muscle oblique externe (figure 12). Les muscles grand pectoral, petit pectoral et droit antérieur avaient une insertion costale située au dessus de la jonction. Le muscle droit de l'abdomen avec ses insertions de la 5^e à la 7^e côte, était situé en dedans de celle-ci.

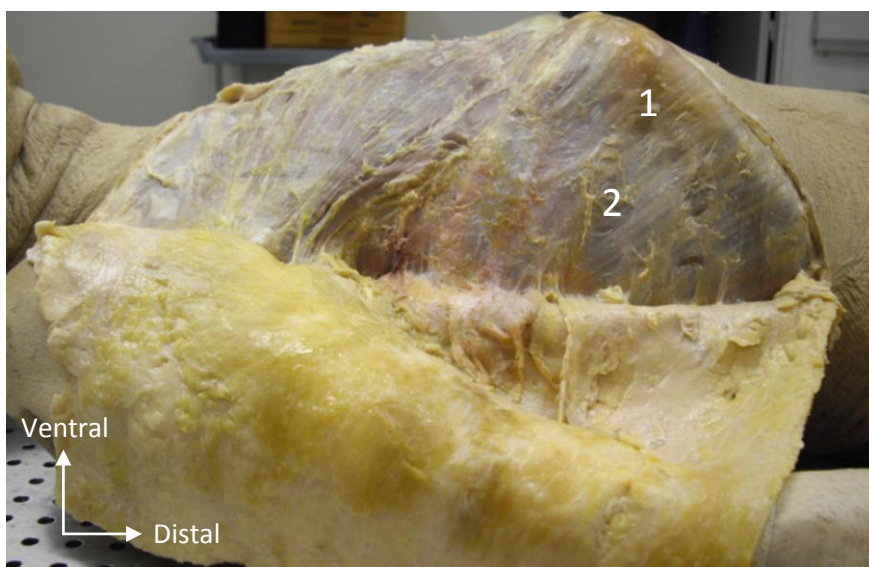
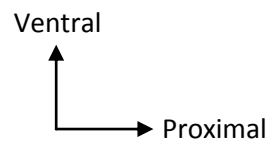
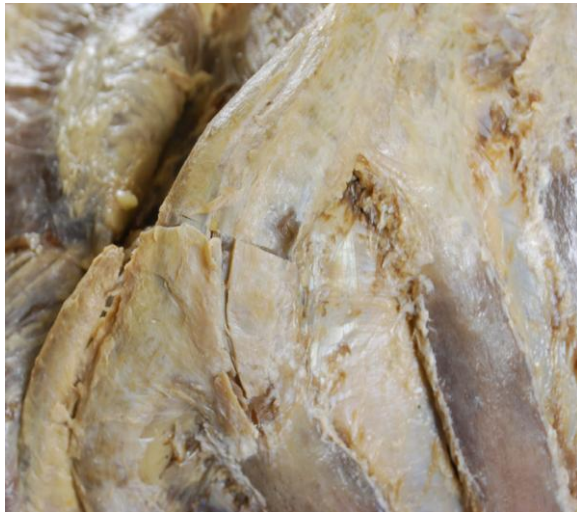
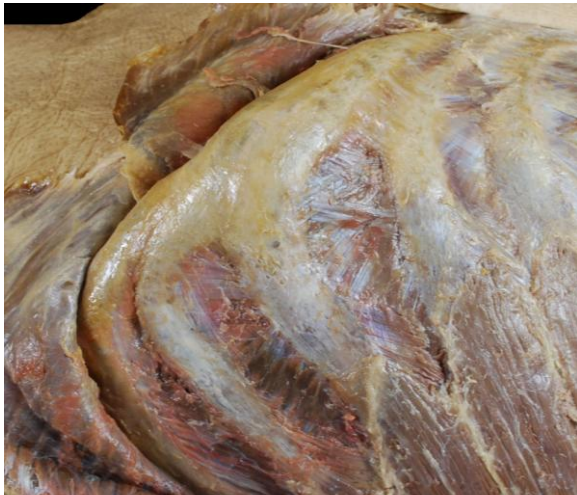
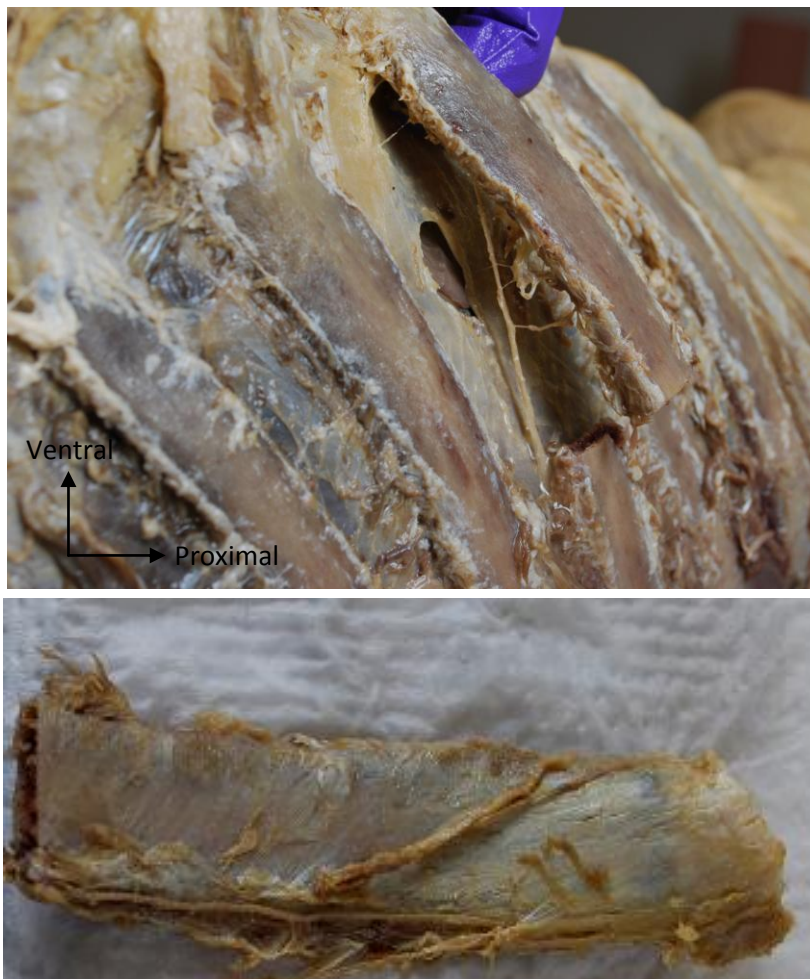Figure 12: jonction ostéo chondrale de la 8^e côte (1) recouverte par le muscle droit externe (2), lui même recouvert par le fascia superficiel

Après exérèse des muscles recouvrant la face ventrale et latérale du thorax, la cage thoracique a été mise en évidence. Au niveau de la 8^e côte, la jonction ostéo chondrale a toujours été facilement mise en évidence, du fait de la différence de coloration et de consistance entre la zone osseuse d'aspect grisâtre et dure et la zone cartilagineuse de couleur blanche nacré et de consistance tendre. En regard de la zone cartilagineuse la jonction était toujours recouverte d'un épais périchondre qui se poursuivait par un feuillet de périoste au niveau de la zone osseuse. Ce périchondre était toujours facilement dissociable du cartilage sous jacent permettant de prélever un greffon cartilagineux sans difficulté (figures 13a 13b et 13c). Il séparait également le greffon, des éléments vasculo-nerveux situés dans les espaces intercostaux sus et sous jacents.

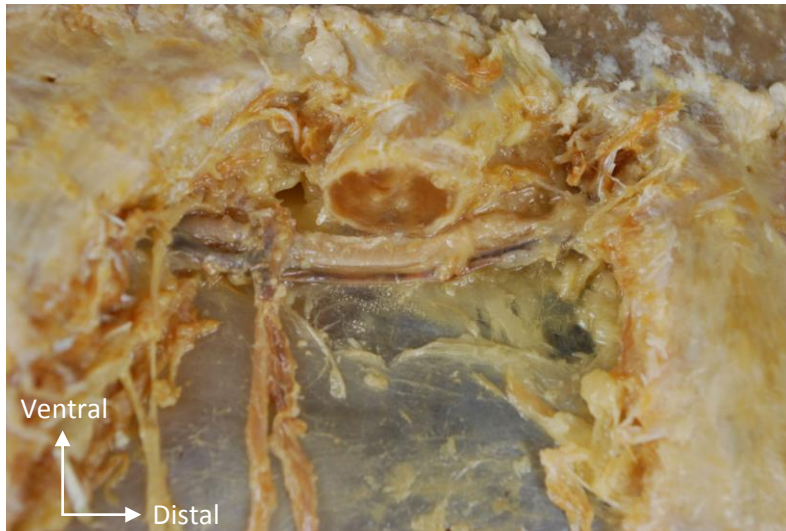

Figures 13a, 13b et 13c : différence d'aspect entre la zone cartilagineuse et osseuse de la 8^e côte (13a). Feuille de péricondre facilement dissociable du cartilage sous jacent (13b). Prélèvement d'un greffon cartilagineux (13c)

Dans les espaces intercostaux, entre les muscles intercostal latéral et moyen, au bord inférieur et interne de la côte, séparés de celle ci par le périchondre, cheminaient les pédicules intercostaux, formés d'une artère, d'une veine et d'un nerf. L'ensemble du pédicule donnait des rameaux qui s'épanouissaient dans les espaces intercostaux pour innerver et vasculariser les éléments de la paroi thoracique (Figures 14a et 14b). Après résection du cartilage costal de cette côte, il a été mis en évidence le pédicule thoracique interne situé en arrière et un peu en dehors de « l'insertion » du cartilage sur le sternum et qui donnait naissance au pédicule vasculaire intercostal (Figure 15). En arrière de ces éléments, il a été difficile de distinguer le fascia endothoracique de la plèvre pariétale.



Figures 14a et 14b : espace intercostal disséqué avec muscles intercostaux réséqués, montrant des rameaux ici nerveux du pédicule intercostal et le fascia endo thoracique au fond de l'espace (13a) et prélèvement de la jonction ostéo chondrale avec le périoste et périchondre en place le pédicule inter costal et ses rameaux (13b)



Figures 15 : après résection du cartilage costal, mise en évidence du pédicule thoracique interne situé en arrière et un peu en dehors de « l'insertion » du cartilage sur le sternum.

Enfin, au cours des dissections, il n'a pas été noté de variations anatomiques.

Concernant l'étude radiologique, 100 scanners thoraco-abdominaux ont été étudiés appartenant à 50 hommes et 50 femmes. Pour chaque catégorie de sexe, ont été étudiés 25 côtés droits et 25 côtés gauches.

Pour les hommes, l'âge moyen était de 50,48 ans (18-78) et la jonction ostéo chondrale de la 8^e côte était située au niveau du processus épineux de la 12^e vertèbre thoracique dans 36 cas (72 %), de la première vertèbre lombale dans 10 cas (20%) et de la 11^e vertèbre thoracique dans 4 cas (8%) (figure 16). En partant du processus épineux concerné, cette jonction était située en moyenne à 68,3 % (64-73 ; 2,3) de l'hémi périmètre thoraco-abdominal (figure 17).

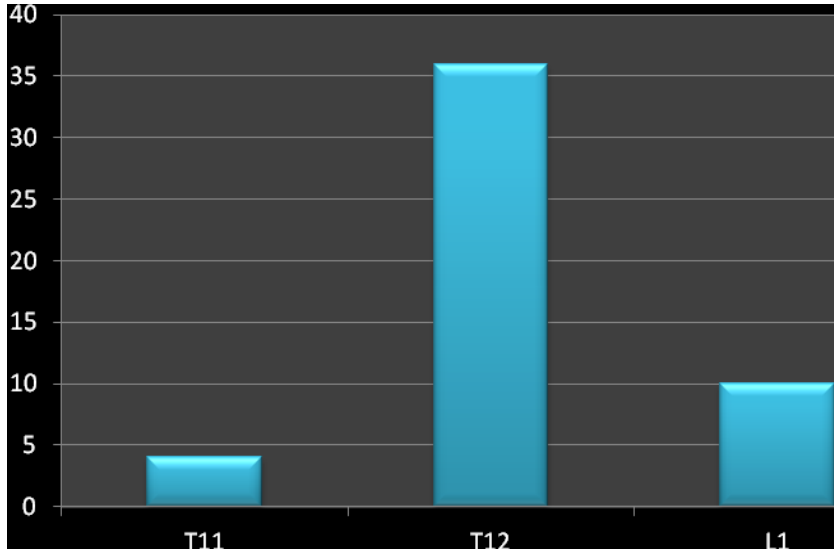


Figure 16 : situation de la jonction ostéo chondrale de la 8^e côte par rapport aux processus épineux vertébraux pour les hommes lors de l'étude scanographique. Axe des ordonnées : nombre d'hommes ; Axe des abscisses : processus épineux.

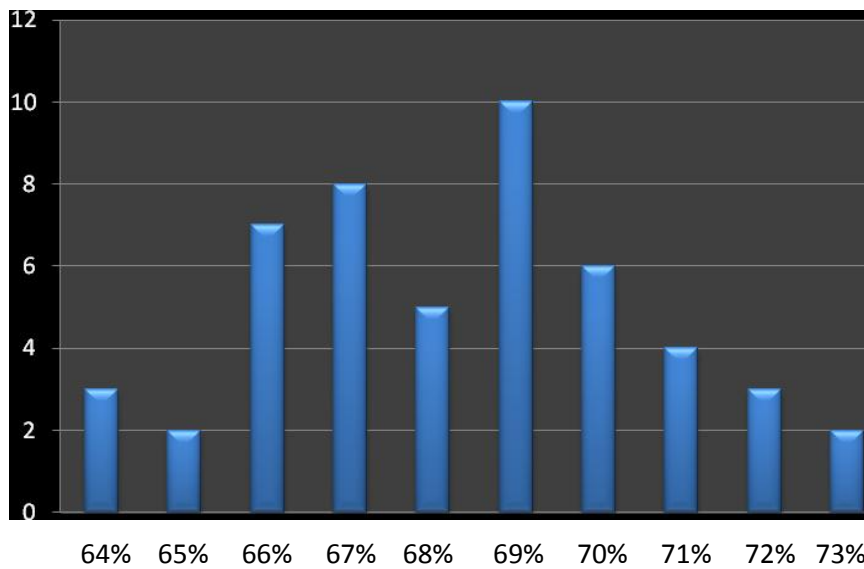


Figure 17 : nombre de patients de sexe masculin en fonction de la situation de la jonction ostéo chondrale de la 8^e côte en pourcentage de l'hémi-périmètre thoraco abdominal.

Concernant les héli thorax droits des hommes, la jonction était située en regard du processus épineux de la 12^e vertèbre thoracique dans 15 cas (60 %), de la 11^e vertèbre thoracique dans 2 cas (8%) et de la première vertèbre lombale dans 8 cas (32%). En partant du processus épineux concerné, cette jonction était située en moyenne à 68,4 % de l'héli périmètre thoraco-abdominal droit.

Concernant les héli thorax gauches des hommes, la jonction était située en regard du processus épineux de la 12^e vertèbre thoracique dans 21 cas (84 %), de la 11^e vertèbre thoracique dans 2 cas (8%) et de la première vertèbre lombale dans 2 cas (8%). En partant du processus épineux concerné, cette jonction était située en moyenne à 68,2 % de l'héli périmètre thoraco-abdominal gauche.

Pour les hommes, le calcul de l'indice thoracique a permis de distinguer 5 thorax (10%) de type 1, aplatis transversalement ou sagittaux avec un indice moyen à 100,14, 27 thorax (54%) de type 2, arrondis ou intermédiaires avec un indice moyen de 121,46 et 18 thorax (36%) de type 3, aplatis sagittalement ou transversaux avec un indice moyen de 140,9.

Pour les 5 thorax de type 1 chez les hommes, le niveau de la jonction ostéo chondrale de la 8^e côte était situé en regard du processus épineux de la 12^e vertèbre thoracique dans 3 cas (60%), de la 11^e vertèbre thoracique dans 1 cas (20%) et de la première vertèbre lombale dans 1 cas (20%) et en moyenne à 69 % (65-71) de l'héli périmètre thoraco-abdominal.

Pour les 27 thorax de type 2 chez les hommes, le niveau de la jonction ostéo chondrale de la 8^e côte était situé en regard du processus épineux de la 12^e vertèbre thoracique dans 23 cas (85,2%), de la 11^e vertèbre thoracique dans 2 cas (7,4%) et de la première vertèbre lombale dans 2 cas (7,4%) et en moyenne à 68,2 % (64-73) de l'héli périmètre thoraco-abdominal.

Pour les 18 thorax de type 3 chez les hommes, le niveau de la jonction ostéo chondrale de la 8^e côte était situé en regard du processus épineux de la 12^e vertèbre thoracique dans 10 cas (55,5%), de la première vertèbre lombale dans 7 cas (39%) et de la 11^e vertèbre thoracique dans 1 cas (5,5%) et en moyenne à 68,1 % (64-71,5) de l'héli périmètre thoraco-abdominal.

Concernant les femmes, l'âge moyen était de 54,1 ans (18-75) et la jonction ostéo chondrale de la 8^e côte était située au niveau du processus épineux de la 12^e vertèbre thoracique dans 40 cas (80 %), de la première vertèbre lombale dans 5 cas (10%) et de la 11^e vertèbre thoracique dans 5 cas (10%) (figure 18). En partant du processus épineux concerné, cette jonction était située en moyenne à 68,7 % (65-73 ; 2,2) de l'hémi périmètre thoraco-abdominal (figure 19).

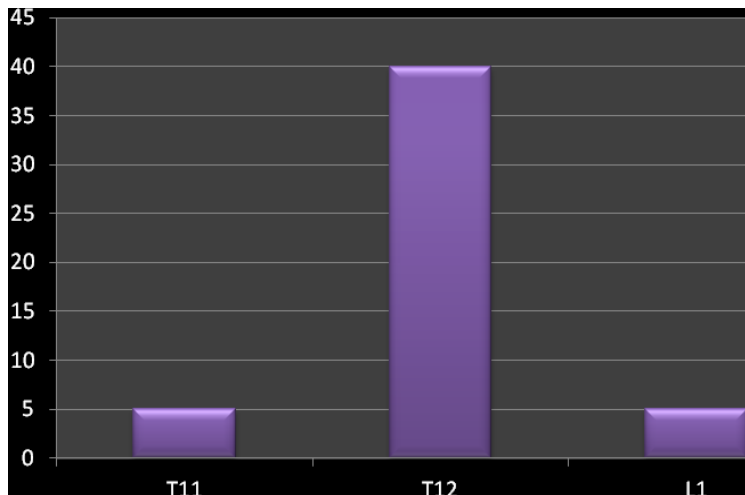


Figure 18 : situation de la jonction ostéo chondrale de la 8^e côte par rapport aux processus épineux vertébraux pour les femmes lors de l'étude scannographique. Axe des ordonnées : nombre de femmes ; Axe des abscisses : processus épineux.

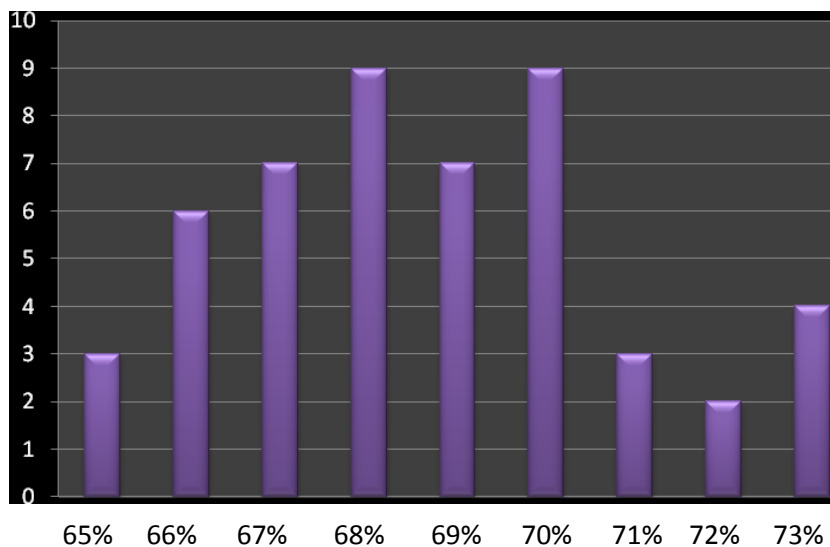


Figure 19 : nombre de patients de sexe féminin en fonction de la situation de la jonction ostéo chondrale de la 8^e côte en pourcentage de l'hémi périmètre thoraco abdominal.

Concernant les héli thorax droits des femmes, la jonction était située en regard du processus épineux de la 12^e vertèbre thoracique dans 22 cas (88 %), de la 11^e vertèbre thoracique dans 2 cas (80%) et de la première vertèbre lombale dans 1 cas (4%). En partant du processus épineux concerné, cette jonction était située en moyenne à 68,9 % de l'héli périmètre thoraco-abdominal droit.

Concernant les héli thorax gauches des femmes, la jonction était située en regard du processus épineux de la 12^e vertèbre thoracique dans 18 cas (72 %), de la 11^e vertèbre thoracique dans 3 cas (12%) et de la première vertèbre lombale dans 4 cas (16%). En partant du processus épineux concerné, cette jonction était située en moyenne à 68,4 % de l'héli périmètre thoraco-abdominal gauche.

Pour les femmes, le calcul de l'indice thoracique a permis de distinguer 6 thorax (12%) de type 1, aplatis transversalement ou sagittaux, avec un indice moyen à 107,6, 17 thorax (34%) de type 2, arrondis ou intermédiaires avec un indice moyen de 122,7 et 27 thorax (54%) de type 3 aplatis sagittalement ou transversaux avec un indice moyen de 143,2.

Pour les 6 thorax de type 1 chez les femmes, le niveau de la jonction ostéo chondrale de la 8^e côte était situé en regard du processus épineux de la 12^e vertèbre thoracique dans tous les cas et en moyenne à 69,3 % (67-73) de l'héli périmètre thoraco-abdominal. Pour les 17 thorax de type 2 chez les femmes, le niveau de la jonction ostéo chondrale de la 8^e côte était situé en regard du processus épineux de la 12^e vertèbre thoracique dans 14 cas (82,4%), de la 11^e vertèbre thoracique dans 2 cas (11,7%) et de la première vertèbre lombale dans 1 cas (5,8%) et en moyenne à 69 % (65,5-73) de l'héli périmètre thoraco-abdominal. Pour les 27 thorax de type 3 chez les femmes, le niveau de la jonction ostéo chondrale de la 8^e côte était situé en regard du processus épineux de la 12^e vertèbre thoracique dans 20 cas (74%), de la première vertèbre lombale dans 4 cas (14,8%) et de la 11^e vertèbre thoracique dans 3 cas (11,1%) et en moyenne à 68,2 % (65-73) de l'héli périmètre thoraco-abdominal.

L'analyse statistique de ces données a montré qu'il n'existait pas de différence significative entre les hommes et les femmes concernant la position de la 8^e jonction ostéo chondrale costale sur l'héli périmètre thoraco-abdominal (test t de Student pour variables non appariées avec un p=0,4, à partir de la moyenne des pourcentages à 68,3% (64-73 ; 2,3) chez les hommes et à 68,7% (65-73 ; 2,2) chez les femmes).

Il existait une faible corrélation entre l'âge des patients et cette position avec un coefficient de corrélation de Pearson à - 0,25 chez l'homme et à 0,17 chez la femme. Il n'y avait pas de corrélation entre cette position et l'indice de Broca chez l'homme ($\rho = -0,1$) et chez la femme ($\rho = -0,16$).

Concernant sa projection vertèbrale, il n'y avait pas de différence significative entre les hommes et les femmes ($p = 0,7$ au test Chi²). Il n'y avait pas non plus de corrélation entre l'âge et sa projection vertébrale chez l'homme (Spearman = -0,14) et chez la femme (Spearman = -0,2) et aucune corrélation entre sa projection et l'indice de Broca chez l'homme (Spearman à 0,25) et chez la femme (Spearman à 0,21).

Les principaux résultats des études anatomique et scannographique sont résumés dans le tableau 1.

		Etude Anatomique		Etude Scannographique	
Nombre et sexe		Hommes = 8	Femmes = 7	Hommes = 50	Femmes = 50
Projection en TH11		0	2	4 (8%)	5 (10%)
Projection en TH12		7	3	36 (72%)	40 (80%)
Projection en L1		1	2	10 (20%)	5 (10%)
Situation sur hémipérimètre thoraco-abdominal		65,4 (61-71)	69,01 (62-75)	68,3 (64-73)	68,7 (65-73)
Thorax de type 1	Nombre	1	0	5	6
	Projection épineuse	Th12=1		Th12= 3 (60%) Th11 = 1 (20%) L1 = 1 (20%)	Th12 = 6
	Situation en %	64		69 (65-71)	69,3 (67-73)
Thorax de type 2	Nombre	2	1	27	17
	Projection épineuse	Th12=2	L1=1	Th12=23 (85,2%) TH11=2 (7,4%) L1=2 (7,4%)	Th12=14 (82,4%) Th11=2 (11,7%) L1= 1 (5,8%)
	Situation en %	66,5 (64,2-67,5)	72,5	68,2 (64-73)	69 (65,5-73)
Thorax de type 3	Nombre	5	6	18	27
	Projection épineuse	TH12 = 4 L1 = 1	Th12=3 Th11=2 L1=1	Th12 = 10 (55,5%) Th11= 1 (5,5 %) L1 = 7 (39%)	Th12=20 (74%) Th11=3 (11,1%) L1=4 (14,8%)
	Situation en %	65,36 (62,2-70,9)	68,7 (62,2-74,3)	68,1% (64-71,5)	68,2% (65-73)

Tableau 1 : principaux résultats des études anatomiques et scannographique.

Discussion :

Cette étude anatomique et scanographique permet de localiser plus précisément la jonction ostéo chondrale de la 8^e côte. **En tenant compte de ces deux études, chez un patient en décubitus dorsal, cette jonction se situe dans un plan transversal passant entre les processus épineux de la 11^e vertèbre thoracique et de la première vertèbre lombale, avec une forte prédominance au niveau du processus épineux de la 12^e vertèbre thoracique et à 68,18 % soit environ les 2/3 de l'hémi périmètre thoraco-abdominal en partant du processus épineux et donc du sillon médian du dos ou au 1/3 de cet hémi périmètre en partant de la ligne blanche de l'abdomen.**

Le côté, le sexe, l'âge et la morphologie du thorax calculée grâce à l'indice de Broca, ont peu d'influence sur les résultats. Une différence est retrouvée sur la localisation de cette jonction sur les corps féminins aux thorax de type 1, aplatis transversalement ou sagittaux, étudiés anatomiquement. Cependant cette différence n'a pas été retrouvée lors de l'étude scanographique et le faible effectif des corps féminins étudiés anatomiquement ne permet pas de conclure à une influence morphologique chez la femme. Il existe également une différence significative sur la position de la 8^e jonction ostéo chondrale costale entre les hommes et les femmes dans l'étude anatomique mais là aussi, ces résultats ont pu être biaisés par le faible effectif de cette population.

L'étude anatomique a été réalisée chez des sujets en décubitus dorsal et l'étude scanographique chez des patients en décubitus dorsal et en position respiratoire neutre afin de minimiser les mouvements des arcs costaux lors de la respiration. Si l'on veut appliquer ces nouveaux critères topographiques, c'est dans cette position qu'il faudra repérer cette jonction ostéo chondrale avant toute intervention. Les déplacements des arcs costaux pendant les mouvements respiratoires dans les trois plans de l'espace, sont bien connus mais aucune étude dans la littérature ne chiffre ceux-ci. Cependant, d'après Graeber G.M et Nazim M. au cours de la respiration, le thorax composé du sternum, des côtes, des cartilages costaux et des vertèbres thoraciques, doit jouer le rôle de cylindre rigide et peu déformable, de façon à ce que le muscle diaphragme inséré à sa paroi interne, puisse jouer le rôle de piston et entraîner les mouvements respiratoires en créant successivement, pression positive et négative. De plus, d'après ces auteurs, la mobilité costale est plus importante en

arrière, au niveau des articulations synoviales avec les vertèbres thoraciques et beaucoup moins importante en avant où l'articulation avec le sternum est cartilagineuse et donc peu mobile (15). C'est à proximité de cette articulation avec le sternum que se situe la jonction ostéo chondrale d'une côte et notamment celle de la 8^e côte, jonction la plus souvent prélevée.

Grâce à ces résultats et en s'aidant également de la palpation, la voie d'abord imposée par le prélèvement du greffon ostéo chondral au niveau de la 8^e côte, peut être plus précise, de plus petite taille et donc plus esthétique. Chez un patient non obèse, la recherche de la 8^e côte est réalisable par la simple palpation et énumération des côtes. Cependant, la jonction ostéo chondrale, elle n'est pas palpable.

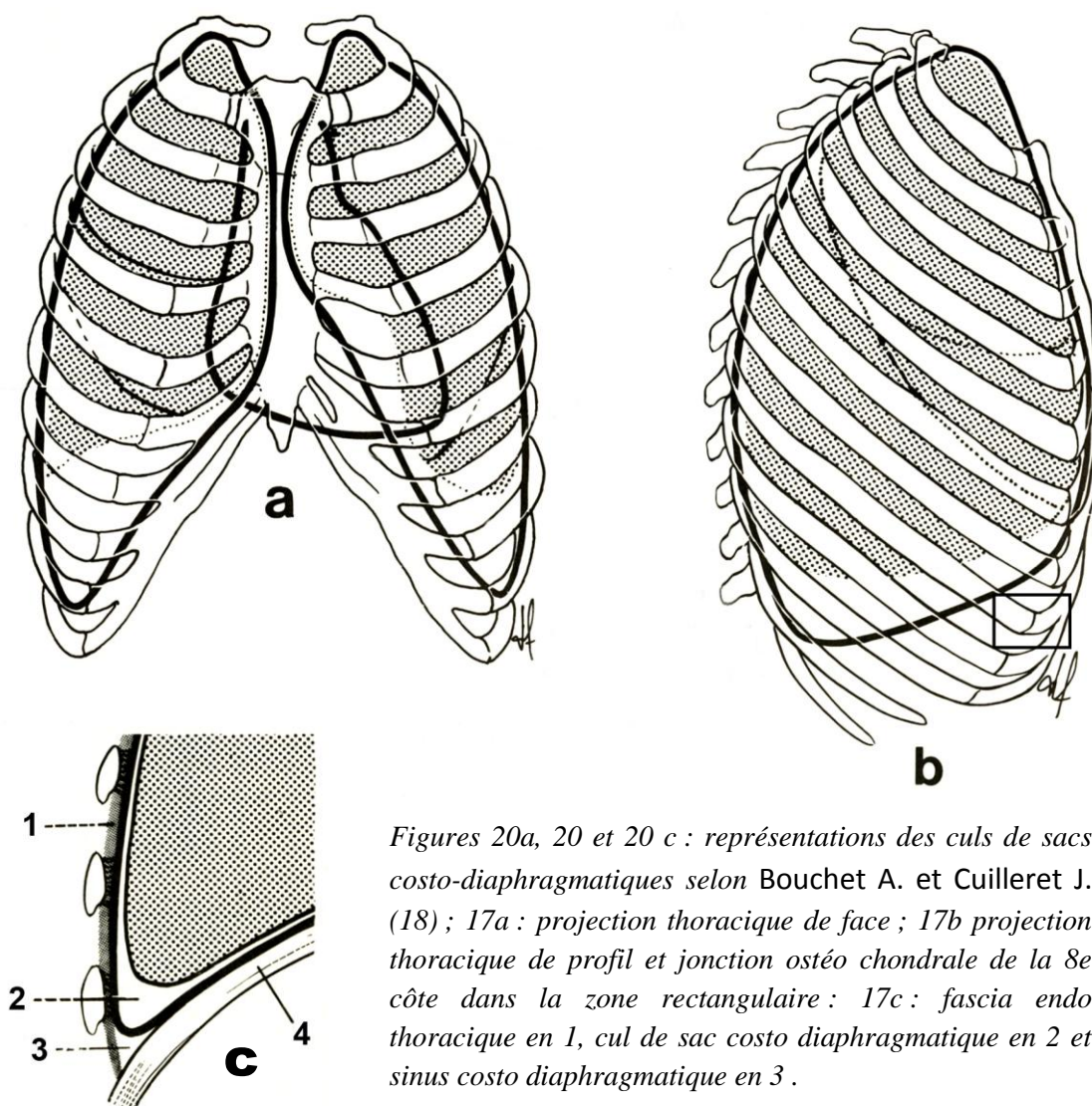
Certaines équipes ont essayé de diminuer la taille de la voie d'abord pour prélever cette greffe ostéo chondrale costale. Ainsi, Hafezi F. et al. proposent de réaliser une incision de 4 centimètres mais dans le sillon infra mammaire chez la femme, en regard des 6^e ou 7^e côtes (16). En connaissant la localisation exacte de la jonction ostéo chondrale par rapport au périmètre thoraco abdominal, leur voie d'abord pourrait être plus courte. Park J.H et Jin H.R proposent un repérage à l'aiguille sous anesthésie locale de cette jonction, en recherchant, sur la côte choisie pour réaliser le prélèvement, la zone de transition entre la partie osseuse, dure et la zone cartilagineuse, plus tendre. Ceci leur permet de limiter la voie d'abord à 1 à 2 cm mais avec un risque iatrogène dû à la recherche à l'aiguille, non négligeable (17). Wei-cheng Ching et al. ont même essayé d'éviter de réaliser cette cicatrice en proposant de prélever le greffon ostéo chondral costal par voie endoscopique trans ombilicale. Ces auteurs expliquent que cette technique est difficile et qu'il existe un risque non négligeable de réaliser un pneumothorax et de créer un hématome, source de douleurs post opératoires plus importantes, par la réalisation du tunnel sous cutané imposé par celle-ci (1).

Cette étude permet aussi de préciser l'environnement anatomique de la jonction ostéo chondrale de la 8^e côte. En effet, sous les tissus cutanés et graisseux sous cutanés, plus épais en regard du bord inférieur du thorax, le fascia superficiel thoracique doit être incisé lors du prélèvement ainsi que le muscle oblique externe qui recouvre à lui seul, latéralement aux insertions musculaires du muscle droit de l'abdomen, la jonction recherchée. Cette dernière est recouverte d'un épais plan de périchondre au niveau du cartilage qui se prolonge par le périoste costal. L'ouverture de ce plan, laissé en place, permet de prélever le greffon en

évitant de léser le pédicule inter costal cheminant entre les muscles inter costaux et de créer un pneumothorax en réalisant une brèche au niveau du fascia endothoracique et de la plèvre pariétale. Le choix de la 8^e côte permet également de diminuer ce risque en situant la voie d'abord chirurgicale en distalité, sous le cul de sac costo diaphragmatique, au niveau du sinus costo diaphragmatique comme l'ont décrit Bouchet A. et Cuilleret J. (18) (figures 20a, 20b et 20c).

Afin de prélever, si besoin, un cartilage hyalin abondant, robuste, de bonne qualité, facile à tailler et s'intégrant sans résorption, la plupart des équipes proposent de prélever un greffon ostéo chondral au niveau des côtes et de réaliser ce prélèvement au niveau des dernières côtes fixes et généralement entre la 7^e et la 9^e côte. Ils ne décrivent aucune complication particulière lors de ce geste (1-10). Récemment, Hatano A et al. ont également démontré, lors d'une étude biomécanique avec model numérique dynamique de thorax en 3 dimensions, que le prélèvement d'un greffon ostéo chondral n'entraînait à distance, aucun effet sur les mouvements respiratoires, ce qui n'est pas le cas lors de l'ablation d'un arc costal en totalité (19).

Il a été choisi dans ce travail, de décrire l'environnement de la 8^e côte. Cependant, si le choix du prélèvement se porte sur la 7^e ou la 9^e côte, il suffit de retrouver à partir des données de ce travail, la jonction ostéo chondrale de la 8^e côte et de se déporter d'un étage costal sus ou sous-jacent. Cependant, en prélevant la jonction ostéo chondrale de la 7^e côte, le risque est plus important de réaliser un pneumothorax car cette jonction est plus en rapport étroit avec le cul de sac costo diaphragmatique. En prélevant la jonction ostéo chondrale de la 9^e côte, il y a un risque plus important de rompre le rebord chondro costal, si ce prélèvement dépasse en dedans la zone de fusion avec le 10^e cartilage costal. En effet cette dernière est située plus latéralement que la fusion entre la 9^e et 8^e côte, laissant une quantité de cartilage à prélever moins importante.



Figures 20a, 20 et 20 c : représentations des culs de sacs costo-diaphragmatiques selon Bouchet A. et Cuilleret J. (18) ; 17a : projection thoracique de face ; 17b projection thoracique de profil et jonction ostéo chondrale de la 8e côte dans la zone rectangulaire ; 17c : fascia endo thoracique en 1, cul de sac costo diaphragmatique en 2 et sinus costo diaphragmatique en 3 .

La dissection des différents corps n'a pas permis de retrouver de variation anatomique. Peu de variations anatomiques concernant les cartilages costaux ont été décrites dans la littérature. Cosson MA et al. décrivent le cas d'une malformation costale chez une fillette de 4 ans correspondant à une bifidité chondrale du 4e arc costal gauche. C'est d'après ces auteurs, la localisation la plus fréquente de ce type de variation anatomique (20). Kunar N et al. décrivent ce type de bifidité chondrale retrouvée dans une dissection anatomique, sur

une 3^e côte gauche (21). On retrouve également des variations à type de fusions costales avec arc antérieur proéminent, des côtes courtes ou hypoplasiques et enfin des côtes surnuméraires plus souvent cervicales mais parfois thoraciques ou exceptionnellement lombales (22). Dans une étude rétrospective de 47 cas de malformations costales, Wattanasirichaigoon D et al. retrouvent par ordre de fréquence, une fusion de plusieurs côtes dans 72% des cas, une bifidité dans 28 % des cas ou une hypoplasie dans 26% des cas et associent parfois ces malformations, à d'autres malformations d'organes de même origine embryonnaire (23). Prados J et al. rapportent le cas de 4 côtes surnuméraires intra thoraciques situées entre la 1^{ère} et la 4^e côte sans articulation avec les vertèbres correspondantes (24).

Ainsi grâce à ce travail, la localisation et l'environnement anatomique de la jonction ostéo chondrale de la 8^e côte ont pu être précisés. Ces données doivent permettre de rendre le geste chirurgical pour son prélèvement plus précis. Elles montrent que ce geste peut rester simple, sans risque iatrogène et qu'il ne doit plus être un frein à son utilisation, en dehors de la nécessité d'avoir recours à une anesthésie générale pour un meilleur confort du patient et du chirurgien.

D'une façon pratique, pour un patient qui nécessite un prélèvement ostéo chondral pour une restauration cartilagineuse, il est préférable de choisir la 8^e côte droite ou gauche en chirurgie maxillo faciale ou, de façon à simplifier l'installation chirurgicale, homolatérale à l'articulation à restaurer, en chirurgie orthopédique ou traumatologique. Pour localiser la jonction ostéo chondrale de cette côte il faut :

- **Repérer d'une part le processus épineux de la 12^e vertèbre thoracique, le patient étant installé en décubitus latéral (figure 21),**
- **Tracer à partir de ce dernier, avec un feutre dermographique et un « mètre à ruban » l'hémi périmètre thoraco abdominal dans un plan strictement transversal (figure 21),**
- **Mesurer» l'hémi périmètre thoraco abdominal (figure 22),**

- Replacer le patient en décubitus dorsal et placer un repère au 2/3 de l'hémi périmètre thoraco-abdominal en partant du processus épineux, en s'aidant également de la palpation, pour situer ce repère à l'intersection du tracé et de la côte sous-jacente (figure 23).

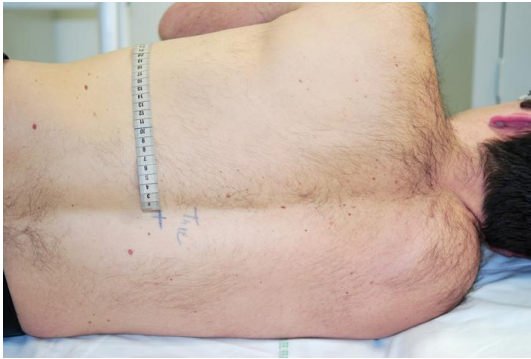

Figure 21 : repérage en décubitus latéral du processus épineux de Th12 et mise en place d'un mètre ruban dans le plan transversal à ce processus épineux

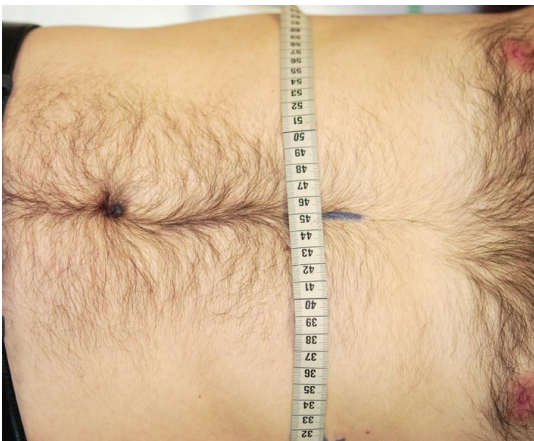

Figure 22 : mesure de l'hémi périmètre thoraco-abdominal

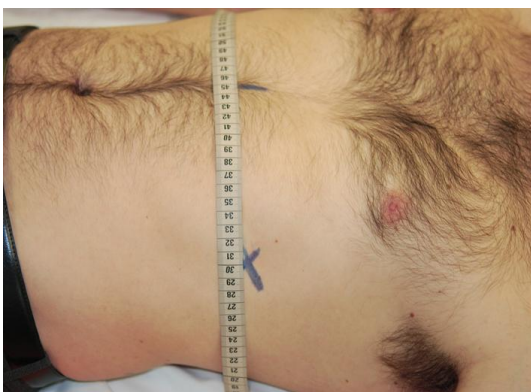

Figure 23 : repérage de la jonction ostéo chondrale de la 8^e côte au 2/3 de l'hémi périmètre thoraco-abdominal en partant du processus épineux

Références :

1. Wei-Cheng Ching, MD and Yen-Chang Hsiao, MD. Transumbilical endoscopic costal cartilage harvesting. A new technique. *A. Plast. Surg.* 2012 ; 00 : 1-5.
2. Kristiansen M, Oberg M, S.O Wikström. Patient's satisfaction after ear reconstruction with autologous rib cartilage. *J Plast. Surg. Hand Surg.* 2013; 47: 113-117.
3. Isac C, Mihajlovic D, Bratu T, Isac A. Severe saddle nose deformity reconstructed with rib cartilage. *Chirurgia.* 2012 ; 107: 809-15.
4. Yoon Ho Lee, MD, PhD, Jae Kwon Wang, MD, Kun Hwang, MD, PhD. Correction of enophthalmos with rib bone segment and diced cartilage grafts. *J. craniofacial surg.* 2012; 23: 1917-1920.
5. Lepage D, Obert L, Clappaz P, Hampel C, Garbuio P, Tropet Y. Arthrose radio-scaphoïdienne traitée par autogreffe ostéocartilagineuse après résection proximale du scaphoïde. Technique et résultats d'une série préliminaire de 10 cas. *Revue de Chirurgie Orthopédique.* 2005; 91: 307-313.
6. D. Lepage, L. Obert, S. Rochet, D. Gallinet, P. Garbuio, Y. Tropet. Comblement d'une encoche antérieure de la tête humérale par autogreffe cartilagineuse costale et transposition du muscle sub-scapulaire dans le cadre d'une luxation postérieure invétérée de l'épaule. A propos d'un cas. *Revue de Chirurgie Orthopédique.* 2008; 94: 503-509.
7. Zappaterra T, Obert L, Pauchot J, Lepage D, Rochet S, Gallinet D, Tropet Y. Post-traumatic reconstruction of digital joints by costal cartilage grafting: A preliminary prospective study. *Chir Main.* 2010; 29 (5): 294-300.
8. Obert L, Lepage D, Sergent P, Rochet S, Gallinet D, Tropet Y. Post-traumatic malunion of the distal radius treated with autologous costal cartilage graft : A technical note on seven cases. *Orthop Traumatol Surg Res.* 2011; 430-7.
9. Huard S, Rochet S, Lepage D, garbuio P, Obert L. New treatment of advanced Kienböck disease: Replacement of lunate with costochondral autograft. *Chir Main.* 2011; 30: 211-217.
10. Y. Tropet, D. Gallinet, D. Lepage, N. Gasse, L. Obert. Treatment of trapeziometacarpal osteoarthritis by partial trapeziotomy and costal cartilage aotograft. A review of 100 cases. *Chirurgie de la main.* 2012; 31: 145-51.

11. Merz H. Schémas d'anatomie topographique. G Douin et Cie Paris. 1950 ; 7-296
12. Maillot C, Wolfram-Gabel R. Anatomie topographique. Parois du tronc. Viscères de l'abdomen. Ellipses Paris 1994 ; 12-175.
13. Catritsis Epaminondas. Recherches sur l'indice thoracique. In: Bulletins et Mémoires de la Société d'anthropologie de Paris, IX^e Série, tome 10 fascicules 1-3, 1949. pp. 37-49.
14. Delmas A, Heffez A. Indice thoracique et circulation pulmonaire de retour. In: Bulletins et Mémoires de la Société d'anthropologie de Paris, X^e Série, tome 3 fascicule 3-4, 1952 ; 103-109.
15. Graeber G.M, Nazim M. The anatomy of the ribs and the sternum and their relationship to chest wall structure and function. Thorac. Surg. Clin. 2007; 17: 473-489.
16. Hafezi F, Naghibzadeh B, Ashtiani AK, Mousavi SJ, Nouhi AH, Naghibzadeh G. Correction of cleft lip nose deformity with rib cartilage. Aesthet Surg J. 2013; 33: 662-73.
17. Park JH, Jin HR. Use of autologous costal cartilage in Asian rhinoplasty. Plast Reconstr Surg. 2012; 130: 1338-48.
18. Bouchet A, Cuilleret J. Les cavités pleurales et les poumons. In : Anatomie topographique descriptive et fonctionnelle. Tome 2, le cou, le thorax. 2^e édition Simep Paris 1991, 1088-1140.
19. Hatano A, Nagasao T, Cho Y, Shimizu Y, Takano N, Kaneko T, Kishi K. Relationship between Locations of Rib Defects and Loss of Respiratory Function-A Biomechanical Study. Thorac Cardiovasc Surg. 2013; 5. [Epub ahead of print]
20. Cosson MA, Breton S, Arahamian A, Grevent D, Cheron G. Unusual presentation of rib malformation. Arch Pediatr. 2012 ; 19 : 1208-11.
21. Kunar N, Guru A, Patil J, Ravindra S, Badagabettu SN. Additional circular intercostal space created by bifurcation of the left 3rd rib and its costal cartilage : a case report. Med case Rep; 2013; 8 : 7-6
22. Etter Le. Osseous abnormalities in the thoracic cage seen in forty thousand consecutive chest photoroentgenograms. Am J Roentgenol Radium Ther. 1994; 51: 359-63.

23. Wattanasirichaigoon D, Prasad C, Schneider G et al. Rib defects in patterns of multiple malformations: a retrospective review phenotypic analysis of 47 cases. *Am J Med; genet.* 2003; 122 A: 63-9.
24. Prados J, Archilla F, Melguizo C, Aranega A. Four accessory (supernumerary) intrathoracic ribs: a case report. *Surg Radiol Anat.* 2013; 6. [Epub ahead of print]

Chapitre 5

Perspectives et conclusion

Ces différents travaux montrent tout l'intérêt et démystifient l'utilisation d'une greffe ostéo chondrale costale pour des reconstructions articulaires au membre thoracique, membre non portant. Les chapitres 2 et 3 expriment des résultats cliniques satisfaisants et intéressants, face à des interventions plus classiques mais aussi peut être plus délabrantes proposées habituellement en chirurgie du membre thoracique. Une réévaluation clinique et en imagerie par résonance magnétique, des patients opérés d'une arthrose radio scaphoïdienne concernés par l'étude clinique décrite dans le chapitre 2 auxquels d'autres cas seront ajoutés, est en cours et doit faire l'objet d'une thèse d'exercice de médecine (Maxime Ferrier) dans le service de chirurgie orthopédique, traumatologique, plastique et reconstructrice du CHRU de Besançon. Cette réévaluation à plus grand recul et à effectif plus important, permettra de confirmer certainement ces premiers résultats. Cependant l'étude à grande cohorte, proposée par Tropez Y. et al. concernant 100 patients opérés d'une rhizarthrose par résection partielle du trapèze et interposition d'une greffe cartilagineuse costale, confirme déjà tout l'intérêt et la pertinence d'utiliser cette technique (1).

Les chapitres 2 et 3 ont également montré l'absence de complications pleuro pulmonaires faisant suite au prélèvement du greffon ostéo chondral costal. De façon à faciliter son prélèvement, le chapitre 4 précise l'environnement anatomique de la jonction ostéo chondrale de la 8^e côte, donne des précisions sur sa localisation exacte et une méthode pour centrer et minimiser la voie d'abord chirurgicale du prélèvement.

1. Greffes ostéo chondrales costales au membre pelvien :

Si la greffe ostéo chondrale costale est maintenant utilisée de façon admise pour le membre thoracique avec des résultats intéressants, peu d'études décrivent son utilisation pour le membre pelvien, même pour le modèle animal. La technique de l'autogreffe ostéo chondrale costale, à ce jour uniquement appliquée au membre thoracique pour l'appareil locomoteur, pourrait-elle être transposée au membre pelvien et notamment pour des pertes de substances cartilagineuses au niveau du genou ou de la cheville ? Ce greffon peut-il répondre au cahier des charges du revêtement cartilagineux hyalin d'une articulation de ce membre dont la principale propriété biomécanique, en dehors de permettre une certaine mobilité, est de permettre une stabilité pour supporter efficacement le poids du corps ?

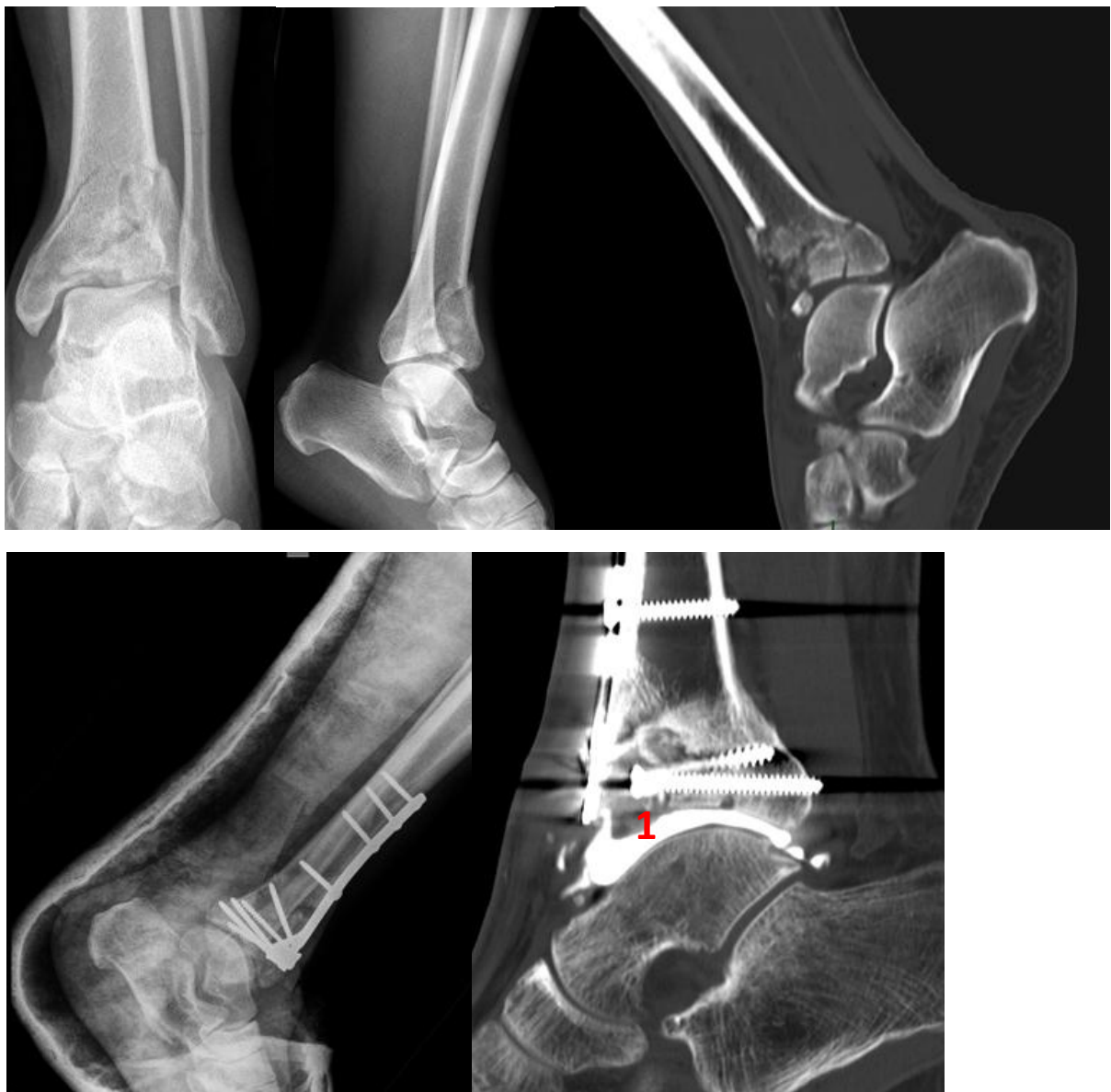Pour le moment chez l'homme, l'utilisation de greffes ostéo chondrales costales pour le membre inférieur n'a pas fait l'objet de publication. Quelques études sur modèle animal ont montré sa faisabilité et la bonne intégration du greffon. Ainsi, en 2003, Mori R. et al. observent dans leur étude faite chez 44 lapins, la réparation du cartilage articulaire de la surface patellaire du fémur à l'aide d'autogreffe de cartilage costal et d'os iliaque. Ces auteurs ont montré une excellente intégration du greffon cartilagineux, 6 à 12 mois après l'implantation, avec 80% de chondrocytes viables. Ils présentent également les résultats de tests de cisaillement réalisés à vitesse constante (0.5mm/minute) sur les greffons ostéo chondraux ainsi que sur le cartilage articulaire normal. Pour les greffons après implantation, la force de rupture est de l'ordre de 1.8 ± 0.6 MPa (pour six échantillons) alors que pour le cartilage articulaire, la force de rupture est égale à 3.4 ± 0.2 MPa (pour six échantillons) (2).

En 2011, Sato K. et al. présentent dans leur étude, les résultats de 20 greffes ostéo chondrales costales réalisées au niveau du genou chez le lapin. A 6, 12, 24 et 48 semaines post-greffe, ils observent une excellente viabilité des chondrocytes ainsi qu'une quasi parfaite restauration d'une perte de substance articulaire (3).

Les résultats de ces modèles expérimentaux suggèrent que la greffe ostéo chondrale costale est une alternative efficace dans le traitement des pertes de substances articulaires au niveau du membre inférieur chez le lapin. Cependant chez l'humain, l'inconnu réside dans la résistance sur le long terme du cartilage costal mis en place sur un membre en charge, ce qui n'est pas tout à fait le cas pour le lapin, animal quadrupède, dont les quatre membres sont soumis à des contraintes voisines, ne donnant qu'une image imparfaite de ce qui adviendrait chez l'Homme, bipède.

Dans le service de chirurgie orthopédique, traumatologique et reconstructrice du CHU de Besançon, il a été réalisé, pour des indications isolées de pertes de substance cartilagineuse au niveau de genou et de pilons tibiaux, quelques cas de greffes ostéo chondrales costales. Il s'agissait de cas un peu « désespérés » où la perte de substance cartilagineuse importante d'origine traumatique, imposait cette technique de « sauvetage » articulaire. Le faible recul de ces cas isolés, ne nous permet en aucun cas de conclure sur l'efficacité au long terme de cette technique. Cependant, il semble à la vue des derniers examens complémentaires que le greffon se soit parfaitement intégré à l'environnement articulaire en jouant son rôle de

complément cartilagineux en compression dans ces articulations portantes (figures 1a et 1b). Face à ces premiers résultats cliniques, en dehors des pertes de substance cartilagineuse d'origine traumatique, cette technique pourrait-elle être proposée pour des atteintes articulaires dégénératives comme l'ostéochondrite disséquante par exemple ? Avant de lancer toute étude clinique, il serait important de réaliser des tests mécaniques afin de comparer les caractéristiques biomécaniques des différents cartilages humains. L'intérêt serait de vérifier si le cartilage costal présente les mêmes caractéristiques biomécaniques que les cartilages hyalins situés au niveau des articulations portantes chez l'Homme.



Figures 1a et 1b. 1a : radiographies et scanner d'une cheville d'un patient âgé de 44 ans victime lors d'une chute en moto, d'une fracture fermée du « pilon » tibial gauche, avec perte de substance articulaire marginale antérieure. 1b : radiographie post opératoire de profil et arthroscanner à un an d'une greffe ostéo chondrale costale pour combler la perte de substance cartilagineuse en 1.

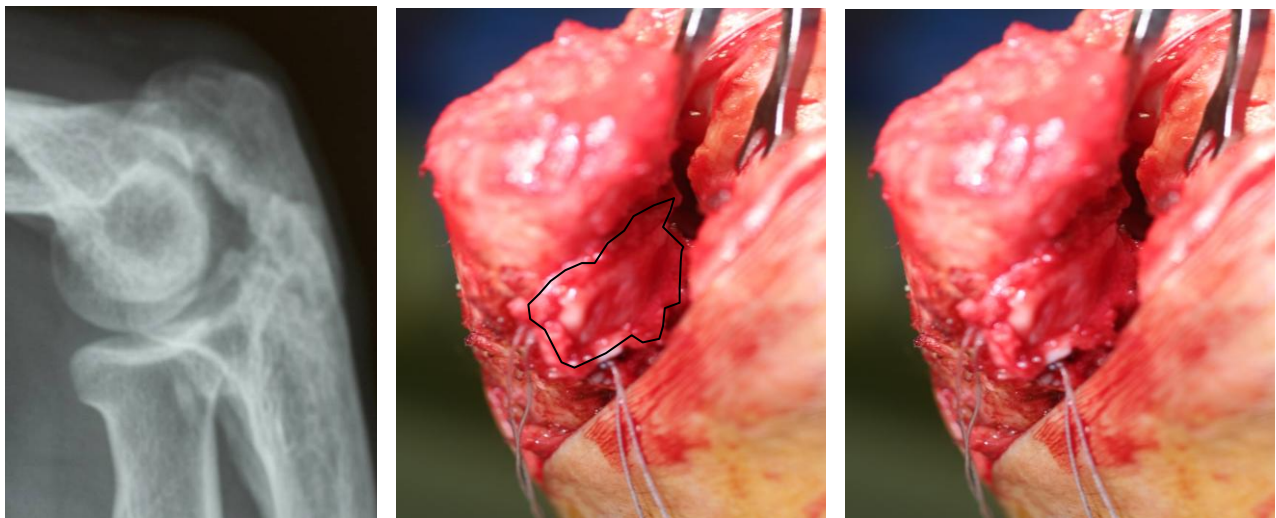
2. Les greffes de périchondre costal :

Après des études expérimentales chez l'animal, chez l'homme des greffes de périchondre costal ont été réalisées, pour des pertes de substance cartilagineuses articulaires. Comme le périoste, le périchondre a un potentiel chondrogénique bien connu (4-9).

Ainsi en 1990, Homminga expose les résultats de son étude sur 30 lésions chondrales du genou, en zone portante condylienne fémorale, chez 25 patients traités avec une autogreffe de périchondre costal (plusieurs lésions pour certains patients). L'âge moyen des patients au moment de l'intervention, était de 31 ans (18 à 45 ans). Les greffons de périchondre ont été prélevés à partir de la zone cartilagineuse de la 7^e, 8^e et 9^e côte, avec leur couche chondrogénique. Les greffons avaient une taille qui variait de 1 à 5 cm² et étaient fixés à l'aide de tissucol (colle de fibrine humaine) sur l'os sous chondral de la perte de substance cartilagineuse avec leur zone chondrogénique positionnée en face de l'articulation. La transformation cartilagineuse de ce dernier a été vérifiée par arthroscopie à un an de la greffe et constatée pour 27 lésions sur 30. Trois biopsies ont été réalisées au cours de cette arthroscopie de contrôle et ont montré une excellente intégration du néo cartilage avec l'os sous chondral dans 2 cas sur 3. Cette technique a donné au final, à un an de recul, des bons et excellents résultats cliniques (10). Cependant en 1997, Bouwmeester expose cette même technique pour 88 patients et retrouve à 52 mois de recul des résultats cliniques beaucoup moins satisfaisants (bons : 38%, moyens : 8% et insatisfaisants : 55%) (11).

Pour toute articulation, le problème technique probablement rencontré pour ces greffes de périchondre, est la fixation de ce tissu souple et fragile à l'os péri articulaire ou à l'os sous chondral ou au cartilage sain avoisinant la lésion, imposant l'utilisation d'ancres (figures 2a, 2b, 2c). Le maintien de cette greffe, le temps de son intégration, est probablement encore plus délicat pour une articulation du membre pelvien, articulation portante, aux risques de friction sur la zone greffée. Pour éviter le « dé bricolage » de ce montage fragile, il impose une immobilisation de l'articulation pendant quelques semaines et l'absence d'appui pendant au moins 3 mois, aggravant probablement le résultat clinique final (10). L'utilisation d'un greffon ostéo chondral de côte est certainement plus simple d'utilisation. Certes, son

prélèvement est probablement plus délicat que le simple prélèvement de périchondre mais sa fixation au niveau de la perte de substance par vis par exemple, sera plus facile techniquement et plus solide avec moins de risque de démontage, permettant un appui quasi immédiat. Après l'étude proposée pour vérifier les caractéristiques biomécaniques du cartilage costal, un travail sur model animal pourrait être entrepris de façon à vérifier la faisabilité d'une technique de greffe ostéo chondrale pour une perte de substance cartilagineuse, en simulant techniquement, par exemple, une ostéochondrite au niveau d'une articulation portante.



Figures 2a, 2b, 2c: traitement d'une ostéochondrite de coude par greffe de périchondre costal; 2a : radiographie montrant la lésion sur l'olécrane; 2b : vue per opératoire avec limite du périchondre en pointillés, fixé par 4 ancras à l'os péri-articulaire ; 2c : même vue sans les pointillés.

3. Implants industriels ou greffes ostéo chondrales costales ?

En chirurgie maxillo faciale, il semble que le choix se porte sans ambiguïté sur l'utilisation de greffes cartilagineuses et notamment costales plutôt que d'utiliser des implants artificiels ou prothèses esthétiques externes. En effet, si la perte de substance cartilagineuse n'est pas trop importante et que le patient est jeune, les complications et les risques propres à l'implant sont ainsi évités (12, 13).

En chirurgie orthopédique, l'industrie médicale a proposé récemment, l'utilisation d'implants d'interposition revêtus de pyrocarbone pour le traitement de l'arthrose radio carpienne, de la rhizarthrose ou de l'arthrose scapho trapézo trapézoïdienne (14). Il s'agit du

même principe que les interpositions de greffes ostéo chondrales costales utilisées par le service de chirurgie orthopédique, traumatologique et reconstructrice du CHRU de Besançon, confortant ainsi cette méthode.

Le pyrocarbone ou carbone pyrolytique a été introduit dans l'industrie médicale en 1960 et entrainé dans la composition de valves cardiaques. Le pyrocarbone présente une tolérance et biocompatibilité. Il est biochimiquement inerte, très résistant à l'usure et présente des propriétés biomécaniques telles que densité et élasticité proches de l'os cortical (15). Avant son utilisation comme implant d'interposition, il était déjà utilisé comme revêtement articulaire de petites prothèses destinées au membre thoracique (prothèses interphalangiennes proximales et prothèses de tête radiale par exemple) (16-20).

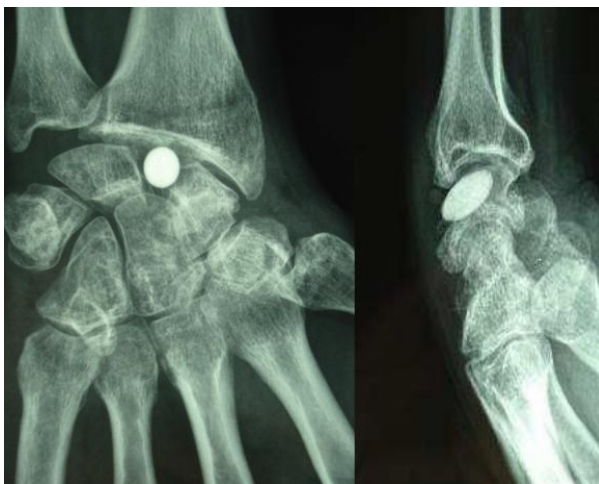
Concernant ces implants d'interposition, leur forme est la plupart du temps quadri-elliptique. Ils sont formés d'un noyau de graphite recouvert d'une fine couche de carbone pyrolytique (300 à 600 µm) qui a la propriété de résister à l'usure, avec des capacités de glissement après polissage. Ces implants sont proposés pour s'interposer de façon libre (« spacer » mobile) (figures 2a et 2b).

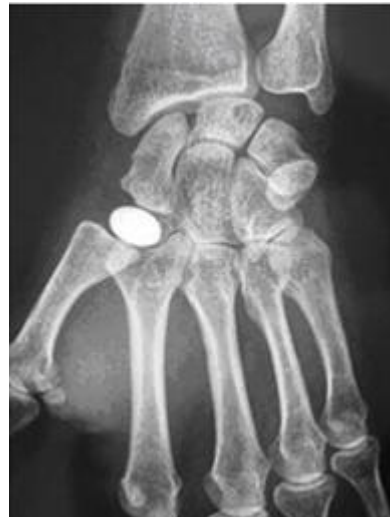

Figure 2a et 2b : implant en pyrocarbone Pi2 de chez Tornier*, interposé après résection complète du trapèze, dans le cadre d'une rhizarthrose.*

Au niveau du poignet, ils ont été récemment proposés pour l'arthrose radio carpienne et interposés entre l'extrémité distale du radius et la deuxième rangée du carpe après résection du lunatum, des deux tiers proximaux de l'os scaphoïde et de la tête de l'os

capitatum. Peu d'études rapportent les résultats de ces implants. Daruwalla et al. présentent les résultats préliminaires de cette technique avec une série peu importante en effectif et un faible recul. Cependant, leurs résultats sont encourageants puisqu'ils ne retrouvent aucune complication, chez des patients tous satisfaits (15). Bellemère et al. présentent son utilisation comme une arthroplastie de sauvetage, dans les reprises chirurgicales d'échecs de traitements classiques de l'arthrose radio carpienne. Même avec un effectif et un recul faible (16 patients avec deux ans de recul moyen), chez ces patients multi opérés, l'utilisation de cet implant a permis de retrouver une certaine indolence, sans complication mais sans gain sur la fonction articulaire du poignet (21, 22). Afin de répondre à une arthrose radio carpienne débutante faisant suite à une pseudarthrose du scaphoïde, à une disjonction scapho-lunaire ou à une maladie de Kienböck évoluée, des implants plus petits et n'imposant qu'une résection limitée du pôle proximale du scaphoïde ou du lunatum, sont actuellement proposés comme l'implant APSI* de Bioprofile* (adaptative proximal scaphoïd implant) (figures 3a et 3b). Ces derniers restent à être évalués. Gras et al. propose leur mise en place sous arthroscopie pour éviter leur luxation pour des cas de SLAC wrist ou de maladie de Kienböck. Malgré cette technique, ils retrouvent 21 % de luxation de l'implant chez 14 patients. Les résultats cliniques à plus de 8 ans de recul chez les patients avec l'implant pyrocarbone en place, sont satisfaisants à condition de réaliser une résection peu étendue du pôle proximale de scaphoïde en cas SLAC wrist lésion (23).



*Figure 3a et 3b :
implant en pyrocarbone
APSI* de chez Tornier*.*

Devant ces résultats encourageants, l'utilisation d'un implant de pyrocarbure pourrait être une solution envisageable vis-à-vis des techniques classiques qui font encore débats pour le traitement de l'arthrose radio carpienne et éviter le prélèvement d'une greffe ostéo chondrale costale et l'anesthésie générale nécessaire à celui-ci.

Concernant l'utilisation du pyrocarbure dans le traitement chirurgical de la rhizarthrose, les résultats cliniques semblent être beaucoup moins satisfaisants. En effet, Maru M. et al. comparent les résultats de la trapèzectomie versus interposition d'implants de pyrocarbure Pi2* de chez Tornier*, dans une série cependant à faible effectif, rétrospective et non randomisée. Ils décrivent de meilleurs résultats fonctionnels et une plus grande satisfaction chez les patients ayant bénéficié de la trapèzectomie et un taux de complications avec 33% de reprises chirurgicales pour les patients ayant bénéficié de l'arthroplastie avec interposition de pyrocarbure (24). De même, dans la série de Cheval D. et al. même si l'interposition de l'implant Pi2* de chez Tornier* après résection du trapèze permet de garder la hauteur de la colonne radiale du carpe, ils ne retrouvent aucun avantage sur la fonction de celui-ci par rapport à la ligamentoplastie et surtout ils décrivent également un risque accru de luxation de l'implant (30% dans cette série) (25).

L'interposition d'une structure dans la loge de résection partielle du trapèze permet, en conservant la hauteur de la colonne radiale du carpe, de garder une force correcte en pince tripulpaire, latéropulpaire et en Grasp. C'est l'un des critères recherchés avec la technique de résection partielle du trapèze et interposition d'un greffon cartilagineux costal proposée par Tropez Y. et al. Pourtant ces derniers ne décrivent que 1 % de reprises chirurgicales pour subluxation du greffon (un cas sur 100 arthroplasties)(1). Cette différence de comportement entre l'implant de pyrocarbure et le greffon cartilagineux costal, provient probablement pour certains implants de leur design et de la trapèzectomie totale nécessaire à leur interposition (implant Pi2* par exemple). Cette résection complète du trapèze ne permet pas de conserver la capsule articulaire et les ligaments qui sont des éléments primaires de stabilité. D'autres implants en pyrocarbure, plus fins et plus anatomiques sont actuellement sur le marché et en voie d'évaluation comme par exemple le Pyrocardan* de chez Tornier* (figure 4a et 4b). Dans une étude prospective, Bellemère et al. rapportent des résultats

précoces mais prometteurs concernant cet implant chez 27 patients (26). Cependant malgré un design de plus en plus minimaliste et anatomique, les implants en pyrocarbone n'auront jamais la propriété de se remodeler et de s'intégrer au trapèze restant ou à l'os environnant comme cela a été décrit dans les chapitres 2 et 3 pour le greffon cartilagineux ou ostéo chondral costal.

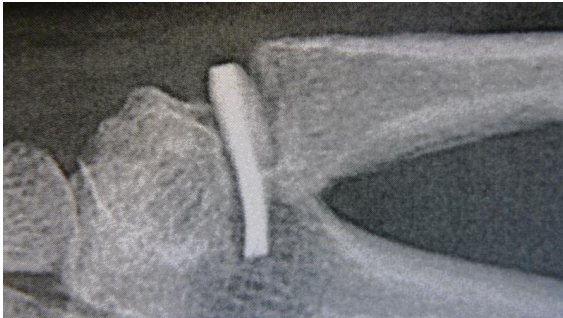

Figure 4a et 4b : implant Pyrocardan de chez Tornier*interposé après résection partielle du trapèze.*

4. Cultures de cellules cartilagineuses.

Grace aux progrès de la médecine régénérative, les techniques chirurgicales actuelles de réparation du cartilage peuvent être complétées et peut-être prochainement remplacées, par des greffes cellulaires (27). La transplantation de chondrocytes autologues associées ou non à une matrice est la technique la plus décrite et la plus utilisée actuellement en clinique. Certaines d'entre-elles ont d'ailleurs fait l'objet d'essais de recherche clinique et d'autres ont donné naissance à des produits commercialisés (28, 29). Les difficultés rencontrées dans cette technique est de trouver une matrice en 3 dimensions permettant de contenir les cellules transplantées et d'apporter des facteurs de croissances nécessaires à leur développement, tout en permettant dans certain cas de se substituer temporairement aux fonctions mécaniques du cartilage articulaire (29). Il est également possible de réaliser des greffes de cellules stromales mésenchymateuses (ou « mesenchymal stromal cells ») qui sont des cellules à grande capacité de différenciation, à l'origine de tissu osseux, de tissu adipeux, de tissu cartilagineux, etc (30). Ces cellules sont généralement issues de la moelle osseuse ou du tissu adipeux. Elles peuvent être utilisées sous une forme non différenciée, prélevées et directement injectées dans la zone à greffer. Ces cellules peuvent aussi subir

une expansion et une sélection *in vitro* afin d'être redifférenciée en chondrocytes avant leur implantation, avec ou sans matrice. Ces dernières peuvent être tridimensionnelles et sont des biomatériaux qui aident à la redifférenciation cellulaire, mais aussi à leur implantation dans l'organisme. Là aussi, certaines techniques ont fait l'objet de recherches cliniques (31) et d'autres, de thérapies commercialisées (sociétés Tigenix* ou Osiris Therapeutics*).

Nous avons initié dans l'équipe « Intervention, Innovation, Imagerie, Ingénierie en santé » (EA 4268/Pr Kasler) de l'école doctorale « Environnement-Santé » de l'université de Franche-Comté, des travaux sur l'utilisation de la membrane amniotique en médecine régénérative. Ce tissu constitue un support associant des cellules stromales mésenchymateuses à fort potentiel régénérateur et des facteurs de croissance nécessaires à leur développement et différenciation. Les premiers travaux ont montré la possibilité d'ostéo-induire le tissu issu de la membrane amniotique dans sa globalité(32-34). Nous étudierons très prochainement son utilisation en régénération cartilagineuse en se basant sur les observations et les résultats faits sur les greffes de périchondre autologue (35).

5. Conclusion.

Ainsi, la greffe ostéo chondrale costale est une réelle alternative aux interventions chirurgicales classiques demandant de répondre au challenge de la bio-ingénierie du cartilage lorsqu'il s'agit de combler une perte de substance cartilagineuse importante qu'elle soit d'origine traumatique ou dégénérative. Facile à prélever et à « sculpter », s'intégrant parfaitement aux tissus osseux et cartilagineux environnants, demandant tout de même la réalisation d'une anesthésie générale pour son prélèvement et le confort du patient, cette greffe pourrait faire partie de l'arsenal thérapeutique du chirurgien orthopédiste traumatologue, au même titre que le tissu cortico spongieux ou spongieux prélevé au niveau des métaphyses des os longs et/ou le plus souvent de la crête iliaque lorsqu'il s'agit de réaliser une greffe osseuse.

Dans le service de chirurgie orthopédique, traumatologique et reconstructrice du CHRU de Besançon, cette greffe peut être utilisée de deux façons, soit en tant qu'élément d'interposition pour combler par exemple une loge de résection osseuse, soit comme tissu de comblement pour obstruer une perte de substance cartilagineuse et réaliser un

resurfaçage articulaire solide pour réaliser une restauration cartilagineuse. En attendant le développement et la commercialisation de tissu cartilagineux obtenu à partir de cultures de cellules souches qui permettrait une transplantation en quantité illimitée et facilement remodelable, la greffe ostéo chondrale costale reste d'actualité et ses indications pourraient être étendues aux articulations du membre pelvien chez des patients jeunes.

Références :

1. Y. Tropet, D. Gallinet, D. Lepage, N. Gasse, L. Obert. Treatment of trapeziometacarpal osteoarthritis by partial trapeziotomy and costal cartilage autograft. A review of 100 cases. *Chir main*. 2012 ; 31 : 145-51.
2. Mori R, Kataoka H, Kuriwaka M, Ochi M. Articular cartilage restoration with costal cartilage previously fused with bone. *Clin Orthop Relat Res*. 2003; 406: 262-74.
3. Sato K, Moy OJ, Peimer CA, Nakamura T, Howard C, Ko SH, Lee TC, Nishiwaki Y. An experimental study on costal osteochondral graft. *Osteoarthritis Cartilage*. 2012; 20: 172-83.
4. Amiel D, Coutts RD, Abel M, Stewart W, Harwood F, Akeson WH. Rib perichondrial grafts for the repair of full-thickness articular-cartilage defects. A morphological and biochemical study in rabbits. *J Bone Joint Surg Am*. 1985; 67: 911-20.
5. Skoog, T., Ohlsen, L. and Sohn, S.A.: Perichondrial potential for cartilaginous regeneration. *Scand J Plast Reconstr Surg*. 1972; 6: 123-125.
6. Ohlsen, L.: Cartilage formation from free perichondrial graft, an experimental study in rabbits. *Br J Plast Surg*. 1976; 29: 262-267.
7. Engkvist, O. and Johnson, S.H.: Perichondrial arthroplasty. *Scand J Plast Reconstr Surg*. 1980; 14: 71-87.
8. Upton J, Sohn SA, Glowacki J. Neocartilage derived from transplanted perichondrium: what is it? *Journal of Plastic Reconstruction Surgery*. 1981; 68 : 166-174.
9. Carranza-Bencano A, Perez-Tinao M, Ballesteros-Vazquez P, Armas-Padron JR, Hevia-Alonso A, Martos Crespo F. Comparative study of the reconstruction of articular cartilage defects with free costal perichondrial grafts and free tibial periosteal grafts: an experimental study on rabbits. *Calcif Tissue Int*. 1999; 65: 402-407.
10. Homminga, G.N., Bulstra, S.K., Bouwmeester, P.M. and Linden, A.J.V. Perichondrial grafting for cartilage lesions of the knee. *J Bone Joint Surg (Br)* 1990; 72B: 1003-1007.
11. Bouwmeester SJ, Beckers JM, Kuijer R, van der Linden AJ, Bulstra SK. Long-term results of rib perichondrial grafts for repair of cartilage defects in the human knee. *Int Orthop*. 1997; 21: 313-7.
12. Kristiansen M, Oberg M, S.O Wikström. Patient's satisfaction after ear reconstruction with autologous rib cartilage. *J Plast Surg Hand Surg*. 2013; 47: 113-117.
13. Park JH, Jin HR. Use of autologous costal cartilage in Asian rhinoplasty. *Plast Reconstr Surg*. 2012; 130: 1338-48.

14. Le Nen D, Richou J, Simon E, Le Bourg M, Nabil N, de Bodman C, Bacle G, Saint-Cast Y, Obert L, Saraux A, Bellemère P, Dréano T, Laulan J. The arthritic wrist. I--the degenerative wrist: surgical treatment approaches. *Orthop Traumatol Surg Res.* 2011; 97: 31-6.
15. Daruwalla ZJ, Davies K, Shafighian A, Gillham NR. An Alternative Treatment Option for Scaphoid Nonunion Advanced Collapse (SNAC) and Radioscaphoid Osteoarthritis: Early Results of a Prospective Study on the Pyrocarbon Adaptive Proximal Scaphoid Implant (APSI). *Ann Acad Med Singapore.* 2013; 42: 278-84.
16. Mashhadi SA, Chandrasekharan L, Pickford MA. Pyrolytic carbon arthroplasty for the proximal interphalangeal joint: results after minimum 3 years of follow-up. *J Hand Surg Eur .* 2012; 37: 501-5.
17. Ono S, Shauver MJ, Chang KW, Chung KC. Outcomes of pyrolytic carbon arthroplasty for the proximal interphalangeal joint at 44 months' mean follow-up. *Plast Reconstr Surg.* 2012; 129: 1139-50.
18. Watts AC, Hearnden AJ, Trail IA, Hayton MJ, Nuttall D, Stanley JK. Pyrocarbon proximal interphalangeal joint arthroplasty: minimum two-year follow-up. *J Hand Surg Am.* 2012; 37: 882-8.
19. Hutt JR, Gilleard O, Hacker A, Citron N. Medium-term outcomes of pyrocarbon arthroplasty of the proximal interphalangeal joint. *J Hand Surg Eur.* 2012; 37: 497-500.
20. Lamas C, Castellanos J, Proubasta I, Dominguez E. Comminuted radial head fractures treated with pyrocarbon prosthetic replacement. *Hand (N Y).* 2011; 6: 27-33.
21. Bellemère P, Maes-Clavier C, Loubersac T, Gaisne E, Kerjean Y, Collon S. Pyrocarbon interposition wrist arthroplasty in the treatment of failed wrist procedures. *J Wrist Surg.* 2012; 1: 31-8.
22. Bellemère P, Maes-Clavier C, Loubersac T, Gaisne E, Kerjean Y. Amandys(®) implant: novel pyrocarbon arthroplasty for the wrist. *Chir Main.* 2012; 31: 176-87.
23. Gras M, Wahegaonkar A.L, Mathoulin C. treatment of avascular necrosis of the proximal pole of the scaphoid by arthroscopic resection and prosthetic semireplacement arthroplasty using the pyrocarbon adaptative proximal scaphoid implant (APSI) : long term functional outcomes. *J. Wrist Surg.* 2012; 1: 159-164.
24. Maru M, Jetoo P, Tourret L, Jones M, Irwin L. Thumb carpometacarpal osteoarthritis: trapeziectomy versus pyrocarbon interposition implant (Pi2) arthroplasty. *J. Hand Surg. Eur.* 2012; 37: 617- 20.

25. Cheval D, Sauleau V, Moineau G, Le Jacques B, Le Nen D. Total trapeziectomy and suspension ligamentoplasty : is there any interest to interpose a pyrocarbon Pi2* implant ? Chir Main. 2013; 32: 169-75.
26. Bellemère P, Gaisne E, Loubersac T, Ardouin L, Collon S, Maes C. Pyrocardan implant: free pyrocarbon interposition for resurfacing trapeziometacarpal joint. Chir Main. 2011; S28-S35
27. Galois L, Freyria AM, herbage D, Mainard D. cartilage tissue engineering: state of the art and future approaches. Pathol Biol. 2005; 53: 590-8.
28. Selmi TA, Verdonk P, Chambat P, Dubrana F, Potel JF, Barnouin L, Neyret P. Autologous chondrocyte implantation in a novel alginate-agarose hydrogel: outcome at two years. J Bone Joint Surg Br. 2008; 90: 597-604.
29. Gabay O, Sanchez C, Taboas J.M. Bio-ingénierie du cartilage. Rev Rhum. 2010 ; 77: 319-322.
30. Vilquin, J.T, Rosset P. Mesenchymal stem cells in bone and cartilage repair: current status. Regen Med. 2006; 1: 589-604.
31. Assor M. Transplantation of Bone Marrow Stem Cells Stimulated by Proteins Scaffold to Heal Defects Articular Cartilage of the Knee. Clinical Trials. gov Identifier: NCT01159899, 2010.
32. Laurent R. et al. Osteodifferentiation of in toto amniotic membrane and outcome for tissue engineering. Cell and Tissue Banking, 2013. submitted.
33. Laurent R. et al. Storage and qualification of viable in toto human amniotic graft and technology transfer to a tissue bank. Cell and Tissue Banking, 2013. submitted.
34. Gindraux F. et al. Human Amniotic Membrane: Clinical Uses, Patents and Marketed Products. Recent Patents on Regenerative Medicine, 2013. submitted..
35. Lindenmair A et al. Intact human amniotic membrane differentiated towards the chondrogenic lineage. Cell and Tissue Banking, in press. submitted.

Annexe 1

Etudes publiées par l'équipe
Bisontine, concernant des
greffes ostéo chondrales
costales au membre
thoracique



Original article

Treatment of trapeziometacarpal osteoarthritis by partial trapeziectomy and costal cartilage autograft. A review of 100 cases

*Traitement de la rhizarthrose par trapéziectomie partielle et autogreffe de cartilage costal.
À propos de 100 cas*

Y. Tropet, D. Gallinet^{*}, D. Lepage, N. Gasse, L. Obert

Service de chirurgie orthopédique, traumatologique, plastique et d'assistance main, CHU Jean-Minjoz, boulevard Fleming, 25030 Besançon cedex, France

Received 2 May 2010; received in revised form 14 March 2012; accepted 29 March 2012

Abstract

Purpose. – Trapeziectomy remains the surgery of choice in the treatment of trapeziometacarpal osteoarthritis. Some authors consider the collapse of the trapezial space responsible for a loss of strength and intracarpal deformities. We report our experience of partial trapeziectomy with chondrocostal autograft as an interposition material.

Methods. – The study included 100 thumbs in 82 patients with a mean age of 64.6 years (47–82). Mean follow-up was 68 months (4–159). Partial trapeziectomy was carried out through a dorsal approach. The graft was harvested through a direct approach of the 9th rib.

Results. – Our results were similar to those obtained with alternative techniques, except for strength where the gain is improved. No intracarpal deformities were seen. There was no sign of graft wear; the length of the thumb ray is preserved. The results are stable over time, and the morbidity of the costal donor site is negligible. The interposition of a hardwearing biological material and its association with partial trapeziectomy enable to restore the thumb stability and strength.

© 2012 Elsevier Masson SAS. All rights reserved.

Keywords: Osteoarthritis of the trapeziometacarpal joint; Partial trapeziectomy; Chondrocostal autograft

Résumé

Introduction. – La trapéziectomie totale reste le traitement chirurgical de choix dans le traitement de la rhizarthrose. Des auteurs considèrent que le collapsus de la colonne du pouce engendré par cette technique est responsable d'une perte de force et de déformations dégénératives intra carpiennes. Nous rapportons dans cette étude notre expérience de la trapéziectomie partielle avec interposition d'une autogreffe de cartilage costal.

Méthode. – La série comporte 100 pouces chez 82 patients d'âge moyen 65 ans (47–82) avec un recul moyen de 68 mois (4–159). La trapéziectomie partielle était réalisée par une voie d'abord dorsale. La greffe était prélevée par abord direct de la neuvième côte.

Résultats. – Les résultats cliniques obtenus sont similaires aux techniques alternatives de la littérature, sauf pour la force où le gain semble supérieur. Aucune déformation intracarpienne n'a été observée, ni d'usure de la greffe et la hauteur de la colonne du pouce est préservée. La morbidité du site donneur est nulle et le résultat clinique est stable dans le temps. L'interposition d'un matériel biologique en autogreffe représenté par le cartilage costal et son association à une trapéziectomie partielle restaure la stabilité du pouce et sa force.

© 2012 Elsevier Masson SAS. Tous droits réservés.

Mots clés : Rhizarthrose ; Trapéziectomie partielle ; Autogreffe de cartilage costal

1. Introduction

Trapeziometacarpal arthritis is very common, especially in the female population [1]. The pathogeny of this affection is still unknown but when severe arthritis is diagnosed, surgical management can be justified to limit pain and functional

^{*} Corresponding author. Clinique Saint-Vincent, 40, chemin des Tilleroies, 25000 Besançon, France.

E-mail address: contact@docteurgallinet.com (D. Gallinet).

disability. Due to the anatomical and the biomechanical complexity of the trapeziometacarpal joint added to important deformities of the first ray, no ideal surgical technique is actually available.

Removal of the trapezium whether coupled or not to a ligamentous procedure seems successful in relieving pain and in restoring relative mobility but does not avoid collapse of the first ray. Since 1992, we have been applying an original technique that avoids this major pitfall. Our technique consists of a partial trapeziectomy followed by interposition of an autogenous chondrocostal graft.

2. Methods

2.1. Surgical technique

Surgery is mainly performed under regional anaesthesia but a brief general anaesthesia is performed during harvesting of the chondrocostal graft. Surgical management can be divided into three distinct steps and the team needs to prepare two adjacent surgical sites.

2.1.1. First step: partial trapeziectomy

The dorsal approach is performed with a four cm-long incision between the abductor pollicis longus and extensor pollicis longus tendons. The dorsal ramifications of the sensory branch of the radial nerve and the radial artery are localized. The articular capsule is incised parallel to the articular space at the level of the trapeziometacarpal joint. This incision is continued laterally on the trapezium in order to raise a 'U' shaped capsular flap with a proximal hinge. The capsular flap is dissected in order to expose the distal half of the trapezium and the corresponding articular spaces. Osteotomy of the trapezium is performed at the midline using an oscillating saw. This osteotomy is completed cautiously using a Gouge forceps to avoid any damage to the flexor carpi radialis (FCR) tendon. The distal half of the trapezium is then excised (Fig. 1).

2.1.2. Second step: harvesting of the costal graft

A horizontal approach two cm above the costal edge exposes the anterior end of the 9th rib. The osteochondral junction is easily recognised owing to the difference in colour. The pleural

side of the 9th rib is then carefully scraped to separate it from the parietal pleura. A fragment of cartilage is then harvested using a blade while a flexible device protects the pleural side of the rib. Usually the cartilage is thick enough to allow harvesting without interrupting costal continuity (Fig. 2). The absence of pneumothorax is verified by positive pressure insufflations performed by the anaesthetist. The incision is then closed layer by layer with a continuous intradermal suture for skin closure, with no drainage. The incision zone is then infiltrated using 10 mL of a local anaesthetic (Ropivacaine).

2.1.3. Third step: interposition of the graft

The graft is shaped by a scalpel to fit the space left by the partial trapeziectomy. This graft is then placed in the cavity with its convex superficial face against the remaining trapezium with no ligamentous procedure or temporary pinning (Fig. 3). The capsular flap is re-attached using resorbable monofilament thread. A continuous intradermal suture is used to close the skin. The wrist is immobilized in a cast leaving the interphalangeal joint free for 3 weeks.

2.2. Series of patients

A retrospective study of 98 patients (116 thumbs) was done between 1992 and 2005. They were operated on for primary arthritis of the trapeziometacarpal joint and reviewed by an independent surgeon in 2006. Sixteen patients were excluded from the final study; ten had either changed address or deceased, one had developed severe reflex sympathetic dystrophy with major sequelae hindering clinical evaluation and five underwent removal of their graft for persistent residual pain thus becoming in a state with total trapeziectomy.

Finally, 82 patients (69 females, 13 males) i.e. 100 thumbs were reviewed. Mean follow-up was 68 months (4–159) with a median of 61 months. Mean age at time of review was 64 years (47–82). The dominant hand was operated in 40% of cases. All the patients in this series received medical treatment prior to surgery. In all, 21% had a professional activity at time of surgery.

From a radiological point of view, 79% of the patients in this population were class 3 or 4 according to Dell's classification [2]. In all, 64% were of class 3 or 4 using Eaton's classification

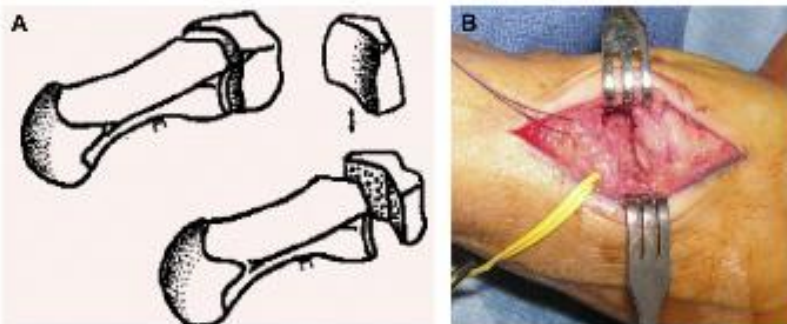


Fig. 1. A. Diagram of the distal partial trapeziectomy, which is curvilinear, but also in an oblique plane oriented toward the ventral and proximal portion of the trapezium. B. Intraoperative view of the partial trapeziectomy allowing the future insertion of the cartilaginous graft.

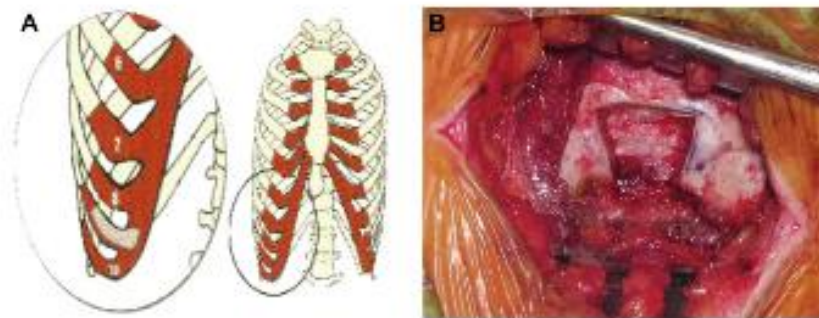


Fig. 2. A. Diagram showing the site of cartilage harvesting: the ninth rib. B. Intraoperative view of graft harvesting in pure cartilaginous a costal continuity.

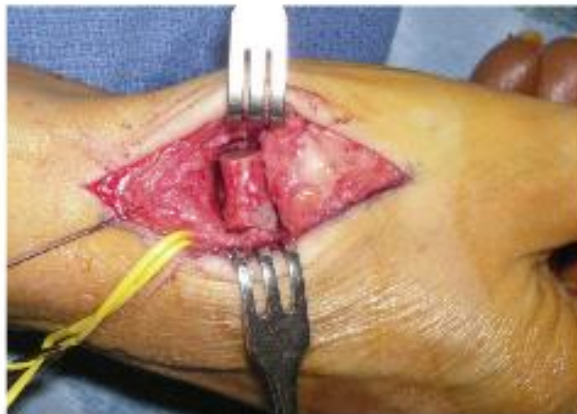

Fig. 3. Insertion of the costal cartilage graft into the area of partial trapezectomy.

[3]; 79% of patients showed no arthritis of the scapho-trapezotrapezoidal (STT) joint (grade 0 according to Crosby's classification [4]).

2.3. Clinical evaluation

To assess mobility of the thumb, we evaluated opposition using Kapandji's grading [5] and abduction by measuring the span of the first web space. Grip strength was measured using a Jamar dynamometer (position in grip two). The three-point pinch and the key pinch strength were evaluated using a pinch gauge. Pain was evaluated using Alnot and Muller's classification [6]. We recorded the patient's satisfaction and deterioration of the results with time according to the patient. Quality of life was evaluated using the Dash score [7] excluding optional modules. Concerning the donor site, we assessed pain using the Visual Analogical Scale and recorded the aesthetic morbidity as experienced by the patient.

2.4. Radiological evaluation

All patients had posteroanterior and lateral views of the first ray as described by Kapandji [8], followed by a posteroanterior view of the hand with the first ray in maximum abduction. The height of the trapezium space was measured using Saffar and

Goffin's technique [9]. Opening of the first v by measuring the angle between the first metacarpal, while hyperextension of the met joint was assessed by measuring the angle metacarpal and the first phalanx of the thumb STT was graded according to Crosby's clas

Nineteen patients were assessed for viable cartilage by MRI, all of them more than five y

2.5. Histological evaluation

We evaluated viability of the grafted car and 48 months after surgery) by analysing after removal for severe residual pain (five biopsy while performing surgery on the same reason (two Dupuytren's disease and the syndromes).

2.6. Statistical analysis

The link between two qualitative variables either the Chi² test of maximum likelihood or depending on data distribution. Quantitatively studied by variance analysis: Duncan's test w of multiple comparisons (more than two Spearman's non-parametric test was used correlation between two quantitative variables of significance for the statistical tests was 5

3. Results

3.1. Clinical evaluation

We had 12 complications for the 116 pat

- four reflex sympathetic dystrophy: three cases six months of medical treatment but unresolved five years after surgery;
- seven patients with postoperative pain were had removal of the graft and the remaining had anterior thinning of the graft to relieve FCR tendon, and the last underwent a further of the trapezium with replacement of the

Table 1
Average mobility and strength preoperatively and at follow-up.

		Preoperative	At follow-up
Mobility	Opposition according to Kapandji	7.8 (1–10)	9.3 (6–10) ($P = 0.001$)
	Abduction (degrees)		70.1 (40–100)
Strength (kg-strength)	Grip	16.1 (0–42)	24.4 (5–54) ($P = 0.006$)
	Key pinch	4.8 (1–11)	5.4 (1–14.5) ($P = 0.05$)
	Three-point pinch		5 (1–11)

painful arthritis of the STT joint. Five patients had no pain and two still complained of moderate pain after re-operation;

- one pleural wound immediately sutured by the hand surgeon did not require pleural drainage;
- there were no infections.

It is to be noted again that six of these patients had been excluded from the study: one had developed a severe reflex sympathetic dystrophy with major sequelae hindering clinical evaluation and five underwent removal of their graft for persistent residual pain and were thus left with a total trapeziectomy.

The results concerning preoperative mobility and mobility at revision are summarized in Table 1.

Preoperative pain and pain at revision are summarized in Table 2.

Patients were very satisfied in 85% of cases, satisfied in 11% and unsatisfied in 4%.

In 95% of cases, the patients did not feel any clinical deterioration of the results over time.

The mean DASH score was 18,8 (0–56,7).

Resumption of daily or professional activities was complete 3 months after surgery and only one patient (manual worker) needed occupational rehabilitation.

On the thoracic donor's site, average immediate postoperative pain was evaluated at three on a VAS scale. This average, one month after surgery, is inferior in all patients. No patient complained of pain at revision. Only 2% of all patients viewed the thoracic scar as an aesthetic morbidity.

3.2. Radiological evaluation

Postoperative X-rays shows a radio-transparent zone corresponding to the graft between the base of the first metacarpal and the remaining trapezium (Fig. 4).

Table 3 summarizes mean radiological results.

Table 2
Pain assessed preoperatively and at follow-up (Alnot and Muller's classification).

Pain	Preoperative (%)	At follow-up (%)
Stage 0 (no pain)	0	84
Stage 1 (with significant exertion)	5	8
Stage 2 (during daily activities)	16	6
Stage 3 (spontaneous intermittent)	24	2
Stage 4 (continuous)	55	0

The mean graft wear was 2.1 mm.

Table 4 summarizes the presence of STT arthritis according to Crosby's classification.

MRI evaluation of the graft showed an isointensity on T1 sequences and a hypointensity on T2 sequences suggesting vitality. In all cases, we came across hyperintensity zones on T1 and T2 sequences suggesting the presence of bone around a graft.

3.3. Histological evaluation

We found living hyaline cartilage in different proportions all our biopsies. The grafted cartilage had undergone morphological, constitutional and architectural changes. First, the cartilage splits in different fragments and new blood vessels surrounded by fibrosis enter the graft by the fragmented zones to form fibrovascular buds. The chondrocyte in contact with these buds undergo an osseous metaplasia later form real Haversian bone. However, such bone formation is limited and as one moves away from the newly vascularized zones, one comes across more and more living chondrocytes.

3.4. Statistical analysis

The presence of a preoperative hyperextension of the metacarpophalangeal joint had no statistical influence on the final clinical outcome ($P > 0,05$), even if the hyperextension exceeded 30°.

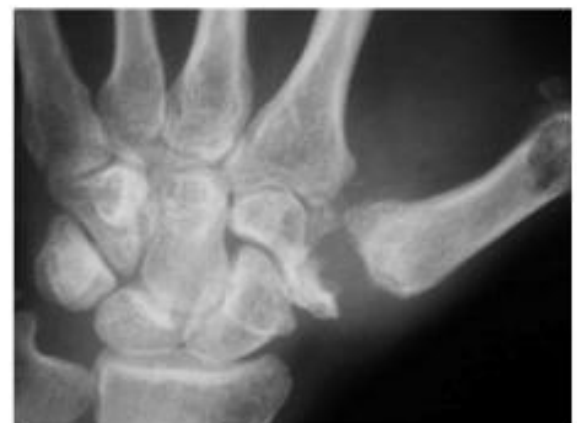

Fig. 4. The postoperative X-ray at (3 months) reveals a transparent area (graft), located between the base of the first metacarpal and the remaining base of the trapezium.

Table 3
Mean radiological results.

	Preoperative	Postoperative (first 6 months)	At follow-up
Height of the trapezium site (in mm)	11.5 (7.7–14.2)	12 (8–15.7)	9.9 (4–14) ($P = 0.0001$)
M1/M2 angle (in degrees)	32.4 (12–58)		32.8 (14–52) ($P > 0.05$)
Hyperextension of the metacarpophalangeal joint (in degrees)	16.4 (10–30)		22.4 (10–34) ($P = 0.0001$)

Table 4
Presence of STT arthritis according to Crosby's classification.

STT arthritis	Preoperative (%)	At follow-up (%)
Crosby 0	79	55
Crosby 1	14	27
Crosby 2	7	15
Crosby 3	0	3

The presence of a postoperative STT arthritis had no influence on the final clinical results ($P > 0,05$).

Postoperative residual pain decreased final results of different tests, namely the DASH ($P = 0,0001$), the Grip strength test ($P = 0,0158$), the key pinch strength ($P = 0,0005$) and the three-point strength ($P = 0,0064$).

There was a significant statistical correlation between the DASH score and the Grip strength test ($r = 0,410$).

4. Discussion

Due to our experience [10], we no longer use Swanson's implants because of worsening of functional results in the long run. Moreover, there is a risk of silicone - induced synovitis [11]. Arthroplasty of the trapeziometacarpal joint restores mobility and force [12,13] and preserves the length of the first ray, but there is a high rate of loosening namely of the trapezium component [14–16]. We were disappointed by results of total trapeziectomy, whether isolated or associated with different ligamentous procedures, because this operation does not prevent collapse of the thumb ray [17–19]. We believe that trapeziectomy does not procure enough stability to restore strength. Moreover, different authors [20–22] have described worsening of clinical results due to degenerative modifications of the base of the scaphoid bone (Fig. 5) or due to intracarpal architectural disorders. In order to compensate these drawbacks, we suggest partial trapeziectomy will partially preserve the height of the thumb ray and will preserve the intracarpal biomechanics by sparing the scaphotrapezial ligaments. We decided to use a chondrocostal autograft as it seemed biomechanically better designed to resist stress forces.

This technique gives a painless thumb in 84% of cases and restores reliable mobility. Such objective clinical results are comparable to those obtained using other techniques of trapeziectomy [19,23]. The most interesting results are related to strength. In fact the grip force and the pinch force are statistically increased postoperatively due to a good restitution of the thumb column. Relieving pain and restoring mobility and strength gives a functional hand as shown by the Dash score (18,8). Clinical results obtained are maintained in the long run

compared to total resection of the trapezium [20–22] even if our follow-up is not long enough for such assertion.

Other authors have combined partial trapeziectomy with an interposition. Menon [24] interposes an anchovy-rolled flexor carpi radialis tendon and Trumble et al. [25] uses a preserved allograft of costal cartilage. Their results are similar to ours but they report a greater decrease in length of the thumb column than that in our series. These authors emphasize the advantage of partial trapeziectomy in maintaining the thumb column length, resulting in a biomechanically strong thumb.

The originality of our technique resides in the fact that we use an autograft of costal cartilage which is not vascularised but which maintains its viability by imbibition. The use of cartilage is an old technique and König [26] was the first to publish his results on humans by the end of the 19th century. The first real studies date back to the 1970s–1980s and these studies reported on the importance of perichondrium on the survival of the grafted cartilage [27,28].

Chondral tissue has been used for many years in facial reconstructive surgery. According to Brent [29] or Ortiz-Monasterio and al. [30], an autograft of costal cartilage is by far the technique that has given the best long-term results for the reconstruction of the ear pavilion or for rhinoplasties, with a low degree of graft resorption. Moreover, this authors stress upon the easiness and the low morbidity of chondrocostal graft harvesting. However, if costal cartilage is well tolerated in facial reconstructive surgery, mechanical stress on the face cannot be compared to that of the hand. Several authors have

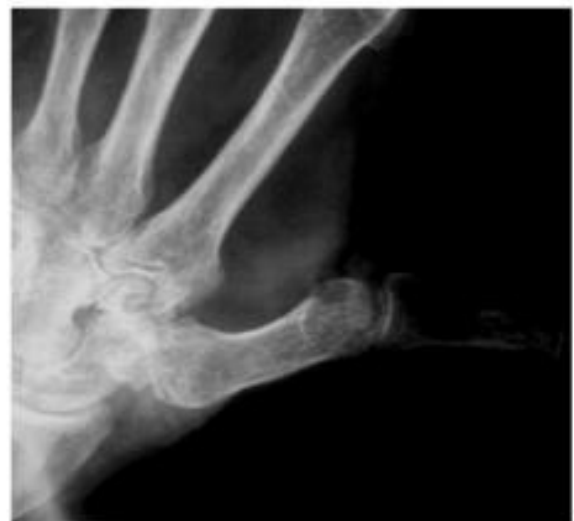

Fig. 5. Osteoarthritis between scaphoid and first metacarpal after trapeziectomy.

performed digital arthroplasties [31,32] or replacement of the proximal part of the scaphoid [33,34] using composite osteochondral grafts harvested similarly, but clinical results are discordant. These results are very satisfying for the scaphoid but disappointing for digital arthroplasties. In our series, the chondral graft seems to shrink slightly with time (less than 2 mm in 6 years) to adapt itself to the gap left by the partial trapeziectomy. But this slight shrinkage does not affect stability and strength of the thumb since global height of the thumb column is better preserved than in any other technique of trapeziectomy [35] even though we did not carry out a radiological assessment under stress to confirm preservation of the thumb ray length.

Survival of the grafted cartilage was our main concern during this procedure. MRI imaging in patients 5 years after surgery are encouraging, showing a seemingly viable graft but with punctate zones of ossification within the graft itself. Biopsies revealed morphological, constitutional and architectural changes of the graft but always with histologically normal hyaline cartilage. As mentioned previously, the cartilage will undergo a series of physiological modifications in punctate zones to form Haversian bone within the grafted cartilage. This bony metaplasia is the natural evolution of grafted cartilage in contact with vascularised bone [34,36]. Such metaplasia does not seem to affect the future of the graft since bone formation is punctuate and is always surrounded by large area of viable cartilage. The graft thus remains flexible enough to act as a shock absorber (Fig. 6).

Finally, the presence of STT arthritis could arguably preclude partial trapeziectomy. We use partial trapeziectomy even in Crosby one patient, with similar clinical results since

several authors have shown that treatment of the trapeziometacarpal arthritis decompresses the STT joint [37,38]. The arthritic joint becomes painless and its evolution is slowed down or even stopped. We prefer total trapeziectomy in cases of Crosby two or three arthritis of the STT joint.

5. Conclusion

Partial resection of the trapezium associated with costal cartilage interposition is a reliable surgical procedure in the management of trapeziometacarpal arthritis provided that a rigorous technique is applied. Partial trapeziectomy removes only the affected part of the joint while preserving the peritrapezial structures. Different materials are used to replace the resected trapezium depending on the practice of each surgical team. Our team uses an autograft of costal cartilage for its biomechanical resistance to wear and for the low associated donor morbidity. This procedure stabilizes the thumb column and preserves its length. The use of a non-stabilized biological spacer avoids foreign body complications. Even if the grafted cartilage undergoes inevitable histological changes (bony metaplasia) with time and under mechanical stress, it remains qualitatively good enough to resist wear and fulfill its role of interposition. Due to all these advantages, we still apply this procedure in our patients, especially young males [39]. However, this procedure is not indicated in very severe cases with a thumb in adduction and in cases with severe arthritis of the STT joint.

Disclosure of interest

The authors declare that they have no conflicts of interest concerning this article.

References

- [1] Lawrence JS, Bremner JM, Bier F. Osteo-arthritis. Prevalence in the population and relationship between symptoms and X-ray changes. *Ann Rheum Dis* 1966;25(1):1–24.
- [2] Dell PC, Brushart TM, Smith RJ. Treatment of trapeziometacarpal arthritis: results of resection arthroplasty. *J Hand Surg [Am]* 1978;3:243–9.
- [3] Eaton RG, Littler JW. Ligament reconstruction for the painful thumb carpometacarpal joint. *J Bone Joint Surg* 1973;55B:1655–66.
- [4] Crosby EB, Linscheid RL, Dobyns JH. Scaphotrapezial trapezoidal arthritis. *J Hand Surg [Am]* 1978;3:223–34.
- [5] Kapandji A. Clinical test of apposition and counter-apposition of the thumb. *Ann Chir Main* 1986;5:67–73.
- [6] Alnot JY, Muller GP. A retrospective review of 115 cases of surgically-treated trapeziometacarpal osteoarthritis. *Rev Rheum Engl Ed* 1998;65:93–108.
- [7] Hudak PL, Amadio PC, Bombardier C. Development of an upper extremity outcome measure: the DASH (disabilities of the arm, shoulder and hand) [corrected]. The Upper Extremity Collaborative Group (UECG). *Am J Ind Med* 1996;29:502–8.
- [8] Kapandji A, Moati E, Raab C. Specific radiography of the trapeziometacarpal joint and its technique. *Ann Chir Main* 1980;34:719–26.
- [9] Goffin D, Saffar P. A radiological technique for measurement of the height of the trapezial cavity. Applications in pre- and postoperative assessment in osteoarthritis of the base of the thumb. *Ann Chir Main Memb Supér* 1990;9:364–8.

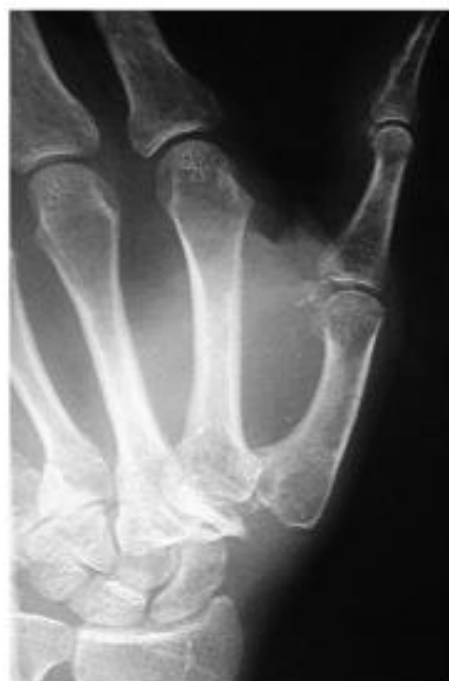

Fig. 6. Radiological aspect of the graft after 6 years.

- [10] Tropet Y, Garbaiso P, Ridoix PE, Vichard P. Trapezio-metacarpal osteoarthritis: review of 27 cases treated by using silicone implant arthroplasty. *Eur J Orthop Surg Traumatol* 1995;5:7–14.
- [11] Foucher G, Lanzetta M, Van Overstraten L. Comparison of treatment techniques of rhizarthrosis of the thumb. A propos of a series of 98 cases. *Chirurgie* 1993;119:586–9 [1994].
- [12] Masurelman E, Alnot JY, Chantelot C, Becari R. Guepar anatomical trapezio-metacarpal prosthesis. *Chir Main* 2003;22:30–6.
- [13] Apard T, Saint-Cast Y. Results of a 5 years follow-up of Arpe prosthesis for the basal thumb osteoarthritis. *Chir Main* 2007;26:88–94.
- [14] De la Caffinière JY. Long-term results of the total trapezio-metacarpal prosthesis in osteoarthritis of the thumb. *Rev Chir Orthop Reparatrice Appar Mot* 1991;77:312–21.
- [15] Iselin J. ARPE prosthesis: preliminary results. *Chir Main* 2001;20:89–92.
- [16] Van Cappelle HG, Elzenga P, van Horn JR. Long-term results and loosening analysis of de la Caffinière replacements of the trapezio-metacarpal joint. *J Hand Surg [Am]* 1999;24:476–82.
- [17] Belcher HJ, Nicholl JE. A comparison of trapeziectomy with and without ligament reconstruction and tendon interposition. *J Hand Surg [Br]* 2000;25:350–6.
- [18] Davis TR, Brady Q, Dias JJ. Excision of the trapezium for osteoarthritis of the trapezio-metacarpal joint: a study of the benefit of ligament reconstruction or tendon interposition. *J Hand Surg [Am]* 2004;29:1069–77.
- [19] Downing ND, Davis TR. Trapezial space height after trapeziectomy: mechanism of formation and benefits. *J Hand Surg [Am]* 2001;26:862–8.
- [20] Camus E, Farez E, Raimate M, Millot F, Boumetz JC. Surgical treatment of carpometacarpal joint osteoarthritis of the thumb by trapeziectomy-interposition-ligamentoplasty. *Chir Main* 2000;19:36–43.
- [21] Conolly WB, Rath S. Revision procedures for complications of surgery for osteoarthritis of the carpometacarpal joint of the thumb. *J Hand Surg [Br]* 1993;18:533–9.
- [22] Drenth JH, Palmer AK, Flatt AE. The scaphotrapezial ligament complex: an anatomic and biomechanical study. *J Hand Surg [Am]* 1985;10:492–8.
- [23] Kubus CA, Emerson ET, Meals RA. Hematoma and distraction arthroplasty for thumb basal joint osteoarthritis: a prospective, single-surgeon study including outcomes measures. *J Hand Surg [Am]* 2003;28:381–9.
- [24] Menon J. Partial trapeziectomy and interpositional arthroplasty for trapezio-metacarpal osteoarthritis of the thumb. *J Hand Surg [Br]* 1995;20:700–6.
- [25] Tumble TE, Rafiqul G, Gilbert M, Allan CH, North E, McCallister WV. Thumb trapezio-metacarpal joint arthritis: partial trapeziectomy with ligament reconstruction and interposition costochondral allograft. *J Hand Surg [Am]* 2000;25:61–76.
- [26] König F. Zur deckung von defecten in der vorderen tracheal wand. *Bed Klin Wochenschr* 1896;33:1129.
- [27] Duncan MJ, Thomson HG, Mincer JF. Free cartilage grafts: the role of perichondrium. *Plast Reconstr Surg* 1984;73:916–23.
- [28] Engkvist O, Skoog V, Pastacaldi P, Yoramak E, Juhlin R. The cartilaginous potential of the perichondrium in rabbit ear and rib. A comparative study in vivo and in vitro. *Scand J Plast Reconstr Surg* 1979;13:275–80.
- [29] Breat B. Ear reconstruction with an expansile framework of autogenous rib cartilage. *Plast Reconstr Surg* 1974;53:619–28.
- [30] Ortiz-Monasterio F, Olmedo A, Oscoy LO. The use of cartilage grafts in primary aesthetic rhinoplasty. *Plast Reconstr Surg* 1981;67:597–605.
- [31] Hasegawa T, Yamano Y. Arthroplasty of the proximal interphalangeal joint using costal cartilage grafts. *J Hand Surg [Br]* 1992;17:583–5.
- [32] Richards RR, Nanley JA. Metacarpal reconstruction with free autogenous cartilage and bone following tumor resection. A case report. *Clin Orthop Relat Res* 1984;190:223–6.
- [33] Lepage D, Obert L, Clappaz P, Hampel C, Garbaiso P, Tropet Y. Osteo-cartilagineous autograft after proximal resection of the scaphoid for radioscaphoid osteoarthritis. *Rev Chir Orthop* 2005;91:307–13.
- [34] Sandow MJ. Proximal scaphoid costo-osteochondral replacement arthroplasty. *J Hand Surg [Br]* 1998;23:201–8.
- [35] Field J, Buchanan D. To suspend or not to suspend: a randomised single blind trial of simple trapeziectomy versus trapeziectomy and flexor carpi radialis suspension. *J Hand Surg [Br]* 2007;32:462–6.
- [36] Pelkonen T, Quevedo LA, Jekes G, Rosning O. Histology of surgically removed overgrown osteochondral rib grafts. *J Craniomaxillofac Surg* 2002;30:355–60.
- [37] De la Caffinière JY, Aucouturier P. Trapezio-metacarpal arthroplasty by total prosthesis. *Hand* 1979;11:41–6.
- [38] Regnard PJ. Electra trapezio-metacarpal prosthesis: results of the first 100 cases. *J Hand Surg [Br]* 2006;31(6):621–8.
- [39] Gallinet D, Gasse N, Blanchet N, Tropet Y, Obert L. Osteoarthritis of the trapezio-metacarpal joint in men: different stakes. Results of three surgical techniques. *Chir Main* 2011;30(1):40–5.



Original article

Post-traumatic reconstruction of digital joints by costal cartilage grafting: A preliminary prospective study

Reconstruction post-traumatique des articulations digitales par greffe de cartilage costal. étude prospective préliminaire

T. Zappaterra^{*}, L. Obert, J. Pauchot, D. Lepage, S. Rochet,
D. Gallinet, Y. Tropet

EA 4268 innovation, imagerie, ingénierie et intervention en santé « I4S » – IFR 133 Inserm, service d'orthopédie, de traumatologie, de chirurgie plastique, reconstructrice et assistance main, CHU Jean-Minjoz, université de Franche-Comté, 3, boulevard Alexandre-Fleming, Besançon, France

Received 2 August 2009; received in revised form 30 June 2010; accepted 1 July 2010

Abstract

In digital joint defects, reconstruction is meant to obtain a stable, mobile and pain-free finger. Six patients aged 29 years in average (15–46) and who were prospectively followed-up presented with digital joint defects that affected at least half of either the proximal interphalangeal (PIP) joint or the metacarpophalangeal (MCP) joint. These defects were treated in emergency (four cases) or scheduled for an autograft of costal cartilage harvested from the ninth rib. Four digits showed lesions of the extensor system which were repaired. One digit grafted after complete amputation was no more vascularized. All patients were reviewed and prospectively followed-up by the surgeons and were also reviewed by an independent operator 16.1 months post-surgery in average (9–25). No infection occurred. None of the grafted fingers had to undergo arthrodesis or secondary amputation. One case of type 1 complex regional pain syndrome occurred. No functional or aesthetic complaint was reported, and no complication was observed at the donor site. The mean arc of motion was 33° (20–50) for the PIP joint and 37° (30–40) for the MCP joint. Mean total active motion (TAM) was 191° (160–250°), whichever the injured finger, i.e. 79.1% compared with the contralateral finger. The Buck-Gramko score averaged 11/15 (8–15). The Strickland score (interphalangeal TAM) was 57.8%, which corresponds to a medium result. The quick DASH assessment averaged 17.42 (0–47.72). Even if arthrodesis or amputation remain the conventional option in case of joint defect, prosthesis or cartilage grafting constitute solutions that allow the preservation of a functional painless finger.

© 2010 Elsevier Masson SAS. All rights reserved.

Keywords: Post-traumatic joint defect; Cartilage grafting; Interphalangeal joint; Metacarpophalangeal joint

Résumé

Les pertes de substances articulaires digitales posent le problème de la reconstruction, le but étant d'obtenir un doigt stable, mobile et indolore. Six patients d'âge moyen 29 ans (15–46), suivis de manière prospective, ont présenté des pertes de substance articulaires d'au moins la moitié de l'articulation interphalangienne proximale ou métacarpophalangienne. Ces défauts ont été traités en urgence (quatre cas) ou à distance par autogreffe de cartilage costal prélevée aux dépens de la neuvième côte. Quatre doigts présentaient des lésions de l'appareil extenseur qui ont pu être réparées. Un doigt greffé n'était plus vascularisé, cela dans le cadre d'une amputation subtotale. Tous les patients ont été revus et suivis de façon prospective par les opérateurs et revus par un opérateur indépendant, avec un recul moyen de 16,1 mois (9–25). Aucune infection n'est survenue. Aucun doigt greffé n'a subi d'arthrodèse ni d'amputation secondaire. Un cas de syndrome régional douloureux complexe de type 1 est survenu. Aucune plainte fonctionnelle ni esthétique, aucune complication n'a été relevée au niveau du site donneur. L'arc de mobilité moyen est de 33° (20–50) pour l'interphalangienne proximale, et de 37° (30–40) pour la métacarpophalangienne. Le TAM moyen était, quel que soit le doigt lésé, de 191° (de 160 à 250°), soit 79,1 % par rapport au doigt controlatéral. Le score de Buck-Gramko était de 11/15 (8–15). Le score de Strickland (TAM interphalangien) était de 57,8 %, soit un résultat moyen. L'évaluation quick DASH retrouvait un score de 17,42 (0–47,72). Si l'arthrodèse ou

^{*} Corresponding author.

E-mail address: z.thomas@wanadoo.fr (T. Zappaterra).

l'amputation demeurent des solutions classiques en cas de destruction articulaire les prothèses ou les greffes de cartilage permettent au niveau digital de conserver un doigt utile indolore.

© 2010 Elsevier Masson SAS. Tous droits réservés.

Mots clés Destruction articulaire post-traumatique Greffe cartilage Articulation IPP MCP

1. Introduction

The reconstruction of digital joints is a true therapeutic challenge. Numerous techniques have been proposed to retrieve a stable, painless and mobile finger. These techniques address primarily the proximal interphalangeal (PIP) joint which is most frequently injured. Arthrodesis, as always feasible, is the gold standard. It ensures stability and consequently allows grasping while sacrificing the movement. In some other cases, amputation is considered but such intervention must be discussed together with the patient so as to obtain his (her) informed consent. Techniques that preserve mobility have been carried out as secondary options: they include: volar plate arthroplasty [1], vascularized or non vascularized joint transfers [2,3], resections–distractions [4,5], and salvage interventions [6]. Emergency resections–arthroplasties with implant insertion [7–10], such as Swanson's implant, provide good outcome with arcs of motion reaching 42° for the PIP joint [7]. Cartilage grafts may also be sampled from the costal cartilage [11–15], the concha, partial phalangeal toe joint [16], or the hamatum [17]. Since 1992, cartilage grafting is performed in our department for the treatment of proximal joint arthritis, periscaphoid and radiocarpal arthritis [11]. Its indication has been extended to traumatic joint defect in knee, shoulder and fingers. Determining whether this technique is potentially able to restore both mobility and stability in the finger without iatrogenic effects was the aim of this study in which we describe six cases of PIP and metacarpophalangeal (MCP) joint defects treated by costal cartilage autograft.

2. Methods

All patients presenting with either PIP or MCP post-traumatic joint defects underwent reconstructive cartilage grafting, whatever their age (Table 1).

Six patients were prospectively followed-up by the surgeons and reviewed by an independent operator, i.e. an operator who carried out outcome evaluation without having been present at

the intervention. In four cases, surgery was carried out as an emergency intervention either the day of the event or the day after. In the two others, it had been scheduled two months post-trauma in one case (due to a post-traumatic stiffness) and ten months post-trauma in the other case (after failure of a condylar grafting). The averaged age of the patients was 29 years (15–46 years). In one third of the cases, the reason for referral was an occupational accident. Half of the injuries were affecting the dominant hand, with a lesion of the thumb in two of these patients. Defects concerned three PIP and three MCP joints, with a destruction ranging from half to two thirds of joint surfaces. In one case, the digit was not vascularized. Lesion description is displayed in Table 1. Four fingers were presenting with a lesion of the extensor system which has been repaired. Minimal bone resections were performed so as to allow future prosthesis fitting, if necessitated.

2.1 Operative technique for costal graft harvesting

Horizontal incision was made at the level of the anterior cartilaginous end of the seventh, eight and ninth ribs. Following the identification of the osteochondral junction (helped by the difference of colour), an extrapleural scraping of the rib was cautiously realized. Costal cartilage harvesting was performed extraperichondrally on its deep face so as to minimize the risk of perforation of the pleura. With the cooperation of the anaesthetists, positive pressure ventilation was done, meant to verify the absence of any pleural perforation occurring at the end of the harvesting procedure (Fig. 1).

The incision was closed by joining the intercostals muscles, with a Redon drain. Postoperative thorax radiography is done to control for potential pneumothorax.

2.2 Graft preparation and insertion

The graft was prepared using a saw on its bone face and cut using a cold lancet on its cartilaginous face, so as to adjust it adequately to the recipient phalangeal defect and to reproduce

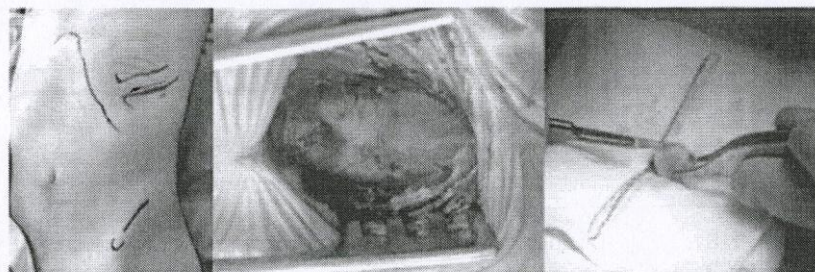




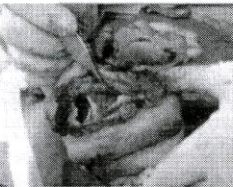


Fig. 1. Identification of the rib to be harvested (on the left) with a difference between the cartilaginous zone, lighter, on the left, and the osseous zone, darker, on the right (middle); section and shaping of the graft in its cartilaginous part, using a knife (on the right).

Table 1
Patients, lesions and treatments.

Patients Occupation Accident	Injured digit	Osteoarticular lesions and associate lesions	Radiological aspect of the lesions
Patient no. 1 15 years Student Scooter accident	D2 right dominant hand (2 months delay)	PIP, graft (pins)	
Patient no. 2 46 years Employee Wood machine (leisure activity)	D3, D4, D5 right dominant hand	D4: PIP, prosthesis D5: PIP, graft (pins) extensor system > suture	
Patient no. 3 22 years Landscapeer Chain saw (occupation)	D1, 2, 3, 4, 5 left non dominant hand	D5: MCP, graft (pins) extensor system > suture	
Patient no. 4 43 years Production manager Billhook accident (leisure activity)	D5 left non dominant hand	D5: MCP, graft (pins and absorbable thread Vicryl) extensor system > suture	
Patient no. 5 21 years Student Circular saw (leisure activity)	D2, D3 left non dominant hand (10 months delay) fixed condylar necrosis	D2: PIP, arthrodesis D3: PIP, condylar graft followed by costal cartilage grafting (at 10 months). Devascularized fingers. Section of tendons	
Patient no. 6 26 years Woodworker Circular saw (occupation)	D1 and D2 right dominant hand	D1 IP, 2-time arthrodesis D2 MCP, graft D1 and D2: extensor system > suture	

MCP: metacarpophalangeal; PIP: proximal interphalangeal; D: digit.

the condyle shape. The graft was fixed by screw or non screw pins sized 8-, 10- or 12-tenths of millimetre. Pins were not systematically removed. Postoperative immobilization depends on associate tendon lesions. In case of extensor repair, a segmental splint is kept 15 days when the lesion is partial and six weeks if it is complete.

2.3. Method for outcome evaluation [18]

Outcome assessment was carried out by an independent observer, not involved in the surgical procedure, using various objective and subjective scores. The arc of motion of the injured joint was measured, and the total active motion (TAM) was

Table 2
Functional results.

Patients	TAM (%)	Buck-Gramcko	Lister	Strickland (%)	Quick-DASH (0–100)	Complications
Active flexion MCP/PIP/DIP						
PDPCD						
Deficit of extension						
Functional active arc						
Patient no. 1 110/50/90 3 cm 10° PIP: 50°	85.7 good	13/15 good	Fair in flexion, excellent in extension	70 good	11.36	
Patient no. 2 100/20/70 4 cm 50° PIP: 20°	51.8 medium fair	12/15 good	Bad in flexion, fair in extension	25 bad	0	
Patient no. 3 45/70/45 4 cm 35° MCP: 40°	61.5 fair	8/15 fair	Bad in flexion, fair in extension	71 good	47.72	Type I regional pain syndrome
Patient no. 4 50/105/80 0.5 cm 20° MCP: 40°	75.4 good	15/15 excellent	Excellent in flexion, good in extension	95 excellent	2.27	
Patient no. 5 110/50/30 5 cm 55° PIP: 30°	70.3 fair	9/15 fair	Bad in flexion, bad in extension	44 bad	13.64	Signs of necrosis
Patient no. 6 90/45/30 5 cm 45° MCP: 30°	61.1 fair	10/15 fair	Bad in flexion, fair in extension	42 bad	15.91	

MCP: metacarpophalangeal; PIP: proximal interphalangeal; DIP: distal interphalangeal; PDPCD: pulp-distal palmar crease distance; TAM: total active motion.

calculated as the sum of the active flexions of the three digital (MCP, proximal and distal interphalangeal [PIP and DIP]) joints. The Buck-Gramko scoring system takes into account the pulp-distal palmar crease distance (PDPCD) in flexion, the sum of the flexions of the three digital joints, the deficit of extension, and the TAM. Lister's method (or Louisville) includes only the PDPCD and the sum of active extension deficits. Strickland's method is close to the PIP and DIP TAM assessment. Last, the Disabilities of the Arm, Shoulder, and Hand (quick-DASH) questionnaire, a short form of the conventional DASH, measures the functional physical incapacity of the patient, based on both the pain and the discomfort related to the condition.

3. Results

All patients were reviewed 16.1 months in average post-surgery (9–25). No infection occurred; none of the grafted fingers experienced any tenolysis, arthrodesis, or secondary amputation. One case of type I complex regional pain syndrome occurred. Grip strength was not assessed. No functional or aesthetic complaint concerned the donor site, and no patient reported any

pneumothorax or rib fracture. The discomfort located at the level of the harvesting site persisted two to four weeks. The arc of motion averaged 33° (20–50°) for the PIP joint and 37° (30–40°) for the MCP, while the TAM averaged 191° (160–250°), whichever the injured finger, i.e. 79.1% of the contralateral finger. The Buck-Gramko score averaged 11/15 (8–5), which is a satisfactory result. Lister's scores for flexion were bad in half of the series, whereas results were good and even excellent regarding extension. Mean Strickland's score (interphalangeal TAM) was 57.8%, which is just fair. The quick-DASH assessment showed satisfactory outcome with a mean score of 17.42 (0–47.72) (Table 2) (Figs. 2 and 3).

4. Discussion

Few series have been described regarding the management of digital PIP joint trauma, and comparing the different techniques utilized in such context is difficult. Numerous options exist, either to be scheduled or to be carried out in emergency. Volar plate arthroplasty [1] makes it possible to restore the PIP using a vascularized cartilage that is modelled

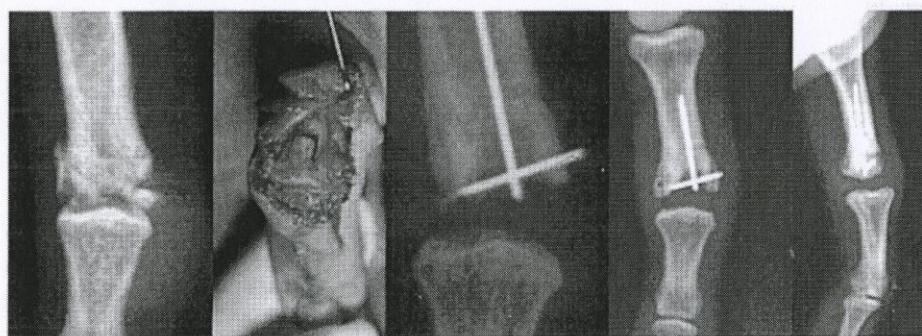


Fig. 2. Patient no. 1. A 15-year-old patient having experienced a road accident (scooter) responsible for a PIP joint destruction in the dominant index. The comminuted fracture was primarily treated by splint fitting during three weeks. Repair is undertaken two months post-trauma due to a painful stiffness of the proximal interphalangeal (PIP) at 30° flexion. The T-shaping of the cartilaginous graft allows its insertion in the proximal phalanx by pin fixation. Postoperative and 15 months post-surgery radiographic front and side views.

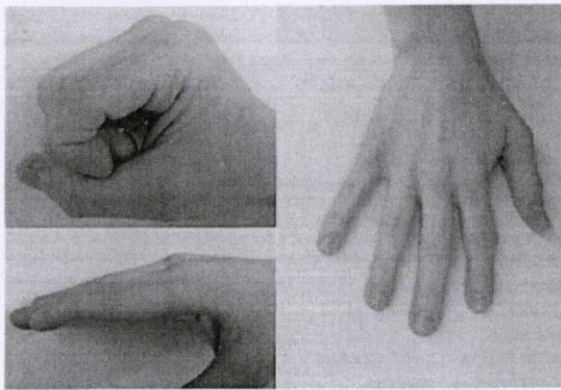


Fig. 3. Fifteen months post-surgery, fingers' mobility in active flexion reaches 110–50–90° (MCP-PIP-DIP) with a discomfort at temperature changes.

on the first phalanx condyle. A possible complication of this technique may be dorsal dislocation (which has not occurred in Dionysian and Eaton's series) [1]. Resection/distraction [4] is used in case of PIP joint necrosis; outcome is hardly predictable (Table 3).

Silicone digital implants may be proposed in the treatment of post-traumatic osteoarthritis [7,8]; in non repairable lesions of flexor or extensor tendons, the relevance of implant insertion should be discussed. Furthermore, sufficient lateral stability of the joint is necessary. Cases of siliconeitis are far less frequent than implant ruptures and, in addition, they cause few discomfort. There are other types of prostheses and various prosthetic materials are available. Outcome tends to be less interesting with PIP joint prostheses than with MCP prostheses and comparing the two sites is somehow difficult. Replacing a destructed PIP joint by an implant is a validated technique but fitting Swanson's [7] implants in emergency has been rarely described although this method remains a useful option. Erhard et al. [10] report the utilization in emergency of silicone MCP joint prostheses.

Arthrodesis is a radical option consisting in fixation by pins, mini-screwing or metallic cerclage. However, it induces important constraints (decreased grip strength, exclusion of a stiff finger in extension).

Vascularized joint transfer from a toe may be discussed in the child [2]. This technique induces a limited arc of motion, around 43° for Dautel et al. [2], partly due to the anatomy of the donor site. Recent improvements, in particular the use of a short pedicle, have allowed shortening of the operative time and minimization of the scar on the donor and recipient sites.

Cartilage grafting has been progressively appearing like a possible option in joint reconstruction because this technique prevents microsurgical iatrogenic effects. Publications regarding the hamatum of fresh cadavers [12] underline the relevance of using the dorsal part of this bone in the middle phalanx base defects. In fact, hamatum-hemicondyle presents a similar surface. Grafting costal cartilage is an option known for a long time, in particular since Engkvist and Johansson's study, in 1980 [19]. This technique is easy to reproduce and it induces few risk at the level of the donor site. No pneumothorax or

Table 3
Comparison with other techniques.

Series, year (reference)	Number of cases, mean follow-up	Technique	Results functional active arc (ROM)	Complications
Élude Besançon 2009	6 patients, 16.1 months (9–25)	Costal cartilage grafting	PIP: 33.3° (20–50) MCP: 36.7° (30–40)	1 case of regional pain syndrome
Dionysian and Eaton, 2000 [1]	17 patients, 11.5 years (48 months–26 years)	Volar plate plasty	Intervention. The first month post-trauma 85° (50–110) 1 month post-trauma 61 (30–90) 41.8 (20–80)	1 boutonnière deformation
Obert et al., 2006 [7]	10 patients, 16 implants, 2.7 years (1–6)	PIP prosthesis (Swanson)	PIP: 58.3° (35–80) MCP: 84.8° (60–90) DIP: 46° (16–80)	1 case of regional pain syndrome, 1 necrosis of intermetacarpal flap
Sato et al. 2008 [14]	29 patients, 30 joints, 22.7 months (4–57)	Costal cartilage grafting	PIP: 58.3° (35–80) MCP: 84.8° (60–90) DIP: 46° (16–80)	3 patients underwent secondary arthrodesis, 1 case of climodactyly
Sokolow, 1995 [4]	7 patients. Several interventions with PIP necrosis. Not indicated	Resection–distraction (PIP)	30° (10–55)	1 case of toe amputation (infection), 2 cases of PIP fusion
Dautel et al., 2004 [2]	23 patients, 42 months (3 months to 10.5 years)	Toe joint transfer	43° (0–75)	1 failure (graft resorption)
Gaul, 1999 [16]	5 patients, 7 years (2–12)	Partial graft of toe joint cartilage	PIP: 53.7 (10–80) except one failure	

MCP: metacarpophalangeal; PIP: proximal interphalangeal; DIP: distal interphalangeal joint.

postoperative pain or discomfort was reported in our study. Sato et al. [13,14] have followed up 29 patients (30 joints) having undergone reconstructive grafting of costal cartilage, with arcs of motion ranging from 54° for the PIP to 85° for the MCP. Despite the fact that bone metaplasia is classically encountered and has no functional consequences, resorption (not observed in our study) is rare. Such resorption depends on cartilage nutrition by the perichondrium and the articular fluid. The perichondrium has an important role, with a cartilage regenerative action. In 1980, Engkvist and Johansson had reported 26 cases of PIP destruction treated by costal perichondrial autograft; 13 patients had excellent outcome while ten were not improved [19]. Nevertheless, we do not preserve the whole perichondrium so as to prevent iatrogenic effects associated to the harvesting: only superficial perichondrium is preserved. Besides, in this series of patients, only cartilage harvesting had to be done, due to the size of the site to be grafted. Svensson et al. [20] managed to find vascularization origin and consequently, they explained the graft survival and its constant integration. In the zone facing the bone, vascularization originates from the recipient bone, while in the cartilage, it is soaked by the surrounding soft tissues. Vascularization occurs more rapidly in the cartilaginous zone [20]. A study carried out in Besançon [11] evaluated the graft viability five years post-surgery. Since 1992, 144 patients benefited from costal cartilage auto-grafting in other indications (proximal joint osteoarthritis, radio-scaphoid arthritis, distal radius joint malunion). In a study that used radiology, MRI, and histology, 68 months post-grafting, both MRI and CT scanning confirmed the presence of the graft, its viability, and its partial ossification. Biopsies showed a neovascularization of the cartilage that caused a point metaplasia inside a hyaline cartilage histologically normal. In 1995, Hasegawa [21] had reported seven cases of PIP intra-articular fractures and in five cases, the graft included cartilage and osseous portions. In this small group of patients, the range of movement reached 64° [21]. Katsaros, in 1995, reported six cases of PIP reconstructions by costochondrial grafting; perichondrium had been preserved in six patients of whom five had significant improvement of their symptoms [22].

Our series is somewhat short, with a short-lasting follow-up; the group was heterogeneous, with patients of different age classes. Despite these limitations, MCP reconstruction appeared to bring better outcome than PIP-repair. Associate lesions, especially tendinous injuries, had probably an impact on mobility. Moreover, secondary intervention appeared no deleterious. Cartilage grafting is a biological arthroplasty that remains reliable. However, reconstruction of fractured PIP joint may hardly drive more than 40° active flexion motion. MCP joint is probably a better site for cartilage implantation; such intervention may be indicated and discussed in case of a demanding patient with osteoarthritis.

5. Conclusion

The aim of reconstruction of digital joint trauma is to preserve as much mobility as possible, with minimum of pain.

Excluding a ray likely to result in amputation in case of stiffness must be avoided. Occupational data must be taken into account (rapid activity retrieval), as must be considered the morbidity of donor sites, and the potentiality of surgical reintervention. The technique of costochondrial cartilage grafting is simple, feasible in an emergency setting, and reliable. Furthermore, the morbidity of the donor site is very low, with pains that disappear two days post-surgery. Long-term assessment remains necessary for adequate evaluation of this technique.

Conflict of interest

The authors have not declared any conflict of interest.

References

- [1] Dionysian E, Eaton R. The long-term outcome of volar plate arthroplasty of the proximal interphalangeal joint. *J Hand Surg* 2000;25A:429–37.
- [2] Dautel G, Gouzou S, Vialaneix J, Faivre S. PIP reconstruction with vascularized PIP joint from the second toe: minimizing the morbidity with the "dorsal approach and short-pedicle technique". *Techniques in hand and upper extremity. Surgery* 2004;8:173–80.
- [3] Hattori Y, Doi K, Takka S, Ikeda K. Free vascularized joint transfer from the nonreplantable digit as a free flap for primary reconstruction of complex hand injury. *J Hand Surg* 2004;29A:931–5.
- [4] Sokolow C. Les nécroses articulaires de l'interphalangienne proximale. Traitement par résection distraction à l'aide du fixateur multicentrique MS3. *Ann Chir Main* 1995;14:202–6.
- [5] Johnson D, Tiernan E, Richards AM, Cole RP. Dynamic external fixation for complex intraarticular phalangeal fractures. *J Hand Surg* 2004;29B(1):76–81.
- [6] Foucher G. Une technique de sauvetage, l'opération Perroquet. *Ann Chir Main* 1995;14:96–9.
- [7] Obert L, Clappaz P, Hampel C, Blanchet N, Lepage D, Pauchot J, et al. Perte de substance ostéoarticulaire de l'IPP des doigts longs: traitement en urgence par implant de Swanson. *Rev Chir Orthop Reparatrice Appar Mot* 2006;92:234–41.
- [8] Ledoux P. Implants digitaux. Joint replacement. *EMC-Rhumatologie Orthopédie* 2004;1:542–63.
- [9] Beevers DJ, Seedhom BB. Metacarpophalangeal joint prostheses. A review of the clinical results of past and current designs. *J Hand Surg* 1995;20B:125–36.
- [10] Erhard L, Herzberg G, Guigal V. Arthroplasties métacarpophalangiennes en urgence par implant de Swanson dans les traumatismes pluritissulaires complexes de la main. À propos de deux cas revus à 14 ans. *Chir Main* 2004;23:308–12.
- [11] Obert L, Gallinet D, Lepage D, Kantelip B, Lerais JM, Vidal C, et al. Évaluation de la greffe de cartilage costal en chirurgie de membre supérieur. *Ann Orthop Ouest* 2008;40:99–106.
- [12] Capo JT, Orillaza NS. Osteochondral autografting for acute articular defect of the metacarpal head: case report. *J Hand Surg* 2009;34A:309–12.
- [13] Sato K, Nakamura T, Nakamichi N, Okuyama N, Toyama Y, Ikegami H. Finger joint reconstruction with costal osteochondral graft. *Tech Hand Up Extrem Surg* 2008;12:150–5.
- [14] Sato K, Sasaki T, Nakamura T, Toyama Y, Ikegami H. Clinical outcome and histologic findings of costal osteochondral grafts for cartilage defects in finger joints. *J Hand Surg* 2008;33A:511–5.
- [15] Tropet Y, Lepage D, Obert L, Pauchot J, Garbuio P. Traitement de l'arthrose radioscapoïdienne par résection proximale du scaphoïde et autogreffe ostéocartilagineuse costale. e-mémoires de l'Académie Nationale de Chirurgie 2006;5:1–17.
- [16] Gaul Jr JS. Articular fractures of the proximal interphalangeal joint with missing elements: repair with partial toe joint osteochondral autografts. *J Hand Surg* 1999;24A:78–85.

- [17] Capo JT, Hastings H, Choung E, Kinchelow T, Rossy W, Steinberg B. Hemicondylar hamate replacement arthroplasty for proximal interphalangeal joint fracture dislocations: an assessment of graft suitability. *J Hand Surg* 2008;33A:733–9.
- [18] Romain M. Évaluation des résultats des réparations tendineuses des doigts longs. *Ann Readapt Med Phys* 1997;40:291–5.
- [19] Engkvist O, Johansson SH. Perichondrial arthroplasty. A clinical study in twenty-six patients. *Scand J Plast Reconstr Surg* 1980;14:71–87.
- [20] Svensson B, Adell R, Johansson C, Albrektsson T, Holm S. Revascularisation of costochondral grafts: an experimental study in domestic pigs. *Scand J Plast Reconstr Hand Surg* 2001;35:247–59.
- [21] Hasegawa T, Yamano Y. Arthroplasty of the proximal interphalangeal joint using costal cartilage grafts. *J Hand Surg* 1992;17B:583–5.
- [22] Katsaros J, Milner R, Marshall NJ. Perichondrial arthroplasty incorporating costal cartilage. *J Hand Surg* 1995;20B:137–42.

Nouveau traitement de la maladie de Kienböck avancée : remplacement du semi-lunaire par greffon cartilagineux costal

New treatment of advanced Kienböck disease: Replacement of lunate with costochondral autograft

S. Huard^{*}, S. Rochet, D. Lepage, P. Garbuio, L. Obert

Service de chirurgie orthopédique et traumatologique, CHU Jean-Minjoz, boulevard Flemming, 25000 Besançon, France

Reçu le 28 septembre 2010 ; reçu sous la forme révisée 14 janvier 2011 ; accepté le 12 avril 2011

Résumé

La maladie de Kienböck au stade IV de Lichtmann fait appel classiquement à des solutions de résection de première rangée ou d'arthrodèse partielle du carpe. Le but de notre étude était d'évaluer une solution plus conservatrice chez des patients jeunes, porteurs d'une maladie évoluée : le remplacement du semi-lunaire par un greffon cartilagineux costal. Entre 2007 et 2009, quatre patients d'âge moyen 40 ans (32–51) ont été opérés par deux opérateurs par greffe libre selon cette technique. Nous avons effectué un suivi prospectif avec dernière revue au plus grand recul par un opérateur indépendant, chirurgien différent de celui ayant effectué le geste opératoire. Le recul était de 27 mois (6–36). L'intervention se déroule en deux temps : excision du semi-lunaire, puis son remplacement par un greffon cartilagineux prélevé aux dépens de la neuvième côte. L'évaluation a été effectuée selon les scores DASH et de Cooney, l'évaluation de la douleur et la satisfaction du patient, les mobilités et la force. Les résultats ont montré la disparition de la douleur au repos et lors des activités quotidiennes dans tous les cas avec un DASH moyen à 6. La mobilité en flexion-extension était de 108° et la force de 83 % par rapport au côté controlatéral. Le suivi radiologique n'a pas montré d'évolution au plus grand recul. Aucune complication n'a été notée. L'amélioration fonctionnelle est nette avec de bons résultats par rapport aux techniques classiques. D'autres techniques alternatives ont été proposées pour le remplacement du semi-lunaire, chacun avec ses problèmes spécifiques. Son remplacement par un greffon cartilagineux ne se conçoit que parce que des travaux sur ce greffon libre ont montré sa vitalité à cinq ans et aucun pont n'est coupé par cette technique. L'absence de collapsus du carpe et les bons résultats fonctionnels sont encourageants mais le recul est faible. Un suivi à plus long terme est nécessaire.

© 2011 Elsevier Masson SAS. Tous droits réservés.

Mots clés : Semi-lunaire ; Maladie de Kienböck ; Greffe chondrocostale

Abstract

Treatment of advanced Kienböck's disease (Lichtmann IV) is commonly proximal row carpectomy or partial arthrodesis. The purpose of this study is to evaluate a more conservative treatment of advanced Kienböck's disease for young people: replacement of the lunate with a costochondral autograft. Between 2007 and 2009, four patients of mean age 40 years (32–51) were operated by two surgeons using this technique. This is a prospective study with a final follow-up by an independent operator. Mean follow-up was 27 months (6–36). Surgery is in two stages: excision of lunate and replacement with costochondral autograft taken from the ninth rib. Patients were evaluated with DASH and Cooney scores, pain, satisfaction, mobility and strength. Results show disappearance of pain at rest and during daily activities for all patients and a mean DASH of 6. Flexion-extension was 108° and grip strength 83% compared with the opposite side. Radiological evaluation showed no disease evolution. No complication was noted. Functional improvement was significant with good results compared to conventional techniques. Alternative techniques have been proposed for the replacement of the lunate, each with its specific problems. Lunate replacement by a costochondral graft is possible because studies showed vitality of this free graft up to five years. It also allows subsequent surgery. The absence of carpal collapse and good functional results are encouraging but the follow up is short. A long-term study is needed to confirm findings.

© 2011 Elsevier Masson SAS. All rights reserved.

Keywords: Lunate; Kienböck's disease; Costochondral autograft

* Auteur correspondant.

Adresse e-mail : huard.sonia@gmail.com (S. Huard).

1. Introduction

La maladie de Kienböck est une nécrose avasculaire du semi-lunaire. Elle a été tout d'abord décrite par Peste en 1843 sur des constatations anatomiques [1]. Il attribuait une cause fracturaire à cette nécrose. On doit la première description à Robert Kienböck [1], radiologue, en 1910. Plusieurs théories tentent d'expliquer la survenue de cette pathologie : lésions traumatiques [2], facteurs morphologiques tels que la variance ulnaire [3–6], vascularisation du semi-lunaire [7–9].

Les nécroses du semi-lunaire progressent selon différents stades selon la classification de Lichtmann [10]. Elle est basée sur l'aspect radiologique, du stade 1 avec des lésions visibles uniquement à l'IRM au stade 4 avec arthrose carpienne. À chaque stade, différents traitements sont proposés. Pour les stades 3 et 4 à index radio-ulnaire normal, les opérations classiques sont la résection de la première rangée du carpe [11–13] ou à des arthrodèses partielles du carpe [14,15].

Le but de notre étude était d'évaluer une solution plus conservatrice chez des patients jeunes porteurs d'une maladie évoluée. Nous avons effectué un suivi prospectif sur quatre patients opérés avec résection du semi-lunaire et remplacement par un greffon cartilagineux costal avec une évaluation au plus grand recul à 27 mois. Une évaluation clinique et radiologique a été effectuée.

2. Patients et méthode

2.1. Série

Entre 2007 et 2009, quatre patients d'âge moyen 40 ans (32–51) ont été opérés par deux opérateurs par greffe libre selon cette technique. Il s'agissait de trois hommes et une femme, tout travailleurs manuels. Tous présentaient une maladie de Kienböck stade 4 selon la classification de Lichtmann [10] avec un index radio-ulnaire normal.

Deux patients ont été diagnostiqués tardivement au stade 4. Deux avaient subi une chirurgie antérieure à type de greffon périosté prélevé à la face dorsale du radius deux ans auparavant. Cette intervention avait été réalisée car ils présentaient un stade 3A avec un index radio-ulnaire normal. L'évolution radiologique s'est poursuivie et les signes cliniques sont réapparus.

En préopératoire, tous les patients présentaient des douleurs aux mouvements et au moindre effort. Un seul présentait des douleurs au repos de façon intermittente.

Les patients ont été revus par un seul opérateur indépendant (chirurgien différent des opérateurs).

Les critères de révision ont été les suivants :

- les scores DASH [16] (Disabilities of the Arm, Shoulder and Hand) et de Cooney [17] ;
- la douleur moyenne au repos ;
- la douleur moyenne lors d'une activité quotidienne ;
- la douleur moyenne lors d'une activité de force ;
- la satisfaction globale ;
- les mobilités en flexion, extension, pronosupination ;
- la force de serrage mesurée au Jamar[®] par rapport au côté controlatéral.

2.2. Technique opératoire

La technique consiste en la résection complète du semi-lunaire associée à une interposition d'un greffon cartilagineux costal. L'intervention impose une anesthésie générale pour le prélèvement costal et nécessite deux champs opératoires. Elle se déroule sous garrot pneumatique. La voie d'abord au niveau du poignet est dorsale longitudinale. Le compartiment des extenseurs (quatrième compartiment) est abordé et le nerf interosseux postérieur réséqué. Après ouverture de la capsule (en « Z » selon Herzberg), le semi-lunaire est réséqué en totalité.

On prélève alors un greffon costal pur au dépens de la neuvième côte. On effectue une incision horizontale en regard

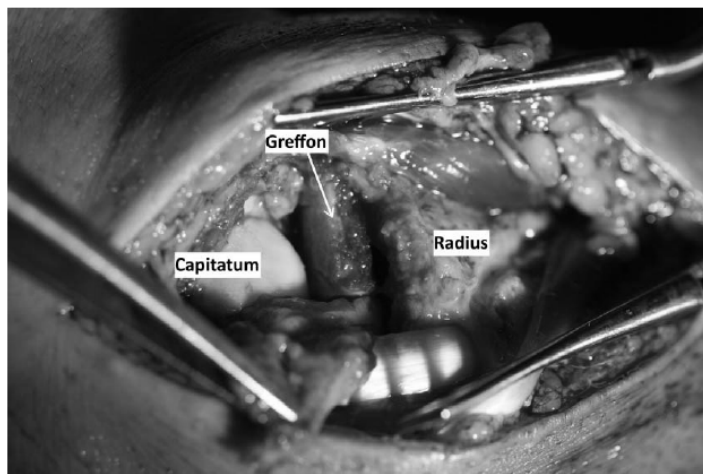


Fig. 1. Greffon retaillé et inséré dans la logette.

Tableau 1
Les résultats subjectifs.

	Recul (mois)	Satisfaction	Douleurs repos	Douleurs activités quotidiennes	Douleurs effort	DASH	Cooney
H, 31 ans	30	Satisfait	Non	Non	Faibles	5	Moyen
F, 32 ans	35	Très satisfait	Non	Non	Faibles	5	Bon
H, 45 ans	36	Satisfait	Non	Non	Faibles	8	Moyen
H, 51 ans	7	Très satisfait	Non	Non	Faibles	7	Moyen

Tableau 2
Les résultats objectifs.

	Recul (mois)	Flexion	Extension	Pronation	Supination	Force (% controlatéral)
Homme, 31 ans	30	50	50	70	80	85
Femme, 32 ans	35	50	70	90	90	100
Homme, 45 ans	36	45	60	70	70	70
Homme, 51 ans	7	45	60	70	70	75

de la portion antérieure de la neuvième côte. La portion cartilagineuse est repérée grâce à la différence de couleur. Le prélèvement cartilagineux est effectué à la lame 23 en restant extrapérichondral.

Après prélèvement, avec la collaboration des anesthésistes, une insufflation en pression positive est réalisée afin de vérifier l'intégrité pleurale. Cet abord est fermé par un surjet intradermique après mise en place d'un redon et infiltration à la Naropéine[®].

Le greffon est retaillé aux dimensions de la cavité, puis encastré dans celle-ci (Fig. 1). On le teste afin d'obtenir une bonne stabilité lors des mouvements de flexion, extension et pronosupination. Il n'est pas fixé. On effectue alors une fermeture plan par plan sans redon. Un pansement compressif est réalisé.

Dans les suites, une manchette plâtrée est réalisée pour une durée de 15 à 45 jours.

3. Résultats

Les patients ont été revus à 1,5 mois, trois mois, six mois par les opérateurs et au plus grand recul par un opérateur indépendant. Le recul moyen est de 27 mois (6–36 mois).

Les résultats cliniques subjectifs (Tableau 1) ont retrouvé deux patients satisfaits et deux très satisfaits. Aucun ne présentait de douleurs au repos ni lors des activités quotidiennes. On retrouvait pour tous des douleurs légères lors des travaux de force.

Le score DASH moyen était de 6. Le score de Cooney était bon dans un cas et moyen dans trois cas (Tableau 1).

La mobilité retrouvée était de 108° d'arc de flexion-extension divisé en 48° de flexion, 60° d'extension. L'arc de pronosupination était de 153° : 75° de pronation et 78° de supination. La force mesurée à l'aide du Jamar[®] était de 83 % par rapport au côté controlatéral (Tableau 2).

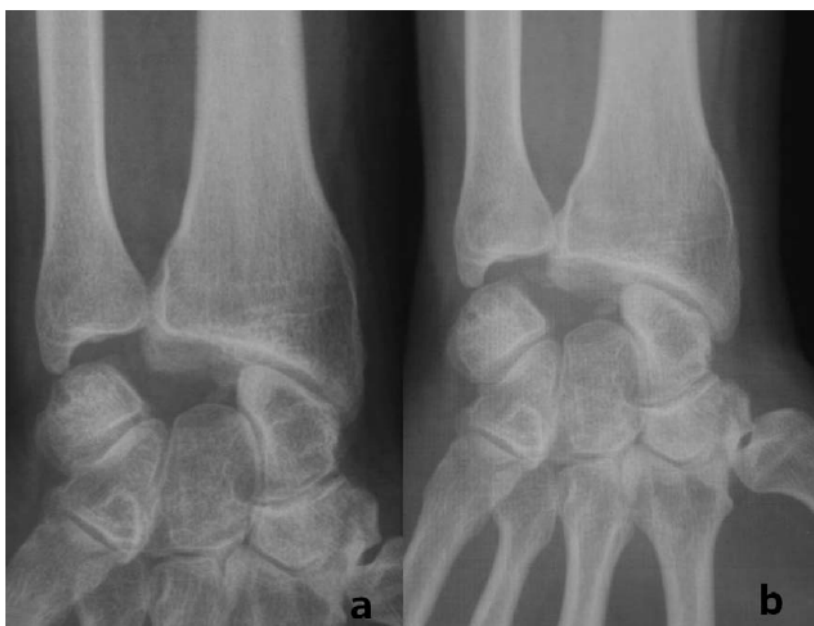

Fig. 2. Radiographie postopératoire (a) et au plus grand recul (b).

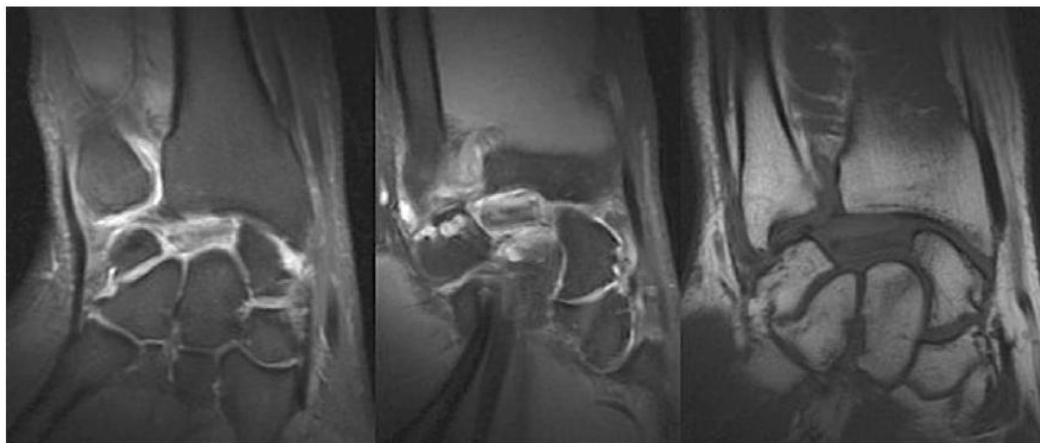


Fig. 3. IRM à la révision.

Un suivi radiologique effectué ne montre pas d'évolution entre le postopératoire et le plus grand recul (Fig. 2).

Une évaluation IRM a également été réalisée lors de la révision, montrant un greffon viable et en place (Fig. 3).

Le délai de reprise de l'activité professionnelle a été de quatre à 12 mois.

Aucune complication n'a été observée.

4. Discussion

Il s'agit d'une série préliminaire de quatre patients suivis en prospectif par les opérateurs et évalués au plus grand recul par un opérateur indépendant. Nous avons donc peu de cas et peu de recul (36 mois pour le plus grand recul).

Concernant la technique opératoire, on peut reprocher la nécessité de l'anesthésie générale. On peut également évoquer les risques pleuropulmonaires mais aucune complication n'a été observée. Une série de six cent cas en chirurgie maxillofaciale pour reconstruction auriculaire ne note pas de complication grave à type de pneumothorax sur les prélèvements costaux [18].

Dans les stades IV de la maladie de Kienböck, la chirurgie fait appel à la résection de la première rangée des os du carpe ou des arthrodèses partielles. Les séries sur ces techniques dans la maladie de Kienböck sont assez rares et certaines séries mélangent des résultats concernant différentes étiologies en dehors de la maladie de Kienböck et incluent indifféremment des stades III ou IV [19–23].

Tableau 3

Séries des résultats de résection de la première rangée du carpe pour maladie de Kienböck.

Série	Recul	Stades	n	Arc de Flexion/extension	Force (%)	DASH
Croog et Stern [12]	23 mois	III et IV	21	105°	78	12
Lumdsen et al. [11]	15 ans	III	17	88°	92	
De Smet et al. [13]	67 mois	III et IV	21	76°	63	22
Nakamura et al. [14]	80 mois	III et IV	7	64°	62	
Begley et Engber [40]	3 ans	III	14		72	
Notre étude	27 mois	IV	4	108°	83	6

Tableau 4

Séries des résultats d'arthrodèse partielle du carpe dans la maladie de Kienböck.

Série	Recul	Stades	n	Arc de Flexion/extension	Force (%)	DASH
Allieu et al. [41]	40 mois	III	11		66	
Meier et al. [42]	4 ans	II, III et IV	59	67°		28
Van den Dungen et al. [43]	13 ans	II, III	11	74°	58	17
Watson et al. [15]	51 mois	II, III	28	100°	82	
Nakamura et al. [14]	42 mois	III	13	76°	77	
Yasuda et al. [44]	53 mois	IIIB	10	93°		
Notre étude	27 mois	IV	4	108°	83	6

Les séries concernant la résection de la première rangée du carpe ont des reculs variables, 23 à 67 mois, et des effectifs d'une vingtaine de cas (Tableau 3). Nous obtenons des meilleurs résultats en termes de mobilités et de score subjectif. La force apparaît comparable avec 83 % pour notre étude et de 62 à 92 % dans les séries.

Les séries concernant les arthrodèses partielles dans la maladie de Kienböck sont également peu nombreuses en raison de la rareté de cette maladie. Il s'agit d'une arthrodèse scaphotrapézo-trapézoïdale associée à une résection du semi-lunaire. Elles sont exposées dans le Tableau 4. La plupart des séries mélangent les stades II à IV. Elles ont un recul supérieur au nôtre (40 mois à 13 ans) mais une seule inclut des stades IV. Nous avons un meilleur résultat en termes de mobilité, de force et de score de DASH. Seule la série de Watson en 1996 sur des stades II et III retrouve des résultats quasi similaires aux nôtres en termes de force et mobilité.

D'autres techniques ont été proposées en cas de maladie de Kienböck avancée.

Différents auteurs présentent des séries avec excision du semi-lunaire et remplacement par diverses méthodes (Tableau 5). Certains auteurs ont proposé une excision isolée du semi-lunaire mais cette technique n'empêche pas le collapsus du carpe [24,25]. En 1976, Roca [26] publie une technique comportant l'excision du semi-lunaire et son remplacement par un implant en silicone. Avec un recul de 24 à 30 mois, deux ont présenté une luxation palmaire de l'implant. Ramakrishna [27] publie des résultats sur huit patients et un recul de 84 mois. Il

retrouve deux luxations de l'implant avec au final 80° de flexion-extension et 60 % de force par rapport au côté controlatéral. Il s'agissait de stades II et III et les auteurs ne recommandent pas cette intervention en cas de stade IV. Ils notent au niveau radiologique que ces implants n'empêchent pas la migration du grand os, une subluxation antérieure de l'implant, l'apparition d'une instabilité carpienne et l'apparition d'une arthrose périlunarienne.

Le problème de ces implants est la survenue de silicose. Kaarela et al. [28] en retrouvent 41 % lors d'une revue à 5,6 ans. Minami et al. [29] suggèrent le remplacement du semi-lunaire par un anchois de long palmaire. Il y associe une arthrodèse partielle scaphotrapézo-trapézoïdale. Il existe cependant au fil du temps un collapsus de cet anchois. Ueba et al. [30] publient une technique d'excision et remplacement du semi-lunaire par un anchois de long palmaire et plantaire grêle sans arthrodèse du carpe. Il remplace le plantaire grêle par le long extenseur du quatrième orteil en cas d'absence de celui-ci. La revue à 16 ans et trois mois de 15 patients donnent neuf résultats excellents et six bons. Les patients ont une force de 90,3 % par rapport au côté controlatéral. Il s'agissait d'un patient stade II, dix stade III et quatre stade IV. Les résultats obtenus apparaissent meilleurs que les nôtres mais on peut reprocher à cette technique le sacrifice de deux tendons ainsi que la nécessité d'appliquer une distraction par un fixateur externe pendant un mois en postopératoire.

Sakaï et al. [31] réalisent un remplacement par tendon de long palmaire ou tendon de long palmaire en anchois autour

Tableau 5
Séries des résultats de diverses techniques de remplacement du semi-lunaire.

Série	Technique utilisée	Recul	Stade	n	Flexion /extens°	Force (%)	Scores	Complication
Roca et al. [26]	Implant silicone	24–30 mois		10	85°			2 luxations d'implants
Ramakrishna et al. [27]	Implant silicone	84 mois	II, III	8	80°	60		2 luxations d'implants
Kaarela et al. [28]	Implant silicone	5,6 ans	II, III, IV	39				41 % silicose
Minami et al. [29]	Anchois long palmaire + arthrodèse STT	57 mois	III, IV	15				Collapsus de l'anchois
Ueba et al. [30]	Anchois long palmaire et plantaire grêle	16 ans	II, III, IV	15		90,3		
Sakaï et al. [31]	Anchois long palmaire versus long palmaire + greffon osseux	1 an	III	17				Meilleure conservation de la hauteur du carpe avec anchois mixte
Shigematsu et al. [32]	Tendon d'Achille + cellules souches mésenchymateuses							Expérimental
Merle et al. [33]	Implant de pyrocarbone		III	22		Peu d'action	50 % bons résultats	5 luxations
Grandis et al. [34]	Implant de pyrocarbone	11 mois	II, III, IV	12			Cooney : 9 moyen	3 mauvais
Daecke et al. [38]	Grefte vascularisé de pisiforme	10 ans		21	104°	79	DASH = 22,6	3 déficits partiels nerf ulnaire
Baek et al. [39]	Lambeau ostéomusculaire (radius, carré pronateur)	3 ans	IV	41	Gain de 15°		49 % indolore	
Notre étude	Greffon costal	27 mois	IV	4	108°	83	6	

d'un greffon osseux prélevé dans le semi-lunaire excisé. Lors de la revue à un an, il ne constate pas de différence clinique mais note une meilleure conservation de la hauteur du carpe en cas d'anchois mixte tendon-os.

Shigematsu et al. [32] cherchent un produit « aussi dur que l'os et aussi élastique que le cartilage » et propose l'utilisation d'un anchois hybride avec tendon d'Achille et cellules souches mésenchymateuses issues de la moelle osseuse. Cependant, il ne s'agit que d'une étude expérimentale sur des lapins.

Le dernier type de remplacement du semi-lunaire est le remplacement par un implant de pyrocarbone. Les auteurs ont retrouvé des problèmes de luxation : cinq cas sur 32 dans une publication de Merle. Il donne 50 % de bons résultats avec une amélioration de la mobilité mais peu d'action sur la force et les auteurs les déconseillent en cas de travailleur manuel [33]. Grandis et al. [34] publient une série de 12 cas mais avec un seul stade IV et un recul de 11 mois. Il retrouve neuf résultats moyens et trois mauvais selon le score de Cooney. Nos résultats apparaissent meilleurs (un bon résultat, trois moyens) alors qu'il s'agissait de stades plus avancés et que notre recul est plus important.

Les résultats subjectifs et fonctionnels apparaissent encourageants avec le remplacement du semi-lunaire par un greffon cartilagineux. Nous n'avons pas assez de recul pour évaluer un éventuel collapsus du carpe ou une progression de l'arthrose dans le temps. Cependant, concernant l'évolution des greffons costaux, Muhlbauer et al. retrouvent une résorption de 5 % seulement sur 40 cas à six ans (cartilage de banque) [35]. Une étude du CHU de Besançon [36] a été également menée sur nos greffons costaux à l'aide d'une IRM avec un recul de 5,6 ans dans le cadre de rhizarthrose et arthrose radio-scaphoïdienne et nous ne retrouvons pas de nécrose.

Saffar [37] propose le remplacement du semi-lunaire par un greffon vascularisé de pisiforme. Lors d'une revue de cette technique sur 21 patients à dix ans, Daecke et al. [38] retrouvent un DASH à 22,6, 104° de flexion-extension, une force de 79 %. Il s'agit de résultats similaires aux nôtres. On peut cependant noter une morbidité plus importante de cette technique. En effet, trois complications à type de déficit sensitif partiel dans le territoire ulnaire ont été retrouvées dont un avec également un déficit partiel moteur.

Enfin, Baek et al. [39] proposent le remplacement du semi-lunaire par un lambeau ostéomusculaire pris aux dépens de l'extrémité inférieure du radius et du carré pronateur. Cette intervention était réalisée dans le cadre de maladie de Kienböck de stade IV. Le suivi était de trois ans. Les auteurs notent un gain de mobilité de 15° et une disparition de la douleur chez 20 patients sur 41. Cette technique apparaît de réalisation moins facile techniquement par rapport à la réalisation d'un greffon costal. Les auteurs ne rapportent pas de complications.

5. Conclusion

Les solutions thérapeutiques en cas de stade 4 chez un patient actif entraînent l'indolence mais avec une perte fonctionnelle. Le remplacement du semi-lunaire par un greffon cartilagineux ne se conçoit que parce que des travaux sur ce

greffon libre ont montré sa vitalité à cinq ans et aucun pont n'est coupé par cette technique. L'absence de collapsus du carpe et les bons résultats fonctionnels sont encourageants mais le recul est faible. Un suivi à plus long terme est nécessaire.

Déclaration d'intérêts

Les auteurs déclarent ne pas avoir de conflits d'intérêts en relation avec cet article.

Références

- [1] Wagner JP, Chung KC. A historical report on Robert Kienböck (1871–1953) and Kienböck's disease. *J Hand Surg* 2005;30(6):1117–21.
- [2] Joji S, Mizuseki T, Katayama S, Tsuge K, Ikuta Y. Aetiology of Kienböck's disease based on a study of the condition among patients with cerebral palsy. *J Hand Surg* 1993;18(3):294–8.
- [3] Bonzar M, Firrell JC, Hainer M, Mah ET, McCabe SJ. Kienböck disease and negative ulnar variance. *J Bone Joint Surg Am* 1998;80(8):1154–7.
- [4] Chen WS. Kienböck disease and negative ulnar variance. *J Bone Joint Surg Am* 2000;82(1):143–4.
- [5] Mjoberg B. Kienböck disease and negative ulnar variance. *J Bone Joint Surg Am* 2000;82(1):144.
- [6] D'Hoore K, De Smet L, Verellen K, Vral J, Fabry G. Negative ulnar variance is not a risk factor for Kienböck's disease. *J Hand Surg* 1994;19(2):229–31.
- [7] Gelberman RH, Bauman TD, Menon J, Akeson WH. The vascularity of the lunate bone and Kienböck's disease. *J Hand Surg Am* 1980;5(3):272–8.
- [8] Panagis JS, Gelberman RH, Taleisnik J, Baumgaertner M. The arterial anatomy of the human carpus. Part II: the intraosseous vascularity. *J Hand Surg Am* 1983;8(4):375–82.
- [9] Pichler M, Putz R. The venous drainage of the lunate bone. *Surg Radiol Anat* 2003;24(6):372–6.
- [10] Lichtman DM, Roure AR. External fixation for the treatment of Kienböck's disease. *Hand Clin* 1993;9(4):691–7.
- [11] Lumsden BC, Stone A, Engber WD. Treatment of advanced-stage Kienböck's disease with proximal row carpectomy: an average 15-year follow-up. *J Hand Surg Am* 2008;33(4):493–502.
- [12] Croog AS, Stern PJ. Proximal row carpectomy for advanced Kienböck's disease: average 10-year follow-up. *J Hand Surg Am* 2008;33(7):1122–30.
- [13] De Smet L, Robijns P, Degreef I. Proximal row carpectomy in advanced Kienböck's disease. *J Hand Surg Br* 2005;30(6):585–7.
- [14] Nakamura R, Horii E, Watanabe K, Nakao E, Kato H, Tsunoda K. Proximal row carpectomy versus limited wrist arthrodesis for advanced Kienböck's disease. *J Hand Surg Br* 1998;23(6):741–5.
- [15] Watson HK, Monacelli DM, Milford RS, Ashmead DI. Treatment of Kienböck's disease with scaphotrapezio-trapezoid arthrodesis. *J Hand Surg Am* 1996;21(1):9–15.
- [16] Hudak PL, Amadio PC, Bombardier C. Development of an upper extremity outcome measure: the DASH (disabilities of the arm, shoulder and hand) [corrected]. The Upper Extremity Collaborative Group (UECG). *Am J Ind Med* 1996;29(6):602–8.
- [17] Cooney WP, Bussey R, Dobyns JH, Linscheid RL. Difficult wrist fractures. Perilunate fracture-dislocations of the wrist. *Clin Orthop Relat Res* 1987;214:136–47.
- [18] Brent B. Auricular repair with autogenous rib cartilage grafts: two decades of experience with 600 cases. *Plast Reconstr Surg* 1992;90(3):355–74 [Discussion 75–6].
- [19] Kremer T, Sauerbier M, Trankle M, Dragu A, Germann G, Baumeister S. Functional results after proximal row carpectomy to salvage a wrist. *Scand J Plast Reconstr Surg Hand Surg* 2008;42(6):308–12.
- [20] Diao E, Andrews A, Beall M. Proximal row carpectomy. *Hand Clin* 2005;21(4):553–9.

- [21] De Smet L, Degreef I, Truyen J, Robijns F. Outcome of two salvage procedures for posttraumatic osteoarthritis of the wrist: arthrodesis or proximal row carpectomy. *Acta Chir Belg* 2005;105(6):626–30.
- [22] Welby F, Alnot JY. La résection de la première rangée des os du carpe: poignet post-traumatique et maladie de Kienböck. Proximal row carpectomy: results after trauma and Kienböck's disease. *Chir Main* 2003;22(3):148–53.
- [23] Lecomte F, Wavreille G, Limousin M, Strouk G, Fontaine C, Chantelot C. Proximal row carpectomy: 25 cases. *Rev Chir Orthop Reparatrice Appar Mot* 2007;93(5):444–54.
- [24] Blanco RH. Excision of the lunate in Kienböck's disease: long-term results. *J Hand Surg Am* 1985;10(6 Pt 2):1008–13.
- [25] Kawai H, Yamamoto K, Yamamoto T, Tada K, Kaga K. Excision of the lunate in Kienböck's disease. Results after long-term follow-up. *J Bone Joint Surg Br* 1988;70(2):287–92.
- [26] Roca J, Beltran JE, Fairen MF, Alvarez A. Treatment of Kienböck's disease using a silicone rubber implant. *J Bone Joint Surg Am* 1976;58(3):373–6.
- [27] Ramakrishna B, D'Netto DC, Sethu AU. Long-term results of silicone rubber implants for Kienböck's disease. *J Bone Joint Surg Am* 1982;64(3):361–3.
- [28] Kaarela OI, Raatikainen TK, Tornioinen PJ. Silicone replacement arthroplasty for Kienböck's disease. *J Hand Surg Br* 1998;23(6):735–40.
- [29] Minami A, Kimura T, Suzuki K. Long-term results of Kienböck's disease treated by triscaphe arthrodesis and excisional arthroplasty with a coiled palmaris longus tendon. *J Hand Surg Am* 1994;19(2):219–28.
- [30] Ueba Y, Nosaka K, Seto Y, Ikeda N, Nakamura T. An operative procedure for advanced Kienböck's disease. Excision of the lunate and subsequent replacement with a tendon-ball implant. *J Orthop Sci* 1999;4(3):207–15.
- [31] Sakai A, Toba N, Oshige T, Menuki K, Hirasawa H, Nakamura T. Kienböck disease treated by excisional arthroplasty with a palmaris longus tendon ball: a comparative study of cases with or without bone core. *Hand Surg* 2004;9(2):145–9.
- [32] Shigematsu K, Hattori K, Kobata Y, Kawamura K, Yajima H, Takakura Y. Treatment of Kienböck's disease with cultured stem cell-seeded hybrid tendon roll interposition arthroplasty: experimental study. *J Orthop Sci* 2006;11(2):198–203.
- [33] Merle M, Memeteau D, Michon J. Prosthetic replacement of the semilunar bone. *Ann Chir Main* 1982;1(3):253–5.
- [34] Grandis C, Berzero GFP, Asqualini M. 7.8 Pyrocarbon A.P.S.I. prosthesis in Kienböck's disease. *J Hand Surg* 2006;31(Supplement 1):34–5.
- [35] Muhlbauer WD, Schmidt-Tintemann U, Glaser M. Long-term behaviour of preserved homologous rib cartilage in the correction of saddle nose deformity. *Br J Plast Surg* 1971;24(4):325–33.
- [36] Obert L, Gallinet D, Lepage D, Kantelip B, Lerais JM, Vidal C, et al. Évaluation de la greffe de cartilage costal en chirurgie de membre supérieur. *Rev Chir Orthop Reparatrice Appar Mot* 2008;94(Supplement 1):64.
- [37] Saffar P. Replacement of the semilunar bone by the pisiform. Description of a new technique for the treatment of Kienboeck's disease. *Ann Chir Main* 1982;1(3):276–9.
- [38] Daecke W, Lorenz S, Wieloch P, Jung M, Martini AK. Lunate resection and vascularized Os pisiform transfer in Kienböck's Disease: an average of 10 years of follow-up study after Saffar's procedure. *J Hand Surg Am* 2005;30(4):677–84.
- [39] Baek GH, Chung MS, Gong HS, Lee YH, Kim JK, Lee SK. 7.6 Vascularized pronator quadratus-enveloped radial bone flap arthroplasty for advanced Kienböck's disease. *J Hand Surg* 2006;31(Supplement 1):34.
- [40] Begley BW, Engber WD. Proximal row carpectomy in advanced Kienböck's disease. *J Hand Surg Am* 1994;19(6):1016–8.
- [41] Allieu Y, Chammas M, Lussiez B, Toussaint B, Benichou M, Canovas F. Place de l'arthrodèse scaphotrapézo-trapézoïdienne dans le traitement de la maladie de Kienböck : à propos de onze observations. *Ann Chir Main Memb Super* 1991;10(1):22–9.
- [42] Meier R, van Griensven M, Krimmer H. Scaphotrapeziotrapezoid (STT)–arthrodesis in Kienböck's disease. *J Hand Surg* 2004;29(6):580–4.
- [43] Van den Dungen S, Dury M, Foucher G, Marin Braun F, Loréa P. Conservative treatment versus scaphotrapeziotrapezoid arthrodesis for Kienböck's disease. A retrospective study. *Chir Main* 2006;25(3–4):141–5.
- [44] Yasuda M, Masada K, Takeuchi E, Ando Y. Scaphotrapeziotrapezoid arthrodesis for the treatment of Lichtman stage 3B Kienböck disease. *Scand J Plast Reconstr Surg Hand Surg* 2005;39(4):242–6.



Available online at
ScienceDirect
www.sciencedirect.com

Elsevier Masson France
EM|consulte
www.em-consulte.com/en



TECHNICAL NOTE

Post-traumatic malunion of the distal radius treated with autologous costal cartilage graft: A technical note on seven cases

L. Obert^{*}, D. Lepage, P. Sergent, S. Rochet, D. Gallinet, Y. Tropet, P. Garbuio

Department of orthopaedics, traumatology, plastic and reconstructive hand surgery, Jean-Minjoz Teaching Hospital Center, EA 4268 research unit for innovation, imaging, engineering and intervention in healthcare santé "IAS", IFR 133, Inserm, Franche-Comté region university, boulevard Fleming, 25000 Besançon, France

Accepted: 11 February 2011

KEYWORDS

Intra-articular malunion;
Distal radius fracture;
Costal cartilage graft;
Articular surface defect

Summary Seven cases of post-traumatic intra-articular malunion of the distal radius treated using costal cartilage graft with a minimum follow-up of 2 years are reported. Location of the articular defect was dorsal in two cases and volar in the others. The approach (dorsal or volar) depended on the main location of the defect. A costal cartilage graft harvested on the eighth rib was implanted in a trough created at the epiphysis metaphyseal junction. This trough removed the defective area on the distal radius articular surface. A plate or wire fixation was used to stabilize in place the graft. Plaster cast wear was prescribed for 3 months in the first case and for 1 month in the other cases following joint reconstruction. No complications were observed. Union was achieved in all seven cases. Graft integration and viability were evaluated with MRI and biopsy. At the longest follow-up, the functional results were excellent in the first (youngest) case (male, 22 years old) in whom motion and grasp were similar to the contralateral side. In the other cases of malunion, the patients were pain-free in daily activities with a functional wrist score of 72/100 (range, 54–82) and a DASH score of 38.3 (range, 22.5–51.7). Only the case with a septic problem failed, with pain reported at follow-up. Reconstruction of a partially destroyed articular surface using a costal graft is reliable and allows filling and resurfacing an articular cartilage void. Although costal cartilage graft is currently used in maxillofacial surgery, this is the first report in post-traumatic osteoarthritis secondary to intra-articular malunion.

Level of evidence: Level N.

© 2011 Published by Elsevier Masson SAS.

^{*} Corresponding author. Orthopaedic and trauma department, Jean-Minjoz academic Hospital, 3, boulevard Alexandre-Fleming, 25030 Besançon cedex, France. Tel.: +33 3 81 66 82 42; fax: +33 3 81 66 93 06.
E-mail address: lobert@chu-besancon.fr (L. Obert).

Introduction

In cases of fracture of the distal radius, reduction and anatomic fixation allow optimal reconstruction of the radial epiphysis correlated with function in patients who demand a high level of function. In cases of extra-articular malunion, treatment has been codified (analysis and treatment of deformities in the three planes), even though involvement of the distal radioulnar joint determines the prognosis [1–4]. However, in cases of intra-articular malunion, which are infrequent, the solutions remain uncertain and most often consist in partial or total arthrodesis. In cases of functional complaints (pain, stiffness), the therapeutic solutions remain disappointing because the disappearance of pain comes at the cost of the loss of mobility. We report the first series of patients (seven cases) presenting partial destruction of the radial joint surface treated with chondrocostal autografting.

Material and methods

Patients

Seven patients presenting symptomatic destruction of the distal radius were included in this prospective study: five

had presented a high-energy joint fracture classified E4 in Lulan's MEC (metaphysis, epiphysis, ulna) classification [5], and C in the AO classification (Table 1). These fractures, reduced in an emergency setting, were followed by rapid arthritic progression because of an osteocartilaginous defect. One patient presented osteoarthritis several years after injury without fracture of the distal radius and another presented probably septic scaphoradial destruction following scaphoid surgery. Of the five cases of fracture, an emergency management error occurred in three cases (non reduced dislocation in one case, non reduced joint impaction in two cases). In all these cases, the patients complained of three symptoms: moderate but continuous pain (mean VAS, 5 [range, 2–8]), functional loss in flexion–extension (mean flexion–extension, 44° [range, 20–70°], i.e., 44% of the contralateral side), and loss of wrist strength measured on the Jamar dynamometer (15 kgf [range, 4–24]). Pronosupination was preserved in all cases. The cartilage and bone defect assessed in all cases on CT slices occupied the posterior and centroposterior part in three cases. Only one volar intercalated segment instability was visible in the youngest patient, but which this corresponded to an incarcerated capsular fragment and extrinsic ligaments. All of the patients were reviewed by an independent operator and functionally assessed (range of motion in flexion–extension, wrist strength, DASH score). X-ray and

Table 1 Preoperative lesions and function.

Patients	Initial lesion	Initial treatment	Type of malunion Substance loss	Complaints	Flexion/ extension	Wrist strength (Jamar) (kgf)
Male 22years	Complex joint fracture Dominant wrist	Reduction + cast	Unreducible dislocation	Stiffness Pain	20° 12%	22
Male 53years	Intra-articular fracture Dominant wrist	External fixator alone Then external fixator + pins Neglected joint lesion	Extra- and intra-articular malunion Dorsal deformity	Pain VAS: 7 Stiffness	38° 27%	16
Male 48years	Extra- and intra-articular fracture Dominant wrist	Pins Neglected joint lesion	Intra-articular malunion Dorsal and central deformity	Pain VAS: 4 Stiffness	42° 39%	24
Male 74years	Neglected old injury	Cast immobilization	Post-traumatic radio-ulnar and radio-ulnar osteoarthritis	Stiffness Pain VAS: 8	38° 32%	10
Female 18years	Joint fracture Non dominant wrist	Extrafocal pins	Intra-articular malunion Dorsal joint deformity Lunotriquetral ligament incarceration	Stiffness Pain VAS: 4	40° 36%	14
Female 31years	Joint fracture Non dominant wrist	Intra- and extrafocal pins	Abrasion of palmar part of cartilage Palmar deformity	Stiffness Pain VAS: 7	70° 50%	16
Female 38years	Scaphoid malunion Non dominant wrist	Osteosynthesis Possible scaphoid sepsis	Destruction of scaphoid and radius	Stiffness VAS: 6	60° 42%	4

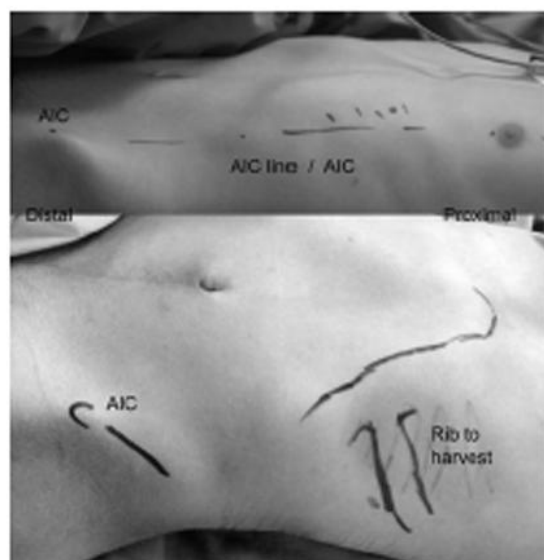


Figure 1 Top: clinical view in the dorsal decubitus position, the anterior edge of the ribs is drawn on the skin as is the anterior iliac crest (AIC). In general, the bone–cartilage junction of the rib is projected on the nipple/AIC line or slightly medial. Bottom: clinical view in the dorsal decubitus position, the anterior edge of the ribs is drawn on the skin as well as the AIC. The graft drawn is harvested on one of the last ribs.

MRI imaging were performed at 6 months so as to visualize the reconstructed joint surface. During material removal, a fine-needle biopsy of the cartilage graft was performed to evaluate its viability.

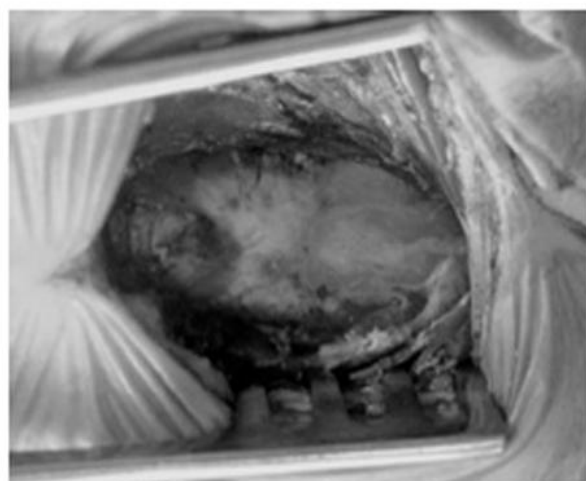

Figure 3 Intraoperative aspect of a costal graft harvested at the bone–cartilage junction; left, the cartilage is lighter and can be identified because it is softer.

Surgical technique

First phase

None of the patients was treated in an ambulatory setting. Under locoregional and then general anesthesia when the graft was harvested, the radius was approached from the lesioned side with a dorsal approach in the third compartment or a Henry approach. The joint capsule was opened with a Z incision when the dorsal approach was used. The joint destruction zone of the radial epiphysis was resected through an epiphyseal–metaphyseal cut.

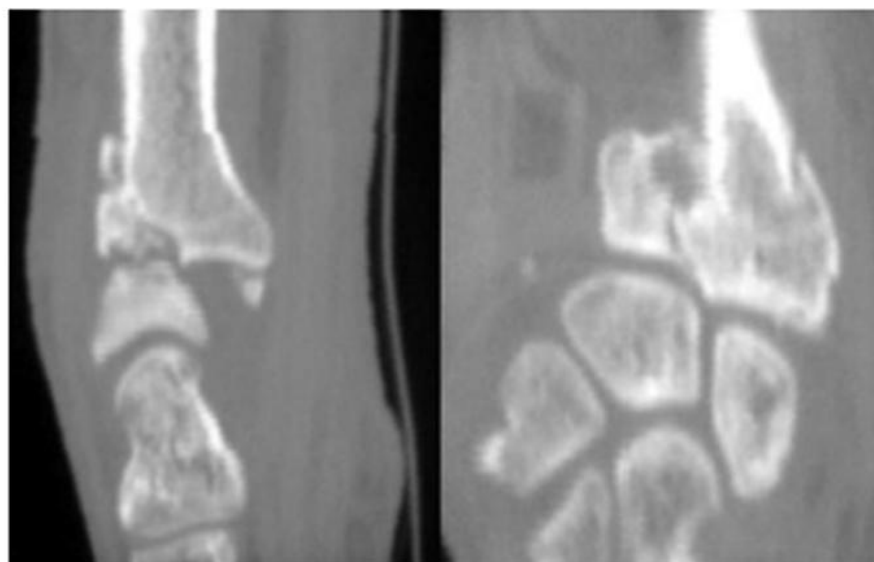


Figure 2 Sagittal and frontal CT slice 6 months after a high-energy fracture showing subluxation with fixation (patient 1, male, 22 years old).

Table 2 Postoperative results.

Patients Preoperative delay	Surgical procedure	Follow-up (months)	Pain	Flexion/ extension	Wrist strength	DASH	Return to work
Male 22 years 6 months	Costal graft + dorsal plate	42	Barometric pain VAS: 2	155° 97%	48 kgf 82%	8.3	Return to work at 6 months, no activity limitation Physical labor
Male 5 years 12 months	Extra-articular cure of malunion (osteotomy) Intra-articular costal graft + dorsal plate	36	Barometric pain VAS: 4	96° 69%	36 kgf 73%	21.7	6 months Then early retirement
Male 48 years 24 months	Extra-articular cure of malunion, costal graft + palmar plate	24	Barometric pain VAS: 4	96° 74%	40 kgf 62%	21.7	Work position adapted
Male 74 years 36 months	Ulnar head resec- tion + costal with palmar plate	24	Barometric pain VAS: 2	68° 54%	22 kgf 68%	7.5	Retired
Female 18 years 6 months	Costal graft + palmar plate	6	Barometric pain VAS: 2	98° 67%	18 kgf 60%	8.3	Return to work 6 months
Female 31 years 13 months	Costal graft + palmar plate	36	VAS = 0	140° 87%	18 kgf 92%	8.3	Return to work 5 months
Female 38 years 6 months	Costal graft + dorsal screw + scaphoid resection	24	VAS = 4	64° 45%	12 kgf 40%	52.5	Did not return to work

Second phase

Costal graft harvest (Fig. 1). The harvest procedure was performed through a horizontal incision, with the anterior cartilaginous extremity of the 7th, 8th, or 9th rib exposed. The difference in color makes the osteochondral junction, which projects 1 cm medially from the line extending from the nipple to the anterior iliac crest, easy to identify [5]. The deep side of the rib chosen is dissected cautiously. The graft is harvested using a scalpel. The rib harvest is extraperichondrial. If the rib is sufficiently wide, the graft can be harvested without breaking costal continuity. At the end of the harvesting procedure and in collaboration with the anesthesiologists, positive pressure insufflation was used to verify pleural integrity. A subcuticular suture was used to close the wound, with a Redon drain, after closing the intercostal muscles and subcutaneous cell tissue.

Third phase

Interposition of the cartilaginous autograft (Figs. 2–4). The graft was easily remodeled with a scalpel to the size of the corresponding cavity in the radial epiphyseal zone to be reconstructed, with the reddest bony part proximal and the whitest cartilaginous part in contact with the lunate. The graft was then fixed using K-wires, cannulated screws, or an osteosynthesis plate in thin malleable titanium alloy. The skin was sutured using a subcuticular suture. After 2 days with a compressive bandage, immobilization (plaster short-arm cast in the position of hand function, leaving the thumb column and the interphalangeal joint free) was imposed for 90 days for patient no. 1 and for 21 days for the other patients. During pin or plate removal, a fine-needle biopsy of the cartilage graft was performed to assess its viability.

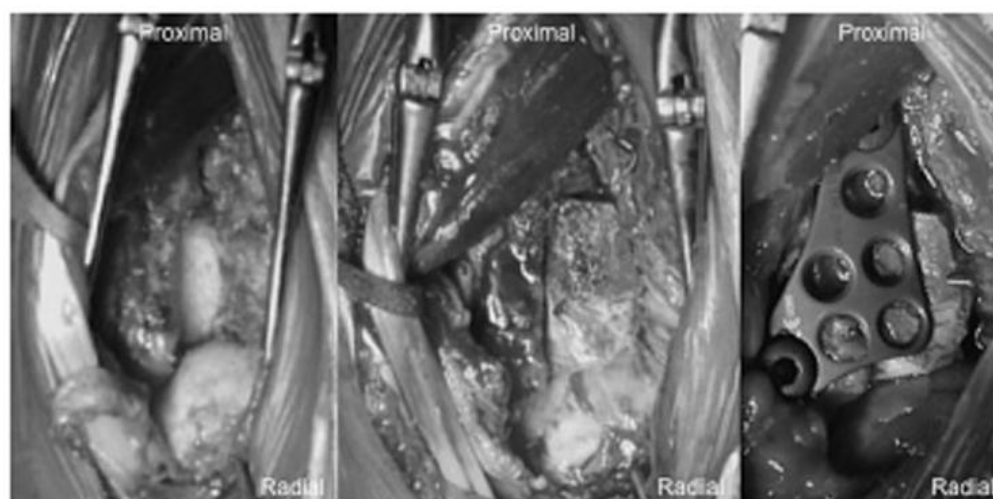


Figure 4 Intraoperative aspect (patient 1, male, 22 years old). Left: the defect created by excision of the subluxated and destroyed zone of the distal radius; middle: the chondrocostal graft is in place after reduction of the subluxation (the proximal bony part is darker); right: plate fixation.

Results

All patients were followed up prospectively at 1, 1.5, 3, 6 months, and then every year and seen with a mean follow-up of 26 months (range, 6–40 months) (Table 2, Figs. 5–7). One case was considered a failure in view of the worsened results. This was a patient presenting a periscaphoid problem that was likely septic, in whom resection of the scaphoid that was associated with the reconstruction of the joint surface of the radius opposite the lunate, where the bony defect was underestimated, was insufficient to provide pain relief. Pain reduction was constant with a mean VAS at 2.5 (range, 0–4) and was accompanied by functional improvement: flexion–extension at 102° (range, $64\text{--}155^\circ$) (69% improvement), with an increase in wrist strength to 70% of the contralateral side (27 kgf (range, 12–48 kgf)). The DASH score reached 18.3 (range, 7.5–52.5). The results were better in patient no. 1, the youngest of the series, who presented constitutional laxity, explaining the results that nearly matched the contralateral side. In addition, patient no. 2 had an extra-articular component that required resolution at the same time. Biopsies taken in the bony and cartilaginous zones during pin or plate removal showed viable cartilage and bone in both cases. X-rays and MRI at the latest follow-up did not show bone necrosis on the bone side or metaplasia on the cartilaginous side. No pleuropulmonary complication was noted intraoperatively. No complication at the donor site was reported, even in the three women in whom the scar was under the breast.

Discussion

What treatments are possible in cases of joint malunion?

In cases of intra-articular malunion of the radius, radiolunate arthrodesis has been reported by Saffar [6] in

11 patients with pain reduction around the 4th month, mean flexion–extension 72° , and wrist strength equal to 57% of the contralateral side. One year earlier, Foucher had reported on a technique that prevented loss of mobility using the Die Punch technique [7]. Nagy and Buchler [8] reported the results of radioscapholunate arthrodesis in 17 patients, but they underscored the poorer results in patients who had undergone multiple operations before the arthrodesis procedure. They emphasized the good tolerance of mediocarpal osteoarthritis and the relation of poor results with technical errors or complications. To reduce the number of interventions before arthrodesis, synonymous with poor results, Freeland et al. [9] reported the results of emergency arthrodesis (radiocarpal arthrodesis associated with resection of the first row of carpal bones) in the context of a non reconstructible fracture of the distal radius. Four years before, Terall and Freeland had reported emergency placement of a Swanson implant in the wrist in the same circumstances [10]. Radiocarpal arthrodesis remains a classical solution, in view of the literature, of joint malunion of the distal radius. Even if in several series of arthrodesis joint malunions are not the sole condition [11,12], the conclusions are unequivocal: even though patients report they would undergo the surgery again, 80% of them experience discomfort in their daily activities [12], and reclassification can be problematic for those engaged in physical labor [12]. More recently, in cases of minimal lesion of the joint surface, Hoel reported a technique in two cases of subchondral bone reduction with symptom improvement [13]. Gobel et al. reported their experience and the contribution of arthroscopy in the reconstruction of malunions that remained malleable [14]. Finally, total arthroplasty can also be discussed if the osteocartilaginous defect is substantial and osteoarthritis advanced in a patient not engaged in physical labor with a high demand for mobility. Denervation alone or associated with the above-mentioned procedures is always possible.

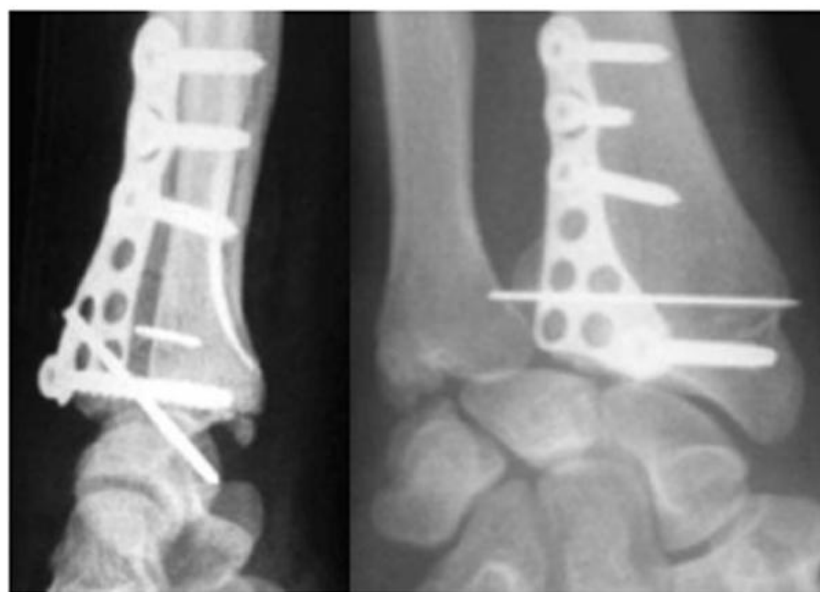


Figure 5 Postoperative aspect before (lateral X-ray) and after (AP X-ray) ablation of the radiocarpal wire of the temporary radiocarpal arthrodesis.

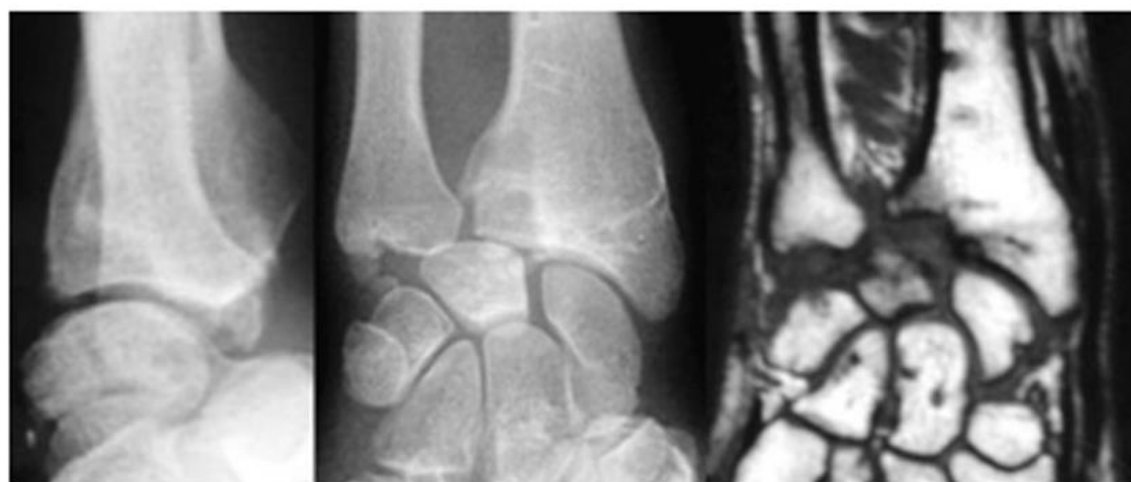

Figure 6 Radiographic and MRI aspect at 2 years: the graft is viable with no metaplasia.

Cartilage graft

Costal cartilage is part of the classical therapeutic armamentarium in maxillofacial surgery used to reconstruct the concha [15] or the mandibular condyle in both adults and children [16, 17], based on harvesting the osteochondral junction of the fifth and sixth ribs. The free costal cartilage graft has never been reported as a potential solution in joint malunion of the distal radius.

In our experience, the chondrocostal graft is a classical therapeutic solution in rhizarthrosis [18]. Later, Trumble et al. [19] published a technique with results comparable to ours. We also used the cartilaginous graft in pseudarthroses of the scaphoid with osteoarthritis and necrosis of the proximal pole, with functional results preserving greater mobility,

in our experience, than partial arthrodesis or resection of the first row of carpal bones [20]. In cases of necrosis of the proximal pole, Sandow reported the same results in terms of pain and function [21]. Swenson et al. [22] studied the source of vascularization to explain the survival of the graft and its constant integration. For the bony side, vascularization comes from the receiver bone, and for the cartilage, it came from the soft tissues and the joint environment through imbibition. The kinetics of the appearance of vascularization is faster on the cartilage side [22]. It is possible to observe bone metaplasia on the cartilage side of the graft, which is clearly visible on simple images. Costal cartilage containing hyalin cartilage has the characteristics of an epiphyseal plate [23, 24]. This was never the case in this small group of patients. Sequelae at the donor site were rare

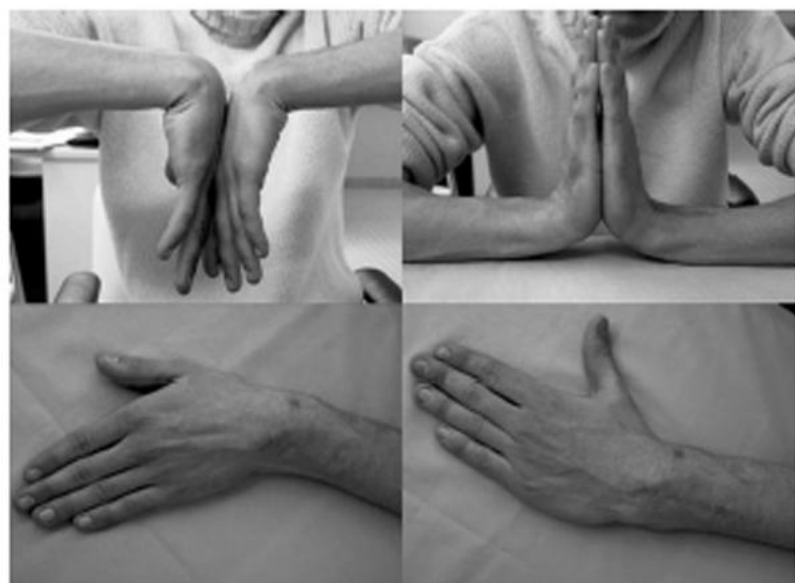


Figure 7 Wrist function at 3 years of follow-up.

(three pleural breaches out of 186 samples harvested in the team), with only one requiring drainage. At the donor site, the patients considered that this involved discomfort more than pain. This discomfort was reported by one out of two patients for 2–3 months. This consequence can be improved by continuous harvesting without interrupting costal continuity. The length of the hospital stay was not affected by harvesting cartilage.

Conclusion

Chondrocostal graft reconstruction is simple (adaptation to the defect, fixation), transmissible, and reliable. It allows resurfacing in cases of joint malunion with cartilage destruction or when there is no possibility of reducing joint impaction. Partial or total arthrodeses are classical solutions but their functional results are difficult to predict in wrists that are painful or have undergone several surgeries. The absence of other conservative solutions to reconstruct a destroyed joint surface is the main argument justifying this operative technique that has not been reported until now. This technique can only be used with incomplete destruction of the joint surface, which is often the case. The best treatment remains rigorous management of joint fractures of the distal radius in the patient with high functional demands.

Disclosure of interest

The authors declare that they have no conflicts of interest concerning this article.

References

- [1] Dautel G. Cals vicieux extra-articulaires de l'extrémité inférieure du radius. In: Conférences d'enseignement du GEM. Paris: Expansion Scientifique Française; 1996. p. 59–74.
- [2] Voche P, Merte M, Dautel G. Les cals vicieux extra-articulaires du radius distal: évaluation et techniques de correction. *Rev Chir Orthop* 2001;87:263–75.
- [3] Fernandez DL, Jupiter JB. Malunion of the distal end of the radius. In: Fernandez DL, Jupiter JB, editors. Fractures of the distal radius. Berlin: Springer Verlag; 1992. p. 264–315.
- [4] Senwald G, Fisher W, Stähelin A. Le cal vicieux du radius distal et son traitement. À propos de 122 radius. *Int Orthop* 1992;16:45–51.
- [5] Laulan J, Blismuth JP, Clément P, Garaud P. Classification analytique des fractures de l'extrémité distale du radius: la classification «MEU». *Chir Main* 2007;26:293–9.
- [6] Saffar P. Radiolunate arthrodesis for distal radial intraarticular malunion. *J Hand Surg* 1996;21B:14–20.
- [7] Foucher G. L'intervention du Die Punch dans les séquelles des fractures articulaires du radius distal. *Ann Chir Main Memb Super* 1995;14:100–2.
- [8] Nagy L, Buchler U. Long-term results of radioscapholunate fusion following fractures of the distal radius. *J Hand Surg* 1997;22B:705–10.
- [9] Freeland AE, Sud V, Jemison DM. Early wrist arthrodesis for irreparable intra-articular distal radial fractures. *Hand Surg* 2000;5:113–8.
- [10] Terral TG, Freeland AE. Early salvage reconstruction of severe distal radius fractures. *Clin Orthop* 1996;327:147–51.
- [11] Galsne E, Dap F, Bour C, Merle M. Arthrodesis of the wrist in manual workers. Apropos of 36 cases. *Rev Chir Orthop* 1991;77:537–44.
- [12] Sauerbier M, Kluge S, Bickert B, Germann G. Subjective and objective outcomes after total wrist arthrodesis in patients with radiocarpal arthrosis or Klenbock's disease. *Chir Main* 2000;19:223–31.

- [13] Hoel G. Ostéotomie transépiphyseaire de la gène radiale dans les cals vicieux articulaires: à propos de deux cas. In: Dubrana F, Lefevre C, Le Nen D, editors. *Trucs et astuces en chirurgie orthopédique et traumatologique*. Tome 3 Montpellier: Sauramps médical; 2004. p. 35–49.
- [14] Gobel F, Vardakas DG, Rifano F, Vogt MT, Sarris I, Sotereanos DG. Arthroscopically assisted intra-articular corrective osteotomy of a malunion of the distal radius. *Am J Orthop* 2004;33:275–7.
- [15] Brent B. Articular repair with autogenous rib cartilage grafts: 2 decades of experience with 600 cases. *Plast Reconstr Surg* 1992;90:355–74.
- [16] Lindqvist C, Pihakari A, Tasanen A, Hampf G. Autogenous costochondral grafts in temporomandibular joint arthroplasty. A survey of 66 arthroplasties in 60 patients. *J Maxillofac Surg* 1986;14:143–9.
- [17] MacIntosh RB, Henny RA. A spectrum of application of autogenous costochondral grafts. *J Maxillofac Surg* 1977;5:257–67.
- [18] Tropet Y, Lepage D, Gallinet D, Obert L, Garbulo P, Vichard P. Reconstruction articulaire par greffon costal ostéochondral. *Bull Acad Natl Med* 2006;190:1439–56, 1456–7, 1475–7.
- [19] Trumble TE, Rafiqah G, Gilbert M, Allan CH, et al. Thumb trapeziometacarpal joint arthritis: partial trapezectomy with ligament reconstruction and interposition costochondral allograft. *J Hand Surg* 2000;25A:61–76.
- [20] Lepage D, Obert L, Clappaz P, Hampel C, Garbulo P, Tropet Y. Traitement de l'arthrose radioscaphoïdienne par résection proximale du scaphoïde et autogreffe ostéochondrale costale. *Rev Chir Orthop* 2005;91:307–403.
- [21] Sandow MJ. Proximal scaphoid costo-ostéochondral replacement arthroplasty. *J Hand Surg* 1998;23B:201–8.
- [22] Svensson B, Adell R, Johansson C, Albrektsson T, Holm S. Revascularisation of costochondral grafts: an experimental study in domestic pigs. *Scand J Plast Reconstr Hand Surg* 2001;35:247–59.
- [23] Poswillo DE. Biological reconstruction of the mandibular condyle. *Br J Oral Maxillofac Surg* 1987;25:100–4.
- [24] Robertson WW. Newest knowledge of the growth plate. *Clin Orthop* 1990;253:270–8.

Rib Cartilage Graft for Posttraumatic or Degenerative Arthritis at Wrist Level: 10-Year Results

Laurent Obert, MD^{1,2,3} Daniel Lepage, MD^{1,2,3} Maxime Ferrier, MD^{1,2} Yves Tropet, MD^{1,2,3}

¹ Orthopaedic and Traumatology Surgery Service, University Hospital of Besançon, Besançon, France

² Intervention, Innovation, Imagery, Engineering in Health, Medical and Pharmacology Section, University of Franche-Comté, Besançon, France

³ Clinical Investigation Center in biotherapy, University Hospital of Besançon, Besançon, France

Address for correspondence Laurent Obert, MD, Orthopedic, Traumatology, Reconstructive, and Plastic Surgery Unit, Chu Jean Minjot, Bd Fleming, 25000 Besançon, France (e-mail: laurentobert@yahoo.fr).

J Wrist Surg 2013;2:234–238.

Abstract

Background Posttraumatic arthritides of the radiocarpal joint, secondary to scaphoid nonunion advanced collapse (SNAC), scapholunate advanced collapse (SLAC), or Kienböck disease or in cases of intraarticular malunion of the distal radius, are classically solved by some type of arthrodesis procedure. Osteochondral grafting provides a possible motion-sparing option that can diminish pain in the active patient.

Description of Technique A chondrocostal graft harvested from the ninth rib was inserted and fixed with a plate in place of the articular defect in cases of a malunited intra-articular distal radius fracture (7 cases) or to replace the proximal pole of the scaphoid in cases of SNAC or SLAC (18 cases). In Kienböck disease, the graft was inserted as a free cartilage spacer (4 cases).

Results Harvesting the graft from the ninth rib had minimal morbidity without pleural injury in the reported series. Graft union was achieved in all cases of fixation. No graft resorption or necrosis were observed on X-ray and magnetic resonance imaging (MRI) evaluation at the longest follow-up of 10 years. Histological analysis performed at the time of plate removal showed the vitality of the graft. Two thirds of the patients had excellent or good results using the Green and O'Brien score.

Conclusions Reconstruction of a partially destroyed articular surface using a costal graft is reliable and provides an alternative option for resurfacing the articular surface with viable cartilage.

Keywords

- ▶ rib cartilage graft
- ▶ SNAC
- ▶ SLAC
- ▶ Kienböck disease
- ▶ wrist surgery
- ▶ interposition and free spacer surgery

Rib cartilage harvested from the osteocartilaginous junction of the eighth rib is part of the classical armamentarium in maxillofacial surgery for reconstructing the concha,¹ the mandibular condyle in both adults and children,^{2,3} the nose, and the trachea.⁴ More recently, grafts have been used in orthopedics, whether costal cartilage or not, in post-traumatic interphalangeal (PIP) joint injury,⁵ metacarpal bone and metacarpophalangeal (MCP) joint injury,⁶ phalangeal joint reconstruction,^{7,8} and radioscapoid

osteoarthritis (OA).^{9,10} Currently, osteochondral allografts and cartilage autografts are used in managing osteochondritis of the elbow and knee.^{11–14} In addition, although theoretically many graft harvest sites exist (auricle, nasal septum, or costal cartilage), all authors^{15,16} agree in saying that these three types of cartilage are histologically similar.

In this paper, we will report our experience with the use of costal cartilage grafts in posttraumatic arthritis or cartilage defects for scapholunate advanced collapse (SLAC) wrist,

Copyright © 2013 by Thieme Medical Publishers, Inc., 333 Seventh Avenue, New York, NY 10001, USA.
Tel: +1(212) 584-4662.

DOI <http://dx.doi.org/10.1055/s-0033-1351787>.
ISSN 2163-3916.

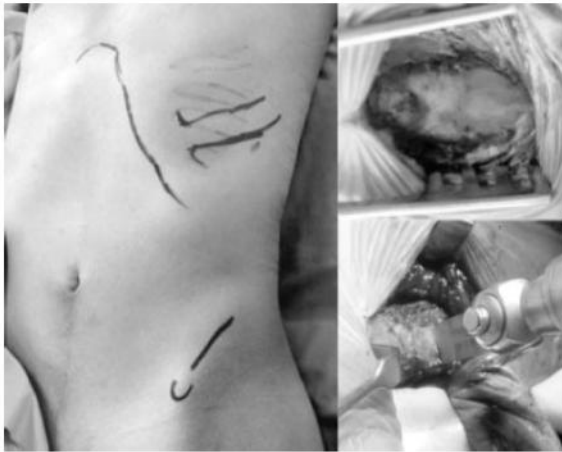

Fig. 1 Harvesting a graft from the ninth rib (from left to right) after identification of the osteochondral junction.

scaphoid nonunion advanced collapse (SNAC), intraarticular malunions of the distal radius, and Kienböck disease.

Surgical Technique

Rib Graft Harvesting

The rib graft harvest procedure is illustrated in **►Fig. 1**.^{17,18} Through a horizontal incision, the cartilaginous surface of the seventh, eighth, or ninth rib is exposed. The osteochondral junction is easy to identify because of the difference in color. The deep side of the ninth rib is carefully exposed. The graft is harvested along with the perichondrium using a no. 23 scalpel blade to divide the cartilage and an oscillating saw to osteotomize the rib. Positive pressure insufflation is then performed to detect any pleural leaks after harvest. The wound is closed with a drain after repairing the intercostal muscles and the subcutaneous tissue.

SNAC and SLAC Wrist

In SNAC and SLAC wrist (**►Figs. 2–5**),^{9,10} whether it be nonunion or a scapholunate ligament lesion with

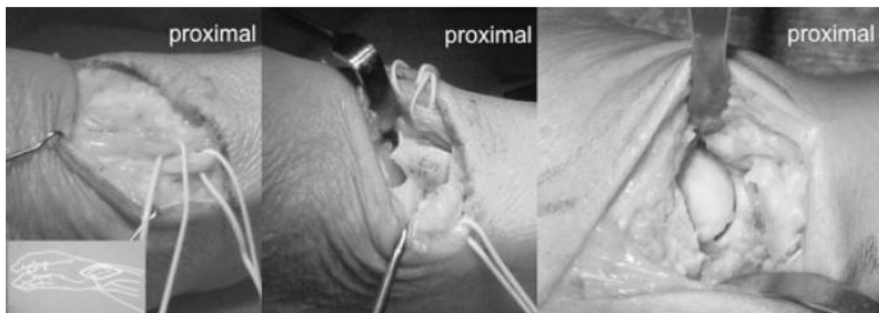


Fig. 2 Lateral approach in case of SNAC or SLAC (from left to right): The radial sensory branch is protected while a radial styloidectomy is preformed to improve the access to the proximal pole.

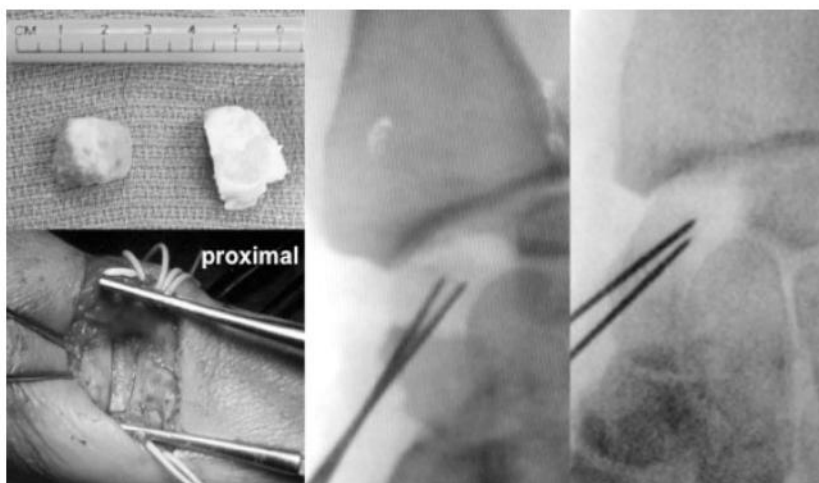


Fig. 3 Implantation and fixation of the graft (from left to right). The proximal part of the scaphoid has the same diameter as the graft.

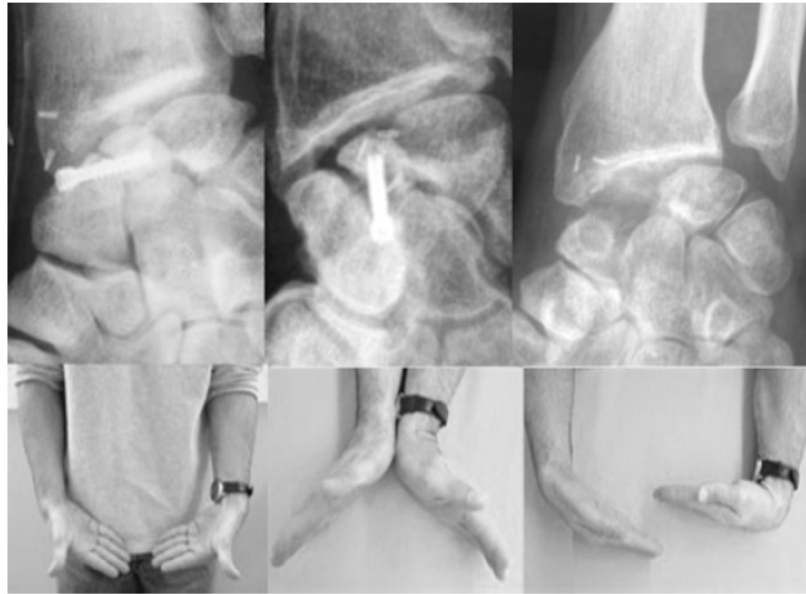

Fig. 4 SNAC: preoperative and postoperative with the graft at 5 years follow-up in a 46-year-old patient demonstrating preserved radial and ulnar deviation.

osteoarthritis, we have resected the proximal pole of the scaphoid. In SLAC, this is logical because this is the part of the scaphoid that is arthritic. In SNAC, this solution can be criticized because it is the middle and distal parts of the scaphoid that are arthritic. It is critical to resect no more than the proximal two-thirds of the scaphoid in order to be able to attach the osteochondral cartilage graft (the bony part toward the scaphoid and the cartilaginous part toward the radius) using at least two pins. To date, we have not used screw fixation for osteosynthesis. In addition, given the technical difficulty of placing an osteochondral graft, we have at times placed the graft in a perpendicular fashion. Our series consists of 18 patients with a mean age of 47.7 years (range, 26–62 years). There were 12 SNAC cases and 6 SLAC cases. The mean follow-up was 4.1 years (range, 6 months to 10 years). Graft union was observed in 17 of 18 cases at 3 months, without graft resorption. In the case that failed to achieve bone union, there were no clinical consequences. There is potential for osteoarthritis progression within the carpus, but this was not found in our patients at the latest follow-up. The subjective evaluation found 17 patients who were satisfied or very satisfied, with improvement observed compared with the preoperative condition. Using the Green and O'Brien score there were five excellent, ten good, and three fair results.

Radiocarpal Osteoarthritis

We have used a cartilage graft for posttraumatic radiocarpal OA (►Fig. 6)¹⁹ secondary to a malunited distal radius fracture. The osteocartilaginous defect must be perfectly assessed preoperatively on a thin-slice computed

tomography (CT) scan. The bony part of the graft is inset in contact with the radius. The cartilaginous part is inset facing the radiocarpal joint and trimmed as needed. We have operated on 6 patients using this technique. They all presented with substantial wrist pain and stiffness. The mean age was 49.2 years (range, 22–72 years). They were reviewed at a mean follow-up of 22.5 months (range, 6–38 months). The mean Herzberg score was 72/100 (range, 54–82). The postoperative Disabilities of the Arm, Shoulder, and Hand (DASH) score was 30.3 (range, 22.5–51.7). In two patients, biopsies were taken during hardware removal, which demonstrated viable grafts. A single case of failure was observed due to lysis of the proximal graft in one female patient who had presented with radiocarpal osteoarthritis secondary to probable sepsis of the scaphoid.

Kienböck Disease

Advanced Kienböck disease with collapse and radiocarpal and midcarpal OA (Lichtman IV) is commonly treated by proximal row resection or by a lunate excision and partial wrist arthrodesis. Between 2007 and 2009, four patients with a mean age of 40 years old (32–51) were treated with lunate excision and a free costochondral autograft from the ninth rib (►Fig. 7).²⁰ At a mean follow-up of 27 months (range, 6–36), there was no pain at rest or during daily activities for all patients. The mean DASH score was 6 (range, 5–8). Flexion-extension was 108% of contralateral side, and grip strength 83% (range, 70–100) compared with the opposite side. There was no progression of OA radiographically. No complications were reported.

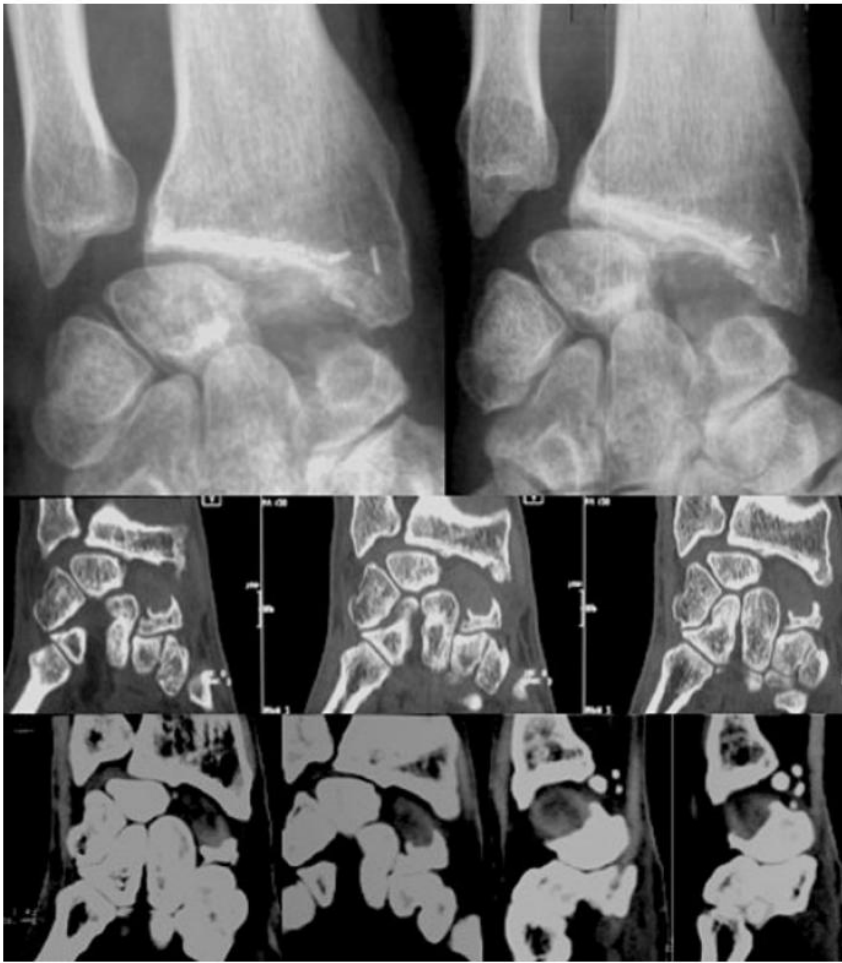

Fig. 5 X-ray at 3 years and 5 years and computed tomography (CT) scan (5 years) of the osteochondral graft in the same patient.

Downloaded by: laurent obert. Copyrighted material.

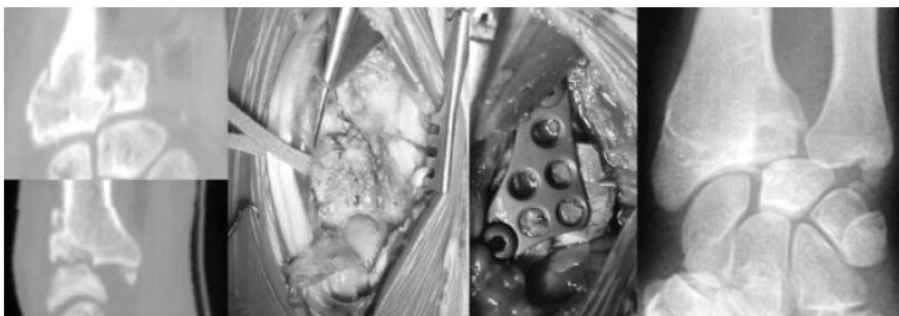


Fig. 6 Intraarticular nonunion (from left to right): CT scan view, operative view through a dorsal approach, implantation of the graft fixed by a dorsal plate, and X-ray image at 5 years follow up following hardware removal.

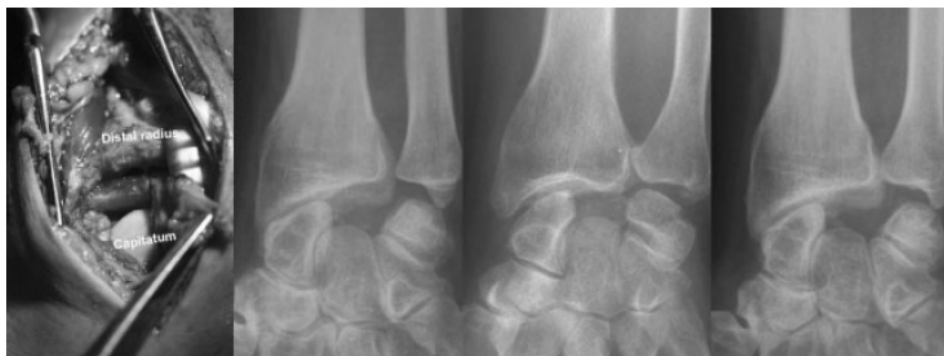


Fig. 7 Resection of the lunate in a case of Kienböck disease (from left to right): operative view with the graft X-ray at 2 years of three different cases.

Conflict of Interest

None

References

- Brent B. Auricular repair with autogenous rib cartilage grafts: two decades of experience with 600 cases. *Plast Reconstr Surg* 1992;90(3):355–374, discussion 375–376
- MacIntosh RB, Henny FA. A spectrum of application of autogenous costochondral grafts. *J Maxillofac Surg* 1977;5(4):257–267
- Lindqvist C, Pihakari A, Tasanen A, Hampf G. Autogenous costochondral grafts in temporomandibular joint arthroplasty. A survey of 66 arthroplasties in 60 patients. *J Maxillofac Surg* 1986;14(3):143–149
- Ohlsén L, Nordin U. Tracheal reconstruction with perichondrial grafts. *Scand J Plast Reconstr Surg* 1976;10(2):135–145
- Hasegawa T, Yamano Y. Arthroplasty of the proximal interphalangeal joint using costal cartilage grafts. *J Hand Surg Br* 1992;17(5): 583–585
- Richards RR, Nunley JA. Metacarpal reconstruction with free autogenous cartilage and bone following tumor resection. A case report. *Clin Orthop Relat Res* 1984;(190):223–226
- Katsaros J, Milner R, Marshall NJ. Perichondrial arthroplasty incorporating costal cartilage. *J Hand Surg [Br]* 1995;20(2):137–142
- Skoog T, Johansson SH. The formation of articular cartilage from free perichondrial grafts. *Plast Reconstr Surg* 1976;57(1):1–6
- Lepage D, Obert L, Clappaz P, Hampel C, Garbuio P, Tropet Y. Osteochondral autograft after proximal resection of the scaphoid for radioscapoid osteoarthritis [in French]. *Rev Chir Orthop Reparatrice Appar Mot* 2005 Jun;91(4):307–313
- Sandow MJ. Proximal scaphoid costo-osteochondral replacement arthroplasty. *J Hand Surg Br* 1998;23(2):201–208
- Garrett JC. Fresh osteochondral allografts for treatment of articular defects in osteochondritis dissecans of the lateral femoral condyle in adults. *Clin Orthop Relat Res* 1994;(303):33–37
- Beaver RJ, Mahomed M, Backstein D, Davis A, Zukor DJ, Gross AE. Fresh osteochondral allografts for post-traumatic defects in the knee. A survivorship analysis. *J Bone Joint Surg Br* 1992;74(1): 105–110
- Convery FR, Meyers MH, Akeson WH. Fresh osteochondral allografting of the femoral condyle. *Clin Orthop Relat Res* 1991;(273): 139–145
- Sato K, Mio F, Hosoya T, Ito Y. Two cases with osteochondritis dissecans of the capitulum humeri treated with costal osteochondral graft transplantation. *J Shoulder Elbow Surg* 2003;12(4): 403–407
- Engkvist O, Skoog V, Pastacaldi P, Yormuk E, Juhlin R. The cartilaginous potential of the perichondrium in rabbit ear and rib. A comparative study in vivo and in vitro. *Scand J Plast Reconstr Surg* 1979;13(2):275–280
- Gubisch W, Greulich M, Donath K. Experimental and clinical study on the vitality of orthotopic cartilage transplants. *Plast Reconstr Surg* 1995;95(4):663–671
- Tropet Y, Gallinet D, Lepage D, Gasse N, Obert L. Treatment of trapeziometacarpal osteoarthritis by partial trapeziectomy and costal cartilage autograft. A review of 100 cases. *Chir Main* 2012;31(3):145–151
- Tropet Y, Lepage D, Gallinet D, Obert L, Barbuio P, Vichard P. Articular reconstructions by a costochondral grafting (or osteochondral costal grafting). *Bull Acad Natl Med*. 2006 Oct;190(7):1439–1456
- Obert L, Lepage D, Sergent P, et al. Post-traumatic malunion of the distal radius treated with autologous costal cartilage graft: a technical note on seven cases. *Orthop Traumatol Surg Res* 2011; 97(4):430–437
- Huard S, Rochet S, Lepage D, Garbuio P, Obert L. Nouveau traitement de la maladie de Kienböck avancée: remplacement du semilunaire par greffon cartilagineux costal. [in French]. *Chir Main* 2011;30(3):211–217

Annexe 2

Déclaration à la CNIL

DÉCLARATION NORMALE

(Article 23 de la loi n° 78-17 du 6 janvier 1978 modifiée en 2004)

1 Déclarant

Nom et prénom ou raison sociale : CENTRE HOSPITALIER REGIONAL UNIVERSITAIRE DE BESANCON	Sigle (facultatif) : CHRUB
Service :	N° SIRET : 262501760 00017
Adresse : 2 PLACE SAINT JACQUES	Code APE : 8610Z Activités hospitalières
Code postal : 25030 - Ville : BESANCON CEDEX	Téléphone : 0381218988
Adresse électronique : SFRANCOIS@CHU-BESANCON.FR	Fax : 0381218595

2 Service chargé de la mise en œuvre du traitement (Lieu d'implantation)

(Veuillez préciser quel est le service ou l'organisme qui effectue, en pratique, le traitement)
 Si le traitement est assuré par un tiers (prestataire, sous-traitant) ou un service différent du déclarant, veuillez compléter le tableau ci-dessous :

Nom et prénom ou raison sociale : CENTRE HOSPITALIER REGIONAL UNIVERSITAIRE DE BESANCON	Sigle (Facultatif) : CHRUB
Service :	N° SIRET : 262501760 00017
Adresse : 2 PLACE SAINT JACQUES	Code NAF : 8610Z Activités hospitalières
Code postal : 25030 Ville : BESANCON CEDEX	Téléphone : 0381218988
Adresse électronique : SFRANCOIS@CHU-BESANCON.FR	Fax : 0381218595

3 Finalité du traitement

Quelle est la finalité ou l'objectif de votre traitement (exemple : gestion du recrutement) :
 DECRIRE LES ELEMENTS ANATOMIQUES AFIN DE METTRE EN PLACE DES REPERES ANATOMIQUES ET TOPOGRAPHIQUES REPRODUCTIBLES, ET AINSI DONNER LES ELEMENTS INDISPENSABLES A SON PRELEVEMENT CHIRURGICAL.

Quelles sont les personnes concernées par le traitement ?

- Salariés
 Usagers
 Adhérents
 Clients (actuels ou potentiels)
 Visiteurs
 Autres (préciser) :

Si vous utilisez une technologie particulière, merci de préciser laquelle (sont) :

- Dispositif sans contact (Ex. : RFID, NFC)
 Mécanisme d'anonymisation
 Carte à puce
 Géo localisation (Ex. : GPS couplé avec GSM/GPRS)
 Vidéo-protection
 Nanotechnologie
 Autres (préciser) :

4 Données traitées

Catégorie de données	Origine (comment avez-vous collecté ces données ?)	Durée de conservation (combien de temps conserverez-vous les données sur support informatique?)	Destinataires (veuillez indiquer les organismes auxquels transmettez les do
État-civil, Identité, Données d'identification	<input type="checkbox"/> Directement auprès de la personne concernée <input checked="" type="checkbox"/> De manière indirecte. Précisez : Données recueillies dans le cadre du soin	<input type="checkbox"/> 1 mois <input type="checkbox"/> 3 mois <input checked="" type="checkbox"/> 1 an <input type="checkbox"/> Pendant la durée de la relation contractuelle <input type="checkbox"/> Autres, précisez	Destinataires : responsable de la recl médecins, ingénieurs recherche, statisticien
Vis personnelle (habitudes de vie, situation familiale, etc.)	<input type="checkbox"/> Directement auprès de la personne concernée <input type="checkbox"/> De manière indirecte. Précisez :	<input type="checkbox"/> 1 mois <input type="checkbox"/> 3 mois <input type="checkbox"/> 1 an <input type="checkbox"/> Pendant la durée de la relation contractuelle <input type="checkbox"/> Autres, précisez	Destinataires :
Vis professionnelle (CV, scolarité, formation professionnelle, distinctions, etc.)	<input type="checkbox"/> Directement auprès de la personne concernée <input type="checkbox"/> De manière indirecte. Précisez :	<input type="checkbox"/> 1 mois <input type="checkbox"/> 3 mois <input type="checkbox"/> 1 an <input type="checkbox"/> Pendant la durée de la relation contractuelle <input type="checkbox"/> Autres, précisez	Destinataires :
Informations d'ordre économique et financier (revenus, situation financière, situation fiscale, etc.)	<input type="checkbox"/> Directement auprès de la personne concernée <input type="checkbox"/> De manière indirecte. Précisez :	<input type="checkbox"/> 1 mois <input type="checkbox"/> 3 mois <input type="checkbox"/> 1 an <input type="checkbox"/> Pendant la durée de la relation contractuelle <input type="checkbox"/> Autres, précisez	Destinataires :
Données de connexion (adresse IP, logs, etc.)	<input type="checkbox"/> Directement auprès de la personne concernée <input type="checkbox"/> De manière indirecte. Précisez :	<input type="checkbox"/> 1 mois <input type="checkbox"/> 3 mois <input type="checkbox"/> 1 an <input type="checkbox"/> Pendant la durée de la relation contractuelle <input type="checkbox"/> Autres, précisez	Destinataires :
Données de localisation (déplacements, données GPS, GSM, etc.)	<input type="checkbox"/> Directement auprès de la personne concernée <input type="checkbox"/> De manière indirecte. Précisez :	<input type="checkbox"/> 1 mois <input type="checkbox"/> 3 mois <input type="checkbox"/> 1 an <input type="checkbox"/> Pendant la durée de la relation contractuelle <input type="checkbox"/> Autres, précisez	Destinataires :

5 Données sensibles

En gris apparaissent les données « sensibles », dont le traitement est particulièrement encadré par la loi : ces données ne pe
enregistrées dans un traitement que si elles sont absolument nécessaires à sa réalisation.

N° de sécurité sociale (NIR)	<input type="checkbox"/> Directement auprès de la personne concernée <input type="checkbox"/> De manière indirecte. Précisez :	<input type="checkbox"/> 1 mois <input type="checkbox"/> 3 mois <input type="checkbox"/> 1 an <input type="checkbox"/> Pendant la durée de la relation contractuelle <input type="checkbox"/> Autres, précisez	Destinataires :
Infractions, condamnations, mesures de sûreté (réservé aux auxiliaires de justice)	<input type="checkbox"/> Directement auprès de la personne concernée <input type="checkbox"/> De manière indirecte. Précisez :	<input type="checkbox"/> 1 mois <input type="checkbox"/> 3 mois <input type="checkbox"/> 1 an <input type="checkbox"/> Pendant la durée de la relation contractuelle <input type="checkbox"/> Autres, précisez	Destinataires :
Opinions philosophiques, politiques, religieuses, syndicales, vie sexuelle, données de santé, origine raciale ou ethnique	<input type="checkbox"/> Directement auprès de la personne concernée <input checked="" type="checkbox"/> De manière indirecte. Précisez : Données recueillies dans le cadre du soin	<input type="checkbox"/> 1 mois <input type="checkbox"/> 3 mois <input type="checkbox"/> 1 an <input type="checkbox"/> Pendant la durée de la relation contractuelle <input checked="" type="checkbox"/> Autres, précisez 10 ans	Destinataires : Responsable de l médecins, ingéni recherche, statist

6 Échanges de données/interconnexions

- Procédez-vous à des échanges de données ? Non
- Oui, avec d'autres services au sein de l'organisme déclarant
- Oui, avec des organismes extérieurs au déclarant

7 Sécurité/Confidentialité

Veuillez cocher les cases correspondant aux mesures de sécurité que vous prenez :

- L'accès physique au traitement est protégé (bâtiment ou local sécurisé)
- Un procédé d'authentification des utilisateurs est mis en œuvre (ex. : mot de passe individuel, carte à puce, certifi signature...)
- Une journalisation des connexions est effectuée
- Le traitement est réalisé sur un réseau interne dédié (non relié à Internet)
- Si des données sont échangées en réseau, le canal de transport ou les données sont chiffrés

8 Transferts de données hors de l'Union européenne

Transmettez-vous tout ou partie des données traitées vers un pays situé hors de l'Union européenne et n'assurant pas un niveau de protection suffisant (cf liste à jour de ces pays sur la carte interactive du site Internet de la CNIL www.cnil.fr/m-rsponses/transfert-de-donnees-a-l-etranger)

Oui Non

! Si oui, merci de compléter l'annexe « Transfert de données hors de l'Union européenne »

9 Le droit d'accès des personnes fichées

Le droit d'accès est le droit reconnu à toute personne d'interroger le responsable d'un traitement pour savoir s'il détient des informations sur elle, et le cas échéant d'en obtenir communication. Cf. article 32 de la loi + modèles de mentions dans la loi

Comment informez-vous les personnes concernées par votre traitement de leur droit d'accès ?

- Mentions légales sur formulaire Affichage
 Mentions sur site Internet Envoi d'un courrier personnalisé
 Autres mesures, précisez : Non applicable, les données sont issues d'examen d'imagerie réalisés sur des cadavres

Veuillez indiquer les coordonnées du service chargé de répondre aux demandes de droit d'accès :

Nom et prénom ou raison sociale : CENTRE HOSPITALIER REGIONAL UNIVERSITAIRE DE BESANCON	Sigle (facultatif) : CHRUB
Service :	N° SIRET : 262501760 00017
Adresse : 2 PLACE SAINT JACQUES	Code NAF : 8610Z Activités hospitalières
Code postal : 25030 Ville : BESANCON CEDEX	Téléphone : 0381218988
Adresse électronique : SFRANCOIS@CHU-BESANCON.FR	Fax : 0381218595

10 Personne à contacter (facultatif)

Veuillez indiquer ici les coordonnées de la personne qui a complété ce questionnaire au sein de votre organisme et qui répond éventuellement aux demandes de compléments que la CNIL pourrait être amenée à formuler

Nom et prénom : FRANCOIS Stéphane	
Service : DRCI	
Adresse : 2 PLACE SAINT JACQUES	
Code postal : 25030 Ville : BESANCON CEDEX	Téléphone : 0381218988
Adresse électronique : SFRANCOIS@CHU-BESANCON.FR	Fax : 0381218595

11 Signature du responsable

Je m'engage à ce que le traitement décrit par cette déclaration respecte les exigences de la loi du 6 janvier 1978 mo

Personne responsable de l'organisme déclarant.

NOM et prénom : BARBEROUSSE Patrice

Date le : 08-07-2013

Fonction : Directeur Général

Signature

Adresse électronique : RECHERCHE@CHU-BESANCON.FR

Les informations recueillies font l'objet d'un traitement informatique destiné à permettre à la CNIL l'instruction des déclarations qu'elle reçoit. Elles sont
membres et services de la CNIL. Certaines données figurant dans ce formulaire sont mises à disposition du public en application de l'article 31 de la loi de
modifié. Vous pouvez exercer votre droit d'accès et de rectification aux informations qui vous concernent en vous adressant à la CNIL: 8 rue Vivienne
75003 Paris cedex 02.

RÉCÉPISSÉ**DÉCLARATION NORMALE**

Numéro de déclaration

1685780 v 0

du 09-07-2013

Madame FRANCOIS Stéphanie
CENTRE HOSPITALIER REGIONAL
UNIVERSITAIRE DE BESANCON
DRCI
2 PLACE SAINT JACQUES
25030 BESANCON CEDEX

Organisme déclarant**Nom :** CENTRE HOSPITALIER REGIONAL UNIVERSITAIRE DE
BESANCON**Service :****Adresse :** 2 PLACE SAINT JACQUES**Code postal :** 25030**Ville :** BESANCON CEDEX**N° SIREN ou SIRET :**

262501760 00017

Code NAF ou APE :

8610Z

Tél. : 0381218988**Fax. :** 0381218696**Traitement déclaré****Finalité :** DECRIRE LES ELEMENTS ANATOMIQUES AFIN DE METTRE EN PLACE DES REPERES ANATOMIQUES TOPOGRAPHIQUES REPRODUCTIBLES, ET AINSI DONNER LES ELEMENTS INDISPENSABLES A SON PRELEVEMENT CHIRURGICAL.

La délivrance de ce récépissé atteste que vous avez effectué une déclaration de votre traitement à la CNIL et que votre dossier est formellement complet. Vous pouvez mettre en oeuvre votre traitement. Cependant, la CNIL peut à tout moment vérifier, par courrier ou par la voie d'un contrôle sur place, que ce traitement respecte l'ensemble des dispositions de la loi du 6 janvier 1978 modifiée en 2004. En tout état de cause, vous êtes tenu de respecter les obligations prévues par la loi et notamment :

- 1) La définition et le respect de la finalité du traitement,
- 2) La pertinence des données traitées,
- 3) La conservation pendant une durée limitée des données,
- 4) La sécurité et la confidentialité des données,
- 5) Le respect des droits des intéressés : information sur leur droit d'accès, de rectification et d'opposition.

Pour plus de détails sur les obligations prévues par la loi « Informatique et Libertés », consultez le site internet de la CNIL : « www.cnil.fr »

Fait à Paris, le 9 juillet 2013
Par délégation de la com

Isabelle FALQUE PIERRÉ

Présidente