



HAL
open science

Infection par *Cryptosporidium* spp. du modèle souris SCID traité à la dexaméthasone : caractérisation cellulaire et moléculaire du processus de cancérisation des épithéliums digestifs

Sadia Benamrouz

► **To cite this version:**

Sadia Benamrouz. Infection par *Cryptosporidium* spp. du modèle souris SCID traité à la dexaméthasone : caractérisation cellulaire et moléculaire du processus de cancérisation des épithéliums digestifs. Médecine humaine et pathologie. Université du Droit et de la Santé - Lille II, 2012. Français. NNT : 2012LIL2S040 . tel-01141753

HAL Id: tel-01141753

<https://theses.hal.science/tel-01141753>

Submitted on 13 Apr 2015

HAL is a multi-disciplinary open access archive for the deposit and dissemination of scientific research documents, whether they are published or not. The documents may come from teaching and research institutions in France or abroad, or from public or private research centers.

L'archive ouverte pluridisciplinaire **HAL**, est destinée au dépôt et à la diffusion de documents scientifiques de niveau recherche, publiés ou non, émanant des établissements d'enseignement et de recherche français ou étrangers, des laboratoires publics ou privés.

THÈSE

Pour l'obtention du grade de
Docteur en Sciences de l'Université de Lille Nord de France

Spécialité: Parasitologie

Présentée et soutenue publiquement par
Sadia BENAMROUZ

Le 12 Décembre 2012

Infection par *Cryptosporidium* spp. du modèle souris SCID traité à la dexaméthasone: caractérisation cellulaire et moléculaire du processus de cancérisation des épithéliums digestifs

Directeur de Thèse
Docteur Eduardo DEI-CAS

Co-tutrices
Docteur Valérie CONSEIL
Docteur Gabriela CERTAD

Professeur El Moukhtar ALIOUAT
Docteur Massimo TOMMASINO
Docteur Hicham EL-ALAOUI
Professeur Claude CUVELIER
Professeur Jean-Charles CAILLIEZ
Docteur Eduardo DEI-CAS

Président
Rapporteur
Rapporteur
Examineur
Examineur
Examineur

À mes parents,

pour leur amour et leur soutien inconditionnels

À a3arousiw,

Remerciements

Je voudrais remercier chaleureusement tous ceux qui d'une manière ou d'une autre ont participé à ce travail.

Aux membres du jury :

Au Professeur El Moukhtar Aliouat

Je vous remercie de m'avoir fait l'honneur de présider mon jury de thèse et d'avoir accepté de partager votre savoir ainsi que votre expérience sans hésiter à chacune de mes sollicitations.

Aux Docteurs Massimo Tommasino et Hicham El-Alaoui

Je vous remercie d'avoir accepté de consacrer un peu de votre temps si précieux pour rapporter et juger mon travail. Soyez assuré de ma profonde reconnaissance.

Au Professeur Claude Cuvelier

Recevez l'expression de ma reconnaissance pour avoir accepté de juger mon travail mais aussi de l'intérêt que vous lui portez.

Au Professeur Jean-Charles Cailliez

Sans vous, cette aventure n'aurait jamais pu commencer ni même être imaginée. Je vous en serais éternellement reconnaissante. Vous avez été un véritable ange gardien.

Au Docteur Eduardo Dei-Cas

L'un de mes plus grands regrets durant de cette thèse est de n'avoir pas su profiter, plus que je ne l'ai fait, de la chance qu'il m'a été donnée d'être encadrée par le scientifique et l'être exceptionnel que vous êtes. Je vous suis très reconnaissante de m'avoir guidée et soutenue toujours avec simplicité et générosité.

Je remercie l'Université Catholique de Lille ainsi que le laboratoire BDPEE d'avoir soutenu financièrement ce travail de thèse.

Aux labos:

Je tiens à remercier le Docteur Eric Viscogliosi de m'avoir accueillie dans son équipe mais également pour sa disponibilité et son soutien.

Je remercie également la Faculté des Sciences et Technologies d'avoir financé

Je remercie Valérie Conseil pour avoir acceptée de participer à mon encadrement et pour l'aide qu'elle m'a apporté, en particulier au début de ma thèse, quand il a fallu me familiariser avec l'enseignement et la vie du labo.

Je remercie également, le Professeur Colette Creusy pour l'énergie et l'enthousiasme avec lesquels elle a contribué chaque jour à l'avancement de notre projet Crypto-Cancer, ainsi que pour tout ce qu'elle m'a permis d'apprendre en anatomopathologie.

Je tiens tout spécialement à remercier Gabriela Certad. Si sans Jean-Charles, la thèse n'aurait jamais eu lieu, sans toi elle n'aurait jamais aboutie. Plus qu'une tutrice, plus qu'une amie tu as été une véritable sœur pour moi. Tu n'as eu de cesse de me soutenir et de m'encourager y compris dans les moments les plus critiques de ma vie professionnelle et privée. Je te suis profondément reconnaissante pour tout ce que tu as fait et, continue de faire pour moi. Malgré ta discrétion, tu arrives à briller par tes connaissances et ta personnalité ô combien exceptionnelle.

Je remercie aussi Karine Guyot. Tu es une personne indispensable à notre groupe aussi bien scientifiquement qu'humainement. Tu es toujours disponible, de bon conseil et ta rigueur nous fait avancer plus sereinement dans tous nos projets.

Je remercie Sophie et Riton. Votre duo de choc m'a souvent déstabilisé par votre humour singulier, mais il m'a aussi tellement apporté. Sophie, nos fous rires et nos réflexions sur le sens de la vie (sous le PSM ou à côté de notre isolateur) ont rendu la tâche beaucoup plus agréable. Merci pour ton aide (surtout pour la qPCR dont tu es devenue la Pro de notre groupe) et surtout merci d'être mon amie. Riton, derrière tes airs insensibles et moqueurs, tu es l'un des êtres les plus généreux et soucieux des autres qu'il m'a été donné de rencontrer.

Merci à Magalie Chabé et à Christophe Audebert. Vous avez tous deux contribué à ce qui était, pour beaucoup, voué à l'échec, à savoir « Notre BioMol ». Magalie, tu as toujours été disponible pour moi quelle que soit ma demande ou ma question. Je n'ai pas le souvenir de t'avoir entendu me dire « non » et je t'en remercie infiniment. Christophe, même si tu me trouve « étrange » cela ne t'a pas empêché de toujours être là pour moi et de m'aider très généreusement. Sans toi je n'aurais jamais pu réussir à atteindre l'un des objectifs de ma thèse qui me tenait le plus à cœur.

Merci également à Nausicaa, ma voisine de bureau pendant plus de deux ans, pour ta bonne humeur et pour ton aide notamment quand il a fallu identifier 120 souris ensemble. Chapeau l'artiste....

Je tiens à remercier très sincèrement Laurence, Cecile-Marie, Annie, Christine et Emilie pour vos conseils et vos encouragements. J'ai souvent été très touchée par votre sollicitude.

Je remercie également les Blasto girls et plus particulièrement ma petite Dioni. Grazie mille sorela mia per tutti. Tu es « une très belle personne » qui a le don de répandre la joie et la bonne humeur autour d'elle. Je te dois tellement...

Merci à mes amis tripolitains : Dima, Sarah et Marwan (le magicien des articles impossibles à avoir).

Merci à Anna et Anne-so. Votre présence dans le labo a rendu le travail beaucoup moins dur et beaucoup plus agréable.

Je ne saurai oublier dans ces quelques lignes, toutes les personnes du laboratoire des « Biopuces et GD » pour votre sympathie et votre aide : Renaud, Sophie, David, Gaël, Ségolène mais aussi Ludo et Stéphanie sans qui mes déjeuners auraient été bien fades et froids.

Je remercie également mes collègues de la FLST et du laboratoire ES pour leurs encouragements, leurs soutiens et leurs aides. Merci particulièrement à Laetitia, tu es une adorable coloc de bureau et une amie sincère.

A l'animalerie:

Merci à tout le personnel de l'animalerie qui nous a beaucoup aidé dans nos manips, en particulier à Anthony et Thierry. Anthony, tu as toujours su trouver des solutions à tous nos problèmes et su répondre à toutes nos demandes de dernières minutes et, Dieu seul sait combien elles étaient nombreuses. Tu as également supporté nos plaintes et complaints à Gaby et moi toujours très patiemment durant ces trois années, merci. Thierry, toujours souriant et de bonne humeur, j'ai toujours pu compter sur toi durant cette thèse pour les euthanasies, les prélèvements un peu particuliers qu'il t'a fallu expliquer en un allemand exceptionnel mais aussi pour tout simplement palabrer de choses et d'autres.

A l'hôpital St Vincent de Paul de Lille:

Baptiste encore une liste !!!!!!!!!!! Mais cette fois c'est pour te remercier pour: ton aide, ta gentillesse, ta disponibilité, tes encouragements et pour l'intérêt que tu as porté au projet Crypto-Cancer et à ma thèse en particulier. Merci beaucoup, Baptiste.

Je tiens également à remercier toutes les personnes du service d'Anatomie et Cytologie Pathologique de l'Hôpital Saint Vincent de Paul de Lille en particulier, Monsieur Pierre Gosset pour nous avoir permis de réaliser nos analyses histologiques dans son service et pour s'être toujours soucié de l'avancement de mon travail de thèse.

Au CRESGE:

Grand merci à ces personnes que j'ai rencontrées au cours de mon aventure au CRESGE et que j'ai l'immense privilège de compter aujourd'hui parmi mes amis.

Je remercie tous mes amis qui se reconnaîtront qui m'ont aidé à surmonter les difficultés rencontrées au cours de cette thèse.

Je remercie du fond du cœur Thomas. Tu as su alléger tout ce qui pouvait être pesant. Tu m'as soutenu chaque seconde sans jamais flancher. Ta générosité m'impressionne et t'honore. Je n'oublierai jamais ce que tu fais pour moi. Sans toi mon manuscrit ne serait pas ce qu'il est.

Enfin, je voudrais remercier très affectueusement mon adorable mère qui a toujours cru en moi et qui m'a toujours soutenue et encouragée dans toutes les épreuves de ma vie.

SOMMAIRE

Liste des abréviations	11
Résumé	13
Abstract	16
Introduction.....	19
Généralités	23
I. Qu'est ce que le genre <i>Cryptosporidium</i> ?	23
I-1. Historique	23
I-2. Position taxonomique de <i>Cryptosporidium</i>	24
I-3. Biologie du parasite	27
I-4. Pouvoir pathogène du genre <i>Cryptosporidium</i>	32
I-5. Impact de la cryptosporidiose en santé publique	35
I-6. Modèles d'étude de <i>Cryptosporidium</i>	41
II. Parasites et cancer	44
III. Modèle de cancérogénèse colique	47
Objectifs et Stratégies	50
I. Objectifs.....	50
II. Stratégies.....	50
Matériels et méthodes	52
I. Modèle animal.....	52
I-1. Souris	52
I-2. Parasites	52
I-3. Immunodépression chimique des souris SCID (pour les groupes concernés)	53
I-4. Inoculation.....	53

I-5. Suivi de l'infection	53
I-6. Suivi clinique des souris.....	57
II. Analyse histopathologique	58
II-1. Classification des néoplasies	58
II-2. Suivi de la progression de la lésion.....	60
III. Etude des mécanismes d'induction des lésions néoplasiques chez les souris SCID-D.....	61
III-1. Etude immunohistochimique	61
III-2. Détection de mutations au sein d'une population potentiellement hétérogène de cellules stomacales et caecales de souris SCID-D.....	62
IV. Etude de l'interaction cellule hôte- <i>Cryptosporidium</i> par microscopie électronique à transmission (MET)	71
Résultats	73
I. Capacité d'une souche de <i>C. parvum</i> isolée chez l'homme à infecter et à induire des néoplasies chez les souris SCID et SCID-D.....	73
II. Données sur la sensibilité du modèle SCID-D	76
III. Exploration des voies de la cancérogenèse impliquées dans le développement de lésions induites par <i>C. parvum</i> (Iowa)	79
DISCUSSION	105
I. Association cryptosporidiose–néoplasie.....	105
II. Dysplasie ou cancer?	107
III. Impact de l'espèce de <i>Cryptosporidium</i> et de la souche de <i>C. parvum</i> sur le développement de la lésion	110
IV. Impact de la taille de l'inoculum sur le développement des lésions néoplasiques	113
V. Hypothèses sur les mécanismes.....	115
VI. Impact potentiel de la cryptosporidiose par <i>C. parvum</i> en santé publique	120

Conclusions et perspectives	121
ANNEXE.....	123
Travaux présentés aux congrès scientifiques.....	124
The 11th International Workshops on Opportunistic Protists (IWOP-11); August 1-5, 2010; Hilo Hawaiian Hotel, Hilo (HI), USA.....	124
Journées Franco-Tunisiennes de Parasitologie (JFTP 2010) ; 11-12 Novembre 2010 ; Institut Pasteur de Tunis, Tunis, Tunisie.....	126
11ème Journée « André VERBERT »; 15 septembre 2011 ; Faculté de Médecine de Lille - pôle Recherche	127
IV International <i>Giardia</i> and <i>Cryptosporidium</i> Conference 2012 ; January 31 - February 3, 2012; Te Papa Museum, Wellington, New Zealand.....	130
Références bibliographiques	131

LISTE DES ABREVIATIONS

ADN : Acide désoxyribonucléique

ADNr : Acide désoxyribonucléique ribosomal

ANOFEL : Association française des enseignants et praticiens hospitaliers titulaires de parasitologie et mycologie médicale

APC : Adenomatous Polyposis Coli

ARNm : Acide ribonucléique messenger

BALB : Bagg Albino

CACO 2 : Cellules épithéliales humaines

CCR : Cancer colorectal

Cae :Caecum

C57BL : C57 Black

CMH : Complexe majeur d'histocompatibilité

C. parvum : *Cryptosporidium parvum*

C. muris : *Cryptosporidium muris*

Dex : Dexaméthasone

ELISA : Enzyme Linked ImmunoSorbent Assay

HAART : Highly active antiretroviral therapy ; Traitement antirétroviral hautement actif

HRT : Human rectal tumor

HT29.74 : Cellules humaines de carcinome du colon

ID50 : Dose infectieuse 50%

IFN gamma : Interféron gamma

IFD : Immunofluorescence directe

IMS : Immunomagnetic separation ; Séparation immunomagnétique

IInVS : l'Institut de Veille sanitaire

MET: Microscopie électronique à transmission

NFκB : Facteur nucléaire κB

NIEBG : Néoplasie intra-épithéliale de bas grade

NIEHG : Néoplasie intra-épithéliale de haut grade

OMS : Organisation Mondiale de la Santé

PI3K: Phosphatidyl inositol 3- kinase

PBS : Phosphate-buffered saline

PCR : Polymerase chain reaction

rRNA : Ribosomal ribonucleic acid ; Acide ribonucléique ribosomal

SCID : Severe combined immunodepression (sans traitement à la dexaméthasone)

SCID-D : Severe combined immunodepression (avec traitement à la dexaméthasone)

SIDA : Syndrome de l'immunodéficience acquise

TRAP : Thrombospondin-related adhesive protein

VHB : Virus de l'hépatite B

VHC : Virus de l'hépatite C

VIH : Virus de l'immunodéficience humaine

RESUME

Le genre *Cryptosporidium* (Alveolata: Apicomplexa) comprend des espèces qui infectent le tractus gastro-intestinal ou respiratoire d'un grand nombre de vertébrés y compris l'homme. Ces espèces sont à l'origine d'une maladie opportuniste, la cryptosporidiose, qui peut provoquer des diarrhées en général auto-résolutives chez les patients immunocompétents pouvant devenir chroniques, voire létales, chez les patients immunodéficients, notamment sidéens. Dans le domaine vétérinaire, la cryptosporidiose est une cause connue depuis longtemps d'entérite diarrhéique sévère chez les veaux nouveau-nés.

Les oocystes contenant les sporozoïtes infectants sont éliminés avec les selles des hôtes infectés. Ils contaminent ainsi l'environnement où ils gardent leur pouvoir infectieux pendant longtemps puisqu'ils sont très résistants aux traitements usuels de désinfection de l'environnement.

Au vu des travaux de Certad et de ses collaborateurs, nous savons que *Cryptosporidium parvum* est également capable d'induire des adénomes avec des néoplasies digestives intraépithéliales de bas et de haut grade, ainsi que des adénocarcinomes invasifs, chez des souris SCID (Severe Combined Immunodeficiency), traitées ou pas par la dexaméthasone (SCID-D ou SCID). De plus, nous savons que *Cryptosporidium muris* induit une infection chronique apparemment non associée à des transformations néoplasiques.

C'est pour faire suite à ces observations que nous avons entrepris dans un premier temps de déterminer la dose minimale de *C. parvum* (souche IOWA isolée chez l'animal et entretenue in vivo chez des veaux) pouvant infecter ce modèle et induire des néoplasies digestives. Nous avons montré qu'un inoculum très faible (1 oocyste) est capable d'induire non seulement une infection chronique chez les souris (SCID-D) mais également l'apparition de lésions néoplasiques aussi bien dans la région antropylorique de l'estomac qu'au niveau de la région iléo-caecale dès 45 jours post infection. Nous avons également suivi la

progression de ces lésions en infectant des souris avec des inocula variables d'oocystes de la souche IOWA de *C. parvum* (1,10, 100 et 10⁵).

Dans un deuxième temps, nous avons abordé la question du potentiel carcinogénétique d'une souche sauvage de *C. parvum* (II2A15G2R1) isolée chez un patient immunodéprimé souffrant d'une cryptosporidiose grave contractée au cours d'une noyade. Pour cela, nous avons réalisé un examen prolongé d'animaux (au delà de 84 jours) infectés par cette souche.

Il a été observé quelle que soit la souche, aussi bien dans la région antropylorique qu'iléo-caecale des souris, la présence d'adénomes infectés par un grand nombre de parasites. Nous avons noté, au niveau de ces lésions néoplasiques, la présence de cellules tumorales glandulaires envahissant le chorion de la muqueuse, et aussi d'adénocarcinomes envahissant la paroi digestive jusqu'à l'adventice dans le cas de la souche II2A15G2R1. Les aspects histopathologiques invasifs ont été étayés par des colorations histochimiques spéciales et des réactions immunohistochimiques. Des embolies

Vasculaires tumorales observées dans l'adventice. La progression de la lésion est fulgurante car après seulement 60 jours d'infection, nous avons déjà pu observer un envahissement de la sous-muqueuse iléo-caecale. De plus, c'est au cours de cette expérience que nous avons observé le développement de cholangiocarcinomes associés à la présence du parasite dans les canalicules biliaires.

Dans un troisième temps, nous nous sommes intéressés aux mécanismes de la cancérogénèse induite par *C. parvum* (IOWA) au niveau de la région iléocæcale. Dans cette perspective, nous avons choisi quatre marqueurs impliqués dans les principales voies de signalisation cellulaires impliquées dans la survenue de cancers colorectaux: APC, Beta-caténine, P53 et K-ras. Des études immunohistochimiques ont été réalisées et ont permis de noter qu'il y avait une localisation cellulaire anormale aussi bien de l'APC, que de la Beta-caténine et de la P53, la Beta-caténine et la P53 s'accumulant dans le cytoplasme alors que le marquage par l'APC dans les cellules néoplasiques diminue, voire même disparaît. Le marquage de K-ras, quant à lui, est toujours membranaire dans les cellules néoplasiques

comme dans les cellules normales. Nous n'avons cependant, pas été en mesure de mettre en évidence de mutations au niveau des *loci* choisis. De plus, des altérations ultra-structurales ont été observées au niveau des jonctions intercellulaires des épithéliums néoplasiques de la région iléo-caecale. Tout cela semble traduire l'implication des voies P53 et Wnt dans le phénomène de cancérogénèse chez notre modèle de souris (SCID-D).

Ainsi les données obtenues au cours de ce travail montrent que *C. parvum* induit des adénocarcinomes digestifs invasifs quelle que soit la taille de l'inoculum administré aux souris (SCID-D) y compris avec une souche isolée chez l'homme. Ces observations confirment la capacité de *C. parvum* d'induire des cancers dans les organes digestifs au moins chez les souris hôtes immunodéprimés.

De plus, la voie de signalisation des Wnt dont certains acteurs sont liés à la polymérisation de l'actine et au réarrangement du cytosquelette, semble être un événement important lors de l'infection par *Cryptosporidium* et jouer un rôle dans le processus de cancérogénèse induite par le parasite.

ABSTRACT

The genus *Cryptosporidium* (Alveolata: Apicomplexa) comprises species that infect the gastrointestinal or respiratory tract of many vertebrates including humans. These species are the cause of an opportunistic disease called cryptosporidiosis, which can cause a self-limiting diarrhea in immunocompetent patients but can become chronic and even lethal in immunocompromised persons, especially in AIDS patients. Cryptosporidiosis also represents a significant health hazard for cattle.

The oocysts containing infective sporozoites are eliminated with the feces of infected hosts. They contaminate the environment where they keep their infectivity for a long time since they are strongly resistant to the most common disinfectants.

Certad and col. showed recently that *Cryptosporidium parvum* was also capable of inducing the development of gastrointestinal adenomas with areas of intraepithelial neoplasia of low and high grade, and adenocarcinomas in situ, in SCID (Severe Combined Immunodeficiency) mice treated or not with dexamethasone (SCID-D). In addition, they also reported that *Cryptosporidium muris* induced chronic infection in this animal model but not neoplastic lesions.

Therefore, we decided first to determine the minimum dose of *C. parvum* (IOWA strain) capable to infect and cause digestive neoplasia in this model. This work allowed us to conclude that one oocyst was able to induce chronic infection and the development of neoplastic lesions in both the antropyloric and the ileo-caecal region of SCID-D mice at 45 days post- infection (P.I.). We also followed up the progression of these lesions after inoculation with several doses of *C. parvum* IOWA strain: 1, 10, 100 and 10^5 oocysts.

Secondly, this work addressed the carcinogenetic potential of another strain of *C. parvum* (II2A15G2R1) isolated from an immunosupressed patient suffering from a severe cryptosporidiosis acquired after near-drowning. To do so, we achieved an extended follow-up of animals (over 84 days P.I.). It was thus observed, whatever the strain, and in both the

antropyloric and ileo-caecal region of mice, the presence of adenomas containing a large number of parasites. It was also noted in these adenomas, the presence of areas of desmoplasia and buds of tumor cells invading the lamina propria. In addition to these histological features advocating for an invasive adenocarcinoma, various staining and labeling techniques confirmed the invasion: a discontinuous basement membrane, the presence of epithelial cells in the stroma, an interruption of the muscularis mucosa and an invasion of the muscularis. In the case of the strain I12A15G2R1, the adenocarcinoma also invaded the serosa, and epithelial cells were observed inside blood vessels (vascular tumor emboli). Progression of the lesions was so fulgurous, that after only 60 days P.I., the invasion of the submucosa at ileo-caecal region was reported. Furthermore, during these experiments, the development of cholangiocarcinoma associated to the presence of parasite in the biliary tree was observed.

Thirdly, metabolic pathways involved in the development of *C. parvum* (IOWA)-induced adenocarcinoma were explored at the ileo-caecal region of animals. In this perspective, four markers involved in the major pathways altered in colorectal cancer were chosen: APC, beta-catenin, p53 and K-ras. Immunohistochemical studies were conducted and an abnormal localization of APC, beta-catenin and p53 was evident. Beta-catenin and p53 were accumulated in the cytoplasm, while cytoplasmic APC labeling decreased or even disappeared. Meanwhile, K-ras stayed at membrane level as in normal cells. However, mutations in the selected studied genes were not found after high-throughput genome sequencing. Additionally, alterations in the ultrastructure of intercellular junctions of the ileo-caecal region epithelia were recorded using transmission electron microscopy. These results suggest the involvement of p53 and Wnt pathway in the phenomenon of carcinogenesis in our mouse model (SCID-D) even if this process seems to be atypical.

In conclusion, the data collected during this work show that different strains of *C. parvum* induce digestive invasive adenocarcinomas whatever the inoculum size administered to SCID-D mice, including a strain isolated from a patient. These results confirm the role of *C. parvum* in the induction of digestive cancer in at least immunocompromised hosts. Moreover, the Wnt signaling pathway in which the actin polymerization and

rearrangement of the cytoskeleton are involved seems to be a major event during *Cryptosporidium* infection and appears to play a role in the carcinogenic process induced by the parasite.

INTRODUCTION

Cryptosporidium est un parasite protozoaire cosmopolite. Le genre *Cryptosporidium* (*Alveolata: Apicomplexa*) comprend des espèces pouvant infecter un grand nombre de vertébrés: poissons, amphibiens, reptiles, oiseaux et plus de 150 espèces de mammifères y compris l'homme (Chen et al. 2011). A ce jour, on dénombre plus de 23 espèces de *Cryptosporidium* (Yang et al. 2011). Jan Slapeta (Slapeta, 2012) relate même 28 espèces validées (cf. tableau 1 et figure 1). Cinq espèces sont responsables de la plupart des cryptosporidioses humaines: *C. hominis*, *C. parvum*, *C. meleagridis*, *C. felis*, *C. canis*. Parmi ces espèces, *C. hominis* et *C. parvum* sont responsables de la majorité des infections humaines (90%) spécialement dans les pays industrialisés (Xiao, 2010). Alors que *C. meleagridis* a été identifiée chez moins d'1 % des personnes présentant des diarrhées, ce pourcentage est plus élevé dans les pays en développement (Chappell et al. 2011). D'autres espèces peuvent occasionnellement être retrouvées chez l'homme, telles que *C. muris*, *C. suis*, *C. andersoni*, *C. cuniculus* et *C. ubiquitum* (Leoni et al. 2006, Cama et al. 2008, Chalmers et al. 2009, Fayer et al. 2010)(cf. tableau 1).

Bien que l'infection humaine par *Cryptosporidium* ait longtemps été considérée comme une zoonose, l'omniprésence du parasite et sa haute résistance dans l'environnement font qu'il existe plusieurs autres voies de contaminations possibles telles que les contacts de personne à personne ou par l'intermédiaire d'aliments ou d'eau de boisson contaminés (Xiao, 2010). *Cryptosporidium* est à l'origine d'importantes épidémies et diarrhées. Ces dernières durent généralement moins de 2 semaines chez les personnes immunocompétentes alors qu'elles peuvent être abondantes et entraîner une morbidité et une mortalité significative chez les personnes immunodéprimées, en particulier chez les patients sidéens. C'est en 1971 que fut rapporté pour la première fois un cas de cryptosporidiose chez les bovins; depuis l'infection par *Cryptosporidium parvum* s'est avérée être une cause importante de diarrhée néonatale chez la plupart des animaux domestiques (Surl & Kim, 2006).

Le diagnostic de la cryptosporidiose est relativement aisé mais il n'y a pas encore de traitements médicamenteux efficaces (Leitch & He, 2012). Toutefois, les halofuginones semblent réduire le taux d'oocystes excrétés et les diarrhées chez le veau (Lallemand et al.

2006; European Medicines Agency, 2007) sans que cela ait pu être confirmé par méta-analyse (Silverlås et al. 2009). La résistance des oocystes dans l'eau et l'environnement, le manque de traitement ou de vaccination chez les humains et autres animaux, ainsi que son impact socio-économique, ont conduit l'Organisation Mondiale de la Santé (OMS) à classer *Cryptosporidium* comme un «agent pathogène de référence» reflétant la qualité de l'eau (Pangasa et al. 2009). L'OMS l'a également classé parmi les pathogènes émergents constituant une menace pour la santé publique (Keusch et al. 1995; O.M.S 2006). De plus, la prise de conscience de l'impact de *Cryptosporidium* en santé publique est telle que aujourd'hui *C. parvum* et *C. hominis* ont été inclus dans la catégorie B des agents infectieux avec un potentiel de bioterrorisme (Widmer & Sullivan, 2012).

Sur le plan de la recherche, l'incapacité de cryopréserver vivants les oocystes du parasite et l'absence de culture continue sont probablement les limites les plus sérieuses. Malgré les résultats prometteurs de certaines études, il n'existe aucune méthode validée pour la cryopréservation des oocystes ou des sporozoïtes de *Cryptosporidium* spp. Une grande variété de conditions a été testée sans succès comprenant l'utilisation de diméthyl sulfoxyde, glycérol, et aussi l'utilisation d'une matrice extracellulaire (hydroxyéthylamidon) qui s'est révélée utile pour la cryopréservation des *Plasmodium* spp. Les tentatives de cryopréservation de cellules infectées provenant de cultures ont également échoué (Arrowood et al. 2002). En conséquence, l'accès aux étapes endogènes du cycle biologique du parasite est limité, l'entretien de souches *in vitro* bien caractérisées n'est pas possible, et le développement d'études comparatives entre les multiples isolats de *Cryptosporidium* est limité (Tzipori & Widmer 2008). C'est pourquoi, Certad et ses collaborateurs ont développé en 2007 un modèle murin basé sur l'infection expérimentale de souris SCID (Severe Combined Immunodeficiency), sous dexaméthasone (SCID-D) dans le but d'ajouter à l'identification moléculaire, la caractérisation phénotypique d'isolats de *Cryptosporidium* sp provenant de patients (Certad et al. 2007). C'est ainsi qu'ils ont pu montrer pour la première fois que *C. parvum* était capable d'induire des néoplasies digestives (Certad et al. 2007). Des travaux plus récents leur ont permis d'établir une corrélation entre la sévérité de la lésion et la charge parasitaire chez ce modèle (Certad et al. 2010a) et que la capacité de *C. parvum* à induire des néoplasies digestives n'était pas souche dépendante (Certad et al. 2010b).

C'est à la suite de ces observations qu'il nous est apparu intéressant de caractériser les lésions néoplasiques induites par différentes souches de *Cryptosporidium parvum* chez la souris SCID traitée à la dexaméthasone. Tout d'abord nous avons suivi leur progression puis, nous avons déterminé la dose minimale de *C. parvum* IOWA pouvant conduire à leur apparition et finalement, les mécanismes impliqués dans le processus de cancérisation ont été explorés.

Cela nous a permis de montrer le caractère invasif de ces lésions mais également le haut pouvoir pathogène de *C. parvum*. En effet, de très faibles inocula de ce protozoaire se sont avérés capables d'induire des infections durables, aboutissant au développement d'adénocarcinomes digestifs invasifs. Le potentiel pathogène de ce parasite en santé publique s'en trouve ainsi souligné.

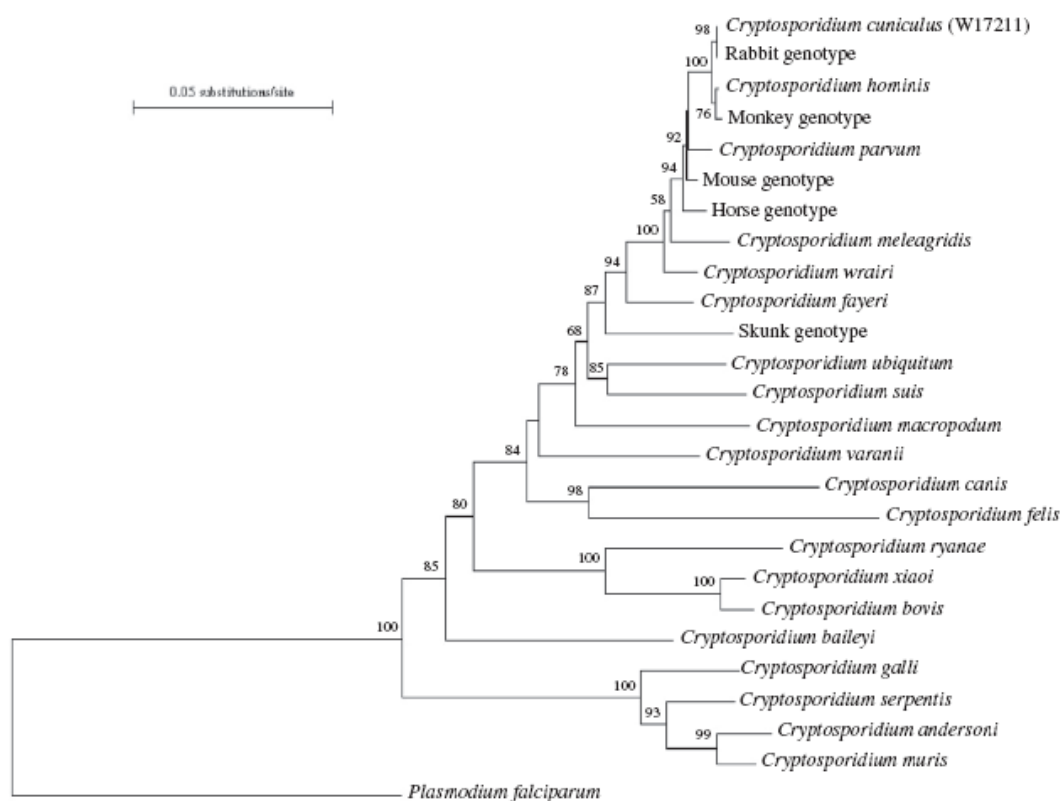


Figure 1: Relations phylogénétiques entre espèces et génotypes de *Cryptosporidium* basées sur l'analyse de la concaténation des séquences nucléotidiques de l'ARNr 18 S, de l'actine et de l'HSP70 d'après (Robinson. 2010). Seules les valeurs de bootstrap supérieures à 50% obtenues par neighbour-joining à partir de 1000 répliques sont indiquées.

Tableau 1: Liste des espèces de *Cryptosporidium* sp. validées d'après (Kváč et al. 2012; Slapeta, 2012)

Numéro	Nom de l'espèce	Hôte	Référence
1	<i>C. muris</i>	MH	(Tyzzer, 1907)
2	<i>C. parvum</i>	MH	(Tyzzer, 1912)
3	<i>C. meleagridis</i>	MOH	(Slavin, 1955)
4	<i>C. wrairi</i>	M	(Vetterling et al. 1971)
5	<i>C. bovis</i>	M	(Barker & Carbonell, 1974) (Fayer, Santín & Xiao, 2005)
6	<i>C. cuniculus</i>	MH	(Robinson et al. 2010)
7	<i>C. felis</i>	MH	(Iseki, 1979)
8	<i>C. serpentis</i>	R	(Levine, 1980)
9	<i>C. baileyi</i>	O	(Current et al. 1986)
10	<i>C. varanii</i>	R	(Pavlassek et al. 1995)
11	<i>C. galli</i>	O	(Ryan et al. 2003)
12	<i>C. andersoni</i>	MH	(Lindsay et al. 2000)
13	<i>C. canis</i>	MH	(Fayer et al. 2001)
14	<i>C. hominis</i>	H	(Morgan-Ryan et al. 2002)
15	<i>C. molnari</i>	P	(Alvarez-Pellitero & Sitjà-Bobadilla, 2002)
16	<i>C. suis</i>	MH	(Ryan et al. 2004)
17	<i>C. fayeri</i>	M	(Ryan et al. 2008)
18	<i>C. ryanae</i>	M	(Fayer et al. 2010)
19	<i>C. fragile</i>	Am	(Jirků et al. 2008)
20	<i>C. macropodom</i>	M	(Power & Ryan 2008)
21	<i>C. xiao</i>	M	(Fayer & Santín 2009)
22	<i>C. ubiquitum</i>	MH	(Fayer et al. 2010)
23	<i>C. Tyzzeri</i> (invalidé par Slapeta 2012)	M	(Zhao et al. 2012)
24	<i>C. viatorum</i>	H	(Elwin et al. 2012)
25	<i>C. scorfatum</i>	M	(Kváč et al. 2012)
26	<i>C. nasoris</i>	P	(Hoover et al. 1981)
27	<i>C. cichlidis</i>	P	(Paperna & Vilenkin, 1996)
28	<i>C. reichenbachklinkei</i>	P	(Paperna & Vilenkin, 1996)
29	<i>C. pestis</i> (invalidée par (Xiao et al. 2007))	M	(Slapeta, 2006)
30	<i>C. ducismarci</i>	R	(Traversa, 2010)

(*)M: Mammifères, H: homme, O: oiseaux, Am: amphibiens, P: poissons, R: reptiles.

Avant de présenter en détail les résultats de ce travail, nous commencerons par une revue bibliographique qui précise les notions nécessaires à la compréhension de notre étude.

GENERALITES

I. Qu'est ce que le genre *Cryptosporidium*?

I-1. Historique

I-1.1. La découverte de *Cryptosporidium*

J.J. Clark mentionna déjà en 1895 l'existence d'un nouveau protozoaire, qu'il décrivait comme un « essaim de spores reposant sur l'épithélium gastrique de souris » (Clarke, 1895) mais ce n'est qu'en 1907 que Tyzzer décrivit un parasite unicellulaire vivant dans les glandes gastriques de souris de laboratoire (*Mus musculus*) et qu'il nomma *Cryptosporidium muris* (Tyzzer, 1907). Il en décrivit aussi des stades sexués et asexués chez le parasite, ainsi que l'attachement aux cellules épithéliales gastriques de l'hôte par le biais d'une organelle spécialisée. Il détailla alors les caractéristiques permettant d'établir un nouveau genre de sporozoaires, le genre *Cryptosporidium* apparenté aux Coccidies (Tyzzer, 1910). En 1912, il observa une autre espèce plus petite en taille dans l'intestin de la souris, qu'il nomma *Cryptosporidium parvum* (Fayer, 2010). Dans ses publications nous pouvons retrouver la plupart des notions sur ce que nous connaissons actuellement sur la biologie et le cycle biologique du parasite (Tzipori & Widmer 2008). Il fut également le premier à décrire une cryptosporidiose aviaire en 1929 mais ce n'est que trente cinq ans plus tard, que Slavin découvrit un parasite structurellement similaire dans l'iléon de dindonneaux qu'il nomma *C. meleagridis*. Pour la première fois, l'association entre le parasite et des manifestations cliniques est établie (Slavin 1955, Ryan 2010).

Les premiers cas humains de cryptosporidiose décrits dans la littérature datent de 1976. L'un concerne un enfant de 3 ans et demi, immunocompétent, chez qui différents stades de développement de *Cryptosporidium* dans l'intestin ont été détectés. Cet enfant guérit après avoir seulement reçu un traitement symptomatique (Nime et al. 1976). L'autre cas, décrit aux Etats-Unis, est celui d'un patient de 39 ans, immunodéprimé, qui recevait quotidiennement 150 mg de cyclophosphamide et 60 mg de corticoïdes depuis 5 semaines, et qui a dû être hospitalisé suite à une diarrhée importante. Celle-ci cessa 2 semaines après

l'arrêt du cyclophosphamide (Meisel et al. 1976). La même année, l'impact vétérinaire de la cryptosporidiose chez les ruminants fut rapportée (Widmer & Sullivan, 2012).

I-1.2. *Cryptosporidium* et la pandémie du SIDA

Les cas cliniques de cryptosporidiose rapportés dans la littérature restent cependant rares jusque dans les années 80 quand l'émergence de la pandémie du SIDA s'est associée à une forte augmentation de la prévalence d'infections opportunistes parasitaires (cryptosporidiose, toxoplasmose) et fongiques (pneumocystose, histoplasmosse, coccidioïdomycose, candidoses digestives). Le premier cas de cryptosporidiose chez un homosexuel sidéen fut rapporté en 1982 (Ma & Soave 1983). Chez les individus VIH+ ou au stade SIDA, l'infection est le plus souvent gastro-intestinale mais peut également être retrouvée au niveau hépatobiliaire ou respiratoire. Le lien avec le SIDA était si étroit que la cryptosporidiose fut retenue comme faisant partie du groupe d'infections opportunistes définissant le SIDA (CDC 1993). L'incidence de cryptosporidiose dans cette population a diminué significativement à partir de mars 1996 dans les pays développés en raison de l'utilisation systématique des thérapies anti-rétrovirales hautement actives (HAART). En revanche, la cryptosporidiose demeure encore une complication sérieuse du VIH/SIDA dans les pays en développement sans ou avec accès limité aux HAART (Pozio & Morales 2005).

Tandis que les individus immunologiquement compromis et infectés par *Cryptosporidium* deviennent chroniquement et parfois fatalement malades, des individus immunologiquement compétents peuvent aussi développer une gastroentérite aiguë à cause du parasite (Tzipori & Widmer 2008), au point qu'actuellement la cryptosporidiose est considérée comme une des causes de diarrhée du voyageur.

I-2. Position taxonomique de *Cryptosporidium*

Les parasites du genre *Cryptosporidium* sont des protistes intracellulaires appartenant au phylum des Apicomplexa (ou Sporozoaires) (cf. figure 2) compris actuellement dans le groupe Alveolata (avec les Ciliés et les Dinophytes) (Lecointre & Guyader, 2001). Depuis la description du genre *Cryptosporidium*, sa classification taxonomique a fait l'objet de débat. Ainsi, ces dernières années des équipes ont rapporté chez *Cryptosporidium* des caractéristiques qui semblent être partagées par les coccidies et

les grégarines (Robinson et al. 2010). Certains auteurs placent le genre *Cryptosporidium* dans le groupe des Coccidies, mais séparé des coccidies typiques, à la base du phylum des Apicomplexa (Kuo et al. 2008). Sur le plan phylogénétique d'autres auteurs insistent sur un rapport probablement très étroit du genre avec la branche des grégarines (Chacín-Bonilla, 2007).

Les caractéristiques utilisées pour identifier et nommer les espèces des Apicomplexa ont traditionnellement été fondées sur la spécificité d'hôte, la morphologie et l'emplacement de stades endogènes (Fayer, 2010). Ceci s'est avéré insuffisant pour distinguer des espèces de *Cryptosporidium*. En effet, les oocystes de différentes espèces de *Cryptosporidium* peuvent présenter des tailles et des morphologies similaires. De plus nous ne pouvons pas parler de spécificité d'hôte stricte des espèces de *Cryptosporidium*, puisque des études ont montré que des isolats provenant de différents animaux pouvaient parfois se transmettre d'une espèce hôte à une autre.

La nécessité d'identifier les espèces présentant des risques pour l'homme et pour les animaux, justifie les efforts pour créer des outils d'identification moléculaire des espèces au sein du genre *Cryptosporidium*. Notamment, des techniques moléculaires comme la Réaction en Chaîne par Polymerase (PCR), le polymorphisme de longueur des fragments de restriction (RFLP), le génotypage multiloci, le séquençage, ciblant des séquences définies du génome de *Cryptosporidium*, permettant de clarifier la taxonomie du genre (Slapeta, 2012). En 2003, Egyed et ses collaborateurs, ont proposé que seules soient reconnues comme valides, les espèces caractérisées par des données morphologiques, biologiques et génétiques. En 2004, Xiao et al. publient un consensus des conditions de base devant être remplies pour nommer une nouvelle espèce de *Cryptosporidium* qui comprend des données morphométriques, une caractérisation génétique (incluant une caractérisation multiloci lorsque cela est possible), l'identification des hôtes naturels et expérimentaux et le respect des règles de l'ICZN (International Code of Zoological Nomenclature). Les conditions pour nommer de nouvelles espèces, en accord avec les règles de l'ICZN, peuvent être résumées ainsi (Jirků et al. 2008): (i) une description rigoureuse des oocystes et des autres stades de développement avec collection d'échantillons de tissus infectés adéquatement préservés, (ii) une caractérisation biologique, (iii) un diagnostic différentiel étayé, si possible, par (iv) une caractérisation génétique suivi de l'enregistrement des séquences et du matériel pour

d'autres caractérisations dans une institution académique (Fayer, 2010). De plus, en raison d'une forte variation allélique intra-spécifique de *Cryptosporidium*, de nombreux génotypes du parasite doivent être décrits, car ils peuvent correspondre à des espèces encore cryptiques. Actuellement, l'identification et l'appellation des génotypes sont surtout basées sur la spécificité d'hôte. Quand des nouvelles différences significatives sont détectées dans les séquences nucléotidiques de *Cryptosporidium* par rapport aux données déjà connues, de nouveaux génotypes sont nommés et cela en fonction de l'hôte duquel ils ont été isolés. Même si les différences génétiques retrouvées chez les différents génotypes de *Cryptosporidium* tendent à être corrélées avec des différences biologiques, le degré de divergence est variable. Le terme sous-génotype est parfois employé pour décrire des variations intra-génotypiques relativement mineures (Xiao et al. 2004).

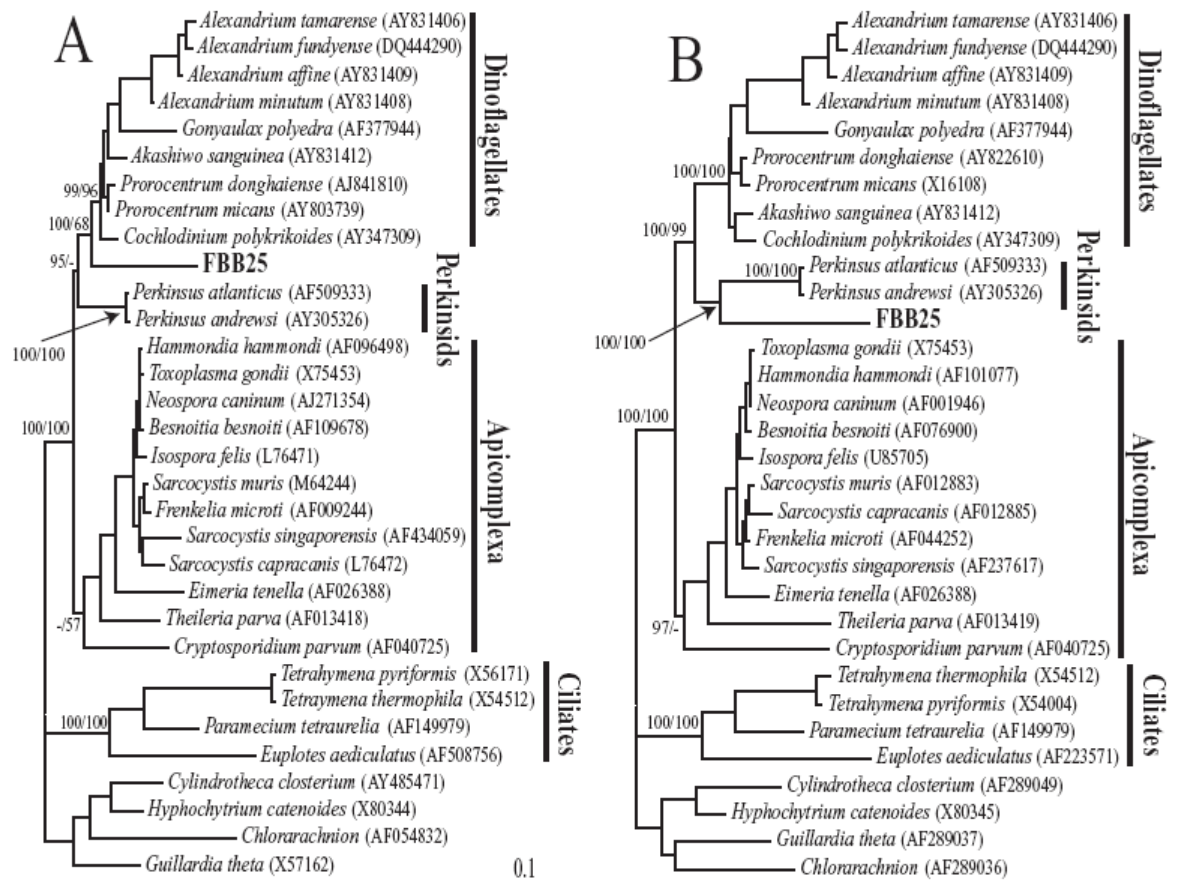


Figure 2: Analyses phylogénétiques par maximum de vraisemblances basées sur la comparaison des séquences de l'ARNr 18S (A) et de l'ARNr 28S (B) d'alvéolés, d'après (Massana et al. 2008). Les paramètres du modèle d'évolution des séquences ont été sélectionnés par Modeltest (respectivement TrN + I + G et GTR + I + G). Les valeurs à chaque nœud correspondent aux probabilités postérieures bayésiennes /valeurs de bootstrap obtenues par Neighbour-joining à partir de 1000 répliques. Les tirets correspondent à des valeurs inférieures à 50%. La barre d'échelle indique 0,1 substitutions par position dans chaque arbre. Notez l'émergence à la base du phylum des Apicomplexa de *Cryptosporidium*.

I-3. Biologie du parasite

Cryptosporidium est un protozoaire qui infecte le tractus gastro-intestinal et les poumons. Il a un cycle de vie complexe comprenant des phases asexuées et sexuées. La prolifération et la différenciation se déroulent dans une vacuole parasitophore unique sous la bordure en brosse des cellules de l'hôte mais en dehors de leur cytoplasme (Leitch & He, 2012).

La forme infectante est l'oocyste sporulé. Ce stade est très important pour la dissémination, la survie et l'infectivité du parasite. Les oocystes sont très résistants dans le milieu extérieur dans lequel ils sont excrétés. Ils peuvent y survivre plusieurs mois. Ils sont

cependant très sensibles à des températures élevées (71,7°C pendant 5 secondes) et à la dessiccation (Fayer et al. 2000).

L'oocyste résiste également aux désinfectants chlorés utilisés pour le traitement de l'eau, mais l'utilisation de l'ozone et des radiations UV semble diminuer les risques de contamination des systèmes de distribution d'eau potable (Widmer & Sullivan, 2012).

Le cycle de développement des espèces du genre *Cryptosporidium*, est un cycle monoxène (se déroule chez un même hôte) (cf. figure 3). Il comprend deux mérogonies ou multiplications asexuées et une gamétogonie. La transmission d'un hôte à l'autre se fait via l'oocyste excrété dans les fèces des sujets infectés. Après ingestion, l'oocyste, favorisé par l'action de la trypsine et des sels biliaires, libère les 4 sporozoïtes dans le tractus digestif. Les sporozoïtes pénètrent les cellules épithéliales par leur région apicale qui contient le complexe apical et vont se loger dans des vacuoles parasitophores se différenciant en trophozoïtes. Le parasite acquiert une position intracellulaire mais se maintient à hauteur de la bordure en brosse.

Le cycle de multiplication asexuée appelé également mérogonie ou schizogonie peut alors commencer et mener à la formation de mérontes de type I qui contiennent 8 mérozoïtes. Ces derniers sont libérés de la vacuole pour envahir les cellules voisines. Ils forment ensuite soit de nouveau des mérontes de type I, soit des mérontes de type II (contenant 4 mérozoïtes de type II).

Les mérozoïtes de type II vont initier le cycle de multiplication sexuée ou gamétogonie et se différencient soit en microgamontes (mâle), soit en macrogamontes (femelle). Chaque noyau contenu dans les microgamontes (devenus plurinucléés) est ensuite incorporé dans un microgamète. Les macrogamontes demeurent uninucléés en devenant des macrogamètes. Une fois matures les microgamètes fécondent le macrogamète pour donner naissance à un zygote diploïde, qui se différencie en oocystes in situ. Il existe deux types d'oocystes: I. Les oocystes à paroi épaisse, qui se retrouvent excrétés dans les fèces ; II. Les oocystes à paroi fine (environ 20%) probablement responsables de l'auto-infection interne (Current & Garcia, 1991).

Les particularités du cycle de *Cryptosporidium* par rapport à celui des autres coccidies résident en l'excrétion d'oocystes directement infectants, le recyclage des mérozoïtes de 1ère génération et la formation d'oocystes à paroi fine qui se désenkystent immédiatement

in situ, entretenant l'infection. Ces particularités favoriseraient le maintien de l'infection chez les sujets immunodéprimés.

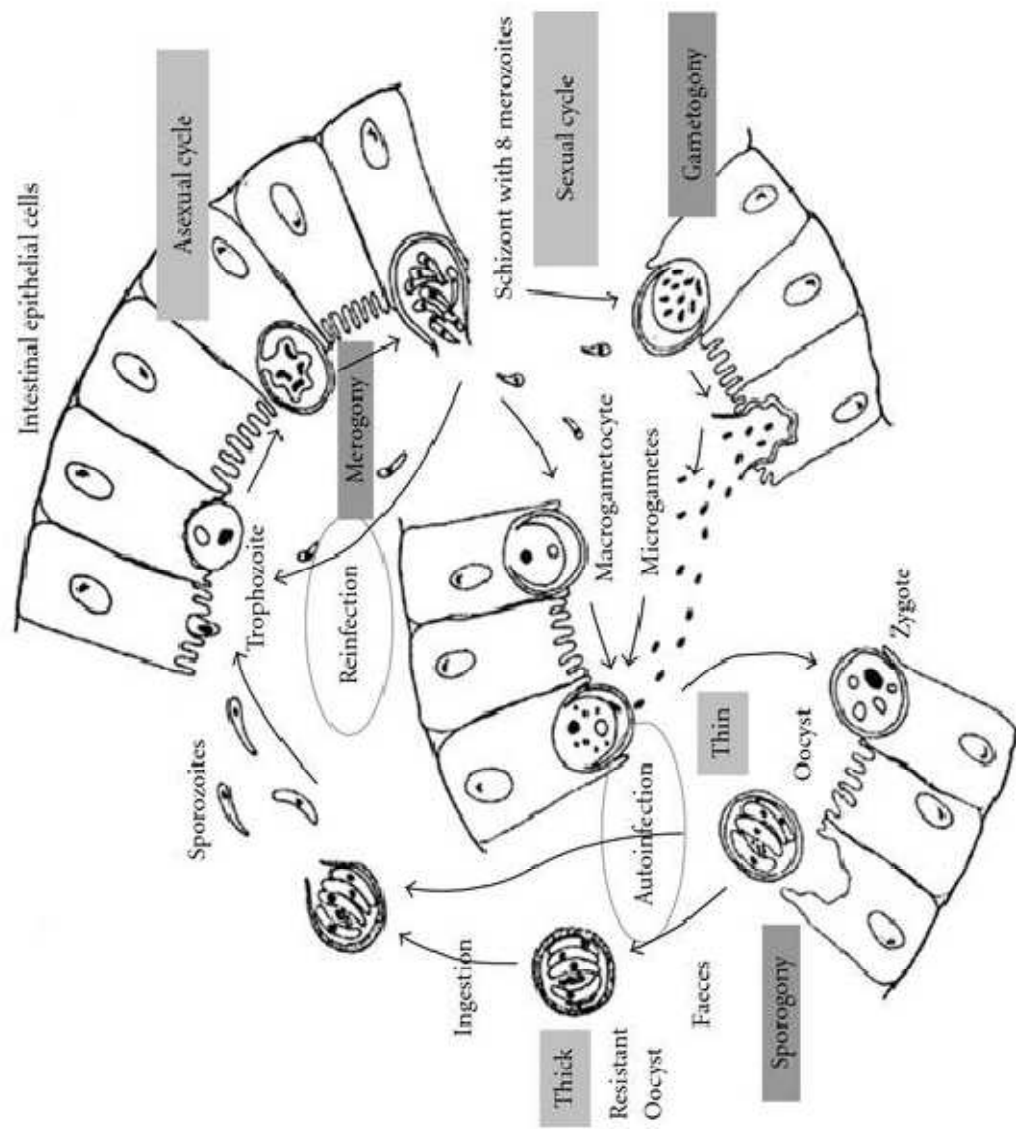


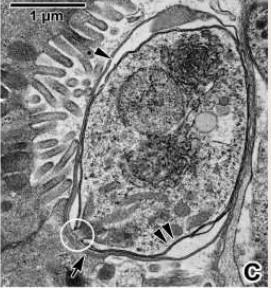
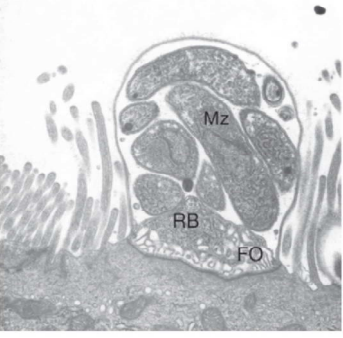
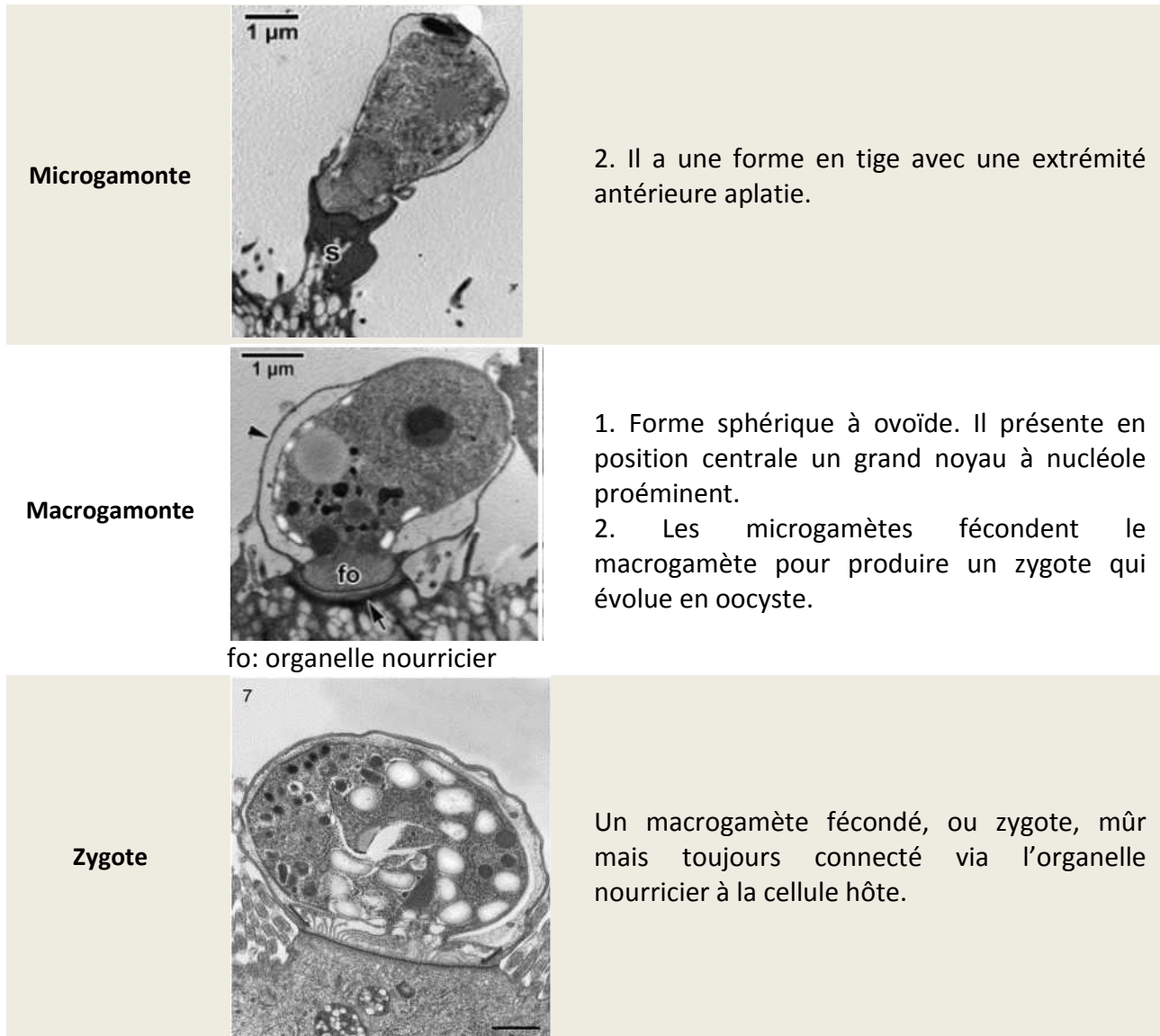


Figure 3: Cycle biologique de *Cryptosporidium* spp. d'après (Smith et al. 2007)

La morphologie des différents stades du cycle de vie de *Cryptosporidium* est décrite dans le tableau 2.

Tableau 2: Les différents stades évolutifs de *Cryptosporidium* sp. (Certad, 2008; Valigurová et al. 2008; Leitch & He, 2012)

Forme évolutive	Morphologie	Description
<p>Oocyste</p>	 <p>o: oocyste ps: vacuole parasitophore fo: organelle nourricier</p>	<ol style="list-style-type: none"> 1. Forme sphérique à ovoïde. 2. La taille de l'oocyste varie entre 3 et 8 µm de diamètre, selon l'espèce. 3. Chaque oocyste contient quatre sporozoïtes nus sans sporocystes, et présente un corps résiduel granuleux central très réfringent. 4. sa paroi est composée de deux couches, interne et externe, bien distinctes. 5. A l'un de ses pôles, se situe une fente qui s'étend sur 1/3 à 1/2 de leur circonférence par laquelle sont libérés les sporozoïtes.
<p>Sporozoïte et merozoïte</p>	 <p>mv : microvillosités</p>	<ol style="list-style-type: none"> 1. Ils sont élancés, virguliformes. 2. Formes libres et mobiles. 3. Présence d'un complexe apical. 4. Les rhoptries, les micronèmes, les granules denses, le noyau, les ribosomes, les microtubules ainsi que les anneaux apicaux sont visibles par MET.
<p>Trophozoïte</p>		<p>Trophozoïte mature et son organelle d'attachement ou nourricier.</p>
<p>Méronte</p>	 <p>Mz: mérozoïte Rb: corps résiduel FO: organelle nourricier</p>	<ol style="list-style-type: none"> 1. Méronte de type I contenant six à huit mérozoïtes. 2. La membrane cellulaire de la cellule hôte entourant le méronte se lyse et les mérozoïtes deviennent extracellulaires, capables d'infecter d'autres cellules hôtes pour produire de nouveaux mérontes type I ou peuvent évoluer vers des mérontes type II à quatre mérozoïtes.



I-4. Pouvoir pathogène du genre *Cryptosporidium*

I-4.1. Infectivité de *Cryptosporidium*

Chez l'homme, les manifestations cliniques faisant suite à une infection par *Cryptosporidium* ainsi que les ID50 (doses pouvant infecter la moitié de la population ou dose infectieuse pour 50% de la population) diffèrent selon les isolats parasitaires administrés et leur origine géographique. Ceci a été montré aussi bien chez les volontaires sains (Okhuysen et al. 1999) que chez les patients sidéens (Cama et al. 2007). Cette différence de pathogénicité ou de virulence en fonction des isolats a également été rapportée chez la souris et le veau (Okhuysen & Chappell, 2002).

Une première étude réalisée sur des volontaires sains ne présentant pas d'anticorps contre *Cryptosporidium* spp. inoculés avec des doses allant de 30 à 10^6 oocystes de *C. parvum* (IOWA), a permis de déterminer une ID₅₀ de 132 oocystes (DuPont et al. 1995). Ce chiffre a été revu par la suite (Okhuysen et al. 1999) et estimé compris entre 9 à 1042 selon l'isolat parasite inoculé: 9 oocystes pour la souche TAMU, 87 oocystes pour la souche IOWA et 1042 oocystes pour la souche UCP. D'autres études, réalisées sur des volontaires sains présentant des anticorps dirigés contre les antigènes de *Cryptosporidium*, ont permis de mettre en évidence une relative résistance à l'infection par *C. parvum* (souche IOWA) pour laquelle la ID₅₀ est 20 fois plus élevée (Chalmers & Davies, 2010).

De plus, une étude réalisée chez des souris C57BL/6N a montré qu'un inoculum de seulement 1 oocyste de *C. parvum* (IOWA) était capable d'induire une infection chez environ 16% des souris inoculées pendant au moins 14 jours (durée de l'étude) (Yang et al. 2000).

L'équipe de Chappell s'est également intéressée au pouvoir infectieux de *Cryptosporidium hominis* car bien que cette espèce soit, avec *C. parvum*, retrouvée dans la plupart des cas de cryptosporidiose humaine, très peu d'informations quant à son pouvoir infectieux étaient disponibles. Ils ont ainsi pu montrer que de très faibles doses de la souche *C. hominis* (TU 502) sont en mesure d'induire une infection chez des volontaires sains (ID₅₀: 10) (Chappell et al. 2006). D'autre part, une réponse sérique d'IgG peut être détectée chez les individus ayant reçu plus de 30 oocystes contrairement à l'infection par *C. parvum*. Après une année, les réinfections des individus par *C. parvum* (IOWA) permettent d'induire cette même réponse sérique dans 33% des cas. L'intensité de la diarrhée et la durée de l'infection restent toutefois similaires à la première infection, indiquant qu'une primo-infection ne suffit pas à protéger de l'infection par *C. parvum* (Chappell et al. 2006; Chalmers & Davies, 2010).

Enfin *Cryptosporidium meleagridis*, espèce parasite principalement inféodée aux oiseaux, est également susceptible d'infecter des hommes sains après administration de doses élevées d'oocystes (10^5 oocystes). Les infections entraînent généralement des diarrhées et sont autorésolutives au bout de 12 jours (Chappell et al. 2011). Le pouvoir infectieux de *C. meleagridis* a également été étudié chez un modèle murin: la souris C57BL/6 traitée à la dexaméthasone. Dans ce contexte d'immunodépression, un seul oocyste de *C.*

meleagridis suffit à induire une infection pendant au moins 18 jours (durée de l'étude)(Huang et al. 2003).

L'ensemble de ces études établissent que de très faibles doses de *Cryptosporidium* spp. peuvent induire une infection chez l'homme et certains modèles murins, et attestent ainsi du fort pouvoir infectieux de ce parasite.

I-4.2. Facteurs de virulence de *Cryptosporidium*

Les facteurs spécifiques de virulence qui conduisent notamment à l'apparition de la diarrhée probablement suite à des atteintes directes ou indirectes des cellules épithéliales de l'hôte, ne sont pas encore très bien connus. Toutefois, des molécules et des mécanismes sont évoqués comme pouvant être associés à la pathogénicité de *Cryptosporidium* (Okhuysen & Chappell, 2002; Certad, 2008):

- Des facteurs liés à l'adhérence du parasite à la cellule hôte: plusieurs molécules y sont probablement associées (CSL, gp 900, le complexe gp 15/40/60, TRAP-C1, TRAP-C2, cp47 et la cp500).
- La production de toxines: des études ont émis l'hypothèse que *Cryptosporidium* pouvait produire une entérotoxine responsable de la diarrhée sécrétoire profuse. La diminution du flux d'anions en présence d'inhibiteurs de cyclo-oxygénase suggère qu'une activité potentielle entérotoxigène de *Cryptosporidium*. Celle-ci impliquerait la sécrétion de prostaglandines par les cellules épithéliales intestinales infectées.
- Le développement de lésions cellulaires: en infectant des cultures d'entérocytes avec *Cryptosporidium*, des altérations de l'épithélium ont été décrites: rupture des jonctions intercellulaires, perte de la fonction barrière et la libération de lactate déshydrogénase intracellulaire. Les mécanismes impliqués dans les modifications des membranes pendant l'invasion de *Cryptosporidium* demeurent inconnus. Néanmoins, une protéine spécifique de *Cryptosporidium* pourrait être associée à l'invasion cellulaire et à la perte de fonction barrière. C'est l'hémolysine H4 codée par le gène hemA.
- La modulation du processus d'apoptose des cellules hôtes: Le contrôle de l'apoptose des cellules hôtes par le parasite apparaît biphasique. In vitro, la

première phase décrite peu après l'infection (6 à 12 h) serait anti-apoptotique et faciliterait ainsi l'installation et la prolifération parasitaire. La seconde, modérément pro-apoptotique serait plus tardive et associée à la libération des mérozoïtes (Mele et al. 2004; Liu et al. 2008; Liu et al. 2009). L'infection des cellules épithéliales par *C. parvum* conduit notamment à une surexpression de gènes codant pour des inhibiteurs de protéines induisant l'apoptose (IAPs) comme c-IAP1, c-IAP2, XIAP et la survivine. L'inhibition de l'apoptose par *C. parvum* ferait également intervenir un mécanisme associé à l'activation du facteur nucléaire κ B (NF κ B) (McCole et al. 2000).

I-5. Impact de la cryptosporidiose en santé publique

I-5.1. Epidémiologie

La cryptosporidiose est une maladie cosmopolite. L'infection a été rapportée dans 95 pays de tous les continents et sous toutes les latitudes à l'exception de l'Antarctique (Ripert & Guyot, 2003). Le pourcentage de l'infection dans la population totale varie entre 1% et 3% dans les pays développés et peut atteindre 10% dans les pays en développement. Plus particulièrement, la prévalence de l'infection par *C. parvum* dans la population générale des pays en développement est estimée comprise entre 2.2 et 8.5%. Chez les hôtes diarrhéiques, la prévalence de l'infection est plus élevée, de l'ordre de 2.2% chez les patients immunocompétents dans les pays développés et de 6.1% chez ceux des pays en développement (Surl & Kim, 2006; Hörman et al. 2004; Gatei et al. 2006). Cette différence peut sans doute s'expliquer par les mauvaises conditions de vie associées à la contamination des eaux potables. Cependant, il arrive qu'il y ait des épidémies de cryptosporidiose également dans les pays développés dues à d'autres causes telles que la contamination fréquente des eaux récréatives rapportée en 2005 aux Etats Unis où le nombre de personnes infectées était de 8269 (Yoder & Beach, 2007).

Parmi les patients diarrhéiques, ce sont les enfants qui sont les plus infectés, la cryptosporidiose peut atteindre 7% des enfants diarrhéiques des pays développés et 12% chez ceux des pays en développement. Par contre la population la plus susceptible est celle des sujets immunocompromis, surtout les sujets sidéens, la prévalence étant de 14% dans les pays développés et de 24% dans les pays en développement (Chen et al. 2002;

Nahrevanian & Assmar 2008). Cette prévalence varie également en fonction des méthodes de diagnostic utilisées: PCR, ELISA ou microscopie optique (Hira et al. 2011).

Certains auteurs suggèrent que le manque d'eau en période de saison sèche dans plusieurs pays en développement est la cause du manque d'hygiène des populations humaines, ce qui a pour conséquence d'augmenter le risque de contamination par *Cryptosporidium* spp. (Gatei et al. 2006). Les résultats d'études menées au Kenya, en Turquie ou encore aux Etats-Unis, en Angleterre et en France montrent les mêmes tendances (Altintas, 2004). Alors que dans d'autres pays comme l'Egypte et le Koweït, c'est durant la saison humide que la prévalence de la cryptosporidiose est la plus élevée (Iqbal et al. 2011; Abd El Kader et al. 2012).

En France, le réseau « Cryptosporidies ANOFEL » a été mis en place, en 2004, dans le but de fournir aux autorités de la santé publique des données sur l'incidence et l'épidémiologie de la cryptosporidiose humaine. Entre janvier 2006 et décembre 2009, 407 cas de cryptosporidiose ont été enregistrés. Les enfants de moins de 4 ans représentent 18% des cas et les patients infectés par le VIH ou immunodéprimés non VIH représentent 38% et 28% des cas, respectivement. On observe une variation saisonnière des cas, avec un nombre de cas plus élevé à la fin de l'été et en automne. L'analyse génotypique des cas montre une répartition entre 2 principales espèces, *C. parvum* (54% des cas), *C. hominis* (36%) (ACNN, 2010).

Chez l'homme, la sensibilité à l'infection dépend de l'âge, de l'état immunitaire du sujet, et de son état nutritionnel. De nombreuses études montrent une plus grande sensibilité et une plus grande fréquence de la cryptosporidiose chez les jeunes enfants de moins de 4 ans (Newman et al. 1999; Bern et al. 2000; Areeshi et al. 2008).

Dans plusieurs pays, les autorités sanitaires ont adopté des directives spécifiques pour le contrôle de *Cryptosporidium* dans les eaux de distributions. En Angleterre et au Pays de Galles, le Drinking Water Inspectorate (DWI) a fixé les normes de distribution de l'eau en termes de contamination par les oocystes de *Cryptosporidium* « Water Supply Regulations 2000 » (Guyot et al. 2005). Aux Etats Unis, l'Agence pour la Protection de l'Environnement (US EPA) a défini une méthode de détection des (oo)cystes de *Cryptosporidium* et *Giardia* dans l'eau «US EPA method 1623 » (Kothavade, 2012). De la même manière en France,

l'Association Française de Normalisation (AFNOR) a fixé en 2001 un protocole standardisé de détection des oocystes de *Cryptosporidium* dans les eaux (AFNOR, 2001; Guyot et al. 2005).

I-5.2. Epidémies de cryptosporidiose

De nombreuses épidémies de cryptosporidiose ont été rapportées aussi bien dans les pays développés qu'en développement (O'Donoghue, 1995; Ramirez et al. 2004) souvent associées à des contaminations hydriques de puits artésiens, des eaux de surface non traitées, des eaux de récréation ou des réseaux publics d'alimentation en eau. Entre 2004 et 2010, près de 119 épidémies d'origine hydrique et liées à la contamination par des oocystes de *Cryptosporidium* ont été recensées dans le monde (Baldursson & Karanis, 2011). La plus importante fut celle de Milwaukee aux USA, en 1993, qui contamina près 403 000 personnes via le réseau de distribution d'eau (Mac Kenzie et al. 1994). Environ 54 personnes sont décédées à la suite de l'infection, il s'agissait pour la plupart de patients sidéens. L'épidémie fut tout d'abord attribuée à une défaillance du système de purification d'eau potable. Celle-ci ayant été contaminée avec des excréments de bovins infectés mais le génotypage ultérieur des eaux usées de Milwaukee a indiqué que l'espèce prédominante était *C. hominis* (allèle 1b), ce qui suggère que l'épidémie de 1993 était due à une contamination anthroponotique plutôt que zoonotique (Leitch & He, 2012). En France, trois épidémies d'origine hydrique ont été rapportées, la première à Sète (Hérault) en 1998, la seconde à Dracy-le-Fort (Saône et Loire) en 2001 et la dernière à Divonnes-les-bains (Ain) en 2003 avec respectivement 150, plus de 480 et 727 cas recensés (ACNN, 2010)).

La plupart des épidémies de cryptosporidiose qu'elles soient d'origine hydrique, alimentaire ou par contact direct sont associées à deux espèces de *Cryptosporidium*: *C. parvum* et *C. hominis*. Il a cependant été rapporté par Chalmers et ses collaborateurs une récente épidémie en Angleterre causée par *Cryptosporidium cuniculus du lapin* (Xiao 2010).

I-5.3. Signes cliniques

La cryptosporidiose est plus communément considérée comme une maladie intestinale chez les personnes immunocompétentes. On peut cependant observer chez les personnes immunodéprimées des atteintes extra-intestinales, gastriques, hépatobiliaires, pancréatiques et même respiratoires (Leitch & He, 2012).

Chez les individus immunocompétents, même si un pourcentage important de cas de cryptosporidiose est asymptomatique, après une période d'incubation variant de 1 à 12 jours (moyenne de 7 jours), l'infection par *Cryptosporidium* se manifeste le plus souvent par une diarrhée caractérisée par d'abondantes selles aqueuses (jusqu'à 10 fois/jour) qui peut s'accompagner d'une perte de poids rapide, de crampes abdominales, de nausées, de céphalées, de vomissements, de fièvre et de douleurs musculaires qui disparaissent généralement dans les deux semaines. Les enfants et les personnes âgées sont les plus touchés. Plus l'enfant est jeune, plus la diarrhée est grave. Le pic de prévalence en fonction de l'âge diffère légèrement selon les études mais il se situe généralement à moins de 2 ans (ACNN, 2010; Leitch & He, 2012). La malnutrition semble augmenter la fréquence de la diarrhée et prolonger l'infection, même chez les enfants immunocompétents. Il a été démontré que l'infection durant la petite enfance pouvait entraîner un retard de croissance, pouvant persister bien au-delà de l'infection (Leitch & He, 2012). Des études réalisées en Afrique, en Amérique centrale, en Amérique du sud et en Asie du sud-est montrent que la cryptosporidiose aiguë est un facteur prédictif de mortalité infantile (Widmer & Sullivan, 2012). Chez les patients sidéens la diarrhée est chronique et est accompagnée d'une malabsorption sévère due à une réduction de l'absorption de la vitamine B12 et du D-xylose et d'une atrophie des villosités. Plus la charge parasitaire au niveau de l'intestin augmente plus les symptômes sont fréquents et sévères (Leitch & He, 2012). Notons que certaines études sur des sujets sidéens infectés par *Cryptosporidium* ont montré une diminution du nombre de cellules de Paneth accompagnée de la dégranulation de ces cellules suggérant une réduction de production des défensines antimicrobiennes. Elle pourrait être secondaire à la malnutrition puisque la dégranulation est corrélée avec l'indice de masse corporelle et une carence en zinc (Kelly et al. 2004). En général, le patient présentant un taux de lymphocytes CD4+ < 200/mm³ a un risque de contracter une cryptosporidiose chronique alors que le patient ayant un taux de lymphocytes CD4+ de moins de 100/mm³ CD4+ peut contracter une cryptosporidiose plus sévère pouvant mettre en jeu le pronostic vital (Leitch & He, 2012).

Les manifestations cliniques de la cryptosporidiose ainsi que la virulence varient d'une espèce à l'autre mais également d'une souche à l'autre. Chez l'homme, *C. hominis* semble causer une cryptosporidiose plus aiguë avec une localisation extra-intestinale plus

fréquente et des manifestations plus chroniques que les autres espèces (Leitch & He, 2012). Des études expérimentales réalisées chez le modèle souris SCID, montrent que la souche TUM1 de *Cryptosporidium parvum* semble être à l'origine de lésions néoplasiques plus importantes que celles causées par la souche IOWA (Certad et al. 2010b).

I-5.4. Diagnostic de la cryptosporidiose

Le diagnostic de la cryptosporidiose chez l'homme comprenant l'identification et la caractérisation des espèces de *Cryptosporidium*, est indispensable à la lutte contre cette maladie et à la compréhension de son épidémiologie (Pangasa et al. 2009). Plusieurs techniques de coloration permettent de détecter *Cryptosporidium spp.* comme l'Auramine ou le Giemsa, à partir des différents prélèvements (selles, liquide d'aspiration duodéal, biopsies, liquide de lavage bronchoalvéolaire, etc.). Néanmoins, la technique la plus utilisée est la coloration de Ziehl Neelsen modifiée sur étalements obtenus directement ou après des techniques de concentration (Henriksen & Pohlenz, 1981). Les cryptosporidies apparaissent alors en rose foncé ou en rouge, contrastant avec le reste des matières fécales colorées en vert. Des tests immunologiques permettent également de diagnostiquer l'infection: une capture de copro-antigènes est possible par la technique ELISA; ou un marquage des cryptosporidies par un anticorps spécifique couplé à un fluorochrome (IFA) (Sunnotel et al. 2006). Ces méthodes ont toutefois leurs limites en termes de sensibilité mais également lorsqu'il s'agit de faire la distinction entre les différentes espèces de parasites. L'avènement des techniques moléculaires a permis de palier à ces manques. En effet, des outils comme: la PCR (Réaction en Chaîne par Polymérase), la PCR nichée, la technique RFLP (Polymorphisme de longueur des fragments de restriction), l'analyse microsatellite ont largement été utilisés pour différencier des espèces de *Cryptosporidium* mais aussi des sous types. Les gènes les plus fréquemment ciblés sont ceux codant pour la petite sous-unité de l'ARNr 18S nucléaire et les protéines TRAP, HSP70, COWP et GP60 (Pangasa et al. 2009; Xiao, 2010).

I-5.5. Traitements

Malgré des décennies de recherche sur des centaines d'agents thérapeutiques, in vitro, in vivo ou lors d'essais cliniques, des modalités de thérapie ou de prévention fiables contre la cryptosporidiose font encore défaut (Surl & Kim, 2006; Lacharme et al. 2004).

Chez les individus immunocompétents, la cryptosporidiose étant autorésolutive au bout de deux semaines, c'est le plus souvent les symptômes qui sont traités (Leitch & He, 2012). Chez les personnes immunodéficientes, plusieurs molécules ont été testées telles que: l'azithromycine, la paromomycine, la roxithromycine et la nitazoxanide. Bien que l'on ait pu observer une réduction de la fréquence et du volume des selles ainsi qu'une diminution de l'excrétion des oocystes, ces traitements n'offrent pas l'assurance de l'éradication totale du parasite (Leitch & He, 2012).

Cependant, aux Etats Unis l'utilisation de la nitazoxanide est autorisée mais seulement chez les patients immunocompétents (adultes et enfants) (Rossignol, 2010). Son efficacité est la plus clairement établie: le traitement permet l'arrêt de la diarrhée dans 80-90 % des cas (vs 40 % chez les patients recevant un placebo) et l'élimination des parasites dans plus de 60 % des cas chez les sujets immunocompétents. La nitazoxanide est un thialozide qui inhibe une enzyme de la chaîne mitochondriale (le pyruvate ferredoxine oxydoréductase) indispensable au métabolisme énergétique du parasite. Un autre mécanisme faisant intervenir le cycle benzène de la nitazoxanide, a également été suggéré (Hemphill et al. 2006). Son efficacité dans le traitement de la cryptosporidiose du sujet immunodéprimé (SIDA principalement) est plus modeste et liée au degré d'immunodépression (Gilles & Hoffman, 2002).

Le traitement avec la rifaximine, un antibiotique du groupe des rifamycines, a été efficace dans la résolution des symptômes cliniques et la clairance du protozoaire chez les patients VIH-1 infectés ($CD4 \geq 200/mm^3$), infectés par *Cryptosporidium parvum* ou *Blastocystis* sp. associé à des bactéries entéropathogènes (Amenta et al. 1999).

Enfin, chez les patients atteints de SIDA, l'amélioration du status immunitaire, via l'administration d'associations d'antirétroviraux (HAART) reste encore le meilleur moyen de contrôler l'infection (Guyot & Derouin, 2012). Paradoxalement, l'efficacité des thérapies anti- rétrovirales, réduit l'incitation à la recherche de nouvelles molécules. Cependant les progrès récents en matière de séquençage des génomes de *C. parvum* et *C. hominis* et *C. muris* et le nombre important de bibliothèques chimiques disponibles devrait faciliter le criblage de médicaments efficaces contre la cryptosporidiose (Tzipori & Widmer, 2008).

I-6. Modèles d'étude de *Cryptosporidium*

I-6.1. Culture in vitro de *Cryptosporidium*

La première culture de *Cryptosporidium* fut réalisée en 1983 par Woodmansee et Pohlenz sur des cellules humaines de cancer rectal (HRT). Mais ils n'ont pu observer que le stade asexué (Woodmansee *et al.* 1983). Current et Long ont pu reproduire le cycle de *Cryptosporidium* spp. sur des cellules endodermiques de membrane chorio-allantoïde d'embryons de poulet (Current *et al.* 1983). Le cycle a également été reproduit avec succès dans une large variété de lignées cellulaires. Les cellules épithéliales intestinales paraissent les plus adaptées à la culture de *Cryptosporidium parvum*. Parmi les lignées les plus employées figurent les lignées humaines Caco-2 (human colonic carcinoma), RL95-2 (human endometrial carcinoma), HT29.74 (galactose-adapted human colonic carcinoma), HCT-8 (human ileocecal adenocarcinoma), et la lignée canine MDCK (Madin-Darby canine kidney)(Arrowood 2002; Borowski *et al.* 2010). La lignée HCT-8 donne les meilleurs résultats en terme de rendement parasitaire, sans toutefois permettre une multiplication suffisante du parasite pour envisager son utilisation pour la propagation continue. Cette lignée supporte également la plus longue durée de culture: 25 jours (Hijjawi *et al.* 2001). Une équipe américaine a même réussi en 2008 à infecter avec succès une culture organoïde de cette lignée cellulaire (HCT-8) avec *C. parvum* (Warren *et al.* 2008). La plupart des études in vitro ont été réalisées avec des oocystes de *C. parvum*. Les oocystes de *C. hominis* ont pu infecter avec succès les lignées cellulaires MDCK (Madin Darby canine kidney cells) et MRC-5 (secondary human lung fibroblast cells) et Akiyochi et collaborateurs, en 2003 ont montré que *C. meleagridis* TU 1867 était capable d'infecter les cellules MDBK (Madin Darby bovin kidney cells) (Karanis & Aldeyarbi, 2011).

Des progrès encourageants ont toutefois été rapportés en culture axénique (Boxell *et al.* 2008; Hijjawi *et al.* 2004). Ces travaux, menés sur un milieu de culture RPMI-1640, ont permis l'obtention d'un cycle complet de développement de *C. parvum* à partir d'oocystes et ce 8 jours après inoculation. Les différents stades évolutifs extra cellulaires de *C. parvum* développés en culture axénique pouvaient être visualisés par immunomarquage en utilisant des anticorps anti-sporozoïte et anti-paroi de l'oocyste.

Bien que cette méthode de culture ait été tentée sans succès par certains auteurs (Girouard et al. 2006), d'autres équipes (Rosales et al. 2005; Karanis et al. 2008; Zhang et al. 2009) ont également observé le développement de certaines étapes in vitro en cultures axéniques. De plus, Hijjawi et al. en 2010 ont rapporté également un développement complet du cycle de *C. hominis* en culture axénique.

La culture in vitro de *Cryptosporidium* spp. est un outil intéressant pour l'étude de la biologie du pathogène et le développement ou l'évaluation de traitements antiparasitaires. Toutefois, elle reste d'un intérêt limité en raison des faibles rendements obtenus ainsi que de l'impossibilité de culture continue.

I-6.2. Modèles animaux

Le modèle animal se présente comme un moyen complémentaire voire comme une alternative à la culture in vitro, pour l'étude de l'infection par *Cryptosporidium* spp. et pour la propagation du parasite. Toutefois, la difficulté de cet outil est liée à la relative spécificité d'hôte de certaines espèces.

A- Le modèle murin

C'est le modèle le plus utilisé pour des raisons pratiques, de coût, de maintenance et d'entretien. Les souris peuvent être immunocompétentes ou immunodéprimées (génétiquement ou chimiquement).

Les souris immunocompétentes ne sont généralement sensibles à l'infection par *C. parvum* qu'au stade néonatal. Ceci a été rapporté notamment par Sherwood et al. en 1982 après avoir testé 8 lignées de souris (dont cinq immunocompétentes). Toutes ces lignées ont développé une infection lorsque le parasite leur a été administré avant l'âge de 4 jours. La sensibilité est toutefois limitée à partir de 21 jours même après injection de cyclophosphamide. Ces observations ont été confirmées après infection de souris BALB/c jusqu'à l'âge de 14 jours (Novak & Sterling, 1991) ou encore par d'autres équipes (Mirza-Qavami & Javid, 2011). D'autres lignées comme les souris « multimamate » (*Mastomys coucha*) ont également montré une sensibilité à l'infection par une autre espèce de *Cryptosporidium*: *C. andersoni* (Kváč et al. 2007).

L'utilisation de ces modèles reste limitée car ils sont difficiles à manipuler et l'infection obtenue est transitoire, d'où l'intérêt d'utiliser des modèles adultes même si ces

derniers sont peu sensibles à l'infection par *C. parvum*. Pourtant, des souris adultes BALB/c et CD1, lorsqu'elles sont axéniques (élevées en dehors de tout contact microbien et dépourvues de germes) deviennent susceptibles à l'infection, ce qui suggère le rôle protecteur que pourrait avoir la flore intestinale. L'infection obtenue reste tout de même moins sévère que dans le modèle néonatal (Harp et al. 1988). Des manifestations cliniques intestinales, sont également observées chez les souris C57BL/6 immunocompétentes (Costa et al. 2012) suite à l'inoculation d'oocystes traités avec de l'eau acidifiée (Garza et al. 2008).

Les souris immunodéprimées peuvent l'être soit chimiquement soit génétiquement. L'immunosuppression chimique destinée à l'étude de la cryptosporidiose a été obtenue par l'action d'anticorps ou de corticoïdes. Ainsi l'administration d'anticorps monoclonaux anti-CD4, anti-CD8, anti-IL2 ou anti-IFN γ , seuls ou en association (Ungar et al. 1991) permet d'obtenir une infection durable mais dépendante de la durée du traitement (Ungar et al. 1990; Ungar et al. 1991).

L'immunosuppression chimique, via les corticoïdes, permet également le développement d'une cryptosporidiose prolongée chez les souris adultes. La durée et l'intensité de l'infection chronique ainsi obtenue dépendent du fond génétique des souris, du mode d'administration du corticoïde (Dei-Cas et al. 1998) et du type de drogue utilisée, la dexaméthasone étant la plus communément utilisée (Certad, 2008).

Les souris génétiquement modifiées ont également été utilisées: les souris nude (Heine et al. 1984; Taylor et al. 1999), les souris déficientes en CMH du type II (Aguirre et al. 1994) mais également les souris SCID. Ces dernières sont déficientes en lymphocytes T et B et ont permis l'obtention d'une infection chronique pour des inocula de *C. parvum* allant de 10^3 à 10^7 oocystes (Mead et al. 1994; Certad et al. 2007; Garvey et al. 2010).

B- Autres modèles d'animaux expérimentaux

Plusieurs autres modèles animaux de cryptosporidiose sont rapportés dans la littérature: Le modèle rat immunodéprimé, artificiellement ou génétiquement (Fayer & Lindsay 1997), le modèle hamster (sensible à *C. parvum* et *C. muris*) (Rossi et al. 1990; Rasmussen & Healey, 1992; Rhee et al. 1999), le modèle gerbilles de Mongolie (*Meriones unguiculatus*) adultes et sensibles à *C. muris*, *C. hominis*, *C. parvum* et *C. andersoni* (Koudela, Modrý & Vítvec, 1998; Baishanbo et al., 2005; Baishanbo et al., 2006; Kváč et al., 2007), le

modèle porcelet (Widmer et al., 2000) ou le modèle veau nouveau-né axénique (Widmer & Sullivan, 2012) tous deux sensibles à *C. hominis*.

C- Le modèle souris SCID traitée à la dexaméthasone

Certad et ses collaborateurs ont mis au point un modèle de souris SCID traitées ou non à la dexaméthasone (SCID-D, SCID) qui leur a permis d'obtenir une infection durable après l'inoculation de *C. parvum* et de *C. muris* (Certad et al. 2007). Ces résultats se sont avérés être reproductibles. Cependant, le fait le plus marquant fut que les souris infectées avec *C. parvum* (traitées ou non à la dexaméthasone) ont développé des néoplasies intra-épithéliales de haut grade au niveau de la région iléo-caecale dès 46 jours post infection (PI) qui progressaient en adénocarcinome intra-muqueux. Ces lésions ont également été observées au niveau de l'estomac (région antropylorique) et du duodénum (Certad et al., 2007). De plus, ce phénomène ne semble pas souche dépendant. En effet deux souches de *C. parvum* on été testées (IOWA et TUM1), toutes deux induisent le développement de néoplasies gastro-intestinales. Deux autres espèces de *Cryptosporidium* ont été inoculées aux souris SCID et SCID-D: *C. hominis* et *C. molnari* mais aucune d'elles n'a pu se développer chez ce modèle. (Certad et al. 2010 a; 2010 b).

II. Parasites et cancer

Nos connaissances sur les causes du cancer proviennent d'une part de l'étude de l'évolution du cancer dans les populations humaines et, d'autre part, de l'observation des processus d'induction de tumeurs chez l'animal de laboratoire traité par des agents cancérigènes. Environ 2 millions (soit 16,1%) des cas de cancer survenus en 2008 sont imputables à des infections virales, bactériennes ou parasitaires (Benamrouz et al. 2012). Ce taux est plus élevé dans les pays les moins développés. *Helicobacter pylori*, le virus de l'hépatite B, C et le papillomavirus humain (HPV) sont à eux seul à l'origine de 1,9 millions des cancers recensés alors que les parasites *Opisthorchis viverrini*, *Clonorchis sinensis* et *Schistosoma haematobium* sont responsables de 8000 cas (IARC, 2003; OMS, 2012b; de Martel et al., 2012).

En effet, en se basant sur des données cliniques et épidémiologiques, plusieurs articles rapportent une possible relation entre les infections par des parasites et certains cancers. Chez les protozoaires, l'implication de *Trichomonas vaginalis* est évoquée dans le

développement des cancers de la prostate (Stark et al. 2009) et du col de l'utérus (Zhang et al. 1995). *Toxoplasma gondii* est associé à des tumeurs oculaires, à des méningiomes, des leucémies et des lymphomes (Khurana et al. 2005). *Plasmodium falciparum* jouerait un rôle de cofacteur dans le développement du lymphome de Burkitt (Khurana et al. 2005). *Theileria annulata* et *Theileria parva* ainsi que *Cryptosporidium parvum* sont les seuls Apicomplexa ayant clairement montré une capacité à induire une transformation maligne des cellules de l'hôte, respectivement des leucocytes et des cellules épithéliales (Dobbelaere & Rottenberg 2003; Certad et al. 2007; Certad et al. 2010a; Certad et al. 2010b). Chez les métazoaires: *Schistosoma haematobium*, *Opisthorchis viverrini* et *Clonorchis sinensis* sont actuellement reconnus comme étant carcinogènes pour l'homme, causant respectivement, des cancers de la vessie (Creusy et al., 2010) et des cholangiocarcinomes (de Martel et al., 2012).

Revue : «Parasites and malignancies, a review, with emphasis on digestive cancer induced by *Cryptosporidium parvum* (Alveolata: Apicomplexa)» Benamrouz S, Conseil V, Creusy C, Calderon E, Dei-Cas E, Certad G. Parue dans *Parasite*. 2012 May;19(2):101-15.

III. Modèle de cancérogénèse colique

Le terme « cancer » est généralement appliqué à un grand groupe de maladies qui peuvent toucher n'importe quelle partie de l'organisme. L'une de ses caractéristiques est la prolifération rapide de cellules anormales qui peuvent essaimer dans d'autres organes, formant ce qu'on appelle des métastases (WHO 2012.) Le cancer est la première cause de mortalité dans le monde avec 7.6 millions de décès en 2008 (environ 13% de mortalité totale). Plus de 70% des cancers se trouvent dans les pays en développement (OMS, 2012b). Les principaux types de cancer sont les suivants: cancer du poumon, cancer de l'estomac, cancer du foie, cancer colorectal, cancer du sein et cancer du col de l'utérus (OMS, 2012b).

Il est aujourd'hui établi que le cancer résulte de l'accumulation d'altérations génétiques et épigénétiques (Link et al. 2010; Khare & Verma 2012). Les mutations touchent deux groupes de gènes: les oncogènes et les gènes suppresseurs de tumeurs (Kumar & Clark, 2009; Peltomäki, 2012). L'instabilité génomique facilite quant à elle l'accumulation des mutations. Des découvertes récentes montrent que l'activation des oncogènes et l'inactivation des gènes suppresseurs de tumeurs, ainsi que l'instabilité génomique, peuvent être obtenues par des mécanismes épigénétiques. Contrairement aux mutations génétiques, les épimutations ne changent pas la séquence de base de l'ADN et sont potentiellement réversibles (Peltomäki, 2012).

Dans ce travail, nous nous intéresserons plus particulièrement au cancer colorectal (CCR) car il est considéré comme un modèle intéressant d'étude des phénomènes génétiques et épigénétiques survenant lors des cancers (Peltomäki, 2012).

Moins de 5% des cancers colorectaux sont dus à des syndromes héréditaires: HNPCC (hereditary nonpolyposis colorectal cancer), FAP (familial adenomatous polyposis), et d'autres syndromes de polyposes héréditaires (Wiesner et al. 2009). Alors que les tumeurs se développant chez les personnes sans prédisposition (sporadiques) représentent 90% des tumeurs colorectales (Corpet & Pierre 2005; De Carné Trécesson 2010).

La plupart des cancers colorectaux résultent d'une progression multi-étapes partant d'une muqueuse normale et progressant vers un adénome puis vers un cancer invasif (Slavin & Barnholtz-Sloan, 2009; Kumar & Clark, 2009). Décrivant histologiquement cette progression, le modèle de Vogelstein (figure 4) présente aussi l'accumulation de mutations

séquentielles. Ce modèle a progressivement été enrichi et il est aujourd'hui admis que plusieurs voies de signalisation cellulaire sont impliquées et qu'elles sont interdépendantes. Comme rappelé ci-dessus, la majorité des cancers colorectaux sont sporadiques mais ils présentent tout comme les FAP une mutation de l'APC dans 50-80% des cas ayant pour conséquence la stabilisation de la beta-caténine. En effet la protéine APC forme un complexe avec la beta-caténine, Axine, et la Glycogen Synthetase 3b Kinase (GSK3b). L'Axine favorise la phosphorylation de la beta-caténine qui assure la médiation de sa dégradation dans le protéasome. Dans les cellules normales, ce processus est régulé par la voie de signalisation Wingless/Wnt mais en présence de mutations de l'APC, la formation du complexe n'est plus possible et le taux de beta-caténine augmente dans le cytoplasme. La beta-caténine accumulée s'associe alors avec le Tcf4 et se transloque dans le noyau où elle va induire consécutivement l'activation de c-myc, cyclin D1 et c-jun. L'altération de la voie Wnt / b-caténine / Tcf est donc un événement majeur dans la plupart des cancers du côlon. L'oncogène K-ras peut également être muté au stade précoce de la carcinogenèse du côlon, alors que les gènes suppresseurs de tumeurs (DCC et p53) sont impliqués dans les étapes ultérieures. Le syndrome HNPCC (cancer du colon héréditaire non polyposique) quant à lui n'est pas du à des mutations de l'APC mais à une mutation d'une part des gènes de réparation des mésappariements (MMR): MLH1, MSH2, MSH6, PMS1, PMS2 (Corpet & Pierre, 2005) et d'autres part du gène pro-apoptotic *Bax* (Narayan & Roy, 2003). En plus de ces mutations, les tumeurs humaines peuvent également être la conséquence d'une hyperméthylation des promoteurs des îlots CpG. Cette hyperméthylation de l'ADN conduit également à la régulation négative de l'expression et l'expression aberrante de certains microARN qui agissent comme des gènes suppresseurs de tumeurs. (Corpet & Pierre, 2005; Khare & Verma, 2012). Enfin la modification des histones agit sur la structure de la chromatine et l'expression des gènes et celle-ci joue donc un rôle important dans la répression de l'expression des gènes. (Khare & Verma, 2012) .

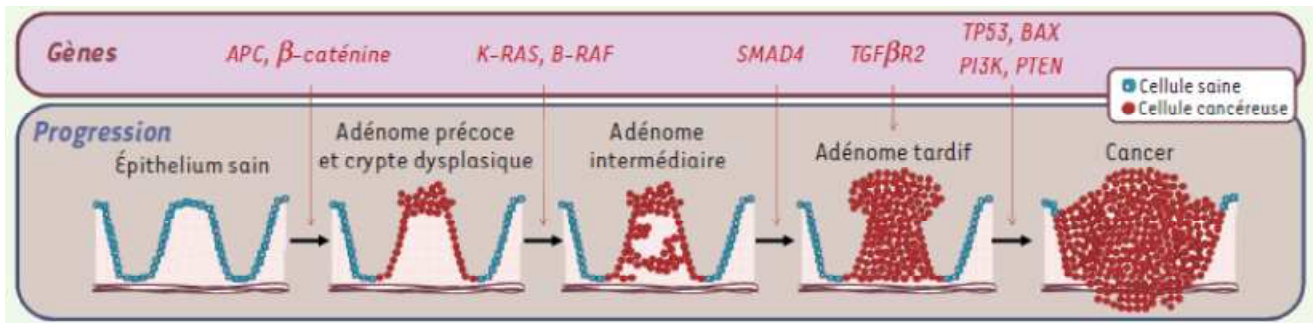


Figure 4: Mécanismes moléculaires du cancer colorectal (CCR). La mise en place et la progression du cancer colorectal (CCR) (progression de l'épithélium sain vers l'adénome puis au cancer) sont des processus multi-étapes. Progressivement les cellules des muqueuses colique et rectale sont le siège de mutations ou de défaillances qui permettent la transition d'une étape à l'autre (Olivier et al. 2011). L'APC (Adenomatous Polyposis Coli), gène suppresseur de tumeurs ainsi que le gène *K-ras*, oncogène, sont mutés précocement. Alors que le gène *TP53*, gène suppresseur de tumeurs, est muté tardivement dans le développement du cancer colorectal.

OBJECTIFS ET STRATEGIES

I. Objectifs

Nous nous sommes fixés comme objectif général pour ce travail, de caractériser les lésions induites expérimentalement par *C. parvum* chez la souris SCID-D en décrivant les modifications histologiques et moléculaires. Pour se faire nous avons défini quatre objectifs spécifiques:

Dans un premier temps, nous avons testé la capacité d'une souche de *Cryptosporidium* d'origine humaine à infecter et à induire des lésions néoplasiques chez le modèle SCID-D puis nous avons suivi la progression de ces lésions.

Dans un second temps, nous avons poursuivi la caractérisation de ce modèle (souris SCID-D). Nous avons tout d'abord, déterminé son seuil de sensibilité en définissant la dose minimale de *C. parvum* (IOWA) qui peut induire une infection durable aboutissant au développement de lésions néoplasiques. Nous avons ensuite, testé la capacité de *C. meleagridis*, espèce aviaire mais pouvant causer des cryptosporidioses chez l'homme, à infecter notre modèle.

Dans un troisième temps nous avons entrepris de réaliser une caractérisation cellulaire et moléculaire des néoplasies induites par *C. parvum* chez le modèle souris SCID-D.

En parallèle, nous avons étudié l'interaction hôte-parasite en comparant les modifications ultra-structurales induites par *C. parvum* et celles induites par *C. muris* (espèce n'entraînant pas le développement de néoplasies) dans la cellule épithéliale.

II. Stratégies

Pour les deux premiers points, nous avons repris le modèle développé par Certad et ses collaborateurs. Nous avons ensuite, suivi l'infection et procédé à des analyses histologiques afin de détecter et de décrire les lésions néoplasiques, mais aussi de mettre en évidence d'éventuelles différences phénotypiques entre les souches de *Cryptosporidium*.

Pour la troisième partie, nous avons tenté d'explorer les voies de signalisation altérées lors de la cancérogénèse induite par le parasite. Pour cela, nous avons réalisé une détection protéique (étude immunohistochimique) puis une amplification génique et un séquençage de marqueurs de cancer (suppresseurs de tumeur et oncogènes). Les marqueurs

choisis sont ceux décrits comme pouvant être altérés le plus souvent dans les cas de cancers colorectaux sporadiques humains (Morán et al. 2010). La description des interactions ultra-structurales entre les parasites et les cellules des lésions néoplasiques a été réalisée par microscopie électronique à transmission.

MATERIELS ET METHODES

I. Modèle animal

I-1. Souris

Les protocoles expérimentaux ont été réalisés sur des souris SCID femelles (souche CB-17-SCID) de 6 à 7 semaines, issues de l'élevage de l'Institut Pasteur de Lille. Les animaux ont été maintenus en cages individuelles ou groupés au sein d'un isolateur et sous dépression, avec une nourriture standard et de l'eau *ad libitum*. Afin de s'assurer de l'absence d'une infection préexistante, des fèces ont été récoltées avant inoculation et testées pour *Cryptosporidium* spp.. Les souris ont été également contrôlées pour d'autres infections comme par *Helicobacter*. Les manipulations sur les souris ont été effectuées au sein du plateau d'expérimentation animale de l'Institut Pasteur de Lille (Numéro d'accréditation : A59107) et suivant un protocole d'expérimentation qui a été approuvé par le comité d'éthique régional (Numéro d'accréditation : CEEA 112011).

I-2. Parasites

Les oocystes utilisés proviennent de différents fournisseurs selon les expérimentations:

- *C. parvum* (isolat IOWA) et *C. muris* (Isolat RN66) proviennent de la firme Waterborne™, Inc. New Orleans, USA. Ces parasites purifiés sont conservés dans du PBS additionné de pénicilline, de streptomycine, de gentamycine ainsi que d'amphotéricine B et maintenus à 4°C jusqu'à leur utilisation.
- *C. parvum* (II2A15G2R1), isolat d'origine humaine, a été obtenu à partir des selles d'un patient atteint de cryptosporidiose et hospitalisé au CHRU de Lille (Certad, Benamrouz et al. 2012).
- *C. meleagridis* a été obtenu à partir des selles de patients, par l'intermédiaire du réseau cryptosporidies-ANOFEL (réseau national d'étude de la cryptosporidiose constitué de plusieurs centres hospitalo-universitaires) coordonné à Lille par Karine Guyot.

La viabilité des oocystes est évaluée avant inoculation par un test de désenkystement *in vitro* utilisant une solution de trypsine et de taurocholate (Guyot et al. 2000). L'absence de contamination bactérienne de la suspension d'oocystes est vérifiée sur milieu PCA (Plate Count Agar) et Sabouraud.

I-3. Immunodépression chimique des souris SCID (pour les groupes concernés)

L'immunodépression chimique des souris est réalisée grâce à un corticoïde, le phosphate sodique de dexaméthasone (noté Dex ou D) (Merck, Lyon, France), administré 15 jours avant l'inoculation et maintenu toute la durée de l'infection. La dexaméthasone est ajoutée à l'eau de boisson à une concentration de 4 mg/L à raison de trois fois par semaine (Certad et al. 2007).

I-4. Inoculation

À l'âge de huit à neuf semaines, les souris SCID sont inoculées par gavage gastrique à l'aide d'une sonde courbe. L'inoculum parasitaire est constitué d'une suspension de 200 µl de PBS contenant 1, 10, 100 ou 10⁵ oocystes selon le groupe expérimental.

Les souris des groupes témoins reçoivent 200 µl de PBS seul ou d'une solution de 10⁵ oocystes filtrée sur une colonne Nanosep MF (diamètre des pores du filtre : 0,45 µm) afin de tester l'implication d'éventuels contaminants, biotiques (e.g. virus) ou abiotiques, dans la solution de PBS contenant les oocystes.

I-5. Suivi de l'infection

Selon l'expérimentation, les fèces des souris sont collectées individuellement ou par pool tous les deux jours. Cette procédure est réalisée en isolateur. Pour cela, les souris sont transférées dans des cages propres pendant une à deux heures, temps nécessaire à l'obtention d'une dizaine de fèces. Elles sont ensuite réintroduites dans leurs cages respectives. Les fèces sont collectées à l'aide de pinces stériles puis transférées dans des tubes eppendorfs avant d'être re-suspendues dans 1 ml d'eau ultra-pure (milliQ). La détection et la numération des oocystes dans les selles sont réalisées par observation au

microscope optique soit après coloration par la technique de Zielh-Neelsen modifiée (Henriksen & Pohlenz, 1981), soit après purification des oocystes par séparation immunomagnétique (IMS) avec un kit Dynabeads anti-*Cryptosporidium* (Invitrogen, Cergy-Pontoise, France), et marquage immunofluorescent (IFD) avec un anticorps anti-*Cryptosporidium* (Cellabs Pty. Ltd, Croissy-Beaubourg, France), ou encore par PCR nichée (Xiao, 2010).

I-5.1. Détection microscopique par la coloration de Ziehl-Neelsen modifiée

Après fixation au méthanol pendant 5 min, les lames des frottis fécaux sont séchées à l'air libre puis plongées dans la fuchsine phéniquée de Zielh (Réactifs RAL, Paris, France) pendant 1h. Après rinçage à l'eau, une décoloration par l'acide sulfurique en solution à 2% est réalisée pendant 20 secondes. Cette décoloration est suivie d'un nouveau rinçage à l'eau, puis les lames sont immergées dans une solution de vert de malachite (Réactifs RAL, Paris, France) à 5% pendant 5 min pour la contre coloration. Après rinçage à l'eau et séchage à l'air, les lames sont montées à l'Eukitt (O. Kindler GmbH, Freiburg, Allemagne).

I-5.2. Concentration par immunoséparation magnétique (IMS)

Les oocystes sont purifiés et concentrés par séparation immunomagnétique (IMS) (Invitrogen, Cergy-Pontoise, France) selon le protocole préconisé par le fabricant. Les selles en suspension subissent une centrifugation à 3000 x g pendant 10 min. Du culot ainsi obtenu une quantité est prélevée puis pesée précisément pour ensuite être reprise dans 350 à 700 µl d'eau milliQ, selon la quantité de selles à disposition. Un volume de 300µl de cette suspension est repris avec de l'eau jusqu'à compléter un volume de 10 ml, 1000 µl de tampon SL A et 1000 µl de tampon SL B ainsi que 100 µl de billes magnétiques sensibilisées avec des anticorps anti-*Cryptosporidium* sont ajoutés aux échantillons. Les échantillons sont placés sous agitation douce pendant une heure à température ambiante. Des aimants permettent ensuite de séparer les complexes billes-oocystes du reste de l'échantillon. Les oocystes sont ensuite détachés des billes magnétiques par coupure de liaison antigène-anticorps avec 100 µl d'acide chlorhydrique (HCl 0.1M pendant 5 min) et ensuite une neutralisation est faite par 10 µl de NaOH.

I-5.3. Marquage par immunofluorescence directe (IFD)

Les anticorps anti-*Cryptosporidium* utilisés proviennent d'un kit de détection pour *Cryptosporidium*, FITC conjugate anti-*Cryptosporidium* monoclonal antibody (Cellabs Pty. Ltd, Croissy-Beaubourg, France) et sont utilisés selon les instructions du fabricant. Les oocystes sont fixés au méthanol puis 20 µl d'anticorps sont ajoutés. Les lames sont ensuite incubées 30 min à 37°C en chambre humide. Cette incubation est suivie de 5 lavages en PBS. Après montage avec un mélange Mowiol-Dabco-Glycérol, les lames sont observées en microscopie à épifluorescence.

I-5.4. Détection par PCR nichée

A- Extraction d'ADN

L'extraction d'ADN se fait à partir des suspensions de selles, préalablement lavées à l'eau ultrapure, à l'aide du kit « Ultra Clean™ Feecal DNA Kit » (Mo Bio. Laboratories, Inc, Carlsbad, Etats unis) suivant le protocole du fournisseur.

B- Amplification par PCR nichée

Une double PCR ciblant l'ADNr 18S permet de mettre en évidence la présence du parasite dans nos échantillons. L'ADN amplifié correspond à un fragment de 820 pb du gène codant la sous unité 18S de l'ARN ribosomal des parasites du genre *Cryptosporidium* (Xiao et al. 2001). Les amorces utilisées dans ce travail sont présentés dans le tableau 3.

Tableau 3: Liste des amorces utilisées pour la réalisation de la PCR nichée

Oligonucléotide	Utilisation	Séquence (5'3')	m
18SXIAOEXTF	primer PCR 1 (+)	TTC TAG AGC TAA TAC ATG CG	46.6
18SXIAOEXTR	primer PCR 1 (-)	CCC ATT TCC TTC GAA ACA GGA	50.1
18SXIAOINTF	primer PCR 2 (+)	GGA AGG GTT GTA TTT ATT AGA TAA AG	49.7
18SXIAOINTR	primer PCR 2 (-)	AAG GAG TAA GGA ACA ACC TCC A	50.8

Dans la première étape de PCR, le mélange réactionnel contient, pour un volume final de 50 µl, du tampon de PCR à une concentration finale de 1X, du MgCl₂ à une concentration finale de 4 mM, des dNTPs à une concentration finale de 200 µM, des amorces externes à une concentration finale de 0.1 µM, de la Taq polymérase Amplitaq Gold

(1.25 unités), 10 µl d'ADN. L'amplification d'ADN est réalisée sur un thermocycleur PTC 200 (MJ Research, Waltham, Etats-Unis). Le programme comprend 10 min de dénaturation à 94°C, suivi de 40 cycles comprenant chacun une étape de dénaturation de 45s à 94 °C, une phase d'hybridation de 45s à 55°C, et une période d'extension de 1 min à 72°C. Le programme se termine par une dernière étape d'extension de 5 min à 72°C.

Pour la seconde étape de PCR, le mélange réactionnel contient, pour un volume final de 50µl, un tampon de PCR à une concentration finale de 1X, du MgCl₂ à une concentration finale de 5 mM, des dNTPs à une concentration finale de 200 µM, des amorces internes à une concentration finale de 0,1 µM, de la Taq polymérase Amplitaq Gold (1,25 unités) et 2 µl d'ADN de la 1ère PCR. L'amplification d'ADN est réalisée suivant les mêmes cycles thermiques que la première PCR.

La seconde étape d'amplification est suivie d'une électrophorèse dans un gel d'agarose à 2% en tampon TBE 1X (Quantum Biotechnologies) contenant 0,5 µg/ml de bromure d'éthidium sous voltage de 100-120 volts pour observer le fragment d'ADN amplifié.

I-5.5. Détection de *C. parvum* par PCR en temps réel (q-PCR)

Deux PCR quantitatives en temps réel simplex en chimie TaqMan ont été développées l'une ciblant le parasite, *C. parvum*, l'autre ciblant un gène de la souris : beta-actine

Pour la q-PCR, *C. parvum*, les amorces et la sonde utilisées sont celles décrites par (Fontaine & E Guillot, 2002). Les amorces amplifient un fragment de 138 pb spécifique de *C. parvum*, *C. hominis* et *C. meleagridis* situé dans une séquence spécifique de 452 pb (GenBank accession number AF188110) et présent en simple copie dans le génome. La sonde fluorescente TaqMan a été marquée à l'extrémité 5' par un fluorochrome récepteur, le 6-carboxy-fluoresceine (FAM) et à l'extrémité 3' par un fluorochrome suppresseur (quencheur) black hole quencheur 1 (BHQ-1).

Pour la q-PCR souris, la cible est un gène de ménage, beta-actine (GenBank accession number AC144818) présent en simple copie. L'amorce forward (5'-AGGCCAACCGTGAAAAGATG-3') et l'amorce reverse (5'-CTGAGAAGCTGGCCAAAGAGA-3') ont été désignées pour amplifier un fragment de 68pb. La sonde fluorescente TacMan (5'-

CCCAGGTCAGTATCCCGGGTAACCC-3') a été marquée en 5' avec un fluorochrome récepteur hexachloro-6-carboxy-fluorescein (HEX) et en 3' avec le quencheur BHQ-1.

Chaque amplification est réalisée dans 25 µl de mélange réactionnel final. La qPCR *C. parvum* contient 1X iQ™ Supermix (Bio-Rad, Hercules, Etats-Unis), 400 nM de chaque amorce *Cryptosporidium*, 100 nM de sonde de *Cryptosporidium* et 5 µl d'ADN. La qPCR ciblant un fragment du gène beta-actine contient 1X iQ™ Supermix (Bio-Rad, France) 200 nM de chaque primer actine, 50 nM de sonde spécifique de beta-actine et 5 µl d'ADN. La réaction de q-PCR est réalisée sur le Rotor-Gene 6000 instrument (Corbett Research, Cambridgeshire, Royaume-Uni). Elle inclut une étape de dénaturation initiale à 95°C pendant 15 min suivie par 49 cycles de dénaturation à 95°C pendant 15 s et une hybridation/élongation à 60°C pendant 1 min. La mesure de la fluorescence se fait à la fin de l'élongation.

Tous les échantillons d'ADN ont été dilués au 1/10ème et au 1/100ème pour éviter des réactions d'inhibition et ont été mesurés en triplicats. L'analyse des données se fait à l'aide du logiciel Rotor-Gene 6000.

Des standards externes de référence ont été construits pour les deux gènes cibles en clonant les fragments d'intérêt dans des plasmides. Pour les deux qPCR des droites de référence ont ainsi pu être construites afin de vérifier l'efficacité et le coefficient de corrélation. La reproductibilité de ces valeurs nous a permis de valider les deux qPCR.

Nous avons ainsi pu établir la quantification du nombre de copies de gènes de *Cryptosporidium* et de beta-actine de souris amplifiées. Grâce à la normalisation par rapport à la beta-actine de souris, la quantité de parasites a pu être exprimée en nombre de copies de gène de *Cryptosporidium* pour un nombre fixe de cellules (dans notre cas 10^6 cellules). L'intérêt de cette normalisation, par rapport au gène codant pour la beta-actine, est de pouvoir comparer les échantillons entre eux car la quantité de tissu était variable d'un échantillon à l'autre.

I-6. Suivi clinique des souris

Afin de suivre l'évolution clinique des souris SCID au cours des expérimentations, plusieurs indicateurs sont relevés régulièrement : poids des souris, état de prostration éventuel, aspect du poil, diarrhée, asthénie.

II. Analyse histopathologique

Les souris sont euthanasiées périodiquement par asphyxie au CO₂ ou par dislocation cervicale (selon les expérimentations) à des temps prédéfinis ou lorsque les souris ont montré un état d'affaiblissement rendant l'euthanasie éthiquement obligatoire. Pour chacune des souris, différents organes sont prélevés (estomac, foie, duodénum, jéjunum, caecum et colon) puis fixés dans du formol neutre à 10%, avant d'être inclus dans la paraffine. Les coupes histologiques de 5µm ensuite obtenues sont colorées à l'Hématoxyline et l'éosine pour être observées en microscopie optique. Les altérations histopathologiques néoplasiques sont qualifiées selon la classification de Vienne (Certad et al. 2010a; 2010b) et selon la classification de tumeurs gastro-intestinales chez les rongeurs (Boivin et al. 2003).

II-1. Classification des néoplasies

La classification de Vienne chez l'homme (cf. tableau 4), se base sur deux critères fondamentaux. Le premier est le caractère invasif de la néoplasie dans l'épaisseur de la paroi digestive. Le deuxième critère est basé sur la sévérité des lésions cytologiques et architecturales (Scoazec, 2007). La classification des tumeurs gastro-intestinales chez la souris (cf. tableau 5) résulte d'un consensus entre pathologistes « consensus report and recommendations » dont objectif était de trouver une classification standard applicable à la souris comme modèle de néoplasie intestinale (Boivin et al. 2003).

Tableau 4: Classification de Vienne révisée (Scoazec, 2007; Certad, 2008; Stolte, 2003)

Catégories	Description
1	Absence de néoplasie/dysplasie
2	Indéterminé pour la néoplasie/dysplasie
3	Néoplasie intra-muqueuse de bas grade (adénome/dysplasie de bas grade)
4	Néoplasie intra-muqueuse de haut grade
4.1	Adénome/dysplasie de haut grade
4.2	Carcinome non invasif (carcinome <i>in situ</i>)
4.3	Suspicion de carcinome invasif
4.4	Carcinome intra-muqueux
5	Carcinome envahissant la sous muqueuse

Tableau 5: Classification des tumeurs intestinales chez les rongeurs modifiée (Boivin et al. 2003; Certad, 2008)

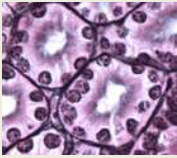
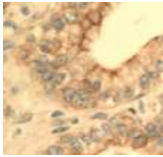

Type de lésion	Description
Hyperplasie	Épaississement de la muqueuse, mitoses toujours situées dans la partie profonde, noyaux de localisation basale et sans atypies
Néoplasie intra-épithéliale gastro-intestinale	Lésions néoplasiques pré-invasives. Ces lésions sont synonymes de microadénome, microcarcinome, et carcinome <i>in situ</i> .
Adénome	Tumeurs épithéliales bénignes. Elles se subdivisent en plusieurs catégories selon : <ol style="list-style-type: none"> <u>Histopathologie :</u> <ul style="list-style-type: none"> - Tubulaire - Villeux <u>Grade de la dysplasie :</u> <ul style="list-style-type: none"> - Bas grade: glandes ou cryptes de forme irrégulière, augmentation de la densité de glands, basophilie et pseudostratification nucléaire. Polarité cellulaire normal, chromatine fine. Sécrétion de mucus présente. - Haut grade: glandes de forme irrégulière, aspect de fusion, aspects cribriformes de glandes, pseudostratification nucléaire, noyaux vésiculeux et nucléoles, perte de polarité cellulaire, augmentation de nombre de mitoses, mitoses anormales et localisés dans les zones les plus superficielles de la muqueuse, et notamment dans l'épithélium de surface
Herniation	Pénétration de glandes dans la muscularis mucosae
Adénocarcinome	Néoplasie maligne

II-2. Suivi de la progression de la lésion

Des colorations histochimiques et des études immunohistochimiques sont réalisées dans le service d'Anatomie et Cytologie Pathologique du GHICL à l'aide d'un automate Benchmark XT IHC/ISH (Ventana Medical Systems, Tucson, Etats-Unis), comme résumé dans le tableau 6.

Les lames colorées et marquées sont observées sur microscope Leica DMRB équipé d'une caméra Leica digital connecté à un logiciel de traitement d'images (MCID software, Cambridge, Royaume-Uni). Cette étude nous a permis de déterminer le grade de la lésion et de suivre sa progression à travers les différentes couches du tube digestif (cf. figure 5).

Tableau 6: Colorations et marquages histologiques réalisés pour l'étude de la progression des lésions néoplasiques

Type de colorations ou marquage	Intérêt	Référence des anticorps	Dilution
Coloration argentaffine de Volgens-Gomori	Mise en évidence la membrane basale des glandes 	-	-
Marquage de la cytokératine	Visualisation des cellules épithéliales 	Anticorps monoclonal anti-cytokératine de souris (AM071-5M; Biogenex, Fremont, Etats-Unis)	-
Marquage de l'actine des fibres musculaires lisses	Visualisation des fibres musculaires lisses de la muscularis mucosae et de la musculuseuse. 	Anticorps monoclonal anti-Human Smooth Muscle Actin (M0851; Dako, Glostrup, Danemark)	1:100

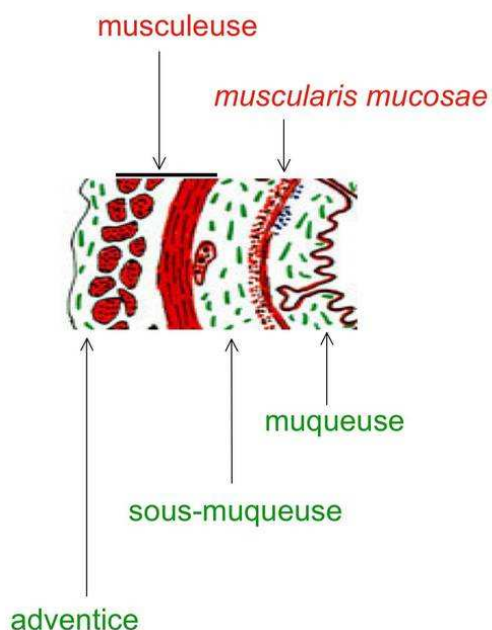


Figure 5: Les différentes couches composant le tube digestif d'après (Nataf, 2006)

III. Etude des mécanismes d'induction des lésions néoplasiques chez les souris SCID-D

Nous avons choisi dans un premier temps d'explorer des voies de signalisation les plus souvent impliquées dans les cas de cancer colorectaux sporadiques humains grâce à quatre marqueurs : Beta-caténine et APC pour la voie de la Wnt, la P53 et K-ras (Morán et al. 2010).

III-1. Etude immunohistochimique

Les coupes histologiques réalisées à partir des caecums prélevés (cf. partie 2 du Matériels et Méthodes) ont été utilisées pour d'autres analyses immunohistochimiques dans le but cette fois-ci d'explorer les voies métaboliques altérées lors du processus d'induction des néoplasies par *C. parvum* chez les souris SCID-D.

Les marquages ont été réalisés par le Département Académique de Pathologie de l'université de Gand (Belgique) en suivant le protocole LSAB2 system-HRP DAKO® et en adaptant les temps et les dilutions à nos échantillons. Le démasquage antigénique est réalisé par la chaleur dans du tampon citrate (pH :6) pour la beta-caténine, la P53 et K-ras et dans un tampon EDTA (pH :8) pour l'APC. L'activité endogène peroxydasique est inhibée en

incubant l'échantillon pendant 10 minutes avec du peroxyde d'hydrogène à 3 %. La lame est ensuite, incubée avec l'anticorps primaire pendant 1h puis avec un anticorps de liaison biotinylé (30 min) et ensuite avec de la streptavidine marquée à la peroxydase (30 min). La coloration s'achève par une incubation avec le substrat chromogène 3-3'-diaminobenzidine (DAB) pendant 2 min qui donne un précipité de couleur marron sur le site de l'antigène. Enfin la contre coloration des noyaux se fait par l'hématoxyline. Les anticorps primaires utilisés sont listés dans le tableau 7.


Tableau 7: Liste et références des marqueurs utilisés pour l'analyse immunohistochemique

Marqueurs	Références	Dilution
Beta-caténine	Anticorps polyclonaux de lapin (H-1020, Abcam, Cambridge, Royaume-Uni)	1 :25
APC	Anticorps polyclonaux de lapin (SC-896, Santa Cruz Biotechnology Inc., Santa Cruz, Etats-Unis)	1 :100
P53	Anticorps polyclonaux de lapin (Ab-4060, Abcam, Cambridge, Royaume-Uni)	1 :50
K-ras	Anticorps polyclonaux de lapin (12063-A-AP, Protein Tech, Manchester, Royaume-Uni)	1 :100

III-2. Détection de mutations au sein d'une population potentiellement hétérogène de cellules stomacales et caecales de souris SCID-D


Afin de caractériser l'impact génétique de l'infection à *Cryptosporidium* comme agent mutagène probable sur des cibles génétiques prédéterminées de l'hôte, un séquençage ciblé à haut-débit a été réalisé. Ce séquençage, faisant appel à la deuxième génération de séquenceur haut-débit, requiert 3 différentes étapes :

- Préparation de la librairie
- Amplification clonale de la matrice de séquençage
- Séquençage multi-parallélisé



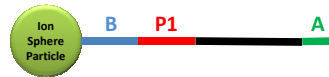
Millions de puits/Capteurs

Composition de la puce



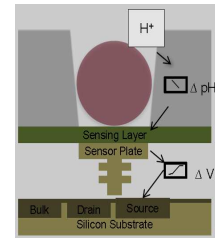
Puce

Conditionnement du semiconducteur



Ion Sphere Particle

Phase pré-amplification clonale



Capteur chimique

Figure 6: Différents constituants et principe de la technologie Ion Torrent

La technologie Ion Torrent, reposant sur l'utilisation des semi-conducteurs, permet le séquençage multi-parallélisé au sein des millions de puits (ou capteurs) couvrant la surface de la puce (cf. figure 6). La méthode de séquençage est basée sur la détection des ions hydrogènes libérés suite à l'incorporation de nucléotides natifs. Il s'agit d'un procédé de séquençage par synthèse au cours duquel un brin complémentaire au brin matrice est produit. Les données brutes prendront la forme d'ionogrammes. A un puit contenant une bille porteuse d'une seule séquence correspondra un ionogramme. Lors de la phase de base calling, ce signal sera converti en séquence (FASTQ) accompagné d'un score de qualité nommé Phred-score de chaque base séquencée.

III-2.1. Préparation de la librairie

A- Amplification des cibles

Afin de focaliser sur des *loci* identifiés pour être d'une importance majeure dans l'apparition de cancer (Kuraguchi et al. 2000; Takahashi et al. 2000; Takahashi & Wakabayashi, 2004; hu et al. 2009) des fragments de gènes codants les protéines APC, K-ras et beta-caténine ont été ciblés (cf. figure 7 et tableau 8). Des PCR simplex ont été désignées, optimisées pour être réalisées au sein d'un même run de PCR en point final.

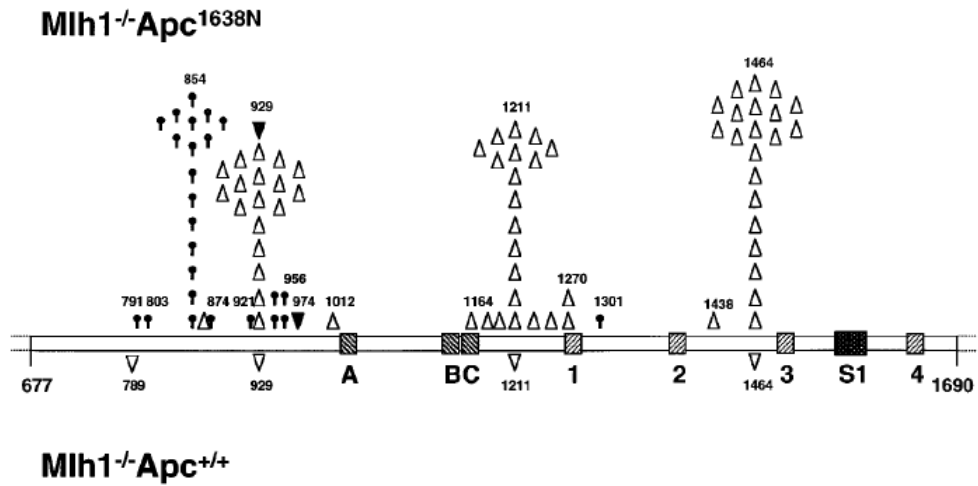


Figure 7: Distribution des mutations d'APC caractéristiques des tumeurs intestinales de souris Mlh1^{-/-}Apc^{1638N} et Mlh1^{-/-}Apc^{+/+}. Ces mutations sont également retrouvées chez l'homme (Kuraguchi et al. 2000)

Tableau 8: Distribution des mutations de Beta-catenine et K-ras ciblées pour notre études et décrites par (Takahashi et al. 2000 et Hu et al. 2009)

Amplicon	Séquence de référence	Taille de l'amplicon	Position des mutations attendues	Sequence FASTA (Wt C57BL/6J)
<i>K-ras</i>	NC_00007 2.6	411 pb	326-334 (GGT en GAT)	<pre>CCTTTGAGAGCCATTAGCTGCTACAAAACAGTAATCTGG CTGTTTAGATCAACAAGCTAAAATGATAGAAGTGAAAGT ACTGGTTTCCATGTATTTTTATTAAAGTGTGTGATGAGAAA GTTGTAAGTGACTTACAGGTTACTCTGTACATCTGTAGT CACTGAATTCGGAATATCTTAGAGTTTTACACACAAAAGG TGAGTGTTAAAATATTTGATAAAAGTTTTTGATAATCTTGT GTGAGACATGTTCTAATTTAGTTGTATTTTATTATTTTT ATTGTAAGGCCTGCTGAAAATGACTGAGTATAAAGCTTGT GGTGGTTGGAGCTGGTGGCGTAGGCAAGAGCGCCTTGAC GATACAGCTAATTCAGAATCACTTTGTGGATGAGTATGA CCCTACGATAGAGGTAACGCT</pre>
<i>Beta-catenine</i>	NC_00007 5.6	343 pb	129-134/138-140 (GAT en AAT) chez le rat 141-143 (TCT en TTT ou en CCT ou en TTT) 144-146 (GGA en GAA) 153-155 (TCT en TTT) 165-167 (ACC en ATC) 177-182 (ACC en ATC)	<pre>CGTAGATGGCTTCTTCAGGTAGCATTTTCAGTTCACTAA CATACTCTGTTTTTACAGCTGACCTGATGGAGTTGGACA TGCCCATGGAGCCGGACAGAAAAGCTGCTGCAGCCACT GGCAGCAGCAGTCTTACTTTGGATTCTGGAATCCATCTGTG GTGCCACCACCACAGCTCCTTCCCTGAGTGGCAAGGGCA ACCCTGAGGAAGAAGATGTTGACACCTCCCAAGTCCTTT ATGAATGGGAGCAAGGCTTTTCCAGTCCCTCACGCAAG AGCAAGTAGCTGGTAAAGCATTTGTGTTTGGAAAGCTAGC ATTAAGTTTCTTGACAGGGCTGTGTGACAGC</pre>

- **Extraction d'ADN :**

L'ADN utilisé pour l'amplification par PCR, a été extrait à partir de prélèvements d'organes de souris SCID-D infectées par *C. parvum* après 97 jours PI (souris S1 et S2) et 101 jours PI (souris S3 et S4). Ces fragments d'organes correspondent soit à des régions présentant des taches atypiques au niveau de l'estomac (région antro-pylorique) soit à des polypes au niveau du caecum. L'extraction a été réalisée à l'aide du kit NucleoSpin® Tissue (Macherey-NAGEL, GmbH & Co. KG, Neumann-Neander, Germany) selon le protocole du fournisseur.

- **Design des amorces :**

Le design des amorces a été réalisé à l'aide du logiciel Fast PCR et 8 couples d'amorces ont ainsi été définis (cf. tableau 9).

Tableau 9: Liste des amorces et leurs positionnements au sein de la séquence de référence.

Nom	Sens	ID GenBank: position	Séquence	Taille	Tm(°C)
APC A	forward	NC_000084.6: 34312278-34312296	tcccgctcaagtctgccca	19	60,7
	reverse	NC_000084.6: 34312690-34312709	gctatctgggctgcagtggt	20	59,4
APC B	forward	NC_000084.6: 34312689-34312709	taccactgcagcccagatagc	21	58,7
	reverse	NC_000084.6 : 34313042-34313062	gggctaggtcagctggatact	21	57,8
APC C	forward	NC_000084.6: 34313041-34313062	cagtatccagctgacctagccc	22	58,8
	reverse	NC_000084.6: 34313254-34313278	agacaggataactggtgttctggct	25	59,1
APC D	forward	NC_000084.6: 34313254-34313278	agccagaacaccagttatctgtct	25	59,1
	reverse	NC_000084.6: 34313734-34313756	gctgaactggacgcagctgatt	23	60
APC E	forward	NC_000084.6: 34313734-34313756	aatcagctgcgtccaagttcagc	23	60
	reverse	NC_000084.6: 34314176-34314195	gagcggagtctcctggacat	20	58,1
APC F	forward	NC_000084.6: 34314176-34314199	atgtccaggagactccgctcgat	24	60,5
	reverse	NC_000084.6: 34314466-34314485	accctctgcacggcagcatt	20	61,6
Kras	forward	NC_000072.6: 145247097-145247077	cctttgagagccattagctgc	21	56,2
	reverse	NC_000072.6: 145246708-145246687	agcgttacctctatcgtagggt	22	56,2
beta-cat	forward	NC_000075.6: 120950465-120950490	cgtagatggcttcttcaggtagcatt	26	58,2
	reverse	NC_000075.6: 120950787-120950807	gctgtcacacagccctgtcaa	21	59,7

Plan de plaque

Le plan de la plaque est présenté dans la figure 8.

	1	2	3	4	5	6	7	8	9	10	11	12
A	T-est(A)	T-cae(A)	S1est(A)	S1cae(A)	S2est(A)	S2cae(A)	S3est(A)	S3 lcae(A)	tneg PCR (A)	S4 est(A)	S4 lcae(A)	S4 llcae(A)
B	T-est(B)	T-cae(B)	S1est(B)	S1cae(B)	S2est(B)	S2cae(B)	S3est(B)	S3 lcae(B)	tneg PCR (B)	S4 est(B)	S4 lcae(B)	S4 llcae(B)
C	T-est (C)	T-cae (C)	S1est (C)	S1cae (C)	S2est (C)	S2cae (C)	S3est (C)	S3 lcae (C)	tneg PCR (C)	S4 est (C)	S4 lcae (C)	S4 llcae (C)
D	T-est(D)	T-cae(D)	S1est(D)	S1cae(D)	S2est(D)	S2cae(D)	S3est(D)	S3 lcae(D)	tneg PCR (D)	S4 est(D)	S4 lcae(D)	S4 llcae(D)
E	T-est (E)	T-cae (E)	S1est (E)	S1cae (E)	S2est (E)	S2cae (E)	S3est (E)	S3 lcae (E)	tneg PCR (E)	S4 est (E)	S4 lcae (E)	S4 llcae (E)
F	T-est(F)	T-cae(F)	S1est(F)	S1cae(F)	S2est(F)	S2cae(F)	S3est(F)	S3 lcae(F)	tneg PCR (F)	S4 est(F)	S4 lcae(F)	S4 llcae(F)
G	T-est(K)	T-cae(K)	S1est(K)	S1cae(K)	S2est(K)	S2cae(K)	S3est(K)	S3 lcae(K)	tneg PCR (K)	S4 est(K)	S4 lcae(K)	S4 llcae(K)
H	T-est(BC)	T-cae(BC)	S1est(BC)	S1cae(BC)	S2est(BC)	S2cae(BC)	S3est(BC)	S3 lcae(BC)	tneg PCR (B)	S4 est(BC)	S4 lcae(BC)	S4 llcae(BC)

Figure 8: Plan de plaque

- **Conditions de PCR**

Les conditions d'amplification géniques définies pour l'ensemble des cibles sont les suivantes : le mélange réactionnel final de 25µl contient du tampon de PCR 1X, du MgCl₂ 0.5 mM, des dNTPs 0.25mM, les amorces 5µM, la Taq polymérase « Hot start Taq plus » (2.5 unités) et 5µl d'ADN. Le programme est résumé dans le tableau 10.

Tableau 10: Programme PCR (Thermocycleur : MasterCycler EP, Eppendorf)

	Déroulement	Température	Durée
-	Dénaturation	95 °C	5 mn
30 cycles	Dénaturation	94 °C	20 s
	Hybridation	58 °C	15s
	Elongation 4	72 °C	30s
-	Elongation 5	72 °C	4mn

- **Purification des produits PCR**

Les amplicons ont été purifiés à l'aide du kit QIAquick (QIAGEN, Courtabœuf, France) conformément aux protocoles du fournisseur, seule l'étape ultime d'élution a été modifiée :

- 50 µL de TE 1X préchauffé à 70 °C ont été déposés sur la membrane de silice.
- Incubation de 20 min à température ambiante
- Elution par centrifugation 8000 x g pendant 1 min

Chaque amplicon a, ensuite, été dosé par spectrophotométrie pour valider la phase d'amplification.

Un point de la plaque n'a pas montré d'amplification suite à la phase de PCR, il s'agit du point A3. Ce point correspond au fragment APC A de l'échantillon prélevé à partir de l'estomac de la souris S1.

B- Préparation de la matrice de séquençage

- **Fragmentation mécanique des amplicons de tailles > 430 pb**

Le type de protocole de séquençage choisi (PGM, Ion Torrent, Life Technologies) permet de délivrer des séquences de taille moyenne de 200 bases. La matrice de séquençage ne devra donc pas excéder une taille, au-delà de laquelle, les reads produits par le séquenceur ne permettraient pas de couvrir l'intégralité d'un amplicon généré. Ainsi, 3 des 8 amplicons générés ont été fragmentés par action des ultra-sons (Bioruptor, Diagenode) puis purifiés (AMPure, Agencourt) afin de ne conserver les fragments supérieurs à 180pb.

- **Constitution de la librairie**

Les amplicons obtenus ont ensuite été poolés par index en proportion équimolaire.

Nombre de molécules / μL = concentration en (ng/ μL) x 10^{-9} x nombre d'Avogadro (molécule/mol) / (taille moyenne des séquences de la librairie (pb) x Masse Molaire d'une paire de nucléotides (g/mol))

Par la suite, un index sera constitué par une séquence singulière permettant d'attribuer un séquençage à un échantillon donné. Des adaptateurs P1 et A (cf. tableau 11) ont été ligués aux extrémités 5' et 3' des amplicons produits à l'aide du kit « *Ion Xpress Plus gDNA and Amplicon Library Preparation* » (Sans l'étape de « size sélection ») (Ion Torrent, Life Technologies).

Tableau 11: Adaptateurs P1 et A

Adaptateur	Séquence
P1	5'-CCACTACGCCTCCGCTTTCCTCTCTATGGGCAGTCGGTGAT-3'
	5'-ATCACCGACTGCCCATAGAGAGGAAAGCGGAGGCGTAGTGG*T*T-3'
A	5'-CCATCTCATCCCTGCGTGTCTCCGACTCAG-3'
	5'-CTGAGTCGGAGACACGCAGGGATGAGATGG*T*T-3'

Chaque index constitué des 8 éléments de librairie sera ensuite évalué par une méthode d'électrophorèse capillaire sur un support constitué d'une puce High Sensitivity DNA Chip (Agilent Technologies) et d'un BioAnalyzer (Agilent Technologies). Cette étape permet une évaluation qualitative (obtention de différents pics relatifs à la présence des amplicons obtenus) et semi-quantitative permettant *in fine* de pooler les divers index obtenus entre eux, toujours de manière équimolaire.

III-2.2. Amplification clonale : préparation de la matrice de séquençage

Une phase d'amplification clonale par emPCR (PCR en émulsion) est réalisée afin d'obtenir une matrice de séquençage en quantité et qualité suffisante (cf. tableau 12). La PCR en émulsion est réalisée en isolant autour d'une bille dans un micro-environnement une molécule de la librairie, des dNTP, des amorces complémentaires des adaptateurs fixés. L'objectif étant d'allonger l'amorce prenant pour matrice la molécule de librairie présente dans le microréacteur de PCR. Afin de limiter, la quantité de billes porteuses de plusieurs séquences et de limiter les séquences polyclonales qui seront filtrées lors de l'analyse future, une estimation fine de la proportion de séquences de librairie par rapport aux billes a été nécessaire. L'amorce complémentaire de l'adaptateur A est quant à lui biotinylé, ceci permettra d'enrichir les billes porteuses de séquences (live ISP) à l'issue de la phase d'emPCR, conformément au protocole de préparation d'échantillon développé (« Ion PGM 200 Xpress Template Kit, Life technologies »).

Tableau 12 : Programme emPCR (Vitesse de chauffage/refroidissement bridée à 1°C/s)

Déroutement		Température	Durée
-	Etape 1	95 °C	10 mn
15 cycles	Etape 2	95 °C	10 s
	Etape 3	68 °C	4mn
30 cycles	Etape 3	95 °C	30s
	Etape 4	68 °C	6mn

III-2.3. Séquençage multiparallélisé

L'ensemble de l'échantillon est traité sans modification du protocole « Ion PGM 200 Sequencing Kit, Life technologies» et séquençé sur une puce 316 (100Mb).

Le rapport fourni à l'issue du « run » confirme que la capacité de séquençage envisageable est atteinte (« Total Number of Base > 173Mbp) avec 124Mbp correspondant à une qualité à Q20 (1 erreur du 100 bases). Les notions de taille moyenne de « reads » ainsi que l'ensemble des filtres appliqués (Polyclonalité, Dimères d'amorces, faible qualité) y sont également mentionnés.

III-2.4. Analyse

La primo analyse consiste en 3 étapes réalisées à l'aide de modules de la suite logiciels CLC Genomic Workbench 5.

Le pipeline d'analyse peut se résumer de la manière suivante :

1. Mapping sur une référence pivot des reads obtenus sur chacune des 11 pistes (11 index) de séquençage
2. Détermination des mutations ponctuelles (SNP et DIP) par rapport à la référence à partir des mappings obtenus
3. Détection probabiliste de variants

La première consiste en un mapping des reads générés lors du séquençage sur une référence (GenBank. Tableau 9).

A- Mapping des reads

Deux mappings différents (cf. tableau 13) ont été réalisés: le premier reprenant des paramètres standards de mapping, le second reprenant des paramètres plus stringents. L'objectif étant d'évaluer le mapping le plus adapté à cette étude, c'est-à-dire celui engendrant une profondeur maximale pour un minimum d'appariements artéfactuels.

Tableau 13: Définition des deux mappings réalisés

Paramètres de mapping	Mapping stringeant	Mapping standard
Longueur de fraction	0,95	0,50
Similarité	0,95	0,80

Il a été décidé pour la suite de ne considérer que les mappings réalisés en appliquant les paramètres les plus stringeants ceci permet une bonne fiabilité du mapping tout en perdant que peu de profondeur.

B- Détermination des mutations

En première intention, l'analyse consiste en la détermination de mutations SNP ou DIP présentes au-delà d'un pourcentage fixé (ont été testées les 25 % ou 35 %) pour une profondeur minimale déterminée. La profondeur minimale a été fixée à 50 X (une telle profondeur, par la redondance des reads constituant le mapping sur référence, limite la détection de mutations artefacts provenant d'erreur de séquençage et non pas de cellules non somatiques).

IV. Etude de l'interaction cellule hôte-*Cryptosporidium* par microscopie électronique à transmission (MET)

Les organes (estomacs, colons et caecums) sont ouverts, nettoyés au sérum physiologique puis observés sous la loupe afin de localiser les lésions. Les lésions ainsi identifiées sont découpées en petits morceaux de 1/1 mm, placées au fur et à mesure dans du tampon phosphate (0,1M, pH : 7,4) sans sel à 4°C puis fixées dans une solution de tampon phosphate sans sel contenant 2.5% de glutaraldéhyde (tampon phosphate 0,1M, pH: 7,4) pendant 2 heures à température ambiante. Après une série de lavages (tampon phosphate 0,1M, pH: 7,4), les tissus subissent une post-fixation dans du tétroxyde d'osmium à 1% pendant 1 heure à température ambiante. Des bains successifs d'éthanol 70°, 90°, d'éthanol absolu et enfin d'oxyde de propylène permettent une déshydratation de la préparation. Les morceaux de tissus obtenus sont alors laissés toute une nuit dans un mélange epon pur/ oxyde de propylène (volume/volume) avant une inclusion définitive dans

de l'épon pur. Des coupes semi-fines, colorées au bleu azur, et ultra-fines sont réalisées à l'aide d'un ultra microtome (Leica, Centre de Biologie et Pathologie, CHRU de Lille). Ces dernières sont recueillies sur des grilles membranées et subissent un double contraste avec de l'acétate d'uranyle 2% et du citrate de plomb (technique de Reynolds). L'observation se fait sur un microscope 57 électronique à transmission sous une tension de 70 kV (Leo, Centre de Biologie et Pathologie, CHRU de Lille).

RESULTATS

Les résultats sont présentés en fonction des articles publiés ou des manuscrits en cours de rédaction.

I. Capacité d'une souche de *C. parvum* isolée chez l'homme à infecter et à induire des néoplasies chez les souris SCID et SCID-D

Article 1: «**Fulminant Cryptosporidiosis after Near-Drowning: a Human *Cryptosporidium parvum* Strain Implicated in Invasive Gastrointestinal Adenocarcinoma and Cholangiocarcinoma in an Experimental Model**». Article publié dans *Applied and Environmental Microbiology*, 2012, 78(6):1746-51

Dans cette étude nous avons caractérisé une souche de *C. parvum* isolée à partir d'un patient immunodéprimé ayant contracté une cryptosporidiose après une tentative de suicide par noyade dans la Deule (Lille, France).

Pour ce travail, nous avons utilisé des oocystes de *Cryptosporidium* isolés à partir de selles d'un patient de 51 ans qui a été admis à l'hôpital de Lille (CHRU de Lille). Ce dernier souffrait d'une leucémie aigue lymphoblastique de type B et avait subi une greffe allogénique de cellules souches. Une réaction de rejet fut constatée, au bout de 19 jours, ce qui nécessita une forte immunosuppression avec du methylprednisolone et du tacrolimus. A sa sortie de l'hôpital (54 jours post-greffe), le patient fit une tentative de suicide en se jetant dans les eaux de la Deule. Il contracta ainsi une cryptosporidiose majeure avec dissémination du parasite dans l'estomac, le duodénum, le colon et le rectum. Le traitement par la Nitazoxanide réussit dans un premier temps à réduire la fréquence des épisodes diarrhéiques mais au bout de 91 jours post-greffe, le patient développa des problèmes respiratoires aigus et décéda quelques jours après.

Les oocystes isolés ont été inoculés par gavage gastrique à des souris SCID traitées ou non à la dexaméthasone (SCID-D et SCID). Un groupe de souris « témoins » a quant à lui été inoculé avec du PBS. Les résultats obtenus sont les suivants:

- Le génotypage de la souche, mené par analyse par PCR suivie du séquençage des gènes de l'ARNr 18S et de la *GP60* a permis d'identifier la souche IIaA15G2R1 de *C. parvum*.
- Les souris (SCID et SCID-D) inoculées ont toutes développé une infection persistante au moins jusqu'à la fin de l'expérimentation (91 jours PI).
- Nous avons pu noter une grande abondance de parasites au sein des tissus : région iléo-caecale, estomac, colon et voies biliaires tout au long de l'expérience.
- L'infection fut tellement sévère que 40% des souris inoculées, ont été euthanasiées prématurément en raison des signes cliniques de mort imminente (tableau 1, article1).
- Sur les 18 souris (SCID et SCID-D) analysées en histologie; toutes ont présenté des lésions néoplasiques sur au moins un organe.
- Les néoplasies se sont développées le plus souvent dans l'estomac, au niveau de la région antro-pylorique et dans la région iléo-caecale. Notons que les lésions sont plus sévères au niveau de la région iléo-caecale.
- Après 60 jours post infection (PI) toutes les souris ont présenté des adénocarcinomes invasifs pouvant atteindre la musculuse et la séreuse, respectivement au niveau de l'estomac et de la région iléo-caecale (figure 2, article1).
- Pour la première fois, nous avons pu observer, une embolie tumorale chez une souris (SCID), après 60 jours PI et des cholangiocarcinomes au niveau du hile hépatique chez deux souris (SCID) après 90 jours PI (figure 1 et 2, article1).
 - C'est également, la première fois qu'une cryptosporidiose contractée à la suite d'une tentative de noyade a été rapportée.

En conclusion, nous avons pu montrer qu'une souche IIaA15G2R1 de *C. parvum* isolée chez l'homme était responsable d'une cryptosporidiose sévère chez le patient immunodéprimé et qu'elle était dotée d'un pouvoir tumorigène avec développement d'adénocarcinomes gastro-intestinaux ainsi que de cholangiocarcinomes chez un modèle murin. De plus, cette souche (IIaA15G2R1 de *C. parvum*) reconnue comme zoonotique a été identifiée comme étant à l'origine de plusieurs épidémies de cryptosporidiose humaines partout dans le monde y compris en Europe (Chalmers et al. 2011; Xiao 2010). Ceci devrait

accentuer l'intérêt porté à cet agent infectieux auquel un grand nombre de personnes et d'animaux sont exposés.

II. Données sur la sensibilité du modèle SCID-D

Article 2: «*Cryptosporidium parvum* infection in SCID mice infected with only one oocyst: qPCR assessment of parasite replication in tissues and development of digestive cancer». Article accepté dans *Plos One*, 2012, 7(12) :e51232

Ce travail a été réalisé dans le but de compléter la description du modèle souris (SCID-D) et celle des lésions induites par *C. parvum*. En effet, ce modèle ayant vocation à être utilisé pour la caractérisation d'isolats de *Cryptosporidium* spp. obtenus à partir d'échantillons humains ou environnementaux (pouvant contenir de faibles doses de parasites), il nous a semblé important de déterminer son seuil de sensibilité à la souche IOWA de *C. parvum*. Il s'agit d'une souche de référence commercialisée qui a été isolée chez des bovins et entretenue in vivo chez des souris ou des veaux. Au cours de l'infection, nous avons également vérifié la réplication du parasite au niveau de l'épithélium intestinal.

Pour ce faire, nous avons constitué 6 groupes de souris (SCID-D): un premier groupe a été inoculé avec une dose théorique de 1 oocyste (groupe 1), un second avec une dose théorique de 10 oocystes (groupe 2), un troisième avec une dose théorique de 100 oocystes (groupe 3), un quatrième servant de témoin positif inoculé avec 10^5 oocystes (groupe 4) et enfin deux groupes témoins négatifs: un groupe inoculé avec du PBS (groupe 5) et un groupe inoculé avec 10^5 oocystes inactivés par la chaleur (groupe 6). Nous avons ensuite suivi l'infection en quantifiant les oocystes excrétés dans les selles. Les analyses histologiques ont été réalisées sur les estomacs et les régions iléo-caecales de souris euthanasiées périodiquement (à 45, 60, 80 et 100 jours PI). La quantité de parasites présents sur les coupes de tissus analysés a été déterminée par q-PCR et ce dans le but d'évaluer la capacité du parasite à se multiplier au sein de notre modèle. Les principaux résultats obtenus ont été les suivants:

- 28,5% (2/7) des souris du groupe 1, 75% (6/8) des souris du groupe 2 et 100% des souris du groupe 3 et 4, ont développé une infection durable au moins jusqu'à la fin de l'expérimentation (tableau 1, article 2). Néanmoins, la période prépatente, déterminée après analyse des selles est plus courte pour les groupes 2, 3 et 4,

comparativement au groupe 1 (respectivement, 7 jours et 15 jours PI) (tableau 1, article 2).

- Tous les groupes de souris présentent des lésions néoplasiques dès 45 jours PI aussi bien au niveau de l'estomac que de la région iléo-caecale (figure 2, article 2).
- Au niveau de l'estomac, les lésions sont retrouvées dans la région antro-pylorique et sont de type néoplasies intra-épithéliales de bas grade, de haut grade (NIEBG ou NIEHG) ou d'adénocarcinomes invasifs pouvant atteindre la musculature et ce indépendamment de la dose inoculée et du temps d'infection (figure 2, article 2).
- Au niveau de la région iléo-caecale, les lésions sont de types NIEBG, NIEHG et adénocarcinomes intra-muqueux. Ce dernier type de lésion est observé dans le groupe 3 et seulement à partir de 80 jours PI (figure 2, article 2).
- Les lésions apparaissent plus sévères au niveau de l'estomac que dans la région iléo-caecale car ces dernières progressent plus vite et plus loin.
- L'observation la plus marquante est la suivante : les souris infectées avec une dose théorique d'1 oocyste développent elles aussi des lésions dès 45 jours PI. Ces lésions peuvent évoluer vers le stade d'adénocarcinome envahissant la couche interne de la musculature dans la région antro-pylorique et le stade de NIEHG dans la région iléo-caecale dès 100 jours PI.
- La quantification des parasites présents aussi bien dans les selles que dans les tissus a permis de confirmer la capacité de *C. parvum* à se répliquer dans l'organisme de la souris (SCID-D). En effet, la technique de détection par immunofluorescence directe (IFD) réalisée sur les selles de la souris inoculée avec 1 oocyste, a permis d'établir une multiplication du nombre de parasites de l'ordre de $3,3 \log$ à J75 PI. La qPCR quant à elle, révèle que la souris inoculée avec 10^5 oocystes n'a que 3,6 fois plus de parasites dans le caecum que celle initialement avec un seul oocyste.
- Nous avons également testé la capacité d'une autre espèce de *Cryptosporidium*, *C. meleagridis* à infecter notre modèle. Aucune des souris inoculées avec ce parasite n'a été infectée.

Nous avons pu ainsi confirmer que notre modèle était sensible à des doses très faibles de *C. parvum*. Il pourrait être utilisé pour évaluer la présence de ce protozoaire dans des échantillons environnementaux faiblement parasités. De plus, ce travail a permis de mettre en évidence le fort pouvoir infectieux et tumorigène de cette espèce.

III. Exploration des voies de la cancérogenèse impliquées dans le développement de lésions induites par *C. parvum* (Iowa)

Article 3: « *Cryptosporidium parvum*-induced invasive digestive adenocarcinoma : ultrastructural, molecular and immunohistochemical approaches to mechanisms. ». Article en préparation.

Ce travail a eu pour but d'explorer expérimentalement les voies de signalisation impliquées dans le développement des néoplasies de la région iléo-caecale induites par *C. parvum*, chez la souris SCID-D. Pour cela, nous avons cherché la présence d'éventuelles altérations de gènes ou de protéines qui jouent un rôle dans le cycle cellulaire, la différenciation ou la migration cellulaire et connus pour être impliqués dans le processus de cancérogenèse : la *Beta-caténine*, l'*APC*, *K-ras* et la *p53* (Sancho et al. 2004).

Il se divise en trois parties. La première est une analyse histologique et immunohistochimique utilisant des anticorps anti-Beta-caténine, anti-APC, anti-P53 et anti-Kras sur des sections histologiques de caecum de souris SCID-D infectées par différentes souches de *C. parvum* (IOWA : 10 souris, TUM1 : 4 souris et la souche IlaA15G2R1 isolée chez l'homme : 3 souris). La seconde est un séquençage de *loci* cibles décrits dans la littérature comme étant mutés dans les cas de cancer colorectaux chez la souris (Kuraguchi et al. 2000; Takahashi et al. 2000; Takahashi & Wakabayashi, 2004; hu et al. 2009). L'ADN a été extrait à partir de polypes ou de fragments de la région antro-pylorique de deux souris euthanasiées après 97 jours PI et de deux autres euthanasiées après 101 jours PI. La troisième partie est une analyse ultra-structurale de l'interaction entre des cellules hôtes (au niveau de la région ileo-caecale et antro-pylorique) et le parasite (*C. parvum* ou *C. muris*). Les principales observations sont les suivantes:

- L'analyse immunohistochimique a permis d'observer la présence anormale de la Beta-caténine et de la p53 dans le cytoplasme et une disparition du marquage cytoplasmique de l'APC au fur et mesure de la progression et de la sévérité de la lésion néoplasique.

- Le séquençage haut-débit de régions ciblées n'a pas permis de montrer la présence de mutations à un seuil minimal de 20 %. Il semble qu'au-delà de ce seuil les échantillons testés (Estomac et caecum de souris SCID infectées ou non par *C. parvum*) soient constitués de cellules homogènes pour les *loci* testés.
- La Microscopie Electronique à Transmission quant à elle a permis de mettre en évidence un élargissement intercellulaires avec apparition de prolongements cytoplasmiques latéraux aussi bien dans la région iléocaecale qu'antro-pylorique des souris infectées avec *C. parvum*, alors que l'observation des régions antro-pyloriques des souris infectées avec *C. muris* ne montre pas ce type de modifications. La comparaison des modifications induites par *C. parvum* et *C. muris* n'a pu être réalisée qu'au niveau de l'estomac car *C. muris* a un tropisme pour cet organe.

En résumé, ce travail a permis de montrer que *C. parvum* est capable d'altérer le cytosquelette et différentes voies de signalisations de la cellule hôte, notamment la voie des Wnt.

***Cryptosporidium parvum*-induced invasive digestive adenocarcinoma: ultrastructural,
molecular and immunohistochemical approaches to mechanisms**

Sadia Benamrouz^{1,2}, Valerie Conseil^{1,2}, Magali Chabé^{2,3}, Cristophe Audebert⁴,
Renaud Blervaque⁴, Karine Guyot², Sophie Gazzola², Anthony Mouray⁵, Thierry Chassat⁵, Baptiste
Delaire⁶, Nahalie Goetinck⁷, Nausicaa Gantois², Eric Viscogliosi², Claude Cuvelier⁸,
Marleen Praet⁸, Eduardo Dei-Cas^{2,7}, Colette Creusy⁴, Gabriela Certad²

¹ Laboratoire Environnement & Santé, Faculté Libre des Sciences et Technologies de Lille, Université Catholique de Lille, Université Lille Nord-de-France, Lille, France.

² Laboratory Biologie et Diversité des Pathogènes Eucaryotes Emergents (BDEEP), Centre d'Infection et d'Immunité de Lille (CIIL), Institut Pasteur de Lille, INSERM U1019, CNRS UMR 8402, Univ Lille Nord de France.

³ Faculté de Pharmacie, Université Lille Nord de France, Lille, France.

⁴ PEGASE, Centre d'Infection et d'Immunité de Lille (CIIL), Institut Pasteur de Lille, INSERM U1019, CNRS UMR 8402, Univ Lille Nord de France.

⁵ Plateforme d'Expérimentations et de Hautes Technologies Animales, Institut Pasteur de Lille, Lille, France.

⁶ Service d'Anatomie et de Cytologie Pathologiques, Groupe Hospitalier de l'Université Catholique de Lille, France.

⁷ Centre Hospitalier Régional et Universitaire de Lille, Univ Lille Nord de France, France.

⁸ Academic Department of Pathology, Ghent University, Ghent, Belgium.

* Corresponding author :

Dr Gabriela Certad - Biologie et Diversité des Pathogènes Eucaryotes Émergents, Institut Pasteur de Lille, 1, rue du Prof. Calmette, BP245, 59019 Lille, France.
Tel : 33 320 87 71 57, Fax : 33 320 87 72 76 / gabriela.certad@pasteur-lille.fr

ABSTRACT

Cryptosporidium species are worldwide spread apicomplexan parasitic protists. These ubiquitous, intracellular parasites constitute a significant health risk to humans and animals. They cause self-limited diarrhea in immunocompetent persons and a life threatening disease in immunocompromised persons. Interestingly, *C. parvum* has been related to digestive carcinogenesis. An epidemiologic study in Poland reported a frequency of 12.5% of cryptosporidiosis in patients with colorectal cancer. More consistent with a potential tumorigenic role of this parasite, we recently showed that different strains of *Cryptosporidium parvum* isolated from either animals or humans, induced digestive neoplasia in a rodent model, even in infections induced with very low inoculum sizes (1 – 10 oocysts). The aim of this study was to explore experimentally in the SCID mice model, metabolic pathways potentially involved in the development of ileo-caecal neoplasia induced by *C. parvum* infection, which is the first parasitic protist able to induce epithelial invasive neoplasia in mammals. Knowing that the initiation and progression of cancer are known to be multistep processes and that different genes play important roles at different stages of colorectal carcinogenesis, we searched for alterations in these genes or proteins commonly involved in cell cycle, differentiation or cell migration, such as β -catenin and *Apc* (components of the Wnt signaling pathway), the *Kras* oncogene and p53. Particularly, after infection of SCID mice with diverse *C. parvum* strains we demonstrated alterations in components of the Wnt signaling pathway such as gradual decrease of the intensity of *Apc* labeling and cytoplasmic β -catenin accumulation in infected animals presenting dysplasia or invasive adenocarcinoma in the ileo-caecal region. These alterations on *Apc* or β -catenin expression were significantly associated to highest amounts of parasites in tissues. However, mutations in the selected studied genes were not found after high-throughput genome sequencing. Additionally, alterations in the ultrastructure of intercellular junctions of the ileo-caecal region epithelia of *C. parvum* infected mice were recorded using transmission electron microscopy. In conclusion, in the present study we found for the first time that the alteration of Wnt signaling pathway is a major event during the development of *C. parvum* induced neoplastic process even if this process seems to be atypical because unlike colorectal adenocarcinomas, mutations that target *Apc*, β -catenin or *Kras* were not found.

INTRODUCTION

Cryptosporidium species are worldwide spread apicomplexan parasitic protists. The infection results from the ingestion of *Cryptosporidium* oocysts through the consumption of fecally contaminated food or water or through direct person-to-person or animal-to-person contact [1]. These ubiquitous, intracellular parasite, constitutes a significant health risk to humans and animals. It causes self-limited diarrhea in immunocompetent persons and a life threatening disease in immunocompromised persons [2]. Contaminated water is the major source of *Cryptosporidium* infections for humans. Large-scale outbreaks of human cryptosporidiosis were reported, often implicating contaminated drinking or recreational water [2,3,4]. The ingestion of as few as ten oocysts can cause infection in immunocompetent persons [5]. This low infection threshold, together with the well-known resistance of *Cryptosporidium* oocysts to chlorine disinfection at concentrations typically applied in drinking water plants, facilitate the waterborne transmission of cryptosporidiosis [3,4]. Interestingly, *C. parvum* has been related to digestive carcinogenesis. An epidemiologic study in Poland reported a frequency of 12.5% of cryptosporidiosis in patients with colorectal cancer [6]. More consistent with a potential tumorigenic role of this parasite, we recently showed that different strains of *C. parvum* isolated from either animals or humans, induced digestive neoplasia in a rodent model [7,8,9,10], even in infections induced with very low inoculum sizes (1 – 10 oocysts) [11]. In our previous studies, adenomas with low or high grade intraepithelial neoplasia, intramucosal or invasive adenocarcinoma associated with numerous *C. parvum* life stages, were detected in the digestive tract of SCID mice, including stomach, ileo-caecal region and intrahepatic biliary tree. A highly significant correlation was found between the extension of cryptosporidiosis and the severity of neoplastic lesions [9].

Recent studies have reported about the capacity of some protozoa to interfere with signaling pathways of the host cell to ensure survival [12,13]. Particularly, it has been reported that *Theileria parva*, another apicomplexan protist responsible for a lymphoproliferative disorder in cattle, can induce cell transformation of infected cells after activation of multiple cellular pathways [14].

Interestingly, it has been shown that *C. parvum* infection alters gene profile expression of the host. These altered genes include those associated to apoptosis such as BCL2 and the c-Myc proto-oncogene [15], proinflammatory signaling cascades and cytoskeletal dynamics [16]. Nevertheless, even if we can hypothesize that the acquired transformed phenotype of

Cryptosporidium infected epithelial cells is a consequence of modulation of cell signaling by the parasite, to our knowledge, no data about the mechanism of *C. parvum* induced neoplasia are available.

The aim of this study was to explore experimentally in the SCID mice model, metabolic pathways potentially involved in the development of ileo-caecal neoplasia induced by *C. parvum* infection, which is the first parasitic protist able to induce epithelial invasive neoplasia in mammals [7,8,9,10,11]. Knowing that the initiation and progression of cancer through the adenoma-carcinoma sequence are known to be multistep processes and that critical genes play important roles at different stages of colorectal carcinogenesis, we search for alterations in these genes or proteins commonly involved in cell cycle, differentiation or cell migration, such as β -catenin and *Apc* (components of the Wnt signaling pathway), the *Kras* oncogene and p53.

MATERIAL AND METHODS

***Cryptosporidium parvum* oocysts**

Oocysts of *C. parvum* IOWA and *C. muris* RN66 (purchased from Waterborne™, New Orleans, Louisiana), *C. parvum* TUM1 (kindly given by Dr. D. Akiyoshi and Dr. S. Tzipori from Tufts Cummings School of Veterinary Medicine, USA) and *C. parvum* I2A15G2R1 (strain isolated from stools of an immune depressed patient who developed fulminant cryptosporidiosis after near-drowning in Lille) were used. The stock solutions of oocysts were stored in a conservation medium (phosphate-buffered saline or PBS with penicillin, streptomycin, gentamycin, amphotericin B and 0.01% Tween 20) at 4°C until use. Before inoculation, absence of other pathogens in the inoculum was excluded by plating it into selective or nonselective culture media (Trypticase soy, Trypticase soy and blood, Hektoen, Tergitol 7 with TTC, Difco *Pseudomonas* Isolation Agar, Saboureaud). Oocyst viability was assessed by testing excystation [9,10].

Experimental hosts

Seven-week-old CB17-SCID mice were obtained from a colony bred at the Pasteur Institute of Lille (France) and regularly controlled for assessing unwished microbial (including *Helicobacter*), or parasitological pathogens. Animals were housed in groups in covered cages and maintained under aseptic conditions in an isolator with standard laboratory food and water ad libitum.

Experimental design

SCID mice were administered with 4 mg/L of dexamethasone sodium phosphate (Dex) (Merck, Lyon, France) via drinking water. Dex administration started two weeks prior to oral inoculation with *Cryptosporidium* oocysts and was maintained during the whole experimentation. Dex-added water was replaced three times a week.

For immunohistochemical and genetical studies infective doses of 10^5 oocysts per mouse of three different strains of *C. parvum* were prepared as previously [7,8,9,10] and were inoculated by oral-gastric gavage to 27 animals (IOWA: 20 mice, TUM1: 4 mice and IIAA15G2R1 human isolate: 3 mice). For ultrastructural studies, infective doses of 10^5 oocysts of *C. muris* per animal were similarly prepared and inoculated. Eight control mice were inoculated only with PBS.

In order to determine parasite shedding fecal specimens were collected and processed as previously described [9]. Periodically or when signs of imminent death appeared, mice were euthanatized by carbon dioxide inhalation. Assessment of animal's clinical condition was performed regularly to detect and then minimize suffering. Clinical signs that could constitute an endpoint included, but were not limited to: rapid or progressive weight loss, debilitating diarrhea, rough hair coat, hunched posture, lethargy or any condition interfering with daily activities (e.g. eating or drinking, ambulation, or elimination).

Experiments were conducted in the animal facility of the Institut Pasteur de Lille (research accreditation number, A59107). Animal protocols were approved by the French regional ethical committee (approval number CEEA 112011).

Histopathology and immunohistochemistry

The ileo-caecal region was removed, fixed in 10% buffered formalin and processed using standard staining techniques (H & E). Formalin-fixed and paraffin-embedded specimens were sectioned at a thickness of 5 μ m. Then all sections were deparaffinized, rehydrated through serial dilutions of alcohol, and washed in phosphate-buffered saline (pH 7.2). To assess and score the level of invasion of the neoplastic process different techniques were used as previously. The Volgens-Gomori stain [17] was employed for assessing the gland basement membrane integrity. An anti-cytokeratin monoclonal antibody (AM071-5M, Biogenex, Netherlands) was used to detect isolated epithelial cells and buds of glandular epithelium into the lamina propria. Anti-alpha smooth muscle actin monoclonal antibody (dilution 1:100)

(M0851, Dako, Denmark) was used to stain muscle fibers in order to visualize muscularis mucosae disruption or the muscularis penetration by neoplastic glands.

Other immunohistochemistry techniques were performed to explore metabolic alterations that could be involved in the neoplastic process: β -catenin (H-1020, Abcam, Cambridge, U. K.) rabbit polyclonal antibody (1/125), *Apc* rabbit polyclonal antibody (Sc-896, Santa Cruz Biotechnology, Inc.) (1/100), anti-p53 rabbit polyclonal antibody (ab4060, Abcam Cambridge, U.K) (1/50), that reacts with both wild-type and mutant p53, and *Kras* rabbit polyclonal antibody (12063-1-AP, ProteinTech, Chicago, U.S.A.) (1/100) were used. Sections were immersed in pre-heated (95-100°C) citrate buffer (pH 6.0) for β -catenin, P53 and *Kras* antibodies, and in EDTA buffer (pH 8.0) for the *Apc* antibody. Endogenous peroxidase activity was blocked using 3% hydrogen peroxide solution for 10 minutes. Then samples were incubated with antibodies for 60 min at 25 °C. Conventional biotiny-streptavidin peroxidase was performed, and the slides were counter-stained with hematoxylin. Controls for marker expression were normal tissues from non infected mice or non neoplastic regions of the same slide. Human colorectal and mammary adenocarcinomas were used respectively as positive controls for p53 and *Kras* antibodies. Sections were examined using a Leica DMRB microscope equipped with a Leica digital camera connected to an Imaging Research MCID analysis system (MCID software, Cambridge, UK).

Parasite load in digestive sections was scored on 5 selected fields at a magnification of 400 X, as follows: 0, no parasites; +1, small number of parasites, focally distributed; +2, moderate number of parasites, widely distributed; +3, abundant parasites present, widely distributed throughout the section [8,9]. Lesions at different sites were scored as previously [8,9] with slight modifications. Briefly: 0, no lesion; 1, inflammation and/or regenerative changes; 2, low-grade intraepithelial neoplasia (LGIEN); 3, high-grade intraepithelial neoplasia (HGIEN); 4, invasive adenocarcinoma; 5, invasive adenocarcinoma with invasion into the muscularis and deeper.

Ultrastructural study

Fixation and epon-embedding procedures of lesions identified macroscopically at the ileo-caecal region for *C. parvum* infected mice and at antro-pyloric region for both *C. parvum* and *C. muris* infected mice were carried out fixing in glutaraldehyde 2.5% solution and washing in phosphate buffer solution (0.1 M, pH 7.4) that optimized the preservation of cell structures

[18,19]. Ultra thin sections were contrasted with uranyl acetate and lead citrate and examined using transmission electron microscope (LEO-906, Leica, Rueil-Malmaison, France).

High-throughput genome sequencing

In total, 5 polyploid visible adenomas from four *C. parvum* infected mice at day 90 P. I. were dissected from the intestinal epithelia. Additionally, non tumor tissue samples were obtained from non infected control mice. Genomic DNA was prepared immediately using the NucleoSpin tissue (Macherey-Nagel, Düren, Germany).

The regions of *Apc* (Kuragushi et al., 2000), β -catenin and *Kras* (Takahashi et al., 2000; Takahashi & Wakabayashi, 2004) considered most likely to have mutations associated to colorectal cancer in human and mice were selected for primer design. Table 1 lists corresponding primer pairs for 16 amplicons representing *Apc*, β -catenin, and *Kras*.

PCR protocols were performed with genomic DNA amplified in 100 μ l reactions containing 2 mM MgCl₂, 250 nM primers, 250 μ M dNTP, 5 U HotStart Taq (Qiagen). PCR reactions were performed using a 96-Well MasterCycler EP, Eppendorf PCR System. Cycle conditions included initial denaturation at 95°C for 5 min followed by 30 cycles of denaturation at 94°C during 20 s, annealing at 58°C for 15, extension at 72°C during 45 s. and the reaction ended with a last extension step at 72°C during 4 min.

After purification and quantification, the resulting amplicon products were pooled in an equimolar manner and barcode adaptor sequences were incorporated. The monitoring of barcoded library was done by BioAnalyzer (Agilent Technologies). Then, all the samples were pooled in an equimolar manner and finally, the library was amplified by emPCR to obtain sequencing template. The sequencing was performed according to the Ion PGM 200 Sequencing Kit (Life technologies) and the data analysis was performed using CLC genomics workbench 5 modules.

Table 1. List of corresponding primer pairs for 16 amplicons representing *Apc*, β -catenin, and *Kras*

Name	Sens	ID GenBank, position	Sequence	Length	Tm(°C)
APC A	forward	NC_000084.6: 34312278-34312296	tccggctcaagtctgcca	19	60,7
APC A	reverse	NC_000084.6: 34312690-34312709	gctatctgggctgcagtgg	20	59,4
APC B	forward	NC_000084.6: 34312689-34312709	taccactgcagcccagatagc	21	58,7
APC B	reverse	NC_000084.6: 34313042-34313062	gggctaggtcagctggatact	21	57,8
APC C	forward	NC_000084.6: 34313041-34313062	cagtatccagctgacctagccc	22	58,8
APC C	reverse	NC_000084.6: 34313254-34313278	agacaggataactggtgtctggct	25	59,1
APC D	forward	NC_000084.6: 34313254-34313278	agccagaacaccagttatctgtct	25	59,1
APC D	reverse	NC_000084.6: 34313734-34313756	gctgaacttggacgcagctgatt	23	60
APC E	forward	NC_000084.6: 34313734-34313756	aatcagctgcgtccaagttcagc	23	60
APC E	reverse	NC_000084.6: 34314176-34314195	gagcggagtctctggacat	20	58,1
APC F	forward	NC_000084.6: 34314176-34314199	atgtccaggagactccgctcgat	24	60,5
APC F	reverse	NC_000084.6: 34314466-34314485	accctctgcacggcagcatt	20	61,6
<i>Kras</i>	forward	NC_000072.6: 145247097-145247077	cctttgagagccattagctgc	21	56,2
<i>Kras</i>	reverse	NC_000072.6: 145246708-145246687	agcgttacctctatcgtagggt	22	56,2
beta-cat	forward	NC_000075.6: 120950465-120950490	cgtagatggcttctcaggtagcatt	26	58,2
beta-cat	reverse	NC_000075.6: 120950787-120950807	gctgtcacacagccctgtcaa	21	59,7

Statistical analysis

Fisher's exact test (two-tailed) was used. Data analysis was performed with the statistical software Graphpad. Significance was defined as $P < 0.05$.

RESULTS

Development of intraepithelial neoplasia and adenocarcinoma

A total of 24 Dex-treated SCID mice were successfully infected with different strains of *C. parvum* (IOWA: 18 mice, TUM1: 3 mice and IIA15G2R1 human isolate: 3 mice). The incidence of ileo-caecal neoplasia increased steadily and it was present in 19/19 (100%) infected animals euthanatized after 40 days P. I. . Observed lesions varied from LGIEN to invasive adenocarcinoma.

At histological examination of the ileo-caecal region a diffuse inflammatory cell infiltrate was observed, particularly in mice infected with TUM1 and II2A15G2R1 strains. Some of the crypts showed marked architectural distortion, cystic, degenerative changes, sometimes with a necrotic content, as well as regenerative changes. Besides some inflammatory, degenerative and regenerative changes, we observed other architectural and cytological alterations. In 2/19 mice the detected lesions were LGIEN, with slight modified mucosal architecture, including tubular structures with budding and branching lined cells, depletion of mucin, slight cellular atypias and pseudostratified nuclei. In 8/19 animals, detected lesions reached HGIEN or intramucosal adenocarcinoma showing an increasing architectural distortion with back to back glandular crowding, aspects of fusion of glands with a cribriform pattern and major cellular atypias (pleomorphic hyperchromatic pseudostratified nuclei with prominent nucleoli, as well as an increased proliferative activity localized throughout the epithelium both at the surface and the base of the crypts). In 8/19 mice, adenocarcinoma processes invading the submucosa were observed. In 1/19 mouse adenocarcinoma was invading the inner layer of the muscular layer. In general, lesions showed a gradual progression from LGIEN to HGIEN and invasive well-differentiated adenocarcinoma progressing into the lamina propria (intramucosal carcinoma), into the submucosa and through the muscularis-mucosae into the subserosa.

***Apc* immunoreactivity**

In the mucosa of the ileo-caecal region of uninfected control mice, *Apc* immunoreactivity was detected in all animals, mainly in the upper third of the colonic crypts. In 100% of infected animals presenting LGIEN, HGIEN or adenocarcinoma, gradual decrease of the intensity of cytoplasmic *Apc* labeling after infection with diverse *C. parvum* strains was recorded, while contiguous normal mouse tissue showed a staining pattern similar to that seen in normal tissue (Figure 1). The alteration of *Apc* expression appeared after 25 days P.I. and its association with a longer time P.I. was extremely significant ($p < 0.001$). The incidence of *Apc* altered expression was higher in animals with higher parasite amounts in tissues ($p < 0.001$). The alteration of *Apc* expression was found in lesions with either intraepithelial neoplasia or invasive adenocarcinoma (Table 2).

β -catenin immunoreactivity

In the mucosa of the ileo-caecal region of uninfected control mice β -catenin was exclusively localized in the intestinal cell membrane at all levels of the crypts. In 6/11 (55%)

Cryptosporidium infected mice presenting LGIEN or HGIEN, and in 5/6 (83%) with adenocarcinoma, membrane β -catenin labeling diminished without disappearing completely and a gradual increase of cytosolic β -catenin was observed (Figure 2). β -catenin staining was more extensive in the cytoplasm of the cells with more severe lesions. The alteration of β -catenin expression was significantly associated to a longer time P.I. and to higher amounts of parasites in tissues ($p < 0.001$ and $p < 0.001$, respectively). However, this alteration of β -catenin expression was not associated with the score of severity of the neoplastic lesions (Table 2).

Table 2. Summary of immunohistochemical staining results according to the day post infection, the amount of parasite and severity of lesion

	<i>B</i> -catenin Alteration	<i>p</i> value	<i>APC</i> Alteration	<i>p</i> value	<i>P53</i> Alteration	<i>p</i> value
Days Post-infection						
< 25 days	0/6 (0%)	0.0004	0/6 (0%)	0.0001	0/6 (0%)	0.03
> 25 days	17/20 (85%)		10/10 (100%)		5/8 (62.5%)	
Amount of parasites^a						
< +3	0/7 (0%)	0.0001	3/6 (50%)	0.04	1/4 (25%)	0.55
> +3	13/13 (100%)		9/9 (100%)		6/10 (60%)	
Score of severity of lesion^b						
Low or high grade intraepithelial neoplasia	6/11 (54.5%)	0.33	8/8 (100%)	1	2/5 (40%)	0.19
Adenocarcinoma	5/6 (83.3%)		5/5 (100%)		3/3 (100%)	

^a 0, no parasites; +1, small number of parasites, focally distributed; +2, moderate number of parasites, widely distributed; +3, abundant parasites present, widely distributed throughout the section.

^b 0, no lesion; 1, inflammation and/or regenerative changes; 2, low-grade intraepithelial neoplasia (LGIEN); 3, high-grade intraepithelial neoplasia (HGIEN). In this category, adenoma with HGIEN, carcinoma in situ (limited to the epithelium), and intramucosal adenocarcinoma (invasion into the lamina propria) were also included; 4, invasive adenocarcinoma (penetration of neoplastic glands through the muscularis mucosae into the submucosa); 5, invasive adenocarcinoma with invasion into the muscularis and deeper.

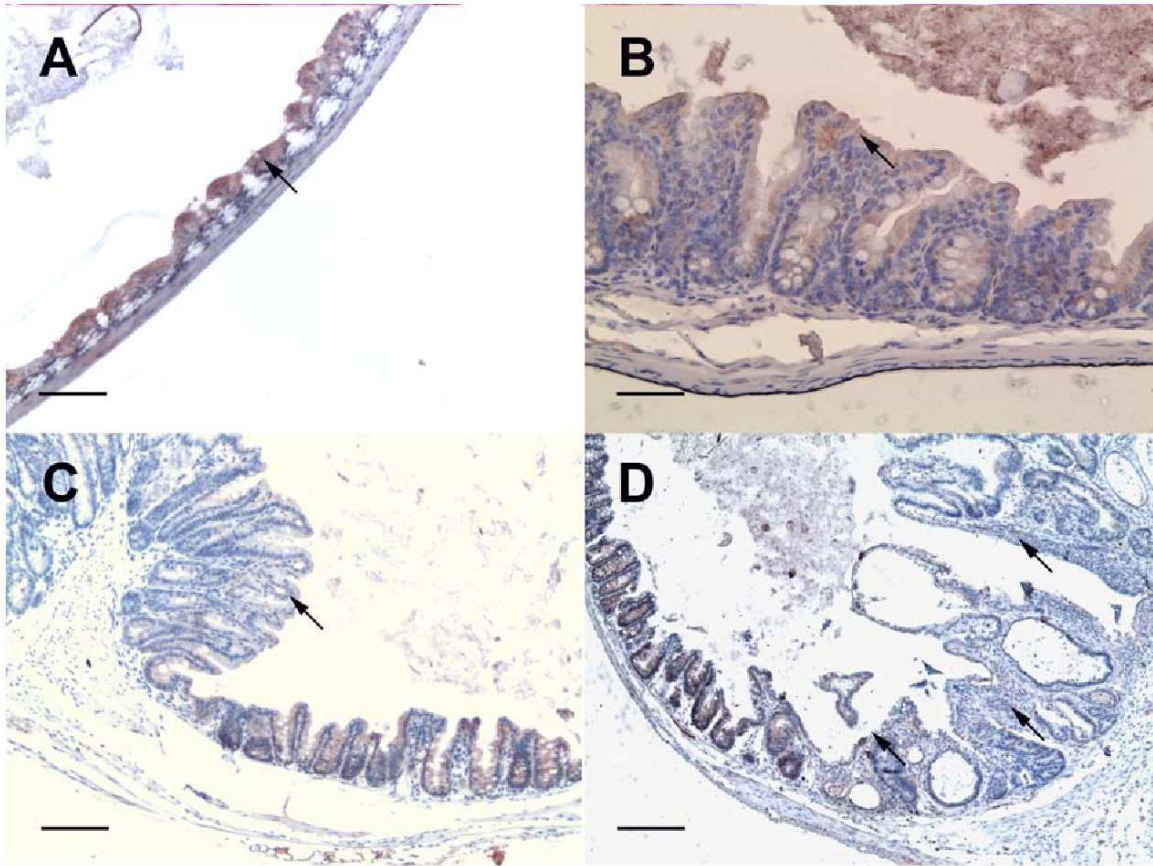


Figure 1. Section of ileo-caecal regions of Dex-treated SCID mice immunostained for *Apc*. (A) In a section of a normal non-neoplastic mucosa *Apc* immunoreactivity was detected in the upper third of the colonic crypts. Bar= 50 μm (B) In a section of the ileo-caecal region of a *C. parvum* infected mouse at 25 days P. I. *Apc* immunoreactivity was detected in the upper third of the colonic crypts. Bar= 30 μm (C) Polypoid-adenoma section from a mouse euthanatized at 45 days P. I. showing a decrease of the intensity of cytoplasmic *Apc* labeling (arrow) after infection with *C. parvum*, while contiguous normal mouse tissue showed a staining pattern similar to that seen in a normal non-neoplastic mucosa. Bar= 100 μm (D) In a section of the ileo-caecal region of a *C. parvum* infected mouse at 60 days P. I. polypoid-adenoma section showing a decrease of the intensity of cytoplasmic *Apc* labeling (arrow). Bar= 100 μm

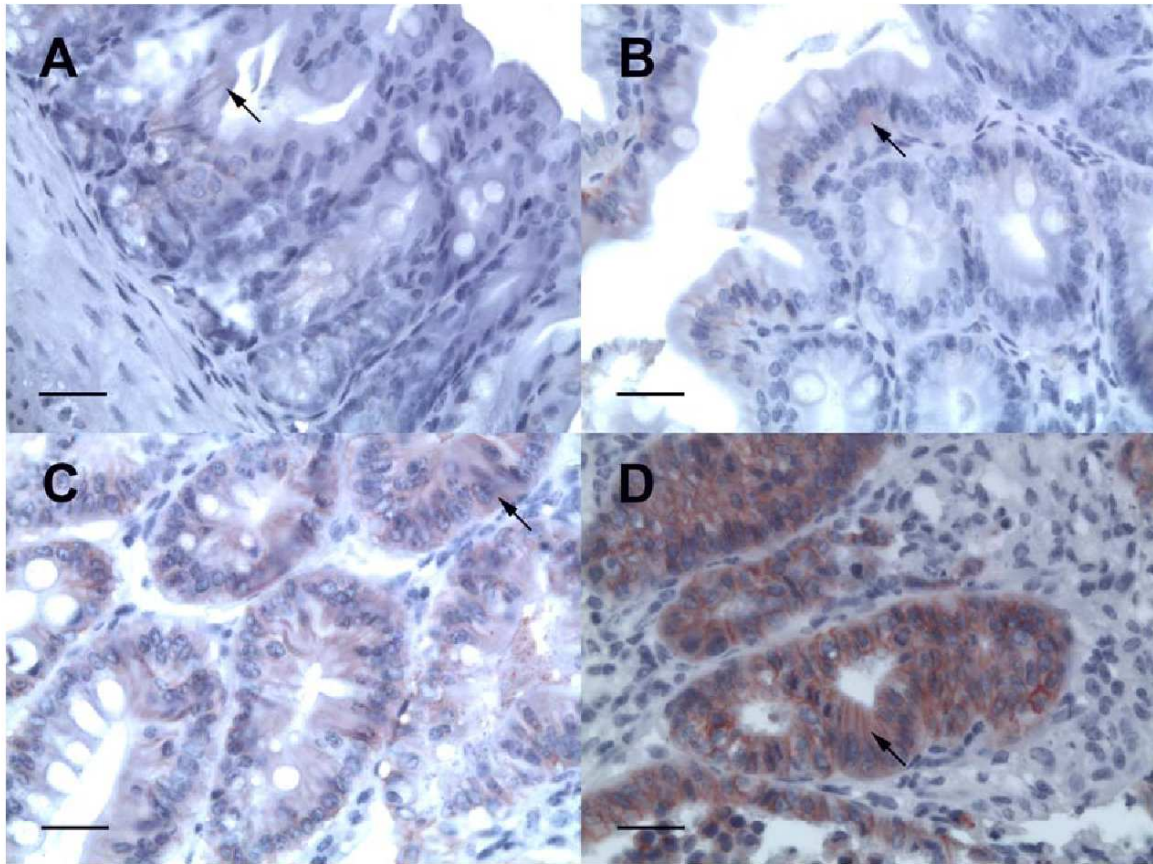


Figure 2. Section of ileo-caecal regions of Dex-treated SCID mice immunostained for β -catenin. (A) Section of a normal non-neoplastic mucosa showing membranous expression of β -catenin (arrow). Bar= 10 μ m. (B) and (C) Epithelial cells show a gradual increase in cytoplasmic expression of β -catenin in a mouse euthanized at 20 days P. I and 45 days P.I., respectively. Bar= 10 μ m (D) Epithelial cells show a prominent cytoplasmic expression of β -catenin (arrow) in a mouse euthanized at 107 days P. I. Membrane β -catenin labeling diminished without disappearing completely. Bar= 10 μ m

***Kras* immunoreactivity**

We did not find differences in *Kras* immunoreactivity between negative controls and *Cryptosporidium* infected mice at any moment of the evolution of the infection.

p53 immunoreactivity

All animals failed to show nuclear expression for p53. In contrast, cytosolic p53 labeling in the adenomatous cells after day 25 PI was observed in 5/8 (63%) mice infected with *C. parvum* (Figure 3). The alteration of the expression of p53 was significantly associated with the time P.I. ($p=0.03$) but not with the amount of parasites in tissues or the severity of the neoplastic lesions (Table 2).

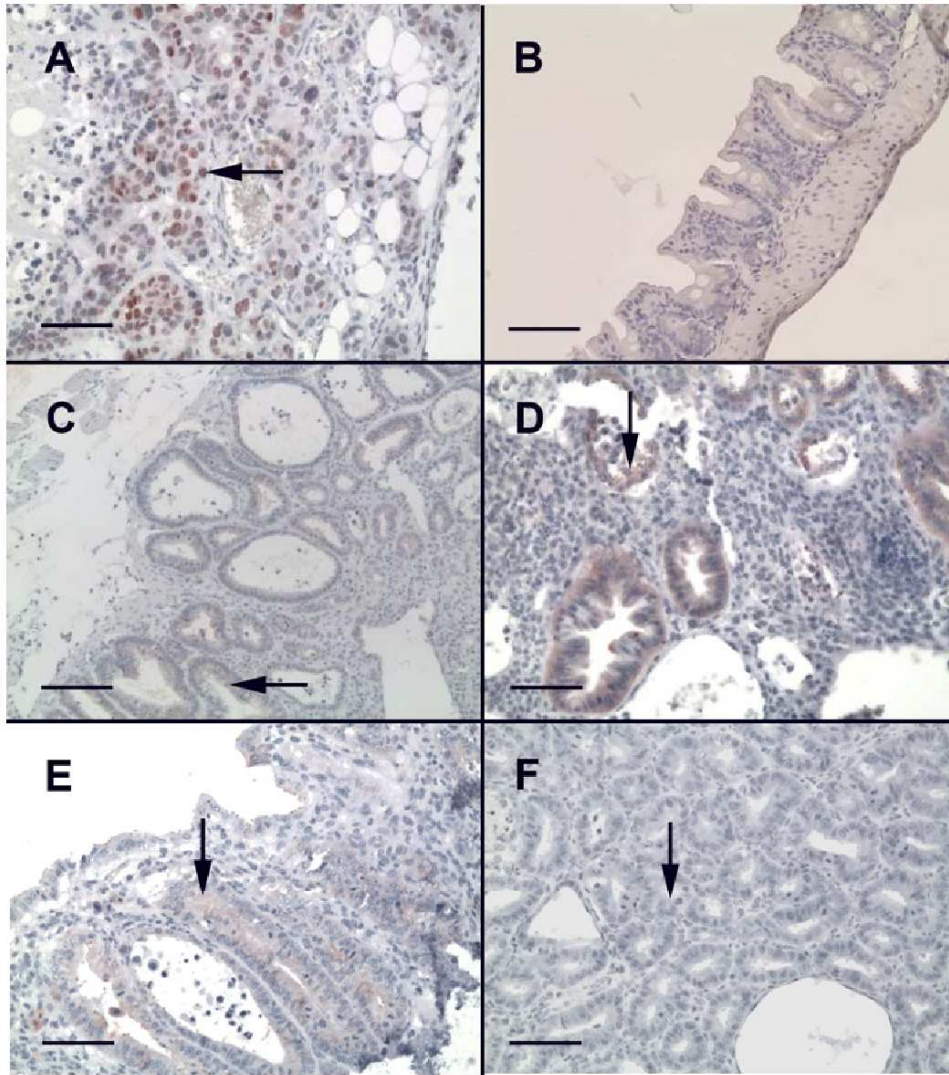


Figure 3. Section of ileo-caecal regions of Dex-treated SCID mice immunostained for p53. (A) Nuclear expression for p53 in human colorectal carcinoma used as a positive staining control. Bar= 20 μ m (B) Absence of p53 staining in a Dex-treated non infected SCID mice. Bar= 50 μ m (C) Cytosolic p53 labeling without nuclear expression in the adenomatous cells after day 25 P. I. Bar= 100 μ m (D) Cytosolic p53 labeling without nuclear expression in the adenomatous cells after day 45 P. I. Bar= 30 μ m (E) Cytosolic p53 labeling without nuclear expression in the adenomatous cells after day 60 P. I. Bar= 30 μ m (F) Cytosolic p53 labeling without nuclear expression in the adenomatous cells after day 90 days P. I. Bar= 30 μ m

***Apc*, *β*-catenin, and *Kras* mutations in tumors**

In total, non neoplastic intestinal tissue from a non infected SCID mice and 5 polypoid adenomas from four *C. parvum* infected mice were analyzed for 3 genes: *Apc*, *β*-catenin and *Kras*. The analysis of data resulting from high-throughput genome sequencing showed that in *C. parvum* infected or non-infected SCID mice there were SNP, as show in table 3.

Table 3. Data resulting from high-throughput genome sequencing

Loci	Reference position	Variation type	Length	Reference	Variants	Allele variation	Quantity	Depth	Frequency (%)
APC-A	397	SNP	1	A	1	T	3778	3810	99.2
APC-F	233	SNP	1	A	2	A/C	71/50	128	55.5/39.1
Kras	100	SNP	1	T	1	C	322	322	100
Kras	182	SNP	1	T	1	C	108	119	90.8
Kras	388	SNP	1	T	1	C	419	419	100

However, using a range of depth of 50X we did not find allelic variations in the regions of *Apc*, *β*-catenin and *Kras* considered most likely to have mutations associated to colorectal cancer.

Electron Microscopy

A dilation of intercellular spaces with extensive development of lateral membrane extensions (Figure 4) was observed when the ultrastructure of intercellular junctions of the antro-pyloric and ileo-caecal epithelia of *C. parvum* infected mice was studied. Mice infected with *C. muris*, species with gastric tropism and not associated to digestive neoplasia, were analyzed to establish a comparison with *C. parvum*, and alterations in ultrastructure of intercellular junctions of *C. muris* epithelial cells were not found.

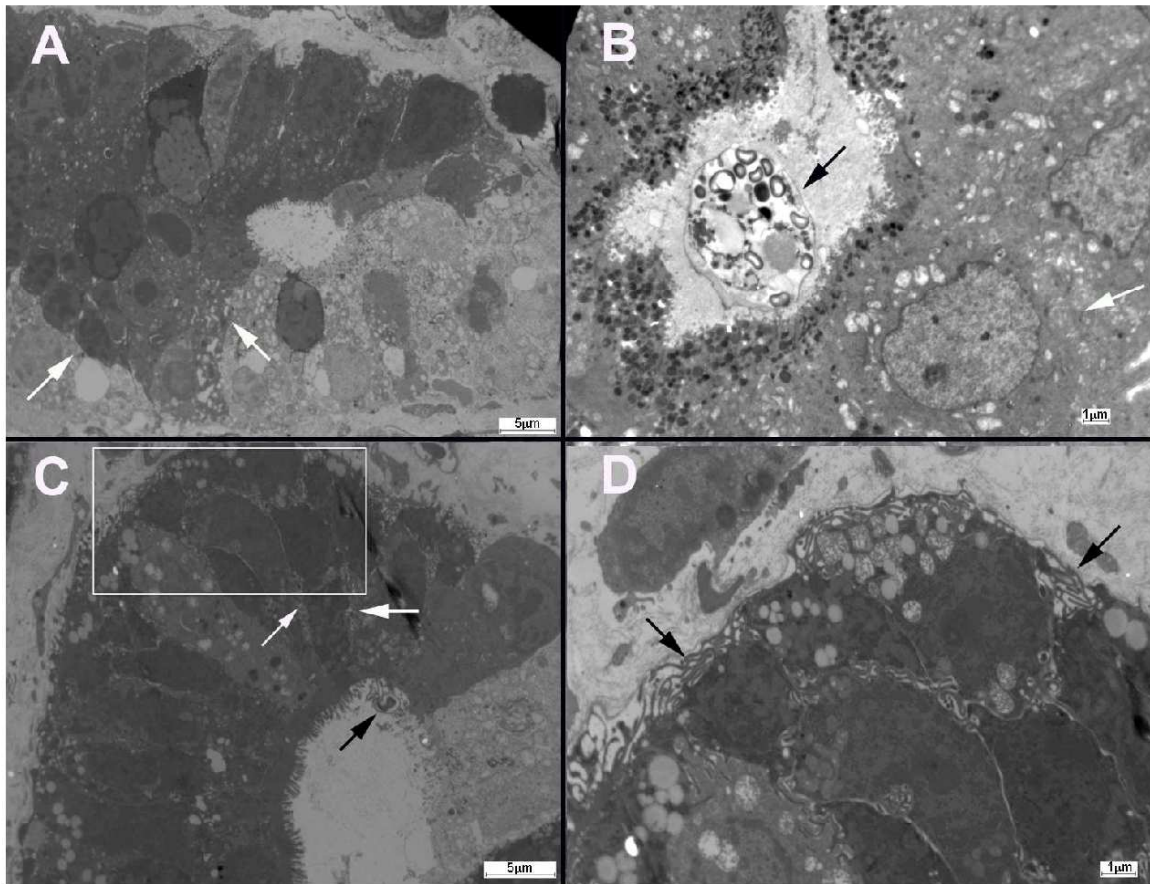


Figure 4. (A) Electron micrograph of a section of a normal non-neoplastic mucosa showing normal intercellular junctions (white arrows) (B) In SCID mice infected with *C. muris* (black arrow), alterations in ultrastructure of intercellular junctions (white arrow) of gastric epithelial cells were not found. (C) A dilation of intercellular spaces with extensive development of lateral membrane extensions (white arrows) was observed at the intercellular junctions of the ileo-caecal epithelia of *C. parvum* (black arrow) infected mice. (D) Detail of C showing lateral membrane extensions (white arrows).

DISCUSSION

In the present study we found for the first time that the alteration of Wnt signaling pathway is a major event during the development of *C. parvum* induced neoplastic process independently of the inoculated strain. This process seems to be atypical considering that unlike colorectal adenocarcinomas, mutations in selected loci from crucial genes belonging to this signalling pathway (*Apc* and β -catenin) were not found. Nevertheless, alteration in the expression was observed by immunostaining pattern.

A gradual decrease of the intensity of cytoplasmic *Apc* labeling after infection with diverse *C. parvum* strains was recorded. *Apc* encodes a 2843 amino acid cytoplasmic protein, whose one of the main functions is to facilitate the ubiquitination and destruction of β -catenin having a link with the Wnt signalling pathway [20]. This activity of *Apc* is localized to the central region of the protein, which contains a series of seven 20-amino acid β -catenin binding repeats, and three Ser-Ala-Met-Pro repeats which are sites of interaction with the proteins Conductin or Axin. Nearly all of the tumor-associated somatic mutations in human *Apc* occur within the first 1500 codons and approximately two-thirds are confined to a mutation cluster region between codons 1286 and 1513. These tumor-associated mutations give rise to truncated *Apc* proteins that are unable to down-regulate β -catenin. This results in elevated cytosolic levels of β -catenin and entry of this protein into the nucleus, where it can mediate transcriptional regulation in complex with Tcf-4 and other transcription factors. Among the target genes up-regulated in *Apc* mutant tumor cells are the proto-oncogenes c-Myc and cyclin D1 [20]. It is only recently, with the discovery of its association with the actin-based cytoskeleton that another important functional role of *Apc* has become apparent [21]. The association of *Apc*'s Arm repeats to proteins involved in cytoskeletal dynamics suggests a role for *Apc* in cell morphology and migration through modifications of the actin cytoskeleton [22].

We examined in detail the regions of *Apc* considered most likely to have mutations in intestinal tumors in humans and mice between codons 789 and 1464 [20]. While it is well known that most human and rodent intestinal tumors contained mutations in these regions, in our study mutations were undetectable by the highly performing methods we used. Even if there are very few precedents for this in other systems [20], it is possible that *C. parvum*-induced tumors may contain truncation mutations in *Apc* outside the tested region.

For instance, in a model of C57BL/6J Min/+ mice it was found that *Apc* truncation of its carboxy C-terminus was associated with reduced enterocyte migration and alteration of adherens junction proteins, and it was hypothesized that these defects resulting from truncation of the *Apc* C-terminus which contains microtubule binding regions and putative sites for indirect actin binding were related to changes in cytoskeletal function [23]. Interestingly, in our study immunostaining used for *Apc* protein was done using a C-terminal anti-*Apc* antibody. Therefore, it is possible that the reduced expression of *Apc* was limited to alterations in its carboxy C-terminus because of the used *Apc* marker. More comprehensive studies should be done to clarify this point.

In some cases tumorigenesis is initiated by mutations in genes other than *Apc*. For example, mutational activation of β -catenin has been described in some instances of human colorectal cancer and this may bypass *Apc* mutations. Miyaki et al. (1999) have reported more frequent β -catenin mutations in tumors from patients with Non-Polyposis Colorectal Cancer [24]. In rats, cytoplasmic/nuclear translocation of β -catenin has been reported in azoxymethane-induced adenomas and carcinomas, and in this model impairment of *Apc* function is rare [25]. β -catenin is a 92 kDa protein that plays a role in cell–cell adhesion and is involved in intracellular signaling. Colorectal adenomas and carcinomas show translocation of β -catenin from the cell membrane to the cytoplasm/nucleus, and this event is considered as an early event in the development of colorectal neoplasia [26]. In our analysis, we found a translocation of β -catenin into the cytoplasm in 100% of mice with intraepithelial neoplasia or adenocarcinoma but the apparent absence of expression of nuclear β -catenin may be due to low amounts of β -catenin (traces) that moved into the nucleus and that were difficult to detect. Otherwise in transformed lymphocytes infected with Epstein Barr Virus it has been reported that the increase of β -catenin was only cytosolic and not nuclear [27].

Anyway, we did not find oncogenic β -catenin mutations in tumor samples of mice that lack *Apc* mutations. A further possibility is that Wnt signaling is activated by mutations in other components of this pathway. Transcriptional silencing of APC by promoter methylation has been suggested as an alternative to somatic mutation [28]. Another study revealed the presence of concurrent methylation of groups of genes in hepatocellular carcinoma associated with hepatitis B virus and hepatitis C virus infections, suggesting that aberrant epigenetic changes associated with viral infection and exposure to environmental factors may activate events that promote the neoplastic transformation of hepatocytes [29].

On the other hand, the role of p53 in human colitis-associated neoplasia has been studied by both immunohistochemistry and molecular techniques and it has been reported that nuclear expression and presence of mutations of this gene can occur as early events in contrast to non-colitic colorectal neoplasias [25]. In our study, we did not find accumulation of p53 at nuclear level but at the cytoplasm in mice after 25 day P.I. Thus, the p53 signalling pathway appears to be involved in the process. These observations are consistent with another study reporting that *Theileria annulata* schizont leads to cytoplasmic sequestration of the majority of host cell p53, resulting in the inhibition of p53-mediated apoptosis and promotion of host cell survival

[30]. Additionally, cytosolic accumulation of p53 in human colon cancer due to sequestration of the protein by the actin filaments has been described [31].

We did not examine the presence of possible mutations in p53 due to the fact that p53 genetic alterations in murine epithelial cells could be lower than those seen in humans. In fact, carcinogen-induced tumorigenesis in colorectal cancer in both mice and rats has resulted in conflicting reports regarding molecular alterations and nuclear expression of p53 with some authors reporting no role while others reporting a role for p53 [25]. As well, it has been reported that mouse models that involve p53 inactivation develop lymphomas and sarcomas but no colonic tumors [32].

After analysis of the proto-oncogene *Kras* we did not find alterations neither in its expression nor at genomic level. *Kras* encodes an intracellular signaling molecule and its alteration results in constitutive alteration of Ras and its down-stream signaling pathways, playing an important role in cell death, differentiation and proliferation. Point mutations in *Kras* are among the most frequent genetic alterations in colorectal cancer in humans, and also they have been described in rodent models [33].

On the other hand, some mutations (SNP) of *Apc* and *Kras* were found either in neoplastic or non neoplastic tissue samples from SCID mice. However, after analysis it was found that these variations have not been reported before in association to cancer and additionally, they are located in non- coding regions of the ADN.

Based on the alterations found in the Wnt signaling pathway, which is known to be involved in cytoskeleton rearrangement [22], and also on our observations of ultrastructural modifications of intercellular junctions of *C. parvum* infected cells, the present results suggest that these modifications of the host cytoskeleton due to *C. parvum* could be one of the major mechanisms used by the parasite to transform epithelial cells. In colorectal cancer, gene mutations and functional derangements in a variety of cytoskeletal –associated adhesion molecules have been described [21]. Intercellular contacts are required to maintain the architecture and selective barrier function of epithelial tissue. Intercellular junctions include the tight junction which is juxtaposed at the most apical region of polarized cells, and the adherens junctions located below, required for maintenance of cell polarity and for the signal transduction to the nucleus to regulate transcription [34].

Consistently, it has been reported in the literature that *Cryptosporidium* infection induces cytoskeletal changes that modulate a localized actin reorganization and channel/transporter

insertion, and it is likely that the signaling events initiated at the interface between host and pathogens induce whole cell, and perhaps tissue-level changes in the cytoskeletal architecture. These identified signaling axes include the phosphatidylinositol-3-kinase (PI3K) [35]. It has been reported that PI3K signaling induces cell proliferative, growth, and survival signals in intestinal epithelial cells [36], and recent data suggest that PI3K is an important step in the activation of intestinal epithelial cells β -catenin signaling in dysplasia and cancer in mouse model of infectious colitis [36]. Additionally, previous studies have shown that *Cryptosporidium* can disorganize epithelial tight junctions at the zonula occludens-1 (ZO-1) level [37]. The integrity of this barrier requires both protein interactions between adjacent cells and the underlying circumferential actomyosin cytoskeleton. These junctional complexes are therefore sensitive to host cell cytoskeleton modifications perhaps initiated by the invasion process itself, or resulting from inflammatory responses that promote junctional complex disassembly [35]. Another study has demonstrated that *C. parvum* infection results in significant regulation of human epithelial cell gene expression including modulation of host cytoskeleton activities [16]. Particularly, an increased transcription of genes coding for tubulin, which plays a central role in regulating host motility and intracellular transport was found.

Interestingly, it has been shown that *Helicobacter pylori*, classified as a Type I carcinogen [38] and considered to be the most common agent of infection related cancer, disrupts adherens junctions and initiates translocation of E-Cadherine from the membrane into the cytoplasm of epithelial cells [39]. To preserve the integrity of the gastric epithelial barrier, apical junctions must be maintained while the base of the cell moves over the basement membrane. Clearly, the regulation of cell-matrix and cell-cell adhesion complexes must be coordinated to achieve integrated cell migration, with dystroglycan and integrin receptors maintaining adhesion to the basement membrane, while adherens and junction complexes join the apical poles into a continuous sheet [39].

The present results indicate that *C. parvum* independently of the strain is able to modulate host cytoskeleton activities and several host-cell biological processes that could explain the transformed phenotype of infected epithelial cells. However, it is still unclear which could be the specific parasite cellular transformation induced by *Cryptosporidium*. It is possible that a combination of several pathways is needed to transform infected cells. How the cell senses the pathogen and adjusts its transcription and translation programs to its new life with a parasite is an important issue [40].

ACKNOWLEDGEMENTS

This work was supported by the Ministry of Research, France (EA3609/4547 Université de Lille 2), Federative Institute of Research 142 (Institut Pasteur de Lille), and the French National Research Agency (grants No. ANR-09-ALIA-009 and ANR-10-ALIA-004). S.B. was supported by a scholarship from the Catholic Institute of Lille.

REFERENCES

1. Yang S, Benson SK, Du C, Healey MC (2000) Infection of immunosuppressed C57BL/6N adult mice with a single oocyst of *Cryptosporidium parvum*. *J Parasitol* 86: 884-887.
2. Ramirez NE, Ward LA, Sreevatsan S (2004) A review of the biology and epidemiology of cryptosporidiosis in humans and animals. *Microbes Infect* 6: 773-785.
3. Rowan NJ (2011) Defining established and emerging microbial risks in the aquatic environment: current knowledge, implications, and outlooks. *Int J Microbiol*: doi: 10.1155/2011/462832.
4. Yoder JS, Beach MJ (2010) *Cryptosporidium* surveillance and risk factors in the United States. *Exp Parasitol* 124: 31-39.
5. Okhuysen PC, Chappell CL, Crabb JI, Sterling CR, DuPont HL (1999) Virulence of three distinct *Cryptosporidium parvum* isolates for healthy adults. *J Infect Dis* 180: 1275-1281.
6. Sulżyc-Bielicka V, Kołodziejczyk L, Jaczewska S, Bielicki D, Kładny J, et al. (2012) Prevalence of *Cryptosporidium* sp. in patients with colorectal cancer. *Pol Przegl Chir* 84: 348-351.
7. Certad G, Benamrouz S, Guyot K, Mouray A, Chassat T, et al. (2012) Fulminant cryptosporidiosis after near-drowning: a human *Cryptosporidium parvum* strain implicated in invasive gastrointestinal adenocarcinoma and cholangiocarcinoma in an experimental model. *Appl Environ Microbiol* 78: 1746-1751.
8. Certad G, Creusy C, Guyot K, Mouray A, Chassat T, et al. (2010) Fulminant cryptosporidiosis associated with digestive adenocarcinoma in SCID mice infected with *Cryptosporidium parvum* TUM1 strain. *Int J Parasitol* 40(13): 1469-1475.
9. Certad G, Creusy C, Ngouanesavanh T, Guyot K, Gantois N, et al. (2010) Development of *Cryptosporidium parvum* induced gastro-intestinal neoplasia in SCID mice: Severity of lesions is correlated with infection intensity. *Am J Trop Med Hyg* 82: 257-265.
10. Certad G, Ngouanesavanh T, Guyot K, Gantois N, Chassat T, et al. (2007) *Cryptosporidium parvum*, a potential cause of colic adenocarcinoma. *Infect Agent Cancer* 2: 22.
11. Benamrouz S, Guyot K, Gazzola S, Mouray A, Chassat T, et al. (2012) *Cryptosporidium parvum* infection in SCID mice infected with only one oocyst: qPCR assessment of parasite replication in tissues and development of digestive cancer. *Plos One* (accepted).

12. Carmen JC, Sinai AP (2007) Suicide prevention: disruption of apoptotic pathways by protozoan parasites. *Mol Microbiol* 64: 904-916.
13. Heussler VT, Kuenzi P, Rottenberg S (2001) Inhibition of apoptosis by intracellular protozoan parasites. *Int J Parasitol* 31: 1166-1176.
14. Dobbelaere DA, Fernandez PC, Heussler VT (2000) *Theileria parva*: taking control of host cell proliferation and survival mechanisms. *Cell Microbiol* 2: 91-99.
15. Liu J, Deng M, Lancto CA, Abrahamsen MS, Rutherford MS, et al. (2009) Biphasic modulation of apoptotic pathways in *Cryptosporidium parvum*-infected human intestinal epithelial cells. *Infect Immun* 77: 837-849.
16. Deng M, Lancto CA, Abrahamsen MS (2004) *Cryptosporidium parvum* regulation of human epithelial cell gene expression. *Int J Parasitol* 34: 73-82.
17. Bulckaen H, Prévost G, Boulanger E, Robitaille G, Roquet V, et al. (2008) Low-dose aspirine prevents age-related endothelial dysfunction in a mouse model of physiological aging. *Am J Physiol Heart Circ Physiol* 294: H1562-1570.
18. Aliouat EM, Dei-Cas E, Billaut P, Dujardin L, Camus D (1995) *Pneumocystis carinii* organisms from in vitro culture are highly infectious to the nude rat. *Parasitol Res* 81: 82-85.
19. Palluault F, Soulez B, Slomianny C, Dei-Cas E, Cesbron JY, et al. (1992) High osmotic pressure for *Pneumocystis carinii* London Resin White embedding enables fine immunocytochemistry studies: I. Golgi complex and cell-wall synthesis. *Parasitol Res* 78: 482-488.
20. Kuraguchi M, Edelmann W, Yang K, Lipkin M, Kucherlapati R, et al. (2000) Tumor-associated Apc mutations in Mlh1^{-/-} Apc1638N mice reveal a mutational signature of Mlh1 deficiency. *Oncogene* 19: 5755-5763.
21. Buda A, Pignatelli M (2004) Cytoskeletal network in colon cancer: from genes to clinical application. *Int J Biochem Cell Biol* 36: 759-765.
22. Giles RH, van Es JH, Clevers H (2003) Caught up in a Wnt storm: Wnt signaling in cancer. *Biochim Biophys Acta* 1653: 1-24.
23. Hughes SA, Carothers AM, Hunt DH, Moran AE, Mueller JD, et al. (2002) Adenomatous polyposis coli truncation alters cytoskeletal structure and microtubule stability in early intestinal tumorigenesis. *J Gastrointest Surg* 6: 868-874.
24. Miyaki M, Iijima T, Kimura J, Yasuno M, Mori T, et al. (1999) Frequent mutation of beta-catenin and APC genes in primary colorectal tumors from patients with hereditary nonpolyposis colorectal cancer. *Cancer Res* 59: 4506-4509.
25. Cooper HS, Murthy S, Kido K, Yoshitake H, Flanigan A (2000) Dysplasia and cancer in the dextran sulfate sodium mouse colitis model. Relevance to colitis-associated neoplasia in the human: a study of histopathology, B-catenin and p53 expression and the role of inflammation. *Carcinogenesis* 21: 757-768.
26. Takahashi M, Mutoh M, Kawamori T, Sugimura T, Wakabayashi K (2000) Altered expression of beta-catenin, inducible nitric oxide synthase and cyclooxygenase-2 in azoxymethane-induced rat colon carcinogenesis. *Carcinogenesis* 21: 1319-1327.
27. Everly DNJ, Kusano S, Raab-Traub N Accumulation of cytoplasmic beta-catenin and nuclear glycogen synthase kinase 3 beta in Epstein-Barr virus-infected cells. *J Virol* 78: 11648-11655.

28. Segditsas S, Tomlinson I (2006) Colorectal cancer and genetic alterations in the Wnt pathway. *Oncogene* 25: 7531–7537.
29. Lambert MP, Paliwal A, Vaissière T, Chemin I, Zoulim F, et al. (2011) Aberrant DNA methylation distinguishes hepatocellular carcinoma associated with HBV and HCV infection and alcohol intake. *J Hepatol* 54: 705-715.
30. Haller D, Mackiewicz M, Gerber S, Beyer D, Kullmann B, et al. (2010) Cytoplasmic sequestration of p53 promotes survival in leukocytes transformed by *Theileria*. *Oncogene* 29: 3079-3086.
31. O'Brate A, Giannakakou P (2003) The importance of p53 location: nuclear or cytoplasmic zip code?. *Drug Resist Updat* 6: 313-322.
32. Nandan MO, Yang VW (2010) Genetic and Chemical Models of Colorectal Cancer in Mice. *Curr Colorectal Cancer Rep* 6: 51-59.
33. Hu Y, Le Leu RK, Young GP Detection of K-ras mutations in azoxymethane-induced aberrant crypt foci in mice using LNA-mediated real-time PCR clamping and mutant-specific probes. *Mutat Res* 677: 27-32.
34. Wroblewski LE, Peek RMJ (2011) Targeted disruption of the epithelial-barrier by *Helicobacter pylori*. *Cell Commun Signal* 9: 29.
35. O'Hara SP, Chen XM (2011) The cell biology of *Cryptosporidium* infection. *Microbes Infect* 13: 721-730.
36. Brown JB CP, Goretsky T, Managlia E, Grimm GR, Ryu H, Zadeh M, Dirisina, R BT (2011) Epithelial phosphatidylinositol-3-kinase signaling is required for Beta-catenin activation and host defense against *Citrobacter rodentium* infection. *Infect Immun* 79: 1863-1872.
37. Buret AG, Chin AC, Scott KG (2003) Infection of human and bovine epithelial cells with *Cryptosporidium andersoni* induces apoptosis and disrupts tight junctional ZO-1: effects of epidermal growth factor. *Int J Parasitol* 13: 721-730.
38. IARC (2011) Monograph on the evaluation of carcinogenic risks to humans. Part B: Biological Agents. World Health Organization, International Agency for Research on Cancer 100: 1-487.
39. Conlin VS, Curtis SB, Zhao Y, Moore ED, Smith VC, et al. (2004) *Helicobacter pylori* infection targets adherens junction regulatory proteins and results in increased rates of migration in human gastric epithelial cells. *Infect Immun* 72: 5181-5192.
40. Cossart P, Sansonetti PJ (2004) Bacterial invasion: the paradigms of enteroinvasive pathogens. *Science* 304: 242-248.

DISCUSSION

I. Association cryptosporidiose–néoplasie

Des travaux antérieurs aux nôtres suggéraient déjà une possible association entre une infection par *Cryptosporidium* spp. et le développement de néoplasies aussi bien chez l'homme que chez les animaux.

Chez l'homme, l'association « cryptosporidiose-néoplasies » a été évoquée à plusieurs reprises. En Espagne, il a été diagnostiqué un adénocarcinome du colon suspecté d'être lié à une cryptosporidiose, chez une patiente souffrant de diarrhée chronique (Izquierdo et al. 1988). Un cas de cryptosporidiose du tractus biliaire présentant les mêmes signes cliniques et symptômes qu'une néoplasie de la tête du pancréas a également été rapporté chez une patiente atteinte du VIH au Brésil (de Souza et al. 2004). De plus, *C. parvum* semble causer chez les patients atteints du syndrome d'Hyper-IgM lié à l'X (XHIM) des diarrhées continues associées à des cirrhoses et des cancers du foie (Hayward et al. 1997; Tomizawa et al. 2004).

Récemment, deux études cliniques ont été réalisées en Pologne par Sulzyc et ses collaborateurs. chez des patients pour lesquels un cancer colorectal avait été diagnostiqué mais sans avoir reçu préalablement de chimiothérapie. La première étude menée en 2007 sur 55 patients, a établi une prévalence de 18% de l'infection par *Cryptosporidium* spp. La seconde étude réalisée en 2012, sur 87 patients a permis d'établir une prévalence de 12,6% sur une population analogue. Ces auteurs précisent que ce nombre est équivalent à celui retrouvé chez les personnes VIH+ (6,7-12,8%) en Pologne. Il faut toutefois souligner que ces études n'incluent pas de groupe témoin. Une autre étude réalisée en 2008 par Bajer et al parle d'une prévalence de cryptosporidiose de 43% (6/14) chez un groupe de patients polonais apparemment immunocompétents. Ceci laisse supposer une forte prévalence de la cryptosporidiose dans la population générale en Pologne. Ce chiffre est, cependant, difficilement comparable à ce qui a été décrit par Sulzyc et ses collaborateurs. En effet, tout d'abord, ces patients souffraient tous de douleurs abdominales et/ou de diarrhées. D'autre part, 13 patients sur les 14 analysés sont des enfants ; or nous savons que les enfants sont plus sensibles à la cryptosporidiose (Huang et al. 2004). Enfin, la technique de détection

utilisée dans cette dernière étude est différente et est plus sensible (Nesteed PCR au lieu d'une analyse immunoenzymatique, ELISA dans l'étude de Sulzyc) (Bajer et al. 2008).

Une analyse épidémiologique rétrospective a également été réalisée aux Etats Unis, dans le but d'évaluer chez une population de personnes atteintes du SIDA, le risque de cancer colorectal et son association à des infections. Ils ont pour cela, croisé les informations obtenues à partir de bases de données de 16 états et ont conclu que la cryptosporidiose tout comme l'herpes mucocutané augmentent significativement le risque de cancer colorectal et plus précisément de carcinomes épidermoïdes chez cette population (Shebl et al. 2012).

Chez l'animal, des cryptosporidioses ont été associées au développement de tumeurs bénignes chez des vertébrés infectés naturellement ou expérimentalement. Des auteurs ont rapporté l'association de cryptosporidoses acquises naturellement au développement de polypes oro, naso ou auriculo-pharyngés chez des iguanes vertes (*Iguana iguana*) (Fitzgerald et al. 1998; Uhl et al. 2001) (cf. figure 9) ou de polypes intestinaux chez des moutons (Gregory et al. 1987). De plus, des souris infectées expérimentalement par *C. parvum* ont également montré des modifications histologiques. C'est le cas des souris nude chez qui des hyperplasies cystiques de la muqueuse intestinale ont pu être observées (Heine et al. 1984). De même, il a été montré chez des souris IFN- γ knockout la présence de NIEBG au niveau des voies biliaires après une infection prolongée de 25 semaines (Stephens et al. 1999).

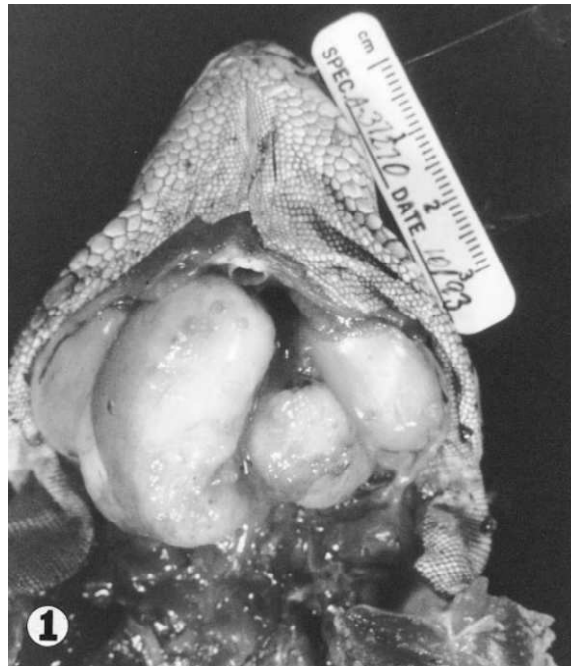

Figure 9: Masses oropharyngés bilatérales chez une *Iguana iguana* (Uhl et al. 2001).

Cependant, aucune des lésions observées chez les animaux ne présentait un caractère malin jusqu'à la publication des travaux de Certad et al, qui rapportent pour la première fois des lésions de type adénocarcinome intra-muqueux après une infection par *C. parvum* chez un modèle de souris SCID traitées à la dexaméthasone (SCID-D). Ces lésions néoplasiques décrites chez le modèle expérimental apparaissent au bout de 45 jours après l'infection et peuvent évoluer jusqu'au stade invasif lorsque la taille de l'inoculum administré est comprise entre 10^5 et 10^8 oocystes (Certad et al. 2010a). Contrairement à *C. parvum*, *C. muris*, espèce ayant un tropisme gastrique n'est pas capable d'induire ce type de néoplasies chez ce même modèle (Certad et al. 2007). De plus, des études immunohistochimiques avec le marqueur de prolifération cellulaire Ki-67 a permis de détecter la précocité des lésions.(Certad et al. 2010a).

II. Dysplasie ou cancer?

La dysplasie est définie comme une transformation néoplasique et non invasive de l'épithélium, qui serait capable de se développer en carcinome invasif (Riddell et al. 1983; Riddell, 1984; Jouret & Geboes, 2004). Elle comprend à la fois des anomalies tissulaires architecturales et des atypies cytologiques épithéliales (Jouret & Geboes, 2004).

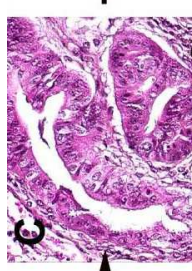
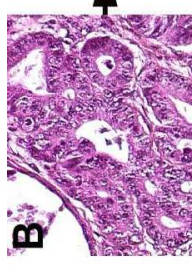
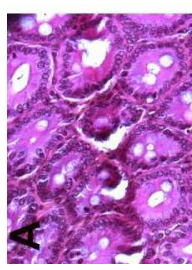
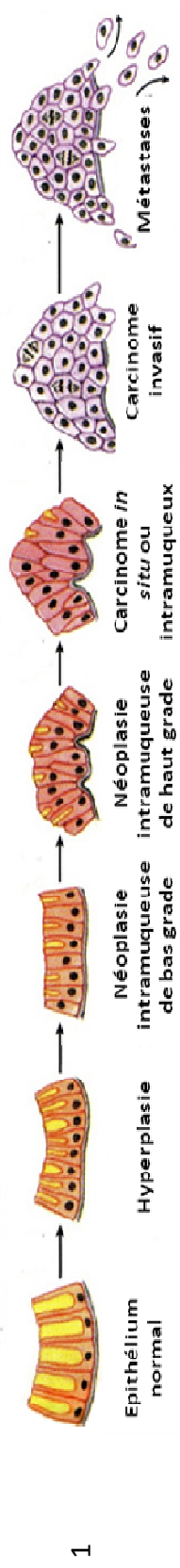
Il apparait, dès lors plausible, que ce qui est définit comme dysplasie par la classification des tumeurs gastro-intestinales des rongeurs (Boivin et al. 2003) ou sous le

terme de néoplasie intra-muqueuse selon la classification de Vienne (Scoazec, 2007) soit le signe d'une présence concomitante d'un cancer ou qu'elle en prédise l'apparition (Jouret & Geboes, 2004).

Les premières observations rapportées par l'équipe de Certad (Certad et al. 2007) indiquaient la présence de néoplasies intra-épithéliales (dysplasies) au niveau gastrique et intestinal suite à une infection par *C. parvum* (souche IOWA) de souris SCID et SCID-D.. D'autres travaux ont, par la suite, montré qu'avec la souche TUM1 de *C. parvum* (Certad et al. 2010b) et un suivi prolongé de l'infection (au delà de 84 jours PI), les lésions dysplasiques progressaient vers des adénocarcinomes invasifs aussi bien dans l'estomac que dans la région iléo-caecale (Certad et al. 2010b). Ceci a été de nouveau observé et complété par les travaux présentés dans cette thèse (Certad, Benamrouz et al. 2012).

En effet, le suivi de l'infection de souris SCID-D par les deux souches de *C. parvum* : IOWA et I12A15G2R1 (isolée chez l'homme), nous a permis d'observer au niveau de la région iléo-caecale et de l'estomac, des adénocarcinomes capables d'envahir toutes les couches de la paroi digestive jusqu'à parfois atteindre la séreuse dans le cas de la souche I12A15G2R1 isolée chez l'homme. Ceci ne laisse aucun doute quant à la nature cancéreuse des lésions, qui est confortée par l'observation d'embolies vasculaires tumorales, pouvant être le prélude à une dissémination métastatique que nous n'avons pu observer;. Cette même souche a induit des dysplasies au niveau des voies biliaires comme décrit précédemment suite à l'infection par *C. parvum* (TUM1) (Certad et al. 2010b). Cependant à la différence de TUM1, la souche I12A15G2R1 (isolée chez un patient) a également induit le développement de cholangiocarcinomes, ce qui constitue la première description de ce genre chez des souris infectées par ce parasite. Ces observations rejoignent l'idée d'association, suggérée par Tomizaxa et al. en 2004, entre l'infection par *C. parvum* et les cancers du foie chez les patients atteints du syndrome d'Hyper-IgM lié à l'X (XHIM).

Enfin, l'infection par *C. parvum* semble suivre une progression multi-étapes rappelant celles décrites dans le développement des tumeurs colorectales (Luperchio & Schauer, 2001; Jouret & Geboes, 2004). Elles progressent à partir d'un épithélium normal vers des carcinomes suivant un processus séquentiel appelé processus néoplasique (Scoazec, 2007) comme schématisé dans la figure 10.



?

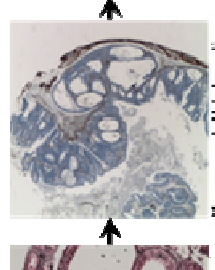
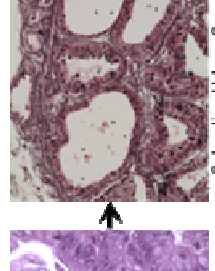
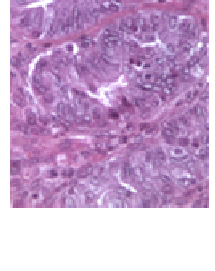

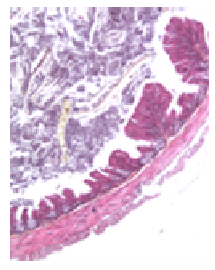


Figure 10: Analogie entre une représentation schématique du processus de tumorigenèse colique et la progression des lésions néoplasiques observées chez la souris SCID-D infectée par *C. parvum*. 1. Représentation schématique des modifications séquentielles de l'épithélium conduisant à l'apparition de cancer en passant par des étapes intermédiaires (Raven, 2007). 2. Coupes histologiques (coloration hématoxyline – éosine) de la région iléo-caecale de souris SCID infectées par *C. parvum* (Certad, 2008). 3. Coupes histologiques (colorations hématoxyline – éosine HE, Volgen-Gomori et marquage de l'alpha-actine lisse) de la région iléo-caecale de souris SCID-D, obtenues lors des travaux réalisés dans cette thèse.

III. Impact de l'espèce de *Cryptosporidium* et de la souche de *C. parvum* sur le développement de la lésion

Le modèle murin SCID-D mis au point dans notre laboratoire a été testé pour différentes espèces de *Cryptosporidium* sp. (cf. tableau 14) dans le but d'évaluer la sensibilité du modèle à l'infection et d'étudier la capacité des espèces à induire des néoplasies digestives.

Tableau 14: Espèces de *Cryptosporidium* testées chez la souris SCID-D

Espèces de <i>Cryptosporidium</i>	Infection	Induction de néoplasies	Références
<i>Cryptosporidium muris</i>	Oui	—	(Certad, Ngouanesavanh, Guyot, et al., 2007)
<i>Cryptosporidium parvum</i>	Oui	Oui	(Certad et al. 2007)
<i>Cryptosporidium hominis</i>	Non	—	(Certad et al. 2010b)
<i>Cryptosporidium molnari</i>	Non	—	(Certad et al. 2010b)
<i>Cryptosporidium meleagridis</i>	Non	—	(Benamrouz et al. 2012b)

Nous avons constaté que parmi les 5 espèces testées, seules deux ont été capables d'induire une infection durable chez les souris SCID-D et que l'immunosuppression ne semble pas suffire au franchissement de la barrière des espèces *C. hominis* et *C. molnari*. Cela a déjà été rapporté pour d'autres agents opportunistes à savoir *Pneumocystis* (Aliouat-Denis et al. 2008). Dans le cas de *C. meleagridis*, espèce responsable de cryptosporidioses aviaires mais qui est également capable d'infecter des mammifères dont l'homme (Ryan, 2010), d'autres auteurs ont réussi à infecter des souris traitées à la dexaméthasone. Cela pourrait être expliqué par le fait que les parasites inoculés dans les deux études ne fassent pas partie de la même souche de *C. meleagridis*. Comme cela a été décrit pour *C. parvum* qui comprend des souches considérées comme zoonotiques et d'autres anthroponotiques (Xiao, 2010).

En ce qui concerne le développement des néoplasies, il n'y a à l'heure actuelle qu'une seule espèce pouvant induire des lésions digestives chez le modèle de souris SCID et il s'agit de *C. parvum*.

Si l'on observe à présent les souches de *C. parvum* d'origines géographiques différentes, testées lors des expérimentations réalisées sur les souris SCID ou SCID-D (cf.

tableau 15), nous pouvons constater que les trois souches (IOWA et TUM1, isolées chez l'animal et I12A15G2R1 isolée chez l'homme) induisent toutes des néoplasies. Cela étant, les souches TUM1 et I12A15G2R1 isolées chez l'homme semblent, être plus agressives (Certad et al. 2010; Certad, Benamrouz et al. 2012). Le taux de mortalité est plus important chez la souche isolée chez l'homme alors que le délai de détection de la lésion est plus court avec la souche TUM1. Il est à noter, tout de même, que les premières euthanasies ont été réalisées seulement à partir de 40 jours PI pour la souche isolée chez l'homme. Il est donc possible que la lésion ait été présente avant, d'autant que nous avons pu observer des lésions de grade «3» et «4» dès 40 jours PI, preuve d'une progression très rapide. En ce qui concerne la souche IOWA, la situation est différente. En effet, plusieurs expérimentations ont été réalisées avec cette souche au cours desquelles des euthanasies ont été effectuées après 23 ou 25 jours PI et aucune de ces souris n'a présenté de développements néoplasiques.

Nous avons également constaté que les lésions néoplasiques peuvent se développer au niveau des voies biliaires, ce qui n'avait jamais été observé auparavant avec la souche IOWA chez le modèle SCID-D. Au cours de ces travaux de thèse, nous avons montré que la souche I12A15G2R1 isolée chez l'homme est la seule à avoir induit des cholangiocarcinomes chez les souris SCID-D.

Ceci semble indiquer que le développement des néoplasies digestives n'est pas souche dépendant. En revanche, la sévérité de l'infection et de la lésion ainsi que la vitesse de progression de cette dernière, diffèrent selon la souche de *C. parvum* inoculée. La souche I12A15G2R1 isolée chez l'homme, semble être plus agressive encore que la souche TUM1. D'autres auteurs (Cama et al. 2007; Okhuysen & Chappell, 2002) ont également rapporté que différents génotypes ou sous-types de *Cryptosporidium* pouvaient se distinguer par les manifestations cliniques et la sévérité de l'infection qu'ils induisaient.

Tableau 15: Comparaison des effets cliniques et histopathologiques des différentes souches de *Cryptosporidium parvum* testées chez le modèle de souris SCID et SCID-D (Certad et al. 2010b; Certad, Benamrouz et al. 2012)

	<i>C. parvum</i> (IOWA) ¹	<i>C. parvum</i> (TUM1) ²	<i>C. parvum</i> (II2A15G2R1 isolée chez l'homme) ³
Manifestations cliniques	Rares et tardives: poils hérissés, léthargie, prostration	Fréquentes: diarrhée sanguinolente, poils hérissés, léthargie, prostration	Fréquentes: diarrhée sanguinolente, poils hérissés, léthargie, prostration et un cas de prolapsus rectal
Dissémination extra- intestinale du parasite	Gastrique	Gastrique, voie biliaires	Gastrique, voie biliaires
Délais d'observation de la lésion néoplasiques (Jours Post Infections, PI)	45 jours	20 jours	40 jours**
Grades des lésions les plus sévères*	5 (envahissement de la musculuse)	4 (envahissement de la sous muqueuse)	5 (envahissement de la séreuse)
Localisation des lésions les plus sévères	Région antro- pylorique (Estomac)	Région iléo-caecale (Caecum)	Région iléo-caecale (Caecum)
Lésions autres que gastro- intestinales	-	Dysplasie intra- épithéliale des voies biliaires	Cholangiocarcinome et embolies tumorales
Influence de la dexaméthasone sur le développement des lésions	Non	Non	Non
Taux de mortalité à 60 jours PI***	0%	29%	40%
Références	(Benamrouz et <i>al.</i> 2012b)	(Certad et <i>al.</i> 2010b)	(Certad, Benamrouz et <i>al.</i> 2012)

(*) 0, pas de lésion; 1, inflammation et/ou changements régénératifs; 2, néoplasie intra-épithéliale de bas grade (NIEBG); 3, néoplasie intra-épithéliale de haut grade (NIEH), carcinome in situ (limité à l'épithélium) ou intra-muqueux (envahissant le chorion) 4, adénocarcinome invasif envahissant la sous muqueuse 5, adénocarcinome invasif envahissant la musculuse ou plus.

(**) ce délai correspond à la première date d'euthanasie planifiée. Il n'est donc pas exclu que la lésion soit apparue avant.

(***) la durée du suivie des souris étant différentes selon les expérimentations, nous avons pris comme référence la date correspondant au suivi le plus court (60 jours PI).

(¹, ², ³) Durée de l'expérimentation respectivement de 107, 60 et 91 jours PI.

IV. Impact de la taille de l'inoculum sur le développement des lésions néoplasiques

Notre étude a permis de montrer que les souris SCID traitées par la dexaméthasone sont sensibles à des doses théoriques très faibles de parasites (1 et 10 oocystes). En effet tous nos groupes de souris ont été infectés et ce quelle que soit la dose inoculée. Le nombre de souris infectée par groupe diffère toutefois. Exprimé en pourcentage, on relève l'infection de :

- 28,5% des souris inoculées avec un seul oocyste
- 75% des souris inoculées avec 10 oocystes
- 100% des souris inoculées avec 100 oocystes ou plus

D'autres équipes ont également réussi à induire le développement d'infections de modèles murins adultes par de faibles doses de *Cryptosporidium*: Yang et al en 2000 ont réussi à infecter des souris C57bl/6N traitées à la dexaméthasone en inoculant seulement 1 oocyste de *C. parvum* avec un taux d'infectivité de 17%. Huang et al en 2003 ont infecté des souris C57Bl/6 également immunodéprimées avec un seul oocyste de *C. meleagridis* et ils ont obtenu un taux d'infectivité de 50%.

Comme évoqué par Huang et al. plusieurs raisons peuvent expliquer le fait que les souris infectées avec un seul oocyste présentent un taux d'infectivité aussi faible comparé aux autres groupes:

- la solution inoculée ne contenait pas de parasite. En effet, les inocula ont été préparés par dilutions sériées ce qui ne nous permet de calculer que « théoriquement » la quantité de parasites inoculée aux souris. Cependant, les inocula préparés ont été parallèlement vérifiés cinq fois par microscopie (tableau 1, article 2).
- l'oocyste est peut être resté dans la canule de gavage.
- l'oocyste n'a pas atteint l'intestin.
- L'oocyste inoculé n'était pas viable. Le test de désenkystement a montré un taux de viabilité de 50%.

Notre étude est en revanche la première à avoir mis en évidence l'induction des néoplasies digestives avec de faibles doses d'oocystes de *C. parvum*.

En effet, jusqu'à maintenant les lésions observées chez les souris SCID-D, ont été induites par des doses allant de 10^5 à 10^8 oocystes de *C. parvum* (Certad et al. 2007; Certad et al. 2010a). Ce travail nous a donc permis de déterminer la dose minimale (un seul oocyste) de *C. parvum* pouvant induire une infection durable et qui conduit au développement de lésions néoplasiques digestives. De plus, ces lésions apparaissent dès 45 jours PI comme avec des inocula de 10^5 et progressent vers des adénocarcinomes invasifs pouvant atteindre les couches les plus externes des organes aussi bien dans l'estomac que dans la région iléo-caecale.

Les différentes analyses réalisées sur les selles des souris par IFD et sur les tissus, par des techniques histologiques et q-PCR, ont confirmé que la présence des lésions était toujours associée à la présence de parasites dans les selles et dans les tissus.

L'excrétion des parasites chez les souris inoculées avec de faibles inocula a atteint une moyenne de 10 000 oocystes/g de selles à 45 jours PI. De plus, la quantification des parasites par qPCR a montré que la souris inoculée avec 10^5 oocystes n'a que 3,6 fois plus de parasites dans le caecum que celle initialement inoculée avec 100 000 fois moins de parasites à savoir avec un seul oocyste. Il semblerait donc que les parasites inoculés se soient multipliés dans les tissus.

Dans certains cas, la q-PCR n'a pas pu quantifier les parasites présents. Cela est peut être dû :

- Au type de matériel utilisé. En effet, il est connu que les extractions de matériel génétique à partir de sections de tissus paraffinées sont difficiles et conduisent à l'obtention de faibles quantités d'ADN. Cet ADN peut de plus être fragmenté, dégradé ou attaché à des protéines (Marcon et al. 2011).
- A la distribution inhomogène des parasites au sein des tissus.

En résumé, la taille de l'inoculum a un effet sur la période pré-patente, comme dans le cas de l'inoculation d'un seul globule rouge infecté par *Babesia bovis*, un autre Apicomplexa, chez des veaux immunocompétents (Mahoney et al. 1979), et sur l'infectivité. Cependant celle-ci n'a pas d'effet sur la sévérité de l'infection, contrairement à ce qui est

observé après l'infection de faibles doses de *Theileria parva* à des veaux immunocompétents (Dolan et al. 1984). De plus, elle n'a pas d'effet non plus sur le développement et la progression des lésions néoplasiques digestives.

V. Hypothèses sur les mécanismes

Plusieurs gènes jouant un rôle dans le cycle cellulaire, dans la différenciation ou dans la migration cellulaire sont connus pour être impliqués dans le processus de carcinogénèse colique tels que la *Beta-caténine* et l'*APC*, impliqués dans la voie des Wnt, la p53 et *K-ras* (Sancho et al. 2004).

Nous sommes parvenus lors de notre étude, à montrer pour la première fois que l'altération de la voie de la Wnt est un événement important lors de l'induction des néoplasies par *C. parvum* et que, même si nous n'avons pas pu observer de mutations au niveau des loci habituellement mutés pour les marqueurs de cancer choisis (*Apc* et *Beta-caténine*), l'analyse immunohistochimique montre qu'il y a tout de même une altération de leur expression.

Apc est un gène qui code une protéine cytoplasmique de 2843 acides aminés qui intervient dans la voie de la Wnt en contribuant à l'ubiquitinylation et à la dégradation de la beta-caténine. Cette activité est localisée au niveau de la région centrale de la protéine. La quasi-totalité des mutations somatiques d'*Apc* associées aux tumeurs chez l'homme sont situées dans les 1500 premiers codons; les 2/3 d'entre eux sont concentrés entre les codons 1286 et 1513. Il en résulte généralement une APC tronquée qui n'est plus en mesure de s'associer à la Beta-caténine. Celle-ci se trouve ainsi stabilisée dans le cytoplasme avant d'entrer dans le noyau et d'induire la transcription de gènes impliqués dans la prolifération cellulaire tels que *C-myc* et la *cycline D1* (Kuraguchi et al. 2000). Notre analyse par séquençage haut débit des régions du gène de l'*Apc* les plus souvent mutées, à savoir entre le codon 789 et 1464, ne nous a pas permis d'observer de mutations. Ceci nous amène à supposer que s'il existe une mutation, elle serait en dehors de cette zone. Ceci a déjà été observé dans certaines tumeurs de souris (Kuraguchi et al. 2000). De plus, il a été montré chez des souris C57BL/6J Min/+ la présence d'une APC tronquée au niveau C-terminal. Les auteurs ont suggéré que cette protéine tronquée induisait une réduction de la migration des entérocytes et une perte de l'expression membranaire des protéines de jonctions d'adhésion. Cette portion C-terminale serait liée aux modifications du cytosquelette

puisqu'elle contiendrait les sites de liaison aux microtubules et potentiellement ceux impliqués dans l'attachement indirect à l'actine (Hughes et al. 2002). Ceci conforte l'idée d'une nouvelle fonction de l'APC en lien avec le cytosquelette (cf. figure 11) (Buda & Pignatelli, 2004). Or, les résultats de notre analyse immunohistochimique montrent une diminution du marquage de l'APC en fonction de la progression de la lésion. Dans la mesure où les anticorps utilisés reconnaissent la partie C-terminale de la molécule, nous pouvons raisonnablement envisager que l'APC de nos souris infectées, pourrait être elle aussi tronquée à cet endroit.

Une autre possibilité serait que le processus de tumorigenèse soit initié par une mutation autre que celle du gène de l'*Apc*, par exemple sur le gène de la *Béta-caténine*. Cette protéine de 92 kDa est impliquée aussi bien dans l'adhésion cellulaire que dans la signalisation intracellulaire. Dans les cas d'adénome et de carcinomes, la Béta-caténine est transloquée de la membrane vers le cytoplasme/noyau et ce, précocement dans le processus de développement de néoplasies colorectales (Takahashi et al. 2000). Ceci a notamment été rapporté chez les rats ayant développé des adénomes ou carcinomes à la suite d'un traitement à l'azoxymethane (Cooper et al. 2000) et dans les tumeurs de patients atteints de cancers colorectaux sans polypose qui ne présentaient pas de mutation du gène de l'*Apc* mais de la *Beta-caténine* (Miyaki et al. 1999). Ces observations concorderaient avec les nôtres puisque le marquage de cette protéine montre qu'elle s'accumule dans le cytoplasme sans que sa translocation dans le noyau ne soit visible comme cela a été observé dans les lymphocytes transformés infectés par le virus d'Epstein Barr (Everly et al. 2004). Cependant, le séquençage n'a pas permis d'observer de mutations dans la région ciblée. Il est donc probable qu'un autre acteur de la voie des Wnt soit muté.

La P53 peut elle aussi être impliquée dans le processus de tumorigenèse colique. Dans le cas de néoplasies humaines associées à des colites son expression est nucléaire contrairement aux autres types de néoplasies (Cooper et al. 2000). Notre analyse immunohistochimique, a permis d'observer un marquage cytoplasmique au niveau des néoplasies. Ceci a déjà été décrit dans le cas de l'infection par *Theileria annulata* au cours de laquelle le schizonte induit la séquestration de la P53 dans le cytoplasme inhibant ainsi l'apoptose régulée par cette protéine (Haller et al. 2010). Les filaments d'actine sont eux aussi capables de séquestrer la P53 dans le cytoplasme (O'Brate et al. 2003). Nous n'avons

cependant pas réalisé de recherche de mutations de la *P53* car il a été rapporté que les modèles de souris impliquant l'inactivation de la *P53* développent des lymphomes et des sarcomes mais pas des tumeurs coliques (Nandan & Yang 2010).

L'analyse du proto-oncogène *K-ras*, fréquemment muté aussi bien dans les cas de cancers colorectaux humains que murins (Hu et al. 2009), n'a pas permis de mettre en évidence ni l'altération de son expression ni la présence de mutations dans les *loci* les plus fréquemment altérés.

Par ailleurs nos observations en microscopie électronique à transmission (MET) ont mis en évidence, dans les cellules coliques et gastriques des souris infectées par *C. parvum*, des altérations des jonctions intercellulaires que nous n'avons pas observées dans les cellules gastriques infectées par *C. muris* (espèce n'induisant pas la lésion).

L'ensemble de ses observations tendent à montrer que *C. parvum* est capable de modifier le cytosquelette de la cellule hôte, probablement via l'altération de la voie des Wnt qui est connue pour son implication dans le processus de polymérisation de l'actine et dans le réarrangement du cytosquelette (Giles et al. 2003). Des mutations de gènes codant pour des molécules d'adhésion cellulaire associées au cytosquelette, telles que le complexe E-Cadhérine-actine, ont également été décrites dans les cancers colorectaux (Buda & Pignatelli, 2004). Ceci est d'autant plus intéressant qu'il a été rapporté que l'infection par *Cryptosporidium* induit des changements au niveau du cytosquelette de la cellule hôte et régule la réorganisation localisée de l'actine et ce, à travers des axes de signalisation tels que la phosphatidyinositol-3-kinase (PI3K) (cf. figure 12) (O'Hara & Chen 2011). Cette dernière voie est impliquée dans les processus de prolifération et de survie cellulaire en agissant sur plusieurs voies de signalisation notamment celles faisant intervenir la Beta-caténine comme décrit chez la souris dans des cas de dysplasie ou de cancer (Brown et al. 2011). Une autre étude a aussi montré que l'infection par *C. parvum* induisait une régulation de l'expression de gènes de la cellule hôte y compris ceux impliqués dans la régulation de l'activité du cytosquelette. Par exemple, l'augmentation de la transcription de gènes codant la tubuline a été rapportée. Cette protéine est importante dans les processus de motilité et de transport intracellulaire de la cellule hôte (Deng et al. 2004). Un autre agent pathogène, *Helicobacter pylori* considéré comme agent carcinogène de type I (IARC 2011), agit lui aussi sur les cellules hôtes en perturbant les mécanismes d'adhésion cellulaire, notamment en rompant les

jonctions d'adhésion et en induisant la translocation de la E-Cadhérine de la membrane vers le cytoplasme des cellules épithéliales (Conlin et al. 2004).

Cette étude a permis d'observer que *C. parvum* était donc capable d'altérer le cytosquelette ainsi que des voies de signalisations de la cellule hôte, ce qui peut expliquer la transformation des cellules épithéliales de la région iléo-caecale de notre modèle. Il semblerait toutefois que le processus de cancérogenèse induit par *C. parvum*, soit particulier et qu'il implique des mutations différentes de celles observées habituellement dans les cancers colorectaux humains et murins. Nos travaux ne nous ont pas encore permis d'établir par quel processus ou par quelle(s) molécule(s) le parasite induit ces néoplasies dans les cellules épithéliales, d'autant qu'il s'agit probablement d'un processus multifactoriel.

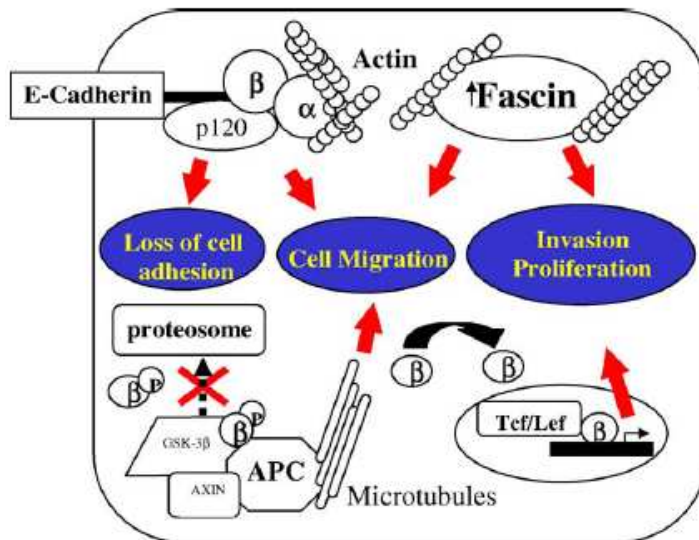


Figure 11: Interaction entre les molécules d'adhésion du cytosquelette et le mécanisme potentiel de développement et de progression de cancers colorectaux. Des altérations génétiques ou épigénétiques au niveau du complexe E-cadhérine/caténine conduisent à une altération de l'adhésion cellulaire ce qui confère à la cellule un potentiel migratoire et métastatique. La surexpression de la Fascine est associée à l'augmentation de la prolifération et de la migration cellulaire. Enfin, une mutation au niveau de l'Apc conduit à la stabilisation de la Beta-caténine qui se transloque dans le noyau et induit la transcription de gènes impliqués dans la prolifération et l'invasion des tumeurs. GSK-3 : glycogen synthase kinase-3. Tcf/Lef : T-cell/Lymphoid enhancer transcription factors. (Buda & Pignatelli, 2004).

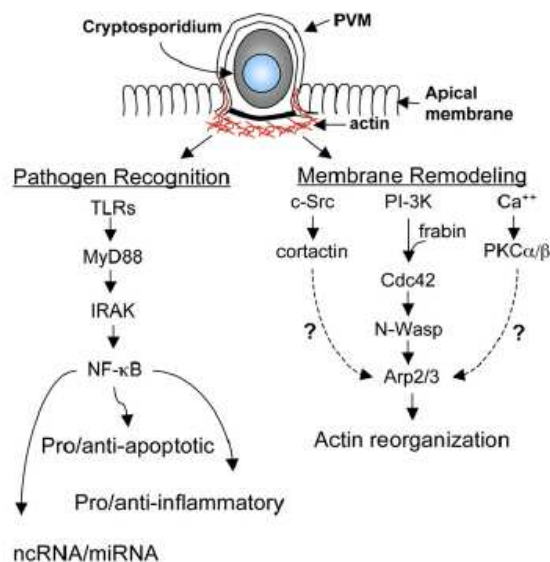


Figure 12: Réponse de la cellule épithéliale à l'infection par *Cryptosporidium*. L'infection par *Cryptosporidium* conduit ; d'une part, à une activation par les TLRs (Toll like receptors) de la NF-κB de la cellule épithéliale, qui induit une cascade de signaux pro/antiapoptotiques et une modulation de l'expression de chimiokines proinflammatoires et des miRNAs (partie de gauche). L'infection conduit d'autre part, au remodelage du cytosquelette de la cellule hôte qui implique plusieurs cascades de signalisations : cortactine/src ; PI3K/Cdc42/ARP2/3 et Ca²⁺/PKCα/β (partie de droite). PVM : membrane de la vacuole parasitophore (O'Hara & Chen 2011).

VI. Impact potentiel de la cryptosporidiose par *C. parvum* en santé publique

Nos travaux associés à d'autres études de l'infection par *Cryptosporidium*, accentuent la prise de conscience que la cryptosporidiose est un véritable problème pour la santé publique et ce pour plusieurs raisons:

- I. Les oocystes sont très répandus dans l'environnement et sont résistants aux désinfectants chlorés aux concentrations standards utilisées pour le traitement des eaux. Ce qui fait de ce parasite la cause de l'augmentation de la prévalence de cryptosporidioses dues aux eaux de récréation aux Etats Unis mais également celle de plusieurs épidémies d'origine hydrique (Yoder & Beach, 2010).
- II. plusieurs travaux ont montré que de faibles doses de *Cryptosporidium* suffisaient à infecter des personnes immunocompétentes. Cela a notamment été montré par Okhuysen et al en 1999 chez des volontaires sains et par une étude visant à réaliser une modélisation mathématique de l'épidémie de Milwaukee qui suggère également que des personnes ont pu être infectées après ingestion de seulement un oocyste (Haas & Rose, 1994).
- III. la capacité de *C. parvum* à infecter les souris SCID-D avec un seul oocyste et à induire le développement d'adénocarcinomes digestifs invasifs confirme les observations cliniques et suggère que d'autres mammifères y compris l'homme peuvent subir le même processus lorsqu'ils sont sévèrement immunodéprimés. D'ailleurs, une étude réalisée sur des patients sidéens atteint de cryptosporidiose rapporte l'association significative entre l'infection par *Cryptosporidium* et le développement de carcinomes cellulaires squameux coliques (Shebl et al. 2012).
- IV. Une autre étude réalisée en Pologne rapporte une fréquence de 12,6% de cas de cryptosporidiose chez des patients atteints de cancers colorectaux (Sulżyc-Bielicka et al. 2012).
- V. Enfin, une souche de *C. parvum* d'origine humaine, isolée à partir des selles d'un patient atteint de cryptosporidiose a été capable d'induire une infection sévère ainsi que le développement d'adénocarcinomes invasifs chez un modèle murin immunodéprimé (Certad, Benamrouz et al. 2012).

CONCLUSIONS ET PERSPECTIVES

Ce travail de thèse a eu pour but de caractériser les lésions néoplasiques digestives induites expérimentalement par *C. parvum* chez la souris SCID-D en suivant leur progression, puis en explorant les modifications moléculaires causées par ce protozoaire chez la cellule hôte. Les résultats obtenus nous ont permis de souligner le haut pouvoir infectieux et tumorigène de *C. parvum*.

En effet, nous avons tout d'abord mis en évidence qu'une souche de *Cryptosporidium* (II2A15G2R1), isolée chez l'homme, était en mesure d'entraîner une cryptosporidiose sévère, aussi bien chez le patient où elle a été isolée que chez le modèle de souris SCID-D. Nous avons également pu montrer que cette souche était capable d'induire chez la souris SCID-D, le développement d'adénocarcinomes invasifs jusqu'à l'adventice. De plus, nous avons mis en évidence le fait que ce parasite était capable d'entraîner le développement de néoplasies même avec de très faibles inocula. La présence d'embolies tumorales laisse par ailleurs supposer un potentiel de dissémination de ces lésions via les vaisseaux sanguins.

La caractérisation et la description de ces lésions nous ont amené à explorer les voies de signalisation cellulaires impliquées dans leur développement. L'étude des altérations génomiques ou protéiques associées à l'infection par *C. parvum* nous conduit à supposer que ce protozoaire est capable d'altérer le cytosquelette ainsi que différentes voies de signalisation de la cellule hôte, notamment la voie des Wnt et de la P53. Nous n'avons cependant, pas été en mesure de mettre en évidence des mutations au niveau des *loci* les plus fréquemment mutés. Ces modifications seraient spécifiques à l'infection par *C. parvum*.

Enfin, nous avons été les premiers à rapporter un cas de cryptosporidiose contractée par noyade.

Tous ces éléments devraient accentuer l'intérêt porté à cet agent infectieux auquel un grand nombre de personnes et d'animaux sont exposés. Il reste cependant beaucoup de zones d'ombres quant aux processus et aux molécules par lesquels *C. parvum* agirait sur la cellule hôte. Ceci est d'autant plus complexe qu'il pourrait s'agir d'un processus multifactoriel.

Afin de compléter ce travail, nous pourrions envisager, à court terme, d'explorer plusieurs voies:

- Une approche biochimique telle que le « Western blot », qui nous permettrait d'étudier des protéines que l'on pense être impliquées dans le processus de cancérogénèse induit par *C. parvum* : la *p53*, la *Beta-caténine* et surtout l'*Apc*.
- L'exploration d'éventuelles altérations au niveau d'autres gènes impliqués dans le processus de tumorigenèse colique comme la PI3K et l'axine.
- La recherche d'altérations épigénétiques.

A l'heure actuelle, *C. parvum* est la seule espèce capable d'induire des néoplasies chez le modèle souris SCID-D. Bien que *C. muris* se propage tout aussi efficacement chez ce modèle murin, aucune lésion cancéreuse n'a pas pu être mise en évidence suite à cette infection (Certad et al, 2007). A moyen terme, il serait donc important de réaliser une analyse comparée de l'infection par les deux espèces parasitaires en utilisant deux approches:

- Approche génomique: afin de comparer *in silico* les génomes de *C. parvum* et *C. muris* déjà séquencés.
- Approche transcriptomique: afin de comparer les transcriptomes des cellules épithéliales infectées par *C. parvum* et de celles infectées par *C. muris*.

Nous pourrions également tester d'autres modèles que celui de la souris SCID afin de clarifier le rôle du fond génétique des animaux hôtes dans le développement des lésions.

Enfin à plus long terme, il serait intéressant de réaliser une étude clinique visant à mettre en évidence l'association entre la pathologie cancéreuse chez l'homme et le parasitisme des différentes espèces de *Cryptosporidium*.

ANNEXE

Travaux présentés aux congrès scientifiques

The 11th International Workshops on Opportunistic Protists (IWOP-11); August 1-5, 2010; Hilo Hawaiian Hotel, Hilo (HI), USA

***Cryptosporidium parvum* induces an invasive intestinal adenocarcinoma in immunosuppressed hosts.**

G. CERTAD¹, S. BENAMROUZ- HAMRAOUI^{1,2}, K. GUYOT¹, A. MOURAY³, T. CHASSAT³,
B. DELAIRE⁴, V. CONSEIL², E. DEI-CAS^{1,5}, C. CREUSY⁴

¹ BDPEE-EA3609- Biologie et Diversité des Pathogènes Eucaryotes Emergents, IFR142-Institut Pasteur de Lille France ; ² Laboratoire Environnement et Santé, FLST, Université Catholique de Lille, Université Lille Nord-de-France ; ³ Plateau d'Expérimentation Animale, Institut Pasteur de Lille, France ; ⁴ Service d'Anatomie et Cytologie Pathologiques, Groupe Hospitalier de l'Université Catholique de Lille, France ; ⁵ Service de Parasitologie-Mycologie, CHRU de Lille, Université Lille Nord-de-France, France.

Introduction: We reported previously that *Cryptosporidium parvum* (*C.p*) induces adenomas with low and high grade intraepithelial neoplasia, and in situ ileocaecal adenocarcinoma in SCID mice treated with dexamethasone after 45 days post-infection (PI). Neoplastic changes were also observed in the stomach and duodenum. **Objective:** to study the progression of these neoplastic lesions towards an invasive adenocarcinoma. **Material and Methods:** SCID mice treated with dexamethasone (Dex) were challenged with 10⁵ oocysts of *C. parvum* (Iowa strain) and euthanized beyond 84 days (PI) (limit time for euthanasia in previous studies) for standard histological examination. Anti alpha smooth muscle actin monoclonal antibody was used to stain muscle fibers of the muscularis mucosae. **Results:** a high rate (17/23) of mortality was found in treated SCID mice after day 53 PI. Adenomas lined by dysplastic glandular epithelium, containing high number of parasites, were observed in the ileo-caecal region. These neoplastic lesions were characterized by desmoplasia, loss of mucosal lining and presence of irregular glands. In addition to this histological pattern, characteristic of invasive adenocarcinoma, the interruption of the muscularis mucosa, was observed in 7 mice as early as 98 days after infection, using immunocytochemical staining for alpha smooth muscle actin. **Conclusion:** These results show that *Cryptosporidium* induced neoplastic phenomenon seems to be a multistep process, progressing from adenoma with low-grade intraepithelial neoplasia, to high-grade intraepithelial neoplasia and finally to an invasive adenocarcinoma.

Cryptosporidium parvum induces an invasive intestinal adenocarcinoma in immunosuppressed hosts

GABRIELA CERTAD¹, SADIA BENAMROUZ-HAMRAOUI^{1,2}, KARINE GUYOT¹, ANTHONY MOURAY³, THIERRY CHASSAT³, BAPTISTE DELAIRE⁴, VALERIE CONSEIL², EDUARDO DEI-CAS^{1,5}, COLETTE CREUSY⁴

¹BDPEE-EA3609- Biologie et Diversité des Pathogènes Eucaryotes Emergents, IFR142-Institut Pasteur de Lille France, ²Laboratoire Environnement et Santé, FLST, Université Catholique de Lille, Université Lille Nord-de-France, ³Plateau d'Expérimentation Animale, Institut Pasteur de Lille, France, ⁴Service d'Anatomie et Cytologie Pathologiques, Groupe Hospitalier de l'Université Catholique de Lille, France, ⁵Service d'Parasitologie-Mycologie, CHRU de Lille, Université Lille Nord-de-France, France.

Introduction

We previously reported that *Cryptosporidium parvum* induces adenomas with low and high grade intraepithelial neoplasia, and in situ ileocaecal adenocarcinoma in dexamethasone (Dex)-treated SCID mice after 45 days post-infection (PI). Neoplastic changes were also observed in the stomach and duodenum (1)(2).

Objective: To assess the progression of neoplastic lesions induced by *Cryptosporidium parvum* towards an invasive adenocarcinoma

Material and Methods

SCID mice treated with Dex were challenged with 10⁵ oocysts of *C. parvum* (low strain) and euthanatized for standard histological examination beyond 84 days PI. Immunohistological analysis was performed using reticulin to stain the basal membrane of glands, antibody to cytokeratin to identified epithelial cells in the stroma and anti alpha smooth muscle actin monoclonal antibody to stain muscle fibers of the muscularis mucosae.



Results

- Lesions of low and high grade intraepithelial neoplasia were observed in the stomach. Adenomas lined by dysplastic glandular epithelium, containing high number of parasites, were observed in the ileo-caecal region (Figure 1A, 1B). Dysplastic changes were found in bile ducts of Dex-treated SCID mice (Figure 4) (Table 1). Parasites were always associated to lesions.

-Neoplastic lesions were characterized by desmoplasia, loss of mucosal lining and presence of irregular glands. These features are characteristic of invasive adenocarcinoma.

-Reticulin stain showed an irregular and fragmented basal membrane (Figure 2A).

-Epithelial cells at the stroma level were identified as focus of intramucosal adenocarcinoma by cytokeratin staining (Figure 2B).

- In the ileo-caecal region the interruption of the muscularis mucosa, was observed in 6 mice as early as 98 days PI, using immunocytochemical staining for alpha smooth muscle actin (Figure 3).

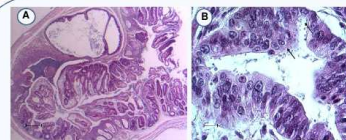


Figure 1. (A) Ileocaecal region showing a polypoid structure inside the lumen (Bar= 200 µm). (B) Ileocaecal region with areas of high grade intraepithelial neoplasia and numerous parasites inside the glands (arrows) (Bar= 15 µm).

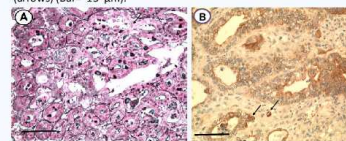


Figure 2. (A) Reticulin shows fusion of glands in a polypoid adenoma of the ileo-caecal region (arrow) (Bar=100 µm). (B) Cytokeratin stain shows invasion of neoplastic epithelial cells of ileocaecal region into the lamina propria (arrows) (intramucosal carcinoma) (Bar=100 µm).

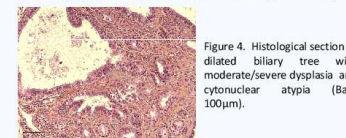


Figure 4. Histological section of dilated biliary tree with moderate/severe dysplasia and cytonuclear atypia (Bar= 100µm).

Table 1. Outcome of *C. parvum* infected Dex-treated mice after 84 days PI

Histopathological Lesions	N° of mice with spontaneous death	N° of euthanatized mice	Total number of mice
Spontaneous death/euthanasia	17	6	23
LGIE ⁿ or HGIE ⁿ ** in the stomach	1	6	7
Adenomatous polyps in the ileocaecal region with LGIE ⁿ or HGIE ⁿ **	5	6	11
Adenomatous polyps in colon with LGIE ⁿ or HGIE ⁿ **	2	0	2
Adenomatous polyps with signs of invasion to the submucosa	2	4	6
LGIE ⁿ or HGIE ⁿ ** in biliary tree	3	2	5

*LGIEⁿ: Low Grade Intraepithelial Neoplasia,
**HGIEⁿ: High Grade Intraepithelial Neoplasia

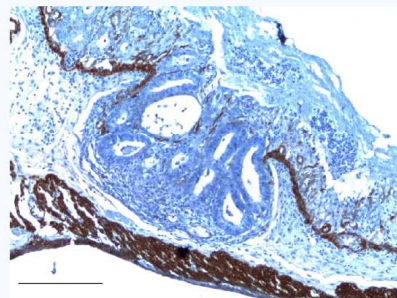


Figure 3. Interruption of the muscularis mucosae was observed using immunocytochemical staining for alpha smooth muscle actin in the ileo caecal region (arrow) (Bar=200 µm).

Conclusion

These results show that *Cryptosporidium*-induced neoplastic phenomenon seems to be a multistep process, progressing from adenoma with low grade intraepithelial neoplasia, to high grade intraepithelial neoplasia and finally to an invasive adenocarcinoma. Further studies should be done to characterize at molecular level the *Cryptosporidium*-induced gastrointestinal neoplasia, and to explore its potential occurrence in humans.

References

- Certad G, Creusy C, Ngoanesavanh T, Guyot K, Gantais N, Mouray A, Chassat T, Flament N, Fleurette L, Pinon A, Delhasse L, Dei-Cas E. 2010. Development of *Cryptosporidium parvum*-induced Gastrointestinal Neoplasia in Severe Combined Immunodeficiency (SCID) Mice: Severity of Lesions is Correlated with Infection Intensity. *The American Journal of Tropical Medicine and Hygiene* 82: 257-265.
- Certad G, Ngoanesavanh T, Guyot K, Gantais N, Chassat T, Mouray A, Fleurette L, Pinon A, Calliez JC, Dei-Cas E, Creusy C. 2007. *Cryptosporidium parvum*, a potential cause of colic adenocarcinoma. *Infectious Agents and Cancer* 2:22 doi:10.1186/1750-9378-2-22.

**Journées Franco-Tunisiennes de Parasitologie (JFTP 2010) ; 11-12
Novembre 2010 ; Institut Pasteur de Tunis, Tunis, Tunisie**

***Cryptosporidium parvum* induit-il un adénocarcinome
intestinal invasif chez l'hôte immunodéprimé?**

S. BENAMROUZ- HAMRAOUI^{1,2}, G. CERTAD¹, K. GUYOT¹, A. MOURAY³, T. CHASSAT³,
B. DELAIRE⁴, V. CONSEIL², M. PRAET⁵, C. CUVELIER⁵, E. DEI-CAS^{1,6}, C. CREUSY⁴

(¹) Biologie et Diversité des Pathogènes Eucaryotes Emergents (BDPEE), Centre d'Infection et d'Immunité de Lille (CIIL), Institut Pasteur de Lille, Inserm U1019, CNRS UMR 8402, Université Lille Nord de France (²) Laboratoire Environnement et Santé, FLST, Université Catholique de Lille, Université Lille Nord-de-France, (³) Plateau d'Expérimentation Animale, Institut Pasteur de Lille, France, (⁴) Service d'Anatomie et Cytologie Pathologiques, Groupe Hospitalier de l'Université Catholique de Lille, France, (⁵) Academic Department of Pathology, Ghent University, Ghent, Belgium, (⁶) Service d'Parasitologie-Mycologie, CHRU de Lille, Université Lille Nord-de-France, France.

Cryptosporidium parvum induit des adénomes avec des néoplasies intestinales digestives intraépithéliales de bas et haut grade ainsi que des adénocarcinomes *in situ* chez les souris SCID traitées à la dexaméthasone (SCID-D). Afin d'étudier la progression éventuelle de cette néoplasie en adénocarcinome invasif, des souris SCID-D ont été infectées avec 10⁵ oocystes de *C. parvum* et euthanasiées après un suivi prolongé au-delà de 84 jours post infection (limite de suivi lors des expérimentations précédentes). Des analyses histopathologiques associées à la détection immuno-histochimiques de la réticuline, de la cytokératine et de l'alpha actine lisse ont été effectuées. Il a été observé dans la région iléo-caecale des animaux, la présence d'adénomes contenant un grand nombre de parasites. Ces lésions néoplasiques ont montré la présence d'une desmoplasie et de bourgeons de cellules tumorales envahissant le chorion de la muqueuse. En plus de ces éléments histologiques caractéristiques des adénocarcinomes invasifs, les différentes colorations et marquages ont mis en évidence d'autres signes d'invasion, à savoir une membrane basale discontinue, la présence de cellules épithéliales au niveau du stroma et enfin une interruption de la muscularis mucosa. En conclusion, le processus néoplasique induit par *C. parvum* semble progresser vers l'adénocarcinome invasif en passant par différents stades d'évolution.

11ème Journée « André VERBERT »; 15 septembre 2011 ; Faculté de Médecine de Lille - pôle Recherche

Infection par *Cryptosporidium parvum* et cancérogenèse digestive chez la souris SCID.

S. BENAMROUZ- HAMRAOUI^{1,2}; G. CERTAD¹; K. GUYOT¹; A. MOURAY³; T. CHASSAT³; B. DELAIRE⁴; M. PRAET⁵; C. CUVELIER⁵; P. GAUSSET⁴; C. CREUSY⁴; V. CONSEIL²; E. DEI-CAS^{1,6}.

(¹) Biologie et Diversité des Pathogènes Eucaryotes Emergents (BDPEE), Centre d'Infection et d'Immunité de Lille (CIIL), Institut Pasteur de Lille, Inserm U1019, CNRS UMR 8402, Université Lille Nord de France (²) Laboratoire Environnement et Santé, FLST, Université Catholique de Lille, Université Lille Nord-de-France, (³) Plateau d'Expérimentation Animale, Institut Pasteur de Lille, France, (⁴) Service d'Anatomie et Cytologie Pathologiques, Groupe Hospitalier de l'Université Catholique de Lille, France, (⁵) Academic Department of Pathology, Ghent University, Ghent, Belgium, (⁶) Service d'Parasitologie-Mycologie, CHRU de Lille, Université Lille Nord-de-France, France.

Le genre *Cryptosporidium* rassemble des protistes qui infectent le tractus gastro-intestinal d'un grand nombre de vertébrés, y compris l'homme. Les diarrhées aqueuses constituent le symptôme majeur de la cryptosporidiose. Elles sont auto-résolutives chez le sujet immunocompétent mais deviennent chroniques, voire létales, chez le sujet immunodéprimé. Depuis les années 80, d'importantes épidémies de cryptosporidiose ont été rapportées en Europe y compris en France, en Amérique du nord et en Australie, conduisant l'OMS à classer les protistes du genre *Cryptosporidium* parmi les pathogènes émergents avec impact en santé publique.

Dans le cadre d'études sur la biodiversité du genre, nous avons développé un modèle expérimental original de cryptosporidiose chronique sur souris SCID traitée par la dexaméthasone (SCID-D). Il permet de caractériser le phénotype d'isolats de *Cryptosporidium* par le suivi histopathologique, clinique et biologique des infections, qui se prolongent pendant plusieurs mois (Certad et al, 2007). Dans ce modèle, nous avons rapporté récemment que *C.parvum* induit le développement de lésions néoplasiques gastro-intestinales s'échelonnant du bas grade à l'adénocarcinome invasif après 80 jours d'infection (Certad et al. 2010).

Afin de déterminer le seuil minimum d'infection, des souris SCID-D ont été inoculées par gavage avec 1 à 105 oocystes de *C. parvum*. Des analyses histopathologiques (estomac, région iléocœcale, foie) ont été menées périodiquement, jusqu'à 120 jours après infection, en ajoutant la détection immunohistochimique de la réticuline, de la cytokératine et de l'alpha actine lisse. Nous avons pu établir qu'un seul oocyste de *C. parvum* suffit à infecter de manière durable la souris SCID-D, mais aussi à induire des néoplasies gastro-intestinales et hépatiques (cholangiocarcinome) de haut grade qui évoluent au cours de l'infection jusqu'à l'adénocarcinome invasif avec des embolies tumorales. Les lésions étaient associées à la présence de très nombreux parasites.

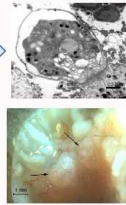
Il est généralement admis que la survenue de cancers vésicaux et hépatiques peut être associée, dans les régions d'endémie, au parasitisme par les trématodes *Schistosoma haematobium* et *Opisthorchis viverrini*, respectivement. Mais, la découverte de la capacité de *Cryptosporidium parvum* à induire des processus néoplasiques chez la souris SCID, constitue la première observation de cancer épithélial induit par un protiste chez un vertébré. Des approches immunohistochimiques et moléculaires actuellement en cours suggèrent que le mécanisme de cancérogenèse induite par *C. parvum* emprunte la voie des Wnt.

Infection par *Cryptosporidium parvum* et cancérogenèse digestive chez la souris SCID.

SADIA BENAMROUZ^{1,2}; GABRIELA CERTAD¹; KARINE GUYOT¹; ANTHONY MOURAY³; THIERRY CHASSAT³; BAPTISTE DELAIRE⁴; MARLEEN PRAET⁵; CLAUDE CUVELIER⁶; PIERRE GOSSET⁷; COLETTE CREUSY⁴; VALERIE CONSEIL²; EDUARDO DEI-CAS^{1,6}.

(¹) Biologie et Diversité des Pathogènes Eucaryotes Emergents (BDPEE), Centre d'Infection et d'Immunité de Lille (CIIL), Institut Pasteur de Lille, Inserm UMR 8402, Université Lille Nord de France (²) Laboratoire Environnement et Santé, FLST, Institut Catholique de Lille, Université Lille Nord de France, (³) Plateau d'Expérimentation Animale, Institut Pasteur de Lille, France, (⁴) Service d'Anatomie et Cytologie Pathologiques, Groupe Hospitalier de l'Institut Catholique de Lille, France, (⁵) Academic Department of Pathology, Ghent University, Ghent, Belgium, (⁶) Service d'Parasitologie-Mycologie, CHRU de Lille, Université Lille Nord de France, France.

Le genre *Cryptosporidium* rassemble des protistes qui infectent le tractus gastro-intestinal d'un grand nombre de vertébrés, y compris l'homme. La cryptosporidiose est auto-résolutive chez le sujet immunocompétent mais devient chronique, voire létale, chez le sujet immunodéprimé. L'OMS a classé ce parasite parmi les pathogènes émergents ayant un impact en santé publique.



Nous avons développé au sein de notre laboratoire un modèle expérimental original de cryptosporidiose chronique sur souris SCID traitée par la dexaméthasone (SCID-D). Ce modèle nous a permis, de mettre en évidence que *Cryptosporidium parvum* (*C. parvum*) induit le développement de lésions néoplasiques gastro-intestinales (Certad et al. 2007, 2010).

Matériels et méthodes

I. Suivi de l'infection:

Les oocystes présents dans les selles(*) sont concentrés par immuno-séparation puis marqués par immunofluorescence.



Infection par gavage gastrique (1 à 10⁵ oocystes de *C. parvum* IOWA)

Traitement à la dexaméthasone

Suivi de l'infection

Euthanasies

J23 J45 J60 J80 J100 J107

Jours

Récolte des selles*

Prélèvement des organes du tractus digestif**

II. Suivi du développement des lésions (analyse histopathologique):
Des coupes histologiques ont été préparées à partir de plusieurs organes(**), colorées par l'hématoxyline-éosine et le Volgens-Gomori (mise en évidence des cellules épithéliales dans le chorion) et immunomarquées par la réticuline (mise en évidence de la lame basale des glandes) et/ou l'alpha actine lisse (mise en évidence des fibres musculaires de la musculature muqueuse et de la musculature).

III. Exploration des voies métaboliques impliquées dans le processus d'induction des lésions :
Des marqueurs tumoraux impliqués dans les cas de cancers colorectaux humains ont été choisis afin d'identifier les voies métaboliques altérées. Ainsi, des coupes ont été immunomarquées à l'aide des anticorps anti-p53 et anti-β-caténine (respectivement protéine suppresseur de tumeurs et oncogène).

Résultats

Seuil d'ineffectivité du modèle expérimental:

Le suivi de l'infection a montré que 2/7, 6/8 et 7/7 des souris inoculées avec respectivement, 1, 10 et 100 oocystes, ont développé une cryptosporidiose. Toutes les souris inoculées avec 10⁵ oocystes ont été infectées.

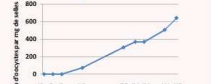

Figure 1. Suivi de l'infection d'une souris inoculée avec 1 seul oocyste.

Dans l'estomac et la région iléocaecale, l'analyse histologique a permis de mettre en évidence la présence de néoplasies chez toutes les souris infectées, quelque soit la taille de l'inoculum. Ces lésions se traduisent notamment par une désorganisation de l'architecture de l'épithélium, le bourgeonnement des glandes ainsi que des modifications cytonucléaires (nécrocytose, perte de la polarité des cellules) (Figure 2).

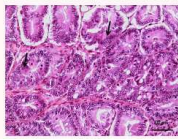


Figure 2. Lésion néoplasique dans la région iléocaecale d'une souris SCID-D infectée par 1 oocyste de *C. parvum*, 100 jours post-infection.

Progression de la lésion:

Dans l'estomac comme dans la région iléocaecale de souris infectées, les lésions néoplasiques induites par *C. parvum* évoluent du stade de la lésion intra-épithéliale de bas grade vers l'adénocarcinome invasif en passant par le stade d'adénocarcinome intra-muqueux et ce quelque soit la taille de l'inoculum (figures 3, 4 et 5).

Des néoplasies hépatiques (cholangiocarcinome) ainsi que des embolies vasculaires tumorales ont également été observées pour des inocula de 10⁵ de parasites.

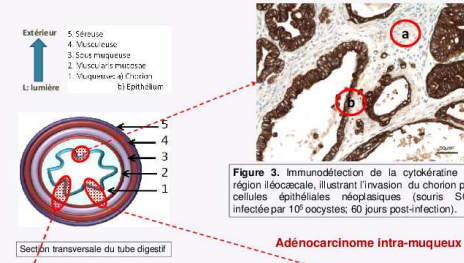


Figure 3. Immunodétection de la cyclodératine de la région iléocaecale, illustrant l'invasion du chorion par les cellules épithéliales néoplasiques (souris SCID-D infectée par 10⁵ oocystes; 60 jours post-infection).

Marqueurs métaboliques impliqués:

Les lésions induites par *C. parvum* présentent un marquage membranaire et cytoplasmique de la β-caténine alors que le témoin ne montre qu'un marquage membranaire (figure 6). La β-caténine s'accumule donc dans le cytoplasme des cellules de la lésion cancéreuse.

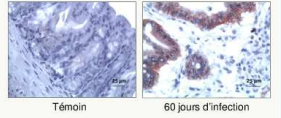


Figure 6. Marquage de la β-caténine au niveau de la région iléocaecale de souris (SCID-D) infectées ou non par *Cryptosporidium parvum*.

Implication de la voie des Wnt

Le marquage de la p53 est cytoplasmique au niveau des lésions cancéreuses et est inexistant dans les zones péri-tumorales et chez les souris témoins (figure 7). Preuve également de son accumulation dans le cytoplasme.

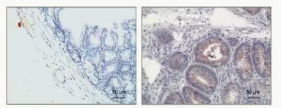


Figure 7. Marquage de la p53 au niveau de la région iléocaecale de souris (SCID-D) infectées ou non par *Cryptosporidium parvum*.

Implication de la voie de la p53

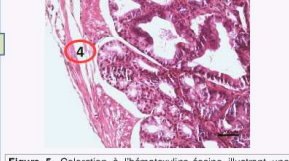

Figure 5. Coloration à l'hématoxyline-éosine illustrant une lésion altérant la face interne de la musculature de l'estomac (souris SCID-D infectée par 1 oocyste, 100 jours post-infection).

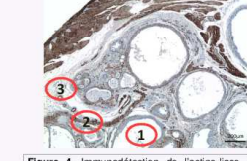

Figure 4. Immunodétection de l'actine-lisse de la région iléocaecale, illustrant l'interruption de la musculature muqueuse (souris SCID-D infectée par 10⁵ oocystes; 80 jours post-infection).

Adénocarcinome invasif

Conclusion

La découverte de la capacité de *Cryptosporidium parvum* à induire des processus néoplasiques chez la souris SCID, constitue la première observation de cancer épithélial induit par un protiste chez un vertébré. De plus, nous avons pu montrer qu'un seul oocyste suffit à infecter et à induire des lésions cancéreuses chez la souris SCID-D. Des approches immunohistochimiques actuellement en cours, suggèrent que la voie des Wnt et celle de la p53 sont impliquées dans le mécanisme de cancérogenèse induit par *C. parvum*.

Références

Pratt S, Gupta C, Bhatti A, Chessa A, Deane B, Piron A, Oka-Roberts A, Akten-Felero P, Praet M, Cuvelier C, Dei-Cas E. 2015. Persistent cryptosporidiosis associated with digestive adenocarcinoma in SCID mice infected with *Cryptosporidium* var. IOWA. *PLoS One* 10(12): e0189175.

Certad G, Creusy C, Ngounou-Saoh T, Guyot K, Garbis N, Mouray A, Chassat T, Flament N, Prazan L, Piron A, Delvaux L, Dei-Cas E. 2010. Development of *Cryptosporidium* induced Gastrointestinal Neoplasia in Severely Combined Immunodeficiency (SCID) Mice: Severity of Lesions is Correlated with Inoculum Density. *The American Journal of Tropical Medicine and Hygiene* 82:728-735.

Certad G, Creusy C, Ngounou-Saoh T, Guyot K, Garbis N, Mouray A, Chassat T, Flament N, Prazan L, Piron A, Delvaux L, Dei-Cas E. 2010. Development of Gastrointestinal Gastrointestinal Neoplasia in Severely Combined Immunodeficiency (SCID) Mice: Severity of Lesions is Correlated with Inoculum Density. *The American Journal of Tropical Medicine and Hygiene* 82:727-735.



**IV International *Giardia* and *Cryptosporidium* Conference 2012 ;
January 31 - February 3, 2012; Te Papa Museum, Wellington, New
Zealand**

***Cryptosporidium parvum*-induced invasive adenocarcinoma:
influence of the inoculum size and immunohistochemical approach
to mechanisms.**

S. BENAMROUZ^{1,2}, G. CERTAD¹, K. GUYOT¹, A. MOURAY³, T. CHASSAT³, B. DELAIRE⁴,
M. PRAET⁶, C. CUVELIER⁶, E. DEI-CAS^{1,5}, V. CONSEIL^{1,2}, C. CREUSY⁴.

¹ Biologie et Diversité des Pathogènes Eucaryotes Emergents, Institut Pasteur de Lille, Centre d'Infection et d'Immunité de Lille, France, ² Laboratoire Environnement et Santé, FLST, Université Catholique de Lille, Univ Lille Nord-de-France, ³ Plateau d'Expérimentation Animale, Institut Pasteur de Lille, France, ⁴ Service d'Anatomie et Cytologie Pathologiques, Groupe Hospitalier de l'Université Catholique de Lille, France, ⁵ Centre Hospitalier Régional et Universitaire de Lille, Univ Lille Nord-de-France, ⁶ Academic Department of Pathology, Ghent University, Belgium

We demonstrated recently that *Cryptosporidium parvum* was able to induce invasive digestive adenocarcinoma in dexamethasone-treated SCID mice challenged with 105 oocysts of *C. parvum* (IOWA) as soon as 60 days post infection (PI).

In the present work, we explored the influence of lower inocula on the development of digestive neoplastic changes using our cryptosporidiosis dexamethasone-treated SCID mouse model. Additionally, we explored metabolic pathways potentially involved in such neoplastic lesions using an immunohistochemical approach.

Although the histological changes were more severe and the progression faster in mice inoculated with larger inocula, a dose of only one oocyst was able to infect and to induce digestive neoplastic lesions after 45 days PI. The assessment of tumor marker expression (Beta-catenin and p53, which are oncogene and tumor suppressor protein, respectively) in the ileocaecal area, showed in both cases an abnormal cytoplasmic labeling in neoplastic epithelial cells.

In summary, *C. parvum* IOWA strain revealed able to induce invasive adenocarcinoma whatever the inoculum size tested. Furthermore, immunohistochemical observations suggest that Wnt and p53 signaling pathways, known to be involved in human colorectal cancer, could also be implicated in *C. parvum*-induced neoplasia.

RÉFÉRENCES BIBLIOGRAPHIQUES

- ACNN TACNN (2010) Laboratory-based surveillance for *Cryptosporidium* in France, 2006–2009. *Eurosurveillance*, European Centre for Disease Prevention and Control (ECDC) - Health Communication Unit, 15(33):pii=19642.
- AFNOR (2001) NF T90-455. Available from: <http://www.boutique.afnor.org/norme/nf-t90-455/qualite-de-l-eau-recherche-et-denombrement-d-oocystes-de-Cryptosporidium-et-de-kystes-de-giardia-methode-de-concentration-et/article/666312/fa107314> (accessed 5 November 2012).
- Abd El Kader NM, Blanco M-A, Ali-Tammam M, et al. (2012) Detection of *Cryptosporidium parvum* and *Cryptosporidium hominis* in human patients in Cairo, Egypt. *Parasitology research*, 110(1), 161–6.
- Aguirre SA, Mason PH and Perryman LE (1994) Susceptibility of major histocompatibility complex (MHC) class I- and MHC class II-deficient mice to *Cryptosporidium parvum* infection. *Infection and immunity*, 62(2), 697–9.
- Alcantara Warren C, Destura RV, Sevilleja JEAD, et al. (2008) Detection of epithelial-cell injury, and quantification of infection, in the HCT-8 organoid model of cryptosporidiosis. *The Journal of infectious diseases*, 198(1), 143–9.
- Aliouat-Denis C-M, Chabé M, Demanche C, et al. (2008) *Pneumocystis* species, co-evolution and pathogenic power. *Infection, genetics and evolution: journal of molecular epidemiology and evolutionary genetics in infectious diseases*, 8(5), 708–26.
- Altintas N (2004) Parasitic zoonotic diseases in Turkey. *Veterinaria italiana*, 44(4), 633–46.
- Alvarez-Pellitero P and Sitjà-Bobadilla A (2002) *Cryptosporidium molnari* n. sp. (Apicomplexa: Cryptosporidiidae) infecting two marine fish species, *Sparus aurata* L. and *Dicentrarchus labrax* L. *International journal for parasitology*, 32(8), 1007–21.
- Amenta M, Dalle Nogare ER, Colomba C, et al. (1999) Intestinal protozoa in HIV-infected patients: effect of rifaximin in *Cryptosporidium parvum* and *Blastocystis hominis* infections. *Journal of chemotherapy (Florence, Italy)*, 11(5), 391–5.

- Areeshi M, Dove WF, Papaventsis D, et al. (2008) *Cryptosporidium* species causing acute diarrhoea in children in Antananarivo, Madagascar. *Annals of tropical medicine and parasitology*, 102(4), 309–15.
- Arrowood MJ (2002) In vitro cultivation of *Cryptosporidium* species. *Clinical Microbiology Reviews*, 15(3), 390–400.
- Baishanbo A, Gargala G, Delaunay A, et al. (2005) Infectivity of *Cryptosporidium hominis* and *Cryptosporidium parvum* genotype 2 isolates in immunosuppressed Mongolian gerbils. *Infection and immunity*, 73(8), 5252–5.
- Baishanbo A, Gargala G, Duclos C, et al. (2006) Efficacy of nitazoxanide and paromomycin in biliary tract cryptosporidiosis in an immunosuppressed gerbil model. *The Journal of antimicrobial chemotherapy*, 57(2), 353–5.
- Bajer A, Bednarska M, Caccio SM, et al. (2008) Genotyping of *Cryptosporidium* isolates from human clinical cases in Poland. *Parasitology research*, 103(1), 37–42.
- Baldursson S and Karanis P (2011) Waterborne transmission of protozoan parasites: review of worldwide outbreaks - an update 2004-2010. *Water research*, 45(20), 6603–14.
- Barker IK and Carbonell PL (1974) *Cryptosporidium agni* sp.n. from lambs, and *Cryptosporidium bovis* sp.n. from a calf, with observations on the oocyst. *Zeitschrift für Parasitenkunde (Berlin, Germany)*, 44(4), 289–98.
- Benamrouz S, Conseil V, Creusy C, et al. (2012) Parasites and malignancies, a review, with emphasis on digestive cancer induced by *Cryptosporidium parvum* (Alveolata: Apicomplexa). *Parasite (Paris, France)*, 19(2), 101–15.
- Bern C, Hernandez B, Lopez MB, et al. (2000) The contrasting epidemiology of *Cyclospora* and *Cryptosporidium* among outpatients in Guatemala. *The American journal of tropical medicine and hygiene*, 63(5-6), 231–5.
- Boivin GP, Washington K, Yang K, et al. (2003) Pathology of mouse models of intestinal cancer: consensus report and recommendations. *Gastroenterology*, 124(3), 762–77.

- Borowski H, Thompson RCA, Armstrong T, et al. (2010) Morphological characterization of *Cryptosporidium parvum* life-cycle stages in an in vitro model system. *Parasitology*, 137(1), 13–26.
- Boxell A, Hijjawi NS, Monis P, et al. (2008) Comparison of various staining methods for the detection of *Cryptosporidium* in cell-free culture. *Experimental parasitology*, 120(1), 67–72.
- Brown JB, Cheres P, Goretsky T, et al. (2011) Epithelial phosphatidylinositol-3-kinase signaling is required for β -catenin activation and host defense against *Citrobacter rodentium* infection. *Infection and immunity*, 79(5), 1863–72.
- Buda A and Pignatelli M (2004) Cytoskeletal network in colon cancer: from genes to clinical application. *The international journal of biochemistry & cell biology*, 36(5), 759–65.
- Cama VA, Bern C, Roberts J, et al. (2008) *Cryptosporidium* species and subtypes and clinical manifestations in children, Peru. *Emerging infectious diseases*, 14(10), 1567–74.
- Cama VA, Ross JM, Crawford S, et al. (2007) Differences in clinical manifestations among *Cryptosporidium* species and subtypes in HIV-infected persons. *The Journal of infectious diseases*, 196(5), 684–91.
- Centers for Disease Control and Prevention (1993) 1993 revised classification system for HIV infection and expanded surveillance case definition for AIDS among adolescents and adults. *MMWR. Recommendations and reports*: *Morbidity and mortality weekly report. Recommendations and reports / Centers for Disease Control*, 41(RR-17), 1–19.
- Certad G (2008) De la caractérisation génétique et phénotypique de *Cryptosporidium* (Alveolata: Apicomplexa) à la mise en évidence du rôle de *C. parvum* dans l'induction de néoplasie digestive. Université de Lille 2.
- Certad G, Benamrouz S, Guyot K, et al. (2012) Fulminant cryptosporidiosis after near-drowning: a human *Cryptosporidium parvum* strain implicated in invasive gastrointestinal adenocarcinoma and cholangiocarcinoma in an experimental model. *Applied and environmental microbiology*, 78(6), 1746–51.

- Certad G, Creusy C, Guyot K, et al. (2010) Fulminant cryptosporidiosis associated with digestive adenocarcinoma in SCID mice infected with *Cryptosporidium parvum* TUM1 strain. *International journal for parasitology*, 40(13), 1469–75.
- Certad G, Creusy C, Ngouanesavanh TM, et al. (2010) Development of *Cryptosporidium parvum*-induced gastrointestinal neoplasia in severe combined immunodeficiency (SCID) mice: severity of lesions is correlated with infection intensity. *The American journal of tropical medicine and hygiene*, 82(2), 257–65.
- Certad G, Ngouanesavanh TM, Guyot K, et al. (2007) *Cryptosporidium parvum*, a potential cause of colic adenocarcinoma. *Infectious agents and cancer*, 2, 22.
- Chacín-Bonilla L (2007) [*Cryptosporidium*: phylogeny and taxonomy]. *Investigación clínica*, 48(1), 1–4.
- Chalmers RM and Davies AP (2010) Minireview: clinical cryptosporidiosis. *Experimental parasitology*, 124(1), 138–46.
- Chalmers RM, Robinson G, Elwin K, et al. (2009) *Cryptosporidium* sp. rabbit genotype, a newly identified human pathogen. *Emerging infectious diseases*, 15(5), 829–30.
- Chalmers RM, Smith RP, Hadfield SJ, et al. (2011) Zoonotic linkage and variation in *Cryptosporidium parvum* from patients in the United Kingdom. *Parasitology research*, 108(5), 1321–5.
- Chappell CL, Okhuysen PC, Langer-Curry RC, et al. (2006) *Cryptosporidium hominis*: experimental challenge of healthy adults. *The American journal of tropical medicine and hygiene*, 75(5), 851–7.
- Chappell CL, Okhuysen PC, Langer-Curry RC, et al. (2011) *Cryptosporidium meleagridis*: infectivity in healthy adult volunteers. *The American journal of tropical medicine and hygiene*, 85(2), 238–42.
- Chen X-M, Keithly JS, Paya CV, et al. (2002) Cryptosporidiosis. *The New England journal of medicine*, 346(22), 1723–31.
- Chen Z, Mi R, Yu H, et al. (2011) Prevalence of *Cryptosporidium* spp. in pigs in Shanghai, China. *Veterinary parasitology*, 181(2-4), 113–9.
- Clarke JJ (1895) Memoirs: A Study of *Coccidia* met with in Mice. *Quarterly Journal of Microscopical Science*, s2-37(147), 277–283.

- Conlin VS, Curtis SB, Zhao Y, et al. (2004) *Helicobacter pylori* infection targets adherens junction regulatory proteins and results in increased rates of migration in human gastric epithelial cells. *Infection and immunity*, 72(9), 5181–92.
- Cooper HS, Murthy S, Kido K, et al. (2000) Dysplasia and cancer in the dextran sulfate sodium mouse colitis model. Relevance to colitis-associated neoplasia in the human: a study of histopathology, B-catenin and p53 expression and the role of inflammation. *Carcinogenesis*, 21(4), 757–68.
- Corpet DE and Pierre F (2005) How good are rodent models of carcinogenesis in predicting efficacy in humans? A systematic review and meta-analysis of colon chemoprevention in rats, mice and men. *European journal of cancer (Oxford, England) : 1990*, 41(13), 1911–22.
- Corpet DE and Pierre F (2003) Point: From animal models to prevention of colon cancer. Systematic review of chemoprevention in min mice and choice of the model system. *Cancer epidemiology, biomarkers & prevention : a publication of the American Association for Cancer Research, cosponsored by the American Society of Preventive Oncology*, 12(5), 391–400.
- Costa LB, Noronha FJ, Roche JK, et al. (2012) Novel in vitro and in vivo models and potential new therapeutics to break the vicious cycle of *Cryptosporidium* infection and malnutrition. *The Journal of infectious diseases*, 205(9), 1464–71.
- Creusy C, Certad G, Guyot K, et al. (2010) *Parasites and oncogenesis with a special reference to gastro-intestinal neoplasia induced by Cryptosporidium parvum*. NATO Serie. Viola-Magni M (ed.), Berlin, Springer.
- Current WL and Garcia LS (1991) Cryptosporidiosis. *Clinical microbiology reviews*, 4(3), 325–358.
- Current WL, Upton SJ and Haynes TB (1986) The life cycle of *Cryptosporidium baileyi* n. sp. (Apicomplexa, Cryptosporidiidae) infecting chickens. *The Journal of protozoology*, 33(2), 289–96.
- Current WL and Long PL (1983) Development of human and calf *Cryptosporidium* in chicken embryos. *Journal of infectious diseases*, 148:1108-1112.
- De Carné Trécesson S (2010) Oncogène RAS et Cancer Colorectal : Étude de la Réponse au Stress Oncogénique et de l'Échappement à la Sénescence.

- Dei-Cas E, Brun-Pascaud M, Bille-Hansen V, et al. (1998) Animal models of pneumocystosis. *FEMS immunology and medical microbiology*, 22(1-2), 163–8.
- Deng M, Lancto CA and Abrahamsen MS (2004) *Cryptosporidium parvum* regulation of human epithelial cell gene expression. *International journal for parasitology*, 34(1), 73–82.
- Dobbelaere DAE and Rottenberg S (2003) Theileria-induced leukocyte transformation. *Current opinion in microbiology*, 6(4), 377–82.
- Dolan TT, Young AS, Losos GJ, et al. (1984) Dose dependent responses of cattle to *Theileria parva* stabilate. *International journal for parasitology*, 14(1), 89–95.
- DuPont HL, Chappell CL, Sterling CR, et al. (1995) The infectivity of *Cryptosporidium parvum* in healthy volunteers. *The New England journal of medicine*, 332(13), 855–9.
- Elwin K, Hadfield SJ, Robinson G, et al. (2012) *Cryptosporidium viatorum* n. sp. (Apicomplexa: Cryptosporidiidae) among travellers returning to Great Britain from the Indian subcontinent, 2007-2011. *International journal for parasitology*, 42(7), 675–82.
- European Medicines Agency (2007) EMEA/V/C/040. Revision 4, 2007 (pdf-file). *European Public Assessment Report for Halocur.*, Available from: <http://www.emea.europa.eu/vetdocs/vets/Epar/halocur/halocur.htm>; Accessed April 2007.
- Everly DN, Kusano S and Raab-Traub N (2004) Accumulation of cytoplasmic beta-catenin and nuclear glycogen synthase kinase 3beta in Epstein-Barr virus-infected cells. *Journal of virology*, 78(21), 11648–55.
- Fayer R (2010) Taxonomy and species delimitation in *Cryptosporidium*. *Experimental parasitology*, 124(1), 90–7.
- Fayer R and Lindsay DS (1997) Laboratory models of cryptosporidiosis. Press, C. In: *Cryptosporidium and cryptosporidiosis*, Boca Raton, FL.
- Fayer R, Morgan U and Upton SJ (2000) Epidemiology of *Cryptosporidium*: transmission, detection and identification. *International Journal for Parasitology*, 30(12-13), 1305–1322.
- Fayer R and Santín M (2009) *Cryptosporidium xiaoi* n. sp. (Apicomplexa: Cryptosporidiidae) in sheep (*Ovis aries*). *Veterinary parasitology*, 164(2-4), 192–200.

- Fayer R, Santín M and Macarasin D (2010) *Cryptosporidium ubiquitum* n. sp. in animals and humans. *Veterinary parasitology*, 172(1-2), 23–32.
- Fayer R, Santín M and Xiao L (2005) *Cryptosporidium bovis* n. sp. (Apicomplexa: Cryptosporidiidae) in cattle (*Bos taurus*). *The Journal of parasitology*, 91(3), 624–9.
- Fayer R, Trout JM, Xiao L, et al. (2001) *Cryptosporidium canis* n. sp. from domestic dogs. *The Journal of parasitology*, 87(6), 1415–22.
- Fearon ER (2011) Molecular genetics of colorectal cancer. *Annual review of pathology*, 6, 479–507.
- Fitzgerald SD, Moisan PG and Bennett R (1998) Aural polyp associated with cryptosporidiosis in an iguana (*Iguana iguana*). *Journal of veterinary diagnostic investigation*: official publication of the American Association of Veterinary Laboratory Diagnosticians, Inc, 10(2), 179–80.
- Fontaine M and Guillot E (2002) Development of a TaqMan quantitative PCR assay specific for *Cryptosporidium parvum*. *FEMS microbiology letters*, 214(1), 13–7.
- Garvey M, Farrell H, Cormican M, et al. (2010) Investigations of the relationship between use of in vitro cell culture-quantitative PCR and a mouse-based bioassay for evaluating critical factors affecting the disinfection performance of pulsed UV light for treating *Cryptosporidium parvum* oocysts in sa. *Journal of microbiological methods*, 80(3), 267–73.
- Garza A, Castellanos-Gonzalez A, Griffiths J, et al. (2008) Infection of immunocompetent mice with acid-water-pretreated *Cryptosporidium parvum* results in weight loss, and intestinal (structural and physiological) alterations. *Parasitology research*, 102(3), 457–63.
- Gatei W, Wamae CN, Mbae C, et al. (2006) Cryptosporidiosis: prevalence, genotype analysis, and symptoms associated with infections in children in Kenya. *The American journal of tropical medicine and hygiene*, 75(1), 78–82.
- Giles RH, van Es JH and Clevers H (2003) Caught up in a Wnt storm: Wnt signaling in cancer. *Biochimica et biophysica acta*, 1653(1), 1–24.
- Gilles HM and Hoffman PS (2002) Treatment of intestinal parasitic infections: a review of nitazoxanide. *Trends in parasitology*, 18(3), 95–7.

- Girouard D, Gallant J, Akiyoshi DE, et al. (2006) Failure to propagate *Cryptosporidium* spp. in cell-free culture. *The Journal of parasitology*, 92(2), 399–400.
- Gregory MW, Catchpole J, Pittilo RM, et al. (1987) Ovine coccidiosis: observations on “oocyst patches” and polyps in naturally-acquired infections. *International journal for parasitology*, 17(6), 1113–24.
- Guyot K and Derouin F (2012) Actualités sur l'épidémiologie et le diagnostic de la cryptosporidiose. *feuilles de Biologie*, (304), 21–29.
- Guyot K, Gireaudot-Liepmann MF, Cabon A, et al. (2000) Influence of US EPA 1622 method successive steps on the viability of *Cryptosporidium* oocysts. *Water science and technology*, International Water Association, 189–196.
- Guyot K, Ngouanesavanh TM and Dei-Cas E (2005) Strategies for detecting pathogenic protists in water: the point on *Cryptosporidium*. *European journal of water quality*, Association scientifique européenne pour l'eau et la santé, 36(1), 51–70.
- Haas CN and Rose JB (1994) Reconciliation of microbial risk models and outbreak epidemiology: the case of the Milwaukee outbreak. In: *Annual Conference: Water Works Assoc*, pp. : 517–523.
- Haller D, Mackiewicz M, Gerber S, et al. (2010) Cytoplasmic sequestration of p53 promotes survival in leukocytes transformed by *Theileria*. *Oncogene*, 29(21), 3079–86.
- Harp JA, Wannemuehler MW, Woodmansee DB, et al. (1988) Susceptibility of germfree or antibiotic-treated adult mice to *Cryptosporidium parvum*. *Infection and immunity*, 56(8), 2006–10.
- Hayward AR, Levy J, Facchetti F, et al. (1997) Cholangiopathy and tumors of the pancreas, liver, and biliary tree in boys with X-linked immunodeficiency with hyper-IgM. *Journal of immunology (Baltimore, Md. 1950)*, 158(2), 977–83.
- Heine J, Moon HW and Woodmansee DB (1984) Persistent *Cryptosporidium* infection in congenitally athymic (nude) mice. *Infection and immunity*, 43(3), 856–9.
- Hemphill A, Mueller J and Esposito M (2006) Nitazoxanide, a broad-spectrum thiazolide anti-infective agent for the treatment of gastrointestinal infections. *Expert opinion on pharmacotherapy*, Informa UK Ltd London, UK, 7(7), 953–64.

- Henriksen SA and Pohlenz JF (1981) Staining of *Cryptosporidia* by a modified Ziehl- Neelsen technique. *Acta Vet Scand*, 22, 594–596.
- Hijjawi NS, Estcourt A, Yang R, et al. (2010) Complete development and multiplication of *Cryptosporidium hominis* in cell-free culture. *Veterinary parasitology*, 169(1-2), 29–36.
- Hijjawi NS, Meloni BP, Ng'anzo M, et al. (2004) Complete development of *Cryptosporidium parvum* in host cell-free culture. *International journal for parasitology*, 34(7), 769–77.
- Hira KG, Mackay MR, Hempstead AD, et al. (2011) Genetic diversity of *Cryptosporidium* spp. from Bangladeshi children. *Journal of clinical microbiology*, 49(6), 2307–10.
- Hoover DM, Hoerr FJ, Carlton WW, et al. (1981) Enteric cryptosporidiosis in a naso tang, *Naso lituratus* Bloch and Schneider. *Journal of Fish Diseases*, 4(5), 425–428.
- Hu Y, Le Leu RK and Young GP (2009) Detection of K-ras mutations in azoxymethane-induced aberrant crypt foci in mice using LNA-mediated real-time PCR clamping and mutant-specific probes. *Mutation research*, 677(1-2), 27–32.
- Huang K, Akiyoshi DE, Feng X, et al. (2003) Development of patent infection in immunosuppressed C57Bl/6 mice with a single *Cryptosporidium meleagridis* oocyst. *The Journal of parasitology*, American Society of Parasitologists, 89(3), 620–2.
- Hughes SA, Carothers AM, Hunt DH, et al. (2002) Adenomatous polyposis coli truncation alters cytoskeletal structure and microtubule stability in early intestinal tumorigenesis. *Journal of gastrointestinal surgery*: official journal of the Society for Surgery of the Alimentary Tract, 6(6), 868–74; discussion 875.
- Hörman A, Korpela H, Sutinen J, et al. (2004) Meta-analysis in assessment of the prevalence and annual incidence of *Giardia* spp. and *Cryptosporidium* spp. infections in humans in the Nordic countries. *International journal for parasitology*, 34(12), 1337–46.
- IARC (2003) Les causes du cancer. Available from: www.iarc.fr/fr/publications/pdfs-online/wcr/2003/wcrf-2.pdf (accessed 21 September 2012).

- Iqbal J, Khalid N and Hira PR (2011) Cryptosporidiosis in Kuwaiti children: association of clinical characteristics with *Cryptosporidium* species and subtypes. *Journal of medical microbiology*, 60(Pt 5), 647–52.
- Iseki M (1979) *Cryptosporidium felis* sp. n. (Protozoa: Eimeriorina) from the domestic cat. *Jpn. J. Parasitol*, (28), 285–307.
- Izquierdo J, Antúnez I, Calderón MT, et al. (1988) [Diarrhea caused by *Cryptosporidium* and colonic neoplasia]. *Revista clínica española*, 182(7), 393–4.
- Jirků M, Valigurová A, Koudela B, et al. (2008) New species of *Cryptosporidium* Tyzzer, 1907 (Apicomplexa) from amphibian host: morphology, biology and phylogeny. *Folia parasitologica*, 55(2), 81–94.
- Jouret A and Geboes K (2004) Dysplasie (néoplasie intraépithéliale) et maladies inflammatoires chroniques idiopathiques du côlon (MICI). *Acta Endoscopica*, Endoscopica, Nancy, France, 34(2), 215–227.
- Karanis P and Aldeyarbi HM (2011) Evolution of *Cryptosporidium* in vitro culture. *International journal for parasitology*, 41(12), 1231–42.
- Karanis P, Kimura A, Nagasawa H, et al. (2008) Observations on *Cryptosporidium* life cycle stages during excystation. *The Journal of parasitology*, 94(1), 298–300.
- Kelly P, Feakins R, Domizio P, et al. (2004) Paneth cell granule depletion in the human small intestine under infective and nutritional stress. *Clinical and experimental immunology*, 135(2), 303–9.
- Keusch GT, Hamer D, Joe A, et al. (1995) Cryptosporidia--who is at risk? *Schweizerische medizinische Wochenschrift*, 125(18), 899–908.
- Khare S and Verma M (2012) Epigenetics of colon cancer. *Methods in molecular biology (Clifton, N.J.)*, 863, 177–85.
- Khurana S, Dubey M and Malla N (2005) Association of Parasitic Infections and Cancers. *Indian Journal of Medical Microbiology*, Medknow Publications, 23(2), 74.
- Kothavade RJ (2012) Potential molecular tools for assessing the public health risk associated with waterborne *Cryptosporidium* oocysts. *Journal of medical microbiology*, 61(Pt 8), 1039–51.

- Koudela B, Modrý D and Vítovec J (1998) Infectivity of *Cryptosporidium muris* isolated from cattle. *Veterinary Parasitology*, 76(3), 181–188.
- Kumar P and Clark ML (2009) *Kumar and Clark's Clinical Medicine, 7th Edition*. ELSEVIER SAUNDERS.
- Kuo C-H, Wares JP and Kissinger JC (2008) The Apicomplexan whole-genome phylogeny: an analysis of incongruence among gene trees. *Molecular biology and evolution*, 25(12), 2689–98.
- Kuraguchi M, Edelmann W, Yang K, et al. (2000) Tumor-associated Apc mutations in Mlh1-/- Apc1638N mice reveal a mutational signature of Mlh1 deficiency. *Oncogene*, Nature Publishing Group, 19(50), 5755–63.
- Kváč M, Kestránová M, Pinková M, et al. (2012) *Cryptosporidium scrofarum* n. sp. (Apicomplexa: Cryptosporidiidae) in domestic pigs (*Sus scrofa*). *Veterinary parasitology*.
- Kváč M, Květoňová D, Salát J, et al. (2007) Viability staining and animal infectivity of *Cryptosporidium andersoni* oocysts after long-term storage. *Parasitology research*, 100(2), 213–7.
- Lacharme L, Villar V, Rojo-Vazquez FA, et al. (2004) Complete development of *Cryptosporidium parvum* in rabbit chondrocytes (VELI cells). *Microbes and infection / Institut Pasteur*, 6(6), 566–71.
- Lallemant M, Villeneuve A, Belda J, et al. (2006) Field study of the efficacy of halofuginone and decoquinate in the treatment of cryptosporidiosis in veal calves. *The Veterinary record*, 159(20), 672–6.
- Lecointre G and Guyader HL (2001) *Classification phylogénétique du vivant*. BELIN. Paris, Belin.
- Leitch GJ and He Q (2012) Cryptosporidiosis-an overview. *Journal of biomedical research*, 25(1), 1–16.
- Leoni F, Amar C, Nichols G, et al. (2006) Genetic analysis of *Cryptosporidium* from 2414 humans with diarrhoea in England between 1985 and 2000. *Journal of medical microbiology*, 55(Pt 6), 703–7.
- Levine ND (1980) Some corrections of coccidian (Apicomplexa: Protozoa) nomenclature. *The Journal of parasitology*, 66(5), 830–4.
- Lindsay DS, Upton SJ, Owens DS, et al. (2000) *Cryptosporidium andersoni* n. sp. (Apicomplexa: Cryptosporidiidae) from cattle, *Bos taurus*. *The Journal of eukaryotic microbiology*, 47(1), 91–5.

- Link A, Balaguer F and Goel A (2010) Cancer chemoprevention by dietary polyphenols: promising role for epigenetics. *Biochemical pharmacology*, 80(12), 1771–92.
- Liu J, Deng M, Lancto CA, et al. (2009) Biphasic modulation of apoptotic pathways in *Cryptosporidium parvum*-infected human intestinal epithelial cells. *Infection and immunity*, 77(2), 837–49.
- Liu J, Enomoto S, Lancto CA, et al. (2008) Inhibition of apoptosis in *Cryptosporidium parvum*-infected intestinal epithelial cells is dependent on survivin. *Infection and immunity*, 76(8), 3784–92.
- Luperchio SA and Schauer DB (2001) Molecular pathogenesis of *Citrobacter rodentium* and transmissible murine colonic hyperplasia. *Microbes and infection / Institut Pasteur*, 3(4), 333–40.
- Ma P and Soave R (1983) Three-step stool examination for cryptosporidiosis in 10 homosexual men with protracted watery diarrhea. *The Journal of infectious diseases*, 147(5), 824–8.
- Mac Kenzie WR, Hoxie NJ, Proctor ME, et al. (1994) A Massive Outbreak in Milwaukee of *Cryptosporidium* Infection Transmitted through the Public Water Supply. *New England Journal of Medicine*, 331(3), 161–167.
- Mahoney DF, Kerr JD, Goodger BV, et al. (1979) The immune response of cattle to *Babesia bovis* (syn. *B. argentina*). Studies on the nature and specificity of protection. *International journal for parasitology*, 9(4), 297–306.
- Marcon GEB, de Albuquerque DM, Batista AM, et al. (2011) *Trypanosoma cruzi*: parasite persistence in tissues in chronic chagasic Brazilian patients. *Memórias do Instituto Oswaldo Cruz*, 106(1), 85–91.
- Massana R, Karniol B, Pommier T, et al. (2008) Metagenomic retrieval of a ribosomal DNA repeat array from an uncultured marine alveolate. *Environmental microbiology*, 10(5), 1335–43.
- McCole DF, Eckmann L, Laurent F, et al. (2000) Intestinal epithelial cell apoptosis following *Cryptosporidium parvum* infection. *Infection and immunity*, American Society for Microbiology, 68(3), 1710–1713.
- Mead JR, Ilksoy N, You X, et al. (1994) Infection dynamics and clinical features of cryptosporidiosis in SCID mice. *Infection and immunity*, 62(5), 1691–5.

- Meisel JL, Perera DR, Meligro C, et al. (1976) Overwhelming watery diarrhea associated with a *Cryptosporidium* in an immunosuppressed patient. *Gastroenterology*, 70(6), 1156–60.
- Mele R, Gomez Morales MA, Tosini F, et al. (2004) *Cryptosporidium parvum* at different developmental stages modulates host cell apoptosis in vitro. *Infection and immunity*, 72(10), 6061–7.
- Mirza-Qavami SM and Javid S (2011) An examination of *Cryptosporidium parvum* infection in neonate BALB/c mice and rats. *Jundishapur Journal of Microbiology*, 4(3).
- Miyaki M, Iijima T, Kimura J, et al. (1999) Frequent mutation of beta-catenin and APC genes in primary colorectal tumors from patients with hereditary nonpolyposis colorectal cancer. *Cancer research*, 59(18), 4506–9.
- Morgan-Ryan UM, Fall A, Ward LA, et al. (2002) *Cryptosporidium hominis* n. sp. (Apicomplexa: Cryptosporidiidae) from Homo sapiens. *The Journal of eukaryotic microbiology*, 49(6), 433–40.
- Morán A, Ortega P, de Juan C, et al. (2010) Differential colorectal carcinogenesis: Molecular basis and clinical relevance. *World journal of gastrointestinal oncology*, 2(3), 151–8.
- N S Hijawi, Meloni BP, Morgan U, et al. (2001) Complete development and long-term maintenance of *Cryptosporidium parvum* human and cattle genotypes in cell culture. *International journal for parasitology*, 31(10), 1048 – 55.
- Nahrevanian H and Assmar M (2008) Cryptosporidiosis in immunocompromised patients in the Islamic Republic of Iran. *Journal of microbiology, immunology, and infection = Wei mian yu gan ran za zhi*, 41(1), 74–7.
- Nandan MO and Yang VW (2010) Genetic and Chemical Models of Colorectal Cancer in Mice. *Current colorectal cancer reports*, 6(2), 51–59.
- Narayan S and Roy D (2003) Role of APC and DNA mismatch repair genes in the development of colorectal cancers. *Molecular cancer*, 2, 41.
- Nataf S (2006) Enseignement d'Histologie PCEM2 - le tube digestif. Available from: <http://histoblog.viabloga.com/texts/le-tube-digestif> (accessed 4 November 2012).

- Newman RD, Sears CL, Moore SR, et al. (1999) Longitudinal study of *Cryptosporidium* infection in children in northeastern Brazil. *The Journal of infectious diseases*, 180(1), 167–75.
- Nime FA, Burek JD, Page DL, et al. (1976) Acute enterocolitis in a human being infected with the protozoan *Cryptosporidium*. *Gastroenterology*, 70(4), 592–8.
- Novak SM and Sterling CR (1991) Susceptibility dynamics in neonatal BALB/c mice infected with *Cryptosporidium parvum*. *The Journal of protozoology*, 38(6), 103S–104S.
- O.M.S (2006) Guidelines for drinking-water quality. Available from: www.who.int/water_sanitation_health/dwq/gdwq3rev/en/index.html.
- O.M.S (2012a) Cancer. World Health Organization, Available from: <http://www.who.int/topics/cancer/en/> (accessed 4 September 2012).
- O.M.S (2012b) Cancer - Aide-mémoire N°297. World Health Organization, Available from: <http://www.who.int/mediacentre/factsheets/fs297/fr/index.html> (accessed 4 September 2012).
- Okhuysen PC and Chappell CL (2002) *Cryptosporidium* virulence determinants--are we there yet? *International journal for parasitology*, 32(5), 517–25.
- Okhuysen PC, Chappell CL, Crabb JH, et al. (1999) Virulence of three distinct *Cryptosporidium parvum* isolates for healthy adults. *The Journal of infectious diseases*, 180(4), 1275–81.
- Olivier S, Mir A-M, Michalski J-C, et al. (2011) Signalisation et prédispositions métaboliques liées au cancer colorectal. *MS. Médecine sciences*, EDK, 27(5), 514–520.
- O'Donoghue PJ (1995) *Cryptosporidium* and cryptosporidiosis in man and animals. *International Journal for Parasitology*, 25(2), 139–195.
- O'Hara SP and Chen X-M (2011) The cell biology of *Cryptosporidium* infection. *Microbes and infection / Institut Pasteur*, 13(8-9), 721–30.
- Pangasa A, Jex AR, Campbell BE, et al. (2009) High resolution melting-curve (HRM) analysis for the diagnosis of cryptosporidiosis in humans. *Molecular and cellular probes*, 23(1), 10–5.

- Paperna I and Vilenkin M (1996) Cryptosporidiosis in the gourami *Trichogaster leeri*: description of a new species and a proposal for a new genus, *PisciCryptosporidium*, for species infecting fish. *Diseases of aquatic organisms*, Inter-Research, 27(2), 95–101.
- Pavlassek I, Lavickova M, Horak P, et al. (1995) *Cryptosporidium varanii* n. sp. (Apicomplexa: Cryptosporidiidae) in Emerald monitor (*Varanus prasinus* Schlegel, 1893) in captivity at Prague zoo. *Gazella*, (22), 99–108.
- Peltomäki P (2012) Mutations and epimutations in the origin of cancer. *Experimental cell research*, 318(4), 299–310.
- Power ML and Ryan UM (2008) A new species of *Cryptosporidium* (Apicomplexa: Cryptosporidiidae) from eastern grey kangaroos (*Macropus giganteus*). *The Journal of parasitology*, 94(5), 1114–7.
- Pozio E and Morales MAG (2005) The impact of HIV-protease inhibitors on opportunistic parasites. *Trends in parasitology*, 21(2), 58–63.
- Ramirez NE, Ward LA and Sreevatsan S (2004) A review of the biology and epidemiology of cryptosporidiosis in humans and animals. *Microbes and infection / Institut Pasteur*, 6(8), 773–85.
- Rasmussen KR and Healey MC (1992) *Cryptosporidium parvum*: experimental infections in aged Syrian golden hamsters. *The Journal of infectious diseases*, 165(4), 769–72.
- Raven P (2007) *Biologie*. 1ère édition. de Boeck.
- Ren X, Zhao J, Zhang L, et al. (2012) *Cryptosporidium tyzzeri* n. sp. (Apicomplexa: Cryptosporidiidae) in domestic mice (*Mus musculus*). *Experimental parasitology*, 130(3), 274–81.
- Rhee JK, So WS and Kim H-C (1999) Age-dependent resistance to *Cryptosporidium muris* (strain MCR) infection in golden hamsters and mice. *The Korean journal of parasitology*, 37(1), 33–7.
- Riddell RH (1984) Dysplasia and cancer in ulcerative colitis: a soluble problem? *Scandinavian journal of gastroenterology. Supplement*, 104, 137–49.
- Riddell RH, Goldman H, Ransohoff DF, et al. (1983) Dysplasia in inflammatory bowel disease: standardized classification with provisional clinical applications. *Human pathology*, 14(11), 931–68.

- Ripert C and Guyot K (2003) Cryptosporidiose. Médicales . In: *Epidemiologie des maladies parasitaires*, pp. 269–297.
- Robinson G, Wright S, Elwin K, et al. (2010) Re-description of *Cryptosporidium cuniculus* Inman and Takeuchi, 1979 (Apicomplexa: Cryptosporidiidae): morphology, biology and phylogeny. *International journal for parasitology*, 40(13), 1539–48.
- Rosales MJ, Cordón GP, Moreno MS, et al. (2005) Extracellular like-gregarine stages of *Cryptosporidium parvum*. *Acta tropica*, 95(1), 74–8.
- Rossi P, Pozio E, Besse MG, et al. (1990) Experimental cryptosporidiosis in hamsters. *Journal of clinical microbiology*, 28(2), 356–7.
- Rossignol J-F (2010) *Cryptosporidium* and *Giardia*: treatment options and prospects for new drugs. *Experimental parasitology*, 124(1), 45–53.
- Ryan UM (2010) *Cryptosporidium* in birds, fish and amphibians. *Experimental parasitology*, 124(1), 113–20.
- Ryan UM, Monis P, Enemark HL, et al. (2004) *Cryptosporidium suis* n. sp. (Apicomplexa: Cryptosporidiidae) in pigs (*Sus scrofa*). *The Journal of parasitology*, 90(4), 769–73.
- Ryan UM, Power ML and Xiao L (2008) *Cryptosporidium fayeri* n. sp. (Apicomplexa: Cryptosporidiidae) from the Red Kangaroo (*Macropus rufus*). *The Journal of eukaryotic microbiology*, 55(1), 22–6.
- Ryan UM, Xiao L, Read C, et al. (2003) A redescription of *Cryptosporidium galli* Pavlasek, 1999 (Apicomplexa: Cryptosporidiidae) from birds. *The Journal of parasitology*, 89(4), 809–13.
- Sancho E, Batlle E and Clevers H (2004) Signaling pathways in intestinal development and cancer. *Annual review of cell and developmental biology*, 20, 695–723.
- Scoazec J-Y (2007) [Dysplasia in glandular digestive tissues: new concepts, new classifications]. *Annales de pathologie*, 27(6), 398–416.
- Shebl FM, Engels EA and Goedert JJ (2012) Opportunistic intestinal infections and risk of colorectal cancer among people with AIDS. *AIDS research and human retroviruses*, 28(9), 994–99.

- Silverlås C, Björkman C and Egenvall A (2009) Systematic review and meta-analyses of the effects of halofuginone against calf cryptosporidiosis. *Preventive veterinary medicine*, 91(2-4), 73–84.
- Slapeta J (2006) *Cryptosporidium* species found in cattle: a proposal for a new species. *Trends in parasitology*, 22(10), 469–74.
- Slapeta J (2012) The name *Cryptosporidium tyzzeri* Ren, Zhao, Zhang, Ning, Jian, Wang, Lv, Wang, Arrowood and Xiao, 2012 is permanently invalid. *Experimental parasitology*, 130(3), 306–7.
- Slavin D (1955) *Cryptosporidium meleagridis* (sp. nov.). *Journal of comparative pathology*, 65(3), 262–6.
- Smith HV, Caccio SM, Cook N, et al. (2007) *Cryptosporidium* and *Giardia* as foodborne zoonoses. *Veterinary parasitology*, 149(1-2), 29–40.
- Stark JR, Judson G, Alderete JF, et al. (2009) Prospective study of *Trichomonas vaginalis* infection and prostate cancer incidence and mortality: Physicians' Health Study. *Journal of the National Cancer Institute*, 101(20), 1406–11.
- Stephens J, Cosyns M, Jones M, et al. (1999) Liver and bile duct pathology following *Cryptosporidium parvum* infection of immunodeficient mice. *Hepatology (Baltimore, Md.)*, 30(1), 27–35.
- Stolte M (2003) The new Vienna classification of epithelial neoplasia of the gastrointestinal tract: advantages and disadvantages. *Virchows Archiv: an international journal of pathology*, 442(2), 99–106.
- Sulżyc-Bielicka V, Kołodziejczyk L, Jaczewska S, et al. (2012) Prevalence of *Cryptosporidium* sp. in patients with colorectal cancer. *Polski przegląd chirurgiczny*, 84(7), 348–51.
- Sunnotel O, Lowery CJ, Moore JE, et al. (2006) *Cryptosporidium*. *Letters in applied microbiology*, 43(1), 7–16.
- Surl C-G and Kim H-C (2006) Concurrent response to challenge infection with *Cryptosporidium parvum* in immunosuppressed C57BL/6N mice. *Journal of veterinary science*, 7(1), 47–51.
- Takahashi M, Nakatsugi S, Sugimura T, et al. (2000) Frequent mutations of the beta-catenin gene in mouse colon tumors induced by azoxymethane. *Carcinogenesis*, 21(6), 1117–20.

- Takahashi M and Wakabayashi K (2004) Gene mutations and altered gene expression in azoxymethane-induced colon carcinogenesis in rodents. *Cancer science*, 95(6), 475–80.
- Taylor MA, Marshall RN, Green JA, et al. (1999) The pathogenesis of experimental infections of *Cryptosporidium muris* (strain RN 66) in outbred nude mice. *Veterinary parasitology*, 86(1), 41–8.
- Tomizawa D, Imai K, Ito S, et al. (2004) Allogeneic hematopoietic stem cell transplantation for seven children with X-linked hyper-IgM syndrome: a single center experience. *American journal of hematology*, 76(1), 33–9.
- Traversa D (2010) Evidence for a new species of *Cryptosporidium* infecting tortoises: *Cryptosporidium ducismarci*. *Parasites & vectors*, 3, 21.
- Tyzzer EE (1907) A sporozoan found in the peptic glands of the common mouse. *Proceedings of the Society for Experimental Biology and Medicine. Society for Experimental Biology and Medicine (New York, N.Y.)*, Royal Society of Medicine, 5(1), 12–13.
- Tyzzer EE (1910) An extracellular Coccidium, *Cryptosporidium muris* (Gen. Et Sp. Nov.), of the gastric Glands of the Common Mouse. *The Journal of medical research*, 23(3), 487–510.3.
- Tyzzer EE (1912) *Cryptosporidium parvum* (sp. nov.), a coccidium found in the small intestine of the common mouse. *Archiv für Protistenkunde*, 2(6), 394–412.
- Tzipori S and Widmer G (2008) A hundred-year retrospective on cryptosporidiosis. *Trends in parasitology*, 24(4), 184–9.
- Uhl EW, Jacobson E, Bartick TE, et al. (2001) Aural-pharyngeal polyps associated with *Cryptosporidium* infection in three iguanas (*Iguana iguana*). *Veterinary pathology*, 38(2), 239–42.
- Ungar BL, Burris JA, Quinn CA, et al. (1990) New mouse models for chronic *Cryptosporidium* infection in immunodeficient hosts. *Infection and immunity*, 58(4), 961–9.
- Ungar BL, Kao TC, Burris JA, et al. (1991) *Cryptosporidium* infection in an adult mouse model. Independent roles for IFN-gamma and CD4+ T lymphocytes in protective immunity. *Journal of immunology (Baltimore, Md. 1950)*, 147(3), 1014–22.

- Valigurová A, Jirků M, Koudela B, et al. (2008) Cryptosporidia: epicellular parasites embraced by the host cell membrane. *International journal for parasitology*, 38(8-9), 913–22.
- Vetterling JM, Jervis HR, Merrill TG, et al. (1971) *Cryptosporidium wrairi* sp. n. from the guinea pig *Cavia porcellus*, with an emendation of the genus. *The Journal of protozoology*, 18(2), 243–7.
- Widmer G, Akiyoshi DE, Buckholt MA, et al. (2000) Animal propagation and genomic survey of a genotype 1 isolate of *Cryptosporidium parvum*. *Molecular and biochemical parasitology*, 108(2), 187–97.
- Widmer G and Sullivan S (2012) Genomics and population biology of *Cryptosporidium* species. *Parasite immunology*, 34(2-3), 61–71.
- Wiesner GL, Slavin TP and Barnholtz-Sloan JS (2009) Colorectal Cancer. Elsevier. In: Willard, H.F. and Ginsburg GS (ed.), *Essentials of Genomic and Personalized Medicine*, Elsevier, pp. 457–475.
- Woodmansee DB and Pohlenz JF (1983) Development of *Cryptosporidium* sp. in a human rectal tumor cell line, *Proceedings of the 4th International Symposium on Neonatal Diarrhea. Veterinary Infectious Disease Organization, Saskatoon, Saskatchewan, Canada*, p. 306-319.
- Xiao L (2010) Molecular epidemiology of cryptosporidiosis: an update. *Experimental parasitology*, 124(1), 80–9.
- Xiao L, Fayer R, Ryan UM, et al. (2004) *Cryptosporidium* Taxonomy: Recent Advances and Implications for Public Health. *Clinical Microbiology Reviews*, 17(1), 72–97.
- Xiao L, Fayer R, Ryan UM, et al. (2007) Response to the newly proposed species *Cryptosporidium pestis*. *Trends in parasitology*, 23(2), 41–2; author reply 42–3.
- Xiao L, Limor J, Bern C, et al. (2001) Tracking *Cryptosporidium parvum* by sequence analysis of small double-stranded RNA. *Emerging infectious diseases*, 7(1), 141–5.
- Yang R, Fenwick S, Potter A, et al. (2011) Identification of novel *Cryptosporidium* genotypes in kangaroos from Western Australia. *Veterinary parasitology*, 179(1-3), 22–7.
- Yang S, Benson SK, Du C, et al. (2000) Infection of immunosuppressed C57BL/6N adult mice with a single oocyst of *Cryptosporidium parvum*. *The Journal of parasitology*, 86(4), 884–7.

- Yoder JS and Beach MJ (2007) *Cryptosporidiosis Surveillance --- United States, 2003--2005*.
- Yoder JS and Beach MJ (2010) *Cryptosporidium* surveillance and risk factors in the United States. *Experimental parasitology*, 124(1), 31–9.
- Zhang L, Sheoran AS and Widmer G (2009) *Cryptosporidium parvum* DNA replication in cell-free culture. *The Journal of parasitology*, 95(5), 1239–42.
- Zhang ZF, Graham S, Yu SZ, et al. (1995) *Trichomonas vaginalis* and cervical cancer. A prospective study in China. *Annals of epidemiology*, 5(4), 325–32.
- de Martel C, Ferlay J, Franceschi S, et al. (2012) Global burden of cancers attributable to infections in 2008: a review and synthetic analysis. *The lancet oncology*, 13(6), 607–15.
- de Souza L do R, Rodrigues MAM, Morceli J, et al. (2004) Cryptosporidiosis of the biliary tract mimicking pancreatic cancer in an AIDS patient. *Revista da Sociedade Brasileira de Medicina Tropical*, 37(2), 182–5.