



**HAL**  
open science

# Dysplasie ectodermique hypohidrotique : mise en évidence de nouveaux marqueurs phénotypiques crâniens et post-crâniens chez le mutant Tabby

Catherine-Isabelle Gros

► **To cite this version:**

Catherine-Isabelle Gros. Dysplasie ectodermique hypohidrotique : mise en évidence de nouveaux marqueurs phénotypiques crâniens et post-crâniens chez le mutant Tabby. Génomique, Transcriptomique et Protéomique [q-bio.GN]. Université de Strasbourg, 2013. Français. NNT : 2013STRAJ101 . tel-01148963

**HAL Id: tel-01148963**

**<https://theses.hal.science/tel-01148963>**

Submitted on 6 May 2015

**HAL** is a multi-disciplinary open access archive for the deposit and dissemination of scientific research documents, whether they are published or not. The documents may come from teaching and research institutions in France or abroad, or from public or private research centers.

L'archive ouverte pluridisciplinaire **HAL**, est destinée au dépôt et à la diffusion de documents scientifiques de niveau recherche, publiés ou non, émanant des établissements d'enseignement et de recherche français ou étrangers, des laboratoires publics ou privés.



**UNIVERSITÉ DE STRASBOURG**



**ÉCOLE DOCTORALE DES SCIENCES DE LA VIE ET DE LA SANTÉ**

**UMR INSERM U1121 - BIOMATÉRIAUX ET BIOINGÉNIERIE**

# **THÈSE**

présentée par

**Catherine-Isabelle GROS**

soutenue le : **16 septembre 2013**

pour obtenir le grade de : **Docteur de l'Université de Strasbourg**

Discipline : Sciences Médicales

Spécialité : Odontologie

**DYSPLASIE ECTODERMIQUE HYPOHIDROTIQUE :  
MISE EN ÉVIDENCE DE NOUVEAUX MARQUEURS PHÉNOTYPIQUES  
CRÂNIENS ET POST-CRÂNIENS CHEZ LE MUTANT TABBY**

**THÈSE dirigée par :**

**M. Matthieu SCHMITTBUHL**

PU-PH ; Faculté de Chirurgie Dentaire, Strasbourg  
Professeur ; Université de Montréal, Québec

**RAPPORTEURS :**

**M. Marc BRAUN**

PU-PH ; Faculté de Médecine, Nancy

**M<sup>me</sup> Isabelle MILETICH**

Lecturer ; King's College, London

**MEMBRE DU JURY :**

**M. Florent MEYER**

PU-PH ; Faculté de Chirurgie Dentaire, Strasbourg







# REMERCIEMENTS

---

## **À Monsieur le Professeur Matthieu SCHMITTBUHL**

*qui m'a encouragée à poursuivre mon cursus en me proposant ce sujet de thèse et dirigée tout au long de ces dernières années. Ses qualités scientifiques, son énergie et son perfectionnisme resteront pour moi un exemple.*

## **À Monsieur le Professeur Marc BRAUN**

*qui me fait l'honneur de faire partie de ce jury. Avec mon admiration pour ses compétences en neuro-anatomie et ses qualités didactiques.*

## **À Madame le Docteur Isabelle MILETICH**

*qui me fait l'honneur de faire partie de ce jury et que je remercie pour l'intérêt qu'elle a bien voulu porter à cette thèse. En respectueux hommage pour ses travaux exemplaires.*

## **À Monsieur le Professeur Florent MEYER**

*qui me fait l'honneur de faire partie de ce jury. Avec toute mon estime pour son dynamisme scientifique et la grande gentillesse avec laquelle il m'a prodigué ses conseils tout au long de mes études.*

## **À Monsieur le Professeur Ahmed FÉKI**

*qui a suscité très tôt mon intérêt pour la pathologie et la chirurgie buccale et m'a accueillie dans son service. Avec toute ma gratitude pour ses encouragements, sa confiance et son écoute tout au long de mes années d'assistantat.*

## **À Monsieur le Docteur Philippe CHOQUET**

*avec mon admiration pour sa rigueur scientifique, son efficacité, ses compétences, la générosité et l'optimisme avec lesquels il partage ses connaissances. Avec toute ma gratitude pour son accueil au sein de l'unité d'imagerie préclinique et pour avoir guidé ce travail de façon dynamique avec une constante disponibilité.*

**Qu'il me soit permis d'exprimer ma reconnaissance à celles et ceux qui ont soutenu mes efforts et qui ont contribué à la réalisation de ce travail :**

Madame le Professeur Corinne TADDÉI et Monsieur le Professeur Youssef HAÏKEL, Doyen et Doyen Honoraire de la Faculté de Chirurgie dentaire de Strasbourg, dont j'admire l'engagement et le rayonnement.

Madame le Professeur Anne-Marie MUSSET, Chef du Pôle de Médecine et Chirurgie Bucco-dentaires, qui sait créer l'harmonie entre soignants et soignés. Je la remercie vivement de son soutien, de sa confiance et de ses encouragements.

Monsieur le Professeur André CONSTANTINESCO. Son accueil bienveillant, son calme et son immense rigueur scientifique permettent des échanges toujours constructifs qui constituent une référence unique.

Monsieur le Docteur Jean-Marie LE MINOR. Ses immenses compétences scientifiques et didactiques, ses qualités humaines, sa clarté d'expression et sa rigueur ont toujours suscité mon admiration. Qu'il trouve ici l'expression de ma gratitude pour son soutien, sa disponibilité et ses constants encouragements.

Madame le Docteur Fabienne PERRIN-SCHMITT. Ses grandes compétences scientifiques ont guidé mes premiers pas dans le monde murin. Sa générosité et son regard sur autrui nous ont amenées à partager, au-delà des sciences, musique et botanique.

Monsieur le Docteur François CLAUSS, marathonnier des maladies rares, qui m'a fait partager ses connaissances sur la souris Tabby.

Monsieur le Docteur Christian GOETZ. Ses compétences diverses ont été l'occasion d'échanges scientifiques variés. Grâce à lui j'ai pu bénéficier de formations accélérées en ProFit, Keynote et BTP.

Monsieur le Docteur Guillaume REYS. Depuis plusieurs années, ses conseils en chirurgie puis en TICE m'ont été précieux.

Messieurs les Docteurs Michel FREYMANN et Barth CALON, qui m'ont accordé leurs encouragements amicaux.

Fabien BORNERT, mon co-thésard. Grâce à notre soutien mutuel, nos recherches sur le monde murin se sont faites parfois dans le doute mais le plus souvent dans l'enthousiasme.

Dominique NITKA, technicien naturaliste au Musée Zoologique de Strasbourg, m'a initiée à l'univers passionnant de la taxidermie. Je le remercie pour son accueil généreux.

Chris HEALY, pour les discussions constructives (tant scientifiquement que linguistiquement) que nous avons pu avoir lors de ses visites dans l'unité d'imagerie préclinique.

Jean-Étienne FABRE, qui m'a montré que la recherche scientifique peut être enthousiasmante.

L'équipe de l'unité INSERM S-1121 (ex-UMR 595 et 977). Plus particulièrement Adnane, Armelle, Géraldine et Sabine pour les discussions, conseils et échanges en tous genres.

Toutes les personnes rencontrées au sein de l'unité fonctionnelle d'imagerie préclinique. Amira, Ariane, Béatrice, Danny, Ilse, Jean-François, Jean-Philippe "le pédagogue", Jean-Marc, Jérémy, Jérôme... pour les échanges, la bonne humeur et les encouragements.

L'ensemble de l'unité fonctionnelle de Chirurgie buccale. Le professionnalisme et la bonne humeur de tous m'ont permis d'y travailler dans des conditions idéales.

À ma famille et mes amis, soutien indéfectible

Émilie et Gio

Mes parents

Yann

Merci





# TABLE DES MATIÈRES

---

## Introduction

### 1. Dysplasie ectodermique hypohidrotique

1.1. Premières observations	22
1.2. État actuel de la question	27
1.2.1. Génotype	27
1.2.2. Phénotype	27
1.3. La souris Tabby : modèle de la dysplasie ectodermique liée à l'X	33

### 2. Matériel et méthodes

2.1. Lignée étudiée	38
2.2. Cohorte étudiée	40
2.2.1. Échantillon ex vivo	40
2.2.2. Échantillon in vivo	40
2.3. Préparation des individus	40
2.3.1. Préparation des spécimens ex vivo	40
2.3.2. Préparation des spécimens in vivo	43
2.4. Protocoles d'imagerie	47
2.4.1. Principes de la micro-tomodensitométrie	47
2.4.2. Protocoles d'acquisitions volumiques des images	49
2.5. Post-traitement des images du $\mu$ TDM	54
2.5.1. Principes de post-traitement	54
2.5.2. Protocoles de post-traitement	56
2.6. Suivi de la masse corporelle des individus in vivo	60
2.7. Analyses morphologiques et morphométriques	60
2.7.1. Principes de la morphométrie	60
2.7.2. Approches morphologiques et morphométriques utilisées	61
2.8. Analyses statistiques	67
2.8.1. Reproductibilité intra-observateur	67
2.8.2. Comparaison individus irradiés / non irradiés	67
2.8.3. Comparaison droite - gauche pour les mesures de longueur du fémur	67
2.8.4. Comparaison des différents stades de croissance - Suivi longitudinal	67
2.8.5. Analyse multivariée des variations de forme du foramen magnum	68

### **3. Résultats**

3.1. Génotypage	70
3.2. Reproductibilité intra-observateur	71
3.3. Comparaison individus irradiés / non irradiés	71
3.4. Suivi longitudinal de la masse corporelle	73
3.5. Anomalies dentaires	75
3.6. Dysmorphoses cranio-faciales	77
3.6.1. Suivi longitudinal des mensurations crâniennes	77
3.6.2. Analyse morphologique du crâne en vue dorsale	81
3.6.3. Variations de forme du foramen magnum à l'âge adulte	87
3.7. Morphologie du squelette appendiculaire	88
3.7.1. Comparaison droite - gauche du fémur	88
3.7.2. Suivi longitudinal de la longueur fémorale	88
3.7.3. Suivi longitudinal de la longueur humérale	90

### **4. Discussion**

#### **Conclusion**

#### **Bibliographie**

#### **Annexes**

# TABLE DES ILLUSTRATIONS

---

## Figures

Figure 1	P. Wendling, patient objet de l'observation de S.H. Guilford	23
Figure 2	Arbre généalogique de la famille de P. Wendling	24
Figure 3	Reproduction des moulages des arcades du patient décrit par le Dr Jarré	25
Figure 4	Anomalies dentaires chez un patient DEX	29
Figure 5	Variabilité morphologique des molaires mandibulaires	30
Figure 6	Indice de surface pulpaire (ISP)	30
Figure 7	Patients atteints de dysplasie ectodermique hypohidrotique : déviation de l'indice de surface pulpaire par rapport à celui de la série de référence	32
Figure 8	Phénotype chez des individus mâles	33
Figure 9	Phénotype chez une femelle hétérozygote Tabby ( <i>Eda<sup>Ta/+</sup></i> )	34
Figure 10	Agénésies multiples chez un individu mâle hétérozygote Tabby ( <i>Eda<sup>Ta/Y</sup></i> )	35
Figure 11	Différences des premières molaires maxillaires entre individus sauvage et Tabby	35
Figure 12	Extrémité distale de la queue chez un individu mâle Tabby	36
Figure 13	Structure schématique du gène <i>Eda</i> : position et structure des couples d'amorces utilisées lors des PCR	39
Figure 14	Support pour souris conçu pour le processus de fixation	41
Figure 15	Imprégnation forcée au PEG	42
Figure 16	Spécimen sec après imprégnation forcée au PEG	42
Figure 17	Induction de l'anesthésie	45
Figure 18	Identification et pesée de l'individu	45
Figure 19	Positionnement de l'individu dans la cellule technique	46
Figure 20	Positionnement de la souris dans le masque d'anesthésie	46
Figure 21	Le complexe lit-bulle et son insertion dans le $\mu$ TDM	47
Figure 22	Console d'acquisition du $\mu$ TDM	48
Figure 23	eXplore speCZT Vision 120 (GE Healthcare, USA)	50
Figure 24	Répartition des acquisitions en fonction du temps	53
Figure 25	Volumes d'intérêts (VOI)	55
Figure 26	Plans de référence utilisés	57

Figure 27	Segmentation de la mandibule	58
Figure 28	Segmentation des vertèbres cervicales et de l'os hyoïde	59
Figure 29	Pesée d'un individu mâle hémizygote Tabby ( <i>Eda<sup>Ta/Y</sup></i> )	60
Figure 30	Différents types de points de référence déterminés sur une vue latérale de mandibule de souris en représentation isosurfacique	61
Figure 31	Morphologie radiculaire des molaires (individu mâle sauvage)	62
Figure 32	Mesure de la longueur et de la largeur crânienne	63
Figure 33	Extraction du contour 2D du crâne en vue dorsale	64
Figure 34	Analyse de l'élongation et développement transversal du crâne	64
Figure 35	Mesure de l'élongation crânienne	65
Figure 36	<i>Foramen magnum</i> et matérialisation de son contour	65
Figure 37	Détermination des longueurs fémorales et humérale à partir des représentations isosurfaciques des os longs	66
Figure 38	Modification du profil des courbes de croissance en fonction des paramètres de l'équation	69
Figure 39	PCR avec le jeux d'amorces 5F-6R	70
Figure 40	PCR avec le jeux d'amorces 6F-8R	71
Figure 41	Distribution de la masse corporelle au cours de la croissance chez les individus sauvages	74
Figure 42	Distribution de la masse corporelle au cours de la croissance chez les individus Tabby	74
Figure 43	Proportions d'agénésies chez les individus Tabby	75
Figure 44	Proportions de premières molaires (T1) à morphologie atypique chez les individus Tabby	76
Figure 45	Anomalies radiculaires des molaires chez les mâles Tabby <i>Eda<sup>Ta/Y</sup></i>	76
Figure 46	Suivi longitudinal de la longueur crânienne : courbes de régression	78
Figure 47	Suivi longitudinal de la largeur crânienne	80
Figure 48	Élongation crânienne au sein des groupes Tabby et sauvages	81
Figure 49	Mise en évidence des différences morphologiques crâniennes entre individus sauvages et Tabby	82
Figure 50	Développement transversal du crâne au sein des groupes Tabby et sauvages	82
Figure 51	Suivi longitudinal de l'élongation crânienne	84
Figure 52	Suivi longitudinal du développement transversal du crâne	86

Figure 53	Analyse discriminante des descripteurs de Fourier elliptiques 3D du contour du foramen magnum à l'âge adulte	87
Figure 54	Suivi longitudinal de la longueur fémorale	89
Figure 55	Suivi longitudinal de la longueur humérale	91
Figure 56	Répartition des acquisitions en fonction du temps et doses cumulées d'irradiation	99

## Tableaux

Tableau 1	Valeurs moyennes des principales variables physiologiques chez la Souris et dans l'espèce humaine actuelle	43
Tableau 2	Géométrie des faisceaux incidents selon les appareils utilisés	49
Tableau 3	Protocole d'acquisition <i>ex vivo</i>	51
Tableau 4	Protocole d'acquisition <i>in vivo</i>	51
Tableau 5	Points utilisés pour les calculs de la longueur et de la largeur du crâne	63
Tableau 6	Points utilisés pour la mesure de longueur du fémur et de l'humérus	66
Tableau 7	Comparaison individus irradiés / non irradiés, valeurs moyennes de mesure de la longueur fémorale	72
Tableau 8	Comparaison individus irradiés / non irradiés, valeurs moyennes de mesure de la longueur crânienne	72
Tableau 9	Suivi longitudinal de la longueur crânienne	77
Tableau 10	Suivi longitudinal de la largeur crânienne	79
Tableau 11	Élongation crânienne au sein des groupes Tabby et sauvages	81
Tableau 12	Développement transversal du crâne au sein des groupes Tabby et sauvages	83
Tableau 13	Suivi longitudinal de l'élongation crânienne	83
Tableau 14	Suivi longitudinal du développement transversal du crâne	85
Tableau 15	Analyse du contour du <i>foramen magnum</i> à l'âge adulte	87
Tableau 16	Suivi longitudinal de la longueur fémorale	88
Tableau 17	Suivi longitudinal de la longueur humérale	90



# TABLE DES ANNEXES

---

Annexe 1	<i>De la variation des animaux et des plantes à l'état domestique</i>	126
Annexe 2	<i>Mississippi, The WPA guide to the Magnolia State</i>	128
Annexe 3	Principes de l'imagerie et imagerie tomographique X	130
Annexe 4	Méthodes de fixation et conservation de spécimens ex vivo. Historique des techniques	136
Annexe 5	Morphologie et morphométrie : aspects historiques	140
Annexe 6	Suivi longitudinal de la masse corporelle moyenne des individus Tabby et Sauvages (Test de Kolmogorov-Smirnov)	144
Annexe 7	Suivi longitudinal de la longueur crânienne moyenne des individus Tabby et Sauvages (Test de Kolmogorov-Smirnov)	146
Annexe 8	Suivi longitudinal de la largeur crânienne moyenne des individus Tabby et Sauvages (Test de Kolmogorov-Smirnov)	148
Annexe 9	Suivi longitudinal de la longueur fémorale moyenne des individus Tabby et Sauvages (Test de Kolmogorov-Smirnov)	150
Annexe 10	Suivi longitudinal de la longueur humérale moyenne des individus Tabby et Sauvages (Test de Kolmogorov-Smirnov)	152
Annexe 11	Communications affichées dans des congrès internationaux	154
Annexe 12	Publications dans des revues internationales	170





# TABLE DES ACRONYMES

---

**2D** : 2 Dimensions

**3D** : 3 Dimensions

**3R** : règles des 3R : *Reduce, Refine, Replace*

**bpm** : battements par minute

**CBCT** : *Cone Beam Computed Tomography*

**CCD** : *Charge Coupled Devices* pour capteur CCD

**CIRC** : Centre International de Recherche sur le Cancer

**cpm** : coups par minute

**CT** : *Computed Tomography* correspond à tomodensitométrie (voir TDM) ou encore à scanner X

**DEA** : Dysplasie Ectodermique Anhidrotique

**DEH** : Dysplasie Ectodermique Hypohidrotique

**Eda** : gène murin codant pour l'ectodysplasine A, encore nommé *Tabby*

**EDA** : ectodysplasine A (protéine) humaine

**EDA** : gène humain codant pour l'ectodysplasine A

**EDAR** : récepteur de l'ectodysplasine A humaine

**EDAR** : gène humain codant pour le récepteur l'ectodysplasine A

**EDARADD** : *Ectodysplasia A Receptor Associated Death Domain* pour protéine adaptatrice du récepteur l'ectodysplasine A

**EDARADD** : gène humain codant pour la protéine adaptatrice du récepteur l'ectodysplasine A

**Gy** : Gray, unité de mesure de dose absorbée lors d'une irradiation par des rayonnements ionisants

**CsI** : Iodure de Césium utilisé pour les scintillateurs à l'Iodure de Césium

**ISP** : Indice de Surface Pulpaire

**kg** : kilogrammes

**kV** : kiloVolt

**keV** : kilo-electronVolt

**S/B** : rapport Signal sur Bruit

**Ta** : voir *Eda*

**TDM** : tomodensitométrie (voir CT)

**μCT** : micro *Computed Tomography* (voir μTDM)

**μH<sub>2</sub>O** : coefficient d'atténuation de l'eau

**μIRM** : micro Imagerie par Résonance Magnétique nucléaire

**μm** : micro mètres

**μSPECT** : micro *Single Photon Emission Computed Tomography* (voir μTEMP)

**μT** : coefficient d'atténuation d'un Tissu particulier

**μTDM** : micro tomodensitométrie (voir μCT)

**μTEMP** : micro Tomographie par Émission MonoPhotonique (voir μSPECT)

**mA** : milli Ampères

**MeV** : Méga-electronVolt

**NEMO** : *NF-kB Essential Modulator*

**NFκB** : voie *Nuclear Factor kappa B*

**nt** : nucléotide

**OEM** : Ondes électromagnétiques

**OMS** : Organisation Mondiale de la Santé

**OPT** : Orthopantomogramme

**pb** : paires de bases

**pixel** : *Picture Element*

**PEG** : Poléthylène glycol

**ROI** : *Region of interest* pour région d'intérêt

**SDC** : Surface Dentaire Coronaire

**SPC** : Surface Pulpaire Coronaire

**Ta** : Tabby

**UH** : Unités Hounsfield

**VOI** : *Volume of interest* pour volume d'intérêt

*"On ne connaît pas complètement une science  
tant qu'on n'en sait pas l'histoire"*

Auguste Comte, *Cours de Philosophie positive*

## ÉTAT DE LA QUESTION

La dysplasie ectodermique hypohidrotique (DEH) appartient à un grand groupe hétérogène de syndromes polymalformatifs caractérisés par un développement anormal des structures dérivées de l'ectoderme. Elle associe des signes majeurs tels que hypotrichose, hypohidrose, dysmorphoses cranio-faciales et anomalies dentaires (Montonen *et al.*, 1998 ; Ruhin *et al.*, 2001 ; Johnson *et al.*, 2002 ; Lamartine, 2003 ; Clauss *et al.*, 2008). Les dysmorphoses cranio-faciales décrites chez l'homme correspondent à une hypoplasie maxillaire, un prognathisme mandibulaire, une concavité faciale, une hauteur faciale totale diminuée et une altération de la croissance de la base du crâne (Boj *et al.*, 1993 ; Cambiaghi *et al.*, 2000 ; Johnson *et al.*, 2002 ; Alcan *et al.*, 2006).

Ce syndrome est associé à un dysfonctionnement de la voie de signalisation de l'ectodysplasine-A (EDA). Les nombreux gènes impliqués dans cette voie (*EDA*, *EDAR*, *EDARADD*, *TRAF*, *NFκB*, *TAB2* et *TAK1*) (Naito *et al.*, 1999 ; Lomaga *et al.*, 1999) expliquent la forte hétérogénéité phénotypique existante au sein de la DEH.

La forme de DEH liée à l'X est due à une mutation du gène *EDA*, codant pour l'ectodysplasine-A (Kere *et al.*, 1996 ; Schneider *et al.*, 2001 ; Vincent *et al.*, 2001 ; Rama-Devi *et al.*, 2008). Les isoformes A1 et A2 de cette protéine activent les voies de signalisation NFκB et JNK/c-jun/c-fos (Cui *et al.*, 2002) *via* la protéine adaptatrice EDARADD. Les formes autosomiques, récessives et dominantes, impliquent des mutations des gènes *EDAR* (Monreal *et al.*, 1998 ; Shimomura *et al.*, 2004 ; Chassaing *et al.*, 2006 ; Van der Hout *et al.*, 2008) et *EDARADD* (Headon *et al.*, 2001 ; Yan *et al.*, 2002 ; Bal *et al.*, 2007) codant respectivement pour le récepteur de EDA et pour la protéine adaptatrice du récepteur de EDA.

La morphologie cranio-faciale chez l'adulte résulte d'interactions complexes au cours de l'ontogénèse entre facteurs génétiques, épigénétiques et environnementaux (Atchley et Hall, 1991 ; Zelditch *et al.*, 2004 ; Willmore *et al.*, 2006 ; Zelditch *et al.*, 2006 ; Hallgrímsson *et al.*, 2007 ; Kawakami et Yamamura, 2008). Le suivi et l'analyse des processus de morphogénèse liés à la DEH devrait constituer une approche permettant de mieux appréhender les influences respectives de ces différents facteurs sur la morphologie cranio-faciale.

Le travail effectué ici s'appuie sur le modèle murin Tabby. En effet, le phénotype exprimé par ce modèle est l'équivalent de celui observé dans l'espèce humaine pour la dysplasie ectodermique hypohidrotique liée à l'*X* (Srivastava *et al.*, 1997). Lors de l'étude génétique de la mutation à l'origine de ces manifestations, une homologie de séquence du gène *Ta* de l'ordre de 97 % avec le gène humain *EDA* a été démontrée (Srivastava *et al.*, 1997).

Chez la souris Tabby, cette mutation est responsable d'altérations multiples : pelage épars, absence de poils au niveau des oreilles et de la queue, anomalies de forme, de taille et de nombre des dents (Cermakova *et al.*, 1998 ; Kristenova *et al.*, 2002 ; Peterkova *et al.*, 2005), fragilité osseuse (Hill *et al.*, 2002), anomalies de forme des rugosités palatines (Charles *et al.*, 2007). Toutefois, à notre connaissance, aucune donnée de la littérature ne prend en compte les anomalies cranio-faciales. La description et la quantification de ces dysmorphoses est cependant fondamentale ; des perspectives thérapeutiques basées sur l'administration d'*EDA* recombinante semblent en effet corriger certaines anomalies, en particulier mandibulaires et dentaires (Srivastava *et al.*, 2001 ; Gaide et Schneider, 2003 ; Casal *et al.*, 2007). D'autre part, les anomalies du squelette appendiculaire ne semblent pas non plus avoir été décrites mis à part l'aspect lâche de la trabéculature osseuse tibiale (Hill *et al.* en 2002).

L'observation de ces dysmorphoses peut se faire au moyen d'analyses morphométriques rendues possibles *in vivo* par l'utilisation de méthodes d'imagerie dédiées au petit animal et couplées à des moyens anesthésiques adaptés. Cette approche permet ainsi le suivi longitudinal *in vivo* de modèles murins par l'observation de dysmorphoses acquises ou l'évolution de pathologies. Pour la première fois à notre connaissance, une approche méthodologique alliant acquisitions micro-scanner et analyses morphométriques répétées de façon régulière pendant plus de deux années a été mise en place pour une cohorte d'individus Tabby et sauvages.

## **QUESTIONS POSÉES**

Ce travail de recherche a pour premier objectif de caractériser les dysmorphoses osseuses chez la souris Tabby. Cette étape, basée sur la comparaison des traits morphologiques chez Tabby par rapport à ceux de souris sauvages, a pour ambition de s'inscrire dans un processus complexe de cartographie précise des anomalies crâniennes et post-crâniennes et de leur variabilité. À notre

connaissance, aucune analyse morphologique du squelette appendiculaire n'a été entreprise sur le modèle Tabby.

Le second objectif est de suivre à la fois la mise en place et l'évolution des dysmorphoses chez la souris Tabby au cours du temps, mais également, de façon inédite, la croissance et l'évolution du squelette crânien et post-crânien tout au long de la vie de souris sauvages.

Pour répondre à ces différentes questions, le présent travail se compose de 3 chapitres. Après avoir retracé l'historique des cas humains de DEH et établi l'état actuel de la question, le premier chapitre présente le modèle murin Tabby. Le second chapitre décrit la lignée étudiée ainsi que le matériel et les méthodes utilisés. Les différents résultats de ces travaux sont présentés dans le chapitre 3 puis discutés dans le chapitre 4.



# Dysplasie ectodermique hypohidrotique

## 1.1. Premières observations

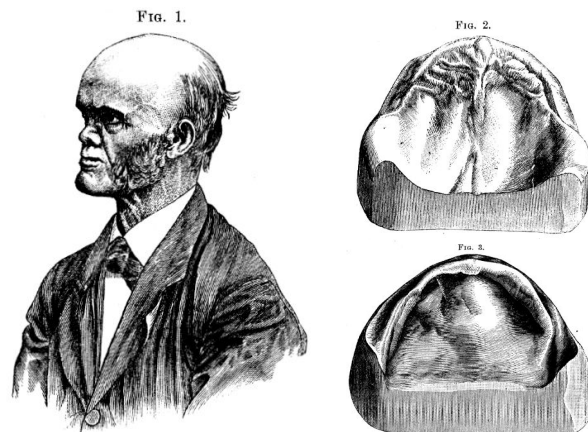
John Thurnam, médecin anglais du XIX<sup>ème</sup> siècle, décrit assez précisément, dès **1848**, dans un article intitulé "*Deux cas où la peau, les cheveux et les dents étaient très imparfaitement développés*", les principaux signes de ce syndrome, y compris l'incapacité à transpirer des personnes atteintes. Le premier cas correspond à un homme de 58 ans n'ayant présenté jusque là que 4 dents, une "absence complète de cheveux", une peau extrêmement fine et "délicate" ainsi que l'absence de perspiration et de larmes. Le second cas correspond au cousin germain maternel du premier et présente les mêmes particularités. À ces observations cliniques faites sur deux cousins, il ajoute celles faites lors de l'autopsie qu'il a pu pratiquer sur un des deux individus ainsi que des résultats de l'analyse d'anatomopathologie de fragments de peau qu'il a prélevés au cours de cette autopsie. L'anatomopathologiste, Erasmus Wilson, mentionne que la peau des prélèvements qui lui ont été transmis est très "blanche, fine et sèche" et que "les glandes sudoripares sont présentes mais [que] leur canaux sont exceptionnellement fins et dépourvus de sécrétions".

Après lui, Charles Darwin mentionne en **1868**, dans le chapitre XXV de son ouvrage "*De la variation des animaux et des plantes à l'état domestique*", chapitre portant sur les lois de la variation, qu'il lui a été relaté par Sir William Wedderburn, alors juge de district et commissaire judiciaire de la province du Sindh (actuelle province du Pakistan), l'existence d'une famille hindoue comportant 10 individus masculins, répartis sur 4 générations, n'ayant "chacun que quatre petites incisives très faibles et huit molaires postérieures". Il mentionne également que ces hommes présentent "peu de



poils sur le corps et [deviennent] chauves de bonne heure" (Annexe 1). Il parle également de sécheresse de peau rendant ces individus intolérants à la chaleur. Fait plus intéressant encore, Darwin mentionne qu'aucune femme de la famille n'est affectée, mais que les femmes "transmettent ceci à leurs fils et que ces derniers ne le transmettent pas à leurs propres fils". Il rajoute qu'il existe ici un saut de génération, ce que nous expliquons aujourd'hui par le mode de transmission propre au chromosome X. Darwin, sans connaître l'existence "technique" des chromosomes et de la transmission du matériel génétique en énonce déjà, de façon fort bien observée, le fonctionnement. De même, il fait un lien, tout comme William Sedgwick, entre anomalies dentaires et anomalies des cheveux (Sedgwick, 1863).

En **1883**, S.H. Guilford, chirurgien-dentiste américain et professeur à Philadelphie (*Philadelphia Dental College*), publie une communication présentant les "anomalies dentaires" d'un patient, P. Wendling. Il s'agit d'un individu masculin de 48 ans, en parfaite santé selon l'auteur, présentant comme particularités de n'avoir jamais eu de dents, qu'elles soient temporaires ou permanentes, de n'avoir pas de poils ni de pores au niveau de la peau, de n'avoir semble-t-il jamais perspiré et d'avoir la peau toujours sèche (Guilford, 1883).

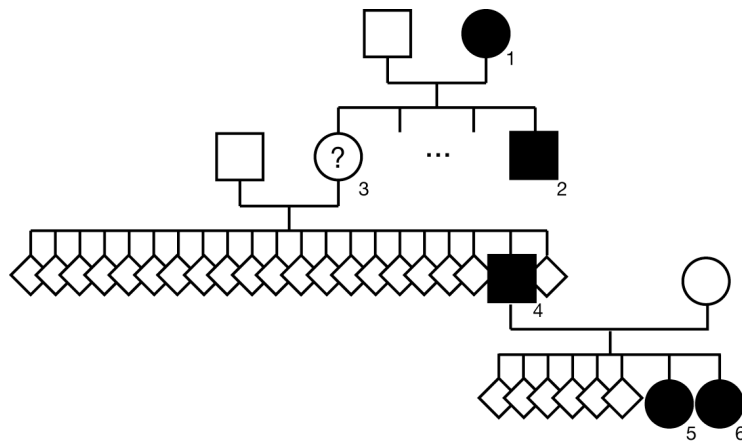


**Figure 1 : P. Wendling, patient objet de l'observation de S.H. Guilford**

Portrait de P. Wendling en 1883 (Fig. 1) et reproduction des moulages des crêtes maxillaires (Fig.2) et mandibulaires (Fig.3)  
*Illustrations issues de Guilford, 1883*

Guilford fait, au cours de cet exposé, une analyse complète de l'état des mâchoires du patient, observant que l'allure générale de la face de ce patient correspond à celle observable chez les patients âgés édentés (Figure 1) et mentionne également une anosmie couplée à une agueusie. Il décrit la vie de ce patient lors des fortes chaleurs estivales et la difficulté pour lui de maintenir une température corporelle supportable du fait de son incapacité à perspirer. Enfin, il s'attarde sur le côté héréditaire de son état (Figure 2), signalant l'absence de dents, de cheveux et de perspiration chez sa grand-mère maternelle ainsi que chez son oncle. Dans sa fratrie relativement nombreuse (21 enfants dont 18 arrivés à l'âge adulte), il semble être le seul à présenter un tel degré d'agénésies et certains de ses frères

semblent avoir également eu des agénésies. Ces agénésies sont retrouvées chez "certains de ses enfants" selon Guilford et chez deux de ses plus jeunes filles (sur 8 enfants au total) qu'il rapporte avoir pu examiner, l'une n'ayant qu'un total de 14 dents (Guilford, 1883 ; Guilford, 1893). Malheureusement, n'est pas mentionnée l'existence d'agénésies chez la mère de M. Wendling, ce qui ne veut pas dire qu'il n'y en ait pas eu. Guilford n'a sûrement pas réussi à obtenir plus d'informations à ce propos.



**Figure 2 : Arbre généalogique de la famille de P. Wendling**

*d'après les informations recueillies par S.H. Guilford (Guilford, 1883 ; Guilford, 1893)*

carrés : individus masculins ; ronds : individus féminins ; losanges : sexe inconnu ; formes pleines : individus atteints ;

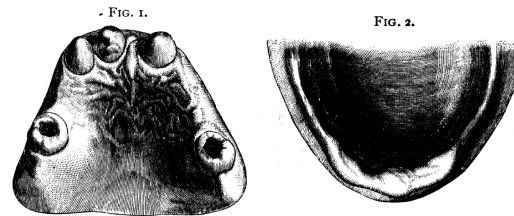
1 : grand-mère maternelle de P. Wendling ; 2 : oncle de P. Wendling ; 3 : mère de P. Wendling ;

4 : P. Wendling ; 5 et 6 : filles de P. Wendling.

Ce sujet intéresse vivement Guilford comme en témoigne un second article qu'il publie en 1893. Dans cette communication, son attention est portée sur les différentes anomalies de forme ou de nombre de dents pouvant être rencontrées, associées à des anomalies de développement des cheveux. Il s'intéresse aux origines embryologiques communes des cheveux et des dents et illustre ses propos par une revue de la littérature des cas décrits jusque là (Guilford, 1893). Un essai de mise en commun des informations est donc amorcé à cette époque.

En octobre **1891**, le Docteur V. Jarré, médecin français, fait mention des observations de Darwin dans une présentation, qu'il fait devant la Société de Stomatologie de Paris, a propos d'un patient âgé de 12 ans (Jarré, 1892). Ce jeune patient est issu de parents sans antécédents particuliers, d'après l'auteur, et a un jeune frère sans aucune particularité. Il décrit qu'à la naissance cet enfant était visiblement assez petit et présentait très peu de cheveux. À l'âge de trois mois, l'enfant semble avoir été victime d'une "attaque soudaine et violente de convulsions accompagnée d'une perte de connaissance". La description de cette "attaque" pourrait tout à fait correspondre aux convulsions rencontrées lors de fortes fièvres chez un nourrisson de cet âge atteint de DEH. La description de la dentition de ce patient est donnée de façon chronologique par Jarré. L'éruption des dents déciduales semble s'être étalée entre l'âge de 15 mois et l'âge de 23 mois se soldant en tout et pour tout par la mise en place, sur

l'arcade maxillaire, de 3 dents antérieures de forme conique, qui seront perdues entre 7 et 8 ans et remplacées par 3 dents permanentes également coniques. À l'âge de trois ans, une nouvelle vague d'éruptions a eu lieu, permettant la mise en place de 2 dents maxillaires postérieures ayant la forme de deuxièmes molaires temporaires. L'arcade mandibulaire est restée pour sa part totalement édentée (Figure 3).



**Figure 3 : Reproduction des moulages des arcades du patient décrit par le Dr Jarré**

Maxillaire (Fig. 1) et mandibulaire (Fig. 2)  
*Illustrations issues de Jarré, 1892.*

Le Dr Jarré s'est attaché, lui aussi, à décrire les autres signes rencontrés chez ce patient tels que l'allure particulière de son visage, "semblable à celui des personnes âgées avec de fines lèvres pincées". Il a pu comparer cette allure à celle du frère de ce patient, plus jeune de 11 mois, et fait mention d'une largeur de tête qui serait  $\frac{1}{3}$  plus grande chez ce frère. La peau du jeune patient présenté lors de cette conférence est décrite comme fine, les cheveux peu développés et également fins dans la région du "scalp", mais une pilosité absente sur tout le reste du corps. Les ongles de ce patient semblent également avoir été fins et relativement blancs dès la naissance. Le Dr Jarré fait lui aussi le lien entre ces différentes anomalies et l'origine embryonnaire commune de ces éléments dérivés de la "couche externe blastodermique".

En **1898**, dans une revue allemande dirigée par Virchow, paraît la retranscription de la séance de travail du 19 février 1898 de la *Berliner Gesellschaft für Anthropologie, Ethnologie und Urgeschichte*. Au cours de cette séance, le Dr B. Ascher a fait un exposé portant sur une fratrie présentant "des anomalies des oreilles, des dents et de la peau" (Ascher, 1898). Les deux frères présentés lors de cette séance font partie d'une famille dans laquelle plus de 8 personnes présentant des agénésies et une absence de cheveux qui semblent transmis par les mères. L'aîné de la fratrie présente une absence totale de dents à la mandibule et 3 dents coniques au maxillaire, le cadet une absence totale de dents à la mandibule et 2 dents maxillaires coniques. Une attention particulière est portée à la description de la morphologie externe du crâne ainsi que des processus alvéolaires. Au cours de leur discussion, Ascher et Virchow remarquent eux aussi l'aspect particulier de ces enfants au "visage sénile", à la peau blême et sèche. Est encore bien mentionnée leur intolérance à la chaleur.

Ainsi **entre 1898 et 1920**, paraissent dans des revues allemandes des articles qui recensent plusieurs cas comportant de telles anomalies (Ascher, 1898 ; Tendlau, 1902) et des revues de la littérature commencent à être établies en Allemagne (Wechselmann et Loewy, 1911 ;

Goeckermann, 1920). En **1920**, Goeckermann publie une revue de la littérature concernant les "anomalies congénitales de l'ectoderme" qui recense six cas décrits dans la littérature depuis Guilford en 1883 et en décrit un septième. Lors de ces revues de la littérature les différents auteurs commencent également à faire entrer ces anomalies dans les "hypotricoses congénitales" (Wechselmann et Loewy, 1911) et à parler de l'origine ectodermique des structures atteintes (Guilford, 1893 ; MacKee et Andrews, 1924). Quatre ans tard, en **1924**, MacKee et Andrews, publient, dans la même revue, un nouvel article faisant lui aussi le point sur ces différents cas et présentent également un nouveau cas iconographié au moyen de portraits photographiques du patient, de photographies de moulages d'arcades, de radiographies des maxillaires et de coupes histologiques. Il s'agit du premier article que nous ayons trouvé faisant mention dans le titre "d'anomalie congénitale de l'ectoderme". Aucun des articles mentionnés ici ne fait mention des cas décrits par J. Thurnam, C. Darwin ou V. Jarré, mais le travail de MacKee et Andrews offre une première vue des différents cas publiés en réalisant une "cartographie clinique" des différents signes répertoriés au sein d'un tableau de synthèse.

À partir de cette époque, le nombre d'articles à paraître sur ce sujet va continuer à croître et il sera généralement fait mention dès le titre du caractère "héréditaire" de l'anomalie décrite ainsi que de son origine "ectodermique" (Smith, 1929) et par la suite de sa caractérisation "anhidrotique" (Gordon et Jamieson, 1931 ; Hill, 1933 ; Williams et Wolfe, 1938). Selon Williams et Wolfe (1938), ce n'est pas moins de 38 publications qui ont paru sur ce sujet entre 1848 et 1937, auxquelles nous pouvons ajouter les publications de C. Darwin et V. Jarré avant 1883 et celle de De Silva en 1939.

Il est encore fait état de cas similaires dans un guide touristique américain datant de **1938** (WPA, 1938) et concernant l'état du Mississippi (Annexe 2). Il s'agit des descendants d'un esclave noir, Louis Whiteker, présents dans des plantations du sud-ouest de l'état du Mississippi et qui présentent les mêmes particularités que celles décrites précédemment. Il y est mentionné que seuls les descendants masculins sont atteints, présentent une sécheresse et une finesse cutanée inhabituelle ainsi qu'une intolérance à la chaleur les obligeant à être toujours proches de points d'eau pour se rafraîchir lors des grandes chaleurs. Du point de vue dentaire, il y est mentionné un nombre très faible de dents ainsi qu'une forme particulière de celles qui sont présentes : fines et pointues.

Tous les auteurs nommés jusqu'ici font des constatations similaires et mentionnent l'intolérance à la chaleur de ces patients. À partir des années 1930, les articles publiés ne sont plus seulement descriptifs, mais discutent également de la prise en charge thérapeutique de ces patients. On peut noter l'intérêt particulier de Bowen (1932) pour une prise en charge bucco-dentaire et prothétique.

## 1.2. État actuel de la question

Au-delà de ces premières observations, les dysplasies ectodermiques constituent un grand groupe hétérogène de syndromes polymalformatifs caractérisés par un développement anormal des structures dérivées de l'ectoderme. Plus de **170 phénotypes** ont ainsi pu être décrits à ce jour, ayant tous en commun des anomalies portant sur les cheveux, les ongles, les dents et les glandes sudoripares (Priolo et Lagana, 2001 ; Clauss *et al.*, 2008). Leur prévalence est inférieure à **1/100 000 naissances** (Mortier et Wackens, 2004). La **Dysplasie Ectodermique Hypohidrotique liée à l'X** (*Online Mendelian Inheritance in Man* n° 305100) représente environ **80 % des dysplasies ectodermiques**. Elle associe des signes majeurs tels que hypotrichose, hypohidrose, dysmorphoses cranio-faciales et anomalies dentaires (Montonen *et al.*, 1998 ; Ruhin *et al.*, 2001 ; Johnson *et al.*, 2002 ; Lamartine, 2003 ; Clauss *et al.*, 2008).

### 1.2.1. Génotype

Ce syndrome est associé à un dysfonctionnement de la voie de signalisation de l'ectodysplasine A. Les nombreux gènes impliqués dans cette voie (*EDA*, *EDAR*, *EDARADD*, *TRAF*, *NFκB*, *TAB2* et *TAK1*) expliquent la forte hétérogénéité phénotypique existante au sein de la DEH (Naito *et al.*, 1999 ; Lomaga *et al.*, 1999 ; Clauss *et al.*, 2008). Plusieurs modes de transmission existent dans le cadre de ce syndrome : transmission récessive liée à l'X, transmission autosomique récessive ou dominante (Chassaing *et al.*, 2006 ; Rama-Devi *et al.*, 2008 ; Van der Hout *et al.*, 2008).

Les formes de DEH liées à l'X (DEX) sont dues à des mutations du gène *EDA* (OMIM 300451), codant pour l'ectodysplasine A (Kere *et al.*, 1996 ; Schneider *et al.*, 2001 ; Vincent *et al.*, 2001 ; Rama-Devi *et al.*, 2008). Les isoformes A1 et A2 de cette protéine activent les voies de signalisation NFκB et JNK/c-jun/c-fos (Cui *et al.*, 2002) *via* la protéine adaptatrice EDARADD. Les formes autosomiques, récessives et dominantes, impliquent des mutations des gènes *EDAR* (Monreal *et al.*, 1998 ; Shimomura *et al.*, 2004 ; Chassaing *et al.*, 2006 ; Van der Hout *et al.*, 2008) et *EDARADD* (Headon *et al.*, 2001 ; Yan *et al.*, 2002 ; Bal *et al.*, 2007) codant respectivement pour le récepteur de EDA et pour la protéine adaptatrice du récepteur de EDA.

### 1.2.2. Phénotype

#### a. Dermatologique

Les anomalies dermatologiques font partie des anomalies qui ont été décrites très tôt du fait de l'intolérance à la chaleur observée chez ces patients. Celle-ci est due à l'hypoplasie ou à l'absence des glandes sudoripares (Thurnam, 1848 ; Lipton et Roberts, 1950 ; Bowen, 1957 ; Schneider *et al.*, 2011 ; Jones *et al.*, 2013) susceptibles de provoquer des hyperthermies. Ces accidents hyperthermiques au cours d'épisodes de fièvres sont souvent cause de mort précoce de nourrissons atteints de DEH

(Nakata *et al.*, 1980) ou être à l'origine d'anomalies de développement cognitif (Blüschke *et al.*, 2010). L'absence partielle ou complète de glandes sébacées est à l'origine d'une apparence fine de la peau, une sécheresse cutanée parfois importante et/ou une hyperkératose palmo-plantaire (Thurnam, 1848 ; Bowen, 1957 ; Baskan *et al.*, 2006). Ces patients présentent des cheveux clairsemés en raison de l'absence partielle ou complète de follicules pileux (Thurnam *et al.*, 1848 ; Darwin, 1868 ; Jones *et al.*, 2013). L'absence de glandes exocrines se manifeste par l'absence de larmes et par des conjonctivites chroniques associées (Bowen, 1957 ; Kaercher, 2004).

## **b. Dysmorphoses cranio-faciales**

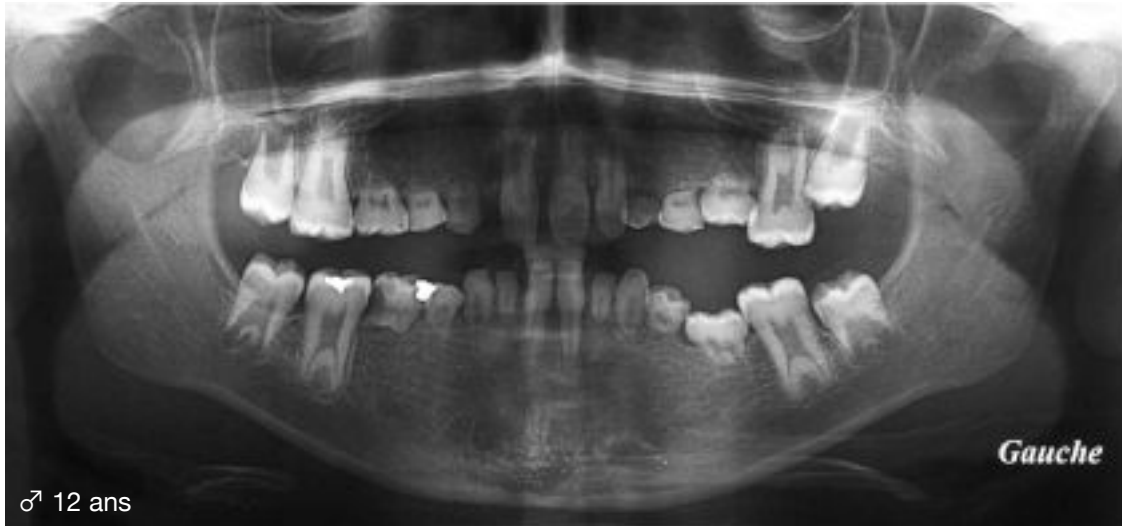Les dysmorphoses cranio-faciales décrites correspondent à une hypoplasie maxillaire, un prognathisme mandibulaire, une concavité faciale, une hauteur faciale totale diminuée et une altération de la croissance de la base du crâne (Ward et Bixler, 1987 ; Boj *et al.*, 1993 ; Vierucci *et al.*, 1994 ; Cambiaghi *et al.*, 2000 ; Ruhin *et al.*, 2001 ; Johnson *et al.*, 2002 ; Alcan *et al.*, 2006). À partir de suivis céphalométriques, une différence de croissance a été observée entre les parties antérieures et postérieures de la face, avec une tendance marquée à la retrognathie maxillaire, prognathie mandibulaire (classe III) et une rotation antérieure de la mandibule (Ruhin *et al.*, 2001 ; Bondarets *et al.*, 2002). Malgré une variation individuelle importante, un lien entre hypodontie et sévérité de l'hypo-développement semble exister (Vierucci *et al.*, 1994 ; Bondarets et McDonald, 2000 ; Bondarets *et al.*, 2002).

Un hypo-développement a été mis en évidence chez l'enfant atteint de DEH (Dellavia *et al.*, 2010). Même si la croissance du tiers moyen de la face est très affectée chez les patients DEH, celle des tiers supérieurs et inférieurs est augmentée durant l'adolescence par rapport à celle des individus non atteints. Les déviations par rapport à la croissance normale tendent à diminuer avec l'âge chez ces patients, le suivi thérapeutique (fonctionnel et prothétique) semblant jouer un rôle majeur dans la correction de ces anomalies (Dellavia *et al.*, 2010). Un diagnostic précoce et une prise en charge multidisciplinaire associant réhabilitation prothétique et traitement orthodontique permet de faciliter l'insertion des enfants atteints de DEH dans une vie sociale normale : fonctionnalité de la parole, de l'alimentation et stimulation de la croissance cranio-faciale (Präger *et al.*, 2006 ; Yavutz *et al.*, 2006 ; Dellavia *et al.*, 2010). Des thérapeutiques implantaires précoces sont actuellement proposées dès l'âge de 6 ans aux enfants sévèrement affectés afin de pouvoir réaliser des réhabilitations orales globales le plus tôt possible (Guckes *et al.*, 2002 ; Sweeney *et al.*, 2005 ; Clauss *et al.*, 2009).

## **c. Dysmorphoses dentaires**

Les anomalies dentaires rencontrées chez les patients atteints de DEH font également partie des premières anomalies décrites. Les patients masculins atteints de DEX présentent un grand nombre d'**agénésies** (Figure 4). L'oligodontie (au moins 6 dents absentes), voire l'anodontie sont retrouvées (Jorgenson *et al.*, 1987 ; Crawford *et al.*, 1991 ; Aswegan *et al.*, 1997 ; Lexner *et al.*, 2007). Des

agénésies peuvent également être observées chez des patientes porteuses de la mutation, l'agénésie d'au moins une dent est observée dans plus de 80 % des cas, faisant de cette anomalie un marqueur intéressant dans le dépistage de ce syndrome (Crawford *et al.*, 1991 ; Vierucci *et al.*, 1994 ; Präger *et al.*, 2006 ; Lexner *et al.*, 2007).



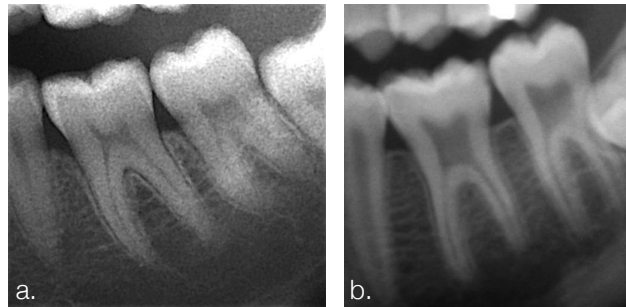
**Figure 4 : Anomalies dentaires chez un patient DEX**  
Agénésies multiples (15 dents définitives)  
et taurodontisme des molaires maxillaires et mandibulaires  
*Radiographie : courtoisie Dr F. Obry*

Les dents présentes comportent généralement une **morphologie coronaire atypique** (100 % des cas selon Lexner *et al.*, 2007) comme des couronnes coniques pour les incisives. Des dysmorphoses radiculaires des dents cuspidées peuvent également être signalées.

Ces dents présentent parfois des racines fusionnées ou sont encore atteintes de **taurodontisme**. Le taurodontisme est rencontré dans plus de 60% des cas sur les molaires des patients atteints ou porteurs d'une mutation d'un gène impliqué dans la voie de signalisation de l'ectodysplasine A (Crawford *et al.*, 1991 ; Vierucci *et al.*, 1994 ; Ruhin *et al.*, 2001 ; Johnson *et al.*, 2002 ; Lamartine, 2003 ; Lexner *et al.*, 2007).

Le taurodontisme se caractérise par un **déplacement apical de la zone de furcation radiculaire** à l'origine d'une augmentation de la taille de la chambre pulpaire (Figure 5). Ce trait morphologique, observé essentiellement au niveau des molaires (Keith, 1913 ; Blumberg *et al.*, 1971 ; Shifman et Chanannel, 1978 ; Constant et Grine, 2001), constitue une variation fréquemment rencontrée dans certaines populations actuelles (Shaw, 1928 ; MacDonald-Jankowski et Li, 1993) et semble caractéristique de certaines populations du Paléolithique (Keith, 1913). Sur le plan clinique, le taurodontisme est souvent décrit comme un caractère isolé (Shifman et Chanannel, 1978 ; Ruprecht *et*

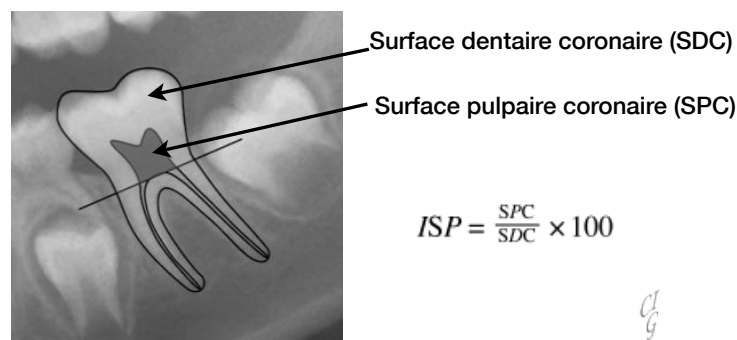
*al.*, 1987 ; MacDonald-Jankowski et Li, 1993 ; Constant et Grine, 2001), mais cette entité peut également constituer une manifestation clinique rencontrée dans le cadre de syndromes polymalformatifs caractérisés par un développement anormal des structures dérivées de l'ectoderme (Jaspers et Witkop, 1980 ; Jorgenson, 1982 ; Seow et Lai, 1989 ; Nawa *et al.*, 2008).



**Figure 5 : Variabilité morphologique des molaires mandibulaires**

- a. aspect normal des chambres pulpaires
- b. élargissement des chambres pulpaires

Le diagnostic de taurodontisme est souvent réalisé à partir d'une analyse subjective des examens radiographiques (Shaw, 1928 ; Jaspers et Witkop, 1980). Plusieurs approches quantitatives ont par ailleurs été proposées afin de caractériser l'hyper-développement de la chambre pulpaire observée dans le cadre de cette anomalie dentaire. La plupart de ces approches reposent sur une quantification à partir de mesures linéaires comme des hauteurs ou des largeurs pulpaires et dentaires (Keene, 1966 ; Blumberg *et al.*, 1971 ; Shifmann et Chanannel, 1978 ; Seow et Lai, 1989) et elles ne prennent pas en compte les surfaces de ces structures. Une autre possibilité serait de caractériser le taurodontisme à partir d'une mesure de la surface pulpaire et d'un **indice de surface pulpaire (ISP)** de la première molaire mandibulaire de chaque individu (Gros *et al.*, 2010 : **publication 1**). Cet indice correspond au rapport de la surface pulpaire coronaire (SPC) sur la surface dentaire de la partie coronaire de la première molaire mandibulaire (Figure 6).

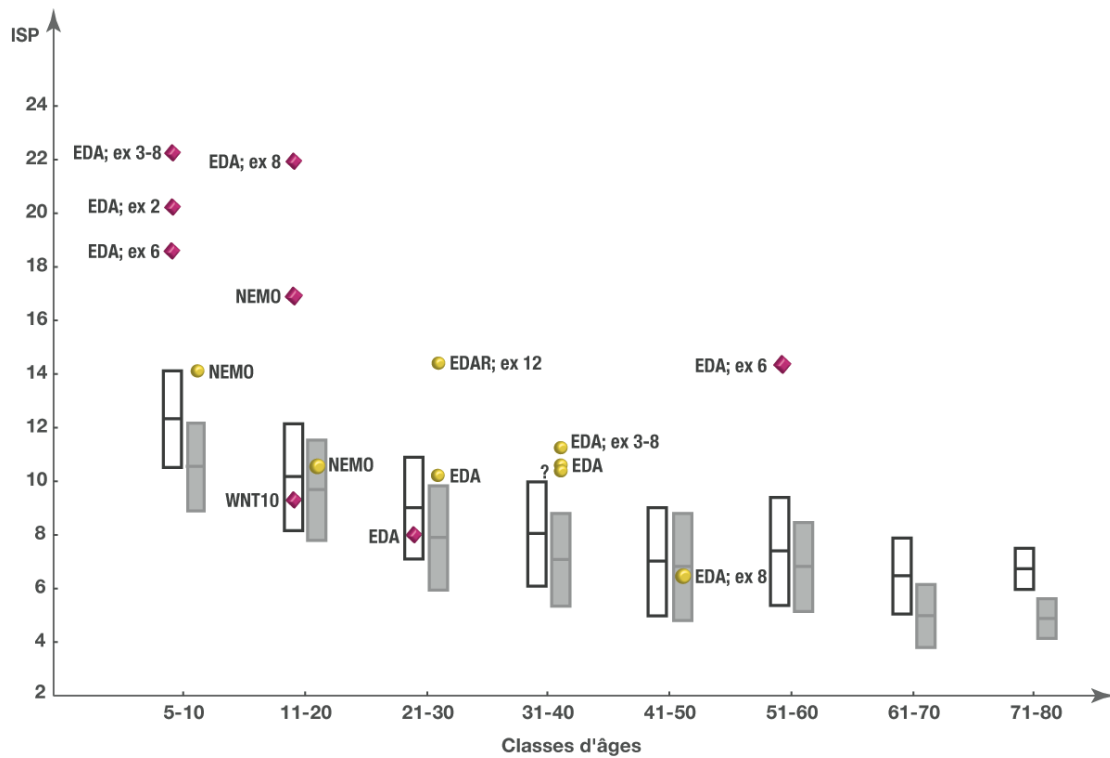


**Figure 6 : Indice de surface pulpaire (ISP)**

Indice de surface pulpaire (ISP) correspondant au rapport de la surface pulpaire coronaire (SPC) sur la surface dentaire coronaire (SDC) de la première molaire mandibulaire (Gros *et al.*, 2010)



À partir d'une étude rétrospective portant sur un groupe de 16 patients DEH suivis au le Centre de Référence pour les maladies rares à manifestations odontologiques (Pôle de médecine et chirurgie bucco-dentaires, Hôpitaux Universitaires de Strasbourg, responsable Pr M.C. Manière) et dont le diagnostic moléculaire a été précisé pour 11 d'entre eux par le Laboratoire de Génétique du Centre de Référence pour les génodermatoses (Dr Hadj-Rabia, Hôpital Necker, Assistance Publique Hôpitaux de Paris), une variabilité d'expression du taurodontisme associé à la DEH a été mise en évidence et pour la première fois quantifiée (**publication 1 et poster 1**). Chez les patients atteints de DEH, 58 % des individus présentent une déviation (D) d'ISP supérieure à 3 écart-types ( $\sigma$ ), ce qui pourrait constituer un signe d'appel intéressant dans le cadre de la détection de ce syndrome. Chez les individus masculins, l'expression du taurodontisme semble plus marquée dans les formes liées à l'X ( $D \geq 4\sigma$ ) que dans les formes autosomiques ( $D = 3\sigma$ ), ce qui correspond aux différences de tableaux cliniques classiquement décrites (Crawford *et al.*, 1991 ; Aswegan *et al.*, 1997 ; Lexner *et al.*, 2006). Des variations d'expression du taurodontisme en fonction de l'exon muté au niveau du gène ED1 ont également pu être mises en évidence (Figure 7). Ce résultat pourrait être rapproché de certaines variations phénotypiques dentaires retrouvées dans le cadre de ces différents exons mutés (Clauss *et al.*, 2008). Chez les individus féminins, les déviations, tout en restant significativement supérieures aux valeurs normales sont globalement moins marquées (Figure 7), soulignant ainsi l'intérêt de l'ISP comme critère de détection du taurodontisme dans le cadre de la DEH. En effet, chez la patiente présentant une forme liée à l'X, la valeur d'ISP proche de celle de l'échantillon contrôle peut s'expliquer par un phénomène d'inactivation de ce chromosome (Lyon, 1961 ; Aradhya et Nelson, 2000 ; Carrel and Willard, 2005). D'autre part, la forme EDAR ne semble pas présenter d'autres signes d'anomalies dentaires qu'une déviation d'ISP marquée ( $D = 3\sigma$ ), ce qui souligne l'intérêt de cet indice dans le cadre de la détection du taurodontisme associé à la dysplasie ectodermique hypohidrotique.



**Figure 7 : Patients atteints de dysplasie ectodermique hypohidrotique :  
déviation de l'indice de surface palmaire par rapport à celui de la série de référence**

Boîtes correspondant à la moyenne  $\pm$  1 écart-type

Boîtes blanches : groupe masculin de référence ; boîtes grises : groupe féminin de référence

◆ : individus de sexe masculin ; ● : femmes vectrices

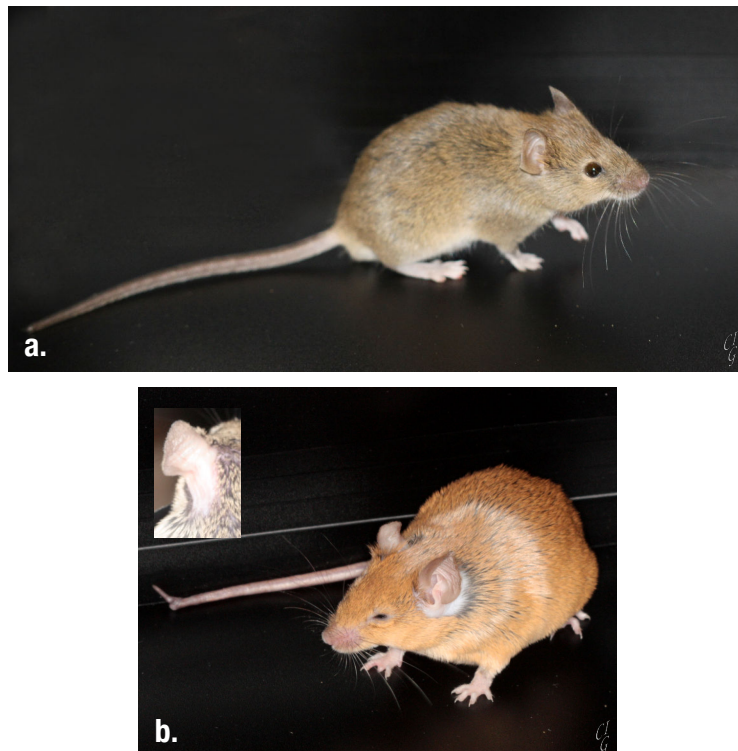
EDA : mutation du gène EDA ; NEMO : mutation du gène NEMO ; WNT : mutation du gène WNT ;

EDAR : mutation du gène EDAR ; ? : diagnostic moléculaire non précisé ; ex : exon

(Gros et al., 2010)

### 1.3. La souris Tabby : modèle de la dysplasie ectodermique liée à l'X

Le modèle murin de la Dysplasie Ectodermique Hypohidrotique liée à l'X (DEX) correspond à la **souris Tabby**. Ce modèle présente une **mutation spontanée** observée au sein d'une lignée établie par Falconer et Latyszewski (1952). Le premier mutant observé a été un individu mâle (Falconer, 1952). Lors de l'étude génétique de cette lignée de mutants, réalisée à la fin des années 1990, une homologie de séquence du gène *Eda* (ou *Ta*) de l'ordre de 97 % avec le gène humain *EDA* a été mise en évidence (Srivastava *et al.*, 1997).



**Figure 8 : Phénotype chez des individus mâles**

- a. Individu mâle sauvage : pelage agouti
- b. Individu mâle hémizygote Tabby : extrémité caudale coudée et, en encart, zone glabre rétro-auriculaire

Le phénotype exprimé par la souris Tabby est l'équivalent de celui observé dans l'espèce humaine pour la DEX. Les principaux traits phénotypiques déjà décrits par Falconer (1952 et 1953) concernent majoritairement l'état atypique du pelage et des vibrisses des individus mutants hémizygotes mâles (*Eda<sup>Ta/Y</sup>*) une zone glabre en arrière des oreilles, une queue dépourvue de poils, une texture anormale du pelage due à l'absence de poils droits et de poils en zig-zag ainsi que l'absence de vibrisses et de cils au niveau des sinus (Figure 8). Une ouverture palpébrale réduite chez ces animaux ainsi que des troubles respiratoires à l'âge adulte sont également décrits (Falconer, 1953).

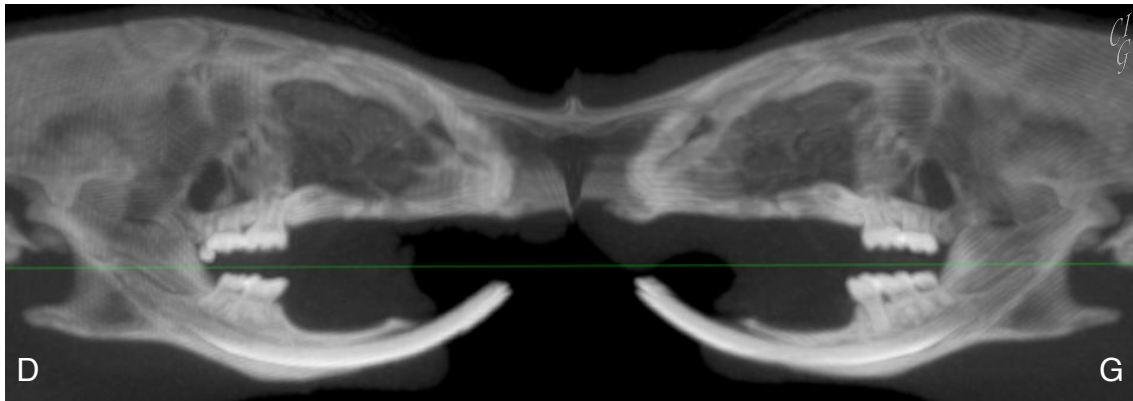
Chez les femelles hétérozygotes ( $Eda^{Ta/X}$ ), Falconer décrit un pelage présentant des bandes sombres (Figure 9) qui sont à l'origine du nom du modèle, "Tabby" signifiant "tigré" en anglais (Falconer, 1952). Il signale que ces bandes sont plus marquées chez les individus jeunes et tendent à s'amincir avec le temps (Falconer, 1952 ; Falconer, 1953). Ces anomalies des différents poils constituant le pelage (Falconer, 1952) ont été largement étudiées depuis. Chez les individus Tabby, les aberrations touchent principalement 2 types de poils : les poils "droits" et les poils en "zig-zag" (Vielkind *et al.*, 1996). L'observation de ces poils a permis de s'assurer des effets obtenus lors de tentatives de "rescue" de la pathologie. Ces "rescues" ont permis une réversion du phénotype au niveau du pelage (Srivastava *et al.*, 2001 ; Cui *et al.*, 2003), et donc de mieux appréhender les différents éléments de la voie NFκB entrant en jeu dans la différenciation et la croissance des poils (Cui *et al.*, 2006 ; Cui *et al.*, 2009).



**Figure 9 : Phénotype chez une femelle hétérozygote Tabby ( $Eda^{Ta/+}$ )**  
Aspect "tigré" du pelage

Du point de vue glandulaire, plusieurs anomalies ont également été décrites chez le mutant Tabby avec notamment des glandes sudoripares absentes, des glandes sébacées réduites et la majorité des glandes exocrines réduites ou absentes, à l'exception des glandes salivaires principales (Grüneberg, 1971 b ; Srivastava *et al.*, 2001 ; Cui *et al.*, 2003).

Le phénotype dentaire des mutants Tabby est décrit pour la première fois en 1965 par Grüneberg. Les incisives des individus mâles sont de taille réduite par rapport aux incisives des individus sauvages et l'une d'entre elles peut être absente (Figure 10). Les altérations de développement des incisives ont été étudiées et il a été montré que la mutation du gène *Ta* a des conséquences importantes sur le développement des incisives dès les stades embryonnaires (Miard *et al.*, 1999). Les incisives présentent un diamètre et une longueur réduits par rapport aux incisives d'individus sauvages, ainsi qu'un émail plus fin (Miard *et al.*, 1999).



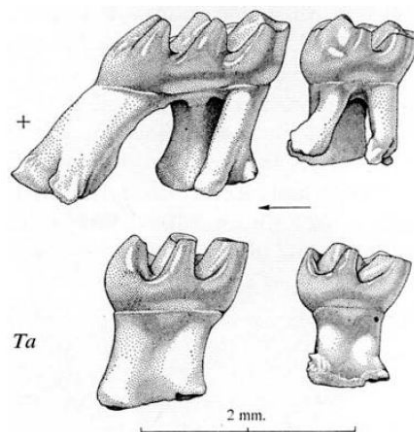
**Figure 10 : Agénésies multiples chez un individu mâle hétérozygote Tabby ( $Eda^{Ta/Y}$ )**

Maxillaire : absence des incisives et de la dernière molaire gauche

Mandibule : absence de la dernière molaire mandibulaire droite

Reconstruction MIP curviligne de type panoramique

Concernant les molaires, elles présentent systématiquement des anomalies de taille, de forme ou de nombre (Grüneberg, 1965). Globalement, les molaires des individus mâles Tabby sont plus petites, présentent un schéma cuspidien inhabituel et un nombre de racines réduit (Figure 11). La première et/ou la dernière molaire peuvent également être absente(s) (Grüneberg, 1965). Une dent surnuméraire en avant de la rangée dentaire jugale peut exister (Sofaer, 1969 ; Peterková *et al.*, 2005). Le schéma cuspidien et sa corrélation avec les agénésies observées ont été largement étudiés. Plusieurs classifications en fonction de ces morphotypes ont été proposées (Grüneberg, 1965 ; Sofaer, 1969 ; Cermakova *et al.*, 1998 ; Peterková *et al.*, 2002 ; Kristenová *et al.*, 2002 ; Kristenová-Cermakova *et al.*, 2002 ; Boran *et al.*, 2005 ; Peterková *et al.*, 2005 ; Peterková *et al.*, 2006 ; Charles *et al.*, 2009).



**Figure 11 : Différences des premières molaires maxillaires entre individus sauvage et Tabby**

Vues buccales des première et deuxième molaires

d'un individu mâle sauvage en haut et d'un individu mâle Tabby ( $Eda^{Ta/Y}$ ) en bas.

Réduction du nombre de cuspides et de racines chez  $Eda^{Ta/Y}$ .

(Grüneberg, 1965)

Des anomalies de morphologie des rugosités palatines ont également été relevées (Charles *et al.*, 2007). Les rugosités palatines correspondent aux plis formés par la muqueuse buccale recouvrant le palais dur. Elles sont généralement agencées selon un schéma stable chez les souris sauvages (Peterková *et al.*, 1987). Les individus Tabby présentent un nombre important de modifications de la morphologie de ces rugosités qui peuvent être surnuméraires, absentes, fusionnées ou divisées (Charles *et al.*, 2007).

Concernant les anomalies osseuses, Falconer décrit l'existence de "petits défauts pointus à l'extrémité" de la queue (Falconer, 1953), ce qui n'a été réellement étudié que 50 ans plus tard par Hill *et al.*, en 2002. Ceux-ci ont observé l'apparition de "coudes" (Figure 12) au niveau de l'extrémité distale de la queue des souris Tabby vers l'âge de 10 à 12 semaines. Ces malformations résultent de fractures vertébrales survenant exclusivement à la jonction entre la diaphyse et l'épiphyse des vertèbres de l'extrémité distale de la queue (Hill *et al.*, 2002). En microscopie et en microtomographie à rayons X ( $\mu$ TDM), des défauts de densité de l'os trabéculaire semblent exister chez les individus Tabby. La micro-architecture des os longs présente également une texture altérée liée à un défaut d'expression de EDA dans les ostéoblastes au cours de l'ostéogénèse. Une fragilité osseuse accrue à l'origine de fractures plus fréquentes de l'extrémité caudale compte-tenu des habitudes des manipulations dans les animaleries en serait la conséquence (Hill *et al.*, 2002).



**Figure 12 : Extrémité distale de la queue chez un individu mâle Tabby**  
Coudes caractéristiques

La caractérisation des anomalies osseuses reste relativement parcellaire : en dehors d'un hypo-développement rostro-caudal mandibulaire (Bornert *et al.*, 2011), aucune autre description d'anomalies squelettiques ne semble avoir été rapportée. Au niveau du complexe cranio-facial, elle reste quant à elle relativement parcellaire et au-delà de ces quelques observations, aucune autre description d'anomalie du squelette appendiculaire ne semble avoir été rapportée. La description et la quantification de ces dysmorphoses semblent pourtant être des étapes fondamentales étant donné le nombre important de publications évoquant l'existence de dysmorphoses cranio-faciales associées à la mutation de *EDA* dans l'espèce humaine (Johnson *et al.*, 2002 ; Arlsan *et al.*, 2007 ; Dellavia *et al.*, 2010).



# Matériel et méthodes

### 2.1. Lignée étudiée

Nous avons étudié des spécimens murins Tabby (mutation du gène *Eda*) issus du fonds génétique BALB6C (The Jackson Laboratory, USA). La lignée a été développée à partir de 2 spécimens Tabby (un mâle et une femelle) provenant de la lignée n°0314 : B6CBACa Aw-J/A-EdaTa/J-XO, ainsi que 2 spécimens sauvages (un mâle et une femelle) de la lignée B6129PF2/J, reconnue comme contrôle pour les lignées B6. Nous avons reproduit ces individus au sein de l'animalerie centrale de la faculté de Médecine de Strasbourg où ils ont bénéficié de conditions de vie comportant un milieu enrichi, une température régulée et contrôlée, un éclairage permettant de respecter un cycle nyctéméral de 12 heures et une alimentation *ad libitum*.

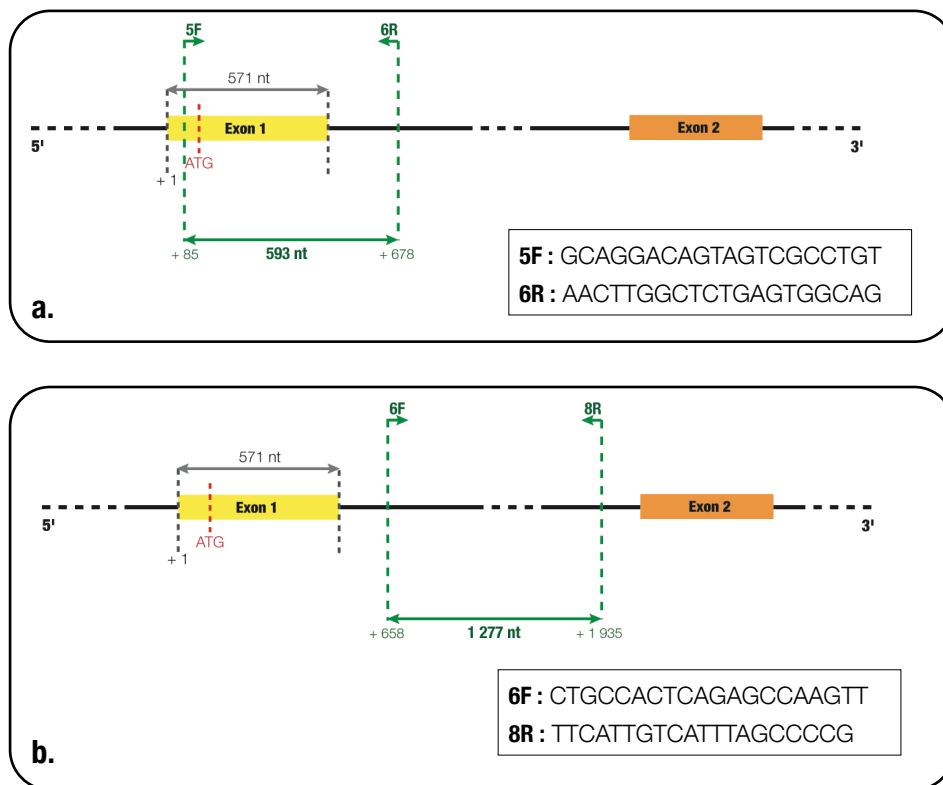
Le phénotype des individus engendrés a été systématiquement identifié selon les critères morphologiques caractéristiques de la lignée : zone glabre rétro-auriculaire, queue coudée à son extrémité distale pour les mâles hémizygotés Tabby, pelage rayé pour les femelles hétérozygotés Tabby.

Le génotypage antérieur de cette lignée a montré qu'il existe une délétion d'environ 2 000 paires de bases (pb) dans la région de l'exon 1 du gène *Eda* (Ferguson *et al.*, 1997 ; Srivastava *et al.*, 1997). Le gène *Eda*, situé sur le chromosome X, comporte une première portion incluant un exon 1 de 571 paires de bases suivis de l'intron 1-2 comportant 333 817 paires de bases (pb) avant l'exon 2 ([www.ensembl.org](http://www.ensembl.org)).

Afin de génotyper les spécimens issus de cette lignée un protocole de PCR visant à objectiver la délétion impliquant l'exon 1 du gène *Eda* a été mis au point avec l'aide du docteur Fabienne Perrin-Schmitt (INSERM UMR-S 1121, Biomatériaux et Bioingénierie). Nous avons donc recherché, sur la



séquence ADN du gène *Eda*, des couples d'amorces permettant dans un premier temps de s'assurer de la présence ou non de l'exon 1 chez les individus testés. Les deux amorces retenues ont été nommées respectivement 5F et 6R (Figure 13 a). Le couple d'amorces 5F-6R débute dans l'exon 1 juste avant le codon d'initiation (ATG) et doit permettre d'obtenir un fragment théorique de 593 pb, soit un peu au-delà de l'exon 1. Dans un second temps, l'étendue de la délétion au niveau de l'intron 1-2 a été testée. Des amorces dans cette région du gène ont été recherchées et nommées 6F et 8R (Figure 13 b). Ce couple d'amorces devait permettre d'obtenir un fragment de 1 277 pb situé intégralement dans l'intron 1-2.



**Figure 13 : Structure schématique du gène *Eda*.**  
**Position et structure des couples d'amorces utilisées lors des PCR**  
 a. Couple d'amorces incluant l'exon 1  
 b. Couple d'amorces incluant une portion de l'intron 1-2

## 2.2. Cohorte étudiée

### 2.2.1. Échantillon *ex vivo*

Nous avons constitué un premier groupe d'échantillons d'individus fixés, d'un âge adulte (supérieur à 3 mois). Aucun de ces individus n'a subi d'irradiation de son vivant. L'objectif étant d'avoir une série d'individus permettant de contrôler les éventuels effets des examens  $\mu$ TDM répétés au cours du suivi longitudinal *in vivo* des individus. Ce groupe contrôle comportait 46 individus : 24 individus sauvages (5 mâles et 19 femelles) et 23 individus Tabby (11 mâles  $Eda^{Ta/Y}$  et 12 femelles  $Eda^{Ta/X}$ ).

### 2.2.2. Échantillon *in vivo*

Ce groupe comporte 12 individus sauvages (7 mâles et 5 femelles) et 11 individus Tabby (5 mâles  $Eda^{Ta/Y}$  et 6 femelles  $Eda^{Ta/X}$ ). Ce travail se poursuit actuellement sur les individus survivants. Au cours de l'étude, 5 individus ont été perdus : 1 femelle sauvage, 1 mâle sauvage, 1 femelle Tabby et 2 mâles Tabby. L'origine de leur décès reste inconnue.

## 2.3. Préparation des individus

### 2.3.1. Préparation des spécimens *ex vivo*

Dans un premier temps, la constitution d'une cohorte d'individus *ex vivo* a imposé de trouver un moyen de conservation des échantillons dans le temps (Annexe 4). La préparation des spécimens devait également tenir compte des contraintes de l'imagerie  $\mu$ TDM et du traitement informatique. Lors des examens de  $\mu$ TDM, les échantillons devaient être statiques, le moindre mouvement durant l'acquisition engendrant des artefacts de mouvements. Le positionnement des individus lors d'acquisitions *in vivo* ou *ex vivo* est également primordial non seulement pour éviter l'apparition d'artefacts mais aussi pour permettre une standardisation des techniques de traitement d'images.


La technique de fixation et de conservation choisie a été celle de **l'imprégnation des spécimens par du Polyéthylène Glycol (PEG)**. Ce choix a été fait sur le conseil du taxidermiste du Musée Zoologique de Strasbourg, M. Dominique Nitka. Cette approche permettait de conserver des individus secs et de s'affranchir des contraintes liées à la conservation d'individus formolés. Cette technique, décrite pour la première fois en 1965 par Fremling et Hemming, permet, après fixation, de remplacer progressivement l'eau contenue dans les spécimens par du PEG en les immergeant dans des bains successifs de solution aqueuse de PEG de poids moléculaire croissant (600 à 4 000). Le PEG est un agent adjuvant de momification analogue à la paraffine mais soluble dans l'eau. Il est disponible sous forme liquide pour les PEG de faible poids moléculaire et sous forme solide, en paillettes, pour ceux de poids moléculaires supérieurs à 1 000. Les différents bains de PEG ont été préparés à partir de PEG dilué, à hauteur de 50 %, dans de l'eau chaude afin de rendre possible le mélange. Cette technique permet d'obtenir des spécimens, devenus durs, secs et bien conservés, l'absence d'eau dans les tissus

empêchant tout développement de bactéries (Fremling et Hemming, 1965). Néanmoins, la forme globale des tissus mous n'est que partiellement conservée puisqu'ils sont déshydratés.

### **Détails du protocole de fixation et d'imprégnation des spécimens *ex vivo* :**

1. Après euthanasie, chaque animal est injecté avec le mélange fixateur (éthanol 75° + formol à 3,7%) : injections intra-abdominale, intra-thoracique et intra-musculaire (muscles des membres).

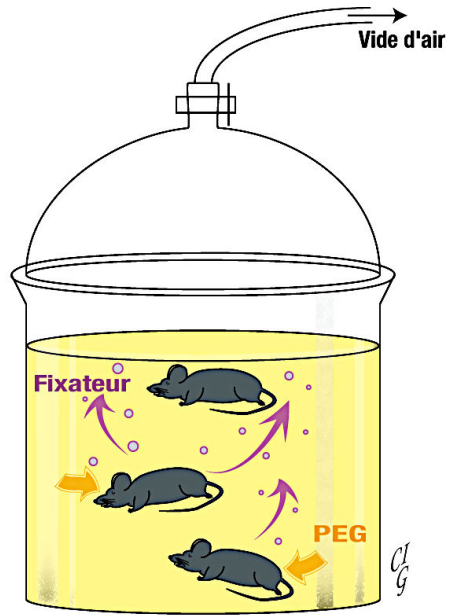
2. Le spécimen est ensuite mis en position ventrale sur un support spécialement conçu dans le cadre de ce projet de recherche (Figure 14), support permettant le maintien de l'animal dans la position voulue, c'est-à-dire identique à celle des individus *in vivo* lors des examens de micro-scanner. Une tige glissée en arrière des incisives supérieures est utilisée pour le maintien de l'animal. L'objectif est de placer l'animal de telle sorte que les plans anatomiques de référence coïncident toujours avec les plans du référentiel de l'appareil d'imagerie d'une part, et que la position de l'animal permette une observation optimale des structures selon ces plans de référence : pour exemple, le plan sagittal doit l'être de l'extrémité rostrale au départ de la queue. L'ensemble spécimen-support est ensuite immergé dans le liquide fixateur pendant 2 semaines, à + 4°C.



**Figure 14 : Support pour souris conçu pour le processus de fixation**

Conception et réalisation C.I. GROS et J.J. FLUCK

3. Après deux semaines de trempage, les spécimens fixés sont rincés et sont ensuite injectés, avec du PEG 600 (injections intra-abdominales, intra-thoraciques et intra-musculaires). Les animaux sont alors placés dans un récipient contenant un bain de PEG 600. Ce récipient est doté d'une pompe à vide. Les spécimens sont laissés dans ce premier bain, sous vide, durant au minimum deux semaines, en prenant soin de refaire le vide régulièrement. Les spécimens sont considérés comme imprégnés lorsqu'ils atteignent le fond du récipient. En suivant cette procédure, les spécimens sont successivement immergés dans des solutions de PEG 1 500 puis de PEG 4 000 jusqu'à ce qu'ils atteignent le fond de ce dernier bain, moment où ils sont alors considérés comme totalement imprégnés (Figure 15).



**Figure 15 : Imprégnation forcée au PEG**

4. Les spécimens imprégnés sont alors rincés, essuyés et placés à l'air libre pour sécher pendant plusieurs semaines (Figure 16).



**Figure 16 : Spécimen sec après imprégnation forcée au PEG**

### 2.3.2. Préparation des spécimens *in vivo*

#### a. Contraintes liées au modèle murin

Les petits animaux présentent un certain nombre de particularités anatomiques et physiologiques importantes à prendre en compte afin d'optimiser la qualité des examens d'imagerie :

- Taille réduite : une souris de laboratoire est 20 fois plus petite qu'un humain moyen. Compte-tenu des dimensions réduites des organes, la modalité d'imagerie choisie doit donc proposer une résolution spatiale adaptée ;

- Masse réduite : une souris de laboratoire pèse plus de  $10^3$  fois moins qu'un humain moyen.

- Compte-tenu de leur rapport surface sur volume élevé, les échanges thermiques de la souris avec l'environnement dans lequel elle évolue sont rapides. Les souris ont donc des dépenses d'énergie importantes pour le maintien de leur homéostasie et mangent ainsi quotidiennement l'équivalent de 15 % de leur poids en nourriture. Par comparaison, l'espèce humaine actuelle ne consomme "que" l'équivalent de 3 % de son poids (Kleiber, 1947).

- Chez la Souris, les processus physiologiques tels que la respiration ou l'activité cardiaque sont également beaucoup plus rapides que dans l'espèce humaine actuelle (Tableau 1) : la résolution temporelle doit également être adaptée et donc plus élevée que pour les examens réalisés chez l'humain (Choquet *et al.*, 2010).

**Tableau 1 : Valeurs moyennes des principales variables physiologiques chez la Souris et dans l'espèce humaine actuelle**

*d'après Kleiber (1947) et Choquet et al. (2010)*

Valeurs moyennes	Masse (g)	Longueur (cm)	Température centrale (°C)	Rythme cardiaque (bpm)	Fréquence respiratoire (cpm)	Dépense énergétique (kcal/j)	Portion journalière de nourriture (g)
<i>Mus musculus</i>	25	8	37,0	520	100	5,3	3,75
<i>Homo sapiens sapiens</i>	$7 \cdot 10^4$	170	37,5	60	12	2000	$21 \cdot 10^2$

La réalisation d'examen d'imagerie *in vivo* sur le petit animal implique d'anesthésier les animaux de façon à réduire les conditions de stress et d'éviter les artéfacts dus aux mouvements spontanés et incontrôlés de l'animal, même si des examens TEP ont déjà été réalisés sur animaux vigiles (Schultz *et al.*, 2011). Les souris sont des animaux très sensibles aux variations de températures et l'hypothermie est une cause de décès des petits animaux sous anesthésie générale. Le maintien

d'une température suffisante de l'environnement des animaux pendant les examens d'imagerie est fondamental et peut être obtenu avec le matériel suivant :

- plaques chauffantes dédiées à la chirurgie ou à l'examen des animaux anesthésiés
- cellules techniques permettant de maintenir une température constante dans leur enceinte durant toute la durée de l'examen d'imagerie (CTI, Minerve, France). Dans ce cadre, plutôt que de chercher à maintenir la température des animaux en pilotant le chauffage par la mesure de la température de l'individu, le choix s'est porté sur le maintien d'une température constante à l'intérieur d'une cellule isolant l'individu de son environnement. L'air est chauffé, ce qui évite l'usage d'agents conducteurs de chaleur tels que l'eau par exemple, source potentielle de signal ou d'artéfacts en fonction des modalités.

#### b. Anesthésie

Compte-tenu des particularités du petit animal que nous venons d'évoquer, le type d'anesthésie générale choisi doit :

- permettre de maintenir l'animal en vie,
- supprimer les mouvements volontaires,
- supprimer la perception de la douleur,
- ne pas perturber de façon importante les différents paramètres physiologiques afin qu'ils restent toujours le plus proche possible des valeurs propres à l'état vigile,
- permettre un réveil et une récupération rapides,
- ne pas avoir d'effet toxique même en cas d'utilisation répétée.

L'anesthésie générale gazeuse présente l'avantage de permettre une induction indolore *via* une chambre d'induction, réduisant le stress de l'animal puisque sans injection, rapide (effective en 1 à 2 min) et limitant considérablement la manipulation de l'animal vigile. L'isoflurane produit une induction et un réveil très rapides, n'est pas irritant et présente la particularité d'être très peu métabolisé et presque totalement éliminé *via* l'air expiré (Flecknell, 2005). Durant le temps de l'anesthésie, avec ce produit, les effets cardio-dépresseurs sont relativement limités dans des conditions de manipulations permettant le suivi de l'animal et de la dose (Chu *et al.*, 2006). Ce point constitue un avantage par rapport aux molécules anesthésiques non volatiles (pentobarbital, kétamine-xylazine) utilisées habituellement en expérimentation animale (Janssen *et al.*, 2004 ; Flecknell, 2005).

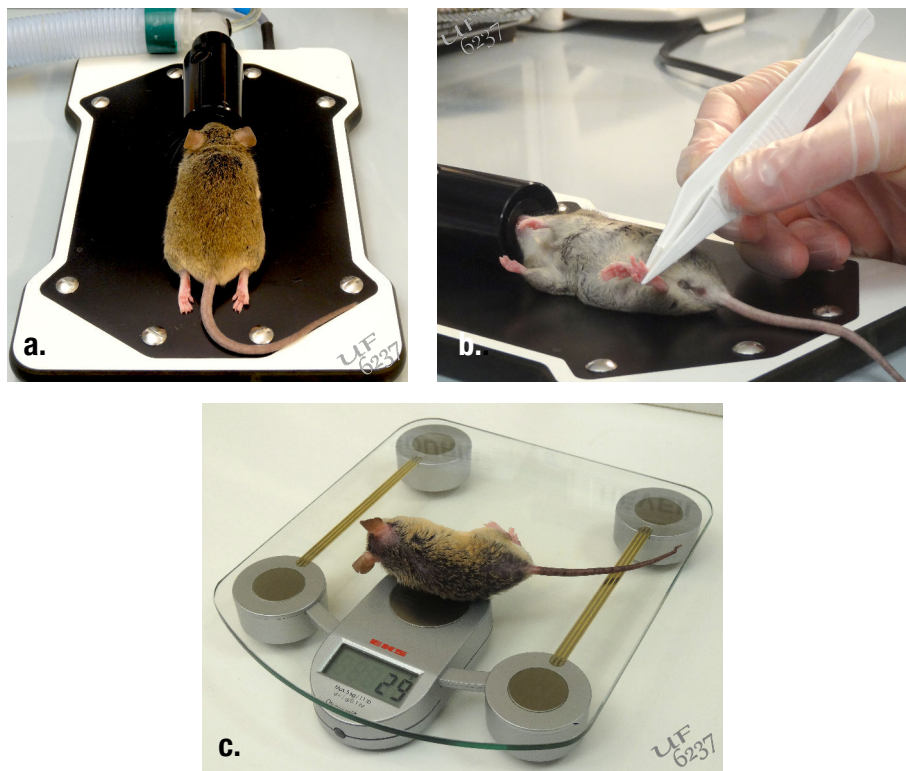
## Détails du protocole d'anesthésie utilisé pour les examens d'imagerie *in vivo* :

1. *Induction de l'anesthésie.* Délivrance d'isoflurane 4 % poussé par de l'air dans la chambre d'induction. L'animal est laissé dans la chambre d'induction jusqu'à son endormissement complet (Figure 17).




**Figure 17 : Induction de l'anesthésie**

2. *Maintient de l'homéostasie.* L'individu est placé sur une plaque chauffante. Cette plaque est dotée d'un masque d'anesthésie délivrant d'une dose de 2 % d'isoflurane poussé par de l'air. Pendant cette phase, l'individu est identifié et pesé (Figure 18).

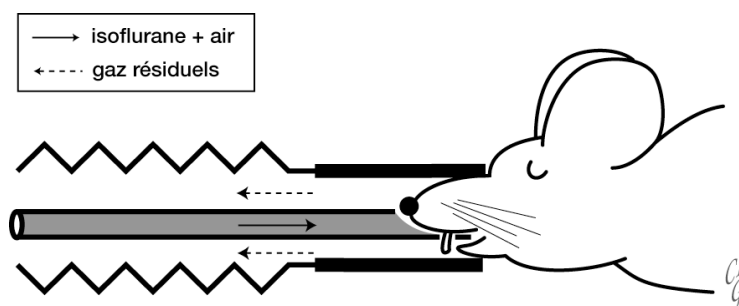


**Figure 18 : Identification et pesée de l'individu**  
a. Plaque chauffante ; b. Identification ; c. Pesée

3. *Positionnement de l'individu dans la cellule technique dédiée à l'imagerie.* Dans cette cellule (CTI, Minerve, France), une dose constante de 2 % d'isoflurane poussé par de l'air est délivrée. L'animal a le museau maintenu dans le masque d'anesthésie, les incisives maxillaires étant insérées dans une barre de dents qui aide au maintien la tête (Figure 19). Le masque d'anesthésie permet la délivrance du mélange air-isoflurane, la ré-aspiration des gaz expirés et leur évacuation vers une structure permettant de les neutraliser (Figure 20).



**Figure 19 : Positionnement de l'individu dans la cellule technique**



**Figure 20 : Positionnement de la souris dans le masque d'anesthésie**  
Schéma adapté d'après Flecknell (2005)



4. *Mise en place de la cellule technique dans le  $\mu$ TDM.* La bulle fermant le lit d'acquisition est ensuite positionnée sur le lit et le complexe lit-bulle est ensuite déplacé, fixé dans le  $\mu$ TDM (Figure 21) et maintenu à une température constante par circulation d'air à 37 °C. Une dose d'isoflurane de 1 % à 1,5 % est administrée pendant toute la durée de l'examen d'imagerie. Si celui-ci est long, la dose d'isoflurane délivrée est modulée en fonction de l'état de l'individu au cours du temps, l'individu bénéficiant alors d'un suivi cardiaque et/ou respiratoire.



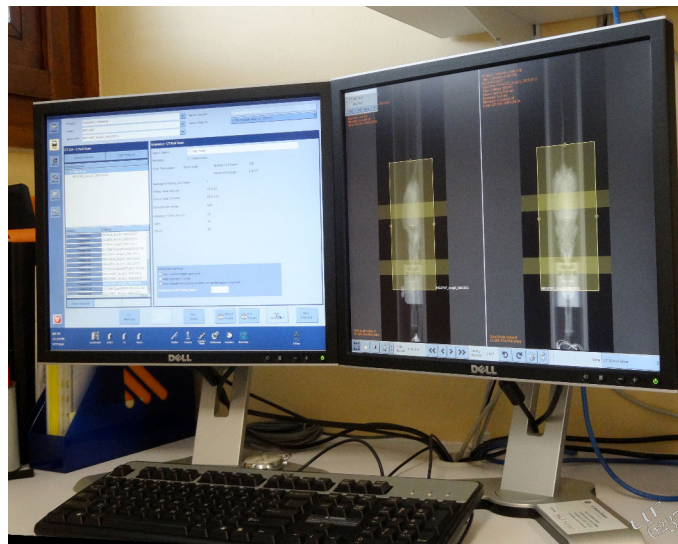
**Figure 21 : Le complexe lit-bulle et son insertion dans le  $\mu$ TDM**  
a. Complexe lit-bulle ; b. Insertion dans le  $\mu$ TDM ; c. Capot plombé

## 2.4. Protocoles d'imagerie

### 2.4.1. Principes de la micro-tomodensitométrie

Cette approche repose sur un principe tomographique (Annexe 3) permettant de reconstruire la géométrie bidimensionnelle d'un objet à partir d'une série de projections mesurées sous différents angles. La technologie  $\mu$ TDM dédiée au petit animal utilise une géométrie du faisceau de rayons X conique (*cone beam*) se projetant sur des détecteurs de rayons X plans matriciels. Ce concept tomographique est utilisé depuis les années 1980 et connaît actuellement un essor important notamment avec le développement des appareils de type *cone beam* dédiés à l'imagerie dento-maxillo-faciale (*cone beam computed tomography* ou CBCT). L'utilisation de cette technologie n'est donc pas récente. L'étape de reconstruction repose sur un principe de rétroprojection filtrée (Feldkamp *et al.*,

1984). L'algorithme de Feldkamp est l'algorithme de reconstruction le plus utilisé. Il tient en effet compte des déformations géométriques périphériques liées à l'utilisation de faisceaux coniques à grand angle et permet de les corriger. Il permet également de réduire le temps de traitement des données volumiques acquises (Ritman, 2004). Cette technologie a été développée très rapidement après la publication de l'algorithme en 1984, d'abord en médecine nucléaire, puis avec la mise au point d'un  $\mu$ TDM permettant d'étudier la micro-architecture de l'os (Feldkamp *et al.*, 1989 ; Ritman, 2004). Cet algorithme a été modifié par différents constructeurs (Kalender *et al.*, 1990) afin de permettre, au moyen de corrections géométriques, la reconstruction de données acquises lors de scans hélicoïdaux et ainsi d'étudier des spécimens de dimensions plus importantes que la taille du capteur. Mais en pratique, cet algorithme n'est pas utilisé du fait de temps de reconstruction trop longs. Les examens de spécimens de grandes dimensions se font donc au moyen d'acquisitions successives qui sont ensuite interpolées (*stitch*). Un chevauchement partiel des 2 acquisitions est toutefois nécessaire, ce qui contribue à augmenter le niveau d'exposition en regard de la zone de chevauchement ou zone de *stitch* (Figure 22).



**Figure 22 : Console d'acquisition du  $\mu$ TDM**



Écran de droite montrant le positionnement de 3 champs d'acquisition et l'existence de 2 zones de recouvrements (*stitch*)

Les systèmes dédiés à la micro-imagerie *ex vivo* permettent d'atteindre des résolutions spatiales très élevées (de l'ordre du micron). Pour atteindre ces performances, l'échantillon à explorer tourne sur lui-même dans le champ de rayons X. Dans les systèmes *in vivo*, c'est l'ensemble tube radiogène-détecteur qui tourne autour de l'individu afin de limiter les mouvements de l'échantillon. Le principe est donc proche de celui utilisé dans les scanners X standards employés en clinique, la différence étant la résolution spatiale atteinte.

La micro-imagerie repose sur l'utilisation d'un principe d'acquisition 3D plus évolué que sur les appareils cliniques (Tableau 2). Cette différence est liée à l'utilisation de détecteurs plans pixellisés dont les performances sont suffisantes compte-tenu de la taille réduite des échantillons, mais qui ne

sont pas encore disponibles dans les dimensions requises pour toute l'imagerie clinique humaine au quotidien. Le  $\mu$ TDM réalise une série d'acquisitions sous différentes incidences autour de l'animal : les incidences se répartissent à intervalle angulaire identique sur un cercle ou un arc de cercle autour de l'animal. Le faisceau, de géométrie conique, est détecté par le capteur plan. L'intégralité des informations du profil d'atténuation du faisceau conique lors de son passage à travers le volume global est acquis. L'avantage de ce système est l'obtention, après reconstruction, d'un volume constitué de voxels isotropes c'est à dire de voxels cubiques : le volume obtenu peut être examiné sous n'importe quel angle, sans calcul. La taille des voxels isotropes acquis peut varier et être par exemple de l'ordre de 25  $\mu\text{m}$ , 50  $\mu\text{m}$  ou 100  $\mu\text{m}$  de côté. Les dimensions des détecteurs en pixels peuvent atteindre 2048 x 2048, ce qui signifie que les données brutes générées par un tel appareil sont extrêmement lourdes (plusieurs Go) : la reconstruction sera donc longue. Actuellement, ce temps de reconstruction ne peut être accéléré que par l'usage d'un ensemble d'ordinateurs travaillant en parallèle (*cluster*).

**Tableau 2 : Géométrie des faisceaux incidents selon les appareils utilisés**

	Projections	Reconstruction	Géométrie du faisceau
<b>TDM classique</b>	<b>1 D</b>	<b>2 D</b>	 <i>Fan beam</i>
<b>TDM cone beam</b>	<b>2 D</b>	<b>3 D</b>	 <i>Cone beam</i>

#### 2.4.2. Protocoles d'acquisitions volumiques des images

a. Appareil utilisé : le  $\mu$ TDM eXplore speCZT Vision 120

Le  $\mu$ TDM de l'unité fonctionnelle d'imagerie préclinique du docteur Ph. Choquet (UF 6237, Hôpital de Hautepierre, Hôpitaux Universitaires de Strasbourg) a été utilisé dans le cadre de ce travail de recherche. Il est intégré dans un instrument multimodal combinant une gamma caméra dédiée  $\mu$ SPECT et un  $\mu$ TDM (eXplore speCZT Vision 120, GE Healthcare, USA). Ce dernier est constitué d'un tube à rayons X, de haute capacité, comportant une anode tournante et une cible en tungstène fonctionnant dans une gamme d'énergie de 70 à 120 kV et de 0 à 50 mA (Figure 23).



**Figure 23 : eXplore speCZT Vision 120 (GE Healthcare, USA)  
Unité fonctionnelle d'imagerie préclinique (UF 6237, Hôpital de Hautepierre, HUS)**

Le détecteur X est composé d'un scintillateur plan de CsI (Iodure de Césium) à conversion indirecte relié à un capteur CCD (*Charge Coupled Devices*) par un faisceau de fibres optiques de large diamètre. Le scintillateur CsI, permet de convertir les photons X en photons lumineux (Kalender et Kyriakou, 2007 ; Dillenseger et Moerschel, 2009 ; Kalender, 2011). Il est constitué par une matrice de  $3500 \times 2500$  pixels de  $25 \mu\text{m}$  de côté. Le capteur CCD transforme, également selon une géométrie matricielle, les photons lumineux en un signal électrique numérisable. Ce système de détection permet d'acquérir des données avec des voxels isotropes reconstruits au moyen de l'algorithme de Feldkamp modifié et mesurant  $25 \mu\text{m}$ ,  $50 \mu\text{m}$  ou  $100 \mu\text{m}$  de côté en fonction du facteur de zoom et de la combinaison des éléments du détecteur (*binning*). La combinaison des pixels formant le détecteur contribue à diminuer l'effet du bruit sur la valeur du pixel, à augmenter le rapport signal sur bruit (S/B) détecté et permet donc de diminuer le nombre de photons nécessaires à la réalisation d'images exploitables. Ainsi, lorsque la taille des pixels acquis diminue, la dose reçue augmente nécessairement pour maintenir le même rapport S/B. Il est donc important d'adapter l'architecture du protocole choisi en fonction du type de structures qui devront être observées.

## b. Paramètres d'acquisition

Pour les spécimens *ex vivo* étudiés, les acquisitions  $\mu$ TDM corps entier ont été effectuées après fixation. Les paramètres utilisés pour ces protocoles d'acquisition *ex vivo* sont indiqués dans le tableau 3. Pour les explorations *in vivo*, des acquisitions  $\mu$ TDM corps entier ont été effectuées tout au long de la croissance. Les paramètres utilisés sont donnés dans le tableau 4.

**Tableau 3 : Protocole d'acquisition *ex vivo***  
(eXplore speCZT Vision 120, GE HealthCare)

<b>Paramètres</b>	Tension	100 kV
	Intensité	50 mA
	Temps d'exposition par projection	20 msec
	Nombre de projections	360
	Angle d'incrément	1°
	Mode d'acquisition	Continu
<b>Durée</b>	Une position	2 min 27 sec
	Corps entier	de 4 min 54 sec à 7 min 21 sec
<b>Dose</b>	Données constructeur	500 à 750 mGy

**Tableau 4 : Protocole d'acquisition *in vivo***  
(eXplore speCZT Vision 120, GE HealthCare)

<b>Paramètres</b>	Tension	80 kV
	Intensité	32 mA
	Temps d'exposition par projection	16 msec
	Nombre de projections	220
	Angle d'incrément	0,887°
	Mode d'acquisition	Continu
<b>Durée</b>	Une position	1 min 11 sec
	Corps entier	de 2 min 22 sec à 3 min 33 sec
<b>Dose</b>	Données constructeur	70 à 105 mGy

## c. Aspects dosimétriques

Le fait de soumettre des individus à des examens irradiants et répétés pourrait avoir un impact sur les résultats d'une étude longitudinale que ce soit pour des raisons de développement de lésions tumorales radio-induites, de modification de la croissance de tumeurs observées ou de diminution de la longévité des animaux. Selon Ritman (2004 et 2011), une dose corps entier de 6 Gy administrée en une fois est considérée comme létale chez les petits rongeurs. La réduction des doses d'exposition pour les individus sur lesquels de multiples séquences d'examens sont prévues est donc recommandée. L'administration fractionnée de doses inférieures à 0,15 Gy n'entraîne pas d'effet sur la croissance de tumeurs observées ou sur la survie des souris (Daibes *et al.*, 2004 ; Carlson *et al.*, 2007). À titre de comparaison, dans l'espèce humaine, des doses largement supérieures à 1 Gy (de l'ordre de 10 à 100 Gy) doivent être administrées pour affecter les tissus et entraîner le développement de tumeurs (Epperly, 2006 ; Hall *et al.*, 2006 ; Oehler et Ciernak, 2006 ; Ramanathan, 2006). Nous avons donc cherché à utiliser, dans le cadre de notre suivi longitudinal, un protocole d'acquisition permettant de limiter les doses tout en conservant une résolution d'image suffisante pour nos observations (Tableau 4).

#### d. Séquences d'acquisitions et suivi longitudinal

Afin de pouvoir apprécier la croissance normale ainsi que la mise en place des dysmorphoses au cours de la croissance chez Tabby, nous avons construit un suivi longitudinal des animaux. Au total, ce sont 23 individus qui ont pu être suivis individuellement et comparés. Pour chaque souris étudiée, un suivi sur 112 semaines (à la date de rédaction de ce travail) a été réalisé avec une fréquence d'observations hebdomadaires à partir de l'âge de 4 semaines jusqu'à l'âge de 17 semaines, puis bi-mensuelles, mensuelles, trimestrielles et enfin semestrielles (Figure 24). À ce jour 22 acquisitions par individu ont été réalisées, ce qui correspond à un total de plus de 450 acquisitions *in vivo* effectuées.

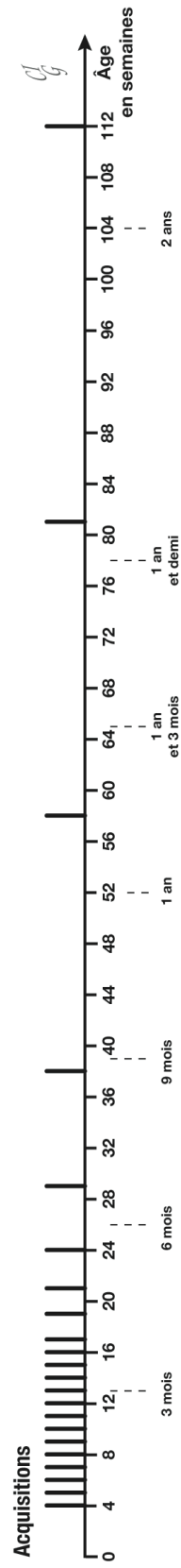


Figure 24 : Répartition des acquisitions en fonction du temps

## 2.5. Post-traitement des images du $\mu$ TDM

Afin d'extraire des données morphométriques quantitatives exploitables à partir des images acquises en  $\mu$ TDM, différentes étapes de post-traitement ont été nécessaires.

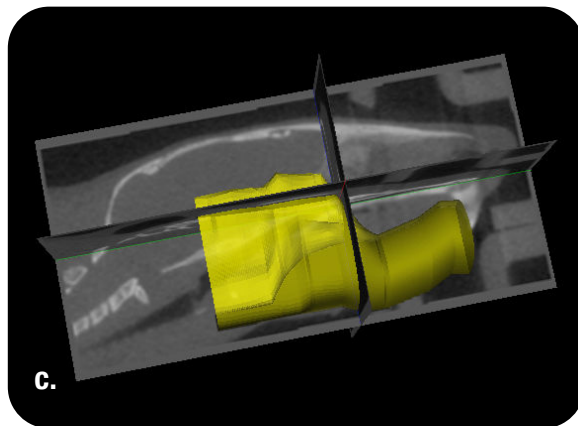
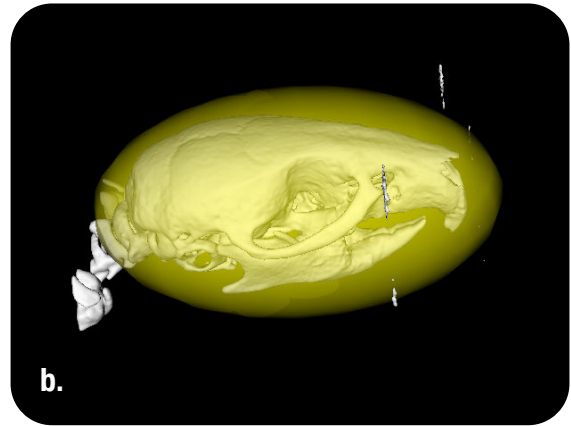
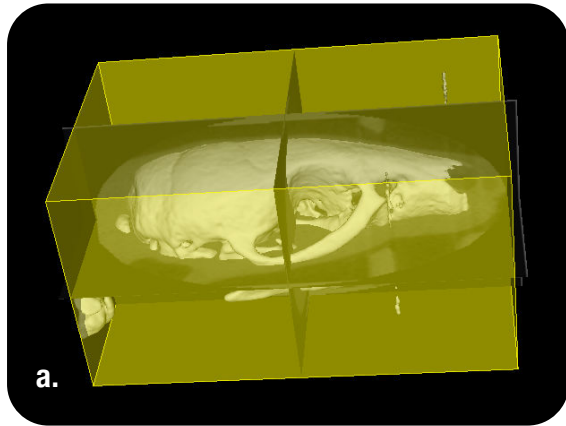
### 2.5.1. Principes de post-traitement

Les outils mathématiques permettent d'associer à chaque pixel, ou voxel, une fonction de représentation s'appuyant sur l'information portée par ceux-ci. La valeur numérique correspondant à chaque pixel de l'image, représentant un voxel de l'individu, est traduite selon une gamme de gris (niveaux de gris) ou de couleurs. Cette valeur, suivant les techniques de reconstructions exploitées, peut notamment correspondre à un paramètre physique relatif à une mesure comme le coefficient d'atténuation des rayons X exprimé en unités Hounsfield.

La segmentation est l'opération de traitement d'images qui consiste à extraire des parties spécifiques d'une image ou d'un volume. De nombreuses techniques existent, qu'elles soient manuelles ou réalisées au moyen d'outils mathématiques comme les méthodes de seuillage. L'avantage de la TDM est son fort contraste entre tissus durs et tissus mous, facilitant les approches de segmentation par seuillage qui ont l'avantage d'être particulièrement rapides. Malheureusement la précision de cette méthode est affectée lorsque les structures anatomiques à séparer sont trop proches les unes des autres. La méthode manuelle est quant à elle beaucoup plus chronophage, mais offre une précision plus importante dans les zones où de nombreuses structures sont imbriquées. En effet, la connaissance de l'anatomie permet à l'opérateur de mieux discerner les joints libres, dans les régions articulaires par exemple, et ainsi de placer les limites de la région d'intérêt (ROI) de façon beaucoup plus précise.

Les différentes étapes de la segmentation manuelle consistent à extraire des objets en positionnant des régions ou des volumes d'intérêt (ROI ou VOI) autour de ces objets, les VOI correspondant à un empilement ROI successives. Ces VOI peuvent être de simples modèles géométriques de type "boîtes" parallélépipédiques, cylindriques ou ellipsoïdes, ou de forme plus complexes (Figure 25), issues de tracés réalisés manuellement sur les coupes successives du volume original. Ces VOI permettent d'inclure les structures osseuses et dentaires de la mandibule, par exemple, dans une "boîte". Cette "boîte" pourra être soit sauvegardée informatiquement dans un fichier distinct du fichier original soit être soustraite de l'ensemble de la tête ce qui permet de ne travailler que sur le crâne.





**Figure 25 : Volumes d'intérêts (VOI)**

a. VOI parallélépipédique ; b. VOI ellipsoïde ;  
c. VOI complexe, tracé manuellement

## 2.5.2. Protocoles de post-traitement

L'ensemble des opérations de post-traitement et de visualisation des volumes ont été effectuées avec le logiciel MicroView (MicroView version 2.3, GE HealthCare, USA ; MicroView version 2.5, Parallax Innovations, Canada) spécialement développé par GE HealthCare pour l'imagerie préclinique. Pour chaque individu, une acquisition corps-entier a été réalisée afin de constituer une base de données contenant un maximum d'informations sur la lignée étudiée. Le volume du fichier ainsi obtenu atteint en moyenne 2 Go rendant la manipulation des objets 3D difficile. La réalisation de l'ensemble des observations et des mesures faites dans le cadre de cette étude a donc nécessité d'extraire la tête, le fémur droit ainsi que l'humérus droit de chaque individu afin de constituer 3 fichiers numériques différents, de taille moindre et donc plus aisés à manipuler. La visualisation des volumes a été faite en mode isosurfacique. Elle est obtenue grâce à la mise en oeuvre de l'algorithme *marching cubes* (Lorensen et Cline, 1987), premier algorithme informatique à avoir été breveté en 1985 par General Electric (GE). Une isosurface correspond à un contour surfacique dont tous les points constitutifs ont une valeur constante (par exemple : pression, température ou masse volumique) dans un volume donné de l'espace. Le  $\mu$ TDM étant calibré en unités Hounsfield (UH), un seuil de 300 UH a été choisi pour les individus *in vivo* et un autre de 600 UH pour les individus *ex vivo*.

### a. Segmentation de la tête, du fémur droit et de l'humérus droit

Une même approche fondée sur la sélection de VOI a été utilisée pour segmenter le crâne, le fémur droit et l'humérus droit (Figure 25).

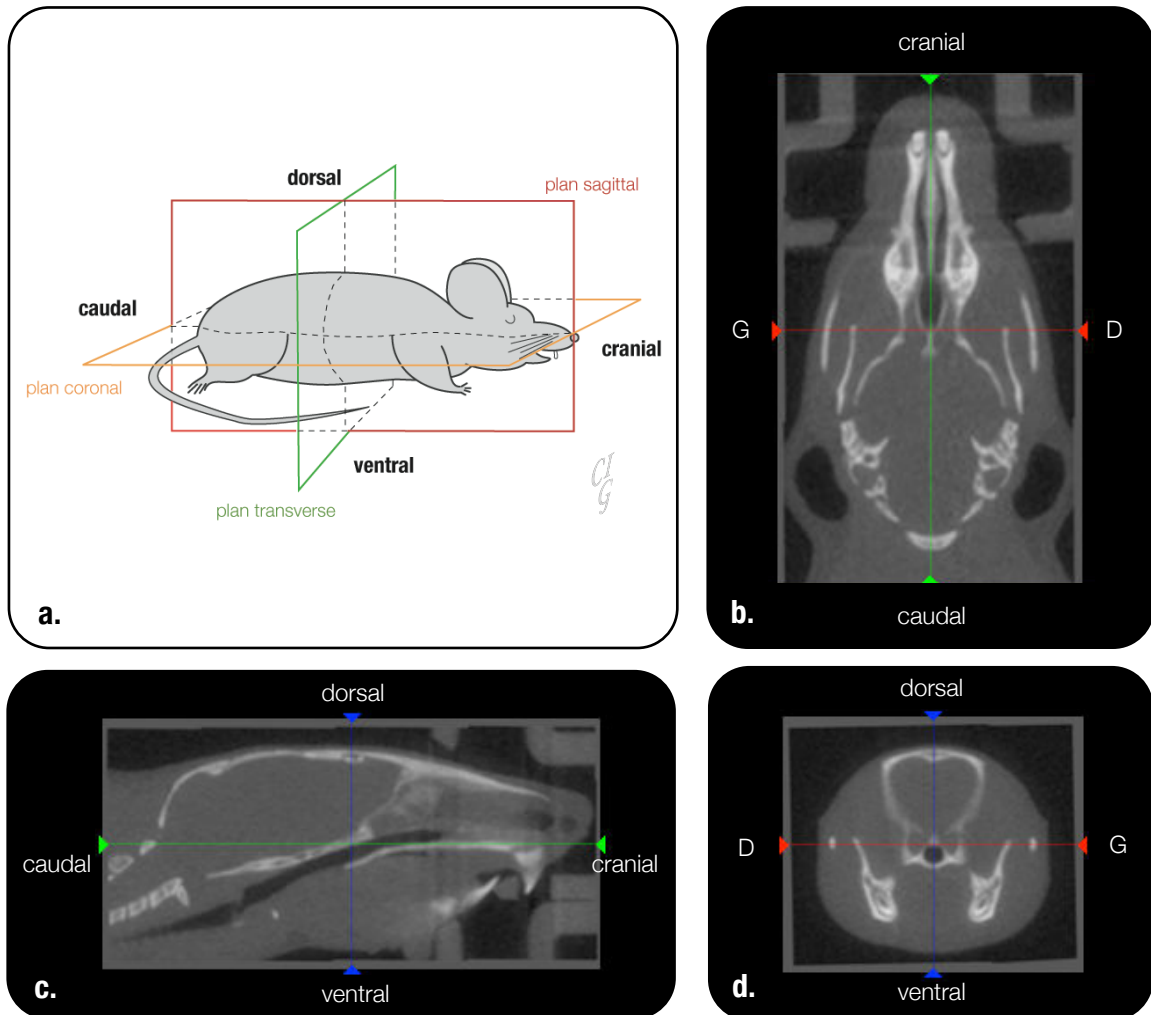
### b. Réorientation du crâne

Les 3 plans anatomiques de référence sont rappelés figure 26 :

- le plan sagittal, ou cranio-caudal, passe par l'axe du corps
- le plan transverse, ou dorso-ventral, est le plan perpendiculaire à l'axe du corps, donc perpendiculaire au plan sagittal
- le plan coronal, est perpendiculaire aux 2 autres et sépare le corps en une partie ventrale et une partie dorsale.

Afin de toujours travailler dans des conditions similaires et ainsi permettre une plus grande rapidité de traitement des données, les reconstructions volumiques des crânes ont été réorientées, à partir de coupes tomographiques, de la façon suivante (Figure 26) :

- le plan coronal était parallèle au palais osseux et perpendiculaire au plan sagittal médian ;
- le plan sagittal médian passait par la cloison nasale ;
- le plan transverse était perpendiculaire aux 2 autres plans.

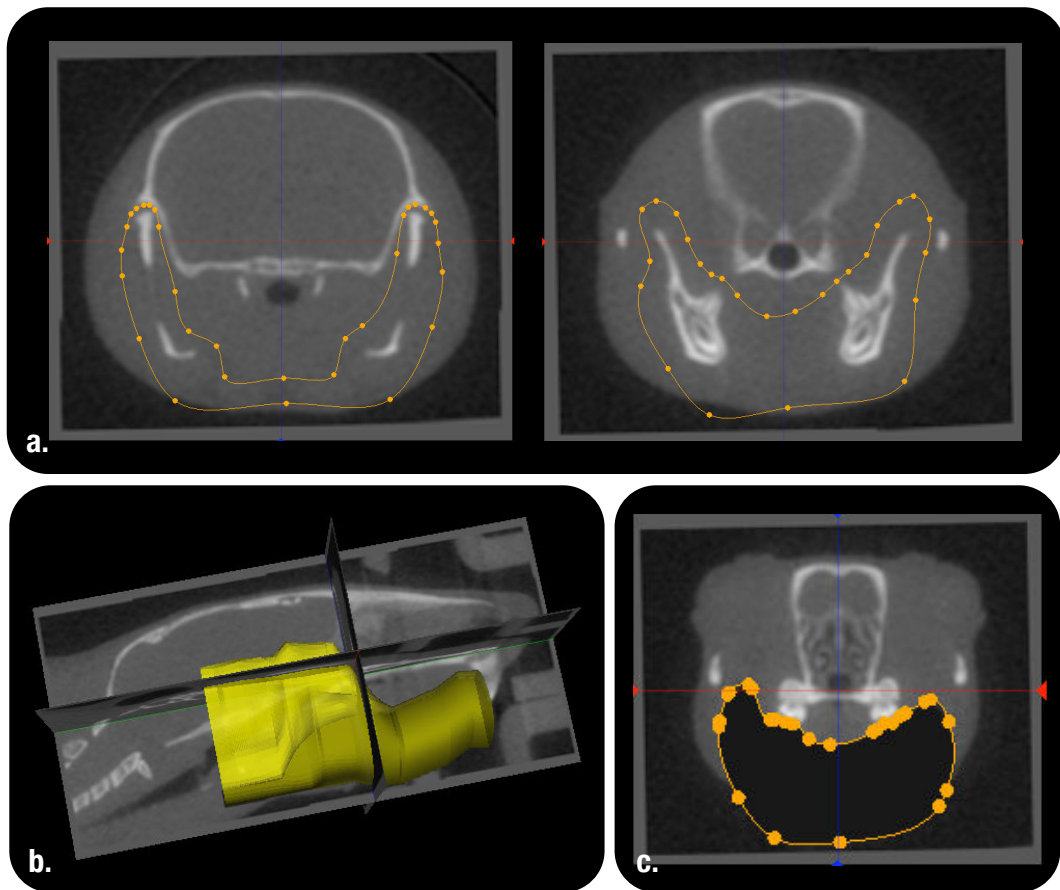


**Figure 26 : Plans de référence utilisés**

- a. Plans anatomiques de référence chez la souris
  - b. Coupe coronale du crâne, perpendiculaire au plan sagittal
  - c. Coupe sagittale médiane, plan perpendiculaire au palais osseux et passant par la cloison nasale
  - d. Coupe transverse, perpendiculaire au plan coronal passant par les 2 processus zygomatiques
- G = gauche ; D = droite

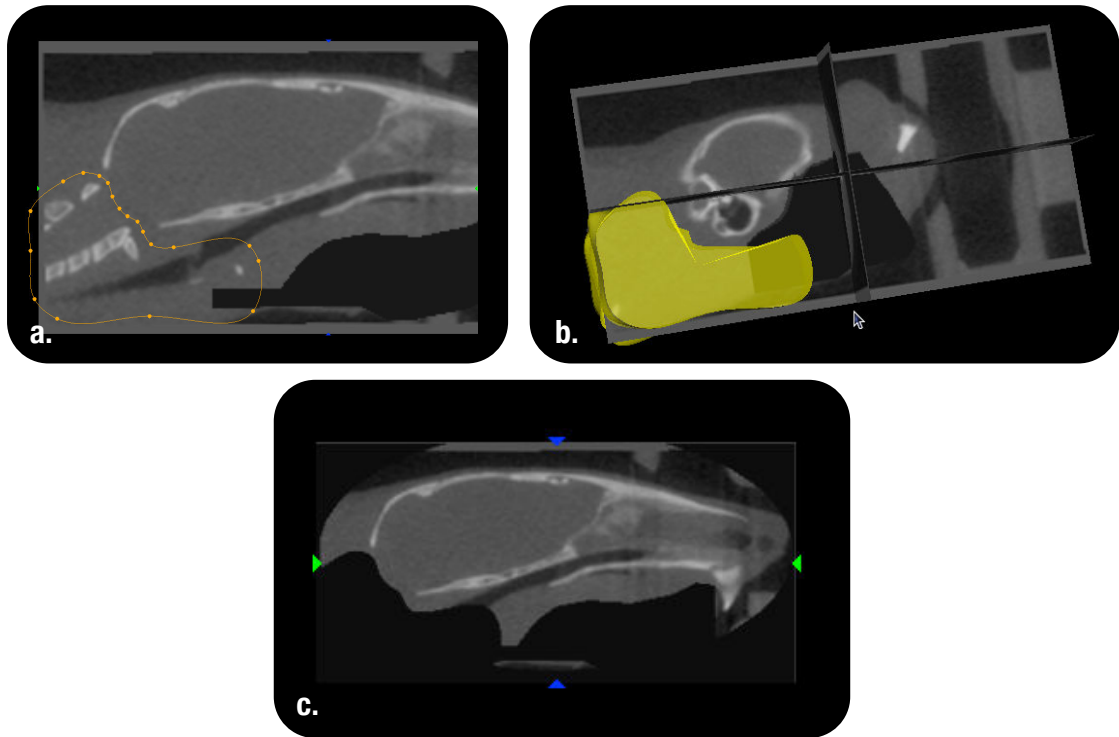
### c. Segmentation du crâne

La segmentation du crâne a nécessité de supprimer la mandibule et les vertèbres cervicales. La segmentation de la mandibule a été faite à partir des coupes tomographiques transversales (Figure 27) sur lesquelles des régions d'intérêt (ROI) ont été déterminées en traçant manuellement une courbe de Bézier autour des structures anatomiques d'intérêt mandibulaires (os et dents). Les différentes ROI ont ensuite été réunies afin d'obtenir un volume d'intérêt (VOI) correspondant à l'ensemble de la mandibule. Le contenu de ce VOI a ensuite été soustrait du volume céphalique. Avec la même approche, les vertèbres cervicales présentes et l'os hyoïde ont été segmentés par empilement de ROI sélectionnées à partir des coupes sagittales (Figure 28).



**Figure 27 : Segmentation de la mandibule**

- a. Tracés des contours du ROI sur chaque coupe transversale
- b. VOI d'intérêt résultant de la sommation des ROI tracées
- c. Suppression du contenu du VOI



**Figure 28 : Segmentation des vertèbres cervicales et de l'os hyoïde**

- a. Tracés des contours du ROI sur chaque coupe sagittale
- b. VOI d'intérêt résultant de la sommation des ROI tracées
- c. Suppression du contenu du VOI

## 2.6. Suivi de la masse corporelle des individus *in vivo*

Les individus ont été systématiquement pesés avant chaque acquisition  $\mu$ TDM, avec une balance EKS (EKS, Suède) présentant une précision de l'ordre du gramme (Figure 29).

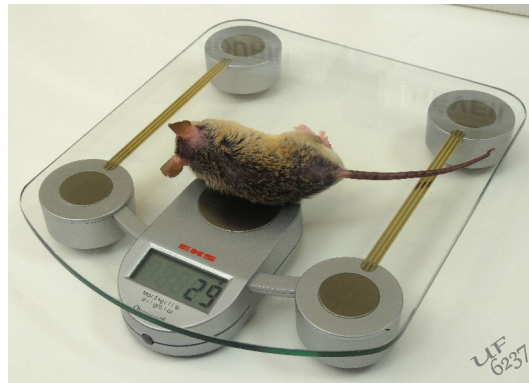


Figure 29 : Pesée d'un individu mâle hémizygote Tabby ( $Eda^{Ta/Y}$ )

## 2.7. Analyses morphologiques et morphométriques

### 2.7.1. Principes de la morphométrie

La morphométrie s'intéresse à la quantification mathématique de la forme générale d'un objet (Annexe 5). Cette analyse nécessite d'extraire un certain nombre de paramètres facilement mesurables et de caractéristiques de la forme étudiée. Ces analyses comportent essentiellement deux types d'approches basées respectivement sur la détermination de points de référence (*morphological landmarks*) ou encore sur la caractérisation des contours. Quelle que soit l'approche utilisée, la prise en compte simultanée des nombreux paramètres qui en sont issus nécessite la mise en oeuvre d'analyses statistiques multivariées.

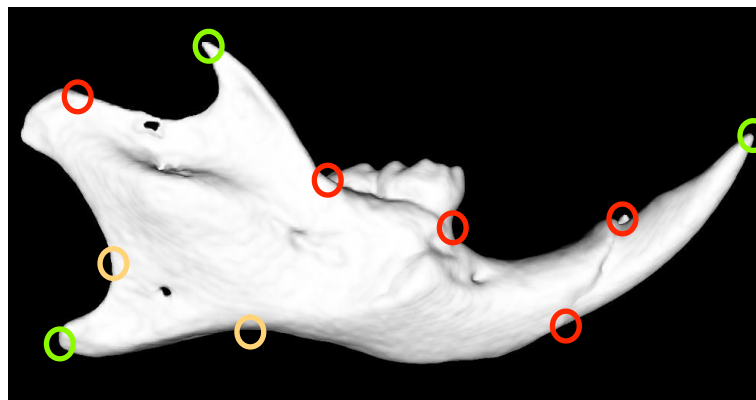
L'approche la plus couramment utilisée pour caractériser la forme d'un objet est de se référer à ses dimensions (longueur, largeur, hauteur, surface ou volume). La problématique des approches basées sur les distances est que de telles mesures ne rendent que partiellement compte de la morphologie globale de l'individu étudié et ne peuvent qu'être parcellaires quant aux variations subtiles entre différents individus (Klingenberg, 2002 ; Zelditch *et al.*, 2012). L'analyse de telles subtilités demande alors de multiplier de façon importante les mesures réalisées, rendant alors très complexe le traitement et l'analyse statistique des données recueillies.

Les points de référence (*morphological landmarks*) utilisés en morphométrie, sont des points anatomiques localisés sur les spécimens étudiés et qui se correspondent un à un d'un spécimen à l'autre. Ce sont des points homologues (Figure 30) qui se déclinent en plusieurs types (Bookstein, 1991) :

- Type 1 : points définis par la juxtaposition de plusieurs tissus par exemple intersection entre différentes sutures crâniennes. Ce sont les points les plus reproductibles.

- Type 2 : points correspondants au point de plus grande courbure d'une structure. Ils sont également nommés *semi-landmarks*.

- Type 3 : points extrêmes dans toutes les dimensions de l'espace, par exemple le point de plus antérieur ou le plus postérieur d'une structure.



**Figure 30 : Différents types de points de référence déterminés sur une vue latérale de mandibule de souris en représentation isosurfacique**

Cercles rouges : type 1 ; cercles verts : type 2 ; cercles oranges : type 3  
(d'après Bookstein, 1991)

L'information morphologique d'un contour peut également être analysée à partir d'approches spécifiques, particulièrement intéressantes lorsque des difficultés de détermination des points de référence sur la structure étudiée sont rencontrées (Kuhl et Giardana, 1982 ; Schmittbuhl *et al.*, 1995 ; Le Minor et Schmittbuhl, 1999).

## 2.7.2. Approches morphologiques et morphométriques utilisées

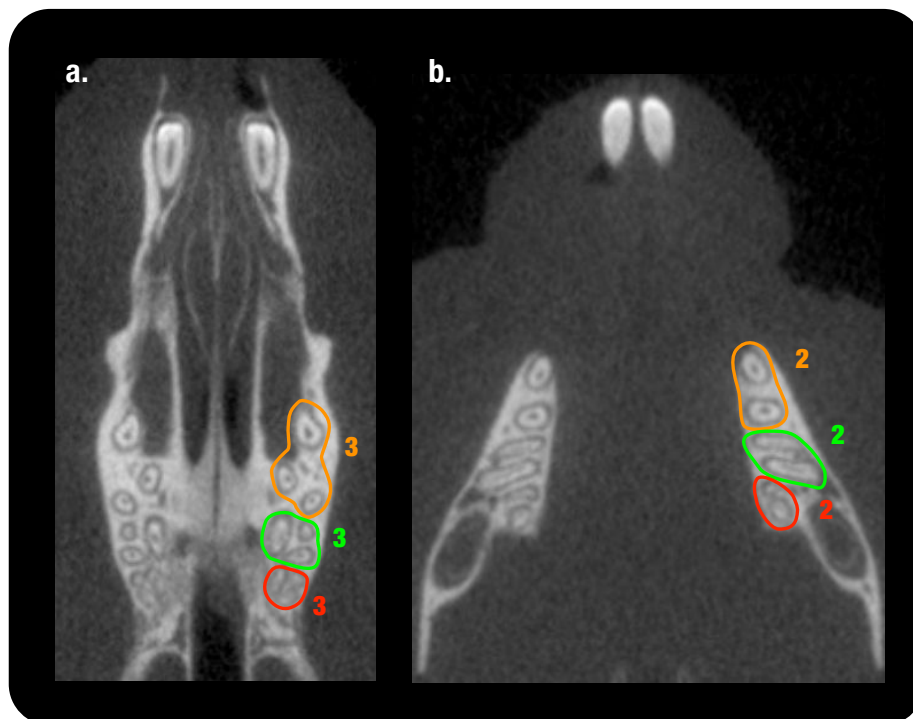
### a. Caractéristiques dentaires étudiées

La formule dentaire de chacun des individus des groupes étudiés (*in vivo* et *ex vivo*), troisième molaire comprise, a été relevée à partir de l'ensemble des coupes  $\mu$ TDM. Les agénésies ont été recensées, la formule dentaire de référence étant celle de *Mus musculus* (1-0-0-3). La nomenclature admise actuellement pour les molaires chez les mutants Tabby est la suivante : T1, T2 et T3 avec T1 molaire la plus mésiale (Kristenova *et al.* en 2002). Ces auteurs parlent également de "rangées

dentaires supérieure et inférieure". Dans le cadre de ce travail nous avons néanmoins choisi d'utiliser la nomenclature anatomique internationale et de désigner ces rangées par les termes de "rangée maxillaire" et "rangée mandibulaire".

La morphologie radiculaire des premières molaires (M1) des rangées dentaires maxillaires et mandibulaires a également été analysée et le nombre de racines présentes répertorié. Chez *Mus musculus*, M1 présente 3 racines au maxillaire et 2 racines à la mandibule (Figure 31).

Les fréquences d'agénésies ont été calculées pour chaque groupe. Les proportions de molaires (M1 ou T1) à 1, 2 ou 3 racines ont également été déterminées.



**Figure 31 : Morphologie radiculaire des molaires (individu mâle sauvage)**

Coupes  $\mu$ TDM passant par les portions radiculaire et indications du nombre de racines de chaque dent.

a. Maxillaire ; b. Mandibulaire

En orange : premières molaires (M1) ; en vert : deuxièmes molaires (M2) ;

en rouge : troisièmes molaires (M3).



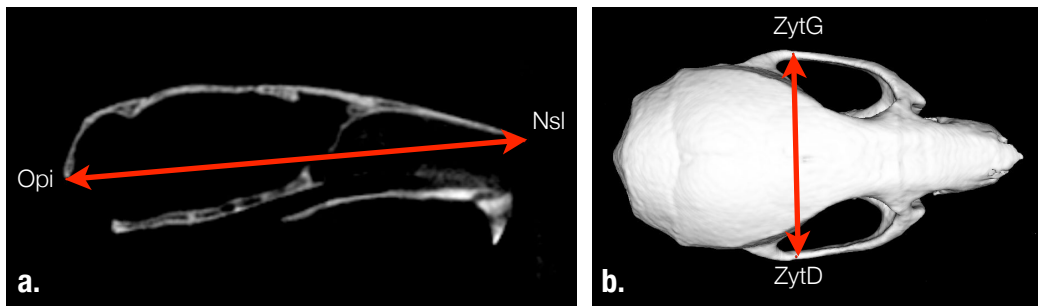
b. Complexe cranio-facial

- Mesures de longueur et largeur du crâne

Pour chaque individu, la longueur crânienne a été mesurée entre le *nasal* et l'*opisthion*. La largeur crânienne a été mesurée entre les points *zygomatiques* droit et gauche (Tableau 5 et figure 32).

**Tableau 5 : Points utilisés pour les calculs de la longueur et de la largeur du crâne**  
(d'après *Richstmeier Lab, Landmark list*)

<b>Longueur du crâne</b>	<b>Nasal</b>	Nsl	Point le plus antérieur de la suture inter-nasale
	<b>Opisthion</b>	Opi	Point médian situé sur la marge postérieure du foramen magnum
<b>Largeur du crâne</b>	<b>Zygomatique droit</b>	ZytD	Partie supérieure de la suture zygomatoco-temporale droite
	<b>Zygomatique gauche</b>	ZytG	Partie supérieure de la suture zygomatoco-temporale gauche



**Figure 32 : Mesure de la longueur et de la largeur crânienne**

a. Coupe  $\mu$ TDM sagittale médiane

b. Vue dorsale en représentation isosurfacique du crâne

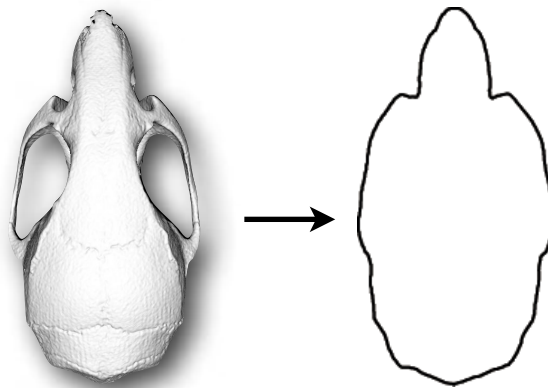
Opi : Opisthion ; Nsl : Nasale ; ZytG : Zygomatique Gauche ; ZytD : Zygomatique Droit

Les distances euclidiennes ( $D$ ) entre ces points de référence ont été calculées à partir de leurs coordonnées dans les trois dimensions de l'espace ( $x_A, y_A, z_A$ ) et ( $x_B, y_B, z_B$ ) selon la formule suivante :

$$D_{AB} = \sqrt{(x_B - x_A)^2 + (y_B - y_A)^2 + (z_B - z_A)^2}$$

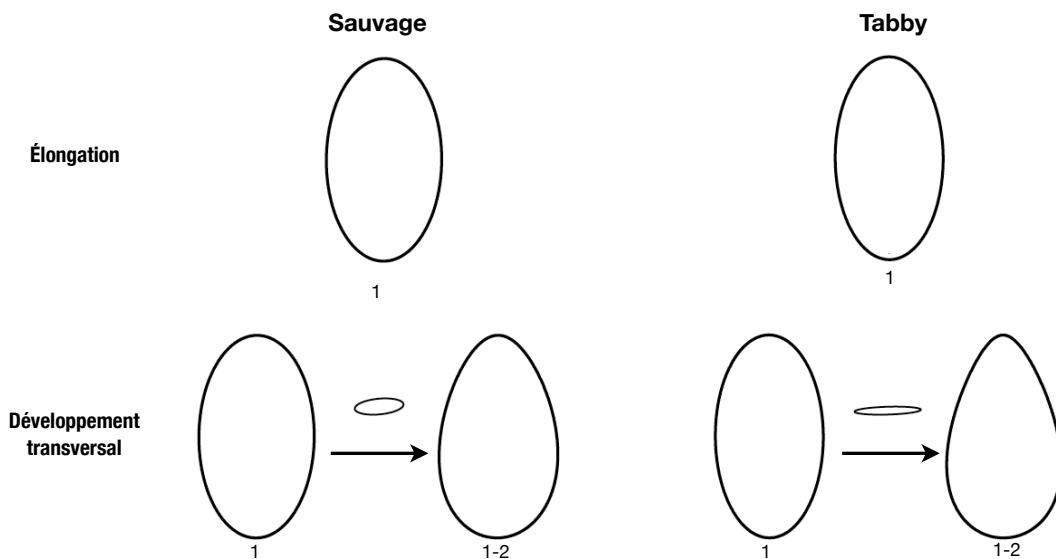
- Analyse de l'élongation et du développement transversal du crâne en vue dorsale à l'âge adulte

Cette analyse a été réalisée à partir d'une projection du crâne en vue dorsale (Figure 33). Le contour crânien a ensuite été extrait au moyen d'une routine développée dans l'environnement du logiciel ImageJ (ImageJ 1.47d, National Institutes of Health, USA). Une succession de traitements d'images (lissage, seuillage, dilatations géodésiques, reconstructions, amincissement et ébarbulage) a permis d'obtenir un contour de crâne d'un pixel d'épaisseur (Schmittbuhl *et al.*, 2003 ; Bornert *et al.*, 2011).



**Figure 33 : Extraction du contour 2D du crâne en vue dorsale**

L'élongation et le développement transversal correspondant respectivement aux contributions des première et deuxième harmoniques elliptiques de la série de Fourier (Figure 34), ont été quantifiés (Kuhl et Giardana, 1982 ; Schmittbuhl *et al.*, 2003 ; Raveloson *et al.*, 2005).

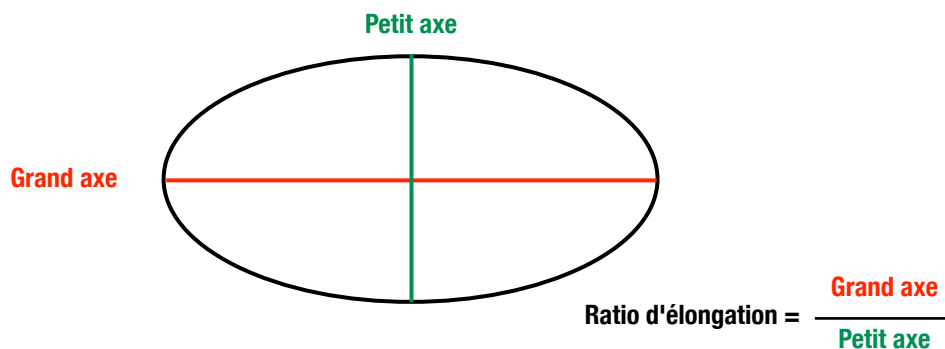


**Figure 34 : Analyse de l'élongation et développement transversal du crâne**

Élongation : contribution de la première harmonique elliptique de la série de Fourier

Développement transversal : contribution de la deuxième harmonique elliptique de la série de Fourier

L'élongation crânienne a été déterminée à partir du rapport de longueur d'axe de la première harmonique elliptique (Figure 35). Le développement transversal a été caractérisé à partir de la deuxième ellipse selon le même principe.



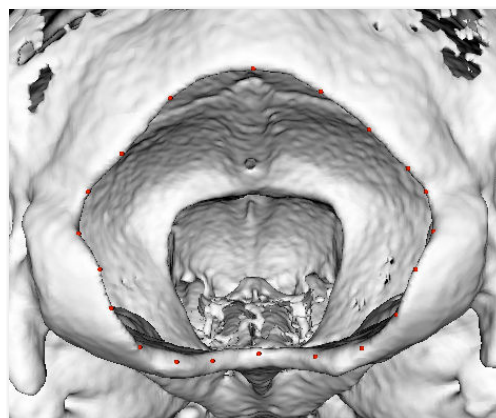
**Figure 35 : Mesure de l'élongation crânienne**

Ratio de longueur du grand axe sur celle du petit axe de la première ellipse de la série de Fourier

Ces modifications d'élongation et de développement transversal du crâne ont été suivies au cours de la croissance au sein de chaque échantillon (sauvage,  $Eda^{Ta/Y}$ ,  $Eda^{Ta/+}$ ).

- Variation de forme du *foramen magnum* à l'âge adulte

À titre exploratoire, notre travail descriptif a été complété par une analyse 3D de la forme du foramen magnum chez les souris Tabby et sauvages. Cette quantification a été rendue possible grâce au développement méthodologique proposé par Jérémy Godefroy consistant en une extension des méthodes de Fourier elliptiques 2D à l'analyse des contours fermés 3D (Godefroy *et al.*, 2012 ; **publication 3**). Cette étape de validation méthodologique a été appliquée à un échantillon de 24 spécimens comprenant 7 mâles  $Eda^{Ta/Y}$ , 6 femelles  $Eda^{Ta/+}$ , 6 femelles sauvages et 5 mâles sauvages. Le contour du *foramen magnum* a été déterminé grâce au placement de 20 points positionnés aux principaux changements de direction de la jonction endocrâne-exocrâne (Figure 36), chacun des points étant caractérisé par ses coordonnées cartésiennes dans les 3 plans de l'espace.



**Figure 36 : Foramen magnum et matérialisation de son contour**

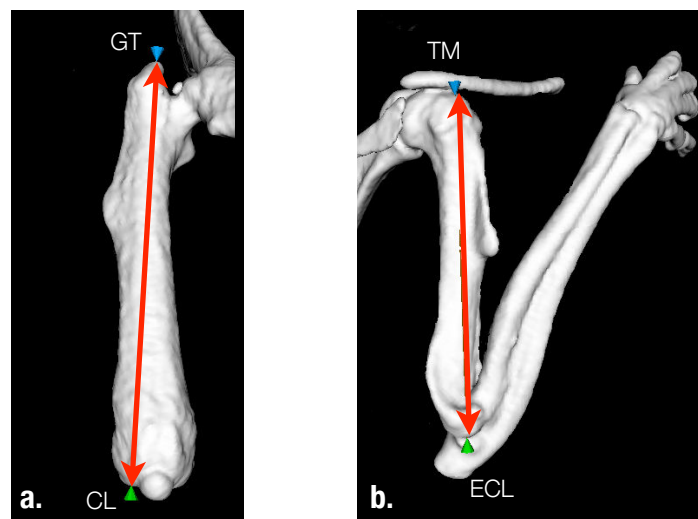
c. Squelette appendiculaire

Le suivi longitudinal de longueur des os longs des membres antérieurs et postérieurs (humérus et fémur) a été réalisé en positionnant, sur des représentations isosurfaciques, des points aux extrémités proximales et distales de chaque os étudié (Tableau 6 et Figure 37). Les longueurs ont été déterminées au moyen de l'outil de mesure intégré au logiciel MicroView (MicroView version 2.3, GE HealthCare, USA). Cet outil utilise le calcul de distance euclidienne entre 2 points positionné et met en oeuvre la formule énoncée plus haut.

La longueur humérale a été mesurée entre le tubercule majeur (proximal) et l'épicondyle latéral (distal). La longueur fémorale a été mesurée entre grand trochanter (proximal) et le condyle latéral (distal). Ces différents points sont résumés dans le tableau 6 et la figure 37.

**Tableau 6 : Points utilisés pour la mesure de longueur du fémur et de l'humérus**  
(d'après Vasquez *et al.*, 2008)

Longueur de l'humérus droit	<i>Tubercule majeur</i>	TM	Point le plus haut du tubercule majeur
	<i>Épicondyle latéral</i>	ECL	Concavité maximale de l'épicondyle latéral de l'humérus
Longueur du fémur droit	<i>Grand trochanter</i>	GT	Point le plus haut du grand trochanter
	<i>Condyle latéral</i>	CL	Concavité maximale du condyle latéral du fémur



**Figure 37 : Détermination des longueurs fémorales et humérales à partir des représentations isosurfaciques des os longs**

a. Fémur droit ; b. Humérus droit

GT : grand trochanter ; CL : condyle latéral ; TM : tubercule majeur ; ECL : épicondyle latéral

## **2.8. Analyses statistiques**

L'ensemble des analyses statistiques a été réalisé avec le logiciel Statistica (Statistica 7.1, StatSoft, USA).

### **2.8.1. Reproductibilité intra-observateur**

Une analyse de la reproductibilité du positionnement des points utilisés lors des mesures de longueur du crâne a été réalisée. Les mêmes mesures ont été faites 5 fois par le même opérateur sur 5 individus sélectionnés aléatoirement au sein de l'échantillon *in vivo* et pour deux acquisitions différentes (acquisitions 5 et 15).

L'analyse statistique de la comparaison intra-observateur a été effectuée au moyen d'une analyse de la variance (ANOVA).

### **2.8.2. Comparaison individus irradiés / non irradiés**

Les longueur fémorales et crâniennes des individus adultes sauvages et Tabby issus des groupes *in vivo* et *ex vivo* ont été comparées afin d'évaluer un éventuel impact de l'irradiation provoquée par la répétition des exploration  $\mu$ TDM sur la croissance des souris. Un test non paramétrique (test de Kolmogorov-Smirnov) a été utilisé compte-tenu de la petite taille de l'échantillon.

### **2.8.3. Comparaison droite - gauche pour les mesures de longueur du fémur**

Une comparaison droite - gauche des mesures de longueur fémorale a été réalisée à partir d'un test non paramétrique pour échantillons appariés (test de Wilcoxon).

### **2.8.4. Comparaison des différents stades de croissance - Suivi longitudinal**

Pour chaque stade de croissance, des comparaisons inter-groupes (sauvages *vs* Tabby) de chaque mesure (masse, longueur et largeur crânienne, longueurs fémorales et humérales) ont été effectuées à l'aide d'un test non paramétrique de Kolmogorov-Smirnov.

Afin de pouvoir décrire et comparer les phénomènes de croissance des différentes structures osseuses étudiées, l'ajustement d'une courbe de régression a été recherché chez tous les individus, pour chaque mesure en fonction de l'âge, avec le logiciel pro Fit (pro Fit 6.2.9, Quantum Soft, Switzerland).

L'hypothèse retenue dans le cadre de ce travail a été que la croissance d'un individu tendait asymptotiquement vers une valeur maximale et que la vitesse de croissance, après un épisode rapide chez les jeunes individus, diminuait au cours du temps.

Le modèle d'équation utilisé correspondait à une adaptation et une simplification du modèle mono-moléculaire de Gaillard *et al.* (1997). Cette équation présente l'avantage de ne comporter que 3 paramètres et peut être définie de la manière suivante :

$$y = a \left( 1 - b e^{\frac{-x}{c}} \right)$$

Chaque paramètre présente une signification biologique (Gaillard *et al.*, 1997) :

- "a" correspond à la valeur asymptotique de la taille maximale atteinte. Ce coefficient reflète les différences de tailles chez l'adulte.

- "b" correspond à l'âge au début de phase de croissance. Ce coefficient exprime les différences de délais de démarrage de croissance.

- "c" reflète les différences de vitesse de croissance.

À titre d'illustration, l'impact de chacun de ces paramètres sur la forme de la courbe de croissance est décrit dans la figure 38.

L'algorithme d'ajustement employé par le logiciel pro Fit est un algorithme dit "robuste". L'ajustement des paramètres des courbes de régressions repose sur un processus itératif. À chaque étape de ce processus, un test de Chi<sup>2</sup> est calculé. Le processus d'ajustement s'achève quand ce test devient non significatif. Contrairement à d'autres algorithmes d'ajustement tel que l'algorithme de Levenberg-Marquardt, cet algorithme d'ajustement ne suppose pas de distribution standard des valeurs y. Il permet ainsi d'analyser un plus grand nombre de types de données.

Ce modèle a été adapté pour chaque paramètre étudié (longueur et largeur crânienne, longueurs fémorale et humérale) en fonction de l'âge et ce pour chaque individu. Une comparaison des différents coefficients moyens de l'équation (a, b et c) a ensuite été réalisée pour chaque groupe et pour chaque mesure au moyen d'un test non paramétrique (test de Kolmogorov-Smirnov).

### 2.8.5. Analyse multivariée des variations de forme du *foramen magnum*

Une analyse discriminante multivariée des descripteurs elliptiques 3D de Fourier a été réalisée. Le degré de distinction entre les groupes sauvage, *Eda*<sup>Ta/Y</sup> et *Eda*<sup>Ta/+</sup> a été évalué à partir du calcul des distances inter-groupes (distances de Mahalanobis). Les résultats ont été illustrés au moyen de nuages de points projetés sur un plan défini par le premier et le deuxième axe discriminants.

**Figure 38 :**  
**Modification du profil des courbes de croissance en fonction des paramètres de l'équation  $y = a \left( 1 - b e^{-\frac{x}{c}} \right)$**

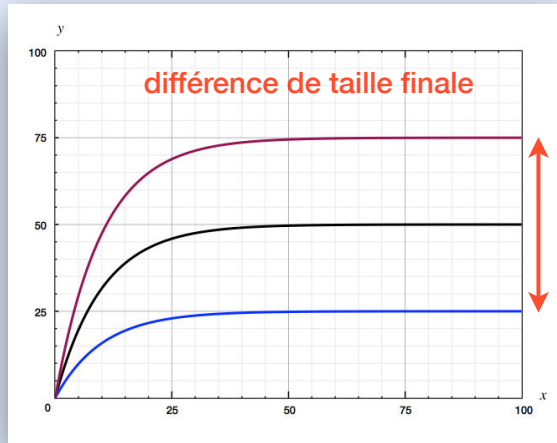
**Variation du paramètre "a" :**

si  $a'' > a' > a$

—  $y = a'' \left( 1 - b e^{-\frac{x}{c}} \right)$

—  $y = a' \left( 1 - b e^{-\frac{x}{c}} \right)$

—  $y = a \left( 1 - b e^{-\frac{x}{c}} \right)$



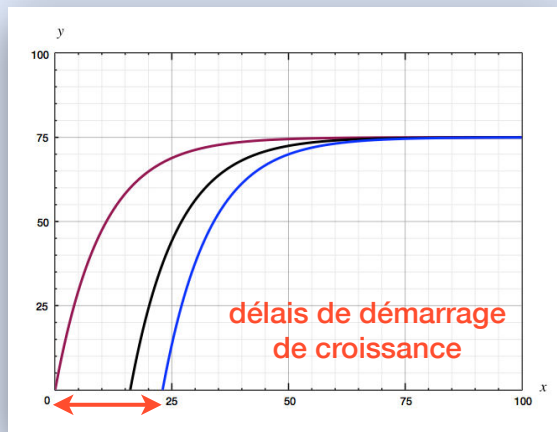
**Variation du paramètre "b" :**

si  $b'' > b' > b$

—  $y = a \left( 1 - b'' e^{-\frac{x}{c}} \right)$

—  $y = a \left( 1 - b' e^{-\frac{x}{c}} \right)$

—  $y = a \left( 1 - b e^{-\frac{x}{c}} \right)$



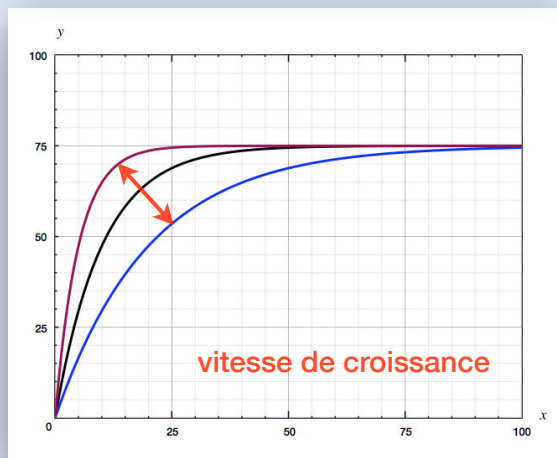
**Variation du paramètre "c" :**

si  $c'' > c' > c$

—  $y = a \left( 1 - b e^{-\frac{x}{c''}} \right)$

—  $y = a \left( 1 - b e^{-\frac{x}{c'}} \right)$

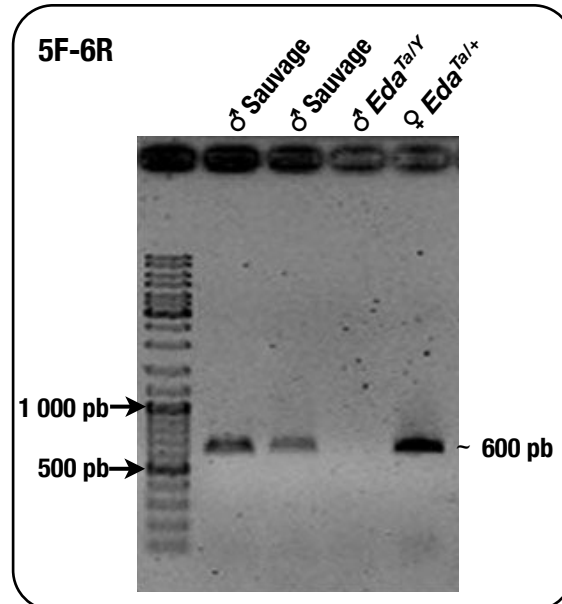
—  $y = a \left( 1 - b e^{-\frac{x}{c}} \right)$



### 3.1. Génotypage

Les résultats obtenus au moyen de PCR sur 2 zones du gène *Eda* sont les suivants :

- Absence d'un fragment d'environ 600 paires de bases (pb) dans le voisinage de l'exon 1 chez les individus mâles *Eda<sup>Ta/Y</sup>* mise en évidence à l'aide du couple d'amorces 5F-6R (Figure 39).

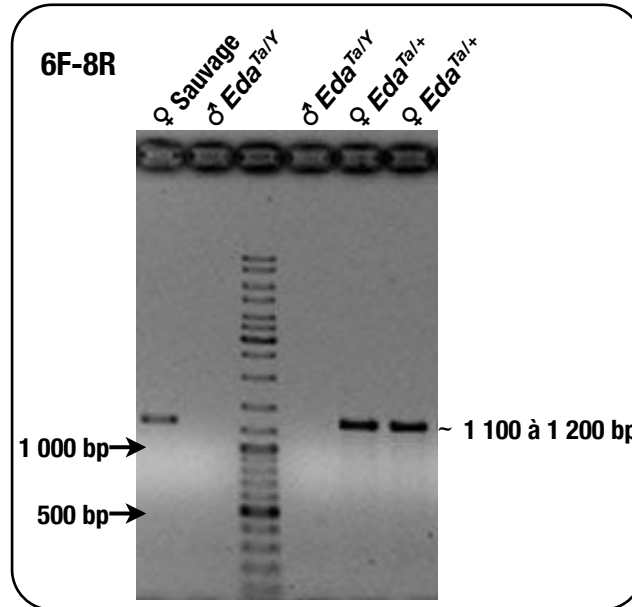


**Figure 39 : PCR avec le jeux d'amorces 5F-6R**

Absence d'un fragment de 600 paires de bases (pb) au niveau de l'exon 1 du gène *Eda* chez un mâle *Eda<sup>Ta/Y</sup>*



- Absence d'un fragment d'environ 1 100 à 1 200 pb dans la région de l'intron 1-2 chez les individus mâles *Eda*<sup>Ta/Y</sup> mise en évidence à l'aide du couple d'amorces 6F-8R (Figure 40).



**Figure 40 : PCR avec le jeu d'amorces 6F-8R**

Absence d'un fragment de 1 100 à 1 200 paires de bases (pb) au niveau de l'intron 1-2 du gène *Eda* chez 2 mâles *Eda*<sup>Ta/Y</sup>.

Cette étape de génotypage a permis de confirmer que la lignée Tabby utilisée dans le cadre de ce travail présentait effectivement une délétion d'environ 2 000 pb incluant l'exon 1 et au moins une partie de l'intron 1-2 du gène *Eda*.

### 3.2. Reproductibilité intra-observateur

La reproductibilité intra-observateur du placement des points utilisés a été démontrée par les valeurs non significatives des comparaisons de répétition de mesures de longueurs du crâne, et ce aux 2 âges d'individus testés (ANOVA :  $p = 0,132$  pour l'acquisition 5 et  $p = 0,355$  pour l'acquisition 15).

### 3.3. Comparaison individus irradiés / non irradiés

Les comparaisons de mesures de longueurs crânienne et fémorale entre individus irradiés et non irradiés d'âges équivalents sont données Tableaux 7 et 8. Les différences inter-groupes (irradiés vs non irradiés) ne montrent pas de différences significatives dans l'ensemble pour les mesures réalisées.

**Tableau 7 : Comparaison individus irradiés / non irradiés, valeurs moyennes de mesure de la longueur fémorale**

Fémur	♀ Tabby			♀ sauvages			♂ Tabby			♂ sauvages		
	Non irradiés	Irradiés	p	Non irradiés	Irradiés	p	Non irradiés	Irradiés	p	Non irradiés	Irradiés	p
<b>13 sem</b>	15,61 (n=5)	15,13 (n=6)	n.s.	15,68 (n=4)	15,47 (n=2)	n.s.	15,38 (n=5)	15,02 (n=4)	n.s.	16,40 (n=4)	15,70 (n=7)	n.s.
<b>14 sem</b>	15,22 (n=2)	15,27 (n=6)	n.s.	15,71 (n=7)	15,58 (n=2)	n.s.	16,12 (n=3)	15,15 (n=4)	n.s.	-	-	-
<b>16 sem</b>	15,81 (n=3)	15,50 (n=6)	n.s.	15,96 (n=2)	15,31 (n=5)	n.s.	-	-	-	-	-	-

♀ = femelles ; ♂ = mâles ; n = nombre d'individus ; \* = p < 0,05 ; n.s. = non significative = p > 0,05

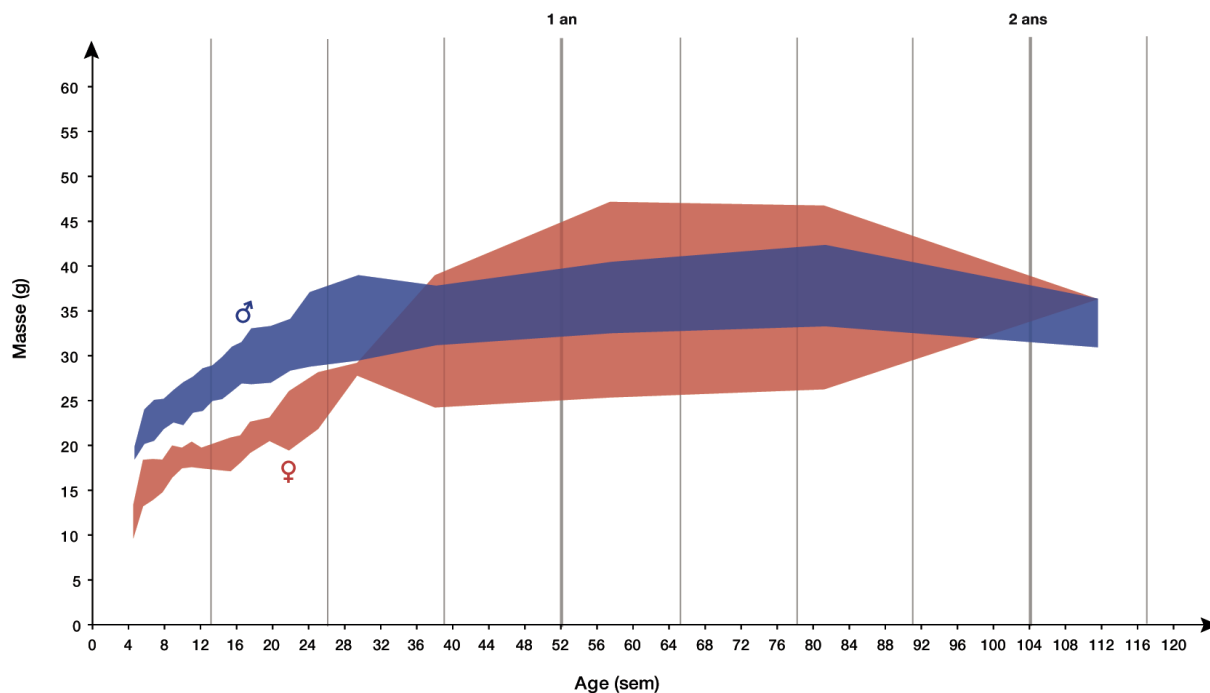
**Tableau 8 : Comparaison individus irradiés / non irradiés, valeurs moyennes de mesure de la longueur crânienne**

Crâne	♀ Tabby			♀ sauvages			♂ Tabby			♂ sauvages		
	Non irradiés	Irradiés	p	Non irradiés	Irradiés	p	Non irradiés	Irradiés	p	Non irradiés	Irradiés	p
<b>13 sem</b>	22,67 (n=6)	22,58 (n=6)	n.s.	23,17 (n=4)	22,84 (n=2)	n.s.	22,73 (n=6)	22,68 (n=4)	n.s.	23,81 (n=3)	22,99 (n=7)	*
<b>14 sem</b>	23,09 (n=3)	22,68 (n=6)	n.s.	22,97 (n=8)	22,91 (n=2)	n.s.	23,21 (n=3)	22,73 (n=4)	n.s.	-	-	-
<b>16 sem</b>	23,04 (n=3)	22,85 (n=6)	n.s.	22,82 (n=2)	22,47 (n=4)	n.s.	-	-	-	-	-	-

♀ = femelles ; ♂ = mâles ; n = nombre d'individus ; \* = p < 0,05 ; n.s. = non significative = p > 0,05

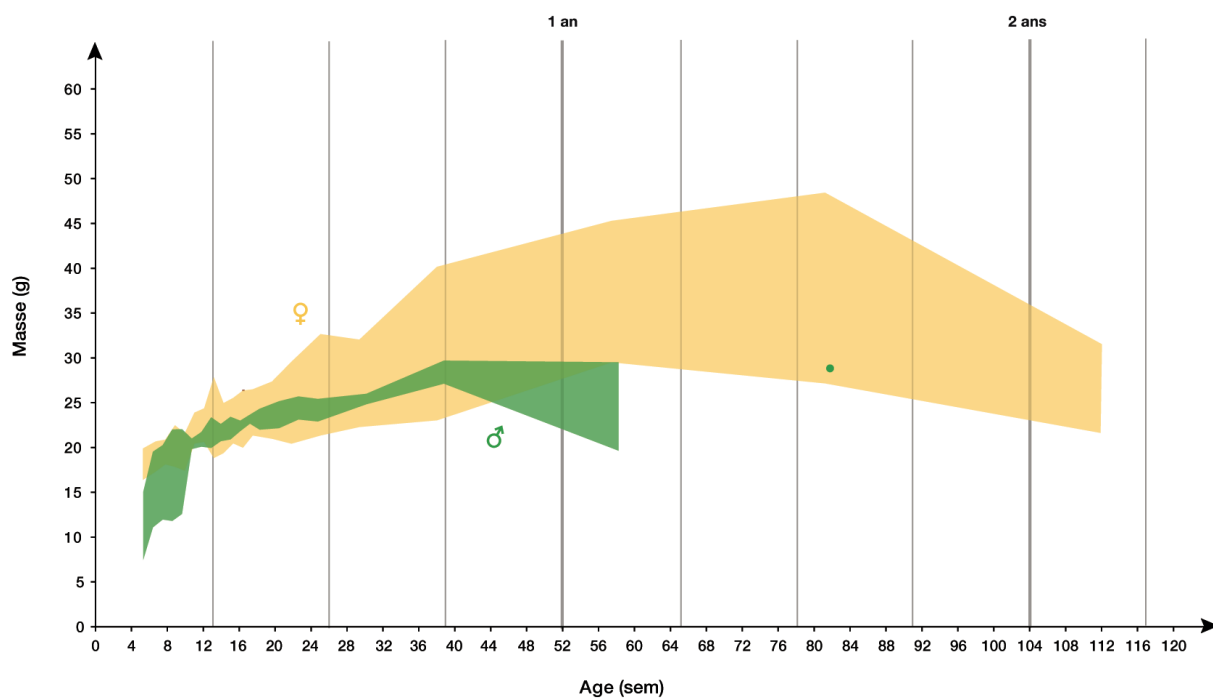
### 3.4. Suivi longitudinal de la masse corporelle

Les statistiques descriptives (moyenne, écart-type) de la masse en fonction de l'âge et du sexe des individus sont données en annexe 6. Une augmentation régulière de la masse corporelle est observée dans un premier temps, suivie d'une légère perte de poids à partir d'1 an  $\frac{1}{2}$  (Figures 41 et 42). Au sein des individus Tabby, la comparaison inter-sexe ne montre pas de différence significative entre les mâles hémizygotes et les femelles hétérozygotes contrairement au groupe des individus sauvages où un dimorphisme sexuel est trouvé ( $p < 0,01$ ) de 7 à 21 semaines. Pour chaque stade d'âge entre 9 et 18 mois, une plus grande variabilité de la masse corporelle est observée chez les femelles sauvages et Tabby ( $Eda^{Ta/+}$ ) que chez les mâles (sauvages et  $Eda^{Ta/Y}$ ) comme le montrent les plages de distribution plus importantes pour ces échantillons. Les comparaisons entre individus sauvages et Tabby révèlent que la masse des individus  $Eda^{Ta/Y}$  est inférieure à celle de leur correspondants sauvages au cours de la croissance. Ces différences sont particulièrement marquées jusqu'à la 9<sup>ème</sup> semaine. Aucune différence significative n'est retrouvée entre les femelles sauvages et  $Eda^{Ta/+}$  (Annexe 6).



**Figure 41 : Distribution de la masse corporelle au cours de la croissance chez les individus sauvages**

En bleu : individus mâles ; en rouge : individus femelles

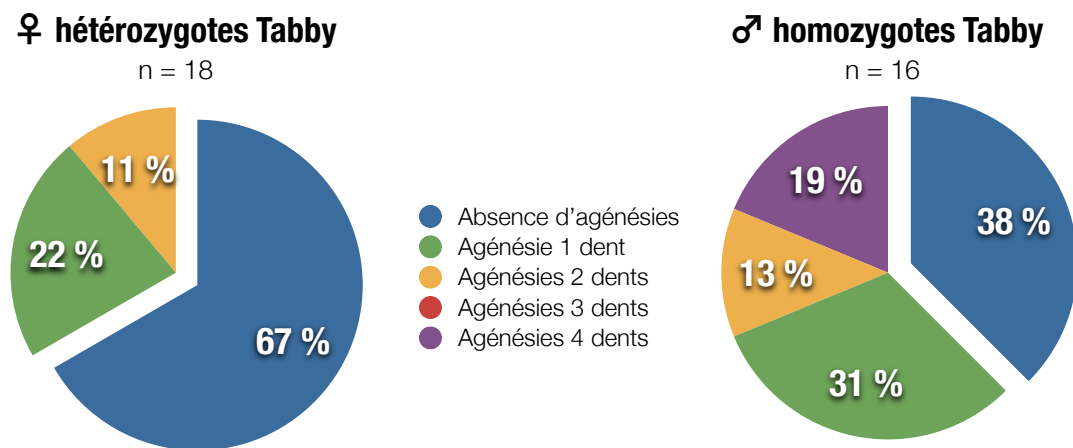


**Figure 42 : Distribution de la masse corporelle au cours de la croissance chez les individus Tabby**

En vert : individus mâles hémizygotés Tabby ( $Eda^{Ta/Y}$ ) ; en jaune : individus femelles hétérozygotés Tabby ( $Eda^{Ta/X}$ )

### 3.5. Anomalies dentaires

Aucune agénésie n'a été observée chez les individus sauvages mâles ou femelles (36 individus), la **formule dentaire** systématiquement retrouvée au sein de ces groupes étant la suivante : 1-0-0-3. Concernant le groupe Tabby (n = 34), les agénésies étaient plus fréquentes chez les mâles homozygotes  $Eda^{Ta/Y}$  que chez les femelles hétérozygotes  $Eda^{Ta/+}$ . Les fréquences d'agénésies étaient respectivement de 63 % et 33 % dans les 2 groupes (Figure 43). Le phénotype dentaire était plus sévère chez les mâles  $Eda^{Ta/Y}$ , les cas les plus sévères présentant 4 agénésies contre 2 chez les femelles  $Eda^{Ta/+}$ .



**Figure 43 : Proportions d'agénésies chez les individus Tabby**

♀ : femelles ; ♂ : mâles

Les **agénésies d'incisives** affectaient particulièrement les mâles hémizygotes Tabby, aucune agénésie n'ayant été observée chez les femelles hétérozygotes Tabby. Chez les mâles hémizygotes Tabby, 31 % présentaient l'agénésie d'une incisive. Seul 1 individu était affecté par l'agénésie de 2 incisives.

Les **agénésies molaires** touchaient aussi bien les individus  $Eda^{Ta/+}$  que  $Eda^{Ta/Y}$ . Ces agénésies concernaient préférentiellement des molaires de la rangée dentaire mandibulaire. Les phénotypes les plus sévères ont été trouvés chez les mâles  $Eda^{Ta/Y}$ , avec pour l'un d'entre eux l'absence de toutes les troisièmes molaires (T3)

Une **morphologie radiculaire** atypique des premières molaires (T1) a été observée chez 55 % des individus  $Eda^{Ta/Y}$  et 11 % des individus  $Eda^{Ta/+}$  (Figure 44). Alors que chez les individus sauvages, les premières molaires (M1) de la rangée dentaire maxillaire sont tri-radiculées et que celles de la rangée mandibulaire sont bi-radiculées (Figure 45), les T1 maxillaires (T<sup>1</sup>) et mandibulaires (T<sub>1</sub>) chez  $Eda^{Ta/Y}$  présentaient 1 racine en moins dans plus de 50 % des cas (T<sup>1</sup> à 2 racines 53 % ; T<sub>1</sub> à 1 racine 56 %). Chez les femelles hétérozygotes Tabby, le phénotype radiculaire est moins sévère avec seulement 8 % des T<sup>1</sup> à 2 racines et 14 % des T<sub>1</sub> à 1 racine.

T1 ♀ hétérozygotes Tabby

T1 ♂ homozygotes Tabby

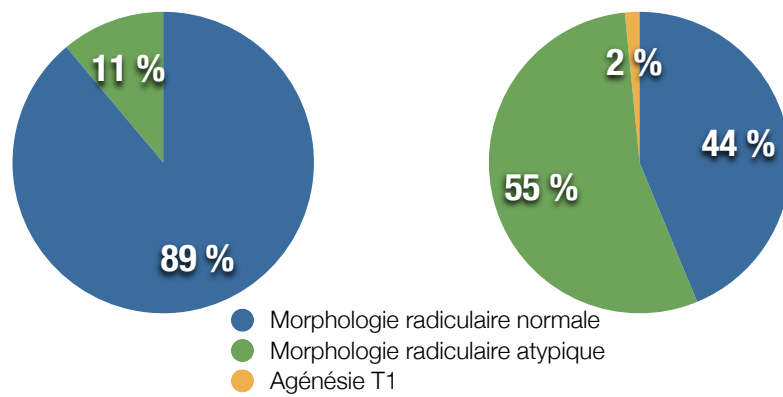


Figure 44 : Proportions de premières molaires (T1) à morphologie atypique chez les individus Tabby  
♀ : femelles ; ♂ : mâles

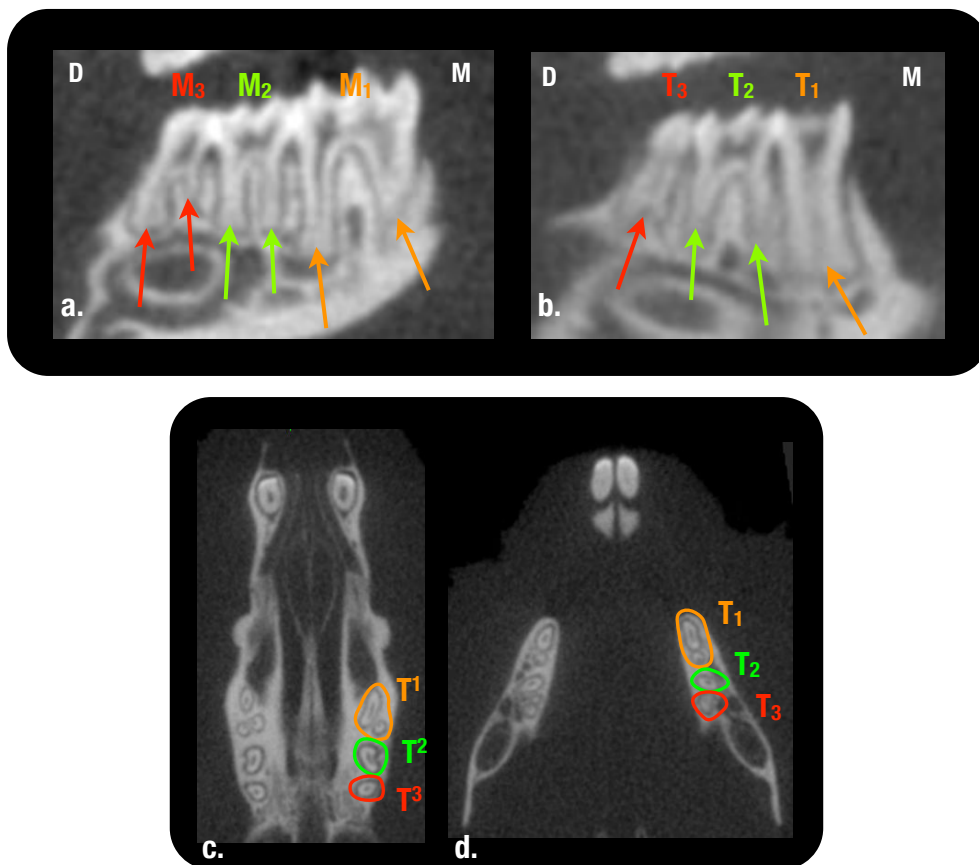


Figure 45 : Anomalies radiculaires des molaires chez les mâles Tabby *Eda<sup>Ta/Y</sup>*  
a. - b. : coupes μTDM obliques, méso-distales, passant par les molaires mandibulaires, respectivement chez un individu sauvage et un individu *Eda<sup>Ta/Y</sup>*, M<sub>1</sub> à 2 racines et T<sub>1</sub> à 1 racine  
c. - d. coupes μTDM coronales passant par les portions radiculaires de T<sup>1</sup> et de T<sub>1</sub> gauches à 2 racines  
orange : première molaire ; vert : deuxième molaire ; rouge : troisième molaire  
M = mésial ; D = distal

### 3.6. Dismorphoses cranio-faciales

#### 3.6.1. Suivi longitudinal des mensurations crâniennes

##### a. Longueur du crâne

Les statistiques descriptives (moyenne, écart-type) de la longueur du crâne en fonction de l'âge et du sexe des individus sont données en annexe 7. Aucune différence significative n'a été trouvée entre les femelles hétérozygotes Tabby et sauvages au cours de la croissance. Chez les mâles, seules les comparaisons faites de la 5<sup>ème</sup> à la 9<sup>ème</sup> semaine montrent des différences significatives. Si des différences sexuelles de longueur crânienne sont observées à partir de la 5<sup>ème</sup> semaine, aucun dimorphisme sexuel de cette variable n'est retrouvé chez les individus Tabby (Annexe 7).

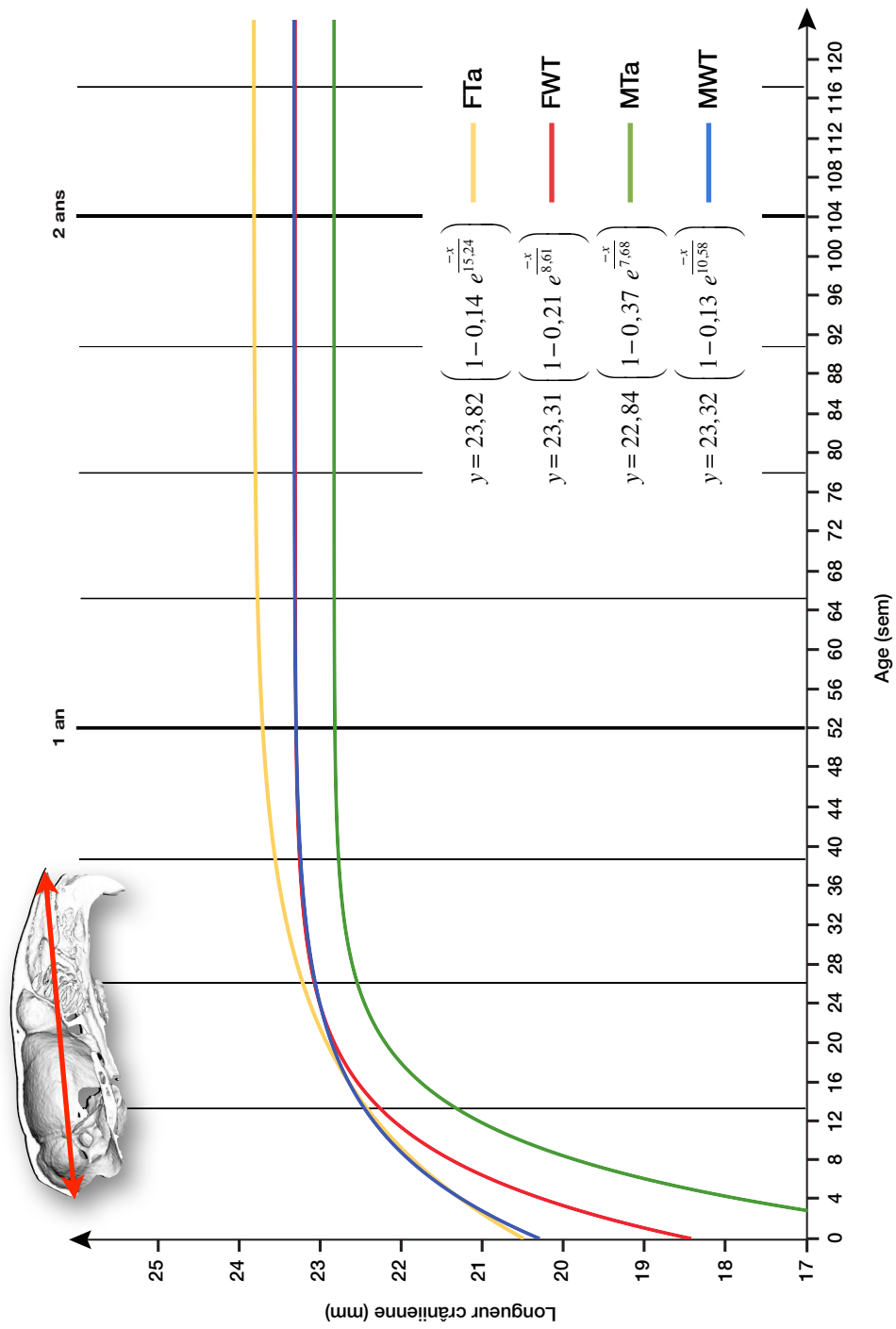
Les courbes de régression de la longueur crânienne en fonction de l'âge sont représentées dans la figure 46. Les paramètres caractéristiques de chacune de ces courbes sont données dans le tableau 9. Les individus *Eda<sup>Ta/Y</sup>* présentent un profil de croissance différent de celui de leurs homologues sauvages : un début de croissance différé (mâles *Eda<sup>Ta/Y</sup>* :  $b = 0,37$  ; mâles sauvages :  $b = 0,13$ ), un rythme de croissance plus marqué (mâles *Eda<sup>Ta/Y</sup>* :  $c = 7,68$  ; mâles sauvages :  $c = 10,58$ ) ainsi qu'un profil de croissance relativement décalé vers le bas par rapport à ceux des autres groupes (Figure 46). Par rapport aux mâles *Eda<sup>Ta/Y</sup>*, les femelles *Eda<sup>Ta/+</sup>*, tout en présentant un début de croissance plus précoce (femelles *Eda<sup>Ta/+</sup>* :  $b = 0,14$  ; mâles *Eda<sup>Ta/Y</sup>* :  $b = 0,37$ ), sont toutefois caractérisées par un rythme de croissance plus lent (mâles *Eda<sup>Ta/Y</sup>* :  $c = 7,68$  ; femelles *Eda<sup>Ta/+</sup>* :  $c = 15,24$ ).

**Tableau 9 : Suivi longitudinal de la longueur crânienne**

Statistiques descriptives et comparaisons (tests de Kolmogorov-Smirnov), inter-sexes et inter-groupes, des paramètres issus de l'ajustement des courbes de régression.

Coefficients	Tabby						Sauvages						Comparaisons (p)			
	♀			♂			♀			♂			♀ vs ♂		Ta vs WT	
	n	m	σ	n	m	σ	n	m	σ	n	m	σ	Ta	WT	♀	♂
<b>a</b>	6	23,82	0,47	5	22,84	1,83	5	23,31	0,56	7	23,32	0,37	n.s.	n.s.	n.s.	n.s.
<b>b</b>	6	<b>0,14</b>	0,04	5	<b>0,37</b>	0,41	5	0,21	0,08	7	<b>0,13</b>	0,03	*	n.s.	n.s.	*
<b>c</b>	6	15,24	4,59	5	7,68	4,93	5	8,61	2,85	7	10,58	2,48	n.s.	n.s.	n.s.	n.s.

Ta : Tabby ; WT : sauvage ; ♀ = femelles ; ♂ = mâles ; n = nombre d'individus ; m = moyenne ; σ = écart-type ; en gras résultats significatifs ; \* =  $p < 0,05$  ; n.s. = non significatif =  $p > 0,05$



**Figure 46 : Suivi longitudinal de la longueur crânienne : courbes de régression**

Pour chaque échantillon, la courbe représentée a été tracée à partir des coefficients de régression moyens



b. Largeur du crâne

Les statistiques descriptives (moyenne, écart-type) de la largeur du crâne en fonction de l'âge et du sexe des individus sont données en annexe 8. Aucune différence significative n'a été trouvée entre les femelles hétérozygotes Tabby et sauvages au cours de la croissance. Chez les mâles, seules les comparaisons faites de la 5<sup>ème</sup> à la 10<sup>ème</sup> semaine montrent des différences significatives.

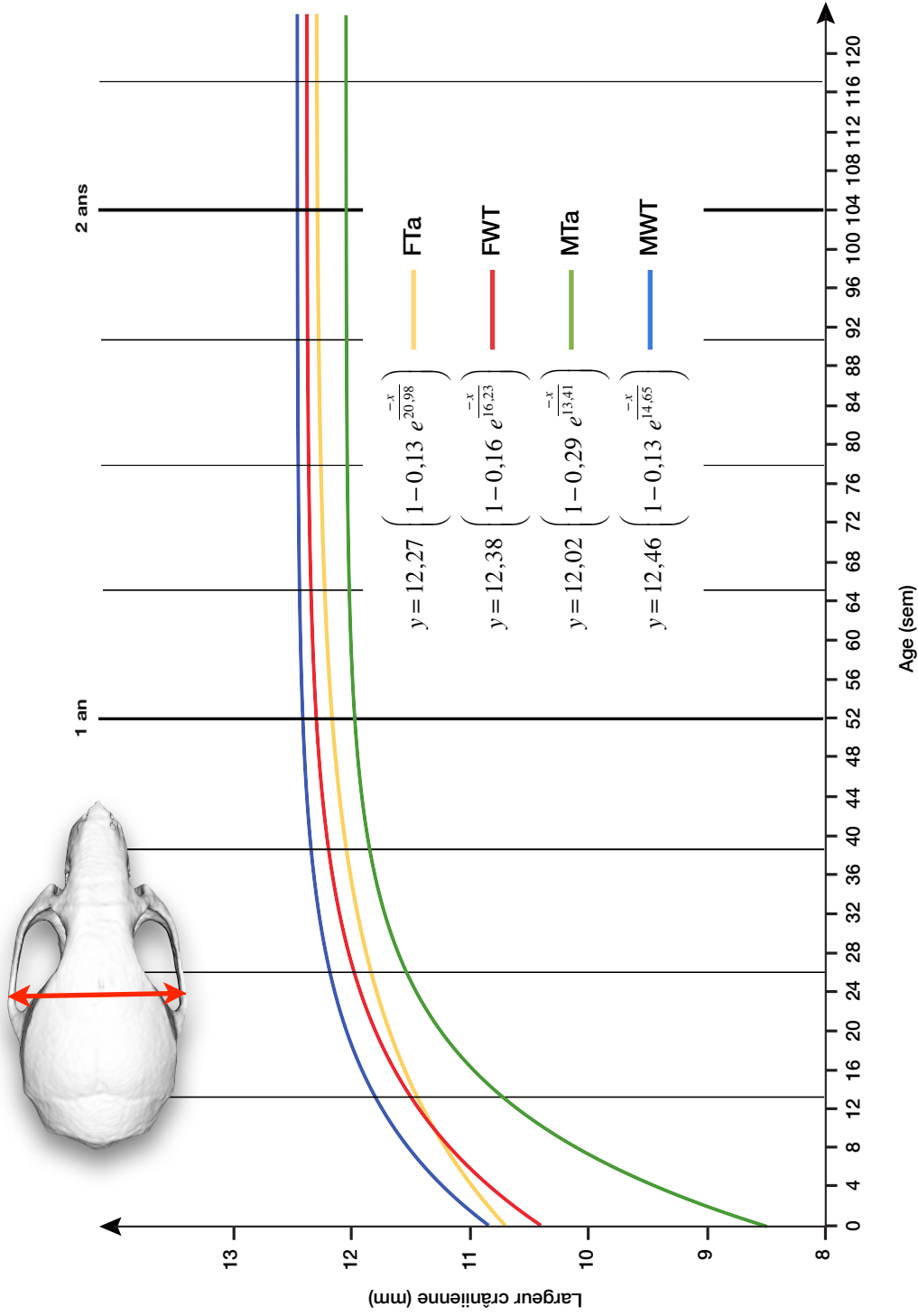
Les profils de croissance ne présentent pas de différences significatives, aussi bien concernant le décalage vertical que les rythmes de croissance respectifs (Figure 47 et Tableau 10). Seules des différences de décalage horizontal sont observées. Par rapport aux mâles sauvages et aux femelles *Eda<sup>Ta/+</sup>*, les mâles *Eda<sup>Ta/Y</sup>* sont caractérisés par une phase d'initiation de la croissance crânienne transversale relativement plus différée dans le temps (mâles sauvages :  $b = 0,13$  ; femelles *Eda<sup>Ta/+</sup>* :  $b = 0,13$  ; mâles *Eda<sup>Ta/Y</sup>* :  $b = 0,29$ ).

**Tableau 10 : Suivi longitudinal de la largeur crânienne**

Statistiques descriptives et comparaisons (tests de Kolmogorov-Smirnov), inter-sexes et inter-groupes, des paramètres issus de l'ajustement des courbes de régression.

Coefficients	Tabby						Sauvages						Comparaisons (p)			
	♀			♂			♀			♂			♀ vs ♂		Ta vs WT	
	n	m	σ	n	m	σ	n	m	σ	n	m	σ	Ta	WT	♀	♂
a	6	12,27	0,3	5	12,02	1,82	5	12,38	0,30	7	12,46	0,16	n.s.	n.s.	n.s.	n.s.
b	6	<b>0,13</b>	0,04	5	<b>0,29</b>	0,30	5	0,16	0,05	7	<b>0,13</b>	0,01	*	n.s.	n.s.	*
c	6	20,98	10,28	5	13,41	7,31	5	16,23	6,79	7	14,65	2,87	n.s.	n.s.	n.s.	n.s.

Ta : Tabby ; WT : sauvage ; ♀ = femelles ; ♂ = mâles ; n = nombre d'individus ; m = moyenne ; σ = écart-type ; en gras résultats significatifs ; \* =  $p < 0,05$ ; n.s. = non significatif =  $p > 0,05$



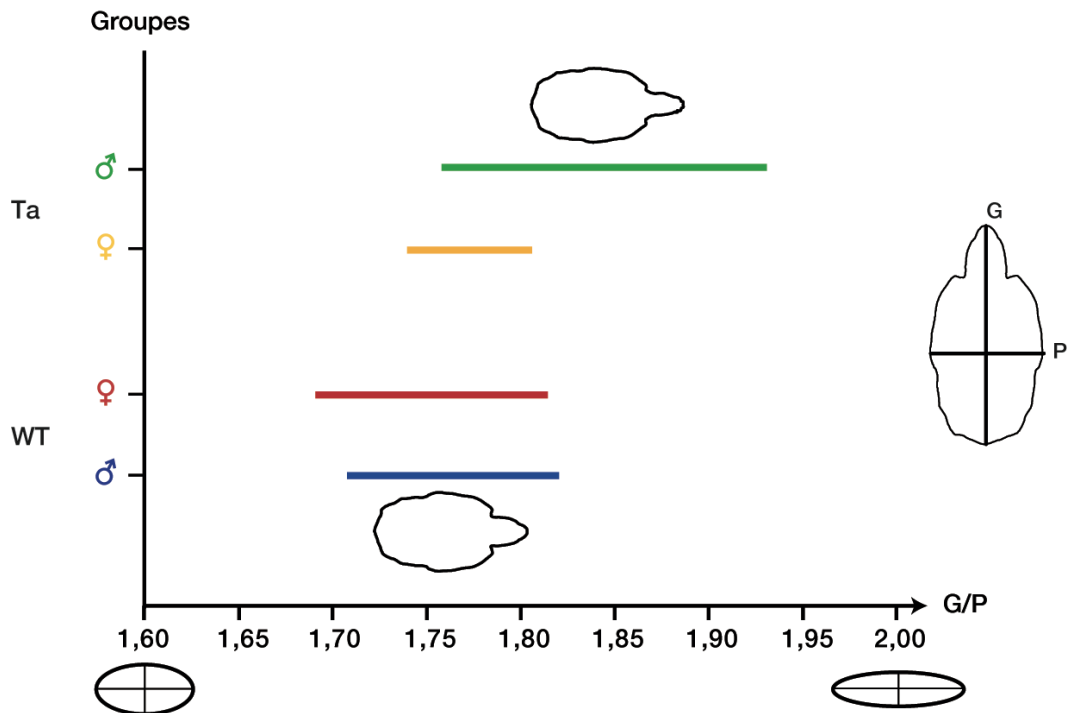
**Figure 47 : Suivi longitudinal de la largeur crânienne**

Pour chaque échantillon, la courbe représentée a été tracée à partir des coefficients de régression moyens

### 3.6.2. Analyse morphologique du crâne en vue dorsale

#### a. Morphologie crânienne en vue dorsale à l'âge adulte

L'**élongation crânienne** la plus importante est observée chez les individus *Eda<sup>Ta/Y</sup>* (Figures 48 et 49). Ce degré d'élongation est significativement plus important que chez les mâles sauvages et les femelles *Eda<sup>Ta/+</sup>* (Tableau 11). Aucun dimorphisme sexuel n'est observé pour les individus sauvages alors qu'une différence significative est trouvée entre les mâles et les femelles Tabby, ce qui souligne ici l'effet de la mutation sur la morphologie crânienne. Par ailleurs, l'étendue des variations la plus marquée est observée au sein du groupe *Eda<sup>Ta/Y</sup>*.



**Figure 48 : Élongation crânienne au sein des groupes Tabby et sauvages**

Pour chaque groupe, l'étendue des variations (minimum - maximum) d'élongation crânienne est représentée par une barre horizontale. En abscisse, les valeurs de l'échelle correspondent au ratio d'élongation de la première harmonique elliptique de Fourier.

Ta : Tabby ; WT : sauvage ; ♀ = femelles ; ♂ = mâles ; G/P : Ratio grand axe sur petit axe

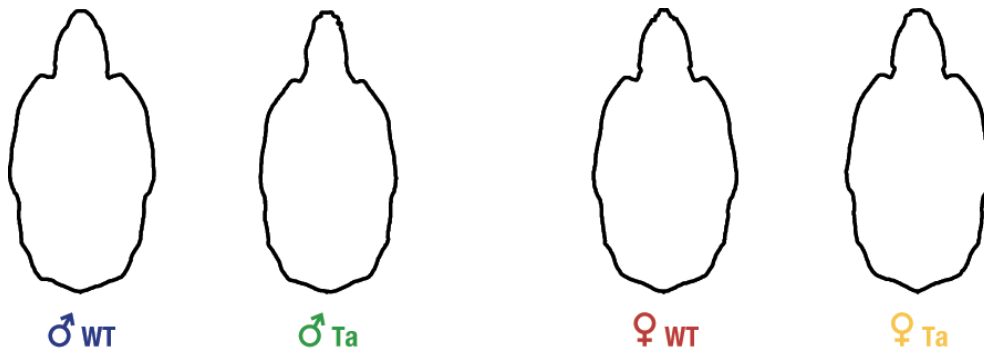
**Tableau 11 : Élongation crânienne au sein des groupes Tabby et sauvages**

Ratio d'élongation du crâne (première ellipse)

Statistiques descriptives et résultats des tests de comparaisons (test de Kolmogorov-Smirnov)

Tabby			Sauvages			Comparaisons (p)			
♀			♂			♀ vs ♂		Ta vs WT	
n	m	σ	n	m	σ	Ta	WT	♀	♂
12	1,78	0,03	11	1,84	0,05	**	n.s.	n.s.	*****

Ta : Tabby ; WT : sauvage ; ♀ = femelles ; ♂ = mâles ; n = nombre d'individus ; m = moyenne ; σ = écart-type ; \*\*\*\*\* = p < 0,005 ; \*\*\*\* = p < 0,01 ; \*\*\* = p < 0,025 ; \*\* = p < 0,05 ; n.s. = non significatif = p > 0,05

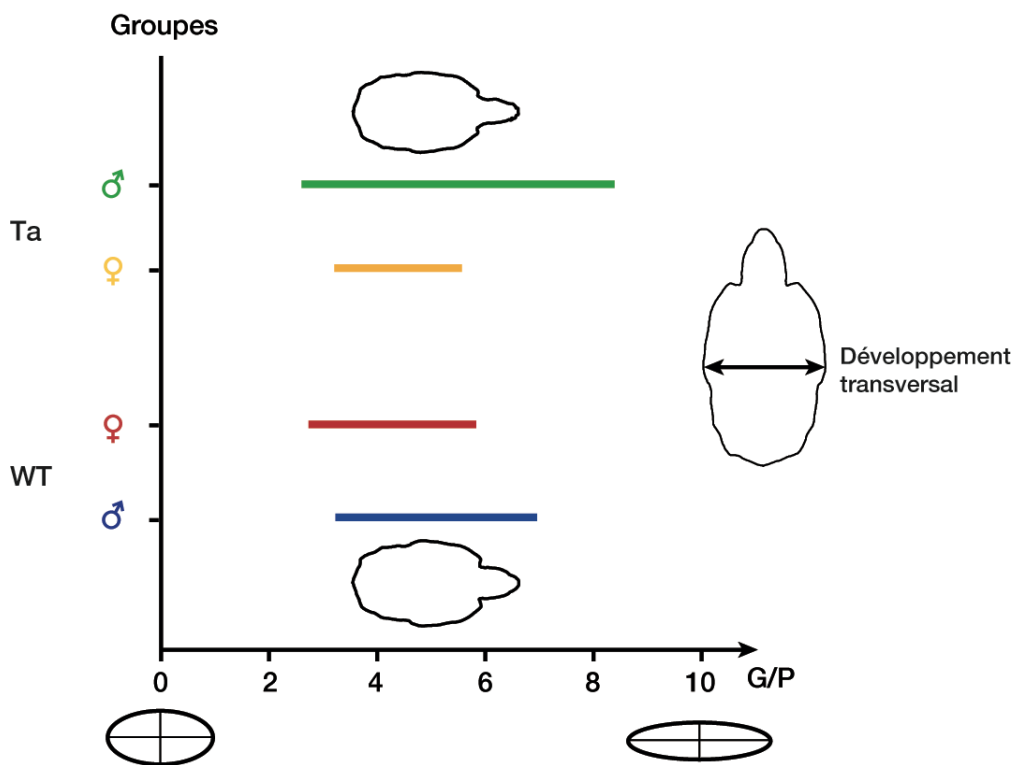


**Figure 49 : Mise en évidence des différences morphologiques crâniennes entre individus sauvages et Tabby**

Différences d'élongation crânienne entre mâles sauvages et Tabby et entre femelles sauvages et Tabby.

♂ = mâles ; ♀ = femelles ; WT : sauvage ; Ta : Tabby

Concernant le **développement transversal**, aucune différence inter-groupe significative n'a été décelée. Toutefois, l'étendue des variations la plus marquée est également retrouvée chez les mâles Tabby (Figure 50 et Tableau 12).



**Figure 50 : Développement transversal du crâne au sein des groupes Tabby et sauvages**

Pour chaque groupe, l'étendue des variations (minimum - maximum) relative au développement transversal du crâne est représentée par une barre horizontale.

En abscisse, les valeurs de l'échelle correspondent au ratio d'élongation de la deuxième harmonique elliptique de Fourier.

Ta : Tabby ; WT : sauvage ; ♀ = femelles ; ♂ = mâles ; G/P : Ratio grand axe sur petit axe

**Tableau 12 : Développement transversal du crâne au sein des groupes Tabby et sauvages**

Ratio d'élongation de la deuxième ellipse

Statistiques descriptives et résultats des tests de comparaisons (test de Kolmogorov-Smirnov)

Tabby						Sauvages						Comparaisons (p)			
♀			♂			♀			♂			♀ vs ♂		Ta vs WT	
n	m	σ	n	m	σ	n	m	σ	n	m	σ	Ta	WT	♀	♂
12	4,18	0,81	11	4,24	1,47	17	4,17	0,76	12	4,40	1,13	n.s.	n.s.	n.s.	n.s.

Ta : Tabby ; WT : sauvage ; ♀ = femelles ; ♂ = mâles ; n = nombre d'individus ; m = moyenne ; σ = écart-type ; n.s. = non significative = p > 0,05

b. Suivi longitudinal de la morphologie crânienne en vue dorsale

Concernant l'**élongation crânienne**, l'ajustement des droites de régression ne révèle pas de tendance particulière comme en témoignent les faibles valeurs des coefficients de corrélation (Tableau 13 et Figure 51). Ce résultat montre que cet aspect est une caractéristique morphologique précoce qui est conservée ensuite au cours de la croissance des individus de chaque groupe étudié. Par rapport au groupe des mâles sauvages, le groupe *Eda<sup>Ta/Y</sup>* semble caractérisé par une variabilité marquée de l'élongation crânienne à chaque stade de croissance (Figure 51). À l'inverse, les femelles *Eda<sup>Ta/+</sup>* présentent une variabilité inter-groupe qui semble moins importante que celle des mâles Tabby voire même des femelles sauvages (Figure 51).

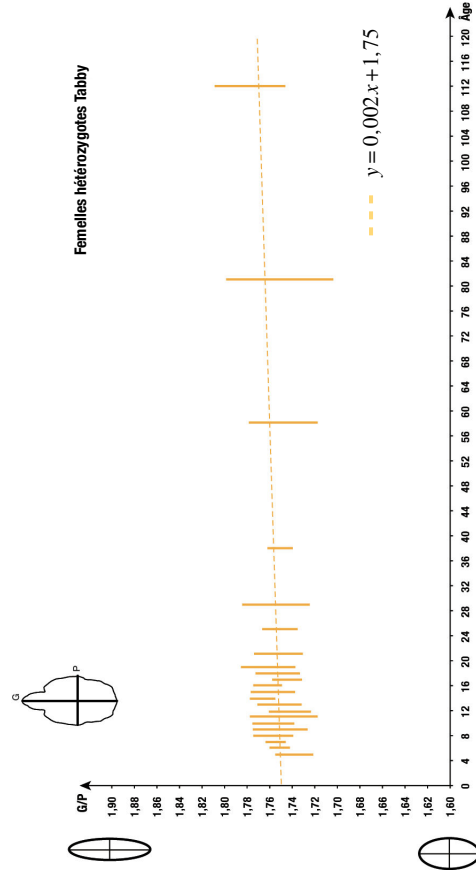
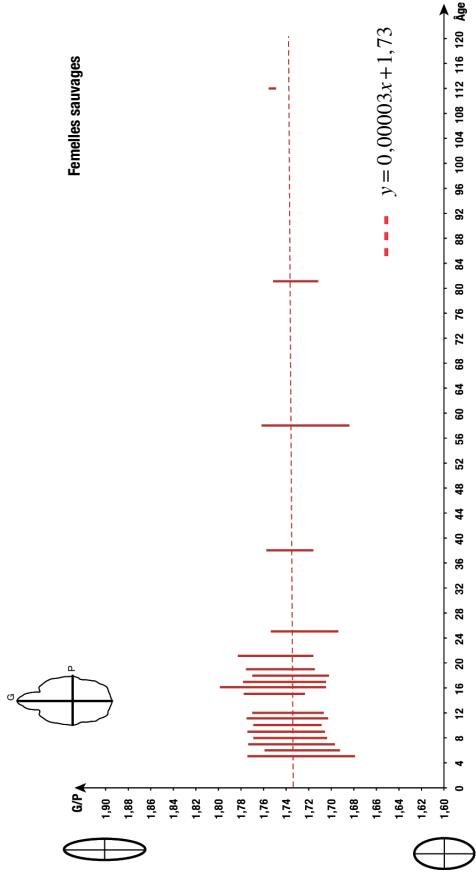
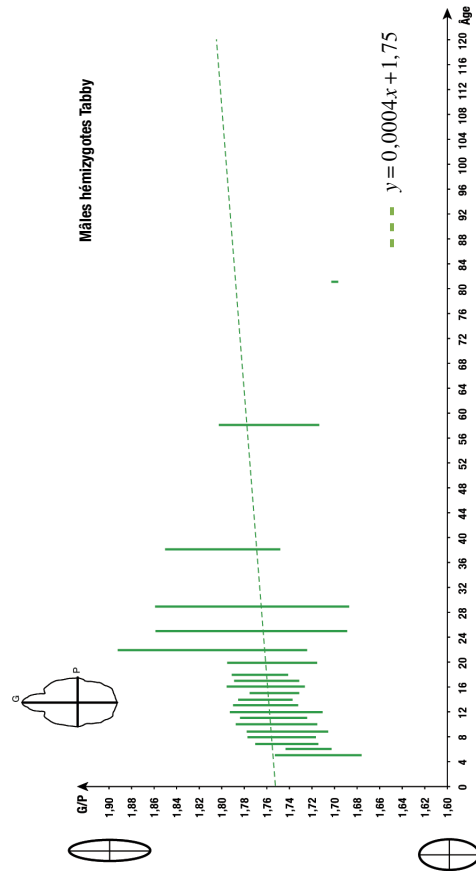
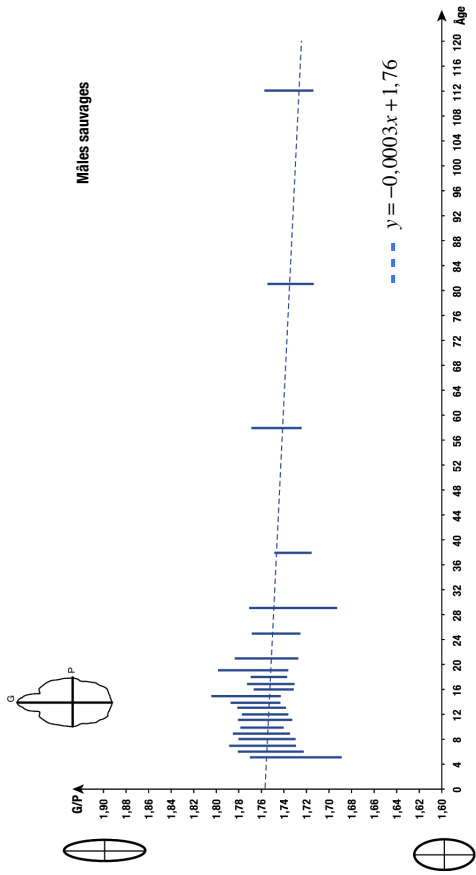
**Tableau 13 : Suivi longitudinal de l'élongation crânienne**

Ratio d'élongation du crâne (première ellipse)

Résultats de l'adaptation de la droite de régression

Groupe	Sexe	Droite de régression	R <sup>2</sup>	r	p
Sauvage	♀	$y = 0,00003x + 1,73$	0,001	0,029	0,789
	♂	$y = -0,0003x + 1,76$	0,119	-0,344	0,000
Tabby	♀	$y = 0,002x + 1,75$	0,056	0,236	0,008
	♂	$y = 0,0004x + 1,75$	0,021	0,146	0,180

♀ = femelles ; ♂ = mâles



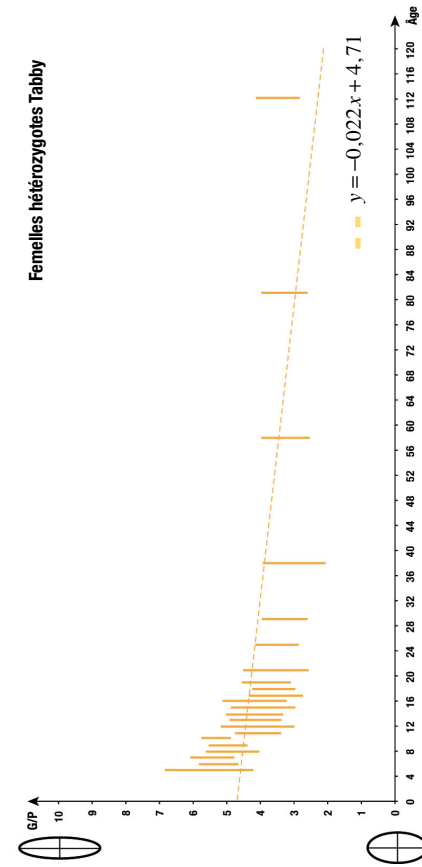
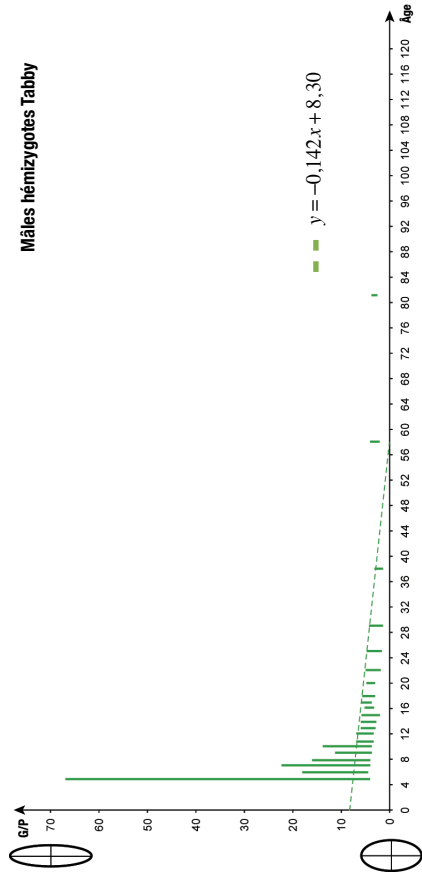
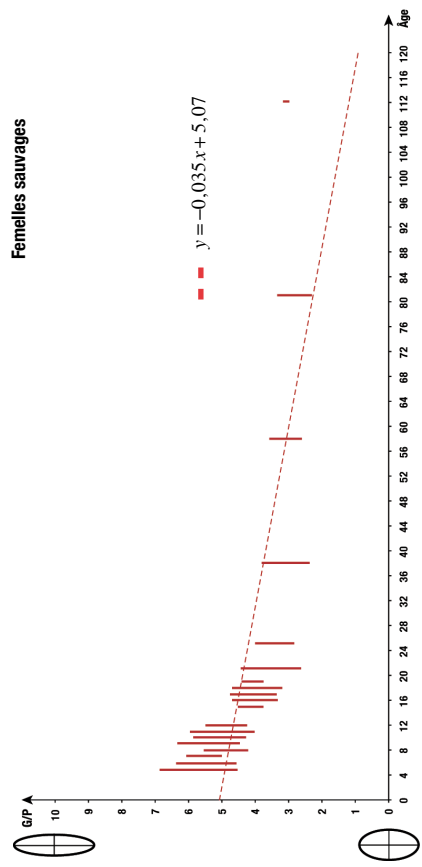
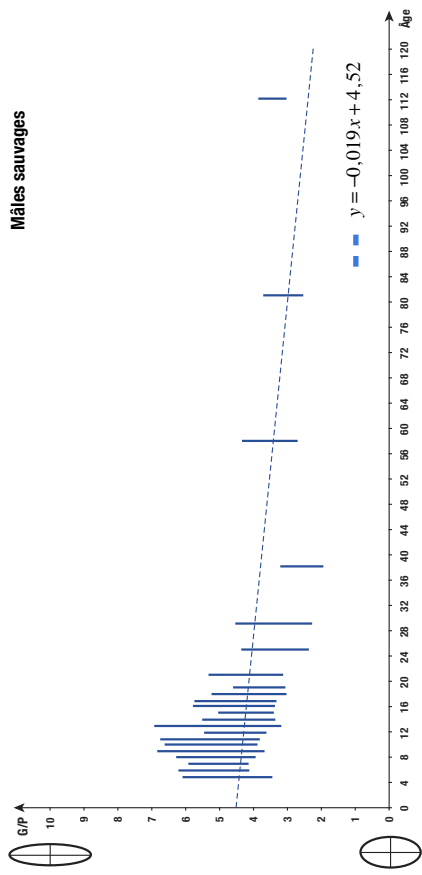
**Figure 51 : Suivi longitudinal de l'élongation crânienne**

Le **développement transversal** présente une tendance relative à la réduction quel que soit le groupe étudié, comme le montre l'ajustement des droites de régression (Tableau 14 et Figure 52). Par ailleurs, les mâles  $Eda^{Ta/Y}$  présentent les variations de développement transversal les plus marquées comme le souligne l'étendue des variations correspondantes (Figure 52).

**Tableau 14 : Suivi longitudinal du développement transversal du crâne**  
 Ratio d'élongation de la deuxième ellipse  
 Résultats de l'adaptation de la droite de régression

Groupe	Sexe	Droite de régression	R <sup>2</sup>	r	p
Sauvage	♀	$y = -0,035x + 5,07$	0,459	-0,678	0,000
	♂	$y = -0,019x + 4,52$	0,193	-0,439	0,000
Tabby	♀	$y = -0,022x + 4,71$	0,281	-0,530	0,000
	♂	$y = -0,142x + 8,30$	0,074	-0,272	0,011

♀ = femelles ; ♂ = mâles



**Figure 52 : Suivi longitudinal du développement transversal du crâne**



### 3.6.3. Variations de forme du *foramen magnum* à l'âge adulte

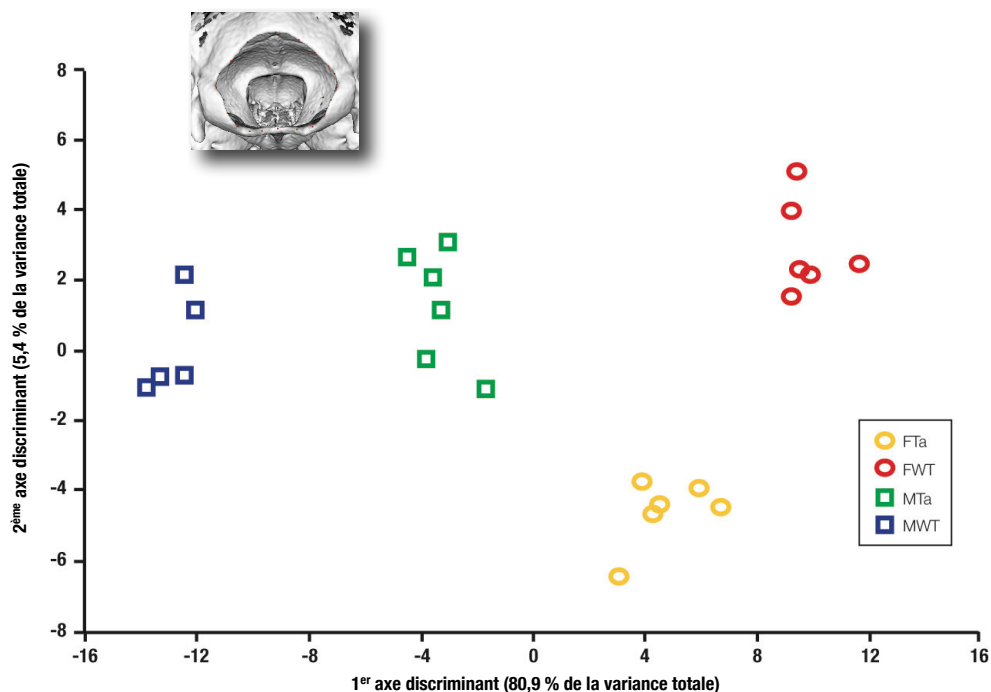
Des différences de forme tridimensionnelles du *foramen magnum* ont pu être mises en évidence entre les 4 groupes étudiés (Figure 53, Tableau 15 et **publication 3**). Alors que des différences morphologiques sont plus importantes entre les mâles et femelles sauvages, ces différences sexuelles sont nettement moins marquées chez les individus Tabby (respectivement D = 518,3 et D = 93,9).

**Tableau 15 : Analyse du contour du *foramen magnum* à l'âge adulte**

Distances de Mahalanobis inter-groupes pour les individus adultes

Groupes		Tabby		Sauvage	
		♀	♂	♀	♂
Tabby	♀	-	93,9 **	59,6 *	326,1 ***
	♂		-	193,9 ***	114,3 **
Sauvage	♀			-	518,3 ***
	♂				-

♂ = mâle ; ♀ = femelle ; \*\*\* = p < 0,001 ; \*\* = p < 0,005 ; \* = p < 0,05



**Figure 53 : Analyse discriminante des descripteurs de Fourier elliptiques 3D du contour du *foramen magnum* à l'âge adulte**

Représentation graphique bidimensionnelle en nuage de points définie par les 1<sup>er</sup> et 2<sup>ème</sup> axes discriminants

### 3.7. Morphologie du squelette appendiculaire

#### 3.7.1. Comparaison droite - gauche du fémur

Aucune différence significative entre les mesures de longueurs fémorales des côtes droit et gauche n'a été observée (test de Wilcoxon,  $p = 0,563$ ).

#### 3.7.2. Suivi longitudinal de la longueur fémorale

Les statistiques descriptives (moyenne, écart-type) de la longueur du fémur en fonction de l'âge et du sexe des individus sont données à l'annexe 9. Aucune différence significative n'a été trouvée entre les femelles hétérozygotes Tabby et sauvages au cours de la croissance. La comparaison inter-groupes chez les individus mâles est significative pour tous les stades de croissance (Annexe 9).

Chez les mâles Tabby, la croissance de la longueur fémorale est relativement affectée comme le mettent en évidence les comparaisons inter-groupes (Tableau 16) et les courbes de régression (Figure 54). Les longueurs fémorales mesurées chez les individus  $Eda^{Ta/Y}$  sont en effet significativement inférieures à celles retrouvées chez leurs homologues sauvages et un décalage significatif du profil de croissance vers le bas est observé (mâles  $Eda^{Ta/Y}$  :  $a = 15,22$  ; mâles sauvages :  $c = 16,61$ ). Des différences de décalage horizontal sont également constatées. Par rapport aux mâles sauvages, les mâles  $Eda^{Ta/Y}$  présentent un processus de croissance relativement différé (mâles sauvages :  $b = 0,33$  ; mâles  $Eda^{Ta/Y}$  :  $b = 0,39$ ). Des différences de décalage horizontal significatives ont pu être mis en évidence entre les mâles et les femelles sauvages avec un processus de croissance relativement différé chez les femelles (mâles sauvages :  $b = 0,33$  ; femelles sauvages :  $b = 0,47$ ). Aucune différence significative de décalage n'étant trouvées entre les mâles et les femelles Tabby.

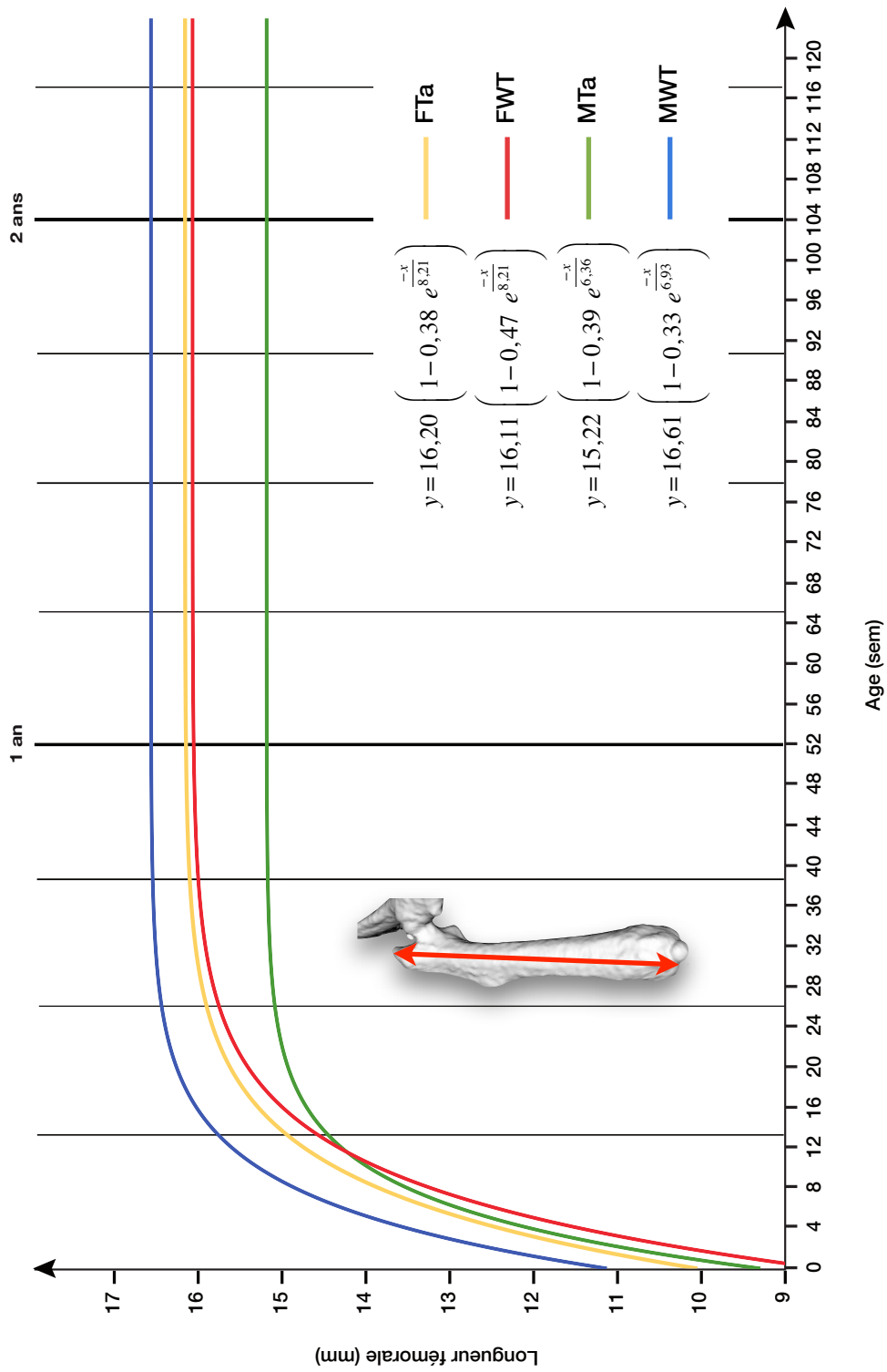
**Tableau 16 : Suivi longitudinal de la longueur fémorale**

Statistiques descriptives et comparaisons (tests de Kolmogorov-Smirnov), inter-sexes et inter-groupes, des paramètres issus de l'ajustement des courbes de régressions.

Coefficients	Tabby						Sauvages						Comparaisons (p)			
	♀			♂			♀			♂			♀ vs ♂		Ta vs WT	
	n	m	$\sigma$	n	m	$\sigma$	n	m	$\sigma$	n	m	$\sigma$	Ta	WT	♀	♂
<b>a</b>	6	16,24	0,89	5	<b>15,22</b>	1,82	5	16,11	0,54	7	<b>16,61</b>	0,27	n.s.	n.s.	n.s.	*
<b>b</b>	6	0,38	0,15	5	<b>0,39</b>	0,07	5	<b>0,47</b>	0,11	7	<b>0,33</b>	0,03	n.s.	****	n.s.	*
<b>c</b>	6	8,21	3,18	5	6,36	1,63	5	8,21	1,47	7	6,93	1,08	n.s.	n.s.	n.s.	n.s.

Ta : Tabby ; WT : sauvage ; ♀ = femelles ; ♂ = mâles ; n = nombre d'individus ; m = moyenne ;  $\sigma$  = écart-type ;

\*\*\*\* =  $p < 0,01$  ; \* =  $p < 0,05$  ; n.s. = non significative =  $p > 0,05$



**Figure 54 : Suivi longitudinal de la longueur fémorale**

Pour chaque échantillon, la courbe représentée a été tracée à partir des coefficients de régression moyens

### 3.7.3. Suivi longitudinal de la longueur humérale

Les statistiques descriptives (moyenne, écart-type) de la longueur de l'humérus en fonction de l'âge et du sexe des individus sont données dans l'annexe 10. Aucune différence significative n'a été trouvée entre les femelles hétérozygotes Tabby et sauvages au cours de la croissance. Les comparaisons inter-groupes chez les individus mâles sont significatives jusqu'à la 21<sup>ème</sup> semaine. Aucun dimorphisme sexuel n'est observé chez les individus Tabby contrairement aux individus sauvages (Annexe 10).

Le développement de l'humérus semble également affecté chez les mâles  $Eda^{Ta/Y}$ . La longueur humérale est inférieure à celle observée chez les individus sauvages (Tableau 17 et annexe 10). Même si le décalage vers le bas de la courbe de régression chez les mâles  $Eda^{Ta/Y}$  n'est pas significatif, le profil de croissance de ce groupe semble souligner cette tendance (valeur du coefficient "a" inférieure à celle des autres groupes). Alors que les individus sauvages mâles présentent une longueur humérale plus importante que celle des femelles sauvages (Tableau 17 et Figure 55), la longueur humérale moyenne chez les individus  $Eda^{Ta/Y}$  est très proche de celle relevée chez les femelles  $Eda^{Ta/+}$  (Tableau 17). Une grande variabilité de cette mesure est toutefois mise en évidence chez les mâles Tabby jusqu'à 10 semaines comme le soulignent les valeurs importantes d'écart-types correspondantes (Tableau 17 et Annexe 10). Concernant les femelles  $Eda^{Ta/+}$ , elles présentent, par rapport aux femelles sauvages, un début de croissance et un rythme de croissance relativement plus lent ( $Eda^{Ta/+}$  : b = 0,30 et c = 10,52 ; femelles sauvages : b = 0,44 et c = 6,36).

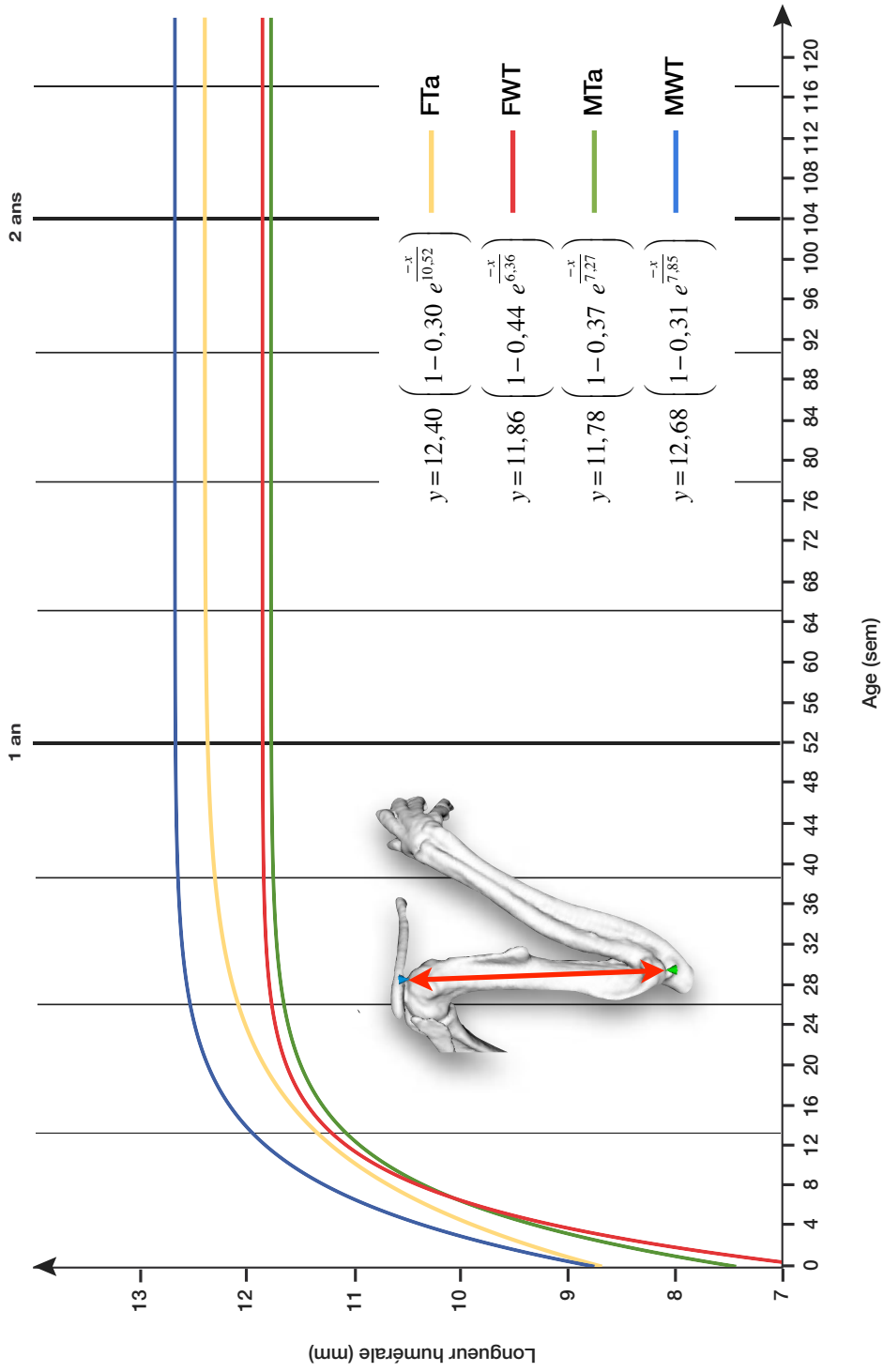
**Tableau 17 : Suivi longitudinal de la longueur humérale**

Statistiques descriptives et comparaisons (tests de Kolmogorov-Smirnov), inter-sexes et inter-groupes, des paramètres issus de l'ajustement des courbes de régressions.

Coefficients	Tabby						Sauvages						Comparaisons (p)			
	♀			♂			♀			♂			♀ vs ♂		Ta vs WT	
	n	m	σ	n	m	σ	n	m	σ	n	m	σ	Ta	WT	♀	♂
<b>a</b>	6	12,37	0,36	5	11,78	1,46	5	<b>11,86</b>	0,44	7	<b>12,68</b>	0,30	n.s.	***	n.s.	n.s.
<b>b</b>	6	<b>0,30</b>	0,11	5	0,37	0,07	5	<b>0,44</b>	0,09	7	<b>0,31</b>	0,03	n.s.	*	*	n.s.
<b>c</b>	6	<b>10,52</b>	3,46	5	7,27	2,64	5	<b>6,36</b>	1,33	7	7,85	1,60	n.s.	n.s.	*	n.s.

Ta : Tabby ; WT : sauvage ; ♀ = femelles ; ♂ = mâles ; n = nombre d'individus ; m = moyenne ; σ = écart-type ;

\*\*\* = p < 0,01 ; \* = p < 0,05 ; n.s. = non significative = p > 0,05



**Figure 55 : Suivi longitudinal de la longueur humérale**

Pour chaque échantillon, la courbe représentée a été tracée à partir des coefficients de régression moyens

## Synthèse des résultats

### Individus Tabby

#### Mâles hémizygotes Tabby ( $Eda^{Ta/Y}$ ) :

- hétérogénéité du phénotype dentaire :
  - 63 % des individus présentent 1 agénésie ou plus
  - 55 % des T1 avec une morphologie radiculaire particulière
- différences subtiles de forme du *foramen magnum* et du crâne en vue dorsale
- élongation crânienne marquée
- hypo-développement squelettique global
- croissance : retard du début de croissance, croissance plus lente

#### Femelles hétérozygotes Tabby ( $Eda^{Ta/+}$ ) :

- phénotype dentaire moins sévère que pour les mâles  $Eda^{Ta/Y}$
- différences subtiles de forme du *foramen magnum* et du crâne en vue dorsale
- élongation crânienne moins marquée que chez les mâles  $Eda^{Ta/Y}$
- pas d'hypo-développement squelettique

#### Dimorphisme sexuel squelettique :

- dimorphisme sexuel "inversé" par rapport à ce qui est habituellement observé dans les groupes sauvages : femelles  $Eda^{Ta/+}$  plus grandes que les mâles  $Eda^{Ta/Y}$

### Individus sauvages

- pas d'agénésies dentaires et pas de morphologie radiculaire particulière
- croissance globalement plus importante chez les mâles que chez les femelles
- dimorphisme sexuel en faveur des mâles



# Discussion

La recherche préclinique correspond *stricto-sensu* à l'ensemble des expériences effectuées à des fins de recherche médicale avant de passer à des expériences chez l'espèce humaine. Par extension, ce volet de la recherche intègre habituellement tout ce qui concerne la biologie étudiée sur l'animal. Par exemple, dans le cadre de la recherche pharmaceutique, lors de l'élaboration d'un nouveau médicament, les études précliniques servent à évaluer l'efficacité et l'éventuelle toxicité d'un produit, *in vitro* puis *in vivo*, avant sa potentielle administration chez l'humain et donc à justifier l'entrée en phase de tests cliniques. Les tests réalisés *in vivo* correspondent à l'administration de cette nouvelle molécule à un modèle animal, généralement murin, et à l'observation, par différentes méthodes, de ses effets, souhaités ou non. L'utilisation de modalités d'imagerie, à l'aide d'instruments spécifiquement dédiées au petit animal, permettent d'obtenir, de façon non invasive, des images anatomiques et fonctionnelles aux cours de ces études précliniques, mais également dans le cadre de l'observation d'animaux modèles de pathologies humaines, d'où l'extension de sa définition.

Les méthodes utilisées jusqu'à présent pour l'étude des modèles murins de diverses pathologies étaient fondées sur l'observation *ex vivo* des phénotypes lorsque l'observation directe comme dans le cas de tumeurs sous-cutanées est impossible, ou *in vitro* des répercussions, sur les tissus, de ces maladies. Ces méthodes nécessitent le sacrifice de groupes d'animaux assez importants afin d'obtenir d'une part les tissus à observer et d'autre part une cohorte d'individus permettant une puissance statistique suffisante pour rendre ces études pertinentes. L'alternative éthique offerte par l'imagerie préclinique, issue directement des techniques d'imagerie clinique appliquées quotidiennement chez l'humain, permet des observations *in vivo* d'individus identifiés, et ce de façon ponctuelle ou régulière au cours de suivis longitudinaux. De tels suivis longitudinaux permettent de réduire le nombre d'individus observés tout en renforçant la puissance statistique de l'étude, chaque animal étant son



propre témoin. L'essor actuel des techniques d'imagerie développées pour l'animal de laboratoire (optique,  $\mu$ TDM ou  $\mu$ CT,  $\mu$ IRM,  $\mu$ TEMP) autorise de tels suivis longitudinaux pendant la croissance et sans sacrifice des individus tout en offrant un vaste choix de propriétés explorables. La  $\mu$ TDM est le support essentiel de l'étude des structures minéralisées (Hoffman *et al.*, 2001 ; Chatziioannou, 2005 ; Hildebrandt *et al.*, 2008).

Les techniques d'imagerie *in vivo* sont ainsi reconnues comme procédures légères par la nouvelle législation (décret 2013-118 du 1<sup>er</sup> février 2013) et également méthodes alternatives (Heindl *et al.*, 2008) puisqu'elles répondent complètement à deux des trois critères de la règle des 3R (Russell et Burch, 1959 ; Richmond, 2000) reconnue internationalement, à savoir :

- la réduction du nombre d'animaux utilisés au cours des expérimentations : évitant les sacrifices à intervalle régulier et permettant un suivi longitudinal des mêmes individus, chacun étant son propre témoin,
- le raffinement des expérimentations : le fait de suivre les mêmes individus et donc de s'affranchir des limites d'approches transversales tout en augmentant la puissance statistique des tests effectués.
- le remplacement peut-être l'objet de discussions et d'opinions variées dépassant le cadre de ce travail.

Nous avons eu l'opportunité d'avoir accès à de telles techniques au sein de l'unité fonctionnelle d'imagerie préclinique du Professeur A. Constantinesco et du Docteur Ph. Choquet (Hôpital de Hautepierre, CHU de Strasbourg). Cette unité attache une grande importance à la multi-modalité et dispose d'un plateau technique regroupant un  $\mu$ TDM (micro-CT), deux gamma caméras ( $\mu$ SPECT) ainsi que d'une  $\mu$ IRM 1.5T à champ clinique, fruit d'une collaboration avec l'équipe recherche et développement de l'entreprise locale RS2D ([www.RS2D.com](http://www.RS2D.com)).

La souris (*Mus musculus*) est, avec le rat, l'espèce la plus utilisée en recherche biomédicale (OECD, 1998 ; Veissier, 1999 ; Malakoff, 2000). En 2007, un rapport de la Commission Européenne considérait que chaque année, dans le monde, 50 à 100 millions d'animaux sont utilisés pour l'expérimentation animale, allant de la mouche aux primates non-humains en passant par les petits mammifères que sont les souris (Pauwels, 2007). Les souris et les rats représentent la grande majorité des espèces utilisées. Les chiffres indiquent qu'un grand nombre d'animaux sont utilisés pour l'expérimentation, mais le vaste écart énoncé ici montre qu'aucune donnée précise n'existe à ce sujet.

Les modèles animaux restent des modèles indispensables pour de nombreux sujets d'études et ce pour de multiples raisons :

- les caractéristiques spécifiques du modèle murin permettent la constitution relativement rapide d'échantillons suffisants pour prétendre à des résultats statistiquement significatifs (Cox et Brown, 2003 ; Brown *et al.*, 2006). En effet, "la souris mange quotidiennement l'équivalent de la moitié de

*son poids ; son rythme de vie, son rythme de reproduction sont bien plus rapides que ceux de l'Homme, et elle atteint bien plus vite un âge avancé"* (D'Arcy Thompson, 1917).

- le modèle murin présente une taille réduite, permettant un élevage peu complexe et un coût modeste de maintenance par individu, un cycle de vie relativement court, une prolificité importante, et actuellement, une bonne caractérisation génétique des lignées ainsi que la maîtrise des techniques permettant de générer de nouvelles lignées.

- la mise en évidence de dysmorphoses crâniennes et post-crâniennes chez le modèle murin nécessite l'acquisition de données morphométriques. Celles-ci ne peuvent être fournies par des modèles cellulaires *in vitro* et nécessitent donc des observations sur des animaux (Cox et Brown, 2003 ; Brown *et al.*, 2006). Les expériences menées sur les cultures cellulaires peuvent donner un éclairage sur des mécanismes moléculaires, mais ne peuvent cependant pas donner de renseignements sur les changements morphométriques multiples qui surviennent, par exemple, dans le contexte complexe des altérations de la voie NFκB, tout au long de la vie d'un individu. D'où l'importance de modèles animaux pour observer ces pathologies et en comprendre les mécanismes. Il s'agit là de la limite du remplacement invoqué par la règle des 3R.

À notre connaissance, aucune analyse quantitative du phénotype squelettique du modèle murin Tabby n'a été réalisée à ce jour, mis à part l'étude du phénotype mandibulaire (Bornert *et al.* 2011), alors que les études antérieures dans l'espèce humaine ont montré un hypo-développement du massif facial (Ward et Bixler, 1987 ; Arlsan *et al.*, 2007 ; Dellavia *et al.*, 2010). De plus, aucune étude ne semble avoir été menée pour observer les effets de la mutation du gène *Eda* murin sur la croissance. Dellavia *et al.* (2010) ont pourtant montré que, chez des patients atteints de DEH, ces dysmorphoses cranio-faciales évoluaient au cours de la croissance. Dans ce contexte, nous avons donc cherché à comprendre l'impact de la mutation du gène *Eda* aussi bien sur la croissance du squelette crânien que sur le squelette appendiculaire à partir d'un suivi longitudinal *in vivo*, pendant plus de 2 ans (112 semaines), d'une cohorte d'individus murins Tabby issue d'une lignée du Laboratoire Jackson et reproduite au sein du laboratoire INSERM UMR-S 1121.

Ce concept de suivi longitudinal peut être assez facilement mis en œuvre sur le plan technique pour plusieurs types de paramètres physiologiques abordables *in vivo* tels que des valeurs biologiques, comme les bilans sanguins *via* des prélèvements non létaux, la masse des individus, dont la mesure peut être répétée aisément, ou encore le comportement métabolique *via* des cages dédiées. Il peut reposer sur des techniques plus sophistiquées impliquant la mise en place chirurgicale de capteurs. Le suivi de la croissance osseuse ne permet toutefois pas ce type d'approche simple, le squelette n'étant pas observable à l'oeil nu sans retirer les structures qu'il soutient. Le seul moyen a longtemps été le sacrifice des animaux et la dissection manuelle permettant l'accès aux pièces osseuses à étudier. Par conséquent le suivi longitudinal ne pouvait se faire sur les mêmes individus et nécessitait d'avoir recours à de grandes cohortes afin d'assurer une puissance statistique suffisante. De telles cohortes impliquent, au-delà du grand nombre d'animaux nécessaires, un temps de préparation des spécimens accru et un nombre conséquent de mesures à effectuer.

Les techniques d'imagerie, récentes dans leur application au petit animal, permettent un accès non délabrant et non létal au corps entier des individus. Elles sont couplées à des modalités d'anesthésie adaptées, permettant la réalisation des acquisitions *in vivo* et leur répétition. L'observation des pièces osseuses du squelette se fait en grande majorité grâce aux techniques utilisant les rayonnements X. La  $\mu$ TDM correspond actuellement à la modalité tomographique permettant une exploration du squelette dans son ensemble. Cette approche autorise le suivi d'animaux durant une période plus ou moins longue et répond aux règles éthiques de l'expérimentation animale, comme toute technique d'imagerie, puisqu'elle réduit le nombre d'animaux utilisés, tout en augmentant la puissance statistique, chaque animal étant son propre témoin. Les suivis longitudinaux publiés présentent souvent des biais majeurs. Ils étudient des ensembles d'individus en les classant en fonction de leur âge, les groupes d'individus correspondant alors à des groupes sacrifiés aux mêmes âges. Très peu d'études concernant le squelette sont menées *in vivo*. Si Gonzales *et al.* (2013) ont récemment réalisé un suivi longitudinal d'individus murins de l'âge de 21 jours à 60 jours afin de mieux comprendre les effets de l'hormone de croissance sur l'allométrie ontogénétique des os du crâne, notre étude est, à notre connaissance, la première à présenter un suivi longitudinal aussi long (112 semaines), réalisé *in vivo* sur le squelette d'un modèle murin.

Pour obtenir des images de qualité *in vivo*, les seules performances de l'appareil d'imagerie ne sont pas suffisantes. La réussite de l'acquisition dépend également des conditions dans lesquelles l'animal est placé, ce que nous avons pu vérifier dès le début des mesures. Toutes les acquisitions correspondantes à un âge ont toujours été réalisées le même jour. Le protocole de manipulation, le positionnement des animaux et le protocole d'acquisition ont été optimisés afin de pouvoir réaliser les explorations  $\mu$ TDM de tous les individus en un minimum de temps tout en conservant des images optimales et en minimisant l'irradiation des individus. Il est important de réaliser les acquisitions alors que l'animal se trouve dans un état d'équilibre, fonction de l'anesthésie et de la température qu'il atteint selon son environnement. Nous avons constaté qu'un animal hors de cet état d'équilibre, soit parce que celui-ci n'est pas atteint, soit parce que les conditions n'y sont pas propices, non seulement risque de mourir si l'anesthésie se poursuit, mais encore manifeste souvent des mouvements somatiques de grande amplitude créant un flou cinétique sur les images reconstruites. En conséquence, la cellule d'imagerie utilisée lors de ce travail était chauffée pendant toute la durée de l'examen pour éviter la perte d'énergie de l'animal et la stabilité de ses constantes était recherchée avant de lancer l'acquisition. Un délai d'environ 15 minutes après l'induction de l'anesthésie était systématiquement respecté avant de réaliser l'acquisition des images. Ce type de procédures permet de maintenir une régularité des mouvements physiologiques inévitables, notamment la respiration et battements cardiaques. Certes des méthodes de synchronisation des acquisitions à ces mouvements physiologiques, à l'aide de capteurs, existent. Il a été montré que, dans de telles conditions, les déplacements engendrés par les mouvements physiologiques sont inférieurs à 100  $\mu$ m (Maï *et al.*, 2005), ce qui correspond à la taille des voxels lors des protocoles d'acquisitions *in vivo* utilisés dans cette étude. Donc aucune méthode de synchronisation n'a été utilisée ici.

Les aspects dosimétriques doivent également être pris en compte dans le cadre d'un suivi longitudinal réalisé à partir d'acquisitions  $\mu$ TDM. Un des enjeux est en effet de savoir si ces expositions répétées entraînent des effets délétères sur les animaux étudiés ainsi que sur les structures explorées. L'exposition aux radiations ionisantes peut avoir deux types de conséquences :

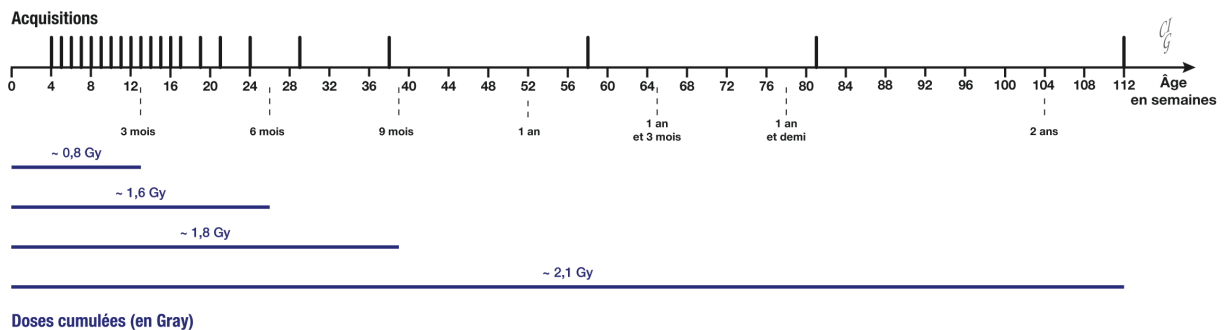
- des effets stochastiques. Ce sont des "événements dont l'éventualité est due uniquement au hasard" (Pallardy, 2001). Les effets stochastiques sont induits par des lésions d'ADN qui pourraient notamment entraîner, en fonction des cellules atteintes, l'apparition de lésions cancéreuses radio-induites. Aucun effet de seuil n'étant retrouvé pour ce type de manifestations, leur apparition peut donc être observée même à faible dose. La difficulté de leur diagnostic est que ces manifestations sont non spécifiques et ne peuvent donc être différenciées des effets liés à l'âge. Cette problématique est d'autant plus difficile à appréhender que plus les souris vieillissent, plus elles sont sujettes au développement de tumeurs spontanées (Guérin, 1954).

- des effets déterministes. Ce sont des événements se produisant "nécessairement lorsque certaines conditions sont remplies" (Pallardy, 2001). Au-delà d'un seuil d'irradiation, les manifestations cliniques apparaissent systématiquement. La gravité de ces manifestations dépend de la dose. Plus la dose est élevée, plus les effets sont importants allant de l'alopecie provoquée à la nécrose des tissus. Aucun de ces effets n'a été rencontré dans la cohorte que nous avons suivie.

Le fait de devoir répéter les acquisitions *in vivo* au cours de notre suivi longitudinal empêche d'avoir recours à des protocoles d'imagerie trop irradiants. Un protocole rapide, peu irradiant mais garantissant des images permettant une observation sans ambiguïté des structures osseuses chez la souris a été retenu.

Des effets plus subtils ne sont toutefois pas à exclure. Le fait d'exposer des individus à des radiations ionisantes au cours de leur croissance pourrait avoir un impact sur leur croissance osseuse. Klinck *et al.* (2008), au cours d'une étude portant sur les effets des radiations sur l'architecture osseuse chez la souris et le rat, ont observé que des protocoles de haute-résolution réalisés *in vivo* et délivrant une dose de 712,4 mGy par examen, semblaient n'avoir que peu d'effets sur le squelette de souris immatures. Au cours de notre travail, des protocoles *in vivo* nettement moins irradiants (70 à 105 mGy) ont été mis en œuvre. La dose totale au bout des 22 acquisitions réalisées au cours de notre suivi longitudinal a été évaluée autour de 1,5 à 2,3 Gy, donc bien inférieure à la dose totale utilisée par Klinck *et al.* (2008) et également largement inférieure à la dose de 6 Gy corps entier habituellement considérée comme dose létale chez le petit animal (Ritman, 2011). Engström *et al.* (1983) ont montré l'existence d'un retard de croissance entre tibia irradié et non irradié de 4% pour une dose de 500 mGy. Ce retard apparaissait avec un délai de 1 à 2 semaines et un retour à une croissance normale était observé 14 à 30 jours après l'irradiation. Les niveaux de dose atteints dans le cadre de notre suivi longitudinal sont très inférieurs et sont surtout étalés dans le temps avec, dans un premier temps, une fréquence hebdomadaire d'acquisition, puis un espacement de ces acquisitions jusqu'à la mort naturelle des animaux (Figure 56). Aucun effet sur la croissance osseuse des souris étudiées ne semble

avoir été détecté ici, comme tendent à le démontrer l'absence de différences significatives au niveau des mesures de longueur crânienne et fémorale réalisées dans le cadre des comparaisons entre individus irradiés et non irradiés (Tableaux 7 et 8). Ces observations peuvent être rapprochées de celles d'Aronson *et al.* (1976) démontrant que des irradiations de 10 mGy, répétées durant la croissance osseuse chez le lapin, n'avaient pas de conséquences sur la croissance osseuse. De plus, les décès des animaux de la présente étude se sont produits à des âges élevés pour des animaux de laboratoire, certains ayant pu atteindre 3 ans. Si des doses trop élevées, susceptibles de provoquer des effets déterministes, avaient été délivrées, tous les animaux seraient probablement décédés précocement dans le même intervalle de temps. Aucune autopsie n'a été réalisée mais rien de nous laisse supposer que compte-tenu des faibles doses utilisées, des effets visibles auraient pu être observés.



**Figure 56 : Répartition des acquisitions en fonction du temps et doses cumulées d'irradiation**

Les acquisitions que nous avons réalisées sur le modèle murin Tabby ont débuté à l'âge de 5 semaines. Des acquisitions plus précoces pourraient venir encore enrichir ce suivi longitudinal. Malheureusement, le fait d'étudier des individus plus jeunes, et donc plus petits, nécessite d'avoir recours à des protocoles adaptés. Ces protocoles impliquent un niveau d'irradiation plus important et ne sont donc pas réalisables *in vivo* actuellement. À ces contraintes dosimétriques, viennent s'ajouter d'autres difficultés telles que la gestion du *nursing* par la mère suite à la manipulation des souriceaux, ou l'adaptation des doses d'anesthésie gazeuse pour ces petits individus.

La quantité de données à traiter que génère un suivi longitudinal aussi long est rapidement très importante. Les procédures d'acquisition comme les procédures de traitement d'images ont donc nécessité une certaine optimisation afin de gagner en efficacité et reproductibilité. Ainsi, le positionnement des animaux a été systématisé pour réduire au maximum les étapes de ré-orientation des volumes segmentés. Même si des opérations de traitement d'images ont pu être automatisées, beaucoup de procédures de post-traitement mises en œuvre dans le cadre de ce travail ont nécessité une intervention manuelle engendrant des temps de manipulation importants. A titre d'exemple, l'ensemble des procédures de post-traitement permettant d'obtenir les 3 volumes de bases, à savoir le

complexe crano-facial, l'humérus droit et le fémur droit ont été estimées à 40 minutes de travail par individu, soit plus de 300 heures au total. Le positionnement des points de référence et l'extraction des contours de crânes prenaient 35 minutes supplémentaires. L'analyse phénotypique d'individus modèles reste longue et laborieuse (Brown *et al.*, 2006 ; Vasquez *et al.*, 2008). Une automatisation de toutes ces étapes de traitement post-traitement aiderait à gagner du temps pour l'expérimentateur. Baiker *et al.* (2010) ont mis au point une technique de segmentation du corps entiers de souris, permettant de séparer automatiquement tous les os du squelette à partir d'un atlas de structures osseuses de référence constitué préalablement (Baiker *et al.*, 2012). Ces approches restent toutefois en phase de développement et nécessitent encore des segmentations de bases réalisées manuellement.

Les reconstructions tridimensionnelles virtuelles permettent d'éviter les accidents souvent rencontrés lors des séances de dissection sur spécimens *ex vivo* de si petite taille. Elles offrent la possibilité de s'affranchir d'une augmentation du nombre de spécimens nécessaires (règle des 3R : raffinement) et de limiter les artéfacts (fractures induites, modifications de forme...) résultant de la manipulation d'échantillons aussi petits (Choquet *et al.*, 2007 ; Vasquez *et al.*, 2008).

Les techniques de préparation et de conservation des spécimens en milieu liquide à température ambiante sont variées et nécessitent de fixer préalablement les tissus afin d'éviter leur dégradation. Les techniques de fixation mettent en œuvre de nombreux produits, souvent toxiques. La majorité des produits de fixation sont composés d'alcool et de formol en proportions variables, de sels d'aluminium ou de phénol (Booth, 1944).

L'alcool est peu toxique par rapport à d'autres produits tels que l'arsenic, mais il peut entraîner une forte déshydratation des spécimens au risque de les rendre inutilisables. Les proportions utilisées doivent donc être maîtrisées et les préparations nécessitent une surveillance régulière (Jullien, 1993). Les spécimens traités à l'alcool doivent être plongés dans des bains de concentration croissante en alcool afin que l'eau intracellulaire soit remplacée de façon progressive par l'alcool et obtenir un dégraissage des tissus. L'élimination des graisses est fondamentale. En persistant, elles risquent de s'hydrolyser au cours du temps et les acides gras produits par cette dégradation sont susceptibles de décalcifier les spécimens (Jullien, 1993). Le formol (CH<sub>2</sub>O), encore appelé méthanal, formaldéhyde ou aldéhyde formique, est un composé organique de la famille des aldéhydes (Maison et Pasquier, 2008). Il est largement utilisé pour la désinfection et la conservation aussi bien dans la production pharmaceutique, les produits de désinfection vétérinaires, qu'en dentisterie, ou encore pour la fixation et conservation de pièces anatomiques ou d'échantillons de tissus. Il est également utilisé dans la production de produits pour le bâtiment (peintures, colles, vernis). Ce produit est classé "Agent cancérigène pour l'humain" par le CIRC (Agence Internationale de Recherche sur le Cancer), organisme de l'OMS, dans les volumes 88 (2006) et 100F de sa *Revue des agents cancérigènes pour l'Homme* (IARC, 2012). Il est également en voie d'interdiction totale d'utilisation en tant que biocide par la directive 98/8/CE du Parlement Européen et par le règlement (CE) n° 2032/2003 de la

Commission Européenne. La conservation des pièces fixées peut se faire dans des solutions comportant un mélange de formol et d'alcool ou d'alcool quasiment pur. Ces méthodes impliquent de les conserver dans un milieu liquide, dans des récipients généralement en verre dont le stockage et la manipulation peuvent s'avérer complexes si la collection constituée est importante. La manipulation de ces spécimens en vue d'examen  $\mu$ TDM nécessite de les sortir de leur milieu de conservation, exposant ainsi la personne qui les manipule aux produits fixateurs.

La technique d'imprégnation des spécimens par du polyéthylène glycol (PEG) a été retenue dans le cadre de ce travail de recherche. Elle consiste en une déshydratation des spécimens à partir d'un remplacement progressif de l'eau des tissus par du PEG. Les techniques de conservation à sec, comme celle-ci, permettent de réduire l'espace de stockage, mais aussi de s'affranchir des contraintes liées à la manipulation de spécimens humides. Au-delà de ces avantages, notre objectif a été d'étudier des structures squelettiques dans les meilleures conditions possibles et donc d'éviter des problèmes de décalcification que des milieux de conservation contenant de l'alcool pourraient entraîner. A notre connaissance, l'utilisation du PEG comme agent d'imprégnation ne provoque pas ce type d'effet.

Le suivi longitudinal *in vivo* de modèles murins pathologiques permet d'observer la mise en place de dysmorphoses ou de suivre l'évolution de pathologies. Dans le cadre de notre approche, nous nous sommes plus particulièrement focalisés sur l'impact de la mutation du gène *Ta* sur la croissance. Ce phénomène biologique est complexe (Gille *et al.*, 1996 ; Miller et German, 1999 ; Zelditch *et al.*, 2003) et nécessite une modélisation adaptée en fonction des espèces étudiées (Gaillard *et al.* 1997). Chez les mammifères, le modèle général de Chapman-Richards (Richards, 1959) est le plus répandu pour l'étude des phénomènes de croissance. Une approche simple, dérivée du modèle précédent et adaptée au profil d'évolution des mesures en fonction de l'âge, est celle correspondant au modèle monomoléculaire formulé par Gaillard *et al.* (1997). Ce modèle que nous avons retenu, est repris dans de nombreuses études de la croissance, notamment chez *Mus musculus* (Zelditch *et al.*, 2003). Il repose sur l'hypothèse que la croissance d'un individu tend asymptotiquement vers une valeur maximale et que le rythme de croissance diminue au cours du temps après une phase rapide dans le jeune âge. L'équation de régression que nous avons adaptée ici correspond à une simplification de ce modèle mono-moléculaire et présente l'avantage de ne comporter que 3 paramètres auxquels une signification biologique peut être apportée.

Concernant le phénotype dentaire, des agénésies molaires et incisives ont été constatées chez les spécimens Tabby, ces agénésies étant plus fréquentes chez les individus hémizygotés *Eda<sup>Ta/Y</sup>* (63 %) que chez les hétérozygotés *Eda<sup>Ta/+</sup>* (33%). L'anatomie radiculaire des premières molaires des souris Tabby, décrite pour la première fois par Grüneberg en 1965 puis par Charles *et al.* (2009), a montré que les individus hémizygotés *Eda<sup>Ta/Y</sup>* présentaient des molaires monoradiculées dans plus de 50% des

cas alors que cette particularité n'était pas retrouvée chez les individus sauvages. Cette disposition morphologique n'est pas sans rappeler le degré de taurodontisme observé chez les patients humains atteints de DEH (Jorgenson, 1982; Crawford et al., 1991; Glavina et al., 2001; Lexner et al., 2007; Gros et al., 2010).

L'observation de courbes de régression et de leurs paramètres a permis de mettre en évidence des anomalies de croissance crânienne chez les souris mâles hémizygotes *Eda<sup>Ta/Y</sup>* avec comme tendance générale, un relatif hypo-développement crânien (décalage vers le bas des profils de croissance pour les mesures crâniennes étudiées) ainsi que des phases d'initiation de la croissance différées et des rythmes de croissance plus rapides dès les premières semaines (Figures 46 et 47). Cet hypo-développement relatif chez les souris hémizygotes *Eda<sup>Ta/Y</sup>* se retrouve également au niveau de l'élongation crânienne (Figure 48). Toutes ces observations inédites sont à rapprocher non seulement de celles de Montonen *et al.* (1998) qui, ayant observé l'expression de EDA dans le neurectoderme et l'os en développement chez l'embryon humain, suggère que EDA pourrait avoir un rôle dans l'hypodéveloppement du massif cranio-facial chez les patients atteint de DEX, mais aussi de celles de Bornert *et al.* (2011), mettant en évidence à partir du même suivi longitudinal que le présent travail, un hypo-développement mandibulaire chez le mutant Tabby.

L'analyse du développement transversal du crâne révèle, au sein de tous les groupes étudiés, une tendance à la réduction au cours de la croissance (Figure 52). Ce résultat qui semble à première vue relativement paradoxal, mérite quelques éclairages. Dans le cadre de notre travail, le développement transversal du crâne a été quantifié à partir de la contribution de la 2<sup>ème</sup> harmonique elliptique de la série de Fourier caractérisant le contour crânien (Figure 34). La réduction relative de cette contribution au cours de la croissance pourrait résulter du développement simultané de la fosse temporale et donc de l'arcade zygomatique. Sur le plan morphologique, ce développement s'accompagne d'une modification de la forme du crâne, un aspect ovoïde se substituant progressivement à l'aspect piriforme retrouvé au cours des premières semaines de développement. L'impact de cette transition morphologique sur les contributions des harmoniques elliptiques est à considérer en raison de l'inter-dépendance des coefficients de la série de Fourier (Kuhl et Giardina, 1983). Dans ce contexte de transition morphologique, les contributions d'harmoniques d'ordre plus élevé peuvent se faire aux dépens de la 2<sup>ème</sup> harmonique, expliquant alors cette réduction relative du développement transversal du crâne.

La base du crâne semble également affectée par la mutation du gène *Eda* comme en témoigne l'analyse de la forme tridimensionnelle du contour du foramen magnum. Les différences relativement réduites entre les souris femelles hétérozygotes *Eda<sup>Ta/+</sup>* et les souris mâles hémizygotes *Eda<sup>Ta/Y</sup>* comparées à celles observées entre leur correspondants sauvages pourraient résulter de la mutation du gène *Eda* sur le développement de la base du crâne. Ces résultats semblent corroborer ceux de Johnson *et al.* (2002) mettant en évidence des anomalies de la base du crâne chez les patients DEX,



avec notamment une flexion accentuée, une relative étroitesse et un allongement de son segment postérieur.

Ces dysmorphoses crâniennes, notamment l'élongation crânienne plus marquée chez les souris hémizygotes *Eda<sup>Ta/Y</sup>*, semblent s'installer relativement précocement (Figure 46 et tableau 9). Ce phénomène est en effet détecté dès la 5<sup>ème</sup> semaine et aurait probablement été observé plus tôt si des acquisitions avaient pu être réalisées dès la naissance des spécimens. Non seulement son installation est précoce, mais cette anomalie est ensuite conservée comme le montrent le suivi de l'élongation crânienne tout au long de la croissance (Figure 51) ainsi que les comparaisons des groupes *ex vivo* *Eda<sup>Ta/Y</sup>* - sauvages (Figure 48 et tableau 11). Même si l'origine de ces anomalies morphologiques est probablement complexe – les structures osseuses crâniennes se développent à partir de condensations mésenchymateuses (Dixon, 1997) et leur édification résulte de deux mécanismes d'ossification : enchondrale et membraneuse –, ces résultats confirment le rôle d'EDA-A1 dans (1) les interactions épithélio-mésenchymateuses, interactions essentielles à la formation normale du squelette (Hall, 1980 ; Hall and Coffin-Collins, 1990 ; Dixon, 1997), et (2) soulignent l'importance de l'expression d'EDA-A1 dans les lignées ostéoblastiques au cours du développement osseux (Hill *et al.*, 2002).

Le degré de polymorphisme crânien semble plus marqué chez les souris hémizygotes *Eda<sup>Ta/Y</sup>* comme tend à le montrer l'étendue plus importante des variations de toutes les mesures crâniennes au cours de la croissance chez les mutants Tabby (Figures 46 et 47). Cette variabilité d'expression phénotypique, observée également au sein du groupe des mâles Tabby *ex vivo* (Figure 48), est comparable à celle de la mandibule (Bornert *et al.*, 2011). Si le polymorphisme mandibulaire chez les souris hémizygotes *Eda<sup>Ta/Y</sup>* est à rapprocher des anomalies dentaires (Figures 43 et 44) qui sont par ailleurs relativement bien documentées dans la littérature (Kristenova *et al.*, 2002 ; Peterkova *et al.*, 2002), l'origine de la variabilité d'expression phénotypique crânienne chez le mutant Tabby reste à préciser. Les anomalies dentaires, particulièrement les agénésies intéressant les rangées dentaires supérieures et inférieures (Figure 43), ont certainement un impact fonctionnel et donc des répercussions variables sur la croissance du massif cranio-facial. Toutefois, ces anomalies ne suffisent probablement pas à expliquer les patrons d'expression crânienne très variés retrouvés dès les premières semaines de croissance chez les souris hémizygotes *Eda<sup>Ta/Y</sup>*. Par conséquent, les mécanismes moléculaires qui sous-tendent la mise en place des dysmorphoses crâniennes pourraient être avant tout liés à un rôle direct que le gène *Eda* pourrait jouer dans le développement du complexe cranio-facial (Montonen *et al.*, 1998 ; Bushdid *et al.*, 2001).

Le squelette appendiculaire semble également affecté par la mutation du gène *Eda*. Une réduction de la longueur du fémur, un profil de croissance décalé vers le bas avec une phase de début de croissance différée caractérisent les mutants Tabby (Figure 54 et tableau 16). Cette tendance se retrouve à une moindre mesure au niveau du membre antérieur comme tendent à le souligner les mesures humérales (Figure 55 et tableau 17). Ces résultats mettent en évidence pour la première fois, des anomalies de développement des os longs et sont à rapprocher d'autres anomalies squelettiques

connues comme, par exemple, la fragilité observée au niveau des vertèbres de la queue (Hill *et al.*, 2002).

Une variabilité phénotypique particulièrement marquée au cours des 10 premières semaines de suivi est également retrouvée au niveau du fémur et de l'humérus chez les souris hémizygotes *Eda<sup>Ta/Y</sup>*. Ce résultat pourrait souligner d'une part une certaine variabilité d'expression du gène *Eda* muté sur le développement du squelette appendiculaire et d'autre part l'existence de phénomènes de compensation ou de rattrapage de la croissance de ces os longs comme en témoignent les valeurs d'écart-type relativement réduites des mesures correspondantes au-delà de la 10<sup>ème</sup> semaine (Annexes 9 et 10). Comme pour le complexe cranio-facial, ces anomalies du squelette appendiculaire retrouvées chez les mâles hémizygotes *Eda<sup>Ta/Y</sup>* sont autant d'éléments supplémentaires confirmant le rôle d'EDA-A1 dans la formation normale du squelette (Hall, 1980 ; Hall and Coffin-Collins, 1990 ; Dixon, 1997).

Les souris femelles hétérozygotes *Eda<sup>Ta/+</sup>* présentent, par rapport à leur homologues sauvages, des différences subtiles de profil de croissance. Ces différences correspondent globalement à un léger retard des phases initiales de croissance comme le suggèrent les courbes de régression des mesures crâniennes et humérales (Figures 46, 47 et 55). Ce patron d'expression phénotypique moins marqué se retrouve non seulement au niveau des rangées dentaires (Figure 43), mais également dans l'étendue des variations des différentes mesures crâniennes et post-crâniennes qui semblent relativement comparables à celles observées chez les femelles sauvages (Figures 46, 47, 48, 49, 54 et 55). Toutefois, ces résultats contrastent avec le degré de polymorphisme plus marqué qu'exprime la forme mandibulaire (Bornert *et al.*, 2011). Une hypothèse qui pourrait être évoquée serait que l'impact de la composante fonctionnelle liée aux anomalies dentaires pourrait être plus important sur la croissance mandibulaire que sur le reste de squelette crânien. À cela pourrait s'ajouter un probable effet d'inactivation du chromosome X (Lyon, 1961 ; Plath *et al.*, 2002) qui pourrait contribuer à cette atténuation des patrons d'expression crânienne et post-crânienne chez les femelles hétérozygotes *Eda<sup>Ta/+</sup>*.



# CONCLUSION

---

Ce suivi longitudinal a permis non seulement de mettre en évidence, chez le modèle murin de la dysplasie ectodermique, des anomalies du complexe cranio-facial et du squelette appendiculaire mais également d'en apprécier le devenir au cours de la croissance. Plus généralement, le suivi d'échantillons sauvages fournit une base de données unique pour l'étude d'autres modèles syndromiques. En effet, c'est la première fois qu'un tel suivi longitudinal est réalisé sur un modèle murin. Comme les irradiations répétées ne semblent pas affecter le développement squelettique des spécimens, d'autres suivis longitudinaux basés sur ce protocole pourront être envisagés à l'avenir.

L'analyse des courbes de régression chez les souris hémizygotes *Eda<sup>Ta/Y</sup>* révèle un relatif hypo-développement crânien ainsi que des phases d'initiation de la croissance différées et des rythmes de croissance plus rapides dès les premières semaines. Des anomalies de la base du crâne et plus particulièrement de la fosse crânienne postérieure au travers de l'analyse morphologique du *foramen magnum* ont également été mises en évidence chez les mutants Tabby. Ces résultats inédits sont à rapprocher non seulement d'observations connues quant à l'expression de EDA au cours de l'ostéogenèse chez l'embryon humain, mais aussi de celles de Bornert *et al.* (2011) chez le mutant Tabby rapportant un hypo-développement mandibulaire à partir d'un suivi longitudinal. L'installation précoce de ces dysmorphoses et leur conservation tout au long de la croissance renforcent l'hypothèse d'un rôle majeur des gènes *Eda* et *EDA* dans le développement du complexe cranio-facial.

Le polymorphisme crânien est une autre caractéristique des souris mâles hémizygotes *Eda<sup>Ta/Y</sup>*. Cette variabilité d'expression phénotypique est à rapprocher du patron d'expression mandibulaire (Bornert *et al.*, 2011). À la différence de la variabilité mandibulaire qui pourrait probablement résulter d'une composante plus fonctionnelle, l'origine de la variabilité crânienne, exprimée dès les premières semaines de croissance chez le mutant Tabby, repose probablement d'avantage sur un rôle direct que le gène *Eda* pourrait jouer dans le développement du complexe cranio-facial.

Concernant le phénotype dentaire, des agénésies des molaires et des incisives ont été constatées chez les spécimens Tabby. La morphologie radiculaire a été revisitée et nos observations ont montré que les individus mâles hémizygotes *Eda<sup>Ta/Y</sup>* présentaient des molaires monoradiculées dans plus de 50% des cas alors que cette particularité n'était pas retrouvée chez les individus sauvages. Cette disposition morphologique n'est pas sans rappeler le degré de taurodontisme observé chez les patients humains atteints de DEH.

Le squelette appendiculaire semble également affecté par la mutation du gène *Eda*, le fémur et à une moindre mesure l'humérus des mutants Tabby étant atteints par un déficit de croissance relatif. Pour la première fois, ces résultats mettent en évidence des anomalies de développement des os longs, à rapprocher des anomalies de trabéculatation osseuse déjà observées au niveau des vertèbres de la queue.

L'observation des stades précoces (0-4<sup>ème</sup> semaine) constitue une perspective particulièrement intéressante pour compléter la compréhension de la mise en place de ces anomalies squelettiques. Ces acquisitions n'ont toutefois pas été possibles en raison des contraintes techniques liées aux explorations *in vivo*. En effet, des protocoles de très haute résolution et donc fortement irradiants seraient nécessaires pour ce type d'exploration compte-tenu de la petite taille des spécimens. Cette contrainte nous empêche, avec les moyens technologiques actuels, de pratiquer de tels examens *in vivo*. Une issue serait d'étudier ces stades précoces à partir d'un échantillon *ex vivo* particulièrement important.

Chez les femelles hétérozygotes *Eda<sup>Ta/+</sup>*, les différences d'expression phénotypiques sont plus subtiles tant au niveau dentaire que des structures crâniennes et post-crâniennes étudiées. L'atténuation de patron d'expression phénotypique renforce l'hypothèse d'un probable effet d'inactivation du chromosome X chez ces individus hétérozygotes. Sur le plan de la caractérisation dentaire, nos résultats nous encouragent à poursuivre ce travail de phénotypage notamment avec des explorations en mode haute résolution afin de tenter d'analyser la volumétrie pulpaire et d'en déduire un éventuel taurodontisme au même titre de ce que nous avons pu faire chez les patients atteints de DEH.

Ces résultats viennent non seulement confirmer le parallélisme phénotypique important qui existe entre les spécimens Tabby et les patients atteints de DEH, mais contribuent également à enrichir le tableau phénotypique de ce syndrome et donc renforcent la connaissance de cette pathologie. Dans une perspective thérapeutique, la description fine et exhaustive de ces anomalies chez le mutant Tabby constitue une étape essentielle pour tester l'efficacité de tentatives de réversion phénotypique pour une protéine recombinante donnée.

- Alcan, T., Basa, S., Kargül, B. (2006). Growth analysis of a patient with ectodermal dysplasia treated with endosseous implants: 6-year follow-up. *Journal of Oral Rehabilitation*, 33, p. 175-182
- Anderson, R.M. (1948). Methods of collecting and preseving vertebrate animals. *National Museum of Canada Bulletin*, 69, p. 1-162.
- Aradhya, S., Nelson, D. (2001). NF-kappaB signaling and human disease. *Current Opinion in Genetics and Development*, 11, p. 300-306.
- Ari, H.H., Çınaroğlu, S. (2010). A new approach to preservation of some organs using alkyd resin. *Research in Veterinary Science*, 90, p. 16-19.
- Arlsan, S., Devocioğlu Kama, J., Ozer, T., Yavuz, I. (2007). Craniofacial and upper airway cephalometrics in hypohidrotic ectodermal dysplasia. *Dentomaxillofacial Radiology*, 36, p. 478-483.
- Aronson, A.S., Gustafsson, M., Selvik, G. (1976). Bone growth in the rabbit after irradiation. *Acta Radiologica. Diagnosis*, 17, p. 838
- Ascher, B. (1898). Geschwister mit Anomalien der Ohren, der Zähne und der Haut. *Zeitschrift für Ethnologie*, Sitzung vom 19 Februar 1898, p. 114-121.
- Aswegan, A.L., Josephson, K.D., Mowbray, R., Pauli, R.M., Spritz, R.A., Williams, M.S. (1997). Autosomal dominant hypohidrotic ectodermal dysplasia in a large family. *American Journal of Medical Genetics*, 72, p. 462-467.
- Atchley, W.R., Hall, B.K. (1991). A model for development and evolution of complex morphological structures. *Biological reviews of the Cambridge Philosophical Society*, 66, p. 101-157.
- Baiker, M., Milles, J., Dijkstra, J., Henning, T.D., Weber, A.W., Que, I., Kaijzel, E.L., Löwik, C.W.G.M., Reiber, J.H.C., Lelieveldt, B.P.F. (2010). Atlas-based whole-body segmentation of mice from low-contrast micro-CT data. *Medical Image Analysis*, 14, p. 723-737.
- Baiker, M., Snoeks, T.J.A., Kaijzel, E.L., Que, I., Dijkstra, J., Lelieveldt, B.P.F., Löwik, C.W.G.M. (2012). Automated bone volume and thickness measurements in small animal whole-body microCT data. *Molecular Imaging and Biology*, 14, p. 420-430.
- Bal, E., Baala, L., Cluzeau, C., El Kerch, F., Ouldin, K., Hadj-Rabia, S. (2007). Autosomal dominant anhidrotic ectodermal dysplasias EDARADD locus. *Human Mutation*, 28, p. 703-709.
- Baskan, Z., Yavuz, I., Ulku, R., Kaya, S., Yavuz, Y., Basaran, G., Adiguzel, O., Ozer, T. (2006). Evaluation of ectodermal dysplasia. *The Kaohsiung Journal of Medical Sciences*, 22, p. 171-176.

- Blumberg, J.E., Hylander, W.L., Goepf, R.A. (1971). Taurodontism: a biometric study. *American Journal of Physical Anthropology*, 34, p. 243-255.
- Blüschke, G., Nüsken, K.D., Schneider, H. (2010). Prevalence and prevention of severe complications of hypohidrotic ectodermal dysplasia in infancy. *Early Human Development*, 86, p. 397-399.
- Boj, J.R., Duran, J., Cortada, M., Jimenez, A., Golobart, J. (1993). Cephalometric changes in a patient with ectodermal dysplasia after placement of dentures. *Journal of Clinical Pediatric Dentistry*, 17, p. 217-220.
- Bondarets, N., McDonald, F. (2000). Analysis of the vertical facial form in patients with severe hypodontia. *American Journal of Physical Anthropology*, 111, p. 177-184.
- Bondarets, N., Jones, R.M., McDonald, F. (2002). Analysis of facial growth in subjects with syndromic ectodermal dysplasia: a longitudinal analysis. *Orthodontics & Craniofacial Research*, 5, p. 71-84.
- Bookstein, F.L. (1989). Size and shape: a comment on semantics. *Systematic Zoology*, 38, p. 173-180.
- Bookstein, F.L. (1991). *Morphometric tools for landmark data*. Cambridge University Press, Cambridge.
- Bookstein, F.L. (2005). *After landmarks. Morphometrics in Physical Anthropology*. Kluwer Academic / Plenum Publishers.
- Booth, E.S. (1944). Temporary preservation of small mammals in the field. *Journal of Mammalogy*, 25, p. 354-358.
- Bornert, F., Choquet, P., Gros, C.I., Aubertin, G., Perrin-Schmitt, F., Clauss, F., Lesot, H., Constantinesco, A., Schmittbuhl, M. (2011). Subtle morphological changes in the mandible of Tabby mice revealed by micro-CT imaging and elliptical Fourier quantification. *Frontiers in Physiology*, 2, art. 15.
- Bowen, R. (1932). Hereditary ectodermal dysplasia of the anhidrotic type. *Southern Medical Journal*, 25, p. 481-484.
- Bowen, R. (1957). Hereditary ectodermal dysplasia of the anhidrotic type. *Southern Medical Journal*, 50, p. 1018-1021.
- Brown, S., Hancock, J.M., Gates, H. (2006). Understanding mammalian genetic systems: The challenge of phenotyping in the mouse. *PLoS Genetics*, 2(8): e118.
- Bushdid, P.B., Chen, C.L., Brantley, D.M., Yull, F., Raghov, R., Kerr, L.D., Barnett, J.V. (2001). NF-kappaB mediates FGF signal regulation of msx-1 expression. *Developmental Biology*, 237, p. 107-115.
- Cambiaghi, S., Restano, L., Paakkonen, K., Caputo, R., Kere, J. (2000). Clinical findings in mosaic carriers of hypohidrotic ectodermal dysplasia. *Archives of Dermatology*, 136, p. 217-224.
- Carlson, S.K., Classic, K.L., Bender, C.E., Russell, S.J. (2007). Small animal absorbed radiation dose from serial micro-computed tomography imaging. *Molecular Imaging and Biology*, 9, p. 78-82.
- Carrel, L., Willard, H.F. (2005). X-inactivation profile reveals extensive variability in X-linked gene expression in females. *Nature*, 434, p. 400-404.
- Casal, M.L., Lewis, J.R., Mauldin, E.A., Tardivel, A., Ingold, K., Favre, M. (2007). Significant correction of disease after postnatal administration of recombinant ectodysplasin A in canine X-linked ectodermal dysplasia. *American Journal of Human Genetics*, 81, p. 1050-1056.

- Cermakova, P., Peterkova, M., Capkova, J., Turečková, J., Ruch, J.V., Lesot, H., Peterková, R. (1998). Comparison of the tooth shape and size in tabby and non-tabby mice. *Acta Veterinaria*, 67, p. 3-14.
- Charles, C., Pantalacci, S., Peterková, R., Peterka, M., Laudet, V., Viriot, L. (2007). Disruption of the palatal rugae pattern in Tabby (eda) mutant mice. *European Journal of Oral Sciences*, 115, p. 441-448.
- Charles, C. Pantalacci, S., Peterkova, R., Tafforeau, P., Laudet, V., Viriot, L. (2009). Effect of eda Loss of Function on Upper Jugal Tooth Morphology. *The Anatomical Record*, 292, p. 299–308
- Chassaing, N., Bourthoumieu, S., Cossee, M., Calvas, P., Vincent, M.C. (2006). Mutations in EDAR account for one-quarter of non-ED1-related hypohidrotic ectodermal dysplasia. *Human Mutation*, 27, p. 255-259.
- Chatziioannou, A.F. (2005). Instrumentation for molecular imaging in preclinical research. *Proceedings of the American Thoracic Society*, 2, p. 533-536.
- Choquet, P., Calon, A., Breton, E., Beck, F., Domon-Dell, C., Freund, J.N., Constantinesco, A. (2007). Multiple-contrast X-ray micro-CT visualization of colon malformations and tumours in situ in living mice. *Comptes Rendus Biologies*, 330, p. 821-827.
- Choquet, P., Goetz, C., Aubertin, G., Hubele, F., Sannié, S., Constantinesco, A. (2010). Carbon tube electrodes for electrocardiography-gated cardiac multimodality imaging in mice. *Journal of the American Association for Laboratory Animal Science*, 50, p. 61-64.
- Chu, D.K., Jordan, M.C., Kim, J.K., Couto, M.A., Roos, K.P. (2006). Comparing isoflurane with tribromoethanol anesthesia for echocardiographic phenotyping of transgenic mice. *Journal of American Association for Laboratory Animal Science*, 45, p. 8-13.
- Clauss, F., Obry, F., Manière, M.C., Hadj-Rabia, S., Bodemer, C., Lesot, H., Schmittbuhl, M. (2008). Dento-craniofacial phenotypes and underlying molecular mechanisms in hypohidrotic ectodermal dysplasia (HED): a review. *Journal of Dental Research*, 87, p. 1089-1099.
- Clauss, F., Schmittbuhl, M., Waltmann, E., Obry, F., Manière, M.C. (2009). Phénotypes et thérapeutiques implanto-prothétiques précoces de la dysplasie ectodermique hypohidrotique liée à l'X (DEX). *Revue Francophone d'Odontologie Pédiatrique*, 3, p. 116-130.
- Constant, D.A., Grine, F.E. (2001). A review of taurodontism with new data on indigenous southern African populations. *Archives of Oral Biology*, 46, p. 1021-1029.
- Cormack, A.M. (1963). Representation of a function by its line integrals, with some radiological applications. *Journal of Applied Physics*, 34, p. 2722-2727.
- Cormack, A.M. (1964). Representation of a function by its line integrals, with some radiological applications, II. *Journal of Applied Physics*, 35, p. 2908-2913.
- Cox, R.D., Brown, S. (2003). Rodent models of genetic disease. *Current Opinion in Genetics and Development*, 13, p. 278-283.
- Crawford, P.J.M., Aldred, M.J., Clarke, A. (1991). Clinical and radiographic dental findings in X linked hypohidrotic ectodermal dysplasia. *Journal of Medical Genetics*, 28: p. 181-185
- Cui, C.Y., Durmowicz, M., Tanaka, T.S., Hartung, A.J., Hashimoto, K., Ko, M.S., Srivastava, A.K., Schlessinger, D. (2002). Eda targets revealed by skin gene expression profiles of wild-type, Tabby and Tabby EDA-A1 transgenic mice. *Human Molecular Genetics*, 11, p. 1763-1773.



- Cui, C.Y., Durmowicz, M., Ottolenghi, C., Hashimoto, K., Griggs, B., Srivastava, A.K., Schlessinger, D. (2003). Inducible mEDA-A1 transgene mediates sebaceous gland hyperplasia and differential formation of two types of mouse hair follicles. *Human Molecular Genetics*, 12, p. 2931-2940.
- Cui, C.Y., Smith, J.A., Schlessinger, D., Chan, C.C. (2005). X-Linked anhidrotic ectodermal dysplasia disruption yields a mouse model for ocular surface disease and resultant blindness. *American Journal of Pathology*, 167, p. 89-95.
- Cui, C.Y., Hashimoto, K., Grivennikov, S.I., Piao, Y., Nedospasov, S.A. (2006). Ectodysplasin regulates the lymphotoxin- $\beta$  pathway for hair differentiation. *Proceedings of the National Academy of Sciences*, 103, p. 9142-9147.
- Cui, C.Y., Kunisada, M., Esibizione, D., Douglass, E.G., Schlessinger, D. (2009). Analysis of the temporal requirement for Eda in hair and sweat gland development. *Journal of Investigative Dermatology*, 129, p. 984-993.
- Darwin, C. (1839). *Voyage d'un naturaliste autour du monde : Fait à bord du navire le Beagle de 1831 à 1836*. Traduction Barbier, E., Éditions La Découverte, Paris, 2006.
- Darwin, C. (1879-1880). *De la variation des animaux et des plantes à l'état domestique*. Vol. 2. traduit de la seconde édition anglaise par Ed. Barbier. Éditions C. Reinwald, Paris. BNF. Page 337. Sur site Gallica
- Daibes, S., Hoffman, T.J., Miller, W.H., et al. (2004). Assessment of radiation exposure to laboratory animals during micro-CT imaging. *Molecular Imaging*, 3, p. 245.
- Degueurce, C. (1999). Le Musée Fragonard de l'École Nationale Vétérinaire d'Alfort. *Les Musées de Médecine*, éd. Privat, Toulouse.
- Degueurce, C. (2010). *Honoré Fragonard et ses écorchés : un anatomiste au siècle des lumières*, éd. Réunion des Musées Nationaux.
- Dellavia, C., Catti, F., Sforza, C., Tommasi, D.G., Ferrario, V.F. (2010). Craniofacial growth in ectodermal dysplasia. An 8 year longitudinal evaluation of Italian subjects. *Angle Othodontist*, 80, p. 545-551.
- Dillenseger, J.P., Moerschel, E. (2009). *Guide des technologies de l'imagerie médicale et de la radiothérapie*. Masson Éd., Paris.
- Dixon, A.D. (1997). Prenatal development of the facial skeleton. *Fundamentals of craniofacial growth*, eds Dixon, A.D., Hoyte, D.A.N. et Rønning, O., Boca Raton: CRC Press, p. 59-97.
- De Dobbeleer, Ballaux, E., Detraux, E. (1964). L'enrobage d'organes ou de pièces anatomiques dans des plastiques translucides. *Annales d'Anatomie pathologique*, 9, p. 429-438.
- Dufresne, L. (1803). *Taxidermie. Nouveau dictionnaire d'histoire naturelle appliquée aux arts, à l'agriculture, à l'économie rurale et domestique, à la médecine, etc. Par une société de naturalistes et d'agriculteurs*. Édition de 1819, tome XXXII, p. 522-592.
- Dürer, A. (1525). *Instruction sur la manière de mesurer*.
- Dürer, A. (1528). *Traité des proportions*. Édition française de 1557, consultable en ligne sur [www.gallica.fr](http://www.gallica.fr)
- Engström, H., Jansson, J.O., Engström, C. (1983). Effect of local irradiation on the longitudinal bone growth in the rat. *Acta Radiologica Oncology*, 22, p. 129-133.

- Epperly, M.W. (2006). Thalidomide radiosensitization of normal murine hematopoietic but not squamous cell carcinoma or multiple myeloma tumor cell lines. *In Vivo*, 20, p. 333-339
- Falconer, D.S. (1952). A totally sex-linked gene in the house mouse. *Nature*, 169, p. 664-665.
- Falconer, D.S. (1953). Total sex-linkage in the house mouse. *Zeitschrift für Induktive Abstammungs und Vererbungslehre*, 85, p. 210-219.
- Falconer, D.S., Latyszewski, M. (1952). The environment in relation to selection for size in mice. *Journal of Genetics*, 51, 67.
- Feldkamp, L.A., Davis, L.C., Kress, J.W. (1984). Practical cone-beam algorithm. *Journal of the Optical Society of America A*, 1, p. 612-619.
- Feldkamp, L.A., Goldstein, S.A., Parfitt, A.M., Jesion, G., Kleerekoper, M. (1989). The direct examination of three-dimensional bone architecture in vitro by computed tomography. *Journal of Bone and Mineral Research*, 4, p. 3-11.
- Ferguson, B.M., Brockdorff, N., Formstone, E., Ngyuen, T., Kronmiller, J.E., Zonana, J. (1997). Cloning of *Tabby*, the murine homolog of the human *EDA* gene: evidence for a membrane-associated protein with a short collagenous domain. *Human Molecular Genetics*, 6, p. 1589-1594.
- Fisher, R.A. (1922). On the mathematical foundations of theoretical statistics. *Philosophical Transactions of the Royal Society of London, Series A*, 222, p. 309-368.
- Flecknell, P.A. (2005). *Laboratory animal anesthesia*. Second edition, Elsevier.
- Fremling, C.R., Hemming, D.L. (1965). A new method of taxidermy using polyethylene glycol as an impregnation medium. *The American Biology Teacher*, 27, p. 697-701.
- Gaide, O., Schneider, P. (2003). Permanent correction of an inherited ectodermal dysplasia with recombinant EDA. *Nature Medicine*, 9, p. 614-618.
- Gaillard, J.M., Pontier, D., Allaine, D., Loison, A., Hervé, J.C., Heizmann, A. (1997). Variation in growth form and precocity at birth in eutherian mammals. *Proceedings of the Royal Society Biological Sciences*, 264, p. 859-868.
- Gagnier, P.Y. (2002). La taxidermie, toujours au service de la recherche scientifique. *Lettre de l'OCIM*, Hors-série, p. 45-50.
- Gille, U., Salomon, F., Rieck, O., Gericke, A., Ludwig, B. (1996). Growth in rats (*Rattus norvegicus* Berkenhout): 1. Growth of body mass: a comparison of different models. *Journal of Experimental Animal Science*, 37, p. 190-1999.
- Glavina, D., Majstorovic, M., Lulic-Dukic, O., Juric, H. (2001). Hypohidrotic ectodermal dysplasia: dental features and carriers detection. *Collegium Antropologicum*, 25, p. 303-310.
- Godefroy, J., Bornert, F., Gros, C.I., Constantinesco, A. (2012). Elliptical Fourier descriptors for contours in three dimensions: A new tool for morphometrical analysis in biology. *Comptes Rendus Biologies*, 335, p. 205-213.
- Goeckermann, W.H. (1920). Congenital ectodermal defect, with report of a case. *Archives of Dermatology and Syphilology*, 1, p. 396.
- Goethe, J.W. (1807). But de l'auteur dans *Oeuvres d'histoire naturelle de Goethe comprenant divers mémoires d'anatomie comparée, de botanique et de géologie*. Traduit par Martins, C.F., Éd. A.B. Cherbuliez et Cie, Paris, 1837.

- Gonzales, P.N., Kristensen, E., Morck, D.W., Boyd, S., Hallgrímsson, B. (2013). Effects of growth hormone on the ontogenetic allometry of craniofacial bones. *Evolution & Development*, 15, p. 133-145.
- Gordon, W.H., Jamieson, R.C. (1931). Hereditary ectodermal dysplasia of the anhidrotic type. *Annals of Internal Medicine*, 5, p. 358-370.
- Grefte, F. (2007). René Antoine Ferchault de Réaumur, 69J, Inventaire. Insitut de France, Académie des Sciences, Paris. Mis à jour 2012.
- Gros, C.I., Clauss, F., Obry, F., Manière, M.C., Schmittbuhl, M. (2010). Quantification of taurodontism: interests in the early diagnosis of Hypohidrotic Ectodermal Dysplasia. *Oral Diseases*, 16, p. 292-298.
- Grüneberg, H. (1965). Genes and genotypes affecting the teeth of the mouse. *Journal of Embryology & Experimental Morphology*, 14, p. 137-159.
- Grüneberg, H. (1971,a). The Tabby Syndrome in the Mouse. *Proceedings of the Royal Society of London. Series B, Biological Sciences*, 179, p. 139-156.
- Grüneberg, H. (1971,b). The glandular aspects of the tabby syndrome in the mouse. *Journal of Embryology and Expérimental Morphology*, 25, p. 1-19.
- Guckes, A.D., Scurria, M.S., King, T.S., McCarthy, G.R., Brahim, J.S. (2002). Prospective clinical trial of dental implants in persons with ectodermal dysplasia. *The Journal of Prosthetic Dentistry*, 88, p. 21-5.
- Guérin, M. (1954). *Tumeurs spontanées des animaux de laboratoire (Souris - Rat - Poule)*. Éd. Amédée Legrand & Cie, Paris.
- Guilford, S.H. (1883). A dental anomaly. *The Dental Cosmos*, 25, p. 113-118.
- Guilford, S.H. (1893). The teeth and hair; their homology and pathological intimacy. *The Dental Cosmos*, 35, p. 809-817.
- Guy, F., Mackaye, H.T., Likius, A., Vignaud, P., Schmittbuhl, M., Brunet, M. (2008). Symphyseal shape variation in extant and fossil hominoids, and the symphysis of *Australopithecus bahrelghazali*. *Journal of Human Evolution*, 55, p. 37-47.
- Hall, B.K. (1980). Tissue interactions and the initiation of osteogenesis and chondrogenesis in the neural crest-derived mandibular skeleton of the embryonic mouse as seen in isolated murine tissues and in recombinations of murine and avian tissues. *Journal of Embryology & Experimental Morphology*, 58, p. 251-264.
- Hall, B.K., Coffin-Collins, P.A. (1990). Reciprocal interactions between epithelium, mesenchyme, and epidermal growth factor (EGF) in the regulation of mandibular mitotic activity in the embryonic chick. *Journal of craniofacial genetics and developmental biology*, 10, p. 241-261.
- Hall, E.R., Russel, W.C. (1933). Dermestid beetles as an aid in cleaning bones. *Journal of Mammalogy*, 14, p. 372-374.
- Hall, E.J., Giaccia, A.J. (2006). *Radiobiology for the radiologist*. New York: Lippincott Williams & Wilkins.

- Hallgrímsson, B., Lieberman, D.E., Liu, W., Ford-Hutchinson, A.F., Jirik, F.R. (2007). Epigenetic interactions and the structure of phenotypic variation in the cranium. *Evolution and Development*, 9, p. 76-91.
- Headon, D.J., Emmal, S.A., Ferguson, B.M., (2001). Gene defect in ectodermal dysplasia implicates a death domain adapter in development. *Nature*, 414, p. 913-916.
- Hefti, E., Trechsel, U., Rüfenacht, H., Fleisch, H. (1980). Use of dermestid beetles for cleaning bones. *Calcified Tissue International*, 31, p. 45-47.
- Heindl, C., Hess, A., Brune, K. (2008). Refinement and reduction in animal experimentation: options for new imaging techniques. *ALTEX*, 25, p. 121-125.
- Helms, J.A., Schneider, R.A. (2003). Cranial skeletal biology. *Nature*, 423, p. 326-331.
- Hildebrandt, I.J., Su, H., Weber, W.A. (2008). Anesthesia and other considerations for in vivo imaging of small animals. *Institute of Laboratory Animal Research Journal*, 49, p. 17-26.
- Hill, A.M. (1933). Hereditary ectodermal dysplasia of the anhidrotic type. Report of a case with the results of biopsy. *Archives of Dermatology*, 28, p. 66-72.
- Hill, N.L., Laib, A., Duncan, M.K. (2002). Mutation of the Ectodysplasin-A gene results in bone defects in mice. *Journal of Comparative Pathology*, 126, p. 220-225.
- Hoffman, J.M., Croft, B.Y. (2001). Future directions in small animal imaging. *Lab Animal*, 30, p. 36-45.
- Hoffmeister, D.F., Lee, M.R. (1963). Cleaning mammalian skulls with ammonium hydroxide. *Journal of Mammalogy*, 44, p. 283-284.
- Hooper, E.T. (1950). Use of dermestid beetles instead of cooking pots. *Journal of Mammalogy*, 31, p. 100-102.
- Hounsfield, G.N. (1973). Computerized transverse axial scanning (tomography): Part I. Description of system. *British Journal of Radiology*, 46, p. 1016-1022
- IARC (2012). Formaldehyde. *IARC monographs on the evaluation of carcinogenic risks to humans*, 100F, p. 401-435.
- Janssen, B.J.A., De Celle, T., Debets, J.J.M., Brouns, A.E., Callahan, M.F., Smith, T.L. (2004). Effects of anesthetics on systemic hemodynamics in mice. *American Journal of Physiology Heart and Circulatory Physiology*, 287, p. H1618-H1624.
- Jarré, V. (1892). Congenital absence of teeth in a subject twelve years old. *The Dental Cosmos*, 34, p. 468- 471.
- Jaspers, M.T., Witkop, C.J. (1980). Taurodontism, an isolated trait associated with syndromes and X-chromosomal aneuploidy. *American Journal of Human Genetics*, 32, p. 396-413.
- Jullien, F. (1993). Reptiles et amphibiens. Techniques de conservation. *La lettre de l'OCIM*, 28, p 13-15.
- Johnson, E., Roberts, M.W., Gukes, A.D., Bailey, L.J., Phillips, C.L., Wright, J.T. (2002). Analysis of craniofacial development in children with hypohidrotic ectodermal dysplasia. *American Journal of Medical Genetics*, 112, p. 327-334.
- Jones, K.B., Goodwin, A.F., Landan, M., Seidel, K., Tran, D.K., Hogue, J., Chavez, M., Fete, M., Yu, W., Hussein, T., Johnson, R., Huttner, K., Jheon, A.H., Klein, O.D. (2013). Characterization of X-linked

- hyphidrotic ectodermal dysplasia (XL-HED) hair and sweat gland phenotypes using phototrichogram analysis and live confocal imaging. *American Journal of Medical Genetics*, 161A, p. 1585-1593.
- Jorgenson, R.J. (1982). The conditions manifesting taurodontism. *American Journal of Medical Genetics*, 11, p. 435-442.
- Jorgenson, R.J., Dowben, J.S., Dowben, S.L. (1987). Autosomal dominant ectodermal dysplasia. *Journal of Craniofacial Genetics and Developmental Biology*, 7, p. 403-412.
- Kaercher, T. (2004). Ocular symptoms and signs in patients with ectodermal dysplasia syndromes. *Graefes Archive for Clinical and Experimental Ophthalmology*, 242, p. 495-500.
- Kalender, W.A., Seissler, W., Klotz, E., Vock, P. (1990). Spiral volumetric CT with single-breath-hold technique, continuous transport, and continuous scanner rotation. *Radiology*, 176, p. 181-183.
- Kalender, W.A., Kyriakou, Y. (2007). Flat-detector computed tomography (FD-CT). *European Radiology*, 17, p. 2767-2779.
- Kalender, W.A. (2011). *Computed Tomography: Fundamentals, System Technology, Image Quality, Applications*. 3<sup>rd</sup> revised edition, Publicis MCD Verlag, Germany.
- Kawakami, M., Yamamura, K. (2008). Cranial bone morphometric study among mouse strain. *BMC Evolutionary Biology*, 8, p. 73-84.
- Keene, H.J. (1966). A morphologic and biometric study of taurodontism in a contemporary population. *American Journal of Physical Anthropology*, 25, p. 208-209.
- Keith, A. (1913). Problems relating to the teeth of the earlier forms of prehistorical men. *Proceeding of the Royal Society of Medicine*, London, 6, p. 103-119.
- Kendall, D.G. (1977). The diffusion of shape. *Advances in Applied Probability*, 9, p. 428-430.
- Kere, J., Srivastava, A.K., Montonen, O., Zonana, J., Thomas, N., Ferguson, B. (1996). X-linked anhidrotic (hypohidrotic) ectodermal dysplasia is caused by mutation in a novel transmembrane protein. *Nature Genetics*, 13, p. 409-416.
- Kleiber, M. (1947). Body size and metabolic rate. *Physiological Reviews*, 27, p. 511-541.
- Klinck, R.J., Campbell, G.M., Boyd, S.K. (2008). Radiation effects on bone architecture in mice and rats resulting from in vivo micro-computed tomography scanning. *Medical Engineering & Physics*, 30, p. 888-895.
- Klingenberg, C.P. (2002). Morphometrics and the role of the phenotype in studies of the evolution of developmental mechanisms. *Gene*, 287, p. 3-10.
- Klingenberg, C.P. (2011). MorphoJ: an integrated software package for geometric morphometrics. *Molecular Ecology Resources*, 11, p. 353-357.
- Kristenová, P., Peterka, M., Lisi, S., Gendrault, J.L., Lesot, H., Peterkova, R. (2002). Different morphotypes of functional dentition in the lower molar region of tabby (EDA) mice. *Orthodontics and Craniofacial Research*, 5, p. 205-214.
- Kristenová-Cermáková, P., Peterka, M., Lisi, S., Lesot, H., Peterková, R. (2002). Postnatal lower jaw dentition in different phenotypes of tabby mice. *Connective tissue research*, 43, p. 283-288.
- Kuhl, F.P., Giardana, C.R. (1982). Elliptic Fourier features of closed contour. *Computer Vision, Graphics and Image Processing*, 18, p. 236-258.

- Lacronique, J.F, Laval-Jeantet, M., Moretti, J.L. (2013). Tomodensitométrie. *Encyclopédie Universalis*, version consultable en ligne, consultée le 11/02/2013 : <http://www.universalis.fr/encyclopedie/tomodensitometrie/>
- Lamartine, J. (2003). Towards a new classification of ectodermal dysplasias. *Clinical and Experimental Dermatology*, 28, p. 351-355.
- Larousse (2005). *Le petit Larousse illustré*. 100<sup>ème</sup> édition, Larousse éd., Paris.
- Le Minor, J.M., Schmittbuhl, M. (1999). Importance of elliptic Fourier methods for morphometry of complex outlines: application to the distal human femur. *Surgical and Radiologic Anatomy*, 21, p. 387-391.
- Lexner, M.O., Bardow, A., Hertz, J.M., Nielsen, L.A., Kreiborg, S. (2006). Anomalies of tooth formation in hypohidrotic ectodermal dysplasia. *International Journal of Paediatric Dentistry*, 17, p. 10-18.
- Lexner, M.O., Bardow, A., Hertz, J.M., Nielsen, L.A., Kreiborg, S. (2007). Anomalies of tooth formation in hypohidrotic ectodermal dysplasia. *International Journal of Paediatric Dentistry*, 17, p. 10-18.
- Lipton, I., Roberts, M.H. (1950). Hereditary ectodermal dysplasia of the anhidrotic type. *American Journal of Diseases of Children*, 79, p. 504-509.
- Loomis, E.C. (1960). An embalming technique for preserving small mammals. *Journal of Mammalogy*, 41, p. 389-392.
- Lomaga, M.A., Yeh, W.C., Sarosi, I., Duncan, G.S., Furlonger, C., Morony, S., Capparelli, C., Van, G., Kaufman, S., Van der Heiden, A., Itie, A., Wakeham, A., Khoo, W., Sasaki, T., Cao, Z., Penninger, J.M., Paige, C.J., Lacey, D.L., Dunstan, C.R., Boyle, W.J., Goeddel, D.V., Mak, T.W. (1999). TRAF6 deficiency results in osteoporosis and defective interleukin-1, CD40, and LPS signaling. *Genes and Development*, 13, p. 1015-1042.
- Lorensen, W., Cline, H.E. (1987). Marching Cubes: a high resolution 3D surface construction algorithm. *Computer Graphics (SIGGRAPH 87 Proceedings)* 21, p. 163-170.
- Lyon, M.F. (1961). Gene action in the X chromosome of the mouse (*Mus musculus* L.). *Nature*, 190, p. 372-373.
- MacDonald-Jankowski, D.S., Li, T.T.L. (1993). Taurodontism in a young adult Chinese population. *Dento Maxillo Facial Radiology*, 22, p. 140-144.
- MacKee, G.M., Andrews, G.C. (1924). Congenital Ectodermal defect. *Archives of Dermatology et Syphilology*, 10, p. 673.
- Maï, W., Badea, C.T., Wheeler, C.T., Hedlund, L.W., Johnson, G.A. (2005). Effects of breathing and cardiac motion on spatial resolution in the microscopic imaging of rodents. *Magnetic Resonance in Medicine*, 53, p. 858-865.
- Maison, A., Pasquier, E. (2008). Le formaldéhyde. INRS, Point des connaissances, ED 5032.
- Malakoff, D. (2000). The rise of the mouse, biomedicine's model mammal. *Science*, 288, p. 248-253.
- Miard, S., Peterková, R., Vonesch, J.L., Peterka, M., Ruch, J.V., Lesot, H. (1999). Alterations in the incisor development in the Tabby mouse. *International Journal of Developmental Biology*, 43, p. 517-529.

- Miller, J.P., German, R.Z. (1999). Protein malnutrition affects the growth trajectories of the craniofacial skeleton in rats. *The Journal of Nutrition*, 129, p. 2061-2069.
- Monreal, A.W., Zonana, J., Ferguson, B. (1998). Identification of a new splice form of the EDA1 gene permits detection of nearly all X-linked hypohidrotic ectodermal dysplasia mutations. *American Journal of Human Genetics*, 63, p. 380-389.
- Montonen, O., Ezer, S., Saarialho-Kere, U.K., Herva, R., Karjalainen-Lindsberg, M.L., Kaitila, I., Schlessinger, D., Srivastava, A.K., Thesleff, I., Kere, J. (1998). The gene defective in anhidrotic ectodermal dysplasia is expressed in the developing epithelium, neurectoderm, thymus, and bone. *The Journal of Histochemistry and Cytochemistry*, 46, p. 281-289.
- Morel, J.P. (2010). Transcription d'un manuscrit du fonds Réaumur de l'Académie des Sciences : Manière de conserver les oiseaux morts avec un air de vie par M. de Réaumur. <http://www.pierre-poilvre.fr/Reaumur-sommaire.html>
- Morse, D.R. (1991). Age-related changes of the dental pulp complex and their relationship to systemic aging. *Oral Surgery, Oral Medicine, and Oral Pathology*, 72, p. 721-745.
- Mortier, K., Wackens, G. (2004). Ectodermal dysplasia Syndrome. *Orphanet Encyclopedia*, <http://www.orpha.net/data/patho.GB/uk-ectodermal-dysplasia-anhidrotic.pdf>
- Naito, A., Azuma, S., Tanaka, S. (1999). Severe osteoporosis, defective interleukin-1 signalling and lymph node organogenesis in TRAF6-deficient mice. *Genes to cells: devoted to molecular and cellular*, 4, p. 353-362.
- Nakata, M., Koshiha, H., Eto, K., Nance, W. (1980). A genetic study of anodontia in X-linked hypohidrotic ectodermal dysplasia. *American Journal of Human Genetics*, 32, p. 908-919.
- Nawa, H., Oberoi, S., Vargervik, K. (2008). Taurodontism and Van der Woude syndrome. *Angle Orthodontist*, 78, p. 832-837.
- OECD (1998). *Why mice matter: novel systems for the study of human disease from basic research to applications*. Organisation for Economic Co-operation and Development.
- Oehler, C., Ciernak, I.F. (2006). Radiation therapy and combined modality treatment of gastrointestinal carcinomas. *Cancer Treatment Reviews*, 32, p. 119-138.
- Pacioli, L. (1509). *De divina proportione*. Venise (1509). *Stampa del codice ambrosiano*, éd. dirigée par Giovanni Mardersteig, Biblioteca Ambrosiana, Milan, 1956.
- Pauwels, E (2007). *Ethics for researchers. Facilitating research excellence in FP7*. European Commission.
- Pallardy, G. (2001). *Dictionnaire de l'imagerie médicale et des rayonnements — français-anglais*. Dictionnaire de l'Académie de Médecine, Éd. du Conseil International de la Langue Française, Paris.
- Pasler, F.A. (1994). *Atlas de médecine dentaire – Radiologie*. Médecine-Sciences Flammarion, Paris.
- Pearson, K. (1909). Determination of the coefficient of correlation. *Science*, 30, p. 23-25.
- Péquignot, A., Marte, F., Von Endt, D. (2006). L'arsenic dans les collections d'Histoire naturelle. *La Lettre de l'OCIM*, 105, p. 4-10.

- Peterková, R., Klepáček, I., Peterka, M. (1987). Prenatal development of palatal rugae in mice: scanning electron microscopic and histologic studies. *Journal of Craniofacial Genetics and Developmental Biology*, 7, p. 169-189.
- Peterková, R., Kristenová, P., Lesot, H., Lisi, S., Vonesch, J.L., Gendrault, J.L., Peterka, M. (2002). Different morphotypes of the tabby (EDA) dentition in the mouse mandible result from a defect in the mesio-distal segmentation of dental epithelium. *Orthodontics & Craniofacial Research*, 5, p. 215-226.
- Peterková, R., Lesot, H., Viriot, L., Peterka, M. (2005). The supernumerary cheek tooth in tabby/EDA mice – a reminiscence of the premolar in mouse ancestors. *Archives of Oral Biology*, 50, p. 219-225.
- Peterková, R., Lesot, H., Peterka, M. (2006). Phylogenetic memory of developing mammalian dentition. *Journal of Experimental Zoology Part B: Molecular and Developmental Evolution*, 306B, p. 234-250.
- Plath, K., Mlynarczyk-Eavns, S., Nusinow, D., Panning, B. (2002). XIST RNA and the mechanism of X chromosome inactivation. *Annual Review of Genetics*, 36, p. 233-278.
- Präger, T.M., Finke, C., Miethke, R.R. (2006). Dental findings in patients with ectodermal dysplasias. *Journal of Orofacial Othopedics*, 5, p. 347-355.
- Priolo, M., Lagana, C. (2001). Ectodermal dysplasias: a new clinical-genetic classification. *Journal of Medical Genetics*, 38, p. 579-585.
- Radon, J. (1917). Über die Bestimmung von Funktionen durch ihre Integralwerte längs gewisser Mannigfaltigkeiten. *Berichte über die Verhandlungen der Königlich-Sächsischen Akademie der Wissenschaften zu Leipzig, Mathematisch-Physische Klasse*, 69, p. 262-277 ; traduction anglaise dans Deans, S. (1983). *The Radon transform and some of its applications*. Wiley, p. 204-217.
- Ramanathan, R.K. (2006). Phase 1 and pharmacokinetic study of the novel redox-active agent, motexafin gadolinium, with concurrent radiation therapy in patients with locally advanced pancreatic or biliary cancers. *Cancer Chemotherapy and Pharmacology*, 57, p. 465-474.
- Rama-Devi, A.R., Reddy, E.C., Ranjan, S., Bashyam, M.D. (2008). Molecular genetic analysis of patients from India with hypohidrotic ectodermal dysplasia reveals novel mutation in the EDA and EDAR genes. *The British Journal of Dermatology*, 158, p. 163-167.
- Raveloson, H., Le Minor, J.M., Rumpler, Y., Schmittbuhl, M. (2005). Shape of the lateral mandibular outline in Lemuridae: a quantitative analysis of variability using elliptical Fourier analysis. *Folia primatologica*, 76, p. 245-261.
- Réaumur, R.A. Ferchault de, Zollman, P.H. (1748). Divers means for preserving from corruption dead birds, intended to be sent to remote countries, so that they may arrive there in a good condition. Some of the same means may be employed for preserving quadrupeds, reptiles, fishes, and insects. *Philosophical Transactions*, 45, p. 304-320.
- Richards, F.J. (1959). A flexible growth function for empirical use. *Journal of Experimental Botany*, 10, p. 290-300.
- Richmond, J. (2000). The 3Rs - Past, present and future. *Scandinavian Journal of Laboratory Animal Science*, 27, p. 84-92.



- Ritman, E.L. (2004). Micro-computed tomography - current status and developments. *Annual Review of Biomedical Engineering*, 6, p. 185-208.
- Ritman, E.L. (2011). Current status of developments and applications of micro-CT. *Annual Review of Biomedical Engineering*, 13, p. 531-552.
- Richtsmeier, J.T., Paik, C.H., Elfert, P.C., Cole, T.M., Dahlman, H.R. (1995). Precision, repeatability, and validation of the localization of cranial landmarks using computed tomography scans. *Cleft Palate-Craniofacial Journal*, 32, p. 217-227.
- Roentgen W. (1895). Ueber eine neue Art von Strahlen. *Sitzungsberichte der Wuerzburger Physik.-medic. Gesellschaft*, Wuerzburg,
- Ruhin, B., Martinot, V., Lafforgue, P., Catteau, B., Manouvrier-Hanu, S., Ferri, J. (2001). Pure ectodermal dysplasia: retrospective study of 16 cases and literature review. *The Cleft Palate Craniofacial Journal*, 38, p. 504-518.
- Ruprecht, A., Batniji, S., El-Neweihi, E. (1987). The incidence of taurodontism in dental patients. *Oral Surgery, Oral Medicine, and Oral Pathology*, 63, p. 743-747.
- Russel, W.C. (1947). Biology of the Dermestid beetle with reference to skull cleaning. *Journal of Mammalogy*, 28, p. 284-287.
- Russell, W.M.S., Burch, R.I. (1959). *The Principles of Humane Experimental Technique*. London: Methuen & Co.
- Schmittbuhl, M., Allenbach, B., Schaff, A., Le Minor, J.M. (1995). Description et classification de formes biologiques par les méthodes de Fourier. *Informatique et Imagerie médicale* (Wackenheim, A., Zöllner, G. Eds), Masson, Paris, p. 85-99.
- Schmittbuhl, M., Allenbach, B., Le Minor, J.M., Schaff, A. (2003). Elliptical descriptors: some simplified morphometric parameters for the quantification of complex outlines. *Mathematical Geology*, 35, p. 853-872.
- Schneider, P., Street, S.L., Gaide, O., Hertig, S., Tardivel, A., Tschopp, J. (2001). Mutations leading to X-linked hypohidrotic ectodermal dysplasia affect three major functional domains in the tumor necrosis factor family member ectodysplasin-A. *The Journal of Biological Chemistry*, 276, p. 18819-18827.
- Schneider, H. Hammersen, J., Preisler-Adams, S., Huttner, K., Rascher, W., Bohring, A. (2011). Sweating ability and genotype in individuals with X-linked hypohidrotic ectodermal dysplasia. *Journal of Medical Genetics*, 48, p. 426-432.
- Schultz, A.H. (1924). Preparation and preservation of anatomical and embryological material in the field. *Journal of Mammalogy*, 18, p. 350-360.
- Schulz, D., Southekal, S., Junnarkar, S.S., Pratte, J.F., Purschke, M.L., Stoll, S.P., Ravindranath, B., Maramraju, S.H., Krishnamoorthy, S., Henn, F.A., O'Connor, P., Woody, C.L., Schlyer, D.J., Vaska, P. (2011). Simultaneous assessment of rodent behavior and neurochemistry using a miniature positron emission tomograph. *Nature Methods*, 8, p. 347-352.
- Sedgwick, W. (1863). On the influence of sex in hereditary disease. *The British and Foreign Medico-Chirurgical Review or Quarterly Journal of Practical Medicine and Surgery*, 31, p. 445-461.

- Seow, W.K., Lai, P.Y. (1989). Association of taurodontism with hypodontia: a controlled study. *Pediatric Dentistry*, 11, p. 214-219.
- Shaw, J.C.M. (1928). Taurodont teeth in South African races. *Journal of Anatomy*, 62, p. 476-498.
- Shifman, A., Chanannel, I. (1978). Prevalence of taurodontism found in radiographic dental examination of 1200 young adult Israeli patients. *Community Dentistry and Oral Epidemiology*, 6, p. 200-203.
- Shimomura, Y., Sato, N., Miyashita, A., Hashimoto, T., Ito, M., Kuwano, R. (2004). A rare case of hypohidrotic ectodermal dysplasia caused by compound heterozygous mutations in the EDAR gene. *The Journal of Investigative Dermatology*, 123, p. 649-655.
- de Silva, P.C.C. (1939). Hereditary ectodermal dysplasia of anhydrotic type. *QJM*, 8, p. 97-113.
- Smith, J. (1929). Hereditary ectodermal dysplasia. *Archives of Disease in Childhood*, 4, p. 215-226.
- Sofaer, J.A. (1969). Aspects of the tabby-crinkled-downless syndrome. I. The development of tabby teeth. *Journal of Embryology & Experimental Morphology*, 22, p. 181-205.
- Srivastava, A.K., Pispas, J., Hartung, A.J., Du, Y., Ezer, S., Jenks, T., Shimada, T., Pekkanen, M., Mikkola, M.L., Ko, M.S., Thesleff, I., Kere, J., Sclessinger, D. (1997). The Tabby phenotype is caused by mutation in a mouse homologue of the EDA gene that reveals novel mouse and human exons and encodes a protein (ectodysplasin-A) with collagenous domains. *Proceedings of the National Academy of Sciences of the United States of America*, 94, p. 13069-13074.
- Srivastava, A.K., Durmowicz, M.C., Hartung, A.J., Hudson, J., Ouzts, E.V., Donovan, D.M., Cui, C.Y., Schlessinger, D. (2001). Ectodysplasin-A1 is sufficient to rescue both hair and growth and sweat glands in Tabby mice. *Human Molecular Genetics*, 10, p. 2973-2981.
- Sue, J.J. (1765). *Anthropotomie ou l'Art d'injecter, de disséquer, d'embaumer et de conserver les parties du corps humain*. Paris, P. G. Cavelier, Libraire.
- Sweeney, I.P., Ferguson, J.W., Heggie, A.A., Lucas, J.O. (2005). Treatment outcomes for adolescent ectodermal dysplasia patients treated with dental implants. *International Journal of Paediatric Dentistry*, 15, p. 241-248.
- Tendlau, B. (1902). Ueber angeborene und erworbene Atrophia cutis idiopathica. *Virchows Archiv für Pathologische Anatomie und Physiologie und für Klinische Medizin*, 167, p. 465-490.
- Thompson, D.W. (1917). *Forme et croissance*. Traduction française 1994, éditions du Seuil.
- Thurnam, J. (1848). Two cases in which the skin, hair and teeth were very imperfectly developed. *Medico-Chirurgical Transactions*, 31, p. 71-82.
- Tiedemann, K., Von Hagens, G. (1982). The technique of heart plastination. *The Anatomical Record*, 204, p. 295-299.
- Thiel, W. (1992 a). Preservation of the whole corps with natural color. *Annals of Anatomy*, 174, p. 185-195.
- Thiel, W. (1992 b). An arterial substance for subsequent injection during the preservation of the whole corps. *Annals of Anatomy*, 174, p. 197-200.
- Thiel, W. (2002). Supplement to the conservation of an entire cadaver according to W. Thiel. *Annals of Anatomy*, 184, p. 267-269.

- de la Torre, L. (1951). A method for cleaning skulls of specimens preserved in alcohol. *Journal of Mammalogy*, 32, p. 231-232.
- Torrini, A.P. (2009). *L'uomo vitruviano fra arte e scienza*, catalogue de l'exposition de Venise, Galleria dell'Accademia, 10 octobre 2009 - 10 janvier 2010, commissaire de l'exposition : A.P. Torrini, Venise, Éd. Marsilio.
- Tulensalo, T., Ranta, R., Kataja M. (1989). Reliability in estimating taurodontism of permanent molars from orthopantomograms. *Community Dentistry and Oral Epidemiology*, 17, p. 258-262.
- Van der Hout, A.H., Oudesluijs, G.G., Venema, A., Verheij, J.B., Mol, B.G., Rump, B., Brunner, H.G., Vos, Y.J., Van Essen, A.J. (2008). Mutation screening of the Ectodysplasin-A receptor gene EDAR in hypohidrotic ectodermal dysplasia. *European Journal of Human Genetics*, ahead of print.
- Vasquez, S.X., Hansen, M.S., Bahadur, A.N., Hockin, M.F., Kindlmann, G.L., Nevell, L., Wu, I.Q., Grunwald, D.J., Weinstein, D.M., Jones, G.M., Johnson, C.R., Vandenberg, J.L., Capecchi, M.R., Keller, C. (2008). Optimization of volumetric computed tomography for skeletal analysis of model genetic organisms. *The Anatomical Record*, 291, p. 475-487.
- Veissier, I. (1999). Expérimentation animale : biologie, éthique, réglementation. *Productions Animales*, 12, p. 365-375.
- Vielkind, U., Hardy, M.H. (1996). Changing patterns of cell adhesion molecules during mouse pelage hair follicle development. 2. Follicle morphogenesis in the hair mutants, Tabby and downy. *Acta Anatomica*, 157, p. 183-194.
- Vierucci, S., Baccetti, T., Tollaro, I. (1994). Dental and craniofacial findings in hypohidrotic ectodermal dysplasia during the primary dentition phase. *Journal of Clinical Pediatric Dentistry*, 18, p. 291-297.
- Vincent, M.C., Biancalana, V., Ginisty, D., Mandel, J.L., Calvas, P. (2001). Mutational spectrum of the ED1 gene in X-linked hypohidrotic ectodermal dysplasia. *European Journal of Human Genetics*, 9, p. 355-363.
- Vinci, L. (1492). *Étude des proportions du corps humain selon Vitruve*.
- Von Hagens, G. (1979). Impregnation of soft biological specimens with thermosetting resins and elastomers. *The Anatomical Record*, 194, p. 247-256.
- Von Hagens, G., Brevets : D.B. Pat. 27 10 147 (1977) ; Brit. Pat. 1 558 802 (1978) ; Belg. Pat. 863.949 (1978) ; R.S.A. Pat. 78/1330 (1978) ; Austr. Pat. 360 272 (1980) ; US. Pat. 4,205, 059(1980) ; U.S. Pat. 4,244,992 (1981) ; US. Pat. 4,278,701 (1981).
- Von Hagens, G., Tredemann, K., Kriz, W. (1987). The current potential of plastination techniques – successor of ancient embalment methods. *Anatomy and Embryology*, 175, p. 411-421.
- Ward, R.E., Bixler, D. (1987). Anthropometric analysis of the face in hypohidrotic ectodermal dysplasia: a family study. *American Journal of Physical Anthropology*, 74, p. 453-458.
- Wechselmann, W., Loewy, A. (1911). Untersuchungen an drei blutsverwandten Personen mit ektodermalen Hemmungsbildungen, besonders des Hautdrüsensystems. *Berliner Klinische Wochenschrift*, 30, p. 1369-1373.

- Willmore, K.E., Leamy, L., Hallgrímsson, B. (2006). Effects of developmental and functional interactions on mouse cranial variability through late ontogeny. *Evolution and Development*, 8, p. 550-567.
- White, S.C., Pharoah, M.J. (2000). *Oral radiology – Principles and interpretation*. Mosby, 4th edition, Saint-Louis.
- Lord Williams, L., Wolfe, W.D. (1938). Hereditary ectocermal dysplasia of the anhidrotic type. *Archives of Dermatology*, 38, p. 893-901.
- WPA, Works Progress Administration (1938). *Mississippi, The WPA guide to the Magnolia State*. Édition 2009, University Press of Mississippi, p. 359.
- Yan, M., Zhang, Z., Brady, J.R., Schilbach, S., Fairbrother, W.J., Dixit, V.M. (2002). Identification of a novel death domain-containing adaptor molecule for ectodysplasin-A receptor that is mutated in crinkled mice. *Current Biology*, 12, p. 409-413.
- Yavutz, I., Baskan, Z., Ulku, R., Dulgergit, T.C., Dari, O., Ece, A., Yavutz, Y., Dari, K.O. (2006). Ectodermal dysplasia: retrospective study of fifteen cases. *Archives of Medical Research*, 37, p. 403-409.
- Zelditch, M.L., Lundrigan, B.L., Sheets, H.D., Garland, T. (2003). Do precocial mammals develop at a faster rate? A comparison of rates of skull development in *Sigmodon fulviventer* and *Mus musculus domesticus*. *Journal of Evolutionary Biology*, 16, p. 708-720.
- Zelditch, M.L., Lundrigan, B.L., Garland, T. (2004). Developmental regulation of skull morphology. I. Ontogenetic dynamics of variance. *Evolution and Development*, 6, p. 194-206.
- Zelditch, M.L., Mezey, J., Sheets, H.D., Lundrigan, B.L., Garland, T. (2006). Developmental regulation of skull morphology. II. Ontogenetic dynamics of covariance. *Evolution and Development*, 8, p. 46-60.

## Directives ou Règlements

- Directive 98/8/CE du Parlement Européen et du Conseil du 16 février 1998 concernant la mise sur le marché des produits biocides (<http://eur-lex.europa.eu/LexUriServ/LexUriServ.do?uri=CELEX:31998L0008:FR:HTML>). OJEU L123, 24.04.1998, p. 1-63. (Version consolidée au 26 septembre 2008)
- Règlement (CE) n° 2032/2003 de la Commission du 4 novembre 2003 concernant la seconde phase du programme de travail de dix ans visé à l'article 16, paragraphe 2, de la directive 98/8/CE du Parlement Européen et du Conseil concernant la mise sur le marché des produits biocides, et modifiant le règlement (CE) n° 1896/2000.







DE LA VARIATION

DES

# ANIMAUX


ET DES PLANTES

A L'ÉTAT DOMESTIQUE

PAR

CHARLES DARWIN

M. A., F. R. S., ETC.



TRADUIT SUR LA SECONDE ÉDITION ANGLAISE

Par Ed. BARDIER

PRÉFACE DE CARL VOGT

AVEC 43 GRAVURES SUR BOIS

TOME SECOND

PARIS

C. REINWALD, LIBRAIRE-ÉDITEUR

45, RUE DES SAINTS-PÈRES, 45

1880

Tous droits réservés.

VARIABILITÉ CORRELATIVE.

337

climat peut agir sur les cornes, — d'abord en affectant directement la peau et le poil, puis en second lieu, par corrélation, les cornes. La présence ou l'absence des cornes, comme nous allons le voir, agit par corrélation sur le crâne, tant chez le gros bétail que chez le mouton.

Quant aux poils et à la dentition, M. Yarrell<sup>17</sup> a constaté l'absence d'un grand nombre de dents chez trois chiens Égyptiens nus, et chez un terrier sans poils. Les incisives, les canines et les prémolaires étaient les plus affectées, mais, dans un cas, toutes les dents, à l'exception de la grande molaire tuberculeuse de chaque côté, faisaient défaut. On a observé chez l'homme<sup>18</sup> plusieurs cas frappants de calvitie héréditaire accompagnée d'un manque total ou partiel des dents.

M. W. Wedderburn m'a communiqué un cas analogue relatif à une famille Indoue du Scinde. Dix individus mâles de cette famille, dans le cours de quatre générations, n'avaient chacun que quatre petites incisives très-faibles et huit molaires postérieures. Les hommes ainsi affectés n'avaient que peu de poils sur le corps et devenaient chauves de bonne heure. Ils souffraient aussi beaucoup de la chaleur à cause de la sécheresse de leur peau. Il est à remarquer qu'aucune des femmes de la famille ne fut affectée de la même façon et ce fait me rappelle qu'en Angleterre les hommes sont beaucoup plus enclins que les femmes à la calvitie. Bien que les femmes de la famille dont je viens de parler n'aient pas été affectées, elles transmettaient la tendance à leurs fils, qui, dans aucun cas, ne l'ont transmise eux-mêmes à leurs propres enfants. L'affection se produisait donc seulement dans les générations alternantes ou à des intervalles plus longs. M. Sedgwick assure qu'il existe un rapport analogue entre les cheveux et les dents, dans les cas, fort rares d'ailleurs, où les cheveux ont repoussé à un âge avancé, car les dents repoussent ordinairement aussi.

J'ai déjà fait remarquer que la diminution remarquable de la grandeur des crocs du porc domestique se rattache probable-

<sup>17</sup> *Domesticated animals*, etc., p. 307, 318. Le Dr. Wilekens *Landwirth. Wochenblatt*, n° 40, 1869, fait les mêmes remarques relativement aux animaux domestiques de l'Allemagne.

<sup>18</sup> *Procees iij. Zoolog. Soc.*, 1833, p. 113.

<sup>18</sup> Sedgwick, *Brit. and Foreign Med. Chir. J.* n° 18, 1833, p. 433.

II.

22





### Side Tour 3B

Woodville to Fort Adams, 20 m. Fort Adams Road.  
Graveled roadbed, two lanes wide.  
No accommodations.

This route winds through the bluff hills in the extreme southwestern corner of Mississippi, a tiny part of the State that holds more than its share of historic interest.

Fort Adams Rd. branches W. from US 61 (see *Tour 3, Sec. b*) at Woodville, 0 m.

At 1 m. is the *SITE OF THE HILLS (R)*, the plantation of John Joor, a close friend of Andrew Jackson, under whom he served as an officer at the Battle of New Orleans. General Joor acquired two brass cannon captured in the battle, placing one in the courthouse square at Woodville and presenting the other to Natchez. During the War between the States both of the cannon disappeared.

At 2 m. the road forks. Left here.

At 6 m. (R) is the *SITE OF LA GRANGE*, the home of James A. Ventres, a graduate of Edinburgh University. In 1844 he was appointed a member of the first board of trustees of the University of Mississippi. Because of his interest and work in organizing the school he was called the father of the university. The house, burned recently, was a handsome place, similar in appearance to the Hermitage near Nashville, Tennessee. *SALSBURY, 12 m. (L)*, reached by a lane, is a one-and-a-half-story structure built in 1811 and still in good repair. Live oaks shade the grounds.

*WALNUT GROVE, 13 m. (L)*, was built by a Nolan, believed by natives to have been a brother of the fictional character, Philip Nolan, the "man without a country."

The *JOHN WALL PLACE*, or the Evans Wall Place (*private*), 13.5 m. (R), stands at the corner where the old Lower Natchez Trace crossed the Fort Adams Rd. It was built in 1798 by John Wall, and in recent years was occupied by Evans Wall, author of "No Nation Girl." Andrew Jackson was a frequent visitor here.

The weather-beaten old structure, standing on a hill, is almost lost behind the locust trees shading the sunken road that was formerly the entrance lane. The forecourt is overrun with briars and lush grass, with smilax, wisteria, and other old garden plants that have run wild. The house has second floor porches on the front and rear, the ground floor on the front being open and paved with brick, and on the rear enclosed. The walls of the ground floor are of brick, deep rose and mellow with age. There are large outside chimneys at each end and the interior is di-

vided into small rooms; each door has a very large wrought-iron lock and silver knob.

At 15 m. is the junction with a graveled road.

Left on this road is *PINCKNEYVILLE, 7 m. (100 pop.)*, once the seat of justice of Wilkinson Co. Oliver Pollock, a witness when General Wilkinson was being investigated for conspiracy with Aaron Burr, lived at Pinckneyville, as did a number of the first English-speaking settlers in the Natchez District.

The Kemper brothers (see *AN OUTLINE OF FOUR CENTURIES*) used Pinckneyville as a refuge after their forays into Spanish territory. Because the railroad never reached Pinckneyville, the village has retained many of the characteristics of the old Deep South.

The Whitaker Negroes here are a group with unusual racial characteristics; they have gradually decreased in number until only six remain in the vicinity. According to local physicians, the Whitaker Negroes have sub-normal sweat glands; consequently, in warm weather they have to be near a pool or creek in which they can immerse themselves. Frequently the Negroes take buckets of water to the field with them, turning the water over their heads to soak their clothing. Besides the peculiarity of the skin, which through dark has a shiny appearance, they have few teeth, perhaps two or three at the top and a few below, and these are fine and pointed. Their lips are large, thick, and protruding, making their speech a bit indistinct and giving their faces an odd look. Their hair is fine and silky but thin and short. They are perhaps slightly sub-normal in intelligence. Their peculiarities seem to be inherited only by the male children, the females being normal. The Whitaker Negroes are descendants of Louis Whitaker, a Richmond, Va., Negro, sold as a slave in the old market at New Orleans. They now live on Alto and Magnolia plantations.

In the vicinity of Pinckneyville are a number of typical old plantation homes. *ARCOLE*, the home of Gen. William L. Brandon, was built on a Spanish land grant received by General Brandon in 1790. It is constructed of blue poplar, hand-hewn and whip-sawed by slaves; it is a story-and-a-half high with a broad front porch, having heavy wooden columns. A mile N. of Pinckneyville is *DESERT*, built by Capt. Robert Semple in 1800, a two-story structure with porch columns supported by brick foundations and with elaborately hand-carved entrance doors.

Two miles SW. of Pinckneyville is *COLDSPRING PLANTATION*, one of the oldest in the section, with a house built of blue poplar on a brick foundation; over the flag-stoned, iron-railed back porch is an arch, from the center of which hangs a Masonic emblem, a relic of the decade when men of widely divergent character and views followed the Kemper brothers in throwing off Spanish rule in the country S. of the 31st parallel. Coldspring, built by Dr. Carmichael, an army surgeon, is perfectly preserved. Among its many legends is that of the maiden who sat so long at an upper window watching for her lover that a flash of lightning photographed her image on the glass—an image still visible, it is said. Coldspring has been in the McGehee family since it was bought in 1840 by Judge Edward McGehee, great-grandfather of the present owner.

At *COLUMBIAN SPRINGS PLANTATION, 16 m.*, is the *GRAVE OF GERARD CHITTOQUE BRANDON*, Mississippi's first native-born Governor, serving in that capacity for a brief period in 1825 and 1826, and in the latter year commencing a term of office which ended in 1832. Brandon, a typical planter, was an exponent of the conservative views later expressed by the aristocratic Whig party.

*FORT ADAMS, 20 m. (55 alt., 200 pop.)*, a small farming center, is on the site of a mission conducted by Father Davion in 1698 and takes its name from a fort built here in 1798 and later named for

## Annexe 2

### Mississippi, The WPA guide to the Magnolia State

WPA, Works Progress Administration (1938)



## Annexe 3

### Principes de l'imagerie et imagerie tomographique X

Les imageurs médicaux utilisent diverses technologies en fonction des organes ou fonctions à explorer. Les tissus durs sont explorés en radiographie conventionnelle et en tomодensitométrie qui s'appuient sur l'interaction des rayons X avec la matière. Les effets de cette interaction permettent de distinguer naturellement 4 types de contrastes : l'air, l'os, la graisse et les tissus mous auxquels s'ajoutent ceux fournis par les produits de contrastes. Les tissus mous peuvent être explorés au moyen d'autres méthodes. L'échographie est fondée sur les propriétés d'interaction entre des ondes ultrasonores (ondes mécaniques) et les tissus. L'IRM analyse le comportement variable des spins des noyaux, notamment ceux des protons de l'hydrogène, constituant les tissus observés (particulièrement les tissus mous), lorsqu'ils sont soumis à un champ magnétique.

#### A. Principes de base en radiologie

La radiographie, la plus ancienne des techniques d'imagerie médicale, est fondée sur l'utilisation des **rayons X**. Les rayonnements X émis (par un tube de Crooks ou tube à vide) vont traverser le corps humain et éventuellement y interagir avec différents tissus, avant d'être recueillis par un détecteur.

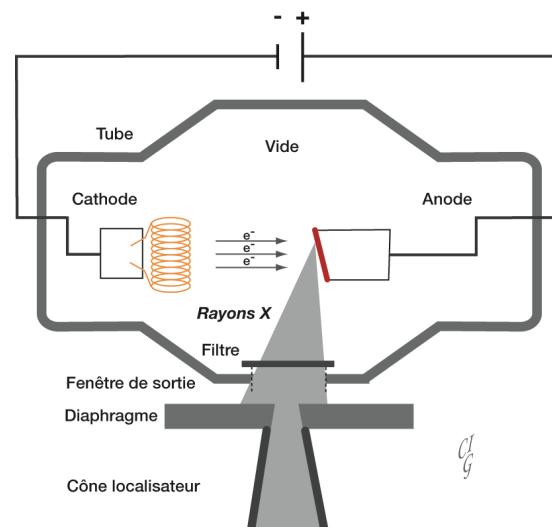
La découverte des propriétés des rayons X est due aux travaux du physicien allemand Wilhelm Conrad Roentgen qui travaillait en 1895 sur les rayonnements émis par différents tubes à vides traversés par une décharge électrique (Roentgen, 1895). Pour cette découverte, Roentgen s'est vu attribuer, en 1901, le premier prix Nobel de physique de l'histoire.

Les rayons X sont des ondes électromagnétiques (OEM) à haute fréquence, dont l'énergie élevée est comprise entre quelques électrons-volts et plusieurs dizaines de méga-électrons-volts (Dillenseger et Moerschel, 2009). Les rayons X utilisés en imagerie médicale varient de quelques dizaines à 130 keV environ. Ils sont composés de photons X qui vont interagir avec la matière se trouvant sur leur parcours. Cette matière est composée d'atomes c'est -à-dire d'un noyau et d'électrons gravitant autour de ce noyau.

#### B. Production des rayons X

Depuis Roentgen et ses travaux, le moyen de génération des rayons X a peu changé : ils sont toujours générés dans des **tubes à vide** contenant deux électrodes (une cathode et une anode). Dans l'enceinte du tube, sous vide, un **filament de tungstène**, faisant office de cathode, est chauffé par un courant (Figure A3.1.). Par effet thermo-ionique, le filament est entouré d'un nuage d'électrons. Ces électrons sont alors accélérés, grâce à une forte différence de potentiel entre les deux électrodes, et entrent en collision avec l'anode. Lors de l'impact des électrons avec la **plaque métallique** faisant office d'anode, les électrons vont être freinés et perdre brutalement leur énergie cinétique qui sera transformée en chaleur (99 %) et en rayons X (1 %). Le faisceau de rayons X produit est **polychromatique**. Le nombre de photons émis peut être modifié en réglant la différence de potentiel (tension en kV) à l'intérieur du tube. Ainsi, lorsque la différence de potentiel entre les électrodes augmente, les électrons sont rapides et les rayons X émis sont également plus nombreux et de plus grande énergie. Le faisceau de rayons X produit est passé à travers un filtre vers la fenêtre de sortie du tube. Le **filtre** permet d'éliminer les photons de trop faible énergie qui seraient intégralement

absorbés par la structure traversée sans jamais atteindre le détecteur et seraient alors irradiants sans servir à la construction de l'image. Après la sortie du tube, le faisceau passe au travers des **diaphragmes** et d'un **cône localisateur**. Les diaphragmes permettent de focaliser le champ d'irradiation et ainsi de limiter le rayonnement diffusé. Le cône localisateur va permettre de limiter encore un peu plus le champ d'irradiation, toujours dans un souci de limiter le champs de vue et le rayonnement diffusé (Dillenseger et Moerschel, 2009).



**Figure A3.1. : Principaux éléments d'un tube à rayons X**  
Schéma réalisé d'après Dillenseger et Moerschel (2009)

Le diamètre du faisceau émis (point focal) est une des limites de la résolution spatiale que l'on pourra atteindre en utilisant ce tube. La résolution spatiale effective définit la plus petite distance observable par la technique d'imagerie. Cette plus petite distance séparant deux structures adjacentes est estimée à partir de fantômes de résolution qui permet ainsi d'évaluer de façon objective les performances d'un appareil. Sur ceux employés actuellement en clinique, le point focal est le plus souvent de 50  $\mu\text{m}$ . Ceci veut dire qu'en théorie, la plus petite distance observable entre deux points au moyen de cet appareil sera de 50  $\mu\text{m}$  (pour rappel, le diamètre d'un cheveu est de l'ordre de 50  $\mu\text{m}$ ).

### C. Interaction des rayons X avec la matière

Les photons X traversant la matière vont interagir selon différents effets. À chacun de ces effets est associée une probabilité d'occurrence fonction du photon (son énergie) et de la matière. Une partie des photons va cependant traverser la matière sans interaction. Pour les photons X utilisés en radiographie, on observe des interactions :

- avec les électrons très liés au noyau, sur les couches les plus proches du noyau. L'effet photoélectrique a alors pour bilan l'absorption de la totalité de l'énergie du photon incident conduisant à l'éjection de l'électron emportant le surplus d'énergie
- avec les électrons les moins liés, appartenant aux couches périphériques, l'effet Compton (ou diffusion Compton) conduit alors à l'éjection d'un électron, mais aussi à la diffusion d'un photon d'énergie inférieure à celle du photon incident, émis dans une direction différente de celle du photon incident.

Ainsi, le nombre de photons X traversant la totalité de l'épaisseur de la matière va être fonction de **l'épaisseur**, de **la composition chimique**, de **la masse volumique** de cette matière et de **l'énergie** des photons X. Par exemple, plus la matière à traverser va être épaisse ou dense, plus le nombre de photons interagissant va être important. Ainsi comme l'atténuation est fonction de l'énergie, le spectre sera différent entre son entrée dans le tissu et sa sortie. On parle alors d'**atténuation globale du faisceau de rayons X** par l'épaisseur de matière traversée caractérisée par un coefficient d'atténuation ( $\mu$ ). Les propriétés générales d'atténuation des ondes électromagnétiques dans la matière sont représentées par la loi de Beer-Lambert (Figure A3.2.). Si l'objet est constitué de différentes structures, l'atténuation globale après la traversée de l'objet est la somme des atténuations propres à chaque matériau, pondérée par les épaisseurs.

$$N = N_0 e^{-\mu x}$$

**Figure A3.2. : Loi de Beer-Lambert**

$N$  = nombre de photons à la sortie  
 $N_0$  = nombre de photons à l'entrée  
 $\mu$  = coefficient d'atténuation linéaire du milieu traversé  
 $x$  = épaisseur du milieu traversé selon une direction

Les coefficients d'atténuation des différents tissus du corps humain sont actuellement mesurés en **Unités Hounsfield** (dénommées suivant G.N. Hounsfield, inventeur du scanner). Ils se calculent (Figure A3.3.), pour chaque tissu, à partir des coefficients d'atténuation des tissus ( $\mu T$ ) et prennent pour référence le coefficient d'atténuation de l'eau ( $\mu H_2O$ ).

$$UH = \frac{\mu T - \mu H_2O}{\mu H_2O} \times 1000$$

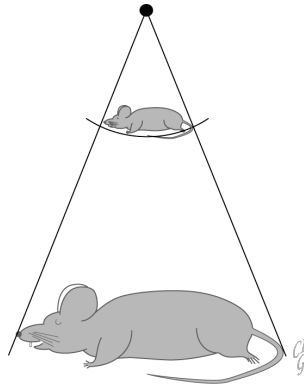
**Figure A3.3. : Unité Hounsfield**

$\mu T$  = coefficient d'atténuation du tissu observé  
 $\mu H_2O$  = coefficient d'atténuation de l'eau

L'échelle de Hounsfield est arbitrairement définie à partir de 2 valeurs fixes : - 1 000 UH pour l'air et 0 UH pour l'eau. Les structures observables (os, graisse, ...) chez les êtres vivants se répartissent sur cette échelle linéaire par construction traduisant de manière relative les degrés variables d'atténuation du rayonnement pour ces tissus. Les poumons sont les tissus mous les moins atténuants, puis la graisse et tous les autres tissus mous et enfin les os qui sont beaucoup plus atténuants (de l'ordre de 2 000 et au delà). Cette échelle est également fonction de chaque appareil. Les progrès de l'informatique et l'amélioration de la précision des capteurs ont permis de repousser la limite supérieure de l'échelle permettant une meilleure étude en contraste de l'os (Dillenseger et Moerschel, 2009).

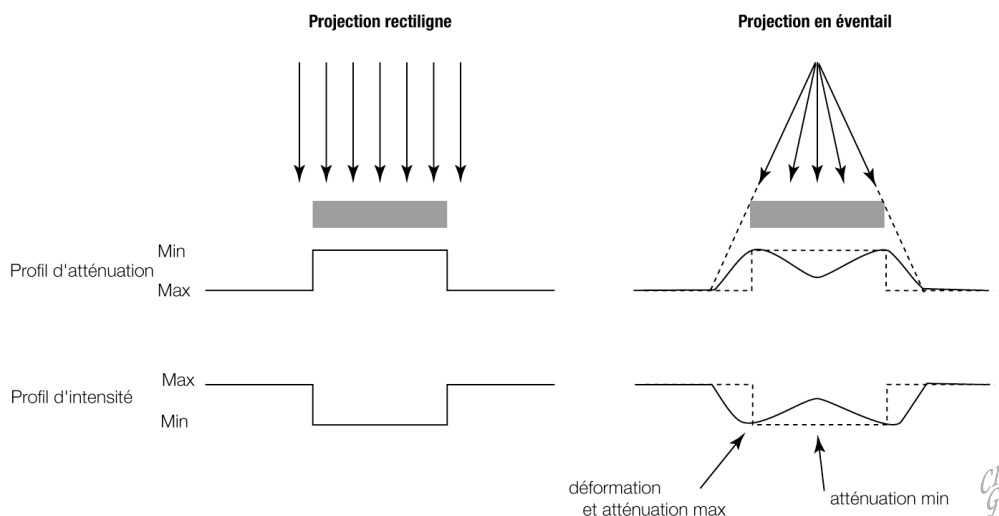
## D. Production d'une image

L'image obtenue lors d'une radiographie est la projection, suivant une seule direction, des structures traversées par un faisceau de rayons X. Le faisceau suivant une direction, les différentes structures se superposeront. Les directions de projections, c'est-à-dire celles des photons X, n'étant en réalité pas parallèles mais divergentes, suivant le théorème de Thalès et les lois de l'optique géométrique, un agrandissement de l'objet sera projeté sur le détecteur (Figure A3.4.).



**Figure A3.4. : Agrandissement : illustration du théorème de Thalès**

Si la projection se fait de façon perpendiculaire au capteur et à l'objet, l'ensemble des projections traversant l'objet parcourt la même distance avant d'atteindre le capteur, et l'image de l'objet ne sera pas déformée (Figure A3.5.). Si une partie des projections parcourt une distance plus grande avant d'atteindre le détecteur, les points projetés correspondants seront déformés : les parties les plus éloignées du détecteur seront agrandies. Il est donc important d'adapter la forme des détecteurs à la géométrie du faisceau généré par la source, lorsque c'est possible. Cet agrandissement est exploité dans les  $\mu$ TDM pour l'imagerie des objets et structures de petite taille. Il est fonction des distances source (supposée punctiforme)-objet et objet-détecteur. Ainsi, le changement du tube et l'impossibilité de placer le nouveau strictement à la même position induisent une légère modification du facteur d'agrandissement qui se traduit in fine par l'échelle du pixel mesuré qui passe ainsi de 99,8  $\mu\text{m}$  à 100,4  $\mu\text{m}$ . Il faut prendre garde cependant à la fonction entre résolution spatiale et taille du pixel. Cette dernière dépend entièrement des choix dans le logiciel de reconstruction et n'a pas un lien direct avec la résolution spatiale qui qualifie la capacité d'un système à distinguer des petits détails les uns des autres avec une définition optique (c'est le pouvoir de résolution). Remarquons que la géométrie de projection sur un plan est celle qui correspond aux acquisitions tomographiques en scintigraphie et ce depuis la mise en oeuvre de ces méthodes dans les années 1970. L'usage d'un collimateur sténopé (*pinhole* ou *fan beam*) permet, selon les mêmes principes, d'agrandir la projection de l'objet qui dans le cas de la scintigraphie est la source des photons.



**Figure A3.5. : Variation d'atténuation et déformation en fonction de la géométrie du faisceau.**

Actuellement, le film à détection chimique a disparu au profit des capteurs numériques pixellisés qui transforment les photons X, filtrés par les tissus, en un signal électrique ensuite numérisé. Le signal d'origine va donc être divisé en un certain nombre d'échantillons représentatifs. Ainsi l'image d'origine, au cours de sa numérisation, est subdivisée en sous-sections qui correspondent chacune à un fragment de l'image. Cette étape consiste donc à "découper" l'image en un tableau constitué de cases, on parle de **matrice** (Dillenseger et Moerschel, 2009). La matrice sera caractérisée par le nombre de lignes et de colonnes la composant. Elle sera le plus souvent symétrique, si elle est composée d'autant de lignes que de colonnes ( $128 \times 128$ ,  $512 \times 512$ ...), ou asymétrique si elle présente moins de lignes que de colonnes ( $192 \times 256$ ). Chaque "case" constitutive de cette matrice se nomme pixel (*picture element*). Le rapport des dimensions du champ de vue et du nombre de pixels donne la taille des pixels d'une image. Elle s'exprime en nombre de paires de pixels par unité de distance et dépendra donc des capacités des différents éléments permettant la numérisation et la visualisation de l'image. La résolution ne peut se calculer, elle ne peut que se mesurer à l'aide de fantômes, objets test dont les différentes parties sont géométriquement connues. Plusieurs traitements des images obtenues permettent alors d'exprimer la limite de résolution de ces instruments selon plusieurs critères. Notre propos n'est pas sur ce sujet.

La qualité de l'image obtenue dépendra ainsi d'une part des phénomènes physiques qui permettront de la produire et d'autre part des performances de la chaîne de détection et des étapes de sa numérisation. Pour simplifier, la résolution globale de l'image obtenue dépendra à la fois de la résolution spatiale effective et de la résolution spatiale numérique.

#### D. Imagerie tomographique X ou Tomodensitométrie

La tomodensitométrie (TDM) est l'extension en mode tomographique de la radiographie classique. La tomographie (du grec *τομος*, "tomos", morceau coupé, et *γραφή*, "graphie", écriture) consiste à étudier un plan en faisant abstraction des structures situées hors de ce plan, originellement en les effaçant par flou cinétique. Actuellement et par extension, les différents plans (ou tranches) de l'objet sont obtenues par reconstruction mathématique à partir des projections d'atténuation de l'objet réalisées pour un certain nombre d'incidences effectuées par rotation de la source X et du détecteur autour de l'objet (Dillenseger et Moerschel, 2009).

La tomodensitométrie médicale (TDM), a été mise au point de façon parallèle par un physicien américain, Allan MacLeod Cormack (Figure A3.6.), et un ingénieur du centre de recherches de la firme britannique E.M.I, Godfrey Newbold Hounsfield (Figure A3.6.), entre 1960 et 1975 (Lacronique *et al.*, 2013). Leurs travaux s'appuient sur un théorème démontré au début du XX<sup>ème</sup> siècle par le mathématicien autrichien Johann Radon qui décrit, en 1917, comment il est possible de reconstruire la géométrie bidimensionnelle d'un objet à partir d'une série de projections mesurées sous différents angles. Le théorème de projection de Radon établit ainsi la possibilité de reconstituer un objet au moyen d'un nombre élevé de projections (Radon, 1917).

En 1963, Cormack, remplaçant les films radiographiques par des cristaux sensibles et s'appuyant à la fois sur les progrès de l'informatique et sur la théorie de Radon, est capable d'observer de faibles différences de masses volumiques entre deux matériaux distincts. Il publie ainsi en 1964 qu'il est possible de réaliser une reconstruction bidimensionnelle ou tridimensionnelle de fantômes grâce au traitement informatique des résultats de différentes projections d'un même objet (Cormack, 1964). Utilisant des moyens informatiques puissants, Hounsfield parvient quant à lui à réaliser, à la fin des années 60, des images en coupes à partir de mesures du rayonnement résiduel produit par un tube à rayons X se déplaçant autour d'une coupe de crâne (Hounsfield, 1973). En divisant un volume en un



grand nombre de petits cubes, il parvient à mesurer la valeur moyenne d'absorption de chaque élément traversé par un fin faisceau de rayons X (Dillenseger et Moerschel, 2009) et fait immédiatement la démonstration de l'application *in vivo* d'un tel procédé. Il dépose en 1972 un brevet pour un prototype qu'il nomme *Computerized Transversal Axial Tomography*.

Grâce à leur travaux, Allan MacLeod Cormack et Godfrey Newbold Hounsfield obtiennent le prix Nobel de médecine en 1979.



**Figure A3.7. : Allan MacLeod Cormack (à gauche) et Godfrey Newbold Hounsfield (à droite)**

*Photos issues du site internet du Prix Nobel*

Les appareils de tomodensitométrie médicaux permettent donc de reconstruire une série de coupes acquises sous différentes incidences, grâce à un grand nombre de projections obtenues autour d'un individu. Pour ce faire, l'ensemble émetteur-détecteur de rayons X est en rotation autour du patient. L'image est obtenue par rétroprojection du profil d'atténuation du faisceau par les structures traversées. Les détecteurs fournissent un résultat numérique et les calculs nécessaires à la reconstruction des images sont réalisés au moyen d'algorithmes mathématiques qui nécessitent de puissants ordinateurs. La géométrie du faisceau incident, des capteurs ainsi que les filtres situés entre des deux, jouent un rôle prépondérant dans le type d'images obtenues tant en terme de résolution spatiale qu'en contraste. En effet, comme nous l'avons vu dans la partie concernant la production d'une image, l'objet observé est projeté sur un capteur. Si ce capteur est construit de telle façon que tous les faisceaux incidents aient parcouru la même distance avant d'atteindre le capteur, l'image projetée ne sera pas déformée. Les capteurs actuels en scanner X standard sont constitués de plusieurs rangées de détecteurs céramiques (barrettes) disposés à égale distance par rapport à la source. Les techniques d'acquisition actuelles combinent la rotation du couplé source-détecteur et l'avancée du lit du patient : le trajet du faisceau de rayons X s'inscrit selon une spirale d'où la dénomination d'acquisition spiralée. Ce type de géométrie de capteurs peut permettre de réaliser jusqu'à 320 coupes en une rotation (Dillenseger et Moerschel, 2009).

Ces différents principes ont été très rapidement mis en oeuvre pour l'imagerie dédiée au petit animal. L'utilisation, dès le début des années 1980, de faisceaux à géométrie conique (*cone beam*) se projetant sur des détecteurs plans et le développement d'algorithmes permettant la corrections des déformations engendrées par ces géométries coniques (Feldkamp *et al.*, 1984) est à la base des micro-scanners utilisés actuellement en imagerie préclinique, mais également des technologies utilisées en médecine nucléaire et plus récemment par l'arrivée sur le marché d'imageurs dédiés à l'imagerie dento-maxillo-faciale ou à la médecine vétérinaire. Voir page 35.

## Annexe 4

### Méthodes de fixation et conservation de spécimens *ex vivo*. Historique des techniques

La conservation des corps est une problématique très ancienne. Pour des raisons religieuses ou scientifiques, l'espèce humaine a cherché à soustraire des corps morts à la décomposition tout au long des siècles. Les Égyptiens embaumaient leurs morts pour leur permettre de voyager vers l'au-delà. Grâce à ces techniques d'embaumement, les **momies** ont traversé les siècles pour nous parvenir dans un état de conservation permettant de nombreuses études de paléopathologie.

Depuis l'Antiquité, cette problématique de conservation a évolué parallèlement aux questionnements des Hommes. Ainsi, avec la volonté croissante des **naturalistes** du XVIII<sup>ème</sup> siècle de découvrir et recenser les espèces existantes sur Terre, la nécessité de conserver des spécimens venant d'ailleurs afin de les étudier et de montrer, au sein des cabinets de curiosités, a rendu nécessaire la mise au point de techniques adaptées. De nombreuses solutions ont été développées comme en témoignent les ouvrages parus sur le sujet à partir de la seconde moitié du XVIII<sup>ème</sup>. Tout naturaliste était confronté à la collecte de spécimens, leur conditionnement sur le terrain, leur envoi puis leur reconstitution. On peut ainsi mentionner l'existence d'une notice publiée en français par René-Antoine Ferchault de Réaumur en 1746, puis traduite en anglais en 1748 et publiée dans *Philosophical Transactions*, destinée à informer les correspondants sur le terrain des techniques à leur disposition afin de préparer et d'acheminer des spécimens d'oiseaux. On peut également mentionner la correspondance entre Réaumur et Pierre Poivre lors de ses voyages entre 1754 et 1757 (Morel, 2010). Réaumur a également visiblement projeté de publier un mémoire sur les techniques permettant de préparer et conserver des spécimens animaux morts afin de constituer des cabinets de curiosités et des collections. Ce mémoire n'a jamais été publié et son manuscrit fait partie du fonds Réaumur de l'Académie des Sciences (69J, carton 1, dossier 1 ; Morel, 2010 ; Greffe, 2007)

La **taxidermie**, du grec "taxis" (τάξις), ordre, arrangement, et "derma" (δερμα), peau, est "l'art de préparer les animaux morts pour les conserver avec l'apparence de la vie" (Dictionnaire Robert, 2013). Il est fait mention de ce terme dans le *Nouveau dictionnaire d'histoire naturelle* qui, dès sa première édition de 1803, y consacre un article de 57 pages rédigé par Louis Dufresne. Dans sa seconde édition (1819), l'article sur la taxidermie s'est étoffé passant ainsi à 70 pages ce qui témoigne de l'intérêt croissant des naturalistes pour ce mode de conservation. Cet ensemble de techniques permet en effet la conservation à sec, l'exposition et l'observation des aspects externes des spécimens récoltés aux quatre coins du Monde. Lors des grandes campagnes comme celle du Beagle, à laquelle Charles Darwin a participé, un grand nombre de spécimens étaient collectés. Afin de les transporter en utilisant un minimum de place dans les cales des navires, certains spécimens étaient dépecés et leur peau tannée, et ce n'est qu'une fois de retour à Londres qu'ils étaient reconstitués en étant "empaillés" (Darwin, 1839).

Différentes techniques de **naturalisation**, c'est-à-dire l'art de préparer des organismes pour les conserver durablement, ont également été développées (Gagnier, 2002).

Certaines d'entre elles assurent la conservation et l'étude des spécimens via leur **squelette**. Les ossements propres et secs peuvent être obtenus de différentes façons. La première consiste à retirer un

maximum de chairs des spécimens puis à dégraisser et faire blanchir les os par différentes actions telles que l'eau bouillante, le sel, l'exposition au soleil ou l'hydroxyde d'ammonium (Hoffmeister et Lee, 1963). Hall et Russel décrivent en 1933 une technique équivalente permettant d'obtenir de meilleurs résultats, de façon plus rapide, en réduisant le nombre de manipulations des échantillons et permettant ainsi de ne pas abîmer les spécimens ostéologiques (Hall et Russel, 1933 ; Russel, 1947). Leur technique consiste à exposer les spécimens à l'action de mouches (*Dermestes vulpinus*) et de leurs larves. Il s'agit là de la technique la plus communément employée actuellement pour la préparation de spécimens ostéologiques dans les muséums d'histoire naturelle et de zoologie. Technique également pratiquée par les chercheurs dont les préoccupations portent sur l'observation des os et des squelettes (Hooper, 1950 ; de la Torre, 1950 ; Hefti *et al.*, 1980). Ces techniques sont assez délabrantes puisque tous les tissus mous sont éliminés lors de ces préparations.

D'autres moyens permettent de conserver les spécimens entiers, le plus simple étant la **congélation** les spécimens morts. Ceci nécessite de disposer de chambres froides de capacité suffisante pour la conservation d'un grand nombre d'individus et pose le problème de leur manipulation qui doit être faite ensuite en conservant une température suffisamment négative pour ne pas entraîner la dégradation des tissus par retour à température ambiante.

D'autres techniques permettent la conservation des spécimens en **milieu liquide** à température ambiante. Elles nécessitent de fixer préalablement les tissus afin d'éviter la dégradation des tissus morts. Les techniques de fixation mettent en oeuvre de nombreux produits, souvent toxiques. Ainsi au XVIII<sup>ème</sup> siècle, Bécœur mit au point un savon arsenical permettant de conserver les dépouilles d'animaux (Péquignot *et al.*, 2006). La majorité des produits de fixation sont depuis composés d'alcool et de formol en proportions variables, de sels d'aluminium ou de phénol (Booth, 1944).

L'**alcool** est certes peu toxique par rapport à d'autres produits tels que l'arsenic, mais il peut entraîner une forte déshydratation des spécimens au risque de les rendre inutilisables. Les proportions utilisées doivent donc être maîtrisées par le préparateur et les préparations nécessitent une surveillance régulière (Jullien, 1993). Les spécimens traités à l'alcool doivent être plongés dans des bains de concentration croissante en alcool afin que l'eau intracellulaire soit remplacée de façon progressive par l'alcool et de dégraisser les tissus. En effet, les animaux contiennent des proportions variables de graisse. Leur élimination est fondamentale, car les graisses persistantes risquent de s'hydrolyser au cours du temps et les acides gras produits par cette dégradation sont susceptibles de décalcifier les spécimens (Jullien, 1993).

Le **formol** (CH<sub>2</sub>O), encore appelé méthanal, formaldéhyde ou aldéhyde formique, est un composé organique de la famille des aldéhydes (Maison et Pasquier, 2008). Il permet la désinfection et la conservation dans de nombreux domaines allant de la production pharmaceutique (produits de désinfection vétérinaires, produits utilisés en dentisterie, fixation et conservation de pièces anatomiques ou d'échantillons de tissus) à la production de produits dans le bâtiment (peintures, colles, vernis). Ce produit est classé "Agent cancérigène pour l'humain" par le CIRC (Agence Internationale de Recherche sur le Cancer), organisme de l'OMS, dans les volumes 88 (2006) et 100F de sa *Revue des agents cancérigènes pour l'Homme* (IARC, 2012). Il est également en voie d'interdiction totale d'utilisation en tant que biocide par la directive 98/8/CE du Parlement Européen et par le règlement (CE) n° 2032/2003 de la Commission Européenne.

La conservation des pièces fixées peut se faire dans des solutions comportant un mélange de formol et d'alcool ou d'alcool quasiment pur. Ceci implique de les conserver dans un milieu liquide, dans des récipients généralement en verre dont le stockage et la manipulation peuvent s'avérer

complexes dès lors que la collection constituée est importante. La manipulation de ces spécimens afin de leur faire passer un examen  $\mu$ TDM nécessite de les sortir de leur milieu de conservation, exposant ainsi la personne qui les manipule aux produits fixateurs.

Les techniques de conservation à sec des spécimens permettent de réduire l'espace de stockage nécessairement augmenté par un récipient, mais également les contraintes liées à la manipulation de spécimens humides. Il existe des techniques d'enrobage de petits spécimens, d'organes ou de pièces anatomiques dans des plastiques translucides (De Dobbeleer, 1964).

De nombreux auteurs ont cherché de nouvelles **techniques d'imprégnation** permettant de conserver à sec leurs spécimens en effectuant des préparations les moins délabrantes possibles. Ainsi Honoré **Fragonard** (1732-1799) était réputé au XVIII<sup>ème</sup> siècle pour ses préparations anatomiques (Figure A4.1.) et leur conservation au moyen d'injections dont la composition exacte est malheureusement restée secrète (Degueurce, 1999). Ses préparations ont enrichi les collections de l'École vétérinaire de Maisons-Alfort où il a été professeur d'anatomie et dont il est devenu directeur. À la même époque, Jean-Joseph Sue (1710-1792), professeur au Collège Royal de Chirurgie et anatomiste, décrit dans un de ses ouvrage une technique permettant de réaliser des préparations anatomiques où les fluides du corps sont remplacées par des cires colorées (Sue, 1765 ; Degueurce, 2010).

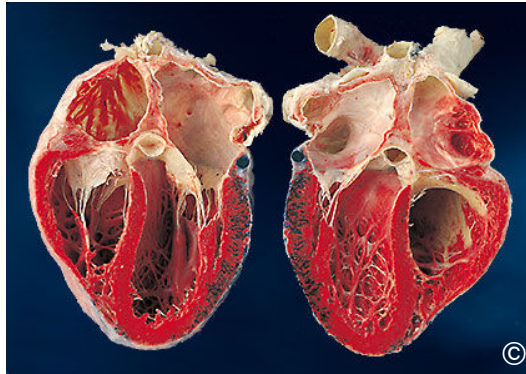


**Figure A4.1. : Honoré Fragonard, écorché d'un cheval et de son cavalier (1766-1771)**

*Source Wikipedia*

Dès 1924, **Schultz** emploie une technique d'injection artérielle d'un mélange de glycérine et de formaldéhyde afin d'embaumer des chats, des chiens et des primates. Lors de la préparation d'individus plus petits, sur le terrain, tels que des petits mammifères, il injecte ses produits directement dans les grandes régions anatomiques des spécimens (Schultz, 1924). Il est l'un des premiers à ne pas retirer la peau de ses spécimens afin de les conserver intacts. Les proportions des différents composants varient ensuite selon les auteurs (Booth, 1944 ; Anderson, 1948 ; Loomis, 1960).

Gunther Von Hagens développe en 1977 une technique qu'il nomme "**plastination**" (premier brevet en 1977 ; Von Hagens, 1979 ; Teidemann et Von Hagens, 1982 ; Von Hagens *et al.*, 1987) et qui permet de conserver et préserver durablement les tissus mous (Figure A4.2.). Ces tissus deviennent durs, secs et sans odeur, par fixation, déshydratation, imprégnation forcée sous vide puis durcissement des spécimens. Il utilise pour cela un ensemble de résines thermodurcissables et d'élastomères.



**Figure A4.2. : Coeur plastiné**

© Gunther von Hagens, Institute for Plastination, Heidelberg, Germany, [www.bodyworlds.com](http://www.bodyworlds.com) Tous droits réservés.

À sa suite, d'autres techniques ont été développées, conservant le même esprit comme la **technique de Thiel** qui permet la conservation de corps tout en préservant leur couleur naturelle (Thiel, 1992 a. ; Thiel, 1992 b. ; Thiel, 2002) ou la conservation d'organes en utilisant une résine alkyde (Ari et Çinaroğlu, 2010).

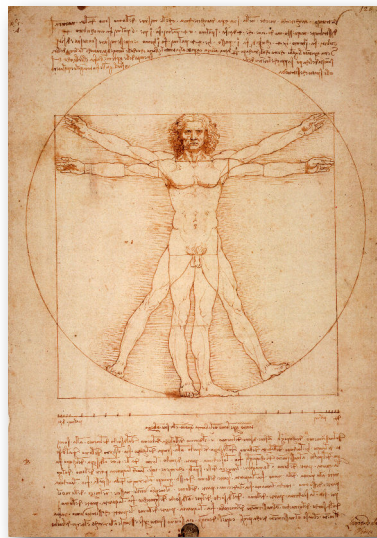
L'ensemble de ces méthodes nécessite une maîtrise parfaite de la part de l'opérateur afin de garantir la conservation au long cours des préparations. Nous avons donc pris avis auprès du taxidermiste du Musée Zoologique de Strasbourg, Mr. Dominique Nitka, qui nous a proposé une technique et conseillée dans sa mise en oeuvre. La technique de fixation et de conservation choisie a été celle de l'**imprégnation des spécimens par du PolyEthylène Glycol (PEG)**. Cette approche permet de conserver des individus secs et de s'affranchir des contraintes liées à la conservation d'individus formolés. Cette technique, décrite pour la première fois en 1965 par Fremling et Hemming, permet, après fixation, de remplacer progressivement l'eau contenue dans les spécimens par du PEG en les immergeant dans des bains successifs de solution aqueuse de PEG de poids moléculaire croissant (600 à 4 000). Le PEG est un agent adjuvant de momification analogue à la paraffine mais soluble dans l'eau. Il est disponible sous forme liquide pour les PEG de faible poids moléculaire et sous forme solide, en paillettes, pour ceux de poids moléculaires supérieurs à 1 000. Cette technique permet d'obtenir des spécimens, devenus durs, secs et bien conservés, l'absence d'eau dans les tissus empêchant tout développement de bactéries (Fremling et Hemming, 1965). Néanmoins, la forme globale des tissus mous n'est que partiellement conservée puisqu'ils sont déshydratés.

## Annexe 5

### Morphologie et morphométrie : aspects historiques

Formes, mesures et proportions sont, dès l'**Antiquité**, des préoccupations importantes comme en témoigne l'intérêt des mathématiciens comme Pythagore pour les théories mathématiques, les machines de guerres et les grandes constructions architecturales. Un des premiers témoignages écrits nous ayant été transmis est le traité *De architectura* de Vitruve, architecte romain du I<sup>er</sup> siècle av. J.C., dans lequel il pose les bases de l'architecture classique. Pour lui, l'architecture doit être une imitation de la nature et doit en posséder les trois principales qualités à savoir : la pérennité, l'utilité et la beauté. Vitruve propose ainsi dans son traité une description des proportions du corps humain.

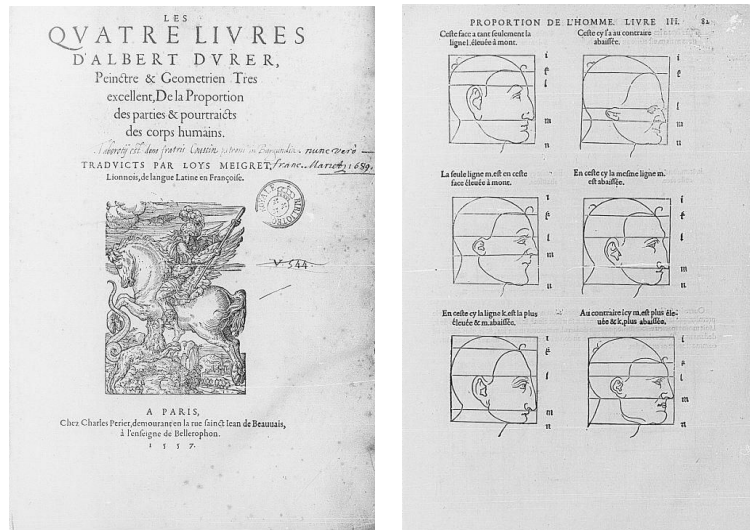
La **Renaissance** connaît un regain d'intérêt pour l'étude des proportions, comme en témoigne la réactualisation faite de "l'Homme de Vitruve" (Figure A5.1.) par Léonard de Vinci dans son *Étude des proportions du corps humain selon Vitruve* (1492), dessin conservé à la *Galleria dell'Accademia* à Venise (Torrini, 2009). Tout comme Vitruve en son temps, Léonard manifesta un grand intérêt pour les machines, les mathématiques, la géométrie et l'anatomie. Cet intérêt se retrouve également les travaux de Luca Pacioli, auteur de la *Divina proportione* (1509), ouvrage auquel Léonard de Vinci collabora en réalisant les illustrations.



**Figure A5.1. : L'Homme de Vitruve, Léonard de Vinci**  
*Étude des proportions du corps humain selon Vitruve*  
dessin conservé à la Galleria dell'Accademia à Venise

D'autres peintres et mathématiciens s'intéressent à la problématique des proportions à cette époque, comme en témoignent les ouvrages d'Albrecht Dürer tels que son *Instruction sur la manière de mesurer* (1525) et le *Traité des proportions*, ouvrage posthume (1528). Dürer propose, dans le Livre III de son *Traité*, une technique permettant de tracer au mieux différentes sortes de figures d'hommes et de femmes selon une construction de lignes transversales permettant de subdiviser une silhouette humaine ou un visage, en plusieurs portions (Figure A5.2.). Il illustre ainsi la manière dont

on peut faire varier de façon subtile les traits et les expressions du visage, par exemple en variant légèrement les proportions de chaque subdivision.



**Figure A5.2. : Albrecht Dürer, *Traité des proportions*, édition française de 1557**  
 Source : Gallica, Bibliothèque Nationale de France

Avec l'avènement des zoologistes et des naturalistes et le souci de compréhension des événements du vivant ainsi que la classification des êtres vivants initiée par Linné ou Buffon, l'intérêt pour la description précise de la forme et des dimensions des espèces décrites relance l'étude des proportions. L'utilisation du terme "**morphologie**" est dû à **Goethe** (dès 1796) qui prône une étude scientifique de la nature et lie étroitement les processus artistique et scientifique.

"L'histoire de l'art, du savoir et de la science, nous a conservé plus d'un essai entrepris pour fonder et perfectionner cette doctrine que j'appellerai *Morphologie*" (Goethe, 1807).

Goethe devient ainsi le fondateur d'une "étude des formes" : étymologiquement "morphologie" est composé du préfixe grecque morphé- (μορφή, la forme) et de -logie (logos : parole, discours...). Il vise à rester au plus proche des préceptes de Galilée, à la recherche d'une plus grande objectivité dans les sciences. Il considère que le monde physique comporte deux sortes de qualités principales : les qualités "primaires", objectives et réelles car accessibles du point de vue mathématique (dimensions, masses...), et les qualités "secondaires", subjectives et illusoires car vagues et insaisissables (couleur, saveurs). Avec la morphologie, les objets sont décrits selon leurs qualités "primaires".

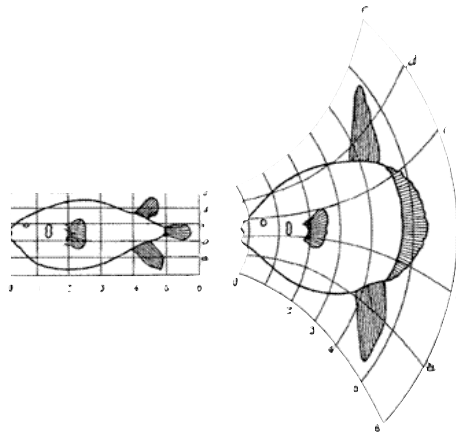
Le terme de **morphologie** est depuis lors accepté comme **l'étude de la forme et de la structure externe des êtres vivants** (Larousse, 2005).

L'étude et l'analyse de la géométrie de ces formes, ou morphométrie, s'est développée de façon importante depuis la fin des années 1970 grâce aux travaux de statisticiens comme David G. Kendall et Fred L. Bookstein. Ils se sont inspirés notamment des travaux du botaniste et physicien **D'Arcy Thompson** qui, dès la fin du XIX<sup>ème</sup> siècle, met en place un certain nombre de techniques, inspirées entre autres par Dürer, afin de décrire les différences de formes, entre des espèces animales proches, en utilisant les mathématiques et des grilles de transformation (Figure A5.3.). Pour D'Arcy Thompson, *"la morphologie n'est pas seulement l'étude des choses matérielles et des formes qu'elles adoptent, elle*

comporte également un aspect dynamique qui nous confronte à l'interprétation, en terme de forces, des effets de l'énergie" (D'Arcy Thompson, 1917). Il postule donc que la morphologie correspond à l'association de la morphométrie et des mécanismes physiques qui induisent cette forme.

"Afin de définir la forme d'un objet, nous avons impérativement besoin de connaître sa grandeur, réelle ou relative, dans les diverses directions de l'espace. La définition de la croissance fait appel aux mêmes concepts de grandeur et de direction, auxquels il faut associer une «dimension» supplémentaire, le temps" (D'Arcy Thompson, 1917).

Il fait ainsi bien la différence entre la "forme" et la "taille" d'un objet, deux notions intimement liées mais dont le lien est extrêmement complexe à mettre en évidence (Zelditch *et al.*, 2012). Un objet ne saurait être uniquement caractérisé par sa "taille" globale. L'analyse de la forme d'un objet correspond à "l'information géométrique qui reste lorsque les effets de localisation, d'échelle et de rotation ont été extraits de cet objet" (Kendall, 1977 ; Zelditch *et al.*, 2012).



**Figure A5.3. : D'Arcy Thompson, *Forme et croissance*, édition française de 1994**

Théorie des transformations, comparaison d'un *Diodon* (à gauche) et déformation de ses coordonnées verticale aboutissant à une représentation correspondant à celle d'un poisson apparenté, l'*Orthogoriscus* (à droite).

La **morphométrie** s'intéresse donc à la quantification mathématique de la forme (au sens large) générale d'un objet. L'analyse de la forme d'un objet nécessite d'en extraire un certain nombre d'éléments afin d'obtenir un ensemble de données caractéristiques, facilement mesurables et utilisables lors d'une analyse mathématique. Généralement de telles analyses sont effectuées au moyen de **points d'intérêts remarquables** (*landmarks*), mais la caractérisation de la forme d'un objet peut également être faite au moyen de l'analyse du contour externe de cet objet ou encore de sa surface (Bookstein, 2005). Ces techniques imposent l'observation simultanée de nombreuses variables et donc la maîtrise des techniques d'analyses statistiques multivariées telles que le test du Chi<sup>2</sup>, l'analyse en composante principale ou le coefficient de corrélation, mises au point par K. Pearson (Pearson, 1909) ou encore l'analyse de la variance énoncée par R.A. Fischer (Fisher, 1922).





## Annexe 6

### Suivi longitudinal de la masse corporelle moyenne des individus Tabby et Sauvages (Test de Kolmogorov-Smirnov)

Âge	Tabby						Sauvages						Comparaisons (p)			
	♀			♂			♀			♂			♀ vs ♂		Ta vs WT	
	N	M	ET	N	M	ET	N	M	ET	N	M	ET	Ta	WT	♀	♂
5													----	----	----	----
6	6	18,17	1,83	5	15,40	4,22	5	15,80	2,59	7	21,43	1,90	n.s.	*	n.s.	*
7	6	19,00	1,67	5	16,20	4,15	5	16,20	2,28	7	22,14	2,27	n.s.	***	n.s.	***
8	6	19,50	1,38	5	17,00	5,10	5	16,60	1,82	7	22,86	1,68	n.s.	***	n.s.	***
9	6	20,17	2,32	5	17,40	4,72	5	18,20	1,79	7	23,71	1,80	n.s.	***	n.s.	***
10	6	19,50	2,07	4	20,50	0,58	5	18,60	1,14	7	24,00	2,38	n.s.	***	n.s.	*
11	6	22,17	1,72	4	21,00	0,82	5	19,00	1,41	7	25,00	2,00	n.s.	n.s.	n.s.	**
12	6	22,50	1,87	4	21,75	1,71	5	18,60	1,14	7	25,57	2,37	n.s.	***	*	n.s.
13	6	23,33	4,50	4	21,75	0,96				7	26,29	1,98	n.s.	----	----	**
14	6	22,17	2,79	4	22,25	1,26				7	26,86	2,34	n.s.	----	----	n.s.
15	6	23,00	2,53	4	22,50	0,58	5	19,00	1,87	7	27,86	2,48	n.s.	***	n.s.	**
16	6	23,17	3,19	4	23,25	0,50	5	19,60	1,52	7	28,57	2,30	n.s.	***	n.s.	**
17	6	23,50	2,43	4	22,75	0,50	5	20,00	1,41	7	29,43	3,15	n.s.	***	n.s.	**
18	6	24,33	2,88	4	23,75	1,50	5	21,80	1,64	7	29,14	3,29	n.s.	***	n.s.	**
19,5	6	24,17	3,19	4	23,75	1,50	5	21,80	1,30	7	29,50	3,15	n.s.	***	n.s.	**
21,5	6	25,00	4,56	4	24,50	1,29	5	22,75	3,30	7	30,57	2,88	n.s.	**	n.s.	**
24,5				4	24,25	1,26				7	32,29	4,15	----	----	----	**
25,5	6	27	5,66				5	25,00	3,16				----	----	n.s.	----
29,5	6	27,17	4,88	4	25,5	0,58				7	33,57	4,76	n.s.	----	----	**
38,5	5	31,60	8,56	4	28,50	1,29	5	31,60	7,37	6	33,83	3,31	n.s.	n.s.	n.s.	**
58	5	37,40	7,89	3	24,67	4,93	4	36,25	10,90	6	35,83	3,97	n.s.	n.s.	n.s.	*
81	5	37,80	10,64	1	29,00	0,00	4	36,50	10,25	6	37,17	4,54	----	n.s.	n.s.	----
112	3	26,67	5,03				1	36,00	0,00	4	33,00	2,71	----	----	----	----

Âge en semaines ; Masse en grammes ; ♀ = femelles ; ♂ = mâles ; Ta = Tabby ; WT = Wild-type = Sauvages ; N = nombre d'individus ; M = moyenne ; ET = écart-type ; \*\*\* = p < 0,01 ; \*\* = p < 0,025 ; \* = p < 0,05 ; n.s. = non significative = p > 0,05



## Annexe 7

### Suivi longitudinal de la longueur crânienne moyenne des individus Tabby et Sauvages (Test de Kolmogorov-Smirnov)

Âge	Tabby						Sauvages						Comparaisons (p)			
	♀			♂			♀			♂			♀ vs ♂		Ta vs WT	
	N	M	ET	N	M	ET	N	M	ET	N	M	ET	Ta	WT	♀	♂
5	6	21,41	0,38	5	20,67	1,11	5	20,69	0,68	7	21,67	0,21	n.s.	***	n.s.	***
6	6	21,75	0,40	5	20,97	0,97	5	21,27	0,79	7	22,17	0,14	n.s.	*	n.s.	***
7	6	21,91	0,36	5	21,37	1,15	5	21,62	0,66	7	22,38	0,18	n.s.	n.s.	n.s.	*
8	6	22,12	0,35	5	21,56	1,17	5	21,85	0,64	7	22,50	0,20	n.s.	n.s.	n.s.	*
9	6	22,21	0,39	5	21,71	1,23	5	22,21	0,29	7	22,67	0,29	n.s.	n.s.	n.s.	*
10	6	22,38	0,40	5	21,81	1,33	5	21,92	0,68	7	22,79	0,28	n.s.	*	n.s.	n.s.
11	6	22,48	0,43	4	22,48	0,21	5	22,29	0,53	7	22,89	0,21	n.s.	n.s.	n.s.	n.s.
12	6	22,53	0,48	4	22,57	0,36	5	22,34	0,51	7	22,93	0,24	n.s.	n.s.	n.s.	n.s.
13	6	22,58	0,41	4	22,68	0,31				7	22,99	0,28	n.s.	----	----	n.s.
14	6	22,68	0,48	4	22,73	0,21				7	23,09	0,29	n.s.	----	----	n.s.
15	6	22,70	0,38	4	22,90	0,27	5	22,56	0,50	7	23,15	0,31	n.s.	n.s.	n.s.	n.s.
16	6	22,85	0,50	4	22,89	0,16	5	22,47	0,49	7	23,23	0,30	n.s.	*	n.s.	n.s.
17	6	22,76	0,68	4	22,96	0,25	5	22,60	0,54	7	23,26	0,33	n.s.	n.s.	n.s.	n.s.
18	6	22,99	0,49	4	23,04	0,16	5	22,69	0,54	7	23,29	0,33	n.s.	n.s.	n.s.	n.s.
19,5	6	22,95	0,59	4	23,04	0,26	5	22,77	0,45	7	23,34	0,39	n.s.	n.s.	n.s.	n.s.
21,5	6	23,09	0,51	4	23,14	0,19	5	22,81	0,48	7	23,34	0,39	n.s.	n.s.	n.s.	n.s.
24,5				4	23,31	0,12				7	23,42	0,48	----	----	----	n.s.
25,5	6	23,19	0,55				5	23,05	0,39				----	----	n.s.	----
29,5	6	23,39	0,43	4	23,44	0,10				7	23,46	0,64	n.s.	----	----	n.s.
38,5	5	23,59	0,29	4	23,59	0,13	5	23,23	0,43	6	23,51	0,24	n.s.	n.s.	n.s.	n.s.
58	5	23,97	0,34	4	23,78	0,07	4	23,59	0,39	6	23,82	0,23	n.s.	n.s.	n.s.	n.s.
81	5	24,05	0,34	1	23,83	0,00	4	23,75	0,41	6	23,89	0,26	----	n.s.	n.s.	----
112	3	24,25	0,39				1	23,95	0,00	4	24,02	0,29	----	----	----	----

Âge en semaines ; Mesure en mm ; ♀ = femelles ; ♂ = mâles ; Ta = Tabby ; WT = Wild-type = Sauvages ; N = nombre d'individus ; M = moyenne ; ET = écart-type ; \*\*\* = p < 0,01 ; \*\* = p < 0,025 ; \* = p < 0,05 ; n.s. = non significative = p > 0,05



## Annexe 8

### Suivi longitudinal de la largeur crânienne moyenne des individus Tabby et Sauvages (Test de Kolmogorov-Smirnov)

Âge	Tabby						Sauvages						Comparaisons (p)			
	♀			♂			♀			♂			♀ vs ♂		Ta vs WT	
	N	M	ET	N	M	ET	N	M	ET	N	M	ET	Ta	WT	♀	♂
5	6	11,03	0,22	5	10,68	0,64	5	10,88	0,22	7	11,22	0,12	n.s.	n.s.	n.s.	*
6	6	11,17	0,23	5	10,83	0,59	5	11,11	0,28	7	11,39	0,16	n.s.	n.s.	n.s.	*
7	6	11,24	0,20	5	11,00	0,51	5	11,26	0,26	7	11,53	0,13	n.s.	n.s.	n.s.	*
8	6	11,31	0,21	5	11,11	0,62	5	11,33	0,23	7	11,58	0,15	n.s.	n.s.	n.s.	*
9	6	11,36	0,21	5	11,18	0,59	5	11,49	0,12	7	11,62	0,12	n.s.	n.s.	n.s.	*
10	6	11,43	0,25	5	11,19	0,69	5	11,38	0,20	7	11,75	0,12	n.s.	*	n.s.	*
11	6	11,48	0,25	4	11,54	0,09	5	11,51	0,20	7	11,77	0,12	n.s.	*	n.s.	*
12	6	11,50	0,27	4	11,57	0,11	5	11,60	0,18	7	11,82	0,12	n.s.	*	n.s.	n.s.
13	6	11,55	0,28	4	11,59	0,14				7	11,81	0,10	n.s.	n.s.	n.s.	n.s.
14	6	11,61	0,29	4	11,64	0,06				7	11,90	0,17	n.s.	n.s.	n.s.	**
15	6	11,62	0,28	4	11,70	0,08	5	11,70	0,13	7	11,94	0,14	n.s.	*	n.s.	*
16	6	11,66	0,29	4	11,74	0,09	5	11,70	0,14	7	11,93	0,15	n.s.	n.s.	n.s.	n.s.
17	6	11,70	0,28	4	11,80	0,14	5	11,73	0,12	7	11,95	0,12	n.s.	n.s.	n.s.	n.s.
18	6	11,74	0,28	4	11,83	0,10	5	11,81	0,15	7	12,00	0,18	n.s.	n.s.	n.s.	n.s.
19,5	6	11,75	0,29	4	11,88	0,07	5	11,80	0,16	7	12,04	0,14	n.s.	n.s.	n.s.	n.s.
21,5	6	11,79	0,30	4	11,96	0,05	5	11,82	0,11	7	12,08	0,16	n.s.	n.s.	n.s.	n.s.
24,5				4	12,01	0,08				7	12,12	0,21	----	----	----	n.s.
25,5	6	11,77	0,31				5	11,99	0,17				----	----	n.s.	----
29,5	6	11,87	0,24	4	12,1	0,09				7	12,20	0,16	n.s.	----	----	n.s.
38,5	5	12,00	0,22	4	12,32	0,14	5	12,12	0,20	6	12,22	0,12	n.s.	n.s.	n.s.	n.s.
58	5	12,20	0,30	4	12,47	0,27	4	12,40	0,22	6	12,41	0,15	n.s.	n.s.	n.s.	n.s.
81	5	12,30	0,35	1	12,80	0,00	4	12,57	0,27	6	12,46	0,18	----	n.s.	n.s.	----
112	3	12,29	0,35				1	12,46	0,00	4	12,54	0,09	----	----	----	----

Âge en semaines ; Mesure en mm ; ♀ = femelles ; ♂ = mâles ; Ta = Tabby ; WT = Wild-type = Sauvages ; N = nombre d'individus ; M = moyenne ; ET = écart-type ; \*\*\*\* = p < 0,01 ; \*\*\* = p < 0,025 ; \*\* = p < 0,05 ; n.s. = non significative = p > 0,05



## Annexe 9

### Suivi longitudinal de la longueur fémorale moyenne des individus Tabby et Sauvages (Test de Kolmogorov-Smirnov)

Âge	Tabby						Sauvages						Comparaisons (p)			
	♀			♂			♀			♂			♀ vs ♂		Ta vs WT	
	N	M	ET	N	M	ET	N	M	ET	N	M	ET	Ta	WT	♀	♂
5	6	13,13	0,68	5	12,42	1,16	5	12,48	0,61	7	13,76	0,17	n.s.	***	n.s.	***
6	6	13,76	0,42	5	12,99	1,28	5	13,34	0,80	7	14,48	0,20	n.s.	***	n.s.	***
7	6	14,10	0,39	5	13,40	1,27	5	13,74	0,75	7	14,82	0,24	n.s.	*	n.s.	***
8	6	14,35	0,41	5	13,71	1,33	5	14,09	0,71	7	14,95	0,41	n.s.	n.s.	n.s.	*
9	6	14,57	0,40	5	13,91	1,38	5	14,45	0,75	7	15,25	0,25	n.s.	n.s.	n.s.	***
10	6	14,73	0,50	5	14,06	1,46	5	14,62	0,59	7	15,44	0,20	n.s.	*	n.s.	***
11	6	14,92	0,53	4	14,86	0,22	5	14,82	0,61	7	15,53	0,20	n.s.	n.s.	n.s.	**
12	6	15,02	0,54	4	14,96	0,17	5	14,90	0,53	7	15,63	0,19	n.s.	*	n.s.	**
13	6	15,13	0,59	4	15,01	0,18				7	15,70	0,23	n.s.	n.s.	n.s.	**
14	6	15,28	0,56	4	15,15	0,18				7	15,80	0,24	n.s.	n.s.	n.s.	**
15	6	15,39	0,60	4	15,26	0,18	5	15,21	0,43	7	15,89	0,22	n.s.	*	n.s.	**
16	6	15,51	0,67	4	15,33	0,20	5	15,31	0,48	7	16,00	0,24	n.s.	*	n.s.	**
17	6	15,48	0,62	4	15,40	0,19	5	15,35	0,44	7	15,96	0,25	n.s.	*	n.s.	**
18	6	15,69	0,72	4	15,56	0,22	5	15,53	0,52	7	16,18	0,23	n.s.	n.s.	n.s.	*
19,5	6	15,72	0,70	4	15,69	0,46	5	15,56	0,45	7	16,35	0,21	n.s.	*	n.s.	n.s.
21,5	6	15,74	0,64	4	15,66	0,22	5	15,65	0,35	7	16,27	0,27	n.s.	*	n.s.	*
24,5				4	15,77	0,27				7	16,42	0,20	----	----	----	**
25,5	6	16	0,73				5	15,93	0,49				----	----	n.s.	----
29,5	5	16,04	0,77	4	15,9	0,24				7	16,47	0,16	n.s.	----	----	n.s.
38,5	5	16,31	0,69	4	16,05	0,23	5	16,14	0,50	6	16,42	0,22	n.s.	n.s.	n.s.	n.s.
58	5	16,52	0,55	3	16,23	0,14	4	16,46	0,45	6	16,68	0,23	n.s.	n.s.	n.s.	*
81	5	16,61	0,42	1	16,37	0,00	4	16,46	0,45	6	16,65	0,25	----	n.s.	n.s.	----
112	2	16,71	0,41				1	17,06	0,00	4	16,61	0,25	----	----	----	----

Âge en semaines ; Mesure en mm ; ♀ = femelles ; ♂ = mâles ; Ta = Tabby ; WT = Wild-type = Sauvages ; N = nombre d'individus ; M = moyenne ; ET = écart-type ; \*\*\* = p < 0,01 ; \*\* = p < 0,025 ; \* = p < 0,05 ; n.s. = non significatif = p > 0,05





## Annexe 10

### Suivi longitudinal de la longueur humérale moyenne des individus Tabby et Sauvages (Test de Kolmogorov-Smirnov)

Âge	Tabby						Sauvages						Comparaisons (p)			
	♀			♂			♀			♂			♀ vs ♂		Ta vs WT	
	N	M	ET	N	M	ET	N	M	ET	N	M	ET	Ta	WT	♀	♂
5	6	10,19	0,34	5	9,71	0,84	5	9,45	0,50	7	10,53	0,16	n.s.	***	*	*
6	6	10,46	0,30	5	10,10	0,77	5	10,04	0,62	7	10,97	0,15	n.s.	***	n.s.	***
7	6	10,67	0,32	5	10,34	0,87	5	10,38	0,62	7	11,15	0,24	n.s.	n.s.	n.s.	*
8	6	10,81	0,27	5	10,55	0,88	5	10,63	0,58	7	11,34	0,20	n.s.	*	n.s.	***
9	6	10,98	0,31	5	10,65	0,94	5	10,71	0,52	7	11,53	0,21	n.s.	*	n.s.	*
10	6	11,25	0,40	5	10,77	0,98	5	10,91	0,49	7	11,70	0,15	n.s.	***	n.s.	***
11	6	11,28	0,42	4	11,37	0,18	5	10,97	0,53	7	11,77	0,16	n.s.	***	n.s.	*
12	6	11,36	0,41	4	11,44	0,08	5	11,10	0,52	7	11,82	0,14	n.s.	***	n.s.	**
13	6	11,45	0,45	4	11,52	0,08				7	11,85	0,15	n.s.	----	----	**
14	6	11,51	0,40	4	11,57	0,11				7	11,98	0,13	n.s.	----	----	**
15	6	11,58	0,44	4	11,72	0,14	5	11,27	0,47	7	12,03	0,15	n.s.	***	n.s.	*
16	6	11,69	0,46	4	11,79	0,19	5	11,32	0,51	7	12,16	0,17	n.s.	***	n.s.	*
17	6	11,73	0,46	4	11,91	0,07	5	11,41	0,42	7	12,15	0,18	n.s.	*	n.s.	*
18	6	11,81	0,46	4	11,98	0,13	5	11,49	0,47	7	12,29	0,19	n.s.	*	n.s.	*
19,5	6	11,84	0,45	4	11,96	0,20	5	11,55	0,42	7	12,37	0,21	n.s.	***	n.s.	n.s.
21,5	6	11,86	0,46	4	12,00	0,16	5	11,64	0,38	7	12,40	0,19	n.s.	***	n.s.	*
24,5				4	12,09	0,25				7	12,47	0,18	----	----	----	n.s.
25,5	6	12,1	0,46				5	11,81	0,41				----	----	n.s.	----
29,5	6	12,22	0,43	4	12,29	0,32				6	12,54	0,13	n.s.	----	----	n.s.
38,5	5	12,41	0,35	4	12,48	0,17	5	11,90	0,43	6	12,61	0,16	n.s.	***	n.s.	n.s.
58	5	12,52	0,27	3	12,48	0,17	4	12,11	0,30	6	12,65	0,16	n.s.	**	n.s.	n.s.
81	4	12,41	0,36	1	12,41	0,00	4	12,22	0,33	6	12,59	0,12	----	n.s.	n.s.	----
112	2	12,58	0,13				1	12,31	0,00	4	12,52	0,16	----	----	----	----

Âge en semaines ; Mesure en mm ; ♀ = femelles ; ♂ = mâles ; Ta = Tabby ; WT = Wild-type = Sauvages ; N = nombre d'individus ; M = moyenne ; ET = écart-type ; \*\*\* = p < 0,01 ; \*\* = p < 0,025 ; \* = p < 0,05 ; n.s. = non significative = p > 0,05



## Annexe 11

### Communications affichées dans des congrès internationaux

**Caractérisation radiologique du taurodontisme : un trait phénotypique intéressant pour les différentes formes de Dysplasie Ectodermique Hypohidrotique.**

GROS, C.I., CLAUSS, F., MANIÈRE, M.C., SCHMITTBUHL, M  
5<sup>ème</sup> Assises de Génétique Humaine et Médicale  
Strasbourg (France), 28-30 janvier 2010

**Longitudinal study of bone growth by micro-CT: application in a model with bone malformation (Tabby mouse).**

GROS, C.I., BORNERT, F., CONSTANTINESCO, A., SCHMITTBUHL, M., CHOQUET, P.  
2011 World Molecular Imaging Congress  
San Diego (Californie, USA), 7-10 septembre 2011

**Quantitative morphological study using micro-CT imaging and elliptical 2D Fourier analysis: application for craniofacial phenotyping**

BORNERT, F., GROS, C.I., CONSTANTINESCO, A., SCHMITTBUHL, M., CHOQUET, P.  
2011 World Molecular Imaging Congress  
San Diego (Californie, USA), 7-10 septembre 2011

**Morphology quantification: elliptical 2D Fourier analysis for craniofacial phenotyping in mouse based on  $\mu$ CT acquisitions.**

BORNERT, F., SCHMITTBUHL, M., GROS, C.I., CONSTANTINESCO, A., CHOQUET, P.  
TOPIM, Hot Topics in Molecular Imaging  
École de Physique des Houches (France), 15-20 avril 2012

**Follow-up of skull growth in Tabby mice.**

GROS, C.I., BORNERT, F., SCHMITTBUHL, M., CONSTANTINESCO, A., CHOQUET, P.  
11th Congress of the European Academy of Paediatric Dentistry  
Strasbourg (France), 24-27 mai 2012

**Follow-up of mandible growth in Tabby mice.**

BORNERT, F., GROS, C.I., SCHMITTBUHL, M., CONSTANTINESCO, A., CHOQUET, P.  
11th Congress of the European Academy of Paediatric Dentistry  
Strasbourg (France), 24-27 mai 2012

**Apport de la micro-imagerie tomographique pour l'étude de la morphologie et de la croissance cranio-faciales chez les modèles murins.**

BORNERT, F., SCHMITTBUHL, M., GROS, C.I., SAYEH, A., CONSTANTINESCO, A., CHOQUET, P.  
Première journée de la Fédération de Médecine Translationnelle de Strasbourg  
Strasbourg (France), 14-15 juin 2013

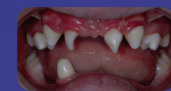

# CARACTÉRISATION RADIOLOGIQUE DU TAURODONTISME : UN TRAIT PHÉNOTYPIQUE INTÉRESSANT POUR LES DIFFÉRENTES FORMES DE DYSPLASIE ECTODERMIQUE HYPOHIDROTIQUE

Catherine-Isabelle GROS<sup>1,2,5,6</sup>, François CLAUS<sup>1,3,5,6</sup>, Marie-Cécile MANIÈRE<sup>1,3,5</sup>, Matthieu SCHMITTBUHL<sup>1,4,5,6</sup>

## DYSPLASIE ECTODERMIQUE HYPOHIDROTIQUE :

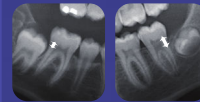
- Syndrome polymalformatif touchant les structures dérivées de l'ectoderme: dents, ongles, cheveux, glandes exocrines
- Due à la mutation de gènes impliqués dans la voie de signalisation de l'Ectodysplasine (EDA-NFκB)
- Manifestations dentaires: agénésies (voire anodontie), anomalies de forme (dents coniques, taurodontisme)



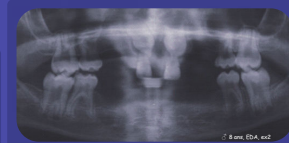
Dents coniques

## TAURODONTISME :

- Déplacement apical de la zone de furcation des dents pluriradiculées  
→ augmentation de la taille de la chambre pulpaire



Taurodontisme



8 ans, EDA, ex 2

## OBJECTIFS :

- Quantifier radiologiquement le taurodontisme à partir du calcul d'un Indice de Surface Pulpaire
- Déterminer l'occurrence de cette anomalie dans un groupe de patients atteints de DEH afin de tenter d'établir des corrélations phénotype-génotype
- Mettre en évidence de nouveaux critères de diagnostic

## PATIENTS ET MÉTHODES :

### Étude rétrospective :

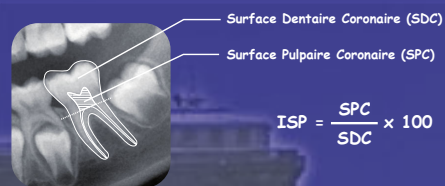
- Patients DEH : 16 sélectionnés (âgés de 7 à 51 ans) / 68
- Patients contrôles : 351

### Analyse des Orthopantomogrammes (OPT) :

- Sélection des premières molaires mandibulaires
- Calcul de l'Indice de Surface Pulpaire

### Analyse statistique :

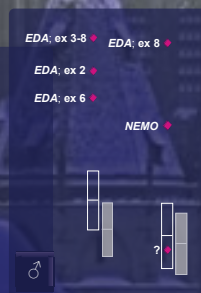
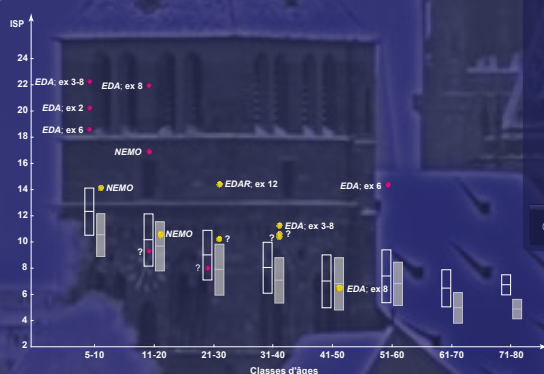
- Comparaisons statistiques de la déviation de l'ISP entre patients DEH et groupe contrôle (Déviation)



$$ISP = \frac{SPC}{SDC} \times 100$$

## Indice de Surface Pulpaire (ISP)

## RÉSULTATS :



- Première quantification objective de l'élargissement de la chambre pulpaire dans le cadre de la DEH

- Expression du taurodontisme  
Formes liées à l'X > Formes autosomiques

- Grande variabilité d'expression du taurodontisme  
→ marqueur phénotypique intéressant dans le diagnostic des différentes formes de DEH

(1) Faculté de Chirurgie Dentaire, Université de Strasbourg, France; (2) Département de Médecine Buccale et Chirurgie Buccale, Service de Soins Bucco-dentaires, Hôpitaux Universitaires, Strasbourg, France; (3) Département d'Odontologie Pédiatrique, Service de Soins Bucco-dentaires, Hôpitaux Universitaires, Strasbourg, France; (4) Département de Radiologie, Service de Soins Bucco-dentaires, Hôpitaux Universitaires, Strasbourg, France; (5) Centre National de Référence pour les Maladies Héritées à Manifestations Odontologiques, Hôpitaux Universitaires, Strasbourg, France; (6) équipe de recherche UMR INSERM 077, Faculté de Chirurgie Dentaire, Université de Strasbourg, France.



## Longitudinal quantitative study of bone growth by micro-CT: application in a model with bone abnormalities (Tabby mouse)

Catherine-Isabelle Gros<sup>1</sup>, Fabien Bornert<sup>1</sup>, André Constantinesco<sup>2</sup>, Matthieu Schmittbuhl<sup>1</sup>, Philippe Choquet<sup>2</sup>  
<sup>1</sup> INSERM UMR 977, Faculty of Dentistry, University of Strasbourg, Strasbourg, France  
<sup>2</sup> Preclinical Imaging Lab, Nuclear Medicine, Hôpitaux Universitaires, Strasbourg, France

### OBJECTIVES

- In vivo study of skeletal growth using micro-CT ( $\mu$ CT).
- Application on the Tabby mouse model of XLHED.

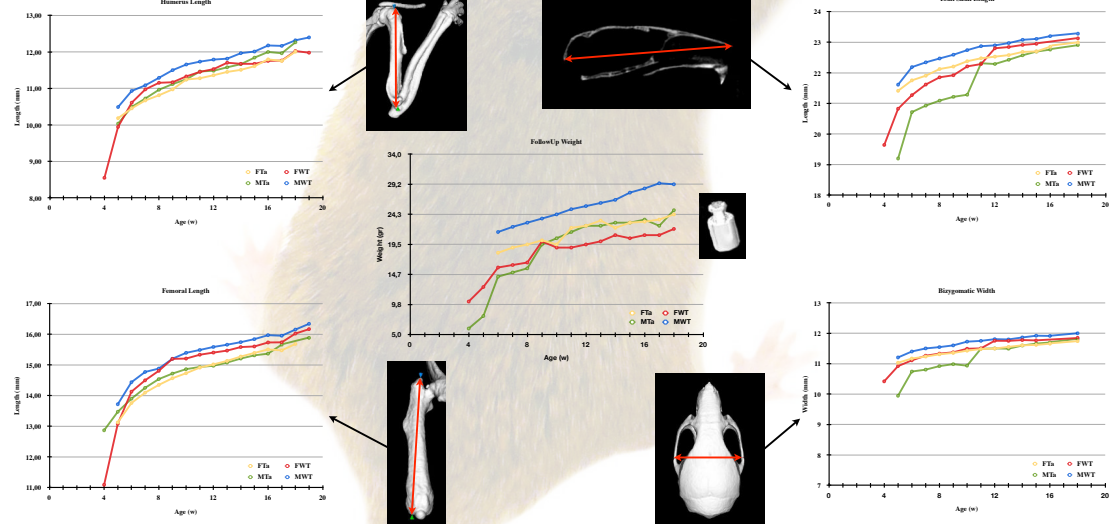
### XLHED (X-linked hypohidrotic ectodermal dysplasia)

- Polymalformative syndrome characterized by abnormal development of ectodermal structures.
- Typical phenotypic signs: hypotrichosis, hypohidrosis and *craniofacial and dental abnormalities*.

### MATERIAL & METHODS

- Follow up of 21 mice during 5 months: 3 hemizygous males ( $Eda^{Tm/Y}$ ), 6 heterozygous females ( $Eda^{Tm/+}$ ), and 12 control WT (6 males, 6 females). Each mice was weighted and imaged weekly using micro-CT from 1 to 5 months-old. One individual ( $Eda^{Tm/Y}$ ) dead during the experiment time.
- Micro-CT system: eXplore CT 120 (GE Healthcare, Waukesha, USA)
- Protocol: acquisition of 360 views in  $360^\circ$ , at 80 kV, 32 mA, and exposition time of 16 ms. Imaging of whole-body using 2 or 3 bed positions. Total scan time of approximately 3 to 5 minutes.
- Radiation doses estimated to 0.1 Gy according to manufacturer's data.
- Bone growth was assessed by measuring characteristic distances at specific locations: quantifications analyses performed using MicroView® (GE Healthcare, Waukesha, USA).
- Simple measurements performed on a 3D virtual reconstruction using anatomical landmarks: length, height and width of the skull, femur and humerus lengths.
- Statistical mean comparisons between each strain relative to the age at each measure.

### RESULTS



### CONCLUSION

- This is the first time that a follow-up study was conducted to observe growth rate differences between Tabby mice and wild-type controls.
  - Tabby males show a marked sub-development, but differences tend to be reduced with age.
  - Measurements before 1 month would be of interest but difficult due to practical limitations: small size of structures implies high resolution protocols eg more irradiation.
- The impact of radiation in very young mice should be then considered.



With the support of GE Healthcare







## Quantitative morphological study using micro-CT imaging and elliptical 2D Fourier analysis: application for craniofacial phenotyping

Fabien Bornert<sup>1</sup>, Catherine-Isabelle Gros<sup>1</sup>, André Constantinesco<sup>2</sup>, Matthieu Schmittbuhl<sup>1</sup>, Philippe Choquet<sup>2</sup>  
<sup>1</sup> INSERM UMR 977, Faculty of Dentistry, University of Strasbourg, Strasbourg, France  
<sup>2</sup> Preclinical Imaging Lab, Nuclear Medicine, Hôpitaux Universitaires, Strasbourg, France

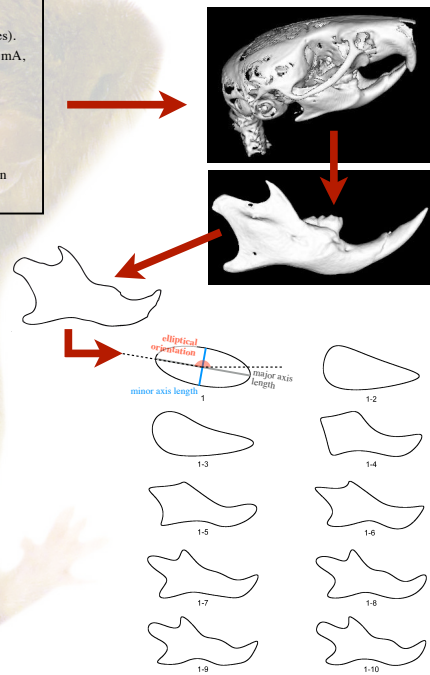
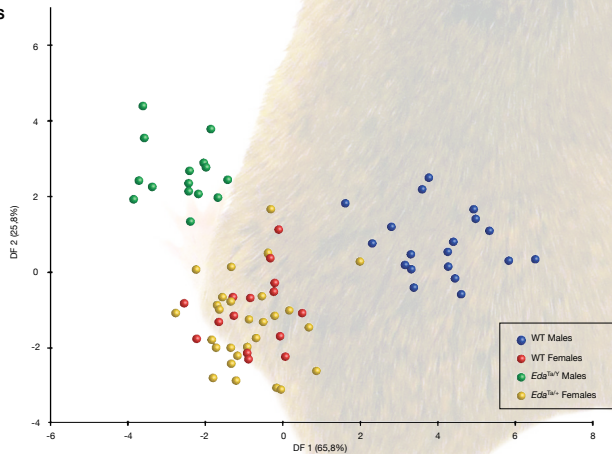
### OBJECTIVES

- Quantitative analysis methods are required to show subtle morphological differences between models and control individuals.
- 2D elliptical Fourier analysis (EFA) applied on outlines is a way to quantify changes in organs form.
- Demonstration by an example of EFA on  $\mu$ CT images of mouse heads to characterize mandibular dysmorphoses in Tabbys' mice, an animal model of the X-linked hypohidrotic ectodermal dysplasia.

### MATERIAL & METHODS

- 74 adults mice: 15 hemizygous males ( $Eda^{TmY}$ ), 24 heterozygous females ( $Eda^{Tm/+}$ ), and 35 control WT (19 males, 16 females).
- Ex vivo micro-CT (eXplore CT 120, GE Healthcare, Waukesha, USA) imaging of full head: 360 views on 360°, 100 kV, 50 mA, exposition time of 20 ms.
- Segmentation of hemimandibles and 3D isosurface rendering (MicroView®, GE Healthcare, Waukesha, USA).
- Extraction of 2D outlines from lateral view of each hemimandible (Visilog 5.4®, Noesis, Gif sur Yvette, France).
- EFA was performed to obtain a quantitative description of the mandibular outline based on the three main elliptical Fourier descriptors (EFD: major and minor axis length, elliptical orientation)\*.
- Statistical discriminant analysis was applied on EFD for each group on the first 10 harmonics in order to highlight distinction among mouse strains (Statistica 7.1 software package, Statsoft Inc., Tulsa, USA).

### RESULTS



### CONCLUSION

2D EFA enables the *characterization of the shape as a whole*, unlike other morphometric approaches based on anatomical landmarks and their associated measurements. 2D EFA is especially pertinent for planar objects. Micro-CT imaging is useful for studies involving mineralized tissues but as long as organs of interest can be segmented, results from other imaging modalities could also benefit from this technique. We demonstrate that 2D EFA is a very sensible approach for comparison between different phenotypes based on *shape's quantification* and adequate statistical analysis.

\* Schmittbuhl, M., Allenbach, B., Le Minor, J. M., and Schaaf, A. (2003). Math. Geol. 35, 853–872.



With the support of GE Healthcare





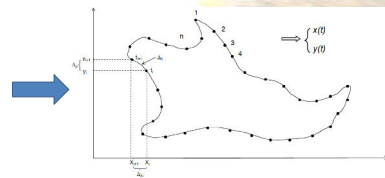
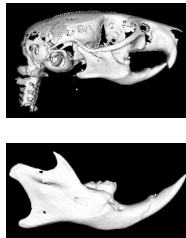Fabien Bornert<sup>1,2</sup>, Matthieu Schmittbuhl<sup>1,2</sup>, Catherine-Isabelle Gros<sup>1,2</sup>, André Constantinesco<sup>3,4</sup>, Philippe Choquet<sup>3,4</sup>

<sup>1</sup>INSERM-UMR 977, 11 rue Humann, 67085 Strasbourg, France; <sup>2</sup>Faculty of Dentistry, University of Strasbourg, 1 place de l'Hôpital, 67000 Strasbourg, France <sup>3</sup>Faculty of Medicine, University of Strasbourg, 4 rue Kirschleger, 67000 Strasbourg, France <sup>4</sup>UF 6237 Preclinical Imaging, Nuclear Medicine, University Hospital, 1 avenue Molière, 67098 Strasbourg, France

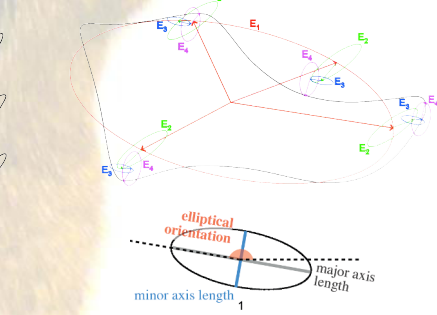
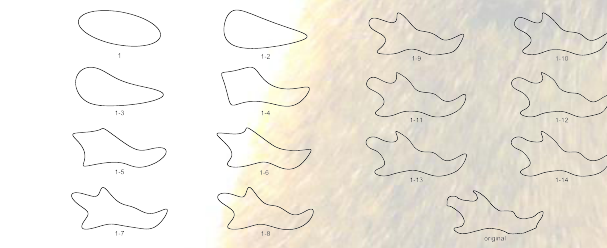
**Introduction**

Extracting measurements or values from acquired medical images is highly desirable and nowadays a common goal. However for morphology, it is very challenging as studies in this field are essentially qualitative. Up to now, morphological quantitative analysis is mainly based on landmarks approaches which require the unbiased recognition of some singular points common in model and control individuals. A main drawback relies on the limited number of points used, reducing the accuracy of the form description. 2D Elliptical Fourier analysis (EFA) applied on outlines is another way to quantify differences in organs form (1) and had the advantage of working on the shape in a global manner. We present here an example of EFA application on  $\mu$ CT images of mouse heads to characterize mandibular dysmorphoses in Tabby mice, an animal model of the X-linked hypohidrotic ectodermal dysplasia (XLHED) (2,3).

**Materials and Methods**

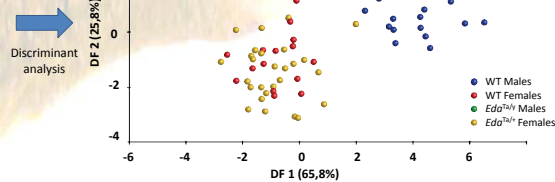


- 74 adults mice: 15 hemizygous males (*EdaTa/Y*), 24 heterozygous females *EdaTa/+*, and 35 control WT (19 males, 16 females).
- Ex vivo micro-CT (eXplore CT 120, GE Healthcare, Waukesha, USA) imaging of full head: 360 views on 360°, 100 kV, 50 mA, exposition time of 20 ms.
- Segmentation of hemimandibles and 3D isosurface rendering (MicroView®, GE Healthcare, Waukesha, USA).
- Extraction of 2D outlines from lateral view of each hemimandible (Visilog 5.4®, Noesis, Gif sur Yvette, France).
- EFA was performed to obtain a quantitative description of the mandible outline based on the three main elliptical Fourier descriptors (EFD: major and minor axis length, elliptical orientation)\*.
- Statistical discriminant analysis was applied on EFD for each group on the first 10 harmonics in order to highlight distinction among mouse strains (Statistica 7.1 software package, Statsoft Inc., Tulsa, USA).



**Results**

Fourier harmonics	Elliptical descriptors	Wild type				Tabby			
		Mean	S.D.	Mean	S.D.	Mean	S.D.	Mean	S.D.
1	Major axis length	8.44	0.15	8.50	0.08	8.71	0.19	8.57	0.16
	Minor axis length	3.98	0.08	3.98	0.06	3.91	0.11	3.95	0.08
2	Elliptic Orientation	162.83	1.62	168.50	0.95	162.47	0.86	168.86	2.54
	Major axis length	1.44	0.13	1.50	0.09	1.62	0.08	1.50	0.10
3	Major axis length	0.62	0.06	0.67	0.06	0.64	0.11	0.63	0.06
	Elliptic Orientation	213.33	4.61	208.33	3.35	210.83	4.72	210.39	4.22
4	Major axis length	0.56	0.04	0.48	0.04	0.58	0.10	0.55	0.08
	Minor axis length	0.33	0.07	0.33	0.04	0.28	0.05	0.28	0.07
5	Major axis length	178.46	42.13	177.99	29.86	190.28	11.80	178.36	17.45
	Minor axis length	0.81	0.04	0.82	0.03	0.90	0.05	0.83	0.04
6	Major axis length	0.31	0.07	0.29	0.04	0.37	0.06	0.35	0.07
	Elliptic Orientation	251.58	10.03	247.71	8.11	252.70	6.31	250.13	8.60
7	Major axis length	0.61	0.06	0.65	0.04	0.67	0.05	0.66	0.04
	Minor axis length	0.04	0.03	0.05	0.03	0.06	0.05	0.07	0.05
8	Major axis length	182.83	3.44	178.81	3.66	179.82	4.08	180.41	4.22
	Elliptic Orientation	0.43	0.03	0.45	0.04	0.49	0.03	0.44	0.04
9	Major axis length	0.05	0.03	0.04	0.02	0.02	0.01	0.04	0.03
	Elliptic Orientation	149.16	8.85	149.42	4.52	146.25	5.72	147.43	4.97
10	Major axis length	0.39	0.02	0.37	0.02	0.40	0.03	0.39	0.03
	Elliptic Orientation	0.22	0.05	0.25	0.03	0.20	0.05	0.20	0.07
11	Major axis length	254.48	8.18	252.19	10.48	254.98	14.08	249.78	5.53
	Elliptic Orientation	0.17	0.05	0.19	0.05	0.18	0.05	0.18	0.04
12	Major axis length	0.02	0.01	0.02	0.01	0.02	0.01	0.02	0.02
	Elliptic Orientation	250.64	28.65	262.81	9.38	271.71	11.88	274.13	12.57
13	Major axis length	0.16	0.03	0.19	0.03	0.20	0.02	0.20	0.03
	Minor axis length	0.07	0.04	0.09	0.04	0.09	0.02	0.10	0.03
14	Major axis length	185.41	12.46	200.92	11.74	186.67	8.90	198.43	18.28
	Elliptic Orientation	0.14	0.02	0.16	0.02	0.15	0.02	0.15	0.02
15	Major axis length	0.03	0.02	0.05	0.01	0.05	0.02	0.04	0.02
	Elliptic Orientation	291.45	13.36	288.01	8.53	284.43	10.31	278.35	14.95



**Conclusion**

2D EFA enables the characterization of the shape as a whole, unlike other morphometric approaches based on anatomical landmarks and their associated measurements. 2D EFA is especially pertinent for planar objects. Micro-CT imaging is useful for studies involving mineralized tissues but as long as organs of interest can be segmented, results from other imaging modalities could also benefit from this technique. We show that 2D EFA is a very sensible biomedical imaging process for comparison between different phenotypes based on shape's quantification and adequate statistical analysis. This method could also be extended to the third dimension (4).

(1) Schmittbuhl, M., Allenbach, B., Le Minor, J. M., and Schaaf, A. Elliptical descriptors: some simplified morphometric parameters for the quantification of complex outlines. (2003). Math. Geol. 35, 853-872.  
 (2) Clauss, F., Maniere, M. C., Oby, F., Waimann, E., Hadji-Rabia, S., Bodemer, C., Alemik, Y., Lesot, H., and Schmittbuhl, M. Dento-craniofacial phenotypes and underlying molecular mechanisms in hypohidrotic ectodermal dysplasia (HED): a review. (2008). J. Dent. Res. 87, 1089-1099.  
 (3) Bornert F, Choquet P, Gros C-I, Aubertin G, Perrin-Schmitt F, Clauss F, Lesot H, Constantinesco A, Schmittbuhl M. Subtle morphological changes in the mandible of Tabby mice revealed by micro-CT imaging and elliptical Fourier quantification. (2011). Front. Physiol. 20, 2-15.  
 (4) Godefroy JE, Bornert F, Gros C-I, Constantinesco A. Elliptical Fourier descriptors for contours in three dimensions: A new tool for morphometrical analysis in biology. (2012). C. R. Biol. 335, 205-13.



With the support of GE Healthcare





## Follow Up of skull growth in Tabby mice

Catherine-Isabelle GROS<sup>1</sup>, Fabien BORNERT<sup>1</sup>, André CONSTANTINESCO<sup>2</sup>, Matthieu SCHMITTBUHL<sup>1</sup>, Philippe CHOQUET<sup>2</sup>

<sup>1</sup> INSERM UMR 977, Faculté de Chirurgie Dentaire, Université de Strasbourg, France

<sup>2</sup> Preclinical Imaging Lab, Nuclear Medicine, Hôpitaux Universitaires, Strasbourg, France

### OBJECTIVES

- Longitudinal study of skull development in Tabby mouse model of XLHED, using micro-CT ( $\mu$ CT)

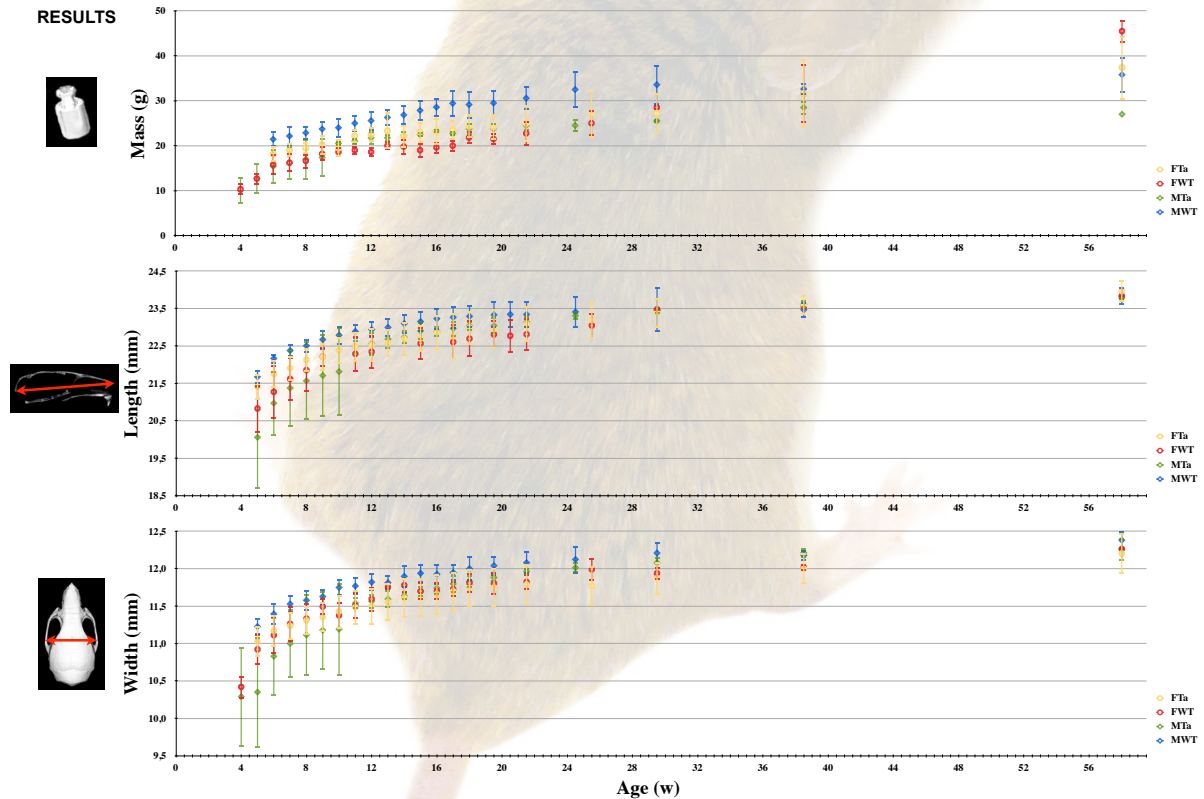
### XLHED (X-linked hypohidrotic ectodermal dysplasia)

- Polymalformative syndrome characterized by abnormal development of ectodermal structures
- Typical phenotypic signs: hypotrichosis, hypohidrosis, *craniofacial and dental abnormalities*

### MATERIAL & METHODS

- Follow up of 23 mice during one year: 4 hemizygous males ( $Eda^{Tab/Y}$ ), 6 heterozygous females ( $Eda^{Tab/+}$ ), and 12 control WT (7 males, 6 females). Each mice was weighted and imaged weekly using  $\mu$ CT from 1 to 4 months-old, then bi-monthly, monthly and quarterly finally. Individuals dead during the experiment time: two  $Eda^{Tab/Y}$  and one male WT.
- Micro-CT system: eXplore CT 120 (GE Healthcare, Waukesha, USA). Protocol: acquisition of 360 views over 360°, at 80 kV, 32 mA, and exposure time of 16 ms. Imaging of whole-body using 2 or 3 bed positions. Total scan time of approximately 3 to 5 minutes. Radiation doses estimated to 0.1 Gy according to manufacturer's data.
- Skull growth was assessed by measuring characteristic distances at specific locations: quantifications analyses performed using MicroView® (GE Healthcare, Waukesha, USA). Simple measurements performed on a 3D virtual reconstruction using anatomical landmarks: length and width of the skull. Statistical mean comparisons between each strain relative to the age at each measure.

### RESULTS



### CONCLUSION

- This is the first time that a follow-up study was conducted to observe growth rate differences between Tabby mice and wild-type controls.
- Tabby males show marked sub-development, but differences tend to be reduced with age.
- Measurements before 1 month would be of interest but difficult due to practical limitations: small size of structures implies high resolution protocols eg more irradiation. The impact of radiation in very young mice should be then considered.



With the support of GE Healthcare





## Follow Up of mandible growth in Tabby mice

Fabien Bornert<sup>1</sup>, Catherine-Isabelle Gros<sup>1</sup>, Matthieu Schmittbuhl<sup>1</sup>, André Constantinesco<sup>2</sup>, Philippe Choquet<sup>2</sup>.

<sup>1</sup>INSERM-UMR 977, Faculty of Dentistry, University of Strasbourg, France.

<sup>2</sup>UF 6237 Preclinical Imaging Lab, Nuclear Medicine, University Hospital, Strasbourg, France.

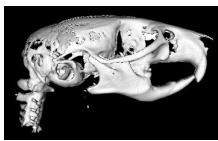
### Introduction

Tabby (Ta) mouse is an animal model of the X-linked hypohidrotic ectodermal dysplasia (XLHED) which is a polymalformative syndrome mainly characterized by abnormal development of ectodermal structures with typical phenotypic signs: hypotrichosis, hypohidrosis, craniofacial and dental abnormalities (1). Few data were available about the mandibular growth at the human patients and even less at the mouse (2).

### Aim

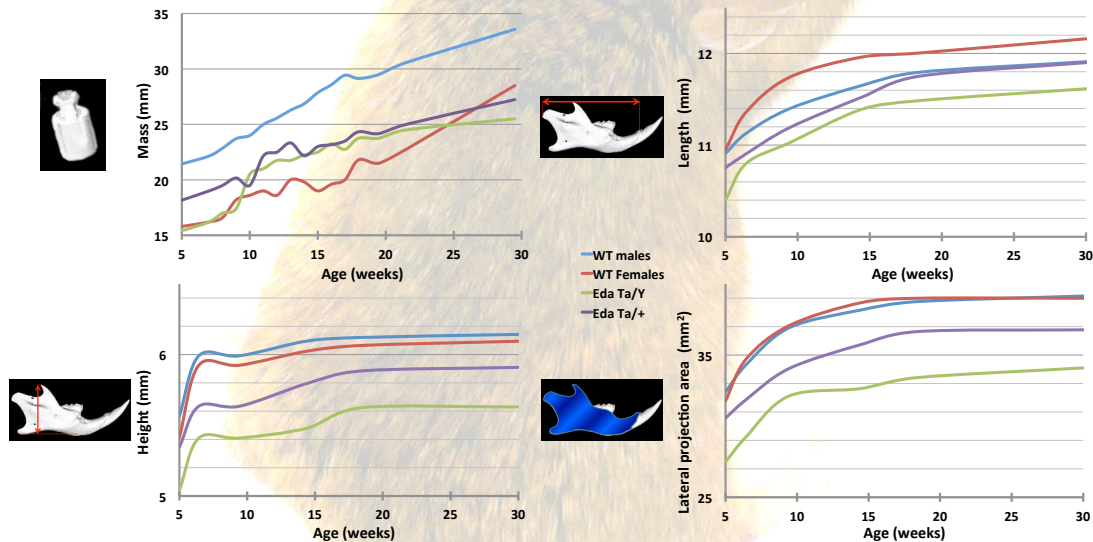
Providing a longitudinal in vivo study of mandible development on the Ta mouse.

### Materials and Methods



- Follow up of 23 mice during six months: 4 hemizygous males (*Eda<sup>Ta/Y</sup>*), 6 heterozygous females (*Eda<sup>Ta/+</sup>*), and 12 control WT (7 males, 6 females). Individuals dead during the experiment time: two *Eda<sup>Ta/Y</sup>* and one male WT.
- Each mouse was weighted and imaged weekly using  $\mu$ CT from 1 to 4 months-old, and then bi-monthly (Micro-CT system: eXplore CT 120, GE Healthcare, Waukesha, USA).
- Protocol acquisition: 360 views over 360°, at 80 kV, 32 mA, and exposure time of 16 ms with a total scan time of approximately 3 to 5 minutes according to the size of the mouse.
- Quantifications analyses were performed using MicroView® (GE Healthcare, Waukesha, USA). Each time, length, height and lateral surface area projection of the right hemimandible were measured on a 3D virtual reconstructed image.
- A statistical Wilcoxon-Mann-Whitney test was made between the mean of each strain at each measure (Statistica 7.1 software package, Statsoft Inc., Tulsa, USA).

### Results



### Conclusion

The study showed significant differences between the Ta males and WT males groups ( $p < 0,05$ ) at early stages of development. The Ta males group presents globally a mandibular hypodevelopment (2). This study suggests that the *Ta* gene and more widely the NF-kappa B pathway could play an important role in cranio-facial morphogenesis. Measurements before 1 month would be of interest but difficult due to practical limitations: small size of structures implies high resolution protocols eg more irradiation. The impact of radiation in very young mice should be then considered.

(1) Claus, F., Maniere, M. C., Oby, F., Waltmann, E., Hadj-Rabia, S., Bodemer, C., Alembik, Y., Lesot, H., and Schmittbuhl, M. Dento-craniofacial phenotypes and underlying molecular mechanisms in hypohidrotic ectodermal dysplasia (HED): a review. (2008) J. Dent. Res. 87, 1089-1099.

(2) Bornert F, Choquet P, Gros C, Aubertin G, Perrin-Schmitt F, Claus F, Lesot H, Constantinesco A, Schmittbuhl M. Subtle morphological changes in the mandible of Tabby mice revealed by micro-CT imaging and elliptical Fourier quantification. (2011). Front. Physiol. 20, 2-15.



With the support of GE Healthcare









## Apport de la micro-imagerie tomographique pour l'étude de la morphologie et de la croissance cranio-faciales chez les modèles murins

F. Bornert<sup>1</sup>, M. Schmittbuhl<sup>1</sup>, C.I. Gros<sup>1</sup>, A. Sayeh<sup>2</sup>, A. Constantinesco<sup>2</sup>, P. Choquet<sup>2,3</sup>

<sup>1</sup> INSERM UMR\_S1121, Faculté de Chirurgie dentaire, Université de Strasbourg, France

<sup>2</sup> UF6237 Imagerie Préclinique - Hôpital de Hautepierre - Hôpitaux Universitaires de Strasbourg

<sup>3</sup> ICube - MMB - CNRS - Strasbourg [pchoquet@unistra.fr](mailto:pchoquet@unistra.fr)



### INTRODUCTION

Micro-imagerie => dérivée de l'imagerie clinique quotidienne

Permet :

- études *in vivo* des modèles murins
- un suivi longitudinal
- protocoles anesthésiques adaptés au petit animal



Tomodensitométrie adaptée à l'étude des structures minéralisées



Morphométrie : techniques d'analyse de la forme basée sur l'observation des objets

Modèles murins : - taille réduite

- prolificité importante
- cycle de vie court
- élevage peu complexe
- nombreux modèles développés

### APPLICATION : étude du développement mandibulaire chez le modèle Tabby

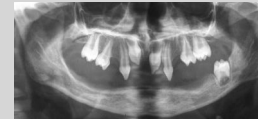Modèle de la dysplasie ectodermique hypohidrotique liée à l'X (DEX) : syndrome caractérisé par formation défectueuse des dérivés ectodermiques

Forme humaine de DEX : hypotrichose, hypohidrose, anomalies squelettiques et dento-cranio-faciales

Objectifs : (1) caractériser les anomalies mandibulaires chez les souris Ta

(2) décrire les modifications morphologiques au cours de la croissance mandibulaire

(3) trouver un parallélisme phénotypique avec l'homme



### MÉTHODES

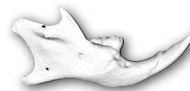MicroSPECT-CT : eXplore speCZT 120 Vision (GE Healthcare, Waukesha, USA)

Individus suivis : ex vivo et in vivo

Durée du suivi : > 1 an

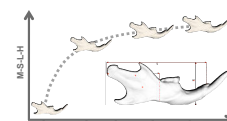
Analyses réalisées : approches morphométriques conventionnelles et analyse de contours elliptique de Fourier 2D

- logiciel MicroView (GE Healthcare, Waukesha, États-Unis)
- analyse statistique multivariée

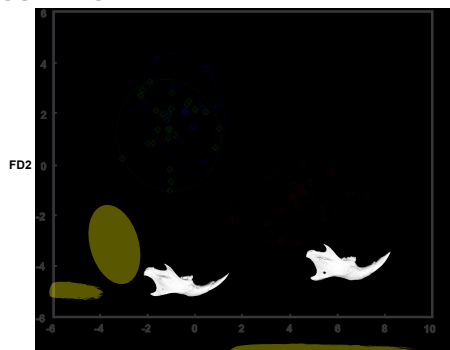


plus sur Dental Life

	effectifs	ex vivo	in vivo
Tabby	mâles	15	5
	féelles	24	6
Wild-type	mâles	19	7
	féelles	16	6
Total		74	12



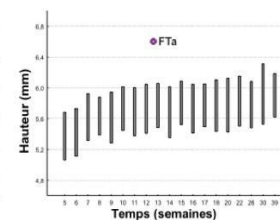
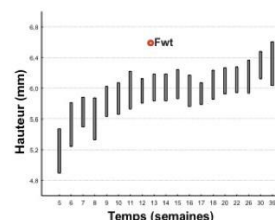
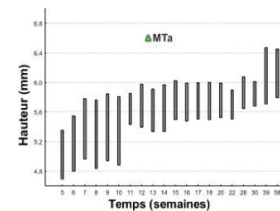
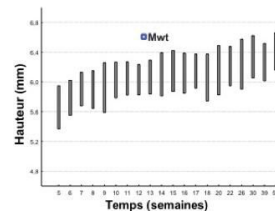
### RÉSULTATS



Analyse discriminante montrant une séparation nette au groupe de mâles tabby.



Différences morphologiques subtiles situées au niveau des processus coronotaire et condyloaire entre mâles WT et (à gauche) et mâles Ta (à droite)



Les courbes du suivi longitudinal ci-dessus montrent un retard ainsi qu'une distribution du profil de croissance plus étendue chez les individus Ta

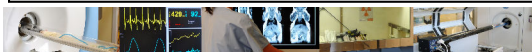### CONCLUSION

Micro-imagerie => technique non destructive

Étude précise et fine de la morphométrie osseuse

Approche permettant un réel suivi longitudinal

Mise en évidence d'un hypodéveloppement global et de différences de formes au niveau de la mandibule chez le modèle murin de la DEX



Avec le support de





## Annexe 12

### Publications dans des revues internationales

#### Publication 1 :

#### **Quantification of taurodontism: interests in the early diagnosis of Hypohidrotic Ectodermal Dysplasia.**

GROS, C.I., CLAUSS, F., OBRY, F., MANIÈRE, M.C., SCHMITTBUHL, M.  
*Oral Diseases*, 2010, 16 (3), p. 292-298.

#### Publication 2 :

#### **Subtle morphological changes in the mandible of Tabby mice revealed by micro-CT imaging and elliptical Fourier quantification.**

BORNERT, F., CHOQUET, P., GROS, C.I., AUBERTIN, G., PERRIN-SCHMITT, F., CLAUSS, F., LESOT, H., CONSTANTINESCO, A., SCHMITTBUHL, M.  
*Frontiers in Physiology*, 2011, art. 15.

#### Publication 3 :

#### **Elliptical Fourier descriptors for contours in three dimensions : A new tool for morphometrical analysis in biology.**

GODEFROY, J., BORNERT, F., GROS, C.I., CONSTANTINESCO, A.  
*Comptes Rendus Biologies*, 2012, 335 (3), p. 205-2013.



## ORIGINAL ARTICLE

## Quantification of taurodontism: interests in the early diagnosis of hypohidrotic ectodermal dysplasia

C-I Gros<sup>1,2,5,6</sup>, F Clauss<sup>1,3,5,6</sup>, F Obry<sup>1,3,5</sup>, MC Manière<sup>1,3,5</sup>, M Schmittbuhl<sup>1,4,5,6</sup>

<sup>1</sup>Faculty of Dentistry, University of Strasbourg, France; <sup>2</sup>Department of Oral Medicine and Oral Surgery, Oral and dental care unit, University Hospital, Strasbourg, France; <sup>3</sup>Department of Pediatric Dentistry, Oral and dental care unit, University Hospital, Strasbourg, France; <sup>4</sup>Department of Radiology, Oral and dental care unit, University Hospital, Strasbourg, France; <sup>5</sup>National French Reference Center for Dental Manifestations of Rare Diseases, University Hospital, Strasbourg, France; <sup>6</sup>Team research UMR INSERM 977, Faculty of Dentistry, University of Strasbourg, France

**OBJECTIVE:** The aim of this study was to provide a quantification of taurodontism in Hypohidrotic Ectodermal Dysplasia (HED) and to report its occurrence in a cohort of HED patients to assess phenotypic–genotypic correlations.

**PATIENTS AND METHODS:** Of 68 HED patients retrospectively reviewed, 16 patients aged 7–51 years were selected and compared with a control sample ( $n = 351$ ). The pulp surface index of the first lower permanent molar was calculated from the panoramic radiograph of each individual, and statistical comparisons between the HED patients and the control sample were performed.

**RESULTS:** Whatever the genetic disorder, 81.25% of the HED patients exhibited a relative enlargement ( $\geq 1$  s.d.) of the pulp. Major deviations ( $>5$  s.d.) were respectively related to men affected by large deletion of the *EDA* gene or missense mutation. The autosomal recessive form was linked to a relative moderate pulp enlargement (3.44 s.d.). In *NEMO* forms, the increase of pulp size in men appeared to be less marked than in *EDA* mutations.

**CONCLUSION:** This study provides for the first time an objective assessment of pulp enlargement in HED patients, and the various degrees of taurodontism depicted could be interesting dental phenotypic markers of HED forms.

Oral Diseases (2010) 16, 292–298

**Keywords:** taurodontism; hypohidrotic ectodermal dysplasia; *EDA*; *EDAR*; *NEMO*

### Introduction

Hypohidrotic ectodermal dysplasia belongs to a large and heterogeneous nosological group of polymalformative syndromes characterized by abnormal development of ectodermal structures, including teeth, nails, hairs and eccrine glands (Pinheiro and Freire-Maia, 1994; Mikkola and Thesleff, 2003). This syndrome is caused by mutations of the genes involved in the Ectodysplasin (*EDA*)-NF- $\kappa$ B pathway. X-linked hypohidrotic ectodermal dysplasia (XLHED) corresponds to mutations of the *EDA* gene encoding for the functional *EDA-A1* isoform interacting with EDA Receptor (*EDAR*) (Kere *et al.*, 1996; Schneider *et al.*, 2001; RamaDevi *et al.*, 2008). The autosomal forms (recessive and dominant) involve mutations of both *EDA* Receptor and *EDA* Receptor-associated Death-domain genes (*EDAR* and *EDARADD*) (Chassaing *et al.*, 2006; Bal *et al.*, 2007; Van der Hout *et al.*, 2008). Syndromic HED with immunodeficiency (HED-ID) is caused by mutations in NF- $\kappa$ B Essential Modulator gene (*NEMO*) (Zonana *et al.*, 2000; Smahi *et al.*, 2002).

Phenotypic signs consist of hypotrichosis, hypohidrosis and craniofacial and dental abnormalities (Montonen *et al.*, 1998; Ruhin *et al.*, 2001; Johnson *et al.*, 2002; Lamartine, 2003; Clauss *et al.*, 2008). Dental phenotype consists of various degrees of oligodontia with other dental abnormalities (microdontia, cone-shaped teeth). These abnormalities could correspond to interesting tell-tale signs in the early diagnosis of this syndrome and for the genetic counselling of female carriers.

Taurodontism is one of the dental abnormalities frequently encountered in HED syndrome, as reported in the literature (Jorgenson, 1982; Crawford *et al.*, 1991; Glavina *et al.*, 2001; Lexner *et al.*, 2007). This abnormality is characterized by a vertical elongation of the pulp chamber associated with an apical displacement of the root bifurcation or trifurcation (Keith, 1913; Jaspers and Witkop, 1980; Jafarzadeh *et al.*, 2008). Diagnosis of taurodontism is usually based on a subjective evaluation

Correspondence: Catherine-Isabelle Gros, DDS, Assistant, Faculty of Dentistry, 1 place de l'Hôpital, F-67000 Strasbourg, France. Tel: +33 90 24 39 24, Fax: +33 90 24 39 10, E-mail: catherine-isabelle.gros@chru-strasbourg.fr

Received 5 October 2009; accepted 13 October 2009

of the radiographic apical displacement of the pulp chamber floor (Shaw, 1928). Some attempts for quantification of taurodontism have, however, been proposed (Keene, 1966; Blumberg *et al*, 1971; Shifman and Chanannel, 1978), but these approaches remain relatively confidential and surprisingly, they do not account for a well-known biological phenomenon, i.e. the age-related reduction of the pulp chamber size (Ketterl, 1983; Morse, 1991).

In HED patients, taurodontism seems to affect preferentially primary molars and permanent molars with a relatively high prevalence (Crawford *et al*, 1991; Lexner *et al*, 2007). To date, no attempt of taurodontism quantification has been proposed in the context of this syndrome (Jafarzadeh *et al*, 2008).

The aim of the study was (i) to characterize the taurodontism by calculating the pulp surface index from digital panoramic radiographs, (ii) to report the occurrence of this abnormality in the present cohort of HED patients. Furthermore, the precise quantification of the degree of taurodontism could provide the opportunity to assess phenotypic-genotypic correspondence, and could therefore lead to an interesting clinical predictor of HED variants.

### Patients and methods

The patients with clinically diagnosed HED were recruited from the National French Reference Center for Dental Manifestations of Rare Diseases (Oral and Dental Care Unit, University Hospital, Strasbourg, France) and the National French Reference Center for Genodermatosis (Department of Dermatology, Necker-Enfants Malades Hospital, AP-HP, Paris). A total of 68 patients were retrospectively reviewed and 42 of them presented mutations identified either in *EDA*, *EDAR* and *NEMO* genes. The genotyping was performed by the Department of Medical Genetics (Purpan University Hospital, Toulouse, France) and the Laboratory of Genetics (Necker-Enfants Malades Hospital, AP-HP, Paris) using previously published protocols (Vincent *et al*, 2001; Chassaing *et al*, 2006; Bal *et al*, 2007). A control sample of 351 individuals (205 men and 146 women) was also included in the study. The age of the subjects ranged from 5 to 76 years, with an average age of 37.33 years.

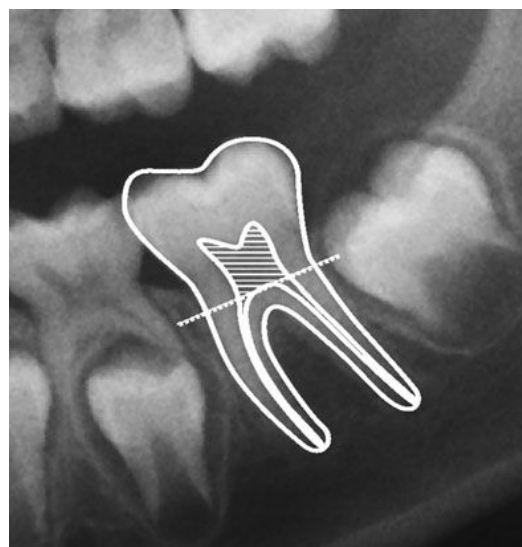
For this retrospective study, the majority of panoramic radiographs were collected from patients who were referred to the Department of Radiology (Oral Health Care Department, University Hospital, Strasbourg, France) between 2007 and 2008. All the imaging examinations were performed by the same operator using a ProMax Digital Panoramic device (Planmeca, Helsinki, Finland). For some HED patients, radiographs were provided by their dentist. The panoramic radiograph of each individual was examined. The selection criteria for inclusion of panoramic radiographs in the study were: equality of the mandibular ramus width, upper concavity of the occlusion plane and minimal tooth proximal superimpositions.

Only the first permanent mandibular molars were retained for the purpose of this study. Patients with carious lesions, apical infectious pathologies, endodontic treatments and crown restorations were excluded from the study. The dental maturity of the selected teeth corresponded at least to Demirjian F stage (Demirjian and Levesque, 1980). As no significant differences between controlateral teeth of the same type exist (Solheim, 1992; Kvaal *et al*, 1995; Bosmans *et al*, 2005), left and right teeth were pooled for the analysis.

After filtering out HED patients according to the previous selection criteria, only 16 patients aged 7–51 years were selected. Among these patients, 11 presented mutations identified in *EDA*, *EDAR* or *NEMO* genes.

Pulp size and crown size were estimated using an original procedure of image processing and analysis. Outlines of the first molar and of the pulp were obtained using the Adobe Illustrator® CS3 software (Adobe, San Jose, CA, USA) by fitting a Bezier curve to the corresponding margins of the tooth and the pulp from each panoramic radiograph. The pulp crown surface was defined as the part of the pulp located above a parallel line to the cement–enamel junction and tangent to the highest point of the pulp floor (Figure 1). The crown surface corresponded to the tooth portion located above this line. Quantification of the pulp and of the crown areas was automatically performed using a routine developed with Visilog 5.4® image analysis software (Noesis, France).

The Pulp Surface Index, corresponding to the ratio between the pulp crown surface (PCS) and the crown surface (CS), was calculated for each first molar as follows:



**Figure 1** Pulp surface index (PSI) corresponding to the ratio between the pulp crown surface (hatched area) and the crown surface (area located above the dashed line)

$$PSI = \frac{PCS}{CS} \times 100$$

Statistical analyses were performed using Statistica 7.0<sup>®</sup> software (Statsoft, Tulsa, OK, USA). To test the inter-observer variation of the PSI, a random subset of 18 radiographs, selected from the control sample, were reassessed by a second examiner. Differences between the measurements of the two examiners were analysed using a *t*-test. A Pearson correlation coefficient was calculated between the PSI values of the two examiners to evaluate inter-observer variation.

Descriptive statistics (mean, standard deviation) of the PSI were calculated according to age first in the gender-pooled control sample and then in each gender group. Non-parametric Mann-Whitney tests were used to examine gender differences of PSI values in each age group. The relationship between age and PSI was evaluated by calculating the corresponding correlation coefficients.

For the HED group of patients, the deviation (*D*) of PSI from the control sample was determined as follows:

$$D = \frac{PSI_{i,DEH} - PSI_{age,gender}}{s.d._{age,gender}} \quad (1)$$

with  $PSI_{i,DEH}$  corresponding to the PSI value of the DEH patient studied;  $PSI_{age,gender}$  corresponding to the PSI mean value of the age-matched and gender control group, and  $s.d._{age,gender}$  corresponding to the standard deviation of the corresponding age and gender control group.

## Results

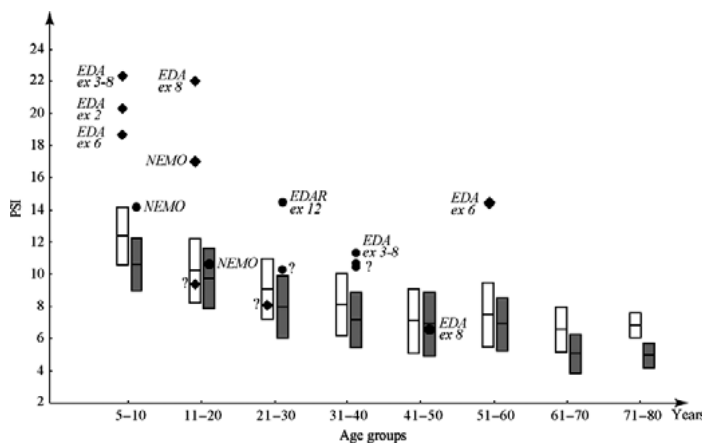
No significant inter-observer differences of PSI values were observed as indicated by the *t*-test comparison between the two examiners ( $t = 0.83, P = 0.42$ ). Furthermore, a high inter-observer concordance in PSI was demonstrated as suggested by the high value of the

correlation coefficient between the measurements of the two observers ( $r = 0.95, P = 0.01$ ).

Data from the control sample demonstrated a physiological age-related reduction of the pulp surface, as indicated by the descriptive statistics of the PSI in the combined sample and in each gender group (Table 1, Figure 2). Furthermore, the existence of significant negative correlations between pulp size and chronological age confirmed this biological trend (combined sample:  $r = -0.597$ ; men:  $r = -0.613$ ; women:  $r = -0.626$ ) (Figure 2).

In the HED group, molecular data were available for 11 individuals (Table 2); the X-linked mode of inheritance was encountered in 10 patients and an autosomal recessive form was detected in one patient. *EDA* gene mutations were identified in seven patients and *NEMO* gene mutations were found in three individuals. *EDA* gene defects corresponded principally to missense mutations involving respectively exon 2, exon 6 and exon 8, and for two patients (one mother P4 and her son P5), mutations were large deletions encompassing exons 3–8 (Table 2). The *EDAR* gene mutation corresponded to a missense mutation located in exon 12 encoding the death domain of the receptor protein.

In the HED group, 81.25% of patients exhibited a relative enlargement of the pulp, as suggested by the deviations of PSI values equal or superior to 1 s.d. (Table 2). Deviations of the pulp size were more marked in men affected with X-linked HED than that in heterozygous female carriers of the mutation. Major deviations (> 5 s.d.) were respectively related to a large deletion encompassing exons 3–8 (P4) and a missense mutation of exon 8 (P1; Table 2, Figure 2). Interestingly, their mothers, carriers of the same mutations (P5, P7), exhibited normal or moderate enlargement of pulp size. Minor deviations (< 2.5 s.d.) were observed in women respectively affected by missense mutation of *EDA* gene exon 8 or by *NEMO* gene defect. The autosomal recessive form was linked to a relative moderate pulp enlargement, as suggested by the deviation slightly > 3 s.d. (Table 2, Figure 2).



**Figure 2** Variations of the pulp size in HED patients compared with those of the control sample. Cohort of HED patients: round symbols (●) denote women, diamond symbols (◆), men; *EDA*, *EDA* gene mutation; *NEMO*, *NEMO* gene mutation; *EDAR*, *EDAR* gene mutation; ex, exon; ?, unknown molecular diagnosis. For the control sample, PSI variations according to chronological age are given; for each age group, boxes correspond to the mean  $\pm$  1 s.d.; white boxes, men; grey boxes, women



**Table 1** Pulp surface index (PSI): descriptive statistics (mean, standard deviation) in the gender-pooled control sample and in each gender group; results of the between-gender comparisons (Mann-Whitney test)

Age group	Male + Female			Male			Female			M-W
	n	Mean	s.d.	n	Mean	s.d.	n	Mean	s.d.	
5-10	34	11.58	1.93	20	12.32	1.80	14	10.53	1.63	**
11-20	36	9.90	1.90	18	10.14	1.96	18	9.67	1.87	n.s.
21-30	59	8.44	1.96	30	8.99	1.88	29	7.88	1.92	*
31-40	71	7.67	1.89	43	8.04	1.93	28	7.08	1.72	*
41-50	55	6.91	1.97	32	7.00	1.99	23	6.80	1.98	n.s.
51-60	60	7.17	1.87	37	7.38	1.99	23	6.84	1.64	n.s.
61-70	27	6.02	1.49	19	6.47	1.40	8	4.97	1.16	*
71-80	9	6.12	1.17	6	6.75	0.75	3	4.88	0.74	*
Age group combined	351	8.04	2.41	205	8.31	2.48	146	7.65	2.27	*

n, sample size; s.d., standard deviation; Min, minimum; Max, maximum; M-W, Mann-Whitney test; n.s., non-significant.  
 \*\**P* < 0.01; \**P* < 0.05.

**Table 2** Deviation of pulp size in HED patients vs control sample

Patient	Age	Gender	Gene involved	Gene location	Mode of inheritance	PSI value	Deviation of HED vs Control*
P6	8	M	EDA	Exon 6	X-linked	18.62	+3.50
P9	8	M	EDA	Exon 2	X-linked	20.27	+4.42
P4	9	M	EDA	Exons 3-8	X-linked	22.25	+5.52
P1	14	M	EDA	Exon 8	X-linked	21.89	+5.99
P2	51	M	EDA	Exon 6	X-linked	14.38	+3.53
P5	40	F	EDA	Exons 3-8 <sup>a</sup>	X-linked	11.27	+2.44
P7	41	F	EDA	Exon 8 <sup>b</sup>	X-linked	6.49	-0.16
P12	25	F	EDAR	Exon 12	AR (htz.)	14.40	+3.44
P3	11	M	NEMO	n.d.	X-linked	16.88	+3.44
P14	7	F	NEMO	n.d.	X-linked	14.07	+2.17
P15	18	F	NEMO	n.d.	X-linked	10.61	+0.50
P10	17	M	n.d.	n.d.	n.d.	9.30	-0.43
P8	24	M	n.d.	n.d.	n.d.	8.06	-0.50
P16	22	F	n.d.	n.d.	n.d.	10.24	+1.23
P11	31	F	n.d.	n.d.	n.d.	10.43	+1.95
P13	39	F	n.d.	n.d.	n.d.	10.56	+2.53

M, male; F, female; AR (htz.), heterozygous autosomal recessive form in a heterozygous female patient; n.d., mutation not defined.  
 \*For each HED patient, deviation of the PSI value from mean PSI value of the corresponding age and gender control group is given.  
 Superscript alphabets indicate mothers of patients P4 and P1.

In *NEMO* mutations, the increase of pulp size in men appeared to be less marked than that in *EDA* mutations as suggested by the corresponding deviations (Table 2). In women, pulp size is comparable with that linked with *EDA* mutations (Figure 2).

**Discussion**

This study provides, for the first time, an objective assessment of pulp enlargement in HED patients. Various approaches for pulp size description have been proposed, essentially in the context of forensic age estimation (Kvaal and Solheim, 1994; Drusini et al, 1997; Paewinsky, 2005; Cameriere et al, 2007), but no surface characterization in syndromes, especially in HED, seems to be reported in the literature.

The diagnosis of taurodontism corresponds generally to a subjective estimation of pulp enlargement in molars. From these examinations, the varying degrees of expression of this abnormality were classified in increas-

ing order of severity as hypotaurodontism, mesotaurodontism and hypertaurodontism (Shaw, 1928; Keene, 1966; Shifman and Chanannel, 1978). According to Seow and Lai (1989), a crown (C) and body height (B) to root length (R) ratio (CB:R) of slightly <1 is considered to be the normal limit for the diagnosis of taurodontism. In our study, the definition of taurodont tooth relies on statistical distribution parameters, i.e. a PSI value larger than 1 standard deviation; moreover, age-related physiological reduction of pulp size chamber and gender differences are taking into account for pulp enlargement estimation as indicated by the mode of calculation of PSI deviation (1). Thus, the present quantitative approach avoids the inherent bias resulting from observer subjectivity, improves reliability and allows statistical determination of taurodontism.

Dental pulp reduction, which corresponds to a continuous deposition of dentin throughout life after crown formation, has been extensively studied (Ketterl,

1983; Morse, 1991) and this feature is mainly used for age estimation (Solheim, 1992; Paewinsky *et al*, 2005; Meil *et al*, 2007). In the context of syndromes, the physiological pulp reduction was sometimes taken into consideration to characterize taurodontism (Chaussain-Miller *et al*, 2003), but never in HED. Sexual dimorphism is another biological aspect that might be considered in pulp size quantification. Although conflicting results have been demonstrated in the literature (Demirjian and Levesque, 1980; Drusini *et al*, 1997; Chandler *et al*, 2003; Cameriere *et al*, 2007), some significant gender differences are outlined in our study. Thus, these differences need to be considered and led us to include gender as a factor in the determination of the PSI deviation (1).

Area assessment of the pulp size seems to be a more sensitive approach than conventional measurements for depiction of pulp enlargement. Indeed, area corresponds to a square function maximizing much more subtle size deviations than a linear measurement ratio would characterize. This aspect may be of interest in the detection of pulp changes in HED syndromes.

Panoramic radiographs were used in our approach for estimating pulp enlargement. This examination provides a large view in which all the teeth are recorded in a single image. The assessment of the first permanent mandibular molars was preferred as these teeth were better defined than the permanent maxillary molars, and their pulp chambers were fully visible. According to Seow and Lai (1989), orthopantomograms may be associated with distortions, but the authors demonstrated that there were no statistically significant differences between measurements from periapical radiographs and measurements from panoramic radiographs for the evaluation of taurodontism in the first mandibular molar. In addition, the methodology used in this study seems to be reliable for the investigations of large samples as panoramic view is the exploration of choice for initial examination of patients (FDA, 1987; White and Pharoah, 2009).

The majority of the identified mutations corresponded to *EDA* mutations (7/11). The other genetic defects were identified as one *EDAR* and three *NEMO* mutations. Ectodermal dysplasia caused by *NEMO* gene mutations remains scarce; the incidence of *NEMO* mutations resulting in HED-ID is <1 in 250 000 live male births (Orange *et al*, 2004). Surprisingly, our cohort of HED patients includes an exceptional number of individuals affected by *NEMO* mutations. This may be as a result of the inclusion protocol of the National French Reference Center for Genodermatosis (Department of Dermatology, Necker-Enfants Malades Hospital, AP-HP, Paris) that gathers information on patients with this type of syndrome from all over the French territory.

Of the *EDA* mutations identified, the majority of them were missense mutations (5/7). These results parallel the corresponding frequencies reported in the literature, underlying the high frequency of missense mutations among *EDA* gene defects (Pääkkönen *et al*, 2001; Vincent *et al*, 2001; Conte *et al*, 2008).

The large deletion affecting exons 3–8 is unique. Generally, most of the corresponding mutations encompass between 1 and 3 exons, as indicated in earlier reports (Kere *et al*, 1996; Bayés *et al*, 1998; Conte *et al*, 2008). Vincent *et al* (2001) described also a large deletion but involving all the *EDA* gene exons. Large *EDA* gene deletions are associated with severe molecular consequences (Vincent *et al*, 2001; Conte *et al*, 2008). However, these genetic defects remain rare, as suggested by the corresponding low prevalencies, i.e. 5.5% and 5.9% as respectively described by Conte *et al* (2008) and Vincent *et al* (2001).

Compared with the reported prevalence of pulp enlargement in normal populations, ranging from 0.1% to 48.0% (Pindborg, 1970; Sarr *et al*, 2000), a higher frequency seems to characterize our cohort of HED patients irrespective of the molecular defects. Indeed, 81.25% of the patients exhibited PSI values equal or superior to 1 s.d. (Table 2). Moreover, the prevalence of pulp enlargement is higher in our HED sample than the 66.15% and 70.21% reported respectively by Crawford *et al* (1991) and Lexner *et al* (2007). As these previous approaches relied generally on a subjective evaluation, it might be hypothesized that the degree of taurodontism might have been slightly underestimated by these authors.

The pulp enlargement in men affected by *EDA* mutations corresponds to a marked taurodontism, as underlined by the large deviations of PSI values (Table 2, Figure 2). This clinical sign may provide an interesting dental phenotypic marker of XLHED. Moreover, the degree of taurodontism in patients bearing *EDA* gene abnormalities seems to be more severe than that detected in *NEMO* mutation (Figure 2). Even if further phenotypic analyses with larger HED samples need to be conducted, our observation gives for the first time a distinctive characterization of pulp enlargement between XLHED and HED-ID forms, which might be useful for their respective diagnosis.

The most important pulp enlargement seems to be associated with the large deletion encompassing exons 3–8 (patient P4). In this genetic disorder, exon 4 encoding the (Gly-X-Y)<sub>19</sub> domain is affected, leading to severe anomalies of the extracellular trimerization, EDA–EDAR binding and EDA-A1 functions (Visinoni *et al*, 2003) likely to induce dental developmental alterations and thus pulp disorders. Marked pulp enlargement is also associated with missense mutations in exons 2 and 8, encoding respectively for proteolytic cleavage site for a furin protease (Pääkkönen *et al*, 2001; Schneider *et al*, 2001) and for the extracellular TNF homology sub-domain necessary for receptor binding (Tariq *et al*, 2007; RamaDevi *et al*, 2008). Moreover, the resulting severe molecular anomalies seem to be associated with marked dental phenotypic manifestations (Clauss *et al*, 2008), emphasizing thus the major role of these different coding regions in odontogenesis.

Moderate pulp enlargements are encountered in patients (P2, P6) affected by exon 6 mutations (Figure 2); this exon being involved in the encoding of the TNF homology sub-domain necessary for receptor

binding. In these patients, the moderate pulp enlargement is associated with a relatively mild-to-moderate dental phenotype resulting in oligodontia and non-systematic dental dysmorphologies (Clauss *et al*, 2008). Such a moderate phenotype suggests the existence of a more conservative mutation on the EDA-A1 quaternary molecular structure, allowing for the partial EDA-EDAR binding.

Mild pulp enlargement or normal pulp sizes (Table 2, Figure 2) are found in heterozygous female carriers of EDA mutation (exons 3–8 large deletion and exon 8 missense mutation observed respectively in patients P5 and P7) or NEMO mutations (patients P14 and P15). For female carriers of EDA gene mutations, our cohort included their sons. The subnormal pulp size encountered in women affected by EDA, compared with the marked pulp enlargement in the affected sons, emphasizes thus the existence of lyonization phenomenon consisting in the accidental inactivation of an X-chromosome in HED syndromes (Lyon, 1961; Glavina *et al*, 2001). This phenomenon is probably responsible for the reduced pulp enlargement in NEMO women.

Interestingly, the change in the EDAR gene involving exon 12 (patient P12), which encodes the Receptor death domain, seems to be linked to a relatively marked pulp enlargement (+3.44 s.d.). Besides, the patient exhibited a mild dental phenotype: the agenesis of the two maxillary permanent lateral incisors (data not shown). Therefore, these observations suggest that the size of the pulp could provide a tell-tale sign in the diagnosis of autosomal recessive forms. This is all the more interesting as phenotypic differences between the autosomal recessive and dominant forms remain difficult to interpret (Chassaing *et al*, 2006).

In conclusion, this study provides, for the first time, an objective assessment of the pulp enlargement in HED patients. Neither surface characterization of the pulp nor any physiological pulp reduction in HED patients seem to have been reported to date in the literature. As area assessments seem to be more sensitive than conventional measurements to quantify pulp enlargement, the approach employed in this study could be of interest to detect subtle size changes in HED. Irrespective of the genetic disorder, the prevalence of pulp enlargement seems to be higher in our sample than that in normal population. The higher prevalence, compared with those reported in other HED studies, suggests a possible underestimation of the degree of taurodontism in previous attempts of pulp size characterization. Even if further phenotypic analyses with larger HED samples need to be conducted, the different degrees of pulp enlargement seem to provide interesting dental phenotypic markers of the HED forms. The degree of taurodontism associated with EDA defects seems to be more severe than that detected in NEMO mutations, leading for the first time to a distinctive characterization of pulp enlargement between XLHED and HED-ID forms. Moreover, the relatively marked pulp enlargement associated with mild dental phenotypes, as encountered in EDAR mutations, may suggest that the

pulp size could be of interest in the depiction of autosomal recessive forms.

## References

- Bal E, Baala L, Cluzeau C *et al* (2007). Autosomal dominant anhidrotic ectodermal dysplasias at the EDARADD locus. *Hum Mutat* **28**: 703–709.
- Bayès M, Hartung AJ, Ezer S *et al* (1998). The anhidrotic ectodermal dysplasia gene (EDA) undergoes alternative splicing and encodes ectodysplasin-A with deletion mutations in collagenous repeats. *Hum Mol Genet* **7**: 1661–1669.
- Blumberg JE, Hylander WL, Goepf RA (1971). Taurodontism: a biometric study. *Am J Phys Anthropol* **34**: 243–255.
- Bosmans N, Ann P, Aly M, Willems G (2005). The application of Kvaal's dental age calculation technique on panoramic dental radiographs. *Forensic Sci Int* **153**: 208–212.
- Cameriere R, Ferrante L, Belcastro MB, Bonfiglioli B, Rastelli E, Congolani M (2007). Age estimation by pulp/tooth ratio in canines by peri-apical x-rays. *J Forensic Sci* **52**: 166–170.
- Chandler NP, Pitt Ford TR, Monteith BD (2003). Coronal pulp size in molars: a study of bitewing radiographs. *Int Endod J* **36**: 757–763.
- Chassaing N, Bourthoumieu S, Cossee M, Calvas P, Vincent MC (2006). Mutations in EDAR account for one-quarter of non-ED1-related hypohidrotic ectodermal dysplasia. *Hum Mutat* **27**: 255–259.
- Chaussain-Miller C, Sinding C, Wolikow M, Lasfargues JJ, Godeau G, Garabédian M (2003). Dental abnormalities in patients with familial hypophosphatemic vitamin D-resistant rickets: prevention by early treatment with 1-Hydroxyvitamin D. *J Pediatr* **142**: 324–331.
- Clauss F, Manière MC, Obry F *et al* (2008). Dento-craniofacial phenotypes and underlying molecular mechanisms in hypohidrotic ectodermal dysplasia (HED): a review. *J Dent Res* **87**: 1089–1099.
- Conte C, Gambardella S, Bulli C *et al* (2008). Screening of EDA1 gene in X-linked anhidrotic ectodermal dysplasia using DHPLC: identification of 14 novel mutations in Italian patients. *Genet Test* **12**: 437–442.
- Crawford PJM, Aldred MJ, Clarke A (1991). Clinical and radiographic dental findings in X linked hypohidrotic ectodermal dysplasia. *J Med Genet* **28**: 181–185.
- Demirjian A, Levesque GY (1980). Sexual differences in dental development and prediction of emergence. *J Dent Res* **59**: 1110–1122.
- Drusini AG, Toso O, Ranzato C (1997). The coronal pulp cavity index: a biomarker for age determination in human adults. *Am J Phys Anthropol* **103**: 353–363.
- Food and Drug Administration (1987). *The selection of patients for X-ray examinations: dental radiographic examinations*. FDA editions: Rockville.
- Glavina D, Majstorović M, Lulić-Dukić O, Jurić H (2001). hypohidrotic ectodermal dysplasia; dental features and carriers detection. *Coll Antropol* **25**: 303–310.
- Jafarzadeh H, Azarpazhooh A, Mayhall JT (2008). Taurodontism: a review of the condition and endodontic treatment challenges. *Int Endod J* **41**: 375–388.
- Jaspers MT, Witkop CJ (1980). Taurodontism, an isolated trait associated with syndromes and X-chromosomal aneuploidy. *Am J Hum Genet* **32**: 396–413.
- Johnson EL, Roberts MW, Guckes AD, Bailey LJ, Phillips CL, Wright JT (2002). Analysis of craniofacial development in children with hypohidrotic ectodermal dysplasia. *Am J Med Genet* **112**: 327–334.

- Jorgenson RJ (1982). The conditions manifesting taurodontism. *Am J Med Genet* **11**: 435–442.
- Keene HJ (1966). A morphologic and biometric study of taurodontism in a contemporary population. *Am J Phys Anthropol* **25**: 208–209.
- Keith A (1913). Problems relating to the teeth of the earlier forms of prehistoric men. *Proc R Soc Med* **6** (Odontol Sect): 103–124.
- Kere J, Srivastava AK, Montonen O et al (1996). X-linked anhidrotic (hypohidrotic) ectodermal dysplasia is caused by mutation in a novel transmembrane protein. *Nat Genet* **13**: 409–416.
- Ketterl W (1983). Age-induced changes in the teeth and their attachment apparatus. *Int Dent J* **33**: 262–271.
- Kvaal S, Solheim T (1994). A non-destructive dental method for age estimation. *J Forensic Odontostomatol* **12**: 6–11.
- Kvaal SI, Kolltveit KM, Thomsen IO, Solheim T (1995). Age estimation of adults from dental radiographs. *Forensic Sci Int* **74**: 175–185.
- Lamartine J (2003). Towards a new classification of ectodermal dysplasias. *Clin Exp Dermatol* **28**: 351–355.
- Lexner MO, Bardow A, Bjorn-Jorgensen J, Hertz JM, Almer L, Kreiborg S (2007). Anthropometric and cephalometric measurements in X-linked hypohidrotic ectodermal dysplasia. *Orthod Craniofac Res* **10**: 203–215.
- Lyon MF (1961). Gene action in the X chromosome of the mouse (*Mus musculus* L.). *Nature* **190**: 372–373.
- Meinl A, Tangl S, Pernicka E, Fenes C, Watzek G (2007). On the applicability of the secondary dentin formation to radiological age estimation in young adults. *J Forensic Sci*, **52**: 438–441.
- Mikkola ML, Thesleff I (2003). Ectodysplasin signaling in development. *Cytokine Growth Factor Rev* **14**: 211–224.
- Montonen O, Ezer S, Saarialho-Kere UK et al (1998). The gene defective in anhidrotic ectodermal dysplasia is expressed in the developing epithelium, neurectoderm, thymus, and bone. *J Histochem Cytochem* **46**: 281–289.
- Morse DR (1991). Age-related changes of the dental pulp complex and their relationship to systemic aging. *Oral Surg Oral Med Oral Pathol* **72**: 721–745.
- Orange JS, Jain A, Ballas ZK, Schneider LC, Geha RS, Bonilla FA (2004). The presentation and natural history of immunodeficiency caused by nuclear factor kappaB essential modulator mutation. *J Allergy Clin Immunol* **113**: 725–733.
- Pääkkönen K, Cambiaghi S, Novelli G et al (2001). The mutation spectrum of the *EDA* gene in X-linked anhidrotic ectodermal dysplasia. *Hum Mutat* **17**: 349.
- Paewinsky E, Pfeiffer H, Brinkmann B (2005). Quantification of secondary dentine formation from orthopantomograms—a contribution to forensic age estimation methods in adults. *Int J Legal Med* **119**: 27–30.
- Pindborg JJ (1970). *Pathology of the dental hard tissues*. Munksgaard: Copenhagen.
- Pinheiro M, Freire-Maia N (1994). Ectodermal dysplasias: a clinical classification and a causal review. *Am J Med Genet* **53**: 153–162.
- RamaDevi AR, Reddy EC, Ranjan S, Bashyam MD (2008). Molecular genetic analysis of patients from India with hypohidrotic ectodermal dysplasia reveals novel mutations in the *EDA* and *EDAR* genes. *Br J Dermatol* **158**: 163–167.
- Ruhin B, Martinot V, Lafforgue P, Catteau B, Manouvrier-Hanu S, Ferri J (2001). Pure ectodermal dysplasia: retrospective study of 16 cases and literature review. *Cleft Palate Craniofac J* **38**: 504–518.
- Sarr M, Toure B, Kane AW, Fall F, Wone MM (2000). Taurodontism and the pyramidal tooth at the level of the molar. Prevalence in the Senegalese population 15 to 19 years of age. *Odontostomatol Trop* **23**: 31–34.
- Schneider P, Street SL, Gaide O et al (2001). Mutations leading to X-linked hypohidrotic ectodermal dysplasia affect three major functional domains in the tumor necrosis factor family member ectodysplasin-A. *J Biol Chem* **276**: 18819–18827.
- Seow WK, Lai PY (1989). Association of taurodontism with hypodontia: a controlled study. *Pediatr Dent* **11**: 214–219.
- Shaw JCM (1928). Taurodont teeth in South African races. *J Anat* **62**: 476–498.
- Shifman A, Chanannel I (1978). Prevalence of taurodontism found in radiographic dental examination of 1200 young adult Israeli patients. *Community Dent Oral Epidemiol* **6**: 200–203.
- Smahi A, Courtois G, HadjRabia S et al (2002). The NF- $\kappa$ B signaling pathway in human diseases: from incontinentia pigmenti to ectodermal dysplasias and immune-deficiency syndromes. *Hum Mol Genet* **11**: 2371–2375.
- Solheim T (1992). Amount of secondary dentin as an indicator of age. *Scand J Dent Res* **100**: 193–199.
- Tariq M, Wasif N, Ayub M, Ahmad W (2007). A novel 4-bp insertion in *EDA1* gene in a Pakistani family with X-linked hypohidrotic ectodermal dysplasia. *Eur J Dermatol* **17**: 209–212.
- Van der Hout AH, Oudesluijs GG, Venema A et al (2008). Mutation screening of the Ectodysplasin-A receptor gene *EDAR* in hypohidrotic ectodermal dysplasia. *Eur J Hum Genet* **16**: 673–679.
- Vincent MC, Biancalana V, Ginisty D, Mandel JL, Calvas P (2001). Mutational spectrum of the ED1 in X-linked hypohidrotic ectodermal dysplasia. *Eur J Hum Genet* **9**: 355–363.
- Visinoni AF, de Souza RL, Freire-Maia N, Gollop TR, Chautard-Freire-Maia EA (2003). X-linked hypohidrotic ectodermal dysplasia mutations in Brazilian families. *Am J Med Genet* **22**: 51–55.
- White SC, Pharoah MJ (2009). *Oral radiology – Principles and interpretation*. 6th edition. Mosby Elsevier: St Louis.
- Zonana J, Elder ME, Schneider LC et al (2000). A novel X-linked disorder of immune deficiency and hypohidrotic ectodermal dysplasia is allelic to incontinentia pigmenti and due to mutations in *IKK-gamma* (*NEMO*). *Am J Hum Genet* **67**: 1555–1562.





# Subtle morphological changes in the mandible of Tabby mice revealed by micro-CT imaging and elliptical Fourier quantification

Fabien Bomert<sup>1,2</sup>, Philippe Choquet<sup>3,4</sup>, Catherine I. Gros<sup>1,2</sup>, Gaëlle Aubertin<sup>3,4</sup>, Fabienne Perrin-Schmitt<sup>1,4</sup>, François Clauss<sup>1,2</sup>, Hervé Lesot<sup>1</sup>, André Constantinesco<sup>3,4</sup> and Matthieu Schmittbuhl<sup>1,2\*</sup>

<sup>1</sup> Institut National de la Santé et de la Recherche Médicale, INSERM UMR 977, University of Strasbourg, Strasbourg, France

<sup>2</sup> Faculty of Dentistry, University of Strasbourg, Strasbourg, France

<sup>3</sup> Service de Biophysique et Médecine Nucléaire, Strasbourg University Hospital, Strasbourg, France

<sup>4</sup> Faculty of Medicine, University of Strasbourg, Strasbourg, France

## Edited by:

Anna Petryk, University of Minnesota, USA

## Reviewed by:

Yiping Chen, Tulane University, USA

Martyn Cobourne, King's College

London, UK

Thimios Mitsiadis, University of Zurich,

Switzerland

Peter Hammond, University College

London, UK

## \*Correspondence:

Matthieu Schmittbuhl, Faculty of Dentistry, University of Strasbourg, 1 Place de l'Hôpital, F-67000 Strasbourg, France.

e-mail: m.schmittbuhl@unistra.fr

X-linked hypohidrotic ectodermal dysplasia (XLHED) is a genetic disorder due to a mutation of the *EDA* gene and is mainly characterized by an impaired formation of hair, teeth and sweat glands, and craniofacial dysmorphologies. Although tooth abnormalities in Tabby (*Ta*) mutant mice – the murine model of XLHED – have been extensively studied, characterization of the craniofacial complex, and more specifically the mandibular morphology has received less attention. From 3D micro-CT reconstructions of the left mandible, the mandibular outline observed in lateral view, was quantified using 2D elliptical Fourier analysis. Comparisons between *Ta* specimens and their wild-type controls were carried out showing significant shape differences between mouse strains enabling a clear distinction between hemizygous *Ta* specimens and the other mouse groups (WT and heterozygous *Eda*<sup>Ta/+</sup> specimens). Morphological differences associated with HED correspond not only to global mandibular features (restrained development of that bone along dorsoventral axis), but also to subtle aspects such as the marked backward projection of the coronoid process or the narrowing of the mandibular condylar neck. These modifications provide for the first time, evidence of a predominant effect of the *Ta* mutation on the mandibular morphology. These findings parallel the well described abnormalities of jugal tooth row and skeletal defects in *Ta* mice, and underline the role played by *EDA*-A in the reciprocal epithelial–mesenchymal interactions that are of critical importance in normal dental and craniofacial development.

**Keywords:** hypohidrotic ectodermal dysplasia, mandibular dysmorphology, micro-CT, elliptical Fourier analysis, *Eda* gene

## INTRODUCTION

Hypohidrotic ectodermal dysplasias (HED) are a large and heterogeneous group of heritable genodermatoses, encompassing more than 200 distinct syndromes and characterized by structural abnormalities of ectodermal appendages (DiGiovanna et al., 2009; Itin, 2009). Ectodermal dysplasias are not considered as pure one-layer syndromes. Indeed, mesodermal abnormalities are also found given the close reciprocal interactions observed between the ectodermal and mesodermal layers (Itin, 2009). The most prevalent HED is X-linked hypohidrotic ectodermal dysplasia (XLHED) and is due to a mutation in *EDA* gene (Vincent et al., 2001). *EDA* gene undergoes alternative splicing and encodes a morphogenetic factor called Ectodysplasin-A1 isoform with tumor necrosis factor (TNF) and collagen domains involved in cell interaction regulation, epithelial morphogenesis, and ectodermal development (Monreal et al., 1998).

The clinical phenotype of individuals affected by HED is complex and includes hypotrichosis, dental agenesis and morphological defects, onychodysplasia and eccrine glands aplasia, or hypoplasia, being the main features (Pinheiro and Freire-Maia, 1994). Craniofacial and anthropometric changes are also described in

XLHED and consist in reduced and retrognathic maxilla, frontal prominence, cranial base modifications, reduced facial convexity and facial height with deficiencies in sagittal and transverse skeletal growth (Johnson et al., 2002; Arslan et al., 2007; Clauss et al., 2008). Global reduction of facial growth, especially in the middle third of the facial skeleton, and mandibular growth retardation are integrated in HED craniofacial phenotype (Dellavia et al., 2010). Bone structural modifications have also been described in patients affected by XLHED and correspond to local increases of alveolar and basal bone densities and hypercorticalization (Lesot et al., 2009). Heterozygous female carriers of XLHED exhibit moderate phenotypic manifestations consisting in hypodontia, mild dental morphological defects, distribution of abnormal skin along Blaschko lines, and some craniofacial changes as midface hypoplasia and abnormal cranial base length (Cambiaghi et al., 2000).

Tabby (*Ta*) mutant mouse mimicking human XLHED, results from a *Ta* gene mutation sharing a 97% sequence homology with *EDA* human gene (Srivastava et al., 1997). Phenotypically, this mouse model displays the same ectodermal defects with alopecia, eccrine glands hypoplasia, dental ageneses, microdontia or dental crown, and root morphological alterations (Tucker et al., 2000;

Kristenova et al., 2002; Charles et al., 2009). Dental abnormalities in Ta mice were characterized by a marked phenotypic variability (Kristenova et al., 2002; Peterkova et al., 2002). A skeletal phenotype in Ta mice was also described, consisting of spontaneous tail vertebral fractures linked to epiphyseal and subepiphyseal dysplasia as well as bone microstructural defects with increased tibial trabecular interconnectivity (Hill et al., 2002). Interestingly, there are few observations about craniofacial morphology in Ta mice and no quantitative data describing the mandibular aspects in this syndrome seem to be available in literature.

Given its relatively low prevalence (Pinheiro and Freire-Maia, 1994), studies of humans may never provide enough data to document the extent of phenotypic variation in HED. Furthermore, the underlying assumption is that the mandibular shape phenotype will reflect main and direct morphological effects of the *EDA* gene mutation associated to HED. Consequently, the study of the corresponding mutant mouse model provides a pertinent comparative framework that is likely to highlight the genotype–phenotype correlation in HED, offering further information on the role of *EDA* gene in the etiology of mandibular dysmorphology in HED.

In the current study, we document the morphological changes in the mandible of Ta mice in order to complete the general phenotypic picture of HED syndrome. To accomplish it, 2D elliptical Fourier analysis (Kuhl and Giardana, 1982; Schmittbuhl et al., 2003) of the whole mandibular outline precisely recorded from micro-CT 3D reconstruction of the left mandible was carried out. Using such detailed characterization of the mandible, our objectives are to (1) quantitatively evaluate morphological variation among and within the different mice groups under study, (2) depict the shape differences resulting from the phenogenetic processes associated with XLHED, and (3) provide a comparative framework that could be pertinent in interpreting the genotype–phenotype correlation in HED.

## MATERIALS AND METHODS

### TABBY MOUSE MODEL

Tabby mice harbored the *Eda*<sup>Ta</sup> null allele of the *Eda* gene, carried by the X-chromosome. The Ta mutation results from a 2 kb deletion which includes the exon 1 coding region. *Eda*<sup>Ta</sup> mice were generated from the inbred Ta strain B6CBACa A<sup>w-1</sup>/A-*Eda*<sup>Ta</sup>/J-XO (Jackson Laboratory, USA). The phenotype was identified according to external morphological criteria: bald patches behind ears and deformities in the distal portion of the tail for hemizygous males (*Eda*<sup>Ta/Y</sup>), striping of the coat for heterozygous females (*Eda*<sup>Ta/+</sup>). WT mice were generated by inbreeding wild-type animals derived from the B6129PF2/J strain considered as control for strains designated by B6. WT mice and Ta heterozygous females and hemizygous males were genotyped according to previously published protocols (Bourgeois et al., 1998) through PCR amplification using specific forward and reverse oligonucleotides (3F-7R, 6F-8R, and 5F-6R), derived from –3 to +1.9 kb murine genomic sequence surrounding exon 1 of the WT *Eda* gene. The presence of a deletion in *Eda* gene exon 1 was observed in Ta specimens, as the 6F-8R primers allowed for amplification only in Ta heterozygous females and WT. The expected genotype of each Ta mice was confirmed by the absence of the 5F-6R primed fragments in Ta males. Mice population sample included 74 specimens, 15 hemizygous males

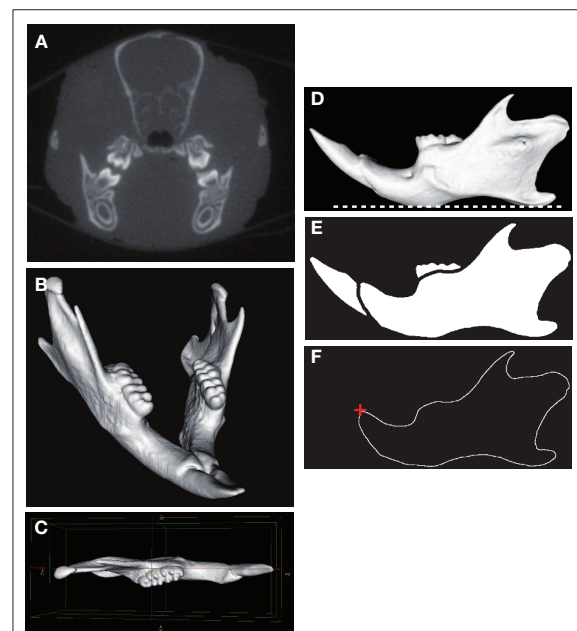
(*Eda*<sup>Ta/Y</sup>), 24 heterozygous females (*Eda*<sup>Ta/+</sup>), and 35 control WT mice (19 males, 16 females). The Ta sample overlapped the sample studied by Kristenova et al. (2002). All the specimens studied were adults (3-month-old mice). Mice were killed by intraperitoneal lethal injection of pentobarbital. The experimental protocol was designed in compliance with recommendations of the EEC (86/609/CEE) for the care and use of laboratory animals. The animals were fixed in 1:10 37% formol, 3:4 100% ethanol, and 3:20 distilled water solution for 15 days.

### MICRO-CT SCANNING

*Ex vivo* imaging of full heads was performed using a micro-CT system (eXplore CT 120, GE Healthcare, Waukesha, WI, USA). The protocol used acquired 360 views on 360°, at 100 kV, 50.0 mA, with an exposure time of 20 ms (Figure 1A). The duration of one acquisition was less than 4 min. A Feldkamp algorithm of backprojection led to the reconstruction of a volume made of cubic voxels of 50 μm 50 μm 50 μm.

### IMAGE PROCESSING

The first steps of the image analysis procedure were performed using MicroView® (GE Healthcare, Waukesha, WI, USA). The left hemimandibles were segmented by using region of interest (ROI) and volume of interest (VOI) functions. A 3D virtual reconstruc-



**FIGURE 1 | Micro-CT scanning and image processing of the mouse mandible.** Transverse micro-CT slice of the craniofacial skeleton (A). Three-dimensional reconstruction of the whole mandible (B). The left hemimandible appeared as a relatively plane structure and was aligned parallel with the sagittal plane (C). Horizontal orientation of the mandibular plane (dashed white line) (D). Binarized image and segmentation of the mandibular bone (E). Extraction of the mandibular outline (F); the starting point of the outline (red cross) corresponded to the anterodorsal tip of the incisor alveolar bone.

tion of each left mandible was then computed using the isosurface volume rendering module with a threshold value set at 600 HU (Figure 1B). The hemimandible was aligned parallel with the sagittal plane (Figure 1C) and the mandibular plane was oriented horizontally (Figure 1D). The mandibular images were then processed using the software package Visilog 5.4<sup>®</sup> (Noesis, Gif sur Yvette, France). As each hemimandible could be considered as a relatively plane bony structure (Figure 1C), the 2D mandibular outline was extracted from the binarized image of each hemimandible lateral view as a series of 512 points expressed by its 2D Cartesian coordinates (Figure 1E). The standardized starting point of the outline corresponded to the anterodorsal tip of the incisor alveolar bone (Figure 1F).

#### ELLIPTICAL FOURIER ANALYSIS

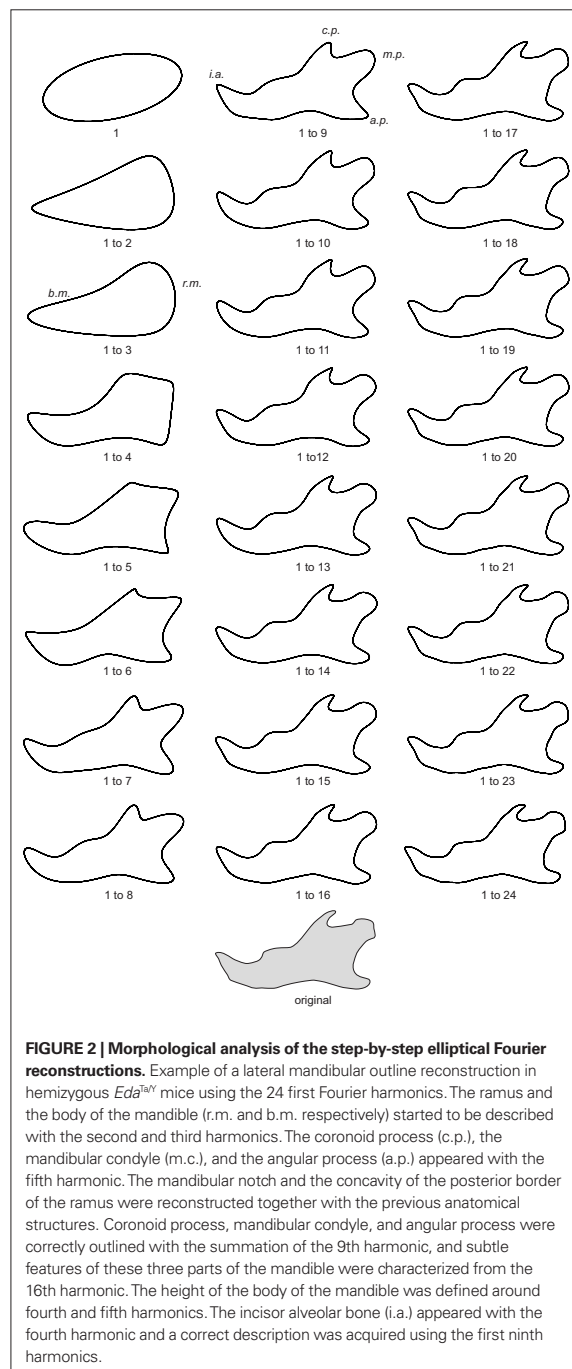
Elliptical Fourier analysis was used to describe the mandibular outline following our previous work (Schmittbuhl et al., 2003). The size normalization procedure consisted in a recalculation of the mandibular outline using the same value of the enclosed area for all mandibles. Step-by-step reconstructions of the mandibular outlines were performed using an increasing number of harmonics (Figure 2). A fit index, obtained from the sum of squared distances between the reconstructed points and the corresponding points on the original outline, was calculated for each step of the reconstruction (Schmittbuhl et al., 2003). Reconstructions were made point by point and corresponded to a summation of vectors, each vector having its origin on the center of the corresponding harmonic ellipse and its extremity on the contour of the considered ellipse (Video S1 in Supplementary Material).

#### MANDIBULAR SIZE VARIATION ANALYSIS

Size variation was evaluated on the mandibular area corresponding to the enclosed area of the mandible in lateral projection.

#### STATISTICAL ANALYSES

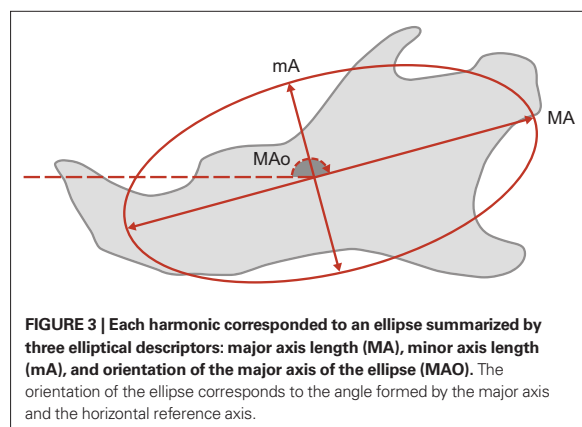
Each harmonic corresponded to an ellipse summarized by three elliptical descriptors (Figure 3): major axis length, minor axis length, and orientation of the major axis of the ellipse. The summary statistics (mean, SD) of the elliptical Fourier descriptors were derived for each mouse strains and each sex (WT males, WT females, *Eda<sup>Ta<sup>fl/y</sup></sup>*, *Eda<sup>Ta<sup>fl/+</sup></sup>*). The quality of fit with the normal distribution was estimated by using the Kolmogorov–Smirnov test. The degree of distinction among mouse strains was assessed and displayed graphically using a discriminant analysis. Correlations between elliptical descriptors and discriminant axes were calculated. The unbiased Mahalanobis  $D^2$  distances – e.g., corrected for unequal sample sizes – between the centroids of each group were calculated to express inter-mouse strains variability. A classification procedure of the specimens was also performed from the derived discriminant scores, and a cross-validation (Jackknifed classification) was applied to estimate the correct classification rate of the discriminant functions (Everitt and Rabe-Hesketh, 2001). Next, mandibular size comparisons between mouse strains were performed using an analysis of variance (ANOVA). The homogeneity of variance was assessed using Levene's Test. In the presence of unequal variance, a Welch  $F$  test was used to detect significant between-group differences. A *post hoc* pairwise comparison based



**FIGURE 2 | Morphological analysis of the step-by-step elliptical Fourier reconstructions.** Example of a lateral mandibular outline reconstruction in hemizygous *Eda<sup>Ta<sup>fl/y</sup></sup>* mice using the 24 first Fourier harmonics. The ramus and the body of the mandible (r.m. and b.m. respectively) started to be described with the second and third harmonics. The coronoid process (c.p.), the mandibular condyle (m.c.), and the angular process (a.p.) appeared with the fifth harmonic. The mandibular notch and the concavity of the posterior border of the ramus were reconstructed together with the previous anatomical structures. Coronoid process, mandibular condyle, and angular process were correctly outlined with the summation of the 9th harmonic, and subtle features of these three parts of the mandible were characterized from the 16th harmonic. The height of the body of the mandible was defined around fourth and fifth harmonics. The incisor alveolar bone (i.a.) appeared with the fourth harmonic and a correct description was acquired using the first ninth harmonics.

on Tukey's test was then computed to determine which mouse strains were statistically different from the others. All the analyses were performed using Statistica 7.1 software package (Statsoft Inc., Tulsa, OK, USA) and PAST 1.92 (Hammer et al., 2001).





**RESULTS**

Statistics for the elliptical Fourier descriptors (major axis length, minor axis length, elliptical orientation) of the mandibular outline for each mouse strain are reported in **Table 1**. An example of step-by-step reconstruction of the lateral mandibular outline is illustrated for the 24 first Fourier harmonics in **Figure 2**.

For each individual, stepwise summation of the first 24 elliptical Fourier harmonics led to a high fit index, always greater than 99.5%, when the original outline was compared to the corresponding outline of the reconstructed sum of harmonics. However, the major anatomical parts of the mandible were described by the 10 first harmonics (**Figure 2**; **Table 1**). Likewise the discriminant analysis of the elliptical descriptors was performed for the first 10 harmonics because the multivariate analysis was no more significant after these harmonics (Wilks' Lambda values  $p > 0.05$ ).

**Table 1 | Elliptical Fourier analysis of the lateral outline of the mandible in WT, *Eda<sup>Ta/Y</sup>*, and *Eda<sup>Ta/+</sup>* mice.** Summary statistics of the elliptical descriptors of the first 10 harmonics.

Fourier harmonics	Elliptical descriptors	Mouse strains							
		WT males		WT females		Hemizygous <i>Eda<sup>Ta/Y</sup></i> males		Heterozygous <i>Eda<sup>Ta/+</sup></i> females	
		Mean	SD	Mean	SD	Mean	SD	Mean	SD
1	Major axis length	8.44	0.15	8.50	0.09	8.71	0.19	8.58	0.16
	Minor axis length	3.98	0.08	3.98	0.06	3.91	0.11	3.94	0.08
	Elliptic orientation	167.8	1.62	168.5	0.95	167.5	0.96	167.6	1.05
2	Major axis length	1.44	0.13	1.50	0.09	1.62	0.08	1.50	0.10
	Minor axis length	0.62	0.06	0.67	0.06	0.64	0.11	0.62	0.06
	Elliptic orientation	213.3	4.01	208.3	3.10	210.8	4.72	210.3	4.09
3	Major axis length	0.56	0.04	0.48	0.04	0.58	0.10	0.57	0.08
	Minor axis length	0.33	0.07	0.33	0.04	0.28	0.05	0.28	0.07
	Elliptic orientation	178.5	42.13	178.0	29.86	190.3	11.80	175.7	16.12
4	Major axis length	0.81	0.04	0.82	0.03	0.90	0.05	0.84	0.04
	Minor axis length	0.31	0.07	0.29	0.04	0.37	0.06	0.37	0.07
	Elliptic orientation	251.6	10.03	247.7	8.11	252.7	6.31	249.1	8.25
5	Major axis length	0.61	0.06	0.65	0.04	0.67	0.05	0.66	0.05
	Minor axis length	0.04	0.03	0.05	0.04	0.08	0.05	0.08	0.05
	Elliptic orientation	182.8	3.44	178.8	3.66	179.8	4.08	179.6	3.30
6	Major axis length	0.43	0.03	0.45	0.04	0.49	0.03	0.43	0.04
	Minor axis length	0.05	0.03	0.04	0.02	0.02	0.01	0.04	0.03
	Elliptic orientation	149.2	8.85	149.4	4.32	146.2	5.72	146.9	4.70
7	Major axis length	0.39	0.02	0.37	0.02	0.40	0.03	0.40	0.04
	Minor axis length	0.22	0.05	0.25	0.03	0.20	0.05	0.18	0.07
	Elliptic orientation	254.5	8.18	257.2	10.48	255.0	14.08	249.0	5.35
8	Major axis length	0.17	0.05	0.19	0.05	0.18	0.05	0.19	0.04
	Minor axis length	0.02	0.01	0.02	0.01	0.02	0.01	0.02	0.02
	Elliptic orientation	250.6	24.65	262.8	9.38	271.7	11.88	275.4	12.98
9	Major axis length	0.16	0.03	0.19	0.03	0.20	0.02	0.19	0.03
	Minor axis length	0.07	0.04	0.09	0.04	0.09	0.02	0.09	0.03
	Elliptic orientation	185.4	12.46	200.9	11.74	186.7	8.90	196.5	18.30
10	Major axis length	0.14	0.02	0.16	0.02	0.15	0.02	0.15	0.02
	Minor axis length	0.03	0.02	0.05	0.01	0.05	0.02	0.04	0.02
	Elliptic orientation	291.4	13.36	288.0	8.51	284.4	10.31	275.7	13.78

*Elliptic orientation is given in degree and corresponds to the angle between the major axis of the ellipse and the horizontal axis of reference. SD, standard deviation.*

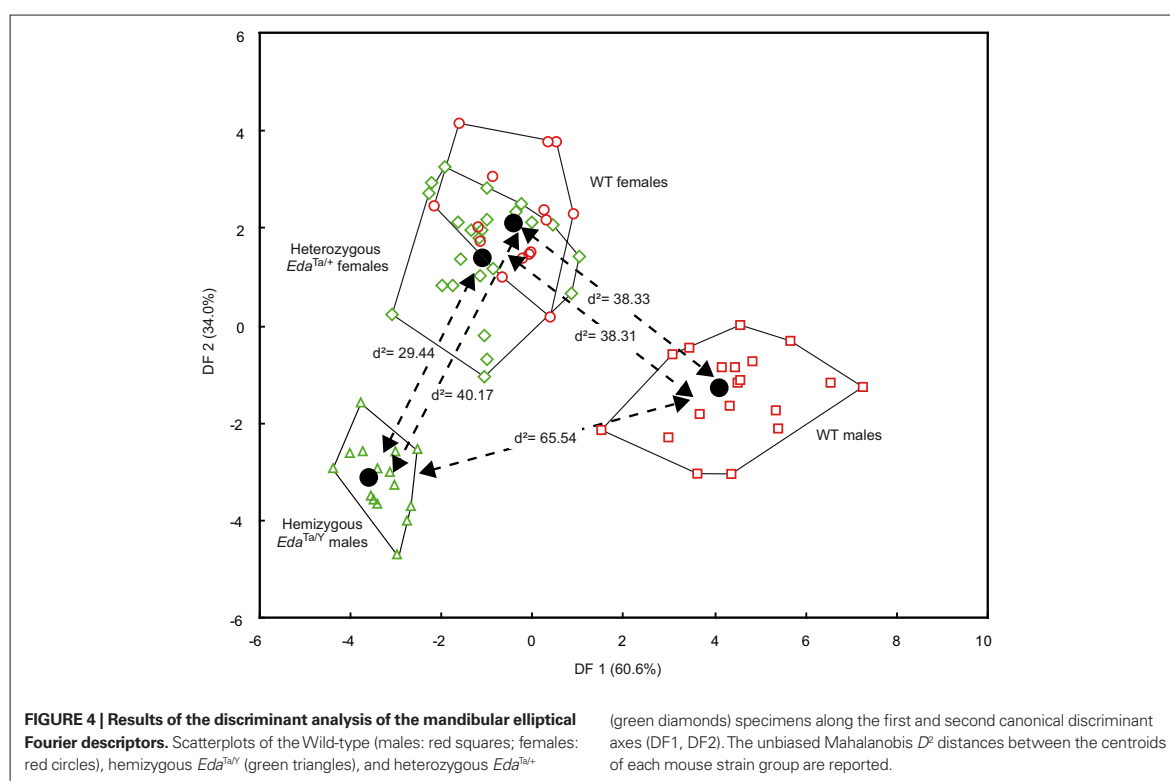
Subtle but significant mandibular shape differences were demonstrated between hemizygous *Eda<sup>Ta<sup>Y</sup></sup>* specimens, WT males, and a group formed by heterozygous *Eda<sup>Ta/+</sup>* females and WT females (Figure 4). However, the discriminant analysis did not reveal significant differences between *Eda<sup>Ta/+</sup>* females and WT females. The first two discriminant functions (DF1, DF2) described 94.6% of the total variance, the first accounting for 60.6% of the total variance, the second DF for the remaining 34.0%.

Hemizygous Ta males clearly departed from the other mouse groups as shown by the significant distances separating the *Eda<sup>Ta<sup>Y</sup></sup>* specimens from the other mice groups (Figure 4) and by the accuracy of the classification (see Table 2). The greatest difference occurred between hemizygous Ta males and WT males, and the lower distinction between Ta males and heterozygous Ta females, as demonstrated by the corresponding inter-group distances (Figure 4). The variables that were most effective in the distinction

of hemizygous Ta specimens from the WT males sample along DF1 were the major axis length of the first, second, fourth, and ninth harmonics (Table 3). DF2, accounting for the distinction between hemizygous *Eda<sup>Ta<sup>Y</sup></sup>* and heterozygous *Eda<sup>Ta/+</sup>* mice, was best correlated with the major axis length of the fourth Fourier ellipse and the orientation of the ninth ellipse (Table 3).

A noticeable overlap occurred between heterozygous *Eda<sup>Ta/+</sup>* females and WT females (Figure 4). The corresponding between-group distance was not significant and the group classification was also less accurate (Table 2). This overlap indicated a common pattern of mandibular morphology within the two mouse strains.

In terms of mandibular shape variations, the morphological differentiation between hemizygous Ta males and the WT males consisted of geometrical differences in the first, second, fourth, and ninth Fourier ellipses mainly (Table 3). The more elongated first ellipse in hemizygous Ta males reflected a shorter mandibular



**Table 2 | Results of the classification procedure and cross-validation procedure.**

Mouse strains	Proportions of specimens (%) classified as			
	WT females	WT males	Heterozygous <i>Eda<sup>Ta/+</sup></i> females	Hemizygous <i>Eda<sup>Ta<sup>Y</sup></sup></i> males
WT females	<b>87.5/62.5</b>	0.0/6.2	12.5/31.3	0.0/0.0
WT males	0.0/5.3	<b>100.0/89.5</b>	0.0/5.2	0.0/0.0
Heterozygous <i>Eda<sup>Ta/+</sup></i> females	12.5/33.3	0.0/4.2	<b>87.5/50.0</b>	0.0/12.5
Hemizygous <i>Eda<sup>Ta<sup>Y</sup></sup></i> males	0.0/0.0	0.0/0.0	0.0/0.0	<b>100.0/100.0</b>

Correct classification of specimens within their own group is indicated in bold.

**Table 3 | Discriminant analysis of the elliptical Fourier descriptors in WT, *Eda<sup>Ta/Y</sup>*, and *Eda<sup>Ta/+</sup>* mice: correlations between the elliptical Fourier descriptors and the first two discriminant functions.**

Fourier harmonics	First discriminant axis			Second discriminant axis		
	<i>r</i>			<i>r</i>		
	Major axis length	Minor axis length	Elliptic orientation	Major axis length	Minor axis length	Elliptic orientation
1	-0.24*	0.09	0.02	-0.11	0.06	0.09
2	-0.22*	-0.04	0.10	-0.12	0.05	-0.13
3	-0.02	0.11	-0.03	-0.14	0.01	-0.07
4	-0.28*	-0.13	0.01	-0.22*	-0.07	-0.10
5	-0.17	-0.10	0.12	0.02	-0.02	-0.10
6	-0.13	0.14	0.06	-0.15	0.07	0.03
7	-0.05	0.04	0.02	-0.11	0.03	-0.04
8	-0.04	-0.01	-0.19	0.08	-0.07	0.06
9	-0.20*	-0.10	-0.05	0.01	0.03	0.20*
10	-0.04	-0.18	0.11	0.09	0.03	-0.09

*r*, Coefficient of correlation; \* indicates correlation coefficient  $\geq 0.20$ .

ramus, and the greater major axis length of the second and fourth ellipses characterized a lower mandibular corpus (Figure 2). The aspect of the coronoid process in hemizygous Ta males seemed also to be different; the greater horizontal elongation of the ninth harmonic reflected a marked backward projection of this structure (Figure 5). The contributions of the Fourier ellipse from the sixth harmonic could be characterized by a slightly narrower neck of the mandibular condyle in Ta males compared to WT males (Figure 6).

Besides, hemizygous Ta males departed from the heterozygous Ta females–WT females cluster in having, on average, a lower mandibular corpus as demonstrated by the greater major axis length of the fourth ellipse in *Eda<sup>Ta/Y</sup>* specimens (Tables 1 and 3). Nevertheless some heterozygous Ta females seemed to present a relative morphological proximity with hemizygous Ta males; along DF2, some specimens falling near the Ta males group (Figure 4).

The overall size of the mandible differed between males and females in both WT and Ta mice (Figure 7). Welch *F* test showed significant differences between mouse groups ( $F = 19.25$ ,  $p < 0.001$ ). In the WT sample, females presented larger mandibles than males. Ta mice also evidenced significant size differences, and the magnitude of the size differences paralleled those observed within the WT mouse sample. No statistical differences were observed between *Eda<sup>Ta/Y</sup>* specimens and WT males. However, Ta mice evidenced a higher mandibular size variability with *Eda<sup>Ta/Y</sup>* exhibiting the greatest range of variation.

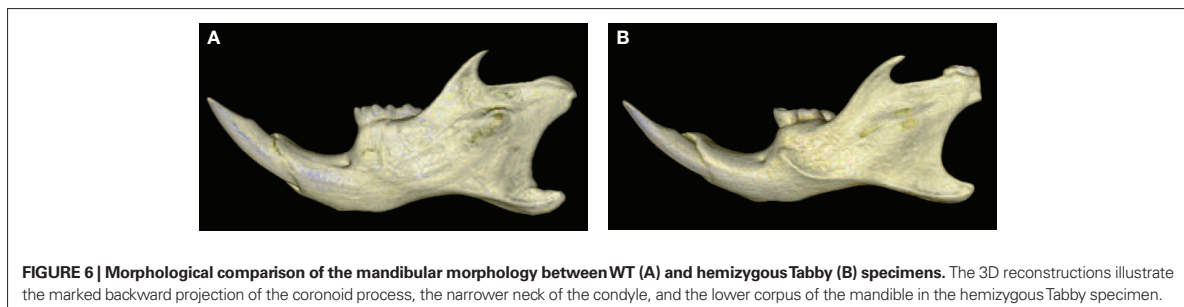
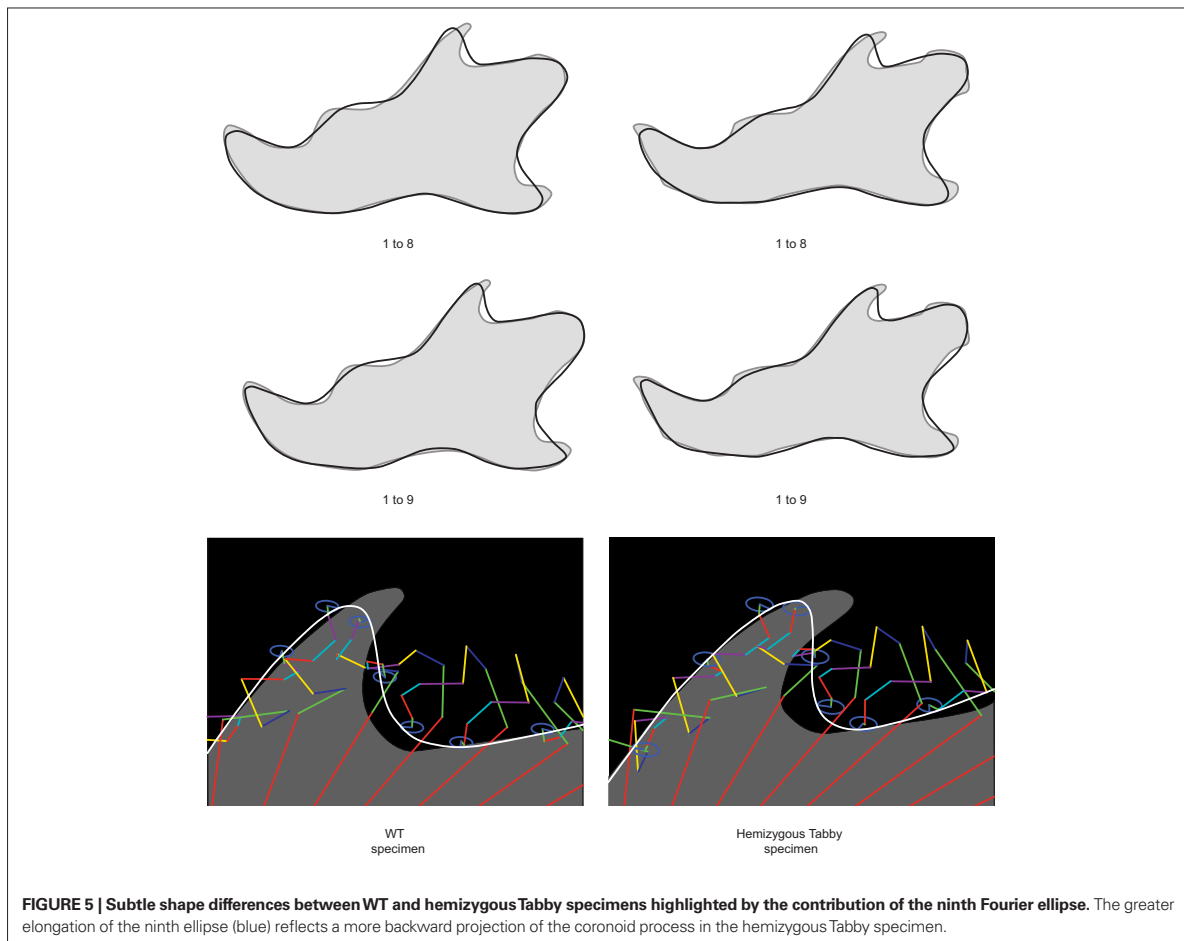
## DISCUSSION

Elliptical Fourier analysis treats the shape of the mandible as a whole (Kuhl and Giardana, 1982; Schmittbuhl et al., 2003) contrary to other morphometric approaches based on anatomical landmarks and their associated measurements (Richtsmeier et al., 2002). The few studies that investigated the mandibular change in Ta/eda mice provide only general descriptions, based on a visual estimation of the mandibular abnormalities (Grüneberg, 1971).

To our knowledge no quantitative analysis of the mandibular phenotype has been undertaken although the skull and facial bones are dysmorphic in the Ta mutant and in human embryos with XLHED (Montonen et al., 1998). Elliptical Fourier analysis of the mandibular profile provides for the first time quantitative evidence of significant mandibular differences between mice carrying the *Eda/Ta* gene mutation and their non-mutant littermates.

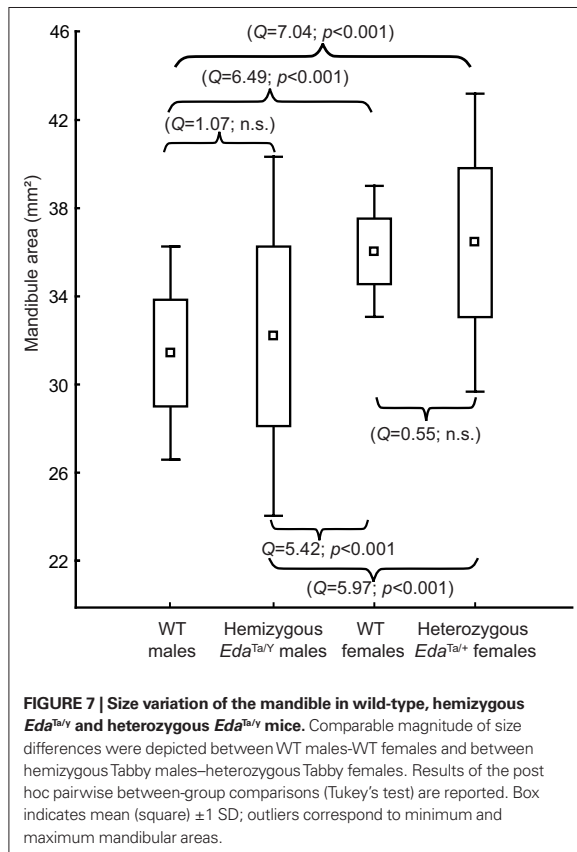
The mandibular profile alone enables a clear distinction between *Eda<sup>Ta/Y</sup>* group and the other mouse groups. Indeed, our results do not reveal any significant mandibular size differences between hemizygous Ta males and their corresponding WT specimens (Figure 7). Hence, the mandible is another key feature for identifying the effects of *Eda/Ta* mutations, and the distinctiveness of hemizygous Ta mice suggests that *Eda/Ta* defects lead mainly to shape abnormalities rather than size discrepancies of the mandible. Even if a relationship between sex and mandibular shape within the mouse strains exists (see the differences between males and females in WT sample, Figure 3), the marked departure of *Eda<sup>Ta/Y</sup>* specimens from WT males compared to the lower distinction between hemizygous *Eda<sup>Ta/Y</sup>* males and heterozygous *Eda<sup>Ta/+</sup>* females provides evidence for a predominant effect of the Ta mutation on the mandibular morphology.

The marked morphological distinction of the mandibular features in hemizygous *Eda<sup>Ta/Y</sup>* mice integrated the well-known severe phenotypic expression observed in mutant Ta males (Sofaer, 1969; Blecher, 1986). Such result parallels previously well-established skeletal abnormalities such as abnormal tail vertebra (Hill et al., 2002). Even though these bones develop from mesenchymal condensation (Dixon, 1997), the osseous dysmorphologies found in hemizygous Ta mice emphasize the role of EDA-A in the reciprocal epithelial–mesenchymal interactions that are of critical importance in the normal formation of the skeleton (Hall, 1980; Hall and Coffin–Collins, 1990; Dixon, 1997), and suggest that EDA-A expression in osteoblast may be a functional important factor in bone development (Hill et al., 2002).



Abnormalities of mandible in hemizygous Ta mice mainly consisted in a restrained development of that bone along dorsoventral axis, the height of the mandibular corpus being particularly affected. Subtle shape changes also occur, corresponding to a marked backward projection of the coronoid process and to a narrowing of the mandibular condylar neck (Figures 5 and 6). The mechanisms responsible for these subtle morphological changes remain unclear. Our results have to be supported by further investigations in order

to precise whether these changes correspond to compensations for other craniofacial dysmorphologies – e.g., the reduced and retrognathic maxilla – observed in XLHED patients (Bondarets et al., 2002; Johnson et al., 2002; Dellavia et al., 2006) but not yet demonstrated in mutant Ta mice or are caused directly by the mutation itself. However, the noticeable mandibular changes parallel the marked abnormalities of the lower tooth row (Kristenova et al., 2002; Peterkova et al., 2002). Hemizygous Ta specimens, in exhibiting



very distinct pattern of dental and mandibular differentiation from WT specimens, provide thus further evidence that the mandibular dysmorphologies in *Eda<sup>Ta/Y</sup>* mice are strongly correlated with *Eda/Ta* gene defects.

Heterozygous *Ta* mice seem to be less affected regarding mandibular shape, as suggested by the important overlap occurring with WT females (Figure 3). Nevertheless, shape variation seems to be higher in heterozygous females than in hemizygous males, some specimens presenting a relative morphological proximity with hemizygous *Ta* mice (Figure 3). This pattern of variation is congruent with the marked degree of tooth row polymorphism observed in heterozygous *Eda<sup>Ta/+</sup>* females (Sofaer, 1969; Kristenova et al., 2002; Peterkova et al., 2002; Charles et al., 2009). The higher variability of tooth and mandibular morphology might be consistent with a probable X-inactivation effect in females (Lyon, 1961; Plath et al., 2002). This molecular mechanism leads, in heterozygous *Ta* females, to a mosaic of cells with expression of a wild-type or a null

## REFERENCES

- Arslan, S., Devcioglu Kama, J., Ozer, T., and Yavuz, I. (2007). Craniofacial and upper airway cephalometrics in hypohidrotic ectodermal dysplasia. *Dentomaxillofac. Radiol.* 36, 478–483.
- Blecher, S. R. (1986). Anhidrosis and absence of sweat glands in mice hemizygous for the tabby gene: supportive evidence for the hypothesis of homology between tabby and human anhidrotic (hypohidrotic) ectodermal dysplasia (Christ-Siemens-Touraine syndrome). *J. Invest. Dermatol.* 87, 720–722.
- Bondarets, N., Jones, R.M., and McDonald, F. (2002). Analysis of facial growth in subjects with syndromic ectodermal dysplasia: a longitudinal analysis. *Orthod. Craniofac. Res.* 5, 71–84.
- Bourgeois, P., Bolcato-Bellemin, A. L., Danse, J.M., Bloch-Zupan, A., Yoshida, K., Stoetzel, C., and Perrin-Schmitt, F. (1998). The variable expressivity and incomplete penetrance of the twist-null heterozygous mouse phenotype resemble those of human Saethre-

*Eda* gene. The X-inactivation effect can thus induce various pattern of dental and mandibular development, explaining the higher morphological variability recorded in heterozygous *Ta* females.

The underlying molecular aspects of the mandibular dysmorphologies could be linked, first of all, to a direct role of *Eda* in the development of the craniofacial complex (Montonen et al., 1998; Bushdid et al., 2001), and especially in Meckel's cartilage (Tucker et al., 2000). But the function of *EDA* in normal craniofacial development and in craniofacial abnormalities found in HED is still relatively elusive.

A hypothesis could be that morphological alteration in *Ta* mice mandible may be a secondary effect due to defective ectodermal development (Mina, 2001; Pummila et al., 2007). According to Haworth et al. (2004), cells that will occupy the epithelium of the distal and the proximal mandible primordium already occupy different spatial locations in the developing head ectoderm prior to the formation of the first pharyngeal arch and neural crest migration. Consequently, ectodermal abnormalities such as those linked to *Eda/Ta* mutations could be responsible to alterations of mandibular development. Besides, the involvement of some ectodermal genes in mandibular patterning has been emphasized as suggested for example by the inactivation of *Ptx1*, another ecto-mesodermal gene, leading to chondrogenesis alterations and to the loss of bones derived from the proximal part of the mandibular mesenchyme (Lanctôt et al., 1999).

Considering mandibular shape, 2D elliptical Fourier descriptors provides an original description of the distinctive mandibular manifestation in *Ta* mice. The ability of our quantitative approach for depicting subtle differences in mandibular profiles (e.g., marked backward projection of the coronoid process and narrowing of the mandibular condylar neck) eludes detection by conventional morphometric methods. The mandibular shape differences evidenced in this study parallel the tooth abnormalities and skeletal defects observed in *Ta* mice, underlining the role of *EDA-A* in the reciprocal epithelial–mesenchymal interactions that are of critical importance in the normal dental and craniofacial development. Even if more extensive studies should be undertaken to explore the whole craniofacial skeleton, we provide a detailed analysis of global and local mandibular dysmorphologies and identify the mandibular location that should be targeted for more detailed analysis of cell and molecular processes linked to *Eda/Ta* gene mutations.

## ACKNOWLEDGMENTS

We thank Dr. Y. Bolender for reviewing the English version.

## SUPPLEMENTARY MATERIAL

The Supplementary Material for this article can be found online at [http://www.frontiersinneuroscience.org/craniofacial\\_biology/10.3389/fphys.2011.00015/abstract/](http://www.frontiersinneuroscience.org/craniofacial_biology/10.3389/fphys.2011.00015/abstract/)

- Chotzen syndrome. *Hum. Mol. Genet.* 7, 945–957.
- Bushdid, P. B., Chen, C. L., Brantley, D. M., Yull, F., Raghov, R., Kerr, L. D., and Barnett, J. V. (2001). NF-kappaB mediates FGF signal regulation of *msx-1* expression. *Dev. Biol.* 237, 107–115.
- Cambiaghi, S., Restano, L., Pääkkönen, K., Caputo, R., and Kere, J. (2000). Clinical findings in mosaic carriers of hypohidrotic ectodermal dysplasia. *Arch. Dermatol.* 136, 217–224.
- Charles, C., Pantalacci, S., Perterkova, R., Tafforeau, P., Laudet, V., and Viriot, L. (2009). Effect of *eda* loss of function on upper jugal tooth morphology. *Anat. Rec.* 292, 299–308.
- Clauss, F., Maniere, M. C., Oby, F., Waltmann, E., Hadj-Rabia, S., Bodemer, C., Alembik, Y., Lesot, H., and Schmittbuhl, M. (2008). Dento-craniofacial phenotypes and underlying molecular mechanisms in hypohidrotic ectodermal dysplasia (HED): a review. *J. Dent. Res.* 87, 1089–1099.
- Dellavia, C., Catti, F., Sforza, C., Tommasi, D. G., and Ferrario, V. F. (2010). Craniofacial growth in ectodermal dysplasia. An 8 year longitudinal evaluation of Italian subjects. *Angle Orthod.* 80, 545–551.
- Dellavia, C., Sforza, C., Malerba, A., Strohenger, L., and Ferrario, V. F. (2006). Palatal size and shape in 6-year olds affected by hypohidrotic ectodermal dysplasia. *Angle Orthod.* 76, 978–983.
- DiGiovanna, J. J., Priolo, M., and Itin, P. (2009). Approach towards a new classification for ectodermal dysplasias: integration of the clinical and molecular knowledge. *Am. J. Med. Genet. A* 149, 2068–2070.
- Dixon, A. D. (1997). “Prenatal development of the facial skeleton,” in *Fundamentals of Craniofacial Growth*, eds A. D. Dixon, D. A. N. Hoyte, and O. Rönning (Boca Raton: CRC Press), 59–97.
- Everitt, B., and Rabe-Hesketh, S. (2001). *Analysis of Medical Data Using S-Plus*. New York: Springer.
- Grüneberg, H. (1971). The glandular aspects of the tabby syndrome in the mouse. *J. Embryol. Exp. Morphol.* 25, 1–19.
- Hall, B. K. (1980). Tissue interactions and the initiation of osteogenesis and chondrogenesis in the neural crest-derived mandibular skeleton of the embryonic mouse as seen in isolated murine tissues and in recombinations of murine and avian tissues. *J. Embryol. Exp. Morphol.* 58, 251–264.
- Hall, B. K., and Coffin-Collins, P. A. (1990). Reciprocal interactions between epithelium, mesenchyme, and epidermal growth factor (EGF) in the regulation of mandibular mitotic activity in the embryonic chick. *J. Craniofac. Genet. Dev. Biol.* 10, 241–261.
- Hammer, O., Harper, D. A. T., and Ryan, P. D. (2001). PAST: paleontological statistics software package for education and data analysis. *Palaeontol. Electronica* 4, 1–9.
- Haworth, K. E., Healy, C., Morgan, P., and Sharpe, P. T. (2004). Regionalisation of early head ectoderm is regulated by endoderm and prepatterns the orofacial epithelium. *Development* 131, 4797–4806.
- Hill, N. L., Laib, A., and Duncan, M. K. (2002). Mutation of the ectodysplasin-A gene results in bone defects in mice. *J. Comp. Pathol.* 126, 220–225.
- Itin, P. H. (2009). Rationale and background as basis for a new classification of the ectodermal dysplasias. *Am. J. Med. Genet. A* 149, 1973–1976.
- Johnson, E. L., Roberts, M. W., Guckes, A. D., Bailey, L. J., Phillips, C. L., and Wright, J. T. (2002). Analysis of craniofacial development in children with hypohidrotic ectodermal dysplasia. *Am. J. Med. Genet.* 112, 327–334.
- Kristenova, P., Peterka, M., Lisi, S., Gendral, J. L., Lesot, H., and Peterkova, R. (2002). Different morphotypes of functional dentition in the lower molar region of tabby (EDA) mice. *Orthod. Craniofac. Res.* 5, 205–214.
- Kuhl, F. P., and Giardana, C. R. (1982). Elliptical Fourier features of closed contour. *Comput. Graph. Image Process.* 18, 236–258.
- Lancôt, C., Moreau, A., Chamberland, M., Tremblay, M. L., and Drouin, J. (1999). Hindlimb patterning and mandible development require the *Ptx1* gene. *Development* 126, 1805–1810.
- Lesot, H., Clauss, F., Manière, M. C., and Schmittbuhl, M. (2009). Consequences of X-linked hypohidrotic ectodermal dysplasia for the human jaw bone. *Front. Oral Biol.* 13, 93–99.
- Lyon, M. (1961). Gene action in the X-chromosome of the mouse (*Mus musculus* L.). *Nature* 190, 372–373.
- Mina, M. (2001). Regulation of mandibular growth and morphogenesis. *Crit. Rev. Oral Biol. Med.* 12, 276–300.
- Monreal, A. W., Zonana, J., and Ferguson, B. (1998). Identification of a new splice form of the EDA1 gene permits detection of nearly all X-linked hypohidrotic ectodermal dysplasia mutations. *Am. J. Hum. Genet.* 63, 380–389.
- Montonen, O., Ezer, S., Saarialho-Kere, U. K., Herva, R., Karjalainen-Lindsberg, M. L., Kaitila, I., Schlessinger, D., Srivastava, A. K., Thesleff, I., and Kere, J. (1998). The gene defective in anhidrotic ectodermal dysplasia is expressed in the developing epithelium, neuroectoderm, thymus, and bone. *J. Histochem. Cytochem.* 46, 281–289.
- Peterkova, R., Kristenova, P., Lesot, H., Lisi, S., Vonesch, J. L., Gendral, J. L., and Peterka, M. (2002). Different morphotypes of the tabby (EDA) dentition in the mouse mandible result from a defect in the mesio-distal segmentation of dental epithelium. *Orthod. Craniofac. Res.* 5, 215–226.
- Pinheiro, M., and Freire-Maia, N. (1994). Ectodermal dysplasias: a clinical classification and a causal review. *Am. J. Med. Genet.* 53, 153–162.
- Plath, K., Mlynarczyk-Evans, S., Nusinow, D., and Manning, B. (2002). XIST RNA and the mechanism of X chromosome inactivation. *Annu. Rev. Genet.* 36, 233–278.
- Pummila, M., Fliniaux, I., Jaatinen, R., James, M. J., Laurikkala, J., Schneider, P., Thesleff, I., and Mikkola, M. L. (2007). Ectodysplasin has a dual role in ectodermal organogenesis: inhibition of Bmp activity and induction of Shh expression. *Development* 134, 117–125.
- Richtsmeier, J., Zumwalt, A., Carlson, E., Epstein, C., and Reeves, R. (2002). Craniofacial phenotypes in segmentally trisomic mouse models for Down syndrome. *Am. J. Med. Genet.* 107, 317–324.
- Schmittbuhl, M., Allenbach, B., Le Minor, J. M., and Schaaf, A. (2003). Elliptical descriptors: some simplified morphometric parameters for the quantification of complex outlines. *Math. Geol.* 35, 853–872.
- Sofaer, J. A. (1969). Aspects of the tabby-crinkled and downless syndrome. I. The development of tabby teeth. *J. Embryol. Exp. Morphol.* 22, 181–205.
- Srivastava, A. K., Pispis, J., Hartung, A. J., Du, Y., Ezer, S., Jenks, T., Shimada, T., Pekkanen, M., Mikkola, M. L., Ko, M. S., Thesleff, I., Kere, J., and Schlessinger, D. (1997). The tabby phenotype is caused by mutation in a mouse homologue of the EDA gene that reveals novel mouse and human exons and encodes a protein (ectodysplasin-A) with collagenous domains. *Proc. Natl. Acad. Sci. U.S.A.* 94, 13069–13074.
- Tucker, A. S., Headon, D. J., Schneider, P., Ferguson, B. M., Overbeek, P., Tschopp, J., and Sharpe, P. T. (2000). Edar/Eda interactions regulate enamel knot formation in tooth morphogenesis. *Development* 127, 4691–4700.
- Vincent, M. C., Biancalana, V., Ginisty, D., Mandel, J. L., and Calvas, P. (2001). Mutational spectrum of the ED1 gene in X-linked hypohidrotic ectodermal dysplasia. *Eur. J. Hum. Genet.* 9, 355–363.

**Conflict of Interest Statement:** The authors declare that the research was conducted in the absence of any commercial or financial relationships that could be construed as a potential conflict of interest.

Received: 20 February 2011; accepted: 26 March 2011; published online: 20 April 2011.

Citation: Bornert F, Choquet P, Gros C, Aubertin G, Perrin-Schmitt F, Clauss F, Lesot H, Constantinesco A and Schmittbuhl M (2011) Subtle morphological changes in the mandible of Tabby mice revealed by micro-CT imaging and elliptical Fourier quantification. *Front. Physio.* 2:15. doi: 10.3389/fphys.2011.00015

This article was submitted to *Frontiers in Craniofacial Biology*, a specialty of *Frontiers in Physiology*.

Copyright © 2011 Bornert, Choquet, Gros, Aubertin, Perrin-Schmitt, Clauss, Lesot, Constantinesco and Schmittbuhl. This is an open-access article subject to a non-exclusive license between the authors and Frontiers Media SA, which permits use, distribution and reproduction in other forums, provided the original authors and source are credited and other Frontiers conditions are complied with.





Medical sciences/Sciences médicales

## Elliptical Fourier descriptors for contours in three dimensions: A new tool for morphometrical analysis in biology

*Descripteurs elliptiques de Fourier des contours en trois dimensions:  
un nouvel outil pour l'analyse morphométrique en biologie*

Jérémy E. Godefroy<sup>a,\*</sup>, Fabien Bornert<sup>b</sup>, Catherine I. Gros<sup>b</sup>, André Constantinesco<sup>a</sup>

<sup>a</sup> IMFS CNRS FRE 3240, Preclinical Imaging Lab, biophysique et médecine nucléaire, hôpitaux universitaires de Strasbourg, 1, avenue Molière, 67098 Strasbourg cedex, France

<sup>b</sup> Inserm UMR 977, faculté dentaire, hôpitaux universitaires de Strasbourg, 11, rue Humann, 67000 Strasbourg, France

### ARTICLE INFO

#### Article history:

Received 24 June 2011

Accepted after revision 18 December 2011

Available online 26 January 2012

#### Keywords:

Elliptical Fourier descriptors

Morphology

Three-dimensionnal contours

Reorientation algorithm

Rescaling

Contour comparison

#### Mots clés :

Descripteurs elliptiques de Fourier

Morphologie

Contours en trois dimensions

Algorithme de réorientation

Mise à l'échelle

Comparaison du contour

### ABSTRACT

Elliptical Fourier descriptor analysis is a method for the morphometric study of curves. It has been used in the two-dimensional plane for closed contours, but rarely for lines in the three-dimensional space. The method consists of an expansion of a contour as a sum of ellipses. In this article, we study three-dimensional contours, i.e. lines embedded in the three-dimensional space. We compute for the first time the relations between the Fourier coefficients and its geometric parameters. We then use these relations for normalization and reorientation of three-dimensional contours. Such an algorithm can be used to perform inter-individual comparisons between contours, regardless of differences in viewpoint or global size. Human and small animal illustrative examples using biomedical X-ray CT imaging data of open bone structures demonstrate the interest and potential of the method for morphological analysis.

© 2011 Académie des sciences. Published by Elsevier Masson SAS. All rights reserved.

### RÉSUMÉ

Les descripteurs elliptiques de Fourier permettent l'analyse morphométrique des courbes. Ils ont été essentiellement employés en biologie pour l'analyse de lignes fermées dans l'espace à deux dimensions mais rarement pour des lignes inscrites dans l'espace à trois dimensions. La méthode consiste en la décomposition d'un contour en somme d'ellipses, appelées « harmoniques elliptiques ». Dans cet article, nous étudions des contours inscrits dans l'espace à trois dimensions et déterminons, pour la première fois, les relations existant entre les coefficients elliptiques de Fourier et les paramètres géométriques correspondant. Ces relations sont alors utilisées pour la normalisation et la réorientation des contours tri-dimensionnels. L'algorithme est ainsi adapté à la comparaison inter-individu du contour d'une même structure, indépendamment des différences de dimensions ou de point de vue. Des exemples biologiques illustrant le potentiel de la méthode pour l'analyse morphométrique sont exposés à partir de données clinique et préclinique d'imagerie tomодensitométrique de structures osseuses ouvertes.

© 2011 Académie des sciences. Publié par Elsevier Masson SAS. Tous droits réservés.

\* Corresponding author.

E-mail address: jeremy.godefroy.01@normalesup.org (J.E. Godefroy).



## 1. Introduction

Elliptic Fourier descriptor analysis is a method for contour description. A closed curve is a continuous periodic function of a parameter, so it can be alternatively represented as a sum of cosine and sine functions of growing frequencies, affected by coefficients referred to as 'Fourier descriptors' (FDs). The sum of these cosine and sine functions converges towards the initial contour, as the number of harmonics increases. Each harmonic is actually an ellipse, completely defined by its period and its FDs.

Elliptical Fourier descriptors were first described in the two-dimensional space [1–4] with some variety regarding the variable used for parametrization (arc length, angle, etc.). A plane, closed contour is expressed as a sum of two-dimensional ellipses of decreasing areas. The FDs can be used as morphometric variables in multivariate analysis, allowing for the distinction of groups within a set of shapes. Most applications in two dimensions are related to biological issues [5], for anthropology [6–8], anatomy [9], evaluation of the response to orthodontics treatment [10], etc. Hand-written character recognition [2,11,12] or aircraft recognition algorithms [3,13] are other areas of use. The FDs allow for the computation of invariants of the contour, independent under translation, rotation or change in the starting point on the contour [2,4]. In addition to providing interesting information compression, FDs can be used for smoothing contours, by keeping only the first harmonics.

In three dimensions, two different problems may be addressed. One is the study of bounding surfaces [14–19] where shapes are described as sum of ellipsoids. The other is the study of closed lines embedded in the three-dimensional space. Few papers have been published on the subject. Numerical invariants of three-dimensional contours are computed in reference [20] to study the influence of noise and distortion for shape recognition purposes. In reference [21], lines are simplified as 'chaincodes', reducing the complexity of the initial contour. FDs are computed using this formalism, and normalized to make them independent of scale change and orientation of the global contour. In reference [22], the author makes the FDs independent of the starting point and uses them in the cardiology field to identify supraventricular beats by analyzing the 3D curves formed by the electrocardiogram vector (QRS loop). In reference [23], the authors used 3D FDs to optimize the fitting of protection harnesses to body shape. Some works make use of the results in two dimensions for studying surfaces, either by 'slicing' the initial 3D surface [24–26], by combining projections [27] or using invariants [28]. None of these papers give an explicit correspondance between FDs and their geometric parameters.

In this article, we study lines embedded in three-dimensional space. Real world objects, more particularly, anatomical structures, tend to be three-dimensional rather than two-dimensional. Tomographic imaging such as scanner and MRI, followed by appropriate image processing, may be used to create three-dimensional objects. We focused on lines rather than surfaces for several reasons. First, mathematical simplicity: Lines may be parametrized by one-variable functions while surfaces require the handling of multiple variable functions. Secondly, many

anatomical structures (such as skull or heart) are not closed surfaces, making irrelevant the use of global surface descriptors in the vicinity of the boundary. Unlike reference [21], we did not restrict ourselves to chaincodes, but rather dealt with arbitrary 3D lines.

We start from two 3D lines. Each line represents a contour and has a set of coordinates (sampling) describing it. The aim of this article is to address the following question: how can we compare the two contours? When the sampling of the points on the contours is done in two different Cartesian coordinate systems, we cannot compare directly the lines but we need a transformation step. Our approach is to use the decomposition as elliptical Fourier descriptors to find, for each object, an intrinsic Cartesian coordinate system to perform this transformation. This system will be specific to each contour. As stated earlier, each harmonic of the decomposition of a contour is an ellipse defined by its period and FDs. The first harmonic is an ellipse roughly approximating the contour. We use it as the reference plane of the new Cartesian coordinate system, its symmetry axes being the two axis lines  $X, Y$ . We also use the area of this first harmonic to account for the potential scale difference in the two coordinate systems. Making use of these results, we compute an algorithm for rescaling and reorientation of 3D objects, by normalizing their FDs or their coordinates on the first harmonic.

An ellipse can be described in two ways: either by giving the coefficients of its parametric equation (six numbers in three dimensions), or by giving the geometrical parameters: semi-axis lengths, angles for the orientation (three numbers in three dimensions), starting point on the contour and direction of motion when the parameter increases. In order to perform the normalization-reorientation steps described above, we must know the equations linking the geometrical parameters of a given ellipse (here, the first elliptical descriptor) to the coefficients of its parametric equation (the FDs of the first harmonic). This has been addressed by reference [3] in two dimensions, but not in three dimensions. This is the subject of the Section 2.

To introduce the formalism later used in this article, let us consider a closed curve  $M(t)$  of coordinates  $(x(t), y(t), z(t))$ . It can be described as a sum of ellipses using the Fourier series expansion of its coordinates:

$$x(t) = x_0 + \sum_{n=1}^{\infty} x_n(t)$$

with

$$x_0 = \frac{1}{T} \int_0^T x(t) dt$$

where  $T$  is the period of  $x(t)$ , and

$$x_n(t) = x_{c_n} \cos(2n\pi t/T) + x_{s_n} \sin(2n\pi t/T), n \in \mathbb{N}^*$$

with

$$x_{c_n} = \frac{2}{T} \int_0^T x(t) \cos\left(\frac{2n\pi t}{T}\right) dt$$

$$x_{s_n} = \frac{2}{T} \int_0^T x(t) \sin\left(\frac{2n\pi t}{T}\right) dt$$

$x_{c_n}, x_{s_n}$  are the Fourier coefficients of the  $n$ -th ellipse. The same relations hold true for  $y$  and  $z$ . For the experimental work,  $x(t)$  will typically be obtained by sampling a contour by  $p$  points  $x_m, m = 1, \dots, p$ . The direction of motion when the parameter  $t$  increases is the direction of sampling on the contour. The FD's computed here will depend on the point chosen to be  $x_1$  and the direction of sampling on the contour.

So

$$\vec{OM}(t) = \vec{OC} + \vec{CM} = \vec{OC} + \sum_{n=1}^{\infty} \vec{CM}_n(t)$$

where  $C(x_0, y_0, z_0)$  and  $\vec{CM}_n(t) (x_n(t), y_n(t), z_n(t))$ .  $M_n(t)$  describes an ellipse  $E_n$  centered at  $C$ . Let  $a, b$  be the lengths of its semi-axis,  $\alpha, \beta, \gamma$  three angles that define its three-dimensional orientation, and  $\varphi$  the phase shift for  $t = 0$ . The purpose of the next section is to find the equations relating  $x_{c_n}, x_{s_n}, y_{c_n}, y_{s_n}, z_{c_n}, z_{s_n}$  and  $a, b, \alpha, \beta, \gamma$ , and  $\varphi$ .

### 2. Relations between Fourier coefficients and geometrical parameters for ellipses in the three-dimensional space

To determine the relations between the coefficients  $(x_c, x_s, y_c, z_c, z_s)$  and the geometrical parameters  $a, b, \alpha, \beta, \gamma, \varphi$ , we start from an ellipse in the two-dimensional plane, defined by its axes  $(O, \vec{i})$  and  $(O, \vec{j})$ , its period  $T$ , a phase shift  $\varphi$  (corresponding to the position of  $M$  at  $t=0$ ). Its parametric equation is given by:

$$\begin{pmatrix} x(t) \\ y(t) \\ z(t) \end{pmatrix} = \begin{pmatrix} a \cos(2\pi t/T + \varphi) \\ b \sin(2\pi t/T + \varphi) \\ 0 \end{pmatrix}$$

Let us define now the rotation of this ellipse in the three-dimensional space for any given orientation. For this purpose, we use Euler angles  $\alpha, \beta, \gamma$ , illustrated in Fig. 1. Any orientation can be achieved by composing three elemental rotations  $r_\alpha, r_\beta, r_\gamma$ .

Here,  $r_\alpha$  is a rotation of angle  $\alpha$  about the  $(O, \vec{k})$  axis, whose matrix  $R_\alpha$  is written in the basis  $(\vec{i}, \vec{j}, \vec{k})$ ;  $r_\beta$  is a rotation of angle  $\beta$  about the  $(O, \vec{i}_\alpha)$  axis, with  $\vec{i}_\alpha = r_\alpha(\vec{i})$ , whose matrix is  $R_\beta$ ;  $r_\gamma$  is a rotation of angle  $\gamma$  about the  $(O, \vec{k}_\beta)$  axis, with  $\vec{k}_\beta = r_\beta(\vec{k})$ , whose matrix is  $R_\gamma$ .

The matrix  $\Omega$  of this transformation  $\omega$ , written in the basis  $(\vec{i}, \vec{j}, \vec{k})$ , is:

$$\Omega = R_\gamma R_\beta R_\alpha = \begin{pmatrix} \cos \alpha \cos \gamma - \sin \alpha \cos \beta \sin \gamma & -\cos \alpha \sin \gamma - \sin \alpha \cos \beta \cos \gamma & \sin \alpha \sin \beta \\ \sin \alpha \cos \gamma + \cos \alpha \cos \beta \sin \gamma & -\sin \alpha \sin \gamma - \cos \alpha \cos \beta \cos \gamma & -\cos \alpha \sin \beta \\ \sin \beta \sin \gamma & \sin \beta \cos \gamma & \cos \beta \end{pmatrix}$$

The  $(\Omega_{ij})_{i, j = 1, \dots, 3}$  satisfy:

$$\Omega_{11}\Omega_{12} + \Omega_{21}\Omega_{22} + \Omega_{31}\Omega_{32} = 0 \tag{1}$$

$$\Omega_{11}^2 + \Omega_{21}^2 + \Omega_{31}^2 = 1 \tag{2}$$

$$\Omega_{12}^2 + \Omega_{22}^2 + \Omega_{32}^2 = 1 \tag{3}$$

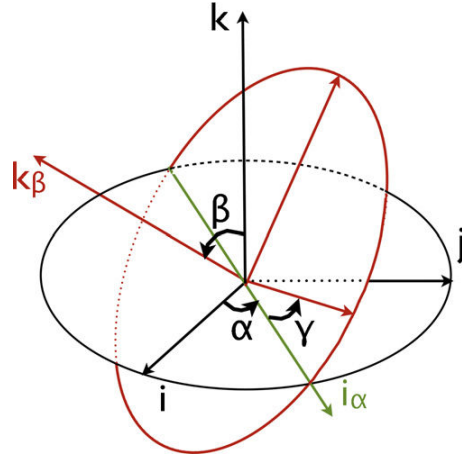


Figure 1. Illustration of the Euler angles used in this study.

So any ellipse whose parametric equation is  $(X(t), Y(t), Z(t))$ , can be written as

$$\begin{pmatrix} X(t) \\ Y(t) \\ Z(t) \end{pmatrix} = \Omega \begin{pmatrix} x(t) \\ y(t) \\ z(t) \end{pmatrix} = \begin{pmatrix} x_c \cos(2\pi t/T) + x_s \sin(2\pi t/T) \\ y_c \cos(2\pi t/T) + y_s \sin(2\pi t/T) \\ z_c \cos(2\pi t/T) + z_s \sin(2\pi t/T) \end{pmatrix}$$

The problem is equivalent to finding  $a, b, \alpha, \beta, \gamma, \varphi$ , given  $x_c, x_s, y_c, y_s, z_c, z_s$ , bound by the following equations:

$$S_x \begin{cases} x_c = a\Omega_{11}\cos\varphi + b\Omega_{12}\sin\varphi \\ x_s = -a\Omega_{11}\sin\varphi + b\Omega_{12}\cos\varphi \end{cases}$$

and the same for  $S_y$  and  $S_z$  by replacing  $\Omega_{1i}$  by  $\Omega_{2i}$  and  $\Omega_{3i}$ , respectively.

Using  $S_x, S_y$  and  $S_z$  in Eqs. (1) to (3), we get:

$$\tan 2\varphi = 2 \frac{x_c x_s + y_c y_s + z_c z_s}{x_s^2 + y_s^2 + z_s^2 - x_c^2 - y_c^2 - z_c^2} \tag{4}$$

$$a^2 = (x_c^2 + y_c^2 + z_c^2)\cos^2\varphi + (x_s^2 + y_s^2 + z_s^2)\sin^2\varphi - (x_c x_s + y_c y_s + z_c z_s)\sin 2\varphi \tag{5}$$

$$b^2 = (x_c^2 + y_c^2 + z_c^2)\sin^2\varphi + (x_s^2 + y_s^2 + z_s^2)\cos^2\varphi + (x_c x_s + y_c y_s + z_c z_s)\sin 2\varphi \tag{6}$$

Eq. (4) has four solutions  $\varphi_1, \dots, \varphi_4$ :

$$\varphi_n = \varphi_0 + \frac{n\pi}{2}, \quad n \in \{0, 1, 2, 3\} \text{ with}$$

$$\varphi_0 = (1/2)\arctan \frac{2(x_c x_s + y_c y_s + z_c z_s)}{x_s^2 + y_s^2 + z_s^2 - x_c^2 - y_c^2 - z_c^2}$$

Each  $\varphi_i$  gives two different solutions for  $a$  and  $b$ , one positive and one negative.

From the definition of  $\Omega$ ,

$$\frac{\Omega_{11}\Omega_{31} + \Omega_{12}\Omega_{32}}{\Omega_{21}\Omega_{32} - \Omega_{22}\Omega_{31}} = \cos\beta \tag{7}$$

$$\frac{\Omega_{21}\Omega_{31} + \Omega_{22}\Omega_{32}}{\Omega_{11}\Omega_{32} - \Omega_{12}\Omega_{31}} = \cos\beta \tag{8}$$

$$\frac{\Omega_{21}\Omega_{32} + \Omega_{22}\Omega_{31}}{\Omega_{11}\Omega_{32} - \Omega_{12}\Omega_{31}} = \tan\alpha \tag{9}$$

Any given value for  $\varphi$  gives two possible values for  $a$  and for  $b$ . Any given value of the triplet  $(\varphi, a, b)$  gives two possible values for the triplet  $(\alpha, \beta, \gamma)$ . The set of solutions has then 32 elements, which reflects the symmetry of the problem. For computer programming purposes, one can impose conditions to get a unique solution:

1.  $\varphi \in ]-\pi/4, \pi/4[$
2.  $\{a, b\} \in (\mathbb{R}^+)^2$
3.  $\beta \in [0, \pi]$

which gives:

$$\varphi = (1/2)\arctan \frac{2(x_c x_s + y_c y_s + z_c z_s)}{x_s^2 + y_s^2 + z_s^2 - x_c^2 - y_c^2 - z_c^2}$$

$$a = \sqrt{(x_c^2 + y_c^2 + z_c^2)\cos^2\varphi + (x_s^2 + y_s^2 + z_s^2)\sin^2\varphi - (x_c x_s + y_c y_s + z_c z_s)\sin 2\varphi}$$

$$b = \sqrt{(x_c^2 + y_c^2 + z_c^2)\sin^2\varphi + (x_s^2 + y_s^2 + z_s^2)\cos^2\varphi + (x_c x_s + y_c y_s + z_c z_s)\sin 2\varphi}$$

$$\frac{\Omega_{31}^2 + \Omega_{32}^2}{\Omega_{11}\Omega_{32} - \Omega_{12}\Omega_{31}} = \frac{\sin\beta}{\cos\alpha} \tag{10}$$

$$\Omega_{31} = \sin\beta \sin\gamma \tag{11}$$

$$\Omega_{31} = \sin\beta \sin\gamma \tag{12}$$

Using Eqs. (1) to (3), Eqs. (7) and (8) are redundant.  $S_x$ ,  $S_y$  and  $S_z$  give  $\Omega_{ij}$  as functions of  $\varphi, a, b$ . So:

$$\tan\alpha = \frac{y_c z_s - y_s z_c}{x_c z_s - x_s z_c}$$

$$\cos\beta = w(\Omega_{21}\Omega_{31} + \Omega_{22}\Omega_{32})$$

$$\frac{\sin\beta}{\cos\alpha} = w(\Omega_{31}^2 + \Omega_{32}^2)$$

with

$$\Omega_{11}\Omega_{32} - \Omega_{12}\Omega_{31} = \frac{x_c z_s - x_s z_c}{ab} \stackrel{def}{=} 1/w$$

Let us define:

$$\alpha^* = \arctan \frac{y_c z_s - y_s z_c}{x_c z_s - x_s z_c}$$

$$\beta^* = \arccos(w(\Omega_{21}\Omega_{31} + \Omega_{22}\Omega_{32}))$$

- If  $w > 0$ , the solutions for  $(\alpha, \beta)$  are:

$$(\alpha^*, \beta^*)$$

$$\text{and } (\alpha^* + \pi, -\beta^*)$$

- If  $w < 0$ , solutions are:

$$(\alpha^* + \pi, \beta^*)$$

$$\text{and } (\alpha^*, -\beta^*)$$

Eqs. (11) and (12) unambiguously define  $\gamma$ , knowing  $a, b, \varphi, \alpha, \beta$ .

$$\alpha = \arctan \frac{y_c z_s - y_s z_c}{x_c z_s - x_s z_c} \text{ (resp. } \arctan \frac{y_c z_s - y_s z_c}{x_c z_s - x_s z_c} + \pi)$$

if  $x_c z_s - x_s z_c > 0$  (resp.  $< 0$ )

$$\beta = \arccos(w(\Omega_{21}\Omega_{31} + \Omega_{22}\Omega_{32}))$$

$$\gamma = \arccos \frac{\Omega_{32}}{\sin\beta} \text{ (resp. } -\arccos \frac{\Omega_{32}}{\sin\beta}) \text{ if } \Omega_{31} > 0 \text{ (resp. } < 0)$$

with

$$w = \frac{ab}{x_c z_s - x_s z_c}$$

$$\Omega_{21} = \frac{y_c \cos\varphi - y_s \sin\varphi}{a}, \Omega_{31} = \frac{z_c \cos\varphi - z_s \sin\varphi}{a}$$

$$\Omega_{22} = \frac{y_c \sin\varphi + y_s \cos\varphi}{b}, \Omega_{32} = \frac{z_c \sin\varphi + z_s \cos\varphi}{b}$$

### 3. Normalization of Fourier descriptors and coordinates

In order to address our initial problem of contour comparison, we make use of the preceding results. For two contours, we can compare either their Fourier descriptors, or their coordinates. In either case, we want to transform these numbers, to write them in a new system of coordinates, intrinsic to the contour. As stated earlier, this is achieved by using the first harmonic. This lets us create a rescaling – reorientation algorithm, a required step before contour comparison.

#### 3.1. Normalization of Fourier descriptors

The equations stated earlier give the necessary tools to transform the Fourier coefficients of the  $k$ -th harmonic  $x_{ck}, x_{sk}, y_{ck}, y_{sk}, z_{ck}, z_{sk}$ , (or equally  $\alpha, \beta, \gamma, \varphi_k, a_k, b_k, \alpha_k, \beta_k, \gamma_k$ ) to make them independent of the global size of the contour (normalization), of the orientation (reorientation), of the starting point on the contour (phase shift correction) and

of the direction of motion on it. We use the first harmonic, in a similar approach to [21].

### 3.1.1. Rescaling

We normalize the coefficients so that the area of the first harmonic will be equal to 1. The area of the first harmonic is given by:

$$A_1 = \pi a_1 b_1$$

so our normalization process consists in changing all  $x_{c_k}, x_{s_k}, y_{c_k}, y_{s_k}, z_{c_k}, z_{s_k}$  by  $x_{c_k}/\sqrt{A_1}, \dots$ , which implies a switch from  $(\varphi_k, a_k, b_k, \alpha_k, \beta_k, \gamma_k)$  to

$$\varphi_k, a_k/\sqrt{A_1}, b_k/\sqrt{A_1}, \alpha_k, \beta_k, \gamma_k, \forall k \in \mathbb{N}^*$$

### 3.1.2. Reorientation

We change the orientation of the contour so that the axes of the first harmonic be aligned with X and Y. It can be easily achieved through inverting the transformation  $\omega$  described in Section 2. For the first harmonic, the angles  $\alpha_1, \beta_1, \gamma_1$  define  $\omega_1$ . Let  $x'_{c_k}, x'_{s_k}, y'_{c_k}, y'_{s_k}, z'_{c_k}, z'_{s_k}$  be the Fourier coefficients of the  $k$ -th ellipse, after the reorientation step. We have:

$$\begin{pmatrix} x'_{c_k} & x'_{s_k} \\ y'_{c_k} & y'_{s_k} \\ z'_{c_k} & z'_{s_k} \end{pmatrix} = \Omega_1^{-1} \begin{pmatrix} x_{c_k} & x_{s_k} \\ y_{c_k} & y_{s_k} \\ z_{c_k} & z_{s_k} \end{pmatrix}.$$

### 3.1.3. Phase shift correction

The departure point on the ellipse has no morphologic relevance. What operation needs to be done to the first harmonic to have a zero phase shift at  $t=0$ ? Let  $M^*(x_1^*(t), y_1^*(t), z_1^*(t))$  be the mobile point describing the first harmonic after correction of the phase shift.

$$\begin{pmatrix} x_1^*(t) \\ y_1^*(t) \\ z_1^*(t) \end{pmatrix} = \Omega_1 \begin{pmatrix} a_1 \cos t \\ b_1 \sin t \\ 0 \end{pmatrix} = \begin{pmatrix} x_{c_1}^* \cos t + x_{s_1}^* \sin t \\ y_{c_1}^* \cos t + y_{s_1}^* \sin t \\ z_{c_1}^* \cos t + z_{s_1}^* \sin t \end{pmatrix}$$

so

$$\begin{pmatrix} x_{c_1}^* & x_{s_1}^* \\ y_{c_1}^* & y_{s_1}^* \\ z_{c_1}^* & z_{s_1}^* \end{pmatrix} = \begin{pmatrix} x_{c_1} & x_{s_1} \\ y_{c_1} & y_{s_1} \\ z_{c_1} & z_{s_1} \end{pmatrix} \begin{pmatrix} \cos \varphi_1 & \sin \varphi_1 \\ -\sin \varphi_1 & \cos \varphi_1 \end{pmatrix}$$

The same transformation will hold true for each harmonic,  $\forall k \in \mathbb{N}^*$ :

$$\begin{pmatrix} x_{c_k}^* & x_{s_k}^* \\ y_{c_k}^* & y_{s_k}^* \\ z_{c_k}^* & z_{s_k}^* \end{pmatrix} = \begin{pmatrix} x_{c_k} & x_{s_k} \\ y_{c_k} & y_{s_k} \\ z_{c_k} & z_{s_k} \end{pmatrix} \begin{pmatrix} \cos \varphi_1 & \sin \varphi_1 \\ -\sin \varphi_1 & \cos \varphi_1 \end{pmatrix}.$$

### 3.1.4. Direction of motion

Fourier coefficients of two similar ellipses with opposite direction of motion of the point  $M(t)$  across time will be bound by the following equations:

$$\begin{aligned} x_c &= x_{c-} \\ x_s &= -x_{s-} \\ y_c &= y_{c-} \\ y_s &= -y_{s-} \\ z_c &= z_{c-} \\ z_s &= -z_{s-} \end{aligned}$$

We must impose the same change in the direction of motion to all harmonics. For instance, one can test the sign of  $y'_{s_1}$  (which is the coefficient after reorientation); if negative, replace all the  $x_{c_k}, x_{s_k}, y_{c_k}, y_{s_k}, z_{c_k}, z_{s_k}$  by  $x_{c_{k-}}, x_{s_{k-}}, y_{c_{k-}}, y_{s_{k-}}, z_{c_{k-}}, z_{s_{k-}}$ . Imposing  $y'_{s_1} > 0$  is equivalent to a direct sense of motion of the first harmonic (after the reorientation step described above).

Combining all the preceding steps, we obtain a global formula for the new Fourier coefficients  $X_{c_k}, X_{s_k}, Y_{c_k}, Y_{s_k}, Z_{c_k}, Z_{s_k}$ :

$$\begin{pmatrix} X_{c_k} & X_{s_k} \\ Y_{c_k} & Y_{s_k} \\ Z_{c_k} & Z_{s_k} \end{pmatrix} = \frac{1}{\sqrt{A_1}} \Omega_1^{-1} \begin{pmatrix} x_{c_k} & x_{s_k} \\ y_{c_k} & y_{s_k} \\ z_{c_k} & z_{s_k} \end{pmatrix} \begin{pmatrix} \cos \varphi_1 & \sin \varphi_1 \\ -\sin \varphi_1 & \cos \varphi_1 \end{pmatrix}$$

If  $Y_{s_1}$  is negative, the new coefficients will be:

$$\begin{pmatrix} X_{c_k} & -X_{s_k} \\ Y_{c_k} & -Y_{s_k} \\ Z_{c_k} & -Z_{s_k} \end{pmatrix}.$$

## 3.2. Rescaling and reorientation of the initial coordinates

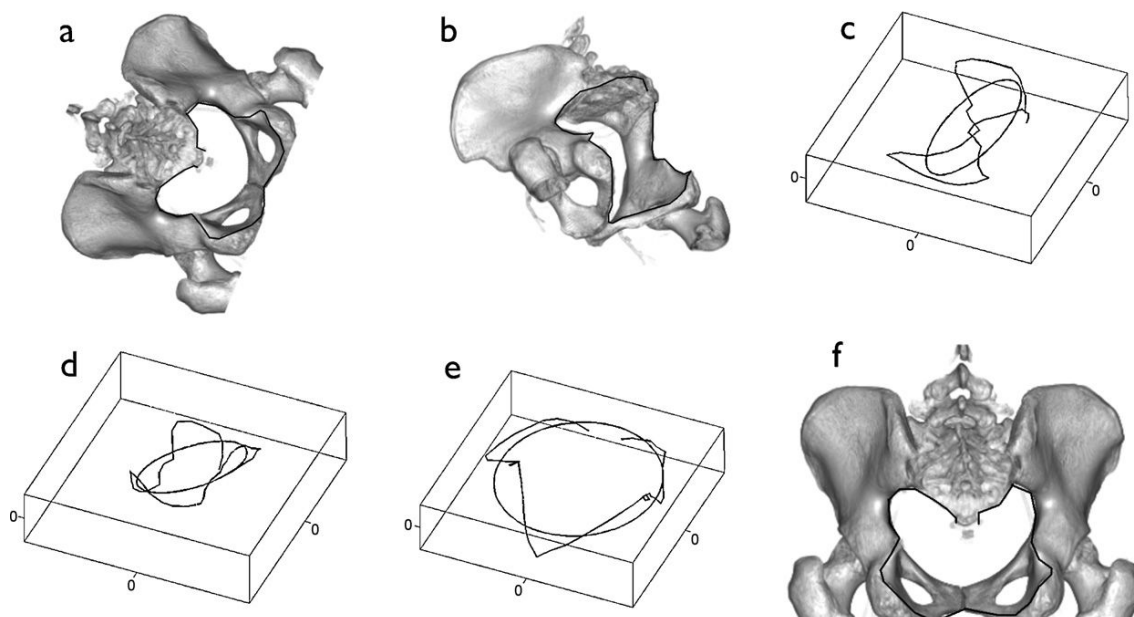
For comparison purposes, the only relevant steps are normalization and/or reorientation. We also subtract the coordinates of  $M_0$ , the center of gravity, to correct the translation of the origin of the Cartesian coordinate system. Neither the shift of the starting point nor the direction in which the points are sampled are of interest. Let  $(x_p, y_p, z_p)$  be the coordinates of the  $p$ -th point on the initial contour. After normalization, reorientation and translation to the origin of the system, the final coordinates  $(x_p^f, y_p^f, z_p^f)$  will be:

$$\begin{pmatrix} x_p^f \\ y_p^f \\ z_p^f \end{pmatrix} = \frac{1}{\sqrt{A_1}} \Omega_1^{-1} \begin{pmatrix} x_p - x_0 \\ y_p - y_0 \\ z_p - z_0 \end{pmatrix}. \tag{13}$$

## 4. Application examples

### 4.1. An overview of the use of the proposed algorithm for re-orientation and re-scaling applied to a patient X-ray CT

Fig. 2 shows an example of how our algorithm can be used for a three-dimensional re-scaling and re-orientation of two CT imaging exams obtained in different size and position. Such a technique could be used for precise and automated comparison, for a given patient, of images between several investigations (e.g., assessment of tumor size response to treatment). A patient abdominal CT scan was performed (Toshiba 64 slices, American Medical System, Tustin, CA, USA) and the axial slices were processed using a volume rendering software to display the pelvic bone structures (workstation ADW, GE Healthcare, Waukesha, USA). The three-dimensional line of the pelvic outlet contour was manually sampled leading to 43 points which coordinates were given by the imaging software (Figs. 2a, c). We then simulated a different position and a size reduction of the patient pelvis by



**Figure 2.** Overview of the algorithm. (a) and (b) show two CT scan bone volume rendering on which the pelvic outlet has been outlined (black line). (b) is a mathematically rotated and rescaled image of (a). Corresponding pelvic outlets alone and first elliptical Fourier descriptor are shown respectively in (c) and (d). Notice that orientation and area of these ellipses are different for the two images. The normalization-reorientation steps of the algorithm are then performed on the two contours, by making the first harmonic the reference plane of the contour and by normalizing the distances in order to set the area of the first harmonic equal to 1. The same contour, illustrated in (e), is obtained after the normalization-reorientation steps of the algorithm, whether starting from the (c) or (d) contours. Finally, the new pelvic outlet is represented in (f) superimposed to the initial bone structures.

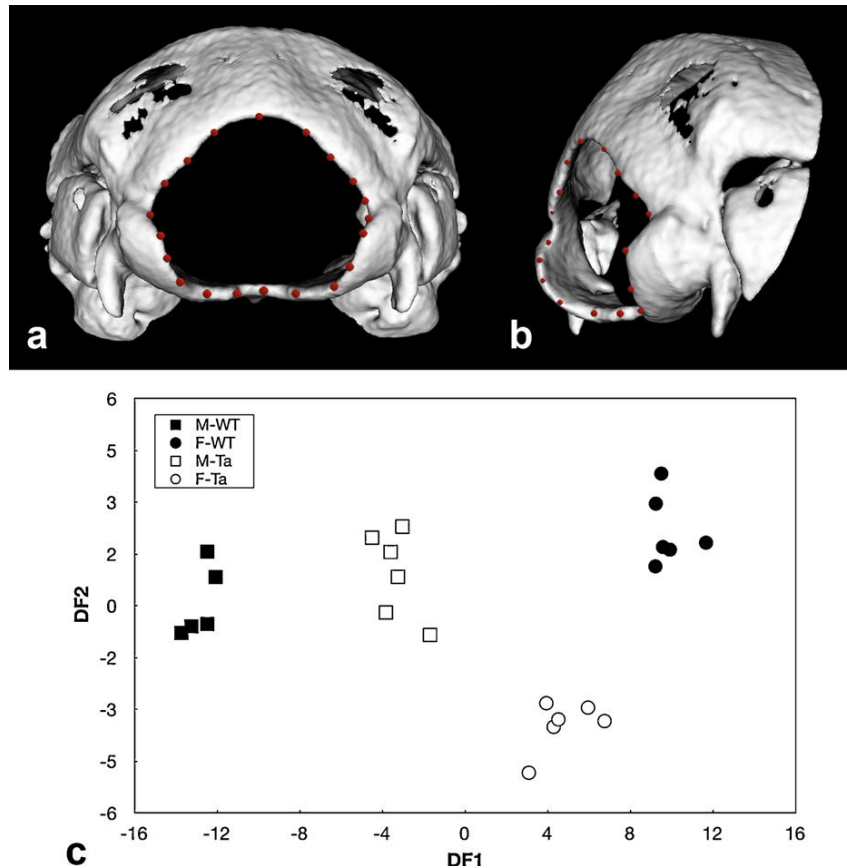
mathematically changing the coordinates of the initial points by a rotation and scale matrix (Fig. 2b) of which a new set of coordinates of the pelvic outlet was obtained as illustrated in Fig. 2d. We then applied our algorithm to normalize and reorient the two different pelvic outlets, their corresponding first harmonic being the reference ( $X, Y$ ) plane. Re-orientation and normalization steps of the algorithm give the same contour illustrated in Fig. 2e, whatever set of coordinates is used as an input. We then represented the new pelvic outlet within the initial bone structure (Fig. 2f). This example shows how the algorithm presented here can be used to reorient and normalize three-dimensional contours from different CT imaging acquisitions to perform a comparison between them.

#### 4.2. Morphometrical analysis of the foramen magnum contour in a murine model of X-linked hypohidrotic ectodermal dysplasia

X-linked hypohidrotic ectodermal dysplasia (XLHED) is a genetic disorder due to a mutation of *Eda* gene [29]. The clinical phenotype of individuals affected by HED is complex and associates hypotrichosis, dental agenesis and morphological defects, onychodysplasia and eccrine glands aplasia or hypoplasia, being the main cardinal features [30]. Craniofacial and anthropometric changes are also described in XLHED and consist in reduced and retrognathic maxilla, frontal prominence, cranial base modifications, reduced facial convexity and facial height with deficiencies in skeletal sagittal and transversal

growth [31–33]. Although the tooth abnormalities in Tabby mutant mice (the murine model of XLHED) have been extensively studied, the characterization of the craniofacial complex has received less attention. Therefore from 3D microCT reconstructions of the skull, the contour of the *foramen magnum* (a 3D line) was quantified using 3D Elliptical Fourier analysis, allowing quantitative comparisons between Tabby specimens and their wild type controls.

*EdaTa* mice were generated from the inbred Ta strain B6CBACa Aw-J/A-*EdaTa*/J-XO (Jackson Laboratory, USA). Mice phenotype was identified according to external morphological criteria: bald patches behind ears and deformities in the distal portion of the tail for hemizygous males (*EdaTa/Y*), striping of the coat for heterozygous females (*EdaTa/+*). WT mice were generated by inbreeding wild-type animals derived from the B6129PF2/J strain considered as control for strains designated by B6. WT mice and Tabby heterozygous females and homozygous males were genotyped according to previously published protocols [34] through PCR amplification using specific forward and reverse oligonucleotides (3F-7R, 6F-8R and 5F-6R), derived from  $-3$  kb to  $+1.9$  kb murine genomic sequence surrounding exon 1 of the WT *Eda* gene. The presence of a deletion in *Eda* gene exon 1 was observed in Ta specimens, as the 6F-8R primers allowed for amplification only in Ta heterozygous females and WT. The expected genotype of each Ta mice was confirmed by the absence of the 5F-6R primed fragments in Ta males. Mice population sample included 24 specimens, seven hemizygous males



**Figure 3.** Isosurface 3D microCT reconstructions of wild type and Tabby mice skull. (a) posterior view and (b) postero-lateral view showing also the sampling points of the three-dimensional contour of the *foramen magnum* outlined in red. (c) discriminant analysis of the 4 first elliptical descriptors of the *foramen magnum* of the four mice groups (M-WT: wild type males, F-WT: wild type females, M-Ta: Tabby hemizygous males, F-Ta: Tabby heterozygous females).

(*EdaTa/Y*), six heterozygous females (*EdaTa/+*), six control WT females and five control WT males. All the specimens studied were adults (3-month-old mice). Mice were killed by intraperitoneal lethal injection of pentobarbital. The experimental protocol was designed in compliance with recommendations of the EEC (86/609/CEE) for the care and use of laboratory animals. The animals were fixed in 1:10 37% formal, 3:4 100% ethanol, and 3:20 distilled water solution for 15 days. Imaging of full heads was performed using a microCT system (eXplore CT 120, GE Healthcare, Waukesha, WI, USA). The protocol used acquired 360 views on 360°, at 100 kV, 50.0 mA, with an exposure time of 20 ms. The duration of one acquisition was less than 4 min. A Feldkamp algorithm of backprojection led to the reconstruction of a volume made of cubic voxels of  $50 \mu\text{m} \times 50 \mu\text{m} \times 50 \mu\text{m}$ . Steps of the image analysis procedure were performed using MicroView (GE Healthcare, Waukesha, WI, USA). A 3D virtual reconstruction of the skull was computed using the isosurface volume rendering module with a threshold value set at 600 HU (Fig. 3). Each *foramen magnum* outline was then manually recorded as a series of 20 sampling points represented by

their 3D Cartesian coordinates (Fig. 3). The degree of distinction among mouse strains was then assessed and displayed graphically using discriminant analysis performed with Statistica 7.1 software package (Statsoft Inc., Tulsa, OK, USA). Correlations between 3D elliptical Fourier descriptors and discriminant axes were calculated. The unbiased Mahalanobis  $D^2$  distances, corrected for unequal sample sizes between the centroids of each group were also calculated to express inter-mouse strains variability. The discriminant analysis of the elliptical descriptors was limited to the first four harmonics because the multivariate analysis was no more significant after these harmonics (WilksLambda values  $p \geq 0.05$ ). The first two discriminant functions (DF1, DF2) described 86.3% of the total variance, the first accounting for 80.9% of the total variance, the second DF for the remaining 5.4%. Illustrated in Fig. 3, hemizygous Ta males and heterozygous Ta females clearly departed from the corresponding WT groups as shown by the significant distances separating the *EdaTa/Y* and *EdaTa/+* specimens from the other mice groups (Table 1). The greatest difference occurred between WT males and females illustrating the sexual dysmorphism. The lower

**Table 1**  
Unbiased Mahalanobis D2 distances (corrected for unequal sample sizes) between the centroids of each mice group.

	M-WT	F-WT	M-Ta	F-Ta
M-WT	0	518.3	114.3	326.1
F-WT	518.3	0	193.9	59.6
M-Ta	114.3	193.9	0	93.9
F-Ta	326.1	59.6	93.9	0

M-WT: wild type males, F-WT: wild type females, M-Ta: Tabby hemizygous males, F-Ta: Tabby heterozygous females.

difference occurred between Ta females and corresponding WT as demonstrated by the inter-group distances illustrated in Fig. 3 and Table 1.

## 5. Discussion

The algorithm presented in this article makes use of the elliptical Fourier descriptors to reorient, rescale and compare three-dimensional curves. It makes use of the first harmonic to define an intrinsic Cartesian coordinate system in which Fourier descriptors, or alternatively coordinates, are computed. Potential applications of this algorithm are numerous but we focus the discussion to biological and medical examples. Our first application example demonstrates how the algorithm can be used to reorient and normalize 3D lines of the same pelvic bone anatomical structures after simulation of two different patient size and position from an X-ray CT exam. In biomedical imaging, comparison of sequential three-dimensional contours across time for the follow-up of a particular patient needs such steps of normalization and reorientation. In clinical practice, the algorithm can also be used to rescale, reorient, and compare two exams acquired in two different conditions, such as stress vs. rest in myocardial perfusion single photon emission computed tomography (compared to clinical existing nuclear medicine softwares where this step of reorientation is obtained manually). Alternatively, one may want to describe 3D anatomical lines to assess the feasibility of a certain procedure. For instance, in obstetrics, pelvimetry evaluates the size of pelvic inlet and outlet to know if a vaginal delivery is possible, or if a cesarean section is required. Once clinical, this assessment is now helped with CT-measurements but does not take into account the whole 3D contour information. It is well-known that these measurements have poor predictive value (see for example [35]). Extraction of the 3D line and its subsequent analysis with our algorithm may lead to precious information regarding the possibility of vaginal delivery. More broadly, compared to manual anatomical landmarks and distances analysis, elliptical Fourier descriptors of bi-dimensional contours of anatomical structures (obtained for instance by X-ray planar projection) have demonstrated a great potential for shape comparison purposes [5–9]. However, elliptical Fourier descriptors of three-dimensional contours are more anatomically relevant, since most anatomical structures are three-dimensional. It can be used to sort animals for taxonomic purposes, or to study gene influence on phenotype as shown in our second example about

cranial dysmorphoses in a murine model of XLHED. In this case, the 3D elliptical Fourier descriptors algorithm was applied to a particular 3D line of an open bone structure of the skull (the *foramen magnum*), allowing for a clear distinction between homozygous and heterozygous Ta mice and their WT controls. This particular example illustrates the interest of the proposed method for open anatomical structures like the *foramen magnum* whose three-dimensional morphology are generally difficult to analyze. Elliptical Fourier descriptors analysis applied to three-dimensional contours treats the shape as a single entity and allows retrieval of the entire anatomical profile. For better data reproducibility, automated three-dimensional contour detection from biomedical isotropic tomographic images should be preferred to manual extraction. Entire outlines of biological objects contours can be obtained from sets of non invasive digital isotropic tomographic images sources (CT or MRI images for instance). Based on differences in contrasts, many filtering and thresholding data processing softwares are able to trace automatically the 3D boundaries of particular anatomical structures. It avoids the difficulties of localizing specific landmarks, especially for open structures [36,37]. A whole automated and efficient shape analysis procedure could be then achieved starting with an extraction of 3D surface by volume rendering image processing software followed by a selection of singular aligned points on the surface as an input to the algorithm presented in this paper. This procedure could be of particular interest for automated screening in large scale mouse phenotyping programs. Finally, computational time is not a major concern given the speed of the algorithm.

## 6. Conclusion

The algorithm presented in this article computes, for the first time, the relations between the Fourier coefficients of a contour embedded in the three-dimensional space as a sum of ellipses and its corresponding geometric parameters. These relations are then used to create an algorithm for the rescaling and reorientation of 3D objects, and contour comparison. The usefulness of this algorithm is demonstrated for morphometrical comparison purposes using 3D anatomical profiles obtained from biomedical clinical and preclinical X-ray computed tomography.

## Disclosure of interest

The authors declare that they have no conflicts of interest concerning this article.

## Acknowledgments

The authors thank P. Choquet, M. Schmittbuhl and R. Godefroy for helpful discussions. A special thank to F. Hubele for his help throughout this work.

## References

- [1] Cosgriff, R.L. Identification of shape. Ohio State Univ. Res. Foundation, (ASTIA AD 274 792), 1960.

- [2] G.H. Granlund, Fourier Preprocessing for Hand Print Character Recognition, *IEEE Trans. Comput.* 21 (1972) 195–201.
- [3] F.P. Kuhl, R.C. Giardina, Elliptic Fourier features of a closed contour, *Comput. Graph. Image Process.* 18 (3) (1982) 236–258.
- [4] C.T. Zahn, R.Z. Roskies, Fourier Descriptors for Plane Closed Curves, *IEEE Trans. Comp.* 21 (1972) 269–281.
- [5] P.E. Lestrel, Fourier descriptors and their applications in biology, Cambridge University Press, New York, 1997.
- [6] S.E. Bailey, J.M. Lynch, Diagnostic differences in mandibular P4 shape between Neandertals and anatomically modern humans, *Am. J. Phys. Anthropol.* 126 (2005) 268–277.
- [7] D.J. Daegling, W.L. Jungers, Elliptical Fourier analysis of symphyseal shape in great ape mandibles, *J. Hum. Evol.* 39 (1) (2000) 107–122.
- [8] F. Guy, H.T. Mackaye, A. Likius, P. Vignaud, M. Schmittbuhl, M. Brunet, Symphyseal shape variation in extant and fossil hominoids, and the symphysis of *Australopithecus bahrelghazali*, *J. Hum. Evol.* 55 (1) (2008) 37–47.
- [9] S. Chen, P. Lestrel, W. Kerr, J. McColl, Describing shape changes in the human mandible using elliptical Fourier functions, *Eur. J. Orthodontics* 22 (3) (2000) 205–216.
- [10] P.E. Lestrel, W.J.S. Kerr, Quantification of function regulator therapy using elliptical Fourier functions, *Eur. J. Orthodontics* 15 (6) (1993) 481–491.
- [11] R. Marquis, F. Taroni, S. Bozza, M. Schmittbuhl, Quantitative characterization of morphological polymorphism of handwritten characters loops, *Forens. Sci. Intern.* 164 (2–3) (2006) 211–220.
- [12] R. Marquis, F. Taroni, S. Bozza, M. Schmittbuhl, Size influence on shape of handwritten characters loops, *Forens. Sci. Intern.* 172 (1) (2007) 10–16.
- [13] T.P. Wallace, P.A. Wintz, An efficient three-dimensional aircraft recognition algorithm using normalized fourier descriptors, *Comput. Graph. Image Process.* 13 (2) (1980) 99–126.
- [14] A. Cuyt, J. Sijbers, B. Verdonk, D. Van Dyck, Region and Contour Identification of Physical Objects, *Appl. Num. Anal. Comput. Math.* 1 (2004) 343–352.
- [15] F. Dufrenoy, Segmentation and motion analysis of 2D and 3D objects using a flexible Fourier model, *Trait. Signal* 17 (2000) 153–178.
- [16] Li, J. Three-dimensional shape modeling: segmentation, reconstruction and registration. PhD thesis, University of Michigan, 2002.
- [17] Vranic, D.V., Saupe, D. 3D Shape Descriptor Based on 3D Fourier Transform. Proceedings of the EURASIP Conference on Digital Signal Processing for Multimedia Communications and Services (ECMCS 2001), 2001.
- [18] M.F. Wu, H.T. Sheu, Representation of 3D Surfaces by Two-Variable Fourier Descriptors, *IEEE Trans. Pattern Anal. Mach. Intell.* 20 (8) (1998) 858–863.
- [19] M. Zribi, Description of three-dimensional gray-level objects by the harmonic analysis approach, *Pattern Recogn. Lett.* 23 (2002) 235–243.
- [20] C.S. Lin, C. Jungthirapanich, Invariants of three-dimensional contours, *Pattern Recogn.* 23 (1990) 833–842.
- [21] P. Bose. The encoding and Fourier descriptors of arbitrary curves in 3-dimensional space. M. Sc. Thesis, University of Florida, 2000.
- [22] H.A. Kowalski. A normalized elliptic Fourier analysis method for spatial ECG rhythm classification. *Folia Cardiol.*:SC-P017, 2005.
- [23] M. Friess, F.J. Rohlf, H. Hsiao, Quantitative assessment of human body shape using Fourier analysis, *Three-Dimensional Image Capture and Applications VI* 5302 (1) (2004) 117–124.
- [24] Y. Jeong, R.J. Radke, Reslicing axially sampled 3D shapes using elliptical Fourier descriptors, *Med. Image Anal.* 11 (2) (2007) 197–206.
- [25] Monnet, C., Zollikofer, C., Bucher, H., Goudemand, N. Three-dimensional Morphometric Ontogeny of Mollusc Shells by Micro-Computed Tomography and Geometric Analysis. *Palaeontol. Elec.*:Article Number 12.3.12A, 2009.
- [26] Toshihiro, O. A study of ventricular motion in cardiac MRI using deformable models. Undergraduate honor thesis project, Ohio State University, 2007.
- [27] H.T. Sheu, M.F. Wu, Fourier descriptor based technique for reconstructing 3D contours from stereo images, *Vis. Image Signal Process. IEE Proc.* 142 (2) (1995) 95–104.
- [28] K. Arbter, W.E. Snyder, H. Burkhardt, G. Hirzinger, Application of Affine-Invariant Fourier Descriptors to Recognition of 3-D Objects, *IEEE Trans. Pattern Anal. Mach. Intell.* 12 (1990) 640–647.
- [29] M.C. Vincent, V. Biancalana, D. Ginisty, J.L. Mandel, P. Calvas, Mutational spectrum of the *ED1* gene in X-linked hypohidrotic ectodermal dysplasia, *Eur. J. Hum. Genet.* 9 (5) (2001) 355–363.
- [30] M. Pinheiro, N. Freire-Maia, Ectodermal dysplasias: a clinical classification and a causal review, *Am. J. Med. Genet.* 53 (2) (1994) 153–162.
- [31] S. Arslan, J. Devecioglu Kama, T. Ozer, I. Yavuz, Craniofacial and upper airway cephalometrics in hypohidrotic ectodermal dysplasia, *Dento-maxillofac. Radiol.* 36 (8) (2007) 478–483.
- [32] F. Clauss, M.C. Manière, F. Obry, E. Waltmann, S. Hadj-Rabia, C. Bodemer, Y. Alembik, H. Lesot, M. Schmittbuhl, Dento-craniofacial phenotypes and underlying molecular mechanisms in hypohidrotic ectodermal dysplasia (HED): a review, *J. Dent. Res.* 87 (12) (2008) 1089–1099.
- [33] E.L. Johnson, M.W. Roberts, A.D. Guckes, L.J. Bailey, C.L. Phillips, J.T. Wright, Analysis of craniofacial development in children with hypohidrotic ectodermal dysplasia, *Am. J. Med. Genet.* 112 (4) (2002) 327–334.
- [34] P. Bourgeois, A.L. Bolcato-Bellemin, J.M. Danse, A. Bloch-Zupan, K. Yoshida, C. Stoetzel, F. Perrin-Schmitt, The variable expressivity and incomplete penetrance of the twist-null heterozygous mouse phenotype resemble those of human Saethre-Chotzen syndrome, *Hum. Mol. Genet.* 7 (6) (1998) 945–957.
- [35] M.V. Zaretsky, J.M. Alexander, D.D. McIntire, M.R. Hatab, D.M. Twickler, K.J. Leveno, Magnetic resonance imaging pelvimetry and the prediction of labor dystocia, *Obstet. Gynecol.* 106 (2005) 916–926.
- [36] Costa, L., Cesar, R. Shape analysis and classification: theory and practice. Boca Raton, CRC Press, 2001.
- [37] S. Judex, Y. Luu, B. Ozcivici, S. Lublinski, C. Rubin, Quantification of adiposity in small rodents using micro CT, *Methods* 50 (2010) 1–14.





**DYSPLASIE ECTODERMIQUE HYPOHIDROTIQUE :  
MISE EN ÉVIDENCE DE NOUVEAUX MARQUEURS PHÉNOTYPIQUES  
CRÂNIENS ET POST-CRÂNIENS CHEZ LE MUTANT TABBY**

La Dysplasie Ectodermique Hypohidrotique liée à l'X (DEX) est une maladie génétique liée à une mutation du gène *EDA*. Le phénotype exprimé par le modèle murin Tabby est l'équivalent de celui observé dans l'espèce humaine et présente des anomalies dentaires, cranio-faciales, vertébrales et des défauts de trabéculatation osseuse. Dans ce contexte, une cartographie de ces anomalies chez le mutant Tabby était nécessaire et l'analyse de l'impact de la mutation *Eda/Ta* sur la croissance du squelette crânien et post-crânien a été étudiée. Un suivi longitudinal d'une cohorte d'individus murin Tabby (5 mâles hémizygotes *Eda<sup>Ta/Y</sup>*, 6 femelles hétérozygotes *Eda<sup>Ta/+</sup>*) et sauvages (n=12) a été réalisé à partir d'une succession d'acquisitions  $\mu$ TDM pendant plus de 2 ans. L'observation des profils de croissance et de leurs paramètres a montré des anomalies de croissance du complexe crânio-facial, de la base du crâne (hypo-développement crânien) et un déficit de croissance relatif des os longs (fémur et humérus) chez les souris hémizygotes *Eda<sup>Ta/Y</sup>*. Ces résultats mettent pour la première fois en évidence des anomalies de développement des os longs et confirment le rôle d'EDA-A dans la formation normale du squelette. Ces données constituent un pré-requis essentiel pour tester l'efficacité de tentatives de réversion phénotypique à partir de protéines recombinantes.

**Mots clés :** Dysplasie ectodermique hypohidrotique liée à l'X ; Tabby ; Croissance osseuse ; Crâne ; Squelette appendiculaire ; Morphométrie ; Micro-scanner

X-linked Hypohidrotic Ectodermal Dysplasia (XLHED) is a genetic disorder due to a mutation of the *EDA* gene. The phenotype expressed by Tabby mice, murine model of XLHED, is equivalent to that observed in humans including dental anomalies, craniofacial and vertebral trabecular bone defects. In this context, a mapping of these anomalies in Tabby mice was necessary and the impact of the *Eda<sup>Ta</sup>* mutation on cranial and post -cranial skeletal growth was studied. A 2 years (112 weeks)  $\mu$ CT follow-up of Tabby mice (5 hemizygous males *Eda<sup>Ta/Y</sup>*, 6 heterozygous females *Eda<sup>Ta/+</sup>*) and Wild Type group (n = 12) has been performed. The observation of growth patterns and parameters showed a relative cranial hypo-development, abnormal growth of the craniofacial complex and a relative hypo-development of appendicular skeleton (femur and humerus) in Tabby mice. These results allowed for the first time to highlight appendicular developmental abnormalities, confirming the role of EDA-A in the normal formation of the skeleton. While enriching the phenotypic picture of this syndrome, in a therapeutic perspective, all of these data are an essential prerequisite to test the effectiveness of attempts to phenotypic reversion from recombinant proteins.

**Mesh :** X-linked Hypohidrotic Ectodermal Dysplasia ; Tabby ; Bone growth ; Skull ; Limbs ; Morphometry ; Micro-CT