



**HAL**  
open science

# Modélisation et correction des déformations du foie dues à un pneumopéritoine : application au guidage par réalité augmentée en chirurgie laparoscopique

Jordan Bano

## ► To cite this version:

Jordan Bano. Modélisation et correction des déformations du foie dues à un pneumopéritoine : application au guidage par réalité augmentée en chirurgie laparoscopique. Biomécanique [physics.med-ph]. Université de Strasbourg, 2014. Français. NNT : 2014STRAD010 . tel-01200543

**HAL Id: tel-01200543**

**<https://theses.hal.science/tel-01200543v1>**

Submitted on 16 Sep 2015

**HAL** is a multi-disciplinary open access archive for the deposit and dissemination of scientific research documents, whether they are published or not. The documents may come from teaching and research institutions in France or abroad, or from public or private research centers.

L'archive ouverte pluridisciplinaire **HAL**, est destinée au dépôt et à la diffusion de documents scientifiques de niveau recherche, publiés ou non, émanant des établissements d'enseignement et de recherche français ou étrangers, des laboratoires publics ou privés.

**ÉCOLE DOCTORALE ED 269 - Mathématiques, Sciences de  
l'Information et de l'Ingénieur**

**ICube, Équipe AVR (Automatique, Vision et Robotique)**

**THÈSE** présentée par :

**Jordan BANO**

pour obtenir le grade de : **Docteur de l'Université de Strasbourg**

Discipline/ Spécialité : **Informatique**

**Modélisation et correction des déformations du foie  
dus à un pneumopéritoine : application au guidage  
par réalité augmentée en chirurgie laparoscopique**

**THÈSE DIRIGÉE PAR :**

**Christophe DOIGNON  
Luc SOLER**

Professeur, ICube, Université de Strasbourg  
Directeur de recherche, IRCAD, Strasbourg

**RAPPORTEURS :**

**Hervé DELINGETTE  
Sébastien OURSELIN**

Directeur de recherche, INRIA, Sophia-Antipolis  
Professeur, CMIC, University College London

---

**AUTRES MEMBRES DU JURY :**

**Christian CACHARD  
Stéphane NICOLAU**

Professeur, CREATIS, Université de Lyon I  
Directeur de recherche, IRCAD, Strasbourg



# Remerciements

Je souhaite tout d'abord remercier Christian Cachard d'avoir accepté de présider mon jury de thèse. Je remercie Hervé Delingette et Sébastien Ourselin d'avoir accepté d'évaluer mes travaux de thèse. En particulier leurs remarques et leurs questions m'ont permis de prendre en considération de nouvelles pistes d'amélioration pour des travaux que j'ai présentés.

Je tiens à remercier Christophe Doignon, pour son soutien dans la réalisation de cette thèse, sur la rédaction du manuscrit et sur la préparation de l'exposé. Il a su partager ses connaissances pour me permettre d'atteindre ce titre de Docteur de l'Université de Strasbourg. La rigueur qu'il m'a enseignée est et restera une base solide pour ma carrière de chercheur.

Je remercie Luc Soler d'avoir cru en moi et de m'avoir permis d'effectuer cette thèse au sein de son équipe de recherche. J'y suis arrivé en tant qu'étudiant qui ne savait pas trop ce qu'il allait faire de sa vie professionnelle et j'en suis ressorti avec des compétences et un métier, une voie à suivre et un titre de Docteur et ce, en grande partie grâce à sa confiance.

Je remercie Stéphane Nicolau de m'avoir encadré et poussé pendant ces trois ans de thèse à être rigoureux aussi bien à l'écrit qu'à l'oral, mais aussi pour sa patience lors de l'enseignement de l'art d'écrire un article scientifique.

Je tenais à remercier Alexandre Hostettler de m'avoir fait découvrir le métier de chercheur et de m'avoir co-encadré durant ma thèse.

Je remercie Stéphane Cotin pour avoir partagé ses connaissances sur le framework SOFA.

Je remercie tout l'équipe R&D Informatique de l'Ircad de m'avoir intégré au sein de cette belle équipe. Leur savoir faire et leur soutien m'ont permis de me perfectionner à la programmation. Je remercie Jacques Marescaux de m'avoir accueilli au sein de l'Ircad.

Je remercie l'équipe AVR de m'avoir accueilli lors de leurs séminaires ce qui m'a permis de m'instruire en particulier sur les travaux de robotique.

Je remercie mes amis, qui je l'espère, se reconnaîtrons. Aussi bien à St Etienne qu'à Strasbourg, je me suis entouré de personnalités fortes qui ont toujours été présentes aux moments clés de ma vie. Enfin, je remercie ma famille, tout spécialement mes parents et ma soeur d'avoir toujours été là pour moi, de m'avoir offert une éducation irréprochable et pour m'avoir offert une certaine autonomie.

J'ai gardé le meilleur pour la fin, ou plutôt la meilleure, je remercie ma femme qui a bien voulu me dire Oui pour le meilleur et pour le pire, et qui m'accompagne et m'accompagnera tout le long de ma vie.

# Table des matières

<b>Table des matières</b>	<b>ii</b>
<b>Table des figures</b>	<b>vi</b>
<b>Liste des tableaux</b>	<b>ix</b>
<b>1 Introduction</b>	<b>1</b>
1.1 De la chirurgie laparoscopique à la réalité augmentée . . . . .	1
1.1.1 Solutions existantes . . . . .	3
1.1.2 Notre organe cible : le foie . . . . .	7
1.2 Organisation du mémoire . . . . .	8
<b>2 Étude d'un pneumopéritoine</b>	<b>11</b>
2.1 Notions d'imagerie et d'anatomie . . . . .	12
2.1.1 Nomenclature et vocabulaire de lecture des images médicales . . . . .	12
2.1.2 Tomodensitométrie . . . . .	12
2.1.3 Description de la paroi abdomino-thoracique et de la cavité abdomino-thoracique	13
2.1.4 Description des viscères thoraciques . . . . .	14
2.1.5 Description des viscères abdominaux . . . . .	14
2.1.5.1 Foie : l'organe cible . . . . .	14
2.1.5.2 Vascularisation du foie . . . . .	16
2.2 Système respiratoire . . . . .	17
2.2.1 Mécanisme de la respiration . . . . .	17
2.2.2 Déplacements provoqués par la respiration . . . . .	17
2.2.2.1 Respiration libre . . . . .	17
2.2.2.2 Respiration mécanique . . . . .	18
2.3 Déformations dues au pneumopéritoine . . . . .	20
2.3.1 Le pneumopéritoine . . . . .	20
2.3.2 Déformations dues à la respiration . . . . .	22
2.3.3 Déformation de la paroi abdomino-thoracique . . . . .	23
2.3.3.1 Hétérogénéité de la paroi abdomino-thoracique . . . . .	25
2.3.4 Foie . . . . .	27
2.4 Repères anatomiques robustes pour le repositionnement du foie . . . . .	29
2.4.1 Cavité abdomino-thoracique . . . . .	29
2.4.2 Colonne vertébrale . . . . .	29
2.5 Description de notre approche . . . . .	32
2.6 Conclusion . . . . .	33

<b>I</b>	<b>SIMULATION D'UN PNEUMOPÉRITOINE</b>	<b>37</b>
<b>3</b>	<b>Simulation biomécanique</b>	<b>39</b>
3.1	Travaux antérieurs sur la simulation d'un pneumopéritoine . . . . .	40
3.2	Construction du modèle biomécanique . . . . .	42
3.2.1	Le framework SOFA . . . . .	43
3.2.1.1	Approche multi-modèle . . . . .	44
3.2.1.2	Types de modèles mécaniques . . . . .	44
3.2.1.3	Gestion des collisions . . . . .	46
3.2.1.4	Appariement entre les modèles . . . . .	46
3.2.2	Préparation des données . . . . .	47
3.2.2.1	Segmentation de la cavité abdomino-thoracique . . . . .	47
3.2.2.2	Zone d'insufflation . . . . .	49
3.2.3	Paramètres biomécaniques . . . . .	49
3.3	Conditions aux limites et force de pression . . . . .	50
3.3.1	Points fixes . . . . .	51
3.3.2	Gravité . . . . .	51
3.3.3	Pression due au gaz . . . . .	52
3.4	Évaluations sur des données de porc . . . . .	52
3.4.1	Évaluation de la position de la paroi abdomino-thoracique . . . . .	52
3.4.2	Évaluation de la position des artères . . . . .	54
3.5	Améliorations de la simulation biomécanique . . . . .	56
3.5.1	Variations du module de Young . . . . .	57
3.5.2	Hétérogénéité de la paroi abdomino-thoracique . . . . .	57
3.5.3	Suivi de points sur la peau . . . . .	57
3.5.4	Évaluation et comparaison des trois améliorations . . . . .	59
3.6	Conclusion . . . . .	60
<b>4</b>	<b>Méthode géométrique contrainte par un suivi de la peau</b>	<b>65</b>
4.1	Description de la méthode . . . . .	66
4.1.1	Approche en vue d'une réalisation au bloc opératoire . . . . .	66
4.1.2	Appariement entre la peau et la cavité abdomino-thoracique . . . . .	68
4.1.3	Calcul du champ de déplacements de la peau . . . . .	68
4.1.4	Estimation de la position de la surface interne . . . . .	69
4.1.5	Estimation de la position des artères épigastriques . . . . .	69
4.1.6	Évaluation de la position de la cavité abdomino-thoracique . . . . .	70
4.2	Améliorations de la méthode d'appariement . . . . .	70
4.2.1	Identification automatique des zones élastiques de la paroi abdomino-thoracique	72
4.2.1.1	Séparation entre la partie non-extensible et la partie extensible . . . . .	72
4.2.1.2	Séparation entre la partie centrale et la partie extensible . . . . .	75
4.2.2	Modifications de l'appariement . . . . .	76
4.2.2.1	Appariement entre la peau et la cavité abdominale . . . . .	76
4.2.2.2	Calcul du champ de déplacements de la peau . . . . .	76
4.2.3	Déformation biomécanique de la paroi abdomino-thoracique . . . . .	77
4.3	Évaluation sur des acquisitions de porc . . . . .	78
4.3.1	Évaluation du déplacement crano-caudal . . . . .	79
4.3.2	Évaluation de la position de la surface interne . . . . .	80

4.3.3	Évaluation de la prédiction de la position des artères . . . . .	82
4.3.4	Comparaison avec les résultats du chapitre 3 . . . . .	83
4.4	Conclusion . . . . .	84
<b>II</b>	<b>DÉFORMATION DU MODÈLE PRÉOPÉRATOIRE</b>	<b>87</b>
<b>5</b>	<b>Recalage à partir de la surface antérieure du foie</b>	<b>89</b>
5.1	Obtention des données intraopératoires . . . . .	90
5.1.1	Acquisition C-arm intraopératoire . . . . .	90
5.1.2	Reconstruction 3D endoscopique . . . . .	91
5.2	Approche proposée . . . . .	91
5.2.1	Recalage rigide basé sur des repères anatomiques . . . . .	92
5.2.2	Appariement entre $M_P$ et $M_I$ . . . . .	92
5.2.2.1	Choix du critère de sélection . . . . .	92
5.2.2.2	Sélection des correspondances . . . . .	96
5.2.3	Déformation biomécanique . . . . .	99
5.3	Validation expérimentale . . . . .	99
5.3.1	Étape de segmentation . . . . .	99
5.3.2	Évaluation de la position de la surface du foie . . . . .	101
5.3.3	Conditions aux limites dans la partie postérieure . . . . .	102
5.3.4	Influence des paramètres de la déformation biomécanique . . . . .	103
5.3.5	Évaluation de la position des vaisseaux du foie . . . . .	106
5.4	Application de réalité augmentée . . . . .	107
5.5	Discussion . . . . .	109
5.6	Conclusion . . . . .	111
<b>6</b>	<b>Recalage à partir de la totalité de la surface du foie</b>	<b>113</b>
6.1	Caractéristiques des données d'entrée selon le contexte clinique . . . . .	115
6.1.1	Données de porc en chirurgie laparoscopique . . . . .	115
6.1.2	Données d'humains en imagerie multiphase . . . . .	115
6.2	Méthode de déformation du foie . . . . .	117
6.2.1	Appariement entre $M_P$ et $M_I$ . . . . .	117
6.2.2	Déformation biomécanique . . . . .	118
6.3	Validation de l'appariement . . . . .	120
6.4	Évaluation sur des données de porc en chirurgie laparoscopique . . . . .	124
6.4.1	Évaluation de la position de la surface du foie . . . . .	124
6.4.2	Évaluation de la position des vaisseaux du foie . . . . .	125
6.5	Évaluations sur des données cliniques . . . . .	128
6.5.1	Évaluation de la position de la surface du foie . . . . .	129
6.5.2	Évaluation de la position des vaisseaux du foie . . . . .	130
6.6	Conclusion . . . . .	131
<b>7</b>	<b>Conclusion</b>	<b>135</b>
7.1	Contributions . . . . .	135
7.1.1	Analyse des déformations dues au pneumopéritoine . . . . .	135
7.1.2	Simulation réaliste et prédictive du pneumopéritoine . . . . .	136

7.1.3	Méthode géométrique de déformations de la paroi abdomino-thoracique . . .	136
7.1.4	Déformation du modèle préopératoire . . . . .	137
7.1.5	Recalage de maillages surfaciques . . . . .	138
7.2	Perspectives . . . . .	138
7.2.1	Analyse des images médicales . . . . .	138
7.2.2	Vers une simulation biomécanique des viscères . . . . .	138
7.2.3	Application à d'autres organes . . . . .	139
7.2.4	Amélioration de la méthode d'appariements de deux maillages surfaciques .	139
7.2.5	Évaluation de la distance entre deux maillages surfaciques . . . . .	140
7.2.6	Du porc à l'Homme . . . . .	140
7.2.7	Vers une application clinique . . . . .	140
<b>Publications</b>		<b>143</b>
<b>A Segmentation</b>		<b>145</b>
A.1	Segmentation de la paroi abdomino-thoracique . . . . .	145
A.1.1	Segmentation de la peau . . . . .	145
A.1.2	Segmentation de la surface interne de la paroi abdomino-thoracique . . . . .	145
A.1.3	Segmentation du diaphragme . . . . .	149
A.1.4	Segmentation de la colonne vertébrale . . . . .	149
A.2	Segmentation du foie . . . . .	149
A.2.1	Segmentation de la surface du foie . . . . .	149
A.2.2	Segmentation des vaisseaux du foie . . . . .	151
<b>B Création des maillages tridimensionnels</b>		<b>153</b>
<b>C Méthodes d'évaluation</b>		<b>155</b>
<b>Bibliographie</b>		<b>159</b>



# Table des figures

1.1	Exemple d'une chirurgie ouverte et laparoscopique. . . . .	2
1.2	Deux exemples de maillage surfacique et deux exemples de rendu volumique. . . . .	3
1.3	Exemples de différents systèmes de réalité augmentée. . . . .	4
1.4	Exemple de recalage rigide insuffisant. . . . .	5
1.5	Deux exemples d'utilisations d'un rendu volumique issu d'une image intraopératoire. . .	6
1.6	Exemples d'un foie de porc avant et après pneumopéritoine. . . . .	8
2.1	Nomenclature des coupes d'une acquisition 3D. . . . .	13
2.2	Anatomie du thorax et de l'abdomen. . . . .	15
2.3	Exemple d'une planification d'une résection . . . . .	16
2.4	Deux coupes frontales illustrant le mécanisme principal de la respiration. . . . .	17
2.5	Exemple d'un foie d'humain lors de l'inspiration et lors de l'expiration. . . . .	18
2.6	Coupes sagittales illustrant la différence entre une inspiration et une expiration. . . . .	20
2.7	Illustration de l'insufflation de gaz en chirurgie laparoscopique. . . . .	21
2.8	Illustrations de l'étude sur le pneumopéritoine de Vlot et al. [1] . . . . .	22
2.9	Coupes sagittales illustrant la respiration lors d'un pneumopéritoine . . . . .	23
2.10	Différence d'atélectasie avant et après pneumopéritoine. . . . .	24
2.11	Placement des marqueurs dans l'article de C. Song . . . . .	25
2.12	Estimation de l'épaisseur de la paroi abdomino-thoracique. . . . .	26
2.13	Graphique de l'épaisseur de la paroi abdominale sur une coupe axiale. . . . .	27
2.14	Exemple d'un grand déplacement d'un lobe du foie . . . . .	28
2.15	Coupes axiales de l'estomac avant et après pneumopéritoine. . . . .	28
2.16	Distance entre la cavité abdomino-thoracique et le foie avant et après pneumopéritoine. .	30
2.17	Distance entre la cavité abdomino-thoracique avant et après pneumopéritoine. . . . .	31
2.18	Erreur de position du foie par rapport à la cavité abdomino-thoracique préopératoire. . .	31
2.19	Distance entre le foie et une partie de la colonne vertébrale. . . . .	32
2.20	Description de notre méthode de mise à jour d'un modèle 3D préopératoire du foie. . . .	35
3.1	Illustrations de la simulation de Kitasaka et al. [2] . . . . .	41
3.2	Illustrations des résultats de Kitasaka et al. [2] . . . . .	42
3.3	Illustrations de l'article de Oda et al. [3] . . . . .	43
3.4	Les trois types de modèles dans SOFA. . . . .	44
3.5	Illustration des travaux de Georgii et al. [4] . . . . .	46
3.6	Problème de détection de la collision. . . . .	47
3.7	Collision et appariement. . . . .	48
3.8	Structures anatomiques du modèle de simulation. . . . .	48

3.9	Schéma illustrant le module de Young et le coefficient de Poisson . . . . .	50
3.10	Points fixes de la simulation biomécanique. . . . .	51
3.11	Différentes étapes de la simulation du pneumopéritoine. . . . .	53
3.12	Estimation de la méthode biomécanique sur différentes surfaces. . . . .	55
3.13	Artères épigastriques obtenues avec la simulation biomécanique. . . . .	56
3.14	Résultats de la simulation avec différentes valeurs du module de Young . . . . .	58
3.15	Séparation du modèle homogène en trois zones distinctes. . . . .	59
3.16	Utilisation de marqueurs pour améliorer la simulation biomécanique. . . . .	60
3.17	Résultats de nos trois améliorations. . . . .	61
3.18	Artères épigastriques obtenues avec les améliorations de la simulation biomécanique. . . . .	62
4.1	Diagramme de notre méthode d'estimation de la cavité abdominale. . . . .	67
4.2	Méthode d'appariement entre les surfaces externe et interne. . . . .	69
4.3	Estimation de la cavité abdomino-thoracique. . . . .	70
4.4	Évaluation de la surface interne. . . . .	71
4.5	Séparation entre la zone extensible et non-extensible. . . . .	73
4.6	Délimitation de la zone extensible sur la zone basse. . . . .	74
4.7	Délimitation de la zone extensible sur la zone centrale. . . . .	74
4.8	Délimitation entre la partie centrale et la partie fortement extensible. . . . .	75
4.9	Séparation de la peau en trois zones. . . . .	75
4.10	Graphique de l'épaisseur de la paroi abdomino-thoracique sur une coupe axiale. . . . .	76
4.11	Méthode d'appariement entre les surfaces externe et interne dans le modèle hétérogène. . . . .	77
4.12	Séparation entre trois zones des données intraopératoires. . . . .	78
4.13	Ajout de contraintes mécaniques. . . . .	79
4.14	Évaluation de la surface interne. . . . .	81
4.15	Évaluation des artères épigastriques. . . . .	82
4.16	Évaluation de la partie postérieure du foie. . . . .	84
4.17	Graphique comparatif des résultats de nos différentes méthodes. . . . .	85
5.1	Exemples de coupes axiales d'une acquisition Zeego. . . . .	91
5.2	Diagramme du recalage d'un modèle préopératoire avec un modèle intraopératoire. . . . .	93
5.3	Recalage rigide et global à partir de la position de la colonne vertébrale. . . . .	94
5.4	Identification du point d'entrée de la veine porte. . . . .	95
5.5	Exemples de différents maillages et leur différence en terme de distance géodésique. . . . .	95
5.6	Exemples de <i>GDM</i> du modèle préopératoire et intraopératoire. . . . .	96
5.7	<i>GDM</i> multiples pour effectuer notre filtre de candidats. . . . .	97
5.8	Algorithme pour filtrer les bons candidats. . . . .	98
5.9	Déformation du modèle préopératoire avec un moteur de simulation biomécanique. . . . .	100
5.10	Segmentation de la surface antérieure du foie. . . . .	101
5.11	Estimation de la position de la surface du foie après recalage. . . . .	102
5.12	Estimation de la position de la surface du foie selon des conditions aux limites. . . . .	104
5.13	Apport des différentes estimations de la cavité abdomino-thoracique. . . . .	105
5.14	Graphique des distances des bifurcations des veines du foie. . . . .	107
5.15	Estimation de la position des veines du foie. . . . .	108
5.16	Recalage du modèle du foie sur la vidéo endoscopique. . . . .	109
5.17	Exemple d'appariement entre $M_P$ et $M_I$ . . . . .	110

6.1	Différence des intensités de niveau de gris d'une paire d'images multiphases. . . . .	114
6.2	Exemples de maillages surfaciques du foie avant et après pneumopéritoine. . . . .	115
6.3	Exemples de maillages surfaciques de foie extrait d'images multiphases. . . . .	116
6.4	Exemple de foies d'humains et leur correspondance avec la distance géodésique. . . . .	118
6.5	Utilisation de plusieurs <i>GDM</i> pour limiter le nombre de candidats. . . . .	119
6.6	Déformation biomécanique du modèle préopératoire. . . . .	119
6.7	Génération de données synthétiques par déformation. . . . .	120
6.8	Comparaison visuelle d'une estimation de l'étirement et de l'erreur d'appariement. . . . .	122
6.9	Estimation de la position de la surface du foie après déformation biomécanique. . . . .	123
6.10	Estimation de la position de la surface du foie après notre recalage. . . . .	125
6.11	Graphique des distances des bifurcations des veines du foie. . . . .	126
6.12	Estimation de la position des veines du foie. . . . .	127
6.13	Illustration d'un foie de porc, ses différents segments et son réseau veineux. . . . .	128
6.14	Résultats des maillages surfaciques des foies humains. . . . .	130
6.15	Graphique des distances des bifurcations des veines du foie. . . . .	132
6.16	Estimation de la position des veines du foie. . . . .	133
A.1	Segmentation de la peau et processus pour enlever les pattes de cette segmentation. . . . .	146
A.2	Coupes axiales d'un patient illustrant la segmentation de la cavité abdomino-thoracique. . . . .	147
A.3	Exemple d'utilisation du logiciel de segmentation de la cavité abdomino-thoracique. . . . .	148
A.4	Exemple d'utilisation du logiciel de segmentation du diaphragme. . . . .	150
A.5	Segmentation de la colonne vertébrale. . . . .	151
A.6	Segmentation du foie. . . . .	152
B.1	Exemple de maillages surfaciques et volumiques obtenus avec CGAL. . . . .	154
C.1	Distance entre un point et un triangle. . . . .	156
C.2	Colorisation d'un maillage par rapport à sa distance à un autre maillage. . . . .	157

# Liste des tableaux

2.1	Récapitulatif de 19 études traitant des déplacements dus à la respiration normale. . . . .	19
3.1	Plage de distances des erreurs obtenues avec la simulation biomécanique . . . . .	54
3.2	Évaluation des erreurs de l'estimation des artères épigastriques. . . . .	56
3.3	Erreur moyenne en fonction de la valeur du module de Young. . . . .	57
3.4	Erreur moyenne de la paroi abdomino-thoracique en utilisant les trois améliorations. . .	60
3.5	Évaluation des erreurs de l'estimation des artères épigastriques de nos trois améliorations.	63
4.1	Mesure des déplacements de six bifurcations d'artères lors d'un pneumopéritoine. . . . .	79
4.2	Estimation de la cavité abdomino-thoracique en fonction du décalage cranio-caudale. . .	80
4.3	Évaluation de l'estimation de la cavité abdominale. . . . .	80
4.4	Précision de l'estimation en fonction de la raideur des ressorts. . . . .	81
4.5	Erreur d'estimation de la cavité abdomino-thoracique en fonction du nombre de segments.	82
4.6	Évaluation des erreurs de l'estimation des artères épigastriques. . . . .	83
4.7	Récapitulatif des estimations de la partie postérieure de la cavité abdomino-thoracique. .	83
5.1	Évaluation de la position du maillage surfacique du foie. . . . .	102
5.2	Erreur moyenne de l'estimation de la surface du foie en fonction des paramètres mécaniques.	106
6.1	Évaluation des appariements en fonction du nombre de graines utilisées. . . . .	121
6.2	Évaluation des appariements lorsque des graines sont mal appariées. . . . .	123
6.3	Évaluation de la surface du foie. . . . .	124
6.4	Récapitulatif des évaluations de l'estimation des vaisseaux sanguins. . . . .	126
6.5	Évaluation de la surface du foie avec des images 3d+t. . . . .	129
6.6	Évaluation de la position des vaisseaux après recalage. . . . .	131

*Une image vaut mille mots*

---

*Confucius*

# Introduction

## 1.1 De la chirurgie laparoscopique à la réalité augmentée

---

Au début des années 80, les premières réalisations de chirurgie mini-invasive, comme la chirurgie laparoscopique, ont révolutionné le monde de la chirurgie abdominale. La principale évolution de ce type d'opération, par rapport à la chirurgie ouverte, est qu'elle s'effectue à partir de quelques (une à six) incisions d'un centimètre et non plus, d'une importante incision de plusieurs centimètres. Les viscères abdominaux sont accolés à la paroi abdominale et il est donc nécessaire de créer un espace de travail pour pouvoir les voir et les manipuler. Pour ce faire, du gaz est insufflé tout d'abord dans la cavité abdominale afin de soulever la paroi abdominale : cette étape se nomme le pneumopéritoine. Ensuite, des instruments cylindriques, creux, pointus et coupants à leur extrémité, appelés trocarts, sont insérés dans la paroi abdominale. Enfin, une caméra endoscopique et des instruments sont introduits dans ces trocarts permettant la manipulation et la visualisation des organes durant l'opération (Fig. 1.1).

Le bénéfice d'une chirurgie laparoscopique pour le patient est bien connu [5, 6, 7, 8, 9, 10, 11] : diminution de la morbidité et du risque infectieux et des cicatrices de moindre taille et donc, un traumatisme post-opératoire amoindri. De plus, la récupération est plus rapide, diminuant la durée et les coûts d'hospitalisation.

Cependant, l'opération est plus compliquée à réaliser qu'en chirurgie ouverte où les viscères sont directement visibles et manipulables avec les mains (Fig. 1.1). En effet, lors d'une chirurgie laparoscopique, les organes sont manipulés avec des instruments et non plus avec les mains. Par conséquent, le chirurgien perd toute sensation du toucher des organes qui peut être utile pour détecter, par exemple, des zones rigides sur les organes, caractéristiques aux tumeurs, ou des pulsations cardiaques, significatives d'une vascularisation.

La vue endoscopique étant en 2D, le chirurgien doit se représenter la profondeur grâce à la parallaxe demandant un effort intellectuel. De plus, le champ de vision de la caméra endoscopique est assez limité, avec habituellement des caméras à 70° d'angle de vue, au lieu des 180° de l'oeil humain : il

peut arriver que lors d'un zoom sur un organe, un instrument ne soit plus visible et cause des blessures par inadvertance. Enfin, le praticien doit regarder l'écran relié à la caméra dans une direction où il ne voit pas ses mains manipulant ses instruments ce qui demande un apprentissage supplémentaire de la coordination main-oeil.

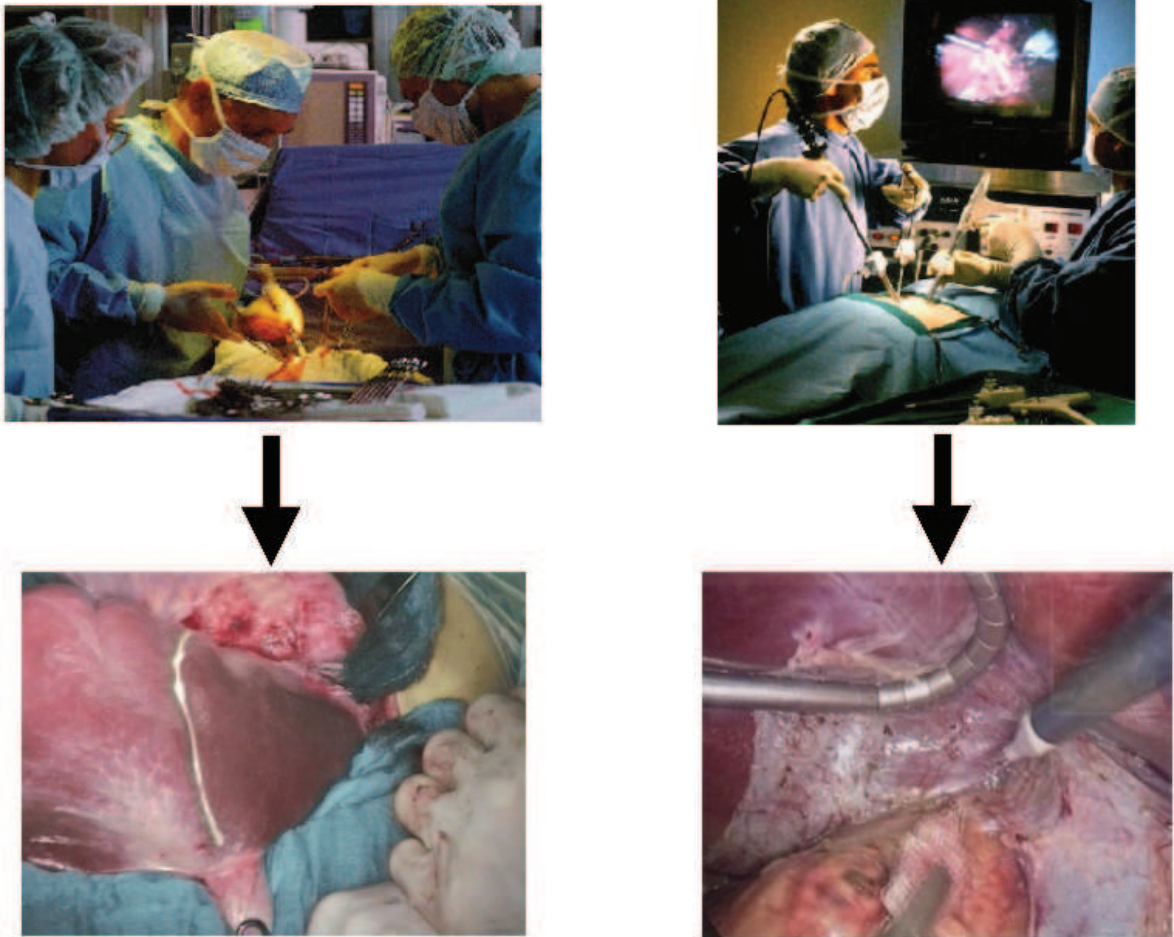


FIGURE 1.1: Exemples d'une chirurgie ouverte (à gauche) et laparoscopique (à droite). Nous remarquons ici qu'en chirurgie laparoscopique le praticien ne manipule pas les organes avec ses mains et qu'il regarde un écran pour voir l'opération.

Tous ces inconvénients pour le praticien rend la chirurgie laparoscopique plus difficile à réaliser qu'une chirurgie ouverte, ce qui se traduit par une durée des opérations plus longue [8]. De nombreux travaux cherchent à réduire ces limites en ramenant les informations visuelles manquantes, comme la profondeur, au bloc opératoire ou à les compenser. Il est aussi possible d'afficher des informations supplémentaires dans la vue endoscopique, comme la position des structures critiques lors de l'opération, disponibles grâce au progrès de l'imagerie médicale.

L'apparition des premiers imageurs tridimensionnels date des années 1970, avec le développement de la tomodensitométrie (TDM) et de l'imagerie par résonance magnétique (IRM). Les images tridimensionnelles ainsi acquises ont rendu possible la génération de modèles 3D du patient, offrant alors

un nouveau support pratique et précis en particulier pour la planification opératoire [12, 13, 14, 15]. Un maillage surfacique (maillage obtenu à partir d'une segmentation de l'image 3D) ou un rendu volumique direct (vue de l'image 3D où chaque voxel est associé à une couleur et à une opacité [16]) peuvent réaliser ces supports visuels (cf. Fig. 1.2). Ces modèles 3D utilisés afin de planifier plus précisément une opération [17] peuvent aussi être utilisés durant l'opération grâce à la réalité augmentée. Le concept de la réalité augmentée dans le contexte médical consiste classiquement en une superposition d'objets virtuels sur une vue réelle. La réalité augmentée est un moyen pour indiquer aux chirurgiens la position des structures critiques, comme celle d'une tumeur, pendant l'opération (cf. Fig. 1.3). Bien évidemment, pour être utile, elle se doit d'être précise.

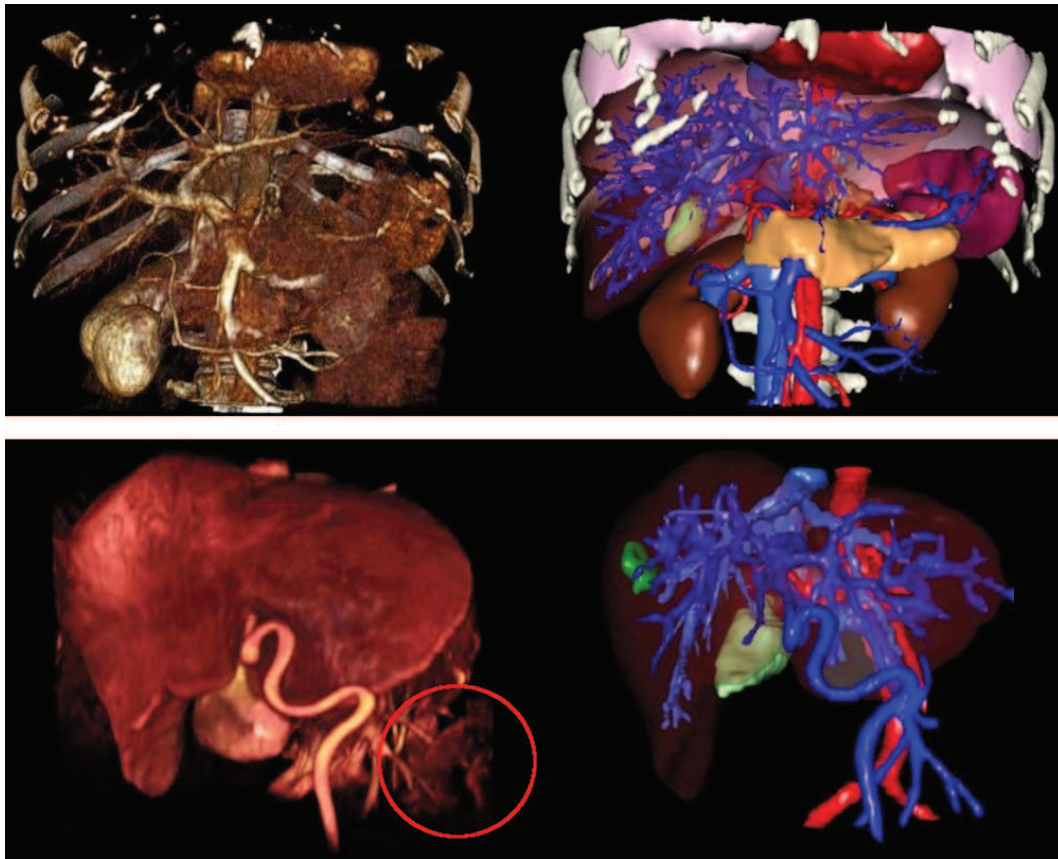
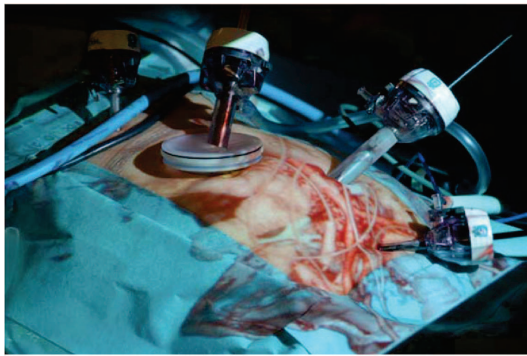


FIGURE 1.2: Exemples de rendus volumiques (à gauche) et d'ensembles de maillages surfaciques (à droite) de deux patients (un par ligne). Nous soulignons que la distinction des structures anatomiques n'est pas parfaite sur les rendus volumiques puisque des artefacts sont présents dus au paramétrage du rendu volumique (entourés en rouge).

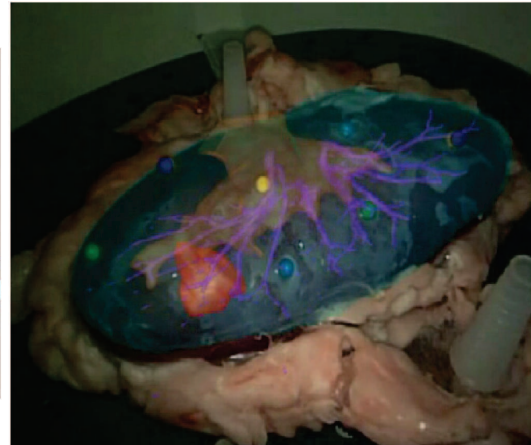
### 1.1.1 Solutions existantes

Actuellement, il n'existe pas de système commercial de réalité augmentée en chirurgie laparoscopique qui fonctionne avec des organes mous, contrairement à la neurochirurgie et à la chirurgie orthopédique où les structures d'intérêt sont rigides (Synergy<sup>TM</sup>Cranial, StealthStation<sup>®</sup>, VectorVision<sup>®</sup>, MAGI [24], HipNav [25], SonoWand [26]). En effet, en chirurgie laparoscopique, les organes

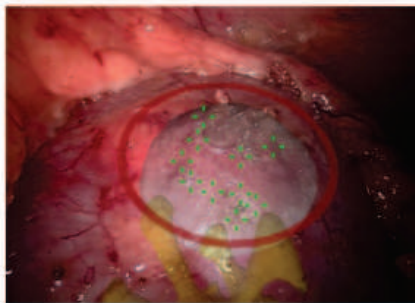




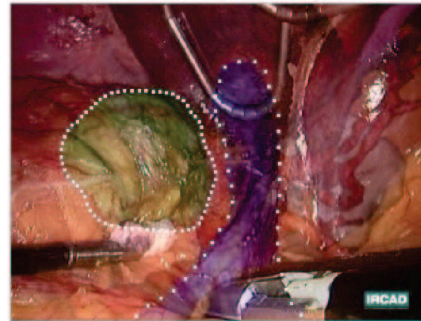
(a) Sugimoto et al. [18]



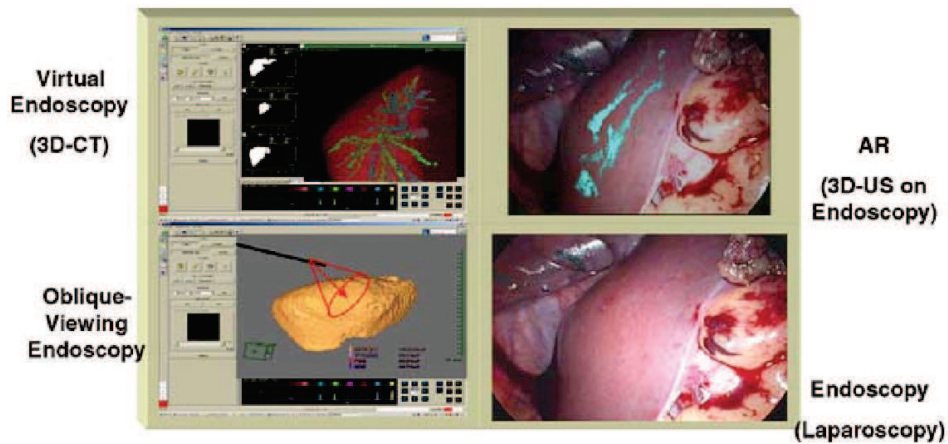
(b) Teber et al. [19]



(c) Su et al. [20]



(d) Soler et al. [21]



(e) Konishi et al. [22]

FIGURE 1.3: Exemples de différents systèmes de réalité augmentée. Celui proposé par Sugimoto et al. [18] consiste à projeter sur la peau du patient le rendu volumique d'une image préopératoire. Teber et al. [19] proposent de projeter des modèles 3D de structures anatomiques sur un rein de porc. Vagvolgyi et al. [23] et Soler et al. [21] proposent de superposer sur la vidéo endoscopique des modèles virtuels de structures anatomiques pour aider le chirurgien. Le système de Konishi et al. [22] se base sur l'acquisition intraopératoire d'images ultrasons. Ces données servent à extraire des informations importantes comme la position des vaisseaux qui sont ensuite superposées sur la vidéo endoscopique.

cibles subissent d'importantes déformations dues notamment à l'insufflation de gaz [27, 28, 29], à la respiration [30, 31, 32, 33, 34, 35, 36, 37] et aux gestes des chirurgiens. De plus, la position du patient change entre l'acquisition de l'image préopératoire et durant l'opération où la table est souvent inclinée pour que les viscères abdominaux glissent au fond de la cavité abdominale pour faciliter l'accès au foie. Les battements cardiaques peuvent aussi entraîner un déplacement d'environ 2 mm qui peut être ignoré [38, 39], par rapport aux amplitudes des autres déformations. Enfin, les instruments vont déplacer et déformer les organes, voire même les endommager pendant l'opération.

Différents systèmes de réalité augmentée en laparoscopie considèrent uniquement un recalage rigide du modèle préopératoire [20, 21, 40, 41, 42, 43, 44, 45, 46, 47, 48, 49] et donc, ne prennent pas en compte les déformations liées au pneumopéritoine, ce qui réduit drastiquement la crédibilité de l'apport de la réalité augmentée (cf. Fig. 1.4). Un seul article, de Kitasaka et al. [2], traite de la simulation d'un pneumopéritoine à partir d'une image préopératoire. Cependant, dans cet article, il est considéré que seule la paroi abdomino-thoracique est déformée, les viscères abdominaux restent fixes. Nous analysons cet article plus en détail dans le chapitre 3.

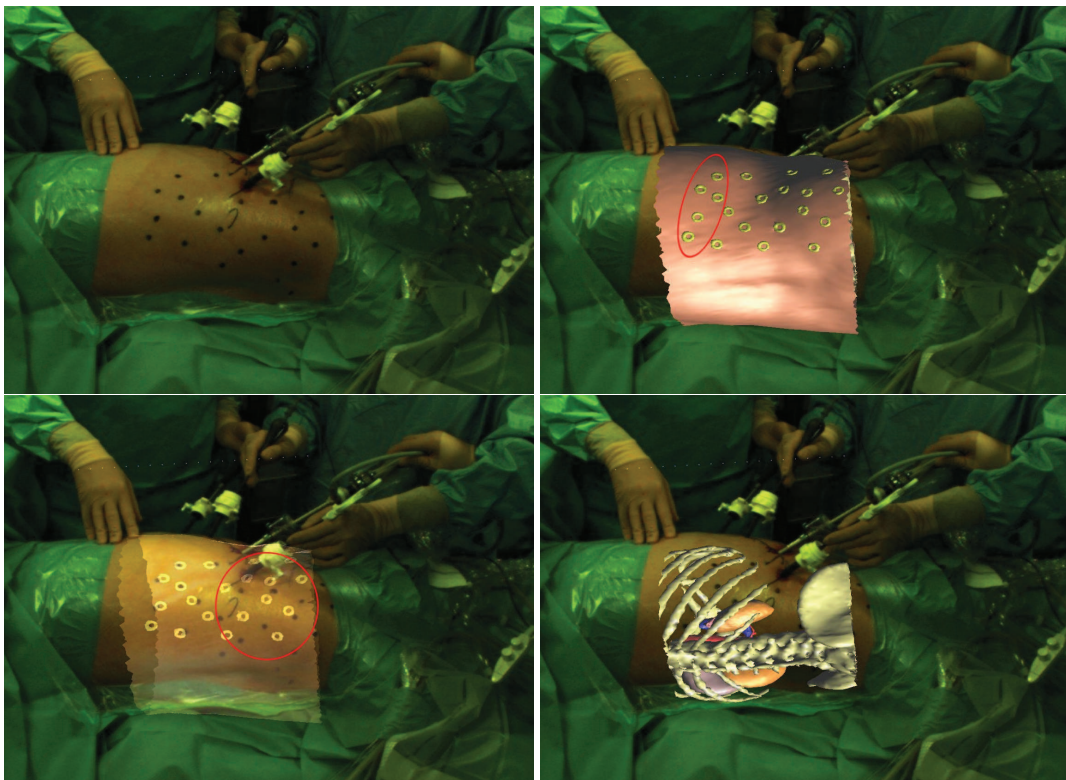


FIGURE 1.4: Ces images illustrent la réalisation d'un recalage rigide d'un modèle 3D effectué à partir de quatre marqueurs cutanés (en haut, à droite). On remarque que les marqueurs du modèle 3D les plus à droite sont décalés (en bas, à gauche) et que, par conséquent, le modèle 3D n'est pas bien positionné (en bas, à droite). Dans cet exemple, la table a été inclinée sur seulement sa moitié, déformant ainsi seulement la partie basse du patient.

D'autres méthodes proposent l'utilisation de données intraopératoires pour améliorer la précision du système de réalité augmentée. En effet, pour connaître la forme de l'organe cible durant l'opération, il est possible d'effectuer une image tridimensionnelle après le pneumopéritoine, qui est de plus en plus utilisé [48, 50, 51, 52].

Ces travaux [48, 51] ont proposé d'afficher un rendu volumique des éléments critiques, comme les vaisseaux sanguins (cf. Fig. 1.5). Ce rendu volumique est bien sûr dépendant de la qualité de l'image, et nous paraît insuffisant pour fournir une position précise des structures critiques. De plus, un système de repérage externe est nécessaire pour recalibrer le rendu volumique avec la vue endoscopique. Ce système doit être calibré par rapport à l'imageur intraopératoire et doit suivre la caméra endoscopique ce qui nécessite un matériel supplémentaire dans la salle opératoire. De plus, ce type de système basé sur un rendu volumique ne permet pas d'afficher des informations issues de la planification préopératoire au bloc opératoire (comme les plans de résection).

Oktay et al. [52] traitent du recalage entre une image préopératoire et une image acquise après insufflation composé d'une simulation du pneumopéritoine et d'un recalage non-rigide diffeomorphique. La position des structures internes comme les artères épigastriques n'a pas été évaluée et il est donc difficile de juger la précision de leur méthode. De plus, cette méthode est dépendante de la qualité de l'image puisqu'elle se base sur les intensités de niveau de gris. Dans cet article, les images intraopératoires sont obtenues à partir de scanner haute résolution qui n'est pas un imageur utilisé en salle opératoire et qui offre une meilleure qualité d'images que des imageurs de type C-arm.

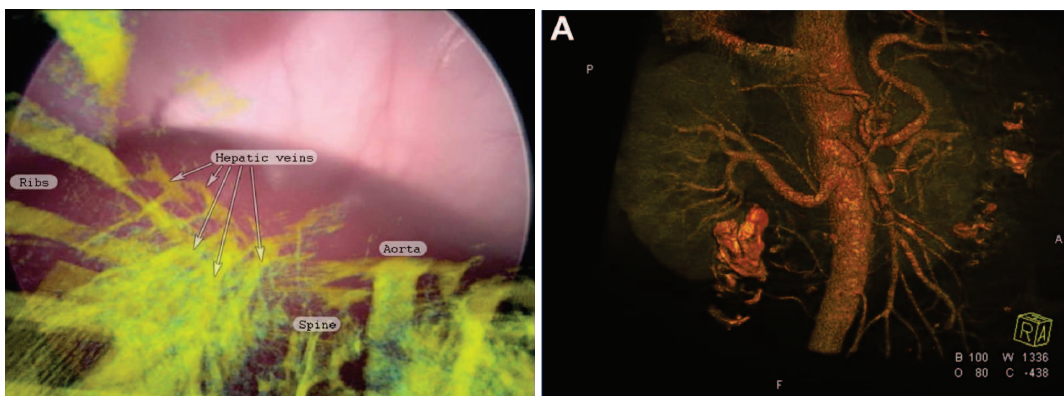


FIGURE 1.5: Deux exemples d'utilisations d'un rendu volumique issu d'une image intraopératoire. À gauche, un système de réalité augmentée superpose le rendu sur l'image endoscopique [48]. Nous remarquons que la qualité du rendu ne permet pas de distinguer clairement les différentes structures anatomiques. À droite, le rendu est affiché dans une autre vue différente de celle de la vue endoscopique [51]. On remarque que la qualité est satisfaisante avec la vascularisation des reins, grâce au fort contraste de cette structure sur l'image médicale.

Des systèmes de guidage basés sur des images ultrasons (US) intraopératoires ont été proposés pour la radiologie interventionnelle [53, 54, 55, 56]. Par contre, ces imageurs US externes ne sont pas adaptés à la chirurgie laparoscopique à cause du gaz et de l'ossature : les ondes ne se propagent pas dans ces structures. Il existe cependant des sondes US endoscopiques (en anglais LUS, Laparoscopic UltraSound) permettant de réaliser des images intraopératoires [22, 57, 58, 59, 60, 61, 62].

Par contre, cet imageur requiert que la sonde soit en contact avec l'organe cible ce qui peut provoquer des déformations locales. De plus, la zone d'acquisition obtenue est faible et donc, il faut balayer l'ensemble de la surface de l'organe cible avec la sonde demandant un long temps d'acquisition (3 à 10

min.). Ce problème peut cependant être résolu à l'aide d'un système robotique avec asservissements en effort autant pour maintenir le contact entre la sonde et l'organe que pour aider à recalibrer les images US acquises par balayage de la sonde (cf. les travaux de Li [63]). L'analyse des images US est ici longue (30 sec. par image) rendant cette approche peu adaptée pour le suivi d'un large organe comme le foie. Cependant, ce type d'imagerie peut être suffisant si le chirurgien n'a besoin que de peu d'informations, comme par exemple, connaître la position d'une petite tumeur proche de la surface du foie.

Enfin, de nombreux travaux se sont intéressés à la génération d'une reconstruction 3D de l'organe cible à partir d'une vidéo endoscopique [64, 65, 66, 67, 68, 69, 70, 71], d'une projection de lumière structurée [72, 73, 74] ou en utilisant un laser endoscopique [75]. Seul Vagvolgyi et al. [23] a proposé de recalibrer non-rigidement un modèle préopératoire du rein sur une reconstruction de la surface intraopératoire calculée à partir d'un endoscope stéréoscopique. Tout d'abord, un alignement rigide est réalisé à l'aide de repères sélectionnés interactivement, qui est ensuite affiné par un recalage de type ICP. Ensuite, une déformation est appliquée de telle sorte que le modèle préopératoire correspond à la surface reconstruite en utilisant un modèle masse ressort. Ce même genre de méthode est appliqué en chirurgie ouverte, basé sur un recalage en deux étapes (rigide et non-rigide) à l'aide des informations surfaciques obtenues à partir d'un système optique [76, 77, 78, 79]. Rucker et al. [79] évalue en particulier que leur méthode est précise à 4 mm d'erreur sur un mannequin.

### 1.1.2 Notre organe cible : le foie

Cette thèse a été réalisée au sein de l'IRCAD, Institut de la Recherche contre les Cancers de l'Appareil Digestif, dans le département de Recherche en Informatique, qui développe des outils informatisés pour l'aide en actes opératoires, en particulier sur le foie. Certains actes opératoires, comme les résections de segment du foie, sont particulièrement difficiles et requièrent une grande expérience. Afin de faciliter ces gestes opératoires complexes, il apparaît évident qu'une superposition d'information préopératoire, comme les plans de résection et la position des vaisseaux sanguins du foie, durant l'opération serait utile aux chirurgiens. Cependant, les fortes déformations subies par les organes lors du pneumopéritoine génèrent une importante erreur entre le modèle préopératoire affiché et la vérité terrain. Avec cette déformation initiale, il n'est plus possible d'utiliser les informations préopératoires de façon uniquement prédictive. L'objectif de cette thèse est de réduire cette erreur en déformant le modèle préopératoire pour obtenir une estimation précise de la position des structures internes du foie : les vaisseaux sanguins et les tumeurs. Pour pouvoir être utilisée en opération clinique, l'erreur sur l'estimation doit être au maximum égale à un centimètre. De plus, étant donné que cette étape est réalisée au début de l'opération, il est nécessaire que le temps d'exécution reste raisonnable pour que le chirurgien puisse l'accepter (inférieur à cinq minutes).

Nous avons vu qu'il existait des méthodes recalant non-rigidement le modèle préopératoire sur une surface intraopératoire de l'organe cible [23, 76, 77, 78, 79] qui aboutissent à des résultats satisfaisants, mais dans notre contexte, toutes ces méthodes ne peuvent pas fournir une bonne précision globale. En effet, le foie subit un déplacement et une importante compression dans le sens antéro-postérieur, et donc, même si nous connaissons la position de la partie antérieure intraopératoire du foie, la position de la partie postérieure reste inconnue. On peut clairement voir sur la figure 1.6 que l'alignement des faces antérieures de foie lors d'acquisitions préopératoires et intraopératoires ne peut pas assurer un recalage correct de la partie postérieure du foie, principalement en raison de la compression qui rapproche la partie antérieure de la partie postérieure. Sans information intraopératoire de la partie postérieure, il semble extrêmement difficile de prévoir la forme réelle du foie. Par conséquent,

pour assurer une précision de la position de l'ensemble du foie en condition clinique, l'utilisation de la partie antérieure uniquement est insuffisante.

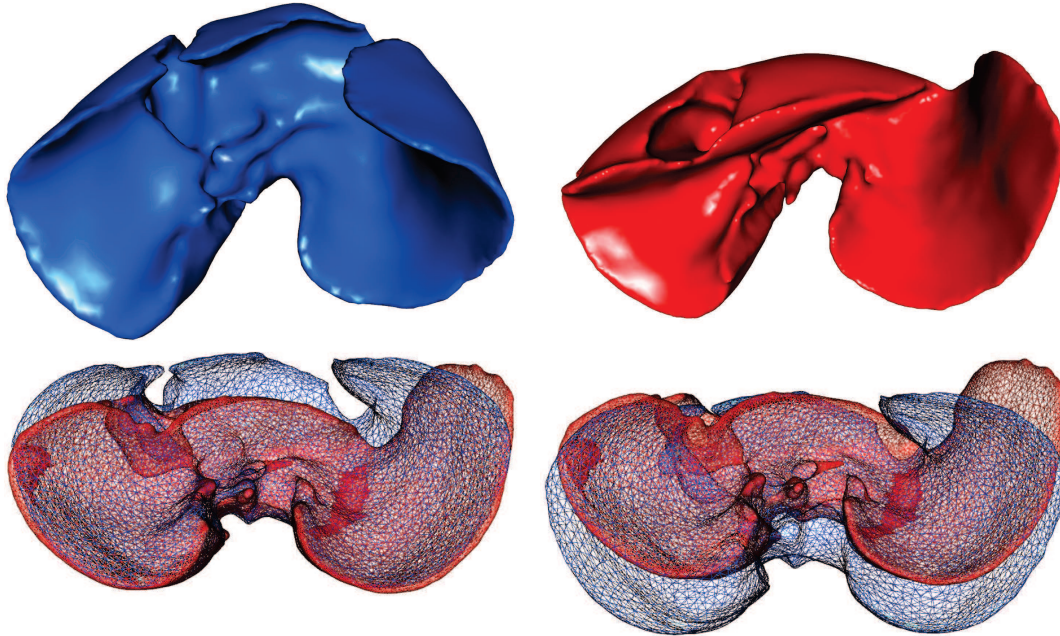


FIGURE 1.6: Maillages surfaciques d'un foie de porc avant (en bleu) et après pneumopéritoine (en rouge). Si on affiche ces deux maillages en fil de fer et dans le même repère (sur la ligne du bas), on perçoit les importantes déformations que le foie subit en raison du pneumopéritoine : la partie antérieure se déplace vers le bas et le lobe gauche se pose vers la gauche dans la cavité abdominale. On peut voir en bas à gauche (resp. à droite) que si les parties postérieures (resp. antérieures) des deux maillages sont recalées, alors les parties antérieures (resp. postérieures) révèlent un important décalage.

## 1.2 Organisation du mémoire

---

L'objectif de cette thèse étant d'estimer les déformations du foie causées par un pneumopéritoine, nous avons commencé par étudier ce phénomène. Une étude, présentée dans le chapitre 2, a été réalisée à partir de deux paires d'images de porcs acquises avant et après pneumopéritoine. Nous décrivons les différentes structures anatomiques qui interviennent lors de la déformation du foie et nous analysons leur déplacement lors d'un pneumopéritoine. En particulier, la paroi abdomino-thoracique subit un important déplacement et nous montrons qu'il est possible d'estimer son élasticité hétérogène, à partir de nos images. Le foie, notre organe cible, subit lui aussi une déformation importante pouvant aller jusqu'à 10 cm. L'amplitude de ces déformations est trop importante pour pouvoir se passer d'informations intraopératoires. Il sera donc nécessaire d'acquérir de l'information intraopératoire pour connaître la position de la partie antérieure du foie. Cette information peut être acquise en routine clinique de façon non-invasive avec un imageur de type Zeego par exemple. Ce type d'information n'est cependant pas suffisant pour estimer la totalité de la surface du foie à cause de l'importante com-

pression antéro-postérieure qu'il subit. Nous montrons qu'il est possible d'estimer la position de la partie postérieure du foie à partir de la connaissance de la position de la cavité abdomino-thoracique.

Dans une première partie, nous allons donc simuler et estimer le déplacement de la paroi abdomino-thoracique lors d'un pneumopéritoine. Deux approches sont proposées pour répondre à ce problème : une simulation réaliste de l'insufflation de gaz et une estimation de la position de la cavité abdomino-thoracique basée sur le suivi de la peau.

La première approche présentée dans le chapitre 3 est une simulation de l'insufflation de gaz à partir d'un moteur de simulation et de paramètres biomécaniques, comme dans les travaux de Kitasaka et al. [2]. Vu les nombreux articles proposant des simulations biomécaniques réalistes [80, 81, 82], une telle approche semble judicieuse pour estimer la position de la paroi abdomino-thoracique ayant subi un pneumopéritoine. L'idée principale de cette simulation est de créer un modèle de la paroi abdomino-thoracique et des viscères auxquels sont associés des caractéristiques biomécaniques homogènes et réalistes, puis de simuler l'insufflation en appliquant une force de pression sur la surface interne de la paroi abdomino-thoracique. En utilisant des paramètres biomécaniques issus de la littérature, nous montrons qu'il est possible d'obtenir un résultat réaliste. Nous montrons aussi qu'il est possible d'améliorer nos résultats de trois façons différentes : optimiser les résultats en modifiant les paramètres biomécaniques, considérer en partie l'hétérogénéité de la paroi abdomino-thoracique et ajouter de l'information intraopératoire (à partir d'un suivi de marqueurs placés sur la peau). Cette dernière expérience montre une importante amélioration des résultats et donc que l'utilisation d'informations intraopératoires est pertinente. Nous proposons donc une deuxième approche basée uniquement sur le suivi de la peau après pneumopéritoine.

Cette deuxième approche que nous proposons dans le chapitre 4 s'inspire de la thèse d'A. Hostettler [83] dans laquelle il est montré qu'un suivi de la peau permet d'estimer de façon prédictive les mouvements des viscères abdominaux, dont le foie. De la même façon, nous pensons qu'il est possible d'estimer le déplacement de la cavité abdomino-thoracique lors d'un pneumopéritoine grâce au déplacement de la peau. Ainsi le champ de déplacements de la peau lors d'un pneumopéritoine est appliqué sur la cavité abdomino-thoracique pour obtenir son estimation après insufflation. La création du champ de déplacements entre la peau préopératoire et intraopératoire est réalisée à partir d'un appariement de points entre les deux surfaces. Ce champ de déplacements est cependant homogène sur l'ensemble de la peau, nous proposons alors une méthode automatique de délimitation de la paroi abdomino-thoracique en trois zones pour ainsi mieux répartir les déplacements. Nous proposons enfin d'ajouter un moteur biomécanique pour déformer la paroi abdomino-thoracique de façon plus réaliste en appliquant notre champ de déformations issu de l'appariement entre les deux peaux.

Nous montrons donc à partir de deux approches bien distinctes qu'il est possible d'obtenir une bonne estimation du déplacement de la paroi abdomino-thoracique. Cette connaissance nous est utile par la suite pour la prédiction des mouvements du foie lors d'un pneumopéritoine, mais aussi pour la prédiction de la position des structures anatomiques internes à la paroi abdomino-thoracique, notamment les artères épigastriques. Ces artères peuvent être endommagées lors de l'insertion des trocarts [84, 85, 86] ce qui peut être évité si la position des artères est visualisée par le chirurgien durant l'opération.

Notre estimation de la paroi abdomino-thoracique permet de connaître la position de la cavité dans laquelle repose le foie, et donc, la position de la partie postérieure du foie qui est en contact avec cette cavité. Cette information n'est cependant pas suffisante pour connaître toute la surface du foie, comme la partie antérieure qui est largement déformée lors de l'insufflation de gaz. Nous nous focalisons ici sur le recalage du foie avec de l'information intraopératoire présentée dans le

chapitre 5, et ce, sous la forme d'une surface extraite d'une image intraopératoire acquise avec un C-arm de type Zeego. Le temps du recalage ne devant pas dépasser cinq minutes, la segmentation doit être rapide, par conséquent, seule la partie antérieure de l'image du foie est extraite puisque cette zone, voisine au gaz, est simple à segmenter. Comme la partie postérieure a été préalablement estimée, il est possible de déformer la partie antérieure du modèle du foie préopératoire tout en gardant fixe sa partie postérieure estimée. Après un premier recalage rigide à partir de structures anatomiques fiables, une déformation biomécanique est proposée à partir d'un champ de déformations du foie préopératoire à cette surface partielle. Il est donc nécessaire d'apparier ces deux surfaces pour que les zones appariées se correspondent d'un point de vue anatomique. Cependant, il est difficile de trouver une caractéristique géométrique équivalente entre les deux surfaces puisque le foie subit une importante déformation lors du pneumopéritoine. Nous proposons ici d'utiliser la distance géodésique à des points anatomiques remarquables choisis manuellement pour générer un champ de déformations précis.

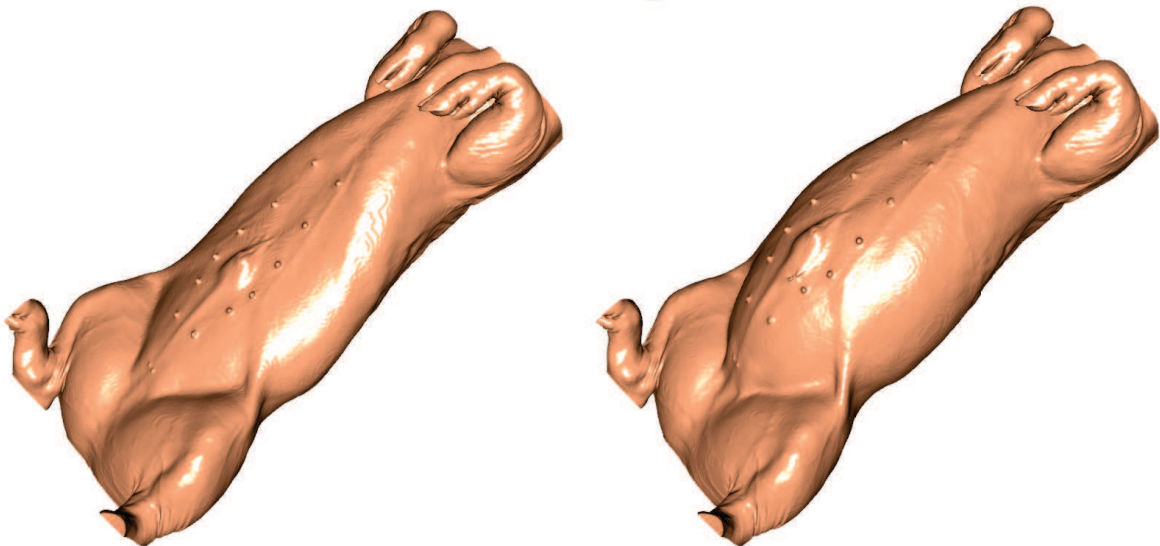
Jusqu'à présent, nous avons fait l'hypothèse que l'image intraopératoire était de mauvaise qualité et donc que la segmentation du foie en entier n'était pas possible en un temps raisonnable, lors de l'intervention. Dans ce chapitre 6, nous étudions l'application de notre méthode de recalage lorsque l'information intraopératoire n'est pas limitée à la surface antérieure du foie, mais à la totalité de sa surface. L'intérêt d'un tel recalage est d'estimer la position de structures internes du foie comme les vaisseaux ou les tumeurs. Cette problématique se retrouve dans d'autres contextes où il est nécessaire de recalculer deux maillages surfaciques, comme le recalage de TDM multiphasés : des images médicales acquises en phase artérielle et veineuse permettant la segmentation de différents réseaux sanguins. La planification opératoire est ainsi plus précise et robuste puisque le praticien connaît la position d'un plus grand nombre de vaisseaux. Par contre, les deux images n'étant pas acquises au même moment, il est nécessaire de les recalculer pour corriger les déformations dues à la respiration. L'amplitude des déformations est donc plus faible que dans le contexte de la chirurgie laparoscopique. De plus, la donnée cible est un maillage intégral du foie ce qui simplifie le recalage. Ainsi, à partir des segmentations des foies des deux images, nous recalculons un système sanguin sur l'autre image permettant une superposition des deux vaisseaux dans un même repère. Par contre, il est difficile d'évaluer la qualité du recalage sur les vaisseaux puisque d'une image à l'autre le type de vaisseaux change. Nous proposons plutôt d'évaluer notre méthode sur des images 3D+*t* acquises dans la même phase ce qui ajoute une déformation due au temps, mais permet au moins une évaluation quantitative.

## Étude d'un pneumopéritoine

---

*Ce chapitre a pour objectif la mise en place du contexte médicale, comme la description des principales structures anatomiques intervenantes dans la déformation du foie, mais aussi, l'étude des déformations dues au pneumopéritoine. Cette étude aboutira sur la description des différentes structures anatomiques pertinentes pour repositionner le foie après insufflation. Nous concluons sur la stratégie adoptée pour fournir un modèle 3D du foie ayant subi les déformations dues au pneumopéritoine.*

---





L'objectif de cette thèse est de mettre à jour la forme du modèle 3D du foie préopératoire après qu'il ait subi les déformations dues au pneumopéritoine. Dans ce premier chapitre, nous nous intéressons donc aux déformations causées sur les viscères thoraciques et abdominaux par l'insufflation de gaz, afin de comprendre comment ils interagissent entre eux et avec la paroi abdomino-thoracique. Notre étude porte sur la littérature existante et sur des images médicales d'un porc avant et après pneumopéritoine que nous avons pu acquérir.

Il est important de noter que les mouvements ne sont pas liés au pneumopéritoine uniquement, mais aussi à la respiration, il sera donc important de dissocier ces deux phénomènes. En premier lieu, nous rappelons des notions élémentaires, mais importantes, sur l'imagerie et l'anatomie afin d'assurer la compréhension du vocabulaire utilisé dans ce mémoire. En second lieu, une analyse de la respiration et du pneumopéritoine, grâce à nos données, mettra en évidence les zones des viscères subissant de grandes déformations et celles n'en subissant pas. Par ailleurs, une analyse rigoureuse montre aussi l'hétérogénéité de la déformation de la paroi abdomino-thoracique. Ces informations seront finalement résumées et permettront de tracer les grandes lignes de notre stratégie mélangeant simulation et acquisition de données intraopératoires.

## 2.1 Notions d'imagerie et d'anatomie

---

L'ensemble des viscères se compose de divers organes que nous rencontrerons durant cette thèse. Nous proposons dans cette section d'en donner une description succincte pour faciliter la compréhension de la suite du mémoire. Enfin, nous présentons plus en détail le foie, organe cible de nos travaux.

### 2.1.1 Nomenclature et vocabulaire de lecture des images médicales

Dans ce manuscrit, des images médicales tridimensionnelles sont utilisées pour illustrer nos propos. Pour localiser les informations clés de ces figures, nous proposons d'utiliser la nomenclature classique médicale qui est illustrée sur la figure 2.1 sur les trois coupes classiques où le sujet est observé en position anatomique et en position décubitus dorsal : les coupes axiale, sagittale et frontale. De même, l'appellation des directions est aussi spécifique avec : la direction cranio-caudal (de la tête aux pieds), la direction gauche-droite (de droite à gauche) et la direction antéro-postérieure (du ventre au dos).

### 2.1.2 Tomodensitométrie

La tomodensitométrie (TDM) nommée aussi scanographie (Computed Tomography ou CT, en anglais) permet de mesurer l'absorption des rayons X par les tissus : des faisceaux de rayons X sont envoyés sur le patient et un émetteur mesure l'intensité de ces derniers après qu'ils aient traversé le corps. Le résultat est une image 3D composée de voxels ayant chacun une intensité propre aux caractéristiques d'absorption qui ont été normalisées. Cette normalisation est effectuée à partir de l'échelle de Hounsfield dans laquelle une valeur nulle est caractéristique de la densité de l'eau,  $-1024$  HU (pour Hounsfield Unit) à celle de l'air et  $+1000$  HU à celle des structures denses, comme l'ossature. Ainsi, il est possible de reconstruire précisément l'anatomie d'un patient et d'identifier les organes

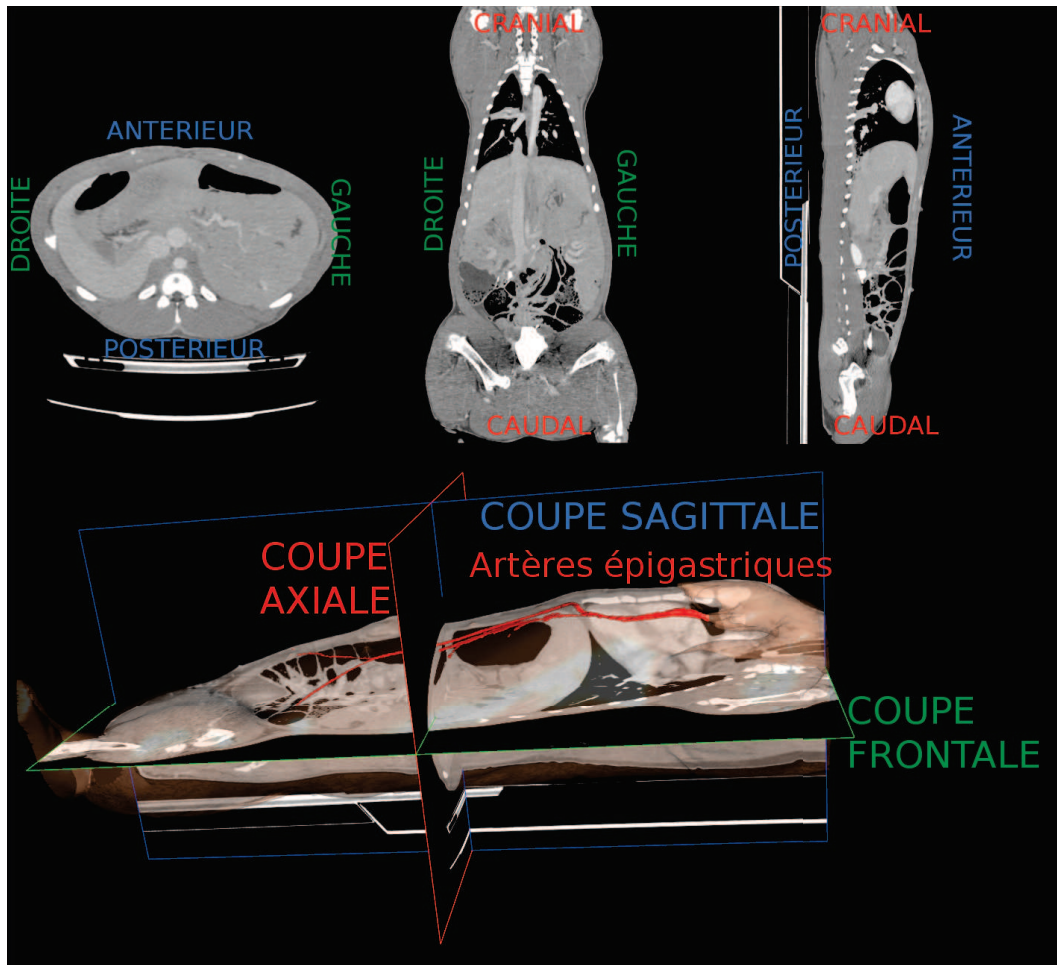


FIGURE 2.1: En haut, de gauche à droite : coupes axiale, sagittale et frontale d'une acquisition 3D d'un porc, avec en légende les trois directions utilisées. En bas, nous illustrons les trois coupes avec un maillage du porc (en rose et transparence) et les artères épigastriques (en rouge) dont nous reparlerons ultérieurement.

à partir de leur intensité de niveau de gris. Le principal désavantage de ce type d'imagerie est qu'il est nocif pour l'être humain, car il est irradiant. Il est donc difficile de solliciter un grand nombre de TDM lors d'une intervention bien que les derniers imageurs réduisent ces doses de façon significative. Cette technologie en constante évolution permet aujourd'hui d'acquérir des images médicales de 70 cm avec une dose équivalente à une radiographie.

### 2.1.3 Description de la paroi abdomino-thoracique et de la cavité abdomino-thoracique

La paroi abdomino-thoracique est constituée de peau, de muscles, de tendons, de cartilages, de graisse et de vaisseaux (cf. Fig. 2.2, en haut à gauche). L'ossature, notamment la cage thoracique et la colonne vertébrale, font aussi partie de cette structure anatomique. Pour des raisons de simplicité, nous allons aussi considérer que la partie postérieure du patient appartient à la paroi abdomino-thoracique.

La cage thoracique sert en particulier à protéger les viscères thoraciques et quelques organes abdominaux, dont le foie, lors de la respiration. Les côtes, composées d'os et de cartilage, constituent la cage thoracique qui se regroupent au sternum et sont attachées à la colonne vertébrale par une liaison rotule. Entre les côtes, les muscles intercostaux permettent, par contraction, l'agrandissement de la cavité thoracique grâce aux liaisons rotules, qui permettent la rotation des côtes, et grâce aussi aux propriétés élastiques du cartilage des côtes.

La cavité abdomino-thoracique est définie comme l'intérieur de la paroi abdomino-thoracique contenant les viscères abdominaux et thoraciques ainsi que l'aorte et la veine cave. Cette distinction permet de séparer grossièrement le patient en un ensemble de structures compressibles (les viscères et les grosses vascularisations) et une structure peu compressible (la paroi abdomino-thoracique). Les cavités abdominale et thoracique sont séparées par le diaphragme.

Les artères épigastriques antérieures irriguent la partie antérieure de la paroi abdomino-thoracique (cf. Fig. 2.1) et peuvent être perforées lors de l'insertion des trocarts entraînant des complications [84, 85, 86]. Une estimation du mouvement de ces structures critiques après insufflation sera proposée dans les chapitres 3 et 4.

#### 2.1.4 Description des viscères thoraciques

Les organes thoraciques sont entourés d'une structure nommée la plèvre. Cette membrane séreuse se compose de deux feuillets ; le feuillet viscéral qui recouvre les poumons et le feuillet pariétal en contact avec la paroi thoracique, le diaphragme et le médiastin. Ce dernier est une région se localisant entre les deux poumons contenant le coeur, l'oesophage et la trachée (cf. Fig. 2.2, en haut à droite). Le fonctionnement des organes relatifs à la respiration, et leur rôle est décrit dans la section 2.2.

#### 2.1.5 Description des viscères abdominaux

Les viscères abdominaux sont recouverts d'une membrane séreuse et continue, le péritoine. Il est composé de deux feuillets accolés l'un à l'autre : le feuillet pariétal, qui tapisse la paroi abdominale et la face inférieure du diaphragme, et le feuillet viscéral, qui recouvre les viscères abdominaux. L'espace entre ces deux feuillets forme une cavité virtuelle, nommée cavité péritonéale. Cette cavité contient le liquide péritonéal qui permet de faciliter le glissement des feuillets et d'éviter leurs frottements. Le péritoine permet aussi de maintenir les viscères abdominaux.

Les viscères abdomino-pelviens se classent en quatre groupes (cf. Fig. 2.2, en bas) :

- les organes rétro-péritonéaux, situés entre le feuillet pariétal et la paroi abdominale dorsale : aorte, veine cave, reins, glande surrénale et uretères ;
- les organes sous-péritonéaux, situés à l'intérieur du feuillet pariétal : vessie, rectum et organes reproducteurs (sauf ovaires) ;
- les organes intra-péritonéaux, situés à l'intérieur du péritoine : ovaires ;
- les organes péritonisés qui correspondent aux organes recouverts du feuillet viscéral : estomac, foie, intestin grêle, rate, côlon transverse et côlon sigmoïde.

##### 2.1.5.1 Foie : l'organe cible

Le foie est un organe essentiel au bon fonctionnement du corps humain. En effet, il est responsable d'une centaine de fonctions vitales, dont les principales sont ses capacités de filtrage des toxines et

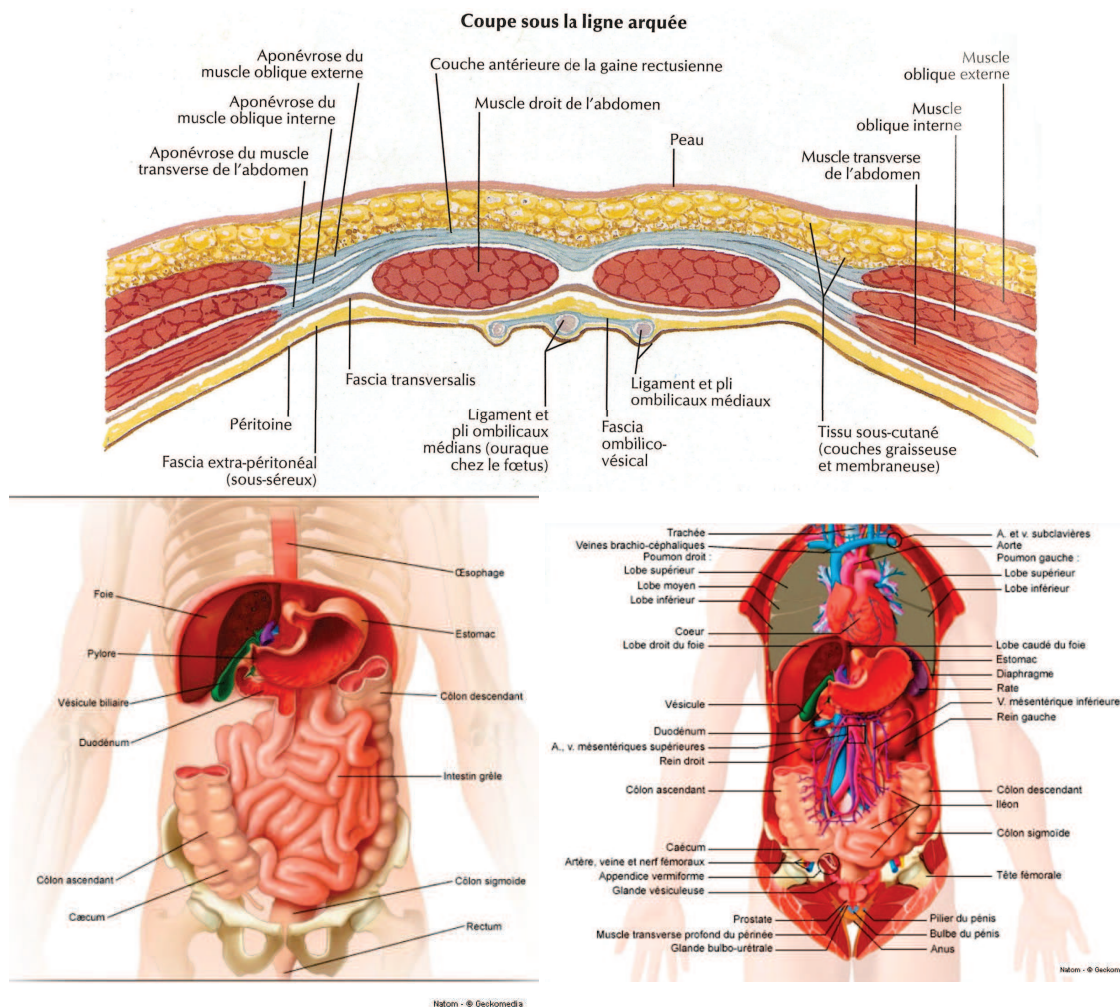


FIGURE 2.2: Anatomie du corps humain avec notamment : de gauche à droite, de haut en bas, un profil axial de la zone antérieure de la paroi abdomino-thoracique [87] ; les viscères abdominaux antérieurs [88] et les viscères thoraciques et abdominaux postérieurs [88].

de l'ammoniac, mais aussi son rôle dans le métabolisme des glucides et des lipides. En raison de ses nombreuses fonctions, le foie est sujet à de nombreuses pathologies notamment les hépatites B et C, qui peuvent s'aggraver en des pathologies mortelles, comme le cancer ou la cirrhose. En effet, le cancer du foie est le cinquième cancer le plus diagnostiqué et le deuxième cancer le plus mortel selon [89, 90].

Le foie est l'organe le plus volumineux du corps humain. Il est situé dans la cavité abdominale, sous le diaphragme et en contact avec de nombreux viscères abdominaux. Étant élastique, le foie a tendance à se déformer lors des mouvements de ses organes voisins, en particulier le diaphragme lors de la respiration. Il se décompose en deux lobes et plusieurs ligaments le maintiennent dans la cavité abdominale. L'une des particularités de cet organe est qu'il est capable de se régénérer entièrement en quelques mois sans perdre ses fonctions après une résection de 70% de son volume. Cette propriété est très importante dans le traitement du cancer du foie qui nécessite généralement une résection

d'un ou plusieurs segments anatomiques suivant des plans de coupe définis par le chirurgien avant l'intervention. Une des principales difficultés de ce type d'opération est le respect de cette planification au bloc opératoire (cf. Fig. 2.3).

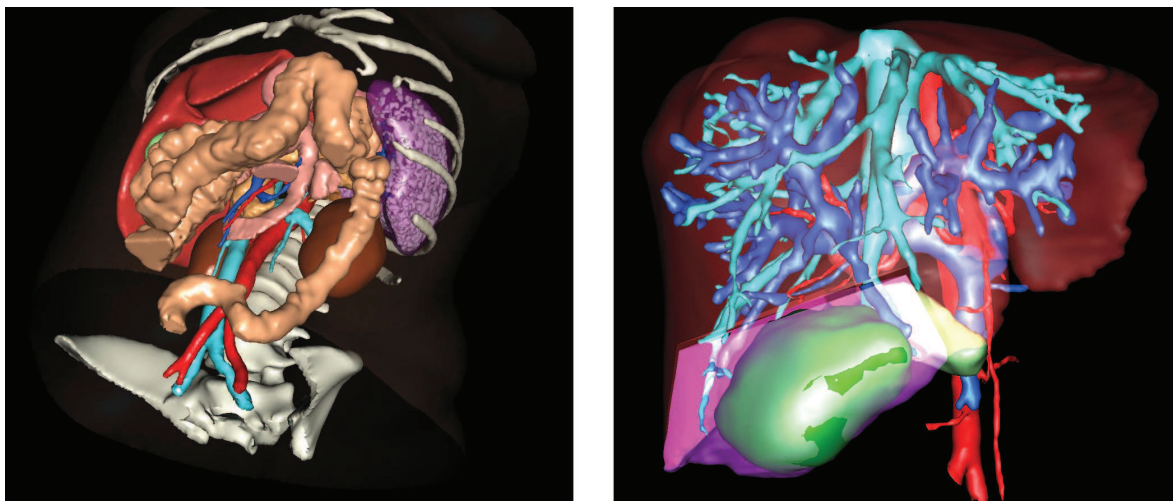


FIGURE 2.3: L'image de gauche montre le foie (en haut à gauche dans l'image) entouré de ses organes voisins. À droite, un exemple d'une planification d'une résection est illustré (VR-Planning, IRCAD) : un modèle 3D du foie avec sa vascularisation (artères en rouge, veine cave inférieure en bleu ciel et veine porte en bleu foncé) et une tumeur (en vert) sont affichés. En rose, la partie du foie sélectionnée correspond à la zone qui devra être enlevée durant l'opération.

### 2.1.5.2 Vascularisation du foie

La vascularisation du foie se compose de trois réseaux sanguins (cf. Fig. 2.3) : la veine porte, les veines hépatiques (reliées à la veine cave inférieure), et les artères hépatiques (reliées à l'aorte abdominale). Cette vascularisation est difficile à visualiser dans des images TDM car les réseaux sanguins du foie et le reste des cellules hépatiques ont sensiblement le même niveau de gris. Il est devenu cliniquement courant de recourir à l'emploi d'un agent de contraste. Ce produit injecté dans le circuit sanguin du patient va permettre d'augmenter le contraste de certaines structures anatomiques, notamment les vaisseaux sanguins. Ainsi, la visualisation de différents types de vascularisation du foie est possible, mais à des instants différents après injection. En effet, après l'injection du produit de contraste, ce dernier se déplace suivant le flux sanguin, et donc, se trouve dans le réseau veineux puis dans le réseau artériel. Il est donc nécessaire d'acquérir plusieurs TDM pour obtenir une image de chaque type de vascularisation. On parle alors d'imagerie multiphase ; nous en reparlons dans le chapitre 6. La connaissance de la position de toutes ces vascularisations améliore la précision de la planification opératoire permettant d'optimiser la position des plans de coupe de la résection.

## 2.2 Système respiratoire

### 2.2.1 Mécanisme de la respiration

La respiration est le processus qui approvisionne le corps en oxygène, élément essentiel à la production d'énergie. Les voies respiratoires, le diaphragme et les poumons sont les principaux acteurs de ce processus effectué en deux étapes, l'inspiration et l'expiration (cf. Fig. 2.4). Les voies respiratoires se composent essentiellement de la bouche, du nez et de conduits comme le larynx, le pharynx et les bronches. Cette dernière structure, située dans les poumons, est composée d'un ensemble de ramifications dont les plus fines, les bronchioles, se terminent sur les alvéoles, des petits sacs recouverts de fins vaisseaux sanguins. Le diaphragme, le muscle séparant le thorax de l'abdomen, est un moteur de la respiration. En effet, lors de l'inspiration, ce dernier, ainsi que les muscles intercostaux, vont se contracter, entraînant une dépression dans les poumons ce qui va provoquer une aspiration de l'air extérieur dans les alvéoles où l'échange gazeux s'effectue : l'oxygène contenu dans l'air aspiré traverse les fins vaisseaux passant ainsi dans les globules rouges qui vont rejeter les déchets gazeux, composés notamment du dioxyde de carbone. Ensuite, durant la phase d'expiration, les muscles thoraciques et le diaphragme se relâchent, les poumons se vident et l'air est ainsi libéré permettant l'évacuation des déchets gazeux.

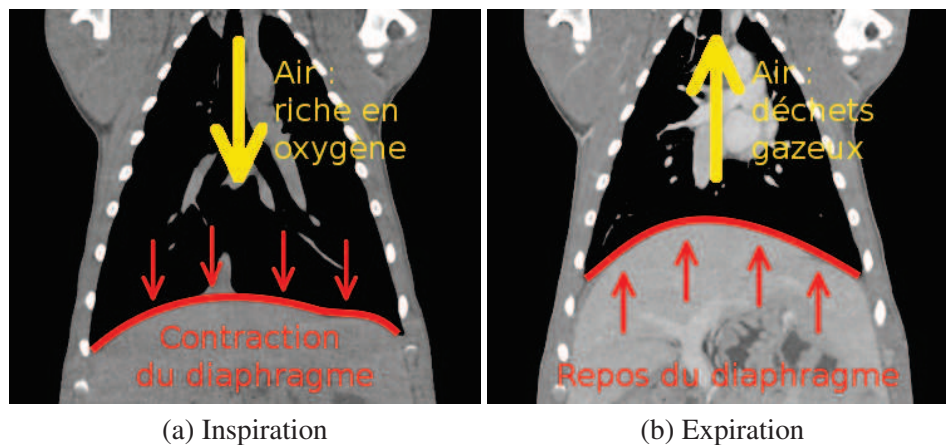


FIGURE 2.4: Ces deux coupes frontales illustrent le mouvement du diaphragme (en rouge) lors de la respiration déclenchant le processus d'aspiration ou de rejet de l'air.

### 2.2.2 Déplacements provoqués par la respiration

#### 2.2.2.1 Respiration libre

Pour étudier la respiration libre, nous avons repris une synthèse issue de la thèse d'A. Hostetler [83] qui recense les différents travaux qui ont étudié les déplacements des organes lors d'une respiration libre (cf. Tab. 2.1). Cette synthèse, que nous avons mise à jour, montre que les déplacements des viscères abdominaux peuvent atteindre 2 cm dans la direction cranio-caudale. Il est aussi

possible que le patient force pour respirer ce qui entraîne une irrégularité dans le cycle respiratoire et amplifie les déformations [30, 33, 35].

La respiration est provoquée par la contraction du diaphragme, qui comprime les viscères abdominaux, en particulier le foie (cf. Fig. 2.4, 2.5 et 2.6). L'ensemble des études s'accorde sur le fait que le mouvement cranio-caudal est le plus important des trois mouvements, ce qui est logique puisque le diaphragme bouge essentiellement dans cette direction. Nous remarquons cependant que l'amplitude des déformations change grandement d'une étude à l'autre, ce qui peut être dû, soit au type d'acquisition utilisée, soit au protocole des mesures effectuées, soit à la position des repères utilisés ou à celle du patient.

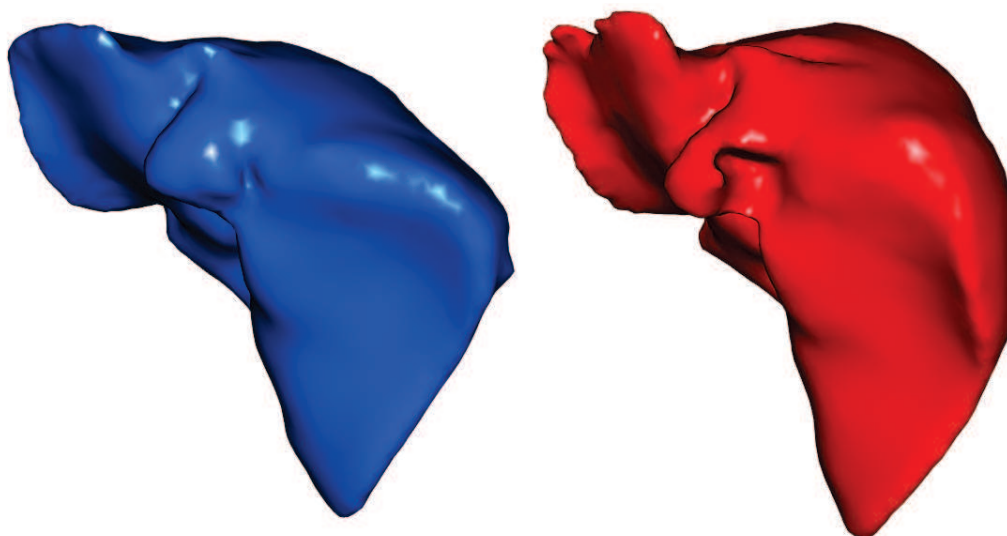


FIGURE 2.5: Le maillage du foie segmenté sur une image acquise lors d'une inspiration du patient (à gauche) et lors d'une expiration (à droite). La différence de forme du dôme crâniale entre les deux phases respiratoires est ici bien illustrée et correspond aux déformations dues au changement de forme du diaphragme illustré sur la figure 2.4.

#### 2.2.2.2 Respiration mécanique

En chirurgie laparoscopique, le patient est placé sous respirateur artificiel, on parle alors de respiration assistée ou mécanique. Cette respiration est provoquée par l'injection de gaz sous pression dans les poumons du patient. À notre connaissance, aucune étude ne donne de mesures de déplacements d'organes dus à une respiration mécanique. Cependant, à partir de données d'un porc que nous avons acquises, qui était placé sous respirateur, nous avons pu mesurer que le haut du foie se déplace de 15 mm dans la direction cranio-caudale (cf. Fig. 2.6), mais aussi un déplacement latéral de 1 mm et un déplacement antéro-postérieur de 3 mm. De plus, le foie subit des déformations locales non-négligeables. Il n'est donc a priori pas possible de négliger l'influence de la respiration.

En pratique, ce problème se résout en synchronisant les actes opératoires sur la même phase respiratoire que celle de l'acquisition préopératoire, comme expliqué dans l'article de Nicolau et al. [102]. Dans ce cas, l'erreur moyenne de repositionnement de la surface du foie a été évaluée à 1,4 mm.

TABLE 2.1: Récapitulatif de 19 études traitant des déplacements dus à la respiration normale repris de la thèse d'A. Hostettler [83] et que nous avons actualisé. En bas, nous avons indiqué les déplacements minimaux et maximaux mesurés par l'ensemble de ces études \*NI : Non-Indiqué

Auteurs	Nombre de patients	Organe	Déplacements (mm)		
			C.C.	A.P.	Lat.
Wade [30]	10	Diaphragme	17	NI	NI
Weiss [31]	25	Foie	13	NI	NI
Harauz et al. [32]	51	Foie	14	NI	NI
Suramo et al. [33]	28	Pancréas	20	NI	NI
		Foie	25	NI	NI
		Reins	19	NI	NI
Korin et al. [34]	15	Diaphragme	13	2,5	NI
Davies et al. [35]	9	Diaphragme	12	NI	NI
		Foie	10	NI	NI
		Reins	11	NI	NI
Balter et al. [36]	6	Foie	17	NI	NI
		Reins	18	NI	NI
Herline et al. [91]	2	Foie	10,8	NI	NI
Shimizu et al. [92]	1	Foie (tumeur)	21	8	9
Shimizu et al. [93]	6	Foie (tumeur)	10,6	4,6	5,2
Rohlfing et al. [94]	4	Foie	12 à 26	1 à 12	1 à 3
Bussels et al. [95]	12	Pancréas	19,5	6,0	12,1
		Foie	17,5	9,0	13,2
		Reins	12,5	5,3	6,2
Brander et al. [96]	13	Foie	13	5	2
		Rate	13	5	3
		Reins	12	5	2
Beddar et al. [97]	8	Foie (marqueurs)	10	5	2
Hostettler et al. [37]	2	Foie	25	14	3
Nguyen et al. [98]	10	Foie	12,4	8,4	1,2
Mori et al. [99]	6	Pancréas	9	3	1
Wysocka et al. [100]	22	Diaphragme	20	NI	NI
		Foie	16	9	2
		Pancréas	13	6	2
		Reins	17	5	2
Hallman et al. [101]	11	Foie	10	5	1
	7	Pancréas	5	2	NI
Minimum et maximum des déplacements de ce récapitulatif		Diaphragme	12 à 20	2,5	NI
		Foie	10 à 25	1 à 12	1 à 9
		Pancréas	5 à 20	2 à 6	1 à 12,1
		Rate	13	5	3
		Reins	11 à 19	5	2



Cette technique peut être utilisée dans notre cas lors du recalage du modèle préopératoire sur la vidéo endoscopique sans devoir prendre en compte les déformations dues à la respiration.

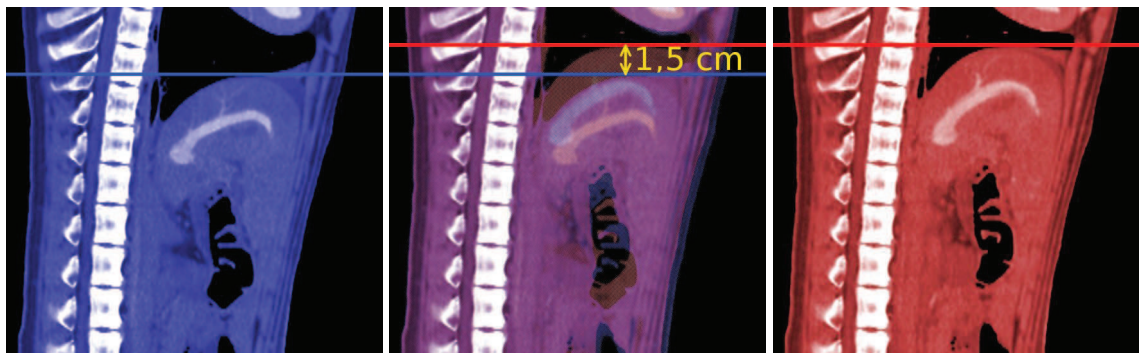


FIGURE 2.6: Ces coupes sagittales médianes d'un porc en inspiration (à gauche et au milieu en bleu) et en expiration (à droite et au milieu en rouge) illustrent le déplacement qu'effectue le diaphragme durant la respiration.

## 2.3 Déformations dues au pneumopéritoine

Dans cette section, nous allons nous intéresser au pneumopéritoine et notamment aux déformations qu'il provoque. Dans un premier temps, nous présentons la méthode permettant d'effectuer un pneumopéritoine. La déformation de la paroi abdomino-thoracique est ensuite analysée, et nous concluons sur la mise en évidence que l'élasticité de cette structure anatomique est hétérogène. Enfin, les déformations du foie durant un pneumopéritoine sont caractérisées grâce à nos mesures sur deux images de porc.

### 2.3.1 Le pneumopéritoine

Lors d'une opération dite laparoscopique, il est nécessaire de créer un espace de travail pour permettre aux chirurgiens d'accéder aux viscères abdominaux (cf. Fig. 2.7). Dans la grande majorité des cas, un pneumopéritoine, dit provoqué, est réalisé au début de l'opération. Pour ce faire, du gaz, généralement du  $\text{CO}_2$ , est insufflé dans la cavité abdominale. L'insufflation se fait à partir soit d'une technique dite ouverte, soit d'une technique dite fermée [103, 104].

La méthode dite ouverte consiste en une mini-laparotomie. Une incision est faite pour permettre l'insertion d'un trocart. Ensuite, le dispositif d'insufflation est inséré dans ce trocart. L'avantage de cette méthode est d'avoir un contrôle visuel direct. Néanmoins, l'insertion du trocart peut causer des complications mineures.

À l'inverse, la méthode dite fermée, consiste à une ponction à l'aveugle, à l'aide d'une aiguille de Veress. Sa rapidité d'exécution et sa simplicité en font la méthode la plus utilisée. Par contre, elle demande de nombreux contrôles, car elle peut provoquer de graves complications qui peuvent entraîner la mort du patient. En effet, l'insertion de l'aiguille sans vision directe peut provoquer des

lésions sur les viscères abdominaux [105]. De plus, une embolie gazeuse peut être causée si du gaz est injecté par mégarde dans un organe.

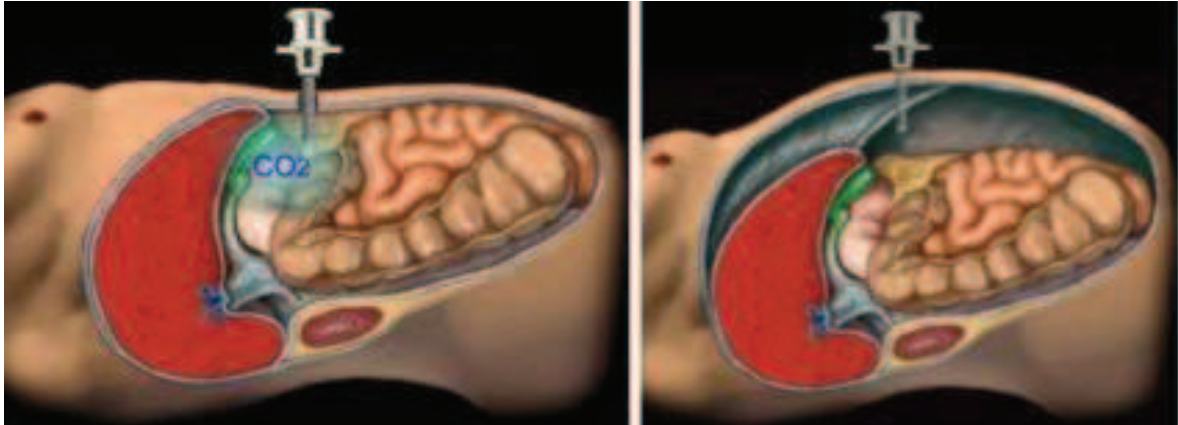


FIGURE 2.7: Le patient avant pneumopéritoine (à gauche) est insufflé de gaz à l'intérieur de la cavité abdominale (à droite). Les viscères deviennent ainsi accessibles et manipulables à l'aide d'instruments insérés dans les trocars.

Une fois l'une de ces deux techniques appliquée, le gaz est insufflé. La pression conseillée est comprise entre 12 et 15 mmHg ( $1 \text{ mmHg} = 133 \text{ Pa} = 133 \text{ N/m}^2$ ). La cavité abdominale augmente de volume créant ainsi un espace de travail. Cependant, le pneumopéritoine n'est pas sans risque. En effet, outre les complications dues à l'insertion de l'insufflateur, il existe des risques d'embolie gazeuse. Pour pallier les problèmes induits par le pneumopéritoine, une méthode alternative à l'injection de gaz dans la cavité abdominale a été proposée. Celle-ci utilise un suspenseur de paroi et consiste en l'insertion d'un écarteur à l'intérieur de la cavité abdominale. Ensuite, l'écarteur est attaché à un bras artificiel qui va ensuite soulever la paroi abdominale. L'espace de travail est inférieur à celui qu'on obtiendrait à partir d'un pneumopéritoine [106] ce qui complique l'opération et augmente le temps de l'opération [107, 108]. Cette technique ne s'est donc pas imposée et reste marginalement utilisée par rapport au pneumopéritoine.

Le terme pneumopéritoine signifie, de façon générale, une présence d'air ou de liquide dans le péritoine, résultant d'une pathologie. On retrouve surtout ces pathologies lors d'une perforation d'un viscère creux, comme l'estomac ou les intestins. D'ailleurs, le pneumopéritoine requis pour une chirurgie laparoscopique est différencié par l'appellation «pneumopéritoine provoqué», mais par abus de langage, le terme «provoqué» est généralement omise. Dans cette thèse, nous nous rallierons à cet abus de langage, et le mot «pneumopéritoine» correspondra systématiquement à un pneumopéritoine provoqué.

### Études existantes d'un pneumopéritoine

Il existe peu de travaux basés sur des images médicales durant un pneumopéritoine et ces images ne sont malheureusement pas en libre accès. Parmi ces travaux, Vlot et al. [1, 109, 110] montrent le rapport entre la pression intra-abdominale et la taille de l'espace de travail sur onze porcs. Pour ce faire, ils mesurent trois distances de la cavité abdominale (cf. Fig. 2.8) : la distance entre le symphysis et le diaphragme (38 cm), celle qui correspond à la distance maximale antéro-postérieure (21 cm) et

le diamètre maximal transversal (25 cm). Sanchez et al. [27, 28, 29] ont acquis des IRM (Imagerie par Résonance Magnétique) de porc en pneumopéritoine pour étudier les changements anatomiques. Dans ces trois études, ils observent sur dix porcs une augmentation du volume du foie et de sa longueur transversale. Ils notent aussi un déplacement du diaphragme de 2,5 cm. D'autres mesures ont été effectuées concernant la circulation sanguine, mais nous ne les rapportons pas, car elles ne concernent pas directement notre problème. Enfin, Anderson et al. [111] propose d'étudier l'évolution de l'atélectasie lors d'un pneumopéritoine sur sept patients. Ils observent aussi un déplacement cranio-caudal du diaphragme proche de 2 cm.

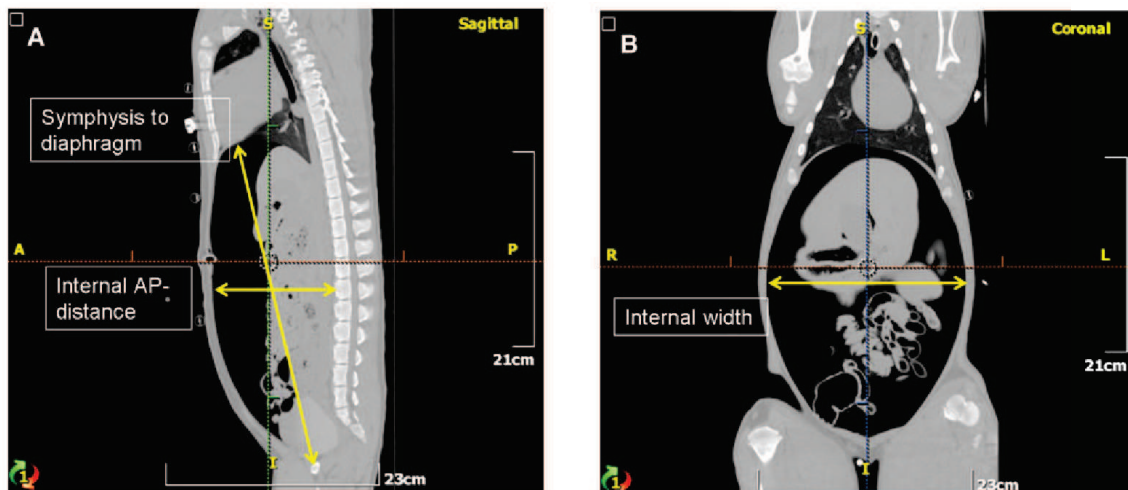


FIGURE 2.8: Les mesures effectuées par Vlot et al. [1] sont illustrées en jaune.

Nous avons réalisé en 2010 à l'IRCAD-Taiwan des images d'un porc acquises en inspiration et en expiration, avant et après pneumopéritoine. Ces images permettent donc d'évaluer le mouvement relatif du foie en fonction de la respiration et du pneumopéritoine.

### 2.3.2 Déformations dues à la respiration

Nous avons vu auparavant que la respiration libre provoque un déplacement de 2 cm du diaphragme et implique des déformations des viscères abdominaux. Le pneumopéritoine crée une poche de gaz qui va exercer une contre-pression sur le diaphragme. Il est donc intéressant d'évaluer tout d'abord si la respiration va provoquer un grand déplacement malgré le gaz contenu dans la cavité abdominale, et si oui, de quelle amplitude. À notre connaissance, aucune étude n'a montré l'effet de la respiration lors d'un pneumopéritoine.

Nous avons mesuré sur des images médicales que la partie crâniale du diaphragme a un déplacement cranio-caudal de 14 mm lors d'une respiration mécanique pendant un pneumopéritoine (cf. Fig. 2.9). Cette valeur est proche de celle mesurée sans pneumopéritoine dans la Section 2.2, sur le même animal, où le déplacement cranio-caudal est de 15 mm. Le pneumopéritoine ne modifie donc pas significativement l'amplitude des déplacements dus à la respiration, qui ne sont donc pas à négliger. Nous remarquons aussi que la partie crâniale du foie n'est plus totalement accolée au diaphragme : lorsque ce dernier se contracte, le foie subit une déformation moins importante.

Les mouvements liés à la respiration sur un porc sous pneumopéritoine sont importants, mais ne seront pas traités dans cette thèse. En effet, comme nous avons vu dans la section 2.2, le patient étant sous respirateur artificiel, **il est possible de retrouver la phase respiratoire correspondant à celle pendant l'acquisition préopératoire pour ensuite effectuer le recalage**. Bien entendu, les mouvements liés à la respiration sont importants, mais prendre en compte ces mouvements peut être considéré comme un problème de suivi et non pas de recalage déformable initial, qui reste l'objectif de cette thèse.

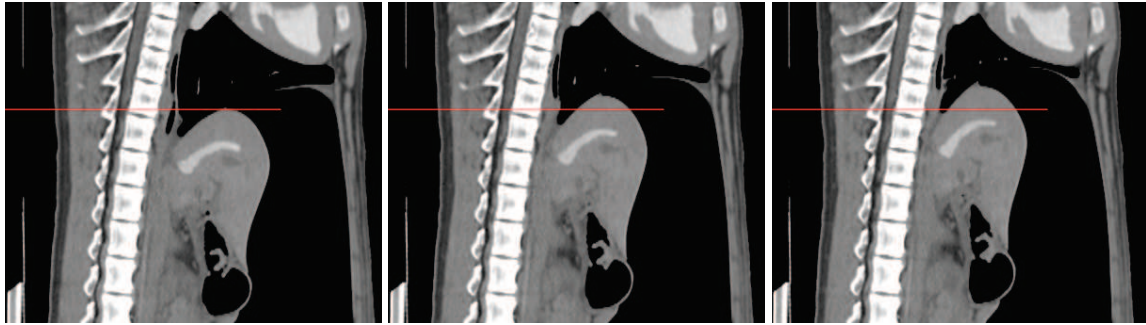


FIGURE 2.9: De gauche à droite : trois coupes sagittales médianes d'un même porc de trois images acquises en inspiration, demi-expiration et expiration après un pneumopéritoine. Le trait rouge a été placé à la même altitude sur les trois images. On peut voir clairement que le diaphragme change de forme et que le foie se déplace dans la direction crâniale : nous mesurons une différence de 14 mm entre le point le plus haut du foie entre la phase d'inspiration et d'expiration. Nous constatons aussi que le foie ne change visuellement pas vraiment de forme. Le foie semble subir une translation principalement avec une légère rotation.

L'atélectasie définit l'affaissement d'alvéoles pulmonaires dépourvues de leur ventilation tandis que persiste leur perfusion sanguine. Deux études ont montré que l'anesthésie provoque de l'atélectasie [112, 113] et trois autres études ont observé que la présence d'atélectasie augmente lors d'un pneumopéritoine [111, 114, 115]. Nous observons aussi sur nos images de porc une importante augmentation de l'atélectasie dans le bas des poumons (cf. Fig. 2.10). Le principal problème avec l'atélectasie est que la segmentation du foie et du diaphragme devient plus difficile à réaliser en sa présence. En effet, la zone d'atélectasie apparaît sur l'image avec une intensité de niveau de gris proche des tissus et, non plus de l'air. La distinction entre la zone crâniale du foie et les poumons devient difficile et demande alors davantage de temps pour être réalisée. De plus, dans le cadre de l'utilisation d'images intraopératoires, il sera difficile de s'appuyer pendant l'opération sur une segmentation en temps réel de cette zone, qui correspond aussi à une partie de la zone crâniale du foie (cf. Annexe A).

### 2.3.3 Déformation de la paroi abdomino-thoracique

La paroi abdomino-thoracique est la structure anatomique qui va subir le plus grand déplacement durant un pneumopéritoine. Son déplacement va permettre de créer l'espace de travail nécessaire pour l'opération. À notre connaissance, seuls Song et al. [116] se sont intéressés à son déplacement et à sa déformation lors d'un pneumopéritoine. Cet article décrit les déplacements de la peau durant un pneumopéritoine pour estimer le module de Young de la paroi abdominale pour 18 patients. Cette grandeur physique est intéressante lors de l'utilisation d'un modèle mécanique aux éléments finis,

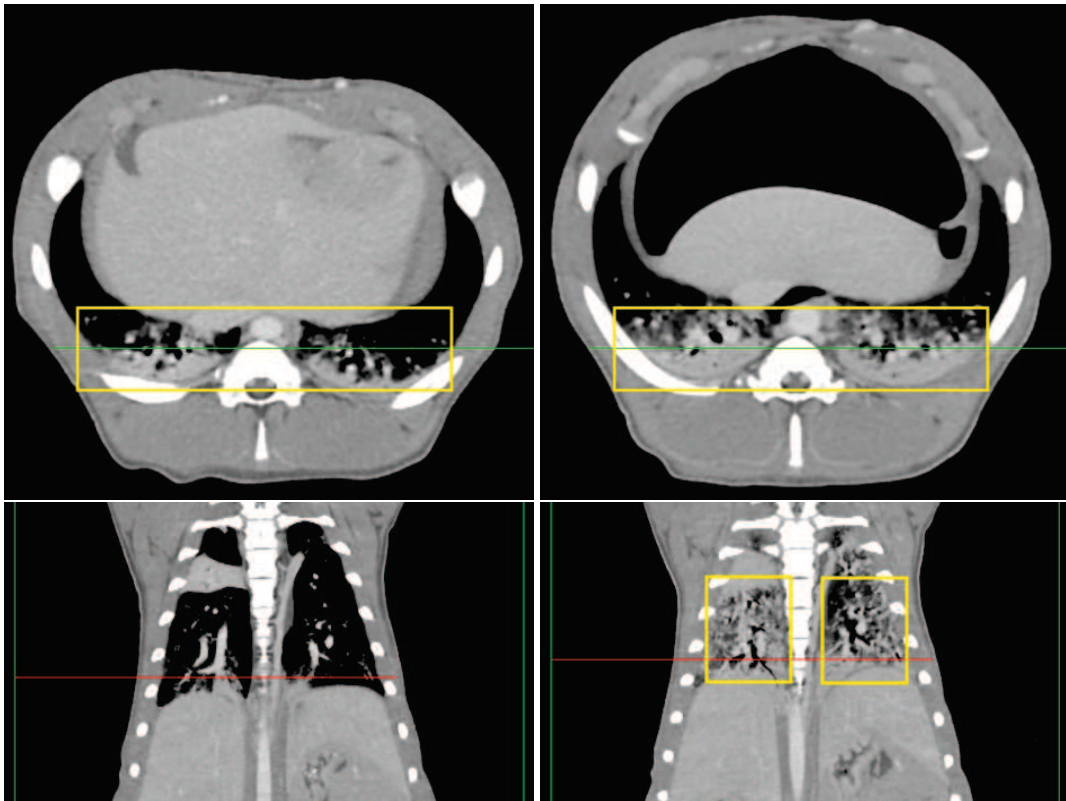


FIGURE 2.10: En haut : coupes axiales avant et après pneumopéritoine situées en bas des poumons (avec la position de la coupe frontale correspondante en vert). En bas : coupes frontales des mêmes acquisitions (avec la position de la coupe axiale correspondante en rouge). La présence de l'atélectasie (encadrée en jaune) est beaucoup plus importante après pneumopéritoine comme on peut voir sur ces images. Le principal problème pour nous est que ce phénomène rend la segmentation du diaphragme plus difficile à réaliser.

comme nous le verrons dans le chapitre 3. Pour ce faire, ils procèdent en trois étapes : fixation de douze marqueurs sur la peau, acquisition de la position des marqueurs durant un pneumopéritoine et création d'un maillage à partir des positions des marqueurs (cf. Fig. 2.11). En considérant que le corps humain est symétrique par rapport au plan sagittal médian, ils limitent leur mesure sur une moitié du corps. Ensuite, à l'aide d'un système d'analyse du mouvement (Kinemetrix, MIE Medical), composé de trois caméras infrarouges, ils mesurent en continu la position des marqueurs durant le gonflement de la cavité abdominale. Ils obtiennent ainsi le champ de déplacement induit par le pneumopéritoine. Enfin, ils construisent un maillage correspondant à la position de la peau à partir de la position des points obtenue. Par ailleurs, l'épaisseur de la paroi abdominale est mesurée avant l'opération à l'aide d'un échographe. À partir de cette épaisseur et du champ de déplacement, ils calculent la valeur du module de Young de la paroi abdominale. Ils obtiennent un module de Young égal à 27,7 kPa chez l'homme et 21,0 kPa chez la femme. Ces résultats seront utilisés ultérieurement, pour paramétrer notre simulation biomécanique présentée dans le chapitre 3.

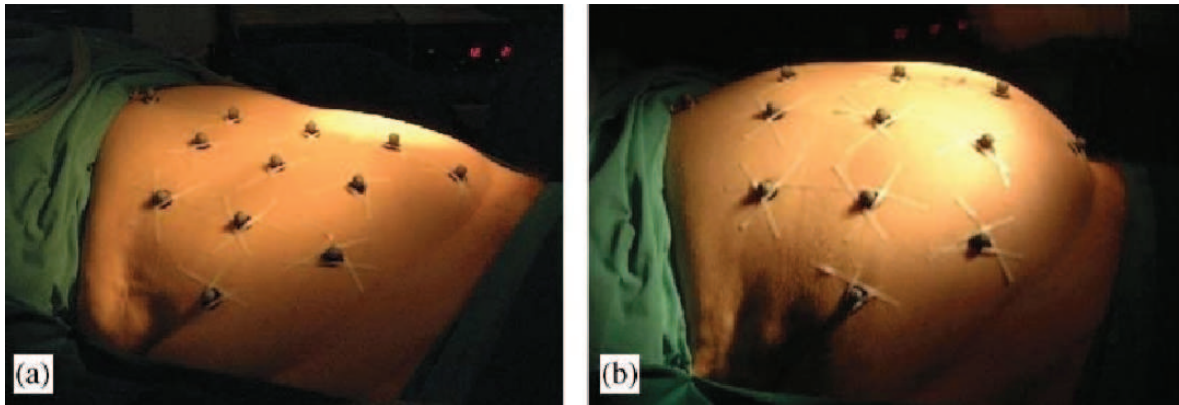


FIGURE 2.11: Sur ces deux illustrations (C. Song et al., 2006), on observe le patient avant (a) et après insufflation (b) de gaz dans la cavité abdominale. Des marqueurs ont été fixés sur la peau du patient afin d'estimer son mouvement lors d'un pneumopéritoine.

### 2.3.3.1 Hétérogénéité de la paroi abdomino-thoracique

Sur nos images médicales, nous observons une différence d'épaisseur de la paroi abdomino-thoracique lors d'un pneumopéritoine. Nous proposons ici une estimation de la déformation au sens mécanique aussi appelé l'allongement relatif et égal à :

$$\varepsilon = \frac{\Delta l}{l_0} = \frac{l - l_0}{l_0} \quad (2.1)$$

avec  $l_0$  la longueur initiale de l'objet et  $l$  la longueur de l'objet après effort

Selon cette définition, il est possible de mesurer la déformation si l'épaisseur de la paroi abdomino-thoracique avant et après pneumopéritoine est connue. Nous calculons cette valeur localement sur toute la paroi abdomino-thoracique (cf. Fig. 2.12). Ensuite, nous effectuons un ratio, décrit par l'équation 2.1, entre les deux cartes d'épaisseur en vue d'obtenir l'allongement relatif de la paroi abdominale.

Pour calculer ce ratio, il est nécessaire d'associer à chaque épaisseur locale avant pneumopéritoine une épaisseur locale après pneumopéritoine. L'appariement entre ces deux épaisseurs est effectué à partir d'une méthode proche de celle présentée ultérieurement dans le chapitre 4.

Nous remarquons une importante réduction de l'épaisseur de la paroi abdomino-thoracique dans les zones latérales basses (les zones en rose en bas sur la figure 2.12 et encadrées en bleu sur la figure 2.13) alors que dans les zones où l'ossature et les muscles abdominaux sont présents, la paroi est plus rigide. En effet, les côtes fixées à la colonne vertébrale et limitées dans leur déplacement sont des structures anatomiques rigides qui ne peuvent pas se déformer aussi librement que la graisse et les muscles. La présence de ces structures rigides va donc provoquer une rigidité locale au sein de la paroi abdomino-thoracique. Cette forte variation d'extensibilité est une information importante, montrant que **la paroi abdomino-thoracique a une élasticité hétérogène**. Ceci sera utilisé dans des chapitres ultérieurs lors de la création du modèle de simulation.

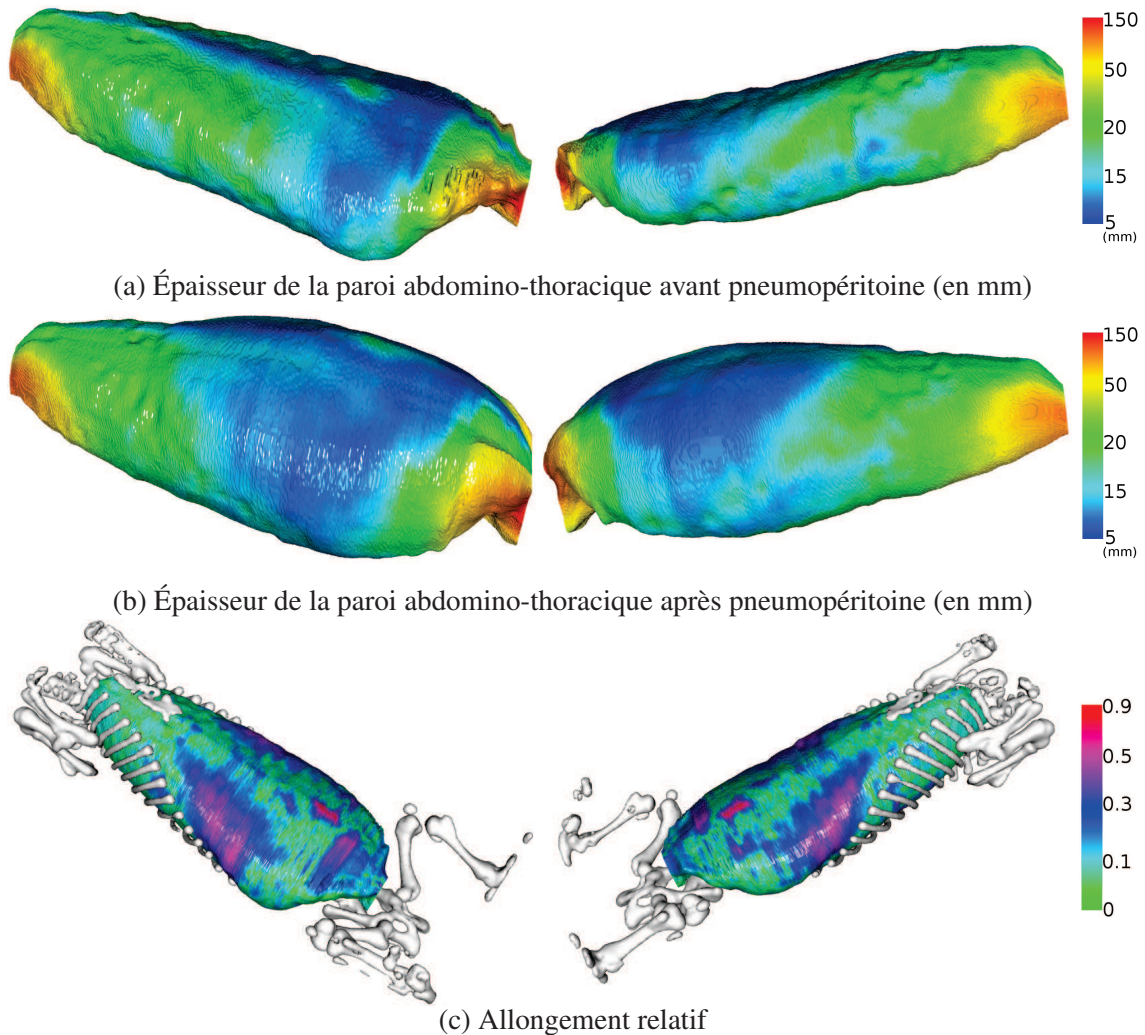


FIGURE 2.12: L'épaisseur locale de la paroi abdomino-thoracique est calculée et affichée sous la forme d'une carte de couleurs avant (en haut) et après pneumopéritoine (au milieu). Un ratio entre ces deux cartes est établi pour identifier les zones ayant un important changement d'épaisseur (en bas). De plus, l'ossature montre bien que l'importante différence en terme d'intensité de déformation dépend de la présence ou l'absence d'ossature ou des muscles abdominaux. La zone rouge, au centre sur l'image du bas, correspond à l'appareil génital du porc qui subit un important changement d'épaisseur. Cette zone n'est pas importante puisque chez l'être humain une telle structure anatomique n'est pas présente à cet endroit.

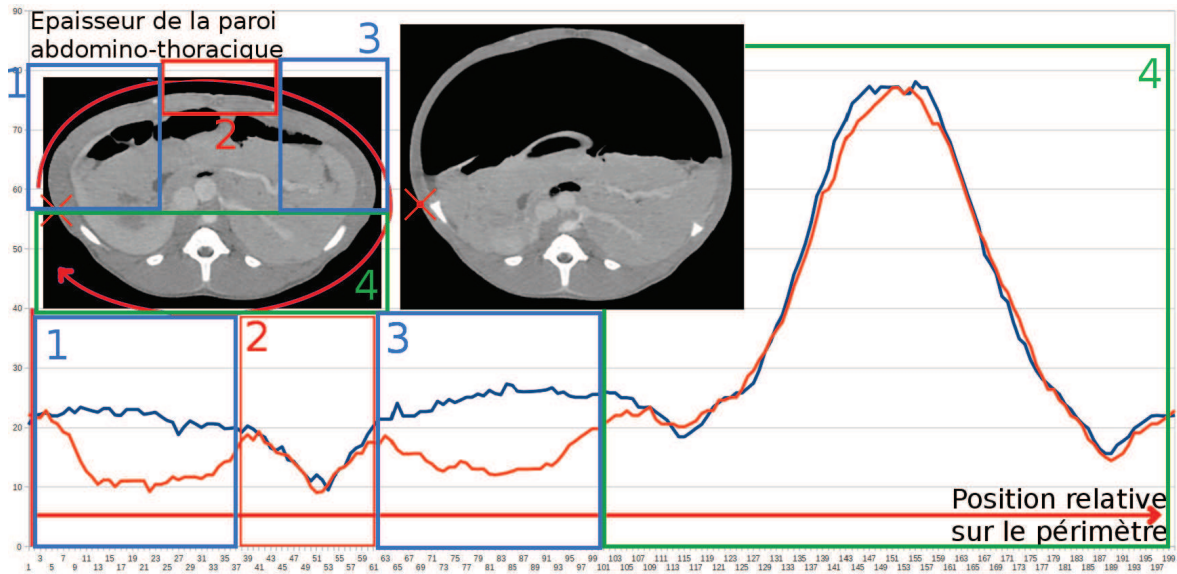


FIGURE 2.13: Ce graphique représente 200 mesures de l'épaisseur de la paroi abdominale sur une coupe axiale d'une image avant (courbe bleue) et après pneumopéritoine (courbe orange). En haut à gauche, sur les coupes axiales des deux images médicales, nous indiquons la localisation de la première mesure (croix rouge) ainsi que le sens de nos mesures sur la paroi abdominale (flèche rouge).

### 2.3.4 Foie

Lors d'un pneumopéritoine, le foie se déplace puisque son contenant, la cavité abdominale, se déforme. En effet, cette structure anatomique change de forme et s'élargit, notamment dans la direction antérieure, mais aussi latéralement. Au niveau du foie, cette expansion latérale est limitée par la présence des côtes qui créent une rigidité locale. Le foie va épouser la nouvelle forme de la cavité du fait des forces conjuguées de la gravité et de la pression exercée par le pneumopéritoine.

Nous avons calculé la valeur du volume en utilisant VTK (<http://www.vtk.org/>) qui permet de calculer le volume d'un maillage fermé. Le volume du foie diminue de 15% dans notre cas. Cependant, Sanchez et al. [27] relèvent une augmentation du volume du foie. Cette différence entre nos deux études peut être due au fait que nos images et les leurs n'ont pas été acquises durant la même phase respiratoire. Dans notre cas, nous supposons que le pneumopéritoine provoque une compression du foie et que, par conséquent, le sang est évacué diminuant ainsi le volume du foie. Ce phénomène de variation de volume est important puisqu'il signifie que **le foie est compressible** : cela influencera le choix de la valeur de certains paramètres biomécaniques, dans le chapitre 5.

Le foie de porc est composé de plusieurs lobes indépendants, ces derniers ont parfois un déplacement important, difficile à prédire (cf. Fig. 2.14). Srimathveeravalli et al. [117] montre d'ailleurs que le déplacement des lobes du foie du porc varie selon le lobe. Martens et al. [61] ont aussi remarqué que le foie du porc se déplace plus que celui de l'humain. Les images que nous avons acquises nous ont permis de confirmer ces remarques, **la zone antérieure pouvant subir un fort affaissement peut aller jusqu'à 5 cm** (cf. Fig. 2.14). En revanche, nous avons observé que **la zone postérieure ne subit pas une importante déformation puisque cette zone est en contact avec le dos qui se déforme peu**.



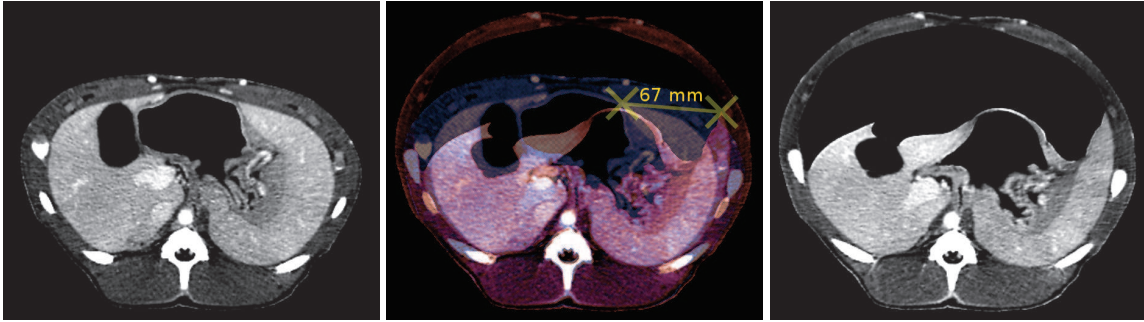


FIGURE 2.14: De gauche à droite : deux coupes axiales d'un même porc à la même altitude avant (à gauche et en bleu au milieu) et après un pneumopéritoine (à droite et en rouge au milieu). Nous remarquons le fort déplacement du foie dans la direction antéro-postérieure. De plus, le lobe gauche du foie va se reposer sur la partie gauche de la paroi abdominale, en un déplacement proche des 7 cm. En revanche, nous remarquons que la partie postérieure est presque immobile.

Le foie est voisin avec des organes creux, comme l'estomac ou les intestins. Ces organes contiennent du gaz et lors d'un pneumopéritoine, la poche de gaz s'agrandit du fait de la réduction de pression qui s'exerçait sur eux. Dans un cas, nous avons constaté que l'estomac pouvait pousser le foie lorsque sa poche de gaz s'étendait (cf. Fig. 2.15). Ces déformations sont difficiles à prendre en compte ou à prédire et leur impact sur le foie d'un porc est d'autant plus important à cause de sa forme multilobaire. **Une simulation du mouvement de l'intégralité des viscères durant un pneumopéritoine semble difficile à atteindre sans information intraopératoire. Nous proposons donc d'acquérir une image après pneumopéritoine afin de recueillir des informations essentielles pour réduire les degrés de liberté du problème.**

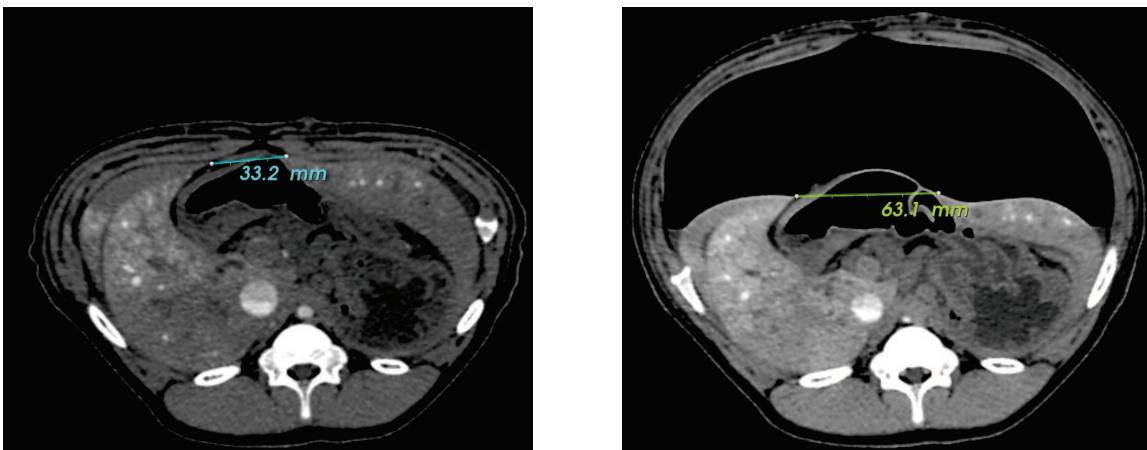


FIGURE 2.15: Nous montrons ici que l'estomac, qui ne subit plus l'appui de la paroi abdominale, va s'étendre lorsque l'espace de travail est créé. Lors de cette expansion, l'estomac, placé sous une partie du foie, va écarter deux lobes du foie : la distance entre ces deux lobes passe de 33,2 mm à 63,1 mm.

## 2.4 Repères anatomiques robustes pour le repositionnement du foie

---

Dans cette section, nous expliquons pourquoi la cavité abdomino-thoracique et la colonne vertébrale sont des structures anatomiques fiables pour estimer la position du foie après pneumopéritoine.

### 2.4.1 Cavité abdomino-thoracique

Le foie est en contact avec la surface de la cavité abdomino-thoracique (cf. Fig. 2.14). En effet, nous avons mesuré que 15% de la surface du foie est voisine avec la cavité abdomino-thoracique après pneumopéritoine (cf. Fig. 2.16). L'intérêt de cette structure anatomique est sa forme quasi-cylindrique, moins complexe que celle du foie et donc plus facilement estimable. **Cela signifie que si nous arrivons à simuler le mouvement de la cavité abdomino-thoracique après un pneumopéritoine, alors nous aurons aussi estimé la partie postérieure du foie.**

Nous pensions initialement que le mouvement de la cavité abdomino-thoracique au niveau de la zone postérieure du foie était négligeable. En pratique, les mesures que nous avons effectuées montrent que ce n'est pas le cas. La figure 2.17, qui illustre la carte des distances entre les surfaces avant et après pneumopéritoine, indique clairement que seul le dos du porc n'est pas influencé par le pneumopéritoine. Cette mesure inclut la partie antérieure qui subit une importante déformation. Si nous calculons la distance moyenne entre les surfaces en ne considérant que la partie de la cavité voisine au foie après insufflation, nous observons un mouvement moyen de 3 mm, avec une distance maximale de 1,5 cm. Donc, si la cavité abdomino-thoracique préopératoire est utilisée pour estimer la forme du foie après pneumopéritoine, la partie postérieure du foie sera estimée avec 1 cm d'erreur dans les zones latérales. En effet, la partie latérale de la cavité abdomino-thoracique s'écarte lors de l'insufflation et le foie s'affaisse sur les côtés (cf. Fig. 2.18). **Il est donc indispensable d'estimer la forme de la cavité abdomino-thoracique après insufflation de gaz.**

### 2.4.2 Colonne vertébrale

La colonne vertébrale est une structure osseuse subissant peu de déformations et facilement segmentable sur des images TDM. Si cette structure anatomique est visible dans une image intraopératoire, elle peut être avantageusement utilisée pour repositionner le foie. En effet, la distance entre la colonne vertébrale et le foie change peu lors de l'insufflation de gaz. Pour vérifier cette information, nous avons calculé la distance entre le foie et une partie de la colonne vertébrale, avant et après pneumopéritoine (cf. Fig. 2.19). La différence entre les moyennes de ces deux mesures est inférieure à 0,1 mm : **la colonne vertébrale peut donc a priori servir de repère fiable pour repositionner le foie après pneumopéritoine.**

Cependant, nous remarquons sur la figure 2.19 un léger décalage, dans la direction cranio-caudale, dû au glissement du foie le long de la colonne vertébrale. Il est donc nécessaire de considérer une translation supplémentaire pour corriger cette erreur. Nous proposons d'utiliser l'entrée de la veine porte comme repère anatomique puisque celle-ci est visible même sur des images de mauvaise qualité. Plus de détails sont donnés dans le chapitre 5.

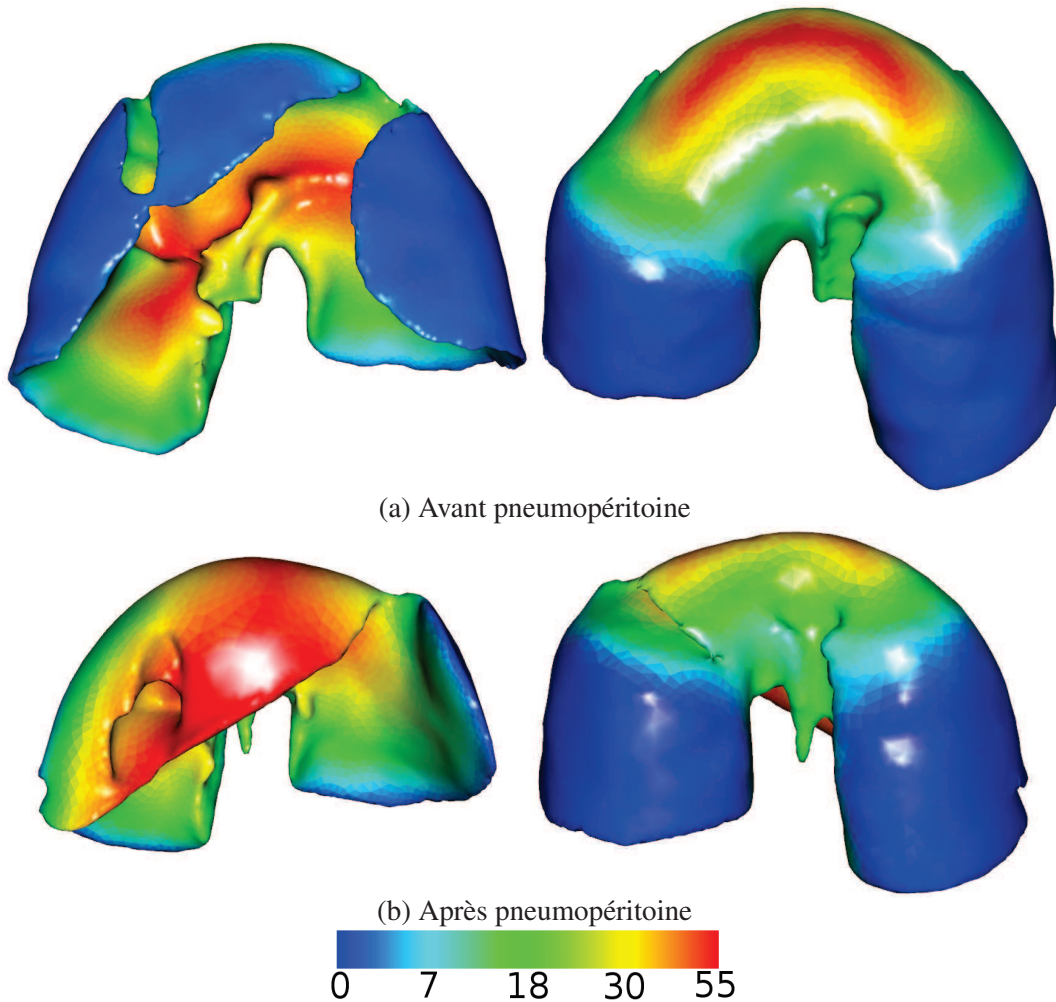


FIGURE 2.16: La distance entre la cavité abdomino-thoracique et le foie, avant pneumopéritoine (en haut) et après pneumopéritoine (en bas) montre qu'une partie du foie est connexe avec cette cavité. Les zones bleues, où la distance est inférieure à 2 mm, sont les zones où nous considérons que le foie et la cavité abdomino-thoracique sont voisins. Ces zones correspondent à 41% de la surface totale du foie avant pneumopéritoine et 15% du foie après pneumopéritoine. En effet, la paroi abdomino-thoracique se soulève lors de l'insufflation de gaz et donc, perd son contact avec la partie antérieure du foie.

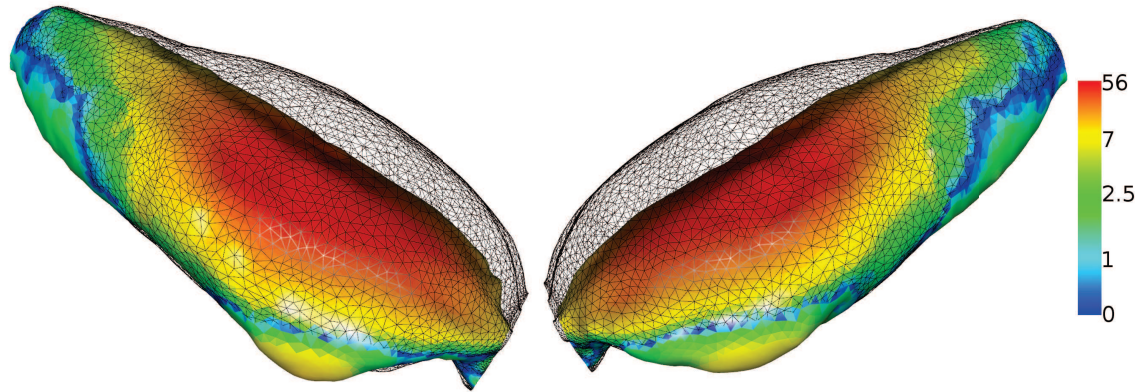


FIGURE 2.17: La distance entre la cavité abdomino-thoracique avant pneumopéritoine (en couleur) et après pneumopéritoine (en fil de fer) est égale en moyenne à  $8 \text{ mm} \pm 12 \text{ mm}$ . Évidemment, la zone antérieure est celle qui subit le plus de déformations pendant l'insufflation de gaz.

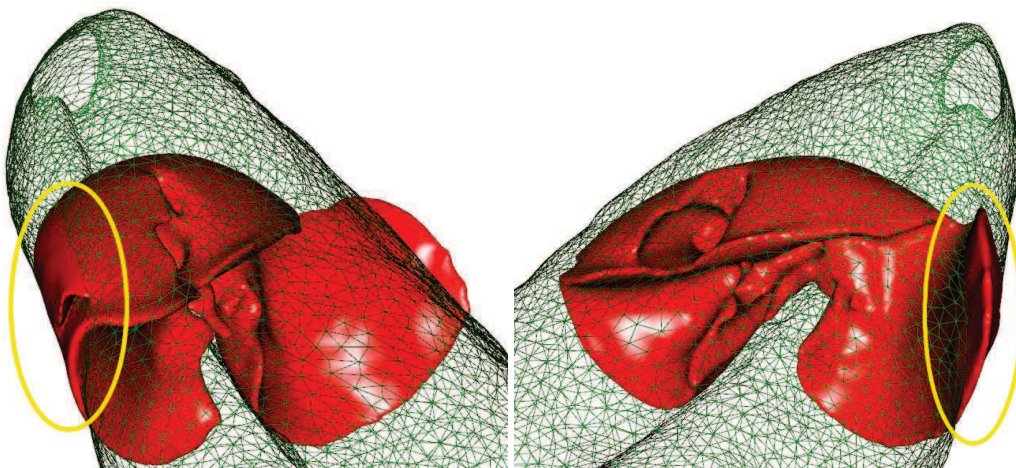


FIGURE 2.18: Le modèle 3D du foie après pneumopéritoine est ici affiché en rouge en même temps que la cavité abdomino-thoracique avant insufflation (affichée en vert et en fil de fer). Nous remarquons que le foie après pneumopéritoine dépasse de la localisation de la cavité abdomino-thoracique avant pneumopéritoine (zones entourées en jaune).

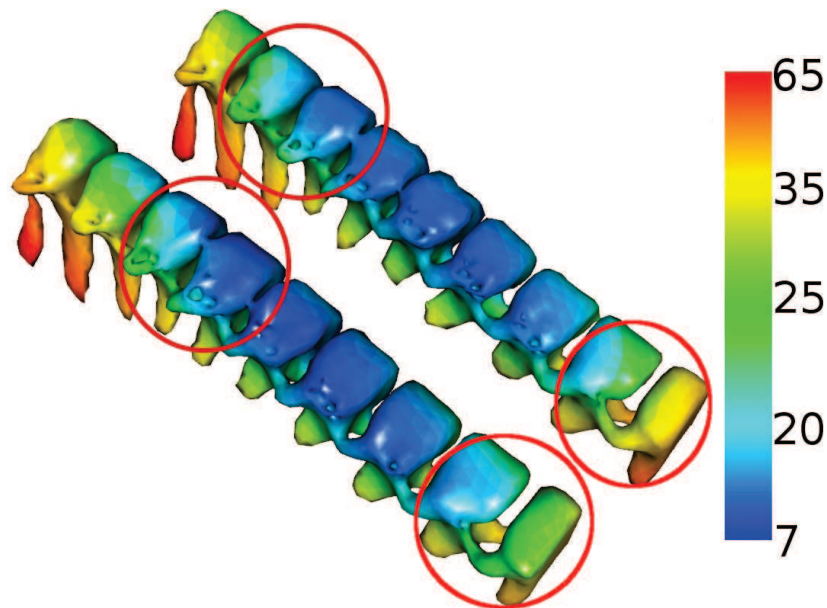


FIGURE 2.19: La distance entre une partie de la colonne vertébrale et le foie est calculée avant pneumopéritoine (à gauche) et après pneumopéritoine (à droite) à partir de la méthode d'évaluation présentée en Annexe C. Nous obtenons une distance moyenne de  $26,4 \text{ mm} \pm 10,6 \text{ mm}$  avant pneumopéritoine et une distance moyenne de  $26,3 \text{ mm} \pm 11,1 \text{ mm}$  après pneumopéritoine. Cette différence est faible, par conséquent, nous considérons que la position du foie, relative à la colonne vertébrale, ne change pas significativement avant et après insufflation de gaz. Cependant, un décalage est visible (entouré en rouge) dû au déplacement du foie causé par la pression exercée par le pneumopéritoine sur le diaphragme qui remonte.

## 2.5 Description de notre approche

Notre objectif est de fournir un modèle 3D du foie qui tient compte des déformations dues au pneumopéritoine à partir d'un modèle préopératoire sans insufflation. Nous rappelons ci-dessous les informations que les analyses du pneumopéritoine et de la respiration ont apportées :

1. le foie subit un fort déplacement et des déformations importantes après pneumopéritoine. Un recalage rigide ne sera donc pas suffisamment représentatif de ces modifications ;
2. la respiration déplace sans déformer le foie après pneumopéritoine. Un recalage initial précis semble donc possible, si, au moment du recalage, nous bloquons la respiration sur la même phase respiratoire que lors de l'acquisition préopératoire. Une fois l'apnée terminée, le recalage du foie pourra être effectué avec des techniques de suivi optique (cette étape n'est pas comprise dans le présent mémoire) ;
3. la paroi abdomino-thoracique n'a pas une élasticité homogène ;
4. le foie et ses vaisseaux sont compressibles ;
5. la zone postérieure du foie subit une faible déformation ;

6. la zone antérieure du foie subit une déformation importante ;
7. 15% environ de la surface du foie après pneumopéritoine est en contact avec la cavité abdomino-thoracique après pneumopéritoine ;
8. seulement 5% de la surface du foie après pneumopéritoine reste en contact avec la cavité abdomino-thoracique avant pneumopéritoine sans se déplacer, le reste est à une distance supérieure à 5 mm ;
9. la position relative du foie par rapport à la colonne vertébrale reste globalement constante après pneumopéritoine ;
10. le foie glisse dans la direction cranio-caudale après pneumopéritoine, à cause de la respiration et de la pression du gaz sur le diaphragme.

De ces constats, nous avons fait ressortir trois problématiques. Premièrement, pour avoir une position précise de la surface postérieure du foie, nous pouvons utiliser la position de la paroi abdomino-thoracique, mais il sera nécessaire de connaître son déplacement après le pneumopéritoine (informations 5, 7 et 8). Ensuite, nous avons besoin d'une acquisition intraopératoire de la surface antérieure du foie qui peut être fournie par un imageur intraopératoire ou un système d'acquisition surfacique (informations 1 et 6). Enfin, si le modèle préopératoire du foie et la surface antérieure intraopératoire n'ont pas été acquis par le même système d'acquisition alors il faudra recalculer les repères de ces deux acquisitions.

Nous proposons une description de notre stratégie sur la figure 2.20. Après une phase de segmentation des structures d'intérêt, nous proposons en premier lieu d'estimer la position de la cavité abdomino-thoracique pour prédire la position de la partie postérieure du foie (informations 3 et 4). Ensuite, une acquisition intraopératoire avec un C-arm rotationnel, qui est une technologie de plus en plus présente dans les salles opératoires [48, 50, 51], permet d'obtenir la surface antérieure du foie du fait du fort contraste du niveau de gris entre le gaz (-1024 HU) et les viscères (> 0 HU). Le modèle préopératoire du foie est ensuite recalculé dans l'espace de l'acquisition intraopératoire à l'aide de la colonne vertébrale et de l'entrée de la veine porte (informations 2, 9 et 10). Enfin, le modèle préopératoire est déformé pour correspondre à la surface intraopératoire en prenant en compte la position de l'estimation de la cavité abdomino-thoracique (information 4).

## 2.6 Conclusion

---

Nous avons vu au cours de ce chapitre l'importante déformation subie par le foie durant un pneumopéritoine, pouvant atteindre 5 cm, à partir des images que nous avons acquises et des études issues de la littérature. Après avoir rappelé l'anatomie des différents organes rencontrés dans cette intervention, nous nous sommes intéressés au pneumopéritoine et, en particulier, à la paroi abdomino-thoracique et aux déformations dues à la respiration. Enfin, nous avons explicité notre stratégie pour prendre en compte les déformations que subit le foie lors d'un pneumopéritoine.

L'analyse, présentée dans ce chapitre, met en évidence l'importance d'acquérir de l'information intraopératoire pour mettre à jour un modèle préopératoire du foie. Nous avons choisi d'utiliser un C-arm rotationnel de type Zeego. Ce choix peut sembler lourd et irradiant, mais ce type de dispositif commence de plus en plus à être utilisé dans le contexte chirurgical, notamment grâce aux progrès réalisés sur les capteurs, qui permettent de former des images 3D avec trois fois moins de

doses qu'un scanner conventionnel. Cependant, la qualité médiocre de l'acquisition et la présence d'artefacts rendent la segmentation du foie difficilement réalisable lors de l'intervention (moins de 10 min.), même avec du produit de contraste. En revanche, dans notre approche, la partie antérieure du foie, en contact avec le gaz insufflé dans la cavité abdominale, peut être segmentée par un simple seuillage sans utiliser d'agent de contraste. Finalement, nous verrons dans le chapitre 5 que des pistes concrètes peuvent être envisagées pour remplacer cette acquisition intraopératoire par des techniques de reconstruction optique.

Nous rappelons que la première étape de notre méthode est la prédiction de la position de la cavité abdomino-thoracique. Nous proposons deux approches pour réaliser cette prédiction : la première consiste à simuler leur déplacement lors de l'insufflation de gaz à partir de modèles 3D des structures anatomiques couplés à un moteur biomécanique ; la deuxième approche consiste à estimer le déplacement de la cavité abdomino-thoracique à partir de celui de la peau qui est suivie durant l'insufflation. Nous proposons dans le chapitre suivant d'expliquer la première approche.

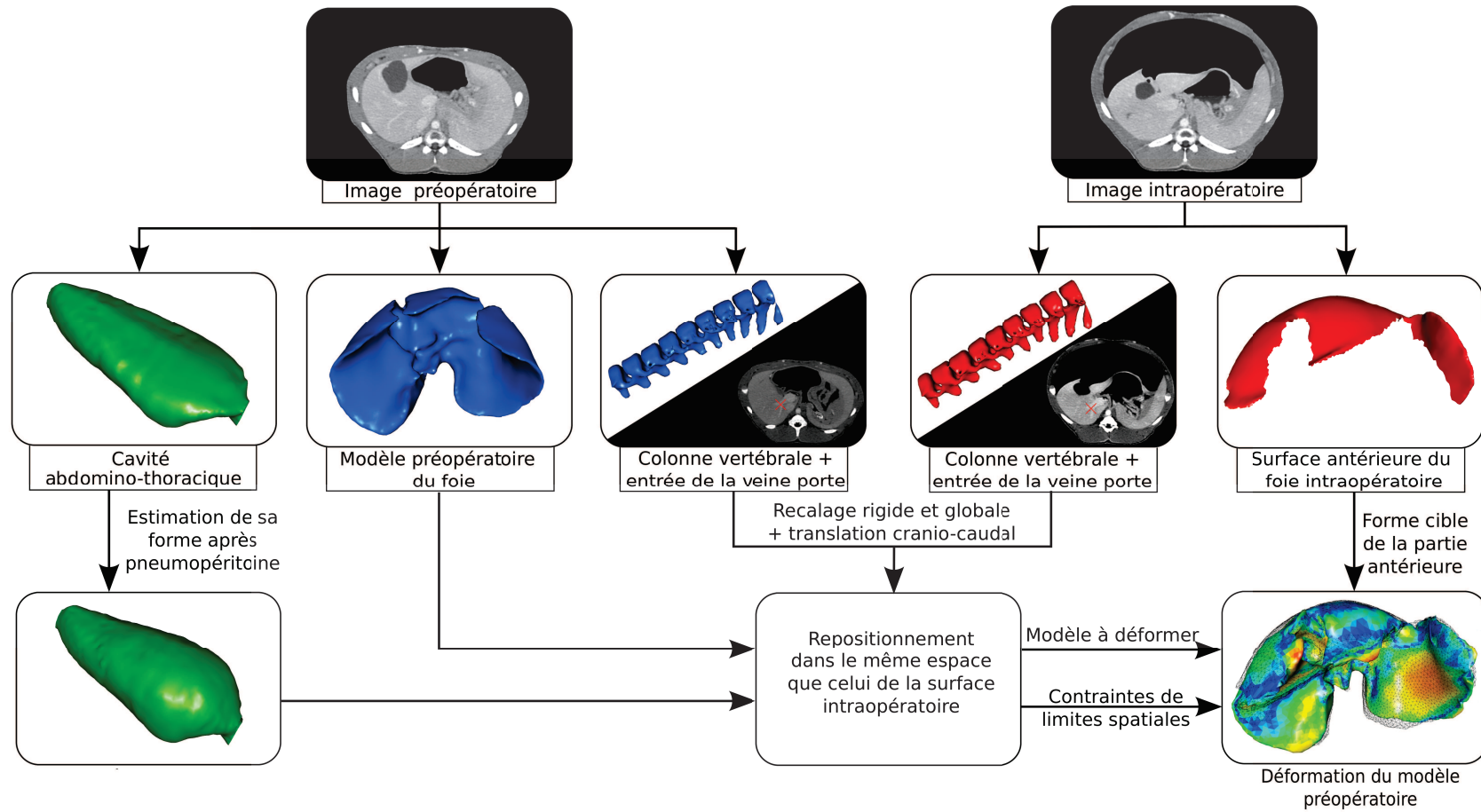


FIGURE 2.20: Description de notre méthode de mise à jour d'un modèle 3D préopératoire du foie pour prendre en compte les déformations dues à un pneumopéritoine.





---

---

## **Première partie**

---

### **SIMULATION D'UN PNEUMOPÉRITOINE**




## Simulation biomécanique

---

*Nous présentons dans ce chapitre une simulation de l'insufflation de gaz, à partir d'un moteur de simulation biomécanique et de modèles 3D. Cette simulation est paramétrée avec des valeurs biomécaniques, comme le module de Young et le coefficient de Poisson, issues de la litté-*

*ture. Nous présentons ensuite différentes améliorations du modèle biomécanique et après une évaluation des estimations des structures d'intérêts, nous concluons sur les apports et les limites de cette simulation biomécanique.*

---



Comme nous l'avons vu dans le chapitre 2, nous proposons de découper le problème de l'estimation de la forme du foie en deux problèmes d'estimation : un problème préopératoire pour prédire la partie postérieure et un problème intraopératoire pour la partie antérieure.

Dans ce chapitre, nous proposons d'estimer le mouvement de la partie postérieure du foie en simulant le mouvement de la cavité abdomino-thoracique lors de l'insufflation. De plus, nous nous intéressons à l'estimation des artères épigastriques qui peuvent être perforées lors de l'insertion des trocarts [84, 85, 86]. La connaissance de leur position après pneumopéritoine permettrait d'éviter de les perforer. Pour réaliser numériquement une telle simulation, il est nécessaire de disposer des maillages des structures d'intérêt, ce qui est expliqué dans l'annexe A. En particulier, le choix des structures d'intérêt et les propriétés qui leur sont assignées sont des facteurs importants pour garantir une simulation réaliste.

Nous présentons tout d'abord les travaux qui proposent de simuler l'insufflation de gaz. Ensuite, la paramétrisation du modèle biomécanique est expliquée, ainsi que les conditions aux limites et les forces ajoutées pour simuler l'insufflation. Ensuite, nous évaluons cette simulation selon l'estimation de la position de la peau et de la cavité abdomino-thoracique, mais aussi des structures internes à la paroi abdomino-thoracique, les artères épigastriques. Enfin, nous proposons et évaluons trois améliorations de la simulation :

1. une optimisation des résultats en modifiant la valeur du module de Young de la paroi abdomino-thoracique ;
2. la prise en compte de la délimitation de la paroi abdomino-thoracique en trois zones, permettant de spécifier une valeur de module du Young pour chacune de ces zones ;
3. l'ajout de contraintes mécaniques sur la peau.

### 3.1 Travaux antérieurs sur la simulation d'un pneumopéritoine

---

Kitasaka et al. [2] présentent une simulation du pneumopéritoine à partir d'images médicales tridimensionnelles. À notre connaissance, ils sont les seuls à avoir proposé une simulation du pneumopéritoine. La méthode utilisée dans cet article comporte quatre étapes :

1. segmentation du péritoine,
2. modélisation de la paroi abdominale à l'aide d'un modèle masse-ressort,
3. déformation du modèle,
4. création d'une image médicale tridimensionnelle.

Comme mentionnée précédemment, l'insufflation de gaz provoque une augmentation du volume de la cavité abdominale, qui entraîne des déplacements et des déformations de la paroi abdominale, mais aussi des viscères abdominaux. Dans cet article, seule la paroi abdominale est soumise à une déformation, la partie thoracique de la paroi n'est pas déformée, puisque la déformation de cette zone n'est pas leur objectif. La délimitation de la paroi abdominale est effectuée en segmentant manuellement le péritoine (cf. Fig. 3.1). De plus, seule la partie antérieure de la paroi abdominale est déformée, la partie postérieure est supposée fixe. Ce choix coïncide avec nos observations sur des déformations plus importantes sur la partie antérieure et très faible sur la partie postérieure. Cependant, il est préférable d'inclure l'ensemble de la paroi dans la simulation pour éviter les problèmes de discontinuité. De plus, nous avons vu que le mouvement de la partie postérieure est faible, mais pas nul. Il serait donc plus réaliste de prendre la déformation de cette partie en considération.

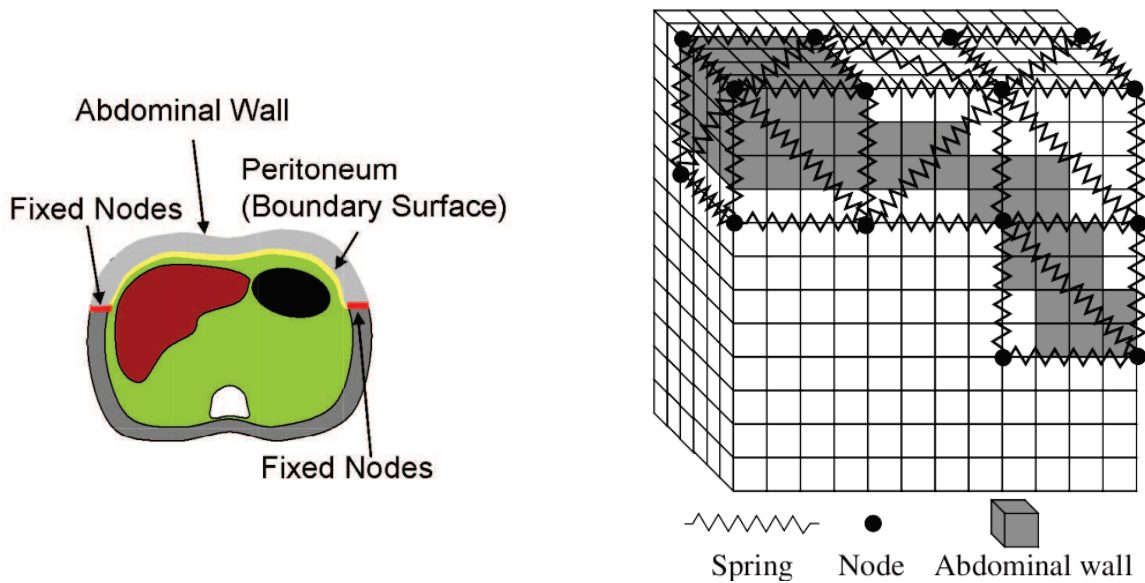


FIGURE 3.1: À gauche, la segmentation du péritoine [2] est représentée en jaune avec la séparation de la zone déformée (gris clair) et non-déformée (gris foncé). À droite, le modèle mécanique est illustré : des cubes sont créés à chaque endroit de la segmentation de la paroi abdominale et ensuite, chaque cube est divisé en tétraèdres qui sont alors associés à un modèle masse-ressort.

La partie extraite, correspondante à la zone antérieure de la paroi abdominale, est ensuite modélisée sous forme d'un maillage en tétraèdres qui est ensuite associé à un modèle masse-ressort. Pour réaliser leur modèle mécanique, un ensemble de cubes est défini, d'une résolution de  $4 \times 4 \times 4$  voxels, qui englobe la segmentation de la paroi abdominale (cf. Fig. 3.1). Ensuite, chaque cube est découpé en cinq tétraèdres dont les arêtes sont considérées comme des ressorts et les sommets comme des masses. Les masses se trouvant aux extrémités de la partie à déformer (en rouge sur la figure 3.1) sont fixes. Enfin, un processus itératif est proposé pour déformer le maillage consistant aux déplacements de chacune des masses. Le déplacement d'une masse va dans la direction de la force exercée sur cette masse et une force est ajoutée pour représenter la pression due au gaz. L'algorithme s'arrête lorsque les déplacements deviennent inférieurs à un seuil prédéfini. À partir du maillage déformé, une image tridimensionnelle est construite qui est illustrée sur la figure 3.2. Nous discernons sur cette figure des discontinuités au niveau des muscles obliques, internes et externes, et du muscle transverse dues au choix de ne déformer que la partie antérieure de la paroi abdominale.

Dans un autre article présenté par Oda et al. [3], les auteurs, dont Kitasaka, proposent une évaluation de leur méthode sur huit patients. La position de la séparation entre la zone déformée et la zone non-déformée correspond à un paramètre supplémentaire de leur méthode qui est exprimée en pourcentage, selon la direction antéro-postérieure (cf. Fig. 3.3). Leur évaluation consiste à mesurer la distance entre des points sur la peau après pneumopéritoine acquis à l'aide d'un système de suivi optique et leurs correspondants sur la simulation. La précision de la méthode précédemment présentée [2] est évaluée à 19,3 mm d'erreur. Mais, en optimisant la valeur de la force d'insufflation et le pourcentage de la zone déformée, l'erreur de position est ramenée à 13,8 mm. Leur méthode d'évaluation est intéressante, mais insuffisante au regard de notre cas. En effet, seule la position de la peau est évaluée ; or nous nous intéressons à la position de la cavité abdominale. Ensuite, l'erreur obtenue est trop importante pour que cette simulation puisse fournir une bonne esti-

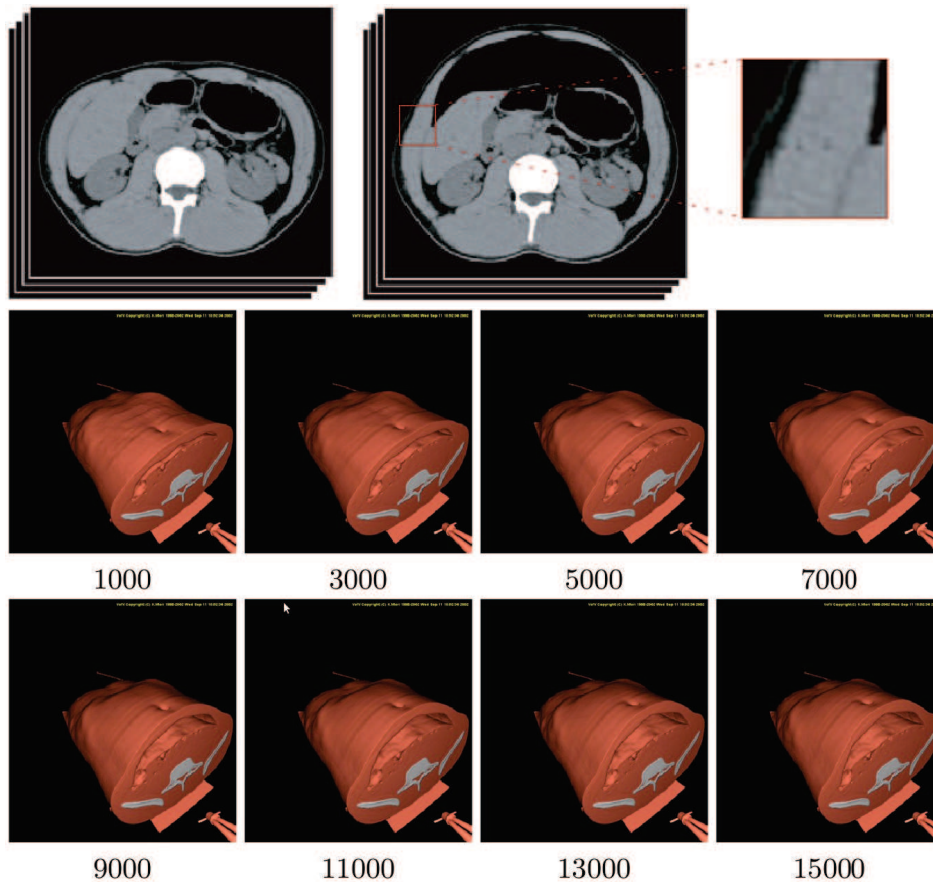


FIGURE 3.2: En haut, on observe les images tridimensionnelles avant et après simulation du pneumopéritoine [2]. Nous avons effectué un agrandissement d'une des extrémités de la partie déformée où nous pouvons distinguer la limite entre la partie fixe et la partie déformée (à droite). En bas, le modèle 3D de la paroi abdominale est déformé selon leur méthode de simulation du pneumopéritoine avec le nombre d'itérations indiqué en-dessous de chaque image.

mation de la cavité abdominale. En résumé, le résultat manque de réalisme comme on peut le voir sur la figure 3.3. Ces travaux restent malgré tout une avancée pour la réalisation d'une simulation d'un pneumopéritoine et nous ont permis de repérer des critères de réalisme à respecter. Nous avons vu notamment que ne pas déformer la partie postérieure crée une discontinuité notable. Cette observation nous a conduits à réaliser un modèle biomécanique de l'intégralité de la paroi abdomino-thoracique que nous allons décrire dans la section suivante.

### 3.2 Construction du modèle biomécanique

Nous présentons un modèle biomécanique qui est animé par le moteur de simulation biomécanique SOFA. Nous décrivons tout d'abord SOFA, ses principales caractéristiques et ses mécanismes d'inter-

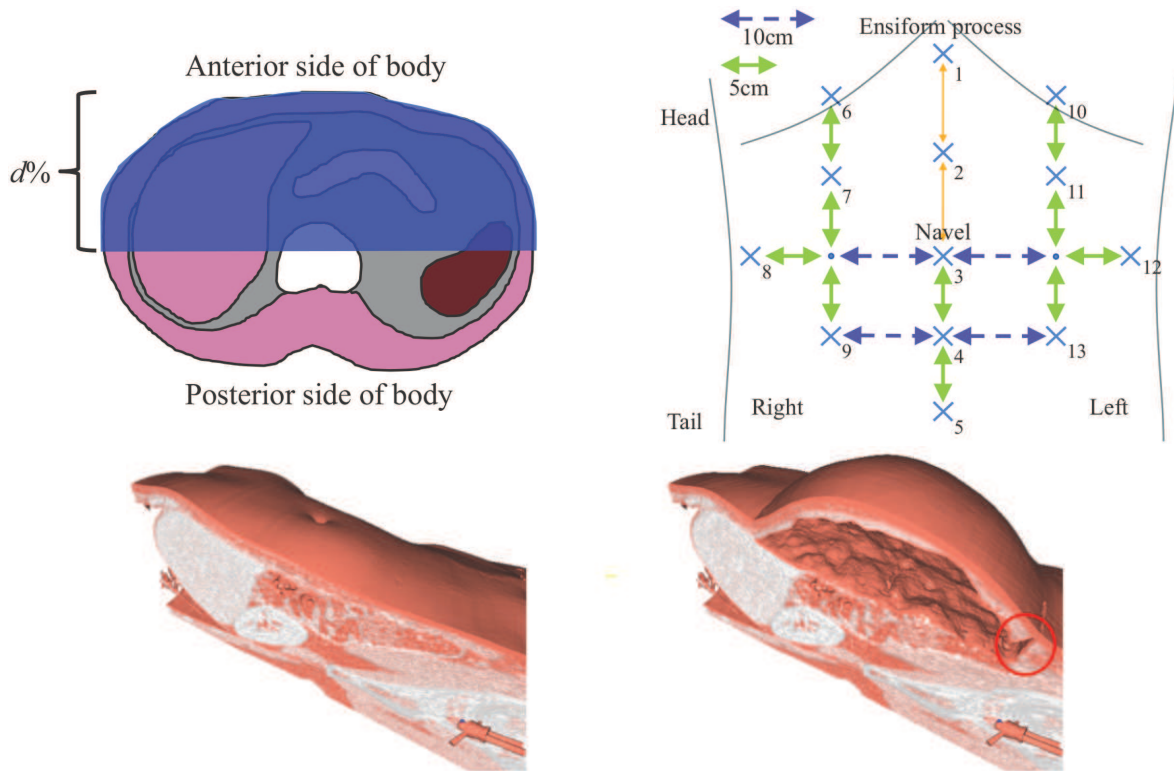


FIGURE 3.3: Le choix de la séparation entre la zone déformée (en bleu) et non-déformée, illustré en haut à gauche, est effectué en sélectionnant un pourcentage selon la direction antéro-postérieure. En haut, à droite, nous illustrons les repères utilisés pour évaluer la simulation (croix bleue) qui sont situés sur la peau, à des positions précises selon le nombril. Nous remarquons, sur la figure du bas, un certain manque de réalisme sur leur modèle 3D avant et après simulation. D'une part, on note la présence d'une coupure dans la paroi abdominale (entourée en rouge) et d'autre part, l'absence de mouvement au niveau du sternum qui normalement se déplace dans la direction antéro-postérieure (comme on peut le voir sur la figure 2.11). Ces figures proviennent de l'article de Oda et al. [3].

action entre différents objets. Ensuite, nous expliquons la composition de ce modèle biomécanique, les structures anatomiques segmentées et les paramètres utilisés.

### 3.2.1 Le framework SOFA

SOFA (Simulation Open Framework Architecture) est un moteur de simulation biomécanique fournissant un ensemble de méthodes de modélisation et de déformation. Celui-ci, paru en 2007 [118], est utilisé dans de nombreuses publications en simulation médicale et dans divers domaines, comme par exemple, la chirurgie de la cataracte ou le remplacement de valve pulmonaire [119, 120, 121, 122, 123, 124, 125, 126]. De nombreux mécanismes sont disponibles, mais dans ce mémoire, seuls ceux utilisés sont explicités. Ce framework s'articule autour de modèles en trois composantes (géométrique, mécanique et système de collision) reliées par un mécanisme d'appariement que nous expliquons dans la section suivante.



### 3.2.1.1 Approche multi-modèle

Ce framework propose, pour chaque objet d'une simulation, une approche multi-modèle pour gérer les différents aspects et caractéristiques des organes (cf. Fig. 3.4).




FIGURE 3.4: Les différents modèles sont illustrés : de gauche à droite, le modèle de rendu, le modèle mécanique et le modèle de collision. Sur les images du bas, le lobe gauche du foie a été déplacé à gauche du foie déformant les trois types de modèles.

**Modèle mécanique** Ce premier modèle contient l'ensemble des paramètres liés à la mécanique pour correspondre aux caractéristiques de déformation de l'organe. Différents types de modèles mécaniques, comme les systèmes à éléments finis ou de masse-ressorts peuvent être utilisés pour représenter l'organe. Le choix du maillage est important et nous proposons dans la section 3.4 une évaluation de l'influence de la résolution des maillages sur la précision de la simulation.

**Modèle de collision** Le système de collision a pour objectif de détecter les collisions, à chaque pas de calcul, entre les modèles indépendants présents dans la scène, et de calculer leur influence les uns sur les autres. Ce modèle nécessite de fournir un maillage pour pouvoir détecter les collisions entre deux organes.

**Modèle de rendu** Ce modèle sert uniquement à la visualisation. Il est possible de charger des maillages surfaciques d'une grande résolution pour ce type de modèle et d'appliquer une texture pour améliorer le réalisme visuel de la simulation.

### 3.2.1.2 Types de modèles mécaniques

Un modèle 3D peut être représenté par différents types de modèles mécaniques dans SOFA. Nous avons retenu les deux types de modèles les plus utilisés dans la littérature, le système masse-ressort et le système d'éléments finis :

**Systèmes masse-ressort** Un système masse-ressort consiste à considérer un maillage surfacique ou volumique comme un ensemble de masses (les sommets) et de ressorts (les arêtes) [127, 128, 129, 130]. Des forces internes sont appliquées entre chaque voisin pour opposer une résistance lorsque l'objet est déformé. Ces forces vont aussi permettre à l'objet de reprendre sa forme au repos lorsque ce dernier ne subit plus de forces extérieures. Si une masse est déplacée, alors une force, d'une valeur proportionnelle à la raideur des ressorts, est propagée à ses voisins et ainsi de suite. Les principaux paramètres sont les valeurs de la raideur et de l'amortissement qui ne correspondent pas naturellement aux caractéristiques biomécaniques d'un organe. Ce type de modélisation reste une approximation discrète d'objet réaliste qui a l'avantage d'être rapide, mais le choix des paramètres mécaniques du modèle est difficile à effectuer, car ces paramètres n'ont pas de rapport direct avec les caractéristiques biomécaniques des organes [131].

**Système à éléments finis** Pour améliorer le réalisme des simulations, une autre approche, appelée méthode des éléments finis, a été introduite et suit les lois physiques de la mécanique continue [132, 133, 134, 135, 136]. Cette méthode est utilisée pour résoudre des systèmes d'équations différentielles, ici, celles de la mécanique élastique. Premièrement, le maillage à déformer est décomposé en un ensemble d'éléments, dans notre cas des tétraèdres, qui sont reliés à des noeuds. Pour chaque noeud, une équation est générée (cf. Eq. 3.1) permettant d'obtenir ainsi un système global pour l'ensemble des éléments. Ensuite, le système est contraint par les forces externes appliquées et les conditions aux limites. Après convergence vers la solution du système avec une méthode d'optimisation comme celle du gradient conjugué, le déplacement de chaque noeud est re-évalué et permet de déformer le maillage.

L'avantage d'un modèle aux éléments finis est que ces paramètres correspondent à des caractéristiques physiques des organes. Ceux-ci font l'objet d'étude de mesure de ces valeurs, généralement dans des conditions spécifiques [137, 138]. Nous verrons, dans la suite, que le choix d'une valeur réaliste d'un de ces paramètres est cependant difficile. Une autre caractéristique de ce type de méthode est que la propagation des déformations est plus réaliste que dans des systèmes masse-ressort par exemple.

En contrepartie, la méthode aux éléments finis est habituellement considérée comme une méthode coûteuse en temps de calcul. Cependant, une étude montre qu'une version optimisée d'une méthode aux éléments finis peut être aussi rapide qu'un système masse-ressort tout en étant plus précise [139]. Dans notre cas, la simulation étant a priori prévue dans un contexte préopératoire, il ne nous est pas nécessaire de fournir un résultat en temps-réel. En pratique, nous disposons d'au moins quatre heures (et bien souvent même plusieurs jours). La précision et le réalisme étant prioritaires par rapport à la vitesse de calculs, nous choisissons donc d'utiliser un système d'éléments finis pour réaliser la simulation [140].

$$K \vec{u} = \vec{F} \quad (3.1)$$

, avec  $K$  la matrice de raideur,  $\vec{u}$  le champ de déplacement et  $\vec{F}$  les forces externes

Le système à éléments finis implémenté dans SOFA [141] est basé sur une formulation co-rotationnelle [4, 142, 143, 144] qui permet de mieux gérer les grandes déformations qu'une formulation linéaire et en des temps de calcul raisonnables contrairement à une formulation non-linéaire (cf. Fig. 3.5). L'idée principale de la formulation co-rotationnelle est de décomposer les mouvements non-linéaires en un déplacement rigide (translation et rotation) et une déformation relative.



FIGURE 3.5: Les résultats de Georgii et al. [4] montrent trois types de formulations des contraintes d'un même objet tétraédrique subissant une même déformation (de gauche à droite, linéaire, co-rotationnelle et non-linéaire). Nous remarquons que la formulation co-rotationnelle permet d'obtenir une bonne estimation du résultat obtenu avec une formulation non-linéaire.

### 3.2.1.3 Gestion des collisions

Le système de collisions est une partie primordiale des simulations réalistes, car celui-ci évalue les interactions entre les différents organes (dans le cas où la simulation nécessite de gérer des collisions entre différents objets de la scène). Selon le nombre d'organes modélisés et les actes à simuler, les temps de calcul liés aux collisions peuvent rapidement bloquer la simulation. Ces temps de calcul sont bien sûr dépendants du nombre d'éléments composant le modèle de collision. Si le maillage est trop approximatif, des collisions peuvent être omises ce qui résulte à des erreurs de la simulation (cf. Fig. 3.6).

Nous rappelons que dans SOFA il est nécessaire de lier un maillage à un organe pour qu'il puisse interagir avec les autres organes. Dans notre cas, nous utilisons les maillages surfaciques représentant la surface externe de l'organe comme modèle de collision pour chacun des objets de la simulation. Il est ensuite nécessaire de choisir le type de primitive géométrique (sommet, arête ou face) de l'élément de collision. La détection est réalisée selon les normales de ces éléments et est effectuée à chaque pas de calcul.

Ce système de collision comporte une particularité liée à l'initialisation : si des objets s'entrecroisent, la détection devient impossible et le système de simulation risque de donner des résultats erronés (cf. Fig. 3.6). Lors de la phase de segmentation et de maillage (cf. Annexe A), il est possible de générer des maillages d'organes voisins qui s'entrecroisent. Pour éviter cela, et donc pour éviter ce problème de détection de la collision, nous appliquons une érosion sur les différentes structures anatomiques.

### 3.2.1.4 Appariement entre les modèles

Les trois types de modèles propagent leurs informations entre eux à partir d'un système d'appariement fourni par SOFA. L'idée de base est que chaque primitive d'un modèle est associée à une primitive d'un autre modèle. Par exemple, nous utilisons des maillages tétraédriques pour les modèles



FIGURE 3.6: Dans cet exemple, à gauche ; l'état initial de deux objets (une ligne verte et une ligne rouge) qui sont suffisamment éloignés pour qu'ensuite s'ils se rapprochent (au milieu) ils entrent en collision. Par contre, comme on peut voir à droite, si les maillages s'entrecroisent initialement, la détection selon les normales ne permet pas de détecter une vraie collision entre les objets. Nous illustrons sur cette figure le principal problème de détection de collision : si à l'état initial, les objets sont entrecroisés, alors il est impossible de détecter les collisions dans la zone d'entrecroisement.

mécaniques et des maillages surfaciques triangulaires pour les modèles de collision : chaque triangle va donc être associé à un tétraèdre. Ensuite, un des modèles est considéré comme étant maître et les autres modèles comme étant esclaves. Ainsi, si un déplacement est appliqué sur un élément du modèle maître, alors un déplacement correspondant est propagé à l'élément associé du modèle esclave. Dans la pratique, le déplacement d'un élément est distribué au sommet de l'élément correspondant, en fonction de ses coordonnées barycentriques dans cet élément. De même, si une force est appliquée sur un élément d'un modèle esclave, la force se propage au modèle maître et est répartie sur les éléments voisins.

Concrètement, si nous écrasons un organe avec un objet, le système de collision détecte la collision entre les deux objets. Cette information est donnée au modèle mécanique qui ensuite, se déforme en appliquant les forces subies lors de la collision. Le modèle de rendu se met à jour puisqu'il est esclave du modèle mécanique (cf. Fig. 3.7).

### 3.2.2 Préparation des données

Nous indiquons dans cette section les différents choix effectués concernant les organes représentés et leurs maillages utilisés pour les trois différents modèles de simulation.

#### 3.2.2.1 Segmentation de la cavité abdomino-thoracique

Nous avons choisi une simulation simpliste du pneumopéritoine en divisant le patient en trois entités seulement : la paroi abdomino-thoracique, les viscères abdominaux et les viscères thoraciques (cf. Fig. 3.8). Pour séparer ces trois structures anatomiques, il est nécessaire de segmenter le diaphragme et la cavité abdomino-thoracique (segmentations présentées en annexe A). Le diaphragme est inclus dans le modèle de la paroi abdomino-thoracique, car il est difficile de segmenter précisément cette structure anatomique et aussi parce que le déplacement réaliste de cet organe n'est pas l'objet de cette simulation. Par contre, il serait intéressant d'intégrer un modèle de cet organe dans le cas où la respiration serait aussi simulée.

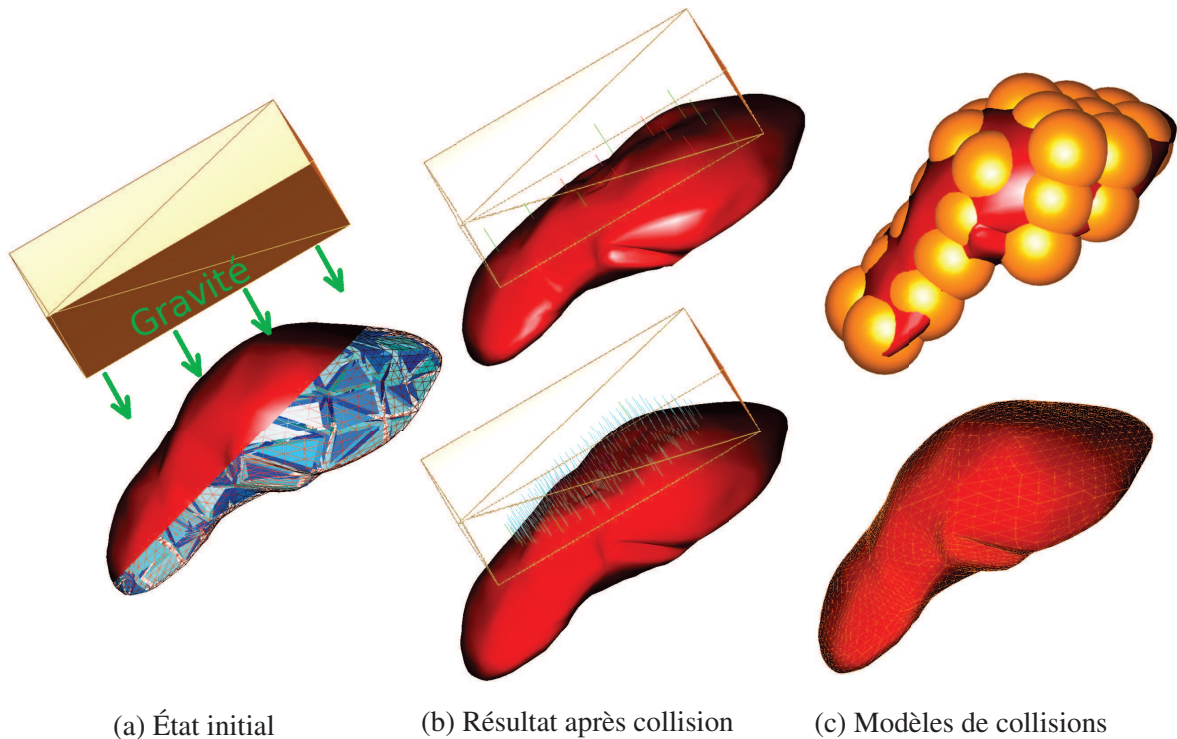


FIGURE 3.7: Illustrations d'une collision avec deux modèles différents. Dans cet exemple de collision, un maillage du foie est aplati par un pavé (à gauche, en haut) dans deux cas où seul le modèle de collision diffère (en jaune, à droite). Comme on peut l'observer sur la figure de gauche, un modèle volumique mécanique d'éléments finis (en bleu) est utilisé pour gérer les déformations et un maillage surfacique sert de modèle de rendu (en rouge). En haut, le modèle de collision est simplifié à une dizaine de sphères alors que dans le cas du bas, le modèle de collision est l'ensemble des triangles du maillage surfacique. Sur les images du milieu, la déformation est plus précise en bas, car le maillage de collision est plus fin. En effet, le nombre de collisions, représentées par les traits de couleur, est beaucoup plus important et donc les déformations liées à la collision sont plus locales.

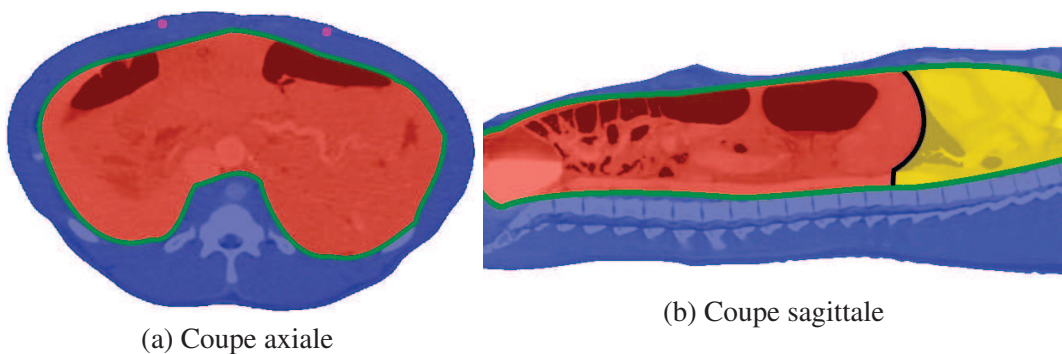


FIGURE 3.8: Sur ces deux coupes extraites d'une acquisition TDM préopératoire d'un porc, nous illustrons les structures anatomiques du modèle de simulation : la paroi abdomino-thoracique (bleu), sa surface interne (ligne verte), les viscères abdominaux (rouge), les viscères thoraciques (jaune) et le diaphragme (ligne noire). Sur la figure de gauche, les artères de la paroi abdomino-thoracique sont colorées en rose.

### 3.2.2.2 Zone d'insufflation

Par ailleurs, chaque structure anatomique possède un maillage tétraédrique pour son modèle mécanique et un maillage surfacique qui est aussi utilisé comme modèle de collision et de modèle de rendu, car ces maillages sont d'une résolution suffisante pour les deux systèmes. Pour simuler l'insufflation de gaz de façon réaliste, la cavité abdominale est définie comme la zone d'insufflation, qui correspond à la même structure anatomique où l'insufflation est effectuée lors d'une opération laparoscopique. Un maillage surfacique de cette structure est lié au modèle de la paroi abdomino-thoracique pour représenter la zone d'insufflation. Les maillages surfaciques et volumiques sont générés comme dans l'annexe A.

### 3.2.3 Paramètres biomécaniques

Le modèle mécanique de la simulation est basé sur une approche par éléments finis en utilisant une loi mécanique non linéaire élastique à partir d'une formulation co-rotationnelle. Ce type de modèle biomécanique est paramétrable selon deux grandeurs : le module de Young et le coefficient de Poisson.

**Module de Young** Ce paramètre exprime l'élasticité d'un composant d'un objet (cf. Eq. 3.2 et Fig. 3.9). Si on étire ou comprime un objet avec une force  $F$  sur une zone  $A$  de l'objet et si l'élasticité est faible (resp. forte), alors l'objet va faiblement (resp. grandement) s'étirer.

$$E = \frac{\text{contrainte}}{\text{allongement relatif}} = \frac{\sigma}{\varepsilon} = \frac{F/A}{(L_0 - L)/L_0} \quad (3.2)$$

avec  $F$  la force appliquée sur l'objet sur la surface  $A$  de celui-ci,  $L_0$  (resp.  $L$ ) la longueur de l'objet dans la direction de  $F$  avant (reps. après) déformation

**Coefficient de Poisson** Le coefficient principal de Poisson permet de caractériser la contraction (ou l'étirement) de la matière perpendiculairement à la direction de l'effort appliqué. Ce coefficient est égal à la déformation de l'objet dans le sens de la force appliquée par rapport à la déformation dans le sens perpendiculaire à la force (cf. Eq. 3.3 et Fig. 3.9). Le coefficient de Poisson est toujours inférieur ou égal à 0,5 (le matériau est considéré comme parfaitement incompressible s'il est égal à 0,5).

$$\nu = \frac{\text{déformation transversale unitaire}}{\text{déformation axial unitaire}} = -\frac{(l_0 - l)/l_0}{(L_0 - L)/L_0} \quad (3.3)$$

, avec  $L_0$  (resp.  $L$ ) la longueur de l'objet dans la direction de la force appliquée avant (reps. après) déformation et  $l_0$  (resp.  $l$ ) la longueur de l'objet dans la direction perpendiculaire à la force appliquée avant (reps. après) déformation

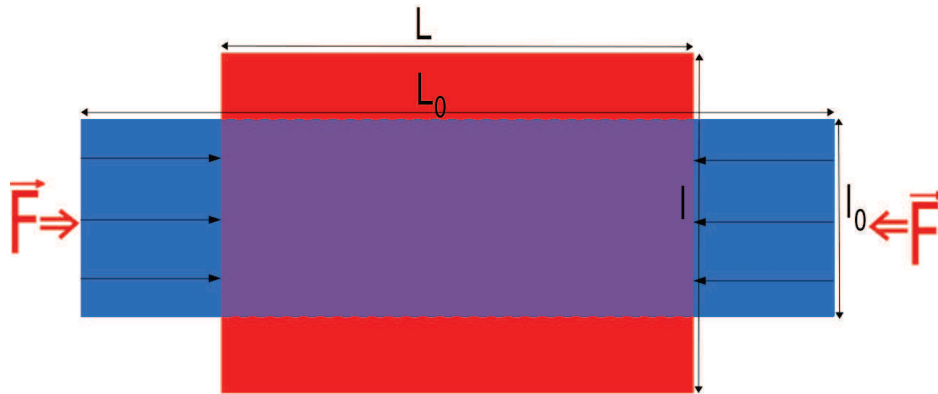


FIGURE 3.9: Sur ce schéma, on peut observer un objet 2D qui subit une compression. Une force  $\vec{F}$  est exercée sur les deux côtés de l'objet qui va provoquer une déformation dans la direction de la force ( $\frac{L_0-L}{L}$ ), mais aussi dans la direction perpendiculaire ( $\frac{l_0-l}{l}$ ). Le module de Young est égal à cette force divisée par la longueur  $l_0$  où elle est appliquée, le tout est divisé par la déformation dans la direction de la force. Le coefficient de Poisson est la contraction de la matière perpendiculairement à la direction de la force appliquée. Dans ce cas, le coefficient de Poisson est égal à 0,5 (considérant l'objet incompressible, puisque le volume du rectangle bleu est égal au volume du rectangle rouge).

**Choix des valeurs biomécaniques** Dans un premier temps (Sec. 3.3), le maillage volumique de la paroi abdomino-thoracique est associé à un module de Young égal à une valeur issue d'une étude médicale de Song et al. [116] (24 kPa) et, comme nous supposons que la paroi abdomino-thoracique est presque incompressible, le coefficient de Poisson est égal à 0,49. Dans la section 3.5.2, nous améliorons le modèle et divisons la paroi abdomino-thoracique en différentes zones permettant de prendre en compte des élasticités différentes de la paroi abdomino-thoracique. Le diaphragme, qui a été ajouté au modèle de la paroi abdomino-thoracique, est associé à un module de Young égal à celui de la paroi abdominale. En effet, le diaphragme est un muscle qui est fixé sur la paroi abdomino-thoracique, nous le considérons par conséquent aussi rigide que cette paroi.

Bien que les viscères abdominaux contiennent divers organes avec des élasticités différentes, nous avons choisi de les considérer comme un ensemble homogène associé à un module de Young standard du foie (15 kPa, mentionné dans [145]) (du fait du travail de segmentation nécessaire pour les individualiser). Les viscères thoraciques contenant les poumons et le coeur ont aussi été considérés comme étant un ensemble homogène élastique avec un module de Young (7 kPa) moitié moins que celui des viscères abdominaux. En effet, nous pensons que seul le coeur est rigide et les poumons étant remplis d'air ne constituent pas une structure rigide.

### 3.3 Conditions aux limites et force de pression

L'approche, que nous proposons, consiste à simuler l'insufflation de gaz qui se produit au cours d'une opération de chirurgie laparoscopique. Nous décrivons ici les principaux éléments de la simulation réalisée avec SOFA, en particulier la gravité et l'effet de la pression du gaz dans la cavité abdominale.

### 3.3.1 Points fixes

Certains points du modèle mécanique de la paroi abdomino-thoracique sont fixés pour limiter la déformation aux frontières (cf. Fig. 3.10). En effet, comme nous avons choisi de ne pas simuler les zones contenant les pattes postérieures et antérieures, nos maillages sont donc ouverts dans la direction cranio-caudale en dessous du pelvis et en haut des poumons. Les points limites de ces deux régions sont fixes pour limiter la déformation dans ces endroits. De plus, il est aussi nécessaire de fixer le dos pour simuler le repos du porc sur la table d'acquisition. Cette contrainte est aussi nécessaire pour maintenir le modèle 3D dans la scène si la gravité est activée. En revanche, les modèles des viscères abdominaux et thoraciques ne sont évidemment pas fixés. Lorsqu'une gravité est présente, la collision avec la surface interne de la paroi abdomino-thoracique est suffisante pour maintenir les viscères à l'intérieur de la cavité abdominale.

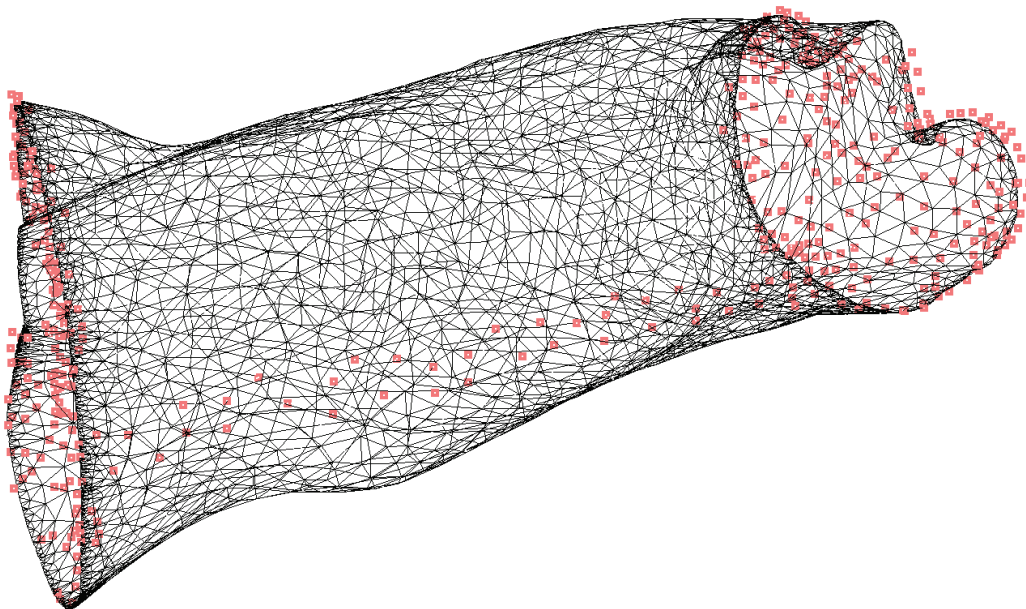


FIGURE 3.10: Nous illustrons le modèle 3D de la paroi abdomino-thoracique ainsi que les points qui sont fixes durant la simulation (en rose).

### 3.3.2 Gravité

La prise en compte de la gravité est un sujet délicat dans le contexte de la simulation médicale. Considérer la gravité améliore la crédibilité du réalisme de la simulation, mais prendre en compte la gravité précisément est difficile. En effet, les différents maillages utilisés dans la simulation sont extraits d'une image TDM qui a été acquise alors que les tissus subissaient évidemment la gravité. Par conséquent, si nous appliquons naïvement une force gravitationnelle de nouveau sur les modèles anatomiques, cette force de gravité aura plus ou moins été appliquée deux fois. Bien que ce problème soit commun dans les simulations spécifiques au patient, il n'est pas souvent mentionné et compensé à l'exception de certains travaux comme celui de Whiteley [146].



Pour simuler le pneumopéritoine, l'impact de la gravité est faible par rapport à la pression du gaz insufflé. De plus, il est nécessaire de générer une scène sans l'effet de la gravité avant de l'appliquer dans la simulation. Au final, nous pensons que prendre en compte la gravité dans la simulation apportera une erreur supplémentaire à l'estimation de la cavité abdomino-thoracique. De plus, à l'heure actuelle, aucune solution analytique ne permettrait de déterminer un modèle complexe sans gravité dans le cas de figure où le modèle est composé de plusieurs objets en interaction entre eux. Nous choisissons donc de ne pas inclure de gravité dans la simulation que nous proposons.

### 3.3.3 Pression due au gaz

La simulation du gonflement de la paroi abdomino-thoracique est effectuée par l'application de forces sur la cavité abdominale (cf. Fig. 3.11). La valeur de cette force est reliée à la pression d'insufflation de gaz de 12 mmHg, valeur couramment utilisée en chirurgie laparoscopique et dont la direction est perpendiculaire à la surface au point d'incision. Le maillage volumique de la paroi abdomino-thoracique est ensuite expansé en raison de son appariement, entraînant des déformations des maillages surfaciques associés. De plus, le maillage de la cavité abdominale, où la pression du gaz est appliquée, entre en collision avec le maillage surfacique des viscères thoraciques qui est poussé dans la direction du crâne. Comme le maillage surfacique des artères est apparié avec le maillage volumique de la paroi abdomino-thoracique, celui-ci est aussi déformé, car il est lié à la déformation du maillage abdomino-thoracique (en raison de la pression simulée dans la cavité abdominale).

## 3.4 Évaluations sur des données de porc

---

L'évaluation de la simulation a été réalisée en utilisant deux images TDM de porc, acquises avant et après la génération d'un pneumopéritoine. Pour évaluer la qualité de cette simulation, nous comparons la position simulée de la cavité abdomino-thoracique, de la peau et des artères et la position de ces mêmes structures segmentées sur le TDM acquis après pneumopéritoine. Nous montrerons aussi que l'impact du nombre de tétraèdres est faible sur les résultats, mais important sur les temps de calcul.

### 3.4.1 Évaluation de la position de la paroi abdomino-thoracique

Pour chaque structure simulée, la vérité terrain correspondante est un maillage généré à partir de la segmentation réalisée à partir de l'image TDM après pneumopéritoine. Nous calculons la distance entre chaque triangle de la surface de la structure simulée au maillage vérité terrain comme proposée dans l'annexe C. Le même procédé est utilisé pour la surface interne de la paroi abdomino-thoracique (la cavité abdomino-thoracique), sa surface externe (la peau) et la zone postérieure de la cavité abdominale proche du foie.

L'erreur moyenne de la simulation sur les données de porc est détaillée dans le tableau 3.1. Pour évaluer visuellement l'erreur, nous affichons dans la figure 3.12 les surfaces simulées avec les plages de couleur décrites dans le tableau 3.1. Par contre, si nous limitons l'évaluation uniquement à la surface de la cavité abdomino-thoracique en contact avec le foie, l'erreur est réduite à 2 mm en moyenne.

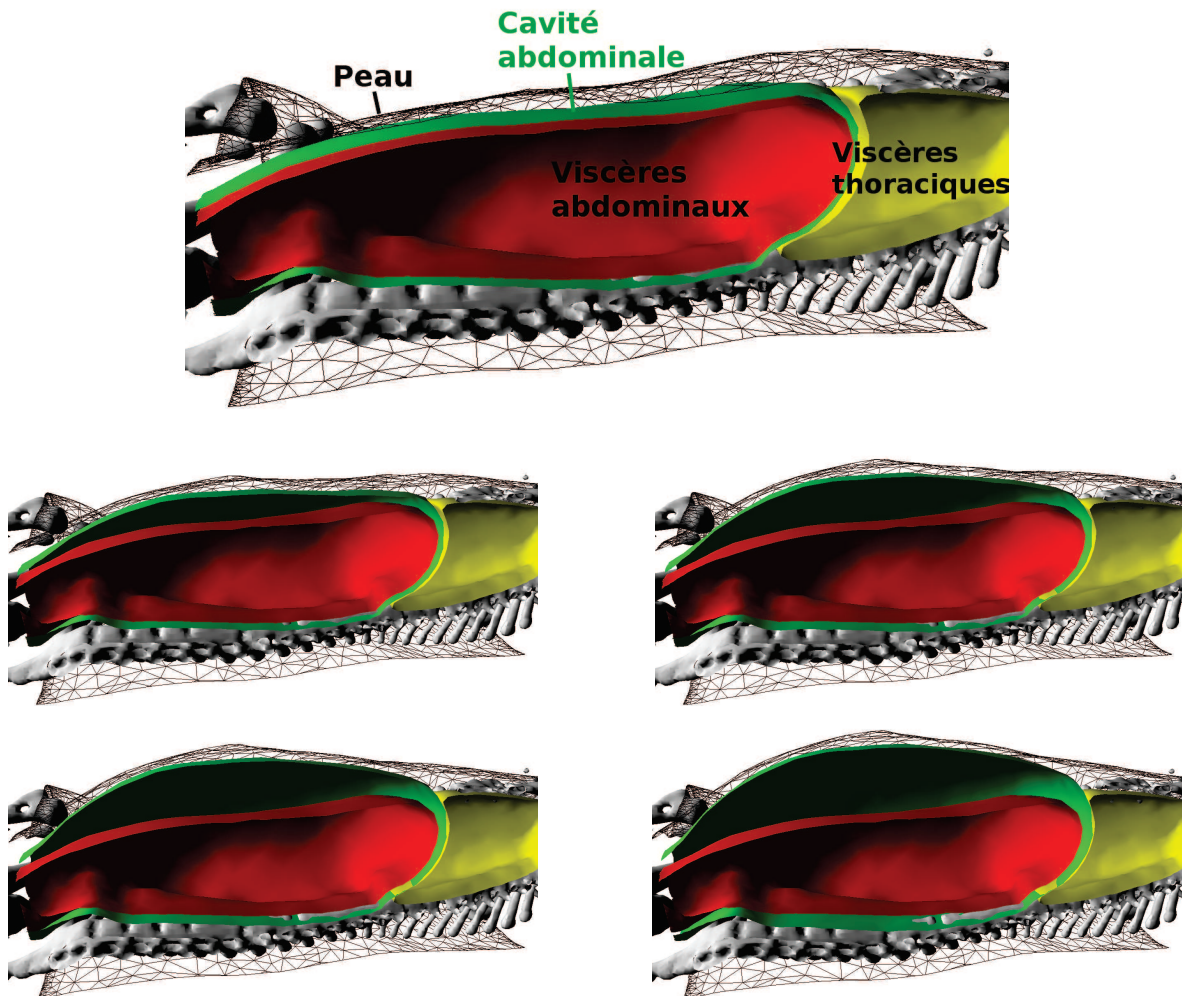


FIGURE 3.11: Résultat de la simulation du pneumopéritoine, avec un plan de coupe sur l'axe sagittal médian, avec la peau (en fil de fer noir), la cavité abdominale (vert), les viscères thoraciques (jaune) et les viscères abdominaux (rouge). Cette simulation est illustrée à des pas de temps croissants (de gauche à droite, de haut en bas).

Ce premier résultat montre qu'il est possible de simuler l'insufflation de gaz avec juste un modèle biomécanique extrait d'un TDM. Nous montrerons cependant dans la section 3.5 que cette simulation est perfectible en particulier au regard du choix des valeurs des paramètres biomécaniques.

TABLE 3.1: La distance décrite dans l'annexe C entre les maillages surfaciques simulés et les maillages des segmentations de l'image acquise après pneumopéritoine, est calculée et triée en quartile (chaque plage contient un quart de l'aire totale du maillage).

Peau (mm)	Surface interne (mm)	Partie dorsale du foie (mm)	Plages de couleur
0 - 1.2	0 - 1.3	0 - 1.1	Bleu à Turquoise
1.2 - 3.2	1.3 - 3.2	1.1 - 1.8	Turquoise à Vert
3.2 - 8.2	3.2 - 7.0	1.8 - 2.6	Vert à Jaune
8.2 - 17.5	7.0 - 17.4	2.6 - 7.2	Jaune à Rouge
4.8 ( $\pm$ 4.2)	4.4 ( $\pm$ 3.8)	2.0 ( $\pm$ 1.2)	Moyenne ( $\pm$ Écart-type)

Nous n'avons pas remarqué un changement de précision notable de l'estimation lors de changement de résolution du maillage volumique de la paroi abdomino-thoracique. À contrario, la taille des maillages influence grandement le temps nécessaire pour initialiser les appariements entre les maillages volumiques et surfaciques et le temps nécessaire pour atteindre une stabilité de la simulation. En effet, lorsqu'un maillage est associé à un autre maillage, il est nécessaire d'associer chaque élément d'un maillage à son plus proche voisin sur l'autre maillage. Sur de très gros maillages (200 000 tétraèdres), cette étape peut durer plusieurs minutes contrairement à de plus petit maillage (8000 tétraèdres), où la durée est de quelques dizaines de secondes. De même, le temps pour aboutir à une stabilisation de la simulation augmente de la même amplitude.

### 3.4.2 Évaluation de la position des artères

Contrairement aux évaluations proposées jusqu'à présent, une comparaison de maillage n'est pas appropriée pour ce type de structure anatomique, car les surfaces des artères ne mettront pas en évidence l'erreur de translation le long de la direction principale des artères. Nous proposons d'évaluer l'estimation de la position des artères simulées en calculant la distance euclidienne entre leurs bifurcations et celles des artères segmentées sur l'image acquise après pneumopéritoine. Six points de bifurcation ont été sélectionnés manuellement sur les artères simulées et celles de la vérité de terrain. Une erreur moyenne de 12,5 mm a été rapportée (cf. Tab. 3.2 et Fig. 3.13).

Le faible nombre de bifurcations sélectionnées s'explique par la segmentation difficile de ces artères qui ne permet pas de discerner de nombreuses bifurcations dans l'image TDM. De plus, certaines sont visibles sur l'un des maillages, mais pas sur l'autre, ce qui rend impossible l'appariement et réduit donc le nombre de mesures possibles.

Nous remarquons que comme pour la surface interne de la paroi abdomino-thoracique l'estimation des artères sous-estime le déplacement dû au pneumopéritoine. Nous soulignons cependant l'important gain de précision acquis en simulant le déplacement des artères épigastriques.

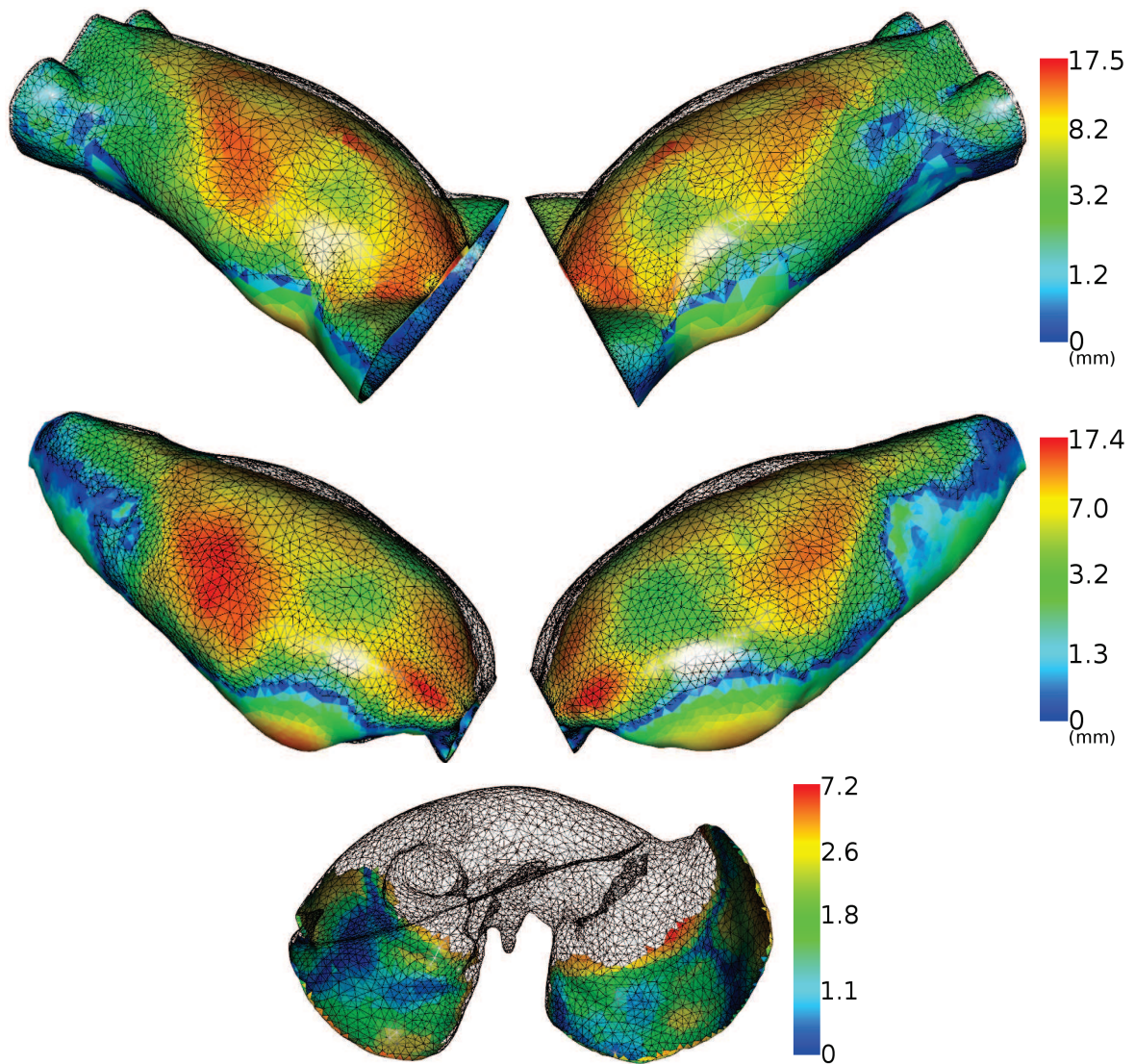


FIGURE 3.12: Ces maillages représentent la distance entre l'estimation de la paroi abdomino-thoracique et la vérité terrain (en noir et fil de fer) en utilisant les plages de couleur du tableau 3.1, avec, de haut en bas, l'estimation de la peau, de la surface interne et de la partie dorsale du foie. Nous remarquons que l'estimation sous-estime le déplacement puisque la position du maillage de l'estimation reste "en-dessous" de celui de la vérité terrain. Nous montrerons dans la suite que cette erreur est due au choix de la valeur de l'élasticité de la paroi abdomino-thoracique.

TABLE 3.2: Nous retrouvons dans ce tableau les distances euclidiennes entre les bifurcations des artères avant et après la simulation, avec : le déplacement latéral (Lat.), le déplacement dans la direction Antéro-Postérieure (A.P.), le déplacement dans la direction Cranio-Caudale (C.C.) et la distance euclidienne entre les bifurcations (Eucli.). Les bifurcations sont numérotées pour être visualisées sur la figure 3.13.

N° de la bifurcation		1	2	3	4	5	6	Moyenne (Écart-type)
Distances initiales (mm)	Lat.	4,0	10,1	4,7	2,7	2,0	2,1	4,2 ( $\pm 3,0$ )
	A.P.	51,4	48,7	52,0	42,0	18,0	43,4	42,6 ( $\pm 12,7$ )
	C.C.	1	0	1	3	3	9	2,8 ( $\pm 3,3$ )
	Eucli.	51,5	49,7	52,2	42,2	18,4	44,3	43,0 ( $\pm 12,7$ )
Distances après estimation (mm)	Lat.	3,4	0,8	2,7	4,7	0,6	2,7	2,5 ( $\pm 1,6$ )
	A.P.	10,0	8,6	12,0	12,1	14,0	15,3	12,0 ( $\pm 2,5$ )
	C.C.	3	3	1	0	3	1	1,8 ( $\pm 1,3$ )
	Eucli.	10,9	9,2	12,3	12,9	14,3	15,6	12,5 ( $\pm 2,3$ )

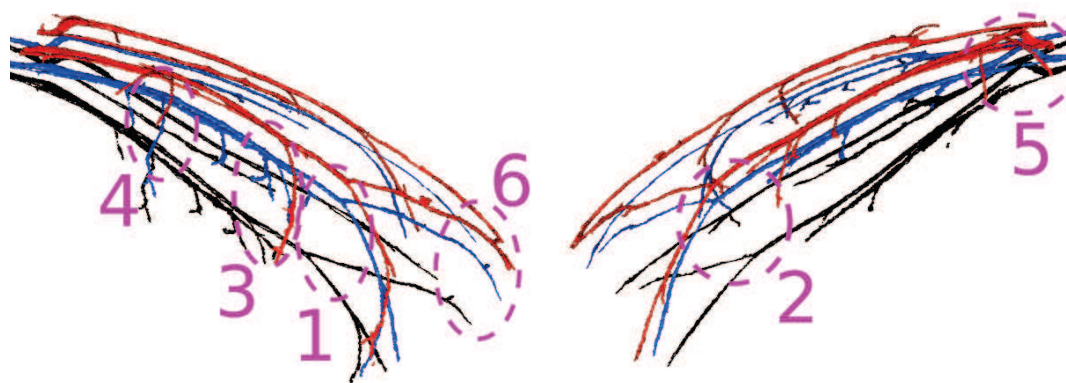


FIGURE 3.13: Prédiction de la position des artères épigastriques (bleu) et les artères segmentées avant (noir) et après pneumopéritoine (rouge).

### 3.5 Améliorations de la simulation biomécanique

Nous avons montré que la simulation biomécanique estime de façon réaliste la position de la cavité abdomino-thoracique et de la peau. Cependant comme nous l'avons vu sur la figure 3.12, ces estimations dont la précision est supérieure à 4 mm, sous-estiment l'effet d'insufflation de gaz. Nous proposons donc dans cette section trois améliorations de la simulation biomécanique :

1. un choix empirique de la valeur du module de Young de la paroi abdomino-thoracique ;
2. une délimitation en trois zones de la paroi abdomino-thoracique, afin de considérer une élasticité différente dans chacune de ces zones ;
3. l'ajout d'informations intraopératoires.

En fin de section, nous évaluons et comparons l'apport de ces trois améliorations et concluons sur leurs avantages et inconvénients.

### 3.5.1 Variations du module de Young

L'élasticité de la paroi abdomino-thoracique dépend en particulier du module de Young associé. Il est intéressant d'étudier le comportement du modèle de cette structure anatomique lorsque le module de Young varie (cf. Fig. 3.14 et Tab. 3.3).

Nous avons choisi précédemment un module de Young égal à 24 kPa provenant d'une étude [116]. Cette valeur a été évaluée sur un humain et n'est apparemment pas appropriée pour le porc puisque nous obtenons de meilleurs résultats lorsque le module de Young est égal à 17 kPa (cf. Tab. 3.3). Cette différence peut s'expliquer par une zone ventrale moins contrainte par les côtes que chez l'être humain.

Selon le module de Young, nous observons que certaines zones sont prédites plus précisément que d'autres. Ceci confirme la nécessité de considérer la subdivision de la paroi abdomino-thoracique en plusieurs zones avec des valeurs différentes du module de Young. Ceci sera discuté dans la section suivante.

TABLE 3.3: Erreur moyenne obtenue par l'estimation de la position de la cavité abdomino-thoracique, selon la valeur du module de Young de la paroi abdomino-thoracique.

Module de Young (kPa)	12	14	16	17	18	20	24	30	36
Distance moyenne (mm)	5.3	3.7	3.4	3.35	3.4	3.7	4.4	5.2	5.6
Écart-type (mm)	4.9	3.2	2.9	2.9	2.9	3.2	3.7	4.8	5.7

### 3.5.2 Hétérogénéité de la paroi abdomino-thoracique

Pour prendre en compte l'hétérogénéité de l'élasticité de la paroi abdomino-thoracique, nous divisons cette structure anatomique en plusieurs ensembles avec un module de Young différent pour chaque ensemble. La délimitation de la paroi abdomino-thoracique de ces zones est expliquée dans le chapitre suivant 4, où celle-ci est séparée en trois zones : une zone postérieure contenant l'ossature avec un module de Young égal à 28 kPa, une zone antérieure extensible avec un module de Young égal à 14 kPa et la zone centrale avec un module de Young égal à 24 kPa (cf. Fig. 3.15). Ces valeurs du module de Young ont été choisies empiriquement pour obtenir la meilleure précision de l'estimation de la cavité abdomino-thoracique. Enfin, puisque nous n'avons pas observé de changement de volume pour les trois zones à partir de l'analyse des images avant et après pneumopéritoine (cf. Chapitre 2), nous avons choisi un coefficient de Poisson égal à 0,49 (qui correspond à une quasi-incompressibilité).

La simulation utilisant ce nouveau modèle est effectuée dans les mêmes conditions que précédemment, sans gravité et avec des points fixes dans le dos pour faciliter la comparaison entre les résultats des différentes améliorations. L'évaluation quantitative de cette amélioration est donnée dans la section 3.5.4.

### 3.5.3 Suivi de points sur la peau

L'idée est ici d'estimer l'apport sur la précision de la simulation biomécanique lorsqu'on acquiert des données intraopératoires. L'information intraopératoire que nous proposons d'utiliser dans cette expérience est le suivi de quelques marqueurs sur la peau pendant l'insufflation, comme dans l'article de Song et al. [116]. Comme une telle expérience n'a pas pu être réalisée au bloc, nous avons

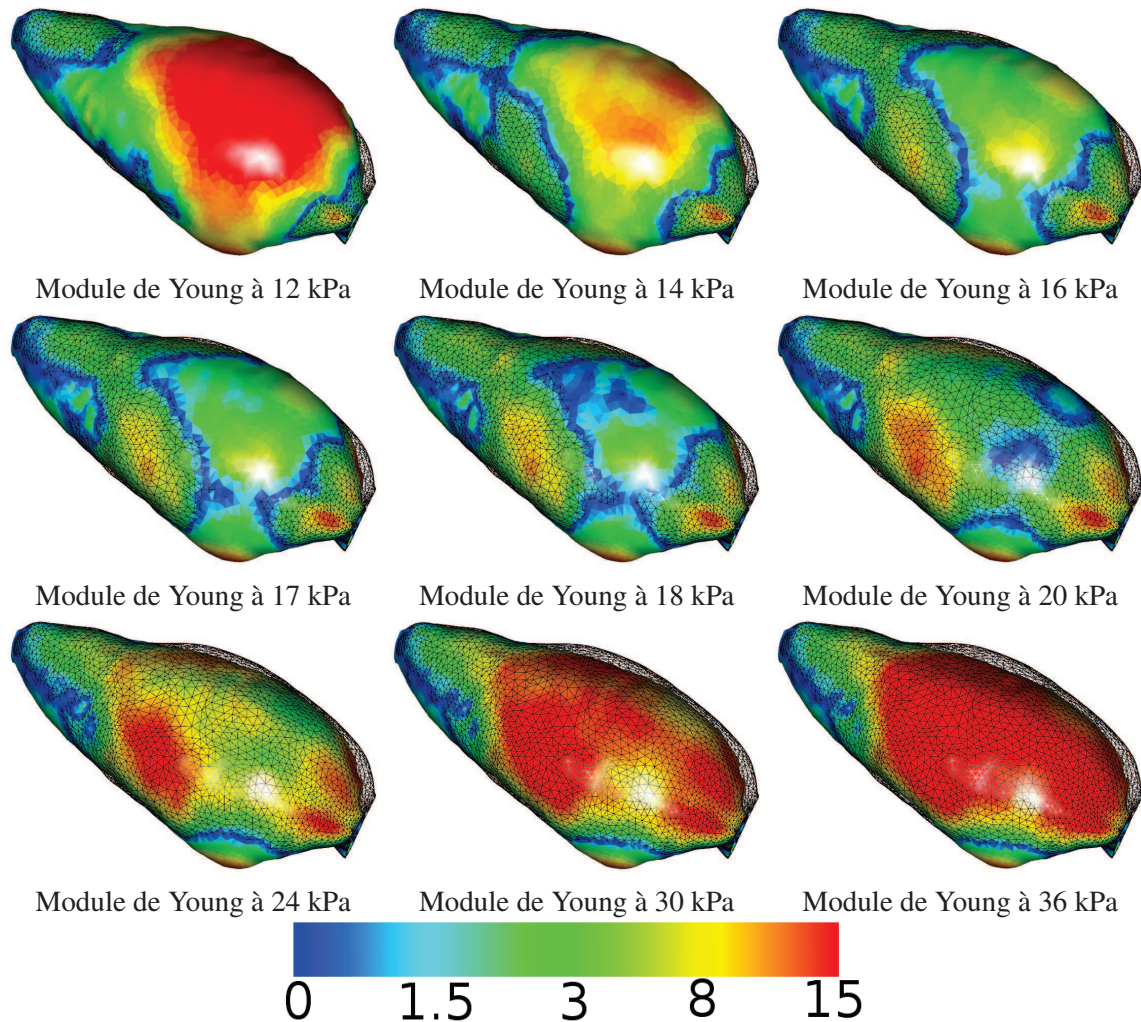


FIGURE 3.14: Résultats de la simulation, décrite précédemment en section 3.3, selon différentes valeurs du module de Young de la paroi abdomino-thoracique. Ils montrent l'importance de ce paramètre biomécanique. La vérité terrain est illustrée en noir et en mode fil de fer et l'estimation de la cavité abdomino-thoracique est coloriée selon la plage de couleurs située en bas. Nous remarquons que les résultats sont cohérents d'un point de vue biomécanique : lorsque l'élasticité est trop faible, la paroi abdomino-thoracique ne se gonfle pas suffisamment, et à contrario, lorsque l'élasticité est trop forte, la paroi abdomino-thoracique gonfle trop.




FIGURE 3.15: Le modèle de la paroi abdomino-thoracique est associé à plusieurs valeurs du module de Young pour considérer une pseudo-hétérogénéité de l'élasticité. La paroi abdomino-thoracique est subdivisée en trois zones avec des élasticités différentes (faible élasticité en orange et mauve, forte élasticité en bleu).

utilisé comme marqueurs les sept paires de tétons du porc qui sont facilement localisables sur les acquisitions avant et après pneumopéritoine, la position extraite après pneumopéritoine simulant ainsi des informations acquises durant l'opération. Nous nous servons de cette information en ajoutant des contraintes à la simulation, sous la forme de ressorts reliant la position des tétons avant et après pneumopéritoine (cf. Fig. 3.16). La raideur des ressorts est choisie de manière à garantir que les tétons avant pneumopéritoine soient superposés à ceux de l'image après pneumopéritoine.

Comme dans la méthode précédente, les conditions aux limites sont d'ajouter des points fixes dans le dos et de ne pas tenir compte de la gravité. Nous avons choisi d'utiliser le modèle hétérogène avec les mêmes valeurs du module de Young que dans la section précédente.

### 3.5.4 Évaluation et comparaison des trois améliorations

L'évaluation de la surface de la peau ( $3,3 \text{ mm} \pm 3,0 \text{ mm}$ ) et de la cavité abdomino-thoracique ( $3,3 \text{ mm} \pm 2,9 \text{ mm}$ ) montrent une nette amélioration apportée par les trois variantes de la simulation biomécanique (cf. Tab. 3.4 et Fig. 3.17). Nous remarquons que considérer la délimitation de la paroi abdomino-thoracique en trois zones améliore peu les résultats, par rapport à considérer un seul module de Young. Nous présentons ici les premiers résultats avec ce modèle (des travaux sont en cours pour optimiser les paramètres biomécaniques).

L'ajout d'informations intraopératoires améliore les résultats avec une erreur moyenne de l'estimation de la position de la peau (resp. de la cavité abdomino-thoracique) égale à  $2,8 \text{ mm} \pm 2,2 \text{ mm}$  (resp.  $2,9 \text{ mm} \pm 2,6 \text{ mm}$ ). Par rapport à nos précédents résultats, le gain est assez faible, car l'information ajoutée améliore localement l'estimation. Les tétons sont en effet positionnés dans la zone centrale du porc qui, de plus, ne correspond pas à une zone de forte erreur. Une meilleure répartition des marqueurs permettrait vraisemblablement d'obtenir des résultats plus précis.

L'évaluation de la position des artères (cf. Tab. 3.5 et Fig. 3.18) est plus représentative de l'amélioration sur l'estimation de la zone antérieure. En effet, la distance moyenne entre les bifurcations des artères estimées et segmentées sur l'image après pneumopéritoine est nettement réduite : quand



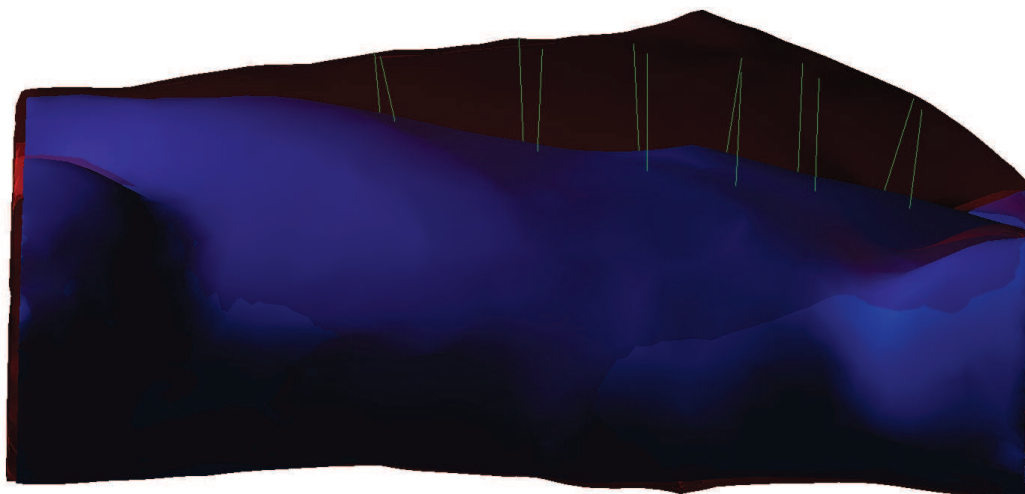


FIGURE 3.16: Les contraintes ajoutées sur la simulation que nous proposons relient la peau préopératoire (bleu) avec la peau intraopératoire (rouge, transparent) sous la forme de ressorts (vert). Ceux-ci vont forcer l'appariement entre sept paires de points, où chacune de ces paires correspond à une paire de tétons.

TABLE 3.4: Résumé des différentes évaluations effectuées sur la peau, la cavité abdomino-thoracique et sa surface postérieure voisine du foie, pour les trois améliorations de la simulation biomécanique.

Méthode	Peau (mm)	Surface interne (mm)	Partie dorsale de SI (mm)
YM = 24 kPa	4,8 ( $\pm$ 4,2)	4,4 ( $\pm$ 3,8)	2,0 ( $\pm$ 1,2)
YM = 17 kPa	3,3 ( $\pm$ 3,0)	3,4 ( $\pm$ 2,9)	2,0 ( $\pm$ 1,8)
Subdivision en 3 zones	3,3 ( $\pm$ 3,0)	3,3 ( $\pm$ 2,9)	1,9 ( $\pm$ 1,3)
Avec suivi de marqueurs	2,8 ( $\pm$ 2,2)	2,9 ( $\pm$ 2,6)	1,8 ( $\pm$ 1,5)

le module de Young de la paroi abdomino-thoracique est égal à 17 kPa (8,1 mm  $\pm$  2,8 mm); puis, lorsque la distinction de la paroi abdomino-thoracique en trois zones (6,7 mm  $\pm$  1,8 mm); et enfin avec l'utilisation de marqueurs suivis après pneumopéritoine (4,0 mm  $\pm$  0,8 mm). Ce dernier résultat peut être expliqué par la proximité des marqueurs avec les artères considérées dans l'évaluation.

### 3.6 Conclusion

Dans ce chapitre, nous avons présenté une méthode permettant de prédire la position de la paroi abdomino-thoracique après pneumopéritoine en utilisant uniquement une image médicale préopératoire, un moteur de simulation biomécanique et des paramètres biomécaniques. La base de cette simulation est la modélisation de trois structures anatomiques générée à partir des données TDM préopératoires et associée à différents paramètres biomécaniques. Le pneumopéritoine est alors simulé en appliquant une pression sur la cavité abdominale dont la valeur est égale à celle utilisée en chirurgie laparoscopique. Une évaluation a été effectuée à l'aide d'acquisitions TDM d'un porc avant et après pneumopéritoine, nous permettant de mesurer quantitativement la précision de la simulation biomé-

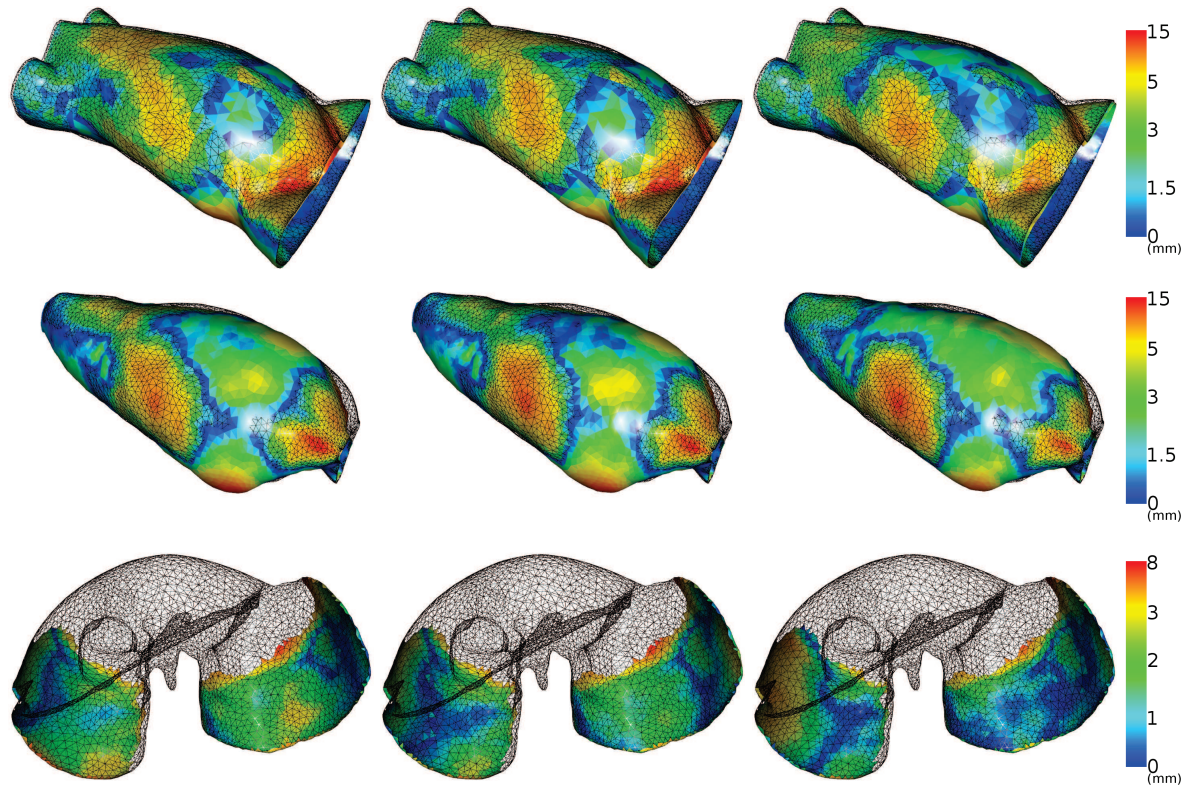


FIGURE 3.17: Ces illustrations montrent l'amélioration de la simulation lorsque la valeur du module de Young est choisie empiriquement (à gauche), lorsque la paroi abdomino-thoracique est séparée en trois zones avec des élasticités différentes (au centre) et lorsque des marqueurs sont utilisés pour contraindre la simulation (à droite). Nous rappelons que les structures anatomiques évaluées sont, de haut en bas : la peau, la surface interne de la paroi abdomino-thoracique et la partie dorsale du foie.

canique. Les résultats montrent que celle-ci fournit une simulation réaliste de la peau et de la paroi abdomino-thoracique avec une précision inférieure à 0,5 cm en moyenne. Enfin, nous avons présenté trois améliorations pour estimer plus finement la position de la cavité abdomino-thoracique ainsi que celle des artères épigastriques. L'évaluation des résultats obtenus avec ces améliorations montre qu'il est possible de prédire la peau et la cavité abdomino-thoracique avec une précision moyenne proche de 3 mm. Les artères épigastriques sont quant à elles estimées avec une erreur égale à 8 mm qui peut être réduite à 4 mm si un suivi de quelques marqueurs sur la peau est effectué.

Ces différentes expérimentations ont montré que le choix des valeurs biomécaniques est important. En effet, nous avons montré qu'en modifiant la valeur du module de Young de la paroi abdomino-thoracique, les résultats pouvaient être plus précis. Initialement, nous avons pris une valeur issue de la seule étude proposant un module de Young pour cette structure anatomique. De plus, si nous nous intéressons aux paramètres biomécaniques du foie, qui est un organe plus étudié que la paroi abdomino-thoracique, nous retrouvons dans la littérature des valeurs différentes pour celui-ci, avec un important écart-type [145, 147, 148, 149, 150, 151] selon la technique de mesure, les conditions cliniques (in-vitro ou in-vivo) et l'état médical de l'organe (foie sain ou présence de tumeurs ou d'une cirrhose). Il est donc difficile de choisir la valeur d'un paramètre biomécanique en ne se basant que

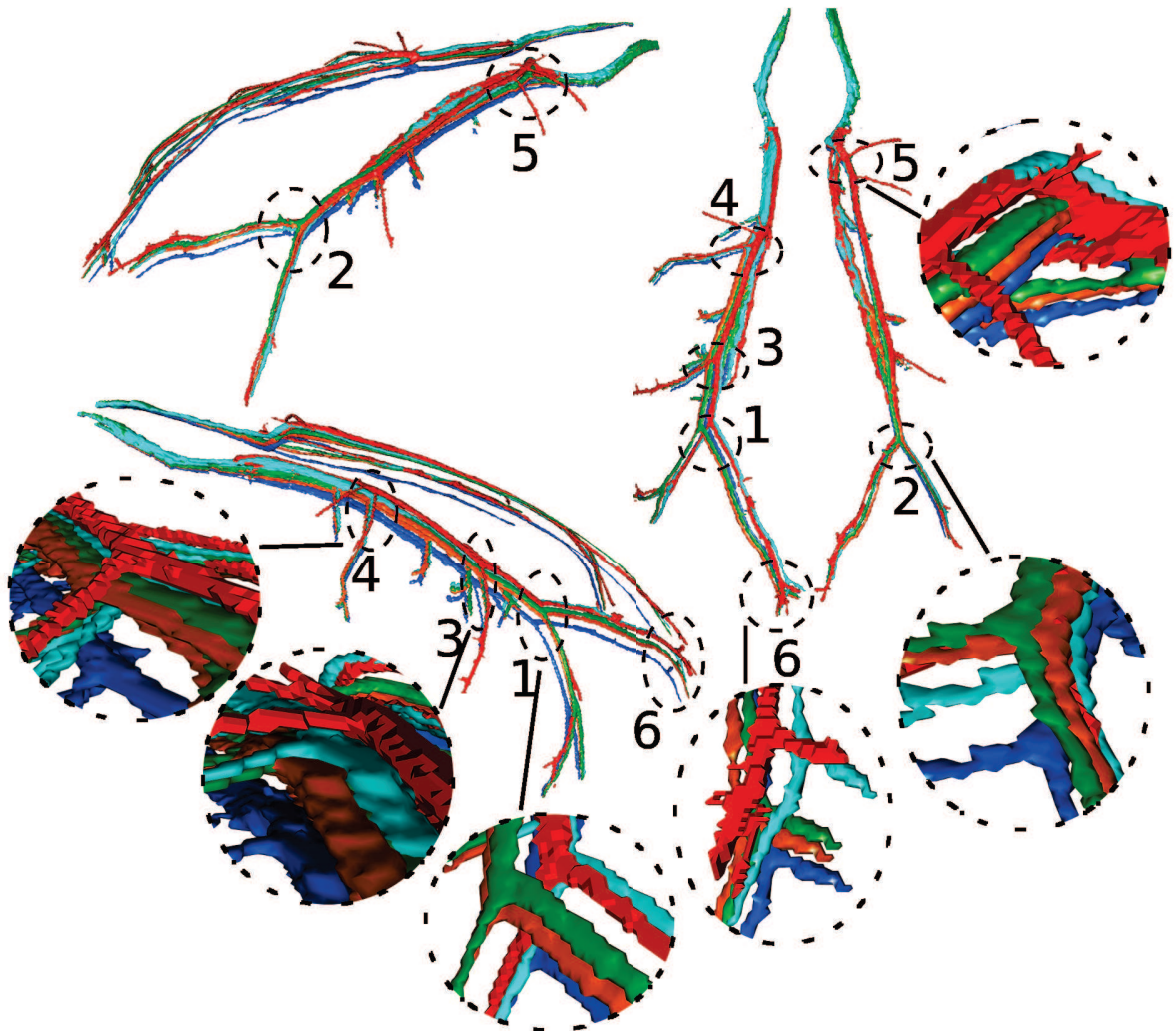


FIGURE 3.18: Nous illustrons ici les estimations des positions des artères épigastriques obtenues avec nos trois améliorations : module de Young à 17 kPa (en orange), délimitation en trois zones (en vert) et le suivi de marqueurs (en turquoise). Nous avons ajouté à cela l'estimation obtenue auparavant (module de Young à 24 kPa, en bleu), pour comparer visuellement l'amélioration de la précision de l'estimation de la position de ces artères, et la vérité terrain (en rouge). Nous remarquons que la première estimation proposée (en bleu) est la plus éloignée de la vérité terrain par rapport aux autres estimations. Celles-ci sont difficiles à dissocier sur cette figure, mais si nous comparons leur évaluation quantitative (cf. Tab. 3.5), la méthode utilisant le suivi de marqueurs intraopératoires offre la meilleure estimation des artères épigastriques.

TABLE 3.5: Distances euclidiennes entre les bifurcations des artères segmentées sur l'image acquise après pneumopéritoine et des artères estimées à partir de la simulation et des trois améliorations proposées dans cette section, avec : le déplacement latéral (Lat.), le déplacement dans la direction Antéro-Postérieure (A.P.), le déplacement dans la direction Cranio-Caudale (C.C.) et la distance euclidienne entre les bifurcations (Eucli.). Les bifurcations sont numérotées pour être visualisées sur la figure 3.18.

N° de la bifurcation		1	2	3	4	5	6	Moyenne (Écart-type)
Distances initiales (mm)	Lat.	4,0	10,1	4,7	2,7	2,0	2,1	4,2 ( $\pm$ 3,0)
	A.P.	51,4	48,7	52,0	42,0	18,0	43,4	42,6 ( $\pm$ 12,7)
	C.C.	1	0	1	3	3	9	2,8 ( $\pm$ 3,3)
	Eucli.	51,5	49,7	52,2	42,2	18,4	44,3	<b>43,0 (<math>\pm</math> 12,7)</b>
Distances après estimation (mm) (YM = 24 kPa)	Lat.	3,4	0,8	2,7	4,7	0,6	2,7	2,5 ( $\pm$ 1,6)
	A.P.	10,0	8,6	12,0	12,1	14,0	15,3	12,0 ( $\pm$ 2,5)
	C.C.	3	3	1	0	3	1	1,8 ( $\pm$ 1,3)
	Eucli.	10,9	9,2	12,3	12,9	14,3	15,6	<b>12,5 (<math>\pm</math> 2,3)</b>
Distances après estimation (mm) (YM = 17 kPa)	Lat.	5,4	1,2	6,0	6,0	0,6	3,4	3,8 ( $\pm$ 2,4)
	A.P.	0,6	0	3,3	5,3	11,3	9,3	5,0 ( $\pm$ 4,6)
	C.C.	4	4	1	2	4	4	3,2 ( $\pm$ 1,3)
	Eucli.	6,9	4,2	6,9	8,3	12,0	10,7	<b>8,1 (<math>\pm</math> 2,8)</b>
Distances après estimation (mm) (subdivision en 3 zones)	Lat.	4,7	0,8	5,4	4,7	0,6	0,7	2,8 ( $\pm$ 2,3)
	A.P.	0,7	0,7	2,6	4,6	8,0	8,6	4,2 ( $\pm$ 3,4)
	C.C.	3	4	1	1	2	3	2,3 ( $\pm$ 1,2)
	Eucli.	5,6	4,1	6,0	6,7	8,2	9,2	<b>6,7 (<math>\pm</math> 1,8)</b>
Distances après estimation (mm) (avec suivi de marqueurs)	Lat.	2,6	1,8	0,6	4,0	0	3,2	2,1 ( $\pm$ 1,5)
	A.P.	0,6	2,6	3,3	2,6	3,2	2,0	2,4 ( $\pm$ 1,0)
	C.C.	0	3	1	0	3	2	1,5 ( $\pm$ 1,4)
	Eucli.	2,7	4,4	3,5	4,8	4,6	4,3	<b>4,0 (<math>\pm</math> 0,8)</b>

sur la littérature. Une solution serait de pouvoir estimer durant l'opération l'élasticité des organes, comme par exemple en utilisant un système d'élastographie qui est une technologie encore peu répandue [152].

Une autre solution serait de s'appuyer sur des données intraopératoires pour limiter l'impact du choix de ces paramètres biomécaniques. Nous avons observé une bonne progression de nos résultats en nous servant des tétons du porc comme marqueurs. Normalement, nous aurions dû placer des marqueurs sur le patient et les suivre durant l'insufflation. Pour limiter l'encombrement du système de suivi dans la salle d'opération, nous pensons que celui-ci peut être placé sur un côté du patient. En effet, comme Song et al. [116], nous supposons que la forme du patient est symétrique par rapport au plan sagittal médian, limitant ainsi la zone de suivi. De plus, ce système nécessaire uniquement durant le début de l'opération peut être enlevé dès la fin de l'insufflation de gaz et ainsi ne plus déranger les chirurgiens lors de l'intervention.

Nous rappelons cependant que l'utilisation de données intraopératoires implique que la simulation biomécanique doit être réalisée en début d'intervention et non plus dans les conditions d'une planification préopératoire.

Pour aller plus loin, il est aussi possible d'utiliser pleinement l'image médicale intraopératoire.

En effet, la peau après insufflation peut être extraite à partir de cette image, et ainsi être utilisée pour estimer le champ de déplacements de la peau. Ce dernier est approximativement le même champ de déplacements que celui de la paroi abdomino-thoracique et donc de la cavité abdomino-thoracique. Cette idée est étudiée et réalisée dans le chapitre suivant.


## Méthode géométrique contrainte par un suivi de la peau

---

*Dans ce chapitre, nous décrivons une méthode d'estimation de la position de la cavité abdomino-thoracique à partir de la position de la peau préopératoire et intraopératoire. En effet, l'acquisition de la position de la peau peut être effectuée à partir d'un imageur, de type C-arm intraopératoire, ou alors par reconstruction à partir d'un système optique durant l'opération. Nous expli-*

*quons ainsi comment, à partir de cette information, le champ de déformations de la peau lors d'un pneumopéritoine est généré et ensuite propagé à la cavité abdomino-thoracique et aux artères épigastriques. Nous concluons sur l'évaluation de cette méthode et sur la comparaison avec les résultats du chapitre précédent.*

---



Dans le chapitre précédent, nous avons présenté une simulation biomécanique sans informations intraopératoires, basée uniquement sur un modèle préopératoire. Nous avons montré que la précision est convenable, mais dépend fortement des paramètres biomécaniques qui sont choisis empiriquement. Nous avons aussi montré que connaître la position de quelques marqueurs sur la peau et contraindre leur déplacement, lors de la simulation, permettait d'améliorer l'estimation de la position de la cavité abdomino-thoracique. Nous avons aussi évoqué la possibilité d'utiliser une image intraopératoire dans le chapitre 2, ce qui va être étudié dans ce chapitre. En particulier, nous examinons le gain en précision que nous pouvons obtenir avec ce type d'informations, et nous verrons comment exploiter la position de la peau intraopératoire fournie par un imageur de type Zeego ou par un système optique de reconstruction surfacique (lumière structurée ou Time of Flight).

Nous présentons tout d'abord notre méthode géométrique pour générer le champ de déformations de la peau qui sera propagé pour estimer la position de la cavité abdomino-thoracique et des artères épigastriques. Nous expliquerons ensuite comment délimiter la paroi abdomino-thoracique en trois zones caractéristiques et l'intégration de cette délimitation dans notre méthode d'estimation. Nous évaluerons ensuite ces estimations à partir d'une image TDM acquise après pneumopéritoine prise comme référence. Enfin, une comparaison des résultats obtenus dans ce chapitre avec ceux du chapitre précédent nous permettra de conclure.

## 4.1 Description de la méthode

---

Notre méthode d'estimation de la position de la cavité abdominale se compose de trois étapes qui seront décrites dans cette section (cf. Fig. 4.1). Au préalable, nous proposons une description générale de notre approche et des données intraopératoires nécessaires à la mise en oeuvre de notre méthode.

### 4.1.1 Approche en vue d'une réalisation au bloc opératoire

L'image intraopératoire peut être utilisée pour extraire la position de la peau. Lors de nos essais, nous avons constaté que la zone d'acquisition des images Zeego était trop petite pour permettre d'acquérir la partie antérieure de la peau. Cependant, la connaissance de la position de cette partie antérieure n'est pas nécessaire pour l'estimation de la partie dorsale de la cavité abdomino-thoracique (cf. Section 4.3).

La méthode de segmentation de la peau est la même que celle utilisée pour l'image préopératoire et donc réalisable en moins d'une minute de façon automatique. Par contre, la segmentation de la cavité abdomino-thoracique est difficilement réalisable dans les conditions intraopératoires. En effet, cette structure anatomique est difficile à segmenter (cf. Annexe A) et nécessite donc une segmentation semi-automatique requérant approximativement une dizaine de minutes ce qui est trop élevé pour envisager une exploitation au bloc opératoire. Une fois la peau intraopératoire segmentée, son alignement avec la segmentation de la peau préopératoire est possible en recalant des structures rigides facilement identifiables comme la colonne vertébrale. Cet alignement sera aussi utilisé et décrit en détail dans le chapitre 5.

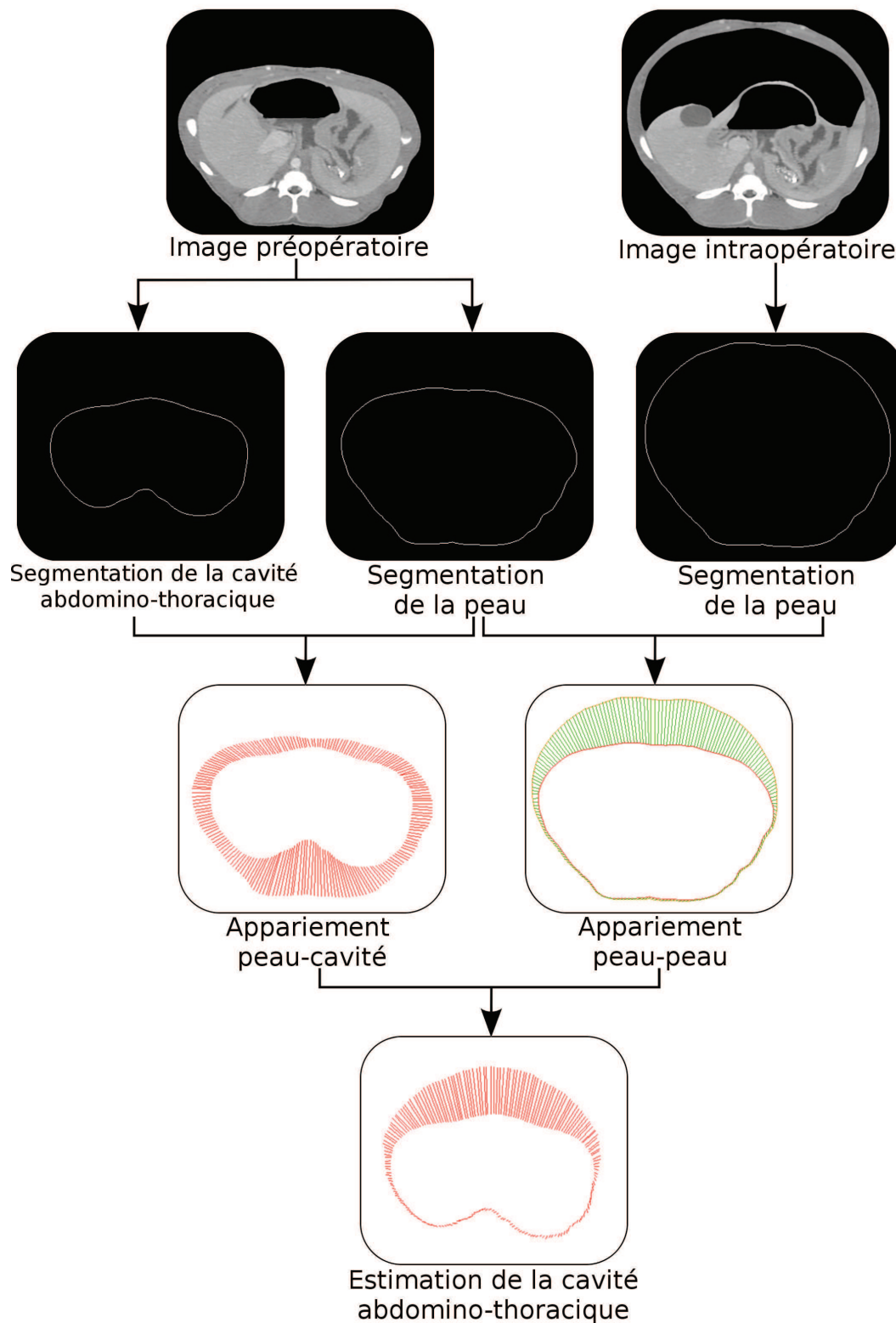


FIGURE 4.1: Notre méthode d'estimation de la cavité abdomino-thoracique après pneumopéritoine se résume en quatre étapes : une étape de segmentation, l'appariement entre la peau préopératoire et la cavité abdomino-thoracique, l'appariement entre la peau préopératoire et intraopératoire et l'application du champ de déplacements.



Alternativement, il est possible d'acquérir la peau du patient en temps réel en utilisant un système optique basé sur la projection de lumière structurée, comme dans les travaux de Nicolau et al. [153], ou bien à l'aide d'un système de type "Time of Flight" [154, 155, 156, 157, 158]. Nous proposons d'utiliser un système optique sur chaque côté du patient pour obtenir la plus grande surface de peau possible. La partie dorsale de la peau ne sera par contre pas visible et il sera donc nécessaire d'estimer cette partie à partir de la connaissance de la position de la surface intraopératoire acquise avec les systèmes optiques.

Pour recalculer la TDM préopératoire dans le champ du système optique, un recalage de type Iterative Closest Point sera effectué [159] avant le pneumopéritoine entre la peau segmentée dans l'image préopératoire et la surface de la peau obtenue avec le système optique. Nous supposons que la table d'opération n'est pas déplacée pendant le pneumopéritoine, ce qui correspond à la routine clinique. Ainsi la reconstruction de la peau après insufflation est déjà recalée avec la peau préopératoire.

À partir de la connaissance de la position de la peau préopératoire et intraopératoire, il est possible d'estimer le champ de déformations de la peau lors du pneumopéritoine. Comme nous ne connaissons pas le mouvement de chaque point de la peau, nous proposons d'apparier ces deux peaux pour estimer ce champ de déformations. Nous verrons que le mouvement cranio-caudal peut être ignoré sans ajouter d'erreur sur l'estimation de la position de la cavité abdomino-thoracique. Ensuite, nous proposons de propager le mouvement de la peau à la cavité abdomino-thoracique et aux artères épigastriques. Nous proposons enfin de prendre en compte l'élasticité de la paroi abdomino-thoracique à partir d'une délimitation de celle-ci en trois zones. Par la suite, pour prendre en compte le changement d'épaisseur de la paroi abdomino-thoracique, nous proposons d'ajouter un modèle biomécanique, comme dans la simulation avec marqueurs présentée dans le chapitre précédent.

#### 4.1.2 Appariement entre la peau et la cavité abdomino-thoracique

La deuxième étape consiste à apparier la peau et la surface interne de la paroi abdomino-thoracique. Cet appariement est effectué dans chaque coupe axiale où les segmentations de la peau et de la cavité abdomino-thoracique s'apparentent à des courbes que nous nommons respectivement  $C_{ext}$  (pour surface externe, la peau) et  $C_{int}$  (pour surface interne, la cavité abdomino-thoracique). Pour initialiser l'appariement entre les deux courbes, un point  $P_{ext}^0$  (resp.  $P_{int}^0$ ) est placé au centre dans la partie dorsale de la courbe  $C_{ext}$  (resp.  $C_{int}$ ). En effet, ce premier point a peu de chances de s'être déplacé après pneumopéritoine et donc,  $P_{int}^0$  est le correspondant anatomique de  $P_{ext}^0$ . Ensuite,  $C_{ext}$  (resp.  $C_{int}$ ) est échantillonnée, à partir de  $P_{ext}^0$  en  $N$  points  $P_{ext}^i$  (resp.  $P_{int}^i$ ),  $i$  correspondant à un indice, avec  $0 \leq i < N$ . Les points  $P_{ext}^i$  et  $P_{int}^i$  qui ont le même indice sont apparier ensemble (cf. Fig. 4.2, à gauche).

#### 4.1.3 Calcul du champ de déplacements de la peau

Dans cette troisième étape, nous estimons le déplacement de la peau lors d'un pneumopéritoine en apparier la peau préopératoire avec la peau intraopératoire. Le mouvement cranio-caudal étant ignoré, nous apparions les coupes axiales entre elles ce qui réduit ce problème à un appariement 2D. En effet, nous verrons dans la section 4.3.1 que le déplacement dans cette direction est faible et qu'il peut être ignoré.

L'appariement que nous proposons consiste à chercher pour chaque  $P_{ext}^i$  son correspondant sur la peau intraopératoire sur la même coupe axiale qui s'apparente aussi à une courbe fermée  $C_{extA}$

(cf. Fig. 4.2, à droite). Nous utilisons la méthode utilisée pour appairer la peau préopératoire avec la cavité abdomino-thoracique présentée dans l'étape précédente : les points  $P_{ext}^i$  sont appariés avec ceux issus d'un échantillonnage de  $C_{extA}$ , les points  $P_{extA}^i$ . Les vecteurs  $\overrightarrow{P_{ext}^i P_{extA}^i}$  correspondent au champ de déformations de la peau préopératoire à la peau intraopératoire (Fig. 4.2, sur la droite).

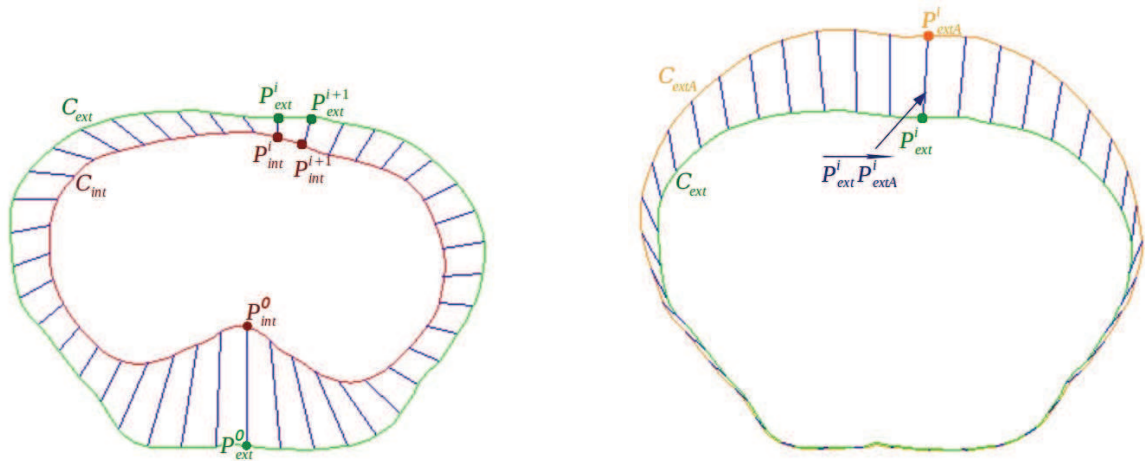


FIGURE 4.2: Illustrations des appariements réalisés avec à gauche, l'appariement entre la surface externe  $C_{ext}$  (vert) et interne  $C_{int}$  (rouge) de la paroi abdomino-thoracique et à droite, l'appariement entre la peau préopératoire  $C_{ext}$  (vert) et intraopératoire  $C_{extA}$  (orange).

#### 4.1.4 Estimation de la position de la surface interne

L'estimation de la surface interne de la paroi abdomino-thoracique après pneumopéritoine est calculée en appliquant aux points de la cavité  $P_{int}^i$  le même déplacement que leur correspondant sur la peau  $P_{ext}^i$ . Chaque point  $P_{int}^i$  est ainsi déplacé selon le vecteur  $\overrightarrow{P_{ext}^i P_{extA}^i}$  estimant ainsi sa position après pneumopéritoine en un point  $P_{estim}^i$ . L'ensemble des points  $P_{estim}^i$  forme l'estimation que nous proposons de la surface interne après l'insufflation de gaz (Fig. 4.3, à gauche).

#### 4.1.5 Estimation de la position des artères épigastriques

Comme les artères épigastriques sont des structures internes de la paroi abdomino-thoracique, nous proposons de propager le déplacement de la peau, en appliquant le champ de déformations de la paroi abdomino-thoracique au maillage des artères. Ainsi pour chaque sommet du maillage, appelé  $P_{art}$ , leur position après pneumopéritoine est estimée par interpolation du déplacement des points  $P_{ext}^i$  et  $P_{int}^i$  (Fig. 4.3, à droite).

Premièrement, nous trouvons avec une méthode itérative le quadrilatère  $P_{ext}^i P_{ext}^{i+1} P_{int}^{i+1} P_{int}^i$  qui est le plus proche de  $P_{art}$ . Deuxièmement, la droite qui passe par  $P_{art}$  et qui intersecte le segment  $P_{ext}^i P_{int}^i$  en un point  $P_{I1}$  ainsi que le segment  $P_{int}^{i+1} P_{ext}^{i+1}$  en un autre point  $P_{I2}$ , est calculée telle que les rapports des distances soient conservés :

$$\frac{\overrightarrow{\|P_{ext}^i P_{I1}\|}}{\overrightarrow{\|P_{int}^i P_{I1}\|}} = \frac{\overrightarrow{\|P_{ext}^{i+1} P_{I2}\|}}{\overrightarrow{\|P_{int}^{i+1} P_{I2}\|}} \quad (4.1)$$

Enfin, nous appliquons à  $P_{art}$  un vecteur issu d'une somme pondérée des deux vecteurs  $\overrightarrow{P_{ext}^i P_{extA}^i}$  et  $\overrightarrow{P_{ext}^{i+1} P_{extA}^{i+1}}$  :

$$dist(P_{art}) = \frac{\overrightarrow{\|P_{I2} P_{art}\|}}{\overrightarrow{\|P_{I1} P_{I2}\|}} \overrightarrow{P_{ext}^i P_{extA}^i} + \frac{\overrightarrow{\|P_{I1} P_{art}\|}}{\overrightarrow{\|P_{I1} P_{I2}\|}} \overrightarrow{P_{ext}^{i+1} P_{extA}^{i+1}} \quad (4.2)$$

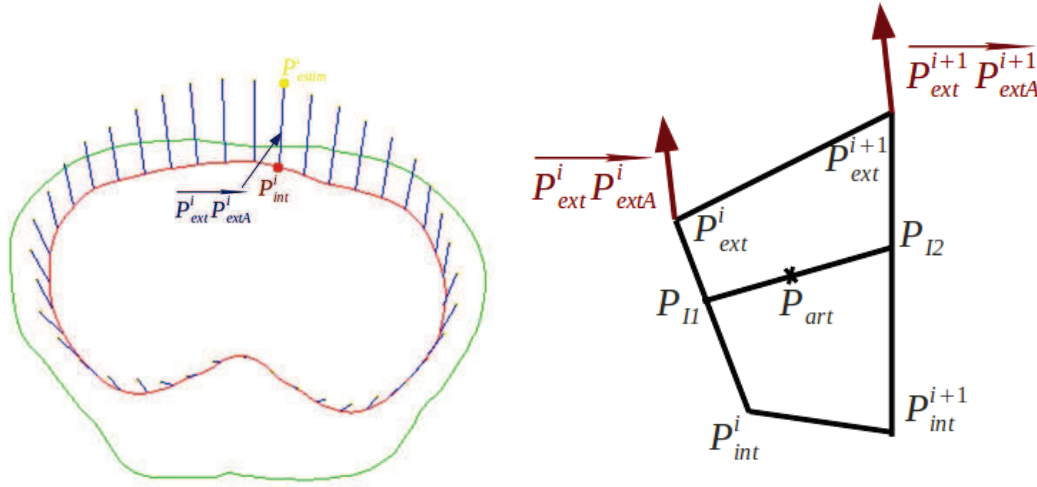


FIGURE 4.3: Estimation de la position de la surface interne de la paroi abdomino-thoracique après pneumopéritoine (figure à gauche). Sur la figure de droite, le déplacement de  $P_{art}$  est calculé à partir du déplacement des points  $P_{I1}$  et  $P_{I2}$  et du déplacement des points  $P_{ext}^i$  et  $P_{int}^i$ .

#### 4.1.6 Évaluation de la position de la cavité abdomino-thoracique

Nous proposons une évaluation succincte de la position de la cavité abdomino-thoracique à partir de la méthode d'évaluation présentée dans l'annexe C. Une importante erreur, située dans la partie pelvienne montre que le champ de déformations est mal évalué à cet endroit (cf. Fig. 4.4). Cette erreur est due à la répartition homogène de la déformation. Nous proposons donc de délimiter la paroi abdomino-thoracique en zones caractéristiques.

## 4.2 Améliorations de la méthode d'appariement

Dans la méthode proposée ci-dessus, la déformation est supposée être homogène sur l'ensemble de la paroi abdomino-thoracique. Or, comme nous l'avons montré dans le chapitre 2, la paroi abdomino-thoracique se déforme de façon hétérogène et nous proposons de prendre en compte cette hétérogénéité en délimitant en trois zones caractéristiques la paroi abdomino-thoracique. Nous présentons tout

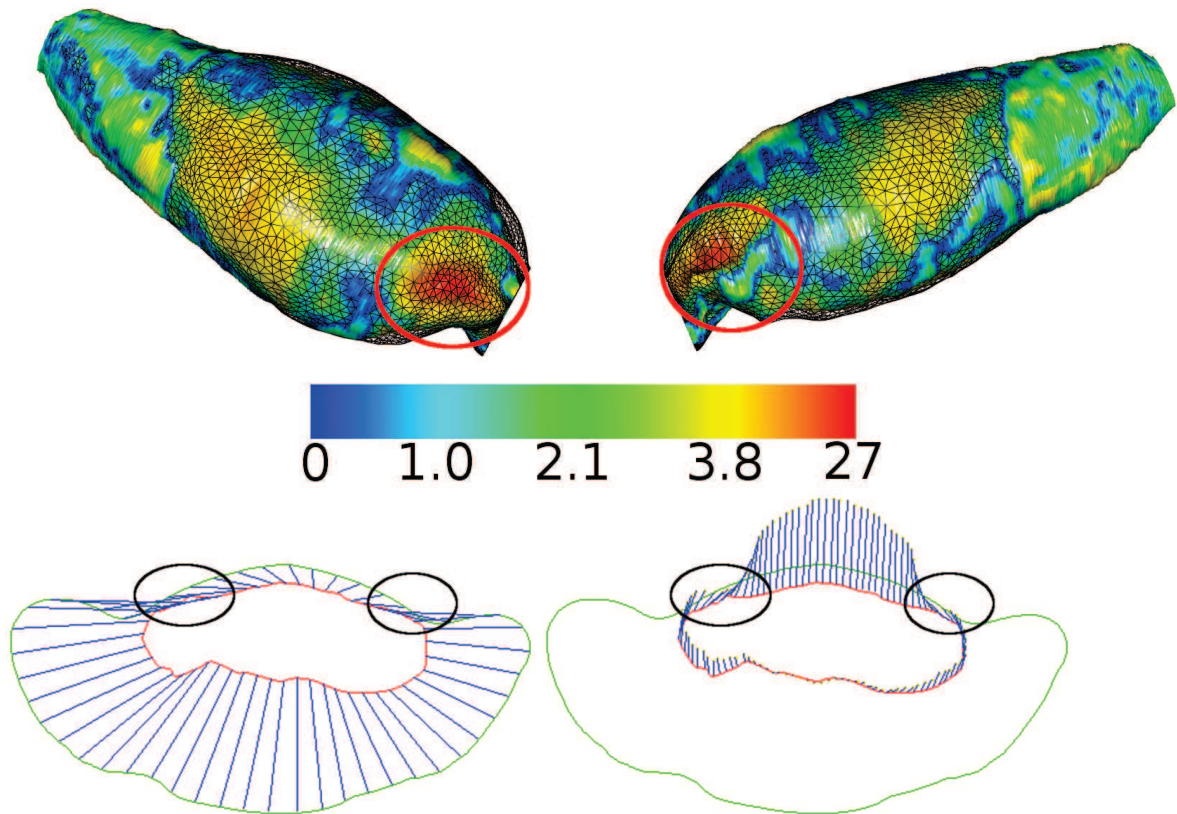


FIGURE 4.4: En haut, une carte de distances entre l'estimation de la cavité abdomino-thoracique et la vérité de terrain sous deux points de vue. Nous remarquons une importante erreur dans la zone pelvienne qui correspond à la zone entre les pattes inférieures du porc et la partie ventrale. En bas à gauche (resp. à droite), appariement entre la peau (en vert) et la cavité abdomino-thoracique (en rouge) préopératoire (resp. l'estimation de la cavité abdomino-thoracique) représenté par les traits bleus sur une coupe axiale située dans la zone de forte erreur. Nous remarquons sur l'image en bas à droite l'importante discontinuité (entourée en noir) du champ de déformations. Cette discontinuité est due à l'appariement d'une partie de la cavité avec avec une partie des pattes (entourée en noir sur l'image en bas à gauche). Pour éviter ce cas de figure, il est donc nécessaire de délimiter les pattes et la partie ventrale pour ensuite appairer ces zones séparément.

d'abord l'identification de cette délimitation et ensuite sa mise en place dans la méthode d'estimation du champ de déformations que nous avons proposée. Enfin, nous proposons une autre méthode de déformation de la paroi abdomino-thoracique à partir d'un moteur de simulation biomécanique et du champ de déformations pour prendre en compte de façon plus réaliste le changement d'épaisseur de la paroi abdomino-thoracique.

#### 4.2.1 Identification automatique des zones élastiques de la paroi abdomino-thoracique

Comme nous l'avons vu dans le chapitre 2, la paroi abdomino-thoracique subit une importante déformation qui ne se propage pas de façon homogène. En effet, des zones de la paroi subissent une déformation importante alors que d'autres zones subissent une faible déformation. Suite à notre analyse du pneumopéritoine (chapitre 2), nous proposons de séparer automatiquement la paroi abdomino-thoracique en trois zones où l'élasticité sera différente dans chacune d'entre elles.

Nous proposons tout d'abord une première délimitation de cette paroi en deux zones : une partie sans ossature que nous nommons ici zone extensible et une autre avec ossature que nous nommons zone non-extensible. Ensuite, une deuxième séparation est effectuée dans la zone extensible pour délimiter une zone centrale faiblement extensible où la présence des tendons reliant les muscles rigidifie la paroi abdomino-thoracique.

##### 4.2.1.1 Séparation entre la partie non-extensible et la partie extensible

Nous présentons ici la méthode de délimitation de la paroi abdomino-thoracique. Son ossature, et en particulier les côtes, vont servir de repères pour établir cette délimitation sur chaque coupe axiale. Cependant, les côtes ne sont présentes que sur une partie de la paroi abdomino-thoracique. Il est donc nécessaire d'utiliser d'autres repères anatomiques pour délimiter le reste de la paroi abdomino-thoracique, comme par exemple les hanches qui apportent une rigidité notable qui doit être prise en compte. Nous obtenons ainsi trois zones distinctes dans le sens cranio-caudal : une zone contenant une forte ossature s'arrêtant après les hanches, une zone contenant les côtes et enfin la zone se trouvant entre les deux et, qui ne contient qu'une partie de la colonne vertébrale. Ces trois zones sont dissociables en utilisant la segmentation de l'ossature : la largeur maximale de l'ossature en chaque coupe axiale est calculée et les trois zones sont alors définies selon cette mesure (cf. Fig. 4.5). Cette première séparation se base sur les segmentations de la peau et de l'ossature uniquement. Pour simplifier la lecture, seule la séparation de gauche est explicitée. La même méthode est utilisée pour la séparation à droite.

Nous observons une rigidité importante de la zone postérieure au niveau du pelvis, due à la présence des pattes inférieures. Nous proposons donc de placer la séparation de la première zone au début des hanches (en bas sur la Fig. 4.5 et sur la Fig. 4.6) : ainsi, les pattes et le dos sont considérés comme non-extensibles et la partie ventrale extensible. À cette hauteur, nous remarquons sur la segmentation de la peau que le ventre et les pattes sont dissociables par la présence sur la surface antérieure d'un creux entre ces deux structures anatomiques. En partant du point  $P_c$ , le point localisé au milieu de la peau, la délimitation est placée au point à gauche de  $P_c$  qui se trouve au niveau de ce creux de la peau (cf. en bas sur la Fig. 4.5).

Pour se repérer, la deuxième zone ne contient que l'information de la colonne vertébrale et la forme de la paroi abdomino-thoracique n'a pas de repères remarquables (au centre sur la Fig. 4.5 et

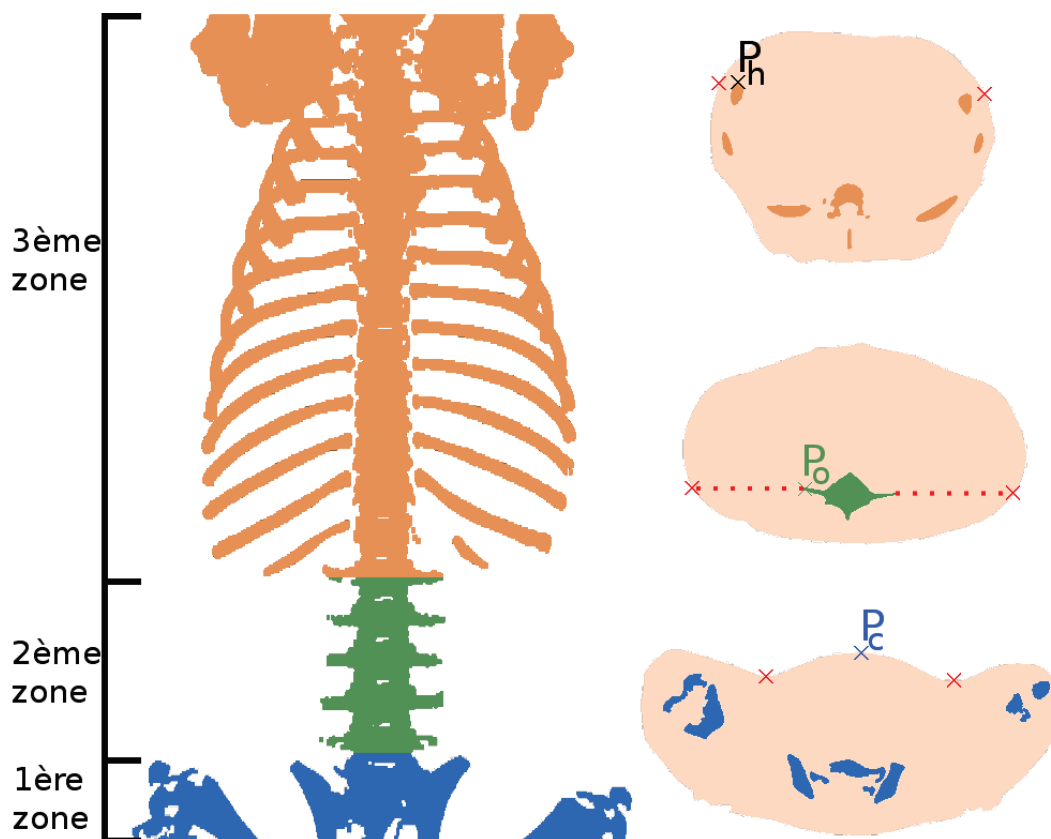


FIGURE 4.5: Nous identifions trois zones pour notre méthode de séparation de la zone extensible, selon la présence de structures anatomiques : de bas en haut, une zone qui contient les pattes et les hanches, la zone centrale ne contenant que la colonne vertébrale et enfin, la zone contenant les côtes et la colonne. À droite, trois coupes axiales types illustrent chacune de ces zones et notre proposition de délimitation.

sur la Fig. 4.7). Dans ce cas, le point le plus à gauche de la segmentation de la colonne vertébrale  $P_o$  est détecté. La séparation correspond alors au point qui est sur la segmentation de la peau et sur la droite horizontale passant par  $P_o$  (au centre sur la Fig. 4.5). De plus, ce choix permet de conserver une continuité entre la position des séparateurs de cette deuxième zone et celle des séparateurs de la troisième zone.

Pour la dernière zone où les côtes sont visibles, le point  $P_h$ , le plus haut à gauche sur la segmentation de l'ossature, est choisi pour effectuer la séparation. De la même façon que pour la deuxième zone la séparation est obtenue en sélectionnant le point du contour de la peau intersectant la droite horizontale passant par  $P_h$  (en haut sur la Fig. 4.5). Par contre, comme la pointe d'une côte n'est présente que sur certaines coupes, nous obtenons une suite de points dont l'altitude antéro-postérieure est en forme d'escaliers. Pour obtenir une forme plus lisse, nous approximations en ne gardant que les points se trouvant sur les pointes des coupes et en interpolant les séparateurs des autres coupes avec une spline implémentée dans VTK (vtkCardinalSpline).




FIGURE 4.6: Nous illustrons deux exemples de la délimitation de la zone basse, avec le porc avant (en bleu) et après pneumopéritoine (en rouge). Nous remarquons que la partie qui se déforme le plus correspond à la zone ventrale alors que les hanches, les pattes inférieures et le dos subissent une faible déformation. De plus, nous remarquons aussi que le périmètre de la zone postérieure ne change pas (contour noir et orange), alors que celui de la zone antérieure (contour jaune et vert) s'agrandit après pneumopéritoine. La séparation entre ces deux zones est donc placée au début des hanches.




FIGURE 4.7: Comme pour la première zone, nous illustrons deux exemples de la délimitation de la zone centrale, avec la peau avant (en bleu) et après pneumopéritoine (en rouge). Nous avons séparé en deux zones la paroi abdomino-thoracique représentées par les contours noir et jaune (resp. orange et vert) pour la paroi avant (resp. après) pneumopéritoine. Nous remarquons que contrairement aux courbes jaune et verte, les courbes noire et orange ont approximativement la même taille.

#### 4.2.1.2 Séparation entre la partie centrale et la partie extensible

La deuxième séparation consiste à distinguer dans la zone extensible, une zone centrale qui inclut entre autres les tendons reliant les muscles et qui est moins extensible que le reste de la paroi. Cette zone centrale est segmentée en sélectionnant une zone de longueur fixe sur chaque coupe axiale. Nous avons choisi la valeur de 5 cm comme taille de la zone correspondant en moyenne à ce que nous avons pu observer sur les images médicales à différentes hauteurs cranio-caudales (cf. Fig. 4.8).

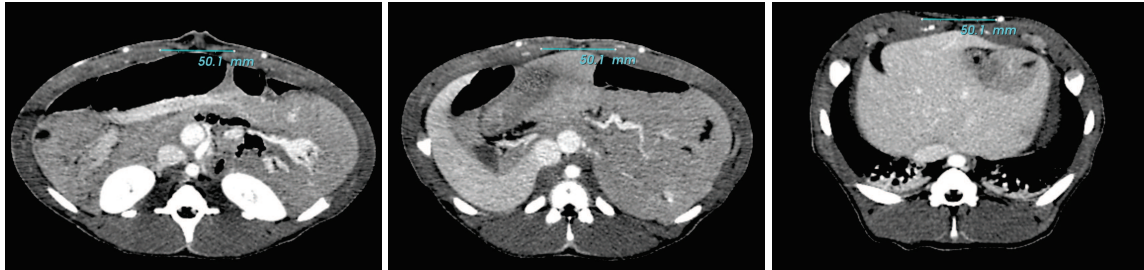


FIGURE 4.8: Nous avons mesuré, en chaque coupe axiale, la partie centrale de la paroi abdomino-thoracique qui contient les tendons reliant les muscles, qui sont moins extensibles que ces derniers. Nous avons obtenu en moyenne une mesure égale à 5 cm, comme dans les trois exemples illustrés sur cette figure.

Le résultat final est illustré sur la figure 4.9. Si nous reportons cette délimitation sur le profil de l'épaisseur en une coupe axiale présentée dans le chapitre 2, nous pouvons voir que la délimitation que nous proposons correspond bien aux trois zones caractéristiques observées auparavant (cf. Fig. 4.10).

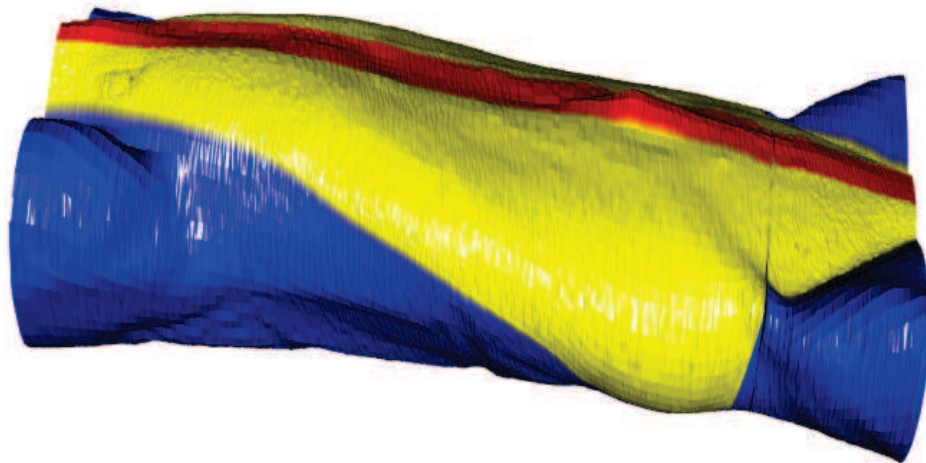


FIGURE 4.9: La zone considérée comme extensible est ici représentée en jaune alors que la zone en bleu est celle contenant l'ossature et est donc considérée comme non-extensible. Enfin, une zone centrale en rouge peu extensible correspond à la partie contenant les tendons qui relient les muscles abdominaux.



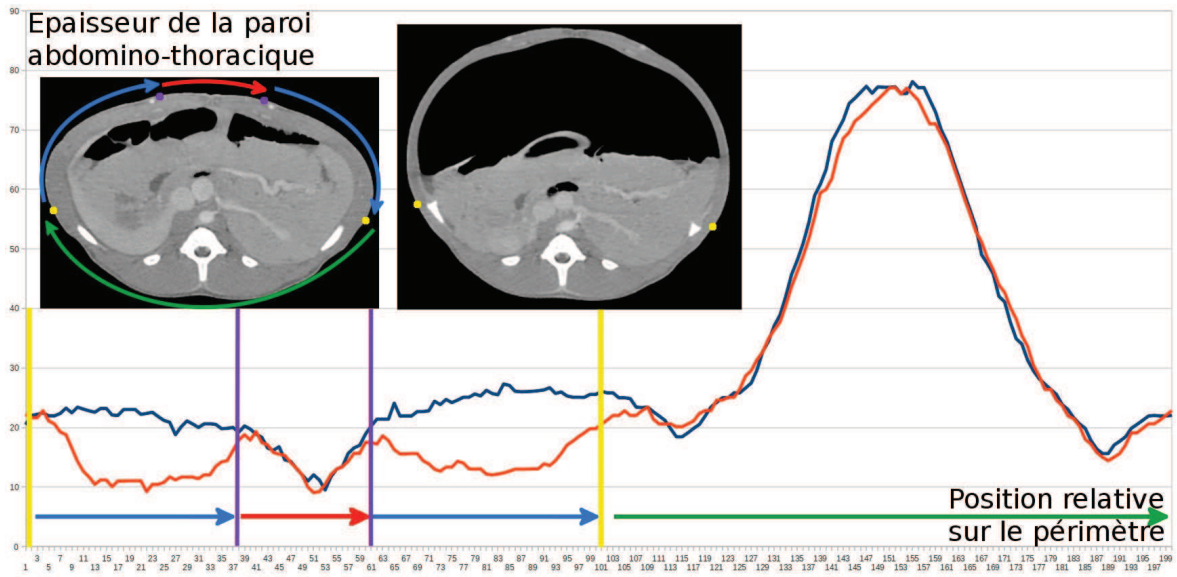


FIGURE 4.10: Sur cette illustration, nous avons repris le graphique 2.13 en ajoutant les délimitations des trois zones de la paroi abdomino-thoracique que nous proposons. Nous rappelons que ce graphique représente 200 mesures de l'épaisseur de la paroi abdomino-thoracique sur une coupe axiale d'une image avant (courbe bleue) et après pneumopéritoine (courbe orange). Les séparateurs entre la zone extensible et la zone non-extensible postérieure (resp. antérieure) sont notés en jaune (resp. en violet). Nous pouvons observer que les deux séparations découpent ces deux courbes en zones caractéristiques.

## 4.2.2 Modifications de l'appariement

Nous présentons ici les modifications de notre méthode d'appariement pour prendre en compte la délimitation en trois zones de la paroi abdomino-thoracique. L'idée est que la peau préopératoire, la surface interne de la paroi abdomino-thoracique et la peau intraopératoire vont être séparées en trois zones et chacune de ces zones sera ensuite appariée.

### 4.2.2.1 Appariement entre la peau et la cavité abdominale

Selon la délimitation présentée dans la section 4.2.1,  $C_{ext}$  est séparée en trois parties représentant respectivement les parties non-extensibles postérieure  $C_{ext}^{pos}$  et antérieure  $C_{ext}^{ant}$ , et la partie latérale extensible séparée en deux courbes  $C_{ext}^{lat1}$  et  $C_{ext}^{lat2}$  par  $C_{ext}^{ant}$  (cf. Fig. 4.11, à droite).

Ensuite, nous recherchons pour chaque séparation le point le plus proche sur  $C_{int}$  séparant cette dernière courbe en trois parties. Enfin, chaque partie de  $C_{ext}$  et de  $C_{int}$  est appariée selon la méthode présentée auparavant en section 4.1.2 (cf. Fig. 4.11, à gauche).

### 4.2.2.2 Calcul du champ de déplacements de la peau

Afin d'apparier  $C_{ext}$  et  $C_{int}$ , il est d'abord nécessaire de séparer la peau intraopératoire en trois zones correspondantes aux trois zones de  $C_{ext}$ . Dans le cas où la peau est acquise à partir d'un système

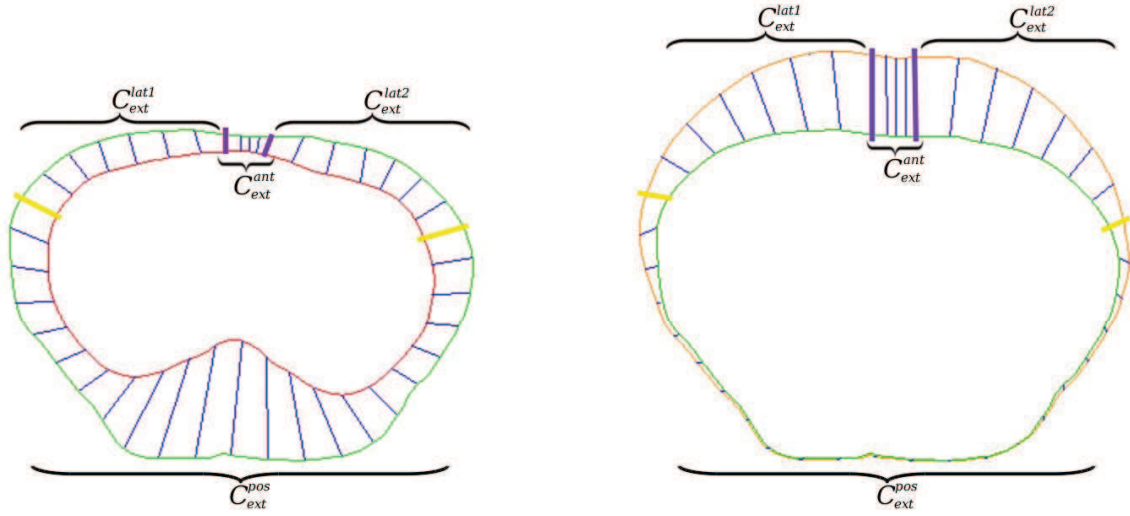


FIGURE 4.11: Sur la figure de gauche, les surfaces externe (*vert*) et interne (*rouge*) de la paroi abdomino-thoracique sont appariées. Sur la figure de droite, l'appariement entre la peau avant pneumopéritoine (*vert*) et la peau intraopératoire (*orange*) est illustré. La séparation entre la zone extensible et non-extensible est dessinée en jaune.

optique, l'ossature n'est pas connue et ne permet pas d'utiliser la même méthode de séparation que celle proposée auparavant. Cependant, nous avons vu dans le chapitre 2 que les parties non-extensibles  $C_{ext}^{pos}$  et  $C_{ext}^{ant}$  subissent une faible déformation lors d'un pneumopéritoine. Nous considérons alors que ces parties conservent leur longueur après pneumopéritoine et dans ce cas, nous pouvons définir les séparateurs de la partie non-extensible postérieure sur  $C_{extA}$ .

Premièrement, nous estimons sur  $C_{ext}$  (resp.  $C_{extA}$ ) le point  $P_{ext}^c$  (resp.  $P_{extA}^c$ ) se trouvant sur la partie postérieure et se trouvant à la moitié de la largeur totale de la paroi abdomino-thoracique sur la coupe actuelle (cf. Fig. 4.12). Ensuite, nous calculons la distance  $l_1$  (resp.  $l_2$ ) entre  $P_{ext}^c$  et la séparation à gauche  $S_{ext}^1$  (resp. à droite  $S_{ext}^2$ ). Cette distance correspond aux nombres de pixels à traverser en partant de  $P_{ext}^c$  pour arriver à  $S_{ext}^1$  en parcourant la courbe  $C_{ext}$ . Enfin, le point  $S_{extA}^1$  (resp.  $S_{extA}^2$ ) de  $C_{extA}$  est défini pour être à une distance égale à  $l_1$  (resp.  $l_2$ ) de  $P_{extA}^c$  (cf. Fig. 4.12).

Pour séparer la partie non-extensible antérieure sur  $C_{extA}$ , nous effectuons la même méthode que pour  $C_{ext}$  présentée dans la sous-section 4.2.1.2. La taille de cette partie antérieure non-extensible est la même que celle de  $C_{ext}$ .

Pour calculer le champ de déformations, nous effectuons un appariement entre chaque partie de  $C_{ext}$  et de  $C_{extA}$  comme dans la section 4.1.3 obtenant ainsi le champ de vecteurs  $\overrightarrow{P_{ext}^i P_{extA}^i}$ .

### 4.2.3 Déformation biomécanique de la paroi abdomino-thoracique

Nous proposons d'ajouter un modèle biomécanique pour propager le déplacement de la peau à la surface interne et aux artères épigastriques (cf. Sec. 4.1.4) en utilisant un modèle biomécanique. Le but de cette amélioration est de remplacer l'étape d'appariement entre la peau et la cavité abdomino-thoracique préopératoire présentée dans la section 4.1.2. Le modèle biomécanique est composé d'un modèle tétraédrique de la paroi abdomino-thoracique préopératoire qui est associé à un modèle d'éléments finis avec une élasticité hétérogène, comme dans le chapitre 3. Des maillages surfaciques de la

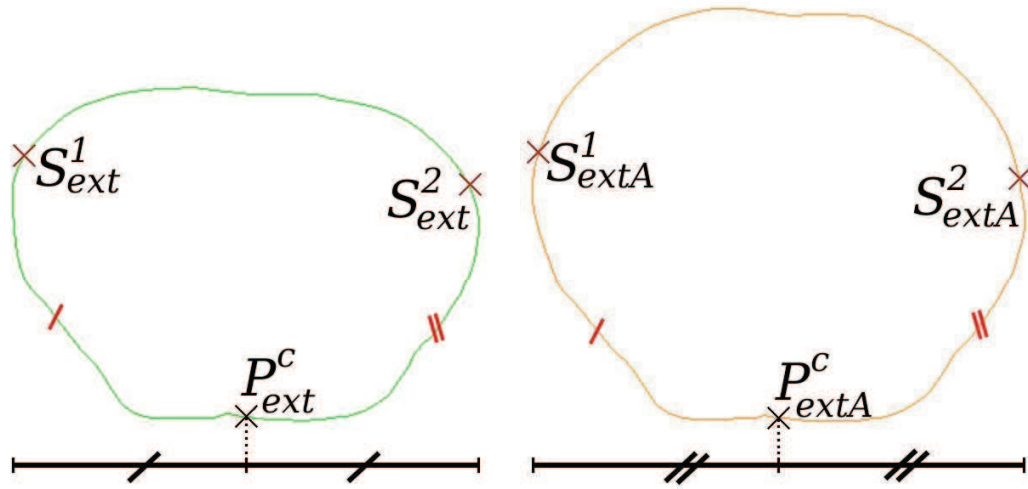


FIGURE 4.12: Nous observons à gauche (resp. à droite) que le point  $P^c_{ext}$  (resp.  $P^c_{extA}$ ) se trouve au milieu de la partie postérieure de la peau. Pour séparer la partie postérieure non-extensible de la partie extensible, le séparateur  $S^1_{extA}$  est défini tel que la distance entre  $S^1_{extA}$  et  $P^c_{extA}$  soit égale à la distance entre  $S^1_{ext}$  et  $P^c_{ext}$ . La même méthode est employée pour définir  $S^2_{extA}$ .

peau et la cavité abdomino-thoracique sont aussi associés à ce maillage volumique. Le maillage de la peau correspond aux points  $P_{ext}$  définis par notre méthode. Enfin, un maillage de la peau intraopératoire correspondant aux points  $P_{extA}$  est ajouté dans la scène de simulation.

L'estimation de la cavité abdomino-thoracique est effectuée en déformant la peau préopératoire selon l'appariement entre les points  $P_{ext}$  et  $P_{extA}$ . Cette déformation est effectuée en ajoutant des forces entre chaque paire de points appariés (cf. Fig. 4.13). Ainsi, la peau préopératoire est déformée pour coïncider avec la peau intraopératoire. Cette déformation est aussi propagée sur la surface interne et les artères épigastriques à l'intérieur de la paroi abdomino-thoracique.

Comme dans le chapitre précédent, les paramètres biomécaniques associés au modèle d'éléments finis se composent des modules de Young, un pour chaque zone d'élasticité de la paroi abdomino-thoracique, et d'un coefficient de Poisson. De plus, la raideur des ressorts est paramétrable. Le choix de la valeur de ce paramètre est discuté dans la section suivante.

### 4.3 Évaluation sur des acquisitions de porc

Dans cette section, nous montrons tout d'abord pourquoi le déplacement cranio-caudal peut être ignoré. Ensuite, nous proposons d'évaluer les positions de la surface interne de la paroi abdomino-thoracique et des artères épigastriques de la même façon que dans le chapitre précédent. Enfin, nous comparons nos résultats avec ceux du chapitre 3.

En introduction, nous avons expliqué que deux systèmes d'acquisition étaient envisagés pour obtenir la position de la peau après pneumopéritoine : l'imagerie intraopératoire et une reconstruction surfacique par un système optique. L'évaluation proposée dans cette section a été réalisée uniquement




FIGURE 4.13: La peau préopératoire (en bleu) est déformée selon le champ de déplacements (traits verts) pour correspondre à la peau intraopératoire (en rouge).

avec des TDM intraopératoires. En effet, la technique de suivi de la peau à partir d'un système optique n'a pas encore été réalisée.

Nous soulignons que si la partie antérieure de la paroi abdomino-thoracique n'est pas visible sur l'image intraopératoire, il est toujours possible d'appliquer notre méthode. En effet, dans ce cas de figure, seule la partie dorsale de la cavité abdomino-thoracique est estimée ce qui est possible puisque dans notre méthode, la peau est séparée en trois zones (postérieure, latérale et centrale).

#### 4.3.1 Évaluation du déplacement cranio-caudal

Pour montrer que le mouvement cranio-caudal peut être ignoré, nous mesurons la distance entre six bifurcations des artères épigastriques sur les images acquises avant et après pneumopéritoine. En moyenne, le déplacement cranio-caudal (1,8 mm ( $\pm$  2,3 mm)) est négligeable comparé aux déplacements antéro-postérieur (42,4 mm ( $\pm$  14,2 mm)) et latéral (4,7 mm ( $\pm$  3,2 mm)) (cf. Tab. 4.1).

TABLE 4.1: Mesure des déplacements de six bifurcations d'artères lors d'un pneumopéritoine.

Déplacement latéral (mm)	4,0	10,1	4,7	2,7	2,0	2,0
Déplacement antéro-postérieur (mm)	51,4	48,7	52,0	42,1	18,2	43,4
Déplacement cranio-caudal (mm)	1	0	1	3	3	3

Ce mouvement cranio-caudal, d'amplitude évaluée à 2 mm, ignoré par notre méthode, a un faible impact sur nos résultats. En effet, ignorer ce mouvement signifie que nous considérons l'appariement d'une coupe axiale préopératoire localisée à la position  $Z$  avec une coupe axiale intraopératoire localisée à la position  $Z \pm 2$  mm. Or, pour les images de la segmentation de la cavité abdomino-thoracique, la différence de forme entre ces deux coupes est faible et en moyenne inférieure à 0,1 mm (cf. Tab. 4.2).

TABLE 4.2: Distance moyenne entre une coupe axiale à la position  $Z$  et une coupe axiale à la position  $Z + X$  de la segmentation de la cavité abdomino-thoracique intraopératoire. Nous calculons tout d'abord la moyenne  $M$  de la distance euclidienne entre chaque pixel de la coupe  $Z$  avec le pixel le plus proche sur la coupe  $Z + X$ . Enfin,  $M$  est calculée pour chaque coupe de l'image et la distance moyenne notée dans le tableau correspond à la moyenne de  $M$ .

Espace entre les coupes $X$ (mm)	0	2	4	6	8	10	12	14	16	18	20
Distance moyenne (mm)	0	0,1	0,3	0,6	0,8	1,1	1,4	1,7	2,0	2,4	2,7

### 4.3.2 Évaluation de la position de la surface interne

Nous illustrons la précision du positionnement de la surface interne de la paroi abdomino-thoracique prédite (avec un maillage coloré), en comparant notre estimation avec la segmentation de l'image médicale acquise après l'insufflation de gaz (cf. Tab. 4.3 et Fig. 4.14). Nous montrons aussi dans cette section l'influence du nombre d'appariements et des paramètres biomécaniques sur la précision de cette estimation.

Le maillage surfacique  $M_{predi}$  de notre prédiction de la surface interne est généré et est comparé avec la segmentation de la surface interne de l'image après pneumopéritoine à partir de la méthode présentée en annexe C.

TABLE 4.3: Distance pour chaque sommet triée en quatre plages ; chacune de ces plages correspond à un quart de l'aire totale du maillage.

Sans modèle mécanique	Avec modèle mécanique	Plages de couleur
0 - 0.9	0 - 0.8	Bleu à Cyan
0.9 - 1.7	0.8 - 1.5	Cyan à Vert
1.7 - 3.0	1.5 - 2.6	Vert à Jaune
3.0 - 13.1	2.6 - 14.7	Jaune à Rouge
2.3 ( $\pm$ 2.0)	2.1 ( $\pm$ 2.0)	Moyenne ( $\pm$ Écart-type)

Nous remarquons que l'erreur principale se trouve sur les flancs, l'endroit où la paroi abdomino-thoracique subit un amincissement important (cf. Chap. 2). En effet, notre méthode géométrique ne permet pas de changer localement l'épaisseur de la paroi abdomino-thoracique. Pour prendre en compte des changements d'épaisseur si importants, nous avons proposé d'ajouter un modèle mécanique. L'évaluation de l'utilisation du modèle mécanique (cf. Fig. 4.14) montre que le changement d'épaisseur, dans la zone extensible, est partiellement pris en compte. En effet, la force exercée par les ressorts a un impact sur la caractéristique élastique du modèle.

L'ajout du modèle mécanique introduit des paramètres biomécaniques comme le module de Young et le coefficient de Poisson. Dans le chapitre 3, nous avons montré que ces deux paramètres jouent un rôle important sur les résultats de notre simulation. Par contre, leur impact est presque nul dans le cadre de la méthode présentée dans ce chapitre. En effet, dans ce cas, la force exercée par les ressorts pour déformer la paroi abdomino-thoracique est une contrainte qui va empêcher une expansion excessive qui était possible lorsque la paroi abdomino-thoracique avait une valeur du module de Young très faible. Par contre, la valeur de la raideur des ressorts est un paramètre important que nous avons choisi empiriquement afin que la totalité des points de la peau préopératoire se déplace jusqu'à la position de leur point correspondant : nous avons gardé la valeur minimale de raideur ayant fourni la meilleure estimation (c'est-à-dire la valeur de 500 N, cf. Tab. 4.4).

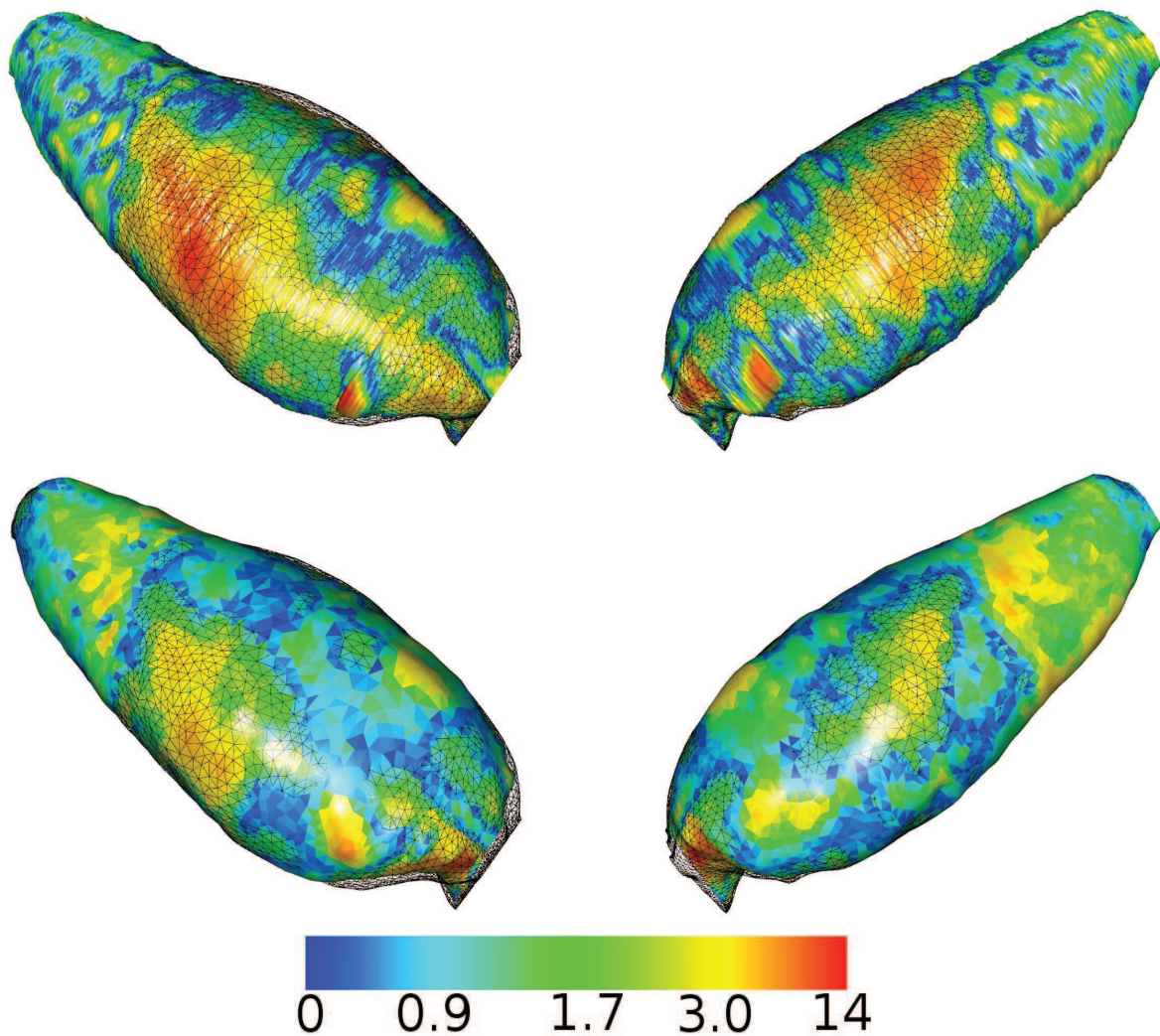


FIGURE 4.14: Ces différents maillages surfaciques représentent la distance entre l'estimation de la position de la paroi abdomino-thoracique sans (en haut) et avec un modèle mécanique (en bas) et la vérité de terrain, sous deux angles de vue différents. Dans les deux cas, nous utilisons la même échelle de couleurs. L'erreur principale se situe au niveau des flancs où l'élasticité de la paroi abdomino-thoracique est la plus importante. Nous soulignons que l'ajout du modèle mécanique permet de réduire cette erreur.

TABLE 4.4: Impact de la raideur des ressorts sur la précision de l'estimation de la position de la cavité abdomino-thoracique.

Raideur des ressorts (N)	0	5	10	50	100	250	500	1000	1500
Distance moyenne (mm)	7,9	5,8	4,9	2,9	2,5	2,2	2,1	2,1	2,1

Un autre paramètre important dans notre méthode est le nombre de points utilisés pour effectuer l'appariement. Comme précédemment, nous proposons d'évaluer son impact sur nos résultats en évaluant l'erreur moyenne de notre estimation de la position de la surface interne (cf. Tab. 4.5). Le gain de précision à partir de 100 points étant faible, nous utilisons 100 points pour assurer à la fois un niveau de précision suffisant et un temps d'exécution faible.

TABLE 4.5: Le nombre de segments utilisé dans notre méthode a un impact direct sur la précision de l'estimation de la cavité abdomino-thoracique. La distance correspond ici à la distance proposée en annexe C entre cette estimation et la vérité terrain (la cavité abdomino-thoracique segmentée sur l'image intraopératoire). Mais l'impact de ce paramètre est limité lorsqu'au moins 100 points sont utilisés.

Nombre d'appariements	20	50	100	200	300	400
Distance moyenne (mm)	6,1	3,3	2,6	2,4	2,3	2,3

### 4.3.3 Évaluation de la prédiction de la position des artères

Nous mesurons la distance entre des bifurcations des artères extraites de l'image après pneumopéritoine et notre prédiction de la position des artères (Fig. 4.15). Nous obtenons une distance moyenne de ces six repères égale à  $6,4 \text{ mm} \pm 2,7 \text{ mm}$  sans modèle mécanique et  $7,3 \text{ mm} \pm 2,3 \text{ mm}$  avec (cf. Tab. 4.6). Notre méthode peut donc être utilisée pour aider les chirurgiens à éviter de perforer ces artères lors de l'insertion des trocars avec une marge d'erreur d'un centimètre.

On pourrait penser que l'erreur est partiellement due à l'absence de mouvement cranio-caudal dans notre méthode. Cependant, une seule bifurcation a eu un important déplacement (1 cm) dans la direction cranio-caudal. Les autres bifurcations ont par contre un mouvement cranio-caudal égal ou inférieur à 3 mm.

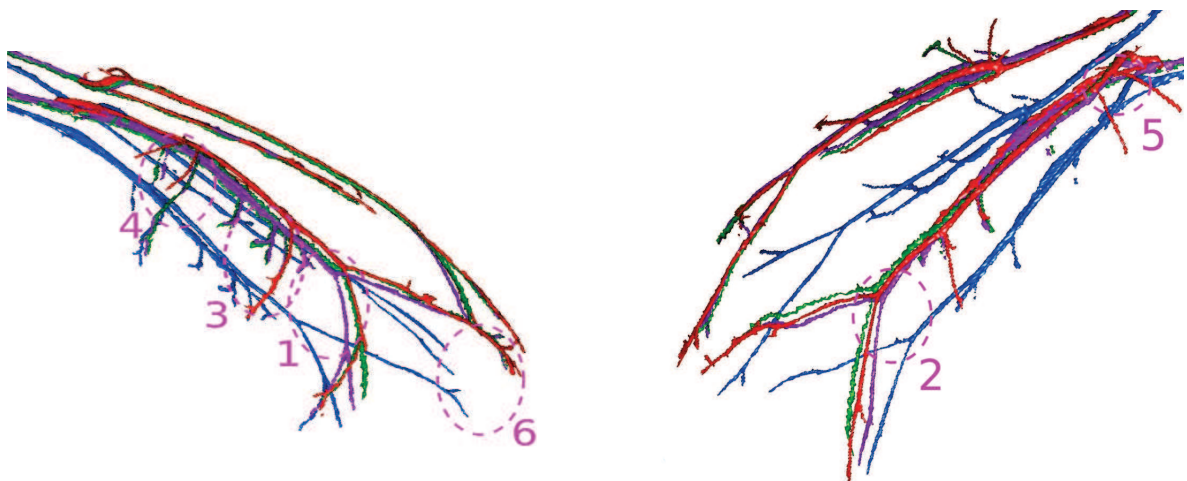


FIGURE 4.15: La prédiction de la position des artères sans (*vert*) et avec modèle mécanique (*violet*) et les artères segmentées sur l'image avant (*bleu*) et après pneumopéritoine (*rouge*) montre que l'important déplacement antéro-postérieur est bien estimé. Nous remarquons que la seule bifurcation ayant un fort déplacement cranio-caudal se situe au niveau du pelvis et donc loin du foie (notre organe cible).

TABLE 4.6: Distances euclidiennes entre les bifurcations des artères après pneumopéritoine et des artères estimées à partir de la simulation, avec : le déplacement latéral (Lat.), le déplacement dans la direction Antéro-Postérieure (A.P.), le déplacement dans la direction Cranio-Caudale (C.C.) et la distance euclidienne entre les bifurcations (Eucli.). Les bifurcations sont numérotées pour être visualisées sur la figure 4.15.

N° de la bifurcation		1	2	3	4	5	6	Moyenne (Écart-type)
Distances initiales (mm)	Lat.	4,0	10,1	4,7	2,7	2,0	2,1	4,2 ( $\pm$ 3,0)
	A.P.	51,4	48,7	52,0	42,0	18,0	43,4	42,6 ( $\pm$ 12,7)
	C.C.	1	0	1	3	3	9	2,8 ( $\pm$ 3,3)
	Eucli.	51,5	49,7	52,2	42,2	18,4	44,3	<b>43,0 (<math>\pm</math> 12,7)</b>
Distances après estimation sans modèle biomécanique (mm)	Lat.	1,3	4,7	8,0	5,3	0,7	2,7	3,8 ( $\pm$ 2,8)
	A.P.	2,0	0,7	4,7	2,0	4,7	2,7	2,8 ( $\pm$ 1,6)
	C.C.	1	0	1	3	3	9	2,8 ( $\pm$ 3,3)
	Eucli.	2,6	4,7	9,3	6,4	5,6	9,8	<b>6,4 (<math>\pm</math> 2,7)</b>
Distances après estimation avec modèle biomécanique (mm)	Lat.	6,7	2,0	8,0	7,3	2,0	0,7	4,3 ( $\pm$ 3,4)
	A.P.	4,0	0,7	4,7	2,0	5,3	3,3	3,6 ( $\pm$ 1,2)
	C.C.	1	0	1	1	2	9	2,3 ( $\pm$ 3,3)
	Eucli.	7,8	3,3	9,3	7,7	6,0	9,6	<b>7,3 (<math>\pm</math> 2,3)</b>

#### 4.3.4 Comparaison avec les résultats du chapitre 3

Nous avons présenté dans le chapitre 3, une première méthode d'estimation à partir de données biomécaniques uniquement. Dans ce chapitre, nous présentons une méthode qui s'appuie essentiellement sur la connaissance de la position de la peau. Ces deux méthodes fournissent un résultat satisfaisant de la position de la cavité abdomino-thoracique après un pneumopéritoine (cf. Tab. 4.7). L'estimation de cette structure anatomique est nécessaire, car elle est la frontière de la partie postérieure de la plupart des viscères abdominaux et constitue donc une base pour la simulation des viscères de l'abdomen après pneumopéritoine. Pour notre application, nous nous intéressons plus particulièrement à la partie de la cavité abdomino-thoracique proche du foie. Nos évaluations montrent clairement que la méthode géométrique sans modèle mécanique estime plus précisément la position de la partie postérieure que les autres méthodes (cf. Fig. 4.16 et 4.17).

TABLE 4.7: Récapitulatif des distances des estimations de la position de la partie postérieure de la cavité abdomino-thoracique avec la vérité terrain.

	Moyenne (Écart-type)	Maximum
Avant estimation (mm)	3,1 ( $\pm$ 3,3)	15,4
Méthode biomécanique (mm)	1,9 ( $\pm$ 1,3)	7,3
Méthode géométrique sans modèle mécanique (mm)	1,5 ( $\pm$ 1,2)	6,4
Méthode géométrique avec modèle mécanique (mm)	1,6 ( $\pm$ 1,5)	7,8



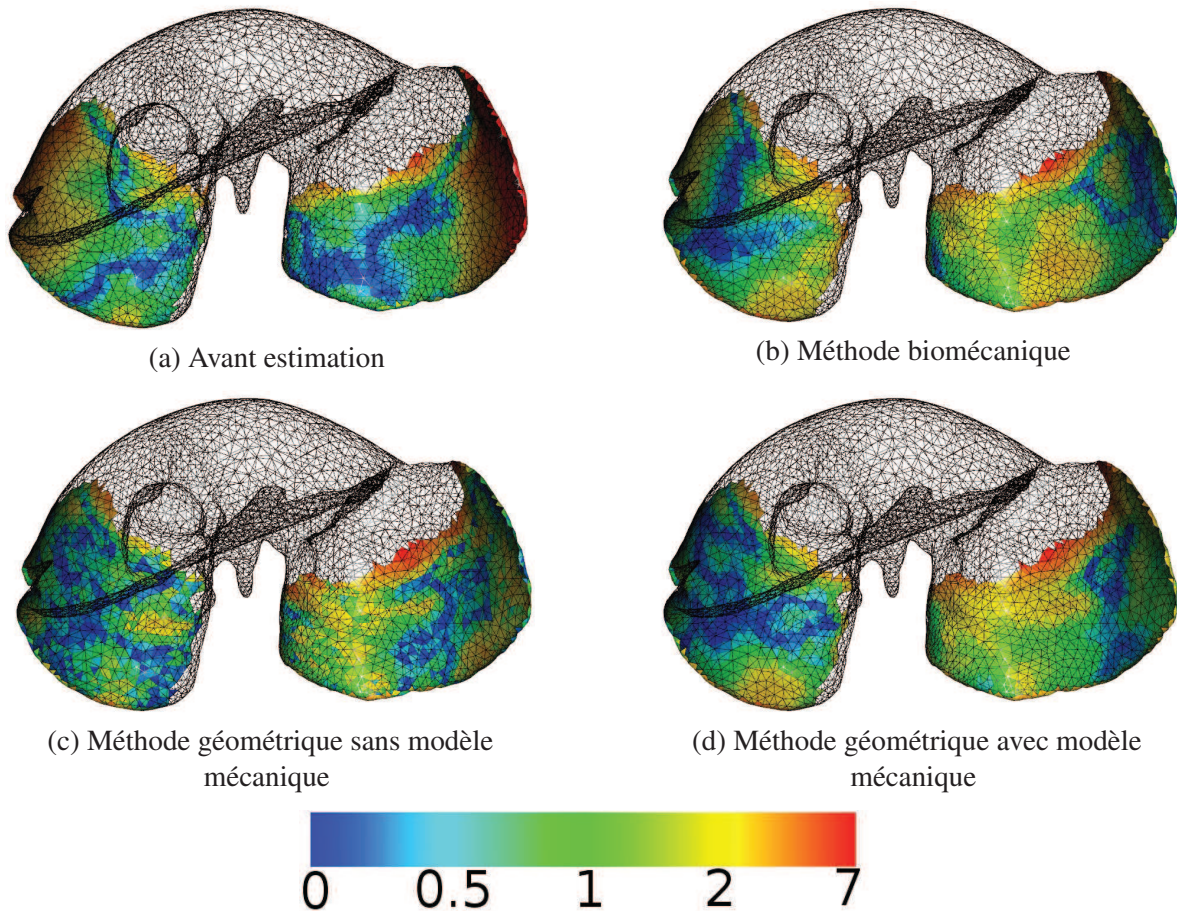


FIGURE 4.16: Les estimations de la position de la cavité abdomino-thoracique de nos méthodes ont été évaluées en calculant la distance entre ces estimations et la segmentation de la partie postérieure du foie après pneumopéritoine, la partie restante du foie est visualisée en noir et fil de fer. Nos méthodes améliorent principalement les zones latérales du foie par rapport à sa position avant pneumopéritoine.

## 4.4 Conclusion

Dans ce chapitre, nous avons présenté une méthode pour simuler la position de la paroi abdomino-thoracique après pneumopéritoine en utilisant uniquement une image médicale préopératoire et un suivi de la peau intraopératoire. À partir de ces données, nous estimons le champ de déplacements de la peau lors d'un pneumopéritoine pour prédire la position de la surface interne. Nous avons ensuite montré qu'il était possible de délimiter la paroi abdomino-thoracique en zones caractéristiques pour améliorer l'estimation du champ de déplacements. De plus, nous avons proposé d'ajouter un modèle mécanique permettant de prendre en compte partiellement le changement d'épaisseur de la paroi abdomino-thoracique. Enfin, la position des artères de la paroi abdomino-thoracique est estimée en utilisant les positions des surfaces intérieures et extérieures.

Dans le cas où la position de la peau intraopératoire est obtenue à partir d'une image Zeego, il se peut que la fenêtre d'acquisition soit trop petite et que par conséquent, seules les parties postérieures

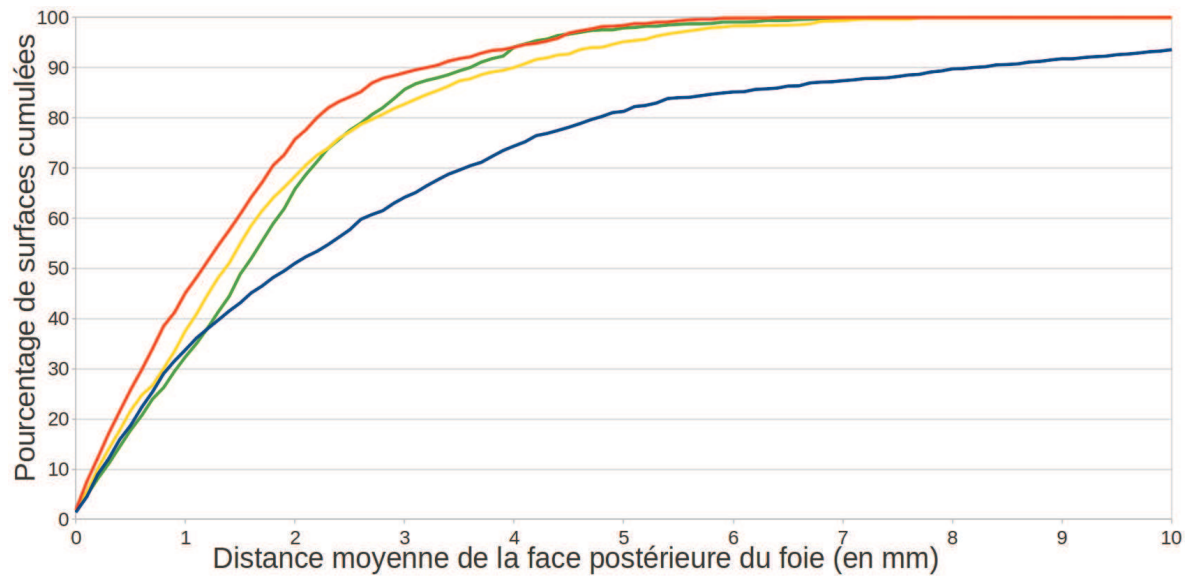


FIGURE 4.17: Les différentes méthodes sont représentées par des courbes de couleurs : la méthode présentée dans ce chapitre sans (en orange) et avec modèle mécanique (en jaune), ainsi que la méthode présentée dans le chapitre 3 (en vert). La courbe bleue représente la cavité abdomino-thoracique avant pneumopéritoine. Nous représentons ici le pourcentage de surface cumulé par rapport à cette distance : par exemple, 90% de la surface de notre estimation géométrique (courbe orange) est à une distance inférieure ou égale à 3 mm. Nous remarquons que cette méthode donne la plus précise estimation, bien que l'évaluation de la cavité abdomino-thoracique complète ait montré que l'ajout d'un modèle mécanique améliore les résultats.

et latérales de la paroi abdomino-thoracique soient acquises. L'appariement est alors réalisé seulement sur la partie non-extensible résultant à l'estimation de la zone de la cavité abdomino-thoracique postérieure, celle qui est proche du foie et qui est nécessaire et suffisante pour la suite de notre approche. Cependant, dans ce cas, il n'est plus possible de fournir une estimation de la position des artères épigastriques.

L'évaluation de la précision de nos estimations a été effectuée sur des images médicales de porcs, acquises avant et après pneumopéritoine. Elle a montré que la précision de la prédiction de la position des artères est suffisante pour fournir aux praticiens une marge de sécurité raisonnable de moins de 1 cm. De plus, l'estimation de la position de la partie dorsale de la cavité abdominale, proche du foie, est évaluée avec une erreur moyenne de seulement 1,4 mm alors que l'erreur moyenne pour la cavité abdominale segmentée sur l'image acquise avant pneumopéritoine est de 3,1 mm.



---

---

## **Deuxième partie**

---

### **DÉFORMATION DU MODÈLE PRÉOPÉRATOIRE**



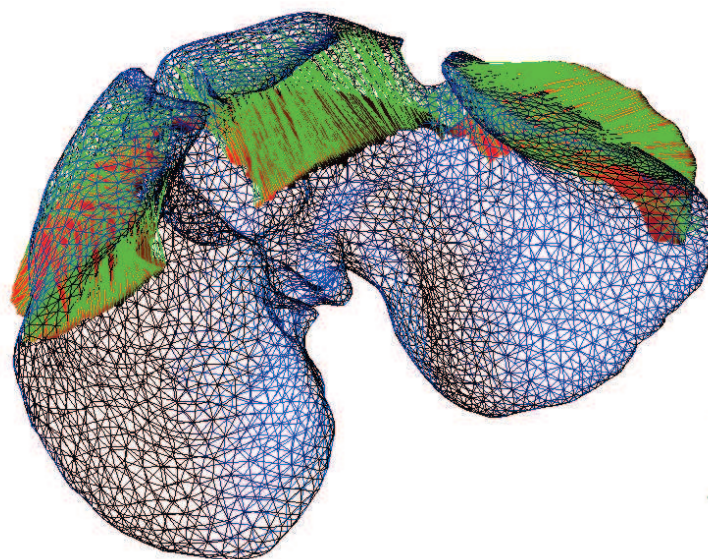
## Recalage à partir de la surface antérieure du foie

---

*Dans ce chapitre, nous décrivons la déformation subie par le modèle préopératoire du foie pour qu'il corresponde à sa forme après pneumopéritoine. Cette déformation se base sur l'appariement du modèle préopératoire du foie et de sa surface antérieure extraite d'une image in-*

*traopératoire. De plus, la localisation de la cavité abdomino-thoracique, estimée dans la partie précédente, est utilisée comme conditions aux limites de cette déformation. Enfin, nous concluons sur l'évaluation de notre méthode sur deux paires d'images de porc.*

---



L'approche que nous avons présentée dans le chapitre 2 est décomposée en deux parties : d'une part, l'estimation de la position de la cavité abdomino-thoracique pour connaître la position de la surface postérieure du foie et d'autre part, la déformation du modèle préopératoire du foie à partir d'informations intraopératoires. Dans la première partie, nous avons proposé deux méthodes pour estimer la position de la cavité abdomino-thoracique et connaître ainsi la position de la surface postérieure du foie. Nous nous intéressons donc ici à la seconde partie. Comme nous l'avons expliqué dans le chapitre 2, les déformations du foie dues au pneumopéritoine sont trop importantes et nous avons alors proposé d'acquérir cette partie durant l'opération. Celle-ci nécessite au préalable d'être recalée avec les données préopératoires pour pouvoir être utilisée. Le modèle préopératoire du foie peut ainsi être déformé pour que sa forme corresponde aux parties postérieure (estimée) et antérieure (acquise).

Dans un premier temps, nous décrivons les caractéristiques de la surface antérieure du foie qu'il est possible d'extraire à partir d'une image intraopératoire ou d'une reconstruction 3D endoscopique dans des conditions cliniques. Nous proposons par la suite de recalculer les données de l'estimation de la partie postérieure préopératoire avec celles de la partie antérieure dans un même repère, à l'aide de repères anatomiques. Une approche permettant d'apparier les points des parties parcellaires du foie intraopératoire et de déformer, de manière concordante le modèle préopératoire est proposée. Après la présentation de l'évaluation de ce recalage non-rigide, nous proposons une méthode manuelle pour recalculer le modèle déformé du foie sur la vidéo endoscopique. Enfin, nous concluons sur une discussion sur la faisabilité de notre méthode au bloc opératoire.

## 5.1 Obtention des données intraopératoires

---

Nous avons vu dans le premier chapitre 2 l'importante amplitude des déformations du foie lors d'un pneumopéritoine. Ces déformations sont surtout situées sur la partie antérieure du foie. Pour connaître la forme de cette zone, nous proposons ici d'utiliser l'information intraopératoire extraite à partir d'une image intraopératoire ou une reconstruction 3D de la vidéo endoscopique.

### 5.1.1 Acquisition C-arm intraopératoire

Pour effectuer le recalage, un imageur intraopératoire de type Zeego (©Siemens) est mis à disposition par l'IHU de Strasbourg<sup>1</sup> permettant d'effectuer une acquisition intraopératoire d'un porc. La qualité de l'image n'est cependant pas très bonne et il est donc difficile de segmenter précisément le foie malgré l'injection de produit de contraste (cf. Fig. 5.1). De plus, la segmentation des vaisseaux est une tâche difficile à réaliser en un temps raisonnable (< 10 min.) qui est généralement effectuée en 30 min. environ par un expert.

La seule structure anatomique disponible rapidement et dans des conditions cliniques est la partie antérieure du foie. En effet, cette zone est en contact avec le gaz se trouvant dans la cavité abdominale et donc peut être rapidement segmentée comme nous le proposons dans la section 5.3.1.

---

1. <http://www.ihu-strasbourg.eu/>

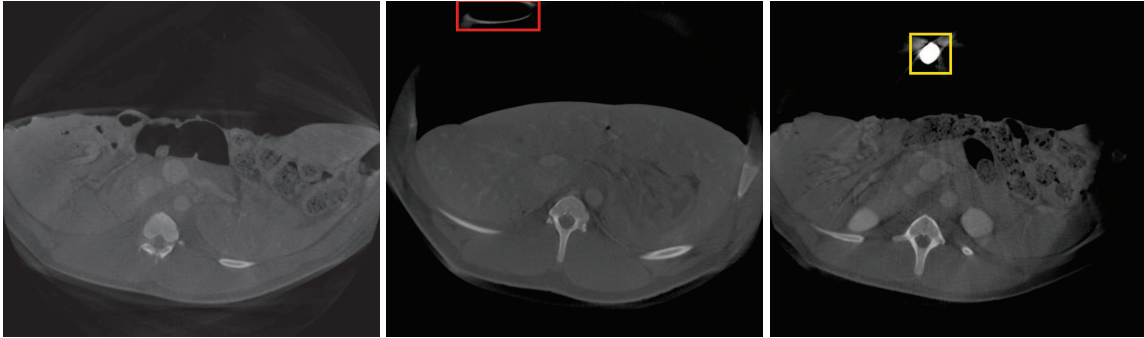


FIGURE 5.1: Trois coupes axiales pour des hauteurs différentes d’une même acquisition, obtenues à l’aide d’un imageur de type Zeego. Nous remarquons que le contraste entre les différentes structures anatomiques n’est pas aussi prononcé que sur des images TDM. De plus, les instruments introduits ici - un trocart (en rouge, au milieu) et un endoscope (en jaune, à droite) - génèrent d’importants artefacts dans l’image, rendant la segmentation du foie difficile à réaliser sur ce type d’images.

### 5.1.2 Reconstruction 3D endoscopique

Nous avons vu en introduction 1 que des techniques de projection de lumières structurées, ou de tous autres systèmes optiques, peuvent être utilisés pour reconstruire la surface d’un organe cible. Le principal inconvénient de ces méthodes en chirurgie laparoscopique est qu’elles requièrent des outils spécifiques qui restent des outils d’expérimentations non-commercialisés pour le moment. Pour cette raison, nous préférons considérer les systèmes basés sur la vidéo endoscopique uniquement, que se soit avec un endoscope monovision ou stéréovision.

De nombreux travaux ont proposé des méthodes de reconstruction 3D endoscopiques à partir des années 2000 [64, 65, 66, 67, 68, 69, 70, 71], reprenant des techniques proposées en vision par ordinateur, comme par exemple la méthode de Structure-from-Motion ou de Shape-from-Shading. Ces méthodes se basent sur une estimation des formes soit à partir de plusieurs images de l’organe cible et avec un mouvement de la caméra, soit à partir de la différence d’éclairage de l’organe. Une autre solution est d’utiliser un endoscope stéréoscopique pour obtenir une reconstruction 3D par triangulation, ce qui a l’avantage de ne pas nécessiter un déplacement du capteur.

La qualité de la reconstruction 3D est difficile à estimer, les différents travaux énumérés présentent, au mieux, des évaluations qualitatives effectuées sur des mannequins qui sont plus simples à traiter qu’une reconstruction de surfaces d’organes in-vivo, lors d’une intervention de chirurgie laparoscopique par exemple. Cependant, nous pensons qu’il est possible que cette technique puisse permettre d’acquérir la surface antérieure du foie, de manière similaire à ce que nous avons présenté dans la section précédente 5.1.1. Dans cette thèse, nous n’utilisons pas ce type de données, mais nous sommes confiants sur une possible utilisation à l’avenir.

## 5.2 Approche proposée

---

Le recalage que nous proposons est composé de trois étapes intraopératoires (cf. Fig. 5.2). Premièrement, un recalage rigide et global est réalisé pour aligner la partie postérieure du foie préopératoire



avec la partie antérieure intraopératoire dans le même espace (à partir des positions de la colonne vertébrale et de l'entrée de la veine porte). Deuxièmement, un appariement est mis en oeuvre entre les deux surfaces antérieures en utilisant un outil interactif basé sur l'analyse des distances géodésiques. Finalement, cet appariement est utilisé pour mettre à jour la forme du modèle préopératoire à partir d'un moteur de simulation biomécanique.

### 5.2.1 Recalage rigide basé sur des repères anatomiques

Comme nous l'avons montré dans le chapitre 2, la colonne vertébrale subit une faible déformation lors de l'injection de gaz et peut donc être utilisée comme repère pour positionner le modèle préopératoire du foie dans le même espace que celui du modèle intraopératoire. Un recalage de type ICP est réalisé entre les deux maillages de la colonne vertébrale (erreur moyenne inférieure à 0,01 mm). La matrice de transformation obtenue est ensuite appliquée sur le modèle préopératoire du foie pour le recalculer avec la surface antérieure intraopératoire (cf. Fig. 5.3).

Cependant, le foie a tendance à glisser dans la direction cranio-caudale, lors de la respiration et lors du pneumopéritoine, à l'intérieur du péritoine, qui comme décrit dans le chapitre 2, est une structure qui facilite ces glissements. Le recalage de la colonne vertébrale seule ne suffit donc pas et une correction selon une translation dans la direction cranio-caudale est nécessaire. À cette fin, nous avons décidé d'utiliser la principale bifurcation de l'entrée de la veine porte, visible dans les images, à la fois préopératoire et intraopératoire, pour déduire cette translation. Cette dernière est réalisée à partir de l'identification manuelle du point d'entrée de la veine porte, dans les deux images 3D, facilement identifiable, en dépit de la faible qualité de l'acquisition du C-arm (cf. Fig. 5.4).

### 5.2.2 Appariement entre $M_P$ et $M_I$

Dans l'étape précédente, le modèle préopératoire  $M_P$  a été rigidement recalé avec le modèle intraopératoire  $M_I$ . La prochaine étape est le calcul de l'appariement entre les sommets des parties antérieures de  $M_P$  et  $M_I$ . Cette étape d'appariement est réalisée ici à l'aide des distances géodésiques entre les sommets des maillages et des repères anatomiques pertinents.

#### 5.2.2.1 Choix du critère de sélection

Dans le domaine du "computer graphic", de nombreuses méthodes présentent des travaux sur l'appariement entre maillages [160, 161, 162, 163, 164]. Ces différentes méthodes traitent soit de l'appariement entre un maillage entier et une partie de celui-ci, soit de l'appariement entre deux maillages entiers, qui correspondent généralement à deux formes d'un même objet dans différentes positions. Dans notre cas, le maillage partiel a été déformé et ne correspond donc pas au maillage source ; il est donc difficile d'adapter ces méthodes à notre cas. Pour résoudre ce problème, nous proposons d'apparier manuellement quelques points entre ces deux maillages et d'extrapoler leur appariement aux autres points du maillage. L'extrapolation est basée sur la distance géodésique d'un maillage qui correspond à la longueur du plus court chemin se déplaçant sur la surface du maillage et qui relie deux sommets. Cette distance a déjà été utilisée comme critère de sélection dans les travaux de Bronstein et al. [165] par exemple, où les auteurs proposent notamment des algorithmes de classification de

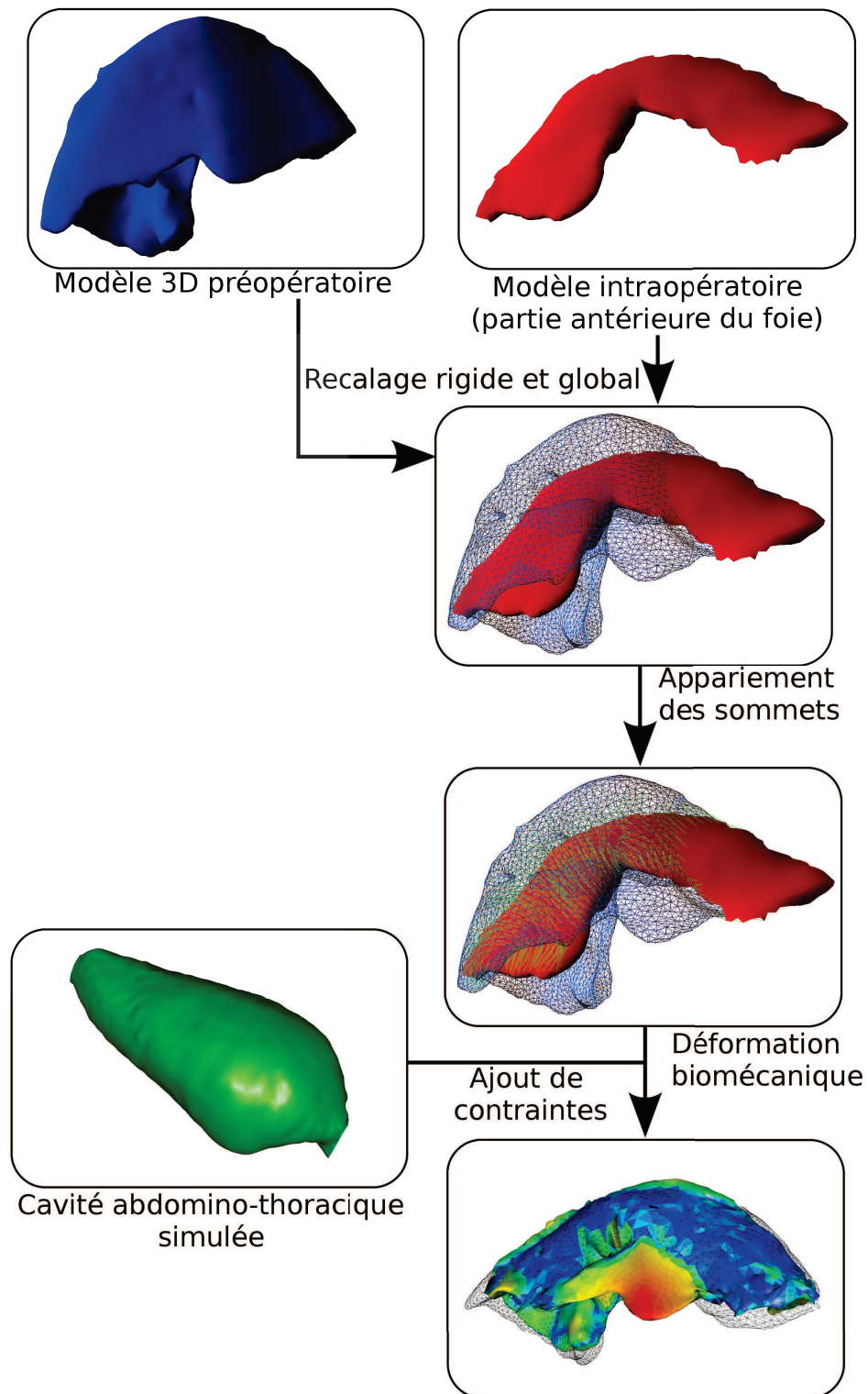


FIGURE 5.2: La méthode de recalage proposée dans ce chapitre se compose de trois étapes : recalage rigide et global, appariement des sommets des maillages et déformation biomécanique.

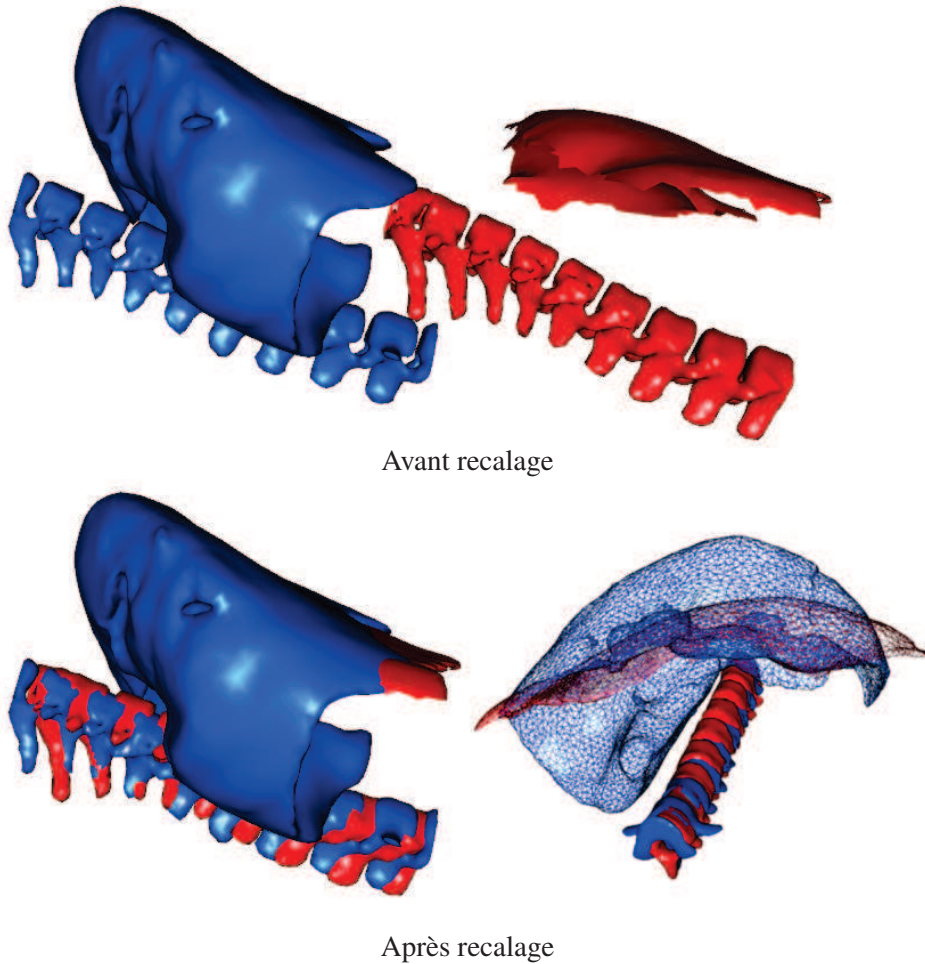


FIGURE 5.3: Les colonnes vertébrales préopératoire (en bleu) et intraopératoire (en rouge) après segmentation ne sont pas situées dans le même espace (en haut). Elles sont recalées à partir d'une méthode ICP. La matrice de transformation résultante est ensuite appliquée sur le maillage du foie préopératoire (en bas). Nous remarquons que le recalage entre les colonnes est imparfait, car les vertèbres ne sont pas tout à fait alignées. Nous remarquons aussi que les parties de la colonne recalées ne correspondent pas à la même zone de la colonne (les vertèbres sont différentes). En effet, le foie a glissé dans le sens cranio-caudal à cause soit de la respiration, soit du pneumopéritoine, et par conséquent, la fenêtre d'extraction de la colonne a aussi été déplacée.

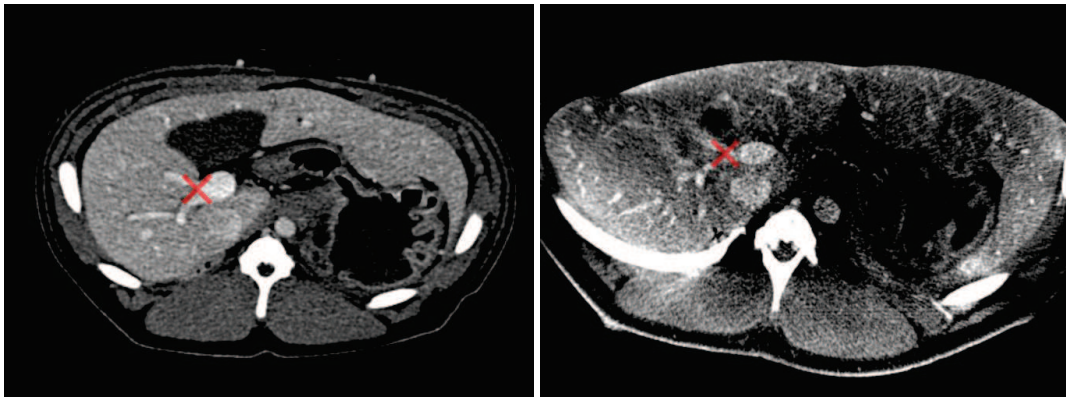


FIGURE 5.4: La bifurcation de la veine porte est mise en évidence (croix rouge) sur ces deux acquisitions, l'une préopératoire (à gauche) et l'autre intraopératoire (à droite). Ce repère anatomique est utilisé pour estimer la translation du modèle préopératoire selon la direction crânio-caudale.

maillages par rapport à la distance entre eux et des interpolations de forme entre maillages. L'originalité de notre méthode consiste à ne considérer que les distances géodésiques à des points appariés manuellement.

Le principal avantage de la distance géodésique, par rapport à la distance euclidienne, est qu'elle reste identique lorsque l'objet subit des déformations qui ne changent pas sa topologie. En effet, si un des lobes se déplace, sa distance géodésique avec les autres lobes ne change pas, contrairement à sa distance euclidienne (cf. Fig. 5.5, à gauche). Par contre, si ce lobe rentre en contact avec un autre lobe avec lequel il n'était pas en contact auparavant, sa distance géodésique va être modifiée à cause de ces changements topologiques (cf. Fig. 5.5, à droite). Ces changements topologiques sont généralement dus à des erreurs de segmentation, comme on peut le voir sur la figure 5.5 où la séparation entre deux lobes du foie crée ce changement topologique.

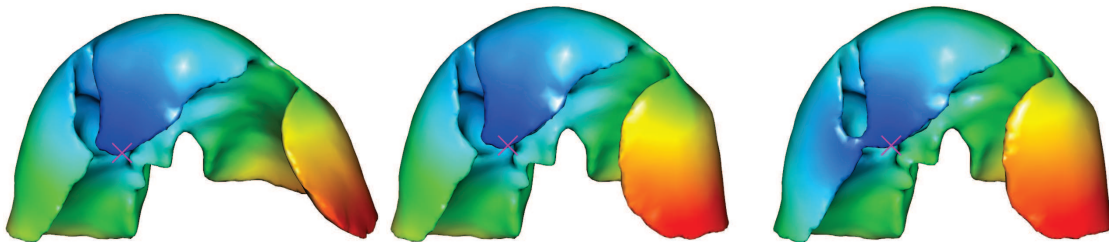


FIGURE 5.5: Nous illustrons ici les propriétés de la distance géodésique lors d'une déformation locale sans (à gauche) et avec changement topologique (à droite). Chaque sommet des maillages est colorié selon sa distance géodésique à la graine (croix rose). Nous remarquons que si nous appliquons une déformation locale (à gauche), les distances géodésiques sont approximativement identiques avec ceux du maillage initial (au centre). Cette déformation locale a été effectuée en tirant le lobe gauche du foie avec l'aide du moteur de simulation biomécanique. Par contre, lors d'un changement topologique (à droite), dû ici à une erreur de segmentation, les distances entre les points à gauche du maillage et à droite sont différentes de ceux du centre. Cette erreur de segmentation ici est due au fait que les deux lobes n'ont pas été séparés lors de la segmentation.

Nous nommons carte de distance géodésique  $GDM_G$  l'ensemble des distances géodésiques entre chaque sommet d'un maillage et une graine  $G$ . Nous calculons un ensemble de  $GDM$  par rapport à des graines sélectionnées et appariées sur les deux maillages (cf. Fig. 5.6).

La distance géodésique est calculée en utilisant la bibliothèque *geodesic*<sup>2</sup> qui fournit un algorithme exact basé sur les travaux de Mitchell et al.[166] et une méthode approximative basée sur l'algorithme du plus court chemin de Dijkstra. Pour éviter une quelconque approximation dans le calcul de la distance géodésique, nous choisissons d'utiliser l'algorithme exact (ce qui prend quelques secondes d'exécutions pour un maillage composé de 5000 sommets).

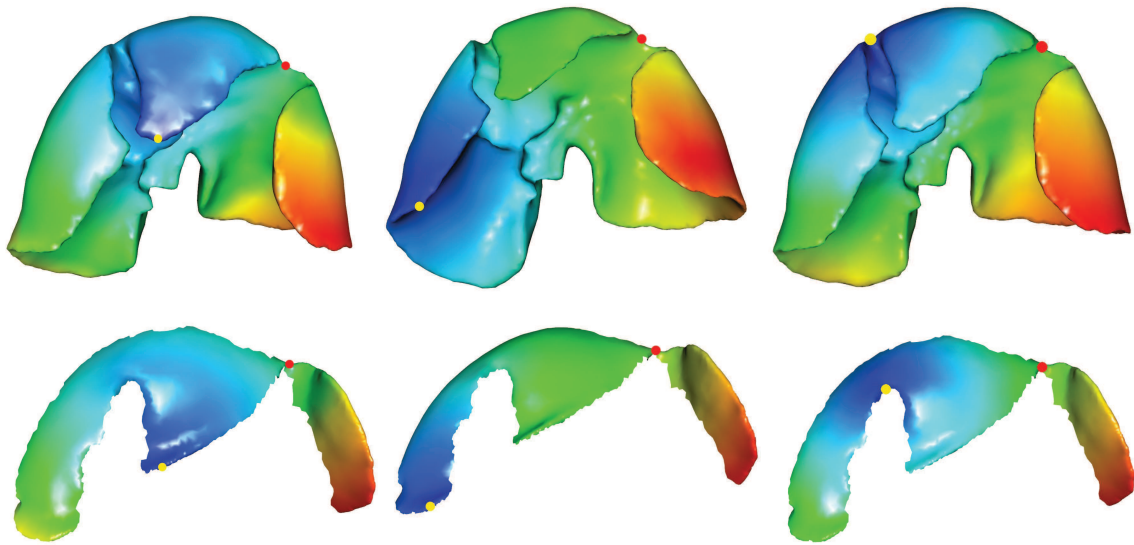


FIGURE 5.6: Maillage préopératoire du foie  $M_P$  (ligne du haut) et partie antérieure du foie après pneumopéritoine  $M_I$  (ligne du bas) obtenue à partir de la méthode décrite dans la section 5.3.1. Les couleurs sur chaque maillage illustrent la distance géodésique de chaque sommet à un point de référence (le point jaune). Les sommets bleus sont proches du point de référence et les rouges sont éloignés. Nous soulignons que les sommets anatomiquement appariés ont à peu près la même couleur (le point rouge est un exemple).

### 5.2.2.2 Sélection des correspondances

Le principal but de cette étape est d'estimer le champ de déformation de  $M_P$  à  $M_I$  qui est calculé à partir d'un appariement des sommets. Le nombre de sommets de  $M_I$  étant inférieur à celui de  $M_P$ , nous calculons pour chaque sommet  $P_I$  de  $M_I$  le sommet qui lui correspond anatomiquement sur  $M_P$ . Cette recherche se compose de deux étapes, une étape de sélection des meilleurs candidats suivie d'une étape de raffinement.

2. <http://code.google.com/p/geodesic/>

**Sélection des meilleurs candidats** Étant donné deux graines appariées  $G_P$  et  $G_I$ , un sommet  $P_P$  est un candidat possible pour  $P_I$  si :

$$GDM_{G_I}(P_I) = GDM_{G_P}(P_P) \pm \varepsilon, \quad (5.1)$$

, où  $GDM_{G_P}(P_P)$  (resp.  $GDM_{G_I}(P_I)$ ) est la distance géodésique entre  $P_P$  (resp.  $P_I$ ) et la graine  $G_P$  sur  $M_P$  (resp.  $G_I$  sur  $M_I$ ) et  $\varepsilon$  est un indice de confiance (dont la valeur est discutée plus loin dans cette sous-section).

L'idée principale est qu'une  $GDM$  filtre parmi tous les sommets de  $M_P$  les bons candidats qui peuvent être appariés à  $P_I$  selon l'équation 5.1. Ces sommets sont répartis le long d'un anneau géodésique (dont l'épaisseur dépend de  $\varepsilon$ ) autour de la graine (cf. Figure 5.7 (b)). Si l'on considère une autre graine et une  $GDM$  supplémentaire (un autre anneau géodésique) alors une autre liste de candidats est calculée. Enfin, si nous sélectionnons les sommets qui appartiennent aux deux anneaux géodésiques le nombre total de candidats est alors réduit (cf. Fig. 5.7 (c) et Fig. 5.8, lignes 3 à 9). En pratique, nous utilisons cinq à dix  $GDM$  selon le cas pour limiter le nombre de bons candidats.

Le choix de  $\varepsilon$  est important et dépend de la proximité entre chaque graine et le sommet courant  $P_I$  : nous supposons que l'information est plus fiable lorsque  $P_I$  est proche de la graine. En effet, un sommet plus éloigné a une plus grande probabilité d'être influencé par une forte déformation ou des erreurs de segmentation. Ainsi, l'indice de confiance de  $\varepsilon$  prend en compte cet éloignement : nous considérons un anneau mince lorsque la graine est proche de  $P_I$  (où l'information est tout à fait sûre) et de larges anneaux lorsque la graine est éloignée de  $P_I$  (cf. Figure 5.7 (c)).

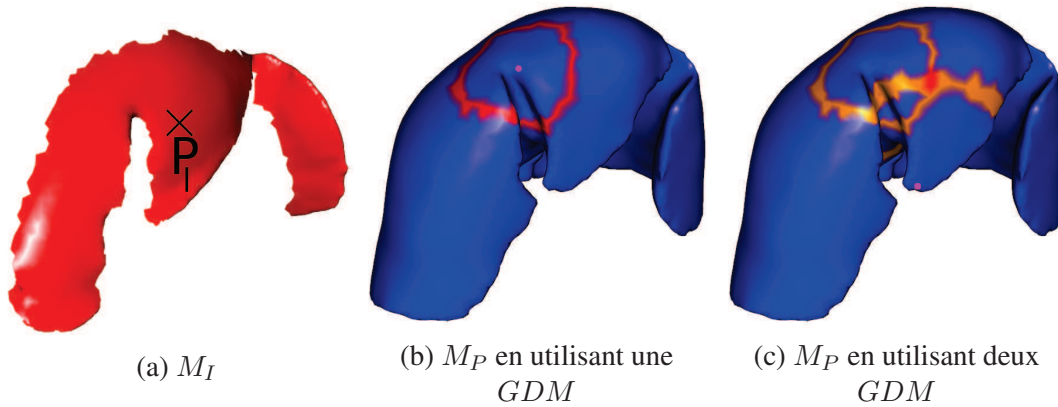


FIGURE 5.7: Exemples d'utilisation de  $GDM$  multiples pour réduire les sommets candidats  $P_P$  pour un sommet  $P_I$ . À gauche, nous avons sélectionné un point  $P_I$  sur  $M_I$  et nous devons trouver sur  $M_P$  son correspondant. Nous filtrons l'ensemble des sommets de  $M_P$  en ne gardant que les candidats possibles qui sont coloriés en rouge foncé sur la figure du milieu et à droite. Sur la figure du milieu, les candidats en rouge sont répartis sur un anneau géodésique dont le centre est la graine (le point rose). À droite, nous ajoutons une seconde  $GDM$  et affichons deux zones contenant les candidats en orange et en rouge : l'intersection de ces deux cercles est une petite zone en rouge foncé qui correspond aux meilleurs candidats pour le point  $P_I$ . On peut voir que l'épaisseur de l'anneau dépend de la distance entre la graine et le sommet  $P_I$  à appairer.

L'épaisseur des anneaux ( $\varepsilon$  dans l'Eq. 5.1) est choisie égale à la distance géodésique entre  $P_I$  et la graine de la  $GDM$ , divisée par un coefficient  $\tau$ . Celui-ci est important, car s'il est trop faible,

aucun candidat n'est trouvé et s'il est trop élevé, trop de candidats restent en lice rendant le filtre peu efficace. Il est aussi possible qu'une  $GDM$  fournisse une information erronée, généralement due à une déformation locale, résultant en un anneau géodésique qui n'intersecte pas les autres anneaux géodésiques. Dans ce cas, la  $GDM$  n'est pas prise en compte et le filtrage est arrêté (cf. Fig. 5.8, lignes 10 à 13).

**Entrées :**  $P_I$  un sommet de  $M_I$  à appairer avec  $M_P$

```

1  $C \leftarrow$  l'ensemble de tous les sommets de  $M_P$ 
2  $Liste_{GDM} \leftarrow$  toutes les  $GDM$  triées selon la proximité de leur graine à  $P_I$ 
3 pour chaque  $GDM_G \in Liste_{GDM}$  faire
4    $C_{temp} \leftarrow C$ 
5   pour chaque point  $P_P$  de  $M_P$  faire
6     si  $(GDM_G(P_I) \neq GDM_G(P_P) \pm \varepsilon)$  alors
7       enlever  $P_P$  de  $C$ 
8     fin
9   fin
10  si  $(C = \emptyset)$  alors
11     $C \leftarrow C_{temp}$ 
12    arrêt de l'algorithme
13  fin
14 fin

```

FIGURE 5.8: Algorithme pour filtrer les bons candidats d'un sommet  $P_I$  de  $M_I$  à appairer avec  $M_P$ . La liste des bons candidats  $C$  est initialisée à tous les sommets de  $M_P$  (ligne 1). Ensuite, les  $GDM$  sont triées, dans l'ordre croissant, selon la proximité de leur graine à  $P_I$  (ligne 2).  $C$  est sauvegardée dans une autre liste nommée  $C_{temp}$  (ligne 4). Ensuite, pour chaque pair de  $GDM$ , les candidats (contenus dans  $C$ ) sont filtrés suivant l'équation 5.1 (lignes 5 à 9). Si après un filtre, la liste des candidats est vide alors  $C_{temp}$  est copiée dans  $C$  et l'algorithme est arrêté (lignes 10 à 13).

**Étape de raffinement** Lorsque la sélection des candidats est terminée, un seul sommet  $P_G$  est choisi parmi l'ensemble des candidats restants  $C$ , en minimisant le critère de sélection suivant :

$$P_G = \arg \min_{P_k \in C} \sum_{G_I^j, G_P^j \in \text{Graine}} \|(GDM_{G_I^j}(P_I) - GDM_{G_P^j}(P_k))\| \cdot \delta,$$

avec  $i, j$  des indices et  $\delta$  est un coefficient de normalisation :  $\delta = \frac{[GDM_{G_I^j}(P_I)]^{-1}}{\sum_{g \in [0; NbGraine]} [GDM_{G_I^i}(P_I)]^{-1}}$  (5.2)

$\delta$  est utilisé pour pénaliser les  $GDM$  avec une graine éloignée du point à appairer. Nous pouvons aussi nous passer de l'étape de filtrage et faire la minimisation de tous les sommets de  $M_P$ . Mais, dans ce cas, le temps de calcul est plus important (une minute), alors qu'avec l'étape de filtrage, notre méthode ne prend que quelques secondes seulement. De plus, la méthode de filtrage permet de

supprimer des minima locaux. De plus, dues aux importantes déformations, la minimisation s'effectue à partir des plus proches *GDM* seulement, les autres *GDM* étant trop éloignées, biaisent les résultats et sont donc ignorées.

### 5.2.3 Déformation biomécanique

Les résultats obtenus fournissent un champ de déformation de la surface antérieure du foie. Ce champ de déformations est ensuite utilisé par un modèle biomécanique pour que la partie antérieure préopératoire soit à la même position et avec la même forme que celle du modèle parcellaire intraopératoire. Durant cette étape, le reste du modèle préopératoire est aussi déformé et est libre de tout mouvement. Cependant, pour limiter le déplacement de la partie postérieure, nous proposons d'utiliser l'estimation de la position de la cavité abdomino-thoracique, obtenue dans la partie précédente, comme frontière du modèle du foie. Ce choix est discuté et évalué dans la section 5.3.3.

Le maillage volumique du modèle préopératoire  $V_P$  est associé à un modèle d'éléments finis pour la déformation des tissus mous.  $M_P$  et ce maillage volumique sont appariés ensemble ainsi que le maillage des vaisseaux pour permettre la déformation réaliste des vaisseaux. Nous ajoutons la cavité abdomino-thoracique simulée qui est utilisée comme conteneur pour le foie. Enfin, la déformation de  $M_P$  est finalement réalisée en ajoutant des ressorts entre les points appariés et en les forçant à conserver une longueur nulle (cf. Fig. 5.9).

## 5.3 Validation expérimentale

---

Notre évaluation est effectuée sur les données de deux porcs : une paire d'ensembles de données de volume 3D a été acquise avec un agent de contraste avant et après pneumopéritoine. Pour la première paire, le porc est resté sur la table de l'imageur pendant les deux acquisitions, de sorte que le recalage rigide basé sur la colonne vertébrale n'a pas été nécessaire ; une translation (1,6 mm) a été cependant requise pour corriger le déplacement cranio-caudal du foie dû au pneumopéritoine. Pour la seconde paire, le porc a été déplacé d'un scanner vers un C-arm Zeego : les données préopératoires ont été acquises avec un TDM et les données intraopératoires après pneumopéritoine avec l'imageur Zeego.

Le foie et ses vaisseaux sont segmentés à partir de l'acquisition intraopératoire et utilisés comme vérité terrain. Ensuite, nous évaluons la précision du recalage de notre méthode sur la surface du foie et l'impact des conditions aux limites et des paramètres mécaniques sur la précision obtenue. Enfin, de la même manière que dans les chapitres précédents, nous mesurons la distance entre la position du réseau veineux estimée et celui extrait de l'image intraopératoire.

### 5.3.1 Étape de segmentation

Le foie et ses structures critiques (vaisseaux et tumeurs) sont segmentés sur les acquisitions préopératoire et intraopératoire (pour l'évaluation seulement) selon les méthodes présentées dans l'annexe A. Nous soulignons que la segmentation du foie a été réalisée entièrement manuellement sur l'image Zeego en raison de la mauvaise qualité de l'acquisition : les valeurs d'intensité de l'image du foie sont extrêmement hétérogènes en raison de nombreux artefacts. Enfin, la face antérieure du foie dans l'image intraopératoire  $M_I$  est extraite selon la méthode présentée ci-dessous.



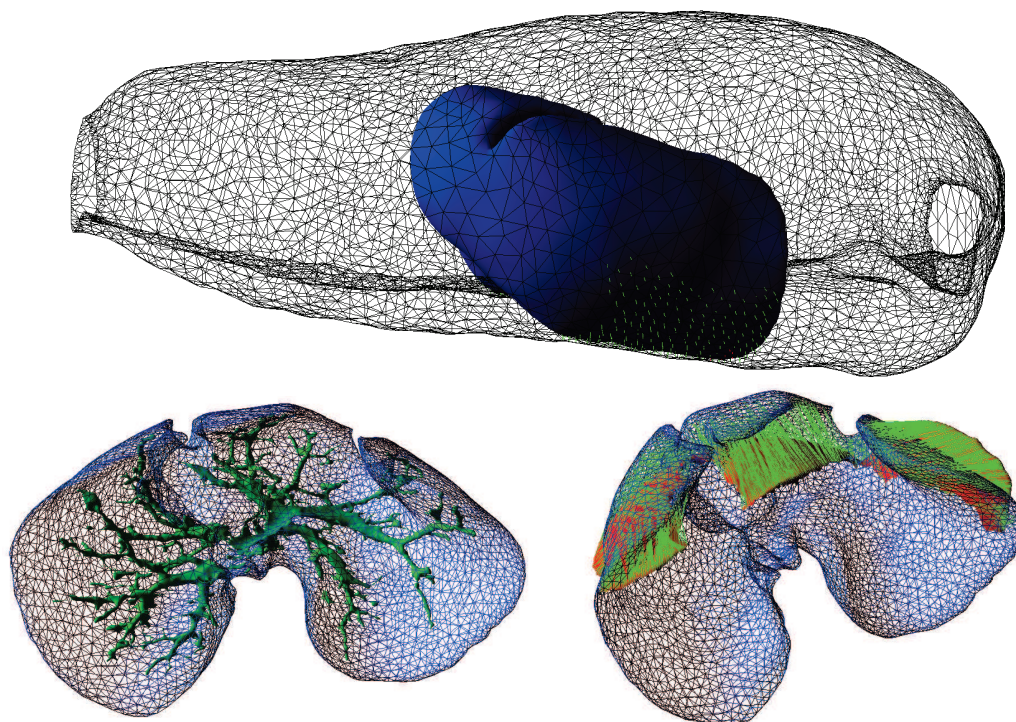


FIGURE 5.9: En haut, le modèle du foie préopératoire (en bleu) est positionné à l'intérieur de la paroi abdomino-thoracique (en noir et fil de fer) avec les collisions détectées (en vert) entre ces deux structures anatomiques. En bas à gauche, le modèle biomécanique du foie (en bleu) est illustré avec le maillage du réseau veineux (en vert). En bas à droite, l'appariement est représenté par les lignes vertes entre le maillage préopératoire  $M_P$  (en bleu) et le maillage intraopératoire (en rouge).

### Segmentation de la partie antérieure du foie intraopératoire

Nous avons conclu dans le chapitre 2 que l'apport d'une information intraopératoire était nécessaire pour connaître la forme de la partie antérieure du foie, là où la déformation est la plus importante. Pour cela, nous proposons d'acquérir une image intraopératoire à l'aide d'un C-arm rotationnel et d'extraire cette partie spécifique du foie. La partie antérieure du foie est en contact avec le gaz se trouvant dans la cavité abdominale et par conséquent, elle semble pouvoir être facilement segmentée. Nous rappelons que la qualité médiocre des acquisitions obtenues avec ce type d'imageurs ne permet pas d'obtenir une segmentation, même grossière, de la surface entière du foie en un temps raisonnable par rapport aux contraintes de temps du bloc opératoire. Typiquement, les chirurgiens des Hôpitaux Universitaires de Strasbourg sont prêts à concéder un maximum de 10 minutes pour réaliser la reconstruction des données qui nous sont nécessaires.

La méthode d'extraction automatique est décomposée en trois étapes : premièrement, nous segmentons le gaz (valeur comprise entre -1024 HU et -500 HU), nous gardons ensuite la deuxième plus grande composante connexe (la première correspond à l'air autour du patient) enfin, nous gardons uniquement la surface de la zone postérieure (cf. Fig. 5.10, en haut). Nous obtenons ainsi la face antérieure des viscères abdominaux et il reste à segmenter le foie uniquement.

Nous proposons de délimiter manuellement la zone désirée correspondante au foie à partir d'un logi-

ciel avec lequel il est possible de colorier un maillage surfacique (cf. Fig. 5.10, en bas). Nous verrons que cette étape n'a pas besoin d'être réalisée de manière très précise, et prend moins d'une minute, ce qui est compatible avec les exigences d'une intervention en salle d'opération. De plus, nous pensons que cette étape peut être automatisée, en utilisant la courbure pour délimiter le foie des autres viscères.

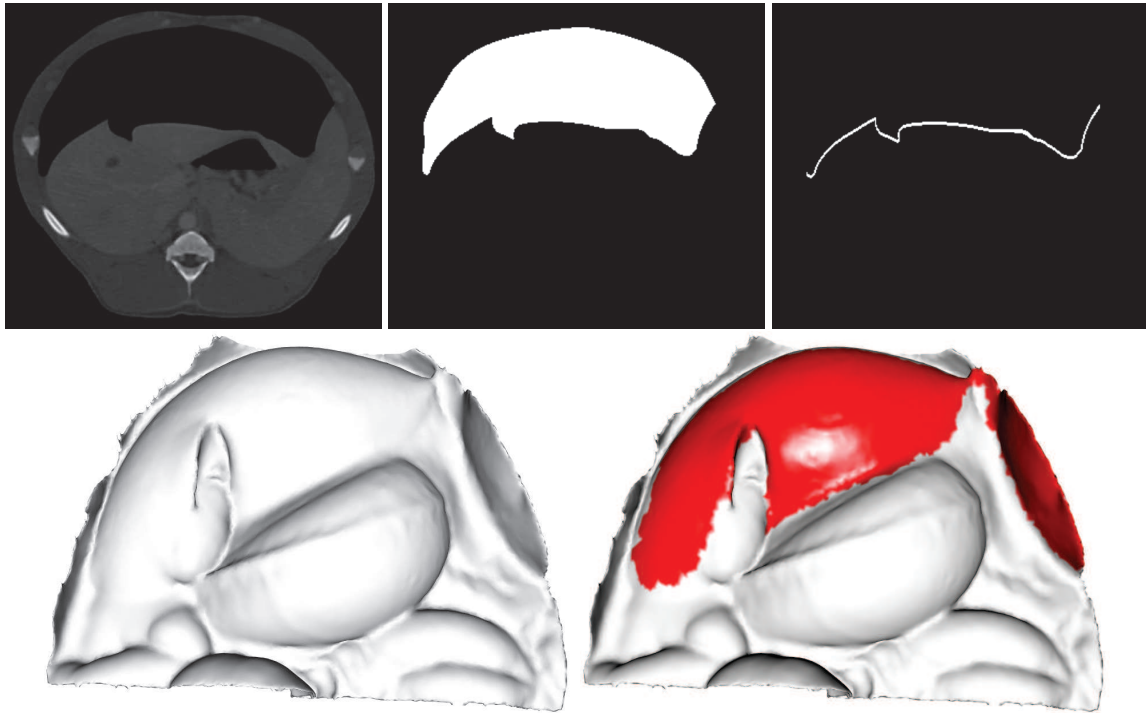


FIGURE 5.10: En haut, les trois étapes automatiques de la segmentation de la partie antérieure du foie : de gauche à droite, l'image médicale initiale, la segmentation du gaz dans la cavité abdominale et la segmentation de la partie antérieure des viscères abdominaux. La segmentation obtenue est maillée et correspond à la surface antérieure des viscères abdominaux (en bas, à gauche). Il est nécessaire d'isoler le foie de ce maillage (en bas, à droite).

### 5.3.2 Évaluation de la position de la surface du foie

Nous comparons le maillage surfacique  $M_R$  résultant de notre méthode avec le maillage intraopératoire  $M_I$  à partir de la méthode présentée dans l'annexe C. La distance entre les deux maillages d'entrée ( $M_P$  et  $M_I$ ) est calculée juste après le recalage rigide. Nous calculons également la distance avant le recalage rigide pour la première paire d'images, étant donné que celles-ci ont été acquises dans un bref délai, dans le même scanner et dans la même phase respiratoire.

Nous obtenons une erreur moyenne inférieure à 6 mm pour la surface entière du foie pour les deux paires d'images cas et une erreur moyenne avant recalage égale à 8 mm (cf. Tab.5.1 et la Fig. 5.11).

Les principales erreurs sont rassemblées dans la partie crâniale du foie. Nous pensons que la déformation du diaphragme, pendant le pneumopéritoine, entraîne une déformation du foie sur cette partie crâniale. Une solution possible serait d'extraire le diaphragme sur l'image intraopératoire pour ainsi appairer la partie crâniale du foie de la même manière que pour sa partie antérieure. Cependant,

une segmentation dans les conditions cliniques (< 10 min.) est difficilement réalisable à cause de la mauvaise qualité de l'image et de l'atélectasie (cf. Sec. 2.3.2).

TABLE 5.1: Distance calculée entre  $M_R$  et  $M_I$  : avant recalage (1), après recalage rigide (2) et après recalage non-rigide (3). Les distances entre chaque triangle de  $M_R$  et la vérité terrain sont calculées et classées en quatre groupes. Chaque groupe contient un quart de l'aire totale du maillage.

Plage de couleurs	Première paire d'images (mm)			Seconde paire d'images (mm)	
	(1a)	(2a)	(3a)	(2b)	(3b)
Bleu à Turquoise	0 - 3.6	0 - 1.8	0 - 1.0	0 - 2.9	0 - 1.8
Turquoise à Vert	3.6 - 6.6	1.8 - 4.2	1.0 - 2.2	2.9 - 6.3	1.8 - 4.4
Vert à Jaune	6.6 - 11.2	4.2 - 10.8	2.2 - 4.2	6.3 - 11.4	4.4 - 8.1
Jaune à Rouge	11.2 - 55.5	10.8 - 44.6	4.2 - 14.3	11.4 - 42.2	8.1 - 43.2
Moyenne ( $\pm$ Écart-type)	8.3 ( $\pm$ 7.3)	7.4 ( $\pm$ 7.6)	2.6 ( $\pm$ 2.3)	8.2 ( $\pm$ 7.0)	5.7 ( $\pm$ 5.4)

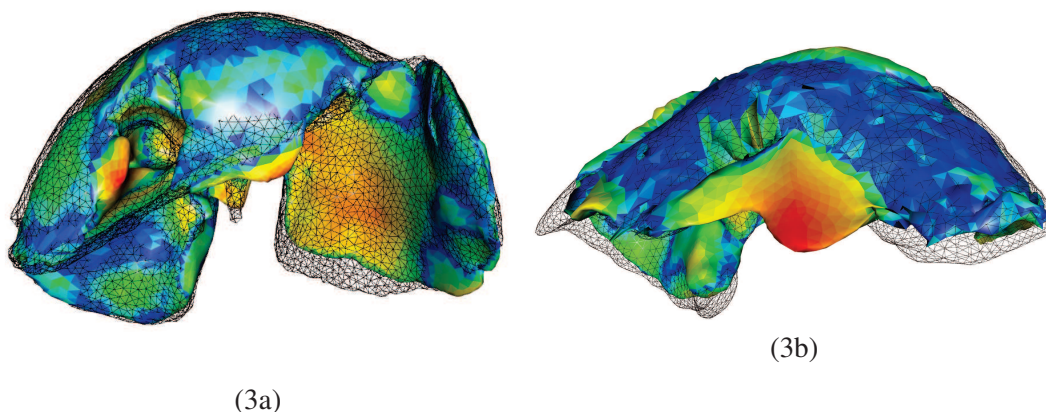


FIGURE 5.11: On peut visuellement évaluer les résultats de notre méthode sur la surface du foie, pour les deux paires d'images, avec la vérité terrain en fil de fer noir. Les maillages sont coloriés selon le code couleur présenté dans le tableau 5.1 : les couleurs du foie de gauche correspondent à la troisième colonne (3a) et celui de droite à la cinquième colonne (3b). Pour la seconde paire d'images, à droite, on peut voir que les résultats ne sont pas très bons au centre du foie. En fait, au cours du pneumopéritoine, le lobe du milieu s'est déplacé vers la gauche, sous le lobe gauche. Ce phénomène explique également l'erreur moyenne de la surface. Le recalage que nous avons présenté ne gère pas ce genre de déplacement pour le moment.

### 5.3.3 Conditions aux limites dans la partie postérieure

La déformation du modèle du foie préopératoire  $M_P$  s'effectue en appariant les points de sa partie antérieure sur celle de la surface partielle intraopératoire  $M_I$ . Ces points sont ensuite contraints pour aller à la même position que leur correspondant sur  $M_I$ , alors que les autres points de  $M_P$  sont libres de se déplacer. Nous suggérons que la partie postérieure doit aussi être contrainte par, ce que nous appelons ici, des conditions aux limites. Dans la section 5.2.3, nous avons expliqué le choix des

conditions aux limites appliquées dans la déformation biomécanique. Nous proposons d'illustrer et d'évaluer l'estimation de la surface du foie selon quatre conditions aux limites, de la même manière que dans la section précédente (cf. Fig. 5.12) :

1. sans condition aux limites ;
2. la partie postérieure est totalement fixe ;
3. un modèle de la cavité abdomino-thoracique est ajouté comme conteneur ;
4. un modèle de la cavité abdomino-thoracique est ajouté comme conteneur et un modèle des viscères abdominaux est ajouté pour limiter le déplacement cranio-caudal.

Le premier cas montre bien que si la partie postérieure n'est pas contrainte alors celle-ci se déplace dans la direction antéro-postérieure (cf. Fig. 5.12 (a)). Si les sommets de la partie postérieure sont fixes (deuxième cas), l'estimation de la position de la surface est grandement améliorée (cf. Fig. 5.12 (b)). Enfin, dans le chapitre 2, nous avons proposé d'utiliser la cavité abdomino-thoracique comme repère pour estimer la position de la partie postérieure. Si la cavité abdomino-thoracique est ajoutée dans notre modèle comme frontière du maillage du foie préopératoire, alors, ce dernier va être maintenu par collision avec la cavité abdomino-thoracique (troisième cas). Comme les autres organes abdominaux, qui normalement empêchent les mouvements du foie dans la direction cranio-caudale, ne sont pas modélisés, le foie glisse dans cette direction. Il en résulte une erreur importante dans la partie caudale du foie (cf. Fig. 5.12 (c)). Pour éviter ce glissement, nous proposons d'ajouter un modèle de l'ensemble des viscères abdominaux (quatrième cas), autre que le foie, qui contraint le déplacement du modèle du foie dans la direction cranio-caudale (cf. Fig. 5.12 (d)). Cet ensemble de viscères contient aussi l'aorte et la veine cave qui passent sous le foie pour remonter au cœur et qui contraignent le déplacement antéro-postérieure de la partie crâniale du foie.

Nous remarquons que la meilleure estimation de la position de la surface du foie est obtenue lorsque le modèle de la cavité abdomino-thoracique et le modèle des viscères abdominaux sont ajoutés comme contraintes pour la partie postérieure du foie.

Dans les chapitres 3 et 4, nous avons proposé différentes estimations de la cavité abdomino-thoracique et il est intéressant de savoir quelle méthode d'estimation permet de contraindre le mieux le modèle du foie pendant sa déformation. Pour cela, nous évaluons la méthode d'estimation de la position de la surface du foie en ajoutant le modèle des viscères abdominaux et un modèle d'une des cavités abdomino-thoraciques obtenues en utilisant :

1. la méthode géométrique avec modèle mécanique (chapitre 4) ;
2. la simulation biomécanique avec prise en compte des trois zones d'élasticité (chapitre 3) ;
3. la simulation biomécanique avec les marqueurs (chapitre 3).

Les résultats de l'estimation de l'ensemble de la surface du foie sont très proches, pour les trois méthodes, avec une erreur moyenne égale à 2,6 mm ( $\pm 2,3$  mm) (cf. Fig. 5.13). Celles-ci peuvent donc être utilisées pour fournir une estimation satisfaisante de la position de la cavité abdomino-thoracique.

#### 5.3.4 Influence des paramètres de la déformation biomécanique

Les trois principaux paramètres choisis empiriquement (cf. Tab. 5.2) de la déformation biomécanique sont le module de Young, le coefficient de Poisson du foie et la raideur des ressorts utilisés pour déformer le maillage du foie.

Nous remarquons que modifier la valeur du module de Young influence peu nos résultats (cf. Tab. 5.2). Ce paramètre est lié à la raideur des ressorts : en effet, si le foie a une faible élasticité, il est nécessaire

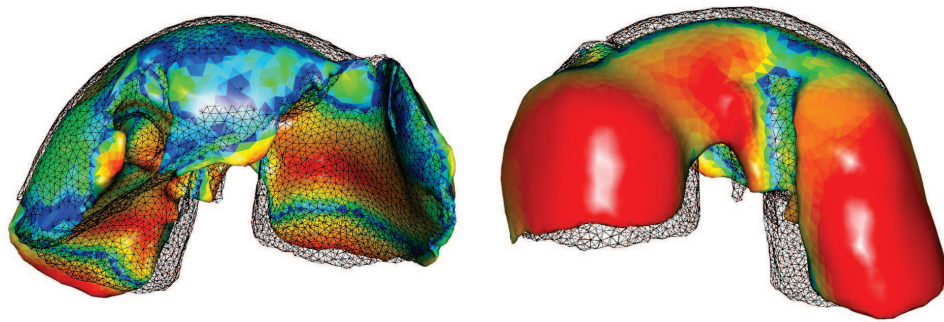
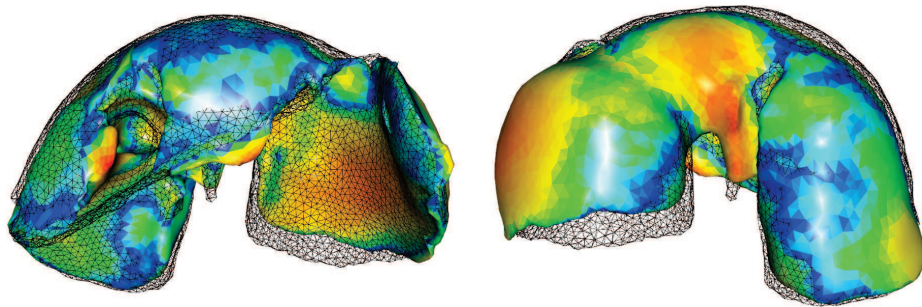
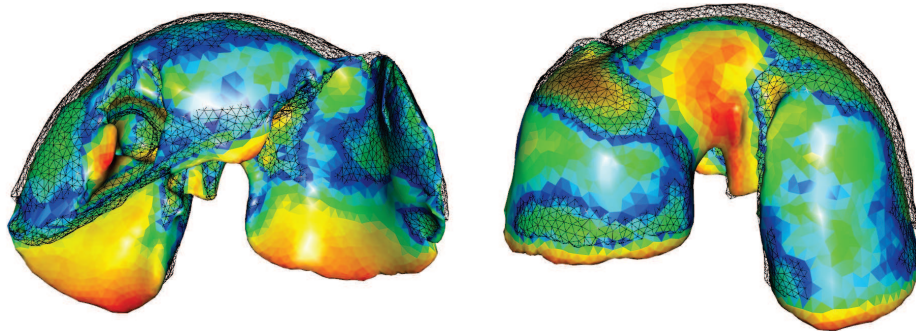
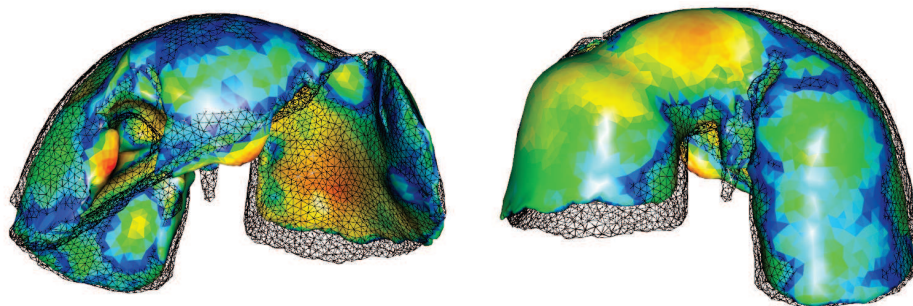
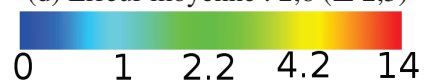(a) Erreur moyenne :  $5,7 (\pm 4,6)$ (b) Erreur moyenne :  $3,2 (\pm 2,5)$ (c) Erreur moyenne :  $3,4 (\pm 2,8)$ (d) Erreur moyenne :  $2,6 (\pm 2,3)$ 

FIGURE 5.12: Erreurs d'estimation de la surface du foie (en mm) obtenue avec notre méthode de recalage selon différentes conditions aux limites : de haut en bas, aucune condition limite, sommets sur la partie dorsale fixes, ajout de l'estimation de la cavité abdomino-thoracique sans et avec un modèle des viscères abdominaux.

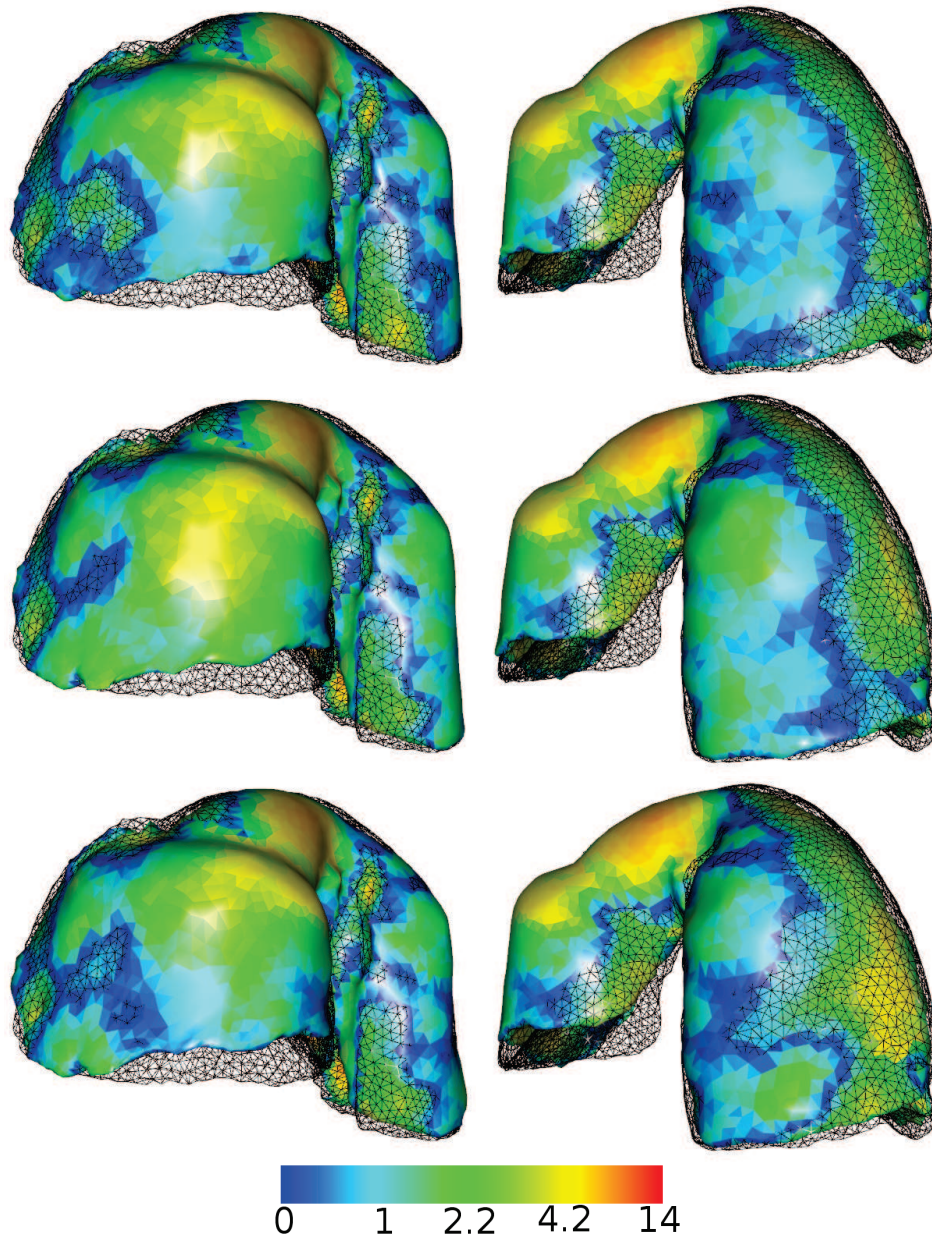


FIGURE 5.13: Erreurs d'estimation de la surface du foie obtenue avec notre méthode de recalage, en utilisant la position de la cavité abdomino-thoracique estimée à partir de la méthode géométrique (en haut), de la simulation (au milieu) et de la simulation avec marqueurs (en bas). Nous illustrons ici uniquement la partie postérieure du foie puisque la face antérieure est approximativement la même dans les trois cas.

d'employer plus de forces pour le contraindre à suivre le champ de déformations. Si à l'opposé le foie est fortement élastique, la force nécessaire pour l'étirer correctement peut être plus faible. Nous avons choisi de prendre une valeur du module de Young égale à 15 kPa, valeur issue de l'étude médicale de Samur et al [145].

L'étape de déformation sert aussi de régularisation du champ de déformations, en fonction de la raideur des ressorts. En effet, si cette dernière est importante les points de  $M_P$  vont s'aligner même si des incohérences, comme des repliements, sont générées. Au contraire, si la raideur est faible, les sommets de  $M_P$  vont s'approcher de leur correspondant sans être exactement sur leur position. Au final, nous choisissons empiriquement la valeur de raideur des ressorts (50 N) telle que les sommets soient proches de leurs correspondants, mais en évitant les repliements.

Le coefficient de Poisson est aussi un paramètre significatif, car le foie subit une réduction de volume d'environ 15%, comme nous l'avons vu précédemment dans le chapitre 2. Cette information est importante, car le coefficient de Poisson indique le degré d'incompressibilité de l'organe et doit être choisi en prenant en compte cette réduction de volume du foie. Nous avons choisi la valeur 0,1 pour ce paramètre, valeur qui peut paraître assez faible au regard d'une totale incompressibilité (0,5), mais qui correspond aux meilleurs résultats obtenus.

TABLE 5.2: Simulation en changeant la valeur d'un seul de ces paramètres mécaniques et en fixant les deux autres (en parenthèse, la valeur choisie) : le module de Young (15 kPa), le coefficient de Poisson (0,1) du foie et la raideur des ressorts (50 N). Nous remarquons que les modifications des valeurs de ces paramètres ont peu d'impact sur nos résultats.

Module de Young (Pa)	1000	5000	10000	15000	25000	50000
Erreur moyenne (mm)	2,6	2,6	2,6	2,6	2,7	2,7
Raideur des ressorts (N)	10	50	100	200	500	1000
Erreur moyenne (mm)	2,7	2,6	2,6	2,6	2,6	2,6
Coefficient de Poisson	0,01	0,1	0,2	0,3	0,4	0,49
Erreur moyenne (mm)	2,6	2,6	2,6	2,7	2,8	3,0

### 5.3.5 Évaluation de la position des vaisseaux du foie

L'évaluation de la précision du recalage des vaisseaux est effectuée sur les deux paires d'images (cf. Fig. 5.14 et 5.15). Nous calculons la distance euclidienne entre dix bifurcations des veines sélectionnées manuellement. Nous obtenons pour la première paire d'images (resp. la seconde paire), une erreur moyenne de  $17,9 \text{ mm} \pm 11,0 \text{ mm}$  et une valeur maximale de 44,3 mm (resp.  $27,3 \text{ mm} \pm 14,3 \text{ mm}$  et 58,8 mm valeur maximale) après le recalage rigide et  $5,0 \text{ mm} \pm 3,8 \text{ mm}$  et une valeur maximale de 14,8 mm (resp.  $14,0 \text{ mm} \pm 14,9 \text{ mm}$  et une valeur maximale de 45,1 mm) après le recalage non-rigide (cf. Fig. 5.14).

Nous avons observé que l'amélioration du recalage non-rigide est moins significative sur la seconde paire d'images. Ceci est vraisemblablement dû au phénomène de glissement du lobe central. En effet, le recalage non-rigide compense correctement le mouvement du lobe seulement si la surface de lobe est identifiée et mise en correspondance sur les images préopératoire et intraopératoire. Pour le second ensemble de données, puisque le lobe s'est déplacé et est caché sous un autre lobe, nous ne pouvons pas réaliser un bon appariement de la surface. Si nous ignorons ce lobe dans le calcul d'erreur

(les trois premières valeurs à gauche sur l’histogramme de la Fig. 5.14), l’erreur moyenne est réduite à  $5,7 \text{ mm} \pm 2,0 \text{ mm}$ . Nous pensons que les résultats devraient être meilleurs sur des données cliniques puisque le foie humain n’est pas composé de lobes aussi indépendants et possède des propriétés moins élastiques.

Pour prendre en compte ce déplacement de lobes, il faudrait pouvoir les segmenter pour ensuite proposer un modèle mécanique indépendant pour chacun d’eux. La réalisation de cette segmentation est discutée dans le chapitre suivant.

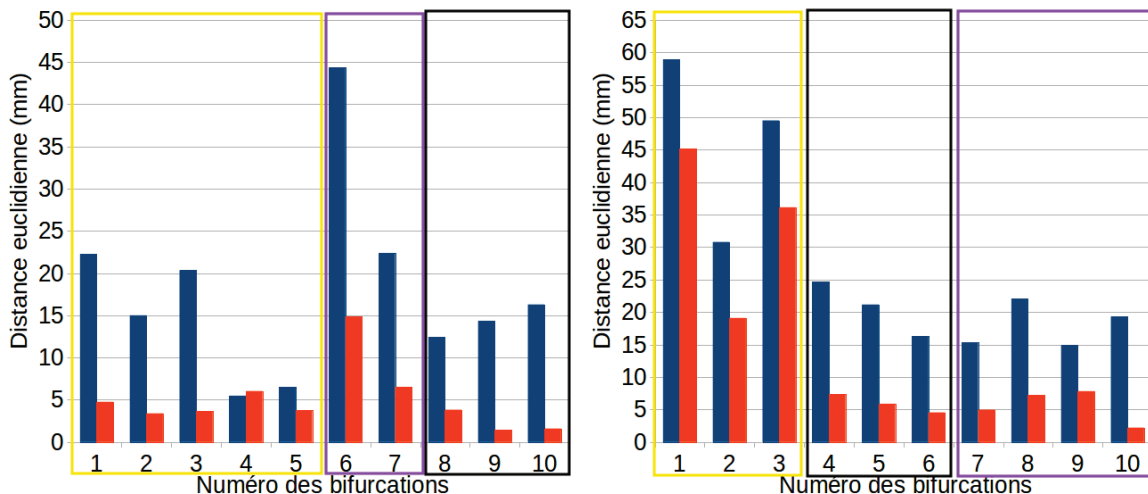


FIGURE 5.14: Distance euclidienne entre les bifurcations des veines du foie après recalage rigide (en bleu) et après recalage non-rigide (en orange). Les bifurcations encadrées d’une couleur sont situées dans le cadre de la même couleur sur la figure 5.15.

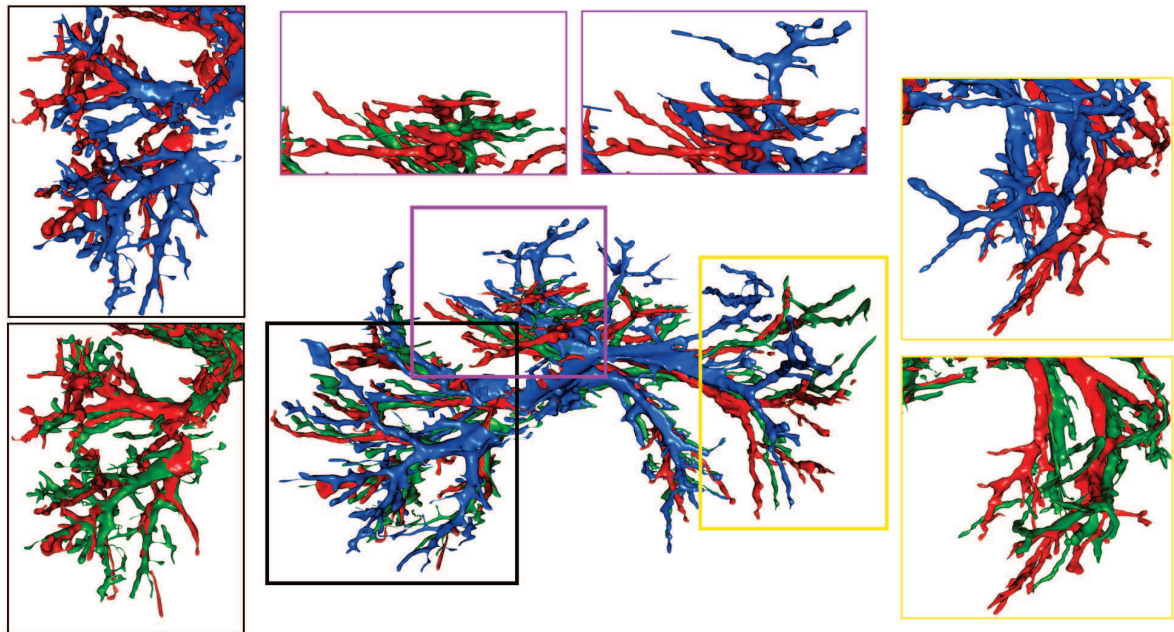
## 5.4 Application de réalité augmentée

Le modèle déformé est recalé sur la vidéo endoscopique pour pouvoir être visualisé durant l’opération. Nous proposons une méthode simple qui utilise les points remarquables précédemment sélectionnés sur le maillage partiel intraopératoire. Comme dit précédemment, ce maillage correspond à la surface du foie visible sur la vidéo endoscopique au début de l’opération et donc, il est possible de sélectionner manuellement sur cette vidéo les mêmes points remarquables que ceux sélectionnés lors de l’étape d’appariements (cf. Fig. 5.16).

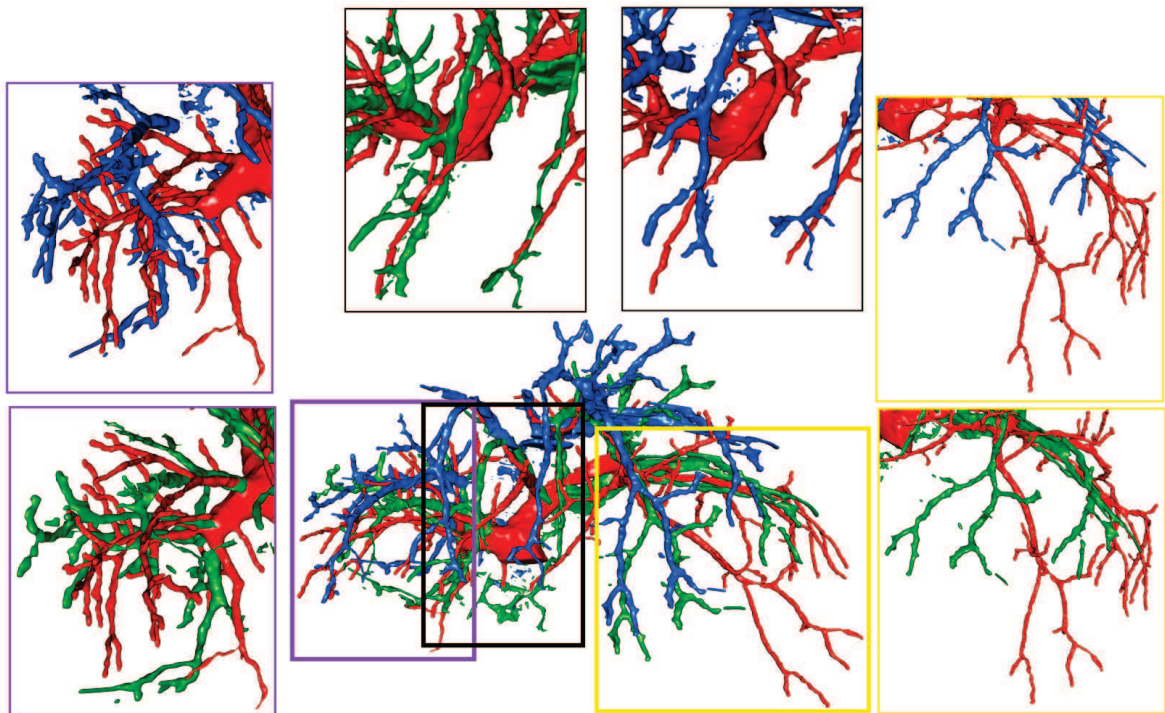
Après que les points aient été sélectionnés, nous utilisons une méthode de la bibliothèque ARLCORE, développée à l’IRCAD, qui permet de calculer la matrice de transformation entre un ensemble de points 3D et un ensemble de points 2D. Cette matrice est ensuite utilisée pour recalculer le modèle préopératoire déformé que nous proposons comme illustré sur la figure 5.16) où le modèle de la veine porte préopératoire déformée est superposé à l’image endoscopique. Le modèle préopératoire non-déformé est aussi affiché pour montrer le gain de notre méthode.

Nous observons sur la figure 5.16 que la position des vaisseaux déformés est visuellement plus cohérente que celle du modèle sans déformation. L’estimation des vaisseaux n’est pas parfaite, mais permet dès aujourd’hui de fournir un modèle proche de ce qu’on peut visualiser sur la vidéo endoscopique.





(a) Premier cas



(b) Second cas

FIGURE 5.15: Les veines du foie après (rouge) pneumopéritoine et après recalage rigide (bleu), ainsi que notre estimation de leur position (vert), sont illustrées et démontrent le gain qu'apporte notre méthode. L'ensemble des veines est représenté au centre et quelques autres points de vue de ces veines correspondants aux branches principales sont présentés.

Au final, le modèle préopératoire du foie a été déformé et superposé à la vidéo endoscopique ce qui valide notre objectif initial.

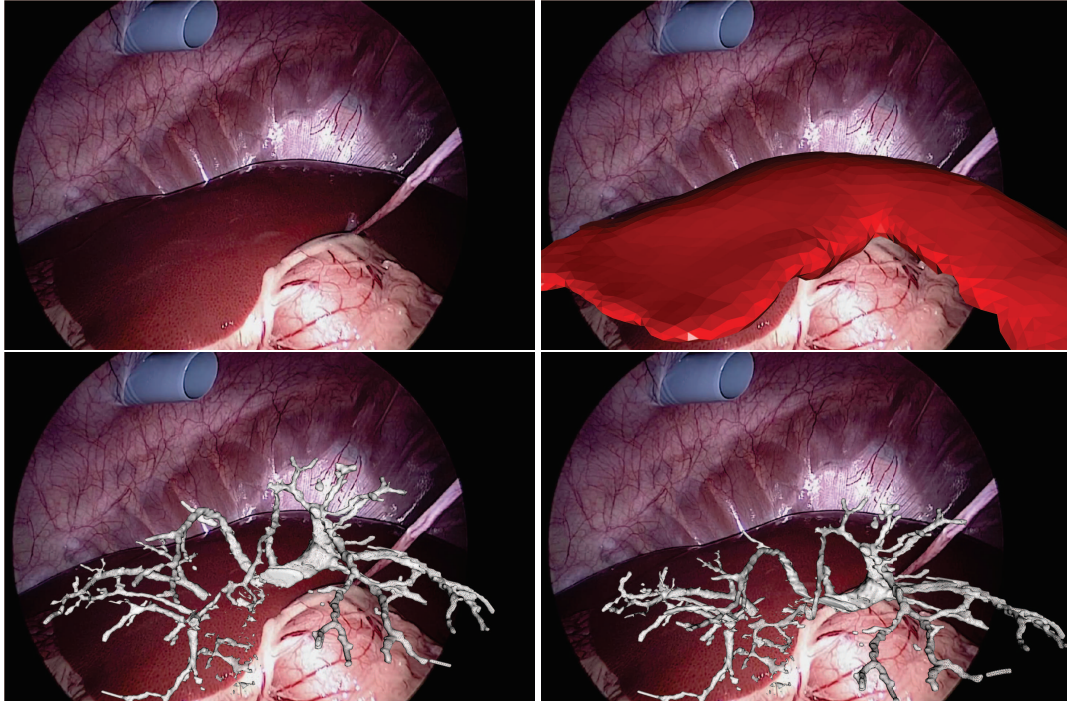


FIGURE 5.16: En haut, l'image de la vidéo endoscopique (à gauche) et la surface antérieure du foie intraopératoire (en rouge, à droite) sont recalées en sélectionnant des points anatomiques remarquables. Nous soulignons que dans cette expérience l'image intraopératoire et la vidéo endoscopique ont été acquises durant la même intervention, mais à des instants différents. Il existe donc un biais entre le modèle intraopératoire du foie et la vidéo endoscopique dû en particulier à la respiration. Ce biais aurait pu être évité si les deux acquisitions avaient été réalisées lors de la même phase respiratoire ce qui est possible puisque le porc est sous respiration mécanique. La matrice de transformation calculée permet aussi de recalculer d'autres structures anatomiques comme par exemple la veine porte. Nous avons superposé sur les images du bas les maillages de cette structure anatomique avant (à gauche) et après déformation (à droite) : les deux maillages ont été recalés à la vidéo endoscopique à partir de la matrice de transformation précédemment calculée.

## 5.5 Discussion

Nous proposons une discussion sur la faisabilité de notre méthode au bloc opératoire, notamment sur la réalisation des deux étapes interactives : la segmentation de la partie antérieure du foie intraopératoire et l'appariement des graines pour le calcul des  $GDM$ .

La segmentation du foie intraopératoire nécessite de délimiter manuellement le foie sur l'ensemble des viscères abdominaux  $M_V$ . Pour l'instant, il est possible de délimiter en coloriant le maillage  $M_V$  à partir d'un de nos logiciels. La délimitation est rapide et s'effectue généralement en une minute.

L'appariement manuel est aussi rapide à effectuer. En effet,  $M_I$  ne représente qu'une petite zone du foie et donc le nombre de points remarquables est limité : nous estimons qu'une minute est suffisante pour réaliser cette étape manuelle (cf. Fig. 5.17). Les étapes automatiques sont elles aussi très rapides et notre méthode prend environ 5 minutes au final ce qui est un temps raisonnable et acceptable en conditions cliniques. Nous avons déjà évoqué les différentes possibilités pour localiser des graines caractéristiques. Le principal problème est de trouver sur les deux maillages des graines qui se correspondent anatomiquement. Or, l'importante déformation subie par le foie modifie sa forme et des critères de similarité comme les normales à la surface ne nous paraissent pas fiables.

Au final, les étapes manuelles peuvent être perçues comme un frein à la reproductibilité de notre méthode. Cependant, nous avons montré que ces étapes sont facilement exécutables et que les logiciels fournis permettent une réalisation simple et rapide.

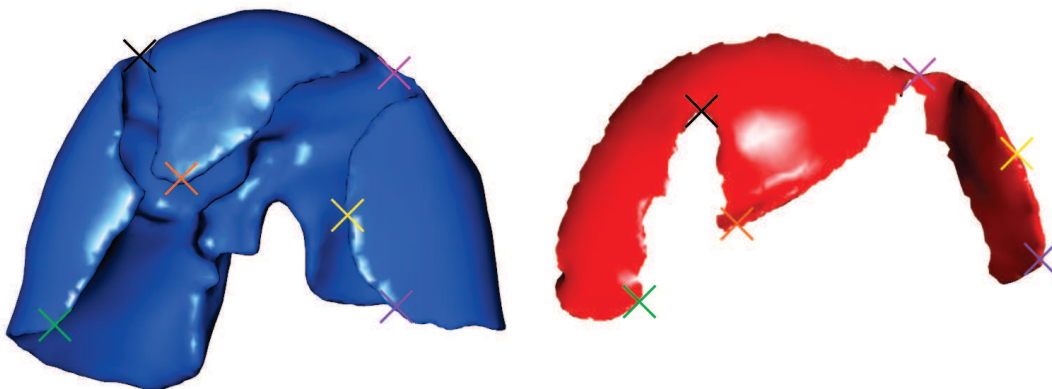


FIGURE 5.17: Exemple d'un ensemble de graines appariées sur un maillage du foie préopératoire  $M_P$  (en bleu, à gauche) et un maillage du foie partiel intraopératoire  $M_I$  (en rouge, à droite), avec chaque paire de croix colorée qui représente un appariement. Nous observons que peu de points remarquables sont disponibles sur  $M_I$  permettant une réalisation rapide de l'appariement.

Les conditions aux limites lors de la déformation biomécanique permettent de conditionner le déplacement du foie préopératoire lors de son appariement avec la surface antérieure du foie intraopératoire. Nous avons montré que l'estimation la plus précise de cette déformation est obtenue en ajoutant le modèle des autres viscères que le foie et l'estimation de la cavité abdomino-thoracique. L'avantage de cette configuration est de laisser au modèle du foie des degrés de liberté contrairement à la fixation des sommets dans la partie dorsale. Pour améliorer le réalisme de cette méthode, le modèle du foie est limité dans le sens caudal par un modèle des viscères abdominaux qui pour l'instant est fixe et immobile. Ce dernier point n'est cependant pas réaliste : il faudrait que le foie par collision pousse et déforme ces viscères.

Une perspective intéressante est d'ajouter aux viscères abdominaux un modèle d'éléments finis paramétré avec des valeurs biomécaniques. Cependant, comme nous l'avons expliqué dans le chapitre 3, les valeurs de ces paramètres sont difficiles à estimer surtout que les viscères abdominaux sont composés d'organes creux (l'estomac par exemple) dont le module de Young est difficile à mesurer et qui sont difficiles à simuler à cause du gaz contenu dans ces structures anatomiques. De plus, nous remarquons sur la figure 5.12 que le déplacement du foie dans le sens caudal n'est pas le même à gauche et à droite. En effet, le lobe droit semble être correctement estimé alors que le lobe gauche s'est déplacé lors du pneumopéritoine dans le sens caudal. Cette différence est sûrement due à la robustesse

de ces organes par rapport à l'amplitude du déplacement caudal du foie. Pour prendre en compte cette différence, il faudrait séparer ces organes et les caractériser avec des paramètres biomécaniques appropriés.

Avant de conclure, nous rappelons que notre méthode peut également être mise en oeuvre à l'aide d'une reconstruction 3D par vidéo endoscopique. Ce type de donnée intraopératoire a l'avantage d'être acquis à partir d'un équipement couramment utilisé lors d'une chirurgie laparoscopique. Nous rappelons que la surface du foie que nous avons segmentée est approximativement ce que nous pouvons attendre d'une méthode de reconstruction monoscopique ou stéréoscopique. Si l'endoscope est alors suivi à l'aide d'un système optique comme dans [48], la table peut être utilisée comme une référence pour initialiser le recalage rigide et la translation crano-caudale (le long du plan de la table) pourrait être déterminée par une localisation rapide de la veine porte à partir de la vue endoscopique. La réalisation de cette approche représente une perspective intéressante.

## 5.6 Conclusion

---

Ce chapitre présente la mise à jour de notre modèle préopératoire en utilisant des données intraopératoires issues d'une acquisition d'un C-arm 3D. Tout d'abord, nous avons montré qu'un recalage rigide était possible en s'appuyant sur la position de la colonne vertébrale et de l'entrée de la veine porte. Nous avons aussi montré que notre méthode de recalage à partir uniquement de la connaissance de la position de la surface antérieure du foie est insuffisante pour assurer une bonne précision, car il est nécessaire de contraindre aussi la partie postérieure. Pour surmonter ce problème, nous avons proposé d'utiliser l'estimation de la cavité abdomino-thoracique obtenue à partir de notre simulation d'un pneumopéritoine, comme une frontière pour le modèle du foie et le modèle des viscères abdominaux pour limiter le déplacement crano-caudal. La déformation du foie est ensuite effectuée en forçant la partie antérieure du modèle préopératoire à s'apparier à la forme de celle du modèle intraopératoire. Les résultats montrent la faisabilité de cette approche. Nous sommes conscients que notre méthode nécessite des étapes manuelles (identification de l'entrée de la veine porte et l'appariement des repères anatomiques), mais cela semble raisonnable d'après les cliniciens de l'Hôpital de Strasbourg. En fait, la principale préoccupation des chirurgiens est l'erreur de recalage. Notre méthode doit encore être améliorée et les chirurgiens estiment qu'une précision de guidage acceptable pour les structures profondes est une valeur d'environ 5 mm (par exemple, pour afficher une planification préopératoire d'une résection). Nous avons enfin montré qu'il était possible de recalcr ces structures critiques sur la vidéo endoscopique.

Dans ce chapitre, la donnée intraopératoire utilisée est la partie antérieure du foie uniquement. Ce choix a été effectué à cause de la mauvaise qualité de l'acquisition intraopératoire, qui ne permet pas d'effectuer une segmentation du foie en entier en un temps raisonnable, mais aussi, parce que cette surface correspondrait à la zone reconstruite à l'aide de la vidéo endoscopique. Dans le cas où la qualité de l'image rend possible la segmentation du foie, en entier, en un temps compatible avec une intervention, notre méthode de recalage non-rigide pourrait aussi être utilisée. Nous proposons, dans le chapitre suivant, une lecture différente de notre méthode d'appariement géodésique dans le cas de figure où la surface intraopératoire du foie disponible est complète, comme dans l'image préopératoire.

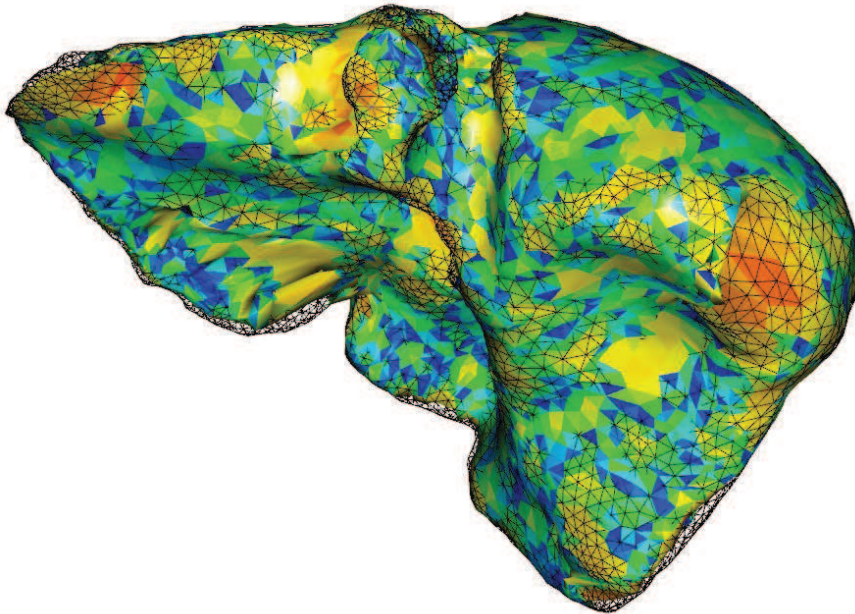


## Recalage à partir de la totalité de la surface du foie

---

*Dans ce chapitre, nous présentons comment utiliser notre méthode de recalage pour déformer le modèle 3D préopératoire du foie à partir de la surface intraopératoire entière. En effet, cette méthode de recalage peut facilement être adaptée pour ce cas de figure. Nous présentons les modifications apportées et évaluons celle-ci à partir d'images acquises avant et après pneumopéritoine, et aussi en utilisant des images multiphases et 3d+t.*

---



Dans le chapitre précédent, nous avons proposé une méthode d'appariement interactive afin de trouver le correspondant d'un sommet d'un maillage de la surface entière du foie préopératoire avec le sommet d'une surface partielle du foie. Cette méthode d'appariement fut ensuite utilisée afin de déformer la partie antérieure du modèle préopératoire. Dans ce chapitre, nous proposons d'étendre l'utilisation de cet appariement afin de recalibrer le foie d'un patient qui a été acquis dans différentes modalités à partir de sa surface uniquement.

Cette application est, tout d'abord, parfaitement adaptée à notre problème, car dans un futur proche, les images intra-opératoires permettront une identification rapide des organes d'intérêt avec une dose irradiante négligeable (grâce notamment au constant progrès de la sensibilité des capteurs).

Par ailleurs, l'imagerie multiphase du foie est une autre application qui requiert aussi un recalage de deux formes différentes du même foie. En effet, l'imagerie multiphase consiste à acquérir une image en temps artériel et une image en temps veineux. Celles-ci ne sont généralement pas acquises dans la même phase respiratoire (cf. Fig. 6.1) et par conséquent, les réseaux ne sont pas superposables directement (en tout cas, un recalage rigide ne suffit pas). Pour une planification chirurgicale optimale, il est préférable de pouvoir visualiser les artères et les veines dans le même repère. La validation des algorithmes de recalage dans ce cas de figure peut être difficile, voire impossible, car l'intérieur du foie correspond à des structures anatomiques différentes qui ne peuvent pas être comparées. Nous présentons donc l'utilisation de données 3D+t monomodales pour évaluer la position de la surface du foie et des vaisseaux sanguins.

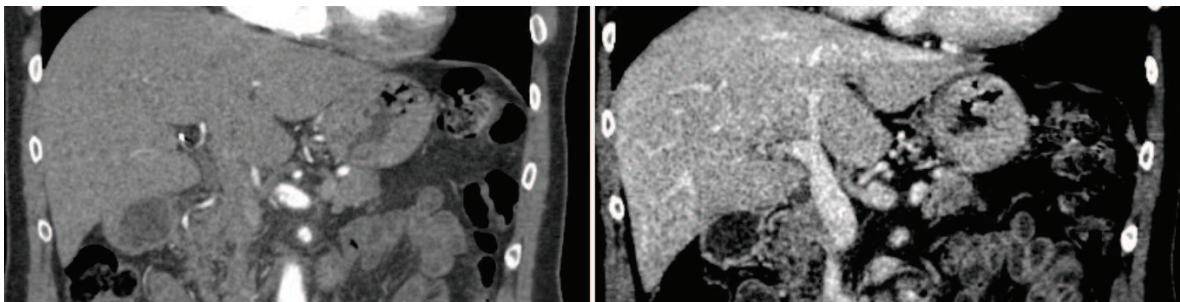


FIGURE 6.1: Illustration de la différence des intensités de niveau de gris d'une paire d'images multiphases. Les artères les plus fines sont visibles sur l'image artérielle (à gauche), alors que sur l'image acquise en temps veineux (à droite), seules les fines veines sont visibles.

Nous présentons tout d'abord les caractéristiques des données de porc, mais aussi d'humains, que nous utilisons dans ce chapitre. Ensuite, nous montrons que notre méthode de recalage, basée sur la distance géodésique à des points remarquables, est toujours pertinente avec ces nouvelles données et nous indiquons les modifications apportées à notre méthode de recalage. Enfin, la robustesse de l'appariement est réalisée à partir de données synthétiques générées à partir du moteur de simulation biomécanique. Finalement, nous évaluons l'appariement que nous proposons sur les données de porc dans le contexte de la chirurgie laparoscopique et sur les images d'humains 3D+t.

## 6.1 Caractéristiques des données d'entrée selon le contexte clinique

---

Dans cette section, nous proposons une description des données utilisées pour valider notre méthode de déformations. Nous rappelons tout d'abord les caractéristiques des données de porc avant et après pneumopéritoine. Ensuite, nous présentons le contexte clinique du recalage multiphase, ainsi que les spécificités de ce type d'imagerie.

### 6.1.1 Données de porc en chirurgie laparoscopique

Nous utilisons les données acquises sur des porcs : le modèle préopératoire du foie et la surface externe intraopératoire qui a servi de vérité terrain. Comme observée tout au long de ce manuscrit, nous avons noté l'importante déformation du foie causée par l'insufflation de gaz (cf. Fig. 6.2). De plus, le foie d'un porc est multi-lobaire et chacun de ses lobes a plus de degrés de liberté qu'un foie humain, amplifiant ainsi les déformations. Nous traitons donc dans ce premier cas clinique des déformations pouvant atteindre 5 cm d'amplitude et pouvant générer des changements topologiques et des changements significatifs de forme.

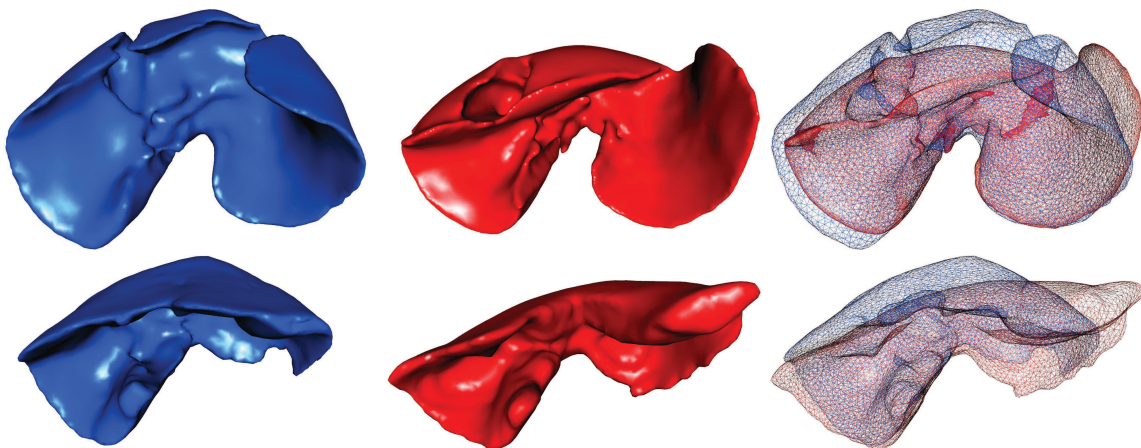

FIGURE 6.2: Maillage surfacique du foie d'un porc avant (resp. après) pneumopéritoine sur la colonne de gauche (resp. colonne du milieu). Les deux maillages en fil de fer (à droite) illustrent les importantes déformations du foie subit en raison du pneumopéritoine : la partie antérieure se déplace vers le bas et le lobe gauche se déplace vers la gauche dans la cavité abdominale. Sur le foie du bas, le lobe central (à gauche) se déplace sous le lobe gauche. Ce type de mouvement ne peut pas se produire sur un foie humain.

### 6.1.2 Données d'humains en imagerie multiphase

L'imagerie multiphase consiste à réaliser une série d'acquisitions sous agent de contraste d'un même patient à des phases sanguines différentes. En effet, l'agent de contraste injecté dans le réseau sanguin va circuler dans ce dernier et lors de l'acquisition, il va améliorer le contraste des images selon sa position dans les vaisseaux sanguins : le réseau artériel puis le réseau veineux. Ces données



permettent ensuite d'extraire la totalité de l'arbre vasculaire du foie. Dans ce contexte clinique, les acquisitions sont celles d'humains, et non de porcs, par conséquent les foies considérés ont une forme plus compacte et plus simple (cf. Fig. 6.3).

Lors d'une séance d'acquisitions multiphases, le patient n'est pas forcément dans la même phase respiratoire. Une erreur due à la respiration peut donc être présente entre les images, pouvant se traduire par un déplacement de 2 cm dans la direction cranio-caudale (cf. Chap. 2). Il est donc nécessaire de déformer le modèle du foie pour correspondre à l'autre image multiphase. Nous nous retrouvons alors dans une situation similaire à celui de la chirurgie laparoscopique, mais avec des déformations beaucoup moins importantes dans le cas du recalage multiphase.

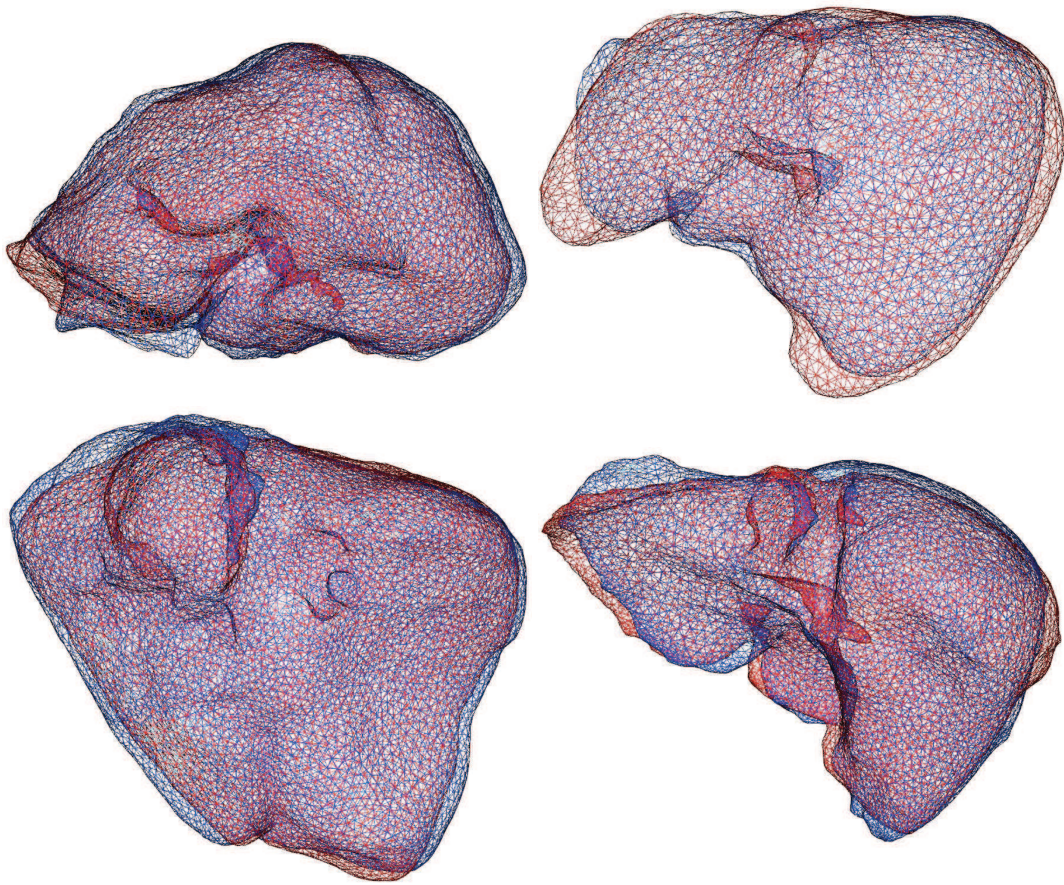


FIGURE 6.3: Quatre paires de foies d'humains extraits d'images 3d+t. Une translation a été effectuée pour souligner les déformations entre les maillages.

De nombreux auteurs ont évalué des méthodes de recalage non-rigide basées sur la minimisation de l'information mutuelle et à partir d'un champ de déformations de type B-spline, pour recaler des images multiphases [167, 168, 169]. D'autres travaux comme ceux de Kwon et al. [170] et de Cao et al. [171] proposent l'utilisation des coins : l'opérateur de détection des coins 3D de Forstner [170] et celui de Harris [171]. Les coins détectés sont automatiquement appariés entre les images multiphases à partir d'un critère basé sur l'intensité en niveaux de gris de l'image médicale. Kwon et al. [170] et de Cao et al. [171] ont utilisé un modèle de déformation de forme libre sur la base de B-splines [170] ou de "thin-plate spline" [171]. Puisque les vaisseaux sanguins ne sont pas les mêmes sur l'image

acquise en temps artériel et sur celle acquise en temps veineux, un recalage basé uniquement sur la similarité des intensités de niveau de gris semble inadapté en raison de l'incohérence des intensités (cf. Fig. 6.1).

Heldmann et al. [172] ont utilisé le champ de gradient normalisé comme critère de recalage avec une régularisation linéaire élastique. Leur principale contribution est de proposer un terme de pénalité pour éviter la superposition entre les veines et les artères. Drechsler et al. [173] ont proposé l'utilisation de repères anatomiques couplée avec un recalage de type "Demos élastique". Cette étape prend en compte la distance des voxels à la surface du foie, afin d'éviter une fausse correspondance des structures internes. Contrairement aux méthodes antérieures, celle-ci a utilisé des informations a priori pour améliorer le champ de déformation à l'intérieur du foie. Cependant, leur déformation est basée sur un modèle élastique qui ne peut pas prendre en compte correctement les propriétés biomécaniques réelles du foie. Les méthodes basées sur un modèle biomécanique, comme celui des éléments finis, aidées par des appariements de la surface, peuvent fournir des résultats réalistes [76, 174]. Nous pensons donc que ce type de modèle est nécessaire pour estimer de façon réaliste la position des vaisseaux du foie.

À notre avis, la principale limite de ces travaux est que l'estimation de la position des vaisseaux sanguins n'est pas évaluée. En effet, tous ces travaux évaluent uniquement la précision du recalage sur la surface du foie, il est difficile de comprendre si ces approches sont vraiment pertinentes ou non. Dans notre contexte clinique, la précision du recalage doit être évaluée sur la position des structures cruciales pour les chirurgiens, comme les vaisseaux du foie ou les tumeurs. Cependant, une telle évaluation nécessite au moins deux images de la même phase, ce qui est rare lors des acquisitions multiphasées. Nous verrons dans la section 6.5 qu'il est possible d'évaluer la position de ces structures anatomiques à partir d'images 3d+t acquises en temps veineux.

## 6.2 Méthode de déformation du foie

---

Comme dans le chapitre précédent, nous cherchons ici à déformer un maillage source  $M_P$  (avec ses sommets  $P_P$ ) pour qu'il corresponde à un maillage cible  $M_I$  (avec ses sommets  $P_I$ ) et nous avons choisi de suivre la même approche, avec quelques changements. Premièrement, la cavité abdomino-thoracique n'est plus nécessaire puisque nous connaissons la position de la partie postérieure du foie. Deuxièmement, un recalage rigide initial est aussi inutile puisque les maillages n'ont pas besoin d'être dans le même repère pour être appariés. Nous rappelons qu'auparavant ce recalage était nécessaire pour repositionner la partie dorsale des données préopératoires.

La génération de l'appariement est réalisée de la même façon que précédemment sous les mêmes critères. Nous proposons ici de montrer que la méthode d'appariement initiale est toujours pertinente avec des maillages de foies humains. Les modifications apportées lors de l'étape de déformation biomécanique seront ensuite détaillées.

### 6.2.1 Appariement entre $M_P$ et $M_I$

Nous rappelons qu'une carte de distance géodésique  $GDM_G$  correspond à l'ensemble des distances géodésiques entre chaque sommet d'un maillage et une graine  $G$ . Ces cartes sont utilisées pour élaborer le critère d'appariement. En effet, nous remarquons que si des  $GDM$  sont générées sur des

maillages du foie extraits d'images acquises sur un même patient à partir de deux images 3d+t, ces  $GDM$  sont semblables d'un maillage à l'autre si les graines sont placées à des endroits similaires (cf. Fig. 6.4).

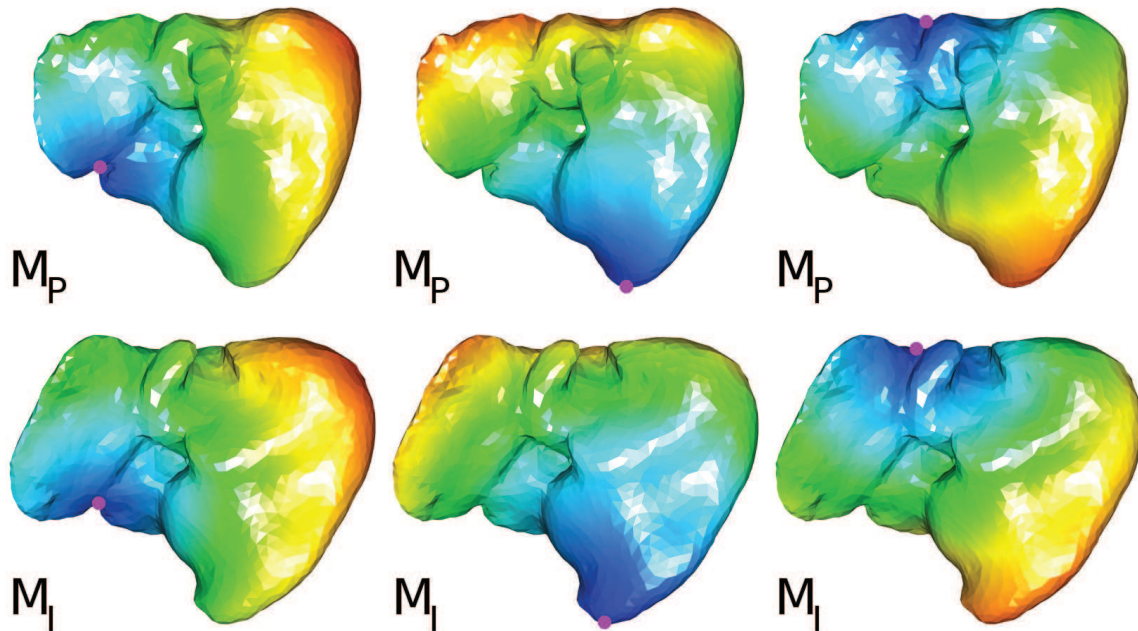


FIGURE 6.4: Le maillage du foie segmenté sur une image d'un même patient ( $M_P$ , en haut) et acquise 6 mois plus tard ( $M_I$ , en bas). La couleur de ces maillages est en fonction de la  $GDM_G$ , avec  $G$  la graine rose (bleu pour les points les plus proches et rouge pour les plus éloignés). Les graines de chaque maillage sont sélectionnées et appariées manuellement.

Notre appariement entre  $M_P$  et  $M_I$  consiste à utiliser ces  $GDM$  pour ne garder que les bons correspondants. Cette méthode fonctionne aussi dans le cas où les deux maillages sont entiers (cf. Figure 6.5). Dans le chapitre précédent, l'un des maillages ( $M_I$ ) à appairer était partiel et donc, l'appariement était aussi partiel. Puisque la totalité de la surface des deux maillages est connue, il est possible de calculer pour l'ensemble des sommets de  $M_I$  leur correspondant sur  $M_P$ , mais il est aussi possible de calculer pour l'ensemble des sommets de  $M_P$  leur correspondant sur  $M_I$ . Ces deux ensembles d'appariements sont donc calculés et seuls les appariements identiques dans les deux ensembles sont conservés.

## 6.2.2 Déformation biomécanique

Les résultats obtenus fournissent un champ de déplacement pour la surface externe du foie. Un modèle biomécanique est utilisé pour interpoler la matière à l'intérieur du foie. Le maillage volumique  $V_P$  du maillage source est associé à un modèle d'éléments finis pour gérer la déformation des tissus mous. De la même façon, le maillage des vaisseaux est associé à  $V_P$  : quand  $V_P$  est déformé, les vaisseaux sont également déformés. La déformation de  $M_P$  est effectuée en ajoutant des ressorts entre les points appariés avec une raideur choisie de manière empirique afin que  $M_P$  coïncide le mieux possible avec  $M_I$  (cf. Fig. 6.6). Contrairement au chapitre précédent, la cavité abdomino-thoracique




FIGURE 6.5: Exemple d'utilisation de *GDM* multiples pour réduire les éventuels candidats  $P_I$  pour un sommet  $P_P$ . Les candidats pertinents sont colorés en rouge foncé. Sur la figure de gauche, la zone en rouge est un anneau dont le centre est la graine (croix verte). Sur la figure du milieu, nous ajoutons une deuxième *GDM* et affichons deux zones contenant les candidats. Sur l'image de droite, une troisième *GDM* est ajoutée et l'intersection des trois cercles est une petite zone en rouge foncé. On peut voir que l'épaisseur de l'anneau dépend de la distance entre la graine et le sommet à apparier  $P_P$ .

n'est pas nécessaire puisque l'ensemble des points de  $M_P$  est contraint, la plupart des points ayant un appariement avec des points de  $M_I$ .

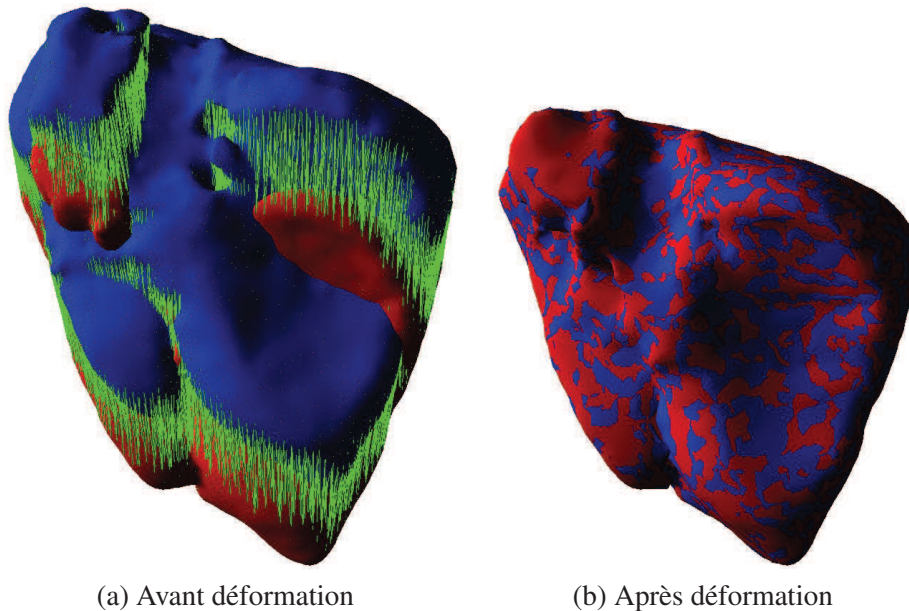


FIGURE 6.6: Maillages du foie avant et après la déformation biomécanique en utilisant SOFA. Le maillage source  $M_P$  est en bleu et chacun de ses sommets est étiré pour correspondre avec leur sommet correspondant sur le maillage cible  $M_I$  (en rouge), en utilisant des ressorts (en vert).

### 6.3 Validation de l'appariement

L'appariement que nous proposons est validé à partir de données synthétiques : des maillages sont générés en déformant un même maillage initial à l'aide du moteur de simulation SOFA. L'idée est d'obtenir plusieurs formes de ce maillage initial qui ont l'avantage d'avoir la même indexation des sommets. Dans ce cas, l'appariement anatomiquement correct est connu et est donc utilisé dans cette section comme vérité terrain pour valider l'appariement à partir des distances géodésiques que nous proposons.

Nous avons choisi d'utiliser le modèle du foie de porc car ces lobes sont plus faciles à déformer que les foies d'humains. Les lobes du modèle du foie sont étirés dans des directions différentes pour obtenir une déformation du modèle (cf. Fig. 6.7). Ainsi, les sommets du maillage initial  $M_P$  et du maillage déformé  $M_I$  possèdent les mêmes indices et ces deux maillages sont composés par un même nombre de sommets (5000 sommets). Nous considérons donc qu'un appariement est correct (resp. mauvais) si le sommet d'indice  $i$  de  $M_P$  correspond (resp. ne correspond pas) au sommet d'indice  $i$  de  $M_I$ . Deux déformations sont proposées : dans le premier cas, nous avons essayé de déformer sans trop allonger le lobe déformé et dans le second cas, la déformation est plus importante avec des déformations locales (cf. Fig. 6.7).

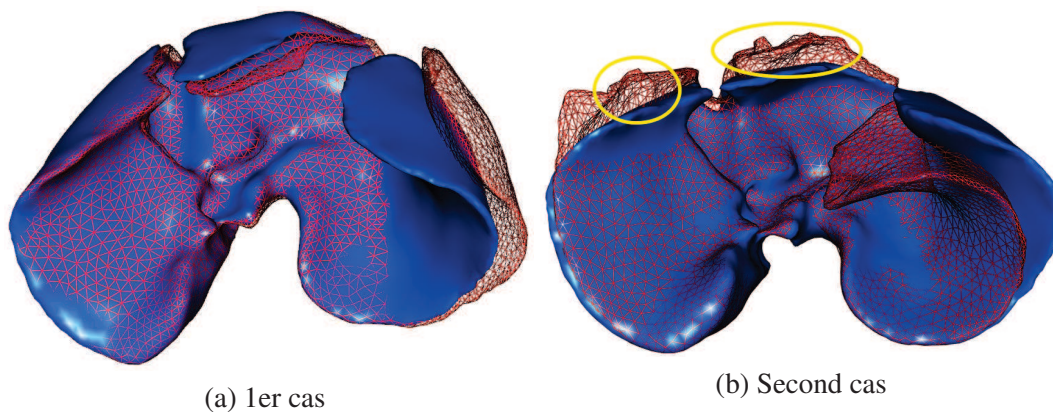


FIGURE 6.7: Le maillage d'un foie de porc (en bleu) est déformé à partir d'un moteur de simulation en étirant les lobes du foie. Le résultat de la déformation (en rouge) est considéré comme une forme différente du maillage initial qui peut ainsi permettre d'évaluer notre méthode d'appariements. La présence de forts étirements a provoqué dans le second cas des déformations locales (entourées en jaune) qui peuvent s'apparenter à des erreurs de segmentation.

Nous proposons d'étudier la robustesse de l'appariement en fonction du nombre de graines utilisées (cf. Tab. 6.1). L'objectif de cette étude est d'estimer combien de graines sont nécessaires pour que l'appariement que nous proposons soit correct.

En premier lieu, nous vérifions que l'étape de filtrage des candidats est fonctionnelle : nous avons évalué qu'en moyenne le nombre de candidats restants pour un appariement est égal à 545 candidats en utilisant 2 graines et égal à 86 candidats en utilisant 8 graines. Comme le nombre de candidats est beaucoup plus important, la probabilité pour que l'appariement soit faux est donc aussi plus importante.

Ensuite, nous proposons d'estimer l'erreur d'appariement (cf. Tab. 6.1). Nous remarquons qu'à partir de 8 graines pour le premier cas (resp. 12 graines pour le second cas) l'appariement est correct avec un pourcentage élevé d'appariements corrects, mais surtout s'accompagne d'une distance d'erreur des mauvais appariements relativement faible (4,2 mm (resp. 4,4 mm)). La distance d'erreur des mauvais appariements utilisée ici est la distance euclidienne entre le sommet que nous estimons être le bon correspondant et le sommet qui a le même indice que celui du point à appairer. Nous remarquons aussi que le second cas nécessite plus de graines que le premier pour obtenir une précision à peu près équivalente. Cette différence est due aux déformations plus importantes présentes dans le second cas (cf. Fig. 6.7). La valeur de la distance d'erreur des mauvais appariements est proche de celle de la distance euclidienne moyenne entre les sommets du maillage et de leurs voisins (la longueur moyenne des arêtes) qui est égale à 4,4 mm. Donc, en moyenne, les sommets mal appariés sont reliés, non pas avec le sommet ayant le même indice, mais avec un de ses voisins. De plus, nous avons vérifié que si la résolution du maillage est plus importante (avec un maillage contenant dix fois plus de points), avec donc une longueur moyenne des arêtes plus faible (1,2 mm), alors la distance moyenne des mauvais appariements diminue également (1,7 mm). Nous envisageons à l'avenir d'étudier plus en détail l'apport de ce paramètre sur nos résultats.

Il est aussi important de noter que l'appariement anatomiquement correct n'est pas parfait à cause des déformations locales qui peuvent provoquer des étirements locaux du maillage (cf. Fig.6.8). Dans ce cas, la correspondance par indice entre les maillages est approximative et la vérité terrain est donc biaisée.

TABLE 6.1: Évaluation des appariements en fonction du nombre de graines utilisées. La distance moyenne des mauvais appariements (dernière colonne à droite, en mm) correspond à la distance euclidienne entre le mauvais sommet choisi par notre appariement et le sommet de même indice.

Premier cas :

Nombre de graines utilisées	Pourcentage de bons appariements	Pourcentage de mauvais appariements	Distance moyenne des mauvais appariements
1	4,3	47,3	63,3 ± 36,9
2	33,7	28,2	30,3 ± 29,4
4	59,4	20,7	6,4 ± 10,0
8	77,5	12,9	4,2 ± 1,8
12	82,7	9,3	4,2 ± 2,0
16	83,6	8,8	4,3 ± 2,0

Second cas :

Nombre de graines utilisées	Pourcentage de bons appariements	Pourcentage de mauvais appariements	Distance moyenne des mauvais appariements
1	3,3	47,9	63,6 ± 35,8
2	20,0	35,2	29,0 ± 29,7
4	48,2	25,1	7,7 ± 11,7
8	53,5	23,5	5,3 ± 2,6
12	67,6	14,4	4,4 ± 1,9
16	70,3	13,2	4,3 ± 1,7

Dans l'expérience précédente, l'appariement des graines était parfait, c'est-à-dire qu'une graine de  $M_P$  d'indice  $i$  était appariée à la graine d'indice  $i$  de  $M_I$ . Nous proposons d'étudier les erreurs de l'appariement lorsque les graines sont mal appariées ce qui peut arriver lors d'un appariement manuel

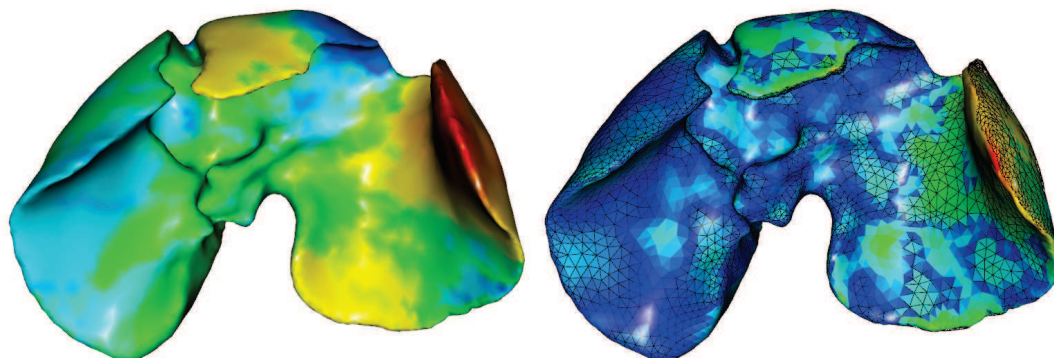


FIGURE 6.8: À gauche, le maillage est colorié en fonction de la moyenne des différences de chaque  $GDM$  de  $M_P$  avec leur  $GDM$  correspondant de  $M_I$ . Sur ce maillage, les zones jaune et rouge correspondent donc à des zones d'étirements locales. À droite, le maillage est colorié en fonction de la distance entre le maillage déformé manuellement (en noir, fil de fer) et celui déformé en utilisant l'appariement que nous proposons. Nous remarquons que les principales erreurs correspondent aux zones de forts étirements.

effectué par un utilisateur. Deux ensembles de graines mal appariées ont été sélectionnés : le premier a été choisi manuellement et le second a été obtenu en prenant comme graine un sommet voisin de la graine correcte (cf. Tab. 6.2).

Les résultats montrent que l'appariement est moins précis lorsque le nombre de graines mal appariées augmente. Cependant, l'erreur d'appariements reste acceptable puisque celle-ci (inférieure à 6 mm) est pratiquement égale à la longueur moyenne des arêtes, même lorsque toutes les graines sont mal appariées. Nous pouvons conclure que notre méthode d'appariements est robuste aux erreurs d'appariements entre les graines.

Nous rappelons que l'appariement est ensuite utilisé pour déformer le maillage à l'aide d'un moteur de simulation biomécanique. Cette étape sert aussi à régulariser l'appariement et donc à limiter l'impact des mauvais appariements. Par exemple, pour le second cas, lorsque 8 graines sont utilisées l'erreur moyenne des mauvais appariements est égale à  $5,3 \text{ mm} \pm 2,6 \text{ mm}$ . La distance moyenne du maillage obtenu après déformation  $M_R$  par rapport à la vérité terrain  $M_I$  est égale à  $0,4 \text{ mm} \pm 0,9 \text{ mm}$  (cf. Fig. 6.9). La distance indiquée ici correspond à la même que celle présentée en annexe C et est calculée pour chaque triangle de  $M_R$  avec le triangle de  $M_P$  ayant le même indice (et non plus, le triangle de  $M_P$  le plus proche).

Dans cette section, nous avons montré que l'appariement des sommets était suffisant pour fournir un champ de déformations satisfaisant pour l'étape de déformations. Nous avons aussi montré qu'une dizaine de graines étaient nécessaire pour arriver à un tel résultat et que notre méthode fonctionnait malgré des erreurs d'appariements des graines.

TABLE 6.2: Évaluation des appariements lorsque des graines sont mal appariées, c'est-à-dire des graines appariées qui n'ont pas le même indice. La distance euclidienne moyenne des graines mal appariées aux graines bien appariées est égale à 8,7 mm (resp. 4,2 mm) pour le premier (resp. second) ensemble de graines. L'appariement est effectué à partir de 8 graines dont la valeur de la colonne (1) correspond au nombre de graines mal appariées, avec : le pourcentage de bons appariements (2), le pourcentage de mauvais appariements (3) et la distance moyenne des mauvais appariements (4), la même distance que celle utilisée dans le tableau 6.1.

Premier cas :

(1)	Premier ensemble de graines			Second ensemble de graines		
	(2)	(3)	(4)	(2)	(3)	(4)
0	77,5	12,9	$4,2 \pm 1,8$	77,5	12,9	$4,2 \pm 1,8$
1	67,9	18,8	$4,5 \pm 1,8$	72,0	16,0	$4,5 \pm 1,8$
2	58,4	25,5	$4,6 \pm 1,6$	67,4	18,0	$4,7 \pm 1,9$
4	43,3	32,7	$5,8 \pm 2,8$	61,7	19,4	$5,3 \pm 2,7$
8	10,9	51,2	$5,7 \pm 2,2$	23,7	45,1	$4,8 \pm 2,1$

Second cas :

(1)	Premier ensemble de graines			Second ensemble de graines		
	(2)	(3)	(4)	(2)	(3)	(4)
0	53,5	23,5	$5,3 \pm 2,6$	53,5	23,5	$5,3 \pm 2,6$
1	45,6	24,8	$6,2 \pm 3,3$	46,0	24,7	$5,7 \pm 3,3$
2	45,5	25,3	$6,4 \pm 3,4$	47,2	24,7	$5,5 \pm 3,2$
4	33,7	30,1	$6,6 \pm 3,2$	40,4	30,2	$5,6 \pm 2,8$
8	4,8	44,2	$6,2 \pm 2,5$	15,0	43,0	$5,6 \pm 2,8$

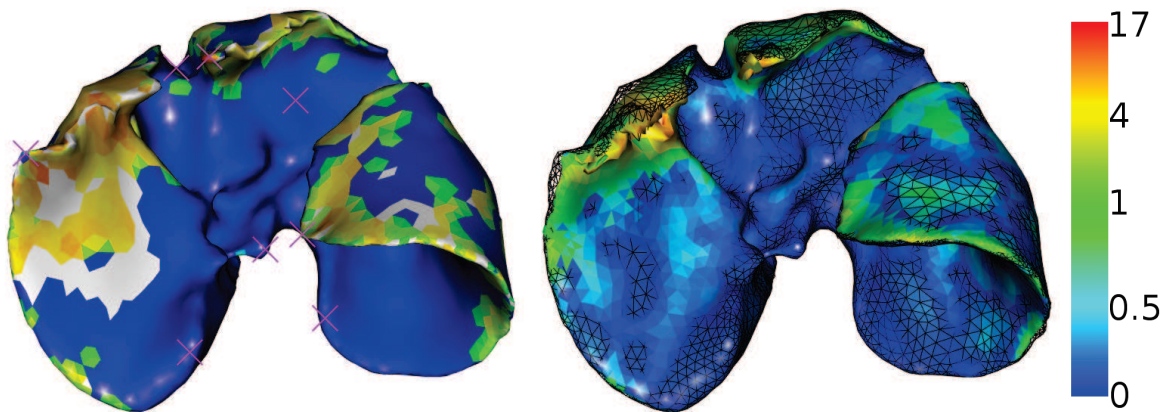


FIGURE 6.9: À gauche, chaque triangle du maillage  $M_I$  est colorié selon la moyenne des distances des appariements de chacun de ses sommets. Les triangles blancs correspondent aux triangles qui n'ont pas de sommets appariés. Enfin, les graines sont représentées par les croix roses. À droite l'estimation de la position de la surface du foie après déformation biomécanique est illustrée avec la vérité terrain  $M_I$  en noir, fil de fer. Nous remarquons que les erreurs sont principalement situées dans les zones de déformations locales.



## 6.4 Évaluation sur des données de porc en chirurgie laparoscopique

Nous évaluons dans cette section notre méthode de déformation en utilisant les données de porc acquises dans le contexte de la chirurgie laparoscopique. Les données sont obtenues par segmentation des images médicales présentées dans l'annexe A.

L'appariement est effectué en sélectionnant des graines sur les maillages comme décrit précédemment. Le choix des graines est difficile à effectuer, car les deux maillages présentent une forte déformation entre eux due au pneumopéritoine. Cette déformation provoque le déplacement des lobes, qui sont plus difficiles à situer, et donc à apparier, en particulier dans le second cas (avec le lobe central qui se déplace sur la droite). Le déplacement de ces lobes entraîne des changements topologiques qui ne peuvent pas être pris en compte par notre méthode. Cependant, l'approche que nous proposons, pour apparier un point  $P$ , est effectuée à partir uniquement des  $GDM$  dont la graine est proche du point  $P$ . En effet, nous avons vu auparavant que les  $GDM$  trop éloignées de  $P$  ne contribuent pas à l'appariement de ce point  $P$ . En fait, si les déformations locales sont importantes entre les deux maillages à apparier, alors les  $GDM$  vont contribuer à l'appariement de peu de points. Comme observée dans la section 6.3, la solution pour corriger ce problème est d'adapter le nombre de graines par rapport à la déformation entre les deux maillages. Dans le second cas, il est donc nécessaire d'utiliser plus de  $GDM$  (entre 10 et 15) pour obtenir suffisamment de  $GDM$  contributives localement.

### 6.4.1 Évaluation de la position de la surface du foie

Nous comparons le maillage  $M_R$  résultant de notre méthode d'estimation avec celui du foie après pneumopéritoine. Pour référence, nous rappelons la distance du maillage préopératoire  $M_P$  du foie au maillage intraopératoire  $M_I$  après recalage rigide (cf. Tab. 6.3 et Fig. 6.10).

TABLE 6.3: Distances entre chaque triangle de  $M_R$  et la vérité de terrain. Les valeurs sont triées en quatre groupes. Chaque groupe contient un quart de l'aire totale du maillage. La distance est entre  $M_R$  et  $M_I$  : avant recalage (1), après recalage rigide (2) et après recalage non-rigide (3).

Plage de couleurs	Premier cas (mm)			Second cas (mm)	
	(1a)	(2a)	(3a)	(2b)	(3b)
Bleu à Turquoise	0 - 3.6	0 - 1.8	0 - 0.4	0 - 2.9	0 - 1.2
Turquoise à Vert	3.6 - 6.6	1.8 - 4.2	0.4 - 0.8	2.9 - 6.3	1.2 - 3.2
Vert à Jaune	6.6 - 11.2	4.2 - 10.8	0.8 - 2.0	6.3 - 11.3	3.2 - 6.3
Jaune à Rouge	11.2 - 55.5	10.8 - 44.6	2.0 - 14.2	11.3 - 42.2	6.3 - 40.8
Moyenne ( $\pm$ Écart-type)	8.3 ( $\pm$ 7.3)	7.4 ( $\pm$ 7.6)	1.6 ( $\pm$ 2.2)	6.3 ( $\pm$ 7.0)	3.6 ( $\pm$ 4.6)

La précision de l'estimation de la position de la surface du foie est meilleure que celle obtenue dans le chapitre précédent pour les deux cas étudiés. En effet, nous utilisons dans cette méthode l'ensemble de la surface du foie, il était donc attendu que les résultats soient de meilleure qualité. Le résultat devrait être parfait puisque normalement la forme du maillage  $M_P$  devrait coïncider avec la forme du maillage intraopératoire  $M_I$  et donc, la distance entre ces deux maillages devrait être nulle. Cependant, les déformations locales ne sont pas toutes prises en compte et donc créent cette erreur d'estimation. De plus, nous remarquons que le problème du lobe central pour le second cas provoque des erreurs

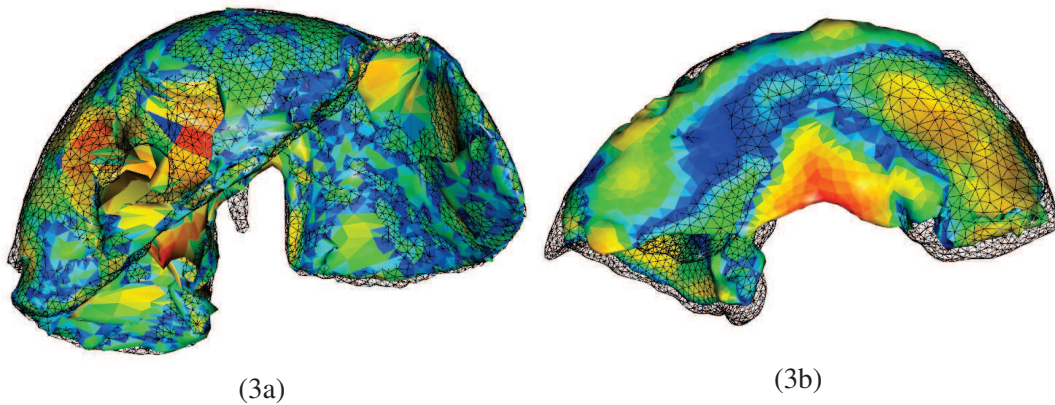


FIGURE 6.10: Résultats de notre méthode de la surface du foie, pour les deux cas, avec la vérité terrain en fil de fer noir. Les maillages sont coloriés selon les indications du Tab.6.3 : celui de gauche avec la troisième colonne (3a) et celui de droite avec la cinquième colonne (3b). Pour le second cas, à droite, on peut voir que les résultats ne sont pas satisfaisants au centre du foie. En fait, lors du pneumopéritoine, le lobe du milieu s'est déplacé vers la gauche, sous le lobe gauche. Ce phénomène explique également l'erreur moyenne de la surface égale à 3,6 mm. En effet, l'appariement même manuel est difficile à réaliser dans cette zone. De plus, notre modèle de déformation ne permet pas de gérer des changements topologiques lors de la déformation et donc, de créer cette zone vide entre les deux lobes.

importantes dans cette zone. Pour résoudre ce problème, il faudrait pouvoir couper le maillage pour permettre cette séparation des deux lobes. Ce type d'interaction n'est pas possible avec notre méthode de déformation.

#### 6.4.2 Évaluation de la position des vaisseaux du foie

Les vaisseaux ont été évalués en utilisant la même méthode que dans le chapitre précédent, en comparant la distance euclidienne des bifurcations de ces vaisseaux entre l'estimation que nous obtenons avec notre recalage non-rigide et la vérité terrain. Nous obtenons pour la première paire d'images (resp. la seconde paire), une erreur moyenne de  $17,9 \text{ mm} \pm 11,0 \text{ mm}$  et une valeur maximale de  $44,3 \text{ mm}$  (resp.  $27,3 \text{ mm} \pm 14,3 \text{ mm}$  et  $58,8 \text{ mm}$  valeur maximale) sans le recalage et  $8,9 \text{ mm} \pm 3,6 \text{ mm}$  et une valeur maximale de  $14,5 \text{ mm}$  (resp.  $18,2 \text{ mm} \pm 11,8 \text{ mm}$  et une valeur maximale de  $44,9 \text{ mm}$ ) après le recalage non-rigide (cf. Fig. 6.11). Comme dans le chapitre précédent, la précision de l'estimation de la veine porte de la seconde paire d'images est moins précise que celle de la première paire d'images à cause principalement des déplacements du lobe gauche.

Nous remarquons que les résultats sont moins précis que ceux obtenus dans le chapitre précédent (cf. Tab. 6.4). La méthode présentée ici ne se base que sur l'appariement de la surface du foie alors que dans le chapitre précédent nous avons utilisé la prédiction de la position de la cavité abdomino-thoracique comme conditions aux limites. L'avantage d'utiliser cette prédiction est de restreindre l'impact des contraintes imposées par l'appariement en ne limitant qu'une partie du foie, le reste est simulé avec des conditions aux limites réalistes (la cavité abdomino-thoracique).

De plus, l'appariement de la totalité de la surface du foie est faussé à cause des déplacements des

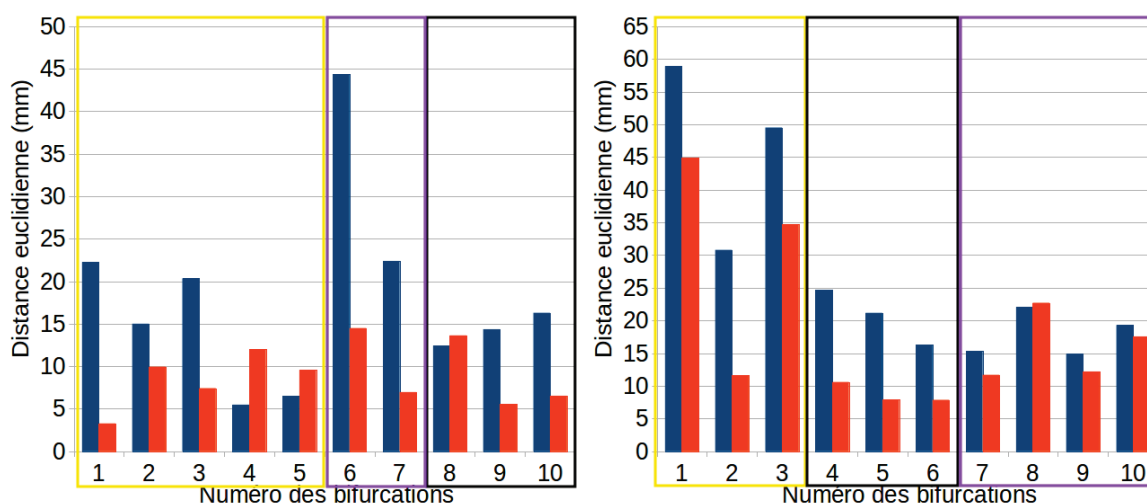


FIGURE 6.11: Distance euclidienne entre les bifurcations des veines du foie après recalage rigide (en bleu) et après recalage non-rigide (en orange). Les bifurcations encadrées d'une couleur sont situées dans le cadre de la même couleur sur la figure 6.12.

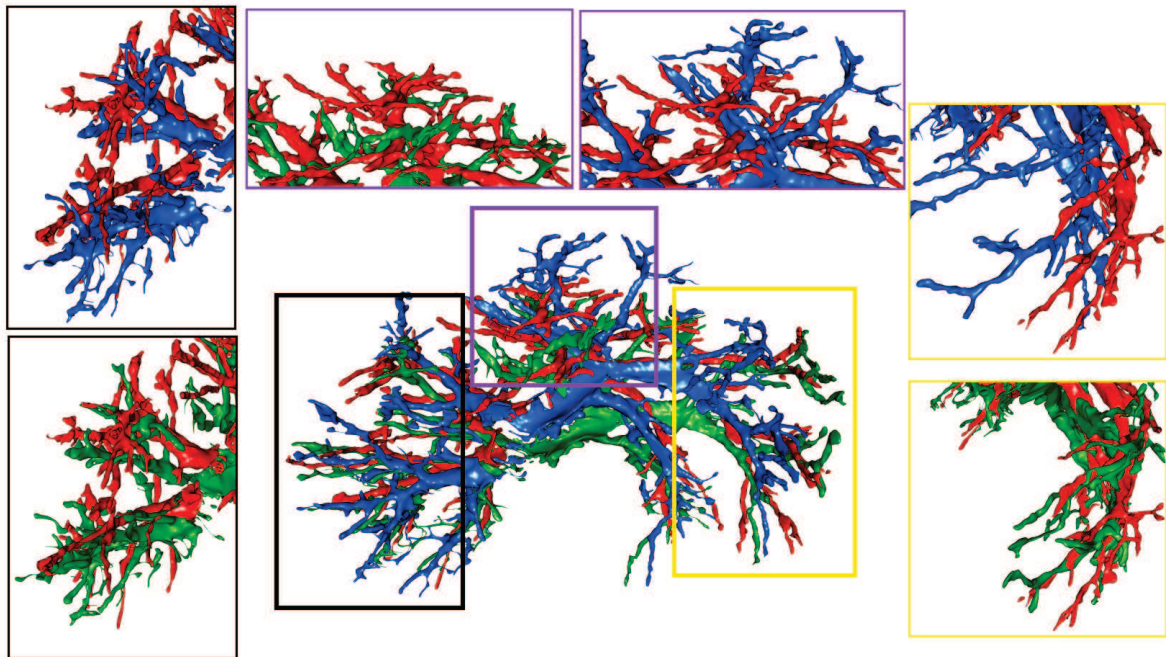
lobes entre eux ce qui entraîne les erreurs d'estimation de la position de la vascularisation. En effet, les lobes peuvent se déplacer et glisser l'un sur l'autre à cause des importantes déformations dues au pneumopéritoine sans modifier la surface du foie (cf. Fig. 6.12). Par conséquent, la connaissance de la surface du foie n'est pas suffisante pour estimer les vaisseaux sanguins. Nous rappelons cependant que le foie d'un humain ne possède pas des lobes aussi mobiles entre eux et que donc, les déplacements entre les lobes ne devraient pas être aussi importants.

TABLE 6.4: Récapitulatif des évaluations de l'estimation des vaisseaux sanguins obtenue dans le chapitre 5 et dans ce chapitre.

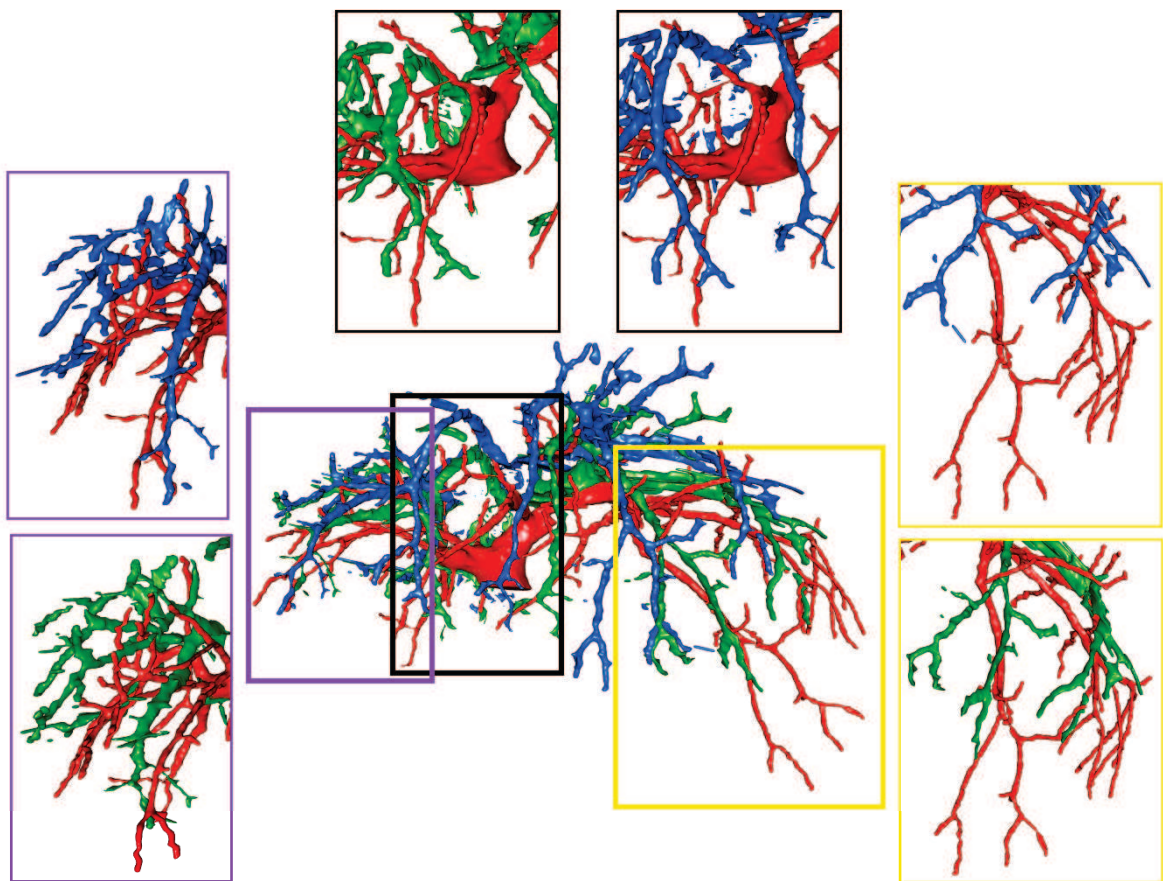
	Premier cas		Second cas	
	Moyenne (Écart-type)	Maximum	Moyenne (Écart-type)	Maximum
Après recalage rigide	17,9 ± 11,0	44,3	27,3 ± 14,3	58,8
Méthode du chapitre 5	5,0 ± 3,8	14,8	14,0 ± 14,9	45,1
Méthode du chapitre 6	8,9 ± 3,6	14,5	18,2 ± 11,8	44,9

Pour améliorer notre méthode, il serait donc nécessaire de modéliser chacun des lobes du foie ce qui requiert de pouvoir segmenter ceux-ci sur les images médicales. Ces lobes sont difficilement visibles à partir uniquement de la surface du foie, par contre il est possible de les identifier à partir de la connaissance de la vascularisation.

Soler [175] propose une méthode de délimitation des segments anatomiques du foie qui pourrait être utilisée pour générer un modèle du foie avec des lobes indépendants. Cette méthode se base sur le fait que chaque lobe est alimenté par une branche distincte du réseau veineux : il est donc possible d'identifier la position des lobes du foie à l'aide de la connaissance de la position de la vascularisation (cf. Fig. 6.13). Cependant, même si cette méthode pouvait fonctionner sur l'image préopératoire, elle ne serait pas réalisable sur l'image intraopératoire puisque la position des vaisseaux sanguins n'est



(a) Premier cas



(b) Second cas

FIGURE 6.12: Les veines du foie avant (bleu) et après (rouge) pneumopéritoine, ainsi que notre estimation de leur position (vert), sont illustrées et démontrent le gain qu'apporte notre méthode. L'ensemble des veines est représenté au centre et quelques autres points de vue de ces veines correspondant aux branches principales sont présentés.

pas connue. Cette délimitation du foie intraopératoire en lobes est le sujet de prochains travaux.

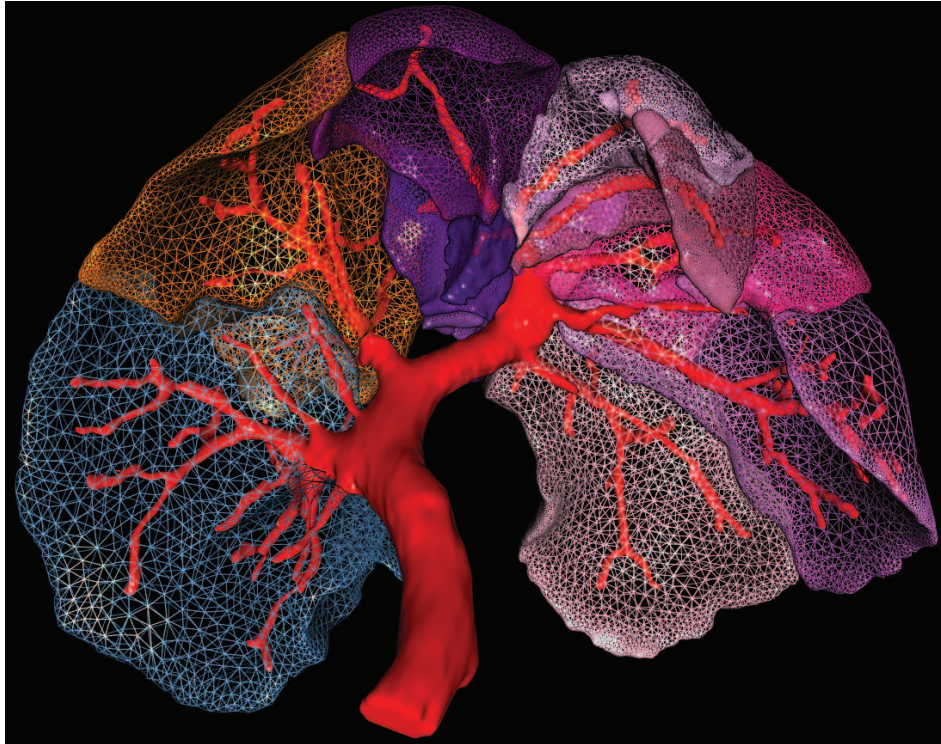


FIGURE 6.13: Nous nous intéressons ici à l'identification des différents lobes sur un foie de porc. Une distinction sur les images médicales entre ces lobes est difficile à réaliser à partir de la surface du foie. Cependant, en visualisant le réseau veineux (en rouge), il est possible de segmenter le foie en segments (représentés ici par différentes couleurs) qui s'apparentent aux lobes du foie.

## 6.5 Évaluations sur des données cliniques

---

Nous proposons dans cette section d'évaluer notre méthode de recalage sur des images 3d+t. En effet, comme l'imagerie multiphase ne fournit pas les mêmes systèmes de vaisseaux, nous ne pouvons pas évaluer la qualité du recalage des vaisseaux en utilisant ce type d'acquisitions. Nous proposons comme alternative d'évaluer notre recalage sur quatre patients en utilisant des images 3D+t acquises en temps veineux. Nous retrouvons entre deux images 3d+t des déformations dues à la respiration, mais aussi des déformations dues au temps puisque l'intervalle entre les deux acquisitions est d'une année. Ainsi, si le recalage que nous proposons donne des résultats précis avec ce type d'images, il devrait fonctionner sur des images multiphases.

Pour les trois premiers patients, nous disposons de deux TDM avec un intervalle de temps d'une année. Pour le quatrième patient, nous avons un TDM en position décubitus dorsal et un TDM en position décubitus latérale et un intervalle de temps de deux ans. Ces données permettent de démontrer que même de fortes déformations peuvent être corrigées par notre approche. Nous évaluons la

précision du recalage en mesurant la distance entre les maillages surfaciques résultants du foie  $M_R$  et des vaisseaux avec ceux du maillage cible  $M_I$ .

Pour réaliser la validation, nous utilisons cinq à dix graines comme la déformation entre les deux maillages est faible par rapport à celle des foies de porc en chirurgie laparoscopique. Nous sélectionnons ces points manuellement sur les maillages surfaciques à partir d'un de nos logiciels. L'utilisateur est guidé par un jeu de couleurs pour sélectionner des graines correspondantes à des points remarquables. Le nombre de graines dépend de la forme du foie : il permet généralement une identification facile et le choix d'au moins cinq points anatomiques distincts, ce qui est déjà suffisant pour que notre méthode fonctionne. Dans le cas où des points anatomiques peuvent être facilement repérés, nous les utilisons tous, car ils améliorent la qualité de l'appariement. Afin d'évaluer la variabilité de notre méthode pour la sélection des graines, nous calculons pour chaque patient le recalage en utilisant différents ensembles de paires de graines sélectionnées par huit utilisateurs différents.

### 6.5.1 Évaluation de la position de la surface du foie

Comme pour les autres validations, nous proposons d'évaluer l'estimation de la position de la surface du foie  $M_R$  avec la vérité terrain  $M_I$ . Pour référence,  $M_P$  et  $M_I$  ont été recalés en utilisant une méthode ICP pour ensuite calculer la distance entre ces deux maillages. On notera que les valeurs indiquées ici sont en fait la moyenne des résultats obtenus avec l'ensemble des huit sous-ensembles de graines choisies par les huit utilisateurs.

La distance moyenne entre  $M_P$  (après un recalage ICP) et  $M_I$  est comprise entre 2 et 4 mm avec une erreur maximale de 10 à 20 mm (cf. Tab. 6.5). Nous obtenons une erreur moyenne inférieure à 0,5 mm dans les quatre cas et une erreur maximale de 7 mm (cf. Tab. 6.5 et Fig. 6.14). Les erreurs maximales sont dues à des déformations locales ou dues à des erreurs de segmentation. La variabilité inter-utilisateur a été calculée et est inférieure à 10%, nous considérons donc que notre méthode est indépendante de l'utilisateur.

TABLE 6.5: Distances entre chaque triangle des maillages surfaciques déformés et les maillages d'entrée, calculées et triées en quatre groupes. Chaque groupe contient un quartile de l'aire total du maillage.

Plage de couleurs	Premier patient (mm)		2ème patient (mm)	
	(1)	(2)	(1)	(2)
Bleu à Turquoise	0 - 0.8	0 - 0.1	0 - 1.0	0 - 0.05
Turquoise à Vert	0.8 - 1.8	0.1 - 0.2	1.0 - 1.8	0.05 - 0.1
Vert à Jaune	1.8 - 3.5	0.2 - 0.5	1.8 - 2.9	0.1 - 0.2
Jaune à Rouge	3.5 - 13.3	0.5 - 6.3	2.9 - 10.3	0.2 - 4.7
Moyenne ( $\pm$ Écart-type)	1.9 ( $\pm$ 1.9)	0.3 ( $\pm$ 0.4)	1.4 ( $\pm$ 1.7)	0.1 ( $\pm$ 0.3)

Plage de couleurs	3ème patient (mm)		4ème patient (mm)	
	(1)	(2)	(1)	(2)
Bleu à Turquoise	0 - 1.7	0 - 0.1	0 - 1.8	0 - 0.1
Turquoise à Vert	1.7 - 4.1	0.1 - 0.2	1.8 - 4.0	0.1 - 0.3
Vert à Jaune	4.1 - 6.1	0.2 - 0.5	4.0 - 6.6	0.3 - 0.6
Jaune à Rouge	6.1 - 13.2	0.5 - 6.7	6.6 - 20.6	0.6 - 5.7
Moyenne ( $\pm$ Écart-type)	3.2 ( $\pm$ 3.0)	0.3 ( $\pm$ 0.6)	4.0 ( $\pm$ 3.3)	0.5 ( $\pm$ 0.6)

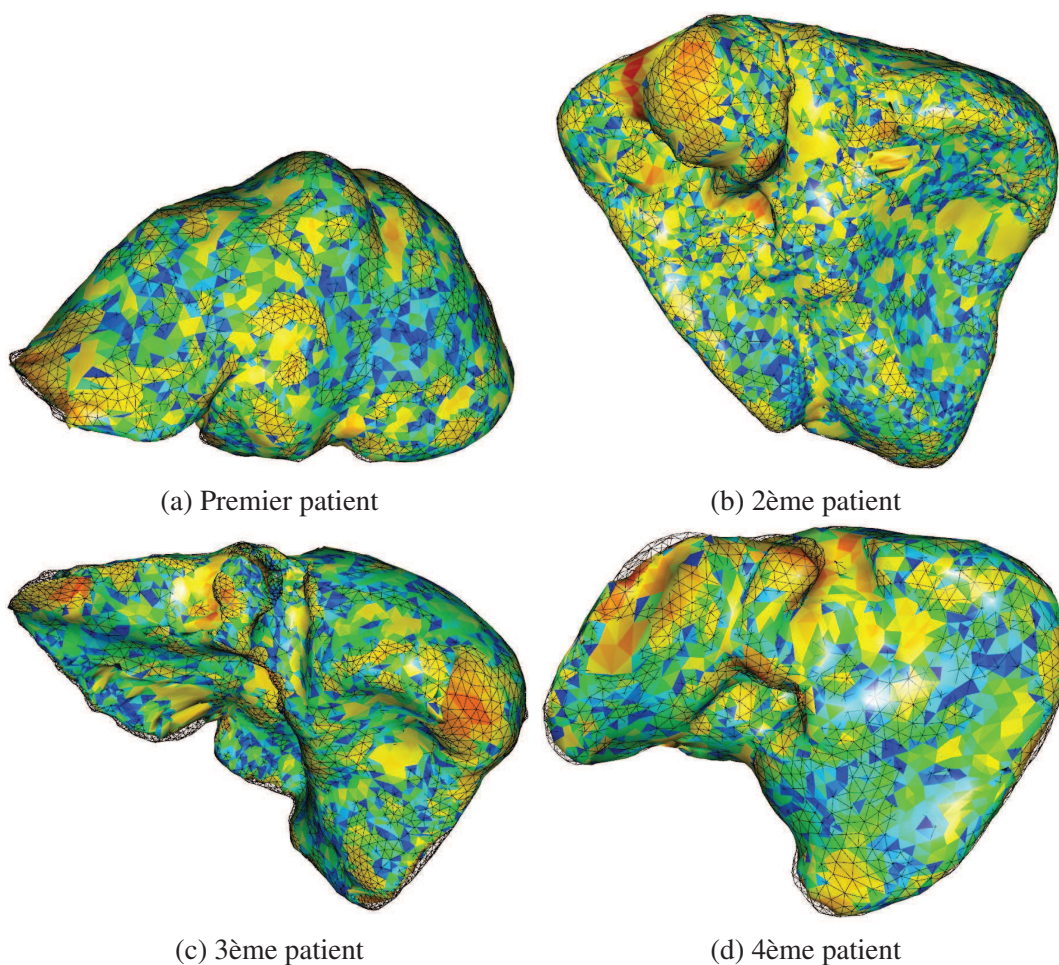


FIGURE 6.14: Illustrations des résultats obtenus après le recalage non-rigide que nous proposons, coloriés selon les indications du Tab. 6.5 avec la vérité terrain ( $M_T$ ) en noir, fil de fer.

### 6.5.2 Évaluation de la position des vaisseaux du foie

L'évaluation de la précision du recalage des vaisseaux est effectuée en calculant la distance euclidienne entre dix bifurcations des veines qui ont été sélectionnées manuellement (cf. Tab. 6.6, Fig. 6.15 et Fig. 6.16). Les résultats obtenus sont comparés avec d'autres résultats obtenus à partir d'un recalage rigide. Celui-ci est réalisé avec une méthode ICP entre les deux surfaces du foie résultant en une matrice de transformation qui est ensuite appliquée au maillage des vaisseaux.

Nous obtenons une erreur moyenne de 2,8 mm au lieu de 4,6 mm, ce qui est suffisant pour les chirurgiens. Bien que le recalage rigide semble donner de bons résultats initiaux, nous devons souligner que la principale erreur est généralement due à un lobe qui a été fortement déformé (5 mm à 15 mm). Les plus fortes améliorations obtenues avec notre méthode correspondent aux colonnes de droite dans tous les histogrammes de la figure 6.15. Pour le quatrième patient, la distance moyenne est plus importante que pour les autres (8 mm). Nous rappelons que pour ce patient, nous avons un TDM en position décubitus latérale et l'autre en position couchée qui implique des déformations plus importantes. Malgré

un manque de précision, notre méthode offre une amélioration moyenne prometteuse de 160% pour ce patient.

TABLE 6.6: Précision du recalage des vaisseaux de quatre patients en fonction de la distance euclidienne de dix bifurcations de vaisseaux (cf. Fig. 6.15).

	Après recalage rigide (mm)		Après recalage non-rigide (mm)		Amélioration moyenne (mm)
	Erreur moy.	Erreur max.	Erreur moy.	Erreur max.	
Premier patient	$3.6 \pm 2.5$	8.9	$2.2 \pm 1.1$	4.0	1.2
2ème patient	$3.7 \pm 1.3$	5.2	$2.4 \pm 1.1$	4.4	1.3
3ème patient	$6.5 \pm 2.2$	9.9	$3.7 \pm 1.8$	6.3	2.8
4ème patient	$11.2 \pm 3.7$	19.1	$7.9 \pm 3.8$	15.4	3.0

## 6.6 Conclusion

---

Dans ce chapitre, nous avons montré que notre méthode de recalage fonctionne lorsque les maillages sont entiers et construits à partir de foies humains. Nous avons montré que l'utilisation de la distance géodésique à des points remarquables est pertinente pour apparier deux maillages aussi bien dans le contexte de la chirurgie laparoscopique que dans celui du recalage multiphase. Ensuite, nous avons expliqué les modifications apportées à la déformation biomécanique qui est appliquée sur le foie et ses vaisseaux. Nous avons proposé une première évaluation de la qualité de notre méthode d'appariements sur des données synthétiques montrant qu'ainsi qu'une dizaine de graines est suffisante pour obtenir un bon appariement. Nous avons ensuite évalué notre méthode de recalage sur des données de porc sans et avec pneumopéritoine qui estime les vaisseaux avec une précision d'un centimètre pour le premier porc et de deux centimètres pour le second porc. Ces résultats sont encourageants et la délimitation en lobes de notre modèle du foie pourrait diminuer ces erreurs d'estimation. Enfin, une dernière évaluation de notre recalage sur des données 3d+t d'humains donne des résultats prometteurs : en moyenne pour quatre patients, 0,5 mm d'erreur pour la position de la surface du foie et 3,5 mm d'erreur pour la position des vaisseaux. Par ailleurs, nous avons montré comment l'utilisation d'images 3d+t pour un suivi de tumeur peut aider à évaluer rigoureusement les méthodes de recalage multiphase des structures internes du foie.

Nous pensons que notre méthode peut aussi être utilisée pour le recalage multimodal où les déformations principales sont dues à la respiration et à une différence de positions du patient dans les dispositifs d'acquisition. Comme nous ne disposons pas de telles images médicales, nous ne pouvons pas évaluer notre méthode sur ce type de données, toutefois, nous prévoyons d'obtenir ces données pour vérifier la pertinence de notre approche pour ce genre de problème clinique.



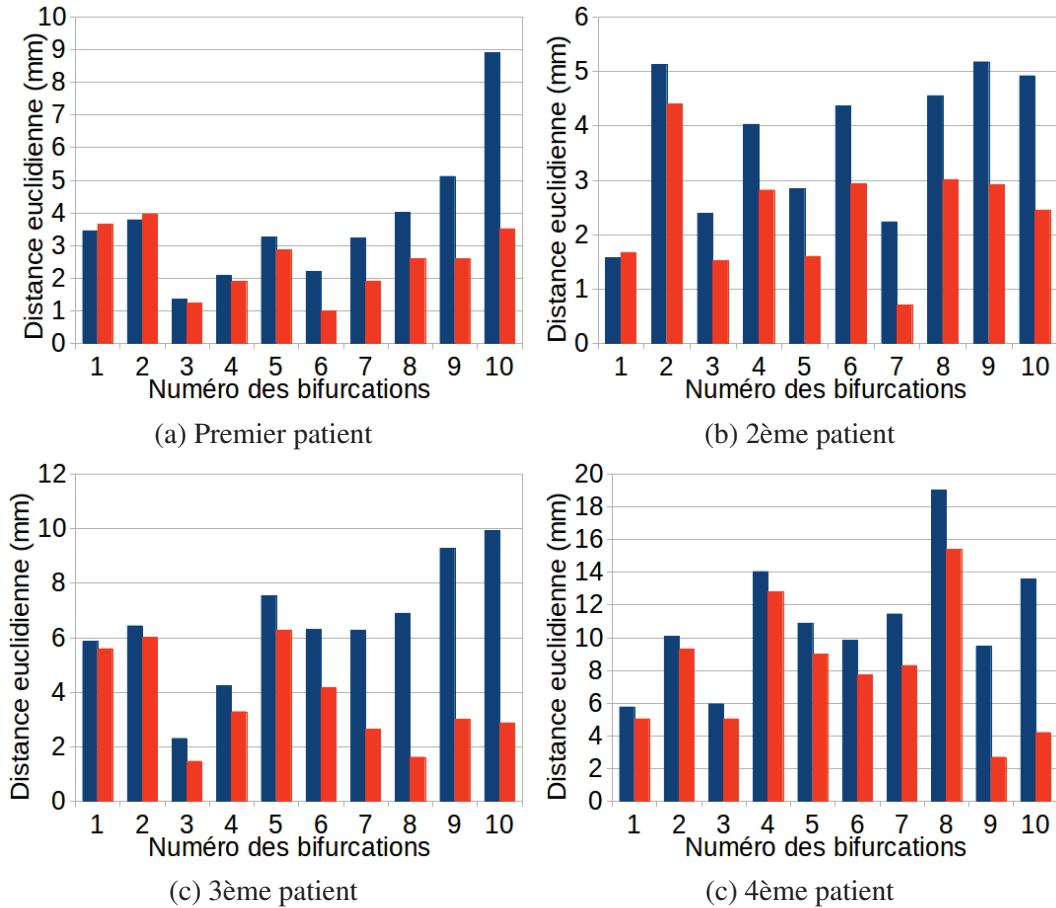


FIGURE 6.15: Distance euclidienne entre les bifurcations de vaisseaux après recalage rigide (en bleu) et après recalage non-rigide (en orange). Chaque colonne représente l'erreur d'une bifurcation. Les plus fortes améliorations (correspondantes aux colonnes de droite dans tous les histogrammes) correspondent à un mouvement de lobe qui a été compensé par notre méthode.




FIGURE 6.16: Maillages des veines du foie après recalage rigide (en bleu), après notre méthode de recalage non-rigide (en vert) et la vérité terrain (en rouge).



## Conclusion

La thématique de cette thèse se situe dans le cadre du développement d'applications de guidage par réalité augmentée en chirurgie laparoscopique du foie. Plus précisément, notre objectif était de fournir un modèle 3D du foie dont la forme correspond à celle du foie du patient au début de l'intervention pour être ensuite superposée à la vue endoscopique. L'intérêt clinique est de visualiser la position de structures critiques comme les vaisseaux sanguins et les tumeurs du foie pour guider le geste du chirurgien lors de l'opération. Pour cela, la précision de la position de ces structures devait être inférieure à un centimètre pour être utilisable en salle d'opération.

L'ensemble des contributions proposées pour résoudre cette problématique est détaillé ci-dessous pour conclure sur ce travail et pour présenter des perspectives.

### 7.1 Contributions

---

#### 7.1.1 Analyse des déformations dues au pneumopéritoine

La littérature et l'analyse de données de porc que nous avons acquises ont montré que l'amplitude des déformations dues au pneumopéritoine dépasse deux centimètres avec une déformation plus importante sur la partie antérieure du foie. Nous en avons conclu que l'acquisition d'une image intraopératoire était nécessaire pour connaître la forme et la position de cette partie antérieure. Nous avons aussi montré que la connaissance de la position de la cavité abdomino-thoracique permettait de positionner précisément la partie postérieure du foie avec les données intraopératoires. Enfin, à partir de cette analyse, nous avons déterminé quelles structures anatomiques devaient être modélisées pour réaliser une simulation biomécanique réaliste du pneumopéritoine.

Une analyse plus approfondie de la paroi abdomino-thoracique a permis d'observer l'hétérogénéité de son élasticité liée à la position de ses différentes structures anatomiques internes (par exemple, l'ossature et les muscles). Pour prendre en compte cette hétérogénéité, nous avons donc proposé une

délimitation automatique de la paroi abdomino-thoracique en trois zones caractéristiques à partir de la position de la peau et de l'ossature.

### 7.1.2 Simulation réaliste et prédictive du pneumopéritoine

Une simulation du pneumopéritoine patient-spécifique a été proposée pour estimer la position de la cavité abdomino-thoracique. Celle-ci s'appuie sur un modèle simple du porc en trois entités (la paroi abdomino-thoracique, les organes abdominaux et les organes thoraciques) et sur l'ajout de modèles aux éléments finis (un pour chaque entité). Ceux-ci permettent de déformer de façon réaliste le modèle du porc lorsqu'une surpression simule l'insufflation de gaz.

La validation sur un porc montre que la prédiction de la position de la cavité abdomino-thoracique après pneumopéritoine est précise à  $4,8 \text{ mm} \pm 4,2 \text{ mm}$ . De plus, nous avons montré que les artères épigastriques, structures internes à la paroi abdomino-thoracique qui peuvent être endommagées lors de l'opération, sont prédites avec une précision de  $6,7 \text{ mm} \pm 1,8 \text{ mm}$ . Cette simulation a fait l'objet d'une publication à MICCAI [176] (taux d'acceptation : 32%).

Par la suite, nous avons proposé trois améliorations pour cette simulation : un choix plus pertinent des paramètres biomécaniques, la prise en compte des trois zones de la paroi abdomino-thoracique et enfin, le suivi de points sur la peau (par exemple les tétons). Ces variantes de notre simulation ont permis d'améliorer la précision de l'estimation de la position de la cavité abdomino-thoracique ( $< 3,5 \text{ mm}$ ). Ces résultats montrent qu'il est possible à partir de données préopératoires, d'un moteur de simulation biomécanique et de paramètres biomécaniques d'estimer la déformation due à l'insufflation de gaz des artères épigastriques avec une précision satisfaisante ( $< 5 \text{ mm}$ ).

Nous avons montré que cette simulation permettait d'estimer la cavité abdomino-thoracique et les artères épigastriques. Nous évoquons ci-dessous d'autres applications possibles de cette simulation.

La simulation biomécanique que nous avons présentée pourrait être intégrée à des simulateurs éducatifs patient-spécifique pour illustrer de façon dynamique l'insufflation de gaz. Généralement, un simulateur en chirurgie laparoscopique ne s'intéresse pas à l'anatomie d'un patient et le principal intérêt de notre simulation dans ce domaine est d'apporter un modèle 3D d'un patient insufflé. Cette spécificité peut être utile si le praticien veut s'entraîner avant l'opération sur des données correspondantes au patient.

Lors de la planification préopératoire, le praticien décide des localisations où les trocarts vont être insérés à partir des informations préopératoires du patient et par conséquent, sans prendre en compte les déformations dues à l'insufflation de gaz. L'estimation de la paroi abdomino-thoracique que nous proposons permettrait ainsi de fournir durant la planification un modèle représentatif du patient insufflé et donc, une planification plus pertinente de l'insertion des trocarts.

### 7.1.3 Méthode géométrique de déformations de la paroi abdomino-thoracique

Nous avons montré que le suivi de quelques points sur la surface de la peau permet d'améliorer la simulation biomécanique. Nous avons donc proposé d'estimer le bénéfice supplémentaire qu'apporterait la connaissance de toute la peau acquise à partir de l'image intraopératoire ou d'un système optique. Dans le cadre de la simulation biomécanique, nous avons utilisé la position des tétons qui sont visibles et facilement identifiables sur l'image préopératoire et intraopératoire. En connaissant la position de ces tétons avant et après pneumopéritoine, il est simple d'estimer le vecteur de déplacement de chaque téton. Par contre, pour utiliser toute la peau, il est difficile d'estimer pour chaque point

de cette peau son vecteur de déplacement dû au pneumopéritoine, c'est-à-dire de déterminer l'appariement anatomiquement correct entre la peau préopératoire et intraopératoire. Nous avons alors proposé une méthode dite géométrique pour réaliser cet appariement en considérant que la déformation était homogène. Nous avons montré qu'avec cette méthode la prédiction de la position de la cavité abdomino-thoracique était précise à 3,1 mm ( $\pm 3,6$  mm). En prenant en compte la délimitation de la paroi abdomino-thoracique lors de l'estimation du champ de déformations de la peau, la précision de la position de la cavité abdomino-thoracique était égale à 2,3 mm ( $\pm 2,0$  mm) et la position des artères épigastriques était précise à 6 mm  $\pm 3$  mm, ce qui est acceptable pour fournir une marge de sécurité suffisante au chirurgien. Cette approche a été publiée et présentée oralement à la conférence internationale ISVC [177].

Il serait aussi envisageable de développer un logiciel qui consisterait à afficher les artères épigastriques sur le patient avec un projecteur. Une telle application informatique serait utile pour éviter de percer les artères lors de l'insertion des trocarts.

Ces deux méthodes d'estimation de la position de la cavité abdomino-thoracique fournissent des précisions similaires, mais ont chacune des inconvénients notables :

- la simulation biomécanique est dépendante des valeurs des paramètres biomécaniques qui sont difficilement identifiables. Nous avons mentionné précédemment que des technologies comme l'élastographie pourraient être une solution pour estimer en temps réel les paramètres biomécaniques des organes ;
- la méthode géométrique requiert l'acquisition de la peau intraopératoire. Dans le cas où la peau n'est pas entièrement visible sur l'image intraopératoire, il sera nécessaire d'acquérir la peau avec un système optique. Celui-ci devra donc être placé et manipulé en début d'intervention ce qui peut être un frein à son application clinique.

#### 7.1.4 Déformation du modèle préopératoire

Pour déformer la partie antérieure du modèle préopératoire du foie, nous avons proposé une méthode guidée par une image intraopératoire, à partir de laquelle il est possible de segmenter rapidement la surface antérieure du foie. Cette surface est essentielle, car elle permet de guider la déformation de la partie antérieure du modèle préopératoire. Comme les deux modèles ne sont pas acquis dans le même imageur, il est nécessaire de les aligner dans un même repère. Nous avons donc proposé de réaliser cet alignement à partir de la position de la colonne vertébrale et de celle de l'entrée de la veine porte.

Pour déformer le modèle du foie préopératoire, il est nécessaire d'estimer un champ de déformations entre ce modèle et la surface partielle intraopératoire du foie. Nous avons proposé une méthode d'appariements entre ces deux surfaces telle que les zones appariées coïncident d'un point de vue anatomique. Cette méthode est basée sur la distance géodésique à des points anatomiques remarquables, choisis manuellement pour générer un champ de déformations précis. Celui-ci est utilisé pour déformer le modèle préopératoire du foie à partir d'un moteur de simulation biomécanique et de l'estimation de la position de la cavité abdomino-thoracique (obtenue à l'issue des étapes précédentes), position qui est utilisée comme une condition aux limites.

Nous avons ainsi obtenu une estimation de la position de la totalité de la surface du foie, après pneumopéritoine, avec une erreur moyenne de 2,6 mm ( $\pm 2,3$  mm). L'estimation de la position des vaisseaux sanguins est précise avec 1 cm d'erreur en moyenne, ce qui correspond bien à nos objectifs initiaux. Ces travaux ont été publiés et présentés oralement au workshop international MIAR [178] (taux d'acceptation à l'oral : 28%).

### 7.1.5 Recalage de maillages surfaciques

Nous avons enfin montré que la méthode d'appariements entre deux maillages surfaciques que nous proposons est adaptable et fonctionne lorsque la totalité de la surface de l'organe cible est connue. Une évaluation sur des données synthétiques montre que l'appariement est correctement effectué (75% de bons appariements) et que cet appariement est suffisant précis pour estimer le champ de déformations de la surface du foie. En effet, après l'étape de déformations biomécaniques la prédiction de la surface du foie est précise à  $0,4 \text{ mm} \pm 0,9 \text{ mm}$ .

Ensuite, l'évaluation sur les données de porc en chirurgie laparoscopique montre qu'il est possible de recalibrer la surface du foie (resp. les vaisseaux) avec une précision proche de 3 mm (resp. 2 cm). Enfin, nous avons montré que dans le cadre du recalage multiphase, notre méthode permettait de fournir une estimation de la position des vaisseaux, sur quatre cas cliniques, d'une précision égale à 5 mm ce qui est suffisant pour que le clinicien puisse planifier efficacement une résection. Ces résultats ont fait l'objet d'une publication au workshop international CCAAI [179] (taux d'acceptation : 84%).

Nous soulignons que cette méthode d'appariements peut aussi être utilisée pour recalibrer des organes extraits d'images multimodales (entre un TDM et une IRM par exemple). La difficulté de ce type de recalage est que les intensités des niveaux de gris d'un même organe sont différentes d'une image à l'autre. Cette problématique est proche de celle du recalage multiphase où les intensités des niveaux de gris, à l'intérieur du foie, étaient différentes selon que l'image avait été acquise en temps artériel ou en temps veineux. Notre méthode devrait donc fournir une précision proche de celle obtenue avec les images multiphases.

## 7.2 Perspectives

---

### 7.2.1 Analyse des images médicales

L'étude du pneumopéritoine présentée dans ce document reste succincte et il serait intéressant de quantifier le déplacement d'autres organes que le foie lors du pneumopéritoine. De plus, notre analyse se base sur deux paires d'images de porc et l'acquisition de nouvelles données permettrait de valider un peu plus nos observations.

Après un pneumopéritoine, le chirurgien peut incliner la table à  $45^\circ$  pour faciliter l'accès au foie lors d'un acte de chirurgie par laparoscopie. Le foie doit vraisemblablement se déformer aussi lors de cette étape et il serait intéressant d'effectuer des acquisitions dans cette position pour étudier ces déformations. Ce type de données a déjà été acquis par Moyano et al. [28].

### 7.2.2 Vers une simulation biomécanique des viscères

La simulation que nous proposons est une première étape pour une simulation plus approfondie et plus précise. En effet, nous nous sommes limités à estimer uniquement la position de la paroi abdomino-thoracique. Il aurait été intéressant également de simuler le comportement du diaphragme, car celui-ci influe sur la position et la forme du foie. En effet, de la même façon dont nous nous sommes aidés de la cavité abdomino-thoracique pour prédire la position de la partie postérieure du foie, il est possible d'estimer, à partir de la position du diaphragme, la position d'une partie de la zone

crâniale du foie.

Pour estimer la déformation du diaphragme, il pourrait être ajouté à notre simulation biomécanique comme un modèle de cette structure anatomique attaché à la paroi abdomino-thoracique. Ensuite, comme pour l'insufflation, on pourrait appliquer une pression sur ce modèle pour simuler celle présente dans les poumons. Les deux principaux problèmes à résoudre seraient de bien positionner les points d'attache du diaphragme et de choisir convenablement les valeurs de la pression et des paramètres biomécaniques de cette structure anatomique.

Avec un tel modèle mis en place, juste en variant la valeur de la pression, il serait possible de simuler la contraction ou le relâchement du diaphragme, et donc de simuler soit une inspiration soit une expiration.

Pour simplifier la simulation, nous avons regroupé les organes ensemble. Nous suggérons pour améliorer le réalisme de la simulation biomécanique de modéliser chaque organe pour observer s'il est possible, juste à partir des interactions entre eux, d'estimer leur position après pneumopéritoine. Pour parvenir à un tel modèle, il faudrait pouvoir segmenter les organes creux comme le côlon ou l'estomac ce qui est actuellement difficile à réaliser même manuellement. De plus, le choix des valeurs des paramètres biomécaniques est problématique, car ces organes creux peuvent contenir ou non des aliments ce qui peut modifier l'élasticité de l'organe.

D'autres actes chirurgicaux laparoscopiques, par exemple la néphrectomie, nécessitent de placer le patient en décubitus latéral pour faciliter l'accès à l'organe cible. La simulation biomécanique pourrait être adaptée pour ajouter une étape où le modèle serait placé en décubitus latéral et ensuite insufflé comme dans la simulation que nous avons proposée. Il faudrait ajouter un modèle de la table positionnée sur un des côtés du modèle du patient (les modèles de la paroi abdomino-thoracique et des deux ensembles de viscères) et ensuite ajouter une composante de gravité dans la direction de la table. Par collision avec le modèle de la table, la déformation de la paroi abdomino-thoracique se réaliserait de façon réaliste.

### 7.2.3 Application à d'autres organes

L'organe cible tout au long de cette thèse est le foie, mais les travaux présentés dans ce document peuvent être adaptés aux autres organes en chirurgie laparoscopique, par exemple les reins. Ceux-ci sont potentiellement déformés lors du pneumopéritoine et, avec notre méthode, il serait possible de superposer à la vue endoscopique un modèle préopératoire déformé de ces organes, mais aussi d'autres structures anatomiques comme par exemple les artères mésentériques.

De plus, dans l'hypothèse où la simulation biomécanique peut gérer les changements de position du patient (par exemple, de décubitus dorsal à décubitus latéral), il sera possible d'élargir le champ d'applications de cette simulation biomécanique à d'autres organes (comme les reins).

### 7.2.4 Amélioration de la méthode d'appariements de deux maillages surfaciques

Le principal inconvénient de la méthode que nous proposons pour déformer le modèle préopératoire pour correspondre à sa forme intraopératoire est que celle-ci se base sur des étapes manuelles. Il serait donc pertinent d'automatiser ces étapes, en particulier celle de la segmentation de la partie antérieure du foie intraopératoire et celle de la détection et de l'appariement des graines. Nous avons déjà mentionné ce point dans le chapitre 5 où nous avons évoqué quelques pistes pour réaliser cette étape automatiquement.



### 7.2.5 Évaluation de la distance entre deux maillages surfaciques

La distance entre deux maillages d'un même organe est difficile à estimer, car il faudrait pouvoir définir les correspondances anatomiquement correctes entre ces maillages. Classiquement, une méthode de type plus-proche voisin est utilisée pour calculer cette distance. Dans ce rapport, nous avons proposé une version améliorée qui pondère la distance en fonction de l'aire du triangle, mais qui ne règle pas ce problème d'appariements entre les deux maillages surfaciques.

En fait, ce problème d'appariements a été traité dans le chapitre 6 pour mettre en correspondance les sommets de deux maillages surfaciques d'un même foie. En pratique, notre méthode d'appariements pourrait être utilisée, au lieu des méthodes classiques, pour mettre en correspondance deux maillages surfaciques.

### 7.2.6 Du porc à l'Homme

Les travaux développés dans cette thèse ont principalement été validés sur des données de porc. Nous avons vu que malgré une ressemblance d'un point de vue anatomique, le foie du porc est spécifique de par sa taille et sa composition en lobes indépendants. Le foie humain est plus compact que celui du porc et la déformation due au pneumopéritoine devrait être moins impressionnante, contrairement au porc, où des lobes peuvent se déplacer de 5 cm lors d'un pneumopéritoine. Nous sommes donc confiants sur l'adaptation de la méthode que nous présentons dans cette thèse, mais nous ne pouvons pas garantir sans données que celle-ci sera fonctionnelle avec un foie humain.

Le principal problème est qu'aujourd'hui il est difficile d'acquérir des images d'humains durant un pneumopéritoine provoqué, pour des raisons éthiques. De telles images permettraient d'observer l'amplitude du foie humain lors du pneumopéritoine et permettraient de valider toutes les méthodes de simulation de l'insufflation de gaz sur des données cliniques. Ces images pourraient être acquises avec des imageurs intraopératoires, comme le Zeego de Siemens, et pourraient être exploitées lors d'opérations de chirurgie laparoscopique. En effet, des salles opératoires équipées d'imageur interventionnel, qualifiées de salles hybrides, sont en pleine émergence en chirurgie laparoscopique.

### 7.2.7 Vers une application clinique

Pour aller vers une application clinique, la première étape à réaliser est la validation de la méthode de déformation du modèle préopératoire sur d'autres acquisitions de porc.

Nous avons montré qu'il était possible de recalculer le maillage de la surface antérieure du foie intraopératoire et la vidéo endoscopique à partir d'une sélection manuelle de points remarquables. Une autre solution proposée par S. Bernhardt [180], doctorant dans notre équipe de recherche, est d'utiliser les informations de l'endoscope s'il est visible sur l'image TDM intraopératoire. En effet, dans ce cas, il est alors possible de segmenter l'endoscope et d'évaluer sa position et son point de vue (orientation). Le modèle déformé du foie peut ensuite être recalculé sur la vidéo acquise à l'aide de ces informations.

Nous soulignons qu'il est aussi possible d'utiliser une reconstruction 3D de la scène anatomique à partir de la vidéo endoscopique au lieu d'acquérir une image intraopératoire. Une validation doit être effectuée pour quantifier la précision des reconstructions 3D avec des vidéos endoscopiques de chirurgie du foie. En effet, si la qualité des reconstructions 3D s'avérait trop faible ( $> 5$  mm), il ne serait pas possible d'utiliser ce type de données.

L'estimation du modèle du foie préopératoire avec une forme correspondante à celle que le foie a réellement au début de l'intervention est d'une précision suffisante pour les cliniciens. À l'avenir, il pourrait être intéressant de mettre à jour ce modèle durant l'opération grâce à un suivi de points sur la vidéo. Ceci serait néanmoins difficile, car il faudrait prendre en compte des déformations appliquées par le chirurgien sur le foie, comme l'étirement avec une pince (déformation locale) ou la découpe d'organes (changement topologique).



# Publications

## 2012

### **Simulation of pneumoperitoneum for laparoscopic surgery planning**

J. Bano, A. Hostettler, S.A. Nicolau, S. Cotin, C. Doignon, H. Wu, M. Huang, L. Soler, and J. Marescaux

*Medical Image Computing and Computer-Assisted Intervention, pages 91-98, Springer, 2012*

### **Simulation of the abdominal wall and its arteries after pneumoperitoneum for guidance of port positioning in laparoscopic surgery**

J. Bano, A. Hostettler, S.A. Nicolau, C. Doignon, H. Wu, M. Huang, L. Soler, and J. Marescaux

*Advances in Visual Computing, pages 1-11, Springer, 2012*

## 2013

### **Multiphase liver registration from geodesic distance maps and biomechanical modelling**

J. Bano, S.A. Nicolau, A. Hostettler, C. Doignon, J. Marescaux, and L. Soler

*Abdominal Imaging : Computation and Clinical Applications, pages 165-174. Springer, 2013*

### **Registration of preoperative liver model for laparoscopic surgery from intraoperative 3d acquisition**

J. Bano, S.A. Nicolau, A. Hostettler, C. Doignon, J. Marescaux, and L. Soler

*Augmented Reality Environments for Medical Imaging and Computer-Assisted Interventions, pages 201-210, Springer, 2013*



# Segmentation

Nous présentons dans cette annexe les outils existants à l'Ircad pour segmenter en des temps raisonnables la paroi abdomino-thoracique, le foie et ses vaisseaux sanguins.

## A.1 Segmentation de la paroi abdomino-thoracique

---

Dans cette section, nous présentons les différentes segmentations de la paroi abdomino-thoracique : la peau, la cavité abdomino-thoracique et le diaphragme, qui vont nous servir de frontière pour séparer les organes thoraciques et abdominaux. Ces segmentations sont nécessaires pour créer notre modèle volumique dans la méthode de simulation présentée dans le chapitre 3.

### A.1.1 Segmentation de la peau

La segmentation de la peau est effectuée à partir de l'image médicale. L'image est seuillée pour garder uniquement les pixels qui ne correspondent pas à de l'air ( $> -300$  HU). Des trous correspondants à du gaz dans l'appareil digestif ou les poumons sont ensuite remplis pour obtenir une segmentation de l'ensemble du patient (cf. Fig. A.1).

Les images que nous utilisons proviennent de deux porcs et contiennent des particularités, par exemple les pattes supérieures, qui sont des éléments provoquant des erreurs dans notre méthode d'évaluation, présentée en annexe C. Ces éléments sont donc enlevés de la segmentation de la peau par ouverture avec un élément structurant de 15 mm par 15 mm (cf. Fig. A.1). Les éléments supprimés lors de cette opération sont les pattes, les tétons et des plis de la peau du porc (cf. Fig. A.1).

### A.1.2 Segmentation de la surface interne de la paroi abdomino-thoracique

La surface interne de la paroi abdomino-thoracique correspond à la frontière entre la paroi et les viscères. La délimitation de cette frontière est donc dépendante des organes voisins : lorsque les structures anatomiques qui l'entourent ont une intensité proche, la distinction est difficile (cf. Fig. A.2,

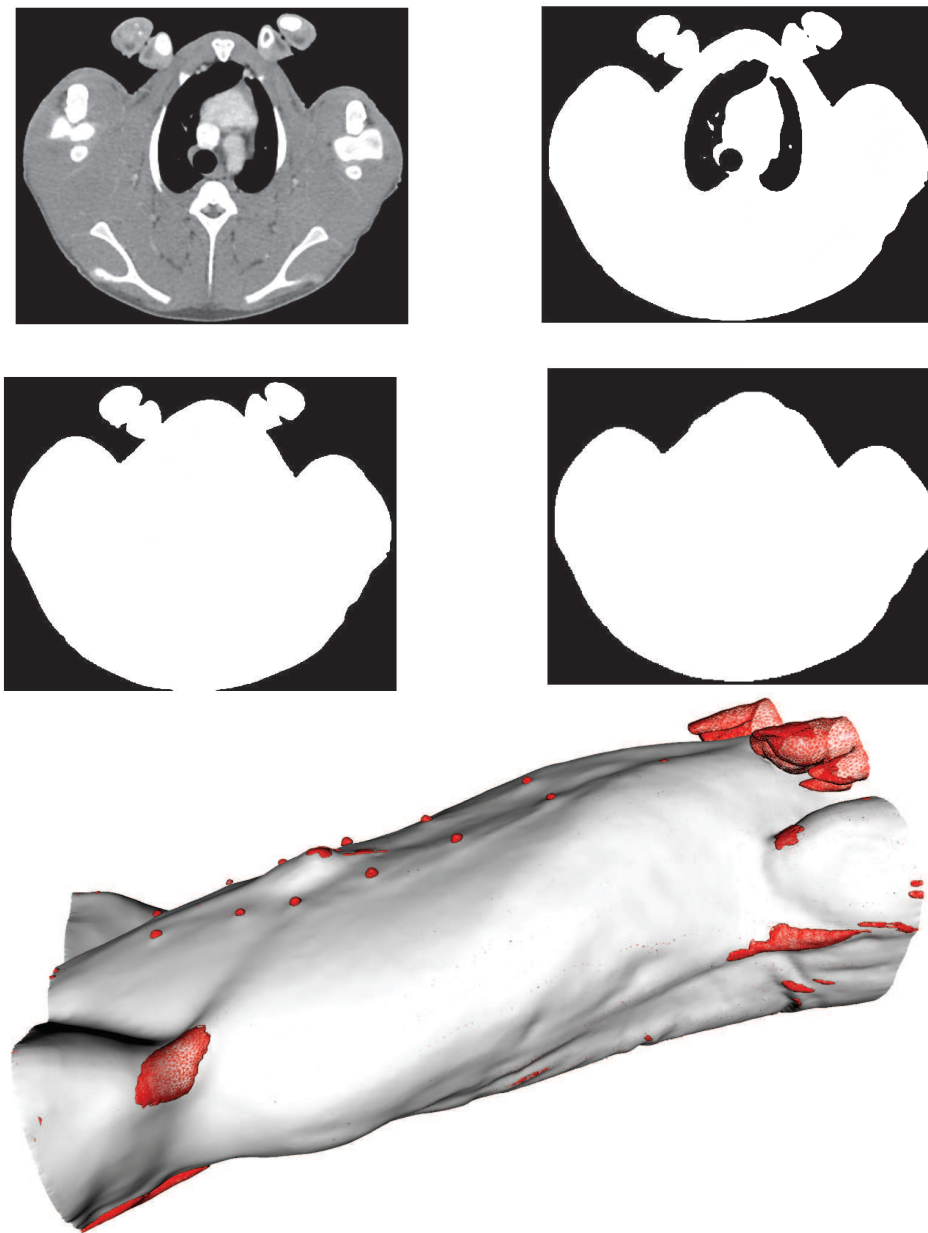


FIGURE A.1: Sur l'image médicale (en haut, à gauche), on remarque que les pattes supérieures du porc touchent la peau. Notre méthode de segmentation inclurait donc ces pattes, ce qui n'est pas souhaitable. Nous isolons tout d'abord la peau en segmentant l'ensemble du porc (en haut, à droite). Enfin, les endroits où de l'air interne au porc est présent sont remplis (en centre, à gauche). Pour enlever les éléments indésirables, nous appliquons une ouverture morphologique qui efface ces éléments de la segmentation de la peau (au centre, à droite). Enfin, sur la figure du bas, la soustraction entre la segmentation du porc et l'image après ouverture permet de visualiser les éléments qui ont été effacés (en rouge). On remarque que les tétons et les pattes ont bien été supprimés lors de cette ouverture.

à droite, en rouge) alors que, si la différence d'intensités est importante, la frontière est bien visible (cf. Fig. A.2, à droite, en jaune).

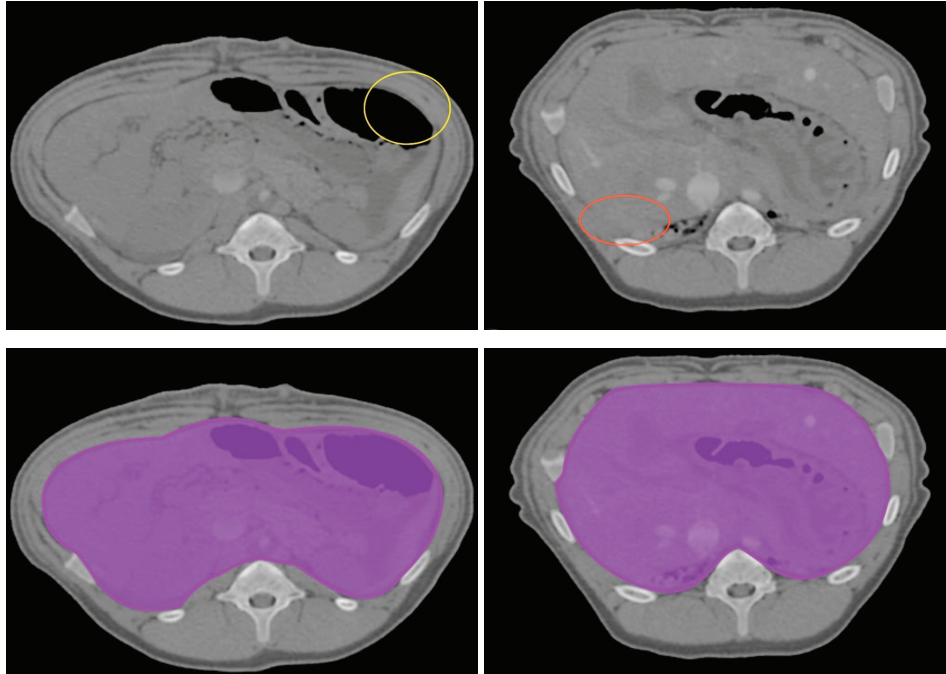


FIGURE A.2: Ces deux coupes axiales sont issues de la même image médicale d'un porc. Sur celle de gauche, la limite de la cavité abdomino-thoracique est visible, surtout au niveau de la zone entourée en jaune, où un organe creux est en contact avec un muscle. Mais sur la coupe axiale de droite, la cavité est plus difficile à distinguer notamment dans la zone entourée en rouge. Nous illustrons en bas la segmentation de la cavité abdomino-thoracique (en violet) séparant la paroi et les viscères (en violet, transparent).

Étant donné la difficulté pour différencier cette frontière sur toutes les coupes axiales, ce travail est réalisé interactivement. Comme la paroi abdomino-thoracique est utile pour d'autres applications, un outil de segmentation semi-interactif dédié a été développé par l'équipe R&D de l'Ircad. Son utilisation pratique et rapide repose sur l'observation que la différence de la forme de la cavité abdomino-thoracique varie lentement dans la direction cranio-caudale. Ce logiciel a pour objectif d'extraire rapidement cette structure anatomique en ne segmentant que quelques coupes axiales régulièrement espacées (cf. Fig. A.3, (a,b)). Cette segmentation manuelle est assistée par un système d'interpolation par B-spline où l'utilisateur clique pour positionner les points de contrôle de la B-spline. Ensuite, la segmentation est interpolée pour les coupes axiales restantes et un maillage de la cavité abdomino-thoracique est généré permettant de vérifier la précision de la segmentation (cf. Fig. A.3, (c)).

Ce logiciel permet de segmenter en moins de dix minutes la cavité abdomino-thoracique. En effet, Zhu et al. [169] montrent que pour segmenter un patient du pelvis au thorax, segmenter manuellement quinze coupes axiales est un bon compromis entre la qualité de la segmentation et le temps de réalisation de cette dernière (cf. Fig. A.3, (d)).



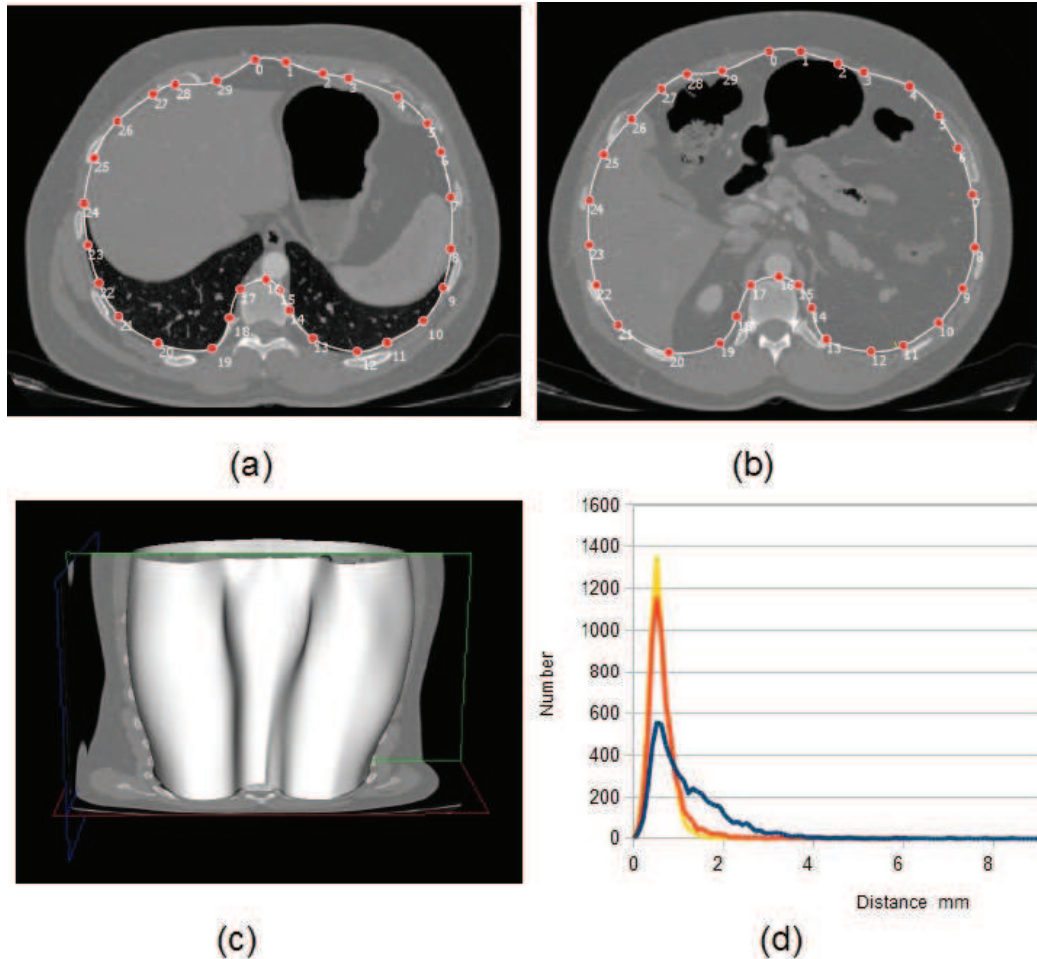


FIGURE A.3: En haut, les deux coupes axiales, situées à une altitude différente, montrent un exemple de segmentation interactive de la cavité abdomino-thoracique, avec la courbe en blanc et ses points de contrôle en rouge. Ensuite, en bas à gauche, la segmentation est interpolée pour les autres coupes axiales et un maillage 3D est généré avec 15 coupes segmentées. Enfin, en bas à droite, nous montrons les variations de la précision de la segmentation de la cavité abdomino-thoracique selon le nombre de coupes segmentées interactivement, la segmentation des autres coupes étant obtenue par interpolation. Chaque courbe du graphique représente la distribution de la distance entre une segmentation utilisant 50 coupes, qui est considérée comme vérité terrain, et une segmentation utilisant 5 (courbe bleue), 10 (courbe orange) ou 20 (courbe jaune) coupes. Nous remarquons qu'à partir de 10 coupes le gain de précision est faible. Ces images sont issues du logiciel de segmentation VRMedBreathing et le graphique provient de l'article de Zhu et al. [169].

### A.1.3 Segmentation du diaphragme

Le diaphragme est généralement facilement identifiable sur les images médicales puisqu'il est positionné entre les poumons et les organes abdominaux. Cependant, il est possible que le coeur et le foie soient en contact rendant la segmentation imprécise à cet endroit. De plus, il peut être difficile de distinguer le bas des poumons lors de la présence d'atélectasie comme nous l'avons vu dans la section 2.3.2, mais la position du diaphragme est nécessaire dans le modèle 3D pour notre méthode de simulation biomécanique (cf. Chap. 3). Afin de réduire le temps de segmentation et de limiter l'influence de l'utilisateur, un outil semi-interactif a aussi été développé par l'équipe R&D de l'IRCAD.

Cette méthode est la continuité du logiciel de segmentation de la cavité abdomino-thoracique présentée auparavant. Initialement, il faut sélectionner la coupe axiale, qui se trouve au plus bas des poumons, mais qui ne les contient pas (cf. Fig. A.4, (a)). Quinze coupes sagittales doivent ensuite être segmentées (leur position étant représentée par une ligne sur la coupe axiale de référence (cf. Fig. A.4, (b))). La segmentation de chacune de ces coupes sagittales est assistée par le logiciel. Ce dernier propose de raffiner manuellement quinze points sur le diaphragme automatiquement placés sur des lignes équidistantes entre elles sur le plus fort gradient (cf. Fig. A.4, (c,d)). Enfin, la segmentation des autres coupes sagittales est obtenue par interpolation 3D et un maillage du diaphragme est généré (cf. Fig. A.4, (e,f)).

### A.1.4 Segmentation de la colonne vertébrale

Cette structure anatomique nous intéresse puisqu'elle ne subit qu'une faible déformation durant un pneumopéritoine et nous permettra donc de recalculer les données préopératoires et intraopératoires dans un même espace. La segmentation de l'ossature s'effectue classiquement en seuillant l'image médicale ( $> 300$  HU). Nous obtenons une segmentation de l'ensemble de l'ossature dont nous extrayons la colonne vertébrale en ne gardant que la plus grande composante connexe (cf. Fig. A.5).

## A.2 Segmentation du foie

---

Nous présentons dans cette section la segmentation du foie, ainsi que la technique employée pour segmenter ses vaisseaux. Nous rappelons que ces deux segmentations sont réalisées sur l'image TDM préopératoire du patient qui a généralement une haute résolution et est systématiquement acquise avec un agent de contraste.

### A.2.1 Segmentation de la surface du foie

Le foie étant l'organe cible de notre application, il est important que sa segmentation soit précise. Celle-ci est bien sûr dépendante de la qualité de l'image médicale. En particulier, si du produit de contraste n'est pas utilisé pour l'acquisition de l'image, le contraste du foie sera tel qu'il sera presque impossible de reconnaître ses contours et ses vaisseaux ne seront pas visibles (cf. Fig. A.6, en haut).

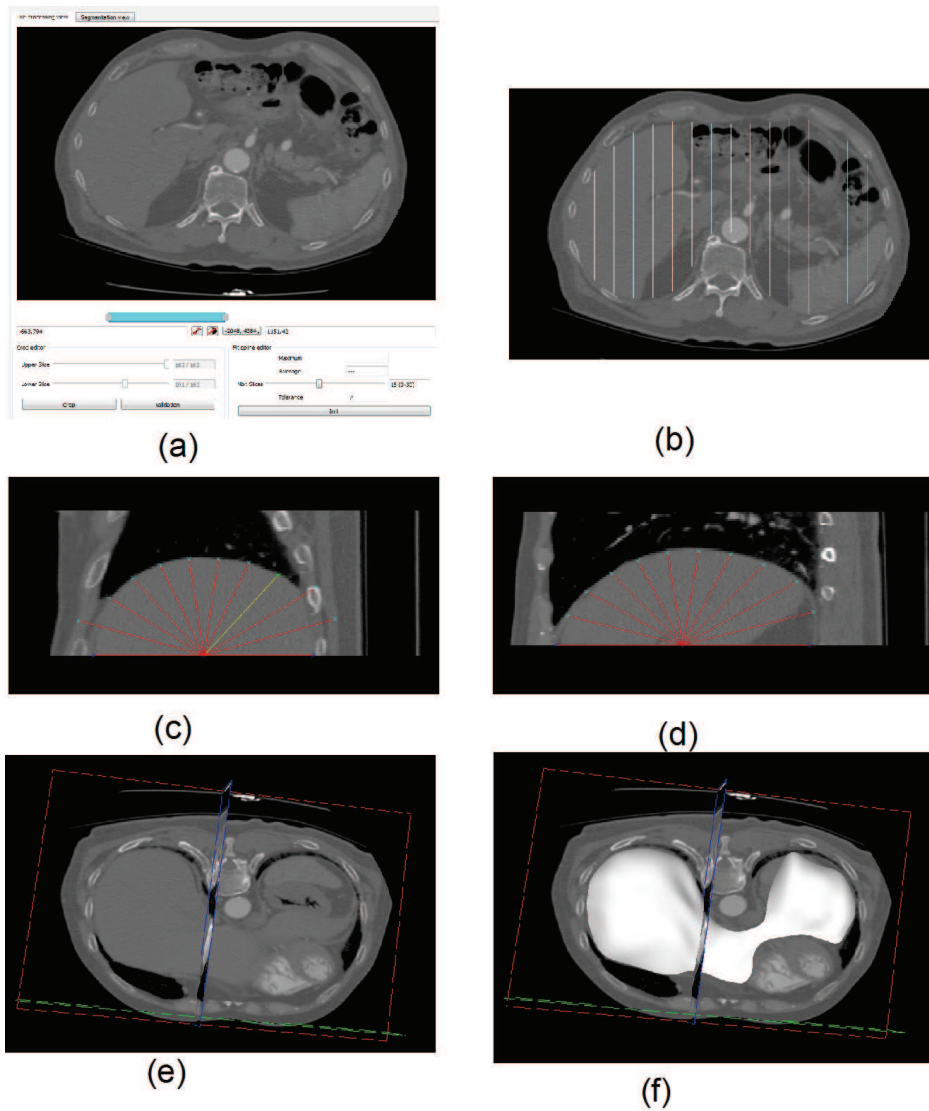


FIGURE A.4: De haut en bas, de gauche à droite : (a) l'utilisateur choisit la coupe axiale de référence correspondant à la plus haute (dans le sens cranio-caudal) coupe axiale ne contenant pas les poumons. (b) Ensuite, quinze coupes sagittales sont segmentées en raffinant manuellement des points sur le diaphragme préalablement proposés par une méthode automatique basée sur le gradient (c,d). Enfin, un maillage surfacique du diaphragme est généré (e,f). Ces images sont issues du logiciel de segmentation VRMedBreathing.



FIGURE A.5: De gauche à droite : l'image médicale est seuillée pour extraire l'ossature. Enfin, nous gardons uniquement la plus grande composante connexe qui correspond à la colonne vertébrale (en rouge, à droite).

Dans notre cas, la segmentation du foie est habituellement réalisée sur des TDM standards haute résolution avec agent de contraste, par des experts, à l'aide d'outils interactifs. L'équipe R&D Informatique de l'Ircad a elle aussi développé ses propres solutions pour segmenter rapidement les organes abdominaux [181]. Ces outils comprennent un algorithme de propagation à partir de graines placées manuellement (cf. Fig. A.6). En pratique, cet outil permet de faire rapidement une segmentation grossière du foie qui est ensuite raffinée manuellement pour améliorer les contours fins. La durée de la segmentation dépend de la qualité de l'image et du patient (déplacements durant l'acquisition, respiration), mais prend habituellement entre une demi-heure et une heure. Cette durée est bien en dessous du temps habituellement disponible, l'acquisition préopératoire étant toujours réalisée au moins un jour avant l'intervention, et la plupart du temps plusieurs jours ou semaines à l'avance. Par ailleurs, cette durée est aussi raisonnable d'un point de vue du coût de l'opérateur. Il aurait été en effet ni acceptable ni rentable, que la reconstruction nécessite à un utilisateur plusieurs jours de travail.

### A.2.2 Segmentation des vaisseaux du foie

Les vaisseaux du foie sont visibles grâce à leur contraste avec ce dernier, lorsque du produit de contraste a été injecté. Dans le cas contraire, seuls les gros vaisseaux sont visibles. Une méthode, similaire à celle de la segmentation du foie, est utilisée pour segmenter ces vaisseaux (cf. Fig. A.6). Le temps requis pour réaliser cette segmentation varie de 30 minutes à 1h30, selon le contraste des vaisseaux dans l'image et selon la précision requise dans la reconstruction de l'arbre vasculaire.

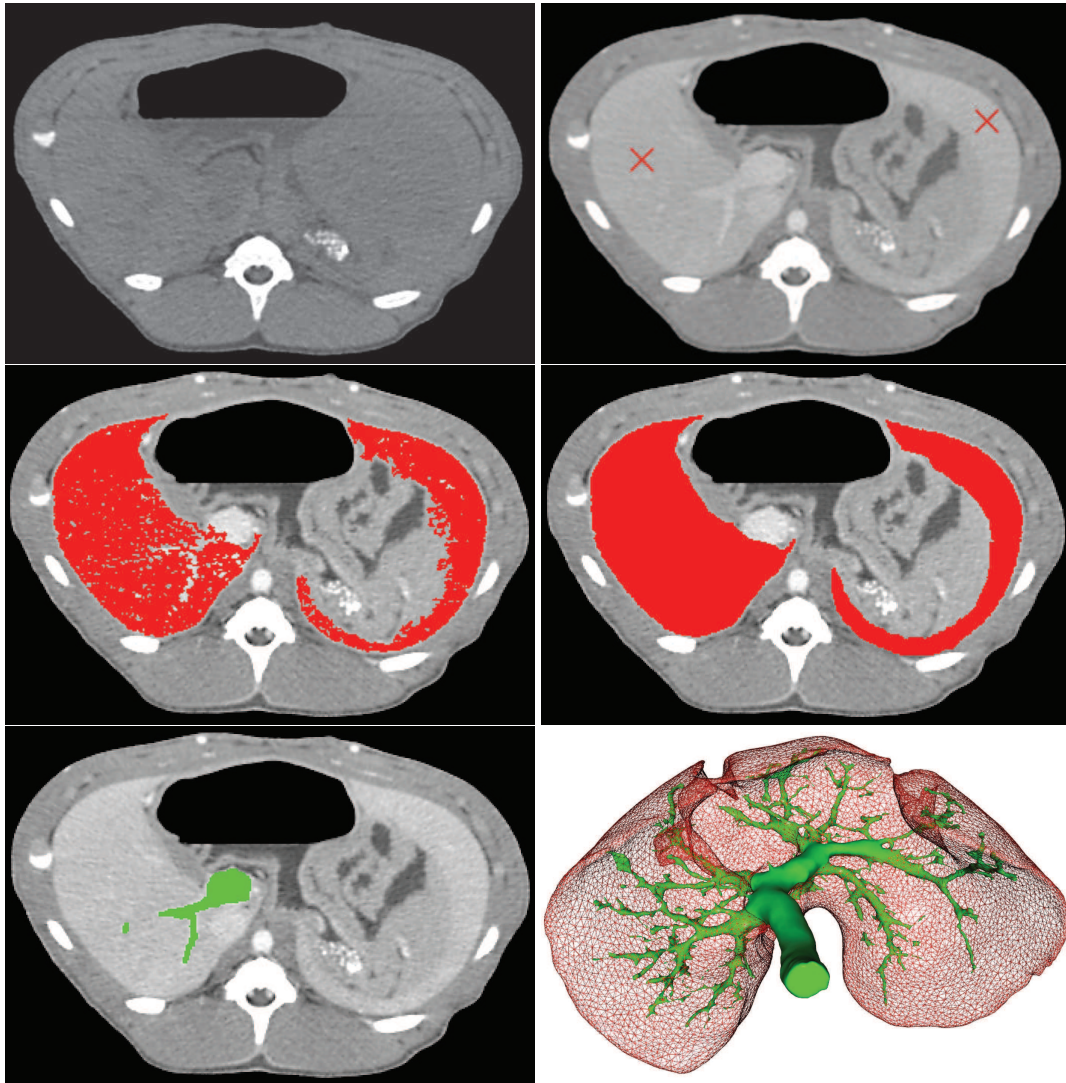


FIGURE A.6: En haut, à gauche, un exemple d'une image TDM acquise sans agent de contraste alors que, sur la droite, du produit de contraste a été utilisé avant l'acquisition. Nous remarquons que sur l'image non injectée, des parties du contour du foie sont difficilement visibles. La segmentation du foie s'effectue à partir d'une propagation selon le gradient et l'intensité des pixels. Sur l'image d'origine, en haut à droite, nous avons cliqué (croix rouge) pour propager notre segmentation sur toute l'image. Le résultat (au milieu, à gauche) montre que la totalité du foie a été segmentée. Enfin, sur la deuxième ligne à droite, une correction manuelle est réalisée pour corriger les imperfections en bordures. La même méthode est utilisée pour segmenter les veines du foie (en bas à gauche). L'illustration, en bas à droite, montre la segmentation complète du foie et de ses veines.

## Création des maillages tridimensionnels

Les maillages surfaciques sont générés à partir d'un algorithme du logiciel VRMed, développé par l'Ircad. Celui-ci nécessite en entrée une segmentation et génère un maillage surfacique triangulaire composé d'un total de  $N$  triangles, l'utilisateur pouvant choisir le nombre maximal de triangles. Le choix de la valeur de  $N$  dépend de l'organe à mailler et de la précision du maillage. En effet, cet algorithme lisse la segmentation et génère donc des erreurs dont l'amplitude dépend du nombre de triangles. La valeur de  $N$  est choisie telle que la distance moyenne (décrite dans l'annexe C) entre le maillage généré et la segmentation soit inférieure à 0,5 mm, qui, en pratique, correspond à une erreur de l'ordre de la résolution de l'image. Le maillage de l'ossature sera ainsi composé de 20 000 triangles alors que celui du foie n'utilisera que 5000 triangles.

Des maillages volumiques sont aussi nécessaires pour la simulation biomécanique (cf. Chap. 3). Ils sont générés en utilisant la bibliothèque CGAL (<http://www.cgal.org/>). Les données d'entrée sont directement des images, binaires ou labellisées. Dans ce dernier cas, chaque valeur d'intensité des pixels correspond à une structure anatomique différente. Il est donc possible d'obtenir un ensemble de maillages volumiques, n'ayant que des faces communes entre organes voisins (cf. Fig. B.1). Cependant, la distance entre ces différents organes est nulle alors que, comme nous l'avons vu dans le chapitre 3, nous avons besoin que les maillages volumiques soient distants les uns des autres, pour le calcul des collisions. La méthode de génération de maillages volumiques possède des paramètres qui permettent de changer la taille des faces et des cellules du maillage. Ces deux paramètres influencent directement le nombre total d'éléments du maillage et donc les temps de calcul. Nous avons choisi d'utiliser 10 000 tétraèdres pour la paroi abdomino-thoracique, 3000 tétraèdres pour l'ensemble des viscères abdominaux et 2000 pour l'ensemble des viscères thoraciques. Le choix du nombre de tétraèdres et son implication sur la précision de notre simulation sont discutés dans le chapitre 3.

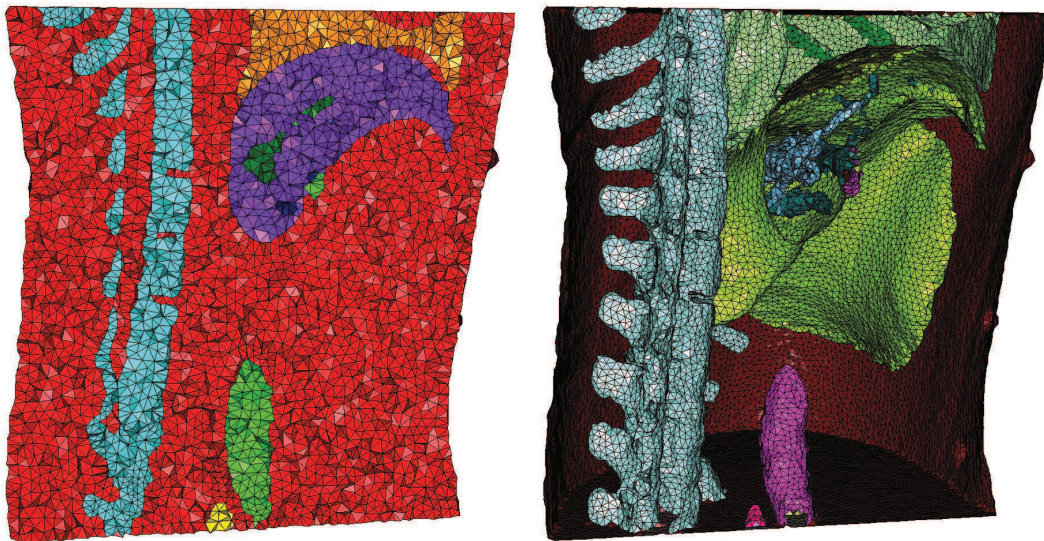


FIGURE B.1: Nous illustrons sur cette figure une coupe d'un ensemble de maillages obtenus avec CGAL, à partir d'une image labellisée d'un porc, avec, sur chacune des figures, le dos à gauche et l'abdomen à droite. Sur l'image de gauche, nous illustrons les maillages volumiques générés à partir d'une image labellisée d'organes distincts : la colonne vertébrale (bleu), le foie (violet), les poumons (orange) et les vaisseaux sanguins (vert). À droite, les maillages surfaciques illustrés correspondent à la surface externe des maillages volumiques, avec : la colonne (bleu), le foie (vert), les poumons (vert clair), l'aorte (rose) et les vaisseaux du foie (bleu à l'intérieur du foie).

## Méthodes d'évaluation

Dans ce mémoire, les différentes méthodes qui sont exposées fournissent des maillages surfaciques des organes estimés, qui sont alors comparés aux données vérité terrain, qui sont aussi des maillages surfaciques. Pour connaître la précision de nos estimations, nous avons donc besoin d'une méthode de calcul de distance entre deux maillages.

Dans le contexte de ce travail, nous comparons deux maillages qui représentent un même organe, mais à deux instants différents et qui vont parfois présenter une forme assez différente l'une de l'autre (par exemple, le foie avant et après pneumopéritoine). Pour réaliser une évaluation parfaite, il faudrait disposer d'un appariement exact et anatomiquement correct entre ces deux maillages. Il est cependant difficile de connaître parfaitement cet appariement (au mieux, on peut grossièrement l'estimer). Nous proposons donc de nous limiter au calcul de la distance entre les surfaces en utilisant une distance de type "plus proche voisin" pour chaque triangle du maillage, à l'instar de la plupart des travaux qui nécessitent de comparer deux maillages. Cependant, des parties de l'organe peuvent être favorisées si la densité de points est importante. Pour tenir compte de ceci, chaque distance calculée, pour un triangle donné, est pondérée selon la taille de ce triangle.

Nous cherchons pour chaque triangle  $T_{source}$ , ayant comme centre de gravité  $P_{source}$ , d'un maillage  $M_{source}$  le triangle  $T_{target}$  le plus proche sur l'autre maillage  $M_{target}$  dont le centre de gravité est le plus proche de  $P_{source}$ . Finalement, la distance entre ces deux triangles correspond à la distance entre  $P_{source}$  et le triangle  $T_{target}$ . Cette distance est obtenue en calculant le projeté orthogonal de  $P_{source}$  sur le plan passant par  $T_{target}$ . Si le projeté  $P_{proj}$  est à l'intérieur de  $T_{target}$ , alors la distance entre  $T_{source}$  et  $T_{target}$  est égale à la distance euclidienne entre  $P_{source}$  et  $P_{proj}$ . Sinon, nous cherchons le point le plus proche  $P_{+proche}$  de  $P_{proj}$  à l'une des arêtes de  $T_{target}$  et alors, la distance entre les deux triangles est égale à la distance euclidienne entre  $P_{source}$  et  $P_{+proche}$  (cf. Fig. C.1). Ce calcul de distance entre  $P_{source}$  et  $T_{target}$  est effectué en utilisant la bibliothèque VGL ([http://paine.wiau.man.ac.uk/pub/doc\\_vxl/core/vgl/html/index.html](http://paine.wiau.man.ac.uk/pub/doc_vxl/core/vgl/html/index.html)).

Pour illustrer visuellement les distances locales entre les maillages à comparer, nous proposons de colorier les maillages surfaciques à évaluer en fonction de la distance de chacun de ses triangles. Nous avons choisi pour cela quatre plages de couleur : bleu à turquoise, turquoise à vert, vert à jaune et jaune à rouge. Si la distance est faible alors le triangle est colorié en bleu ; au contraire si la distance est importante, le triangle est colorié en rouge. Par défaut, chacune de ces plages correspond à un



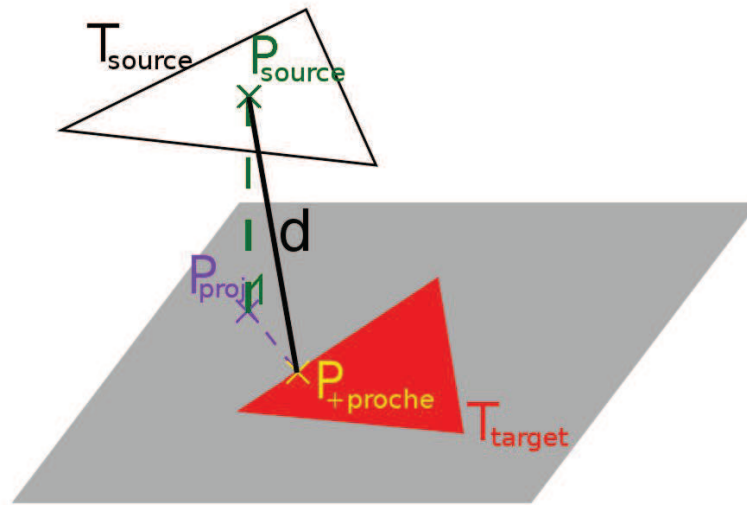


FIGURE C.1: La distance  $d$  entre un point  $P_{source}$  et un triangle  $T_{target}$  est calculée à partir de la projection orthogonale  $P_{proj}$  de  $P_{source}$  sur le plan passant par  $T_{target}$ . Dans ce cas,  $P_{proj}$  ne se situe pas dans le triangle  $T_{target}$ . Nous choisissons donc de calculer le point  $P_{+proche}$  le plus proche de  $P_{proj}$  se trouvant sur le triangle  $T_{target}$ .

quartile, mais pour comparer différentes estimations, nous serons amenés à choisir manuellement les valeurs des plages (cf. Fig. C.2).

Il nous semble important ici de souligner les inconvénients de ces cartes de mesure. En effet, cette méthode a été proposée pour permettre d'évaluer grossièrement nos estimations puisque l'appariement entre le maillage à évaluer  $M_{source}$  et le maillage qui sert de vérité terrain  $M_{target}$  est parfois incorrect. Par exemple, aux endroits où  $M_{source}$  et  $M_{target}$  s'intersectent la distance entre les deux maillages est considérée comme étant faible alors que ces endroits peuvent correspondre à des zones différentes du foie, d'un maillage à l'autre (cf. Fig. C.2). Malgré le fait que nous n'utilisons pas l'appariement anatomique, cette méthode est intéressante pour comparer deux estimations différentes à une même vérité terrain.

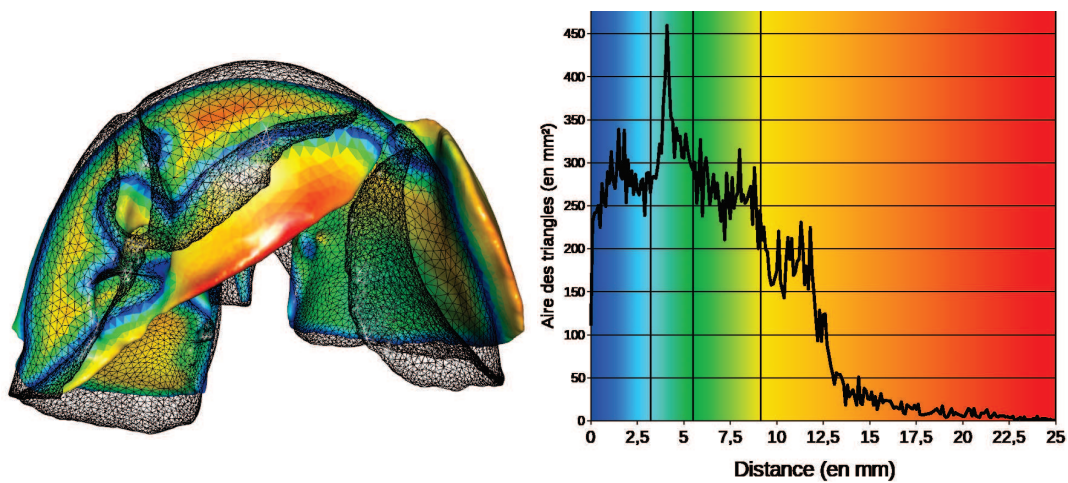


FIGURE C.2: Nous avons évalué la distance entre le maillage coloré  $M_{source}$  (foie avant pneumopéritoine) et le maillage  $M_{target}$  en noir et en mode fil de fer (foie après pneumopéritoine). Chaque triangle de  $M_{source}$  a été colorié selon sa distance et selon des plages de couleurs. Ces dernières sont choisies selon la distribution des distances en fonction de l'aire des triangles (à droite). Par exemple, un premier quart de la surface totale du maillage est à une distance comprise entre 0 mm (bleu) et 3 mm (cyan) de la vérité terrain. Nous remarquons que certaines zones de  $M_{source}$  sont considérées comme proches de  $M_{target}$  parce que ces dernières intersectent  $M_{target}$ . Ces zones ne sont donc pas comparées avec leur correspondant anatomique sur  $M_{target}$ . Bien entendu, l'évaluation serait parfaite si l'appariement anatomiquement correct était connu.



## Bibliographie

- [1] J. Vlot, R. Wijnen, R. J. Stolker, and K. Bax, "Optimizing working space in porcine laparoscopy : Ct measurement of the effects of intra-abdominal pressure," *Surgical endoscopy*, pp. 1–6, 2012.
- [2] T. Kitasaka, K. Mori, Y. Hayashi, Y. Suenaga, M. Hashizume, and J.-i. Toriwaki, "Virtual pneumoperitoneum for generating virtual laparoscopic views based on volumetric deformation," in *Medical Image Computing and Computer-Assisted Intervention–MICCAI 2004*, pp. 559–567, Springer, 2004.
- [3] M. Oda, J. Di Qu, Y. Nimura, T. Kitasaka, K. Misawa, and K. Mori, "Evaluation of deformation accuracy of a virtual pneumoperitoneum method based on clinical trials for patient-specific laparoscopic surgery simulator," in *Proceedings of SPIE*, vol. 8316, p. 83160G, 2012.
- [4] J. Georgii and R. Westermann, "A multigrid framework for real-time simulation of deformable bodies," *Computers & Graphics*, vol. 30, no. 3, pp. 408–415, 2006.
- [5] O. Farges, P. Jagot, P. Kirstetter, J. Marty, and J. Belghiti, "Prospective assessment of the safety and benefit of laparoscopic liver resections," *Journal of hepato-biliary-pancreatic surgery*, vol. 9, no. 2, pp. 242–248, 2002.
- [6] M. Braga, A. Vignali, W. Zuliani, M. Frasson, C. Di Serio, and V. Di Carlo, "Laparoscopic versus open colorectal surgery : cost-benefit analysis in a single-center randomized trial," *Annals of surgery*, vol. 242, no. 6, p. 890, 2005.
- [7] W. Schwenk, O. Haase, J. Neudecker, and J. Muller, "Short term benefits for laparoscopic colorectal resection," *Cochrane Database Syst Rev*, vol. 3, no. 3, 2005.
- [8] R. Veldkamp, E. Kuhry, W. Hop, J. Jeekel, G. Kazemier, H. J. Bonjer, E. Haglind, L. Pahlman, M. A. Cuesta, S. Msika, *et al.*, "Laparoscopic surgery versus open surgery for colon cancer : short-term outcomes of a randomised trial," *Lancet Oncol*, vol. 6, no. 7, pp. 477–484, 2005.
- [9] M. Reza, J. Blasco, E. Andradas, R. Cantero, and J. Mayol, "Systematic review of laparoscopic versus open surgery for colorectal cancer," *British journal of surgery*, vol. 93, no. 8, pp. 921–928, 2006.
- [10] S. Breukink, J. Pierie, and T. Wiggers, "Laparoscopic versus open total mesorectal excision for rectal cancer," *Cochrane Database Syst Rev*, vol. 4, 2006.

- [11] M. Braga, M. Frasson, A. Vignali, W. Zuliani, G. Capretti, and M. Valerio Di Carlo, "Laparoscopic resection in rectal cancer patients : outcome and cost-benefit analysis," *Diseases of the colon & rectum*, vol. 50, no. 4, pp. 464–471, 2007.
- [12] B. Geiger, "Three-dimensional modeling of human organs and its application to diagnosis and surgical planning," 1993.
- [13] N. J. Mankovich, D. Samson, W. Pratt, D. Lew, and J. Beumer 3rd, "Surgical planning using three-dimensional imaging and computer modeling.," *Otolaryngologic Clinics of North America*, vol. 27, no. 5, pp. 875–889, 1994.
- [14] J. Marescaux, J.-M. Clément, V. Tasseti, C. Koehl, S. Cotin, Y. Russier, D. Mutter, H. Delingette, and N. Ayache, "Virtual reality applied to hepatic surgery simulation : the next revolution.," *Annals of Surgery*, vol. 228, no. 5, p. 627, 1998.
- [15] D. T. Gering, A. Nabavi, R. Kikinis, W. E. L. Grimson, N. Hata, P. Everett, F. Jolesz, and W. M. Wells, "An integrated visualization system for surgical planning and guidance using image fusion and interventional imaging," in *Medical Image Computing and Computer-Assisted Intervention–MICCAI'99*, pp. 809–819, Springer, 1999.
- [16] P. S. Calhoun, B. S. Kuszyk, D. G. Heath, J. C. Carley, and E. K. Fishman, "Three-dimensional volume rendering of spiral ct data : Theory and method1," *Radiographics*, vol. 19, no. 3, pp. 745–764, 1999.
- [17] L. Soler, C. Forest, S. Nicolau, C. Vayssiere, A. Wattiez, and J. Marescaux, "Computer-assisted operative procedure : from preoperative planning to simulation," *European Clinics in Obstetrics and Gynaecology*, vol. 2, no. 4, pp. 201–208, 2006.
- [18] M. Sugimoto, H. Yasuda, K. Koda, M. Suzuki, M. Yamazaki, T. Tezuka, C. Kosugi, R. Higuchi, Y. Watayo, Y. Yagawa, *et al.*, "Image overlay navigation by markerless surface registration in gastrointestinal, hepatobiliary and pancreatic surgery," *Journal of hepato-biliary-pancreatic sciences*, vol. 17, no. 5, pp. 629–636, 2010.
- [19] D. Teber, S. Guven, T. Simpfendörfer, M. Baumhauer, E. O. Güven, F. Yencilek, A. S. Gözen, and J. Rassweiler, "Augmented reality : a new tool to improve surgical accuracy during laparoscopic partial nephrectomy ? preliminary in vitro and in vivo results," *European urology*, vol. 56, no. 2, pp. 332–338, 2009.
- [20] L.-M. Su, B. P. Vagvolgyi, R. Agarwal, C. E. Reiley, R. H. Taylor, and G. D. Hager, "Augmented reality during robot-assisted laparoscopic partial nephrectomy : toward real-time 3d-ct to stereoscopic video registration," *Urology*, vol. 73, no. 4, pp. 896–900, 2009.
- [21] L. Soler, S. Nicolau, J. Schmid, C. Koehl, J. Marescaux, X. Pennec, and N. Ayache, "Virtual reality and augmented reality in digestive surgery," in *Proceedings of the 3rd IEEE/ACM International Symposium on Mixed and Augmented Reality*, pp. 278–279, IEEE Computer Society, 2004.
- [22] K. Konishi, M. Hashizume, M. Nakamoto, Y. Kakeji, I. Yoshino, A. Taketomi, Y. Sato, S. Tamura, and Y. Maehara, "Augmented reality navigation system for endoscopic surgery based on three-dimensional ultrasound and computed tomography : Application to 20 clinical cases," in *International Congress Series*, vol. 1281, pp. 537–542, Elsevier, 2005.

- [23] B. Vagvolgyi, L.-M. Su, R. Taylor, and G. Hager, "Video to ct registration for image overlay on solid organs," *Proc. Augmented Reality in Medical Imaging and Augmented Reality in Computer-Aided Surgery (AMIARCS)*, pp. 78–86, 2008.
- [24] P. J. Edwards, A. P. King, C. R. Maurer Jr, D. A. De Cunha, D. J. Hawkes, D. L. Hill, R. P. Gaston, M. R. Fenlon, A. Jusczyzck, A. J. Strong, *et al.*, "Design and evaluation of a system for microscope-assisted guided interventions (magi)," *Medical Imaging, IEEE Transactions on*, vol. 19, no. 11, pp. 1082–1093, 2000.
- [25] A. DiGioia, D. Simon, B. Jaramaz, M. Blackwell, F. Morgan, R. O'Toole, B. Colgan, and E. Kischell, "Hipnav : pre-operative planning and intra-operative navigational guidance for acetabular implant placement in total hip replacement surgery," *Computer Assisted Orthopedic Surgery*, 1996.
- [26] A. Gronningsaeter, A. Kleven, S. Ommedal, T. E. Aarseth, T. Lie, F. Lindseth, T. Langø, and G. Unsgård, "Sonowand, an ultrasound-based neuronavigation system," *Neurosurgery*, vol. 47, no. 6, pp. 1373–1380, 2000.
- [27] F. M. Sanchez-Margallo, J. L. Moyano-Cuevas, R. Latorre, J. Maestre, L. Correa, J. B. Pagador, L. F. Sanchez-Peralta, J. A. Sanchez-Margallo, and J. Usan-Gargallo, "Anatomical changes due to pneumoperitoneum analyzed by mri : an experimental study in pigs.," *Surg Radiol Anat*, vol. 33, no. 5, pp. 389–96, 2011.
- [28] J. L. Moyano-Cuevas, F. M. Sánchez-Margallo, J. Maestre-Antequera, L. Dávila-Gómez, J. B. Pagador, L. F. Sánchez-Peralta, and R. Latorre, "Effects of pneumoperitoneum and body position on the morphology of abdominal vascular structures analyzed in mri," *Journal of Magnetic Resonance Imaging*, vol. 36, no. 1, pp. 177–182, 2012.
- [29] E. Párraga, O. López-Albors, F. Sánchez-Margallo, J. Moyano-Cuevas, and R. Latorre, "Effects of pneumoperitoneum and body position on the morphology of the caudal cava vein analyzed by mri and plastinated sections," *Surgical endoscopy*, vol. 27, no. 3, pp. 880–887, 2013.
- [30] O. Wade, "Movements of the thoracic cage and diaphragm in respiration," *The Journal of physiology*, vol. 124, no. 2, p. 193, 1954.
- [31] P. H. Weiss, J. M. Baker, and E. J. Potchen, "Assessment of hepatic respiratory excursion," *Journal of Nuclear Medicine*, vol. 13, no. 10, pp. 758–759, 1972.
- [32] G. Harauz and M. Bronskill, "Comparison of the liver's respiratory motion in the supine and upright positions : Concise communication," 1979.
- [33] I. Suramo, M. Päivänsalo, and V. Myllylä, "Cranio-caudal movements of the liver, pancreas and kidneys in respiration.," *Acta radiologica : diagnosis*, vol. 25, no. 2, p. 129, 1984.
- [34] H. W. Korin, R. L. Ehman, S. J. Riederer, J. P. Felmlee, and R. C. Grimm, "Respiratory kinematics of the upper abdominal organs : a quantitative study," *Magnetic resonance in medicine*, vol. 23, no. 1, pp. 172–178, 1992.
- [35] S. Davies, A. Hill, R. Holmes, M. Halliwell, and P. Jackson, "Ultrasound quantitation of respiratory organ motion in the upper abdomen," *British Journal of Radiology*, vol. 67, no. 803, pp. 1096–1102, 1994.

- [36] J. M. Balter, R. K. Ten Haken, T. S. Lawrence, K. L. Lam, and J. M. Robertson, "Uncertainties in ct-based radiation therapy treatment planning associated with patient breathing," *International Journal of Radiation Oncology\* Biology\* Physics*, vol. 36, no. 1, pp. 167–174, 1996.
- [37] A. Hostettler, S. A. Nicolau, L. Soler, Y. Rémond, and J. Marescaux, "A real-time predictive simulation of abdominal organ positions induced by free breathing," in *Biomedical Simulation*, pp. 89–97, Springer, 2008.
- [38] M. J. Murphy, J. R. Adler, M. Bodduluri, J. Dooley, K. Forster, J. Hai, Q. Le, G. Luxton, D. Martin, and J. Poen, "Image-guided radiosurgery for the spine and pancreas," *Computer Aided Surgery*, vol. 5, no. 4, pp. 278–288, 2000.
- [39] Y. Seppenwoolde, H. Shirato, K. Kitamura, S. Shimizu, M. van Herk, J. V. Lebesque, and K. Miyasaka, "Precise and real-time measurement of 3d tumor motion in lung due to breathing and heartbeat, measured during radiotherapy," *International Journal of Radiation Oncology\* Biology\* Physics*, vol. 53, no. 4, pp. 822–834, 2002.
- [40] J. D. Stefansic, A. J. Herline, Y. Shyr, W. C. Chapman, J. M. Fitzpatrick, B. M. Dawant, and R. L. Galloway Jr, "Registration of physical space to laparoscopic image space for use in minimally invasive hepatic surgery," in *Biomedical Imaging, 2002. 5th IEEE EMBS International Summer School on*, pp. 12–pp, IEEE, 2002.
- [41] F. Vogt, S. Krüger, H. Niemann, and C. Schick, "A system for real-time endoscopic image enhancement," in *Medical Image Computing and Computer-Assisted Intervention-MICCAI 2003*, pp. 356–363, Springer, 2003.
- [42] M. Scheuering, A. Schenk, A. Schneider, B. Preim, and G. Greiner, "Intraoperative augmented reality for minimally invasive liver interventions," in *Medical Imaging 2003*, pp. 407–417, International Society for Optics and Photonics, 2003.
- [43] J. Marescaux, F. Rubino, M. Arenas, D. Mutter, and L. Soler, "Augmented-reality–assisted laparoscopic adrenalectomy," *JAMA : the journal of the American Medical Association*, vol. 292, no. 18, pp. 2214–2215, 2004.
- [44] R. Mårvik, T. Langø, G. Tangen, J. Andersen, J. Kaspersen, B. Ystgaard, E. Sjølie, R. Fougner, H. Fjøsne, and T. N. Hernes, "Laparoscopic navigation pointer for three-dimensional image–guided surgery," *Surgical Endoscopy and Other Interventional Techniques*, vol. 18, no. 8, pp. 1242–1248, 2004.
- [45] A. Osorio, O. Traxer, S. Merran, X. Ripoche, F. Dargent, and J. Nauroy, "Percutaneous nephrolithotomy (pcnl) : practice and surgery using a new augmented reality system and a new real time 2d/3d fusion software," *infoRAD'05, RSNA*, 2005.
- [46] S. Nicolau, L. Goffin, and L. Soler, "A low cost and accurate guidance system for laparoscopic surgery : Validation on an abdominal phantom," in *Proceedings of the ACM symposium on Virtual reality software and technology*, pp. 124–133, ACM, 2005.
- [47] L. Soler, S. Nicolau, J.-B. Fasquel, V. Agnus, A. Charnoz, A. Hostettler, J. Moreau, C. Forest, D. Mutter, and J. Marescaux, "Virtual reality and augmented reality applied to laparoscopic and notes procedures," in *Biomedical Imaging : From Nano to Macro, 2008. ISBI 2008. 5th IEEE International Symposium on*, pp. 1399–1402, IEEE, 2008.

- [48] M. Feuerstein, T. Mussack, S. M. Heining, and N. Navab, "Intraoperative laparoscope augmentation for port placement and resection planning in minimally invasive liver resection," *Medical Imaging, IEEE Transactions on*, vol. 27, no. 3, pp. 355–369, 2008.
- [49] S. Ieiri, M. Uemura, K. Konishi, R. Souzaki, Y. Nagao, N. Tsutsumi, T. Akahoshi, K. Ohuchida, T. Ohdaira, M. Tomikawa, *et al.*, "Augmented reality navigation system for laparoscopic splenectomy in children based on preoperative ct image using optical tracking device," *Pediatric surgery international*, vol. 28, no. 4, pp. 341–346, 2012.
- [50] R. Shekhar, O. Dandekar, V. Bhat, M. Philip, P. Lei, C. Godinez, E. Sutton, I. George, S. Kavvic, R. Mezrich, *et al.*, "Live augmented reality : a new visualization method for laparoscopic surgery using continuous volumetric computed tomography," *Surgical Endoscopy*, pp. 1–10, 2010.
- [51] T. Nozaki, Y. Iida, A. Morii, Y. Fujiuchi, and H. Fuse, "Laparoscopic radical nephrectomy under near real-time three-dimensional surgical navigation with c-arm cone beam computed tomography," *Surgical Innovation*, vol. 19, no. 3, pp. 263–267, 2012.
- [52] O. Oktay, L. Zhang, T. Mansi, P. Mountney, P. Mewes, S. Nicolau, L. Soler, and C. Chédahotel, "Biomechanically driven registration of pre-to intra-operative 3d images for laparoscopic surgery," in *Medical Image Computing and Computer-Assisted Intervention–MICCAI 2013*, pp. 1–9, Springer, 2013.
- [53] T. Lange, S. Eulenstein, M. Hünnerbein, H. Lamecker, and P.-M. Schlag, "Augmenting intraoperative 3d ultrasound with preoperative models for navigation in liver surgery," in *Medical Image Computing and Computer-Assisted Intervention–MICCAI 2004*, pp. 534–541, Springer, 2004.
- [54] J. M. Blackall, G. P. Penney, A. P. King, and D. J. Hawkes, "Alignment of sparse freehand 3-d ultrasound with preoperative images of the liver using models of respiratory motion and deformation," *Medical Imaging, IEEE Transactions on*, vol. 24, no. 11, pp. 1405–1416, 2005.
- [55] W. Wein, A. Khamene, D.-A. Clevert, O. Kutter, and N. Navab, "Simulation and fully automatic multimodal registration of medical ultrasound," in *Medical Image Computing and Computer-Assisted Intervention–MICCAI 2007*, pp. 136–143, Springer, 2007.
- [56] T. Lange, N. Papenberg, S. Heldmann, J. Modersitzki, B. Fischer, H. Lamecker, and P. M. Schlag, "3d ultrasound-ct registration of the liver using combined landmark-intensity information," *International journal of computer assisted radiology and surgery*, vol. 4, no. 1, pp. 79–88, 2009.
- [57] K. Konishi, M. Nakamoto, Y. Kakeji, K. Tanoue, H. Kawanaka, S. Yamaguchi, S. Ieiri, Y. Sato, Y. Maehara, S. Tamura, *et al.*, "A real-time navigation system for laparoscopic surgery based on three-dimensional ultrasound using magneto-optic hybrid tracking configuration," *International Journal of Computer Assisted Radiology and Surgery*, vol. 2, no. 1, pp. 1–10, 2007.
- [58] M. Nakamoto, H. Hirayama, Y. Sato, K. Konishi, Y. Kakeji, M. Hashizume, and S. Tamura, "Recovery of respiratory motion and deformation of the liver using laparoscopic freehand 3d ultrasound system," *Medical image analysis*, vol. 11, no. 5, pp. 429–442, 2007.



- [59] M. Nakamoto, K. Nakada, Y. Sato, K. Konishi, M. Hashizume, and S. Tamura, "Intraoperative magnetic tracker calibration using a magneto-optic hybrid tracker for 3-d ultrasound-based navigation in laparoscopic surgery," *Medical Imaging, IEEE Transactions on*, vol. 27, no. 2, pp. 255–270, 2008.
- [60] M. Feuerstein, T. Reichl, J. Vogel, J. Traub, and N. Navab, "Magneto-optical tracking of flexible laparoscopic ultrasound : model-based online detection and correction of magnetic tracking errors," *Medical Imaging, IEEE Transactions on*, vol. 28, no. 6, pp. 951–967, 2009.
- [61] V. Martens, S. Schlichting, A. Besirevic, and M. Kleemann, "Lapassistant - a laparoscopic liver surgery assistance system," in *4th European Conference of the International Federation for Medical and Biological Engineering*, pp. 121–125, Springer, 2009.
- [62] T. Langø, S. Vijayan, A. Rethy, C. Våpenstad, O. V. Solberg, R. Mårvik, G. Johnsen, and T. N. Hernes, "Navigated laparoscopic ultrasound in abdominal soft tissue surgery : technological overview and perspectives," *International journal of computer assisted radiology and surgery*, vol. 7, no. 4, pp. 585–599, 2012.
- [63] T. Li, *Commande d'un robot de télé-échographie par asservissement visuel*. PhD thesis, 2013.
- [64] F. Mourgues, F. Devemay, and E. Coste-Maniere, "3d reconstruction of the operating field for image overlay in 3d-endoscopic surgery," in *Augmented Reality, 2001. Proceedings. IEEE and ACM International Symposium on*, pp. 191–192, IEEE, 2001.
- [65] D. Stoyanov, A. Darzi, and G. Z. Yang, "Dense 3d depth recovery for soft tissue deformation during robotically assisted laparoscopic surgery," in *Medical Image Computing and Computer-Assisted Intervention–MICCAI 2004*, pp. 41–48, Springer, 2004.
- [66] D. Stoyanov, A. Darzi, and G. Z. Yang, "A practical approach towards accurate dense 3d depth recovery for robotic laparoscopic surgery," *Computer Aided Surgery*, vol. 10, no. 4, pp. 199–208, 2005.
- [67] D. Stoyanov, G. P. Mylonas, F. Deligianni, A. Darzi, and G. Z. Yang, "Soft-tissue motion tracking and structure estimation for robotic assisted mis procedures," in *Medical Image Computing and Computer-Assisted Intervention–MICCAI 2005*, pp. 139–146, Springer, 2005.
- [68] M. Hu, G. Penney, P. Edwards, M. Figl, and D. J. Hawkes, "3d reconstruction of internal organ surfaces for minimal invasive surgery," in *Medical Image Computing and Computer-Assisted Intervention–MICCAI 2007*, pp. 68–77, Springer, 2007.
- [69] P. Mountney, D. Stoyanov, and G.-Z. Yang, "Three-dimensional tissue deformation recovery and tracking," *Signal Processing Magazine, IEEE*, vol. 27, no. 4, pp. 14–24, 2010.
- [70] T. Collins and A. Bartoli, "Towards live monocular 3d laparoscopy using shading and specular information," in *Information Processing in Computer-Assisted Interventions*, pp. 11–21, Springer, 2012.
- [71] A. Malti, A. Bartoli, and T. Collins, "Template-based conformal shape-from-motion-and-shading for laparoscopy," in *Information Processing in Computer-Assisted Interventions*, pp. 1–10, Springer, 2012.

- [72] C. Albitar, P. Graebing, and C. Doignon, “Robust structured light coding for 3d reconstruction,” *11th International Conference on Computer Vision (ICCV 2007)*, pp. 1–6, 2007.
- [73] X. Maurice, C. Albitar, C. Doignon, and M. de Mathelin, “A structured light-based laparoscope with real-time organs’ surface reconstruction for minimally invasive surgery,” in *Engineering in Medicine and Biology Society (EMBC), 2012 Annual International Conference of the IEEE*, pp. 5769–5772, IEEE, 2012.
- [74] M. Rodrigues, M. Kormann, C. Schuhler, and P. Tomek, “Structured light techniques for 3d surface reconstruction in robotic tasks,” in *Proceedings of the 8th International Conference on Computer Recognition Systems CORES 2013*, pp. 805–814, Springer, 2013.
- [75] T. P. Rauth, P. Q. Bao, R. L. Galloway, J. Bieszczad, E. M. Friets, D. A. Knaus, D. B. Kynor, and A. J. Herline, “Laparoscopic surface scanning and subsurface targeting : implications for image-guided laparoscopic liver surgery,” *Surgery*, vol. 142, no. 2, pp. 207–214, 2007.
- [76] D. M. Cash, M. I. Miga, T. K. Sinha, R. L. Galloway, and W. C. Chapman, “Compensating for intraoperative soft-tissue deformations using incomplete surface data and finite elements,” *Medical Imaging, IEEE Transactions on*, vol. 24, no. 11, pp. 1479–1491, 2005.
- [77] L. W. Clements, P. Dumpuri, W. C. Chapman, B. M. Dawant, R. L. Galloway, and M. I. Miga, “Organ surface deformation measurement and analysis in open hepatic surgery : method and preliminary results from 12 clinical cases,” *Biomedical Engineering, IEEE Transactions on*, vol. 58, no. 8, pp. 2280–2289, 2011.
- [78] T. R. dos Santos, A. Franz, H.-P. Meinzer, and L. Maier-Hein, “Robust multi-modal surface matching for intra-operative registration,” in *Computer-Based Medical Systems (CBMS), 2011 24th International Symposium on*, pp. 1–6, IEEE, 2011.
- [79] D. C. Rucker, Y. Wu, J. E. Ondrake, T. S. Pfeiffer, A. L. Simpson, and M. I. Miga, “Non-rigid liver registration for image-guided surgery using partial surface data : a novel iterative approach,” in *SPIE Medical Imaging*, pp. 86710B–86710B, International Society for Optics and Photonics, 2013.
- [80] H.-L. Huang, J.-T. Hsu, L.-J. Fuh, D.-J. Lin, and M. Y. Chen, “Biomechanical simulation of various surface roughnesses and geometric designs on an immediately loaded dental implant,” *Computers in biology and medicine*, vol. 40, no. 5, pp. 525–532, 2010.
- [81] L. Han, J. H. Hipwell, C. Tanner, Z. Taylor, T. Mertzaniidou, J. Cardoso, S. Ourselin, and D. J. Hawkes, “Development of patient-specific biomechanical models for predicting large breast deformation,” *Physics in Medicine and Biology*, vol. 57, no. 2, p. 455, 2012.
- [82] F. Martínez-Martínez, M. Lago, M. Rupérez, and C. Monserrat, “Analysis of several biomechanical models for the simulation of lamb liver behaviour using similarity coefficients from medical image,” *Computer Methods in Biomechanics and Biomedical Engineering*, no. ahead-of-print, pp. 1–11, 2012.
- [83] A. Hostettler, *Modélisation et simulation patient-dépendante, préopératoire, prédictive, et temps-réel du mouvement des organes de l’abdomen induit par la respiration libre*. PhD thesis, 2008.

- [84] A. Saber, A. Meslemani, R. Davis, and R. Pimentel, "Safety zones for anterior abdominal wall entry during laparoscopy : a ct scan mapping of epigastric vessels," *Annals of surgery*, vol. 239, no. 2, p. 182, 2004.
- [85] G. Geraci, C. Sciumè, F. Pisello, F. Li Volsi, T. Facella, and G. Modica, "Trocar-related abdominal wall bleeding in 200 patients after laparoscopic cholecistectomy : Personal experience," *World Journal of Gastroenterology*, vol. 12, no. 44, p. 7165, 2006.
- [86] A. Lam, Y. Kaufman, S. Khong, A. Liew, S. Ford, and G. Condous, "Dealing with complications in laparoscopy," *Best Practice & Research Clinical Obstetrics & Gynaecology*, vol. 23, no. 5, pp. 631–646, 2009.
- [87] F. H. Netter and S. Colacino, *Atlas of human anatomy*. Ciba-Geigy Corporation, 1989.
- [88] E. Arnal, N. Berthoux, and T. Prot, <http://www.chirurgie-beaujolais.fr/specialites/chirurgie-viscerale/>.
- [89] M. Garcia, A. Jemal, E. Ward, M. Center, Y. Hao, R. Siegel, and M. Thun, "Global cancer facts & figures 2007," *Atlanta, GA : American Cancer Society*, vol. 1, no. 3, 2007.
- [90] A. Jemal, F. Bray, M. M. Center, J. Ferlay, E. Ward, and D. Forman, "Global cancer statistics," *CA : a cancer journal for clinicians*, vol. 61, no. 2, pp. 69–90, 2011.
- [91] A. J. Herline, J. D. Stefansic, J. P. Debelak, S. L. Hartmann, C. W. Pinson, R. L. Galloway, and W. C. Chapman, "Image-guided surgery : preliminary feasibility studies of frameless stereotactic liver surgery," *Archives of Surgery*, vol. 134, no. 6, p. 644, 1999.
- [92] S. Shimizu, H. Shirato, B. Xo, K. Kagei, T. Nishioka, S. Hashimoto, K. Tsuchiya, H. Aoyama, and K. Miyasaka, "Three-dimensional movement of a liver tumor detected by high-speed magnetic resonance imaging," *Radiotherapy and oncology*, vol. 50, no. 3, pp. 367–370, 1999.
- [93] S. Shimizu, H. Shirato, H. Aoyama, S. Hashimoto, T. Nishioka, A. Yamazaki, K. Kagei, and K. Miyasaka, "High-speed magnetic resonance imaging for four-dimensional treatment planning of conformal radiotherapy of moving body tumors," *International Journal of Radiation Oncology\* Biology\* Physics*, vol. 48, no. 2, pp. 471–474, 2000.
- [94] T. Rohlfing, C. R. Maurer Jr, W. G. O'Dell, and J. Zhong, "Modeling liver motion and deformation during the respiratory cycle using intensity-based free-form registration of gated mr images," in *Medical Imaging 2001*, pp. 337–348, International Society for Optics and Photonics, 2001.
- [95] B. Bussels, L. Goethals, M. Feron, D. Bielen, S. Dymarkowski, P. Suetens, and K. Haustermans, "Respiration-induced movement of the upper abdominal organs : a pitfall for the three-dimensional conformal radiation treatment of pancreatic cancer," *Radiotherapy and oncology*, vol. 68, no. 1, pp. 69–74, 2003.
- [96] E. D. Brandner, A. Wu, H. Chen, D. Heron, S. Kalnicki, K. Komanduri, K. Gerszten, S. Burton, I. Ahmed, and Z. Shou, "Abdominal organ motion measured using 4d ct," *International Journal of Radiation Oncology\* Biology\* Physics*, vol. 65, no. 2, pp. 554–560, 2006.

- [97] A. S. Beddar, K. Kainz, T. M. Briere, Y. Tsunashima, T. Pan, K. Prado, R. Mohan, M. Gillin, and S. Krishnan, "Correlation between internal fiducial tumor motion and external marker motion for liver tumors imaged with 4d-ct," *International Journal of Radiation Oncology\* Biology\* Physics*, vol. 67, no. 2, pp. 630–638, 2007.
- [98] T. Nguyen, J. Moseley, L. Dawson, D. Jaffray, and K. Brock, "Adapting liver motion models using a navigator channel technique," *Medical physics*, vol. 36, p. 1061, 2009.
- [99] S. Mori, R. Hara, T. Yanagi, G. C. Sharp, M. Kumagai, H. Asakura, R. Kishimoto, S. Yamada, S. Kandatsu, and T. Kamada, "Four-dimensional measurement of intrafractional respiratory motion of pancreatic tumors using a 256 multi-slice ct scanner," *Radiotherapy and Oncology*, vol. 92, no. 2, pp. 231–237, 2009.
- [100] B. Wysocka, Z. Kassam, G. Lockwood, J. Brierley, L. A. Dawson, C. A. Buckley, D. Jaffray, B. Cummings, J. Kim, R. Wong, *et al.*, "Interfraction and respiratory organ motion during conformal radiotherapy in gastric cancer," *International Journal of Radiation Oncology\* Biology\* Physics*, vol. 77, no. 1, pp. 53–59, 2010.
- [101] J. L. Hallman, S. Mori, G. C. Sharp, H.-M. Lu, T. S. Hong, and G. T. Chen, "A four-dimensional computed tomography analysis of multiorgan abdominal motion," *International Journal of Radiation Oncology\* Biology\* Physics*, vol. 83, no. 1, pp. 435–441, 2012.
- [102] S. Nicolau, *Un système de réalité augmentée pour guider les opérations du foie en radiologie interventionnelle*. PhD thesis, Université de Nice Sophia-Antipolis, 2004.
- [103] M. Schäfer, M. Lauper, and L. Krähenbühl, "Trocar and veress needle injuries during laparoscopy," *Surgical endoscopy*, vol. 15, no. 3, pp. 275–280, 2001.
- [104] F. Agresta, P. De Simone, L. Ciardo, and N. Bedin, "Direct trocar insertion vs veress needle in nonobese patients undergoing laparoscopic procedures : a randomized prospective single-center study," *Surgical Endoscopy And Other Interventional Techniques*, vol. 18, no. 12, pp. 1778–1781, 2004.
- [105] J. L. M. C. Azevedo, O. C. Azevedo, S. A. Miyahira, G. P. S. Miguel, O. M. Becker Jr, O. H. M. Hypólito, A. C. C. G. Machado, W. Cardia, G. A. Yamaguchi, L. Godinho, *et al.*, "Injuries caused by veress needle insertion for creation of pneumoperitoneum : a systematic literature review," *Surgical endoscopy*, vol. 23, no. 7, pp. 1428–1432, 2009.
- [106] C. Watkins, B. A. Fransson, C. A. Ragle, J. Mattoon, and J. M. Gay, "Comparison of thoracic and abdominal cavity volumes during abdominal co2 insufflation and abdominal wall lift," *Veterinary Surgery*, 2012.
- [107] M. Hyodo, N. Sata, M. Koizumi, Y. Sakuma, K. Kurihara, A. Lefor, J. Ohki, H. Nagai, and Y. Yasuda, "Laparoscopic splenectomy using pneumoperitoneum or gasless abdominal wall lifting : A 15-year single institution experience," *Asian Journal of Endoscopic Surgery*, vol. 5, no. 2, pp. 63–68, 2012.
- [108] C. Zhong, J. Wu, J. Liang, and Q.-h. WU, "Laparoscopic and gasless laparoscopic sigmoid colon vaginoplasty in women with vaginal a-genesis," *Chinese Medical Journal*, vol. 125, no. 2, pp. 203–208, 2012.

- [109] J. Vlot, R. Wijnen, R. J. Stolker, and K. N. Bax, "Optimizing working space in laparoscopy : Ct measurement of the effect of pre-stretching of the abdominal wall in a porcine model," *Surgical Endoscopy*, pp. 1–6, 2013.
- [110] J. Vlot, R. Wijnen, R. J. Stolker, and K. N. Bax, "Optimizing working space in laparoscopy : Ct measurement of the effect of pre-stretching of the abdominal wall in a porcine model," *Surgical Endoscopy*, pp. 1–6, 2013.
- [111] L. E. Andersson, M. Bååth, A. Thörne, P. Aspelin, and S. Odeberg-Werner, "Effect of carbon dioxide pneumoperitoneum on development of atelectasis during anesthesia, examined by spiral computed tomography," *Anesthesiology*, vol. 102, no. 2, pp. 293–299, 2005.
- [112] G. Hedenstierna and H. U. Rothen, "Atelectasis formation during anesthesia : causes and measures to prevent it," *Journal of clinical monitoring and computing*, vol. 16, no. 5-6, pp. 329–335, 2000.
- [113] M. Rusca, S. Proietti, P. Schnyder, P. Frascarolo, G. Hedenstierna, D. R. Spahn, and L. Magnusson, "Prevention of atelectasis formation during induction of general anesthesia," *Anesthesia & Analgesia*, vol. 97, no. 6, pp. 1835–1839, 2003.
- [114] C. M. Strang, T. Hachenberg, F. Fredén, and G. Hedenstierna, "Development of atelectasis and arterial to end-tidal pco<sub>2</sub>-difference in a porcine model of pneumoperitoneum," *British journal of anaesthesia*, vol. 103, no. 2, pp. 298–303, 2009.
- [115] C. M. Strang, F. Fredén, E. Maripuu, U. Ebmeyer, T. Hachenberg, and G. Hedenstierna, "Improved ventilation–perfusion matching with increasing abdominal pressure during co<sub>2</sub>-pneumoperitoneum in pigs," *Acta Anaesthesiologica Scandinavica*, vol. 55, no. 7, pp. 887–896, 2011.
- [116] C. Song, A. Alijani, T. Frank, G. Hanna, and A. Cuschieri, "Mechanical properties of the human abdominal wall measured in vivo during insufflation for laparoscopic surgery," *Surgical endoscopy*, vol. 20, no. 6, pp. 987–990, 2006.
- [117] G. Srimathveeravalli, J. Leger, P. Ezell, M. Maybody, N. Gutta, and S. Solomon, "A study of porcine liver motion during respiration for improving targeting in image-guided needle placements," *International journal of computer assisted radiology and surgery*, vol. 8, no. 1, pp. 15–27, 2013.
- [118] J. Allard, S. Cotin, F. Faure, P. Bensoussan, F. Poyer, C. Duriez, H. Delingette, L. Grisoni, *et al.*, "Sofa-an open source framework for medical simulation," *Medicine Meets Virtual Reality 15*, pp. 13–18, 2007.
- [119] O. Comas, Z. A. Taylor, J. Allard, S. Ourselin, S. Cotin, and J. Passenger, "Efficient nonlinear fem for soft tissue modelling and its gpu implementation within the open source framework sofa," in *Biomedical Simulation*, pp. 28–39, Springer, 2008.
- [120] M. Lerotic, S.-L. Lee, J. Keegan, and G.-Z. Yang, "Image constrained finite element modelling for real-time surgical simulation and guidance," in *Biomedical Imaging : From Nano to Macro, 2009. ISBI'09. IEEE International Symposium on*, pp. 1063–1066, IEEE, 2009.

- [121] T. Mansi, B. André, M. Lynch, M. Sermesant, H. Delingette, Y. Boudjemline, and N. Ayache, “Virtual pulmonary valve replacement interventions with a personalised cardiac electromechanical model,” in *Recent Advances in the 3D Physiological Human*, pp. 75–90, Springer, 2009.
- [122] O. Palombi, G. Bousquet, D. Jospin, S. Hassan, L. Reveret, and F. Faure, “My corporis fabrica : a unified ontological, geometrical and mechanical view of human anatomy,” in *Modelling the Physiological Human*, pp. 209–219, Springer, 2009.
- [123] T. Mansi, I. Voigt, E. A. Mengue, R. Ionasec, B. Georgescu, T. Noack, J. Seeburger, and D. Comaniciu, “Towards patient-specific finite-element simulation of mitralclip procedure,” in *Medical Image Computing and Computer-Assisted Intervention–MICCAI 2011*, pp. 452–459, Springer, 2011.
- [124] S. Ullrich, D. Rausch, and T. Kuhlen, “Bimanual haptic simulator for medical training : system architecture and performance measurements,” in *Proceedings of the 17th Eurographics conference on Virtual Environments & Third Joint Virtual Reality*, pp. 39–46, Eurographics Association, 2011.
- [125] Y. Kim, K. Kim, F. Roy, and S. Park, “Development of a laparoscopic surgical training system with simulation open framework architecture (sofa),” in *Computer Aided Surgery*, pp. 83–91, Springer, 2012.
- [126] A. Dicko, B. Gilles, F. Faure, and O. Palombi, “From generic to specific musculoskeletal simulations using an ontology-based modeling pipeline,” in *Intelligent Computer Graphics 2012*, pp. 227–242, Springer, 2013.
- [127] L. P. Nedel and D. Thalmann, “Real time muscle deformations using mass-spring systems,” in *Computer Graphics International, 1998. Proceedings*, pp. 156–165, IEEE, 1998.
- [128] F. B. de Casson and C. Laugier, “Modeling the dynamics of a human liver for a minimally invasive surgery simulator,” in *Medical Image Computing and Computer-Assisted Intervention–MICCAI’99*, pp. 1156–1165, Springer, 1999.
- [129] T. Vassilev and B. Spanlang, “A mass-spring model for real time deformable solids,” *Proceedings of East-West Vision*, vol. 2002, pp. 149–154, 2002.
- [130] E. Basafa, F. Farahmand, and G. Vossoughi, “A non-linear mass-spring model for more realistic and efficient simulation of soft tissues surgery,” *Studies in Health Technology and Informatics*, vol. 132, p. 23, 2008.
- [131] A. Liu, F. Tendick, K. Cleary, and C. Kaufmann, “A survey of surgical simulation : applications, technology, and education,” *Presence : Teleoperators and Virtual Environments*, vol. 12, no. 6, pp. 599–614, 2003.
- [132] D. T. Chen and D. Zeltzer, *Pump it up : Computer animation of a biomechanically based model of muscle using the finite element method*, vol. 26. ACM, 1992.
- [133] M. Bro-Nielsen and S. Cotin, “Real-time volumetric deformable models for surgery simulation using finite elements and condensation,” in *Computer graphics forum*, vol. 15, pp. 57–66, Wiley Online Library, 1996.

- [134] Q.-h. Zhu, Y. Chen, and A. Kaufman, "Real-time biomechanically-based muscle volume deformation using fem," in *Computer Graphics Forum*, vol. 17, pp. 275–284, Wiley Online Library, 1998.
- [135] S. Cotin, H. Delingette, and N. Ayache, "Real-time elastic deformations of soft tissues for surgery simulation," *Visualization and Computer Graphics, IEEE Transactions on*, vol. 5, no. 1, pp. 62–73, 1999.
- [136] S. Cotin, H. Delingette, and N. Ayache, "A hybrid elastic model for real-time cutting, deformations, and force feedback for surgery training and simulation," *The Visual Computer*, vol. 16, no. 8, pp. 437–452, 2000.
- [137] E. J. Chen, J. Novakofski, W. K. Jenkins, and W. D. O'Brien Jr, "Young's modulus measurements of soft tissues with application to elasticity imaging," *Ultrasonics, Ferroelectrics and Frequency Control, IEEE Transactions on*, vol. 43, no. 1, pp. 191–194, 1996.
- [138] W.-C. Yeh, P.-C. Li, Y.-M. Jeng, H.-C. Hsu, P.-L. Kuo, M.-L. Li, P.-M. Yang, and P. H. Lee, "Elastic modulus measurements of human liver and correlation with pathology," *Ultrasound in medicine & biology*, vol. 28, no. 4, pp. 467–474, 2002.
- [139] P. Niederer and G. Szekely, "Comparing a simplified fem approach with the mass-spring model for surgery simulation," *Medicine Meets Virtual Reality 11 : NextMed : Health Horizon*, vol. 94, p. 103, 2003.
- [140] H. Delingette, "Toward realistic soft-tissue modeling in medical simulation," *Proceedings of the IEEE*, vol. 86, no. 3, pp. 512–523, 1998.
- [141] M. Nesme, Y. Payan, F. Faure, *et al.*, "Efficient, physically plausible finite elements," in *Eurographics*, 2005.
- [142] M. Müller, J. Dorsey, L. McMillan, R. Jagnow, and B. Cutler, "Stable real-time deformations," in *Proceedings of the 2002 ACM SIGGRAPH/Eurographics symposium on Computer animation*, pp. 49–54, ACM, 2002.
- [143] M. Hauth and W. Strasser, "Corotational simulation of deformable solids," 2004.
- [144] L. Yaw, N. Sukumar, and S. Kunnath, "Meshfree co-rotational formulation for two-dimensional continua," *International journal for numerical methods in engineering*, vol. 79, no. 8, pp. 979–1003, 2009.
- [145] E. Samur, M. Sedef, C. Basdogan, L. Avtan, and O. Duzgun, "A robotic indenter for minimally invasive characterization of soft tissues," in *International Congress Series*, vol. 1281, pp. 713–718, Elsevier, 2005.
- [146] J. Whiteley, "The solution of inverse non-linear elasticity problems that arise when locating breast tumours," *Journal of Theoretical Medicine*, vol. 6, no. 3, pp. 143–149, 2005.
- [147] A. E. Kerdok, M. P. Ottensmeyer, and R. D. Howe, "Effects of perfusion on the viscoelastic characteristics of liver," *Journal of Biomechanics*, vol. 39, no. 12, pp. 2221–2231, 2006.

- [148] E. Mazza, P. Grau, M. Hollenstein, and M. Bajka, "Constitutive modeling of human liver based on in vivo measurements," in *Medical Image Computing and Computer-Assisted Intervention—MICCAI 2008*, pp. 726–733, Springer, 2008.
- [149] P. Jordan, S. Socrate, T. Zickler, and R. Howe, "Constitutive modeling of porcine liver in indentation using 3d ultrasound imaging," *Journal of the mechanical behavior of biomedical materials*, vol. 2, no. 2, pp. 192–201, 2009.
- [150] Z. Gao, K. Lister, and J. P. Desai, "Constitutive modeling of liver tissue : experiment and theory," *Annals of biomedical engineering*, vol. 38, no. 2, pp. 505–516, 2010.
- [151] S. Umale, C. Deck, N. Bourdet, P. Dhumane, L. Soler, J. Marescaux, and R. Willinger, "Experimental mechanical characterization of abdominal organs : liver, kidney & spleen," *Journal of the mechanical behavior of biomedical materials*, 2012.
- [152] J. Elias, F. M. Mauad, V. F. Muglia, E. Caetano, J. dos Santos, R. Kemp, T. Z. Pavan, and A. A. O. Carneiro, "Intraoperative application of real-time tissue elastography for the diagnosis and staging of pancreatic tumours," in *Health Care Exchanges (PAHCE), 2011 Pan American*, pp. 179–181, IEEE, 2011.
- [153] J. B. L. G. P. G. L. S. S.A. Nicolau and J. Marescaux, "A structured light system to guide percutaneous punctures in interventional radiology.," *Optical and digital image processing*, vol. 7000, 2008.
- [154] T. A. Prasad, K. Hartmann, W. Weihs, S. E. Ghobadi, and A. Sluiter, "First steps in enhancing 3d vision technique using 2d/3d sensors," in *Computer Vision Winter Workshop*, pp. 82–86, 2006.
- [155] S. Fuchs and S. May, "Calibration and registration for precise surface reconstruction with time-of-flight cameras," *International Journal of Intelligent Systems Technologies and Applications*, vol. 5, no. 3, pp. 274–284, 2008.
- [156] A. Kolb, E. Barth, R. Koch, and R. Larsen, "Time-of-flight cameras in computer graphics," in *Computer Graphics Forum*, vol. 29, pp. 141–159, Wiley Online Library, 2010.
- [157] S. Mersmann, M. Müller, A. Seitel, F. Arnegger, R. Tetzlaff, J. Dinkel, M. Baumhauer, B. Schmied, H.-P. Meinzer, and L. Maier-Hein, "Time-of-flight camera technique for augmented reality in computer-assisted interventions," in *SPIE Medical Imaging*, pp. 79642C–79642C, International Society for Optics and Photonics, 2011.
- [158] S. Placht, J. Stancanello, C. Schaller, M. Balda, E. Angelopoulou, *et al.*, "Fast time-of-flight camera based surface registration for radiotherapy patient positioning," *Medical Physics*, vol. 39, no. 1, p. 4, 2012.
- [159] P. J. Besl and N. D. McKay, "Method for registration of 3-d shapes," in *Robotics-DL tentative*, pp. 586–606, International Society for Optics and Photonics, 1992.
- [160] D. Bespalov, W. C. Regli, and A. Shokoufandeh, "Local feature extraction and matching partial objects," *Computer-Aided Design*, vol. 38, no. 9, pp. 1020–1037, 2006.
- [161] R. Gal and D. Cohen-Or, "Salient geometric features for partial shape matching and similarity," *ACM Transactions on Graphics (TOG)*, vol. 25, no. 1, pp. 130–150, 2006.



- [162] H. Zhang, A. Sheffer, D. Cohen-Or, Q. Zhou, O. Van Kaick, and A. Tagliasacchi, "Deformation-driven shape correspondence," in *Computer Graphics Forum*, vol. 27, pp. 1431–1439, Wiley Online Library, 2008.
- [163] A. Zaharescu, E. Boyer, K. Varanasi, and R. Horaud, "Surface feature detection and description with applications to mesh matching," in *Computer Vision and Pattern Recognition, 2009. CVPR 2009. IEEE Conference on*, pp. 373–380, IEEE, 2009.
- [164] O. van Kaick, H. Zhang, G. Hamarneh, and D. Cohen-Or, "A survey on shape correspondence," in *Proc. of Eurographics State-of-the-art Report*, pp. 1–24, Citeseer, 2010.
- [165] A. M. Bronstein, M. M. Bronstein, and R. Kimmel, "Generalized multidimensional scaling : a framework for isometry-invariant partial surface matching," *Proceedings of the National Academy of Sciences of the United States of America*, vol. 103, no. 5, pp. 1168–1172, 2006.
- [166] J. Mitchell, D. Mount, and C. Papadimitriou, "The discrete geodesic problem," *SIAM Journal on Computing*, vol. 16, no. 4, pp. 647–668, 1987.
- [167] T. Lange, T. Wenckeback, H. Lamecker, M. Seebass, M. Hünnerbein, S. Eulenstein, B. Gebauer, and P. Schlag, "Registration of different phases of contrast-enhanced ct/mri data for computer-assisted liver surgery planning : Evaluation of state-of-the-art methods," *The International Journal of Medical Robotics and Computer Assisted Surgery*, vol. 1, no. 3, pp. 6–20, 2005.
- [168] Z. Zhu, J. Li, H. Jiang, L. Zhang, and B. Yang, "Non-rigid registration of multiphase contrast-enhanced abdomen ct image," in *Computer Sciences and Convergence Information Technology (ICCIT), 2011 6th International Conference on*, pp. 909–914, IEEE, 2011.
- [169] W. Zhu, S. Nicolau, L. Soler, A. Hostettler, J. Marescaux, and Y. Rémond, "Fast segmentation of abdominal wall : application to sliding effect removal for non-rigid registration," in *Abdominal Imaging. Computational and Clinical Applications*, pp. 198–207, Springer, 2012.
- [170] D. Kwon, I. Yun, K. Lee, and S. Lee, "Efficient feature-based nonrigid registration of multiphase liver ct volumes," *BMVC08*, 2008.
- [171] Y. Cao, H. Jiang, T. Qian, Z. Zhu, B. Wang, K. Mao, and H. Liu, "An efficient feature-based non-rigid registration of multiphase liver ct images using matching region partition," in *Industrial Electronics and Applications (ICIEA), 2010 the 5th IEEE Conference on*, pp. 1657–1661, IEEE, 2010.
- [172] S. Heldmann and S. Zidowitz, "Elastic registration of multiphase ct images of liver," in *SPIE Medical Imaging*, pp. 72591H–72591H, International Society for Optics and Photonics, 2009.
- [173] K. Drechsler, M. Erdt, C. Oyarzun Laura, and S. Wesarg, "Multiphase risk assessment of atypical liver resections," in *Computer-Based Medical Systems (CBMS), 2012 25th International Symposium on*, pp. 1–4, IEEE, 2012.
- [174] A. Samani, J. Bishop, M. J. Yaffe, and D. B. Plewes, "Biomechanical 3-d finite element modeling of the human breast using mri data," *Medical Imaging, IEEE Transactions on*, vol. 20, no. 4, pp. 271–279, 2001.

- [175] L. Soler, *Une nouvelle méthode de segmentation des structures anatomiques et pathologiques : application aux angioscanners 3D du foie pour la planification chirurgicale*. Thèse de sciences, Université de Paris XI, Orsay, November 1998.
- [176] J. Bano, A. Hostettler, S. Nicolau, S. Cotin, C. Doignon, H. Wu, M. Huang, L. Soler, and J. Marescaux, “Simulation of pneumoperitoneum for laparoscopic surgery planning,” *Medical Image Computing and Computer-Assisted Intervention–MICCAI 2012*, pp. 91–98, 2012.
- [177] J. Bano, A. Hostettler, S. Nicolau, C. Doignon, H. Wu, M. Huang, L. Soler, and J. Marescaux, “Simulation of the abdominal wall and its arteries after pneumoperitoneum for guidance of port positioning in laparoscopic surgery,” in *Advances in Visual Computing*, pp. 1–11, Springer, 2012.
- [178] J. Bano, S. A. Nicolau, A. Hostettler, C. Doignon, J. Marescaux, and L. Soler, “Registration of preoperative liver model for laparoscopic surgery from intraoperative 3d acquisition,” in *Augmented Reality Environments for Medical Imaging and Computer-Assisted Interventions*, pp. 201–210, Springer, 2013.
- [179] J. Bano, S. A. Nicolau, A. Hostettler, C. Doignon, J. Marescaux, and L. Soler, “Multiphase liver registration from geodesic distance maps and biomechanical modelling,” in *Abdominal Imaging. Computation and Clinical Applications*, pp. 165–174, Springer, 2013.
- [180] S. Bernhardt, S. Nicolau, V. Agnus, L. Soler, C. Doignon, and J. Marescaux, “Automatic detection of endoscope in intraoperative ct image : application to ar guidance in laparoscopic surgery,” in *11th IEEE International Symposium on Biomedical Imaging 2014*, p. to be published, IEEE, 2014.
- [181] J.-B. Fasquel, V. Agnus, J. Moreau, L. Soler, and J. Marescaux, “An interactive medical image segmentation system based on the optimal management of regions of interest using topological medical knowledge,” *Computer methods and programs in biomedicine*, vol. 82, no. 3, pp. 216–230, 2006.



Jordan BANO  
**Modélisation et correction des déformations du foie dues à un pneumopéritoine : application au guidage par réalité augmentée en chirurgie laparoscopique**



**Résumé :**

La chirurgie laparoscopique a révolutionné la chirurgie abdominale en permettant d'effectuer des interventions peu invasives. Cependant, l'opération est plus difficile à réaliser qu'en chirurgie ouverte, à cause de la perte du toucher et d'une vision limitée du champ opératoire. La réalité augmentée permet de compenser ces limitations, en superposant à la vidéo endoscopique des modèles 3D des structures cachées, comme les vaisseaux sanguins ou les tumeurs. Ces modèles ne prennent pas en compte les déformations dues à l'insufflation de gaz (pneumopéritoine), une étape nécessaire pour créer un espace de travail. La littérature montre que ces déformations peuvent atteindre plusieurs centimètres.

Cette thèse a pour objectif de fournir un modèle 3D du foie correspondant à sa forme après pneumopéritoine. Nous proposons une méthode de recalage entre le modèle préopératoire et la partie antérieure du foie acquise durant l'opération. Ce recalage s'appuie sur l'estimation de la cavité abdomino-thoracique obtenue à partir de deux méthodes que nous proposons, une simulation biomécanique du pneumopéritoine et une méthode géométrique basée sur le suivi de la peau. L'évaluation du recalage montre que l'erreur de position du foie et de ses structures internes peut être réduite à 1 cm.

**Mots-clés :** intervention assistée par ordinateur, réalité augmentée, chirurgie laparoscopique, simulation biomécanique, recalage

**Abstract :**

Laparoscopic surgery has revolutionized abdominal surgery to perform minimally invasive procedures. However, the operation is more difficult to achieve than in open surgery, due to touch loss and a limited view of the operative field. Augmented reality allows to compensate these limitations by superimposing on the endoscopic video hidden 3D models, such as blood vessels or tumors. These models do not take into account the deformation due to gas injection (pneumoperitoneum), a necessary step to create a working space. Literature shows these deformations can reach several centimeters.

This thesis aims to provide a liver 3D model corresponding to its shape after pneumoperitoneum. We propose a registration between the preoperative model and the liver anterior part acquired during the operation. This registration is based on the estimation of the abdomino-thoracic cavity obtained from two methods that we propose : a pneumoperitoneum biomechanical simulation and a geometric method based on skin tracking. The registration evaluation shows that the position error of the liver and its internal structures may be reduced to 1 cm.

**Keywords :** computer-assisted surgery, augmented reality, laparoscopic surgery, biomechanical simulation, registration