



HAL
open science

Apport de l'assistance par ordinateur lors de la pose d'endoprothèse aortique

Adrien Kaladji

► **To cite this version:**

Adrien Kaladji. Apport de l'assistance par ordinateur lors de la pose d'endoprothèse aortique. Médecine humaine et pathologie. Université de Rennes, 2015. Français. NNT : 2015REN1B008 . tel-01215942

HAL Id: tel-01215942

<https://theses.hal.science/tel-01215942v1>

Submitted on 15 Oct 2015

HAL is a multi-disciplinary open access archive for the deposit and dissemination of scientific research documents, whether they are published or not. The documents may come from teaching and research institutions in France or abroad, or from public or private research centers.

L'archive ouverte pluridisciplinaire **HAL**, est destinée au dépôt et à la diffusion de documents scientifiques de niveau recherche, publiés ou non, émanant des établissements d'enseignement et de recherche français ou étrangers, des laboratoires publics ou privés.



THÈSE / UNIVERSITÉ DE RENNES 1
sous le sceau de l'Université Européenne de Bretagne

pour le grade de

DOCTEUR DE L'UNIVERSITÉ DE RENNES 1

Mention : Biologie et Sciences de la Santé

Ecole doctorale Vie-Agro-Santé

présentée par

Adrien Kaladji

Préparée à l'unité de recherche LTSI – INSERM U1099
Laboratoire Traitement du Signal et de l'Image
UFR Informatique Electronique (ISTIC)

**Apport de
l'assistance par
ordinateur lors de
la pose
d'endoprothèse
aortique**

**Thèse soutenue à Rennes
le 12 Juin 2015**

devant le jury composé de :

Eric STEINMETZ

Professeur - Université de Dijon / *rapporteur*

Philippe POIGNET

Professeur - Université de Montpellier / *rapporteur*

Stephan HAULON

Professeur - Université de Lille / *examineur*

Jean-Yves BOIRE

Professeur - Université de Clermont-Ferrand / *examineur*

Antoine LUCAS

Praticien Hospitalier –CHU de Rennes / *co-encadrant de thèse*

Pascal HAIGRON

Professeur - Université de Rennes 1 / *directeur de thèse*

Remerciements

Je tiens tout d'abord à remercier mon directeur de thèse, le Professeur Pascal Haigron. Je suis sincèrement très reconnaissant pour ton enseignement, ton encadrement tout au long de ce travail et pour m'avoir ouvert les portes du LTSI lors de mon Master II. C'est un plaisir et une fierté de pouvoir contribuer et participer à la dynamique de recherche que tu as construit avec Antoine Lucas en chirurgie vasculaire.

Je remercie le Professeur Eric Steinmetz d'avoir accepté d'être rapporteur de ce travail. Chaque échange avec vous est instructif et enrichissant. Je regrette que Dijon soit si loin de Rennes et de ne pas pouvoir partager plus souvent ensemble sur ces thématiques. Soyez assuré de ma gratitude et de mon profond respect.

Je remercie le Professeur Philippe Poinet d'avoir accepté d'être également rapporteur de ce travail. Vous me faites l'honneur de juger ce travail. Soyez assuré de ma gratitude et de mon profond respect.

Je remercie chaleureusement le Professeur Stéphan Haulon pour m'avoir accueilli il y a plus de deux ans dans son service en « Belgique du sud ». Ce semestre est gravé dans mon esprit à jamais. En tant qu'expert international reconnu dans le domaine des endoprothèses aortiques vous me faites un honneur en acceptant de juger ce travail. Recevez ma gratitude et mon profond respect.

Je remercie le Professeur Jean-Yves Boire d'avoir accepté de juger ce travail. Vous me faites l'honneur de juger ce travail. Soyez assuré de ma gratitude et de mon profond respect.

Je remercie le Docteur Antoine Lucas pour m'avoir permis de trouver à Rennes ce que je cherchais dès le début de mes études supérieures, à savoir Médecine et Recherche. Ta vision de la chirurgie ne cessera de m'étonner. Je suis fier d'être ton élève. Sois assuré de ma gratitude et de mon profond respect.

Je tiens à remercier également toutes les personnes qui m'ont permis d'accomplir ce travail, particulièrement Aurélien sans qui je n'aurais pu mettre en œuvre toutes les applications rapportées ici. Merci à toute l'équipe de Therenva. C'est un réel plaisir de pouvoir échanger et collaborer avec vous.

Je n'oublie pas le Docteur Alain Cardon sans qui il n'aurait pas été possible non plus de tester en salle d'intervention les méthodes proposées ici. Je te dois tellement pour ton enseignement pendant toute ma formation. Ton habileté chirurgicale est un modèle aux yeux de tous tes élèves. Je suis très fier d'en faire partie. Sois assuré de ma gratitude et de mon profond respect.

Je remercie tous mes collègues Nantais pour m'avoir permis de concilier activités cliniques à Nantes et recherche à Rennes. J'ai une pensée émue pour le Professeur Philippe Patra qui nous a quitté trop tôt et qui suivait mon parcours de près avec bienveillance. Ces deux années à vos côtés sont une expérience enrichissante et seront un agréable souvenir.

Je remercie mes autres maîtres et collègues rennais ainsi que tous mes amis qui m'ont toujours soutenu et encouragé. Je ne me lancerai pas dans une liste au risque d'en oublier.

Je remercie mes parents au sens large, mes frères et sœurs et mes beaux parents. Merci de l'intérêt que vous portez à mon parcours et pour votre soutien infailible depuis le début. C'est un bonheur de vous avoir.

Enfin je remercie Sophie pour me soutenir dans ce parcours compliqué qui m'a conduit à Lille puis à Nantes. Toi et Anne-Lise êtes ma raison d'exister.

Table des matières

Résumé	3
Abstract	4
Introduction	7
Chapitre 1 GMCAO et Endoprothèses aortiques	9
1.1 Pathologies aortiques	9
1.2 Les endoprothèses	10
1.3 L'imagerie.....	12
1.3.1 Imagerie préopératoire.....	13
1.3.2 Imagerie peropératoire.....	14
1.3.3 Imagerie postopératoire.....	14
1.4 Technique de pose des endoprothèse et complications spécifiques	15
1.5 Contexte scientifique.....	19
1.6 Gestes médicochirurgicaux assistés par ordinateur	19
1.6.1 Perception.....	20
1.6.2 Raisonnement.....	21
1.6.3 Action.....	21
1.7 Application à la chirurgie vasculaire	22
1.8 <i>Articlen°1</i> : Computer-Aided Surgery : Concepts and Applications in Vascular Surgery	23
Abstract	23
Introduction.....	23
Sizing.....	24
Planning.....	25
Intraoperative Aid.....	26
Conclusion	28
References	29
1.9 Synthèse	31
Chapitre 2 Analyse de l'imagerie préopératoire	33
2.1 Image tomographique	33
2.1.1 Prétraitement des images.....	34
2.1.2 Segmentation.....	35
2.2 Méthode de sizing des AAA	37
2.2.1 Évolution des pratiques médicales.....	38
2.2.2 Problématique médicale actuelle et hypothèses.....	39
2.3 <i>Article n°2</i> : Centerline is not as accurate as outer curvature length to estimate thoracic endograft length	43
Abstract	43
Introduction.....	43
Methods.....	44
Results.....	46
Discussion	48
Conclusion	50
References	51
2.4 Synthèse et perspectives	52
Chapitre 3 Visualisation peropératoire des structures vasculaires	53
3.1 Contexte médical	53
3.2 Contexte scientifique.....	54
3.3 Fusion d'images et endoprothèse aortique	56
3.4 Recalage d'images	57

3.4.1	Les primitives	58
3.4.2	Critère de similarité	59
3.4.3	Modèle de transformation.....	59
3.4.4	Méthodes d'optimisation.....	61
3.5	Recalage 3D/2D	61
3.6	Fluoroscopie augmentée.....	63
3.6.1	Equipements de fluoroscopie.....	63
3.6.2	Intérêts du CBCT dans le traitement endovasculaire des pathologies aortiques.....	69
3.7	Rehaussement des ostia et des zones de largage planifiées.....	72
3.8	Optimisation de la fusion d'images dans les dissections aortiques.....	75
	<i>Article n°3: Endovascular Aortic Repair Of A Post-Dissecting Thoracoabdominal Aneurysm</i>	
	Using Intraoperative Fusion Imaging.....	76
	Abstract	76
	Introduction.....	76
	Report	77
	Discussion	80
	Conclusion	81
	References	81
3.9	Traitement endovasculaire sans produit de contraste.....	83
	<i>Article n°4: Safety and accuracy of endovascular aneurysm repair without preoperative and</i>	
	<i>intraoperative contrast agent.....</i>	<i>84</i>
	Abstract	84
	Introduction.....	85
	Methods.....	85
	Results.....	90
	Discussion	91
	Conclusion	92
	References	93
3.10	Synthèse	95
Chapitre 4	Simulation numérique et déformations artérielles	97
4.1	Problématique médicale.....	97
4.2	Conséquences des déformations artérielles sur le sizing	98
4.3	Conséquences des déformations artérielles sur la fusion	99
4.4	Approches envisageables.....	100
4.4.1	Modèle statistique.....	100
4.5	Simulation spécifique patient des déformations artérielles	102
4.7	<i>Article n°5: Prediction of deformation during endovascular aortic aneurysm repair using</i>	
	<i>finite element simulation.....</i>	<i>105</i>
	Abstract	105
	Introduction.....	105
	Material and methods.....	106
	Results.....	112
	Discussion	117
	Conclusion	119
	References	119
4.7	Synthèse et perspectives	122
	Références	127
	Liste des publications.....	137

Résumé

Les techniques endovasculaires, particulièrement pour l'aorte, sont en plein essor en chirurgie vasculaire. Ces techniques mini-invasives permettent de diminuer l'agression chirurgicale habituellement importante lors de la chirurgie conventionnelle. Les limites techniques sont repoussées à certaines localisations de l'aorte qui étaient il y a encore peu de temps inaccessibles aux endoprothèses. Le succès et l'efficacité de ces interventions reposent en partie sur l'élaboration et la mise en œuvre de nouveaux outils d'aide à la décision. Ce travail entend contribuer à l'amélioration des procédures interventionnelles aortiques grâce à une meilleure exploitation de l'imagerie pré et peropératoire. Cette démarche s'inscrit dans le cadre plus général des Gestes Médico-Chirurgicaux Assistés par Ordinateur, dont les concepts sont revisités pour les transposer au domaine de la chirurgie endovasculaire. Trois axes sont développés afin de sécuriser et optimiser la pose d'endoprothèse. Le premier est focalisé sur l'analyse préopératoire du scanner (sizing) et montre les limites des outils de mesure actuels et évalue la précision d'un nouveau critère de mesure des longueurs de l'aorte (courbure externe). Le deuxième axe se positionne sur le versant peropératoire et montre la contribution de la réalité augmentée dans la pose d'une endoprothèse aortique. Le troisième axe s'intéresse au problème plus général des interventions sur les tissus mous et particulièrement aux déformations artérielles qui surviennent au cours des procédures interventionnelles qui mettent en défaut le recalage rigide lors de la fusion d'images. Nous présentons une approche originale basée sur un modèle numérique de prédiction des déformations qui utilise la simulation par éléments finis en y intégrant des paramètres géométriques et anatomo-mécaniques spécifique-patient extraits du scanner préopératoire.

Mots clés : navigation endovasculaire, endoprothèse aortique, anévrisme de l'aorte, réalité augmentée, Gestes médicochirurgicaux assistés par ordinateur

Abstract

The development of endovascular aortic procedures is growing. These mini-invasive techniques allow a reduction of surgical trauma, usually important in conventional open surgery. The technical limitations of endovascular repair are pushed to special aortic localizations which were in the past decade indication for open repair. Success and efficiency of such procedures are based on the development and the implementation of decision-making tools. This work aims to improve endovascular procedures thanks to a better utilization of pre and intraoperative imaging. This approach is in the line with the framework of computer-assisted surgery whose concepts are applied to vascular surgery. The optimization of endograft deployment is considered in three steps. The first part is dedicated to preoperative imaging analysis and shows the limits of the current sizing tools. The accuracy of a new measurement criterion is assessed (outer curvature length). The second part deals with intraoperative imaging and shows the contribution of augmented reality in endovascular aortic repair. In the last part, image guided surgery on soft tissues is addressed, especially the arterial deformations occurring during endovascular procedures which disprove rigid registration in fusion imaging. The use of finite element simulation to deal with this issue is presented. We report an original approach based on a predictive model of deformations using finite element simulation with geometrical and anatomic-mechanical patient specific parameters extracted from the preoperative CT-scan.

Key words: endovascular navigation, aortic endograft, aortic aneurysm, augmented reality, computer assisted surgery

Liste des Figures

Figure 1. Exemples de formes d'anévrysmes simples (A - abdominal et B-thoracique) et complexes (C et D-thoracoabdominaux).....	10
Figure 2. Endoprothèses "classiques" : bifurquée (A) pour les anévrysmes de l'aorte abdominale sous-rénale, tubulaire (B) pour les anévrysmes de l'aorte descendante	11
Figure 3. Endoprothèses complexes (A) assurant la vascularisation des artères cibles par des échancrures (B) et/ou des fenêtres (C) et/ou des branches (D).....	12
Figure 4. Coupes axiales d'angioscanner : Anévrysme de l'aorte abdominale d'origine athéromateuse (A) (flèche=thrombus), et anévrysme de l'aorte thoracique descendante (B) secondaire à une dissection chronique (flèche=voile intimale)	13
Figure 5. Angioscanner postopératoire montrant du produit de contraste dans l'anévrysme et en dehors de l'endoprothèse signant la présence d'une endofuite.....	15
Figure 6. Images issues de Cook Medical qui illustre les étapes de pose d'une endoprothèse	17
Figure 7. Classification des endofuites (illustration de « ESC guidelines 2014 »(26))	18
Figure 8. Illustration de l'erreur de parallaxe lorsqu'une mesure de diamètre n'est pas réalisée selon un plan de coupe perpendiculaire à l'axe du vaisseau.....	38
Figure 9. Interface du logiciel EndoSize	39
Figure 10. Sur le scanner préopératoire, il est planifié de déployer une endoprothèse entre le point A et B. Le choix de la longueur de l'endoprothèse est basée sur la mesure de la longueur par ligne centrale entre A et B (gauche). Avant que l'endoprothèse ne soit déployée ses extrémités sont positionnées en regard de A et B (centre). Alors que le déploiement s'effectue progressivement de A vers B, on constate que l'extrémité distale de l'endoprothèse (cercle rouge) s'est ascensionnée (droite).....	40
Figure 11. Evolution des longueurs d'un cylindre lorsqu'il est déformé en demi cercle.....	41
Figure 12. Acquisition en mode scopie (A) et angiographie soustraite (B) avec un amplificateur de brillance.....	54
Figure 13. Simulateurs de navigation endovasculaire (Angio Mentor-Simbionix à gauche, VIST-Mentice à droite).....	55
Figure 14. Continuum de réalité mixte selon Milgram	56
Figure 15. D'après Markelj et al. Décomposition géométrique du recalage d'une image 3D avec une image 2D fluoroscopique. s_j et s_{j+1} sont les directions du faisceau de rayons X par rapport aux images 2D j th et $(j+1)$ th définies par le système de coordonnées S_{intra_j} et $S_{intra_{j+1}}$ respectivement. S_w est le système de coordonnées intraopératoire et S_{pre} préopératoire. T_{calib} est la transformation rigide entre S_{intra_j} et S_w . T est la transformation rigide entre S_{pre} et S_w estimée par le recalage. La transformation rigide T est définie par 6 paramètres $t_x, t_y, t_z, \omega_x, \omega_y$ et ω_z	62
Figure 16. Amplificateur de brillance (mobile) utilisé couramment pour les procédures endovasculaires	64
Figure 17. Faisceau de projection des rayons X en éventail avec les scanners classiques (A) et avec les scanners à projection conique (B).....	65
Figure 18. Acquisition CBCT non injectée chez un patient porteur d'un AAA (gauche). A droite, le même niveau de coupe axial en acquisition CT injectée. Sans traitement de réduction de bruit, l'image de gauche est très parasitée, notamment au niveau de la présence de calcifications artérielles.	66
Figure 19. C-arm Artis Zeego, système DynaCT (Siemens Medical Solutions, Forchheim, Germany)	67
Figure 20 Système XperCT (Phillips Medical Systems, Eindhoven, the Netherlands)	67
Figure 21 Système Innova CT (General Electric GE Healthcare, Waukesha, Wisconsin) ..	68
Figure 22 Infinix VC-i (Toshiba Medical Systems, Tokyo, Japan).....	68

Figure 23. Exemple d'une acquisition 3D peropératoire injectée utilisée comme masque artériel en 3D lors de l'insertion d'une endoprothèse.....	70
Figure 24. Une reconstruction 3D (volume rendering) de l'aorte du scanner préopératoire est superposée à l'image de fluoroscopie, cette fusion permet de visualiser en temps réel les instruments (guides) dans l'arbre vasculaire sans injecter de produit de contraste	71
Figure 25. Schéma de planification d'une endoprothèse multibranches : les différents composants sont fléchés. On peut noter que le schéma est gradué, indiquant le positionnement de chaque composant.....	73
Figure 26. CT 3D avec en vert la zone de largage planifiée (A). Superposition en fond de l'artériographie faite pour vérifier le recalage (B). Déploiement de l'endoprothèse en ne visualisant uniquement que la représentation de la zone de largage (C)	74
Figure 27. L'endoprothèse est insérée sous contrôle de la fusion (A), puis seuls les ostia des artères cibles sont affichés (B), le déploiement est amorcé et le positionnement de l'endoprothèse est réajusté au fur et à mesure en fonction de la position des marqueurs radio opaques par rapport aux ostia auxquelles elles sont destinées	74
Figure 28. Exemple d'un cas de patient présentant une tortuosité importante de l'artère iliaque commune gauche (A – flèche rouge). Les déformations peropératoires ont entraîné un raccourcissement et un redressement de l'artère iliaque commune à l'origine d'une couverture accidentelle de l'artère iliaque interne (flèche noire) par l'endoprothèse.....	98
Figure 29. Image CBCT peropératoire avec présence d'un guide rigide (flèche blanche) générant des artefacts en plus du bruit lié à la nature CBCT des images	99
Figure 30. Images de fusion montrant le décalage entre la localisation réelle peropératoire des vaisseaux (artère iliaque gauche, flèche noire en A) et leur localisation par la projection du scanner fusionné (flèche rouge en A). Cette mise en défaut de la fusion a pour conséquence une mauvaise localisation des instruments lors de la navigation (B)	100
Figure 31. Fusion de l'aorte 3D préopératoire non déformée (A), et fusion de l'aorte déformée par la simulation numérique (B). Vues sous une autre incidence (C non déformée, D déformée)	123

Introduction

Les pathologies aortiques constituent un domaine particulier de la chirurgie vasculaire. Pendant longtemps le pronostic à court terme était réservé. La gravité de ces pathologies était liée à l'évolution spontanée de la maladie en l'absence de traitement ou liée à la lourdeur des traitements quand l'indication opératoire était retenue. Le traitement endovasculaire, dans ces pathologies, a constitué une véritable révolution en diminuant fortement les complications précoces post opératoires en comparaison de la chirurgie conventionnelle. Ces résultats sont en partie responsables des innovations technologiques et de l'évolution permanente de l'offre en matière d'endoprothèses. Mais si la chirurgie conventionnelle est encore largement pratiquée, c'est bien parce que tous les patients ne peuvent pas être traités par ces techniques mini-invasives car elles ont leurs propres limites. Il est impressionnant de constater à quelle vitesse celles-ci sont repoussées grâce à l'audace et l'ingéniosité de certains pionniers. Les endoprothèses étaient initialement posées dans l'aorte sous rénale, à distance de toute collatérale vascularisant un organe pour éviter de prendre le risque de la couvrir. Rapidement l'aorte thoracique a été traitée de la même façon, car elle aussi se prête anatomiquement bien à la pose d'une endoprothèse. L'apparition plus récente d'endoprothèses complexes a permis de traiter les zones de l'aorte comportant ces collatérales importantes, en commençant par la jonction thoraco-abdominale, puis la bifurcation iliaque et enfin la crosse aortique. Il ne reste donc que peu de segment de l'aorte que les techniques endovasculaires ne peuvent traiter.

Si les techniques endovasculaires ont révolutionné le traitement des pathologies artérielles, c'est en grande partie grâce à l'imagerie médicale. Quelque soit le domaine, l'imagerie permet de diagnostiquer et dépister un grand nombre de pathologies. Elle est devenue également indispensable pour traiter certaines pathologies par des techniques mini-invasives notamment. Les cliniciens réalisant un acte thérapeutique sont souvent confrontés à la discordance entre la qualité de la visualisation d'un organe ou d'une pathologie grâce à l'imagerie préopératoire et sa visualisation restreinte et incomplète lors des techniques mini-invasives.

L'assistance par ordinateur aux gestes chirurgicaux s'inscrit dans un contexte de procédures et procédés thérapeutiques en permanente évolution. Thérapie guidée par l'image et la technologie (IGT), robotique médicale et plus généralement gestes médico-chirurgicaux assistés par ordinateur (GMCAO), visent à contribuer à l'optimisation des processus observations-actions, de natures multimodales et complémentaires, qui deviennent de plus en plus fins et ciblés. L'émergence de cette approche pluridisciplinaire, parallèlement au développement des pratiques interventionnelles et chirurgicales minimalement invasives, se consolide grâce aux progrès réalisés. L'assistance à la thérapie doit encore répondre à des critères de bénéfice clinique (efficacité du traitement et réduction des complications), pratique (sécurisation, fiabilisation et traçabilité du geste), et économique (réduction des coûts de prise en charge). Dans un contexte d'évolution majeure (diversification, complexification) des dispositifs, plateaux techniques et par conséquent des pratiques interventionnelles, il convient de rationaliser et d'objectiver l'usage de telles technologies.

Rapatrifier l'imagerie préopératoire en salle d'intervention pour guider en temps réel le clinicien constitue l'un des enjeux de l'assistance par ordinateur aux gestes chirurgicaux. Cette approche peut nécessiter de mettre en commun des données d'imagerie acquises sur un patient à des instants différents, dans des positions différentes et par des systèmes d'imagerie différents. Ces technologies se sont développées initialement en orthopédie et en neurochirurgie où les tissus (ou organe) traités étaient rigides ou supposés comme tel, ce qui facilitait entre autres la fusion de données. Alors que le traitement endovasculaire des pathologies aortiques est en permanence lié à l'imagerie, l'élaboration et l'intégration de solutions opérationnelles d'assistance par ordinateur reste un défi à relever. Cette perspective semble pourtant envisageable et pourrait contribuer à aider les chirurgiens à repousser les limites de ces traitements endovasculaires en plein essor. Si la chirurgie endovasculaire assistée par ordinateur ne s'est pas encore développée, c'est en partie lié à une description encore incomplète des besoins des cliniciens pour améliorer la précision de l'acte thérapeutique et au manque d'outils numériques pour analyser certains aspects liés à la nature molle donc déformable des tissus artériels.

Le travail présenté ici décrit de façon non exhaustive les problématiques liées à l'imagerie lors de la pose d'une endoprothèse aortique et son but est de contribuer à améliorer la précision de ce geste et à faciliter sa réalisation grâce à une approche innovante utilisant la démarche globale des GMCAO. Plusieurs chapitres illustreront cette démarche selon la problématique médicale identifiée. Dans le premier chapitre le contexte et les problématiques médicales globales liées à la pose d'une endoprothèse seront exposés ainsi que les principes des GMCAO. Le deuxième chapitre est consacré aux questions liées à l'analyse préopératoire des structures vasculaires. Dans le troisième chapitre, nous nous intéresserons à la navigation endovasculaire augmentée et à la visualisation des structures vasculaires lors de l'intervention et enfin dans le dernier chapitre nous présenterons l'apport de la simulation numérique pour traiter le problème des déformations peropératoires des structures vasculaires.

Notre contribution se situe à l'interface de plusieurs disciplines dans le contexte des technologies pour la santé. Nous avons tenté de tenir un discours intelligible pour les différents acteurs de ce domaine pluridisciplinaire. Pour chaque chapitre, la problématique médicale est décrite et les concepts méthodologiques sont présentés dans les limites de notre champ de compétences. Cette thèse est articulée autour de ses contributions scientifiques qui sont présentées à travers cinq articles.

Chapitre 1 GMCAO et Endoprothèses aortiques

1.1 Pathologies aortiques

Les pathologies aortiques sont représentées essentiellement par les anévrismes athéromateux et les dissections aortiques. Les anévrismes correspondent à une dilatation des parois aortiques localisée dont l'évolution ne peut se faire que vers la rupture. Les dissections correspondent à une déchirure de la tunique interne de l'aorte (intima) permettant au sang de s'insinuer dans la paroi aortique entraînant un hématome de la paroi et une double circulation (vrai et faux chenal) sanguine. La prévalence des anévrismes de l'aorte abdominale est de 6% chez les patients de plus de 80 ans(1, 2). Les dissections aortiques sont plus rares. Leur incidence est de 3 cas par an pour 100 000 habitants(3), et semble augmenter(1, 4).

Ces deux maladies présentent les caractéristiques communes suivantes. En l'absence de traitement, elles conduisent systématiquement au décès du patient plus ou moins rapidement selon la cinétique d'évolution de la maladie. Les traitements conventionnels chirurgicaux sont lourds. La chirurgie réglée des dissections aortiques de type B par exemple peut atteindre 30% en post opératoire et à moyen terme(5, 6). La mortalité de la chirurgie réglée des anévrismes aortiques varie selon la localisation de l'anévrisme. Le plus souvent (>90% des cas), il est situé dans la portion sous rénale de l'aorte abdominale, où la morbi-mortalité de la mise à plat conventionnelle atteint environ 4 à 5% dans les séries les plus récentes(7, 8).

Des alternatives chirurgicales sont apparues il y a 20 ans pour les anévrismes et plus récemment pour les dissections (de type B). Pour la pathologie anévrismale, le traitement endovasculaire (exclusion de l'anévrisme par mise en place d'une endoprothèse couverte insérée par voie fémorale) a démontré son efficacité clinique et sa supériorité en terme de morbi-mortalité immédiate(7, 8). Plusieurs études randomisées multicentriques ont conclu à ces mêmes résultats(9, 10). Le traitement endovasculaire a donc pris une place importante dans l'arsenal thérapeutique des chirurgiens. Dans beaucoup de centres français, environ la moitié des patients pris en charge pour un AAA de taille chirurgicale bénéficient d'un traitement endovasculaire. Aux Etats-Unis, l'engouement pour les endoprothèses a été encore plus flagrant puisque en dix ans, la proportion d'endoprothèse, comparée à la chirurgie ouverte, est passée de 5,2% à 74%(11). Concernant les dissections aortiques de type B (exclusion de la porte d'entrée par l'endoprothèse couverte), les bénéfices du traitement endovasculaire ont été démontré beaucoup plus récemment(12, 13). Au début des années 2000, les dissections de type B étaient traitées soit médicalement (en l'absence de complication telles que les malperfusions d'organe) soit par la chirurgie ouverte relativement lourde. L'apparition des endoprothèse dans le traitement des dissections aortiques de type B compliquées est donc récente. Le bénéfice en terme de mortalité n'apparaît que cinq années après la dissection(14), tandis que le bénéfice en terme de remodelage aortique apparaît dès

la deuxième année(15). Une des complications des dissections de type B non opérée est l'évolution secondaire vers un anévrisme aortique lorsque le vrai chenal est encore alimenté. La mise en place d'une endoprothèse permet d'interrompre partiellement cette alimentation et limite donc l'élargissement de l'aorte (remodelage aortique) sur le long terme.

Finalement, quelque soit le mécanisme (athérome ou dissection chronique), les patients sont menacés de rupture d'anévrisme. C'est la localisation de l'anévrisme qui permet de distinguer les formes « simples » des formes complexes (Fig. 1). Les anévrismes simples se situent soit au niveau de l'aorte sous rénale (donc à distance des artères rénales) ou au niveau de l'aorte thoracique descendante (donc à distance de l'artère sous clavière en amont et du tronc coeliaque en aval). Les anévrismes complexes correspondent à toutes les localisations qui impliquent à proximité une artère à destination cérébrale, viscérale et/ou rénale. Ils regroupent les anévrismes juxta/para/inter-rénaux, les anévrismes thoraco-abdominaux, thoraciques descendants et les anévrismes de la crosse aortique.

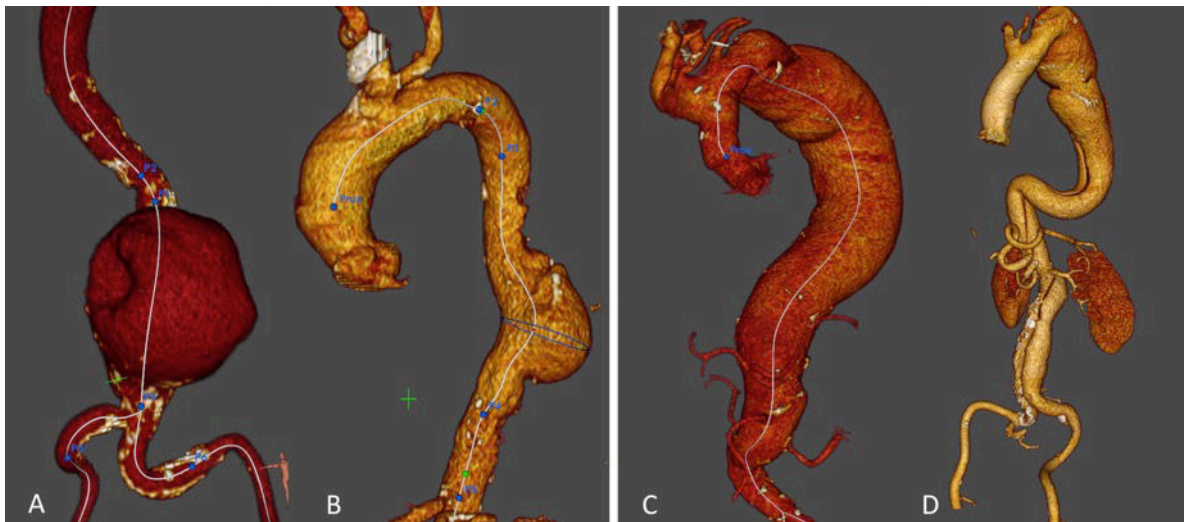


Figure 1. Exemples de formes d'anévrismes simples (A - abdominal et B-thoracique) et complexes (C et D-thoracoabdominaux)

1.2 Les endoprothèses

La conception des endoprothèses a beaucoup évolué depuis les premiers modèles. Leur but reste identique : exclure l'anévrisme. Cela implique que l'endoprothèse doit venir s'ancrer en amont et en aval de la zone anévrismale et que le sang ne puisse plus circuler dans l'anévrisme. Elles ont globalement toutes la même composition : une armature métallique (souvent en nitinol) recouverte de tissu prothétique (souvent en polytetrafluoroéthylène PTFE).

Comme pour les anévrismes, on distingue les endoprothèses « classiques » et les « complexes ». Les endoprothèses simples (Fig. 2) regroupent les endoprothèses tubulaires et bifurquées qui traitent respectivement les anévrismes de l'aorte thoracique descendante et de l'aorte abdominale sous rénale. Ces endoprothèses existent depuis plusieurs décennies (première implantation en 1990), leur efficacité et leurs limites sont connues et la technique d'implantation est maîtrisée par tous les chirurgiens actuellement. C'est essentiellement leur

architecture qui a évolué dans le temps, et selon les fabricants il s'agit de la troisième ou quatrième génération d'endoprothèse qui est actuellement sur le marché.

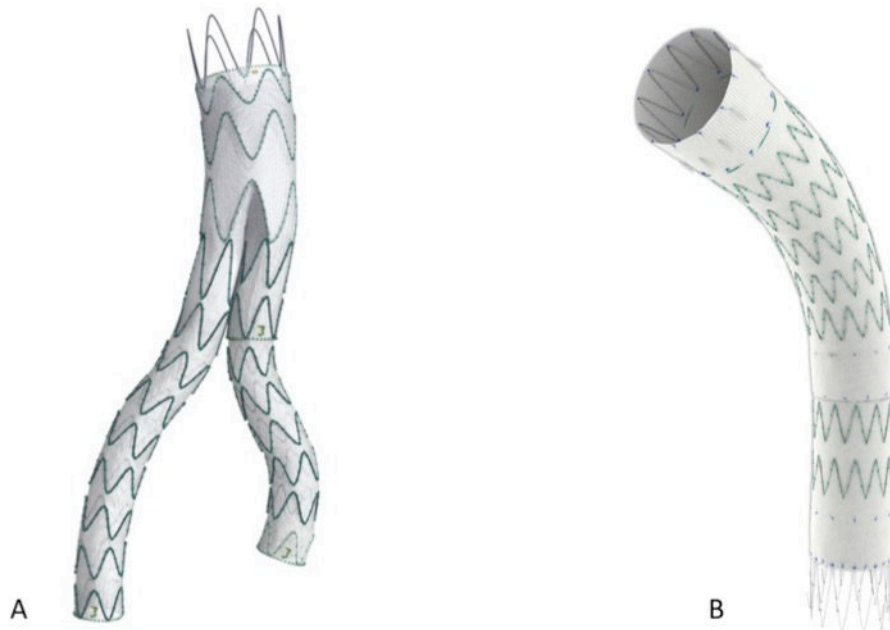


Figure 2. Endoprothèses "classiques" : bifurquée (A) pour les anévrismes de l'aorte abdominale sous-rénale, tubulaire (B) pour les anévrismes de l'aorte descendante

Les endoprothèses « complexes » regroupent les endoprothèse fenêtrées et branchées (Fig. 3). Le rôle de ces endoprothèses est de permettre l'étanchéité de l'endoprothèse dans une zone où naissent des artères vascularisant un organe tout en assurant leur perméabilité. Ce type d'endoprothèse est moins bien connu de la communauté chirurgicale pour trois raisons. La première est que l'indication « anatomique » est rare car 90% des anévrismes aortiques sont situés sous les artères rénales et ne nécessitent donc pas l'implantation d'une endoprothèse complexe pour être traités. Deuxièmement, la planification et la technique de pose de ces endoprothèses sont également complexes, restreignant leur diffusion à des centres à haut volume. Troisièmement, comme pour toute pathologie rare, les études publiées actuellement sont souvent non randomisées et sur des effectifs moindre, limitant le niveau de preuve scientifique sur la supériorité ou l'équivalence de ce traitement par rapport au gold standard qui est la chirurgie ouverte. Cependant, les séries actuelles(16-21) rapportent des taux de morbimortalité très encourageants par rapport à la chirurgie ouverte. Ces résultats ont permis l'autorisation de l'inscription des endoprothèses complexes à la liste des produits et prestations remboursables suite à une étude multicentrique française (Windows 1 et 2) en 2013. Depuis, l'implantation des endoprothèses complexes est en constante augmentation. Le facteur limitant reste toujours la planification et la technique de pose qui sont étroitement liées entre elles, mais aussi à l'imagerie.




Figure 3. Endoprothèses complexes (A) assurant la vascularisation des artères cibles par des échancrures (B) et/ou des fenêtres (C) et/ou des branches (D)

1.3 L'imagerie

L'exploration des pathologies aortiques peut se faire grâce à plusieurs modalités d'imagerie. L'échodoppler, l'angioscanner et l'angioIRM ont chacun des atouts et des limites dans l'évaluation des pathologies de l'aorte selon le segment considéré, le motif de l'examen (dépistage, suivi, bilan préopératoire) et les caractéristiques du patient. L'échodoppler (transthoracique ou abdominal) est particulièrement intéressant pour le diagnostic et le suivi des anévrysmes de l'aorte ascendante et abdominale. Cependant, cet examen nécessite souvent d'être complété par une autre modalité d'imagerie pour confirmer les mesures et apporter des informations sur les structures adjacentes ou sur les branches de l'aorte potentiellement incluses dans l'anévrysme. L'angioscanner joue un rôle central dans le diagnostic, la stratification du risque et la prise en charge de la plupart des anévrysmes, particulièrement dès qu'ils ne sont pas situés au niveau de l'aorte ascendante. Les avantages de l'angioscanner par rapport aux autres modalités sont sa rapidité d'acquisition, sa capacité de reconstruction multiplanaire avec une résolution submillimétrique et sa grande disponibilité. Les principales limites de l'angioscanner sont l'exposition aux rayons X et la nécessité d'injecter des produits de contraste néphrotoxiques. L'angioIRM est souvent moins disponible, mais apporte des informations fonctionnelles et biomécaniques et est principalement indiquée chez les patients jeunes qui nécessitent un nombre important d'examen en raison d'un suivi à long terme (dissection aortique par exemple).

Pour le travail qui nous intéresse ici, nous exploiterons la modalité la plus fréquemment réalisée avant la pose d'une endoprothèse, soit l'angioscanner.

1.3.1 Imagerie préopératoire

L'angiographe réalisé en préopératoire a plusieurs rôles. Il permet de confirmer le diagnostic de la pathologie, de préciser son mécanisme (athérome, dissection, Fig. 4), sa localisation sur les différents segments de l'aorte, son extension et la proximité des artères « cibles » (i.e celles assurant la vascularisation d'un organe). Le plus souvent, cette première analyse qualitative ne nécessite pas d'outil de traitement d'image dédié en dehors d'un outil de visualisation classique (viewer) permettant l'exploration du scanner en coupes axiales.

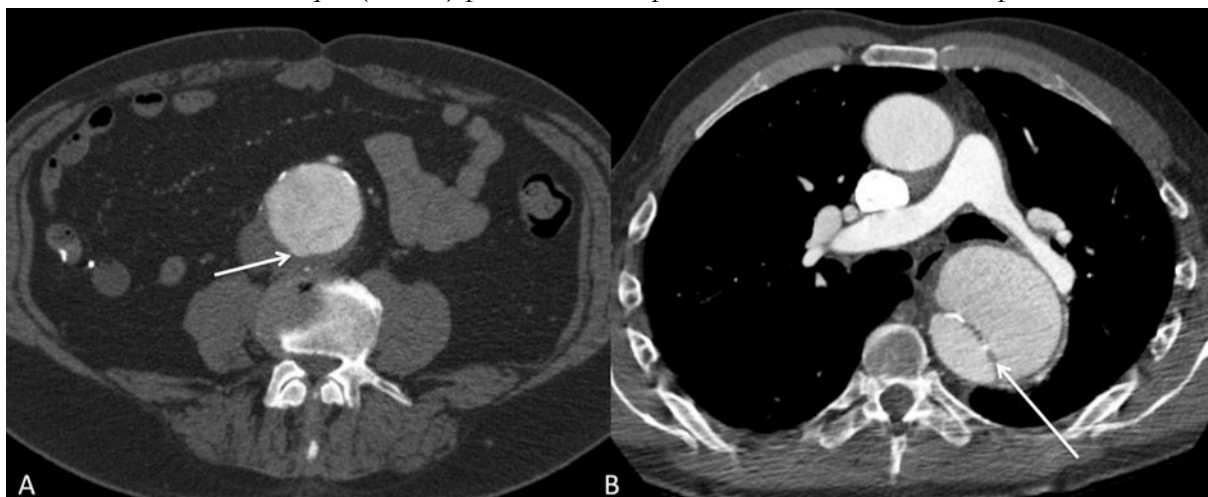


Figure 4. Coupes axiales d'angiographe : Anévrisme de l'aorte abdominale d'origine athéromateuse (A) (flèche=thrombus), et anévrisme de l'aorte thoracique descendante (B) secondaire à une dissection chronique (flèche=voile intinale)

L'angiographe permet également de déterminer quels sont les traitements chirurgicaux possibles. La chirurgie classique est presque toujours réalisable, quelque soit l'anatomie vasculaire du patient. Celle-ci n'étant qu'au second plan par rapport aux comorbidités du patient qui sont les réels déterminants du succès du traitement chirurgical conventionnel. Le scanner permet surtout d'évaluer un ensemble de paramètres (appelé en pratique « sizing ») quantitatifs et qualitatifs de l'anatomie vasculaire qui sont indispensables pour confirmer ou non la possibilité d'implanter une endoprothèse. En chirurgie conventionnelle il est admis de dire que c'est l'anatomie du patient qui s'adapte au chirurgien alors que dans le traitement endovasculaire c'est le chirurgien qui s'adapte à l'anatomie du patient. En chirurgie ouverte lorsque la suture proximale de la prothèse est réalisée au niveau du collet aortique, il n'y a pas besoin d'avoir une adéquation parfaite entre le diamètre de la prothèse suturée et le diamètre de l'aorte native sur laquelle la prothèse s'implante. Les artifices de suture chirurgicale permettent l'adaptation de calibres différents sans conséquence sur l'exclusion de l'anévrisme. Dans le traitement endovasculaire, il faut impérativement adapter le choix du diamètre de l'endoprothèse aux dimensions de l'aorte native afin que l'étanchéité entre l'aorte et l'endoprothèse soit assurée. En règle générale, il faut appliquer un surdimensionnement du diamètre de l'endoprothèse (appelé oversizing en pratique) de 20% par rapport au diamètre aortique dans lequel l'endoprothèse s'implante. Pour réaliser cette analyse (sizing), des outils de traitement d'image sont nécessaires afin de choisir l'endoprothèse la plus appropriée au patient selon les mesures réalisées. Le sizing est

une étape fondamentale qui est la clé de la réussite de l'intervention et de l'exclusion de l'anévrisme sur le long terme. Le chapitre suivant de ce travail y est consacré.

1.3.2 Imagerie peropératoire

En salle d'intervention la pose d'une endoprothèse est guidée par une image 2D fluoroscopique émise par une source de rayons X (c-arm). Les principes de l'intervention sont rappelés dans la section suivante (§1.4). En France, l'implantation des endoprothèses aortiques est réalisée dans plus de 80% des cas par des chirurgiens au bloc opératoire. Les blocs opératoires ont dû s'équiper il y a plusieurs années d'appareils permettant ce type d'intervention. Pour des raisons de coûts et d'ergonomie, les solutions choisies étaient des amplificateurs de brillance mobiles. La qualité de l'image restituée par ces systèmes et le manque d'informations visuelles limitent la pratique de certaines interventions complexes telles que la pose d'endoprothèse fenêtrée. Face à cette obsolescence et la nécessité de pratiquer des gestes de plus en plus nombreux et complexes, certaines équipes chirurgicales bénéficient des nouvelles évolutions technologiques en matière d'équipements radiologiques adaptés à l'environnement du bloc opératoire. Cet environnement est appelé « salle hybride » car il permet à la fois la réalisation d'actes de chirurgie classique et la pratique de gestes endovasculaires complexes grâce à des c-arm de dernière génération, offrant une qualité d'image supérieure et la possibilité de réaliser des acquisitions rotationnelles (3D), d'utiliser des outils de traitement ou de post-traitement d'image. A cette étape du traitement, l'assistance peropératoire est un élément qui devient capital pour faciliter le geste chirurgical et améliorer son efficacité et sa précision. Les limites et les développements possibles en terme d'assistance peropératoire dans les environnements hybrides font l'objet d'un chapitre de ce travail.

1.3.3 Imagerie postopératoire

Le scanner est toujours actuellement l'examen de référence pour le suivi des patients ayant bénéficié de la mise en place d'une endoprothèse(22, 23). Il permet de visualiser si l'anévrisme est exclu ou non et qu'il n'est pas toujours alimenté par un flux sanguin (endofuite-Fig. 5). Il permet également de mesurer de façon reproductible tout au long du suivi les dimensions de l'anévrisme et ainsi de déterminer son profil évolutif : en régression (i.e décroissance du diamètre), stable ou en croissance. De plus en plus d'études tendent à montrer que les patients peuvent être suivis par échodoppler de contraste avec une sensibilité et une spécificité similaire au scanner(24, 25), ce qui évite les risques liés aux radiations ionisantes et aux injections itératives de produit de contraste.

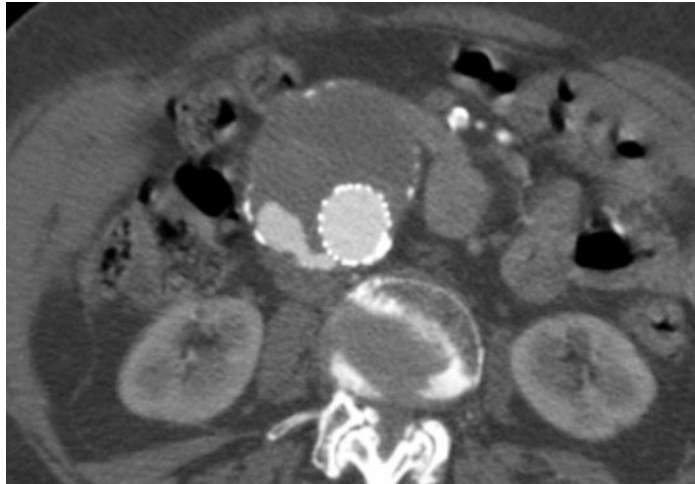
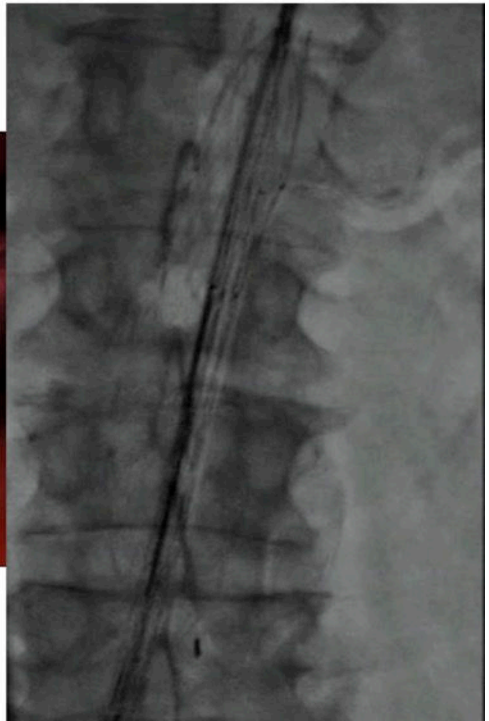
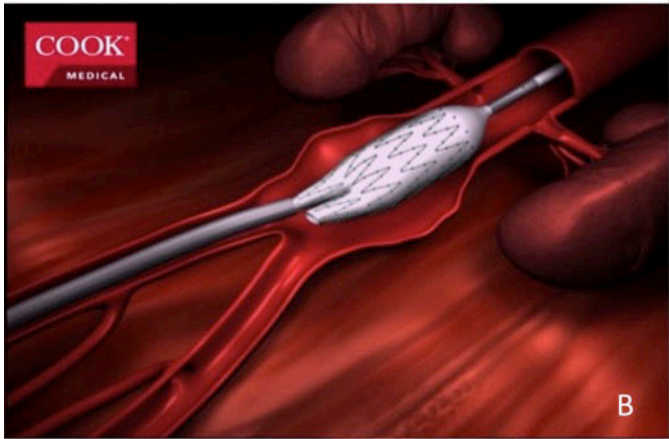
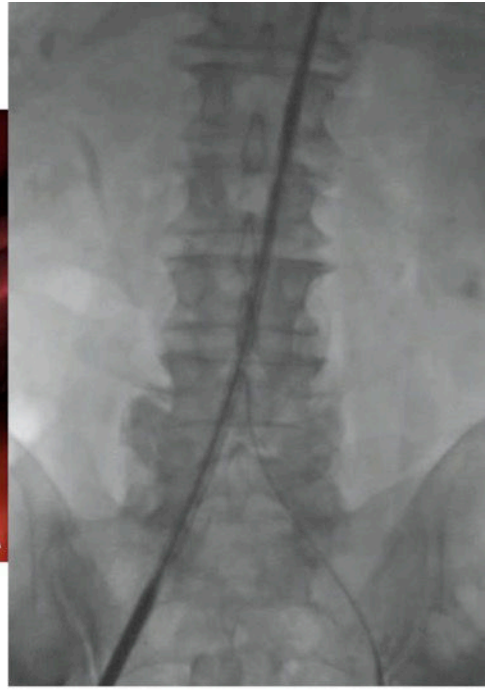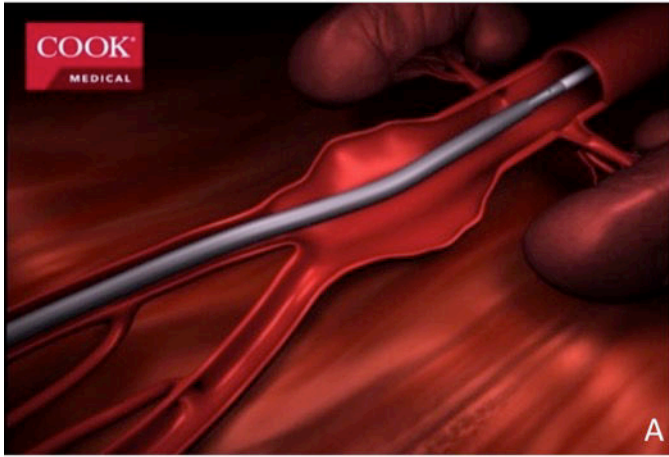


Figure 5. Angioscanner postopératoire montrant du produit de contraste dans l'anévrysme et en dehors de l'endoprothèse signant la présence d'une endofuite

1.4 Technique de pose des endoprothèse et complications spécifiques

Les principales étapes de l'intervention sont illustrées dans la figure 6. L'intervention débute par la ponction des artères fémorales. Celle-ci peut être réalisée par voie percutanée ou sous contrôle de la vue après avoir exposé chirurgicalement les artères fémorales. Dans un premier temps des guides souples sont montés dans l'aorte. Par une des artères fémorales (gauche par exemple) un cathéter est placé en regard des artères rénales ce qui permettra d'injecter du produit de contraste lors de la procédure afin de visualiser les zones où l'endoprothèse devra être larguée grâce à une angiographie soustraite. Par l'autre artère fémorale (droite), le corps principal de l'endoprothèse est inséré ce qui nécessite de remplacer le guide souple par un guide rigide pour permettre un support solide lors de sa montée. L'endoprothèse est en effet contrainte dans une gaine radiotransparente. L'ensemble (endoprothèse + gaine) est appelé « lanceur » ou « porte-stent » (Fig. 6A). L'endoprothèse comporte plusieurs marqueurs radio opaques visibles en fluoroscopie qui indiquent son extrémité supérieure et inférieure. Après avoir repéré la zone de largage proximale, l'endoprothèse est déployée par le chirurgien qui retire la gaine. Ce retrait permet à l'endoprothèse de se déployer progressivement de haut en bas. Une fois que le jambage controlatérale (gauche ici) est ouvert au dessus de la bifurcation aortique (Fig. 6B), une guide monté par le coté gauche vient cathétériser ce jambage (Fig. 6C), ce qui permet d'ajouter une extension prothétique qui viendra faire la jonction entre le corps principal et l'iliaque gauche distale (Fig. 6D). Selon les marques d'endoprothèse, une extension sera également placée du coté droit. L'endoprothèse est ensuite appliquée (ou remodelée) par un ballon de gros diamètre afin d'obtenir une apposition parfaite de l'endoprothèse sur la paroi artérielle et éviter ainsi une fuite de sang entre l'endoprothèse et la paroi.



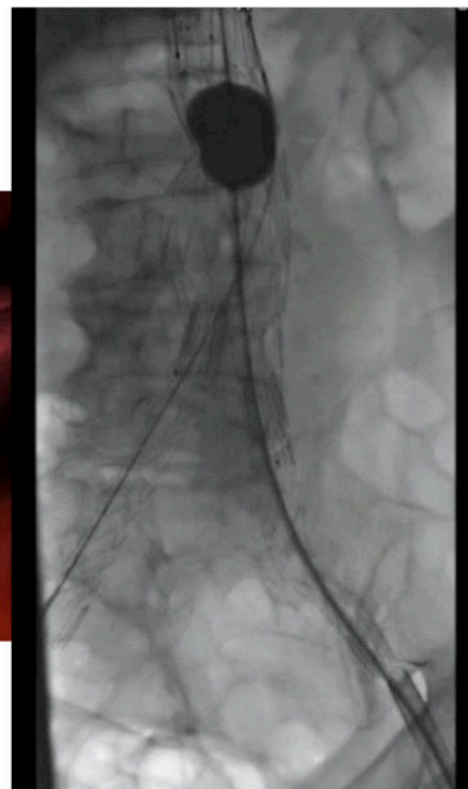
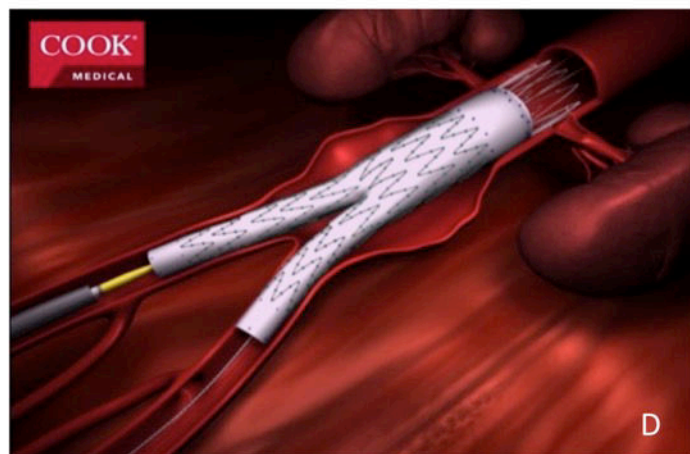
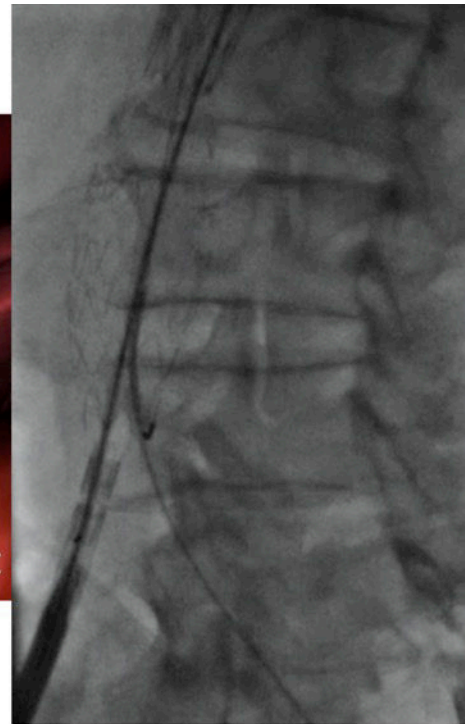
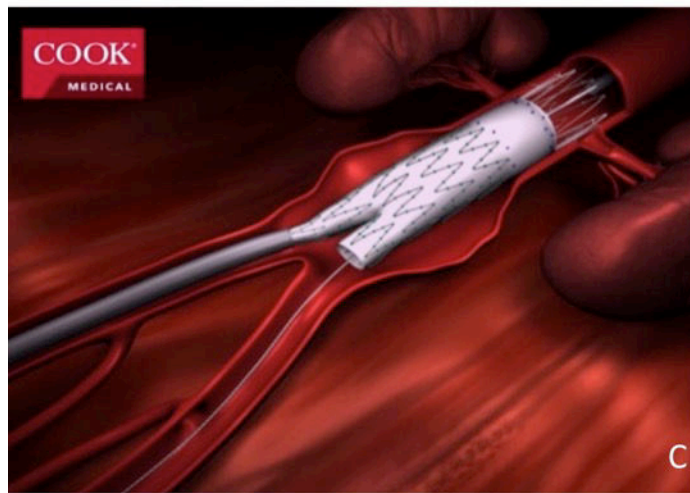


Figure 6. Etapes de pose d'une endoprothèse aortique bifurquée aorto bi iliaque. Pour chaque étape une illustration schématique (issues de Cook Medical) est présentée ainsi que la visualisation réelle par l'image fluoroscopique peropératoire.

Outre les complications pouvant survenir après tout acte chirurgical invasif (hématome, infection), il existe des complications propres aux endoprothèses. Parmi elles, les endofuites sont de loin les plus fréquentes(7-10). Une endofuite correspond à la présence d'un flux sanguin hors de l'endoprothèse et qui alimente le sac anévrysmal (Fig. 5). Il existe 5 types

d'endofuite (Fig. 5). Elles peuvent survenir à n'importe quel moment dès lors que l'endoprothèse est déployée. Parfois elle sont constatées en fin de procédure puis disparaissent sur les contrôles scanner de suivi. Parfois elles n'apparaissent que tardivement, plusieurs mois voire années après la pose.

L'endofuite de type IA correspond à une alimentation par un flux aortique directe antérograde provenant d'un défaut d'étanchéité au niveau de la partie proximale de l'endoprothèse. Dans le type IB, l'AAA est aussi alimenté par un flux aortique mais rétrograde au niveau des zones d'ancrage distales des jambages. Ces endofuites nécessitent systématiquement une réintervention car l'alimentation du sac par un flux aortique entraîne une croissance de l'AAA et expose le patient à une rupture. Lorsqu'elles sont constatées en fin d'intervention, elles sont souvent liées à un défaut de sizing (mauvais choix des dimensions de l'endoprothèse, mauvaise planification de la zone d'apposition) ou à un mauvais positionnement de l'endoprothèse sur les zones d'apposition planifiées. Les endofuites de type II sont de loin les plus fréquentes (10 à 20% selon les séries) et correspondent à une alimentation rétrograde de l'anévrysme par des collatérales (artères lombaires ou mésentérique inférieure). Le faible débit par ses collatérales n'entraîne pas toujours une croissance de l'AAA et ne nécessitent un traitement uniquement en cas d'augmentation de diamètre de plus de 10 mm. Ces endofuites sont les moins prévisibles et de nombreux articles ont tenté d'en identifier les facteurs prédictifs avec des résultats contradictoires ou non convergents. Les endofuites de type 3 sont liées à une fuite entre deux composants de l'endoprothèse et nécessitent une réintervention systématiquement. Les endofuites de type IV et V ont disparu avec les nouvelles générations d'endoprothèse (porosité de la prothèse et croissance sans fuite).

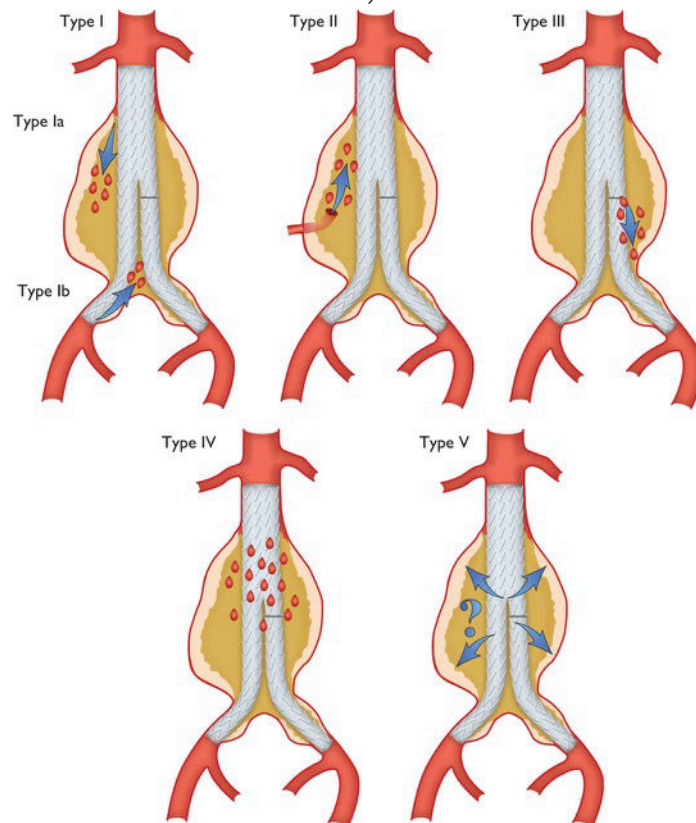


Figure 7. Classification des endofuites (illustration de « ESC guidelines 2014 »(26))

En plus des endofuites, il peut survenir des thromboses de jambage ou d'endoprothèse, des infections de l'endoprothèse, des migrations (rares avec les nouvelles générations). Toutes ces complications sont responsables d'un taux de réintervention plus élevé qu'après chirurgie ouverte et est estimé entre 10 et 20% selon les séries(7-10, 27). Les endofuites sont la première cause de réintervention et leur caractère asymptomatique plaide pour un suivi rigoureux à long terme(22).

1.5 Contexte scientifique

Traditionnellement, l'imagerie était utilisée pour explorer une pathologie avant d'envisager son traitement. Parallèlement à l'amélioration de ces explorations préopératoires, les interventions chirurgicales se sont développées vers des techniques mini-invasives permettant des incisions plus petites, avec pour bénéfices une réduction des taux de complications postopératoires, une récupération plus rapide des patients et donc des durées d'hospitalisation moindres. Ces techniques mini-invasives ont pu se développer grâce à un meilleur repérage préopératoire de la zone cible à traiter. Cependant, la discordance entre la visualisation précise de la structure d'intérêt en préopératoire et les difficultés liées à sa visualisation restreinte ou indirecte dans les interventions mini-invasives a fait émerger le besoin du clinicien de rapatrier pendant l'intervention les informations fournies par l'imagerie préopératoire. Des outils permettant de guider, de sécuriser et d'améliorer le geste chirurgical grâce aux examens d'imagerie préopératoires se sont donc développés. La chirurgie vasculaire n'est pas la première discipline à avoir manifesté ce besoin. D'autres spécialités comme la neurochirurgie ou l'orthopédie ont été les premières à le faire valoir. La chirurgie stéréotaxique (mise en place d'électrodes cérébrales) est probablement la première à avoir permis le développement d'outils utilisant l'imagerie préopératoire (scanner et l'IRM) pendant la réalisation de l'acte chirurgical, pour assister et guider le clinicien(28, 29). D'autres gestes comme les visées pédiculaires dans les ostéosyntheses vertébrales(30-33) assistées par ordinateur, se sont ensuite développées et ont permis à la fois d'explorer et apporter des solutions que nécessitent cette technique tout en montrant les bénéfices en terme de précision du geste chirurgical. L'approche des gestes médicochirurgicaux assistés par ordinateur est donc née avec le développement de nouvelles techniques chirurgicales.

1.6 Gestes médicochirurgicaux assistés par ordinateur

Les GMCAO ont pour ambition d'aider le praticien à mieux exploiter l'information multimodale disponible en rendant les données acquises, calculées ou définies avant l'intervention, accessibles et utilisables par le chirurgien pendant l'intervention et sur le lieu de l'intervention. Malgré les progrès réalisés, la diffusion efficace et opérationnelle de ces

approches reste limitée et inégale en fonction des disciplines. Les questions posées ne peuvent être abordées qu'en relation étroite avec les pratiques cliniques. L'un des défis reste l'utilisation de ces moyens sur des structures anatomiques déformables afin de guider / contrôler, en termes de navigation et d'action thérapeutique, des instruments à support flexible introduits par voie endovasculaire et observable indirectement au moyen de l'imagerie interventionnelle.

Afin d'élaborer des solutions d'aide à la décision compatibles avec le workflow clinique et de restituer l'information pertinente au travers d'interfaces ergonomiques, les moyens mis en œuvre reposent sur différentes sources d'informations et technologies : données d'imagerie, simulation et réalité augmentée, micro-technologies et robotique médicale. L'exploitation de l'imagerie, de la réalité augmentée et de la simulation numérique, constitue le fondement de notre approche(34). Ces concepts seront explicités dans les chapitres suivants. Les micro-technologies sont encore peu répandues dans le domaine des procédures endovasculaires. Dans d'autres disciplines, elles concernent à la fois les dispositifs d'action (micro-instruments) et d'observation (micro-capteurs). La robotique médicale pour les procédures endovasculaires peut être envisagée aussi selon la finalité qui peut s'exprimer sous forme d'observation ou d'action. Dans le premier cas, l'apparition récente de nouveaux environnements opératoires de type hybride (chapitre 3) offre aux chirurgiens la possibilité de se confronter aux systèmes de fluoroscopie robotisés alors que dans les blocs opératoires conventionnels l'exploitation des différents degrés de liberté des c-arm nécessite l'intervention d'une tierce personne. Dans le deuxième cas, le recours à des systèmes de cathétérisme robotisé devient possible. Il reste cependant peu répandu à ce jour en raison de l'investissement nécessaire, du temps d'installation et du coût du consommable. Des publications récentes (35, 36) semblent montrer l'intérêt de cette technologie (Magellan Robotic system, Hansen Medical) qui permet de réduire l'irradiation lors de certaines procédures endovasculaires.

A l'instar de l'acte thérapeutique, les GMCAO se structurent autour d'une boucle *Perception - Décision / Raisonnement - Action* (37-39). On y distingue une boucle exo-opératoire (i.e avant et après l'intervention) autorisant un processus décisionnel raisonné et une boucle peropératoire, de nature plus réactive. Les approches les plus élaborées introduisent l'homologue numérique du patient. Le patient numérique est la représentation la plus fidèle et complète sur lequel le clinicien va pouvoir élaborer un raisonnement.

1.6.1 Perception

Il s'agit d'acquérir les informations concernant le patient. La *perception* s'appuie sur les moyens d'imagerie et les capteurs multimodalité, multidimension et multiéchelle disponibles à différents stades du traitement, s'ajoutant aux sensations directes du clinicien. Ces informations acquises sont les supports d'une modélisation générique ou spécifique-patient de structures anatomiques.

Les composantes algorithmiques impliquent par exemple des fonctions d'analyse d'image, de caractérisation et de reconstruction / description des structures anatomiques, mais aussi de recalage / fusion de données (chapitre 3) et de suivi des structures et / ou dispositifs: compensation des déformations cérébrales – brain shift- lors de l'ouverture de la

boite crânienne, modification de la géométrie suite à la découpe osseuse dans une ostéotomie(40).

Il est important de faire la distinction entre les structures anatomiques rigides et déformables. La mise en correspondance d'examen d'imagerie à différentes phases de l'observation est facilitée pour des organes rigides. Nous verrons par quel moyen les déformations anatomiques subies par la structure d'intérêt peuvent être compensées (chapitre 4).

1.6.2 Raisonnement

L'objectif est ici de fournir au chirurgien les éléments d'aide à la décision sous des contraintes temporelles variables (choix de l'option thérapeutique, planification préopératoire, planification et adaptation per-opératoire, analyse post-opératoire). Les moyens mis en oeuvre pour ainsi définir la stratégie et le mode opératoire s'appuient sur des méthodes algorithmiques visant à modéliser et/ou prédire les conséquences d'un acte interventionnel aux stades pré- per- et post-opératoires. Différentes approches plus ou moins personnalisées sont envisageables (analyse et modélisation statistique à partir d'une cohorte de patients, modélisation et simulation spécifique patient des interactions outils / tissus). L'élaboration de telles approches fait partie des questions ouvertes et est étroitement liée à l'analyse du rapport bénéfice - risque¹. Le processus d'aide à la décision qui peut s'exprimer en termes de planification d'actions et peut se décliner selon des niveaux avec un degré de complexité variable selon le modèle numérique de patient considéré. Au niveau analyse, la segmentation et la caractérisation des structures anatomiques est utilisée (cf. chapitre 2) pour déterminer de manière indirecte les paramètres des dispositifs (e.g. choix d'une endoprothèse adaptée au patient). Au niveau action il s'agit d'introduire explicitement la représentation des dispositifs/procédés utilisés pour le traitement et de modéliser les interactions dispositifs / tissus. Le niveau stratégique concerne quant à lui l'étude des différents scénarii de traitement possibles et l'anticipation de leur résultat.

Si le geste ciblé concerne des structures déformables, l'étape de modélisation devra intégrer les paramètres mécaniques nécessaires à la construction d'un modèle physique ou biomécanique (chapitre 4). L'étape de définition de la stratégie opératoire peut aussi spécifier les gestes à effectuer et utiliser des algorithmes de simulation pour en prédire les conséquences.

1.6.3 Action

Au sein de la boucle exo-opératoire, il s'agit essentiellement de préparer l'opération ou de demander des examens supplémentaires. Au sein de la boucle peropératoire, il s'agit d'effectuer l'acte lui-même. L'*action* peropératoire est alors assurée selon les disciplines par le clinicien assisté du système dit passif, qui fournit des informations de localisation et d'aide à la navigation(41) ou par un système robotisé asservi (passif ou semi-actif, contrôlé par le

¹ Ces questions sont au coeur des travaux de recherche menés dans le cadre du Labex CAMI - Computer Assisted Medical Interventions qui regroupe six laboratoires français (ICUBE, ISIR, LATIM, LIRMM, LTSI TIMC) sur la thématique des GMCAO.

clinicien) voire autonome (actif) dans certaines disciplines telles qu'en radiothérapie (e.g. Cyberknife). Ces systèmes permettent aussi de transmettre de nouvelles informations (position, orientation, paramètres...) afin de compléter le modèle du patient numérique.

Ainsi lors d'une opération assistée par ordinateur, une station de navigation ou d'assistance dispose des informations du patient (son double numérique) ainsi que les données du planning. Les capteurs, instruments ou robots utilisés en peropératoire vont permettre d'adapter et de mettre à jour le planning grâce à un dialogue direct entre les systèmes de mesure peropératoires et la station d'assistance. On reboucle alors sur les phases de perception et de décision.

1.7 Application à la chirurgie vasculaire

Nous avons présenté les principaux concepts de l'approche GMCAO et la façon dont elle s'organisait selon les étapes conduisant à la réalisation d'un acte thérapeutique. Nous avons également vu quelle était la démarche globale des cliniciens lorsqu'une intervention endovasculaire était envisagée. L'idée que l'assistance par ordinateur puisse aider le clinicien lors de la réalisation de l'acte d'implantation d'une endoprothèse est d'autant plus concevable que les données nécessaires semblent réunies. Elle pourrait fournir un moyen d'optimiser par une démarche globale et cohérente les différentes étapes du traitement. Les outils permettant une exploitation optimale des données ne sont cependant pas encore tous décrits et constituent les prochains chapitres de ce travail. Dans un premier temps, nous décrivons comment l'approche des GMCAO peut aider le clinicien à chaque étape du traitement depuis l'analyse du scanner à la pose de l'endoprothèse en passant par l'élaboration de la stratégie opératoire.

- Le *sizing* exploite principalement la *perception*. Cette étape d'analyse de l'imagerie préopératoire qui consiste à effectuer un ensemble de mesure des structures vasculaires. Les fondements de l'état de l'art du sizing des endoprothèses et les problématiques actuelles sont exposés dans le chapitre suivant.
- Le *planning* implique un *raisonnement*. Il consiste à prendre une décision sur la stratégie opératoire au regard des mesures effectuées précédemment et choisir la meilleure tactique permettant d'accomplir le geste thérapeutique avec la meilleure efficacité possible.
- *L'assistance peropératoire vise* à améliorer la précision du geste et de l'action thérapeutique. Elle s'appuie sur les informations disponibles à toutes les étapes du traitement qui permettent de guider le clinicien dans son geste.

L'article qui suit expose sous forme de revue, l'approche des GMCAO appliquée à la chirurgie vasculaire et plus particulièrement à la pose d'endoprothèse aortique.

1.8 *Articlen°1* : Computer-Aided Surgery : Concepts and Applications in Vascular Surgery

Adrien Kaladji, Antoine Lucas, Alain Cardon, Pascal Haigron

Publié dans : *Perspectives in Vascular Surgery and Endovascular Therapy*. 2012;24(1):23-7

Abstract

Computer-aided surgery makes use of a variety of technologies and information sources. The challenge over the past 10 years has been to apply these methods to tissues that deform, as do vessels when relatively rigid flexible objects are introduced into them (Lunderquist rigid guide wire, aortic prosthesis, etc) Three stages of computer-aided endovascular surgery are examined: sizing, planning, and intraoperative assistance. The authors' work shows that an approach based on optimized use of the imaging data acquired during the various observation phases (pre- and intraoperative), involving only lightweight computer equipment that is relatively transparent for the user, makes it possible to provide useful (ie, necessary and sufficient) information at the appropriate moment, in order to aid decision making and enhance the security of endovascular procedures.

Introduction

Computer-aided surgery (Figure 1) is a discipline based on a variety of technologies and information sources^{1,2}: medical imaging, pre- or intraoperative (computed tomography [CT] scan, magnetic resonance imaging [MRI], ultrasonography, coelioscopic imaging)³; micro-technologies, used both for action (micro-instruments) and observation (microsensors)⁴; virtual reality⁵ and augmented reality⁶ in particular interactive simulation and the possibility of enriching reality, as perceived by the user, with data or preprocessed models; and medical robotics⁷ used in master–slave mode and which is now being applied to new fields, in particular that of robot-controlled catheterization⁸.

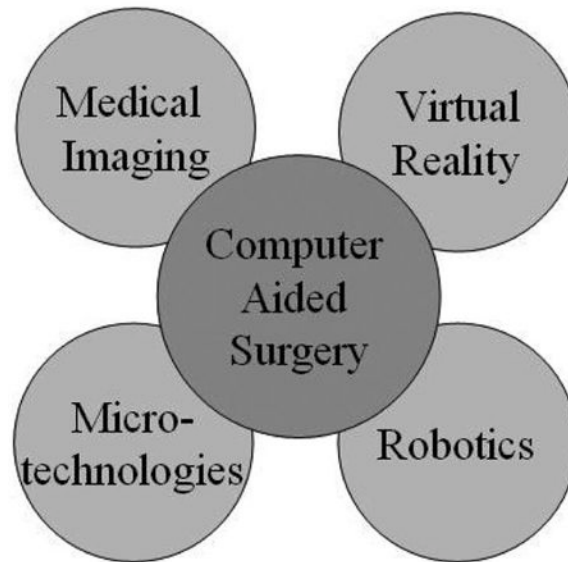


Figure 1. Computer Aided Surgery (CAS).

Computer-assisted surgery tools were first developed for use in orthopedics and neurosurgery. These were applications using rigid tools in the presence of tissues that were also, in the first place, rigid or supposedly so (organs encapsulated in bony structures). The challenge over the past 10 years has been to apply these methods to tissues that deform, as do vessels when relatively rigid flexible objects are introduced into them (Lunderquist rigid guide wire, aortic prosthesis, etc).

Progress in medical imaging is often seen as synonymous with high capital investment in equipment derived from technological research. We present here 3 applications in regular clinical use that are essentially the result of research into signal and image processing and algorithm development, requiring relatively little investment in hardware (CT scan, interventional MRI, and sophisticated robotics). Three stages of computer-aided endovascular surgery are examined: sizing, planning, and intraoperative assistance.

Sizing

Preoperative sizing, particularly in tricky locations (supra-aortic trunks), and whether for an aortic stent or a stenotic lesion, necessitates a perfect description of the lesion and measurements that will lead to the choice of the most appropriate device.

In practice, the surgeon is faced with the use of viewers that are generally not well suited to this type of task. He or she calls the help of a radiologist or uses a lightweight imaging console that represents a significant financial investment. The surgeon may also use nonspecific devices made available free of charge, all of which are equivalent to a slimmed-down multipurpose radiology console. Sometimes the vascular surgeon may delegate sizing to product specialists working for the manufacturer of the device. The aim of our study was to develop a tool, running on a simple, portable computer, enabling the surgeon to perform sizing himself or herself by automating the thresholding, centerline detection, and sizing functions⁹. The software should not be time consuming, enabling sizing to be carried out with 7 clicks and without a previous experience of imaging workstations for the user. It is a

decision-making tool that is action oriented (placement of a thoracic or abdominal endoprosthesis or an endo valve, or stenting of arterial stenosis).

The software developed by THERENVA (Figure 2) provides feasibility alarms (diameter of iliac arteries, sinuosity, and angle of neck). This makes it possible to optimize ordering of available devices through a link to the manufacturer's catalogue. This tool was validated by an analysis of 32 patients and comparison with the measurements made by an endovascular radiologist using a General Electric Advanced Vessel Analysis system (GE, Fairfield, CT); in this study there was no significant difference between the sizing determined by the radiologist and that obtained by the surgeon on EndoSize¹⁰ in an average time of 15 minutes (range = 10-40 minutes).

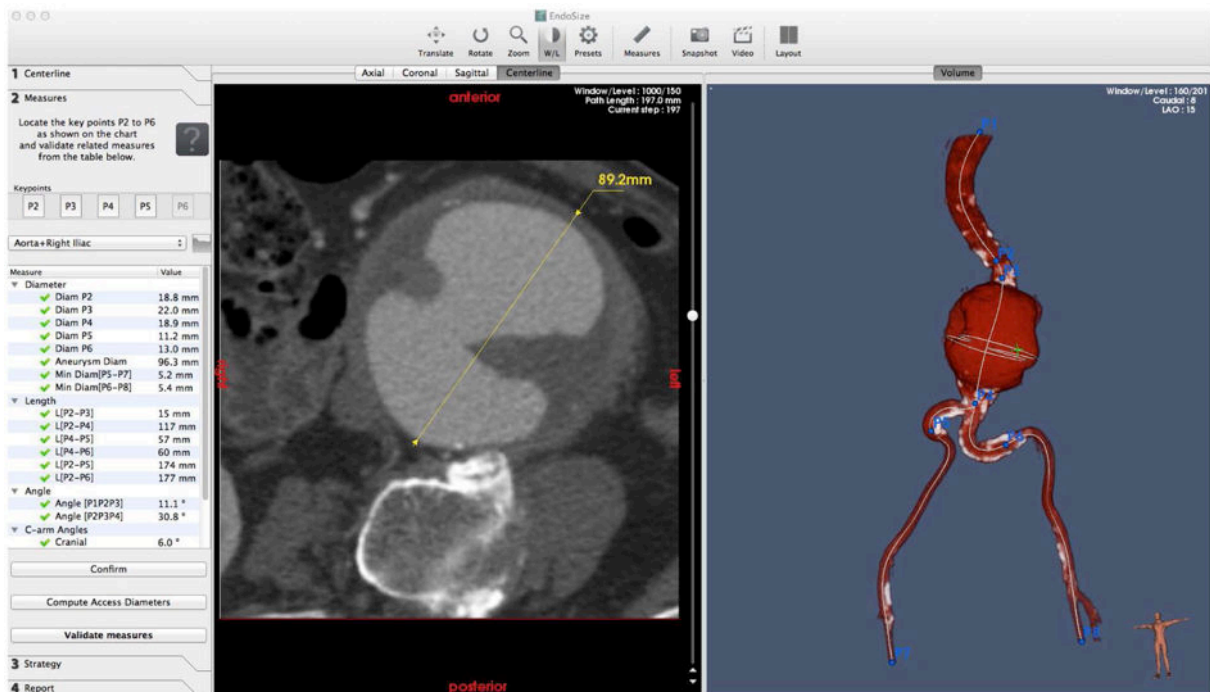


Figure 2. EndoSize intuitive sizing tool.

Planning

Planning is also fully automated (Figure 3) and concerns 3 essential functions as discussed below. The first function is preoperative choice of operational viewing incidences, so as to limit injections of contrast medium and radiation doses in intraoperative fluoroscopy.¹¹ Depending on the existence of partnerships with the suppliers of operating room imaging systems, this function can be associated with automatic steering of a motor-driven C-arm.

The second is preparation for endovascular navigation in lesions to which access is complex, particularly at carotid and supra-aortic level. This planning can be performed visually using virtual angiography¹², that is, virtual exploratory navigation through preoperative imaging, and/or can be based on explicit study of interactions between the endovascular material and tissue^{13,14}. This implies that the mechanical behavior of the material used has been modeled, full CT images of the aortic arch and the supra-aortic vessels have been acquired preoperatively, and the material has been computer-tested to predict its behavior (length, torque, and whip). Industrial development of this application is

limited first by the need to obtain the mechanical parameters of the guide wires and catheters on the market (industrially sensitive data that manufacturers are legitimately reluctant to reveal), and also by the considerable workload involved in creating material databases for a somewhat limited number of users.

The third function is training, for which the application described above turns out to be an excellent tool. Surgeons are of course familiar with catheterization simulators, but generally speaking the latter do not allow quick and easy testing of endovascular tools with the data of the actual patients to be treated. Catheterization simulation with integration of the preoperative CT scan of a planned patient would make it possible not only to optimize device selection but also to test the material and train oneself quickly to use the new tools that are becoming available on the market with ever-greater frequency.




Figure 3. Planning: choice of angles of incidence and preparation for catheterization.

Intraoperative Aid

It is paradoxical to note that very precise information is available preoperatively, thanks to CT scan, with visualization of complete lesions, aneurysm or stenosis, detection of the presence of thrombus or calcification, and measurement capability, whereas intraoperatively only subtraction images are available, with a notable loss of parietal information with the current C-arms. This intraoperative 2-dimensional imaging, in the absence of rotational capability, exposes the surgeon to errors (most frequently parallax error), faulty interpretation of sinuous vessels, and leads to a search for the best angle of incidence involving repeated injections of contrast medium and additional doses of radiation.

Intraoperative imaging thus provides relatively little information compared with pre- or postoperative imaging. A certain number of complications—endoleaks, malpositioning, covering of renal or internal iliac arteries—result from sizing errors, failure to anticipate deformations, or faulty intraoperative positioning.

The assistance tool^{15,16} developed by the INSERM team and THERENVA was tested experimentally by Rennes CHU and was awarded first prize in the AGBM 2008 Innovative Medical Technologies competition.

The device consists of an assistance console (Figure 4) which, after an automated registration procedure, enables the surgeon not only to perform the intervention in the usual way using the scope screen but also to monitor the progression of the inserted device through the 3-dimensional space derived from the preoperative CT scan. This registration and image implantation corresponds perfectly to the definition of augmented reality. Everything takes place in real time, allowing surgeons to benefit from a genuine instrument panel on which they can see: progression under fluoroscopy, progression through the large-scale 3-dimensional reconstruction of the aneurysm or the supra-aortic vessels, and CT scan slices corresponding to the position of the device. Information concerning the vessel wall is then visible: thrombus, calcification. This tool thus enables full localization to be performed using a single angle of incidence, and it is backed up by an alarm system based on the preoperative sizing that alerts the operator in the event of deviation from the preestablished operating plan. Clinical evaluation is currently under way on 10 aortic endoprostheses and 4 carotid angioplasties; it shows that device placement (endoprosthesis or stent) is optimized with greater security, there is less use of fluoroscopy to look for different angles of view, and less contrast medium is injected.

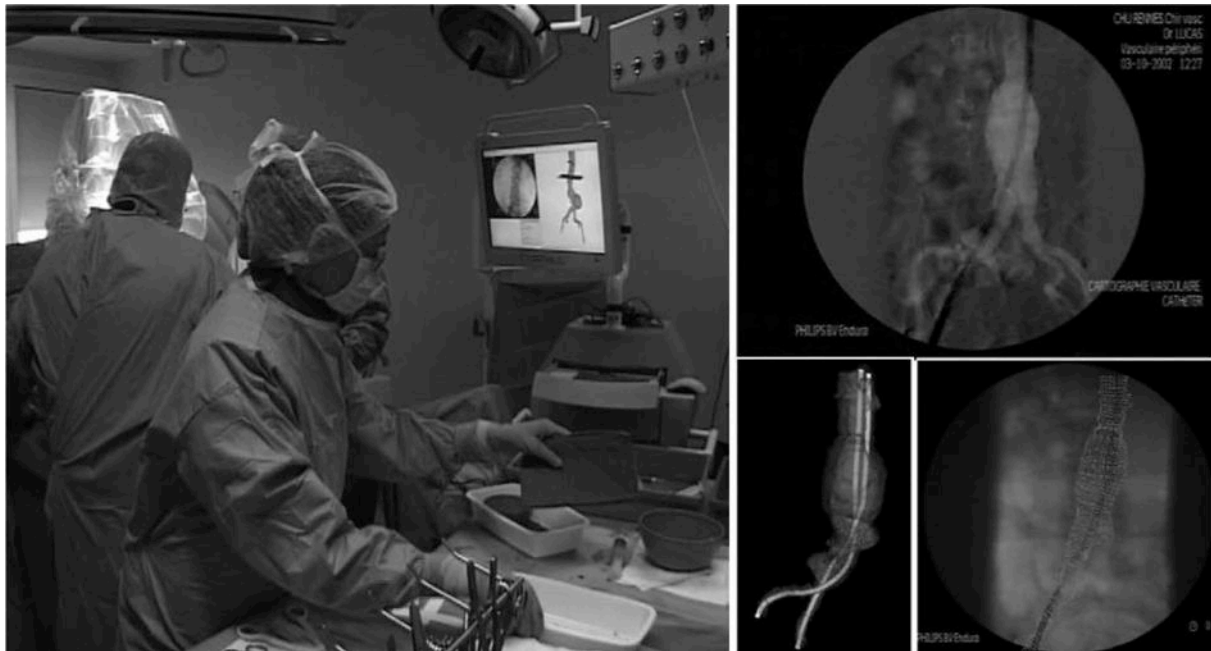


Figure 4. EndoNaut augmented reality device.

The remaining technical problem concerns deformations. Introduction of an extra stiff guide wire or an aortic stent graft naturally makes arteries, and in particular the iliac arteries, to straighten and deform. Flexion/extension movements of the neck during carotid angioplasty can also modify the tortuosity of the common or internal carotid arteries. Preoperative planning based on the preoperative CT scan may thus turn out to not match the intraoperative morphology¹⁷. To solve this problem, the aortoiliac deformations during endovascular aneurysm repair have been modeled using finite element simulation (Figure 5). This model is based on patient specific geometry from the preoperative CT scan and is still

assessed on a large cohort to represent various anatomies. According to this model imaging fusion, including the deformations of the aortoiliac structure, between preoperative CT and intraoperative fluoroscopy with a standard C-arm could be feasible.




Figure 5. Simulation of deformations of the aortoiliac structure by an extrastiff guidewire.

Conclusion

Computer-aided vascular surgery is a newly emerging practice. Our work shows that an approach based on optimized use of the imaging data acquired during the various observation phases (pre- and intraoperative), involving only lightweight computer equipment that is relatively transparent for the user, makes it possible to provide useful (ie, necessary and sufficient) information at the appropriate moment in order to aid decision making. These software solutions can be integrated into a standard operating room, and all the more easily into a hybrid high-tech installation.

In the long term, the addition of data derived from 2- or 3-dimensional intraoperative ultrasound, an intracorporeal magnetic localizer, or interventional MRI, coupled with adequate preoperative sizing and planning taking into account possible future deformations should enable us to reach our intended goal, that is, endovascular surgery with limited use of X-rays and with an already available angio-navigation station at the heart of this merging of data.

Declaration of Conflicting Interests

The authors declared no potential conflicts of interest with respect to the research, authorship, and/or publication of this article.

Funding

This article is based on research that was partially funded by the French National Research Agency (ANR) through the Tecsan program (project ANGIOVISION No. ANR-09-TECS-003).

References

1. Lavallée S, Cinquin P, Troccaz J. Computer integrated surgery and therapy: state of the art. In: Roux C, Coatrieux JL, eds. *Contemporary Perspectives in Three-Dimensional Biomedical Imaging*. Amsterdam, Netherlands: IOS Press; 1997:239-310.
2. Galloway RL Jr. The process and development of image-guided procedures. *Annu Rev Biomed Eng*. 2001;3:83-108.
3. Peters TM. Image guidance for surgical procedures. *Phys Med Biol*. 2006;51:505-540.
4. Haigron P, Luo L, Coatrieux JL. Issues in image-guided therapy. *IEEE Eng Med Biol Mag*. 2009;28(4):96-98.
5. Fuchs P, Moreau G, eds. *Le Traité de la réalité virtuelle*. 2nd ed. Paris, France: Les Presses de l'Ecole des Mines; 2003.
6. Eggers G, Salb T, Hoppe H, et al. Intraoperative augmented reality: the surgeons view. *Stud Health Technol Inform*. 2005;(111):123-125.
7. Taylor R, Stoianovici D. Medical robotics in computer-integrated surgery. *IEEE Trans Robot Automat*. 2003;19:765-781.
8. Servatius H, Steven D, Rostock T, et al. Robotic navigation minimizes the X-ray exposure in pulmonary vein isolation: a randomized comparison with the conventional approach. *Heart Rhythm*. 2009;6:S341.
9. Acosta O, Göksu G, Lucas A, Kulik C, Rolland Y, Haigron P. Geometrical description of anatomical structures based on virtual exploratory navigation. In: *Surgetica 2005*. Montpellier, France: Sauramps Medical; 2005:437-445.
10. Kaladji A, Lucas A, Kervio G, Haigron P, Cardon A. Sizing for endovascular aneurysm repair: clinical evaluation of a new automated three-dimensional software. *Ann Vasc Surg*. 2010;24:912-920.
11. Goksu G, Haigron P, Zhang H, Soulas T, Le Certen G, Lucas A. 3D intraoperative localization for endovascular navigation guidance. In: *Surgetica 2002*. Montpellier, France: Sauramps Medical; 2002:323-329.
12. Haigron P, Bellemare ME, Acosta O, Goksu C, Kulik C, Rioual K, Lucas A. Depth-map-based scene analysis for active navigation in virtual angiography. *IEEE Trans Med Imaging*. 2004;23:1380-1390.
13. Guilloux V, Haigron P, Göksu C, Kulik C, Lucas A. Simulation of guide-wire navigation in complex vascular structures. In: Cleary KR, ed. *Medical Imaging 2006: Visualization, Image-Guided Procedures, and Display (Proceedings of SPIE)*. Vol 6141. San Diego, CA: Bellingham, WA: SPIE; 2006:1-11.
14. Pelerin JL, Kulik C, Goksu C, Coatrieux JL, Rochette M. Fluid-structure interaction applied to the simulation of abdominal aortic aneurysms. In: *Proceedings of the International IEEE Engineering in Medicine and Biology Conference*. New York, NY: IEEE; 2006:1754-1757.
15. Haigron P, Lucas A. Method for assisting and guiding the navigation of a tool in anatomical structures. Brevet FR 02/04898. Université de Rennes 1. 2002.
16. Goksu C, Haigron P, Acosta O, Lucas A. Endovascular navigation based on real/virtual environments cooperation for computer assisted TEAM procedures. In: Galloway RL, ed. *Medical Imaging 2004: Visualization, Image-Guided Procedures, and Display (Proceedings of SPIE)*. Vol 5367. Bellingham, WA: SPIE; 2004: 257-266.

17. Carrell TW, Modarai B, Brown JR, Penney GP. Feasibility and limitations of an automated 2D-3D rigid image registration system for complex endovascular aortic procedures. *J Endovasc Ther.* 2010;17:527-33.
2012

1.9 Synthèse

Dans ce premier chapitre et article, nous avons vu que l'approche GMCAO peut être transposée à la pose d'une endoprothèse aortique en s'intégrant dans le workflow clinique depuis le sizing jusqu'à la pose même de l'endoprothèse. Pour chaque étape du processus il est nécessaire d'évaluer les solutions qui peuvent être mises en œuvre (et parfois existantes) et d'en identifier les problématiques pour parvenir à optimiser chacune de ces étapes. Le sizing peut être réalisé actuellement à l'aide de différents logiciels mais nous verrons dans le chapitre suivant qu'il est possible d'augmenter la précision des mesures réalisées par d'autres méthodes. Concernant le planning et l'assistance à la pose, il existe aussi depuis peu de temps des technologies prometteuses mais perfectibles au travers des environnements opératoires hybrides. Nous verrons que la contribution de l'assistance par ordinateur dans ces environnements ne peut être appréhendée que si elle s'appuie sur une description personnalisée (spécifique patient) des données préopératoires et sur une modélisation des interactions outils-tissus.

La mise en œuvre de l'assistance par ordinateur nécessite d'utiliser certains procédés de traitement d'image qui vont être décrits dans les chapitres suivants. Le point essentiel dans la démarche présentée est de considérer qu'il est possible d'optimiser le geste chirurgical en s'appuyant sur des données existantes. Cela implique pour les patients et les cliniciens qu'il n'y a pas de modification des pratiques actuelles (comme la nécessité de réaliser un examen supplémentaire par exemple). Mais proposer une telle démarche sans objectif pour le patient n'a aucun sens dès lors que l'on travaille de près ou de loin dans le domaine de la santé. Au delà de répondre à une problématique scientifique, ce type d'approche doit encore démontrer le service médical rendu. Nous verrons dans les chapitres suivants, quels sont les résultats qui peuvent mesurer concrètement ou indirectement les bénéfices attendus pour le patient.

Chapitre 2 Analyse de l'imagerie préopératoire

Nous avons vu que la première étape d'une pose d'endoprothèse assistée par ordinateur dans la boucle exo-opératoire consistait à «percevoir». En l'occurrence, cela veut dire ici, décrire et mesurer l'aorte (sizing) afin de prendre la « décision » sur le choix du dispositif le plus approprié et la façon de l'implanter (raisonnement). L'approche du sizing et du planning assisté par ordinateur a pour ambition de réduire les potentielles complications des endoprothèses et de réduire les réinterventions liées à des erreurs de mesure.

A cette étape il s'agit d'exploiter au mieux les informations du scanner préopératoire réalisé avant l'intervention. Certains procédés existants de traitement d'image (comme la segmentation des structures vasculaires) sont nécessaires avant de parvenir à l'objectif final qui est la description la plus fidèle et complète de l'anatomie de l'aorte du patient. Il existe déjà des solutions robustes (logiciels) permettant cette analyse. Nous montrerons qu'elles n'ont pas toujours la précision attendue dans certains cas au regard des constatations sur des cas opérés. Il est possible de l'améliorer en proposant de nouveaux critères de mesure en particulier.

Avant de présenter notre contribution, nous rappellerons certains concepts généraux sur l'image et son analyse. Certains procédés de traitement d'image seront décrits afin de comprendre en quoi les solutions (ou pratiques) actuelles peuvent manquer de précision. Nous verrons ensuite plus spécifiquement l'évolution des pratiques actuelles concernant le sizing et leurs limites. Enfin, la contribution apportée dans ce chapitre sera présentée à travers un article.

2.1 Image tomographique

La tomodensitométrie est une technique qui consiste à mesurer l'absorption des rayons X (émis par un scanner) des tissus puis à numériser et reconstruire les images qui seront visualisées en niveau d'intensité de gris. L'unité de mesure pour les valeurs d'intensité de gris des images CTA est standard et connue sous le nom d'unité Hounsfield (UH). La valeur associée à chaque voxel représente alors l'absorption du volume élémentaire qu'il couvre. Dans un voxel avec un coefficient d'absorption moyen (μ_x), la valeur correspondante en UH est alors donnée par

$$UH = 1000 \times \frac{\mu_x - \mu_{eau}}{\mu_{eau}}$$

où μ_{eau} est le coefficient d'absorption linéaire de l'eau.

Les scanners utilisés en routine clinique effectuent un balayage du patient

permettant une acquisition d'une série d'images (coupes) permettant de constituer un volume. Le nombre et l'épaisseur des coupes varient selon la pathologie à explorer. Pour les pathologies vasculaires aortiques, l'épaisseur des coupes est infra-millimétrique. Pour une exploration de toute l'aorte thoracoabdominale, plus de 1000 coupes (images) sont réalisées.

Chaque image est définie numériquement par une matrice de pixel dont le nombre, la taille et la forme peuvent varier. En règle générale, la matrice de reconstruction est de 512×512 pixel/image. Les images 2D peuvent être combinées au sein d'une matrice 3D, ou volume image numérique. Afin de compenser les différences entre taille du pixel et distance inter-coupes, une interpolation est généralement utilisée. Ce processus des coupes intermédiaires lorsque la distance inter-coupes est supérieure à la taille du pixel et rend le volume isotrope (cotés du voxels de taille identique selon toutes les directions). Par ailleurs le sang est invisible en contraste spontané et nécessite l'injection d'un produit de contraste (iodé en TDM) qui permettra au sang d'avoir une intensité similaire à l'os.

2.1.1 Prétraitement des images

Dans les images CT, des facteurs liés aux structures observées (calcifications, stent, ...) et aux principes d'acquisition et de reconstruction peuvent être responsables de bruit et d'artefact. Le bruit est un signal aléatoire provenant du système et de l'environnement et est caractérisé par une variation stochastique d'intensité ou par des parasites contenus dans les images. Les artefacts liés au patient peuvent être dus à la présence de couronnes dentaires, d'une prothèse articulaire, d'un stent... Ce bruit et ces artefacts diminuent la qualité de l'image et compromettent certaines opérations de traitement d'images nécessaires à l'analyse des structures vasculaires par exemple (cf. segmentation). On peut améliorer la qualité des images soit en augmentant la puissance du signal ou en réduisant le bruit. Un compromis doit être déterminé pour obtenir une image de qualité suffisante pour être analysée, en réduisant le bruit sans pour autant augmenter l'irradiation du patient en modifiant les paramètres du système d'acquisition. La qualité de cette image peut être évaluée sous forme d'un rapport nommé RSB (rapport signal sur bruit).

Le procédé utilisé pour atténuer le bruit dans les images est classiquement réalisé par une opération appelée filtrage. Il existe de nombreuses techniques permettant de réduire le bruit d'une image numérique qui ne seront pas détaillés mais uniquement mentionnés ici.

Parmi les techniques de base on distingue les opérations de filtrage impliquant des filtres linéaires ou non linéaires. Un filtre linéaire est appliqué à une image par une opération mathématique appelée produit de convolution. Elle consiste à effectuer des multiplications matricielles entre l'image et la réponse impulsionnelle du filtre (passe-haut, passe-bas, passe-bande, coupe-bande...) qui peut être matérialisée par une matrice de petite taille. Les filtres non linéaires opèrent quant à eux sur un voisinage local du pixel ou du voxel à traiter pour effectuer des opérations qui ne relèvent pas d'une combinaison linéaire de valeurs. L'un des exemples typique est le filtre médian qui consiste à retenir la valeur médiane de niveau de gris dans le voisinage du pixel considéré afin de réduire le bruit de type impulsionnel dans les images.

Les techniques de débruitage développées autour des filtres permettent de réduire le bruit en coupant généralement les hautes fréquences de l'image. Cependant, les hautes

fréquences ne contiennent pas uniquement du bruit. Des caractéristiques importantes de l'image telles que les contours se retrouvent aussi dans les hautes fréquences. En conséquence, les contours se retrouvent généralement adoucis, voire flous après un filtrage conventionnel. Naturellement, le prétraitement des images dans le but de mieux segmenter les images nécessite des contours précises et bien délimitées.

Pour ces raisons, d'autres filtres plus spécifiques et élaborés ont été développés pour le prétraitement des images scanner vasculaire. Il existe de nombreux algorithmes et méthodes développées en ce sens comme les algorithmes basés sur la logique floue(42), sur la diffusion anisotropique(43), les ondelettes(44) ou encore les méthodes statistiques(45).

2.1.2 Segmentation

A-Généralités

La segmentation d'image est une opération de traitement d'images qui a pour but de rassembler des pixels entre eux suivant des critères prédéfinis. Les pixels reflétant l'information d'intérêt sont ainsi regroupés afin de constituer un pavage ou une partition de l'image.

Il existe des méthodes de segmentation utilisées pour les structures vasculaires mais non spécifiques et qui sont très courantes dans d'autres domaines en médecine. Elles se distinguent par leur finalité qui est soit de détecter une « région » ou des « contours ». *Le seuillage*(46) est la technique de segmentation la plus simple et la plus utilisée au quotidien dans le domaine médicale. Elle permet de séparer en deux classes les intensités de chacun des pixels contenus dans une image, grâce à un seuil défini par l'utilisateur ou automatiquement. *La croissance de région*(47, 48) consiste à faire « grossir » une région de pixels à partir d'un point de départ, appelé germe. Souvent ces méthodes sont semi-automatiques car elles nécessitent une initialisation par l'utilisateur. L'algorithme se compose de deux étapes. La première consiste à choisir les points germes en plaçant un ou plusieurs marqueurs dans l'image. La deuxième (croissance) consiste à étendre la région en agglomérant les pixels voisins selon un critère d'agrégation ou de similarité. Ces pixels constituent de nouveaux points germes. La région s'étend itérativement jusqu'à ce qu'il n'y ait plus de pixels/voxels candidats satisfaisant le critère de similarité ou lorsque les limites de la région d'intérêt (ROI) sont atteintes. Les approches « région » ont pour inconvénient d'incorporer facilement des pixels voisins de même intensité mais appartenant à un organe ou une structure voisine et différente de celle étudiée. Pour remédier à ce problème elles peuvent être combinées à des méthodes basées contours.

Les approches basées contours cherchent à exploiter le fait qu'il existe une transition détectable entre deux régions connexes et se basent sur les propriétés locales des bords. Cette méthode nécessite un prétraitement obligatoire pour éviter de détecter le bruit (filtre de Canny par exemple(49)). Même après filtrage les images sont souvent difficiles à exploiter sauf si elles sont très contrastées. Les contours extraits sont la plupart du temps morcelés et peu précis, il faut alors utiliser des techniques de reconstruction de contours par interpolation ou connaître a priori la forme de l'objet recherché. Des méthodes ont ainsi été développées telles que les contours actifs utilisant des modèles déformables (*snakes*(50)), les

courbes de niveaux (*level set*(51, 52)). Toutes ces méthodes présentent leurs avantages et inconvénients propres en termes de robustesse, de ressource allouée (temps de calcul) et de reproductibilité.

B-Segmentation des structures vasculaires

Récemment, Lesage et al.(53) ont effectué une revue de la littérature sur les travaux existant en segmentation vasculaire, et plus particulièrement pour les examens 3D. Dans cet état de l'art, seules les techniques de segmentation de la lumière vasculaire étaient rapportées. L'analyse est structurée selon trois axes : les modèles qui permettent d'intégrer une connaissance a priori sur les structures vasculaires (géométrie, apparence), les caractéristiques ou primitives détectables dans l'image, et les schémas d'extraction qui combinent modèles, primitives et algorithmes d'optimisation pour parvenir au résultat de segmentation. Trois grandes classes de primitives vasculaires, ainsi que les filtres et détecteurs associés ont été utilisés pour évaluer un modèle vasculaire sont :

- les primitives isotropes, n'exploitant pas l'élongation présumée d'un vaisseau sanguin(54-56) et faisant intervenir une caractérisation locale de l'intensité du vaisseau d'intérêt,
- les primitives exploitant la géométrie 3D locale(57) et impliquant notamment les méthodes dérivatives telles que l'étude de la Hessienne multi-échelle(58, 59), particulièrement populaire, les méthodes intégratives fondées sur l'étude des moments d'inertie(60-62), et l'optimisation locale d'un modèle hybride(63-65)
- les primitives 2D évaluant les *sections orthogonales* des vaisseaux d'intérêt ; les méthodes reposent généralement sur l'évaluation de la position médiale(57, 66) et d'une détection plus ou moins grossière de la frontière de la lumière vasculaire utilisant par exemple la technique du ray-casting(67)

Après ces techniques de prétraitement d'images, les algorithmes d'extraction mise en œuvre pour la segmentation de la lumière vasculaire à proprement parler peuvent aussi se distinguer selon trois classes:

- algorithmes de *croissance de région*; cette catégorie comprend la croissance de région classique(68, 69), fondée sur des critères d'inclusion voxel par voxel, mais aussi les algorithmes de *propagation par vague ou par front*(70, 71) où la cohérence spatiale du processus est contrôlée. De tels algorithmes procèdent de manière itérative et progressive, permettant notamment l'inclusion de critères adaptatifs améliorant la robustesse et la précision du résultat final.
- les méthodes de *contours actifs*(72, 73); cette catégorie inclut un certain nombre de méthodes paramétriques(74) (*snakes*) spécifiquement adaptés aux structures fines telles que les vaisseaux sanguins, ainsi que des approches implicites telles que des méthodes par *ensembles de niveaux*(75) (*level-sets*) dédiées à la segmentation vasculaire.
- les approches fondées sur la *ligne centrale*; ces algorithmes visent avant tout à extraire la structure médiale des vaisseaux cibles; on distingue les méthodes par suivi direct, qui segmentent itérativement le vaisseau en suivant pas-à-pas sa ligne centrale(61,

67), et les processus d'optimisation tels que les méthodes par *chemins minimaux*(76, 77).

Ces méthodes sont relativement efficaces et robustes mais peuvent rencontrer des difficultés en présence d'une pathologie anévrysmale qui peut présenter les caractéristiques suivantes :

- le thrombus même après injection ne se rehausse pas et pose le problème de sa segmentation
- l'anévrysme est une zone de dilatation qui va entraîner des turbulences et un ralentissement de la vitesse circulatoire et donc une stagnation temporaire du produit de contraste quand il arrive dans la zone pathologique avant qu'il ne reparte vers les membres inférieurs. Cette variation ponctuelle de la vitesse d'écoulement peut être à l'origine d'une hétérogénéité d'intensité des pixels / voxels dans les vaisseaux posant des problèmes dans la segmentation par croissance de région
- la proximité du rachis et de l'aorte, avec des niveaux de gris proches sur certaines parties de ces structures, peut être à l'origine, selon l'approche adoptée, d'une fuite de la croissance de région ou dispersion des contours vers les structures osseuses.

Dans la pratique courante, la plupart des logiciels dédiés l'analyse des structures vasculaires propose une segmentation automatique à l'aide des algorithmes cités précédemment. Dans les cas où la segmentation automatique n'est pas possible il existe des alternatives algorithmiques mais qui sont encore en voie de recherche (images peu ou pas contrastées, artefacts). Nous ne rentrerons pas dans les détails de ces approches car cela dépasserait les objectifs de notre travail. Les logiciels utilisés en routine offrent pour ces cas difficiles, la possibilité d'une interaction avec l'utilisateur qui devra alors extraire certaines informations manuellement.

2.2 Méthode de sizing des AAA

Pour choisir une endoprothèse parmi les catalogues des fournisseurs, le clinicien évalue essentiellement des paramètres quantitatifs. Certains permettent de vérifier l'absence de contre-indications anatomiques à l'implantation du dispositif selon les instructions du fournisseur et d'autres servent à choisir les dimensions adéquates de l'endoprothèse. Le clinicien doit donc mesurer l'anatomie vasculaire par des angles, des diamètres et des longueurs essentiellement. Le problème des outils de mesure (de longueur, diamètre...) d'une structure cylindrique en 3D présentant des sinuosités (forme de l'arbre vasculaire schématiquement) s'est donc posé. Très rapidement, différentes modalités d'imagerie ont été comparées puisque traditionnellement, une aortographie au bloc opératoire en 2D était pratiquée au début de l'intervention. Les mesures de longueurs se faisaient grâce à une sonde graduée tous les centimètres insérée dans l'aorte. Cette méthode présente un biais évident qu'est l'erreur de parallaxe. De plus la précision des mesures est faible et la variabilité inter et intra-observateur grande. Le scanner a donc été privilégié et est devenu l'examen de référence. Cependant selon les méthodes d'extraction et de segmentation, les mesures

pouvaient encore différer(78-80). La conclusion de ces études était que la variabilité, qu'elle soit inter ou intra individuelle ne peut être évitée. Partant de ce principe, certaines études se sont attachées à essayer d'évaluer quelles pouvaient être les méthodes qui tendaient à réduire cette variabilité. Dans le domaine du sizing des AAA, certaines règles se sont révélées efficaces. Le reformatage curvilinéaire en 3D est une des méthodes fondamentales pour corriger les erreurs de variabilité(81-84). L'extraction d'une ligne centrale (de façon automatique ou semi-automatique) est une autre des méthodes, qui permet d'éviter l'erreur de parallaxe(85-88) (Fig. 7), fréquente lorsqu'on mesure un vaisseau sur une coupe 2D dans un plan horizontal. Fukhara et al(89) ont également montré que la segmentation séparée du thrombus de la lumière vasculaire avait une incidence significative sur la réduction de la variabilité des mesures à l'étage aorto-iliaque.

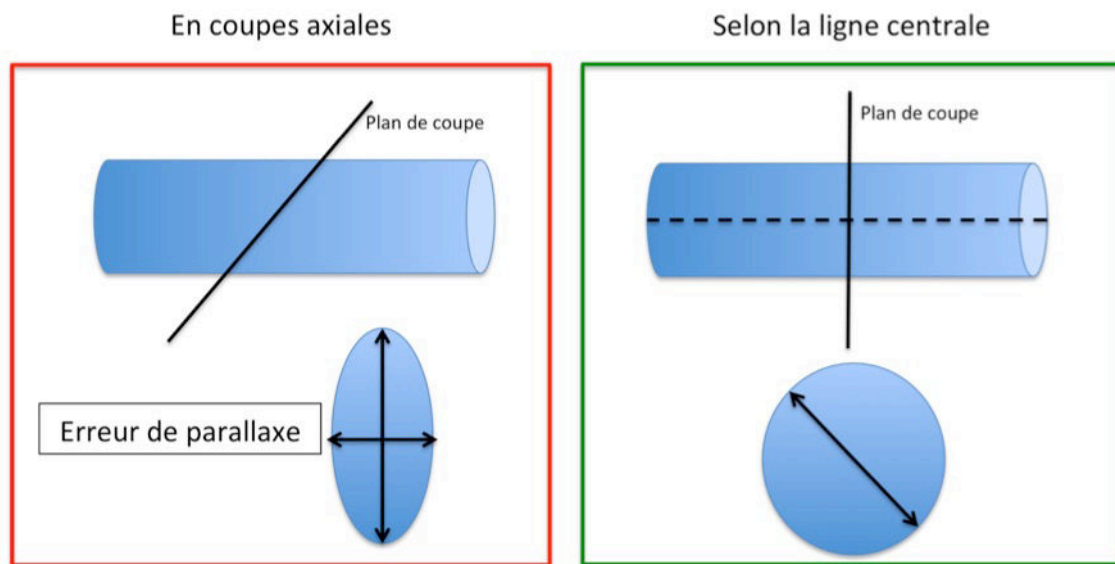


Figure 8. Illustration de l'erreur de parallaxe lorsqu'une mesure de diamètre n'est pas réalisée selon un plan de coupe perpendiculaire à l'axe du vaisseau

2.2.1 Évolution des pratiques médicales

Il y a encore peu de temps, le chirurgien était confronté à l'utilisation de viewers qui ne sont généralement pas adaptés à l'analyse vasculaire selon la méthode décrite dans le paragraphe précédent. Il faisait alors appel soit à un radiologue, soit à des logiciels gratuits et non dédiés, version polyvalente et allégée d'une console de radiologie. Enfin le chirurgien vasculaire pouvait déléguer le sizing à des spécialistes produit, du laboratoire fournisseur du dispositif. Ces trois alternatives avaient leurs limites. En aucun cas, le chirurgien –acteur et responsable de l'intervention- n'avait la maîtrise du sizing par manque de temps, de formation et d'outil dédié à cette analyse.

Depuis peu de temps (3-4 ans), des outils dédiés à l'analyse vasculaire sont devenus disponibles et accessibles et de plus en plus de chirurgiens sont impliqués dans cette étape. Le chirurgien qui pose l'endoprothèse peut désormais s'impliquer pleinement avec des outils appropriés. Sobocinski et al(90) ont montré que depuis l'utilisation d'un logiciel dédié

(TherRecon) intégrant les fonctionnalités considérées comme la mesure en ligne centrale, le taux d'endofuite proximale avait été réduit d'un facteur 4, ce qui reflète bien le bénéfice de la planification et du sizing des endoprothèses avec des outils appropriés.

Il existe plusieurs outils de sizing actuellement. Parmi eux, un outil de sizing fut conçu et développé par la société Therenva en collaboration avec l'équipe INSERM U1099. L'objectif était de développer un outil adapté au chirurgien pour qu'il réalise lui-même son sizing, utilisable sur un PC portable de base, en automatisant les outils de seuillage, de détection des lignes centrales et de sizing. Ce logiciel devait être peu chronophage et permettre de faire un sizing en quelques clics. Le logiciel EndoSize (Fig. 8) répond à ces objectifs et fut validé en 2010 dans une analyse de 32 patients(91), comparant les mesures réalisées par un chirurgien sur EndoSize et celles d'un radiologue interventionnel sur la station de General Electric avec les module Advanced Vessel Analysis.

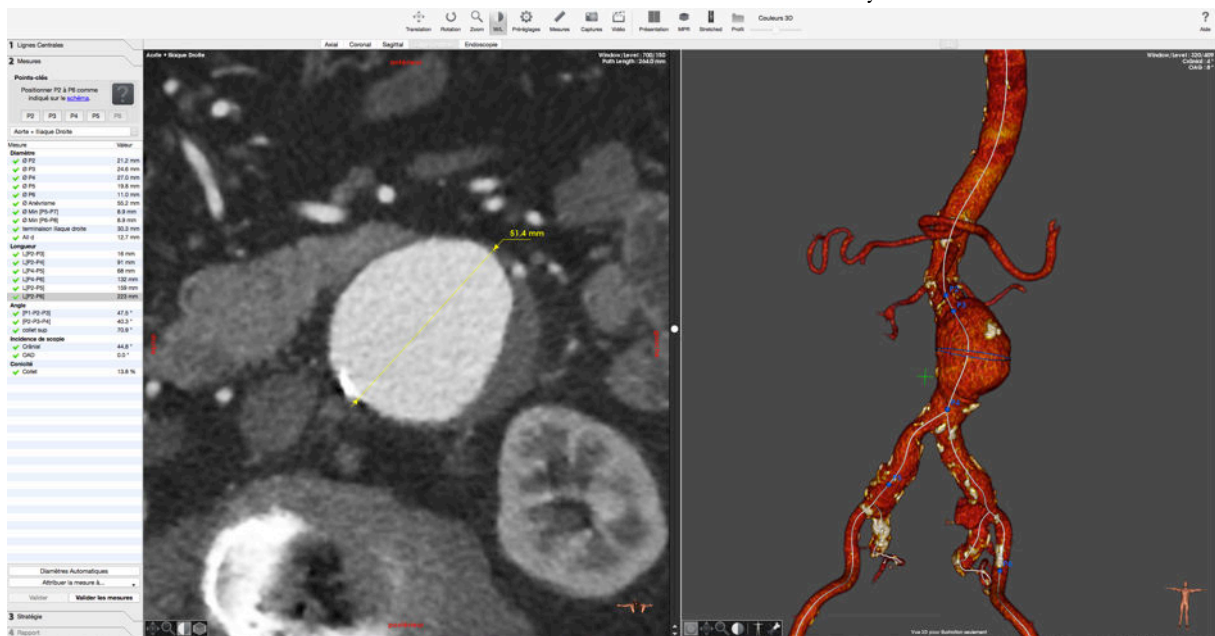


Figure 9. Interface du logiciel EndoSize

2.2.2 Problématique médicale actuelle et hypothèses

La possibilité de planifier avec des outils adaptés la pose d'une endoprothèse fait que l'opérateur sait précisément avant l'intervention, où l'endoprothèse doit être déployée par rapport à certains repères anatomiques comme le départ des collatérales aortiques par exemple. Cette connaissance précise du planning a permis de constater et mettre en évidence certaines erreurs de positionnement de l'endoprothèse. De façon récurrente mais non quantifiée, une discordance est observée entre la zone de largage planifiée et réelle de l'endoprothèse notamment dans sa partie distale (Fig. 10). Le sizing tel qu'il est pratiqué actuellement (§ 2.2) mesure la longueur d'un vaisseau entre un point A et un point B par le calcul de la longueur de la ligne centrale du vaisseau entre ces deux points. C'est à partir de cette longueur mesurée que la longueur de l'endoprothèse sera choisie. Il est donc attendu, lors du largage progressif de l'endoprothèse de haut en bas, que lorsque celle-ci est bien positionnée au niveau proximal, i.e au point A, son extrémité distale se larguera au point B. Mais il est fréquent de constater que l'endoprothèse se largue en amont du point B (Fig. 10).

Les conséquences peuvent être anodines mais dans certains cas, cela nécessite l'ajout d'une extension prothétique (coût > 1000€), qui n'était pas prévue afin de tarir ou prévenir une éventuelle endofuite. Si cette discordance pouvait être anticipée cela permettrait de choisir d'emblée la longueur correcte.

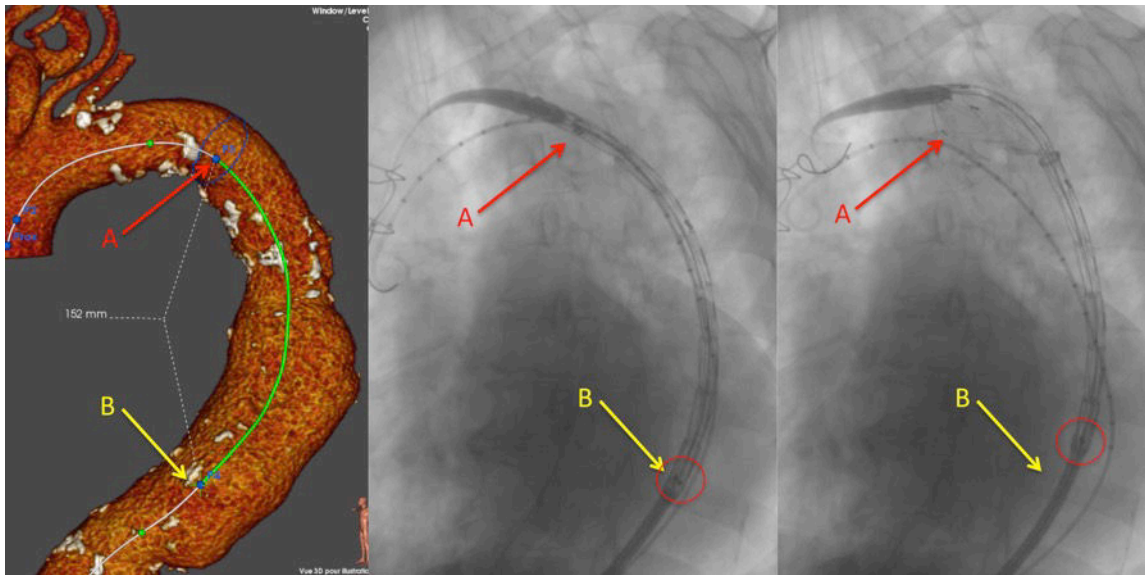


Figure 10. Sur le scanner préopératoire, il est planifié de déployer une endoprothèse entre le point A et B. Le choix de la longueur de l'endoprothèse est basé sur la mesure de la longueur par ligne centrale entre A et B (gauche). Avant que l'endoprothèse ne soit déployée ses extrémités sont positionnées en regard de A et B (centre). Alors que le déploiement s'effectue progressivement de A vers B, on constate que l'extrémité distale de l'endoprothèse (cercle rouge) s'est ascensionnée (droite).

Ce constat signifie que soit l'endoprothèse s'est raccourcie(92, 93) ou que l'estimation de sa longueur était inexacte. Une étude(94) avait déjà montré qu'il existe des différences de longueur au niveau de l'aorte thoracique selon la méthode de mesure, soit par la ligne centrale, la courbure interne ou externe. On peut supposer que l'architecture des endoprothèses (stents en nitinol étagés et espacés entre eux par du tissu synthétique) ne permet pas son allongement (ou très peu) mais uniquement sa compression longitudinale, donc son raccourcissement. Par ailleurs, les propriétés du nitinol confèrent théoriquement aux endoprothèses la capacité de se conformer à l'anatomie des artères. Leur pouvoir déformant intrinsèque (par la force radiaire du nitinol) sur des artères de gros calibre telle que l'aorte est supposé faible. Selon ces hypothèses, si l'endoprothèse se conforme à l'aorte elle aura alors la même courbure et subira une déformation. Cette déformation va alors entraîner une modification des longueurs de certaines parties de l'endoprothèse.

Le problème peut être exprimé sous forme simplifiée en considérant qu'un cylindre rectiligne en 2D, de longueur connue, se déforme selon un demi-cercle (forme qui peut être assimilé à la crosse aortique schématiquement). La question posée est comment évoluent les longueurs des bords du cylindre (en 2D) suite à cette déformation. La figure 11 résume de façon simplifiée le problème.

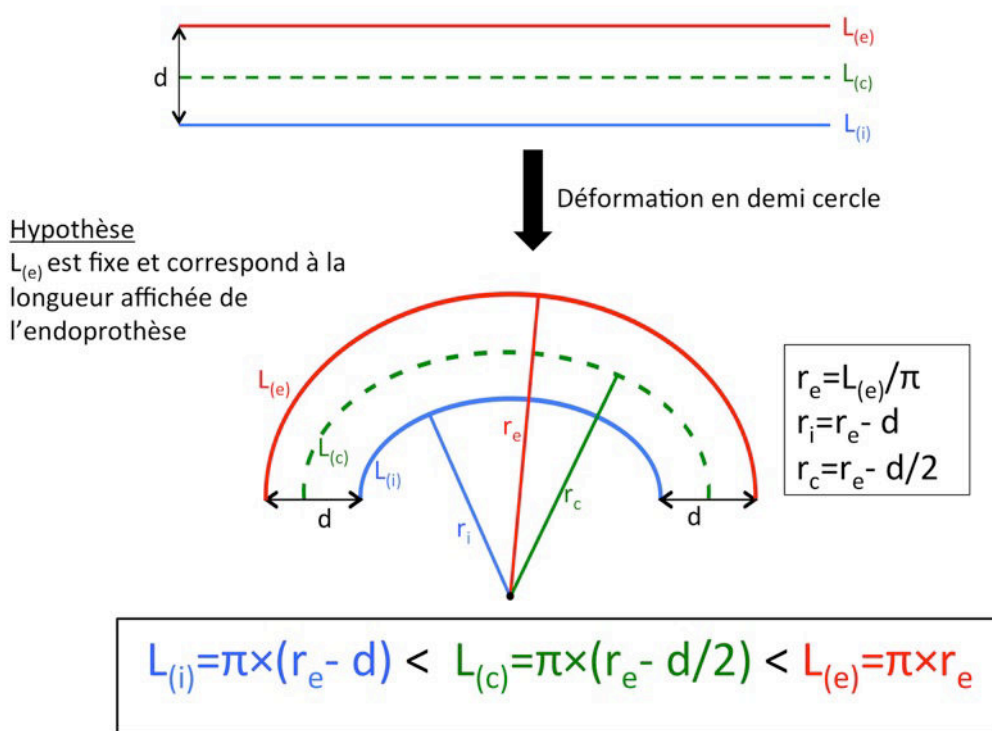


Figure 11. Evolution des longueurs d'un cylindre lorsqu'il est déformé en demi cercle

La partie de l'endoprothèse qui s'applique sur la courbure externe est censée ne pas varier puisque parmi les hypothèses, nous considérons qu'une endoprothèse ne peut pas s'allonger. Cette longueur doit rester fixe et correspond à la longueur affichée par le fournisseur. En revanche, la partie de l'endoprothèse qui s'applique à la courbure interne doit, selon ces hypothèses, se raccourcir. Entre le bord externe et interne de l'endoprothèse, toutes les longueurs mesurées seront donc comprises dans un intervalle qui a pour limite inférieure la longueur de la courbure interne et pour limite supérieure la longueur de l'endoprothèse telle qu'affichée par le fournisseur. La longueur mesurée par la ligne centrale se situe dans cet intervalle et implique nécessairement que sa valeur soit inférieure à la longueur affichée de l'endoprothèse. Cela peut donc expliquer pourquoi la longueur d'un segment mesuré par ligne centrale sous-estime la longueur réelle de l'endoprothèse à appliquer sur ce segment et explique ce phénomène de raccourcissement qui n'est en fait, selon ces hypothèses, qu'un problème de mesure puisque l'endoprothèse ne se raccourcit pas totalement mais que sur certaines parties (bord interne). Evidemment il s'agit d'un modèle très simplifié de l'anatomie aortique mais le raisonnement est le même. Dans la réalité, l'aorte présente des rayons de courbure différents sur segment donné et les diamètres peuvent varier aussi.

Pour confirmer cette hypothèse « in vivo », un outil de mesure de la courbure externe des structures vasculaires a été implémenté au logiciel EndoSize (initialement dans une version d'évaluation) afin de le tester sur des cas de patients opérés. Il s'agit d'une étude rétrospective qui avait pour principal objectif d'évaluer si les mesures actuellement réalisées pouvaient être affinées grâce à un outil de mesure spécifique. Indirectement, il s'agissait de

montrer que la longueur de l'aorte peut être différente selon la méthode de mesure et que la méthode actuelle (ligne centrale) est moins précise que celle proposée (courbure externe). Cette étude constitue le deuxième article de cette thèse et a été menée au CHRU de Lille qui offrait la possibilité d'un grand nombre de cas pour réaliser l'étude.

2.3 Article n°2: Centerline is not as accurate as outer curvature length to estimate thoracic endograft length

Adrien Kaladji, Rafaëlle Spear, Adrien Hertault, Jonathan Sobocinski, Blandine Maurel, Stéphan Haulon

Publié dans : *European Journal of Vascular and Endovascular Surgery* 2013 Jul;46(1):82-6

Abstract

Background: to assess the accuracy of the aortic outer curvature length for thoracic endograft planning.

Methods: Seventy-four patients (58 men, 66.4 ± 14 years) who underwent thoracic endovascular aortic repair between 2009 and 2011 treated with a Cook Medical endograft were enrolled in this retrospective study. Immediate postoperative CT scans were analysed using EndoSize software[®]. Three vessel lengths were computed between two fixed landmarks placed at each end of the endograft: the straightline (axial) length, the centerline length and the outer curvature length. A tortuosity index was defined as the ratio of the centerline length/straight line length. A student's t-test and a Pearson's correlation coefficient were used to examine the results.

Results: We found a significant difference between the centerline length (135.4 ± 24 mm) and that of the endograft (160 ± 29 mm) ($p < 0.0001$). This difference correlated with the tortuosity index ($r = 0.818$, $p < 0.0001$), the endograft length ($r = 0.587$, $p < 0.0001$), and the diameter of the endograft ($r = 0.53$, $p < 0.0001$). However, the outer curvature length (161.3 ± 29 mm) and the endograft length (160 ± 29 mm) were similar ($p = 0.792$).

Conclusion: The outer curvature length more accurately reflects that of the deployed endograft and may prove more accurate than centerlines in planning thoracic endografts.

Keys words: sizing, TEVAR, aortic curvature,

Introduction

Currently, sizing prior to endovascular aortic repair is performed using workstations with dedicated 3D reconstruction software. In order to calculate aortic lengths and diameters and overcome the hazard of shortening inherent to axial imaging, a centerline extraction is useful in order to estimate true vessel length. This method is widely used and is generally adopted as the "gold standard". Nevertheless, we have found that TEVAR distal landing zones do not always lie where the center line based plan might predict. The usual

error is that the length of the endograft is shorter than the length planned. This phenomenon has been previously described in abdominal EVAR⁽¹⁾. Potential explanations include shortening of the endograft during deployment as well as the geometric consequences of the curvature of the thoracic aorta. Previous investigators have shown that there is a difference between aortic length estimated using a centerline reconstruction from that obtained by measuring along the aortic wall⁽²⁾. The aim of this study was to assess the accuracy of the aortic outer curve length as a predictor of endograft length.

Methods

Between 2009 and 2011, data from 74 consecutive patients (58 men, 16 women) who underwent thoracic endovascular aortic repair (TEVAR) were collected in a prospective database and were included in this retrospective analysis. The mean age of the patients was 66.4 ± 14 years (range, 19-89 years). The study group comprised two types of aortic pathology: 45 patients (60.8%, Group 1) with acute type B aortic dissections and 29 (39.2%, Group 2) with degenerative aneurysms. All patients were treated using a Cook Medical[®] device (William Cook Europe, Biaeverskow, Denmark). Planning of all thoracic endografts implanted in the current study estimated endograft length on centerline CPR reconstructions. The immediate postoperative computer tomography angiography (CTA) was used for measurements in order that the results were not skewed by later aneurysm shrinkage. All CTAs were analysed with the EndoSize software^{® (3)} (Therenva, France) using automatically extracted centerlines. For each case, a proximal and distal landmark was placed on the centerline corresponding with the ends of the endograft. Three measurements were made between these landmarks (Fig.1): the centerline length, the straightline (axial) length and the outer curvature length. The straightline length is the distance between the two landmarks using the straightline in 3D. This distance is automatically computed by the software. The outer curvature length is calculated using a virtual endograft (circular tube) (Fig. 2), which is constrained on the centerline. The outer curvature length is then automatically computed by the maximal path along the tube.

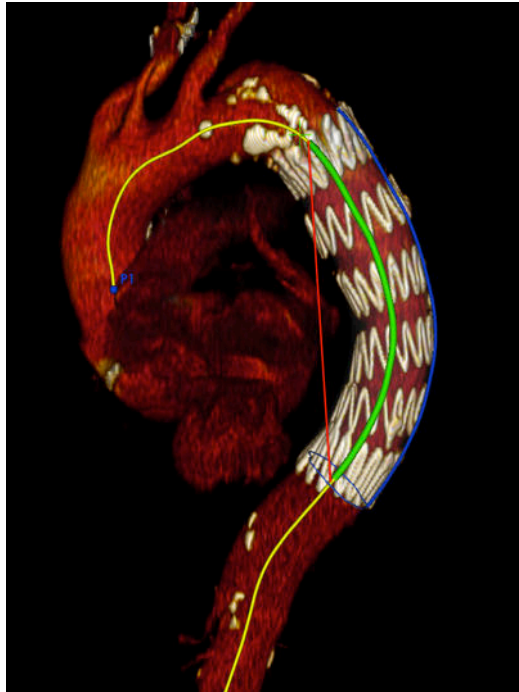


Figure 1. The EndoSize software calculates three lengths: the straight line (red), the center line (green) and the outer line (blue).

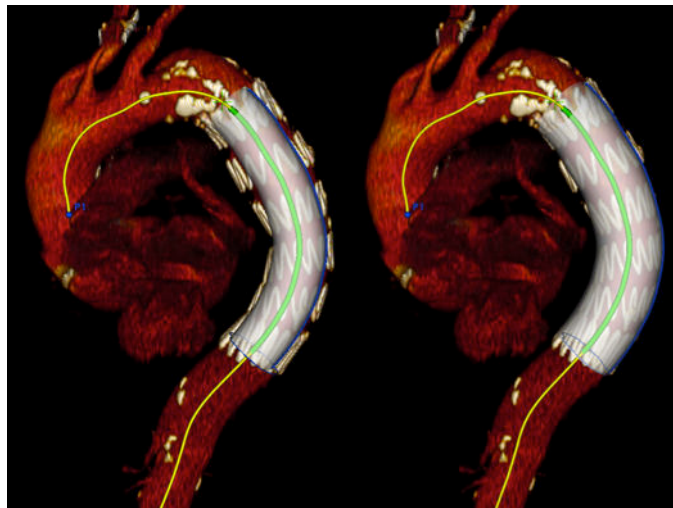


Figure 2. The outer wall length is calculated from a virtual endograft model (tube along the centerline) with a designated radius

For each patient the diameter of this virtual endograft was calculated using the diameter of the implanted endograft. This outer curvature length is not the real length of the outer aortic wall and is consequently independent of the size of the aneurysmal sac or presence of thrombus. We used a calculated index of tortuosity based on the reporting standard for thoracic endovascular aortic repair^(4, 5). This was defined as the ratio between the centerline and the straightline lengths. In cases where several endografts were deployed in the thoracic aorta, only the proximal component was considered. (The end of each component is readily identified by the gold markers located on both ends of the endograft).

Statistical analysis

Data are presented as mean \pm standard deviation. Quantitative variables were compared using a student's t-test. Correlation was calculated using Pearson's coefficient (r). The statistical level of significance was 5%.

Results

Centerline length

There was a statistically significant difference in the lengths measured using centerlines (135.4 ± 24 mm) compared with that of the endografts (160 ± 29 mm) ($p < 0.0001$). The mean difference between the centerline length and the endograft length was 24.6 ± 11 mm (range 1-50 mm). As a proportion of graft length, the relative difference was 15.1 ± 6.2 % (range 1-23%), with centerline length consistently returning "shorter than real" lengths.

Not surprisingly, both of these differences showed significant correlation with the tortuosity index (absolute length: $r = 0.818$, $p < 0.0001$) and endograft length ($r = 0.587$, $p < 0.0001$) (Figs. 3 and 4), as did the relative difference (tortuosity index: $r = 0.723$, $p < 0.0001$; endograft length: $r = 0.284$, $p = 0.014$). There is also a significant relationship between absolute difference between the centerline and the endograft length and the diameter of the endograft ($r = 0.53$, $p < 0.0001$) (Fig. 5).

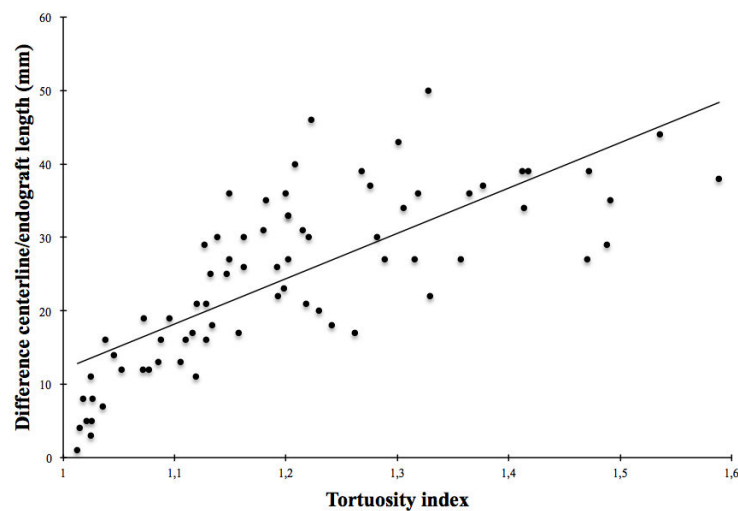


Figure 3. Correlation between the tortuosity index and the absolute difference between the centerline distance and the endograft length

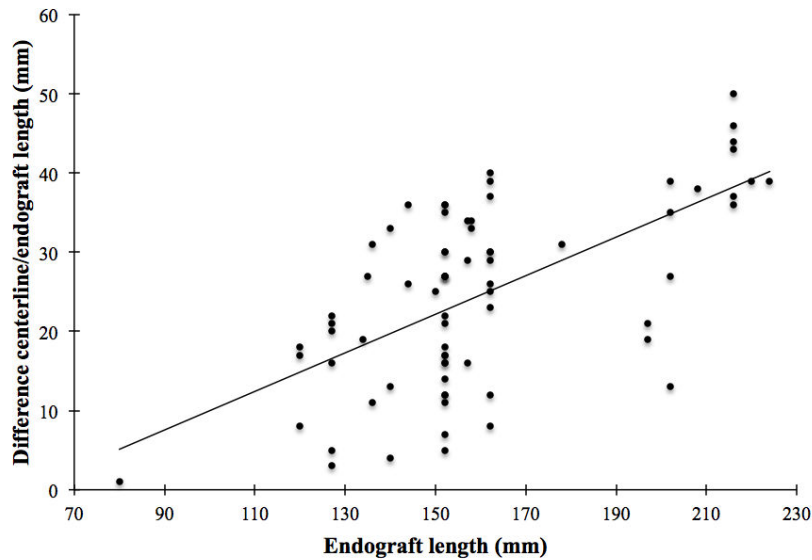


Figure 4. Correlation between the endograft length and the absolute difference between the centerline distance and the endograft length

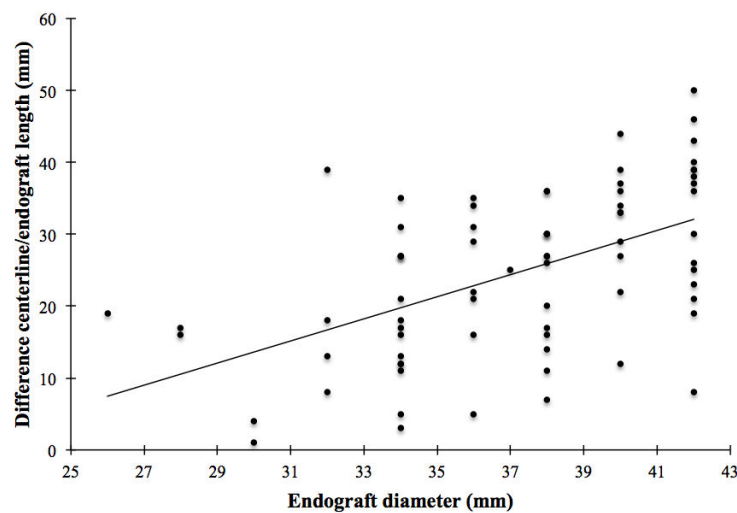


Figure 5. Correlation between the endograft diameter and the absolute difference between the centerline distance and the endograft length

Outer curvature length

No significant differences were observed when comparing the lengths of the outer curvature (161.3 ± 29 mm) and that of the endografts (160 ± 29 mm) ($p=0.792$). The mean absolute difference between the outer curvature length and the endograft length was 1.3 ± 2 mm (range, -3 to +7 mm), and the relative difference was 1.1 ± 1.1 % (range -2.4 to +5.8%). Figure 6 illustrates the potential for over- or underestimated endograft lengths as a function of the measured outer curvature length. The outer curvature length was shorter than the endograft length in 11 cases (14.9%), with a maximum relative underestimation of 2.4%. The outer curvature length was within 1 millimeter of the endograft length in 18 cases (24%). In 45 cases (60.8%), the outer curvature length was longer than the endograft length with a maximum relative length overestimation of 5.8%.

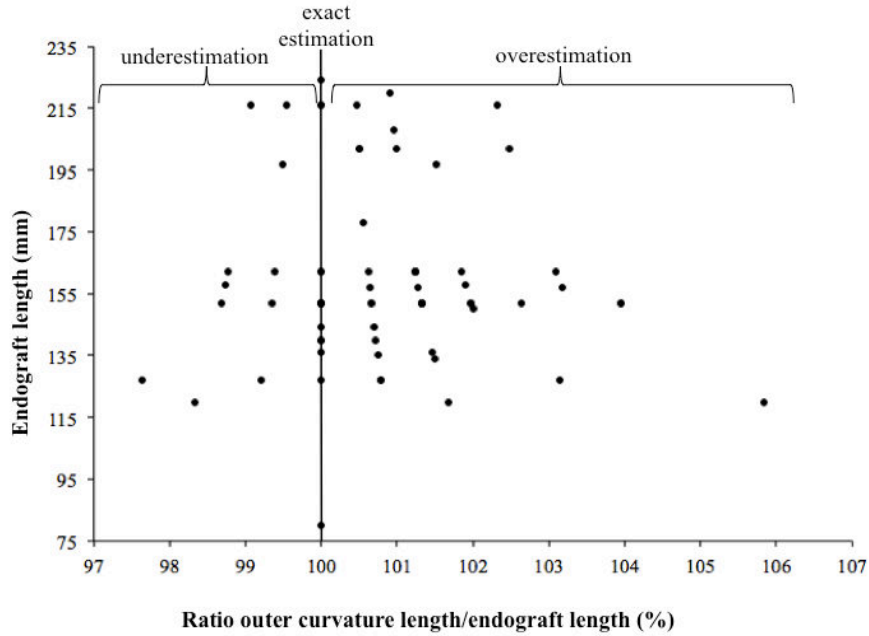


Figure 6. Accuracy of the estimated outer wall length compared to the real endograft length

Subgroups analysis

Data comparing the dissection and degenerative aneurysm groups are presented in the table 1. The variance between the centerline length and the endograft length was greater in the dissection group (28.3 ± 10.3 mm) than in the aneurysm group (22.2 ± 11.8 , $p=0.027$). However, the aortic pathology was not associated with a difference in the outer curvature length and endograft length (1 ± 2.3 mm in aneurysm group and 1.6 ± 1.4 mm in dissection group, $p=0.237$). In the aneurysm group no correlation was observed between the aneurysm sac diameter (65.3 ± 7.9 mm) and the length of the endograft ($p=0.802$).

Table 1

	Population (n=74)	Dissection (n=45)	Aneurysm (n=29)	p value
Centerline distance (mm)	135.4 ± 24	137.3 ± 23.9	134.2 ± 24.1	0.581
Outer distance (mm)	161.3 ± 29.4	167.2 ± 29.5	157.5 ± 28.9	0.163
Endograft length (mm)	160 ± 29.2	165.6 ± 29.6	156.4 ± 28.8	0.188
Endograft diameter (mm)	37.2 ± 3.9	37.4 ± 3.7	37 ± 4.1	0.689
Tortuosity index	1.2 ± 0.14	1.25 ± 0.16	1.18 ± 0.12	0.04

Discussion

Few studies have analysed the discrepancy between the planned and the actual landing zone of aortic endografts. This mismatch is difficult to predict using standard radiological measurement techniques, but has been studied by White et. al.⁽¹⁾. Our results cannot be compared with theirs, principally because their analysis describes first generation

endografts deployed in the abdominal aorta. Nevertheless, they identified that the landing zone was more proximal than expected in half of their cases. There are two obvious possible explanations: the endograft itself may shorten during deployment; sizing may be inaccurate. The “industry standard” in the estimation of aortic length uses the corrected centerline extraction. This method has limitations and the apparent aortic length varies depending on how it is measured - centerline of flow, inner or outer wall measurements can all be considered. The difference between the measured aortic lengths is most dramatic in curved, large diameter vessels such as the thoracic aorta. Wors et. al.⁽²⁾ have derived a robust and reliable mathematical model that describes all of the anatomical parameters of the thoracic arch. Although intuitive, the variability in measured aortic arch length calculated in this study concurs with our own results. There are potentially important differences between the apparent length estimated using centerlines and those measured from the greater curve outer wall. In our study this difference has been measured to be as much as 50 mm. Our results confirm increasing discrepancies with greater aortic curvature, length and diameter. Whittaker et. al.⁽⁶⁾ reported a similar phenomenon in the case of the abdominal aorta with their experience of the Excluder endograft (WL Gore and associates, Flagstaff, AZ, USA). Indeed, in the setting of abdominal aortic aneurysms, endograft shortening bore a relationship to iliac artery tortuosity. The thoracic aorta is a larger, more tortuous vessel than most abdominal aortas. Therefore, the potential for thoracic endograft length underestimation is likely to be greater than it is in the treatment of the abdominal aorta. However, sizing is critical and it is known that thoracic tortuosity is one of the major anatomical predictors of endoleak⁽⁷⁻⁹⁾. The choice of device length depends on the extent of the aneurysm or dissection, as well as on the manufacturers’ instructions for use. Our results clearly demonstrate that the length of the deployed endograft is most closely predicted by the outer wall length estimation. The endograft conforms to the aortic anatomy. Therefore, the centerline measurements are not ideal for sizing endograft length. It is true that this lack of accuracy has little effect on the technical success because the endotherapist can implant an additional distal extension endograft to make good any unexpected shortening. The proposed lengths of thoracic endografts are limited, thus the endograft selected is often longer than required. In cases with large thoracic aneurysms extending from the arch to the distal thoracic aorta, it is usually recommended to implant more than one thoracic endograft. Tromboning these endografts is an easy method compensating for the difficulties in predicting the accurate length. Implantation of the first endograft will require focusing only on the proximal sealing zone, and implantation of the second endograft will necessitate focusing on the distal sealing zone and the overlap zone. To avoid type 3 endoleaks and late disconnection, a long overlap between the endografts is mandatory. In the era of complex aortic endovascular treatment, accuracy of measurement is critical to the successful use of custom-made devices, such as fenestrated and branched endografts⁽¹⁰⁾ particularly so when treating pathologies of the aortic arch^(11, 12) where vessel curvature is at its maximum.

The majority of sizing of complex endografts is performed in the manufacturers’ planning centers. In the near future, with the release of “off the shelf” fenestrated and branched endografts⁽¹³⁾, surgeons will have to perform their own complex sizing, particularly in the management of emergencies. Therefore, these measurement subtleties must be recognized and sizing tools that take them into account are required.. Even if EndoSize© software

provides such a solution, adjustment of the centerline is critical, and more important than just automated outlining of the outer curve measurements.

One of the limitations of this study is the access to the outer curvature length. Indeed, only EndoSize© software provides such a measurement currently. With most planning software it is possible to approximate the length of the outer wall simply by manually moving the points of the automated centerline of flow to the external wall of the aorta (Fig. 7).

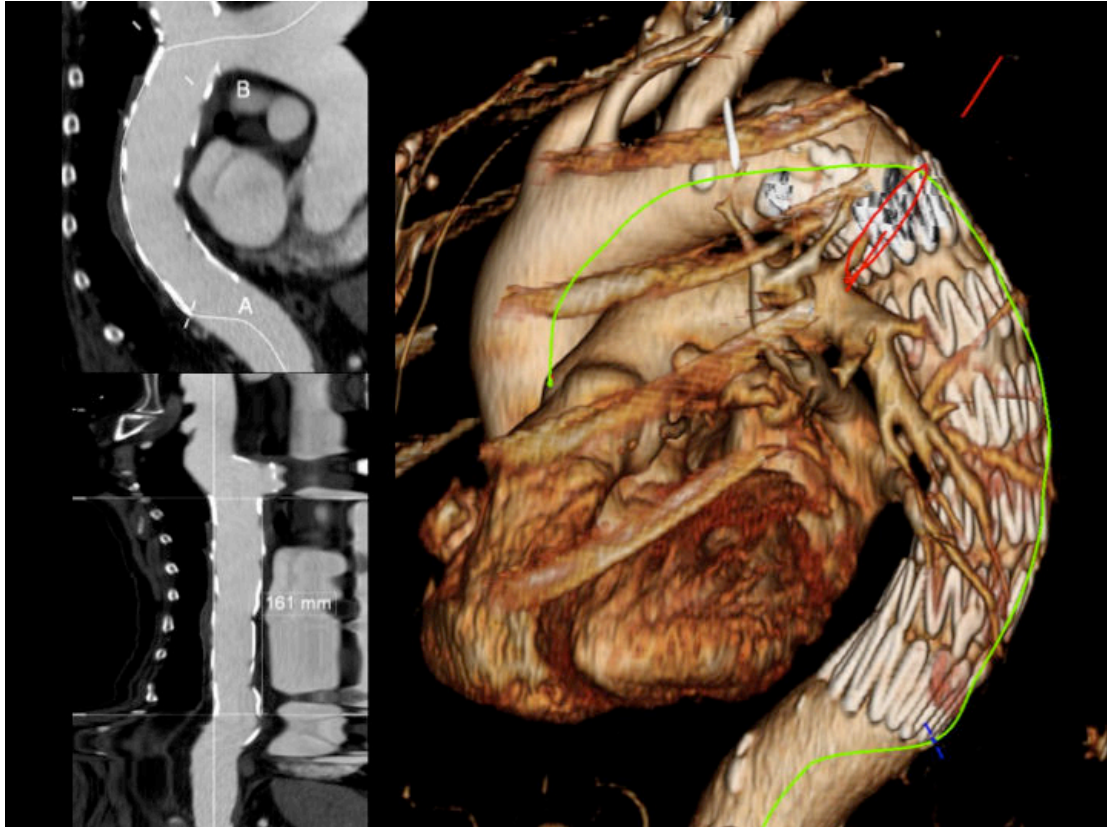


Figure 7. With another sizing software (Tera Recon Inc., SanMateo, CA, USA) the centerline can be moved to the outer curvature to calculate the endograft length (the real endograft length in this example is 157 mm)

Conclusion

Although centerlines of flow are useful in the sizing of endografts, in the planning of TEVAR, they usually underestimate the length of endograft required. The greater the curvature and larger the vessel, the more profound the underestimate. The outer curvature length is a more reliable and accurate estimate of the true length needed to effectively exclude aortic aneurysms and dissections.

Acknowledgments

The authors are indebted to the Centre of Clinical Investigation and Technological Innovation 804 for its support in the processing of imaging data.

Conflict of interest

SH is a consultant for Cook Medical

References

1. White GH, May J, Waugh R, Harris JP, Chaufour X, Yu W, et al. Shortening of endografts during deployment in endovascular AAA repair. *J Endovasc Surg.* 1999;6(1):4-10.
2. Worz S, von Tengg-Kobligk H, Henninger V, Rengier F, Schumacher H, Bockler D, et al. 3-D quantification of the aortic arch morphology in 3-D CTA data for endovascular aortic repair. *IEEE Trans Biomed Eng.* 2010;57(10):2359-68.
3. Kaladji A, Lucas A, Kervio G, Haigron P, Cardon A. Sizing for endovascular aneurysm repair: clinical evaluation of a new automated three-dimensional software. *Ann Vasc Surg.* 2010;24(7):912-20.
4. Fillinger MF, Greenberg RK, McKinsey JF, Chaikof EL. Reporting standards for thoracic endovascular aortic repair (TEVAR). *J Vasc Surg.* 2010;52(4):1022-33, 33 e15.
5. Raman B, Raman R, Napel S, Rubin GD. Automated quantification of aorto-aortic and aortoiliac angulation for computed tomographic angiography of abdominal aortic aneurysms before endovascular repair: preliminary study. *J Vasc Interv Radiol.* 2010;21(11):1746-50.
6. Whittaker DR, Dwyer J, Fillinger MF. Prediction of altered endograft path during endovascular abdominal aortic aneurysm repair with the Gore Excluder. *J Vasc Surg.* 2005;41(4):575-83.
7. Nakatamari H, Ueda T, Ishioka F, Raman B, Kurihara K, Rubin GD, et al. Discriminant analysis of native thoracic aortic curvature: risk prediction for endoleak formation after thoracic endovascular aortic repair. *J Vasc Interv Radiol.* 2011;22(7):974-9 e2.
8. Ueda T, Fleischmann D, Dake MD, Rubin GD, Sze DY. Incomplete endograft apposition to the aortic arch: bird-beak configuration increases risk of endoleak formation after thoracic endovascular aortic repair. *Radiology.* 2010;255(2):645-52.
9. Ueda T, Takaoka H, Raman B, Rosenberg J, Rubin GD. Impact of quantitatively determined native thoracic aortic tortuosity on endoleak development after thoracic endovascular aortic repair. *AJR Am J Roentgenol.* 2011;197(6):W1140-6.
10. Guillou M, Bianchini A, Sobocinski J, Maurel B, D'Elia P, Tyrrell M, et al. Endovascular treatment of thoracoabdominal aortic aneurysms. *J Vasc Surg.* 2012;56(1):65-73.
11. Chuter TA, Schneider DB, Reilly LM, Lobo EP, Messina LM. Modular branched stent graft for endovascular repair of aortic arch aneurysm and dissection. *J Vasc Surg.* 2003;38(4):859-63.
12. Schneider DB, Curry TK, Reilly LM, Kang JW, Messina LM, Chuter TA. Branched endovascular repair of aortic arch aneurysm with a modular stent-graft system. *J Vasc Surg.* 2003;38(4):855.
13. Sobocinski J, d'Utra G, O'Brien N, Midulla M, Maurel B, Guillou M, et al. Off-the-shelf fenestrated endografts: a realistic option for more than 70% of patients with juxtarenal aneurysms. *J Endovasc Ther.* 2012;19(2):165-72.

2.4 Synthèse et perspectives

Dans ce chapitre, nous nous sommes intéressés à la première étape de la pose d'endoprothèse assistée par ordinateur. Le sizing est une étape qui est considérée actuellement comme aussi importante que la pose même de l'endoprothèse. La justification de cette importance est basée sur les bénéfices engendrés pour le patient. Il s'agit de réduire les complications liées aux dispositifs et indirectement au taux de réintervention historiquement plus élevé avec la technique endovasculaire qu'en chirurgie ouverte.

Dans l'objectif d'améliorer la précision du sizing nous avons plus spécifiquement aborder la question du phénomène de discordance entre zones d'apposition planifiées et effectives lors du largage de l'endoprothèse. Nous avons montré que la longueur mesurée par la ligne centrale sous estimait la longueur de l'endoprothèse appropriée et avons proposé une nouveau critère de mesure basé sur la courbure externe. Cette discordance de longueur peut engendrer parfois la mise en place d'un module supplémentaire donc augmenter le coût de l'intervention. Il était difficile de montrer directement la réduction de coût qu'apporterait la mesure de la courbure externe dans l'étude réalisée. Par ailleurs, on sait que les zones d'ancrage des endoprothèse peuvent évoluer dans le temps et se dilater. L'apparition d'une endofuite sera plus rapide si la longueur d'apposition de l'endoprothèse est courte. La mesure de la courbure externe de l'aorte permettrait en théorie d'être précis sur cette longueur d'apposition souhaitée par le clinicien, ce qui pourrait retarder l'apparition d'une endofuite et d'une réintervention si la zone d'ancrage était amenée à se dilater dans le temps. Cette mesure étant désormais intégrée dans un logiciel de sizing, il sera possible dans l'avenir d'évaluer un tel bénéfice. .

Lorsque les grandes études randomisées comparant chirurgie ouverte et endoprothèse ont été réalisées, la pratique du sizing était différente. Il n'y avait pas non plus de solutions d'assistance à la pose. Dès lors il est licite de se poser la question de ce qu'aurait été les résultats (des endoprothèses) si ces outils avaient été disponibles. Il est difficile de tirer des conclusions sur l'impact de ces nouvelles pratiques sur des études anciennes. Mais les conclusions de ces études à long terme (taux de complication, de réintervention) ont nuancé l'enthousiasme initial autour de la technique endovasculaire. Si ces études étaient réalisées aujourd'hui les conclusions seraient potentiellement différentes. L'évolution des dispositifs est aussi un facteur qui a contribué à améliorer les résultats des endoprothèses. L'impact de études randomisées à grande échelle est très important car elles constituent des références scientifiques solides (en niveau de preuve), et leurs conclusions peuvent avoir un effet considérable sur la pratique (evidence based medicine) et perdurer si elles ne sont pas remises à jour régulièrement. La question de reconduire de telles études avec les moyens et technologies actuelles peut donc se poser.

Chapitre 3 Visualisation

peropératoire des structures

vasculaires

Dans ce chapitre nous abordons la question du guidage et de l'amélioration de la pose d'endoprothèse au moyen d'une visualisation enrichie des structures vasculaires. Nous verrons que dans les pratiques actuelles, l'image qui guide le geste ne permet pas toujours de visualiser les informations pertinentes, i.e nécessaires et suffisantes, pour atteindre la cible et larguer précisément l'endoprothèse sur le site prévu par la planification. Pour tenter de restituer ce manque d'information, la question du rendu visuel (graphisme 3D) n'est pas abordée ici car elle constitue une autre problématique. Nous proposons plutôt d'augmenter l'image peropératoire par une restitution des informations planifiées en amont de l'intervention qui est l'une des fonctions de base de la navigation assistée par ordinateur. Envisager la pose d'une endoprothèse en s'appuyant sur un système de guidage peropératoire qui fusionne les données pré et peropératoires n'était pas possible faute de moyen technologiques jusqu'à présent. Nous verrons que le développement de nouveaux systèmes d'imagerie dans les blocs opératoires offre cette possibilité mais que la technique de fusion d'images doit être adaptée au type de patient, de pathologie et de procédure. La mise en commun de données d'imagerie nécessite dans un premier temps une technique appelée recalage qui est un des aspects les plus critiques lors de la fusion de données. Avant de présenter l'intérêt des approches de fusion d'images personnalisées au travers de différents cas de mise en œuvre dont certains ont fait l'objet de publication, les notions fondamentales concernant le recalage seront rappelés.

3.1 Contexte médical

Comme il a été mentionné au chapitre 1, la pose d'une endoprothèse se fait majoritairement grâce à une imagerie 2D fluoroscopique dynamique en temps réel. Cette imagerie dite de transmission permet d'obtenir un cliché dynamique dont le contraste dépend à la fois de l'épaisseur et du coefficient d'atténuation des structures traversées. La procédure chirurgicale consiste à insérer dans l'aorte l'endoprothèse par voie fémorale afin de la déployer sur les zones d'ancrage planifiées en amont lors du sizing. Aux différentes étapes de la procédure le clinicien s'appuie sur un matériel adapté (guide rigide, introducteur) qu'il visualise grâce l'imagerie peropératoire. En terme de visualisation, les besoins diffèrent selon le type de procédure (endoprothèse classique ou complexes) et les différentes étapes de l'intervention.

Les c-arm utilisés dans un bloc opératoire conventionnel permettent l'acquisition de deux types d'images (Fig. 12). La fluoroscopie correspond à une image de type radiographie X en temps réel qui ne permet que la visualisation des structures osseuses (à l'étage

abdominal) essentiellement et le matériel endovasculaire qui est radio-opaque. L'angiographie permet de visualiser les structures vasculaires moyennant des injections de produit de contraste. Cette acquisition offre la possibilité de suivre la progression des outils endovasculaires au sein des artères par soustraction de l'image fluoroscopique courante (angiographie soustraite en mode roadmap).

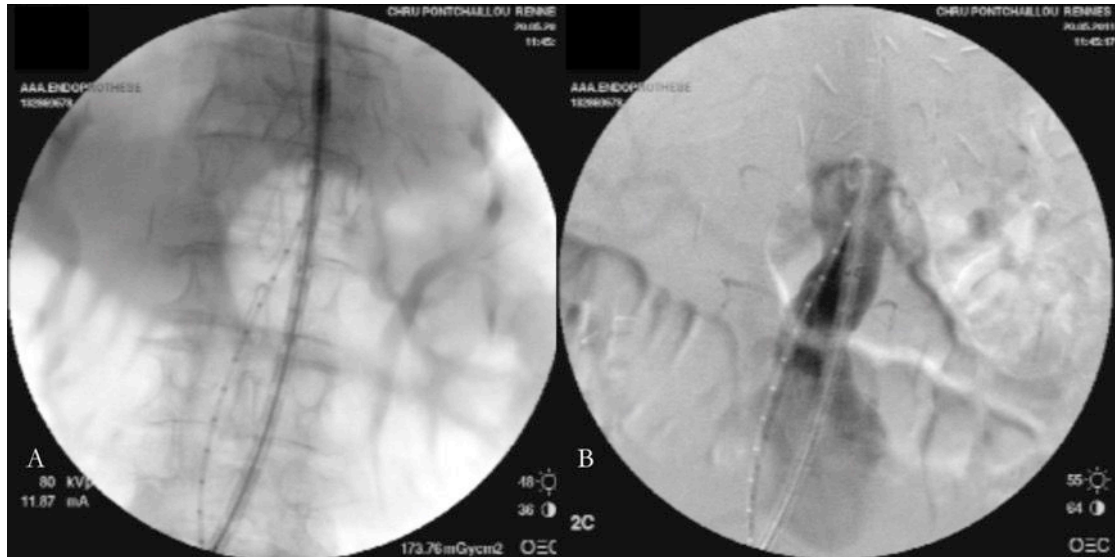


Figure 12. Acquisition en mode scopie (A) et angiographie soustraite (B) avec un amplificateur de brillance

Les informations apportées par ce type d'imagerie présente une discordance évidente avec l'imagerie préopératoire. Les structures vasculaires ne peuvent être visualisées que par le biais d'injection de produit de contraste avec le risque connu de provoquer une néphropathie induite au contraste (qui est dose-dépendant).

Les angiographies numérisées ne permettent que la visualisation en 2D des structures vasculaires. Ces problèmes ont été partiellement résolus grâce à des équipements radiologiques permettant les acquisitions d'angiographies rotationnelles (3D) et la fusion d'images qui sera abordée dans le paragraphe suivant.

3.2 Contexte scientifique

Lors d'une procédure endovasculaire, l'idéal serait de disposer des informations préopératoires contenues dans le scanner afin d'optimiser la navigation dans les vaisseaux sans avoir à injecter itérativement du produit de contraste et d'augmenter la précision de pose de l'endoprothèse. La fusion des données préopératoires acquises par le scanner peut venir enrichir l'image temps réel peropératoire au moyen d'un environnement de réalité augmentée i.e combinant des informations réelles et virtuelles.

Le terme "Réalité Augmentée" (RA) est de plus en plus employé actuellement. Les exemples et applications dans la vie quotidienne sont de plus en plus populaires, notamment à travers des applications de smartphones, initiant le grand public vers la notion et les concepts d'environnement réel et virtuel. Souvent mise en parallèle de la "Réalité Virtuelle"

(RV), ces deux concepts sont facilement discernables dès lors que l'on s'intéresse à l'immersion de l'utilisateur. En réalité virtuelle, l'utilisateur est complètement immergé dans un monde informatique alors qu'en réalité augmentée, il reste dans et en contact avec le monde réel. Cette distinction est importante car des applications médicales existent dans les deux mondes, réel et virtuel.

La réalité virtuelle est une simulation informatique interactive immersive, visuelle, sonore et/ou haptique, d'environnements réels ou imaginaires. Dans son « traité de réalité virtuelle » Fuchs(95) explique que « *la finalité de la réalité virtuelle est de permettre à une (ou plusieurs) personne une activité sensorimotrice et cognitive dans un monde artificiel, créé numériquement, qui peut être imaginaire, symbolique ou une simulation de certains aspects du monde réel* ». Dans le domaine médical, les environnements virtuels (EV) constituant les systèmes de réalité virtuelle sont envisagés pour permettre aux cliniciens de se former ou de s'entraîner aux gestes chirurgicaux, ou encore de les planifier, à condition qu'ils reposent sur des données réelles de patient. L'interfaçage entre l'utilisateur et l'environnement virtuel est assuré par divers instruments (capteurs et actionneurs) modifiant l'EV et communiquant l'état de celui-ci dans une boucle de rétroaction. Ces interfaces homme - machine avancées permettent à l'utilisateur d'assurer les fonctions décisionnelles et de maîtriser l'évolution de son environnement. Dans le cas particulier des thérapies endovasculaires, on peut citer par exemples les simulateurs de cathétérisme et navigation endovasculaire (Fig. 13).




Figure 13. Simulateurs de navigation endovasculaire (Angio Mentor-Simbionix à gauche, VIST-Mentice à droite)

Entre l'environnement purement virtuel et réel, il existe des environnements intermédiaires, qui regroupent la réalité et la virtualité augmentée. La transition de l'environnement virtuel à réel se fait selon un continuum décrit par Milgram(96), dont les états intermédiaires sont définis par le degré de connaissance du monde, ainsi que sur le

degré de réalisme exprimé en terme de qualité d'image (fidélité de reproduction) et d'immersion (sentiment de présence).




Figure 14. Continuum de réalité mixte selon Milgram

La réalité mixte est donc la zone du continuum entre la réalité, environnement réel non modélisé, et la réalité virtuelle, environnement purement virtuel et modélisé (Fig. 14). Aussi bien la réalité augmentée que la virtualité augmentée ont été utilisées pour visualiser des modèles pré ou peropératoires du patient intégrés dans l'environnement réel. Centrée sur l'utilisateur, la réalité augmentée (RA) améliore sa perception du réel et son interaction avec ce dernier, en intégrant des informations de synthèse (pouvant être associées à tous les sens humains) semblant coexister dans le même espace que le monde réel accessible au travers d'un intermédiaire vidéo ou optique(97). Parce que les entités virtuelles ne doivent pas remplacer le monde réel mais le compléter, la réalité augmentée et la réalité virtuelle n'ont pas à satisfaire les mêmes contraintes. Aussi la RA est-elle considérée comme moins exigeante que la RV en terme de ressources allouées au rendu graphique (technologie et calcul) mais nécessite par contre des dispositifs de capteurs et de suivi plus importants pour permettre la mise en correspondance et le recalage des référentiels réel et virtuel.

Les GMCAO ont pour objectif d'améliorer une intervention chirurgicale, en fournissant au chirurgien des informations directement dans le champ opératoire : il y a donc présence d'information du monde informatique (imagerie, robots) et d'une partie du monde réel (outils, le patient). Cet aspect s'est d'autant plus renforcé depuis le développement de la chirurgie minimalement invasive qui ne permet plus au chirurgien de directement percevoir les structures anatomiques internes. Les GMCAO sont donc un domaine concret de mise en œuvre de la RA.

3.3 Fusion d'images et endoprothèse

aortique

L'application de la RA dans le domaine des traitements endovasculaires par endoprothèse aortique est encore peu répandue. Initialement la navigation intravasculaire en 3D était assurée grâce à une acquisition peropératoire rotationnelle avec une injection de produit de contraste, notamment en neuroradiologie. L'amélioration de la résolution spatiale des scanners a permis d'envisager de rapatrier l'anatomie vasculaire cérébrale préopératoire afin de guider le clinicien dans la navigation intravasculaire tout en limitant les acquisitions redondantes(98). L'idée de rapatrier les informations TDM préopératoires en salle d'intervention soulève plusieurs questions :

- quelles sont les images à mettre en correspondance ?

- comment rapatrier et visualiser ces images en salle d'intervention ?
- quelles sont les informations pertinentes que l'on souhaite visualiser ?

Dans le cadre de la pose d'endoprothèse aortique, le clinicien a besoin de voir essentiellement l'aorte et l'origine de ses branches principales (artères digestives, rénales, iliaques). Ces questions nécessitent au préalable de rappeler certaines définitions et décrire les différentes solutions existantes.

3.4 Recalage d'images

La mise en correspondance dans un référentiel commun de données issues de modalités différentes nécessite une transformation géométrique qui sera estimée par une technique appelée recalage.

Le recalage permet de mettre en correspondance des images issues de modalités différentes (IRM, TDM, angiographie...) et de dimensionnalités différentes (3D, 2D...). Le recalage d'images peut se définir comme la recherche de la transformation spatiale des points d'une image, en s'appuyant sur les points physiques correspondants d'une autre image, pour que les deux images soient alignées dans le même repère. Ainsi, en recalage, on parle toujours de deux images, l'une étant référence et l'autre l'image est à transformer. L'image de référence est aussi appelée image cible et l'image à transformer est appelée image source ou image flottante.

Dans le cadre de la fusion d'images pour la navigation endovasculaire il s'agit de mettre en correspondance les images 3D TDM préopératoires avec une image fluoroscopique de référence acquise en peropératoire. Selon l'équipement radiologique considéré, l'image peropératoire de référence peut être en 2D (un cliché de face ou profil) ou 3D (acquisition rotationnelle).

Le recalage est un problème complexe et très vaste. L'objectif de ce paragraphe n'est pas de faire un état de l'art des multiples méthodes de recalage mais de rappeler les principes généraux et de voir quelles sont les méthodes retenues dans notre application. On retrouve les principes et les méthodes expliqués en détail dans l'article principes de Maintz et Viergever(99) mais aussi un état de l'art complet dans la thèse de PJ.Lubniewski(100).

Soient une image source A (image transformée) et une image cible B (image de référence) et leur domaine respectif Ω_A et Ω_B . Le recalage a pour but d'estimer la transformation T :

$$T: \Omega_A \rightarrow \Omega_B$$

de telle manière que $A \circ T$ soit similaire à B selon un critère prédéfini (fonction d'énergie).

Les méthodes de recalage se distinguent entre elles selon 4 critères :

- Les primitives : ce sont les informations extraites de l'image sur lesquelles le recalage va se guider,

- Le critère de similarité ou de distance : ce critère permet d'évaluer la ressemblance ou la dissemblance entre l'image cible et l'image source transformée, il dépend des primitives et est caractérisé par une valeur extrême (minimale pour les primitives géométriques et maximale pour les intensités)
- Le modèle de transformation: définit la façon dont l'image est géométriquement modifiée
- La méthode d'optimisation : c'est la méthode qui permet d'effectuer la résolution numérique afin de déterminer la meilleure solution pour la transformation recherchée. Il s'agit le plus souvent d'un processus itératif qui peut être sensible aux conditions initiales (paramètres de la transformation initiale) afin de converger correctement et rapidement vers le minimum global (paramètres de la transformation / solution recherchée).

3.4.1 Les primitives

Le choix des primitives utilisées pour guider le recalage est crucial. Il est conditionné par la nature des images à traiter. On distingue deux approches. L'approche géométrique consiste à extraire des primitives géométriques (points, contours) et leur mise en correspondance se fait en minimisant une distance pour augmenter la ressemblance entre les images (critère de similarité). L'approche iconique utilise l'ensemble de l'information portée par l'image en se basant le plus souvent sur les niveaux de gris et leur mise en correspondance se fait en maximisant le critère de similarité basé sur l'intensité de l'image.

A-Approche géométrique

L'approche géométrique consiste à trouver les structures communes dans les deux images c'est-à-dire à identifier dans les deux images les primitives géométriques comme les points, les courbes, les surfaces, les volumes, ... et à mettre en correspondance ces primitives. Le recalage d'images se fait en deux grandes étapes : la segmentation et la mise en correspondance ou le recalage proprement dit. La segmentation comme on l'a vu peut se faire de façon manuelle, semi-automatique voire automatique. A partir de la détection de ces primitives, une multitude d'approches ont été reportées pour réaliser le recalage. On peut citer entre autres la minimisation de la distance euclidienne, la minimisation de la carte de distances (101) et les méthodes d'interpolation/approximation(102) et l'algorithme de type ICP (103) (algorithme du point le plus proche itéré).

B-Approche iconique

Ces types d'approches utilisent l'information d'intensité attribuée à chaque pixel de l'image, soit en comparant directement les niveaux de gris des images, soit en associant à chaque pixel une valeur déterminée à partir des niveaux de gris et en comparant ces ensembles de valeurs(104). Cette approche ne nécessite pas de réduction préalable de données comme l'approche géométrique qui utilise des sous-ensembles de l'image. Par conséquent la quantité de données est importante. Cette approche consiste essentiellement à optimiser un critère de similarité fondé uniquement sur des comparaisons d'intensités. La

méthode de bas niveau est une autre appellation de l'approche iconique. Elle est notamment bien adaptée conséquent, cette approche est plus adaptée en recalage multimodal.

C-Approche hybride

Les approches géométriques et iconiques utilisées conjointement ont pour but d'améliorer la robustesse de l'algorithme de recalage en combinant les avantages liés à chaque type d'information. Le terme d'appariement permettant de mettre en correspondance les objets à recalage est alors composé d'une contribution liées aux informations iconiques et d'une contribution liée aux amers géométriques (105, 106).

3.4.2 Critère de similarité

Comme mentionné précédemment le critère de similarité dépend des primitives. C'est à partir de celles-ci que la fonction « objectif » (ou fonction de coût) est déterminée. Le processus de recalage se fait par la suite en optimisant cette fonction que l'on cherche soit à minimiser pour les distances (approche géométrique) ou à maximiser pour les intensités (approche iconique).

Dans les primitives géométriques, le critère est la distance entre les primitives. La méthode de mesure dépend des sous-ensembles considérés mais le plus souvent la stratégie d'optimisation cherche à minimiser cette distance qui représente le décalage entre les deux images. Dans le cas de points appariés et identifiés dans les deux images la distance euclidienne est classiquement utilisée. Pour les ensemble de points (courbes), il existe plusieurs méthodes (carte de distance(101), moyenne du carrée de la distance(107), distance de Hausdorff(108)).

Pour les approches basées intensité, la similarité peut être mesurée par de nombreuses méthodes également : critère de similarité quadratique (SSD), mesure basée sur le coefficient de corrélation, critère de similarité robuste. Dans ces cas, la stratégie d'optimisation cherche à maximiser le critère de similarité.

3.4.3 Modèle de transformation

Le choix de la transformation est orienté par la nature de la correspondance géométrique que l'on désire établir entre l'image source et l'image cible. On distingue principalement deux types de transformations.

A-Recalage rigide global et transformations linéaires

Le recalage rigide global consiste à rechercher la transformation géométrique qui permet d'aligner globalement les structures. Le recalage rigide est surtout utilisé pour des objets rigides. Mais son utilisation ne se limite pas à des objets rigides parce qu'on peut l'utiliser pour pouvoir comparer globalement des objets déformables.

Les transformations utilisées dans le recalage rigide global sont appelées linéaires car pouvant s'écrire sous la forme d'un produit matriciel. Les transformations linéaires incluent plus généralement plusieurs types de transformations qui peuvent être combinées entre

elles. Ces transformations peuvent être formulées sous forme de matrice et autoriser une représentation en coordonnées homogènes, très utilisées en géométrie projective pour la représentation des scènes 3D.

Le recalage rigide ou linéaire revient à résoudre par l'expression suivante:

$$\bar{T} = \arg \min_{T \in E} C(I, T \circ J)$$

Avec :

\bar{T} : la transformation recherchée

argmin : fonction d'optimisation

C : Mesure de similarité

I : image de référence (considérée comme une fonction)

J : image flottante (considérée comme une fonction)

E : espace de recherche

a-Transformations rigides

Elles sont très utilisées dans le domaine médical pour recaler des images multimodales mono-patient. Ce sont les transformations telles que la rotation et la translation (ou isométrie lorsqu'elles sont combinées). Elles permettent de conserver le parallélisme, les angles et les distance sont alors préservés.

b-Transformations affines

La transformation affine est la transformation linéaire la plus générale. Elle préserve les segments et peut être une composition de transformations telles que rotation, translation, changement d'échelle ou encore projection. La transformation affine par morceau est aussi utilisée dans le recalage inter-sujets.

c-Transformations projectives

Cette transformation est une transformation affine particulière. La projection est essentiellement utilisée dans le domaine du recalage 3D/2D, comme le recalage de données IRM ou Scanner X et de radiographies (109).

B-Transformations non linéaires

Ici la transformation est définie explicitement en chaque pixel de l'image par un vecteur de déplacement. On parle aussi de transformation élastique, non-rigide. Citons les modèles élastique(110), fluide(111), le flux optique(112) et le modèle de diffusion dont le modèle des démons(113) qui est l'un des plus connus dans le recalage déformable.

3.4.4 Méthodes d'optimisation

Les méthodes d'optimisation permettent d'estimer les paramètres de la transformation afin de minimiser ou maximiser le critère de similarité (intensité ou distance). Cette estimation peut être complexe et différentes stratégies peuvent être employées afin d'obtenir une solution correcte dans un temps raisonnable. On distingue 4 classes de méthodes(114): méthodes directes, continues, discrètes et heuristiques.

Concernant les interventions vasculaires, les deux modalités d'imagerie à mettre en correspondance seront le scanner CT préopératoire et l'image peropératoire (fluoroscopie X), qui selon l'équipement en salle d'intervention (cf. paragraphe suivant), sera en 2D ou 3D.

3.5 Recalage 3D/2D

Récemment, une revue de la littérature réalisée par Markelj et al(115) a porté plus spécifiquement sur les méthodes de recalage 3D/2D pour les interventions guidées par l'image. Parmi les nombreuses références citées, on retrouve l'article de Maintz et Viergever(99) qui avaient proposé une classification des différentes méthodes de recalage selon huit critères : modalité d'image, dimensionnalité des images, nature des primitives utilisées, transformation géométrique, procédure d'optimisation, nature du sujet à recaler, applications. Nous ne reprenons pas ici tous ces éléments, dont la plupart ont déjà évoqués précédemment. Nous donnons quelques compléments au regard de la problématique spécifique du recalage 3D/2D et de notre domaine d'application.

Dans le cadre d'un recalage 3D/2D impliquant un scanner X préopératoire et une fluoroscopie X peropératoire, on parle de recalage « quasi intra-modal ». Il s'agit d'estimer la transformation qui permet de mettre en correspondance les données 3D et 2D (Fig. 15). La transformation globale est composée d'une transformation rigide 3D/3D (rotation et translation), permettant d'amener le repère 3D du scanner préopératoire en coïncidence avec un repère 3D intra-opératoire (position effective du patient sur la table d'opération), et d'une transformation 3D/2D permettant de projeter les données 3D sur l'image 2D peropératoire. Si les matrices de projection sont connues (données issues du système d'acquisition ou d'une phase de calibrage) le recalage consiste alors à estimer la transformation rigide 3D/3D. La transformation 3D/2D déterminée peut être exploitée à des fins de reconstruction (lorsque plusieurs vues sont disponibles), de rétro-projection (droite de projection associée à un point de l'image 2D et reportée dans le scanner 3D), et de projection 3D/2D (projection des structures 3D du scanner sur l'image fluoroscopique). Dans la fusion d'image pour le traitement des pathologies aortiques, les stratégies de projection 3D/2D sont majoritairement utilisées.

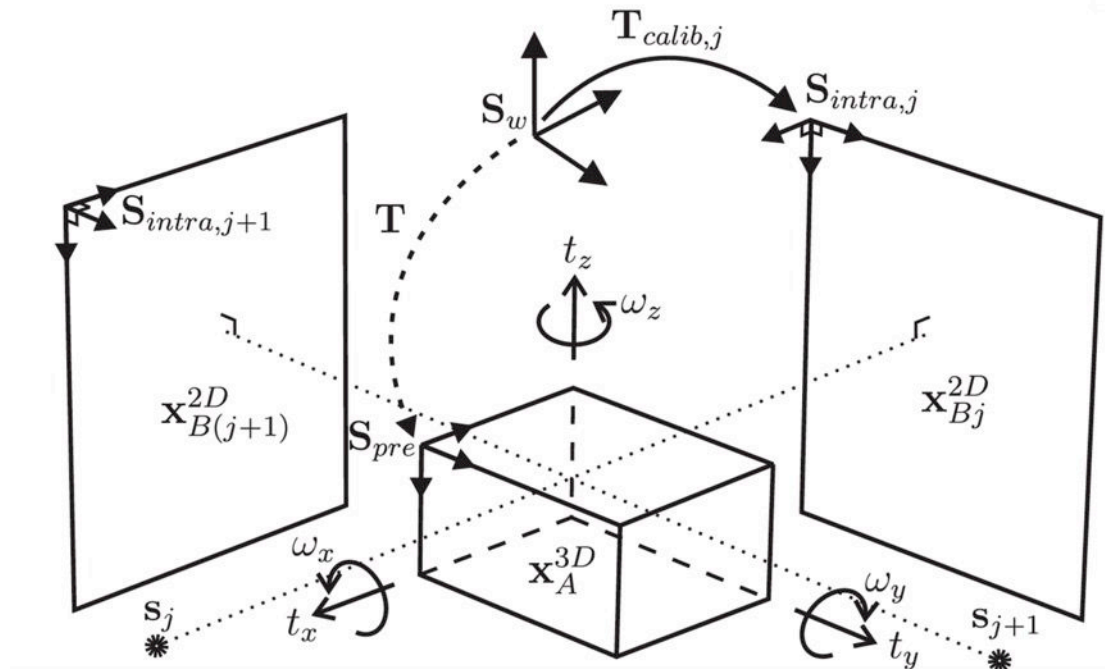


Figure 15. D'après Markelj et al. Décomposition géométrique du recalage d'une image 3D avec une image 2D fluoroscopique. s_j et s_{j+1} sont les directions du faisceau de rayons X par rapport aux images 2D j et $(j+1)$ définies par le système de coordonnées $S_{intra,j}$ et $S_{intra,j+1}$ respectivement. S_w est le système de coordonnées intraopératoire et S_{pre} préopératoire. $T_{calib,j}$ est la transformation rigide entre $S_{intra,j}$ et S_w . T est la transformation rigide entre S_{pre} et S_w estimée par le recalage. La transformation rigide T est définie par 6 paramètres t_x , t_y , t_z , ω_x , ω_y et ω_z .

Les primitives utilisées pour le recalage peuvent être de nature extrinsèque ou intrinsèque. Dans le cas des primitives extrinsèques il s'agit d'utiliser des marqueurs externes qui permettent de faciliter le recalage. Plusieurs travaux ont été reportés dans le cas des structures osseuses car celles-ci ne sont pas ou peu soumises à des déformations entre les deux images à mettre en correspondance par opposition aux structures molles, comme la peau qui a un potentiel de déformation liée à son élasticité. Les primitives de nature intrinsèque exploitent quant à elles les structures anatomiques observables dans les images. Nous ne détaillerons pas ici toutes les méthodes décrites dans l'article de Markelj et al(115) qui distinguent trois classes de primitives: «feature, intensity et gradient based methods». Certaines d'entre elles ont déjà été évoquées dans la section précédente. La méthode que nous avons utilisée notamment pour le travail sur la quantification des déformations (chapitre 4) s'appuie sur des caractéristiques intrinsèques de l'image (feature based) faisant intervenir une segmentation préalable des structures d'intérêt (i.e les structures vasculaires contrastées). Cette méthode de recalage consiste à minimiser la distance entre des points de la structure 3D projetée et des courbes décrivant la structure 2D(116) (typiquement les lignes centrales). Ce type de méthode présente l'intérêt de ne pas avoir à réaliser un appariement de points caractéristiques qui impliquerait dans le cas des structures considérées des opérations manuelles. Toutefois leur robustesse et leur rapidité de mise en œuvre sont directement liées à la qualité de la segmentation.

Même si les approches de recalage actuelles essaient au maximum de minimiser l'intervention de l'utilisateur en cherchant à proposer des recalages totalement automatiques, des interactions avec l'utilisateur sont souvent nécessaires. De la même façon que pour la

segmentation, on distingue les méthodes de recalage, du point de vue de l'application, en fonction de leur caractère interactif, semi automatique ou automatique.

3.6 Fluoroscopie augmentée

L'objectif dans cette partie est d'envisager les possibilités actuelles d'augmentation de l'image fluoroscopique peropératoire au travers des nouvelles technologies. Pour cela nous rappellerons les différents systèmes de fluoroscopie actuellement utilisés pour nous focaliser ensuite sur les possibilités, les limites et les perspectives qu'offrent les environnements hybrides grâce à l'imagerie à faisceau conique (cone beam CT).

3.6.1 Equipements de fluoroscopie

A-C-arm mobiles

Ce sont les systèmes les plus anciens. Ils sont composés d'un tube à rayon X (tube électronique soumis à une tension électrique-Fig. 16-A), d'un arceau semi circulaire (Fig. 16-C), d'un détecteur ou amplificateur de brillance (Fig. 16-B) et aussi d'un moniteur vidéo (Fig. 16-D). Par définition, cet ensemble est mobile et indépendant des autres équipements d'un bloc opératoire. Les rayons X sont émis de façon unidirectionnel, traversent les structures tissulaires puis arrivent sur le détecteur qui convertit le flux de photons en image lumineuse puis en signal vidéo avec notamment un gain de luminosité (d'où le nom d'amplificateur de brillance ou luminance). Ces systèmes sont utilisés dans les blocs opératoires dans de nombreuses disciplines. Mais la qualité des images restituées tend à devenir un frein au développement de certaines techniques chirurgicales complexes dont le succès s'appuie sur une visualisation performante des structures anatomiques. Ces systèmes n'ont pas été conçus pour faire de la fusion d'image mais des solutions d'assistance utilisant une interface de réalité augmentée ont été proposés moyennant un recalage 3D/2D. Dans le domaine des interventions endovasculaires aortiques on peut citer entre autres les travaux de Penney(117-119) qui a décrit une méthode de recalage rigide automatique 3D/2D basé sur l'intensité des vertèbres (DRR=digitally reconstructed radiographs). L'application clinique reste encore à démontrer lorsque ces méthodes sont appliquées et utilisées avec des c-arm mobiles. Un des facteurs limitant est la nécessité de relancer la procédure de recalage à chaque fois que la table d'examen est déplacée, ce qui empêche l'utilisation de la fusion (3D roadmapping) pour le suivi des guides et cathéters sur de longues distances en temps réel. Le plus souvent, la navigation se fait donc à partir d'un masque artériel (2D roadmapping) acquis grâce à l'injection de produit de contraste. Parmi, les solutions d'assistance à la navigation (utilisant entre autres le recalage d'image et exploitant les c-arm mobiles), on citera les travaux du LTSI(120) et de la société Therenva qui a reçu le prix AGBM en 2008 pour sa station d'assistance aux interventions endovasculaires (EndoNaut).

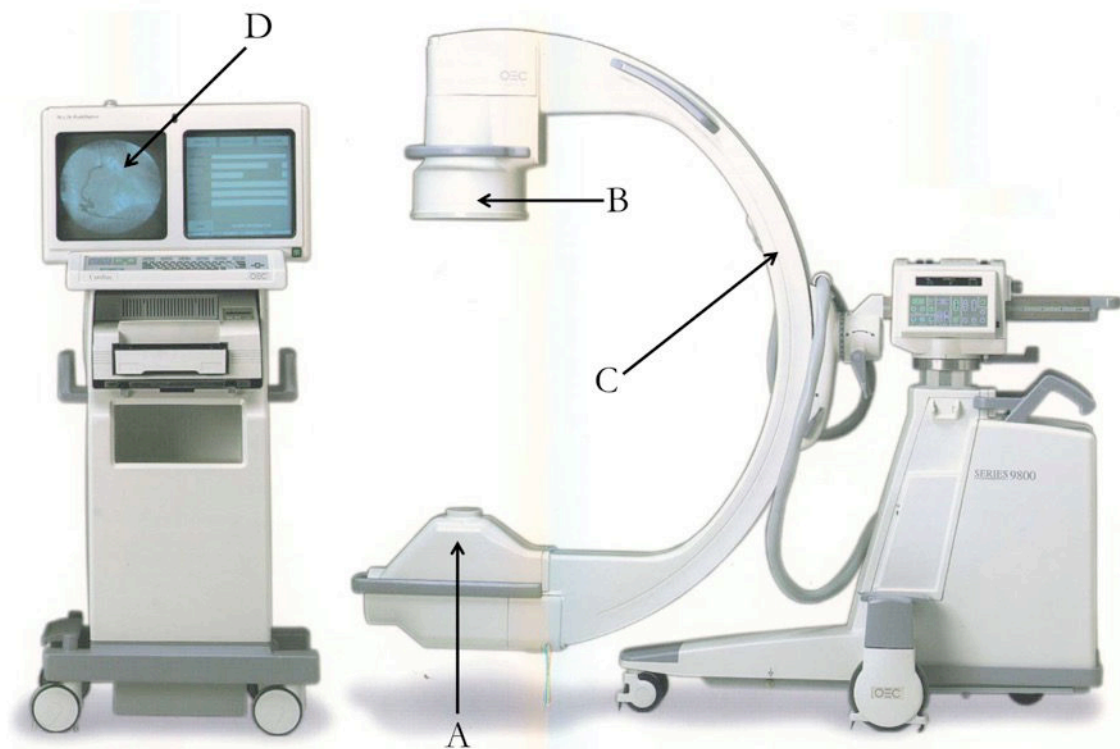


Figure 16. Amplificateur de brillance (mobile) utilisé couramment pour les procédures endovasculaires

B-C-arm fixes

Ces systèmes équipent ce qui est couramment appelée salle hybride. Ces blocs opératoires modernes en vogue permettent la réalisation d'actes de chirurgie conventionnels plus ou moins lourds mais aussi des actes de thérapies endovasculaires complexes. Les systèmes d'imagerie sont similaires à ceux rencontrés dans les salles de radiologie interventionnelle et ne sont fixés au sol et entièrement robotisés. Généralement, le c-arm est relié à la table d'intervention ou le patient est installé et l'ensemble de paramètres variables de la table sont connus par le c-arm (déplacement en translation, distance source détecteur, source-patient...). En plus de ces caractéristiques, les composants du c-arm diffèrent. La projection des rayons X par le tube se fait selon un faisceau conique et leur détection est assurée non plus par un détecteur type amplificateur de brillance mais par un capteur plan. L'image obtenue a une meilleure résolution spatiale(121) et n'est pas soumise aux distorsions que l'on peut observer sur une amplificateur de brillance.

La tomographie numérisée volumique à faisceau conique (cone beam CT ou CBCT) est une méthode d'acquisition répandue initialement en imagerie maxillofaciale, plus particulièrement pour le massif dentaire. Elle a fait son apparition suite aux besoins des chirurgiens dentaires de pouvoir réaliser une imagerie 3D sans avoir à s'équiper des scanners classiques pour des raisons de cout et d'encombrement. La principale différence entre le CBCT et la tomographie classique (64 barrettes) est que dans le premier cas les informations sont acquises en 2 dimensions (projection conique) alors que dans le deuxième elles sont acquises en 1 dimension par plusieurs capteurs (Fig. 17).

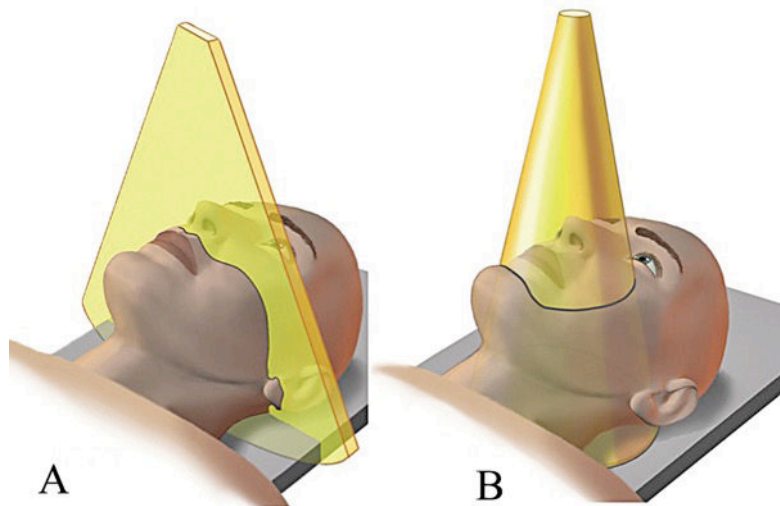


Figure 17. Faisceau de projection des rayons X en éventail avec les scanners classiques (A) et avec les scanners à projection conique (B)

Généralement, les scanners effectuent plusieurs rotations (spirale) pour couvrir le volume d'intérêt alors que le CBCT peut, en une seule rotation (incomplète, i.e 200° souvent), acquérir le même volume. Actuellement, la durée d'acquisition est plus rapide avec les scanners multibarrette de même que le temps de post traitement pour la reconstruction des images. Sur les scanners 64 barrettes, la taille des voxels est de l'ordre de $200 \times 200 \times 200 \mu\text{m}^3$ soit $0,216 \mu\text{m}^3$ alors que les capteurs plans permettent d'obtenir une taille de voxel presque 25 fois plus petite ($0,008 \mu\text{m}^3$)(122). La dose reçue par le patient pour obtenir cette résolution et l'absence de nécessité clinique rend cette acquisition haute résolution non utilisable en routine. De plus, si les images CBCT sont souvent de moins bonne qualité que les images CT classiques, ce n'est pas tant à cause de la résolution spatiale (Fig. 18) mais en raison du bruit(123) et des artefacts. Un des problèmes persistants avec le CBCT est l'importance du rayonnement diffusé en comparaison avec les scanners classiques(124) qui sont équipés de membranes anti-diffusion (non applicables sur les capteurs plans). Plusieurs auteurs ont proposé des algorithmes de réduction de ces artefacts permettant d'améliorer la qualité des images CBCT(125-127). Comme les images CBCT sont proches de celle obtenues par le CT classique (avec les différences mentionnées précédemment), le terme de « CT-like » images est souvent employé dans la littérature pour désigner les images perprocédures obtenues avec le CBCT.

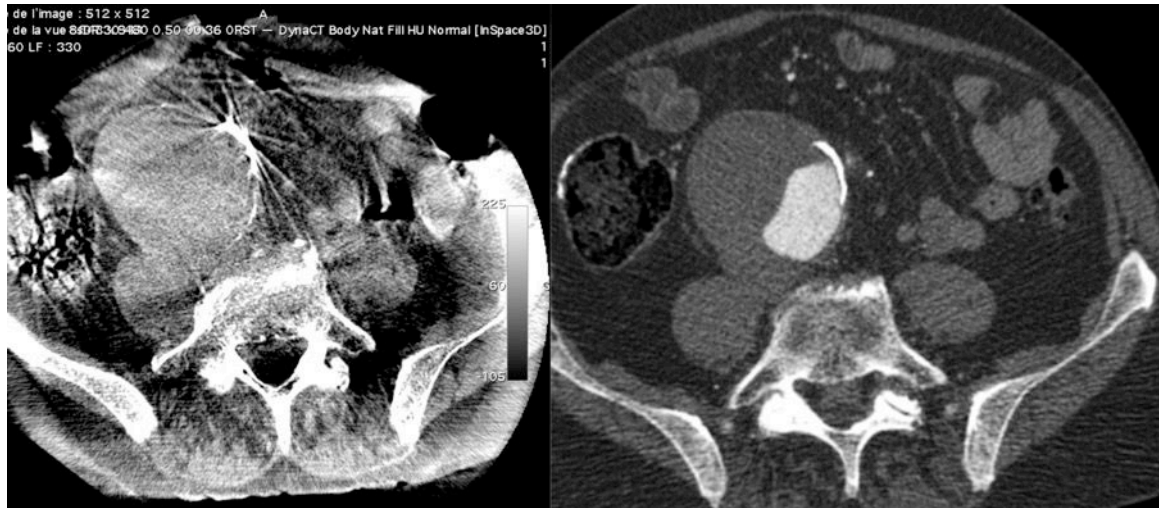

Figure 18. Acquisition CBCT non injectée chez un patient porteur d'un AAA (gauche). A droite, le même niveau de coupe axial en acquisition CT injectée. Sans traitement de réduction de bruit, l'image de gauche est très parasitée, notamment au niveau de la présence de calcifications artérielles.

En application clinique, le CBCT a pour principal intérêt la réduction de son encombrement, la possibilité de faire des acquisitions 3D en une rotation incomplète et une qualité d'image compatible avec les besoins du clinicien malgré le bruit. Le CBCT a très vite satisfait les neuroradiologues interventionnels qui avaient pour contrainte de voir pendant leur procédure à la fois les structures vasculaires mais aussi le parenchyme cérébral pour détecter notamment une hémorragie intra cérébrale. Avant que le CBCT n'équipe les salles des radiologie interventionnelle, il fallait que le patient soit transféré de la salle de radiologie interventionnelle vers le scanner pour réaliser l'acquisition 3D (pour détecter une hémorragie pendant ou après la procédure) alors que désormais cette acquisition est faite en salle d'intervention(128). Il est important de noter que les images CT-like ne remplacent par le sensibilité et la spécificité des diagnostics réalisés avec un scanner classique mais elles sont suffisantes dans la plupart des objectifs fixés en application clinique(129).

Actuellement, 4 fabricants (Fig. 19-22) se partagent le marché des équipements de radiologie des salles hybrides. Chacun de ses systèmes a ses particularités tant sur le plan ergonomique que sur les protocoles d'acquisition des images. Ils ont tous en commun d'être des c-arm fixes permettant l'acquisition d'image CBCT 3D avec un capteur plan.

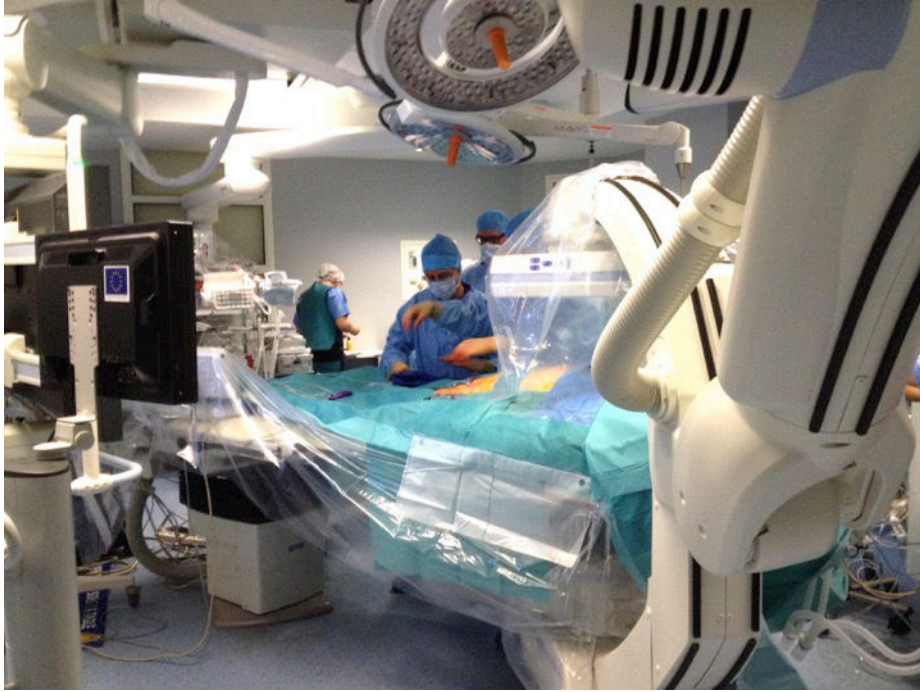

Figure 19. C-arm Artis Zeego, système DynaCT (Siemens Medical Solutions, Forchheim, Germany)

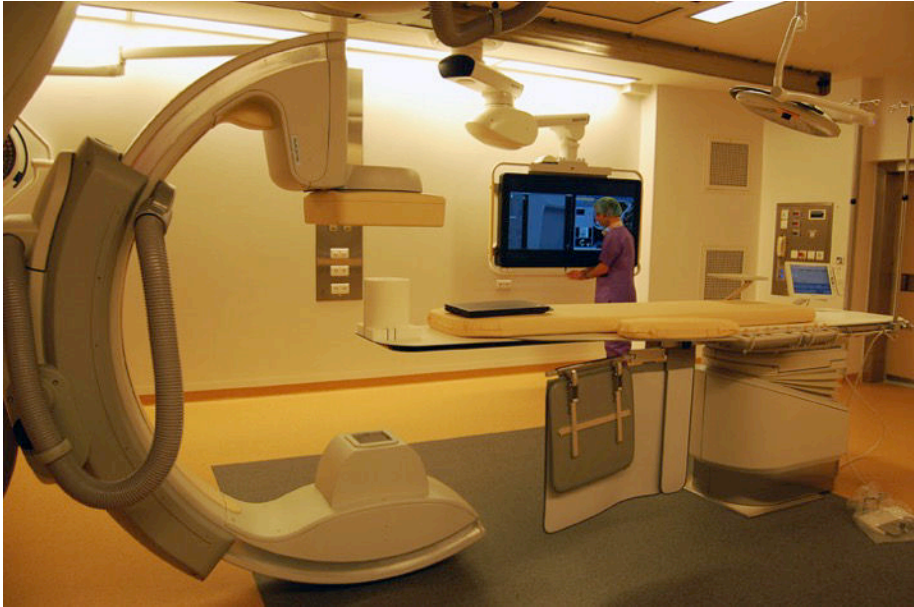

Figure 20 Système XperCT (Phillips Medical Systems, Eindhoven, the Netherlands)

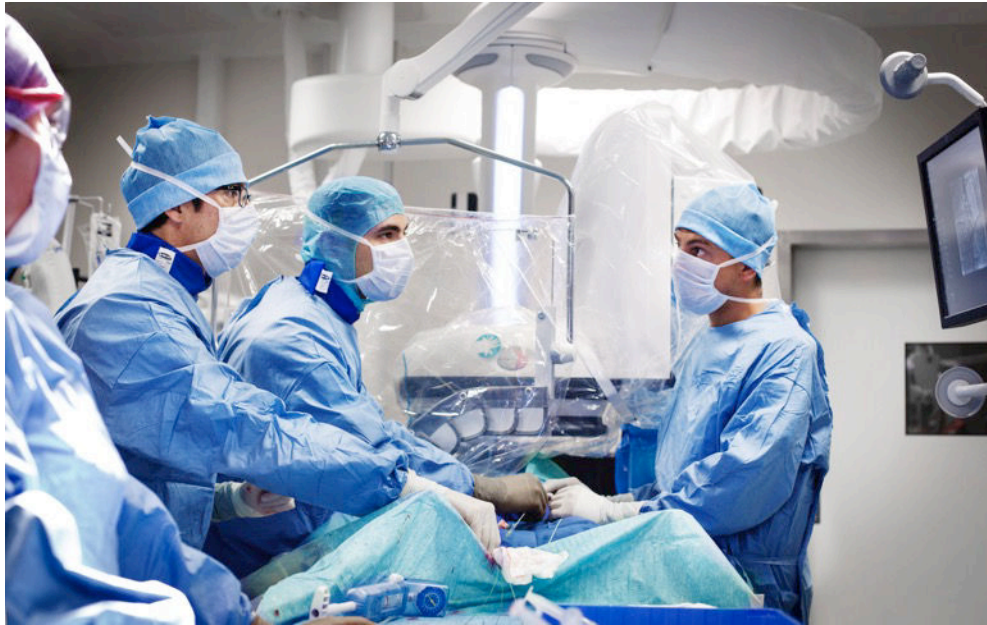

Figure 21 Système Innova CT (General Electric GE Healthcare, Waukesha, Wisconsin)

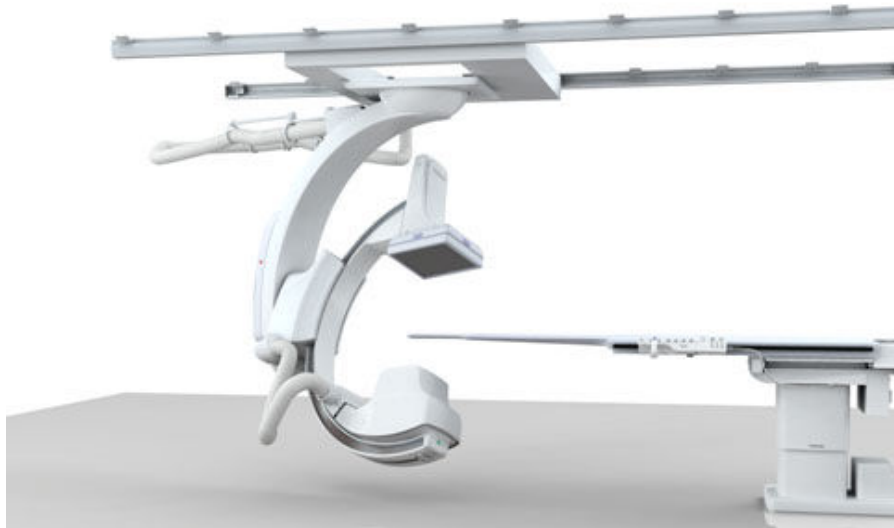

Figure 22 Infinix VC-i (Toshiba Medical Systems, Tokyo, Japan)

3.6.2 Intérêts du CBCT dans le traitement endovasculaire des pathologies aortiques

Même si cette technologie est très récente, il existe déjà plusieurs publications sur l'intérêt potentiel de l'imagerie rotationnelle lorsqu'elle est envisagée lors d'une procédure endovasculaire aortique. Dans cette section, nous montrerons au travers des données publiées que l'imagerie rotationnelle peut revêtir un intérêt dans trois situations lors de l'intervention. L'intérêt, les limites et les bénéfices de l'imagerie rotationnelle 3D sera exposée. Nous nous focaliseront plus spécifiquement ensuite sur les limites de la fusion d'images qui est envisagée ici comme fusion du scanner préopératoire avec la fluoroscopie. Afin de contribuer à surmonter certaines limites de la fusion, nous proposerons une approche qui repose sur la personnalisation de la fusion d'images qui peut être augmentée par des informations spécifiques au patient, à la pathologie et à la procédure. Trois exemples de personnalisation seront montrés, dont deux sous forme d'articles.

A-Angiographie rotationnelle peropératoire

Dans cette application, l'acquisition est réalisée pendant l'intervention avec injection de produit de contraste (Fig. 23). La pose d'une endoprothèse fenêtrée nécessite le cathétérisme des artères rénales et digestives à travers des fenêtres sur l'endoprothèse. La position des artères dans les 3 plans est différente et nécessite pour chaque artère de positionner le c-arm dans une incidence différente. Avec un c-arm classique il faut refaire en théorie une acquisition avec injection à chaque mouvement du c-arm pour voir la naissance de l'artère. L'acquisition 3D permet de pouvoir mobiliser le c-arm et de conserver la visualisation des artères à chaque déplacement du c-arm. De plus, le masque artériel est en 3D (3D roadmapping) et facilite la visualisation de l'artère et le bon positionnement de l'endoprothèse (fenêtre en face des ostia des artères). Selon le système utilisé le protocole d'acquisition diffère mais dans tous les cas il est possible de diluer le produit de contraste ce qui permet d'obtenir avec un faible volume (en comparaison d'un CT classique) un rehaussement correcte de la zone d'étude.

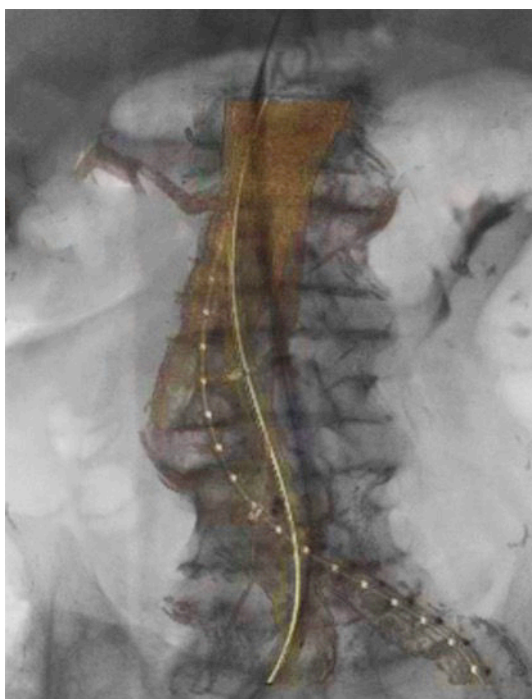


Figure 23. Exemple d'une acquisition 3D peropératoire injectée utilisée comme masque artériel en 3D lors de l'insertion d'une endoprothèse

Quelque soit le degré de dilution, le volume de produit de contraste pur (PCI) utilisé pour ce type d'acquisition varie entre 25 ml et 50 ml (130-132). Dans l'étude de Tacher et al(130) il n'y avait pas de différence significative sur le volume de PCI utilisé entre le 2D roadmapping et le 3D roadmapping. Cette absence de différence s'explique par le fait que malgré l'acquisition 3D, il est nécessaire dans une angiographie rotationnelle de réaliser une injection de PCI, dont le volume est généralement supérieur à celui utilisé pour la réalisation de plusieurs angiographie 2D (7 à 10 ml sont suffisants).

B-Fusion d'images

Dans le domaine du traitement endovasculaire aortique, on entend par fusion d'images la mise en correspondance du scanner CT 3D préopératoire avec l'image peropératoire moyennant une procédure de recalage (Fig. 24). La dimensionnalité de l'image peropératoire nécessaire au recalage varie selon les systèmes d'acquisition et surtout selon les algorithmes implémentés dans les logiciels des stations de traitement d'image. Parmi les systèmes cités précédemment, seul Innova CT (General Electrics GE Healthcare, Waukesha, Wisconsin) permet de faire un recalage 3D/2D, c'est à dire à partir de simples images de fluoroscopie 2D peropératoires (2 images face+profil sont nécessaires). Les autres systèmes nécessitent une acquisition CBCT non injectée, réalisée en début de procédure, qui permet une acquisition 3D CT like à partir d'une rotation de 180 à 200° selon le système. Dans tous les cas, un recalage rigide 3D/3D est ensuite réalisé pour faire lien avec les données 3D CT préopératoires. Le plus souvent il est basé sur les os mais on retrouve dans l'étude de Tacher et al(130) l'utilisation des calcifications vasculaires.

A l'issue de la procédure de recalage est la projection de l'arbre vasculaire 3D du CT préopératoire peut être projetée et visualisée sur l'une des images de fluoroscopie acquises par le CBCT. Cette visualisation permet de naviguer avec les cathéters et les guides sans

avoir à réaliser d'injection de produit de contraste. Lors des mouvements de table, il est possible de suivre l'outil dans tout l'arbre vasculaire acquis par le scanner CT préopératoire pendant toute la procédure sans avoir à répéter le recalage. Cette application correspond mieux au terme de réalité augmentée puisque des éléments virtuels viennent enrichir le monde réel dans le but ici d'aider le clinicien à la réalisation du geste.

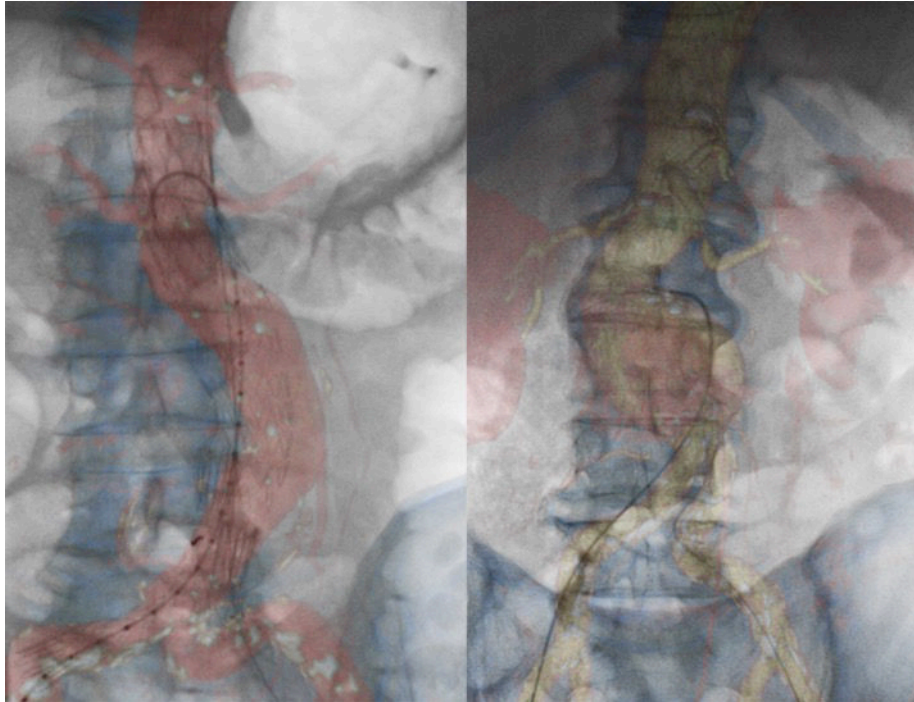


Figure 24. Une reconstruction 3D (volume rendering) de l'aorte du scanner préopératoire est superposée à l'image de fluoroscopie, cette fusion permet de visualiser en temps réel les instruments (guides) dans l'arbre vasculaire sans injecter de produit de contraste

Les premiers cas publiés de pose d'endoprothèse aortique sous fusion d'images sont très récents. En 2011 l'équipe de la Cleveland Clinic, pionnier dans les endoprothèses aortiques complexes, a été la première à décrire l'utilisation de la fusion d'images pour la pose d'endoprothèse aortique complexe(133). Les bénéfices cliniques ont été montrés récemment (130) et portaient sur une réduction significative de la quantité de produit de contraste injecté. La première pose d'endoprothèse thoracique sans aucune injection préopératoire grâce à la fusion d'images a été rapportée peu de temps après(134). La réduction sur la quantité de contraste semblait se maintenir dans d'autres séries très récentes(135, 136), en revanche les résultats concernant les durées de procédure et l'irradiation ne sont pas convergents.

Pour le moment, ces systèmes de réalité augmentée appliqués à la pose d'endoprothèse aortique ne sont évalués que par le biais de résultats concernant le patient et les bénéfices observés. Ces résultats montrent que l'efficacité de la pose d'endoprothèse est améliorée grâce à la réalité augmentée, ce qui fait partie des objectifs fixés par les GMCAO.

C-Angiographie rotationnelle post procédure

La dernière application se rapproche des premiers cas décrits en neuroradiologie. Le CBCT est ici utilisé pour le diagnostic en fin de procédure. Son but est de détecter une

endofuite qui pourrait être corrigée directement en fin d'intervention. Habituellement, le premier contrôle CT a lieu entre une semaine et un mois après l'intervention. Si une endofuite grave est décelée, le patient doit être réopéré de façon rapprochée par rapport à la première intervention. Dans l'étude de la Cleveland clinic(133), la sensibilité du CBCT pour diagnostiquer une endofuite apparaît correcte et pourrait être proposée comme examen en remplacement du scanner CT fait à un mois, ce qui permettrait de corriger tout de suite une éventuelle complication et diminuerait le volume de produit de contraste également.

D-Limites de la fusion

La fusion du scanner préopératoire a des bénéfices directs sur la procédure et constitue le premier lien concret entre la phase préopératoire de planification et l'intervention. Cependant, la fusion du CT préopératoire ne prend pas en considération les données acquises et planifiées spécifiques au patient et à la procédure. Le CT « brut » est fusionné sans avoir trié ou mis en évidence les informations pertinentes de la procédure. Les zones de largage planifiées (distance par rapport aux artères rénales, iliaques internes, sous clavière) ne sont pas visibles sur la reconstruction 3D du CT préopératoire sur l'image de scopie. Les ostia des artères cibles à cathétériser lors de procédures complexes ne sont pas non plus mis en évidence et sont même parfois masquées par la superposition d'autres artères. Le CT 3D « brut » est parfois encombrant sur le plan visuel et le clinicien perd le bénéfice de la fusion. Enfin, la fusion n'est actuellement possible que si le scanner préopératoire a été injecté ce qui limite son utilisation pour les patients insuffisants rénaux chroniques sévères. Dans les trois sections suivantes, nous proposons une personnalisation de la fusion d'images qui peut prendre en considération des données spécifiques au patient, à la procédure ou à la pathologie.

3.7 Rehaussement des ostia et des zones de largage planifiées

Le traitement endovasculaire des anévrysmes thoracoabdominaux lorsqu'ils sont étendus à presque toute l'aorte (à partir de la sous clavière) nécessite la mise en place de plusieurs endoprothèse qui seront placées successivement de haut en bas. En regard de la naissance des artères cibles, généralement il existe un composant avec des branches qui seront cathétérisées par voie humérale afin de positionner un stent en « pont » entre l'artère cible et la branche de l'endoprothèse. Le positionnement de la première endoprothèse puis le chevauchement des endoprothèses entre elles est crucial. Un défaut de positionnement expose à des risques de fuite par manque de chevauchement et le mauvais positionnement du corps branché expose à des difficultés de cathétérisme des artères cibles. Lors de la planification de la procédure, tout est mesuré et calculé précisément, comme on peut le voir sur la figure suivante (Fig. 25).

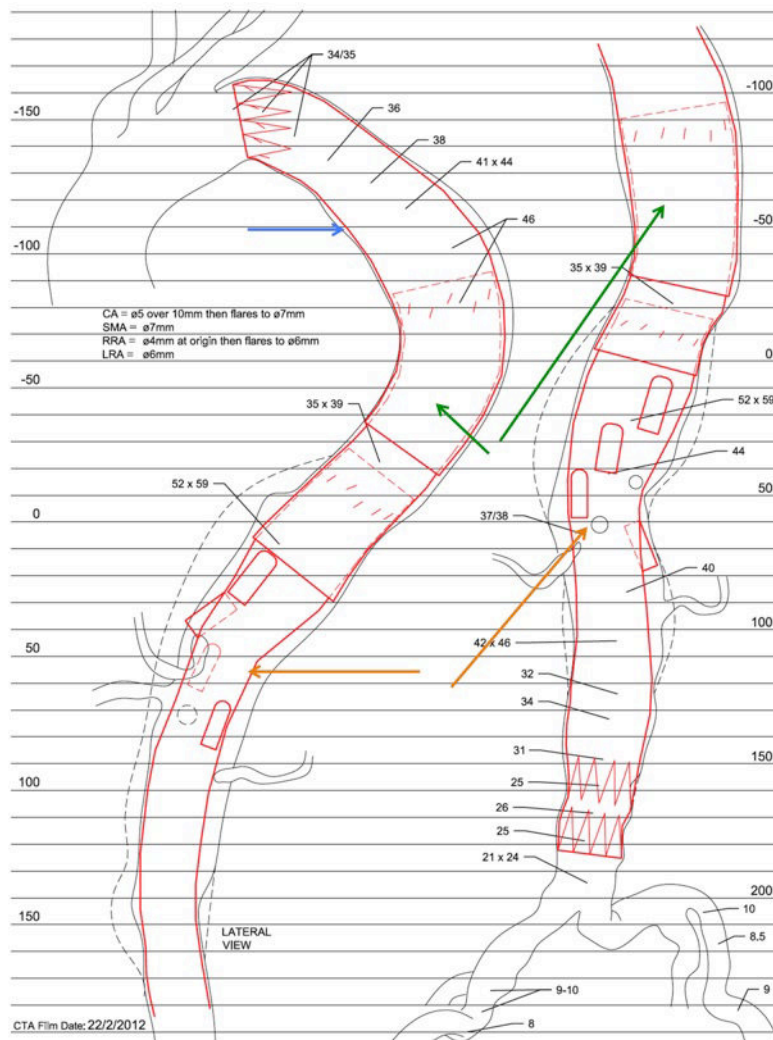


Figure 25. Schéma de planification d'une endoprothèse multibranches : les différents composants sont fléchés. On peut noter que le schéma est gradué, indiquant le positionnement de chaque composant

Avec une fusion classique, les repères gradués ne sont plus visibles et il est nécessaire de faire une angiographie avec une sonde graduée pour placer précisément chaque composant comme sur le schéma de planification. Comme pour une mesure de diamètre cette méthode est source d'erreur liée notamment à l'effet de parallaxe et contribue aux volumes de PCI importants de ces procédures.

Nous proposons ici une méthode de visualisation de ces informations en utilisant la fusion d'images et le traitement du scanner préopératoire. Le scanner préopératoire est analysé avec le logiciel EndoSize. En pratique courante, après la segmentation et l'extraction des lignes centrales, l'utilisateur place des points sur la ligne centrale matérialisant des zones clés de la planification et du sizing : zone de largage proximale, distale, zone de bifurcation. Pour les procédures complexes, les points clés sont placés sur les zones de largage prévues de chaque composant de l'endoprothèse. Comme pour l'exportation des splines dans le chapitre sur la simulation, il est possible d'extraire uniquement les splines correspondant aux points clés qui ont été placés. Ensuite, par une méthode similaire à celle qui sera décrite au paragraphe sur les endoprothèses sans PCI, les splines sont réintégrées au scanner initial (sous forme de disque) avec une valeur d'unité Hounsfield permettant leur distinction par

seuillage par rapport à la lumière vasculaire et aux calcifications. Ce scanner « modifié » est ensuite utilisé pour la fusion d'images. Après le recalage, il est possible grâce à la fonction de transfert de la station Syngo DynaCT (Siemens) de ne visualiser que les splines (sous forme de disque) pendant la procédure (Fig. 26). Dès lors, le clinicien peut limiter les injections de produit de contraste avant le largage des différents modules. Il a également un repère visuel facilement identifiable qui permet de maîtriser et éventuellement réajuster le positionnement de l'endoprothèse pendant la phase largage.

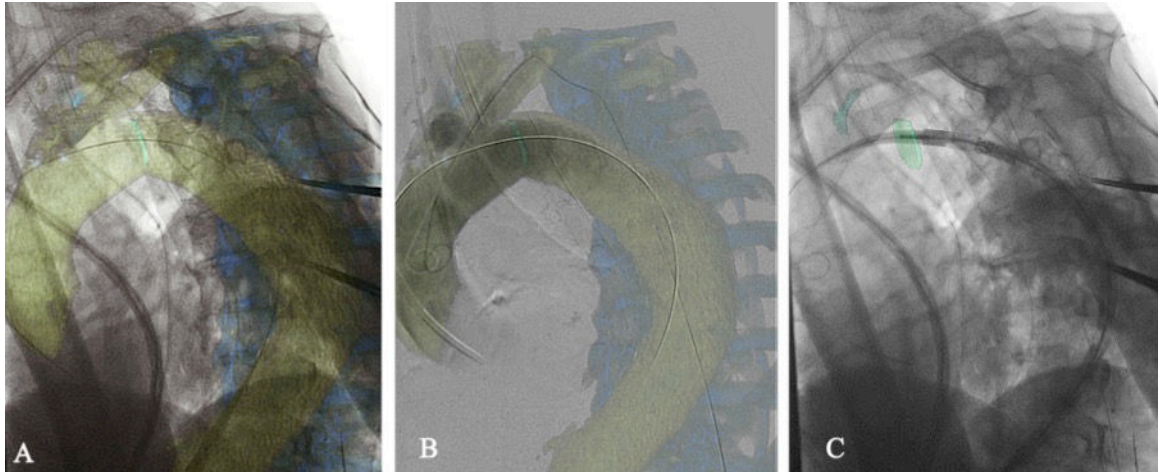


Figure 26. CT 3D avec en vert la zone de largage planifiée (A). Superposition en fond de l'artériographie faite pour vérifier le recalage (B). Déploiement de l'endoprothèse en ne visualisant uniquement que la représentation de la zone de largage (C)

Les ostia des artères cibles peuvent être également mis en évidence par la même méthode. Plusieurs représentations sont possibles. Les ostia peuvent être rehaussés sous forme de cercle ou de sphères (Fig. 27).

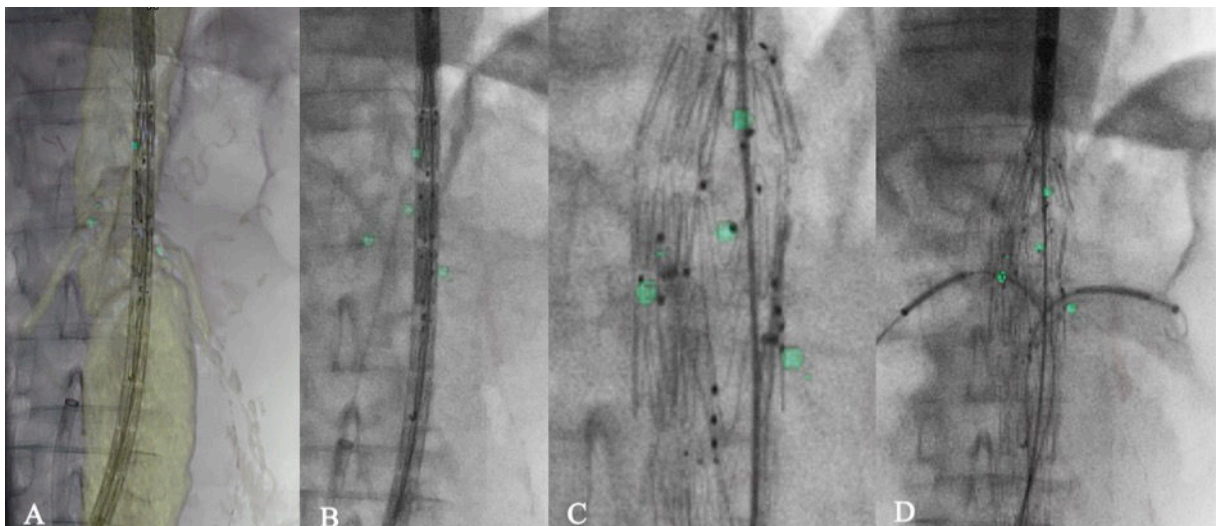


Figure 27. L'endoprothèse est insérée sous contrôle de la fusion (A), puis seuls les ostia des artères cibles sont affichées (B), le déploiement est amorcé et le positionnement de l'endoprothèse est réajusté au fur et à mesure en fonction de la position des marqueurs radio opaques par rapport aux ostia auxquelles elles sont destinées

Ces méthodes de rehaussement de l'information pertinente lors de la fusion d'images sont faisables mais n'ont pas été évaluées quantitativement pour le moment mais pourrait probablement diminuer le temps de cathétérisme et de PCI lors de ces procédures complexes.

3.8 Optimisation de la fusion d'images dans les dissections aortiques

Au cours du traitement endovasculaire d'une dissection aortique, le clinicien est confronté à la difficulté permanente de la navigation entre le vrai et le faux chenal. Des injections de PCI itératives sont nécessaires pour guider la navigation. Nous présentons dans l'article suivant(137) (cas clinique), un exemple d'application de traitement du scanner préopératoire afin de faciliter le clinicien dans la navigation d'une aorte présentant une dissection. La méthode est similaire aux exemples précédents et consiste à segmenter manuellement sur le scanner préopératoire le vrai et le faux chenal puis à modifier les propriétés des pixels des zones segmentées en modifiant les valeurs de HU. Le « volume rendering » permet alors de distinguer facilement le vrai et le faux chenal. Ce scanner est utilisé ensuite pour la fusion d'images peropératoire. Nous avons montré la faisabilité et l'utilité de cette application sur une procédure qui est présentée sous forme de cas clinique.

Article n°3: Endovascular Aortic Repair Of A Post-Dissecting Thoracoabdominal Aneurysm Using Intraoperative Fusion Imaging

Adrien Kaladji, Aurélien Dumenil, Miguel Castro, Jean-François Heautot, Pascal Haigron, Stéphan Haulon

Publié dans : *Journal of Vascular Surgery* 2013;57:1109-12

Abstract

Computer-aided imaging can aid complex endovascular repair of aortic dissections in locating the narrow true lumen and identifying perfusion of visceral vessels by the true and/or false lumen. While these anatomical data are available for analysis during planning, they are not readily available during the procedure with conventional imaging systems.

We report the use of “Fusion Imaging” to facilitate the treatment of a post-dissection thoracoabdominal aneurysm. The preoperative computer tomography angiography was processed and the true and the false lumens individually colour-labeled. These data were then superimposed on the fluoroscopy images in order to facilitate deployment of a fenestrated endograft.

Introduction

The endovascular aortic repair of complex aortic aneurysms with fenestrated or branched grafts requires accurate planning and therefore, high quality imaging. Computer tomography angiography (CTA) volume data are interrogated and manipulated with an appropriate workstation to provide multiplanar reconstructions and thereby accurately size and plan bespoke endografts. Most operative imaging systems provide only two-dimensional fluoroscopy images with various refinements such as subtraction and roadmapping to facilitate positioning of the endograft. Conventionally, none of the pre operative CTA data (position of the aortic branches, true and false lumen location, thrombus or calcifications) are directly available to the operating surgeon. Current developments in image guided therapy and computer aided surgery in vascular surgery¹ are being combined to provide the pre-operative data to the surgeon during the operation. This case report describes the use of fusion imaging (3D preoperative CTA overlaid onto the 2D live fluoroscopy image) during the endovascular repair of a post-dissection thoracoabdominal aneurysm using a four vessel fenestrated endograft.

Report

A 46 year-old woman with a systemic lupus erythematosus presented with aneurysmal dilation of a chronic thoraco-abdominal aortic dissection. Previous aortic procedures included ascending aortic replacement, aorto bi-iliac inlay grafting and replacement of a segment of descending aorta with patch reimplantation of the origin of the distal intercostal arteries. The presenting thoracoabdominal aortic aneurysm (TAAA) included the visceral artery origins, which had not been previously treated. Given the multiple previous aortic operations, endovascular surgery was the preferred treatment option. The preoperative CTA was analyzed using an Aquarius workstation (Tera Recon Inc., SanMateo, CA, USA.). It showed a 60 mm diameter dilated dissection with a Crawford type III anatomical distribution (Fig. 1A and 2A). There was evidence of a communication between the true and false lumen at the level of the LRA origin (Fig. 1B).

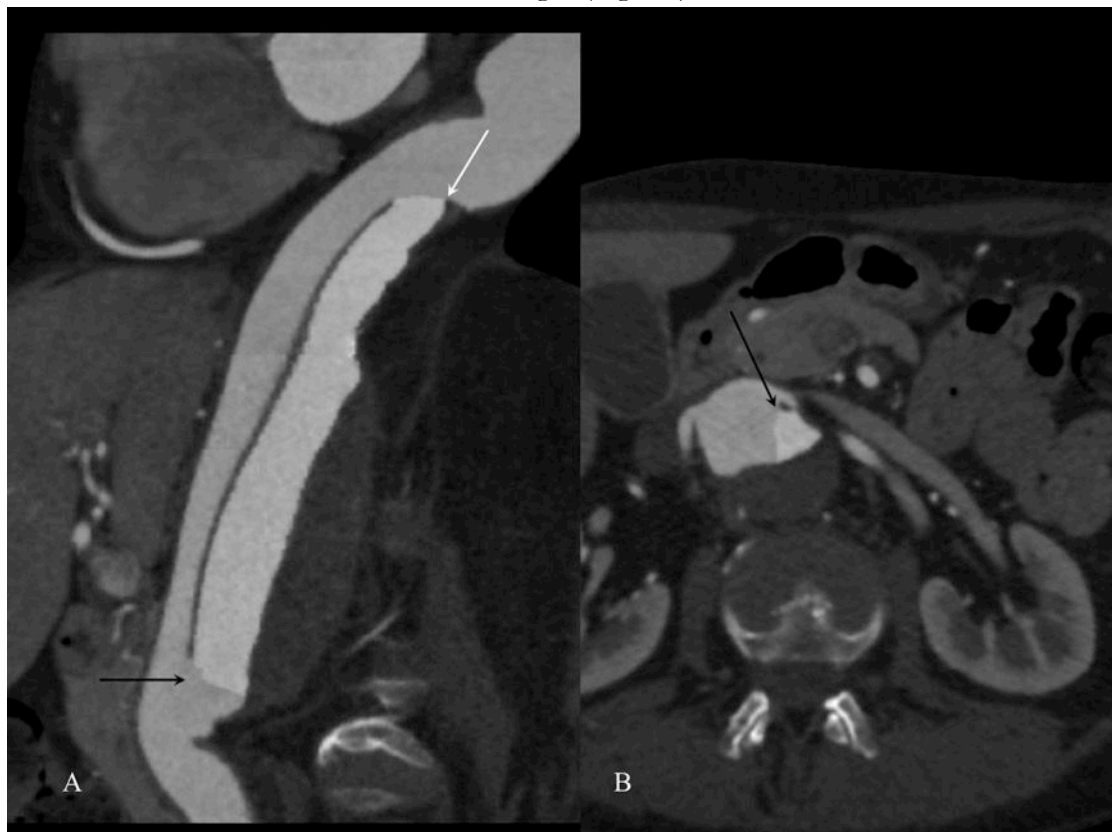

Figure 1. Pre operative sagittal (figure 1A – left) and axial (figure 1B-right) CT Multiplanar reconstructions. The white arrow shows the proximal entry tear located at the thoracoabdominal junction and the black arrow the exit tear near the origin of the left renal artery.

The true lumen was narrow (7×16 mm) at the level of the visceral bearing aortic segment. Endovascular exclusion using two tubular components was planned : a proximal thoracic component to be positioned in the previously surgically placed descending thoracic aorta graft with its distal margin 20 mm proximal to the CT origin; a distal fenestrated component to be positioned with 3 stent overlap in the proximal thoracic component, and in the main body of the previously surgically placed infra-renal bifurcated bypass distally. The distal component included two large fenestrations for the CT and SMA and two small fenestrations for the renal arteries. The small fenestrations were planned with preloaded guidewires². The procedure was performed in the TheraImage platform angi suite at CHU

de Rennes. A first image processing (Fig. 2A) was performed before the intervention using the Endosize³ workstation (Therenva, Rennes, France) in order to label on the CTA the true and false lumen with different colors (Fig. 2B). This post processed aortic volume data was then imported into the Syngo software.

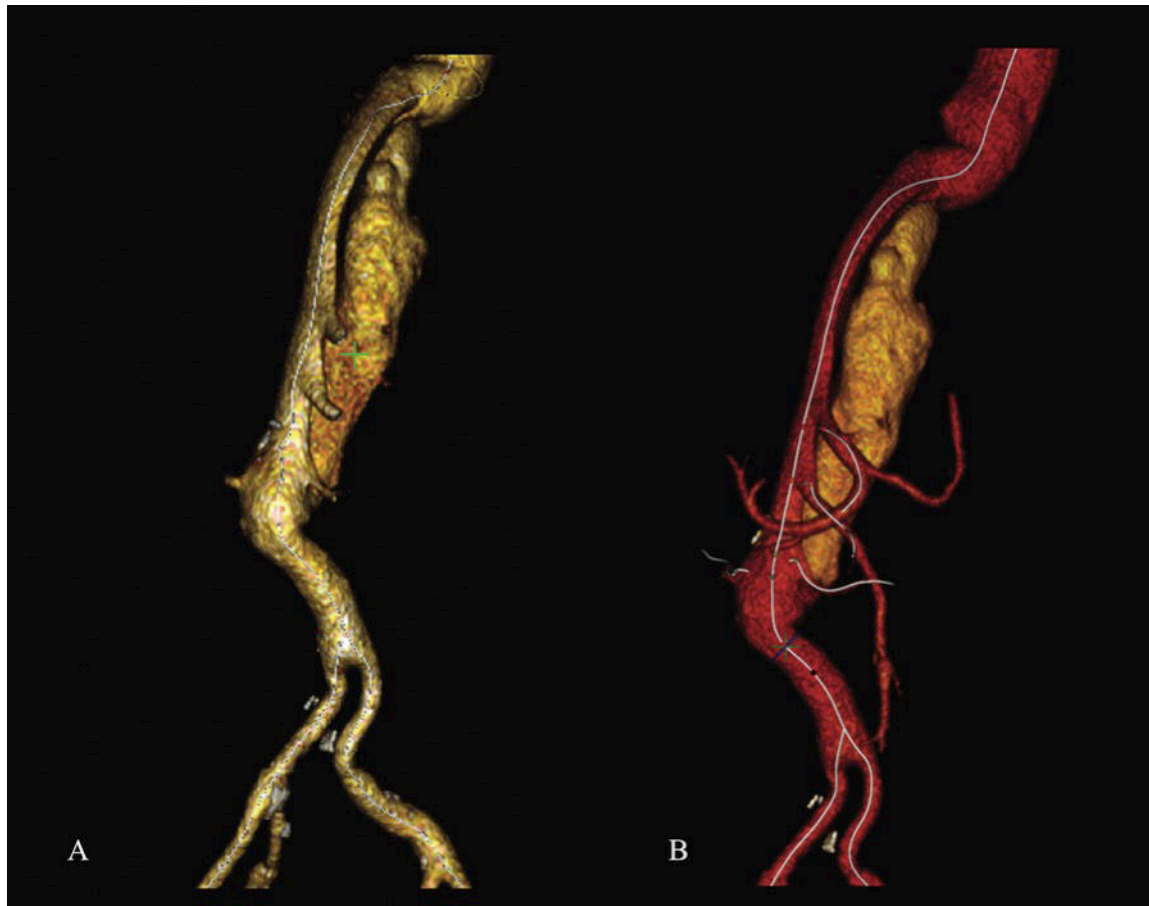


Figure 2 A and B Preoperative 3D Volume rendering of the aorta before (figure 2A) and after (figure 2B) postprocessing of the true lumen in red and the false lumen in yellow

To construct the fusion image, this software needs to match the preoperative CTA with an intraoperative CT performed with a c-arm digital flat-panel detector cone beam CT (CBCI) (Artis zeego, Siemens Healthcare, Forchheim, Germany). This acquisition is performed with a dedicated program allowing an automatic 200° rotation without injection limited to the abdomen. A total of 350 images are created and then reconstructed with the Syngo software, producing CT-like images. The bony structures between the CT like images and the preoperative CTA are manually aligned. When the alignment is accurate, the vascular structure can be superimposed onto the 2D live fluoroscopic images. The color labeled process allowed an accurate real-time 3D visualization of the true and false lumens during the procedure (Fig. 2C). Fusion imaging also proved very helpful in the catheterization of target vessels (Fig. 2D), so much so that contrast injection was not required before target vessel catheterisation, only being necessary to check patency after placement of the covered stents.

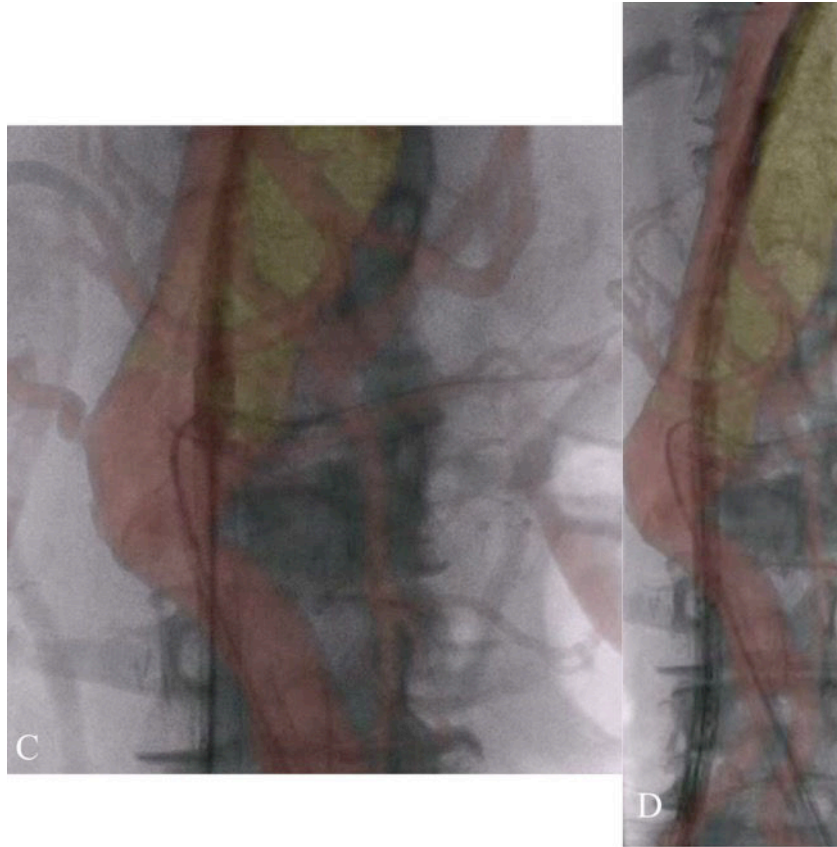


Figure 2C and 2D. The postprocessing volume is then superimposed onto the 2D intraoperative fluoroscopy image (Figure 2C): the left renal artery was cannulated with a guidewire to check the accurate location of the target vessels with the fusion. The position of the endograft delivery system within the true lumen (red area) was confirmed (Figure 2D).

An early type III endoleak was identified arising between the two aortic components. This was resolved by the adjunct of an aortic extension cuff. There was no type I or III endoleak on final completion angiography. The duration of the operation was 245 minutes, contrast volume 145 mL and fluoroscopy time 60 minutes. The early postoperative follow-up was uneventful, no spinal cord ischemia symptoms were depicted. The 1 month postoperative CTA (Fig. 3) revealed a type II endoleak and four patent target vessels.

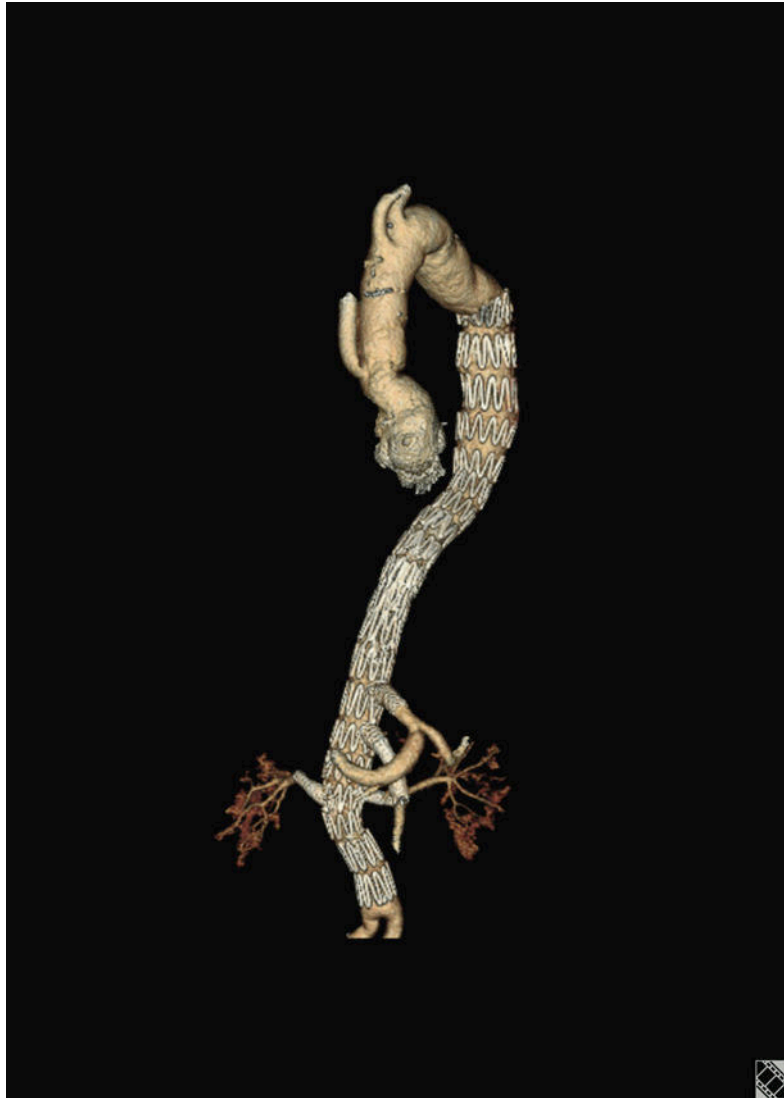

Figure 3 Postoperative CT control confirmed patency of all target vessels, and no residual flow in the false lumen.

Discussion

Total endovascular repair of chronic dissecting aneurysms including the visceral arteries with fenestrated endografts is a challenging procedure. In the few cases that have been reported⁴, authors have highlighted challenges surrounding the navigation of the true and false lumens and in catheterizing visceral vessels. Aneurysm exclusion demands that the proximal and distal sealing zones of the endograft are located in the true lumen. This is often very narrow, and this may hinder both the ability to manipulate the main device and catheterize the target vessels. We anticipated technical difficulty with catheterization of the target vessels, particularly the left renal artery because of the communication between the true and the false lumen at that site. With this in mind, we designed an endograft with wires preloaded into the renal fenestrations². Sheathes for the renal arteries were advanced directly through the renal fenestrations without the usual need to catheterize these small fenestrations. Catheterization of the renal arteries was then performed with a catheter

advanced through the sheath parallel to the preloaded wires. This system provides stability and support for the catheter and wire being used to access the renal artery. We contend that the operative and fluoroscopy times are shortened with this system.

Neuroradiologists were the first these advanced 3D road-map software during challenging brain aneurysm repairs⁵. Geenberg et al⁶ described the first use of fusion images in endovascular aneurysm repairs. With CTA fusion, 3D roadmapping is available without the need for operative contrast injection and, contrast-free thoracic endovascular repair has now been reported with this imaging technique⁷. Even if contrast is required, the location of target vessel origins and their catheterisation are easier and fluoroscopy times are reduced.

It is important to acknowledge that the deformations imposed by stiff guidewires and sheaths can lead to a mismatch between the overlaid 3D preoperative CT and the real location of the arterial structures (Fig 2D). Further technologies might anticipate such deformations and propose a deformed aortoiliac overlay.

This experience describes one application of fusion imaging but the ultimate aim of computer aided imaging and surgery is to simplify complex surgery by making all pre-operative data available and usable in the operating room.

Conclusion

In this article, we report the case of an endovascular repair of a complex thoracic dissection facilitated by “fusion imaging”. While fusion imaging is a new technology in the vascular field, we anticipate that with further developments it will be a useful tool for endovascular procedures to reduce contrast and radiation dose.

Acknowledgments

The authors are indebted to the Centre of Clinical Investigation and Technological Innovation 804 for its support in the processing of imaging data.

Conflict of interest

SH is a consultant for Cook medical

References

1. Kaladji A, Lucas A, Cardon A, Haigron P. Computer-Aided Surgery: Concepts and Applications in Vascular Surgery. *Perspect Vasc Surg Endovasc Ther.* 2012.
2. Resch TA, Dias NV, Sobocinski J, Sonesson B, Roeder B, Haulon S. Development of Off-the-shelf Stent Grafts for Juxtarenal Abdominal Aortic Aneurysms. *Eur J Vasc Endovasc Surg.* 2012.
3. Kaladji A, Lucas A, Kervio G, Haigron P, Cardon A. Sizing for endovascular aneurysm repair: clinical evaluation of a new automated three-dimensional software. *Ann Vasc Surg.* 2010 Oct;24(7):912-20.
4. Trimarchi S, Righini P, Grassi V, Lomazzi C, Segreti S, Rampoldi V, et al. Do branched and fenestrated devices have a role in chronic type B aortic dissection? *J Cardiovasc Surg (Torino).* 2011;52(4):529-38.

5. Lin CJ, Blanc R, Clarencon F, Piotin M, Spelle L, Guillermic J, et al. Overlying fluoroscopy and preacquired CT angiography for road-mapping in cerebral angiography. *AJNR Am J Neuroradiol.* 2010;31(3):494-5.
6. Dijkstra ML, Eagleton MJ, Greenberg RK, Mastracci T, Hernandez A. Intraoperative C-arm cone-beam computed tomography in fenestrated/branched aortic endografting. *J Vasc Surg.* 2011;53(3):583-90.
7. Kobeiter H, Nahum J, Becquemin JP. Zero-contrast thoracic endovascular aortic repair using image fusion. *Circulation.* 2011;124(11):280-2.

3.9 Traitement endovasculaire sans produit de contraste

Le sizing, la pose d'une endoprothèse et le suivi des patients après l'implantation nécessitent du produit de contraste. La néphrotoxicité des PCI est bien connue et est un facteur limitant pour les patients atteints d'une insuffisance rénale chronique sévère. La fusion d'images permet de diminuer les volumes de PCI peropératoires mais nécessitent que le CT préopératoire soit lui même injecté. Or les patients ayant une fonction rénale très dégradée ne peuvent pas avoir d'injection ce qui pose le problème du sizing, du traitement endovasculaire et de l'utilisation de la fusion d'images. Nous présentons dans l'article suivant(138), une méthode permettant de rehausser virtuellement l'aorte sur le scanner non injecté préopératoire par une méthode similaire à celle décrite précédemment (modification des valeurs HU des pixels). Le scanner virtuellement rehaussé est ensuite utilisé pour la fusion d'images. Six patients présentant une contre indication à l'injection de PCI ont pu bénéficier de cette application et aucun produit de contraste n'a été utilisé en pré, per et postopératoire.

Article n°4: Safety and accuracy of endovascular aneurysm repair without preoperative and intraoperative contrast agent

Adrien Kaladji, Aurélien Dumenil, Guillaume Mahé, Miguel Castro, Alain Cardon, Antoine Lucas, Pascal Haigron

Publié dans : *European Journal of Vascular and Endovascular Surgery* (2015) 49, 255-261

Abstract

Background: Severe chronic kidney disease is a major limitation for endovascular aortic aneurysm repair (EVAR). The aim of this study is to assess the safety and accuracy of fusion imaging, when performing EVAR in the absence of pre-operative and intraoperative contrast agents.

Methods: From October 2013 to February 2014, every patient requiring EVAR and presenting with severe chronic renal impairment underwent a specific pre-operative imaging assessment, based on a non-enhanced CT-scan produced with a dedicated 3D workstation (EndoSize, Therenva). Centrelines were manually extracted and key points were placed at the landing zones. Dedicated image processing software made it possible to artificially enhance the preoperative CT-scan. This in-house software makes it possible to enhance the contrast between vascular structures and the surrounding tissue, by increasing the values attributed to the vascular structure voxels (500 Hounsfield units). EVAR was performed in a hybrid room (Zeego, Siemens), and the virtually enhanced CT-scan was used for the construction of fusion imaging. The 3D vascular volume, together with the centrelines and key points, was overlaid onto the 2D live fluoroscopic image. The alignment of this projection was checked at the beginning of the procedure, using catheterization of the lowest renal artery.

Results: Six patients (mean age 77.1 years) were treated by EVAR (5 abdominal aneurysms and 1 thoracic aneurysm), using fusion imaging without a contrast agent. The median pre-operative estimated glomerular filtration rate (eGFR) was 17.5 ml/min/1.73 m². No contrast was used during the procedure. The mean fluoroscopic time was 21.1 min and the mean radiation dose area was 8.1 mGy.m². No intraoperative endoleak was observed on the duplex scan. No deterioration was observed in the eGFR at 1 week (eGFR=21.7, p=0.49), nor at 1 month follow-up (eGFR=21, p=0.28). One patient required definitive dialysis after 1 month, in the context of a coronary endovascular revascularization. One type 2 endoleak was noted on a duplex scan at 1 month follow-up. The stent-graft positioning error was assessed in terms of the difference between the effective and planned landing zones, measured on pre- and post-operative CT-scans. The mean error was 1.3 mm at the proximal landing zone, and 6.5 mm at the distal landing zone.

Conclusion: EVAR without the use of pre-operative and intraoperative contrast agents appears to be safe and accurate for patients with severe chronic kidney disease.

Key words : fusion imaging, contrast agent, EVAR, CT-scan, augmented reality

Introduction

Patients with renal impairment are problematic for endovascular therapists. Although frank renal failure is rare, it is common for progressive renal dysfunction to appear following endovascular aortic aneurysm repair(1) (EVAR). Patients undergoing EVAR are likely to have a pre-existing renal impairment, associated with their cardiovascular risk factors. Patients with severe renal failure or end-stage kidney failure are particularly exposed, following EVAR, to the short and medium-term risk of dialysis. Among the factors responsible for such complications, contrast-induced nephropathy(2, 3) (CIN) can be partly responsible for a deterioration in kidney function. CIN is defined as an increase in serum creatinine levels by ≥ 0.5 mg/dL, or $\geq 25\%$, with respect to the baseline value, within 72 hours following a contrast radiography using an iodinated contrast medium(4). CIN is more frequent in arterial procedures(5) and occurs in 2% to 25% of cases, following coronary procedures(6-8). One of the risk factors of CIN is pre-existing renal impairment. Permanent, severe renal failure requiring dialysis could occur in up to 10% of patients who have received a coronary angiography(9). Although the incidence of CIN in EVAR could be similar, this has not been accurately evaluated. Several techniques have been described, allowing the incidence of CIN to be reduced. One of these involves minimizing the volume of contrast medium, since the occurrence of CIN is dose-dependent. Current guidelines in cardiology(5) state that: “the volume of contrast media should be the minimum necessary to obtain adequate radiographs”. Fusion imaging is an emerging technique, facilitating navigation and visualization during EVAR. While fusion is associated with a significant reduction in the volume of injected contrast agent(10), this technique still requires the intraoperative injection of a minimal volume and, in particular, a pre-operative computerized tomography angiography (CTA). In the present paper, we describe a new image processing technique allowing the preoperative CT-scan to be artificially enhanced. The resulting image can be used for the fusion imaging guidance of EVAR procedures, without the need for pre- and intraoperative contrast media. We report on the short-term results achieved with patients with severe chronic kidney disease (CKD).

Methods

The study protocol was approved by our institutional review board. Patient informed consent was obtained for being registered anonymously in our database. From October 2013 to February 2014, every patient requiring aortic aneurysm repair and presenting with an end-stage kidney failure (estimated glomerular filtration rate (eGFR) <15 ml/min/m²) or a severe renal failure (eGFR between 15 and 30 ml/min/m²) underwent pre-operative non-enhanced CT-scan and duplex scan imaging.

Pre-operative image analysis

The non-enhanced CT-scans were analysed with a dedicated 3D workstation (EndoSize(11), Therenva). Centrelines were manually extracted by selecting points at the centre of the vessels (aorta, common iliac and renal arteries) using axial, coronal and sagittal views. A plane orthogonal to the centrelines was then created in order to measure their diameters. Five key points (P2 to P6) were positioned, allowing length measurements to be made and suitable endografts to be selected (Fig. 1).

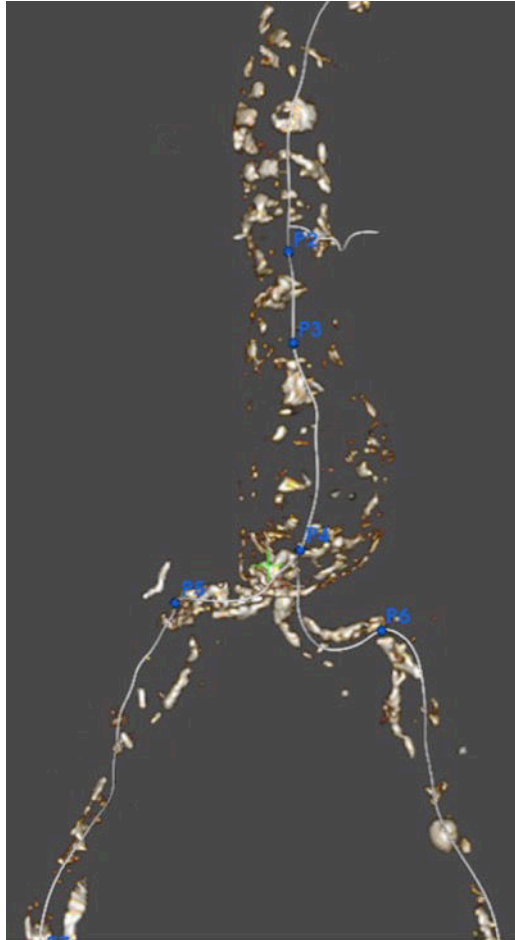

Fig. 1 Non injected 3D aortic volume. For sizing and planning 5 keys points are placed: proximal landing zone (P2) ; end of proximal neck (P3) ; aortic bifurcation (P4), right and left distal landing zone (P5, P6)

A combination of several different image-processing functions allowed the pre-operative CT-scans to be virtually enhanced, using in-house software developed by the Signal and Image Processing Laboratory. Firstly, a set of contours was extracted by manually adjusting a B-spline curve (4 points) to the vessel lumen, in each of the cross-section planes (EndoSize). Using this technique, the contours extracted corresponded to the most external layer of the aorta (adventice). Secondly, from these curves, additional B-spline curves were created in the longitudinal direction in order to build a “skeleton” of the vascular structure. The geometry of the vascular wall was then reconstructed by interconnecting the curves with a surface interpolation tool (Fig. 2) (Ansys DesignModeler). Finally, a binary volume with the same properties as the patient's CT-scan (dimensions, spacing...) was generated by rasterizing the mesh representing the vascular structure.

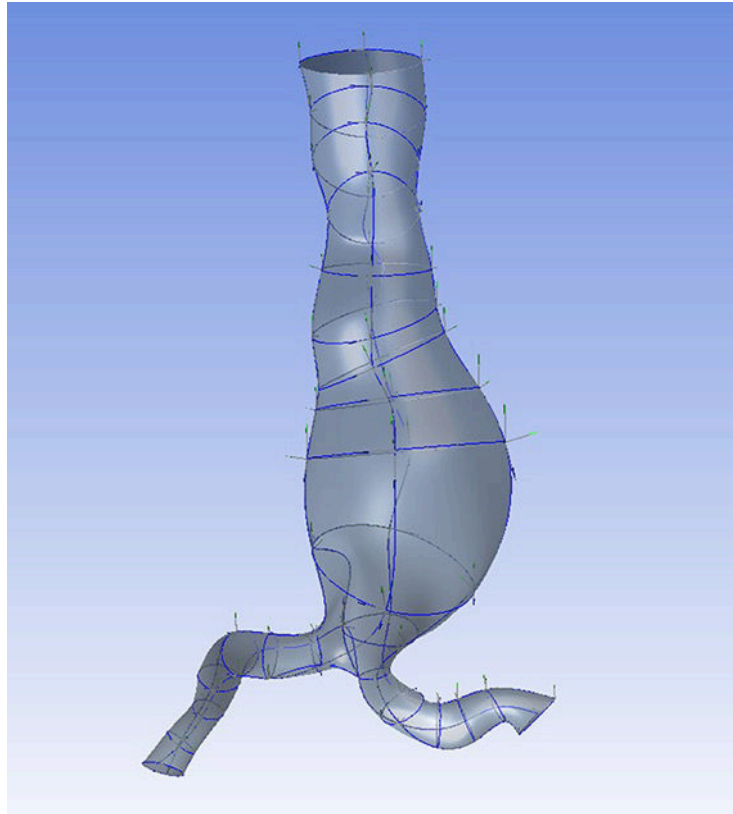


Fig. 2 From the CT-scan, contours of the aorta are exported in a software (Ansys DesignModeler) allowing a connection between them with a surface interpolation tool.

The original patient CT-scan was then modified to enhance the contrast between the vascular structure and the surrounding tissues, by artificially increasing the value of the vascular structure voxels to 500 Hounsfield Units (HU) (Fig. 3). This method enhanced every voxels within the contours initially extracted and could not separate thrombus and vessel lumen. Vessel centreline (aorta, iliac and renal arteries) and key point representations were then added to the patient CT-scan, using the same method. A 3 mm diameter cylindrical mesh was used for the centrelines, and a larger diameter (5 mm) spherical mesh was used for the key points. These additional features were included in the CT-scan, through the use of density values lying outside the range of those corresponding to human tissues (> 3000 HU).

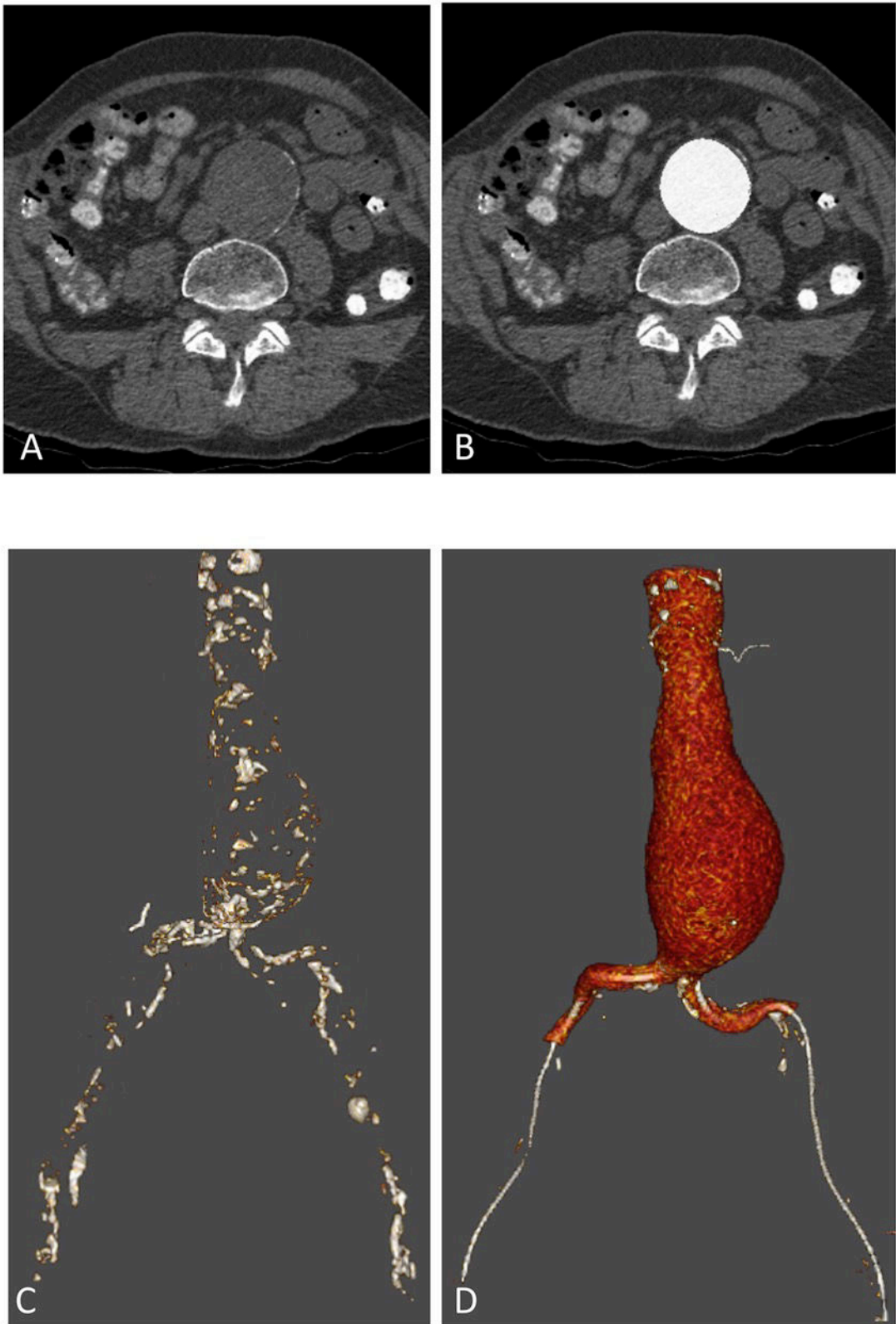


Fig. 3 Preoperative CT-scan before (A,C) and after (B,D) artificial enhancement on axial view (A, B) and on 3D view (C,D). Centerlines are added to the 3D view (D) and external iliac arteries not represented.

Intraoperative imaging

The surgical procedures were performed in the TheraImage Platform Angiosuite at the Rennes University Hospital, France. The virtually enhanced pre-operative CT-scan was then imported into the Syngo software (Siemens Healthcare, Forchheim, Germany). In order to construct the fusion image, this software was used to match the pre-operative CT-scan with an intraoperative Cone Beam CT, recorded with a 270° c-arm rotation (Artis Zeego; Siemens Healthcare). The methodology used to construct this type of fusion image has been fully described in previous papers(12, 13), and was also applied in the present study. This process allowed the virtually enhanced 3D vascular volume, including the centrelines and key points, represented by different colours (Fig. 4), to be projected onto the 2D live fluoroscopic image. The alignment of this projection was checked at the beginning of the procedure, by catheterizing the lowest renal artery with a 0.014 inch guidewire, which was later retrieved. For the thoracic case, the left subclavian artery was catheterized with the same method. Following completion of the procedure, the patency of the aortic collaterals, the effective exclusion of the aneurysm, and the absence of any endoleak, were verified by an experienced radiologist using a duplex scan. For the thoracic case, a cardiologist came at the end of the procedure to perform a transesophageal duplex ultrasound.

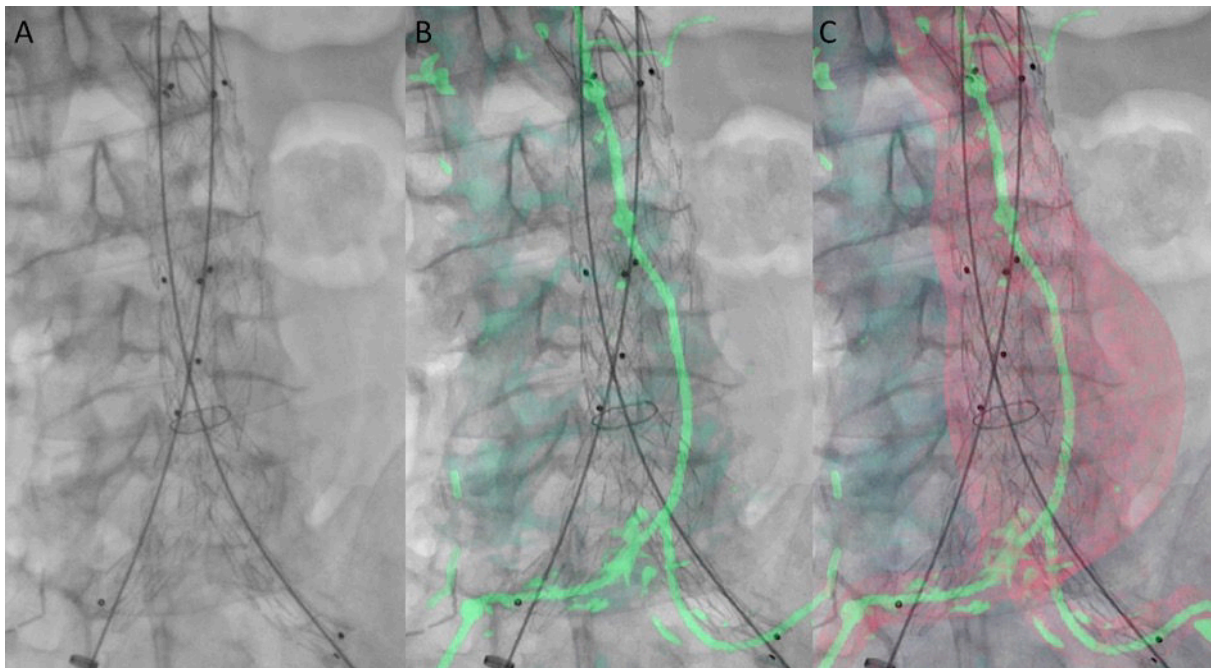


Fig.4: During the procedure, different information can be overlaid onto the native 2D fluoroscopic image (A). Centerlines and keys points can be projected (B), as the artificially enhanced aortic volume.

Post-operative imaging

A second duplex scan and a non-enhanced CT scan were performed before discharge, and again one month later (duplex scan only). For the thoracic case, a second transesophageal duplex was performed before discharge but not at one month (only CT scan). To assess the accuracy of the stent-graft deployment, specific distances were measured, identifying the proximal and distal landing zones on the pre- and post-operative scans. In the case of abdominal aneurysms, the distance (L1 pre) between the lowest renal artery and the planned landing zone (key point P2) was measured, in addition to the distance (L2 pre) between the origin of the internal iliac artery and the planned distal landing zone (key points P5 and P6).

In the case of thoracic aneurysm, these distances were measured between the subclavian artery and the proximal landing zone, and between the coeliac trunk and the distal landing zone. On the post-operative CT scan, the same measurements were performed: the distance (L1 post) between the top of the endograft (identified by gold markers) and the planned proximal landing zone (pre-operative key point P2); and the distance (L2 post) between the planned distal landing zone (key points P5 and P6) and the end of the endograft, were measured.

The differences between “L1 pre” and “L1 post”, and between “L2pre” and “L2 post”, were therefore considered to be the errors in stent-graft placement at the proximal and distal landing zones, respectively.

Statistical analysis

The data are presented as mean standard deviations for the quantitative variables, unless otherwise noted. The non-parametric Wilcoxon signed rank test was used to compare the variations in serum creatinine and eGFR levels.

Results

Six patients (one woman and five men, mean age 77.1 years) were treated for endovascular aneurysm repair (5 abdominal aneurysms and 1 descending thoracic aneurysm). The patients' demographic characteristics and pre-operative anatomic measurements are provided in Table 1. The mean preoperative serum creatinine level (Scr) and eGFR was 295 $\mu\text{mol/l}$ and 19.6 ml/min/1.73 m^2 respectively.

The procedures were performed under general anaesthesia. The percutaneous approach was used in all cases. Two Endurant, 2 Cook LP, and 1 Gore Excluder C3 stent-grafts were used. The technical success rate of these interventions was 100%. No contrast medium was used during any of the procedures. The mean fluoroscopic time was 21.1 min, and the mean radiation dose area was 8.1 mGy.m^2 . No intraoperative endoleak was observed on the post-operative duplex scan nor on those performed before discharge. The patient with a thoracic aneurysm was treated with a Valient Captivia delivery system, deployed below the subclavian artery and 45 mm above the celiac trunk. No endoleak was observed on transesophageal duplex.

The post-operative follow-up was free of complications in all cases. The mean length of hospital stay was 5.2 days. The variations in eGFR and serum creatinine levels are provided in Table 2. No significant variation in Scr/eGFR was observed at 3 days (mean Scr/eGFR=280/20.5), at 1 week (mean Scr/eGFR=301/19.2) and at 1 month (mean Scr/eGFR =322/18.7). One patient required definitive dialysis at 35 days follow-up, in the context of a coronary endovascular revascularization for an acute coronary syndrome. One type 2 endoleak was noted on the patient's duplex scan at 1 month follow-up. The mean stent-graft placement errors at the proximal and distal landing zones were 1.33 mm and 6.5 mm, respectively. The details of the various reference distances measured in each patient are presented in Table 3.

Discussion

CIN is not as infrequent as commonly believed. In addition to acute kidney failure, patients developing CIN are also more exposed to adverse long-term events (14). It is thus indispensable that new techniques be developed, in an effort to reduce the use of contrast media during endovascular procedures. Canyon et al.(15) have described the catheterization of the lowest renal artery during EVAR, with a mean contrast volume of 47 ml. This technique is simple, but still requires the use of a contrast medium. Alternatives to iodinated contrast agents, such as carbon dioxide (CO₂), have been proposed. As a consequence of respiratory elimination, CO₂ has no side effect on renal function, and the safety of its use in EVAR has been reported in several studies(16-18). Although no deterioration in renal function was reported in these studies, some of the data is contradictory. Whereas Chao et al.(16). reported longer fluoroscopy and operating room times, and increased radiation exposure, Criado et al.(17) observed the opposite effect. Recently, a prospective study(18) was conducted to assess the use of CO₂ for the detection of endoleaks in EVAR. In this study, the iodinated contrast agent appears to lead to better results than CO₂. Moreover, the widespread utilization of CO₂ is limited by the difficulties associated with its use: a dedicated injector is required, and most practitioners are unfamiliar with the administration protocol. Finally, the use of CO₂ leads to a risk of ischemia, resulting from the presence of undissolved gas in the bloodstream(19).

Fusion imaging is an emergent technology, which has been introduced into vascular surgery, and is practiced in hybrid rooms. This application can be used in computed-assisted surgery(20), thereby providing valuable information at the appropriate moment, contributing to decision making, and enhancing the security of endovascular procedures. Two studies(10, 21) have revealed a significant reduction in the use of contrast media during complex endovascular aneurysm repair, and Kobeiter et al.(22) have reported the first zero contrast agent endovascular aneurysm repair to be achieved with fusion imaging. Concerning X-ray exposure, some of the results are contradictory(21, 23), thus calling for confirmation of these preliminary outcomes. McNally et al(24) recently reported a significant decrease of all intraoperative data during fenestrated procedure: X-ray exposure, procedure time and contrast usage. From our own experience (>100 EVAR carried out in a hybrid room), X-ray exposure in the hybrid room is greater than in a standard operating room, but also depends on the use of c-arm equipment.

The use of fusion imaging with a non-enhanced pre-operative CT has not been previously described. The advantage of our process is that it leads to an overlay of not only the 3D aortic volume, but also the sizing information. In the first case treated by our team, since the neck diameter was irregular it was decided to deploy the endograft 11 mm below the lowest renal artery. By overlaying key sizing points (P2), it was thus possible to respect the planning. Although the pre-operative image processing required the participation of a team experienced in the use of this technology, it is now possible to apply this software process to any non-enhanced CT-scan. The implementation of this software clearly has no side effects, and specific skills are no longer required during the procedure. Fusion with pre-operative magnetic resonance angiography (MRA) has also been reported, for the treatment of an internal iliac aneurysm(25). The sizing procedure for EVAR with MRA imagery is

more complex. However, the pre-operative fusion of an MRA image and a non-enhanced CT-scan (then used for intraoperative fusion) could be an advantageous solution for patients with CKD.

Our protocol has some limitations. The process requires manual contouring of the aorta on the non-injected scan. This step is assisted by the software, but nevertheless takes approximately 30 minutes. The whole process is therefore difficult to use in emergency situations. This technology is not currently available elsewhere than in our centre. The long-term outcome of procedures using this technology remains to be determined. As mentioned in the description of the technique, the artificial enhancement cannot assess the location of the thrombus. But we usually size EVAR adventice to adventice, so thrombus is therefore no important. Even though there was thrombus at the proximal neck, these patients would underwent EVAR because they were deemed unfit for open repair. The detection of any endoleak after completion of the procedure could be underestimated, because the ultrasound techniques dedicated to vascular procedures could be less sensitive than those used during follow-up examinations. Nevertheless, radiologists have confirmed that a significant endoleak can be realistically detected, even with the ultrasound devices commonly employed in vascular procedures. The positional errors in stent-graft placement reported in our study are reasonable. Even when procedures are carried out with a contrast agent, this parameter is rarely measured. The distal landing zone errors are greater than the proximal landing zone errors, which can be explained by the deformation of iliac arteries resulting from the use of stiff guidewires. There are differences in the iliac artery lengths, between those measured on the pre-operative CT-scan and those measured during procedures. This discrepancy can lead to accidental hypogastric coverage, and we are currently evaluating the use of numerical simulations to anticipate such deformations(26).

Conclusion

In the present study, we describe the first known implementation of an EVAR procedure without the use of any pre- or intraoperative contrast agents. This was achieved through the use of specific software applied to fusion imaging. The artificial enhancement of CT-scans is a new process, among various alternatives to the use of iodinated contrast agents, and is intended for the case of patients with severe CKD. Long-term results with a larger cohort are needed, before the accuracy of this technology can be confirmed.

Acknowledgments

The authors are indebted to the Centre of Clinical Investigation and Technological Innovation 804 for its support in the processing of the imaging data.

This study was carried out at the experimental TherA-Image platform (Rennes, France), and was supported by Europe FEDER.

References

1. Walsh SR, Tang TY, Boyle JR. Renal consequences of endovascular abdominal aortic aneurysm repair. *J Endovasc Ther.* 2008;15(1):73-82.
2. Rundback JH, Nahl D, Yoo V. Contrast-induced nephropathy. *J Vasc Surg.* 2011;54(2):575-9.
3. Solomon R. Contrast media nephropathy--how to diagnose and how to prevent? *Nephrol Dial Transplant.* 2007;22(7):1812-5.
4. Solomon R, Dauerman HL. Contrast-induced acute kidney injury. *Circulation.* 2010;122(23):2451-5.
5. Ohno I, Hayashi H, Aonuma K, Horio M, Kashihara N, Okada H, et al. Guidelines on the use of iodinated contrast media in patients with kidney disease 2012: digest version : JSN, JRS, and JCS Joint Working Group. *Clin Exp Nephrol.* 2013;17(4):441-79.
6. Ahuja TS, Niaz N, Agraharkar M. Contrast-induced nephrotoxicity in renal allograft recipients. *Clin Nephrol.* 2000;54(1):11-4.
7. Chou SH, Wang ZJ, Kuo J, Cabarrus M, Fu Y, Aslam R, et al. Persistent renal enhancement after intra-arterial versus intravenous iodixanol administration. *Eur J Radiol.* 2011;80(2):378-86.
8. Lufft V, Hoogestraat-Lufft L, Fels LM, Egbeyong-Baiyee D, Tusch G, Galanski M, et al. Contrast media nephropathy: intravenous CT angiography versus intraarterial digital subtraction angiography in renal artery stenosis: a prospective randomized trial. *Am J Kidney Dis.* 2002;40(2):236-42.
9. Scanlon PJ, Faxon DP, Audet AM, Carabello B, Dehmer GJ, Eagle KA, et al. ACC/AHA guidelines for coronary angiography. A report of the American College of Cardiology/American Heart Association Task Force on practice guidelines (Committee on Coronary Angiography). Developed in collaboration with the Society for Cardiac Angiography and Interventions. *J Am Coll Cardiol.* 1999;33(6):1756-824.
10. Tacher V, Lin M, Desgranges P, Deux JF, Grunhagen T, Becquemin JP, et al. Comparison of Two-dimensional (2D) Angiography, Three-dimensional Rotational Angiography, and Preprocedural CT Image Fusion with 2D Fluoroscopy for Endovascular Repair of Thoracoabdominal Aortic Aneurysm. *J Vasc Interv Radiol.* 2013.
11. Kaladji A, Lucas A, Kervio G, Haigron P, Cardon A. Sizing for endovascular aneurysm repair: clinical evaluation of a new automated three-dimensional software. *Ann Vasc Surg.* 2010;24(7):912-20.
12. Dijkstra ML, Eagleton MJ, Greenberg RK, Mastracci T, Hernandez A. Intraoperative C-arm cone-beam computed tomography in fenestrated/branched aortic endografting. *J Vasc Surg.* 2011;53(3):583-90.
13. Kaladji A, Dumenil A, Castro M, Haigron P, Heautot JF, Haulon S. Endovascular aortic repair of a postdissecting thoracoabdominal aneurysm using intraoperative fusion imaging. *J Vasc Surg.* 2013;57(4):1109-12.
14. Solomon RJ, Mehran R, Natarajan MK, Doucet S, Katholi RE, Staniloae CS, et al. Contrast-induced nephropathy and long-term adverse events: cause and effect? *Clin J Am Soc Nephrol.* 2009;4(7):1162-9.

15. Canyigit M, Cetin L, Uguz E, Algin O, Kucuker A, Arslan H, et al. Reduction of iodinated contrast load with the renal artery catheterization technique during endovascular aortic repair. *Diagn Interv Radiol.* 2013;19(3):244-50.
16. Chao A, Major K, Kumar SR, Patel K, Trujillo I, Hood DB, et al. Carbon dioxide digital subtraction angiography-assisted endovascular aortic aneurysm repair in the azotemic patient. *J Vasc Surg.* 2007;45(3):451-8; discussion 8-60.
17. Criado E, Upchurch GR, Jr., Young K, Rectenwald JE, Coleman DM, Eliason JL, et al. Endovascular aortic aneurysm repair with carbon dioxide-guided angiography in patients with renal insufficiency. *J Vasc Surg.* 2012;55(6):1570-5.
18. Huang SG, Woo K, Moos JM, Han S, Lew WK, Chao A, et al. A prospective study of carbon dioxide digital subtraction versus standard contrast arteriography in the detection of endoleaks in endovascular abdominal aortic aneurysm repairs. *Ann Vasc Surg.* 2013;27(1):38-44.
19. Nadolski GJ, Stavropoulos SW. Contrast alternatives for iodinated contrast allergy and renal dysfunction: options and limitations. *J Vasc Surg.* 2013;57(2):593-8.
20. Kaladji A, Lucas A, Cardon A, Haigron P. Computer-aided surgery: concepts and applications in vascular surgery. *Perspect Vasc Surg Endovasc Ther.* 2012;24(1):23-7.
21. Sailer AM, de Haan MW, Peppelenbosch AG, Jacobs MJ, Wildberger JE, Schurink GW. CTA with fluoroscopy image fusion guidance in endovascular complex aortic aneurysm repair. *Eur J Vasc Endovasc Surg.* 2014;47(4):349-56.
22. Kobeiter H, Nahum J, Becquemin JP. Zero-contrast thoracic endovascular aortic repair using image fusion. *Circulation.* 2011;124(11):e280-2.
23. Hertault A, Maurel B, Sobocinski J, Martin Gonzalez T, Le Roux M, Azzaoui R, et al. Impact of Hybrid Rooms with Image Fusion on Radiation Exposure during Endovascular Aortic Repair. *Eur J Vasc Endovasc Surg.* 2014.
24. McNally MM, Scali ST, Feezor RJ, Neal D, Huber TS, Beck AW. Three-dimensional fusion computed tomography decreases radiation exposure, procedure time, and contrast use during fenestrated endovascular aortic repair. *J Vasc Surg.* 2014.
25. Sadek M, Berland TL, Maldonado TS, Rockman CB, Mussa FF, Adelman MA, et al. Use of preoperative magnetic resonance angiography and the Artis zeego fusion program to minimize contrast during endovascular repair of an iliac artery aneurysm. *Ann Vasc Surg.* 2014;28(1):261 e1-5.
26. Kaladji A, Dumenil A, Castro M, Cardon A, Becquemin JP, Bou-Said B, et al. Prediction of deformations during endovascular aortic aneurysm repair using finite element simulation. *Comput Med Imaging Graph.* 2013;37(2):142-9.

3.10 Synthèse

Dans ce chapitre nous avons vu concrètement comment les technologies actuelles permettent de mettre en œuvre le concept de pose d'endoprothèse assistée par ordinateur. Il est possible de guider le geste en s'appuyant sur une restitution peropératoire de la planification de l'intervention. Cela contribue à diminuer certaines complications potentielles liées à la néphrotoxicité des produits de contraste et aux effets déterministes et stochastiques des rayonnements ionisants. Pour être pleinement utile et appropriée, la fusion d'images nécessite d'être « personnalisée », i.e adaptée au type de procédure, de pathologie et de patients comme il a été montré à travers les articles publiés de ce chapitre.

Parmi les limites de la fusion qui n'ont pas été encore abordées, il existe deux points qui freinent son utilisation. Le premier est celui des déformations artérielles liées à l'introduction du matériel rigide introduit dans les artères et qui sera abordé dans le chapitre suivant. Le deuxième est celui du support technologique qui permet la fusion de données. Elle est assurée grâce aux environnements hybrides équipés des systèmes d'imagerie robotisés permettant de faire un recalage de données mais n'est pas faisable avec les systèmes d'imagerie mobiles qui équipent encore la majorité des blocs opératoires de chirurgie vasculaire. Il existe des solutions à travers des interfaces de réalité augmentée qui ne seront pas abordées dans ce travail et qui sont au stade préclinique avec des prototypes fonctionnels qui font l'objet d'une évaluation actuellement (Station d'assistance EndoNaut, Therenva).

Chapitre 4 Simulation numérique et déformations artérielles

Ce chapitre est consacré aux déformations artérielles qui se produisent pendant l'intervention. Leur implication dans la mise en défaut du recalage rigide permettant la fusion d'images a été évoquée. Leurs conséquences seront présentées selon que l'on s'intéresse au sizing ou à l'intervention de pose de l'endoprothèse. Nos travaux s'inscrivent dans la problématique plus générale des interventions sur les tissus mous et de la prise en compte des déformations dans l'assistance par ordinateur. Nous verrons quelles solutions sont envisageables et ont été parfois retenues pour les traiter dans d'autres domaines. Dans le domaine des interventions vasculaires, cette problématique des déformations est connue mais aucune solution n'a été proposée. La simulation numérique est la solution qui a été choisie ici. Nous expliquerons les raisons de ce choix, puis la méthodologie globale pour traiter les déformations sera présentée. Nous reportons en fin de chapitre un article qui propose une méthode de simulation prédictive des déformations à partir des données d'imagerie pré-opératoire. Cette contribution a été réalisée dans le cadre d'un projet plus global (ANR-AngioVision) dont la finalité était de proposer un système d'assistance à la pose d'endoprothèse aortique en exploitant et en mutualisant au maximum les informations disponibles aux différents stades d'observation (pré, per et postopératoire). Au sein de ce projet ambitieux, notre travail a porté plus spécifiquement sur la définition des conditions aux limites et le paramétrage du modèle de simulation numérique de déformations artérielles lors de la pose d'endoprothèse aortique.

4.1 Problématique médicale

Nous avons vu que la réalité augmentée pouvait apporter une contribution significative au clinicien pendant l'intervention en lui permettant de visualiser des éléments virtuels (mais non modélisés) dans l'environnement réel. Nous avons vu que la mise en correspondance des images monomodales mais de dimensionnalité différente était possible grâce à une procédure de recalage rigide basée essentiellement sur l'image des structures osseuses qui ne se déforment pas. Dans ce type d'approche, on fait l'hypothèse que les autres structures tissulaires de l'image sont bien alignées lorsque la superposition des structures osseuses entre les deux images à mettre en correspondance est correcte. Cela suppose que ces structures ne soient pas déformables.

Par essence, les vaisseaux sont des tissus mous et donc soumis à des déformations d'origine différente. Lors du cycle cardiaque, il a été décrit que le diamètre aortique thoracique peut varier de 3 à 12% en fonction du cycle cardiaque et de 2 à 20% en surface(139), voire jusqu'à 30% au niveau de l'aorte ascendante(140). Lors de la flexion des articulations, les artères situées en regard sont également soumises à des phénomènes de distorsion dans tous les plans(141). Enfin, pendant une intervention, du matériel

endovasculaire de rigidité variable est introduit dans les artères afin de réaliser le geste. Lors de la pose d'une endoprothèse aortique, il est ainsi nécessaire d'introduire des guides très rigides (extra-stiff) afin d'avoir un support fiable et correct pour monter dans un deuxième temps l'endoprothèse. Cette dernière est également insérée via un lanceur (ou porte stent) qui ajoute encore de la rigidité et entraîne une déformation plus ou moins importante des artères lors des procédures endovasculaires aortiques.

4.2 Conséquences des déformations artérielles sur le sizing

Comme il a été mentionné au chapitre 1, la première étape du traitement endovasculaire est le sizing. Celui-ci est réalisé sur le scanner préopératoire donc non déformé par la présence de matériel dans les artères. Le choix de l'endoprothèse est donc basé sur des mesures qui seront soumises à des variations peropératoires liées aux déformations qui ne sont pas quantifiables pour le moment mais uniquement anticipées par l'expérience de l'opérateur. Ces variations de longueur peropératoire peuvent au maximum être responsable de couverture accidentelle d'artères collatérales telles que les artères rénales ou iliaques internes (Fig. 28) qui sont les plus à risque lors de la mise en place d'une endoprothèse bifurquée.

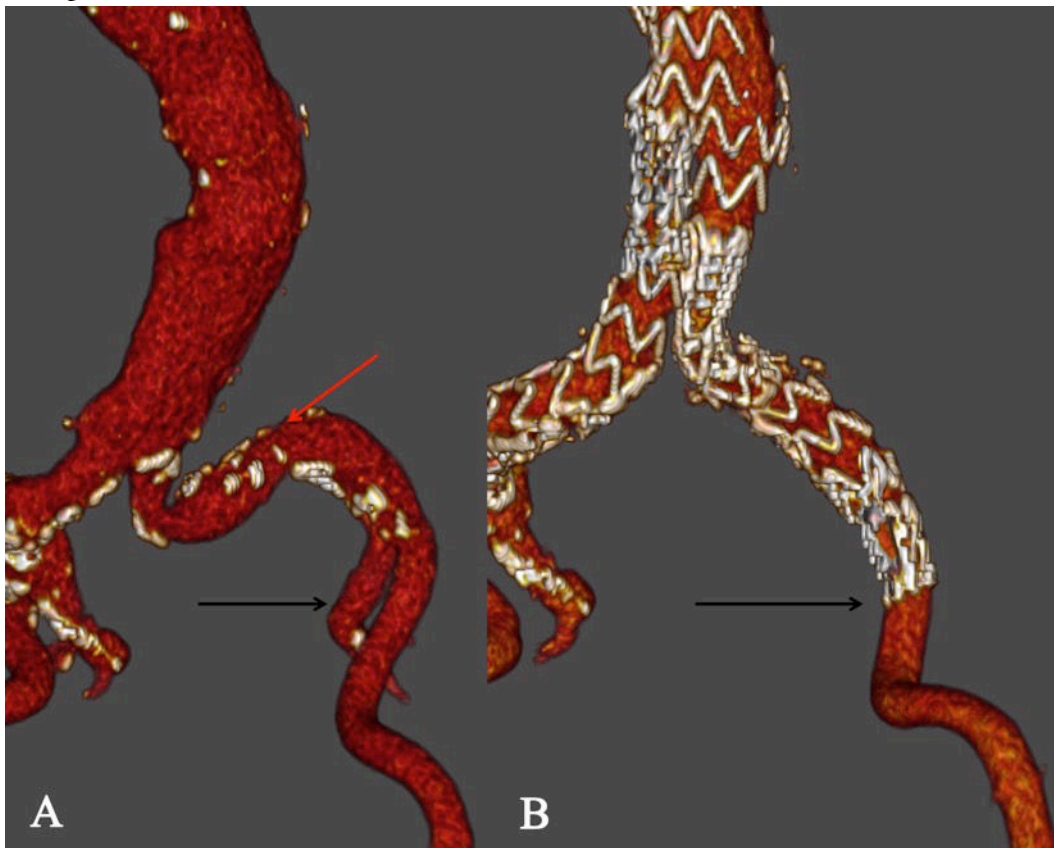


Figure 28. Exemple d'un cas de patient présentant une tortuosité importante de l'artère iliaque commune gauche (A – flèche rouge). Les déformations peropératoires ont entraîné un raccourcissement et un redressement de l'artère iliaque commune à l'origine d'une couverture accidentelle de l'artère iliaque interne (flèche noire) par l'endoprothèse

Actuellement, aucun outil ne permet de prédire et de quantifier ces déformations. Les mesures de longueur peropératoire sur sonde graduée sont soumises au même problème d'erreur de parallaxe. Dans les salles hybrides, on pourrait envisager de réaliser un CBCT injecté, matériel en place, pour ensuite mesurer les longueurs sur une reconstruction 3D avec extraction d'une ligne centrale. Cependant cette solution est difficilement envisageable pour plusieurs raisons. Cette procédure augmenterait de façon significative l'irradiation et la quantité de produit de contraste. La segmentation puis l'extraction de la ligne centrale sur des images CBCT est soumis au problème des artefacts et du bruit des images (Fig. 29) qui rendrait cette étape longue, peu robuste et finalement non faisable en routine clinique. L'anticipation des ces déformations paraît plus raisonnable et compatible avec la pratique.

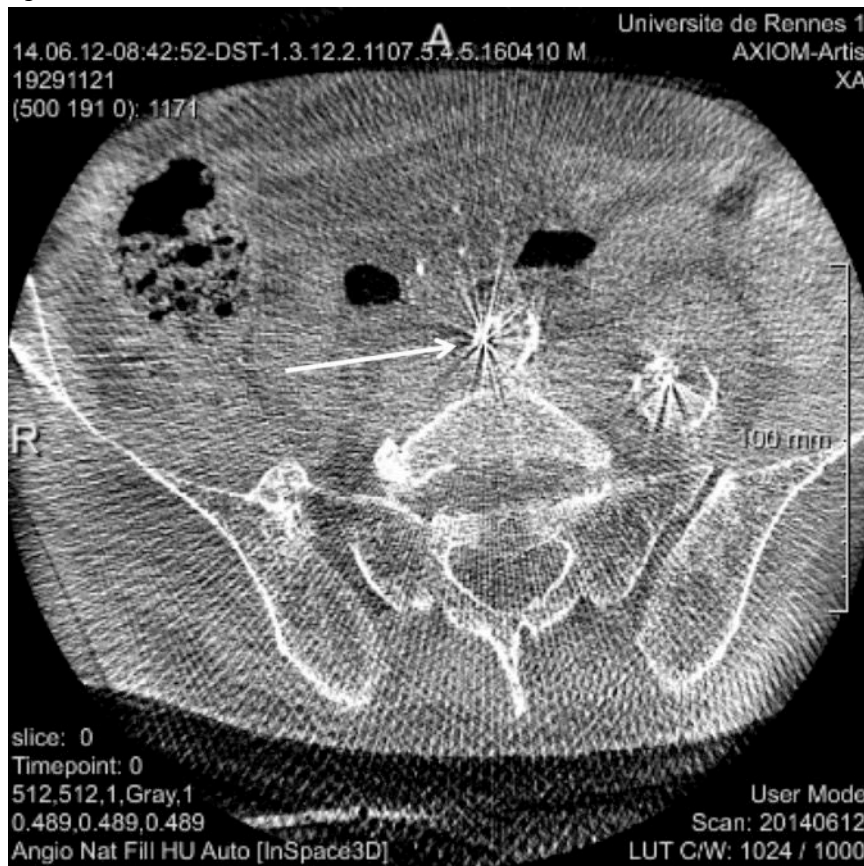


Figure 29. Image CBCT peropératoire avec présence d'un guide rigide (flèche blanche) générant des artefacts en plus du bruit lié à la nature CBCT des images

4.3 Conséquences des déformations artérielles sur la fusion

L'introduction des guides rigides dans des artères plus ou moins sinueuses va avoir pour conséquence une déformation assimilée à une trajectoire plus ou moins rectiligne selon l'incidence de vue. Lors de la fusion du CT préopératoire, cette déformation n'est pas prise en compte. Dans une salle hybride, le seul moyen de naviguer avec un *3D roadmapping* prenant en compte les déformations est de réaliser un CBCT injecté peropératoire. Sur le

plan visuel, cette approche entraîne inévitablement une discordance entre la localisation réelle des instruments et la projection de la structure aorto-iliaque (Fig. 30).

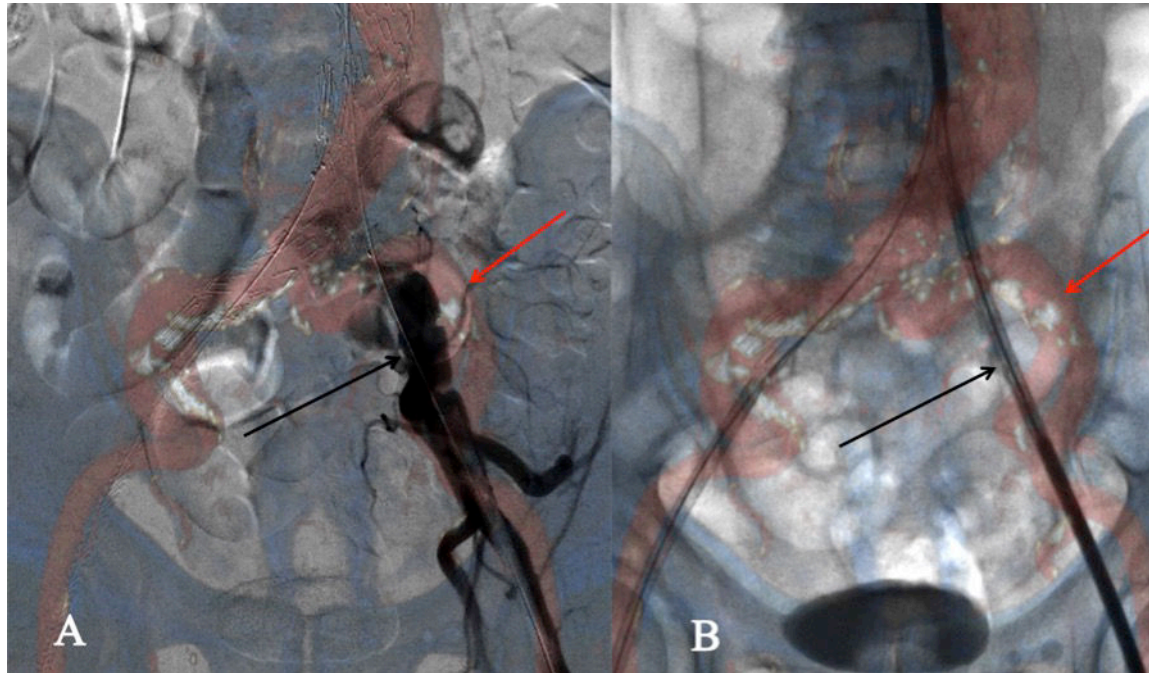


Figure 30. Images de fusion montrant le décalage entre la localisation réelle peropératoire des vaisseaux (artère iliaque gauche, flèche noire en A) et leur localisation par la projection du scanner fusionné (flèche rouge en A). Cette mise en défaut de la fusion a pour conséquence une mauvaise localisation des instruments lors de la navigation (B)

Comme pour le sizing, cette discordance est surtout prononcée au niveau des artères iliaques et peut rendre la fusion inutilisable. Ces déformations sont la principale source d'erreur dans le recalage, qu'il soit 3D/2D ou 3D/3D (117, 142). Ce point est systématiquement souligné dans toutes les publications rapportant l'utilisation de la fusion d'images dans le traitement endovasculaire aortique (117, 132, 136, 143).

4.4 Approches envisageables

4.4.1 Modèle statistique

La résolution de ces questions de discordances pré et peropératoires pourrait être envisagée au moyen de méthodes de recalage non-rigide (ou. élastique, non-linéaire). Une procédure endovasculaire aortique dans une salle hybride rend homogène la dimensionnalité et la nature des images pré et peropératoires (3D/3D – images de type CT) ce qui pourrait simplifier en partie le recalage. A notre connaissance, aucun travail n'a été publié sur la mise en correspondance d'images CT 3D préopératoire/CBCT 3D peropératoire lors des procédures endovasculaires aortiques. En théorie, une acquisition CBCT injectée peropératoire permettrait d'avoir des données utilisables pour un recalage élastique. Un des

premiers problèmes rencontrés est la taille du volume d'acquisition en une seule rotation avec les c-arm actuels. Le champ d'acquisition reste inférieur à celui du CT préopératoire et ne permettrait pas d'évaluer les déformations sur toute la structure vasculaire.

Plusieurs travaux ont cependant été publiés dans d'autres domaines. Dans le cadre de la radiothérapie de la prostate, Cazoulat et al.(144) ont récemment proposé une approche de recalage non rigide entre un CT préopératoire et des CBCT acquis au cours des fractions de traitement afin de monitorer la dose recue par les organes à risques déformables (vessie, rectum) []. En neurochirurgie les interventions sur le cerveau sont également soumises à des déformations notamment lors de l'ouverture de la dure mère. Le cerveau s'affaisse sous l'effet de la gravité et se déforme. La mise en correspondance par recalage rigide des images pré et peropératoires est alors mise en défaut. Ce problème, connu sous le nom de « brain shift », est bien connu et de nombreux travaux ont été publiés pour tenter de le compenser. Parmi les solutions proposées, en dehors de modèles biomécaniques par éléments finis, on retrouve des approches de compensation des déformations par recalage non linéaire. Deux grandes voies sont décrites.

Des méthodes iconiques basées intensité(145) ont été rapportées et passent par une phase de recalage rigide multimodale IRM préopératoire – échographie peropératoire. Après cette étape, un recalage non rigide monomodale sur des échographies peropératoires est réalisé afin de mettre les déformations à jour au fur et à mesure de l'intervention(146).

D'autres méthodes basées sur la mise en correspondance de contours ou surfaces sont réalisées quant à elles en une seule étape de recalage. Après l'extraction d'attributs géométriques homologues dans les images pré et peropératoire, une mise en correspondance de ces amers est effectuée puis la déformation est extrapolée au reste de l'image(147). Cette technique nécessite une segmentation précise des images. Or dans le cadre des images CBCT nous avons vu que la segmentation pouvait être rendue difficile car le rapport signal/bruit est faible en raison de la nature de ces images mais aussi à cause de la présence de matériel dans les artères au moment de l'acquisition. Enfin, un autre inconvénient des techniques de compensations peropératoires des déformations par recalage élastique est le temps de calcul qui ne serait pas compatible, a priori, avec la pratique clinique au regard des données issues du « brain shift ».

La seule utilisation rapportée du recalage non linéaire dans le domaine des endoprothèses aortiques concerne la quantification des déformations pré et post opératoires(148). Dans cette approche, une segmentation de l'aorte sur le scanner pré et postopératoire est réalisée. Les lignes centrales sont ensuite extraites automatiquement (que sur les régions d'intérêt). Après une phase de recalage rigide entre le CT pré et postopératoire, un recalage non linéaire des structures extraites est réalisé et permet d'obtenir les champs de déformations de l'aorte. Là encore, l'application d'une telle méthode aux déformations peropératoires se confronterait au problème de segmentation de l'image peropératoire, au temps de calcul (qui n'était pas rapporté dans l'étude de Demirci et al) et à la nécessité de réaliser des acquisitions 3D supplémentaires.

Pour quantifier les déformations, on pourrait envisager de créer par exemple un modèle statistique à partir d'un grand nombre de cas afin d'estimer pour un patient donné la déformation. Faut-il encore pouvoir mesurer et décrire les déformations sur cet échantillon. De plus, les propriétés mécaniques des artères (influençant obligatoirement les déformations) sont dépendantes de variables complexes à appréhender telles que la

présence, la diffusion et l'ampleur des calcifications et du thrombus. Ces paramètres sont très variables et imposeraient d'avoir un échantillon très large (plusieurs centaines de patients) avant d'avoir un modèle statistique robuste. Enfin, des acquisitions peropératoires 3D supplémentaires sur chaque patient seraient là encore nécessaires. Cette approche n'apparaît pas réaliste et faisable.

4.5 Simulation spécifique patient des déformations artérielles

Cette étude amont sur la simulation prédictive et spécifique patient des déformations artérielles a été abordée au moyen de la simulation numérique par éléments finis (FEM – finite elements methods). Plutôt que le développement d'un modèle biomécanique fin, les travaux se sont focalisés sur l'élaboration d'un modèle macroscopique des déformations. La méthode mise en oeuvre vise à prédire à partir des données d'imagerie CT préopératoires, la résultante des déformations peropératoires causées par un dispositif endovasculaire tubulaire initialement (complètement) introduit dans la structure vasculaire (structure aorto-iliaque). Ce dispositif peut être un guide rigide ou un cathéter porte stent.

La méthode des éléments finis est utilisée pour résoudre numériquement des équations aux dérivées partielles (EDP). Ces équations pouvant présenter de nombreuses solutions, des conditions aux limites doivent être définies afin de contraindre le problème. Afin d'autoriser une résolution numérique, liée au calcul des champs de déplacement et de déformations de l'aorte dans notre cas, la méthode FEM consiste à discrétiser l'espace ou les structures d'intérêt par des éléments finis pour approximer une solution correspondant à la résolution d'un problème mathématique continu à l'origine.

Dans la suite, nous exposons les principales étapes méthodologiques de la construction du modèle qui pourra être utilisé pour prédire ou quantifier les déformations. Les détails méthodologiques sont précisés dans l'article reporté à la fin de ce chapitre. Intuitivement, les déformations sont directement liées à des paramètres spécifiques au patient et aux instruments utilisés. L'anatomie vasculaire peut être plus ou moins déformée par les guides rigides selon la tortuosité ou les calcifications artérielles, qui sont très variables selon les patients. Il est donc essentiel de prendre en compte les caractéristiques anatomiques et tissulaires de façon spécifiques à chaque patient. Ces informations sont visibles sur le scanner et il est possible de les utiliser pour le paramétrage de la simulation.

Parmi les instruments endovasculaires utilisés, seul le guide rigide permettant la montée de l'endoprothèse a été modélisé dans cette étude. Il s'agit du principal facteur « déformant » au cours de l'intervention et qui contribue à modifier l'anatomie vasculaire par rapport au scanner préopératoire. Ce dispositif endovasculaire a été modélisé par une poutre de section circulaire avec une loi de comportement linéaire élastique. Les propriétés du guide ont été extraites par des tests mécaniques adaptés (cf. article).

La géométrie artérielle dans le modèle biomécanique présenté ici est issue du scanner préopératoire afin de prendre en compte les tortuosités, les longueurs et les diamètres artériels. Le logiciel EndoSize a été utilisé pour segmenter les structures

vasculaires. Ces structures ont été extraites par contours actifs et décrites par des courbes (de type B-spline) dans des plans orthogonaux à la ligne centrale des vaisseaux. Les coordonnées des points et des plans utilisés pour ces contours étaient exportées vers le logiciel de simulation.

Le maillage décrivant la paroi de l'aorte a été construit à partir des contours importés. Les contours sont liés entre eux au moyen d'une interpolation surfacique pour recréer l'ensemble de l'anatomie vasculaire. A partir de cette géométrie composée d'un nombre de points (ou d'éléments) infinis, un maillage a été créé (discrétisation). Des valeurs d'épaisseur de paroi artérielle typique issues de la littérature ont été appliquées.

Une loi linéaire élastique a été retenue pour décrire le comportement de la structure vasculaire. La qualité pariétale a été exploitée afin de définir de manière adaptative (en fonction de l'imagerie préopératoire) les propriétés des matériaux. Afin de prendre en considération les propriétés artérielles locales (portions saines, calcifications), les valeurs du module de Young sont adaptées au moyen d'une loi établissant la correspondance avec l'information de densité des structures fournies par le scanner.

L'élaboration du modèle a consisté : (i) à définir les conditions aux limites au regard de considérations anatomo-mécaniques issues de la littérature et des connaissances des experts chirurgiens et (ii) à établir des relations avec l'imagerie préopératoire afin de rendre l'approche spécifique patient.

Dans ce type d'approche, il existe un lien étroit entre le scanner et la simulation puisque le scanner permet non seulement de définir la géométrie 3D du maillage mais contribue également à paramétrer ses propriétés mécaniques. La définition des conditions aux limites est une composante essentielle de la modélisation. Elle a pour objectif de décrire l'influence de « l'environnement anatomique » sur la structure vasculaire. Dans la solution proposée, la définition des conditions aux limites consistait à contraindre au moyen de supports élastiques les déplacements des structures vasculaires au regard des tissus anatomiques entourant l'aorte: attaches anatomiques par les branches collatérales, proximité et liens avec la colonne vertébrale... Ces données géométriques caractéristiques de l'anatomie ont été obtenues à partir du scanner préopératoire et exportées avec le logiciel EndoSize. La correspondance entre les données géométriques et mécaniques a été établie au cours du paramétrage du modèle biomécanique.

Un schéma de résolution numérique implicite a été adopté pour la simulation. Préalablement au lancement de la simulation, une précontrainte axiale a été appliquée aux artères et modulée en fonction du degré de tortuosité de l'artère iliaque afin de se rapprocher des conditions in-vivo. Les interactions outil / tissus ont été modélisées par un contact sans frottements. Au début de la simulation, le guide est positionné sur une ligne qui le contraint à l'intérieur de la structure vasculaire et minimise son énergie de flexion. Le contact entre le guide rigide et la structure aorto-iliaque est ensuite activé et les déplacements imposés sont progressivement annulés jusqu'à l'obtention de l'état d'équilibre du modèle.

Afin d'établir plus finement et paramétrer ces conditions aux limites, une confrontation de la simulation avec la réalité a été nécessaire. Elle a été réalisée sur un groupe de cas d'apprentissage en comparant la position du guide simulé dans sa position d'équilibre (i.e juste avant le déploiement de l'endoprothèse) par rapport au guide réel, visualisé sur les images de fluoroscopie. La comparaison a été possible après une phase de

recalage rigide 3D/2D géométrique entre l'image de fluoroscopie et les résultats de la simulation. La distance entre les guides a été quantifiée pour évaluer l'erreur de simulation. Pour évaluer la part de l'erreur liée au recalage, la distance entre les lignes centrales pré et peropératoires utilisées pour le recalage a également été quantifiée.

Dans ce travail nous avons ainsi pu proposer une première approche de simulation FEM anatomo-mécanique pour estimer la résultante des déformations per-opératoires à partir des données d'imagerie préopératoire (angioscanner). Considérant le dispositif endovasculaire initialement introduit dans la structure anatomique, la solution approchée proposée s'appuie sur une analyse implicite. Une phase d'apprentissage a permis de paramétrer le modèle, et plus précisément les conditions aux limites (raideur des supports élastiques et degré de précontrainte) par mise en correspondance de la simulation 3D préopératoire avec les images 2D peropératoires. Des lois permettant le passage des données « images » spécifiques patients aux données « biomécaniques » ont été identifiées par une régression polynomiale afin d'obtenir un modèle unique adaptatif. Cette solution approchée s'est avérée prédictive sur les cas et configurations anatomiques considérés et permet d'obtenir une bonne estimation des déformations peropératoires à partir des données préopératoires. Une première validation de cette approche a pu être réalisée en considérant un groupe d'apprentissage de 10 patients et un groupe test de 4 patients.

Outres les perspectives en termes de planification et d'assistance à la pose de l'endoprothèse, ces travaux offrent aussi la possibilité de quantifier les déformations peropératoires et d'en analyser les conséquences.

4.7 *Article n°5*: Prediction of deformation during endovascular aortic aneurysm repair using finite element simulation

Adrien Kaladji, Aurélien Dumenil, Miguel Castro, Alain Cardon, Jean-Pierre Becquemin, Benyebka Bou-saïd, Antoine Lucas, Pascal Haigron

Publié dans : *Computerized Medical Imaging and Graphics* 2013 Mar;37(2):142-9

Abstract

During endovascular aortic aneurysm repair (EVAR), the introduction of medical devices deforms the arteries. The aim of the present study was to assess the feasibility of finite element simulation to predict arterial deformations during EVAR. The aortoiliac structure was extracted from the preoperative CT angiography of fourteen patients who underwent EVAR. The simulation consists in modeling the deformation induced by the stiff guidewire used during EVAR. The results of the simulation were projected onto the intraoperative images, using a 3D/2D registration. The mean distance between the real and simulated guidewire was 2.3 ± 1.1 mm. Our results demonstrate that finite element simulation is feasible and appear to be reproducible in modeling device/tissue interactions and quantifying anatomic deformations during EVAR.

Introduction

The deployment of an aortic stent graft requires the introduction of rigid sheaths and guidewires via a femoral access, which then leads to deformations of the vascular structures, which by nature are soft. This is the main source of rigid registration errors when the preoperative 3-dimensional (3D) computed tomography angiography (CTA) is overlaid onto the 2-dimensional (2D) fluoroscopy images taken during endovascular abdominal aortic aneurysm (AAA) repair. When these intraoperative arterial deformations occur, they lead also to length changes, of the iliac arteries in particular. These arteries are measured at the time of sizing, in order to determine, from a limited catalogue, which stent graft is the most suitable for the patient. This process leads to an obvious paradox: the deformations are not objectively taken into account at the time of sizing/planning and of guiding of the procedure, whereas the stent graft is deployed inside a deformed artery, which will not have the same length as that measured on the CTA. Currently, the physician anticipates such deformations, on the basis of their experience, but not on physical or statistical deformation data.

A few works have focused on computer aided navigation to assist endovascular repair of complex aortic aneurysms. Indeed, most of vascular surgeons work with a standard intra-operative 2D fluoroscopy-like imaging. For endovascular aortic aneurysm repair (EVAR), the best imaging to guide the intervention is the superimposition of the pre-operative CT volume onto the intra-operative imaging environment thanks to a registration process¹. Intensity based^{2,3} and feature based^{4,5} 3D/2D rigid registration methods have been considered. Due to intra-operative deformations of vascular structures it is difficult to achieve an accuracy of about one millimeter. More recent works integrated non-rigid registration to take into consideration local deformations, of the renal ostia, observed between 3D CT pre-operative data and intra-operative images. The results reported from use of the image-guided surgery system during 23 procedures showed that the method was within a target accuracy of 3 mm in 78 % of cases. The deformation of the iliac arteries caused by the introduction of stiff endovascular tools was not taken into account. Otherwise several works attempted to implement Finite Element Methods (FEM) based simulation in the context of endovascular procedures. They were intended to deal with issues related to the understanding and the anticipation of aneurysm rupture risk, of strain, migration and endoleaks at the stent, in their pre-computed implementation⁶⁻⁸ or to deal with catheterization simulation issues in their interactive / real time implementation^{9,10}. With the extension of EVAR to more complex cases, especially for patients eligible for fenestrated endograft, the quantification of deformation will become important in the planning and sizing of such devices as well as taking account these deformations in intraoperative imaging fusion system. The aim of this study was to assess the feasibility of finite element simulation to predict and quantify arterial deformations during EVAR.

Material and methods

Patient and device data

From January 2011 to March 2011, CTA data was obtained from 14 consecutive patients (13 men) with an AAA who underwent EVAR in our department. The patients were operated when the aneurysm diameter exceeded the threshold of 50 mm. Their mean age was 73.5 ± 8.9 years. This study was approved by our hospital's ethics committee. The CTAs were performed using a 64-slice scanner (General Electric Medical Systems, Milwaukee, Wisconsin, LightSpeed16). The data acquisition parameters were: slice thickness = 1.25 mm, using a 215-260 mA, 120 kVp tube. 120 ml of a non-ionised iodine contrast medium (Hexabrix, Guerbet LLC, Bloomington, Ind) were injected via an antecubital vein with a 3.5 mL/s flow rate (iodine concentration of 320 mg/ml). The grayscale windowing of the tissue was 400 Hounsfield units (HU) at the periphery and 40 HU at the center. The one month postoperative CTAs were carried out according to this protocol, in addition to a delayed acquisition in order to detect any possible low flow-rate endoleak and so 2 CTAs were available for each patient.

The CTAs were analyzed using the Endosize® software¹¹ (Therenva, Rennes, France). The image analysis process combines contour-based and region-based segmentation algorithms including morphological operations to automatically remove connections

between the vasculature of interest (aortoiliac structure) and bone structures (such as spine). The vessel centerlines and contours, as well as the surface description of the vascular lumen were extracted from the CTAs. The aorto-spinal distance was also considered. It was obtained by computing beforehand a Maurer distance map¹² from the bone structures. The vascular structures were described using active contours, and were represented by curves (B-spline type) in planes orthogonal to the centerline of each vessel. For each patient, 1 spline per cm (with 8 points/spline) was extracted, from the abdominal aorta to the femoral arteries. The 3D coordinates of three points defining each of the planes (one point along the centerline and two additional coplanar points) as well as the in-plane coordinates of the vessel lumen contour points were exported to the simulation software. For each patient, a complete sizing was performed according to the standards of the international society for vascular surgery¹³. P2 corresponded to the measurement point on the centerline immediately below the renal arteries, P3 to the end of the aortic neck, P4 to the aortic bifurcation, P5 and P6 to the left and right iliac bifurcations respectively (Fig. 1). P1, P7 and P8 corresponded to the extremities of the region of interest and were not considered as measurement points. On the post-operative CTA at 1 month, only the lengths were analyzed. They were measured using the same reference points (P2, P3, P4, ...) as on the preoperative CTA. In addition to these quantitative variables, the arterial wall quality (healthy wall, calcifications) was determined according to the grading system based on the recommendations of the international society for vascular surgery¹³. The grade 0 corresponded to a healthy wall and the (maximum) grade 3 corresponded to circular calcifications of the whole artery.

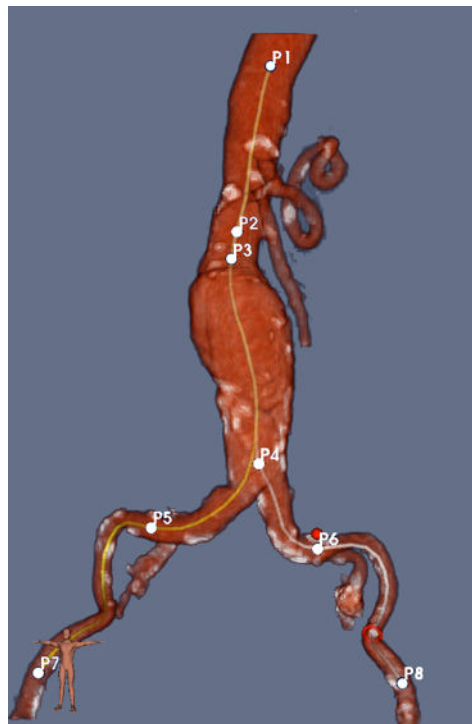


Figure 1 Key points in the preoperative sizing

Simulation

Reconstruction of the vascular geometry was achieved using the ANSYS DesignModeler software (ANSYS, Inc., Canonsburg, PA). The contours were imported from Endosize®, and by using a surface interpolation tool, the full aortic surface was recreated (Fig. 2). From this geometric model (Fig. 2), a triangular mesh was generated and contained (depending on the patient) between 5000 and 10000 shell elements¹⁴. The thickness of the artery wall was 1.5 mm on the aorta and 1 mm on the iliac arteries. The vascular wall was considered to be homogeneous, isotropic and incompressible, with a Poisson's ratio of 0.45. A linear elastic model was used to describe the deformation properties of the arterial wall. The mechanical properties of the artery wall were determined from the calcification grade, determined from the sizing. Based on the literature¹⁵⁻¹⁸ the values of Young's Modulus (defining the elasticity) were applied as follows: non or minimally calcified artery (grade 0 or 1): 2 MPa; calcified artery (grade 2): 5 MPa; highly calcified artery (grade 3): 10 MPa

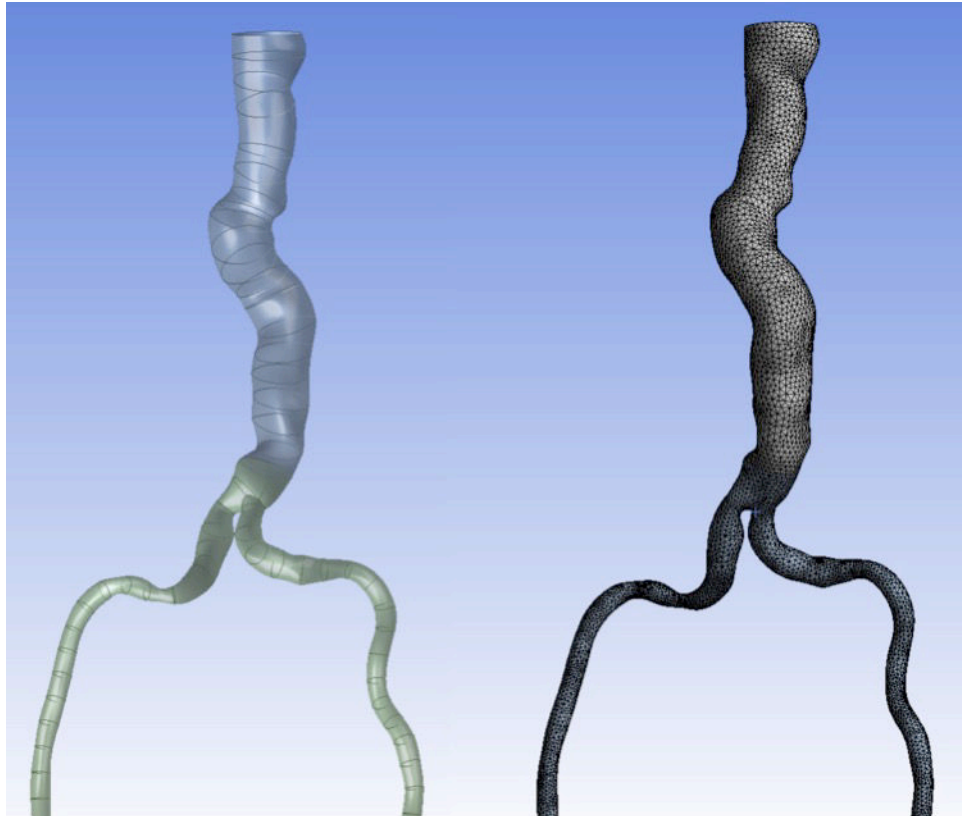


Figure 2 Aortoiliac surface reconstructed (on the left) and aortoiliac mesh generated (on the right)

The guidewire used for the simulations was the Lunderquist® (Extra Stiff Wire Guide, Cook®) model. Its mechanical characteristics were studied using an LF-Plus® device (Lloyd instruments), which allows tension and bending tests to be carried out using extensometer and crosshead technologies. It was modeled as a cylinder with a hemisphere at its end. The characterization of the mechanical properties of the guidewire allowed varying material properties to be defined, depending on whether the flexible distal end (4 cm) or the more rigid body of the guidewire was considered. A progressive stiffness gradient was applied to the transition zone between the flexible and rigid sections of the guidewire²⁰. The

guidewire mesh was comprised of approximately 1000 hexahedral elements. The parameters used for the rigid section were: 180 GPa for Young's modulus, and 0.3 for the Poisson's ratio.

The boundary conditions are the parameters defining the mechanical stresses or displacements acting on the geometric structure under consideration from external sources. They can take different forms as fixed points (fixed support) or spring stiffness per unit area that only acts in the direction normal to the face of the mesh (elastic support). Anatomical features were considered to choose the location of the fixed supports. The superior extremity of the abdominal aorta (coeliac aorta) is fixed by the aortic hiatus which is an aperture in the diaphragm. The aortic hiatus consists in an extension of the pillars of the diaphragm which are some strong tendinous very close to the spine. The femoral artery is also fixed in the femoral triangle by its collaterals laterally and the inguinal ligament forwards. Between the coeliac aorta and the femoral artery, there is no other strong anatomical structure able to fix the aortoiliac structure. Thus in the present study, the boundary edges of the mesh corresponding to the coeliac part of the abdominal aorta and the guidewire insertion site on the femoral artery were assumed to be fixed. Elastic supports were used to model the anatomical relationship between the posterior side of the aorta and the anterior side of the spine. The stiffness was chosen to be proportional to the distance between the aorta and the spine²⁰, computed beforehand from a distance map. Other supports were added between the aortic bifurcation and the internal iliac bifurcation.

The simulations were made on a Hewlett Packard Z800 computer (HP Development Company, California, USA), with an 8-core, 2.4 GHz Xeon processor. The method used involved displacing the guidewire onto the centerline of the aortoiliac structure, using pre-stress to initialize the guidewire/artery interactions (Fig. 3). The pre-stress was then removed and the guidewire/artery contact activated.

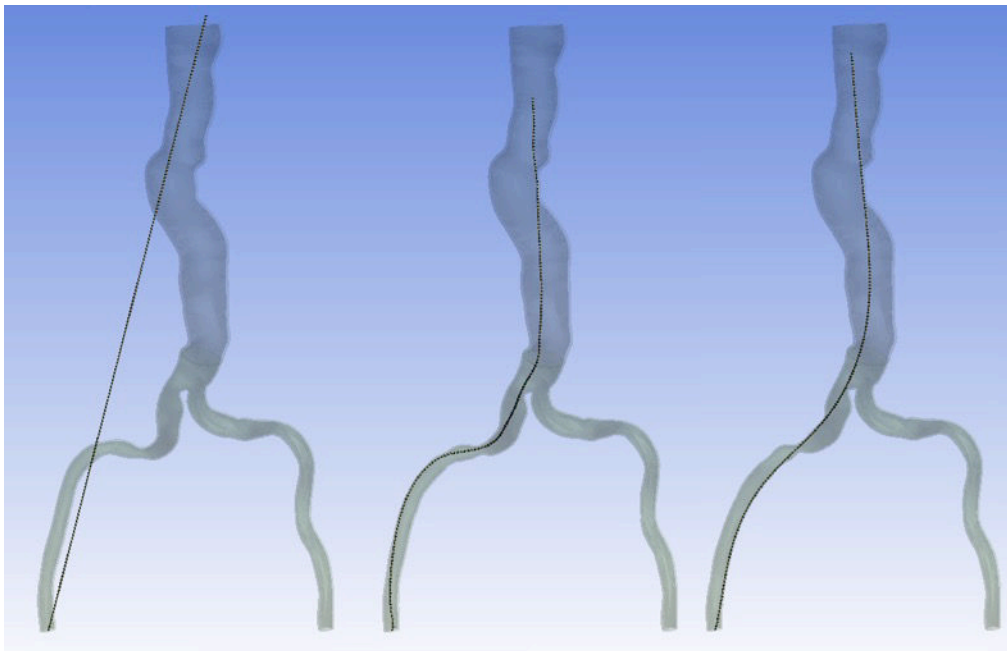


Figure 3 Steps of the simulation (left to right): The guidewire is strained on the vessel centerline and then relaxed to obtain an equilibrium state

Pre-/intra-operative registration

In order to evaluate the results of our simulation, the simulated guidewire was projected onto the intraoperative image of the operated patient, and then compared with the real guidewire. 2D/3D registration was implemented in order to align the preoperative 3D simulation with the 2D intraoperative images. The 2D intraoperative centerlines were extracted from a frontal digital subtraction angiography (DSA) performed at the beginning of the procedure. The image included the entire abdominal aorta until the femoral arteries. For this DSA there was no device within the arteries able to deform the aortoiliac structure. After the acquisition of the DSA, the lunderquist was inserted until its final position without displacement of the c-arm. This protocol allowed the registration between the preoperative 3D centerlines extracted from the CTA and the 2D intraoperative centerlines extracted from the undeformed DSA. The geometrical transformation between the preoperative 3D coordinate system (CTA) and the intraoperative 2D coordinate system (fluoroscopy) was estimated using a feature-based similarity measure, i.e. the distance to the centerlines of the vascular structures computed in the intraoperative image^{1,21}. According to this transformation the simulated guidewire could be projected and superimposed on the 2D fluoroscopy image of the real guidewire. Thus for each patient, the simulation was assessed on the basis of two errors (Fig. 4). The first of these was the error associated with the registration procedure, which was calculated from the mean distance (Euclidean 2D distance) between the centerlines on the preoperative 3D image and those on the 2D intraoperative image. The second error was that associated with the simulation, which was computed by measuring the mean distance between the simulated and real guidewires. These distances were obtained from a distance map.

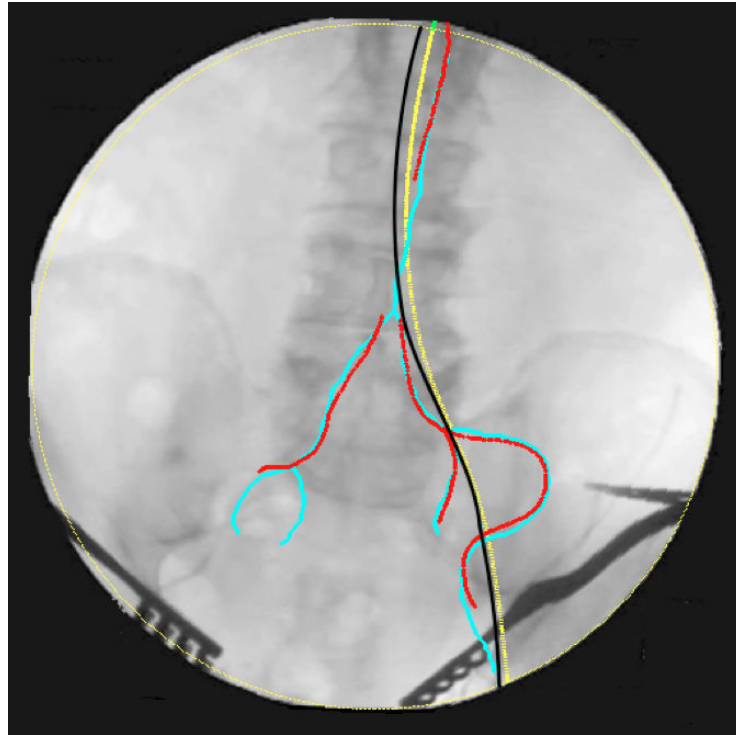


Figure 4 Registration error: mean distance between preoperative 3D centerlines (red) and 2D intraoperative centerlines (blue). Simulation error: mean distance between simulated guidewire (yellow) and real guidewire (black)

For the first 10 patients in this series (group A), the simulations were adjusted according to the outcomes they produced, thus allowing the model parameters to be tuned. In this training group, the location and the value of the elastic supports were adjusted interactively to minimize the simulation error. For the last 4 patients (group B), this model was applied with no retroactive corrections.

Quantification of the deformations

Using the simulation specific to each patient, which was initially parameterized and validated by comparison with the intraoperative data, the guidewire deformations were quantified by displacing equidistant points (20 mm) of the undeformed structure's centerline onto the deformed structure, as shown in Fig. 5. For each patient, the length of the displacement vector, between equivalent points on the deformed and undeformed centerline, in addition to its (x,y,z) coordinates and the computing time needed for the simulation, were recorded. For each segment of the aorta and the iliac arteries, the preoperative, intraoperative, and post-operative lengths were measured.

The data are represented by: the mean \pm standard deviation for quantitative variables; their number and percentage for qualitative variables. Registration and simulation errors were compared between groups using the Mann-Whitney test. Correlations between variables were determined using Spearman's rank correlation coefficient. For the full set of analyses, a value of $P < 0.05$ was considered to be significant.

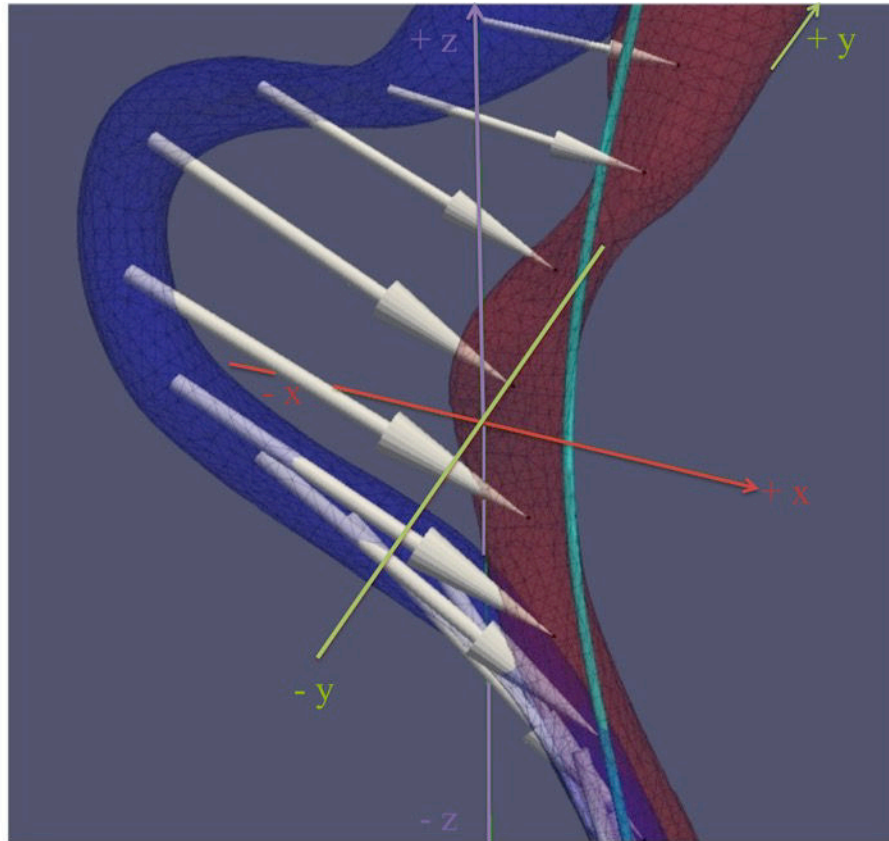


Figure 5 Deformations are quantified from the displacement vector between equivalent points on the undeformed (blue) and deformed (red) centerline and its x,y,z coordinates

Results

The mean values of the variables relevant to sizing are presented in Table 1. The value of the maximum aneurysm diameter was 54.8 (first quartile 51.3 mm, third quartile 56.8 mm).

Table 1: Mean lengths (L1: preoperative, L2: intraoperative, L3: postoperative) of each segment of the aortoiliac structure. The tortuosity index (T) and angles for each are measured on the preoperative CT

	L1	L2	L3	T	Ca	Angle
Aortic neck	33,8 ± 16,9	34,1 ± 16,7	32,2 ± 16,4	1,1 ± 0,1	Grade 0	32,1 ± 17,7
Aneurysm	82,4 ± 18,1	82,1 ± 17,9	78,4 ± 15,7	1,1 ± 0,05	Grade 1	148,2 ± 15,5
Common iliac artery	67 ± 10,8	59,5 ± 10,8	63,8 ± 11,2	1,1 ± 0,1	Grade 1	146,9 ± 13,8
External iliac artery	130,9 ± 28,2	108,6 ± 23	130 ± 23,2	1,2 ± 0,2	Grade 0	119,4 ± 10,2

Registration and simulation errors

The average value of the registration error was 1.5 ± 0.4 mm, a maximum value of 2.2 mm was found in patient 5, and a minimum value of 0.9 mm in patient 8. The registration error (Table 3) was significantly correlated with the aortic neck angulation ($P=0.016$) and the AAA tortuosity index ($P=0.014$). There was no difference between the

registration error in groups A and B (1.6 ± 0.4 mm and 1.3 ± 0.3 mm respectively, $P=0.20$) (Table 4).

The mean error associated with the simulation (including the registration error) was 2.3 ± 1.1 mm for the full set of patients, with a maximum of 4.8 mm for patient 11 and a minimum of 0.9 mm for patient 1 (Table 2). This error was significantly correlated with the maximum angle of the iliac axis ($P=0.046$) and the tortuosity index of the aortic neck ($P=0.047$) (Table 3). The mean computing time for the simulation (Table 2) was 20.7 ± 8.2 minute (minimum 12.4; maximum 38.2 minutes). For example, time for the entire process was 15 minutes for data extraction, 18 minutes for simulation and 2 minutes for registration (patient 10). There was no difference between the simulation errors in groups A and B (2.1 ± 0.9 and 2.8 ± 1.7 respectively, $P=0.83$) (Table 4). Based on the superimposition of the deformed volume onto the intraoperative imaging (Fig.6), a qualitative assessment of the results of the simulation showed that the real guidewire was plausibly placed into the deformed artery compared to the preoperative (non deformed) volume for each patient.

Table 2: Values of the registration and simulation error for each patient

Patient	Registration error (mm)	Range	Distance between stiff wires (mm)	Range	Time (min)
1	1,7 ± 1,4	0-5,4	0,9 ± 1,5	0-2,7	19,2
2	1,8 ± 1,4	0-6,2	2 ± 1,1	0-4,9	15,6
3	2 ± 1,6	0-6,5	1,7 ± 1,3	0-4	27,1
4	2 ± 1,8	0-8,1	2,1 ± 1,2	0-6,1	16,6
5	2,2 ± 2	0-7,8	1,9 ± 1,3	0-4	13,6
6	2,1 ± 1,5	0-7,6	4,1 ± 1,3	0-10,2	38,2
7	1,1 ± 1	0-6	2 ± 0,9	0-4,4	13,2
8	0,9 ± 0,9	0-5,9	1,8 ± 1,3	0-5	28,7
9	1,4 ± 1,1	0-6,7	3 ± 1,7	0-6,8	12,7
10	1,2 ± 0,9	0-4,3	1,5 ± 1,4	0-6,8	18,7
11	1,2 ± 0,9	0-5,1	4,8 ± 2,6	0-9	12,4
12	1,6 ± 1,2	0-7,6	1,4 ± 0,8	0-4,8	31
13	1 ± 0,8	0-3,6	1,5 ± 1,2	0-5,1	27,1
14	1,4 ± 1	0-7,8	3,5 ± 1,6	0-6,2	16,3

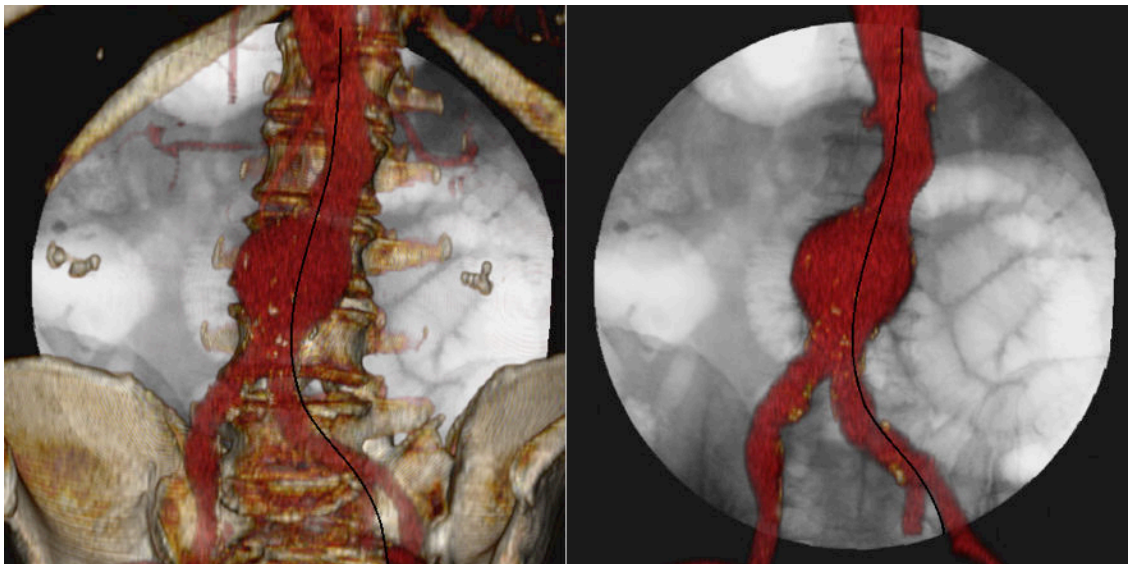


Figure 6 Preoperative volume overlaid (left) onto intraoperative 2D fluoroscopy imaging with the stiff guidewire (in the left iliac artery). On the right, the guidewire is into the left iliac artery of the deformed volume

Values of the elastic supports

The optimization of the simulation error in group A was possible by the adjustment of the values of elastic supports. The following values were found: $5 \cdot 10^{-3} \text{ N/mm}^3$ for the elastic support between the aorta and the spine (this value was then recalculated by taking into account the distance between the aorta and the spine). The values of the elastic supports between the aortic bifurcation and the iliac bifurcation were adjusted according the calcification grade and were as follow: $1 \cdot 10^{-3} \text{ N/mm}^3$ for grade 0 or $1,25 \cdot 10^{-3} \text{ N/mm}^3$ for grade 2, $5 \cdot 10^{-3} \text{ N/mm}^3$ for grade 3.

Table 3: Correlation coefficient (r) between the sizing and the results of the simulation (1: aortic neck, 2: aneurysm, 3: common iliac artery, 4: external iliac artery)

	Registration error	Distance between guidewires	Maximum aortic displacement	Maximum iliac displacement
Angle 1	r=0,66 P=0,016	r=0,28 NS	r=0,33 NS	r=0,16 NS
Angle 2	r=-0,49 NS*	r=0,05 NS	r=-0,33 NS	r=0,21 NS
Angle 3	r=0,27 NS	r=0,04 NS	r=-0,12 NS	r=0,33 NS
Angle 4	r=-0,36 NS	r=-0,54 P=0,046	r=-0,43 NS	r=-0,45 NS
T1	r=-0,03 NS	r=0,54 P=0,047	r=0,32 NS	r=0,14 NS
T2	r=0,6 p=0,015	r=-0,2 NS	r=0,05 NS	r=0,35 NS
T3	r=-0,04 NS	r=0,35 NS	r=-0,14 NS	r=0,12 NS
T4	r=0,04 NS	r=-0,06 NS	r=0,59 P=0,03	r=0,18 NS

Table 4: Registration and simulation error in group A and B

	Total (n=14)	Group A (n=10)	Group B(n=4)	p value
Registration error (mm)	1,5 ± 0,4	1,6 ± 0,5	1,3 ± 0,3	0,20
Simulation error (mm)	2,3 ± 1,1	2,1 ± 0,9	2,8 ± 1,6	0,83

Quantification of deformations

The mean displacement was 0.7 ± 0.3 mm at point P2, 1.4 ± 0.8 mm at point P3, 1.4 ± 1.1 mm at point P4, and 10.2 ± 3.3 mm at point P5 (or P6). Figs. 7-10 provide the total displacement length (norm of the displacement vector of a point, from the undeformed mesh to the deformed mesh), and along the x, y and z axes. This length is given for all points on the mesh, from the upper extremity of the studied volume (i.e. the coeliac aorta, used as the origin of the graphical reference system) to the lower extremity (i.e. the common femoral arteries). Fig. 7 shows that the greatest displacement occurred at the level of the external iliac arteries, followed by the common iliac arteries. At the level of the aortic neck (P2-P3) and the aneurysm (P3-P4), the displacement was small in all directions (x, y or z in Figs. 8, 9 and 10). Fig. 8 shows that displacements along the x axis were mainly "positive" at the iliac arteries, corresponding to a displacement towards the anatomic midline of the aortoiliac structure. Fig. 9 shows that the displacement of the iliac arteries was mainly "negative", corresponding to a rearward movement. Fig. 10 shows that the displacements of the iliac arteries varied along their length. At the level of the common iliac arteries, the displacement was "positive", i.e. upwards. At the level of the external iliac arteries, the displacement was "negative", i.e. downwards.

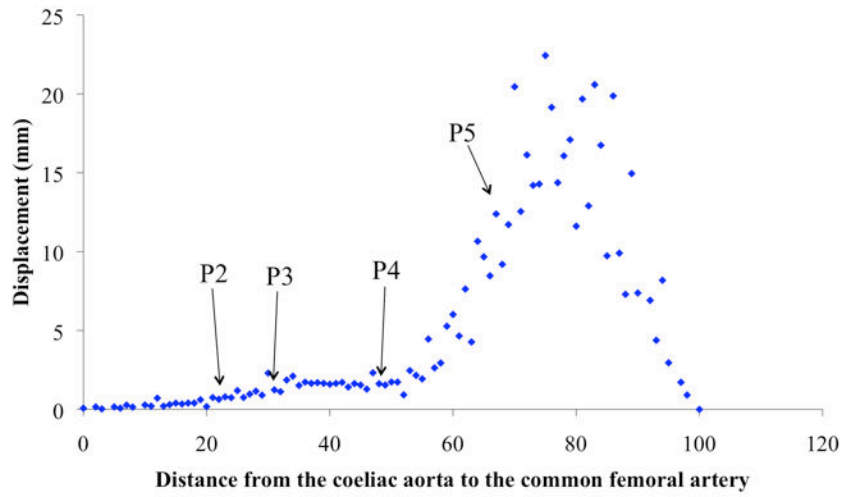


Figure 7 Total length displacement of each point of the centerline along the aorta

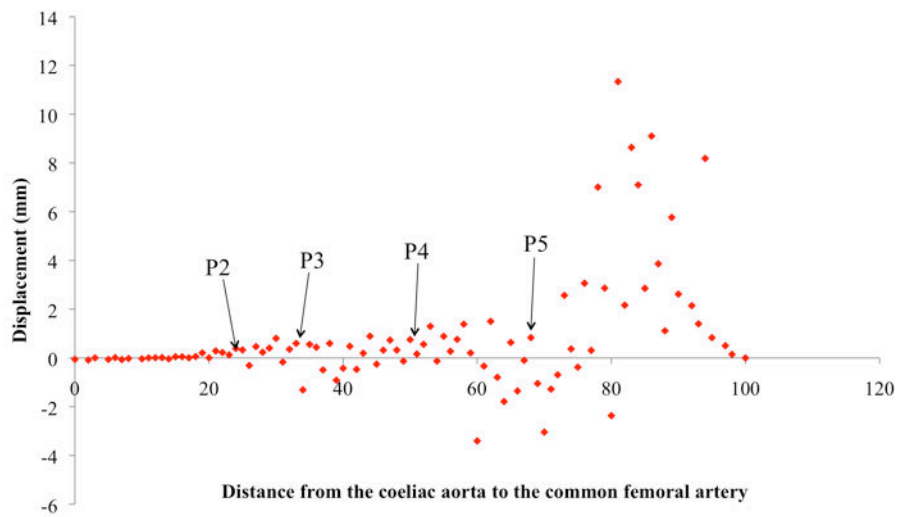


Figure 8 Length displacement of each point of the centerline along the aorta on the x-axis

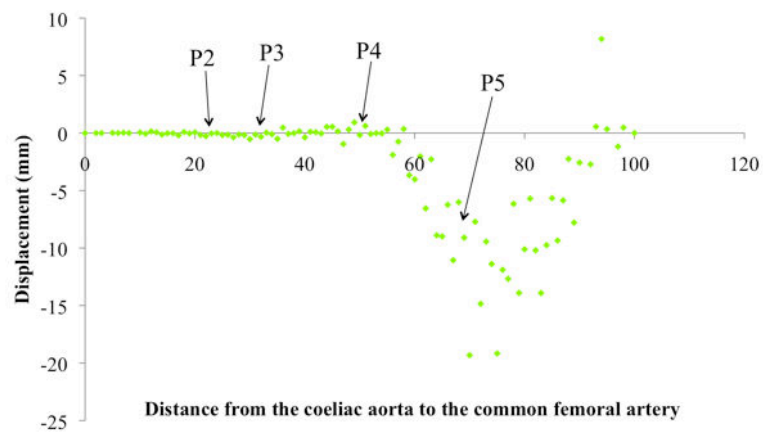


Figure 9 Length displacement of each point of the centerline along the aorta on the y-axis

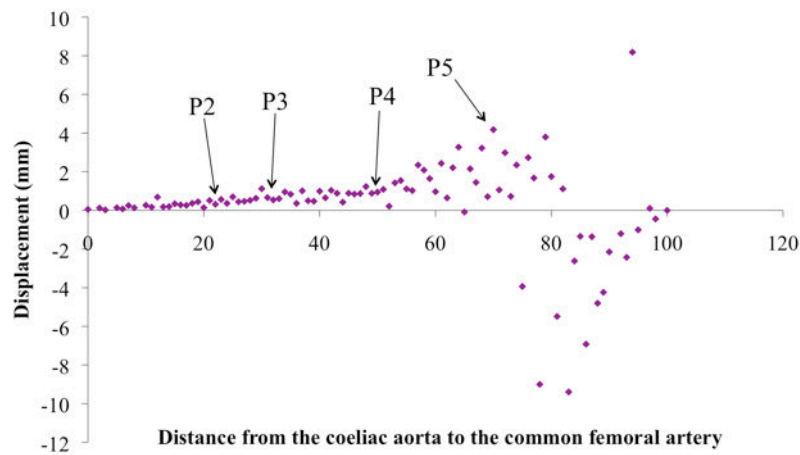


Figure 10 Length displacement of each point of the centerline along the aorta on the z-axis

Discussion

In this study we present for the first time a technique for the quantification of anatomic deformations during EVAR procedures, thanks to the use of "patient-specific" numerical simulations. Other applications of finite element simulations have been proposed, for the placement of a stent in the context of EVAR procedures²², or in the peripheral vessels²³⁻²⁷. The main purpose of these prior applications was to study mechanical stresses between the stent and vessel wall during the placement of the former in pathological vessels. The geometry of the arteries, as well as the values of the material properties were not based on patient-specific data, but on standard values found in the literature. In our study, each simulation took the patient's geometry into account, and the material property values (Young's modulus) were adapted according to the arterial wall quality of the patient's arteries.

In order to propose a preliminary model, we have made some simplifying hypothesis. Our approach is a compromise between a very precise simulation and a simulation that can be incorporated into a clinical environment. The aim of this study was to assess the feasibility of our method. It is obvious that this model can be upgraded in further developments but this first work shows that the clinical application is possible and compatible with the current practice.

Indeed, one of the limitations of our study is the absence of the aneurysmal thrombus and the surrounding tissues in the description of the aortic wall and the boundary conditions. The presence of thrombus could influence the aortic wall thickness, especially near the aneurysmal sac. Even if the thrombus was not considered, its biomechanical properties could be applied onto the mesh. Moreover, thrombus is almost located in the aneurysmal sac where the lumen is very large, and most often in this aortic segment, the guidewire is not in contact with the aortic wall. Finally, even if we did not consider the thrombus or variation of the aortic wall thickness, results of the simulation seems to be acceptable according to the given clinical issue.

Several simulation trials, not described in detail in this study, were made in order to find the most robust method. One of the methods involved running a simulation, which reproduced the chronology of the intervention, i.e. the progressive insertion of the guidewire from the femoral access to the thoracic aorta. This method would have considered the frictional forces due to the device insertion. But this method was not robust and had a high computing cost as a consequence of the large number of equations to be solved (in terms of guidewire-wall contacts), at each "step" of the guidewire's insertion. Regarding these considerations, we have chosen a pragmatic approach focused on the main clinical issue addressed in this paper, i.e. the prediction of intraoperative tissue deformation when the guidewire is fully inserted before the deployment of the stentgraft.

In our study, the biomechanical properties of the vessels obeyed a linear elastic model^{28,29}, whereas a hyperelastic model³⁰ has often been reported by other authors³¹⁻³⁵ for the modeling of vascular tissue behavior. Nevertheless, Scherer et al⁸. have shown that a linear elastic model could also be used in simulations describing arterial behavior during stent placement. More importantly than the biomechanical laws of materials, the boundary conditions have a non-negligible influence on the outcome of the simulation. The use of elastic supports, in an attempt to model the stresses induced by anatomical interactions between arteries, was not based on known or previously studied data. By consulting the expert knowledge of surgeons, it was possible to localize these constraints. Since no data could be found in the literature on this topic, it was necessary to adjust the initially used stress values to the first set of data derived from the patients in group A. The four following patients (group B) allowed us to test the predictive nature of the model. This appears to have been well adjusted, since there was no difference between the two groups in terms of registration and simulation errors. These results must of course be confirmed with a larger number of patients.

Our results show that even though it was small, the registration error was correlated with aortic neck angulation. Carrel et al². have emphasized the limitations of rigid registration in the case of tortuous necks. Beyond an angulation of 30°, the deformation imposed by guidewires and delivery systems was too significant, and this study showed a significant difference between the preoperative projected 3D volume and the fluoroscopic image. However, the deformation graphs show that most preoperative deformations are located at the iliac arteries, the external iliac arteries in particular. In addition, the displacements of the aortic and iliac bifurcations are very small. This means that these zones should be considered to be nearly fixed, and that between them, arterial shortening occurs in the case of tortuous arteries during the insertion of a rigid device. This deformation could almost be compared with the movements of an accordion³⁶.

Finally, another limitation of this study is its validation at only one angle of incidence. Indeed, the model is evaluated here only through the use of a 2D fluoroscopic image. Although the error arising from registration and simulation is small, it is important that these results be confirmed using a minimum of two incidence angles. This will be the subject of further studies.

Conclusion

Our results showed the feasibility and reliability of numerical simulation of device/tissue interactions during EVAR. This work could be used to preoperatively quantify and predict deformations. Beyond preoperative stent graft sizing, and combined to a 3D/2D rigid registration process, it could be used to overlay pre-computed deformed 3D CTA data onto 2D fluoroscopy images, thus providing an accurate augmented-reality tool to improve intra-operative stent-graft placement. This preliminary study needs to be confirmed with a larger population representing various anatomies, especially challenging ones.

Acknowledgments

The authors are indebted to the Centre of Clinical Investigation and Technological Innovation 804 for its support in the processing of imaging data. The work in this paper was partially funded by the French national research agency (ANR) through the Tecsan program (project ANGIOVISION n°ANR-09-TECS-003) and by the French Society for Vascular Surgery.

No competing interest declared

References

1. Markelj P, Tomazevic D, Likar B, Pernus F. A review of 3D/2D registration methods for image-guided interventions. *Medical image analysis*. 2012;16(3):642-61. Epub 2010/05/11.
2. Carrell TW, Modarai B, Brown JR, Penney GP. Feasibility and limitations of an automated 2D-3D rigid image registration system for complex endovascular aortic procedures. *J Endovasc Ther*. 2010 Aug;17(4):527-33.
3. G. Penney, A. Varnavas, N. Dastur, et T. Carrell. An image-guided surgery system to aid endovascular treatment of complex aortic aneurysms: description and initial clinical experience. *Information Processing in Computer-Assisted Interventions*, p. 13–24, 2011.
4. Goksu C, Haigron P, Acosta O, Lucas A. Endovascular navigation based on real/virtual environments cooperation for computer assisted TEAM procedures. *Proceedings of SPIE Medical Imaging 2004:Visualization, Image-Guided Procedures, and Display*; 2004; San Diego, USA: SPIE, Bellingham, WA; 2004. p. 257-66.
5. Goksu G, Haigron P, Zhang H, Soulas T, Le Certen G, Lucas A. 3D intraoperative localization for endovascular navigation guidance. *Surgetica'2002, Computer-aided medical interventions: tools and applications*; 2002; Grenoble, France ; Sauramps Medical; 2002. p. 323-9.
6. B. J. Doyle, A. Callanan, M. T. Walsh, P. A. Grace, T. M. McGloughlin, A finite element analysis rupture index (FEARI) as an additional tool for abdominal aortic aneurysm rupture prediction, *Vasc Dis Prev*, 2009, vol. 6, p. 114–121
7. Mortier P, Holzapfel GA, De Beule M, Van Loo D, Taeymans Y, Segers P, et al. A novel simulation strategy for stent insertion and deployment in curved coronary bifurcations: comparison of three drug-eluting stents. *Annals of biomedical engineering*. 2010;38(1):88-99. Epub 2009/11/10.

8. Molony DS, Kavanagh EG, Madhavan P, Walsh MT, McGloughlin TM. A computational study of the magnitude and direction of migration forces in patient-specific abdominal aortic aneurysm stent-grafts. *European journal of vascular and endovascular surgery : the official journal of the European Society for Vascular Surgery*. 2010;40(3):332-9. Epub 2010/06/25.
9. Lenoir J, Cotin S, Duriez C, Neumann P. Interactive physically-based simulation of catheter and guidewire , *Computers & Graphics*, vol. 30, no. 3, p. 416–422, 2006.
10. W. Tang, P. Lagadec, D. Gould, T.R. Wan, J. Zhai, et T. How a realistic elastic rod model for real-time simulation of minimally invasive vascular interventions, *The Visual Computer*, vol. 26, p. 1157–1165, 2010.
11. Kaladji A, Lucas A, Kervio G, Haigron P, Cardon A. Sizing for endovascular aneurysm repair: clinical evaluation of a new automated three-dimensional software. *Ann Vasc Surg*. 2010 Oct;24(7):912-20.
12. Maurer CR, Qi R, Raghavan V. Linear Time Algorithm for Computing Exact Euclidean Distance Transforms of Binary Images in Arbitrary Dimensions. *IEEE Transactions on Pattern Analysis and Machine Intelligence*. 2003 Feb ;25(2) : 265-270.
13. Chaikof EL, Fillinger MF, Matsumura JS, Rutherford RB, White GH, Blankensteijn JD, et al. Identifying and grading factors that modify the outcome of endovascular aortic aneurysm repair. *J Vasc Surg*. 2002 May;35(5):1061-6.
14. Richens D, Field M, Hashim S, Neale M, Oakley C. A finite element model of blunt traumatic aortic rupture. *Eur J Cardiothorac Surg*. 2004 Jun;25(6):1039-47.
15. Li Z, Kleinstreuer C. Blood flow and structure interactions in a stented abdominal aortic aneurysm model. *Med Eng Phys*. 2005 Jun;27(5):369-82.
16. Loree HM, Grodzinsky AJ, Park SY, Gibson LJ, Lee RT. Static circumferential tangential modulus of human atherosclerotic tissue. *J Biomech*. 1994 Feb;27(2):195-204.
17. Holzapfel GA, Sommer G, Regitnig P. Anisotropic mechanical properties of tissue components in human atherosclerotic plaques. *J Biomech Eng*. 2004 Oct;126(5):657-65.
18. Maier A, Gee MW, Reeps C, Eckstein HH, Wall WA. Impact of calcifications on patient-specific wall stress analysis of abdominal aortic aneurysms. *Biomech Model Mechanobiol*. 2010 Oct;9(5):511-21.
19. Schroder J. The mechanical properties of guidewires. Part I: Stiffness and torsional strength. *Cardiovasc Intervent Radiol*. 1993 Jan-Feb;16(1):43-6.
20. Penney GP, Weese J, Little JA, Desmedt P, Hill DL, Hawkes DJ. A comparison of similarity measures for use in 2-D-3-D medical image registration. *IEEE Trans Med Imaging*. 1998 Aug;17(4):586-95.
21. Göksu C, Haigron P, Acosta O, Lucas A. Endovascular navigation based on real/virtual environments cooperation for computer assisted TEAM procedures. *SPIE Medical Imaging : Visualization, Image-Guided Procedures, and Display; San Diego2004*. p. 257-66.
22. Scherer S, Treichel T, Ritter N, Triebel G, Drossel WG, Burgert O. Surgical stent planning: simulation parameter study for models based on DICOM standards. *Int J Comput Assist Radiol Surg*. 2011 May;6(3):319-27.
23. Liang DK, Yang DZ, Qi M, Wang WQ. Finite element analysis of the implantation of a balloon-expandable stent in a stenosed artery. *Int J Cardiol*. 2005 Oct 10;104(3):314-8.

24. Migliavacca F, Petrini L, Colombo M, Auricchio F, Pietrabissa R. Mechanical behavior of coronary stents investigated through the finite element method. *J Biomech.* 2002 Jun;35(6):803-11.
25. Migliavacca F, Petrini L, Massarotti P, Schievano S, Auricchio F, Dubini G. Stainless and shape memory alloy coronary stents: a computational study on the interaction with the vascular wall. *Biomech Model Mechanobiol.* 2004 Jun;2(4):205-17.
26. Pericevic I, Lally C, Toner D, Kelly DJ. The influence of plaque composition on underlying arterial wall stress during stent expansion: the case for lesion-specific stents. *Med Eng Phys.* 2009 May;31(4):428-33.
27. Wu W, Wang WQ, Yang DZ, Qi M. Stent expansion in curved vessel and their interactions: a finite element analysis. *J Biomech.* 2007;40(11):2580-5.
28. Doyle BJ, Callanan A, McGloughlin TM. A comparison of modelling techniques for computing wall stress in abdominal aortic aneurysms. *Biomed Eng Online.* 2007;6:38.
29. Gao F, Watanabe M, Matsuzawa T. Stress analysis in a layered aortic arch model under pulsatile blood flow. *Biomed Eng Online.* 2006;5:25.
30. Raghavan ML, Vorp DA. Toward a biomechanical tool to evaluate rupture potential of abdominal aortic aneurysm: identification of a finite strain constitutive model and evaluation of its applicability. *J Biomech.* 2000 Apr;33(4):475-82.
31. Doyle BJ, Callanan A, Burke PE, Grace PA, Walsh MT, Vorp DA, et al. Vessel asymmetry as an additional diagnostic tool in the assessment of abdominal aortic aneurysms. *J Vasc Surg.* 2009 Feb;49(2):443-54.
32. Fillinger MF, Marra SP, Raghavan ML, Kennedy FE. Prediction of rupture risk in abdominal aortic aneurysm during observation: wall stress versus diameter. *J Vasc Surg.* 2003 Apr;37(4):724-32.
33. Fillinger MF, Raghavan ML, Marra SP, Cronenwett JL, Kennedy FE. In vivo analysis of mechanical wall stress and abdominal aortic aneurysm rupture risk. *J Vasc Surg.* 2002 Sep;36(3):589-97.
34. Leung JH, Wright AR, Cheshire N, Crane J, Thom SA, Hughes AD, et al. Fluid structure interaction of patient specific abdominal aortic aneurysms: a comparison with solid stress models. *Biomed Eng Online.* 2006;5:33.
35. Wang DH, Makaroun MS, Webster MW, Vorp DA. Effect of intraluminal thrombus on wall stress in patient-specific models of abdominal aortic aneurysm. *J Vasc Surg.* 2002 Sep;36(3):598-604.
36. Quinn SF, Kim J, Sheley RC, Frankhouse JH. "Accordion" deformity of a tortuous external iliac artery after stent-graft placement. *J Endovasc Ther.* 2001;8(1):93-8. Epub 2001/02/28.

4.7 Synthèse et perspectives

Comme il a été précisé dans la discussion de l'article nous avons présenté le premier modèle de simulation des déformations artérielles lors de procédures EVAR. Cette première contribution semble montrer des résultats intéressants sur la prédiction des déformations au regard de la confrontation et de la validation du modèle sur des données peropératoires. Plusieurs articles récents sont venus confirmer ce problème important des déformations, en particulier lors de la fusion d'image. Le modèle a évolué depuis sa première version présentée dans l'article. Il comportait plusieurs limites qui ont été en partie traitées par la poursuite des travaux à travers une thèse dédiée à la simulation. Plusieurs aspects méthodologiques ont été conservés dans l'amélioration du modèle de déformation mais des modifications substantielles ont été apportées pour l'affiner et l'améliorer. Ces améliorations visent entre autres à permettre une convergence de la simulation pour les anatomies complexes (tortueuses et calcifiées) qui sont le réel enjeu clinique. L'ouverture de la salle hybride TheraImage a permis d'obtenir des acquisitions 3D peropératoires enrichissant les informations de déformations contribuant ainsi au paramétrage du modèle numérique. Dans le travail présenté, lors du recueil des données patient seul un c-arm mobile avec des acquisitions 2D était disponible. Les résultats obtenus avec l'amélioration du modèle de simulation sont prometteurs au regard de la confrontation des données simulées et réelles. La combinaison des techniques de fusion d'images et de modélisation des déformations permet à travers les environnements hybrides de rapatrier les données simulées sur l'image de fluoroscopie (Fig. 31). La validation de ce modèle laisse envisager la possibilité de pouvoir simuler les données avant l'intervention pour prédire les déformations. L'objectif est de contribuer à améliorer la précision de la fusion d'images et à faciliter les procédures endovasculaires pour les patients présentant des anatomies complexes, donc à risque de complications peropératoires ou de procédures difficiles.

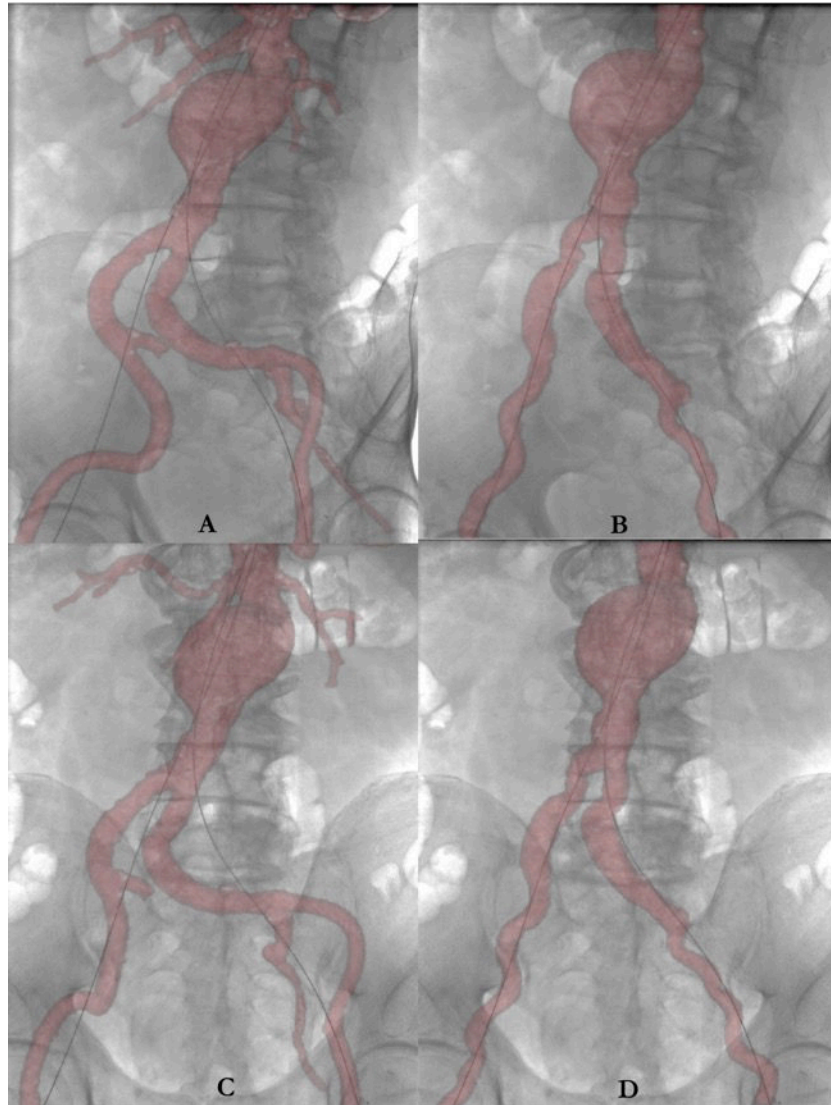


Figure 31. Fusion de l'aorte 3D préopératoire non déformée (A), et fusion de l'aorte déformée par la simulation numérique (B). Vues sous une autre incidence (C non déformée, D déformée)

Conclusion et perspectives

L'assistance par ordinateur lors de la pose d'endoprothèse aortique est une approche qui peut se décliner à chaque étape du traitement en exploitant de façon optimisée les données d'imagerie existantes grâce à différents outils numériques pour le traitement des images ou la simulation. Nous avons exposé dans ce travail certains problèmes actuels liés à l'imagerie lors de la pose d'une endoprothèse aortique. Certains aspects concernant le sizing sont encore à étudier mais nous avons contribué, en proposant un nouveau critère de mesure de longueur, à augmenter la précision de l'analyse préopératoire de l'imagerie. L'augmentation de l'imagerie fluoroscopique par la fusion d'images est une approche encore récente dans la pose d'endoprothèse aortique et qui semble prometteuse au regard des premiers résultats publiés. Nous avons pu montrer que son utilité pouvait être optimisée si elle était personnalisée à la pathologie et au patient. Enfin, nous avons proposé une approche originale pour aborder le problème délicat des déformations qui représente un défi technologique de l'approche des GMCAO sur les tissus mous.

Nous avons vu qu'il était possible d'améliorer la procédure de pose d'endoprothèse aortique en terme de précision et d'optimisation de la stratégie opératoire en proposant des outils opérationnels de localisation et de contrôle peropératoire précis du largage de l'endoprothèse qui intègrent une modélisation réaliste des interactions outils/tissus. Cette approche permet de réduire de potentielles complications liées à la nature même de la technique de pose d'endoprothèse mais elle entend aussi prévenir certaines complications en rapport direct avec le manque de solutions de guidage du geste interventionnel et d'informations que l'imagerie actuelle nous propose. La sécurisation des interventions sur des structures anatomiques déformables et/ou en mouvement est un enjeu important dans le contexte des thérapies mini-invasives qui se développent dans toutes les spécialités. A cet égard, la pose d'endovalve par voie percutanée (TAVI) a ses problématiques spécifiques mais il existe des points communs avec la pose d'endoprothèse aortique. Des projets de recherche sont en cours au laboratoire et se basent sur la même philosophie d'optimisation et de sécurisation du geste à partir de données fusionnées.

Dans le domaine des endoprothèses aortiques, nous avons abordé le problème de la fusion de données essentiellement dans le cadre des salles hybrides. En parallèle des travaux présentés ici, d'autres voies de recherche s'intéressent à l'assistance à la pose d'endoprothèse au moyen de c-arm mobile standard et d'interface de réalité augmentée dédiée. L'objectif est de pouvoir intégrer les mêmes fonctionnalités de fusion d'images que celles présentées dans ce travail. Il existe des problématiques liées au recalage entre autres, à l'interaction homme-machine qui n'ont pas été abordées ici car elles dépassent le cadre des travaux réalisés.

Enfin l'intégration d'une simulation numérique de la dynamique des fluides (CFD) n'a pas été traitée ici mais constitue une voie de recherche intéressante à moyen terme. Des tests ont été réalisés pour intégrer de telles données de simulation avec les données d'imagerie segmentées. L'apport de la CFD pourrait aider à analyser les causes de complications telles que les endofuites qui sont parfois liées à une mauvaise adéquation des dimensions du dispositif avec l'anatomie du patient. L'intégration de la CFD pourrait venir compléter l'approche de pose d'endoprothèse assistée par ordinateur et apporter des informations supplémentaires pour aider à personnaliser au mieux le choix du dispositif à implanter.

Références

1. Pleumeekers HJ, Hoes AW, van der Does E, van Urk H, Hofman A, de Jong PT, et al. Aneurysms of the abdominal aorta in older adults. The Rotterdam Study. *American journal of epidemiology*. 1995;142(12):1291-9.
2. Thompson SG, Ashton HA, Gao L, Buxton MJ, Scott RA, Multicentre Aneurysm Screening Study G. Final follow-up of the Multicentre Aneurysm Screening Study (MASS) randomized trial of abdominal aortic aneurysm screening. *The British journal of surgery*. 2012;99(12):1649-56.
3. Golledge J, Eagle KA. Acute aortic dissection. *Lancet*. 2008;372(9632):55-66.
4. Olsson C, Thelin S, Stahle E, Ekblom A, Granath F. Thoracic aortic aneurysm and dissection: increasing prevalence and improved outcomes reported in a nationwide population-based study of more than 14,000 cases from 1987 to 2002. *Circulation*. 2006;114(24):2611-8.
5. Hagan PG, Nienaber CA, Isselbacher EM, Bruckman D, Karavite DJ, Russman PL, et al. The International Registry of Acute Aortic Dissection (IRAD): new insights into an old disease. *Jama*. 2000;283(7):897-903.
6. Trimarchi S, Nienaber CA, Rampoldi V, Myrmet T, Suzuki T, Bossone E, et al. Role and results of surgery in acute type B aortic dissection: insights from the International Registry of Acute Aortic Dissection (IRAD). *Circulation*. 2006;114(1 Suppl):I357-64.
7. Prinssen M, Verhoeven EL, Buth J, Cuypers PW, van Sambeek MR, Balm R, et al. A randomized trial comparing conventional and endovascular repair of abdominal aortic aneurysms. *The New England journal of medicine*. 2004;351(16):1607-18.
8. United Kingdom ETI, Greenhalgh RM, Brown LC, Powell JT, Thompson SG, Epstein D, et al. Endovascular versus open repair of abdominal aortic aneurysm. *The New England journal of medicine*. 2010;362(20):1863-71.
9. De Bruin JL, Baas AF, Buth J, Prinssen M, Verhoeven EL, Cuypers PW, et al. Long-term outcome of open or endovascular repair of abdominal aortic aneurysm. *The New England journal of medicine*. 2010;362(20):1881-9.
10. Lederle FA, Freischlag JA, Kyriakides TC, Matsumura JS, Padberg FT, Jr., Kohler TR, et al. Long-term comparison of endovascular and open repair of abdominal aortic aneurysm. *The New England journal of medicine*. 2012;367(21):1988-97.
11. Dua A, Kuy S, Lee CJ, Upchurch GR, Jr., Desai SS. Epidemiology of aortic aneurysm repair in the United States from 2000 to 2010. *Journal of vascular surgery*. 2014;59(6):1512-7.
12. Fattori R, Montgomery D, Lovato L, Kische S, Di Eusanio M, Ince H, et al. Survival after endovascular therapy in patients with type B aortic dissection: a report from the International Registry of Acute Aortic Dissection (IRAD). *JACC Cardiovascular interventions*. 2013;6(8):876-82.
13. Tsai TT, Trimarchi S, Nienaber CA. Acute aortic dissection: perspectives from the International Registry of Acute Aortic Dissection (IRAD). *European journal of vascular and endovascular surgery : the official journal of the European Society for Vascular Surgery*. 2009;37(2):149-59.

14. Nienaber CA, Kische S, Rousseau H, Eggebrecht H, Rehders TC, Kundt G, et al. Endovascular repair of type B aortic dissection: long-term results of the randomized investigation of stent grafts in aortic dissection trial. *Circulation Cardiovascular interventions*. 2013;6(4):407-16.
15. Nienaber CA, Rousseau H, Eggebrecht H, Kische S, Fattori R, Rehders TC, et al. Randomized comparison of strategies for type B aortic dissection: the INvestigation of STEnt Grafts in Aortic Dissection (INSTEAD) trial. *Circulation*. 2009;120(25):2519-28.
16. Amiot S, Haulon S, Becquemin JP, Magnan PE, Lermusiaux P, Goueffic Y, et al. Fenestrated endovascular grafting: the French multicentre experience. *European journal of vascular and endovascular surgery : the official journal of the European Society for Vascular Surgery*. 2010;39(5):537-44.
17. Greenberg R, Eagleton M, Mastracci T. Branched endografts for thoracoabdominal aneurysms. *The Journal of thoracic and cardiovascular surgery*. 2010;140(6 Suppl):S171-8.
18. Greenberg RK, Lytle B. Endovascular repair of thoracoabdominal aneurysms. *Circulation*. 2008;117(17):2288-96.
19. Greenberg RK, Sternbergh WC, 3rd, Makaroun M, Ohki T, Chuter T, Bharadwaj P, et al. Intermediate results of a United States multicenter trial of fenestrated endograft repair for juxtarenal abdominal aortic aneurysms. *Journal of vascular surgery*. 2009;50(4):730-7 e1.
20. Guillou M, Bianchini A, Sobocinski J, Maurel B, D'Elia P, Tyrrell M, et al. Endovascular treatment of thoracoabdominal aortic aneurysms. *Journal of vascular surgery*. 2012;56(1):65-73.
21. Oderich GS, Greenberg RK, Farber M, Lyden S, Sanchez L, Fairman R, et al. Results of the United States multicenter prospective study evaluating the Zenith fenestrated endovascular graft for treatment of juxtarenal abdominal aortic aneurysms. *Journal of vascular surgery*. 2014;60(6):1420-8 e5.
22. Moll FL, Powell JT, Fraedrich G, Verzini F, Haulon S, Waltham M, et al. Management of abdominal aortic aneurysms clinical practice guidelines of the European society for vascular surgery. *European journal of vascular and endovascular surgery : the official journal of the European Society for Vascular Surgery*. 2011;41 Suppl 1:S1-S58.
23. Walker TG, Kalva SP, Yeddula K, Wicky S, Kundu S, Drescher P, et al. Clinical practice guidelines for endovascular abdominal aortic aneurysm repair: written by the Standards of Practice Committee for the Society of Interventional Radiology and endorsed by the Cardiovascular and Interventional Radiological Society of Europe and the Canadian Interventional Radiology Association. *Journal of vascular and interventional radiology : JVIR*. 2010;21(11):1632-55.
24. Perini P, Sediri I, Midulla M, Delsart P, Gautier C, Haulon S. Contrast-enhanced ultrasound vs. CT angiography in fenestrated EVAR surveillance: a single-center comparison. *Journal of endovascular therapy : an official journal of the International Society of Endovascular Specialists*. 2012;19(5):648-55.
25. Perini P, Sediri I, Midulla M, Delsart P, Mouton S, Gautier C, et al. Single-centre prospective comparison between contrast-enhanced ultrasound and computed tomography angiography after EVAR. *European journal of vascular and endovascular surgery : the official journal of the European Society for Vascular Surgery*. 2011;42(6):797-802.

26. Erbel R, Aboyans V, Boileau C, Bossone E, Bartolomeo RD, Eggebrecht H, et al. 2014 ESC Guidelines on the diagnosis and treatment of aortic diseases 2014 2014-11-01 00:00:00. 2873-926 p.
27. Schanzer A, Greenberg RK, Hevelone N, Robinson WP, Eslami MH, Goldberg RJ, et al. Predictors of abdominal aortic aneurysm sac enlargement after endovascular repair. *Circulation*. 2011;123(24):2848-55.
28. Galloway RL, Maciunas RJ. Stereotactic neurosurgery. *Critical reviews in biomedical engineering*. 1990;18(3):181-205.
29. Spiegel EA, Wycis HT, Marks M, Lee AJ. Stereotaxic Apparatus for Operations on the Human Brain. *Science*. 1947;106(2754):349-50.
30. Laine T, Lund T, Ylikoski M, Lohikoski J, Schlenzka D. Accuracy of pedicle screw insertion with and without computer assistance: a randomised controlled clinical study in 100 consecutive patients. *European spine journal : official publication of the European Spine Society, the European Spinal Deformity Society, and the European Section of the Cervical Spine Research Society*. 2000;9(3):235-40.
31. Laine T, Makitalo K, Schlenzka D, Tallroth K, Poussa M, Alho A. Accuracy of pedicle screw insertion: a prospective CT study in 30 low back patients. *European spine journal : official publication of the European Spine Society, the European Spinal Deformity Society, and the European Section of the Cervical Spine Research Society*. 1997;6(6):402-5.
32. Laine T, Schlenzka D, Makitalo K, Tallroth K, Nolte LP, Visarius H. Improved accuracy of pedicle screw insertion with computer-assisted surgery. A prospective clinical trial of 30 patients. *Spine*. 1997;22(11):1254-8.
33. Schwarzenbach O, Berlemann U, Jost B, Visarius H, Arm E, Langlotz F, et al. Accuracy of computer-assisted pedicle screw placement. An in vivo computed tomography analysis. *Spine*. 1997;22(4):452-8.
34. Haignon P, Luo L, Coatrieux JL. Issues in image-guided therapy. *IEEE engineering in medicine and biology magazine : the quarterly magazine of the Engineering in Medicine & Biology Society*. 2009;28(4):96-8.
35. Riga CV, Bicknell CD, Hamady MS, Cheshire NJW. Evaluation of robotic endovascular catheters for arch vessel cannulation. *Journal of vascular surgery*. 2011;54(3):799-809.
36. Riga CV, Bicknell CD, Rolls A, Cheshire NJ, Hamady MS. Robot-assisted Fenestrated Endovascular Aneurysm Repair (FEVAR) Using the Magellan System. *Journal of Vascular and Interventional Radiology*. 2013;24(2):191-6.
37. Cinquin P. [Medical imaging and computer-assisted interventions]. *La Revue du praticien*. 1996;46(3):319-23.
38. Cinquin P, Troccaz J, Champeboux G, Lavallee S. SURGETICA at Grenoble: from computer assisted medical interventions to quality inspired surgery. *Studies in health technology and informatics*. 2004;100:117-29.
39. Cinquin P, Bainville E, Barbe C, Bittar E, Bouchard V, Bricault L, et al. Computer assisted medical interventions. *Engineering in Medicine and Biology Magazine, IEEE*. 1995;14(3):254-63.
40. Saragaglia D, Chedal-Bornu B. Computer-assisted osteotomy for valgus knees: Medium-term results of 29 cases. *Orthopaedics & Traumatology: Surgery & Research*. 2014;100(5):527-30.

41. Cleary K, Nguyen C. State of the art in surgical robotics: clinical applications and technology challenges. *Computer aided surgery : official journal of the International Society for Computer Aided Surgery*. 2001;6(6):312-28.
42. Gui Z, Liu Y. An image sharpening algorithm based on fuzzy logic. *Optik - International Journal for Light and Electron Optics*. 2011;122(8):697-702.
43. Chao S-M, Tsai D-M. An improved anisotropic diffusion model for detail- and edge-preserving smoothing. *Pattern Recognition Letters*. 2010;31(13):2012-23.
44. Chang SG, Yu B, Vetterli M. Adaptive wavelet thresholding for image denoising and compression. *Image Processing, IEEE Transactions on*. 2000;9(9):1532-46.
45. Wang J, Li T, Lu H, Liang Z. Penalized weighted least-squares approach to sinogram noise reduction and image reconstruction for low-dose X-ray computed tomography. *Medical Imaging, IEEE Transactions on*. 2006;25(10):1272-83.
46. Sahoo PK, Soltani S, Wong AK. A survey of thresholding techniques. *Computer vision, graphics, and image processing*. 1988;41(2):233-60.
47. Adams R, Bischof L. Seeded region growing. *Pattern Analysis and Machine Intelligence, IEEE Transactions on*. 1994;16(6):641-7.
48. Fan J, Yau DK, Elmagarmid AK, Aref WG. Automatic image segmentation by integrating color-edge extraction and seeded region growing. *Image Processing, IEEE Transactions on*. 2001;10(10):1454-66.
49. Canny J. A computational approach to edge detection. *IEEE Trans Pattern Anal Mach Intell*. 1986;8(6):679-98.
50. Kass DA, Chen C-H, Curry C, Talbot M, Berger R, Fetis B, et al. Improved left ventricular mechanics from acute VDD pacing in patients with dilated cardiomyopathy and ventricular conduction delay. *Circulation*. 1999;99(12):1567-73.
51. Osher S, Fedkiw R. *Level set methods and dynamic implicit surfaces*: Springer Science & Business Media; 2003.
52. Osher S, Sethian JA. Fronts propagating with curvature-dependent speed: algorithms based on Hamilton-Jacobi formulations. *Journal of computational physics*. 1988;79(1):12-49.
53. Lesage D, Angelini ED, Bloch I, Funka-Lea G. A review of 3D vessel lumen segmentation techniques: models, features and extraction schemes. *Medical image analysis*. 2009;13(6):819-45.
54. Aylward SR, Bullitt E. Initialization, noise, singularities, and scale in height ridge traversal for tubular object centerline extraction. *IEEE transactions on medical imaging*. 2002;21(2):61-75.
55. Lee J, Beighley P, Ritman E, Smith N. Automatic segmentation of 3D micro-CT coronary vascular images. *Medical image analysis*. 2007;11(6):630-47.
56. Szymczak A, Stillman A, Tannenbaum A, Mischaikow K. Coronary vessel trees from 3D imagery: a topological approach. *Medical image analysis*. 2006;10(4):548-59.
57. Koller T, Gerig, G., Székely, G., Dettwiler, D. Multiscale detection of curvilinear structures in 2D and 3D image data. *Proc IEEE Int Conf Comput Vision*. 1995:864-9.
58. Frangi AF, Niessen, W.J., Vincken, K.L., Viergever, M.A. Multiscale vessel enhancement filtering. *Proc Med Image Comput Assist Interv*. 1998;1496:130-7.

59. Sato Y, Nakajima S, Shiraga N, Atsumi H, Yoshida S, Koller T, et al. Three-dimensional multi-scale line filter for segmentation and visualization of curvilinear structures in medical images. *Medical image analysis*. 1998;2(2):143-68.
60. Boldak C, Rolland, Y., Toumoulin, C., Coatrieux, J. An improved model-based vessel tracking algorithm with application to computed tomography angiography. *Biocybern Biomed Eng*. 2003;23(41-63).
61. Hernandez-Hoyos M, Orłowski, P., Orkisz, M. Vascular centerline extraction in 3D MR angiograms for phase contrast MRI blood flow measurement. *Comput Assist Radiol Surg*. 2006;1(1):51-61.
62. Larralde A, Boldak, C., Garreau, M., Toumoulin, C., Boulmier, D., Rolland, Y. Evaluation of a 3D segmentation software for the coronary characterization in multi-slice computed tomography. *Proc Funct Imaging Model Heart*. 2003:39–51.
63. Friman O, Hindennach, M., Peitgen, H.-O. Template-based multiple hypotheses tracking of small vessels. *Proc IEEE Int Symp Biomed Imaging*. 2008:1047–50.
64. Lacoste C, Descombes, X., Zerubia, J. Point processes for unsupervised line network extraction in remote sensing. *IEEE Trans Pattern Anal Mach Intell*. 2005;27(9):1568-79.
65. Lacoste C, Finet, G., Magnin, I.E. Coronary tree extraction from X-ray angiograms using marked point processes. *Proc IEEE Int Symp Biomed Imaging*. 2006:157–60.
66. Aylward S, Bullitt, E. Initialization, noise, singularities, and scale in height ridge traversal for tubular object centerline extraction. *IEEE Trans Med Imaging*. 2002;21:61-75.
67. Wink O, Niessen, W.J., Viergever, M.A. Fast delineation and visualization of vessels in 3D angiographic images. *IEEE Trans Med Imaging*. 2000;19(4):337–46.
68. Boskamp T, Rinck D, Link F, Kummerlen B, Stamm G, Mildenerger P. New vessel analysis tool for morphometric quantification and visualization of vessels in CT and MR imaging data sets. *Radiographics : a review publication of the Radiological Society of North America, Inc*. 2004;24(1):287-97.
69. Wan SY, Ritman EL, Higgins WE. Multi-generational analysis and visualization of the vascular tree in 3D micro-CT images. *Computers in biology and medicine*. 2002;32(2):55-71.
70. Cai W, Dachille, F., Harris, G., Yoshida, H. Vesselness propagation: a fast interactive vessel segmentation method. *Proc SPIE Med Imaging*. 2006;6144:1343-51.
71. Adalsteinsson D, Sethian, J.A. A fast level set method for propagating interfaces. *J Comput Phys*. 1995;118(2):269-77.
72. McInerney T, Hamarneh G, Shenton M, Terzopoulos D. Deformable organisms for automatic medical image analysis. *Medical image analysis*. 2002;6(3):251-66.
73. McInerney T, Terzopoulos D. Deformable models in medical image analysis: a survey. *Medical image analysis*. 1996;1(2):91-108.
74. Delingette H, Montagnat, J. Shape and topology constraints on parametric active contours. *Comput Vision Image Understan*. 2001;832(140-171).
75. Rochery M, Jermyrn, I., Zerubia, J. Newhigher-order active contour energies for network extraction. *Proc IEEE Int Conf Image Process*. 2005;2:822-5.
76. Frangi A, Niessen, W., Hoogeveen, R., van Walsum, T., Viergever, M. Modelbased quantitation of 3-D magnetic resonance angiographic images. *IEEE Trans Med Imaging*. 1999;18(10):946-56.

77. Wong W, Chung, A. Augmented vessels for quantitative analysis of vascular abnormalities and endovascular treatment planning. *IEEE Trans Med Imaging*. 2006;665-84.
78. Boll DT, Lewin JS, Duerk JL, Smith D, Subramanyan K, Merkle EM. Assessment of automatic vessel tracking techniques in preoperative planning of transluminal aortic stent graft implantation. *Journal of computer assisted tomography*. 2004;28(2):278-85.
79. Diehm N, Baumgartner I, Silvestro A, Herrmann P, Triller J, Schmidli J, et al. Automated software supported versus manual aorto-iliac diameter measurements in CT angiography of patients with abdominal aortic aneurysms: assessment of inter- and intraobserver variation. *VASA Zeitschrift fur Gefasskrankheiten*. 2005;34(4):255-61.
80. Singh K, Jacobsen BK, Solberg S, Bonna KH, Kumar S, Bajic R, et al. Intra- and interobserver variability in the measurements of abdominal aortic and common iliac artery diameter with computed tomography. The Tromso study. *European journal of vascular and endovascular surgery : the official journal of the European Society for Vascular Surgery*. 2003;25(5):399-407.
81. Dillavou ED, Buck DG, Muluk SC, Makaroun MS. Two-dimensional versus three-dimensional CT scan for aortic measurement. *Journal of endovascular therapy : an official journal of the International Society of Endovascular Specialists*. 2003;10(3):531-8.
82. Parker MV, O'Donnell SD, Chang AS, Johnson CA, Gillespie DL, Goff JM, et al. What imaging studies are necessary for abdominal aortic endograft sizing? A prospective blinded study using conventional computed tomography, aortography, and three-dimensional computed tomography. *Journal of vascular surgery*. 2005;41(2):199-205.
83. Shin CK, Rodino W, Kirwin JD, Wisselink W, Abruzzo FM, Panetta TF. Can preoperative spiral CT scans alone determine the feasibility of endovascular AAA repair? A comparison to angiographic measurements. *Journal of endovascular therapy : an official journal of the International Society of Endovascular Specialists*. 2000;7(3):177-83.
84. Sprouse LR, 2nd, Meier GH, 3rd, Parent FN, DeMasi RJ, Stokes GK, LeSar CJ, et al. Is three-dimensional computed tomography reconstruction justified before endovascular aortic aneurysm repair? *Journal of vascular surgery*. 2004;40(3):443-7.
85. Aziz I, Lee J, Lee JT, Donayre CE, Walot I, Kopchok G, et al. Accuracy of three-dimensional simulation in the sizing of aortic endoluminal devices. *Annals of vascular surgery*. 2003;17(2):129-36.
86. Cayne NS, Veith FJ, Lipsitz EC, Ohki T, Mehta M, Gargiulo N, et al. Variability of maximal aortic aneurysm diameter measurements on CT scan: significance and methods to minimize. *Journal of vascular surgery*. 2004;39(4):811-5.
87. Isokangas JM, Hietala R, Perala J, Tervonen O. Accuracy of computer-aided measurements in endovascular stent-graft planning: an experimental study with two phantoms. *Investigative radiology*. 2003;38(3):164-70.
88. Velazquez OC, Woo EY, Carpenter JP, Golden MA, Barker CF, Fairman RM. Decreased use of iliac extensions and reduced graft junctions with software-assisted centerline measurements in selection of endograft components for endovascular aneurysm repair. *Journal of vascular surgery*. 2004;40(2):222-7.
89. Fukuhara R, Ishiguchi T, Ikeda M, Ota T, Takai K, Satake H, et al. Evaluation of abdominal aortic aneurysm for endovascular stent-grafting with volume-rendered CT images of vessel lumen and thrombus. *Radiation medicine*. 2004;22(5):332-41.

90. Sobocinski J, Chenorhokian H, Maurel B, Midulla M, Hertault A, Le Roux M, et al. The benefits of EVAR planning using a 3D workstation. *European journal of vascular and endovascular surgery : the official journal of the European Society for Vascular Surgery*. 2013;46(4):418-23.
91. Kaladji A, Lucas A, Kervio G, Haigron P, Cardon A. Sizing for endovascular aneurysm repair: clinical evaluation of a new automated three-dimensional software. *Annals of vascular surgery*. 2010;24(7):912-20.
92. White GH, May J, Waugh R, Harris JP, Chaufour X, Yu W, et al. Shortening of endografts during deployment in endovascular AAA repair. *Journal of endovascular surgery : the official journal of the International Society for Endovascular Surgery*. 1999;6(1):4-10.
93. Whittaker DR, Dwyer J, Fillinger MF. Prediction of altered endograft path during endovascular abdominal aortic aneurysm repair with the Gore Excluder. *Journal of vascular surgery*. 2005;41(4):575-83.
94. Worz S, von Tengg-Kobligk H, Henninger V, Rengier F, Schumacher H, Bockler D, et al. 3-D quantification of the aortic arch morphology in 3-D CTA data for endovascular aortic repair. *IEEE transactions on bio-medical engineering*. 2010;57(10):2359-68.
95. Fuchs P MP. *Le traité de la réalité virtuelle: Les Presses de l'Ecole des Mines de Paris*; 2003.
96. Milgram P TH, Utsumi A. and Kishino F. Augmented reality : A class of displays on the reality-virtuality continuum. *SPIE : Telemanipulator and Telepresence Technologies*. 1994.;2351.
97. Azuma R BY, Behringer R, Feiner S, Julier S and MacIntyre B. Recent advances in augmented reality. *IEEE Computer Graphics and Applications*. 2001;21(6):34-47.
98. Lin CJ, Blanc R, Clarencon F, Piotin M, Spelle L, Guillermic J, et al. Overlying fluoroscopy and preacquired CT angiography for road-mapping in cerebral angiography. *AJNR American journal of neuroradiology*. 2010;31(3):494-5.
99. Maintz JB, Viergever MA. A survey of medical image registration. *Medical image analysis*. 1998;2(1):1-36.
100. Łubniewski PJ, Sarry L, Miguel B, Lohou C, editors. *3D/2D image registration by image transformation descriptors (ITDs) for thoracic aorta imaging*2013.
101. Borgefors G. Hierarchical chamfer matching: a parametric edge matching algorithm. *Pattern Analysis and Machine Intelligence, IEEE Transactions on*. 1988;10(6):849-65.
102. Rohr K, Stiehl HS, Sprengel R, Beil W, Buzug TM, Weese J, et al. Point-based elastic registration of medical image data using approximating thin-plate splines. In: Höhne K, Kikinis R, editors. *Visualization in Biomedical Computing. Lecture Notes in Computer Science*. 1131: Springer Berlin Heidelberg; 1996. p. 297-306.
103. Besl PJ, McKay ND. A method for registration of 3-D shapes. *Pattern Analysis and Machine Intelligence, IEEE Transactions on*. 1992;14(2):239-56.
104. Xue Z, Shen D, Davatzikos C. Statistical representation of high-dimensional deformation fields with application to statistically constrained 3D warping. *Medical image analysis*. 2006;10(5):740-51.
105. Johnson HJ, Christensen GE. Consistent landmark and intensity-based image registration. *IEEE transactions on medical imaging*. 2002;21(5):450-61.
106. Hellier P, Barillot C. Coupling dense and landmark-based approaches for nonrigid registration. *Medical Imaging, IEEE Transactions on*. 2003;22(2):217-27.

107. Pelizzari CA, Chen GT, Spelbring DR, Weichselbaum RR, Chen CT. Accurate three-dimensional registration of CT, PET, and/or MR images of the brain. *Journal of computer assisted tomography*. 1989;13(1):20-6.
108. Rucklidge WJ. Lower bounds for the complexity of the graph of the Hausdorff distance as a function of transformation. *Discrete Comput Geom*. 1996;16(2):135-53.
109. Zöllei L. 2D-3D rigid-body registration of X-ray Fluoroscopy and CT images: Harvard Medical School; 2001.
110. Bajcsy R, Lieberman R, Reivich M. A computerized system for the elastic matching of deformed radiographic images to idealized atlas images. *Journal of computer assisted tomography*. 1983;7(4):618-25.
111. Christensen GE, Yin P, Vannier MW, Chao K, Dempsey J, Williamson JF, editors. Large-deformation image registration using fluid landmarks. *Image Analysis and Interpretation, 2000 Proceedings 4th IEEE Southwest Symposium*; 2000: IEEE.
112. Horn BK, Schunck BG, editors. Determining optical flow. 1981 *Technical Symposium East*; 1981: International Society for Optics and Photonics.
113. Thirion JP. Image matching as a diffusion process: an analogy with Maxwell's demons. *Medical image analysis*. 1998;2(3):243-60.
114. Dekker R. Applications of maintenance optimization models: a review and analysis. *Reliability Engineering & System Safety*. 1996;51(3):229-40.
115. Markelj P, Tomazevic D, Likar B, Pernus F. A review of 3D/2D registration methods for image-guided interventions. *Medical image analysis*. 2012;16(3):642-61.
116. Goksu C, Haignon P, Acosta O, Lucas A, editors. Endovascular navigation based on real/virtual environments cooperation for computer-assisted TEAM procedures. *Medical Imaging 2004*; 2004: International Society for Optics and Photonics.
117. Carrell TW, Modarai B, Brown JR, Penney GP. Feasibility and limitations of an automated 2D-3D rigid image registration system for complex endovascular aortic procedures. *Journal of endovascular therapy : an official journal of the International Society of Endovascular Specialists*. 2010;17(4):527-33.
118. Guyot A, Varnavas A, Carrell T, Penney G. Non-rigid 2D-3D registration using anisotropic error ellipsoids to account for projection uncertainties during aortic surgery. *Medical image computing and computer-assisted intervention : MICCAI International Conference on Medical Image Computing and Computer-Assisted Intervention*. 2013;16(Pt 3):179-86.
119. Penney GP, Weese J, Little JA, Desmedt P, Hill DL, Hawkes DJ. A comparison of similarity measures for use in 2-D-3-D medical image registration. *IEEE transactions on medical imaging*. 1998;17(4):586-95.
120. Haignon P LA. Method for assisting and guiding the navigation of a tool in anatomical structures. Brevet FR 02/04898 Université de Rennes 1 2002.
121. Baba R, Konno Y, Ueda K, Ikeda S. Comparison of flat-panel detector and image-intensifier detector for cone-beam CT. *Computerized medical imaging and graphics : the official journal of the Computerized Medical Imaging Society*. 2002;26(3):153-8.
122. Orth RC, Wallace MJ, Kuo MD, Technology Assessment Committee of the Society of Interventional R. C-arm cone-beam CT: general principles and technical considerations for use in interventional radiology. *Journal of vascular and interventional radiology : JVIR*. 2008;19(6):814-20.

123. Siewerdsen JH, Moseley DJ, Burch S, Bisland SK, Bogaards A, Wilson BC, et al. Volume CT with a flat-panel detector on a mobile, isocentric C-arm: pre-clinical investigation in guidance of minimally invasive surgery. *Medical physics*. 2005;32(1):241-54.
124. Siewerdsen JH, Jaffray DA. Cone-beam computed tomography with a flat-panel imager: magnitude and effects of x-ray scatter. *Medical physics*. 2001;28(2):220-31.
125. Ning R, Tang X, Conover D. X-ray scatter correction algorithm for cone beam CT imaging. *Medical physics*. 2004;31(5):1195-202.
126. Ruhrnschopf EP, Klingenberg K. A general framework and review of scatter correction methods in x-ray cone-beam computerized tomography. Part 1: Scatter compensation approaches. *Medical physics*. 2011;38(7):4296-311.
127. Zhao W, Brunner S, Niu K, Schafer S, Royalty K, Chen GH. Patient-specific scatter correction for flat-panel detector-based cone-beam CT imaging. *Physics in medicine and biology*. 2015;60(3):1339-65.
128. Heran NS, Song JK, Namba K, Smith W, Niimi Y, Berenstein A. The utility of DynaCT in neuroendovascular procedures. *AJNR American journal of neuroradiology*. 2006;27(2):330-2.
129. Smyth J, Sutton D, Houston J. Evaluation of the quality of CT-like images obtained using a commercial flat panel detector system. *Biomedical imaging and intervention journal*. 2006;2(4):e48.
130. Tacher V, Lin M, Desgranges P, Deux JF, Grunhagen T, Becquemin JP, et al. Image guidance for endovascular repair of complex aortic aneurysms: comparison of two-dimensional and three-dimensional angiography and image fusion. *Journal of vascular and interventional radiology : JVIR*. 2013;24(11):1698-706.
131. Wallace MJ, Kuo MD, Glaiberman C, Binkert CA, Orth RC, Soulez G, et al. Three-dimensional C-arm cone-beam CT: applications in the interventional suite. *Journal of vascular and interventional radiology : JVIR*. 2009;20(7 Suppl):S523-37.
132. Maurel B, Hertault A, Gonzalez TM, Sobocinski J, Le Roux M, Delaplace J, et al. Evaluation of visceral artery displacement by endograft delivery system insertion. *Journal of endovascular therapy : an official journal of the International Society of Endovascular Specialists*. 2014;21(2):339-47.
133. Dijkstra ML, Eagleton MJ, Greenberg RK, Mastracci T, Hernandez A. Intraoperative C-arm cone-beam computed tomography in fenestrated/branched aortic endografting. *Journal of vascular surgery*. 2011;53(3):583-90.
134. Kobeiter H, Nahum J, Becquemin JP. Zero-contrast thoracic endovascular aortic repair using image fusion. *Circulation*. 2011;124(11):e280-2.
135. Hertault A, Maurel B, Sobocinski J, Martin Gonzalez T, Le Roux M, Azzaoui R, et al. Impact of hybrid rooms with image fusion on radiation exposure during endovascular aortic repair. *European journal of vascular and endovascular surgery : the official journal of the European Society for Vascular Surgery*. 2014;48(4):382-90.
136. Sailer AM, de Haan MW, Peppelenbosch AG, Jacobs MJ, Wildberger JE, Schurink GW. CTA with fluoroscopy image fusion guidance in endovascular complex aortic aneurysm repair. *European journal of vascular and endovascular surgery : the official journal of the European Society for Vascular Surgery*. 2014;47(4):349-56.

137. Kaladji A, Dumenil A, Castro M, Haigron P, Heautot JF, Haulon S. Endovascular aortic repair of a postdissecting thoracoabdominal aneurysm using intraoperative fusion imaging. *Journal of vascular surgery*. 2013;57(4):1109-12.
138. Kaladji A, Dumenil A, Mahe G, Castro M, Cardon A, Lucas A, et al. Safety and Accuracy of Endovascular Aneurysm Repair Without Pre-operative and Intra-operative Contrast Agent. *European journal of vascular and endovascular surgery : the official journal of the European Society for Vascular Surgery*. 2015;49(3):255-61.
139. van Prehn J, Bartels LW, Mestres G, Vincken KL, Prokop M, Verhagen HJ, et al. Dynamic aortic changes in patients with thoracic aortic aneurysms evaluated with electrocardiography-triggered computed tomographic angiography before and after thoracic endovascular aneurysm repair: preliminary results. *Annals of vascular surgery*. 2009;23(3):291-7.
140. Jonker FH, Mojibian H, Schlosser FJ, Botta DM, Indes JE, Moll FL, et al. The impact of hypovolaemic shock on the aortic diameter in a porcine model. *European journal of vascular and endovascular surgery : the official journal of the European Society for Vascular Surgery*. 2010;40(5):564-71.
141. Choi G, Shin LK, Taylor CA, Cheng CP. In vivo deformation of the human abdominal aorta and common iliac arteries with hip and knee flexion: implications for the design of stent-grafts. *Journal of endovascular therapy : an official journal of the International Society of Endovascular Specialists*. 2009;16(5):531-8.
142. Kauffmann C, Douane F, Therasse E, Lessard S, Elkouri S, Gilbert P, et al. Source of Errors and Accuracy of a Two-Dimensional/Three-Dimensional Fusion Road Map for Endovascular Aneurysm Repair of Abdominal Aortic Aneurysm. *Journal of vascular and interventional radiology : JVIR*. 2015.
143. Fukuda T, Matsuda H, Doi S, Sugiyama M, Morita Y, Yamada M, et al. Evaluation of automated 2D-3D image overlay system utilizing subtraction of bone marrow image for EVAR: feasibility study. *European journal of vascular and endovascular surgery : the official journal of the European Society for Vascular Surgery*. 2013;46(1):75-81.
144. Cazoulat G, Simon A, Dumenil A, Gnep K, de Crevoisier R, Acosta O, et al. Surface-Constrained Nonrigid Registration for Dose Monitoring in Prostate Cancer Radiotherapy. *Medical Imaging, IEEE Transactions on*. 2014;33(7):1464-74.
145. Pennec X AN, Roche A, Cachier P, editor *Non-Rigid MR/US Registration for Tracking Brain Deformations. Multi-Sensor Image Fusion and Its Applications*; 2005: Marcel Dekker Inc.
146. Letteboer MJ, Willems PA, Viergever M, Niessen W. Non-rigid Registration of 3D Ultrasound Images of Brain Tumours Acquired during Neurosurgery. In: Ellis R, Peters T, editors. *Medical Image Computing and Computer-Assisted Intervention - MICCAI 2003. Lecture Notes in Computer Science*. 2879: Springer Berlin Heidelberg; 2003. p. 408-15.
147. Gobbi D, Comeau R, Peters T. Ultrasound/MRI Overlay with Image Warping for Neurosurgery. In: Delp S, DiGoia A, Jaramaz B, editors. *Medical Image Computing and Computer-Assisted Intervention - MICCAI 2000. Lecture Notes in Computer Science*. 1935: Springer Berlin Heidelberg; 2000. p. 106-14.
148. Demirci S, Manstad-Hulaas F, Navab N, editors. *Quantification of abdominal aortic deformation after EVAR2009*.

Liste des publications

Ce travail a fait l'objet de publications en 1^{er} auteur et a permis de contribuer à d'autres articles sur des thématiques abordées ici. La liste des articles (tout rang confondu) et des communications orales (en auteur principal seulement) en relation directe avec ce travail de thèse sont répertoriées par ordre chronologique:

Articles scientifiques avec comité de lecture international

1. **Kaladji A**, Lucas A, Cardon A, Haigron P. Computer-aided surgery: concepts and applications in vascular surgery. *Persp Vasc Surg Endovasc Ther.* 2012;24(1):23-7.
2. **Kaladji A**, Dumenil A, Castro M, Heautot JF, Haigron P, Haulon S. Endovascular Aortic Repair Of A Post-Dissecting Thoracoabdominal Aneurysm Using Intraoperative Fusion Imaging. *J Vasc Surg.* 2013;57:1109-12
3. Dumenil A, **Kaladji A**, Castro M, Esnault S, Rochette M, Haigron P. Finite element-based matching of pre- and intra-operative data for image-guided endovascular aneurysm repair. *IEEE Trans Biomed Eng.* 2013 May;60(5):1353-62.
4. **Kaladji A**, Dumenil A, Castro M, Cardon A, Becquemin JP, Bou-saïd B, Lucas A, Haigron P. Prediction of deformations during endovascular aortic aneurysm repair using finite element simulation. *Comput Med Imaging Graph.* 2013 Mar;37(2):142-9.
5. Haigron P, Duménil A, **Kaladji A**, Rochette M, Bou Said B, Esneault S, Walter-Le Berre H, Mouktadiri G, Castro M, Louat P, Roche D, Göksu C, Marzelle J, Cardon A, Becquemin JP, Lucas A. Angiovision: Aortic Stent-Graft Placement by Augmented Angionavigation. *IRBM.* 2013;34(2):167-75
6. **Kaladji A**, Spear R, Hertault A, Sobocinski J, Maurel B, Haulon S. Centerline is not as accurate as outer curvature length to estimate thoracic endograft length. *Eur J Vasc Endovasc Surg.* 2013 Jul;46(1):82-6
7. **Kaladji A**, Dumenil A, Mahe G, Castro M, Cardon A, Lucas A, et al. Safety and Accuracy of Endovascular Aneurysm Repair Without Pre-operative and Intra-operative Contrast Agent. *European journal of vascular and endovascular surgery : the official journal of the European Society for Vascular Surgery.* 2015;49(3):255-61.
8. Gindre J, Bel-Brunon A, **Kaladji A**, Duménil A, Rochette M, Lucas A, Haigron P, Combescure A. Finite element simulation of the insertion of guidewires during an EVAR procedure: example of a complex patient case, a first step toward patient-specific parameterized models. *Int J Numer Method Biomed Eng.* 2015 Mar 27. doi: 10.1002/cnm.2716

Actes de conférences

1. Duménil A, Kaladji A, Esneault S, Castro M, Louat P, Cadet S, Colléau M, Walter Le Berre H, Bou-Saïd B, Göksu C, Rochette M, Coatrieux JL, Lucas A, Haigron P. Simulation Des Déformations Anatomiques Induites Lors De La Pose

D'endoprothèse Aortique. RITS 2011 (Colloque National Recherche en Imagerie et Technologies pour la Santé); 2011; Rennes, France.

2. Duménil A, Kaladji A, Gindre J, Castro M, Rochette M, Göksu C, Lucas A, Haigron P, "Visualization of Stent-Graft Placement in Deformed Vascular Structure in Evar Procedure". Proceedings of the Annual International Conference MICCAI - Stent'13; 2013 22-26 sept; Nagoya, Japan.

Communications sélectionnées sur résumé anonyme dans une société savante

1. **Kaladji A**, Dumenil A, Gouëffic Y, Haigron P, Cardon P. Safety and accuracy of endovascular repair without pre and intraoperative contrast agent. ESVS meeting. Stockholm. Sept 2014
2. **Kaladji A**, Dumenil A, Cardon A, Lucas A, Haigron P. Les déformations anatomiques induites par le matériel endovasculaire au cours des EVAR empêchent-elles la fusion d'images ? 27^{ème} congrès de la société de chirurgie vasculaire de langue française. Paris 2012

Conférences sur invitation

1. **Kaladji A**. Les nouvelles techniques d'imagerie modifient-elles l'indication du traitement des AAA ? 49^{ème} congrès du collège Français de Pathologie Vasculaire. Paris. Mars 2015.
2. **Kaladji A**. Advances in intraoperative imaging for complex endovascular repair. 1^{ère} rencontre Endoklub. Centre chirurgical Marie Lannelongue. Sept 2014.
3. **Kaladji A**, Göksu.C. Outils d'aide à la planification des interventions endovasculaires. 18^{ème} journée de l'ingénierie biomédicale. Forum technique. Deauville oct 2013.
4. **Kaladji A**, Dumenil A, Lucas A, Goksu C, Haigron P, Cardon A. Anévrisme de l'aorte abdominale et thoracique. 4th European and francophone aorta masterclass. Saint Malo ; Oct 2013
5. **Kaladji A**, Lucas A, Cardon A, Haigron P. Computer aided procedures with the EndoNaut system. 8th European Symposium of Vascular Biomaterials. Strasbourg 2013