



**HAL**  
open science

# Physiopathologie de l'infarctus cérébral du sujet jeune : rôle de la résine de cannabis dans l'atteinte vasculaire et l'altération mitochondriale cérébrales

Valérie Wolff

► **To cite this version:**

Valérie Wolff. Physiopathologie de l'infarctus cérébral du sujet jeune : rôle de la résine de cannabis dans l'atteinte vasculaire et l'altération mitochondriale cérébrales. Cardiologie et système cardiovasculaire. Université de Strasbourg, 2014. Français. NNT : 2014STRAJ122 . tel-01234562

**HAL Id: tel-01234562**

**<https://theses.hal.science/tel-01234562>**

Submitted on 27 Nov 2015

**HAL** is a multi-disciplinary open access archive for the deposit and dissemination of scientific research documents, whether they are published or not. The documents may come from teaching and research institutions in France or abroad, or from public or private research centers.

L'archive ouverte pluridisciplinaire **HAL**, est destinée au dépôt et à la diffusion de documents scientifiques de niveau recherche, publiés ou non, émanant des établissements d'enseignement et de recherche français ou étrangers, des laboratoires publics ou privés.

*ÉCOLE DOCTORALE des Sciences de la Vie et de la Santé*  
Mitochondries, Stress oxydant et Protection Musculaire-EA 3072

**THÈSE** présentée par :

**Valérie WOLFF**

soutenue le : 4 septembre 2014

pour obtenir le grade de : **Docteur de l'université de Strasbourg**  
Discipline/ Spécialité : Sciences du Vivant /Physiologie et Biologie des Organismes

**Physiopathologie de l'infarctus cérébral  
du sujet jeune : rôle de la résine de  
cannabis dans l'atteinte vasculaire et  
l'altération mitochondriale cérébrales**

**THÈSE dirigée par :**

M. Bernard GENY

Professeur, Université de Strasbourg

M. Jean-Paul ARMSPACH

Ingénieur de Recherche, Université de Strasbourg

**RAPPORTEURS :**

Mme Claire LE HELLO

Docteur, CHU Caen

M. Thierry MOULIN

Professeur, CHRU Besançon

---

**AUTRES MEMBRES DU JURY :**

M. Michel DE MATHELIN

Professeur, Université de Strasbourg

Mme Marie-Germaine BOUSSER

Professeur, Université Paris diderot

M. Maurice GIROUD

Professeur, CHU Dijon

M. Christian MARESCAUX

Professeur, CHU Strasbourg

# REMERCIEMENTS

A **Monsieur Bernard Gény**, qui m'a soutenue du début à la fin et qui continue encore. Merci d'avoir accepté de diriger ce travail, merci pour ton enthousiasme contagieux, tes précieux conseils, ta curiosité scientifique, ton intérêt quel que soit le sujet, ta passion de la recherche et ton regard de clinicien, ton esprit d'équipe, ta disponibilité sans faille et surtout pour ta confiance. Je n'oublierai pas ton plus précieux conseil : il faut y croire jusqu'au coup de sifflet final.

A **Monsieur Jean-Paul Armspach**, merci d'avoir accepté de codiriger ce travail, merci pour tes conseils avisés, pour tes encouragements notamment pour le projet de recherche à venir, et pour l'ouverture de mon esprit vers une autre approche de l'analyse d'images.

A **Monsieur Thierry Moulin**, pour tes précieux conseils, pour ta rigueur et tes convictions scientifiques que j'admire, pour ta confiance et pour ton aide de longue date. Merci d'avoir accepté d'être rapporteur de ce travail.

A **Madame Claire Le Hello**, pour me soutenir depuis si longtemps, dans les moments forts tout comme dans les difficultés. Ta rigueur scientifique et ton obstination devraient être prises en exemple. Merci d'avoir accepté d'être rapporteur de ce travail.

A **Monsieur Michel de Mathelin**, de me faire l'honneur d'être dans mon jury de thèse en tant qu'examineur interne, et d'accepter de juger mon travail.

A **Madame Marie-Germaine Bousser** qui m'a donné la passion de la pathologie neuro-vasculaire et des céphalées, qui m'a convaincue que la recherche clinique avait de l'intérêt, qui m'a encouragée et aidée lors de mon parcours, qui m'a accueillie comme personne dans son service, et qui me fait l'honneur d'être présente pour juger ce travail tout comme elle l'avait déjà fait à l'époque pour ma thèse de médecine.

A **Monsieur Maurice Giroud**, avec qui j'ai le plaisir d'échanger régulièrement et dont l'enthousiasme et les compétences ne sont plus à démontrer et ce quel que soit le sujet en neurologie. Pour votre capacité à nous montrer que l'on peut être brillant et rester fondamentalement humain.

A **Monsieur Christian Marescaux** qui depuis plus de 20 ans, m'accompagne dans ma passion des AVC, qui a su se laisser convaincre sans grande difficulté, de l'intérêt de cette discipline passionnante, et qui a su me laisser choisir ma voie.

A toute **l'équipe d'accueil EA 3072**, et plus particulièrement à Isa qui a su faire preuve de patience, de gentillesse et de disponibilité face à mes nombreuses interrogations notamment face au « broyeur » de tissus. A Fabienne qui m'a montré avec passion et professionnalisme le fonctionnement du respiromètre. A Anna, Joffrey, Anne-Laure et à tous les autres membres de l'équipe.

A toute **l'équipe de l'UNV, médicale et paramédicale** pour vos messages d'encouragements pendant ces 3 ans mais aussi avant, et encore à présent. Je n'oublie pas combien vos attentions, vos petits mots et vos qualités humaines ont pu m'aider.

A **tous les patients** qui me donnent envie d'avancer et de continuer dans cette voie malgré les doutes et les difficultés rencontrées pas à pas.

A **Rodrigue**, pour être si présent, à l'écoute, capable de faire le topo à ma place j'en suis sûre, le cannabis et les AVC n'ont plus de secret pour toi. Pour nos discussions de fond mais aussi de forme, pour ton objectivité sans détour, pour tous ces moments qui ont fait que je n'arrête pas d'y croire. Pour ta rigueur scientifique, ton expérience dans la recherche et pour tout ce que je n'écris pas.

A **mon père**, qui se réjouit sans doute même encore plus que moi de soutenir cette thèse. Pour ton enthousiasme, ton énergie, ta joie de vivre communicative, ton soutien de chaque instant de jour comme de nuit, H24, 365 jours/365, sans jamais avoir été officiellement de garde. Rien que pour toi j'aimerais écrire une troisième thèse.

A **ma mère** qui par sa présence me rappelle de l'importance d'avoir une famille proche et de l'intérêt d'être entourée pendant tous les moments de la vie.

A **Odile, Chantal, Catherine**, les autres membres importants de ma famille qui sont toujours à l'écoute et prêtes à m'aider.

A **Flora** bien sûr aussi, elle saura pourquoi.

A **tous mes Amis**, qui m'ont permis de garder l'équilibre.

Une mention toute particulière à **Valérie la petite** (et Gautier bien sur), qui est un de mes plus fidèles soutiens, toujours présente, intègre, entière, toujours dans l'entre-aide, l'esprit d'équipe et le don de soi.

Merci à **Olivier**, qui me suit depuis plusieurs années que ce soit au service, au labo, lors de nos cours d'anglais ou lors nos virées entre amis. Merci pour nos échanges scientifiques, nos discussions et dissections, nos fous-rires et nos projets pour refaire le monde en UNV.

A **Valérie la grande** (et Marc), pour tous ces moments de détente et d'échanges qui permettent de garder le cap sans perdre de vue le vrai sens de la vie....

A **Stéphane** qui dans la discrétion a toujours su montrer qu'il était là, je sais que je peux compter sur toi.

A **Claire** pour nos échanges fréquents malgré la distance et pour ces petits mots et petites attentions qui font avancer.

A **Clo**, mon amie de toujours.

A **Zaz, Mélanie, Philippe, Anne et Alma**

A **Rémy** pour nos longues discussions sur le sens de notre engagement médical, sur la nécessité de persévérer. Merci pour tous ces mots de soutiens nécessaires pour avancer encore et encore pour que les patients puissent avoir le meilleur.

A **Philippe** pour les moments partagés et les discussions de fond, les rires et le reste.

# TABLE DES MATIERES

TABLES DES ILLUSTRATIONS .....	7
ABBREVIATIONS .....	8
PUBLICATIONS ISSUES DE CE TRAVAIL FAISANT L'OBJET DE LA THESE .....	10
INTRODUCTION .....	12
ETAT DE L'ART .....	15
1. INFARCTUS CEREBRAL DU SUJET JEUNE .....	15
1.1 Généralités sur les AVC .....	15
1.2 Particularités de l'AVC du jeune .....	18
1.3 Syndrome de vasoconstriction cérébrale réversible .....	24
2. LE CANNABIS .....	29
2.1 Définition et épidémiologie .....	29
2.2 Pharmacologie, pharmacocinétique et récepteurs cannabinoïdes .....	30
2.3 Effets expérimentaux et cliniques des cannabinoïdes .....	36
3. MITOCHONDRIES ET STRESS OXYDANT .....	47
3.1 Mitochondries .....	47
3.2 Stress oxydant .....	53
3.3 Effet des cannabinoïdes sur la mitochondrie .....	58
4. IMAGERIE DES STENOSES ARTERIELLES INTRA-CRANIENNES .....	60
TRAVAUX DE RECHERCHE .....	63
1. PROBLEMATIQUES ET HYPOTHESES .....	63
2. MATERIELS ET METHODES .....	64
2.1 Populations .....	65
2.2 Paramètres étudiés .....	69
2.3 Statistiques .....	72
2.4 Revue de la littérature .....	73
2.5 Données non publiées en lien avec le travail de thèse .....	73
RESULTATS .....	77
1. CONSOMMATION DE CANNABIS, INFARCTUS CEREBRAL ET STENOSES INTRA-CRANIENNES MULTIPLES. UNE ETUDE PROSPECTIVE PORTANT SUR 48 JEUNES PATIENTS [270] .....	77
2. LIEN ENTRE CANNABIS ET AVC : MYTHE OU REALITE? [272]. .....	81

3. REPONSE A LA LETTRE CONCERNANT L'ARTICLE « LIEN ENTRE CANNABIS ET AVC : MYTHE OU REALITE? » [273].	88
4. FREQUENCE ELEVEE DES STENOSES INTRA-CRANIENNES ARTERIELLES ET DE LA CONSOMMATION DE CANNABIS CHEZ LES SUJETS JEUNES PRESENTANT UN INFARCTUS CEREBRAL [274].	90
5. INFARCTUS CEREBRAUX AVEC VASOCONSTRICTION REVERSIBLE SANS CEPHALEES EN COUP-DE-TONNERRE : UN VARIANT DU SYNDROME DE VASOCONSTRICTION CEREBRALE REVERSIBLE ? [soumis en 2014].	98
6. LE THC INDUIT UNE DYSFONCTION DE LA CHAINE RESPIRATOIRE MITOCHONDRIALE ET AUGMENTE LE STRESS OXYDANT : UN MECANISME POTENTIEL IMPLIQUE LORS DES ACCIDENTS VASCULAIRES CEREBRAUX ATTRIBUES A LA CONSOMMATION DE CANNABIS [en révision].	120
7. LES AVC LIES A LA CONSOMMATION DE CANNABIS : UN RISQUE SOUS-ESTIME [275].	140
8. DONNEES NON PUBLIEES	142
8.1 Analyse d'échantillons de résine de cannabis	142
8.2 Etude du THC sur la réactivité vasculaire de l'aorte et de l'artère mésentérique supérieure de rat <i>in vitro</i> .	143
DISCUSSION GENERALE	144
1. MISE EN EVIDENCE D'UNE ASSOCIATION ENTRE LA SURVENUE D'UN INFARCTUS CEREBRAL ET LA CONSOMMATION DE CANNABIS	145
2. MECANISMES IMPLIQUES LORS D'UN INFARCTUS CEREBRAL DU SUJET JEUNE EN LIEN AVEC LA CONSOMMATION DE CANNABIS	149
2.1 Mécanisme vasculaire de l'action du cannabis : sténoses artérielles intra-crâniennes multiples induites par le cannabis	149
2.2 Mécanisme tissulaire de l'action du cannabis : effet du THC sur les mitochondries cérébrales et le stress oxydant	161
CONCLUSIONS ET PERSPECTIVES	164
BIBLIOGRAPHIE	168
RESUME	206



# TABLES DES ILLUSTRATIONS

## Liste des figures

**Figure 1 :** Représentation d'une feuille et de plants de *Cannabis sativa*

**Figure 2 :** Chaîne de transport des électrons.

## Liste des tableaux

**Tableau 1 :** Critères diagnostiques du syndrome de vasoconstriction cérébrale réversible

**Tableau 2 :** Causes de syndrome de vasoconstriction cérébrale réversible

**Tableau 3 :** Indications potentielles des cannabinoïdes naturels ou de synthèse en thérapeutique

**Tableau 4 :** Techniques utilisées pour mettre en évidence les sténoses artérielles intra-crâniennes

# ABBREVIATIONS

AIT : accident ischémique transitoire

AMS : artère mésentérique supérieure

ANT : adénine nucléotide translocase

AVC : accident vasculaire cérébral

FOP : foramen ovale perméable

HIC : hémorragie intra-cérébrale

H<sub>2</sub>O<sub>2</sub> : peroxyde d'hydrogène

HSA : hémorragie sous-arachnoïdienne

IC : infarctus cérébral

IDM : infarctus du myocarde

IP : intra-péritonéal

IRS : inhibiteur de recapture de la sérotonine

IV : intra-veineux

LCS : liquide céphalo-spinal

mtADN: ADN mitochondrial

NO: monoxyde d'azote

PA : pression artérielle

RCB1 : récepteur cannabinoïde de type 1

RCB2 : récepteur cannabinoïde de type 2

ROS : reactive oxygen species = radicaux libres

SIM : sténoses intra-crâniennes artérielles multiples

SVCR : syndrome de vasoconstriction cérébrale réversible

THC : tétrahydrocannabinol

TOF : time of flight ou temps de vol

UNV : unité neuro-vasculaire

VDAC : voltage dependant anion channel ou porine

VR : vasoconstriction cérébrale réversible

# PUBLICATIONS ISSUES DE CE TRAVAIL FAISANT L'OBJET DE LA THESE

## ARTICLES

1. **Wolff V**, Lauer V, Rouyer O, Sellal F, Meyer N, Raul JS, Sabourdy C, Boujan F, Jahn C, Beaujeux R, Marescaux C. Cannabis use, ischemic stroke, and multifocal intracranial vasoconstriction. A prospective study in 48 consecutive young patients. *Stroke* 2011;42:1778-1780.
2. **Wolff V**, Armspach JP, Lauer V, Rouyer O, Bataillard M, Marescaux C, Geny B. Cannabis-related stroke: myth or reality? *Stroke* 2013;44:558-563.
3. **Wolff V**, Rouyer O, Geny B. Response to letter regarding article, "Cannabis-related stroke: myth or reality?" *Stroke* 2013;44:e57.
4. **Wolff V**, Armspach JP, Beaujeux R, Manisor M, Rouyer O, Lauer V, Meyer N, Marescaux C, Geny B. High frequency of intracranial arterial stenosis and cannabis use in ischemic stroke in the young. *Cerebrovasc Dis* 2014;37:438-443.
5. **Wolff V**, Armspach JP, Lauer V, Rouyer O, Ducros A, Marescaux C, Geny B. Ischemic strokes with reversible vasoconstriction and without thunderclap headache: a variant of the reversible cerebral vasoconstriction syndrome? *Soumis*.
6. **Wolff V**, Schlagowski A, Rouyer O, Charles AL, Singh F, Marescaux C, Raul JS, Zoll J, Geny B. Tetrahydrocannabinol (THC) induces brain mitochondrial respiratory chain dysfunction and increases oxidative stress: a potential mechanism involved in cannabis-related stroke. *En révision*.
7. **Wolff V**, Rouyer O, Gény B. Adverse health effects of marijuana use. *N Eng J Med* 2014;371:878-879.

## COMMUNICATIONS

- Orales

1. **Wolff V.** Angiopathie cérébrale et toxiques. *Journées nationales du DESC de Médecine Vasculaire, Caen, le 15/11/13. Communication invitée.*

2. **Wolff V,** Armspach JP, Lauer V, Rouyer O, Marescaux C, Geny B. Infarctus cérébral du sujet jeune lié à un syndrome de vasoconstriction cérébrale réversible: A propos de 21 cas. *Journées Neurologiques de Langue Française, Strasbourg 1-4/04/14. Communication sélectionnée par la Société Française de Neurologie.*

3. **Wolff V.** Cannabis associated stroke. Symposium 2. Alcohol, drugs and stroke. *XXXIII European Stroke Conference, Nice le 6-9/05/14. Communication invitée.*

- **Affichées**

1. **Wolff V.** Intracranial stenosis is the main cause of ischemic stroke in 159 young ischemic stroke patients. *European Stroke Conference, Lisbonne 22-25/05/12.*

2. **Wolff V,** Rouyer O, Schlagowski A, Zoll J, Raul JS, Marescaux C, Geny B. Etude de l'effet du THC sur la respiration mitochondriale du cerveau de rat. Une piste de réflexion pour expliquer le lien entre la consommation de cannabis et la survenue d'infarctus cérébral chez l'homme. *Journées Neurologiques de Langue Française, Strasbourg 1-4/04/14.*

# INTRODUCTION

Il y a chaque année en France entre 100 000 et 145 000 nouveaux cas d'accidents vasculaires cérébraux (AVC). Ils représentent la première cause de handicap, la deuxième cause de démence et la troisième cause de mortalité au sein des pays industrialisés. Ils touchent dans 75% des cas des patients âgés de plus de 65 ans [135], mais dans moins de 10% des cas les malades sont jeunes (moins de 55, 50, 45 ou 40 ans selon les définitions utilisées) [24,72,147,276].

Les AVC ischémiques ou infarctus cérébraux (IC) qui représentent 80% des cas sont liés à l'occlusion d'une artère cérébrale avec pour conséquence une souffrance cérébrale liée à l'absence d'apport en oxygène et en glucose menant à la nécrose ischémique [135]. Les AVC hémorragiques qui représentent 20% des cas sont liés à la rupture d'une artère intra-cérébrale ou à la surface du cerveau, on parle alors dans ces cas respectivement d'hématomes intra-cérébraux (HIC) ou d'hémorragies sous-arachnoïdiennes (HSA) [135]. Nous axerons notre travail sur les IC qui sont les plus fréquents et sur les particularités de cette affection chez le sujet jeune.

Les causes et facteurs de risque d'AVC diffèrent selon l'âge du patient. Les principales causes d'IC du sujet âgé sont l'athérome des gros troncs artériels, les cardiopathies emboligènes et les maladies des petites artères intra-cérébrales, alors que chez le sujet plus jeune, il s'agit en premier lieu des cardiopathies emboligènes et des dissections des artères cervico-encéphaliques [42,276]. La proportion des IC qui restent sans cause après la réalisation d'un bilan étiologique, appelés aussi IC cryptogéniques, est plus importante chez le jeune, avec des taux pouvant aller au maximum jusqu'à 62% des cas selon les études [162]. Le fait de ne pas identifier de cause peut être problématique dans la prise en charge d'une pathologie qui nécessite de donner un traitement de prévention secondaire adapté à l'étiologie, visant à éviter la récurrence.

Parmi les facteurs de risque d'IC identifiés chez l'adulte jeune, les facteurs liés au mode de vie sont plus fréquents que chez le sujet plus âgé, comme la consommation de tabac, d'alcool et de substances illicites au premier rang desquelles on retrouve le cannabis [89,277].

De plus, le cannabis est la drogue la plus consommée au monde notamment par le jeune adulte de sexe masculin [88,264]. Même si sa consommation est banalisée voire préconisée par certains à visée thérapeutique, des effets délétères psychiatriques et neuro-cardiovasculaires ont été décrits [88,93,149,251], justifiant que l'on s'interroge sur le lien potentiel entre la consommation de cette drogue et la survenue d'un AVC. Parmi les effets neuro-vasculaires décrits, des cas d'IC survenus après consommation de cannabis ont été rapportés par la littérature sans que le mécanisme d'action de cette drogue ne soit clairement établi, que ce soit au niveau vasculaire ou cellulaire [93]. Un des objectifs de ce travail sera de déterminer l'importance du rôle de la consommation de cannabis dans les AVC chez le jeune adulte.

Une occlusion artérielle cérébrale induit une hypoxie puis une anoxie cérébrale. Cette diminution de l'apport d'oxygène aux tissus a des conséquences sur la cellule notamment sur l'homéostasie, le métabolisme mitochondrial et la synthèse de radicaux libres [143]. Les radicaux libres peuvent être synthétisés par la mitochondrie et leur effet toxique a été rapporté notamment lorsqu'il existe un déséquilibre entre leur synthèse et leur métabolisme. Cet effet toxique pourrait être impliqué lors d'un IC proprement dit. La mitochondrie, qui est l'organelle à l'origine de la production d'énergie dans la cellule, est sensible aux variations d'apports en oxygène des organes. De ce fait l'étude de ses fonctions est pertinente dans des pathologies directement liées à l'interruption d'apport en oxygène comme l'IC.

Le tétrahydrocannabinol (THC) qui est le composant actif majoritaire contenu dans le cannabis, existe aussi sous forme synthétique permettant son utilisation lors de protocoles expérimentaux. L'évaluation de l'effet du THC sur la respiration mitochondriale cérébrale et sur la génération de radicaux libres pourrait nous aider à aborder les mécanismes physiopathologiques en jeu chez les consommateurs de cannabis qui sont victimes d'un IC.

Nous sommes partis de l'hypothèse qu'il y a un lien possible entre la survenue d'un IC et la consommation de cannabis chez le sujet jeune. Nous avons voulu explorer les mécanismes d'action potentiels du cannabis lors d'un IC chez l'homme, et ceux impliqués au niveau expérimental sur les mitochondries isolées du cerveau de rat.

### **Les objectifs de notre travail de thèse furent de :**

1. Confirmer l'existence d'un lien entre la consommation de cannabis et la survenue d'un IC chez le jeune adulte.
2. D'aborder les mécanismes d'action du cannabis chez l'homme victime d'IC.
3. De déterminer l'effet physio-pathologique du THC sur la mitochondrie cérébrale chez le rat.

Ce manuscrit sera articulé en 4 parties. En premier lieu, nous effectuerons l'état de l'art en la matière afin de faciliter la compréhension des travaux menés au cours de la thèse. Ces rappels concerneront les IC du jeune, le cannabis, la mitochondrie et l'imagerie des sténoses artérielles intra-crâniennes. Les rappels concernant la mitochondrie ont été développés en collaboration avec les membres de l'équipe de recherche EA3072. Dans un deuxième temps, nous exposerons les travaux de recherche incluant une partie sur la problématique et les hypothèses émises, suivie des matériels et méthodes utilisés dans les protocoles qui forment le corps de la thèse, puis nous aborderons les résultats sous la forme d'articles publiés (ou soumis) et de résultats non publiés. La troisième partie concernera la discussion générale de l'ensemble des résultats. Enfin, le manuscrit s'achèvera sur les conclusions et les perspectives.



# ETAT DE L'ART

## 1. INFARCTUS CEREBRAL DU SUJET JEUNE

### 1.1 Généralités sur les AVC

Les AVC représentent un réel enjeu de santé publique, du fait de leur fréquence importante, et de leurs conséquences en termes de handicap ou de mortalité. L'AVC touche en effet 400 000 personnes en France. Il représente ainsi la troisième cause de mortalité chez l'homme et la deuxième chez la femme, ainsi que la première cause de handicap acquis de l'adulte [211]. Pourtant, la prise en charge des patients victimes d'AVC s'est améliorée durant les 20 dernières années grâce à la mise en place des unités neuro-vasculaires (UNV) permettant de regrouper les patients victimes d'AVC au sein d'une unité de lieu avec du personnel dédié, et au traitement par fibrinolyse visant à recanaliser dans un délai court une artère occluse à la phase aiguë d'un IC [135]. Les différentes circulaires de 2003, 2007 et 2012 relatives à la prise en charge des AVC, à la place des UNV, et à l'organisation des filières régionales de prise en charge des patients victimes d'AVC, ainsi que le plan AVC 2010-2014 ont permis d'organiser et d'améliorer la prise en charge spécifique des AVC [80-82,211].

Selon l'Organisation Mondiale de la Santé, un AVC se définit par le développement rapide de signes localisés ou globaux de dysfonction cérébrale avec des symptômes durant plus de 24 heures, pouvant conduire à la mort, sans autre cause apparente qu'une origine vasculaire [266]. Les symptômes cliniques liés à la zone cérébrale touchée se manifestent par des signes et symptômes comme une paralysie d'un hémicorps (hémiplégie ou hémi-parésie), des troubles de l'élocution (aphasie ou dysarthrie), des troubles de la vue dans un hémichamp visuel (hémianopsie latérale homonyme) ou d'un seul œil (cécité monoculaire), d'une vision double (diplopie), d'un vertige, et de troubles de la sensibilité (hypoesthésie ou anesthésie). L'expression clinique peut aussi se manifester par une modification du comportement ou de l'expression des émotions. En fonction du territoire vasculaire incriminé

et de la zone cérébrale touchée, ces différents symptômes peuvent ou non s'associer entre-eux.

Les AVC sont de 2 types : les IC (80% des cas) qui sont liés à l'occlusion d'une artère à destinée cérébrale, et les hémorragies cérébrales (20% des cas) qui sont liées à la rupture d'une artère cérébrale (on parle alors d'HIC), ou sous-arachnoïdienne (on parle alors d'HSA). Le travail présenté dans cette thèse concerne les IC qui sont les plus répandus.

Les IC touchent dans trois quart des cas les sujets de plus de 65 ans. Les causes les plus fréquentes dans cette tranche d'âge sont représentées par l'athérome des artères de gros calibre, les cardiopathies emboligènes (dont la fibrillation auriculaire en premier lieu), et les maladies des petites artères cérébrales également appelées lacunes. Dans plus d'un tiers des cas environ, aucune cause n'est retrouvée malgré la réalisation d'un bilan étiologique poussé, on parle alors d'IC cryptogénique [9]. L'épidémiologie, les étiologies et les facteurs de risque ainsi que le pronostic sont différents pour la population jeune qui fait l'objet de ce travail. Nous décrivons leurs particularités dans la section suivante mais nous pouvons d'ores et déjà souligner que les IC cryptogéniques peuvent représenter jusqu'à 62% des cas [162]. Considérant que le pronostic est plus favorable chez le sujet jeune, la compréhension des mécanismes en cause dans les IC de cette population est d'un intérêt certain.

Quel que soit l'âge des sujets lors d'une suspicion d'AVC à la phase aiguë, une imagerie cérébrale est réalisée (par IRM ou à défaut par scanner) afin d'identifier le type d'AVC, puisqu'il n'existe aucun argument clinique permettant de discriminer l'origine ischémique ou hémorragique d'un AVC [136]. L'imagerie permettra par ailleurs d'écarter un diagnostic différentiel. En effet des symptômes évoquant un AVC peuvent être liés à une autre pathologie comme par exemple une épilepsie, une migraine avec aura ou une tumeur cérébrale. On parle dans ces cas de « stroke mimics » [145].

Le traitement des IC consiste à proposer un traitement anti-thrombotique, à prendre des mesures symptomatiques (visant à éviter les complications liées à l'alitement et aux troubles de la déglutition) et à débiter précocement la rééducation. Il existe 2 axes thérapeutiques concernant le traitement anti-thrombotique des IC : la thrombolyse et le traitement anti-thrombotique de prévention secondaire. La thrombolyse a pour objectif de recanaliser l'artère occluse récemment par un caillot frais afin d'éviter que la zone cérébrale en souffrance non encore nécrosée (ou zone de pénombre) ne se transforme en ischémie irréversible qui aurait comme conséquence des séquelles neurologiques. La thrombolyse

nécessite une prise en charge très précoce de l'IC (dans les moins de 4H30 après le début des symptômes). Malheureusement, actuellement encore trop peu de patients victimes d'IC ont accès à ce traitement (moins de 10% des IC) du fait de délais extra et intra-hospitaliers trop longs, et du fait de la non-reconnaissance par la population des signes et symptômes d'AVC comme étant une urgence [136]. Une fois la thrombolyse effectuée ou en l'absence d'indication à sa réalisation, le traitement de prévention secondaire visant à éviter la récurrence comprend habituellement l'instauration d'un traitement anti-agrégant plaquettaire ou d'un anticoagulant à dose efficace selon la cause de l'IC déterminée par la réalisation d'un bilan étiologique.

Il s'y ajoute des mesures visant à corriger les facteurs de risque cardio-vasculaires, avec pour objectifs un sevrage du tabac et de l'alcool, des cibles de chiffres tensionnels en dessous de 140/90 (voire 130/80 en cas de diabète ou d'insuffisance rénale), une hémoglobine glyquée < à 6,5% en cas de diabète, un cholestérol LDL < à 1g/l en cas de dyslipémie lors d'un IC non cardio-embolique, d'arrêter la prise d'un contraceptif oral oestro-progestatif, de pratiquer une activité physique régulière [135].

Lorsque que le diagnostic d'IC est posé par l'imagerie cérébrale, une série d'exams est réalisée afin de déterminer sa cause et de dispenser un traitement adapté visant à éviter la récurrence. Au préalable, l'interrogatoire aura permis de cibler les facteurs de risque cardio-vasculaires pré-existants et leur ancienneté. Le bilan étiologique comprend la réalisation d'une prise de sang pour identifier la présence de facteurs de risque non connus ou d'évaluer l'efficacité de leur prise en charge (exemples du diabète et de l'hypercholestérolémie). Des anomalies des paramètres de la coagulation ou de la numération formule sanguine sont également recherchées et des explorations cardiaques sont réalisées incluant un électrocardiogramme (à la recherche d'une arythmie cardiaque potentiellement emboligène, telle qu'une fibrillation auriculaire), une échographie cardiaque trans-thoracique parfois associée à une échographie cardiaque trans-oesophagienne (visant à rechercher une cardiopathie emboligène, un athérome aortique, un thrombus intra-cardiaque ou une anomalie de la contractilité de la paroi ou du septum inter-auriculaire). Un holter ECG sur une durée de 24 heures et une mesure ambulatoire de la pression artérielle permettent de rechercher respectivement des troubles du rythme et une hypertension artérielle équilibrée ou non. L'exploration des artères cervicales comprenant une échographie Doppler, un angioscanner ou une angioIRM des troncs supra-aortiques permet l'analyse de la paroi des artères cervicales à la recherche d'athérome sténosant ou non, d'une occlusion artérielle, d'un

hématome dans la paroi témoignant d'une dissection artérielle. L'exploration des artères intra-cérébrales par la réalisation d'un Doppler trans-crânien (DTC), d'un angioscanner ou d'une angioIRM permet de rechercher une sténose, une occlusion intra-crânienne ou encore un retentissement hémodynamique d'une sténose extra-crânienne.

Les indications de réalisation d'un bilan biologique immunitaire, infectieux ou de thrombophilie, de tests génétiques, d'un examen ophtalmologique, d'une ponction lombaire ou d'une artériographie cérébrale des 4 axes par exemple, sont discutées au cas par cas, notamment chez le sujet jeune en fonction du contexte clinique [114].

Ces différentes investigations permettront de retenir une étiologie à l'IC (dans le cas inverse on parle d'IC cryptogénique), de prescrire un traitement adapté à la cause et de corriger les facteurs de risque afin de prévenir la récurrence ischémique.

## **1.2 Particularités de l'AVC du jeune**

### **a. Epidémiologie des AVC chez le jeune**

La définition du critère d'âge de l'AVC du jeune varie selon les études, pouvant aller de moins de 40, 45, 50 ou 55 ans [114]. L'incidence des AVC chez les moins de 55 ans est de 20 à 35 cas/100 000 habitants par an, celle des moins de 45 ans varie entre 8 et 15 cas/100 000 habitants par an [37]. A titre de comparaison l'incidence des AVC chez les plus de 55 ans se situe entre 450 et 1100 cas/100 000 habitants par an [37]. Cependant, des travaux récents tendent à montrer une augmentation de l'incidence des AVC du jeune [38,89,154]. Ce constat a été confirmé récemment par les résultats d'une étude dont l'objectif était d'évaluer l'incidence des AVC entre 1990 et 2010. Ces résultats montrent qu'il existe une augmentation de l'incidence des AVC chez les jeunes (entre 20 et 64 ans) de 25% durant ces 20 dernières années [111]. Cette augmentation pourrait être liée à la hausse de prévalence des facteurs de risque tels que la consommation de tabac, d'alcool et de cannabis [37,38].

Chez le sujet jeune, la répartition des sous-types d'AVC varie par rapport aux sujets plus âgés. Les IC représentent 60 à 70% des cas (contre 80% des cas), alors que les HSA sont plus fréquentes (10 à 25% des cas), et que les HIC représentent 10 à 20% des cas [37]. Si l'on

s'intéresse en particulier aux IC du jeune, ils représentent moins de 10% de la totalité des IC [24,37,72,147,148,276].

### **b. Pronostic de l'AVC chez le sujet jeune**

Le pronostic des AVC du sujet jeune est considéré comme étant meilleur que celui des patients plus âgés, quel que soit leur mécanisme [37]. Selon les données du registre dijonnais qui fait référence dans le domaine, la mortalité à 1 an après un IC est plus faible chez les patients de moins de 55 ans comparée à celle des sujets plus âgés : le taux passe de 3,2% à 21,9% [37]. Concernant le pronostic fonctionnel, même s'il est plus favorable chez les jeunes, il peut persister des séquelles empêchant la reprise du travail avec des conséquences sociales et économiques non négligeables [255].

### **c. Etiologies des IC chez le sujet jeune**

#### *Causes fréquentes*

Les causes et les facteurs de risque d'IC du jeune diffèrent de ceux du sujet âgé. Les causes d'IC les plus fréquentes dans ces tranches d'âge sont les dissections des artères cervico-encéphaliques dans 15-20% des cas environ, et les cardiopathies emboligènes dans 20% des cas [37,42,114,216,276].

La présence d'un foramen ovale perméable (FOP) est considérée selon les auteurs soit comme une cause d'IC (en cas d'embolie paradoxale à partir d'une thrombose veineuse profonde), soit comme un facteur de risque de récurrence lorsqu'il est associé à un anévrisme du septum inter-auriculaire [114,172,276].

#### *Causes rares*

Les IC secondaires à l'athérome extra-crânien ou aux maladies des petites artères cérébrales sont plus rares dans cette tranche d'âge alors qu'ils sont au premier plan chez le sujet âgé.

La survenue d'un IC compliquant une migraine appelé infarctus migraineux est rarissime et correspond à des critères précis puisque l'IC doit survenir durant une crise de migraine avec

aura typique (chez un migraineux avec aura connu) dont l'aura dure plus de 60 minutes. Dans ce cas, l'imagerie cérébrale doit confirmer la présence d'un IC le plus souvent dans le territoire de l'artère cérébrale postérieure et le bilan étiologique ne doit pas révéler d'autres causes d'IC [276]. De plus, la migraine avec aura chez la femme jeune est un facteur de risque d'IC, avec un risque d'autant plus élevé que la patiente consomme du tabac et qu'elle prend une contraception oestro-progestative [51,114].

De manière plus marginale on retrouve dans la littérature des causes génétiques comme la maladie de Fabry dans 0,5% des cas [226], CADASIL (Cerebral Autosomal Dominant Arteriopathy with Subcortical Infarcts and Leukoencephalopathy) [69], ou une vasculopathie cérébro-rétinienne liée à la mutation du gène COL4A1 qui correspond à un gène codant pour le collagène de type IV [6]. La maladie de Moya-Moya qui correspond à l'occlusion ou à la sténose serrée de la terminaison des artères carotides internes, est décrite préférentiellement chez les sujets d'origine asiatique et peut se manifester par des IC et des HIC [276].

Les causes infectieuses comme la neurocysticercose et des causes hématologiques sont également rapportées telles que le syndrome des anticorps anti-phospholipides, certains syndromes myélo-prolifératifs, la drépanocytose, le lymphome intra-vasculaire par exemple [276].

### *Sténoses artérielles intra-crâniennes*

Lors du bilan étiologique d'un IC, on peut retrouver des sténoses artérielles intra-crâniennes qui représentent un diagnostic anatomique en imagerie sans préjuger de la cause sous-jacente. Le défi est d'en retrouver la cause, ce qui est particulièrement difficile techniquement du fait de la localisation intra-crânienne des sténoses. De plus, les sténoses peuvent avoir le même aspect quelle qu'en soit la cause : que ce soit une origine athéromateuse, un thrombus recanalisé, une dissection, une vascularite ou un syndrome de vasoconstriction cérébrale réversible (SVCR) [214]. Dans ces cas, des examens répétés peuvent être nécessaires, et l'utilisation de techniques d'imagerie multimodale peut se révéler indispensable pour différencier une étiologie d'une autre [214]. Dans certains cas, il est impossible de discriminer une cause de sténose artérielle intra-crânienne par rapport à une autre.

De plus, lorsque l'on parle de sténoses artérielles intra-crâniennes dans la littérature, une cause athéromateuse est quasi-systématiquement sous-entendue [125,214]. L'athérome intra-

crânien est lié aux facteurs de risque, ce qui explique qu'il prédomine habituellement chez le sujet plus âgé. Un athérome intra-crânien sténosant ou occlusif a cependant été rapporté chez l'adulte jeune (18-55 ans) victime d'IC ou d'AIT dans l'étude sifap1 pour 11,8% des cas [261]. Des embolies d'origine cardiaque au sein des artères intra-cérébrales peuvent aussi se manifester par des sténoses artérielles intra-crâniennes, mais dans ce cas il s'agit le plus souvent de l'atteinte d'une seule artère. Il peut exister chez le sujet jeune des sténoses artérielles intra-crâniennes non athéromateuses comme dans le SVCR. Ce syndrome associe des sténoses artérielles intra-crâniennes multiples (SIM) qui sont réversibles à distance (habituellement dans les 3 à 6 mois après le début des symptômes). Pour identifier le caractère réversible des sténoses, la répétition des examens d'imagerie dans le temps est nécessaire. Le SVCR a été décrit comme cause d'IC dans 1 à 5% des cas au sein de 2 séries rétrospectives d'IC [148,216]. Il peut être induit par la consommation de drogues comme le cannabis, et fera l'objet d'un chapitre détaillé (chapitre 1.3).

D'autres atteintes vasculaires intra-crâniennes ont été retenues comme cause d'IC comme l'angéite primitive du système nerveux central, les vascularites cérébrales rentrant dans le cadre d'une maladie systémique (périartérite noueuse, syndrome de Sjögren, lupus, sclérodermie, maladie de Wegener, maladie de Behçet, etc..) ou d'une infection (syphilis, tuberculose, HIV, Lyme, toxocarose, etc...) [114,163,276]. Des anomalies artérielles intra-crâniennes (sténoses ou occlusions) peuvent être décrites comme cause d'IC, sans que l'étiologie de ces anomalies ne soit clairement établie [59,160].

### *Cause indéterminée ou infarctus cérébral cryptogénique*

Les causes des IC du jeune restent indéfinies dans au moins un tiers des cas et jusqu'à 62% des cas selon les études [24,72,147,162,276]. Cette forte prévalence d'IC cryptogéniques pourrait être liée pour certains auteurs aux effets de plusieurs facteurs comme l'utilisation de classifications trop restrictives comme TOAST ou ASCO [2,8], qui ne considèrent pas par exemple les sténoses artérielles intra-crâniennes comme une étiologie à part entière, ou qui considèrent comme cryptogénique les IC potentiellement liés à 2 causes ou plus [42]. Un autre facteur pouvant faire conclure à tort à un IC sans cause pourrait être dû au caractère non standardisé et non extensif du bilan diagnostique et étiologique des IC [9,276], malgré des recommandations sur le bilan étiologique des IC du sujet jeune, proposées par les sociétés savantes telles que la Société Française Neuro-Vasculaire [228]. Par exemple, l'absence de

réalisation d'examen des artères intra-cérébrales (ARM, angioscanner ou Doppler) risque de faire sous-estimer la prévalence des patients ayant des sténoses artérielles intra-crâniennes, et de faire conclure à tort à un IC cryptogénique.

Cette réalité a été corroborée par une étude récente ayant montré que la réalisation d'un bilan étiologique poussé lors d'un IC du jeune permettait de limiter à 11% le taux d'IC dit de cause indéterminée [148]. Il s'avère également que certains examens doivent être répétés comme la réalisation d'une exploration des artères intra-crâniennes pour discriminer notamment un SVCR d'autres vasculopathies. En effet, dans le premier cas les sténoses sont réversibles dans le temps (habituellement en 3-6 mois) contrairement par exemple aux sténoses artérielles intra-crâniennes d'origine athéromateuse [114]. En l'absence de cette répétition d'examens il est possible encore une fois d'aboutir à une conclusion erronée.

Enfin la non-reconnaissance de certains facteurs pouvant être en cause lors d'un IC comme la consommation de drogues, peut être source d'erreur lorsque l'IC sera qualifié de cryptogénique.

#### **d. Facteurs de risque d'infarctus cérébral chez le jeune**

Les facteurs de risque d'IC chez l'adulte jeune diffèrent de ceux du sujet plus âgé. Les facteurs de risque cardio-vasculaires classiques (comme l'hypertension artérielle, le diabète, l'hypercholestérolémie, l'obésité) sont plus fréquemment rapportés pour le sujet âgé que pour le sujet jeune [14,24,147,216], alors que pour ces derniers il existe une nette prépondérance de facteurs liés à la consommation de tabac, d'alcool et de substances illicites [89,277]. La prise de contraceptif oral oestro-progestatif est plus fréquente chez la jeune femme en âge de procréer en comparaison de leurs aînées et doit aussi être prise en compte comme facteur de risque [114].

La consommation de drogues est plus fréquente chez l'homme jeune par rapport à la femme et dans la population noire [89]. Dans une étude de population comparant les jeunes victimes d'AVC en 1993-1994 versus 2005, il est noté qu'en 2005, la moitié de ces patients étaient consommateurs réguliers de tabac, et que 20% prenaient des drogues illicites [89]. En France, l'étude TEMPO (Trajectoires Epidémiologiques en Population) a montré en 2009, que chez les jeunes âgés de 22 à 35 ans, 35,8% étaient fumeurs de tabac réguliers, 14,3%



consommaient régulièrement de l'alcool, 22,6% du cannabis et 4,1% d'autres drogues [219]. Une des explications de l'augmentation de l'incidence des AVC du jeune serait liée à l'augmentation de consommation de drogues [89]. Cette idée est soutenue par une étude épidémiologique portant sur des patients victimes d'IC au cours de laquelle la consommation récente de drogues a été retrouvée dans 12% des cas, et dans 6% il s'agissait uniquement de cannabis [238]. Dans cette même étude, la consommation de drogues était retenue comme cause d'IC dans 4,7% des cas [238]. Avant de conclure qu'une drogue est en cause dans la genèse d'un IC, il convient d'éliminer au préalable toute autre cause sous-jacente.

Le lien entre la consommation d'une drogue et la survenue d'un AVC est souvent temporel : l'AVC survient pendant ou après la consommation de la substance, suggérant un lien de causalité sans qu'il ne soit prouvé. La consommation de drogue peut être considérée comme facteur de risque d'AVC, mais reste sans doute sous-estimée puisque non systématiquement recherchée à l'interrogatoire ou par dosage spécifique [208]. Cette recherche devrait être systématique devant un AVC du jeune.

Les différentes drogues incriminées lors d'un AVC sont la cocaïne, les amphétamines et apparentés, l'héroïne et le cannabis [271]. Dans la littérature la cocaïne est reconnue comme pourvoyeuse d'HIC ou d'IC [57,264], les opiacés peuvent occasionner des endocardites infectieuses avec embolies mycotiques [57,264], et les amphétamines ou apparentés peuvent induire des IC ou des HIC [57,264]. Un des mécanismes évoqués concernant les hémorragies cérébrales en cas de consommation de cocaïne, peut être la rupture d'une malformation vasculaire sous-jacente non connue, à la suite d'un pic hypertensif induit par la cocaïne. Concernant les IC chez les consommateurs de cocaïne ou d'amphétamines et apparentés, un des mécanismes évoqués est la survenue de vasospasmes ou de sténoses intra-crâniennes induits par la consommation de drogues qui pourraient disparaître à l'arrêt de la consommation [108]. D'autres mécanismes ont été évoqués lors de la consommation de cocaïne tels qu'une origine cardioembolique ou une vasculopathie. En dehors des drogues illicites, d'autres substances peuvent induire des AVC comme les médicaments utilisés comme décongestionnants nasaux. Ils peuvent contenir des vasoconstricteurs comme la phénylpropranolamine ou de la pseudoéphédrine qui sont des drogues sympathicomimétiques [67]. Ces médicaments peuvent induire des HIC ou des IC liés à une hypertension artérielle, un vasospasme, ou une angéite [67].

Alors qu'il est le produit illicite le plus consommé par la population française, en particulier par l'homme jeune [34,35], le cannabis est rarement rapporté comme étant pourvoyeur d'IC [174,249]. Whestover et collaborateurs ont décrit un risque augmenté d'IC en relation avec la consommation de cannabis avec un odd ratio de 1,76 (intervalle de confiance : 1,15-2,71) [264]. Cependant, dans la mesure où la consommation de cannabis est le plus souvent associée à celle du tabac, il est difficile de déduire le risque individuel du cannabis en terme de survenue d'événement neuro-vasculaire. De plus, la quantité de THC (qui est le principal principe actif du cannabis) n'est pas standardisée dans les différents produits utilisés (herbe, résine de cannabis, huile), et peut varier selon la provenance du produit [65,249]. Il convient aussi de souligner que la consommation d'une cigarette de cannabis augmente de 5 fois les concentrations de carboxyhémoglobine par rapport à une cigarette de tabac seul [139].

Les différentes hypothèses physio-pathologiques à l'origine d'un IC chez le consommateur de cannabis peuvent être la survenue de variations tensionnelles avec perte de l'autorégulation cérébrale, de troubles du rythme à type de fibrillation auriculaire, de vascularites, de vasospasmes ou de SVCR [249]. Ces différents mécanismes d'action du cannabis pouvant être associé à un IC sont détaillés dans le chapitre dédié au cannabis, mais celui qui nous paraît le plus pertinent est le SVCR qui mérite d'être détaillé dans la prochaine section.

### **1.3 Syndrome de vasoconstriction cérébrale réversible**

Ce syndrome est attribué à une anomalie transitoire et réversible du tonus artériel cérébral qui entraîne une vasoconstriction et une vasodilatation multifocale artérielle cérébrale diffuse [66]. Ces anomalies artérielles qui touchent les circulations antérieure et postérieure, sont réversibles en 3 mois. Ce syndrome a pris le nom de SVCR en 2007 [64]. Son incidence n'est pas connue car probablement sous-diagnostiquée.

Le tableau 1 résume les critères diagnostiques du SVCR selon Calabrese [64].

**Tableau 1 : Critères diagnostiques du syndrome de vasoconstriction cérébrale réversible**

<b>1. Vasoconstriction segmentaire multifocale artérielle cérébrale visualisée sur l'artériographie conventionnelle ou indirectement sur l'ARM ou l'angioscanner</b>
<b>2. Absence d'hémorragie sous-arachnoïdienne secondaire à un anévrisme</b>
<b>3. Analyse normale ou quasi-normale du LCR (protéinorrachie &lt;80 mg/dl, globules blancs &lt;10/mm<sup>3</sup>, glycorrachie normale)</b>
<b>4. Céphalées sévères, aiguës, avec ou sans signes ou symptômes neurologiques</b>
<b>5. Réversibilité des anomalies angiographiques dans les 12 semaines après le début. En cas de décès avant le suivi, l'autopsie devra éliminer une vascularite, un athérome intracranien, et une hémorragie sous-arachnoïdienne liée à une rupture d'anévrisme qui peuvent aussi se manifester par des céphalées et par des AVC.</b>

Ce syndrome est caractérisé par des céphalées intenses, brutales, le plus souvent en coup-de-tonnerre, pouvant être déclenchées par l'activité sexuelle ou les manœuvres de Valsalva. Ces céphalées peuvent être associées de manière moins fréquente à des déficits neurologiques transitoires ou non (8-43%) ou à des crises d'épilepsie (1-17%) [100]. Le déficit neurologique peut être en lien avec une HSA corticale dans 22 à 34% des cas, une HIC dans 6 à 20% des cas, un hématome sous-dural dans 2% des cas, un IC dans 4 à 54% des cas ou une leucoencéphalopathie postérieure réversible matérialisée par un œdème vasogénique postérieur dans 9 à 14% des cas [76,97,98,100]. Des AIT ont également été décrits dans plus de 10% des cas [76,99,100]. Habituellement, les symptômes neurologiques ou les crises d'épilepsie débutent après les céphalées [99].

Il existe peu de cas dans la littérature décrivant la survenue d'IC compliquant un SVCR [75,97,98,152,195,236,237]. Les IC sont décrits comme touchant préférentiellement des territoires vasculaires jonctionnels [100]. De plus, le SVCR est retrouvé comme cause d'IC dans 1 à 5% des cas au sein de 2 séries rétrospectives d'IC [148,216].

Il existe une chronologie dans l'histoire clinique qui débute habituellement par des céphalées intenses inhabituelles suivies dans la première semaine de manifestations neurologiques ou d'une épilepsie liées à une hémorragie cérébrale, et enfin de signes en rapport avec un IC dans la fin de la deuxième semaine après la survenue des céphalées [100].

Les femmes sont plus volontiers touchées que les hommes et l'âge moyen est de 42 ans [100]. Ce syndrome peut être spontané (c'est-à-dire sans cause ou facteur déclenchant identifié), mais il peut le plus souvent survenir dans des circonstances précises dans plus de la moitié des cas, telles que la période du post-partum, ou lors de la consommation de substances potentiellement vaso-actives comme les inhibiteurs de recapture de la sérotonine (IRS), le cannabis, les triptans, les décongestionnants nasaux [99]. Le tableau 2 résume les différentes étiologies de SVCR (adapté selon [99]).

**Tableau 2: Causes de syndrome de vasoconstriction cérébrale réversible**

<b>Post-partum</b> : seul ou associé à une exposition à des substances vaso-actives, éclampsie, pré-éclampsie
<b>Exposition à des substances vaso-actives</b> : cannabis, cocaïne, ecstasy, amphétamines, LSD, alcoolisation massive aiguë, anti-dépresseurs inhibiteurs de recapture de la sérotonine, décongestionnants nasaux, phénylpropranolamine, pseudo-éphédrine, éphédrine, tartrate d'ergotamine, méthergine, bromocriptine, lisuride, sumatriptan, isométhéptine, patchs de nicotine, ginseng
<b>Tumeurs sécrétant des catécholamines</b> : phéochromocytome, tumeur carcinoïde bronchique, tumeur glomique
<b>Exposition à des immuno-suppresseurs ou des dérivés sanguins</b> : tacrolimus (FK-506), cyclophosphamide, érythropoïétine, immunoglobulines intraveineuses, transfusion de culot globulaire, interféron alpha
<b>Divers</b> : hypercalcémie, porphyrie, traumatisme crânien, hématome sous-dural spinal, endartérectomie carotidienne, procédures neurochirurgicales, hypotension du liquide céphalorachidien
<b>Affections associées des gros vaisseaux</b> : dissection des artères cervicales, anévrisme intra-crânien non rompu, dysplasie artérielle cérébrale

Il existe 4 grandes séries de SVCR publiées [75,97,152,237] comportant respectivement 59, 67, 77, 139 cas. Dans la série française, les 2 principaux facteurs associés à la survenue du SVCR sont la consommation de cannabis et d'IRS [97].

Le diagnostic de SVCR se fait par la visualisation sur l'imagerie artérielle cérébrale (angioIRM, angioscanner ou angiographie conventionnelle) de sténoses multiples artérielles intra-crâniennes. Le diagnostic peut être rendu difficile car l'imagerie artérielle peut être normale. Dans ce cas, il faut répéter les examens après quelques jours. Le DTC peut être normal pendant les premiers jours après l'installation des céphalées mais il peut montrer des accélérations qui seront maximales 3 semaines après le début des céphalées témoignant de la présence de sténoses proximales. Cet examen non invasif peut être répété et constitue un bon moyen de surveiller l'évolution des anomalies pariétales vasculaires intra-crâniennes [100]. Le diagnostic final est retenu lors de l'imagerie artérielle de contrôle effectuée dans les 3 mois après le début des symptômes montrant une disparition ou une amélioration des anomalies artérielles [100,232].

Le SVCR a été décrit comme étant associé à d'autres affections comme les dissections des artères cervico-encéphaliques [180,196]. De plus, il existe une prévalence plus importante de migraineux et d'hypertendus chez les patients présentant un SVCR [98]. Lors d'un SVCR, le fait d'être une femme et le fait d'être migraineux augmentent le risque hémorragique [98]. Les formes hémorragiques intra-crâniennes sont considérées comme étant de moins bon pronostic [98].

L'analyse du LCS ne montre habituellement pas d'anomalie spécifique mais elle peut être anormale montrant une élévation discrète des globules rouges, des globules blancs et de la protéinorrhachie [97].

Il n'y a pas de traitement codifié, mais certains recommandent de donner de la nimodipine utilisée habituellement pour éviter les vasospasmes post-hémorragies méningées. Ce traitement n'a cependant pas été évalué versus placebo. Il est également recommandé d'arrêter toute consommation de médicaments potentiellement vasoconstricteurs [100].

La physio-pathologie de ce syndrome n'est pas connue, mais plusieurs hypothèses ont été avancées. Il pourrait s'agir d'une anomalie du tonus de la paroi vasculaire, avec des sténoses qui débuteraient en distalité expliquant que les symptômes débutent par des céphalées, puis par des HSA durant la première semaine. La progression des sténoses pourrait être centripète (c'est-à-dire de la distalité des vaisseaux vers la zone proximale) durant la deuxième semaine. L'atteinte proximale secondaire pourrait expliquer la survenue plus tardive des manifestations ischémiques cérébrales [97]. Ces anomalies tardives expliqueraient aussi que le DTC puisse être normal au début de l'installation des symptômes puisque les

sténoses proximales n'apparaissent que dans un deuxième temps. Les céphalées peuvent survenir alors qu'aucune anomalie n'est visible sur l'imagerie artérielle suggérant qu'elles pourraient être dues à une atteinte très distale non visible sur l'imagerie, induisant la douleur par stimulation des fibres afférentes trigéminales leptoméningées [100].

Le principal diagnostic différentiel du SVCR est l'angéite primitive du système nerveux central [64,87,129]. Dans cette affection les céphalées sont subaiguës ou chroniques. L'analyse du LCS est le plus souvent pathologique, l'imagerie cérébrale parenchymateuse est anormale dans 90% des cas, et l'imagerie artérielle est habituellement normale. Lorsqu'il y a des anomalies artérielles, celles-ci sont irréversibles. Le diagnostic se fait sur la biopsie leptoméningée et le traitement est assez agressif puisqu'il consiste à donner des corticoïdes et des immuno-suppresseurs. Son pronostic est beaucoup plus sombre que celui du SVCR [64,128,129]. Des travaux récents montrent qu'il peut y avoir une prise de contraste de la paroi sur des examens IRM haute résolution (ARM-TOF avant et après injection de gadolinium et séquence T2 centrée sur la paroi vasculaire) en cas d'angéite primitive du système nerveux central, ce qui ne serait pas le cas lors d'un SVCR [166].

Lors de la phase précoce, les céphalées en coup-de-tonnerre peuvent faire évoquer une rupture d'anévrisme intra-crânien dont le diagnostic sera rapidement écarté par l'imagerie artérielle.

Tous les patients en post-partum ou consommant des substances vaso-actives ne présentent pas de SVCR. Une susceptibilité génétique sous-jacente a été évoquée par certains pour expliquer la survenue de ce syndrome. Il existe une association entre un polymorphisme fonctionnel du gène codant pour le BDNF et le SVCR, suggérant qu'une dysfonction endothéliale pourrait être en cause dans la genèse de ce syndrome [77].

Le pronostic du SVCR est lié à la présence de symptômes neurologiques initiaux et à la présence d'une ischémie ou d'une hémorragie cérébrales. Le décès des patients est rare mais possible [225]. Les récurrences sont également rares. Il est de mise de conseiller aux patients de ne plus consommer de médicaments ou de drogues potentiellement vasoconstrictives ou vaso-actives après un SVCR [100].

En résumé, les cas d'IC lors d'un SCVR sont rares dans la littérature, mais il apparaît aussi que la recherche de vasoconstriction lors d'un IC ne soit pas systématique. De ce fait, la réalisation des examens des artères intra-cérébrales nécessaire pour mettre en évidence la

présence d'une vasoconstriction n'est pas toujours faite en routine lors d'un IC. Par ailleurs, la littérature montre qu'il existe un lien entre la consommation de cannabis et le SVCR mais celui-ci n'a jamais été étudié plus en avant. Les questions et les hypothèses qui découlent de ces données sont développées dans la première section de l'exposé des travaux de recherche de cette thèse.

## 2. LE CANNABIS

### 2.1 Définition et épidémiologie

Le terme cannabis est un terme générique utilisé pour parler des préparations dérivées de la plante *Cannabis sativa* (Figure 1) et de ses variétés *Cannabis indica* et *Cannabis americana*. Ces préparations comprennent la marijuana (familièrement appelé « herbe »), le haschisch (ou résine de cannabis, familièrement appelé « shit »), et l'huile de cannabis dont les consommateurs recherchent les effets suivants : une euphorie, une relaxation, une exacerbation des sens et une augmentation de la sociabilité [88,251].

**Figure 1 : Représentation d'une feuille et de plants de *Cannabis sativa***



Dans la mesure où la consommation de drogues est illégale, il est difficile de déterminer avec certitude la prévalence de leur utilisation respective. Ce qui apparaît clairement est que le cannabis est la substance illicite la plus consommée. En 2009, on estime qu'il y avait entre 125 et 203 millions de consommateurs dans le monde [88]. La France comptait en 2005, 1,2 million de consommateurs réguliers de cannabis dont 550 000 consommateurs quotidiens parmi les 12-75 ans [35]. En 2005, chez les jeunes adultes (18-44 ans), 16% des hommes et 11% des femmes ont consommé du cannabis dans l'année. Selon l'Observatoire Français des Drogues et des Toxicomanies [OFDT] l'usage du cannabis au-delà de 45 ans est rare : 2% des hommes et à peine 1% des femmes [35]. Ce pourcentage décline avec l'âge, il ne représente que 1,7% des 45-54 ans et 0,5% des 55-64 ans [36].

La consommation de cannabis est fréquemment associée à la consommation de tabac et d'alcool notamment chez l'homme jeune [88], mais aussi à d'autres drogues [88,113,254]. Sa consommation combinée à celle du tabac (son mode de consommation le plus fréquent étant l'inhalation en association avec du tabac) rend difficile toute interprétation concernant son imputabilité et son effet spécifique dans la survenue d'effets secondaires notamment cardio-vasculaires [251].

## **2.2 Pharmacologie, pharmacocinétique et récepteurs cannabinoïdes**

Pour obtenir un effet pharmacologique du delta-9-tetrahydrocannabinol (THC) qui est le composant psychoactif le plus important contenu dans le cannabis, il faut fumer entre 2 et 22 mg de THC [3], et seuls 10 à 25% du THC fumés pénètrent dans la circulation (0,2 à 4,4 mg). Dans les études animales, la quantité de THC dans le cerveau est de 1% de la dose administrée. Considérant une distribution similaire chez l'homme, on peut supposer que seuls 2 à 44 µg de THC pénètrent dans le cerveau. On considère qu'une cigarette de cannabis (familièrement appelé « joint ») contient entre 150 à 300 mg THC, et que l'effet est dépendant de la dose [16].

Il existe des cannabinoïdes naturels issus de la plante *Cannabis sativa*, mais également des cannabinoïdes de synthèse et les endocannabinoïdes [11,39].



## a. Pharmacologie et pharmacocinétique

### *Cannabinoides naturels*

Lorsque l'on parle de consommation de cannabis, on parle habituellement de consommation de cannabinoides naturels (issus de la plante *Cannabis sativa*). Le cannabis contient plus de 538 produits chimiques dont 108 cannabinoides [133]. Il existe plusieurs modes de consommation du cannabis qui peut être fumé (joint associé à du tabac, pipe à eau, bucket c'est-à-dire inhalé à partir d'une bouteille en plastique), mangé (gâteau), ou bu (extrait).

Les cannabinoides sont lipophiles et passent la barrière hémato-encéphalique [39,92]. Le cannabis ne peut pas être injecté en IV car il est insoluble dans l'eau (hydrophobe) mais cela reste possible dans de l'alcool pour les cannabinoides de synthèse et administrés en infusion saline lors de protocoles de recherche [16].

Le composé psycho-actif principal du cannabis est le THC. La concentration en THC contenues dans les préparations à base de cannabis est variable, dépendant de la variété de plante utilisée, du climat lors de la pousse de la plante, de la partie de la plante utilisée, et de la méthode utilisée pour fabriquer la résine notamment [65,249]. Les concentrations de THC ont tendance à augmenter d'année en année [260], comme cela a été montré notamment sur l'analyse de saisies de 46 211 prélèvements entre 1993 et 2008 aux Etats-Unis dans l'état du Mississippi [182]. Les concentrations en THC sur toutes préparations de cannabis confondues (herbe, résine, huile) étaient de 3,4% en 1993 et de 8,8% en 2008 [182].

La *marijuana* (appelé aussi herbe, weed, pot, ou ganja) est issue des feuilles séchées, des fleurs du haut de la plante et des tiges des plants non cultivés. Elle contient entre 1 à 2% de THC. L'herbe se fume généralement associée à du tabac (on parle alors de « joint »). Le *ganja* est issu des petites feuilles du haut de la plante des plants femelles cultivés, et contient entre 3 à 6% de THC. Le *haschish ou résine de cannabis* (ou Charas) est une résine provenant des fleurs du haut des plantes femelles. Elle se présente sous forme de plaques compressées, de barrettes de couleur verte, brune ou jaune et comprend 10 à 20% de THC. Le haschisch se consomme habituellement avec du tabac (on parle aussi de « joint ») [254]. L'*huile de haschish* est un extrait associé à des solvants et contient jusqu'à 60% de THC. Elle

se consomme au moyen d'une pipe. Le *bhang* est issu des feuilles séchées de plants non cultivés qui sont infusées et bues [249].

Les autres cannabinoïdes qui sont présents dans le cannabis en petite quantité, sont sans effet psychotrope significatif. Il s'agit du delta-8-tétrahydrocannabinol, du cannabinoïde (CBN), du cannabidiol (CBD), du cannabicyclol, du cannabichromène et du cannabigérol. Le CBD est outre le THC, le constituant prédominant de la plante de cannabis. Il est le précurseur des autres cannabinoïdes et il est dégradé en CBN.

Le THC est absorbé rapidement lorsqu'il est fumé, avec un pic plasmatique en 10 à 30 minutes [249]. Il est absorbé puis métabolisé dans le poumon et le foie en 11-hydroxy-THC (11-OH-THC). Ce métabolite actif passe mieux la barrière hémato-encéphalique que le THC [11]. Il est converti dans le foie en 11-nor-9-carboxy-delta9-THC (TCH-COOH) qui n'a pas d'activité psychotrope. Il existe plus de 20 métabolites du THC dont certains sont psychoactifs, avec des demi-vies longues pouvant aller jusqu'à plusieurs jours [16].

La demi-vie plasmatique du THC est d'environ 56 heures chez les fumeurs occasionnels et de 28 heures chez les consommateurs chroniques [249].

Le THC est stocké dans les organes lipophiles (cerveau, graisse) et bien perfusés (poumon) avec un pic de concentration en 4-5 jours puis un relargage, ce qui explique que l'on peut trouver du THC ou ses métabolites dans les urines à distance de la consommation du cannabis. Il peut y avoir une persistance de cannabinoïdes dans le cerveau alors qu'il n'y en a plus dans le sang [103]. La demi-vie d'élimination du THC est de 7 jours et l'élimination complète d'une dose unique peut prendre 30 jours [16]. Les métabolites sont excrétés dans l'urine (25%) et dans l'intestin (65%) d'où ils sont réabsorbés ce qui prolonge leur action [16]. Lorsque l'on dose le THC dans les urines, on recherche aussi ses 2 principaux métabolites 11-OH-THC et THC-COOH par chromatographie gazeuse couplée à la spectrométrie de masse [103].

Concrètement le dosage sanguin du THC et de ses métabolites peut être positif en moyenne pendant 2 jours après sa consommation, alors que le dosage urinaire sera positif même très longtemps après la dernière prise puisqu'il existe un relargage à distance de la prise notamment chez le consommateur régulier.

Un des obstacles à l'utilisation thérapeutique des cannabinoïdes chez l'homme est lié à leurs effets psychotropes. Cependant leurs effets analgésiques, appétents, anti-nauséux, anti-

spastiques et anti-inflammatoires sont décrits avec des applications cliniques potentielles [249]. Il y a des autorisations exceptionnelles de consommation de cannabinoïdes (naturels ou de synthèse) pour certains patients au Canada restreintes à certaines pathologies [39,126].

### *Cannabinoïdes de synthèse*

Il existe des cannabinoïdes de synthèse, notamment le THC synthétique qui est utilisé pour l'expérimentation animale. Par ailleurs, il existe 3 composants pharmaceutiques de synthèse : le Cesamet® (nabilone, analogue de synthèse du THC) administré per os, le Marinol® (dronabinol, analogue de synthèse du THC aux Etats-Unis ou au Canada) également pris per os, et le Sativex® (association de THC et de CBD) sublingual. Le Sativex® est le seul produit pharmaceutique à base de cannabinoïdes dont l'AMM a été autorisée en France le 8 janvier 2014 dans l'indication de spasticité résistante aux autres traitements des patients atteints de sclérose en plaques. En France, la consommation de cannabinoïdes naturels ou synthétiques (hormis le Sativex®) n'est pas autorisée.

Les cannabinoïdes de synthèse (THC synthétiques) peuvent aussi être utilisés dans un but toxicomaniaque (K2, spice) [126], avec des conséquences délétères neurovasculaires puisque 4 cas d'IC ont déjà été rapportés à la suite de leur consommation [41,120].

Le tableau 3 synthétise les différentes pathologies sur lesquelles ces 3 cannabinoïdes de synthèse ou certains cannabinoïdes naturels ont été utilisés ou testés [39,92,119,260].

**Tableau 3 : Indications potentielles des cannabinoïdes naturels ou de synthèse en thérapeutique**

Indications	Cannabinoïdes utilisés	Effets secondaires
Anti-émétique en chimiothérapie ou comme appétent chez les patients atteints du SIDA	Cesamet®, Marinol®	Peu d'effets secondaires
Douleur aiguë ou chronique	THC per os, extrait de THC, THC sublingual, CBD sublingual spray, analogues de synthèse (benzopyranoperidine per os, acide ajulemique per os, levonantradol IM).	Confusion, vertige
Sclérose en plaques en cas de spasticité, de douleur, de tremblements, de troubles vésicaux.	Marijuana ou résine de cannabis fumées, THC per os, extraits de <i>Cannabis sativa</i> per os ou sublingual, CBD ou association de THC et de CBD (Cannador®, Sativex®), nabilone per os.	Peu d'effets secondaires
Lésions médullaires	THC per os, extraits de Cannabis Sativa, CBD en sublingual, THC+CBD en sublingual	
Syndrome de Gilles de la Tourette	THC per os	Peu d'effets secondaires
Glaucome	Marijuana fumée, collyres au THC	Hypotension, palpitations, tachycardie
Epilepsie	CBD dans une étude contrôlée	Vertiges
Maladie de Parkinson : effet sur les dyskinésies	Nabilone per os, ou du THC+CBD per os	
Dystonie	Nabilone per os	

## *Endocannabinoïdes*

On appelle système endocannabinoïde, l'association des récepteurs cannabinoïdes et de leurs ligands endogènes [126]. La découverte des récepteurs cannabinoïdes avait suggéré qu'il existait des ligands endogènes qui pourraient se fixer sur ses récepteurs et exercer leur effet physiologique [133]. En 1992, des agonistes (ligands endogènes ou endocannabinoïdes dérivant de l'acide arachidonique) des récepteurs cannabinoïdes ont été identifiés : l'anandamide (ou N-arachidonoyléthanolamine, AEA) isolé à partir de cerveaux de porc et le 2-arachidonoyl-glycerol (2-AG). Il existerait également d'autres ligands endogènes des récepteurs cannabinoïdes [92].

Les endocannabinoïdes sont produits à la demande [92]. Ils sont impliqués dans la modulation de la transmission synaptique, et des concentrations physiologiques d'endocannabinoïdes ont des effets positifs sur les phénomènes de plasticité synaptique [92].

Le système endocannabinoïde est considéré comme étant impliqué dans certains troubles psychiatriques, mais il pourrait aussi être une cible pour les traitements utilisés par exemple dans des pathologies comme la dépression, l'anxiété, ou encore l'anorexie [126]. Cependant, le système endocannabinoïde pourrait aussi être impliqué lors des phénomènes d'ischémie notamment lors des phénomènes d'ischémie-reperfusion cérébrale [143].

### **b. Récepteurs cannabinoïdes**

Les récepteurs cannabinoïdes sont couplés à une protéine G. Lorsqu'un agoniste se fixe sur un récepteur cannabinoïde, il en résulte une inhibition de l'adénylate cyclase avec comme conséquence une diminution du taux d'AMP cyclique [92]. Il existe plusieurs récepteurs cannabinoïdes mais les 2 principaux sont RCB1 découvert en 1988 chez le rat et RCB2 découvert en 1993 chez la souris [133].

#### *Récepteurs CB1 (RCB1)*

Les récepteurs CB1 ou RCB1 sont majoritairement neuronaux situés au niveau du cerveau, mais aussi au niveau des cellules endothéliales, des astrocytes, des cellules musculaires lisses des artères cérébrales [17,142,143], du cœur et du foie [205].

Au niveau cérébral, on retrouve des RCB1 au niveau de la substance noire et du pallidum [92], mais aussi au niveau du cortex, de l'hippocampe, du corps calleux et du cervelet [92,119]. Il n'y a par contre pas de RCB1 au niveau du tronc cérébral [103]. Les RCB1 existent au niveau de la membrane de la mitochondrie des neurones chez la souris, dont l'activation régulerait le métabolisme énergétique [40].

Les RCB1 sont pré-synaptiques avec un effet inhibiteur sur la libération de neurotransmetteurs. L'activation de RCB1 régule les canaux ioniques en activant les canaux potassiques et en inhibant les canaux calciques, ce qui a comme conséquence une diminution de l'excitabilité neuronale.

Il existe des antagonistes des récepteurs CB1 comme le rimonabant, ou le SR141716A qui peuvent être utilisés per os et en intra-péritonéal chez l'animal et per os chez l'homme.

### *Récepteurs CB2 (RCB2)*

Les récepteurs CB2 ou RCB2 sont majoritairement situés dans le système immunitaire et lymphoïde. Il en existe aussi au niveau du cervelet [146,197], du cerveau, du myocarde et des cellules endothéliales [205].

### *Autres récepteurs cannabinoïdes*

Il existe d'autres récepteurs non CB1 non CB2 comme notamment le récepteur GPR55 présent sur les cellules endothéliales, et qui pourrait jouer un rôle au niveau vasculaire et dans le métabolisme lipidique [133]. Ce récepteur serait impliqué dans la vasodilatation de l'artère mésentérique induite par l'anandamide [133].

## **2.3 Effets expérimentaux et cliniques des cannabinoïdes**

### **a. Effets neuro-protecteurs de l'activation des récepteurs cannabinoïdes**

#### *Effet sur RCB1*

L'activation des RCB1 aurait un effet neuro-protecteur cérébral en prévenant la mort neuronale secondaire à l'ischémie [143]. L'utilisation d'un agoniste RCB1 (avant-pendant-après une ischémie) diminuerait le volume de l'IC. L'effet neuro-protecteur serait lié à plusieurs facteurs [78,92,119,138,143,146,244] :

-une protection contre l'excito-toxicité produite par le glutamate (effet pré-synaptique en inhibant le largage du glutamate)

-une hyperpolarisation de la membrane neuronale suivie d'une inhibition de l'ouverture d'un canal calcique voltage dépendant puis d'une diminution du calcium intra-cellulaire puis d'une diminution du NO par effet sur la NO synthase

-une hypothermie

-une diminution de l'œdème cérébral induite par la diminution de la pression artérielle et l'augmentation des glucocorticoïdes secondaire au stress.

L'hypothermie induite par le THC chez l'animal pourrait être liée à une diminution de la consommation en oxygène mitochondriale [78].

Une controverse existe cependant car il existe un effet neuro-protecteur de l'activation du RCB1, il existe aussi un effet neuro-protecteur lors de l'utilisation d'un antagoniste RCB1 (rimonabant) [143,205,248]. L'inhibition de RCB1 par un antagoniste diminue l'expression du récepteur de l'angiotensine I, diminue l'activité de la NADPH oxydase, inhibe le stress oxydatif et améliore la fonction endothéliale chez la souris [252]. De plus, l'utilisation de THC répétée induit une tolérance avec désensibilisation des RCB1 alors que ce n'est pas le cas avec le CBD qui reste neuro-protecteur [137].

### *Effet sur RCB2*

Après un IC, la reperfusion cérébrale (ischémie-reperfusion) a des conséquences délétères par relargage de quantité importante de radicaux libres (ROS) engendrant une inflammation et une mort cellulaire [205]. L'activation de RCB2 serait neuro-protectrice avec une diminution de l'inflammation si l'agoniste de RCB2 est donné avant l'ischémie cérébrale ou après la reperfusion (ischémie-reperfusion) dans un modèle chez les rongeurs, ce qui diminuerait la taille de l'IC et améliorerait le pronostic clinique [143,205,244,280,281]. Cet effet protecteur

de l'activation de RCB2 a aussi été démontré sur un modèle d'ischémie-reperfusion coronaire chez la souris [187]. De plus, l'activation de RCB2 pourrait aussi diminuer la progression de l'athérosclérose en diminuant l'inflammation de la plaque [242].

En résumé, les études expérimentales montrent que l'activation des récepteurs CB1 et CB2 a un effet neuro-protecteur.

## **b. Effets vasculaires des cannabinoïdes**

### *Vasodilatation*

Les résultats de plusieurs études *in vivo* tendent à montrer chez l'animal que l'utilisation intra-veineuse (IV) de THC ou d'agonistes des RCB1 induit une vasodilatation des artères cérébrales [105,121,142,262]. D'autres études ont montré l'effet vasodilatateur *in vitro* dose-dépendant des endocannabinoïdes comme l'anandamide sur l'aorte isolée pré-contractée de rats, sur les vaisseaux cérébraux pré-contractés de chats, sur l'artère mésentérique supérieure (AMS) pré-contractée de lapin [71,121,141]. Un des mécanismes potentiels serait l'induction d'une vasodilatation endothélium-dépendante liée au transport dans la cellule endothéliale plutôt qu'à une activation du RCB1 [71]. Une vasodilatation a également été mise en évidence *in vitro* sur l'aorte pré-contractée de rat soumis au THC ou à l'anandamide [202].

Les études en imagerie fonctionnelle chez l'homme confortent ces résultats puisqu'elles montrent un effet vasodilatateur cérébral de la marijuana fumée qui induit une augmentation du flux sanguin cérébral global [177].

### *Vasoconstriction*

#### **In vivo**

Chez le rat, alors que l'utilisation du THC par voie IV induit une augmentation transitoire de la pression artérielle (PA) suivie d'une hypotension prolongée avec une bradycardie suggérant une vasodilatation, l'utilisation du 8 ou 9-THC de synthèse en intra-artériel (IA) augmenterait la pression de perfusion périphérique ce qui serait lié à la présence d'une vasoconstriction périphérique [4]. L'effet vasoconstricteur du THC serait diminué par un



blocage des récepteurs alpha. Le THC pourrait induire le largage de norépinéphrine et activer les récepteurs alpha.

D'autres travaux suggèrent que l'effet des cannabinoïdes en IV chez l'animal serait triphasique avec une phase initiale bradycardisante et hypotensive médiée par le système parasympathique, suivie d'une phase avec augmentation de la PA liée à une possible vasoconstriction plutôt qu'à une action sympathique, et enfin d'une phase d'hypotension avec bradycardie plus prolongée que la première qui serait liée à une inhibition sympathique [156].

### **In vitro**

Il a été montré un effet vasoconstricteur dose-dépendant du THC (15-30 mM) *in vitro* sur l'artère de l'oreille de lapin [29]. Le mécanisme évoqué est celui du relargage de noradrénaline par les terminaisons nerveuses sympathiques.

Une autre étude a montré que le THC de synthèse sur une aorte isolée de rat, pouvait induire une vasoconstriction avec un effet contractile maximum pour une concentration de 100 µM ( $10^{-4}$ M) [201,202]. Par contre, comme cela a été relaté plus haut, sur une aorte pré-contractée, le THC a une action vasodilatatrice [202]. La contraction serait médiée selon les auteurs, par un récepteur lié à une protéine G, qui pourrait être désensibilisé (ce qui correspond à une tolérance) par une administration chronique d'un agoniste des récepteurs cannabinoïdes, et qui serait inhibé après une inhibition de la cyclooxygénase suggérant le rôle vasoconstricteur des prostanoides [202]. La même équipe a montré une vasoconstriction de l'origine (G0) de l'AMS induite par le THC, alors qu'il induit une vasodilatation au niveau des segments plus distaux de cette artère (G2, G3) [203].

En résumé, la majorité des études montrent que les cannabinoïdes ont un effet vasodilatateur, alors qu'il existe peu d'études suggérant un effet vasoconstricteur [241].

### **c. Effets cliniques délétères du cannabis chez l'homme**

Dans un contexte culturel parfois favorable à la consommation du cannabis (banalisée voire décrite comme bénéfique), il est notable que les effets délétères du cannabis ont récemment été comparés à ceux du tabac [224]. Ces effets délétères du cannabis chez

l'homme sont largement décrits et sont de 3 ordres : les effets aigus de l'intoxication, la dépendance et le syndrome de sevrage, et une série de conséquences tant somatiques que psychiatriques et comportementales liées à la consommation chronique [88,260].

### *Effets aigus de l'intoxication*

Lors de la consommation aiguë de cannabis, il peut y avoir des effets sur l'humeur (euphorie, anxiété), une sédation, des effets sur la mémoire et une fuite des idées, ainsi que des effets sur les performances psycho-motrices (incoordination, dysarthrie). Des hallucinations et la survenue d'une psychose ont aussi été décrites après sa consommation [131,249]. Le cannabis ne peut à priori pas induire d'overdose fatale (du fait de l'absence de récepteurs sur le tronc cérébral) et ne peut être facilement injecté du fait de son caractère hydrophobe [88].

### *Dépendance et syndrome de sevrage*

La dépendance à une drogue correspond à un désir profond de prendre une substance, une augmentation du contrôle lors de la prise, un syndrome de sevrage à l'arrêt de la consommation, une tolérance aux effets de la drogue, la nécessité de prendre des doses plus importantes pour obtenir le même effet souhaité, un temps disproportionné utilisé par le consommateur pour obtenir, utiliser la drogue ainsi que pour récupérer de sa consommation, et poursuivre la consommation malgré les problèmes occasionnés par celle-ci [88,131].

Le cannabis peut induire une dépendance avec notamment un syndrome de sevrage à l'arrêt de sa consommation [88]. Le syndrome de sevrage est décrit chez des consommateurs chroniques, et se manifeste essentiellement par une irritabilité, une humeur dépressive, des troubles du sommeil, de la colère, et une agitation. Il survient dans les 2 jours après le sevrage et se poursuit pendant 7 à 14 jours [60,113].

### *Effets sur la santé d'une consommation chronique*

#### **Effets psychiatriques**

Il existe une relation entre la consommation de cannabis et des troubles psychotiques tels que la schizophrénie, sans qu'un lien de causalité strict n'ait pu être confirmé [88,113]. En fait, le

risque de développer une schizophrénie serait augmenté chez l'homme et surtout chez l'adolescent consommateur de cannabis [48,63,92,131,161]. Le lien entre le cannabis et la survenue d'une dépression est par contre moins évident, tout comme celui avec d'autres troubles psychiatriques.

### **Effets cognitifs et comportementaux**

Le cannabis a des effets délétères sur l'attention, la mémoire à court terme, les fonctions exécutives, la flexibilité cognitive, l'estimation du temps, et le contrôle moteur [88,113]. Du fait de ses effets sur l'attention, le cannabis peut induire des accidents de la route [88, 260]. Alors que certains déficits peuvent persister des mois après l'arrêt de la consommation, d'autres peuvent être réversibles à l'arrêt de celle-ci suggérant qu'ils soient liés à l'intoxication plutôt qu'à une séquelle définitive. Les sujets les plus volontiers touchés par des effets prolongés sont les adolescents ou les jeunes adultes qui consomment cette drogue pendant une période critique de leur développement mental avec pour conséquence une diminution de leurs performances cognitives [113,126]. La consommation régulière de cannabis chez l'adolescent peut mener à une perte de la connectivité axonale ayant des effets sur la substance blanche [260,279].

Chez l'adulte, l'effet neurotoxique du cannabis est peu probable. En effet, la comparaison d'images IRM de consommateurs réguliers de cannabis à celles de témoins, ne montre pas d'atrophie cérébrale chez l'homme [43,217]. Des résultats identiques ont été montrés chez le rat après injection de THC [92]. Il existe tout de même une controverse puisque chez les rats traités par THC, on observe une perte neuronale au niveau de la zone CA3 de l'hippocampe [92].

### **Effets neurocardiovasculaires**

Dans les cas rapportés par la littérature, il est décrit un lien temporel entre la consommation de cannabis et la survenue d'infarctus du myocarde (IDM), de mort subite, de cardiomyopathie, d'AVC ou d'AIT, ou d'artérite périphérique [93,150,251].

Cependant le ou les mécanismes impliqués sont inconnus actuellement. Il est de plus difficile de prouver le lien causal entre la consommation de cannabis et la survenue d'un évènement

cardiovasculaire, notamment parce que le cannabis est rarement consommé seul, mais souvent avec du tabac et que la consommation d'autres drogues telles que la cocaïne n'est pas rare. Or la survenue de complications cardiovasculaires a aussi été décrite avec l'usage d'autres drogues comme la cocaïne, les amphétamines ou leurs dérivés et les opioïdes [57].

De plus, la méthode de préparation du cannabis doit être prise en compte comme cela a été rapporté par Busse et collaborateurs qui décrivent des symptômes neurologiques (céphalées, polyneuropathie) et digestifs chez des patients ayant fumé de la marijuana contaminée par du plomb qui avait été utilisé pour alourdir les échantillons vendus [61].

La présence d'excipients ajoutés à ces drogues est très fréquente et complique encore plus la recherche des mécanismes en cause, puisqu'il est difficile de prouver l'imputabilité de la drogue elle-même ou de celle des substances associées à son conditionnement dans la survenue des complications cardio-vasculaires [254]. Par exemple, l'arsenic qui est présent dans la cigarette de tabac l'est également dans les drogues notamment dans le cannabis et la cocaïne, et il a déjà été décrit une toxicité de l'arsenic au niveau des membres inférieurs au cours de la thrombo-angéite oblitérante [254]. L'arsenic qui fait partie des métaux lourds, est transformé en gaz (l'arsénine) lorsqu'il est chauffé. Sa forme inorganique (trioxyde) est plus toxique que sa forme organique. Il peut être inhalé, ingéré, ou absorbé au travers de la peau et des muqueuses. Il s'agit d'un élément toxique dont il faudra tenir compte lors de la survenue de complications après consommation de drogues comme le cannabis.

Il faut enfin souligner que bien que le cannabis soit la drogue la plus utilisée au monde, le nombre de patients qui présentent une complication neuro-cardiovasculaire est faible ce qui laisse supposer une susceptibilité sous-jacente dans la population touchée.

## **1. Effets cardiaques**

Il existe moins de 150 cas de patients ayant présenté un infarctus du myocarde (IDM) après consommation de cannabis, d'un âge moyen de 42,3 ans (17-53 ans). Le mécanisme causal reste à ce jour inconnu [65,93,251]. Les consommateurs de cannabis victimes d'IDM sont des consommateurs réguliers dans 69% des cas, et sont aussi consommateurs de tabac dans 69% des cas [93]. Dans la majorité des cas, ces IDM surviennent chez des sujets jeunes ayant des coronaires saines suggérant que le cannabis n'aurait pas un effet sur le développement ou

l'accélération de l'athérosclérose [251]. La coronarographie peut être normale, mais peut également révéler une thrombose, ou un vasospasme [32,93,96].

Il existe des cas décrits d'IDM compliqués d'IC bilatéraux présumés d'origine cardio-embolique, dans les suites d'une consommation de cannabis [159,221]. L'origine de l'IC est attribuée dans un cas clinique à l'embolisation d'un thrombus lié à un IDM transmural (sur coronaires saines) avec akinésie apicale du ventricule gauche [159]. Duchene et collaborateurs décrivent le cas d'une jeune patiente ayant présenté un IC suivi d'un IDM après consommation massive de cannabis [96]. Bailly et collaborateurs rapportent l'observation d'une femme de 36 ans consommatrice chronique de cannabis, qui a présenté alors qu'elle avait changé de revendeur, une douleur thoracique avec présence d'un thrombus dans l'artère inter-ventriculaire antérieure attribué à un spasme coronarien [21]. La récurrence d'IDM ou d'angor a été rapportée dans 2 cas après la poursuite de la consommation de cannabis [93]. De plus, la mortalité post-IDM serait plus élevée par rapport aux non consommateurs de cannabis [191].

Mittleman et collaborateurs rapportent dans une enquête publiée en 2001, que le risque de développer un IDM est 4,8 fois plus important 1 heure après la consommation de marijuana par rapport à l'absence de consommation [186].

Les cas associant la consommation de cannabis et la survenue de cardiomyopathie ou une mort subite sont plus rares. Récemment, un cas d'IDM survenu après la consommation de THC synthétique (ou K2) a été aussi rapportée [184].

Les effets physiopathologiques cardiaques et sur pression artérielle (PA) du cannabis seraient liés au récepteur CB1 [262]. A faible dose le cannabis induit une tachycardie et une augmentation de la PA du fait d'une activité sympathique augmentée [15,21,32,65,251]. A forte dose, il induit une activité parasympathique avec hypotension et bradycardie. Le cannabis peut donner une augmentation de la PA en position couchée ou assise et une hypotension en position debout ou survenant lorsque le patient fume.

Le cannabis pourrait induire un vasospasme sur des coronaires saines et avoir un effet sur la microcirculation coronaire [251]. Une élévation du segment ST a été décrite chez un jeune consommateur de cannabis après une syncope [215]. Au niveau vasculaire, d'autres hypothèses portant sur la toxicité du cannabis ont été évoquées comme l'induction d'une réponse inflammatoire (stress oxydant, activation plaquettaire, LDL oxydé, majoration de

l'activité du facteur VII) pouvant être responsable d'une déstabilisation de la plaque d'athérome.

Le cannabis augmente la carboxyhémoglobine engendrant une demande accrue en oxygène du myocarde [21,32,251], et induit une activation et une agrégation plaquettaire. Il peut induire une diminution de la fraction d'éjection du ventricule gauche, une prolongation de la systole, une stimulation du nœud sinusal, une diminution des résistances vasculaires et des réflexes autonomiques. D'autres effets ont été décrits comme une hyperexcitabilité auriculaire et ventriculaire avec fibrillation auriculaire, un flutter, une tachycardie sinusale, une bradycardie, un bloc auriculo-ventriculaire, un syndrome Brugada ou une mort subite par fibrillation ventriculaire. Ces effets seraient liés à une action pro-arythmogène des catécholamines. Le rôle de l'activation de RCB1 dans l'athérosclérose et l'insuffisance cardiaque a également été évoqué.

## **2. Effets vasculaires périphériques**

L'artérite périphérique secondaire au cannabis est rapportée dans la littérature dans environ 80 cas [85,93,94,207]. Cette entité a été décrite pour la première fois en 1960. Elle est difficile à distinguer de la maladie de Buerger (ou thrombo-angéite oblitérante). Une équipe française rapporte que les cas de maladie de Buerger surviennent plus précocement chez les consommateurs de cannabis et de tabac par rapport à ceux qui consomment du tabac seul [171].

Les patients ayant une artérite en relation avec le cannabis sont plus jeunes (18-48 ans, âge moyen de 28 ans), sont plus souvent des hommes, et ont plus fréquemment une atteinte unilatérale d'un membre inférieur par rapport à ceux ayant une thrombo-angéite oblitérante [93]. Les patients ayant une artérite secondaire à la consommation de cannabis sont des consommateurs chroniques de cannabis et de tabac [93].

L'artérite au cannabis se manifeste par un phénomène de Raynaud, des thromboses veineuses (superficielle et profonde), une atteinte artérielle des membres supérieurs et inférieurs avec claudication des membres inférieurs puis nécrose distale [93]. On objective sur l'imagerie vasculaire des membres inférieurs des occlusions distales quasi systématiques, et des sténoses proximales. En l'absence de sevrage, le pronostic est sombre avec un risque d'amputation. Cependant, en cas de sevrage en cannabis (même en poursuivant le tabac), les lésions

vasculaires s'améliorent [93,96,207]. Le rôle de l'arsenic contenu dans le cannabis a aussi été évoqué puisque l'arsenic peut inhiber l'«endothelial growth factor» (EGF) vasculaire et induire une apoptose des cellules endothéliales [85].

### **3. Effets neuro-vasculaires**

Contrairement à la consommation d'autres drogues comme la cocaïne, les amphétamines et apparentés ou encore les opiacés connus pour occasionner des AVC, il existe peu de cas d'AVC décrits liés à la consommation de cannabis [28,93,251]. Dans notre travail nous avons colligé dans une revue de la littérature les cas décrivant des AVC en lien avec la consommation de cannabis. Nous en faisons ici un résumé, le détail sera rapporté dans le chapitre des résultats.

Tous les cas décrivant l'association entre la consommation de cannabis et la survenue d'un événement neuro-vasculaire sont des IC ou des AIT, sauf dans un cas où une hémorragie cérébrale temporale est attribuée à un SVCR secondaire à la consommation de cannabis et de buprénorphine [220]. Les IC sont plus volontiers situés dans un territoire dépendant de la circulation postérieure [93,235].

Dans la littérature, il est quasiment systématiquement fait mention d'un lien temporel entre la consommation de cannabis et la survenue de l'AVC suggérant un lien causal sans qu'il ne soit prouvé.

Certains auteurs rapportent la survenue de récurrences d'IC lorsque le patient reprend une consommation de cannabis qu'il avait précédemment arrêtée [93,173,235]. D'autres rapportent la survenue des symptômes liés à un AIT ou un IC alors que les patients étaient en train de fumer [134,158], ou juste après avoir consommé du cannabis [116,189].

Les patients consommateurs de cannabis qui présentent un IC sont dans la majorité des consommateurs chroniques, des sujets jeunes, plus volontiers des hommes, qui par ailleurs sont consommateurs de tabac, parfois d'alcool ou d'autres drogues (ecstasy, cocaïne) [93]. Les consommateurs de cannabis qui présentent un IC peuvent rapporter une consommation plus marquée dans les jours précédents l'IC [93]. Barber et collaborateurs, ont récemment montré une association entre la consommation de cannabis et de tabac, et la présence d'un IC. Cette étude a comparé le dosage urinaire de cannabis au sein d'une cohorte de 160 patients

victimes d'IC ou d'AIT à une cohorte de 160 sujets sans pathologie neuro-vasculaire. Les résultats montrent que 15,6% des patients ayant un IC et 8,1% des contrôles ont un dosage urinaire positif pour le cannabis. Dans cette étude, le risque (ajusté à l'âge, au sexe, et à l'ethnie) de faire un IC ou un AIT lorsque l'on consomme du cannabis est de 2,3 supérieur aux sujets qui n'en consomment pas. Les auteurs n'ont par contre pas pu démontrer que cette association était indépendante de la consommation du tabac [27].

Les hypothèses physio-pathologiques de l'action du cannabis lors d'un IC sont la présence de troubles du rythme paroxystiques comme la fibrillation auriculaire, d'une fluctuation tensionnelle avec notamment une hypotension orthostatique, d'une dysrégulation de l'autorégulation de la circulation cérébrale, d'une augmentation des résistances vasculaires cérébrales, d'une vascularite, d'un vasospasme, d'un SVCR [65,93,143,155,188,249,251].

Des travaux en imagerie fonctionnelle, ont par ailleurs montré une altération de la régulation du flux sanguin cérébral et une augmentation du flux sanguin cérébral au niveau de certaines régions après avoir fumé du cannabis [176,178,198,199,259]. D'autres ont montré une augmentation des vitesses systoliques et de l'index de pulsatilité dans l'artère cérébrale moyenne chez des consommateurs réguliers de cannabis en lien avec une augmentation des résistances liée à une vasoconstriction [140,175]. De plus, ces anomalies persistaient même après l'arrêt de la consommation [140].

Un patient a été décrit comme ayant présenté un IC alors qu'il utilisait du cannabis inhalé dans un contexte de traitement anti-cancéreux [229]. Les auteurs suggèrent de ne pas utiliser le cannabis comme anti-émétique lors d'un tel traitement du fait du risque de complication neurovasculaire. De plus, depuis peu, il existe 4 cas cliniques décrivant la survenue d'IC dans les suites de consommation de cannabinoïdes de synthèse (K2, « Peak extreme », spice) suggérant la possibilité d'une toxicité de ces produits présumés inoffensifs [41,120]. Deux de ces patients étaient frères jumeaux suggérant soit la possibilité d'une contamination du produit utilisé, soit une prédisposition génétique [120]. Ces cannabinoïdes de synthèse sont les substances JWH-018, JWH-073, JWH-200, CP-47,497, et le cannabicyclohexanol. Ils sont en vente libre aux Etats-Unis dans les bureaux de tabac, les stations-services, sur internet sous le label encens, rafraichisseur d'air, ou mélange d'herbe [120].

En résumé, l'imputabilité du cannabis dans la survenue d'un AVC dans la littérature est basée sur un lien temporel et sur l'absence d'autre cause retrouvée après un bilan étiologique adapté [249].



### 3. MITOCHONDRIES ET STRESS OXYDANT

Lors d'un IC, l'occlusion artérielle cérébrale induit une hypoxie puis une anoxie cérébrale. Cette diminution de l'apport d'oxygène aux tissus a des conséquences sur la cellule notamment sur l'homéostasie, le métabolisme mitochondrial et la synthèse de radicaux libres [143].

#### 3.1 Mitochondries

La mitochondrie est un organite riche en composants biochimiques dont le rôle majeur est la production d'énergie. Elle comporte plusieurs exemplaires de son propre ADN ou ADN mitochondrial (mtADN) distinct de l'ADN nucléaire [269]. Cependant, le mtADN encode seulement pour une fraction de 13 protéines fondamentales pour la fonction mitochondriale et plus particulièrement pour les complexes de la chaîne respiratoire [130,246,250]. Les protéines restantes (environ 850) sont encodées dans le noyau et transportées dans la mitochondrie. En plus d'assumer l'approvisionnement cellulaire en énergie, les mitochondries ont d'autres rôles vitaux pour le bon fonctionnement de la cellule. Elles participent à l'homéostasie calcique, et à la régulation de la thermogénèse. Elles constituent aussi un des principaux sites de production des radicaux libres qui semblent jouer un rôle clef dans plusieurs voies de signalisation intracellulaire.

##### a. Structure des mitochondries

La mitochondrie est un organite hautement spécialisé dans la transformation d'énergie. Elle est de forme longitudinale et contient deux membranes.

*La membrane externe* est une membrane rigide dans laquelle un nombre important de protéines sont enchâssées. Ces protéines permettent les échanges entre le cytosol et l'espace inter-membranaire de la mitochondrie en formant des pores qui autorisent, d'une part, la translocation de protéines, et d'autre part, permettent les échanges de métabolites de petit poids moléculaires via les porines. La porine, également appelée « voltage dependant anion

channel » (VDAC), est la principale voie par laquelle transitent les métabolites régulant la respiration mitochondriale [13,70,210].

L'espace inter-membranaire se situe entre les 2 membranes et contient des protéines qui jouent un rôle majeur dans l'énergétique mitochondriale et la mort cellulaire [74,95,179]. La créatine kinase mitochondriale occupe un rôle prépondérant dans le transfert d'énergie. Fixée sur la membrane interne, elle a un accès privilégié à l'ATP, généré dans la matrice mitochondriale et transporté dans l'espace inter-membranaire par l'adénine nucléotide translocase (ANT). La créatine kinase mitochondriale, également couplée à la membrane externe, pourrait être impliquée dans la régulation de l'importation de créatine dans l'espace inter-membranaire et dans l'exportation de la phosphocréatine dans le cytosol [5,167,222,253,256].

La membrane interne présente une perméabilité réduite et sélective. Elle forme la barrière la plus distincte entre le cytosol et la matrice mitochondriale. Cette perméabilité sélective permet de maintenir un gradient de concentration pour les protéines, les ions et les métabolites. Des transporteurs permettent les échanges entre les compartiments et participent au bon fonctionnement de la mitochondrie.

La chaîne respiratoire comprend 5 complexes protéiques, dont l'ATP synthase, ancrés dans la membrane interne. Ils assurent le maintien du gradient de proton et la formation d'ATP.

L'ANT est constitué de 2 sous-unités de 32 kDa et d'un site unique de liaison à l'ATP ou l'ADP. Selon sa conformation, elle fait face, alternativement, à la matrice ou à l'espace inter-membranaire. L'ATP mitochondriale est échangée par l'ADP cytosolique dans un rapport 1:1. L'ANT est exprimé par 3 isoformes : ANT1, ANT2, ANT3. Chez l'homme et le rat, l'ANT1 est l'isoforme exprimée de manière prédominante dans le muscle cardiaque et squelettique, l'ANT2 est ubiquitaire, exprimée dans tous les tissus en quantité variable en fonction de l'activité respiratoire du tissu. L'ANT3 a un faible niveau d'expression dans le cerveau, le foie, le cœur et les muscles squelettiques.

Les protéines découplantes sont enchâssées dans la membrane interne et permettent le passage de protons de la matrice à l'espace inter-membranaire. Ce phénomène de fuite induit

un couplage incomplet entre les phosphorylations et les oxydations, appelé respiration mitochondriale découplée. Une partie de l'énergie est ainsi perdue sous forme de chaleur. Concernant le rôle physiologique de ce découplage, il se pourrait que cette fuite des protons permette de diminuer la production des radicaux libres par une augmentation de l'oxydation de l'ubiquinone, et donc minimise le stress oxydant et les dégâts inhérents au niveau de l'ADN [54,168]. Les protéines découplantes joueraient un rôle de protection contre le stress oxydant [104,194,210].

*La matrice mitochondriale* est le compartiment interne de la mitochondrie délimité par la membrane interne, et contient des centaines d'enzymes nécessaires au cycle de Krebs et à la  $\beta$ -oxydation des acides gras, ainsi que de l'ADN mitochondrial codant pour des protéines composant certaines sous-unités des complexes I, III, IV et V de la chaîne respiratoire, des ribosomes mitochondriaux, des tRNA, des rRNA et des enzymes nécessaires à l'expression de l'ADN.

### **b. Distribution des mitochondries dans le cerveau**

Les mitochondries sont présentes dans toutes les cellules et par conséquent celles du système nerveux central en sont pourvues, mais là elles se trouvent en plus grand nombre que dans beaucoup d'autres tissus. En effet, il est intéressant de noter que le nombre de mitochondries dans les cellules étant proportionnel à la dépense énergétique de la cellule, on en trouve en quantité importante dans les cellules des organes à forte demande énergétique comme le muscle ou le cerveau [115].

### **c. Fonctionnement de la mitochondrie**

#### *La chaîne de transport des électrons*

Les éléments clefs du fonctionnement de la mitochondrie sont d'une part, les réactions enzymatiques d'oxydation des substrats énergétiques et d'autre part, la chaîne de transport des électrons ou chaîne respiratoire.

L'oxydation des substrats par le cycle de Krebs ou la  $\beta$ -oxydation entraîne la réduction du  $\text{NAD}^+$  en  $\text{NADH}$  et du  $\text{FAD}^{2+}$  en  $\text{FADH}_2$ . Ces intermédiaires sont appelés équivalents réducteurs et fournissent des électrons à la chaîne respiratoire. Cette dernière est composée de cinq complexes:

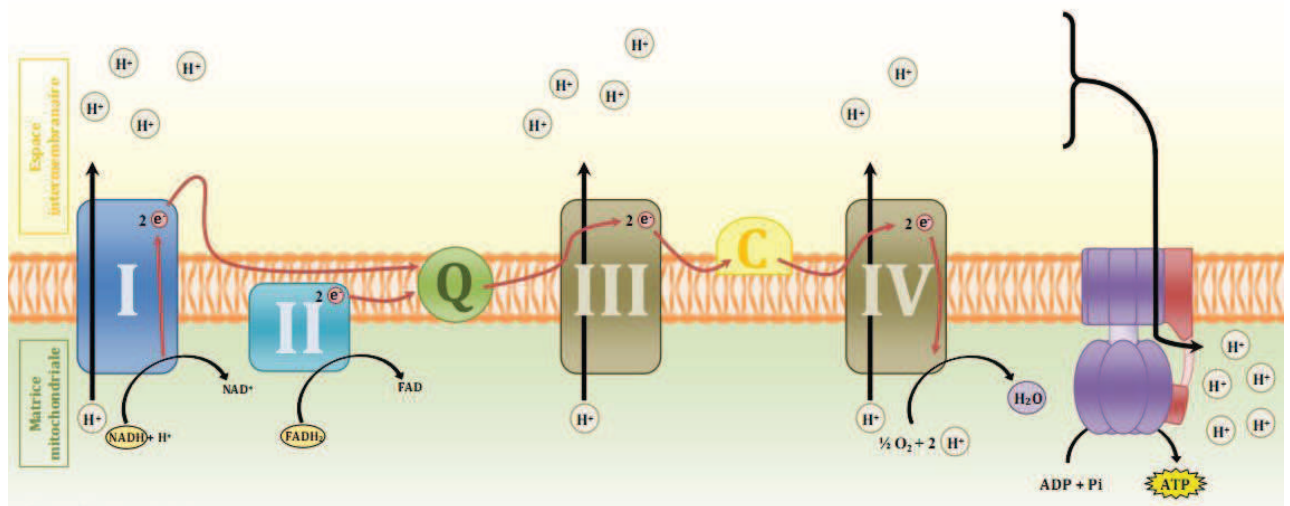
- le complexe I ou  $\text{NADH}$  déshydrogénase
- le complexe II ou succinate déshydrogénase
- le complexe III ou ubiquinol cytochrome c réductase
- le complexe IV ou cytochrome c réductase
- le complexe V ou ATP synthase

Tous sont composés de plusieurs sous-unités protéiques. Seul le complexe II est entièrement codé dans le noyau tandis que les autres complexes résultent de l'association de protéines codées par les ADN nucléaire et mitochondrial [153].

### *La phosphorylation oxydative*

Les électrons sont transportés par le  $\text{NADH}$  et le  $\text{FADH}_2$ , respectivement aux complexes I et II qui les transfèrent à l'ubisemiquinone, cette dernière les achemine au complexe III. L'arrivée des électrons au complexe IV constitue la fin de la chaîne d'oxydo-réduction et entraîne la réduction de l'oxygène moléculaire en eau. Les réactions associées au passage de l'électron au niveau des complexes I, III, IV entraînent le passage d'un proton vers l'espace inter-membranaire à travers les complexes. Ce passage établit un gradient électrochimique de protons qui crée une force proton-motrice utilisée par le complexe V pour phosphoryler des molécules d'ADP en ATP, assurant le couplage de la chaîne des oxydoréductions avec la production d'ATP (Figure 2) [d'après 243].

**Figure 2 : Chaîne de transport des électrons.**



Les électrons sont apportés au niveau de la chaîne respiratoire par les équivalents réducteurs :  $NADH$  (complexe I) et  $FADH_2$  (complexe II). L'électron est transmis pour finir au niveau du complexe IV pour former des molécules d'eau. Le passage de l'électron au niveau des complexes I, III et IV provoque le passage de protons ( $H^+$ ) dans l'espace inter-membranaire et crée un gradient protonique qui va permettre la formation d'ATP lors du passage des protons au niveau de l'ATP synthase.

### *Complexe I : NADH déshydrogénase*

C'est la première enzyme de la chaîne respiratoire. Elle catalyse le transfert de 2 électrons du  $NADH$  à l'ubiquinone couplé à la translocation de 4 protons au travers de la membrane, ce qui participe à la force proton-motrice [233]. Cette enzyme est constituée d'environ 45 sous-unités, dont 38 sont codées par le génome nucléaire, tandis que 7 autres sont codées par le génome mitochondrial. Avec son poids moléculaire de 980 kDa environ, elle constitue l'un des plus gros complexes protéiques membranaires. Le domaine hydrophile de ce complexe contient le site de liaison du  $NADH$ , la flavine mononucléotide qui est le premier accepteur d'électrons, et 9 centres Fer/Soufre (FeS) constituant le centre catalytique de l'enzyme [233]. Le système de pompage des protons est quant à lui localisé dans la partie membranaire du complexe [151].

### *Complexe II : Succinate déshydrogénase*

Il joue un rôle important dans la mitochondrie puisqu'il fait à la fois partie de la chaîne respiratoire et du cycle de Krebs. Il est composé de 4 sous-unités (A à D). Les sous-unités A et B constituent le domaine hydrophile de l'enzyme dépassant dans la matrice tandis que les sous-unités C et D constituent le domaine d'ancrage du complexe dans la membrane interne mitochondriale. Les 4 gènes codant pour ces 4 sous-unités font partie du génome nucléaire. Ce complexe qui oxyde le succinate en fumarate peut cependant, dans certaines conditions, fonctionner dans le sens inverse. De plus, dans certains tissus tels que le rein, la quantité de complexes II est particulièrement élevée par rapport à certaines autres enzymes matricielles (comme la citrate synthase). Dans ce cas, la succinate déshydrogénase délivre aux ubiquinones une quantité d'électrons supérieure à ce que le cytochrome c peut transporter, ce qui favorise une suroxydation des ubiquinones. Ce phénomène peut entraîner un flux inverse d'électrons au travers du complexe I [109], entraînant une réduction plus importante de ce complexe, ce qui favorise la production de radicaux libres. Des défauts d'activité de ce complexe ont été corrélés au développement de pathologies telles que l'ataxie de Friedreich [227], la maladie de Huntington [62], ou certaines encéphalopathies infantiles rares [50]. Des mutations de sous-unités du complexe II ont également été décrites à plusieurs reprises comme étant un facteur important de tumorigénèse [33].

### *Complexe III : Complexe b-c1 ou ubiquinone-cytochrome c réductase*

Il contient 4 groupes prosthétiques redox actifs : 2 cytochromes b (bL et bH), le cytochrome c1 et un centre Fer/Soufre. Ce complexe est composé de 11 sous-unités protéiques parmi lesquelles les sous-unités III, IV, et V constituent les groupes redox, les 8 autres sous-unités ne comportant pas de groupement prosthétique. La majorité de ces sous-unités est codée par le génome nucléaire, seule la sous-unité comprenant les cytochromes b est codée par le génome mitochondrial [45]. Cette enzyme catalyse le transfert de 2 électrons de l'ubiquinol au cytochrome c. Cette étape est associée au transfert de 4 protons de la matrice vers l'espace inter-membranaire, grâce au cycle Q décrit par Mitchell. Ainsi des électrons dérivant de l'oxydation de l'ubiquinol sont recyclés par le site ubiquinol réductase de cette enzyme ce qui permet le pompage des protons [185].

### *Complexe IV : cytochrome c oxydase*

Il appartient à la superfamille des oxydases à hème-cuivre. Son isoforme humaine est composée de 13 sous-unités dont 3 (Cox I, Cox II, Cox III) sont codées par le génome mitochondrial [45]. Les électrons cédés par le cytochrome c entrent dans ce complexe protéique par le centre cuivre CuA puis sont transférés successivement à l'hème a puis au site actif binucléaire où s'effectue la liaison de l'oxygène et sa réduction en eau [1]. Durant cette étape, 4 protons sont consommés et 4 autres sont transloqués de la matrice vers l'espace inter-membranaire. Des défauts d'activité de cette enzyme ont été associés au développement de différentes myopathies [218].

### *ATP synthase*

Elle est composée de 2 sous-complexes [261]. La partie  $F_0$  est insérée dans la membrane interne mitochondriale et conduit les protons depuis l'espace inter-membranaire vers la matrice. Cette partie, chez les mammifères est composée de 5 sous-unités (A6, b, c, d et Oligomycin Sensitivity Conferral Protein). Le segment  $F_1$  est matriciel, au contact de la membrane interne et utilise le gradient de protons pour convertir l'ADP en ATP et vice-versa. Il est composé de 5 sous-unités ( $\alpha$ ,  $\beta$ ,  $\gamma$ ,  $\delta$ ,  $\epsilon$  dans un ratio de 3, 3, 1, 1, 1). Des protéines accessoires (e, f, g et F6) sont également associées à ce complexe. Le fonctionnement de ce dernier repose sur les sous-unités c (au nombre de 10) de la partie  $F_0$  qui, connectées à la sous-unité  $\gamma$  de  $F_1$ , agissent comme un rotor qui utilise le passage des protons à travers le changement conformationnel dans le trimère circulaire de sous-unités  $\alpha$  et  $\beta$  de la partie  $F_1$  et permet ainsi successivement la liaison de l'ADP puis la réaction avec le phosphate inorganique pour générer l'ATP et enfin le relargage de l'ATP.

## **3.2 Stress oxydant**

Les organismes multicellulaires possèdent tous des réseaux complexes de signalisations intra et extra-cellulaires qui contrôlent et harmonisent les fonctions cellulaires dans les différents processus physiologiques tels que l'organogénèse, l'intégrité et l'homéostasie tissulaire, et la réponse aux événements physiologiques.

Les radicaux libres de l'oxygène ou espèces réactives oxygénées ou ROS (Reactive Oxygen Species) produits par les cellules ont été traditionnellement considérés comme des produits toxiques du métabolisme. Le stress oxydant intracellulaire peut être défini comme un déséquilibre de la balance entre la production des ROS d'un côté et son élimination de l'autre. La capacité à éliminer les ROS est appelée « capacité anti-oxydante » de la cellule, et permet d'empêcher les lésions oxydatives. Une surproduction de ROS et/ou un déficit en systèmes protecteurs antioxydants est d'ailleurs fortement impliqué dans les mécanismes physio-pathologiques de nombreuses maladies telles que le diabète, la maladie d'Alzheimer, les IC ou la maladie de Parkinson.

### **a. Différentes formes de radicaux libres**

Un radical libre est une espèce chimique, atome ou molécule, contenant un électron non apparié. Extrêmement instable, ce composé peut réagir avec les molécules les plus stables pour appairer son électron. Il peut soit arracher un électron (se comportant comme un oxydant), soit en céder un (agissant comme un réducteur). Cette première réaction conduit généralement à la formation en chaîne de nouveaux radicaux ; ceci explique que la production d'un premier radical libre puisse causer d'importantes lésions dans une cellule [192].

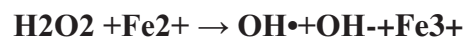
L' $O_2$  est une molécule biradicalaire formée de 2 atomes présentant sur leurs orbitales externes 2 électrons non appariés. Il est donc susceptible de capter facilement 1 puis 2 électrons pour être partiellement réduit en anion superoxyde :  $O_2^{\bullet-}$ , puis en peroxyde d'hydrogène :  $H_2O_2$ . Il est ainsi à l'origine de la formation des ROS.

L'appellation ROS inclut les radicaux libres dérivés de l'oxygène : anion superoxyde  $O_2^{\bullet-}$ , radical hydroxyle ( $OH^{\bullet}$ ), mais aussi certains dérivés oxygénés non radicalaires dont la toxicité est importante tel que le peroxyde d'hydrogène ( $H_2O_2$ ).

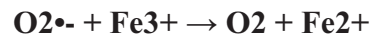
L'anion superoxyde ( $O_2^{\bullet-}$ ) est un radical libre chargé négativement provenant de la réduction monovalente de l'oxygène moléculaire qui capte un électron. La dismutation de cet  $O_2^{\bullet-}$  entraîne la formation d'oxygène fondamental et de peroxyde d'hydrogène ( $H_2O_2$ ). L' $H_2O_2$  n'est pas un radical libre au sens propre mais il est extrêmement réactif et possède un fort pouvoir oxydant. De plus, sa capacité à traverser les membranes biologiques fait qu'il peut se retrouver à une grande distance de son lieu de production.



Selon la réaction de Fenton, l' $\text{H}_2\text{O}_2$  se décompose, en présence d'ions ferreux ( $\text{Fe}^{2+}$ ), en un ion  $\text{OH}^-$  et un radical hydroxyle ( $\text{OH}\bullet$ ) :



Cette réaction s'interrompt rapidement par épuisement du fer ferreux, excepté en présence d'anion superoxyde ( $\text{O}_2^{\bullet-}$ ) qui régénère le  $\text{Fe}^{3+}$  en  $\text{Fe}^{2+}$  selon la réaction d'Haber-Weiss :



Ainsi la présence simultanée de peroxyde d'hydrogène, d'anion superoxyde et de fer permet la production de radical hydroxyle ( $\text{OH}\bullet$ ). L' $\text{OH}\bullet$ , avec une demi-vie de l'ordre de la nanoseconde, est la plus instable et la plus réactive de toutes les espèces dérivées de l'oxygène. La diffusion limitée de ce radical lui permet de réagir avec de nombreuses espèces moléculaires se trouvant à proximité (protéines, lipides, ADN...) entraînant ainsi de multiples dommages cellulaires. L' $\text{OH}\bullet$  apparaît comme l'espèce radicalaire ayant un rôle majeur dans la cytotoxicité des ROS.

## **b. Source cellulaire des radicaux libres**

Dans l'organisme, il existe de nombreuses sources de ROS parmi lesquelles l'auto-oxydation des petites molécules, la xanthine oxydase et la NADPH oxydase, le réticulum endoplasmique, les peroxysomes et les mitochondries. La principale source de ROS est la mitochondrie et plus précisément au niveau de sa chaîne respiratoire. Elle produirait en effet 90% des ROS cellulaires [23]. La chaîne respiratoire est une source permanente de ROS. Selon certains auteurs, environ 1 à 3% de l'oxygène utilisée par la mitochondrie sont incomplètement réduits et produisent des ROS [52]. Mais ces estimations sont réalisées à partir de mesure in vitro sur des mitochondries isolées en présence d'une pression partielle en oxygène non physiologique et de concentration saturante en substrats. Il est vraisemblable que la production mitochondriale de ROS in vivo soit beaucoup plus faible (0,4% à 0,8%) [132]. Il existe 2 sites de production de ROS : les complexes I et III. Le stress oxydant peut également induire une dysfonction mitochondriale [73].

### **c. Systèmes anti-oxydants**

Les radicaux libres sont produits spontanément et de manière continue au sein de notre organisme. Le maintien d'un niveau non cytotoxique de ROS est assuré par des systèmes antioxydants. Un déficit ou un dysfonctionnement de ces systèmes engendre une augmentation des dommages tissulaires. Les anti-oxydants sont des systèmes enzymatiques ou non enzymatiques [123,164,213].

Les anti-oxydants enzymatiques (la superoxyde dismutase, la catalase, le glutathion peroxydase et la glutathion réductase) sont considérés comme la première ligne de défense de notre organisme contre les ROS.

Les anti-oxydants non enzymatiques ne sont pas synthétisés par l'organisme et doivent être apportés par l'alimentation. Dans cette catégorie d'antioxydant, nous retrouvons les oligoéléments (cuivre, zinc, manganèse, sélénium, fer), le glutathion réduit (GSH), l'ubiquinone, le cytochrome c et les vitamines E et C.

### **d. Dégâts cellulaires**

Les dommages induits par les ROS sont une peroxydation des lipides [170], une oxydation des protéines [240], des mutations de l'ADN [221]. Ces altérations peuvent conduire à des pertes de fonction et d'intégrité, voire à la mort cellulaire notamment par l'intermédiaire de l'apoptose (mort cellulaire programmée). Les ROS initient également l'apoptose en activant l'ouverture du pore de transition de perméabilité (mPTP) [49,118,257].

### **e. Stress oxydant et infarctus cérébral**

La synthèse importante de ROS est décrite pendant l'ischémie cérébrale et pendant la reperfusion, et le stress oxydant induit des lésions cérébrales lors de l'IC [73].

Les facteurs de risque cardio-vasculaires (tels que le diabète, l'hypertension artérielle ou l'hypercholestérolémie) ont tendance à engendrer une dysfonction endothéliale ce qui peut

favoriser le développement de l'athérome et par voie de conséquence la survenue de complications comme les IC [200]. La dysfonction endothéliale engendre une diminution de synthèse de monoxyde d'azote (NO) et une augmentation de celle des ROS. Lorsqu'il existe une synthèse importante de ROS dépassant les capacités de neutralisation par les anti-oxydants, ils peuvent causer des dommages cellulaires en favorisant la peroxydation des lipides, l'oxydation des protéines, et des dommages du DNA.

Les neurones du système nerveux central sont vulnérables à la toxicité des ROS du fait de leur métabolisme oxydatif qui est important (ils consomment 20% de l'oxygène du corps), de leur faible quantité d'enzymes anti-oxydantes, et de leur composition importante d'acides gras contenus dans les membranes [169,200,212]. Le stress oxydant a un impact sur la mort cellulaire neuronale lors de l'ischémie cérébrale [169].

Un IC est lié à l'occlusion d'une artère cérébrale avec pour conséquence une diminution de l'apport en oxygène et en glucose du cerveau, ce qui engendre une diminution du métabolisme oxydatif [234]. Le métabolisme sera plus affecté dans la zone en voie de nécrose qui est en condition d'anoxie par rapport à la zone de pénombre, qui elle est en condition d'oligémie ou d'hypoxie [234]. Lors d'un IC, le taux de ROS peut varier d'un taux normal à un taux très élevé notamment lors de la reperfusion, avec comme conséquences une apoptose et une mort cellulaire [200, 234]. Il faut également souligner qu'une quantité excessive de ROS a pour effet de favoriser la dysfonction endothéliale des vaisseaux cérébraux notamment [79,200]. Le stress oxydant induit également des réactions inflammatoires pendant et après la phase aiguë de l'IC [212].

L'utilisation d'anti-oxydants ou d'inhibiteurs de synthèse de ROS pourraient être des pistes thérapeutiques pour limiter la mort cellulaire lors d'un IC [200,212].

D'autres pistes utilisant des modèles animaux ont été envisagées afin de limiter les conséquences de l'IC. Il s'agit du pré-conditionnement et du post-conditionnement qui consistent à provoquer une ischémie dans un organe avant ou après une ischémie prolongée visant à générer des mécanismes neuro-protecteurs dans l'organe en cause [282]. Concernant le pré-conditionnement, l'injection IV d'un inhibiteur de la succinate déshydrogénase (inhibiteur de la phosphorylation oxydative) par exemple a pour conséquence de favoriser la synthèse de ROS, avec pour effet de limiter la taille de l'IC sur un modèle d'ischémie cérébrale chez le rat [268]. La présence de ROS avant l'IC pourrait protéger le cerveau de l'ischémie. Le post-conditionnement à distance consiste à engendrer une brève ischémie dans

un organe à distance (un membre par exemple) pour protéger un autre organe d'une ischémie qui a déjà débuté (le cerveau par exemple) [282]. Cette expérience a été menée sur des rats nouveau-nés et a montré une diminution de la taille de l'IC à 48 heures et un meilleur pronostic fonctionnel à 4 semaines par rapport aux rats sans post-conditionnement [282]. Le mécanisme en cause serait une activation du système des récepteurs opioïdes-phosphatidylinositol-3-kinase/Akt [282].

### 3.3 Effet des cannabinoïdes sur la mitochondrie

#### a. Effet *in vitro* après administration *in vivo*

Les expériences ont été menées chez le rat ou la souris chez lesquels le cannabinoïde a été administré *in vivo* par différentes voies, à différentes concentrations, de manière unique ou répétées. Les animaux ont ensuite été sacrifiés. Puis l'effet du cannabinoïde a été étudié sur les mitochondries isolées ou des homogénats de cerveau ou de cœur *ex vivo*.

Costa et collaborateurs ont comparé l'effet du THC chez le rat dans 3 conditions : soit une injection dose unique de THC (dilué dans de l'éthanol) donné par voie intra-péritonéale (IP) 10 mg/kg, soit des doses répétées deux fois par jour en IP (10 mg/kg pendant 4,5 jours), soit 1 fois par jour en IP pendant 16 jours [86]. L'objectif était d'étudier l'effet de l'adjonction du THC *in vivo* sur la respiration de mitochondries isolées de cerveau de rat *in vitro*. Les résultats ont mis en évidence que l'administration d'une dose unique de THC augmentait la consommation en oxygène des mitochondries cérébrales alors que l'administration de doses répétées engendrait une diminution de la consommation en oxygène des mitochondries cérébrales.

Dans une autre étude, Dembert et collaborateurs ont montré chez la souris, qu'il y avait une augmentation de la consommation en oxygène *in vitro* des homogénats de cerveau et de cœur 2,5 heures après l'administration IP de 50 mg/kg de THC. Huit heures après l'administration de THC, il n'y avait par contre pas d'effet significatif sur la consommation d'oxygène du cerveau alors qu'une diminution de la consommation en oxygène du cœur a été mise en évidence [90].

Nazar et collaborateurs ont montré une inhibition du métabolisme cérébral *in vitro* après adjonction de THC *in vivo* en IP en dose unique (50 mg/kg) chez la souris. Après l'administration chronique (50 mg/kg pendant 7 jours), l'effet d'inhibition est moins marqué suggérant une tolérance à l'effet du THC [193].

### **b. Effet *in vitro* après administration *in vitro***

Ces expériences ont été réalisées par adjonction de cannabinoïde directement sur des mitochondries isolées ou des homogénats de cerveau, de cœur, de foie, de muscle squelettique de rat.

L'effet *in vitro*, du THC sur les mitochondries isolées de cerveau ou de cœur du rat a été étudié [31], notamment en évaluant l'effet du cannabinoïde sur la NADH-oxydase, et la NADH cyt C réductase. Ils utilisèrent des concentrations de  $10^{-5}$ M de THC (dilué en éthanol) pour tester l'effet sur la NADH-oxydase. Dans cette étude, le THC ( $10^{-5}$ M) a eu un effet inhibiteur *in vitro* de l'activité NADH-oxydase des mitochondries pour les 2 organes. Cette inhibition était cependant variable selon la région cérébrale étudiée. Elle était de 73% au niveau de l'hypothalamus+thalamus+mésencéphale, de 66% au niveau du cervelet, de 63%, au niveau du bulbe+pont, et de 50% au niveau du cortex. Pour comparaison, l'inhibition pour le cœur était de 69%. Il y aurait un site commun d'inhibition du THC et de l'amytal. Le THC n'inhibe pas la réduction du ferricyanide par la NADH-oxydase et la NADH cyt c reductase. Il y a par contre une inhibition partielle par le THC et l'amital suggérant un site d'action du THC dans une région de transport d'électron sensible à l'amytal.

Chui et collaborateurs ont évalué l'effet du THC, du CBN et du CBD (administré *in vitro* à des concentrations de  $10^{-5}$  à  $10^{-4}$ M) sur la consommation d'oxygène *in vitro* d'homogénats de tissu (cerveau, muscle squelettique, foie, cœur) et sur des mitochondries isolées (cerveau, muscle) de rats [78]. Les résultats montrent une diminution significative de la consommation en oxygène des 3 drogues dose-dépendante et avec un effet marqué pour les concentrations à  $10^{-5}$  à  $10^{-4}$ M. Ces résultats sont en accord avec ceux de Bose qui montrent une diminution de la consommation en oxygène après avoir mis en contact un extrait de cannabis avec un homogénat de cerveau de rat *in vitro* [47].

Dans d'autres études le THC est ajouté à la suspension mitochondriale et incubé 5 min avant adjonction de l'ADP dans la chambre de respirométrie [18]. Le THC dilué en éthanol est utilisé avec des concentrations croissantes jusqu'à  $2 \times 10^{-4}$  M. En utilisant des mitochondries isolées de cœur de rat, le THC a induit une diminution de la consommation en oxygène, une augmentation de manière dose-dépendante de la production de peroxyde d'hydrogène ( $H_2O_2$ ), ainsi qu'un changement de l'activité des complexes I, II, III [18]. Le THC induit en fait un changement diphasique sur l'activité du complexe I : pas de changement à 3,125  $\mu$ M, augmentation de l'activité du complexe I à 6,25  $\mu$ M puis diminution à partir de 12,5  $\mu$ M. Sur les complexes II et III, le THC induit une diminution de leur activité quelle que soit la dose utilisée (dès 0,39  $\mu$ M). Le THC apparaît comme un inhibiteur de la chaîne respiratoire mitochondriale. Le cœur ayant la plus grande activité des complexes mitochondriaux, les auteurs suggèrent qu'il faudra sans doute une posologie moindre de THC pour tester son effet sur d'autres organes. Le THC modulerait la fonction mitochondriale puisqu'à faible dose de THC, il y a une augmentation de l'activité des complexes I. Le THC à des concentrations de  $3 \times 10^{-5}$  M diminue aussi la consommation d'oxygène *in vitro* des mitochondries isolées de foie de rat [165].

En résumé, il existe peu d'études expérimentales ayant évalué l'effet des cannabinoïdes sur les mitochondries en général et sur les mitochondries cérébrales en particulier. Elles suggèrent que le THC pourrait avoir un effet sur la chaîne respiratoire mitochondriale de différentes cellules en agissant sur certains complexes produisant ainsi une augmentation de la production d'agents oxydants.

#### **4. IMAGERIE DES STENOSES ARTERIELLES INTRA-CRANIENNES**

Le tableau 4 résume les avantages et inconvénients des différentes techniques utilisées en pratique clinique dans la recherche de sténoses artérielles intra-crâniennes [68,214]. Les sténoses artérielles intra-crâniennes, qui correspondent à une réduction de calibre de la lumière des artères intra-cérébrales, peuvent être objectivées soit par des techniques radiographiques non invasives telles l'ARM-TOF ou l'angioscanner cérébral, soit par des méthodes invasives comme l'angiographie conventionnelle [68]. Le DTC permet d'évaluer une accélération de la vitesse du flux en regard de la sténose ou son retentissement en aval tel qu'un amortissement du flux [68]. Alors que l'angioscanner peut être aussi précis voire plus que l'ARM dans la détection des sténoses artérielles intra-crâniennes, il nécessite l'injection de produit de

contraste et l'utilisation de rayons X. Il a été rapporté que le DTC et l'ARM TOF ont une valeur prédictive négative de 91% et une valeur prédictive positive de 59% dans la détection des sténoses artérielles intra-crâniennes d'un degré supérieur ou égal à 50% [112].

**Tableau 4: Techniques utilisées pour mettre en évidence les sténoses artérielles intra-crâniennes**

	<b>Intérêts</b>	<b>Inconvénients</b>
<b>Angioscanner cérébral</b>	<ul style="list-style-type: none"> <li>-Examen non invasif</li> <li>-Visualisation de la lumière par le produit de contraste</li> <li>-Rapidité d'acquisition</li> <li>-Très bonne sensibilité et spécificité, valeur prédictive négative et bonne valeur prédictive positive</li> <li>-Moins d'artéfacts par rapport à l'ARM-TOF</li> <li>-Aussi performant (voir plus) que l'ARM-TOF sauf pour l'exploration de la base du crâne</li> <li>-Plus performant que le DTC pour la visualisation des branches artérielles distales</li> </ul>	<ul style="list-style-type: none"> <li>-Injection de produit de contraste (risque et contre-indications)</li> <li>-Utilisation de rayons X (irradiants)</li> <li>-Difficulté pour visualiser les vaisseaux de la base du crâne</li> <li>-Résolution limitée en cas d'artère de diamètre &lt;7mm</li> <li>-Artéfacts en cas de calcifications occasionnant une surestimation du degré de sténose ou en cas de corps étranger métallique</li> </ul>
<b>ARM-3D-TOF cérébrale</b>	<ul style="list-style-type: none"> <li>-Examen non invasif</li> <li>-Absence d'injection de produit de contraste</li> <li>-Non irradiant</li> <li>-Très bonne spécificité, valeur prédictive négative</li> <li>-Séquence basée sur le flux artériel</li> </ul>	<ul style="list-style-type: none"> <li>-Effet de saturation : risque de surestimation du degré de sténose en cas de sténose avec flux très lent et de conclure à tort à une occlusion</li> <li>-Risque de surestimation du degré et de la longueur d'une sténose en cas de flux très rapide (sténose serrée) occasionnant des turbulences en distalité d'une sténose</li> <li>-Artéfact de mouvement</li> <li>-Faible valeur prédictive positive</li> <li>-Difficulté du suivi des patients avec un stent intra-crânien (artéfact)</li> <li>-Contre-indications magnétiques (contre-indications en cas de pace-maker, implant métallique...) et liées à la claustrophobie, obésité</li> </ul>
<b>Doppler trans-crânien</b>	<ul style="list-style-type: none"> <li>-Examen non invasif</li> <li>-Examen rapide et facile à répéter</li> <li>-Peu coûteux</li> <li>-Très bonne spécificité, valeur prédictive négative</li> <li>-Quantifie la vitesse du flux permettant d'évaluer le degré de sténose</li> <li>-Etude de la vasoréactivité possible</li> <li>-Intérêt de l'échographie couplé au DTC couleur augmentant la sensibilité et la spécificité pour la détection des sténoses ou occlusions artérielles intra-crâniennes</li> </ul>	<ul style="list-style-type: none"> <li>-Opérateur-dépendant</li> <li>-Non réalisable en cas d'absence de fenêtre osseuse</li> <li>-Difficulté d'interprétation en cas de sténoses multiples</li> <li>-Difficulté d'accessibilité en cas de sténose distale</li> <li>-Faible valeur prédictive positive</li> </ul>
<b>Angiographie conventionnelle</b>	<ul style="list-style-type: none"> <li>-Examen de référence car précis et fiable pour déterminer le degré de sténose</li> <li>-Haute résolution : visualisation de la localisation anatomique, du degré et la longueur de la sténose, de la circulation collatérale</li> <li>-Intérêt des reconstructions 3D</li> </ul>	<ul style="list-style-type: none"> <li>-Examen invasif (risque de complications neurovasculaires, décès et au niveau du point de ponction)</li> <li>-Injection de produit de contraste</li> <li>-Examen irradiant</li> <li>-Examen non disponible partout</li> <li>-Coût élevé</li> </ul>

D'autres rapportent que l'ARM peut permettre dans la majorité des cas d'exclure la présence de sténoses artérielles intra-crâniennes, mais que lorsqu'elle met en évidence des

sténoses, il est suggéré de réaliser un autre examen invasif ou non, visant à le confirmer [144].

De nouvelles techniques ont récemment été proposées pour objectiver les sténoses intra-crâniennes comme l'ARM en « sang noir », l'IRM de haute résolution, l'ARM cérébrale avec injection [68,230]. Ces techniques méritent d'être validées dans cette indication avant d'être utilisées en routine.

La technique de référence pour visualiser les sténoses artérielles intra-crâniennes est toujours l'artériographie conventionnelle, mais avec le développement de techniques de plus en plus précises, l'utilisation des méthodes non invasives reste de mise en première intention actuellement [68]. Si les résultats de 2 examens non invasifs sont concordants, il n'est pas licite de proposer de réaliser une artériographie. L'utilisation de technique invasive est réservée aux patients chez qui le doute persiste malgré la réalisation de différents examens non invasifs.



# TRAVAUX DE RECHERCHE

## 1. PROBLEMATIQUES ET HYPOTHESES

Les IC du jeune peuvent rester fréquemment sans cause connue, ce qui pourrait en partie être lié à l'absence de standardisation du bilan étiologique et à la recherche non systématique de certains facteurs de risque comme la consommation de drogues. La question du lien entre la consommation de cannabis et la survenue d'IC s'est imposée dans notre pratique clinique, puisque nous avons relevé que les patients jeunes hospitalisés pour un IC au sein de l'unité neuro-vasculaire (UNV) de Strasbourg étaient fréquemment consommateurs de cannabis. D'autre part, nous avons pris en charge un jeune homme de 21 ans dont l'histoire clinique avait suscité des questions concernant le lien potentiel entre la consommation de résine de cannabis et la survenue de son IC.

Ce patient, consommateur de tabac et de résine de cannabis, avait été victime d'un IC cérébelleux gauche précédé de céphalées inhabituelles. Aucune cause d'IC n'avait été retrouvée malgré un bilan étiologique poussé. Nous avons, par contre, mis en évidence des sténoses artérielles multifocales intra-crâniennes (SIM) sur l'ARM-TOF cérébrale prédominant sur la circulation postérieure (artère basilaire, artères cérébrales postérieures et cérébelleuses supérieures). Ces sténoses pouvant être liées à des artéfacts selon nos confrères radiologues (du fait de la surestimation possible de la réduction de calibre de la lumière artérielle par les séquences ARM qui sont reconstruites à partir de coupes natives), nous avons décidé de réaliser une artériographie cérébrale conventionnelle avec reconstruction des images en 3 dimensions. Cet examen avait confirmé la présence réelle de ces sténoses.

La particularité chez ce patient était qu'un examen neuro-radiologique et artériel cérébral avait été réalisé un an avant l'IC à titre systématique, puisque sa mère avait été victime d'une rupture d'anévrisme cérébral. L'ARM-TOF cérébrale était tout à fait normale alors qu'à l'époque le patient ne consommait pas cannabis. L'autre particularité de cette observation, est que le patient avait arrêté toute consommation de cannabis après son IC et que le contrôle d'ARM-TOF réalisé 3 mois après son IC montrait une réversibilité des SIM.

Dans la mesure où ce patient n'avait aucune cause évidente d'IC et que les seuls éléments notables étaient la consommation de cannabis et la présence de SIM réversibles à l'arrêt de la consommation, notre hypothèse était que le cannabis avait pu induire des sténoses artérielles intra-crâniennes multiples se compliquant d'un IC. Dans les suites de cette observation, nous avons décidé de mener une étude prospective visant à évaluer de façon standardisée tous les patients victimes d'IC âgés de moins de 45 ans hospitalisés au sein de l'UNV de Strasbourg. Nous avons plus particulièrement porté notre attention sur la recherche de consommation de toxiques tels que le cannabis, et sur la réalisation d'une imagerie artérielle cérébrale à la phase aiguë et lors du suivi. De plus nous avons voulu aborder les aspects mécanistiques de l'action du cannabis sur les vaisseaux et le cerveau.

Nos hypothèses furent que :

1. Il existe un lien entre la survenue d'un IC et la consommation de cannabis chez les patients jeunes
2. Le lien entre la survenue d'un IC et la consommation de cannabis pourrait être lié à la présence de SIM induites par un composant du cannabis
3. Les anomalies induites par le cannabis au niveau des artères intra-cérébrales pourraient rentrer dans le cadre du SVCR
4. La toxicité cérébrale du cannabis pourrait être due au THC qui pourrait avoir un effet au niveau cellulaire en inhibant la respiration mitochondriale cérébrale et en générant la synthèse de radicaux libres

## **2. MATERIELS ET METHODES**

Notre travail de thèse comporte : un volet clinique portant sur une étude prospective colligeant les données recueillies chez les sujets jeunes atteints d'IC, un volet expérimental visant à étudier l'effet du THC sur les mitochondries cérébrales de rat, et un volet bibliographique sur les AVC liés à la consommation de cannabis. Nous terminerons ce chapitre par les données non publiées en lien avec notre travail de thèse.

## 2.1 Populations

### a. Patients

Nous avons mené une étude prospective initialement sur 2 ans (entre 2005 et 2007), qui a été poursuivie sur 5 ans en tout (entre 2005 et 2010) visant à explorer de manière consécutive tous les IC récents du jeune (<45 ans) hospitalisés au sein de l'UNV de Strasbourg.

Durant cette période de 5 ans, 1211 patients ont été hospitalisés dans notre UNV pour un IC, et nous avons focalisé notre intérêt sur les 159 (soit 13% de tous les IC hospitalisés durant cette période) qui avaient moins de 45 ans. Ces IC étaient révélés par un déficit neurologique brutal focal, et confirmés par l'imagerie cérébrale (IRM ou scanner). Ils eurent un bilan étiologique systématique, et une recherche de consommation de toxiques à l'interrogatoire et dans les urines (incluant le cannabis).

Afin de déterminer la cause de l'IC, un interrogatoire détaillé a été mené qui portait sur la présence et l'ancienneté de facteurs de risque cardio-vasculaires (hypertension artérielle, dyslipémie, diabète, tabagisme, prise de contraceptif oral), la consommation d'alcool, la consommation de drogues illicites, et celle de médicaments potentiellement vasoconstricteurs.

Le bilan biologique comprenait une biologie standard à la recherche de facteurs de risque cardio-vasculaires comme un diabète ou une dyslipémie, mais aussi un bilan immunitaire et infectieux, un bilan hématologique et d'hémostase ainsi que des dosages des paramètres du ionogramme, et du bilan hépatique. Par ailleurs, un bilan cardiologique comprenait la réalisation d'un électrocardiogramme, et d'une échographie cardiaque trans-thoracique. Une échographie trans-oesophagienne était réalisée au cas par cas. Le bilan vasculaire comprenait une échographie-Doppler des troncs supra-aortiques avec DTC, et un angioscanner cérébral ou une ARM-TOF cérébrale.

La recherche de toxiques urinaires était systématique incluant le dosage du THC et de ses métabolites hydroxylés et carboxylés, de la cocaïne, des amphétamines et dérivés.

Lorsque ce bilan de première intention ne permettait pas de trouver une cause définie à l'IC (telles qu'une dissection artérielle cervicale, une cardiopathie emboligène, une maladie des petites artères cérébrales, une sténose athéromateuse extra-crânienne, une cause hématologique, ou la présence d'un FOP sans autre cause), une ponction lombaire avec analyse du LCS et une artériographie des 4 axes avec reconstruction en 3 dimensions des images étaient réalisées.

Nous avons défini les sténoses artérielles intra-crâniennes monofocales comme étant celles touchant une seule artère intra-cérébrale avec une réduction du calibre de la lumière d'au moins 50%, et les sténoses artérielles intra-crâniennes multifocales comme étant celles touchant au moins 2 artères intra-cérébrales avec une réduction du calibre de la lumière d'au moins 50%. Les imageries artérielles étaient examinées par 2 radiologues indépendants.

En cas d'anomalies vasculaires artérielles intra-crâniennes sur l'imagerie artérielle cérébrale initiale, un contrôle artériel cérébral non invasif (ARM ou angioscanner) était programmé 3 à 6 mois après l'examen initial afin de déterminer le caractère réversible des anomalies.

L'absence de cause définie sur les bilans de première et de deuxième intention, nous faisait conclure à un IC cryptogénique.

## **b. Animaux**

Au préalable, nous avons appris à isoler les mitochondries de différents organes (cerveau, foie, poumon, rein) et à pratiquer les différentes étapes menant à l'étude de la respiration mitochondriale par respirométrie lors d'un travail collaboratif au sein de l'équipe EA3072. L'objectif de ce travail qui était d'évaluer l'effet des nanoparticules *in vitro* sur différents organes du rat a donné lieu à 2 publications [25,26].

Sur cette base de pratique, nous avons ensuite mené une étude visant à évaluer l'effet du THC synthétique sur la respiration mitochondriale et sur la synthèse de radicaux libres par les mitochondries isolées de cerveau de rat. Nous avons choisi d'utiliser le THC synthétique en éthanol puisque le THC est le principal produit actif contenu dans le cannabis, et que l'utilisation de cannabis naturel est proscrit au sein des laboratoires de recherche.

### *Protocole anesthésique et euthanasie*

Dix rats de la souche Wistar (Charles River, France) ont été utilisés pour les expériences. Ils étaient âgés de 13 semaines, et pesaient entre 438g et 500g. Ils étaient hébergés dans un environnement de  $22^{\circ} \pm 2^{\circ}\text{C}$ , exposés à la lumière 12H/24, et pouvaient s'alimenter et boire à la demande. Les expériences étaient faites en respectant les accords d'Helsinki qui définissent les règles de traitement des animaux par l'homme lors d'expérimentations.

Afin de prélever le cerveau, les animaux ont été installés dans une cage d'induction hermétique (Minerve, Esternay, France) ventilée avec un mélange d'isoflurane (Belamont) à 3% et d'oxygène 2 l/min. Après induction de l'anesthésie, les animaux ont été décapités puis leur cerveau a été prélevé immédiatement, lavé et mis sur glace ( $4^{\circ}\text{C}$ ). Les mitochondries ont été immédiatement isolées pour l'étude des paramètres de la chaîne respiratoire.

### *THC*

Le THC synthétique (25 mg/ml en éthanol) vient du laboratoire Sigma-Aldrich, France, et l'éthanol utilisé pour les dilutions vient du laboratoire Merck, Germany. Le THC a été dilué en éthanol pour obtenir les différentes concentrations souhaitées.

### *Protocole d'étude de la respiration mitochondriale*

#### **1. Solutions**

Les mitochondries isolées nécessitent des tampons à pH ajusté à 7,4. Les tampons A (d'homogénéisation) et B (de survie) possèdent une base commune : Tris 50 mM, Sucrose 70 mM, et Mannitol 210 mM. Le tampon A contient également de l'EGTA à 1 mM. Le tampon M contient 100 mM de KCl, 50 mM de Mops, 1 mM d'EGTA, 5 mM de Kpi, et 1 mg/ml de BSA.

Le tampon utilisé pour l'étude de la production d' $\text{H}_2\text{O}_2$  contient 125 mM de KCl, 4 mM de  $\text{KH}_2\text{PO}_4$ , 14 mM de NaCl, 20 mM de HEPES-NaOH, 1 mM de  $\text{MgCl}_2$ , 0,020 mM d'EGTA, 0,2% BSA, pH 7,2.

## **2. Préparation des mitochondries isolées**

Après prélèvement, le cerveau est immédiatement placé dans le tampon A à 4°C (sur glace), permettant de le maintenir dans des conditions permettant l'étude de la chaîne respiratoire. Le protocole d'isolation des mitochondries débute par une découpe fine du cerveau suivie par un broyage automatisé (Gentle Macs Dissociator, Miltenyi Biotec, Bergisch Gladbach, Germany). L'homogénat obtenu est centrifugé à 1300 tours par minute pendant 3 minutes, à 4°C. Le surnageant est centrifugé à 10 000 tours par minutes pendant 10 minutes à 4°C pour sédimenter les mitochondries. Ensuite les mitochondries sont lavées 2 fois par du tampon B et maintenues dans du tampon B à 4°C. Le contenu en protéines est déterminé selon la technique décrite par Bradford en utilisant le sérum albumine bovin (BSA) comme standard [53]. Les mitochondries sont ensuite placées sur glace et utilisées dans les 4 heures pour l'étude de la chaîne respiratoire ou la synthèse de radicaux libres.

## **3. Protocole d'étude de la chaîne de respiration mitochondriale**

Les analyses se font dans des chambres oxygraphiques thermostatées reliées à un bain-marie à 25°C pour les mitochondries isolées [245]. Pour mesurer la décroissance de la concentration d'oxygène dans les chambres, des électrodes de Clark sont utilisées, reliées à un logiciel qui analyse les variations de concentrations en oxygène (Oxygen 571<sup>®</sup>). Ceci va permettre de calculer la vitesse de consommation d'oxygène pour les différentes chambres, qui constitue le reflet de l'activité de la chaîne respiratoire mitochondriale. Différents substrats sont injectés pour activer les différents complexes de la chaîne de respiration mitochondriale :

-Avant de réaliser les mesures, 3 ml de solution M sont introduites dans chaque chambre oxygraphique pendant 10 minutes.

-Les mitochondries isolées (0,3 mg) sont placées dans les 3 ml de tampon M, contenant les substrats qui vont générer du NADH, équivalent réducteur qui donne les électrons au complexe I : glutamate (5 mM) et malate (5 mM). La consommation d'oxygène ainsi mesurée correspond à l'activité de la base de la chaîne de respiration mitochondriale au travers des complexes I, III et IV ( $V_0$ ).

-On injecte ensuite de l'ADP (2 mM), permettant une stimulation maximale de la chaîne respiratoire à travers ces complexes I, III et IV ( $V_{max}$ ).

-L'adjonction d'amytal (0,02 mM) va bloquer le complexe I et entraîner un arrêt du fonctionnement de la chaîne respiratoire mitochondriale. L'adjonction de succinate (25 mM), substrat qui va générer du  $FADH_2$  grâce à la succinate déshydrogénase, va permettre de stimuler la chaîne respiratoire à partir du complexe II (activation des complexes II, III et IV;  $V_{succ}$ ).

-Le complexe III sera bloqué par l'antimycine (1,8  $\mu\text{g/ml}$ ). L'adjonction du TMPD (0,5 mM) et de l'ascorbate (0,5 mM) stimulent l'activité du complexe IV à son maximum, ce qui permet son étude indépendamment du fonctionnement des autres complexes ( $V_{tmpd}$ ).

Toutes les vitesses sont exprimées en  $\mu\text{mol O}_2/\text{min/g}$  de protéines.

## 2.2 Paramètres étudiés

### a. Volet clinique

Nos travaux ont comporté 3 étapes :

-la première visait à évaluer sur une période de 2 ans (entre 2005 et 2007), le lien entre la présence d'un IC chez le jeune adulte et la consommation de cannabis sur une cohorte de 48 patients.

-la seconde visait à évaluer sur la période des 5 ans (entre 2005 et 2010), la prévalence des sténoses artérielles intra-crâniennes (mono et multifocales) au sein de toute la cohorte des IC de moins de 45 ans et de déterminer le lien avec la consommation de cannabis. Au sein de la cohorte des 159 cas, nous avons comparé les données (âge, sexe, hypertension artérielle, dyslipémie, diabète, contraception orale, migraine, tabagisme actif, consommation de substances vaso-actives, consommation d'alcool, présence d'un FOP) des patients avec des sténoses artérielles intra-crâniennes avec celles des patients ayant une autre cause identifiée d'IC.

-la troisième avait pour objectif de déterminer au sein de toute la cohorte des 159 patients, la prévalence des patients qui remplissaient les critères diagnostiques radiologiques vasculaires pour un SVCR (et aucune autre cause d'IC). La vasoconstriction cérébrale réversible était définie par la présence de SIM sur l'imagerie artérielle cérébrale, réversibles 3 à 6 mois à distance de l'IC. Nous avons colligé les facteurs potentiellement déclencheurs de la vasoconstriction cérébrale réversible, la symptomatologie clinique, la gravité clinique initiale (score NIH), le pronostic clinique à 3 mois (NIH, Rankin), la topographie des sténoses artérielles intra-crâniennes, la topographie et le type d'anomalie parenchymateuse (hémorragie méningée, intra-parenchymateuse, œdème cérébral postérieur, IC). Nous avons comparé les caractéristiques de la vasoconstriction cérébrale réversible de nos patients (ayant un IC attribué à un SVCR), à celles des 4 grandes séries de SVCR publiées dans la littérature.

## **b. Volet expérimental**

### *Courbe dose-réponse d'effet du THC sur la respiration mitochondriale maximale*

Les différentes concentrations de THC successives sont ajoutées à la solution 90 secondes après l'adjonction d'ADP. Les différentes concentrations de THC sont de  $10^{-5}$ ,  $2*10^{-5}$ ,  $3*10^{-5}$ ,  $4*10^{-5}$ ,  $5*10^{-5}$ ,  $6*10^{-5}$ M. L'objectif est de déterminer la dilution de THC en éthanol capable d'inhiber au moins de 50% la stimulation maximale respiratoire ( $V_{max}$ ) ce qui correspond à la consommation en oxygène après adjonction d'ADP. Nous avons aussi déterminé l'IC<sub>50</sub> (concentration inhibitrice médiane) qui correspond à la moitié de la concentration inhibitrice maximale.

Le choix des concentrations de THC utilisées pour déterminer la courbe dose-réponse était basé sur les données de la littérature qui montrent que des concentrations entre  $10^{-4}$  et  $10^{-5}$ M peuvent inhiber la respiration mitochondriale de cerveau in vitro [31,78].

### *Etude de l'effet du THC sur les différents complexes de la chaîne respiratoire mitochondriale*

Une fois déterminée la concentration de THC qui inhibe d'au moins 50% la respiration mitochondriale maximale, nous avons étudié l'effet de cette concentration de THC sur les



différents complexes de la chaîne respiratoire : complexes I, III, IV en utilisant l'ADP comme substrat ( $V_{max}$ ), complexes II, III, IV en utilisant le succinate comme substrat ( $V_{succ}$ ), et le complexe IV en utilisant le TMPD/asc comme substrat ( $V_{tmpd}$ ). Le THC a été ajouté 90 secondes respectivement après la  $V_{max}$ ,  $V_{succ}$ ,  $V_{tmpd}$ . Nous avons comparé la consommation d'oxygène avant et après adjonction de THC.

Nous avons calculé le rapport  $V_{max}/V_0$  qui constitue l'ACR (acceptor control ratio) et qui permet de quantifier le couplage phosphorylation/oxydation et donc l'efficacité de la phosphorylation oxydative [283].

### *Mesure de la production de radicaux libres*

La production d' $H_2O_2$  est mesurée grâce l'Amplex Red (Invitrogen) qui est un réactif qui réagit avec l' $H_2O_2$  avec une stoechiométrie de 1:1. Cette réaction est catalysée par la peroxydase équine (HRP; Invitrogen) pour produire de la résorufine (qui est un produit fluorescent oxydé) et un équivalent molaire de l'oxygène [12,209]. La résorufine a une longueur d'onde d'excitation ou d'émission de respectivement 563 nm et 587 nm, elle est extrêmement stable une fois formée. La fluorescence est mesurée en continu par un spectrofluoromètre (FluoroMax-4, Horiba Jobbin Yvon) à une température contrôlée et avec une agitation magnétique.

Après une mesure de base (uniquement avec les réactifs), la réaction est initiée en ajoutant des mitochondries isolées (0,30 mg) à 600  $\mu$ l de tampon. La production d' $H_2O_2$  a été déterminée après ajout de glutamate (10 mM), de malate (2 mM), et d'ADP (2 mM) utilisés comme substrats. Nous avons ajouté du THC avec une concentration qui inhibe d'au moins 50% la respiration mitochondriale maximale.

Nous avons comparé la production d' $H_2O_2$  sans et avec THC. Les résultats sont exprimés en pmol/min/mg de protéines. Les valeurs sont exprimées en moyenne  $\pm$  SEM sur 12 expériences indépendantes.

### *Calcul du pourcentage de fuite de radicaux libres ou « Free Radical Linkage »*

La production d'H<sub>2</sub>O<sub>2</sub> et la consommation d'O<sub>2</sub> étaient mesurées en parallèle sur le même échantillon et dans les mêmes conditions expérimentales. Ceci a permis le calcul du FRL (Free Radical Linkage) ou pourcentage de fuite de radicaux libres qui correspond à la fraction d'électrons qui réduit l'O<sub>2</sub> en ROS dans la chaîne respiratoire au lieu de permettre au cytochrome oxydase de réduire l'O<sub>2</sub> en eau [12]. Comme 2 électrons sont nécessaires pour réduire 1 mole d'O<sub>2</sub> en H<sub>2</sub>O<sub>2</sub>, et que 4 électrons sont transférés dans la réduction d'une mole d'O<sub>2</sub> en eau, le FRL est calculé comme le taux d'H<sub>2</sub>O<sub>2</sub> produit divisé par 2 fois le taux de consommation d'O<sub>2</sub>, et le résultat est multiplié par 100. Le FRL a été calculé avant et après exposition au THC.

## 2.3 Statistiques

### a. Volet clinique

Pour l'étude portant sur les résultats entre 2005 et 2007, nous avons exprimé nos données en utilisant des statistiques descriptives et les méthodes utilisées furent celles de la classe des méthodes dites exactes (StatXact et LogXact). La régression logistique que nous avons effectuée a pris la variable « sténoses artérielles intra-crâniennes multiples » comme une variable dépendante et les autres variables comme étant des prédicteurs potentiels. Une valeur de  $p < 0,05$  était considérée comme significative.

Pour l'étude portant sur les résultats entre 2005 et 2010, les données catégorielles ont été exprimées en nombres et en pourcentages. Elles ont été comparées entre elles avec un test exact de Fisher, et les résultats ont été exprimés en Odds Ratio avec un intervalle de confiance de 95% et des valeurs de  $p$ . Les variables continues étaient exprimées par des moyennes et des déviations standards à la moyenne. Elles ont été comparées en utilisant un test de Student avec des résultats donnés en différence moyenne avec un intervalle de confiance de 95% et une valeur de  $p$ . Une régression logistique multivariée a été effectuée pour rechercher des prédicteurs indépendants et des interactions entre les prédicteurs. Tous les tests étaient bilatéraux. Le niveau de significativité était fixé à 0,05. Les tests ont été réalisés avec le logiciel R 3.0.

## **b. Volet expérimental**

L'ensemble de l'analyse statistique a été effectuée à l'aide du logiciel Prism (GraphPad Prism 5, Graph Pad Software, Inc, San Diego, CA, USA). Les données ont été rapportées sous forme de moyenne  $\pm$  erreur standard à la moyenne (SEM). Les analyses statistiques ont été réalisées en utilisant les tests de Student, ANOVA et TUKEY. Seuls les résultats avec une valeur de p inférieure à 0,05 ont été considérées comme statistiquement significatifs.

## **2.4 Revue de la littérature**

Nous avons effectué une revue systématique de la littérature visant à colliger tous les cas d'AVC ou d'AIT attribués à la consommation de cannabis. Les articles retenus étaient en langue anglaise, française ou espagnole issus du moteur de recherche Pubmed ou de notre propre recherche.

Les mots clefs utilisés étaient: "stroke", "ischemic stroke", "transient ischemic stroke", "TIA", "hemorrhagic stroke", "cannabis", "marijuana", "haschisch", "cannabis-related stroke", "cannabis-associated stroke".

La période étudiée sur Pubmed allait de 1964 à 2012.

## **2.5 Données non publiées en lien avec le travail de thèse**

### **a. Analyse d'échantillons de résine de cannabis**

Nous avons fait analyser 5 échantillons de résine de cannabis donnés par les patients de l'UNV au sein du laboratoire de l'Institut de Médecine Légale de la Faculté de Médecine de Strasbourg dirigée par le Pr JS Raul. L'objectif était de doser la concentration en THC des

échantillons et de voir si l'on pouvait isoler et identifier un composé commun au sein de ces échantillons qui puisse être vasoconstricteur.

La technique utilisée était une chromatographie en phase gazeuse (GC-MS) pour analyser les constituants en général des différents échantillons de résine puis se pencher sur la composition de ces derniers en médicaments (notamment en vasoconstricteur) grâce à la chromatographie en phase liquide (LC) avec détecteurs UV à barrette à diodes (DAD). Le dosage du THC, du 11-OH-THC, du THC-COOH, du CBN, du CBD s'est effectué par GC-MSMS et par chromatographie liquide couplée à un spectromètre de masse (LC-MSMS). L'analyse des vapeurs dégagées par les résines à la suite d'une exposition de chaleur a été réalisée dans un autre chromatographe (HS-GC-MS). Il est possible de chauffer les échantillons à diverses températures et pour différentes durées de façon manuelle avant de lancer une analyse.

#### **b. Etude de l'effet du THC sur la réactivité vasculaire de l'aorte et de l'artère mésentérique supérieure de rat**

Nous avons cherché à reproduire les données de la seule équipe à notre connaissance, qui avait montré que le THC pouvait être vasoconstricteur *in vitro* sur un modèle d'aorte ou d'AMS isolées de rat en chambre d'organe [202,203].

Nous avons choisi d'utiliser l'aorte et l'AMS, puisque la maîtrise de cette technique était déjà acquise par l'EA3072 (Dr O Rouyer) en collaboration avec l'équipe du Pr V Schini-Kert (laboratoire de Biophotonique et Pharmacologie UMR CNRS 7213, Université de Strasbourg, Faculté de Pharmacie).

Par ailleurs, même si l'étude de l'artère basilaire de rat aurait été plus pertinente par rapport à la question posée de l'effet cérébro-vasculaire du THC, nous n'avons pas exploré cette piste car d'une part elle aurait nécessité la mise au point de nouvelles techniques d'exploration des microvaisseaux, et que d'autre part nous cherchions au préalable à reproduire les résultats trouvés par l'équipe de O'Sullivan.

Ces expériences de réactivité vasculaire ont été menées par Dr O Rouyer au sein du laboratoire de Biophotonique et Pharmacologie UMR CNRS 7213, Université de Strasbourg, Faculté de Pharmacie.

### *Prélèvements artériels*

Ils ont été réalisés sur les mêmes animaux qui ont été sacrifiés dans l'objectif d'étudier la respiration mitochondriale du tissu parenchymateux cérébral.

Après prélèvement du cerveau, l'animal est placé sur le dos. Après une large incision médiane xypho-pubienne, la bifurcation aorto-iliaque est dégagée, puis l'AMS et l'aorte sont prélevées en prenant soin de ne pas les étirer pour ne pas léser l'endothélium. Les prélèvements sont immédiatement placés dans une solution de liquide de Krebs à 4° C avant dissection fine.

### *Préparation*

Sous microscope binoculaire, l'AMS proximale et l'aorte sont ensuite nettoyées délicatement de tous leurs tissus conjonctifs et adipeux. Pour l'aorte, on coupe des segments d'anneaux de 2-3 mm de largeur pour la mesure de la réactivité vasculaire [202]. Pour l'AMS, on procède de la même façon en sélectionnant les portions proximales (Go et G1) [203].

### *Chambre d'organes isolés et mesure des variations de tension isométrique*

Les anneaux sont montés entre 2 crochets, le premier étant fixe et le second relié à un capteur de tension lui-même relié à un amplificateur et à un ordinateur permettant la visualisation et l'enregistrement des variations de tensions isométriques. L'ensemble est placé dans une cuve à organes isolés contenant 10 ml de solution de Krebs bicarbonate à 37°C et oxygénée par un mélange 95% O<sub>2</sub> et 5% CO<sub>2</sub>. Afin de reproduire les conditions expérimentales de O'Sullivan, les anneaux sont soumis à des tensions de 1g pour l'aorte et de 0,5g pour l'AMS ajustées en permanence, et ce afin de mimer les conditions de tension pariétale existant *in vivo* [247]. Après une phase de stabilisation de 45 minutes, le THC est ajouté à dose croissante dans

chaque cuve afin d'établir une courbe dose-réponse et d'étudier la réactivité vasculaire de cette artère.

### *Réactivité vasculaire*

Pour vérifier l'intégrité de la cellule musculaire lisse, les anneaux sont contractés avec une solution de 60 mM de chlorure de potassium KCl qui modifie le potentiel de repos des membranes et les dépolarise engendrant une contraction. Après obtention de l'effet maximal (entre 1,5 et 2 fois la tension de base), 3 lavages successifs sont effectués avec la solution de Krebs permettant le lavage complet de l'anneau des substances précédemment utilisées, et le retour de la tension de l'anneau à sa valeur de base. Pour vérifier l'intégrité des propriétés vasorelaxantes de l'endothélium, une contraction est stimulée par phényléphrine ( $10^{-6}$  M), qui est une substance  $\alpha$ 1-adrénergique vasoconstrictrice. Lorsque la contraction est stable (phase de plateau), les cellules endothéliales sont stimulées par l'ajout d'acétylcholine ( $10^{-6}$  M), qui, favorisant la libération de facteurs relaxants d'origine endothéliale (notamment le monoxyde d'azote, NO), induit une relaxation. Une relaxation inférieure à 50% de la relaxation maximale théorique signifie que l'endothélium est lésé et l'anneau est éliminé.

Pour nos protocoles, après 3 lavages successifs, et une phase de stabilisation de 45 minutes, conformément aux données de O'Sullivan [202,203], nous avons ajouté des doses croissantes de THC de  $10^{-8}$  à  $10^{-4}$  M.

Pour l'étude de la relaxation (n=2), les anneaux sont initialement contractés avec un prostanoïde vasoconstricteur thromboxane-agoniste (U46619) à  $10^{-8}$  M (par augmentation du calcium intracellulaire).

Pour l'étude de la contraction (n=2), les anneaux sont stabilisés à une tension basale de 1 g pour l'aorte. Pour l'AMS suivant les conditions expérimentales d'O'Sullivan, qui mettaient en évidence une contraction supplémentaire, les anneaux sont pré-contractés avec du U46619 à 1g.

# RESULTATS

Ce chapitre regroupe les articles publiés, ou soumis en lien avec nos travaux de thèse. Il y a également des données non publiées, qui font l'objet de la dernière partie du chapitre, qui sont en lien avec notre travail de thèse.

## **1. CONSOMMATION DE CANNABIS, INFARCTUS CEREBRAL ET STENOSES INTRA-CRANIENNES MULTIPLES. UNE ETUDE PROSPECTIVE PORTANT SUR 48 JEUNES PATIENTS [270].**

### **Résumé :**

**Objectif :** L'objectif de cette étude est d'évaluer le lien entre la consommation de cannabis et la présence d'IC au sein d'une cohorte de sujets jeunes.

**Méthodes :** Quarante-huit sujets jeunes (âgés de moins de 45 ans) admis pour un IC ont été inclus dans cette étude sur une période de 2 ans entre 2005 et 2007. Le bilan de première intention comportait un bilan biologique, des explorations cardio-vasculaires, et une analyse d'urines à la recherche de cannabinoïdes. Si aucune étiologie n'était retrouvée à l'issue de ce bilan, une angiographie conventionnelle cérébrale avec reconstruction en 3 dimensions des images, ainsi qu'une analyse du LCS étaient réalisées. Une imagerie cérébro-vasculaire de contrôle était planifiée dans les 3 à 6 mois après l'IC.

**Résultats :** Dans cette série d'IC du jeune, 21% des patients ont des sténoses artérielles intra-crâniennes multifocales et sont consommateurs de cannabis. Il existe un lien statistique fort entre la présence de ces sténoses et la consommation de cannabis dans cette cohorte d'IC du jeune (OR à 113 [9-5047] ;  $p < 0,001$ ).

**Conclusions :** Une angiopathie cérébrale multifocale liée à la consommation de cannabis peut être une cause fréquente d'IC chez le jeune adulte.

**Mots clefs :** AVC du jeune adulte, vasospasme, cannabis

# Cannabis Use, Ischemic Stroke, and Multifocal Intracranial Vasoconstriction

## A Prospective Study in 48 Consecutive Young Patients

Valérie Wolff, MD; Valérie Lauer, MD; Olivier Rouyer, MD, PhD; François Sellal, MD; Nicolas Meyer, MD, PhD; Jean Sébastien Raul, MD, PhD; Cécile Sabourdy, MD; Fazel Boujan, MD; Christine Jahn, MD; Rémy Beaujeux, MD; Christian Marescaux, MD

**Background and Purpose**—Our objective was to evaluate the relationship between cannabis use and ischemic stroke in a young adult population.

**Methods**—Forty-eight consecutive young patients admitted for acute ischemic stroke participated in the study. First-line screening was performed, including blood tests, cardiovascular investigations, and urine analysis for cannabinoids. If no etiology was found, 3D rotational angiography and cerebrospinal fluid analysis were performed. A control was planned through neurovascular imaging within 3 to 6 months.

**Results**—In this series, there was multifocal intracranial stenosis associated with cannabis use in 21% (n=10).

**Conclusions**—Multifocal angiopathy associated with cannabis consumption could be an important cause of ischemic stroke in young people. (*Stroke*. 2011;42:1778-1780.)

**Key Words:** stroke in young adults ■ vasospasm ■ cannabis

It has been recently reported that cannabis may contribute to acute ischemic cardiovascular or cerebrovascular events.<sup>1</sup> This possible effect was researched in a 2-year prospective study with a standardized assessment of all patients younger than 45 years admitted for ischemic stroke (IS).

### Methods

From October 2005 to September 2007, 48 consecutive patients younger than 45 years of age who were admitted to our stroke unit for IS were included in this study. Patients were informed that they were included in a prospective study and agreed to participate. Standard T1, T2, FLAIR sequences, diffusion weighted-imaging magnetic resonance imaging scans were acquired for all patients. Vascular imaging comprised 3D-time of flight magnetic resonance angiography (n=43) or cerebral computed tomography angiography (n=5). Cardiac explorations included electrocardiogram (n=48), transthoracic echocardiography (n=48), and transoesophageal echocardiography (n=29). Exhaustive laboratory analyses were performed for all patients. If first-line investigations were inconclusive, 3D rotational angiography (n=30) and cerebrospinal fluid analysis (n=29) were performed. A questionnaire was used to determine cardiovascular risk factors, history of medication, and illicit drug or alcohol use. Urines were systematically screened for cannabinoids, cocaine, amphetamine, and methylenedioxymethamphetamine. Follow-up clinical visits (n=44) and control of vascular imaging (n=20) were planned within 3 to 6 months after discharge from hospital.

One study neurologist and 1 study radiologist separately reviewed all 3D-time of flight or computed tomography angiography images. A single operator performed all 3D rotational angiography, and 2 study radiologists, who were unaware of magnetic resonance angiography results, reviewed the 3D rotational angiography images. Involvement of single or several vessel segments were respectively classified as monoarterial stenosis or as multifocal intracranial stenosis (MIS).

### Statistical Analysis

Data are summarized using descriptive statistics. Because of sparseness of data, computations of odds ratio and 95% CI, as well as multivariate logistic regression, were obtained using exact methods (StatXact and LogXact). The logistic regression was designed using the group of MIS as the dependent variable and the other variables as potential predictors. A probability value  $\leq 5\%$  was considered statistically significant.

### Results

Table displays the relationship between stroke etiology, classical risk factors, and cannabis use in the 48 patients. There were no patients undergoing serotonergic medical treatment, and there were no amphetamine, methylenedioxymethamphetamine, or cocaine users. Urine toxic analyses were positive for cannabis only in the 13 patients who admitted to smoking cannabis, and among them, all were

Received December 8, 2010; accepted December 30, 2010.

From the Unité Neuro-Vasculaire (V.W., V.L., C.S., C.M.), Hôpitaux Universitaires de Strasbourg (HUS), France; HUS, France; EA 3072, Faculté de Médecine de Strasbourg (O.R.), France; HUS, France; Service de Neurologie (F.S.), Hôpital de Colmar, Colmar, France; Département de Biostatistique et d'Informatique Médicale (N.M.), HUS, France; Laboratoire de Toxicologie (J.S.R.), Institut de Médecine Légale, HUS, France; Service de Radiologie A (F.B., C.J., R.B.), HUS, France.

Correspondence to Valérie Wolff, Département de Neurologie, Hôpital Civil, 1, Place de l'Hôpital, 67100 Strasbourg, France. E-mail: valerie.wolff@chru-strasbourg.fr

© 2011 American Heart Association, Inc.

Stroke is available at <http://stroke.ahajournals.org>

DOI: 10.1161/STROKEAHA.110.610915

Downloaded from <http://stroke.ahajournals.org> by guest on February 28, 2013



**Table. Stroke Etiology, Classical Risk Factors, and Cannabis Use in 48 Consecutive Young Patients**

Characteristic	Total	Extracranial Dissection	Cardioembolism	Monoarterial Intracranial Stenosis	Multifocal Intracranial Stenosis	No Etiology
N	48	9	6	10	11	12
Age (Mean ± SD)	35.5 ± 8	36.2 ± 8.9	42.3 ± 4.2	34.8 ± 7.7	29.7 ± 8.8	37.3 ± 6.3
Male	23	4	1	7	6	5
Hypertension	9	2	1	3	2	1
Diabetes	2	1	0	1	0	0
Hypercholesterolemia	26	5	4	5	6	6
Oral contraceptive use	12	1	1	2	2	6
Current smoker	25	5	0	5	10	5
Alcohol use	6	0	0	1	5	0
Cannabis use	13	1	0	1	10	1

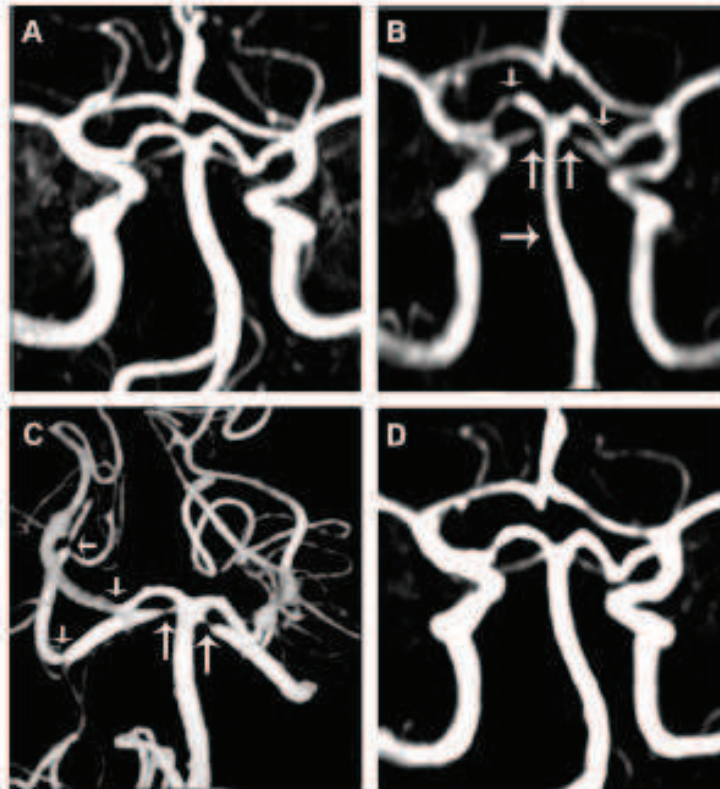
N indicates number of patients.

tobacco smokers. Ten of 13 cannabis users displayed a specific pattern of MIS. Nine of these 10 patients had severe headache, and none had thunderclap headache. IS were located in the vertebrobasilar territory in 7 of 10 patients, and MIS predominated in posterior cerebral arteries (9 of 10 patients) and superior cerebellar arteries (7 of 10 patients). Lumbar puncture (8 of 10 patients) and blood analysis showed no significant abnormalities.

The association between MIS and cannabis was highly significant (odds ratio, 113 [9–5047];  $P < 0.001$ ). Indeed, 10 patients of 11 with MIS were cannabis users. An exact

logistic regression showed that no other factor could be introduced in the model, and thus no other factor appeared to be related independently to MIS.

The medical history of these patients strongly supported a temporal link between cannabis use and stroke associated with MIS (Figure). The 10 patients began to smoke cannabis on a regular basis several months to years before stroke onset. During the days before stroke, they all binge on cannabis, and 5 drank an unusually large amount of alcohol. Six patients stopped cannabis use after stroke with a favorable clinical outcome without relapse at 3 to 6 months. Control of



**Figure.** Typical example of the temporal link between cannabis consumption and MIS. Because of his familial history of aneurysm, a cerebral magnetic resonance angiography was performed when he was 19 and was normal (A). At age 20 years, he started smoking cannabis on a weekly basis. At age 21, he was hospitalized for a left cerebellar syndrome associated with unusual headache. Cerebral MRI showed a left cerebellar infarct. Cerebral magnetic resonance angiography disclosed MIS of basilar artery, both posterior cerebral arteries and superior cerebellar arteries (B); that were confirmed on 3D rotational angiography (C). After complete stop of cannabis use, the clinical outcome was favorable. Control cerebral magnetic resonance angiography (D) showed reverse of MIS at 3 months.

vascular imaging showed partial ( $n=3$ ) or total ( $n=3$ ) reversibility of MIS. Of the 3 remaining patients who still smoked cannabis, clinical outcome was favorable without relapse in 2, and was unfavorable in 1 patient, who underwent a new IS. At 3 to 6 months, there was no reversibility in these 3 patients.

### Discussion

In our prospective cohort of 48 consecutive young patients with IS, 10 patients (21%) displayed a specific pattern of MIS that seemed to be associated with cannabis use. Using exact logistic regression, cannabis use appeared to be the most strongly associated factor with MIS. The 2 main radiological characteristics of their angiopathy were the involvement of multiple intracranial arteries and the reversibility of vasoconstriction after cannabis withdrawal.

Since 1987, fewer than 25 cases of IS associated with cannabis smoking have been published.<sup>2,3,5,6,7</sup> As in our study, IS were more frequent in vertebrobasilar territory, suggesting susceptibility of posterior circulation.<sup>2,3,6</sup> Concomitant alcohol consumption<sup>2</sup> or unusually high consumption of cannabis were regarded as possible precipitating factors.<sup>3,4,5</sup>

Our results raise the question of the relationship between the vasoconstriction pattern and the reversible cerebral vasoconstriction syndrome recently described.<sup>7,8</sup> In regards to this

study, we have to conclude that cannabis is not as harmless as was thought, and cerebrovascular risk when consumed is probably underestimated.

### Acknowledgements

Thanks to Rodrigue Gulati, PhD, for writing assistance.

### Disclosures

None.

### References

1. Aryana A, Williams MA. Marijuana as a trigger of cardiovascular events: speculation or scientific certainty? *Am J Cardiol*. 2007;118:141–144.
2. Geller T, Loftis L, Brink D. Cerebellar infarction in adolescent males associated with acute marijuana use. *Pediatrics*. 2004;113:e365–e370.
3. Maiso I, Infante J, Gomez-Beldarrain M, Garcia-Monco JC. Cannabis and cerebrovascular disease. *Neurologia*. 2006;21:204–208.
4. Hul S, Khurana D, Lal V, Prabhakar S. Posterior circulation stroke in a cannabis abuser. *Neurol India*. 2000;57:91–92.
5. Duchene C, Olindo S, Chausson N, Jeantin S, Cohen-Tenoudji, Strada D. Cannabis-induced cerebral and myocardial infarction in a young woman. *Rev Neurol*. 2010;166:438–442.
6. Moussoutas M. Cannabis use and cerebrovascular disease. *Neurologist*. 2004;10:47–53.
7. Calabrese L, Dodick D, Schwedt T, Singhal A. Narrative review: reversible cerebral vasoconstriction syndromes. *Ann Intern Med*. 2007;146:34–44.
8. Ducros A, Boukobza M, Porcher R, Szov M, Valade D, Boussier MC. The clinical and radiological spectrum of reversible cerebral vasoconstriction syndrome. A prospective series of 67 patients. *Brain*. 2007;130:3001–3001.

## 2. LIEN ENTRE CANNABIS ET AVC : MYTHE OU REALITE? [272].

### Résumé :

Cet article de revue de la littérature a permis de colliger les 59 cas d'AVC ou d'AIT attribués à la consommation de cannabis publiés au sein de 30 articles (dont 4 revues de la littérature). Il s'agissait d'IC dans 49 cas, d'AIT dans 5 cas, ou d'hémorragie cérébrale parenchymateuse dans un seul cas. Dans 4 cas, il n'y avait pas de réalisation d'imagerie cérébrale.

L'âge moyen était de  $33 \pm 12,4$  ans, et la majorité des patients étaient des hommes avec un sexe ratio à 4,9:1. Dans la majorité des cas, il était retrouvé un lien temporel entre la consommation de cannabis et la survenue de l'AVC ou de l'AIT. Dans les cas décrits, les explorations neuro-radiologiques ou vasculaires intra-crâniennes n'étaient pas systématiques et il n'y avait pas obligatoirement de suivi.

Les hypothèses physio-pathologiques de l'effet du cannabis en cas d'AVC étaient des troubles du rythme supra-ventriculaires paroxystiques, une hypotension orthostatique avec perte de l'autorégulation cérébrale, une fluctuation tensionnelle, un SVCR ou des sténoses multifocales réversibles. Nous avons suggéré que le mécanisme le plus convaincant d'IC chez le jeune consommant du cannabis était le SVCR.

Les consommateurs de cannabis étaient le plus souvent des consommateurs chroniques. Pour certains d'entre-eux une consommation plus importante de cannabis, une prise importante d'alcool ou un rapport sexuel précédant les signes neurologiques étaient rapportés. Le cannabis était le plus souvent fumé avec du tabac, ce qui expose les patients à divers produits de combustion.

**En conclusion :** il convient de rechercher une consommation de cannabis chez les jeunes patients victimes d'IC cryptogénique. La réalisation d'une ARM cérébrale à la phase aiguë est nécessaire afin de rechercher des sténoses multiples intra-crâniennes, tout comme un contrôle à 3-6 mois pour rechercher une réversibilité de ces anomalies. En cas de doute sur l'imagerie non invasive concernant la présence de ces sténoses, la réalisation d'une angiographie cérébrale conventionnelle peut être nécessaire pour confirmer le diagnostic.

## Topical Review

# Cannabis-related Stroke Myth or Reality?

Valérie Wolff, MD; Jean-Paul Armspach, PhD; Valérie Lauer, MD; Olivier Rouyer, MD, PhD;  
Marc Bataillard, MD; Christian Marescaux, MD; Bernard Geny, MD, PhD

Cannabis, which is the most widely used recreational substance in the world, is considered by many consumers as safe with few negative side effects.<sup>1</sup> This opinion is somehow strengthened by the fact that cannabis was also shown to have therapeutic applications.<sup>2</sup> Cannabis is obtained from the plant *Cannabis sativa* and its varieties *Cannabis indica* and *Cannabis americana*.<sup>3</sup> The 2 main preparations derived from cannabis are marijuana and hashish.<sup>3</sup> The principal psychoactive cannabinoid in cannabis is delta 9 tetrahydrocannabinol<sup>3</sup>, and the potency of different preparations of cannabis that relates to tetrahydrocannabinol content is extremely variable.<sup>3</sup> The plasma half-life of tetrahydrocannabinol is ~56 hours in occasional users and 28 hours in chronic users.<sup>3</sup> Psychopharmacological acute effects associated with cannabis use are euphoria, increased self-confidence, relaxation, and a general sense of well being.<sup>3</sup> Except for nausea associated with cancer chemotherapy, most of the potential beneficial effects are not approved by many administrations around the world. Indeed, the more common effects described as beneficial are glaucoma, analgesia, appetite in AIDS patients, tremor, Parkinson disease, spasticity in multiple sclerosis, epilepsy, anxiolytic, or antidepressive actions.<sup>3,4</sup> However, several important negative side effects associated with cannabis are also observed. Indeed, in selected patients, acute psychiatric and behavioral abnormalities, such as anxiety, panic, and attentional abnormalities, have been reported.<sup>3,5</sup> Risk of psychotic disorders or symptoms is higher in regular users of cannabis.<sup>6</sup> Furthermore, psychological and physical dependence are described as chronic effects of cannabis use.<sup>4</sup> As for other drugs, cannabis withdrawal syndrome, including anxiety, depressed mood, and sleep difficulties, may occur in heavy users on cessation.<sup>6,7</sup> Also, somatic negative effects, such as cardiovascular complications (myocardial infarction, ventricular tachycardia, and sudden death), peripheral events (peripheral arteritis and kidney infarction), and neurological complications (eg, stroke), have been reported.<sup>3,8-10</sup> Interestingly, despite its widespread abuse, cannabis-associated cerebrovascular disease is only infrequently reported.<sup>3</sup> The purpose of this review is to analyze the different aspects of neurovascular complications in cannabis users as described

in the literature. We searched on PubMed for articles associating the terms stroke or ischemic stroke (IS) and cannabis or marijuana. We have included articles published in English, French, Spanish, and those from our own files. There are 59 cannabis-related stroke cases<sup>11-17</sup> in 30 published articles including 4 reviews<sup>3,13,14,16</sup> and only 1 report linking cannabis use and cardiovascular events.<sup>1</sup>

### Neurological Complications of Cannabis Abuse

Usual etiologies of stroke in young population include cervical dissection and cardioembolism, but there is no obvious cause in 15% to 45% of cases.<sup>18</sup> Using a cross-sectional design, a population-based study of hospitalized patients reported an adjusted odds ratio of 1.76 for cannabis exposure associated with IS.<sup>19</sup> Cannabis could thus be considered as a cardiovascular risk factor inducing IS. In the literature, 59 case reports of cannabis-related stroke (mean age, 33±12.4 years) were described, and among them there was a majority of men with a sex ratio of 4.9:1. Most of stroke were IS (n=49)<sup>11,12,14-17,20-27</sup> or transient ischemic attacks (n=5).<sup>14,28,29</sup> There is only 1 patient who was described with an hemorrhagic stroke associated with cannabis use.<sup>40</sup> For 4 patients, a diagnosis for stroke was suspected but not confirmed because there was no neuroimaging.<sup>41-43</sup> Table resumes data of these 59 case reports; the majority of articles reported an isolated clinical case or at the most 3 cases. There were only 2 studies (1 retrospective and 1 prospective) describing, respectively, 17 and 10 cannabis-associated stroke patients.<sup>16,17</sup>

When a relationship between cannabis consumption and stroke is suggested, one important argument is the temporal link between cannabis use and the occurrence or recurrence of stroke.<sup>3,29</sup> Only Thanvi et al<sup>3</sup> proposed that stroke occurrence in cannabis users could be a coincidental event. Indeed, various reports suggest that strokes associated with cannabis abuse occurred while the drug was actually being smoked.<sup>16,21,28,38</sup> Furthermore, in other cases, strokes have occurred up to half an hour after the last joint has been smoked.<sup>12,16,20,25,27</sup> These results are in accordance with one large study showing that cannabis increases myocardial infarction 4.8-fold during the hour following its intake.<sup>44</sup> In a review

Received July 17, 2012; final revision received September 26, 2012; accepted September 27, 2012.

From the Unité Neuro-Vasculaire, Hôpitaux Universitaires de Strasbourg, Strasbourg Cedex, France (V.W., V.L., O.R., M.B., C.M.); Université de Strasbourg, EA 3072, Faculté de Médecine, Strasbourg Cedex, France (V.W., O.R., B.G.); and Université de Strasbourg, CNRS UMR-7237, Faculté de Médecine, Strasbourg Cedex, France (V.W., J.-P.A.).

Correspondence to Valérie Wolff, Unité Neuro-Vasculaire, Hôpitaux Universitaires de Strasbourg, 67085 Strasbourg Cedex, France. E-mail: valerie.wolff@chru-strasbourg.fr

(Stroke, 2013;44:1-6.)

© 2012 American Heart Association, Inc.

Stroke is available at <http://stroke.ahajournals.org>

DOI: 10.1161/STROKEAHA.112.671347

Downloaded from <http://stroke.ahajournals.org/> by guest on January 18, 2013

Table. Characteristics of the 59 Clinical Cases of Cannabis-related Stroke

Case	Age/Sex	Stroke Type	Cerebral Imaging	Stroke Territory	Vascular Imaging	Intracranial Stenosis Topography	Follow-up Imaging	Stenosis Reversibility	Stroke Recurrence	Cannabis Cessation	Author/Ref
1	19/M	NA		NA							Mohan <sup>42</sup>
2	19/M	NA		NA							Garett <sup>41</sup>
3	28/M	NA		NA							Cocles <sup>43</sup>
4	27/M	NA		NA							Cocles <sup>43</sup>
5	34/M	IS	CT	ICA							Zachariah <sup>34</sup>
6	32/M	IS	CT/MRI	ICA	MRA/CA						Zachariah <sup>34</sup>
7	30/M	IS	CT/MRI	ICA							Barnes <sup>35</sup>
8	22/M	TIA	CT	ICA	TCD						Lawson <sup>38</sup>
9	29/M	IS	CT	ICA	MRA	MCA					Mc Carron <sup>36</sup>
10	19/M	TIA	CT/MRI	VB	MRA/CA						Mouzak <sup>33</sup>
11	26/M	TIA	CT/MRI	ICA	MRA/CA						Mouzak <sup>33</sup>
12	30/M	TIA	CT/MRI	ICA	MRA/CA						Mouzak <sup>33</sup>
13	23/M	IS	CT/MRI	ICA	MRA/TCD	MCA+ACA					Mesec <sup>22</sup>
14	19/M	IS	MRI	VB	MRA	PCA					Marinella <sup>24</sup>
15	33/M	IS	CT/MRI	VB	CA	PCA					Alvaro <sup>25</sup>
16	27/M	IS	CT/MRI	ICA	TCD	MCA					Russmann <sup>28</sup>
17	37/M	IS	CT/MRI	VB	TCD						Finsterer <sup>27</sup>
18	15/M	IS	CT/MRI	VB	MRA/CA						Geller <sup>22</sup>
19	16/M	IS	CT	VB							Geller <sup>22</sup>
20	17/M	IS	CT	VB							Geller <sup>22</sup>
21	36/M	IS	MRI	ICA	MRA	MCA	+	No		No	Mateo <sup>28</sup>
22	50/M	IS	MRI	ICA	CA	ICA					Haubrich <sup>29</sup>
23	26/M	IS	MRI	ICA	MRA						Mateo <sup>24</sup>
24	29/M	TIA	MRI	VB	MRA						Mateo <sup>24</sup>
25	27/M	IS	CT/MRI	VB							Temote <sup>26</sup>
26	46/M	IS	MRI	VB+ICA	CTA/MRA	PCA+SCA+BA+MCA	+	Total			Calabrese <sup>39</sup>
27	46/M	IS	MRI	VB+ICA	MRA/CA/TCD	MCA+ACA	+	Total			Koopmann <sup>21</sup>
28	34/F	IPH	CT/MRI	IPH	CA		+	Total			Renard <sup>40</sup>
29	22/M	IS	MRI	VB	MRA	PCA					Bal <sup>23</sup>
30	45/F	IS	MRI	ICA	MRA/CA	ICA+MCA+PCA	+	total			Duchene <sup>21</sup>
31	26/M	IS	CT/MRI	ICA							Leblanc <sup>23</sup>
32	24/M	IS	CT/MRI	ICA	CTA/MRA/TCD						Trojek <sup>46</sup>
33	40/M	IS	CT/MRI	ICA	MRA						Maguire <sup>27</sup>
34	22/M	IS	CT	VB	CTA			+	No		Singh <sup>18</sup>
35	27/F	IS	MRI	ICA	MRA						Singh <sup>18</sup>
36	28/F	IS	MRI	VB	MRA						Singh <sup>18</sup>
37	37/M	IS	MRI	ICA	MRA						Singh <sup>18</sup>
38	44/M	IS	MRI	VB	MRA			+	No		Singh <sup>18</sup>
39	44/F	IS	CT	ICA							Singh <sup>18</sup>
40	49/M	IS	MRI	ICA	MRA	MCA					Singh <sup>18</sup>
41	52/F	IS	MRI	ICA	MRA	ICA					Singh <sup>18</sup>
42	50/M	IS	MRI	VB	MRA		+	NR	+	No	Singh <sup>18</sup>
43	56/M	IS	MRI	VB	MRA	PCA			+	no	Singh <sup>18</sup>
44	58/M	IS	CT	ICA							Singh <sup>18</sup>
45	59/M	IS	CT	VB							Singh <sup>18</sup>
46	61/M	IS	MRI	VB	MRA				+	No	Singh <sup>18</sup>
47	63/M	IS	MRI	ICA	MRA						Singh <sup>18</sup>
48	21/M	IS	MRI	VB	MRA/CA/TCD	PCA+SCA+BA	+	Total			Wolff <sup>27</sup>



Table. Continued

Case	Age/Sex	Stroke Type	Cerebral Imaging	Stroke Territory	Vascular Imaging	Intracranial Stenosis Topography	Follow-up Imaging	Stenosis Reversibility	Stroke Recurrence	Cannabis Cessation	Author/Ref
49	19/M	IS	MRI	VB	CA/TCD	PCA+ACA+AchoA	+	Partial			Wolff <sup>17</sup>
50	24/F	IS	MRI	VB	MRA/CA/TCD	PCA+SCA	+	Total			Wolff <sup>17</sup>
51	31/F	IS	MRI	ICA	MRA/CA/TCD	SCA+MCA+ACA	+	Partial			Wolff <sup>17</sup>
52	37/M	IS	MRI	VB	MRA/CA/TCD	PCA+SCA+MCA	+	Partial			Wolff <sup>17</sup>
53	26/F	IS	MRI	VB	MRA/CA/TCD	PCA+SCA+PICA+ACA					Wolff <sup>17</sup>
54	31/M	IS	MRI	ICA	CA/TCD	PCA+SCA+MCA	+	No			Wolff <sup>17</sup>
55	44/M	IS	MRI	ICA	MRA/TCD	PCA+MCA	+	No	+	No	Wolff <sup>17</sup>
56	29/M	IS	MRI	VB	CTAMRA/CA/TCD	PCA+SCA+PICA	+	No			Wolff <sup>17</sup>
57	21/F	IS	MRI	VB	CTAMRA/CA/TCD	PCA+SCA	+	Total			Wolff <sup>17</sup>
58	33/M	IS	MRI	ICA	CTAMRA						Renard <sup>24</sup>
59	32/M	IS	CT/MRI	VB	MRA/TCD	MCA	+	Total			Barbieux <sup>21</sup>

ACA indicates anterior cerebral artery; AChoA, anterior choroal artery; BA, basilar artery; CA, conventional angiography; CT, computed tomography scan; CTA, computed tomography angiography; F, female; ICA, internal carotid artery; IPH, intraparenchymal hemorrhage; IS, ischemic stroke; M, male; MCA, middle cerebral artery; MRA, magnetic resonance angiography; NA, not applicable; PCA, posterior cerebral artery; PICA, posteroinferior cerebellar artery; TCD, transcranial Doppler; TIA, transient ischemic attack; SCA, superior cerebellar artery; and VB, vertebrobasilar.

of the literature, Peyrot et al<sup>9</sup> reported 55 cases of peripheral cannabis arteritis resembling Buerger disease, with a worsening of the vascular disease closely associated with periods of heavy marijuana use and a suspended progression of the disease when patients gave up cannabis consumption. Supporting this hypothesis, several studies reported recurrence of stroke in patients when withdrawal of cannabis was not done.<sup>16,17,28</sup> For instance, Mateo<sup>28</sup> and Lawson<sup>38</sup> described, respectively, a patient with 3 repeated IS and another patient with 3 transient ischemic attacks before stroke in close temporal relationship with cannabis and alcohol intake. In some articles, episodes of transient neurological symptoms were reported before stroke, sometimes simultaneous to cannabis use.<sup>22,25,33,39</sup>

### Proposed Mechanisms of Stroke in Cannabis Abusers

#### Neurocardiovascular Effects of Cannabis

The following cardiovascular effects of cannabis may be involved in proposed mechanisms of stroke relating to cannabis use: orthostatic hypotension with secondary impairment of the autoregulation of cerebral blood flow, altered cerebral vasomotor function, supine hypertension and swings in blood pressure, cardioembolism with atrial fibrillation, or other arrhythmias,<sup>1,20,27,33,45-47</sup> vasculopathy (toxic or with immune inflammatory), vasospasm,<sup>21</sup> reversible cerebral vasoconstriction syndrome (RCVS),<sup>3,20</sup> or multifocal intracranial stenosis (MIS).<sup>17</sup> Zacchariah<sup>20</sup> proposed that in patients with IS, elevation of blood pressure could be a reaction to cerebral vasospasm preceded by hypotension. However, in those cases of cannabis-related stroke, only one of the imaging studies demonstrated a border zone infarction compatible with hypoperfusion.<sup>29</sup> There is no convincing description of cerebral vasculitis in stroke population. From our point of view, in IS associated with cannabis abuse, there could be several mechanisms acting together. There is only one prospective study that has evaluated the relationship between cannabis use and IS. In this series of 48 young patients with IS, MIS was associated with cannabis use in 10 patients.<sup>17</sup> Deplanque

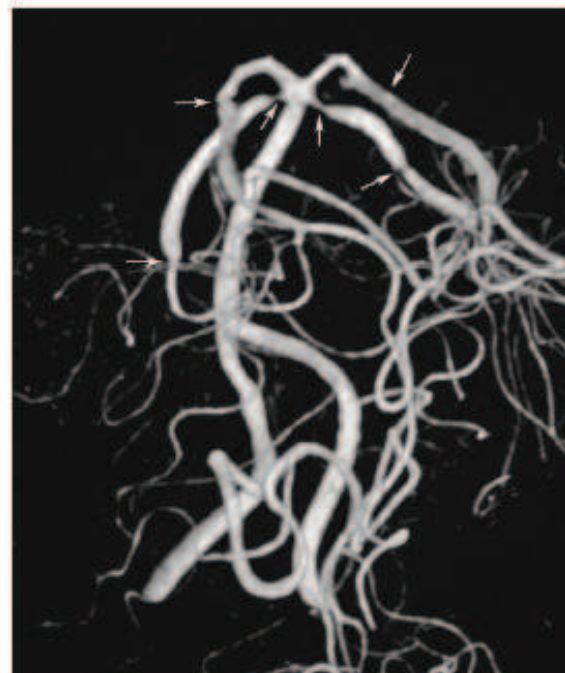
et al<sup>18</sup> suggest that the low frequency of neurovascular complications in cannabis users may reflect a genetic predisposition in some individuals. In case reports of cannabis-related stroke, cannabis users are often chronic users<sup>14,16,17</sup> and less frequently occasional abusers.<sup>28</sup> Potential triggering factors of stroke in cannabis users are described as sexual activity,<sup>25,30</sup> concomitant alcohol consumption,<sup>1,16,17,21,22,28,38</sup> or unusually high consumption of cannabis.<sup>17,20,22,27,28</sup> Binge drinking can be proarrhythmic<sup>1</sup> and can induce dehydration after excessive intake.<sup>40</sup> When cannabis is used, pure tetrahydrocannabinol is the only substance that is being rarely ingested. Cannabis is often smoked with tobacco with further exposure to additional toxic chemicals<sup>30</sup> and a wide variety of products of combustion are also inhaled.

#### Neuroimaging of Stroke in Cannabis Users

In the literature, it is frequently difficult to evaluate the mechanisms of stroke in cannabis users because in most of the cases, no exhaustive neurovascular investigations in acute phase of stroke and no radiological follow-up were performed. This situation has led some authors to conclude that structural imaging in drug abusers was indistinguishable from those obtained in patients with other causes of stroke.<sup>53</sup> As reported in Table, 55 of 59 cannabis-related stroke patients underwent a parenchymal computed tomography scan and MRI in, respectively, 45% (n=25) and 84% (n=46). There were 50 strokes confirmed by cerebral imaging (49 IS, and 1 hemorrhagic stroke), and 5 transient ischemic attacks without cerebral abnormality. IS or territory transient ischemic attacks were posterior in 46% (n=25), anterior in 50% (n=27), and both in 2 cases. Cerebral magnetic resonance angiography (MRA) was performed in 37 cases, transcranial Doppler in 17, and computed tomography scan angiography in 4 cases. Conventional angiography (CA), which is the reference to evaluate intracranial stenosis, was performed in 19 cases, associated with a noninvasive vascular investigation in 16 cases.<sup>12,14,16,17,20,21,25,29,31,33,35,40-43</sup> Vascular investigations showed abnormalities in only 54% (n=25) of patients with vascular

imaging. Stenosis was located on posterior cerebral (n=15), middle cerebral (n=13), superior cerebellar (n=8), anterior cerebral (n=4), basilar (n=2), anterior choroidal (n=1), and posteroinferior cerebellar (n=1) arteries. Cerebral MRA may not be suitable to evaluate stenosis, however. For instance, in one case previously described, the radiologist suggested that abnormalities on MRA were artifacts but CA confirmed the presence of MIS.<sup>17</sup> It is difficult to recognize intracranial stenosis on cerebral MRA when medical doctors are not aware or sensitized to this possibility. Moreover, there was no vascular imaging in 22% of cases (n=13) in the acute phase. In ≈27% (n=16) there was a cerebral radiological follow-up, and a cerebral arterial imaging in all cases but one (MRA in 12, computed tomography scan angiography in 1, CA in 1, and transcranial Doppler in 1) with a partial or total reversibility of stenosis in 11 patients of 15.<sup>11,16,17,28,30,31,33,40</sup> Urinary screening was performed in 78% of all clinical cases (n=46), and only 2 were negative for cannabis. The outcome was usually favorable (5% mortality among the 59 patients), but it is difficult to conclude about this point because the follow-up was variable, with different delays and without standardized clinical assessment in most of the studies.

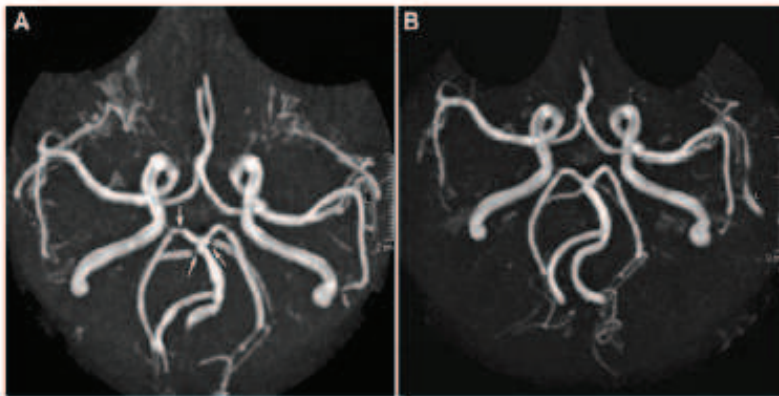
Singh et al<sup>16</sup> recently reported a large retrospective series of 17 patients with cannabis-related stroke and reviewed neurovascular imaging in acute stage but without control imaging. In 5 patients of 17, the examination was not completed by vascular imaging. Only 2 patients of 17 were described as having vascular abnormalities (left vertebral stenosis and right posterior artery stenosis). Wolff et al<sup>17</sup> previously published a cohort of 48 consecutive young patients with IS, which is the largest clinical and radiological prospective series evaluating the relationship between IS and cannabis use. In this study, cannabis use might be associated with IS in young adults with a specific vascular pattern; MIS on MRA confirmed on CA with 3-dimensional reconstructed images. As a matter of fact CA was more sensitive than MRA to detect stenosis on superior cerebellar and on posteroinferior cerebellar arteries. Vascular imaging showed that posterior cerebral (n=9) and superior cerebellar (n=7) arteries were the most frequently involved vessels (Figure 1). Characteristics of this angiopathy were the involvement of multiple arteries and a partial or total reversibility of vasoconstriction within 3 to 6 months (Figure 2). These results showed that the term vasospasm is inappropriate in such cases because usually a spasm is transient and not prolonged. Therefore, in this population, the term reversible intracranial stenosis should be preferred to vasospasm. Topography of IS is more frequent in vertebrobasilar territory in 7 of 10 patients in this series, suggesting a susceptibility of posterior circulation. One explanation could be that posterior circulation might be more vulnerable and has a poor autoregulatory mechanism compared with anterior circulation.<sup>16,28,32</sup> The discrepancy between our previous results and the other studies, concerning stroke topography (more frequently in posterior territory), stenosis location (specially on posterior cerebral and superior cerebellar arteries), or the reversibility of intracranial stenosis (in 6 out of 10 patients), could be explained by our exhaustive systematic acute neurovascular investigations with a systematic follow-up.



**Figure 1.** Stenosis on superior cerebellar and posterior cerebral arteries on cerebral conventional angiography with 3-dimensional reconstructed imaging in a cannabis abuser who experienced a vertebrobasilar ischemic stroke.

### Cannabis, IS, and RCVS

The above-mentioned results raise the question of the relationship between the vasoconstriction pattern observed in our patients and the RCVS recently described.<sup>31,32</sup> RCVS is a clinicoradiological syndrome with recurrent strong headaches and sometimes a neurological focal deficit related with stroke, and reversible vasoconstrictions on intracranial vascular imaging within 3 months. Calabrese described in his narrative review of RCVS a case of a 46-year-old man, cannabis abuser, who developed recurrent episodes of thunderclap headaches and a bilateral IS in occipital lobes, cerebellar hemispheres, and right frontal lobe.<sup>30</sup> Vascular imaging showed multifocal segmental stenosis, and follow-up MRA showed resolution of the cerebral vasoconstriction. These data confirm those which suggested that there is a temporal relationship between drug use and acute neurological deficit. Reversibility of the vasoconstriction within 12 weeks is a key point of this syndrome, but if one condition associated with vasoconstriction is still present, like cannabis consumption, stenosis could not be reversible. In a series of 67 patients with RCVS revealed by multiple thunderclap or unusual headaches, 20 were cannabis abusers, suggesting that cannabis could be a precipitating factor associated with RCVS, but no one experienced a stroke.<sup>32</sup> In the literature, there is only 1 case associating brain hemorrhage and cannabis use and this patient had reversible MIS related to RCVS.<sup>40</sup> The author suggests that a possible mechanism in that case is that when stenosis subsides and perfusion is restored, artery rupture occurs.<sup>40</sup> There is, however, no evidence for arteritis in stroke related with cannabis abuse, and the vascular abnormalities observed in cannabis users with



**Figure 2.** Multifocal intracranial stenosis located on posterior cerebral and superior cerebellar arteries on cerebral magnetic resonance angiography (MRA) (A). Follow-up MRA at 3 months showed a partial reversibility of some stenosis after cannabis withdrawal (B).

MIS were probably because of pharmacodynamic effects of the drug. The long duration of stenosis argues in favor of a drug-induced immunologic vasculitis rather than vasospasm. Our point of view is that this disorder may be considered as a variant of RCVS.

### Discussion

In light of this review, cannabis has to be considered as harmful and the cerebrovascular risk when cannabis is consumed is probably underestimated. There are <60 clinical cases of stroke associated with cannabis, and in most of them exhaustive neurovascular investigations were not carried out. Reversible cerebral angiopathy involving several arteries, associated with cannabis consumption in association with tobacco and alcohol use, is the most convincing mechanism of IS in young adults consuming cannabis. We also suggest that reversible MIS induced by cannabis is probably a variant of RCVS. The main similarity between MIS<sup>17</sup> and RCVS<sup>22</sup> is the presence of reversible multiple intracranial stenosis. The differences between these syndromes are based on the sex ratio of patients (more male in MIS and more female in RCVS), the presence of thunderclap headache in RCVS,<sup>22</sup> and the location of intracranial stenosis (more frequent on posterior circulation in MIS). Some authors suggest that some genetic predisposition in few individuals could explain the very low frequency of such complications, but this hypothesis has to be confirmed. The high proportion of MIS associated with cannabis use in the study of Wolff et al<sup>17</sup> could be explained by the exhaustive screening including a strong questioning about drug use, a systematic urine analysis, and a precise repeated arterial imaging. Indeed, in the literature, the most frequently presented characteristics of cannabis users who experienced a stroke are young male, chronic tobacco and cannabis abusers who have had an unusual high consumption of cannabis and alcohol just before stroke.

### Conclusion

In regard to the literature, cannabis-related stroke is not a myth, and a likely mechanism of stroke in most cannabis users is the presence of reversible MIS induced by this drug. The reality of the relationship between cannabis and stroke is, however, complex because other confounding factors have to be considered (ie, lifestyle and genetic factors).

To confirm that cannabis may be a precipitating factor of RCVS with severe complications, an epidemiological study to determine the incidence of MIS, complicated or not by stroke, in the general population and in the cannabis users is necessary.

As a recommendation we suggest asking all young patients with cryptogenic stroke about their drug consumption and making urine analysis for cannabinoids systematic in this population. It is necessary to have systematic exhaustive investigations in these patients, including MRA in acute stage of stroke to search intracranial stenosis. Thereafter, control vascular imaging is important to evaluate the reversibility of vascular abnormalities. A careful examination of MRA is necessary, and it would certainly be sufficient in most cases to evaluate intracranial stenosis. However, when there is a doubt between stenosis and arterial artifacts, CA with 3-dimensional reconstructed images is needed to confirm diagnosis of stenosis.

### Acknowledgments

The author would like to acknowledge Rodrigue Galani (PhD) for writing assistance.

### Disclosures

None.

### References

1. Caldicott DG, Holmes J, Roberts-Thomson KC, Mahar L. Keep off the grass: marijuana use and acute cardiovascular events. *Eur J Emerg Med.* 2005;12:236-244.
2. Ben Amar M. Cannabinoids in medicine: a review of their therapeutic potential. *J Ethnopharmacol.* 2006;105:1-25.
3. Tranvi BR, Treadwell SD. Cannabis and stroke: is there a link? *Postgrad Med J.* 2009;85:80-83.
4. El Sohli MA. The chemical constituents of cannabis and cannabinoids. In: Grotenhermen F, Russo E, eds. *Cannabis and Cannabinoids: Pharmacology, Toxicology, and Therapeutic Potential.* New York, NY: Haworth Press, 2002:27-35.
5. Busto U, Bendayan R, Sellers EM. Clinical pharmacokinetics of non-opiate abused drugs. *Clin Pharmacokinet.* 1989;16:1-26.
6. Hall W, Degenhardt L. Adverse health effects of non-medical cannabis use. *Lancet.* 2009;374:1383-1391.
7. Mendelson JH, Mello NK, Lex BW, Bavli S. Marijuana withdrawal syndrome in a woman. *Am J Psychiatry.* 1984;141:1289-1290.
8. Lambrecht GL, Mulbrain ML, Coemans P, Verhulst L, Verhaegen H. Acute renal infarction and heavy marijuana smoking. *Nephron.* 1995;70:494-496.



9. Peyrot I, Garsaud AM, Saint-Cyr I, Quilman O, Sanchez B, Quist D. Cannabis arteritis: a new case report and a review of literature. *J Eur Acad Dermatol Venereol*. 2007;21:388-391.
10. Combemale P, Conson T, Denis-Thelis L, Fatisal JL, Dupin M, Kanitakis J. Cannabis arteritis. *Br J Dermatol*. 2005;152:166-169.
11. Barbieux M, Veran O, Detante O. Accidents vasculaires cérébraux ischémiques du sujet jeune et toxiques. *Rev Med Interne*. 2012;33:35-40.
12. Geller T, Laftis L, Brink DS. Cerebellar infarction in adolescent males associated with acute marijuana use. *Pediatrics*. 2004;113:e365-e370.
13. Moussouttas M. Cannabis use and cerebrovascular disease. *Neurologist*. 2004;10:47-53.
14. Mateo I, Infante J, Gómez-Beldarrain M, García-Monco JC. [Cannabis and cerebrovascular disease]. *Neurología*. 2006;21:204-208.
15. Tarroute B, Vereswijvel G, Gelin G, Palmers Y. Cannabis-induced brain ischemia. *JBR-BTR*. 2007;90:218-219.
16. Singh NN, Pan Y, Mueangtaoewpona S, Geller TJ, Cruz-Flores S. Cannabis-related stroke: case series and review of literature. *J Stroke Cerebrovasc Dis*. 2012;21:555-560.
17. Wolff V, Lauer V, Rouyer O, Sellal F, Meyer N, Raul JS, et al. Cannabis use, ischemic stroke, and multifocal intracranial vasoconstriction: a prospective study in 48 consecutive young patients. *Stroke*. 2011;42:1778-1780.
18. Wolmani F. [Ischemic stroke in young adults]. *Presse Med*. 2007;36(Spec No 1):1859-1864.
19. Westover AN, McIbride S, Haley RW. Stroke in young adults who abuse amphetamines or cocaine: a population-based study of hospitalized patients. *Arch Gen Psychiatry*. 2007;64:495-502.
20. Zaccariah SB. Stroke after heavy marijuana smoking. *Stroke*. 1991;22:406-409.
21. Barnes D, Palace J, O'Brien MD. Stroke following marijuana smoking. *Stroke*. 1992;23:1381.
22. McCarron MO, Thomas AM. Cannabis and alcohol in stroke. *Postgrad Med J*. 1997;73:448.
23. Meste A, Rot U, Grad A. Cerebrovascular disease associated with marijuana abuse: a case report. *Cerebrovasc Dis*. 2001;11:284-285.
24. Marinella MA. Stroke after marijuana smoking in a teenager with factor V Leiden mutation. *South Med J*. 2001;94:1217-1218.
25. Alvaro LC, Iriando I, Villaverde JI. Sexual headache and stroke in a heavy cannabis smoker. *Headache*. 2002;42:178-180.
26. Russmann S, Winkler A, Löwblad KO, Stanga Z, Basweti C. Lethal ischemic stroke after cisplatin-based chemotherapy for testicular carcinoma and cannabis inhalation. *Eur Neurol*. 2002;48:176-180.
27. Finsterer J, Christian P, Wolfgang K. Occipital stroke shortly after cannabis consumption. *Clin Neurol Neurosurg*. 2004;106:305-308.
28. Mateo I, Hnodo A, Gomez-Beldarrain M, Basqueretxa JM, Garcia-Monco JC. Recurrent stroke associated with cannabis use. *J Neurol Neurosurg Psychiatr*. 2005;76:435-437.
29. Haubrich C, Diehl R, Dinges M, Schiefer J, Looß M, Kosiński C. Recurrent transient ischemic attacks in a cannabis smoker. *J Neurol*. 2005;252:369-370.
30. Calabrese LH, Dodick DW, Schwedt TJ, Singhal AB. Narrative review: reversible cerebral vasoconstriction syndromes. *Ann Intern Med*. 2007;146:34-44.
31. Koopman K, Teune LK, ter Laan M, Uytendboogaart M, Vroemen PC, De Keyser J, et al. An often unrecognized cause of thunderclap headache: reversible cerebral vasoconstriction syndrome. *J Headache Pain*. 2008;9:389-391.
32. Bai S, Khurana D, Lal V, Prabhakar S. Posterior circulation stroke in a cannabis abuser. *Neuro India*. 2009;57:91-92.
33. Duchene C, Olinde S, Chausson N, Jeannin S, Cohen-Tenoudji P, Smadja D. [Cannabis-induced cerebral and myocardial infarction in a young woman. *Rev Neurol (Paris)*. 2010;166:438-442.
34. Renard D, Taieb G, Gras-Crombe G, Labauge P. Cannabis-related myocardial infarction and cardioembolic stroke. *J Stroke Cerebrovasc Dis*. 2012;21:82-83.
35. Leblanc A, Tirel-Badets A, Falciro N, Castellani P, Cornily JC, Andre M, et al. [Cannabis and myocardial infarction without angiographic stenosis in young patient: guilty or not guilty? A case report]. *Ann Cardiol Angeiol (Paris)*. 2011;60:154-158.
36. Trojak B, Leclercq S, Meille Y, Khoumri C, Chauvet-Gelinier JC, Giroud M, et al. Stroke with neuropsychiatric sequelae after cannabis use in a man: a case report. *J Med Case Rep*. 2011;5:264.
37. Maguire M, Suidi O, Baker M, Gupta A, Mwangi C. Acute mutism: a useful lesson. *Emerg Med J*. 2011;28:82-83.
38. Lawson TM, Rees A. Stroke and transient ischaemic attacks in association with substance abuse in a young man. *Postgrad Med J*. 1996;72:692-693.
39. Mourzak A, Agathos P, Kerezoudi F, Mantas A, Vourdeli-Yiannakoura E. Transient ischemic attack in heavy cannabis smokers—how 'safe' is it? *Eur Neurol*. 2000;44:42-44.
40. Renard D, Guillard N. Brain haemorrhage and cerebral vasospasm associated with chronic use of cannabis and buprenorphine. *Cerebrovasc Dis*. 2008;25:282-283.
41. Garratt CP, Braithwaite RA, Teale JD. Unusual case of tetrahydrocannabinol intoxication confirmed by radioimmunoassay. *Br Med J*. 1977;2:196.
42. Mohan H, Sood GC. Conjugate deviation of the eyes after Cannabis indica intoxication. *Br J Ophthalmol*. 1964;48:160-161.
43. Cooley P, Michaud R. Stroke after heavy cannabis smoking. *Postgrad Med J*. 1987;63:511.
44. Mittleman MA, Lewis RA, Maclure M, Sherwood JB, Muller JE. Triggering myocardial infarction by marijuana. *Circulation*. 2001;103:2805-2809.
45. Aryana A, Williams MA. Marijuana as a trigger of cardiovascular events: speculation or scientific certainty? *Int J Cardiol*. 2007;118:141-144.
46. Mukamal KJ, Maclure M, Muller JE, Mittleman MA. An exploratory prospective study of marijuana use and mortality following acute myocardial infarction. *Am Heart J*. 2008;155:465-470.
47. White D, Martin D, Geller T, Pittman T. Stroke associated with marijuana abuse. *Pediatr Neurosurg*. 2000;32:92-94.
48. Deplanque D. Recreational cannabis use: not so harmless? *J Neurol Neurosurg Psychiatr*. 2005;76:306.
49. Wilkins MR, Kendall MJ. Stroke affecting young men after alcoholic binges. *Br Med J (Clin Res Ed)*. 1985;291:1342.
50. Henry JA, Oldfield WJ, Ken GM. Comparing cannabis with tobacco. *BMJ*. 2003;326:942-943.
51. Geibprasert S, Gallucci M, Krings T. Addictive illegal drugs: structural neuroimaging. *AJNR Am J Neuroradiol*. 2010;31:803-808.
52. Ducros A, Boukobza M, Percher R, Sarin M, Valade D, Brousseau MG. The clinical and radiological spectrum of reversible cerebral vasoconstriction syndrome. A prospective series of 67 patients. *Brain*. 2007;130(pt 12):3091-3101.

KEY WORDS: cannabis ■ cerebral infarct ■ ischemic stroke ■ marijuana ■ reversible cerebral vasoconstriction syndrome

### **3. REPONSE A LA LETTRE CONCERNANT L'ARTICLE « LIEN ENTRE CANNABIS ET AVC : MYTHE OU REALITE? » [273].**

#### **Résumé :**

Les questions posées dans la lettre de Parakh et al [204], dans les suites de la publication de la revue de la littérature dans Stroke : «Cannabis-related stroke. Myth or reality ?» concernaient le mode de consommation du cannabis, et l'imputabilité du tabac dans la survenue des AVC.

Nous avons répondu que tous les patients sauf un, avaient consommé le cannabis associé au tabac, en le fumant, rendant difficile la possibilité d'individualiser un risque individuel d'AVC pour le cannabis et pour le tabac.

Nous avons rappelé que, pour nous, le mécanisme le plus convaincant d'IC chez les consommateurs de cannabis était la présence de sténoses multifocales intra-crâniennes réversibles à l'arrêt de la consommation du cannabis. De plus, le lien statistique fort existant entre le cannabis et les sténoses, décrit dans l'article de 2011 [270], était indépendant d'autres facteurs incluant notamment le tabac.

Même si le tabac est un facteur de risque cardiovasculaire connu, il n'induit pas de sténoses artérielles intra-crâniennes réversibles, mais plutôt des sténoses artérielles intra-crâniennes non réversibles d'origine athéromateuse.

Enfin, les sténoses intra-crâniennes réversibles associées à la consommation de cannabis chez les jeunes victimes d'IC ressemblent à ce qui est décrit dans le SVCR déclenché par la consommation de substance vaso-active. Or, il n'y a pas, à notre connaissance, de description de SVCR induit par le tabac.

## Letter to the Editor

Stroke welcomes Letters to the Editor and will publish them, if suitable, as space permits. Letters must reference a Stroke published-ahead-of-print article or an article printed within the past 3 weeks. The maximum length is 750 words including no more than 5 references and 3 authors. Please submit letters typed double-spaced. Letters may be shortened or edited. Include a completed copyright transfer agreement form (available online at <http://stroke.ahajournals.org> and <http://submit-stroke.ahajournals.org>).

### Response to Letter Regarding Article, “Cannabis-Related Stroke: Myth or Reality?”

#### Response:

We thank Dr Parakh<sup>1</sup> for his letter that examined important issues on the potential role of smoking tobacco in the causation of stroke in cannabis users.

In our article, we reviewed the 59 cases of stroke in cannabis users described in the literature. All but 1 of these patients smoked cannabis and most of them were also habitual tobacco users.<sup>2</sup> It is, therefore, difficult to dissect out individual's risks of stroke for cannabis and for tobacco use.

The identification of their mechanisms in stroke may, however, help us to distinguish their different role. From our point of view, reversible multifocal intracranial stenosis is one of the main convincing explanations of stroke in cannabis users. Indeed, in a prospective series of 48 young ischemic stroke patients, we showed that 10 of the 13 cannabis users had multifocal intracranial stenosis, which were reversible when patients stopped their cannabis consumption.<sup>3</sup> There was a strong relationship between cerebral vasoconstriction and cannabis abuse in these young stroke patients. No other factor (including tobacco use) seemed to be related independently to multifocal intracranial stenosis. In this series and in the literature, no patient who consumed tobacco alone had the same specific arterial intracranial pattern.

Tobacco is a well-known cardiovascular risk factor that induces other arterial abnormalities (such as atherosclerosis) that are not reversible when patients discontinued their consumption.

Reversible multifocal intracranial stenosis induced by cannabis in stroke patients is a similar entity that seems to fall under the descriptive heading of reversible cerebral vasoconstriction syndrome. Reversible cerebral vasoconstriction syndrome is a clinico-radiological syndrome characterized by recurrent severe headache (associated or not with seizures or focal deficits) and

diffuse segmental cerebral arterial vasoconstrictions that are reversible within 3 months.<sup>4</sup> Cannabis, which is a vasoactive agent, is a precipitating factor of reversible cerebral vasoconstriction syndrome<sup>4</sup>; however, to our knowledge, there is no description of reversible cerebral vasoconstriction syndrome induced by tobacco use alone.

Thus, although we do believe that epidemiological studies are needed to confirm our results, we suggest that cannabis per se is likely to be involved in stroke.

#### Disclosures

None.

Valérie Wolff, MD

Olivier Rouyer, MD, PhD

Unité Neuro-Vasculaire, Service de Neurologie  
Hôpitaux Universitaires de Strasbourg  
Strasbourg, France

Bernard Gény, MD, PhD

EA 3072, Université de Strasbourg  
Fédération de Médecine Translationnelle de Strasbourg  
Institut de Physiologie  
Strasbourg, France

1. Parakh P. Letter by Parakh regarding article, “cannabis-related stroke: myth or reality?” *Stroke* 2013;44.
2. Wolff V, Armspach JP, Lauer V, Rouyer O, Bataillard M, Marescaux C, et al. Cannabis-related stroke: myth or reality? *Stroke*. 2013;44:558–563.
3. Wolff V, Lauer V, Rouyer O, Sellal F, Meyer N, Raul JS, et al. Cannabis use, ischemic stroke, and multifocal intracranial vasoconstriction: a prospective study in 48 consecutive young patients. *Stroke*. 2011;42:1778–1780.
4. Ducros A. Reversible cerebral vasoconstriction syndrome. *Lancet Neurol*. 2012;11:906–917.

(*Stroke*. 2013;44:e57.)

© 2013 American Heart Association, Inc.

Stroke is available at <http://stroke.ahajournals.org>

DOI: 10.1161/STROKEAHA.113.001094

#### **4. FREQUENCE ELEVEE DES STENOSES INTRA-CRANIENNES ARTERIELLES ET DE LA CONSOMMATION DE CANNABIS CHEZ LES SUJETS JEUNES PRESENTANT UN INFARCTUS CEREBRAL [274].**

##### **Résumé :**

**Introduction et objectif:** Les étiologies d'IC du jeune les plus fréquentes sont les dissections artérielles cervico-encéphaliques et les cardiopathies emboligènes. Cependant, les IC peuvent rester sans cause identifiée. Les sténoses artérielles intra-crâniennes ont été rapportées comme cause potentielle d'IC dans peu de travaux. L'objectif de ce travail est d'évaluer la fréquence, les caractéristiques et les facteurs de risque de sténoses artérielles intra-crâniennes au sein d'une série prospective d'IC du jeune (<45 ans).

**Méthodes:** L'étude porte sur une série prospective de 159 patients consécutifs (<45 ans) admis pour un IC aigu entre octobre 2005 et décembre 2010. Un questionnaire détaillé est utilisé à la recherche de facteurs de risque cardio-vasculaires incluant la consommation de drogues. Les examens réalisés furent une IRM cérébrale (ou un scanner), une échographie Doppler des troncs supra-aortiques avec DTC, une ARM-TOF cérébrale ou un angioscanner cérébral, un ECG, une échographie cardiaque trans-thoracique et trans-oesophagienne, un bilan biologique poussé et une recherche urinaires de drogues (cannabinoïdes, cocaïne, amphétamine et méthamphétamines). Lorsque ce bilan de première intention restait sans cause identifiée d'IC, une angiographie conventionnelle cérébrale avec reconstruction des images en 3 dimensions était réalisée.

**Résultats :** Dans cette série, 49 patients (31%) avaient des sténoses artérielles intra-crâniennes. Une autre cause d'IC était retrouvée chez 91 patients (57%) comprenant une cardiopathie emboligène chez 32 (20%), une dissection cervicale chez 23 (14%), un athérome extra-crânien chez 7 (4%), une cause hématologique chez 7 (4%), une maladie des petites artères chez 1 patient, un foramen ovale perméable isolé chez 21 (13%). Dans 12% des cas (n=19), aucune cause ne fut retrouvée. La comparaison des facteurs de risque entre les patients avec sténose(s) intra-crânienne(s) avec ceux ayant une autre cause identifiée, montrait que les premiers étaient plus jeunes, et consommaient plus de substances vaso-actives (dont le cannabis). Les sténoses intra-crâniennes des patients consommant des substances vaso-actives étaient systématiquement multifocales.

**Conclusion:** Les sténoses artérielles intra-crâniennes peuvent être en cause chez le jeune victime d'IC, ce qui justifie la réalisation systématique d'une imagerie artérielle cérébrale dans ce contexte. Un questionnaire concernant la consommation de drogues dont le cannabis ou d'autres substances vaso-actives doit être la règle.

# High Frequency of Intracranial Arterial Stenosis and Cannabis Use in Ischaemic Stroke in the Young

Valérie Wolff<sup>a, d, e</sup> Jean-Paul Armspach<sup>d</sup> Rémy Beaujeux<sup>b</sup> Monica Manisor<sup>b</sup>  
Olivier Rouyer<sup>a, e</sup> Valérie Lauer<sup>a</sup> Nicolas Meyer<sup>c</sup> Christian Marescaux<sup>a</sup>  
Bernard Geny<sup>e</sup>

<sup>a</sup>Unité Neuro-Vasculaire, <sup>b</sup>Service de Radiologie A and <sup>c</sup>Service de Santé Publique, Hôpitaux Universitaires de Strasbourg (HUS), <sup>d</sup>ICube UMR-7357, CNRS and <sup>e</sup>EA 3072, Université de Strasbourg (UDS), Fédération de Médecine Translationnelle de Strasbourg (FMTS), Strasbourg, France

## Key Words

Intracranial arterial stenosis · Cannabis use · Vasoactive substances · Ischaemic stroke · Vascular imaging

## Abstract

**Background:** Leading aetiologies of ischaemic stroke in young adults are cervico-cerebral arterial dissections and cardio-embolism, but the causes remain undetermined in a considerable proportion of cases. In a few reports, intracranial arterial stenosis has been suggested to be a potential cause of ischaemic stroke in young adults. The aim of our work was to evaluate the frequency, characteristics and risk factors of intracranial arterial stenosis in a prospective series of young ischaemic stroke patients. **Methods:** The study was based on a prospective consecutive hospital-based series of 159 patients aged 18–45 years who were admitted to our unit for an acute ischaemic stroke from October 2005 to December 2010. A structured questionnaire was used in order to assess common vascular risk factors such as hypertension, diabetes, hypercholesterolemia, use of tobacco, alcohol and illicit drugs, migraine, and, in women, oral contraceptive use. A systematic screening was performed, including the following: brain magnetic resonance imaging or, if not feasible, brain computed tomography scan, carotid and ver-

tebral Duplex scanning and trans-cranial Doppler sonography, 3D time-of-flight magnetic resonance cerebral angiography or cerebral computed tomography angiography. Long-duration electrocardiography, trans-thoracic and trans-oesophageal echocardiography were performed and laboratory blood investigations were extensive. Urine samples were screened for cannabinoids, cocaine, amphetamine and methylene-dioxy-methamphetamine. When this initial work-up was inconclusive, trans-femoral intra-arterial selective digital subtraction angiography with reconstructed 3D images was performed. **Results:** In this series, 49 patients (31%) had intracranial arterial stenosis. Other defined causes were found in 91 patients (57%), including cardio-embolism in 32 (20%), cervical dissection in 23 (14%), extracranial atherosclerosis in 7 (4%), haematological disorders in 7 (4%), small vessel disease in 1, and isolated patent foramen ovale in 21 (13%); in 19 patients (12%), ischaemic stroke was related to an undetermined aetiology. Comparing risk factors between patients with intracranial arterial stenosis and those with other definite causes showed that there were only two significant differences: a lower age and a higher frequency of vasoactive substances (especially cannabis) in patients with intracranial arterial stenosis. All intracranial arterial stenosis in patients who used vasoactive substances were located in several intracranial vessels. **Conclusions:** In-

KARGER

© 2014 S. Karger AG, Basel  
1015-9770/14/0376-0438\$39.50/0

E-Mail karger@karger.com  
www.karger.com/ced

Valérie Wolff  
Unité Neuro-Vasculaire, HUS  
1 avenue Molière  
FR-67098 Strasbourg Cedex (France)  
E-Mail valerie.wolff@chru-strasbourg.fr

tracranial arterial stenosis may be an important mechanism of stroke in young patients and it should be systematically investigated using vascular imaging. Strong questioning about illicit drug consumption (including cannabis) or vasoactive medication use should also be performed. It should be emphasized for health prevention in young adults that cannabis use might be associated with critical consequences such as stroke.

© 2014 S. Karger AG, Basel

## Introduction

Ischaemic stroke (IS) in young patients is uncommon, representing less than 14% of all cerebral infarcts [1–13]. The leading identified aetiologies of IS in young adults are cervico-cerebral arterial dissections and cardio-embolism [4, 14–18], while in older patients large artery atherosclerosis and small artery diseases are more frequent [19]. In young patients the aetiology often remains undetermined and reaches up to 62% of cases [8]. Cardiovascular risk factors in patients with IS often differ according to age [20], with a higher proportion of smokers, heavy drinkers and drug abusers, particularly in young male adults [15, 21–25]. Intracranial arterial stenosis (IAS) also has been suggested to be a potential cause of IS in young adults in a few reports [6, 26]. We challenged the hypothesis that performing detailed cerebrovascular imaging might help to elucidate IS aetiologies, and that frequency of IAS in young stroke patients might be significant. The aim of our work was to evaluate the frequency, the characteristics and the risk factors of IAS in a prospective series of young IS patients.

## Methods

### Study Population

We have included in our study all consecutive patients aged 18–45 years who were admitted to the stroke unit of Strasbourg University Hospital, France from October 2005 to December 2010 for an acute IS which was confirmed by neuroimaging. Strasbourg University Hospital serves as the only neurological emergency unit for a population of 630,000. During the period of the study, there were 1,211 patients in all hospitalized in our stroke unit for an acute IS. All patients were investigated according to the rules and policies currently applied in our institution, which were adapted from the proposals of the French Neurovascular Society [27]. All were informed about the study and agreed to participate.

### Data Collection

A structured questionnaire was used in order to assess the following vascular risk factors: hypertension, diabetes mellitus, hypercholesterolemia, current use of tobacco, alcohol, illicit drugs

and other vasoactive substances, migraine, and, in women, oral contraceptive use. Patients were asked about their ongoing treatment before the stroke with insulin or oral hypoglycaemic medication or with antihypertensive or hypolipidemic agents. For patients who did not have ongoing treatment, hypertension was classified as blood pressure  $\geq 140/90$  mm Hg before the stroke, diabetes as a fasting venous plasma glucose level  $\geq 126$  mg/dl on at least two separate occasions, and hypercholesterolemia as a fasting total cholesterol level  $\geq 200$  mg/dl. Tobacco use was defined as smoking  $\geq 1$  cigarette daily before the stroke and alcohol use was defined as a usual consumption of more than 3 glasses of wine (or an equivalent amount of alcohol) each day.

An initial work-up was performed in all patients within the first week of stroke onset, including the following: brain magnetic resonance imaging (standard T1, T2, T2\*, fluid-attenuated inversion recovery, diffusion-weighted imaging) or, if not feasible (6 patients), brain computed tomography (CT) scan, carotid and vertebral Duplex scanning and trans-cranial Doppler sonography, 3D time-of-flight magnetic resonance cerebral angiography (MRA) or cerebral CT angiography (CTA). Further long-duration electrocardiography and trans-thoracic and trans-oesophageal echocardiography were performed. Laboratory blood investigations were extensive and included the following: serum electrolytes, liver and renal function tests, cholesterol, high density lipoprotein, low density lipoprotein, triglycerides, glucose, glycosylated haemoglobin, blood cell count, C-reactive protein, erythrocyte sedimentation rate, coagulation times, protein C, protein S, anti-thrombin, homocysteine, anti-cardiolipin antibodies, lupus anticoagulant, anti-nuclear and antineutrophil cytoplasmic antibodies, human immunodeficiency virus and Lyme borreliosis serologies. Urine was screened for cannabinoids, cocaine, amphetamine and methylenedioxy-methamphetamine. When this initial work-up was inconclusive, trans-femoral intra-arterial selective digital subtraction angiography (DSA) with reconstructed 3D images was performed under local anaesthesia by a single operator (R.B.). Lumbar puncture was performed when clinically indicated or when there was no defined aetiology for the stroke.

### Potential or Definite Causes of IS

Abnormal findings pointing to a potential or defined cause of IS were classified into 7 groups as follows: cardio-embolism, cervical dissection, extracranial atherosclerosis, haematological disorders, small vessel diseases, isolated patent foramen ovale and IAS. The usual diagnostic criteria were used for the first 6 groups. For IAS, all MRA, CTA and DSA examinations were reviewed (by V.W. and M.M.) using a standard analysis protocol to evaluate the presence of IAS. Stenosis was defined as  $\geq 50\%$  reduction of the lumen. Involvement of a single vessel segment was classified as mono-arterial IAS. Involvement of several vessel segments with at least two segmental stenoses localized in at least two different arteries was classified as multi-arterial IAS.

### Statistical Analysis

Categorical data are described as numbers with percentages. They were compared using a Fisher exact test and results given as OR with 95% confidence intervals (CI); p values are also included. Continuous data are described as means  $\pm$  standard deviation (SD). They were compared using the Student t test and results given as mean differences (with 95% CI); p values are also included. Multivariate ascending stepwise logistic regressions were fitted to

**Table 1.** Methods used to aid diagnosis among the 159 young stroke patients during the period 2005–2010

Category of diagnostic imaging or test	Total number of patients	Specific type of test	Patients, n
Brain imaging	159 (100)	CT	6 (4)
		MRI	153 (96)
Vascular imaging of the neck	157 (99)	CV ultrasound	157 (99)
Intracranial vascular imaging	157 (99)	TCD	157 (99)
		3D-TOF MRA	144 (91)
		CTA	47 (30)
		DSA	68 (44)
Cardiac imaging	159 (100)	Long-duration ECG	159 (100)
		TTE	153 (96)
		TEE	112 (70)
Blood testing	159 (100)		
Urine toxic analysis	116 (74)		

Values in parentheses are percentages. MRI = Magnetic resonance imaging; CV ultrasound = carotid and vertebral ultrasound; TCD = trans-cranial Doppler; 3D-TOF MRA = three-dimensional time-of-flight MRA; ECG = electrocardiography; TTE = trans-thoracic echocardiography; TEE = trans-oesophageal echocardiography.

**Table 2.** Risk factors and aetiologies of stroke in the 159 young patients

	IAS (n = 49, 31%)	CD (n = 23, 14%)	EA (n = 7, 4%)	SV (n = 1, 0.06%)	CE (n = 32, 20%)	IPFO (n = 21, 13%)	HE (n = 7, 4%)	UE (n = 19, 12%)	Total (n = 159, 100%)
Age, years	33.8±7.3	36.6±6.9	36.9±6.7	45.8	36.9±6.8	36.8±6.8	36.8±6.6	36.7±6.9	36.8±6.8
Male	26	9	5	1	15	12	4	9	81
Hypertension	8	5	1	1	8	2	3	6	34
Hypercholesterolemia	17	6	4	1	10	6	1	6	51
Diabetes	1	2	0	1	4	0	0	0	8
Oral contraceptive use	14	4	1	0	6	7	1	5	38
Migraine	15	5	0	0	8	9	1	5	43
Current smoking	26	11	6	1	16	5	3	12	80
Cannabis use	18	1	1	1	3	3	1	2	30
Others vasoactive substances	5	0	0	0	0	0	0	0	5
Alcohol use	10	0	3	0	5	0	3	2	23

Values are presented as numbers or means ± SD. CD = Cervical dissection; EA = extra-cranial atherosclerosis stenosis; CE = cardio-embolism; IPFO = isolated patent foramen ovale; HE = haematological aetiology; SV = small vessel occlusion; UE = undetermined aetiology.

search for independent predictors and predictor interactions. All tests were bilateral. The significance level was set at 0.05. Computations were run with R version 3.0.

## Results

A total of 159 patients were included in the study. All participants but 1 were Caucasian; 4 patients (2.5%) died due to endocarditis, cardiogenic shock, nephrotic syn-

drome and acute leukaemia, respectively. Cerebral infarcts were located in the anterior circulation in 54% (n = 86), in the posterior circulation in 45% (n = 71) and in both territories in 1% of cases (n = 2). Methods used to aid diagnosis among the 159 young stroke patients are indicated in table 1 and baseline characteristics and vascular risk factors for the whole population are represented in table 2.

Potential or definite causes were found in 140 patients (88%), including cardio-embolism in 32 (20%), cervical



**Table 3.** Comparison between characteristics of patients with IAS or with others defined causes of IS

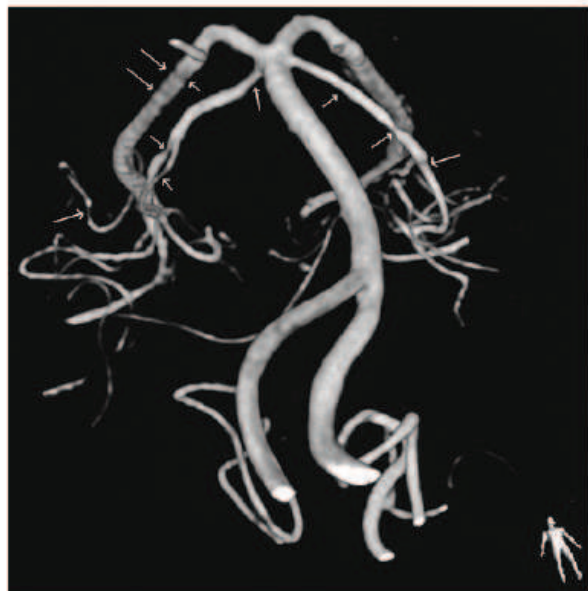	All (n = 159, 100%)	IAS (n = 49, 31%)	Other causes (n = 91, 57%)	Statistical values
Age range, years	18–45	18–44	19–45	
Mean ± SD	36.8±6.8	33.8±7.3	38.2±6	–4.4; –6.8 to –1.9; <0.001
Male	81 (51)	26 (53)	46 (51)	1.10; 0.52–2.35; 0.859
Hypertension	34 (21)	8 (16)	20 (22)	0.69; 0.24–1.83; 0.510
Hypercholesterolemia	51 (32)	17 (35)	28 (31)	1.19; 0.53–2.65; 0.705
Diabetes	8 (5)	1 (2)	7 (8)	0.25; 0.01–2.05; 0.260
Oral contraceptive	38 (49)	14 (61)	19 (42)	2.10; 0.68–6.80; 0.201
Migraine	43 (27)	15 (31)	23 (25)	1.30; 0.56–3.00; 0.552
Current smoking	80 (50)	26 (53)	42 (46)	1.32; 0.62–2.81; 0.480
Vasoactive substances	33 (21)	21 (43)	10 (11)	5.98; 2.36–16.11; <0.0001
Alcohol use	23 (14)	10 (20)	11 (12)	1.86; 0.64–5.29; 0.218
Patent foramen ovale	30 (19)	7 (14)	23 (25)	0.50; 0.16–1.32; 0.194

Values are presented as numbers with percentages in parentheses. Statistical values are presented as OR (except for age, where it is the mean difference), 95% CI and p values.

dissection in 23 (14%), extracranial atherosclerosis in 7 (4%), haematological disorders in 7 (4%), small vessel disease in 1, isolated patent foramen ovale in 21 (13%), and IAS in 49 (31%). In 19 patients (12%), IS was related to an undetermined aetiology. In this series there was no genetic screening because we did not find clinical or radiological arguments for CADASIL, Fabry disease or MELAS.

IAS was diagnosed on the basis of MRA or CTA in 32 patients and DSA in 17 patients who had a normal or doubtful MRA. DSA was normal in 23 other patients. IAS was mono-arterial in 21 cases and multi-arterial in 28 cases. Figure 1 shows multi-arterial IAS on cerebral DSA in a 21-year-old man, cannabis user, who underwent a vertebro-basilar infarct. In patients with IAS, cerebrospinal fluid (CSF) analysis was performed in 30 patients but did not show any significant abnormalities. Overall, 4 patients had slightly elevated CSF white blood cells (>5 per  $\mu\text{l}$ ), 16 had elevated CSF red blood cells (>5 per  $\mu\text{l}$ ) and 3 had slightly elevated CSF protein levels (>50 but <100 mg/dl). There was no evidence of an infective cause in the analysis of CSF.

The comparison between the 49 patients with IAS and the 91 with other defined causes showed only two significant differences: a lower age and a higher frequency of vasoactive substances in patients with IAS (table 3). These two factors were the only two independent predictors of IAS presence (OR = 5.04, 95% CI = 2.04–12.4,  $p < 0.001$ ). The use of vasoactive substances was identified by questioning every patient. Among all, 33 patients had used vasoactive substances prior to stroke, such as



**Fig. 1.** Multi-arterial IAS in a cannabis user who experienced an acute stroke. Multi-arterial IAS (arrows) on trans-femoral intra-arterial selective DSA with reconstructed 3D images in a cannabis user who developed an acute IS located in the vertebro-basilar territory.

cannabis in 19% ( $n = 30$ ), cocaine in 1.2% ( $n = 2$ ), nasal decongestants in 1.2% ( $n = 2$ ) and triptan in 0.6% ( $n = 1$ ) of cases. The 2 cocaine users were also cannabis users. No patient used selective serotonin reuptake inhibitors before the stroke. All patients with IAS who used vaso-

active substances ( $n = 21$ ) had multi-arterial IAS and none of the patients with mono-arterial IAS were drug abusers.

## Discussion

The first major finding in the present series of 159 young patients with IS is the very low (12%) rate of undetermined aetiology. This contrasts sharply with the usually reported rates that can reach up to 62% [8]. The main reason for our low rate is the high frequency of IAS (31%), which is the second major finding of our study. This rate is higher than that of the two major causes of IS in the young, namely cardio-embolism (20%) and dissection (14%). The present rate is also higher than that of the series reported by Lee et al. [6] at 26.5% and that reported by Bulder et al. [26] at only 5%. It is likely that our high rate of IAS is due to our systematic extensive investigations in young adult who underwent an IS, including cerebral MRA or CTA in the acute stage of stroke. In cases with no defined aetiology of stroke, or if there was doubt whether imaging with non-invasive cerebral angiography showed an IAS or simply artefacts, a DSA was performed in order to confirm or infirm the presence of the stenosis. Indeed, DSA is considered as the confirmation standard for the diagnosis of IAS [28]. Although this technique is invasive, there were no following complications in our study.

If these arterial investigations should not have been made, certainly we would have found a higher rate of undetermined (or cryptogenic) aetiology among our patients. This proportion would then have been similar to that of the literature.

IAS may be due to multiple mechanisms and causes such as the following: embolism recanalization, dissection, intracranial atherosclerosis, vasculitis, vasospasm, toxic and radiation vasculopathies, moyamoya syndrome and disease, and reversible cerebral vasoconstriction syndrome [29, 30]. Determining the exact cause of IAS remains a challenge, even with multimodal imaging and repeat angiographies. This is illustrated in the series by Bulder et al. [26], in which 9 out of 14 patients with unilateral intracranial stenosis had no defined aetiology. However, new approaches might be helpful, and it is likely that wider use of dedicated vessel wall imaging will decrease the number of undetermined aetiologies of IAS.

Regarding vascular risk factors, our series confirms the high prevalence of smoking (50%) and alcohol (14%) in patients both with and without IAS. When comparing these 2 groups of patients, the patients with IAS were

5 years younger than the other patients, but the most significant difference was the high frequency of vasoactive substance intake in patients with IAS, which was 3 times more than in patients without IAS (43 vs. 11%). This suggests a strong relationship between IAS and vasoactive substances, particularly cannabis, which is known as the most frequent illicit substance used in the world. However, there is not a higher amount of cannabis use in our region compared with other regions in France [31, 32]. Cannabis use has been associated with IS in young patients [23, 33–36], and in a case control study Barber et al. [37] recently described an association between cannabis lifestyle and IS. Although relationship does not imply causation, the fact that in our extended series all IAS in patients who used vasoactive substances were located in several intracranial vessels confirms our previous data on multi-arterial IAS in cannabis users [35]. Furthermore, the fact that tetrahydrocannabinol, which is the main active component in cannabis [38], has been shown to induce vasoconstriction [39] suggests that it might be implicated in the multifocal IAS observed in these young patients presenting with IS.

## Conclusions

We show for the first time that early extensive vascular investigations can reveal IAS in up to a third of young IS patients, thus minimizing the number of strokes of undetermined aetiology; secondly, we demonstrate that there is a strong association between IAS and the intake of vasoactive substances, particularly cannabis, and thirdly, that IAS involves multiple arteries in such patients. IAS should be extensively looked for on vascular imaging in this population, including the use of vessel wall imaging. It should also be emphasized for health prevention in young adults that cannabis use, and probably the use of other vasoactive substances, can lead to critical consequences such as stroke.

## Acknowledgements

The authors would like to acknowledge Professor Marie-Germaine Bousser (MD-PhD) for critical revision of the manuscript for important intellectual content and for writing assistance. The authors also wish to thank Rodrigue Galani (PhD) for writing assistance.

## Disclosure Statement

The authors declare no conflicts of interest. No funding was received for this study.

## References

- Arnold M, Halpern M, Meier N, Fischer U, Haefeli T, Kappeler L, Brekenfeld C, Mattle HP, Nedeltchev K: Age-dependent differences in demographics, risk factors, co-morbidity, etiology, management, and clinical outcome of acute ischemic stroke. *J Neurol* 2008; 255:1503–1507.
- Varona JF, Bermejo F, Guerra JM, Molina JA: Long-term prognosis of ischemic stroke in young adults. Study of 272 cases. *J Neurol* 2004;251:1507–1514.
- Chatzikonstantinou A, Wolf M, Hennerici MG: Ischemic stroke in young adults: classification and risk factors. *J Neurol* 2012;259: 653–659.
- Yamamoto F: Ischemic stroke in young adults: an overview of etiological aspects. *Arq Neuropsiquiatr* 2012;70:462–466.
- Janssen AW, de Leeuw FE, Janssen MC: Risk factors for ischemic stroke and transient ischemic attack in patients under age 50. *J Thromb Thrombolysis* 2011;31:85–91.
- Lee TH, Hsu WC, Chen CJ, Chen ST: Etiologic study of young ischemic stroke in Taiwan. *Stroke* 2002;33:1950–1955.
- Balci K, Utku U, Asil T, Celik Y: Ischemic stroke in young adults: risk factors, subtypes, and prognosis. *Neurologist* 2011;17:16–20.
- Leys D, Bandu L, Henon H, Lucas C, Mounier-Vehier F, Rondepierre P, Godefroy O: Clinical outcome in 287 consecutive young adults (15 to 45 years) with ischemic stroke. *Neurology* 2002;59:26–33.
- Rasura M, Spalloni A, Ferrari M, De Castro S, Patella R, Lisi F, Beccia M: A case series of young stroke in Rome. *Eur J Neurol* 2006;13: 146–152.
- Nedeltchev K, der Maur TA, Georgiadis D, Arnold M, Caso V, Mattle HP, Schroth G, Remonda L, Sturzenegger M, Fischer U, Baumgartner RW: Ischaemic stroke in young adults: predictors of outcome and recurrence. *J Neurol Neurosurg Psychiatry* 2005;76:191–195.
- Musulino R, La Spina P, Granata A, Gallitto G, Leggiadro N, Carerj S, Manganaro A, Tripodi F, Epifanio A, Gangemi S, Di Perri R: Ischaemic stroke in young people: a prospective and long-term follow-up. *Cerebrovasc Dis* 2003;15:121–128.
- Ji R, Schwamm LH, Pervez MA, Singhal AB: Ischemic stroke and transient ischemic attack in young patients. *JAMA Neurol* 2013;70:51–57.
- Tancredi L, Boneschi FM, Braga M, Santilli I, Scaccabarozzi C, Lattuada PQ, Sessa M, Fumagalli L, Iurlaro S, Neromante I, De Lodovici ML, Roccatagliata DV, Giacalone G, Arnaboldi M, Crespi V, Agostoni E, Comi GC, Ferrarese C, Sterzi R: Stroke care in young patients. *Stroke Res Treat* 2013;2013:715380.
- Ferro JM, Massaro AR, Mas JL: Aetiological diagnosis of ischaemic stroke in young adults. *Lancet Neurol* 2010;9:1085–1096.
- Phillips MC, Leyden JM, Chong WK, Kleinig T, Czapran P, Lee A, Koblar SA, Jannes J: Ischaemic stroke among young people aged 15 to 50 years in Adelaide, South Australia. *Med J Aust* 2011;195:610–614.
- Putala J, Metso AJ, Metso TM, Konkola N, Kraemer Y, Haapaniemi E, Kaste M, Tatlisumak T: Analysis of 1,008 consecutive patients aged 15 to 49 with first-ever ischemic stroke. The Helsinki Young Stroke registry. *Stroke* 2009;40:1195–2203.
- Cerrato P, Grasso M, Imperiale D, Priano L, Baima C, Giraudo M, Rizzuto A, Azzaro C, Lentini A, Bergamasco B: Stroke in young patients: etiopathogenesis and risk factors in different age classes. *Cerebrovasc Dis* 2004;18: 154–159.
- Amarenco P, Bogousslavsky J, Caplan LR, Donnan GA, Wolf ME, Hennerici MG: The ASCOD phenotyping of ischemic stroke (updated ASCO phenotyping). *Cerebrovasc Dis* 2013;36:1–5.
- Fromm A, Waje-Andreassen U, Thomassen L, Naess H: Comparison between ischemic stroke patients <50 years and ≥50 years admitted to a single centre: the Bergen Stroke Study. *Stroke Res Treat* 2011;2011:183256.
- Yao XY, Lin J, Geng JL, Sun YM, Chen Y, Shi GW, Xu Q, Li YS: Age- and gender-specific prevalence of risk factors in patients with first-ever ischemic stroke in China. *Stroke Res Treat* 2012;2012:136398.
- Barbieux M, Veran O, Detante O: Accidents vasculaires cérébraux ischémiques du sujet jeune et toxiques. *Rev Med Interne* 2012;33: 35–40.
- Westover AN, Mc Bride S, Haley RW: Stroke in young adults who abuse amphetamines or cocaine: a population-based study of hospitalized patients. *Arch Gen Psychiatry* 2007;64: 495–502.
- Wolff V, Armspach JP, Lauer V, Rouyer O, Bataillard M, Marescaux C, Geny B: Cannabis-related stroke: myth or reality? *Stroke* 2013;44:558–563.
- Spengos K, Vemmos K: Risk factors, etiology, and outcome of first-ever ischemic stroke in young adults aged 15 to 45 – the Athens young stroke registry. *Eur J Neurol* 2010;17:1358–1364.
- Martinez-Sanchez P, Fuentes B, Fernandez-Dominguez J, Ortega-Casarrubios Mde L, Aguilar-Amar MJ, Abenza-Abildua MJ, Idrovo-Freire L, Diez-Tejedor E: Young women have poorer outcomes than men after stroke. *Cerebrovasc Dis* 2011;31:455–463.
- Bulder MM, Braun KP, Leeuwis JW, Lo RT, van Nieuwenhuizen O, Kapelle LJ, Klijn CJ: The course of unilateral intracranial arteriopathy in young adults with arterial ischemic stroke. *Stroke* 2012;43:1890–1896.
- Rouanet F, Sibon I, Goizet C, Renou P, Meissner W; Groupe de travail de la SFNV: Etiological assessment of cerebral infarct in the young. Proposals from the working group of the French Neurovascular Society (December 2008). *Rev Neurol (Paris)* 2009;165:283–288.
- Carvalho M, Oliveira A, Azevedo E, Bastos-Leite AJ: Intracranial arterial stenosis. *J Stroke Cerebrovasc Dis* 2014;23:599–609.
- Prabhakaran S, Romano JG: Current diagnosis and management of symptomatic intracranial atherosclerotic disease. *Curr Opin Neurol* 2012;25:18–26.
- Gonzalez NR, Liebeskind DS, Dusick JR, Mayor F, Saver J: Intracranial arterial stenoses: current viewpoints, novel approaches, and surgical perspectives. *Neurosurg Rev* 2012;36:175–184.
- Beck F, Guilbert P, Gautier A: Cannabis, cocaine, ecstasy: entre experimentation et usage régulier. *Baromètre Santé* 2005. Attitudes et comportement de santé. Saint-Denis, INPES, 2007, pp 169–228.
- Beck F, Guignard R, Richard JB, Léon C: Cannabis; in Atlas des usages de substances psychoactives 2010. Analyses régionales du Baromètre Santé de l'INPES. Etudes santé territoriales. Saint-Denis, INPES, 2013, pp 28–29.
- Desbois AC, Cacoub P: Cannabis-associated arterial disease. *Ann Vasc Surg* 2013;27:996–1005.
- Wolff V, Rouyer O, Geny B: Response to letter regarding article, 'cannabis-related stroke: myth or reality?' *Stroke* 2013;44:e57.
- Wolff V, Lauer V, Rouyer O, Sellal F, Meyer N, Raul JS, Sabourdy C, Boujan F, Jahn C, Beaujeux R, Marescaux C: Cannabis use, ischemic stroke, and multifocal intracranial vasoconstriction. A prospective study in 48 consecutive young patients. *Stroke* 2011;42: 1778–1780.
- Fonseca AC, Ferro JM: Drug abuse and stroke. *Curr Neurol Neurosci Rep* 2013;13: 325.
- Barber PA, Pridmore HM, Krishnamurthy V, Roberts S, Spriggs DA, Carter KN, Anderson NE: Cannabis, ischemic stroke, and transient ischemic attack. A case-control study. *Stroke* 2013;44:2327–2329.
- Ashton CH: Adverse effects of cannabis and cannabinoids. *Br J Anaesth* 1999;83:637–649.
- O'Sullivan SE, Kendall DA, Randall D: Vascular effects of  $\Delta^9$ -tetrahydrocannabinol (THC), anandamide, and N-arachidonoyldopamine (NADA) in the rat isolated aorta. *Eur J Pharmacol* 2005;507:211–221.

## **5. INFARCTUS CEREBRAUX AVEC VASOCONSTRICTION REVERSIBLE SANS CEPHALEES EN COUP-DE-TONNERRE : UN VARIANT DU SYNDROME DE VASOCONSTRICTION CEREBRALE REVERSIBLE ? [soumis en 2014].**

### **Résumé :**

**Introduction:** Une vasoconstriction cérébrale réversible (VR) peut être une cause d'IC en l'absence d'autre cause définie. Les objectifs de cette étude sont d'évaluer la fréquence, les facteurs déclenchants et les caractéristiques radiologiques des patients ayant une VR au sein d'une série prospective de jeunes patients victimes d'IC et de comparer ces caractéristiques à celles des 4 principales séries de SVCR.

**Méthodes :** Nous avons recruté entre 2005 et 2010, 159 jeunes patients (<45 ans) hospitalisés pour un IC aigu confirmé par une IRM cérébrale. Le bilan diagnostique comportait une recherche urinaire des toxiques, un bilan biologique sanguin, des explorations cardiovasculaires habituelles lors d'une recherche étiologique chez les jeunes victimes d'IC. Nous avons spécifiquement étudié les patients avec un IC et une VR définie par des sténoses artérielles intra-crâniennes multifocales réversibles en 3-6 mois.

**Résultats:** Dans cette série de 159 IC, 21 patients (13%) avaient une VR. Une céphalée inhabituelle était présente dans 74% des cas mais aucun patient n'avait de céphalée en coup-de-tonnerre. Les IC étaient localisés dans un territoire postérieur dans 72% des cas, et la vasoconstriction était plus fréquente sur les artères cérébrales postérieures et cérébelleuses supérieures. Aucun patient n'avait de leucoencéphalopathie postérieure réversible, d'hémorragie méningée ou d'hémorragie intra-crânienne. Les facteurs déclenchants de vasoconstriction furent l'utilisation de cannabis (n=14), de décongestionnants nasaux (n=2) et de triptans (n=1). Ces 21 patients avaient les critères radiologiques vasculaires décrits dans le SVCR, mais n'avaient ni tous les critères cliniques décrits dans ce syndrome tels que la céphalée en coup-de-tonnerre, ni tous les critères radiologiques tels qu'une leucoencéphalopathie, une hémorragie sous-arachnoïdienne ou intra-parenchymateuse.

**Conclusion:** Une VR est la cause d'IC dans 13% des cas dans notre série de 159 IC chez le jeune. Il existe des différences entre les caractéristiques de nos patients et celles décrites dans les principales séries de SVCR. La VR décrite dans notre étude pourrait être un variant de SVCR, survenant chez des patients susceptibles aux effets des drogues illicites ou des

médicaments vaso-actifs. Il est important d'explorer les artères intra-crâniennes chez le jeune victime d'IC à la phase aiguë et lors du suivi à distance.

**Title: Ischaemic strokes with reversible vasoconstriction and without thunderclap headache: a variant of the reversible cerebral vasoconstriction syndrome?**

**Short title: Ischaemic stroke and reversible vasoconstriction**

**Authors:** Valérie Wolff MD<sup>1,2,3</sup>, Jean-Paul Armspach PhD<sup>2</sup>, Valérie Lauer MD<sup>1</sup>, Olivier Rouyer MD-PhD<sup>1,3</sup>, Anne Ducros MD-PhD<sup>4</sup>, Christian Marescaux MD<sup>1</sup>, Bernard Gény MD-PhD<sup>3</sup>

1. Unité neuro-vasculaire, service de neurologie, Hôpitaux Universitaires de Strasbourg, 67000 Strasbourg, France

2. CNRS, ICube UMR-7357, Fédération de Médecine Translationnelle de Strasbourg, Université de Strasbourg, 67000 Strasbourg, France

3. EA 3072, Fédération de Médecine Translationnelle de Strasbourg, Institut de physiologie, Université de Strasbourg, 67000 Strasbourg, France

4. Département de Neurologie, Hôpital Gui de Chauliac, 34295 Montpellier, France

**Corresponding author:**

Valérie Wolff,

Unité neuro-vasculaire, service de neurologie, Hôpitaux Universitaires de Strasbourg, 1 avenue Molière, 67098 Strasbourg Cedex, France

Phone number : +33662443384, Fax +33388128616,

Email: [valerie.wolff@chru-strasbourg.fr](mailto:valerie.wolff@chru-strasbourg.fr)

**Key words:** ischaemic stroke, young adult, cannabis, intracranial arterial stenosis, vasoconstriction, reversible cerebral vasoconstriction syndrome.

## ABSTRACT

**Background:** Reversible vasoconstriction (RV) may be a cause of ischaemic stroke (IS) in the absence of other defined aetiology for the stroke. The objectives of our study were to evaluate the frequency, triggering factors, clinical and cerebrovascular radiological characteristics of patients with RV in a prospective series of young IS patients, and to compare these characteristics with those of the 4 main series of reversible cerebral vasoconstriction syndrome (RCVS).

**Methods:** We recruited between October 2005 and December 2010, 159 consecutive young patients (< 45 years) hospitalized for an acute IS confirmed by cerebral magnetic resonance imaging. An extensive diagnostic work-up was performed including toxicological urinary screening for cannabis, cocaine and amphetamines, and the usual biological, cardiac and vascular investigations for an IS in the young. We specifically studied patients with IS and RV, which was defined as multifocal intracranial arterial stenosis confirmed by intracranial arterial imaging that resolved within 3-6 months.

**Results:** Out of 159 patients with IS, 21 (13%) had RV (12 males, 9 females; mean age 32 years). Unusual and severe headache was present in 74% of cases, but there was no thunderclap type headache. IS were located on posterior territory in 71% of cases, and vasoconstriction was more frequent on posterior cerebral and superior cerebellar arteries. None of them had reversible posterior leukoencephalopathy, cortical subarachnoid or intracerebral haemorrhage. Precipitating factors of vasoconstriction were the use of resin of cannabis (n=14), nasal decongestants (n=2), and triptan (n=1). These 21 patients had the vascular radiological criteria for RCVS, but not all the classical clinical criteria such as thunderclap headache, nor some of the brain radiological criteria such as leukoencephalopathy, subarachnoid or intracranial haemorrhage.

**Conclusion:** RV was found as a cause of IS in 13% of cases in our cohort of 159 IS in the young. There were some differences between the characteristics of these patients and those described in the main series of RCVS. RV in IS patients may be a variant of RCVS that occur in susceptible patients notably on the effects of illicit drugs or vasoactive medications. Intracranial arteries should be looked for, by appropriate vascular imaging, in young patient with IS at the acute stage and during the follow-up period.

## **Introduction**

Ischaemic stroke (IS) in the young represents up to 14% of all the IS [1]. The classical aetiologies of IS in this population are cervico-cerebral dissection and cardioembolism [1]. However in a high proportion of cases, the cause of stroke remained undetermined despite extensive investigations. We have previously showed that there was a link between cannabis use and multifocal intracranial arterial stenosis in a series of 48 IS patients less than 45 years [2]. In this series, 6 patients who stopped their cannabis consumption had a reversibility of their intracranial arterial stenosis. The vascular radiological criteria of this reversible vasoconstriction (RV) are consistent with those described in the reversible cerebral vasoconstriction syndrome (RCVS) [3]. Moreover, as in the cases we reported, RCVS is characterized by a diffuse segmental vasoconstriction of intracranial arteries that resolves within 3-6 months [3]. Along with these characteristics, strong or thunderclap headache is the prominent clinical manifestation that gives rise to the suspicion of RCVS and stroke may occur in up to 60% of cases [4-9]. It includes small cortical localized subarachnoid haemorrhages in 22-34% of cases, intracerebral haemorrhages in 6-20% and IS in 4-54% of cases. Indeed RCVS is identified as a potential cause of stroke in many studies [4,7,9-15]. However, among the numerous series of strokes, only two have evaluated the frequency of RCVS [16-17]. One can assume that IS are very infrequently caused by RCVS, however in the absence of classical clinical signs of RCVS (such as thunderclap headache) in patients with IS, it is unlikely that the clinicians look for radiological signs of it and even less in the follow-up. The aim of our study was to determine the frequency, triggering factors, clinical and cerebrovascular radiological characteristics of patients with RV in a prospective series of 159 young IS patients. We have compared these characteristics with those described in the main series of RCVS.

## **Methods**

We used the same methodology as the one employed in a previous study [18]. Between October 2005 and December 2010, we recruited 159 consecutive patients aged 18-45 years who were hospitalized in our stroke unit for an acute IS confirmed by cerebral magnetic resonance imaging (MRI). A detailed medical history was recorded concerning particularly vascular risk factors: hypertension, diabetes mellitus, hypercholesterolemia, current tobacco, alcohol, illicit drugs use and vasoactive agent intake, migraine, and oral contraceptive (OC)



use. Toxicological urinary screening for cannabis, cocaine and amphetamines was performed in all patients but one.

An extensive diagnostic work-up was performed including biological (serum electrolytes, liver and renal function tests, cholesterol, high density lipoprotein, low density lipoprotein, triglycerides, glucose, glycosylated haemoglobin, blood cell count, C-reactive-protein, erythrocyte sedimentation rate, coagulation times, protein C, protein S, antithrombin, homocysteine, anticardiolipin antibodies, lupus anticoagulant, antinuclear and antineutrophil cytoplasmic antibodies, human immunodeficiency virus and Lyme borreliosis serologies), cardiac (long duration electrocardiography, transthoracic and transoesophageal echocardiographies) and vascular investigations (carotid and vertebral Duplex scanning and transcranial Doppler sonography). Intracranial arteries were assessed the day of admission either by 3D-TOF-MR angiography (MRA) and/or cerebral CT-angiography (CTA). Cerebrospinal fluid (CSF) analysis and transfemoral intraarterial selective digital subtraction angiography (DSA) with reconstructed 3D images were performed when first-line investigations were inconclusive or doubtful. Stenosis was defined as a 50% reduction of the arterial calibre on MRA, CTA or DSA. Involvement of several vessel segments with at least 2 segmental stenosis localized on at least 2 different arteries, was classified as multifocal vasoconstriction. In patients with initial multifocal vasoconstriction, a follow-up arterial imaging was performed within 3-6 months. Confirmed RV was defined as multifocal vasoconstriction that resolved within 3-6 months. According to the French national guidelines, this observational study did not require ethics committee approval. All patients signed written informed consent.

## **Results**

From October 2005 to December 2010, 159 patients aged 18-45 years were hospitalized in our stroke unit for an IS. Twenty-one of these patients had RV and no other defined IS cause. Baseline characteristics, main clinical features, stroke patterns, angiographic data and outcome are presented in Table 1. Mean age was  $32.2 \pm 7.3$  (range 19-43) and male/female sex ratio was of 1.33. All patients but one had at least one conventional risk factor for IS including current tobacco smoking in 15, dyslipemia in 7, alcohol in 7, OC use in 6, hypertension in 3. Six patients had migraine: 3 with aura and 3 without aura.

Seventeen patients had a precipitating factor for RV, namely cannabis (n=14), nasal decongestants (n=2) or triptan (n=1) use. All cannabis users were chronic abusers, smoking over 10 joints of resin per month since at least 3 months. There was no postpartum case, no use of selective serotonin reuptake inhibitors. Four cases had no evident trigger for RV, but 3 had cardiovascular risk factors including respectively OC use, dyslipemia, and OC use associated with migraine with aura.

Headache could not be evaluated in 2 patients because of severe aphasia. Fourteen of the 19 other patients (74%) reported unusual and severe headaches preceding IS by a mean of 9 days. None described a thunderclap headache. The topography of headache was variable: occipital, diffuse, hemicranial, frontal, or cervical. All patients had a focal deficit with a mean initial NIH score scale of  $2.9 \pm 3.6$  (range 0-13). The most frequent stroke signs were hemianopia (n=8), unilateral sensory symptoms (n=7), hemiparesis (n=7), aphasia (n=3), hemiataxia (n=3), and vertigo (n=3).

MRI showed IS in the 21 patients without any haemorrhagic infarction, cortical subarachnoid or intracranial haemorrhage, or posterior leukoencephalopathy. Most of cerebral infarcts were located in the posterior circulation (71%). Nineteen patients had a territorial infarct, one had a watershed location, and one had both territorial and watershed infarcts. The territories of stroke were multiple in 6 patients involving a watershed region and areas of middle and anterior cerebral arteries in one, areas of middle cerebral and cerebellar arteries in one, areas of posterior cerebral and cerebellar arteries in 4 patients. IS were located on a single territory in 15 patients: posterior cerebral artery in 5, middle cerebral artery in 5, basilar artery in 3, superior cerebellar artery in one, and watershed area in one. IS were of limited size in 18 cases (not exceeding one third of the arterial territory) and larger in 3 patients (over one third of the arterial territory).

Cerebral vasoconstriction was evidenced by MRA (21 patients), CTA (5) and/or DSA (13). Angiography showed a mean of  $4.52 \pm 1.86$  stenosis per patient (range, 2-9), which most frequently involved posterior cerebral arteries (28 arteries in 17 patients) and superior cerebellar arteries (27 arteries in 17 patients) (Table 1 and Figure 1). None of the 21 patients with RV had an associated cervical artery dissection. On the other hand, 23 out of the overall 159 young IS patients had a cervical artery dissection, and none had abnormal intracranial arteries.

CSF analysis was performed in 76% of cases and showed slight abnormalities including protein level of  $33 \pm 11$  mg/dL (normal range: 15-45 mg/dL) and a leukocyte count of  $3.4 \pm 6.2$  per  $\mu\text{L}$  (normal range  $<5$  per  $\mu\text{L}$ ).

Acute treatment included intravenous rtPA in 3 patients, aspirin in 16, clopidogrel in 1, and heparin in 1. Patients were instructed to stop vasoactive agents. None received calcium-channel blockers or corticosteroids. Mean duration of hospital stay was  $13.4 \pm 3.4$  days (range, 7-21). Clinical outcome was favourable with a mean discharge NIH score scale of  $0.9 \pm 1.6$  (range, 0-9). At 3 months the mRS was 0 for 10 patients, 1 for 9 patients and 3 for 2 patients. Neither new focal symptom nor significant headache were observed during follow-up. All 17 patients using vasoactive agents prior to stroke said that they stopped their consumption after the stroke. Vascular imaging at 3 to 6 months showed the disappearance of all intracranial stenosis in all 21 patients.

In the whole series, 5 out of the 159 IS patients had multifocal vasoconstriction that persisted at 3-6 months. Two subjects were cannabis users and did not stop their consumption after the stroke, and one of them experienced a new stroke. Two patients had infectious cerebral vasculitis and one had vasculitis induced by radiotherapy.

## **Discussion**

In this prospective study of 159 young ( $< 45$  years) patients admitted in our stroke unit for an IS, 13% had RV. The diagnosis of RV was based on the angiographic evidence of multifocal intracranial arterial vasoconstriction that resolved spontaneously within 3 to 6 months [3,15]. IS in our patients were attributed to RV because firstly, no other immediate cause such as dissection, cardiac disease or vasculitis could be found despite extensive investigations, and secondly, there was a good concordance between the location of the infarcts and the site of the segmental vasoconstriction. These abnormalities resemble to those described in the RCVS. The rate of RCVS as a cause of IS has been described in only 2 retrospective studies (in respectively 1 and 5% of cases) [16-17], but there is no series of RCVS in the literature based on young IS patients. The higher rate of RV in our series may be explained by the fact that cerebral angiography was systematically performed at admission, and that illicit substance abuse was more frequent in our series (19% versus 1.3 and 12% respectively) [16-17].

Our series of 21 IS patients with RV profoundly differs from the 4 large published RCVS series, which main characteristics are reported in the Table 2. These 4 studies had a much wider based recruitment and 2 included headache clinics [6-7,10,19]. RCVS can be associated with a wide variety of brain lesions including cortical subarachnoid haemorrhage (22-34%), intracerebral haemorrhage (6-20%), and reversible posterior leukoencephalopathy (7-38%) [6-7,10,19]. While cerebral infarction is a known complication of RCVS, its frequency seems extremely variable, ranging from 4% to 39% in the 4 large RCVS series [6-7,10,19].

Our patients are also about 10 years younger with a mean age of 32 than those from the 4 large RCVS series, and they don't share the usual female preponderance. Our patients had a much higher frequency of conventional risk factors for IS than in the RCVS series; tobacco smoking, chronic alcohol use, dyslipemia, OC intake could have played a role in potentiating the ischaemic risk related to RCVS. Such a potentiation has been suggested for hypertension and migraine, which were however not significantly more frequent in our series, respectively 14% and 27% than 7 to 24.7% and 16.9 to 40% [6-7,10,19].

The association of RV and cervical artery dissection was not observed in our series, most likely because of the mode of recruitment [13]. Our patients were recruited through a stroke unit for an IS revealed by sudden persistent neurological symptoms. In the study by Mawet et al, the 20 patients with RCVS and associated cervical artery dissection were recruited both through a headache centre and a stroke unit. All were hospitalized for severe bilateral headache, and only 5 subjects out of 20 had persistent focal deficits.

In our study, precipitants for RV were also different from those of the RCVS series. Vasoactive agent use was found in 81% of our 21 cases contrasting with the average of 35% in the 4 large series. None of our patients was post-partum or exposed to serotonergic medications which are the 2 most common trigger factors for RCVS in women, found respectively in an average of 13% of women in the 4 main series [6-7, 10,19] and of 31% in 2 out of the 4 main series [7,19]. Cannabis use is a well-established trigger factor for RCVS, present in 32% in the French series [7] (but not reported in the 3 other series), particularly in young men and often in association, as in our patients, with tobacco smoking and alcohol use. The higher rate of cannabis use (67%) found in our series is again most likely due to recruitment of young IS patients, but possibly also to our long interest in drug abuse related stroke [2], which might also somewhat biased the recruitment of our stroke unit.

The clinical presentation in our patients was consistent with larger series of RCVS, including unusual headaches and focal deficits. Although the classical pattern of recurrent thunderclap headache was absent in our patients, most had unusually severe headaches preceding by a mean of 9 days the onset of IS, which is in accordance with the usual delay reported in RCVS between headache onset and cerebral ischemia [7]. In RCVS, thunderclap headache may precede focal symptoms related to stroke in up to 2 or 3 weeks [15]. In our cases, the diagnosis of thunderclap headache was retrospective because our patients were hospitalized for a stroke and not for headache. Patients may have forgotten the occurrence of headache preceding the focal neurological deficit related to the stroke. This argument could explain a possible underestimated rate of patients with sudden or thunderclap headache in our series. Although recurrent thunderclap headache is a current clinical criteria of RCVS, there are described patients with RCVS but without this criteria such as in the American series, in whom patients without recurrent thunderclap headache represented 20% of cases [6]. Moreover, in the critical elements for the diagnosis of RCVS proposed by Calabrese, the author mentioned that the patient ideally should have all the features including severe, acute headaches, but the absence of this symptom could not exclude the diagnosis in patient with RV which is not attributed to other conditions such as vasculitis, intracranial atherosclerosis and aneurysmal subarachnoid haemorrhage [3].

Taking into account our study and large series of RCVS [6-7,10,19], it seems impossible to draw a specific pattern of IS attributable to RV or to RCVS. Clinical symptoms are related with the topography of stroke but are variable and unspecific, including hemianopia or visual disturbance [2,7-10], hemiparesis [2,7-10], aphasia [7], or vertigo [10]. Asymptomatic cases have also been reported [5-9]. IS in RCVS has been usually reported as occurring in watershed areas [6,10,19] but mostly involved a posterior territory in our series (71%). In our patients, strokes seem more frequently single [6,7] than multiple [7], and are of variable size. Notably, 86% of our cases had small IS, explaining the overall good outcome. All our patients had isolated IS in the absence of any other cerebral lesion, by contrast with the 4 main series in which IS was frequently associated with intracranial haemorrhage [6,7], cortical subarachnoid haemorrhage [6], or reversible posterior leukoencephalopathy [9]. Although characteristics of RV in our series of IS differ from those of the main series of RCVS, they fulfilled the critical elements for diagnosis of RCVS described by Calabrese et al such as: angiography documenting multifocal segmental cerebral artery vasoconstriction (in all cases), no evidence for aneurysmal subarachnoid haemorrhage, normal or near normal

CSF analysis (in all cases with CSF analysis), severe or acute headache (in 14 cases out of 19), reversibility of the angiographic abnormalities documented within 12 weeks after onset (in all cases) [3]. Cheng et al who also described recently another clinical pattern of RCVS in a series of sudden or thunderclap headache which was different of those from previous studies because there was no IS, no intracerebral haemorrhage, and no posterior reversible syndrome [20]. RCVS may have a broader spectrum than previously thought and we agreed with some authors who suggest that the critical criteria for RCVS described by Calabrese may not be inclusive enough [5]. For instance, CSF analysis might not be requisite in patients with multiple thunderclap headache and typical angiographic findings. Some patients may have (as in our series) atypical presentation such as those without thunderclap headache but with acute severe headache [5]. We did not have argument for intracranial arterial stenosis related to atherosclerosis in these 21 patients, especially because we had the angiographic proof of the reversibility of this multifocal vasoconstriction within 3-6 months after the stroke. This reversibility is not described in supratentorial intracranial arterial atherosclerotic stenosis [21].

There is no evidence-based treatment for RCVS, although nimodipine or corticosteroids were frequently used in previous studies. We did not use such medications because hypotension in the setting of cerebral vasoconstriction may be dangerous, nimodipine did not affect the time course of cerebral vasoconstriction in previous studies, and glucocorticoids have been postulated to worsen the clinical course [6,15]. All our patients received antithrombotics, no new IS occurred and there was no intracranial haemorrhage.

As for our patients with RV, the pathophysiology of RCVS is still poorly understood and may be multifactorial. An aberrant sympathetic response starting distally and progressing proximally on cerebral arteries has been suggested [3,7,15]. Infarction is thought to occur mostly when proximal intracranial arteries become involved. Why only a subset of patients with RCVS develop an IS remains unknown; the respective roles of triggering factors, individual susceptibility, associated vascular risk factors remain to be determined. A role of oxidative stress and endothelial dysfunction is highly plausible in the vascular tone regulation in RCVS [4]. We suggest that the 21 patients of our series had an IS attributable to RV, and that their clinical and radiological characteristics may correspond to a variant or a pattern of RCVS. In 81% of cases, a precipitant factor was found, notably the use of a vasoactive agent. There is probably a predisposition in our patients, to the toxicological effect of the cannabis and to the others vasoactive medications. Tetrahydrocannabinol, which is the main

psychoactive component of cannabis, may induce vasoconstriction in several models [22-25]. However, despite its widespread abuse, few neurovascular or cardiologic complications and peripheral events had been described in the literature [26-29]. These arguments confirmed that a predisposition to the effect of this drug may be involved in such patients. Genetic data have been published recently concerning the role of a BDNF gene polymorphism in the severity of RCVS [30].

The main strengths of our study are the prospective consecutive recruitment, the systematic etiologic screening for IS in young subjects including systematic immediate angiographic study of intracranial arteries at admission, and the proven reversibility of segmental vasoconstriction in 3-6 months. The main limitation as already stressed is the probable recruitment bias because of our longstanding interest in drug abuse related stroke in the young [2].

## **Conclusions**

Our series suggests that RV (as a variant of RCVS) may not be rare as a cause of IS in the young. It shows the importance of adequate imaging of intracranial arteries both in the acute stage and during follow-up, it enlarges the clinical spectrum of RCVS showing that IS may occur in the absence of recurrent thunderclap headache, and it points again to the role of illicit drugs and vasoactive substances as precipitating factors for RCVS. Further multicentre studies are needed to confirm these results derived from highly selected patients.

**Acknowledgments:**

The authors would like to acknowledge Professor Marie-Germaine Bousser (MD-PhD) for critical revision of the manuscript for importance intellectual content and for writing assistance.

The authors would like to acknowledge Rodrigue Galani (PhD) for writing assistance.

**Source of funding:** none

**Disclosures:** none

**Conflicts of interest:** none declared



## REFERENCES

1. Yamamoto F. Ischemic stroke in young adults: an overview of etiological aspects. *Arq Neuropsiquiatr* 2012;70:462-466.
2. Wolff V, Lauer V, Rouyer O, Sellal F, Meyer N, Raul JS, Sabourdy C, Boujan F, Jahn C, Beaujeux R, Marescaux C. Cannabis use, ischemic stroke, and multifocal intracranial vasoconstriction. A prospective study in 48 consecutive young patients. *Stroke* 2011;42:1778-1780.
3. Calabrese L, Dodick DW, Schwedt TJ, Singhal AB. Narrative review: reversible cerebral vasoconstriction syndromes. *Ann Int Med* 2007;146:34-44.
4. Sattar A, Manousakis G, Jensen MB. Systematic review of reversible cerebral vasoconstriction syndrome. *Expert Rev Cardiovasc Ther* 2010;8:1417-1421.
5. Chen SP, Fuh JL, Wang SJ. Reversible cerebral vasoconstriction syndrome: current and future perspectives. *Expert Rev Neurother* 2011;11:1265-1276.
6. Singhal AB, Hajj-Ali RA, Topcuoglu MA, Fok J, Bena J, Yang D, Calabrese LH. Reversible cerebral vasoconstriction syndromes: analysis of 139 cases. *Arch Neurol* 2011;68:1005-1012.
7. Ducros A, Boukobza M, Porcher R, Sarov M, Valade D, Bousser MG. The clinical and radiological spectrum of reversible cerebral vasoconstriction syndrome. A prospective series of 67 patients. *Brain* 2007;130:3091-3101.
8. Ducros A, Fiedler U, Porcher R, Boukobza M, Stapf C, Bousser MG. Hemorrhagic manifestations of reversible cerebral vasoconstriction syndrome: frequency, features, and risk factors. *Stroke* 2010;41:2505-2511.
9. Singhal AB, Caviness VS, Begleiter AF, Mark EJ, Rordorf G, Koroshetz WJ. Cerebral vasoconstriction and stroke after use of serotonergic drugs. *Neurology* 2002;58:130-133.
10. Chen SP, Fuh JL, Wang SJ, Chang FC, Lirng JF, Fang YC, Shia BC, Wu JC. Magnetic resonance angiography in reversible cerebral vasoconstriction syndromes. *Ann Neurol* 2010;67:648-656.

11. Noda K, Fukae J, Fujishima K, Mori K, Mori K, Urabe T, Hattori N, Okuma Y. Reversible cerebral vasoconstriction syndrome presenting as subarachnoid hemorrhage, reversible posterior leukoencephalopathy, and cerebral infarction. *Intern Med* 2011;50:1227-1233.
12. Chen SP, Fuh JL, Chang FC, Lirng JF, Lirng JF, Shia BC, Wang SJ. Transcranial color Doppler study for reversible cerebral vasoconstriction syndromes. *Ann Neurol* 2008;63:751-757.
13. Mawet J, Boukobza M, Franc J, Sarov M, Arnold M, Bousser MG, Ducros A. Reversible cerebral vasoconstriction syndrome and cervical artery dissection in 20 patients. *Neurology* 2013; 81:821-824.
14. Robert Th, Kawkabani Marchini A, Oumarou G, Uské A. Reversible cerebral vasoconstriction syndrome identification of prognostic factors. *Clinical Neurol Neurosurg* 2013; <http://dx.doi.org/10.1016/j.clineuro.2013.08.014>
15. Ducros A. Reversible cerebral vasoconstriction syndrome. *Lancet Neurol* 2012;11:906-917.
16. Ji R, Schwamm LH, Pervez MA, Singhal AB. Ischemic stroke and transient ischemic attack in young adults. Risk factors, diagnosis yield, neuroimaging, and thrombolysis. *JAMA Neurol* 2013;70:51-57.
17. Putaala J, Metso AJ, Metso TM, Konkola N, Kraemer Y, Haapaniemi E, Kaste M, Tatlisumak T. Analysis of 1008 consecutive patients aged 15 to 49 with first-ever ischemic stroke. The Helsinki Young Stroke registry. *Stroke* 2009;40:1195-2203.
18. Wolff V, Armspach JP, Beaujeux R, Manisor M, Rouyer O, Lauer V et al. High frequency of intracranial arterial stenosis and cannabis use in ischaemic stroke in the young. *Cerebrovasc Dis* 2014; *in press*.
19. Katz BS, Fugate JE, Ameriso SF, Pujol-Lereis VA, Mandrekar J, Flemming KD, Kallmes DF, Rabinstein AA. Clinical worsening in reversible cerebral vasoconstriction syndrome. *JAMA Neurol* 2014;71:68-73.

20. Cheng YC, Kuo KH, Lai TH. A common cause of sudden and thunderclap headaches: reversible cerebral vasoconstriction syndrome. *The Journal of Headache and Pain* 2014;15:13.
21. Von Sarnowski B, Schminke U, Tatlisumak T, Putaala J, Grittner U, Kaps M, Tobin WO, Kinsella JA, McCabe DJ, Hennerici MG, Fazekas F, Norrving B, Kessler C, Rolfs A; sifap 1 investigators. Prevalence of stenosis and occlusions of brain-supplying arteries in young stroke patients. *Neurology* 2013;80:1287-1294.
22. O'Sullivan SE, Kendall DA, Randall MD. Vascular effects of delta-9-tetrahydrocannabinol, anandamide, and N-arachidonoyldopamine (NADA) in the rat isolated aorta. *Eur J Pharmacol* 2005;507:211-221.
23. Kunos G, Jarai Z, Varga K, Liu J, Wang L, Wagner JA. Cardiovascular effects of endocannabinoids - the plot thickens. *Prostaglandins Other Lipid Mediat* 2000;61:71-84.
24. Barbosa PP, Lapa AJ, Lima-Landman MT, Valle JR. Vasoconstriction induced by delta9-tetrahydrocannabinol on the perfused rabbit ear artery. *Arch Int Pharmacodyn Ther* 1981;252:253-261
25. Adams M, Earnhardt J, Dewy W, Harris LS. Vasoconstrictor actions of tetrahydrocannabinol in rats. *J Pharmacol Exp Ther* 1976;196:649-56.
26. Wolff V, Armspach JP, Lauer V, Rouyer O, Bataillard M, Marescaux C, Geny B. "Cannabis-related stroke: myth or reality?". *Stroke* 2013;44:558-563.
- 27 Thomas G, Kloner RA, Reskalla S. Adverse cardiovascular, cerebrovascular, and peripheral vascular effects of marijuana inhalation: what cardiologists need to know? *Am J Cardiol* 2014;113:187-190
28. Jouanjus E, Lapeyre-Mestre M, Micallef J, The French Association of the Regional Abuse and Dependence Monitoring Centres (CEIP-A) Working Group on Cannabis Complications. Cannabis use: signal of increasing risk of serious cardiovascular disorders. *J Am Heart Assoc* 2014;3:e000638 doi: 10.1161/JAHA. 113.000638.
29. Desbois AC, Cacoub P. Cannabis-associated arterial disease. *Ann Vasc Surg* 2013;27:996-1005.

30. Chen SP, Fuh JL, Wang SJ, Tsai SJ, Hong CJ, Yang AC. Brain-derived neurotrophic factor gene Val66Met polymorphism modulates reversible cerebral vasoconstriction syndromes. *PloS One* 2011;6: e18024.

**Table 1:** Demographic and clinico-radiological characteristics of the 21 IS patients attributable to a RCVS

	A/Sex	Associated conditions	Headache	Neurological symptoms	IS territory	S
1	25/F	OC	-	Diplopia, R ataxia	LPCA	L
2	35/M	-	-	L hemiparesis	RMCA	R
3	24/M	T/MoA/Can	+	L hemiparesis	RMCA	R
4	42/M	L/T/Can	+	Vertigo, L hemiparesis, R hearing loss	VB	B
5	30/F	T/OC/MA	+	R hemianopia, memory impairment, aphasia	LPCA+RVB	L
6	30/F	L/T/Can	NA	R hemiparesis, aphasia	LMCA	L
7	19/M	T/Can	+	L hemianopia, L paresthesia	RPCA	R
8	43/M	H/L/T/A/Can	+	L hemianopia, L hemiparesis	RMCA	R
9	23/F	T/OC/A/Can	+	R hemianopia, R dysesthesia	Watershed area	L
10	22/F	T/OC/A/Can	+	R hemianopia, R paresthesia	LPCA+LVB	L
11	39/M	H/T/A/Can	+	R hypoesthesia	LPCA	R
12	39/F	T/A/Can	+	R hemiparesis	Watershed area+RMCA+L+RACA	R
13	27/M	L/T/Can	-	R paresthesia	LVB	R
14	35/F	MA/Triptan	+	R dysesthesia, R ataxia	DVB	L
15	38/M	MA/N Dec	-	R ataxia, dysarthria	LPCA+RPICA	B
16	36/M	L	-	Vertigo, R hemiparesis	R+LPICA+LMCA	L
17	38/M	H/T/MoA/Can	+	R hemianopia	LPCA	L
18	33/F	T/OC/A/Can	NA	Aphasia	LMCA	L
19	32/F	L/OC/MoA/N Dec	+	R hemianopia, L paresthesia	LPCA	L
20	20/M	T/Can	+	Vertigo, diplopia	LVB	B
21	36/M	L/T/A/Can	+	R hemianopia	LPCA+RVB	L

**Abbreviations in Table 1:** A/sex : age/sex, IS territory : ischaemic stroke territory, F : female, M : male, H : current tobacco use, OC : oral contraceptive use, MoA: migraine without aura, MA: migraine with aura, A : a Dec : nasal decongestant use, R : right, L : left, PCA : posterior cerebral artery, MCA : middle cerebral artery, VB : vertebro-basilar, SCA : superior cerebellar artery, PICA : postero-inferior cerebellar artery, AICA : ante AchoA : anterior choroidal artery, NA: not attributable because of severe aphasia.

**Table 2:** Characteristics of RCVS described in the 4 most important series of RCVS

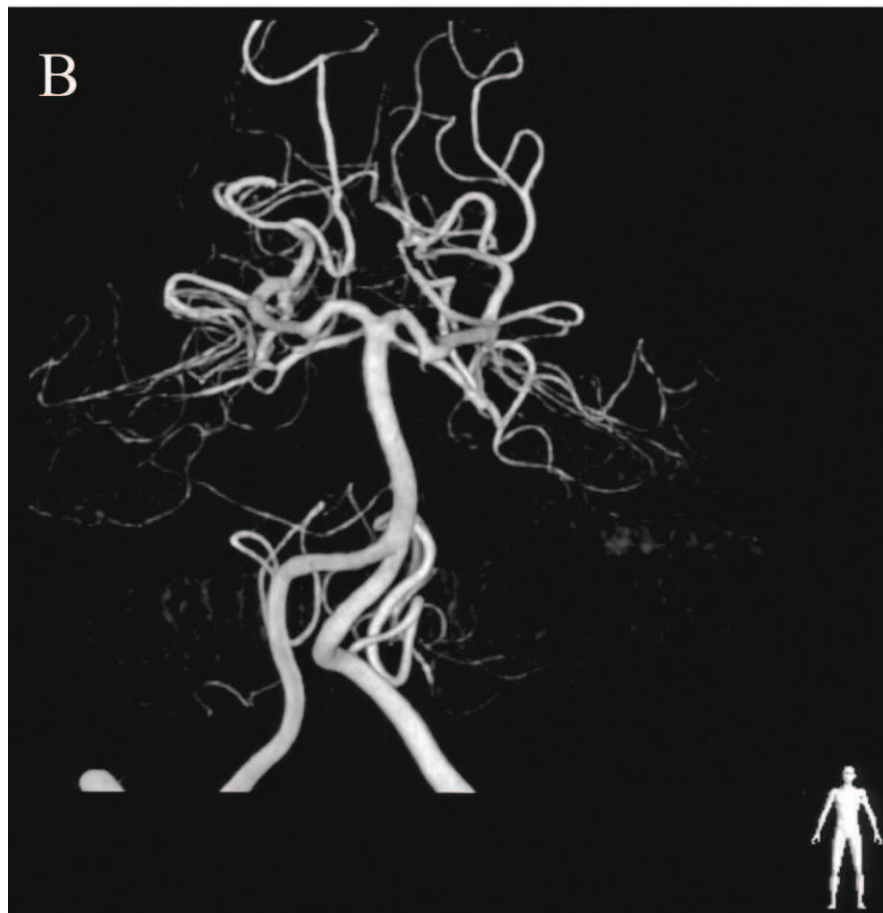
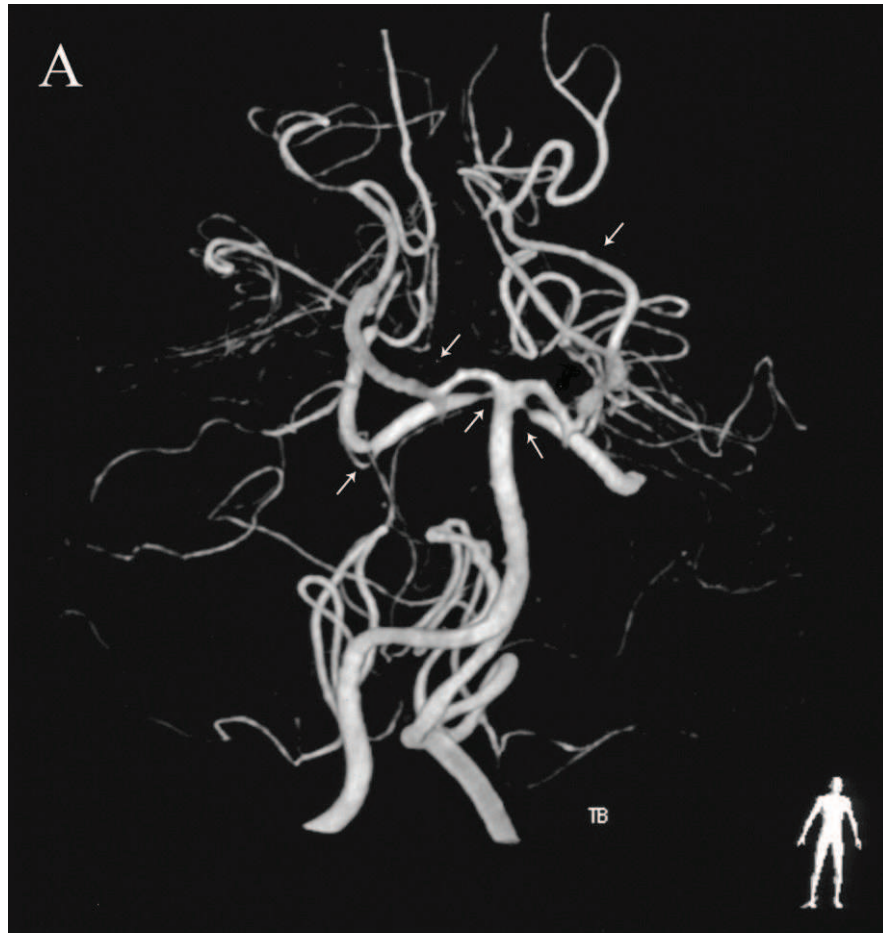
	(n=67) <sup>5</sup>	(n=77) <sup>9</sup>	(n=139) <sup>4</sup>	(n=59) <sup>17</sup>
Recruitment	Prospective	Prospective	Retrospective	Retrospective
Age of diagnosis (years)	42	47.7	42.5	47
Female	64% (43)	90% (69)	81% (112)	88% (52)
Hypertension	7% (5)	24.7% (19)	NR	22% (13)
History of migraine	19% (13)	16.9% (13)	40% (55)	27.1% (16)
Thunderclap headache	94% (63)	Present	85% (118)	Present
Post-partum period*	12% (5/43)	1% (1/69)	11% (12/112)	33% (17/52)
Vasoactive agent	55% (37)	3% (2)	42% (58)	41% (24)
Cannabis	32% (20)	NR	NR	NR
Serotonergic medication	21% (13)	NR	NR	41% (24)
Ischaemic stroke	4% (3)	8% (6)	39% (54)	17% (10)
Intracranial haemorrhage	6% (4)	0	20% (28)	10% (6)
Cortical subarachnoid haemorrhage	22% (15)	0	34% (47)	25% (15)
Reversible posterior leukoencephalopathy	9% (6)	9.1% (7)	38% (52)	7% (4)

\*Post-partum period (percentages refer to female patients only), NR: data not reported.

**Figure 1:** MRA showing reversible posterior cerebral and superior cerebellar arteries stenosis

**Figure 1 Legend:** (A) DSA showing intracranial stenosis (arrows) of bilateral posterior cerebral and superior cerebellar arteries in a young patient cannabis user who underwent a vertebro-basilar ischaemic stroke. (B) Follow-up DSA at 3 months after patient stopped his cannabis consumption, showed a reversibility of intracranial arterial stenosis.





## 6. LE THC INDUIT UNE DYSFONCTION DE LA CHAÎNE RESPIRATOIRE MITOCHONDRIALE ET AUGMENTE LE STRESS OXYDANT : UN MECANISME POTENTIEL IMPLIQUÉ LORS DES ACCIDENTS VASCULAIRES CÉRÉBRAUX ATTRIBUES À LA CONSOMMATION DE CANNABIS [en révision].

### Résumé :

**Introduction :** L'utilisation potentielle du cannabis en thérapeutique est fréquemment rapportée. Cependant, le cannabis a récemment été décrit comme un facteur de risque d'IC chez le jeune adulte. Cette étude a pour objectif d'évaluer l'effet du THC sur les fonctions mitochondriales cérébrales et sur le stress oxydant, qui sont tous les 2 impliqués lors d'un IC.

**Matériels et méthodes :** Des mitochondries isolées ont été extraites après centrifugations à partir de cerveaux de rats. Le couplage mitochondrial et l'étude de l'activité des complexes de la chaîne respiratoire mitochondriale utilisant l'ADP ( $V_{max}$ , activités des complexes I,III,IV), le succinate ( $V_{succ}$ , activités des complexes II,III,IV) ou le N, N, N', N'-tetraméthyl-p-phenylenediaminedihydrochloride (tmpd)/ascorbate ( $V_{tmpd}$ , activité du complexe IV) ont été évalués avant et après adjonction de THC. Pour étudier l'effet du THC sur le stress oxydant, nous avons mesuré la production de peroxyde d'hydrogène ( $H_2O_2$ ) induite par le THC.

**Résultats :** Les activités de base,  $V_{max}$ ,  $V_{succ}$  and  $V_{tmpd}$  furent respectivement de  $13,9 \pm 1,3$  ;  $8,7 \pm 1,4$  et  $29,9 \pm 0,9$   $\mu\text{mol O}_2/\text{min/g}$  de protéines de mitochondries cérébrales. Après avoir effectué une courbe dose-réponse, nous avons ajouté  $3 \cdot 10^{-5}\text{M}$  de THC aux mitochondries cérébrales ce qui a significativement diminué la  $V_{max}$  de 71% ( $p < 0,0001$ ), la  $V_{succ}$  de 65% ( $p < 0,0001$ ) et la  $V_{tmpd}$  de 3,5% ( $p < 0,001$ ). Le couplage mitochondrial ( $V_{max}/V_o$ ) a diminué significativement après ajout de  $3 \cdot 10^{-5}\text{M}$  de THC ( $6,3 \pm 0,7$  versus  $1,8 \pm 0,2$ ;  $p < 0,001$ ). Ensuite, nous avons montré que  $3 \cdot 10^{-5}\text{M}$  de THC augmente de façon significative la production d' $H_2O_2$  par les mitochondries cérébrales (+171%;  $p < 0,05$ ) et que la fuite de radicaux libres a augmenté après l'ajout de THC de  $0,01 \pm 0,01$  à  $0,10 \pm 0,01\%$  ( $p < 0,001$ ).

**Conclusion :** le THC induit une dysfonction mitochondriale cérébrale sans doute liée à une augmentation du stress oxydant. Ce mécanisme pourrait être en cause chez les sujets jeunes qui consomment du cannabis et qui font un IC.

# **Tetrahydrocannabinol (THC) induces brain mitochondrial respiratory chain dysfunction and increases oxidative stress: a potential mechanism involved in cannabis-related stroke**

Running Header: **cannabis and brain mitochondrial dysfunction.**

Valérie Wolff MD<sup>1,2,3</sup>, Anna-Isabel Schlagowski<sup>1,4</sup>, Olivier Rouyer MD-PhD<sup>1,4</sup>, Anne-Laure Charles PhD<sup>1</sup>, François Singh<sup>1,4</sup>, Christian Marescaux MD<sup>2</sup>, Jean-Sébastien Raul MD-PhD<sup>5</sup>, Joffrey Zoll PhD<sup>1,4</sup>, Bernard Geny MD-PhD<sup>1,4</sup>.

1. EA 3072, Fédération de Médecine Translationnelle de Strasbourg, Institut de physiologie, Université de Strasbourg, 67000 Strasbourg, France
2. Unité neuro-vasculaire, service de neurologie, Hôpitaux Universitaires de Strasbourg, 67000 Strasbourg, France
3. CNRS, ICube UMR-7357, Fédération de Médecine Translationnelle de Strasbourg, Université de Strasbourg, 67000 Strasbourg, France
4. Service de Physiologie et d'Explorations Fonctionnelles, Pôle de Pathologie Thoracique Hôpitaux Universitaires, CHRU de Strasbourg, 67000 Cedex, France
5. Laboratoire de Toxicologie, Institut de Médecine Légale, Université de Strasbourg, 67000 Strasbourg, France

Corresponding author:

Pr Bernard Geny

EA 3072, Fédération de Médecine Translationnelle de Strasbourg, Institut de physiologie, Université de Strasbourg, 67000 Strasbourg, France ; Service de Physiologie et d'Explorations Fonctionnelles, Pôle de Pathologie Thoracique, NHC, 67000 Strasbourg, France.

Phone number : +33369550660, Fax +33369551826

Email : [bernard.geny@chru-strasbourg.fr](mailto:bernard.geny@chru-strasbourg.fr)

Key words: mitochondria ; tetrahydrocannabinol ; mitochondrial dysfunction ; oxidative stress ; stroke ; cannabis.

Number of words: **4252**

## Abstract

**Background and purpose:** The potential therapeutic use of cannabis is now widely considered. However, tetrahydrocannabinol (THC), the main psychoactive component in cannabis, has been recently described as a risk factor for ischemic stroke in young adults. The present study therefore evaluates the effects of THC on brain mitochondrial function and oxidative stress, both key factors involved in stroke.

**Methods:** Isolated mitochondria were extracted from the brain of Wistar rats using differential centrifugations. Mitochondrial respiratory chain complexes activities using ADP ( $V_{max}$  reflecting complexes I, III and IV activities), succinate ( $V_{succ}$  reflecting complexes II, III, and IV activities) or N, N, N', N'-tetramethyl-p-phenylenediaminedihydrochloride (tmpd)/ascorbate ( $V_{tmpd}$  reflecting complex IV activity) and mitochondrial coupling (acceptor control ratio) were determined before and after exposure to THC.

Further, to assess oxidative stress, brain hydrogen peroxide ( $H_2O_2$ ) production was measured with Amplex Red.

**Results:** Baseline complexes activities, such as  $V_{max}$ ,  $V_{succ}$  and  $V_{tmpd}$  were respectively  $13.9 \pm 1.3$ ,  $8.7 \pm 1.4$  and  $29.9 \pm 0.9$   $\mu\text{mol O}_2/\text{min/g}$  proteins of brain mitochondria. Based on a preliminary dose-response curve, we submitted brain mitochondria to  $3 \times 10^{-5}$  M of THC, which significantly decreased  $V_{max}$  (-71%;  $p < 0.0001$ ),  $V_{succ}$  (-65%;  $p < 0.0001$ ) and  $V_{tmpd}$  (-3.5%;  $p < 0.001$ ). Mitochondrial coupling ( $V_{max}/V_o$ ) was also significantly decreased after THC exposure ( $1.8 \pm 0.2$  versus  $6.3 \pm 0.7$ ;  $p < 0.001$ ). Furthermore, THC significantly enhanced  $H_2O_2$  production by cerebral mitochondria (+171%;  $p < 0.05$ ) and mitochondrial free radical leak was increased from  $0.01 \pm 0.01$  to  $0.10 \pm 0.01\%$  ( $p < 0.001$ ).

**Conclusions:** THC induces a cerebral mitochondrial dysfunction and increases oxidative stress. This mechanism may be involved in young cannabis users who develop ischemic stroke.

## Introduction

Cannabis is now largely considered for its therapeutic potential, and is the most widely used recreational drug in the world.<sup>1-4</sup> The principal psychoactive cannabinoid in cannabis is tetrahydrocannabinol (THC), and although cannabis is considered by many people as having few negative side-effects, severe cardio-vascular complications were described such as myocardial infarction, sudden death, peripheral arteritis and stroke.<sup>5-7</sup> Concerning stroke, we described in a prospective series that there was a link between ischemic stroke (IS) and cannabis use in young patients.<sup>8</sup>

However, little is known regarding the potential mechanisms implied in cannabis-related stroke. Besides vascular alterations, cannabis might directly affect brain mitochondrial function and oxidative stress, both factors previously shown to be involved in stroke.<sup>9-11</sup> Indeed, mitochondria are a main source of adenosine triphosphate (ATP) production and are particularly involved in the balance between cell survival and cell death. Most cellular energy is obtained through oxidative phosphorylation, a process requiring the action of a set of respiratory enzyme complexes located in the inner mitochondrial membrane. It appears pertinent to study the activities of the different mitochondrial respiratory chain complexes, since mitochondrial respiratory chain complexes activities impairment is observed in many acute and chronic diseases<sup>12-15</sup> and particularly, since THC has been previously shown to decrease brain energetic metabolism.<sup>16</sup>

Further and interestingly, increased reactive oxygen species (ROS) production leading to oxidative stress is involved in acute IS.<sup>9-11,17-18</sup> Oxidative stress is not only a major cause of endothelium dysfunction in the cerebral circulation<sup>19</sup> but it can also directly affect mitochondrial function. Thus, as a vital organ rich in mitochondria and with high oxygen use, the brain is prone to oxidative stress and might be particularly sensitive to mitochondrial damage.<sup>20</sup>

To challenge the hypothesis that THC might participate to cannabis-related stroke, we first determined the effects of THC on maximal brain mitochondrial respiration rate, and then analyzed precisely complexes I, II, III and/or IV activities of the mitochondrial respiratory chain together with mitochondrial coupling. We also determined whether THC might increase ROS production in brain mitochondria and measured the mitochondrial free radical leak.

## **Material and methods**

### **Tetrahydrocannabinol (THC).**

Synthetic THC (25 mg/ml in ethanol) was acquired from Sigma-Aldrich, France and ethanol was acquired from Merck, Germany. THC was successively diluted in ethanol as needed.

### **Animals.**

Ten male (Wistar) rats (Charles River, France) weighting 438-500 grammes (age 13 weeks) were housed in a thermoneutral environment ( $22^{\circ} \pm 2^{\circ}\text{C}$ ), on a 12:12 hours photoperiod, and were provided food and water *ad libitum*. This investigation was carried out in accordance with the Helsinki accords for human treatment of animals during experimentation.

Rats were submitted to general anesthesia with 3% isoflurane (Belamont) and oxygen (2 L/min) in an induction chamber (Minerve, Esternay, France) and were then decapitated. Brains were excised and cleaned and then immediately used for the study of respiratory parameters.

### **Extraction of brain mitochondria.**

As previously reported,<sup>21</sup> all operations were carried on ice. A piece of brain was placed into buffer A containing 50 mM tris, 1 mM EGTA, 70 mM Sucrose, 210 mM Mannitol, pH 7.40 at +4 °C. Tissues were finely minced with scissors, placed in buffer A and homogenized with a Gentle Macs Dissociator (Miltenyi Biotec, Bergisch Gladbach, Germany). Then, the homogenate was centrifuged at  $1300 \times g$  for 3 minutes, 4°C. The amyalsupernatant was centrifuged at  $10000 \times g$  for 10 minutes, 4°C to sediment mitochondria. Finally, the mitochondrial pellet was washed twice and then suspended in 50 mM Tris, 70 mM sucrose, 210 mM mannitol, pH 7.4 at +4 °C. Protein content was routinely assayed with a Bradford assay using bovine serum albumin (BSA) as a standard.<sup>22</sup>

### **Dose-effect curve of THC on brain mitochondria maximal oxidative capacity.**

Before measurement, 3 ml of solution M containing 100 mM KCL, 50 mM Mops, 1 mM EGTA, 5 mM KPi, 1 mg/ml defatted BSA was added to the oxygraph chambers for 10 minutes. Then, isolated mitochondria of brain (0.30 mg) were placed in the oxygraph chambers (using Clark oxygen electrodes) with glutamate (5 mM) and malate (5 mM) as substrates. The temperature was maintained at +25 °C.

Adenosine diphosphate (ADP, 2 mM) was therefore added to measure maximal oxidative capacity ( $V_{max}$ ). After 1.5 minutes, increasing concentrations of THC were added to the respiration solution. The ranges of THC concentrations were  $10^{-5}$ ,  $2 \times 10^{-5}$ ,  $3 \times 10^{-5}$ ,  $4 \times 10^{-5}$ ,  $5 \times 10^{-5}$ ,  $6 \times 10^{-5}$  M. The objective was to determine the dilution of THC in ethanol needed to inhibit at least 50% of the maximal mitochondrial respiration ( $V_{max}$ ) and the half maximal inhibitory concentration (IC 50).

### **Mitochondrial respiratory chain complexes activities and mitochondrial coupling determinations.**

Maximal oxidative capacity ( $V_{max}$ ) was measured by adding ADP. When  $V_{max}$  was recorded, electron flow went through complexes I, III, and IV.

Complex I was blocked with amytal (0.02 mM) and complex II was stimulated with succinate (25 mM). Mitochondrial respiration in these conditions allowed determining complexes II, III, IV activities ( $V_{succ}$ ).

After that, complex III was blocked by antimycin (1.8 µg/ml) and N, N, N', N'-tetramethyl-p-phenylenediaminedihydrochloride (tmpd, 0.5 mM) and ascorbate (0.5 mM) were added as artificial electron donors to cytochrome c. In these conditions, the activity of cytochrome c oxidase (complex IV) was determined as an isolated step of the respiratory chain ( $V_{tmpd}$ ).

The degree of coupling between oxidation and phosphorylation was inferred from the acceptor control ratio (ACR).

In order to evaluate the effect of THC on the different mitochondrial respiratory chain complexes activities, THC was added 90 sec respectively after  $V_{max}$ ,  $V_{succ}$ ,  $V_{tmpd}$ . We used

the dilution of THC determined by the dose-effect curve which inhibited at least 50% of  $V_{max}$ . Forty-five independent analysis of mitochondrial respiration were performed. Each mean value was obtained from 15 original data.

### **Measurements of the production of H<sub>2</sub>O<sub>2</sub> by brain mitochondria.**

Production of H<sub>2</sub>O<sub>2</sub> with and without THC was measured with Amplex Red (Invitrogen) which reacted with H<sub>2</sub>O<sub>2</sub> in a 1:1 stoichiometry catalyzed by horseradish peroxidase (HRP; Invitrogen) to yield the fluorescent compound resorufin and a molar equivalent of O<sub>2</sub>.<sup>23-24</sup> Resorufin has excitation and emission wavelenghts of 563 nm and 587 nm, respectively, and is extremely stable once formed. Fluorescence was measured continuously with a Fluoromax 3 (Jobbin Yvon) spectrofluorometer with temperature control and magnetic stirring. After a baseline (reactants only) was established, the reaction was initiated by adding brain isolated mitochondria (0.30 mg) to 600μl of a tampon (KCL 125 mM, KH<sub>2</sub>PO<sub>4</sub> 4 mM, NaCL 14 mM, HEPES-NaOH 20 mM, MGCl<sub>2</sub> 1 mM, EGTA 0.020 mM, 0.2% fatty acids free bovine serum albumin, pH 7.2).

H<sub>2</sub>O<sub>2</sub> production was first determined with glutamate (10 mM), malate (2 mM), and with ADP (2 mM) used as substrates. We added THC and compared H<sub>2</sub>O<sub>2</sub> production without and with THC. The results were reported in pmol/min/mg protein. Values are the means ± SEM of 12 independent experiments.

### **Measurement of the mitochondrial free radical leak.**

H<sub>2</sub>O<sub>2</sub> production and O<sub>2</sub> consumption were measured in parallel in the same sample under similar experimental conditions. This allowed the calculation of the fraction of electrons out of sequence which reduce O<sub>2</sub> to ROS in the respiratory chain (the percent of free radical leak) instead of reaching cytochrome oxidase to reduce O<sub>2</sub> to water.<sup>12,23,24</sup> Because 2 electrons are needed to reduce 1 mole of O<sub>2</sub> to H<sub>2</sub>O<sub>2</sub>, whereas 4 electrons are transferred in the reduction of 1 mole of O<sub>2</sub> to water, the percent free radical leak was calculated as the rate of H<sub>2</sub>O<sub>2</sub> production divided by two times the rate of O<sub>2</sub> consumption, and the result was multiplied by 100. The FRL was calculated before and after THC exposure.



## Statistical Analysis

Results are expressed as mean  $\pm$  SEM. Statistical analyses were performed using Student's t-test, one way repeated measures or two-way ANOVA followed by a Tukey post-test (GraphPad Prism 5, Graph Pad Software, Inc, San Diego, CA, USA). Statistical significance was displayed as \* $P < 0.05$  or \*\* $P < 0.01$  or \*\*\* $P < 0.001$ .

## Results

### Dose-dependent inhibition of maximal brain mitochondrial respiration by THC

Dose-dependent inhibition of respiration by THC was demonstrated in the maximal oxidative capacities ( $V_{max}$ ) study and data were fit to a 4-parameter sigmoidal dose-response model to determine half-maximal inhibitory concentration ( $IC_{50}$ ) values. THC exhibited an apparent  $IC_{50}$  value of about  $2 \times 10^{-5} M$  (Figure 1).

### THC impaired all complexes of the brain mitochondrial respiratory chain and decreases mitochondrial coupling

Baseline brain mitochondrial respiratory chain complexes activities represented by  $V_{max}$ ,  $V_{succ}$  and  $V_{tmpd}$  and mitochondrial coupling are presented in Table 1. The maximal oxidative capacities,  $V_{max}$  (n=15), reflecting complexes I, III, and IV activities was  $13.9 \pm 1.3 \mu\text{mol O}_2/\text{min/g protein}$ .  $V_{succ}$  (n=15), reflecting complexes II, III and IV activities, was  $8.7 \pm 1.4 \mu\text{mol O}_2/\text{min/g protein}$ .  $V_{tmpd}$  (n=15), reflecting complex IV activity, was  $29.9 \pm 0.9 \mu\text{mol O}_2/\text{min/g protein}$ .

Figure 2 demonstrated that  $V_{max}$  (n=15),  $V_{succ}$  (n=15) and  $V_{tmpd}$  (n=15) were significantly decreased after exposure to THC  $3 \times 10^{-5} M$  in brain isolated mitochondria (respectively  $4.4 \pm 0.7 \mu\text{mol O}_2/\text{min/g protein}$  versus  $13.9 \pm 1.3$ ;  $p < 0.001$ ;  $2.8 \pm 0.5$  versus  $8.7 \pm 1.4 \mu\text{mol O}_2/\text{min/g protein}$ ;  $p < 0.001$ ;  $28.8 \pm 1$  versus  $29.9 \pm 0.9 \mu\text{mol O}_2/\text{min/g protein}$ ;  $p < 0.001$  with and without exposure, respectively).

The effect of THC on the respiratory chain might be linked to an effect on complexes I, II, III rather than on complex IV, because THC reduced  $V_{max}$  by 71%, which reflects I, III, IV activities, reduced  $V_{succ}$  by 68%, which reflects complexes II, III, IV activities and reduced  $V_{tmpd}$  by 3.5% which reflects complex IV activity.

Finally, mitochondrial coupling ( $V_{max}/V_o$ ) was also significantly decreased after adjunction of THC ( $1.8 \pm 0.2$  versus  $6.3 \pm 0.7$ ;  $P < 0.001$ ).

### **THC increased brain H<sub>2</sub>O<sub>2</sub> production.**

To assess if the decreased brain mitochondria respiration induced by THC was related to the generation of ROS, we determined H<sub>2</sub>O<sub>2</sub> production by brain mitochondria without and with  $3 \times 10^{-5}$  M of THC or  $10^{-4}$  M concentrations of THC on 12 independent experiments. The addition of  $3 \times 10^{-5}$  M of THC and  $10^{-4}$  M of THC significantly increased H<sub>2</sub>O<sub>2</sub> by respectively 171% and 371% in comparison with baseline production ( $6.7 \pm 0.8$  versus  $3.9 \pm 0.4$  pmol/min/mg;  $P < 0.05$  and  $14.1 \pm 1.4$  versus  $3.9 \pm 0.4$  pmol/min/mg;  $P < 0.001$ ) (Figure 3).

### **THC increased the mitochondrial free radical leak in the brain**

The mitochondrial free radical leak (FRL) was increased after THC addition from  $0.01 \pm 0.01$  to  $0.10 \pm 0.01$  %,  $P < 0.001$  (Figure 4).

## **Discussion**

The main results of this study are to show that THC has a direct dose-dependent toxic effect on brain mitochondria, and to demonstrate for the first time that THC mainly inhibits complexes I, II and III of the mitochondrial respiratory chain, and decreases mitochondrial coupling.

Furthermore, THC increases ROS production by the brain, which likely participates in its toxicity.

Cannabis is the most frequent illicit substance used in the world and has been associated with cardiovascular complications, especially stroke in young adults.<sup>6-7</sup> Vascular effects might be involved and cerebral arterial stenoses have been observed but, this could not be the sole mechanism and the precise actions of cannabis on brain in patients who develop a stroke are not determined. Particularly, THC, which is the main component of cannabis, has been shown to decrease mitochondrial oxygen consumption in oral cancer cells<sup>26</sup> and in human sperm.<sup>27</sup> In only few experimental reports, THC has been described to induce mitochondrial dysfunction *in vitro*, reducing oxygen consumption on several organs including the heart,<sup>28-29</sup> the liver,<sup>30</sup> the skeletal muscle<sup>31</sup> or the brain.<sup>29,31</sup>

Recently, synthetic cannabinoids (known as K2) has been shown to result in ischemic stroke,<sup>32</sup> supporting the need to further evaluate the potential toxicity of synthetic THC on brain mitochondria. In the present study, isolated mitochondria were incubated with different concentrations of THC and we demonstrated that THC globally impaired mitochondrial respiratory chain complexes activities. This is in accordance with the literature, similar results being observed *in vitro* on the brain of mice and rat.<sup>29,31</sup>

To go further, we analyzed the specific effect of THC on different complexes of the mitochondrial respiratory chain. We showed for the first time that THC significantly reduced  $V_{max}$  (71% inhibition) reflecting complexes I, III, IV activities,  $V_{succ}$  (68% inhibition) reflecting II, III, IV activities, and more slightly  $V_{tmpd}$  reflecting complex IV activity. Thus, THC has a main deleterious effect on complexes I, II and III of the mitochondrial respiratory chain. This is globally consistent with the data of Athanasiou et al showing on heart mitochondria in rat, that THC may affect complexes I, II and III depending on the concentration of THC used.<sup>28</sup>

Additionally, we observed that mitochondrial coupling that was decreased after THC adjunction, further supporting its toxic effects on the brain.

To get further knowledge on the mechanism potentially involved in the deleterious effect of THC on brain mitochondria, we determined ROS production as inferred by hydrogen

peroxide change. Interestingly, THC induced a significant production of ROS (+171%). Since mitochondria are both causes and targets of ROS, mitochondrial production of H<sub>2</sub>O<sub>2</sub> might be increased as a result of cannabis-related mitochondrial dysfunction.

Accordingly, the free radical leak increased after THC exposure, supporting that the fraction of electrons which reduce O<sub>2</sub> to ROS in the respiratory chain<sup>33</sup> was greater in presence of cannabis. Thus, mitochondria likely participated in the ROS overproduction seen in the presence of THC.

This appears important since oxidative stress is a pathophysiological mechanism involved in stroke and since the brain is particularly vulnerable to oxidative stress with few protective antioxidant mechanisms.<sup>20</sup>

These data are likely to be pertinent in the clinical setting since THC and its main metabolite 11-hydroxy-delta9-THC are highly lipophilic and cross the blood-brain barrier.<sup>34</sup> Thus, THC concentration has been observed in animals<sup>34</sup> and human brains.<sup>35</sup> Accordingly, although the effects of THC on brain respiration is controversial after a single intra-peritoneal dose,<sup>16,37-38</sup> Costa et al reported a decrease in oxygen consumption when repeated doses of THC were administrated.<sup>16</sup> Such decrease in oxygen consumption in chronic treatment by THC, indicated a low ATP production, a little disposable energy and a consequent neuronal damage. In favor of this hypothesis, we observed in our previous prospective study that all patients who developed a stroke related to cannabis use were chronic abusers.<sup>8</sup>

Taken together, these data suggest that the deleterious effect of THC on brain mitochondria could be linked to its ability to generate oxidative stress and that this mechanism may be involved in young cannabis users who develop a stroke.

## **Conclusion**

THC exposure leads to a dose-dependent alteration of brain maximal oxidative capacity. It impairs mainly the complexes I, II and III of the mitochondrial respiratory chain and mitochondrial coupling. THC also increases brain ROS production and mitochondrial free radical leak.

Both mitochondrial dysfunction and oxidative stress are key events during stroke, suggesting that THC might increase patient's vulnerability to stroke and that further investigations would be helpful to determine whether mitochondrial protection and antioxidants might decrease THC-related neuronal damage in cannabis-induced stroke.

### **Acknowledgments**

We thank Fabienne Goupilleau and Isabelle Bentz for their expert biological and technical assistances.

We thank Rodrigue Galani, for writing assistance.

**Source of funding:** none

**Conflict of interest:** none

## References

1. Volkow ND, Baler RD, Compton WM, Weiss SR. Adverse health effects of marijuana use. *N Engl J Med*. 2014;370(23):2219-2227.
2. Ben Amar M. Cannabinoids in medicine: a review of their therapeutic potential. *J Ethnopharmacol* 2006;105:1-25.
3. Fowler CJ. Plant-derived, synthetic and endogenous cannabinoids as neuroprotective agents. Non-psychoactive cannabinoids, “entourage” compounds and inhibitors of N-acyl ethalonamine breakdown as therapeutic strategies to avoid psychotropic effects. *Brain Res Rev* 2003;41:26-43.
4. Caldicott DG, Holmes J, Roberts-Thomson KC, Mahar L. Keep off the grass: marijuana use and acute cardiovascular events. *Eur J Emerg Med* 2005;12:236–244.
5. Thanvi BR, Treadwell SD. Cannabis and stroke. Is there a link? *Postgrad Med J* 2009;85: 80–83.
6. Wolff V, Armspach JP, Lauer V, Rouyer O, Bataillard M, C Marescaux et al. Cannabis-related stroke: myth or reality? *Stroke* 2013;44:558-563.
7. Thomas G, Kloner RA, Reskalla S. Adverse cardiovascular, cerebrovascular, and peripheral vascular effects of marijuana inhalation: what cardiologists need to know? *Am J Cardiol* 2014;113:187-190.
8. Wolff V, Lauer V, Rouyer O, Sellal F, Meyer N, Raul JS, et al. Cannabis use, ischemic stroke, and multifocal intracranial vasoconstriction. A prospective study in 48 consecutive young patients. *Stroke* 2011;42:1778-1780.
9. Chen H, Yoshioka H, Kim GS, Jung JE, Okami N, Sakata H, et al. Oxidative stress in ischemic brain damage: mechanisms of cell death and potential molecular targets for neuroprotection. *Antioxidants and Redox Signaling* 2011;14:1505-1517.
10. Olmez I, Ozyurt H. Reactive oxygen species and ischemic cerebrovascular disease. *Neurochem Int* 2012;60:208-212.

11. Sims NR, Muyderman H. Mitochondria, oxidative metabolism and cell death in stroke. *Biochimica et Biophysica Acta* 2010;1802:80-91.12. Moylan JS, Reid MB. Oxidative stress, chronic disease, and muscle wasting. *Muscle Nerve* 2007;35:411-429.
12. Kindo M, Gerelli S, Bouitbir J, Charles AL, Zoll J, Hoang Minh T, et al. Pressure overload-induced mild cardiac hypertrophy reduces left ventricular transmural differences in mitochondrial respiratory chain activity and increases oxidative stress. *Front Physiol.* 2012 ;3:332.
13. Duteil D, Chambon C, Ali F, Malivindi R, Zoll J, Kato S, et al. The transcriptional coregulators TIF2 and SRC-1 regulate energy homeostasis by modulating mitochondrial respiration in skeletal muscles. *Cell Metab* 2010;12:496-508.
14. Charles AL, Guilbert AS, Bouitbir J, Goette-Di Marco P, Enache I, Zoll J, et al. Effect of postconditioning on mitochondrial dysfunction in experimental aortic cross-clamping. *Br J Surg* 2011;98:511-516.
15. Meyer A, Zoll J, Charles AL, Charloux A, de Blay F, Diemunsch P, et al. Skeletal muscle mitochondrial dysfunction during chronic obstructive pulmonary disease: central actor and therapeutic target. *Exp Physiol* 2013;98:1063-1078.
16. Costa B, Colleoni M. Changes in rat brain energetic metabolism after exposure to anandamide or delta9-tetrahydrocannabinol. *Eur J Pharmacol* 2000;395:1-7.
17. Cojocaru IM, Cojocaru M, Sapira V, Ionescu A. Evaluation of oxidative stress in patients with acute ischemic stroke. *Rom J Intern Med* 2013;51:97-106.
18. Manzanero S, Santro T, Arumugam TV. Neuronal oxidative stress in acute ischemic stroke: sources and contribution to cell injury. *Neurochemistry International* 2013;62:712-718.
19. Chrissobolis S, Miller AA, Drummond GR, Kemp-Harper BK, Sobey CG. Oxidative stress and endothelial dysfunction in cerebrovascular disease. *Front Biosci* 2011;16:1733-1745.
20. Popa Wagner A, Mitran S, Sivanesan S, Chang E, Buga AM. ROS and brain diseases: the good, the bad, and the ugly. *Oxid Med Cell Longev* 2013:963520.

21. Baratli Y, Charles AL, Wolff V, Ben Tahar L, Smiri L, Bouitbir J, et al. Impact of iron oxide nanoparticles on brain, heart, lung, liver and kidneys mitochondrial respiratory chain complexes activities and coupling. *Toxicol In Vitro* 2013;27:2142-2148.
22. Bradford MM. A rapid and sensitive method for the quantitation of microgram quantities of protein utilizing the principle of protein-dye binding. *Anal Biochem* 1976;72:248-254.
23. Anderson EJ, Neuffer PD. Type II skeletal myofibers possess unique properties that potentiate mitochondrial H<sub>2</sub>O<sub>2</sub> generation. *Am J Physiol Cell Physiol* 2006;290:844–851.
24. Picard M, Ritchie D, Thomas MM, Wright KJ, Hepple RT. Alterations in intrinsic mitochondrial function with aging are fiber type-specific and do not explain differential atrophy between muscles. *Aging Cell*. 2011;10(6):1047-1055.
25. Bouitbir J, Charles AL, Echaniz-Laguna A, Kindo M, Daussin F, Auwerx J, et al. Opposite effects of statins on mitochondria of cardiac and skeletal muscles: a 'mitohormesis' mechanism involving reactive oxygen species and PGC-1. *Eur Heart J*. 2012;33(11):1397-1407.
26. Whyte DA, Al-Hammadi S, Balhaj G, Brown OM, Penefsky HS, Souid AK. Cannabinoids inhibit cellular respiration of human oral cancer cells. *Pharmacology* 2010;85:328-335.
27. Badawy ZS, Chohan KR, Whyte DA, Penefsky HS, Brown OM, Souid AK. Cannabinoids inhibit the respiration of human sperms. *Fertil Steril* 2009;91:2471-2476.
28. Athanasiou A, Clarke AB, Turner AE, Kumaran NM, Vakilpour S, Smith PA, et al. Cannabinoid receptor agonists are mitochondrial inhibitors: a unified hypothesis of how cannabinoids modulate mitochondrial function and induce cell death. *Biochem Biophys Res Commun* 2007;364:131-137.
29. Bartova A, Birmingham MK. Effect of delta9-tetrahydrocannabinol on mitochondrial NADH-oxidase activity. *J Biol Chem* 1976;251:5002-5006.
30. Mahoney JM, Harris RA. Effect of delta-9-tetrahydrocannabinol on mitochondrial processes. *Biochem Pharm* 1972;21:1217-1226.



31. Chiu P, Karler R, Craven C, Olsen DM, Turkanis SA. The influence of delta-9-tetrahydrocannabinol, cannabinol and cannabidiol on tissue oxygen consumption. *Res Commun Chem Pathol Pharmacol* 1975;12:267-286.
32. Freeman MJ, Rose DZ, Myers MA, Gooch CL, Bozeman AC, Burgin WS. Ischemic stroke after use of the synthetic marijuana “spice”. *Neurology* 2013;81:2090-2093.
33. Anderson EJ, Lustig ME, Boyle KE, Woodlief TL, Kane DA, Lin CT, et al. Mitochondrial H<sub>2</sub>O<sub>2</sub> emission and cellular redox state link excess fat intake to insulin resistance in both rodents and humans. *J Clin Invest* 2009;119:573-581.
34. Ameri A. The effects of cannabinoids on the brain. *Prog Neurobiol* 1999;58:315-348.
35. Brunet B, Hauet T, Hebrard W, Papet Y, Mauco G, Mura P. Postmortem redistribution of the THC in the pig. *Int J Legal Med* 2010;124:543-549.
36. Giroud C, Michaud K, Sporkert F, Eap C, Augsburger M, Cardinal P, et al. A fatal overdose of cocaine associated with coingestion of marijuana, buprenorphine, and fluoxetine. Body fluid and tissue distribution of cocaine and its metabolites determined by hydrophilic interaction chromatography-mass spectrometry (HILIC-MS). *J Anal Toxicol* 2004;28:464-474.
37. Dembert ML, Harclerode J. Effects of 1-delta-9-tetrahydrocannabinol, dl-amphetamine and pentobarbital on oxygen consumption by mouse brain and heart homogenates. *Bioch Pharm* 1974;23:947-956.
38. Nazar BL, Harclerode J, Roth RI, Butler RC. Acquisition of tolerance to delta-9-THC as measured by the response of a cellular function. *Life Sciences* 1974;14:2513-2520.

## Figure legends

Figure 1: THC decreased brain mitochondrial maximal oxidative capacity: dose-response curve.

Figure 1 legend: values are expressed in  $\mu\text{mol}/\text{min}/\text{g}$  protein.

### **Figure 2: THC impaired complexes I, II, III and IV activities of the brain mitochondrial respiratory chain.**

Figure 2 legend:  $V_{max}$  reflects complexes I, III and IV activities and is measured using glutamate and malate.  $V_{succ}$  reflects complexes II, III and IV activities and is measured using succinate.  $V_{tmpd}$  reflects complex IV activities and is measured using N,N,N',N'-tetramethyl-p-phenylenediamine dihydrochloride (tmpd) and ascorbate as mitochondrial substrates. Values are expressed in  $\mu\text{mol}/\text{min}/\text{g}$  protein.

### **Figure 3: THC increased brain mitochondrial $\text{H}_2\text{O}_2$ production.**

Figure 3 legend: ADP: Adenosine diphosphate, THC: tetrahydrocannabinol. Values are expressed in  $\text{pmol}/\text{min}/\text{mg}$  protein.

### **Figure 4: THC increased the free radical leak in brain mitochondria.**

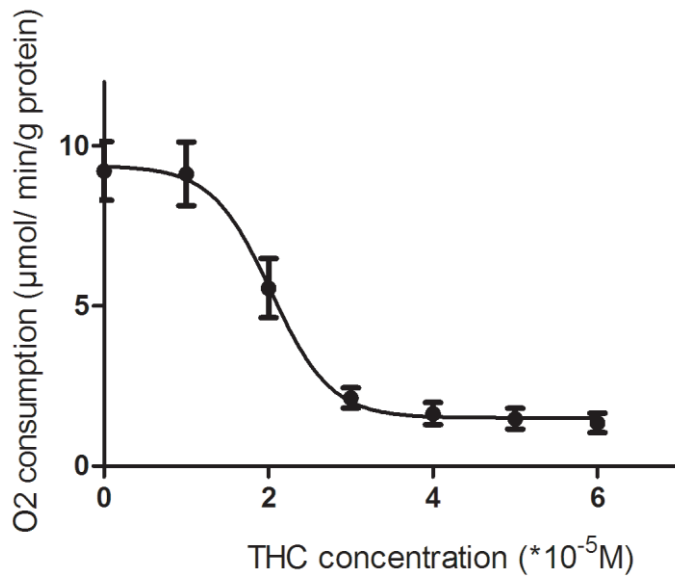
Figure 4 legend: Free radical leak (FRL) corresponds to the fraction of electrons out of sequence which reduces  $\text{O}_2$  to ROS in the respiratory chain (the percent of free radical leak) instead of reaching cytochrome oxidase. THC: tetrahydrocannabinol.

**Table 1: Brain mitochondrial respiratory chain complexes activities, mitochondrial coupling and H<sub>2</sub>O<sub>2</sub> production before and after 3\*10<sup>-5</sup>M of THC exposure.**

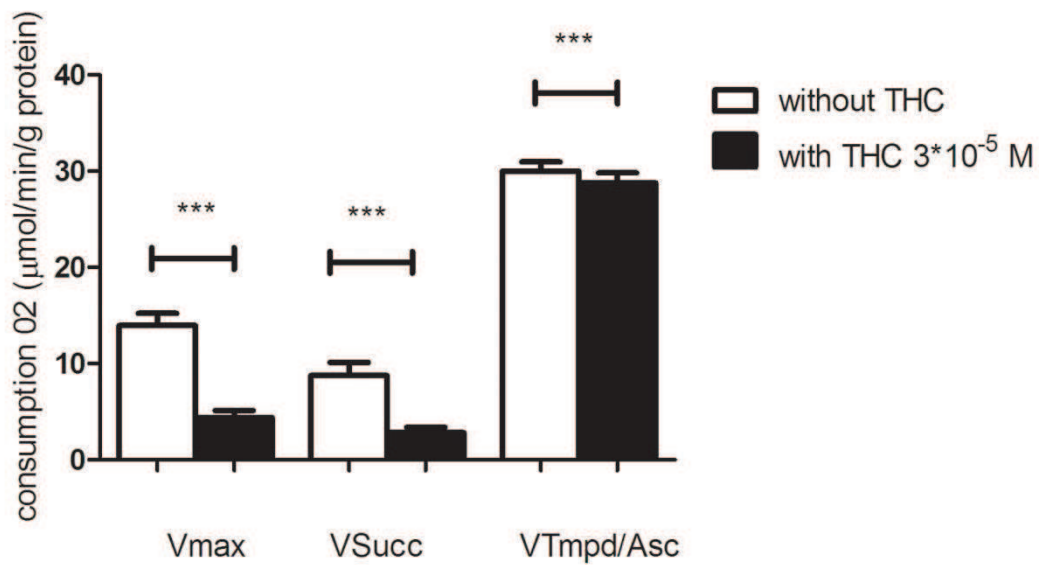
	Controls values	Responses to THC
V <sub>max</sub> (μmol O <sub>2</sub> /min/g protein)	13.9 ± 1.3	4.4 ± 0.7***
V <sub>succ</sub> (μmol O <sub>2</sub> /min/g protein)	8.7 ± 1.4	2.8 ± 0.5***
V <sub>tmpd</sub> (μmol O <sub>2</sub> /min/g protein)	29.9 ± 0.9	28.8 ± 1***
V <sub>max</sub> /V <sub>o</sub> (ACR)	6.3 ± 0.6	1.8 ± 0.2***
H <sub>2</sub> O <sub>2</sub> production (pmol/min/mg protein)	3.9 ± 0.4	6.7 ± 0.8*

**Table 1 legend:** Data are means ± SEM, ACR: acceptor Control Ratio (V<sub>max</sub>/V<sub>o</sub>), THC: tetrahydrocannabinol, \* P<0.05, \*\*\* P<0.001.

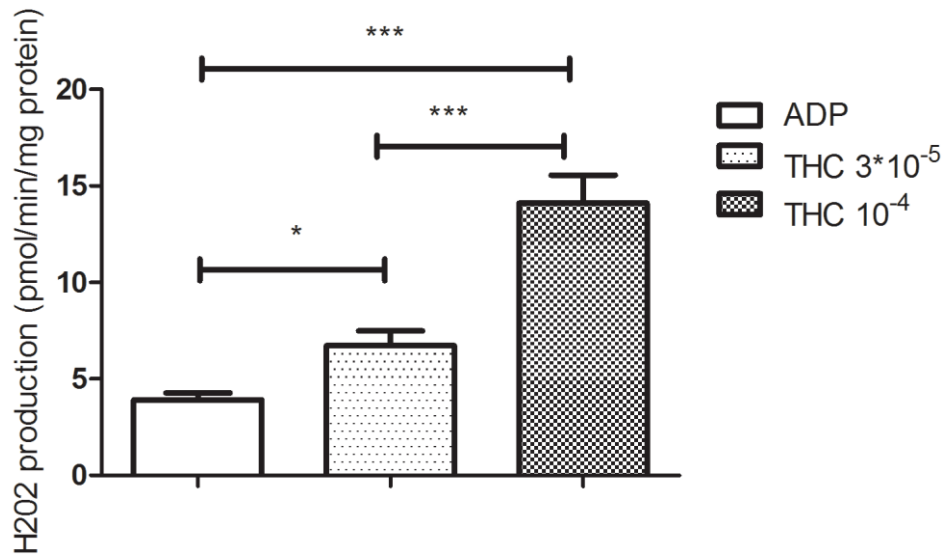
**Figure 1: THC decreased brain mitochondrial maximal oxidative capacity: dose-response curve.**



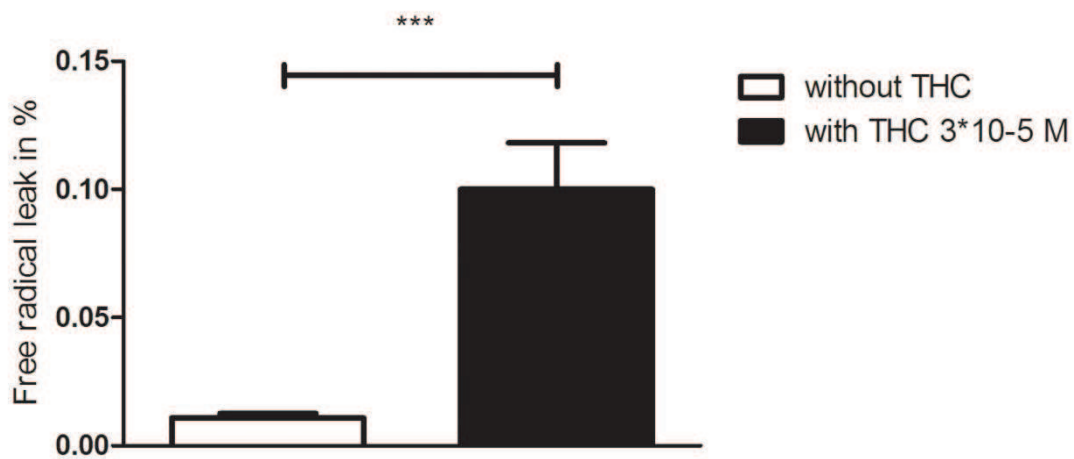
**Figure 2: THC impaired complexes I, II, III and IV activities of the brain mitochondrial respiratory chain.**



**Figure 3: THC increased brain mitochondrial H<sub>2</sub>O<sub>2</sub> production.**



**Figure 4: THC increased the free radical leak in brain mitochondria.**



## **7. LES AVC LIÉS À LA CONSOMMATION DE CANNABIS : UN RISQUE SOUS-ESTIMÉ [275].**

Nous avons répondu par une lettre à l'éditeur à l'article traitant des effets secondaires sur la santé de l'utilisation de la marijuana, publié par Volkow et collaborateurs en 2014 dans le *New England Journal of Medicine* [260].

Nous avons rappelé que même si les effets du cannabis sur le système cardiovasculaire sont complexes, un lien temporel entre l'utilisation du cannabis (naturel ou synthétique) et la survenue d'AVC a été démontré. De plus une vasoconstriction cérébrale multifocale des vaisseaux intra-crâniens a été décrite associée à la consommation de cannabis et cette vasoconstriction peut être réversible chez certains patients en cas d'arrêt de consommation de cette drogue. Les AVC, sans doute sous-estimés, pourraient participer aux dommages neuronaux liés à la consommation de cannabis même chez les jeunes adultes sans facteurs de risque cardiovasculaires. De plus, le THC peut induire expérimentalement une inhibition de la fonction respiratoire mitochondriale et augmenter la production de radicaux libres par le cerveau. Ces deux mécanismes qui sont impliqués dans l'AVC chez l'homme, suggèrent que le THC pourrait augmenter la vulnérabilité des patients à la survenue d'un AVC.

Dans une période où la légalisation du cannabis est discutée, les médecins devraient informer les consommateurs de cannabis à propos des risques d'AVC liés à sa consommation.

Since publication of their article, the authors report no further potential conflict of interest.

1. Stein EA, Ghugliano RP, Koren MJ, et al. Efficacy and safety of evolocumab (AMG 145), a fully human monoclonal antibody to PCSK9, in hyperlipidaemic patients on various background lipid therapies: pooled analysis of 1359 patients in four phase 2 trials. *Eur Heart J* 2014 March 4 (Epub ahead of print).
2. Koren MJ, Ghugliano RP, Raa' FJ, et al. Efficacy and safety of longer-term administration of evolocumab (AMG 145) in patients with hypercholesterolemia: 52-week results from the Open-Label

Study of Long-Term Evaluation Against LDL-C (OSLER) randomized trial. *Circulation* 2014;129:234-43.

3. Dada RT, Ballantyne CM. Lipid lowering with PCSK9 inhibitors. *Nat Rev Cardiol* 2014 June 24 (Epub ahead of print).
4. Robinson JG, Nordestgaard ES, Rogers W, et al. Effect of evolocumab or ezetimibe added to moderate- or high-intensity statin therapy on LDL-C lowering in patients with hypercholesterolemia: the LAPLACE-2 randomized clinical trial. *JAMA* 2014; 311:1870-82.

DOI: 10.1056/NEJMc1408237

## Adverse Health Effects of Marijuana Use

**TO THE EDITOR:** In their article, Volkow et al. (June 5 issue)<sup>1</sup> state that marijuana may have adverse health effects, particularly on the vulnerable brains of young people. Potential mechanisms underlying the effect of marijuana on the cerebrovascular system are indeed complex, although a temporal relationship between the use of marijuana (natural or synthetic) and stroke in young people has recently been described.<sup>2-3</sup> Simultaneously, the presence of multifocal intracranial arterial vasoconstriction was observed, which was reversible in some cases after cessation of cannabis exposure.<sup>3</sup> Thus, stroke, which is still underdiagnosed, may potentially play a role in neuronal damage related to marijuana use, even in young people without cardiovascular risk factors. Furthermore, tetrahydrocannabinol (THC), a major component of cannabis, has been shown experimentally to impair the function of the mitochondrial respiratory chain and to increase the production of reactive oxygen species in the brain.<sup>4</sup> Both of these processes are key events during stroke,<sup>5</sup> suggesting that THC may also increase a patient's vulnerability to stroke. In the ongoing shift toward marijuana legalization, physicians should probably inform marijuana users, whether they are using it for recreational purposes or therapeutic indications, about the risk of stroke with potential severe disability.

Valérie Wolff, M.D.

Olivier Rouyer, M.D., Ph.D.

Bernard Gery, M.D., Ph.D.

Fédération de Médecine Translationnelle

de Strasbourg

Strasbourg, France

bernard.gery@chru-strasbourg.fr

No potential conflict of interest relevant to this letter was reported.

1. Volkow ND, Baier RD, Compton WM, Weiss SRB. Adverse health effects of marijuana use. *N Engl J Med* 2014;370:2219-27.

2. Freeman MJ, Rose DZ, Myers MA, Gooch CL, Bozeman AG, Eurgin WS. Ischemic stroke after use of the synthetic marijuana "spice." *Neurology* 2013;81:2090-3.

3. Wolf FV, Armspach JP, Lauer V, et al. Cannabis-related stroke: myth or reality? *Stroke* 2013;44:558-63.

4. Wolf FV, Rouyer O, Schlagowski A, et al. Etude de l'effet du THC sur la respiration mitochondriale du cerveau de rat: une piste de réflexion pour expliquer le lien entre la consommation de cannabis et la survenue d'infarctus cérébraux chez l'homme. *Rev Neurol* 2014 (<http://dx.doi.org/10.1016/j.neurof.2014.01.001>).

5. Sims NR, Molyderman H. Mitochondria, oxidative metabolism and cell death in stroke. *Biochim Biophys Acta* 2010;1802:80-91. DOI: 10.1056/NEJMc1407928

**TO THE EDITOR:** Volkow et al. focus primarily on the neurocognitive and societal effects of marijuana use. We wish to note the known and potentially unknown infectious risks of marijuana, which were not discussed.

Recreational use of marijuana has been associated with a multistate outbreak of salmonellosis, illustrating the potential for widespread exposure through either inadvertent contamination during growing and storage or purposeful adulteration.<sup>1</sup> More worrisome are the risks of marijuana use for medical purposes, particularly by the population of immunocompromised patients. Prior reports have documented the frequent contamination of marijuana with fungal organisms and the potential for severe complications, including death.<sup>2-4</sup> These risks are not well studied and thus are poorly defined.

To date, 23 states allow the medical use of marijuana; however, dispensaries are currently not subject to regulation or quality control. We believe that the infectious risks need to be better defined, which would allow for appropriate regulatory oversight. The current approach places patients (unknowingly) at undue risk for acquisition of severe, and often lethal, infections.

## 8. DONNEES NON PUBLIEES

### 8.1 Analyse d'échantillons de résine de cannabis

L'analyse des 5 échantillons de résine de cannabis donnés par les patients de l'UNV a pu montrer la présence :

-de cannabinoïdes avec une teneur en THC variant entre 0,43 et 4,06%. Les résines contenaient aussi d'autres cannabinoïdes comme du delta-8-THC, du CBN, et du CBD.

-de produits utilisés pour « couper » la résine tels que des acides gras (acide palmitique, oléique, stéarique, décanoïque, dodécanoïque, tétradécanoïque, béhénique, pentadécanoïque). Ces produits sont habituellement présents dans les graisses animales et les graisses végétales, les huiles végétales ou les cires. On peut suspecter que leur présence est liée à un des produits de coupage de la résine tels le suif, la graisse minérale et la cire à chaussures. Il y a également des alcanes (octadécane, undécane, hexadécane, nonadécane, tricosane, cycloundécane, octacosane, eicosane). L'origine de ces alcanes est attribuée à la fermentation de la cellulose des végétaux. La cellulose est un produit de « coupage » de la résine.

-du bicyclohexyl et du 6H-Dibenzo(b,d)pyran-1-ol.

-de l'acide gamma-hydroxybutyrique (GHB)

-de kathon CG qui est utilisé dans l'agriculture comme pesticide ou insecticide, dans les cosmétiques et les produits de nettoyage personnels (détergent)

- du di-syston qui est un insecticide.

- des médicaments comme de l'étodolac (anti-inflammatoire), de la nalbuphine (antalgique), du midazolam (benzodiazépine), du pentaérythritol (vasodilatateur), et du flucocinonide (glucocorticoïdes). Il n'y avait pas par contre de vasoconstricteur.

- des solvants comme la pyridine, l'acétonitrile, l'isopruton, et l'acide carboxylique. Ce sont des solvants de pesticides, d'herbicides ou d'insecticides, également identifiés dans les échantillons de résine. D'autres solvants utilisés comme désinfectants comme le trans-2-Pinanol et l'acide peracétique ont été retrouvés, tout comme le méthylène.



- des composants de la plante *Cannabis sativa* comme de l'acétone, de l'alcool benzylique, du méthanol, de l'eucalyptol, du caryophyllène et de l'éthanol.

## **8.2 Etude du THC sur la réactivité vasculaire de l'aorte et de l'artère mésentérique supérieure de rat *in vitro***

L'étude sur la relaxation a montré sur l'aorte une relaxation maximale à 23% à la dose maximale de  $10^{-4}$ M de THC, et sur l'AMS une relaxation maximale de 26% à la dose maximale de  $10^{-4}$ M de THC.

L'étude sur la contraction a montré sur l'aorte que l'augmentation de tension n'a jamais excédé 0,025 g (par rapport aux conditions basales qui sont de 1g) contrairement à O'Sullivan [201] qui mit en évidence une augmentation de tension de 0,17g à la dose maximale de  $10^{-4}$ M de THC. Sur l'AMS, l'augmentation de tension n'a jamais excédé 0,015g (par rapport aux conditions basales qui sont de 1g) contrairement à O'Sullivan [203] qui mit en évidence une augmentation de tension de plus de 0,15g à la dose maximale de  $10^{-4}$  M de THC.

Dans la mesure où nos conditions expérimentales paraissent satisfaisantes et que nous n'avons pas pu reproduire la vasoconstriction induite par le THC sur les 2 types de vaisseaux, nous n'avons pas poursuivi nos expériences sur ces vaisseaux isolés.

# DISCUSSION GENERALE

Les IC du jeune représentent entre 10 et 14% de la totalité des IC selon les études de cohortes [24,37,72,148,276]. Alors que cette prévalence peut paraître faible, cela représente tout de même 8 à 15 patients pour 100 000 habitants par an dans le registre dijonnais des AVC [37]. Ce nombre est non négligeable compte tenu des conséquences socio-familiales et économiques que représentent les suites d'une telle pathologie chez le jeune adulte. De manière préoccupante la prévalence des IC du jeune a progressé durant des 20 dernières années [111], et cette évolution a notamment été attribuée à une nouvelle distribution des facteurs de risque, avec une plus forte tendance à la consommation de tabac, d'alcool et de substances illicites dans cette tranche d'âge [37]. L'étude des effets de la consommation de ces différentes substances (ou leur interaction) sur le système cérébro-vasculaire semble alors primordiale non seulement pour des questions de santé publique mais aussi parce qu'ils peuvent permettre de mieux comprendre les mécanismes de l'IC. Concernant plus particulièrement les drogues, il est notable que certains travaux, suggèrent que leur consommation, notamment le cannabis, pourrait être associée à la survenue d'événements neuro-vasculaires sans qu'un lien clair avec l'IC ou d'éventuels mécanismes ne soient mis en évidence [117]. Le cannabis étant la drogue la plus fréquemment consommée dans le monde par la population jeune [88], il apparaît comme un candidat intéressant pour expliquer la progression de la prévalence des IC si toutefois une proportion importante d'IC chez le jeune pouvait être mise en relation avec cette consommation.

Un autre fait important lors d'un IC du sujet jeune, est la forte proportion de ceux dont l'étiologie n'est pas retrouvée, pouvant atteindre au moins un tiers des cas dans la majorité des études [162]. Or il est déterminant après un IC, de pouvoir proposer une attitude thérapeutique en lien avec l'étiologie, visant à éviter la récurrence.

Devant ces différents éléments, nous avons décidé d'étudier le lien possible entre la consommation de cannabis et la survenue d'un IC chez le jeune adulte âgé de moins de 45 ans. Nous avons réalisé, au cours d'une étude prospective sur 5 ans, un bilan étiologique poussé (visant à minimiser le taux d'IC cryptogénique), chez tous les patients victimes d'IC hospitalisés au sein de l'UNV des Hôpitaux Universitaires de Strasbourg. Nous avons cherché à établir si le cannabis pouvait être considéré comme un facteur de risque d'IC et nous avons

exploré certains de ses mécanismes d'action potentiels. Afin d'aborder un des aspects mécanistiques de l'effet cérébral potentiel du cannabis, nous avons étudié l'effet du THC (qui est le principal composant psycho-actif du cannabis), sur la respiration mitochondriale cérébrale de rat.

## **1. MISE EN EVIDENCE D'UNE ASSOCIATION ENTRE LA SURVENUE D'UN INFARCTUS CEREBRAL ET LA CONSOMMATION DE CANNABIS**

Un des objectifs de notre travail de thèse était d'aborder les étiologies des IC du jeune, et en particulier le rôle de la consommation du cannabis, en menant une étude prospective portant sur tous les patients consécutifs âgés de 18-45 ans, hospitalisés pour un IC récent au sein de l'UNV des Hôpitaux Universitaires de Strasbourg. Nous avons focalisé notre intérêt, lors de l'interrogatoire, sur les facteurs de risque cardio-vasculaires et sur la consommation de drogues illicites, dont le cannabis. Les explorations cliniques et paracliniques de ces patients étaient systématiques à la phase aiguë, incluant notamment un ou plusieurs examens des artères intra-cérébrales. Nous avons aussi recherché la présence de toxiques dans les urines, et nous avons organisé un suivi clinique des patients à distance (dans les 3 à 6 mois) de l'AVC. Un contrôle angiographique des artères intra-cérébrales était réalisé dans les 3-6 mois lorsque l'examen radiologique initial était anormal.

Dans un premier temps, l'étude a porté sur 2 ans (entre octobre 2005 et septembre 2007), puis elle a été poursuivie sur une période totale de 5 ans (entre octobre 2005 et décembre 2010). La première période a permis d'inclure 48 IC chez des patients adultes âgés de moins de 45 ans [270]. Nous avons retrouvé des causes d'IC habituellement décrites dans cette tranche d'âge, comme une cardiopathie emboligène dans 12,5% des cas (n=6) ou une dissection des artères cervicales dans 19% des cas (n=9). Cependant, nous avons aussi montré grâce à un bilan approfondi, que dans 23% des cas (n=11) les patients présentaient des SIM sans autre cause définie d'IC. Les facteurs de risque liés au mode de vie fréquents dans cette tranche d'âge étaient décrits puisque 52% des patients (n=25) fumaient du tabac, 12,5% consommaient régulièrement de l'alcool (n=6). Un point notable dans notre étude est que 27% d'entre-eux (n=13) consommaient régulièrement du cannabis (le cannabis étant la seule drogue consommée par ces patients). Ces éléments prennent une toute autre importance lorsqu'on s'intéresse aux corrélations qui les lient.

En effet, le résultat majeur de notre étude est la mise en évidence pour la première fois d'un lien entre la présence de SIM et la consommation de cannabis chez des sujets jeunes victimes d'IC, puisque parmi les consommateurs de cannabis, 10 sur 13 (soit 21% des patients de toute la cohorte) présentaient des SIM, en l'absence d'autre cause évidente d'IC. Cette association était très significative sur le plan statistique, sans qu'aucun facteur (notamment le tabac), ne puisse être relié aux SIM de manière indépendante. Les 3 autres patients qui fumaient du cannabis avaient soit une dissection extra-crânienne (n=1), soit une sténose monofocale intra-crânienne (n=1), et pour l'un d'entre-eux aucune cause habituelle d'IC n'avait été retenue à l'issue du bilan étiologique.

Conformément à la littérature, les 10 patients chez qui l'imputabilité du cannabis avait été retenue dans la genèse de l'IC, étaient des consommateurs chroniques de cannabis (c'est-à-dire qu'ils consommaient plus de 10 joints par mois depuis au moins 3 mois) [174,235]. Comme d'autres études l'ont rapporté ils avaient augmenté leur consommation de cannabis dans les jours précédents l'IC [116,173,181,278], fumaient tous du tabac, et certains d'entre-eux avaient également relaté une prise d'alcool associée [30,65,158,173,181,235]. Ces 2 derniers points sont concordants avec les comportements addictifs habituels qui impliquent souvent la consommation concomitante de tabac et d'alcool chez les consommateurs de drogues [88,113,254]. Dans notre étude, tous les consommateurs de cannabis le consommaient sous forme de résine (haschisch). Il n'y a pas de détail sur le type de produit dérivé du cannabis (herbe, résine ou huile) consommé dans les autres cas publiés. Dans la littérature, un autre facteur associé à la survenue d'un IC chez le consommateur de cannabis, était le déclenchement des symptômes neurologiques par un rapport sexuel, ce qui n'a pas été le cas dans notre étude [7,64].

Notre étude a permis de montrer, comme cela avait déjà été décrit, un lien temporel entre la consommation de cannabis et la survenue d'un IC, puisque l'IC pouvait survenir pendant ou après que le patient ait consommé du cannabis [173,249]. Or lien temporel ne veut pas forcément dire lien causal. Une des hypothèses physio-pathologique et chronologique de l'action du cannabis est qu'il pourrait induire des SIM, dont une des conséquences pourrait être la survenue d'un IC. Cet aspect sera discuté dans la section sur les mécanismes impliqués lors d'un IC chez le consommateur de cannabis.

L'étude prospective de départ a été poursuivie sur 5 ans en tout afin d'étudier la répartition des étiologies des IC du jeune et leurs facteurs de risque dont le cannabis, au sein d'une cohorte plus importante de 159 patients [274]. Durant la période étudiée (2005-2010), 1211 patients ont été hospitalisés au sein de l'UNV pour un IC, dont 13% (les 159 cas de notre étude) étaient âgés de moins de 45 ans. Ce taux est concordant avec les données connues qui rapportent un taux d'IC du jeune entre 10 et 14% de la totalité des IC [24,37,72,147,148,276].

Dans cette cohorte de 159 IC, les causes définies d'IC représentaient 57% des cas (n=91), et leur répartition correspondait à celles classiquement décrites, puisqu'il s'agissait de cardiopathie emboligène (20%, n=32), de dissection des artères cervicales (14%, n=23), d'un athérome sténosant extra-crânien (4%, n=7), de pathologies hématologiques (4%, n=7), de maladie des petites artères cérébrales chez un patient [10,114,162,208,216,276]. Dans 13% des cas, le bilan étiologique ne retrouvait qu'un FOP (n=21) que nous avons retenu comme une cause, même si cela reste controversé dans la littérature [114,172,276].

Le premier point marquant de notre étude est que nous avons retenu comme cause de l'IC la présence de sténoses artérielles intra-crâniennes dans 31% des cas (n=49). Ces patients n'avaient pas par ailleurs d'autre cause définie pour expliquer leur IC. Le deuxième point important est que nous avons conclu à un IC cryptogénique dans seulement 12% des cas (n=19), ce qui est un des taux les plus faibles en comparaison des données de la littérature suggérant simultanément que le pourcentage de sténoses est probablement sous-estimé et qu'une recherche étiologique poussée et systématique lors d'un IC du jeune est primordiale [9].

Sur les 159 IC survenus chez des sujets âgés de moins de 45 ans, nous avons confirmé la forte prévalence des facteurs de risque liés au style de vie avec une consommation fréquente de tabac (50%, n=80), d'alcool (14%, n=23) ou de cannabis (19%, n=30) [89,277]. Vingt et un pour cent des patients de la série (n=33) consommaient une substance potentiellement vasculo-toxique, dont le cannabis (n=30) était la substance la plus fréquemment utilisée.

Nous avons montré que sur l'ensemble de la série des 159 cas d'IC, un patient sur 5 était consommateur de cannabis, et qu'il y avait un lien entre la consommation de cette drogue et la survenue de l'IC. Dans un article de revue [272], nous avons souligné le fait que bien que le cannabis soit la drogue la plus fréquemment consommée au monde, il n'existe que

59 cas dans la littérature décrivant l'association entre la consommation de cannabis et la survenue d'un AVC ou d'un AIT [28,65,122,174,188,235,248,249,270]. Il s'agit dans la majorité des cas d'IC ou d'AIT, et seul 1 cas est une HIC. Ces cas sont rapportés au sein de 30 publications, dont la majorité sont des cas cliniques isolés, ou regroupant au maximum 3 cas. Il y existe uniquement 2 études (dont la nôtre), rapportant respectivement 17 et 10 cas [235,270]. Du fait de la forte prévalence de consommateurs de cannabis dans le monde, avec une description d'un taux faible de complications neurovasculaires, il est possible qu'une prédisposition génétique aux effets délétères de cette drogue soit nécessaire pour développer des complications neuro-vasculaires [91]. Mais une autre hypothèse est peut-être simplement que la consommation de cannabis n'est pas systématiquement recherchée lors d'un IC du jeune, induisant une sous-estimation de cette association potentielle. L'interrogatoire poussé, notamment à la recherche de facteurs de risque cardio-vasculaires mais aussi de drogues, reste un élément important dans la recherche étiologique après un IC du jeune. Dans les cas décrits dans la littérature nous avons noté l'absence de recherche urinaire systématique de toxiques, ce qui pourrait être proposé devant tout AVC du jeune de cause inexplicée. Cependant, ce dosage a des limites, puisqu'en cas de dosage négatif on ne peut exclure une consommation même récente de cannabis [157,239].

Depuis la publication de notre revue de la littérature en 2013, d'autres auteurs ont rapporté de nouveaux cas d'AVC en lien avec la consommation de cannabis, notamment dans 2 autres revues de la littérature [93,251], ou dans la description de cas cliniques isolés ou issus de séries d'IC [20,27,106,231]. De plus, 4 nouveaux cas d'AVC associés à la consommation de cannabis synthétique (appelé SPICE ou K2), ont récemment été publiés [41,58,120].

Les différentes étiologies possibles évoquées dans la littérature concernant le mécanisme à l'origine d'un événement neurovasculaire chez le consommateur de cannabis sont une hypotension orthostatique avec secondairement une perte de l'autorégulation du flux sanguin cérébral, une altération de la fonction vasomotrice cérébrale, une hypertension artérielle en position allongée et des variations de la pression artérielle, une origine cardio-embolique liée à une fibrillation auriculaire ou à d'autres arythmies, une vasculopathie (toxique ou inflammatoire), des vasospasmes, ou un SVCR [15,30,65,96,116,191,249,265,278]. Dans la majorité des cas, ces mécanismes sont évoqués sans support scientifique qui permettrait de les vérifier. Dans notre travail de thèse, nous avons pu aborder certains mécanismes en jeu chez le consommateur de cannabis victime d'IC.

## **2. MECANISMES IMPLIQUES LORS D'UN INFARCTUS CEREBRAL DU SUJET JEUNE EN LIEN AVEC LA CONSOMMATION DE CANNABIS**

Nous avons pu explorer 2 pistes de réflexion sur les mécanismes d'action physiopathologiques du cannabis chez les patients développant un IC :

-une piste vasculaire suggérant que le cannabis est associé à la présence de SIM, qui ont la particularité d'être régressives dans les 3 à 6 mois après l'arrêt de la consommation de la drogue.

-une piste tissulaire suggérant que le THC (principal composant actif contenu dans le cannabis) a un effet toxique cérébral puisqu'il est capable d'induire une dysfonction mitochondriale cérébrale chez le rat.

### **2.1 Mécanisme vasculaire de l'action du cannabis : sténoses artérielles intra-crâniennes multiples induites par le cannabis**

#### **a. Sténoses artérielles intra-crâniennes multiples et cannabis**

Nous avons montré qu'il y a un lien entre la consommation de cannabis et la présence de SIM lors d'un IC du jeune dans notre étude [270]. Une des hypothèses que nous évoquons et qui mérite d'être confirmée par d'autres études, est que le cannabis pourrait induire des SIM, qui elles même pourraient être à l'origine de l'IC, soit par un mécanisme hémodynamique en aval d'une des sténoses, soit par la formation d'un thrombus en regard d'une des sténoses, ou encore à l'extrême par occlusion d'une artère par la sténose devenue occlusive.

La présence de sténoses artérielles intra-crâniennes (en l'absence d'autre cause d'IC), a été décrite comme pouvant être une cause possible d'IC chez le jeune [59,160]. C'est pourquoi nous avons évalué la prévalence des sténoses artérielles intra-crâniennes (mono et multifocale), dans notre cohorte des 159 cas d'IC, et nous avons cherché le lien potentiel avec la consommation de cannabis ou d'autres substances vaso-actives [274]. Trente et un pour cent des patients (n=49) avaient des sténoses artérielles intra-crâniennes sans autre cause d'IC

ce qui est un taux plus important que celui retrouvé dans 2 autres séries où il y est décrit dans respectivement 5 et 26,5% des cas [59,160].

La comparaison des caractéristiques des patients ayant des sténoses artérielles intra-crâniennes avec celles des patients ayant une autre cause définie d'IC, a montré que les seules différences entre les 2 sous-groupes étaient un plus jeune âge (5 ans de moins en moyenne), et une consommation plus importante de substances vaso-actives chez les sujets ayant des sténoses artérielles intra-crâniennes (43% versus 11%). Ces particularités étaient 2 facteurs prédictifs indépendants de la présence de sténoses artérielles intra-crâniennes. Les sténoses pouvaient ne toucher qu'une artère (sténoses monofocales) dans 21 cas, ou plusieurs artères (SIM) dans 28 cas. Il faut noter que dans notre série, la topographie des sténoses artérielles intra-crâniennes chez les consommateurs de substances vasoactives était systématiquement multifocale (et jamais monofocale). Autrement dit ces patients présentaient tous des SIM ce qui validait les données de l'article de 2011 [270]. Ces résultats confirment au sein de la cohorte des 159 IC, le lien qui existe entre la présence de SIM et la consommation de cannabis, qui était la substance vaso-active la plus consommée. De plus, aucun patient ayant une sténose monofocale ne consommait de cannabis, suggérant une cause de sténose différente que la prise de toxique, comme de l'athérome, un thrombus recanalisé ou une dissection intra-crânienne par exemple.

Il faut faire une distinction entre les sténoses artérielles intra-crâniennes associées à la consommation de cannabis et celles liées à l'athérome. Habituellement, lorsque l'on parle de sténoses artérielles intra-crâniennes, l'origine athéromateuse est quasi implicite dans la littérature [68,114]. Or, le terme sténose artérielle est une description purement anatomique, qui ne fait qu'évoquer la présence d'un rétrécissement de la lumière artérielle sans préjuger de sa cause. De plus, les sténoses artérielles intra-crâniennes d'origine athéromateuse, évoluent et progressent même en cas de correction optimale des facteurs de risque cardio-vasculaires. Elles persistent et ne sont pas réversibles [114]. Dans notre série, les SIM chez les consommateurs de cannabis, étaient situées préférentiellement sur des artères de la circulation postérieure (artères cérébrales postérieures et cérébelleuses supérieures), et pouvaient être réversibles dans les 3-6 mois à condition que le patient ait arrêté sa consommation de cannabis. Ce fût le cas pour les 6 patients qui avaient arrêté leur consommation de cannabis après la survenue de l'IC [270]. Le caractère réversible des SIM que nous décrivons suggère un mécanisme physio-pathologique sous-jacent différent de l'athérome. Dans notre série, les 3 patients non sevrés de leur consommation de cannabis, ont gardé ces sténoses persistantes sur



le contrôle artériel à 3-6 mois. Comme cela a été déjà décrit dans d'autres travaux [173,235], un des 3 patients a d'ailleurs présenté une récurrence d'IC dans ce contexte. Cette caractéristique renforce l'idée d'un lien entre la consommation de cannabis et la survenue de SIM chez les patients ayant subi un IC.

Il faut également souligner que le caractère réversible des sténoses dans un délai finalement assez long (3 à 6 mois), doit faire écarter le terme de vasospasme qui est souvent employé pour décrire les sténoses artérielles intra-crâniennes transitoires qui surviennent par irritation extrinsèque de la paroi vasculaire après une HSA par rupture d'anévrisme. Dans ce cas, le vasospasme est le plus souvent transitoire, puisqu'il dure classiquement 2 à 3 semaines [83]. Le terme de vasoconstriction nous paraît plus adapté que le terme vasospasme lorsque l'on parle de SIM induites par le cannabis et permettra d'éviter la confusion entre 2 pathologies de physio-pathologie sans doute différente. Ce terme de vasoconstriction nous paraît d'autant plus justifié que les SIM attribuées à la consommation d'un toxique, et leur réversibilité à distance remplissent les critères angiographiques du SVCR [64], ce qui fera l'objet d'un des prochains chapitres de cette discussion.

Lors d'un IC, une fois les sténoses artérielles intra-crâniennes identifiées, le réel enjeu est de déterminer la cause de ces sténoses. Ceci est un défi, puisque l'imagerie artérielle va identifier le rétrécissement du calibre de l'artère sans préjuger de son mécanisme, qui peut être très varié (recanalisation d'un thrombus, dissection intra-crânienne, athérome intra-crânien, vascularite infectieuse ou auto-immune, origine post-radique, syndrome ou maladie de Moya-Moya, ou SVCR). La réalisation d'examens répétés peut permettre de retenir une étiologie de la sténose : hématome de paroi signant la présence d'une dissection, prise de contraste pariétale pouvant évoquer une vascularite, sténose stable dans le temps chez un patient ayant des facteurs de risque vasculaire pouvant évoquer un athérome intra-crânien, topographie sur la terminaison des artères carotides internes avec développement d'une circulation collatérale évoquant une maladie de Moya-Moya. Le caractère réversible à distance d'une sténose initiale monofocale pourra faire évoquer un thrombus recanalisé ou une dissection. La répétition des examens dans les 3 à 6 mois après l'IC peut faire évoquer un SVCR en cas de réversibilité de sténoses artérielles multiples.

## **b. Apport de l'imagerie artérielle intra-crânienne pour identifier la présence et l'étiologie de sténoses artérielles intra-crâniennes**

Alors que l'ARM-TOF cérébrale est à même de permettre de visualiser les SIM, il existe un risque de surestimation de ces sténoses liées à la technique elle-même (puisque'il s'agit d'une séquence qui dépend du flux dont les images sont reconstruites à partir de coupes natives), ou de prendre à tort de vraies anomalies pour des artéfacts [68].

Dans notre pratique, nous avons été confrontés à ce problème lors de la prise en charge du premier patient de la cohorte chez qui nous avons réalisé une artériographie conventionnelle afin d'écartier la possibilité d'artéfacts vasculaires intra-crâniens. Nous avons décidé à la suite de ce dossier, de préconiser de réaliser une artériographie conventionnelle cérébrale, lorsque nous étions face à un IC du jeune sans cause évidente pour lequel l'ARM-TOF était interprétée comme étant normale ou douteuse, c'est-à-dire avec un doute sur la réalité des sténoses. Notre indication de réalisation de cet examen invasif était encore plus pertinente lorsque le patient était consommateur de cannabis. Actuellement, du fait de notre expérience, et de notre sensibilisation à la visualisation de ces anomalies, la réalisation d'artériographie conventionnelle est de moins en moins la règle. Les examens non invasifs comme l'ARM-TOF ou l'angioscanner cérébral associé au DTC permettent le plus souvent d'objectiver les SIM ainsi que leur retentissement intra-crânien. Notons que l'angioscanner cérébral a l'intérêt, contrairement à l'ARM-TOF de ne pas surestimer le degré de sténose puisque'il s'agit d'un examen réalisé avec une injection de produit de contraste et qu'il permet d'objectiver le calibre de la lumière de manière fiable. Cet examen est cependant irradiant et nécessite l'injection de produit de contraste, ce qui peut être problématique chez l'insuffisant rénal ou le sujet allergique [68].

Le diagnostic de sténoses artérielles intra-crâniennes par des examens non invasifs comme l'ARM ou l'angioscanner est rendu possible par des techniques de plus en plus performantes, permettant de distinguer les différentes branches des artères intra-cérébrales et de détecter des anomalies de leur paroi [258]. Dans notre étude, il n'y a pas eu d'imagerie de la paroi des artères intra-cérébrales, ce qui sera peut-être pertinent à l'avenir grâce aux examens réalisés en haute résolution par des appareils IRM à haut champs (3 ou 7 Teslas). L'analyse des différents composants des plaques d'athérome a d'ailleurs été récemment décrite [230]. L'utilisation de séquences multimodales pourra permettre d'approcher les

composants histologiques de la paroi artérielle, ce qui permettra de discriminer l'étiologie sous-jacente de la sténose (athérome, dissection, vascularite, maladie de Moya-Moya) en fonction de l'analyse du signal des différents composants de la paroi artérielle [230]. Il sera intéressant d'étudier la paroi des vaisseaux en cas de SVCR pour en évaluer notamment la composante inflammatoire.

La détection automatisée de modifications parenchymateuses temporelles sur l'IRM cérébrale avec tenseur de diffusion a déjà été décrite dans d'autres pathologies neurologiques comme la neuro-myélite optique ou la sclérose en plaques [44,46,127]. Une détection automatisée et standardisée des anomalies artérielles pourrait être une piste intéressante dans la prise en charge de cette pathologie familiale pour certains spécialistes (neurologues), alors que plus anecdotiques pour d'autres. La réalisation d'un atlas vasculaire cérébral par segmentation vasculaire à partir des images ARM-TOF chez le sujet sain est une première étape, qui a déjà été mise en place au sein de l'équipe de JP Armpach (CNRS, ICube UMR-7357) [101,206]. Une doctorante, A Dufour a effectué sa thèse sur la thématique, ce qui a pu notamment faire l'objet d'une communication affichée à laquelle nous avons été associés puisque nous avons pu orienter la doctorante dans la segmentation des structures anatomiques vasculaires et cérébrales des différentes IRM avec ARM réalisées chez des sujets sains. La prochaine étape pourrait être, en lien avec les cliniciens radiologues, neurologues et les chercheurs analyseurs d'images, d'envisager une détection automatique des anomalies de la paroi des artères intra-cérébrales en comparaison avec l'atlas issu de données de sujets sains. Cette standardisation permettrait d'éviter de porter le diagnostic de sténose artérielle à tort alors qu'il s'agit d'artéfact, de ne pas passer à côté du diagnostic par non-reconnaissance des sténoses et enfin d'éviter la réalisation d'examen invasif non dénué de risque comme l'artériographie conventionnelle.

Les mécanismes impliqués dans la survenue des SIM chez le consommateur de cannabis ne sont pas connus. L'aspect angiographique des SIM chez les consommateurs de cannabis qui ont présenté un IC dans notre cohorte, ressemble à celui décrit dans le SVCR [100,270,272]. L'autre point commun essentiel entre les anomalies vasculaires présentées par nos patients et celles décrites lors d'un SVCR, est le caractère spontanément réversible des sténoses dans les 3 à 6 mois après l'arrêt de la drogue [100,270]. Parmi tous les mécanismes physio-pathologiques évoqués chez les consommateurs de cannabis qui font un IC [272], le SVCR nous paraît le mécanisme le plus convaincant pour expliquer le lien entre la survenue d'un IC et la consommation de cette drogue.

### **c. Le SVCR comme cause d'IC, le cannabis comme facteur déclenchant de SVCR**

La prévalence du SVCR comme cause d'IC, est sans doute sous-estimée dans les études portant sur les étiologies des IC, puisque les sténoses ne sont pas systématiquement recherchées par une exploration radiologique vasculaire intra-cérébrale systématique à la phase aiguë de l'AVC et à distance de celui-ci. A titre d'exemple, sur les 59 cas de la littérature décrivant les cas d'AVC en lien avec la consommation de cannabis, l'artériographie conventionnelle des artères cérébrales considérée comme la référence pour objectiver des sténoses artérielles intra-crâniennes [68], était réalisée dans seulement 32% des cas, et dans 22% des cas aucune imagerie artérielle n'avait été réalisée. De plus, dans seul un peu plus d'un quart des cas, une imagerie cérébro-vasculaire de contrôle avait été réalisée à distance de l'AVC, montrant chez 11 patients sur 15, une réversibilité des sténoses artérielles visualisées initialement.

Nous avons évalué au sein de la cohorte des 159 IC du sujet jeune, la proportion de ceux qui répondaient aux 2 critères radiologiques vasculaires du SVCR selon Calabrese [64], c'est-à-dire ceux qui avaient des SIM sur l'imagerie artérielle cérébrale à la phase aiguë de l'IC, et une réversibilité de ces SIM dans les 3 à 6 mois après l'IC [Wolff soumis 2014]. Nous avons retenu le SVCR comme cause d'IC, si toutes les autres causes d'IC avaient au préalable été écartées. Dans notre cohorte de 159 patients victimes d'IC, 13% (n=21) présentaient les critères angiographiques d'un SVCR. La prévalence du SVCR comme cause d'IC a été déjà été décrite au sein de 2 études rétrospectives dans respectivement 1 et 5% des cas [148,216]. Le taux plus important dans notre étude peut être expliqué par la réalisation systématique d'une imagerie artérielle cérébrale précoce dès l'admission du patient contrairement à d'autres [215], et par la forte incidence de consommateurs de drogues illicites dans 19% cas dans toute la série, en comparaison avec 1,2% et 12% dans les 2 autres études [148,216].

Dans la littérature, le SVCR peut être spontané (comme dans 4 de nos cas), mais dans 50% des cas une cause ou un facteur favorisant est retrouvé, notamment comme la consommation d'IRS, ou de cannabis [97]. Alors qu'aucun patient dans notre série ne prenait d'IRS, 17 sur les 21 avec un SVCR avaient un facteur causal tel que la prise d'une substance vaso-active : cannabis (n=14), décongestionnants nasaux (n=2), ou triptan (n=1).

Chez 21 patients qui présentaient un IC attribué à un SVCR dans notre étude, nous avons retrouvé des caractéristiques de SVCR différentes de celles décrites au sein des 4

grandes séries publiées de SVCR (qui comportent entre 59 et 139 patients) [75,97,152,237]. Alors que le SVCR est habituellement plus fréquent chez la femme, il prédomine chez l'homme dans notre série avec un sexe ratio de 1,33. L'âge moyen de 32 ans est de 10 ans plus jeune par rapport aux données présentées dans les 4 grandes séries. Une des explications est que les SVCR que nous décrivons, sont secondaires à la consommation de cannabis dans 67% des cas (n=14). Or la consommation de cannabis est plus fréquente chez l'homme jeune. Il n'y a pas de cas secondaire au post-partum ou à la consommation d'IRS dans notre série, qui sont des causes fréquentes de SVCR dans la littérature. Sur le plan clinique, il y aussi des disparités, puisqu'aucun patient n'a présenté de céphalées en coup-de-tonnerre fréquemment décrites comme étant le premier symptôme de ce syndrome. Cependant, nous soulignons que 74% des patients ont signalé des céphalées intenses inhabituelles précédant les signes de l'IC. A noter que 2 patients sur les 21 étaient aphasiques au moment de l'IC, et ne pouvaient dire s'ils avaient présenté ou non des douleurs avant ou pendant les signes neurologiques de l'AVC.

Ces disparités entre nos patients et ceux décrits ailleurs, peuvent être expliquées par notre mode de recrutement. Les patients ont tous été hospitalisés au sein de l'UNV de Strasbourg pour un IC, alors que les sujets décrits dans la littérature étaient issus de séries de SVCR plus importantes, et provenaient de centres prenant en charge les céphalées en première intention pour 2 d'entre-eux [75,97].

Dans notre étude, les symptômes cliniques de l'IC étaient en lien avec la topographie de l'IC et ne revêtaient pas de caractère spécifique : il s'agissait majoritairement d'hémianopsie, de troubles sensitifs ou moteurs, d'aphasie, d'ataxie, ou de vertige. Contrairement aux IC jonctionnels classiquement décrits dans le SVCR, les patients présentaient dans notre série des IC territoriaux dans 90% des cas, le plus souvent dans un territoire postérieur, ce qui est concordant avec l'étude sifap1, qui a montré que les IC du jeune peuvent survenir plus souvent dans un territoire postérieur [110]. La topographie plus souvent postérieure des IC est sans doute liée à la localisation des SIM préférentiellement au niveau de la circulation postérieure.

Les complications les plus graves décrites lors d'un SVCR outre la survenue d'IC dans 4 à 54% des cas sont les HIC dans 6 à 20% des cas ou les HSA dans 22 à 34% des cas [75,97,152,237]. Or, dans notre étude, l'IRM cérébrale n'a pas mis en évidence d'HIC ou d'HSA, ni de signes d'œdème évoquant une encéphalopathie postérieure. Ces anomalies ont

été fréquemment décrites de manière isolée ou en association avec les signes d'IC. Ces différences radiologiques sont aussi selon nous, liées au mode de recrutement des patients, qui sont issus d'une cohorte de sujets victimes d'IC et non de patients présentant une HIC ou HSA. Il s'agit peut-être aussi d'un mode d'expression particulier du SVCR sans hémorragie mais uniquement avec une ischémie cérébrale.

Concernant la topographie des sténoses, elles sont habituellement décrites dans le SVCR comme étant diffuses pouvant toucher toutes les artères intra-cérébrales, alors que dans notre série, même si toutes les artères peuvent être touchées, elles prédominent sur la circulation postérieure notamment au niveau des artères cérébrales postérieures et cérébelleuses supérieures. La topographie préférentielle des sténoses pourrait être liée au lieu d'action de prédilection du cannabis, mais il ne s'agit là que d'une hypothèse qui mérite d'être vérifiée.

Aucun des 21 patients avec un IC et un SVCR, n'avait de dissection extra-crânienne contrairement aux résultats de l'équipe de Lariboisière, qui a décrit 20 patients avec conjointement un SVCR et une dissection cervicale (prédominant sur les artères vertébrales) [180]. Les patients de cette étude monocentrique étaient issus du centre des urgences céphalées, et de l'UNV de Lariboisière. Nous pensons que l'absence de dissection de notre cohorte repose aussi sur notre mode de recrutement (qui est basé sur l'inclusion de patients ayant des symptômes neurologiques focaux en lien avec un IC), alors que l'équipe parisienne prend en charge des patients pour lesquels le symptôme ayant mené à l'hospitalisation était en priorité une céphalée. Cette différence est bien illustrée par le fait que sur les 20 patients ayant un SVCR et une dissection décrit par Maywet et coll, 20 avaient des céphalées inhabituelles et seuls 5 avaient des symptômes neurologiques focaux persistants lors de leur présentation initiale.

Contrairement à d'autres, nous n'avons pas donné de nimodipine ou de corticoïdes à nos patients du fait de l'absence de preuve de l'efficacité de ces traitements, et du risque potentiel de récurrence d'IC d'origine hémodynamique en cas de baisse de pression artérielle chez des patients avec des sténoses intra-crâniennes [100]. Enfin, le pronostic clinique était globalement bon, puisque les patients de notre série n'ont pas ou peu de handicap pour 90% d'entre-eux.

Même si nos patients ont des caractéristiques différentes de ceux issus des grandes séries de SVCR, ils respectent les critères angiographiques du SVCR définis par Calabrese.

On pourrait considérer que le SVCR induit par le cannabis ou par d'autres substances vaso-actives, décrit au sein de la cohorte d'IC est un variant du syndrome classique (puisque sans céphalée en coup-de-tonnerre, sans hémorragie cérébrale ou méningée), survenant sur un terrain particulier, peut-être génétique puisqu'il a été montré par exemple que le SVCR pouvait être associé à un polymorphisme du gène BDNF [77]. Un autre facteur à prendre en compte pourrait être que nos patients avaient aussi des facteurs de risque cardio-vasculaires malgré leur jeune âge, ce qui pourrait être considéré comme un facteur aggravant du SVCR. En effet, il a été montré que l'HTA et la migraine sont associées à la survenue d'un IC lors d'un SVCR [75,97,152,237].

Dans les suites de la publication de la revue de la littérature que nous avons publiée [272], la question de l'imputabilité du tabac dans la survenue des IC chez les consommateurs de cannabis, nous a été posée, puisque le mode de consommation habituel du cannabis est de le fumer en association avec du tabac [204]. Tous les cas décrits dans la littérature sauf un (n=58), avaient consommé le cannabis avec du tabac. Cependant dans notre étude prospective portant sur 48 IC, le tabac n'était pas considéré comme un facteur indépendant associé à la présence de SIM, contrairement au cannabis. De plus, le tabac qui est un facteur de risque cardio-vasculaire avéré, est pourvoyeur de sténoses artérielles intra-crâniennes d'origine athéromateuse dont le caractère réversible à l'arrêt de la consommation de tabac n'a pas été montré [273]. Enfin, le tabac (contrairement au cannabis) n'est pas considéré à notre connaissance comme un facteur pouvant occasionner un SVCR.

Dans notre série de 21 SVCR, nous avons trouvé une consommation fréquente de substance vaso-active dans 81% des cas (dont le cannabis au premier plan), ce qui est sans doute en partie liée à notre intérêt sur le sujet, puisque nous recherchons systématiquement la consommation de drogues à l'interrogatoire et dans les urines lors d'un IC. Ceci constitue un biais et explique sans doute en partie aussi les disparités avec les données des SVCR de la littérature. Le rôle exact du cannabis dans la survenue du SVCR reste encore à définir.

Le message important est qu'il est nécessaire de réaliser dès la phase aiguë, dans le cadre du bilan étiologique, une imagerie vasculaire intra-crânienne de qualité devant un IC du jeune. Une exploration artérielle de contrôle est à programmer dès qu'il y a des anomalies sur l'imagerie artérielle cérébrale initiale (notamment des SIM), afin d'en évaluer sa potentielle réversibilité. Le SVCR peut être retenu comme cause d'IC, sous réserve que l'on ait éliminé une autre cause d'IC. Cependant, les différentes atypies cliniques et radiologiques décrites

chez les patients de notre série font discuter le fait qu'il puisse s'agir d'un variant de SVCR. Nous ne pensons pas qu'il puisse s'agir exclusivement d'une réaction à la consommation d'un toxique (une angiopathie toxique), puisque la réversibilité des anomalies n'est objectivée que dans les 3 à 6 mois après l'arrêt de la drogue en cause, même si le patient a arrêté sa consommation immédiatement après l'IC. Nous ne pensons pas qu'il s'agisse à proprement parler d'une vascularite puisque l'évolution est spontanément favorable en l'absence de traitement par corticoïde ou immuno-suppresseurs, et qu'il n'y a pas d'argument pour un syndrome inflammatoire dans le sang ou le LCR.

Nous n'avons pas étudié l'histologie de la paroi artérielle chez nos patients puisqu'heureusement aucun d'entre-eux n'est décédé. Cependant, le mécanisme physiopathologique de la sténose est sans doute pluri-factoriel associant une origine toxique et peut-être un mécanisme immuno-allergique ou inflammatoire pouvant expliquer le caractère prolongé de cette sténose, avec une réversibilité seulement plusieurs mois après l'éviction de l'agent causal. De plus, la persistance des sténoses sur plusieurs mois malgré un sevrage, pourrait être liée aux propriétés des cannabinoïdes, qui peuvent être stockés dans des organes riches en graisse (dont le cerveau) puis relargués dans un deuxième temps même à distance de la dernière prise. L'effet toxique du cannabis pourrait se prolonger jusqu'à l'élimination complète de ses métabolites.

Les seuls cas autopsiques de patients ayant présenté un IC dans un contexte de prise de cannabis concernent 2 adolescents décédés des suites d'un IC cérébelleux, avec sur l'analyse histologique une absence d'anomalie sur les vaisseaux cérébraux [122].

Pour avancer dans la réflexion de l'imputabilité du cannabis dans la survenue des SIM, il faudrait pouvoir identifier un ou des composants vasoconstricteurs dans la résine de cannabis et vérifier notre hypothèse sur un modèle animal.

#### **d. Le THC comme vasoconstricteur potentiel**

Le produit contenu dans la résine de cannabis, qui pourrait être tenu comme responsable de la survenue de SIM est inconnu. Le cannabis contient plus de 100 composés différents, dont plus de 60 cannabinoïdes. Le THC pourrait être en cause, puisqu'il s'agit du principal composant psycho-actif contenu dans le cannabis [65,107], et que la



vasoconstriction induite par le THC a déjà été décrite chez l'animal sur des vaisseaux périphériques [29,202].

La concentration en THC varie selon le produit consommé, la partie de la plante *Cannabis sativa* utilisée, et la provenance du produit [249]. Elle est plus importante dans la résine que dans l'herbe. Or, dans notre série aucun patient ne consommait de l'herbe, ce qui pourrait être un argument pour suggérer un effet dose du THC. Plusieurs questions subsistent concernant le rôle toxique des produits de « coupe » (les débris végétaux de la plante à faible teneur en THC, le henné, des insecticides, des médicaments, de la cellulose, des oléagineux, du suif, de la graisse minérale telle que la paraffine, de la cire à chaussure, des produits utilisés pour masquer l'odeur, etc...). ou de l'arsenic présents dans la résine de cannabis, et sur celui du tabac puisqu'il apporte également des substances toxiques [139]. Peu de données de sources fiables existent sur les produits associés aux cannabinoïdes contenus dans la résine, directement liés au mode de préparation du produit dérivé du cannabis, dont la toxicité pourrait ne pas être négligeable. Etant donné que le cannabis est un produit illicite, le procédé de fabrication peut varier relativement d'un échantillon à l'autre. Nous avons cherché à comparer entre eux les constituants communs entre les échantillons de résine recueillies auprès des patients qui avaient présenté un IC. Le but était d'identifier la présence de vasoconstricteurs, et la teneur en THC, en CBN, en CBD, ou en d'autres composés. Nous avons étudié la composition de la résine de cannabis à partir de 5 échantillons (données non publiées). L'analyse des 5 échantillons de résine de cannabis donnés par les patients de l'UNV a montré une teneur en THC entre 0,43 et 4,06%, ce qui est une teneur assez faible en comparaison des données de la littérature. Des saisies réalisées aux Etats-Unis montrent des concentrations de THC pouvant aller de 2,5 à 9,2% entre 1993 et 2003, et de 12 à 29,3% entre 2004 et 2008 [182]. Nous avons relevé cependant beaucoup d'autres composants, comme d'autres cannabinoïdes, ou des acides gras et des alcanes utilisés comme produit de « coupe ». Parmi les médicaments retrouvés dans l'analyse des résines, aucun n'était connu pour être vasoconstricteur. Il y avait des produits issus de la plante elle-même mais aussi des solvants.

Nous ne pouvons pas porter de conclusion définitive sur ces dosages concernant l'imputabilité d'un des composants de la résine de cannabis dans la genèse des anomalies de la paroi artérielle ou de la toxicité cérébrale. Il serait licite de pouvoir recueillir davantage d'échantillons afin de comparer la composition des résines à plus grande échelle. Nous pouvons tout de même noter que nous n'avons pas détecté la présence de médicaments

vasoconstricteurs connus dans nos échantillons et que la concentration en THC était assez faible dans les résines analysées.

Alors que les cannabinoïdes, du fait de leur caractère lipophile, passent facilement la barrière hémato-encéphalique, il serait intéressant de savoir si la toxicité du cannabis est liée au départ à un effet vasculaire ou à un effet cérébral. Du fait de la topographie préférentielle des sténoses sur la circulation postérieure décrite antérieurement [22,122,174], et de celle des IC majoritairement situés dans un territoire vertébro-basilaire, la présence d'une susceptibilité aux substances contenues dans le cannabis, de la circulation postérieure ou des structures anatomiques parenchymateuses de la fosse postérieure pourrait être évoquée. Cette hypothèse pourrait être en lien avec la topographie des récepteurs cannabinoïdes. Les récepteurs CB1 et CB2 ont d'ailleurs une localisation préférentielle au niveau du cervelet [11,146]. De plus, il existe des récepteurs CB1 au niveau des cellules musculaires lisses des vaisseaux cérébraux [17], de l'endothélium de la microcirculation cérébrale, mais leur activation par des agonistes cannabinoïdes induit plutôt une vasodilatation qu'une vasoconstriction [262]. Cependant, l'effet vasoconstricteur décrit avec le THC pourrait être lié à sa fixation sur des récepteurs cannabinoïdes non CB1 [241,262]. Il serait pertinent de rechercher la distribution des différents récepteurs cannabinoïdes au niveau des vaisseaux intra-crâniens, notamment de la circulation postérieure, ce qui à notre connaissance n'a jamais été fait. De plus, l'identification des récepteurs directement impliqués dans la vasoconstriction serait aussi un défi.

Lors d'un IC, le site d'action toxique initial du cannabis (et donc du THC) est inconnu, c'est à dire que l'on ne sait pas si son effet a d'abord lieu au niveau du cerveau ou au niveau du vaisseau intra-crânien. C'est pourquoi, nous avons aussi voulu tester l'action du THC sur le vaisseau isolé (aorte et AMS) du rat en chambre isolée (données non publiées), en suivant les protocoles décrits par la seule équipe ayant démontré l'effet vasoconstricteur du THC *in vitro* sur l'aorte isolée et sur l'origine de l'AMS de rat [201,202]. Une autre équipe avait montré que l'injection intra-artérielle de THC *in vivo* dans la cuisse du rat pouvait induire une augmentation de la pression de perfusion suggérant une vasoconstriction [4].

Bien que l'étude de la relaxation ne concerne pas notre propos, le fait que nous ayons réussi à induire une vasodilatation sur le vaisseau pré-contracté souligne cependant que nos conditions expérimentales étaient correctes puisque d'une part, nos résultats sur l'aorte étaient identiques aux données de référence [202], et d'autre part, bien que les résultats sur l'AMS

soient différents, nos données expérimentales confirmaient l'intégrité de la fonction endothéliale initiale. L'étude de la contraction en revanche ne nous a pas permis de confirmer les données de la littérature qui mettent en évidence une vasoconstriction cependant très modeste, puisque les valeurs absolues de contraction obtenues sur les 2 sites artériels, ne dépassaient pas 0,025g (aorte) à 0,015g (AMS). Ces valeurs sont extrêmement faibles au regard des contractions maximales de 2g pour l'AMS et de 3g pour l'aorte en cas d'ajout de KCL. Dans nos conditions expérimentales, l'hypothèse la plus plausible de la non-reproductibilité des résultats d'O'Sullivan concernant la vasoconstriction, serait que notre chaîne de mesure ne soit pas assez sensible pour discriminer cette faible variation de tension. De plus, nous n'avons effectué ces expériences que sur 2 rats, ce qui ne nous permet pas de rendre une conclusion définitive. Enfin, nous n'avons pas testé l'effet du THC sur les vaisseaux cérébraux du fait de contraintes techniques liées à la taille de l'artère basilaire de rat. Une de nos perspectives serait d'utiliser un modèle porcine dont la physiologie est plus proche de l'homme [55], et de tester le THC par injection intra-artérielle directe *in vivo* dans la circulation vertébro-basilaire afin d'étudier la reproductibilité des sténoses artérielles vues chez l'homme.

Le mécanisme par lequel le cannabis induit des sténoses demeure inconnu. Cependant un effet initial sur le cerveau n'est pas exclu. Afin d'aborder la toxicité cérébrale du THC, nous avons étudié l'effet cellulaire du THC sur les mitochondries cérébrales isolées de rat. Alors que l'utilisation de cannabis « naturels » est interdite dans le cadre de protocoles expérimentaux, nous avons utilisé du THC synthétique.

## **2.2 Mécanisme tissulaire de l'action du cannabis : effet du THC sur les mitochondries cérébrales et le stress oxydant**

La mitochondrie principale source d'ATP, est l'organelle principalement impliqué dans la respiration et la consommation en oxygène des organes. Il est pertinent d'étudier l'effet du THC sur l'activité des différents complexes de la chaîne respiratoire, puisque l'atteinte de ces complexes a déjà été décrite dans certaines pathologies [70,102,183,190]. De plus, le cerveau qui est un organe particulièrement sensible à l'hypoxie, est potentiellement directement impacté lors d'une dysfonction mitochondriale [212].

Nous avons évalué l'effet du THC sur la respiration mitochondriale de cerveau de rat. La pertinence de l'utilisation de ce modèle par rapport à ce qui pourrait se passer *in vivo* chez l'homme, est liée au fait que, le THC qui est lipophile passe la barrière hémato-encéphalique [11], et a déjà mis en évidence dans les cerveaux issus d'autopsies animales et humaines [56, 124].

Le THC avait déjà été décrit comme inhibiteur de la respiration mitochondriale de cellules cancéreuses humaines et de sperme humain [19,267], mais aussi de certains organes *in vitro* comme le cœur, le foie, le muscle squelettique [18,31,78,165]. L'étude de l'effet du THC *in vitro* sur le cerveau de souris et de rat n'a été réalisée que dans 2 études à notre connaissance, et a montré une inhibition de la respiration mitochondriale pour une concentration allant de  $10^{-4}$  à  $10^{-5}$ M de THC [31,78].

Dans notre travail de thèse, nous avons pu étudier la respiration mitochondriale par respirométrie qui permet d'évaluer la consommation en oxygène des mitochondries isolées situées dans des chambres en présence de différents substrats. Le protocole permettait d'évaluer la respiration mitochondriale sans ou avec THC. Nous avons ajouté le THC 90 secondes après l'ajout du substrat de respiration mitochondriale, afin d'évaluer l'inhibition de la respiration (qui correspond à une diminution de la consommation en oxygène des mitochondries), induite par le THC, en fonction de la stimulation des complexes de la chaîne respiratoire.

Au préalable, nous avons réalisé une courbe dose-réponse du THC visant à évaluer la concentration qui permet d'inhiber d'au moins 50% la respiration mitochondriale maximale (c'est à dire après adjonction d'ADP). Cette concentration était concordante avec les données de la littérature, puisqu'il s'agissait de  $3 \times 10^{-5}$ M. L'identification de cette concentration nous garantissait d'avoir des résultats pertinents lorsque nous étudierions l'effet du THC sur les différents complexes de la chaîne respiratoire.

Nous avons ensuite utilisé cette concentration sur les différents complexes de la chaîne respiratoire, ce qui n'avait jamais été fait auparavant, et montré que le THC dilué en éthanol à la concentration de  $3 \times 10^{-5}$ M inhibait préférentiellement les complexes I, II, III après avoir mis en présence *in vitro* le THC avec les mitochondries cérébrales isolées en présence des différents substrats (ADP pour la  $V_{max}$  qui correspond à l'action sur les complexes I, III, IV ; succinate pour la  $V_{succ}$  qui correspond à l'action sur les complexes II, III, IV ; et le tmpd/ascorbate pour le  $V_{tmpd}$  qui correspond à l'action sur le complexe IV). Ces résultats

étaient concordants avec ceux d'Athanasiou sur les mitochondries de cœur de rat, qui avait montré que le THC selon la dose utilisée pouvait affecter les complexes I, II, III [18].

L'utilisation expérimentale de doses répétées de THC chez l'animal *in vivo* suivie d'une analyse de la respiration mitochondriale *in vitro*, montre aussi une diminution de la consommation en oxygène des mitochondries isolées de cerveau de rat [86]. Ce résultat pourrait être une piste pour la compréhension des mécanismes en cause chez l'homme victime d'IC : le THC pris de façon répétée pourrait induire des dommages mitochondriaux cérébraux. De plus, la consommation chronique, mène au stockage des cannabinoïdes dans les organes riches en graisse (dont le cerveau fait partie), avec des phénomènes de relargage récurrents. Il a été montré sur des cerveaux humains issus d'autopsie, que certains cannabinoïdes pouvaient persister dans le cerveau après disparition de leur présence dans le sang [103]. Ce relargage récurrent même à distance de la consommation de cannabis pourrait expliquer aussi que les sténoses artérielles intracrâniennes puissent persister même après l'arrêt de consommation du toxique et finalement être réversibles dans les 3 à 6 mois. Le lien entre la dysfonction mitochondriale cérébrale et la présence de sténoses artérielles intracrâniennes reste actuellement à mettre en évidence.

Ensuite afin de comprendre le mécanisme de cette inhibition de la respiration mitochondriale nous avons évalué l'effet du THC ( $3 \cdot 10^{-5} \text{M}$ ) sur la génération de radicaux libres. Nous avons montré une augmentation de synthèse de 171% du peroxyde d'hydrogène par les mitochondries cérébrales isolées lors de l'adjonction du THC. Ce résultat suggère que la toxicité du THC sur les mitochondries cérébrales de rat passe par la synthèse de radicaux libres par les mitochondries, autrement dit par un stress oxydant.

Les radicaux libres synthétisés en excès peuvent avoir une toxicité cérébrale et un lien avec la survenue d'un IC puisque, d'une part on sait que le cerveau est sensible au stress oxydant avec peu de mécanismes protecteurs [212], et que d'autre part, le stress oxydant est un mécanisme physio-pathologique impliqué lors d'un AVC. Or, l'augmentation de la synthèse de ROS est décrite lors d'un IC à la phase aiguë de l'IC et pendant la reperfusion [73,84,169,200], et le stress oxydant est impliqué dans la dysfonction endothéliale de la circulation cérébrale, qui est aussi un mécanisme impliqué lors d'un IC [79]. La dysfonction endothéliale induite par le THC pourrait peut-être mener à une vasoconstriction des artères intra-cérébrales. Cette piste mériterait d'être explorée également.

# CONCLUSIONS ET PERSPECTIVES

A l'heure des controverses concernant la légalisation de la vente de cannabis, nous pouvons dire que la résine de cannabis n'est pas une drogue sans risque, puisque nous avons montré qu'il existe un lien fort entre la consommation de résine de cannabis et la présence de SIM chez le jeune adulte victime d'IC. Nous avons montré la réversibilité de ces sténoses dans les 3 à 6 mois après l'arrêt de la consommation de cette drogue répondant à la définition angiographique du SVCR. Le taux de patients ayant des SIM réversibles est de 13% au sein de notre cohorte de 159 IC du jeune, et on estime que les SIM ont été causées par la consommation de substances vaso-actives (dont le cannabis), dans la majorité des cas. L'expression clinique et radiologique du SVCR chez nos patients victimes d'IC comporte cependant d'importantes différences par rapport à celle des SVCR classiquement décrits dans la littérature : pas de céphalée en coup-de-tonnerre, ni d'hémorragie cérébrale ou sous-arachnoïdienne, peu d'IC jonctionnels dans notre série. Ce constat impose 2 hypothèses : soit le SVCR a une expression clinico-radiologique polymorphe et nos patients présentent une de ces formes, soit les patients que nous avons décrits présentent un variant de SVCR qui devrait plutôt être nommé IC avec SIM réversibles secondaires à la consommation de substances vaso-actives plutôt que SVCR. Dans tous les cas, il est important de rechercher la consommation de cannabis chez les jeunes victimes d'IC, de réaliser une imagerie artérielle cérébrale à la recherche de SIM et de programmer un contrôle de cette imagerie à distance pour objectiver la réversibilité de ces anomalies.

Les cas d'AVC liés au cannabis décrits dans la littérature sont certes peu nombreux, et il existe peut-être une susceptibilité individuelle, mais cela peut aussi être imputé à l'absence d'interrogatoire systématique concernant la consommation de drogues, et à la réalisation inconstante d'une imagerie artérielle cérébrale à la phase aiguë de l'IC et lors du suivi à distance. En plus des recommandations habituelles de prévention secondaire visant à corriger les facteurs de risque cardiovasculaires habituels après un IC, il est crucial d'inciter les patients à arrêter leur consommation de cannabis dans ce contexte.

De plus, nous avons pu montrer que le THC (qui est le composant actif le plus important compris dans le cannabis) synthétique, a une action sur le métabolisme

mitochondrial cérébral de rat en inhibant la respiration mitochondriale, et en agissant plus particulièrement sur les complexes I, II, III de la chaîne respiratoire. Il induit également de manière significative la production de radicaux libres comme le peroxyde d'hydrogène, ce qui signifie que le stress oxydant est impliqué dans le mécanisme d'action du THC sur le cerveau de rat. Ces résultats représentent une piste de réflexion intéressante pour appréhender le mécanisme d'action du THC chez l'homme et pour proposer des pistes thérapeutiques notamment l'utilisation de molécules anti-oxydantes.

Une des questions en suspens est de savoir si les consommateurs réguliers de cannabis (non compliqués d'IC) ont des SIM. Nous allons poursuivre nos travaux par une étude clinique, qui est un projet de recherche interne (PRI 2013 n°5715), accepté et promu par les Hôpitaux Universitaires de Strasbourg, intitulé : « Prévalence des sténoses artérielles intra-crâniennes chez les consommateurs réguliers de résine de cannabis comparée à celle d'un groupe de sujets contrôles. Etude préliminaire de faisabilité ». Ce projet est en lien avec le projet de l'ANR VIVABRAIN (simulation d'angiographies virtuelles à partir de modèles vasculaires 3D et 3D+t) auquel je participe.

L'objectif principal de cette étude est d'évaluer la prévalence des SIM en ARM-TOF chez 30 consommateurs réguliers de résine de cannabis (définis par la consommation de plus de 10 « joints » par mois depuis au moins 3 mois) asymptomatiques sur le plan neurovasculaire, en comparaison avec celle d'un groupe de 30 sujets contrôles non consommateurs de cannabis. Les sujets contrôles sont pré-sélectionnés parmi les sujets inclus dans une étude visant à établir un atlas vasculaire en ARM dans le cadre de l'ANR. Ces sujets ont eu une IRM avec ARM-TOF sur l'IRM 3T de l'Institut de Physique Biologique, et les données d'imagerie de cette cohorte peuvent être utilisés pour la recherche (accord du CPP pour le projet : «Segmentation et modélisation des structures vasculaires cérébrales en imagerie médicale 3D et création d'atlas cérébrovasculaires numériques»).

Les objectifs secondaires de cette étude sont d'évaluer la présence d'IC silencieux chez les consommateurs réguliers de résine de cannabis, d'évaluer le caractère réversible des SIM à 3 mois en cas d'arrêt de la consommation, d'évaluer la présence de nouvelles SIM à 3 mois chez les consommateurs réguliers de résine de cannabis non sevrés. Les sujets consommateurs réguliers de résine de cannabis auront 2 consultations neurologiques, 2 prélèvements urinaires à la recherche de toxiques et 2 IRM cérébrales (incluant les séquences T1-3D, Diffusion, T2, T2 FLAIR, écho de gradient, et ASL) avec ARM TOF cérébrale à

l'inclusion et à 3 mois. Ces examens d'imagerie seront réalisés sur l'IRM 3T de l'Institut de Physique Biologique. La lecture de l'imagerie sera faite conjointement par un neurologue et un neuro-radiologue. Cette étude, qui est monocentrique, va débuter en septembre 2014.

Pour répondre à la question du lien causal entre la consommation de cannabis et la survenue d'un IC, il faudrait mener une étude épidémiologique prospective sur des sujets consommateurs réguliers de cannabis et évaluer la survenue de SIM et d'IC dans cette cohorte dans le temps. Cette étude serait en pratique trop lourde, difficile à réaliser, avec des risques de biais très importants et nécessiterait un suivi très long sans garantie de répondre à la question, puisqu'à ce jour les consommateurs de cannabis sont nombreux et à priori peu d'entre-eux développeront un IC.

Par contre, nous souhaitons évaluer en multicentrique la prévalence des patients ayant des critères angiographiques de SVCR, secondaire à la consommation de cannabis parmi les IC du jeune hospitalisés au sein des différentes UNV en France. Cette étude permettrait de confirmer nos données qui sont monocentriques, ce qui constitue un biais important en termes de généralisation des résultats. La lettre d'intention pour une demande de PHRC national visant à colliger de manière prospective tous les cas d'IC du jeune hospitalisés dans les différentes UNV, déposée en 2013 n'avait pas été retenue, mais nous envisageons de poursuivre notre projet en redéposant une lettre d'intention en 2015.

De plus, pour consolider nos premiers résultats issus de données sur 5 ans, nous souhaitons poursuivre nos travaux en analysant les données des sujets jeunes victimes d'IC hospitalisés au sein de l'UNV de Strasbourg, sur une période totale de 10 ans (entre 2005 et 2014), et nous envisageons aussi d'analyser le pronostic clinique de ces patients à distance en fonction de l'étiologie de l'IC et notamment de la prise de cannabis.

Dans la mesure où nos résultats expérimentaux *in vitro* ne sont pas tout à fait satisfaisants pour répondre à nos questions de l'effet du THC *in vivo*, nous souhaiterions aussi, sur le plan expérimental, évaluer l'effet du THC synthétique au niveau de la circulation cérébrale chez le porc *in vivo*. Le but serait d'injecter le THC en intra-artériel direct, en utilisant des concentrations croissantes, afin d'évaluer si nous arrivons à reproduire les sténoses artérielles intra-crâniennes, notamment sur la circulation postérieure, et les IC visibles chez l'homme. L'injection du toxique se ferait après cathétérisation de la circulation postérieure cérébrale par voie fémorale, la mise en évidence des sténoses se ferait pendant la procédure après l'injection de THC, en réalisant des clichés angiographiques successifs, et



l'objectivation des IC se ferait par réalisation d'une IRM cérébrale sur un appareil dédié à l'expérimentation animale. Ces expériences seraient rendues possibles par une collaboration avec l'équipe de neuro-radiologie vasculaire interventionnelle et l'IHU de Strasbourg.

# BIBLIOGRAPHIE

1. Abramson SB. Controversies in COX-2 inhibitor therapy. Introduction. Clin Exp Rheumatol 2001;19:S1-2.
2. Adams HP Jr, Bendixen BH, Kappelle LJ, Biller J, Love BB, Gordon DL, *et al.* Classification of subtype of acute ischemic stroke. Definitions for use in a multicenter clinical trial. TOAST. Trial of Org 10172 in Acute Stroke Treatment. Stroke 1993;24:35-41.
3. Adams I, Martin BR. Cannabis: pharmacology and toxicology in animals and humans. Addiction 1996;91:1585-164.
4. Adams M, Earnhardt J, Dewy W, Harris LS. Vasoconstrictor actions of tetrahydrocannabinol in rats. J Pharmacol Exp Ther 1976;196:649-56.
5. Addison PD, Neligan PC, Ashrafpour H, Khan A, Moses M, Forrest CR, *et al.* Noninvasive remote ischemic preconditioning for global protection of skeletal muscle against infarction. Am J Physiol Heart Circ Physiol 2003; 285:H1435-1443.
6. Alamowitch S, Plaisier E, Favrole P, Prost C, Chen Z, Van Agtmael T, *et al.* Cerebrovascular disease related to COL4A1 mutations in HANAC syndrome. Neurology 2009;73:1873-1882.
7. Alvaro LC, Iriondo I, Villaverde FJ. Sexual headache and stroke in a heavy cannabis smoker. Headache 2002; 48: 178-180.
8. Amarenco P, Bogousslavsky J, Caplan LR, Donnan GA, Hennerici MG. New approach to stroke subtyping: the A-S-C-O (phenotypic) classification of stroke. Cerebrovasc Dis 2009;27:502-508.

9. Amarenco P. Underlying pathology of stroke of unknown cause (cryptogenic stroke). *Cerebrovasc Dis* 2009;27(suppl 1):97-103.
10. Amarenco P, Bogousslavsky J, Caplan LR, Donnan GA, Wolf ME, Hennerici MG. The ASCOD phenotyping of ischemic stroke (Updated ASCO phenotyping). *Cerebrovasc Dis* 2013;36:1-5.
11. Ameri A. The effects of cannabinoids on the brain. *Progress in Neurobiology* 1999;58:315-348.
12. Anderson EJ, Neuffer PD. Type II skeletal myofibers possess unique properties that potentiate mitochondrial H<sub>2</sub>O<sub>2</sub> generation. *Am J Physiol Cell Physiol* 2006;290:844–851.
13. Anflous K, Blondel O, Bernard A, Khrestchatisky M, Ventura-Clapier R. Characterization of rat porin isoforms: cloning of a cardiac type-3 variant encoding an additional methionine as its putative N-terminal region. *Biochem Biophys Acta* 1998;1399:47-50.
14. Arnold M, Halpern M, Meier N, Fischer U, Haefeli T, Kappeler L, *et al.* Age-dependent differences in demographics, risk factors, co-morbidity, etiology, management, and clinical outcome of acute ischemic stroke. *J Neurol* 2008;255:1503-1507.
15. Aryana A, Williams MA. Marijuana as a trigger of cardiovascular events: speculation or scientific certainty? *Int J Cardiol* 2007; 118: 141-144.
16. Ashton CH. Pharmacology and effects of cannabis: a brief review. *Br J psychiatry* 2001;178:101-106.
17. Ashton CJ, Appleton I, Darlington CL, Smith PF. Immunohistochemical localization of cerebrovascular cannabinoid CB1 receptor protein. *J Cardiovasc Pharmacol* 2004;44:517-519.

18. Athanasiou A, Clarke AB, Turner AE, Kumaran NM, Vakilpour S, Smith PA, *et al.* Cannabinoid receptor agonists are mitochondrial inhibitors: a unified hypothesis of how cannabinoids modulate mitochondrial function and induce cell death. *Biochem Biophys Res Comm* 2007;364:131-137.
19. Badawy ZS, Chohan KR, Whyte DA, Penefsky HS, Brown OM, Souid AK. Cannabinoids inhibit the respiration of human sperms. *Fertil Steril* 2009;91:2471-2476.
20. Baharnoori M, Kassardjian CD, Saposnik G. Cannabis use associated with capsular warning syndrome and ischemic stroke. *Can J Neurol Sci* 2014;41:272-273.
21. Bailly C, Merceron O, Hammoudi N, Dorent R, Michel PL. Cannabis induced acute coronary syndrome in a young female. *Intern J Cardiol* 2010;143 :c4-c6.
22. Bal S, Khurana D, Lal V, Prabhakar S. Posterior circulation stroke in a cannabis abuser. *Neurol India* 2009; 57: 91–92.
23. Balaban RS, Nemoto S, Finkel T. Mitochondria, oxidants, and aging. *Cell* 2005;120:483-495.
24. Balci K, Utku U, Asil T, Celik Y. Ischemic stroke in young adults: risk factors, subtypes, and prognosis. *Neurologist* 2011; 17: 16-20.
25. Baratli Y, Charles AL, Wolff V, Ben Tahar L, Smiri L, Bouitbir J, *et al.* Impact of iron oxide nanoparticles on brain, heart, lung, liver and kidneys mitochondrial respiratory chain complexes activities and coupling. *Toxicol In Vitro* 2013;27:2142-2148.

26. Baratli Y, Charles AL, Wolff V, Ben Tahar L, Smiri L, Bouitbir J, et al. Age modulates Fe<sub>3</sub>O<sub>4</sub> nanoparticles liver toxicity. *BioMed Res Int* 2014;2014:474081. doi:10.1155/2014/474081.
27. Barber PA, Pridmore HM, Krishnamurthy V, Roberts S, Spriggs DA, Carter KN, *et al.* Cannabis, ischemic stroke, and transient ischemic attack. A case-control study. *Stroke* 2013;44: 2327-2329.
28. Barbieux M, Veran O, Detante O. Accidents vasculaires cérébraux ischémiques du sujet jeune et toxiques. *Rev Med Interne* 2012;33:35-40.
29. Barbosa PP, Lapa AJ, Lima-Landman MT, Valle JR. Vasoconstriction induced by delta9-tetrahydrocannabinol on the perfused rabbit ear artery. *Arch Int Pharmacodyn Ther* 1981;252:253-261.
30. Barnes D, Palace J, O'Brien MD. Stroke following marijuana smoke. *Stroke* 1992; 23: 1381.
31. Bartova A, Birmingham MK. Effect of delta9-tetrahydrocannabinol on mitochondrial NADH-oxidase activity. *J Biol Chem* 1976;251:5002-5006.
32. Basnet S, Mander G, Nicolas R. Coronary vasospasm in an adolescent resulting from marijuana. *Pediatr Cardiol* 2009;30:543-545.
33. Baysal BE. Role of mitochondrial mutations in cancer. *Endocr Pathol* 2006;17:203-212.

34. Beck F, Legleye S, Peretti-Wattel P. Penser les drogues : perceptions des produits et des politiques publiques. Enquête sur les représentations, opinions et perceptions sur les produits psychotropes. EROPP 2002. Paris:OFDT,2003,227.
35. Beck F, Cytrynowicz J. Usage de drogues illicites. In Guibert P, Gautier A. Baromètre Santé 2005. Saint-Denis : Editions INPES,2006,49-58.
36. Beck F, Legleye S, Spilka S, Briffault X, Gautier A, Lamboy B, *et al.* Les niveaux d'usage des drogues en France en 2005, exploitation des données du baromètre santé 2005. Tendances 2006;48:1-6.
37. Bejot Y, Daubail B, Giroud M. Epidémiologie et pronostic de l'accident vasculaire cérébral du sujet jeune. Rev Prat 2013;63:926-929.
38. Bejot Y, Daubail B, Jacquin A, Durier J, Osseby GV, Rouaud O, *et al.* Trends in the incidence of ischaemic stroke in young adults between 1985 and 2011 : the Dijon Stroke Registry. J Neurol Neurosurg Psychiatry 2013 Nov 18.doi.10.1136/jnnp-2013-306203.
39. Ben Amar M. Cannabinoids in medicine: a review of their therapeutic potential. J Ethnopharmacol 2006;105:1-25.
40. Benard G, Massa F, Puente N, Lourenço J, Bellocchio L, Soria-Gomez E, *et al.* Mitochondrial CB1 receptors regulate neuronal energy metabolism. Nat Neurosci 2012;15:558-564.

41. Bernson-Leung ME, Leung LY, Kumar S. Synthetic cannabis and acute ischemic stroke. *J Stroke Cerebrovasc Dis* 2013; Oct 8. pii: S1052-3057(13)00310-8. doi: 10.1016/j.jstrokecerebrovasdis.2013.07.030.
42. Bigi S, Fischer U, Wehrli E, Mattle HP, Boltshauser E, Bürki S, *et al.* Acute ischemic stroke in children versus young adults. *Ann Neurol* 2011;70:245-254.
43. Block RI, O'Leary DS, Ehrhardt JC, Augustinack JC, Ghoneim MM, Arndt S, *et al.* Effects of frequent marijuana use on brain tissue volume and composition. *Neuroreport* 1999;11:491-496.
44. Boisgontier H, Noblet V, Heitz F, Rumbach L, Armspach JP. Generalized likelihood ratio tests for change detection in diffusion tensor images: application to multiple sclerosis. *Med Image Anal* 2012;16:325-338.
45. Borisol VB. Defects in mitochondrial respiratory complexes III and IV, and human pathologies. *Mol Aspects Med* 2002;23:385-412.
46. Bosc M, Heitz F, Armspach JP, Namer I, Gounot D, Rumbach L. Automatic change detection in multimodal serial MRI: application to multiple sclerosis lesion evolution. *Neuroimage* 2003;20:643-656.
47. Bose B, Saifi AQ, Bhagwat AW. Effect of Cannabis Indica and hexobarbital sleeping time and tissue respiration of rat brain. *Arch Int Pharmacodyn Ther* 1963;141:520-524.

48. Bossong MG, Niesink RJ. Adolescent brain maturation, the endogenous cannabinoid system, and the neurobiology of cannabis-induced schizophrenia. *Prog Neurobiol* 2010;92:380-385.
49. Bossy-Wetzel E, Newmeyer DD, Green DR. Mitochondrial cytochrome c release in apoptosis occurs upstream of DEVD-specific caspase activation and independently of mitochondrial transmembrane depolarization. *EMBO J* 1998;17:37-49.
50. Bourgeron T, Rustin P, Chretien D, Birch-Machin M, Bourgeois M, Viegas-Péquignot E, *et al.* Mutation of a nuclear succinate dehydrogenase gene results in mitochondrial respiratory chain deficiency. *Nat Genet* 1995;11:144-149.
51. Bousser MG, Welch KMA. Relation between migraine and stroke. *Lancet Neurol* 2005;4:533-542.
52. Boveris A, Chance B. The mitochondrial generation of hydrogen peroxide. General properties and effect of hyperbaric oxygen. *Biochem J* 1973;134:707-716.
53. Bradford, M.M. A rapid and sensitive method for the quantitation of microgram quantities of protein utilizing the principle of protein-dye binding. *Anal Biochem* 1976;72:248-254.
54. Brand MD. Uncoupling to survive? The role of mitochondrial inefficiency in ageing. *Exp Gerontol* 2000;35:811-820.



55. Brunet B, Doucet C, Venisse N, Hauet T, Hebrard W, Papet Y, *et al.* Toxicokinetics and tissue distribution of delta-9-tetrahydrocannabinol: a study performed on a pig model. *Annales de Toxicologie Analytique* 2006;18:259-267.
56. Brunet B, Hauet T, Hebrard W, Papet Y, Mauco G, Mura P. Postmortem redistribution of the THC in the pig. *Int J Legal Med* 2010;124:543-549.
57. Brust JCM. Stroke and substance abuse. In Caplan LR, ed. *Uncommon causes of stroke*. Cambridge: Cambridge university press, 2008: 365-369.
58. Brust JC. Spice, pot and stroke. *Neurology* 2013;81:2064-2065.
59. Budler M, Braun K, Leeuwis JW, Lo R, van Nieuwenhuizen O, Kappelle J, *et al.* The course of unilateral intracranial arteriopathy in young adults with arterial ischemic stroke. *Stroke* 2012;43:1890-1896.
60. Budney AJ, Hughes JR. The cannabis withdrawal syndrome. *Curr Opin Psychiatry* 2006;19:233-238.
61. Busse F, Omid L, Windgassen M. Lead poisoning due to adulterated marijuana. *N Engl J Med* 2008;358:1641-1642.
62. Butterworth J, Yates CM, Reynolds GP. Distribution of phosphate-activated glutaminase, succinic deshydrogenase, pyruvate deshydrogenase and gamma-glutamyl transpeptidase in post-mortem brain from Huntington's disease and agonal cases. *J Neurol Sci* 1985;67:161-171.

63. Caballero A, Tseng KY. Association of cannabis use during adolescence, prefrontal CB1 receptor signalling, and schizophrenia. *Front Pharmacol* 2012 May 28;3:101. doi: 10.3389/fphar.2012.00101. eCollection 2012.
64. Calabrese L, Dodick DW, Schwedt TJ, Singhal AB. Narrative review: reversible cerebral vasoconstriction syndromes. *Ann Int Med* 2007;146:34-44.
65. Caldicott DG, Holmes J, Roberts-Thomson KC, Mahar L. Keep off the grass: marijuana use and acute cardiovascular events. *Eur J Emerg Med* 2005;12:236–244.
66. Call GK, Fleming MC, Sealfon S, Levine H, Kistler JP, Fisher CM. Reversible cerebral segmental vasoconstriction. *Stroke* 1988;19:1159-1170.
67. Cantu C, Arauz A, Murillo-Bonilla LM, Lopez M, Barinagarrementeria F. Stroke associated with synpathomimetics contained in over-the-counter cough and cold drugs. *Stroke* 2003;34:1667-1673.
68. Carvalho M, Oliveira A, Azevedo E, Bastos-Leite AJ. Intracranial arterial stenosis. *J Stroke Cerebrovasc Disease* 2014;23:599-609.
69. Chabriat H, Joutel A, Dichgans M, Tournier-Lasserre E, Bousser MG. CADASIL. *Lancet Neurol* 2009;7:643-653.
70. Charles AL, Guilbert AS, Bouitbir J, Goette-Di Marco P, Enache I, Zoll J, *et al.* Effect of postconditioning on mitochondrial dysfunction in experimental aortic cross-clamping. *Br J Surg* 2011;98:511-516.

71. Chaytor AT, Martin PEM, Evans WH, Randall MD, Griffith TM. The endothelium component of cannabinoid-induced relaxation in rabbit mesenteric artery depends on gap junctional communication. *J Physiol* 1999;520.2:539-550.
72. Chatzikonstantinou A, Wolf M, Hennerici MG. Ischemic stroke in young adults: classification and risk factors. *J Neurol* 2012;259:653-59.
73. Chen H, Yoshioka H, Kim GS, Jung JE, Okami N, Sakata H, *et al.* Oxidative stress in ischemic brain damage: mechanisms of cell death and potential molecular targets for neuroprotection. *Antioxidants and Redox Signaling* 2011;14:1505-1517.
74. Chen HY, Navia JA, Shafique S, Kassab GS. Fluid-structure interaction in aortic cross-clamping: implications for vessel injury. *J Biomech* 2010;43:221-225.
75. Chen SP, Fuh JL, Wang SJ, Chang FC, Lirng JF, Fang YC, *et al.* Magnetic resonance angiography in reversible cerebral vasoconstriction syndromes. *Ann Neurol* 2010;67:648-656.
76. Chen SP, Fuh JL, Wang SJ. Reversible cerebral vasoconstriction syndrome: current and future perspectives. *Expert Rev Neurother* 2011;11:1265-1276.
77. Chen SP, Fuh JL, Wang SJ, Tsai SJ, Hong CJ, Yang AC. Brain-derived neurotrophic factor gene Val66Met polymorphism modulates reversible cerebral vasoconstriction syndromes. *PloS One* 2011;6: e18024.

78. Chiu P, Karler R, Craven C, Olsen DM, Turkanis SA. The influence of delta-9-tetrahydrocannabinol, cannabidiol and cannabidiol on tissue oxygen consumption. *Res Commun Chem Pathol Pharmacol* 1975;12:267-286.
79. Chrissobolis S, Miller AA, Drummond GR, Kemp-Harper BK, Sobey CG. Oxidative stress and endothelial dysfunction in cerebrovascular disease. *Front Biosci* 2011;16:1733-1745.
80. Circulaire DGOS/DGS/DGAS n°2003-517 du 3 novembre 2003 relative à la prise en charge des accidents vasculaires cérébraux.
81. Circulaire DGOS/O4 n° 2007-108 du 22 mars 2007 relative à la place des unités neuro-vasculaires dans la prise en charge des patients présentant un accident vasculaire cérébral.
82. Circulaire DGOS/R4/R3/PF3 n° 2012-106 du 6 mars 2012 relative à l'organisation des filières régionales de prise en charge des patients victimes d'accident vasculaire cérébral.
83. Ciurea AV, Palade C, Voinescu D, Nica DA. Subarachnoid hemorrhage and cerebral vasospasm. Literature review. *J Med Life* 2013;6:120-125.
84. Cojocaru IM, Cojocaru M, Sapira V, Ionescu A. Evaluation of oxidative stress in patients with acute ischemic stroke. *Rom J Intern Med* 2013;51:97-106.
85. Combemale P, Consort T, Denis-Thelis L, Estival JL, Dupin M, Kanitakis J. Cannabis arteritis. *Br J Dermatol* 2005;152:166–169.

86. Costa B, Colleoni M. Changes in rat brain energetic metabolism after exposure to anandamide or delta9-tetrahydrocannabinol. *Eur J Pharmacol* 2000;395:1-7.
87. De Boysson H, Zuber M, Naggara O, Neau JP, Gray F, Bousser MG, *et al*; for the French Vasculitis Study Group (FVSG) and the French NeuroVascular Society (SFNV). *Arthritis Rheum* 2014 jan 8.doi:10.1002/art.38340.
88. Degenhardt L, Hall W. Extent of illicit drug use and dependence, and their contribution to the global burden of disease. *Lancet* 2012;379:55-70.
89. De los Rios F, Kleindorfer DO, Khoury J, Broderick JP, Moomaw CJ, Adeoye O, *et al*. Trends in substance abuse preceding stroke among young adults. A population-based study. *Stroke* 2012;43:3179-83.
90. Dembert ML, Harclerode J. Effects of 1-delta-9-tetrahydrocannabinol, dl-amphetamine and pentobarbital on oxygen consumption by mouse brain and heart homogenates. *Biochem Pharmacol* 1974;23:947-956.
91. Deplanque D. Recreational cannabis use: not so harmless! *JNNP* 2005;76:306.
92. Derkinderen P, Valjent E, Darcel F, Damier P, Girault JA. Cannabis et récepteurs cannabinoïdes: de la physiopathologie aux possibilités thérapeutiques. *Rev Neurol* 2004; 160: 639-649.
93. Desbois AC, Cacoub P. Cannabis-associated arterial disease. *Ann Vasc Surg* 2013;27:996-1005.

94. Disdier P, Granel B, Serratrice J, Constans J, Michon-Pasturel U, Hachulla E, *et al.* Cannabis arteritis revisited. Ten new case reports. *Angiology* 2001;52:1-5.
95. Duchen MR. Mitochondria in health and disease: perspectives on a new mitochondrial biology. *Mol Aspects Med* 2004;25:365-451.
96. Duchene C, Olindo S, Chausson N, Jeannin S, Cohen-Tenoutji, Smadja D. Cannabis-induced cerebral and myocardial infarction in a young woman. *Rev Neurol* 2010;166:438–442.
97. Ducros A, Boukobza M, Porcher R, Sarov M, Valade D, Bousser MG. The clinical and radiological spectrum of reversible cerebral vasoconstriction syndrome. A prospective series of 67 patients. *Brain* 2007;130:3091-3101.
98. Ducros A, Fiedler U, Porcher R, Boukobza M, Stapf C, Bousser MG. Hemorrhagic manifestations of reversible cerebral vasoconstriction syndrome. Frequency, features, and risk factors. *Stroke* 2010;41:2505-2511.
99. Ducros A. Syndrome de vasoconstriction cérébrale réversible. *Presse Med* 2010;39:312-322.
100. Ducros A. Reversible cerebral vasoconstriction syndrome. *Lancet Neurol* 2012;11:906-917.
101. Dufour A, Tankyevych O, Naegel B, Talbot H, Ronse C, Baruthio J, *et al.* Filtering and segmentation of 3D angiographic data: advances based on mathematical morphology. *Med Image Anal* 2013;17:147-164.

102. Duteil D, Chambon C, Ali F, Malivindi R., Zoll J, Kato S, *et al.* The transcriptional coregulators TIF2 and SRC-1 regulate energy homeostasis by modulating mitochondrial respiration in skeletal muscles. *Cell Metab* 2010;12:496-508.
103. Duverneuil-Mayer C, Charlier P, Abe E, Lorin de la Grandmaison G, Grassin-Delyle S, Alvarez JC. Etude des cinétiques sanguines et cérébrales du delta-9-tetrahydrocannabinol, de ses métabolites, du cannabidiol et du cannabinoïle chez la souris. Application à l'homme. *Ann Toxicol Anal* 2011;23:193-204.
104. Echtay KS, Roussel D, St-Pierre J, Jekabsons MB, Cadenas S, Stuart JA, *et al.* Superoxide activates mitochondrial uncoupling proteins. *Nature* 2002;415:96-99.
105. Ellis E, Moore S, Willoughby K. Anandamide and delta-9-THC dilation of cerebral arterioles is blocked by indomethacin. *Am J Physiol* 1995;269:H1859-864.
106. El Scheich T, Weber AA, Klee D, Schweiger D, Mayatepek E, Karenfort M. Adolescent ischemic stroke associated with anabolic steroid and cannabis abuse. *J Pediatr Endocrinol Metab* 2012;26:161-165.
107. El Sohli MA. The chemical constituents of cannabis and cannabinoids. In: Grotenhermen F, Russo E, Eds. *Cannabis and Cannabinoids: Pharmacology, Toxicology, and Therapeutic potential*. New York:Haworth Press, 2002.
108. Esse K, Fossati-Bellani M, Traylor A, Martin-Schild S. Epidemic of illicit drug use, mechanisms of action/addiction and stroke as a health hazard. *Brain Behav* 2011;1:44-54.

109. Favier J, Brière JJ, Strompf L, Amar L, Filali M, Jeunemaitre X, *et al.* Hereditary paraganglioma/pheochromocytoma and inherited succinate deshydrogenase deficiency. *Horm Res* 2005;63:171-179.
110. Fazekas F, Schmidt R, Dichgans M, Gaertner B, Jungehulsing GJ, Hennerici MG, Heuschmann P, *et al.*, on behalf of the sifap 1 investigators. MRI in acute cerebral ischemia of the young. *Neurology* 2013;81:1914-1921.
111. Feigin VL, Forouzanfar MH, Krishnamurthi R, Mensah GA, Connor M, Bennett DA, *et al.* Global Burden of Diseases, Injuries, and Risk Factors Study 2010 (GBD 2010) and the GBD Stroke Experts Group. Global and regional burden of stroke during 1990-2010: findings from the Global Burden of Disease Study 2010. *Lancet* 2013;383:245-254.
112. Feldmann E, Wilterdink JL, Kosinski A, Lynn M, Chimowitz MI, Sarafin J, *et al.* The Stroke Outcomes and Neuroimaging of Intracranial Atherosclerosis (SONIA) trial. *Neurology* 2007;68:2099-2106.
113. Fernandez-Artamendi S, Fernandez-Hermida JR, Secades-Villa R, Garcia-Portilla P. Cannabis and mental health. *Actas Esp Psiquiatr* 2011;39:180-90.
114. Ferro JM, Massaro AR, Mas JL. Aetiological diagnosis of ischaemic stroke in young adults. *Lancet Neurol* 2010;9:1085-1096.
115. Filisto M, Tomelleri G, Tonin P, Scarpelli M, Vatterni G, Rizzuto N, Padovani A, Simonati A. Neuropathology of mitochondrial diseases. *Biosci Rep* 2007;27:23-30.



116. Finsterer J, Christian P, Wolfgang K. Occipital stroke shortly after cannabis consumption. *Clin Neurol Neurosurg* 2004;106:305-308.
117. Fonseca AC, Ferro JM. Drug-abuse and stroke. *Curr Neurol Neurosci Rep* 2013;13:325. Doi:10.1007/s11910-012-0325-0.
118. Fontaine E, Ichas F, Bernardi P. A ubiquinone-binding site regulates the mitochondrial permeability transition pore. *J Biol Chem* 1998;273:25724-25740.
119. Fowler CJ. Plant-derived, synthetic and endogenous cannabinoids as neuroprotective agents. Non-psychoactive cannabinoids, “entourage” compounds and inhibitors of N-acyl ethanolamine breakdown as therapeutic strategies to avoid psychotropic effects. *Brain Res Rev* 2003;41:26-43.
120. Freeman MJ, Rose DZ, Myers MA, Gooch CL, Bozeman AC, Burgin WS. Ischemic stroke after use of the synthetic marijuana “spice”. *Neurology* 2013;81:2090-2093.
121. Gebremedhin D, Lange A, Campbell W, Hillard CJ, Harder DR. Cannabinoid CB1 receptor of cat cerebral arterial muscle functions to inhibit L-type Ca<sup>2+</sup> channel current. *Am J Physiol* 1999;276:H2085-2093.
122. Geller T, Loftis L, Brink D. Cerebellar infarction in adolescent males associated with acute marijuana use. *Pediatrics* 2004;113:e365-e370.
123. Gill RS, Manouchehri N, Lui JQ, Lee TF, Cho WJ, Thiesen A, *et al.* Cyclosporine treatment improves cardiac function and systemic hemodynamics during resuscitation in a newborn piglet model of asphyxia. *Crit Care Med* 2012;40:1237-1244.

124. Giroud C, Michaud K, Sporkert F, Eap C, Augsburger M, Cardinal P, *et al.* A fatal overdose of cocaine associated with coingestion of marijuana, buprenorphine, and fluoxetine. Body fluid and tissue distribution of cocaine and its metabolites determined by hydrophilic interaction chromatography-mass spectrometry (HILIC-MS). *J Anal Toxicol* 2004;28:464-474.
125. Gonzalez NR, Liebeskind DS, Dusick JR, Mayor F, Saver J. Intracranial arterial stenosis: current viewpoints, novel approaches, and surgical perspectives. *Neurosurg Rev* 2013;36:175-184.
126. Greydanus DE, Hawver EK, Greydanus MM, Merrick J. Marijuana: current concepts. *Front Public Health* 2013;1:1-17.
127. Grigis A, Noblet V, Heitz F, Blanc F, de Sèze J, Kremer S, *et al.* Longitudinal change detection in diffusion MRI using multivariate statistical testing on tensors. *NeuroImage* 2012;60:2206-2221.
128. Hajj-Ali RA, Calabrese LH. Primary angiitis of the central nervous system. *Autoimmun Rev* 2013;12:463-466.
129. Hajj-Ali RA, Calabrese LH. Diagnosis and classification of central nervous system vasculitis. *J Autoimmun.* 2014 Jan 31. pii: S0896-8411(14)00009-2. doi: 10.1016/j.jaut.2014.01.007.
130. Halestrap AP. What is the mitochondrial permeability transition pore? *J Mol Cell Cardiol* 2009;46:821-831.

131. Hall W, Degenhardt L. Adverse health effects of non-medical cannabis use. *Lancet* 2009;374:1383-1391.
132. Hansford RG, Hogue BA, Mildaziene V. Dependence of H<sub>2</sub>O<sub>2</sub> formation by rat heart mitochondria on substrate availability and donor age. *J Bioenerg Biomembr* 1997;29:89-95.
133. Hanus LO. Pharmacological and therapeutic secrets of plant and brain (endo) cannabinoids. *Med Res Rev* 2009;29:213-271.
134. Haubrich C, Diehl R, Dönges M, Sciefer J, Loos M, Kosinski C. Recurrent transient ischemic attacks in a cannabis smoker. *J Neurol* 2005;252:369-70.
135. Haute Autorité de Santé. Prévention vasculaire après un infarctus cérébral ou un accident ischémique transitoire. Recommandations de bonnes pratiques. Saint-Denis La plaine:HAS;2008.
136. Haute Autorité de Santé. Accident vasculaire cérébral : prise en charge précoce (alerte, phase pré-hospitalière, phase hospitalière initiale, indications de la thrombolyse. Recommandations de bonnes pratiques. Saint-Denis La plaine:HAS;2009.
137. Hayakawa K, Mishiua K, Nozako M, Ogata A, Hazekawa M, Liu AX, *et al.* Repeated treatment with cannabidiol but not delta-9-tetrahydrocannabinol has a neuroprotective effect without the development of tolerance. *Neuropharmacology* 2007;52:1079-1087.

138. Hayakawa K, Mishiùà K, Nozako M, Ogata A, Fujioka M, Harada K, *et al.* Delta-9-tetrahydrocannabinol prevents cerebral infarction via hypothalamic-independent hypothermia. *Life Sci* 2007;80:1466-1471.
139. Henry JA, Oldfield WLG, Kon OM. Comparing cannabis with tobacco. *BMJ* 2003;326:942-943.
140. Herning RJ, Better WE, Kimberly T, Cadet JL. Cerebrovascular perfusion in marijuana users during a month of monitored abstinence. *Neurology* 2005;64:488-493.
141. Herradon E, Martin MI, Lopez-Miranda V. Characterization of the vasorelaxant mechanisms of the endocannabinoid anandamide in rat aorta. *Br J Pharmacol* 2007;152:699-708.
142. Hillard CJ, Ho WSV, Thompson J, Gauthier KM, Wheelock CE, Huang H, *et al.* Inhibition of 2-arachidonoylglycerol catabolism modulates vasoconstriction of rat middle cerebral artery by the thromboxane mimetic, U-46619. *Br J Pharmacol* 2007;152:691-698.
143. Hillard, CJ. Role of cannabinoids and endocannabinoids in cerebral ischemia. *Curr Pharm Des* 2008;14:2347-2361.
144. Hirai T, Korogi Y, Ono K, Nagano M, Maruoka K, Uemura S, *et al.* Prospective evaluation of suspected stenooclusive disease of the intracranial artery: combined MR angiography and CT angiography compared with digital subtraction angiography. *Am J Neuroradiol* 2002;23:93-101.

145. Huff JS. Stroke mimics and chameleons. *Emerg Med Clin North Am* 2002;20:583-595.
146. Irving A, Rae MG, Coutts AA. Cannabinoids on the brain. *ScientificWorldJournal* 2002;2:632-648.
147. Janssen AWM, de Leeuw FE, Janssen MCH. Risk factors for ischemic stroke and transient ischemic attack in patients under age 50. *J Thromb Thrombolysis* 2011;31:85-91.
148. Ji R, Schwamm LH, Pervez MA, Singhal AB. Ischemic stroke and transient ischemic attack in young adults. Risk factors, diagnosis yield, neuroimaging, and thrombolysis. *JAMA Neurol* 2013;70:51-57.
149. Jouanjus E, Leymarie F, Turbery M, Lapeyre-Mestre M. Cannabis-related hospitalizations: unexpected serious events identified through hospital databases. *BJCP* 2010;71:758-765.
150. Jouanjus E, Lapeyre-Mestre M, Micallef J, The French Association of the Regional Abuse and Dependence Monitoring Centres (CEIP-A) Working Group on Cannabis Complications. Cannabis use: signal of increasing risk of serious cardiovascular disorders. *J Am Heart Assoc* 2014;3:e000638 doi: 10.1161/JAHA. 113.000638.
151. Kao MC, Di Bernardo S, Matsuno-Yagi A, Yagi T. Characterization and topology of the membrane domain Nqo10 subunit of the proton-translocating NADH-quinone oxidoreductase of *Paracoccus denitrificans*. *Biochemistry* 2003;42:4534-4543.

152. Katz BS, Fugate JE, Ameriso SF, Pujol-Lereis VA, Mandrekar J, Flemming KD, *et al.* Clinical worsening in reversible cerebral vasoconstriction syndrome. *JAMA Neurol* 2013;doi:10.1001/jamaneurol.2013.4639.
153. Kirby DM, Mc Farland R, Ohtake A, Dunning C, Ryan MT, Wilson C, *et al.* Mutations of the mitochondrial ND1 gene as a cause of MELAS. *J Med Genet* 2004;41:784-749.
154. Kissela BM, Khoury JC, Alwell K, Moomaw CJ, Woo D, Adeoye O, *et al.* Age at stroke. Temporal trends in stroke incidence in large, biracial population. *Neurology* 2012;79:1781-1787.
155. Koopmann K, Teune LK, ter Laan M, Uyttenboogaart M, Vroomen PC, De Keyser J, *et al.* An often unrecognized cause of thunderclap headache: reversible cerebral vasoconstriction syndrome. *J Headache Pain* 2008;9:389-391.
156. Kunos G, Jarai Z, Varga K, Liu J, Wang L, Wagner JA. Cardiovascular effects of endocannabinoids - the plot thickens. *Prostaglandins Other Lipid Mediat* 2000;61:71-84.
157. Lafolie P, Beck O, Blennow G, Boreus L, Borg S, Elwin CE, *et al.* Importance of creatine analyses of urine when screening for abused drugs. *Clin Chem* 1991;37:1927-1931.
158. Lawson TM, Rees A. Stroke and transient ischaemic attacks in association with substance abuse in a young man. *Postgrad Med J* 1996;72:692-693.

159. Leblanc A, Tirel-Badets A, Paleiron N, Castellant P, Cornily JC, Andre M, *et al.* Cannabis et infarctus du myocarde du sujet jeune: association fortuite? A propos d'une observation. *Ann Cardiol Angiol* 2011;60:154-158.
160. Lee TH, Hsu WC, Chen CJ, Chen ST. Etiologic study of young ischemic stroke in Taiwan. *Stroke* 2002;33:1950-1955.
161. Leweke FM, Koethe D. Cannabis and psychiatric disorders: it is not only addiction. *Addict Biol* 2008;13:264-275.
162. Leys D, Bandu L, Henon H, Lucas C, Mounier-Vehier F, Rondepierre P, *et al.* Clinical outcome in 287 consecutive young adults (15 to 45 years) with ischemic stroke. *Neurology* 2002;59:26-33.
163. Lompo LD, Kamdem FK, Revenco E, Allibert R, Medeiros E, Vuillier F, *et al.* *Toxocara canis* cerebral vasculitis revealed by iterative strokes. *Rev Neurol* 2012;168:533-537.
164. Lucchinetti E, Bestmann L, Feng J, Freidank H, Clanachan AS, Finegan BA, *et al.* Remote ischemic preconditioning applied during isoflurane inhalation provides no benefit to the myocardium of patients undergoing on-pump coronary artery bypass graft surgery: lack of synergy or evidence of antagonism in cardioprotection? *Anesthesiology* 2012;116:296-310.
165. Mahoney JM, Harris RA. Effect of delta-9-tetrahydrocannabinol on mitochondrial processes. *Biochem Pharmacol* 1972;21:1217-1226.

166. Mandel DM, Matouk CC, Farb RI, Krings T, Agid R, terBrugge K, *et al.* Vessel wall MRI to differentiate between reversible cerebral vasoconstriction syndrome and central nervous system vasculitis. *Stroke* 2012; Mar;43(3):860-2. doi: 10.1161/STROKEAHA.111.626184. Epub 2011 Dec 8.
167. Mansour Z, Bouitbir J, Charles AL, Talha S, Kindo M, Pottecher J, *et al.* Remote and local ischemic preconditioning equivalently protects rat skeletal muscle mitochondrial function during experimental aortic cross-clamping. *J Vasc Surg* 2012 Feb;55(2):497-505.e1. doi: 10.1016/j.jvs.2011.07.084. Epub 2011 Nov 4.
168. Mansour Z, Charles AL, Bouitbir J, Pottecher J, Kindo M, Mazzucotelli JP, *et al.* Remote and local ischemic postconditioning further impaired skeletal muscle mitochondrial function after ischemia-reperfusion. *J Vasc Surg* 2012; Sep;56(3):774-782.e1. doi: 10.1016/j.jvs.2012.01.079. Epub 2012 Jul 15.
169. Manzanero S, Santro T, Arumugam TV. Neuronal oxidative stress in acute ischemic stroke: sources and contribution to cell injury. *Neurochem Int* 2013;62:712-718.
170. Marnett LJ. Lipid peroxidation-DNA damage by malondialdehyde. *Mutat Res* 1999;424:83-95.
171. Martin-Blondel G, Koskas F, Cacoub P, Sène D. Is thromboangitis obliterans presentation influenced by cannabis addiction? *Ann Vasc Surg* 2011;25:469-473.
172. Mas JL, Arquizan C, Lamy C, Zuber M, Cabanes, Derumeaux G, *et al.*, for the Patent Foramen Ovale and Atrial Septal Aneurysm, or Both. *N Engl J Med* 2001;345:1740-1746.



173. Mateo I, Pindo A, Gomez-Beldarrain M, Basterretxea JM, Garcia-Monco JC. Recurrent stroke associated with cannabis use. *J Neurol Neurosurg Psychiatry* 2005;76:435-437.
174. Mateo I, Infante J, Gomez-Beldarrain M, Garcia-Monco JC. Cannabis and cerebrovascular disease. *Neurologia* 2006;21:204-208.
175. Mathew RJ, Wilson WH, Humphreys DF, Lowe JV, Wiethe KE. Changes in middle cerebral artery velocity after marijuana. *Biol Psychiatry* 1992;32:164-169.
176. Mathew RJ, Wilson WH, Humphreys DF, Lowe JV, Wiethe KE. Regional cerebral blood flow after marijuana smoking. *J Cereb Blood Flow Metab* 1992;12:750-758.
177. Mathew RJ, Wilson WH. Acute changes in cerebral blood flow after smoking marijuana. *Life Sci* 1993;52:757-767.
178. Mathew RJ, Wilson WH, Coleman RE, Turkington TG, DeGrado TR. Marijuana intoxication and brain activation in marijuana smokers. *Life Sci* 1997;60:2075-2089.
179. Matsuda S, Koyasu S. Mechanisms of action of cyclosporine. *Immunopharmacology* 2000;47:119-125.
180. Mawet J, Boukobza M, Franc J, Sarov M, Arnold M, Bousser MG, *et al.* Reversible cerebral vasoconstriction syndrome and cervical artery dissection in 20 patients. *Neurology* 2013;81:821-824.

181. McCarron M, Thomas AM. Cannabis and alcohol in stroke. *Post grad med J* 1997;73:448.
182. Mehmedic Z, Chandra S, Slade D, Denham H, Foster S, Patel AS, *et al.* Potency trends of delta-9-tetrahydrocannabinol and other cannabinoids in confiscated cannabis preparations from 1993 to 2008. *J Forensic Sci.* 2010;55:1209-1217.
183. Meyer A, Zoll J, Charles AL, Charloux A, de Blay F, Diemunsch P, *et al.* Skeletal muscle mitochondrial dysfunction during chronic obstructive pulmonary disease : central actor and therapeutic target. *Exp Physiol* 2013;98:1063-1078.
184. Mir A, Obafemi A, Young A, Kane C. Myocardial infarction associated with use of the synthetic cannabinoid K2. *Pediatrics* 2011;128:e1622-e1627.
185. Mitchell P. The protonmotive Q cycle: a general formulation. *FEBS Letters* 1975;59:137-139.
186. Mittleman MA, Lewis RA, Maclure M, Sherwood JB, Muller JE. Triggering myocardial infarction by marijuana. *Circulation* 2001;103:2805-2809.
187. Montecucco F, Lenglet S, Braunersreuther V, Burger F, Pelli G, Bertolotto M, *et al.* CB2 cannabinoid receptor activation is cardioprotective in a mouse model of ischemia-reperfusion. *J Mol Cell Cardiol* 2009;46:612-620.
188. Moussouttas M. Cannabis use and cerebrovascular disease. *Neurologist* 2004;10:47–53.

189. Mouzak A, Agathos P, Kerezoudi E, Mantas A, Vourdeli-Yiannakoura E. Transient ischemic attack in heavy cannabis smokers-how “safe” is it? *Eur Neurol* 2000;44:42-44.
190. Moylan JS, Reid MB. Oxidative stress, chronic disease, and muscle wasting. *Muscle Nerve*;2007;35:411-429.
191. Mukamal K, Maclure M, Muller JE, Mittleman MA. An exploratory prospective study of marijuana use and mortality following acute myocardial infarction. *Am Heart J* 2008;155:465-470.
192. Nathan C, Cunningham-Bussel A. Beyond oxidative stress: an immunologist's guide to reactive oxygen species. *Nat Rev Immunol* 2013;13:349–361.
193. Nazar BL, Harclerode J, Roth RI, Butler RC. Acquisition of tolerance to delta-9-THC as measured by the response of a cellular function. *Life Sciences* 1974;14:2513-2520.
194. Niemann CU. Close association between the reduction in myocardial energy metabolism and infarct size: dose-response assessment of cyclosporine. *J Pharmacol Exp Ther* 2002;302:1123-1128.
195. Noda K, Fukae J, Fujishima K, Mori K, Mori K, Urabe T, *et al.* Reversible cerebral vasoconstriction syndrome presenting as subarachnoid hemorrhage, reversible posterior leukoencephalopathy, and cerebral infarction. *Intern Med* 2011;50:1227-1233.

196. Nouh A, Ruland S, Schneck MJ, Pasquale D, Biller J. Reversible cerebral vasoconstriction syndrome with multivessel cervical artery dissections and a double aortic arch. *J Stroke Cerebrovasc Dis* 2014;23:e141-e143.
197. Nunez E, Benito C, Pazos MR, Barbachano A, Fajardo O, Gonzalez S, *et al.* Cannabinoid CB2 receptors are expressed by perivascular microglial cells in the human brain: an immunohistochemical study. *Synapse* 2004;53:208-213.
198. O'Leary DS, Block RI, Flaum M, Schultz SK, Boles Ponto LL, Watkins GL, *et al.* Acute marijuana effects on Rcbf and cognition : a PET study. *NeuroReport* 2000;11:3835-3841.
199. O'Leary DS, Block RI, Koeppe JA, Flaum M, Schultz SK, Andreasen NC, *et al.* Effects of smoking marijuana on brain perfusion and cognition. *Neuropsychopharmacology* 2002; 26: 802-816.
200. Olmez I, Ozyurt H. Reactive oxygen species and ischemic cerebrovascular disease. *Neurochem Int* 2012;60:208-212.
201. O'Sullivan SE, Kendall DA, Randall MD. Evidence for cannabinoids-induced contractions in the rat isolated aorta. Abstract in Proceedings of the British Pharmacological Society, 2003. <http://www.pa2online.org/Vol11Issue2abst029P.html>
202. O'Sullivan SE, Kendall DA, Randall MD. Vascular effects of delta-9-tetrahydrocannabinol, anandamide, and N-arachidonoyldopamine (NADA) in the rat isolated aorta. *Eur J Pharmacol* 2005;507:211-221.

203. O’Sullivan SE, Kendall DA, Randall MD. The effects of delta9-tetrahydrocannabinol in rat mesenteric vasculature, and its interactions with the endocannabinoid anandamide. *Br J Pharmacol* 2005;145:514-526.
204. Parakh P. Letter by Parakh regarding article “cannabis-related stroke: myth or reality?” *Stroke* 2013;44:e56.
205. Pasher P, Hasko G. Endocannabinoids and cannabinoid receptors in ischaemia-reperfusion injury and preconditioning. *Br J Pharmacol* 2008;153:252-62.
206. Passat N, Ronse C, Baruthio J, Armspach JP. Magnetic resonance angiography: from anatomical knowledge modeling to vessel segmentation. *Med Image Anal* 2006;10:259-274.
207. Peyrot I, Garsaud AM, Saint-cyr I, Quitman O, Sanchez B, Quist D. Cannabis arteritis: a new case report and a review of literature. *JEADV* 2007;21:388-391.
208. Phillips MC, Leyden JM, Chong WK, Kleinig T, Czapran P, Lee A, *et al.* Ischaemic stroke among young people aged 15 to 50 years in Adelaide, South Australia. *MJA* 2011;195:610-614.
209. Picard M, Godin R, Sinnreich M, Baril J, Bourbeau J, Perrault H, *et al.* The mitochondrial phenotype of peripheral muscle in chronic obstructive pulmonary disease: disuse or dysfunction? *Am J Respir Crit Care Med* 2008;178:1040–1047.

210. Piot C, Croisille P, Staat P, Thibault H, Rioufol G, Mewton N, *et al.* Effects of cyclosporine on reperfusion injury in acute myocardial infarction. *N Eng J Med* 2008;359:473-481.
211. Plan d'actions national « accidents vasculaires cérébraux 2010-2014 ».
212. Popa Wagner A, Mitran S, Sivanesan S, Chang E, Buga AM. ROS and brain diseases: the good, the bad, and the ugly. *Oxid Med Cell Longev* 2013;2013:963520. Epub 2013 Dec 5.
213. Powers SK, Quindry JC, Kavazis AN. Exercise-induced cardioprotection against myocardial ischemia-reperfusion injury. *Free Radic Biol Med* 2008;44:193-201.
214. Prabhakaran S, Romano JG. Current diagnosis and management of symptomatic intracranial atherosclerotic disease. *Curr Opin Neurol* 2012;25:18-26.
215. Pratap B, Korniyenko A. Toxic effects of marijuana on the cardiovascular system. *Cardiovasc Toxicol* 2011; Jun;12(2):143-8. doi: 10.1007/s12012-011-9150-y.
216. Putaala J, Metso AJ, Metso TM, Konkola N, Kraemer Y, Haapaniemi E, *et al.* Analysis of 1008 consecutive patients aged 15 to 49 with first-ever ischemic stroke. The Helsinki Young Stroke registry. *Stroke* 2009;40:1195-2203.
217. Quickfall J, Crockford D. Brain neuroimaging in cannabis use: a review. *J Neuropsychiatry Clin Neurosci* 2006; 18: 318-332.

218. Rahman S, Taanman JW, Cooper JM, Nelson I, Hargreaves I, Meunier B, *et al.* A missense mutation of cytochrome oxidase subunit II causes defective assembly and myopathy. *Am J Genet* 1999;65:1030-1039.
219. Redonnet B, Chollet A, Fombonne E, Bowes L, Melchior M. Tobacco, alcohol, cannabis and other illegal drug use among young adults: the socioeconomic context. *Drugs and alcohol dependence* 2012;121:231-239.
220. Renard D, Gaillard N. Brain haemorrhage and cerebral vasospasm associated with chronic use of cannabis and buprenorphine. *Cerebrovasc Dis* 2008;25:282-283.
221. Renard D, Taieb G, Gras-Combe G, Labauge P. Cannabis-related myocardial infarction and cardioembolic stroke. *J Stroke Cerebrovasc Dis* 2012;21:82-83.
222. Rezzani R. Exploring cyclosporine A-side effects and the protective role-played by antioxidants: the morphological and immunohistochemical studies. *Histol Histopathol* 2006;21:301-316.
223. Richter C, Park JW, Ames BN. Normal oxidative damage to mitochondrial and nuclear DNA is extensive. *Proc Natl Acad Sci USA* 1988;85:6465-6467.
224. Richter KP, Levy S. Big marijuana-lessons from big tobacco. *N Engl J Med* DOI: 10.1056/NEJMp1406074.
225. Robert Th, Kawkabani Marchini A, Oumarou G, Uské A. Reversible cerebral vasoconstriction syndrome identification of prognostic factors. *Clinical Neurol Neurosurg* 2013; <http://dx.doi.org/10.1016/j.clineuro.2013.08.014>.

226. Rolfs A, Fafezas F, Grittner U, Dichgans M, Martus P, Holzhausen M, *et al*; Stroke in Young Fabry Patients (sifap) Investigators. Acute cerebrovascular disease in the young. The Stroke in Young Fabry Patients Study. *Stroke* 2013;44:340-349.
227. Rötig A, de Lonlay P, Chretien D, Foury F, Koenig M, Sidi D, *et al*. Aconitase and mitochondrial iron-sulphur protein deficiency in Friedreich ataxia. *Nat Genet* 1997;17:215-217.
228. Rouanet F, Sibon I, Goizet C, Renou P, Meissner W; Groupe de travail de la SFNV. Etiological assessment of cerebral infarct in the young. Proposals from the working group of the French Neuro-vascular Society (december 2008). *Rev Neurol* 2009;165:283-238.
229. Russmann S, Winkler A, Lovblad KO, Stanga Z, Basetti C. Lethal ischemic stroke after cisplatin-based chemotherapy for testicular carcinoma and cannabis inhalation. *Eur Neurol* 2002; 48: 178-180.
230. Ryu CW, Kwak HS, Jahng GH, Lee HN. High-resolution MRI of intracranial atherosclerotic disease. *Neurointervention* 2014;9:9-20.
231. Santos AF, Rodrigues M, Maré R, Ferreira C, Soares-Fernandes J, Rocha J. Recurrent stroke in a young cannabis user. *J Neuropsychiatry Clin Neurosci* 2014;26:E41-42.
232. Sattar A, Manousakis G, Jensen MB. Systematic review of reversible cerebral vasoconstriction syndrome. *Expert Rev Cardiovasc Ther* 2010;8:1417-1421.
233. Sazanov LA. Respiratory complex I: mechanistic and structural insights provided by the crystal structure of the hydrophilic domain. *Biochemistry* 2007;46:2275-2288.



234. Sims NR, Muyderman H. Mitochondria, oxidative metabolism and cell death in stroke. *Biochimica et Biophysica Acta* 2010;1802:80-91.
235. Singh NN, Pan Yi, Muengtaweepansa S, Geller TJ, Cruz-Flores S. Cannabis-related stroke: case series and review of literature. *J Stroke Cerebrovasc Dis* 2012;21:555-60.
236. Singhal AB, Caviness VS, Begleiter AF, Mark EJ, Rordorf G, Koroshetz WJ. Cerebral vasoconstriction and stroke after use of serotonergic drugs. *Neurology* 2002;58:130-133.
237. Singhal AB, Hajj-Ali RA, Topcuoglu MA, Fok J, Bena J, Yang D, *et al.* Reversible cerebral vasoconstriction syndromes: analysis of 139 cases. *Arch Neurol* 2011;68:1005-1012.
238. Sloan M, Kittner S, Feeser B, Gardner J, Epstein A, Wozniak MA, *et al.* Illicit drug-associated ischemic stroke in the Baltimore Washington Young Stroke Study. *Neurology* 1998;50:1688-1693.
239. Smith-Kielland A, Skuterud B, Morland J. Urinary excretion of 11-nor-9-carboxy-delta9-tetrahydrocannabinol and cannabinoids in frequent and infrequent drug users. *J Anal Toxicol* 1999;23:323-332.
240. Stadtman ER, Levine RL. Why have cells selected reactive oxygen species to regulate cell signaling events? *Hum Exp Toxicol* 2002;21:83.
241. Stanley C, O'Sullivan SE. Vascular targets for cannabinoids: animals and human studies. *Br J Pharmacol* 2014;171:1361-1378.

242. Steffens S, Pacher P. Targeting cannabinoid receptors CB2 in cardiovascular disorders: promises and controversies. *Br J Pharmacol* 2012;167:313-323.
243. Stock D, Leslie AG, Walker JE. Molecular architecture of the rotary motor in ATP synthase. *Science* 1999;286:1700-1705.
244. Suzuki N, Suzuki M, Murakami K, Hamajo K, Tsukamoto T, Shimojo M. Cerebroprotective effects of TAK-937, a cannabinoid receptor agonist, on ischemic brain damages in middle cerebral artery occluded rats and non-human primates. *Brain Res* 2012;1430:93-100.
245. Talha S, Bouitbir J, Charles AL, Zoll J, Goette-Di Marco P, Meziani F, *et al.* Pretreatment with brain natriuretic peptide reduces skeletal muscle mitochondrial dysfunction and oxidative stress after ischemia-reperfusion. *J Appl Physiol* 2013;114:172-179.
246. Taylor RW, Turnbull DM. Mitochondrial DNA mutations in human disease. *Nat Rev Genet* 2005;6:389-402.
247. Tep-Areenan P, Kendall DA, Randall MD. Mechanisms of vasorelaxation to testosterone in the rat aorta. *Eur J Pharmacol* 2003;465:125-132.
248. Termote B, Verswijvel G, Palmers Y. Cannabis-induced brain ischemia. *JBR-BTR* 2007; 90:218-219.
249. Thanvi BR, Treadwell SD. Cannabis and stroke. Is there a link? *Postgrad Med J* 2009;85:80-83.

250. Thaveau F, Zoll J, Rouyer O, Chakfe N, Kretz JG, Piquard F, *et al.* Ischemic preconditioning specifically restores complexes I and II activities of the mitochondrial respiratory chain in ischemic skeletal muscle. *J Vasc Surg* 2007;46:541-547.
251. Thomas G, Kloner RA, Reskalla S. Adverse cardiovascular, cerebrovascular, and peripheral vascular effects of marijuana inhalation: what cardiologists need to know? *Am J Cardiol* 2014;113:187-190.
252. Tiyerili V, Zimmer S, Jung S, Wassmann K, Naehle CP, Lühmann D, *et al.* CB1 receptor inhibition leads to decreased vascular AT1 receptor expression, inhibition of oxidative stress and improved endothelial function. *Basic Res Cardiol* 2010;105:465-477.
253. Tsubota H, Marui A, Esaki J, Bir SC, Ikeda T, Sakata R. Remote postconditioning may attenuate ischaemia-reperfusion injury in the murine hindlimb through adenosine receptor activation. *Eur J Vasc Endovasc Surg* 2010;40:804-809.
254. Vandhuick O, Pistorius MA, Ferreira-Maldent N, Guilmot JL, Guias B, Bressollette L. Toxicomanie et pathologies cardiovasculaires. *J Mal Vasc* 2004;29:243-248.
255. Varona JF, Bermejo F, Guerra JM, Molina JA. Long-term prognosis of ischemic stroke in young adults. *Stroke Res Treat* 2010; 2011:879817. doi: 10.4061/2011/879817.
256. Ventura-Clapier R, Kaasik A, Veksler V. Structural and functional adaptations of striated muscles to CK deficiency. *Mol Cell Biochem* 2004;256-257:29-41.

257. Vercesi AE, Kowaltowski AJ, Grijalba MT, Meinicke AR, Castilho RF. The role of reactive oxygen species in mitochondrial permeability transition. *Biosci Rep* 1997;17:43-52.
258. Vuillier F, Medeiros E, Moulin T, Bonneville JF, Tatu L. Main anatomical features of the M1 segment of the middle cerebral artery: a 3D time-of-flight magnetic resonance angiography at 3 T study. *Surg Radiol Anat* 2008;30:509-514.
259. Volkow ND, Gillepsie H, Mullani N, Tancredi L, Grant C, Valentine A, *et al.* Brain glucose metabolism in chronic marijuana users at baseline and during marijuana intoxication. *Psychiatry Res* 1996;67:29-38.
260. Volkow ND, Baler RD, Compton WM, Weiss SRB. Adverse health effects of marijuana use. *N Engl J Med* 2014;370:2219-2227.
261. Von Sarnowski B, Schminke U, Tatlisumak T, Putaala J, Grittner U, Kaps M, *et al;* on behalf of the sifap1 investigators. Prevalence of stenosis and occlusions of brain-supplying arteries in young stroke patients. *Neurology* 2013;80:1287-1294.
262. Wagner J, Jarai Z, Batkai S, Kunos G. Hemodynamics effects of cannabinoids : coronary and cerebral vasodilation mediated by cannabinoid CB1 receptors. *Eur J Pharmacol* 2001;423:203-210.
263. Wang H, Oster G. Energy transduction in the F1 motor of ATP synthase. *Nature* 1998;396:279-82.

264. Westover AN, Mc Bride S, Haley RW. Stroke in young adults who abuse amphetamines or cocaine: a population-based study of hospitalized patients. *Arch Gen Psychiatry* 2007;64:495-502.
265. White D, Martin D, Geller T, Pittman T. Stroke associated with marijuana abuse. *Pediatr Neurosurg* 2000;32:92-94.
266. WHO. The world health report 2000: Health Systems improving performance. Geneva:WHO,2000.
267. Whyte DA, Al-Hammadi S, Balhaj G, Brown OM, Penefsky HS, Souid AK. Cannabinoids inhibit cellular respiration of human oral cancer cells. *Pharmacology* 2010;85:328-335.
268. Wiegand F, Lioa W, Busch C, Castell S, Knapp F, Lindauer U, *et al.* Respiratory chain inhibition induces tolerance to focal cerebral ischemia. *J Cereb Blood Flow Metab*1999;19:1229-1237.
269. Wiesner RJ, Kurowski TT, Zak R. Regulation by thyroid hormone of nuclear and mitochondrial genes encoding subunits of cytochrome-c oxidase in rat liver and skeletal muscle. *Mol Endocrinol* 1992;6:1458-1467.
270. Wolff V, Lauer V, Rouyer O, Sellal F, Meyer N, Raul JS, *et al.* Cannabis use, ischemic stroke, and multifocal intracranial vasoconstriction. A prospective study in 48 consecutive young patients. *Stroke* 2011;42:1778-1780.
271. Wolff V. Causes toxiques et post-radiques. Dans « Causes rares des maladies vasculaires cérébrales ». *Traité de Neurologie* 2013, Editions Doin.

272. Wolff V, Armspach JP, Lauer V, Rouyer O, Bataillard M, Marescaux C, Geny B. "Cannabis-related stroke: myth or reality?". *Stroke* 2013;44:558-563.
273. Wolff V, Rouyer O, Geny B. Response to letter regarding article Cannabis-related-stroke: myth or reality? *Stroke* 2013;44:e57.
274. Wolff V, Armspach JP, Beaujeux R, Manisor M, Rouyer O, Lauer V et al. High frequency of intracranial arterial stenosis and cannabis use in ischaemic stroke in the young. *Cerebrovasc Dis* 2014;37:438-443.
275. Wolff V, Rouyer O, Gény B. Adverse health effects of marijuana use. *N Eng J Med* 2014;371:878-879.
276. Yamamoto F. Ischemic stroke in young adults: an overview of etiological aspects. *Arq Neuropsiquiatr* 2012;70:462-466.
277. Yao X, Lin J, Geng J, Sun YM, Chen Y, Shi GW, *et al.* Age- and gender-specific prevalence of risk factors in patients with first-ever ischemic stroke in China. *Stroke Res Treat* 2012; 2012: 136398. Epub 2012 Jun 17.
278. Zacchariah SB. Stroke after heavy marijuana smoking. *Stroke* 1991;22:406-409.
279. Zalesky A, Solowij N, Yücel M, Lubman DI, Takagi M, Harding IH, *et al.* Effect of long-term cannabis use on axonal fibre connectivity. *Brain* 2012; Jul;135(Pt 7):2245-2255. doi: 10.1093/brain/aws136. Epub 2012 Jun 4.
280. Zhang M, Martin RM, Adler MW, Razdan RK, Jallo JI, Tuma RF. Cannabinoid CB2 receptor activation decreases cerebral infarction in a mouse focal ischemia/reperfusion model. *J Cereb Blood Flow Metab* 2007;27:1387-1396.

281. Zhang M, Adler MW, Abood ME, Ganea D, Jallo J, Tuma RF. CB2 receptor activation attenuates microcirculatory dysfunction during cerebral ischemic-reperfusion injury. *Microvascular Research* 2009;78:86-94.
282. Zhou Y, Fathali N, Lekic T, Ostrowski RP, Chen C, Martin RD, *et al.* Remote limb ischemic preconditioning protects against neonatal hypoxic-ischemic brain injury in rat pups by the opioid receptor/Akt pathway. *Stroke* 2011;42:439-444.
283. Zoll J, Monassier L, Garnier A, N'Guessan B, Mettauer B, Veksler, *et al.* ACE inhibition prevents myocardial infarction-induced skeletal muscle mitochondrial dysfunction. *J Appl Physiol* 2006;101:385-391.

## **Physiopathologie de l'infarctus cérébral du sujet jeune : rôle de la résine de cannabis dans l'atteinte vasculaire et l'altération mitochondriale cérébrales**

### **RESUME**

Nous avons montré : a) qu'il existe un lien entre la consommation de cannabis et la présence de sténoses artérielles intra-crâniennes multifocales chez le jeune adulte victime d'infarctus cérébral, b) que la prévalence des sténoses artérielles intra-crâniennes atteint un tiers des cas dans une cohorte de 159 infarctus cérébraux du jeune adulte, c) que 13% des infarctus cérébraux dans cette série répondent aux critères angiographiques du syndrome de vasoconstriction cérébrale réversible déclenché majoritairement par la consommation de cannabis, d) que le tétrahydrocannabinol (THC, le principal produit actif du cannabis) inhibe *in vitro* la chaîne respiratoire mitochondriale de cerveau de rat, et induit une génération significative de peroxyde d'hydrogène. La génération de radicaux libres pourrait être un des mécanismes possibles de toxicité cérébrale du THC en jeu lors d'un infarctus cérébral.

**Mots clefs :** infarctus cérébral du jeune, mitochondrie, dysfonction mitochondriale, stress oxydant, cannabis, tétrahydrocannabinol, syndrome de vasoconstriction cérébrale réversible

## **Pathophysiology of ischemic stroke in young adults: the role of the resin of cannabis in the cerebrovascular involvement and the brain mitochondrial dysfunction**

### **ABSTRACT**

We showed that: a) there was a link between cannabis use and intracranial arterial multifocal stenosis in a series of ischemic stroke in the young, b) the prevalence of intracranial arterial stenosis was up to 31% in a series of 159 ischemic strokes in the young, c) 13% of the patients in this series sustained the angiographic criteria of reversible cerebral vasoconstriction syndrome, and that the precipitating factor was the use of cannabis in 67% of cases, d) tetrahydrocannabinol (THC, the main active component in cannabis) inhibits the respiratory mitochondrial chain of the brain in rats and induces a significant production of hydrogen peroxide. These results suggest that one of the mechanisms of brain toxicity induced by cannabis in ischemic stroke patients, may be the high rate of generation of free radicals induced by THC.

**Keywords :** ischemic stroke in young adult, mitochondria, mitochondrial dysfunction, oxidative stress, cannabis, tetrahydrocannabinol, reversible cerebral vasoconstriction syndrome.