



**HAL**  
open science

# Optimisation de l'angiomammographie et de l'angiotomosynthèse double-énergie

Clarisse Dromain

► **To cite this version:**

Clarisse Dromain. Optimisation de l'angiomammographie et de l'angiotomosynthèse double-énergie. Physique Médicale [physics.med-ph]. Université Paris Sud - Paris XI, 2015. Français. NNT : 2015PA112019 . tel-01249576

**HAL Id: tel-01249576**

**<https://theses.hal.science/tel-01249576>**

Submitted on 4 Jan 2016

**HAL** is a multi-disciplinary open access archive for the deposit and dissemination of scientific research documents, whether they are published or not. The documents may come from teaching and research institutions in France or abroad, or from public or private research centers.

L'archive ouverte pluridisciplinaire **HAL**, est destinée au dépôt et à la diffusion de documents scientifiques de niveau recherche, publiés ou non, émanant des établissements d'enseignement et de recherche français ou étrangers, des laboratoires publics ou privés.

UNIVERSITE PARIS-SUD

ÉCOLE DOCTORALE : STITS

SCIENCES ET TECHNOLOGIES DE L'INFORMATION DES TELECOMMUNICATIONS ET DES SYSTEMES

Laboratoire IR4M

(Imagerie par Résonance Magnétique Médicale et Multi-modalités)

*DISCIPLINE : PHYSIQUE*

**THÈSE DE DOCTORAT**

Soutenance prévue le 7 janvier 2015

par

**Clarisse DROMAIN**

# Optimisation de l'angiomammographie et de l'angiotomosynthèse double-énergie

**Composition du jury :**

<i>Directeur de thèse :</i>	Serge MULLER	Ingénieur en chef (GE Healthcare)
<i>Rapporteurs :</i>	Isabelle THOMASSIN	MCU-PH, Université Pierre et Marie Curie, Hôpital Tenon, Paris
	Francis VERDUN	Professeur associé, Lausanne
<i>Examineur :</i>	Jacques BITTOUN	PU-PH, Président de la faculté Paris-Sud
	Luc CEUGNART	Praticien spécialiste des CLCC, Hôpital Oscar Lambret, Lille



## TABLE DES MATIERES

Table des matières .....	3
Table des figures .....	5
Liste des tableaux .....	11
Liste des abréviations .....	15
RESUME.....	17
SUMMARY .....	19
REMERCIEMENTS .....	21
INTRODUCTION.....	23
1 CANCER DU SEIN ET IMAGERIE.....	27
1.1 Epidémiologie .....	27
1.2 Apports et limites de la mammographie.....	29
1.3 Neovascularisation tumorale.....	31
1.4 Imagerie de l'angiogénèse.....	34
2 OPTIMISATION DES PARAMETRES D'ACQUISITION EN ANGIOMAMMOGRAPHIE .....	53
2.1 Enjeux cliniques .....	53
2.2 Identification de différentes situations cliniques .....	54
2.3 Méthodes d'optimisation .....	58
2.4 Résultats de l'optimisation des spectres d'acquisition en fonction des indications cliniques ...	72
2.5 Conclusion .....	82
3 ANGIO-TOMOSYNTHESE : EVALUATION DES PERFORMANCES POTENTIELLES D'UNE FUTURE MODALITE D'IMAGERIE .....	83
3.1 Enjeux cliniques .....	83
3.2 Comparaison angiotomosynthese et angiommographie : metriques de qualite image .....	87
3.3 Nouveau fantome antropomorphique numerique du sein et simulation d'images.....	93
3.4 Methodologie d'evaluation des images simulees par des observateurs humains.....	107
3.5 Etude de performance de l'angiommographie .....	110
3.6 Etude de performance comparee entre angiotomosynthese et angiommographie .....	119

4	BIOPSIES MAMMAIRES GUIDEES PAR STEREOTAXIE AVEC INJECTION DE PRODUIT DE CONTRASTE	127
4.1	Enjeux cliniques .....	127
4.2	Procédure d'un examen de biopsie stéréotaxique classique sans injection .....	128
4.3	proposition d'un scenario pour la réalisation d'un examen de stéréotaxie avec injection de produit de contraste .....	129
4.4	Evaluation de la recombinaison d'image de haute et basse énergie acquises à des temps différents de l'injection.....	131
4.5	Conclusion .....	144
5	CONCLUSIONS ET PERSPECTIVES .....	145
	ANNEXE A : Histologie des cancers du sein .....	149
A.1	Le carcinome intracanalair in situ (CCIS) .....	149
A.2	LE Carcinome canalaire infiltrant (CCI) .....	149
A.3	Carcinome lobulaire infiltrant (CLI) .....	149
A.4	Autres carcinomes infiltrants .....	150
	ANNEXE B : Autres types de neovascularisation tumorale.....	151
	ANNEXE C : Production de rayons X dans un appareil de mammographie .....	153
	BIBLIOGRAPHIE .....	155
	LISTE DES PUBLICATIONS ET COMMUNICATIONS .....	167
	Articles dans des revues avec comité de lecture (acceptés).....	167
	Communications avec actes (acceptées) .....	167
	Communications sans actes .....	168

## TABLE DES FIGURES

Figure 1-1 : Évolution du nombre de cas et de décès (barres) et des taux standardisés monde correspondants (courbe, échelle logarithmique) chez la femme de 1990 à 2011 en France.....	27
Figure 1-2 : Principales étapes du « Switch Angiogénique » La plupart des tumeurs débutent leur croissance de façon avasculaire avant d'atteindre un état de dormance (1) caractérisé par un équilibre entre prolifération et apoptose. Le « switch angiogénique » doit alors se produire pour permettre la croissance de la tumeur. L'angiogenèse débute par la dilatation des vaisseaux (2), puis le bourgeonnement vasculaire (3) et enfin la formation et la maturation de nouveaux vaisseaux (4). L'angiogenèse se poursuit tout au long de la croissance tumorale afin d'assurer un apport correct en oxygène et nutriments (5) (D'après Bergers G et Benjamin LE, <i>Nature Reviews Cancer</i> , 2003).....	32
Figure 1-3: Aspect normal (à gauche) et anormal (à droite) de la vascularisation en microscopie électronique à balayage et selon une représentation schématique.....	33
Figure 1-4: Cinétiques de prise de contraste en IRM du sein avec injection de produit de contraste.....	37
Figure 1-5: Cinétique de rehaussement en scanner mammaire des tumeurs mammaires malignes et bénignes dans l'étude de Perrone et al (2008).....	42
Figure 1-6 : Schéma de la technique d'angiotomosynthèse en approche temporelle.....	49
Figure 1-7 : Schéma de la technique d'angiotomosynthèse en approche double énergie. ....	50
Figure 1-8 : Schéma de la technique d'angiotomosynthèse utilisée dans l'étude de Carton et al {Carton, 2010 }.....	51
Figure 1-9 : Illustration d'une prise de contraste tumorale en anneau sur des images d'angiotomosynthèse double énergie (A) et temporelle (B) de la publication de Carton et al {Carton, 2010 }. Les artéfacts de mouvement bien mis en évidence au contact du clip mis en place lors de la biopsie mammaire apparaissent nettement majorés sur les images d'angiotomosynthèse temporelle en comparaison à celles d'angiotomosynthèse double énergie. De même l'appréciation du rehaussement interne de la tumeur est mieux analysable en technique double énergie qu'en technique temporelle.....	52
Figure 2-1 : Schéma d'un détecteur à panneau plat à base de silicium amorphe .....	59
Figure 2-2 : Etapes de conversion des photons X en données numériques dans le détecteur plat à base de silicium amorphe .....	59
Figure 2-3 : Cristaux d'iodure de césium constituant la couche de scintillateur du détecteur.....	60
Figure 2-4: Photographie du fantôme contenant 5 inserts d'iode de 1 mg I/cm <sup>2</sup> (ligne supérieure) et 5 inserts d'iode de concentrations croissantes de 0,25 à 4 mg I/cm <sup>2</sup> d'iode (ligne inférieure de gauche à droite) .....	67
Figure 2-5: Photographie des acquisitions du fantôme contenant des inserts d'iode associé à 2 plaques CIRS de 2cm d'épaisseur sur le Senographe DS® en mode mammographie et stéréotaxique (sans grille anti-diffusante) .....	68
Figure 2-6: Photographie du fantôme CDMAM .....	71

Figure 2-7: Photographie des acquisitions du fantôme CDMAM associé à 2 plaques PMMA de 2 cm d'épaisseur sur le Senographe DS ® .....	71
Figure 2-8: Comparaison des SDNR mesurés dans l'insert d'iode de concentration 0,5 mg I/cm <sup>2</sup> sur les images réalisées sur fantôme avec contrainte sur les mAs maximales par rapport aux mesures simulées par speXim pour les différentes indications cliniques .....	72
Figure 2-9 : Comparaison des SDNR mesurés dans l'insert d'iode de concentration 0,5 mg I/cm <sup>2</sup> sur les images réalisées sur fantôme sans contrainte sur les mAs maximales par rapport aux mesures simulées par speXim pour les différentes indications cliniques .....	73
Figure 2-10 : Variation des SDNR mesurés dans l'insert d'iode de concentration 0,5 mg I/cm <sup>2</sup> sur les images réalisées sur fantôme avec contrainte sur les mAs maximales en fonction des mesures simulées par speXim pour les différentes indications cliniques .....	74
Figure 2-11 : Différences entre les SDNR <sub>pixel</sub> mesurés à partir des spectres optimisés pour chaque indication et les SDNR <sub>pixel</sub> mesurés à partir des images acquises avec SenoBright® pour chaque concentration d'iode.....	76
Figure 2-12: Variation des valeurs de SDNR <sub>pixel</sub> mesurés sur l'image recombinaison optimisée en fonction de la concentration surfacique d'iode pour les différentes optimisations avec contrainte sur les mAs et pour SenoBright® .....	77
Figure 2-13: Comparaison des courbes contraste-détail de l'image de basse énergie acquise avec les paramètres optimisés, et de l'image mammographique acquise en mode AOP standard et AOP contraste	79
Figure 2-14 : Analyse contraste-détail sur fantôme CDMAM : Comparaison des valeurs obtenues avec les paramètres optimisés avec et sans contrainte et les valeurs définies par l'EUREF .....	80
Figure 3-1: Critères d'interprétation des prises de contraste en IRM .....	85
Figure 3-2: Description des critères morphologiques de rehaussement décrits (en vert) et non décrits (en rouge) sur les images recombinaison d'angiommammographie .....	86
Figure 3-3 : Illustration de l'effet de la fonction d'étalement sur des points lumineux.....	89
Figure 3-4: Schéma des régions d'intérêt utilisées pour les mesures de l'intensité de signal des inserts d'iode et du bruit.....	90
Figure 3-5 : Variation du contraste et du SDNR <sub>pixel</sub> en angiommammographie (a, c) et en angiotomosynthèse (b, d) en fonction du diamètre et de la hauteur de cylindres d'iode .....	91
Figure 3-6 : Modélisation de l'anatomie de la glande mammaire selon Mahr et al (2010) .....	93
Figure 3-7 : Propriétés statistiques de la texture en mammographie et en scanner mammaire selon Metheany et al (2008) .....	94
Figure 3-8 : Modélisation du sein selon Bliznakova et al associant une analyse statistique de la texture à des primitives géométriques (2003) .....	94
Figure 3-9 : Illustration d'images simulées de mammographie par la modélisation de Bliznakova (2010)	95

Figure 3-10: Illustration de la segmentation des structures de la glande mammaire à partir d'images patient de scanner mammaire selon li CM (2009).....	95
Figure 3-11: Illustration du modèle de sein comprimé à partir d'un ellipsoïde tronqué. $Z_p$ correspond à l'épaisseur du sein comprimé. ....	97
Figure 3-12: Modélisation des colonnes de tissu adipeux sous cutané.....	98
Figure 3-13: modélisation des ligaments de Cooper.....	98
Figure 3-14: Pour imiter la divergence radiaire des canaux galactophores, les canaux simulés ont été positionnés autour d'une ellipse virtuelle. La distribution spatiale des canaux et du tissu fibroglandulaire entourant les canaux a été contrôlée par la longueur du demi-axe de l'ellipsoïde et le nombre de canaux présents dans chacun des 4 quadrants mammaires. ....	99
Figure 3-15: Illustration du tissu fibroglandulaire modélisé autour d'un simple canal. Environ 40% du canal est entouré de tissu.....	99
Figure 3-16 : Illustration de simulations numériques d'images de mammographie d'un sein comprimé à 5 cm d'épaisseur. a, b, c, d: Différents tissus fibroglandulaires d'aspect cliniquement réaliste sont générés en appliquant différents modificateurs des déplacement de maillage. e: Région contenant seulement du tissu adipeux. Les projections des contours des compartiments adipeux correspondant aux ligaments de Cooper sont plutôt rectilignes. f: détail de la peau avec le tissu graisseux sous-cutané visible comme des taches radio-transparentes.....	100
Figure 3-17 : Variation du SDNR mesuré et du SDNR simulé d'un fantôme contenant des inserts d'iode utilisant les différents paramètres d'acquisition optimisés .....	101
Figure 3-18 : Illustration d'une image simulée du fantôme anthropomorphique de sein de densité de type glandulaire en acquisition basse énergie, en angiommographie (A) et en angiotomosynthèse (B) .....	102
Figure 3-19: Exemple d'images simulées de mammographie : sein composé de deux textures de tissu fibroglandulaire différentes, et d'image d'angio-mammographie représentant une prise de contraste physiologique du tissu fibroglandulaire.....	103
Figure 3-20: Illustration des 5 prises de contraste tumorales simulées. Les lésions étaient analysées en fonction de leurs formes, leurs contours et leurs types de rehaussement .....	103
Figure 3-21 : Illustration des images simulées pour différents types de prises de contrastes tumorales. Les images représentent les images recombinaées en angiommographie et en angiotomosynthèse pour une AGD identique .....	106
Figure 3-22: Résultats de la confiance de présence, évaluée selon l'échelle de Likert, par lecteur et par protocole d'acquisition d'angiommographie pour les questions Q1 et Q2 (existence d'une lésion) lorsque la référence est 0 (pas de lésion) et 1 (lésion présente) .....	110
Figure 3-23 : Evaluation de la sensibilité et de la spécificité des différents protocoles d'acquisition des images d'angiommographie optimisés selon les indications cliniques et de SenoBright.....	111
Figure 3-24: Sensibilité de détection (moyenne et écart type) en fonction de l'effectif, des protocoles d'acquisition (A) et de la concentration volumique en iode (B) .....	113



Figure 3-25: Sensibilité (moyenne et écart type) pour déterminer la forme de la lésion en fonction de l'effectif, du protocole d'acquisition (A) et de l'aspect des contours de la lésion (B).....	115
Figure 3-26: Sensibilité (moyenne et écart type) pour déterminer correctement les contours de la lésion en fonction de l'effectif, du protocole d'acquisition (A) et de la concentration volumique d'iode de la lésion (B).....	116
Figure 3-27 : Evaluation de la taille tumorale selon le graphique de type Bland- Altman en fonction de la densité des seins .....	117
Figure 3-28: Résultats de la confiance de présence, évaluée selon l'échelle de Likert, par lecteur et par technique d'imagerie (angiomammographie et tomosynthèse mammaire) pour les questions Q1 et Q2 (existence d'une lésion) lorsque la référence est 0 (pas de lésion) et 1 (lésion présente).....	119
Figure 3-29: Evaluation de la sensibilité et de la spécificité des différents protocoles d'acquisition des images d'angiomammographie et d'angiotomosynthèse .....	120
Figure 3-30: Sensibilité de détection (moyenne et écart type) en fonction de l'effectif, du type d'acquisition 2D et 3D (A), et de la concentration volumique en iode (B).....	121
Figure 3-31: Sensibilité (moyenne et écart type) en fonction des effectifs pour déterminer la forme de la lésion en fonction de l'effectif pour les protocoles d'angiomammographie et d'angiotomosynthèse.....	122
Figure 3-32 : Evaluation de la taille tumorale selon le graphique de type Bland- Altman en fonction des techniques d'acquisition 2D ou 3D .....	123
Figure 4-1 : Schéma d'une procédure de biopsie sous guidage stéréotaxique.....	129
Figure 4-2 : Schéma d'une procédure de biopsie sous guidage stéréotaxique avec injection de produit de contraste, incluant le temps (en secondes) entre chaque acquisition d'image.....	130
Figure 4-3 : Schéma de procédure de biopsie sous guidage stéréotaxique avec injection de produit de contraste et recombinaison double-énergie temporelle d'images de BE et HE non appariées dans le temps .....	132
Figure 4-4 : Schéma de procédure simplifiée de biopsie sous guidage stéréotaxique avec injection de produit de contraste et recombinaison double-énergie temporelle d'images de BE et HE non appariées dans le temps.....	133
Figure 4-5 : Schéma du fantôme géométrique simple contenant 2 inserts de composition équivalente à un sein 0 et 25% glandulaire et 4 inserts d'iode de concentrations volumiques homogènes et identiques. La qualité de la recombinaison est évaluée sur l'annulation du contraste entre les 2 inserts de glandularités différentes. Le signal du fond n'est pas annulé car une concentration d'iode homogène a été simulée afin d'imiter la prise de contraste glandulaire physiologique. ....	134
Figure 4-6 : Différentes cinétiques de rehaussement simulées dans la lésion (courbe de type 3 avec un pic maximal de rehaussement à 2 min. ou à 3 min.) et dans le fond (courbe de type 1) .....	135
Figure 4-7 : Comparaison des SDNR mesurés sur les images HE recombinaison avec l'image BE acquise au même temps (recombinaison appariée) et BE acquise à 2min. pour une lésion présentant un pic rehaussement à 2 minutes (A) et à 3 minutes (B) après le début de l'injection.....	136

Figure 4-8 : Comparaison des SDNR mesurés sur les images HE recombinaison avec les images BE acquises aux mêmes temps (recombinaison appariée – courbes bleues), et avec l'image BE acquise avant injection  $BE_{0min}$  (recombinaison non-appariée – courbes jaune), pour une lésion présentant un pic de rehaussement à 2 minutes sans (A) et avec bougé (C) et à 3 minutes sans (B) et avec bougé (D) ..... 139

Figure 4-9 : Comparaison des SDNR mesurés sur les images HE recombinaison avec les images BE acquises aux mêmes temps (recombinaison appariée – courbes bleues), et avec l'image BE acquise à 2 min (recombinaison non-appariée – courbes jaune), pour une lésion présentant un pic de rehaussement à 2 minutes sans (A) et avec bougé (C) et à 3 minutes sans (B) et avec bougé (D) ..... 139

Figure 4-10 : Illustration d'images simulées sans bougé d'une tumeur de 8mm présentant un pic de rehaussement maximal à 2 minutes avec recombinaison d'images BE et HE appariées (A) et non appariées (B) dans le temps avec image BE de référence à 2 minutes. .... 141

Figure 4-11 : Illustration d'images simulées sans bougé d'une tumeur de 8mm présentant un pic de rehaussement maximal à 3 minutes avec recombinaison d'images BE et HE appariées (A) et non appariées (B) dans le temps avec image BE de référence à 2 minutes. .... 141

Figure 4-12 : Illustration d'images simulées avec bougé d'une tumeur de 8mm présentant un pic de rehaussement maximal à 2 minutes avec recombinaison d'images BE et HE appariées (A) et non appariées (B) dans le temps avec image BE de référence à 2 minutes. .... 142

Figure 4-13: Illustration d'images simulées avec bougé d'une tumeur de 8mm présentant un pic de rehaussement maximal à 3 minutes avec recombinaison d'images BE et HE appariées (A) et non appariées (B) dans le temps avec image BE de référence à 2 minutes ..... 142



## LISTE DES TABLEAUX

Tableau 1-1: Incidence et mortalité estimées des cancers en France métropolitaine chez la femme en 2012 {Francim, 2012}.....	27
Tableau 1-2 : Sensibilités et spécificité de la mammographie analogique et numérique pour le dépistage organisé des cancers du sein. ....	29
Tableau 1-3 : Corrélation entre le rehaussement des lésions en scanner mammaire et l’histologie dans l’étude de Hagay et al (1996).....	41
Tableau 1-4 : Résultats de la mammographie et du scanner dans les récidives de cancers du sein non palpables dans l’étude de Hagay et al (1996). ....	41
Tableau 1-5: Résumé des rehaussements moyens minimaux et maximaux dans les principales études réalisées en scanner mammaire.....	43
Tableau 1-6 : Etudes cliniques comparant la sensibilité de l’angiomammographie et de l’IRM pour la détection et le bilan d’extension des cancers du sein. ....	47
Tableau 2-1 : Résumé des doses glandulaires et des qualités images ciblées en fonction des indications cliniques.....	58
Tableau 2-2 : Comparaison des SDNR mesurés dans l’insert d’iode de 0,5 mg I/cm <sup>2</sup> et des SDNR simulés par speXim en utilisant le test de corrélation de Spearman rho .....	73
Tableau 2-3: Spectres optimaux obtenus par simulations pour les différentes indications cliniques .....	75
Tableau 2-4 : Evaluation de la dose glandulaire totale et de la concentration surfacique minimale en iode pour chaque spectre optimisé et pour SenoBright® .....	77
Tableau 2-5 : Comparaison pour chaque protocole, des valeurs IQFeq calculées à partir des images de basse énergie optimisées, et des IQF correspondant aux limites EUREF .....	81
Tableau 3-1: Synthèse des possibilités des différents types de modélisation numérique du sein et des besoins identifiés pour notre étude.....	96
Tableau 3-2: Paramètres d’acquisition des images simulées des fantômes anthropomorphiques du sein .....	100
Tableau 3-3: Nombre d’images simulées pour les différents modèles de prises de contraste simulées et pour les différents protocoles d’acquisition .....	104
Tableau 3-4: Nombre d’images simulées pour les différentes concentrations volumiques d’iode simulées et pour les différents protocoles d’acquisition .....	104
Tableau 3-5: Nombre d’images simulées pour les différents types de densité mammaire simulés et pour les différents protocoles d’acquisition .....	105

'Tableau 3-6: Questionnaire de lecture des images simulées .....	108
Tableau 3-7: Sélection de l'échantillon d'analyse statistique pour l'étude des sensibilités et spécificités globales tenant compte de l'opinion majoritaire des 3 lecteurs.....	109
Tableau 3-8 : Evaluation de la sensibilité et spécificité de détection des prises de contraste tumorales par lecteur .....	111
Tableau 3-9: Evaluation de la sensibilité de détection des prises de contraste tumorales du sein en fonction des protocoles d'acquisition et des paramètres de la lésion.....	112
Tableau 3-10: Variation de sensibilité entre lecteurs en fonction des paramètres .....	112
Tableau 3-11: Evaluation de la sensibilité de détection des prises de contraste tumorales du sein en fonction de la confiance de présence, des protocoles d'acquisition et des paramètres de la lésion .....	113
Tableau 3-12: Evaluation de la spécificité de détection des prises de contraste tumorales du sein. L'étude de la spécificité étudiant les lésions non détectées par rapport aux lésions absentes, les effets de la concentration volumique d'iode (égale à 0) n'ont pas été évalués.....	114
Tableau 3-13: Evaluation de la sensibilité pour déterminer correctement la forme des prises de contraste tumorales du sein en fonction des protocoles d'acquisition et des paramètres de la lésion.....	114
Tableau 3-14: Evaluation de la sensibilité pour déterminer correctement les contours des prises de contraste tumorales du sein en fonction des protocoles d'acquisition et des paramètres de la lésion .....	115
Tableau 3-15: Evaluation de la sensibilité et de la spécificité des différents protocoles d'acquisition des images d'angiomammographie et d'angiotomosynthèse par lecteur .....	120
Tableau 3-16: Evaluation de la spécificité de détection des prises de contraste tumorales du sein. La spécificité des lésions non détectées par rapport aux lésions absentes, ainsi que les effets de la concentration volumique d'iode (égale à 0) n'ont pas été évalués.....	121
Tableau 3-17: Evaluation de la sensibilité pour déterminer correctement la forme des prises de contraste tumorales du sein, en fonction des techniques d'acquisition 2D ou 3D et des caractéristiques de la lésion .....	122
Tableau 3-18 : Evaluation de la taille des prises de contraste tumorales du sein en fonction des techniques d'acquisition 2D ou 3D et des caractéristiques de la lésion (OR : odd ratio, IC : intervalle de confiance) ..	123
Tableau 4-1 : Concentration surfacique en iode simulée dans la lésion et dans le fond pour les différents temps après injection de produit de contraste.....	135
Tableau 4-2 : Comparaison des SDNR mesurés sur les images recombinaisons appariées et non appariées avec l'image BE de référence acquise à 2min. pour une lésion présentant un pic rehaussement à 2 minutes et à 3 minutes après le début de l'injection.....	136
Tableau 4-3 : Valeur de la translation appliquée à l'image HE par rapport à l'image BE lorsque l'image BE de référence pour les recombinaisons non appariées est acquise à 0 et à 2min. après le début de l'injection .....	138

Tableau 4-4 : Etude sur fantôme anthropomorphe du sein avec et sans bougé : Comparaison des SDNR mesurés sur les images recombinaées à partir d'acquisitions BE et HE appariées et non-appariées avec image BE de référence à 0 min. .... 140

Tableau 4-5 : Etude sur fantôme anthropomorphe du sein avec et sans bougé : Comparaison des SDNR mesurés sur les images recombinaées à partir d'acquisitions BE et HE appariées et non-appariées avec image BE de référence à 2 min. .... 140



## LISTE DES ABRÉVIATIONS

<b>ACR :</b>	American College of Radiology
<b>AGD :</b>	Average Glandulaire Dose (Dose glandulaire moyenne)
<b>AOP :</b>	Automated optimization of parameters
<b>BE:</b>	Basse énergie
<b>BI-RADS:</b>	Breast Imaging Reporting And Data System
<b>BRCA:</b>	BReast CAncer
<b>CC :</b>	Cranio-Caudale
<b>CIC :</b>	Carcinome intracanalair
<b>CCI :</b>	Carcinome canalaire infiltrant
<b>DGM :</b>	Dose glandulaire moyenne
<b>EUREF :</b>	EUropean Reference Frame (Organisation européenne pour assurer la qualité du dépistage et du diagnostic des cancers du sein)
<b>HE :</b>	Haute énergie
<b>IRM :</b>	Imagerie par Résonance Magnétique
<b>MLO :</b>	Médio Latéral Oblique
<b>PMMA :</b>	PolyMéthylMéthAcrylate
<b>SDNR :</b>	Signal Difference to Noise Ratio (Rapport différence de signal-à-bruit)
<b>TDM :</b>	Tomodensitométrie





## RESUME

**Contexte :** Le cancer du sein est le cancer le plus fréquent et la première cause de mortalité par cancer dans la population féminine. L'imagerie tient une place essentielle pour le dépistage, le diagnostic, le bilan d'extension et la surveillance, mais aussi le guidage des procédures interventionnelles telles que les biopsies mammaires. La mammographie est actuellement la technique d'imagerie de référence pour le dépistage et le diagnostic. Elle présente cependant des limites, en particulier dans les seins de densité élevée. L'évolution de la mammographie analogique vers la mammographie numérique plein champ a récemment permis de développer de nouvelles techniques d'imagerie. La tomosynthèse mammaire est une de ces nouvelles techniques permettant une imagerie tridimensionnelle en coupe de la glande mammaire. Elle réduit la superposition des tissus et améliore la détection et la caractérisation des lésions. Cependant la tomosynthèse reste, comme la mammographie, un examen basé sur l'étude morphologique des tissus. L'angiomammographie double-énergie est un autre développement récent de la mammographie couplant une imagerie du sein par rayons X et l'utilisation de produits de contraste iodés intraveineux. Elle permet d'obtenir à la fois des informations morphologiques similaires à la mammographie et des images fonctionnelles de perfusion tumorale.

**Objectifs :** L'objectif de cette thèse a été de d'optimiser les protocoles d'acquisition des examens d'angiomammographie double-énergie, d'étudier la faisabilité de l'angiotomosynthèse pour la détection et la caractérisation des tumeurs mammaires, et d'étudier la faisabilité des biopsies stéréotaxiques sous guidage de l'angiomammographie. Nos études ont été réalisées grâce à des simulations numériques et validées par des mesures expérimentales ou des lectures humaines d'images de fantômes anthropomorphiques du sein et de différents modèles tumoraux.

**Méthodes :** Dans un premier temps, une étude d'optimisation des paramètres d'acquisition de l'angiomammographie a été réalisée dans 4 situations cliniques pour lesquelles la qualité diagnostique requise des images de basse énergie et la dose totale délivrée à la patiente ne sont pas identiques. L'optimisation des paramètres d'exposition (anode/filtre, kVp, mAs) des images de basse énergie (BE) et haute énergie (HE), pour différents niveaux de dose glandulaire moyenne et différents rapports entre la dose de l'image de basse énergie et la dose totale, a été réalisée à partir d'une modélisation théorique de la chaîne d'acquisition de l'image mammographique. Une validation de ces optimisations a ensuite été effectuée grâce à des mesures expérimentales sur des images de fantôme contenant des inserts d'iode. Puis nous avons étudié la technique d'angiotomosynthèse mammaire basée sur une approche double-énergie. Nous avons évalué des métriques de qualité image sur des images simulées d'inserts d'iode dans un fantôme uniforme en utilisant des paramètres d'acquisition optimisés d'angiotomosynthèse et d'angiomammographie. Un nouveau fantôme anthropomorphique numérique du sein et de ses lésions, basé sur l'utilisation de primitives géométriques complexes et d'une technique de maillage surfacique, a été amélioré et utilisé pour évaluer, d'une part, les performances de l'angiomammographie et, d'autre part, de l'angiotomosynthèse en comparaison à l'angiomammographie. Enfin, nous avons proposé un scénario pour la réalisation d'un examen de stéréotaxie avec injection d'un agent de contraste iodé. Après identification des contraintes techniques, nous avons étudié la faisabilité de recombinaison d'image de haute et de basse énergie acquises à des temps différents de l'injection à partir de simulations d'un fantôme géométrique simple puis d'un fantôme texturé avec et sans bouger.

**Résultats :** Les optima des paramètres d'exposition trouvés par simulation pour les quatre indications cliniques identifiées, avec les valeurs de  $SDNR_{\text{pixel}}$  et  $SDNR_{\text{pixel}}^2 / Dose_{\text{totale}}$  qui en résultent, ont été confirmés par l'acquisition expérimentale d'images sur fantôme. Nos résultats indiquent que les valeurs de SDNR par pixel dans les images recombinaison sont augmentées pour toutes les indications cliniques en comparaison à celle obtenues avec SenoBright® (produit commercial d'angiomammographie pris comme

base de référence). La concentration minimale détectable était plus faible pour chacun des protocoles optimisés en comparaison à SenoBright®. Ce résultat suggère la possibilité, par l'optimisation des paramètres d'acquisition, de détecter des prises de contraste moins intenses et plus subtiles, et ainsi de diminuer le nombre de faux négatifs des examens d'angiomammographie en pratique clinique. L'impact sur la qualité de l'image de basse énergie, d'une nouvelle répartition de la dose entre l'image BE et le couple d'images BE+HE, évalué par des expérimentations sur fantôme CDMAM, a montré que les paramètres optimisés fournissent une détection similaire ou acceptable par rapport à la mammographie standard, à l'exception de l'indication de dépistage lorsque l'on considère les objets de très petits diamètres.

L'étude de lecture humaine d'images simulées d'un fantôme anthropomorphique du sein incluant le rehaussement glandulaire physiologique et différents modèle tumoraux n'a pas montré d'augmentation significative de sensibilité de détection en utilisant des acquisition 3D d'angiotomosynthèse comparativement aux acquisitions 2D d'angiomammographie. Les deux paramètres qui influençaient le plus la sensibilité de détection et l'évaluation de la taille lésionnelle était la concentration en iode des tumeurs et la densité du sein. L'angiomammographie était par ailleurs significativement plus spécifique que l'angiotomosynthèse. Une des hypothèses permettant d'expliquer ses résultats est le bruit qui apparait plus élevé sur les images simulées d'angiotomosynthèse comparativement aux images d'angiomammographie. Une perspective d'amélioration pour l'angiotomosynthèse pourrait donc être l'utilisation d'algorithmes de reconstruction 3D spécifiques de cette modalité qui minimiseraient le bruit de reconstruction.

Le scénario proposé pour la réalisation de biopsies sous guidage de l'angiomammographie, a mis en évidence deux contraintes techniques principales: la première est l'échauffement du tube à rayons X au cours de la séquence d'acquisition des images, la deuxième résulte du surcroit de dose dû à la répétition des paires d'acquisitions en haute et basse énergies. Une des solutions envisagées a été de limiter le nombre d'acquisitions de basse énergie, rendant nécessaire la recombinaison d'images de basse et haute énergie acquises à des temps d'injection différents. Notre étude a montré que la recombinaison d'une image HE avec une image BE acquise antérieurement modifiait le SDNR des lésions simulées comparativement à une recombinaison appariée d'images BE et HE acquises au même temps de l'injection. Ces modifications du SDNR dépendaient du temps du pic de rehaussement maximal et du washout de la lésion. Par ailleurs elles n'avaient qu'un impact modéré sur la détectabilité des lésions évaluée selon le critère de Rose.

**Conclusions :** Les études menées pendant cette thèse suggèrent qu'une optimisation des paramètres d'acquisition des examens d'angiomammographie, en fonction de son indication clinique, basée sur différents rapports entre la dose de l'image BE et la dose totale, permet d'espérer une augmentation de la sensibilité de détection des cancers du sein en angiomammographie en comparaison au protocole d'acquisition actuellement utilisé en routine clinique. Les comparaisons préliminaires réalisées entre l'angiomammographie et l'angiotomosynthèse suggèrent une performance diagnostique comparable.. Enfin, le guidage des biopsies sous angiomammographie est une technique réalisable. L'acquisition d'une paire d'image BE et HE, suivie d'images uniquement acquises en HE, pourrait être une solution envisageable pour limiter l'irradiation aux patients et l'échauffement du tube à rayons X.

## SUMMARY

**Background:** Worldwide, breast cancer is the most common cancer and the leading cause of cancer death in women. Imaging plays a key role in screening, diagnostic, tumor staging and follow-up, as well as the guidance of interventional procedures such as needle breast biopsy. Mammography is currently the imaging technique of choice for screening and diagnosis. However, it has some limitations, especially in high-density breasts. The evolution from film screen to full field digital mammography has recently led to the development of new imaging techniques. Digital breast tomosynthesis (DBT) is one of them, allowing a 3D cross-sectional imaging of the mammary gland. DBT reduces the overlapping of tissue and improves the detection and characterization of breast lesions. However, similarly to the mammography, DBT remains an imaging technique providing morphological information of the breast parenchyma. Contrast-enhanced spectral mammography (CESM) is another recent development of mammography, coupling x-ray breast imaging to the intravenous injection of an iodinated contrast agent. It provides both morphological information, similar to mammography, and functional information of tumor perfusion.

**Objectives:** The purpose of this thesis was to optimize the exposure parameters of CESM examinations, to assess the feasibility of contrast-enhanced DBT (CE-DBT) for the detection and the characterization of breast tumors, and to assess CESM-guided stereotactic biopsies. Our studies were performed using simulations and validated by experimental measurements and human readings of anthropomorphic breast phantom images including various tumor models.

**Methods:** At first, we optimized the CESM exposure parameters in four different clinical applications for which different levels of average glandular dose and different low energy image quality are required. The optimization of exposure parameters (anode/filter, kVp, mAs) for low energy (LE) and high energy (HE) images at different levels of average glandular dose and different ratios between LE and total doses has been conducted using a simulator of the x-ray mammographic image chain. An experimental validation of the theoretically optimized spectra was then performed through phantom experiments. Secondly, we assessed the potential of CE-DBT based on a dual-energy approach. We evaluated image quality metrics on simulated images of a uniform phantom containing iodine inserts using optimized exposure parameters for CESM and CE-DBT. A new mesh-based anthropomorphic breast phantom was improved and used to evaluate the performance of CESM and then to compare CESM and CE-DBT. Finally, we evaluated the technical feasibility of CESM-guided biopsy. After identifying some technical constraints, we assessed the performance of the recombination of LE and HE images acquired at different times after injection, using simulated images of a geometric phantom with uniform texture, and simulated images of an anthropomorphic textured phantom with and without motion artifacts.

**Results:** For the four different clinical indications, optima found by simulation, with resulting  $SDNR_{\text{pixel}}$  and  $SDNR^2_{\text{pixel}}/Dose_{\text{total}}$ , were confirmed through real acquisition of images on phantoms. Our results indicate that the SDNR per pixel in recombined CESM images increased in all of the four clinical indications compared to recombined images obtained using SenoBright®. As a result, the minimal detectable iodine concentration was lower for each optimized clinical indications compared to SenoBright® (CESM commercial product used as reference). This result suggests the possibility to detect more subtle contrast enhancements and to decrease the number of false negatives found in clinical CESM examinations. The impact of a new dose allocation between LE and HE exposures was also evaluated on LE image quality. Results from CDMAM phantom experiments indicate that optimized parameters provide similar or acceptable detection compared to standard mammography, except for screening indication when considering the very small diameter objects.

The human observer study on anthropomorphic phantom images, taking into account tumor and breast parenchyma enhancement, revealed that detection and characterization sensitivity of iodine-enhanced lesions are not statistically different between 2D CESM and 3D CE-DBT. The most influencing parameters for the detectability and the lesion size assessment were the lesion iodine concentration and the breast density. CESM was significantly more specific than CE-DBT. One of the assumptions to explain this result is the presence of higher noise in CE-DBT than in CESM images. A future improvement for CE-DBT could therefore be the design of a specific reconstruction algorithm minimizing reconstructed noise.

With respect to CESM-guided biopsy the proposed scenario pointed out two major constraints, one related to the thermal load of the x-ray tube, the second related to the increased dose due to the repetition of LE and HE images. One proposed solution was to limit the number of LE exposures, requiring the possibility to recombine LE and HE images acquired at different injection time points. Our study showed that the recombination of a HE image with a LE image acquired earlier leads to SDNR changes compared to paired recombination. These changes are function of the enhancement time to peak and the washout of the lesion, and had a limited impact on the lesion detectability.

**Conclusion:** Studies conducted during this PhD thesis suggest that the optimization of CESM exposure parameters based on clinical indication, with different ratios of LE/total dose, offers new expectations for the detectability of breast cancers in clinical routine CESM examinations. While preliminary comparisons between CESM and CE-DBT suggest comparable depiction and characterization performance, CE-DBT could be an interesting evolution of CESM. Finally, CESM-guided biopsy is a feasible technique. The acquisition of a couple of LE and HE images followed by only HE images could be an option to limit the radiation dose to patients and the thermal damage to the X-ray tube.

## REMERCIEMENTS

Ces travaux de recherche sont issus d'une collaboration entre GE Healthcare (Buc, France), le laboratoire IR4M de l'université Paris Sud (Orsay, France) et Gustave Roussy (Villejuif, France).

### **A Serge Muller**

Merci pour avoir accepté de diriger ce travail. Merci pour ta patience, ton expertise, tes nombreux conseils, ta disponibilité et ton soutien sans faille. Merci pour les nombreuses remises à niveaux en physique, pour nos longues discussions sur la mammographie du futur et pour la rigueur scientifique que tu m'as imposée. Merci d'avoir accepté de diriger la thèse d'un simple médecin. Merci de ta confiance, tu es un formidable directeur de thèse.

### **Au professeur Isabelle Thomassin Naggara radiologue à l'hôpital Tenon et au professeur Francis Verdun radiophysicien à l'université de Lausanne et**

Merci d'avoir accepté d'être les rapporteurs de cette thèse.

### **Au professeur Jacques Bittoun, président de l'Université Paris-Sud et au Docteur Luc Ceugnart, radiologue au centre Oscar Lambret**

Merci d'avoir accepté de faire partie du jury de soutenance et d'avoir examiné ce travail de recherche.

### **Aux professeurs Luc Darrasse et Nathalie Lassau, directeur et co-directrice de l'IR4M**

Merci de m'avoir accueillie dans l'IR4M. Merci de vos conseils tout au long de ce travail et de l'énergie très positive avec laquelle vous dirigez ce laboratoire de recherche.

### **A Ann-Katherine Carton, Sylvie Saab-Puong et Pablo Milioni de Carvalho**

Merci de votre aide méthodologique, vos nombreux et précieux conseils lors des expérimentations, ainsi que vos réflexions engagées sur mon travail de recherche.

### **Au Docteur Ariane Dunant**

Merci de ton aide méthodologique extrêmement précieuse pour l'analyse statistique.

### **A mes collègues radiologues de Gustave Roussy**

Merci de votre amitié et de votre soutien. Merci particulièrement à Corinne Balleyguier, ma complice pour les nombreuses études cliniques en imagerie du sein, passées, en cours et à venir. Merci à Sandra Canale pour avoir participé à l'étude de lecture humaine.

### **A Luc Katz**

Merci d'avance pour ton aide à venir pour les projets de recherche clinique qui, je l'espère, seront issus de ce travail. Merci d'avoir entrecoupé les réunions avec Serge souvent longues et tardives.

### **A Olivier, Emma et Armand**

Merci pour votre présence et votre soutien irremplaçable. Avec tout mon amour.



## INTRODUCTION

Le cancer du sein est le cancer le plus fréquent chez la femme avec plus de 48 000 nouveaux cas diagnostiqués chaque année en France {Francim, 2012 #76}. Il est également la première cause de mortalité par cancer dans la population féminine, à l'origine d'environ 12 000 décès par an. Il représente donc un problème de santé publique d'envergure. Sa détection précoce est de première importance pour réduire le risque de mortalité {Duffy, 2003 #65}. Elle permet de réduire le risque d'envahissement ganglionnaire et de métastases. Par ailleurs elle permet également de proposer des traitements moins radicaux que ceux nécessaires pour les tumeurs de stade avancé.

Plusieurs modalités d'imagerie ont été développées pour aider à la détection et à la caractérisation des lésions mammaires. Trois techniques d'imagerie, la mammographie, l'échographie et l'IRM, sont actuellement utilisées en routine clinique pour l'imagerie mammaire. La multiplicité des techniques d'imagerie du sein disponibles rend nécessaire l'établissement de recommandations validées des indications cliniques ainsi que la standardisation des techniques d'acquisition. Par ailleurs, il apparaît de plus en plus nécessaire pour le radiologue de ne pas se limiter à une simple description des anomalies détectées par l'imagerie, mais de pouvoir également en appréhender les implications diagnostiques et thérapeutiques. Pour se faire, l'interprétation des examens d'imagerie mammaire doit intégrer l'ensemble des données cliniques et d'imagerie afin de proposer une conduite diagnostique et une prise en charge adaptée.

La mammographie est actuellement la seule modalité d'imagerie reconnue pour le dépistage du cancer du sein dans la population générale. En effet, c'est la seule technique d'imagerie ayant montré un impact sur la survie avec une réduction de la mortalité par cancer du sein, évaluée à environ 20% {Hendrick, 1997 #87} {Kerlikowske, 1997 #98}. La mammographie est également la technique d'imagerie de première intention en situation diagnostique chez les patientes symptomatiques de plus de 30 ans. L'échographie est un examen le plus souvent complémentaire à la mammographie. Elle permet de mieux appréhender la nature tissulaire ou liquidienne d'une lésion mammaire, préalablement détectée en mammographie, mais aussi de détecter certaines tumeurs non visibles en mammographie, notamment lorsque les seins sont de densité élevée. Par ailleurs l'échographie est la technique d'imagerie privilégiée pour le guidage des gestes mammaires interventionnels, tels que les cytoponctions et les biopsies mammaires. L'IRM mammaire est actuellement considérée comme la modalité d'imagerie la plus sensible pour la détection des cancers infiltrants du sein, avec une sensibilité d'environ 90%. Son principe est basé sur la détection de la néo-angiogenèse tumorale, grâce à l'injection intraveineuse d'un agent de contraste. L'IRM mammaire reste cependant un examen de deuxième intention complémentaire à la mammographie et à l'échographie, sauf pour les patientes à haut risque de cancer du sein pour lesquelles l'IRM est indiquée pour le dépistage {Saslow, 2007 #159} {Lord, 2007 #119}.

La mammographie, l'échographie et l'IRM présentent cependant des limitations qui rendent nécessaire le développement de nouvelles techniques d'imagerie. La mammographie présente en particulier une sensibilité limitée pour l'étude des seins de densité élevée. Ceci est lié à l'effet masquant de la superposition des tissus sur les images de projection réalisées en mammographie. Ce phénomène de superposition des tissus peut également être responsable de faux positifs, eux même responsables de clichés additionnels (incidence de profil, cliché localisé ou en agrandissement), d'examen complémentaires (échographie et ou IRM), voire de procédures interventionnelles (cytoponction et ou biopsie) non nécessaires. Certaines lésions sont par ailleurs de détection difficile (lésions visibles sur une



seule incidence, distorsions architecturales). L'échographie présente l'inconvénient d'une faible reproductivité et d'une grande variabilité inter-observateurs. De plus, la certitude d'avoir examiné correctement la totalité de la glande n'est pas toujours garantie en raison du manque de repères anatomiques dans la glande mammaire. L'IRM, quant à elle, pose le problème d'un manque de spécificité (nombre élevé de faux positifs) en rapport avec une forte prévalence des rehaussements mammaires physiologiques ou bénins. Cet examen présente aussi un coût élevé, et son utilisation est limitée par un manque de disponibilité des machines d'IRM. Enfin la corrélation des données de l'IRM avec celles des autres techniques d'imagerie (en particulier la mammographie et l'échographie) est difficile, en raison du positionnement très différent du sein entre ces différentes techniques d'imagerie.

Par ailleurs, certaines interrogations cliniques restent actuellement non résolues par les techniques d'imagerie utilisées :

- Quelle méthode d'imagerie doit être utilisée pour améliorer le diagnostic précoce des cancers du sein, en particulier chez les femmes jeunes présentant des seins radiologiquement denses ?
- Peut-on améliorer le dépistage en adaptant les techniques d'imagerie à des sous-groupes de population en fonction du risque et à l'aide de quels types de technique d'imagerie ?
- Comment augmenter la spécificité des différentes modalités d'imagerie sans diminuer la sensibilité et permettre de diminuer le nombre d'examen complémentaires, de biopsies et de surveillance inutiles ?
- Quelle méthode d'imagerie peut être utile pour évaluer l'agressivité des cancers du sein et ainsi adapter le traitement ?
- Quelle méthode d'imagerie peut-on utiliser pour évaluer la réponse au traitement ?

L'évolution de la mammographie analogique vers la mammographie numérique plein champ a récemment permis de développer de nouvelles techniques d'imagerie dans le but de résoudre les limitations de la mammographie standard. La tomosynthèse mammaire est une de ces nouvelles techniques d'imagerie du sein. Elle permet une imagerie tridimensionnelle en coupe de la glande mammaire. Elle réduit la superposition des tissus sur les images et améliore la détection et la caractérisation (notamment des lésions spiculées et des distorsions architecturales) dans les seins denses {Poplack, 2007 #143} {Skaane, 2007 #169}. La tomosynthèse mammaire pourrait également remplacer utilement les clichés additionnels, en particulier les clichés comprimés localisés {Morel, 2014 #132}. Cependant de façon similaire à la mammographie, la tomosynthèse reste un examen basé sur l'étude morphologique des tissus. Certains types de cancers tels que les cancers lobulaires ou les cancers in situ, qui peuvent ne présenter que peu de modifications architecturales de la glande mammaire, peuvent rester indétectables en tomosynthèse mammaire. L'angiommammographie, ou mammographie avec injection de produit de contraste, est une autre nouvelle technique d'imagerie mammaire présentant un grand potentiel clinique. Son principe est basé, comme pour l'IRM mammaire, sur la détection de l'angiogénèse tumorale grâce à l'injection intraveineuse d'un agent de contraste. L'imagerie de l'angiogénèse tumorale est un moyen de détecter et de caractériser précocement les tumeurs. En effet cette angiogénèse apparaît dès que le volume tumoral dépasse  $2\text{mm}^3$  afin de suffire aux besoins en oxygène de la tumeur {Folkman, 1995 #73}. De plus il semble exister un lien entre la quantité de néo vaisseaux intra-tumoraux et l'agressivité tumorale (grade histo-pronostique, capacité à métastaser de la tumeur) {Engels, 1997 #67}{Fox, 1997 #75}. L'imagerie de l'angiogénèse pourrait donc potentiellement, en plus de son rôle de détection et de caractérisation, donner accès à de nouveaux bio-marqueurs pronostiques ou de nouveaux critères de réponse aux thérapies anti-angiogéniques.

L'angiomammographie associe en fait 2 informations : une information morphologique semblable à celle que l'on connaît sur les mammographies conventionnelles, et une information fonctionnelle qui renseigne sur l'intensité de la prise de contraste par les tissus mammaires.

Ce travail de recherche se concentre sur les méthodes d'imagerie du sein basées sur la mammographie et associées à l'injection d'un produit de contraste, pour lesquelles l'utilité clinique et la place par rapport aux autres méthodes d'imagerie du sein restent à définir. Nous nous intéressons aussi bien à l'imagerie de projection bidimensionnelle, telle que la mammographie conventionnelle, qu'à l'imagerie tridimensionnelle née du développement de la tomosynthèse.

Dans le chapitre 1 nous rappelons que le cancer du sein est un problème de santé publique d'envergure et soulignons l'importance de sa détection précoce. Nous détaillons l'apport de la mammographie dans le dépistage et le diagnostic des cancers du sein. Nous montrons également ses limites et l'apport complémentaire des autres méthodes d'imagerie (échographie et IRM) utilisées en routine clinique. Nous nous intéressons ensuite à l'angiogénèse tumorale et nous présentons son importance clinique avant de nous intéresser aux différentes modalités d'imagerie permettant sa mise en évidence. Deux techniques d'imagerie de l'angiogénèse mammaire sont particulièrement détaillées. Tout d'abord, l'IRM qui est actuellement la méthode d'imagerie avec injection de produit de contraste la plus utilisée en routine clinique et qui présente la plus grande sensibilité pour la détection des cancers du sein infiltrants. Puis le scanner mammaire qui est beaucoup moins utilisé en pratique clinique mais qui utilise, comme l'angiomammographie, une imagerie à rayons X et l'injection intraveineuse d'un agent de contraste iodé. Nous poursuivons alors avec la présentation du principe technique de l'angiomammographie ainsi que des résultats des principales études d'évaluation clinique réalisées à ce jour. Enfin, nous soulignons les limites actuelles de cette nouvelle technique d'imagerie et introduisons les travaux de recherche conduits dans ce mémoire.

Le chapitre 2 est consacré à l'optimisation des paramètres d'acquisition de l'angiomammographie. Nous précisons d'abord quels sont les enjeux cliniques d'optimisation des images d'angiomammographie. Puis nous détaillons l'apport d'un examen d'angiomammographie dans quatre situations cliniques pour lesquelles la qualité diagnostique requise des images de basse énergie et la dose totale délivrée à la patiente ne sont pas identiques. Nous présentons ensuite un outil de simulation de la chaîne d'acquisition des images d'angiomammographie permettant la prédiction des niveaux de gris, du bruit et de la dose délivrée à la patiente pour une certaine configuration d'acquisition. Puis nous mettons en œuvre l'optimisation des spectres d'acquisition pour les quatre indications cliniques pour lesquelles les critères d'optimisation ont été préalablement définis. Une validation de ces optimisations est ensuite effectuée grâce à des mesures expérimentales sur des images de fantôme contenant des inserts d'iode.

Le chapitre 3 concerne l'angiotomosynthèse mammaire. Après un rappel sur les enjeux cliniques à développer cette nouvelle modalité d'imagerie mammaire, permettant le passage de l'angiomammographie vers une imagerie tridimensionnelle, nous évaluons des métriques de qualité image sur des images simulées d'inserts d'iode dans un fantôme uniforme en utilisant des paramètres d'acquisition optimisés d'angiotomosynthèse et d'angiomammographie. Après un état de l'art sur les fantômes numériques du sein, nous en montrons les limites et procédons au développement d'un nouveau fantôme anthropomorphique numérique du sein et de ses lésions basé sur l'utilisation de primitives géométriques complexes et des techniques de maillage surfacique. Nous réalisons ensuite deux études d'évaluation basées sur la lecture humaine d'images simulées du fantôme numérique précédemment développé. L'objectif de la première étude est d'évaluer les performances de l'angiomammographie. La seconde étude compare les performances de l'angiotomosynthèse en comparaison à l'angiomammographie. Les résultats de ces études sont confrontés aux attentes cliniques.

Le dernier chapitre est consacré à la biopsie mammaire sous guidage par angiommographie. Après une brève description d'une procédure de biopsie sous guidage stéréotaxique nous proposons un scénario pour la réalisation de biopsies sous guidage de l'angiommographie mettant en évidence deux contraintes liés à l'échauffement du tube de rayons X et au surcroît de dose dus à la répétition des paires d'acquisition en BE et HE. Nous proposons une solution qui consiste à limiter le nombre d'acquisition de BE rendant nécessaire la recombinaison d'images de BE et HE acquises à des temps d'injection différents. Une évaluation expérimentale de la recombinaison des images de BE et HE contenant des concentrations différentes en iode est effectuée à partir d'images simulées de fantômes géométriques simples à texture homogène puis de fantômes anthropomorphiques prenant en compte la cinétique de rehaussement tumorale et de la glande mammaire.

Nous concluons sur l'apport de nos travaux de recherche et mettons en avant quelques perspectives de développement pour l'angiommographie et l'angiotomosynthèse double énergie.

L'annexe A présente les principaux types histologiques des cancers du sein.

L'annexe B détaille les autres types de néovascularisation tumorale.

L'annexe C décrit la production de rayons X dans un appareil de mammographie.

# 1 CANCER DU SEIN ET IMAGERIE

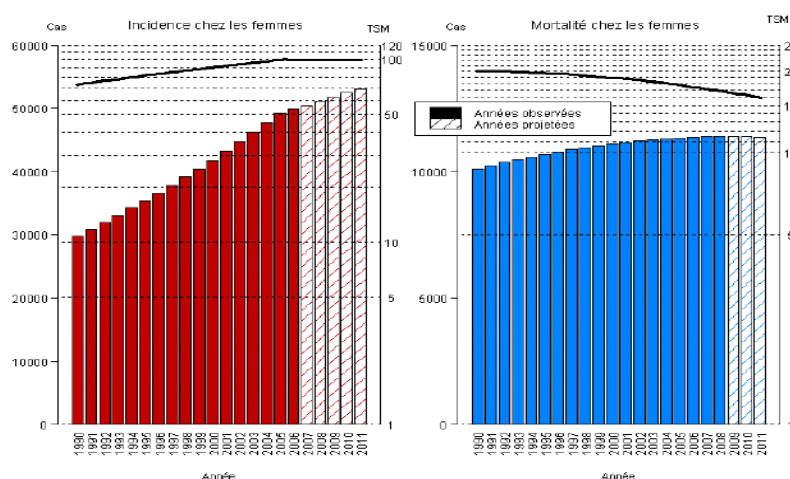
## 1.1 EPIDEMIOLOGIE

Le cancer du sein est un problème de santé publique mondiale de première importance. Le cancer du sein est le cancer le plus fréquent en termes d'incidence chez la femme (voir Tableau). En France les projections 2012 estiment à 48 763 nouvelles patientes atteintes de cancer du sein invasif {Francim, 2012 #76}. Son incidence (99,7 pour 100 000 personnes en 2012) s'est stabilisée ces 7 dernières années. En France, une femme sur 8 sera confrontée au cancer du sein au cours de sa vie.

De même son taux de mortalité a baissé ces dernières années passant de 19,8 à 17,2 pour 100 000 personnes années entre la période 1994-98 et 2004-2008 soit une baisse de 13% (voir Figure 1-1).

Localisations	Incidence			Mortalité		
	Effectif(*)	Contribution à l'ensemble des cancers (%)	Rang	Effectif	Contribution à l'ensemble des cancers (%)	Rang
<b>Sein</b>	48 763	31,5	1	11 886	18,8	1
<b>Côlon-rectum</b>	18 926	12,2	2	8 447	13,4	2
<b>Poumon</b>	11 284	7,3	3	8 623	13,7	3
<b>Corps de l'utérus</b>	7 275	4,7	4	2 025	3,2	5
<b>Lymphome malin non hodgkinien</b>	5 300	3,3	5	1 680	2,7	6
<b>Tous cancers</b>	155 004	100,0	-	63 123	100,0	-

**Tableau 1-1:** Incidence et mortalité estimées des cancers en France métropolitaine chez la femme en 2012 {Francim, 2012}



**Figure 1-1 :** Évolution du nombre de cas et de décès (barres) et des taux standardisés monde correspondants (courbe, échelle logarithmique) chez la femme de 1990 à 2011 en France.

Le cancer du sein figure parmi les cancers dont le pronostic est le plus favorable avec une survie relative à 5 ans estimée à plus de 89% tous stades confondus variant de 98,4% dans les formes localisées à 23,8% dans les formes métastatiques. Ceci peut s'expliquer par un diagnostic plus précoce lié à la généralisation du dépistage et par l'amélioration de la prise en charge.

La détection et le traitement précoce des cancers du sein font partie des grands enjeux actuels dans le domaine de la santé. En France le dépistage organisé du cancer du sein s'est généralisé depuis le 1<sup>er</sup> janvier 2004 et permet à toutes femmes âgées de 50 à 74 ans de pouvoir bénéficier d'une mammographie gratuite tous les 2 ans. En 2010-2011, le taux de participation des femmes cibles au dépistage organisé du cancer du sein était de 52,3%.

Le taux de détection de cancers et les pourcentages de cancers de bon pronostic, c'est-à-dire les cancers in situ, les cancers invasifs de moins de 10 mm et les cancers invasifs sans envahissement ganglionnaire, sont des indicateurs précoces d'efficacité du programme de dépistage. Une étude effectuée par le registre des cancers de Loire-Atlantique montre qu'en comparaison avec les autres modes de découverte (dont le dépistage individuel), les cancers invasifs découverts par le dépistage organisé étaient plus souvent à faible potentiel évolutif (grade SBR I, 34% *versus* 26%), de petite taille (inférieure ou égale à 10 mm, 33% *versus* 22%), sans envahissement ganglionnaire (pN0, 70% *versus* 62%).

Cinquante pourcents des cancers du sein sont diagnostiqués entre 50 et 69 ans et 28% des cancers du sein sont diagnostiqués après 69 ans. L'âge supérieur à 50 ans constitue donc le premier facteur de risque de cancer du sein chez la femme. De nombreux autres facteurs de risque sont associés au cancer du sein. L'analyse récente réalisée par l'HAS {HAS, 2014 #85} des études épidémiologiques retrouvées dans la littérature scientifique a permis d'identifier 69 facteurs de risque présumés. Ce travail a permis d'identifier :

- Les facteurs à risque faible. Il s'agit de :
  - o Certains aliments (thé, café, etc.), ou les prothèses en silicone : facteurs de risque prétendus mais dont l'analyse de la littérature montre qu'ils n'en sont pas.
  - o L'utilisation de déodorants, la taille des seins, une densité mammaire élevée après la ménopause : facteurs de risque pour lesquels les données scientifiques disponibles ne sont pas suffisamment fiables pour les définir comme tels.
  - o Le traitement hormonal substitutif, la prise de contraception hormonale, certaines lésions mammaires, une grossesse tardive, une obésité après la ménopause : facteurs de risque associés à une augmentation modérée voire modeste du risque de survenue du cancer du sein.
- Les facteurs à risque élevé (augmentation majeure du risque de survenue du cancer du sein ou augmentation modérée voire modeste de ce risque mais lié à un mauvais pronostic du cancer). Il s'agit de :
  - o Antécédent personnel de cancer du sein invasif ou de carcinome canalaire in situ.
  - o Antécédent d'hyperplasie canalaire atypique, d'hyperplasie lobulaire atypique ou de carcinome lobulaire in situ.
  - o Antécédent de radiothérapie thoracique (irradiation thoracique médicale à haute dose pour maladie de Hodgkin).
  - o Antécédents familiaux de cancer du sein avec score d'indication à la consultation d'oncogénétique  $\geq 3$  selon le score d'Eisinger {Bonaïti, 2011 #23} {Eisinger, 2004 #66} (score obtenu après analyse de l'arbre généalogique et de l'histoire familiale permettant d'évaluer la

nécessité d'une consultation avec un onco-généticien) en l'absence de mutation génétique identifiée dans la famille.

- Les facteurs à risque très élevé que sont les mutations constitutionnelles des gènes BRCA 1 ou 2 et le syndrome de Li-Fraumeni (mutation du gène p53).

Les facteurs à risque faible ne justifient pas d'un dépistage spécifique autre que celui proposé à toutes les femmes âgées de 50 à 74 ans consistant en une mammographie tous les 2 ans. Par contre un dépistage spécifique est recommandé chez les femmes à risque élevé (mammographie +/- échographie annuelle de 40 à 50 ans) et très élevé (mammographie + IRM annuelles +/- échographie à partir de 30 ans).

## 1.2 APPORTS ET LIMITES DE LA MAMMOGRAPHIE

La mammographie est l'examen d'imagerie de référence pour le dépistage du cancer du sein. La mammographie de dépistage est en effet la seule modalité d'imagerie ayant montré un impact sur la survie avec une réduction de la mortalité, évaluée à 18% dans une méta-analyse portant sur 8 essais randomisés {Hendrick, 1997 #87}. La sensibilité de la mammographie analogique et numérique pour le dépistage des cancers du sein est globalement identique estimée de 61 à 77% et sa spécificité de 84 à 98% Tableau 1-2 {Pisano, 2005 #142} {Skaane, 2005 #170} {Skaane, 2007 #169}. Cependant l'étude américaine DMIST a montré une performance diagnostique supérieure dans les seins de densité élevée ainsi que les femmes en situation pré et péri-ménopausique {Pisano, 2005 #138}. Cependant cette sensibilité est réduite, pouvant atteindre à peine 48%, dans la population des femmes ayant des seins denses {Kolb, 2002 #101}.

	Sensibilité		Spécificité	
	Mammo. analogique	Mammo. numérique	Mammo. analogique	Mammo. numérique
<b>DMIST {Pisano, 2005 #138}</b>	66%	70%	92%	92%
<b>OSLO I {Skaane, 2005 #139}</b>	76%	59%	89%	84%
<b>OSLO II {Skaane, 2007 #140}</b>	61,5%	77,4%	97,9%	96,3%

**Tableau 1-2 :** Sensibilités et spécificité de la mammographie analogique et numérique pour le dépistage organisé des cancers du sein.

La mammographie est également l'examen d'imagerie de référence en situation diagnostique c'est-à-dire lorsqu'une patiente présente des symptômes pouvant faire évoquer un cancer du sein comme un écoulement du mamelon, un méplat cutané, un nodule palpable. Pour une population de type diagnostic les valeurs de sensibilité sont plus élevées autour de 88% mais les spécificités plus faibles autour de 45%. Par ailleurs, dans ces situations diagnostiques, il est fréquent d'associer aux incidences de base de face et en oblique, des clichés complémentaires sur les zones suspectes. Il peut s'agir d'une incidence en profil strict pour localiser une lésion, d'un comprimé localisé pour caractériser une zone focale (surdensité,

masse, distorsion) ou d'un cliché en agrandissement pour analyser plus finement un foyer de microcalcifications. Ces clichés additionnels génèrent une dose d'irradiation à la glande supplémentaire souvent peu prise en compte.

L'imagerie mammaire joue également un rôle majeur dans le bilan d'extension local de la tumeur (multifocalité, multicentricité, controlatéralité, atteinte ganglionnaire), dans l'évaluation des traitements par chimiothérapie néo-adjuvante et, chez les femmes traitées, dans la détection d'une éventuelle récurrence. Enfin, l'imagerie mammaire interventionnelle permet de réaliser des biopsies percutanées sous différentes modalités de guidage et de repérer une lésion en préopératoire.

La mammographie présente cependant des limites dans sa capacité à détecter les cancers du sein. En effet environ 20% à 30% des cancers du sein ne sont pas détectés en mammographie {Bird, 1992 #16} {Birdwell, 2001 #17} {Yankaskas, 2001 #186}. Les différentes causes de cancers non détectés en mammographie sont la présence d'une tumeur dans un sein dense, le mauvais positionnement ou la mauvaise qualité de l'image mammographique, la présence d'une lésion ou anomalie distrayante, les erreurs de perception (lésion non détectée par le radiologue mais présente sur l'image), la mauvaise interprétation radiologique (lésion détectée mais interpréter à tort bénigne) et les lésions mammographiques subtiles telles que les distorsions architecturales ou les asymétries de densité {Majid, 2003 #122}. Les cancers non détectés correspondent plus volontiers à des opacités spiculées ou irrégulières qu'à des foyers de microcalcifications {Bird, 1992 #16}. Parmi ces 20 à 30% cancers non détectés à la mammographie, 10% ne sont pas visibles même rétrospectivement correspondant aux tumeurs mammographiquement occultes. La densité mammaire est probablement le paramètre influençant le plus la performance de la mammographie, avec une sensibilité pouvant atteindre à peine 48% dans la population des femmes ayant des seins très denses {Kolb, 2002 #101}, même si l'utilisation de détecteurs numériques a permis de l'améliorer {Pisano, 2005 #142}. L'enjeu est grandissant pour la population des seins denses en raison d'une population de plus en plus jeune subissant un dépistage individuel par mammographie, de la généralisation des traitements hormonaux substitutifs qui accroissent la densité mammaire {Laya, 1996 #109} et des progrès de la génétique moléculaire permettant d'identifier les patientes à risque à un plus jeune âge. La mammographie souffre également d'une spécificité limitée. Le taux de faux positif en mammographie est relativement élevé pouvant entraîner la pratique de biopsies inutiles qui accroissent le stress des patientes. En effet, seulement 5 à 40% des lésions détectées comme suspectes en mammographie et pour lesquelles une indication de biopsie mammaire a été posée se révèlent finalement malignes {Sickles, 1991 #166}{Burrell, 1996 #32}{Burrell, 1996 #33}.

L'échographie est souvent complémentaire avec la mammographie. Cette technique d'imagerie non irradiante, est pratiquée en première intention chez une femme jeune (moins de 30 ans), en complément de la mammographie en cas de sein dense ou hétérogène, ou s'il existe une anomalie à caractériser. L'échographie permet notamment de préciser la nature tissulaire ou liquidienne d'une anomalie détectée en mammographie. L'évolution technologique par l'amélioration de la qualité des sondes, le développement de l'élastographie en routine clinique, l'imagerie harmonique, l'imagerie 3D a permis d'améliorer sa sensibilité et spécificité. L'ajout de l'échographie à la mammographie, recommandé chez les patientes ayant des seins denses ou un risque élevé de cancer du sein, permet d'augmenter le nombre de cancers détectés de 3,7/1000 en dépistage {Berg, 2012 #13}. L'échographie est par ailleurs la technique d'imagerie privilégiée pour le guidage des gestes mammaires interventionnels tels que les cytoponctions, les biopsies, les repérages et les poses de clips. Elle permet en effet un abord direct de la lésion quelle que soit sa localisation, et un guidage en temps réel pendant la procédure. L'échographie mammaire présente cependant une sensibilité limitée dans les seins à forte composante grasseuse et dans la détection des lésions sous cutanées superficielles. On estime enfin à 10% le nombre de cancers du sein iso-échogène et

donc très difficilement détectable en échographie {Abdullah, 2009 #1}. Des structures mammaires normales (tissu adipeux, tissu fibrokystique, ligament de Cooper ou d'autres structures fibreuses) peuvent aussi être confondues avec des cancers générant un taux de faux positifs élevé. L'opérateur-dépendance et la difficulté à savoir si la totalité du sein a été étudié sont également des limites classiques de l'échographie mammaire. Pour pallier à ces 2 dernières limites de l'échographie mammaire, des systèmes d'échographie mammaire automatisée permettant l'acquisition automatique d'un volume 3D du sein ont été développés. Ces systèmes améliorent la reproductibilité des examens qui ne sont plus opérateurs-dépendants, et donnent la possibilité d'étudier le sein sur des coupes coronales ou sagittales sériées. Une étude réalisée par Kelly et al., pour le dépistage des seins denses en complément de la mammographie, a montré une augmentation significative du nombre de cancers détectés passant de 3,6/1000 pour la mammographie seule à 7,2/1000 pour la mammographie associée à l'échographie automatisée {Kelly, 2010 #96} {Kelly, 2010 #97}. Aux États-Unis, le système somo-v® ABUS a récemment obtenu une approbation FDA pour le dépistage des femmes ayant des seins denses sans anomalie mammographique.

L'IRM permet d'obtenir des images tridimensionnelles du sein (images de coupes), contrairement aux images de projection de la mammographie. De plus, grâce à l'injection d'un agent de contraste (un chélate du gadolinium), il est possible de détecter la néo-angiogenèse tumorale. Elle permet donc une étude morphologique (séquence en pondération T1 et T2) et fonctionnelle (étude de la cinétique de perfusion) de la glande mammaire. Ses indications, codifiées par un collectif d'experts multidisciplinaires, sont les situations d'impasse diagnostique après un bilan mammo-échographique bien mené, la surveillance annuelle des patientes à risque génétique, le bilan d'extension local de certaines tumeurs mammaires, le diagnostic de récurrence locale dans un sein traité, l'étude des seins avec prothèse, l'évaluation de la chimiothérapie néo-adjuvante d'une tumeur mammaire, ou encore la recherche d'un primitif mammaire chez des patientes présentant des métastases ganglionnaires évocatrices de cancer du sein. L'IRM est un examen très sensible pour la détection des cancers du sein. Sa résolution spatiale reste cependant nettement inférieure à celle de la mammographie. Son coût élevé et son accessibilité réduite sont également des inconvénients par rapport à des modalités comme la mammographie ou l'échographie.

## 1.3 NEOVASCULARISATION TUMORALE

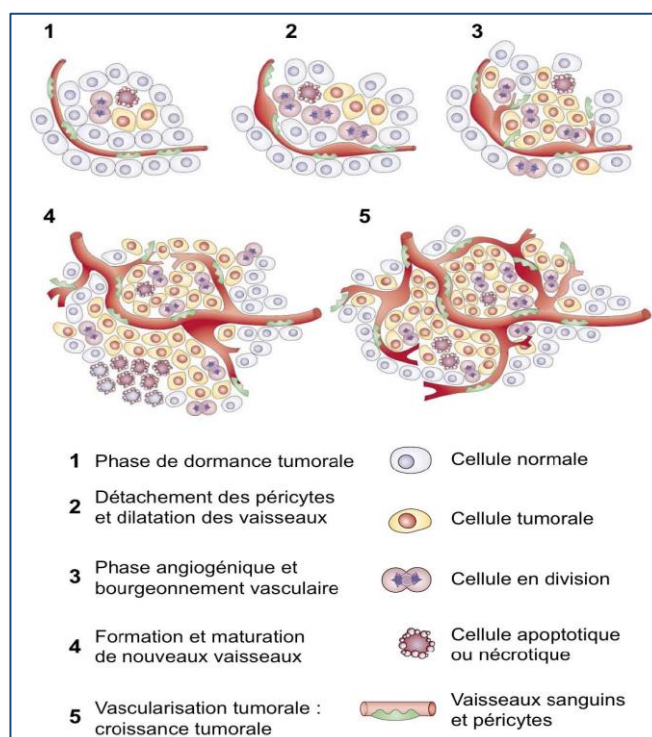
### 1.3.1 MECANISME DE LA NEO-ANGIOGENESE TUMORALE

En 1971, l'hypothèse prédominante propose qu'une prolifération cellulaire excessive soit suffisante pour le développement d'une tumeur. Judah Folkman est alors le premier à suggérer que cette croissance tumorale est obligatoirement associée à un processus angiogénique {Folkman, 1971 #73}. En effet, la croissance d'une tumeur solide est fortement dépendante de la mise en place d'un réseau vasculaire adéquat afin de délivrer les constituants indispensables à la survie des cellules cancéreuses. Le développement de ce réseau se fait soit par le détournement de vaisseaux préexistants, soit par la formation de nouveaux vaisseaux tumoraux. Plusieurs mécanismes de néo-vascularisation tumorale ont été mis en évidence. Chacun peut jouer un rôle particulier en fonction du type de tumeurs ou de son stade évolutif. La répartition relative de chaque mécanisme reste cependant inconnue {Fox, 2007 #75}.



L'angiogénèse est cependant le mécanisme prépondérant de la néovascularisation tumorale. La néo-angiogénèse tumorale est le terme désignant le développement de nouveaux capillaires à partir de vaisseaux préexistants. Elle est également appelée angiogénèse par bourgeonnement (« sprouting angiogenesis »). Cette angiogénèse est très limitée chez le sujet sain, essentiellement présente durant les phénomènes de cicatrisation et de reproduction. Par contre, elle est présente dans un grand nombre de maladies courantes, telles que le diabète, le psoriasis et la polyarthrite rhumatoïde {Folkman, 1995 #71}.

Le « switch angiogénique » est une étape clé du développement tumoral qui dépend de la nature de la tumeur et de son microenvironnement. Le processus angiogénique est déclenché par la sécrétion de facteurs angiogéniques qui induisent la prolifération, la migration et/ou la différenciation des cellules endothéliales. Le développement de nouveaux vaisseaux, à partir de la vascularisation existante dans le tissu, est appelé la phase d'activation de l'angiogénèse. Elle nécessite la dégradation de la membrane basale, la migration des cellules endothéliales vers la matrice extracellulaire, la prolifération des cellules endothéliales et la formation de nouvelles lumières capillaires. Vient ensuite une phase de maturation et de stabilisation de ce nouveau réseau vasculaire, nécessitant l'inhibition de la prolifération endothéliale, la reconstitution de la membrane basale et l'organisation des cellules endothéliales dans un nouvel espace luminal. Les différentes étapes du switch angiogénique sont résumées dans la Figure 1-2.

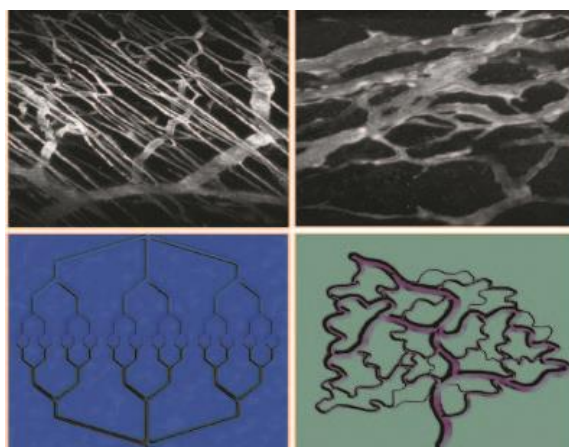


**Figure 1-2** : Principales étapes du « Switch Angiogénique ». La plupart des tumeurs débutent leur croissance de façon avasculaire avant d'atteindre un état de dormance (1) caractérisé par un équilibre entre prolifération et apoptose. Le « switch angiogénique » doit alors se produire pour permettre la croissance de la tumeur. L'angiogénèse débute par la dilatation des vaisseaux (2), puis le bourgeonnement vasculaire (3) et enfin la formation et la maturation de nouveaux vaisseaux (4). L'angiogénèse se poursuit tout au long de la croissance tumorale afin d'assurer un apport correct en oxygène et nutriments (5) (D'après Bergers G et Benjamin LE, *Nature Reviews Cancer*, 2003).

L'angiogénèse est un processus indispensable lors du développement des cellules tumorales, jouant un rôle majeur dans la croissance et la dissémination des tumeurs. Lors du processus de carcinogenèse, la production de protéines, notamment VEGF (Vascular Endothelial Growth Factor) et FGF (Fibroblast Growth factor) par la tumeur à un stade très précoce, dès qu'elle atteint une taille de 2mm environ, va induire le développement d'une néo-vascularisation pour permettre d'assurer le transport de l'oxygène vers la tumeur, permettant ainsi sa survie et sa croissance. Dans les conditions physiologiques, des modulateurs angiogéniques établissent un équilibre entre les fonctions locales pro- et anti-angiogéniques par interaction avec les récepteurs de la surface des cellules endothéliales. L'activation d'un processus angiogénique dans une tumeur nécessite donc une modification de l'équilibre en faveur des facteurs angiogéniques. Ce switch angiogénique peut être réalisé par ces cellules tumorales de plusieurs façons :

- L'hypoxie, induisant la sécrétion par la tumeur de l'HIF (Hypoxia Induced Factor), qui favorise le maintien du déséquilibre en faveur des facteurs pro-angiogéniques et joue un rôle majeur dans l'induction de divers facteurs pro-angiogéniques tels que le VEGF et le PDGF.
- L'activation de certains proto-oncogènes (ras) ou la neutralisation de certains gènes suppresseurs de tumeurs. Ainsi on retrouve l'anti-oncogène p53, régulateur positif des facteurs anti-angiogéniques et négatif des facteurs pro-angiogéniques, muté dans près de 50 % des cancers.
- La surexpression des facteurs de croissance, soit de façon directe par les cellules tumorales, soit par le recrutement de cellules hôtes comme les macrophages qui produisent alors leurs propres facteurs angiogéniques.

Dans le cas de l'angiogénèse tumorale, et contrairement à ce que l'on observe dans les phénomènes physiologiques, la phase de maturation n'a pas lieu. Par conséquent, l'absence de stabilisation par les cellules musculaires lisses et les péricytes conduit à la présence d'une architecture vasculaire très désorganisée. L'angiogénèse tumorale est donc caractérisée par la présence de vaisseaux en grand nombre, répartis de façon anarchique, présentant des cellules endothéliales interrompues, des péricytes détachés et une membrane basale irrégulière, la présence de shunts artério-veineux et une perméabilité accrue (voir Figure 1-3). Ceci est responsable d'une modification de la perfusion et de la perméabilité tissulaire, détectable par l'imagerie et même quantifiable par les méthodes d'imagerie modernes.



**Figure 1-3:** Aspect normal (à gauche) et anormal (à droite) de la vascularisation en microscopie électronique à balayage et selon une représentation schématique.

Si l'angiogénèse est le mécanisme le plus important de la néo-vascularisation tumorale, d'autres mécanismes permettant à la tumeur d'obtenir un apport vasculaire supplémentaire ont également été identifiés (voir Annexe B).

### 1.3.2 VALEUR CLINIQUE DE L'ANGIOGENESE DANS LES CANCERS DU SEIN

Des études sur des modèles expérimentaux transgéniques de cancer du sein ont montré que le parenchyme mammaire normal adjacent à une tumeur mammaire induit une angiogénèse deux fois plus fréquemment que le tissu mammaire à distance, suggérant que le switch angiogénique se produit avant que les changements morphologiques ne soient identifiables {Deng, 1996 #55}. Par ailleurs, il a été montré que la quantification de l'angiogénèse dans les lésions mammaires peut être utile pour prédire l'évolution d'un cancer in situ en cancer infiltrant {Engels, 1997 #67} et la réponse au traitement {Marson, 2001 #126}. De plus, l'angiogénèse des cancers du sein apparaît corrélée à la présence de micro-métastases osseuses {Fox, 1997 #75} ainsi qu'à la survie globale {Uzzan, 2004 #179}.

Depuis la découverte de l'angiogénèse et de son rôle crucial dans le développement tumoral, elle a également été la cible de choix (en particulier le VEGF et ses récepteurs) d'un grand nombre de nouveaux traitements. Le bénéfice clinique des traitements anti-angiogéniques est dû à différents mécanismes. Ces molécules inhibent l'expansion des vaisseaux tumoraux. Elles bloquent la formation de nouvelles ramifications et inhibent l'arrivée des cellules dérivées de la moelle osseuse dans la tumeur. Elles permettent également la régression des vaisseaux préexistants. Le traitement inhibe les signaux de survie adressés aux cellules endothéliales. Ainsi, ces cellules deviennent plus sensibles à la chimiothérapie et la radiothérapie. Les anti-angiogéniques augmentent également cette sensibilité en entraînant une normalisation du réseau vasculaire. Sous traitement, les vaisseaux deviennent matures et fonctionnels, permettant ainsi de délivrer de manière efficace le traitement anti-tumoral au cœur de la tumeur. Ces observations expliquent pourquoi un traitement anti-angiogénique associé à une chimiothérapie est plus efficace que la chimiothérapie utilisée seule. Malheureusement cette normalisation est transitoire. Après cette phase objective, une régression excessive de la vascularisation ou un échappement de la tumeur au traitement est souvent observé. Cependant, le traitement du cancer du sein par des molécules anti-angiogéniques reste actuellement controversé.

### 1.4 IMAGERIE DE L'ANGIOGENESE

La densité microvasculaire (MVD micro vessel density) étudiée par immunohistochimie est le marqueur le plus couramment utilisé pour quantifier l'angiogénèse tumorale. D'autres paramètres tels que l'expression du facteur angiogénique, les molécules d'adhésion cellulaire, la maturation des vaisseaux et la prolifération des cellules endothéliales ont également été explorés. Cependant aucun de ces marqueurs ne permet une mesure fiable du flux sanguin qui est extrêmement variable en raison des shunts, des phénomènes de stase vasculaire voir d'inversion de flux apparaissant dans la vascularisation tumorale anormale.

L'imagerie de l'angiogénèse tumorale permet une étude *in vivo* de cette néovascularisation. Elle joue un rôle dans la détection, la caractérisation tumorale ainsi que l'évaluation de l'efficacité de certains traitements en particulier les traitements anti-angiogéniques. Les produits de contraste iodés sont utilisés depuis de nombreuses années afin d'améliorer le contraste entre les différents organes et entre une tumeur et son parenchyme avoisinant. Les produits de contraste utilisés en scanner et en IRM sont des produits de bas poids moléculaires qui diffusent de façon importante et rapide dans le secteur interstitiel. Après injection intraveineuse, le produit de contraste est transporté dans le réseau artériel puis rejoint les capillaires, traverse leur paroi et diffuse dans le secteur interstitiel jusqu'à égalité de pression entre le secteur vasculaire et le secteur interstitiel. La pression partielle du produit de contraste diminuant du fait de l'élimination rénale du produit de contraste, le produit va repasser du secteur interstitiel vers le secteur vasculaire jusqu'à élimination complète.

Le rehaussement d'une tumeur mammaire, observé en scanner et en IRM avec injection de produit de contraste, est un phénomène complexe en relation avec plusieurs facteurs tels que la densité vasculaire, la perméabilité des vaisseaux, la cellularité et la quantité d'eau libre du secteur interstitiel dans lequel va pouvoir diffuser le produit de contraste. Ceci explique le rehaussement précoce mais surtout intense retrouvé dans les cancers du sein. La présence de shunts artério-veineux, drainant rapidement la tumeur, explique en partie le phénomène du lavage (*wash out*) observée dans la plupart des cancers du sein. L'imagerie de l'angiogénèse est complexe et varie en fonction du type de néovascularisation tumorale observée. Comme indiqué précédemment, si cette néovascularisation a été obtenue principalement par cooptation, les vaisseaux présentent un phénotype identique au parenchyme sain, sans shunt, sans modification de leur architecture ni augmentation de la perméabilité, comme cela est le cas lorsque le phénomène d'angiogénèse tumorale est prédominant. Ceci pourrait expliquer que les tumeurs présentant ce type de néovascularisation soient moins visibles en imagerie avec injection de produit de contraste. Un exemple en est la difficulté à détecter les glioblastomes à un stade précoce en IRM avec injection de produit de contraste {Leenders, 2002 #111}. Une autre étude, réalisée en IRM utilisant un agent de contraste intravasculaire macromoléculaire et à faible passage interstitiel (G6D-(1B4M-Gd)<sub>256</sub>) dans un modèle de xénogreffe de cancer du sein inflammatoire chez la souris (WIBC-9), a montré une prise de contraste tumorale centrale retardée, correspondant à une néovascularisation à mimétisme vasculaire contrastant, ayant une prise de contraste intense et précoce à la périphérie de tumeur, qui traduit une néovascularisation de type angiogénique {Shirakawa, 2002 #164}. Cette étude a par ailleurs permis de confirmer une connexion entre ces 2 types de néovascularisation.

En échographie, l'effet Doppler qui utilise le changement de fréquence produit par la réverbération de l'onde ultrasonore sur des objets en mouvements, tels que les cellules sanguines circulantes, a été initialement utilisé pour imager les microvaisseaux tumoraux {Lassau, 1999 #108}. Plus récemment l'utilisation de l'échographie Doppler en association avec l'injection de produit de contraste spécifique a permis d'améliorer la détection de la microcirculation tumorale jusqu'à des diamètres vasculaires de 40 $\mu$ m {Lassau, 2001 #107}. Contrairement aux produits de contraste utilisés en scanner et IRM, les produits de contraste utilisés en échographie, qui correspondent à des microbulles gazeuses de 1 à 10  $\mu$ m, restent strictement confinés au secteur intravasculaire, ne permettant pas l'étude de la perméabilité vasculaire. L'utilisation de l'échographie de contraste pour la caractérisation des lésions mammaires a montré une prise de contraste plus précoce qu'en IRM, présente dès la vingtième seconde après le début de l'injection du produit de contraste. Les tumeurs malignes présentaient une prise de contraste à prédominance périphérique, alors que les tumeurs bénignes présentaient une prise de contraste plus centrale {Balleyguier, 2009 #10}. Son utilisation reste cependant limitée en routine clinique pour l'imagerie du sein, contrairement à d'autres organes tels le foie ou les ganglions. En effet, l'échographie mammaire utilise des ondes ultrasonores de hautes fréquences avec un indice mécanique élevé, responsables d'une destruction rapide des microbulles dès le premier passage de la sonde. En moyenne la

durée de vie du produit de contraste est de 2 minutes, rendant difficile une étude exhaustive du parenchyme mammaire de façon bilatérale.

Dans ce chapitre nous nous focalisons sur 3 techniques d'imagerie permettant l'étude de l'angiogénèse des cancers du sein : d'une part l'IRM du sein qui est la technique d'imagerie la plus couramment utilisée en routine clinique, et d'autre part le scanner du sein avec injection et l'angiomammographie qui utilisent une imagerie à rayons X en association avec un agent de contraste iodé.

### 1.4.1 L'IRM MAMMAIRE

#### INDICATIONS CLINIQUES

Les indications actuelles de l'IRM en pathologie mammaire émanent de la réunion de consensus européen de Milan en 2008 incluant oncologues, chirurgiens, anatomopathologistes et radiologues {Sardanelli, 2010 #158}. Elles regroupent des indications en dépistage, en caractérisation, en bilan d'extension et en suivi.

- Dépistage : les indications reconnues sont une mutation BRCA1, BRCA2 ou TP53 prouvée, une patiente apparentée du premier degré à une patiente mutée, une patiente non testée ou avec un test non conclusif si le risque absolu de cancer du sein est supérieur ou égal à 20-25% et une patiente qui a bénéficié d'une radiothérapie du manteau avant l'âge de 30 ans. L'IRM est également recommandée pour la détection de la lésion primitive mammaire chez les patientes ayant des métastases d'origine mammaire probable avec un bilan diagnostique standard (mammographie associée à une échographie mammaire) normal.
- Caractérisation en cas de doute persistant et impossibilité de réaliser une biopsie après un bilan standard incluant la mammographie avec clichés additionnels et échographie.
- Bilan d'extension chez une patiente présentant un cancer du sein prouvé histologiquement, en cas de cancer lobulaire infiltrant, de discordance entre la taille mammographique et échographique de plus de 1 cm, traitement par irradiation partielle prévu, diagnostic clinique de cancer avec mammographie et échographie normales, patiente âgée de moins de 40 ans, chimiothérapie néo-adjuvante programmée. Les lésions complémentaires détectées par l'IRM et qui auraient un impact thérapeutique doivent être confirmées par la biopsie. Par ailleurs la réalisation de l'IRM ne doit pas retarder le traitement de plus d'un mois.
- Dans le suivi d'un cancer du sein, l'IRM est indiquée en cas de traitement par chimiothérapie néo-adjuvante (avant le début du traitement, puis avant chirurgie) et en cas de doute diagnostique, entre une récurrence locale et une cicatrice post-thérapeutique.

D'autres indications sont par ailleurs actuellement en cours d'évaluation, comme le bilan d'extension d'un carcinome canalaire in situ, le dépistage des femmes à risque intermédiaire (lésions à risque histologique, seins de densité élevée), la caractérisation des masses multiples, le bilan d'un écoulement mammaire ou encore l'évaluation précoce de la réponse à la chimiothérapie néo-adjuvante.

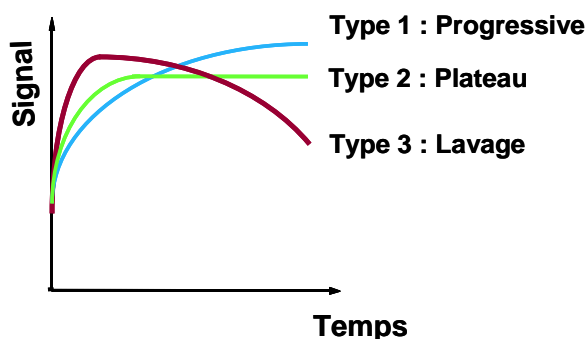
## CRITERES D'INTERPRETATION

L'analyse morphologique des prises de contraste observées constitue l'étape essentielle de l'interprétation d'une IRM mammaire. Cette analyse est détaillée dans le lexique BIRADS de l'ACR {ACR, 2013 #3}. Trois types de prise de contraste peuvent être présents :

- **Une prise de contraste en foyer.** Elle se définit comme une prise de contraste de petite taille (< 5 mm) qui ne peut être caractérisée ni par sa forme ni par ses contours. Elle peut être unique ou multiple. Il s'agit de prises de contraste bénignes qui ne nécessitent ni biopsies, ni surveillance particulière.
- **Une prise de contraste de type masse.** C'est une prise de contraste d'une lésion visible sur les séquences morphologiques sans injection. Ces prises de contraste sont caractérisées par leur taille (> 5 mm), leur forme (ronde, ovale, lobulée ou irrégulière), leurs contours (bien circonscrits, irréguliers ou spiculés) et leur rehaussement (homogène, hétérogène, annulaire, central, cloisons internes non rehaussées, cloisons internes rehaussées).
- **Une prise de contraste non masse.** C'est une prise de contraste qui ne correspond à aucune lésion identifiable sur les séquences morphologiques sans injection. Ces prises de contraste sont caractérisées par leur distribution (focale, linéaire, canalaire, segmentaire, régionale unique, régionale multiple, diffuse), leurs caractéristiques internes (homogène, hétérogène, ponctuée, micronodulaire ou réticulaire) et leur bilatéralité (symétrique ou asymétrique).

En complément de l'analyse morphologique, il peut être utile d'étudier la cinétique de rehaussement des lésions détectées et suspectée. Trois types de courbe de rehaussement (voir Figure 1-4) sont décrits {Kuhl, 1999 #103 ; Schnall, 2006 #161}:

- Type 1 : prise de contraste lente et progressive
- Type 2 : prise de contraste rapide puis en plateau
- Type 3 : prise de contraste rapide et intense supérieure à 100% dans les 2 premières minutes suivie d'un phénomène de lavage



**Figure 1-4:** Cinétiques de prise de contraste en IRM du sein avec injection de produit de contraste.

## CORRELATIONS RADIO-ANATOMOPATHOLOGIQUES

### *Prises de contraste du parenchyme mammaire normal*

Ces prises de contraste sont le plus souvent rencontrées dans des seins denses et sont plus importantes chez les femmes entre 35 et 50 ans. Ceci est probablement lié à la présence de modifications adénomateuses et fibrokystiques plus fréquentes dans ce groupe d'âge.

Les foci sont les anomalies les plus fréquemment rencontrées et sont présentes chez 29% des patientes ayant des IRM mammaires pour anomalies mammographiques équivoques (Kuhl, 1995 #105; Brown, 2001 #28). Ces prises de contraste « fortuites » se modifient rapidement avec des variations hormonales liées au cycle menstruel. Ces prises de contraste sont moins importantes entre le 7<sup>ème</sup> et le 20<sup>ème</sup> jour du cycle menstruel et chez les patientes sous contraceptifs oraux.

Les autres prises de contraste bénignes que l'on peut observer sont des plages de rehaussement hétérogène multiples confluentes prédominant au niveau du parenchyme périphérique qui sont corrélées histologiquement à des modifications fibrokystiques modérées ou sévères (Kawashima, 2000 #95).

### *Prise de contraste IRM des cancers du sein in situ*

La sensibilité de l'IRM est actuellement évaluée à 70% pour l'ensemble des cancers intracanalaires, et semble plus élevée en cas de cancer intracalaire de haut grade {Boetes, 1997 #21}. Les courbes de rehaussement sont souvent peu évocatrices de malignité, car ne présentent pas de lavage précoce. La prise de contraste IRM permet de détecter la partie non calcifiée des cancers in situ, apportant un complément d'information par rapport à la mammographie. Cependant la sensibilité et la spécificité de l'IRM ne sont pas suffisantes pour proposer la réalisation d'une IRM en routine clinique pour le diagnostic des foyers de microcalcifications suspects. L'IRM pourrait avoir un rôle dans le bilan d'extension mettant en évidence des foyers de cancers infiltrants non détectés initialement et permettant une meilleure analyse de la taille tumorale en visualisant la partie non calcifiée des lésions pouvant conduire à une chirurgie initiale en marges tumorales positives. L'IRM semble cependant surestimer l'extension des cancers in situ, notamment dans les formes à rehaussement hétérogène

Le comportement des cancers in situ en IRM est très variable, allant de l'absence de rehaussement à un rehaussement rapide avec lavage précoce. Lorsqu'une prise de contraste est présente, celle-ci est le plus souvent de type non-masse (90% dans l'étude de Nunes et al. {Nunes, 1997 #136}) et peut avoir plusieurs types de distribution :

- Une zone focale de rehaussement micronodulaire.
- Un rehaussement linéaire (avec un aspect en lame dans l'un des 3 plans).
- Un rehaussement canalaire (micronodulaire selon un axe dirigé vers le mamelon, avec parfois des ramifications de type galactophorique).
- Un rehaussement segmentaire micronodulaire de forme triangulaire à sommet dirigé vers le mamelon.

Sur le plan de la cinétique de rehaussement, la plupart des cancers in situ ont des courbes de rehaussement atypiques de type 1 progressif sans lavage précoce. Une étude récente sur un modèle de cancer canalaire in situ du sein transgénique chez la souris a permis de mieux comprendre le rehaussement de ce type de cancer après injection d'un chélate du gadolinium. Cette étude a montré que

la prise de contraste visible en IRM dans les cancers du sein canaux in situ était liée, non pas à une augmentation du nombre des microvaisseaux tumoraux, mais à une augmentation de la perméabilité capillaire. En effet, une étude en microscopie fluorescente par rayons X a montré la présence à forte concentration de gadolinium le long et à l'intérieur des canaux tumoraux en l'absence de globules rouges, signifiant que le gadolinium pénètre et se concentre à l'intérieur des canaux tumoraux par diffusion, elle-même liée à une augmentation de la perméabilité de la membrane basale. Par ailleurs, les cancers in situ présentaient une augmentation de l'espace extravasculaire et extracellulaire. La distance entre les vaisseaux et les canaux galactophoriques tumoraux, la perméabilité de la membrane basale et le volume de la lumière des canaux disponibles, sont des facteurs physiologiques affectant la prise de contraste en IRM pour ce type de cancers.

### ***Prise de contraste IRM des cancers du sein invasifs***

La sensibilité de l'IRM dans le diagnostic des cancers du sein invasifs est de 95 à 100%, mais avec une spécificité variant entre 26 et 95% dépendant de la population étudiée et de la technique d'IRM utilisée.

Les faux négatifs de l'IRM correspondent aux prises de contraste du parenchyme mammaire qui masquent la lésion, à certains types histologiques, comme le cancer médullaire, et aux lésions de petites tailles (3% des faux négatifs faisaient moins de 3mm dans l'étude de Schnall et al. {Schnall, 2006 #161}).

60% des cancers invasifs et 90% des cancers canaux invasifs se révèlent sous forme d'une masse. La présence de contours spiculés ou irréguliers est évocateur du caractère malin de la tumeur. A l'inverse des contours nets ou lobulés sont plus évocateurs d'une lésion bénigne, mais sont cependant retrouvés dans 17% des cancers {Lieberman, 2002 #115}.

La prise de contraste périphérique ou en couronne présente une valeur prédictive positive de plus de 80% en faveur de la malignité. Des études de corrélation radio-histopathologique ont montré que ce rehaussement est en rapport avec une densité en microvaisseaux plus importante en périphérie qu'au centre de la tumeur. Cet aspect semble par ailleurs être associé de façon significative à des facteurs de mauvais pronostic (grade tumoral élevé, absence de récepteurs hormonaux {Teifke, 2006 #174}). Plus rarement cet aspect peut être en rapport avec une nécrose centrale de la tumeur.

Concernant la cinétique de rehaussement, 57% des cancers invasifs présentent une cinétique de rehaussement de type 3, 34% de type 2 et 9% de type 1 {Kuhl, 1999 #103}.

Le rehaussement observé en IRM dans les cancers infiltrants est cependant variable et dépend également du type histologique de ces tumeurs.

- Le carcinome canalaire infiltrant (CCI) se présente le plus souvent sous l'aspect d'une masse à contours spiculés ou irréguliers. La cinétique de rehaussement est le plus souvent de type 3.
- Le carcinome lobulaire infiltrant (CLI) est associé à une sensibilité de l'IRM élevée, estimée à 96 % {Berg, 2004 #8}. Les principaux aspects décrits dans la littérature sont une masse spiculée (50%), une masse irrégulière ou spiculée entourée d'un ou plusieurs foci au contact (30%), des foci multiples reliés entre eux par des prises de contraste linéaires (10%), un rehaussement segmentaire avec distorsion architecturale (10%). La cinétique de rehaussement est plus souvent de type 2 comparativement au CCI. Enfin, le CLI, même de grande taille, peut ne pas se rehausser et constitue un des faux négatifs potentiels de l'IRM.
- Le carcinome mucineux présente un rehaussement souvent progressif pouvant mimer une lésion bénigne. L'existence de contours mal définis est un critère discriminant.



## 1.4.2 LE SCANNER DU SEIN

### PRINCIPE TECHNIQUE

Le scanner avec injection de produit de contraste iodé exploite les différences d'atténuation entre l'iode (reflétant la néovascularisation tumorale) et les tissus mammaires. Par rapport à l'IRM avec produit de contraste, cette méthode bénéficierait à la fois d'une meilleure résolution spatiale et d'une meilleure résolution temporelle pour le suivi de la cinétique de la prise de contraste. D'autre part la reproductibilité de cet examen constitue un atout.

Les scanners mammaires sont le plus souvent réalisés sur un **scanner corps entier** en procubitus, bras fléchis au-dessus de la tête.

Chaque examen présente en général 3 séries d'acquisitions:

- 1<sup>ère</sup> série avant injection de produit de contraste, en coupes de 5mm d'épaisseur, avec pour référence une coupe passant par le mamelon,
- 2<sup>ème</sup> série séquentielle, avant et après injection des 2/3 de la quantité d'un produit de contraste iodé à raison de 2 ml/Kg de poids corporel, acquisition d'une coupe passant par le diamètre maximal de la tumeur avant injection puis toutes les 30 secondes jusqu'à 4 min 30 (10 coupes au total),
- 3<sup>ème</sup> série après réinjection du tiers restant de l'agent de contraste, sur l'ensemble du sein.

Des mesures de densité sont réalisées dans une ROI circulaire. La prise de contraste est considérée positive si elle est supérieure à 45 UH (Unités Hounsfield), seuil défini par rapport aux travaux de Chang {Chang, 1982 #41} {Chang, 1978 #43}.

Ces examens peuvent également être réalisés sur un **scanner dédié** à l'imagerie du sein. Cette technique introduite à la fin des années 70 {Gisvold, 1979 #79} {Gisvold, 1977 #80} {Chang, 1979 #42} {Chang, 1978 #43} {Chang, 1977 #44} fut rapidement abandonnée en raison des doses d'irradiation à la glande mammaire très élevées, de sa faible résolution spatiale et de son coût élevé. Avec les récents développements des détecteurs numériques permettant l'obtention d'une résolution spatiale élevée, une nouvelle génération de scanners dédiés du sein, autorisant un niveau de dose glandulaire moyenne identique à une mammographie comportant deux incidences, a été développée par des groupes de recherche académique {Boone, 2001 #27} {O'Connell, 2010 #137} {Chen, 2002 #45}.

### RESULTATS DES PRINCIPALES ETUDES CLINIQUES

Chang et al ont été les premiers à évaluer la valeur du **scanner conventionnel** pour la détection des tumeurs mammaires en étudiant 28 patientes porteuses de 31 tumeurs mammaires malignes {Chang, 1978 #43}. Le scanner du sein était réalisé avec un sein immergé dans de l'eau à température corporelle, en coupes de 10 mm d'épaisseur avant puis après perfusion lente de 300 ml de diatrizoate meglumine à concentration d'iode de 143 mg I/ml (RENO-M-DIP) pendant 10 minutes. Après injection, les densités des tumeurs mammaires étaient mesurées entre 42 et 170 UH (moyenne 106 UH). Toutes les lésions malignes avaient une augmentation d'au moins 52 UH après injection avec une valeur moyenne du rehaussement de 68 UH. La relation entre la densité mesurée au scanner et la concentration d'iode dans l'eau étudiée sur fantômes était linéaire jusqu'à 160 UH. A partir de cette valeur, les densités augmentaient moins vite. Un rehaussement de 10 UH nécessitait une augmentation de la concentration en iode dans l'eau de 0.4 mg/ml.

Dans une seconde étude réalisée en 1982, Chang et al ont étudié, avec la même technique d'acquisition, 67 patients dont 17 cas de cancer du sein {Chang, 1982 #41}. Le rehaussement obtenu dans les 17 cas de cancers était de 46 à 106 UH. Parmi ces 17 cancers, il y avait 6 cas de carcinomes lobulaires infiltrants présentant un rehaussement variable de 65UH à 110 UH. Les lésions bénignes de type mastopathie fibrokystique, présentaient un rehaussement inférieur à 30 UH. Les 3 lésions correspondant histologiquement à des adénofibromes avaient des rehaussements de 44, 62 et 66 UH. Les lésions de type hyperplasie atypique avaient un rehaussement de 46 à 110 UH.

Une étude a également montré l'intérêt de cette modalité d'imagerie avec contraste iodé pour le diagnostic du cancer du sein après traitement conservateur (118 lésions dans 113 seins) {Hagay, 1996 #83}. Les scanners étaient réalisés en décubitus, bras positionnés au-dessus de la tête en 3 séries : une 1<sup>ère</sup> série sans injection, une 2<sup>ème</sup> série après injection manuelle de 90 ml de Telebrix 38 ® (380 mg d'iode /ml) en 30 à 40 s avec acquisition de 8 à 12 coupes sélectionnées sur la lésion suspecte. L'acquisition des images débutait 1 minute après le début de l'injection. Le délai entre le début d'injection et l'évaluation du rehaussement variait de 1 à 3,5 minutes, dépendant du nombre de coupes réalisées avant d'arriver à la lésion. Puis une 3<sup>ème</sup> série après réinjection de 60 ml du même produit de contraste sur l'ensemble du sein.

En utilisant un seuil rehaussement supérieur ou égal à 45 UH comme critère de positivité, le scanner était faussement négatif pour 3 lésions et faussement positif pour 3 lésions. Comme pour les données publiées en IRM du sein, le rehaussement des lésions était fonction de l'aspect mammographique et du type histologique des lésions (Tableau 1-3, Tableau 1-4). Parmi les 3 cas de faux positifs, il y avait 2 adénofibromes qui présentaient des rehaussements de 80 et 72 UH et un ganglion intramammaire qui avait un rehaussement de 82 UH.

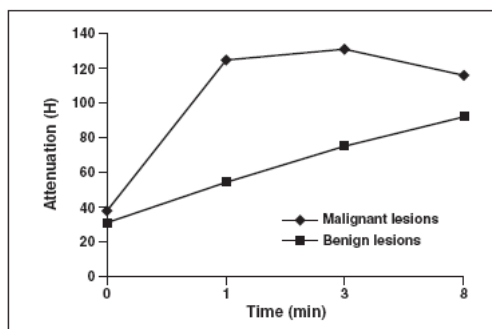
	$\Delta$ UH	$\Delta$ UH moyen	Vrais positifs/ histo.
<b>CCI (n= 25)</b>	0-137	75	24
<b>CLI (n= 3)</b>	0-100	53	2
<b>CIC (n= 5)</b>	46-150	93	5
<b>Maladie de Paget n = 1)</b>	0	0	0
<b>Cytologie positive (n = 9)</b>	50-100	69	9
<b>Toutes récidives (n = 43)</b>	0-150	74	40

**Tableau 1-3 :** Corrélation entre le rehaussement des lésions en scanner mammaire et l'histologie dans l'étude de Hagay et al (1996).

	$\Delta$ UH min-max	$\Delta$ UH moyen	Vrais positifs
<b>Microcalcifications (n= 4)</b>	46-90	67	4
<b>Masses spiculées ( n= 7)</b>	31-120	70	6
<b>Masses bien limitées (n = 1)</b>	52	52	1
<b>Mammographie normale ( n = 4)</b>	0-105	57	3
<b>Total (n = 16)</b>	0-120	57	14

**Tableau 1-4 :** Résultats de la mammographie et du scanner dans les récidives de cancers du sein non palpables dans l'étude de Hagay et al (1996).

L'étude de Perrone et al a permis une analyse de la cinétique de rehaussement {Perrone, 2008 #140}. Les images TDM (tomodensitométriques) étaient acquises en coupes de 3 mm d'épaisseur à 1, 3 et 8 minutes après l'injection intraveineuse de Iomeron à 350 mg I/ml avec un débit de 2 à 3 ml/s. Vingt-cinq des 27 tumeurs malignes présentaient une courbe de rehaussement avec un washout ou un plateau. Le pic maximal de rehaussement était à 3 minutes avec une diminution de densité évaluée à 14% entre la 3<sup>ème</sup> et la 8<sup>ème</sup> minute pour les tumeurs malignes. La meilleure valeur seuil de densité permettant de différencier une tumeur maligne d'une tumeur bénigne était de 90 UH à 1 minute (voir Figure 1-5). Par ailleurs ces auteurs ont étudié la dose d'irradiation, qui était de 13,6 mGy pour le TDM 4 barrettes et de 12,3 mGy pour le 64 barrettes, ce qui est très nettement supérieur aux niveaux de dose utilisée en mammographie qui se situent entre 2 et 4 mGy en fonction de l'épaisseur et de la composition de la glande mammaire.



**Figure 1-5:** Cinétique de rehaussement en scanner mammaire des tumeurs mammaires malignes et bénignes dans l'étude de Perrone et al (2008).

Peu d'études se sont intéressées au **scanner dédié** du sein avec injection. Dans son étude chez 46 patientes porteuses de 52 lésions mammaires, Prionas et al ont réalisé 4 séries, sur un scanner dédié utilisant un voltage de 80 kVp, durant chacune 17 secondes : sein controlatéral puis homolatéral sans injection, puis après injection {Prionas, 2010 #145}. Le protocole d'injection consistait à injecter 100 ml de Visipaque 320 ® (320mg d'iode /ml) avec un débit de 4 ml/s en utilisant un injecteur automatique. Le délai moyen entre le début de l'injection et l'acquisition des images était de 96 secondes (de 52 à 219 secondes pour les 51 lésions homolatérales et 247 secondes pour la seule lésion controlatérale). Le rehaussement tumoral était normalisé au rehaussement du tissu adipeux.

Similairement aux études publiées en scanner conventionnel, le rehaussement des lésions bénignes (17,6 UH  $\pm$  6,1) était significativement différent du rehaussement des tumeurs malignes (55,9 UH  $\pm$  4,0) et différent en fonction du type histologique (cancer intracanaire pur (n=5):  $\Delta$ UH de 59,6 UH  $\pm$  2,8 ; carcinome canalaire infiltrant (n=10) :  $\Delta$ UH de 43,3 UH  $\pm$  4,4 ; carcinome lobulaire infiltrant (n = 7) :  $\Delta$ UH de 57,3 UH  $\pm$  11,3, carcinome mixte (n = 6) :  $\Delta$ UH de 71,3 UH  $\pm$  9,4, carcinome médullaire (N=1):  $\Delta$ UH de 22 UH).

**En conclusion :** les différentes études réalisées en scanner mammaire nous permettent de mieux comprendre la cinétique de rehaussement des tumeurs du sein après injection d'un agent de contraste iodé. Ces études permettent d'extrapoler la cinétique de rehaussement tumorale attendue en angiommammographie et en angiotomosynthèse dont les protocoles d'injection (type de produit, quantité et débit d'injection) sont comparables. Les points clés de cette cinétique de rehaussement sont :

- Un rehaussement moyen des cancers du sein qui varie de 55 à 74 UH (voir [Tableau 1-5](#)).
- La prise de contraste précoce (1 à 1 min 30) est plus spécifique (meilleure différenciation des lésions malignes et des lésions bénignes) que la prise de contraste plus tardive (3 à 5 minutes) qui est plus sensible.
- La prise de contraste des cancers du sein est visible entre 1 au moins 8 minutes après le début de l'injection.
- Le pic de rehaussement maximal se situe entre 2 à 3 minutes. Cependant le temps du rehaussement maximal des tumeurs mammaires dépend des paramètres d'injection du produit de contraste (délai, quantité).
- Les faux négatifs (cancers ayant un faible rehaussement < 50 UH) ne dépendent pas du type histologique pour les cancers infiltrants, à l'exception du cancer médullaire qui se rehausse très faiblement. Les cancers intracanalaires semblent présenter un rehaussement variable, certains se rehaussant fortement et d'autres se rehaussant plus faiblement, avec des cas de faux négatif sur l'étude de Perrone.

	<b>Chang 1978</b>	<b>Chang 1982</b>	<b>Hagay 1996</b>	<b>Perrone 2008</b>	<b>Prionas 2010</b>
<b>Δ UH moyen</b>	68	66	74	90	56
<b>Δ UH min-max</b>		46-106	46-150	48-138	

**Tableau 1-5:** Résumé des rehaussements moyens minimaux et maximaux dans les principales études réalisées en scanner mammaire.

### 1.4.3 L'ANGIO-MAMMOGRAPHIE

L'IRM du sein avec injection de produit de contraste est actuellement la méthode de référence pour imager l'angiogénèse des cancers du sein. Elle présente cependant des limitations et présente un coût élevé en comparaison aux autres techniques d'imagerie. La première limite est le compromis nécessaire en IRM entre l'obtention d'une bonne résolution temporelle (nécessaire pour l'étude de la cinétique de rehaussement) et la résolution spatiale.

Pour imager l'angiogénèse des cancers du sein avec une bonne résolution spatiale et en permettant la mise en œuvre d'une procédure d'imagerie moins coûteuse et plus facile d'accès, l'angiomammographie (mammographie avec injection d'un produit de contraste) a été étudiée.

#### PRINCIPES TECHNIQUES

Deux techniques d'angiomammographie ont été développées : la technique dite temporelle et la technique en double énergie.

**La technique d'angiomammographie temporelle** est basée sur la soustraction logarithmique d'images acquises après injection, à une image masque acquise avant injection du produit de contraste, permettant d'obtenir ainsi une série d'images où seul l'iode est visible. Le type de produit, sa concentration et la

quantité injectée sont identiques à ceux utilisés lors de l'acquisition d'images scanner, soit une concentration de 300-350 mg d'iode/ml, une quantité de 1-1,5 ml/kg de poids corporel. Le produit de contraste peut être injecté manuellement ou à l'aide d'un injecteur automatique à des débits de 1 à 3 ml/s. Toutes les images acquises utilisent un spectre de rayons X de haute énergie, obtenu avec des tensions d'accélération au niveau du tube à rayons X comprises entre 45 et 49 kVp (au lieu des 26-32 kVp habituellement utilisés pour la mammographie conventionnelle) et avec l'utilisation d'un filtre en cuivre de plusieurs centièmes de millimètres, pour optimiser la visualisation des faibles concentrations d'iode {Jeunehomme, 2005 #92}.

Le traitement des images consiste en la soustraction logarithmique de chaque image acquise après l'injection, avec l'image masquée acquise avant injection. Toutes les images sont acquises durant la même compression. Cependant, la soustraction des images nécessite un recalage spatial des images en raison des mouvements de la patiente qui surviennent fréquemment pendant la durée de la compression. L'analyse de la prise de contraste et du washout au niveau des lésions suspectes est réalisée en mesurant l'intensité des signaux sur les zones de rehaussement et sur le tissu mammaire normal. Les courbes cinétiques de rehaussement peuvent alors être tracées à partir de l'analyse de la séquence d'images rehaussées.

La durée totale d'un examen d'angiomammographie temporelle est d'environ 15 minutes et la dose totale d'irradiation délivrée à la patiente est de 1 à 3 mGy, similaire à celle d'une incidence en mammographie conventionnelle (chaque cliché de haute énergie correspond à environ 1/5ème de l'irradiation d'un cliché de basse énergie).

**La technique de double énergie** exploite la dépendance énergétique de l'atténuation des rayons X par les différents matériaux qu'ils traversent, en particulier la molécule d'iode et les tissus mous du parenchyme mammaire {Puong, 2008 #146}. Un couple d'images de haute et de basse énergie est acquis après injection d'un agent de contraste iodé. Le type de produit, sa concentration et la quantité injectée sont identiques à ceux utilisés lors de l'acquisition d'images scanner, soit une concentration de 300-350 mg d'iode/ml, une quantité de 1-1,5 ml/kg de poids corporel. Le produit de contraste peut être injecté manuellement ou à l'aide d'un injecteur automatique à des débits de 1 à 3 ml/s. Après l'injection, un couple d'images de basse et haute énergie est acquis. L'image en basse énergie (26-32 kVp) correspond à un cliché de mammographie conventionnelle permettant une analyse morphologique de la glande mammaire et de la graisse, alors que l'image en haute énergie (45-49 kVp) permet en plus de visualiser la prise de contraste iodée. Ces 2 images sont ensuite combinées pour donner une image de soustraction où seules les prises de contraste iodées sont visibles. L'exposition en haute énergie nécessite une adaptation des systèmes de mammographie numérique. Le spectre des rayons X doit permettre d'obtenir des rayons X d'énergie supérieure à l'énergie de la raie caractéristique K de l'iode (33,2 keV) au-delà de laquelle l'atténuation de l'iode augmente brutalement. Le délai entre l'acquisition des 2 images de basse et haute énergie est d'environ 1 s et correspond donc au temps où la patiente est laissée sous compression. Avec une injection unique de produit de contraste il est possible d'acquérir plusieurs paires d'images bilatérales dans des incidences différentes. L'analyse des images consiste en une combinaison de chaque paire d'images pour obtenir une image de soustraction dans laquelle seul l'iode reste idéalement visible {Puong, 2007 #147}. Les critères d'interprétation sont basés sur la prise ou non de contraste, sa morphologie et son intensité. La durée totale de l'examen est de 5 à 10 minutes en fonction du nombre d'incidences réalisées.

La dose totale d'irradiation pour une paire d'images (soit par incidence) est 20 à 50 % plus élevée que la dose délivrée pour une projection en mammographie conventionnelle et dépend de l'épaisseur du sein comprimé ainsi que de sa composition.

**Chaque technique présente des avantages et des inconvénients.** L'approche temporelle offre la possibilité d'analyser la cinétique de rehaussement d'une lésion suspecte de façon similaire à la technique utilisée en routine clinique en IRM mammaire. Cependant, cette technique nécessite une compression prolongée pendant toute la durée de l'acquisition des images. Cette compression prolongée est inconfortable pour la patiente et est source d'artéfacts de mouvement notamment lors de l'injection du produit de contraste. Le moindre mouvement entre l'image masque et l'image post-injection sera responsable d'artéfacts sur l'image de soustraction. A l'inverse, la technique d'angiommographie double énergie ne procure pas d'information sur la cinétique de rehaussement, le nombre des images étant limité par l'irradiation des images de basse énergie. Cependant cette technique permet l'acquisition de plusieurs incidences, voire la réalisation d'une angiommographie bilatérale. De plus, elle est moins sensible aux artéfacts de mouvement que la technique temporelle, car le délai entre l'acquisition d'un cliché de haute et de basse énergie est très court. La rapidité de l'examen en double énergie, et en particulier la faible durée de compression comparativement à la technique temporelle, permet par ailleurs une meilleure tolérance de l'examen par les patientes.

## RESULTATS DES PRINCIPALES ETUDES CLINIQUES

Les premières études cliniques réalisées en technique temporelle {Marx, 2002 #127} {Diekmann, 2005 #56} ont montré la faisabilité, puis la bonne performance clinique de l'angiommographie pour la détection des cancers infiltrants du sein. Jong et al. {Jong, 2003 #94} ont réalisé des angiommographies temporelles chez 22 patientes avant biopsie mammaire pour lésion suspecte dont 10 cas de cancer confirmés histologiquement. L'angiommographie retrouvait une prise de contraste chez 8 de ces 10 cas de cancer (80 %). Les 2 cas de faux négatifs correspondaient à 1 CIC et 1 CCI. Parmi les 12 patientes pour lesquelles l'histologie était bénigne, 7 patientes ne présentaient pas de prise de contraste et 5 présentaient une prise de contraste nodulaire correspondant histologiquement à 3 cas de fibroadénome et 2 cas de mastopathie fibrokystique avec hyperplasie canalaire.

Dans notre série réalisée à Gustave Roussy {Dromain, 2006 #61}, nous avons étudié 22 tumeurs malignes en angiommographie temporelle et comparé nos données à celles de l'étude histologique de la pièce opératoire avec étude quantitative de la densité vasculaire intratumorale par immunohistochimie. La sensibilité de l'angiommographie pour la détection des cancers mammaires infiltrants était de 80 %, comparable aux études de Jong {Jong, 2003 #93} et Lewin {Lewin, 2003 #94}. La corrélation entre la taille histologique de la tumeur et la taille de la zone de rehaussement mesurée sur les images de soustraction de l'angiommographie était excellente (coefficient de corrélation = 95 %). Les 4 faux négatifs (pas de rehaussement significatif) correspondaient à 4 carcinomes canauxaires infiltrants qui présentaient en immunohistochimie une densité microvasculaire plus faible (56,5 microvx/mm<sup>2</sup>) comparée au groupe des vrais positifs (79,2 microvx/mm<sup>2</sup>). Il n'existait cependant pas de différence statistiquement significative en raison vraisemblablement du faible nombre de patientes incluses dans cette étude. La cinétique de rehaussement était de type graduel et progressif pour 39 % des tumeurs, en plateau pour 22 % des tumeurs et précoce suivi d'un lavage pour 22 % des tumeurs. La forte proportion des prises de contraste progressives est probablement liée à l'effet de la compression du sein perturbant la perfusion du produit de contraste. Un cas montrait une diminution paradoxale de la densité après injection, probablement d'origine artéfactuelle.

La technique d'angiomammographie temporelle a, par la suite, été largement investiguée d'un point de vue clinique. Lewin et al {Lewin, 2003 #112} ont étudié 24 femmes en angiomammographie double énergie. Parmi les 13 cas de cancers infiltrants, un franc rehaussement était retrouvé dans 11 cas, un rehaussement modéré dans 1 cas et un rehaussement faible dans 1 cas. Un seul cas de carcinome intracanalairé était imagé en angiomammographie montrant un rehaussement douteux. Parmi les 12 tumeurs bénignes, seulement 2 tumeurs présentaient un rehaussement faible.

Plusieurs études ont comparé la performance de l'angiomammographie double énergie à la mammographie et au couple mammographie plus échographie dans des situations diagnostiques. Dans une étude que nous avons réalisée chez 120 patientes porteuses de 142 lésions douteuses (ACR 3-5) {Dromain, 2011 #64} l'angiomammographie avait une sensibilité de 92% significativement supérieure à la mammographie (78%) et sans diminution de la spécificité. Par ailleurs, dans cette même population de patientes, l'angiomammographie réalisée en addition du bilan diagnostique standard (mammographie associée à l'échographie) permet d'améliorer la performance diagnostique et la sensibilité par lésion de 71% pour le couple mammographie / échographie à 78% lorsque l'angiomammographie est réalisée {Dromain, 2012 #63}. Le bénéfice de l'angiomammographie apparaît particulièrement important dans les seins de densité élevée pour lesquelles la mammographie est souvent peu performante. Dans une étude réalisée chez 156 patientes présentant des seins de densité de type 3 ou 4, avec 4 lecteurs indépendants l'angiomammographie avait une sensibilité de 92% et une spécificité de 68% significativement supérieure à la mammographie qui avait une sensibilité de 71% et une spécificité de 51% {Cheung, 2013 #47}. Enfin une étude très récente a étudié la performance de l'angiomammographie dans une population à plus faible prévalence de cancer qu'est la population de femmes rappelées après dépistage {Lobbés, 2014 #118}. Lobbés et al ont montré une augmentation significative de la spécificité et de la valeur prédictive positive respectivement de 88% et 76% pour l'angiomammographie contre 41 et 39% pour la mammographie.

Trois études récentes ont comparé les performances cliniques de l'angiomammographie à celle de l'IRM mammaire pour la détection et le bilan d'extension local des cancers du sein {Dromain, 2011 #62} {Jochelson, 2013 #93} {Fallenberg, 2014 #68}. Les résultats de ces études, résumés dans le [Tableau 1-6](#), montrent une sensibilité comparable de l'angiomammographie et de l'IRM pour la détection des cancers indexés, mais un peu plus faible pour l'angiomammographie pour la détection des foci tumoraux additionnels. Par contre les 3 études montrent une meilleure valeur prédictive positive pour l'angiomammographie que pour l'IRM, correspondant à moins de cas de faux positifs. Dans leur étude, Jochelson et al {Jochelson, 2013 #93} ont inclus 52 patientes présentant un cancer du sein nouvellement diagnostiqué, dont 47 cas de cancer canalaire infiltrant, 3 cas de carcinome lobulaire infiltrant, 1 cas de cancer intracanalairé micro-infiltrant et 1 cas de cancer purement intracanalairé. L'angiomammographie et l'IRM avaient des sensibilités équivalentes évaluées à 96% pour la détection des cancers indexés, nettement supérieur à la mammographie qui n'avait une sensibilité que de 81%. Vingt-cinq cancers additionnels étaient détectés. La sensibilité pour la détection des cancers additionnels était respectivement pour la mammographie, l'angiomammographie et l'IRM de 28%, 56% et 88%. Cependant, l'angiomammographie avait une meilleure valeur prédictive positive, évaluée à 97% avec seulement 2 cas de faux-positifs, contre 13 cas de faux positifs, soit une valeur prédictive positive de 85% pour l'IRM. Fallenberg et al. concluent également à une très bonne corrélation entre la taille des lésions mesurées sur les images recombinaées d'angiomammographie et la taille histologique des tumeurs {Fallenberg, 2014 #69}.

Source	N	Sensibilité	IRM	AngioMammo
<b>Dromain, et al: Eur Radiol 2010</b>	110	Par lesion	N/A	93%
<b>Jochelson, et al: Radiology, 2012</b>	52	Par patient	96%	96%
		Par lesion	93%	83%
<b>Dromain, et al: RSNA 2011</b>	53	Cancer index	100%	94%
		Par lesion	98%	93%
<b>Fallenberg, et al: Eur Radiol 2013</b>	80	Par patient	97%	100%

N = nombre de patientes

**Tableau 1-6** : Etudes cliniques comparant la sensibilité de l'angiommographie et de l'IRM pour la détection et le bilan d'extension des cancers du sein.

## INDICATIONS ET LIMITATIONS CLINIQUES

L'angiommographie présente plusieurs atouts pour une application en routine clinique. Le premier est sa facilité d'implémentation dans l'unité de mammographie et la rapidité de réalisation de l'examen. L'angiommographie peut facilement être réalisé à la suite de la mammographie conventionnelle de façon identique à la réalisation d'un cliché complémentaire. Par ailleurs l'examen est très bien accepté par les patientes. Un autre atout de l'angiommographie est la simplicité de lecture des images de soustraction (prise de contraste ou non, aspect morphologique de la prise de contraste). Ces images sont également très faciles à analyser par nos collègues cliniciens et chirurgiens, habitués aux images de mammographie. Enfin, le dernier atout non négligeable est la parfaite correspondance qu'il existe entre les anomalies détectées sur l'angiommographie et la mammographie conventionnelle. Il est extrêmement facile, lorsqu'une prise de contraste suspecte est détectée sur l'image de soustraction de l'angiommographie, de la comparer à la même incidence de la mammographie conventionnelle afin de guider la relecture rétrospective de la mammographie, ce qui n'est pas le cas en TDM et IRM mammaires où les images sont réalisées dans des positionnements très différents.

Plusieurs applications cliniques potentielles sont envisageables. La première est la clarification d'anomalies mammographiques équivoques, telles qu'une zone de distorsion architecturale ou une anomalie vue sur une seule incidence, pour lesquelles il résulte le plus souvent une faible confiance dans la présence de l'anomalie et des difficultés de ciblage échographique diminuant la performance diagnostique.



Une autre application clinique pourrait être la détection de lésions occultes en mammographie conventionnelle, en particulier dans les seins de densité élevée. L'angiomammographie pourrait permettre de visualiser une lésion suspecte ou douteuse à la palpation clinique ou en échographie. L'angiomammographie pourrait également être utile dans le bilan d'extension locale des tumeurs mammaires, indispensable à la prise en charge thérapeutique. L'angiomammographie, de façon comparable à l'IRM mammaire, a le potentiel de détecter les formes multifocales sous-estimées par la mammographie conventionnelle. Berg et al {Berg, 2004 #12} ont rapporté que la mammographie avait une sensibilité de 45% dans les seins denses pour la détection d'un 2<sup>ème</sup> cancer homolatéral. Cette sensibilité dépend par ailleurs du type histologique variant de 89% pour un cancer canalaire infiltrant, 55% pour un cancer intracanaire, à seulement 34% pour un cancer lobulaire, contre respectivement 95%, 96% et 89% pour l'IRM. Dans cette indication, la technique d'angiomammographie double énergie est à privilégier, car elle permet de réaliser plusieurs incidences ou un examen bilatéral.

Enfin, l'angiomammographie, de façon également comparable à l'IRM mammaire, pourrait s'avérer un outil utile pour la recherche d'une récurrence tumorale sur sein traité où la mammographie a une mauvaise sensibilité, de 55% à 67%, en raison des remaniements post-chirurgicaux et post-radiques {Orel, 1992 #138} et à l'évaluation des tumeurs traitées par chimiothérapie {Drew, 2001 #60}.

L'angiomammographie double énergie, telle que développée actuellement, présente cependant quelques limites cliniques. La première est liée à la relativement faible résolution en contraste de cette méthode d'imagerie, plus faible que celle de l'IRM mammaire, responsable de prises de contraste parfois peu intenses, voire subtiles en cas de tumeurs de petites tailles ou de faible angiogénèse tumorale. C'est en particulier le cas de certains carcinomes canauxaires in situ et de certains cancers lobulaires infiltrants pouvant être responsables de faux négatifs en angiomammographie {Jochelson, 2013 #93} {Dromain, 2011 #62}. Une deuxième limitation est liée à sa technique d'acquisition qui reste une image de projection 2D limitant les possibilités de caractérisation et de localisation des lésions qui sont par nature tridimensionnelles. En effet, la superposition des tissus reste un problème sur les images soustraites d'angiomammographie en raison du rehaussement physiologique de la glande mammaire {Delille, 2005 #54} {Amarosa, 2013 #6}. Il reste, dans certains cas, difficile de faire la différence entre le rehaussement de la tumeur et celui de la glande mammaire normale. Par ailleurs la superposition sur les images de projection d'angiomammographie du rehaussement glandulaire physiologique et du rehaussement tumoral rend difficilement analysable la cinétique de rehaussement tumoral et non quantifiable l'intensité de rehaussement tumoral {Diekmann, 2005 #56} {Dromain, 2006 #61}. De plus, la localisation des prises de contraste visibles sur les images d'angiomammographie nécessite, comme en mammographie, l'analyse combinée de 2 incidences orthogonales (face et oblique). Cette analyse peut être complexe en angiomammographie car elle doit intégrer les phénomènes de « washin » et de « washout » différents entre les 2 incidences qui ne sont pas acquises au même temps après l'injection de produit de contraste (sur un protocole classique d'angiomammographie 2 minutes séparent l'incidence de face et l'incidence en oblique ou de profil du même sein). Enfin, il n'est pas possible actuellement de réaliser des prélèvements guidés par des images d'angiomammographie. Ceci peut s'avérer problématique lorsqu'une prise de contraste suspecte, détectée uniquement sur les images recombinaisonnées, n'est retrouvée ni sur les images de basse énergie de l'angiomammographie ni sur l'échographie dirigée. La seule alternative reste actuellement de réaliser ces prélèvements sous guidage IRM ce qui nécessite la réalisation d'un examen additionnel d'imagerie, avec les limitations propres à l'IRM (examen d'accès limité, coûteux en temps et en argent).

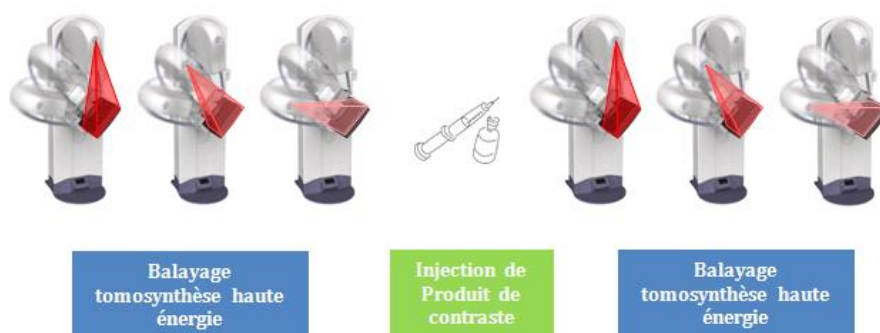#### 1.4.4 L'ANGIOTOMOSYNTHESE

L'angiotosynthèse est la combinaison de l'angiomammographie et de la tomosynthèse mammaire permettant le passage de l'angiomammographie vers une imagerie tridimensionnelle. Elle combine l'information fonctionnelle de la prise de contraste et résolution spatiale de la reconstruction en coupes fines dans le plan du détecteur de la tomosynthèse mammaire.

##### PRINCIPES TECHNIQUES

Similairement à l'angiomammographie, deux techniques d'acquisition des images d'angiotosynthèse ont été étudiées {Puong, 2007 #147} {Puong, 2008 #148} :

- **L'approche temporelle** (Figure 1-6): un premier balayage de tomosynthèse à différentes angulations du tube à rayons X est réalisé avec un spectre de rayons X de haute énergie, obtenu avec des tensions d'accélération au niveau du tube à rayons X comprises entre 45 et 49 kVp (au lieu des 26-32 kVp habituellement utilisés pour la tomosynthèse conventionnelle). Un ou plusieurs balayages identiques au premier sont alors réalisés après injection intraveineuse d'un agent de contraste iodé (protocole d'injection similaire à un examen d'angiomammographie). Pour chaque angulation du tube à rayon X, la ou les images de projection haute énergie après injection sont soustraites à l'image haute énergie pré-injection. Puis la reconstruction tomographique des coupes fines dans le plan du détecteur est ensuite réalisée à partir des images de projection soustraites.



**Figure 1-6** : Schéma de la technique d'angiotosynthèse en approche temporelle.

- **L'approche double énergie** (Figure 1-7) pour chaque angulation du tube à rayons X, un couple d'images de basse (26-32 kVp) et de haute énergie (45-49 kVp) est acquis après injection d'un agent de contraste iodé (protocole d'injection similaire à un examen d'angiomammographie). Ces 2 images sont ensuite combinées pour donner une image de soustraction, où seules les prises de contraste sont visibles. Les images de coupes d'angiotosynthèse sont alors obtenues par reconstruction tomographique à partir de l'ensemble des images de soustraction.



**Figure 1-7** : Schéma de la technique d'angiotosynthèse en approche double énergie.

Quelle que soit la technique utilisée, l'exposition en haute énergie nécessite une adaptation des systèmes de tomosynthèse mammaire numérique. Le spectre des rayons X doit permettre d'obtenir des rayons X d'énergie supérieure à l'énergie de la raie caractéristique K de l'iode (33,2 keV) au-delà de laquelle l'atténuation de l'iode augmente brutalement.

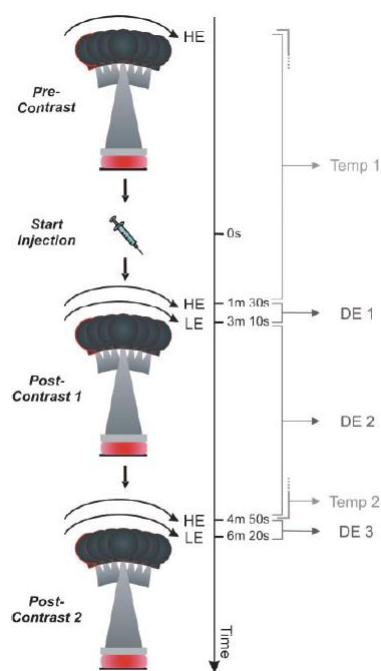
## RESULTATS DES PRINCIPALES EVALUATIONS CLINIQUES

Ce concept d'angiotosynthèse double-énergie a déjà été émis pour l'imagerie vasculaire en angiographie {Liu, 1987 #117} ainsi qu'en imagerie thoracique pour la visualisation des calcifications dans les lésions pulmonaires {Sone, 1996 #172}.

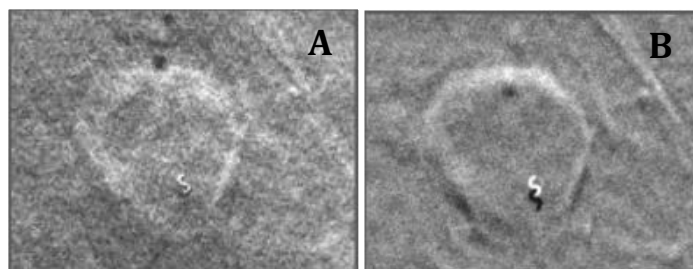
L'application de l'angiotosynthèse à l'imagerie du sein n'est apparue que très récemment. Quelques expériences cliniques préliminaires de faisabilité ont été réalisées. Chen S et al {Chen, 2007 #46} ont étudiée la angiotosynthèse temporelle chez 13 patientes présentant des lésions mammaires classées ACR 4 ou 5. Les images étaient acquises en haute énergie à 49 kVp avec un filtre de rhodium et de cuivre d'une épaisseur de 0,27 mm, en incidence MLO. Neuf acquisitions étaient réalisées avec une angulation incrémentale du tube de rayon X de 6,25° pour un total de 50° d'ouverture angulaire. La dose glandulaire moyenne était comparable à 2 incidences de mammographie numérique. Les images sans et après injection étaient recalées grâce à l'utilisation de marqueurs à la peau utilisant un modèle de translation rigide. Dix des 11 cancers étaient correctement détectés sur les images soustraites de l'angiotosynthèse (6 CCI, 4 CIC, 1 CLI). Le faux négatif de l'angiotosynthèse correspondait à un carcinome intracanalairé résiduel sur les berges d'une tumorectomie et n'avait pas été détecté par l'IRM. La reconstruction des images soustraites en coupes épaisses de 5 mm d'épaisseur permettait de diminuer le bruit quantique et d'améliorer la visualisation des prises de contraste tumorale comparativement aux images reconstruites en coupes fines de 1 mm d'épaisseur. La principale cause de dégradation de la qualité de l'image était la présence d'artéfacts de mouvement entre les acquisitions avant et après injection.

Quelques études se sont penchées sur les paramètres d'acquisition à utiliser en angiotosynthèse double énergie du sein {Carton, 2010 #37} {Carton, 2010 #38}. D'un point de vue clinique, un nombre très restreint de patientes a été étudié. Carton et al {Carton, 2010 #35} ont comparé les données de l'angiotosynthèse temporelle à celle de l'angiotosynthèse double énergie dans un cas de cancer du sein. L'acquisition comprenait une première série en balayage tomosynthèse haute énergie sans injection

de produit de contraste, puis l'injection d'un agent de contraste iodé suivie de la réalisation de 2 balayages tomosynthèse en haute puis en basse énergie débutés respectivement 1 min 30 et 3 min 30 après l'injection. Deux balayages supplémentaires de tomosynthèse en haute puis en basse énergie ont été réalisés respectivement à 4 min 50 et 6 min 20 du début de l'injection de produit de contraste (voir Figure 1-8). Deux séries de projection temporelles ont été obtenues par soustraction logarithmique des séries haute énergie acquises avant puis après injection. Trois séries de projection double énergie ont été produites en recombinaison des images de haute et basse énergie acquises aux différents temps d'injection (voir Figure 1-8). Une prise de contraste annulaire tumorale était détectée par les 2 techniques d'angiotomosynthèse d'aspect comparable aux données de l'IRM mammaire. Les artéfacts de mouvement, bien mis en évidence au niveau d'un clip mis en place lors de la biopsie mammaire, étaient très nettement majorés sur les images de soustraction temporelle en comparaison aux images recombinaison de double énergie (voir Figure 1-9). Il en résultait une meilleure analyse de l'architecture intratumorale sur les images de double énergie comparativement aux images de soustraction temporelle.



**Figure 1-8 :** Schéma de la technique d'angiotomosynthèse utilisée dans l'étude de Carton et al {Carton, 2010 }



**Figure 1-9** : Illustration d'une prise de contraste tumorale en anneau sur des images d'angiotosynthèse double énergie (A) et temporelle (B) de la publication de Carton et al {Carton, 2010 }. Les artéfacts de mouvement bien mis en évidence au contact du clip mis en place lors de la biopsie mammaire apparaissent nettement majorés sur les images d'angiotosynthèse temporelle en comparaison à celles d'angiotosynthèse double énergie. De même l'appréciation du rehaussement interne de la tumeur est mieux analysable en technique double énergie qu'en technique temporelle.

## CONCLUSION

Dans ce chapitre nous avons mis en évidence l'utilité de l'imagerie avec produit de contraste pour la détection de l'angiogénèse tumorale des cancers du sein. Nous avons d'abord expliqué les différentes étapes du processus de l'angiogénèse et son rôle dans le développement des tumeurs en montrant le lien avec les processus de cancérogénèse. La valeur clinique de l'angiogénèse tumorale a également été soulignée.

Ensuite nous avons exposé les techniques d'imagerie permettant l'imagerie de l'angiogénèse en nous focalisant sur celles utilisant l'injection d'un produit de contraste. Les différents avantages et l'apport clinique des techniques existantes, que ce soit l'IRM, le scanner ou l'angiomammographie ont été détaillés. Leurs limitations actuelles ont également été précisées, mettant en évidence le potentiel de méthodes encore en développement que sont l'angiomammographie et l'angiotosynthèse qui constituent le centre d'intérêt des travaux présentés dans cette thèse.

## 2 OPTIMISATION DES PARAMETRES D'ACQUISITION EN ANGIOMAMMOGRAPHIE

### 2.1 ENJEUX CLINIQUES

Le choix des paramètres d'acquisition basse et haute énergies (combinaison anode/filtre, kVp et mAs) a une importance majeure dans la détectabilité des prises de contraste en angiommographie. Actuellement en pratique clinique, les paramètres d'acquisition basse et haute énergies utilisés en angiommographie (SenoBright®) délivrent une dose glandulaire totale qui dépend de l'épaisseur du sein (p. ex., 1,69 mGy pour un sein de 5 cm d'épaisseur et 50% glandulaire). Par ailleurs, les paramètres d'acquisition des images de basse énergie sont équivalents à ceux d'un cliché standard du sein, générant donc une dose pour la basse énergie équivalente à la dose délivrée en utilisant les paramètres donnés par l'algorithme d'exposition automatique (AOP pour « Automated Optimization of Parameters ») du Senographe DS ® en mode contraste, afin de garantir une performance diagnostique comparable entre l'image de basse énergie de l'angiommographie et un cliché de mammographie standard.

Différentes applications cliniques pourraient nécessiter différents niveaux de dose. L'optimisation des paramètres d'acquisition pourrait donc varier en fonction de la qualité image souhaitée pour l'image de basse énergie et de la dose totale administrée acceptable pour la patiente, qualité image et dose administrée pouvant elles-mêmes varier en fonction du contexte clinique et de l'indication médicale amenant à réaliser un examen d'angiommographie.

Ce chapitre est consacré à l'optimisation des paramètres d'acquisition de basse et haute énergies en fonction de différents niveaux de dose et leur intérêt en termes d'applications cliniques. Dans un premier temps nous présentons 4 situations cliniques différentes, correspondant à 4 différents niveaux de doses pour lesquelles la qualité diagnostique des images de basse énergie et la dose totale délivrée à la patiente ne sont pas identiques. Pour chaque niveau de dose, nous avons évalué l'impact de ces modifications sur le contraste de l'image recombinaisonnée et sur la qualité de l'image de basse énergie en comparaison à ceux du produit SenoBright® considéré comme notre référence. Nous présentons, pour chacune de ces situations cliniques, une nouvelle approche d'optimisation qui utilise l'outil de simulation de la chaîne d'acquisition speXim développé par les ingénieurs de GE Healthcare, puis la validation des résultats obtenus par des mesures expérimentales.

## 2.2 IDENTIFICATION DE DIFFERENTES SITUATIONS CLINIQUES

Parmi les indications cliniques potentielles de l'angiomammographie précédemment détaillées dans le chapitre 1.4.3 nous avons choisi 4 indications prometteuses sur le plan clinique et pour lesquelles le niveau de dose d'irradiation à la glande souhaitable et l'apport diagnostique de l'image de basse énergie sont différents.

### 2.2.1 BILAN D'EXTENSION D'UN CANCER DU SEIN PROUVE HISTOLOGIQUEMENT ET EVALUATION DE LA REPOSE A LA CHIMIOOTHERAPIE NEO-ADJUVANTE

Dans le sous-groupe des femmes présentant un risque accru de multifocalité (femme <40 ans, cancer de type lobulaire, composante intracanalair extensiv, tumeur >3 cm), les recommandations Européennes actuelles sont de réaliser un bilan d'extension par IRM {Sardanelli, 2010 #158}. L'IRM est également indiquée dans l'évaluation des chimiothérapies néo-adjuvantes afin d'évaluer la réponse tumorale avant la chirurgie {Fischer, 1999 #70} {Akazawa, 2006 #5} {Segara, 2007 #162} {Partridge, 2002 #139} {Belli, 2006 #11}.

Pour ces 2 indications, le problème de la dose délivrée à la glande n'est pas essentiel car les patientes auront soit une mastectomie, soit une irradiation mammaire thérapeutique. Par ailleurs toutes les patientes ont bénéficié d'une mammographie récente et la qualité de l'image de basse énergie peut être inférieure à celle requise en situation diagnostique. Par contre, il est important d'obtenir une grande sensibilité de détection des prises de contraste ou de différenciation des prises de contraste entre deux cycles de chimiothérapie.

Cette indication correspond ainsi à évaluer l'impact d'une dose glandulaire totale augmentée par rapport à la mammographie standard de dépistage. Nous avons fixé arbitrairement cette augmentation de dose glandulaire totale à 2 fois la dose d'une mammographie réalisée en mode AOP standard (dose de référence pour la mammographie de dépistage avec le Sénographe DS).

#### **Optimisation des spectres d'acquisition :**

Dans ce cas, l'optimisation des spectres sera effectuée par maximisation du SDNR (signal difference to noise ratio) de l'iode dans l'image recombinaée pour une dose totale (DGM BE + DGM HE) égale à 2 fois la dose délivrée en mode AOP standard, avec DGM BE, la dose glandulaire moyenne pour l'image basse énergie, et DGM HE, la dose glandulaire moyenne pour l'image haute énergie. La dose totale sera par exemple de 2,37 mGy pour un sein de 5 cm d'épaisseur et 50% glandulaire, répartie entre la DGM BE et la DGM HE. Par ailleurs, la qualité image peut être réduite. Cependant le potentiel de dose est plus important et peut donc être utilisé pour préserver la qualité image de l'image basse énergie que l'on souhaite non inférieure à celle recommandée par EUREF.

---

### 2.2.2 LA CLARIFICATION D'UN BILAN MAMMOGRAPHIE + ECHOGRAPHIE NON CONCLUSIF

On considère ici, des patientes en situation diagnostique ayant une anomalie mammaire qui reste de diagnostic incertain après bilan de mammographie complet (cliché en incidence de profil strict, clichés localisés, cliché en agrandissement...) et échographie mammaire. Dans ce cas, l'angiomammographie vient en complément d'une mammographie standard déjà réalisée juste avant. Le cliché de basse énergie n'a donc pas de rôle diagnostique et sa qualité image peut être sacrifiée au profit de l'amélioration du contraste de l'iode. Sa qualité doit cependant être suffisante pour disposer de repères anatomiques permettant la fusion des informations morphologiques et de rehaussement (par exemple être capable de voir les foyers de microcalcifications, même si l'on n'arrive pas à compter toutes les microcalcifications, ni à les caractériser complètement).

Le contrôle de la dose est important, car ces patientes ont un faible risque de cancer du sein (<2%). Par contre, dans cette situation diagnostique, il est acceptable de délivrer une dose supérieure à celle d'une mammographie de dépistage (que l'on pourrait comparer avantageusement aux doses recommandées dans les normes EUREF), puisque cet examen remplacera utilement les clichés additionnels souvent réalisés dans cette situation (cliché en incidence de profil strict, clichés localisés, cliché en agrandissement).

On cherchera donc à évaluer l'impact d'un nouveau ratio dose basse énergie / dose totale pour une même dose glandulaire totale que celle de SenoBright®.

#### **Optimisation des spectres d'acquisition :**

Dans ce cas, l'optimisation des spectres sera effectuée par maximisation du SDNR de l'iode dans l'image recombinaisonnée, pour une dose totale (DGM BE + DGM HE) égale à la dose délivrée avec SenoBright®. La dose totale sera par exemple de 1.69 mGy pour un sein de 5 cm d'épaisseur et 50% glandulaire, répartie entre la DGM BE et la DGM HE. Par ailleurs, la contrainte que l'on se fixe sur l'image de basse énergie est d'avoir une qualité inférieure à celle recommandée par EUREF, mais jugée acceptable pour la tâche de mise en correspondance visuelle entre prises de contraste et structures morphologiques.

---

### 2.2.3 DEPISTAGE DES FEMMES A RISQUE

On distingue deux niveaux de risque accru au cancer du sein:

- un risque élevé correspondant aux femmes ayant des antécédents personnels de cancer du sein, une image anormale lors de la dernière mammographie, l'existence d'une néoplasie lobulaire in situ ou d'une hyperplasie épithéliale atypique,
- un risque très élevé défini par la suspicion d'une forme héréditaire de cancer du sein : mutation BRCA1 ou BRCA2, autres syndromes génétiques identifiés : Cowden, Peutz-Jeghers, ATM, TP53, histoire familiale significative sans mutation identifiée.



Pour les femmes à risques très élevés ( $\geq 20-25\%$  tel que mutation BRCA1, BRCA2, TP53, patiente apparentée du premier degré à une patiente mutée et antécédent de radiothérapie du manteau avant l'âge de 30 ans), les recommandations de dépistage émises par l'INCa en 2009 sont de réaliser une surveillance clinique biannuelle à partir de l'âge de 20 ans et un suivi radiologique mammaire à partir de l'âge de 30 ans, ou 5 ans avant le premier cas de cancer familial en cas de mutation prouvée, consistant en la réalisation d'une mammographie (à partir de 35 ans), d'une échographie, et d'un examen par IRM. Idéalement, l'examen IRM doit être réalisé en premier pour permettre d'orienter le bilan standard en cas d'anomalie détectée. Cette surveillance radiologique doit être réalisée à un rythme annuel. Les femmes à risques élevés (% de risque de cancer du sein de 15-20%) doivent bénéficier d'une surveillance personnalisée. Actuellement, en dehors d'essais cliniques, il n'y a pas d'indication à une IRM mammaire en raison du nombre excessif de faux positifs.

Dans cette indication, une angiommammographie devrait présenter une image de basse énergie avec une qualité diagnostique permettant de remplacer la mammographie standard qui est actuellement réalisée. Son intérêt serait essentiellement de rechercher un foyer de microcalcifications révélateur d'un CCIS. Cet intérêt est cependant limité, car les CCIS sont rares chez les patientes mutées notamment BRCA1 dont les cancers sont plus agressifs devenant infiltrants avant que les calcifications n'aient eu le temps d'apparaître. Dans une étude récente, 44 cancers étaient détectés lors de 1363 procédures de dépistage annuel de femmes à risque, dont 12 étaient in situ et dont seulement 2 n'étaient détectés que par la mammographie chez 2 patientes porteuses de la mutation du gène BRCA2 {Warner, 2011 #181}. Par ailleurs le problème de la dose est primordial puisque l'on est en situation de dépistage précoce et que les femmes porteuses d'une mutation du gène BRCA1 et BRCA2 sont susceptibles d'être plus sensibles aux rayonnements ionisants et au risque de cancer radio-induit que le reste de la population générale. En effet les gènes BRCA1 et 2 participent au maintien de l'intégrité du génome et sont impliqués dans la réparation des dommages d'ADN radio-induits {Powell, 2003 #144}. Enfin, la réalisation de 2 incidences de mammographie espacées de quelques minutes (2 + 2 mGy) pourrait être responsable d'une augmentation significative des doubles cassures des brins ADN (considérée comme la dégradation prédisposant le plus au risque de mutation cancérogène) comparativement à l'acquisition d'un seul cliché double dose (4 mGy) {Colin, 2011 #48}. Certaines équipes, pour minimiser le risque de cancers radio-induits, recommandent donc la pratique d'une seule incidence de mammographie annuelle {Colin, 2012 #49}.

Cette indication correspond ainsi à évaluer l'impact d'une dose glandulaire totale correspondant à la dose délivrée par une mammographie de dépistage en mode AOP standard et donc diminuée par rapport à SenoBright®.

#### **Optimisation des spectres d'acquisition :**

Dans ce cas l'optimisation des spectres sera effectuée par maximisation du SDNR de l'iode dans l'image recombinaisonnée pour une dose totale (DGM BE + DGM HE) égale à la dose délivrée en mammographie pour le mode AOP standard, c'est-à-dire 1,23 mGy pour un sein de 5 cm d'épaisseur et 50% glandulaire. La contrainte sur la qualité de l'image de basse énergie est d'obtenir une qualité non inférieure à celle recommandée par EUREF.

---

#### 2.2.4 BIOPSIES STEREOTAXIQUE SOUS ANGIOMAMMOGRAPHIE

La biopsie stéréotaxique correspond au prélèvement de tissu mammaire sous guidage de la mammographie. Pour cela, 2 clichés sont réalisés à 2 angles d'inclinaison du tube à rayons X (+15 et -15°) afin de calculer les coordonnées x, y et z de la lésion à biopsier. Cette technique de guidage est utilisée lorsque la lésion est très petite et non palpable ou qu'elle n'est pas bien visible à l'échographie. C'est la technique de référence pour biopsier les foyers de microcalcifications. La réalisation de ce type de procédures après injection de produit de contraste pourrait être particulièrement utile en cas de prise de contraste suspecte détectée sur un examen diagnostique d'angiomammographie, sans image visible en mammographie et en échographie. Elle pourrait également se substituer aux biopsies réalisées sous guidage de l'IRM, réservées aux prises de contraste IRM suspectes sans lésions visibles en mammographie et échographie.

Dans cette indication, le contrôle de dose doit être maîtrisée en raison de la répétition des clichés à double angulation. Toutefois on s'adresse à une population (lésions classées BI-RADS 4 et 5 {ACR, 2003 #3}) ayant un risque élevé de cancer (> 5%). Le cliché de basse énergie ne doit pas nécessairement avoir une qualité diagnostique. En théorie, seule l'image recombinaison de contraste est utile pour le ciblage. Cependant en cas de prise de contraste labile, disparaissant en cours de procédure, il pourrait être utile d'avoir des repères anatomiques pour confirmer que la cible choisie n'a pas bougé. A noter que, les indications de biopsie sous angiomammographie étant réservées aux anomalies non visibles en mammographie conventionnelle et en échographie, il n'est pas impératif de vouloir visualiser des microcalcifications.

Cette indication correspond ainsi à évaluer l'impact d'une dose glandulaire totale égale à la dose délivrée par un examen de biopsie standard sous stéréotaxie (sans contraste).

##### **Optimisation des spectres d'acquisition :**

Dans ce cas l'optimisation des spectres sera effectuée par maximisation du SDNR de l'iode dans l'image recombinaison pour une dose totale (DGM BE + DGM HE) égale à la dose délivrée pour une paire de clichés en stéréotaxie standard, c'est-à-dire 2,24 mGy pour un sein de 5 cm d'épaisseur et 50% glandulaire. Aucune contrainte n'est fixée sur la qualité de l'image de basse énergie.

---

#### 2.2.5 OBJECTIFS DE DOSE ET DE QUALITE IMAGE POUR LES INDICATIONS CLINIQUES VISEES

L'optimisation des paramètres d'acquisition a été réalisé afin d'obtenir une maximisation du SDNR dans l'image recombinaison en prenant en compte 2 contraintes : une contrainte sur la dose glandulaire totale (dose BE + dose HE) et une contrainte sur la qualité de l'image BE définie selon les critères de qualité EUREF. Pour chaque indication nous avons donc déterminé une dose glandulaire totale cible et une qualité image cible. Le [Tableau 2-1](#) résume les contraintes que nous nous sommes fixées pour chacune des indications cliniques préalablement définies.

	<b>Bilan d'extension et évaluation de la chimiothérapie</b>	<b>Cas non concluants après MX + US</b>	<b>Dépistage des femmes à risque</b>	<b>Biopsies guidées par l'angiomammo</b>
<b>Dose glandulaire (sein de 5 cm, 50% glandulaire)</b>	2×DGM délivrée par MX AOP std = 2×1,2=2,4 mGy	DGM délivrée par SenoBright® = 1,7 mGy	DGM délivrée par MX AOP standard = 1,2 mGy	DGM délivrée par une stéréotaxie = 2,2 mGy
<b>Qualité de l'image BE (EUREF)</b>	Acceptable	Acceptable	Recommandée	Aucune contrainte

**Tableau 2-1** : Résumé des doses glandulaires et des qualités images ciblées en fonction des indications cliniques

## 2.3 METHODES D'OPTIMISATION

Dans ce chapitre nous allons décrire la méthodologie utilisée pour optimiser les paramètres d'acquisition des images BE et HE en fonction des indications cliniques préalablement définies. Dans un premier temps, nous présentons l'outil de simulation de la chaîne d'acquisition utilisé pour réaliser cette optimisation permettant la prédiction du niveau de gris, du bruit dans les images et de la dose glandulaire moyenne reçue par la patiente. Puis nous détaillons les expérimentations sur fantômes réalisées pour valider ces simulations. L'impact clinique de ces optimisations est ensuite analysé en comparant les SDNR mesurés dans les images recombinaison optimisées à ceux obtenus avec le produit SenoBright actuellement utilisé en routine clinique. Enfin, ces optimisations modifiant le rapport de dose entre la dose attribuée à la BE et la dose totale, nous évaluons leurs impacts sur la qualité de l'image BE.

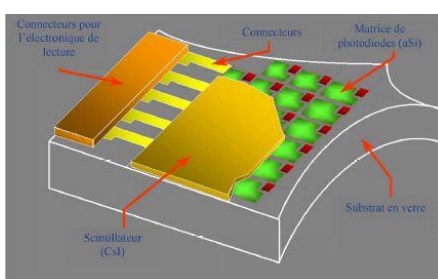
L'ensemble des simulations et expérimentations a été réalisé en modélisant un sein présentant une épaisseur mécanique de compression de 5 cm et une glandularité de 50%.

### 2.3.1 SYSTEME D'IMAGERIE

Le système d'imagerie simulé ou utilisé pour les expérimentations sur fantôme est le Senographe DS® équipé de l'application SenoBright®, permettant l'acquisition d'images avec des spectres de rayons X de basse et haute énergies. Pour cela, le Senographe DS® dispose d'un tube à rayon X avec une anode sur laquelle sont présentes deux pistes recouvertes, pour l'une d'entre elles de molybdène (Mo), et pour l'autre de rhodium (Rh). En sortie de ce tube, on trouve des filtres en molybdène, rhodium et cuivre (Cu). Pour les acquisitions en basse énergie, 3 combinaisons anode-filtre sont disponibles : Mo-Mo, Mo-Rh et Rh-Rh. Pour les acquisitions en haute énergie, 2 combinaisons anode-filtre sont disponibles : Mo-Cu et Rh-Cu. Les images de basse énergie peuvent être acquises avec des tensions d'accélération entre anode et cathode qui prennent des valeurs entre 22 et 40 kVp, alors que les images de haute énergie sont générées avec des tensions d'accélération entre 40 et 49 kVp.

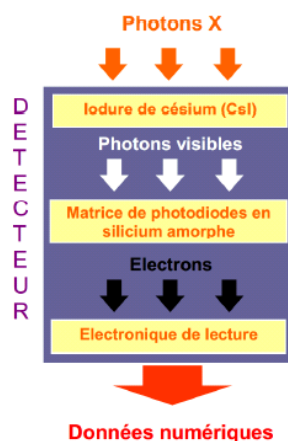
Le détecteur du Senographe DS® consiste en un panneau plat constitué de plusieurs couches (voir Figure 2-1):

- Une couche de scintillateur en iodure de césium (CsI) dopé au thallium (Tl) permet de convertir les photons X en photons lumineux.
- Une couche de photodiodes en silicium amorphe transforme ensuite les photons lumineux en charges électriques.
- L'électronique de lecture permet enfin de lire les charges électriques stockées dans chaque élément du détecteur matriciel et de les convertir en données numériques pour produire une image numérique



**Figure 2-1** : Schéma d'un détecteur à panneau plat à base de silicium amorphe


Les principales étapes de conversion sont schématisées sur la Figure 2-2.



**Figure 2-2** : Etapes de conversion des photons X en données numériques dans le détecteur plat à base de silicium amorphe

Le détecteur à base de silicium amorphe est un détecteur à conversion indirecte, puisque les photons X doivent d'abord être convertis en photons lumineux avant d'être transformés en charges électriques. La conversion indirecte présente l'avantage de pouvoir séparer l'étape d'absorption des photons X de l'étape de conversion en charges électriques et de permettre ainsi l'optimisation de chacune d'entre elles. L'iodure de césium est un cristal se présentant sous forme d'aiguilles extrêmement fines, d'environ 5  $\mu\text{m}$

de diamètre (Figure 2-3). Cela permet de préserver la fonction de transfert de modulation lors de la conversion photons X – photons lumineux. La distance entre chaque élément de détection étant de 100  $\mu\text{m}$  pour le Senographe DS®, le scintillateur agit comme un étage de pré-filtrage analogique combattant le repliement de spectre lors de l'échantillonnage de l'image. Ce système de détection possède par ailleurs un bruit intrinsèque de faible amplitude dû aux fluctuations électroniques des photodiodes, au bruit de l'électronique de lecture et au bruit de numérisation.



**Figure 2-3 :** Cristaux d'iodure de césium constituant la couche de scintillateur du détecteur

### 2.3.2 ESTIMATION DES SPECTRES OPTIMAUX PAR SIMULATION DE LA CHAÎNE D'ACQUISITION

Pour chaque indication clinique, nous avons simulé l'acquisition d'images basse et haute énergies pour différents paramètres d'acquisition afin de déterminer les spectres optimaux satisfaisant les contraintes que nous nous sommes fixées, tant d'un point de vue de la dose totale délivrée à la patiente que de la qualité image en basse énergie. Pour cela, nous avons utilisé le simulateur speXim de la chaîne d'acquisition d'un Senographe DS® développé par GE Healthcare {Puong, 2008 #146}.

SpeXim est un logiciel de simulation qui permet de calculer pour un spectre donné de rayons X, le niveau de signal moyen obtenu en un pixel de l'image, l'écart-type du bruit en ce même pixel et la dose glandulaire délivrée au sein caractérisé par son épaisseur et sa glandularité. Ces grandeurs sont calculées en modélisant l'atténuation des photons du spectre de rayons X, par une succession de matériaux de compositions et d'épaisseurs différentes.

Les paramètres impliqués dans la création du spectre de rayons X sont la tension d'accélération des électrons (kVp) entre la cathode et l'anode du tube, les matériaux constituant l'anode et les matériaux et l'épaisseur du filtre en sortie du tube. Puong {Puong, 2008 #146} a montré que pour les images de basse énergie, les valeurs de la dose glandulaire moyenne simulées par speXim sont en accord avec celles publiées par Wu et al, avec une différence moyenne de 3% {Wu, 1991 #183}. Pour les images de haute énergie, les valeurs simulées par speXim de la dose glandulaire moyenne sont également en accord avec celles publiées par Boone et al, avec une différence moyenne inférieure à 5% {Boone, 2002 #25}.

Nous avons tout d'abord réalisé ces simulations sans contrainte sur les mAs maximaux, puis avec contrainte correspondant aux mAs disponibles sur le système d'acquisition du Senographe DS® en mode manuel. Les valeurs de mAs maximaux ont été définies de telle sorte que le temps d'exposition reste inférieur à une valeur maximale de 6 s, en fonction du matériau de l'anode et de la valeur des kVp. La limite supérieure de 6 s correspond au temps d'exposition maximum autorisé par le Senographe DS® et a été choisie pour limiter la charge thermique du tube à rayons X et le temps d'exposition, permettant de réduire la probabilité d'artefacts de mouvement du patient.

Pour évaluer la détectabilité d'une faible prise de contraste tumorale, nous avons choisi de réaliser ces simulations pour une atténuation correspondant à une concentration surfacique d'iode de 0,5 mg/cm<sup>2</sup>. Cette valeur correspond à la concentration d'iode surfacique minimale à laquelle nous nous attendons en situation clinique.

SpeXim permet la simulation des différentes étapes de la chaîne d'acquisition détaillées ci-dessous.

## SIMULATION DU SPECTRE DE RAYON X

Le spectre de rayon X à la sortie du tube présente une double composante :

- La composante principale continue ou spectre de freinage,
- les raies caractéristiques du spectre de rayons X.

**Le rayonnement de freinage** ou « bremsstrahlung » correspond à la décélération et la déviation d'un électron (chargé négativement) au voisinage d'un noyau (chargé positivement) des atomes de l'anode en raison des forces électrostatiques qui s'exercent entre l'électron et le noyau. L'énergie cinétique perdue par l'électron est alors converti sous forme d'un photon dans le domaine des rayons X. La quantité d'énergie perdue par l'électron, et donc l'énergie des rayons X émis, dépend de la distance entre l'électron et le noyau. On observe donc un nombre croissant de photons X émis lorsque l'on se dirige vers les énergies les plus faibles, puisqu'ils sont générés par des électrons freinés à plus grande distance du noyau, correspondant à un évènement plus probable. La quantité des rayons X produits par effet « bremsstrahlung » est proportionnelle au numéro atomique de l'anode

**Le rayonnement caractéristique** est lié au transfert de l'énergie de l'électron accéléré par la haute tension du tube, à un électron du cortège électronique du matériau cible de l'anode. Si l'énergie de l'électron incident est supérieure à l'énergie d'ionisation de l'électron cible, alors ce dernier sera expulsé de sa couche. L'atome déstabilisé par la perte d'un électron subit alors très rapidement un réarrangement au cours duquel un électron provenant d'une couche supérieure à celle de l'atome expulsé va venir le remplacer. La transition de l'électron vers une couche plus interne s'accompagne de l'émission d'un photon X dont l'énergie est égale à la différence d'énergie entre la couche de départ et la couche d'arrivée. L'énergie des raies caractéristiques est spécifique du matériau de l'anode utilisé

Les paramètres impliqués dans la création du spectre sont ainsi:

- Le matériau de l'anode
- Le degré d'inclinaison de l'anode par rapport à la verticale
- La tension d'accélération des électrons (kVp)
- L'épaisseur de la fenêtre de Béryllium en sortie du tube
- Les matériaux et épaisseur du/des filtre(s) spectral(aux)

Dans l'outil de simulation speXim, la composante continue de freinage et les raies caractéristiques ont été modélisées séparément.

**Le spectre continu de freinage** a été modélisé selon le modèle de Birch et Marshall, {Birch, 1979 #15} qui a pour avantage de prendre en compte le phénomène d'absorption des photons X dans l'anode. Ce modèle permet de simuler des spectres continus allant jusqu'à 150 kVp.

L'intensité énergétique totale  $I(E_v)$  d'un électron d'énergie  $E_v$  tenant compte de l'atténuation des photons X créés dans l'anode, composé d'un matériau de coefficient d'atténuation linéaire  $\mu_{anode}$  est exprimé par :

$$I(E_v) = \rho \cdot \frac{N_A}{A} \int_{E_0}^{E_v} \left(1 + \frac{E}{m_0 c^2}\right) Q(E, E_v) \cdot \left(\frac{dE}{dx}\right)^{-1} \cdot \exp\left(-\mu_{anode} \frac{E_0^2 - E^2}{p \cdot C(E_0)} \cdot \frac{\cos\theta}{\sin(\theta=\alpha)}\right) \cdot dE \quad (2-1)$$

avec :

- $N_A$  le nombre d'Avogadro,
- $A$  la masse atomique du matériau composant l'anode,
- $\rho$  la masse volumique du matériau composant l'anode,
- Le terme  $1 + \frac{E}{m_0 c^2}$  un terme de correction des effets relativistes ( $m_0$  est la masse de l'électron au repos),
- $dx$  la distance traversée par l'électron dans l'anode,
- $C(E_0)$  la constante de Thomson-Whiddington dont la valeur est donnée dans l'étude de Birsh et Marshall {Birch, 1979 #15},
- $\theta$  l'angle entre la surface de l'anode et une droite perpendiculaire à la trajectoire de l'électron,
- $\alpha$  l'angle de sortie du photon X défini comme l'angle entre la direction du photon X et une droite perpendiculaire à la trajectoire de l'électron.

Finalement, le nombre de photons  $N_{Brem}(E)$  produits par effet « bremsstrahlung » dans l'intervalle d'énergie  $[E - \Delta E ; E + \Delta E]$  s'obtient en divisant l'intensité énergétique par l'énergie des photons créés :

$$N_{Brem}(E) = \frac{\int_{E-\Delta E}^{E+\Delta E} I(E_v) \cdot dE_v}{E} \quad (2-2)$$

avec  $I(E_v)$  intensité énergétique totale de l'électron d'énergie  $E_v$ .

Dans speXim, le spectre de freinage est échantillonné avec un pas de 0,5 keV permettant un très bon échantillonnage des différents niveaux d'énergie.

**Les raies caractéristiques**, qui dépendent du matériau constituant l'anode, ont été modélisées selon les données de Cranley et al {Cranley, 1997 #51}. Leur intensité énergétique est ensuite calculée en appliquant le modèle de Green et Cosslett {Green, 1968 #81}.

**Le spectre total** est finalement la somme du spectre de freinage et des raies caractéristiques, exprimé par le nombre de photons par mAs à une distance de 750 mm de la source, pour une surface élémentaire de 1 mm<sup>2</sup>.

## SIMULATION DE L'ATTENUATION DES RAYONS X ENTRE LA SOURCE ET LE DETECTEUR

A la sortie de l'anode, le spectre de photons X traverse plusieurs matériaux différents avant d'atteindre le détecteur : la fenêtre de béryllium du tube, les filtres spectraux, l'air, la pelote de compression, le sein, la face supérieure du récepteur d'images.

Dans la modélisation speXim, chaque matériau traversé par le spectre de rayons X a été représenté par une couche homogène atténuante définie par le coefficient d'atténuation linéaire du matériau et par son épaisseur.

L'atténuation des photons X pour chaque énergie du spectre est calculée dans l'ordre des couches atténuantes qu'ils rencontrent entre la source et le détecteur. Selon la loi de Beer-Lambert :

$$\Phi_m(E) = \Phi_{m-1}(E) \cdot e^{-\mu_m(E) \cdot l_m} \quad (2-3)$$

avec  $\Phi_m(E)$ , le flux de photons d'énergie  $E$  à la sortie de la  $m^{\text{ième}}$   $m$ -ème couche d'atténuation,  $\mu_m$ , le coefficient d'atténuation linéaire du matériau composant la  $m^{\text{ième}}$  couche d'atténuation,  $l_m$ , l'épaisseur de la  $m^{\text{ième}}$  couche d'atténuation.

Si nous considérons  $M$  couches atténuantes alors :

$$\Phi(E) = \Phi_0(E) \cdot e^{-\sum_{m=1}^{m=M} \mu_m(E) \cdot l_m} \quad (2-4)$$

avec  $\Phi_0(E)$  le flux de photons généré à la sortie de l'anode.

## MODELISATION DU DETECTEUR

La formation d'une image au niveau d'un détecteur à base de silicium amorphe avec un scintillateur en CsI comprend trois étapes principales :

- La conversion des photons X en photons lumineux grâce au scintillateur en CsI(Tl),
- La conversion des photons lumineux en charges électriques grâce aux photodiodes en silicium amorphe,
- La conversion analogique-numérique des charge électriques.

Si le flux de photons d'énergie  $E$  à l'entrée du détecteur est  $\Phi(E)$ , alors le nombre de photons  $N_{abs}(E)$  absorbés dans la couche de CsI et convertis en photons lumineux est égal au nombre initial de photons, moins le nombre de photons à la sortie de la couche de CsI (le nombre de photons à la sortie du CsI est donné par la loi de Beer-Lambert) :

$$N_{abs}(E) = (1 - e^{-\mu_{CsI}(E) \cdot l_{CsI}}) \cdot \Phi(E) \quad (2-5)$$

avec  $\mu_{CsI}$  le coefficient d'atténuation linéaire du CsI, et  $l_{CsI}$  l'épaisseur du CsI.

La charge électrique à la sortie des photodiodes est proportionnelle à la quantité d'énergie déposée par l'ensemble des photons X absorbés dans le scintillateur, c'est à dire au nombre de photons multipliés par leur énergie dans la gamme d'énergie du spectre de rayons X émis par le tube, soit :

$$N_{e-} = \int_0^{E_0} \Phi(E) \cdot E \cdot \eta(E) dE \quad (2-6)$$

avec  $\eta(E)$  l'efficacité quantique du détecteur définie par :

$$\eta(E) = (1 - e^{-\mu_{CsI}(E) \cdot l_{CsI}}) \cdot \alpha \quad (2-7)$$

où  $\alpha$  est un facteur de conversion.



Le niveau de gris  $G$  obtenu après conversion analogique/numérique est proportionnel à la charge électrique lue :

$$\mathbf{G} = \mathbf{g} \cdot \mathbf{N}_{e-} \quad (2-8)$$

où la constante de proportionnalité  $g$  est appelé gain nominal.

Ainsi, en considérant un spectre  $\tilde{\Phi}(E)$  normalisé en nombre de photons par mAs, à une distance de  $D_0=750\text{mm}$  de la source, et pour une aire élémentaire au niveau du détecteur  $A_0=1\text{mm}^2$ , on peut écrire :

$$\mathbf{G} = \mathbf{g} \cdot \mathbf{mAs} \cdot \frac{D_0^2}{SID^2} \cdot \frac{A_{pixel}}{A_0} \int_0^{E_0} \tilde{\Phi}(E) \cdot E \cdot \eta(E) dE \quad (2-9)$$

où  $SID$  (Source to Image Distance) est la distance entre l'image et la source, et  $A_{pixel}$  est l'aire de l'élément de détection.

Ce niveau de gris correspond à une valeur moyenne. La génération des photons est en effet un phénomène probabiliste. L'incertitude sur le flux de photons généré au niveau du tube à rayons X est à l'origine du bruit quantique. En fait, le nombre de photons produits par le tube à rayons X suit une loi de Poisson caractérisée par une variance proportionnelle au flux moyen de photons X. On peut démontrer que la variance du niveau de gris peut s'écrire {Puong, 2008 #146} :

$$\sigma_Q^2(G) = \mathbf{g}^2 \cdot \mathbf{mAs} \cdot \frac{D_0^2}{SID^2} \cdot \frac{A_{pixel}}{A_0} \int_0^{E_0} \tilde{\Phi}(E) (1 - e^{-\mu_{CSl}(E) \cdot l_{CSl}}) \cdot E^2 dE \quad (2-10)$$

C'est cette dernière expression qui est utilisée pour calculer le bruit quantique dans speXim.

## SIMULATION DU RAYONNEMENT DIFFUSE

Dans l'outil de simulation speXim, le rayonnement diffusé est modélisé de manière simple, afin d'obtenir une estimation rapide du niveau de gris dans l'image. Le rayonnement diffusé pour un sein donné est modélisé dans speXim comme une composante continue sur tout le sein (le diffusé sera le même en tout point du sein). Cela revient à considérer, du point de vue du diffusé, le sein comme un objet de composition uniforme et d'épaisseur constante (ce qui est proche de la réalité sur un sein comprimé) et d'étendu infini dans le plan du détecteur.

La quantité de rayonnement diffusé peut être caractérisé par le SPR (Scatter to Primary Ratio) défini par :

$$\mathbf{SPR} = \frac{\mathbf{S}}{\mathbf{P}} \quad (2-11)$$

avec  $S$  le signal provenant du rayonnement diffusé et  $P$  le signal provenant du rayonnement primaire.

Boone et al {Boone, 2000 #26} ont montré une relation linéaire entre l'épaisseur du sein et le rapport  $S/P$  :

$$\frac{\mathbf{S}}{\mathbf{P}} = \alpha \cdot \mathbf{t} \quad (2-12)$$

Où  $\alpha$  est une constante et  $t$  représente l'épaisseur du sein.

Si une grille anti-diffusante est présente, seule une partie des rayonnements primaire et diffusé passera à travers la grille et atteindra le détecteur. Les proportions du rayonnement primaire et du rayonnement

diffusé qui franchissent la grille sont définies comme les facteurs de transmission du primaire ( $T_p$ ) et du diffusé ( $T_s$ ) respectivement :

$$T_p = \frac{P'}{P} \quad (2-13)$$

$$T_s = \frac{S'}{S} \quad (2-14)$$

avec  $P$  et  $P'$  le rayonnement primaire, respectivement à l'entrée et à la sortie de la grille,  $S$  et  $S'$  le rayonnement diffusé, respectivement à l'entrée et à la sortie de la grille, et  $T_p$  et  $T_s$  des caractéristiques de la grille qui peuvent être mesurées.

De ce fait, le niveau de gris en présence de la grille peut s'exprimer par :

$$G = T_p \cdot P + T_s \cdot S \quad (2-15)$$

$$G = P \cdot (T_p + T_s \cdot \frac{S}{P}) \quad (2-16)$$

$$G = P \cdot (T_p + T_s \cdot \alpha \cdot t) \quad (2-17)$$

avec  $P$ , le niveau de gris à l'entrée du récepteur d'image, obtenu par l'Equation (2.9).

L'équation (2-17) permet ainsi de calculer le niveau de gris au niveau d'un élément de détection, résultant de la contribution des rayonnements primaire et diffusé en présence d'une grille anti-diffusante, sans avoir à calculer de manière explicite la contribution du rayonnement diffusé.

### CALCUL DE LA DOSE GLANDULAIRE MOYENNE DANS speXim

La dose glandulaire moyenne, qui est la dose moyenne absorbée par la glande, est une mesure liée au risque d'induction de cancer par irradiation. Il est impossible de mesurer de manière directe et non-invasive cette dose glandulaire. Les multiples études sur la dose glandulaire moyenne utilisent des méthodes Monte Carlo pour simuler les interactions entre les photons X et le sein, afin d'en déduire des valeurs de dose glandulaire pour un spectre de rayons X donné {Dance, 1990 #52} {Boone, 1999 #24} {Wu, 1991 #182} {Wu, 1994 #183}.

Pour la mammographie conventionnelle, la littérature fournit des tables de doses glandulaires pour des spectres de rayons X classiques. En angiommammographie double-énergie, nous sommes amenés à utiliser des spectres moins classiques pour lesquels les tables de dose glandulaires n'ont pas été calculées, validées et publiées.

L'outil de simulation speXim permet d'estimer la dose glandulaire pour un spectre de rayon X quelconque, étant donné une certaine épaisseur et une certaine glandularité du sein. L'approche est la suivante :

- **On calcule le spectre à l'entrée du sein après avoir traversé l'épaisseur de la peau** (l'étape d'atténuation par la peau ne génère pas de dose glandulaire).
- **On calcule la dose à l'air à l'entrée du sein** (dans le cas où le KERMA (Kinetic Energy Released per Unit Mass, l'énergie cinétique libérée par unité de masse) que transportent les électrons est déposée localement, et dans l'hypothèse d'équilibre électronique, la dose à l'air à l'entrée du sein peut être assimilée à l'ESAK sur la gamme d'énergie du spectre de rayons X incident).

- **On estime la composante de rétrodiffusion**, qui augmente la dose absorbée à l'air à l'entrée du sein, c'est-à-dire la quantité de photons qui diffusent dans le sens opposé à celui du trajet des photons incidents.
- **On calcule enfin la dose absorbée par la glande** (le rapport entre la dose à l'air et la dose à la glande est égal au rapport entre les coefficients massiques d'absorption de l'air et de la glande).

Dans l'outil speXim, la dose glandulaire totale pour tout le spectre, rapportée au spectre normalisé  $\Phi_{peau}$ , est calculée par :

$$D_{gland} = mAs \cdot \frac{D_0^2}{SOD^2} \int_0^{E_{max}} \left( 1 + BSF(E) \cdot \left( \frac{\mu_{tr}(E)}{\rho} \right)_{gland} \cdot E \cdot \Phi_{peau}(E) \cdot dE \right) \quad (2-18)$$

où  $SOD$  (Source to Object Distance) désigne la distance entre la source et le sein,

$D_0 = 750$  mm est la distance de référence,

$BSF(E)$  (Back Scatter Factor) désigne un facteur de rétrodiffusion du rayonnement diffusé dans le sein,

$\left( \frac{\mu_{tr}(E)}{\rho} \right)_{gland}$  représente le coefficient massique de transfert énergétique des tissus fibro-glandulaires.

## VALIDATION DE L'OUTIL speXim

Afin de valider l'outil de simulation speXim {Puong, 2008 #146}, les valeurs moyennes de niveaux de gris et de bruit simulés par speXim ont été comparées à des mesures expérimentales, d'un fantôme composé de plaques de matériau présentant une composition uniforme (0, 30, 50, 70 et 100% glandulaire) et une atténuation proche du sein (plaques de BR12 fabriquées par CIRS). En traçant les niveaux de gris mesurés en fonction des niveaux de gris simulés, on observe une relation quasi linéaire entre ces deux quantités. Des régressions linéaires sur ces valeurs ont donné d'excellents coefficients de corrélation compris entre 0,979 et 1,000 pour les spectres basse énergie (Mo/Mo, Mo/Rh et Rh/Rh) ainsi que pour les spectres haute énergie (Mo/Cu et Rh/Cu). Par ailleurs, il a été montré que cette relation ne dépendait que de la combinaison anode/filtre et était indépendante des mAs, des kVp, de la composition et de l'épaisseur du fantôme. Les mêmes conclusions ont été observées en l'absence de grille anti-diffusante ( $R^2$  compris entre 0,983 et 0,990) et pour la comparaison entre le bruit simulé et le bruit mesuré ( $R^2$  minimum de 0,983). Dans les simulations effectuées au cours de nos travaux avec speXim, des facteurs de correction ont été introduits, issus des régressions linéaires précédentes, afin d'assurer une meilleure concordance entre valeurs simulées et mesurées des niveaux de gris et du bruit.

Afin de valider la dose glandulaire calculée par speXim, des comparaisons des valeurs simulées par cet outil avec des valeurs simulées de référence ont été réalisées.

- Pour les images acquises en basse énergie, les valeurs estimées par speXim ont été comparées aux données de l'étude de Wu et Barnes {Wu, 1991 #182} qui donnent des valeurs de dose glandulaire normalisée pour des spectres courants de mammographie standard. Ces comparaisons ont montré que la dose glandulaire calculée par speXim surestime généralement la dose calculée par Wu et al, avec une erreur relative moyenne inférieure à 3%, d'écart-type égal à 1,5% environ {Puong, 2008 #146}.

- Pour les images acquises en haute énergie, les valeurs estimées par speXim ont été comparées aux données de l'étude de Boone {Boone, 2002 #25} dans laquelle les doses glandulaires normalisées ont été calculées pour des spectres mono-énergétiques entre 8 keV et 50 keV, à l'aide de simulations Monte-Carlo. L'écart relatif entre les valeurs de dose simulées par speXim et celles calculées par Boone était de 0,9% à -12,8% au maximum, de l'ordre de la précision pouvant être obtenue sur les mesures physiques de dose glandulaire.

### 2.3.3 VALIDATION EXPERIMENTALE DES OPTIMA CALCULES

Afin de valider les spectres optimaux obtenus par simulation, nous avons effectué des expériences sur un fantôme. Ce fantôme est constitué d'une plaque de PMMA de 1cm d'épaisseur contenant 10 pastilles cylindriques d'iode :


- 5 pastilles de concentrations identiques égales à 1 mg I/cm<sup>2</sup>,
- 5 pastilles de différentes concentrations d'iode (0,25, 0,5, 1,0, 2,0, 4,0 mg I/cm<sup>2</sup>).

Ce fantôme est placé au-dessus de 2 plaques de 2 cm de BR12 (CIRS) (voir Figure 2-4) considérées comme équivalent à du tissu mammaire avec 50% de glandularité dans la gamme d'énergie utilisée en mammographie standard. L'ensemble de ces plaques constitue un objet de 5 cm d'épaisseur.



**Figure 2-4:** Photographie du fantôme contenant 5 inserts d'iode de 1 mg I/cm<sup>2</sup> (ligne supérieure) et 5 inserts d'iode de concentrations croissantes de 0,25 à 4 mg I/cm<sup>2</sup> d'iode (ligne inférieure de gauche à droite)

Les acquisitions ont été réalisées en mode mammographie, utilisant la pelote de compression pour toutes les indications cliniques, sauf celle de la biopsie sous stéréotaxie pour laquelle le mode stéréotaxie sans grille anti-diffusante et la pelote de compression spécifique aux biopsies ont été utilisés (Figure 2-5).



**Figure 2-5:** Photographie des acquisitions du fantôme contenant des inserts d'iode associé à 2 plaques CIRS de 2cm d'épaisseur sur le Senographe DS® en mode mammographie et stéréotaxique (sans grille anti-diffusante)

Pour tester si les spectres optimisés obtenus par simulation correspondent bien au maximum du SDNR pour une dose cible fixée, nous avons acquis, pour chaque indication clinique, un ensemble de paires d'images BE et HE, satisfaisant une dose totale égale à cette dose cible, mais présentant différents rapports de mAs entre la BE et la HE – ou, formulé différemment, différents rapports entre la dose BE et la dose totale. Pour chaque indication clinique, les acquisitions ont été répétées 5 fois pour évaluer la reproductibilité des mesures. Pour réduire l'effet potentiel de rémanence entre 2 acquisitions, un délai de 2 minutes était respecté entre 2 acquisitions consécutives d'image.

Afin de corriger d'éventuelles différences entre un niveau de gris simulé et un niveau de gris réel, un calibrage entre les niveaux de gris réels et les niveaux de gris simulés par speXim a été effectué sur le système d'acquisition utilisé pour les expérimentations. Afin de déterminer les coefficients de la relation affine qui existe entre les valeurs mesurées et les valeurs simulées, nous avons effectué différentes mesures de signal moyen et d'écart-types de bruit. Ces mesures ont été réalisées sur 5 plaques superposées de CIRS 50% glandulaire de 1 cm d'épaisseur chacune. Les acquisitions ont été répétées 3 fois en utilisant les spectres suivants :

- Mo/Mo {25 kVp, 26 kVp, 27 kVp, 28 kVp, 29 kVp, 30 kVp} à 100 mAs
- Mo/Rh {24 kVp, 25 kVp, 26 kVp, 27 kVp, 28 kVp, 29 kVp} à 100 mAs
- Rh/Rh {25 kVp, 26 kVp, 27 kVp, 28 kVp, 29 kVp, 30 kVp} à 100 mAs
- Mo/Cu {44 kVp, 45 kVp, 46 kVp, 47 kVp, 48 kVp, 49 kVp} à 100 mAs
- Rh/Cu {44 kVp, 45 kVp, 46 kVp, 47 kVp, 48 kVp, 49 kVp} à 100 mAs

Pour évaluer la qualité de l'image recombinaison du fantôme contenant les inserts d'iode, nous avons ensuite mesuré le rapport contraste-à-bruit, ou SDNR (Signal Difference to Noise Ratio) d'une région d'intérêt dans chaque image recombinaison à l'aide du logiciel Image J, en appliquant la relation :

$$SDNR = (G_{\text{recomb,iode}} - G_{\text{recomb,fond}}) / \sigma_{\text{recomb,fond}} \quad (2-19)$$

où  $G_{\text{recomb,iode}}$  est le niveau de gris moyen dans la région d'intérêt placée sur l'insert contenant de l'iode,  $G_{\text{recomb,fond}}$  est le niveau de gris moyen dans une région d'intérêt placée en dehors de l'insert d'iode,  $\sigma_{\text{recomb,fond}}$  est l'écart-type du bruit dans la région d'intérêt placée en dehors de l'insert d'iode.

Les mesures de SDNR ont été réalisées au niveau des inserts d'iode présentant une concentration d'iode de 0,5, 1, 2 et 4 mg I/cm<sup>2</sup>. Le SDNR de la pastille de 0,25 mg/cm<sup>2</sup> d'iode n'a pas été pris en compte car la pastille était située trop près du bord du champ de vue pour permettre une mesure fiable du SDNR.

Pour valider les optima simulés par speXim, nous avons comparé les valeurs de SDNR mesurées au niveau de l'insert d'iode de concentration 0,5 mg/cm<sup>2</sup> sur les images recombinaées du fantôme acquises en utilisant les spectres optimisés avec et sans contrainte sur les mAs aux valeurs de SDNR simulées pour chaque indication clinique. Un test de corrélation statistique de Spearman rho {Bland, 2000 #18} a été utilisé pour quantifier cette comparaison.

#### 2.3.4 COMPARAISON DES OPTIMA CALCULES AU PRODUIT SENOBRIGHT®

Afin d'évaluer, pour chacune des indications cliniques identifiées, le gain potentiel de SDNR obtenu avec les paramètres d'acquisition optimisés, en comparaison au produit SenoBright®, nous avons également réalisé des acquisitions du fantôme contenant les pastilles d'iode de concentration surfacique croissante, en utilisant les paramètres préconisés par SenoBright®.

Nous avons alors calculé la relation de linéarité entre la concentration d'iode surfacique (pour les pastilles de 0,5, 1, 2 et 4 mg I/cm<sup>2</sup>) et le SDNR pour chacun des optimaux, mais aussi pour SenoBright®.

Pour évaluer la qualité de l'image recombinaée en termes de détectabilité de l'iode, nous avons envisagé le cas d'une tumeur ronde de 3 mm de diamètre et celui d'une tumeur linéaire de 1x5 mm. Pour chacune de ces lésions, nous avons évalué le SDNR par pixel seuil répondant au critère de détectabilité défini par Rose {Rose, 1948 #156} {Burger, 1950 #29}, tel que la lésion est détectable si :

$$\text{SDNR}_{\text{lésion}} > 4 \quad (2-20)$$

***Dans le cas d'une tumeur ronde de 3 mm de diamètre :***

- Aire de la tumeur =  $\Pi \times (3/2)^2 = 7,07 \text{ mm}^2$
- Aire d'un pixel de l'appareil de mammographie numérique =  $0,1 \times 0,1 = 0,01 \text{ mm}^2$
- Aire en pixels de la tumeur =  $7,07 / 0,01 = 707 \text{ pixels}$

Sachant que les fluctuations quantiques en mammographie suivent une loi de Poisson, on peut écrire :

$$\text{SDNR}_{\text{lésion}} = \text{SDNR}_{\text{pixel}} \times \sqrt{\text{Aire}_{\text{pixel}}} \quad (2-21)$$

Le critère de Rose est rempli si  $\text{SDNR}_{\text{lésion}} > 4$ , soit :

$$\begin{aligned} \text{SDNR}_{\text{pixel}} &> 4 / \sqrt{707} \\ \text{SDNR}_{\text{pixel}} &> 0,15 \end{aligned} \quad (2-22)$$

***Dans le cas d'une tumeur de 1 mm d'épaisseur (modèle des prises de contraste linéaire)***

Cette façon de calculer le SDNR minimum par pixel ne s'applique que pour des lésions circulaires. Afin d'approcher le SDNR minimum par pixel d'une tumeur linéaire, nous avons supposé que la tumeur linéaire est imagée de façon discontinue, chaque fraction de l'image de la lésion pouvant être considérée comme une lésion circulaire de 1 mm de diamètre. Les mesures obtenues correspondent donc à une

estimation qui ne prend pas en compte la capacité du système visuel humain de corrélérer ces fractions de lésion alignées qui conduirait à un SDNR minimum par pixel plus faible.

- Aire de la tumeur =  $\Pi \times (1/2)^2 = 0,78 \text{ mm}^2$
- Aire en pixel de la tumeur =  $0,78/0,01 = 78 \text{ pixels}$

Le critère de Rose est rempli si  $\text{SDNR}_{\text{lésion}} > 4$ , soit :

$$\text{SDNR}_{\text{pixel}} > 4 / \sqrt{78}$$

$$\text{SDNR}_{\text{pixel}} > 0,45 \quad (2-23)$$

Nous avons alors déterminé les équations des régressions linéaires du  $\text{SDNR}_{\text{pixel}}$  en fonction de la concentration d'iode pour chaque optimisation, telles que :

$$\text{SDNR}_{\text{pixel}} = a \times \text{Conc}_{\text{iode}} \quad (2-24)$$

où  $a$  est le coefficient directeur de la droite de régression.

Nous avons ensuite évalué les concentrations surfaciques minimales d'iode détectable ( $\text{Conc}_{\text{min-iode}}$ ) pour chaque spectre optimisé en comparaison à SenoBright® avec :

- Dans le cas d'une prise de contraste ronde de 3 mm de diamètre :

$$\text{Conc}_{\text{min-iode}} = 0,15/a \quad (2-25)$$


- Dans le cas d'une prise de contraste linéaire de 1 mm d'épaisseur :

$$\text{Conc}_{\text{min-iode}} = 0,45/a \quad (2-26)$$

### 2.3.5 EVALUATION DE LA QUALITE DES IMAGES DE BASSE ENERGIE

L'objectif de cette expérimentation a été d'évaluer, pour chacune des indications cliniques décrites précédemment, la qualité de l'image de basse énergie utilisant les paramètres optimisés, et de la comparer à celle obtenue par la mammographie standard, d'une part, et à la qualité image obtenue en suivant les recommandations EUREF, d'autre part.

Afin d'évaluer l'influence de l'optimisation sur la qualité de l'image de basse énergie, nous avons effectué des expériences sur le fantôme CDMAM (Contrast Detail MAMmography) (CDMAM v3.4, numéro de série 1006, Artinis, Zetten, Netherlands) {Bijkek, 2002 #40}. Ce fantôme contraste-détail contient des pastilles d'or de diamètres et d'épaisseurs variables comme illustré sur la [Figure 2-6](#). CDMAM est composé d'une base en aluminium de 0,5 mm attaché à une couche de 3 mm de PMMA. L'ensemble (aluminium + couche de PMMA) présente une épaisseur équivalente à 10 mm de PMMA { Bijkek, 2002 #40}. Afin d'obtenir une épaisseur totale de l'objet imagé égale à 5 cm de PMMA, nous avons ajouté 2 cm de PMMA de part et d'autre du fantôme CDMAM, correspondant à l'équivalent d'une épaisseur mécanique de compression égale à 50 mm pour un sein présentant une glandularité de 50% ([Figure 2-7](#)).



**Figure 2-6:** Photographie du fantôme CDMAM



**Figure 2-7:** Photographie des acquisitions du fantôme CDMAM associé à 2 plaques PMMA de 2 cm d'épaisseur sur le Senographe DS ®

Pour chaque indication clinique nous avons acquis une image du fantôme en utilisant les spectres basse énergie optimisés et les paramètres d'acquisition de mammographie standard pour les modes AOP dose, AOP standard et AOP contraste. Chaque acquisition a été répétée 16 fois en repositionnant à chaque fois le fantôme afin de pouvoir prendre en compte la variabilité du processus d'acquisition d'images dans une analyse statistique des données.

Pour évaluer la qualité de l'image de basse énergie, nous avons évalué la courbe contraste-détail à l'aide du logiciel Artenis { Bijkek, 2002 #40}. Nous avons comparé les courbes contraste-détail obtenues à partir des images acquises avec des spectres optimisés à celles obtenues à partir des images acquises avec des spectres utilisés en mammographie standard. Les courbes contraste-détail étaient obtenues pour un seuil de détection de 62,5% {Thijssen, 1989 #177}{Thijssen, 1988 #178}{Burger, 1950 #29}. Nous avons ensuite comparé les valeurs minimales d'épaisseurs des pastilles d'or détectables sur les images acquises avec les spectres optimisés pour 5 diamètres de pastille d'or (0,1 ; 0,25 ; 0,5 ; 1 et 2 mm) avec les valeurs acceptables et recommandées définies par les lignes directrices EUREF {www.euref.org/european-guidelines, 2006 #13}. Pour quantifier la différence entre la qualité de l'image basse énergie optimisée et les limites EUREF, nous avons calculé les IQF (Image Quality Factor) pour les 5 diamètres de pastilles d'or spécifiées dans les normes EUREF. Cet IQF équivalent (IQF<sub>eq</sub>) a été calculé pour 5 diamètres d'objet seulement, à partir du modèle de calcul de l'IQF défini pour les images du fantôme CDMAM {Thijssen, 1988 #178} {Burger, 1950 #29} tel que :

$$IQF_{eq} = 5 / \sum_{i=1}^5 C_i \cdot D_{i,\min}$$

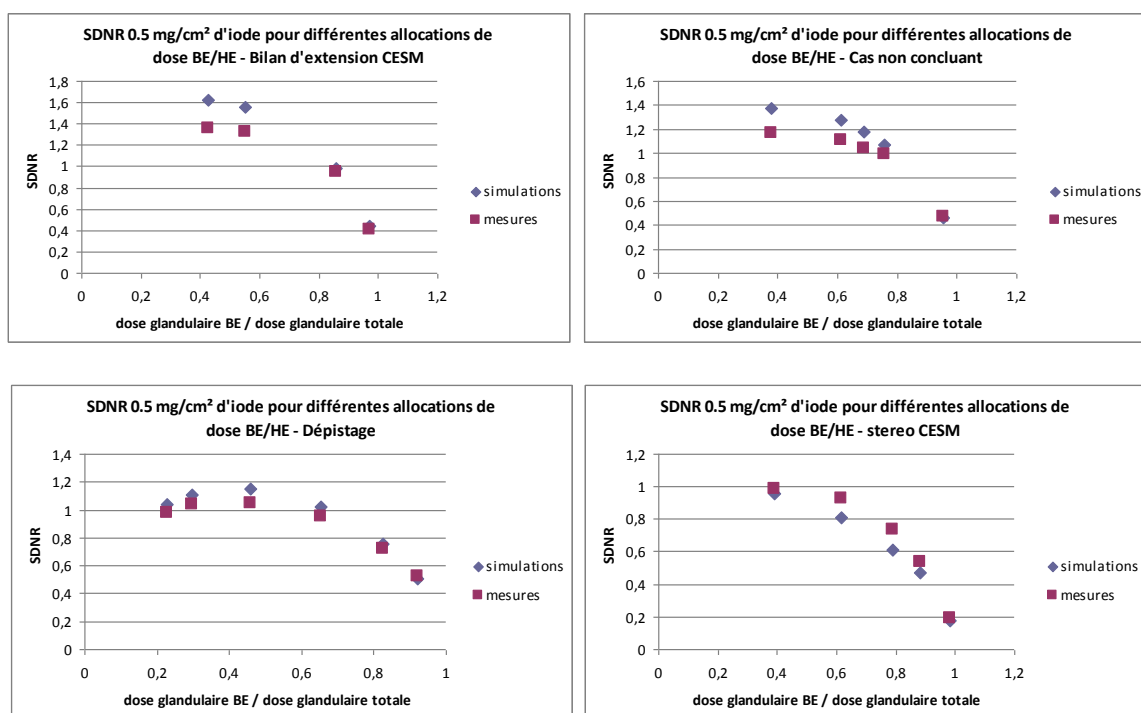
où  $D_{i,\min}$  est le plus petit diamètre détecté dans la colonne  $i$  correspondant à une épaisseur d'or  $C_i$



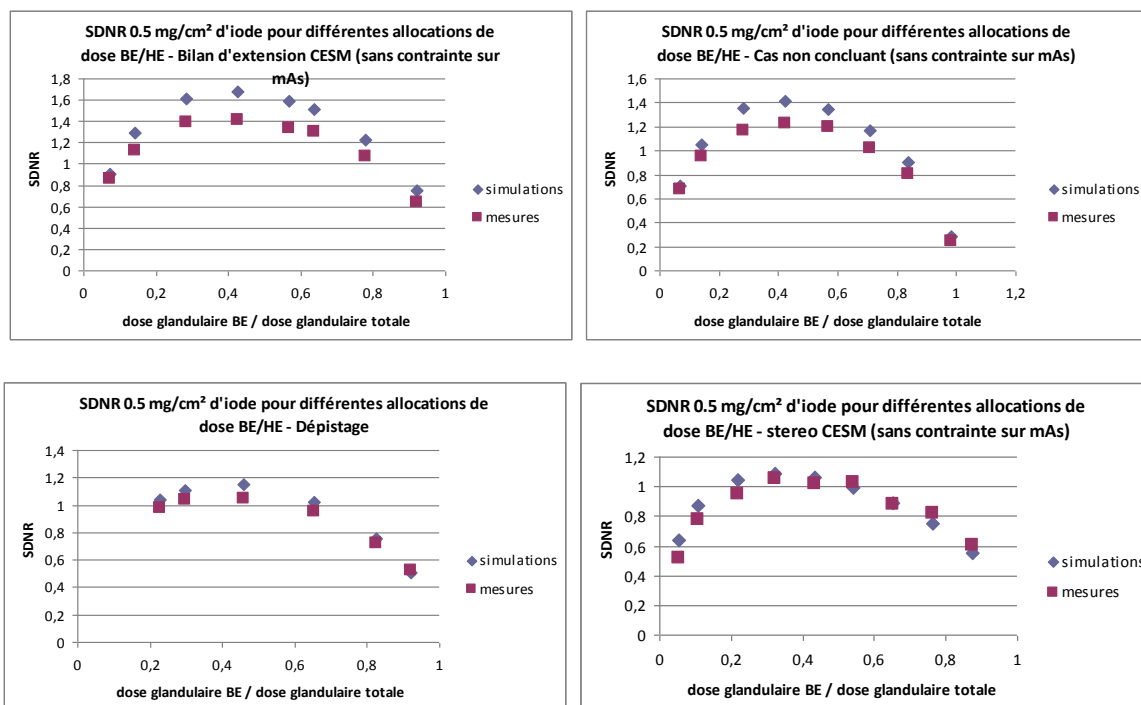
## 2.4 RESULTATS DE L'OPTIMISATION DES SPECTRES D'ACQUISITION EN FONCTION DES INDICATIONS CLINIQUES

### 2.4.1 DETERMINATION DES SPECTRES OPTIMAUX PAR SIMULATION DE LA CHAINE D'ACQUISITION

Les mesures de SDNR réalisées au niveau de l'insert d'iode de concentration  $0,5 \text{ mg/cm}^2$  sur les images recombinaées du fantôme acquises en utilisant les spectres optimisés avec et sans contrainte sur les mAs valident, pour chaque indication clinique, les optimaux simulés par speXim (Figure 2-8 et Figure 2-9). Le test de corrélation de Spearman rho [Bland, 2000 #18] montre en effet une très bonne corrélation, variant de 0,92 à 1, entre les valeurs de SDNR simulées et celles mesurées sur les images du fantôme (Tableau 2-2). On observe par ailleurs que les SDNR maximum, en fonction du rapport entre la dose glandulaire de l'image de basse énergie et la dose glandulaire totale, sont identiques que l'on considère les simulations réalisées avec speXim ou les acquisitions réalisées sur le Senographe DS®. Ceci valide l'optimisation effectuée à partir des données simulées.



**Figure 2-8:** Comparaison des SDNR mesurés dans l'insert d'iode de concentration  $0,5 \text{ mg I/cm}^2$  sur les images réalisées sur fantôme avec contrainte sur les mAs maximales par rapport aux mesures simulées par speXim pour les différentes indications cliniques



**Figure 2-9 :** Comparaison des SDNR mesurés dans l'insert d'iode de concentration 0,5 mg I/cm<sup>2</sup> sur les images réalisées sur fantôme sans contrainte sur les mAs maximales par rapport aux mesures simulées par speXim pour les différentes indications cliniques

	Contrainte sur les mAs	Rho	p-value
<b>Bilan d'extension</b>	sans	1,000	0,1
	avec	1,000	<0,001
<b>Cas non concluant</b>	sans	1,000	<0,02
	avec	0,976	<0,001
<b>Dépistage</b>	sans	1,000	<0,005
	avec	1,000	<0,005
<b>Biopsie guidée</b>	sans	1,000	<0,002
	avec	0,917	<0,005

**Tableau 2-2 :** Comparaison des SDNR mesurés dans l'insert d'iode de 0,5 mg I/cm<sup>2</sup> et des SDNR simulés par speXim en utilisant le test de corrélation de Spearman rho

Pour tenir compte des différences entre l'intensité de signal des images de basse et haute énergie simulées par speXim et celle obtenue expérimentalement avec le Senographe DS®, une calibration par gain a été appliquée telle que :

$$G = IS_{\text{mesurée}}/IS_{\text{speXim}} \quad (2-27)$$

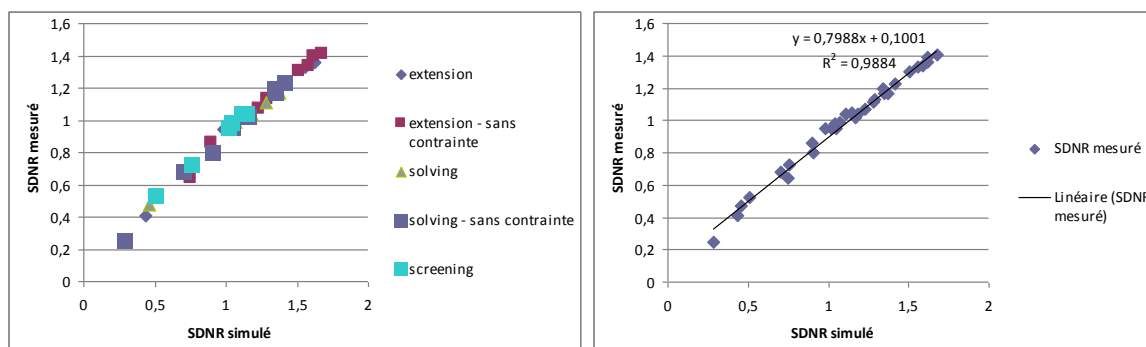
avec G le gain,  $IS_{\text{mesurée}}$  l'intensité de signal mesurée sur l'image acquise expérimentalement et  $IS_{\text{speXim}}$  l'intensité de signal mesurée sur l'image simulée par speXim.

Cette calibration a été répétée pour chaque combinaison filtre-anode utilisée.

Malgré la calibration appliquée pour obtenir des niveaux de gris cohérents entre images simulées et acquises, ainsi qu'entre bruit simulé et bruit acquis, nous avons observé de petites différences entre l'intensité de la valeur du SDNR obtenue à partir de simulations et celle obtenue à partir des acquisitions, révélant une correspondance imparfaite entre valeurs simulées et acquises et les niveaux de bruit moyen. Cependant, la différence des valeurs de SDNR entre les simulations et les données expérimentales était en moyenne de 7,8% et au maximum de 16 % pour toutes les conditions expérimentales considérées. Par ailleurs, la forme des courbes SDNR en fonction du rapport moyen de répartition de dose glandulaire était similaire entre les courbes tracées à partir des données simulées et celles tracées à partir des vrais acquisitions (Figure 2-8 et Figure 2-9).

Nous avons donc validé que le ratio d'allocation optimal de la dose glandulaire, trouvé à partir des simulations, reflète avec exactitude le rapport de répartition optimale de la dose glandulaire moyenne qui pourrait être trouvé à partir d'expériences.

Nous avons ensuite tracé le SDNR mesuré dans l'insert d'iode de concentration  $0,5\text{mg}/\text{cm}^2$  sur les images réalisées sur fantôme avec contrainte sur les mAs maximales en fonction des mesures simulées par speXim pour les différentes indications cliniques (Figure 2-10). On observe bien une relation de proportionnalité entre les SDNR mesurés et simulés, avec un excellent coefficient de corrélation  $R^2 = 0,988$ .



**Figure 2-10 :** Variation des SDNR mesurés dans l'insert d'iode de concentration  $0,5\text{ mg I}/\text{cm}^2$  sur les images réalisées sur fantôme avec contrainte sur les mAs maximales en fonction des mesures simulées par speXim pour les différentes indications cliniques

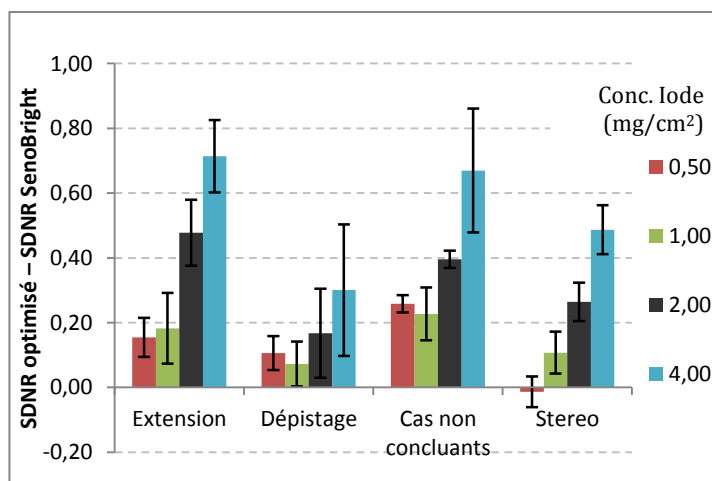
Les paramètres d'acquisition optimaux pour les images de basse et haute énergies, obtenus par la simulation speXim pour chaque niveau de dose, sont résumés dans le Tableau 2-3.

	<i>Spectre BE</i>	<i>Spectre HE</i>	<i>SDNR</i>	<i>Dose BE (mGy)</i>	<i>Dose HE (mGy)</i>	<i>Dose (mGy)</i>	<i>SDNR<sup>2</sup> /dose</i>
<b>Clarification de cas non concluant après MX + US</b>							
Sans contrainte sur mAs max	Rh/Rh 27 kVp 60 mAs	Rh/Cu 46 kVp 320 mAs	1,05	0,76	1,03	1,79	0,61
Avec contrainte sur mAs max	Mo/Rh 27 kVp 50 mAs	Mo/Cu 47 kVp 320 mAs	1,03	0,67	1,10	1,77	0,60
<b>Bilan d'extension et évaluation de la chimiothérapie néoadjuvante</b>							
Sans contrainte sur mAs max	Rh/Rh 29 kVp 60 mAs	Rh/Cu 46 kVp 440 mAs	1,24	1,05	1,42	2,47	0,62
Avec contrainte sur mAs max	Mo/Rh 24 kVp 140 mAs	Mo/Cu 49 kVp 320 mAs	1,21	1,05	1,42	2,47	0,59
<b>Dépistage des femmes à risque</b>							
Sans contrainte sur mAs max	Rh/Rh 29 kVp 30 mAs	Rh/Cu 48 kVp 190 mAs	0,89	0,52	0,80	1,32	0,60
Avec contrainte sur mAs max	Rh/Rh 30kVp 28 mAs	Rh/Cu 48 kVp 180 mAs	0,89	0,56	0,76	1,32	0,60
<b>Biopsies guidées par l'angiomammographie</b>							
Sans contrainte sur mAs max	Rh/Rh 27 kVp 70 mAs	Rh/Cu 46 kVp 450 mAs	1,74	0,88	1,45	2,33	1,30
Avec mAs dispo sur système en mode manuel	Mo/Rh 26 kVp 80 mAs	Mo/Cu 49 kVp 320 mAs	1,71	0,91	1,42	2,33	1,25
<b>SenoBright</b>							
Avec mAs dispo sur système en mode manuel	Rh/Rh 29 kVp 63 mAs	Rh/Cu 45 kVp 160 mAs	1,08	1,20	0,49	1,69	0,69

**Tableau 2-3:** Spectres optimaux obtenus par simulations pour les différentes indications cliniques

#### 2.4.2 IMPACT SUR LE SDNR DES IMAGES RECOMBINEES ET LA CONCENTRATION MINIMALE D'IODE DETECTABLE

Nous avons trouvé que les valeurs de  $SDNR_{\text{pixel}}$  étaient supérieures à celles de SenoBright® pour toutes les optimisations, y compris l'optimisation pour le dépistage des femmes à risque, alors même que la dose glandulaire moyenne délivrée par SenoBright était jusqu'à 22% supérieure pour la concentration surfacique d'iode de 4 mg/cm<sup>2</sup> (1,32 vs 1,69 mGy) (Figure 2-11). Il est également à noter que les  $SDNR_{\text{pixel}}$  obtenus pour l'optimisation de l'indication « bilan d'extension » étaient très proches des  $SDNR$  obtenus pour l'optimisation de l'indication « cas non concluants » alors que la dose glandulaire moyenne était de 39% supérieure (1,77 vs 2,47 mGy), comme noté dans le Tableau 2-3.



**Figure 2-11** : Différences entre les  $SDNR_{\text{pixel}}$  mesurés à partir des spectres optimisés pour chaque indication et les  $SDNR_{\text{pixel}}$  mesurés à partir des images acquises avec SenoBright® pour chaque concentration d'iode

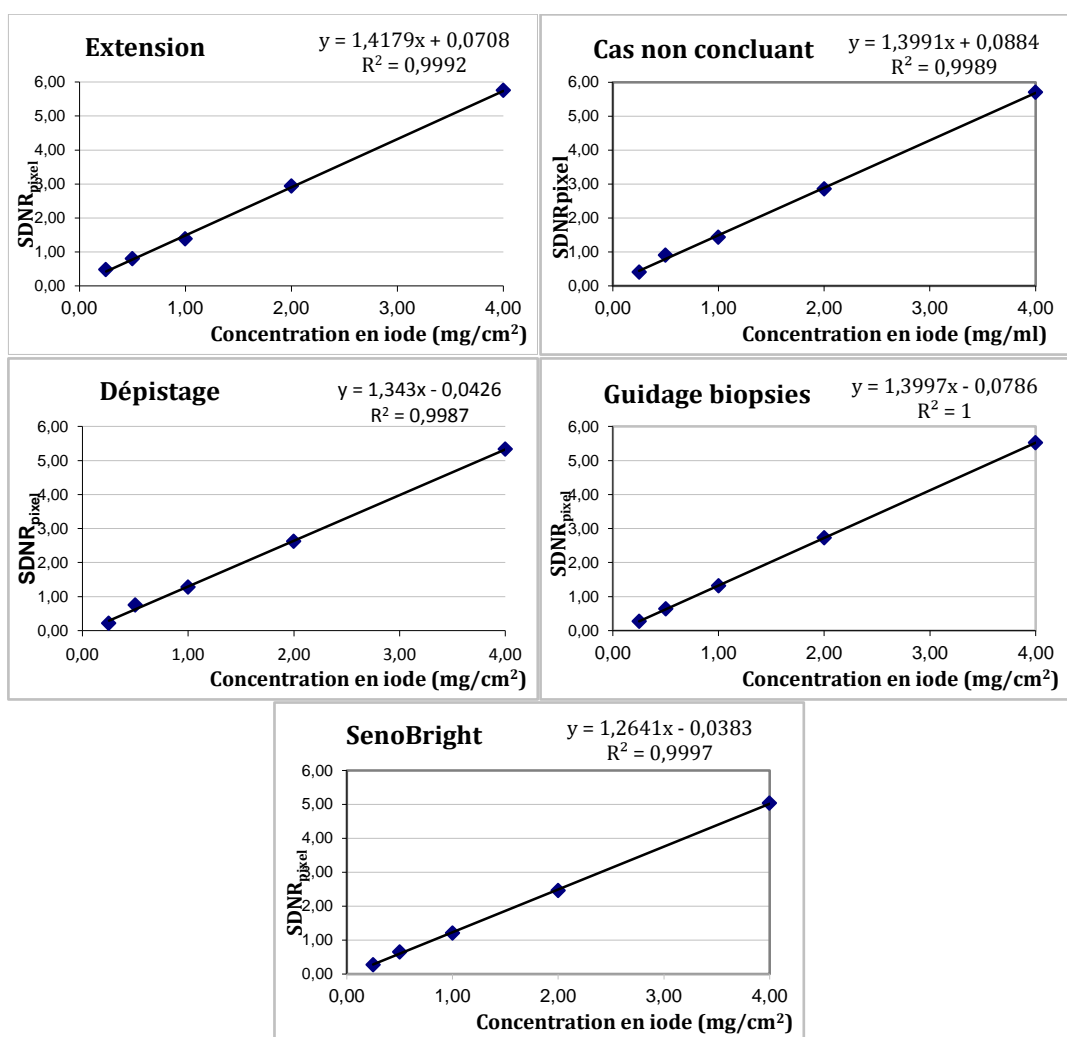
Nous avons ensuite tracé les variations des valeurs de  $SDNR_{\text{pixel}}$  mesurées sur l'image reconstituée optimisée en fonction de la concentration surfacique d'iode, pour chaque indication clinique optimisée avec contrainte sur les mAs, ainsi que pour SenoBright® (Figure 2-12). Elles montrent une relation de linéarité entre les  $SDNR_{\text{pixel}}$  mesurés et la concentration surfacique d'iode avec des coefficients directeurs variant de 1,26 pour SenoBright® à 1,41 pour l'optimisation « bilan d'extension ».

Ces résultats suggèrent que les valeurs de  $CNR_{\text{pixel}}$  mesurées dans les images reconstituées peuvent être utilisées pour estimer de façon fiable la concentration surfacique en iode à partir de l'équation de la droite  $CNR_{\text{pixel}} = a \text{ Conc}_{\text{iode}}$ .

Les coefficients directeurs de ces droites ont été utilisés, pour chaque spectre optimisé et pour SenoBright®, pour définir la concentration surfacique minimale d'iode ( $\text{Conc}_{\text{min-iode}}$ ) selon les critères de Rose d'une tumeur ronde de 3 mm et d'une prise de contraste linéaire de 1 mm d'épaisseur avec :

- Dans le cas d'une prise de contraste ronde de 3 mm de diamètre :  $\text{Conc}_{\text{min-iode}} = 0,15/a$
- Dans le cas d'une prise de contraste linéaire de 1 mm d'épaisseur :  $\text{Conc}_{\text{min-iode}} = 0,45/a$

Les concentrations minimales d'iode estimées pour chaque indication clinique et pour SenoBright® sont mentionnées dans le Tableau 2-4. Les optimisations permettent d'obtenir des concentrations minimales détectables d'iode inférieures à celle de SenoBright®. La plus petite concentration minimale détectable d'iode est obtenue de façon égale pour les optimisations « bilan d'extension » et « cas non concluant », permettant la détection d'une concentration de 14% inférieure à celle actuellement détectable en routine clinique par SenoBright®.



**Figure 2-12:** Variation des valeurs de SDNR<sub>pixel</sub> mesurés sur l'image recombinaée optimisée en fonction de la concentration surfacique d'iode pour les différentes optimisations avec contrainte sur le mAs et pour SenoBright®

	Extension	Cas non concluant	Dépistage	Stérotaxie	SenoBright
<b>AGD (mGy)</b>	2,47	1,69	1,23	2,24	<b>1,69</b>
<b>Conc. min. d'iode (mg/cm<sup>2</sup>) tumeur ronde 3 mm</b>	0,104	0,105	0,113	0,109	<b>0,12</b>
<b>Conc. min. d'iode (mg/cm<sup>2</sup>) tumeur linéaire 1 mm</b>	0,31	0,31	0,34	0,33	<b>0,36</b>

**Tableau 2-4 :** Evaluation de la dose glandulaire totale et de la concentration surfacique minimale en iode pour chaque spectre optimisé et pour SenoBright®

Pour l'indication clinique du dépistage, pour laquelle la dose glandulaire moyenne est inférieure à celle de SenoBright® (1,32 vs 1,67 mGy) et égale à celle d'une mammographie standard de dépistage, la modification de la répartition de dose entre les images de basse et haute énergies a permis une augmentation du SDNR par pixel, en particulier pour les faibles concentrations d'iode de 0,5 mg/ml, et une diminution de 6% de la concentration minimale d'iode détectable en comparaison à SenoBright®. La possibilité d'effectuer un examen d'angiomammographie, avec une dose égale à celle utilisée en mammographie de dépistage, offre de nouvelles possibilités quant à l'utilisation de l'angiomammographie en pratique clinique, en particulier chez les femmes avec des mutations spécifiques qui peuvent être plus sensibles aux effets du rayonnement.

L'angiomammographie est également un examen qui peut être utile en routine clinique pour les lésions classées BI-RADS 0 ou 3 après un bilan mammographique et échographique standard et pour évaluer l'étendue de la maladie (meilleure appréciation de la taille tumorale, détection de lésion additionnelle homo ou controlatérale) essentielle pour la planification d'un traitement approprié. Nos résultats montrent que les valeurs de SDNR par pixel, en particulier pour de faibles concentrations d'iode surfaciques, sont très proches entre l'optimisation réalisée pour les indications « cas non concluants » et « bilan d'extension », malgré une dose glandulaire moyenne totale de 28% supérieure, et en dépit d'une répartition très proche entre la dose de l'image acquise en haute énergie et la dose totale ( $DGM_{HE} / DGM_{totale}$  respectivement égale à 0,62 et 0,57) (Tableau 2-3 et Figure 2-11). Ces résultats ne sont pas surprenants si l'on considère que la fluctuation quantique des rayons X suit la loi de Poisson. Dans ce cas le SDNR est proportionnel à la racine carrée du nombre de photons et la dose augmente avec le carré du SDNR. Donc, en cas d'augmentation de la dose de 1,77 mGy à 2,47 mGy ( $\times 1,4$ ) le SDNR n'augmente que de  $\sqrt{1,4} = 1,18$ . Nos résultats sont donc parfaitement en accord avec cette relation entre la dose et le SDNR. Nous avons en effet observé un SDNR de 1,37 pour l'optimisation de l'indication « cas non concluants » et de 1,62 pour l'optimisation de l'indication « bilan d'extension », correspondant à un facteur multiplicatif de 1,18. Par ailleurs ces 2 optimisations ont conduit à des concentrations minimales d'iode détectables très proches (Tableau 2-4). Ces résultats suggèrent que l'optimisation de l'indication « cas non concluants » peut fournir le meilleur compromis entre le SDNR dans l'image d'angiomammographie recombinaisonnée et la dose délivrée à la patiente. Il serait cependant utile de connaître à quel gain effectif de détectabilité correspond une augmentation de 18% de SDNR. Des études de performance clinique apparaissent ainsi nécessaires pour déterminer le réel impact clinique d'une augmentation du SDNR de moins de 20%, sachant que la détectabilité sur une image de mammographie ne dépend pas exclusivement du SDNR, mais également d'autres facteurs tels que la forme de la prise de contraste à détecter, sa taille et le bruit de fond dans l'image recombinaisonnée.

Dans l'optimisation des biopsies guidées par l'angiomammographie, notre optimisation a permis l'obtention d'un SDNR par pixel pour les faibles concentrations surfaciques d'iode (0,5 mg I/cm<sup>2</sup>) et d'une concentration minimale d'iode détectable, similaires à ceux obtenus dans l'optimisation de l'indication « cas non concluants ». Ce résultat suggère la possibilité d'obtenir une détectabilité des prises de contraste, identique entre une acquisition à visée diagnostique et une acquisition réalisée pour le ciblage de la biopsie. Ces résultats restent valables pour les concentrations d'iode plus élevées, plus fréquemment observées en routine clinique sur les tumeurs malignes du sein correspondant à des formes invasives de cancer.

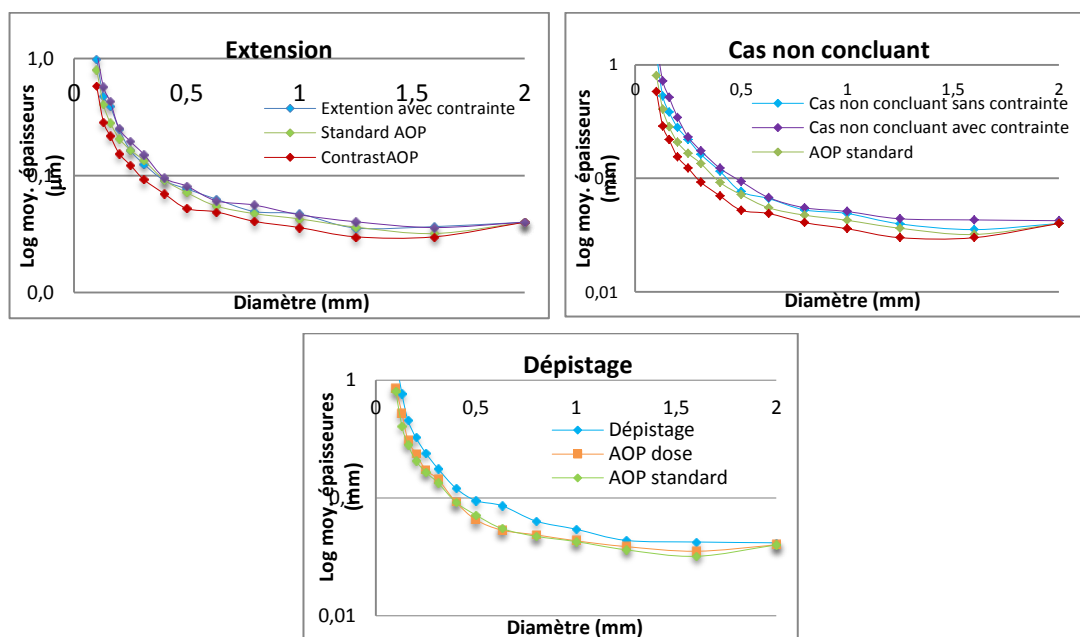
### 2.4.3 PERFORMANCE DIAGNOSTIQUE DES IMAGES DE BASSE ENERGIE

L'analyse, par l'étude des courbes contraste-détail de l'acquisition sur fantôme CDMAM, des images acquises en basse énergie avec des paramètres optimisés pour différentes indications cliniques, montre une diminution de la qualité image en comparaison à la mammographie standard, discrètement plus importante en cas d'optimisation avec contrainte que sans contrainte sur les mAs (Figure 2-13). Conformément à ce que l'on attendait, c'est l'image mammographique acquise en mode AOP contraste qui présente la meilleure qualité image. C'est en effet l'image mammographique acquise en mode AOP contraste qui se voit allouer la dose glandulaire moyenne la plus importante.

Pour l'indication « bilan d'extension », les courbes contraste-détail sont un peu en dessous de celle de la mammographie en mode AOP contraste, mais comparable à celle de la mammographie en mode AOP standard, que ce soit dans le cas avec contrainte sur les valeurs de mAs maximales que dans le cas sans contrainte sur les mAs maximales.

Pour l'indication « cas non concluants », la courbe contraste-détail de l'optimisation réalisée sans contrainte sur les mAs est très proche de celle de la mammographie acquise en mode AOP standard. La courbe contraste-détail de l'optimisation avec contrainte sur les mAs valeurs de maximales est très discrètement en dessous de celle de la mammographie acquise en mode AOP standard. La dégradation de la qualité de l'image de basse énergie par rapport à une image de mammographie standard ne pose pas de problème clinique dans cette indication, car l'examen d'angiomammographie vient en complément d'une mammographie réalisée juste avant, avec pour objectif principal la détection des prises de contraste pathologiques. La très faible dégradation de l'image de basse énergie devrait cependant permettre de garder une qualité suffisante pour permettre une corrélation entre les images morphologiques de basse énergie et l'image de rehaussement de l'image recombinaisonnée.

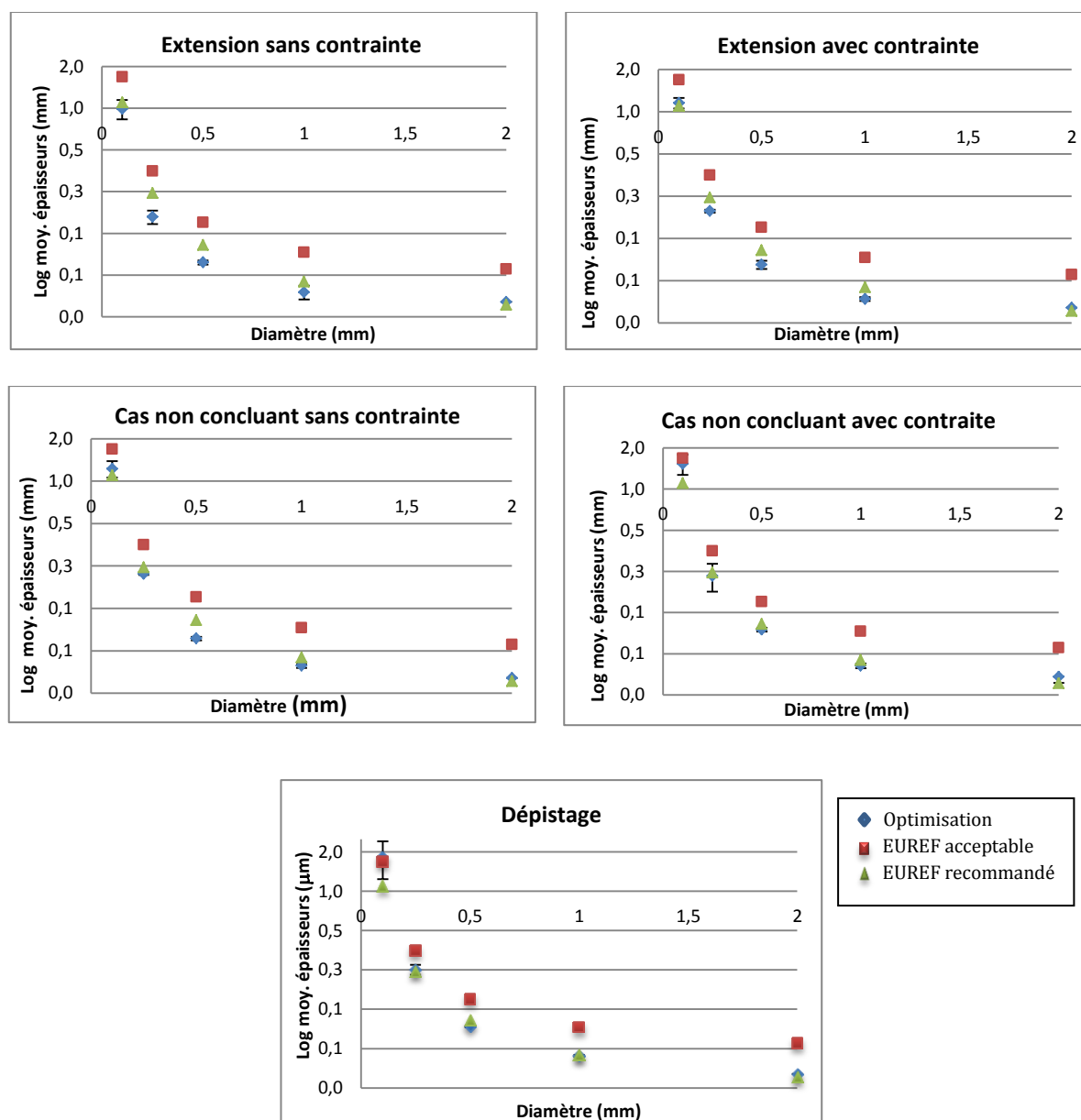
Pour l'indication « dépistage », la courbe contraste-détail est plus sensiblement inférieure à celle de la mammographie acquise en mode standard ou en mode dose.



**Figure 2-13:** Comparaison des courbes contraste-détail de l'image de basse énergie acquise avec les paramètres optimisés, et de l'image mammographique acquise en mode AOP standard et AOP contraste



Lorsque l'on compare la qualité des images BE optimisées aux valeurs définies par EUREF, on observe que les images BE optimisées ont des niveaux de contraste-détail équivalents ou supérieurs à ceux définis comme « recommandés » par EUREF pour les indications cliniques « bilan d'extension » avec et sans contrainte sur les mAs et « cas non concluant » sans contrainte sur les mAs. On observe des niveaux de contraste-détail équivalents ou supérieurs à ceux définis comme « acceptables » par EUREF pour les indications cliniques « cas non concluant » avec contrainte sur les mAs et « dépistage » (voir [Tableau 2-5](#) et [Figure 2-14](#)).



**Figure 2-14** : Analyse contraste-détail sur fantôme CDMAM : Comparaison des valeurs obtenues avec les paramètres optimisés avec et sans contrainte et les valeurs définies par l'EUREF

<b>IQFeq</b>	<b>Sans contrainte sur les mAs</b>	<b>Avec contrainte sur les mAs</b>	<b>EUREF recommandé</b>	<b>EUREF acceptable</b>
<b>Extension</b>	22,2	19,9	18	11,8
<b>Cas non résolus</b>	18,9	16,2	18	11,8
<b>Dépistage</b>	15,9	15,9	18	11,8

Les valeurs représentent les IQFeq calculés pour les 5 diamètres des pastilles d'or spécifiées par EUREF.

**Tableau 2-5 :** Comparaison pour chaque protocole, des valeurs IQFeq calculées à partir des images de basse énergie optimisées, et des IQF correspondant aux limites EUREF

Dans l'optimisation de l'indication « bilan d'extension », la courbe contraste-détail de l'image basse énergie est identique à celle de la mammographie en mode AOP standard, et inférieure à celle de la mammographie en mode AOP contraste. La comparaison aux normes EUREF montre cependant un niveau de qualité supérieure aux limites définies comme « recommandées » par EUREF, quels que soit les diamètres des pastilles d'or considérées.

Dans l'optimisation de l'indication « cas non concluants », nos résultats montrent une diminution de la qualité de l'image basse énergie par rapport à la mammographie, à la fois pour le mode AOP standard et pour le mode AOP contraste. Cette dégradation de la qualité image est un peu plus importante dans le cas de l'optimisation avec contrainte sur les mAs disponibles. La qualité image satisfait le niveau défini comme « recommandé » par EUREF, sauf pour les diamètres de disques d'or de 0,1 et 2 mm où elle reste cependant supérieure au niveau « acceptable ». La dégradation de la qualité de l'image basse énergie n'apparaît cependant pas problématique dans cette indication clinique, car l'examen d'angiomammographie est effectué en addition d'une mammographie standard interprétée initialement et non concluante. Cette dégradation minime de la qualité d'image ne devrait pas nuire au potentiel diagnostique de l'image basse énergie dans cette indication clinique qui consiste essentiellement en la comparaison entre l'information « prise de contraste » fournie par l'image recombinaison et l'information morphologique fournie par l'image basse énergie.

L'optimisation pour l'indication « dépistage » montre des courbes de contraste-détail en dessous de celles de la mammographie acquises en mode AOP standard et en mode AOP dose. La dégradation de la qualité de l'image basse énergie par rapport à la mammographie standard apparaît plus problématique dans cette indication clinique. En effet, l'objectif de l'image d'angiomammographie basse énergie a pour objectif d'être réalisée, non pas en complément à la mammographie standard, mais en substitution à celle-ci. Par conséquent, cette image doit fournir les mêmes informations cliniques que la mammographie standard, avec une même performance diagnostique quant à la détection et la caractérisation des opacités, des distorsions architecturales et des foyers de microcalcifications. Cependant, la qualité de cette image basse énergie optimisée pour le dépistage, satisfait aux limites « recommandées » définies par EUREF pour des diamètres de disques d'or de 0,25, 0,5 et 1 mm. Elle satisfait aux limites « acceptables » définies par EUREF pour le diamètre de disque d'or de 2 mm, mais apparaît à la limite de l'acceptable pour le diamètre de disque d'or de 0,1 mm. Par conséquent, si la qualité image reste conforme, dans la grande majorité des cas, aux normes de qualité de la mammographie définies par EUREF pour le dépistage, l'impact de la diminution de la qualité de l'image basse énergie sur les objets de petits diamètres, comme par exemple les microcalcifications, devra être évaluée de manière plus approfondie avant d'envisager un transfert clinique de cette optimisation pour cette indication clinique.

## 2.5 CONCLUSION

L'optimisation des paramètres d'exposition (anode/filtre, kVp, mAs) des images basse et haute énergies, pour différents niveaux de dose glandulaire moyenne et différents rapports entre la dose de l'image basse énergie et la dose totale, a été réalisée à partir d'une modélisation théorique de la chaîne d'acquisition de l'image mammographique. Les paramètres obtenus par simulation ont ensuite été validés par des mesures expérimentales sur des fantômes contenant des inserts d'iode de différentes concentrations, imagés sur un Senographe DS®.

Les optima trouvés par simulation pour les quatre indications cliniques identifiées, avec les valeurs de  $SDNR_{\text{pixel}}$  et  $SDNR^2_{\text{pixel}}/Dose_{\text{totale}}$  qui en résultent, ont été confirmés par l'acquisition expérimentale d'images sur fantôme. Nos résultats indiquent que les valeurs de SDNR par pixel dans les images recombinaées sont augmentées pour toutes les indications cliniques en comparaison à celles obtenues avec SenoBright®. De plus, l'impact de la variabilité des paramètres d'exposition sur les mesures de SDNR réalisées sur les images du fantôme a été extrêmement faible, comprise entre 0,02 et 0,05 pour une concentration en iode de 0,5 mg I/ml. Par conséquent, la concentration minimale détectable est plus faible pour chacun des protocoles optimisés en comparaison à SenoBright®. Ce résultat suggère la possibilité, par l'optimisation des paramètres d'acquisition, de détecter des prises de contraste moins intenses et plus subtiles, et ainsi de diminuer le nombre de faux négatifs des examens d'angiomammographie en pratique clinique.

L'impact sur la qualité de l'image basse énergie, d'une nouvelle répartition de la dose entre l'image BE et le couple d'images BE+HE, a également été évaluée. Les résultats des expérimentations sur fantôme CDMAM, avec analyse des courbes contraste-détail, indiquent que les paramètres optimisés fournissent une détection similaire ou acceptable par rapport à la mammographie standard pour chacune des indications cliniques identifiées, à l'exception de l'indication de dépistage lorsque l'on considère les objets de très petits diamètres.

Notre étude a cependant plusieurs limites. Tout d'abord, l'optimisation (à la fois expérimentale et par simulations) n'a été effectuée que pour un sein de glandularité égale à 50% et avec une épaisseur comprimée de 5 cm. Même si nous nous attendons à observer les mêmes tendances, cette optimisation devra être étendue à une gamme d'épaisseurs du sein cliniquement pertinente avant d'être utilisée en routine clinique.

De plus il serait pertinent de prolonger ce travail par l'étude de fantômes présentant un fond structuré afin de prendre en compte l'impact sur la détectabilité des prises de contraste, de la texture fibroglandulaire présente sur les images de mammographie clinique. Enfin, une simulation morphologique plus réaliste des prises de contraste tumorales, ainsi que la prise en compte d'une prise de contraste physiologique du parenchyme mammaire, devront être modélisés afin d'obtenir des résultats plus proches de ceux observés en pratique clinique.

### 3 ANGIO-TOMOSYNTHESE : EVALUATION DES PERFORMANCES POTENTIELLES D'UNE FUTURE MODALITE D'IMAGERIE

#### 3.1 ENJEUX CLINIQUES

Plusieurs études récentes ont démontré l'apport significatif de la tomosynthèse mammaire non seulement pour le diagnostic mais aussi pour le dépistage des cancers du sein.

Elizabeth Rafferty et al. dans *Radiology* présente les résultats d'une grande étude multicentrique (n = 1192) ayant comparé l'apport de la mammographie numérique à la combinaison mammographie numérique et tomosynthèse mammaire {Rafferty, 2013 #151}. Dans ce papier, les 27 radiologues amélioraient de façon significative leur précision diagnostique obtenue en mammographie en ajoutant la lecture de la tomosynthèse, avec une diminution des taux de rappel (6-67%) et une augmentation de la sensibilité de détection des cancers, avec une majorité de formes invasives (15 et 25%).

Une seconde étude publiée également dans le même numéro de *Radiology*, de Margarita Zuley et al., a comparé l'apport de la tomosynthèse mammaire par rapport aux clichés complémentaires réalisés habituellement en cas de détection d'une anomalie mammographique (excluant les foyers de microcalcifications) {Zuley, 2013 #187}. Cette étude portait sur 217 lésions (33% cancers / 67% lésions bénignes) dont 84% de masses, 11% d'asymétries de densité, et 5% de distorsions architecturales. La tomosynthèse mammaire permet de réduire le taux de faux positifs qui décroît de 85% à 74% pour les lésions classées BI-RADS 3, et de 57 à 48% pour les lésions classées BI-RADS 4 et 5, comparativement aux bilans réalisés avec clichés complémentaires. Avec l'utilisation de la tomosynthèse mammaire, plus de cancers sont classés BI-RADS 5 (29% vs 33%) sans diminution de la spécificité.

Enfin, une troisième étude majeure a été publiée par une équipe norvégienne, concernant l'apport de la tomosynthèse dans le dépistage organisé de cancer du sein {Skaane, 2013 #167}. Cette étude prospective a porté sur 12631 femmes incluses dans le programme norvégien entre le 22 novembre 2010 et le 31 décembre 2011, et bénéficiant simultanément d'un examen mammographique et d'une acquisition de tomosynthèse. Deux modes de lecture étaient étudiés : d'une part la mammographie seule, d'autre part la combinaison mammographie et tomosynthèse. Le taux de détection des cancers est amélioré de 27% ( $p < 0.001$ ) passant de 6,1/1000 à 8/1000 par la combinaison mammographie et tomosynthèse. Le taux de faux positifs diminue de 15% passant de 61,1/10000 à 53,1/1000. Vingt-cinq cancers invasifs supplémentaires ont été détectés avec la lecture combinée mammographie et tomosynthèse. Le temps d'interprétation est significativement plus élevé, passant de 45 secondes avec la mammographie seule à 91 secondes avec la combinaison mammographie et tomosynthèse.

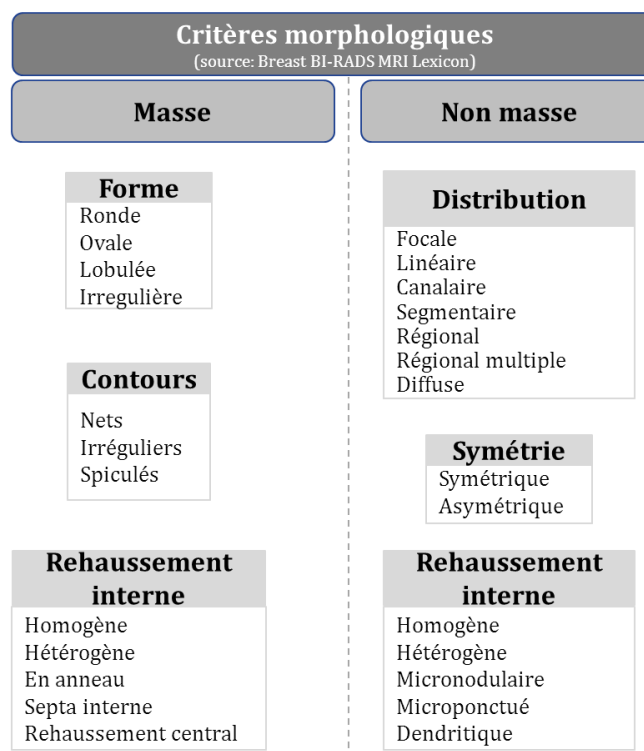
L'angiotomosynthèse est la combinaison de l'angiomammographie et de la tomosynthèse mammaire, permettant le passage de l'angiomammographie vers une imagerie tridimensionnelle. Elle combine l'information fonctionnelle de la prise de contraste et la résolution spatiale de la reconstruction en coupes fines dans le plan du détecteur de la tomosynthèse mammaire. Comme nous l'avons vu dans le chapitre 1, quelques études se sont penchées sur les paramètres d'acquisition à utiliser en angiomammographie double énergie du sein {Carton, 2010 #37} {Carton, 2010 #38}, mais de nombreuses voies de recherche restent à investiguer pour cette application. Par ailleurs d'un point de vue clinique seule 2 études ont été réalisées {Froeling, 2013 #77} {Carton, 2010 #35} sur un nombre très restreint de patientes.

Notre hypothèse est que l'angiotomosynthèse pourrait permettre une meilleure description de la morphologie des prises de contraste comparé à l'angiomammographie, et présenter une meilleure spécificité dans la différenciation entre tumeur mammaire bénigne et tumeur mammaire maligne. En effet, la superposition des tissus reste un problème sur les images soustraites d'angiomammographie en raison du rehaussement physiologique de la glande mammaire {Delille, 2005 #54} {Amarosa, 2013 #6}. Il reste dans certains cas difficile de faire la différence entre le rehaussement de la tumeur et celui de la glande mammaire normale. De plus, la superposition sur les images de projection d'angiomammographie du rehaussement glandulaire physiologique et du rehaussement tumorale rend difficilement analysable la cinétique de rehaussement tumorale et non quantifiable l'intensité de rehaussement tumorale {Diekmann, 2005 #56}{Dromain, 2006 #61}.

Par ailleurs, l'angiotomosynthèse devrait permettre une meilleure localisation des prises de contraste que l'angiomammographie. En effet, en angiomammographie, la localisation des prises de contraste nécessite, comme en mammographie, l'analyse combinée de 2 incidences orthogonales (face et oblique). Cette analyse peut être complexe en angiomammographie car elle doit intégrer les phénomènes de « washin » et de « washout » différents entre les 2 incidences qui ne sont pas acquises au même temps après l'injection de produit de contraste (sur un protocole classique d'angiomammographie, 2 minutes séparent l'incidence de face et l'incidence en oblique ou de profil du même sein). Sur un examen d'angiotomosynthèse mammaire, une seule incidence est nécessaire pour imager l'ensemble du volume mammaire. En outre, Froeling et al {Froeling, 2013 #77} ont récemment montré que la cinétique de rehaussement évaluée en angiotomosynthèse était comparable à celle évaluée en IRM.

L'approche la plus prometteuse semble être l'angiotomosynthèse en double énergie qui permet de minimiser les artéfacts de mouvement. De plus, cette technique permet de minimiser le temps de compression mammaire, et de réaliser l'injection de produit de contraste sans compression mammaire. L'approche en double énergie permet de générer une série d'images 3D fonctionnelles de la prise de contraste mammaire, issue de la recombinaison des projections haute et basse énergies, suivi de la reconstruction tomographiques des images de coupes. Elle permet également de générer une série d'images 3D morphologiques identique à une tomosynthèse mammaire, issue de la recombinaison tomographique des images de basse énergie.

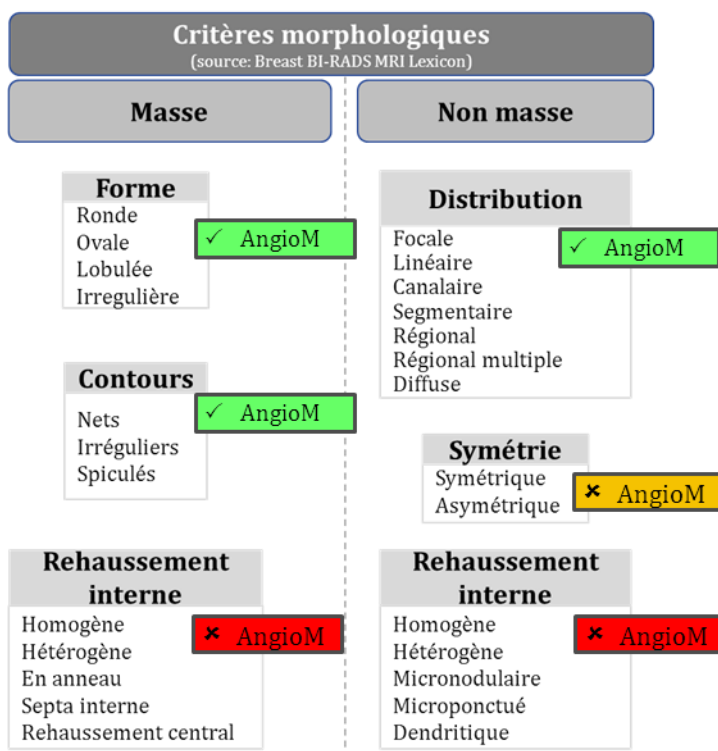
Il n'existe actuellement pas de critère de lecture spécifique pour l'interprétation des prises de contraste des images recombinaison des examens d'angiomammographie. Les critères utilisés dans les différentes études publiées ont été extrapolés des critères définis pour l'IRM, définissant des prises de contraste masse et non masse, ainsi que différents critères morphologiques pour chaque type de rehaussements (Figure 3-1).



**Figure 3-1:** Critères d'interprétation des prises de contraste en IRM

Cependant dans notre expérience clinique de l'angiomammographie, certains de ces critères morphologiques (définis spécifiquement pour les images 3D d'IRM) ne sont jamais ou très exceptionnellement retrouvés sur les images 2D de projection de l'image recombinaison de l'angiomammographie. Il s'agit en particulier, pour les prises de contraste de type masse, de l'analyse du rehaussement interne et, pour les prises de contraste non masse, de l'appréciation du côté symétrique ou non de la prise de contraste (car l'acquisition des 2 seins est réalisée à plus de 2 minutes d'intervalle) et de l'aspect du rehaussement interne (Figure 3-2).

Notre hypothèse est que l'angiotomosynthèse, permettant une analyse 3D du parenchyme mammaire, pourrait permettre une meilleure description des critères morphologiques de rehaussement que l'angiomammographie. Dans l'étude de Carton et al, précédemment décrite {Carton, 2010 #35}, l'aspect annulaire de la prise de contraste (signe qui présente une valeur prédictive positive de malignité élevée {Lieberman, 2002 #116} {Nunes, 1997 #136}, ainsi que l'hétérogénéité de la prise de contraste, étaient clairement identifiés sur les images d'angiotomosynthèse alors que ces aspects ne sont quasiment jamais décrits dans les publications d'angiomammographie. Ceci peut s'expliquer par la projection sur les images d'angiomammographie de la prise de contraste assimilable à une boule creuse, dont l'intensité sur les bords devient alors semblable à l'intensité en son centre. Notre hypothèse est que l'angiotomosynthèse pourrait donc permettre une meilleure analyse du rehaussement interne des lésions masses et non masses. Par contre l'appréciation du côté symétrique ou asymétrique des prises de contraste non masse semble plus difficile à obtenir en angiotomosynthèse. En effet, contrairement à l'IRM avec acquisition dans un plan axial, il n'est pas possible d'imager en angiotomosynthèse les 2 seins au cours de la même acquisition. Le délai d'acquisition entre les 2 seins sera donc toujours responsable d'une différence de rehaussement, dépendant à la fois de la cinétique de rehaussement de la tumeur et du parenchyme mammaire normal.



**Figure 3-2:** Description des critères morphologiques de rehaussement décrits (en vert) et non décrits (en rouge) sur les images recombinaées d'angiommographie

Pour évaluer les performances potentielles de l'angiotomosynthèse en termes de détection et de caractérisation des tumeurs du sein, nous avons, grâce à des simulations numériques, réalisé 2 types d'étude :

- Une première étude ayant pour objectif de comparer le contraste et le rapport signal à bruit (SDNR) entre angiotomosynthèse et angiommographie.
- Une deuxième étude de détection et de caractérisation des prises de contraste tumorales par des observateurs humains en angiommographie et en angiotomosynthèse.

### 3.2 COMPARAISON ANGIOTOMOSYNTHESE ET ANGIOMAMMOGRAPHIE : METRIQUES DE QUALITE IMAGE

Afin de comparer les performances potentielles de l'angiotomosynthèse à celles de l'angiomammographie, nous avons évalué dans un premier temps des métriques de qualité image mesurées sur des images simulées d'inserts d'iode cylindriques dans un fantôme uniforme en utilisant des paramètres d'acquisition optimisés d'angiotomosynthèse et d'angiomammographie. Les métriques que nous avons retenues sont, d'une part, le contraste de l'iode et, d'autre part, le rapport signal à bruit (ou SDNR) de l'iode dans les images recombinaisonnées.

#### 3.2.1 SIMULATION D'IMAGES D'ANGIOMAMMOGRAPHIE ET D'ANGIOTOMOSYNTHESE

Les images d'angio-mammographie et d'angio-tomosynthèse du fantôme d'insert d'iode ont été simulées à partir de CatSim, un logiciel de simulation d'acquisition d'images de rayons X développé par General Electric.

CatSim (Computer Assisted Tomography SIMulator) a été conçu à la fin des années 2000 par Samit Basu, Bruno De Man and Jed Pack du centre de recherche global de GE (CT and x-ray Laboratories, Niskayuna, NY, USA) pour simuler des images de projection scanner utilisant un objet test simple {De Man, 2007 #53}. Aujourd'hui, grâce à la contribution d'un grand nombre de chercheurs et de développeurs du centre de recherche global de GE, de GE Healthcare et de partenaires académiques, CatSim permet non seulement de simuler des systèmes relativement simples d'imagerie par rayons X, mais aussi des systèmes beaucoup plus complexes prenant en compte des spectres de rayons X polychromatiques, la modélisation réaliste des bruits électronique et quantique, des foyers rayons X non ponctuels, la diaphonie, la rémanence et l'hystérésis dans le détecteur, les filtrations par des filtres d'épaisseur non uniforme, l'efficacité quantique du détecteur, les effets de volume partiel, le rayonnement diffusé (par simulation Monte Carlo) et l'estimation de la dose absorbée. Il supporte des objets analytiques complexes, comme le Forbild Phantoms (<http://www.imp.uni-erlangen.de/phantoms/index.htm>), des maillages surfaciques polygonaux complexes, des objets NURBS3 dynamiques comme les fantômes XCAT/NCAT {Segars, 2010 #163}, mais aussi des fantômes voxelisés développés à partir de reconstructions scanner d'images réelles ou d'une voxelisation de fantômes analytiques et polygonaux.

CatSim est formé de plusieurs fonctions modulaires décrivant chacune un phénomène physique particulier ou une composante architecturale d'un système d'imagerie par rayons X. Les fonctions modulaires sont écrites en Matlab (The MathWorks Inc.; Natick, MA, USA) permettant une implémentation simple, flexible et personnalisable, ainsi que la modification d'un seul composant (ex : le type de détecteur) sans affecter le reste de la chaîne d'acquisition. Pour augmenter l'efficacité de calcul, certains modules font appel à des fonctions externes écrites en C++ permettant de réaliser en parallèle des calculs plus lourds, comme la projection et rétroprojection d'objets, ainsi que des calculs de type Monte Carlo. CatSim inclut un fichier décrivant les caractéristiques physiques d'un ensemble de matériaux et une base de données des effets photoélectrique et de diffusion Compton et Rayleigh développée par Geant Collaboration (<http://cern.ch/geant4>).



Récemment, dans le cadre du travail de thèse de Pablo Milioni de Carvalho {Milioni de Carvalho, 2014 #129}, plusieurs modules de simulation spécifiques ont été développés et validés pour l'imagerie du sein par rayons X, afin d'optimiser et de comparer la mammographie numérique, la tomosynthèse mammaire et le scanner mammaire dédié. En particulier, ces modules prennent en compte la géométrie du faisceau conique et les spectres de rayons X couramment utilisés en imagerie du sein par rayons X.

### **SIMULATION DE L'ATTENUATION DU SPECTRE DE RAYONS INCIDENT ENTRE LA SOURCE ET LE DETECTEUR :**

De façon identique au logiciel de simulation speXim détaillé dans le chapitre 2.3.2, l'atténuation du spectre est calculée dans l'ordre des couches atténuantes entre la source et le détecteur selon la loi de Beer-Lambert :

$$\Phi_m(\mathbf{E}) = \Phi_{m-1}(\mathbf{E}) \cdot e^{-\mu_m(\mathbf{E}) \cdot l_m} \quad (3-1)$$

avec  $\Phi_m(\mathbf{E})$  le flux de photons d'énergie  $\mathbf{E}$  à la sortie de la  $m^{\text{ième}}$  couche atténuante,  $\mu_m$  le coefficient d'atténuation linéaire du matériau composant la  $m^{\text{ième}}$  couche atténuante,  $l_m$  l'épaisseur de la  $m^{\text{ième}}$  couche atténuante.

Si nous considérons  $M$  couches atténuantes, alors :

$$\Phi(\mathbf{E}) = \Phi_0(\mathbf{E}) \cdot e^{-\sum_{m=1}^M \mu_m(\mathbf{E}) \cdot l_m} \quad (3-2)$$

avec  $\Phi_0(\mathbf{E})$  le flux de photons généré à la sortie de l'anode.

Cependant, à la différence de speXim, CatSim détermine le flux de photons qui atteint chaque élément de détection du détecteur après traversée de l'objet. Pour cela, on applique l'équation (3-2) pour chaque élément de détection, en calculant les trajets  $l_m$  traversés dans les différents matériaux par les photons émis au niveau du foyer du tube à rayons X vers l'élément de détection considéré.

### **MODELISATION DU SIGNAL ET DU BRUIT DANS LE DETECTEUR**

Nous avons vu précédemment (chapitre 2.3.2) que, pour un détecteur plan numérique de type a-Si / CsI(Tl), la charge électrique  $N_{e^-}$  à la sortie des photodiodes est proportionnelle au nombre de photons multipliés par leur énergie soit :

$$N_{e^-} = \int_0^{E_0} \Phi(\mathbf{E}) \cdot \mathbf{E} \cdot \eta(\mathbf{E}) d\mathbf{E} \quad (3-3)$$

avec  $\Phi(\mathbf{E})$  le flux de photons d'énergie  $\mathbf{E}$  à l'entrée du détecteur, et  $\eta(\mathbf{E})$  appelée efficacité quantique du détecteur définie par :

$$\eta(\mathbf{E}) = (1 - e^{-\mu_{CsI}(\mathbf{E}) \cdot l_{CsI}}) \cdot \alpha \quad (3-4)$$

où  $\alpha$  est un facteur de conversion.

Pour un élément donné  $i$  du détecteur, l'intensité de signal  $I(i)$  avant la conversion analogique/numérique (en nombre d'électrons) est égale à :

$$I(i) = B(\mathbf{0}, \sigma) + G \int_0^{E_0} \mathbf{E} \cdot P(\Phi(\mathbf{E}) \cdot \eta(\mathbf{E}) d\mathbf{E}) \quad (3-5)$$

avec  $B(0, \sigma)$  correspondant au bruit électronique additionnel modélisé comme une distribution gaussienne de moyenne égale à 0 et de déviation standard  $\sigma$ ,

$G$ , le gain total du détecteur (combinant les gains optique et électronique),


$P(.)$  correspondant à une distribution aléatoire de Poisson.

Afin de simuler complètement la résolution spatiale du détecteur, la fonction d'étalement de point (PSF pour point spread function), caractérisant pour l'essentiel le flou du scintillateur (Figure 3-3), et l'ouverture des photodiodes ont été implémentées dans le domaine fréquentiel (respectivement  $H(f_u, f_v)$  et  $\Pi(f_u, f_v)$ ).

Dans l'hypothèse d'un système linéaire, invariant et stationnaire, l'intensité de signal  $I$  pour un élément  $i$  du détecteur correspond à :

$$I(i) = B(0, \sigma) + G \cdot F^{-1} \left\{ F \left\{ \int_0^{E_0} E \cdot P(\Phi(E) \cdot \eta(E) dE) \right\} H(f_u, f_v) \cdot \Pi(f_u, f_v) \right\} \quad (3-6)$$

Avec  $F \{ \cdot \}$  et  $F^{-1} \{ \cdot \}$ , correspondant respectivement à la transformée de Fourier et à la transformée de Fourier inverse dans l'espace direct  $u$ - $v$  du détecteur.



**Figure 3-3** : Illustration de l'effet de la fonction d'étalement sur des points lumineux

### 3.2.2 ACQUISITION ET RECONSTRUCTION DES IMAGES SIMULEES

On simule un ensemble de fantômes, chacun étant composé d'un pavé de 5 cm d'épaisseur, 10 cm de longueur et 10 cm de largeur, de composition équivalente à un sein 50% glandulaire, contenant en son centre 1 insert d'iode cylindrique. L'ensemble des fantômes consiste en toutes les combinaisons d'inserts de 4, 5, 7, 10, 15 et 20 mm de diamètre et de rapport hauteur/diamètre de 0,125, 0,25, 0,375, 0,5, 1, 1,5 et 2. La concentration d'iode est identique pour tous les inserts cylindriques, fixée à 4 mg I/cm<sup>3</sup>.

La simulation des images d'angiomammographie et d'angiotomosynthèse ont été réalisées avec CatSim.

La simulation de l'acquisition des images d'angiomammographie a été réalisée en technique de double énergie utilisant des rayons X de 21 keV pour la basse énergie (BE) et de 34 keV pour la haute énergie (HE). La dose glandulaire moyenne par incidence était de 1,32 mGy (BE) + 0,53 mGy (HE), soit 1,85 mGy au total.

La simulation de l'acquisition des images d'angiotomosynthèse a été réalisée en technique de double énergie, avec acquisition de 9 projections équi-réparties sur une ouverture angulaire de 25°, en utilisant les mêmes spectres d'énergie que pour l'angiommographie et générant la même dose glandulaire moyenne par incidence (dose totale des 9 projections).

Ces simulations incluent le bruit quantique ainsi que le rayonnement diffusé provenant de l'objet imagé mais n'incluaient ni le bruit électronique, ni le bruit de structure.

La recombinaison des images HE et BE, ainsi que la reconstruction des différentes projections de l'acquisition en mode tomosynthèse, ont été réalisées avec les algorithmes développés pour la routine clinique.

### 3.2.3 CALCUL DU CONTRASTE IMAGE ET DU SDNR

Nous avons mesuré le contraste  $C$  et le  $SDNR_{pixel}$  dans chaque cylindre d'iode des images simulées, tels que:

$$C = IS_i - IS_b \quad (3-7)$$

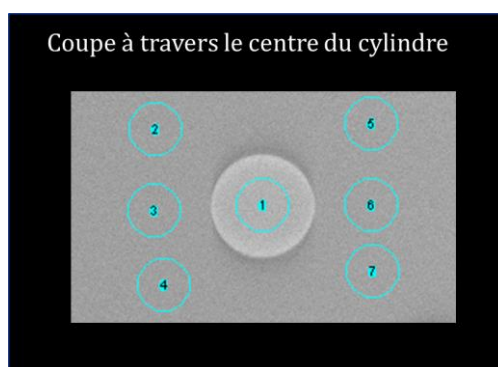
avec  $IS$  l'intensité de signal dans l'insert d'iode ( $IS_i$ ) et dans le fond ( $IS_b$ )

et :

$$SDNR_{pixel} = \frac{IS_i - IS_b}{\sigma_b} \quad (3-8)$$

avec  $\sigma_b$  = déviation standard de  $IS_b$ .

Les régions d'intérêt, dans lesquelles les mesures effectuées, ont été positionnées au centre de chaque cylindre pour la mesure de  $IS_i$ , et dans 6 régions autour du cylindre pour la mesure du bruit. Le  $\sigma_b$  utilisé pour mesurer le  $SDNR_{pixel}$  correspondant à la moyenne des  $\sigma_b$  mesurés dans les 6 régions autour du cylindre d'iode (Figure 3-4).

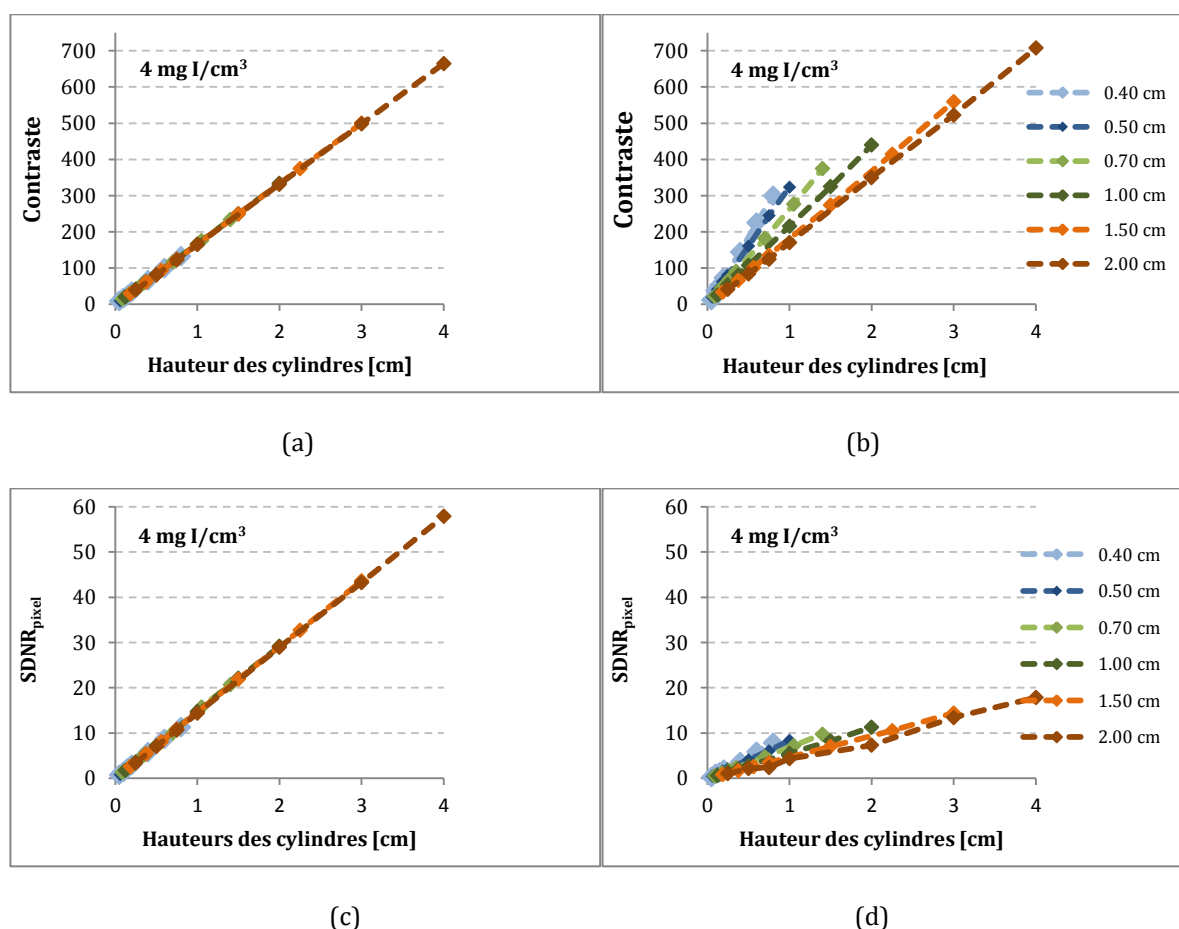


**Figure 3-4:** Schéma des régions d'intérêt utilisées pour les mesures de l'intensité de signal des inserts d'iode et du bruit

### 3.2.4 COMPARAISON DU CONTRASTE IMAGE ET DU SDNR DE L'ANGIOTOMOSYNTHESE AVEC L'ANGIOMAMMOGRAPHIE

Les mesures de contraste et de  $SDNR_{\text{pixel}}$  ont été effectuées pour chaque diamètre et chaque hauteur de cylindre d'iode (Figure 3-5).

Comme attendu, sur les images d'angiommographie réalisées en projection, les mesures de contraste augmentent de façon linéaire en fonction de la hauteur des cylindres mais sont indépendantes du diamètre des cylindres.



**Figure 3-5 :** Variation du contraste et du  $SDNR_{\text{pixel}}$  en angiommographie (a, c) et en angiotomosynthèse (b, d) en fonction du diamètre et de la hauteur de cylindres d'iode

A l'inverse, en angiotomosynthèse, le contraste dépend du diamètre des cylindres d'iode et augmente lorsque ce diamètre diminue, pour une hauteur de cylindre donnée. L'angiotomosynthèse permet d'obtenir un meilleur contraste des cylindres de petits diamètres en comparaison à l'angiommographie. Par contre, les mesures de  $SDNR_{\text{pixel}}$  montrent des valeurs environ 3 fois inférieures pour l'angiotomosynthèse que pour l'angiommographie. Ce résultat suggère que le  $SDNR_{\text{pixel}}$  est fortement impacté par le bruit, qui de ce fait est plus élevé en angiotomosynthèse

comparativement à l'angiomammographie. Ceci pourrait s'expliquer par le type d'algorithme utilisé pour la reconstruction d'images tomographiques en angiotomosynthèse. Cet algorithme, basé sur un modèle de reconstruction itératif, a en effet été développé pour la tomosynthèse mammaire avec pour objectif la bonne visualisation des structures fines fibreuses et des microcalcifications. Les méthodes de reconstruction itératives conduisent à reconstruire une information dont le contenu s'enrichit progressivement en fréquences spatiales croissantes. Les résultats des premières itérations ont donc un aspect plus lissé dû à la prédominance des basses fréquences dans l'image. Ensuite, plus les itérations progressent et plus les hautes fréquences, correspondant aux détails et au bruit, sont représentées. A chaque itération on améliore donc la netteté et la finesse des structures dans l'image, mais au prix d'une augmentation du bruit de reconstruction. Il semble donc que l'algorithme optimal à utiliser pour les reconstructions tomographiques en angiotomosynthèse soit différent de celui à utiliser pour la tomosynthèse, puisqu'on veut favoriser, non pas la finesse du détail comme en tomosynthèse, mais le SDNR des prises de contraste qui sont en général étendues. Une perspective pourrait être d'utiliser une approche non-itérative de reconstruction pour laquelle un soin tout particulier serait apporté au design du filtre de reconstruction pour favoriser un meilleur SDNR des prises de contraste.

### 3.3 NOUVEAU FANTÔME ANTROPOMORPHIQUE NUMÉRIQUE DU SEIN ET SIMULATION D'IMAGES

Afin de comparer les performances cliniques en termes de détectabilité lésionnelle et de caractérisation tumorale des différents types d'acquisition 2D et 3D d'images de mammographie avec injection de produit de contraste, nous avons contribué au développement d'un fantôme mathématique 3D modélisant différents types de prises de contraste de cancer du sein. Les objectifs fixés pour le développement de ces fantômes numériques étaient de mimer les principaux types de rehaussement de type masse et non masse de tumeurs mammaires, de pouvoir faire varier l'intensité de ce rehaussement et d'insérer ces rehaussements tumoraux dans une texture mimant les structures fibroglandulaires du sein.

#### 3.3.1 ETAT DE L'ART SUR LES FANTÔMES NUMÉRIQUES DE SEIN

Plusieurs modèles numériques, plus ou moins réalistes, de l'anatomie du sein ont été développés par le passé. Ces modèles peuvent être définis en fonction du format du fantôme, de la technique utilisant une simulation par voxel ou par maillage, et de la façon dont l'anatomie mammaire a été modélisée en utilisant des structures définies soit mathématiquement, soit à partir d'images réelles cliniques (p. ex., scanner mammaire) du sein.

On peut ainsi définir 3 types existants de modélisation de fantômes mammaires :

#### LES MODELES ANALYTIQUES CONSTRUITS A PARTIR DE PRIMITIVES GEOMETRIQUES

Ces modèles représentent l'anatomie du sein à partir de primitives géométriques simples, telles que des sphères, des demi-sphères, des cylindres, des cubes... Dans le modèle de Bakic et al {Bakic, 2002 #8} développé en 2002, seulement trois structures anatomiques (les ilots graisseux, le tissu glandulaire et les ligaments de Cooper) étaient représentées en utilisant un modèle voxelisé. Mahr et al {Mahr, 2010 #121} ont par la suite amélioré cette première modélisation en y ajoutant une modélisation des canaux galactophores, de la peau, du muscle pectoral, du mamelon et en retravaillant la répartition spatiale des formes géométriques et leur taille afin d'améliorer le réalisme des images de projection en mammographie : orientation des canaux galactophores et des ilots graisseux vers le mamelon, ajout de sphères et ellipsoïdes au bout des cylindres représentant les canaux galactophores pour mieux modéliser les lobules glandulaires (Figure 3-6). Les modèles 3D de Bakic et de Mahr permettent également de réaliser des simulations d'images en scanner, IRM et échographie.

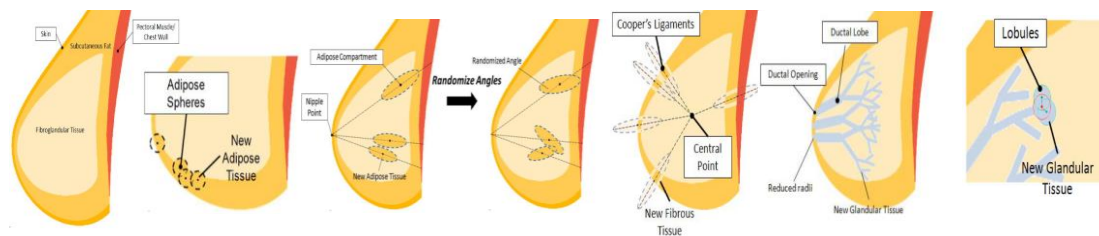


Figure 3-6 : Modélisation de l'anatomie de la glande mammaire selon Mahr et al (2010)

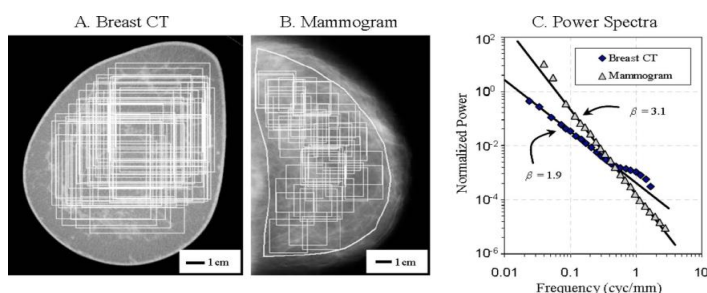
Ces modèles analytiques permettent de simuler une grande variété morphométrique de seins, mais leur réalisme est limité en raison de la simplicité des formes géométriques primitives utilisées. En outre, ces

modèles ont une taille de voxels identique quelle que soit la structure représentée et sont très chronophages pour des simulations avec des voxels de petites tailles.

### LES MODELES PAR APPROCHE STATISTIQUE DE LA TEXTURE

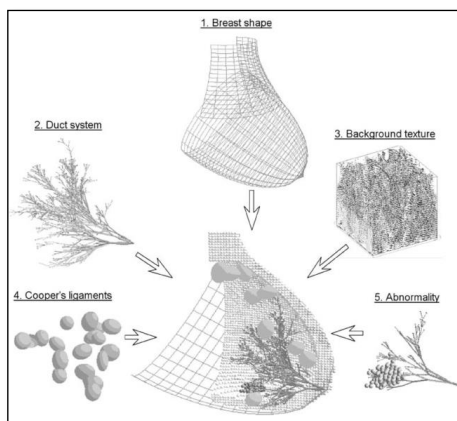
On considère que les textures sont constituées de motifs de base se répétant dans des directions de l'espace suivant une certaine loi de répartition. L'approche statistique de la texture consiste donc à identifier les éléments de textures (textons), à mesurer leurs propriétés caractéristiques, puis, à décrire, par exemple statistiquement, leur distribution spatiale.

L'analyse statistique de la texture fibroglandulaire est basée sur les travaux de Burgess et al {Burgess, 2001 #31} qui ont montré que le bruit anatomique dans une image de projection de mammographie peut être modélisé par un spectre de puissance fonction des fréquences spatiales dans l'image. Des travaux similaires conduits par Metheany et al {Metheany, 2008 #128} ont montré que les variabilités anatomiques des images de scanners mammaires suivent cette même loi de puissance, les caractéristiques de la texture de l'image étant déterminées par la pente du spectre de puissance (Figure 3-7).



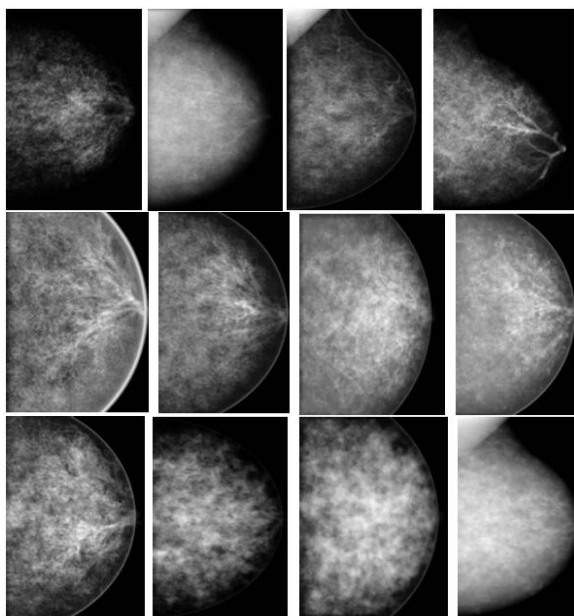
**Figure 3-7 :** Propriétés statistiques de la texture en mammographie et en scanner mammaire selon Metheany et al (2008)

Dans leur modélisation de fantômes mammaires, Bliznakova et al {Bliznakova, 2003 #19} {Bliznakova, 2010, #20} ont associé une modélisation statistique de texture du tissu fibroglandulaire à des formes primitives géométriques pour la représentation des canaux galactophores, des ligaments de Cooper et les lésions pathologiques (Figure 3-8).



**Figure 3-8 :** Modélisation du sein selon Bliznakova et al associant une analyse statistique de la texture à des primitives géométriques (2003)

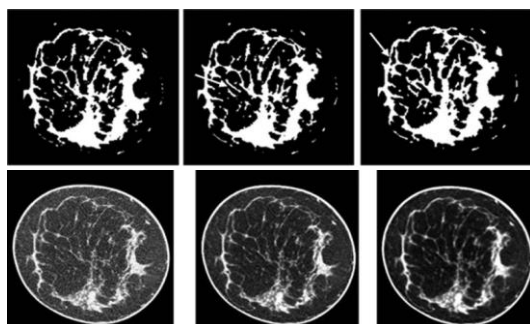
Cette approche permet une modélisation très réaliste dans une région d'intérêt du sein, mais apparaît répétitive lorsque l'on regarde le sein dans sa globalité (Figure 3-9). Par ailleurs, la texture est simulée de façon globale sans identification des différentes structures anatomiques qui la composent. En outre, cette absence de connaissance des différentes structures anatomiques ne permet pas de modéliser la compression mammaire.



**Figure 3-9 :** Illustration d'images simulées de mammographie par la modélisation de Bliznakova (2010)

### LES MODELES PAR MAILLAGE A PARTIR D'UNE BASE CLINIQUES D'IMAGES

Dans ces modèles développés par Li CM. en 2009 {Li, 2009 #113}, les structures mammaires ont été segmentées à partir d'images cliniques de scanner dédié du sein, permettant l'obtention d'images simulées très réalistes (Figure 3-10). De plus, la modélisation par maillages polygonaux permet d'obtenir une grande flexibilité structurelle et une modélisation aisée des surfaces anatomiques complexes du sein. En effet, la possibilité d'adapter la résolution du maillage à la complexité locale des structures anatomiques permet d'optimiser le réalisme du fantôme et le temps pour générer une image.



**Figure 3-10:** Illustration de la segmentation des structures de la glande mammaire à partir d'images patient de scanner mammaire selon Li CM (2009)



Ces modèles ont cependant plusieurs limites. La première est liée au fait que ces modèles sont segmentés à partir d'une base d'images cliniques limitée générant une variété restreinte de morphotypes du sein. Par ailleurs, la répartition des différents éléments composant la glande mammaire est inconnue et ne peut pas être paramétrée. La deuxième est liée à la performance limitée de la segmentation des images de scanner très bruitées qui ne permet pas de modéliser précisément de très fines structures anatomiques telles que les canaux galactophores.

### 3.3.2 DEVELOPPEMENT D'UN NOUVEAU TYPE DE FANTOME ANTROPOMORPHIQUE NUMERIQUE DU SEIN

Dans ce travail de thèse, une représentation anthropomorphique plus réaliste du sein comprimé et non comprimé a été utilisée afin de comparer les performances de détection et de caractérisation des différents protocoles d'acquisition 2D et 3D de la mammographie avec injection de produit de contraste. En raison des limites des différents modèles existants, décrits précédemment et résumés dans le [Tableau 3-1](#), un nouveau fantôme anthropomorphique du sein et de ses principales lésions a été développé par l'équipe de GE Healthcare {Carton, 2014 #36}. Les spécifications nécessaires à notre étude étaient de permettre une simulation 3D de la glande mammaire la plus réaliste possible, autorisant des simulations de nombreuses variantes anatomiques (densité mammaire, prise de contraste tumorale, prise de contraste du parenchyme mammaire, taille des lésions), ainsi que la simulation des mécanismes de la compression mammaire. Par ailleurs, dans un souci d'utilisation optimale de ce fantôme, nous souhaitons que cette modélisation puisse permettre la simulation des différentes modalités d'imagerie, telles que l'imagerie à rayon X, mais aussi l'échographie et l'IRM.

Modèles	Primitives géométriques	Primitives géométriques + analyse statistique de la texture	Segmentation images TDM + modélisation par maillage	Nos besoins
<b>Variabilité des types de sein</b>	Oui	Oui	Non	Tous types
<b>Modularité</b>	Oui	Oui	Partielle	Ajout simple de différents types tumoraux
<b>Simulation de la compression</b>	Oui	Non	Oui	Oui
<b>Simulation multi techniques</b>	Oui	Non	Oui	Oui
<b>Réalisme de l'image</b>	Partielle (images trop géométriques)	Oui	Oui	Oui

**Tableau 3-1:** Synthèse des possibilités des différents types de modélisation numérique du sein et des besoins identifiés pour notre étude

Le travail associé à cette thèse a consisté à définir les besoins en termes notamment de modélisation des différents types de prise de contraste glandulaire physiologique et tumorale du sein et à évaluer le réalisme des images d'angiomammographie et d'angiotomosynthèse simulées à partir des modèles développés.

Le nouveau modèle de sein anthropomorphique est basé sur l'utilisation de primitives géométriques complexes et la technique du maillage surfacique. Notre modèle numérique du sein comprend la peau, les ligaments de Cooper, le tissu adipeux sous-cutané et intra-glandulaire, le réseau des canaux galactophoriques, le tissu fibroglandulaire, les vaisseaux sanguins, la paroi thoracique et le muscle pectoral. Dans notre étude, les vaisseaux sanguins, la paroi thoracique et le muscle pectoral n'ont cependant pas été considérés. La forme, la taille et la distribution de chaque structure anatomique du sein ont été conçues sur la base d'une revue des données de la littérature sur l'anatomie du sein décrite à partir de dissections anatomiques {Cooper, 1840 #50}, d'images d'échographie mammaire {Bakic, 2003 #9} {Ramsay, 2005 #152}, d'images de scanner du sein {Huang, 2011 #114} {Huang, 2008 #89} {Yang, 2012 #185} {Cardiff, 2012 #34} et de lames histologiques.

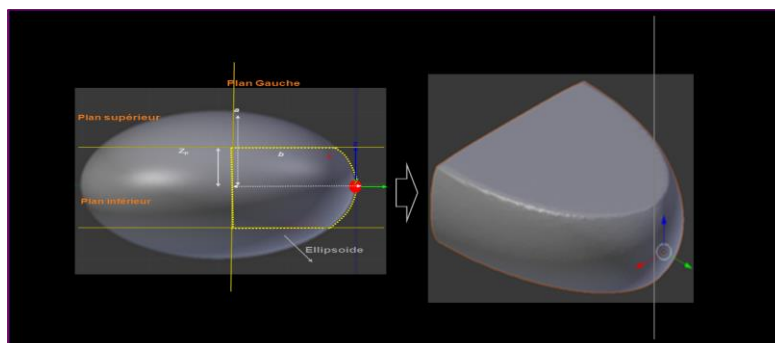
La modélisation des structures internes a été menée dans l'objectif d'obtenir des images simulées de mammographie, de tomosynthèse mammaire numérique, d'angiomammographie et d'angiotomosynthèse, visuellement et statistiquement similaires à des images réelles de patientes acquises avec ces mêmes modalités d'imagerie.

En pratique, le modèle de calcul a été défini à partir de maillages surfaciques triangulaires. Les structures internes du sein ont été modélisées en utilisant une variété de primitives de maillage géométriques telles que les courbes 3D de Bézier et cellules de Voronoï. Ces structures internes ont été construites à l'aide de Blender (Blender Foundation, [www.blender.org](http://www.blender.org), v 2.63), logiciel graphique développé pour la création d'animation 3D utilisant Python (v2.6.5) comme langage interne de programmation et Voro++ (<http://math.lbl.gov/voro++/>, Chris Rycroft) comme bibliothèque de primitives géométriques complexes de cellules 3D de Voronoï.

Deux configurations de contour du sein ont été modélisées:


- une première configuration représentant un sein comprimé dans le plan cranio-caudal (CC) lors d'un examen de mammographie,
- une seconde configuration représentant un sein non-comprimé d'une femme en position de procubitus comme lors des examens d'IRM ou de scanner mammaire dédié.

Dans notre étude comparant les images simulées d'angiomammographie et d'angiotomosynthèse, seule la première configuration du sein comprimé a été utilisée. Le contour comprimé a été modélisé à partir d'un ellipsoïde tronqué. Les longueurs des demi-axes des ellipsoïdes permettent de modifier la surface et la forme du bord du sein (Figure 3-11).



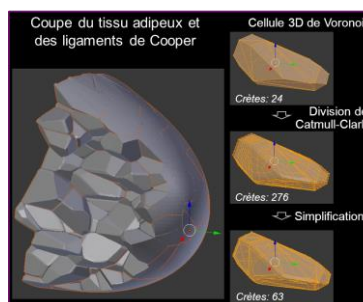
**Figure 3-11:** Illustration du modèle de sein comprimé à partir d'un ellipsoïde tronqué.  $Z_p$  correspond à l'épaisseur du sein comprimé.

La peau est modélisée sous la forme d'une seule couche de même épaisseur configurable par l'utilisateur (de 1 à 5 mm). Notre modèle permet également de modéliser les colonnes de tissu adipeux sous-cutané en déplaçant les mailles situées au sommet de la couche interne de la peau (Figure 3-12). Ces colonnes de tissu adipeux sous-cutané ont été espacées de 2 à 3 mm et leur profondeur était de 1 mm en moyenne (valeurs correspondant à celles observées sur des coupes histologiques).



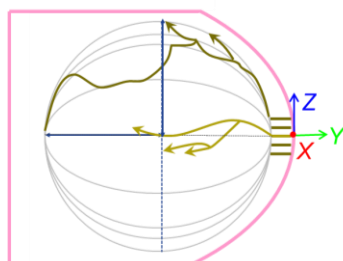
**Figure 3-12:** Modélisation des colonnes de tissu adipeux sous cutané

Les tissus adipeux sous-cutanés, rétro-mammaires et intra-glandulaires sont modélisés par des cellules d'un diagramme 3D de Voronoï, comme dans le modèle du sein de Bakic et al. {Bakic, 2002 #8}. Les mailles de cellules de Voronoï sont ensuite subdivisées pour lisser les bords et pour créer des espaces de 100-200  $\mu\text{m}$  entre elles, représentant les ligaments de Cooper (Figure 3-13).



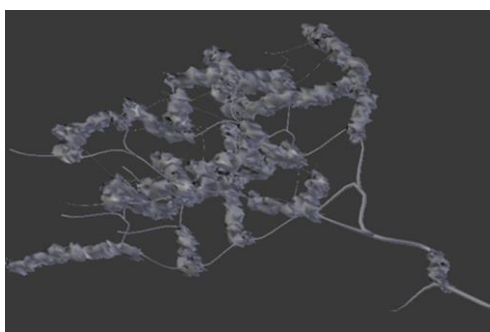
**Figure 3-13:** modélisation des ligaments de Cooper

Les canaux galactophores ont été modélisés à partir d'un modèle aléatoire binaire d'arbre, comme un enchaînement de segments branchés. Pour respecter au mieux l'anatomie, 5 à 9 canaux principaux sont simulés (Figure 3-14). Chaque segment canalaire est modélisé à partir d'une courbe de Bézier convertie ensuite en un tube 3D extrudé.



**Figure 3-14:** Pour imiter la divergence radiale des canaux galactophores, les canaux simulés ont été positionnés autour d'une ellipse virtuelle. La distribution spatiale des canaux et du tissu fibroglandulaire entourant les canaux a été contrôlée par la longueur du demi-axe de l'ellipsoïde et le nombre de canaux présents dans chacun des 4 quadrants mammaires.

Le tissu fibroglandulaire (Figure 3-15) a été conçu à partir des canaux galactophores. La fraction des canaux entourés par du tissu fibroglandulaire est définie par l'utilisateur selon une distribution spatiale aléatoire. Les segments de tissus glandulaires sont également modélisés à partir de courbes de Bézier, ensuite converties en des tubes extrudés maillés. Les structures fibroglandulaires principales sont alors obtenues en déplaçant les sommets du maillage. Pour imiter au mieux les petits détails du tissu fibreux, un deuxième modificateur de déplacement a été appliqué le long de l'axe principal du canal. Les vaisseaux sanguins sont modélisés de la même manière que les canaux galactophores, mais avec une distribution sous cutané.



**Figure 3-15:** Illustration du tissu fibroglandulaire modélisé autour d'un simple canal. Environ 40% du canal est entouré de tissu.

Des lésions mammaires de tailles et formes différentes ont été modélisées de façon similaire à l'aide de maillages surfaciques triangulaires.

### 3.3.3 GENERATION D'IMAGES DU FANTOME ANTROPOMORPHIQUE NUMERIQUE DU SEIN

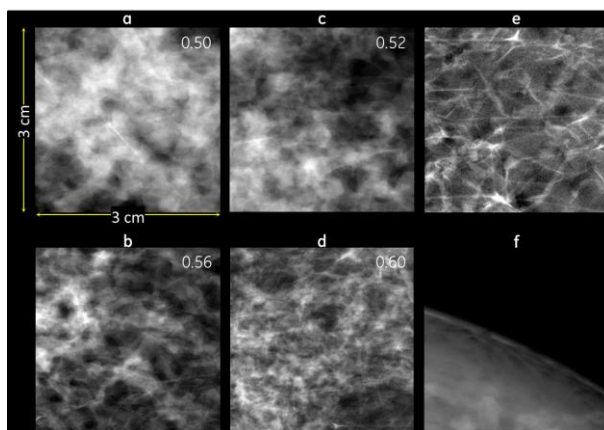
Les images d'angiomammographie et d'angiotomosynthèse du fantôme numérique ont été simulées à partir de CatSim {Miloni de Carvalho, 2013 #130}, un logiciel de simulation d'acquisition d'images de mammographie développé par General Electric dont les principales caractéristiques sont décrites dans le chapitre 3.2.1). Les simulations ont été réalisées en utilisant un spectre de rayons X mono-énergétique et en ne prenant en compte que les rayons X primaires (le rayonnement diffusé n'a pas été pris en compte).

Le **Tableau 3-2** résume les paramètres d'acquisition utilisés pour simuler les images haute et basse énergies en angiomammographie et en angiotomosynthèse.

		<b>Angiomammo</b>	<b>Angiotomo</b>
<b>Acquisition</b>	Mono-énergie	Tableau 2-3	BE : 20 keV/ HE : 34 keV
	AGD totale	(contrainte sur mAs)	BE : 1,32 mGy/ HE : 0,53 mGy
	Bruit	Bruit quantique	Bruit quantique
	Diffusé	Non	Non
<b>Géométrie</b>	Mag (SDD/SID)	660 mm/620 mm	660 mm/620 mm
	Nb de projections	1	9
	Ouverture angulaire	0°	25°
	Éléments du détecteur	0,1 mm	0,1 mm
<b>Reconstruction</b>	Méthode	NA	Itérative (SART)
	Filtre	NA	{Kunze, 2007 #118}
	Taille des voxel	NA	0,1x0,1x1,0 mm <sup>3</sup>
<b>Recombinaison double énergie</b>		{Puong, 2007 #147}	{Puong, 2007 #147}

**Tableau 3-2:** Paramètres d'acquisition des images simulées des fantômes anthropomorphiques du sein

La **Figure 3-16** illustre le réalisme des d'images simulées de mammographie présentant différentes structures fibroglandulaires.



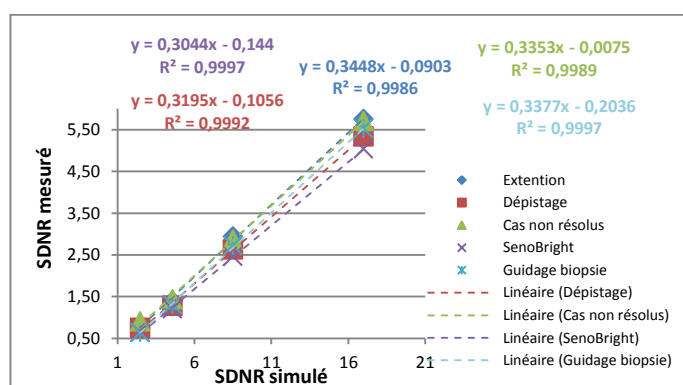
**Figure 3-16 :** Illustration de simulations numériques d'images de mammographie d'un sein comprimé à 5 cm d'épaisseur. a, b, c, d: Différents tissus fibroglandulaires d'aspect cliniquement réaliste sont générés en appliquant différents modificateurs des déplacement de maillage. e: Région contenant seulement du tissu adipeux. Les projections des contours des compartiments adipeux correspondant aux ligaments de Cooper sont plutôt rectilignes. f: détail de la peau avec le tissu graisseux sous-cutané visible comme des taches radio-transparentes

Pour l'étude de l'optimisation des paramètres d'acquisition d'angiommographie, une **calibration des images simulées** par CatSim a été réalisée afin d'obtenir le même SDNR entre les images simulées par CatSim et les images acquises sur le Senographe DS ®. Des simulations et acquisitions d'un fantôme constitué de 4 cm de CIRS équivalent à un tissu de 50% de glandularité et de 1 cm de PMMA contenant des inserts d'iode de différentes concentrations ont été réalisées, utilisant les différents paramètres d'acquisition optimisés pour chacune des 4 indications cliniques identifiées et pour SenoBright ®. L'intensité de signal moyen et sa déviation standard ont été mesurés dans chaque insert d'iode et dans le bruit de fond permettant le calcul du SDNR selon :

$$\text{SDNR} = (\text{IS}_{\text{iode}} - \text{IS}_{\text{fond}}) / \sigma_{\text{fond}} \quad (3-9)$$

où  $\text{IS}_{\text{iode}}$  est l'intensité de signal dans la région d'intérêt placée dans l'insert contenant de l'iode,  $\text{IS}_{\text{fond}}$  est l'intensité de signal dans une région d'intérêt placée en dehors de l'insert d'iode,  $\sigma_{\text{fond}}$  est l'écart-type du bruit dans la région d'intérêt placée en dehors de l'insert d'iode.

La relation entre les SDNR simulés et mesurés est illustrée dans la [Figure 3-17](#) montrant dans tous les cas des relations de linéarité entre les 2 SDNR. Les équations des droites ont été utilisées pour calibrer le SDNR dans les images simulées d'angiommographie.

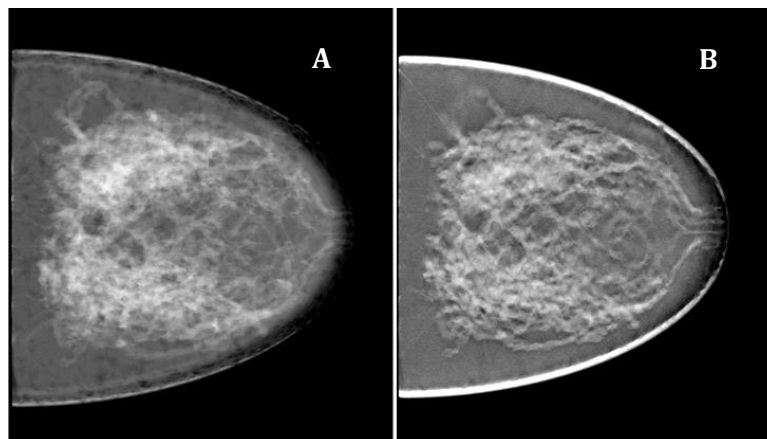


**Figure 3-17 :** Variation du SDNR mesuré et du SDNR simulé d'un fantôme contenant des inserts d'iode utilisant les différents paramètres d'acquisition optimisés

Pour l'étude d'optimisation des paramètres d'acquisition d'angiommographie, le bougé du patient a été simulé dans l'image d'angiommographie recombinaison en faisant bouger l'image simulée du détecteur avec le fantôme d'une distance  $\delta$  dans les directions  $x$  et  $y$  entre l'acquisition de basse énergie et l'acquisition de haute énergie. Ainsi le détecteur était positionné à la position  $(x, y)$  pour la simulation de l'acquisition de basse énergie et à la position  $(x+\delta x, y+\delta y)$  pour la simulation de l'acquisition en haute énergie.

Dans l'étude comparant l'angiommographie et l'angiotomosynthèse (2D vs. 3D) ce bougé n'a été ajouté ni aux images d'angiommographie ni aux images d'angiotomosynthèse simulées par CatSim en raison des temps de calcul trop longs pour générer la quantité d'images nécessaires à l'étude de lecture humaine radiologique.

La Figure 3-18 montre un exemple d'image simulée du fantôme de sein développé en angiommammographie et angiotomosynthèse.



**Figure 3-18** : Illustration d'une image simulée du fantôme anthropomorphe de sein de densité de type glandulaire en acquisition basse énergie, en angiommammographie (A) et en angiotomosynthèse (B)

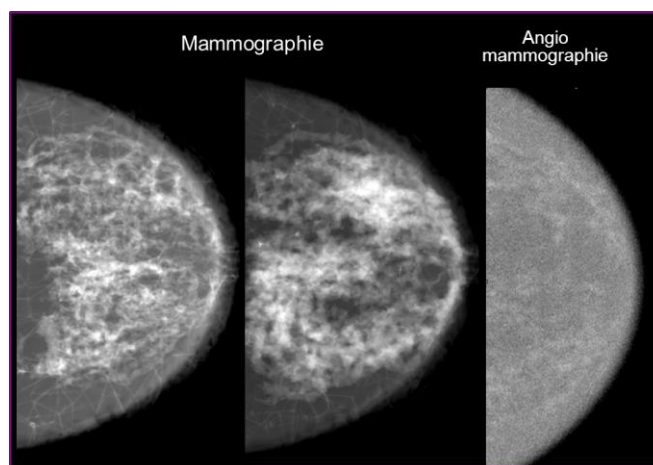
### 3.3.4 CARACTERISTIQUES CLINIQUES DES IMAGES SIMULEES

Nous avons utilisé les images simulées des fantômes numériques anthropomorphiques du sein dans l'objectif de comparer plusieurs protocoles d'acquisition d'images de mammographie avec injection de produit de contraste iodé :

- D'une part les différents protocoles d'acquisition des images d'angio-mammographie que nous avons précédemment optimisés en fonction des indications cliniques (cf chapitre 2.4.1)
- D'autre part des acquisitions d'angio-mammographie 2D avec des acquisitions d'angio-tomosynthèse 3D visualisées en coupes épaisses de 10 mm et en coupes fines de 1 mm

Les images simulées correspondaient à une région d'intérêt de sein comprimé de  $5 \times 5 \text{ cm}^2$  pour les images d'angio-mammographie et de  $5 \times 5 \times 5 \text{ cm}^3$  pour les images d'angio-tomosynthèse. L'épaisseur du fantôme du sein comprimé était de 5 cm. L'épaisseur simulée de la peau était de 3 mm.

Deux types de tissus glandulaires ont été simulés correspondant sur l'image de basse énergie à un tissu de densité de type 1 (sein à prédominance grasseuse avec moins de 25% de tissu fibroglandulaire) ou de type 3 (tissu mammaire dense et hétérogène contenant entre 51 à 75% de tissu fibroglandulaire) selon la classification de l'ACR {ACR, 2003 #2}. La Figure 3-19 illustre deux exemples d'images de mammographie, avec deux textures fibroglandulaires différentes et un exemple d'image simulée d'angiommammographie.

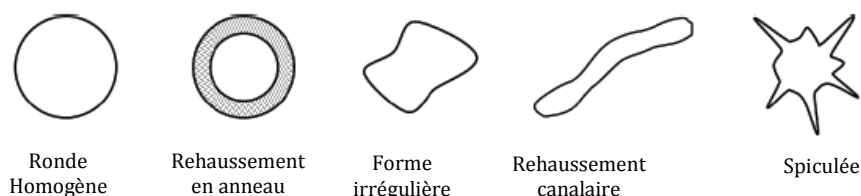


**Figure 3-19:** Exemple d'images simulées de mammographie : sein composé de deux textures de tissu fibroglandulaire différentes, et d'image d'angio-mammographie représentant une prise de contraste physiologique du tissu fibroglandulaire

Six types de prise de contraste de lésions mammaires ont été simulés :

- Absence de rehaussement tumoral.
- Rehaussement tumoral de type masse de forme ronde, de contours réguliers et de prise de contraste homogène.
- Rehaussement tumoral de type masse de forme ronde, de contours réguliers et de prise de contraste annulaire.
- Rehaussement tumoral de type masse de forme ronde, de contours irréguliers et de prise de contraste homogène.
- Rehaussement tumoral de type masse, de forme ronde, de contours spiculés et de rehaussement homogène.
- Rehaussement tumoral de type non masse de distribution canalaire.

La Figure 3-20 schématise les 5 prises de contraste simulées. Les lésions étaient volontairement positionnées au centre de la région d'intérêt.



**Figure 3-20:** Illustration des 5 prises de contraste tumorales simulées. Les lésions étaient analysées en fonction de leurs formes, leurs contours et leurs types de rehaussement



Pour chaque simulation nous avons fait varier la taille des prises de contraste de type masse (5 ou 10 mm), la concentration volumique en iode (0,5 ; 1 ; 2 et 4 mg I/cm<sup>3</sup>) et la densité du parenchyme mammaire (1 ou 3 selon la classification de l'ACR). La taille des prises de contraste non masse variait de 9 à 26 mm. La prise de contraste physiologique du tissu fibroglandulaire, comme décrite dans les études cliniques, a également été simulée. Une valeur de 0,2 mg I/cm<sup>3</sup> a été utilisée pour cette simulation.

Les caractéristiques des différentes simulations pour l'étude de l'optimisation des paramètres d'acquisition des examens d'angiomammographie et l'étude de comparaison de l'angiomammographie et l'angiotomosynthèse (2D vs. 3D) sont résumées dans les [Tableau 3-3](#), [Tableau 3-4](#) et [Tableau 3-5](#). Au total, 1112 images ont été simulées en faisant varier le type de la prise de contraste tumorale, la concentration volumique en iode de la tumeur et la densité du sein.

Protocole	Type de lésion						Total
	Vide	Ronde	Annulaire	Irrégulière	Canalaire	Spiculée	
<b>Optimisation</b>							
<i>Extension</i>	27	25	25	25	10	24	136
<i>Dépistage</i>	27	25	25	25	10	24	136
<i>Cas non résolus</i>	27	25	25	25	10	24	136
<i>Biopsie guidée</i>	27	25	25	25	10	24	136
<i>SenoBright</i>	27	25	25	25	10	24	136
<b>2D vs. 3D</b>							
<i>AngioTomo 1cm</i>	36	24	24	24	12	24	144
<i>AngioTomo 1 mm</i>	36	24	24	24	12	24	144
<i>AngioMammo</i>	36	24	24	24	12	24	144
<b>Total</b>	<b>243</b>	<b>197</b>	<b>197</b>	<b>197</b>	<b>86</b>	<b>192</b>	<b>1112</b>

**Tableau 3-3:** Nombre d'images simulées pour les différents modèles de prises de contraste simulées et pour les différents protocoles d'acquisition

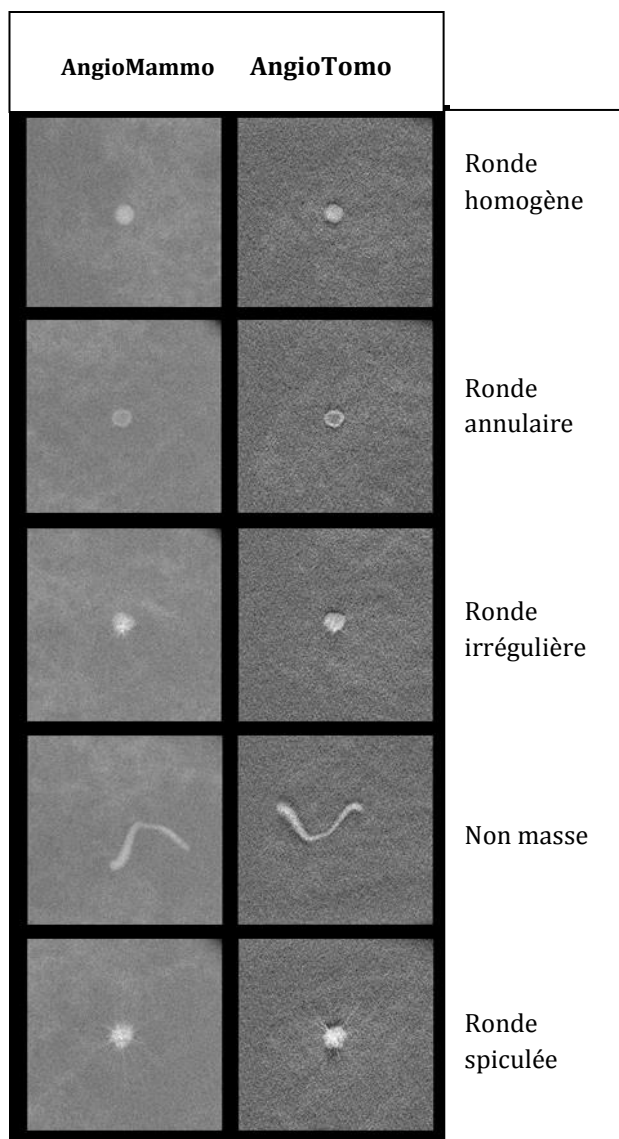
Protocole	Concentration d'iode (mg/cm <sup>3</sup> )					Total
	0	0,5	1	2	4	
<b>Optimisation</b>						
<i>Extension</i>	27	25	26	28	30	136
<i>Dépistage</i>	27	25	26	28	30	136
<i>Cas non résolus</i>	27	25	26	28	30	136
<i>Biopsie guidée</i>	27	25	26	28	30	136
<i>SenoBright</i>	27	25	26	28	30	136
<b>2D vs. 3D</b>						
<i>AngioTomo 1cm</i>	36	27	27	27	27	144
<i>AngioTomo 1mm</i>	36	27	27	27	27	144
<i>AngioMammo</i>	36	27	27	27	27	144
<b>Total</b>	<b>243</b>	<b>206</b>	<b>211</b>	<b>221</b>	<b>231</b>	<b>1112</b>

**Tableau 3-4:** Nombre d'images simulées pour les différentes concentrations volumiques d'iode simulées et pour les différents protocoles d'acquisition

Protocole	Densité		Total
	1	3	
<b>Optimisation</b>			
<i>Extension</i>	45	91	136
<i>Dépistage</i>	45	91	136
<i>Cas non concluant</i>	45	91	136
<i>Biopsie guidée</i>	45	91	136
<i>SenoBright</i>	45	91	136
<b>2D vs. 3D</b>			
<i>AngioTomo 1cm</i>	48	96	144
<i>AngioTomo 1mm</i>	48	96	144
<i>Angiomammo</i>	48	96	144
<b>Total</b>	<b>369</b>	<b>743</b>	<b>1112</b>

**Tableau 3-5:** Nombre d'images simulées pour les différents types de densité mammaire simulés et pour les différents protocoles d'acquisition

La Figure 3-21 illustre différents exemples de prises de contraste simulées en angiommammographie et angiotomosynthèse. On retrouve bien visuellement le meilleur contraste des prises de contraste dans les images d'angiotomosynthèse en comparaison aux images d'angiommammographie. On voit aussi clairement que les images d'angiotomosynthèse sont plus bruitées que celles d'angiommammographie.



**Figure 3-21 :** Illustration des images simulées pour différents types de prises de contrastes tumorales. Les images représentent les images recombinaisonnées en angiommammographie et en angiotomosynthèse pour une AGD identique

### 3.4 METHODOLOGIE D'EVALUATION DES IMAGES SIMULEES PAR DES OBSERVATEURS HUMAINS

#### 3.4.1 PROTOCOLE

L'ensemble des 1112 images simulées ont été lues par 3 lecteurs. Deux lecteurs étaient radiologues ayant une expérience de la mammographie de respectivement 15 ans et 10 ans et une expérience clinique de l'angiomammographie et de la tomosynthèse mammaire de respectivement 8 ans et 1 an. Le troisième lecteur était un physicien travaillant sur le développement de l'angiomammographie et de l'angiotomosynthèse. Aucun des lecteurs n'avait participé à la préparation des images simulées.

Les images simulées ont été visualisées une par une, à l'aveugle de la technique d'acquisition et de l'interprétation des autres lecteurs, dans un ordre aléatoire sur une station de travail dédiée à l'imagerie du sein Seno Advantage™ (v4.4, GE Healthcare; Chalfont St Giles, UK) équipée avec un écran de haute résolution à 5M de pixels (SMD 21500 G, Siemens AG ; Munchen, Germany) calibré pour la revue d'images dans une pièce sombre. La souris et le clavier pouvaient être utilisés pour modifier le fenêtrage et le zoom, pour modifier le positionnement des coupes dans le volume 3D des images d'angiotomosynthèse, et pour mesurer la taille des lésions. Aucune contrainte en termes de temps de lecture ni de distance de lecture (distance moyenne de 40-50 cm) n'était imposée. Toutes les images ont été lues dans un ordre d'apparition aléatoire mélangeant des images d'angiomammographie et des images d'angiotomosynthèse. L'ordre d'apparition des images a été différent pour chacun des 3 lecteurs. Pour réduire les effets induits par la fatigue, des pauses de 10 minutes étaient appliquées après 50 minutes de lecture. Une séance d'entraînement à l'utilisation de la console et au remplissage du questionnaire a été organisée avant le début des lectures. Cette séance a été réalisée sur 10 cas d'images simulées, différentes des images devant être interprétées pour l'étude.

L'objectif de cette étude étant de comparer différents protocoles d'acquisition pour la détection et la caractérisation des prises de contraste en angiomammographie et en angiotomosynthèse, seules les images recombinaées à partir des images de basse et haute énergies ont été analysées.

Pour chacune des images simulées il était demandé à chaque lecteur de mentionner si une prise de contraste d'aspect tumoral (appelée lésion dans la suite du chapitre) de type masse ou non masse était présente ou non (Q1) en indiquant un degré de confiance en sa présence (Q2) sur une échelle de 1 à 5 (voir Tableau).

Lorsqu'une lésion était détectée il était demandé à chaque lecteur d'indiquer :

- Si la prise de contraste était de type masse ou non masse (Q3)
- La forme de la lésion : ronde, ovale ou irrégulière (Q5)
- L'aspect des contours de la lésion : réguliers, irréguliers ou spiculés (Q7)
- L'aspect du rehaussement intra-lésionnel : homogène, hétérogène ou annulaire (Q9)
- Le plus grand diamètre de la lésion (Q11)

Pour chacune des 4 premières questions, le lecteur devait également indiquer son degré de confiance diagnostique selon la même échelle de 1 à 5 que celle précédemment utilisée (Q4, Q6, Q8 et Q10). A noter qu'il existe une dépendance hiérarchique entre les différentes questions qui a été prise en compte lors de l'analyse statistique.

---

**QUESTIONNAIRE**


---

**Délectabilité**

- Q1** Y a-t-il une lésion ? (Oui= 1/ Non = 0)  
**Q2** Quelle est votre degré de confiance ?

**Caractérisation**

- Q3** Cette lésion est-elle une prise de contraste de type masse ? (Oui = 1/ Non =0)  
**Q4** Quelle est votre degré de confiance ?  
**Q5** Si masse quelle est sa forme ? ronde = 1/ ovale = 2/irrégulière = 3  
**Q6** Quelle est votre degré de confiance ?  
**Q7** Si masse comment sont ses contours ? réguliers = 1/ irréguliers = 2/ spiculés = 3  
**Q8** Quelle est votre degré de confiance ?  
**Q9** Quel est l'aspect du rehaussement ? homogène = 1/ annulaire = 2/ inhomogène =3  
**Q10** Quelle est votre degré de confiance ?

**Taille de la lésion**

- Q11** Quelle est le plus grand diamètre de la lésion ? (en mm)

**Degré de confiance (Echelle de Lickert)**

- très peu confiant = 1  
 faiblement confiant = 2  
 modérément confiant = 3  
 confiant = 4  
 très confiant = 5
- 

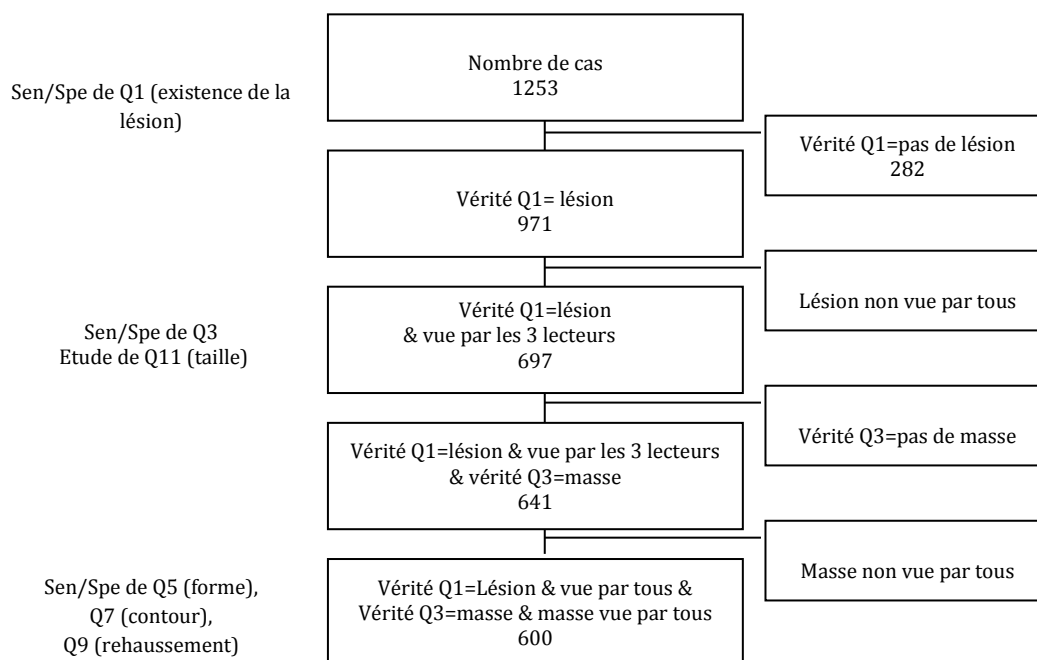
**Tableau 3-6:** Questionnaire de lecture des images simulées

---

### 3.4.2 ANALYSE STATISTIQUE DES RESULTATS DE LECTURE

Pour chaque image, la vérité correspondait aux paramètres (type de lésion, taille de la lésion, concentration volumique d'iode, intensité du rehaussement glandulaire) ayant servi à construire l'image simulée.

Pour chaque protocole d'acquisition, nous avons évalué la sensibilité et la spécificité de chaque lecteur. Nous avons aussi évalué la sensibilité globale pour chaque item, correspondant à l'opinion majoritaire parmi les trois lecteurs. Les questions Q5, Q7, Q9 étaient dépendantes de la réponse à Q3, elle-même dépendante de la réponse à Q1. Pour étudier la sensibilité et la spécificité de Q3, seuls les cas pour lesquels les 3 lecteurs étaient en accord (réponse unanime) sur Q1 ont été considérés. Pour étudier la sensibilité et la spécificité de Q5, Q7 et Q9, seuls les cas pour lesquels les 3 lecteurs étaient en accord à la fois sur Q1 et sur Q3 ont été considérés (Tableau 3-7). A noter que cette sélection hiérarchique des cas, nécessaire pour l'analyse globale des 3 lecteurs, peut potentiellement diminuer la taille de l'échantillon et affecter la puissance statistique de l'analyse.



**Tableau 3-7:** Sélection de l'échantillon d'analyse statistique pour l'étude des sensibilités et spécificités globales tenant compte de l'opinion majoritaire des 3 lecteurs

Un modèle d'analyse multi-variée selon le protocole d'acquisition et les caractéristiques des simulations (concentration d'iode, taille de la lésion, densité mammaire) a été appliqué afin d'analyser leur impact sur les sensibilités et spécificités.

Deux analyses séparées ont été réalisées :

- Une analyse sans prise en compte du score de Likert : Pour cette analyse toute lésion indiquée présente par le lecteur a été considérée pour l'analyse statistique sans prise en compte de la confiance de présence qui lui a été associée.
- Une analyse intégrant la confiance de présence. Dans cette analyse toutes les réponses correspondant à une confiance de présence classée 1 ou 2 (c'est-à-dire très peu et faiblement confiant) ont été considérées comme négative et seules les réponses correspondant à une confiance de présence classée 3, 4 et 5 (c'est-à-dire modérément à très confiant) ont été retenues comme positives.

Pour étudier la performance de chaque protocole dans l'évaluation de la taille des lésions, qui est une variable continue, la valeur médiane du plus grand diamètre des lésions mesuré par les 3 lecteurs a été considérée pour les analyses statistiques. La différence entre les médianes des tailles mesurées et la taille vérité a été comparée à la taille vérité pour chaque protocole d'acquisition.

### 3.5 ETUDE DE PERFORMANCE DE L'ANGIOMAMMOGRAPHIE

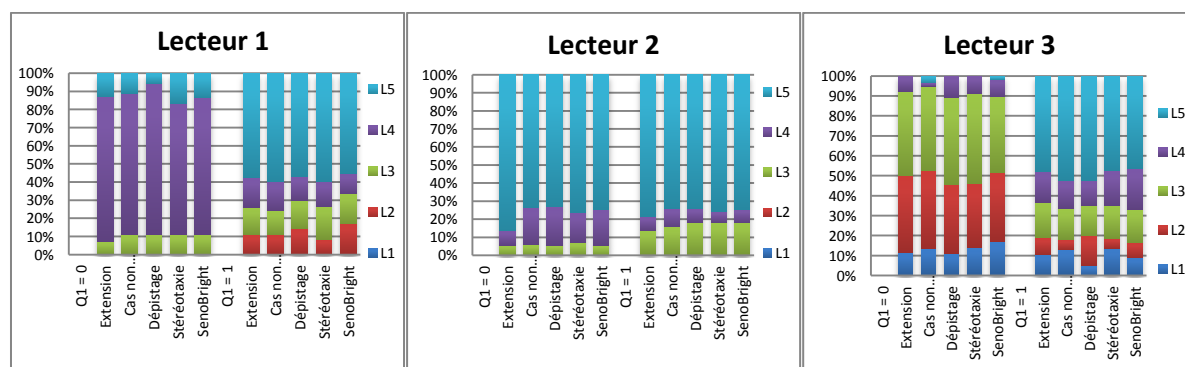
Cette étude de performance de l'angiommammographie a été réalisée pour comparer les différentes indications cliniques de l'angiommammographie, en complément de l'étude d'optimisation des paramètres d'acquisition en angiommammographie développée dans le chapitre 2. Elle a aussi permis de valider la méthodologie d'analyse statistique et ainsi de préparer l'étude de comparaison des performances entre angiotomosynthèse et angiommammographie.

#### 3.5.1 ANALYSE DE LA DETECTION

##### Agrément entre lecteurs et analyse des confiances de diagnostic

L'agrément entre les 3 lecteurs était bon, évalué à 75% pour la détermination de l'absence de lésion, et 83% pour la détermination de la présence d'une lésion.

La Figure 3-22 illustre la fréquence de distribution de la confiance évaluée à l'aide de l'échelle de Likert pour la question Q1 (présence d'une lésion : oui/non) par lecteur et par protocole d'acquisition. Les réponses des 3 lecteurs étaient globalement concentrées sur des confiances de présence élevées (L5: très confiant et L4: confiant). Le lecteur 3, correspondant au lecteur physicien, était le lecteur le moins confiant avec un taux de réponse L3 et L2 (modérément confiant et peu confiant) plus important que pour les 2 lecteurs radiologues. Par ailleurs, à l'inverse du lecteur 3, la confiance de présence des radiologues (lecteurs 1 et 2) était plus importante pour déterminer l'absence d'une lésion (> 90%) que pour déterminer la présence d'une lésion (entre 80 et 70%).



**Figure 3-22:** Résultats de la confiance de présence, évaluée selon l'échelle de Likert, par lecteur et par protocole d'acquisition d'angiommammographie pour les questions Q1 et Q2 (existence d'une lésion) lorsque la référence est 0 (pas de lésion) et 1 (lésion présente)

##### Evaluation de la sensibilité/spécificité

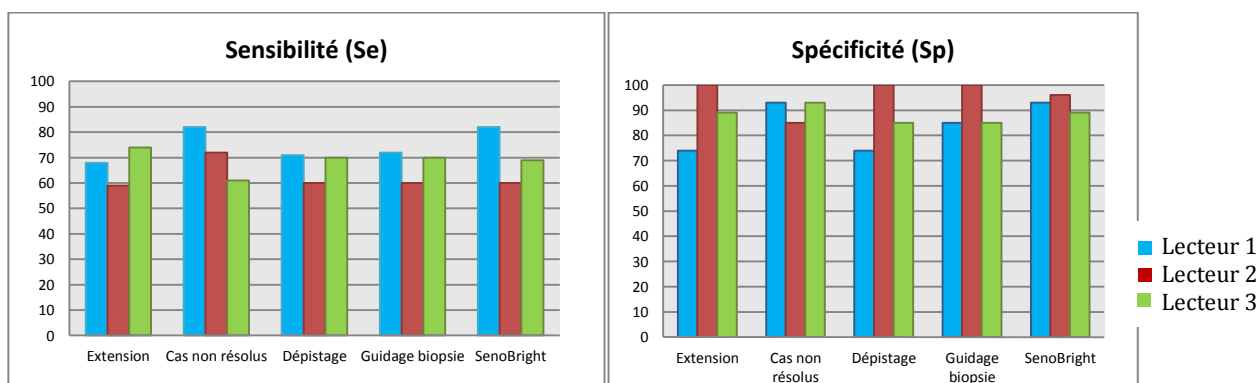
Les chiffres de sensibilité et de spécificité globaux (sans prise en compte de l'évaluation de la confiance de présence) de chaque protocole d'acquisition pour chaque lecteur sont résumés dans [Tableau 3-8](#) et représentés sur la [Figure 3-23](#). Il existait une différence significative de sensibilité entre les lecteurs

( $p < 0,001$ ) avec un écart maximal entre 2 lecteurs de 22% (protocole SenoBright) pour la sensibilité et de 26% (protocoles dépistage et extension) pour la spécificité. Il existait une tendance pour le lecteur 2 à être un peu moins sensible et un peu plus spécifique que les lecteurs 1 et 3.

	Lecteur 1		Lecteur 2		Lecteur 3	
	Se	Sp	Se	Sp	Se	Sp
<b>Extension</b>	68	74	59	100	74	89
<b>Cas non résolus</b>	82	93	72	85	61	93
<b>Dépistage</b>	71	74	60	100	70	85
<b>Guidage biopsie</b>	72	85	60	100	70	85
<b>SenoBright</b>	82	93	60	96	69	89

Se : sensibilité ; Sp : spécificité. Les valeurs représentent des pourcentages

**Tableau 3-8** : Evaluation de la sensibilité et spécificité de détection des prises de contraste tumorales par lecteur



**Figure 3-23** : Evaluation de la sensibilité et de la spécificité des différents protocoles d'acquisition des images d'angiomammographie optimisés selon les indications cliniques et de SenoBright.

**La sensibilité globale** pour l'ensemble des protocoles d'acquisition, en considérant l'opinion majoritaire des 3 lecteurs, était de 66%. Cette sensibilité augmentait très significativement avec la concentration d'iode ( $p < 0,001$ ) et était significativement meilleure pour les seins de densité de type 1 (prédominance grasseuse) que pour les seins de densité de type 3 (prédominance glandulaire) ( $p < 0,001$ ) (Tableau 3-9). Aucune différence significative de sensibilité n'était retrouvée en fonction des protocoles d'acquisition.



	p-value	OR	95% IC
<b>Protocole</b>	0,99		
<i>Extension vs SenoBright</i>		0,88	[0,44 ; 1,80]
<i>Dépistage vs SenoBright</i>		0,88	[0,44 ; 1,80]
<i>Cas non résolu vs SenoBright</i>		0,96	[0,48 ; 1,90]
<i>Guidage biopsie vs SenoBright</i>		0,83	[0,41 ; 1,70]
<b>Concentration d'iode (mg/cm<sup>3</sup>)</b>	<,0001	3,20	[2,60 ; 3,90]
<b>Taille de la lésion (mm)</b>	0,07	0,96	[0,91 ; 1,00]
<b>Densité (3 vs 1)</b>	<,0001	7,00	[4,70 ; 10,00]

OR : odd ratio, IC: intervalle de confiance

**Tableau 3-9:** Evaluation de la sensibilité de détection des prises de contraste tumorales du sein en fonction des protocoles d'acquisition et des paramètres de la lésion

Il n'a pas été trouvé de variation significative de la sensibilité de détection entre les lecteurs en fonction des paramètres expérimentaux. Une exception concerne néanmoins la concentration volumique d'iode pour laquelle une augmentation de sensibilité dans les fortes concentrations d'iode était plus significative pour le lecteur 2 que pour les autres lecteurs (Tableau 3-10).

Variation entre lecteur	p-value
<b>Effet du protocole</b>	0,65
<b>Concentration d'iode (mg/cm<sup>3</sup>)</b>	<b>0,03</b>
<b>Taille de la lésion (mm)</b>	0,71
<b>Densité (3 vs 1)</b>	0,70

**Tableau 3-10:** Variation de sensibilité entre lecteurs en fonction des paramètres

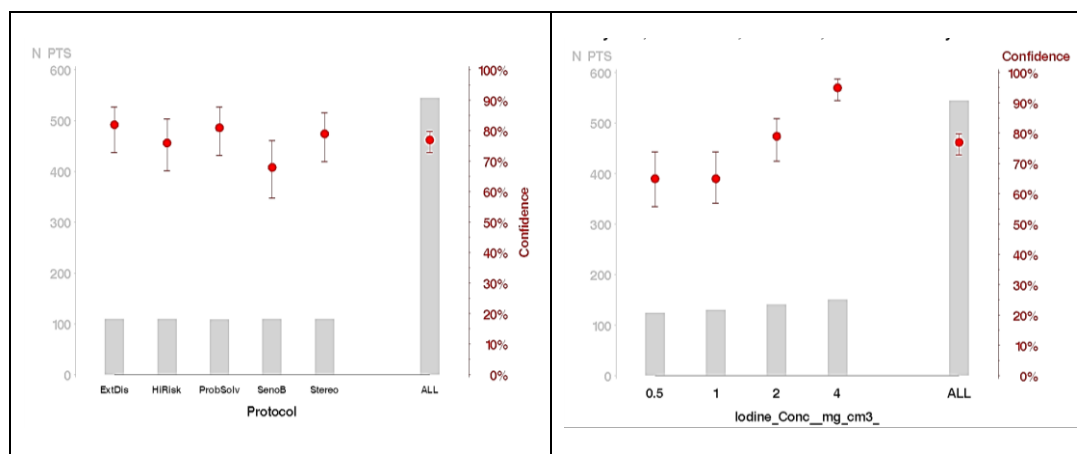
**La sensibilité globale de détection prenant en compte la confiance de présence** était de 350/544 (lésions détectées/lésions présentes) soit 64% et la spécificité de détection était de 119/135 (pas de lésion détectée/absence de lésion) soit 88%.

Lorsque l'on considérait les lésions associées à un faible indice de confiance de présence (1 et 2) comme négative (absentes) et les lésions avec un indice de confiance de présence intermédiaire à fort (3, 4 et 5) comme positives (présentes), la sensibilité variait en fonction des protocoles d'acquisition avec une tendance (p=0,09) à une augmentation de la sensibilité de l'ensemble des protocoles optimisés en comparaison à l'acquisition SenoBright (Tableau 3-11 et Figure 3-24A). La sensibilité de détection était la plus élevée pour le protocole optimisé « bilan d'extension » et la moins élevée pour le protocole optimisé « dépistage ». Comme dans l'analyse globale, la sensibilité était très significativement augmentée pour des concentrations d'iode élevée et des seins de faible densité glandulaire (p<0,0001). Par contre il n'y avait pas d'effet significatif de la taille des lésions sur la détectabilité des lésions (Tableau 3-11).

	p-value	OR	95% IC
<b>Protocole</b>	<b>0,09</b>		
<i>Extension vs SenoBright</i>		2,30	[1,20 ; 4,60]
<i>Dépistage vs SenoBright</i>		1,60	[0,85 ; 3,10]
<i>Cas non résolu vs SenoBright</i>		2,10	[1,10 ; 4,10]
<i>Guidage biopsie vs SenoBright</i>		1,90	[1,00 ; 3,70]
<b>Concentration d'iode (mg/cm<sup>3</sup>)</b>	<b>&lt;,0001</b>	2,00	[1,60 ; 2,50]
<b>Taille de la lésion (mm)</b>	0,44	0,98	[0,94 ; 1,03]
<b>Densité (3 vs 1)</b>	<b>0,001</b>	2,30	[1,40 ; 3,80]

OR : odd ratio, IC : intervalle de confiance

**Tableau 3-11:** Evaluation de la sensibilité de détection des prises de contraste tumorales du sein en fonction de la confiance de présence, des protocoles d'acquisition et des paramètres de la lésion



A

B

N PTS : nombre de patients, sensitivity : sensibilité, Iodine\_Conc : concentration volumique d'iode, protocole : protocole, ExtDis : extension, HRisk : dépistage des femmes à risque, ProbSolv : cas non concluant, SenoB : senoBright, Stereo : guidage biopsie

**Figure 3-24:** Sensibilité de détection (moyenne et écart type) en fonction de l'effectif, des protocoles d'acquisition (A) et de la concentration volumique en iode (B)

**La spécificité globale** pour l'ensemble des protocoles d'acquisition, en considérant l'opinion majoritaire des 3 lecteurs, était de 94%. Il n'y avait pas de différence significative de la spécificité en fonction des différents paramètres expérimentaux (Tableau 3-12). **La spécificité globale de détection prenant en compte la confiance de présence** était de 119 /135 (pas de lésion détectée/absence de lésion), soit 88%.

	p-value	OR	95% CI
<b>Protocoles</b>	0,94		
<i>Extension vs SenoBright</i>		0,61	[0,17; 2,20]
<i>Dépistage vs SenoBright</i>		0,60	[0,16; 2,20]
<i>Cas non résolu vs SenoBright</i>		0,72	[0,20; 2,50]
<i>Guidage biopsie vs SenoBright</i>		0,69	[0,17; 2,80]
<b>Densité (3 vs 1)</b>	0,46	0,75	[0,35; 1,60]

OR : odd ratio, IC : intervalle de confiance

**Tableau 3-12:** Evaluation de la spécificité de détection des prises de contraste tumorales du sein. L'étude de la spécificité étudiant les lésions non détectées par rapport aux lésions absentes, les effets de la concentration volumique d'iode (égale à 0) n'ont pas été évalués

### 3.5.2 ANALYSE DES CARACTERISTIQUES DE LA TUMEUR

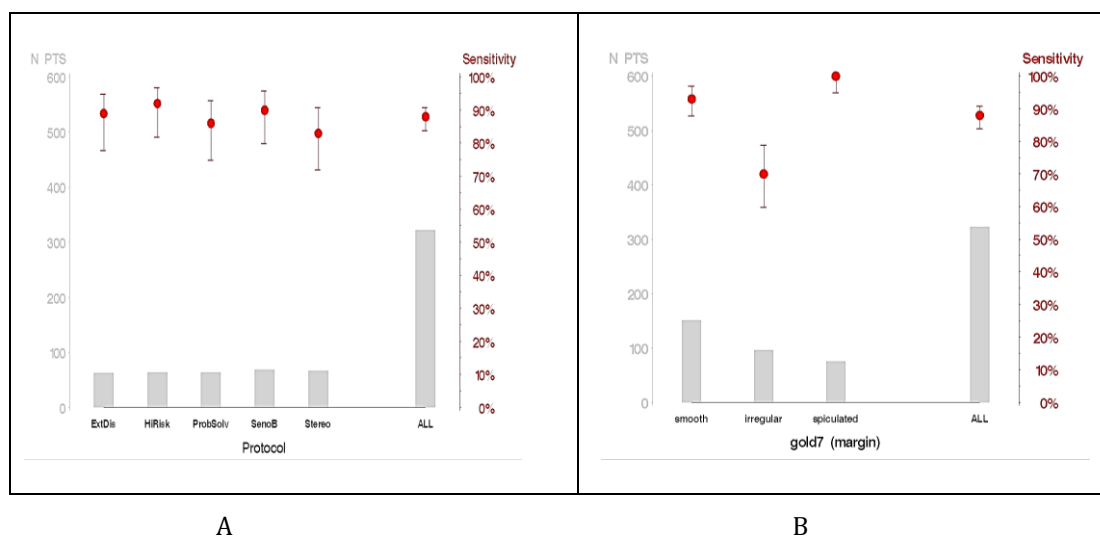
#### EVALUATION DE LA FORME DE LA TUMEUR

La sensibilité pour déterminer correctement la forme de la lésion (Q5) était de 283/322, soit 88%. Cette sensibilité était significativement meilleure pour les seins de densité grasseuse ( $p < 0,0001$ ). Elle était également très significativement meilleure lorsque les lésions avaient des contours spiculés, et à l'inverse moins bonne pour les lésions de contours irréguliers ( $p = 0,0005$ ) (Figure 3-25). Cette sensibilité ne différait pas en fonction de la concentration en iode, de la taille de la lésion ni des protocoles d'acquisition utilisés ( $p = 0,56$ ).

	p-value	OR	95% CI
<b>Protocole</b>	0,72		
<i>Extension vs SenoBright</i>		0,94	[0,49 ; 1,80]
<i>Dépistage vs SenoBright</i>		1,00	[0,51 ; 2,10]
<i>Cas non résolu vs SenoBright</i>		1,20	[0,59 ; 2,50]
<i>Guidage biopsie vs SenoBright</i>		0,73	[0,37 ; 1,40]
<b>Concentration d'iode (mg/cm3)</b>	0,4	0,92	[0,76 ; 1,10]
<b>Taille de la lésion (mm)</b>	0,09	0,93	[0,86 ; 1,00]
<b>Densité (3 vs 1)</b>	<0,0001	2,90	[1,70 ; 4,70]
<b>Contours</b>	0,0005		
<i>Irréguliers vs. réguliers</i>		0,17	[0,07 ; 0,41]
<i>Spiculés vs. réguliers</i>		$\infty$	- -

OR : odd ratio, IC intervalle de confiance

**Tableau 3-13:** Evaluation de la sensibilité pour déterminer correctement la forme des prises de contraste tumorales du sein en fonction des protocoles d'acquisition et des paramètres de la lésion



N PTS : nombre de patients, Sensitivity : sensibilité, margin : contour, smooth : régulier, irregular : irrégulier, spiculated : spiculée, all : tous, protocol : protocole, ExtDis : extension, HRisk : dépistage des femmes à risque, ProbSolv : cas non concluant, SenoB : senoBright, Stereo : guidage biopsie

**Figure 3-25:** Sensibilité (moyenne et écart type) pour déterminer la forme de la lésion en fonction de l'effectif, du protocole d'acquisition (A) et de l'aspect des contours de la lésion (B)

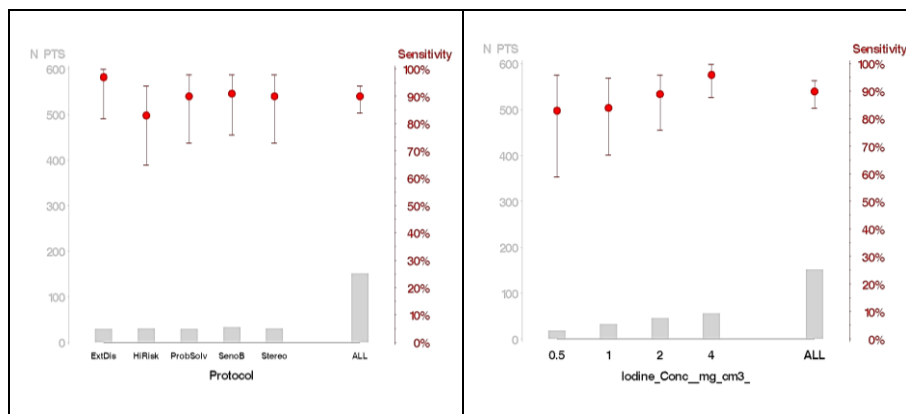
### EVALUATION DES CONTOURS DE LA TUMEUR

La sensibilité pour déterminer correctement les contours de la lésion ne variait pas en fonction des protocoles d'acquisition ( $p=0,51$ ) mais augmentait avec la concentration volumique d'iode, la petite taille de la lésion et les seins de densité grasseuse (Tableau 3-14, Figure 3-26).

	p-value	OR	95% CI
<b>Protocole</b>	0,51		
<i>Extension vs SenoBright</i>		2,2	[0,15 ; 31]
<i>Dépistage vs SenoBright</i>		0,27	[0,040 ; 1,8]
<i>Cas non résolu vs SenoBright</i>		0,50	[0,066 ; 3,7]
<i>Guidage biopsie vs SenoBright</i>		0,49	[0,067 ; 3,6]
<b>Concentration d'iode (mg/cm<sup>3</sup>)</b>	0,002	2,7	[1,4 ; 4,9]
<b>Taille de la lésion (mm)</b>	0,01	1,4	[1,1 ; 1,8]
<b>Densité (3 vs 1)</b>	0,001	40	[4,2 ; 379]

OR : odd ratio, IC : intervalle de confiance

**Tableau 3-14:** Evaluation de la sensibilité pour déterminer correctement les contours des prises de contraste tumorales du sein en fonction des protocoles d'acquisition et des paramètres de la lésion



A

B

N PTS : nombre de patients, Sensitivity : sensibilité, protocol : protocole, ExtDis : extension, HRisk : dépistage des femmes à risque, ProbSolv : cas non concluant, SenoB : senoBright, Stereo : guidage biopsie, all : tous, Iodine\_Conc : concentration volumique d'iode

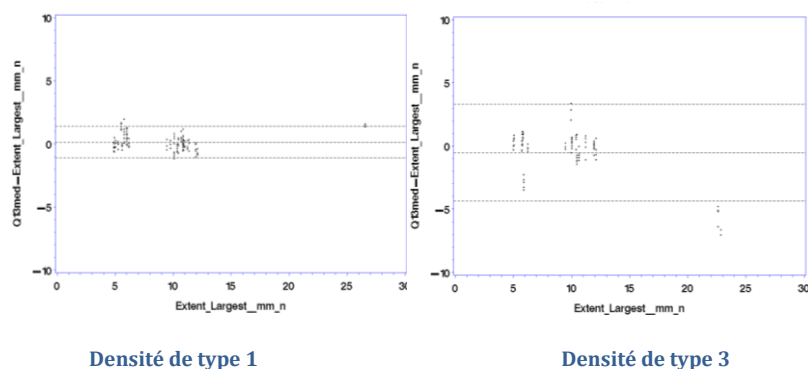
**Figure 3-26:** Sensibilité (moyenne et écart type) pour déterminer correctement les contours de la lésion en fonction de l'effectif, du protocole d'acquisition (A) et de la concentration volumique d'iode de la lésion (B)

### EVALUATION DU TYPE DE REHAUSSEMENT TUMORAL

La sensibilité pour déterminer correctement l'aspect de rehaussement tumoral était excellente, évaluée à 98%. Cette forte sensibilité rendait inutile l'étude des variations en fonction des différents paramètres de l'étude.

### EVALUATION DE LA TAILLE TUMORALE

La différence entre la médiane des tailles mesurées et la taille vérité ne différait pas significativement en fonction des protocoles d'acquisition mais diminuait avec la taille de la tumeur ( $p < 0,005$ ), indiquant une meilleure mesure de la taille de la lésion lorsque celle-ci est de plus grande taille. Cette différence diminuait également significativement avec la densité du sein, indiquant une meilleure appréciation de la taille tumorale dans les seins de plus faible densité ( $p = 0,006$ ) (Figure 3-27).



Extent\_largest : plus grand diamètre, Q13med-extent\_largest : différence entre la médiane des tailles mesurées et la taille vérité

**Figure 3-27** : Evaluation de la taille tumorale selon le graphique de type Bland-Altman en fonction de la densité des seins

### 3.5.3 DISCUSSION

La lecture par des lecteurs humains de fantômes anthropomorphiques présentant des prises de contraste tumorales du sein n'a pas montré de différences globales significatives de détection ni de caractérisation entre les différents protocoles d'acquisition optimisés et SenoBright.

Cependant, lorsque l'analyse prenait en compte la confiance de chaque radiologue dans son diagnostic, il existait une tendance à une augmentation de la sensibilité des protocoles optimisés en comparaison à SenoBright. Par ailleurs, les valeurs de sensibilité suivaient très exactement les valeurs de SDNR obtenues lors de la validation expérimentale de ces optimisations sur fantômes d'inserts d'iode (Figure 3-24), avec la sensibilité de détection la plus élevée pour le protocole « extension » et la moins élevée pour le protocole « SenoBright » (tableau 3-11 et figure 3-24). Confirmant les valeurs de SDNR précédemment mesurées lors de la validation des optimisations, les sensibilités du protocole « bilan d'extension » (DGM= 2,42 mGy) et « cas non concluant » (DGM = 1,77 mGy) étaient très proches. Le protocole « dépistage », (DGM=1,32 mGy) était, comme attendu, vu la faible DGM allouée, le protocole présentant la plus faible sensibilité parmi les protocoles optimisés, mais restait non inférieur au protocole SenoBright (DGM 1,69 mGy).

Le fait que la différence entre les différents protocoles d'acquisition ne soit cependant pas significative d'un point de vue statistique, peut s'expliquer par la complexité d'analyse d'une lésion en angiommammographie qui dépend non seulement des paramètres d'acquisition de l'examen mais également de la lésion en elle-même (sa taille, sa forme, son intensité de rehaussement). D'autres paramètres tels que le bouger patient, la prise de contraste dans le parenchyme mammaire environnant et enfin les paramètres liés au lecteur (expertise, fatigue ...) peuvent avoir contribué à ce résultat. Ceci illustre la nécessité d'utiliser ce type de modélisation numérique très complexe reflétant au mieux l'anatomie structurale et volumique du sein mais également sa physiopathologie.

Concernant les variabilités inter-lecteurs, cette étude confirme une assez grande variabilité responsable d'une sensibilité de détection significativement différente entre les lecteurs. De même il est intéressant de noter que la confiance dans le diagnostic est très différente d'un lecteur à l'autre, plus élevée chez les radiologues que chez le lecteur physicien.

Cette étude montre que deux paramètres influencent très nettement la détectabilité des prises de contraste en angiommographie.

Le premier paramètre est, comme attendu, la concentration volumique en iode dans les tumeurs. La sensibilité de détection augmente en effet très significativement avec la concentration pour les 3 lecteurs. Cette concentration dépend de la tumeur et de son angiogénèse qui peut varier d'un type tumoral à un autre. Ce résultat souligne également l'importance d'optimiser le protocole d'injection de produit de contraste lors des examens d'angiommographie et le timing entre l'injection et la réalisation des clichés afin de réaliser l'acquisition des images au plus proche du pic maximal de rehaussement. Dans notre étude la concentration volumique d'iode était par ailleurs le seul paramètre expérimental qui était responsable d'une différence significative de sensibilité entre les lecteurs avec une sensibilité inférieure pour le lecteur 2 (radiologue le moins expérimenté) que pour les 2 autres lecteurs. Ce résultat suggère qu'il est nécessaire d'avoir une certaine expérience pour interpréter des examens d'angiommographie dans lesquels les prises de contraste apparaissent souvent moins intenses et donc plus subtiles que lors des examens d'IRM du sein.

Le deuxième paramètre influençant à la fois la détectabilité et la caractérisation des lésions mammaires en angiommographie est la densité du parenchyme mammaire. Ceci peut paraître surprenant alors même que l'image recombinaison de l'angiommographie a pour objectif de supprimer le tissu fibroglandulaire de fond pour ne visualiser que la prise de contraste tumorale. Ce résultat s'explique par le fait que, afin d'être le plus proche des conditions physiologiques rencontrées en pratique clinique, nous avons modélisé dans cette étude la prise de contraste physiologique du tissu fibroglandulaire dépendante de la densité mammaire. Le rehaussement physiologique du parenchyme mammaire « normal » est cependant variable et dépend de plusieurs paramètres tels que l'âge de la patiente, le statut ménopausique et la phase du cycle menstruel {Delille, 2005 #54} {Amarosa, 2013 #6}. Une augmentation du rehaussement glandulaire a en effet été décrite en IRM pendant la deuxième période du cycle menstruel suggérant que ce rehaussement est lié à la prolifération des cellules mammaires doublant en nombre pendant la phase lutéale en comparaison à la phase folliculaire. Ce rehaussement glandulaire, évalué en IRM mammaire, a par ailleurs été décrit comme un facteur augmentant le risque de survenue de cancer du sein {King, 2011 #99}, diminuant le nombre d'interprétation BI-RADS 1 et 2 et augmentant le nombre d'interprétation BI-RADS 3 selon la classification de l'ACR et donc le nombre de contrôles IRM rapprochés {Hambly, 2011 #84}. Notre étude montre que, conformément aux données de l'IRM, le rehaussement physiologique du parenchyme mammaire peut augmenter les difficultés de détection des cancers du sein sur l'image recombinaison. La densité du parenchyme mammaire avait également un impact sur l'évaluation de la taille de la lésion qui apparaissait plus imprécise dans les seins de type glandulaire que dans les seins à contenu graisseux.

Concernant la caractérisation (forme, contour, type de rehaussement, taille) des lésions, l'étude n'a pas mis en évidence de différence en fonction des protocoles d'acquisition. Comme pour la détection, la concentration en iode de la lésion et la densité du sein étaient les deux paramètres qui influençaient le plus la caractérisation des lésions.

Nos résultats montrent également qu'il semble exister une relation entre l'interprétation de la forme et des contours de la lésion avec une détection de forme plus fiable pour les lésions spiculées que pour les lésions à contours irréguliers. Il apparaît ainsi que la détermination des contours prévaut sur la détermination de la forme. En présence d'une tumeur ronde à contours irréguliers, le lecteur aura ainsi tendance à interpréter la forme de la lésion comme irrégulière et non pas ronde, confondant les descriptifs formes et contours. Ce résultat souligne le caractère subjectif de l'analyse radiologique.

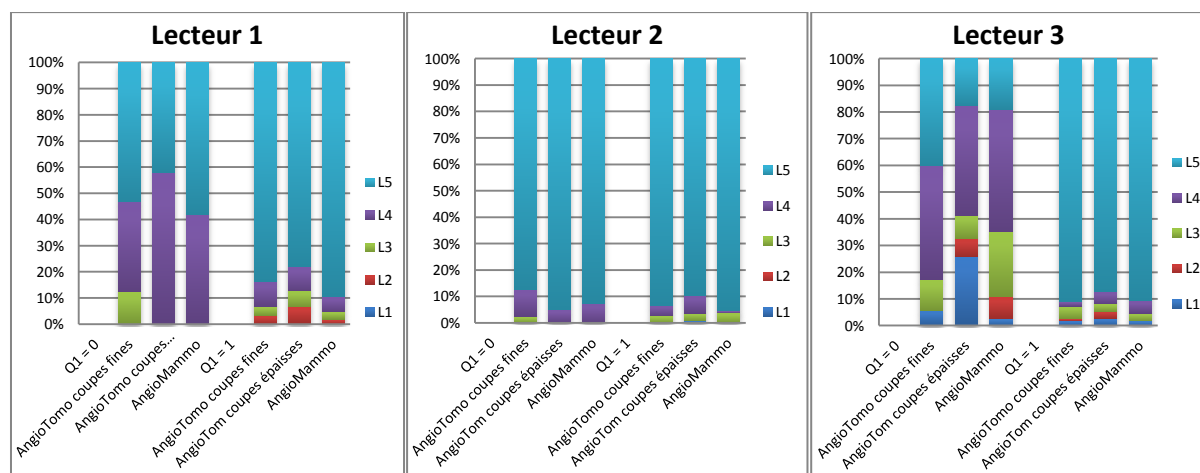
### 3.6 ETUDE DE PERFORMANCE COMPAREE ENTRE ANGIOTOMOSYNTHESE ET ANGIOMAMMOGRAPHIE

Afin de mieux appréhender le bénéfice potentiel de l'angiotomosynthèse pour une utilisation clinique, une étude de performance a été réalisée pour comparer les performances diagnostiques, en termes de détection et de caractérisation de lésions mammaires, d'acquisition 3D d'angiotomosynthèse et d'acquisition 2D d'angiomammographie. Nous avons également comparé les performances de l'angiotomosynthèse coupes épaisses et coupes fines afin de déterminer quel pourrait être le protocole optimal de lecture des images d'angiotomosynthèse.

#### 3.6.1 ANALYSE DE LA DETECTION

##### ACCREMENT ENTRE LECTEURS ET ANALYSE DES CONFIANCES DE DIAGNOSTIC

La Figure 3-28 illustre la fréquence de distribution de la confiance évaluée à l'aide de l'échelle de Likert pour la question Q1 (présence d'une lésion : oui/non) par lecteur et par protocole d'acquisition. Les réponses des 3 lecteurs étaient globalement concentrées sur des confiances de présence élevée (L5 très confiant, L4 : confiant) sans différence notable entre les protocoles en acquisition 3D, en coupes fines et en coupes épaisses, comparativement au protocole d'acquisition 2D. Comme précédemment noté pour l'étude d'optimisation des protocoles d'acquisition, le lecteur 3, correspondant au lecteur physicien, présentait une confiance un peu moins bonne que les 2 lecteurs radiologues, notamment pour l'évaluation de l'absence de lésion (Q1=0).



**Figure 3-28:** Résultats de la confiance de présence, évaluée selon l'échelle de Likert, par lecteur et par technique d'imagerie (angiomammographie et tomosynthèse mammaire) pour les questions Q1 et Q2 (existence d'une lésion) lorsque la référence est 0 (pas de lésion) et 1 (lésion présente).



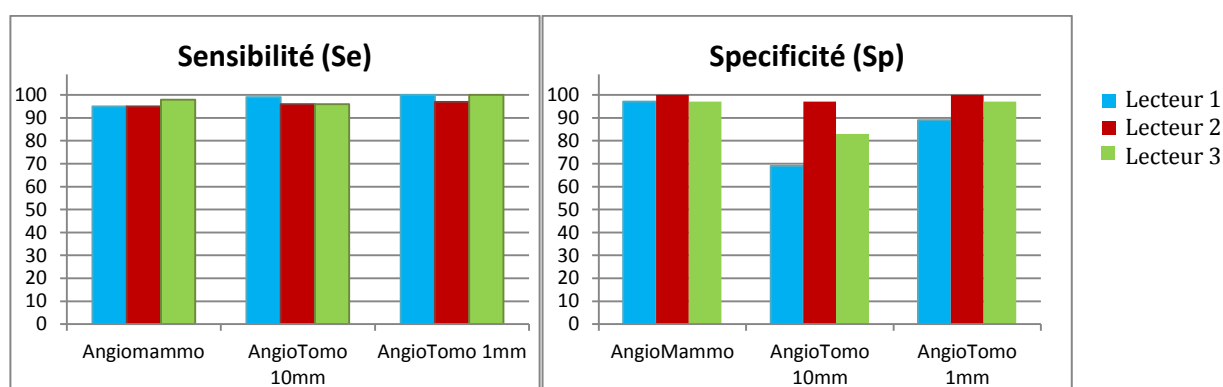
## EVALUATION DE LA SENSIBILITE/SPECIFICITE

Les chiffres de sensibilité et spécificité globaux, sans prise en compte de l'évaluation de la confiance de présence, de chaque protocole d'acquisition pour chaque lecteur, sont résumés dans le [Tableau 3-15](#) et représentés sur la [Figure 3-29](#). L'écart maximal entre 2 lecteurs était évalué à 3% pour la sensibilité et à 28% pour la spécificité (protocole angiotomosynthèse coupes épaisses).

	Lecteur 1		Lecteur 2		Lecteur 3	
	Se	Sp	Se	Sp	Se	Sp
<b>AngioTomo coupes épaisses</b>	99	69	96	97	96	83
<b>AngioTomo coupes fines</b>	100	89	97	100	100	97
<b>Angiomammographie</b>	95	97	95	100	98	97

Se : sensibilité ; Sp : spécificité. Les valeurs représentent des pourcentages

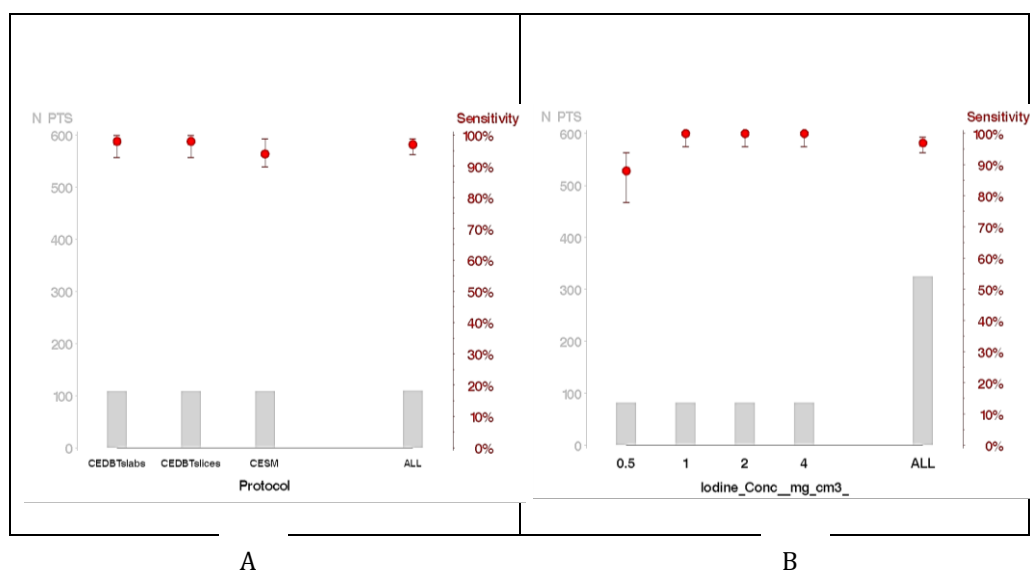
**Tableau 3-15:** Evaluation de la sensibilité et de la spécificité des différents protocoles d'acquisition des images d'angiomammographie et d'angiotomosynthèse par lecteur



**Figure 3-29:** Evaluation de la sensibilité et de la spécificité des différents protocoles d'acquisition des images d'angiomammographie et d'angiotomosynthèse

**La sensibilité globale** pour l'ensemble des protocoles d'acquisition (considérant l'opinion majoritaire des 3 lecteurs) était de 98%. Cette sensibilité variait uniquement en fonction de la concentration volumique d'iode, puisqu'elle était de 100% pour toutes les concentrations d'iode, excepté pour la concentration de 0,5 mg/cm<sup>3</sup> (p>0,002).

**Si l'on prend en compte l'indice de confiance de présence**, la sensibilité de détection était excellente, évaluée à 314/324 (lésions détectées / lésions présentes), soit 97%. Compte tenu de cette très forte sensibilité, les impacts de sa variabilité en fonction des différents paramètres d'acquisition sont limités. Aucune différence de sensibilité de détection n'était observée entre les différentes techniques d'acquisition 2D ou 3D (p=0,36) ([Figure 3-30](#)). Par contre il existait une sensibilité significativement supérieure dans les seins de densité grasseuse (p<0,0001) et pour les concentrations d'iode  $\geq 1$  mg/cm<sup>3</sup> (p<0,0001).



N PTS : nombre de patients, Sensitivity : sensibilité, Protocol : protocole, CEDBTslab : angiotomosynthèse coupes de 1 cm, CEDBTslices : angiotomosynthèse coupes de 10 mm, CESM : angiommographie, ALL : tous

**Figure 3-30:** Sensibilité de détection (moyenne et écart type) en fonction de l'effectif, du type d'acquisition 2D et 3D (A), et de la concentration volumique en iode (B).

**La spécificité globale pour évaluer la détection était de 98%** et de 102/108 (absence de lésion détectée/absence de lésion), soit 94%, si l'on prend en compte la confiance de présence. Cette spécificité était significativement différente en fonction des protocoles, la spécificité la plus élevée étant obtenue pour l'angiommographie. Il existait également une petite supériorité en termes de spécificité de détection pour l'angiotomosynthèse en coupes épaisses en comparaison à l'angiotomosynthèse en coupes fines.

	p-value	OR	95% CI
<b>Protocole</b>	<b>0,01</b>		
<i>AngioTomo 1 cm vs AngioTomo 1 mm</i>		<b>0,25</b>	[0,07 ; 0,93]
<i>Angiomammo vs angioTomo 1 mm</i>		<b>3,2</b>	[0,33 ; 30]
<b>Densité (3 vs 1)</b>	0,83	2,1	[0,43 ; 10]

OR odd ratio, IC intervalle de confiance

**Tableau 3-16:** Evaluation de la spécificité de détection des prises de contraste tumorales du sein. La spécificité des lésions non détectées par rapport aux lésions absentes, ainsi que les effets de la concentration volumique d'iode (égale à 0) n'ont pas été évalués.

### 3.6.2 ANALYSE DES CARACTERISTIQUES DE LA TUMEUR

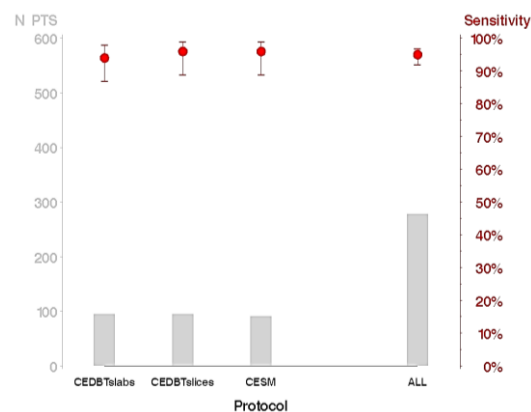
#### EVALUATION DE LA FORME DE LA TUMEUR

La sensibilité globale pour déterminer correctement la forme de la lésion était de 264/278, soit 95%, quelle que soit la technique d'acquisition, angiogramme 2D ou angiotosynthèse 3D (p=0,73). Par contre, l'appréciation de la forme de la lésion était meilleure pour les lésions de petites tailles et pour les lésions à contours spiculés, et moins bonne pour les lésions à contours irréguliers.

	p-value	OR	95% CI
<b>Protocole</b>	0,73		
<i>AngioTomo 1 cm vs AngioTomo 1 mm</i>		0,63	[0,16 ; 2,4]
<i>Angiomammo vs angioTomo 1 mm</i>		0,98	[0,23 ; 4,3]
<b>Concentration d'iode (mg/cm<sup>3</sup>)</b>	0,39	0,84	[0,56 ; 1,3]
<b>Taille de la lésion (mm)</b>	0,03	0,78	[0,61 ; 0,98]
<b>Densité (3 vs 1)</b>	0,44	0,64	[0,20 ; 2,0]
<b>Contours</b>	0,02		
<i>Irréguliers vs. réguliers</i>		0,25	[0,07 ; 0,92]
<i>Spiculés vs. réguliers</i>		2,8	[0,25 ; 30]

OR odd ratio, IC intervalle de confiance

**Tableau 3-17:** Evaluation de la sensibilité pour déterminer correctement la forme des prises de contraste tumorales du sein, en fonction des techniques d'acquisition 2D ou 3D et des caractéristiques de la lésion



N PTS : nombre de patients, Sensitivity : sensibilité, Protocol : protocole, CEDBTslab : angiotosynthèse coupes de 1 cm, CEDBTslices : angiotosynthèse coupes de 1 mm, CESH : angiogramme, ALL : tous

**Figure 3-31:** Sensibilité (moyenne et écart type) en fonction des effectifs pour déterminer la forme de la lésion en fonction de l'effectif pour les protocoles d'angiogramme et d'angiotosynthèse

## EVALUATION DES CONTOURS DE LA TUMEUR

La sensibilité pour déterminer correctement les contours de la lésion était très élevée, évaluée à 129/137, soit 94%, sans variation observée en fonction des protocoles d'acquisition et des paramètres de la lésion.

## EVALUATION DU TYPE DE REHAUSSEMENT TUMORAL

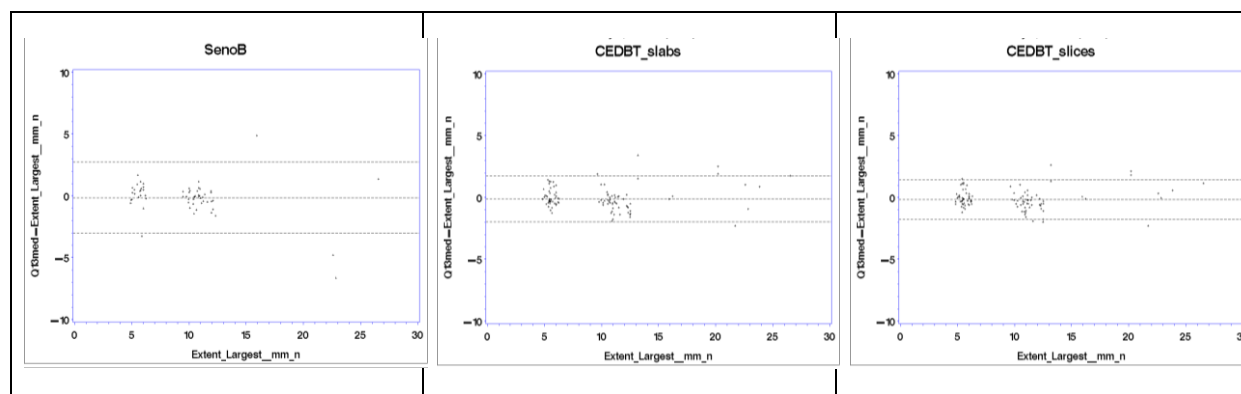
La sensibilité de l'angiotosynthèse et de l'angiomammographie pour déterminer correctement les contours de la lésion était évaluée à 100%.

## EVALUATION DE LA TAILLE TUMORALE

La différence entre la médiane des tailles mesurées et la taille vérité ne différait pas significativement en fonction des protocoles d'acquisition ( $p=0,69$ ) (Tableau 3-18). Même si cette différence n'était pas significative, il existait cependant un écart type plus faible pour le protocole d'angiotosynthèse en coupe fine et plus élevé pour le protocole d'angiomammographie (Figure 3-32). Par contre l'évaluation de la taille tumorale était globalement significativement meilleure pour les tumeurs de petite taille et à forte concentration en iode.

	p-value	OR	95% CI
<b>Protocole</b>	0,69		
<i>AngioTomo 1 cm vs AngioTomo 1 mm</i>		0,02	[-0,16 ; 0,21]
<i>Angiomammo vs AngioTomo 1 mm</i>		-0,05	[-0,24 ; 0,13]
<b>Concentration d'iode (mg/cm<sup>3</sup>)</b>	0,01	0,07	[0,01 ; 0,13]
<b>Taille de la lésion (mm)</b>	<0,0001	-0,76	[-0,10 ; -0,05]
<b>Densité (3 vs 1)</b>	0,65	0,07	[0,01 ; 0,13]

**Tableau 3-18** : Evaluation de la taille des prises de contraste tumorales du sein en fonction des techniques d'acquisition 2D ou 3D et des caractéristiques de la lésion (OR : odd ratio, IC : intervalle de confiance)



Extent\_largest : plus grand diamètre, Q13med-extent\_largest : différence entre la médiane des tailles mesurées et la taille vérité, SenoB : SenoBright, CEDBT\_slabs : angiotosynthèse coupes de 10 mm, CEDBT\_slices : angiotosynthèse coupes fines de 1 mm

**Figure 3-32** : Evaluation de la taille tumorale selon le graphique de type Bland-Altman en fonction des techniques d'acquisition 2D ou 3D

### 3.6.3 DISCUSSION

Les confiances de présence, la sensibilité et la spécificité de détection étaient supérieures pour l'angiomammographie versus l'angiotomosynthèse dans cette étude, comparativement à l'étude précédente de performance de l'angiomammographie. Ces résultats s'expliquent vraisemblablement par la technique de simulation des images d'angiomammographie et d'angiotomosynthèse qui, contrairement à l'étude d'optimisation des protocoles d'angiomammographie, n'a pas inclut le bougé patient dans l'étude de comparaison 2D/3D (voir chapitre 3.3.4). En effet le temps pour acquérir les images simulées 3D incluant du bougé requiert à l'heure actuelle un temps calcul prohibitif pour générer l'ensemble des 432 images nécessaires à nos expérimentations.

Notre étude n'a pas montré d'augmentation de la sensibilité de détection en utilisant des acquisitions 3D d'angiotomosynthèse comparativement aux acquisitions 2D d'angiomammographie. Par contre, à l'opposé de nos hypothèses initiales, l'angiomammographie était significativement plus spécifique que l'angiotomosynthèse. La spécificité d'un examen représentant sa capacité à être négatif lorsque la maladie est absente, cela signifie que l'angiotomosynthèse a présenté dans notre étude plus de cas de faux positifs (prises de contrastes interprétées à tort comme tumorale) que l'angiomammographie. On se souvient que dans l'étude initialement réalisée sur les images simulées d'inserts d'iode cylindriques (Chapitre 3.2.4), on observe un contraste plus élevé et un  $SDNR_{\text{pixel}}$  plus faible en angiotomosynthèse comparativement à l'angiomammographie. On peut alors émettre l'hypothèse qu'une des limitations principales de l'angiotomosynthèse provient d'un bruit plus important dû à la reconstruction d'images tomographiques utilisant un algorithme de reconstruction itératif. Cette source de bruit pourrait expliquer l'absence de gain à détecter et à analyser les prises de contraste en passant de l'angiomammographie à l'angiotomosynthèse. Une perspective d'amélioration pour l'angiotomosynthèse pourrait être l'utilisation d'algorithmes de reconstruction 3D adaptés à l'angiotomosynthèse, qui favoriseraient un faible niveau de bruit dans les images reconstruites de prise de contraste, au détriment de la restitution de détails qui sont de plus grand intérêt dans les images de tomosynthèse véhiculant une information morphologique.

Similairement aux résultats obtenus précédemment dans l'étude de comparaison des paramètres d'acquisition de l'angiomammographie, les deux paramètres qui influençaient le plus la sensibilité de détection et l'évaluation de la taille de la tumeur en angiotomosynthèse, était la concentration en iode des tumeurs et la densité du sein, avec une sensibilité de détection augmentée dans les tumeurs à forte concentration en iode et dans les seins de type grasseux. Il ne semble donc pas y avoir de bénéfice obtenu à s'affranchir des effets de superposition glandulaire en angiotomosynthèse pour la détection et la caractérisation tumorale dans les seins denses, comme nous aurions pu nous y attendre. Par contre notre étude a montré un discret bénéfice de l'angiotomosynthèse pour l'évaluation de la taille tumorale.

Dans cette étude nous avons par ailleurs comparé les performances de deux types de reconstruction tomographiques différentes des images d'angiotomosynthèse, soit en coupes fines de 1 mm, soit en coupes épaisses de 10 mm. Si la sensibilité de détection était identique pour les 2 types de reconstruction tomographique, notre étude a montré une spécificité supérieure pour l'analyse en coupes épaisses. Là encore, une des hypothèses permettant d'expliquer ce résultat peut être la présence d'un bruit plus élevé dans les coupes tomographiques fines que dans les coupes tomographiques plus épaisses où il existe un phénomène de lissage du bruit et donc une augmentation du  $SDNR$  des lésions.

Contrairement à nos attentes, cette étude n'a également pas mis en évidence de différence significative pour l'appréciation du type de rehaussement tumoral.

On notera par ailleurs que cette étude présente plusieurs limites. La plus importante est liée aux chiffres très élevés de sensibilité et spécificité obtenus. La plupart des tumeurs simulées sur les différents types d'images étaient en effet trop facilement détectables, rendant très difficile, d'un point de vue statistique, l'analyse fiable des variabilités liées aux paramètres d'acquisition. En particulier, les performances de l'angiomammographie pour l'analyse du type de rehaussement tumorale apparaissent anormalement élevées par comparaison à notre expérience clinique. Il semble donc important dans le futur de ne pas sous-estimer l'effet du bougé patient sur la qualité des images recombinaisonnées d'angiomammographie et d'angiotomosynthèse, et de l'inclure dans les simulations numériques de fantômes mammaires. Il pourrait également être utile de simuler des tumeurs à plus faible concentration d'iode, de détection plus difficile afin de mieux étudier les effets des différentes techniques d'acquisition sur la détectabilité des lésions.



## 4 BIOPSIES MAMMAIRES GUIDÉES PAR STÉRÉOTAXIE AVEC INJECTION DE PRODUIT DE CONTRASTE

### 4.1 ENJEUX CLINIQUES

Lorsqu'une lésion mammaire est détectée par un examen d'imagerie et considérée comme suspecte, il est nécessaire de réaliser un prélèvement tissulaire afin de préciser la nature histologique de cette lésion. La méthode d'imagerie la plus utilisée pour réaliser le guidage des biopsies mammaires est l'échographie. L'échographie permet un abord direct de la lésion à biopsier et un contrôle en temps réel du guidage de l'aiguille de biopsie. Ce mode de guidage est utilisé pour les nodules et masses, le plus souvent visibles en échographie. Un guidage stéréotaxique est utilisé quand la mammographie montre une anomalie suspecte non visible en échographie. Il s'agit le plus souvent d'un foyer de microcalcifications, parfois d'une zone de distorsion architecturale et plus rarement d'un nodule.

Certains types de lésions mammaires ne sont cependant détectés que sous forme d'une prise de contraste et restent invisibles en mammographie conventionnelle et en échographie, même dirigée de seconde intention. Lorsque cette anomalie n'est visible qu'après injection de produit de contraste, c'est-à-dire soit sur les images recombinaisonnées d'un examen d'angiomammographie et/ou sur une IRM mammaire, il apparaît nécessaire de disposer d'une technique d'imagerie permettant l'injection de produit de contraste avant et/ou pendant la procédure de biopsie.

Actuellement il est possible de réaliser ce type de procédures sous guidage de l'IRM {Lieberman, 2005 #114} {Malhaire, 2010 #123}. Cependant, il s'agit d'une procédure coûteuse et longue, la durée d'une procédure étant d'environ 1 heure. De plus, sa réussite dépend d'un bon positionnement de l'aiguille par rapport à la lésion cible, réalisé le plus souvent à l'aide d'un guide d'aiguille rudimentaire positionné dans une grille n'apportant qu'une précision de positionnement modeste. Par ailleurs, les lésions pré-pectorales et sous-cutanées, ainsi que les lésions situées dans le sillon sous-mammaire sont d'approche difficile en biopsie sous IRM.

Le guidage des biopsies mammaires sous stéréotaxie avec injection de produit de contraste permettrait de réaliser de façon simple, rapide et peu coûteuse des biopsies de prises de contraste suspectes, visibles en angiomammographie et non retrouvées en mammographie sans injection (ou sur l'image de basse énergie de l'angiomammographie) ni en échographie mammaire dirigée. Elle permettrait également de réaliser à moindre coût certaines des biopsies actuellement guidées par l'IRM.

L'objectif de ce chapitre est de proposer un scénario pour la réalisation d'une biopsie guidée par l'angiomammographie, d'évaluer les contraintes techniques à la réalisation de ce mode de guidage et enfin de proposer et d'évaluer des solutions permettant de lever certaines contraintes technologiques, au travers en particulier d'un mode de recombinaison hybride des images, temporel et double-énergie.



## 4.2 PROCEDURE D'UN EXAMEN DE BIOPSIE STEREOTAXIQUE CLASSIQUE SANS INJECTION

Avant de proposer un scénario pour la réalisation d'un examen de stéréotaxie avec injection de produit de contraste, nous avons commencé par détailler les différents temps d'une procédure de guidage stéréotaxique standard sans injection de produit de contraste. Le principe de la biopsie stéréotaxique est basé sur la localisation tridimensionnelle d'une cible, en calculant son changement de position (en x) sur des images de mammographie acquises avec différents angles d'inclinaison du tube de rayons X (en général  $-15^\circ$  et  $+15^\circ$ ). La biopsie se fait sous anesthésie locale. Une compression mammaire forte est nécessaire pendant toute la durée de la procédure afin d'immobiliser le sein et d'éviter ainsi tout mouvement une fois que les coordonnées spatiales de la lésion à cibler sont fixées. Après la biopsie, il est souvent nécessaire de laisser un marqueur métallique (ou clip) au site de la biopsie pour permettre de repérer ultérieurement la lésion, notamment si l'anomalie doit faire l'objet d'une résection chirurgicale.

Le déroulement classique d'une procédure de biopsie sous stéréotaxie est schématisé dans la Figure 4-1. Il est à noter que le nombre d'acquisitions d'images de contrôle stéréotaxique peut sensiblement varier en fonction des habitudes et de l'expérience du radiologue réalisant la procédure, des mouvements de la patiente pendant la procédure ou de différents problèmes médicaux ou techniques survenant en cours de procédure (par exemple survenue d'un saignement, douleurs nécessitant une ré-anesthésie...).

Les différents temps de la procédure de biopsie mammaire stéréotaxique sont :

- L'installation de la patiente et la compression du sein où se trouve la lésion suspecte à biopsier. Le choix de l'incidence de compression et de la voie d'abord de l'aiguille à biopsie est défini par le médecin à partir de l'analyse des mammographies antérieures. Il est important pour ce choix de disposer d'incidences de face et de profil strict (et non de clichés en incidence oblique). Il est demandé à la manipulatrice de positionner l'anomalie à biopsier au centre de la fenêtre de biopsie.

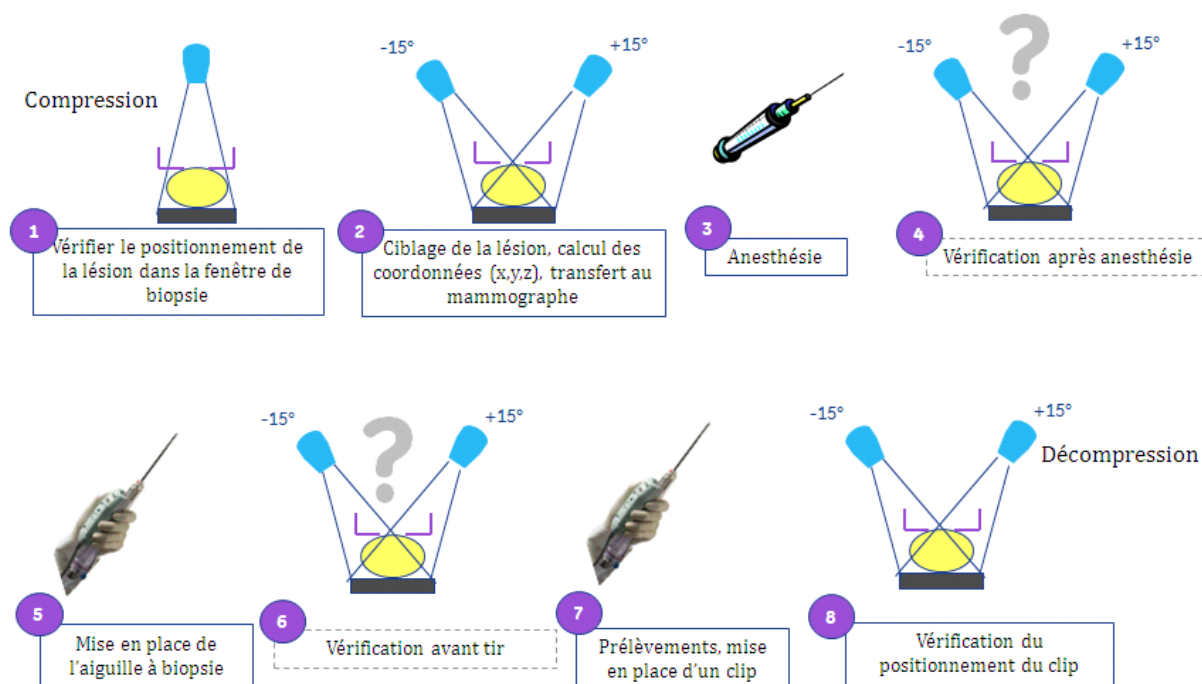
L'acquisition d'un cliché angulé à  $0^\circ$  pour permettre de vérifier le bon positionnement de l'anomalie à biopsier par rapport à la fenêtre de biopsie.

- Les acquisitions stéréotaxiques ( $+15^\circ$  et  $-15^\circ$ ) : des marquages en x et y de la lésion sont réalisés sur chacune des 2 images permettant le calcul de la coordonnée z de la lésion. Les coordonnées x, y et z de la lésion à biopsier sont envoyées au système de biopsie
- Une anesthésie de la peau et des plans profonds centrée sur la cible est ensuite réalisée.
- Un contrôle du positionnement de la cible après anesthésie est éventuellement réalisé par acquisition de 2 nouvelles images en mode stéréotaxie à angulations  $+15^\circ$  et  $-15^\circ$ . Ce contrôle a pour objectif de vérifier le bon positionnement de la cible en comparaison à son positionnement initial. Si un décalage important est présent, on calcule de nouvelles coordonnées que l'on retransmet au système à biopsie.
- Incision cutanée et mise en place de l'aiguille à biopsie dans le sein positionné d'après les coordonnées précédemment calculées.
- Un contrôle du positionnement de l'aiguille à biopsie par rapport à la cible est éventuellement réalisé par acquisition de 2 nouvelles images en mode stéréotaxie ( $+15^\circ$  et  $-15^\circ$ ). Vérification de la symétrie en x et du bon positionnement en y. Recalage manuel de l'aiguille à biopsie si nécessaire.

- Déploiement de l'aiguille à biopsie au travers de la lésion (tir). Réalisation des prélèvements (de 6 à 12 en moyenne).

Retrait de l'aiguille à biopsie et mise en place d'un clip de repérage

- Contrôle du positionnement du clip de repérage : réalisation de 2 nouvelles images en mode stéréotaxie à angulations  $+15^\circ$  et  $-15^\circ$ .



**Figure 4-1** : Schéma d'une procédure de biopsie sous guidage stéréotaxique

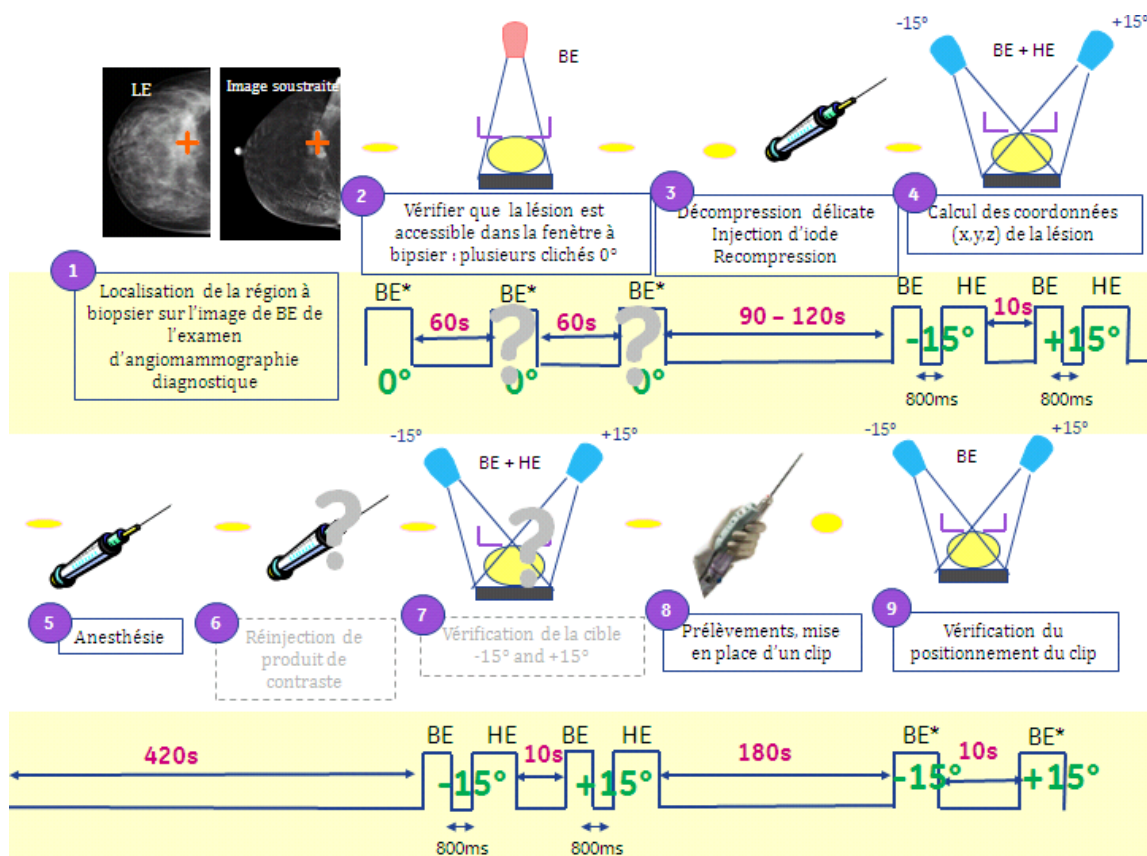
Les étapes en pointillé avec un point d'interrogation sont optionnelles dépendant des habitudes du radiologue et du bon déroulement de la procédure.

#### 4.3 PROPOSITION D'UN SCENARIO POUR LA REALISATION D'UN EXAMEN DE STERÉOTAXIE AVEC INJECTION DE PRODUIT DE CONTRASTE

La réalisation du guidage d'une biopsie stéréotaxique par angiommographie nécessite d'ajouter, à la procédure précédemment décrite, l'injection d'un produit de contraste iodé et l'acquisition d'images de haute énergie couplées à chaque image de basse énergie afin d'obtenir pour chaque paire d'images, une image recombinaisonnée de la prise de contraste. Une des problématiques de cette procédure est la durée pendant laquelle la prise de contraste lésionnelle cible reste visible après le début de l'injection de produit de contraste. On sait d'après les données des études réalisées en scanner {Perrone, 2008 #140} et en angiommographie temporelle {Dromain, 2006 #61} {Diekmann, 2005 #56} que la prise de contraste

des tumeurs du sein est visible au moins 8 minutes après le début de l'injection d'un agent de contraste iodé. Par ailleurs, les possibilités de réinjection de produit de contraste au milieu de la procédure sont limitées par la quantité totale d'iode tolérée par la patiente. De plus cette réinjection devrait se faire sans décompression mammaire, une fois les coordonnées spatiales de la cible calculées, ce qui serait responsable d'une diffusion restreinte du produit de contraste dans la glande mammaire et d'une prise de contraste limitée de la lésion tumorale, comme cela été montré en IRM mammaire {Kuhl, 1997 #102}.

La figure 4.2 schématise les différents temps du scénario de biopsie stéréotaxique que nous proposons.



**Figure 4-2 :** Schéma d'une procédure de biopsie sous guidage stéréotaxique avec injection de produit de contraste, incluant le temps (en secondes) entre chaque acquisition d'image.

Dans la première étape, qui consiste à positionner l'anomalie à biopsier au centre de la fenêtre de biopsie, nous proposons de ne réaliser que des images sans injection en BE afin de retarder au maximum l'injection de produit de contraste et de privilégier les acquisitions stéréotaxiques au moment du pic de rehaussement. Ce ciblage qui ne nécessite pas une grande précision, mais qui a juste pour objectif de positionner la cible dans la fenêtre à biopsier (fenêtre de 5x5 cm<sup>2</sup> en général) doit pouvoir être facilement réalisé à partir des repères anatomiques de l'image de BE d'un examen d'angiomammographie diagnostique antérieur et de sa comparaison avec l'image recombinaison.

Afin de limiter les effets de la compression mammaire sur la diffusion du produit de contraste le sein sera ensuite partiellement décomprimé pour l'injection du produit de contraste iodé puis re-comprimé 1 min 30 après l'injection. Les acquisitions stéréotaxiques double-énergie seront ensuite acquises, comme en angiomammographie diagnostique, 2 minutes après le début de l'injection.

Le reste de la procédure est comparable à une procédure classique, à la seule différence que pour chaque acquisition, une paire d'images HE et BE sera acquise au lieu d'une seule image BE lors d'une procédure sans injection de produit de contraste.

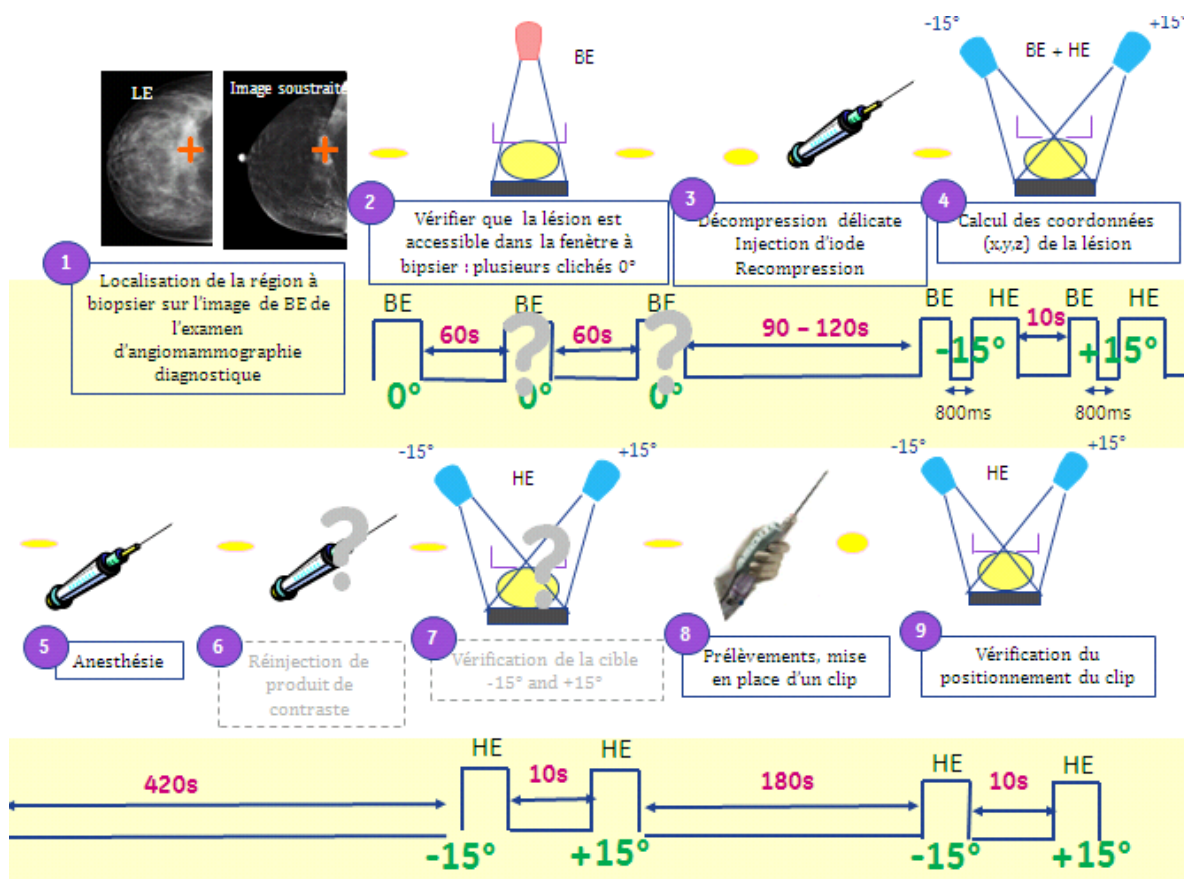
Le clip étant radio-opaque et bien visible sur une image de mammographie classique, seule une image de basse énergie sera réalisée pour le contrôle de son emplacement.

#### 4.4 EVALUATION DE LA RECOMBINAISON D'IMAGE DE HAUTE ET BASSE ENERGIE ACQUISES A DES TEMPS DIFFERENTS DE L'INJECTION

##### 4.4.1 RATIONNEL

La réalisation d'un examen de stéréotaxie avec injection de produit de contraste utilisant une technique en double exposition nécessite la répétition de paires d'images de BE et HE, acquises successivement dans un délai très court, à différentes angulations. Dans le scénario que nous proposons, même si nous avons essayé de réduire au maximum le nombre d'images HE nécessaires (notamment lors de l'étape de positionnement et de contrôle de clip), un minimum de 4 paires d'images BE et HE dans un délai de moins de 7 minutes peuvent s'avérer nécessaires. Outre la problématique de maîtrise de dose qui reste à contrebalancer par rapport aux enjeux diagnostique et thérapeutique de cette procédure réservée aux lésions suspectes de cancer, il existe une contrainte technique non négligeable liée à l'échauffement du tube à rayons X. En effet, dans un tube à rayons X la montée en température est rapide et le retour à l'état initial est lent. Quand on réalise une succession d'acquisitions, la température va croître, en particulier lorsque ces acquisitions sont proches les unes des autres, avant un retour à l'état thermique initial. Pour limiter l'impact de cette montée en température, une sécurité est usuellement implantée qui consiste à n'autoriser une acquisition qu'à la condition que la température en fin d'exposition n'excède pas la température limite au-delà de laquelle le tube serait dégradé.

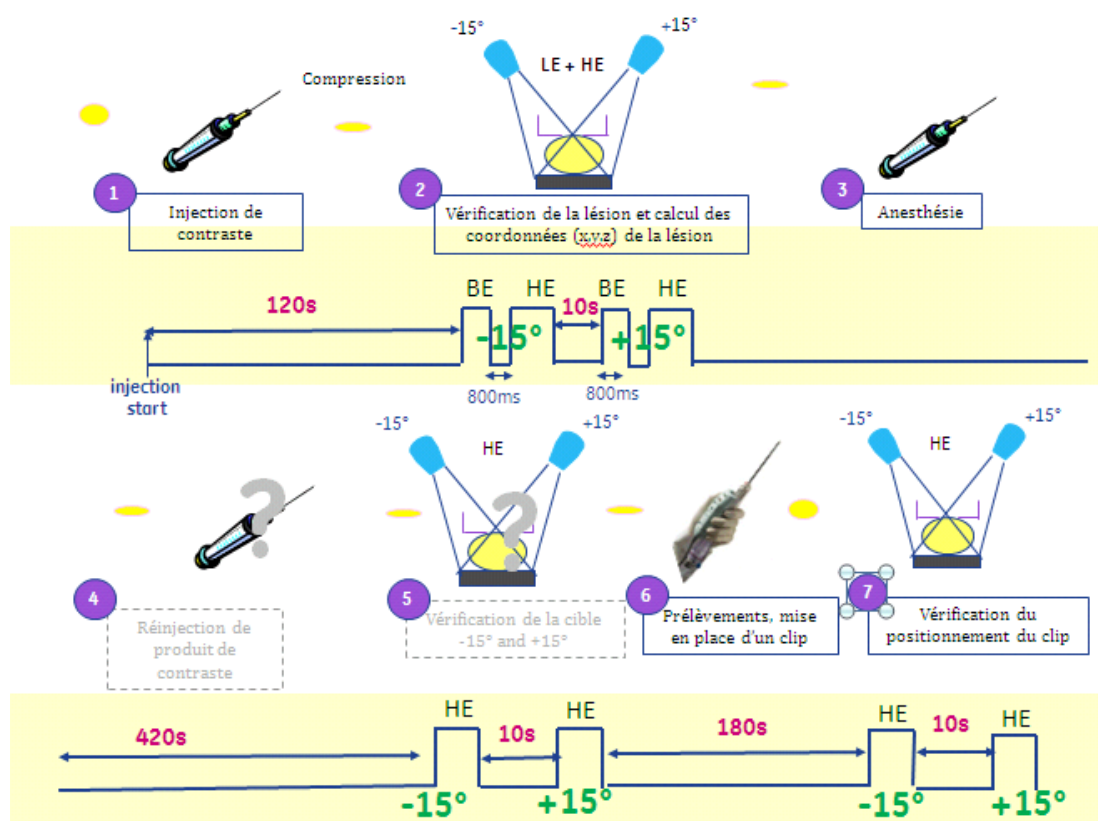
Dans la méthode de double exposition, l'image HE acquise avec une énergie au-dessus de la discontinuité K montre un fort contraste pour l'iode par rapport à l'image BE acquise en-dessous de la discontinuité K. Dans la procédure de biopsie stéréotaxique, pendant laquelle le sein reste comprimé et donc théoriquement immobile entre les différentes acquisitions d'images, on peut envisager de réduire le nombre d'acquisitions d'images BE en s'inspirant de l'approche de soustraction double-énergie temporelle (DET) décrite par Rosado-Mendez et al. {Rosado-Mendez, 2007 #154; Rosado-Mendez, 2008 #155}. Notre proposition est alors d'acquérir une paire d'images HE et BE pour chacune des deux vues de stéréotaxie lors de la première acquisition d'un couple d'images de stéréotaxie (à +15 et -15°), puis de réaliser les acquisitions stéréotaxiques suivantes en mode simple énergie, en n'acquérant que les seules images HE (Figure 4-3). Pour chaque angle de stéréotaxie (+15 et -15°), les images HE acquises à des temps plus tardifs après injection seraient ensuite recombinaisonnées avec l'image BE issue de la première acquisition stéréotaxique réalisée en double-énergie. On est ainsi en présence d'une approche hybride de recombinaison double-énergie temporelle appliquée à une procédure interventionnelle.



**Figure 4-3 :** Schéma de procédure de biopsie sous guidage stéréotaxique avec injection de produit de contraste et recombinaison double-énergie temporelle d'images de BE et HE non appariées dans le temps

On pourrait également envisager un nouveau scénario simplifié débutant par l'injection du produit de contraste suivi de l'acquisition 2 minutes après le début de l'injection d'un couple d'images de stéréotaxie (à  $+15^\circ$  et  $-15^\circ$ ) en mode double-énergie, ces images servant à la fois à la localisation et au calcul des coordonnées de la lésion (Figure 4-4). Ensuite, comme dans la procédure précédente, pour chaque angle de stéréotaxie ( $+15^\circ$  et  $-15^\circ$ ), les images HE acquises à des temps plus tardifs après injection seraient ensuite recombinaisonnées avec l'image BE issue de la première acquisition stéréotaxique réalisée en double-énergie.

La validation de l'intérêt de cette approche a été menée au travers de la comparaison des performances d'une recombinaison d'images BE et HE appariées dans le temps, c'est-à-dire contenant la même concentration d'iode, à celle d'images BE et HE non appariées c'est à dire acquises à des temps d'injection différents et pouvant contenir des concentrations différentes en iode.



**Figure 4-4 :** Schéma de procédure simplifiée de biopsie sous guidage stéréotaxique avec injection de produit de contraste et recombinaison double-énergie temporelle d'images de BE et HE non appariées dans le temps


#### 4.4.2 SIMULATION D'IMAGES D'UN FANTÔME GEOMETRIQUE SIMPLE

##### METHODES DE SIMULATION

Pour cette expérimentation nous avons choisi de simuler un fantôme géométrique simple de 5cm d'épaisseur, de composition uniforme équivalente à un sein 100% glandulaire et contenant 6 inserts (Figure 4-5):

- 2 inserts de 1x1x5 cm<sup>3</sup> de composition équivalente à un sein respectivement 0 et 25% glandulaire.
- 4 inserts identiques de 2x1x0.8 cm<sup>3</sup> simulant la lésion avec une concentration volumique d'iode identique et homogène variant avec le temps.

Une concentration d'iode homogène, évoluant avec le temps, a été simulée dans le matériau du fantôme de composition équivalente à un sein 100% glandulaire, afin d'imiter la prise de contraste glandulaire physiologique. Par ailleurs, les mesures de signal réalisées sur les 4 inserts identiques ont été moyennées pour obtenir une estimation moins bruitée du signal.

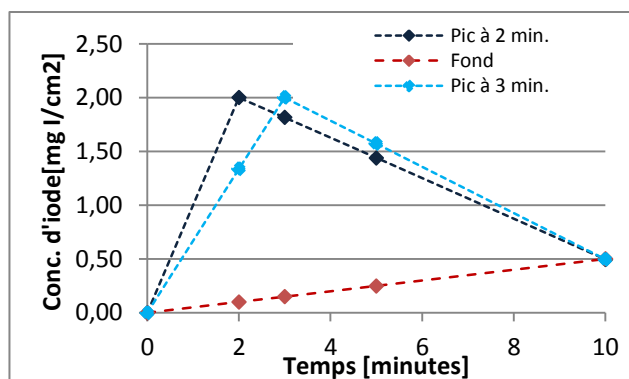


**Figure 4-5 :** Schéma du fantôme géométrique simple contenant 2 inserts de composition équivalente à un sein 0 et 25% glandulaire et 4 inserts d'iode de concentrations volumiques homogènes et identiques. La qualité de la recombinaison est évaluée sur l'annulation du contraste entre les 2 inserts de glandularités différentes. Le signal du fond n'est pas annulé car une concentration d'iode homogène a été simulée afin d'imiter la prise de contraste glandulaire physiologique.

La simulation des images d'angiomammographie a été réalisée avec CatSim (voir chapitre 3.2.1.). La simulation de l'acquisition des images d'angiomammographie a été réalisée en technique de double énergie utilisant des rayons X dont les spectres ont été optimisés pour le protocole clinique des biopsies guidées par angiomammographie (voir chapitre 2.4.1), correspondants à des énergies moyennes de 20 keV pour la basse énergie (BE) et de 34 keV pour la haute énergie (HE). La dose glandulaire moyenne par incidence était de 0,8 mGy pour l'image BE et de 0,8 mGy pour l'image HE, soit 1,6 mGy au total. Ces simulations incluent le bruit quantique ainsi que le rayonnement diffusé provenant de l'objet imagé, mais n'incluaient ni le bruit électronique, ni le bruit de structure. La recombinaison des images HE et BE a été réalisée avec le même algorithme que celui développé pour la routine clinique.

Pour chaque fantôme, nous avons fait varier la concentration surfacique d'iode dans les inserts d'iode avec le temps afin de simuler une cinétique de rehaussement tumorale de type 3 typiquement maligne (rehaussement intense et rapide avec washout). Nous avons aussi fait varier la concentration surfacique d'iode avec le temps dans le fond afin de simuler une cinétique de rehaussement de type 1 (faible et progressive) représentative d'une prise de contraste glandulaire physiologique (cf. chapitre 4.1.3).

Nous avons choisi de simuler un rehaussement de type 3 pour la lésion, car c'est le type de rehaussement qui est associé à la plus forte valeur prédictive positive de malignité et qui présente par ailleurs une différence de concentration d'iode la plus importante dans le temps. Le choix des paramètres des courbes de rehaussement (Figure 4-6) a été déterminé à partir des données de la littérature {Dromain, 2006 #61} {Teifke, 1994 #176} {Bick, 2010 #14} et de notre expérience clinique. Ces données montrent que le pic de rehaussement maximal en angiomammographie se situe entre 2 et 3 minutes après le début de l'injection et que la concentration volumique maximale en iode dans les tumeurs mammaires varie entre 3 et 4 mg I/cm<sup>3</sup>, soit entre 2,4 et 3,2 mg I/cm<sup>2</sup> pour une lésion de 8 mm d'épaisseur comme simulée dans cette expérimentation. Pour la lésion, nous avons donc simulé 2 courbes de rehaussement de même type mais présentant un pic maximal de rehaussement soit à 2 minutes, soit à 3 minutes après le début de l'injection. Ce fantôme étant très simple, sans texture ni bougé. Pour notre simulation ait du sens nous avons choisi une valeur de 2 mg I/cm<sup>2</sup>, minorant la concentration surfacique d'iode au pic reportée dans la littérature. De plus, nous avons choisi une concentration à 10 minutes, identique entre la lésion et le rehaussement glandulaire physiologique pour simuler un très faible contraste relatif entre lésion et parenchyme, fixée à 25% du rehaussement maximal.



**Figure 4-6 :** Différentes cinétiques de rehaussement simulées dans la lésion (courbe de type 3 avec un pic maximal de rehaussement à 2 min. ou à 3 min.) et dans le fond (courbe de type 1)

Nous avons simulé les images BE et HE avec les concentrations d'iode associées aux différentes cinétiques précédemment décrites correspondant aux temps 0, 2, 3, 5 et 10 minutes (Tableau 4-1).

Temps	Lésion pic 2 min.	Lésion pic 3 min.	Fond
<b>0 min.</b>	0	0	0
<b>2 min.</b>	<b>2,00</b>	1,34	0,1
<b>3 min.</b>	1,82	<b>2,00</b>	0,15
<b>5 min.</b>	1,44	1,57	0,25
<b>10 min.</b>	0,50	0,50	0,50

Les valeurs représentent une concentration d'iode en mg/cm<sup>2</sup>

**Tableau 4-1 :** Concentration surfacique en iode simulée dans la lésion et dans le fond pour les différents temps après injection de produit de contraste

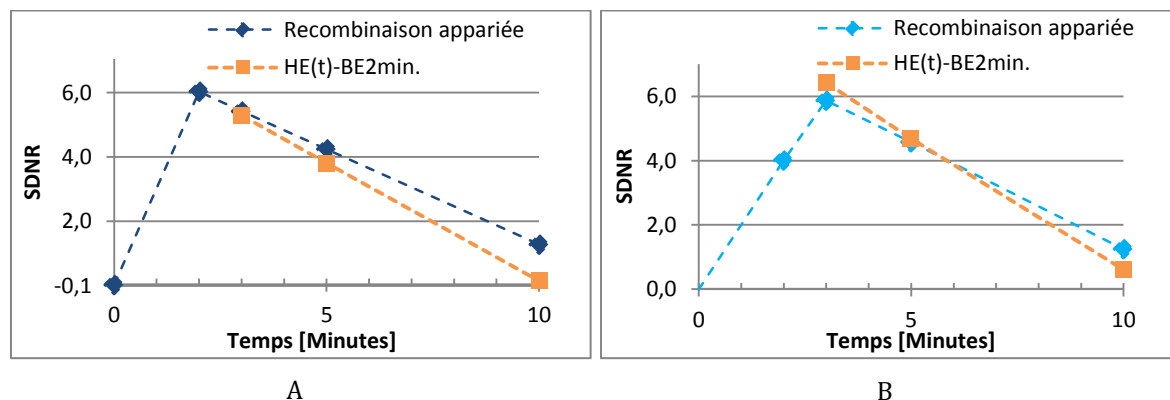
Pour évaluer l'impact de la recombinaison d'images BE et HE acquises à des temps différents de l'injection, nous avons comparé les SDNR mesurés dans les images recombinaisonnées appariées (BE(t)-HE(t) au cours de la procédure) et non appariées, choisissant l'image de basse énergie acquise soit à 0 min (BE(0min)-HE(t) au cours de la procédure) soit à 2 min après l'injection (BE(2min)/HE(t) au cours de la procédure).

## RESULTATS

Les résultats des simulations montrent que, pour un rehaussement de type 3 avec un washout et un pic de rehaussement tumoral centré sur 2 minutes, la recombinaison d'une image BE acquise 2 minutes après le début de l'injection avec une image HE acquise à des temps plus tardifs de l'injection, est responsable d'une diminution du SDNR<sub>pixel</sub> comparativement à une recombinaison appariée d'images BE et HE acquises aux mêmes temps de l'injection. La diminution du SDNR apparaît d'autant plus importante que l'image de HE est acquise tardivement (Figure 4-7 A et Tableau 4-2).



A l'inverse, pour un même type de rehaussement (précoce avec washout), mais un pic de rehaussement centré sur 3 minutes, la recombinaison d'une image BE acquise 2 minutes après le début de l'injection avec une image HE acquise à 3 et 5 minutes de l'injection est responsable d'une augmentation du  $SDNR_{\text{pixel}}$  comparativement à une recombinaison appariée d'images BE et HE acquises au même temps de l'injection (Figure 4-7B et Tableau 4-2).



**Figure 4-7 :** Comparaison des SDNR mesurés sur les images HE recombinaison appariées et non appariées avec l'image BE de référence acquise à 2min. pour une lésion présentant un pic rehaussement à 2 minutes (A) et à 3 minutes (B) après le début de l'injection

Temps (min.)	Pic de rehaussement à 2min.			Pic de rehaussement à 3min.		
	SDNR $HE_t-BE_t$	SDNR $HE_t-BE_{2min}$	Différence	SDNR $HE_t-BE_t$	SDNR $HE_t-BE_{2min}$	Différence
2	5,98	5,98	0	4,00	4,00	0
3	5,37	5,3	-0,07	5,86	6,4	+0,54
5	4,20	3,8	-0,4	4,57	4,7	+0,13
10	1,24	0,1	-1,14	1,24	0,6	-0,64

Les valeurs représentent une concentration d'iode en  $mg/cm^2$

**Tableau 4-2 :** Comparaison des SDNR mesurés sur les images recombinaison appariées et non appariées avec l'image BE de référence acquise à 2min. pour une lésion présentant un pic rehaussement à 2 minutes et à 3 minutes après le début de l'injection

L'analyse des courbes de la Figure 4-7 montre que la recombinaison double-énergie temporelle d'images BE et HE non appariées dans le temps peut générer des SDNR supérieurs à ceux d'une recombinaison appariée lorsque l'image BE choisie pour référence contient une concentration en iode inférieure à celle de l'image HE. A l'inverse, lorsque la concentration en iode contenu dans l'image BE est supérieure à celle de l'image HE, la recombinaison double-énergie temporelle non appariée entraîne une diminution du SDNR en comparaison à une recombinaison appariée dans le temps. En pratique clinique, il reste cependant difficile de prédire à quel moment se situe le pic de rehaussement maximal de la lésion, celui-ci étant extrêmement variable d'une tumeur à une autre tumeur.

Nous avons évalué l'impact de la diminution de SDNR observée sur la détectabilité des lésions, lorsque l'image BE est prise comme référence pour la recombinaison double-énergie temporelle non appariée, et qu'elle est acquise au moment du pic maximal de rehaussement. Pour cela, nous avons calculé le SDNR seuil par pixel d'une tumeur ronde de 8 mm de diamètre répondant au critère de détectabilité défini par Rose {Rose, 1948 #156} {Burger, 1950 #29}, tel que la lésion est détectable si  $SDNR_{\text{lésion}} > 4$ .

- Aire de la tumeur =  $\Pi \times (8/2)^2 = 50,26 \text{ mm}^2$
- Aire d'un pixel de l'appareil de mammographie numérique =  $0,1 \times 0,1 = 0,01 \text{ mm}^2$
- Aire en pixels de la tumeur =  $50,26 / 0,01 = 5026.54 \text{ pixels}$

Sachant que les fluctuations quantiques en mammographie suivent une loi de Poisson, on peut écrire :

$$SDNR_{\text{lésion}} = SDNR_{\text{pixel}} \times \sqrt{\text{Aire}_{\text{pixel}}}$$

Le critère de Rose est rempli si  $SDNR_{\text{lésion}} > 4$ , soit :

$$SDNR_{\text{pixel}} > 4 / \sqrt{5026.54}$$

$$SDNR_{\text{pixel}} > 0.056$$

Dans notre étude, les  $SDNR_{\text{pixel}}$  obtenus après recombinaison non appariée, dans le cas d'un pic de rehaussement tumoral centré sur 2 minutes, restent supérieurs au SDNR minimal assurant la détectabilité de la prise de contraste selon les critères de Rose (voir Tableau 4-2). Ce résultat suggère que la diminution du SDNR résultant de la recombinaison d'image BE et HE non appariées dans le temps, avec pour référence l'image BE acquise au moment du pic de rehaussement maximal, n'a qu'un impact limité sur la détectabilité de la lésion à cibler. Par ailleurs les SDNR mesurés à 10 minutes sont supérieurs au SDNR minimal détectable, suggérant la possibilité de détecter la lésion tardivement jusqu'à 10 minutes après le début de l'injection. Ces résultats doivent cependant tenir compte des hypothèses simplificatrices de cette expérimentation sur la dynamique de prise de contraste simulée et le fantôme simulé (fantôme géométrique, fond non texturé homogène, pas de bougé).

#### 4.4.3 SIMULATION D'IMAGE D'UN FANTÔME ANTHROPOMORPHIQUE AVEC ET SANS BOUGE

##### METHODES DE SIMULATION

Afin de se rapprocher au plus près des conditions cliniques de biopsie sous guidage stéréotaxique avec injection de produit de contraste (lésions suspectes non visibles en mammographie et en échographie mammaire), nous avons choisi pour cette expérimentation de simuler les images d'un fantôme anthropomorphique contenant une lésion ronde à contours irréguliers présentant un rehaussement homogène (voir chapitre 3.3.3), mesurant 8 mm de diamètre avec une texture glandulaire de densité de type 3.

Les différentes cinétiques de rehaussement de la lésion et de la texture glandulaire ainsi que les différentes concentrations d'iode aux différents temps de la procédure sont identiques à l'étude précédente (Figure 4-6 et Tableau 4-1).

Ces simulations ont été réalisées dans un premier temps sans bougé, puis avec un bougé de la lésion. Pour être au plus près des conditions cliniques, nous avons simulé un bougé correspondant à un mouvement de translation en y de la lésion sur des images simulées HE par rapport aux images simulées BE. Ce bougé variait avec le temps, d'autant plus important que l'acquisition était tardive par rapport à l'injection de produit de contraste. Les valeurs de translation appliquées sur l'image HE sont résumées dans le [Tableau 4-3](#).

<b>Temps (min.)</b>	<b>Translation BE<sub>ref</sub> = 0 min</b>	<b>Translation BE<sub>ref</sub> = 2 min</b>
<b>0</b>	0 mm	0
<b>2</b>	0,4 mm	0
<b>3</b>	0,5 mm	0,3 mm
<b>5</b>	0,8 mm	0,5 mm
<b>10</b>	11 mm	10 mm

Avec BE<sub>ref</sub>, l'image BE prise pour référence lors des recombinaisons non appariées.

**Tableau 4-3 :** Valeur de la translation appliquée à l'image HE par rapport à l'image BE lorsque l'image BE de référence pour les recombinaisons non appariées est acquise à 0 et à 2min. après le début de l'injection

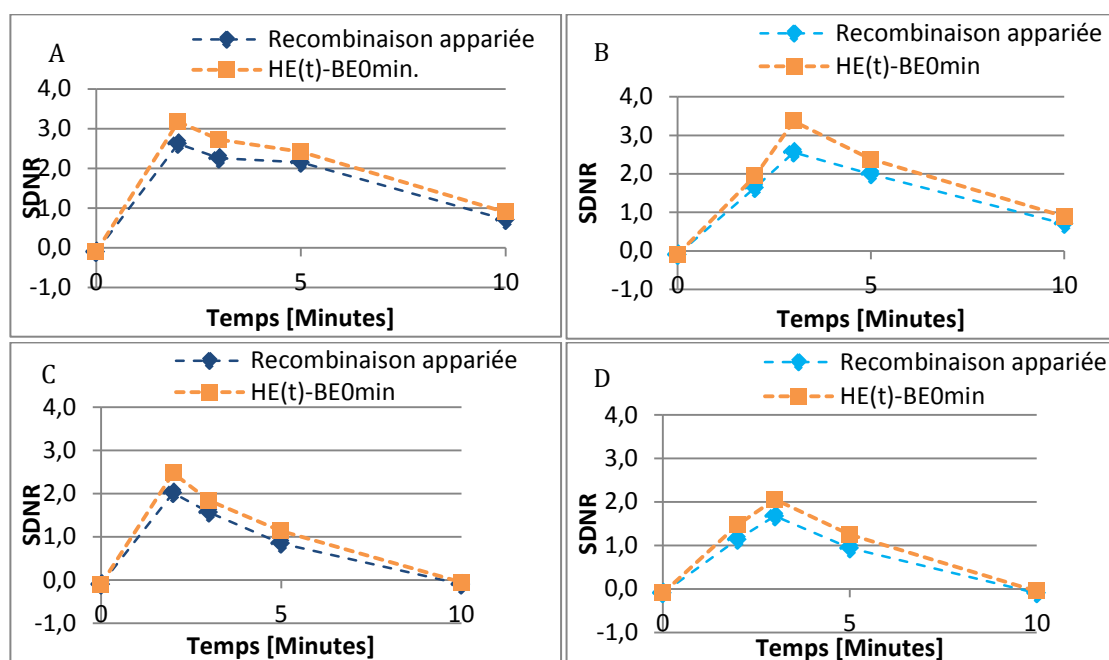
La simulation des images d'angiomammographie a été réalisée avec CatSim (voir chapitre 3.2.1.) utilisant les mêmes paramètres d'acquisition que pour la simulation précédente de fantômes géométriques simples.

Trois types de recombinaison des images BE et HE ont été réalisés:

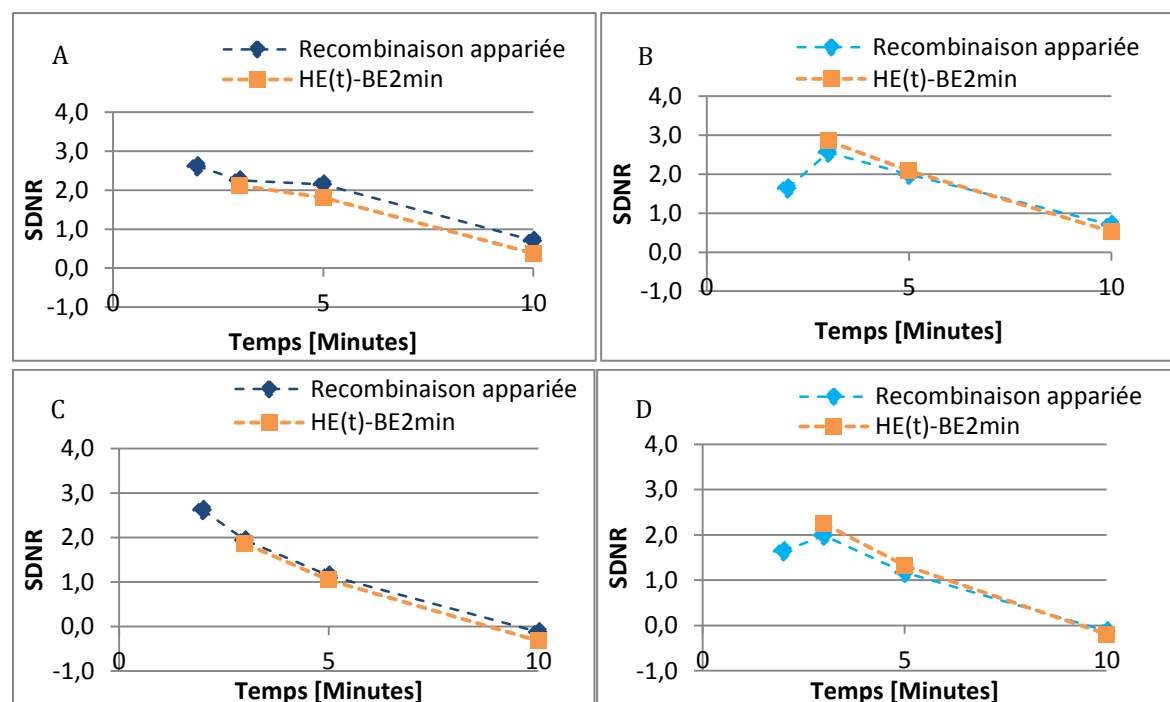
- Recombinaison des images BE et HE appariées dans le temps : {BE<sub>0min</sub>-HE<sub>0min</sub>, BE<sub>2min</sub>-HE<sub>2min</sub>, BE<sub>3min</sub>-HE<sub>3min</sub>, BE<sub>5min</sub>-HE<sub>5min</sub>, BE<sub>10min</sub>-HE<sub>10min</sub>}
- Recombinaison des images BE et HE non appariées dans le temps, avec BE de référence acquise avant le début de l'injection : {BE<sub>0min</sub>-HE<sub>0min</sub>, BE<sub>0min</sub>-HE<sub>2min</sub>, BE<sub>0min</sub>-HE<sub>3min</sub>, BE<sub>0min</sub>-HE<sub>5min</sub>, BE<sub>0min</sub>-HE<sub>10min</sub>}
- Recombinaison des images BE et HE non appariées dans le temps, avec BE de référence acquise 2 min. après le début de l'injection : {BE<sub>2min</sub>-HE<sub>2min</sub>, BE<sub>2min</sub>-HE<sub>3min</sub>, BE<sub>2min</sub>-HE<sub>5min</sub>, BE<sub>2min</sub>-HE<sub>10min</sub>}

## RESULTATS

Les Figures 4-7 et 4-8 et les Tableau 4-4 et 4-5 synthétisent les résultats des SDNR mesurés sur les images recombinaisons appariées dans le temps et les images recombinaisons à partir des images HE(t) avec l'image BE acquise avant injection (BE<sub>0min</sub>) et à 2min (BE<sub>2min</sub>), et ce, pour une lésion présentant un pic de rehaussement à 2 minutes et à 3 minutes après le début de l'injection.



**Figure 4-8 :** Comparaison des SDNR mesurés sur les images HE recombinaison avec les images BE acquises aux mêmes temps (recombinaison appariée – courbes bleues), et avec l’image BE acquise avant injection  $BE_{0min}$  (recombinaison non-appariée – courbes jaune), pour une lésion présentant un pic de rehaussement à 2 minutes sans (A) et avec bougé (C) et à 3 minutes sans (B) et avec bougé (D)



**Figure 4-9 :** Comparaison des SDNR mesurés sur les images HE recombinaison avec les images BE acquises aux mêmes temps (recombinaison appariée – courbes bleues), et avec l’image BE acquise à 2 min (recombinaison non-appariée – courbes jaune), pour une lésion présentant un pic de rehaussement à 2 minutes sans (A) et avec bougé (C) et à 3 minutes sans (B) et avec bougé (D)


Temps (min.)	Pic de rehaussement à 2 min.				Pic de rehaussement à 3 min.			
	Sans bougé		Avec bougé		Sans bougé		Avec bougé	
	HE <sub>t</sub> -BE <sub>t</sub>	HE <sub>t</sub> -BE <sub>0min</sub>	HE <sub>t</sub> -BE <sub>t</sub>	HE <sub>t</sub> -BE <sub>0min</sub>	HE <sub>t</sub> -BE <sub>t</sub>	HE <sub>t</sub> -BE <sub>0min</sub>	HE <sub>t</sub> -BE <sub>t</sub>	HE <sub>t</sub> -BE <sub>0min</sub>
0	-0,10	-0,10	-0,10	-0,10	-0,10	-0,10	-0,10	-0,10
2	2,62	3,2	2,02	2,48	1,64	1,95	1,14	1,47
3	2,26	2,7	1,56	1,84	2,56	3,36	1,67	2,06
5	2,15	2,4	0,85	1,13	1,99	2,38	0,94	1,25
10	0,71	0,9	-0,10	-0,05	0,71	0,90	-0,10	-0,05

**Tableau 4-4 :** Etude sur fantôme anthropomorphique du sein avec et sans bougé : Comparaison des SDNR mesurés sur les images recombinaées à partir d'acquisitions BE et HE appariées et non-appariées avec image BE de référence à 0 min.

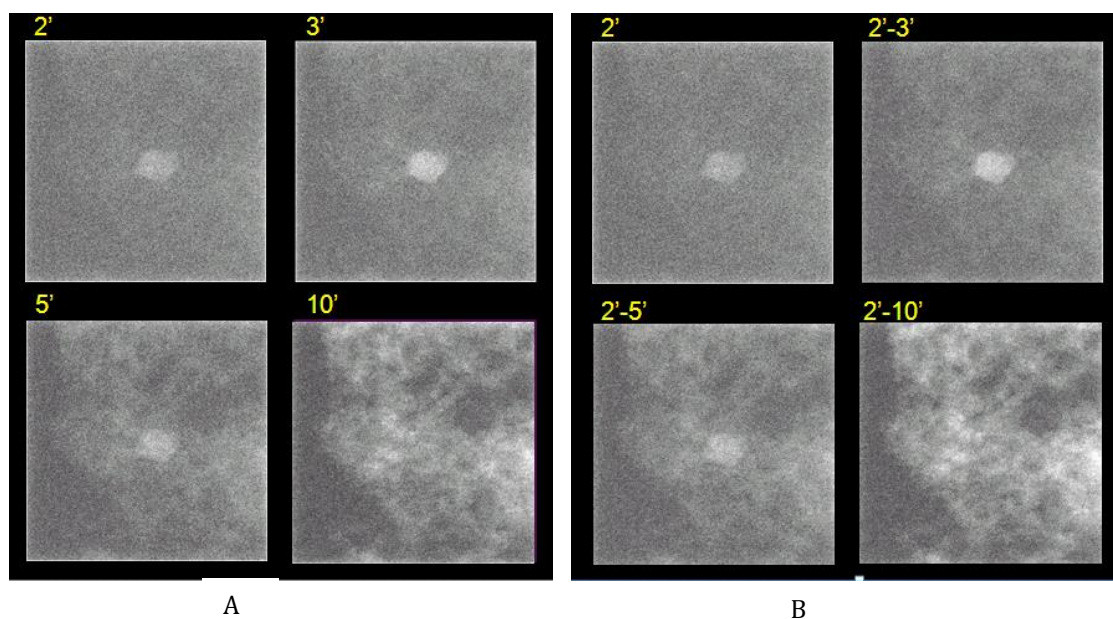
Temps (min.)	Pic de rehaussement à 2 min.				Pic de rehaussement à 3 min.			
	Sans bougé		Avec bougé		Sans bougé		Avec bougé	
	HE <sub>t</sub> -BE <sub>t</sub>	HE <sub>t</sub> -BE <sub>2min</sub>	HE <sub>t</sub> -BE <sub>t</sub>	HE <sub>t</sub> -BE <sub>2min</sub>	HE <sub>t</sub> -BE <sub>t</sub>	HE <sub>t</sub> -BE <sub>2min</sub>	HE <sub>t</sub> -BE <sub>t</sub>	HE <sub>t</sub> -BE <sub>2min</sub>
2	2,62	2,62	2,62	2,3	1,64	1,64	1,64	1,481
3	2,26	2,12	1,94	1,9	2,56	2,85	1,98	2,244
5	2,15	1,81	1,15	1,0	1,99	2,09	1,17	1,325
10	0,71	0,38	-0,12	-0,3	0,71	0,53	-0,12	-0,192

**Tableau 4-5 :** Etude sur fantôme anthropomorphique du sein avec et sans bougé : Comparaison des SDNR mesurés sur les images recombinaées à partir d'acquisitions BE et HE appariées et non-appariées avec image BE de référence à 2 min.


Les Figure 4-10 à 4-10 illustrent les images recombinaées des images simulées du fantôme anthropomorphique appariées et non appariées avec l'image BE de référence à 2 minutes, avec et sans bougé.




**Figure 4-10** : Illustration d'images simulées sans bougé d'une tumeur de 8mm présentant un pic de rehaussement maximal à 2 minutes avec recombinaison d'images BE et HE appariées (A) et non appariées (B) dans le temps avec image BE de référence à 2 minutes.



**Figure 4-11** : Illustration d'images simulées sans bougé d'une tumeur de 8mm présentant un pic de rehaussement maximal à 3 minutes avec recombinaison d'images BE et HE appariées (A) et non appariées (B) dans le temps avec image BE de référence à 2 minutes.



**Figure 4-12 :** Illustration d'images simulées avec bougé d'une tumeur de 8mm présentant un pic de rehaussement maximal à 2 minutes avec recombinaison d'images BE et HE appariées (A) et non appariées (B) dans le temps avec image BE de référence à 2 minutes.



**Figure 4-13:** Illustration d'images simulées avec bougé d'une tumeur de 8mm présentant un pic de rehaussement maximal à 3 minutes avec recombinaison d'images BE et HE appariées (A) et non appariées (B) dans le temps avec image BE de référence à 2 minutes

Ces résultats, prenant en compte les hypothèses de cette expérimentation sur la dynamique de prise de contraste simulée et le type de bougé appliqué, montrent que :

- La recombinaison non appariée avec une image BE acquise avant injection ( $BE_{0min}$ ) augmente le SDNR mesuré dans l'image recombinaison par rapport à une recombinaison classique appariée quel que soit le pic de rehaussement maximal de la lésion et qu'il existe ou non du bougé entre l'image de HE et BE. Ce type de recombinaison n'apparaît cependant peu pertinent dans cette indication clinique du guidage des biopsies sous angiommammographie. En effet la recombinaison des images BE et HE n'est possible que si celles-ci sont acquises avec la même angulation. Cela obligerait donc à acquérir 4 images supplémentaires (BE et HE à  $-15^\circ$  et  $+15^\circ$  d'angulation) avant injection de produit de contraste, alors même que ces images ne peuvent pas servir pour le ciblage des lésions. Par contre ce type de recombinaison pourrait s'avérer utile pour d'autres indications cliniques d'angiommammographie temporelle, telles que par exemple l'évaluation de la chimiothérapie néo-adjuvante, permettant une analyse de la cinétique de rehaussement.
- La recombinaison non appariée avec une image BE de référence acquise à 2 min semble présenter plus de pertinence clinique pour le guidage des biopsies par l'angiommammographie puisqu'elle pourra être utilisée pour le calcul des coordonnées de la lésion à cibler. Les résultats de cette étude sur fantôme anthropomorphique confirment les résultats précédemment obtenus sur le fantôme géométrique simple à savoir que la recombinaison non appariée dans le temps est d'autant plus performante qu'elle recombine une image BE contenant une concentration d'iode inférieure à celle de l'image HE. L'image BE servant de référence pour la recombinaison non appariée doit donc préférentiellement être acquise avant le pic de rehaussement maximal.
- Cependant, dans le pire des cas lorsque l'image BE, servant de référence pour la recombinaison non appariée, est acquise au moment du pic de rehaussement maximal de la lésion, notre étude montre que cela n'a qu'un impact minime sur la détectabilité des lésions simulées (Figure 4-10 à 4-10).
- Comme attendu le bougé dégrade les SDNR mesurés dans la lésion, quel que soit le type de recombinaison utilisée. Sur les images simulées, le ciblage de ces lésions reste cependant réalisable sur les images acquises à 3 et 5 minutes après l'injection.
- Contrairement aux résultats de l'étude précédente réalisée sur un fantôme géométrique simple à texture homogène, les lésions simulées sur ce fantôme anthropomorphique ne sont plus détectables visuellement sur les images acquises 10 minutes après le début de l'injection, quel que soit le type de recombinaison utilisée. Dans ce modèle tumoral simulé, présentant une cinétique de rehaussement avec un important washout, la persistance de la prise de contraste et donc de la détectabilité de la lésion cible sur les temps tardifs de la procédure semble donc être critique. Ceci pourrait avoir un impact clinique en cas de bougé de la patiente après le calcul des coordonnées de la lésion à biopsier. La détectabilité de la lésion en temps tardif varie cependant selon les différentes valeurs différentielles de la concentration surfacique en iode dans la lésion et dans le parenchyme. Ce type de cinétique de rehaussement avec washout (type 3) ne représente en IRM que 33 à 57,4% des rehaussements des tumeurs malignes {Kuhl, 1999 #103} {Lieberman, 2002 #115}. L'autre cinétique de rehaussement fréquemment associée aux tumeurs malignes du sein est une cinétique en plateau où le rehaussement tardif de la lésion reste nettement supérieur au rehaussement du parenchyme glandulaire. Des études complémentaires pour évaluer les possibilités de réinjecter du produit de contraste en cours de procédure sur sein comprimé pourraient cependant être utiles.



## 4.5 CONCLUSION

Le guidage des biopsies mammaires sous stéréotaxie avec injection de produit de contraste est une nécessité clinique qui permettrait de réaliser les biopsies de prises de contraste suspectes visibles en angiommammographie et non retrouvées en mammographie standard ou en échographie. Nous avons proposé ici des scénarii pour la réalisation des biopsies guidées par angiommammographie. Afin de limiter les contraintes d'échauffement du tube à rayons X et de limiter la dose d'irradiation d'une telle procédure, nous avons étudié l'application de la soustraction double-énergie temporelle aux images acquises lors du guidage stéréotaxique d'outils interventionnels. Nous avons ainsi étudié l'intérêt de la recombinaison des images d'angiommammographie BE et HE acquises à des temps différents de l'injection du produit de contraste. L'application de cette méthode de recombinaison sur des images de fantômes géométriques simples à texture homogène, puis de fantômes anthropomorphiques du sein prenant en compte les cinétiques de rehaussement de la tumeur et du parenchyme glandulaire, a permis de valider cette approche. Nous avons conclu sur l'intérêt de recombinaison des images BE et HE non appariées dans le temps, c'est-à-dire contenant des concentrations d'iode différentes, et sur l'intérêt d'utiliser cette méthode pour le ciblage d'une lésion à biopsier en angiommammographie. Cette recombinaison non appariée est par ailleurs plus performante lorsque l'image BE choisie comme référence présente une concentration d'iode plus faible que l'image HE. Pour une application clinique au guidage des biopsies par angiommammographie, il semblerait donc optimal de réaliser la première acquisition d'un couple d'images de stéréotaxie (à +15 et -15°) en mode double-énergie assez précocement, entre le temps où la lésion devient détectable et le temps correspondant au pic de rehaussement maximal de la lésion. Ce pic de rehaussement étant attendu entre 2 et 3 minutes, nous proposons de réaliser la première acquisition 90s après le début de l'injection.

## 5 CONCLUSIONS ET PERSPECTIVES

Les présents travaux de recherche ont été axés sur le développement des applications d'angiomammographie et d'angiotomosynthèse double-énergie, et basés sur un système de mammographie commercialisé. Notre but a été tout d'abord d'optimiser les protocoles d'acquisition des examens d'angiomammographie actuellement utilisés en routine clinique afin de pouvoir implémenter sur la future génération de mammographes de nouveaux protocoles adaptés aux différentes indications cliniques de cet examen. Nous nous sommes ensuite intéressés à comprendre quel pourrait être l'apport de passer d'une imagerie 2D d'angiomammographie à une imagerie 3D d'angiotomosynthèse en termes de détection, mais également de caractérisation des tumeurs du sein. Enfin nous avons évalué la faisabilité des biopsies sous guidage de l'angiomammographie. Nous avons proposé un nouveau type de recombinaison des images basse et haute énergies et évalué son impact sur la détectabilité des lésions à biopsier.

### OPTIMISATION DES PROTOCOLES D'ACQUISITION DES EXAMENS D'ANGIOMAMMOGRAPHIE

L'angiomammographie double-énergie est un développement récent de la mammographie couplant une imagerie du sein par rayons X et l'utilisation de produits de contraste iodés intraveineux. Elle permet d'obtenir à la fois des informations morphologiques similaires à la mammographie et des images fonctionnelles de perfusion tumorale. Les paramètres d'acquisition basse et haute énergies actuellement utilisés en pratique clinique (SenoBright®) délivrent une dose glandulaire totale qui dépend de l'épaisseur du sein évaluée à environ 20% la dose glandulaire d'une mammographie standard (en mode AOP contraste). Par ailleurs, les paramètres d'acquisition des images de basse énergie sont équivalents à ceux d'un cliché standard du sein afin de garantir une performance diagnostique comparable. Nous avons identifié 4 indications cliniques de l'angiomammographie (bilan d'extension, cas non résolus, dépistage des femmes à risque et biopsie guidée par angiomammographie) pour lesquelles la qualité diagnostique requise des images de basse énergie et la dose totale délivrée à la patiente n'ont pas de raison d'être identiques. Pour chacune de ces indications cliniques, nous avons défini de nouvelles cibles pour la dose glandulaire moyenne totale et pour la qualité de l'image de basse énergie.

L'optimisation des paramètres d'exposition (anode/filtre, kVp, mAs) des images de basse et haute énergies, pour ces différents niveaux de dose glandulaire moyenne et différents rapports entre la dose de l'image BE et la dose totale, a été réalisée à partir d'une modélisation mathématique de la chaîne d'acquisition des images de mammographie. Cette modélisation est basée sur l'outil de simulation SpeXim développé par GE Healthcare, qui permet de prédire le niveau de gris et le bruit quantique dans les images de basses et hautes énergies. Cet outil intègre les différents mécanismes de génération du spectre, d'interactions rayonnement-matière et les processus impliqués dans la détection des photons au niveau du détecteur. Il permet également le calcul de la dose glandulaire reçue par la patiente.

Les paramètres obtenus par simulation ont ensuite été validés par des mesures expérimentales sur des fantômes contenant des inserts d'iode de différentes concentrations, imagés sur un Senographe DS®. Nos résultats ont montré que l'on obtient, pour toutes les indications cliniques, des valeurs de SDNR augmentées dans les images recombinaisonnées, lorsque celles-ci ont été acquises avec des paramètres optimisés, en comparaison à celles obtenues avec SenoBright®. La concentration minimale d'iode détectable, évaluée selon les critères de Rose, est plus faible pour chacun des protocoles optimisés en comparaison à SenoBright®, que l'on considère une tumeur ronde de 3mm ou une prise de contraste linéaire de 1mm d'épaisseur.

L'impact sur la qualité de l'image BE des nouvelles répartitions de la dose entre l'image BE et le couple d'images BE+HE consécutif à ces optimisations a ensuite été évalué par des expérimentations sur un fantôme CDMAM. L'analyse des courbes contraste-détail et la comparaison aux limites EUREF nous a permis de vérifier l'absence de dégradation de la qualité de l'image BE comparativement à une mammographie standard, à l'exception de l'indication de dépistage des femmes à risque lorsque l'on considère les objets de très petits diamètres où la qualité image était inférieure à celle jugée acceptable par EUREF.

Les conclusions de ces recherches montrent que l'optimisation des protocoles d'acquisition en fonction de l'indication clinique, basée sur une nouvelle répartition de la dose entre l'image BE et la dose globale, permettrait de détecter des prises de contraste moins intenses et plus subtiles et ainsi de diminuer, dans l'avenir, le nombre de faux négatifs des examens d'angiomammographie en pratique clinique. Même si nous nous attendons à observer les mêmes tendances, cette optimisation qui a été réalisée uniquement pour un sein de 5cm d'épaisseur et 50% de glandularité, devra cependant être étendue à une gamme d'épaisseurs du sein cliniquement pertinente avant d'être utilisée en routine clinique. L'optimisation réalisée pour l'indication clinique du dépistage des femmes à risque demande cependant à être validée en raison d'une part de la dégradation de la qualité de l'image BE et d'autre part du bénéfice clinique attendu. En effet même si cette optimisation a permis de diminuer la dose glandulaire totale par rapport à un examen d'angiomammographie standard, l'angiomammographie reste un examen irradiant dont le bénéfice/risque dans cette population de patientes et pour cette indication n'est pour le moment absolument pas établi, en particulier en comparaison à l'IRM mammaire.

#### **EVALUATION DES PERFORMANCES POTENTIELLES DE L'ANGIOTOMOSYNTHESE**

L'angiotomosynthèse est la combinaison de l'angiomammographie et de la tomosynthèse mammaire, permettant le passage de l'angiomammographie vers une imagerie tridimensionnelle. Elle combine l'information fonctionnelle de la prise de contraste et la résolution spatiale de la reconstruction en coupes fines dans le plan du détecteur de la tomosynthèse mammaire.

Dans notre expérience clinique de l'angiomammographie, certains des critères de l'analyse morphologiques des prises de contraste, définis spécifiquement pour les images 3D d'IRM, ne sont jamais ou très exceptionnellement retrouvés sur les images 2D de projection de l'image recombinaison de l'angiomammographie. Cette problématique nous a conduits à formuler l'hypothèse que l'angiotomosynthèse pourrait permettre une meilleure description des critères morphologiques des rehaussements, comparativement à l'angiomammographie.

Pour tester cette hypothèse nous avons d'abord évalué des métriques de qualité image sur des images simulées d'inserts d'iode dans un fantôme uniforme en utilisant des paramètres d'acquisition optimisés d'angiotomosynthèse et d'angiomammographie. Les métriques que nous avons retenues sont, d'une part, le contraste de l'iode et, d'autre part, le rapport signal à bruit (ou SDNR) de l'iode dans les images recombinaison. Notre étude a montré un contraste plus élevé et un  $SDNR_{\text{pixel}}$  plus faible en angiotomosynthèse comparativement à l'angiomammographie.

Afin de comparer les performances, en termes d'analyse morphologique des prises de contraste des tumeurs du sein, entre l'angiomammographie et l'angiotomosynthèse, nous avons spécifié les caractéristiques des différents types de prises de contraste en imagerie du sein par rayons X, permettant l'enrichissement de la description clinique d'un nouveau fantôme anthropomorphique numérique du sein et de ses lésions développé par GE Healthcare, basé sur l'utilisation de primitives géométriques complexes

et des techniques de maillage surfacique. Nous avons validé le réalisme des images simulées de manière subjective en nous basant sur notre expertise en mammographie et angiommographie.

Ce fantôme nous a permis de réaliser par la suite deux études d'évaluation, basées sur la lecture humaine d'images simulées d'angiommographie et d'angiotomosynthèse. L'objectif de la première étude a été d'évaluer les performances de l'angiommographie utilisant les protocoles précédemment optimisés et a confirmé les résultats précédemment obtenus. La seconde étude avait pour objectif de comparer les performances de l'angiotomosynthèse et de l'angiommographie pour la détection et la caractérisation de différents types de prise de contraste tumorale du sein.

Nous avons montré l'influence de la concentration en iode des tumeurs et la densité du sein sur la sensibilité de détection et l'évaluation de la taille des tumeurs en angiommographie et en angiotomosynthèse. Par contre, contrairement à nos attentes, notre étude n'a pas montré d'augmentation de performance diagnostique en utilisant des acquisitions 3D d'angiotomosynthèse comparativement aux acquisitions 2D d'angiommographie. Une des explications à ce résultat est liée aux limites de nos simulations, la plupart des tumeurs simulées étant trop facilement détectables, rendant difficile, d'un point de vue statistique, l'analyse fiable des variabilités liées aux paramètres d'acquisition. Une autre explication peut être fournie par l'analyse des contrastes et SDNR que nous avons mesuré sur des images simulées d'inserts d'iode cylindriques, montrant un contraste plus élevé et un SDNR plus faible en angiotomosynthèse comparativement à l'angiommographie. Cette étude semble donc indiquer qu'une des limitations principales de l'angiotomosynthèse provient d'un bruit plus important dû à l'utilisation d'un algorithme de reconstruction itératif qui favorise la netteté des structures de petites tailles (fibres et microcalcifications) dans les coupes reconstruites au détriment d'un bruit de reconstruction plus important. Cette source de bruit pourrait expliquer l'absence de gain à détecter et à analyser les prises de contraste en passant de l'angiommographie à l'angiotomosynthèse. Une perspective d'amélioration pour l'angiotomosynthèse pourrait être d'utiliser une approche non-itérative de reconstruction pour laquelle un soin tout particulier serait apporté au design du filtre pour favoriser un meilleur SDNR des prises de contraste étendues.

Une autre perspective de développement pour l'angiotomosynthèse pourrait également être la reconstruction d'une image recombinaison synthétique 2D, semblable à une image recombinaison d'angiommographie, à partir du volume d'acquisition 3D. Ce type de reconstruction est déjà utilisé en tomosynthèse mammaire sans injection {Zuley, 2014 #188} {Gur, 2012#82} permettant de reconstruire une image 2D de mammographie à partir des différentes images de projections de tomosynthèse sans nouvelle irradiation pour la patiente. Une évaluation des SDNR de lésions simulées en angiommographie, angiotomosynthèse et angiommographie synthétique pourrait être envisagée afin d'évaluer leur potentiel pour l'imagerie de l'angiogénèse par rayons X.

## **BIOPSIES GUIDEES PAR L'ANGIOMMOGRAPHIE**

Le guidage des biopsies mammaires sous stéréotaxie avec injection de produit de contraste est une nécessité clinique qui permettrait de réaliser les biopsies de prises de contraste suspectes visibles sur un examen d'angiommographie diagnostique et non retrouvées en mammographie standard ou en échographie. Il pourrait probablement, permettre également de réaliser de façon simple et rapide certaines biopsies actuellement réalisées sous guidage de l'IRM.

Nous avons proposé un scénario pour la réalisation de biopsies sous guidage de l'angiommographie. Ce scénario a permis d'identifier 2 contraintes liées à la répétition des paires d'images BE et HE pendant la

durée de la procédure : l'une liée à l'échauffement du tube à rayons X, la deuxième liée au surcroît de dose à la glande.

En angiommographie, l'image HE acquise avec une énergie au-dessus de la discontinuité K montre un fort contraste pour l'iode par rapport à l'image BE. Une des solutions proposées est donc de limiter le nombre d'acquisition d'images BE peu sensibles à l'iode. Ce scénario rend nécessaire la recombinaison d'images BE et HE acquises à des temps d'injection différents c'est-à-dire contenant des concentrations d'iode différentes. Des études réalisées sur des fantômes de lésions mammaires géométriques à texture homogène, puis sur les fantôme anthropomorphiques de sein précédemment développés, prenant en compte les cinétiques de rehaussement tumorale et de la glande mammaire, ont montré que la recombinaison d'une image HE avec une image BE acquise antérieurement modifiait modérément les SDNR des lésions simulées comparativement à une recombinaison appariée d'images BE et HE acquises au même temps de l'injection. Ces modifications du SDNR dépendent du temps du pic de rehaussement maximal et du washout de la lésion. Ces recombinaisons non appariées dans le temps ne montrent qu'un impact modéré sur la détectabilité des lésions mammaires à cibler et semblent par ailleurs être plus performantes lorsque l'image BE choisie comme référence est acquise assez précocement, avant le pic de rehaussement maximal de la lésion. Nous avons conclu à la faisabilité des biopsies sous guidage de l'angiommographie utilisant ce type de recombinaison des images BE et HE non appariées dans le temps.

Cette technique de recombinaison des images pourrait également être utile pour développer de nouveaux protocoles d'angiommographie double-énergie temporelle avec acquisition d'une série d'image sans décompression du sein. De tels protocoles pourraient permettre l'étude de la cinétique de rehaussement en angiommographie, voire la quantification de la perfusion tumorale, dans le cadre, par exemple, de l'évaluation d'une chimiothérapie néo-adjuvante, pour laquelle l'étude d'un seul sein permet de réaliser l'ensemble des acquisitions d'images avec la même géométrie et la même compression.

## ANNEXE A : HISTOLOGIE DES CANCERS DU SEIN

Les tumeurs malignes du sein les plus fréquentes sont des adénocarcinomes développés à partir des canaux galactophores et des lobules. Ils représentent 98% des tumeurs malignes du sein.

### A.1 LE CARCINOME INTRACANALAIRE IN SITU (CCIS)

Le CCIS se définit comme une prolifération de cellules épithéliales, cytologiquement malignes, confinées à l'intérieur de l'arbre galactophorique. Il se distingue du carcinome infiltrant par l'absence d'effraction de la membrane basale et d'envahissement du conjonctif.

Les CCIS peuvent être classés en 4 types fondés sur l'architecture des lésions : massif, en comédons, papillaire, cribriforme. Ils peuvent également être classés en fonction de leur grade nucléaire. Plus le grade nucléaire est élevé, plus la tumeur est agressive. On distingue ainsi :

- Les *CCIS haut grade nucléaire* composés de cellules dont les noyaux présentent d'importantes atypies cyto-nucléaires. Les mitoses sont fréquentes.
- les *CCIS bas grade nucléaire* composé de cellules monomorphes, au noyau arrondi, souvent de petite taille, les mitoses sont peu nombreuses. La nécrose est rare.
- les *CCIS grade intermédiaire* correspondant aux CIC n'entrant pas dans une des deux catégories précédentes. La morphologie des noyaux est intermédiaire, entre celle observée dans le CIC de haut grade et celle observée dans le CIC de bas grade.
- Les *CCIS type mixte* associant plusieurs sous types histologiques. La lésion sera classée selon le grade nucléaire le plus péjoratif.

Les calcifications détectées en mammographie sont le signe le plus fréquent du CCIS. Il s'agit le plus souvent de cancers infracliniques.

### A.2 LE CARCINOME CANALAIRE INFILTRANT (CCI)

C'est la forme la plus fréquente des tumeurs malignes du sein. Les cellules tumorales se disposent généralement en îlots, en travées ou en formations glanduliformes. Il existe deux formes particulières :

- Le carcinome canalaire infiltrant avec composante intracanaulaire prédominante (au moins 4 fois plus importante que celle de la composante infiltrante). Il s'agit d'un carcinome essentiellement intracanaulaire présentant des foyers d'infiltration du tissu conjonctif.
- le carcinome micro-invasif qui est défini comme une tumeur constituée de façon prédominante par un CIC mais dans lequel existent un ou plusieurs petits foyers infiltrants dont le diamètre n'excède pas 1 mm. La micro-invasion est le plus souvent associée au CIC de haut grade nucléaire.

### A.3 CARCINOME LOBULAIRE INFILTRANT (CLI)

Le carcinome lobulaire infiltrant représente 5 à 15% des cancers du sein infiltrant. Il se compose de petites cellules régulières identiques à celles observées dans la forme lobulaire in situ. Classiquement les cellules sont dissociées les unes des autres, ou agencées en fines travées avec des aspects en file indienne ou en cible autour des galactophores non atteints.

Le CLI est connu pour être de diagnostic difficile en mammographie et échographie mammaire principalement en raison de son mode de prolifération. En effet les cellules tumorales infiltrent le tissu mammaire normal et n'entraînent que peu de stroma réaction. La présentation se fait donc plus souvent sur des signes indirects (distorsion, asymétrie, image visible sur une seule incidence) que sous forme d'une masse.

Le taux de multifocalité de multicentricité et de bilatéralité est très supérieur à celui des autres types histologiques

## A.4 AUTRES CARCINOMES INFILTRANTS

### **CARCINOME MUCINEUX**

Cette tumeur également nommée carcinome mucoïde ou colloïde, est un carcinome riche en mucus épithélial extra cellulaire en quantité suffisante pour être visible macroscopiquement. Elle se caractérise par de petits îlots de cellules uniformes noyés dans une grande quantité de mucus extra cellulaire.

### **CARCINOME MEDULLAIRE**

Ces tumeurs rares sont constituées de plages de cellules à limites cytoplasmiques indistinctes, à noyau vésiculeux et à nucléole proéminent. Le stroma souvent peu abondant contient toujours un grand nombre de cellules lymphoïdes. Les contours de la tumeur sont bien limités. Malgré le faible degré de différenciation et le nombre élevé de mitoses, ces tumeurs paraissent avoir un pronostic plus favorable que celui des carcinomes canaux infiltrants.

### **CARCINOME PAPILLAIRE**

C'est un carcinome rare dont l'architecture infiltrante est surtout faite de structures papillaires et de pronostic favorable.

### **CARCINOME TUBULEUX**

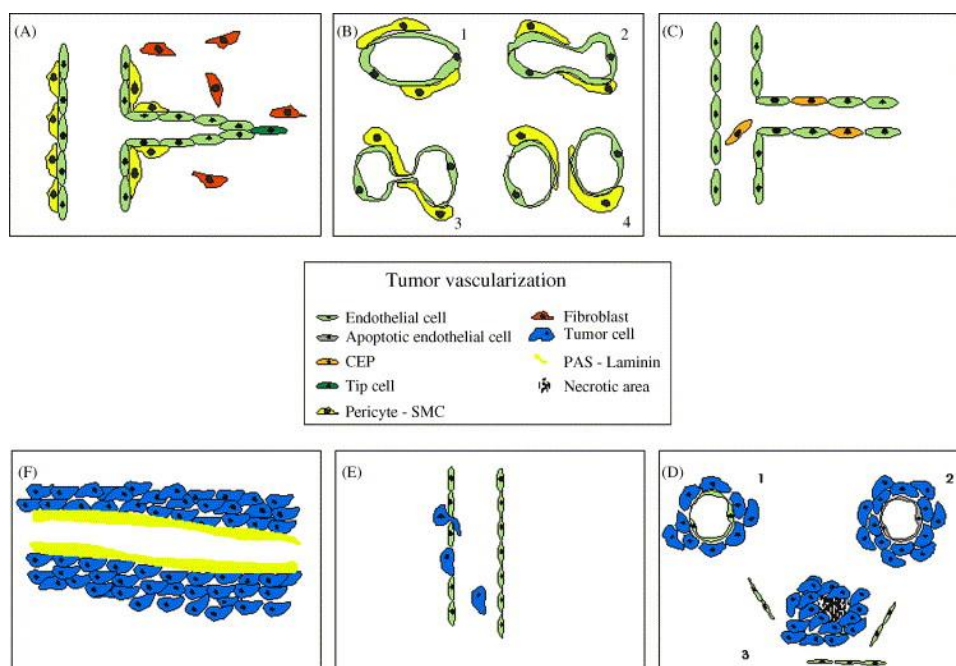
Les carcinomes tubuleux sont très bien différenciés. Les cellules sont régulières et disposées en tubules bien structurés, typiquement faits d'une seule couche cellulaire et entourées d'un abondant stroma fibreux. Le carcinome tubuleux est de pronostic favorable.

### **MALADIE DE PAGET DU MAMELON**

C'est une lésion dans laquelle de grandes cellules peu colorées apparaissent dans l'épiderme du mamelon, essentiellement dans sa moitié profonde. Ces cellules contiennent de la mucine. La maladie de Paget du mamelon est presque invariablement associée à un carcinome intra canalaire et moins souvent à un carcinome infiltrant. Il s'agirait alors d'une dissémination à l'épiderme du mamelon du carcinome glandulaire sous-jacent.

## ANNEXE B : AUTRES TYPES DE NEOVASCULARISATION TUMORALE

Si l'angiogénèse est le mécanisme le plus important de la neovascularisation tumorale, plusieurs autres mécanismes permettant à la tumeur d'obtenir un apport vasculaire supplémentaire ont été identifiés.



CEP : circulating endothelial precursor, SMC : smooth muscular cell, PAS : Periodic Acid Schiff

**Figure B.1** : Différents mécanismes de la neovascularisation tumorale: l'angiogénèse (A), l'invagination (B), la vasculogénèse (C), la co-optation (D), les vaisseaux mosaïques (E) et le mimétisme vasculaire. (D'après Auguste et al 2005) {Auguste, 2005 #7}

### LA REMODELISATION VASCULAIRE

Il s'agit, après l'angiogénèse, du 2<sup>ème</sup> mécanisme le plus fréquent de l'apparition de la néo-vascularisation tumorale dans les cancers du sein. La prolifération des cellules endothéliales dans les cancers du sein humain étant rare et peu rapide, il est probable que la remodelisation vasculaire joue un rôle important dans la formation de la néo-vascularisation des cancers du sein. Deux mécanismes principaux participent à la modification du réseau vasculaire au sein de la tumeur : la cooptation et l'invagination.

Lors de la cooptation vasculaire, les cellules tumorales viennent entourer les vaisseaux normaux du parenchyme dans lequel la tumeur se développe, et ceux-ci sont détournés par la tumeur. Ces vaisseaux gardent au début un phénotype identique à ceux des vaisseaux normaux de l'organe envahi. La cooptation dépend du site et de la vascularisation du tissu d'implantation tumorale. Par exemple dans un modèle animal de cancer du sein chez le rat, la tumeur est vascularisée par cooptation uniquement si les cellules tumorales sont injectées dans le cerveau {Auguste, 2005 #7}.



L'angiogenèse intussusceptive correspond quant à elle à la formation d'un réseau vasculaire par l'insertion de tissu conjonctif constituant des cloisons à l'intérieur d'un vaisseau, le partitionnant en 2 ou plusieurs canaux. C'est un phénomène indépendant de la prolifération des cellules endothéliales. Il s'agit d'un moyen rapide et avantageux pour générer des vaisseaux sans dégradation de la matrice extracellulaire. Ce mécanisme est essentiel au cours du développement embryonnaire pour la formation de la microvasculature.

### **LA VASCULOGENESE**

La vasculogénèse un phénomène qui est habituellement présent durant le développement embryonnaire. Elle consiste en la différenciation d'une cellule souche embryonnaire, l'hémangioblaste, précurseur commun de la cellule endothéliale et des cellules hématopoïétiques.

Chez l'adulte, la vasculogénèse correspond au recrutement par la tumeur de précurseurs de cellules endothéliales circulants, issus de la moelle osseuse, dans le réseau vasculaire sous l'influence de différents facteurs dont le VEGF-A et l'angiotensine 1 secrétés par la tumeur. Par ailleurs la vasculogénèse semble être un facteur primordial à l'implantation tumorale avant les phénomènes d'angiogénèse.

L'importance du recrutement des cellules endothéliales circulantes dans la vascularisation tumorale dépend du type de tumeur variant de 90% pour le lymphome à 5% pour le neuroblastome {Lyden, 2001 #120}. Dans le cancer du sein, la vasculogénèse semble jouer un rôle plus important dans le sous-groupe des cancers inflammatoires {Shirakawa, 2002 #165}.

### **LE MIMÉTISME VASCULAIRE**

Le concept du mimétisme vasculaire a été proposé en 1999 par Maniotis et al {Maniotis, 1999 #124}. Le mimétisme vasculaire est défini par un réseau capillaire complet composé uniquement par les cellules tumorales, plutôt que par les cellules endothéliales. Ces cellules tumorales prennent alors la morphologie mais aussi le phénotype caractéristique des cellules endothéliales exprimant plusieurs marqueurs vasculaires. Par ailleurs cette néo-vascularisation est fonctionnelle et le plus souvent reliée aux vaisseaux sanguins structurels.

Le mimétisme vasculaire a essentiellement été décrit dans les mélanomes agressifs de l'orbite et dans les cancers ovariens {Sood, 2001 #173}. Il pourrait également jouer un rôle additionnel important dans les cancers du sein inflammatoires. Il est important de savoir reconnaître ce type de néo-vascularisation d'un point de vue thérapeutique car les tumeurs ayant une néo-vascularisation essentiellement de type mimétique peuvent ne pas répondre aux thérapies anti-angiogéniques.

### **L'ANGIOGENESE MOSAÏQUE**

Elle correspond à la présence de cellules tumorales dans la paroi des vaisseaux tumoraux. Ces cellules tumorales ne restent le plus souvent que transitoirement dans la paroi vasculaire.

## ANNEXE C : PRODUCTION DE RAYONS X DANS UN APPAREIL DE MAMMOGRAPHIE

Dans le système de mammographie, le rayonnement est produit par un tube à rayons X. Il comprend une cathode (filament) responsable de l'émission des électrons et une anode qui, bombardée par les électrons, émet des rayons X. En mammographie, des anodes de molybdène ou en rhodium sont couramment utilisées, car leurs raies caractéristiques se situent aux énergies optimales (autour de 20 keV) pour la mammographie, permettant un rapport optimal entre le contraste des structures mammaires et la dose délivrée à l'organe. L'anode et la cathode sont enfermées dans une gaine métallique à l'intérieure de laquelle on assure le vide afin d'éviter les collisions entre les électrons et les molécules d'air.

Le passage d'un courant électrique dans le filament entraîne son chauffage et l'émission d'électrons par effet thermo-ionique. Les électrons émis par la cathode et accélérés par la différence de potentiel entre anode et cathode viennent bombarder l'anode avec une énergie cinétique élevée. Un rayonnement continu de freinage et des raies caractéristiques sont alors produits et génèrent un spectre de rayons X à la sortie du tube.

Le rendement d'un tube à rayons X est très faible. Pour une tension d'accélération de 100 kVp, moins de 1% de l'énergie des électrons est converti en rayonnement X et plus de 99% est perdue sous forme d'énergie thermique. La dissipation de la chaleur est un problème majeur solutionnée par un mouvement de rotation de l'anode afin de répartir sur une plus grande surface l'énergie thermique produite et par le refroidissement du tube assuré par un courant d'huile ou d'air. Une fenêtre fabriquée dans un matériau peu atténuant (généralement du béryllium), constitue la seule issue possible des rayons X produits par le tube. Cette fenêtre de béryllium associé à l'autofiltration de l'anode est responsable d'une double filtration du spectre de rayons X produit par l'anode, qui permet d'éliminer les rayons X d'énergie trop basse pour être contributifs à l'image.

En plus de cette filtration primaire, des filtres additionnels sont généralement ajoutés sur la trajectoire des rayons X afin d'éliminer les énergies non utiles à l'imagerie, comme les faibles énergies responsables d'une augmentation de la dose ou les énergies trop élevées responsables d'une diminution de contraste. Ces filtres sont classiquement le molybdène et le rhodium. L'utilisation d'une anode et d'un filtre de même matériau permet d'éliminer les énergies au-dessus des raies caractéristiques pour lesquelles on observe un saut de coefficient d'atténuation linéaire du matériau.



## BIBLIOGRAPHIE

- [1] Abdullah N, Mesurolle B, El-Khoury M, Kao E. Breast imaging reporting and data system lexicon for US: interobserver agreement for assessment of breast masses. *Radiology*. 2009 Sep;252(3):665-72.
- [2] ACR. <http://www.acr.org>. BIRADS classification of breast density. 4th edition.
- [3] ACR. <http://www.acr.org> BIRADS lexicon. 4th edition.
- [4] Adams RH, Alitalo K. Molecular regulation of angiogenesis and lymphangiogenesis. *Nat Rev Mol Cell Biol*. 2007 Jun;8(6):464-78.
- [5] Akazawa K, Tamaki Y, Taguchi T, Tanji Y, Miyoshi Y, Kim SJ, et al. Preoperative evaluation of residual tumor extent by three-dimensional magnetic resonance imaging in breast cancer patients treated with neoadjuvant chemotherapy. *Breast J*. 2006 Mar-Apr;12(2):130-7.
- [6] Amarosa AR, McKellop J, Klautau Leite AP, Moccaldi M, Clendenen TV, Babb JS, et al. Evaluation of the kinetic properties of background parenchymal enhancement throughout the phases of the menstrual cycle. *Radiology*. 2013 Aug;268(2):356-65.
- [7] Auguste P, Lemiere S, Larrieu-Lahargue F, Bikfalvi A. Molecular mechanisms of tumor vascularization. *Crit Rev Oncol Hematol*. 2005 Apr;54(1):53-61.
- [8] Bakic PR, Albert M, Brzakovic D, Maidment AD. Mammogram synthesis using a 3D simulation. II. Evaluation of synthetic mammogram texture. *Med Phys*. 2002 Sep;29(9):2140-51.
- [9] Bakic PR, Albert M, Brzakovic D, Maidment AD. Mammogram synthesis using a three-dimensional simulation. III. Modeling and evaluation of the breast ductal network. *Med Phys*. 2003 Jul;30(7):1914-25.
- [10] Balleyguier C, Opolon P, Mathieu MC, Athanasiou A, Garbay JR, Delaloue S, et al. New potential and applications of contrast-enhanced ultrasound of the breast: Own investigations and review of the literature. *Eur J Radiol*. 2009 Jan;69(1):14-23.
- [11] Belli P, Costantini M, Malaspina C, Magistrelli A, Latorre G, Bonomo L. MRI accuracy in residual disease evaluation in breast cancer patients treated with neoadjuvant chemotherapy. *Clin Radiol*. 2006 Nov;61(11):946-53.
- [12] Berg WA, Gutierrez L, NessAiver MS, Carter WB, Bhargavan M, Lewis RS, et al. Diagnostic accuracy of mammography, clinical examination, US, and MR imaging in preoperative assessment of breast cancer. *Radiology*. 2004 Dec;233(3):830-49.
- [13] Berg WA, Zhang Z, Lehrer D, Jong RA, Pisano ED, Barr RG, et al. Detection of breast cancer with addition of annual screening ultrasound or a single screening MRI to mammography in women with elevated breast cancer risk. *Jama*. 2012 Apr 4;307(13):1394-404.
- [14] Bick U, Diekmann F. Digital breast tomosynthesis and breast CT. In: Baert A, ed. *Digital mammography*. Leuven: Springer. 2010.
- [15] Birch R, Marshall M. Computation of bremsstrahlung X-ray spectra and comparison with spectra measured with a Ge(Li) detector. *Phys Med Biol*. 1979 May;24(3):505-17.
- [16] Bird RE, Wallace TW, Yankaskas BC. Analysis of cancers missed at screening mammography. *Radiology*. 1992 Sep;184(3):613-7.
- [17] Birdwell RL, Ikeda DM, O'Shaughnessy KF, Sickles EA. Mammographic characteristics of 115 missed cancers later detected with screening mammography and the potential utility of computer-aided detection. *Radiology*. 2001 Apr;219(1):192-202.

- [18] Bland M. Spearman's rank correlation coefficient  $\rho$ . In: Oxford University Press, ed. *An introduction to medical statistics (third edition)* 2000:220-222.
- [19] Bliznakova K, Bliznakov Z, Bravou V, Kolitsi Z, Pallikarakis N. A three-dimensional breast software phantom for mammography simulation. *Phys Med Biol*. 2003 Nov 21;48(22):3699-719.
- [20] Bliznakova K, Suryanarayanan S, Karellas A, Pallikarakis N. Evaluation of an improved algorithm for producing realistic 3D breast software phantoms: application for mammography. *Med Phys*. 2010 Nov;37(11):5604-17.
- [21] Boetes C, Strijk SP, Holland R, Barentsz JO, Van Der Sluis RF, Ruijs JH. False-negative MR imaging of malignant breast tumors. *Eur Radiol*. 1997;7(8):1231-4.
- [22] Bombonati A, Sgroi DC. The molecular pathology of breast cancer progression. *J Pathol*. 2011 Jan;223(2):307-17.
- [23] Bonaïti B, Alarcon F, Bonadona V, Pennec S, Andrieu N, Stoppa-Lyonnet D, et al. Nouveau système de score pour le diagnostic des prédispositions aux cancers du sein et de l'ovaire associées à BRCA1/2. *Bull Cancer*. 2011;98:779-95.
- [24] Boone JM. Glandular breast dose for monoenergetic and high energy X-ray beams : Monte Carlo assessment. *Radiology*. 1999;213(1):23-37.
- [25] Boone JM. Normalized glandular dose (DgN) coefficients for arbitrary X-ray spectra in mammography: computer-fit values of Monte Carlo derived data. *Med Phys*. 2002 May;29(5):869-75.
- [26] Boone JM, Cooper I. Scatter/primary in mammography : Monte Carlo validation. *Med Phys*. 2000;27(8):1818-31.
- [27] Boone JM, Nelson TR, Lindfors KK, Seibert JA. Dedicated breast CT: radiation dose and image quality evaluation. *Radiology*. 2001 Dec;221(3):657-67.
- [28] Brown J, Smith RC, Lee CH. Incidental enhancing lesions found on MR imaging of the breast. *AJR Am J Roentgenol*. 2001 May;176(5):1249-54.
- [29] Burger GCE. Phantom tests with X-ray. *Philips Technical review*. 1950;11(10):291-8.
- [30] Burgess AE. The Rose model, revisited. *J Opt Soc Am A Opt Image Sci Vis*. 1999 Mar;16(3):633-46.
- [31] Burgess AE, Jacobson FL, Judy PF. Human observer detection experiments with mammograms and power-law noise. *Med Phys*. 2001 Apr;28(4):419-37.
- [32] Burrell HC, Pinder SE, Wilson AR, Evans AJ, Yeoman LJ, Elston CW, et al. The positive predictive value of mammographic signs: a review of 425 non-palpable breast lesions. *Clin Radiol*. 1996 Apr;51(4):277-81.
- [33] Burrell HC, Sibbering DM, Wilson AR, Pinder SE, Evans AJ, Yeoman LJ, et al. Screening interval breast cancers: mammographic features and prognosis factors. *Radiology*. 1996 Jun;199(3):811-7.
- [34] Cardiff R, Wagner U, Evans J, Santos C, Wolski J, Hennighausen L. Structure of the terminal ductal lobular unit (TDLU). 2012.
- [35] Carton AK, Gavenonis SC, Currivan JA, Conant EF, Schnall MD, Maidment AD. Dual-energy contrast-enhanced digital breast tomosynthesis--a feasibility study. *Br J Radiol*. 2010 Apr;83(988):344-50.
- [36] Carton AK, Grisey A, Milioni de Carvalho P, Dromain C, Muller S. A Virtual Human Breast Phantom Using Surface Meshes And Geometric Internal Structures. *IWDM 2014*.
- [37] Carton AK, Ullberg C, Lindman K, Acciavatti R, Francke T, Maidment AD. Optimization of a dual-energy contrast-enhanced technique for a photon-counting digital breast tomosynthesis system: I. A theoretical model. *Med Phys*. 2010 Nov;37(11):5896-907.

- [38] Carton AK, Ullberg C, Maidment AD. Optimization of a dual-energy contrast-enhanced technique for a photon-counting digital breast tomosynthesis system: II. An experimental validation. *Med Phys*. 2010 Nov;37(11):5908-13.
- [39] Carton A-K, Li J, Albert M, Chen S. Quantification for contrast-enhanced digital breast tomosynthesis. In: Flynn MJ HJ, editors. *Medical Imaging 2006*; San Diego; p. 111-21.
- [40] CDMAM - K.R. Bijkerk, M.A.O. Thijssen and Th.J.M. Arnoldussen. *Manual CDMAM-phantom type 3.4*. University Medical Centre Nijmegen St Raboud (2002).
- [41] Chang CH, Nesbit DE, Fisher DR, Fritz SL, Dwyer SJ, 3rd, Templeton AW, et al. Computed tomographic mammography using a conventional body scanner. *AJR Am J Roentgenol*. 1982 Mar;138(3):553-8.
- [42] Chang CH, Sibala JL, Fritz SL, Dwyer SJ, 3rd, Templeton AW. Specific value of computed tomographic breast scanner (CT/M) in diagnosis of breast diseases. *Radiology*. 1979 Sep;132(3):647-52.
- [43] Chang CH, Sibala JL, Fritz SL, Gallagher JH, Dwyer SJ, 3rd, Templeton AW. Computed tomographic evaluation of the breast. *AJR Am J Roentgenol*. 1978 Sep;131(3):459-64.
- [44] Chang CH, Sibala JL, Gallagher JH, Riley RC, Templeton AW, Beasley PV, et al. Computed tomography of the breast. A preliminary report. *Radiology*. 1977 Sep;124(3):827-9.
- [45] Chen B, Ning R. Cone-beam volume CT breast imaging: feasibility study. *Med Phys*. 2002 May;29(5):755-70.
- [46] Chen SC, Carton AK, Albert M, Conant EF, Schnall MD, Maidment AD. Initial clinical experience with contrast-enhanced digital breast tomosynthesis. *Acad Radiol*. 2007 Feb;14(2):229-38.
- [47] Cheung Y. Adjunct diagnosis of CESM in women with dense breasts: inter-observer blind reading analysis. *RSNA*. Chicago 2013.
- [48] Colin C, Devic C, Noel A, Rabilloud M, Zobot MT, Pinet-Isaac S, et al. DNA double-strand breaks induced by mammographic screening procedures in human mammary epithelial cells. *Int J Radiat Biol*. 2011 Nov;87(11):1103-12.
- [49] Colin C, Foray N. DNA damage induced by mammography in high family risk patients: only one single view in screening. *Breast*. 2012 Jun;21(3):409-10.
- [50] Cooper AP. *On the anatomy of the breast 1840*.
- [51] Cranley K, Gilmore B, Fogarty G, Desponds L. *Catalogue of diagnostic x-ray spectra and other data*. York; 1997.
- [52] Dance D. Monte Carlo calculation of conversion factors for the estimation of mean glandular breast dose. *Phys Med Biol*. 1990;35:1211-9.
- [53] De Man B, Basu S, Chandra N, Dunham B, Edic P, Iatrou M. CatSim: a new computed assisted tomographic simulation environment. *Proceedings of SPIE*; 2007; 2007. p. 1-8.
- [54] Delille JP, Slanetz PJ, Yeh ED, Kopans DB, Garrido L. Physiologic changes in breast magnetic resonance imaging during the menstrual cycle: perfusion imaging, signal enhancement, and influence of the T1 relaxation time of breast tissue. *Breast J*. 2005 Jul-Aug;11(4):236-41.
- [55] Deng G, Lu Y, Zlotnikov G, Thor AD, Smith HS. Loss of heterozygosity in normal tissue adjacent to breast carcinomas. *Science*. 1996 Dec 20;274(5295):2057-9.
- [56] Diekmann F, Diekmann S, Jeunehomme F, Muller S, Hamm B, Bick U. Digital mammography using iodine-based contrast media: initial clinical experience with dynamic contrast medium enhancement. *Invest Radiol*. 2005 Jul;40(7):397-404.
- [57] Diekmann F, Diekmann S, Taupitz M, Bick U, Winzer KJ, Huttner C, et al. Use of iodine-based contrast media in digital full-field mammography--initial experience. *Rofo*. 2003 Mar;175(3):342-5.

- [58] Diekmann F, Freyer M, Diekmann S, Fallenberg EM, Fischer T, Bick U, et al. Evaluation of contrast-enhanced digital mammography. *Eur J Radiol*. 2011 Apr;78(1):112-21.
- [59] Diekmann F, Sommer A, Lawaczeck R, Diekmann S, Pietsch H, Speck U, et al. Contrast-to-noise ratios of different elements in digital mammography: evaluation of their potential as new contrast agents. *Invest Radiol*. 2007 May;42(5):319-25.
- [60] Drew PJ, Kerin MJ, Mahapatra T, Malone C, Monson JR, Turnbull LW, et al. Evaluation of response to neoadjuvant chemoradiotherapy for locally advanced breast cancer with dynamic contrast-enhanced MRI of the breast. *Eur J Surg Oncol*. 2001 Nov;27(7):617-20.
- [61] Dromain C, Balleyguier C, Muller S, Mathieu MC, Rochard F, Opolon P, et al. Evaluation of tumor angiogenesis of breast carcinoma using contrast-enhanced digital mammography. *AJR Am J Roentgenol*. 2006 Nov;187(5):W528-37.
- [62] Dromain C, Canale S, Bidault F, Saghatchian M, Mathieu M, Balleyguier C. Value of Contrast-Enhanced Spectral Mammography (CESM) in women with newly diagnosed breast cancers compared to MRI: preliminary results. *RSNA. Chicago 2011*.
- [63] Dromain C, Thibault F, Diekmann F, Fallenberg EM, Jong RA, Koomen M, et al. Dual-energy contrast-enhanced digital mammography: initial clinical results of a multireader, multicase study. *Breast Cancer Res*. 2012;14(3):R94.
- [64] Dromain C, Thibault F, Muller S, Rimareix F, Delaloge S, Tardivon A, et al. Dual-energy contrast-enhanced digital mammography: initial clinical results. *Eur Radiol*. 2011 Mar;21(3):565-74.
- [65] Duffy SW, Tabar L, Vitak B, Day NE, Smith RA, Chen HH, et al. The relative contributions of screen-detected in situ and invasive breast carcinomas in reducing mortality from the disease. *Eur J Cancer*. 2003 Aug;39(12):1755-60.
- [66] Eisinger F, Bressac B, Castaigne D. Identification et prise en charge des prédispositions héréditaires aux cancers du sein et de l'ovaire *Bull Cancer*. 2004;91:219-37.
- [67] Engels K, Fox SB, Whitehouse RM, Gatter KC, Harris AL. Distinct angiogenic patterns are associated with high-grade in situ ductal carcinomas of the breast. *J Pathol*. 1997 Feb;181(2):207-12.
- [68] Fallenberg EM, Dromain C, Diekmann F, Engelken F, Krohn M, Singh JM, et al. Contrast-enhanced spectral mammography versus MRI: Initial results in the detection of breast cancer and assessment of tumour size. *Eur Radiol*. 2014 Jan;24(1):256-64.
- [69] Fallenberg EM, Dromain C, Diekmann F, Renz DM, Amer H, Ingold-Heppner B, et al. Contrast-enhanced spectral mammography: Does mammography provide additional clinical benefits or can some radiation exposure be avoided? *Breast Cancer Res Treat*. 2014 Jul 2.
- [70] Fischer U, Kopka L, Grabbe E. Breast carcinoma: effect of preoperative contrast-enhanced MR imaging on the therapeutic approach. *Radiology*. 1999 Dec;213(3):881-8.
- [71] Folkman J. Tumor angiogenesis in women with node-positive breast cancer. *Cancer J Sci Am*. 1995 Jul-Aug;1(2):106-8.
- [72] Folkman J. The influence of angiogenesis research on management of patients with breast cancer. *Breast Cancer Res Treat*. 1995;36(2):109-18.
- [73] Folkman J. Angiogenesis in cancer, vascular, rheumatoid and other disease. *Nat Med*. 1995 Jan;1(1):27-31.
- [74] Fox SB, Generali DG, Harris AL. Breast tumour angiogenesis. *Breast Cancer Res*. 2007;9(6):216.
- [75] Fox SB, Leek RD, Bliss J, Mansi JL, Gusterson B, Gatter KC, et al. Association of tumor angiogenesis with bone marrow micrometastases in breast cancer patients. *J Natl Cancer Inst*. 1997 Jul 16;89(14):1044-9.

- [76] Francim H, INCa, InVS. Projection de l'incidence et de la mortalité par cancer en France en 2012. 2012.
- [77] Froeling V, Diekmann F, Renz DM, Fallenberg EM, Steffen IG, Diekmann S, et al. Correlation of contrast agent kinetics between iodinated contrast-enhanced spectral tomosynthesis and gadolinium-enhanced MRI of breast lesions. *Eur Radiol.* 2013 Jun;23(6):1528-36.
- [78] Gasparini G, Barbareschi M, Boracchi P, Verderio P, Caffo O, Meli S, et al. Tumor angiogenesis predicts clinical outcome of node-positive breast cancer patients treated with adjuvant hormone therapy or chemotherapy. *Cancer J Sci Am.* 1995 Jul-Aug;1(2):131-41.
- [79] Gisvold JJ, Karsell PR, Reese EC. Clinical evaluation of computerized tomographic mammography. *Mayo Clin Proc.* 1977 Mar;52(3):181-5.
- [80] Gisvold JJ, Reese DF, Karsell PR. Computed tomographic mammography (CTM). *AJR Am J Roentgenol.* 1979 Dec;133(6):1143-9.
- [81] Green M, Cosslett V. Measurements of K, L, M shell X-ray production efficiency. *Journal of Physics D.* 1968;1:425-36.
- [82] Gur D, Zuley ML, Anello MI, Rathfon GY, Chough DM, Ganott MA, et al. Dose reduction in digital breast tomosynthesis (DBT) screening using synthetically reconstructed projection images: an observer performance study. *Acad Radiol.* 2012 Feb;19(2):166-71.
- [83] Hagay C, Chereil PJ, de Maulmont CE, Plantet MM, Gilles R, Floiras JL, et al. Contrast-enhanced CT: value for diagnosing local breast cancer recurrence after conservative treatment. *Radiology.* 1996 Sep;200(3):631-8.
- [84] Hambly NM, Liberman L, Dershaw DD, Brennan S, Morris EA. Background parenchymal enhancement on baseline screening breast MRI: impact on biopsy rate and short-interval follow-up. *AJR Am J Roentgenol.* 2011 Jan;196(1):218-24.
- [85] HAS. [http://www.has-sante.fr/portail/jcms/c\\_1741484/fr/cancer-du-sein-quel-depistage-selon-vos-facteurs-de-risque](http://www.has-sante.fr/portail/jcms/c_1741484/fr/cancer-du-sein-quel-depistage-selon-vos-facteurs-de-risque). 2014.
- [86] Helvie MA, Chan HP, Adler DD, Boyd PG. Breast thickness in routine mammograms: effect on image quality and radiation dose. *AJR Am J Roentgenol.* 1994 Dec;163(6):1371-4.
- [87] Hendrick RE, Smith RA, Rutledge JH, 3rd, Smart CR. Benefit of screening mammography in women aged 40-49: a new meta-analysis of randomized controlled trials. *J Natl Cancer Inst Monogr.* 1997(22):87-92.
- [88] Highnam RP, Brady JM, Shepstone BJ. Estimation of compressed breast thickness during mammography. *Br J Radiol.* 1998 Jun;71(846):646-53.
- [89] Huang SY, Boone JM, Yang K, Kwan AL, Packard NJ. The effect of skin thickness determined using breast CT on mammographic dosimetry. *Med Phys.* 2008 Apr;35(4):1199-206.
- [90] Huang SY, Boone JM, Yang K, Packard NJ, McKenney SE, Prionas ND, et al. The characterization of breast anatomical metrics using dedicated breast CT. *Med Phys.* 2011 Apr;38(4):2180-91.
- [91] INCA. Francim/Hospices civils de Lyon/INCa/Inserm/InVS 2011.
- [92] Jeunehomme F. Mammographie numérique avec injection de produit de contraste. Thèse de Doctorat. Paris-Sud 2005.
- [93] Jochelson MS, Dershaw DD, Sung JS, Heerdt AS, Thornton C, Moskowitz CS, et al. Bilateral contrast-enhanced dual-energy digital mammography: feasibility and comparison with conventional digital mammography and MR imaging in women with known breast carcinoma. *Radiology.* 2013 Mar;266(3):743-51.
- [94] Jong RA, Yaffe MJ, Skarpathiotakis M, Shumak RS, Danjoux NM, Gunsekara A, et al. Contrast-enhanced digital mammography: initial clinical experience. *Radiology.* 2003 Sep;228(3):842-50.



- [95] Kawashima H, Matsui O, Suzuki M, Kadoya M, Tawara M, Nonomura A, et al. Breast cancer in dense breast: detection with contrast-enhanced dynamic MR imaging. *J Magn Reson Imaging*. 2000 Mar;11(3):233-43.
- [96] Kelly KM, Dean J, Comulada WS, Lee SJ. Breast cancer detection using automated whole breast ultrasound and mammography in radiographically dense breasts. *Eur Radiol*. 2010 Mar;20(3):734-42.
- [97] Kelly KM, Dean J, Lee SJ, Comulada WS. Breast cancer detection: radiologists' performance using mammography with and without automated whole-breast ultrasound. *Eur Radiol*. 2010 Nov;20(11):2557-64.
- [98] Kerlikowske K. Efficacy of screening mammography among women aged 40 to 49 years and 50 to 69 years: comparison of relative and absolute benefit. *J Natl Cancer Inst Monogr*. 1997(22):79-86.
- [99] King V, Brooks JD, Bernstein JL, Reiner AS, Pike MC, Morris EA. Background parenchymal enhancement at breast MR imaging and breast cancer risk. *Radiology*. 2011 Jul;260(1):50-60.
- [100] Klausz R, Shramchenko N. Dose to population as a metric in the design of optimised exposure control in digital mammography. *Radiat Prot Dosimetry*. 2005(114 (1-3 )):369-74.
- [101] Kolb TM, Lichy J, Newhouse JH. Comparison of the performance of screening mammography, physical examination, and breast US and evaluation of factors that influence them: an analysis of 27,825 patient evaluations. *Radiology*. 2002 Oct;225(1):165-75.
- [102] Kuhl C, Leutner C, Mielcarek P, Gieseke J, Schild HH. Breast compression interferes with lesion enhancement in contrast-enhanced breast MR Imaging. *Radiology* 1997. 1997;205:538.
- [103] Kuhl CK, Mielcarek P, Klaschik S, Leutner C, Wardelmann E, Gieseke J, et al. Dynamic breast MR imaging: are signal intensity time course data useful for differential diagnosis of enhancing lesions? *Radiology*. 1999 Apr;211(1):101-10.
- [104] Kuhl CK, Schrading S, Bieling HB, Wardelmann E, Leutner CC, Koenig R, et al. MRI for diagnosis of pure ductal carcinoma in situ: a prospective observational study. *Lancet*. 2007 Aug 11;370(9586):485-92.
- [105] Kuhl CK, Seibert C, Sommer T, Kreft B, Gieseke J, Schild HH. [Focal and diffuse lesions in dynamic MR-mammography of healthy probands]. *Rofo*. 1995 Sep;163(3):219-24.
- [106] Kunze H, Haerer W, Ormann J, Maertelmeier T, Stierstorfer K. Filter determination for tomosynthesis aided by iterative reconstruction techniques. *Radiology and nuclear medicine*. 2007:309-12.
- [107] Lassau N, Koscielny S, Opolon P, De Baere T, Peronneau P, Leclere J, et al. Evaluation of contrast-enhanced color Doppler ultrasound for the quantification of angiogenesis in vivo. *Invest Radiol*. 2001 Jan;36(1):50-5.
- [108] Lassau N, Paturel-Asselin C, Guinebretiere JM, Leclere J, Koscielny S, Roche A, et al. New hemodynamic approach to angiogenesis: color and pulsed Doppler ultrasonography. *Invest Radiol*. 1999 Mar;34(3):194-8.
- [109] Laya MB, Larson EB, Taplin SH, White E. Effect of estrogen replacement therapy on the specificity and sensitivity of screening mammography. *J Natl Cancer Inst*. 1996 May 15;88(10):643-9.
- [110] Lee AH, Dublin EA, Bobrow LG, Poulson R. Invasive lobular and invasive ductal carcinoma of the breast show distinct patterns of vascular endothelial growth factor expression and angiogenesis. *J Pathol*. 1998 Aug;185(4):394-401.
- [111] Leenders WP, Kusters B, de Waal RM. Vessel co-option: how tumors obtain blood supply in the absence of sprouting angiogenesis. *Endothelium*. 2002;9(2):83-7.
- [112] Lewin JM, Isaacs PK, Vance V, Larke FJ. Dual-energy contrast-enhanced digital subtraction mammography: feasibility. *Radiology*. 2003 Oct;229(1):261-8.

- [113] Li CM, Segars WP, Tourassi GD, Boone JM, Dobbins JT, 3rd. Methodology for generating a 3D computerized breast phantom from empirical data. *Med Phys*. 2009 Jul;36(7):3122-31.
- [114] Liberman L, Bracero N, Morris E, Thornton C, Dershaw DD. MRI-guided 9-gauge vacuum-assisted breast biopsy: initial clinical experience. *AJR Am J Roentgenol*. 2005 Jul;185(1):183-93.
- [115] Liberman L, Morris EA, Lee MJ, Kaplan JB, LaTrenta LR, Menell JH, et al. Breast lesions detected on MR imaging: features and positive predictive value. *AJR Am J Roentgenol*. 2002 Jul;179(1):171-8.
- [116] Liberman L, Morris EA, Lee MJ, Kaplan JB, LaTrenta LR, Menell JH, et al. Breast lesions detected on MR imaging: features and positive predictive value. *AJR Am J Roentgenol*. 2002 Jul;179(1):171-8.
- [117] Liu J, Nishimura D, Macovski A. Vessel imaging using dual-energy tomosynthesis. *Med Phys*. 1987 Nov-Dec;14(6):950-5.
- [118] Lobbes MB, Lalji U, Houwers J, Nijssen EC, Nelemans PJ, van Roozendaal L, et al. Contrast-enhanced spectral mammography in patients referred from the breast cancer screening programme. *Eur Radiol*. 2014 Jul;24(7):1668-76.
- [119] Lord SJ, Lei W, Craft P, Cawson JN, Morris I, Walleser S, et al. A systematic review of the effectiveness of magnetic resonance imaging (MRI) as an addition to mammography and ultrasound in screening young women at high risk of breast cancer. *Eur J Cancer*. 2007 Sep;43(13):1905-17.
- [120] Lyden D, Hattori K, Dias S, Costa C, Blaikie P, Butros L, et al. Impaired recruitment of bone-marrow-derived endothelial and hematopoietic precursor cells blocks tumor angiogenesis and growth. *Nat Med*. 2001 Nov;7(11):1194-201.
- [121] Mahr DM, Bhargava R, Insana MF. Three-dimensional in silico breast phantoms for multimodal image simulations. *IEEE Trans Med Imaging*. 2012 Mar;31(3):689-97.
- [122] Majid AS, de Paredes ES, Doherty RD, Sharma NR, Salvador X. Missed breast carcinoma: pitfalls and pearls. *Radiographics*. 2003 Jul-Aug;23(4):881-95.
- [123] Malhaire C, El Khoury C, Thibault F, Athanasiou A, Petrow P, Ollivier L, et al. Vacuum-assisted biopsies under MR guidance: results of 72 procedures. *Eur Radiol*. 2010 Jul;20(7):1554-62.
- [124] Maniotis AJ, Folberg R, Hess A, Seftor EA, Gardner LM, Pe'er J, et al. Vascular channel formation by human melanoma cells in vivo and in vitro: vasculogenic mimicry. *Am J Pathol*. 1999 Sep;155(3):739-52.
- [125] Mann RM, Veltman J, Huisman H, Boetes C. Comparison of enhancement characteristics between invasive lobular carcinoma and invasive ductal carcinoma. *J Magn Reson Imaging*. 2011 Aug;34(2):293-300.
- [126] Marson LP, Kurian KM, Miller WR, Dixon JM. The effect of tamoxifen on breast tumour vascularity. *Breast Cancer Res Treat*. 2001 Mar;66(1):9-15.
- [127] Marx C, Facius M, Muller S, Benali K, Malich A, Kaiser WA. Contrast Enhanced Digital Mammography (CEDM): Phantom experiment and first clinical results. *SPIE, Medical Imaging*; 2002 24-28 February 2002; San Diego, USA; 2002.
- [128] Metheany KG, Abbey CK, Packard N, Boone JM. Characterizing anatomical variability in breast CT images. *Med Phys*. 2008 Oct;35(10):4685-94.
- [129] Milioni de Carvalho P. Low-dose 3D quantitative vascular X-ray imaging of the breast. Thèse de doctorat. Paris-sud 2014.
- [130] Milioni de Carvalho P, Carton A, Saab-Puong S, Iordache R, Muller S. Spectra optimisation for dual-energy contrast-enhanced breast CT. In: *Imaging M*, editor. SPIE 8668; 2013.
- [131] Molinié F. Incidence et facteurs pronostiques des cancers du sein découverts au cours et en dehors du programme de dépistage organisé en Loire-Atlantique (1992-2002). *Revue d'Epidémiologie et de Santé Publique*. 2008;56(41-49).

- [132] Morel JC, Iqbal A, Wasan RK, Peacock C, Evans DR, Rahim R, et al. The accuracy of digital breast tomosynthesis compared with coned compression magnification mammography in the assessment of abnormalities found on mammography. *Clin Radiol*. 2014 Aug 3.
- [133] Mushlin AI, Kouides RW, Shapiro DE. Estimating the accuracy of screening mammography: a meta-analysis. *Am J Prev Med*. 1998 Feb;14(2):143-53.
- [134] NHSBSP Equipment Report. Technical evaluation of profile automatic exposure control software on GE Essential full field digital mammography systems; 2009.
- [135] Nunes LW, Schnall MD, Orel SG. Update of breast MR imaging architectural interpretation model. *Radiology*. 2001 May;219(2):484-94.
- [136] Nunes LW, Schnall MD, Siegelman ES, Langlotz CP, Orel SG, Sullivan D, et al. Diagnostic performance characteristics of architectural features revealed by high spatial-resolution MR imaging of the breast. *AJR Am J Roentgenol*. 1997 Aug;169(2):409-15.
- [137] O'Connell A, Conover DL, Zhang Y, Seifert P, Logan-Young W, Lin CF, et al. Cone-beam CT for breast imaging: Radiation dose, breast coverage, and image quality. *AJR Am J Roentgenol*. 2010 Aug;195(2):496-509.
- [138] Orel SG, Troupin RH, Patterson EA, Fowble BL. Breast cancer recurrence after lumpectomy and irradiation: role of mammography in detection. *Radiology*. 1992 Apr;183(1):201-6.
- [139] Partridge SC, Gibbs JE, Lu Y, Esserman LJ, Sudilovsky D, Hylton NM. Accuracy of MR imaging for revealing residual breast cancer in patients who have undergone neoadjuvant chemotherapy. *AJR Am J Roentgenol*. 2002 Nov;179(5):1193-9.
- [140] Perrone A, Lo Mele L, Sassi S, Marini M, Testaverde L, Izzo L, et al. MDCT of the breast. *AJR Am J Roentgenol*. 2008 Jun;190(6):1644-51.
- [141] Perry N, Broeders M, De Wolf C, Törnberg S, Holland R, von Karsa L, eds. European guidelines for quality assurance in breast cancer screening and diagnosis. 2006.
- [142] Pisano ED, Gatsonis C, Hendrick E, Yaffe M, Baum JK, Acharyya S, et al. Diagnostic performance of digital versus film mammography for breast-cancer screening. *N Engl J Med*. 2005 Oct 27;353(17):1773-83.
- [143] Poplack SP, Tosteson TD, Kogel CA, Nagy HM. Digital breast tomosynthesis: initial experience in 98 women with abnormal digital screening mammography. *AJR Am J Roentgenol*. 2007 Sep;189(3):616-23.
- [144] Powell SN, Kachnic LA. Roles of BRCA1 and BRCA2 in homologous recombination, DNA replication fidelity and the cellular response to ionizing radiation. *Oncogene*. 2003 Sep 1;22(37):5784-91.
- [145] Prionas ND, Lindfors KK, Ray S, Huang SY, Beckett LA, Monsky WL, et al. Contrast-enhanced dedicated breast CT: initial clinical experience. *Radiology*. 2010 Sep;256(3):714-23.
- [146] Puong S. Imagerie du sein multispectrale avec injection de produit de contraste. Thèse de doctorat. Paris-sud 2008.
- [147] Puong S, Bouchereau X, Patoureaux F, Iordache R, Muller S. Dual-energy contrast enhanced digital mammography using a new approach for breast tissue canceling. *SPIE*. San Diego, USA 2007.
- [148] Puong S, Bouchevreau X, Duchateau N, Iordache R, Muller S. Optimization of beam parameters and iodine quantification in Dual-Energy Contrast Enhanced Digital Breast Tomosynthesis. *SPIE*. San Diego, USA 2008.
- [149] Puong S, Patoureaux F, Iordache R, X. B, Muller S. Dual-Energy Contrast-Enhanced Digital Breast Tomosynthesis: Concept, Method and Evaluation on Phantoms. *SPIE, Medical Imaging*. San Diego, USA 2007.
- [150] *Radiology*. Breast imaging reporting and data system (BIRADS), ed. 2003.

- [151] Rafferty EA, Park JM, Philpotts LE, Poplack SP, Sumkin JH, Halpern EF, et al. Assessing radiologist performance using combined digital mammography and breast tomosynthesis compared with digital mammography alone: results of a multicenter, multireader trial. *Radiology*. 2013 Jan;266(1):104-13.
- [152] Ramsay D, Kent J, R. H, PE. H. Anatomy of the lactating human breast redefined with ultrasound imaging. *Journal of anatomy*. 2005;206(6):525-34.
- [153] [http://www.euref.org/index.php?option=com\\_content&view=article&id=27&Itemid=48](http://www.euref.org/index.php?option=com_content&view=article&id=27&Itemid=48).
- [154] Rosado-Mendez I, Palma B, Villasenor Y, Benitez-Bribiesca L, Brandan M. Contrast-enhanced digital mammography and angiogenesis. In: Granja C, Leroy C, Stekl I, editors. American Institute of Physics conference; 2007. p 278-279.
- [155] Rosado-Mendez I, Villasenor Y, Benitez-Bribiesca L, Brandan M. Contrast-medium-enhanced digital mammographie : contrast vs. iodine concentration phantom calibration. In: Herrera Corral G, Montano Zetina M, editors. American Institute of Physics conference; 2008. P 101-104.
- [156] Rose A. The sensitivity performance of the human eye on an absolute scale. *J Opt Soc Am*. 1948;38:196-208.
- [157] Samei E, Saunders RS. Dual-energy contrast-enhanced breast tomosynthesis: optimization of beam quality for dose and image quality. *Phys Med Biol*. 2011 Oct 7;56(19):6359-78.
- [158] Sardanelli F, Boetes C, Borisch B, Decker T, Federico M, Gilbert FJ, et al. Magnetic resonance imaging of the breast: recommendations from the EUSOMA working group. *Eur J Cancer* 2010; 46(8):1296-1316.
- [159] Saslow D, Boetes C, Burke W, Harms S, Leach MO, Lehman CD, et al. American Cancer Society guidelines for breast screening with MRI as an adjunct to mammography. *CA Cancer J Clin*. 2007 Mar-Apr;57(2):75-89.
- [160] Schmitzberger FF, Fallenberg EM, Lawaczeck R, Hemmendorff M, Moa E, Danielsson M, et al. Development of low-dose photon-counting contrast-enhanced tomosynthesis with spectral imaging. *Radiology*. 2011 May;259(2):558-64.
- [161] Schnall MD, Blume J, Bluemke DA, DeAngelis GA, DeBruhl N, Harms S, et al. Diagnostic architectural and dynamic features at breast MR imaging: multicenter study. *Radiology*. 2006 Jan;238(1):42-53.
- [162] Segara D, Krop IE, Garber JE, Winer E, Harris L, Bellon JR, et al. Does MRI predict pathologic tumor response in women with breast cancer undergoing preoperative chemotherapy? *J Surg Oncol*. 2007 Nov 1;96(6):474-80.
- [163] Segars WP, Sturgeon G, Mendonca S, Grimes J, Tsui BMW. 4D XCAT phantom for multimodality imaging research. *Medical Physics*. 2010;37(9):4902.
- [164] Shirakawa K, Kobayashi H, Heike Y, Kawamoto S, Brechbiel MW, Kasumi F, et al. Hemodynamics in vasculogenic mimicry and angiogenesis of inflammatory breast cancer xenograft. *Cancer Res*. 2002 Jan 15;62(2):560-6.
- [165] Shirakawa K, Wakasugi H, Heike Y, Watanabe I, Yamada S, Saito K, et al. Vasculogenic mimicry and pseudo-comedo formation in breast cancer. *Int J Cancer*. 2002 Jun 20;99(6):821-8.
- [166] Sickles EA. Periodic mammographic follow-up of probably benign lesions: results in 3,184 consecutive cases. *Radiology*. 1991 May;179(2):463-8.
- [167] Skaane P, Bandos AI, Gullien R, Eben EB, Ekseth U, Haakenaasen U, et al. Comparison of Digital Mammography Alone and Digital Mammography Plus Tomosynthesis in a Population-based Screening Program. *Radiology*. 2013 Apr;267(1):47-56.
- [168] Skaane P, Gullien R, Bjorndal H, Eben EB, Ekseth U, Haakenaasen U, et al. Digital breast tomosynthesis (DBT): initial experience in a clinical setting. *Acta Radiol*. 2012 Jun 1;53(5):524-9.

- [169] Skaane P, Hofvind S, Skjennald A. Randomized trial of screen-film versus full-field digital mammography with soft-copy reading in population-based screening program: follow-up and final results of Oslo II study. *Radiology*. 2007 Sep;244(3):708-17.
- [170] Skaane P, Skjennald A, Young K, Egge E, Jebsen I, Sager EM, et al. Follow-up and final results of the Oslo I Study comparing screen-film mammography and full-field digital mammography with soft-copy reading. *Acta Radiol*. 2005 Nov;46(7):679-89.
- [171] Skarpathiotakis M, Yaffe MJ, Bloomquist AK, Rico D, Muller S, Rick A, et al. Development of contrast digital mammography. *Med Phys*. 2002 Oct;29(10):2419-26.
- [172] Sone S, Kasuga T, Sakai F, Oguchi K, Itoh A, Li F, et al. Digital tomosynthesis imaging of the lung. *Radiat Med*. 1996 Mar-Apr;14(2):53-63.
- [173] Sood AK, Seftor EA, Fletcher MS, Gardner LM, Heidger PM, Buller RE, et al. Molecular determinants of ovarian cancer plasticity. *Am J Pathol*. 2001 Apr;158(4):1279-88.
- [174] Teifke A, Behr O, Schmidt M, Victor A, Vomweg TW, Thelen M, et al. Dynamic MR imaging of breast lesions: correlation with microvessel distribution pattern and histologic characteristics of prognosis. *Radiology*. 2006 May;239(2):351-60.
- [175] Teifke A, Lehr HA, Vomweg TW, Hlawatsch A, Thelen M. Outcome analysis and rational management of enhancing lesions incidentally detected on contrast-enhanced MRI of the breast. *AJR Am J Roentgenol*. 2003 Sep;181(3):655-62.
- [176] Teifke A, Schweden F, Cagil H, Kauczor HU, Mohr W, Thelen M. [Spiral computerized tomography of the breast]. *Rofo*. 1994 Dec;161(6):495-500.
- [177] Thijssen MAO, Thijssen HOM, Merx JL, Linderjer JM, Bijkerk KR. A definition of image quality: the image quality figure. London; 1989.
- [178] Thijssen MAO, Thijssen HOM, Merx JL, van Woensel MP-LM. Quality analysis of DSA equipment in neuroradiology. Springer-Verlag 1988:561-8.
- [179] Uzzan B, Nicolas P, Cucherat M, Perret GY. Microvessel density as a prognostic factor in women with breast cancer: a systematic review of the literature and meta-analysis. *Cancer Res*. 2004 May 1;64(9):2941-55.
- [180] Vizcaino I, Gadea L, Andreo L, Salas D, Ruiz-Perales F, Cuevas D, et al. Short-term follow-up results in 795 nonpalpable probably benign lesions detected at screening mammography. *Radiology*. 2001 May;219(2):475-83.
- [181] Warner E, Causer PA, Wong JW, Wright FC, Jong RA, Hill KA, et al. Improvement in DCIS detection rates by MRI over time in a high-risk breast screening study. *Breast J*. 2011 Jan-Feb;17(1):9-17.
- [182] Wu X, Barnes GT, Tucker DM. Spectral dependence of glandular tissue dose in screen-film mammography. *Radiology*. 1991 Apr;179(1):143-8.
- [183] Wu X, Gingold E, Barnes GT, Tucker DM. Normalized average glandular dose in Molybdenum target-Rhodium filter and Rhodium target-Rhodium filter. *Radiology*. 1994;193(1):893-8.
- [184] [www.euref.org/european-guidelines](http://www.euref.org/european-guidelines). Euref european guidelines 4th edition. 2006 [cited; Available from:
- [185] Yang XR, Figueroa JD, Falk RT, Zhang H, Pfeiffer RM, Hewitt SM, et al. Analysis of terminal duct lobular unit involution in luminal A and basal breast cancers. *Breast Cancer Res*. 2012;14(2):R64.
- [186] Yankaskas BC, Schell MJ, Bird RE, Desrochers DA. Reassessment of breast cancers missed during routine screening mammography: a community-based study. *AJR Am J Roentgenol*. 2001 Sep;177(3):535-41.
- [187] Zuley ML, Bandos AI, Ganott MA, Sumkin JH, Kelly AE, Catullo VJ, et al. Digital breast tomosynthesis versus supplemental diagnostic mammographic views for evaluation of noncalcified breast lesions. *Radiology*. 2013 Jan;266(1):89-95.

- [188] Zuley ML, Guo B, Catullo VJ, Chough DM, Kelly AE, Lu AH, et al. Comparison of two-dimensional synthesized mammograms versus original digital mammograms alone and in combination with tomosynthesis images. *Radiology*. 2014 Jun;271(3):664-71.



## LISTE DES PUBLICATIONS ET COMMUNICATIONS

### ARTICLES DANS DES REVUES AVEC COMITE DE LECTURE (ACCEPTES)

1. **Dromain C**, Canale S, Saab-Puong S, Carton AK, Muller S, Fallenberg EM. Optimization of contrast-enhanced spectral mammography depending on clinical indication. Journal of medical imaging 2014 in press.
2. Fallenberg EM, **Dromain C**, Diekmann F, Renz DM, Amer H, Ingold-Heppner B, Neumann AU, Winzer KJ, Bick U, Hamm B., Engelken F. Contrast-enhanced spectral mammography: Does mammography provide additional clinical benefits or can some radiation exposure be avoided? Breast Cancer Res Treat. 2014 Jul;146(2):371-81.
3. Fallenberg E, **Dromain C**, Krohn M, Diekmann F, Engelken F, Ingold-Heppner B, Winzer KJ, Bangemann N, Singh JM, Bick U, Renz DM. Contrast-Enhanced Spectral Mammography versus MRI: Initial Results in Detection of Breast Cancer and Assessment of Tumour Size. European radiology 2014 Jan;24(1):256-64.
4. Hill ML, Mainprize JG, Carton AK, Saab-Puong S, Iordache R, Muller S, Jong RA, **Dromain C**, Yaffe MJ "Anatomical noise in contrast-enhanced digital mammography: Part I. Single-energy imaging" Medical physics 2013 May;40(5):051910.
5. Hill ML, Mainprize JG, Carton AK, Saab-Puong S, Iordache R, Muller S, Jong RA, **Dromain C**, Yaffe MJ. Anatomical noise in contrast-enhanced digital mammography : Part II. Dual-energy imaging". Medical physics 2013 Aug;40(8):081907.
6. Thibault F, **Dromain C**, Breucq C, Balleyguier C, Malhaire C, Steyaert L, Tardivon A, Baldan E, Devron H. Digital breast tomosynthesis versus mammography and breast ultrasound: a multireader performance study. European Radiology 2013.
7. **Dromain C**, Thibault F, Diekmann F, Fallenberg EM, Jong R, Koomen M, Hendrick RE, Tardivon A, Toledano A. Dual energy contrast enhanced digital mammography: initial clinical results of a multireader, multicase study. Breast Cancer Res. 2012 Jun 14;14(3):R94.
8. Thibault F, Balleyguier C, Tardivon A, **Dromain C**. Contrast-enhanced spectral mammography: better than MRI? Eur J Radiol. 2012 Sep;81 Suppl 1:S162-4.

### COMMUNICATIONS AVEC ACTES (ACCEPTÉES)

1. Carton AK, Grisey A, Milioni de Carvalho P, **Dromain C**, Muller S. A virtual human breast phantom using surface meshes and geometric internal structures. IWDM 2014, vol. 8539;356-363.



- Hill ML, Bloomquist AK, Shen SZ, Mainprize JG, Carton AK, Saab-Puong S, Muller S, **Dromain C**, Yaffe MJ. Contrast-enhanced digital mammography. Lesion morphology and phantom for performance evaluation. IWDM 2014, vol 8539;231-238.

## COMMUNICATIONS SANS ACTES

### Internationales

- Tardivel AM, Balleyguier C, Canale S, Delaloge S, Mazouni C, Mathieu MC, **Dromain C**. Added value of contrast-enhanced spectral mammography as part of one stop breast unit. ECR 2014, Vienne.
- Dromain C**, Saab-Puong S, Carton AK, Muller S, Balleyguier C, Fallenberg E. Optimization of contrast-enhanced spectral mammography (CESM) depending on clinical indications.. RSNA 2013, Chicago.
- Fallenberg E, Diekmann F, Balleyguier C, Renz DM, Mann R, Engelken F, Poellinger A, Amer H, **Dromain C**. Contrast-Enhanced Spectral Mammography vs. Mammography and MRI – Clinical Performance in a multi-reader evaluation. Chicago, RSNA 2013.
- Dromain C**. Contrast-enhanced spectral mammography.. Séminaire de sénologie diagnostique. Pordenone, Decembre 2013.
- Dromain C**. Contrast-enhanced spectral mammography : use in a cancer center and review of clinical cases. ICBDC Paris, 6 février 2013.
- Dromain C**. Mammographic innovation: CESM (Contrast Enhanced Spectral Mammography) Symposium Mammographicum 2012. Harrogate, 2 juillet 2012

### Nationales

- Dromain C**. Angiomammographie 13<sup>ème</sup> cours francophone supérieur sur le cancer du sein. Nice 17 janvier 2013.
- Dromain C**. Angiomammographie : place par rapport à l'IRM. Cours d'imagerie du sein. Paris 18 décembre 2012.
- Dromain C**. Acquis et limites de l'imagerie locorégionale : nouvelles techniques d'imagerie en sénologie. Congrès SFSPM Paris 14 Novembre 2012.
- Dromain C**, Canale S, Bidault F, Saghatchian M, Mathieu MC, Balleyguier C. Apport de l'angiomammographie dans le bilan d'extension des cancers du sein en comparaison à l'IRM. Résultats préliminaires. 58<sup>ème</sup> journées françaises de Radiologie, Paris 2011. J Radiol. 2011.



