



HAL
open science

Apports physiopathologiques de l'étude de la perfusion de la moëlle osseuse par IRM

Jean-François Budzik

► **To cite this version:**

Jean-François Budzik. Apports physiopathologiques de l'étude de la perfusion de la moëlle osseuse par IRM. Médecine humaine et pathologie. Université du Droit et de la Santé - Lille II, 2015. Français. NNT : 2015LIL2S011 . tel-01261678

HAL Id: tel-01261678

<https://theses.hal.science/tel-01261678>

Submitted on 25 Jan 2016

HAL is a multi-disciplinary open access archive for the deposit and dissemination of scientific research documents, whether they are published or not. The documents may come from teaching and research institutions in France or abroad, or from public or private research centers.

L'archive ouverte pluridisciplinaire **HAL**, est destinée au dépôt et à la diffusion de documents scientifiques de niveau recherche, publiés ou non, émanant des établissements d'enseignement et de recherche français ou étrangers, des laboratoires publics ou privés.

Université de Lille 2

Ecole Doctorale de Biologie et de Santé

THESE DE DOCTORAT

Discipline Epidémiologie, Santé Publique, Recherche Clinique, Technologies Biomédicales

Spécialité Radiologie et Imagerie Médicale

Présentée par

Jean-François BUDZIK

Apports physiopathologiques de l'étude de la perfusion de la moëlle osseuse par IRM

Dirigée par Mme le Pr Anne **Cotten**

Soutenue le 6 mai 2015

Composition du jury :

Pr Alain **Blum**

Rapporteur

Professeur des Universités,
Praticien hospitalier

Pr Alain **Luciani**

Rapporteur

Professeur des Universités,
Praticien hospitalier

Pr Guillaume **Penel**

Professeur des Universités,
Praticien hospitalier

Résumés et mots clefs

Les propriétés microvasculaires de la moëlle osseuse (MO) sont mal connues chez l'être humain. L'IRM de perfusion en permet une évaluation quantitative non invasive. La hanche a été choisie, car elle est la cible de pathologies fréquentes et handicapantes, qu'il est nécessaire de diagnostiquer plus précocement telle la coxarthrose. Nous avons d'abord implémenté une séquence IRM volumique à voxels isotropiques, avec une couverture large et une résolution spatiale élevée. Celle-ci a ensuite permis l'étude d'une série de 60 patients âgés de 18 à 60 ans, sans antécédent de pathologie osseuse et présentant une MO d'aspect normal en IRM. Les paramètres de perfusion semi-quantitatifs et pharmacocinétiques ont été mesurés dans 15 régions d'intérêt chez chaque patient. Tous les paramètres de perfusion diffèrent entre les zones de MO rouge et de MO jaune. La perfusion est différente entre les MO acétabulaire (squelette axial) et fémorale intertrochantérienne (squelette appendiculaire). Plusieurs paramètres sont corrélés de manière négative à l'âge. Plusieurs paramètres sont différents entre les hommes et les femmes. La perfusion de la tête fémorale est hétérogène, probablement en raison de l'exposition aux contraintes mécaniques. Les paramètres K_{trans} , K_{ep} et TTP sont corrélés à l'indice de masse corporelle, ce qui suggère que l'obésité influence le métabolisme de la MO. Enfin, le tabagisme et l'hypercholestérolémie ont une incidence sur ces mêmes paramètres dans certaines zones. Ils pourraient donc être le reflet d'altérations de la microvascularisation osseuse. Ces travaux ouvrent de nouvelles perspectives de recherche sur la physiologie et la pathologie de la MO.

Assessment of bone marrow perfusion with Dynamic Contrast Enhancement MRI.

Bone Marrow (BM) microvascular properties are insufficiently known in humans. Dynamic-Contrast Enhanced (DCE) MRI allows its non-invasive quantitative assessment. We concentrated on the hip because this joint is frequently affected by debilitating pathologies such as osteoarthritis. Their early diagnosis is a current

medical challenge. We implemented a 3D DCE-MRI sequence with isotropic voxels, high spatial resolution and a large coverage. It was used in a study of 60 patients aged 18 to 60, with no previous history of bone disease and with normal-appearing BM on MR images. Semi-quantitative and pharmacokinetic parameters were measured in 15 regions of interest in each patient. All the parameters were different between red and yellow BM. Perfusion was different between acetabular (axial skeleton) and femoral intertrochanteric (appendicular skeleton) BMs. Several parameters were negatively correlated with age. Perfusion was different in men and women. The femoral head perfusion was heterogeneous, likely because of mechanical load exposure. K_{trans} , K_{ep} and TTP were correlated with body mass index. This suggests that obesity influences BM metabolism. Smoking and hypercholesterolemia influenced these same parameters in several zones. We hypothesized that these parameters might reflect BM microvascular alterations. Our results open new research perspectives both in the physiology and pathology of BM.

Mots-clefs : IRM, Perfusion, Moëlle osseuse, vascularisation

Keywords : Dynamic Contrast Enhanced MRI, Perfusion, Bone Marrow, vascularization

Cette thèse a été préparée dans le **service d'imagerie musculosquelettique** du Pr Anne **Cotten** (Centre de Consultations et d'Imagerie de l'Appareil Locomoteur, CHRU de Lille), et au sein du **laboratoire PMOI** dirigé par les Pr Pierre **Hardouin** et Guillaume **Penel** (Physiopathologie des Maladies Osseuses Inflammatoires, EA 4490, IFR 114 ; ULCO, Boulevard Napoléon F62327 Boulogne sur Mer /Faculté de Chirurgie dentaire, place de Verdun, 59000 Lille).

Table des matières

RESUMES ET MOTS CLEFS	2
REMERCIEMENTS	6
PREAMBULE	9
ARCHITECTURE DU MANUSCRIT	9
POINT SÉMANTIQUE	9
FONCTIONNEMENT DU LIEN HYPERTEXTE.....	10
RATIONNEL	11
OBJECTIFS	13
OBJECTIFS PRINCIPAUX: L'OS SAIN.....	13
OBJECTIFS SECONDAIRES/ANNEXES.....	14
OBJECTIFS ULTERIEURS : L'OS PATHOLOGIQUE.....	14
INTRODUCTION	15
L'OS.....	15
<i>L'os, un tissu très vascularisé</i>	15
<i>L'adiposité médullaire</i>	16
<i>Rôle probablement sous-estimé de la moëlle osseuse: exemple de l'arthrose</i>	17
L'IMAGERIE DE PERFUSION IRM « DCE ».....	20
<i>Principe de la séquence</i>	20
<i>Modalités d'analyse</i>	21
<i>Reproductibilité</i>	25
<i>Paramétrage et acquisition</i>	26
<i>Analyse des données (« post-traitement »)</i>	27
<i>Sécurité de la technique</i>	30
L'IRM DCE EN PATHOLOGIE MUSCULOSQUELETTIQUE: REVUE DE LA LITTERATURE	32
<i>Tumeurs solides</i>	32
<i>Hémopathies</i>	35
<i>Pathologies rhumatismales</i>	37
<i>Ostéoporose</i>	37
<i>Traumatologie</i>	38
TRAVAIL TECHNIQUE : IMPLEMENTER UNE SEQUENCE DCE SUR IRM 3T	40
OBJECTIFS	40
IMPLEMENTATION DE LA SEQUENCE.....	40
<i>Données de la littérature</i>	40
<i>Définition du cahier des charges : problématique du choix</i>	41
<i>Résultats de l'étude technique préliminaire</i>	42
ETUDE PRÉLIMINAIRE	46
<i>Matériels et méthodes</i>	46
<i>Résultats</i>	49
<i>Discussion</i>	51
<i>Conclusion</i>	54
ETUDE DE LA PERFUSION OSSEUSE A LA HANCHE	55
MATÉRIELS ET MÉTHODES.....	55
<i>Population</i>	55
<i>Protocole IRM</i>	57
<i>Post-traitement</i>	58
<i>Etude statistique</i>	59
RÉSULTATS.....	60
<i>Population</i>	60

IRM.....	61
Paramètres de perfusion.....	61
DISCUSSION.....	67
CONCLUSION.....	72
ETUDE DE LA PERFUSION OSSEUSE DE LA TETE FEMORALE.....	73
MATÉRIELS ET MÉTHODES.....	73
Analyse statistique.....	74
RÉSULTATS.....	75
Population.....	75
IRM.....	75
Paramètres perfusionnels.....	75
Données cliniques.....	76
DISCUSSION.....	79
Perfusion du segment épiphysaire de la tête fémorale.....	79
IMC.....	79
Sexe.....	81
Âge.....	81
Limites.....	82
CONCLUSION.....	82
ETUDE DE LA PERFUSION DE L'OS ARTHROSIQUE.....	83
ETUDE TOXART.....	85
CONCLUSION ET PERSPECTIVES.....	87
BIBLIOGRAPHIE.....	89
ANNEXES.....	106
LISTE DES ABBREVIATIONS.....	106
DOCUMENTS INHÉRENTS À L'ÉTUDE PERFOS.....	107
Feuille de recueil de consentement éclairé.....	108
Feuille d'informations patients.....	108
Livret de recueil des données de l'étude Perfos.....	111
ETUDE DE LA PERFUSION DES MUSCLES DE LA HANCHE.....	120
EVALUATION D'UNE SEQUENCE DCE 3D POUR L'ETUDE DU RACHIS LOMBAIRE.....	134
COMMUNICATIONS SUR LE SUJET.....	136
Articles.....	136
Communications lors de congrès.....	137
A venir.....	137
Abstracts soumis.....	137
TEXTES DES ARTICLES PUBLIE ET SOUMIS.....	138
Study of proximal femoral bone perfusion with 3D T1 dynamic contrast-enhanced MRI: a feasibility study.....	138
Dynamic Contrast Enhancement MRI of bone marrow: age, sex, body mass index, hypercholesterolemia and smoking influence perfusion parameters.....	145
The role of mechanical stress on the vascularization of subchondral bone in the femoral head: a DCE-MRI study.....	156
Assessment of normal muscles perfusion: a dynamic contrast-enhanced MRI study.....	165
Assessment of a 3D Dynamic Contrast-Enhanced MRI sequence for the study of lumbar bone marrow at 3T.....	175
CURRICULUM VITAE.....	182

REMERCIEMENTS

A titre personnel, mes remerciements vont :

- à Johanna, Sarah et Axel
- à mon ami/double/binôme Sébastien
- à mes amis
- à ma famille, présente et disparue

Vous avez été là pendant cette longue période pour assurer ma stabilité psychique et émotionnelle. Merci !

A titre professionnel, je souhaite remercier :

Mme le Pr Cotten, qui après m'avoir enseigné l'imagerie musculosquelettique, m'a donné l'opportunité de réaliser cette thèse et m'a conseillé tout au long de ce travail avec une grande disponibilité.

Messieurs les Professeurs Guillaume Penel et Pierre Hardouin, et toute l'équipe de PMOI pour leur accueil au sein de leur unité de recherche (et de leurs soirées), leur gentillesse, leur capacité à s'intéresser à un travail sans doute aussi ésotérique pour eux que le leur l'était pour moi il n'y a pas si longtemps, et l'honneur qu'ils me font en m'invitant comme orateur au premier congrès européen sur l'adipocyte.

Messieurs les Professeurs Alain Blum et Alain Luciani, pour avoir accepté de constituer mon comité de suivi de thèse, d'être les juges de mon travail, et de vous être déplacés pour participer à ce jury septentrional.

Mon employeur, le Groupement des Hôpitaux de l'Institut Catholique de Lille, pour m'avoir donné les moyens de mener cette thèse à bien en me permettant de libérer du temps recherche grâce au financement d'un demi-poste de chef de clinique.

Mes collègues du service d'imagerie du GHICL, seniors, chefs de clinique et internes, pour avoir assuré la prise en charge des patients lors de mes absences.

Le Dr Guillaume Lefebvre, radiologue, chef de clinique en imagerie musculosquelettique au CHRU de Lille, pour avoir partagé ma passion de la perfusion, avoir mené avec brio son Master2 sur l'IRM DCE du rachis lombaire, et avoir été mon contact local au CHRU pour m'aider à recruter les patients de l'étude Perfos.

Le Dr Mustapha Azahaf, chef de clinique en imagerie digestive au CHRU de Lille, qui, grâce à son travail de thèse de médecine, a constitué un document de synthèse m'ayant permis de m'initier sans trop de douleur aux subtilités techniques de la perfusion.

Le (futur) Dr Mazen El Rafei, interne en imagerie au CHRU de Lille, pour le sérieux et la grande motivation qu'il a investi dans son travail de thèse sur la perfusion musculaire.

Les manipulateurs de l'IRM Ingenia de l'hôpital Roger Salengro (CHRU de Lille) et les secrétaires du service d'imagerie musculosquelettique, qui m'ont permis d'inclure les patients de cette étude et de passer pas mal de temps à la console IRM.

Les manipulateurs d'imagerie du GHICL, qui découvrent, notamment avec la perfusion IRM, les activités de recherche initiées par les radiologues, et qui le font avec motivation, conscience et rigueur.

M. David Chéchin, ingénieur IRM de la société Philips Healthcare, qui m'a aidé à mettre en place les séquences de perfusion.

Et enfin, les confrères, radiologues ou non, qui s'investissent dans la recherche clinique pour acquérir de nouvelles connaissances avec l'objectif de mieux prendre en charge les patients. C'est une belle œuvre collective à laquelle j'ai envie de participer. Bien plus noble à mes yeux que l'approche mercantile de notre métier, vers laquelle plus d'un dérivent, qui certes flatte les egos à court terme, mais ne rend pas service aux patients, et encore moins aux médecins.

Merci notamment aux sociétés d'imagerie médicale (SFR, SIMS et autres) qui soutiennent cet effort pour donner envie aux plus jeunes de donner un sens à leur métier et de le faire vivre.

Merci aussi à certains de mes Maîtres, confrères et/ou amis, *M. le Pr Malghem et son équipe des cliniques St Luc, le Grand Monsieur Franck Lapègue, Raphaël Guillin (parmi d'autres)*, pour m'avoir montré une vision très pragmatique de la recherche médicale, extrêmement stimulante car dépoussiérant l'image que l'on peut avoir de la celle-ci lorsque l'on a vécu un premier cycle d'études médicales ...

PREAMBULE

ARCHITECTURE DU MANUSCRIT

Ce travail, initialement voulu comme une étude de la perfusion de la moëlle osseuse normale à la hanche, s'est enrichi au fur et à mesure de sa progression. Ceci grâce aux échanges avec les uns et les autres (radiologues, orthopédistes, rhumatologues, biologistes) et grâce à ceux et celles qui ont partagé ma conviction que l'IRM DCE était un vecteur de progrès dans divers domaines.

Pour cette raison, la synthèse du travail que je présente ici sort du cadre initial.

Afin de rendre hommage à chacun en présentant l'ensemble des travaux, sans pour autant nuire à la cohésion du plan, j'ai choisi de m'en tenir à la présentation des résultats se rapportant aux objectifs initiaux dans le corps du document, et de présenter les travaux associés en annexe. Ceux-ci n'en sont pour autant pas moins importants.

Toujours dans une optique de clarté, j'ai voulu une introduction du travail très synthétique, comportant des [liens hypertextes](#) qui permettront au lecteur de naviguer plus facilement dans le document.

J'espère qu'il trouvera ce choix pertinent ...

POINT SÉMANTIQUE

Les données issues de la littérature sont très hétérogènes en ce qui concerne la typologie utilisée. Nous verrons que cela est une limite à la comparaison des études, et à l'adhésion des radiologues à cette technique.

En l'absence de consensus sur les modalités de post-traitement, les chercheurs utilisent des logiciels très variés, souvent développés par leurs propres équipes (1).

Les paramètres décrivant la perfusion sont ainsi assez variés. Il est donc souvent difficile de s'y retrouver.

J'ai donc pris le parti de ne pas utiliser systématiquement les paramètres décrits par les auteurs lors de la revue de la littérature ou dans la discussion des résultats. J'ai choisi d'utiliser des termes parfois génériques (tel « perfusion augmentée ») dans une optique de clarté. Le lecteur pourra s'il le souhaite se reporter aux travaux cités en référence pour plus de détails.

Dans le même registre, les travaux fondamentaux traitant d'analyse du rehaussement en IRM séparent classiquement la perfusion et la perméabilité, tel que je l'explique dans les [principes de la séquence](#). Cependant, cette distinction ne se retrouve que rarement dans les travaux cliniques. J'ai donc choisi de faire comme de nombreux auteurs et d'utiliser le terme générique de « perfusion » pour décrire l'ensemble de l'étude du suivi du rehaussement.

FONCTIONNEMENT DU LIEN HYPERTEXTE

Comme pour une navigation internet, un simple clic de la souris sur le lien amène directement à la zone cible (paragraphe/annexe).

Une lecture plus classique est cependant tout à fait possible via la table des matières.

En fin de chapitres, un lien ([Retour à la table des matières](#)) vous permettra de revenir au sommaire.

RATIONNEL

La connaissance de la physiologie de la moëlle osseuse et des mécanismes physiopathologiques la concernant reste insuffisante (2). Effectivement, le tissu osseux est un environnement complexe qui assume des fonctions mécaniques (résistance aux contraintes et protection de la moëlle osseuse), métaboliques (stockage phospho-calcique) et paracrines (3), par exemple via l'action des cellules endothéliales intra-osseuses (4). En remodelage constant et en interaction permanente avec les autres systèmes, l'os est un tissu hautement adaptatif (3,5).

L'os est un [tissu très vascularisé](#), caractérisé par un turnover important de formation et de résorption (3). L'endothélium vasculaire fait partie intégrante du tissu osseux dans la mesure où il joue un rôle clef dans la physiologie osseuse, à la fois en assurant les interactions avec les cellules osseuses voisines (croissance, remodelage, réparation), mais aussi en assurant des fonctions paracrines (facteurs de croissance, chémokines...) (3,4).

Le flux sanguin osseux a deux particularités remarquables (6). Tout d'abord, il se fait à pression constante, dans une cavité fermée ; ceci est possible par la grande distensibilité des vaisseaux sanguins, et avant tout des veines. Ensuite, il autorise des échanges bidirectionnels entre le sang et l'os : minéraux mais aussi cellules sanguines.. Des mécanismes de régulations métaboliques complexes entrent en jeu, et ne sont actuellement pas parfaitement compris (6).

La vascularisation de la MO a été assez peu étudiée car la plupart des techniques utilisées en recherche circulatoire sont difficiles à appliquer à l'os, a fortiori chez l'être humain, et qui plus est en conditions cliniques (7).

Cependant, une amélioration de la compréhension de la physiologie vasculaire osseuse, dans laquelle l'IRM a un rôle à jouer (2), pourrait être un facteur de progrès pour la compréhension de la physiologie osseuse (la vascularisation pourrait refléter indirectement [l'adiposité médullaire](#)) et pour le diagnostic et traitement de pathologies

aussi variées que l'arthrose, l'ostéonécrose, l'ostéoporose ou la pseudarthrose (2–5,7).

[L'os sous-chondral](#) est une région particulière de l'os qui présente probablement un intérêt dans certaines pathologies articulaires, comme la gonarthrose.

L'IRM de suivi dynamique du rehaussement (Dynamic Contrast Enhancement, DCE) permet une évaluation de la perfusion tissulaire (1) et reste une technique très peu invasive, ne nécessitant qu'une injection de produit de contraste par une voie veineuse périphérique. Les produits de contraste utilisés (chélates de gadolinium) ont [une très bonne tolérance](#).

La perfusion DCE est applicable sur IRMs cliniques, sur aimants 1,5 et 3 Teslas. Un [rappel technique](#) peut être nécessaire. Ses limites actuelles pour l'application routinière clinique sont (3) :

- une connaissance insuffisante de la technique par les professionnels de l'imagerie (manipulateurs comme radiologues)
- une connaissance insuffisante de cette technique par les cliniciens référents
- un manque de standardisation concernant à la fois les protocoles d'acquisition et les processus de post-traitement (insuffisance des solutions commerciales)
- le manque de grandes séries évaluant l'apport de la technique dans différentes technologies
- l'absence de valorisation financière de cette technique par les pouvoirs publics.

Cette technique est cependant actuellement utilisée de manière commune dans la recherche en IRM sur les tumeurs osseuses, les maladies hématologiques et les pathologies rhumatismales, ainsi que pour l'évaluation clinique de l'efficacité des traitements anti-angiogéniques. Une [revue des travaux publiés](#) en pathologie musculosquelettique aidera à mieux appréhender les possibilités de l'IRM DCE.

Cependant, peu d'études se sont intéressées aux caractéristiques perfusionnelles de l'os normal, ce qui fait que les propriétés de perfusion de l'os non pathologique sont très mal connues. Or, la connaissance de ces propriétés est essentielle avant d'envisager l'étude de l'os pathologique.

La hanche étant très fréquemment impliquée dans les problématiques courantes de pathologie ostéo-articulaire (gonarthrose, ostéonécrose, fractures, ostéoporose...), et facilement explorable par IRM, j'ai choisi de me concentrer sur cette région.

La hanche présente par ailleurs une grande variété de territoires osseux: zones sous-chondrales, surfaces articulaires portantes et non portantes, os longs avec ses différents segments (épiphyse, métaphyse, diaphyse et apophyses), squelette axial et appendiculaire.

OBJECTIFS

Objectifs principaux: l'os sain

- ❖ [Implémenter une séquence spécifique pour l'étude de la hanche à 3T](#)

Hypothèse de travail : l'ensemble de la hanche peut être étudiée en IRM DCE avec une résolution spatiale élevée et des critères de qualité satisfaisants

- ❖ Décrire les [propriétés de perfusion de l'os normal à la hanche](#)

Hypothèses de travail :

- la perfusion de la moëlle osseuse à la hanche n'est pas homogène
- l'âge et le sexe influencent les propriétés de perfusion
- des facteurs de risque vasculaire influencent les propriétés de perfusion

- ❖ Décrire les [propriétés de perfusion de l'os sous-chondral de la tête fémorale](#)

Hypothèses de travail :

- la perfusion de l'os sous-chondral n'est pas homogène
- les contraintes mécaniques influencent les propriétés de perfusion

Objectifs secondaires/annexes

- ❖ Décrire les [propriétés de perfusion des muscles de la hanche](#)

Justification : ces muscles sont inclus dans le volume exploré

Hypothèse de travail : la perfusion des muscles de la hanche est hétérogène

- ❖ Implémenter une [séquence d'IRM DCE 3D au rachis lombaire](#)

Justification : obtenir une séquence permettant

Hypothèse de travail : une séquence 3D DCE permet d'obtenir une résolution spatiale et une qualité image plus importantes qu'une séquence 2D

Objectifs ultérieurs : l'os pathologique

- ❖ Projet « [Perfos genou](#) »

Etude des propriétés de perfusion de l'os arthrosique avec confrontation anatomopathologique

- ❖ Projet « [Toxart](#) »

Evaluation de l'action de la toxine botulique sur le genou arthrosique par IRM DCE.

INTRODUCTION

L'OS

L'os, un tissu très vascularisé

De par ses caractéristiques anatomiques et physiologiques, la vascularisation du tissu osseux est particulièrement difficile à étudier (7). Le nombre très important d'études portant sur l'histologie et la physiologie du tissu osseux contraste avec le faible nombre de publications concernant l'exploration de la vascularisation osseuse (25).

Les raisons principales sont :

- le nombre d'os : 206 os indépendants
- l'hétérogénéité tissulaire : périoste, cortex et os spongieux lui-même

inhomogène, composée de moëlle rouge (MR) et de moëlle jaune (MJ), intriquées, et distribuées différemment d'un os à l'autre

- la complexité du réseau vasculaire

Dans une optique clinique, il est ainsi bien plus intéressant de mesurer une vascularisation régionale que globale (7).

La technique de référence pour la mesure des flux sanguins osseux est malheureusement inadaptée à la pratique clinique (7). Elle nécessite l'utilisation de microsphères radioactives, injectées dans le ventricule cardiaque gauche, et le prélèvement de sang artériel périphérique et de tissus osseux. Cette technique a permis d'estimer la part relative des flux vasculaires intra-osseux : elle est de 5 ml/min/100g de tissu pour l'os cortical et le périoste, de 20 ml/min/100g pour l'os spongieux (7).

Si l'on combine ces données avec les données volumiques précédentes, il apparaît que même si le flux sanguin est faible dans l'absolu (par comparaison à d'autres organes), il est en fait très conséquent si on le rapporte à la masse osseuse (7). Ceci suggère que le flux sanguin a un rôle allant au-delà de la nutrition cellulaire, en

premier lieu homéostatique pour la régulation de la concentration plasmatique en calcium (6).

L'adiposité médullaire

La graisse située entre les travées de l'os spongieux et dans la cavité médullaire des os longs n'est pas identique aux autres dépôts adipeux, viscéraux ou sous-cutanés (8). Sa composition en acides gras est différente, ses adipocytes sont plus dispersés, et elle entre en interaction avec le tissu osseux (9). Elle n'est corrélée ni avec le poids, ni avec l'indice de masse corporelle, ni avec la masse graisseuse (8). L'exemple de l'anorexie mentale, dans laquelle l'augmentation du contingent adipeux médullaire contraste avec la perte de masse graisseuse, illustre le comportement métabolique différent de la graisse médullaire (10). Les caractéristiques génétiques des adipocytes médullaires humains diffèrent de celles des adipocytes sous cutanés (11). Ils sont issus des mêmes cellules souches mésenchymateuses que les ostéoblastes (12).

Le contingent graisseux augmente au cours des premières années de vie, au fur et à mesure de la « conversion » de moëlle rouge en moëlle jaune, ce phénomène se réalisant de manière centripète, et étant considéré comme achevé à 25 ans (la moëlle rouge se cantonnant alors essentiellement au squelette axial). Chez l'adulte, la graisse médullaire des os longs se situe essentiellement dans la diaphyse et les épiphyses, tandis que la moëlle rouge est retrouvée dans les métaphyses. Elle représente 7% de la masse grasse d'un individu adulte.

D'importantes variations individuelles existent cependant, la fraction graisseuse étant par exemple plus importante chez les hommes (par rapport aux femmes) et les sujets âgés (par rapport aux sujets plus jeunes). Cette répartition est également modifiée en conditions pathologiques, le contingent graisseux augmentant dans l'ostéoporose (13), diminuant dans le syndrome d'apnée du sommeil (8).

L'adiposité médullaire peut être aisément explorée de manière qualitative par des séquences d'IRM courantes : T1 et T2 avec suppression du signal de la graisse. De

par sa plus grande part de graisse, la moëlle jaune présente un signal supérieur à la moëlle rouge en pondération T1, inférieur en T2 avec suppression du signal de la graisse. Sa prise de contraste est quasi inexistante après injection de gadolinium. L'estimation quantitative requiert des techniques d'IRM plus complexes, à la fois dans l'acquisition comme dans l'analyse, telle la spectroscopie IRM. Ces séquences permettent de mesurer la part relative de graisse et d'eau, par l'analyse comparative de leurs pics spectraux. Elles ont permis de confirmer que l'adiposité médullaire augmente avec l'âge, et, ce, plus rapidement chez les femmes que chez les hommes (14).

Rôle probablement sous-estimé de la moëlle osseuse: exemple de l'arthrose

Si la moëlle osseuse (MO) est affectée de manière évidente dans certaines pathologies (remplacement médullaire tumoral, lésion infectieuse...), son rôle est probablement sous-estimé dans certaines pathologies. Prenons l'exemple de l'arthrose.

L'arthrose est communément considérée comme une maladie du cartilage. Cependant, de nombreux travaux s'intéressent à la place de l'os sous-chondral dans sa physiopathologie. On ne sait toujours pas aujourd'hui si les lésions de la MO présentes dans l'arthrose peuvent être des marqueurs primitifs de progression de la maladie, ou si elles constituent des phénomènes réactionnels aux lésions cartilagineuses (15,16).

La caractérisation de la vascularisation de l'os sous-chondral peut être un atout dans cette problématique. Il est démontré qu'une néovascularisation est présente dans l'os sous-chondral arthrosique et que cette néovascularisation contribue à la dégradation articulaire (17).

L'angiogénèse se produit à travers la jonction ostéochondrale : la croissance vasculaire se réalise à partir de l'os sous-chondral et s'immisce dans le cartilage articulaire (18,19). De plus, l'angiogénèse et l'inflammation sont des phénomènes intriqués dans la pathologie arthrosique (20). L'inflammation et l'innervation sensitive accompagnant les néo-vaisseaux pourraient jouer un rôle dans la survenue de la douleur (17,19). Une surexpression du facteur de croissance endothélial (Vascular

Endothelial Growth Factor, VEGF) et une immunoréactivité ont été identifiées dans l'os sous-chondral arthrosique (17,20–22). À terme, une meilleure connaissance des mécanismes de l'angiogénèse est essentielle pour identifier de nouvelles cibles thérapeutiques (17–20).

Des recommandations concernant la recherche sur l'arthrose ont été émises par la ligue européenne contre les rhumatismes (European League Against Rheumatism, EULAR) (23) et la société internationale de recherche sur l'arthrose (Osteoarthritis Research Society International, OARSI) (24). Parmi les priorités identifiées, sont mises en avant une meilleure compréhension des mécanismes physiopathologiques générant l'arthrose et l'amélioration des capacités diagnostiques en imagerie (23,24). L'EULAR met l'accent sur la compréhension du rôle de l'os sous-chondral et la compréhension des mécanismes en jeu dans la phase initiale de l'arthrose. Le rôle de l'IRM est mis en avant (23). L'OARSI insiste également sur les pistes de recherche en IRM: être capable de quantifier les lésions survenant lors des phases inaugurales et améliorer la précision de la mesure de ces lésions, notamment celles concernant la moëlle osseuse (24).

L'IRM DCE semble avoir la capacité de répondre à ces exigences.

Une expérimentation sur des cochons d'Inde a rapporté une diminution de la perfusion osseuse dans l'os sous-chondral de plateaux tibiaux, mesurée par IRM DCE, à différentes étapes de progression de l'arthrose (25). L'hypothèse sous-jacente est que l'IRM DCE pourrait détecter des changements de perfusion osseuse liés aux mécanismes de dégradation du cartilage et au remodelage osseux (26). Chez l'être humain, il a été démontré que la perfusion osseuse est différente dans les plateaux vertébraux lombaires victimes de discarthrose par rapport à des étages sains (27,28), mais également dans l'œdème osseux de genoux arthrosiques (29). Une seule étude d'IRM DCE a concerné la hanche arthrosique, et ne comportait que peu de sujets (29). L'essentiel de la recherche sur l'arthrose en IRM DCE se concentre sur le genou (30). L'étude de la hanche en IRM est plus difficile car la tête fémorale est sphérique et le cartilage d'encroûtement bien plus mince qu'au genou.

Là encore, les paramètres de perfusion normaux de l'os sous-chondral ne sont pas connus. Comme l'arthrose et les phénomènes de sénescence sont difficiles à séparer (17), il m'a semblé important de tenter de décrire les propriétés de vascularisation des régions sous-chondrales de la tête fémorale au moyen de l'IRM DCE.

J'ai posé l'hypothèse que la perfusion de l'os sous-chondral de la tête fémorale n'était pas homogène, cette tête étant exposée à des contraintes mécaniques géométriquement différentes.

[*Retour à la table des matières*](#)

L'IMAGERIE DE PERFUSION IRM « DCE »

Principe de la séquence

L'imagerie de perfusion vise à suivre en temps réel l'évolution du signal IRM d'un tissu au cours de l'injection du produit de contraste (31). Nous parlerons ici de la perfusion T₁ DCE (« Dynamic Contrast Enhancement »), la plus utilisée, notamment dans le domaine musculosquelettique. Des séquences d'angiographie dynamique 3D de type TRICKS ou TWIST (basées sur un codage elliptique centré de l'espace k) peuvent également être utilisées (32). Les séquences sans injection de type Arterial Spin Labelling ne sont *a priori* pas utilisables en pathologie osseuse en raison d'un rapport signal à bruit insuffisant (1).

L'étude de la perfusion se fait en deux étapes : paramétrage et acquisition de séquences dynamiques avant, pendant et après l'administration d'un agent de contraste, puis post-traitement de ces données permettant le calcul de paramètres quantitatifs, explorant la perfusion mais aussi la perméabilité capillaire des tissus. En effet, l'administration d'un bolus d'agent de contraste va induire une réponse propre à chaque tissu avec deux composantes, l'une vasculaire correspondant à la perfusion, et l'autre liée à la fuite capillaire en rapport avec la perméabilité capillaire. L'étude de la perfusion nécessite ainsi une haute résolution temporelle pendant un temps d'acquisition limité, étudiant le premier passage, tandis que les études de perméabilité requièrent un temps d'acquisition plus long, étudiant l'accumulation dans l'interstitium liée à la perméabilité capillaire.

Néanmoins, le terme de « perfusion » est souvent utilisé dans la littérature pour décrire l'un ou l'autre de ces phénomènes, et nous adopterons également cette terminologie globale.

L'acquisition IRM permet d'obtenir une courbe d'évolution de l'intensité du signal T₁ en fonction du temps (figure 1). A la différence d'autres modalités d'imagerie comme la tomodensitométrie, la relation entre le signal et la concentration du produit de contraste n'est pas linéaire à cause de la dépendance du signal à de multiples paramètres techniques (de champ ou de séquence). Toute la difficulté de la

perfusion DCE est donc d'extrapoler à partir des données acquises la variation de la concentration de gadolinium en fonction du temps (33).

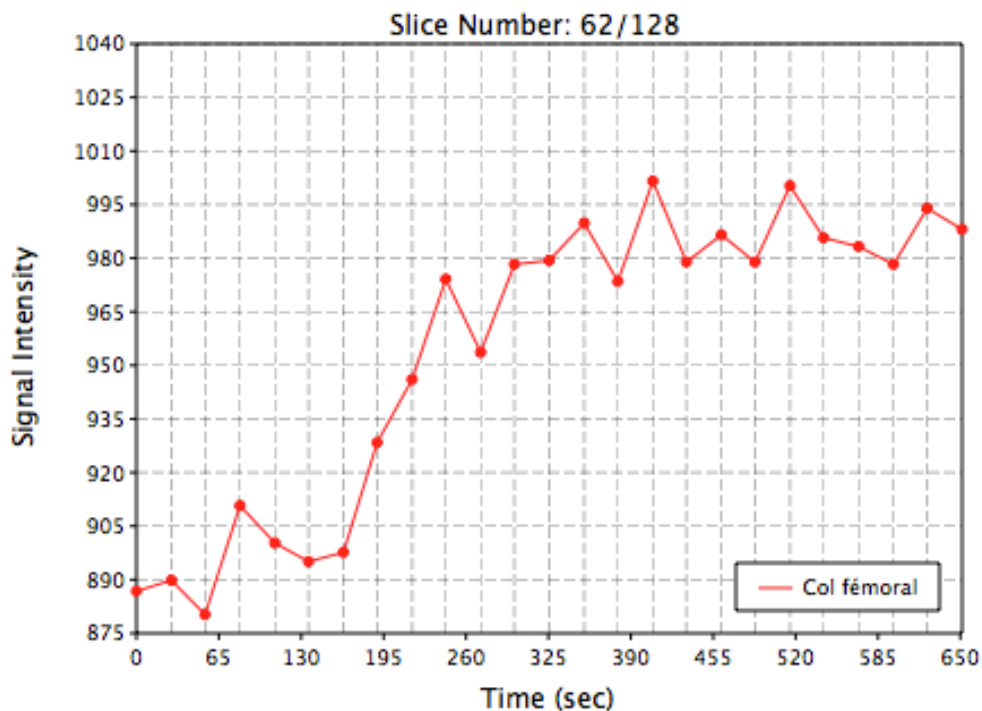


Figure 1. Courbe d'évolution du signal T1 en fonction du temps obtenue par mesure au sein d'une région d'intérêt (col fémoral chez un sujet sain).

Modalités d'analyse

Il existe différentes façons d'analyser les données acquises lors d'une imagerie de perfusion.

La méthode la plus basique et intuitive est l'**analyse « visuelle »** des images car elle est la plus rapide et la plus facile d'accès. Le principe est de rechercher une zone de rehaussement tissulaire précoce et intense, parfois suivie d'une baisse rapide du signal témoignant d'un lavage. Dans le cancer prostatique, il a été montré que ce type d'analyse reste subjectif et peu reproductible avec un œil peu exercé. De plus, elle ne fournit aucun paramètre utilisable pour la caractérisation de l'angiogenèse.

Les autres méthodes s'intéressent aux courbes temporelles de l'intensité du signal.

La première **analyse, dite « qualitative »**, classe les courbes selon leur forme globale. Par exemple, l'échelle décrite par Kuhl et al. (34), basée sur l'étude de 266 lésions du sein, a défini trois types de courbe : le type 1 avec un rehaussement

constant évocatrice de bénignité, le type 2 avec un plateau de risque intermédiaire de malignité et le type 3 avec un lavage ou « wash out » évocatrice de malignité. Une description différente a été proposée par van Rijswijk et coll (35), basée sur l'étude de 140 tumeurs des tissus mous (figure 2): le type 1 où il n'y a pas de rehaussement, le type 2 où le rehaussement est progressif sans plateau, le type 3 où le rehaussement rapide est suivi d'un plateau, le type 4 où le rehaussement rapide est suivi d'un wash out, et le type 5 où le rehaussement rapide se poursuit progressivement.

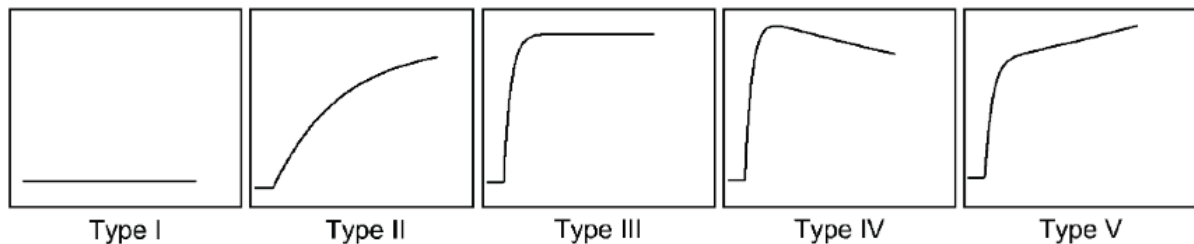


Figure 2. Schéma des différents types de courbe de rehaussement. Ce schéma est tiré de Van Rijswijk et coll (35).

La deuxième méthode d'**analyse, dite « semi-quantitative »** fournit des paramètres directement mesurables sur la courbe (figure 3) tels que la pente de rehaussement (wash-in ou « initial slope », IS), le temps d'arrivée au pic (time to peak, TTP), l'amplitude (maximum enhancement peak), l'aire sous la courbe (area under the curve, AUC) et le lavage (wash-out). Elle permet ainsi une analyse plus objective au moyen de paramètres chiffrés issus de la morphologie de la courbe.

L'analyse des courbes est une technique reproductible mais la signification des paramètres n'a pas de réelle corrélation avec la physiologie tissulaire.

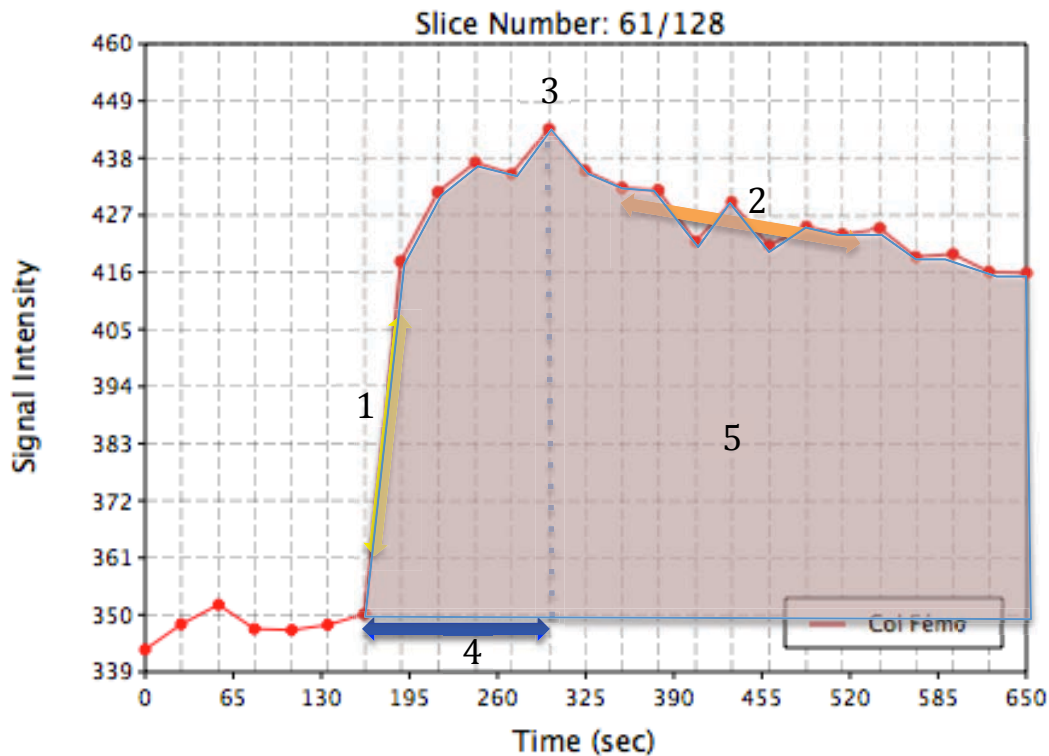


Figure 3. Courbe d'évolution du signal en fonction du temps. 1 : Pente initiale (initial slope). 2. Pente décroissante (wash out). 3 Pic maximal (amplitude maximale). 4. Temps d'arrivée au pic. 5. Aire sous la courbe.

La dernière méthode d'analyse est dite « **quantitative** ». Elle est la plus poussée et permet d'obtenir des paramètres cinétiques de la distribution du produit de contraste, reflétant la physiologie du réseau microcirculatoire. Le principe est d'appliquer un modèle pharmacocinétique aux courbes de concentration du produit de contraste. Cette analyse diverge donc des précédentes car elle doit être réalisée à partir des courbes de concentration du produit de contraste et non à partir des courbes de signal. Pour réaliser cette conversion, il est souhaitable de connaître la valeur initiale du T_1 du tissu avant injection. Cette valeur n'est pas mesurable directement sur les images acquises car le signal dépend certes du T_1 mais également d'autres paramètres. Elle est le plus souvent calculée et présentée sous forme d'une cartographie grâce à l'acquisition de séquences dédiées avant l'injection du produit de contraste. Afin de pouvoir interpréter correctement les variations du signal au sein du tissu, le comportement du signal artériel dans le vaisseau qui irrigue directement le tissu doit également être déterminé : c'est la fonction d'entrée

artérielle (AIF) (figure 4). Un modèle cinétique décrivant la distribution du gadolinium dans le tissu peut alors être appliqué. Il s'agit le plus souvent du modèle de Tofts (1,31,33,36) schématisé dans la figure 5.

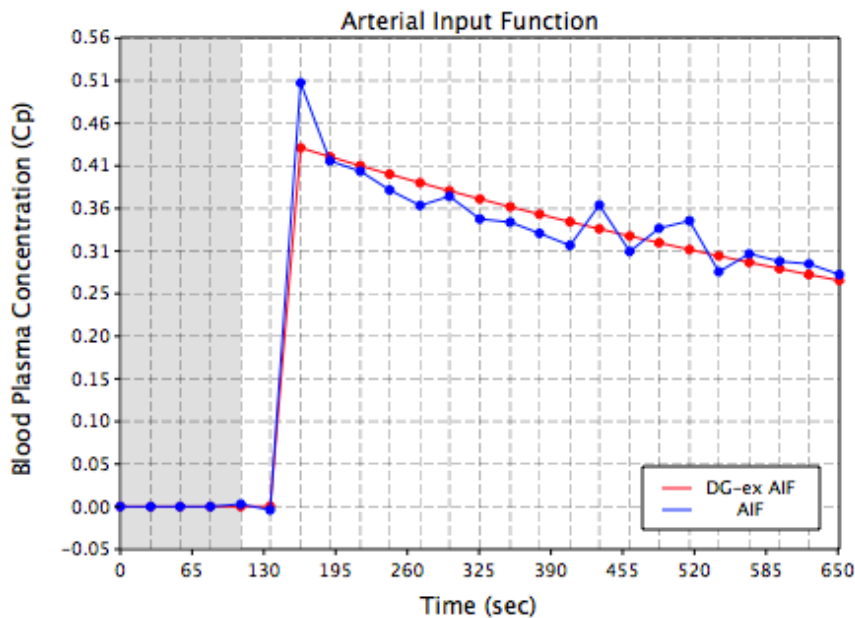


Figure 4. En bleu, la courbe d'évolution du signal par rapport au temps est mesurée directement par dessin d'une région d'intérêt (ROI) au sein de l'artère fémorale. En rouge, on obtient un courbe ajustée après modélisation (« fitting », en rouge) traduisant l'évolution de la concentration du gadolinium en fonction du temps.

Les paramètres pharmacocinétiques les plus fréquemment rapportés dans la littérature sont les volumes plasmatique V_p et interstitiel V_e (extra-vasculaire, extra-cellulaire) ainsi que les constantes K_{trans} et K_{ep} . Le K_{trans} est le paramètre le plus fréquemment étudié dans les études de perfusion DCE (1). Son interprétation est complexe car il reflète à la fois le flux sanguin et la perméabilité capillaire. Ainsi, si la perméabilité est très importante (cas des tumeurs), le K_{trans} reflète essentiellement le flux sanguin car sa diffusion n'est pas limitée par la perméabilité. Si la perméabilité est par contre faible, le passage du gadolinium du secteur intra-vasculaire au secteur extra-cellulaire est difficile et le flux sanguin n'a que peu d'influence sur ce phénomène ; le K_{trans} reflète alors la perméabilité (1,37).

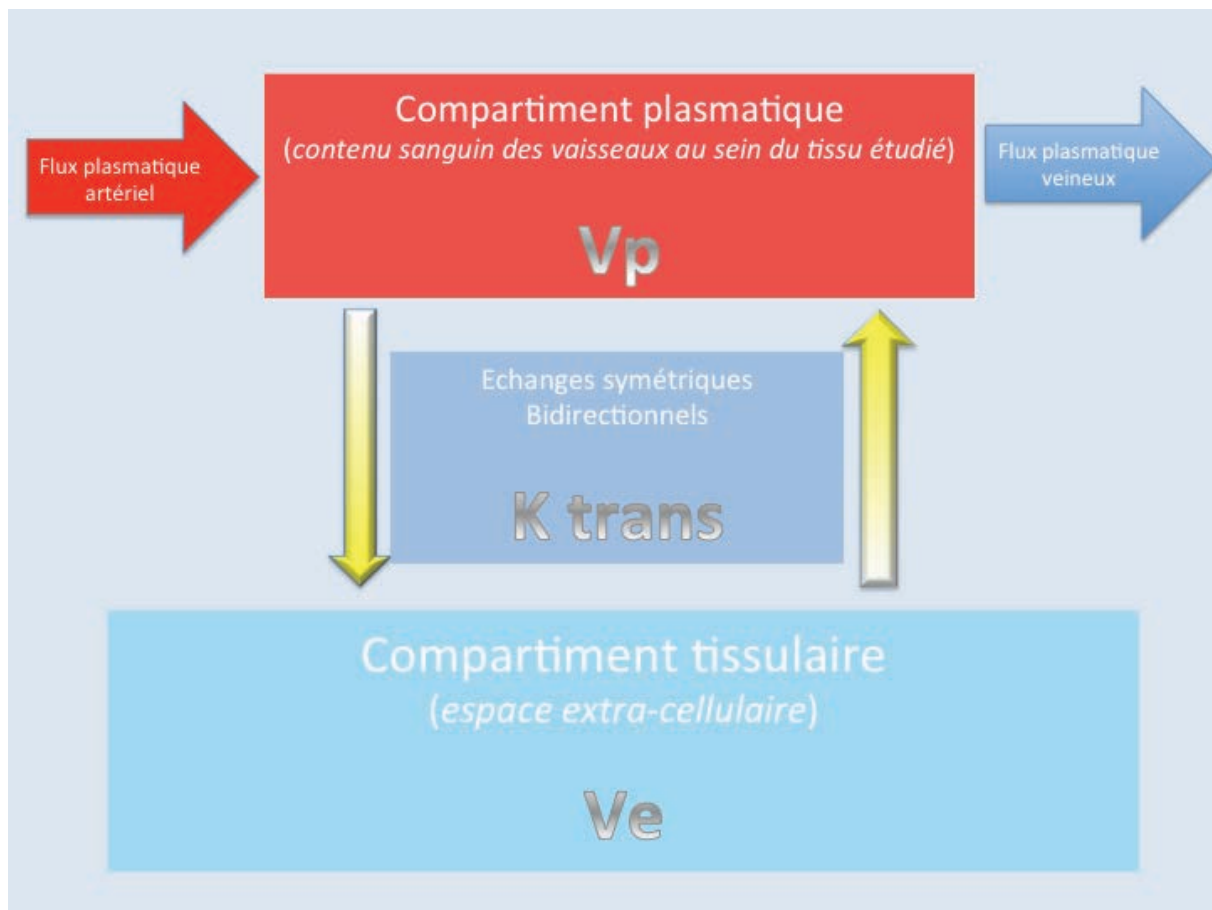


Figure 5. Schématisation du modèle de Tofts. Dans le modèle « simple », le compartiment plasmatique est négligé tandis qu'il est pris en compte dans le modèle étendu. K_{trans} est la constante d'échange entre le plasma et l'espace extra-cellulaire. K_{ep} est défini comme K_{trans}/V_e .

L'analyse quantitative en IRM DCE est donc un processus complexe qui nécessite plusieurs étapes. Chacune est cruciale car elle influence la précision et l'exactitude des paramètres calculés.

Reproductibilité

Même si la reproductibilité de la perfusion dans les études longitudinales a été démontrée (38), les données de la littérature révèlent une grande hétérogénéité : paramètres des séquences (2D ou 3D, fréquence d'échantillonnage, volume couvert, puissance de l'aimant...), modalités d'analyse, paramètres étudiés ... Cette variété est bien connue et limite ainsi les études transversales et comparaisons entre

différentes études (1,39,40). Il n'existe pas de consensus validé concernant l'acquisition des données, le choix du modèle à utiliser, la manière de prendre en compte l'hémodynamique des patients... De plus, pour une technique donnée, l'implémentation peut varier. Par exemple, lorsqu'un modèle comme celui de Tofts (36) est implémenté, il est possible d'utiliser différents algorithmes d'optimisation pour ajuster le modèle aux courbes, introduisant des degrés divers de variabilité.

Répondant à une demande internationale de standardisation, notamment dans le cadre de l'évaluation multicentrique de nouveaux traitements anticancéreux, des recommandations concernant l'instrumentation, l'acquisition des données, le contrôle qualité, la nomenclature et le type de modèle à utiliser en fonctions des contraintes techniques, ont été émises par des comités internationaux d'experts (39,40).

Paramétrage et acquisition

L'acquisition d'une séquence DCE implique les étapes successives suivantes.

Acquisition de cartographies T_1 préalables à l'injection

Cette étape permet la mesure réelle du T_1 tissulaire. Elle peut faire appel à différentes techniques. La plus précise, car la moins sensible aux inhomogénéités de champs B_1 , fait appel à des séquences en inversion-récupération faisant varier le temps d'inversion. Néanmoins, on lui préfère le plus souvent l'acquisition de séquences en écho de gradient T_1 pour lesquelles on fait varier l'angle de bascule au moins deux fois. Cette option est beaucoup plus rapide (moins d'une minute) et reste actuellement le meilleur compromis entre exactitude de la valeur du T_1 et temps d'acquisition (39).

Acquisition de la séquence T_1

Celle-ci se fait avant, pendant et après l'injection du produit de contraste. Elle est en pondération T_1 écho de gradient, et très classiquement en acquisition rapide avec destruction de l'aimantation transversale résiduelle (type Spoiled Gradient Recalled Echo), celle-ci ayant une sensibilité moindre aux effets T_2^* par rapport aux séquences en écho de gradient « classiques » (1). L'acquisition se fait idéalement en 3D (39,40), cette option ayant l'avantage sur le 2D de fournir un meilleur rapport signal à bruit, et une sensibilité moindre aux artéfacts de flux, au prix d'un temps

d'acquisition plus long à volume égal (1). Le TE et le TR doivent être courts (respectivement inférieurs à deux et cinq millisecondes (39)). La résolution temporelle doit être la plus basse possible, idéalement inférieure à dix secondes par dynamique (1,39,40). Le temps d'acquisition dépend des paramètres que l'on souhaite obtenir. Trois minutes permettent de calculer K_{trans} , tandis que six à sept minutes sont nécessaires au calcul des volumes V_e et V_p (1). Une attention doit être portée aux autres paramètres (bande passante, épaisseur de coupe, matrice, modalités d'imagerie parallèle ...) pour lesquelles le lecteur peut consulter les recommandations (39,40).

Administration du produit de contraste

Celle-ci soit se faire par bolus par voie intra veineuse avec un débit de deux à quatre cc/s à l'aide d'un injecteur automatique, immédiatement suivi de 20 à 30 cc de sérum salé (39).

Analyse des données (« post-traitement »)

Il faut bien noter que les logiciels permettant une analyse quantitative sont peu répandus et que la plupart sont développés localement, entre autres par défaut historique de solutions adaptée chez les constructeurs (même si des solutions commerciales se développent actuellement). Des solutions « open source » sont disponibles gratuitement sur le web, sous environnement Osirix (<http://www.osirix-viewer.com/>) : UMMPerfusion (41) (<http://ikrsrv1.medma.uni-heidelberg.de/redmine/projects/ummpfusion>) et DCE Tool (http://kyungs.bol.ucla.edu/software/DCE_tool/DCE_tool.html) .

Les étapes principales du post-traitement d'une séquence DCE sont les suivantes.

Calculer une cartographie T_1

Ce calcul est considéré comme la méthode de choix dans l'optique d'une quantification (1). Elle peut néanmoins être remplacée par une valeur T_1 par défaut, ou par une mesure du T_1 au sein d'un tissu de référence (muscle, le plus souvent), ces méthodes ayant l'avantage d'écourter le processus mais l'inconvénient d'induire des biais de mesures significatifs (33).

Corrections

Afin d'améliorer la qualité des images dynamiques, différentes corrections peuvent être appliquées après acquisition. La plus recommandée est la correction de mouvement par recalage des images (39).

Déterminer l'AIF

Il est recommandé de mesurer l'AIF directement dans un vaisseau de gros calibre inclus dans le volume d'exploration (39,40). L'avantage est de prendre en compte la variation du signal induite par l'agent de contraste dans le vaisseau nourricier le plus proche, et donc d'interpréter au mieux les variations du signal tissulaire en prenant en compte l'influence hémodynamique du sujet. Impliquant une mesure, cette méthode expose de fait à des biais (volume partiel, effets de flux ...) (33). Par défaut (40), des méthodes dites de « référence » sont utilisables. Elles impliquent des modèles mathématiques standards (Weinmann, Parker...) issus de mesures d'AIF sur populations, souvent réduites (20 à 30 patients). Elles ont l'inconvénient de ne pas prendre en compte les spécificités du sujet mais l'avantage de ne pas exposer aux biais de mesure.

Choix du modèle pharmacocinétique

Le plus communément utilisé est le modèle de Tofts (1,31,33,36,42) (figure 5), modèle compartimental basé sur les hypothèses suivantes : la distribution du gadolinium est homogène, les échanges sont bidirectionnels et symétriques, l'excrétion rénale est négligée, le produit est injecté en bolus (1). Dans le modèle de base, la contribution au signal du gadolinium intravasculaire est négligée tandis qu'elle est prise en compte dans le modèle dit « étendu », permettant ainsi de calculer le volume plasmatique. Ce modèle estime ainsi les paramètres pharmacocinétiques de manière fiable dans les tissus faiblement vascularisés (volume sanguin faible) (36) et est considéré comme adapté à l'étude du tissu osseux (43). Sa version « étendue » permet d'étudier également les tissus fortement perfusés (débit sanguin important) (36).

Interprétation et mesures

Comme nous l'avons vu, l'interprétation peut se faire selon différentes modalités. Précisons que pour l'analyse quantitative, l'analyse peut se faire par régions d'intérêt

et/ou par étude pixel-à-pixel, auquel cas des cartographies paramétriques en couleur sont classiquement générées (figure 6). Ces cartographies permettent une meilleure visualisation des variations des paramètres dans l'ensemble du volume, mais nécessitent un temps et une puissance de calcul informatique plus importants.


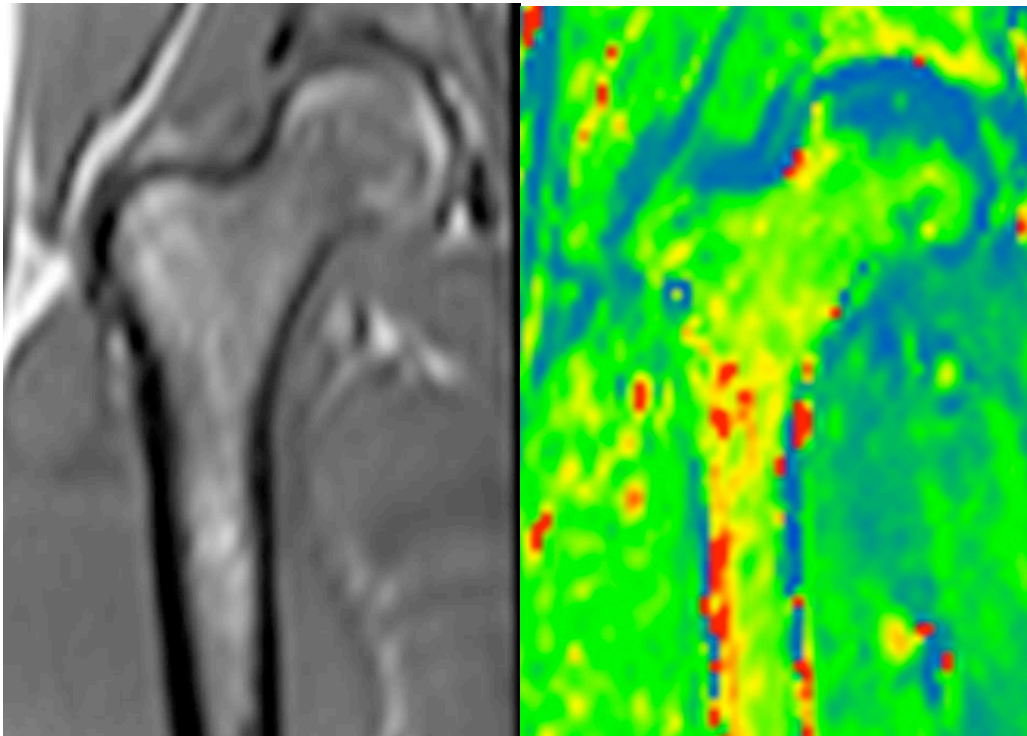


Figure 6. Images de la hanche droite d'un sujet témoin. (a) Reconstruction MPR de l'acquisition DCE native à partir d'une série acquise dans le plan axial. (b) Cartographie du paramètre K_{trans} . (c) Cartographie du paramètre V_e . Sur ces cartographies, on note une différence des paramètres pharmacocinétiques entre les segments épiphysaire proximal, métaphysaire et diaphysaire.

Sécurité de la technique

Mis à part les risques de l'IRM, inhérents à la technique en général et pas à la séquence DCE, il me semble utile de rappeler que cette procédure n'engendre pas de risque spécifique pour le patient. Ces risques sont ceux de l'injection de chélates de gadolinium. Les données de la littérature récente démontrent la très bonne tolérance du gadolinium et le caractère exceptionnel de survenue d'évènements indésirables graves.

Allergie. Le risque allergique existe, et est considéré comme rare et pourvoyeur de manifestations bénignes dans la majorité des études contemporaines :

- Sur 158.439 injections (recueil 2002 à 2006), les évènements indésirables avaient une fréquence de 0,04%. 6 des 64 patients ayant présenté une réaction ont nécessité un transfert aux urgences (0,0037%) (44).
- sur 194.400 injections (recueil de 2007 à 2014), l'incidence des évènements allergiques est de 0,1% tous produits confondus (allant de 0,09% à 0,8% selon les molécules), 83,8% des réactions étant modérées (45).
- Sur 65.000 patients adultes (recueil 2001 à 2006), l'incidence des évènements indésirables est de 0,07%, avec 74% de réactions mineures, 19% de réactions modérées. Les réactions graves sont au nombre de 4 sur 65000 injections (46).
- sur une cohorte européenne de 17.767 injections, 30 évènements indésirables ont été rapportés, tous classés comme mineurs. Là encore, l'incidence varie de 0,06% à 0,47% en fonction de la molécule utilisée (47).
- Sur une cohorte japonaise de 10.695 patients (recueil de 2006 à 2011), l'incidence des évènements allergiques est de 0,45%. Sur les 48 réactions observées, 45 ont été considérées comme mineures et 3 comme modérées (48).
- Le taux de mortalité lié aux chélates de gadolinium aux Etats-Unis, entre 2004 et 2009, varie entre 0,15 et 2,7 par million en fonction de la molécule injectée (49).

Néphrose systémique fibrogénique (NSF). Ce risque existe chez les patients présentant une insuffisance rénale. Une étude rétrospective de 2053 patients

insuffisants rénaux (recueil 1999-2009; suivi de 28.6 +/- 18.2 mois) publiée dans le journal de la société américaine de néphrologie (50) ne rapporte cependant aucune survenue de NSF après injection de gadolinium. Les auteurs rappellent cependant que la prudence est de mise dans l'appréciation de la balance bénéfique/risque chez les patients en insuffisance rénale aiguë, en insuffisance rénale chronique stade 5 pré-dialyse et chez les patients dialysés.

En France, l'Agence Nationale de la Sécurité du Médicament n'exige la mesure de l'urémie et de la créatininémie sanguine chez les patients sans antécédent d'insuffisance rénale que pour certaines molécules.

[Retour à la table des matières](#)

L'IRM DCE EN PATHOLOGIE MUSCULOSQUELETTIQUE: REVUE DE LA LITTERATURE

Comme je l'ai précisé en préambule, les paramètres étudiés dans les différents travaux étant souvent différents, ceux-ci ne seront pas détaillés dans les exemples suivants issus de la littérature récente. Le terme générique « paramètres de perfusion » sera ainsi utilisé afin de faciliter la lecture. Le lecteur soucieux d'en savoir plus pourra se référer à l'article original.

Tumeurs solides

De nombreuses données existent sur l'utilisation de l'imagerie de perfusion dans le domaine oncologique. En effet, cette technique répond au besoin d'informations fonctionnelles sur l'état tumoral (hétérogénéité, vascularisation, cellularité) en plus des informations morphologiques (localisation, taille, nombre de lésions) (51). L'étude de la microcirculation est motivée par les modifications vasculaires tumorales liées à l'angiogénèse (52). Ce mécanisme correspond au recrutement de vaisseaux préexistants et au développement de néo-vaisseaux. Les tumeurs malignes sont ainsi caractérisées par une hétérogénéité spatiale et des désordres structuraux de la vascularisation, la présence de vaisseaux fragiles et perméables, un flux variable et instable, des zones hémorragiques, une densité variable, une tortuosité et une vasodilatation. Des modifications sont attendues comme une augmentation du secteur extravasculaire et extracellulaire ainsi que des modifications des paramètres de perfusion et perméabilité. Il existe ainsi une différence de rehaussement très nette entre les lésions tumorales et l'os sain (figure 7).

La perfusion a ainsi démontré son intérêt dans la caractérisation tumorale, comme dans les tumeurs cartilagineuses(53) (figure 8) mais aussi dans l'évaluation non invasive de la réponse précoce tumorale (exemple de la réponse de métastases à la radiothérapie) (54) et le suivi des patients sous thérapies anti-angiogéniques (55).

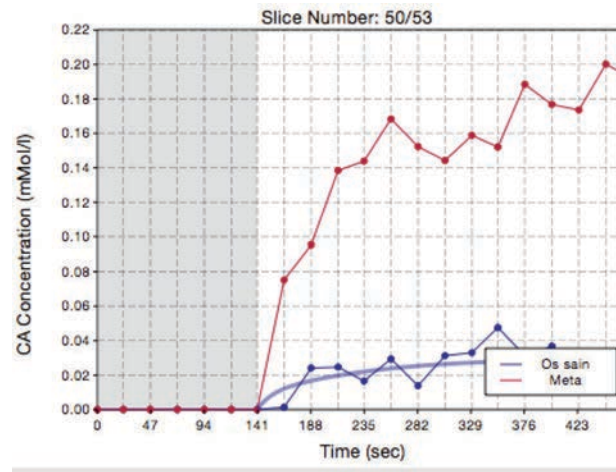
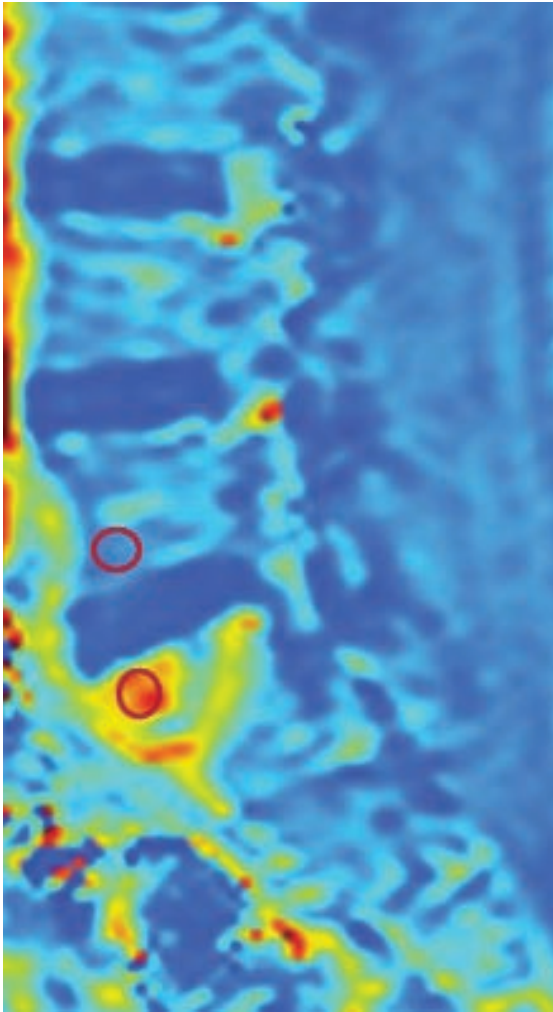


Figure 7. Cartographie DCE dans le plan sagittal du rachis lombaire (gauche). Le ROI inférieur est dessiné au sein d'une zone hyperhémée correspondant à une localisation secondaire d'une néoplasie prostatique. Le ROI supérieur est positionné dans une zone d'aspect normal. A droite, les courbes d'évolution de la concentration de gadolinium en fonction du temps montrent une pente initiale et une aire sous la courbe nettement plus importantes pour la lésion tumorale que pour l'os sain.

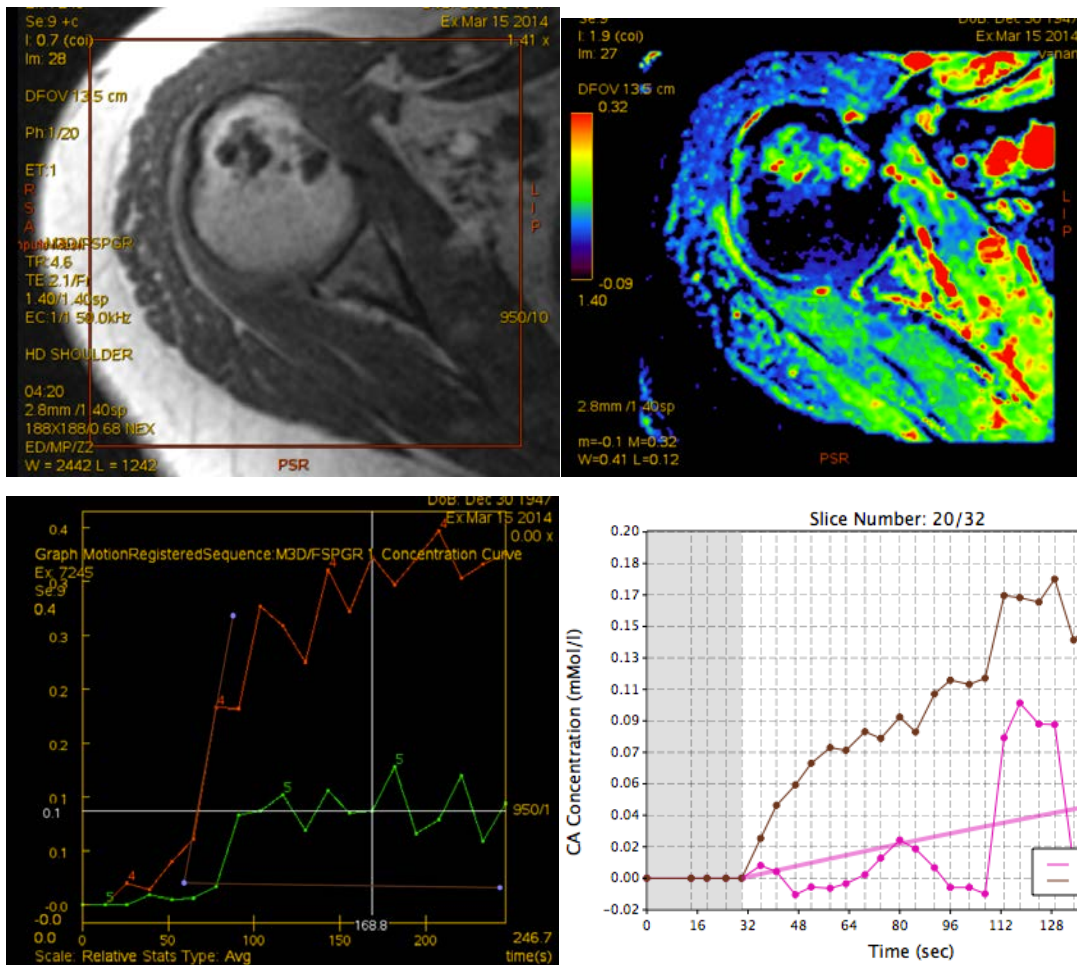
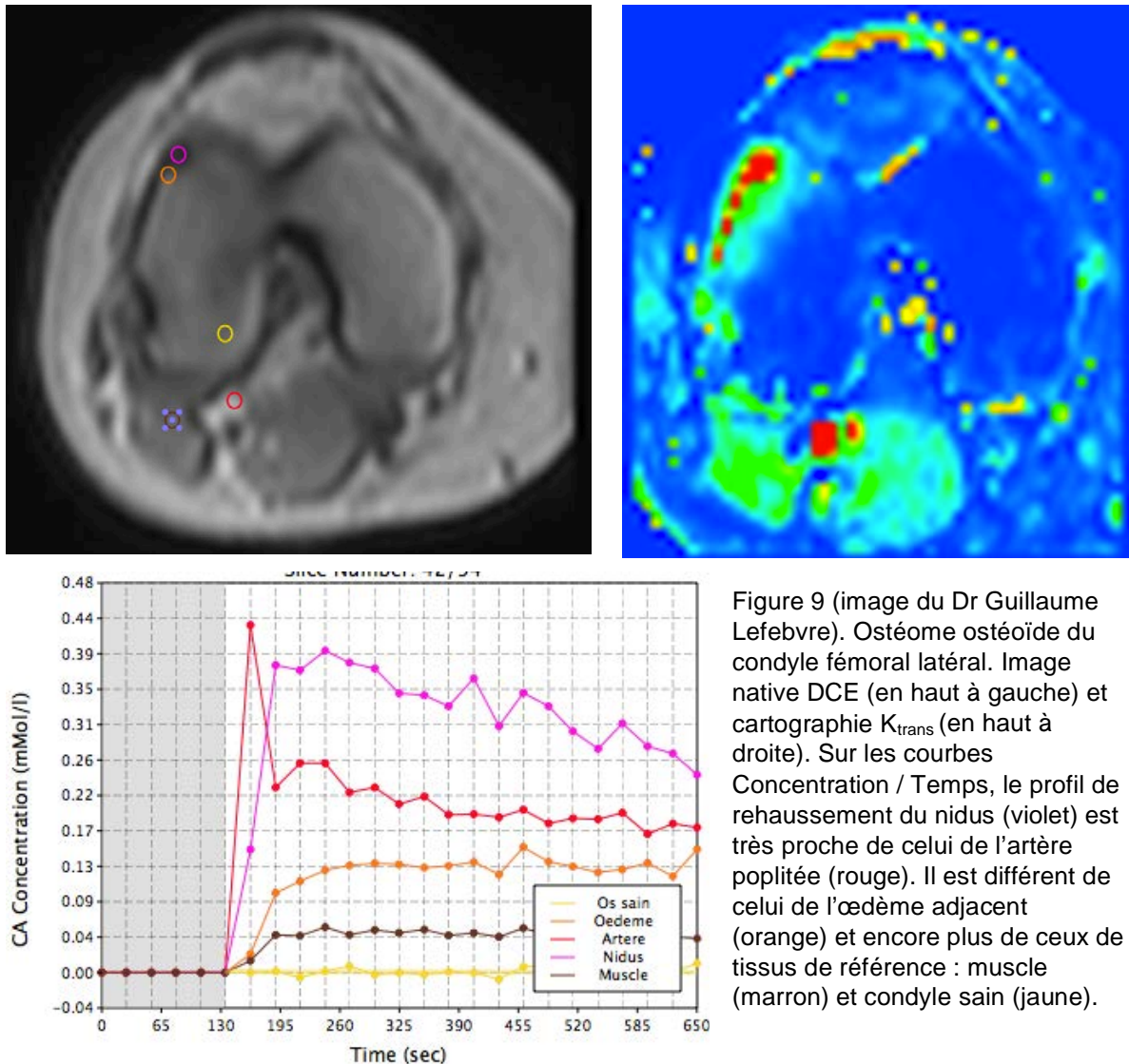


Figure 8. Un chondrosarcome de bas grade est imagé dans le plan axial (image DCE native en haut à gauche ; cartographie de K_{trans} en haut à droite). Sur la cartographie, on identifie des zones où les valeurs K_{trans} apparaissent plus élevées. Elles permettront de cibler la prise de mesures par dessin de ROIs. La courbe concentration/temps (en bas à gauche) montre un net rehaussement d'une partie suspecte de la lésion (courbe rouge) par rapport au muscle adjacent (courbe verte). Ce profil de rehaussement est suspect selon de Coninck et coll (56) : pente supérieure à 76° et aire sous la courbe plus de deux fois supérieure à celle du muscle. En bas à droite, à titre de comparaison, une mesure est faite au sein d'un enchondrome chez un autre patient (courbe marron), toujours avec le muscle adjacent comme tissu de référence (violet).

La perfusion bénéficie également au diagnostic et au suivi post-thérapeutique des ostéomes ostéoïdes. Dans une étude récente, Teixeira et al. (57) ont démontré la valeur pronostique de la perfusion DCE dans la récurrence après traitement. Ces lésions étant fortement vascularisées, leur pente est élevée, et le délai entre le pic de rehaussement maximal du nidus et celui de l'artère est faible (figure 9). En réalisant une étude perfusionnelle après traitement percutané, il apparaît possible de prédire le risque de récurrence (Se 92,3%, Sp 95,2%).



Hémopathies

Des modifications des paramètres de perfusion ont été décrites dans les pathologies myéloprolifératives (58) : par comparaison avec des sujets témoins, des patients présentant une myélofibrose ont une perfusion globalement augmentée, tandis que des sujets présentant une thrombocytémie essentielle ou une polycythémie vraie ne présentaient pas de modification des paramètres de perfusion.

Dans une étude de 219 patients (59), les paramètres semi-quantitatifs mesurés sur le rachis étaient significativement différents entre les sujets témoins, les patients présentant une gammopathie monoclonale, un myélome actif et un myélome en

rémission. L'importance de ces modifications était corrélée au nombre de cellules plasmatiques présentes au sein de la moëlle osseuse. Une analyse d'un sous-groupe de 21 patients ayant bénéficié d'une greffe de moëlle autologue a montré une diminution significative des paramètres de perfusion semi-quantitatifs.

Certains paramètres de perfusion ont une valeur prédictive pour la survie dans la leucémie aiguë myéloïde. Bien que l'imagerie « classique » ne soit pas discriminante, les profils des courbes de rehaussement en fin de traitement d'une leucémie aiguë permettent de distinguer les patients en rémission complète de ceux qui vont présenter une rechute précoce après rémission(60) (figure 10).

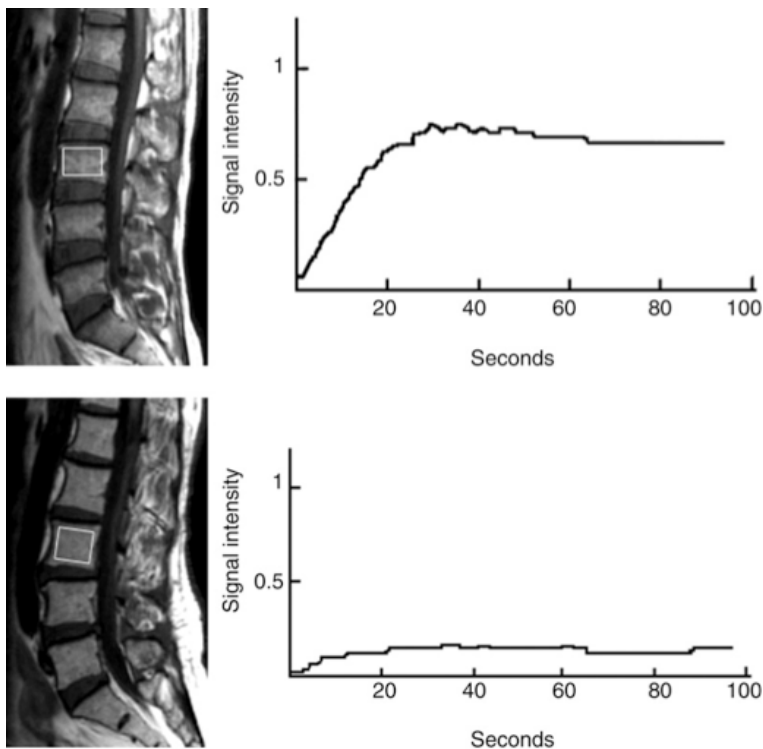


Figure 10 (tirée de Shih et coll (60)). Courbes signal/intensité issues de mesures de perfusion des corps vertébraux L3 réalisées en fin de traitement d'une leucémie aiguë myéloïde. En haut : le profil de courbe indique une vascularisation importante ; le patient a présenté une rechute précoce. En bas : le profil de courbe indique une vascularisation réduite ; le patient est resté en rémission complète.

Pathologies rhumatismales

La perfusion est en phase de validation dans ce domaine. La modification des paramètres DCE a été corrélée avec les scores IRM d'inflammation dans le rhumatisme psoriasique (61). Appliquée à l'étude de la membrane synoviale, la perfusion a permis d'objectiver l'inflammation des mains et poignets par modification de plusieurs paramètres, dans la polyarthrite rhumatoïde (62) comme dans le rhumatisme psoriasique (63). Les caractéristiques DCE de l'œdème osseux dans la polyarthrite rhumatoïde ont également été étudiées(64).

Ces travaux suivent deux axes essentiels. D'une part, une tentative de distinguer les profils de perfusion des différentes pathologies rhumatismales, via une étude synoviale ou osseuse, afin d'apporter des éléments supplémentaires pour le diagnostic initial et différentiel (63,64). D'autre part, obtenir des paramètres chiffrés reproductibles afin de rendre plus objectif le suivi des lésions inflammatoires en cours de traitement (61,62).

Ostéoporose

Plusieurs travaux ont démontré une modification de la morphologie des courbes mais aussi des paramètres semi-quantitatifs et quantitatifs, corrélés à la baisse de la densité minérale osseuse (13,43,65–68) . Ces modifications sont d'autant plus importantes que la densité minérale osseuse est faible (figure 11). L'hypothèse principale soutenue dans les différents travaux est que la part de moëlle hématopoïétique est moins importante au fur et à mesure de la perte osseuse.

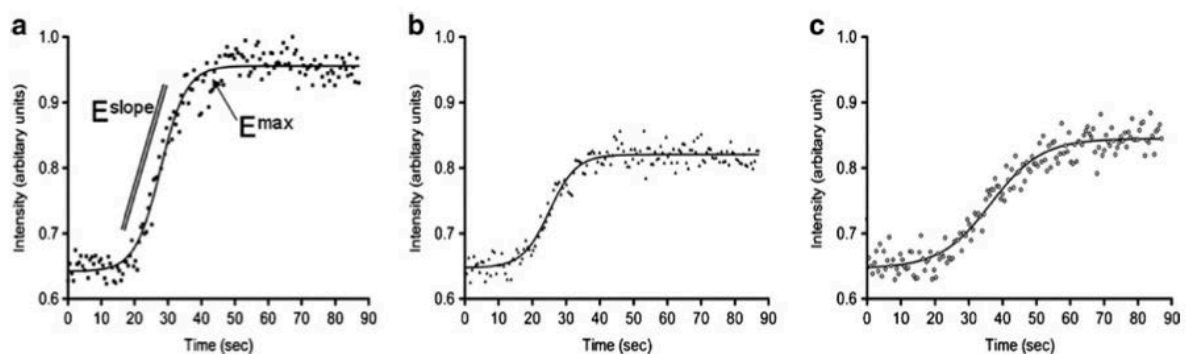
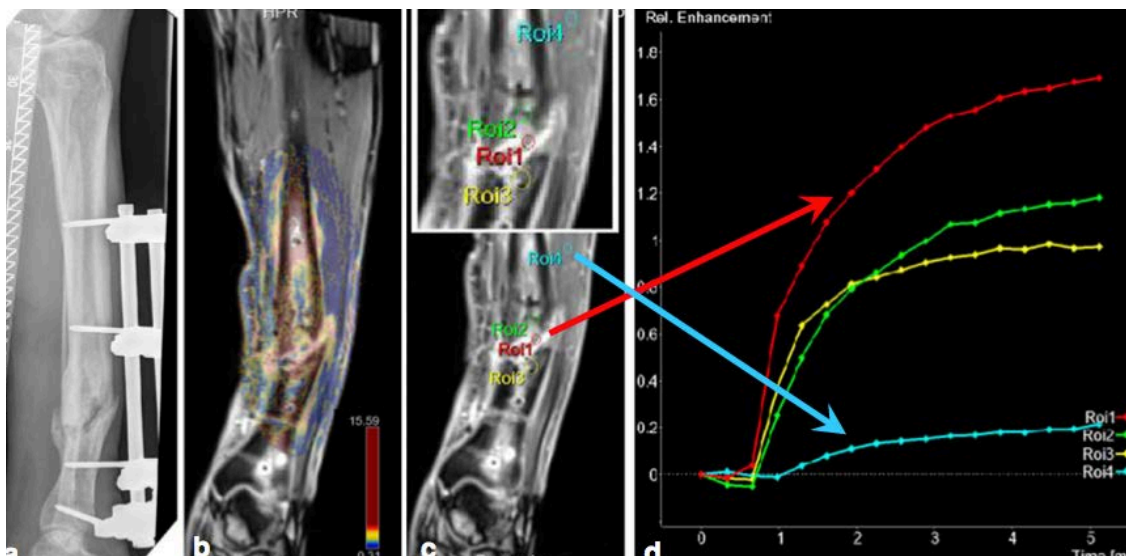


Figure 11 (tirée de Griffith et al. (65)) Courbes de rehaussement (signal/temps) de l'os normal (a), ostéopénique (b) et ostéoporotique (c).

Traumatologie

La valeur prospective de la perfusion dans les pseudarthroses a été démontrée récemment (69). Les auteurs sont partis du principe qu'une vascularisation suffisante est la clef d'une cicatrisation osseuse réussie et qu'une estimation de cette vascularisation serait intéressante dans le bilan pré-thérapeutique des fractures victimes de pseudarthrose. La perfusion osseuse au sein de foyers fracturaires des os longs a ainsi été mesurée comparativement à celle d'un muscle adjacent chez 58 patients, sur IRM 3T. Bien que du matériel orthopédique soit en place, les auteurs n'ont eu à déplorer qu'un examen ininterprétable du fait des artéfacts. Le caractère vascularisé a été apprécié sur l'écart entre la courbe osseuse et la courbe musculaire (figure 12), et sur la valeur de l'aire sous la courbe. Les patients ont ensuite bénéficié d'un suivi post-thérapeutique, l'évaluation scanographique à un an statuant sur le caractère consolidé ou non. La valeur pronostique des données de la perfusion s'est révélée supérieure à celle du score clinique utilisé (NUSS). L'évaluation pré-thérapeutique des fractures pourrait donc bénéficier de l'apport de la perfusion, même si les conséquences sur les choix thérapeutiques doivent encore être évaluées.

Des travaux ont été conduits afin d'étudier la vascularisation du scaphoïde normal (34) ou traumatique mais les résultats sont pour le moment discordants (35,36).



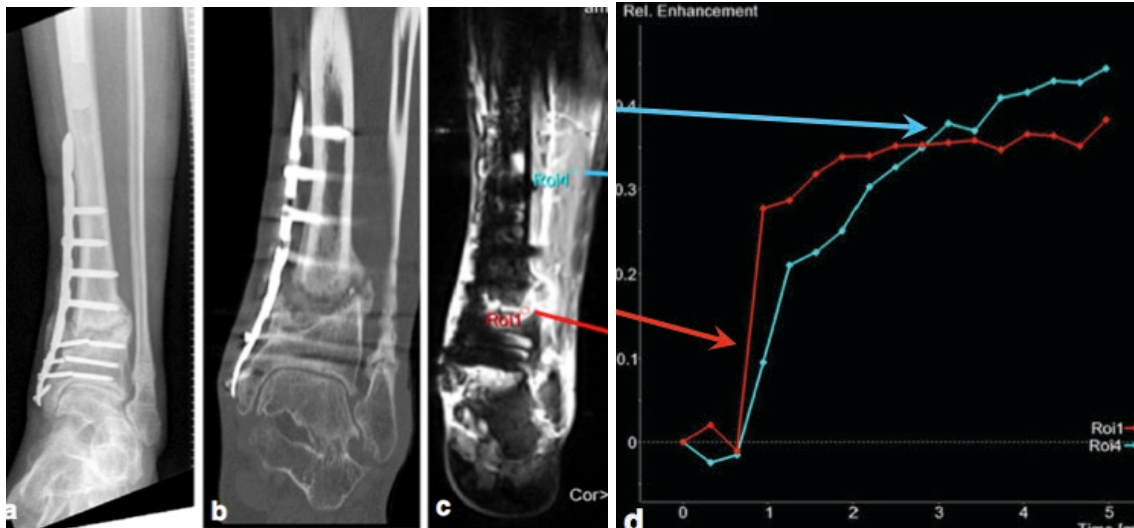


Figure 12 (tirée de Schoierer et al. (69)) Exemples de courbes de perfusion (en rouge : au sein du foyer fracturaire ; en bleu, muscle de référence). En haut, la courbe rouge s'éloigne de la courbe bleue, ce qui indique une bonne vascularisation ; le contrôle à un an révèle des signes de consolidation. En bas, les deux courbes sont proches ; au contrôle à un an, le patient ne présentait pas de signe de consolidation.

[Retour à la table des matières](#)

TRAVAIL TECHNIQUE : IMPLEMENTER UNE SEQUENCE DCE SUR IRM 3T

OBJECTIFS

Aucune séquence d'IRM de perfusion dédiée à l'étude du squelette n'étant disponible dans la base de données de l'IRM clinique 3T du CHRU de Lille, la première étape a consisté à implémenter une telle séquence. Lorsque la séquence a été élaborée, nous avons pu entreprendre une étude préliminaire.

Ce travail a été initié en 2011 et a fait l'objet d'une [publication dans la revue *European Radiology*](#) (73): « Study of proximal femoral bone perfusion with 3D T1 dynamic contrast-enhanced MRI: a feasibility study. Budzik JF, Lefebvre G, Forzy G, El Rafei M, Chechin D, Cotten A. 2014 Dec;24(12):3217-2. Epub 2014 Aug 14. ».

IMPLEMENTATION DE LA SEQUENCE

Données de la littérature

La revue de la littérature nous a permis de nous inspirer principalement de plusieurs études de perfusion DCE réalisées sur le rachis lombaire (74–77) ainsi que d'une étude de perfusion osseuse réalisée sur la hanche, mais sur aimant 1.5T (78). Ces études n'étaient hélas pas ciblées sur la technique IRM, mais plutôt sur des études de cohorte. Les chapitres « matériels et méthodes » ne traitaient que très fugacement des paramètres techniques, et de nombreux paramètres clés n'étaient tout simplement pas fournis. Ceci a été un handicap, car de très nombreux éléments de la séquence doivent être paramétrés. Ces paramètres sont essentiels si l'on veut obtenir des données exploitables (1).

Définition du cahier des charges : problématique du choix

2D versus 3D

Le choix d'une technique 2D (imagerie en coupe IRM « classique » associant un codage en phase dans un axe et un codage en fréquence dans l'autre) versus une technique 3D (ajout d'un codage de phase dans la troisième dimension).

L'acquisition d'un volume permet d'obtenir:

- Une plus grande quantité de signal par rapport au 2D
- Une plus grande quantité d'information, sans risque de volume partiel au sein du volume d'intérêt
- Une meilleure résolution spatiale

Mais comme toujours en IRM, des avantages sont contrebalancés par des inconvénients :

- Une durée d'acquisition plus importante, ce qui nécessite des techniques de remplissage du plan de Fourier adaptées
- Des sources d'artefacts plus nombreuses, notamment de repliement et de troncature, qui peuvent de fait être présents dans deux dimensions de l'espace.

La résolution spatiale

Dans l'optique des études physiopathologiques à venir, j'ai voulu obtenir la résolution spatiale la plus importante possible.

Ceci se fait au détriment d'une perte de signal significative liée à la diminution de volume du voxel.

Récupérer un rapport signal à bruit satisfaisant a donc été le principal challenge au cours de ce travail.

Le choix du plan de coupe

Il conditionne l'étude anatomique ultérieure et la facilité de positionnement des régions d'intérêt qui permettront le calcul des paramètres de perfusion. Ce plan de coupe doit également être choisi afin de minimiser la projection d'artefacts dans notre zone d'intérêt.

Résultats de l'étude technique préliminaire

J'ai conduit les premiers essais de séquences avec David Chéchin, ingénieur d'applications avancées chez Philips Healthcare. Ces essais se sont déroulés sur l'IRM clinique « Ingenia » 3T du CHRU de Lille (hôpital Roger Salengro), de janvier à août 2012.

Ces essais ont été réalisés en conditions « réelles », c'est-à-dire chez des patients devant bénéficier d'un examen IRM avec injection concernant le bassin, la hanche, ou le rachis lombaire. Le consentement des patients a été obtenu. La contrainte pour ceux-ci est un allongement inférieur à 9 minutes de leur examen. C'est parce qu'un produit de contraste doit être injecté que nous avons choisi de ne pas régler ces séquences chez des volontaires sains. Ce choix nous a permis de tester les séquences dans les conditions réelles, notamment en ce qui concerne l'âge, le morphotype et les possibilités de survenue de mouvements (douleurs, impatience...). Cette étude préliminaire a été conduite par progression pas à pas en testant successivement différentes hypothèses. Nous avons paramétré chaque séquence selon un *a priori* (données de la littérature, résultats attendus, expérience de l'ingénieur concernant les particularités techniques de la machine). L'analyse visuelle et le post-traitement de chaque séquence obtenue nous ont conduit à une analyse de ses forces et faiblesses. En identifiant certains résultats négatifs, nous avons modifié les paramètres d'acquisition afin de tenter de corriger la source du problème constaté.

Choix réalisés pour l'élaboration de la séquence

✓ Acquisition en mode 3D

Celle-ci a été préférée au mode 2D pour permettre une meilleure résolution spatiale, obtenir un signal plus important, et explorer plus finement les structures anatomiques en réduisant les effets de volume partiel.

✓ Base T1 FFE

Cette séquence est la référence de la majorité des travaux de perfusion.

✓ Acquisition axiale, car elle autorise :

- Une exclusion précise du petit bassin (source d'artéfacts digestifs et vasculaires)

- L'identification facile de l'artère fémorale commune pour la détermination de la Fonction d'Entrée Artérielle (Arterial Input Function, AIF)
- La gestion du repliement (en antéro-postérieur par référence aux séquences morphologiques ; en droite-gauche par l'utilisation d'un oversampling)
- ✓ Deux bandes de saturation (supérieure et médiale)
 - Elles n'ont pas d'impact significatif sur la durée d'examen
 - Elles visent à juguler les artéfacts issus de la cavité abdominale et du petit bassin
- ✓ La zone de couverture
 - Un champ de vue de 200 mm en direction crânio-caudale a été retenu.
 - Celui-ci aurait pu être réduit pour améliorer la résolution temporelle, mais nous avons ainsi des zones de moëlle rouge des squelettes axial et périphérique, ainsi que trois segments osseux fémoraux (épiphyse, métaphyse et diaphyse).
- ✓ Résolution spatiale (voxel reconstruit) de $1.6 \times 1.6 \times 1.6 \text{ mm}^3$
 - Identification aisée des différentes structures anatomiques grâce au mode Multi Planar Reconstruction (MPR)
 - Dépose des Régions d'Intérêt (Regions Of Interest, ROI) possible sur les plans reconstruits
- ✓ Résolution temporelle de 13,5s
 - La courbe d'évolution du signal (par rapport au temps) montre une définition nette de l'AIF
 - Cette résolution aurait pu être améliorée, par exemple en dégradant la résolution spatiale. J'ai cependant clairement pris le parti de favoriser cette dernière au vu de mes objectifs.
- ✓ Injection de gadolinium à la vitesse de 2.5 cc/s
 - L'étude préliminaire ne nous a pas montré d'impact de la variation du débit d'injection entre 2 et 5 cc/s sur la qualité visuelle des courbes.
 - La comparaison de deux débits d'injection sur un même patient n'a pas été réalisée.
- ✓ Acquisition de cartographies T1 à 3 angles de bascule différents visant à calculer la valeur du T1

- Les cartographies de T1 sont calées sur la géométrie de la séquence de perfusion
- Le FOV ne doit donc être positionné qu'une fois par le manipulateur.
- Chaque séquence dure 55 secondes, soit près de trois minutes pour l'ensemble des cartographies
- ✓ La durée d'acquisition
 - Nous avons limité la séquence à 25 dynamiques (5 à blanc constituant la ligne de base, puis 20 dynamiques per- et post-injection)
 - Sur les données des essais, il n'y avait pas de variation significative de la courbe du signal dans les dernières minutes. L'acquisition a donc été limitée afin de ne pas allonger inutilement le temps global d'examen, et pour que l'acceptation du protocole par le patient soit plus facile.

Paramètres de la séquence DCE retenue pour le protocole « Perfos »

- Acquisition 3D en pondération T1 écho de gradient avec destruction de l'aimantation transversale résiduelle (3D T1 Spoiled Gradient Echo).
- 94 coupes acquises dans le plan axial
- Champ de vue (Field of View, FOV) de 228 x 130 x 169 mm
- TR = 4,5ms ; TE = 2,1 ms
- Angle de bascule : 10°
- Bande passante : 389 Hz
- Matrice d'acquisition : 64 x 66
- Matrice de reconstruction : 128 x 128
- Encodage de phase antéro-postérieur.
- Oversampling dans le sens droite-gauche
- Imagerie parallèle avec facteur SENSE de 1.8.
- Temps d'acquisition par dynamique : 13,5 secondes

Protocole final « Perfos »

- Mise en place d'une voie veineuse périphérique au pli du coude droit
- Acquisition des séquences nécessaires pour répondre au problème clinique

- Ajout de séquences couvrant la hanche en pondération T1 spin écho dans le plan coronal, Short Tau Inversion Recovery (STIR) dans les plans axial et coronal, si ceux-ci ne faisaient pas partie du protocole d'étude clinique
- Acquisition des 3 séquences dites de cartographie T1
- Acquisition de la séquence DCE
- Au début de la sixième dynamique : injection de 0,1 mmol/kg d'acide gadotérique (Dotarem) au débit de 2,5ml/secondes par injecteur automatique, suivie de 20ml de sérum physiologique
- Acquisition des séquences post-injection à visée clinique

Le post-traitement

En l'absence de solution de post-traitement satisfaisante et disponible au moment de traiter les données (le module proposé par Philips ne permettait pas de traiter la séquence élaborée avec l'ingénieur ...), mon choix s'est porté sur le logiciel DCE Tool (http://kyungs.bol.ucla.edu/software/DCE_tool/DCE_tool.html), plugin du logiciel Osirix (79).

Les données étaient exportées en format DICOM sur disque dur externe puis chargées dans la base de données Osirix.

Les trois séquences VFA étaient utilisées pour former une cartographie T1 avec le logiciel DCE Tool.

La séquence DCE était ensuite chargée en mode 4D dans Osirix. La visualisation dynamique permettait de s'assurer de l'absence de mouvement significatif.

Une ROI était dessinée au sein de l'artère fémorale commune pour obtenir une courbe d'AIF propre au sujet étudié. La relaxivité r_1 précise du Dotarem était introduite. La valeur T1 était corrigée. Les courbes de Concentration du gadolinium en fonction du temps (CCT) étaient ensuite obtenues pour chaque région d'intérêt.

[*Retour à la table des matières*](#)

ETUDE PRÉLIMINAIRE

Matériels et méthodes

Population

Cette étude a été conduite au CHRU de Lille. J'ai inclus de manière prospective 21 patients adultes (11 hommes et 10 femmes).

L'accord des patients a été systématiquement demandé préalablement à l'examen, après information. Leur consentement écrit a été recueilli.

Les critères d'inclusion étaient les suivants : patients adultes devant bénéficier d'une IRM du bassin, de la hanche ou des articulations sacro-iliaques sur l'IRM 3 Teslas Philips Ingenia (hôpital Roger Salengro) pour lesquels une injection de gadolinium était nécessaire.

Il n'a ainsi pas été réalisé d'injection de gadolinium dans le seul but de l'étude.

Les critères de non-inclusion étaient les suivants :

(Généraux)

- Contre-indications habituelles de l'IRM, notamment à champ 3T
- Difficulté prévisible à réaliser l'IRM (patient algique en premier lieu)
- Refus du patient de participer à l'étude
- Demande du patient d'interrompre l'examen
- femmes enceintes
- femmes allaitantes
- personnes en situation d'urgence
- personnes incapables de consentir, bénéficiant d'un régime de protection juridique (tutelle/curatelle)
- personne incapable de consentir, et ne bénéficiant pas d'un régime de protection juridique (tutelle/curatelle)
- mineurs
- personnes privées de liberté

(Pathologies générales)

- Pathologie tumorale connue (en cours de traitement, de suivi ou en rémission)
- Hémopathie maligne ou non
- Syndrome inflammatoire aigu ou chronique
- Rhumatisme inflammatoire chronique
- Hyperparathyroïdie
- Insuffisance rénale chronique
- Prise de vaso-dilatateurs,
- Ostéopénie ou ostéoporose documentées
- Prise d'un traitement anti-ostéoporotique, (THS ou autre)

(Locaux)

- Antécédent de fracture de la région étudiée
- Antécédent de chirurgie de la région étudiée
- Anomalies des pièces osseuses étudiées sur les pondérations classiques (exemple : diagnostic d'une coxarthrose ou d'une spondylodiscite)

(Limites techniques)

- Abord veineux insuffisant (nécessité d'une voie veineuse périphérique de calibre inférieur à 22G).
- Obésité morbide (limite technique)

Protocole IRM et post-traitement

Le protocole d'examen était [tel que défini précédemment](#).

Le post-traitement a suivi les [modalités expliquées précédemment](#). Deux ROIs de 20 mm² ont été positionnées sur les images DCE reconstruites dans le plan coronal sur chaque patient (figure 13). Une ROI était dessinée au sein de la moëlle jaune (repérée par son signal sur ces images en pondération T1), dans le segment épiphysaire de la tête fémorale. Elle définit la mesure dite de moëlle jaune (MJ). Une autre ROI était dessinée au sein de la moëlle rouge (MR) dans la région intertrochantérienne du col fémoral. Les paramètres IS, AUC, TTP, K_{trans} et K_{ep} ont été mesurés au sein de chaque ROI.

Ces mesures ont été réalisées par le Dr Guillaume Lefebvre et moi-même, en lecture indépendante. J'ai réalisé les mesures une seconde fois à une semaine d'intervalle.

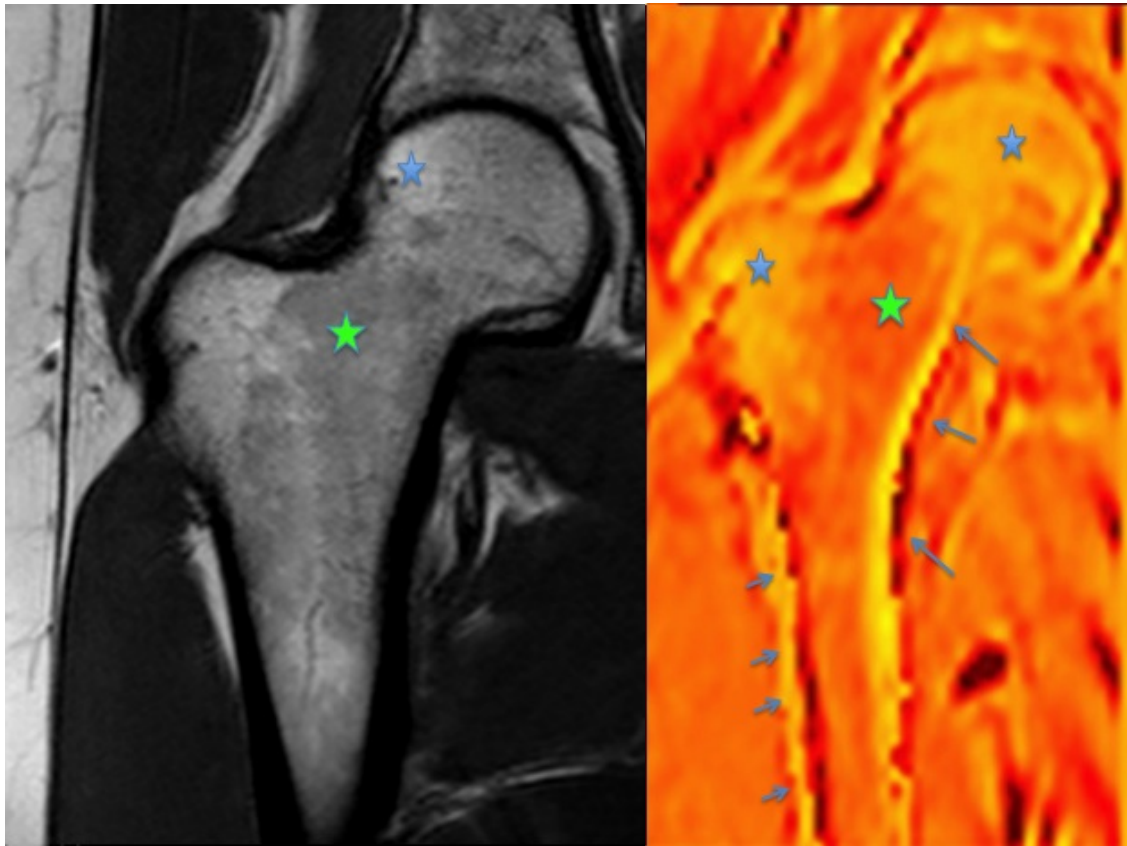


Figure 13 : Sur une image coronale en pondération T1 spin écho (gauche), les étoiles montrent la position des ROIs : MJ (étoile bleue) et MR (étoile verte). Sur une cartographie d'AUC dans le même plan coronal, les segments apo- et épiphysaires (étoiles bleues) ont des valeurs inférieures à la région métaphysaire (étoile verte). Les flèches montrent les artefacts de déplacement chimique présents dans la direction gauche-droite : artefacts endostés en dedans (flèches longues), périostés en dehors (flèches courtes).

Le rapport signal à bruit (Signal to Noise Ratio, SNR) a été calculé selon des modalités définies dans la littérature (80,81) : moyenne du signal mesuré au sein d'une ROI divisé par la déviation standard. Ce SNR a été mesuré avant injection (5 premières acquisitions) et après acquisition (dynamiques 15 à 20). Le logiciel SNRCalc, un plugin d'Osirix (<http://web.stanford.edu/~bah/software/snrcalc/>) a été utilisé pour ce calcul.

Le rapport contraste à bruit (Contrast to Noise, CNR) a été calculé au moyen de deux ROIs tracées sur une image DCE axiale de la diaphyse fémorale, positionnées au

sein de la cavité médullaire et sur la corticale osseuse. Le CNR a été défini comme la différence de SNR mesuré au sein de ces deux ROIs.

Etude statistique

Elle a été réalisée avec le logiciel SAS (SAS Institute, Cary, NC). La comparaison des paramètres perfusionnels IS, AUC, TTP, K_{trans} et K_{ep} entre la MR et la MJ a été réalisée au moyen du test t de Student. Les reproductibilités intra- et inter-observateurs ont été évaluées avec le test de Wilcoxon. Les moyennes et déviations standard des SNR et CNR ont été calculées. Les valeurs moyennes pré- et post-contrastes ont été comparées avec le test t de Student. Les résultats étaient considérés significatifs pour $p < 0,05$.

Résultats

Analysées visuellement, les structures anatomiques étaient facilement identifiées sur les images DCE natives. La résolution spatiale était de $1,8 \text{ mm}^3$. Sur les cartographies paramétriques, un artefact de déplacement chimique était présent dans la direction gauche-droite. Le SNR était important, avant et après injection (respectivement 203 et 176). Le CNR était élevé : respectivement 176 et 162. Il n'y avait pas de différence significative des valeurs de SNR et de CNR mesurées avant et après injection.

L'amplitude des CCT de la MR était supérieure à celles de la MJ (figure 14). Les valeurs AUC, IS, K_{trans} , et K_{ep} étaient significativement supérieures dans la MR (table 1). Il n'y avait pas de différence des valeurs TTP. L'âge et le sexe n'étaient corrélés à aucune valeur. La reproductibilité intra- et inter-observateur était bonne (table 2).

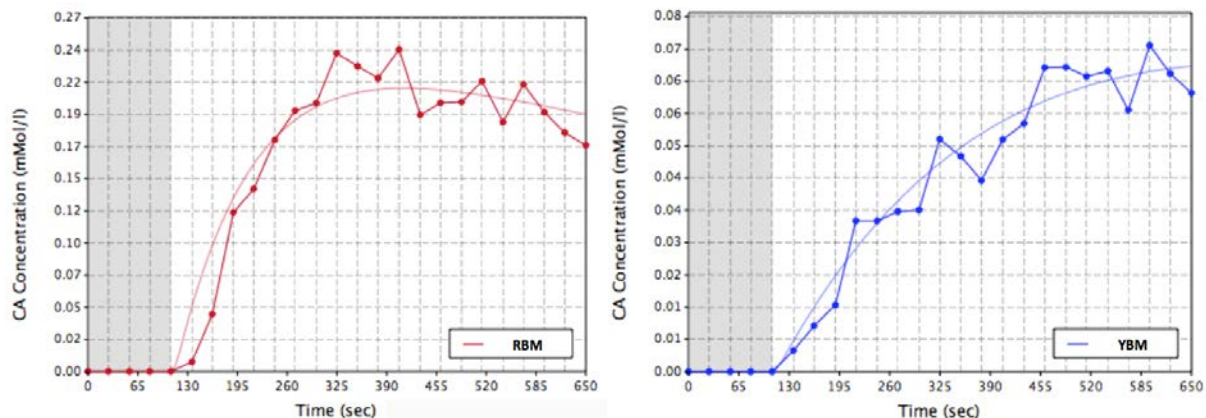


Figure 14. Courbes de l'évolution de la concentration de gadolinium en fonction du temps. La courbe rouge (à gauche) est issue d'une mesure au sein de la MR. La courbe bleue (à droite) est issue d'une mesure au sein de la MJ. Notez les échelles différentes en ordonnée.

	Valeur	MJ moyenne	MJ Déviation standard	MR moyenne	MR Déviation standard	Valeur T	p
Premier lecteur	Ktrans	0.0112	0.01504	0.0615	0.0812	-2.729	0.009
	Kep	0.2363	0.12799	0.8166	0.46325	-5.400	0.001
	IS	0.4476	0.54763	8.9549	6.37062	-5.950	0.001
	AUC	15.8896	10.09015	57.6761	29.3949	-6.013	0.001
	TTP	238.3585	34.7646	244.0686	47.12324	-0.436	0.665
Second lecteur	Ktrans	0.0061	0.00395	0.0643	0.07593	-3.420	0.001
	Kep	0.2977	0.18679	0.8752	0.46844	-5.122	0.009
	IS	0.5622	0.96622	6.5304	6.1544	-4.284	0.001
	AUC	11.2137	8.63949	44.6422	29.40411	-4.878	0.001
	TTP	239.1785	41.46056	257.7601	18.86091	-1.824	0.076
Premier lecteur (2 ^{ème} analyse)	Ktrans	0.0159	0.0172	0.1245	0.15709	-3.073	0.004
	Kep	0.2774	0.19537	0.9487	0.46256	-5.978	0.001
	IS	0.565	0.69166	6.9269	7.8927	-3.591	0.001
	AUC	14.5923	7.4383	54.6493	37.10206	-4.734	0.001
	TTP	243.3549	16.84377	252.6958	14.54597	-1.877	0.068

Table 1 : valeurs moyennes et déviations standard de chaque paramètre, pour chaque lecteur. Les valeurs T et p sont issues du test de Student.

	valeurs	MJ		MR	
		T	P	T	p
1 ^{er} lecteur vs 1 ^{er} lecteur (2ème analyse)	Ktrans	-1.441	0.166	-2.404	0.027
	Kep	-1.368	0.187	-1.154	0.263
	IS	-0.732	0.473	1.726	0.101
	AUC	0.667	0.513	0.440	0.665
	TTP	-1.285	0.214	-0.873	0.393
1 ^{er} lecteur vs 2 nd lecteur	Ktrans	1.599	0.126	-0.117	0.907
	Kep	-1.551	0.137	-0.482	0.635
	IS	-0.562	0.581	2.14	0.045
	AUC	1.744	0.097	2.318	0.032
	TTP	-0.104	0.918	-1.495	0.151

Table 2 : Valeurs T et p du test de Student pour chaque paramètre, évaluant la reproductibilité intra- et inter-observateur.

Discussion

Notre séquence a permis de réaliser une étude DCE de l'ensemble de la hanche sur une IRM 3 teslas. Elle présente une résolution spatiale plus importante que celles de la plupart des séquences antérieurement rapportées dans la littérature (43,82–85). Certaines étaient équivalentes ou plus importantes, mais couvraient un volume plus réduit (78,86). La confrontation à certaines études n'est pas possible, lorsque les données fournies étaient insuffisantes (87).

Recommandations internationales

Nos paramètres répondaient à la plupart des recommandations récentes (39,40). Comme le comité technique QIBA le demande (39), nous avons acquis des séquences de cartographie T1 et utilisé un mode 3D à base d'écho de gradient. Selon ces mêmes critères, le TR était dans la zone cible tandis que le TE était "acceptable", très proche des valeurs cibles (entre 1.5 et 2 ms). La bande passante était plus large que les 250Hz recommandés. Notre nombre de coupes était bien plus important que les 10 coupes requises. Notre épaisseur de coupe était "idéale" car inférieure à 5mm. Notre matrice et notre résolution spatiale étaient en accord avec les recommandations : respectivement 256 x 160 et 1-2mm. Le nombre

d'acquisitions de ligne de base et la durée de l'acquisition étaient également conformes aux objectifs énoncés par le QIBA.

Comme requis par l'Imaging Committee of the Experimental Cancer Medicine Centres (40), nous avons entrepris une démarche qualité en mesurant le SNR et nous avons injecté le produit de contraste selon les modalités recommandées (dose, injecteur, flush de sérum physiologique).

Nous n'étions par contre pas en accord avec certaines recommandations, au premier rang desquelles la résolution temporelle, dont les limites supérieures demandées étaient de 10 s (39) ou 3 s (40). Cependant, il est important de se rappeler que ces recommandations ont été établies pour servir de référence de bonnes pratiques dans les essais multicentriques ou le suivi longitudinal de patients atteints de pathologies tumorales ou traités par molécules anti-angiogéniques, et ce, sur IRM 1,5T. Comme nous l'avons précisé dans les objectifs, notre but est différent et l'accent a été mis sur la résolution spatiale.

SNR

Nos valeurs de SNR et CNR étaient élevées. Ces valeurs sont un critère de contrôle qualité essentiel en IRM DCE (88). Ces résultats sont vraisemblablement expliqués par l'utilisation d'un TE très court et d'une bande passante de largeur intermédiaire. Une bande passante plus large aurait augmenté le bruit tandis qu'une bande passante plus étroite aurait augmenté l'importance de l'effet T2*, ce qui aurait contribué à faire chuter le CNR (88).

Paramètres de perfusion

Les différences constatées entre la région intertrochantérienne et la tête fémorale sont probablement explicables par la composition différente de la MO. La proportion de MR est bien plus importante dans la région métaphysaire qu'au sein de l'épiphyse. Or cette MR est plus richement vascularisée (89). Il est démontré que la prise de contraste en IRM et la fixation en PET sont plus importants dans la MR que dans la MJ, reflétant une microvascularisation plus développée, une perfusion plus importante et une activité métabolique supérieure (90,91).

Des différences similaires ont été suggérées dans une étude rapportant des valeurs de K_{trans} et V_e plus élevées dans l'ischion que dans la tête fémorale (85). Dans une autre étude, les indices de perfusion E_{max} (amplitude maximale) and E_{slope} (pente initiale) étaient inférieurs dans la tête fémorale par rapport au col (43). Nos résultats sont également concordants avec ceux d'une étude qui rapporte que la fraction graisseuse mesurée en IRM a un effet sur les paramètres DCE quantitatifs (82). Cependant, la comparaison avec notre étude est limitée, car les auteurs n'ont pas pris en compte la tête fémorale ou d'autres zones de moëlle jaune (figure 1c de cet article). Je suis d'accord avec les auteurs pour dire que les différences existant entre la MR et la MJ sont négligeables comparativement à des lésions tumorales nettement hypervascularisées. Cependant, l'impact de ces différences dans les pathologies non tumorales reste à évaluer.

Limites

Comme nous l'avons vu, la résolution spatiale aurait pu être améliorée, mais j'ai choisi de prioriser une résolution spatiale élevée, avec un voxel isométrique permettant des reconstructions multiplanaires sans effet de marche d'escalier, ainsi qu'une grande couverture. Ceci a été réalisé afin d'offrir un maximum de possibilités pour les études cliniques ultérieures. Malgré le travail d'optimisation réalisé, nous n'avons pas pu venir à bout des artefacts de déplacement chimiques qui gênent l'étude péri-corticale.

Nous n'avons pas mesuré la densitométrie minérale osseuse. Nous n'avons cependant inclus ni sujet de plus de 50 ans, ni patient aux antécédents d'ostéopénie ou d'ostéoporose. De plus, comme une diminution de certains paramètres perfusionnels a été rapportée chez les sujets de plus de 50 ans (74) et que notre échantillon ne permettait pas de faire de sous-groupes, nous avons préféré ne pas inclure ces patients.

Les déviations standard sont relativement importantes comparativement aux valeurs moyennes (table1), surtout pour les mesures épiphysaires. Je suppose que cela est lié à la très faible différence de T1 mesurée. Cependant, notre analyse s'est avérée suffisamment robuste pour permettre des mesures quantitatives avec des reproductibilités intra- et inter-observateurs satisfaisantes. Par ailleurs, aucune étude

antérieure n'a rapportée de mesure quantitative dans des zones de MJ d'aspect normal chez des patients adultes (82,83,85,86,92).

Les valeurs de paramètres observées dans notre étude diffèrent de celles rapportées dans d'autres études (43,84). Cependant, la variabilité importante des protocoles d'acquisition et de post-traitement est une limite bien connue aux comparaisons entre les études DCE (1,39,40,93).

Conclusion

Il est possible d'étudier l'ensemble de la hanche avec une séquence DCE présentant une résolution spatiale élevée. Bien que des ROIs de petite taille aient été utilisés, les mesures des paramètres de perfusion étaient possibles même dans les zones épiphysaires peu vascularisées.

Dans ces conditions, l'étude d'une plus grande population a été possible, afin de mieux définir la perfusion des pièces osseuses de la hanche.

[Retour à la table des matières](#)

ETUDE DE LA PERFUSION OSSEUSE A LA HANCHE

L'objectif de cette étude était de confirmer les données de l'étude préliminaire, de décrire les propriétés de perfusion de la moëlle osseuse sur une plus grande population, et d'évaluer l'influence de paramètres cliniques sur ces valeurs.

Cette étude a fait l'objet d'une [soumission à la revue European Radiology](#) sous le titre « *Dynamic Contrast Enhancement MRI of bone marrow: age, sex, body mass index, hypercholesterolemia and smoking influence perfusion parameters* ».

MATÉRIELS ET MÉTHODES

Cette étude prospective monocentrique a été validée par la Direction de la Recherche Clinique du CHRU de Lille et approuvée par le Comité d'Ethique Nord-Ouest. Elle a fait l'objet d'une déclaration aux instances réglementaires européennes (numéro 2013-A01708-37) ainsi qu'au registre Clinical Trials (NCT 02371824).

Une information orale et écrite a été délivrée au patient préalablement à l'examen. La feuille d'informations a été paraphée en trois exemplaires, par le patient et par le radiologue responsable de l'inclusion, l'un de ces exemplaires étant remis au patient. Un consentement écrit a également été signé. [L'ensemble de ces documents](#) est disponible en annexe.

Population

60 patients âgés de moins de 60 ans ont été inclus entre avril et septembre 2014. Ces patients étaient tous consultants du service d'imagerie musculosquelettique du CHRU de Lille, devant bénéficier d'une IRM 3T du bassin, de la hanche ou des articulations sacro-iliaques. Seuls des patients dont la problématique clinique nécessitait une injection de produit de contraste étaient inclus.

Les critères de non-inclusion étaient les suivants :

Généraux

- Contre-indications habituelles de l'IRM, notamment à champ 3T

- Difficulté prévisible à réaliser l'IRM (patient algique en premier lieu)
- Refus du patient de participer à l'étude
- Demande du patient d'interrompre l'examen

Pathologies générales

- Pathologie tumorale connue (en cours de traitement, de suivi ou en rémission)
- Hémopathie maligne ou non
- Syndrome inflammatoire aigu ou chronique
- Rhumatisme inflammatoire chronique
- Hyperparathyroïdie
- Insuffisance rénale chronique
- Prise de vaso-dilatateurs
- Ostéopénie ou ostéoporose documentées
- Prise d'un traitement anti-ostéoporotique (THS ou autre)

Locaux (hanche / rachis)

- Antécédent de fracture de la région étudiée
- Antécédent de chirurgie de la région étudiée
- Anomalies des pièces osseuses étudiées sur les pondérations classiques (exemple : présence d'un œdème osseux)

Limites techniques

- Abord veineux insuffisant (nécessité d'une voie veineuse périphérique de calibre inférieur à 22G).
- Obésité morbide (limite technique)

Cette étude n'a par ailleurs pas inclus de :

- femmes enceintes
- femmes allaitantes
- personnes en situation d'urgence

- personnes incapables de consentir, bénéficiant d'un régime de protection juridique (tutelle/curatelle)
- personne incapable de consentir, et ne bénéficiant pas d'un régime de protection juridique (tutelle/curatelle)
- mineurs
- personnes privées de liberté

Des données cliniques ont été collectées :

- âge
- sexe
- poids et taille, avec calcul de l'indice de masse corporelle (IMC)
- consommation de tabac : calcul en paquets-années, caractère actif ou sevré
- consommation d'alcool : les patients étaient classés en « abstinents », « consommation occasionnelle » (<1 verre / jour), « consommation quotidienne sous les seuils OMS » (1 ou 2 verres/ jour pour une femme ; 1 à 3 verres / jour pour un homme)
- antécédent personnel de diabète
- antécédent personnel d'hypercholestérolémie
- antécédent personnel d'hypertension artérielle

Protocole IRM

Tous les patients ont été examinés sur IRM 3 Teslas (Ingenia, Philips Healthcare, The Netherlands). Un cathéter veineux périphérique de calibre 22 Gauge était mis en place au pli du coude droit.

La hanche droite était étudiée avec une séquence T1 coronale et des séquences Short Tau Inversion Recovery (STIR) dans les plans axial et coronal, si le protocole

clinique ne comportait pas ces séquences. D'autres séquences étaient acquises pour répondre à la problématique clinique.

J'ai utilisé la séquence DCE « PERFOS » [décrite précédemment](#). Trois séquences à angle de bascule variable (Variable Flip Angle, VFA) étaient acquises préalablement (3°, 10° et 17°).

Pour la séquence DCE, cinq acquisitions à blanc visaient à constituer la ligne de base. Au début de la sixième dynamique, 0.1 mmol/kg d'acide gadotérique (DOTAREM, Guerbet, France) étaient injectés à la vitesse de 2,5 ml/sec, suivis de 20ml de sérum physiologique, afin d'obtenir un effet bolus. 20 acquisitions étaient ensuite réalisées.

Le temps total d'acquisition des séquences DCE (VFA incluses) était de 9 minutes.

Post-traitement

J'ai réalisé l'ensemble du post-traitement au moyen du logiciel DCE Tool (http://kyungs.bol.ucla.edu/software/DCE_tool/DCE_tool.html). La méthodologie était [identique à celle utilisée pour l'étude préliminaire](#).

9 ROIs de 5 mm² étaient dessinés sur les images DCE natives selon la distribution visible sur la figure 15. Le positionnement des ROIs était basé sur deux critères : anatomie et signal T1. Les ROIs de moëlle jaune étaient dessinés dans des zones où le signal T1 était proche de celui de la graisse sous cutanée, tandis que les ROIs de moëlle rouge étaient dessinés dans des zones de signal inférieur.

La ROI correspondant à la MR acétabulaire (MRA) étaient dessinée au centre du toit acétabulaire. La ROI correspondant à la MR fémorale (MRF) était dessinée dans une zone de signal intermédiaire au sein de la région intertrochantérienne fémorale.

Pour la moëlle jaune, une ROI était dessinée dans le grand trochanter et six ROIs étaient dessinés dans la partie épiphysaire de la tête fémorale : centre, zone médiale, et quatre zones sous-chondrales (supéro-latérale, SL; antéro-supérieure, AS ; inférieure, I ; postérieure, P).

La morphologie de la courbe était établie visuellement selon la classification de Van Rijswijk (35). Pour chaque ROI, les paramètres suivants étaient calculés : IS, AUC, TTP, K_{trans} , K_{ep} et V_e . IS était calculée entre les points 5 à 15. AUC et TTP étaient calculés des points 5 à 25.

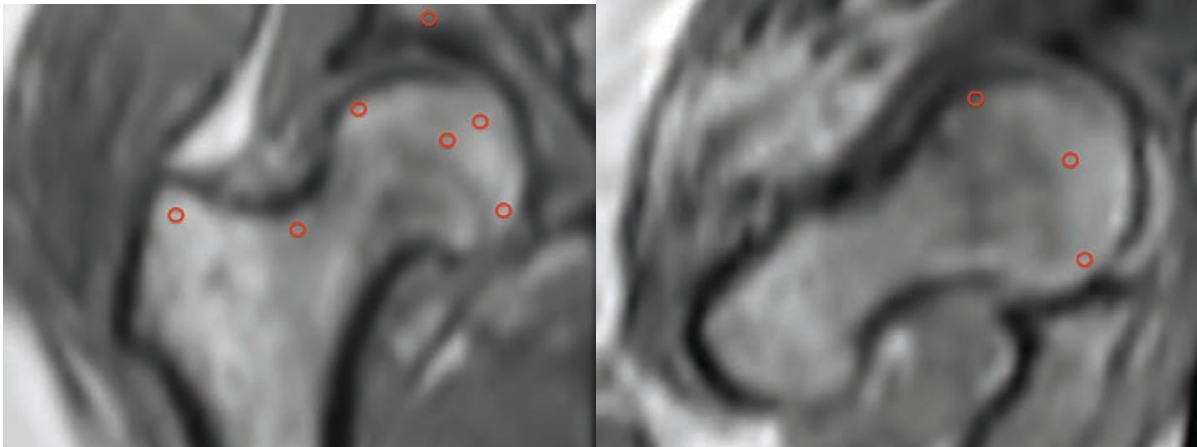


Figure 15. Répartition des ROIs positionnés sur une image DCE native dans les plans coronal (à gauche) et axial (à droite) du col fémoral.

Etude statistique

Comme je ne disposais d'aucune donnée fiable sur les différents paramètres de perfusion, afin de disposer d'estimations fiables de la moyenne, de la déviation standard et des quartiles, la cellule d'aide méthodologique de la Direction de la Recherche Clinique du CHRU de Lille m'a demandé d'inclure 60 sujets.

Les variables quantitatives sont exprimées en moyenne (déviations standard). La normalité des distributions a été vérifiée graphiquement et grâce au test de Shapiro-Wilk. Comme la distribution des variables IS, AUC, TTP, K_{trans} , K_{ep} et V_e n'était pas normale, une transformation logarithmique leur a été appliquée avant analyse. Les variables qualitatives sont exprimées en nombre (pourcentage).

En l'absence de données scientifiques sur les propriétés de perfusion de la MJ, nous avons choisi de regrouper l'ensemble des valeurs issues des ROIs de MJ, ce afin de minimiser un potentiel biais de sélection (*la perfusion de la tête fémorale est-elle homogène ? je n'en avais pas d'idée à ce moment*). Les données issues du grand

trochanter et des six ROIs couvrant la tête fémorale ont été traitées ensemble en un groupe nommé « MJ ».

Les paramètres de perfusion (IS, AUC, TTP, K_{trans} , K_{ep} et V_e) ont été comparés entre les MR acétabulaire et fémorale, ainsi qu'entre la MR acétabulaire et la MJ. Un modèle linéaire mixte avec correction de Bonferroni a été utilisé, afin de prendre en compte le caractère répété des mesures au sein d'un même sujet, et donc la corrélation de celles-ci.

L'impact des facteurs cliniques sur les paramètres de perfusion a été évalué au sein des MR acétabulaire et fémorale. Cet impact n'a pas été évalué au sein de la MJ dans cette étude afin de limiter le nombre de données déjà conséquent. La recherche de corrélation a été réalisée au moyen d'une analyse de covariance, secondairement ajustée pour l'âge et le sexe.

L'analyse statistique a été réalisée avec un intervalle de confiance de 95%. Le logiciel SAS version 9.3 (SAS Institute, Cary, NC) a été utilisé.

RÉSULTATS

Population

Un patient a été exclu car les données étaient inexploitable en raison d'artefacts de mouvement. Sur les 59 patients restants, nous avons 31 femmes et 28 hommes. L'âge moyen était de 37,5 ans (12,5). L'IMC moyen était de 24,8 (4,4). 11 (18,6%) patients étaient fumeurs. 11 (18,6%) avaient une consommation quotidienne d'alcool inférieure à 2 verres pour les femmes, 3 verres pour les hommes. Les autres patients avaient une consommation nulle (n=25; 42,4%) ou occasionnelle (n=23; 39%). Ces deux groupes ont été traités comme un seul pour l'analyse statistique. Aucun patient n'a déclaré une consommation d'alcool quotidienne plus élevée. 11 (18,6%) patients ont déclaré un antécédent d'hypercholestérolémie et étaient traités par statines. 11 (18,6%) ont déclaré un antécédent d'hypertension artérielle et étaient sous traitement antihypertenseur. 2 (3,4%) étaient diabétiques de type 2, traités par antidiabétiques oraux.

IRM

Le diagnostic final retenu était : IRM normale (n=42; 71%), pathologie péri-articulaire de la hanche (n=17; 29%). Aucune anomalie des pièces osseuses étudiées n'était présente sur les images en pondération T1 et STIR.

Paramètres de perfusion

La distribution des paramètres de perfusion est résumée dans la figure 16.

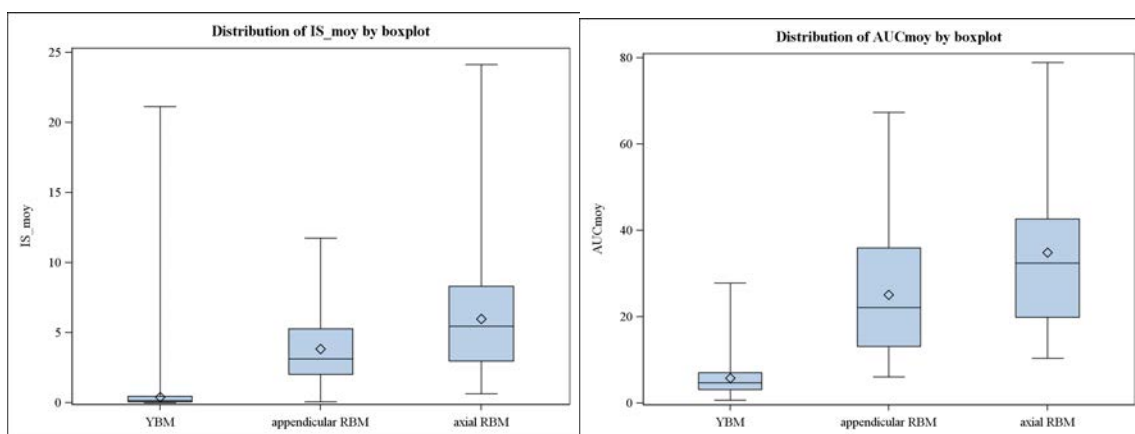
Comparaison des MR

IS, AUC, TTP, K_{trans} et K_{ep} étaient significativement différents ($p < 0,0001$) entre les MR acétabulaire et fémorale. V_e n'était pas significativement différent ($p = 0,08$). La morphologies de CCT était différente ($p < 0,0001$) : 100% des CCT étaient de type 4 dans la MR acétabulaire ; au sein de la MR fémorale, on observait 88% de types 4 et 12% de types 3.

Comparaison MR/MJ

Tous les paramètres de perfusion étaient différentes entre la MJ et la MR fémorale ($p < 0,0001$). La morphologie des CCT était différente ($p < 0,0001$) : au sein de la MJ, on observait 64% de types 3 (264/413), 33.4% de types 2 (138/413) et 2.6% de types 4 (11/413).

Les figures 17 et 18 montrent des exemples de CCT et de cartes paramétriques.



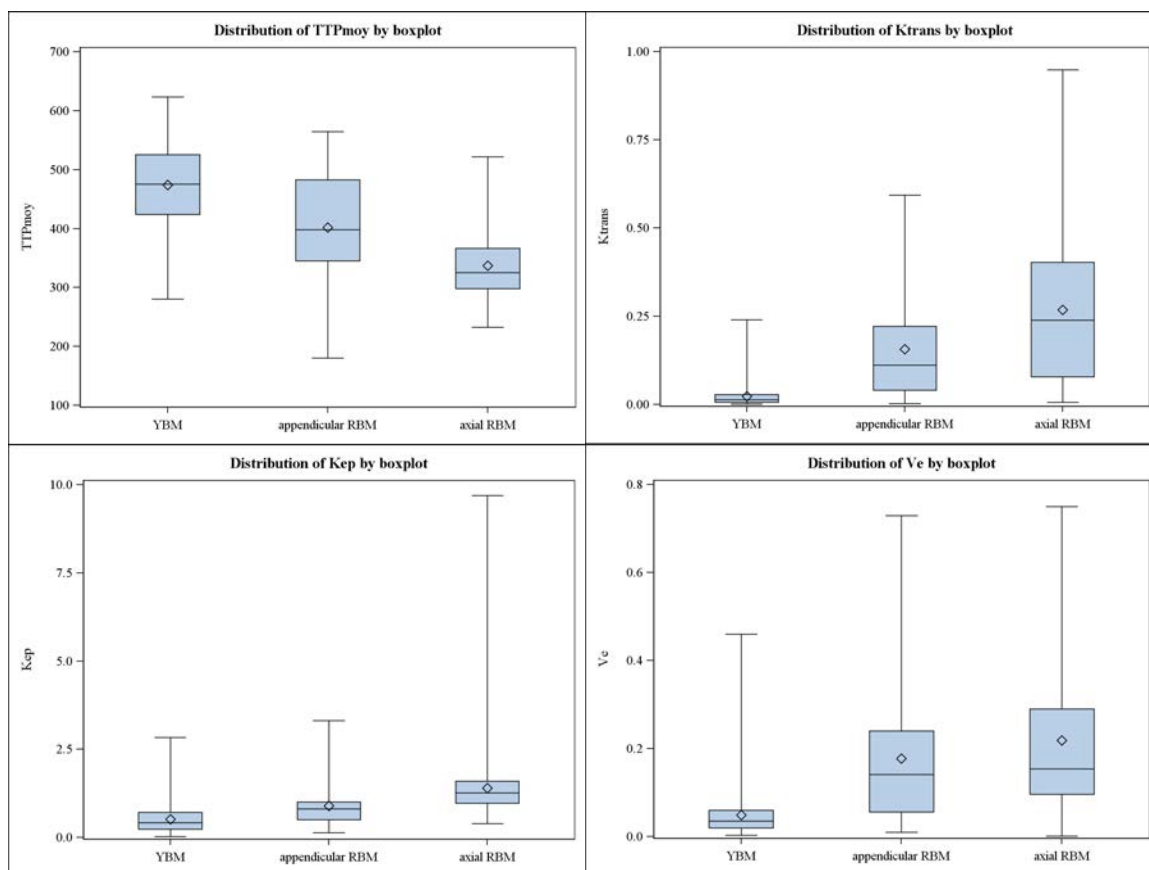


Figure 16. Boîtes à moustaches montrant la répartition des valeurs IS, AUC TTP, Ktrans, Kep et Ve pour la MJ (YBM), la MRF (acetabular RBM) et la MRA (axial RBM).

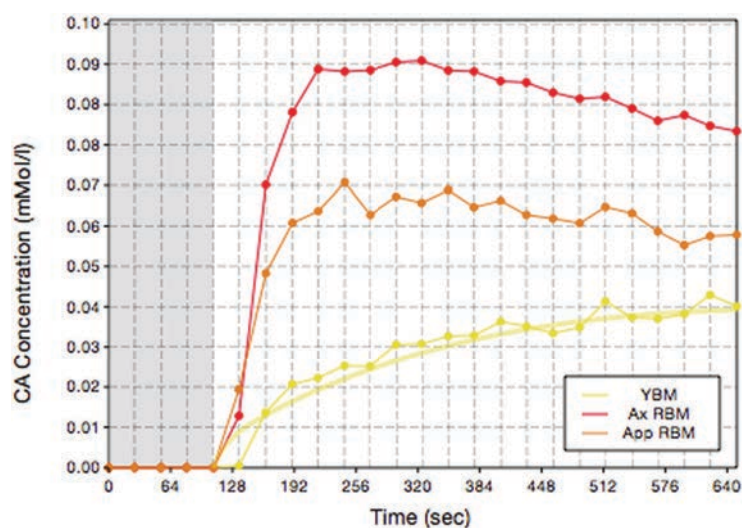


Figure 17. CCT de MJ (jaune), MRA (rouge) et MRF (orange) chez une patiente de 26 ans. Les deux courbes de MR ont une pente raide suivie d'un pic et d'une décroissance progressive : type 4. La courbe de MJ montre une augmentation très progressive de la concentration, sans pic : type 2. La courbe jaune à points correspond aux mesures initiales tandis que la courbe jaune lisse correspond à l'ajustement après application du modèle pharmacocinétique.


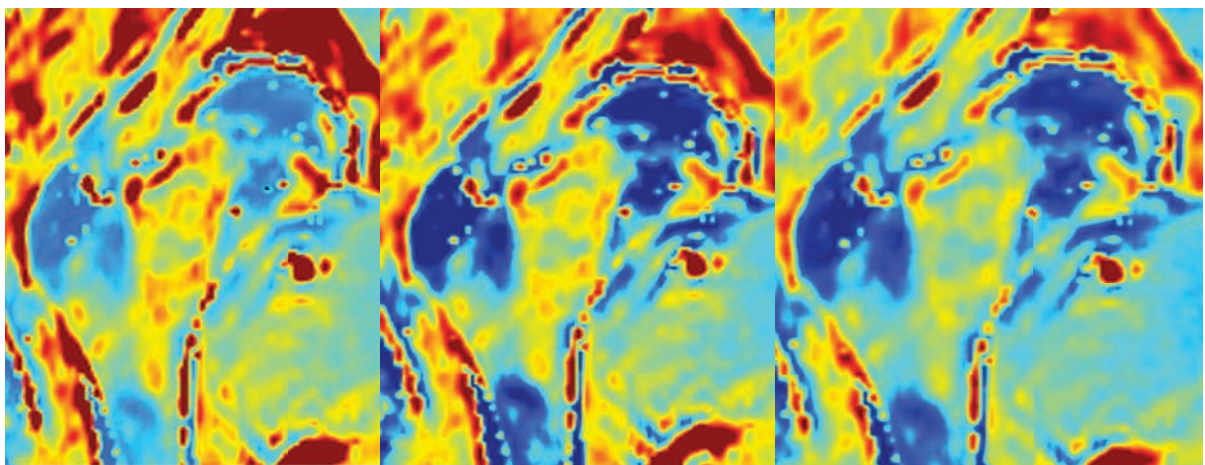
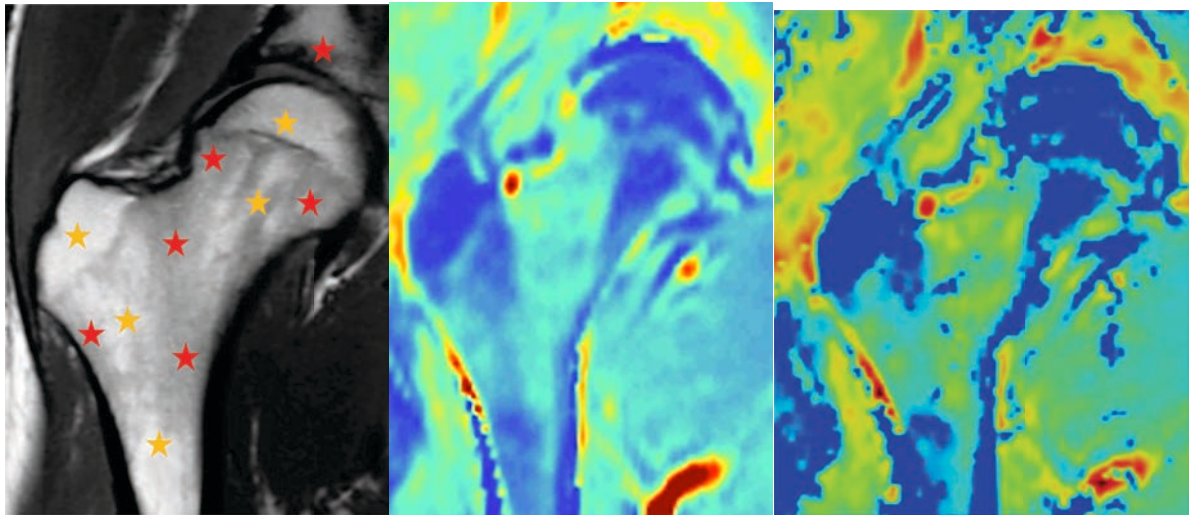


Figure 18. Exemple de cartes paramétriques chez un sujet de 19 ans. L'image coronale T1 (en haut à gauche) montre la distribution de la MJ (étoiles oranges) et de la MR (étoiles rouges). Les cartographies d'AUC (en haut au milieu), IS (en haut à droite), K_{trans} (ci-dessus à gauche), K_{ep} (ci-dessus au milieu) et V_e (ci-dessus à droite) montrent que les valeurs sont supérieures dans la MR tandis que sur la cartographie de TTP (à gauche), les valeurs les plus élevées sont dans la MJ.

Données cliniques

Ces données sont détaillées dans les tables 3 et 4.

Âge

Dans les MR acétabulaire et fémorale, l'âge était corrélé négativement à l'AUC ($p=0,009$ et $p=0,015$ respectivement) et à K_{trans} ($p=0,048$ et $p=0,02$). Dans la MR fémorale, l'âge était aussi corrélé négativement à l'IS ($p=0,018$) et au V_e ($p=0,007$). Dans la MR acétabulaire, les mêmes corrélations négatives ont été trouvées pour IS et V_e , bien que non significatives ($p=0,059$ and $p=0,075$). Il n'y avait pas de corrélation entre l'âge et les valeurs K_{ep} et TTP.

Sexe

Dans les MR acétabulaire et fémorale, les femmes avaient des valeurs supérieures à celles des hommes pour IS ($p=0,045$ et $p<0,0001$ respectivement), AUC ($p=0,002$ et $p<0,0001$), K_{trans} ($p=0,006$ et $p<0,0001$) et V_e ($p=0,01$ and $p<0,0001$). Il n'y avait pas de différence significative entre les hommes et les femmes pour les valeurs K_{ep} et TTP.

IMC

Dans les MR acétabulaire et fémorale, l'IMC était corrélé positivement au K_{ep} ($p=0,045$ et $p=0,014$ respectivement) et négativement au TTP ($p=0,047$ et $p=0,012$). L'IMC avait une corrélation positive avec le K_{trans} dans la MR fémorale ($p=0,046$) mais aussi dans la MR acétabulaire, bien que de manière non significative ($p=0,051$).

Hypercholestérolémie

Les valeurs de TTP dans la MR acétabulaire étaient plus basses chez les patients ayant un antécédent d'hypercholestérolémie ($p=0,032$). Les valeurs K_{ep} étaient plus élevées chez ces patients dans la MR fémorale ($p=0,021$) mais aussi dans la MR acétabulaire, bien que de manière non significative ($p=0,068$). Dans la MR fémorale, les valeurs K_{trans} étaient plus élevées, mais de manière non significative ($p=0,055$).

Fumeurs

Les valeurs K_{trans} étaient plus élevées dans la MR acétabulaire chez les fumeurs par rapport aux non-fumeurs ($p=0,011$).

Autres

La consommation d'alcool et l'hypertension artérielle n'étaient corrélées à aucune valeur. La variable "diabète" n'a pas été testée en raison du trop faible effectif (2/59).

Paramètre clinique	IS		AUC		TTP	
	Valeur	P*	Valeur	P*	Valeur	P*
Age	-0.25	0.059	-0.33	0.009	0.03	0.83
Sexe						
Femmes	1.7±0.1	0.045	3.6±0.1	0.002	334±11	0.79
Hommes	1.3±0.1		3.2±0.1		339±11	
IMC	0.20	0.12	0.19	0.14	-0.26	0.047
Tabagisme						
Non	1.5±0.1	0.61	3.4±0.1	0.12	340±9	0.45
Oui	1.6±0.2		3.6±0.1		323±19	
Alcool quotidien						
Non	1.6±0.1	0.50	3.4±0.1	0.94	333±9	0.41
Oui	1.3±0.3		3.4±0.2		354±22	
Hypercholestérolémie						
Non	1.5±0.1	0.54	3.4±0.1	0.94	345±9	0.032
Oui	1.4±0.2		3.4±0.1		299±19	
Hypertension						
Non	1.5±0.1	0.76	3.4±0.1	0.21	334±9	0.55
Oui	1.6±0.2		3.6±0.2		348±21	

Paramètre clinique	Kt		Kep		Ve	
	Valeur	P*	Valeur	P*	Valeur	P*
Age	-0.26	0.048	-0.05	0.66	-0.23	0.075
Sexe						
Femmes	-1.4±0.2	0.006	0.2±0.1	0.77	-1.6±0.2	0.010
Hommes	-2.1±0.2		0.2±0.1		-2.3±0.2	
IMC	0.25	0.051	0.26	0.045	0.11	0.41
Tabagisme						
Non	-1.9±0.1	0.011	0.1±0.1	0.14	-2.0±0.1	0.10
Oui	-1.1±0.3		0.4±0.2		-1.5±0.3	
Alcool quotidien						0.33
Non	-1.7±0.1	0.17	0.2±0.1	0.55	-1.9±0.2	
Oui	-2.2±0.3		0.1±0.2		-2.3±0.4	
Hypercholestérolémie						
Non	-1.9±0.1	0.14	0.1±0.1	0.068	-2.0±0.1	0.64
Oui	-1.4±0.3		0.4±0.2		-1.8±0.3	
Hypertension						
Non	-1.8±0.1	0.81	0.1±0.1	0.54	-1.9±0.2	0.93
Oui	-1.7±0.3		0.3±0.2		-2.0±0.3	

Table 3. Impact des facteurs cliniques au sein de la MRA.

Paramètre clinique	IS		AUC		TTP	
	Valeur	P*	Valeur	P*	Valeur	P*
Age	-0.31	0.018	-0.32	0.015	0.007	0.95
Sexe						
Femmes	1.4±0.1	<0.0001	3.3±0.1	<0.0001	391±15	0.33
Hommes	0.6±0.2		2.7±0.1		413±16	
IMC	0.04	0.76	0.09	0.48	-0.33	0.012
Tabagisme						
Non	1.0±0.1	0.80	3.0±0.1	0.92	403±12	0.76
Oui	1.0±0.2		3.1±0.1		395±26	
Alcool quotidien						
Non	1.0±0.1	0.63	3.0±0.1	0.88	400±13	0.81
Oui	0.9±0.3		3.0±0.2		408±30	
Hypercholestérolémie						
Non	1.0±0.1	0.67	3.0±0.1	0.89	408±12	0.26
Oui	1.1±0.2		3.0±0.2		375±26	
Hypertension						
Non	1.0±0.1	0.57	3.0±0.1	0.81	406±13	0.45
Oui	1.1±0.3		3.1±0.2		382±29	

Paramètre clinique	Kt		Kep		Ve	
	Valeur	P*	Valeur	P*	Valeur	P*
Age	-0.31	0.020	-0.06	0.62	-0.35	0.007
Sexe						
Femmes	-1.8±0.2	<0.0001	-0.2±0.1	0.19	-1.6±0.1	<0.0001
Hommes	-3.1±0.2		-0.4±0.1		-2.7±0.1	
IMC	0.26	0.046	0.32	0.014	0.10	0.45
Tabagisme						
Non	-2.5±0.1	0.30	-0.3±0.1	0.65	-2.2±0.1	0.30
Oui	-2.2±0.3		-0.2±0.2		-2.0±0.2	
Alcool quotidien						
Non	-2.3±0.1	0.18	-0.2±0.1	0.40	-2.1±0.1	0.27
Oui	-2.9±0.3		-0.4±0.2		-2.4±0.3	
Hypercholestérolémie						
Non	-2.6±0.1	0.055	-0.4±0.1	0.021	-2.2±0.1	0.45
Oui	-1.9±0.3		0.1±0.2		-2.0±0.2	
Hypertension						
Non	-2.4±0.1	0.85	-0.3±0.1	0.30	-2.1±0.1	0.58
Oui	-2.4±0.3		-0.1±0.2		-2.3±0.2	

Table 4. Impact des facteurs cliniques au sein de la MRF.

DISCUSSION

Différences entre la MR et la MJ

Les différences observées entre la MJ et la MR sont concordantes avec les résultats de notre étude préliminaire (73).

Il est nécessaire cependant de noter et d'expliquer une discordance. Dans l'étude préliminaire, nous n'avions pas noté de différence significative de TTP entre la MJ et la MR. Ceci était surprenant, dans la mesure où les CCT ont des morphologies très différentes, avec une prise de contraste très progressive dans la MJ, et souvent bien plus rapide et importante dans la MR. Pour cette étude préliminaire, nous avons choisi de mesurer le TTP en prenant en compte les points 1 à 10. J'ai supposé que ce mode de mesure du TTP pouvait conduire à niveler les différences entre MJ et MR. J'ai alors choisi, pour ce second volet, de prendre en compte les points 5 à 10. Les points 1 à 5 sont acquis avant injection. Ils n'ont donc pas de raison d'être considérés pour la mesure du TTP. De plus, le fait d'inclure 10, et non pas 5, points après injection permet de mieux laisser aux courbes MJ et MR le temps de diverger ([figure 14](#)). La différence significative de TTP entre les MJ et MR est en accord avec les données d'analyse visuelle des courbes. L'absence de différence observée lors de l'étude préliminaire est donc vraisemblablement consécutive à un biais de mesure.

Les différences MJ/MR observées dans notre étude sont également en accord avec les données de l'étude de Bedoya et al. consistant en l'étude de hanches d'enfants en IRM DCE (94).

La MR a une vascularisation plus riche que la MJ, avec un lit vasculaire plus développé, une plus grande perfusion et une activité métabolique plus intense (73,89).

Bedoya et al. émettent l'hypothèse que les nombreux vaisseaux sanguins présents au sein de la MR sont susceptibles de purger rapidement le produit de contraste hors du tissu osseux (94). Ceci pourrait expliquer que dans notre étude les CCT de type 4 soient surreprésentés dans la MR (94%). Ce type de CCT n'a jamais été rencontré dans la MJ.

Différences entre les MR fémorale et acétabulaire

Les valeurs IS, AUC, K_{trans} and K_{ep} de la MRF étaient plus basses que celles de la MRA, mais plus hautes que celles de la MJ. Ceci est concordant avec une étude ayant rapporté des valeurs semi-quantitatives normales chez des sujets plus âgés que ceux de notre étude (65). On peut proposer comme explication que la proportion de tissu hématopoïétique au sein du squelette appendiculaire (MRF) est inférieure à celle du squelette axial (MRA). Ce fait a été démontré par une étude de spectroscopie IRM conduite sur 80 sujets (14). La proportion de graisse suivait le gradient décroissant suivant : grand trochanter, tête fémorale, col fémoral, acétabulum. Ce gradient était retrouvé quels que soient l'âge et le sexe.

Influence de l'âge

Dans notre population relativement jeune (moins de 60 ans), nous avons observé que les valeurs IS, AUC, K_{trans} et V_e diminuaient avec l'âge. Ceci peut être lié à la continuité du phénomène de conversion de la moëlle osseuse.

Durant l'enfance, la MR se convertit progressivement en MJ selon un rythme et une topographie bien connues (89), aboutissant à une augmentation de la proportion de graisse. Dans le travail de Bedoya et al. (94), les paramètres de perfusion diminuent de manière très importante au cours des deux premières années de vie. Ce phénomène se poursuit de manière plus progressive par la suite (94).

Nos résultats sont concordants avec la poursuite de ce phénomène à l'âge adulte. La composition de la MO varie au cours de la vie, avec une augmentation progressive de l'adiposité médullaire (95), bien mesurable par spectroscopie IRM (14).

Le flux sanguin de la MRF mesuré par Xe^{133} diminue de façon linéairement proportionnelle à l'âge chez des individus âgés de 20 à 55 ans (96).

Des travaux anatomiques conduits sur des diaphyses fémorales de cadavres humains ont montré une ischémie médullaire se faisant de plus en plus sévère au fur-et-à-mesure de l'âge, consécutive à une athérosclérose et une occlusion progressive des vaisseaux médullaires (97). Ces données expérimentales pourraient contribuer à expliquer la diminution avec l'âge des valeurs IS, AUC et V_e que nous avons constatée.

Des données d'expérimentation animale utilisant des microsphères radiomarquées ont montré que le flux sanguin de la métaphyse fémorale proximale était moindre chez des rats âgés que chez des rats plus jeunes. Les capacités fonctionnelles de l'endothélium vasculaire étaient également diminuées (98). La diminution des valeurs K_{trans} pourrait refléter ce phénomène.

Influence du sexe

Il est intéressant de noter que les paramètres influencés par le sexe sont les mêmes que ceux influencés par l'âge. Les valeurs TTP et K_{ep} n'étaient corrélées ni à l'âge ni au sexe, alors qu'elles sont significativement différentes entre les MJ et MR.

Des différences de perfusion et de distribution vasculaire de la MR entre les hommes et les femmes ont déjà été rapportées (43,77,95). Les différences que nous avons observées sont concordantes avec une adiposité médullaire plus faible chez les femmes, phénomène déjà démontré en spectroscopie IRM (14). Dans cette étude, des indices de conversion spectroscopiques ont été calculés. Alors qu'ils étaient similaires chez les hommes et les femmes avant 40 ans, ceux-ci augmentaient par la suite chez les femmes, alors qu'ils restaient constants chez les hommes. Ce phénomène dynamique différent entre les hommes et les femmes pourrait expliquer les résultats de notre étude, et le fait qu'une telle différence liée au sexe ne soit pas retrouvée chez les enfants (94).

Autres données cliniques

Nous avons choisi d'évaluer l'impact de l'obésité, du diabète, de l'hypercholestérolémie, de l'hypertension artérielle, ainsi que de la consommation de tabac et d'alcool, parce que ce sont des facteurs de risque cardiovasculaire reconnus (99) et parce que l'athérosclérose et l'oblitération des micro-vaisseaux est un mécanisme supposé de survenue d'une ischémie médullaire physiologique (97).

Le fait que dans notre étude certains paramètres perfusionnels semi-quantitatifs et pharmacocinétiques soient influencés par des paramètres tels que l'IMC, l'hypercholestérolémie et le tabagisme, suggère que l'IRM DCE serait à même de pouvoir identifier les altérations microvasculaires au sein de la MO.

Rappelons que les valeurs K_{ep} et TTP n'étaient influencées ni par l'âge ni par le sexe. Cependant, les valeurs K_{ep} sont significativement plus élevées dans la MR des patients hypercholestérolémiques. Elles étaient également corrélées de manière positive à l'IMC, étant ainsi plus élevées chez les sujets obèses. De même, les valeurs de TTP étaient corrélées négativement à l'IMC et étaient inférieures dans la MRA des sujets hypercholestérolémiques. Les valeurs K_{trans} étaient corrélées positivement à l'IMC et étaient plus élevées chez les fumeurs et les patients hypercholestérolémiques.

Dans l'obésité, Bredella et al. ont démontré que l'adiposité médullaire vertébrale est corrélée positivement à l'adiposité viscérale (100). Une autre étude a rapporté l'absence de corrélation entre l'adiposité médullaire et le risque cardiovasculaire (101). Il faut cependant pondérer ces conclusions dans la mesure où cette étude n'a inclus que des sujets de 16 à 25 ans exempts de pathologie cardiovasculaire. Les adipocytes des patients obèses sont susceptibles de perturber les interactions entre les cellules de la moëlle osseuse et leur environnement (entre autres les cellules endothéliales) pour deux raisons. D'abord parce qu'ils augmentent en taille et en nombre et s'immiscent dans les espaces médullaires (102). Ensuite parce qu'ils sécrètent des adipokines comme la leptine et l'adiponectine (8). Ceci pourrait entraîner une perturbation des échanges entre le plasma et la MO. Nous pouvons donc supposer que ce phénomène serait reflété par les variations des valeurs K_{ep} , K_{trans} et TTP que nous observons chez les patients obèses. Comme les valeurs IS, AUC et V_e n'étaient pas corrélées à l'IMC, nous n'avons pas émis l'hypothèse d'une reconversion médullaire (diminution de l'adiposité médullaire) chez les patients obèses.

L'impact des dyslipidémies sur la MO est insuffisamment connu. Chez des souris hypercholestérolémiques, les analyses sérologiques et histologiques suggèrent que l'ostéoclastogénèse est stimulée (103). Il a été démontré que les lipoprotéines de haute densité (HDL) peuvent interagir directement avec les ostéoclastes et les ostéoblastes, mais aucun lien n'a été pour le moment établi entre l'os et la régulation de ces HDL (104).

Le tabagisme chronique est un facteur de risque connu de pseudarthrose (105). Il est à l'origine de changements phénotypiques des leucocytes circulants qui sont caractéristiques de stimulation médullaire chronique (106). Il interfère avec les métabolismes du calcium et de la vitamine D (107). Le tabagisme est également associé à une augmentation de la taille des fûts diaphysaires et à une réduction de la trabéculatation osseuse épiphysaire (108).

L'augmentation des valeurs K_{trans} que nous avons observée chez les fumeurs pourrait être une expression de changements médullaires inhérents au tabagisme. De telles modifications pourraient s'inclure dans la théorie des réseaux formulée par Agustí et al. (109), reliant par des interactions complexes les poumons, le tissu adipeux et la MO. Cependant, notons que bien que le tabac pourrait engendrer une reconversion médullaire (110), ceci n'est pas en accord avec nos résultats dans la mesure où les valeurs IS, AUC, TTP, K_{ep} and V_e n'étaient pas significativement différentes entre fumeurs et non-fumeurs.

Limites

Notre étude a plusieurs limites. Nos données cliniques sont issues de l'anamnèse des patients préalablement à l'examen et de la consultation du dossier médical numérique. Comme ces patients étaient consultants d'IRM, nous n'avons pas pu réaliser de dosages sanguins ou de monitoring tensionnel si cela n'avait déjà été réalisé. Nous avons ainsi pu considérer comme exempts de pathologie des patients présentant une hypercholestérolémie, un diabète ou une hypertension non diagnostiquée. D'autres paramètres physiologiques auraient pu être mesurés. L'hématocrite aurait pu être introduit comme facteur de correction lors du post-traitement des images DCE. La densité minérale osseuse n'a pas été mesurée. Nous avons volontairement mis 60 ans comme limite d'âge dans les critères d'inclusion. Ceci n'écarte pas la possibilité d'ostéopénie ou d'ostéoporose, mais en limite la probabilité. D'autres études contrôlant ces paramètres devront être entreprises pour compléter les résultats de notre étude. Même si le sexe et l'âge étaient bien équilibrés dans notre population, le nombre de patients des autres sous-groupes était asymétrique (11/58).

Nous n'avons pas testé les reproductibilités intra- et inter-observateurs car cela a déjà été fait lors de l'étude préliminaire (73).

Pour l'ensemble de ces raisons, nos résultats doivent être considérés comme générant des hypothèses qui mériteront d'être confirmés dans d'autres études.

Conclusion

Mon étude a permis de décrire les paramètres de perfusion DCE de la MO normale à la hanche. Les paramètres semi-quantitatifs et pharmacocinétiques de la MO normale sont dépendants de l'âge et du sexe. L'IMC, l'hypercholestérolémie et le tabagisme semblent influencer ces paramètres. Ces résultats suggèrent que l'IRM DCE pourrait permettre d'identifier les altérations microvasculaires survenant au sein de la MO. Ceci ouvre de nouvelles pistes de recherche pour améliorer la compréhension de la physiologie de la MO et l'évaluation par IRM de pathologies osseuses non tumorales.

[*Retour à la table des matières*](#)

ETUDE DE LA PERFUSION OSSEUSE DE LA TÊTE FÉMORALE

Les données issues des mesures réalisées au sein de la tête fémorale ont été traitées de manière indépendante, dans le but de présenter les données de l'étude de manière plus claire.

Ce travail a été [soumis à la revue Radiology](#) sous le titre « The role of mechanical stress on the vascularization of subchondral bone in the femoral head: a DCE-MRI study ».

MATÉRIELS ET MÉTHODES

La [population](#), le [protocole IRM](#) ainsi que les modalités de [traitement des images](#) DCE sont identiques à ceux détaillés précédemment.

Pour cette partie, j'ai mesuré les mêmes paramètres (IS , AUC , K_{trans} , K_{ep} et V_e) et étudié la morphologie des CCT au sein des ROIs de la tête fémorale (figure 19) : centre (C) et zones sous-chondrales supéro-latérale (SL), antéro-supérieure (AS), inférieure (I) et postérieure (P). Ces données avaient été étudiées collectivement dans l'étude précédente, dans un pool comprenant également la zone sous-chondrale médiale et le grand trochanter.

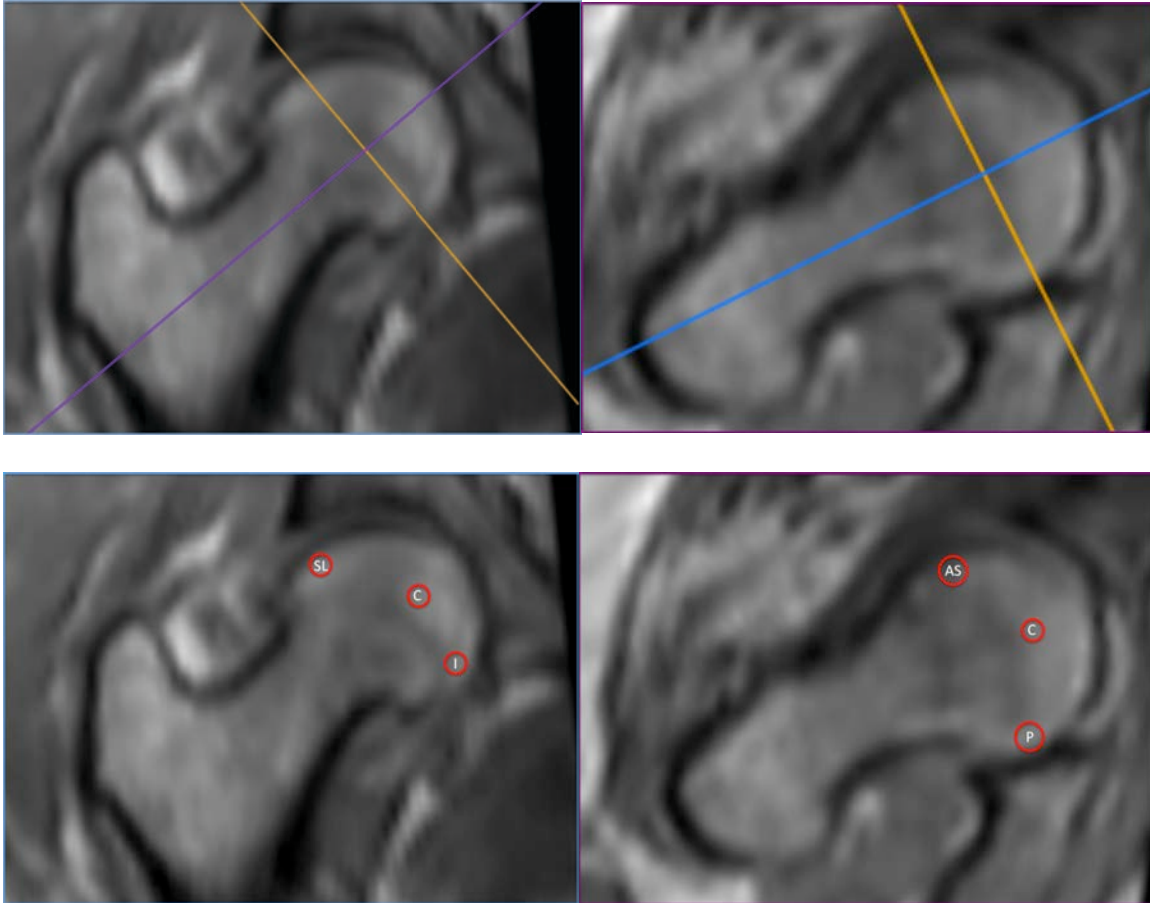


Figure 19. Les plans de coupe utilisés en mode de reconstruction multiplanaire sont illustrés : plan coronal du col fémoral (en haut à gauche) et axial du col fémoral (en haut à droite). Les ROIs positionnés sur ces mêmes images sont illustrés (en bas à gauche et à droite). Tous les ROIs ont été dessinés dans le segment épiphysaire de la tête fémorale, constitué de MJ (signal hyperintense sur cette séquence en pondération T1).

Analyse statistique

Les variables quantitatives sont exprimées en moyenne (déviation standard) en cas de distribution normale. Dans le cas contraire, elles sont exprimées en médiane (espace interquartile). La normalité des distributions a été vérifiée graphiquement et grâce au test de Shapiro-Wilk. Comme la distribution des variables IS, AUC, TTP, K_{trans} , K_{ep} et V_e n'était pas normale, une transformation logarithmique leur a été appliquée avant analyse. Les variables qualitatives sont exprimées en nombre (pourcentage).

Les paramètres de perfusion (IS, AUC, TTP, K_{trans} , K_{ep} et V_e) ont été comparés entre les ROIs C, SL, AS, P et I. Un modèle linéaire mixte avec correction de Bonferroni a

été utilisé, afin de prendre en compte le caractère répété des mesures au sein d'un même sujet, et donc la corrélation de celles-ci.

L'impact de trois facteurs cliniques (âge, sexe et IMC) sur les paramètres de perfusion a été évalué au sein de chaque zone étudiée. La recherche de corrélation a été réalisée au moyen d'une analyse de covariance, secondairement ajustée pour l'âge et le sexe.

L'analyse statistique a été réalisée avec un intervalle de confiance de 95%. Le logiciel SAS version 9.3 (SAS Institute, Cary, NC) a été utilisé.

RÉSULTATS

Population

Un patient a été exclu car les données étaient inexploitable en raison d'artefacts de mouvement. Sur les 59 patients restants, nous avons 31 femmes et 28 hommes. L'âge moyen était de 37,5 ans (12,5). L'IMC moyen était de 24,8 (4,4).

IRM

Le diagnostic final retenu était : IRM normale (n=42; 71%), pathologie abarticulaire de la hanche (n=17; 29%). Aucune anomalie des pièces osseuses étudiées n'était présente sur les images en pondération T1 et STIR.

Paramètres perfusionnels

La table 5 présente les détails des comparaisons inter-zones.

Tous les paramètres excepté K_{trans} étaient significativement différents entre les différentes zones. V_e et AUC étaient différents entre les zones SL et C ($p=0,007$ and $p=0,0134$ respectivement), et entre les zones SL et I ($p=0,0135$ and $p<0,0001$).

V_e et K_{ep} étaient différents entre les zones AS et I ($p=0,011$ and $p=0,029$). V_e et TTP étaient différents entre les zones AS et C ($p=0,0056$ and $p=0,0013$). Les valeurs de TTP étaient différentes entre les zones P et C ($p=0,0285$). Les valeurs IS étaient différentes entre les zones SL et AS ($p=0,02$). Aucune différence significative n'a été trouvée entre les zones AS et P, I et P, C et I, SL et P.

En ce qui concerne les CCT, les types 2 et 3 étaient prédominants dans toutes les régions étudiées, sans différence significative dans la distribution des types de CCT entre les zones.

Le type 2 a été observé dans 39%, 23.8%, 28.8%, 27.1% et 35.6% des cas dans les zones SL, AS, P, I et C respectivement. Le type 3 a été observé dans 61%, 71.2%, 66.2%, 72.9% et 64.4% dans les zones SL, AS, P, I et C respectivement. Le type 4 a été identifié dans 5% des cas dans les zones S et P mais n'a jamais été observé dans les zones SL, I et C. Les types 1 et 5 n'ont jamais été observés.

	SL	AS	P	I	C	P
IS	0.11 (0.04-0.26) †	0.25 (0.09-0.58) *	0.17 (0.08-0.45)	0.14 (0.05-0.57)	0.22 (0.10-0.45)	0.0319
AUC	3.7 (2.9-6.2) ††	4.6 (3.3-6.6)	4.6 (3.3-6.1)	5.9 (4.1-8.2) *	5.1* (3.3-6.9)	0.0001
TTP	474 ± 68	452 ± 64 #	460 ± 67 #	476 ± 59	489 ± 63 †§	0.0013
K _{trans}	0.01 (0.01-0.03)	0.01 (0.01-0.03)	0.01 (0.01-0.03)	0.01 (0.01-0.03)	0.01 (0.01-0.03)	0.4238
K _{ep}	0.46 (0.22-0.80)	0.55 (0.24-0.91) †	0.47 (0.30-0.74)	0.39 (0.23-0.54) †	0.33 (0.24-0.60)	0.0178
V _e	0.03 (0.02-0.06) ††	0.03 (0.02-0.05) ††	0.03 (0.02-0.05)	0.04 (0.02-0.07) *†	0.04*† (0.03-0.06)	0.0002

Les valeurs sont exprimées en médiane (espace inter-quartile) pour l'ensemble des paramètres à l'exception de TTP, exprimé en moyenne ± déviation standard.

* Différences significatives avec SL / † Différences significatives avec AS / † Différences significatives avec I / # Différences significatives avec C / § Différences significatives avec P

Table 5. Comparaison des paramètres de perfusion entre les zones.

Données cliniques

Les valeurs V_e étaient plus basses chez les femmes quelle que soit la zone considérée (table 6). Les valeurs K_{trans} étaient plus basses chez les femmes dans les zones AS, I et P (p=0,003, p=0,0004 et p=0,015 respectivement), et dans les zones SL et C, bien que non significativement (p=0,07 et p=0,06). Les valeurs AUC et TTP étaient plus basses chez les femmes dans la zone P (p=0,028 et p=0,016).

K_{trans} et V_e étaient corrélées négativement à l'âge dans les zones SL et I (table 7).

Seul V_e était corrélé négativement à l'âge dans la zone AS ($p=0,01$). K_{trans} et V_e étaient corrélées négativement à l'âge dans la zone P, bien que non significativement ($p=0,07$ pour les deux valeurs).

L'IMC était corrélé positivement et significativement aux valeurs K_{trans} et K_{ep} dans les zones SL, AS, P et C (table 8). Dans toutes les zones sous-chondrales, une corrélation significative négative était observée entre l'IMC et le TTP. Dans les zones P et C, l'AUC était également corrélée positivement à l'IMC ($p=0,038$ et $p=0,044$). Dans la zone I, seul le TTP était corrélé négativement à l'IMC ($p=0,012$).

Paramètre perfusionnel	Sexe	SL		AS		P	
		valeur	P*	valeur	P*	valeur	P*
IS	Femmes	-2.2±0.3	0.41	-1.4±0.3	0.2	-1.7±0.3	0.35
	Hommes	-2.5±0.3		-1.9±0.3		-2.2±0.3	
AUC	Femmes	1.4±0.1	0.34	1.7±0.1	0.06	1.7±0.1	0.028
	Hommes	1.3±0.1		1.4±0.1		1.4±0.1	
TTP	Femmes	478±12	0.62	455±12	0.69	480±12	0.016
	Hommes	469±13		448±12		438±12	
K_{trans}	Femmes	-4.2±0.2	0.07	-3.9±0.2	0.003	-3.9±0.2	0.015
	Hommes	-4.7±0.2		-4.7±0.2		-4.6±0.2	
K_{ep}	Femmes	-1.0±0.2	0.55	-0.7±0.2	0.89	-0.9±0.1	0.85
	Hommes	-0.8±0.2		-0.8±0.2		-0.8±0.1	
V_e	Femmes	-3.2±0.1	0.0006	-3.2±0.1	0.0001	-3.0±0.1	0.0002
	Hommes	-3.9±0.1		-4.0±0.1		-3.8±0.1	

Paramètre perfusionnel	Sexe	I		C	
		valeur	P*	valeur	P*
IS	Femmes	-2.0±0.3	0.74	-1.9±0.3	0.67
	Hommes	-2.1±0.3		-1.7±0.3	
AUC	Femmes	1.8±0.1	0.55	1.7±0.1	0.58
	Hommes	1.7±0.1		1.6±0.1	
TTP	Femmes	480±11	0.57	500±11	0.18
	Hommes	471±11		477±12	
K_{trans}	Femmes	-4.0±0.2	0.0004	-4.0±0.2	0.06
	Hommes	-4.8±0.2		-4.6±0.2	
K_{ep}	Femmes	-1.0±0.1	0.11	-1.1±0.2	0.95
	Hommes	-1.3±0.1		-1.1±0.2	
V_e	Femmes	-3.0±0.1	0.004	-3.0±0.1	0.002
	Hommes	-3.5±0.1		-3.5±0.1	

Table 6. Impact du sexe sur les paramètres perfusionnels dans chaque zone

Paramètre perfusionnel	SL		AS		P	
	valeur	P*	valeur	P*	valeur	P*
IS	-0.01	0.95	-0.19	0.14	-0.008	0.95
AUC	-0.18	0.17	-0.14	0.29	-0.16	0.21
TTP	-0.04	0.77	-0.17	0.21	-0.10	0.44
K _{trans}	-0.27	0.04	-0.16	0.23	-0.24	0.07
K _{ep}	-0.09	0.52	0.10	0.46	-0.10	0.43
V _e	-0.31	0.019	-0.33	0.011	-0.24	0.07

Paramètre perfusionnel	I		C	
	valeur	P*	valeur	P*
IS	-0.25	0.06	0.001	0.99
AUC	-0.23	0.08	0.003	0.98
TTP	0.09	0.48	0.02	0.86
K _{trans}	-0.33	0.011	-0.07	0.59
K _{ep}	-0.14	0.28	0.01	0.94
V _e	-0.28	0.032	-0.13	0.33

Table 7. Impact de l'âge sur les paramètres perfusionnels dans chaque zone

Paramètre perfusionnel	SL		AS		P	
	valeur	P*	valeur	P*	valeur	P*
IS	0.02	0.91	0.17	0.19	0.167	0.21
AUC	0.136	0.31	0.24	0.07	0.27	0.038
TTP	-0.29	0.03	-0.27	0.041	-0.32	0.014
K _{trans}	0.34	0.01	0.43	0.0008	0.40	0.002
K _{ep}	0.38	0.004	0.43	0.0008	0.43	0.001
V _e	0.02	0.89	0.09	0.52	0.13	0.33

Paramètre perfusionnel	I		C	
	valeur	P*	valeur	P*
IS	0.09	0.46	0.24	0.08
AUC	-0.001	0.99	0.27	0.044
TTP	-0.33	0.012	-0.35	0.007
K _{trans}	0.06	0.68	0.33	0.011
K _{ep}	0.047	0.73	0.31	0.019
V _e	0.02	0.88	0.11	0.39

Table 8. Impact de l'IMC sur les paramètres perfusionnels dans chaque zone

DISCUSSION

Perfusion du segment épiphysaire de la tête fémorale

La perfusion osseuse n'est pas homogène au sein de cette région anatomique. Certains paramètres (V_e dans les zones SL et AS ; AUC dans la zone SL) avaient des valeurs inférieures dans les zones exposées aux contraintes mécaniques (SL et AS) par rapport aux zones qui en sont exemptes (C et I). Aucune différence de valeurs de paramètres perfusionnels n'a été observée entre les zones exemptes de contraintes mécaniques (C et I). Ces résultats suggèrent que les contraintes mécaniques influencent la microvascularisation de la MO dans les régions sous-chondrales.

Les contraintes mécaniques physiologiques ou pathologiques sont considérées comme le principal facteur causal de la coxarthrose (111). Une étude a démontré que l'application d'une charge sur la hanche de rats en croissance conduit à une occlusion des artères épiphysaires, identifiée en microangiographie et confirmée en histologie (112). Bien que le poids appliqué soit conséquent (1 à 3 kg) et loin des conditions physiologiques, ce travail suggère qu'il existe un lien entre les contraintes mécaniques et la vascularisation de la tête fémorale.

Il a été démontré qu'au sein de l'os arthrosique, il existe une néoangiogénèse et une surexpression de VEGF (17–19,21,22). Cependant, comme à ma connaissance, aucun autre travail n'a rapporté de mesure objective de la vascularisation de l'os sous-chondral normal, la comparaison avec d'autres travaux reste limitée.

IMC

Dans notre étude, l'IMC a une influence sur 3 paramètres : il est corrélé négativement au TTP et positivement à K_{trans} et K_{ep} . J'ai formulé quatre hypothèses pour tenter d'expliquer ces résultats.

Premièrement, une majoration des contraintes mécaniques.

L'obésité est un facteur reconnu de coxarthrose car l'augmentation de l'IMC implique une augmentation des contraintes mécaniques (111). Cependant, même si les valeurs de TTP de la zone C sont inférieures à celles des zones AS et P, V_e était le paramètre le plus influencé par les contraintes mécaniques et K_{trans} n'était jamais

influencé par ce facteur. De plus, l'influence de l'IMC était présente même dans les zones non-portantes. Ces observations vont à l'encontre de cette hypothèse.

Deuxième, une reconversion médullaire. La conversion médullaire (de MR à MJ) est un phénomène survenant de manière physiologique tout au long de l'enfance (94). Cependant, il a été rapporté dans la littérature que le proportion de MR pouvait augmenter chez les patients obèses (110). Cependant, notre étude a montré que tous les paramètres perfusionnels étaient différents entre la MR et la MJ. Comme l'IMC n'a pas d'influence sur les valeurs IS, AUC et V_e dans notre étude, cette hypothèse ne peut être retenue.

Troisièmement, une augmentation de la pression intra-articulaire. Une étude clinique expérimentale a rapporté que le flux sanguin au sein de la tête fémorale diminuait si la pression augmentait au sein de l'articulation coxo-fémorale (113) : l'injection intra-articulaire de sérum physiologique diminuait le flux sanguin intra-osseux mesuré par Döppler laser. Cette technique présente l'avantage de mesurer le flux sanguin in vivo directement au sein de l'os. Une autre étude utilisant la même technique a conclu que le flux au sein des vaisseaux sanguins médullaires de l'épiphyse fémorale n'est plus mesurable si l'artère circonflexe médiale ou les vaisseaux rétinaculaires sont lésés (114). Ce travail suggère que la vascularisation de la tête fémorale repose essentiellement sur un approvisionnement extra-osseux. J'ai donc émis l'hypothèse que la pression intra-articulaire coxo-fémorale est augmentée chez les patients obèses et que ce phénomène a une répercussion sur la vascularisation médullaire épiphysaire fémorale. Cette hypothèse permettrait d'expliquer que l'IMC a une influence sur les paramètres de perfusion dans toutes les zones.

Enfin, des perturbations métaboliques. L'adiposité médullaire est corrélée positivement avec l'adiposité viscérale (100). Les adipocytes interagissent avec leur environnement en sécrétant des adipokines comme la leptine et l'adiponectine (115). Ils augmentent également en nombre et en taille chez les patients obèses (102). Pour ces deux raisons, j'émetts aussi l'hypothèse qu'une augmentation de l'adiposité médullaire engendre des perturbations du métabolisme osseux local. Cette hypothèse permettrait d'expliquer que les paramètres de perfusion soient modifiés dans les zones portantes et non-portantes.

Sexe

Les valeurs de V_e étaient significativement inférieures chez les hommes dans toutes les zones. Les valeurs de K_{trans} étaient également inférieures chez les hommes, significativement dans les zones AS, P, I, et non-significativement dans les zones SL et C (respectivement $p=0,07$ and $p=0,059$). Ces résultats sont concordants avec l'étude de Pansini et al. qui a rapporté une adiposité médullaire de la tête fémorale plus importante chez l'homme que chez la femme. L'adiposité médullaire était mesurée à 92.84% chez les hommes et 87.45% chez les femmes, sur une série de 80 sujets âgés de 20 à 60 ans (14). De manière intéressante, la fraction graisseuse de la tête fémorale était stable entre 30 et 60 ans, alors qu'elle augmente sur cette même période dans l'acétabulum, le col fémoral et la diaphyse. Ces résultats associés à ceux de notre étude suggèrent que le phénomène de conversion médullaire (de MR à MJ) est plus important chez les hommes que chez les femmes. Une adiposité plus importante implique une plus faible proportion de cellules hématopoïétiques. J'émetts alors l'hypothèse que les valeurs V_e et K_{trans} pourraient être liées à la proportion de MR et que la contribution de l'adiposité médullaire à la vascularisation de la MO est négligeable.

Âge

Nos résultats sont concordants avec une diminution physiologique de la vascularisation de la tête fémorale au cours du vieillissement. V_e était corrélé négativement et significativement à l'âge dans les zones sous-chondrales à l'exception de la zone P, au sein de laquelle la corrélation existe mais n'est pas significative ($p=0,07$). Ces résultats sont concordants avec une étude de TEP rapportant une diminution du flux sanguin et une augmentation du volume sanguin intra-osseux corrélés à l'âge au sein de la tête fémorale (116).

La corrélation négative des valeurs de K_{trans} avec l'âge dans les zones SL, I (significative dans ces deux zones) et P (non-significatif, avec $p=0,07$) pourrait être expliquée par la diminution du flux sanguin intra-osseux observée en scintigraphie (117). J'émetts l'hypothèse qu'un flux sanguin diminué implique des échanges MO/plasma diminués, reflétés par la diminution de K_{trans} . Ceci serait expliqué par l'augmentation de l'adiposité médullaire avec l'âge, associée à une diminution du

nombre de cellules souches hématopoïétiques, comme démontré dans une étude histologique de fémurs humains (118).

Limites

Notre étude comporte plusieurs limites. Tout d'abord, nous ne pouvons pas éliminer formellement toute lésion arthrosique infra-clinique, non détectable en IRM. Nous n'avons pas réalisé de prélèvement histologique dans la mesure où aucun patient n'a eu de procédure chirurgicale. Nous ne disposons pas de radiographies standard de la hanche en charge pour tous les patients. Même si certains patients disposaient de telles radiographies (exploration de douleurs de hanche), nous n'en avons pas fait réaliser à ceux qui n'en avaient pas, dans une optique de radioprotection. L'absence de radiographies fait que nous n'avons pas pu rechercher de vices architecturaux (dysplasie de hanche, anomalies osseuses prédisposant au conflit fémoro-acétabulaire) qui modifieraient la répartition des contraintes mécaniques (111). Comme nous l'avons dit précédemment, nous n'avons pas contrôlé l'hématocrite, l'hémoglobémie et la densité minérale osseuse.

CONCLUSION

La perfusion des zones sous-chondrales n'est pas homogène au sein de la tête fémorale. Les différences existant entre les zones exposées aux contraintes mécaniques et celles qui en sont exemptes suggèrent que ces contraintes ont une influence sur la vascularisation de la MO sous-chondrale.

[Retour à la table des matières](#)

ETUDE DE LA PERFUSION DE L'OS ARTHROSIQUE

[Comme nous l'avons vu en introduction](#), l'étude de l'os sous-chondral arthrosique présente un intérêt en recherche clinique et fondamentale. Dans cette optique, j'ai initié une étude IRM DCE de l'os arthrosique. Celle-ci s'inclut dans une étude plus large dont le Dr Raphaël Coursier, chirurgien orthopédiste au GHICL, est l'investigateur principal, et qui fait le sujet de sa thèse d'université.

Cette étude est conduite sur le site de l'hôpital St Philibert (Groupement des Hôpitaux de l'Institut Catholique de Lille) et réalisée en collaboration avec le Dr Pierre Gosset, anatomopathologiste au GHICL, le laboratoire EA-47.08 (Orléans) et avec l'aide de la Direction de la Recherche Médicale du GHICL.

Objectifs

Elle a pour objectif principal de décrire les propriétés de perfusion de l'os sous-chondral du genou arthrosique, et pour objectifs secondaires (1) de corréler les paramètres perfusionnels à l'importance macroscopique des lésions d'arthrose ainsi qu'à des analyses histologiques et (2) de tester l'hypothèse selon laquelle la séquence DCE est plus sensible que les séquences utilisées en routine pour identifier les lésions arthrosiques.

Matériels et méthodes

Cette étude a fait l'objet d'une déclaration au Comité de Protection des Personnes ainsi qu'à la CNIL. Une information orale et écrite est délivrée lors de l'inclusion et le consentement éclairé des patients est recueilli par écrit.

Les patients inclus sont des patients chez qui l'indication d'un remplacement prothétique total du genou a été posée.

Ces patients bénéficient d'une IRM selon le protocole « Perfos Genou »:

- séquences coronales et axiales en densité protonique avec suppression du signal de la graisse
- séquence 3D T1 spin écho

- séquences de cartographie T1 par variation du temps d'inversion
- séquence de perfusion DCE « Perfos genou »
- séquence 3D T1 avec suppression du signal de la graisse post-injection

Lors du remplacement prothétique réalisé dans la semaine suivant l'IRM, les plateaux tibiaux sont prélevés, puis conservés.

L'analyse des données consistera en :

- l'identification des anomalies inhérentes à l'arthrose sur les plateaux tibiaux sur les séquences T1 et DP
- la mesure des paramètres de perfusion (IS, AUC, TTP, Ktrans, Kep et Ve) dans ces mêmes zones
- la mesure de ces mêmes paramètres de perfusion dans des zones sous-chondrales ne présentant pas d'anomalies en T1 et DP, mais en regard desquelles une chondrolyse est présente
- la mesure de ces mêmes paramètres dans une zone sous-chondrale témoin
- la classification de l'importance des lésions cartilagineuses par l'analyse macroscopique des lésions arthrosiques en regard des zones étudiées en IRM
- l'analyse histologique des zones étudiées en IRM sera réalisée en mettant l'accent sur la caractérisation de la vascularisation osseuse (le détail de ces analyses reste à préciser)

L'effectif cible est de 30 patients.

Au moment de la rédaction de ce manuscrit (mars 2015), 20 patients ont été inclus.

Les analyses n'étant pas débutées, je ne suis pas en mesure de fournir des résultats préliminaires.

[*Retour à la table des matières*](#)

ETUDE TOXART

Cette étude est promue par le Groupement des Hôpitaux de l'Institut Catholique de Lille. L'investigateur principal est le Dr Hichem Khenioui, spécialiste en médecine physique et réadaptation.

Elle fait actuellement l'objet d'une déclaration comme Protocole Hospitalier de Recherche Clinique national. Elle associe 9 centres hospitaliers dont les CHU de Lille, Rennes, Caen et Rouen.

Le but de cette étude est de déterminer la dose optimale de toxine botulinique A en terme d'efficacité antalgique par rapport à une injection de corticoïdes dans la gonarthrose stade radiologique I à III de Kallegren/Lawrence.

Des études animales ont montré que cette toxine a la capacité de diminuer les manifestations inflammatoires, et donc potentiellement de réduire les symptômes de l'arthrose (119,120). Des études pilotes ont été conduites sur l'arthrose de cheville (121), la coxarthrose (122) et la gonarthrose (123), donnant des résultats prometteurs. Une étude monocentrique randomisée a montré une efficacité chez des patients présentant une prothèse totale de genou douloureuse (124).

Les patients seront évalués cliniquement lors de l'inclusion (moment de l'injection) et à 6 mois. L'efficacité sera évaluée sur l'amélioration fonctionnelle (scores cliniques). Différents dosages de toxine seront injectés pour des patients répartis dans différents bras de l'étude, et un bras témoin (injection de corticostéroïdes) est prévu.

Lors d'un échange avec le Dr Khenioui sur la possibilité d'évaluer les patients par IRM avant et après injection, je lui ai proposé de réaliser une IRM avec séquence de perfusion selon les modalités d'acquisition du protocole « [Perfos genou](#) » évoqué précédemment.

L'inflammation étant supposée être corrélée aux douleurs dans les articulations arthrosiques, [comme nous l'avons vu en introduction](#), la séquence de perfusion DCE aura pour but d'objectiver l'inflammation à la fois synoviale (cible supposée de la

toxine botulinique) et sous-chondrale. Cette évaluation sera d'autant plus importante que l'effet placebo est classiquement associé aux injections intra-articulaires (125).

L'hypothèse principale est que l'IRM de perfusion a la capacité de démontrer une diminution de l'inflammation synoviale après injection de toxine botulique. Nous avons des hypothèses secondaires : (1) la diminution de l'inflammation synoviale est corrélée à l'amélioration clinique. (2) La toxine botulinique a une action sur l'inflammation synoviale et sous-chondrale. (3) L'amélioration clinique est liée à une diminution de l'inflammation synoviale mais aussi sous-chondrale.

Nous espérons ainsi que ce travail permette de mieux comprendre le mécanisme d'action de la toxine botulinique dans la gonarthrose, et également le mécanisme de survenue de la douleur dans la gonarthrose (rôles respectifs de l'inflammation synoviale et sous-chondrale).

[Retour à la table des matières](#)

CONCLUSION ET PERSPECTIVES

Travailler sur la perfusion osseuse de la hanche a été un pari.

Un défi technique (à mon échelle) a dû être relevé dans un premier temps. Afin de pouvoir étudier des régions précises de l'os, il a fallu augmenter la résolution spatiale en conservant une qualité image suffisante et en utilisant une méthodologie permettant d'aller au-delà des courbes temps/intensité, et d'obtenir les paramètres pharmacocinétiques. Ce défi a, je pense, été relevé et l'expérience acquise est transposable à d'autres articulations, tel que nous l'avons fait avec le genou.

Mais le véritable pari a été croire qu'il était possible de mesurer une vascularisation ... même dans des zones qui n'en ont que très peu. J'ai entendu bien souvent que le projet était ambitieux mais probablement voué à l'échec ou à quelque chose qui s'en rapproche ... La littérature contemporaine de ce travail donnait même raison à ce doute : les études de perfusion sorties en 2013 ne donnaient toujours pas d'information sur la perfusion de la moëlle jaune (82).

Les trois travaux ont permis de montrer que même si les variations de signal T1 sont faibles au sein de la moëlle jaune, les paramètres perfusionnels sont mesurables, avec une reproductibilité intra- et inter-observateurs satisfaisantes.

Le travail conduit sur la tête fémorale a même permis de montrer que des différences régionales existent au sein de cette moëlle jaune épiphysaire.

Je considère qu'il s'agit là du principal apport de mon travail : avoir démontré que la perfusion osseuse peut se faire dans la moëlle rouge comme la moëlle jaune.

Pour le reste, les hypothèses générées par les deux derniers travaux ouvrent des perspectives de recherche à mon sens très intéressantes.

(1) Les différences de perfusion entre les moëlles jaune et rouge ainsi que les différences liées au sexe et à l'âge sont certes négligeables si l'on se situe dans une étude de lésion tumorale où la néovascularisation est très importante. Ces différences pourraient par contre être des biais dans l'étude d'anomalies plus subtiles, telles les stades précoces de l'arthrose.

(2) Je trouve licite de penser que les facteurs de risques cardiovasculaires, s'ils peuvent léser des vaisseaux de petits calibres (exemple des capillaires cérébraux et de l'hypertension artérielle), peuvent également léser la vascularisation osseuse, et peut-être ainsi favoriser la survenue de certaines pathologies.

(3) Le rôle supposé des contraintes mécaniques sur la vascularisation de l'os sous-chondral pourrait être un élément physiopathologique important dans la genèse de l'arthrose. Comme on sait que la vascularisation de l'os sous-chondral de l'os arthrosique diffère de celle de l'os sain, si la vascularisation de l'os sous-chondral est différente dans un segment osseux soumis à des contraintes mécaniques importantes, peut-être qu'un lien de causalité pourra être établi entre ces deux situations.

Les conclusions de ces travaux doivent cependant être considérées comme génératrices d'hypothèses, et font appel à d'autres études, qui devront contrôler certains paramètres cliniques.

[*Retour à la table des matières*](#)

BIBLIOGRAPHIE

1. Essig M, Shiroishi MS, Nguyen TB, Saake M, Provenzale JM, Enterline D, et al. Perfusion MRI: the five most frequently asked technical questions. *AJR Am J Roentgenol.* janv 2013;200(1):24-34.
2. Lafage-Proust M-H, Prisby R, Roche B, Vico L. Bone vascularization and remodeling. *Jt Bone Spine Rev Rhum.* déc 2010;77(6):521-4.
3. Carulli C, Innocenti M, Brandi ML. Bone vascularization in normal and disease conditions. *Front Endocrinol.* 2013;4:106.
4. Brandi ML, Collin-Osdoby P. Vascular biology and the skeleton. *J Bone Miner Res Off J Am Soc Bone Miner Res.* févr 2006;21(2):183-92.
5. Jepsen KJ. Systems analysis of bone. *Wiley Interdiscip Rev Syst Biol Med.* août 2009;1(1):73-88.
6. Laroche M. Intraosseous circulation from physiology to disease. *Jt Bone Spine Rev Rhum.* mai 2002;69(3):262-9.
7. McCarthy I. The physiology of bone blood flow: a review. *J Bone Joint Surg Am.* nov 2006;88 Suppl 3:4-9.
8. Hardouin P, Pansini V, Cortet B. L'adiposité médullaire osseuse. *Rev Rhum.* juill 2014;81(4):291-6.
9. Wáng Y-XJ, Griffith JF, Deng M, Yeung DK, Yuan J. Rapid Increase in Marrow Fat Content and Decrease in Marrow Perfusion in Lumbar Vertebra Following Bilateral Oophorectomy: An MR Imaging-Based Prospective Longitudinal Study. *Korean J Radiol.* 2015;16(1):154.
10. Ecklund K, Vajapeyam S, Feldman HA, Buzney CD, Mulkern RV, Kleinman PK, et al. Bone marrow changes in adolescent girls with anorexia nervosa. *J Bone Miner Res Off J Am Soc Bone Miner Res.* févr 2010;25(2):298-304.
11. Poloni A, Maurizi G, Serrani F, Mancini S, Zingaretti MC, Frontini A, et al. Molecular and functional characterization of human bone marrow adipocytes. *Exp Hematol.* juin 2013;41(6):558-66.e2.
12. Pittenger MF, Mackay AM, Beck SC, Jaiswal RK, Douglas R, Mosca JD, et al. Multilineage potential of adult human mesenchymal stem cells. *Science.* 2 avr 1999;284(5411):143-7.
13. Griffith JF, Yeung DKW, Antonio GE, Wong SYS, Kwok TCY, Woo J, et al. Vertebral marrow fat content and diffusion and perfusion indexes in women with varying bone density: MR evaluation. *Radiology.* déc 2006;241(3):831-8.
14. Pansini V, Monnet A, Salleron J, Hardouin P, Cortet B, Cotten A. 3 Tesla (1) H MR spectroscopy of hip bone marrow in a healthy population, assessment of normal fat content values and influence of age and sex. *J Magn Reson Imaging JMRI.* févr 2014;39(2):369-76.
15. Samuels J, Krasnokutsky S, Abramson SB. Osteoarthritis: a tale of three tissues. *Bull NYU Hosp Jt Dis.* 2008;66(3):244-50.
16. Link TM, Li X. Bone marrow changes in osteoarthritis. *Semin Musculoskelet Radiol.* juill 2011;15(3):238-46.
17. Suri S, Walsh DA. Osteochondral alterations in osteoarthritis. *Bone.* août 2012;51(2):204-11.
18. Mapp PI, Walsh DA. Mechanisms and targets of angiogenesis and nerve growth in

osteoarthritis. *Nat Rev Rheumatol.* juill 2012;8(7):390-8.

19. Pesesse L, Sanchez C, Henrotin Y. Osteochondral plate angiogenesis: a new treatment target in osteoarthritis. *Jt Bone Spine Rev Rhum.* mars 2011;78(2):144-9.
20. Bonnet CS, Walsh DA. Osteoarthritis, angiogenesis and inflammation. *Rheumatol Oxf Engl.* janv 2005;44(1):7-16.
21. Pufe T, Petersen W, Tillmann B, Mentlein R. The splice variants VEGF121 and VEGF189 of the angiogenic peptide vascular endothelial growth factor are expressed in osteoarthritic cartilage. *Arthritis Rheum.* mai 2001;44(5):1082-8.
22. Pfander D, Körtje D, Zimmermann R, Weseloh G, Kirsch T, Gesslein M, et al. Vascular endothelial growth factor in articular cartilage of healthy and osteoarthritic human knee joints. *Ann Rheum Dis.* nov 2001;60(11):1070-3.
23. Conaghan PG, Kloppenburg M, Schett G, Bijlsma JWJ, EULAR osteoarthritis ad hoc committee. Osteoarthritis research priorities: a report from a EULAR ad hoc expert committee. *Ann Rheum Dis.* août 2014;73(8):1442-5.
24. Conaghan PG, Hunter DJ, Maillefert JF, Reichmann WM, Losina E. Summary and recommendations of the OARSI FDA osteoarthritis Assessment of Structural Change Working Group. *Osteoarthr Cartil OARS Osteoarthr Res Soc.* mai 2011;19(5):606-10.
25. Dyke JP, Synan M, Ezell P, Ballon D, Racine J, Aaron RK. Characterization of bone perfusion by dynamic contrast-enhanced magnetic resonance imaging and positron emission tomography in the Dunkin-Hartley guinea pig model of advanced osteoarthritis. *J Orthop Res Off Publ Orthop Res Soc.* 19 nov 2014;
26. Lee JH, Dyke JP, Ballon D, Ciombor DM, Rosenwasser MP, Aaron RK. Subchondral fluid dynamics in a model of osteoarthritis: use of dynamic contrast-enhanced magnetic resonance imaging. *Osteoarthr Cartil OARS Osteoarthr Res Soc.* oct 2009;17(10):1350-5.
27. Savvopoulou V, Maris TG, Koureas A, Gouliamos A, Mouloupoulos LA. Degenerative endplate changes of the lumbosacral spine: dynamic contrast-enhanced MRI profiles related to age, sex, and spinal level. *J Magn Reson Imaging JMRI.* févr 2011;33(2):382-9.
28. Muftuler LT, Jarman JP, Yu HJ, Gardner VO, Maiman DJ, Arpinar VE. Association between intervertebral disc degeneration and endplate perfusion studied by DCE-MRI. *Eur Spine J Off Publ Eur Spine Soc Eur Spinal Deform Soc Eur Sect Cerv Spine Res Soc.* 25 nov 2014;
29. Aaron RK, Dyke JP, Ciombor DM, Ballon D, Lee J, Jung E, et al. Perfusion abnormalities in subchondral bone associated with marrow edema, osteoarthritis, and avascular necrosis. *Ann N Y Acad Sci.* nov 2007;1117:124-37.
30. Hayashi D, Guermazi A, Roemer FW. MRI of osteoarthritis: the challenges of definition and quantification. *Semin Musculoskelet Radiol.* nov 2012;16(5):419-30.
31. Sourbron S. Technical aspects of MR perfusion. *Eur J Radiol.* déc 2010;76(3):304-13.
32. Lecocq S, Louis M, Detreille R, Zabel J, Roch D, Blum A. Comment et pourquoi réaliser une séquence d'angio-IRM 3D en pathologie ostéo-articulaire ? Poster électronique présenté à: Journées Françaises de Radiologie; 2007; Paris.
33. Azahaf M. Techniques d'analyse quantitative en IRM de perfusion T1 après injection de Gadolinium. [Lille]: Université du droit et de la santé Lille 2; 2012.
34. Kuhl CK, Mielcareck P, Klaschik S, Leutner C, Wardelmann E, Gieseke J, et al. Dynamic breast MR imaging: are signal intensity time course data useful for differential diagnosis of enhancing lesions? *Radiology.* avr 1999;211(1):101-10.

35. Van Rijswijk CSP, Geirnaerd MJA, Hogendoorn PCW, Taminiau AHM, van Coevorden F, Zwinderman AH, et al. Soft-tissue tumors: value of static and dynamic gadopentetate dimeglumine-enhanced MR imaging in prediction of malignancy. *Radiology*. nov 2004;233(2):493-502.
36. Sourbron SP, Buckley DL. On the scope and interpretation of the Tofts models for DCE-MRI. *Magn Reson Med Off J Soc Magn Reson Med Soc Magn Reson Med*. sept 2011;66(3):735-45.
37. Miller JC, Pien HH, Sahani D, Sorensen AG, Thrall JH. Imaging angiogenesis: applications and potential for drug development. *J Natl Cancer Inst*. 2 févr 2005;97(3):172-87.
38. Griffith JF, Yeung DKW, Chow SKK, Leung JCS, Leung PC. Reproducibility of MR perfusion and (1)H spectroscopy of bone marrow. *J Magn Reson Imaging JMRI*. juin 2009;29(6):1438-42.
39. DCE-MRI Technical Committee. DCE-MRI Quantification Profile, Quantitative Imaging Biomarkers Alliance. Version 1.0. Reviewed Draft. [Internet]. 2012. Disponible sur: <http://rsna.org/QIBA.aspx>
40. Leach MO, Morgan B, Tofts PS, Buckley DL, Huang W, Horsfield MA, et al. Imaging vascular function for early stage clinical trials using dynamic contrast-enhanced magnetic resonance imaging. *Eur Radiol*. juill 2012;22(7):1451-64.
41. Zöllner FG, Weisser G, Reich M, Kaiser S, Schoenberg SO, Sourbron SP, et al. UMMPerfusion: an Open Source Software Tool Towards Quantitative MRI Perfusion Analysis in Clinical Routine. *J Digit Imaging*. 26 juill 2012;26(2):344-52.
42. Tofts PS, Brix G, Buckley DL, Evelhoch JL, Henderson E, Knopp MV, et al. Estimating kinetic parameters from dynamic contrast-enhanced T(1)-weighted MRI of a diffusable tracer: standardized quantities and symbols. *J Magn Reson Imaging JMRI*. sept 1999;10(3):223-32.
43. Wang Y-XJ, Griffith JF, Kwok AWL, Leung JCS, Yeung DKW, Ahuja AT, et al. Reduced bone perfusion in proximal femur of subjects with decreased bone mineral density preferentially affects the femoral neck. *Bone*. oct 2009;45(4):711-5.
44. Hunt CH, Hartman RP, Hesley GK. Frequency and severity of adverse effects of iodinated and gadolinium contrast materials: retrospective review of 456,930 doses. *AJR Am J Roentgenol*. oct 2009;193(4):1124-7.
45. Aran S, Shaqdan KW, Abujudeh HH. Adverse allergic reactions to linear ionic gadolinium-based contrast agents: experience with 194, 400 injections. *Clin Radiol*. 24 janv 2015;
46. Dillman JR, Ellis JH, Cohan RH, Strouse PJ, Jan SC. Frequency and severity of acute allergic-like reactions to gadolinium-containing i.v. contrast media in children and adults. *AJR Am J Roentgenol*. déc 2007;189(6):1533-8.
47. Bruder O, Schneider S, Nothnagel D, Pilz G, Lombardi M, Sinha A, et al. Acute adverse reactions to gadolinium-based contrast agents in CMR: multicenter experience with 17,767 patients from the EuroCMR Registry. *JACC Cardiovasc Imaging*. nov 2011;4(11):1171-6.
48. Okigawa T, Utsunomiya D, Tajiri S, Okumura S, Sasao A, Wada H, et al. Incidence and severity of acute adverse reactions to four different gadolinium-based MR contrast agents. *Magn Reson Med Sci MRMS Off J Jpn Soc Magn Reson Med*. 2014;13(1):1-6.
49. Prince MR, Zhang H, Zou Z, Staron RB, Brill PW. Incidence of immediate gadolinium contrast media reactions. *AJR Am J Roentgenol*. févr 2011;196(2):W138-43.

50. Chrysochou C, Power A, Shurrab AE, Husain S, Moser S, Lay J, et al. Low risk for nephrogenic systemic fibrosis in nondialysis patients who have chronic kidney disease and are investigated with gadolinium-enhanced magnetic resonance imaging. *Clin J Am Soc Nephrol CJASN*. mars 2010;5(3):484-9.
51. Lecouvet FE, Larbi A, Pasoglou V, Omoumi P, Tombal B, Michoux N, et al. MRI for response assessment in metastatic bone disease. *Eur Radiol*. juill 2013;23(7):1986-97.
52. Bäuerle T, Bartling S, Berger M, Schmitt-Gräff A, Hilbig H, Kauczor H-U, et al. Imaging anti-angiogenic treatment response with DCE-VCT, DCE-MRI and DWI in an animal model of breast cancer bone metastasis. *Eur J Radiol*. févr 2010;73(2):280-7.
53. De Coninck T, Jans L, Sys G, Huysse W, Verstraeten T, Forsyth R, et al. Dynamic contrast-enhanced MR imaging for differentiation between enchondroma and chondrosarcoma. *Eur Radiol*. nov 2013;23(11):3140-52.
54. Chu S, Karimi S, Peck KK, Yamada Y, Lis E, Lyo J, et al. Measurement of blood perfusion in spinal metastases with dynamic contrast-enhanced MRI: Evaluation of tumor response to radiation therapy. *Spine*. 18 juill 2013;
55. Eichten A, Adler AP, Cooper B, Griffith J, Wei Y, Yancopoulos GD, et al. Rapid decrease in tumor perfusion following VEGF blockade predicts long-term tumor growth inhibition in preclinical tumor models. *Angiogenesis*. avr 2013;16(2):429-41.
56. De Coninck T, Jans L, Sys G, Huysse W, Verstraeten T, Forsyth R, et al. Dynamic contrast-enhanced MR imaging for differentiation between enchondroma and chondrosarcoma. *Eur Radiol*. nov 2013;23(11):3140-52.
57. Teixeira PAG, Chanson A, Beaumont M, Lecocq S, Louis M, Marie B, et al. Dynamic MR imaging of osteoid osteomas: correlation of semiquantitative and quantitative perfusion parameters with patient symptoms and treatment outcome. *Eur Radiol*. 22 mai 2013;23(9):2602-11.
58. Courcoutsakis N, Spanoudaki A, Maris TG, Astrinakis E, Spanoudakis E, Tsatalas C, et al. Perfusion parameters analysis of the vertebral bone marrow in patients with Ph¹-chronic myeloproliferative neoplasms (Ph(neg) MPN): a dynamic contrast-enhanced MRI (DCE-MRI) study. *J Magn Reson Imaging JMRI*. mars 2012;35(3):696-702.
59. Dutoit JC, Vanderkerken MA, Verstraete KL. Value of whole body MRI and dynamic contrast enhanced MRI in the diagnosis, follow-up and evaluation of disease activity and extent in multiple myeloma. *Eur J Radiol*. sept 2013;82(9):1444-52.
60. Shih TT-F, Hou H-A, Liu C-Y, Chen B-B, Tang J-L, Chen H-Y, et al. Bone marrow angiogenesis magnetic resonance imaging in patients with acute myeloid leukemia: peak enhancement ratio is an independent predictor for overall survival. *Blood*. 2 avr 2009;113(14):3161-7.
61. Poggenborg RP, Wiell C, Bøyesen P, Boonen A, Bird P, Pedersen SJ, et al. No overall damage progression despite persistent inflammation in adalimumab-treated psoriatic arthritis patients: results from an investigator-initiated 48-week comparative magnetic resonance imaging, computed tomography and radiography trial. *Rheumatol Oxf Engl*. avr 2014;53(4):746-56.
62. Axelsen MB, Stoltenberg M, Poggenborg RP, Kubassova O, Boesen M, Bliddal H, et al. Dynamic gadolinium-enhanced magnetic resonance imaging allows accurate assessment of the synovial inflammatory activity in rheumatoid arthritis knee joints: a comparison with synovial histology. *Scand J Rheumatol*. mars 2012;41(2):89-94.
63. Schwenzer NF, Kötter I, Henes JC, Schraml C, Fritz J, Claussen CD, et al. The Role of Dynamic Contrast-Enhanced MRI in the Differential Diagnosis of Psoriatic and

Rheumatoid Arthritis. *Am J Roentgenol.* mars 2010;194(3):715-20.

64. Li X, Yu A, Virayavanich W, Noworolski SM, Link TM, Imboden J. Quantitative characterization of bone marrow edema pattern in rheumatoid arthritis using 3 Tesla MRI. *J Magn Reson Imaging JMRI.* janv 2012;35(1):211-7.
65. Griffith JF, Yeung DKW, Tsang PH, Choi KC, Kwok TCY, Ahuja AT, et al. Compromised bone marrow perfusion in osteoporosis. *J Bone Miner Res Off J Am Soc Bone Miner Res.* juill 2008;23(7):1068-75.
66. Ma HT, Lv H, Griffith JF, Yuan J, Leung P-C. Bone marrow perfusion of proximal femur varied with BMD-A longitudinal study by DCE-MRI. *Conf Proc Annu Int Conf IEEE Eng Med Biol Soc IEEE Eng Med Biol Soc Conf.* juill 2013;2013:2607-10.
67. Griffith JF, Yeung DKW, Leung JCS, Kwok TCY, Leung PC. Prediction of bone loss in elderly female subjects by MR perfusion imaging and spectroscopy. *Eur Radiol.* juin 2011;21(6):1160-9.
68. Griffith JF, Yeung DKW, Antonio GE, Lee FKH, Hong AWL, Wong SYS, et al. Vertebral bone mineral density, marrow perfusion, and fat content in healthy men and men with osteoporosis: dynamic contrast-enhanced MR imaging and MR spectroscopy. *Radiology.* sept 2005;236(3):945-51.
69. Schoierer O, Bloess K, Bender D, Burkholder I, Kauczor H-U, Schmidmaier G, et al. Dynamic contrast-enhanced magnetic resonance imaging can assess vascularity within fracture non-unions and predicts good outcome. *Eur Radiol.* févr 2014;24(2):449-59.
70. Müller GM, Månsson S, Müller MF, Ekberg O, Björkman A. Assessment of perfusion in normal carpal bones with dynamic gadolinium-enhanced MRI at 3 Tesla. *J Magn Reson Imaging JMRI.* juill 2013;38(1):168-72.
71. Ng AWH, Griffith JF, Taljanovic MS, Li A, Tse WL, Ho PC. Is dynamic contrast-enhanced MRI useful for assessing proximal fragment vascularity in scaphoid fracture delayed and non-union? *Skeletal Radiol.* juill 2013;42(7):983-92.
72. Donati OF, Zanetti M, Nagy L, Bode B, Schweizer A, Pfirrmann CWA. Is dynamic gadolinium enhancement needed in MR imaging for the preoperative assessment of scaphoidal viability in patients with scaphoid nonunion? *Radiology.* sept 2011;260(3):808-16.
73. Budzik J-F, Lefebvre G, Forzy G, El Rafei M, Chechin D, Cotten A. Study of proximal femoral bone perfusion with 3D T1 dynamic contrast-enhanced MRI: a feasibility study. *Eur Radiol.* déc 2014;24(12):3217-23.
74. Chen WT, Shih TT, Chen RC, Lo SY, Chou CT, Lee JM, et al. Vertebral bone marrow perfusion evaluated with dynamic contrast-enhanced MR imaging: significance of aging and sex. *Radiology.* juill 2001;220(1):213-8.
75. Ma HT, Lv H, Griffith JF, Li AFW, Yeung DKW, Leung J, et al. Perfusion and bone mineral density as function of vertebral level at lumbar spine. *Conf Proc Annu Int Conf IEEE Eng Med Biol Soc IEEE Eng Med Biol Soc Conf.* 2012;2012:3488-91.
76. Montazel J-L, Divine M, Lepage E, Kobeiter H, Breil S, Rahmouni A. Normal spinal bone marrow in adults: dynamic gadolinium-enhanced MR imaging. *Radiology.* déc 2003;229(3):703-9.
77. Savvopoulou V, Maris TG, Vlahos L, Mouloupoulos LA. Differences in perfusion parameters between upper and lower lumbar vertebral segments with dynamic contrast-enhanced MRI (DCE MRI). *Eur Radiol.* sept 2008;18(9):1876-83.
78. Lee JH, Dyke JP, Ballon D, Ciombor DM, Tung G, Aaron RK. Assessment of bone perfusion with contrast-enhanced magnetic resonance imaging. *Orthop Clin North Am.*

avr 2009;40(2):249-57.

79. Rosset A, Spadola L, Ratib O. OsiriX: an open-source software for navigating in multidimensional DICOM images. *J Digit Imaging*. sept 2004;17(3):205-16.
80. Dietrich O, Raya JG, Reeder SB, Reiser MF, Schoenberg SO. Measurement of signal-to-noise ratios in MR images: influence of multichannel coils, parallel imaging, and reconstruction filters. *J Magn Reson Imaging JMRI*. août 2007;26(2):375-85.
81. Li X, Huang W, Rooney WD. Signal-to-noise ratio, contrast-to-noise ratio and pharmacokinetic modeling considerations in dynamic contrast-enhanced magnetic resonance imaging. *Magn Reson Imaging*. nov 2012;30(9):1313-22.
82. Breault SR, Heye T, Bashir MR, Dale BM, Merkle EM, Reiner CS, et al. Quantitative dynamic contrast-enhanced MRI of pelvic and lumbar bone marrow: effect of age and marrow fat content on pharmacokinetic parameter values. *AJR Am J Roentgenol*. mars 2013;200(3):W297-303.
83. Kim EY, Kwack K-S, Cho JH, Lee D-H, Yoon S-H. Usefulness of dynamic contrast-enhanced MRI in differentiating between septic arthritis and transient synovitis in the hip joint. *AJR Am J Roentgenol*. févr 2012;198(2):428-33.
84. Chan WP, Liu Y-J, Huang G-S, Lin M-F, Huang S, Chang Y-C, et al. Relationship of idiopathic osteonecrosis of the femoral head to perfusion changes in the proximal femur by dynamic contrast-enhanced MRI. *AJR Am J Roentgenol*. mars 2011;196(3):637-43.
85. Padhani AR, Hayes C, Landau S, Leach MO. Reproducibility of quantitative dynamic MRI of normal human tissues. *NMR Biomed*. avr 2002;15(2):143-53.
86. Aaron RK, Dyke JP, Ciombor DM, Ballon D, Lee J, Jung E, et al. Perfusion abnormalities in subchondral bone associated with marrow edema, osteoarthritis, and avascular necrosis. *Ann N Y Acad Sci*. nov 2007;1117:124-37.
87. Malattia C, Damasio MB, Basso C, Verri A, Magnaguagno F, Viola S, et al. Dynamic contrast-enhanced magnetic resonance imaging in the assessment of disease activity in patients with juvenile idiopathic arthritis. *Rheumatol Oxf Engl*. janv 2010;49(1):178-85.
88. Li X, Huang W, Rooney WD. Signal-to-noise ratio, contrast-to-noise ratio and pharmacokinetic modeling considerations in dynamic contrast-enhanced magnetic resonance imaging. *Magn Reson Imaging*. nov 2012;30(9):1313-22.
89. Guillerman RP. Marrow: red, yellow and bad. *Pediatr Radiol*. mars 2013;43 Suppl 1:S181-92.
90. Dwek JR, Shapiro F, Laor T, Barnewolt CE, Jaramillo D. Normal gadolinium-enhanced MR images of the developing appendicular skeleton: Part 2. Epiphyseal and metaphyseal marrow. *AJR Am J Roentgenol*. juill 1997;169(1):191-6.
91. Blebea JS, Houseni M, Torigian DA, Fan C, Mavi A, Zhuge Y, et al. Structural and functional imaging of normal bone marrow and evaluation of its age-related changes. *Semin Nucl Med*. mai 2007;37(3):185-94.
92. Mueller D, Schaeffeler C, Baum T, Walter F, Rechl H, Rummeny EJ, et al. Magnetic resonance perfusion and diffusion imaging characteristics of transient bone marrow edema, avascular necrosis and subchondral insufficiency fractures of the proximal femur. *Eur J Radiol*. oct 2014;83(10):1862-9.
93. Roberts C, Little R, Watson Y, Zhao S, Buckley DL, Parker GJM. The effect of blood inflow and B(1)-field inhomogeneity on measurement of the arterial input function in axial 3D spoiled gradient echo dynamic contrast-enhanced MRI. *Magn Reson Med Off J Soc Magn Reson Med Soc Magn Reson Med*. janv 2011;65(1):108-19.
94. Bedoya MA, Jaimes C, Khrichenko D, Delgado J, Dardzinski BJ, Jaramillo D.

- Dynamic gadolinium-enhanced MRI of the proximal femur: preliminary experience in healthy children. *AJR Am J Roentgenol.* oct 2014;203(4):W440-6.
95. Vande Berg BC, Lecouvet FE, Moysan P, Maldague B, Jamart J, Malghem J. MR assessment of red marrow distribution and composition in the proximal femur: correlation with clinical and laboratory parameters. *Skeletal Radiol.* oct 1997;26(10):589-96.
 96. Lahtinen T, Alhava EM, Karjalainen P, Romppanen T. The effect of age on blood flow in the proximal femur in man. *J Nucl Med Off Publ Soc Nucl Med.* nov 1981;22(11):966-72.
 97. Bridgeman G, Brookes M. Blood supply to the human femoral diaphysis in youth and senescence. *J Anat.* juin 1996;188 (Pt 3):611-21.
 98. Prisby RD, Ramsey MW, Behnke BJ, Dominguez JM, Donato AJ, Allen MR, et al. Aging reduces skeletal blood flow, endothelium-dependent vasodilation, and NO bioavailability in rats. *J Bone Miner Res Off J Am Soc Bone Miner Res.* août 2007;22(8):1280-8.
 99. Liao KP, Solomon DH. Traditional cardiovascular risk factors, inflammation and cardiovascular risk in rheumatoid arthritis. *Rheumatol Oxf Engl.* janv 2013;52(1):45-52.
 100. Bredella MA, Torriani M, Ghomi RH, Thomas BJ, Brick DJ, Gerweck AV, et al. Vertebral bone marrow fat is positively associated with visceral fat and inversely associated with IGF-1 in obese women. *Obes Silver Spring Md.* janv 2011;19(1):49-53.
 101. Di Iorgi N, Mittelman SD, Gilsanz V. Differential effect of marrow adiposity and visceral and subcutaneous fat on cardiovascular risk in young, healthy adults. *Int J Obes* 2005. déc 2008;32(12):1854-60.
 102. Adler BJ, Kaushansky K, Rubin CT. Obesity-driven disruption of haematopoiesis and the bone marrow niche. *Nat Rev Endocrinol.* déc 2014;10(12):737-48.
 103. Pelton K, Krieder J, Joiner D, Freeman MR, Goldstein SA, Solomon KR. Hypercholesterolemia promotes an osteoporotic phenotype. *Am J Pathol.* sept 2012;181(3):928-36.
 104. Ackert-Bicknell CL. HDL cholesterol and bone mineral density: Is there a genetic link? *Bone.* févr 2012;50(2):525-33.
 105. Scolaro JA, Schenker ML, Yannascoli S, Baldwin K, Mehta S, Ahn J. Cigarette smoking increases complications following fracture: a systematic review. *J Bone Joint Surg Am.* 16 avr 2014;96(8):674-81.
 106. Van Eeden SF, Hogg JC. The response of human bone marrow to chronic cigarette smoking. *Eur Respir J.* mai 2000;15(5):915-21.
 107. Fini M, Salamanna F, Veronesi F, Torricelli P, Nicolini A, Benedicenti S, et al. Role of obesity, alcohol and smoking on bone health. *Front Biosci Elite Ed.* 2012;4:2686-706.
 108. Wüst RCI, Winwood K, Wilks DC, Morse CI, Degens H, Rittweger J. Effects of smoking on tibial and radial bone mass and strength may diminish with age. *J Clin Endocrinol Metab.* juin 2010;95(6):2763-71.
 109. Agustí A, Barberà JA, Wouters EFM, Peinado VI, Jeffery PK. Lungs, bone marrow, and adipose tissue. A network approach to the pathobiology of chronic obstructive pulmonary disease. *Am J Respir Crit Care Med.* 15 déc 2013;188(12):1396-406.
 110. Poulton TB, Murphy WD, Duerk JL, Chapek CC, Feiglin DH. Bone marrow reconversion in adults who are smokers: MR Imaging findings. *AJR Am J Roentgenol.* déc 1993;161(6):1217-21.
 111. Felson DT. Osteoarthritis as a disease of mechanics. *Osteoarthr Cartil OARS*

Osteoarthr Res Soc. janv 2013;21(1):10-5.

112. Yoshida G, Hirano T, Shindo H. Deformation and vascular occlusion of the growing rat femoral head induced by mechanical stress. *J Orthop Sci Off J Jpn Orthop Assoc.* 2000;5(5):495-502.

113. Beck M, Siebenrock KA, Affolter B, Nötzli H, Parvizi J, Ganz R. Increased intraarticular pressure reduces blood flow to the femoral head. *Clin Orthop.* juill 2004;(424):149-52.

114. Schoeniger R, Espinosa N, Sierra RJ, Leunig M, Ganz R. Role of the extraosseous blood supply in osteoarthritic femoral heads? *Clin Orthop.* sept 2009;467(9):2235-40.

115. Hardouin P, Pansini V, Cortet B. Bone marrow fat. *Joint Bone Spine.* juill 2014;81(4):313-9.

116. Kubo T, Kimori K, Nakamura F, Inoue S, Fujioka M, Ueshima K, et al. Blood flow and blood volume in the femoral heads of healthy adults according to age: measurement with positron emission tomography (PET). *Ann Nucl Med.* juin 2001;15(3):231-5.

117. Hamaguchi H, Fujioka M, Takahashi KA, Hirata T, Ishida M, Sakao K, et al. Age-related changes in the hemodynamics of the femoral head as evaluated by early phase of bone scintigraphy. *Ann Nucl Med.* janv 2006;20(1):35-40.

118. Tuljapurkar SR, McGuire TR, Brusnahan SK, Jackson JD, Garvin KL, Kessinger MA, et al. Changes in human bone marrow fat content associated with changes in hematopoietic stem cell numbers and cytokine levels with aging. *J Anat.* nov 2011;219(5):574-81.

119. Yoo KY, Lee HS, Cho YK, Lim YS, Kim YS, Koo JH, et al. Anti-inflammatory effects of botulinum toxin type a in a complete Freund's adjuvant-induced arthritic knee joint of hind leg on rat model. *Neurotox Res.* juill 2014;26(1):32-9.

120. Heikkilä HM, Hielm-Björkman AK, Morelius M, Larsen S, Honkavaara J, Innes JF, et al. Intra-articular botulinum toxin A for the treatment of osteoarthritic joint pain in dogs: a randomized, double-blinded, placebo-controlled clinical trial. *Vet J Lond Engl* 1997. avr 2014;200(1):162-9.

121. Sun S-F, Hsu C-W, Lin H-S, Chou Y-J, Chen J-Y, Wang J-L. Efficacy of intraarticular botulinum toxin A and intraarticular hyaluronate plus rehabilitation exercise in patients with unilateral ankle osteoarthritis: a randomized controlled trial. *J Foot Ankle Res.* 2014;7(1):9.

122. Marchini C, Acler M, Bolognari MA, Causero A, Volpe D, Regis D, et al. Efficacy of botulinum toxin type A treatment of functional impairment of degenerative hip joint: Preliminary results. *J Rehabil Med.* juill 2010;42(7):691-3.

123. Boon AJ, Smith J, Dahm DL, Sorenson EJ, Larson DR, Fitz-Gibbon PD, et al. Efficacy of intra-articular botulinum toxin type A in painful knee osteoarthritis: a pilot study. *PM R.* avr 2010;2(4):268-76.

124. Singh JA, Mahowald ML, Noorbaloochi S. Intraarticular botulinum toxin A for refractory painful total knee arthroplasty: a randomized controlled trial. *J Rheumatol.* nov 2010;37(11):2377-86.

125. Hameed F, Ihm J. Injectable medications for osteoarthritis. *PM R.* mai 2012;4(5 Suppl):S75-81.

126. De Coninck T, Jans L, Sys G, Huysse W, Verstraeten T, Forsyth R, et al. Dynamic contrast-enhanced MR imaging for differentiation between enchondroma and chondrosarcoma. *Eur Radiol.* nov 2013;23(11):3140-52.

127. Bäuerle T, Merz M, Komljenovic D, Zwick S, Semmler W. Drug-induced vessel

remodeling in bone metastases as assessed by dynamic contrast enhanced magnetic resonance imaging and vessel size imaging: a longitudinal in vivo study. *Clin Cancer Res Off J Am Assoc Cancer Res.* 15 juin 2010;16(12):3215–25.

128. Boesen M, Kubassova O, Bouert R, Axelsen MB, Ostergaard M, Cimmino MA, et al. Correlation between computer-aided dynamic gadolinium-enhanced MRI assessment of inflammation and semi-quantitative synovitis and bone marrow oedema scores of the wrist in patients with rheumatoid arthritis--a cohort study. *Rheumatol Oxf Engl. janv 2012;51(1):134–43.*

129. Cimmino MA, Barbieri F, Boesen M, Paparo F, Parodi M, Kubassova O, et al. Dynamic contrast-enhanced magnetic resonance imaging of articular and extraarticular synovial structures of the hands in patients with psoriatic arthritis. *J Rheumatol Suppl. juill 2012;89:44–8.*

130. Griffith JF, Yeung DKW, Leung JCS, Kwok TCY, Leung PC. Prediction of bone loss in elderly female subjects by MR perfusion imaging and spectroscopy. *Eur Radiol. juin 2011;21(6):1160–9.*

131. Savvopoulou V, Maris TG, Koureas A, Gouliamos A, Mouloupoulos LA. Degenerative endplate changes of the lumbosacral spine: dynamic contrast-enhanced MRI profiles related to age, sex, and spinal level. *J Magn Reson Imaging JMRI. févr 2011;33(2):382–9.*

132. Aaron RK, Dyke JP, Ciombor DM, Ballon D, Lee J, Jung E, et al. Perfusion abnormalities in subchondral bone associated with marrow edema, osteoarthritis, and avascular necrosis. *Ann N Y Acad Sci. nov 2007;1117:124–37.*

133. Chan WP, Liu Y-J, Huang G-S, Lin M-F, Huang S, Chang Y-C, et al. Relationship of idiopathic osteonecrosis of the femoral head to perfusion changes in the proximal femur by dynamic contrast-enhanced MRI. *AJR Am J Roentgenol. mars 2011;196(3):637–43.*

134. Libicher M, Kasperk C, Daniels-Wredenhagen M, Heye T, Kauczor HU, Nawroth P, et al. Dynamic contrast-enhanced MRI for monitoring bisphosphonate therapy in Paget's disease of bone. *Skeletal Radiol. févr 2013;42(2):225–30.*

135. Amarteifio E, Krix M, Wormsbecher S, Demirel S, Braun S, Delorme S, et al. Dynamic contrast-enhanced ultrasound for assessment of therapy effects on skeletal muscle microcirculation in peripheral arterial disease: pilot study. *Eur J Radiol. avr 2013;82(4):640–6.*

136. Weber M-A, Krix M, Delorme S. Quantitative evaluation of muscle perfusion with CEUS and with MR. *Eur Radiol. oct 2007;17(10):2663–74.*

137. Lovitt S, Marden FA, Gundogdu B, Ostrowski ML. MRI in myopathy. *Neurol Clin. août 2004;22(3):509–38, v.*

138. Budzik JF, Le Thuc V, Demondion X, Morel M, Chechin D, Cotten A. In vivo MR tractography of thigh muscles using diffusion imaging: initial results. *Eur Radiol. déc 2007;17(12):3079–85.*

139. Khalil C, Budzik JF, Kermarrec E, Balbi V, Le Thuc V, Cotten A. Tractography of peripheral nerves and skeletal muscles. *Eur J Radiol. déc 2010;76(3):391–7.*

140. De Lussanet QG, van Golde JCG, Beets-Tan RGH, Post MJ, Huijberts MS, Schaper NC, et al. Dynamic contrast-enhanced MRI of muscle perfusion combined with MR angiography of collateral artery growth in a femoral artery ligation model. *NMR Biomed. déc 2007;20(8):717–25.*

141. Hillestad LK. THE PERIPHERAL BLOOD FLOW IN INTERMITTENT CLAUDICATION. V. PLETHYSMOGRAPHIC STUDIES. THE SIGNIFICANCE OF THE CALF BLOOD FLOW AT REST AND IN RESPONSE TO TIMED AREST OF THE CIRCULATION.

Acta Med Scand. juill 1963;174:23-41.

142. Saltin B. Capacity of blood flow delivery to exercising skeletal muscle in humans. *Am J Cardiol.* 9 sept 1988;62(8):30E - 35E.

143. Rueckert PA, Hanson P. Comparison of arterial occlusion and ischaemic exercise for the study of vasodilatation in the human calf. *Clin Sci Lond Engl* 1979. juin 1995;88(6):643-9.

144. Duet M, Virally M, Bailliart O, Kevorkian JP, Kedra AW, Benelhadj S, et al. Whole-body (201)Tl scintigraphy can detect exercise lower limb perfusion abnormalities in asymptomatic diabetic patients with normal Doppler pressure indices. *Nucl Med Commun.* sept 2001;22(9):949-54.

145. Ament W, Lubbers J, Rakhorst G, Vaalburg W, Verkerke GJ, Paans AM, et al. Skeletal muscle perfusion measured by positron emission tomography during exercise. *Pflug Arch Eur J Physiol.* oct 1998;436(5):653-8.

146. Amarteifio E, Wormsbecher S, Demirel S, Krix M, Braun S, Rehnitz C, et al. Assessment of skeletal muscle microcirculation in type 2 diabetes mellitus using dynamic contrast-enhanced ultrasound: a pilot study. *Diabetes Vasc Dis Res Off J Int Soc Diabetes Vasc Dis.* sept 2013;10(5):468-70.

147. Raynaud JS, Duteil S, Vaughan JT, Hennel F, Wary C, Leroy-Willig A, et al. Determination of skeletal muscle perfusion using arterial spin labeling NMRI: validation by comparison with venous occlusion plethysmography. *Magn Reson Med Off J Soc Magn Reson Med Soc Magn Reson Med.* août 2001;46(2):305-11.

148. Frank LR, Wong EC, Haseler LJ, Buxton RB. Dynamic imaging of perfusion in human skeletal muscle during exercise with arterial spin labeling. *Magn Reson Med Off J Soc Magn Reson Med Soc Magn Reson Med.* août 1999;42(2):258-67.

149. Ledermann HP, Heidecker H-G, Schulte A-C, Thalhammer C, Aschwanden M, Jaeger KA, et al. Calf muscles imaged at BOLD MR: correlation with TcPO₂ and flowmetry measurements during ischemia and reactive hyperemia--initial experience. *Radiology.* nov 2006;241(2):477-84.

150. Noseworthy MD, Bulte DP, Alfonsi J. BOLD magnetic resonance imaging of skeletal muscle. *Semin Musculoskelet Radiol.* déc 2003;7(4):307-15.

151. Ledermann H-P, Schulte A-C, Heidecker H-G, Aschwanden M, Jäger KA, Scheffler K, et al. Blood oxygenation level-dependent magnetic resonance imaging of the skeletal muscle in patients with peripheral arterial occlusive disease. *Circulation.* 27 juin 2006;113(25):2929-35.

152. Padhani AR, Hayes C, Landau S, Leach MO. Reproducibility of quantitative dynamic MRI of normal human tissues. *NMR Biomed.* avr 2002;15(2):143-53.

153. Wright KL, Seiberlich N, Jesberger JA, Nakamoto DA, Muzic RF Jr, Griswold MA, et al. Simultaneous magnetic resonance angiography and perfusion (MRAP) measurement: Initial application in lower extremity skeletal muscle. *J Magn Reson Imaging JMRI.* 6 févr 2013;

154. Schoierer O, Bloess K, Bender D, Burkholder I, Kauczor H-U, Schmidmaier G, et al. Dynamic contrast-enhanced magnetic resonance imaging can assess vascularity within fracture non-unions and predicts good outcome. *Eur Radiol.* 22 oct 2013;

155. Iversen PO, Nicolaysen G. The distribution of blood flow and glucose uptake within single skeletal muscles in the awake rabbit. *Acta Physiol Scand.* nov 1990;140(3):373-81.

156. Iversen PO, Nicolaysen G. Local blood flow and glucose uptake within resting and

- exercising rabbit skeletal muscle. *Am J Physiol.* juin 1991;260(6 Pt 2):H1795-801.
157. Iversen PO, Standa M, Nicolaysen G. Marked regional heterogeneity in blood flow within a single skeletal muscle at rest and during exercise hyperaemia in the rabbit. *Acta Physiol Scand.* mai 1989;136(1):17-28.
158. Greenbaum AR, Etherington PJ, Manek S, O'Hare D, Parker KH, Green CJ, et al. Measurements of oxygenation and perfusion in skeletal muscle using multiple microelectrodes. *J Muscle Res Cell Motil.* avr 1997;18(2):149-59.
159. Faranesh AZ, Kraitchman DL, McVeigh ER. Measurement of kinetic parameters in skeletal muscle by magnetic resonance imaging with an intravascular agent. *Magn Reson Med Off J Soc Magn Reson Med Soc Magn Reson Med.* mai 2006;55(5):1114-23.
160. Isbell DC, Epstein FH, Zhong X, DiMaria JM, Berr SS, Meyer CH, et al. Calf muscle perfusion at peak exercise in peripheral arterial disease: measurement by first-pass contrast-enhanced magnetic resonance imaging. *J Magn Reson Imaging JMRI.* mai 2007;25(5):1013-20.
161. Versluis B, Backes WH, van Eupen MGA, Jaspers K, Nelemans PJ, Rouwet EV, et al. Magnetic resonance imaging in peripheral arterial disease: reproducibility of the assessment of morphological and functional vascular status. *Invest Radiol.* janv 2011;46(1):11-24.
162. Jiji RS, Pollak AW, Epstein FH, Antkowiak PF, Meyer CH, Weltman AL, et al. Reproducibility of rest and exercise stress contrast-enhanced calf perfusion magnetic resonance imaging in peripheral arterial disease. *J Cardiovasc Magn Reson Off J Soc Cardiovasc Magn Reson.* 2013;15:14.
163. Gordon Y, Partovi S, Müller-Eschner M, Amarteifio E, Bäuerle T, Weber M-A, et al. Dynamic contrast-enhanced magnetic resonance imaging: fundamentals and application to the evaluation of the peripheral perfusion. *Cardiovasc Diagn Ther.* avr 2014;4(2):147-64.
164. Leppek R, Hoos O, Sattler A, Kohle S, Azzam S, Al Haffar I, et al. [MR-Imaging of lower leg muscle perfusion]. *Herz.* févr 2004;29(1):32-46.
165. Lutz AM, Weishaupt D, Amann-Vesti BR, Pfammatter T, Goepfert K, Marincek B, et al. Assessment of skeletal muscle perfusion by contrast medium first-pass magnetic resonance imaging: technical feasibility and preliminary experience in healthy volunteers. *J Magn Reson Imaging JMRI.* juill 2004;20(1):111-21.
166. Nygren AT, Greitz D, Kaijser L. Skeletal muscle perfusion during exercise using Gd-DTPA bolus detection. *J Cardiovasc Magn Reson Off J Soc Cardiovasc Magn Reson.* 2000;2(4):263-70.
167. Nygren AT, Greitz D. Delayed contrast agent kinetics in ischemic skeletal muscle. *J Magn Reson Imaging JMRI.* févr 2006;23(2):171-6.
168. Weber M-A, Krakowski-Roosen H, Delorme S, Renk H, Krix M, Millies J, et al. Relationship of skeletal muscle perfusion measured by contrast-enhanced ultrasonography to histologic microvascular density. *J Ultrasound Med Off J Am Inst Ultrasound Med.* mai 2006;25(5):583-91.
169. Weber M-A, Krakowski-Roosen H, Hildebrandt W, Schröder L, Ionescu I, Krix M, et al. Assessment of metabolism and microcirculation of healthy skeletal muscles by magnetic resonance and ultrasound techniques. *J Neuroimaging Off J Am Soc Neuroimaging.* oct 2007;17(4):323-31.
170. Hunter SK. Sex differences in human fatigability: mechanisms and insight to physiological responses. *Acta Physiol Oxf Engl.* avr 2014;210(4):768-89.

171. Parker BA, Smithmyer SL, Pelberg JA, Mishkin AD, Herr MD, Proctor DN. Sex differences in leg vasodilation during graded knee extensor exercise in young adults. *J Appl Physiol Bethesda Md* 1985. nov 2007;103(5):1583-91.
172. Saito Y, Iemitsu M, Otsuki T, Maeda S, Ajisaka R. Gender differences in brachial blood flow during fatiguing intermittent handgrip. *Med Sci Sports Exerc.* avr 2008;40(4):684-90.
173. Hogarth AJ, Mackintosh AF, Mary DASG. Gender-related differences in the sympathetic vasoconstrictor drive of normal subjects. *Clin Sci Lond Engl* 1979. juin 2007;112(6):353-61.
174. Hunter SK, Enoka RM. Sex differences in the fatigability of arm muscles depends on absolute force during isometric contractions. *J Appl Physiol Bethesda Md* 1985. déc 2001;91(6):2686-94.
175. Roepstorff C, Thiele M, Hillig T, Pilegaard H, Richter EA, Wojtaszewski JFP, et al. Higher skeletal muscle alpha2AMPK activation and lower energy charge and fat oxidation in men than in women during submaximal exercise. *J Physiol.* 1 juill 2006;574(Pt 1):125-38.
176. Meyer RA, Towse TF, Reid RW, Jayaraman RC, Wiseman RW, McCully KK. BOLD MRI mapping of transient hyperemia in skeletal muscle after single contractions. *NMR Biomed.* oct 2004;17(6):392-8.
177. Jacobi B, Bongartz G, Partovi S, Schulte A-C, Aschwanden M, Lumsden AB, et al. Skeletal muscle BOLD MRI: from underlying physiological concepts to its usefulness in clinical conditions. *J Magn Reson Imaging JMRI.* juin 2012;35(6):1253-65.
178. Damon BM, Wadington MC, Lansdown DA, Hornberger JL. Spatial heterogeneity in the muscle functional MRI signal intensity time course: effect of exercise intensity. *Magn Reson Imaging.* oct 2008;26(8):1114-21.
179. Finni T, Hodgson JA, Lai AM, Edgerton VR, Sinha S. Nonuniform strain of human soleus aponeurosis-tendon complex during submaximal voluntary contractions in vivo. *J Appl Physiol Bethesda Md* 1985. août 2003;95(2):829-37.
180. Finni T, Hodgson JA, Lai AM, Edgerton VR, Sinha S. Mapping of movement in the isometrically contracting human soleus muscle reveals details of its structural and functional complexity. *J Appl Physiol Bethesda Md* 1985. nov 2003;95(5):2128-33.
181. Hodgson JA, Finni T, Lai AM, Edgerton VR, Sinha S. Influence of structure on the tissue dynamics of the human soleus muscle observed in MRI studies during isometric contractions. *J Morphol.* mai 2006;267(5):584-601.
182. Lee H-D, Finni T, Hodgson JA, Lai AM, Edgerton VR, Sinha S. Soleus aponeurosis strain distribution following chronic unloading in humans: an in vivo MR phase-contrast study. *J Appl Physiol Bethesda Md* 1985. juin 2006;100(6):2004-11.
183. Miura H, McCully K, Hong L, Nioka S, Chance B. Regional difference of muscle oxygen saturation and blood volume during exercise determined by near infrared imaging device. *Jpn J Physiol.* oct 2001;51(5):599-606.
184. Richardson RS, Haseler LJ, Nygren AT, Bluml S, Frank LR. Local perfusion and metabolic demand during exercise: a noninvasive MRI method of assessment. *J Appl Physiol Bethesda Md* 1985. oct 2001;91(4):1845-53.
185. Agur AM, Ng-Thow-Hing V, Ball KA, Fiume E, McKee NH. Documentation and three-dimensional modelling of human soleus muscle architecture. *Clin Anat N Y N.* juill 2003;16(4):285-93.
186. Song M-Y, Ruts E, Kim J, Janumala I, Heymsfield S, Gallagher D. Sarcopenia and

- increased adipose tissue infiltration of muscle in elderly African American women. *Am J Clin Nutr.* 1 mai 2004;79(5):874-80.
187. Groen BBL, Hamer HM, Snijders T, van Kranenburg J, Frijns D, Vink H, et al. Skeletal muscle capillary density and microvascular function are compromised with aging and type 2 diabetes. *J Appl Physiol Bethesda Md* 1985. 15 avr 2014;116(8):998-1005.
188. Payne GW, Bearden SE. The microcirculation of skeletal muscle in aging. *Microcirc N Y N* 1994. juin 2006;13(4):275-7.
189. Favor JDL, Kraus RM, Carrithers JA, Roseno SL, Gavin TP, Hickner RC. Sex differences with aging in nutritive skeletal muscle blood flow: impact of exercise training, nitric oxide, and α -adrenergic-mediated mechanisms. *Am J Physiol - Heart Circ Physiol.* 15 août 2014;307(4):H524-32.
190. Schulte A-C, Aschwanden M, Bilecen D. Calf muscles at blood oxygen level-dependent MR imaging: aging effects at postocclusive reactive hyperemia. *Radiology.* mai 2008;247(2):482-9.
191. Joyner MJ, Dietz NM, Shepherd JT. From Belfast to Mayo and beyond: the use and future of plethysmography to study blood flow in human limbs. *J Appl Physiol Bethesda Md* 1985. déc 2001;91(6):2431-41.
192. Krix M, Weber M-A, Krakowski-Roosen H, Huttner HB, Delorme S, Kauczor H-U, et al. Assessment of skeletal muscle perfusion using contrast-enhanced ultrasonography. *J Ultrasound Med Off J Am Inst Ultrasound Med.* avr 2005;24(4):431-41.
193. Nuutila P, Kalliokoski K. Use of positron emission tomography in the assessment of skeletal muscle and tendon metabolism and perfusion. *Scand J Med Sci Sports.* déc 2000;10(6):346-50.
194. Forster BB. Is functional MR imaging of skeletal muscle the ultimate tool for assessment of peripheral arterial occlusive disease? *Radiology.* nov 2006;241(2):329-30.
195. Peetrons P. Ultrasound of muscles. *Eur Radiol.* janv 2002;12(1):35-43.
196. Delorme S, Krix M. Contrast-enhanced ultrasound for examining tumor biology. *Cancer Imaging Off Publ Int Cancer Imaging Soc.* 2006;6:148-52.
197. Calliada F, Campani R, Bottinelli O, Bozzini A, Sommaruga MG. Ultrasound contrast agents: basic principles. *Eur J Radiol.* mai 1998;27 Suppl 2:S157-60.
198. Amarteifio E, Weber M-A, Wormsbecher S, Demirel S, Krakowski-Roosen H, Jöres A, et al. Dynamic contrast-enhanced ultrasound for assessment of skeletal muscle microcirculation in peripheral arterial disease. *Invest Radiol.* août 2011;46(8):504-8.
199. Wong EC, Buxton RB, Frank LR. A theoretical and experimental comparison of continuous and pulsed arterial spin labeling techniques for quantitative perfusion imaging. *Magn Reson Med Off J Soc Magn Reson Med Soc Magn Reson Med.* sept 1998;40(3):348-55.
200. Boss A, Martirosian P, Claussen CD, Schick F. Quantitative ASL muscle perfusion imaging using a FAIR-TrueFISP technique at 3.0 T. *NMR Biomed.* févr 2006;19(1):125-32.
201. Toussaint JF, Kwong KK, Mkpuru FO, Weisskoff RM, LaRaia PJ, Kantor HL, et al. Perfusion changes in human skeletal muscle during reactive hyperemia measured by echo-planar imaging. *Magn Reson Med Off J Soc Magn Reson Med Soc Magn Reson Med.* janv 1996;35(1):62-9.
202. Donahue KM, Van Kylen J, Guven S, El-Bershawi A, Luh WM, Bandettini PA, et al.

- Simultaneous gradient-echo/spin-echo EPI of graded ischemia in human skeletal muscle. *J Magn Reson Imaging JMRI*. oct 1998;8(5):1106–13.
203. Lebon V, Carlier PG, Brillault-Salvat C, Leroy-Willig A. Simultaneous measurement of perfusion and oxygenation changes using a multiple gradient-echo sequence: application to human muscle study. *Magn Reson Imaging*. sept 1998;16(7):721–9.
204. Leroy-Willig A. BOLD indirect vs. ASL direct measurement of muscle perfusion. *J Appl Physiol Bethesda Md* 1985. juill 2005;99(1):376–7; author reply 377.
205. Wigmore DM, Damon BM, Pober DM, Kent-Braun JA. MRI measures of perfusion-related changes in human skeletal muscle during progressive contractions. *J Appl Physiol Bethesda Md* 1985. déc 2004;97(6):2385–94.
206. Partovi S, Aschwanden M, Jacobi B, Schulte A-C, Walker UA, Staub D, et al. Correlation of muscle BOLD MRI with transcutaneous oxygen pressure for assessing microcirculation in patients with systemic sclerosis. *J Magn Reson Imaging JMRI*. oct 2013;38(4):845–51.
207. Partovi S, Schulte A-C, Aschwanden M, Staub D, Benz D, Imfeld S, et al. Impaired skeletal muscle microcirculation in systemic sclerosis. *Arthritis Res Ther*. 2012;14(5):R209.
208. Partovi S, Schulte A-C, Jacobi B, Klarhöfer M, Lumsden AB, Loebe M, et al. Blood oxygenation level-dependent (BOLD) MRI of human skeletal muscle at 1.5 and 3 T. *J Magn Reson Imaging JMRI*. mai 2012;35(5):1227–32.
209. Partovi S, Karimi S, Jacobi B, Schulte A-C, Aschwanden M, Zipp L, et al. Clinical implications of skeletal muscle blood-oxygenation-level-dependent (BOLD) MRI. *Magma N Y N*. août 2012;25(4):251–61.
210. Dyke JP, Aaron RK. Noninvasive methods of measuring bone blood perfusion. *Ann N Y Acad Sci*. mars 2010;1192:95–102.
211. Lecouvet FE, Larbi A, Pasoglou V, Omoumi P, Tombal B, Michoux N, et al. MRI for response assessment in metastatic bone disease. *Eur Radiol*. juill 2013;23(7):1986–97.
212. Boesen M, Kubassova O, Bouert R, Axelsen MB, Østergaard M, Cimmino MA, et al. Correlation between computer-aided dynamic gadolinium-enhanced MRI assessment of inflammation and semi-quantitative synovitis and bone marrow oedema scores of the wrist in patients with rheumatoid arthritis—a cohort study. *Rheumatology*. 1 janv 2012;51(1):134–43.
213. Cimmino MA, Barbieri F, Boesen M, Paparo F, Parodi M, Kubassova O, et al. Dynamic contrast-enhanced magnetic resonance imaging of articular and extraarticular synovial structures of the hands in patients with psoriatic arthritis. *J Rheumatol Suppl*. juill 2012;89:44–8.
214. Libicher M, Kasperk C, Daniels-Wredenhagen M, Heye T, Kauczor HU, Nawroth P, et al. Dynamic contrast-enhanced MRI for monitoring bisphosphonate therapy in Paget's disease of bone. *Skeletal Radiol*. févr 2013;42(2):225–30.
215. Rastogi A, Kubassova O, Krasnosselskaia LV, Lim AKP, Satchithananda K, Boesen M, et al. Evaluating automated dynamic contrast enhanced wrist 3T MRI in healthy volunteers: one-year longitudinal observational study. *Eur J Radiol*. août 2013;82(8):1286–91.
216. Bijlsma JWJ, Berenbaum F, Lafeber FPJG. Osteoarthritis: an update with relevance for clinical practice. *Lancet*. 18 juin 2011;377(9783):2115–26.
217. Karantanas AH, Drakonaki EE. The role of MR imaging in avascular necrosis of the femoral head. *Semin Musculoskelet Radiol*. juill 2011;15(3):281–300.

218. Thomassin-Naggara I, Balvay D, Cuenod CA, Daraï E, Marsault C, Bazot M. Dynamic contrast-enhanced MR imaging to assess physiologic variations of myometrial perfusion. *Eur Radiol.* avr 2010;20(4):984-94.
219. Delorme S, Krix M, Albrecht T. [Ultrasound contrast media--principles and clinical applications]. *RöFo Fortschritte Auf Dem Geb Röntgenstrahlen Nukl.* févr 2006;178(2):155-64.
220. Krix M, Kiessling F, Farhan N, Schmidt K, Hoffend J, Delorme S. A multivessel model describing replenishment kinetics of ultrasound contrast agent for quantification of tissue perfusion. *Ultrasound Med Biol.* oct 2003;29(10):1421-30.
221. Sourbron S. Technical aspects of MR perfusion. *Eur J Radiol.* déc 2010;76(3):304-13.
222. Padhani AR, Neeman M. Challenges for imaging angiogenesis. *Br J Radiol.* 10 janv 2001;74(886):886-90.
223. Taylor JS, Tofts PS, Port R, Evelhoch JL, Knopp M, Reddick WE, et al. MR imaging of tumor microcirculation: Promise for the new millenium. *J Magn Reson Imaging.* 1999;10(6):903-7.
224. Breault SR, Heye T, Bashir MR, Dale BM, Merkle EM, Reiner CS, et al. Quantitative dynamic contrast-enhanced MRI of pelvic and lumbar bone marrow: effect of age and marrow fat content on pharmacokinetic parameter values. *AJR Am J Roentgenol.* mars 2013;200(3):W297-303.
225. Ma HT, Griffith JF, Zhao X, Lv H, Yeung DKW, Leung P-C. Relationship between marrow perfusion and bone mineral density: a pharmacokinetic study of DCE-MRI. *Conf Proc Annu Int Conf IEEE Eng Med Biol Soc IEEE Eng Med Biol Soc Conf.* 2012;2012:377-9.
226. Montazel J-L, Divine M, Lepage E, Kobeiter H, Breil S, Rahmouni A. Normal Spinal Bone Marrow in Adults: Dynamic Gadolinium-enhanced MR Imaging1. *Radiology.* 12 janv 2003;229(3):703-9.
227. Chen W-T, Shih TT-F, Chen R-C, Lo S-Y, Chou CT, Lee J-M, et al. Vertebral Bone Marrow Perfusion Evaluated with Dynamic Contrast-enhanced MR Imaging: Significance of Aging and Sex1. *Radiology.* 7 janv 2001;220(1):213-8.
228. Liu Y-J, Huang G-S, Juan C-J, Yao M-S, Ho W-P, Chan WP. Intervertebral Disk Degeneration Related to Reduced Vertebral Marrow Perfusion at Dynamic Contrast-Enhanced MRI. *Am J Roentgenol.* 4 janv 2009;192(4):974-9.
229. Savvopoulou V, Maris TG, Koureas A, Gouliamos A, Mouloupoulos LA. Degenerative endplate changes of the lumbosacral spine: Dynamic contrast-enhanced MRI profiles related to age, sex, and spinal level. *J Magn Reson Imaging.* 2011;33(2):382-9.
230. Chen W-T, Shih TT-F, Chen R-C, Lo H-Y, Chou C-T, Lee J-M, et al. Blood perfusion of vertebral lesions evaluated with gadolinium-enhanced dynamic MRI: in comparison with compression fracture and metastasis. *J Magn Reson Imaging JMRI.* mars 2002;15(3):308-14.
231. Biffar A, Schmidt GP, Sourbron S, D'Anastasi M, Dietrich O, Notohamiprodjo M, et al. Quantitative analysis of vertebral bone marrow perfusion using dynamic contrast-enhanced MRI: Initial results in osteoporotic patients with acute vertebral fracture. *J Magn Reson Imaging.* 2011;33(3):676-83.
232. Hillengass J, Wasser K, Delorme S, Kiessling F, Zechmann C, Benner A, et al. Lumbar Bone Marrow Microcirculation Measurements from Dynamic Contrast-Enhanced Magnetic Resonance Imaging Is a Predictor of Event-Free Survival in

- Progressive Multiple Myeloma. *Clin Cancer Res.* 15 janv 2007;13(2):475-81.
233. Lin C, Luciani A, Belhadj K, Deux J-F, Kuhnowski F, Maatouk M, et al. Multiple Myeloma Treatment Response Assessment with Whole-Body Dynamic Contrast-enhanced MR Imaging. *Radiology.* 2 janv 2010;254(2):521-31.
234. Biffar A, Dietrich O, Sourbron S, Duerr H-R, Reiser MF, Baur-Melnyk A. Diffusion and perfusion imaging of bone marrow. *Eur J Radiol.* déc 2010;76(3):323-8.
235. Griffith JF, Yeung DKW, Antonio GE, Wong SYS, Kwok TCY, Woo J, et al. Vertebral Marrow Fat Content and Diffusion and Perfusion Indexes in Women with Varying Bone Density: MR Evaluation. *Radiology.* 12 janv 2006;241(3):831-8.
236. Ma HT, Griffith JF, Yeung DK, Leung PC. Modified brix model analysis of bone perfusion in subjects of varying bone mineral density. *J Magn Reson Imaging JMRI.* mai 2010;31(5):1169-75.
237. Biffar A, Sourbron S, Schmidt G, Ingrisich M, Dietrich O, Reiser MF, et al. Measurement of perfusion and permeability from dynamic contrast-enhanced MRI in normal and pathological vertebral bone marrow. *Magn Reson Med.* 2010;64(1):115-24.
238. Tokuda O, Hayashi N, Taguchi K, Matsunaga N. Dynamic contrast-enhanced perfusion MR imaging of diseased vertebrae: analysis of three parameters and the distribution of the time-intensity curve patterns. *Skeletal Radiol.* 10 août 2005;34(10):632-8.
239. Geith T, Biffar A, Schmidt G, Sourbron S, Dürr HR, Reiser M, et al. Quantitative analysis of acute benign and malignant vertebral body fractures using dynamic contrast-enhanced MRI. *AJR Am J Roentgenol.* juin 2013;200(6):W635-43.
240. Michoux N, Simoni P, Tombal B, Peeters F, Machiels J-P, Lecouvet F. Evaluation of DCE-MRI postprocessing techniques to assess metastatic bone marrow in patients with prostate cancer. *Clin Imaging.* juill 2012;36(4):308-15.
241. Libicher M, Kasperk C, Daniels-Wredenhagen M, Heye T, Kauczor HU, Nawroth P, et al. Dynamic contrast-enhanced MRI for monitoring bisphosphonate therapy in Paget's disease of bone. *Skeletal Radiol.* :1-6.
242. Zha Y, Li M, Yang J. Dynamic Contrast Enhanced Magnetic Resonance Imaging of Diffuse Spinal Bone Marrow Infiltration in Patients with Hematological Malignancies. *Korean J Radiol.* 2010;11(2):187.
243. Mosher TJ. Musculoskeletal imaging at 3T: current techniques and future applications. *Magn Reson Imaging Clin N Am.* févr 2006;14(1):63-76.
244. Toms AP, White LM, Kandel R, Bleakney RR, Noseworthy M, Lee S, et al. Limitations of single slice dynamic contrast enhanced MR in pharmacokinetic modeling of bone sarcomas. *Acta Radiol Stockh Swed* 1987. juin 2009;50(5):512-20.
245. Savvopoulou V, Maris TG, Vlahos L, Mouloupoulos LA. Differences in perfusion parameters between upper and lower lumbar vertebral segments with dynamic contrast-enhanced MRI (DCE MRI). *Eur Radiol.* 1 sept 2008;18(9):1876-83.
246. Padhani AR, Husband JE. Dynamic Contrast-enhanced MRI Studies in Oncology with an Emphasis on Quantification, Validation and Human Studies. *Clin Radiol.* août 2001;56(8):607-20.
247. Price RR, Axel L, Morgan T, Newman R, Perman W, Schneiders N, et al. Quality assurance methods and phantoms for magnetic resonance imaging: report of AAPM nuclear magnetic resonance Task Group No. 1. *Med Phys.* avr 1990;17(2):287-95.
248. Lang N, Su M-Y, Yu HJ, Lin M, Hamamura MJ, Yuan H. Differentiation of myeloma and metastatic cancer in the spine using dynamic contrast-enhanced MRI. *Magn Reson*

- Imaging. oct 2013;31(8):1285-91.
249. Zha Y, Li M, Yang J. Dynamic contrast enhanced magnetic resonance imaging of diffuse spinal bone marrow infiltration in patients with hematological malignancies. Korean J Radiol Off J Korean Radiol Soc. avr 2010;11(2):187-94.
250. Ingrisich M, Sourbron S. Tracer-kinetic modeling of dynamic contrast-enhanced MRI and CT: a primer. J Pharmacokinet Pharmacodyn. juin 2013;40(3):281-300.
251. Soher BJ, Dale BM, Merkle EM. A review of MR physics: 3T versus 1.5T. Magn Reson Imaging Clin N Am. août 2007;15(3):277-90, v.
252. Tanenbaum LN. Clinical 3T MR imaging: mastering the challenges. Magn Reson Imaging Clin N Am. févr 2006;14(1):1-15.
253. Sung K, Daniel BL, Hargreaves BA. Transmit B1+ field inhomogeneity and T1 estimation errors in breast DCE-MRI at 3 tesla. J Magn Reson Imaging JMRI. août 2013;38(2):454-9.
254. Zöllner FG, Weisser G, Reich M, Kaiser S, Schoenberg SO, Sourbron SP, et al. UMMPerfusion: an open source software tool towards quantitative MRI perfusion analysis in clinical routine. J Digit Imaging. avr 2013;26(2):344-52.
255. Koh TS, Bisdas S, Koh DM, Thng CH. Fundamentals of tracer kinetics for dynamic contrast-enhanced MRI. J Magn Reson Imaging JMRI. déc 2011;34(6):1262-76.
256. Sourbron SP, Buckley DL. Classic models for dynamic contrast-enhanced MRI. NMR Biomed. 2013;26(8):1004-27.
257. Heye T, Davenport MS, Horvath JJ, Feuerlein S, Breault SR, Bashir MR, et al. Reproducibility of dynamic contrast-enhanced MR imaging. Part I. Perfusion characteristics in the female pelvis by using multiple computer-aided diagnosis perfusion analysis solutions. Radiology. mars 2013;266(3):801-11.
258. Galbraith SM, Lodge MA, Taylor NJ, Rustin GJS, Bentzen S, Stirling JJ, et al. Reproducibility of dynamic contrast-enhanced MRI in human muscle and tumours: comparison of quantitative and semi-quantitative analysis. NMR Biomed. 2002;15(2):132-42.

[Retour à la table des matières](#)

ANNEXES

LISTE DES ABBREVIATIONS

AUC	Aire sous la courbe
CCT	Courbe Concentration Temps
DCE	Etude dynamique du rehaussement
HDL	Lipoprotéine de Haute densité
IMC	Indice de Masse Corporelle
IS	Pente Initiale
MO	Moëlle osseuse
MJ	Moëlle Jaune
MR	Moëlle Rouge
MRA	Moëlle Rouge Acétabulaire
MRF	Moëlle Rouge Fémorale
Kep	Constante d'échanges
Ktrans	Constante de transfert
ROI	Région d'Intérêt
TEP	Tomographie par Emission de Positons
TTP	Temps au Pic
Ve	Volume extra-vasculaire extra-cellulaire
VEGF	Facteur de Croissance Endothélial

[Retour à la table des matières](#)

DOCUMENTS INHÉRENTS À L'ÉTUDE PERFOS

Feuille de recueil de consentement éclairé

Formulaire de consentement de participation à une recherche biomédicale

« Apports de la perfusion IRM DCE dans l'étude de la moëlle osseuse ».

Promoteur CHRU de Lille

Investigateur coordonnateur Dr Jean-François BUDZIK / Pr Anne COTTEN

Je soussigné(e) Mme, Mlle, M.

accepte librement et volontairement de participer à la recherche biomédicale intitulée

« Apports de la perfusion IRM DCE dans l'étude de la moëlle osseuse » dont le CHRU de Lille est promoteur et qui m'a été proposée par le Docteur Jean-François BUDZIK.

Etant entendu que :

- Le médecin qui m'a informé et a répondu à toutes mes questions, m'a précisé que ma participation à cette étude est libre.
- J'ai été clairement informé (e) des éléments suivants : But de la Recherche- Méthodologie- Durée de ma participation- Bénéfices attendus- Contraintes- Risques prévisibles.
- J'ai bien compris que pour pouvoir participer à cette recherche, je dois être affilié(e) à un régime de sécurité sociale ou être ayant-droit d'un assuré social. Je confirme que c'est bien le cas.
- Mon consentement ne décharge en rien le médecin et le promoteur de l'ensemble de leurs responsabilités et je conserve tous mes droits garantis par la loi.

Fait à Lille, le.....

Signature du participant :

Signature du médecin investigateur ou du médecin qui le représente :

Version n° du

1/1

Lettre d'information

Note d'information pour les participants à la recherche biomédicale intitulée « Etude des caractéristiques physiologiques de la moëlle osseuse par IRM de perfusion à la hanche et au rachis ».

Promoteur : CHRU de Lille
Investigateur principal : Pr Anne COTTEN

Madame, Monsieur, *Le présent document décrit l'étude à laquelle il vous est demandé de participer. Il résume les informations actuellement disponibles en répondant aux différentes questions que vous pouvez vous poser dans le cadre de votre participation à cette recherche.*

1) Pourquoi me propose-t-on de participer à cette étude?

Votre médecin vous a prescrit une IRM pour laquelle une injection de produit de contraste va être réalisée. Cette injection de produit de contraste est nécessaire à la réalisation de notre étude.

2) Quel est l'objectif de la recherche ?

L'objectif principal est d'identifier les propriétés de vascularisation de la moëlle osseuse au moyen d'une séquence IRM dite de « perfusion ». Ces propriétés ne sont pas connues avec précision aujourd'hui. Nous pensons que cette connaissance permettra ultérieurement d'améliorer le diagnostic et le suivi de certaines maladies.

3) Comment va se dérouler la recherche ?

Le médecin investigateur vous posera quelques questions concernant vos antécédents médicaux et vos habitudes de vie, afin de rechercher notamment des éléments susceptibles d'altérer la microcirculation au sein des tissus (tabagisme, diabète, hypertension artérielle ...). Une séquence IRM dite de « perfusion » sera ajoutée aux séquences utilisées à but diagnostic.

Ce qui entrainera un allongement de la durée de l'examen pratiqué habituellement de 9 mn.

4) Que se passera-t-il à la fin de ma participation à cette recherche ?

Votre participation à cette étude s'arrêtera dès la fin de l'examen d'IRM réalisée.

Du fait de l'absence de sur-risque encouru à cause de ce protocole, vous ne nécessitez pas de surveillance ni traitement autres que ceux habituellement réalisés.

5) Quels sont les bénéfices attendus ?

Dans l'immédiat il n'ya aucun bénéfice individuel directe pour vous.

Le bénéfice collectif attendu à terme est une amélioration des capacités d'imagerie de la moëlle osseuse en IRM. Cette étude pourra permettre d'améliorer à terme les capacités de diagnostic de l'IRM avec injection de produit de contraste.

6) La recherche comporte-t-elle des risques, des effets indésirables et/ou des contraintes particulières ?

La contrainte que nous vous demandons d'accepter est l'allongement de la durée de l'exploration IRM de 9 minutes. Dans la mesure où le médecin radiologue estime que l'injection de produit de contraste est nécessaire pour répondre à la question posée par votre médecin, les risques liés à l'injection du produit de contraste (essentiellement le risque allergique) sont présents, mais indépendants de cette étude.

Vous êtes libre de participer ou non à cette étude et votre refus de participation n'aura aucun effet sur la qualité de votre prise en charge.

7) Existe-t-il des alternatives au traitement/à la prise en charge ?

L'étude requiert l'ajout de la séquence DCE au protocole d'étude. Sa durée est de 9 minutes à la hanche comme au rachis. Sinon une IRM avec perfusion est réalisée sans l'ajout de la séquence DCE.

8) Quelles sont les conditions de participation à la recherche ?

Afin de pouvoir participer à cette étude, vous devez être affilié(e) à un régime obligatoire d'Assurance Maladie ou ayant droit d'un assuré social.

Votre participation à cette étude nécessite que nous informions votre médecin traitant, sauf si vous le refusez.

9) Quels sont mes droits en tant que participant à la recherche ?

Vous êtes libre d'accepter ou de refuser de participer à cette recherche sans avoir à vous justifier et sans que cela ne modifie la relation de soin existant avec l'équipe médicale vous prenant en charge.

Vous n'êtes pas obligé de nous donner votre décision tout de suite ; vous disposez du temps que vous estimez nécessaire pour prendre votre décision.

En cas d'acceptation, vous pourrez à tout moment revenir sur votre décision, sans nous en préciser la raison, et sans que cela n'altère la qualité des soins qui vous sont dispensés.

Par ailleurs, vous pourrez obtenir au cours ou à l'issue de la recherche, communication de vos données de santé détenues par votre médecin.

Dans le cadre de la recherche, un traitement de vos données personnelles sera mis en œuvre pour permettre d'analyser les résultats de l'étude au regard de l'objectif de cette dernière qui vous a été présenté. A cette fin, les données médicales vous concernant ou tout autre type de données existantes seront transmises au Promoteur de la recherche ou aux personnes ou société agissant pour son compte en France ou à l'étranger. Ces données seront identifiées par un numéro de code et vos initiales. Ces données pourront également, dans des conditions assurant leur confidentialité, être transmises aux autorités de santé françaises. Conformément aux dispositions de la loi relative à l'informatique, aux fichiers et aux libertés, vous disposez d'un droit d'accès et de rectification. Vous disposez également d'un droit d'opposition à la transmission des données couvertes par le secret professionnel susceptibles d'être utilisées dans le cadre de cette recherche et d'être traitées. Ces droits s'exercent auprès du médecin qui vous a proposé de participer à cette étude.

Si vous le souhaitez, vous obtiendrez communication des résultats globaux de l'étude à la fin de celle-ci en faisant la demande par courrier ou en prenant rendez-vous avec l'investigateur principal.

Vous n'aurez à supporter aucune charge financière supplémentaire du fait de votre participation à cette étude.

10) Le CHRU de Lille est-il autorisé à réaliser ce type de recherche?

Oui, en application de la loi, cette étude a été autorisée par l'ANSM le 26/03/2014; elle a également reçu, le 11/03/2014, un avis favorable du Comité de Protection des Personnes Nord Ouest de Lille, organisme officiel et indépendant qui a vocation à protéger la sécurité des personnes qui se prêtent à la recherche.

En outre, le CHRU de Lille, en sa qualité de promoteur, a souscrit une assurance pour la réalisation de cette étude. (SHAM n°122853)

11) A qui dois-je m'adresser en cas de questions ou de problèmes ?

Vous pouvez poser toutes les questions que vous souhaitez, avant, pendant et après l'étude en vous adressant à :

-Pr Anne COTTEN

ou joindre Le Dr BUDZIK à ce numéro en cas d'urgence : 03 20 87 45 33

Protocole-Perfos

**Etude des caractéristiques physiologiques de la
moëlle osseuse**

par IRM de perfusion à la hanche et au rachis

CAHIER D'OBSERVATION PATIENT

Investigateur Principal :

Pr Anne COTTEN

Service de Radiologie et Imagerie musculo-squelettique
Centre de Consultation et d'imagerie de l'appareil locomoteur
Hôpital Roger Salengro
Rue du Professeur Emilie Laine
59037 LILLE CEDEX-FRANCE
Tél : 03 20 44 61 03 (Secrétariat)
Mail : anne.cotten@chru-lille.fr

Promoteur de l'étude :

CHRU de Lille

Délégation à la Recherche Clinique et à l'Innovation
2, avenue Oscar Lambret
59037 Lille cedex
Tél. 03 20 44 69 59

CONSIGNES DE REMPLISSAGE

- Utilisez un stylo à bille noir pour compléter le cahier d'observation.
- Écrivez lisiblement en lettres capitales.
- Les données manquantes sont indiquées par « ND » pour « Non Déterminé ».
- Saisissez les nombres en les centrant à droite dans les peignes, sans laisser de case vide (mettre « 0 » dans les premières cases si nécessaire).
- En cas de modification ou de suppression de données :
 - rayez les informations erronées d'un simple trait,
 - ré écrivez à proximité la nouvelle valeur,
 - paraphez et datez les modifications effectuées.

Inscrivez les initiales et le numéro du patient sur toutes les pages contenant des informations recueillies

I-Visite d'inclusion

Date de la visite: |_|_| / |_|_| / |_|_|

Localisation de l'IRM : - Hanche
- Rachis lombaire

II-Critères d'inclusion		Oui	Non
Patients (homme ou femme) âgés d'au moins 18 ans	devant bénéficier d'une IRM du rachis lombaire ou de la hanche sur l'IRM 3Teslas Philips Ingenia (hôpital Roger Salengro)	<input type="checkbox"/>	<input type="checkbox"/>
	pour lesquels une injection de gadolinium est nécessaire	<input type="checkbox"/>	<input type="checkbox"/>
	qui présentent une moëlle osseuse d'aspect normal en IRM	<input type="checkbox"/>	<input type="checkbox"/>
Assuré social		<input type="checkbox"/>	<input type="checkbox"/>

Attention si vous cochez non à un des critères, vous ne devez pas inclure le patient.

III-Critères de non inclusion		Oui	Non
Généraux	Contre-indications habituelles de l'IRM, notamment à champ 3T	<input type="checkbox"/>	<input type="checkbox"/>
	Difficulté prévisible à réaliser l'IRM (patient algique en premier lieu)	<input type="checkbox"/>	<input type="checkbox"/>
	Refus du patient de participer à l'étude	<input type="checkbox"/>	<input type="checkbox"/>
Pathologie générale	Pathologie tumorale connue (en cours de traitement, de suivi ou en rémission)	<input type="checkbox"/>	<input type="checkbox"/>
	Hémopathie maligne ou non	<input type="checkbox"/>	<input type="checkbox"/>
	Syndrome inflammatoire aigu ou chronique	<input type="checkbox"/>	<input type="checkbox"/>
	Rhumatisme inflammatoire chronique	<input type="checkbox"/>	<input type="checkbox"/>
	Hyperparathyroïdie	<input type="checkbox"/>	<input type="checkbox"/>
	Insuffisance rénale chronique	<input type="checkbox"/>	<input type="checkbox"/>
	Prise de vaso-dilatateurs	<input type="checkbox"/>	<input type="checkbox"/>
	Ostéopénie ou ostéoporose documentées	<input type="checkbox"/>	<input type="checkbox"/>
	Prise d'un traitement anti-ostéoporotique, (THS ou autre)	<input type="checkbox"/>	<input type="checkbox"/>
Locaux (hanche/rachis)	Antécédent de fracture de la région étudiée	<input type="checkbox"/>	<input type="checkbox"/>
	Antécédent de chirurgie de la région étudiée	<input type="checkbox"/>	<input type="checkbox"/>
	Anomalies des pièces osseuses étudiées sur les pondérations classiques (exemple : diagnostic d'une coxarthrose ou d'une spondylodiscite)	<input type="checkbox"/>	<input type="checkbox"/>
Limites techniques	Abord veineux insuffisant (nécessité d'une voir veineuse périphérique de calibre inférieur à 22G)	<input type="checkbox"/>	<input type="checkbox"/>
	Obésité morbide (limite technique)	<input type="checkbox"/>	<input type="checkbox"/>
	femmes enceintes	<input type="checkbox"/>	<input type="checkbox"/>
	femmes allaitantes	<input type="checkbox"/>	<input type="checkbox"/>
	personnes en situation d'urgence	<input type="checkbox"/>	<input type="checkbox"/>
	personnes incapables de consentir, bénéficiant d'un régime de protection juridique (tutelle/curatelle)	<input type="checkbox"/>	<input type="checkbox"/>
	personne incapable de consentir, et ne bénéficiant pas d'un régime de protection juridique (tutelle/curatelle)	<input type="checkbox"/>	<input type="checkbox"/>
	mineurs	<input type="checkbox"/>	<input type="checkbox"/>
	personnes privées de liberté	<input type="checkbox"/>	<input type="checkbox"/>

Attention si vous cochez oui à un des critères, vous ne pouvez pas inclure le patient.

Le patient est-il éligible pour tous ces critères : oui non?

Le consentement a-t-il été signé: oui non?

Nom de l'investigateur :

Date et signature: ___/___/___

IV- Questionnaire « Perfos »

1- Caractéristiques

Sexe : Femme Homme

Age :

Poids : kg Taille : cm

2- Habitudes de vie

Tabagisme : oui non

Sevré (e): oui non

Si oui arrêt il y a plus de 6 mois
arrêt il y a moins de 6 mois

Estimation : paquets années

3- Consommation d'alcool : oui non

Estimation : nombre de verres/jour

Profession : activité physique sédentaire

4- Activité physique régulière :

Quotidienne modérée (>30mn) oui non

Sport oui non

Le (s) quel (s)

Estimation heures par semaine

5- Antécédents familiaux notables (arthrose, rhumatisme, HTA, diabète...)

6- Antécédents personnels

6-1 Diabète : oui non ne sait pas

Type : 1 2

Traitement : aucun per os insuline

6-2 Hypertension artérielle : oui non ne sait pas

Traitement : aucun per os

6-3 Hypercholestérolémie : oui non ne sait pas

6-5 Pathologie néoplasique : oui non

Localisation :

Date de diagnostic :

Rémission / guérison : oui non

Traitement en cours : oui non

Chimiothérapie en cours terminée
 Radiothérapie en cours terminée

6-6 Rhumatisme inflammatoire oui non

Date de diagnostic :

Traitement en cours : oui non
 Si oui, préciser lequel :

6-7 Autre(s) antécédent(s) notable(s)
 Préciser

V- Mesures

V-1 Paramètres de perfusion pour la hanche

Paramètres	Tête fémorale				Col fémoral	Diaphyse		Grand trochanter	Toit acétabulaire	Graisse sous cutanée
	Zones					Centre	Régions sous corticales			
Ktrans										
Ve										
Vp										
Aire sous la courbe										
Temps de transit										

VI- Fin de l'étude

Le sujet est-il sorti d'étude avant son terme ? Non Oui

Si oui préciser le motif :
 -Choix du sujet (retrait de consentement)
 -Choix de l'investigateur
 -Décision de l'autorité compétente
 -Décision du promoteur
 -Non respect du protocole
 -Autre (s)
 Préciser.....

Nom et signature de l'investigateur:

VII- Evénements indésirables

Le sujet a-t-il eu un ou plusieurs événements indésirables? Oui Non

Si oui, veuillez renseigner un ou plusieurs tableaux ci-dessous.

Description de l'événement indésirable	Date de début de l'événement	Intensité	Est-ce un Evénement Indésirable Grave (EIG) ?	Evolution (cochez une seule réponse)	Des mesures ont-elles été prises ?	Relation causale	Date de fin de l'événement
..... / /	<input type="checkbox"/> Légère <input type="checkbox"/> Modérée <input type="checkbox"/> Sévère	<input type="checkbox"/> OUI* <input type="checkbox"/> NON	<input type="checkbox"/> Inconnue <input type="checkbox"/> Guérison sans séquelles <input type="checkbox"/> Décès <input type="checkbox"/> Séquelles <input type="checkbox"/> En cours	<input type="checkbox"/> OUI** <input type="checkbox"/> NON	<input type="checkbox"/> OUI <input type="checkbox"/> NON / /

Commentaires (traitement(s) instauré(s), mesures prises, conséquences vis à vis de l'étude, prise en charge, ...) :

.....
.....

Description de l'événement indésirable	Date de début de l'événement	Intensité	Est-ce un Evénement Indésirable Grave (EIG) ?	Evolution (cochez une seule réponse)	Des mesures ont-elles été prises ?	Relation causale	Date de fin de l'événement
..... / /	<input type="checkbox"/> Légère <input type="checkbox"/> Modérée <input type="checkbox"/> Sévère	<input type="checkbox"/> OUI* <input type="checkbox"/> NON	<input type="checkbox"/> Inconnue <input type="checkbox"/> Guérison sans séquelles <input type="checkbox"/> Décès <input type="checkbox"/> Séquelles <input type="checkbox"/> En cours	<input type="checkbox"/> OUI** <input type="checkbox"/> NON	<input type="checkbox"/> OUI <input type="checkbox"/> NON / /

Commentaires (traitement(s) instauré(s), mesures prises, conséquences vis à vis de l'étude, prise en charge, ...) :

.....
.....

Description de l'événement indésirable	Date de début de l'événement	Intensité	Est-ce un Événement Indésirable Grave (EIG) ?	Evolution (cochez une seule réponse)	Des mesures ont-elles été prises ?	Relation causale	Date de fin de l'événement
...../..../.....	<input type="checkbox"/> Légère <input type="checkbox"/> Modérée <input type="checkbox"/> Sévère	<input type="checkbox"/> OUI* <input type="checkbox"/> NON	<input type="checkbox"/> Inconnue <input type="checkbox"/> Guérison sans séquelles <input type="checkbox"/> Décès <input type="checkbox"/> Séquelles <input type="checkbox"/> En cours	<input type="checkbox"/> OUI** <input type="checkbox"/> NON	<input type="checkbox"/> OUI <input type="checkbox"/> NON/..../.....

Commentaires (traitement(s) instauré(s), mesures prises, conséquences vis à vis de l'étude, prise en charge, ...) :

.....

.....

Description de l'événement indésirable	Date de début de l'événement	Intensité	Est-ce un Événement Indésirable Grave (EIG) ?	Evolution (cochez une seule réponse)	Des mesures ont-elles été prises ?	Relation causale	Date de fin de l'événement
...../..../.....	<input type="checkbox"/> Légère <input type="checkbox"/> Modérée <input type="checkbox"/> Sévère	<input type="checkbox"/> OUI* <input type="checkbox"/> NON	<input type="checkbox"/> Inconnue <input type="checkbox"/> Guérison sans séquelles <input type="checkbox"/> Décès <input type="checkbox"/> Séquelles <input type="checkbox"/> En cours	<input type="checkbox"/> OUI** <input type="checkbox"/> NON	<input type="checkbox"/> OUI <input type="checkbox"/> NON/..../.....

Commentaires (traitement(s) instauré(s), mesures prises, conséquences vis à vis de l'étude, prise en charge, ...) :

.....

.....

* SI OUI : **EVENEMENT INDESIRABLE GRAVE** (Décès, menace du pronostic vital, hospitalisation ou prolongation d'hospitalisation, incapacité permanente ou sévère, grossesse, anomalie congénitale): **COMPLETER LE FORMULAIRE EIG CI-DESSOUS ET LE FAXER DES QUE POSSIBLE AU N°INDIQUE A LA FEDERATION DE RECHERCHE CLINIQUE DU CHRU DE LILLE.**

** IMPORTANT ! SI L'EVENTEMENT INDESIRABLE A NECESSITE LA PRISE D'UN TRAITEMENT, LE RAJOUTER DANS LES COMMENTAIRES

FORMULAIRE DE NOTIFICATION D'UN EVENEMENT INDESIRABLE GRAVE

A faxer à la cellule Vigilance de la Fédération de Recherche Clinique au 03 20 44 57 11

<input type="checkbox"/> Notification initiale	<input type="checkbox"/> Suivi d'événement N° __ __
1- Identification du patient : Nom : __ Prénom : __ Numéro de patient : __ __ __ Date de naissance : __ __ / __ __ / __ __ __ __ Sexe : <input type="checkbox"/> M <input type="checkbox"/> F Date d'inclusion : __ __ / __ __ / __ __ __ __	
2- Description de l'événement indésirable : <div style="display: flex; justify-content: space-between; margin-top: 10px;"> <div style="text-align: center;">Début de l'événement __ __ / __ __ / __ __ __ __ JJ MM AA AA</div> <div style="text-align: center;">Durée si inférieure à 24 h __ __ / __ __ h mn</div> <div style="text-align: center;">Fin de l'événement __ __ / __ __ / __ __ __ __ JJ MM AA AA</div> </div>	
3- Antécédents pertinents :	
4- Critère de gravité : <input type="checkbox"/> Décès <input type="checkbox"/> Hospitalisation ou prolongation d'hospitalisation <input type="checkbox"/> Mise en jeu du pronostic vital <input type="checkbox"/> Anomalie congénitale <input type="checkbox"/> Invalidité ou incapacité <input type="checkbox"/> Événement considéré comme grave par l'investigateur	
5- Mesures prises : <ul style="list-style-type: none"> • Concernant la prise en charge étudiée (cochez une seule réponse) : <input type="checkbox"/> Pas de changement <input type="checkbox"/> Arrêt en raison de l'événement <input type="checkbox"/> Autre (précisez) • Concernant l'événement indésirable grave : Traitement correcteur ? <input type="checkbox"/> Oui <input type="checkbox"/> Non Si Oui, le(s)quel(s) : • Examens complémentaires : <input type="checkbox"/> Oui <input type="checkbox"/> Non Si Oui, précisez la nature et le résultat : 	6- Relation causale : Cet événement peut-il être raisonnablement au protocole de l'étude ? <input type="checkbox"/> Oui <input type="checkbox"/> Non Si Non , sélectionnez une autre explication : <input type="checkbox"/> Maladie associée <input type="checkbox"/> Traitement(s) concomitant(s) – Précisez le(s)quel(s) <input type="checkbox"/> Autre cause connue ou suspectée
7- Intensité (cochez une seule réponse) <input type="checkbox"/> Légère <input type="checkbox"/> Modérée <input type="checkbox"/> Sévère	8- Evolution (cochez une seule réponse) <input type="checkbox"/> Inconnue <input type="checkbox"/> Décès <input type="checkbox"/> Guérison sans séquelle <input type="checkbox"/> Séquelles <input type="checkbox"/> En cours
9- Commentaires :	

Nom de l'investigateur : _____ Date de ce rapport : |__|__|/|__|__|/|__|__|__|__|

Signature :

[Retour à la table des matières](#)

ETUDE DE LA PERFUSION DES MUSCLES DE LA HANCHE

Je n'ai pas réalisé directement ce travail, mais ai encadré le Dr Mazen El Rafei, interne, dans le cadre de son travail de thèse d'exercice.

Il a fait l'objet d'une [soumission à la revue European Radiology](#) sous le titre « Assessment of normal muscles perfusion: a dynamic contrast-enhanced MRI study »

Le texte ci-dessous est intégralement extrait du manuscrit de thèse de Mazen El Rafei, dont la soutenance publique aura lieu à Lille le 29 mai 2015.

Comme ce document est fourni en annexe, la numérotation des figures est propre à ce texte.

INTRODUCTION :

L'imagerie de perfusion T1 par IRM ou Dynamic Contrast Enhancement MRI (DCE-MRI) prend une place de plus en plus importante dans différents domaines de l'imagerie médicale oncologique et non-oncologique. En imagerie musculosquelettique, différentes études ont utilisé l'imagerie de perfusion pour la caractérisation ou le suivi des tumeurs musculosquelettiques primitives ou secondaires (126,127). D'autres études ont également analysé la perfusion dans le cadre de pathologies non tumorales comme les pathologies de la synoviale, les rhumatismes inflammatoires, l'ostéoporose et la pseudarthrose (128–134) ou pour évaluer les paramètres microcirculatoires à l'état normal (73).

Dans de nombreuses maladies musculaires comme la myosite et les perturbations microvasculaires du diabète de type 2, l'évaluation de la perfusion musculaire reste difficile, mais utile pour le diagnostic précoce, le suivi et l'évaluation de la réponse au traitement (135). En effet, les muscles présentent des altérations morphologiques non spécifiques (136,137), souvent améliorées avec des techniques d'imagerie fonctionnelles (138,139).

En expérimentation animale, l'imagerie fonctionnelle a été réalisée avec des techniques invasives pour étudier les paramètres pharmacocinétiques (140).

En pratique clinique, la perfusion musculaire peut être évaluée avec différentes techniques: pléthysmographie segmentaire par occlusion veineuse (141–143), tomographie par émission de positons (TEP), scintigraphie au thallium (144–146), et plus récemment échographie de contraste (CEUS : Contrast Enhanced Ultrasound), IRM d'oxygénation tissulaire BOLD (Blood Oxygen Level-Dependent et IRM de perfusion par marquage de spins (ASL : Arterial Spin Labelling) (136,147–151). Cependant, ces techniques souffrent d'une faible résolution spatiale.

L'IRM de perfusion T1 a été utilisée pour évaluer les variations de la perfusion musculaire entre le repos et l'exercice (152,153). Dans d'autres études de perfusion, les muscles constituaient le tissu de référence de certaines pathologies osseuses (154).

Cependant, à notre connaissance, aucune étude d'IRM DCE n'a décrit les paramètres microcirculatoires des muscles à l'état normal.

Nous pensons que l'évaluation de ces paramètres musculaires à l'état normal est primordiale avant de l'appliquer à la pathologie musculaire, que ce soit dans une optique diagnostique (ischémie, inflammation, tumeur) ou pronostique et thérapeutique: évolution sous traitement.

L'objectif de cette étude était d'analyser les paramètres microcirculatoires semi-quantitatifs et quantitatifs des muscles de la racine de cuisse à l'aide d'une séquence d'IRM de perfusion T1 à 3 Teslas chez des sujets sains sans pathologie musculaire connue.

MATERIELS ET METHODES :

I. Patients :

Notre étude a obtenu l'aval du Comité de Protection des Personnes Nord-Ouest. Une information orale et écrite a été délivrée au patient préalablement à l'inclusion. Un consentement éclairé écrit a été obtenu.

Les sujets ayant une IRM du bassin ou de la hanche avec injection de produit de contraste ont été inclus. Les patients ayant des antécédents de chirurgie de la hanche, de cancer ou de maladie systémique n'ont été pas été inclus, de même que les patients dont l'IRM a révélé des anomalies musculaires (tumeur, oedème, dégénérescence graisseuse ou atrophie) ou des artefacts.

L'âge, le sexe et l'index de masse corporelle (IMC) ont été recueillis.

II. Protocole et Séquence:

Les séquences morphologiques ont été acquises sur la même machine (IRM 3 Tesla Ingenia, Philips Healthcare, Netherlands) avec des séquences coronales en pondération T1 et STIR, et axiales STIR.

Les sujets étaient au repos au moins 30 minutes avant l'examen. La séquence de perfusion consistait en une séquence 3D dynamique en écho de gradient acquise dans le plan axial centrée sur la hanche droite. Au total 94 coupes ont été réalisées avec un champ de vue de 228 x 130 x 169 mm. Le TR, TE, l'angle de bascule et la bande passante étaient respectivement 4.5, 2.1 ms, 10° et 389 HZ. La matrice reconstruite était de 128 X 128 mm avec un voxel reconstruit de 1.8 x 1.8 x 1.8 mm. Deux bandes de saturations médiale et supérieure ont été placées afin d'éliminer les artéfacts d'origine digestifs.

Le calcul de T1 nécessitait la réalisation de séquences avec trois angles de bascule (3°, 10° et 17°).

La résolution temporelle était de 13.5 seconds.

Cinq images de base ont été acquises, et au début de la sixième acquisition, 0,1 mmol/kg de DOTAREM a été injecté avec un débit de 2.5 mL/sec, suivi de 20 ml de sérum sale. Au total 20 acquisitions dynamiques ont été réalisées. Chaque acquisition durait 55 secondes avec une durée totale de 9 minutes.

III. RECUEIL ET POST-TRAITEMENT DES DONNEES :

La fonction d'entrée artérielle était mesurée au moyen d'une région de mesure (region of interest, ROI) dessinée dans l'artère fémorale commune (Figure 1).

Le calcul de T1 nécessitait la réalisation de séquences avec trois angles de bascule (3°, 10° et 17°).

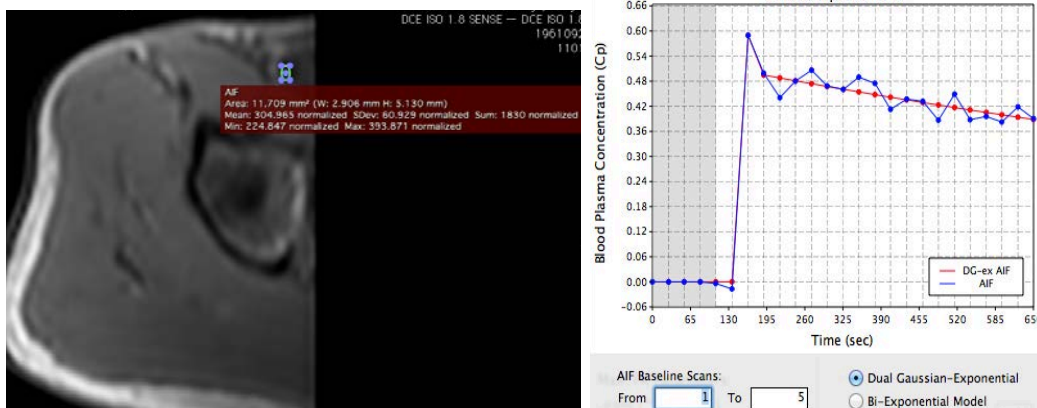
La relaxivité du produit de contraste choisie était de 3,4.

Le modèle compartimental de perfusion choisi était le modèle de Tofts.

A l'aide du logiciel DCE Tool logiciel développé sous Osirix (http://kyungs.bol.ucla.edu/software/DCE_tool/DCE_tool.html), les paramètres de perfusion semi-quantitatifs (Pente initial (initial slope, IS), Aire sous la courbe (Area Under the Curve,

AUC) et le temps au pic (Time To Peak, TTP) et quantitatifs (Ktrans, Kep et Ve) ont été calculés de la façon suivante :

1. Douze muscles de la racine de cuisse ont été choisis sur trois coupes à trois niveaux différents.
2. Ces muscles ont été répartis en trois compartiments (Figures 2, 3 et 4) :
 - Antérieur : muscles psoas, sartorius, fascia lata, droit fémoral, vaste intermédiaire et vaste latéral.
 - Médial : grand adducteur, pectinée et carrée fémoral.
 - Postérieur : muscles petit, moyen et grand glutéal.
3. Le plan axial était choisi comme plan de mesure.
4. Pour chaque muscle, une RO, couvrant la totalité de la surface musculaire dans la coupe choisie a été tracée (figure 4).



a/b

Figure 1 : Calcul de la fonction d'entrée artérielle (AIF). a) ROI au sein de l'artère fémorale commune ; b) Courbe de l'AIF et son adaptation au modèle pharmacocinétique (fitting).

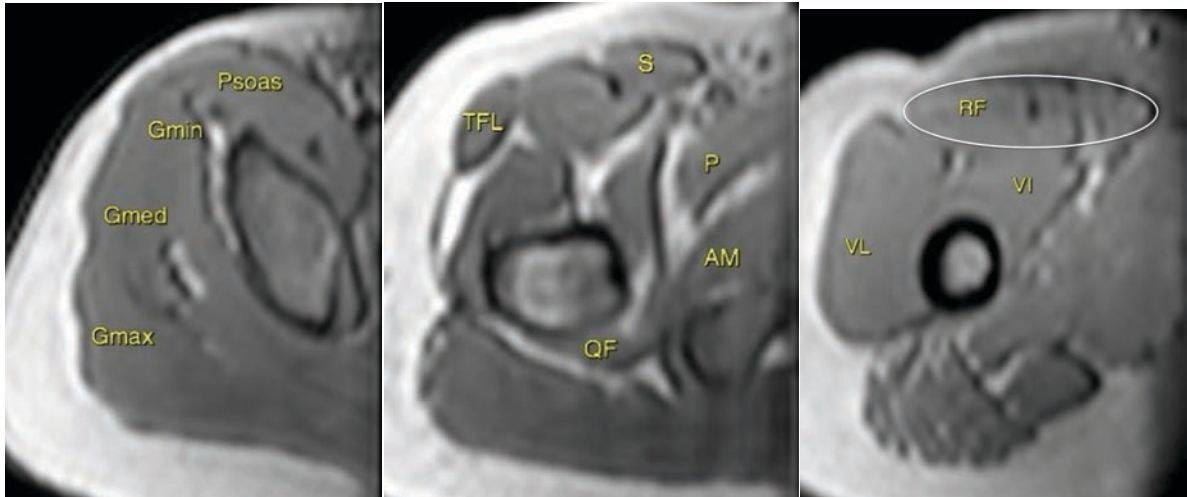


Figure 2 (à gauche): Coupe proximale montrant les muscles psoas et glutéaux. Gmin: petit glutéal. Gmed: moyen glutéal. Gmax: grand glutéal

Figure 3 (au centre): Deuxième niveau de coupe montrant les muscles Sartorius (S), tenseur du fascia lata (TFL), pectiné (P), grand adducteur (AM) et carré fémoral (QF)

Figure 4 (à droite): Coupe distale montrant le droit antérieur (RF), vaste intermédiaire (VI) et vaste latéral (VL). Exemple de ROI couvrant la plus grande surface du muscle droit antérieur dans le plan axial

IV. ANALYSES STATISTIQUES :

L'analyse statistique a été réalisée avec le logiciel R (<http://www.r-project.org>).

Nous avons tout d'abord mené une analyse descriptive des données en calculant les moyennes et écart-types des six paramètres. Puis nous avons mis en œuvre un modèle linéaire mixte pour prendre en compte les mesures répétées sur les mêmes patients, et ainsi permettre l'estimation d'effets fixes et aléatoires pour comparer les muscles.

La normalité des données a été vérifiée graphiquement et via l'utilisation du test de Shapiro-Wilk. Une transformation logarithmique a été appliquée sur les paramètres ne vérifiant pas la condition de normalité. Celle-ci n'était pas respectée même après transformation pour deux paramètres (IS et TTP) et ceci pour tous les muscles. Pour ces derniers, nous avons utilisé le test non paramétrique de Quade pour comparer les muscles de chaque loge.

Pour les données normales après transformation, des variables cliniques telles que l'âge, le sexe, et l'IMC ont pu être intégrées dans le modèle linéaire mixte pour tester leur effet.

RESULTATS :

Les caractéristiques de la population étudiées sont résumées dans le tableau 1.

Homme n (%)	24 (53.3)
Femme n (%)	21 (46.7)
Age Moyen (an) (écart-type)	39.4 (12.4)
Index de masse corporelle	
• < 18.5 (%)	2.2
• 18.5 – 25 (%)	53.3
• 25 – 30 (%)	33.3
• 30 – 40 (%)	11.1

Tableau 1 : Caractéristiques générales de la population avec Age, sexe et index de masse corporelle.

Quarante-cinq sujets (21 femmes et 24 hommes; âge moyen: 39,4 années (18-62 ans); poids: $75,5 \pm 13,8$ kg) ont été inclus.

Les valeurs moyennes et les écarts types ainsi que la déviation standard relative de tous les paramètres semi-quantitatifs et pharmacocinétiques sont résumés dans le tableau 2 (Figures 5 et 6).

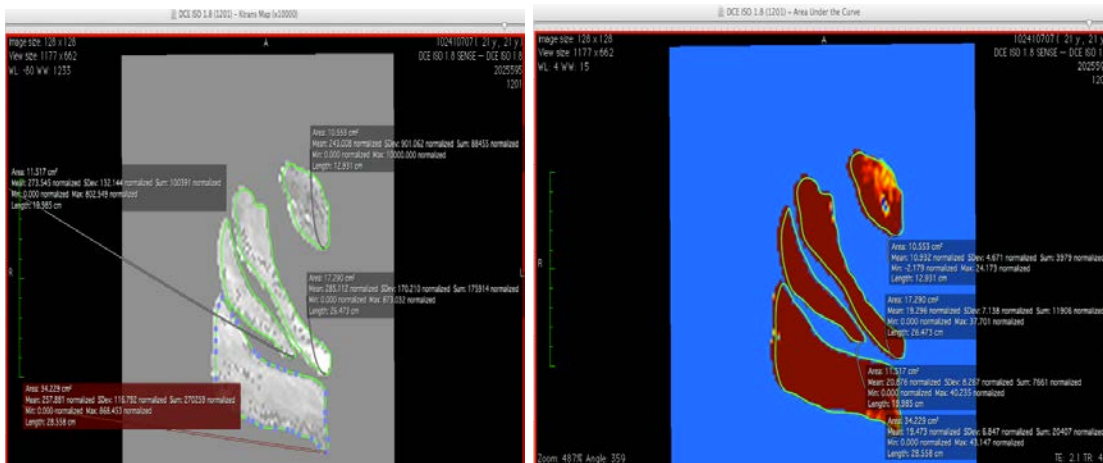
Groupe	Muscle	K_{trans} (ml/min/100 ml)	K_{ep} (ml/min/100ml)	V_e (mL)	IS	TTP (sec)	AUC
Postérieur	Grand glutéal	448 ± 494	3763 ± 2899	1092 ± 675	3.1 ± 2.7	347 ± 26	29.7 ± 10.5
	Moyen glutéal	747 ± 1199	5344 ± 5600	1061 ± 600	3 ± 2.8	305 ± 41	30.9 ± 10.7
Moyenne ± déviation standard	Petit glutéal						
		452 ± 803	3627 ± 3116	917 ± 542	2.4 ± 2.4	315 ± 31	25.9 ± 10.5
Antérieur	Droit fémoral	459 ± 603	5058 ± 5417	905 ± 521	2.4 ± 2.4	332 ± 62	28.5 ± 44
	Tenseur						
Moyenne ± déviation standard	Facia-Lata	406 ± 472	2857 ± 2196	1396 ± 828	2 ± 2.1	311 ± 23	26.9 ± 10.2
	Psoas	305 ± 347	3365 ± 2381	868 ± 498	1.1 ± 1.3	325 ± 26	16.8 ± 7.5
	Sartorius	300 ± 311	3383 ± 2254	996 ± 642	1.5 ± 1.8	323 ± 23	19.6 ± 12.1
	Vaste intermédiaire	768 ± 1133	6386 ± 7474	1051 ± 613	4 ± 3.3	317 ± 61	40.3 ± 48.6
	Vaste latéral	915 ± 1462	6713 ± 8766	1198 ± 763	3.6 ± 3.3	311 ± 65	41.5 ± 46.8
Médial	Carré fémoral	439 ± 402	3113 ± 2129	1370 ± 825	2.8 ± 2.5	328 ± 16	34.3 ± 11.1
	Pectiné	547 ± 662	3946 ± 4390	1204 ± 802	2.5 ± 2.5	317 ± 25	30.7 ± 15.7

±déviati standard	Grand adducteur	451 ± 502	3011 ± 2235	1326 ± 860	1.9 ± 2.1	325 ± 17	33.9 ± 13.1
RDS							
Moyenne		1.28	0.9	0.6	1	0.1	0.63

Valeurs exprimées en moyenne ± déviation standard

RDS: relative standard deviation : Déviation standard relative

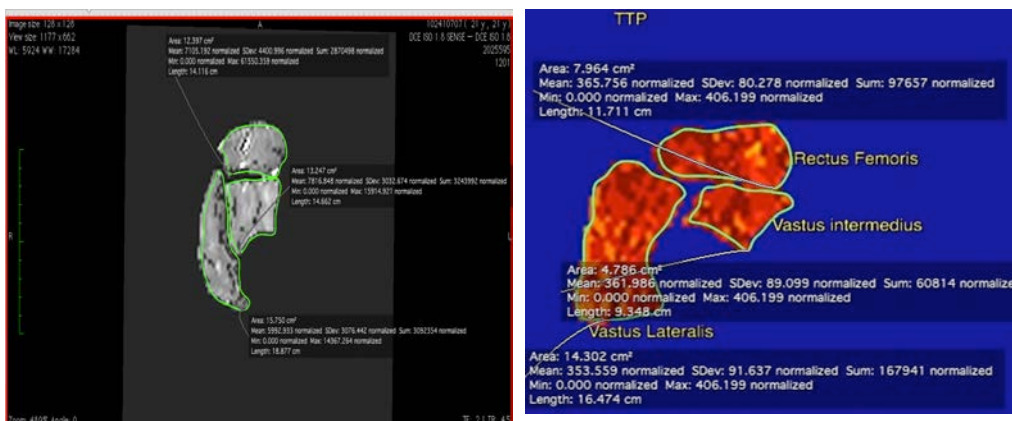
Tableau 2 : Valeurs moyennes et écart types des paramètres semi-quantitatifs et pharmacocinétiques pour tous les muscles dans les trois groupes.



a

b

Figure 5 : Cartographie du Ktrans (a) et de l'AUC (b) avec les moyennes et les écart types obtenus avec un grand ROI sur chaque muscle de la coupe (de haut en bas : psoas, petit, moyen et grand glutéal).



a

b

Figure 6 : Cartographie de Kep (a) et du TTP (b) avec les moyennes et les écart types obtenus avec un grand ROI sur chaque muscle de la coupe (Droit Fémoral, Vaste intermédiaire et Vaste latéral)

L'analyse des paramètres pharmacocinétiques (K_{trans} , K_{ep} et V_e) a montré une hétérogénéité entre les différents muscles d'un même compartiment ($p < 0,05$) (figure 7), sauf pour K_{trans} dans le compartiment médiale (figure 8)

Les paramètres pharmacocinétiques étaient également hétérogènes entre les patients pour un muscle donné. En effet, pour tous les paramètres normalement distribués, l'effet aléatoire correspondant au sujet était significatif ($p < 0,0001$) (tableau 4).

Groupe	K_{trans} (ml/min/100 ml)	K_{ep} (ml/min/100ml)	V_e (mL)	IS	TTP (sec)	AUC
Postérieur	< 0.0001*	0.0015* Sex (0.04) **	< 0.0001*	0.0019***	< 0.0001***	<0.0001*
Antérieur	< 0.0001*	< 0.0001***	<0.0001*	< 0.0001***	0.0001***	< 0.0001***
Médial	0.7203*	0.0377***	0.0312*	0.0012***	0.0016***	< 0.0001* Sex (0.0001) ** Age (0.0048) **

* p pour l'effet muscle dans le modèle linéaire
 ** p pour les paramètres socio-démographiques significatifs
 *** p avec le Quade test

Tableau 4 : Effet statistique des différents paramètres selon les groupes musculaires.

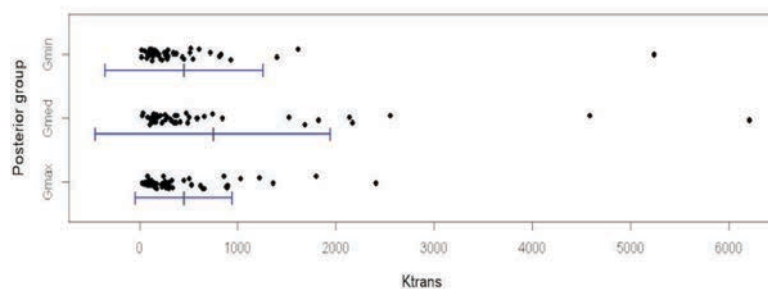


Figure 7 : Les points représentent les patients, et la barre horizontale bleue représente l'écart-type autour de la moyenne (gris).

Les valeurs moyennes de Ktrans étaient plus élevées dans le moyen glutéal par rapport aux grand et petit glutéaux.

Il existe des valeurs extrêmes (> 2000 ml / min / 100 ml), en particulier pour le moyen fessier, provoquant une grande variabilité des valeurs.

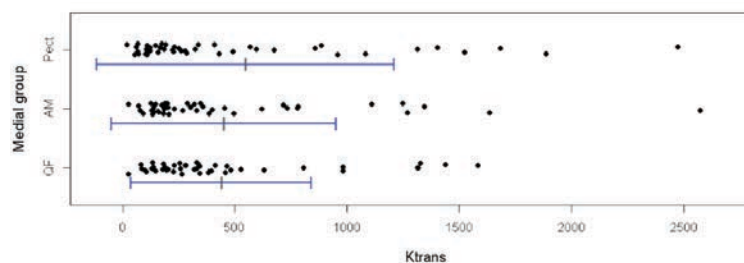


Figure 8 : Pas de différence significative de Ktrans entre les trois muscles (QF: Carré fémoral, Pect: pectiné, AM: Grand adducteur) ($p = 0,7203$). Existence de quelques valeurs extrêmes.

Une différence significative des paramètres semi-quantitatifs était présente entre les muscles de chaque compartiment ($p \leq 0.0001$) (Figure 9) (Tableau 3). Il faut cependant noter que le niveau d'hétérogénéité n'est pas le même entre les groupes de muscles d'après le calcul de l'écart-type relatif (RDS) (Tableau 3).

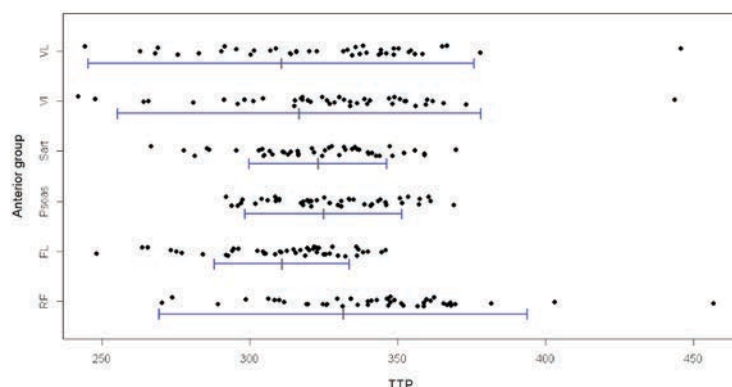


Figure 9 : Différence significative des valeurs moyennes de TTP entre les muscles du groupe antérieur ($p=0,0001$)

L'intégration dans le modèle linéaire mixte des paramètres cliniques (âge, sexe, et IMC) a révélé un effet significatif du sexe ($p = 0,0001$) et de l'âge ($p = 0,0048$) pour le paramètre AUC dans la loge médiale, et du sexe uniquement ($p = 0,04$) pour les valeurs de Kep dans la loge postérieure. En effet, les valeurs d'AUC et Kep sont plus élevées chez les femmes, et l'âge est positivement relié à l'AUC : l'AUC est plus élevé chez les patients âgés.

L'IMC n'influençait pas les paramètres semi-quantitatifs et microcirculatoires et ceci, peu importe la loge.

Discussion :

Ce travail montre une différence significative des paramètres DCE semi-quantitatives et pharmacocinétiques entre les muscles à l'état normal. Cette hétérogénéité a été constatée pour tous les paramètres et tous les muscles étudiés, à l'exception de K_{trans} dans le groupe médial. Les paramètres étudiés présentaient également des grandes déviations standard (tableau 3).

Ces résultats suggèrent que les caractéristiques de la perfusion tissulaire des muscles de la hanche sont différentes chez un individu donné dans des conditions de routine clinique.

ETUDES ANIMALES

L'hétérogénéité de la perfusion musculaire a été décrite dans des études expérimentales sur l'animal. En utilisant des microsphères, Iversen a conclu que la perfusion régionale (par mesure du flux sanguin régional) dans les muscles est nettement hétérogène chez le lapin, même au repos (155–157). A l'aide de microélectrodes, Greenbaum a conclu à une hétérogénéité des valeurs de la pression en oxygène (pO_2) à des points différents au sein de muscles de lapin, avec également une variation temporelle sur le même site de mesure (158). Faranesh et al. ont mené une étude expérimentale d'IRM DCE sur des lapins pour évaluer les paramètres pharmacocinétiques au repos. Ils ont démontré des différences significatives de K_{trans} et V_p du muscle soléaire par rapport au muscle tibial antérieur. Ils ont émis l'hypothèse que cette différence pourrait être liée à l'existence de différents types de fibres musculaires (159).

ETUDES CHEZ L'HOMME

Chez l'homme, des études de perfusion musculaire ont été réalisées (160–162). Cependant, l'approche quantitative a été rarement étudiée (163): la plupart des études analysaient les courbes d'intensité en fonction du temps (Time intensity curve, TIC) afin d'évaluer les changements de perfusion survenus pendant l'exercice musculaire (164–167).

Nos résultats d'hétérogénéité des paramètres de perfusion musculaire sont compatibles avec des études antérieures. Weber et al. ont démontré une variabilité de la perfusion musculaire par CEUS au repos chez des volontaires sains (168)

avec une hétérogénéité du volume sanguin, de la vitesse et du débit sanguin. Ils ont montré une corrélation entre les paramètres de CEUS et le réseau micro-capillaire musculaire évalué par étude histologique.

L'étude simultanée des macro-vaisseaux par angio-IRM et de la perfusion en 3D T1 dans l'étude de Wright et al. (séquence TWIST) avait montré une variation de K_{trans} au sein des muscles du mollet entre le repos et le post-exercice, avec une valeur plus élevée pour le muscle tibial antérieur. Ils ont rapporté également que les valeurs K_{trans} au repos du étaient plus élevées au sein du muscle soléaire qu'au sein des muscles tibial antérieur et gastrocnémien. Pour eux, la variation des paramètres perfusionnels pourrait être due à des facteurs tels que le niveau d'activité avant l'imagerie, la consommation de caféine et le niveau d'activité habituelle, qui n'ont pas contrôlés dans leur étude (153).

Weber et al. ont évalué la perfusion musculaire chez des volontaires sains à l'aide de l'échographie de contraste et le métabolisme musculaire par analyses spectroscopiques en IRM. Ils ont comparé ces données avec les données histologiques obtenues par biopsies. Ils ont montré qu'il existait une grande variabilité du métabolisme musculaire, de la microcapillarisation et des paramètres de perfusion en échographie entre les muscles (169).

INFLUENCE DU SEXE

Dans notre étude, les valeurs AUC des compartiments antérieur et médial étaient plus élevées chez les femmes. Ceci peut suggérer une perfusion musculaire plus importante chez les femmes. Pour Hunter, la différence de la fonction neuromusculaire et des niveaux de fatigabilité selon le sexe restent mal élucidés. Il explique cette différence probablement par une différence d'anatomie et de physiologie : niveau d'activation neurologique, perfusion musculaire, métabolisme du muscle squelettique et types de fibres (170). Ces hypothèses concordent avec d'autres études qui montrent que la perfusion des muscles chez les femmes est plus élevée que chez les hommes pour certains groupes musculaires et pour certaines tâches, en mesurant par échographie le flux artériel brachial pendant les mouvements répétitifs et en évaluant la vasodilatation artérielle fémorale lors des contractions répétitives du quadriceps (171,172) . L'hypothèse de compression

mécanique des artères lors des contractions musculaires et la différence d'activité système sympathique ont été évoquées pour expliquer cette différence de perfusion entre les 2 sexes (173,174). Roepstorff et al. a montré que la densité des capillaires par unité de muscle dans le muscle vaste externe chez des femmes était plus élevée que chez les hommes en raison d'une proportion plus importante de fibres de type I (175).

La vascularisation selon le type de fibres musculaires a été étudiée par IRM ASL et BOLD. Dans ces études, il existe une différence de perfusion entre les muscles en fonction du type des fibres (lentes et rapides) (176,177). Une grande variabilité dans les capacités musculaires à l'exercice (178–185) a été évoquée pour expliquer cette hétérogénéité des propriétés musculaires, ce qui pourrait expliquer les différences observées dans notre étude.

INFLUENCE DE L'ÂGE

Dans notre étude, les valeurs d'AUC étaient positivement corrélées à l'âge. La perte de masse et l'augmentation du tissu adipeux intermusculaire et intramusculaire sont des phénomènes connus chez les personnes âgées (186). Groen et al. a montré une réduction de la densité capillaire musculaire avec l'âge (187). Par ailleurs, la régulation de la circulation sanguine au cours du vieillissement n'est pas bien établie (188–190).

AUTRES TECHNIQUES

La pléthysmographie par occlusion veineuse (VOP) (191), la tomographie par émission de positron et la scintigraphie au thallium ont été utilisées pour évaluer la perfusion musculaire chez des sujets sains et des patients diabétiques. Ces techniques souffrent de plusieurs limites. La VOP ne permet pas d'individualiser la perfusion de la peau, des muscles et des tissus péri-musculaires (192–194). La TEP et la scintigraphie exposent aux rayonnements ionisants et ont une faible résolution spatiale (136,194).

En injectant un produit de contraste (microbulles) intra-vasculaire pur, l'échographie de contraste peut quantifier les paramètres de perfusion proportionnellement au débit sanguin dans une ROI (135,146,192,195–198).

Les limites de l'échographie de contraste sont principalement (136,192) les suivants :

- La taille et la position de la ROI
- Le gain et la profondeur qui peuvent influencer sur les paramètres et doivent rester constants.
- Les artefacts de mouvement de la sonde.
- Les bulles restent des agents strictement intra-vasculaires. Les courbes obtenues ne permettent d'obtenir que des paramètres descriptifs, tels que le temps jusqu'au pic et l'intensité maximale. Aucun paramètre pharmacocinétique ne peut être obtenu.

Les techniques d'IRM non invasive (ASL) et (BOLD) ont été utilisées dans l'évaluation de la vascularisation musculaire. Ces techniques montrent une corrélation significative avec le flux sanguin mesuré par la pléthysmographie. Il a été montré également que la densité vasculaire diffère entre les muscles en fonction du type de fibres musculaires (147,176,199–205). La limite principale est leur incapacité à évaluer les paramètres pharmacocinétiques (perméabilité des vaisseaux et volumes de distribution) (163,206–209).

LIMITES

Notre étude présente plusieurs limites. Tout d'abord, nous ne pouvions pas vérifier que les muscles étaient exempts de processus pathologiques. Les muscles ont été considérés comme normaux en fonction de critères d'inclusion et sur l'analyse des images IRM. Des biopsies musculaires n'ont pas été effectuées pour des raisons éthiques.

Deuxièmement, nous n'avons pas contrôlé des paramètres physiologiques tels que l'activité physique, les maladies cardiovasculaires, l'hypercholestérolémie, l'hypertension artérielle ou le tabagisme.

Troisièmement, la reproductibilité intra et inter-observateur n'a pas été évaluée. Cependant une bonne reproductibilité intra et inter-observateur par DCE-MRI a été retrouvée dans l'évaluation de la perfusion osseuse de la hanche avec cette même séquence (73).

Enfin, les activités physiques avant l'examen n'ont pas été évaluées. Cependant, tous les patients étaient au repos 30 minutes avant l'examen.

EN CONCLUSION :

Les paramètres semi-quantitatifs et pharmacocinétiques mesurés par technique d'IRM DCE à 3T des muscles de la hanche à l'état normal sont différents.

Il nous apparaît est essentiel de connaître cette différence avant d'entreprendre des études d'IRM DCE dans des conditions pathologiques, car cette hétérogénéité peut compromettre les comparaisons intra ou inter-individuelles.

[Retour à la table des matières](#)

EVALUATION D'UNE SEQUENCE DCE 3D POUR L'ETUDE DU RACHIS LOMBAIRE

Je n'ai pas réalisé directement ce travail, mais ai encadré le Dr Guillaume Lefebvre, chef de clinique dans le service du Pr Anne Cotten.

Celui-ci a été conduit dans le cadre d'un Master 2 (Signaux et Images en Médecine, Université de Paris Est-Créteil), que Guillaume a obtenu avec la mention « Très Bien ».

Ce travail a fait l'objet d'une soumission à la revue Journal of Magnetic Resonance Imaging sous le titre « Assessment of a 3D Dynamic Contrast-Enhanced MRI sequence for the study of lumbar bone marrow at 3T ».

Le texte de l'article rédigé et soumis à la revue Journal of Magnetic Resonance Imaging par le Dr Guillaume Lefebvre est [disponible ici](#).

L'abstract ci-dessous est ma traduction française de l'abstract soumis à cette revue par le Dr Guillaume Lefebvre.

Evaluation d'une séquence DCE 3D pour l'étude du rachis lombaire à 3T.

Objectif

Implémenter et évaluer une séquence IRM DCE en écho de gradient 3D dans l'optique d'une étude quantitative de la perfusion de la MO vertébrale lombaire.

Matériels et méthodes

Une séquence IRM DCE 3D a été utilisée pour l'étude du rachis lombaire de 14 patients. Elle a été comparée à une séquence IRM DCE 2D utilisée pour l'étude du rachis lombaire de 14 autres patients d'âge et d'IMC voisins. La qualité des images a été évaluée avec des critères qualitatifs et quantitatifs (rapports signal à bruit -SNR-, contraste à bruit -CNR-, rehaussement à bruit -ENR-, scores). Des ROIs ont été dessinées sur plusieurs régions vertébrales (corps vertébraux, plateaux vertébraux,

pédicules, processus épineux). Une ROI dessinée dans l'aorte abdominale a été utilisée pour calculer la fonction d'entrée artérielle. Les paramètres pharmacocinétiques ont été calculés avec le logiciel UMMPerfusion en utilisant le modèle de Tofts modifié.

Résultats

Le score de qualité image était significativement plus élevé pour la séquence 3D. Le CNR était plus élevé pour la séquence 3D. Il n'y avait pas de différence significative entre les deux séquences pour l'ENR et pour le SNR, sauf pour les sites « processus épineux » et « pédicule » où le SNR était significativement moindre pour la séquence 3D ($p < 0,05$). Il n'y avait pas de différence significative entre les séquences 2D et 3D pour les mesures des différents paramètres, sauf pour le « produit perméabilité/surface » du site « processus épineux ». La reproductibilité des mesures sur les différents sites était très bonne (5/20), bonne (12/20), modérée (2/20) ou faible (1/20).

Conclusion

La séquence 3D a permis une amélioration globale de la qualité image et de la résolution spatiale par rapport à la séquence 2D. La grande majorité des mesures des paramètres perfusionnels n'était pas modifiée comparativement à l'acquisition 2D.

COMMUNICATIONS SUR LE SUJET

Articles

Publié

Study of proximal femoral bone perfusion with 3D T1 dynamic contrast-enhanced MRI: a feasibility study.

Budzik JF, Lefebvre G, Forzy G, El Rafei M, Chechin D, Cotten A. **European Radiology**

2014 Dec;24(12):3217-23. Epub 2014 Aug 14. PMID: 25120203. doi: 10.1007/s00330-014-3340-5.

Soumis

❖ A la revue European Radiology

- Dynamic Contrast Enhancement MRI of bone marrow: age, sex, body mass index, hypercholesterolemia and smoking influence perfusion parameters

Jean-François Budzik, Guillaume Lefebvre, Alain Duhamel, Sébastien Verclytte, Pierre Hardouin, Anne Cotten

- Assessment of normal muscles perfusion: a dynamic contrast-enhanced MRI study

Mazen El Rafei, Guillaume Lefebvre, Laurène norberciak, Emilie Dodre, Anne Cotten, Jean-Francois Budzik

❖ A la revue Radiology

The role of mechanical stress on the vascularization of subchondral bone in the femoral head: a DCE-MRI study

Jean-François Budzik, Guillaume Lefebvre, Hélène Behal, Sébastien Verclytte, Pierre Hardouin, Anne Cotten

❖ A la revue Journal of Magnetic Resonance Imaging

Assessment of a 3D Dynamic Contrast-Enhanced MRI sequence for the study of lumbar bone marrow at 3T

Guillaume Lefebvre, Jean-François Budzik, Renaud Lopes, Mazen El Rafei, Alain Duhamel, Vittorio Pansini, Anne Cotten

Communications lors de congrès

Passés

- ❖ Mises au Point en Imagerie Ostéo-Articulaire (*Lille et Bruxelles, 2014*)
- ❖ Congrès annuel de la Société d'Imagerie Musculo-Squelettique (*Paris, 2014*)
- ❖ Congrès annuel de l'European Society of Skeletal Radiology (*Riga, 2014*)
Présentation par le Dr Guillaume Lefebvre
- ❖ Congrès annuel de l'European Society of Radiology (Vienne, 2015)
Poster électronique présenté par le Dr Mazen El Rafei

A venir

Présentation orale au « First European Meeting on Bone Marrow Adiposity »
(28et 29 août 2015, Lille) <http://bma2015.sciencesconf.org/>
« MRI perfusion of Bone Marrow ».

Abstracts soumis

- ❖ Pour les prochaines Journées Françaises de Radiologie (Paris 2015)
- ❖ Pour le prochain congrès annuel de la Radiological Society of North America (Chicago, 2015)

[Retour à la table des matières](#)

TEXTES DES ARTICLES PUBLIE ET SOUMIS

Comme j'ai traduit les trois articles (Matériels et Méthodes, Résultats et Conclusions) dans les chapitres correspondants, je n'ai pas remis les tables et figures dans cette partie, afin de ne pas réaliser de redondance inutile.

Study of proximal femoral bone perfusion with 3D T1 dynamic contrast-enhanced MRI: a feasibility study.

Budzik JF, Lefebvre G, Forzy G, El Rafei M, Chechin D, Cotten A. **European Radiology**

2014 Dec;24

Objective

Our objective was to compare measurements of semi quantitative and pharmacokinetic parameters in areas of red (RBM) and yellow bone marrow (YBM) in normal bone, using an in-house high resolution DCE sequence, and to assess intra- and inter-observer reproducibility for these measurements.

Introduction

Dynamic-Contrast Enhancement Magnetic Resonance Imaging (DCE-MRI) emerges in the field of musculoskeletal imaging. This noninvasive technique allows a quantitative estimation of bone perfusion (210) and thus found its first clinical application in the study of primary tumor microvascularization (56), in bone metastases (211), lymphoproliferative diseases (58) or acute myeloid leukemia (60). It also takes a central place in the assessment of antiangiogenic therapies (55). Recent studies also focused on synovial abnormalities in rheumatologic diseases such as rheumatoid (212) or psoriatic arthritis (213). Microvascularization alterations have been also found in non tumoral bone pathologies such as osteoporosis (67), lumbar discarthritis (27), bone marrow edema (86), avascular necrosis (84) or Paget disease (214).

However, although vertebral marrow has already been studied (74,77), little is known on normal peripheral bone microvascularization. Scarce reports were made on DCE-MRI of wrist bones (70,215). To the best of our knowledge, only one recent study has focused on the microvascularization properties of the proximal femoral bone (82). Yet, pathologies such as osteoarthritis or avascular necrosis of the hip are frequent and it is a current medical challenge to improve imaging methods to diagnose them as early as possible (216,217). A study of the bone in physiologic conditions is mandatory before initiating pathological studies, as it was done in other organs (218).

On a technical point of view, DCE-MRI studies of the hip focus on the proximal femur and therefore use few slices that forbid a complete assessment of the bone, the articulation and its vicinity (83,84,86). As DCE-MRI looms as a new tool for the assessment of bone microstructural properties, we decided to develop a DCE-MRI sequence that would allow a more global study of the hip. This work was designed as a preliminary study, introducing a prospective clinical study.

Our objective was to compare measurements of semi quantitative and pharmacokinetic parameters in areas of red (RBM) and yellow bone marrow (YBM) in normal bone, using an in-house high resolution DCE sequence, and to assess intra- and inter-observer reproducibility for these measurements.

Materials and methods

Population

Our study was in accordance with our local Review Board recommendations, and was in accordance with the declaration of Helsinki. Information was delivered before the examination and written consent was obtained from each patient. Twenty-one adult patients under 50 years old referred to our musculoskeletal imaging department for a MRI examination of the hip or sacro-iliac joints were included in the study. Only patients who required a gadolinium injection for the clinical needs were included.

Main exclusion criteria were: previous or current history of hip, neoplastic, inflammatory or hematologic diseases, known osteoporosis, metal or orthopedic

hardware, any abnormalities of the hip on MR images. Eleven male and ten females were included. The mean age was 35 years (from 18 to 50). One patient was excluded from our study because of motion artifacts.

MRI protocol

All patients were examined on the same 3T MR scan (Ingenia, Philips Healthcare, The Netherlands). Different sequences were acquired to solve the clinical problem. The retained DCE sequence covered the right hip. Dynamic 3D T1 Spoiled Gradient Echo was acquired axially. 94 slices covered a Field of View (FOV) of 228 x 130 x 169 mm. One superior and one medial regional saturation bands were aligned on the respective borders of the FOV. TR, TE, flip angle and bandwidth per pixel were respectively 4.5 and 2.1 ms, 10°, 389 Hz. The acquisition matrix was 64 x 66 with phase-encoding direction applied anteroposteriorly. Reconstruction matrix was 128 x 128 mm. The resulting voxel size was 1.8 x 1.8 x 1.8 mm. Parallel imaging was applied on both slice and phase encoding directions; the acceleration factor was respectively 2 and 1.8. Temporal resolution was 13.5 seconds.

Five baseline scans were acquired. 0.1 mmol/kg of gadoteric acid (DOTAREM, Guerbet, France) were injected at the beginning of the sixth scan at a rate of 2.5ml/sec followed by 20cc of saline flush. Twenty dynamic scans were collected.

Three Variable Flip Angles (VFA) sequences, built from DCE sequence, were acquired before injection for T1 calculation. The flip angles variation was 3°, 10° and 17°. Each acquisition lasted 55 seconds. Total examination time was 9 minutes.

Post-processing

Two musculoskeletal radiologists processed DCE images independently with the open-source software Osirix (79). The first observer made all the measures twice. Images were reconstructed in the coronal plane. Regions Of Interest (ROI) of 20 mm² were drawn on T1 images. Arterial Input Function was measured in the common femoral artery. ROIs were drawn in the epiphyseal segment of the femoral head for YBM measurements and in the central part of the femoral neck for RBM measurements (fig 1a). Those two components are well distinguished on T1-weighted sequences as the YBM signal is close to subcutaneous fat signal whereas

the RBM signal is lower (89) (fig1a). We used DCE tool software (http://kyungs.bol.ucla.edu/software/DCE_tool/DCE_tool.html) to calculate initial slope (IS), area under the curve (AUC), time to peak (TTP), Ktrans and Kep for each ROI. Various flip angles technique allowed T1 calculation for each patient. The precise r1 relaxivity (3.4) of the contrast agent was introduced. Tofts model was used as it is adapted to bone studies(43).

SNR

SNR was defined according to former studies (80,88) corresponding to the signal mean divided by the standard deviation. SNR was measured on pre- and post-contrast images (respectively the first 5 acquisitions and acquisitions 15 to 20) with SNR calc software, another Osirix open-source plugin. For each measure, a ROI was drawn within the femoral diaphyseal medullary bone and in the external cortical bone located on the same image. Contrast-to-noise ratio (CNR) was defined as the difference between SNR values measured in the two ROIs.

Statistical analysis

Intra- and inter-observer reproducibility was assessed with the Wilcoxon test. The values of Ktrans, Kep, IS, AUC and TTP were compared between YBM and RBM with Student's t test for each reader. Mean and standard deviation of SNR and CNR were calculated for pre- and post-contrast measurements. Pre-and post-contrast mean values were compared with Student's t test. $P < 0.05$ was considered statistically significant.

Results

On visual analysis, anatomical structures were easily identified on native DCE images. Spatial resolution was 1.8 mm^3 . On parametric maps (fig 1b), a chemical shift artifact was identified in the left-right direction. Images displayed a high SNR, both pre- and post-contrast (mean values were respectively 203 and 176), and a high CNR (respectively 176 and 162). There were no significant differences between pre- and post-contrast values, for SNR and CNR.

Examples of enhancement curves of red and yellow bone marrow are shown in fig 2a and 2b. The amplitude of gadolinium concentration variations was greater for red bone marrow. This visual analysis was corroborated by the statistical analysis (Table 1): AUC and IS were significantly greater for RBM than YBM ($p < 0.05$). Ktrans and Kep were also significantly different in the same way ($p < 0.05$). Yet, we found no significant difference for TTP between both regions ($p < 0.05$). Age and sex were not correlated with any value ($p > 0.05$). Intra- and inter-observer reproducibility was good (table 2).

Discussion

Our sequence provided a three-dimensional 3-Tesla DCE study of the whole hip with a spatial resolution higher than previously reported, to the best of our knowledge, in the literature. Earlier spatial resolutions have been lower (43,82–85), or equivalent, or higher but covering smaller volumes (78,86). Comparisons cannot be made with some data because of insufficient details (87). Ktrans, Kep, AUC and IS were significantly different between RBM and YBM, whereas no significant difference was found for TTP values.

International recommendations

Our parameters are globally in accordance with the more recent technical guidelines issued on DCE-MRI (39,40). As recommended by the QIBA technical committee (39), we used VFA T1-weighted sequences and 3D gradient echo volumetric imaging. The axial plane allows easy identification of the femoral artery. TR is within target values whereas TE is “acceptable”, very close to target values (between 1.5 to 2 ms). Our bandwidth is greater than 250 Hz. Our slice number is far beyond the ideal number of 10. Slice thickness is “ideal”, less than 5 mm. Our matrix is consistent with the recommended 256 x 160 as well as our spatial resolution, close to the recommended 1-2mm. The number of baseline acquisitions and the duration of the acquisition is consistent with the objectives. We did not use image normalization methods or post-processing filters.

Concerning the Imaging Committee of the Experimental Cancer Medicine Centre’s recommendations (40), SNR was evaluated. The recommended dose of gadolinium agent was used, delivered by a power injector and followed by a saline flush.

However, while there are some discrepancies (for example temporal resolution > 10 s (39) or > 3 s (40)), it must be noted that these recommendations were designed in the scope of multicentric and/or longitudinal trials of tumors and antiangiogenic treatments at 1.5T. Our goal was different, as we sought reliable perfusion measurements on small structures in a large volume.

SNR

Our SNR and CNR values are very high. This is a key quality check element for DCE studies (88). A low TE and midrange bandwidth are likely the major features that explain this result. A broad bandwidth will increase noise whereas a narrow one will increase T2* relaxation effect, thus lowering CNR (88).

Perfusion parameters

The significant difference of K_{trans}, V_e, AUC and IS values between the femoral head and neck may be explained by the different composition of bone marrow in these segments. RBM is richly vascularized whereas YBM is not (89). Gadolinium contrast enhancement and FDG-PET uptake are known to be greater in red marrow than in yellow marrow, reflecting the more extensive microvascular bed, greater perfusion, higher metabolic activity of red marrow (90,91).

Such differences between YBM and RBM were suggested in a former study (85) where K_{trans} and V_e mean values were higher in the ischium than in the femoral head. Similar results were reported by Wang et al. (43) who showed that perfusion indices (*Emax and Eslope*) in the femoral head were significantly lower compared to the femoral neck. Our results are also in accordance with those of Breault et al. (82) who found that fat fraction had a measurable effect on quantitative DCE parameters. However, the comparison between our studies is limited as areas of YBM were not considered by Breault et al. (as shown on figure 1c in (82)). We agree with these authors regarding the expected small impact of these differences in tumor studies where the parameters exhibit wide variations. However the impact of these differences in non-tumor studies has yet to be assessed.

Limits

Temporal resolution could have been improved, but we voluntarily gave priority to spatial resolution and large coverage of the hip structures, keeping in mind the

scope of further studies. Chemical shift artifacts impeded the study of the subcortical bone (fig 1b) despite a low minimal TE and an optimized bandwidth.

Bone mineral density data were not available, but known osteopenia or osteoporosis were exclusion criteria. Moreover, as a decrease in perfusion parameters has been reported in subjects older than 50 years (74), we chose to exclude this age group from our sample. It is thus less likely that our patients were osteoporotic.

Standard deviations were rather wide compared with mean values (table 1), especially for epiphyseal measurements. Most likely, this would be related to the very small difference in the T1 values measured. However, our sequence and our analysis were robust enough to allow measurements within small ROIs in YBM areas with a good intra- and inter-observer reproducibility. These measurements have not been reported in other studies (82).

Our perfusion values do not agree with earlier data often acquired with different parameters (43,84). Actually, to our knowledge, no former study has reported perfusion values in such small ROIs. Moreover, complexity in image acquisition and pharmacokinetic model post-processing as well as lack of widely available and easy-to-use software are well-known limitations to comparison in DCE studies (1,39,40,93).

Conclusion

DCE study of the whole hip is feasible with a high spatial resolution using a 3D T1 sequence. Despite the use of small ROIs, measures were possible even in low vascularized areas of the femoral head. Ktrans, Kep, AUC and IS values were significantly different between red and yellow marrow whereas TTP values were not. Further studies will help to establish perfusion patterns within the proximal femoral bone of normal subjects and to determine whether these differences may impact clinical studies, especially in non-tumor diseases.

[Retour à la table des matières](#)

Dynamic Contrast Enhancement MRI of bone marrow: age, sex, body mass index, hypercholesterolemia and smoking influence perfusion parameters

Jean-François Budzik, Guillaume Lefebvre, Alain Duhamel, Sébastien Verclytte, Pierre Hardouin, Anne Cotten

INTRODUCTION

The understanding of bone vascularization physiology and pathophysiological mechanisms is incomplete (2), likely because bone is a complex system. It assumes mechanical functions, stores calcium and phosphate and exerts paracrine interactions (3), for example via intra-osseous endothelial cells (4). Undergoing constant remodeling and interaction with other systems, bone is a highly adaptive system (3,5). Studies on bone marrow (BM) vascularization have been relatively scarce because most techniques of circulatory research are difficult to apply to bone, especially in humans (7). Yet, the description and understanding of vascular physiology, in which MRI has a key role to play (2), may become a cornerstone of progress in the diagnosis and treatment of diseases such as osteoarthritis, osteonecrosis, osteoporosis or fracture non-unions (2–5,7).

Dynamic Contrast Enhancement (DCE) MRI allows a dynamic and quantitative assessment of tissular perfusion and has the advantages of being minimally invasive (it only requires venous contrast media injection) and clinically applicable, both at 1.5 and 3 Teslas. It is now widely used in studies of bone tumors, hematological and rheumatologic diseases but few studies report DCE descriptions of normal bone marrow (73). A preliminary study reported that DCE MRI of hip BM can be achieved with a high spatial resolution (73). Thus we intended to study the vascularization of normal BM in this area.

Our aims were to describe the perfusion features of normal-appearing hip bone marrow with DCE-MRI and to assess whether they may be influenced by several clinical features. To the best of our knowledge, this has never been done before.

MATERIALS AND METHODS

This prospective monocentric study was approved by our Institutional Review Board. Oral and written information was delivered to the patient before the examination and written consent was obtained.

Population

Between April and September 2014, sixty adult patients under 60 years old referred to our musculoskeletal imaging department for an MRI examination of the hips or sacro-iliac joints were included in the study. Only patients who required a gadolinium injection for the clinical purposes were included.

Patients under 18 years old, pregnant women, prisoners, patients unable to give informed consent, very painful and non-cooperative patients, and patients with 3T MRI contra-indications were not included. Other non-inclusion criteria were: previous or current history of hip, neoplastic, inflammatory or hematologic diseases, known osteoporosis or osteopenia, hip orthopedic hardware, chronic renal failure, known hyperparathyroidism, known acute or chronic inflammatory syndrome.

At last, if any abnormality of the hip bones was seen on MR images (e.g. BM oedema, osteoarthritis, tumor, fracture), the patient was not included.

Clinical data collected were: age, gender, body mass index (BMI), tobacco and alcohol consumption, history of diabetes, presence of hypercholesterolemia and/or hypertension. Patients were classified as “smokers” or “non smokers” and as “non drinkers”, “occasional drinkers”, “regular drinkers within WHO thresholds” or “excessive drinkers”. Patients suffering from diabetes were classified as “type 1” or “type 2”. For hypertension and hypercholesterolemia, patients were classified as “with” or “without”.

MRI protocol

Patients were examined on a 3T MR scan (Ingenia, Philips Healthcare, The Netherlands). A 22 gauge catheter was introduced in the right antecubital vein.

The hips were imaged with a coronal T1 spin echo sequence and Short Tau Inversion Recovery (STIR) sequences acquired in axial and coronal planes. Other conventional sequences were acquired depending on the clinical problem. A previously described Dynamic 3D T1 Spoiled Gradient Echo covered the right hip (73). Its main features were as follows: 94 axial slices covered a Field of View (FOV) of 228 x 130 x 169 mm. TR, TE, flip angle and bandwidth per pixel were 4.5 and 2.1 ms, 10° and 389 Hz respectively. Acquisition and reconstruction matrix were 64 x 66 and 128 x 128 respectively. Temporal resolution was 13.5 seconds. Three variable flip angles (VFA) sequences (3°, 10° and 17°) were acquired before injection. Five baseline scans were acquired. At the beginning of the sixth scan, 0.1 mmol/kg of gadoteric acid (DOTAREM, Guerbet, France) were injected at a rate of 2.5ml/sec followed by 20cc of saline flush. Twenty dynamic scans were collected. Total DCE examination time was 9 minutes.

Post-processing

A musculoskeletal radiologist (J.F.B., with 7 years of experience in this domain), blinded to clinical data, analyzed DCE images with the open-source software Osirix (79) and DCE tool software (http://kyungs.bol.ucla.edu/software/DCE_tool/DCE_tool.html). A ROI was deposited in the common femoral artery to determine the Arterial Input Function. T1 maps were calculated from VFA acquisitions. The precise r_1 relaxivity of the contrast agent was introduced. These elements were used to calculate the time / gadolinium concentration curve (TCC). Tofts model was applied. Nine ROIs of 5 mm² were drawn on DCE native images as shown in figure 1. ROI positioning was based on anatomy and on T1 signal criteria: YBM signal is close to subcutaneous fat signal whereas RBM signal is lower (89). The ROI corresponding to acetabular RBM was positioned in the center of the acetabular roof. The ROI corresponding to femoral RBM was positioned in the intertrochanteric area where RBM was visible on T1 spin-echo images. For YBM, one ROI was deposited in the greater trochanter whereas six ROIs covered the epiphyseal part of the femoral head: center, medial and subchondral areas (supero-lateral, inferior, antero-superior and posterior).

The morphology of the curve was assessed visually according to the description made by van Rijswijk (35). For each ROI, semi-quantitative and pharmacokinetic parameters were calculated: initial slope (IS), area under the curve (AUC), time to peak (TTP), transfer constant (K_{trans}), rate constant (K_{ep}) and extra-vascular extra-cellular space volume (V_e). IS calculation included points 5 to 15. AUC and TTP were calculated from points 5 to 25.

Statistical analysis

Quantitative variables are expressed as mean (standard deviation). Normality of distributions was checked graphically and using the Shapiro-Wilk test. Skewed distributed variables (IS, AUC, TTP, K_{trans} , K_{ep} and V_e) were log-transformed before analysis. Qualitative variables are expressed as number (percentage).

Because no scientific data concerning the perfusion properties of YBM were available, we chose to form a pool of data in order to minimize potential selection bias. The data issued from the great trochanter and the six ROIs covering the femoral head were treated together in a pool designated as YBM.

Perfusion parameters (IS, AUC, TTP, K_{trans} , K_{ep} and V_e) were compared between acetabular and femoral RBM, and between femoral RBM and YBM using a linear mixed model in order to take into account the correlation between the repeated measures within subjects (one measure per ROI) by including a random subject effect.

We assessed the impact of clinical factors on perfusion parameters in acetabular and femoral RBMs. This impact was not assessed for YBM in order to limit the number of data. Associations between each perfusion parameter and clinical factors were studied using analysis of covariance adjusted for age and sex. Given the exploratory nature and sample size of this study, we did not adjust for multiple comparisons. Statistical testing was done at the two-tailed α level of 0.05. Data were analyzed using the SAS software package, release 9.3 (SAS Institute, Cary, NC).

RESULTS

Population

One patient was excluded because motion artifacts impaired DCE analysis. Among the 59 patients included, 31 were women, 28 men. Mean age was 37.5 (12.5). Mean BMI was 24.8 (4.4). Eleven (18.6%) patients were smokers. Eleven (18.6%) reported daily alcohol consumption of maximum 3 drinks per day for men and 2 drinks per day for women. Other patients reported either no alcohol consumption at all (n=25; 42.4%) or occasional moderate consumption (n=23; 39%). Those two categories were grouped for statistical analysis. No patient was classified as “excessive drinker”. Eleven (18.6%) declared hypercholesterolemia and were under statin treatment. Eleven (18.6%) declared hypertension and were treated by anti-hypertensive drugs. Two (3.4%) had diabetes mellitus type 2 and were treated with oral anti-glycemic drugs.

MRI

The final diagnosis retained was: normal MRI (n=42; 71%), abarticular hip disease (n=17; 29%). No signal abnormality involving the acetabulum or the proximal end of femur was found on T1 and STIR MR images.

Perfusion parameters

Distribution of perfusion parameters in acetabular RBM, femoral RBM and YBM are reported in Figure 2.

Comparison of acetabular and femoral RBM

IS, AUC, TTP, K_{trans} and K_{ep} values were different between acetabulum RBM and femoral RBM (p<0.0001). V_e was not significantly different (p=0.08). TCC morphology was different (p<0.0001): acetabular RBM displayed 100% type 4 curves ; femoral RBM displayed 88% type 4 and 12% type 3 curves.

Comparison of RBM and YBM

All the parameters were significantly different between femoral RBM and YBM. P was <0.0001 for all values. TCC morphology was different (p<0.0001): YBM displayed 64% type 3 (264/413) , 33.4% type 2 (138/413) and 2.6% type 4 (11/413).

Figures 3 and 4 show examples of TCC and parametric maps.

Clinical data (tables 1 and 2)

Age

In both acetabular and femoral RBM, age exhibited a negative correlation with AUC ($p=0.009$ and $p=0.015$ respectively) and K_{trans} ($p=0.048$ and $p=0.02$). In femoral RBM, age was also negatively correlated with IS ($p=0.018$) and V_e ($p=0.007$). In acetabular RBM, the same negative correlations were found for IS and V_e , although they did not reach significance ($p=0.059$ and $p=0.075$). There was no correlation between age and K_{ep} or TTP.

Gender

In both acetabular and femoral RBM, women had higher values than men for IS ($p=0.045$ and $p<0.0001$ respectively), AUC ($p=0.002$ and $p<0.0001$), K_{trans} ($p=0.006$ and $p<0.0001$) and V_e ($p=0.01$ and $p<0.0001$). No significant difference was observed for K_{ep} and TTP.

Body Mass Index

In both acetabular and femoral RBM, BMI showed a positive correlation with K_{ep} ($p=0.045$ and $p=0.014$ respectively) and a negative correlation with TTP ($p=0.047$ and $p=0.012$). BMI exhibited a positive correlation with K_{trans} in femoral RBM ($p=0.046$) and in acetabular RBM although non-significantly ($p=0.051$).

Hypercholesterolemia

TTP values in acetabular RBM were lower in patients with hypercholesterolemia ($p=0.032$). K_{ep} values were higher in patients with hypercholesterolemia in femoral RBM ($p=0.021$) and non-significantly in acetabular RBM ($p=0.068$). In femoral RBM, K_{trans} values were higher, although non-significantly ($p=0.055$).

Smoking

K_{trans} values were higher in acetabular RBM in smokers ($p=0.011$).

Other

Alcohol consumption and hypertension had no influence on any value. Diabetes was not tested because of the small number of patients (2/59).

DISCUSSION

To the best of our knowledge, this is the first report of the perfusion pattern of BM in normal hip bones.

Differences between RBM and YBM

The differences observed between RBM and YBM are consistent with a recent DCE preliminary study conducted on hip bones (73) as well as a DCE study conducted on pediatric hips (94). RBM is known to have richer vascularity with a more extensive vascular bed, greater perfusion and greater metabolic activity (73,89). Abundant vessels may rapidly wash away the contrast material out of the tissue (94). This would explain the overwhelming percentage of type 4 TCCs we saw in RBM (94%), a type that never occurred in YBM.

Differences between acetabular and femoral RBM

IS, AUC, K_{trans} and K_{ep} values were lower in femoral RBM than acetabular RBM and higher than in YBM. This is consistent with a former study reporting semi-quantitative values in normal (though older) subjects (65). This can be explained by a lower proportion of hematopoietic tissue in proximal appendicular bones compared with axial bones, as demonstrated in a recent MR spectroscopy study of 80 healthy people (14). Fat content followed a decreasing gradient in every age group both in men and in women: greater trochanter, femoral head, femoral neck and acetabulum (14).

Our work also reports for the first time the influence of age and gender on BM DCE parameters in the appendicular skeleton.

Influence of age

In our rather young population, we observed that the older the subject, the lower the IS, AUC, K_{trans} and V_e values. The conversion of BM during childhood is a well-known phenomenon, corresponding to a progressive increase of BM fat content (89), recently studied with DCE-MRI (94). In that work, perfusion parameters showed an important decrease during the first two years of life, becoming more progressive

thereafter (94). Our data showed that this phenomenon continues during adulthood. The composition of BM varies through life, with an age-dependant progressive increase in the proportion of adipocytes (95), measurable by MR spectroscopy (14). Femoral BM blood flow measured with Xe^{133} decreases linearly with age in individuals aged 20 to 55 years (96). An anatomical work on human cadavers femoral diaphyses reported increasingly severe medullary ischemia with age, brought on by atherosclerosis and progressive occlusion of the marrow vessels (97). These experimental data might contribute to explaining the observed decrease of IS, AUC and V_e values. Other experimental evidence collected using radiolabeled microspheres showed a significant reduction of blood flow to the proximal metaphysis of old rats compared with young rats, associated with impaired vascular endothelial cell function (98). The decline in K_{trans} values could be the reflection of this functional impairment.

Influence of gender

Interestingly, the parameters influenced by gender were the same as those correlated with age. TTP and K_{ep} values showed no correlation with gender or age yet were significantly different between RBM and YBM. Gender differences have already been described in RBM vascular distribution and perfusion (43,77,95). The differences we observed are consistent with a lower marrow fat fraction in females hips, as demonstrated by MR spectroscopy (14). In that study, spectroscopic conversion indexes were found to be similar for women and men before the age of 40 years, increasing thereafter in women but remaining constant in men, hypothetically reflecting the proportion of RBM. This would be in agreement with a former MR study (95), and with the lack of gender-related difference in DCE parameters encountered in children (94).

Other clinical data

We chose to evaluate the impact of obesity, diabetes, tobacco and alcohol consumption, hypercholesterolemia and hypertension because they are known cardiovascular risk factors (99) and because microvessels atherosclerosis and obliteration is a proposed mechanism of physiological marrow ischemia (97). We report for the first time that some semi-quantitative and pharmacokinetic parameters

of normal RBM are influenced by clinical features such as BMI, hypercholesterolemia and smoking. This suggests that DCE-MRI might be able to identify microvascular alterations within bone.

We noticed that K_{ep} and TTP values were neither influenced by age nor by gender. However, K_{ep} values were higher in RBM of patients reporting hypercholesterolemia and were positively correlated with BMI. Also, TTP values were negatively correlated with BMI and were smaller in acetabular RBM of patients reporting hypercholesterolemia. K_{trans} values were positively correlated with BMI and were higher in smokers and patients with hypercholesterolemia.

In obesity, Bredella et al. demonstrated that vertebral BM fat is positively correlated with visceral fat (100). Another study reported the absence of correlation between BM adiposity and cardiovascular risk, but it is important to notice that the study cohort only included healthy young men aged 16 to 25 (101). Adipocytes are likely to disturb interactions with neighboring cells, which include endothelial cells, for two reasons: because they increase in size and number and encroach into the BM space (102), and because they secrete adipokines, like leptin and adiponectin (8). This could explain disturbances in the exchanges between plasma and BM. We hypothesize that K_{ep} , K_{trans} and TTP modifications in obese patients might reflect this phenomenon. As IS, AUC and V_e were not correlated with BMI, we did not consider the hypothesis of BM reconversion (increase of RBM fraction) in obese patients.

The interactions between BM and dyslipidemia are insufficiently known. In mice with hypercholesterolemia, serologic and histomorphologic analyses suggested that hypercholesterolemia can promote osteoclastogenesis (103). It has also been demonstrated that HDL can interact directly with both osteoblasts and osteoclasts, but no direct evidence links bone back to the regulation of HDL levels (104).

Chronic smoking is known to increase the risk of fracture non-union (105) and to cause phenotypic changes in circulating leukocytes that are characteristic of chronic stimulation of the BM (106). It interferes with calcium and vitamin D homeostasis, which are vital for bone metabolism (107). Smoking is also associated with

diaphyseal marrow cavity expansion and epiphyseal trabecular bone content reduction (108). The higher K_{trans} values observed in smokers may then be one expression of changes occurring within the BM, according to network theories as formulated by Agustí et al. (109): complex interactions between lungs, adipose tissue and BM. However, it is interesting to note that although smoking has been suggested to be a cause of BM reconversion (110), this would not be in accordance with our results as IS, AUC, TTP, K_{ep} and V_e were not significantly different in smokers.

Limitations

Our study has several limitations. Our clinical data were collected anamnestically because our patients were included during their outpatient MR consultation. We did not perform blood tests or blood pressure Holter monitoring. This can be a limit to the identification of non-diagnosed hypercholesterolemia, diabetes or hypertension. Some physiological parameters might have interfered with our results: hemoglobin level and hematocrit were unknown and bone mineral density was not measured. Our 60 years old age limit does not exclude the possibility of osteopenia or osteoporosis, but reduces its probability. Further studies with controlled parameters-should be undertaken to complete the results of our preliminary study. Even if gender and age were balanced in our population, the number of patients in other clinical subgroups was asymmetric (11/58). We did not test intra- and inter-observers reproducibility because this was already done in a preliminary study (73). For these reasons, the present results should be considered as hypothesis-generating data to be replicated in further studies.

To sum up, our study described for the first time DCE-MRI patterns of normal hip BM. Semi-quantitative and pharmacokinetic parameters of normal BM are dependent on patient age and sex. BMI, hypercholesterolemia and smoking seem to influence BM perfusion parameters. This suggests that DCE might be useful for identifying bone microvascular alterations. This opens new opportunities to improve the comprehension of BM physiology and the assessment of non-tumoral BM disorders.

[Retour à la table des matières](#)

The role of mechanical stress on the vascularization of subchondral bone in the femoral head: a DCE-MRI study

Jean-François Budzik, Guillaume Lefebvre, H  l  ne B  hal, S  bastien Verclytte, Pierre Hardouin, Anne Cotten

INTRODUCTION

Dynamic Contrast-Enhanced (DCE) MRI offers the advantage to estimate quantitatively tissular vascularization (1). DCE-MRI has been scarcely used in the study of subchondral bone. Yet, this area is particularly interesting, especially in osteoarthritis (OA), because the role of subchondral bone in OA pathogenesis still needs to be clarified (17). It is unclear whether bone marrow (BM) lesions may be helpful markers of disease progression, or simply reactive sequelae (15,16). The characterization of subchondral bone vascularization may be an interesting asset in OA understanding and assessment.

It is proved that neovascularization is present in subchondral bone in OA and contributes to progressive joint damage (17). Angiogenesis disrupts the osteochondral junction, and blood vessel growth occurs through fibrovascular channels from subchondral bone spaces into noncalcified articular cartilage that loses its resistance to vascularization (18,19). Moreover, angiogenesis and inflammation are intricate processes in the OA joint (20). Inflammation and the subsequent sensory innervation linked to vascular growth may play a role in OA pain (17,19). Vascular Endothelial Growth Factor (VEGF) expression and immunoreactivity are increased in OA subchondral bone (17,20–22). A better understanding of the mechanisms of angiogenesis is essential to identify new therapeutic targets in OA (17–20).

A DCE-MRI study reported a decreased perfusion in the tibial plateau subchondral bone of guinea pigs in various stages of OA (25). The underlying hypothesis is that DCE-MRI may detect changes in perfusion patterns in subchondral bone that bear a functional relationship to bone remodeling and cartilage degeneration (26). In

humans, perfusion is significantly different in lumbar spine degenerative endplates compared with normal bone (27,28) but also in BM edema in knee OA (29). DCE-MRI research has essentially focused on knee OA (30). MR assessment of hip OA is technically more challenging because the femoral head is spherical and covered by a very thin layer of hyaline cartilage.

To the best of our knowledge, no study has ever described the normal perfusion features of subchondral bone. Because OA and aging are closely associated, pathological and coincidental senescent processes are difficult to separate (17). We think that a better knowledge of normal bone properties is mandatory to identify and understand changes in OA subchondral bone.

We put forward the hypothesis that the vascularization of the normal femoral head was not homogeneous. Thus, the aim of this study was to assess the normal perfusion pattern of subchondral bone in the femoral head with DCE-MRI and to study the influence of mechanical stress.

MATERIALS AND METHODS

This prospective monocentric study was authorized by our Institutional Review Board and declared to Clinical Trials. Oral and written information were delivered to the patient before the examination and written consent was obtained.

Population

Between April and September 2014, sixty adult patients under sixty years old referred to our musculoskeletal imaging department for an MRI examination of the hips or sacro-iliac joints were included in the study. Only patients who required a gadolinium injection for the clinical needs were included.

Patients under 18 years old, pregnant women, prisoners, patients unable to give informed consent, very painful and non-cooperative patients, and patients with 3T MRI contra-indications were not included. Other non-inclusion criteria were: previous or current history of hip, neoplastic, inflammatory or hematologic diseases, known osteoporosis or osteopenia, hip orthopedic hardware, chronic renal failure, known hyperparathyroidism, known acute or chronic inflammatory syndrome.

At last, if any abnormality of the hip bones was seen on MR images (such as BM edema, osteoarthritis, tumor, fracture), the patient was not included. Body mass index (BMI) was calculated.

MRI protocol

Patients were examined on a 3T MR scan (Ingenia, Philips Healthcare, The Netherlands). A 22-gauge catheter was introduced in the right antecubital vein. The hips were imaged with a coronal spin echo T1-weighted sequence and Short Tau Inversion Recovery (STIR) sequences acquired in axial and coronal planes. Other conventional sequences were acquired depending on the clinical problem. A previously described Dynamic 3D T1 Spoiled Gradient Echo covered the right hip (73). Its main features were as follows: 94 axial slices covered a Field of View (FOV) of 228 x 130 x 169 mm. TR, TE, flip angle and bandwidth per pixel were respectively 4.5 and 2.1 ms, 10°, 389 Hz. Acquisition and reconstruction matrix were 64 x 66 and 128 x 128 respectively. Temporal resolution was 13.5 seconds.

Variable flip angles (VFA) sequences (3°, 10° and 17°) and five baseline scans were acquired. At the beginning of the sixth scan, 0.1 mmol/kg of gadoteric acid (DOTAREM, Guerbet, France) were injected at a rate of 2.5ml/sec followed by 20cc of saline flush. Twenty dynamic scans were collected. Total DCE examination time was 9 minutes.

Post-processing

DCE images were analyzed with the open-source software Osirix (79) and with DCE tool software (http://kyungs.bol.ucla.edu/software/DCE_tool/DCE_tool.html) by a musculoskeletal radiologist (*anonymized*, with 7 years of experience in this domain), who was blinded to clinical data. Arterial Input Function was determined from a ROI deposited in the common femoral artery. VFA acquisitions were used to calculate T1 map. The precise r_1 relaxivity of the contrast agent was introduced. Thus, time / gadolinium concentration curves were determined. Tofts model was applied.

Five 5 mm² ROIs were drawn on DCE images as shown in figure 1. Zones “SL”, “AS”, “P”, and “I” were located in the subchondral bone, respectively in supero-lateral, antero-superior, posterior and inferior parts of the femoral head, whereas zone « C » was positioned in the central part of the femoral head, distant from subchondral bone. All these zones corresponded to YBM according to T1-weighted images.

The morphology of the curve was assessed visually according to the description made by van Rijswijk (35). For each ROI, semi-quantitative parameters were calculated: initial slope (IS), area under the curve (AUC) and time to peak (TTP). Pharmacokinetic parameters were also calculated: transfer constant (K_{trans}), rate constant (K_{ep}) and extravascular-extracellular space volume (V_e).

Statistical analysis

Quantitative variables are expressed as mean (standard deviation) in case of normal distribution and otherwise as median (interquartile range). Normality of distributions was checked graphically and using the Shapiro-Wilk test. Skewed distributed variables (IS, AUC, K_{trans} , K_{ep} and V_e) were log-transformed before analysis.

Qualitative variables are expressed as number (percentage).

Perfusion parameters (IS, AUC, TTP, K_{trans} , K_{ep} and V_e) were compared between central, supero-lateral, antero-superior, posterior and inferior parts of the femoral head using a linear mixed model in order to take into account the correlation between the repeated measures within subjects (one measure per ROI) by including a random subject effect.

We assessed the impact of three key clinical factors (age, sex and BMI) on perfusion parameters in each zone of the femoral head separately, using analysis of covariance (ANCOVA). Age and sex were systematically included in ANCOVA models.

Given the exploratory nature and sample size of this study, we did not adjust for multiple comparisons.

Statistical testing was done at the two-tailed α level of 0.05. Data were analyzed using the SAS software package, release 9.3 (SAS Institute, Cary, NC).

RESULTS

Population

One patient was excluded because motion artifacts impaired DCE analysis. Among the 59 patients included, 31 were women, 28 men. Mean age was 37.5 (± 12.5).

Mean BMI was 24.8 (± 4.4).

MRI

The final diagnosis retained was: normal MRI (n=42; 71%), abarticular hip disease (n=17; 29%). No signal abnormality of the acetabulum and the proximal end of femur was found on T1 and STIR MR images.

Perfusion parameters (table 1)

All the parameters except K_{trans} were different between the different zones.

V_e and AUC were different between zone SL and C ($p=0.007$ and $p=0.0134$ respectively), and between zones SL and I ($p=0.0135$ and $p<0.0001$). V_e and K_{ep} were different between zones AS and I ($p=0.011$ and $p=0.029$). V_e and TTP were different between zones AS and C ($p=0.0056$ and $p=0.0013$). TTP values were different between zones P and C ($p=0.0285$). IS values were different between zones SL and AS ($p=0.02$). No significant differences were found for any values between zones AS and P, I and P, C and I, SL and P.

For TCC, types 2 and 3 were predominantly identified in all the areas studied, without strong evidence of difference in the distribution of TCC morphologies between the different zones. Type 2 was seen in 39%, 23.8%, 28.8%, 27.1% and 35.6% in zones SL, AS, P, I and C respectively. Type 3 was found in 61%, 71.2%, 66.2%, 72.9% and 64.4% in zones SL, AS, P, I and C respectively. Type 4 was identified in 5% in zones S and P but was not seen in zones SL, I and C. Neither type 1 nor 5 were seen.

Clinical data (tables 2-4)

V_e values were lower in women in every zone. K_{trans} values were lower in women in zones AS, I and P ($p=0.003$, $p=0.0004$ and $p=0.015$ respectively), and in zones SL and C, although non-significantly ($p=0.07$ and $p=0.06$). AUC and TTP values were lower in women in zones P ($p=0.028$ and $p=0.016$).

K_{trans} and V_e were negatively correlated with age in zones SL and I. Only V_e was negatively correlated with age in zone AS ($p=0.01$). Mean K_{trans} and V_e values were negatively correlated with age in zone P, although non-significantly ($p=0.07$ for both values).

BMI was significantly and positively correlated with K_{trans} and K_{ep} values in zones SL, AS, P and C. In all subchondral zones, a significant negative correlation was found between BMI and TTP. In zones P and C, AUC was also positively correlated with BMI ($p=0.038$ and $p=0.044$). In zone I, only TTP was negatively correlated with BMI ($p=0.012$).

DISCUSSION

Perfusion pattern in the epiphyseal part of the femoral head

We report that perfusion of subchondral bone is not homogeneous within the femoral head. Some perfusion parameters (V_e in zones SL, AS and AUC in zone SL) were lower in zones exposed to mechanical loading than in zones exempt from such constraints (C and I). No significant difference was found between zones exempt from mechanical constraints (C and I). Thus, our results suggest that mechanical loading might influence microvascular properties of subchondral bone.

Mechanical loading or abnormal stress are considered as the main causal factors of hip OA (111). A study reported that the application of a load to the hip of growing rats led to the occlusion of epiphyseal arteries, identified with histology and microangiography (112). Although the applied load was consequent (1 to 3 kg for a mouse) and far from physiological conditions, this work suggests a relationship between mechanical loading and femoral head blood supply.

As discussed in the introduction, neoangiogenesis and overexpression of VEGF in OA subchondral bone have been demonstrated (17–19,21,22). However, to the best of our knowledge, no other work has reported a specific quantitative study of the normal-appearing subchondral bone vascularization, or changes in the vascularization related to mechanical loading. This limits further comparison.

BMI

In our study, BMI influenced three parameters: it was negatively correlated with TTP whereas it was positively correlated with K_{trans} and K_{ep} . Four hypotheses might explain these data.

First, increased direct mechanical stress on supero-lateral and antero-superior zones. Obesity is a known risk factor for hip OA because increased weight involves increased load (111). However, even if TTP was lower in zone C compared with zones AS and P, V_e was the parameter the most influenced by mechanical loading and K_{trans} was never influenced by this factor. Moreover, the influence of BMI was present even in non-weight-bearing zones. These facts play against this hypothesis. Second, red BM reversion. BM conversion (from red to yellow) is a physiological phenomenon occurring during childhood (94). Yet, an increase in red BM in obese

patients was reported in the literature (110). However, a recent DCE study of hip BM demonstrated that all the parameters studied differed between red and yellow BM (73). As BMI had no influence on IS, AUC or V_e values in our study, this hypothesis cannot be retained.

Third, increase in intra-articular pressure. A clinical study reported an impaired blood supply to the femoral head secondary to increased intra-articular pressure (113). Intra-articular saline injection resulted in reduced blood flow to the femoral head measured with laser Doppler flowmetry. This technique has the advantage of measuring the blood flow directly in the bone. Another study using the same technique concluded that intramedullary blood vessels do not provide measurable blood supply to the femoral head epiphysis once the medial femoral circumflex artery or the retinacular vessels have been damaged (114). This work suggests that femoral head vascularization mainly relies on extra-osseous blood supply. We might hypothesize that hip intraarticular pressure is increased in obese patients. This could explain that changes in perfusion parameters were found in all the studied zones. Finally, local metabolic disturbances. Vertebral BM fat is positively correlated with visceral BM fat (100). Because adipocytes interact with their local environment by secreting adipokines, like leptin and adiponectin (115), and because they increase in size and number into the BM spaces in obesity (102), we hypothesize that increased BM fat involves increased interactions with the local bone metabolism. This hypothesis might also explain why perfusion parameters were influenced by BMI even in non-weight-bearing zones.

Gender

V_e values were significantly lower in men in all zones. K_{trans} values were also lower in men, significantly in zones AS, P and I, and non-significantly in zones SL and C (respectively $p=0.07$ and $p=0.059$). Our results are consistent with a spectroscopic study that reported a higher fat fraction in men's femoral heads compared with women's. The fat content was measured at 92.84% in men and 87.45% in women, in eighty subjects aged 20 to 60 years (14). Interestingly, femoral head fat content was stable in subjects aged 30 to 60 years, whereas it increased in the acetabulum, femoral neck and diaphysis from 30 to 60 years. DCE and spectroscopic results suggest that BM conversion in the femoral heads is more important in men than in

women. More fat involves less hematopoietic BM. Therefore we assume that V_e and K_{trans} might be linked to the proportion of red BM, and that fat contribution to BM vascularization is negligible.

Age

Our results are consistent with a physiological decrease of femoral head vascularization with aging. V_e was negatively correlated with age in subchondral zones except in the posterior zone, where the correlation was also found, although non-significantly ($p=0.07$). This is consistent with the increase in blood volume through aging demonstrated by Positron Emission Tomography (116).

The negative correlation of K_{trans} values with age in zones SL, I (both significant) and P (non-significant: $p=0.07$) might be explained by the age-related decrease in blood flow observed with bone scintigraphy (117). We can hypothesize that the lower the blood flow, the lower the exchanges between plasma and BM. These changes could be explained by an increase in BM fat with aging, associated with a decreased number of hematopoietic stem cells, which was demonstrated in a histopathologic study of femurs (118).

Limits

We acknowledge several limitations to our study. First, we cannot rule out early OA in our patients. No bone sample could be analyzed because no surgical procedure was done. Even if some patients had hip X-rays (essentially patients referred for suspected hip disease), we did not perform this examination in other patients, in a concern about radiation protection. However, we did not include patients in which abnormalities such as subchondral BM edema, subchondral cysts or osteophytes were seen. Because hip X-rays were not available for every patient, we cannot exclude acetabular or proximal femur shape abnormalities such as those encountered in hip dysplasia or femoro-acetabular impingement. Those abnormalities might result in increased focal stress (111). Second, several biological parameters were not controlled, such as hemoglobin level, hematocrit and bone mineral density. The non-inclusion of patients older than 60 years reduces however the probability of osteopenia or osteoporosis but without excluding it. Further studies with controlled parameters should complete the results of our preliminary study.

CONCLUSION

We report the perfusion of subchondral bone is not homogeneous within the femoral head. Differences in perfusion parameters between zones exposed and non-exposed to mechanical stress suggest that mechanical loading or stress influences the vascularization of subchondral BM.

[*Retour à la table des matières*](#)

Assessment of normal muscles perfusion: a dynamic contrast-enhanced MRI study

Mazen El Rafei, Guillaume Lefebvre, Laurène Norberciak, Emilie Dodre, Anne Cotten, Jean-Francois Budzik

INTRODUCTION

Dynamic Contrast Enhancement (DCE) is playing an increasingly important role in various fields of oncology and non-oncology medical imaging. In musculoskeletal imaging, various studies have investigated perfusion for the characterization and monitoring of primary or secondary musculoskeletal tumors (126,127) as well as non-tumoral musculoskeletal diseases (130).

In many muscle diseases, e.g. myositis and consequences of type 2 diabetes mellitus, evaluating muscle perfusion remains a challenging but useful task for early diagnosis, monitoring, and assessment of response to treatment (135). Because muscles exhibit non-specific morphological alterations (136,137), the imaging contribution can often be improved with functional techniques (138,139).

In animal models, functional imaging has been applied with invasive techniques to study pharmacokinetics parameters (140). In clinical medicine, skeletal muscle perfusion can be assessed with various techniques: segmental venous occlusion plethysmography (141–143) , positron emission tomography (PET), thallium scintigraphy (144–146), and more recently Contrast Enhanced Ultrasound (CEUS), blood oxygen level-dependent (BOLD) contrast and arterial spin labelling (ASL) (136,147–151). However these techniques suffer from a poor spatial resolution. DCE-MRI imaging has also been performed to assess variations of muscle perfusion between rest and exercise (152,153). Moreover, muscles often constitute the reference tissue in DCE assessment of bone pathologies (154).

However, to the best of our knowledge, no study has analyzed the microcirculatory parameters of hip muscles with DCE-MRI. We believe that the evaluation of these parameters on DCE imaging in normal state is paramount before studying muscular diseases.

The aim of this study was to assess semi-quantitative and pharmacokinetics parameters of normal hip muscles with a DCE-MRI sequence at 3 Teslas.

MATERIALS AND METHODS

Patient population

Our study was in accordance with the terms of the Declaration of Helsinki. Written informed consent was obtained from all patients. Subjects addressed for a pelvic MRI and requiring gadolinium injection were included. Patients with a history of hip surgery, cancer or systemic disease were excluded, as were patients whose MRI revealed hip muscle abnormalities, e.g. tumor, edema, fatty replacement or atrophy.

DCE-MRI protocol and acquisition

Patients were at rest at least 30 minutes before examination. Coronal T1 and axial Short Tau Inversion Recovery sequences covered the hip. Diagnostic images required for disease assessment were also obtained.

A 3D DCE-MRI sequence covering the hip and proximal thigh was performed on a 3.0 Teslas MRI (Ingenia, Philips Healthcare, Netherlands). This sequence consists on a 3D T1 spoiled gradient echo acquisition that covered a field of view (FOV) of 228x130x169 mm. TR and TE were 4.5 and 2.1 ms respectively, and temporal resolution was 13.5 seconds. Resolution was 1.8 × 1.8 × 1.8 mm. Calculation of the T1 of tissue was obtained by three sequences with variable flip angles (3°, 10° and 17°).

After the acquisition of five baseline images, 0.1 mmol/kg of gadoteric acid (DOTAREM, Guerbet, France) was injected at a rate of 2.5 ml/sec, followed by 20 cc of saline flush. Total examination lasted 9 minutes.

Data analysis

Data postprocessing was performed on open-source software Osirix (http://kyungs.bol.ucla.edu/software/DCE_tool/DCE_tool.html).

Patients with any abnormality of hip bones or muscles (tumor, oedema, fatty replacement or atrophy) were excluded. The arterial input function (AIF) was

obtained by drawing manually a region of interest (ROI) in the common femoral artery. The intrinsic T1 of the tissue was measured by using sequences with three flip angles (3 °, 10 ° and 17 °). The relaxivity of the contrast chosen was introduced. DCE-parameters were evaluated by Tofts model with DCE Tool, an Osirix plugin. Twelve muscles grouped in three compartments were studied (figures 1, 2 and 3):

- Medial group: adductor magnus, quadratus femoris and pectineus.
- Posterior group: gluteus minimus, medium and maximus.
- Anterior group: psoas, sartorius, fasciae latae, rectus femoris, vastus intermedius, and vastus lateralis.

A ROI covering the largest section of each muscle was drawn in the axial plane. For each ROI, semi-quantitative parameters [initial slope (IS), area under the curve (AUC), time to peak (TTP)] and pharmacokinetics parameters (K_{trans} , K_{ep} and V_e) were calculated. Mean values and standard deviations were recorded for each parameter.

Statistical analysis

Statistical analysis was performed using the R software.

We initially conducted a descriptive analysis of the data by calculating the mean and standard deviation of the six parameters. Then, we fitted a linear mixed model for repeated measures in the split-plot design associated with data. Fixed and random effects were estimated in order to compare muscles.

The normality of the data was checked graphically and using the Shapiro-Wilk test. Logarithmic transformation was performed on all parameters in order to check normality. This condition was not satisfied even after transformation for two parameters (IS and TTP) and for all levels of stratification. For non-normal data, non-parametric comparison between muscles in each compartment was done with the Quade test.

For normal data, the effect of clinical variables (age, sex and body mass index) on perfusion was tested by integrating these variables in the mixed model.

RESULTS

Forty-five subjects (21 women and 24 men; mean age: 39.4 years; age range: 18-62 years; weight: 75.5 ± 13.8 kg) were included.

Age, sex and body mass index were obtained (Table 1).

Table 1 : Patient population with sex, age and body mass index distribution

Male n (%)	24 (53.3)
Female n (%)	21 (46.7)
Mean age (years) (standard deviation)	39.4 (12.4)
Body mass index	
< 18.5 (%)	2.2
18.5 – 25 (%)	53.3
25 – 30 (%)	33.3
30 – 40 (%)	11.1

Mean values and standard deviations of all parameters in the studied muscles were summarized in table 2.

Analysis of pharmacokinetic parameters showed heterogeneity between the different muscles of a same compartment ($p < 0.05$) (figure 4), except for K_{trans} in medial compartment (figure 5) (table 3).

By focusing on a fixed muscle, pharmacokinetic parameters were also heterogeneous between patients. Indeed, for all log-normal distributed parameters, the subject random effect is significant ($p < 0.0001$).

Semi-quantitative parameters were significantly different between muscles in all compartments ($p \leq 0.0001$) (Fig. 6) (Table 3).

According to the relative standard deviation (RDS) criterion, we observed different levels of heterogeneity among the studied parameters within groups of muscles (Table 2).

Considering the clinical parameters (age, sex and body mass index) there was a significant sex ($p = 0.0001$) and age ($p = 0.0048$) effect on AUC values in the medial compartment, and only a sex ($p = 0.04$) effect on K_{ep} values in the posterior compartment. Indeed, AUC and K_{ep} were higher in women. The correlation of AUC with age was significantly positive. AUC was higher in the elderly compared with the younger subjects.

BMI had no impact on the semi-quantitative and pharmacokinetics parameters for the studied muscle compartments.

Table 2: Summary of parameters (mean and standard deviation)

Group	Muscle	K _{trans} (ml/min/10 0 ml)	K _{ep} (ml/min/10 0ml)	V _e (mL)	IS	TTP (sec)	AUC
Posterior Mean ±Standard deviation	Gluteus maximus	448 ± 494	3763 ± 2899	1092 ± 675	3.1 ± 2.7	347 ± 26	29.7 ± 10.5
	Gluteus medius	747 ± 1199	5344 ± 5600	1061 ± 600	3 ± 2.8	305 ± 41	30.9 ± 10.7
	Gluteus minimus	452 ± 803	3627 ± 3116	917 ± 542	2.4 ± 2.4	315 ± 31	25.9 ± 10.5
Anterior Mean ±Standard deviation	Rectus femoris	459 ± 603	5058 ± 5417	905 ± 521	2.4 ± 2.4	332 ± 62	28.5 ± 44
	Tensor fasciae latae	406 ± 472	2857 ± 2196	1396 ± 828	2 ± 2.1	311 ± 23	26.9 ± 10.2
	Psoas	305 ± 347	3365 ± 2381	868 ± 498	1.1 ± 1.3	325 ± 26	16.8 ± 7.5
	Sartorius	300 ± 311	3383 ± 2254	996 ± 642	1.5 ± 1.8	323 ± 23	19.6 ± 12.1
	Vastus intermedius	768 ± 1133	6386 ± 7474	1051 ± 613	4 ± 3.3	317 ± 61	40.3 ± 48.6
	Vastus lateralis	915 ± 1462	6713 ± 8766	1198 ± 763	3.6 ± 3.3	311 ± 65	41.5 ± 46.8
Medial Mean ±Standard deviation	Quadratus femoris	439 ± 402	3113 ± 2129	1370 ± 825	2.8 ± 2.5	328 ± 16	34.3 ± 11.1
	Pectineus	547 ± 662	3946 ± 4390	1204 ± 802	2.5 ± 2.5	317 ± 25	30.7 ± 15.7
	Adductor magnus	451 ± 502	3011 ± 2235	1326 ± 860	1.9 ± 2.1	325 ± 17	33.9 ± 13.1
RSD Mean		1.28	0.9	0.6	1	0.1	0.63

Data are expressed as mean ± standard deviation

RDS: relative standard deviation

Table 3: Significance (p-value) of the muscle effect for all parameters

Group	K _{trans} (ml/min/100 ml)	K _{ep} (ml/min/100ml)	V _e (mL)	IS	TTP (sec)	AUC
Posterior	< 0.0001*	0.0015* Sex (0.04) **	< 0.0001*	0.0019***	< 0.0001***	<0.0001*
Anterior	< 0.0001*	< 0.0001***	<0.0001*	< 0.0001***	0.0001***	< 0.0001***
Medial	0.7203*	0.0377***	0.0312*	0.0012***	0.0016***	< 0.0001* Sex (0.0001) ** Age (0.0048) **
<p>* p-value for muscle fixed effect in linear mixed model ** p-value for significant socio-demographic variable in linear mixed model *** p-value for Quade test</p>						

DISCUSSION

We report for the first time significant differences in semi-quantitative and pharmacokinetic DCE parameters between normal hip muscles. This heterogeneity was found for all parameters and for all the muscles studied, excepted K_{trans} in the medial group. We also noticed important standard deviations parameters as shown in table 2. These results suggest that microvascularization features of hip muscles are different in a given individual examined in clinical routine conditions.

Animal studies

This heterogeneity in muscles perfusion was described in animal studies. By using the microsphere method for assessment of regional blood flow, Iversen concluded that regional perfusion within muscles is markedly heterogeneous even at rest in

rabbits (155–157). Greenbaum concluded on heterogeneity in simultaneously-measured values of pO₂ and perfusion at different points within rabbit muscle, and also a temporal variation at the same site by using needle microelectrodes (158). Faranesh et al. conducted an experimental DCE-MRI study in rabbits to evaluate pharmacokinetics parameters at rest. They demonstrated significant differences in values of K_{trans} and V_p in the soleus muscle compared with the tibialis anterior muscle. They hypothesized that this difference could be related to different fiber types (159).

Human studies

In humans, MRI was already used to assess muscular perfusion (160–162). However, the quantitative approach has scarcely been studied (163): most studies analyzed time intensity curves (TIC) to assess the changes occurring during muscular exercise (164–167).

The heterogeneity of perfusion parameters is consistent with previous studies on humans. Weber et al. evaluated the individual variability of skeletal muscle perfusion by CEUS at rest in healthy volunteers individuals (168). They measured blood volume, blood flow velocity and blood flow and reported a variability of these parameters. They showed a correlation between CEUS parameters and muscle capillarization assessed on biopsies. Wright et al. measured K_{trans} values in calf muscles at rest and after exercise, using simultaneous magnetic resonance angiography and perfusion technique: A 3D sequence using a time-resolved angiography with interleaved stochastic trajectories (TWIST). They reported that resting perfusion represented by K_{trans} in the soleus muscle was higher than in tibialis anterior and gastrocnemius. They also conclude that the exercise-induced difference of K_{trans} was higher in the tibialis anterior than in the gastrocnemius and soleus muscles. They hypothesize that the large physiological variation in perfusion across the volunteer population might be due to factors such as the subject's effort during exercise, activity level prior to imaging, caffeine intake, and fitness level, which were not controlled in their study (153). Weber et al. assessed metabolism and microcirculation of skeletal muscle in healthy volunteers subjects by contrast-enhanced ultrasound (CEUS), cross-sectional area and spectroscopic analyses

obtained by MR imaging and compared these data with muscle histology, and anthropometric and blood parameters. They showed that trained volunteers had a large variability of Vastus Lateralis muscular metabolism, histologic capillarization, cross sectional area and CEUS-perfusion parameters at rest (169).

Influence of sex

In our study, AUC was higher in women in anterior and medial compartments. This suggested that women might have greater muscle perfusion than men. For Hunter, there is a lack of understanding of sex differences in neuromuscular function and fatigability, the prevailing mechanisms and the functional consequences. Sex-related differences in physiology and anatomy are responsible for differences in neuromuscular performance and fatigability between men and women (170). For this author, physiological mechanisms that are responsible for sex-based differences in fatigability may include difference of neurologic activation, muscle perfusion and skeletal muscle metabolism and fibre type properties. Other studies suggested that differences in muscle perfusion between men and women contribute to a sex difference in muscle fatigue and performance, but this mechanism is specific to certain tasks and muscle groups (171,172). It was hypothesized that differences in capillarization, mechanical compression after contraction on the feed arteries and sympathetically mediated difference may explain this difference (173,174).

Roepstorff et al. showed that the density of capillaries per unit of skeletal muscle in the vastus lateralis of women was higher than in men due to a greater proportion of type I fibres (175). The vascularization of fiber muscle types (low or fast twitch), was assessed by ASL and BOLD imaging (136,150,176). These techniques showed that vascular density differs between muscles depending on the type of muscle fiber (177).

Many studies showed a large variability of muscles' structures and properties during exercise (178–185), which may explain heterogeneity of muscle properties and composition even at rest, and then be consistent with our results.

Influence of age

We noticed that AUC values were positively correlated with age. Loss of muscular mass and augmentation of intermuscular adipose tissue is a known phenomenon in elderly people (186). Groen et al showed a reduction in skeletal muscle capillary density with age (187). This phenomenon would result in decreasing values with age. We had no explanation concerning this discrepancy but noticed that the regulation of nutritive blood flow in healthy aging is not well understood (188–190).

Other techniques

As seen previously, venous occlusion plethysmography (VOP) (191), positron emission tomography and Thallium scintigraphy were performed to assess muscle perfusion in healthy and diabetic patients. These techniques suffer from several limitations. VOP is not able to separate perfusion of skin, muscle and non-muscular tissue (192–194). PET and scintigraphy expose to radiation and suffer of a poor spatial resolution (136,194).

By application of a strictly intravascular US contrast agent (microbubbles), CEUS offer the advantage to quantify perfusion parameters proportionally to blood flow (135,146,192,195–198,219,220). However it is limited by several factors. The size of ROI, gain and depth can influence the parameters and have to be constant (136,192). Motion probe artifacts can influence the measurement especially if muscle perfusion is very low at rest (136). At last, because microbubbles do not leak in the tissue, obtained curves can be characterized by descriptive terms, such as time to peak, maximum intensity which are only indirect descriptors of perfusion (136).

Non-invasive MRI technique like arterial spin labeling (ASL) and blood oxygen level dependent (BOLD) were used for the assessment of muscle vascularity (147,151,176,199–205). Those non-invasive MRI techniques show significant correlation with blood flow measured by VOP (147,205). The principle limitation of ASL and BOLD is their incapacity to assess pharmacokinetics parameters (vessel permeability and volume fractions) (163,206–209).

There were some limitations in our study. First, we could not verify that muscles were

exempt of pathological processes. The muscles were considered normal based on inclusion criteria and aspect on MR images. However, muscle biopsies were not performed for ethical reasons.

Second, we did not control physiological parameters such as physical activity, cardiovascular diseases, hypercholesterolemia, high blood pressure or smoking. At last, physical activities before examination were not evaluated. However all patients were at rest 30 minutes before the exam.

As a conclusion, we observed that semi-quantitative and pharmacokinetic parameters of normal hip muscles measured with DCE-MRI at 3T are different in patients exempt from muscular diseases. It is essential to recognize this difference before initiating DCE-MRI studies in pathological conditions because this heterogeneity could constitute a bias for intra- or inter-individual comparisons. We believe that this technique can be useful for the early diagnosis and follow-up of muscle diseases.

[Retour à la table des matières](#)

Assessment of a 3D Dynamic Contrast-Enhanced MRI sequence for the study of lumbar bone marrow at 3T

Guillaume Lefebvre, Jean-François Budzik, Renaud Lopes, Mazen El Rafei, Alain Duhamel, Vittorio Pansini, Anne Cotten

Introduction

DCE-MRI (Dynamic Contrast-Enhanced Magnetic Resonance Imaging) is based on the analysis of T1 relaxation time changes following the injection of low molecular weight contrast gadolinium chelates (221). It consists in the repetition of high temporal resolution MRI sequences before, during and after gadolinium administration. Much data already exists on the use of DCE imaging, especially in the field of oncology (222,223). Indeed, in vivo study of perfusion gives functional information on tumor status (heterogeneity, vascularization, cellularity) in addition to morphological information (location, size, number of lesions). Lumbar spine DCE studies have been used in vivo mainly to characterize normal bone marrow (224–227), degenerative spine disease (228,229), vertebral fractures (230,231) and malignant bone marrow infiltration (232,233). The variety of MRI protocols is remarkable (234). 2D sequence with a single or limited number of slices is commonly used to explore lumbar spine perfusion (225–233,235–242). Nevertheless, high spatial resolution of 3D acquisition appears useful for the exploration of complex microstructures where thin slices are needed to avoid partial volume effect (243). More specifically, in the case of DCE-MRI studies, 3D sequences overcome the limitations of 2D and/or thick single-slice sequences (244). Moreover, many musculoskeletal DCE studies use qualitative or semi-quantitative approaches (230,232,238,245) to obtain perfusion parameters, although quantitative analysis using pharmacokinetic models is more significant physiologically (246).

The objective of this study was to demonstrate that 3D imaging could be used for a quantitative approach to lumbar spine bone marrow perfusion with high spatial resolution. We implemented a 3D Gradient Echo T1 sequence and compared its image quality and pharmacokinetic parameters with those of a reference 2D acquisition.

Materials and methods

Subjects

Twenty-eight patients referred to our MRI clinic for lower back pain with a spine MRI exploration with gadolinium injection were prospectively included. They were divided into two groups with similar age and BMI. Informed and signed consent was obtained in accordance with the Helsinki declaration. The absence of contraindications to MRI examination or gadolinium injection was checked.

Imaging protocol

MRI examinations were performed on a 3 Tesla MRI system (Achieva TX, Philips Medical Systems, The Netherlands) using a 54 x 95 cm rigid model surface coil with 15 elements (SENSE Spine Philips Medical Systems). All the morphological sequences required for patient examination included at least sagittal T1, Spectral Adiabatic Inversion Recuperation (SPAIR) T2 and post-contrast Spectral Presaturation Inversion Recuperation (SPIR) T1-weighted images. DCE sequences were inserted between pre- and post-contrast sequences.

A 2D sagittal sequence with an in plane privileged spatial resolution was performed in 14 patients and a 3D sequence with a voxel size close to isotropy (1.2x1.38x1.7 mm) was carried out in the other 14 patients. The field of view (FOV), temporal resolution and duration acquisition were kept comparable. The placement and orientation of the field of view were standardized by determining anatomical landmarks (lower edge at S1-S2 disc level, placement parallel to the anterior border of the L3 vertebral body). The parameters of those sequences are detailed in Table 1. Both sequences included dynamic series of 21 successive images, with 5 series prior to injection.

Gd-DOTA contrast agent (DOTAREM® 0.5 mmol/mL, gadoteric acid, Guerbet®, France) was injected (concentration at 0.1 mmol/kg) at rate of 3 ml/s with an automatic injector followed by a bolus of 20 ml of saline serum. The privileged intravenous access was a right antebrachial vein (20 Gauge).

Image Quality analysis

Image quality analysis was based on signal-to-noise ratio (SNR), contrast-to-noise ratio (CNR) and enhancement-to-noise ratio (ENR) determination. Image quality was assessed using a score from 0 to 10 incorporating five items related to the presence of artefacts and the quality of morphological structures (Table 2).

Several methods were used to approach SNR. The first was based on standard ROI analysis with mean (S) – estimating the signal – and standard deviation (SD) – approaching the noise –

at different measurement sites (pedicle, spinous process, lower vertebral endplate, and vertebral body) as follows:

$$\text{SNR} = S / \text{SD} \quad (1)$$

In addition, Price's method (247) was used. Two successive registered dynamic acquisitions were made on the same subject with the same parameters (dynamic 1 and 2). The SNR was calculating using the mean (S) on a non-subtracted image and the standard deviation (SD) in a subtracted one, as follows:

$$\text{SNR} = S\sqrt{2} / \text{SD} \quad (2)$$

The CNR was obtained by calculating the difference measured with manual ROIs, standardized in size in and topography and placed in homogeneous regions (SNR_a: spinal fluid and SNR_b: L3 vertebral body) in the first dynamic, before injection of contrast agent within a median sagittal section:

$$\text{CNR} = \text{SNR}_a - \text{SNR}_b \quad (3)$$

The ENR was calculated as the difference of ROIs values from the same topography before and after injection of the contrast agent, related to the Standard Deviation prior to injection. ROIs were placed in the center of the vertebral body of L3 on the 3rd and 15th dynamics:

$$\text{ENR} = \text{SNR}_3 - \text{SNR}_{15} \quad (4)$$

Quantitative analysis

UMMPerfusion (v1.5.1), a plug-in from OsiriX [95], was used for quantitative analysis and securing pharmacokinetic parameters. Interstitial mean time transit, interstitial plasma volume and permeability surface product were extracted from Time-Enhancement Curves with UMMPerfusion using the modified Tofts model. Manual ROIs were placed in different locations on a sagittal section of the L3 vertebra: vertebral body (4cm²), vertebral body (0.5 cm²), lower vertebral endplate (0.5 cm²), pedicle (0.5 cm²), spinous process (0.5 cm²). The Arterial Input Function (AIF) was determined by a manual ROI (0.2 cm²) placed in the lumen of the abdominal aorta. The correct position was verified by scrolling dynamic views and multiplanar

reconstructions. All measurements (manual ROIs in the aorta for Arterial Input Function determination and in the vertebra for tissue analysis) were made and repeated by the same musculoskeletal radiologist (Four years' experience).

Statistical analysis

All the analyses were performed using the SAS software version 9.3 (SAS Institute Inc., Cary, NC).

Qualitative variables are expressed as frequency and percentage. The continuous variables are reported as mean \pm SD (min-max). The normal distribution of quantitative variables was checked graphically and tested by the Shapiro–Wilk test.

We used the Mann Whitney and Student tests to statistically evaluate the image quality data and the pharmacokinetic parameters and the Chi-square test for sex. A significant difference was accepted if the p value was less than 0.05.

Intra-observer reproducibility was evaluated by the Corr procedure using Fermanian R0 values as: $R0 > .91$ very good, $.71 < R0 < .91$ good, $.51 < R0 < .71$ moderate, $.31 < R0 < .51$ mild, $R0 < .31$ null.

Results

Twenty-eight patients were prospectively included in this study. There was no significant difference in age and BMI between the 2D and 3D groups (Table 3).

Image quality score was significantly lower ($p < 0.01$) in the 2D group (6.36 \pm 1.08) than in the 3D group (8.14 \pm 0.86) (Table 4). The difference in image quality was particularly noticeable as regards the better visualization of small anatomical structures of the lumbar vertebra in the 3D group (Fig.1).

SNR comparison (Table 4) found no significant difference between the two sequences with Price's method for all the sites, or with standard measures for "vertebral body" and "endplate" sites. Differences were found for the "spinous process" and "pedicle" sites when SNR was measured using manual ROIs ($p < 0.05$). CNR was higher for 3D acquisitions. No difference in ENR was found between the two groups.

Quantitative analysis (Fig.2) found no significant difference ($p > 0.05$) between 2D and 3D acquisitions for all the pharmacokinetic parameters in every location, except

for the "permeability surface product" at the "spinous process" site ($p < 0.05$). When ROI placement in the artery and tissue by the same observer was repeated, the results showed very good (5/20), good (12/20), moderate (2/20), or mild (1/20) reproducibility for all the parameters and sites.

Discussion

The originality of this study consists in the use of a 3D Gradient Echo sequence for quantitative exploration of the perfusion of vertebral lumbar bone marrow at 3T. Such a sequence is characterized by volume acquisition, in contrast to 2D sequences consisting of the repetition of successive slice acquisitions. Nevertheless, in our 2D sequence, we used a relatively thin slice thickness (5mm), which is in the range of the one used in previous studies (3 to 10 mm) (224,226–228,230–233,235–239,245,246,248,249).

The 3D sequence allowed a higher spatial resolution in the three planes and a better overall image quality than the 2D sequence. This sequence might be suitable for the exploration of small structures of the spine (spinous process and pedicles, subchondral areas, posterior arch). As a consequence, it may allow more precise placement of ROIs for tissue analysis and AIF determination than the 2D sequences, which increase the risk of partial volume effect due to a greater slice thickness (244).

The main drawback of spatial resolution improvement is that a smaller voxel results in a lower SNR. In our study, this drawback was avoided by the use of a 3D sequence, which includes a second encoding phase along a second axis, and of a 3T magnetic field, which is well known to improve the SNR (243). Indeed, in most of our results, SNR was not significantly different in 2D and 3D sequences. The values were identical whatever the method used: either a simplified method or Price's method, involving a registration step. Subtraction was supposed to overcome the low frequency variations of the image (247). Significant differences were, however, found at the "spinous process" and "pedicle" sites, which may be related to partial volume effect. CNR was higher in 3D sequence. Enhancement to Noise Ratio (ENR) was also assessed in our study, as this may represent a better parameter fit for specific image quality assessment in DCE MRI (250); it was similar in the 2 types of sequences.

In this study, we had to deal with several constraints related to the anatomy of the lumbar spine: large coverage, high spatial resolution to allow the assessment of the bone marrow in the different aspects of the vertebra, but also the presence of physiological artefacts. Arterial pulsatility from the aorta was minimized by the use of saturation bands around the spine, at the cost of an acceptable decrease in temporal resolution. Chemical shift artefact is also an important point to consider. It is observed along the frequency axis and can be found in multiple interfaces in the spine (cortical and spongy bone, bone and fluid spaces...), particularly important at 3T. It can prevent a reliable quantification of perfusion parameters at tissue interfaces. In our study, it was minimized by using a broad bandwidth (243,251). The large anatomical coverage implies lower temporal resolution, but we limited this by means of parallel imaging (SENSE algorithm).

To our knowledge, only one in vivo 3T DCE study has been reported in the literature (248) for the assessment of the whole spine. The lumbar spine DCE studies reported in the literature were performed at 1.5T (224,226–228,230–232,236,238–240,245,249). The use of a 3 Tesla magnetic field was preferred in our study because of the theoretical gain in SNR and CNR (243), despite the increase or occurrence of specific artefacts (243,251,252).

More specifically, in the case of DCE-MRI studies, the importance of B1 field inhomogeneities has been demonstrated due to their impact in T1 estimating (253). In order to reduce this, multitransmit technology with B1 mapping prior to calibration was used. It consists in a multichannel parallel excitation and a compensatory combination of different coil elements.

As recommended in multicentric studies (246), a quantitative approach using pharmacokinetic models was privileged in our study. It must allow a valid and reproducible quantification involving many factors in the acquisition field, but also in the use of post-processing tools. Besides being open-source, UMMPerfusion has the advantage of being applicable in different fields of medical imaging and can be integrated into a clinical environment (Dicom image format) (254). Several types of analysis are proposed on the basis of Time-signal or Time-enhancement curves. Data can be obtained from a free model deconvolution or mono- or bi-compartmental models (2-exchange compartment, modified Tofts model) (254). There are several

levels of analysis, several models, several parameterizations, allowing complex and variable use. Tools provided by UMMPerfusion as χ^2 or the information criterion of Akaike [96] are proposed to estimate the model with the best fit to data. In addition, the choice of pharmacokinetic models is done according to the anatomical and physiological characteristics of the tissue studied, especially depending on its mode of vascularization (255). We decided to choose the Tofts model for our study, as it has been reported to be suitable for tissues with relatively low vascularization (256) and for the lumbar spine (224,248).

The AIFs were manually determined for each subject by the operator. There was no significant difference between the parameters obtained on 2D and 3D sequences for most of the sites and parameters. There was good reproducibility of pharmacokinetic parameters with the 3D sequence, which is in favor of the latter's reliability. However, the comparison between our values and those from other centers could not be undertaken due to major variations in the choice of post-processing software (257), in the acquisition and post-processing steps, and in the choice of anatomical sites. This problem highlights the need for an evaluation of the reproducibility of the measurements, as recommended in all prospective DCE studies (258).

We must acknowledge several limitations of our study. Our population was small, and our results will have to be confirmed by larger studies. Our standard deviations for the mean values of the pharmacokinetic parameters were important. We did not study inter-observer reproducibility. Our comparison of 2D and 3D sequences was based on 2 different groups of patients, as we decided not to perform 2 consecutive intravenous administrations of gadolinium in the same patient.

In conclusion, in this preliminary study, the 3D DCE-MRI sequence provided better spatial resolution than the 2D sequence. Image quality was good, as assessed by SNR, CNR and ENR measurements. It may, therefore, be possible to measure pharmacokinetic in small anatomical structures, thus opening up new perspectives for the study of normal and pathological bone marrow.

[*Retour à la table des matières*](#)

CURRICULUM VITAE

FONCTIONS ACTUELLES

Praticien dans le service d'imagerie du Groupement des Hôpitaux de l'Institut Catholique de Lille

Radiologue musculo-squelettique

Chef de service d'imagerie à l'hôpital Saint Vincent de Paul

FORMATION

Depuis Novembre 2011 : Thèse d'Université à l'Ecole Doctorale Biologie et Sante de Lille. Direction par Mme le Pr Anne Cotten. Equipe d'Accueil 4490 : Physiopathologie des Maladies Osseuses Inflammatoires. Travail sur l'apport physiopathologique de l'étude de la perfusion de la moëlle osseuse par IRM.

Année universitaire 2010 – 2011 : Master2 « Signaux et Images en Médecine ». ***Mention Bien.*** Faculté des Sciences et technologies. Université Paris Est Créteil Val de Marne.

Novembre 2007 – Novembre 2009 : Chef de clinique Assistant

Laboratoire d'Anatomie de la Faculté de Médecine de Lille, avec fonctions hospitalières dans le service d'Imagerie Musculo-Squelettique du Pr COTTEN.

2002-2007 : DES de Radiodiagnostic et d'Imagerie médicale (Faculté de médecine de Lille)

PUBLICATIONS

2014 :European Radiology

Study of proximal femoral bone perfusion with 3D T1 dynamic contrast-enhanced MRI: a feasibility study.

Budzik JF, Lefebvre G, Forzy G, El Rafei M, Chechin D, Cotten A.

2014 Dec;24(12):3217-23. doi: 10.1007/s00330-014-3340-5. Epub 2014 Aug 14. PMID: 25120203

2014 : Radiographics

Diffusion Tensor Imaging in Musculoskeletal Disorders

Budzik JF, Balbi V, Verclytte S, Pansini V, Le Thuc V, Cotten A.

2014 May-Jun;34(3):E56-72. doi: 10.1148/rg.343125062. Review. PMID: 24819802

2014 : Skeletal Radiology

Carpal pseudoerosions: a plain X-ray interpretation pitfall.

Wawer R, Budzik JF, Demondion X, Forzy G, Cotten A.

Skeletal Radiol. 2014 Oct;43(10):1377-85. doi: 10.1007/s00256-014-1907-5. Epub 2014 Jun 6. PMID: 24902509

2014 : Médecine et Maladies Infectieuses

Cardiobacterium hominis septic arthritis

Ducoulombier V, Budzik JF, Dehecq E, Baclet N, Houvenagel E.

2014 Mar;44(3):129-31. doi: 10.1016/j.medmal.2014.01.004. Epub 2014 Feb 18. PMID: 24556452.

2013 : Insights Into Imaging

Skeletal involvement in Langerhans cell histiocytosis.

Khung S, Budzik JF, Amzallag-Bellenger E, Lambilliotte A, Soto Ares G, Cotten A, Boutry N.

2013 Oct;4(5):569-79.. Epub 2013 Aug 2. PMID: 23907805

2013 : European Radiology

Assessment of reduced field of view in diffusion tensor imaging of the lumbar nerve roots at 3 T.

Budzik JF, Vercluyte S, Lefebvre G, Monnet A, Forzy G, Cotten A.

2013 May;23(5):1361-6. Epub 2012 Nov 18.

2012: Orthopaedics and Traumatology: Surgery and Research

Geometrical analysis results of 42 resurfacing shoulder prostheses: A CT scan study.

Deladerrière JY, Szymanski C, Vervoort T, Budzik JF, Maynou C.

2012 Sep;98(5):520-7. Epub 2012 Aug 2.

2012: Seminars in Musculoskeletal Radiology

Congenital malformations of the hand and forearm in children: what radiologists should know.

Aucourt J, Budzik JF, Manouvrier-Hanu S, Mézel A, Cotten A, Boutry N.

2012 Apr;16(2):146-58. Epub 2012 May 30.

2012: Magnetic Resonance Imaging Clinics of North America

Entrapment neuropathies of the shoulder

Budzik JF, Wavreille G, Pansini V, Moraux A, Demondion X, Cotten A.

2012 May; 20(2):373-91, xii. PMID: 22469409.

2012: Pediatric Radiology

Bilateral dysplasia epiphysealis hemimelica of the talus associated with a lower leg intramuscular cartilaginous mass.

Wiat E, Budzik JF, Fron D, Herbaux B, Boutry N.

2012 Apr;42(4):503-7. Epub 2011 Oct 2. PMID: 21965143

2011 : Journal de radiologie

Commentaire au sujet de l'article « Prise en charge du risque hémostatique au cours des actes de radiologie interventionnelle »

Budzik JF, Vercllytte S.

J Radiol. 2011 Dec; 92(12):1122-1123. Epub 2011 Oct 26. French. PMID: 22153044

2011 : European Radiology

Diffusion tensor imaging and fibre tracking in cervical spondylotic myelopathy.

Budzik JF, Balbi V, Le Thuc V, Duhamel A, Assaker R, Cotten A.

Eur Radiol. 2011 Feb;21(2):426-33. Epub 2010 Aug 20. PMID: 20725834

2011 : European Radiology

Tractography of lumbar nerve roots: initial results.

Balbi V, Budzik JF, Duhamel A, Bera-Louville A, Le Thuc V, Cotten A.

Eur Radiol. 2011 Jun;21(6):1153-9. Epub 2011 Jan 16. PMID: 21240648

2010 : AJR Am J Roentgenol

In vivo diffusion tensor imaging and tractography of human thigh muscles in healthy subjects.

Kermarrec E, Budzik JF, Khalil C, Le Thuc V, Hancart-Destee C, Cotten A. 2010

Nov;195(5):W352-6. PMID: 20966300

2010 : European Journal of Radiology

Tractography of peripheral nerves and skeletal muscles.

Khalil C, Budzik JF, Kermarrec E, Balbi V, Le Thuc V, Cotten A.

Eur J Radiol. 2010 Dec;76(3):391-7. Epub 2010 Apr 14. Review. PMID: 20392583

2009 : Joint Bone Spine

New MRI Sequences.

Cotten A, Kermarrec E, Moraux A, Budzik JF.

Joint Bone Spine. 2009 Dec;76(6):588-90. PMID: 19836987

2009 : Journal de Radiologie

[Value of imaging in posterolateral corner injuries of the knee].

Boutry N, Bourges M, Dupont S, Budzik J, Demondion X, Cotten A. *J Radiol.* 2009. Jun;90(6):681-91. Review. French. PubMed PMID: 19623121.

2007: European Radiology

In Vivo MR Tractography of thigh muscles using diffusion imaging: initial results.

Budzik JF, Le Thuc V, Demondion X, Morel M, Chechin D, Cotten A.

Eur Radiol. 2007 Dec;17(12):3079-85. Epub 2007 Jul 17.2007

PRESENTATIONS LORS DES CONGRES SCIENTIFIQUES

97th scientific assembly and annual meeting of the Radiological Society of North America (Chicago, Illinois, Nov-dec 2011)

“Diffusion Tensor Imaging in Musculoskeletal Disorders: A Promising Tool for the 21st Century Radiologist”; Education Exhibit; LL-MKE1066-WEA

Présentation primée : **Magna Cum Laude**

“Understanding Diffusion Tensor Imaging (DTI): Keys to Develop Tractography in Musculoskeletal (MSK) Imaging”; Education Exhibit; LL-MKE1058-MOA

Congress of the International Skeletal Society (Athènes, 2010)

« *Tractography of the lumbar nerves roots: preliminary study* »

Congrès annuel de la Société d’Imagerie Musculo-Squelettique (Paris)

2014 : « *Perfusion osseuse en IRM* »

Mises au Point en Imagerie Ostéo-Articulaire (Lille et Bruxelles)

2014 : « *Perfusion osseuse en IRM* »

2013 : « *Un conflit peut en cacher un autre* »

2012 : « *Erosions et pseudo-érosions* »

2011 : « *Le conflit fémoro-acétabulaire* »

2009 : « *Imagerie par Tenseur de Diffusion et tractographie : Etat de l'Art en Pathologie Musculosquelettique* ».

2008 : « *Histiocytoses langerhansiennes* »

Journées Françaises de Radiologie (Paris)

2012 : « *Tractographie du muscle, des nerfs et de la moëlle épinière* »

(Communication orale lors de la Journée de la Société Française de Résonance Magnétique en Biologie et Médecine)

2010 : « *Kit d'auto-enseignement des malformations osseuses du membre supérieur* » (poster électronique, 2^{ème} auteur)

2009 : « *Rachis infectieux : aspects habituels et trompeurs* » (poster électronique, 2^{ème} auteur)

2006 : « *Tractographie des muscles de la cuisse et comparaison anatomique* » (communication orale)

ENCADREMENT SCIENTIFIQUE

2012-2013 : Master2 du Dr Guillaume Lefebvre (Signaux et images en médecine, UPEC, Créteil)

2012-2013 : Mémoire de DES du Dr Richard Wawer. « *Pseudo-érosions du carpe* ». Travail publié.

2009 : Direction de la Thèse du Dr Vincent Balbi. « *Apport du Tenseur de Diffusion dans la Myélopathie Cervicarthrosique et dans les Radiculalgies Lombaires par Hernie Discale* ». Travail publié.

2009 : Partie « imagerie » de la Thèse de Docteur en Médecine de Jean-Yves Deladerrière (chirurgie orthopédique). « *Etude préliminaire du positionnement et*

des résultats cliniques de l'arthroplastie de resurfaçage de l'épaule à partir d'une série de 42 cas ». Travail publié.

2009 : Direction du Mémoire de C.E.S. de radiologie du Dr Armel Ayolié Elogne (Côte d'Ivoire). « *La Maladie de Legg-Perthes-Calvé* ».

2008 : Direction de la Thèse du Dr Erwan Kermarrec. « *Imagerie par Résonance Magnétique en Tenseur de Diffusion et Tractographie des Muscles de la Cuisse : Etude préliminaire chez des sujets sains et des sujets atteints de Myosite* ». Travail publié.

ACTIVITE DE LECTEUR

Lecteur pour le Journal de Radiologie.

Lecteur pour le Journal of Neuroradiology

Lecteur pour European Radiology.

Expert pour la validation du document « Surveillance médico- professionnelle du risque rachidien pour les travailleurs exposés à des manipulations de charges » (Société Française de Médecine du Travail, Haute Autorité de Santé), Octobre 2012.

ENSEIGNEMENT

Depuis mai 2010 :

Chargé de cours à la Faculté Libre de Médecine (Lille) : enseignement de

sémiologie radiologique

Enseignement au sein du service d'imagerie : cours aux étudiants en médecine et aux internes.

Nov 2007 - Nov 2009 : Chargé d'enseignement en Anatomie à la Faculté de Médecine de Lille : Enseignements dirigés des étudiants de PCEM 1

Nov 2007 – Nov 2009 : Cours d'Imagerie musculo-squelettique aux internes dans le cadre du DES d'Imagerie Médicale et Radiodiagnostic. Cours aux étudiants en médecine (2^{ème} à 6^{ème} année) au sein du service d'imagerie musculo-squelettique.

2008 : Cours à l'IMRT de Lille (Ecole de Manipulateurs en Electro Radiologie).

[Retour à la table des matières](#)