



HAL
open science

Étude de la réponse immunitaire au cours d'une toxoplasmose oculaire dans des modèles murins

Élise Rochet

► **To cite this version:**

Élise Rochet. Étude de la réponse immunitaire au cours d'une toxoplasmose oculaire dans des modèles murins. Parasitologie. Université de Strasbourg, 2014. Français. NNT : 2014STRAJ099 . tel-01262386

HAL Id: tel-01262386

<https://theses.hal.science/tel-01262386>

Submitted on 26 Jan 2016

HAL is a multi-disciplinary open access archive for the deposit and dissemination of scientific research documents, whether they are published or not. The documents may come from teaching and research institutions in France or abroad, or from public or private research centers.

L'archive ouverte pluridisciplinaire **HAL**, est destinée au dépôt et à la diffusion de documents scientifiques de niveau recherche, publiés ou non, émanant des établissements d'enseignement et de recherche français ou étrangers, des laboratoires publics ou privés.



UNIVERSITÉ DE STRASBOURG



École Doctorale
des Sciences de la Vie
et de la Santé
STRASBOURG

ÉCOLE DOCTORALE Vie et Santé
EA 7292

THÈSE présentée par :
Élise ROCHET

soutenue le : 12 décembre 2014

pour obtenir le grade de : **Docteur de l'université de Strasbourg**
Discipline/ Spécialité : Parasitologie

**Étude de la réponse immunitaire au
cours d'une toxoplasmose oculaire
dans des modèles murins**

THÈSE dirigée par :

M CANDOLFI Ermanno
M PFAFF Alexander

PU-PH, université de Strasbourg
MCU-PH, université de Strasbourg

RAPPORTEURS :

Mme DARDE Marie-Laure
M DUPOUY-CAMET Jean

PU-PH, université de Limoges
PU-PH, université René Descartes - Paris 5

AUTRES MEMBRES DU JURY :

M GAUCHER David

PU-PH, université de Strasbourg

Remerciements

Je tiens à remercier tout d'abord Ermanno Candolfi, mon directeur de thèse, qui a donné l'essor à ce projet et qui m'a permis de réaliser ma thèse dans son laboratoire. Pour tes idées et tes conseils scientifiques à toute heure du jour et de la nuit, ta disponibilité, ton côté humain et ton soutien. Tu m'as permis de découvrir ce qu'est la vie de chercheur et de m'épanouir dans la recherche.

Je remercie également Alexander Pfaff, mon co-directeur de thèse, pour sa présence quotidienne, son humour et ses connaissances techniques. Ce fut un réel plaisir de travailler à tes côtés, d'apprécier ta disponibilité et ta contribution à la rédaction des publications.

Je tiens à témoigner toute ma reconnaissance à Madame le Professeur Marie-Laure Darde et Monsieur le Professeur Jean Dupouy-Camet pour l'intérêt que vous avez immédiatement porté au sujet. Pour avoir accordé une partie de votre temps précieux à juger mon travail, veuillez accepter l'expression de mes sincères remerciements.

J'exprime toute ma gratitude à Monsieur le Professeur David Gaucher d'avoir accepté de faire partie de mon jury et d'avoir consacré de son temps à l'analyse de ma thèse.

Je tiens à exprimer ma profonde reconnaissance à Luc Marcellin pour sa collaboration, son savoir-faire et son analyse des coupes histologiques. Merci de m'avoir toujours accordé de ton temps en dépit de tes obligations professionnelles et de m'avoir initiée à l'histologie.

Je remercie également la Fondation de France et tout spécialement la Fondation Berthe Fouassier qui a financé pendant 4 ans ma thèse et sans qui je n'aurais jamais pu effectuer ce travail.

Bien sûr, il m'est impossible d'oublier de remercier l'ensemble des membres de l'IPPTS qui ont su rendre ma vie de doctorante amusante et conviviale. Je pense tout particulièrement à Cécile, Estérina, Julie, Lydia, Marcela et Violaine : merci.

Je remercie également les membres de l'Association des doctorants et docteurs d'Alsace. Ce fût un vrai plaisir et un réel enrichissement de faire votre rencontre et de travailler avec vous.

Je ne saurais oublier toutes celles et ceux pour qui le sujet de ma thèse a pendant 4 ans été du chinois mais qui ont su être présentes et m'ont encouragée : à mes frères et sœurs, ma famille et mes amis.

À mes parents qui ont toujours cru en mon potentiel et m'ont appris à ne jamais renoncer. Pour tout votre soutien et votre joie de vivre. Avec tout mon amour.

À Christophe, merci pour ton soutien quotidien, ta patience, ton amour et ton humour. Tu m'as apporté une vraie bouffée d'oxygène dans les moments les plus durs.

SOMMAIRE

Table des matières

INTRODUCTION.....	1
I/ Le parasite: <i>Toxoplasma gondii</i>	3
A/ Découverte du parasite et de la toxoplasmose oculaire (TO).....	3
B/ Stades parasitaires	4
C/ Cycle parasitaire	7
D/ Modes de contamination	8
E/ Génotype et virulence parasitaires.....	9
II/ La maladie : la toxoplasmose oculaire	16
A/ Aspects généraux.....	16
B/ Œil et TO d'un point de vue moléculaire	28
1) Anatomie de l'œil.....	28
2) Immuno-physiopathologie	42
a) Immunité générale de l'œil	42
b) Réaction immunitaire lors d'une infection à <i>Toxoplasma gondii</i>	49
III/ Modèles expérimentaux	63
IV/ Revue sur la toxoplasmose oculaire.....	67
OBJECTIFS ET MOYENS.....	77
RÉSULTATS	83
I/ Étude des mécanismes physiopathologiques dépendants des souches lors d'une TO en phase aiguë dans un modèle murin sensible à l'infection	84
A/ Publication « le rôle des allèles ROP16 spécifiques à la souche dans le cadre de l'immunopathologie de la toxoplasmose oculaire ».....	84
B/ Résultats complémentaires	113
1) Immunophénotypage de la rétine lors d'une infection avec une souche de type II dans une souris résistante Swiss- Webster.....	113
2) Régulation de la voie Th17 oculaire dans un modèle de TO en phase aiguë avec des souris C57Bl/6.....	115
3) Perspectives : infection oculaire avec des souches atypiques	142
II/ Étude des mécanismes physiopathologiques élaborés par une souche de type II dans un modèle murin lors de récurrence de la TO	147
A/ Publication « La réponse inflammatoire induite par l'IL-6 lors des récurrences de la TO est responsable de la pathologie rétinienne»	147
B/ Résultats complémentaires	179
1) Données complémentaires sur nos modèles de récurrence de la TO	179
2) Évaluation de la durée la phase chronique chez des souris Swiss-Webster	186
3) Les souris CBA/J : un autre modèle pour les récurrences toxoplasmiques ?.....	189

4) Influence d'une réinfection avec une souche hétérologue de la souche utilisée lors de la primo-infection.....	195
CONCLUSIONS ET PERSPECTIVES.....	201
ANNEXES.....	217
RÉFÉRENCES.....	229

Liste des figures

Figure 1 : Structure d'un oocyste sporulé contenant deux sporocystes (têtes de flèches) et des sporozoïtes dont un coupé longitudinalement (petites flèches) (Dubey, 1998).	5
Figure 2 : Structure d'un tachyzoïte (Ajioka, 2001).....	5
Figure 3 : Kyste tissulaire à gauche contenant des centaines de bradyzoïtes, représenté à droite (Dubey, 1998).....	6
Figure 4 : Cycle parasitaire de <i>Toxoplasma gondii</i> (Hunter, 2012).	7
Figure 5 : Résumé des croisements génétiques affectant la virulence des souches (Hunter, 2012).	15
Figure 6 : A : Rétinochoroïdite toxoplasmique active (Gross, 2012) ; B : Récurrence d'une TO : flèche jaune cicatrice, flèche noire lésion active.	24
Figure 7 : Structure anatomique de l'œil.	28
Figure 8 : Localisation de la papille et de la macula.....	30
Figure 9 : Flux d'humeur aqueuse dans et à travers la chambre antérieure (en rouge) (Santallier, 2008).	31
Figure 10 : Structure histologique de la rétine humaine (Santallier, 2008).....	34
Figure 11 : Métabolisme de la vitamine A.	35
Figure 12 : Structure des cellules photoréceptrices : bâtonnet-cône (Santallier, 2008).	37
Figure 13 : Localisation des protéines immunomodulatrices solubles dans les yeux (Dartt, 2011).	48
Figure 14 : TLRs impliqués dans la reconnaissance de <i>T. gondii</i> (Yarovinsky, 2014).	51
Figure 15 : Mécanismes effecteurs d'élimination parasitaire dépendant de l'IFN- γ (Yarovinsky, 2014).	54
Figure 16 : Localisation de la production de cytokines et de cellules dans les rétines infectées. ..	113
Figure 17 : Co-localisation de l'IL-17 avec les cellules de Müller (A) et les cellules bipolaires (B)..	114
Figure 18 : Transcrits des gènes régulés dans les rétines des souris C57Bl/6 en fonction des souches de type I et II et de leurs mutants.	116
Figure 19 : Histologie des tuniques sous-rétiniennes après infection des souches toxoplasmiques WT et de leurs mutants.....	118
Figure 20 : Localisation de la production de cytokines dans la rétine.	120
Figure 21 : Localisation cellulaire dans la rétine.	122
Figure 22 : Localisation des lymphocytes et des cellules gamma-delta dans la rétine.....	123
Figure 23 : Localisation de la production de l'IL-22 dans la rétine.....	124
Figure 24 : Localisation de la production de l'IL-25 dans les rétines infectées avec une souche de type I ou de type II.	125
Figure 25 : Régulation de l'expression de l'IL-23 dépendante de ROP16 I.	126
Figure 26 : Présence de l'IL-23 avec une souche de type I dans le tissu périphérique.	127
Figure 27 : Quantification protéique de l'humeur aqueuse des souris C57Bl/6 infectées en intraoculaire avec les souches parasitaires RH et PRU et leurs mutants respectifs.	129
Figure 28 : Analyse de l'absence d'IL-23 endogène lors d'une infection avec une souche de type I.....	131
Figure 29 : Expression des transcrits dans les rétines des souris IL-23p19 KO lors d'une infection avec une souche de type I.....	132

Figure 30 : Comparaison des protéines de l'humeur aqueuse produites lors d'une infection avec la souche RH entre des souris C57Bl/6 déficientes ou non pour le gène de l'IL-23p19.	134
Figure 31 : Effet de l'absence d'IL-23 endogène lors d'une infection avec une souche de type II.	136
Figure 32 : Expression des transcrits dans les rétines des souris IL-23p19 KO lors d'une infection avec une souche de type II.	137
Figure 33 : Comparaison du profil cytokinique lors d'une infection avec une souche PRU entre les souris C57Bl/6 déficientes ou non pour le gène de l'IL-23p19.	140
Figure 34 : Quantification du transcrit SAG-1 issu de différentes souches toxoplasmiques.	143
Figure 35 : Charges parasitaires oculaires des souches atypiques RUB et VAND chez des souris résistantes Swiss-Webster.	143
Figure 36 : Quantification de la charge parasitaire oculaire chez des souris C57Bl/6 avec les souches atypiques RUB et VAND.	144
Figure 37 : Quantification des transcrits lors d'une infection intraoculaire avec des souches atypiques RUB et VAND dans des souris Swiss-Webster (A) et C57Bl/6 (B).	145
Figure 38 : Dosage des anticorps IgG1 et IgG2a dans les humeurs aqueuses des souris Swiss-Webster réinfectées.	179
Figure 39 : Présence de kystes dans les rétines de souris réinfectées C57Bl/6 et Swiss-Webster.	180
Figure 40 : Quantification des transcrits lors d'une réinfection avec une souche de type II chez des souris Swiss-Webster.	181
Figure 41 : Quantification des transcrits lors d'une réinfection avec une souche PRU chez des souris C57Bl/6.	181
Figure 42 : Localisation de cytokines et de cellules dans les rétines réinfectées.	182
Figure 43 : Quantification protéique dans les humeurs aqueuses des souris Swiss-Webster et C57Bl/6.	183
Figure 44 : Quantification des cytokines et chimiokines lors des expériences de neutralisation de l'IL-6 au cours d'une TO récurrente.	184
Figure 45 : Quantification des cytokines et chimiokines lors des expériences de neutralisation de l'IFN- γ	184
Figure 46 : Localisation de SOCS3 dans les rétines réinfectées.	186
Figure 47 : Swiss-Webster, réinfection intraoculaire 2 mois après la primo-infection.	187
Figure 48 : Swiss-Webster, réinfection intraoculaire 6 mois après la primo-infection.	187
Figure 49 : Dosage des anticorps IgG et IgA anti-toxoplasmes dans les humeurs aqueuses de souris réinfectées après 2 mois de primo-infection.	188
Figure 50 : Quantification de la charge parasitaire oculaire après réinfection des souris CBA/J.	189
Figure 51 : Production d'anticorps IgG et IgA anti-toxoplasmes.	190
Figure 52 : Analyse de la structure rétinienne après réinfection avec une souche de type II, PRU, chez des souris CBA/J.	191
Figure 53 : Expression des transcrits augmentés dans les rétines des souris CBA/J infectées par une souche de type II.	192
Figure 54 : Production locale de protéines contenues dans l'humeur aqueuse des souris CBA/J après réinfection.	193
Figure 55 : Localisations cellulaire et cytokinique dans les rétines réinfectées des souris CBA/J.	194
Figure 56 : Quantification parasitaire oculaire lors d'une réinfection avec une souche virulente RH.	196

Figure 57 : Comparaison de la survie des souris sensibles C57Bl/6 lors d'une infection aiguë et d'une réinfection avec une souche de type I.	196
Figure 58 : Expression des deux transcrits exprimés lors d'une réinfection avec une souche de type I.	197
Figure 59 : Profondes modifications de la structure rétinienne lors d'une réinfection avec une souche virulente hétérologue.	198
Figure 60 : Localisations cellulaire et cytokinique 7 jours après réinfection intraoculaire avec une souche hétérologue.	199
Figure 61 : Quantification des protéines de l'humeur aqueuse des souris réinfectées avec une souche virulente hétérologue.	200
Figure 62 : Réponse immunitaire lors d'une infection toxoplasmique avec une souche peu virulente PRU de type II.	207
Figure 63 : Réponse immunitaire lors d'une infection toxoplasmique avec une souche virulente RH de type I.	208
Figure 64 : Réponse immunitaire lors d'une infection toxoplasmique avec une souche RH-ROP16 I KO.	209
Figure 65 : Réponse immunitaire lors d'une infection toxoplasmique avec une souche PRU-ROP16 I.	210
Figure 66 : Résumé de la réaction immunitaire dans un œil de souris dite résistante à l'infection toxoplasmique lors d'une récurrence.	212
Figure 67 : Résumé de la réaction immunitaire dans un œil de souris dite sensible à l'infection toxoplasmique lors d'une récurrence.	214

Liste des tableaux

Table 1: Les gènes utilisés pour quantifier les transcrits.	218
Table 2: Les anticorps primaires utilisés.	218
Table 3: Les cytokines et chimiokines dosées lors des expériences de Bioplex.	219
Table 4: Expression des gènes de la voie Jak/STAT modulés lors d'une réinfection.	219

Liste des abréviations

ACAID	déviation immunitaire associée à la chambre antérieure	NET	Neutrophil Extracellular Trap
APC	cellules présentatrices d'antigène	NK	Natural Killer
BHA	barrière hémato-aqueuse	NLR	récepteurs innés NOD-like
BHR	barrière hémato-rétinienne	NO	monoxyde d'azote
CCL2	CC-chemokine Ligand 2	NOD2	Nucleotide-binding Oligomerization Domain containing 2
CGRP	Calcitonin Gene-Related Peptide	OCT	tomographie de cohérence optique
Chx10	ceh-10 homeodomain containing homolog	PAMP	motifs moléculaires associés aux pathogènes
CRALB P	cellular retinaldehyde-binding protein	PDGF	Platelet-Derived Growth Factor
CTLA-4	Cytotoxic T-Lymphocyte Antigen 4	PD-L1	Programmed death-ligand 1
CWD	coefficient de Witmer-Desmots	PI	privilège immunitaire
DC	cellules dendritiques	PKC	protéine Kinase C
DL	dose létale	Rho4D2	rhodopsine
EGF-R	epidermal growth factor receptor	RI	réponse immunitaire
FGF	Fibroblast Growth Factor	ROR	Orphan Retinoid nuclear Receptor
FOXP3	forkhead box P3	RPE	épithélium pigmentaire rétinien
GBP	Guanylate-Binding Protein	SNC	Système Nerveux Central
GFAP	protéine gliale acide fibrillaire	SOCS	Suppressors Of Cytokine Signalling
GPI	glycosylphosphatidylinositols	SOM	somatostatine
GRA	GRANule dense	STAT	Signal Transducer and Activator of Transcription
HA	humeur aqueuse	sTNFR1	récepteur soluble 1 de TNF- α
HIF-1 α	Hypoxia Inductible Factor 1 α	sTNFR2	récepteur soluble 2 de TNF- α
HPRT	Hypoxanthine-guanine PhosphoRibosylTransferase	TGF β	Transforming Growth Factor β
HSP70	Heat Shock Protein 70	TLR	Toll Like Receptor
IDO	indoleamine 2,3-dioxygenase	TNF	Tumour Necrosis Factor
IFN	Interféron	TO	toxoplasmose oculaire
IGF-I	Insulin-like Growth Factor-I	TRAIL	TNF-related apoptosis-inducing ligand
iNOS	inducible Nitric Oxide Synthase	Treg	cellules T régulatrices
IRF8	IFN-regulatory factor 8	TSP	thrombospondine
IRG	Immunity-Related GTPase protein	UHRF-1	Ubiquitin-like containing PHD and Ring Finger domains 1
ISG15	Interferon Stimulated Gene 15	VEGF	Vascular Endothelial Growth Factor
KO	knock-out	VIH	Virus de l'Immunodéficience Humaine

MIF	facteur inhibant la migration des macrophages	VIP	peptide vaso-actif intestinal
MVP	Membrane de la Vacuole Parasitophore	WT	Wild-Type
MyD88	Myeloid Differentiation primary response gene (88)	α -SMA	α -smooth muscle actin

INTRODUCTION

La toxoplasmose oculaire (TO) est une des causes majeures des troubles visuels dans le monde. Cette pathologie est responsable de 30 à 50% des uvéites postérieures avec un nombre de cas estimé à 800 000 en France. La destruction de la rétine par *Toxoplasma gondii* reste toutefois peu étudiée. Ces infections sont pour la plupart dormantes mais sont susceptibles de se réactiver et de provoquer de graves séquelles visuelles irréversibles pouvant aller jusqu'à la cécité. Les traitements actuels ne permettent pas de réduire les risques de récurrence à partir de formes latentes, ni même d'éliminer le parasite qui persiste dans le tissu rétinien. Il n'existe à ce jour aucune étude poussée concernant les mécanismes d'installation et de persistance du parasite dans la rétine survenant au cours de la TO et aboutissant à la destruction des tissus rétiniens lors des phénomènes de récurrence. Les cytokines sont abondamment produites dans la rétine et régulent la réponse immunitaire locale. Il est donc évident que ces molécules seront les cibles des approches thérapeutiques futures de la TO. Cependant, pour ce faire, les mécanismes immunologiques et parasitaires régulant la réaction immunitaire de l'œil doivent être identifiés. Ce travail apporte de nouvelles connaissances sur les mécanismes immunitaires mis en place lors d'une TO acquise en phase aiguë et lors d'une réactivation. L'évolution et les conséquences d'une TO ou d'une récurrence sont très fortement corrélées à la souche parasitaire infectante ainsi qu'au fond génétique de l'hôte.

I/ Le parasite: *Toxoplasma gondii*

A/ Découverte du parasite et de la toxoplasmose oculaire (TO)

Toxoplasma gondii est un parasite intracellulaire obligatoire appartenant au phylum des apicomplexe. Ce protozoaire cosmopolite a été découvert à Tunis en 1908 par Charles Nicolle et Louis Manceaux (Nicolle and Manceaux, 2009) dans les tissus d'un petit rongeur nommé *Ctenodactylus gundii*. Le nom *T. gondii* fait référence à sa morphologie (en étymologie grecque toxon signifie arc et plasma forme) et au rongeur chez lequel il a été isolé. La même année à Sao Paulo, Alfonso Splendore découvrit le même parasite dans des tissus de lapins (Splendore, 1908). *Toxoplasma* fut d'abord isolé chez des animaux en laboratoire puis trouvé dans de nombreuses autres espèces homéothermes (les mammifères, dont l'Homme et les oiseaux) où le genre toxoplasma était associé à chaque espèce hôte où il était trouvé. À cette époque, toute notion concernant son cycle ainsi que son importance en pathologies humaine et animale était inconnue. La première description de toxoplasmose humaine a été réalisée par l'ophtalmologue Josef Jankû en 1923 lors d'un cas de toxoplasmose congénitale chez un nouveau-né portant des atteintes de retinohoréïdite et elle fut suivie quelques années plus tard par la description d'un cas d'encéphalite congénitale chez un enfant (Wolf et al., 1939). Dès lors, les implications oculaires, manifestations de maladie congénitale, devinrent largement reconnues. La même année, Sabin isola des toxoplasmes viables et apporta la preuve que les différentes espèces trouvées précédemment n'étaient en fait qu'une seule et même espèce : *Toxoplasma gondii* (Sabin, 1939).

La mise au point des premiers tests sérologiques (Sabin and Feldman, 1948) a mis à jour l'importance de la prévalence de la toxoplasmose humaine et a permis de contribuer à une meilleure approche épidémiologique. Ainsi, en 1952 la TO fut reconnue comme une réelle pathologie oculaire (Wilder, 1952).

À la fin des années 50, Hogan caractérisa l'ensemble des manifestations oculaires lors d'atteintes congénitales et acquises et définit ainsi la recherche sur la TO pour les prochaines décennies. C'est ainsi que la TO acquise devint un événement rare et les épisodes de récurrence des manifestations d'infection congénitale non détectée à la naissance. Ces idées furent confirmées en 1973 par Perkins. Il faudra plusieurs années pour que ces théories soient remises en cause et que la TO acquise soit considérée comme la forme la plus courante (Gilbert and Stanford, 2000;

Holland, 1999; Weiss and Kim, 2011). Les premiers traitements contre la TO, toujours prescrits de nos jours, apparaissent et sont basés sur l'association de pyriméthamine (anti-malarique) et de sulfadiazine.

La compréhension du cycle parasitaire ainsi que des circonstances de contamination n'eut lieu que dans les années 1970 grâce à la découverte d'oocystes, stade hautement infectieux, chez le chat (Dubey et al., 1970a, 1970b). Levine établit en 1980 la classification de l'unique espèce *T. gondii* de la manière suivante :

- règne des protistes ;
- sous-règne des protozoaires ;
- embranchement des apicomplexes ;
- classe des sporozaires ;
- sous-classe des coccidies.

B/ Stades parasitaires

La dissémination du parasite est assurée par trois stades évolutifs possédant chacun des caractéristiques particulières et jouant un rôle important dans la transmission et la pathogénie de l'infection (Toxoplasmose oculaire, 2014).

- Le stade sporozoïte

Les sporozoïtes sont issus de la multiplication sexuée du parasite qui a lieu au niveau de l'épithélium intestinal de ses hôtes définitifs : les félinés. Les sporozoïtes sont contenus dans des oocystes sporulés (10 à 15 µm de diamètre) excrétés *via* les fèces dans le milieu extérieur. Cette forme est très résistante et permet ainsi au parasite de persister pendant plusieurs mois dans l'environnement et de se propager plus facilement à ses différentes hôtes.

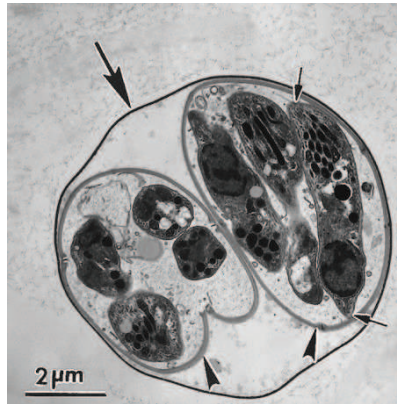


Figure 1 : Structure d'un oocyste sporulé contenant deux sporocystes (têtes de flèches) et des sporozoïtes dont un coupé longitudinalement (petites flèches) (Dubey, 1998).

- Le stade tachyzoïte

Le tachyzoïte est une forme asexuée de multiplication intracellulaire rapide (endodyogénie). Il mesure 2-4 μm de large et 4-8 μm de long et possède une forme en croissant. Ce stade en phase aiguë assure une dissémination rapide dans l'organisme par le sang. Le tachyzoïte peut infecter l'ensemble des cellules nucléées, de préférence les macrophages, et se multiplie au sein d'une vacuole parasitophore. Cette multiplication rapide entraîne une réponse inflammatoire forte ainsi que la destruction des tissus associés et engendre les manifestations cliniques de la maladie (Ajioka and Soldati, 2007).

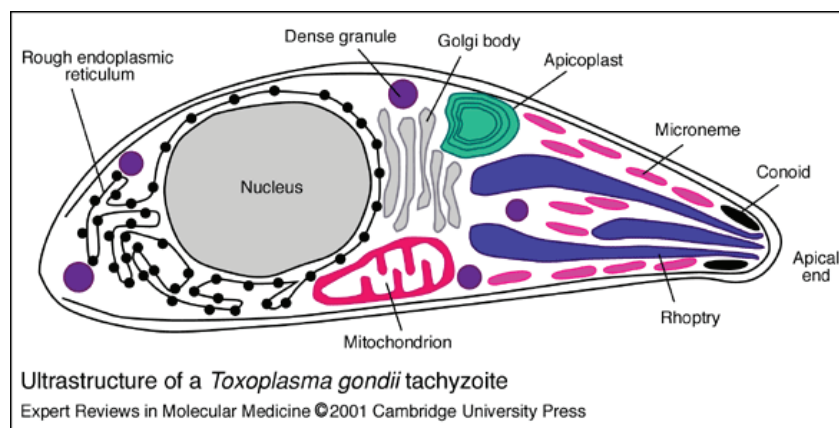


Figure 2 : Structure d'un tachyzoïte (Ajioka, 2001).

- Le stade bradyzoïte

Les bradyzoïtes correspondent à la forme asexuée et quiescente du parasite. Ce stade définit la phase chronique de l'infection. Sous la pression du système immunitaire, les tachyzoïtes se transforment en bradyzoïtes au sein de vacuoles nommées « kystes » (50-200 μm). Structuellement ces deux formes se ressemblent, bien que les bradyzoïtes soient plus petits (Black and Boothroyd, 2000; Dubey et al., 1998) mais elles diffèrent fonctionnellement avec une multiplication lente des bradyzoïtes. Un kyste peut contenir plusieurs centaines voire plusieurs milliers de bradyzoïtes et se localise dans les tissus comme le cerveau, les muscles squelettiques, le cœur et les yeux (principalement dans les neurones, les astrocytes et les cellules musculaires et rétinienne). Les kystes sont très résistants, notamment à l'acide gastrique, et persistent tout au long de la vie de leur hôte, lui conférant une immunité pérenne (Denkers and Gazzinelli, 1998). Cette forme de résistance est inaccessible au système immunitaire ainsi qu'aux traitements actuels.

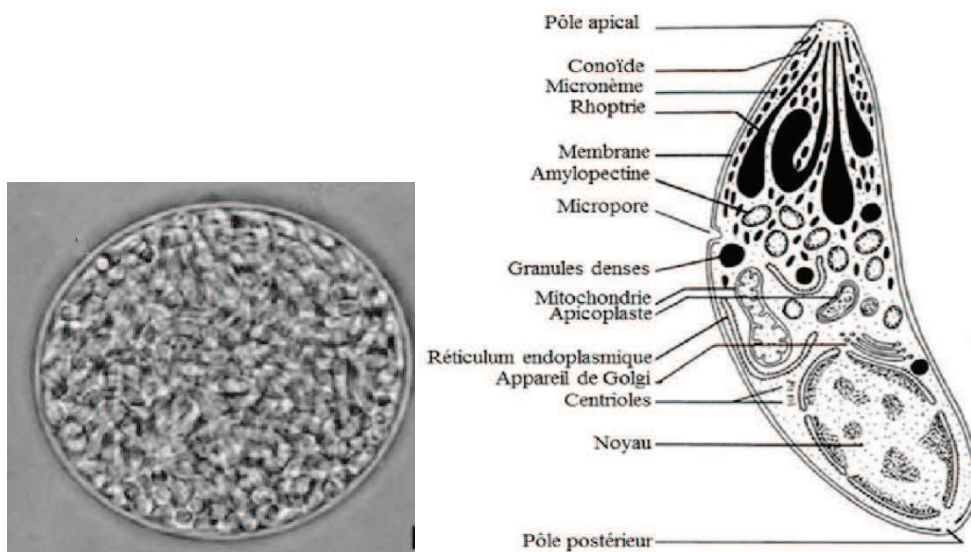


Figure 3 : Kyste tissulaire à gauche contenant des centaines de bradyzoïtes, représenté à droite (Dubey, 1998).

C/ Cycle parasitaire

Le cycle de développement de *T. gondii* est un cycle hétéroxène facultatif entre les félins (hôtes définitifs – cycle sexué) et les animaux homéothermes (hôtes intermédiaires – cycle asexué).

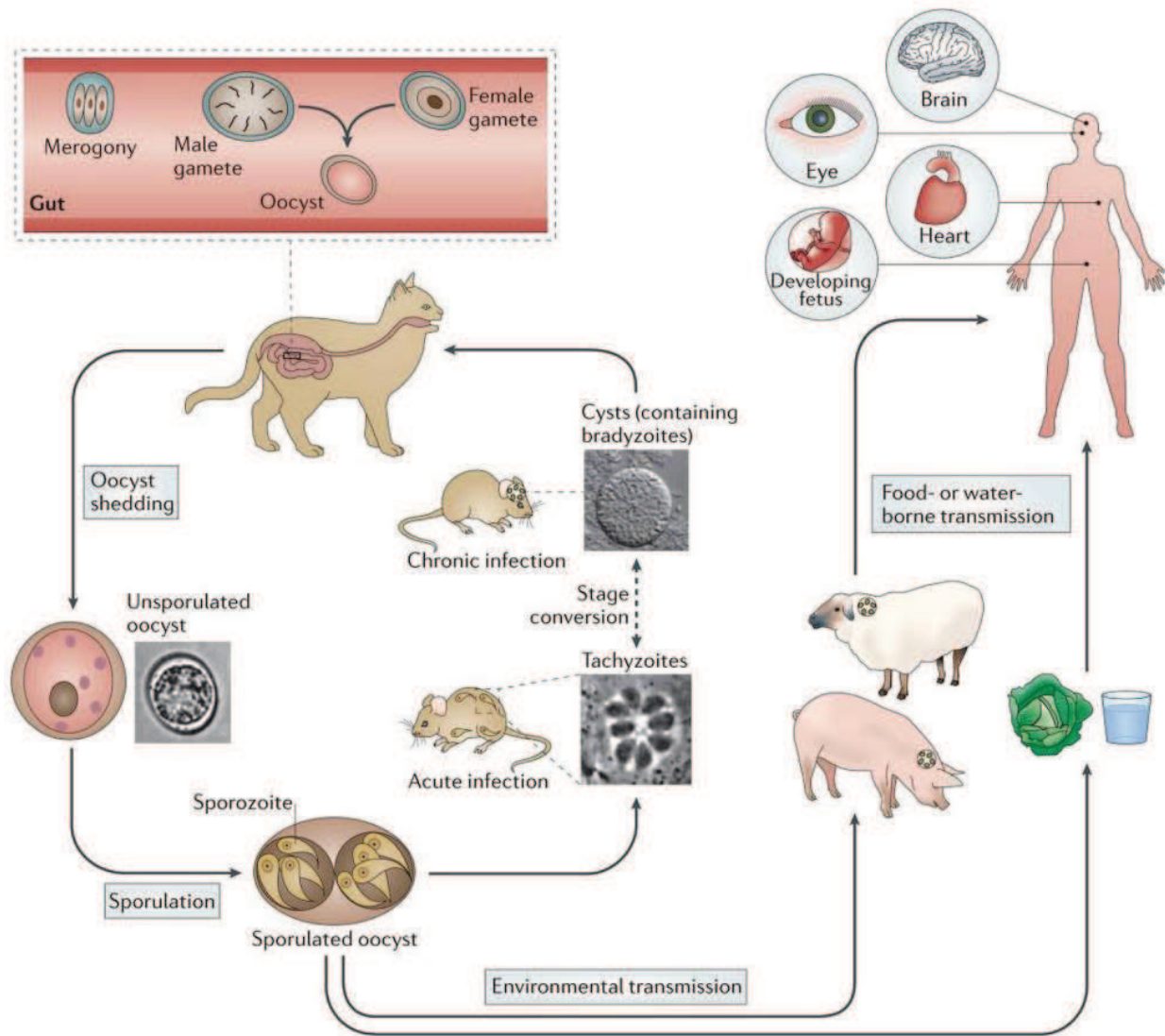


Figure 4 : Cycle parasitaire de *Toxoplasma gondii* (Hunter, 2012).

Le cycle sexué s'effectue uniquement chez les félinidés, principalement les chats en Europe. Les hôtes définitifs se contaminent par l'ingestion de végétaux et d'eau souillés par des oocystes matures ou de kystes contenus dans leurs proies. Les formes parasitaires végétatives pénètrent au niveau des cellules épithéliales de l'intestin et se différencient en gamétocytes après plusieurs multiplications asexuées (schizogonie). La fécondation d'un gamétocyte mâle et femelle produit un oocyste non sporulé, immature et non infectieux qui sera éliminé par les

fèces dans le milieu extérieur (plusieurs millions en quelques jours). L'oocyste, au contact d'un environnement favorable, sporule entre 1 et 5 jours et devient un oocyste mature. Il sera composé de deux sporocystes, contenant eux-mêmes quatre sporozoïtes. Il obtient ainsi une forme extrêmement infectieuse, très résistante et stable pendant plusieurs mois dans le milieu extérieur.

Le cycle asexué peut s'accomplir dans l'ensemble des animaux à sang chaud dont l'Homme. Le mode principal de contamination reste le même que pour les hôtes définitifs, c'est-à-dire par ingestion d'oocystes ou de kystes. Au niveau de l'intestin, les formes végétatives se transforment en tachyzoïtes, se multipliant par endodyogenèse essentiellement dans les monocytes-macrophages et les cellules dendritiques afin de se propager dans tout l'organisme via les systèmes lymphatique et sanguin. Les tachyzoïtes sous forme « libre » des souches virulentes et atypiques peuvent également migrer à travers l'endothélium vasculaire de la rétine humaine (Furtado et al., 2012). Sous l'influence du système immunitaire, les tachyzoïtes s'interconvertiront en bradyzoïtes pour former des kystes dans les organes dits immuno-privilégiés tels que le cerveau et les yeux.

D/ Modes de contamination

L'Homme, à l'instar des autres hôtes intermédiaires, peut se contaminer de différentes façons à partir :

- d'oocystes disséminés dans l'environnement : consommation de légumes ou de fruits crus mal lavés, d'eau de boisson non filtrée et également lors d'une mauvaise hygiène des mains après contact avec la terre ou la litière du chat ;
- de kystes contenus dans les tissus des hôtes intermédiaires : consommation de viande infectée crue insuffisamment cuite. Plus rarement, transmission par transplantation d'organes ou par inoculation accidentelle ;
- de tachyzoïtes : transmission transplacentaire possible, généralement lors d'une primo-infection maternelle pendant la grossesse, responsable de toxoplasmose congénitale. Également quelques cas d'inoculation accidentelle.

E/ Génotype et virulence parasitaires

Il n'existe qu'une seule espèce de *T. gondii*, en revanche celle-ci regroupe plusieurs souches. Pendant de nombreuses années, ces souches ont été classées en trois génotypes dépendants de leur virulence chez la souris. En effet, la pathogénicité des souches est définie d'après le nombre de tachyzoïtes nécessaires et suffisants (dose létale - DL 50 et DL 100) pour tuer un groupe de souris lors d'une injection intrapéritonéale (Sibley and Boothroyd, 1992).

Les trois génotypes sont les suivants :

- la souche de type I caractérisée par une virulence très élevée quel que soit le fond génétique de l'hôte – DL 100 : un parasite. Ces souches ont une multiplication rapide sous forme tachyzoïte et ne forment pas de kystes *in vivo* ;
- la souche de type II qui possède une multiplication lente et qui est fortement kystogène. Elle est dite non virulente chez la souris avec une DL 50 $\sim 10^3$;
- la souche de type III dont la virulence se situe entre celles des types I et II : DL 50 $\sim 10^5$.

Les souches de type I, II et III appartiennent à la lignée clonale (Howe and Sibley, 1995). Récemment, un quatrième type a été identifié chez les animaux sauvages d'Amérique du Nord (Khan et al., 2011). Il existe également quelques souches dites atypiques caractérisées par une grande variabilité génétique contrairement aux trois autres qui n'ont qu'1 à 3% de différence (Howe and Sibley, 1995). Les souches de type II sont principalement retrouvées en Europe et en Amérique du Nord tandis que les souches atypiques sont localisées en Amérique du Sud (Ajzenberg et al., 2004; Howe et al., 1997; Khan et al., 2006; Lehmann et al., 2006).

Cependant, depuis 2012 cette classification a été améliorée grâce à l'association de trois techniques de génotypage (Restriction Fragment Length Polymorphism markers, MicroSatellite markers et Sequenced-based Markers) afin de fournir une analyse comparative d'un grand nombre d'isolats. Ainsi, 138 génotypes ont pu être regroupés dans 15 haplogroupes qui définissent eux-mêmes 6 clades (Su et al., 2012). Cette étude a confirmé le modèle biphasique de regroupement des souches, à savoir une partie comprenant certaines régions de l'hémisphère Nord - Amérique du Nord et Europe - avec une prédominance de quelques lignées très abondantes et fortement clonales (types I/II/III appartenant aux clades A, C et D) et le reste du globe avec une spécificité pour l'Amérique du Sud caractérisée par un assemblage divers des génotypes les moins communs, preuve d'une forte recombinaison (clades A, B et F dits atypiques).

Ces géotypes atypiques semblent être en partie responsables des atteintes oculaires observées en Amérique du Sud, causes possibles d'une mauvaise adaptation de l'Homme à ces souches hautement recombinantes (Carme et al., 2009; Khan et al., 2007; De Salvador-Guillouët et al., 2006). En effet, plusieurs groupes ont noté que les lésions observées sont plus fréquentes et plus sévères qu'en Europe et en Amérique du Nord (Carme et al., 2002; Dodds et al., 2008; Gilbert et al., 2008a; Grigg et al., 2001; Khan et al., 2006; Lindsay and Dubey, 2011; Petersen et al., 2012).

Il est à noter que la virulence des souches observée chez la souris ne sera pas nécessairement la même chez d'autres hôtes tels que l'Homme ou le rat, suggérant ainsi que les facteurs de l'hôte sont également impliqués dans la virulence (Elmore et al., 2010; Melo et al., 2013; Saeij et al., 2005; Sergent et al., 2005).

La virulence de *T. gondii* semble dépendre des facteurs impliqués dans l'interaction parasite-cellule-hôte et dans la réponse immunitaire de l'hôte. La virulence était définie encore très récemment par le taux de multiplication parasitaire qui déclenchait des aspects variés de la réponse immunitaire dépendante de la souche parasitaire et murine. Cependant, au vu des caractéristiques parasitaires intrinsèques, les produits des gènes essentiels à l'invasion de l'hôte ne peuvent pas être considérés en tant que facteurs de virulence. Les facteurs de virulence ont donc été définis comme des produits de gènes influençant la sévérité de la maladie mais non essentiels à la transmission et à la survie du parasite (Dubremetz and Lebrun, 2012). Les principaux facteurs connus appartiennent aux granules denses et aux rhoptries, organelles sécrétoires localisées au pôle apical du parasite. Ils sont sécrétés lors de l'invasion parasitaire et transloqués dans le cytosol de la cellule hôte où ils interfèrent avec les fonctions cellulaires afin de neutraliser l'immunité innée et de promouvoir la survie du parasite (Hunter and Sibley, 2012).

Plusieurs de ces facteurs ont été identifiés comme des protéines kinases de rhoptries appartenant à la famille des ROP2 (Blader et al., 2001; Dlugonska, 2008). Ces protéines sont fortement impliquées dans l'invasion parasitaire et les interactions parasite-cellule-hôte dont l'établissement de la vacuole parasitophore (Boothroyd and Dubremetz, 2008; Dubremetz, 2007; Reese and Boyle, 2012). Les protéines ROP modulent l'inflammation à différents niveaux et sont donc responsables de la différence significative dans la virulence des souches. Cette modulation intervient à deux niveaux :

- Sur l'activation des cellules présentatrices d'antigène (APC) via les récepteurs Toll like (TLR), entraînant l'activation de NF- κ B et sa translocation nucléaire. Ceci active la transcription de cytokines pro-inflammatoires telles que IL-12 et IL-18 qui à leur tour

déclenchent la production d'IFN- γ par les lymphocytes T et cellules NK. Dans ce premier cas, la pathologie sera conduite par une sur-inflammation ;

- Les cellules infectées, activées par l'IFN- γ , peuvent diriger les GTPases régulées par l'interféron. Il s'agit des GTPases liées à l'immunité p47 ou IRGs (Immunity-Related GTPase proteins) et des protéines liant le guanylate p65 ou GBPs (Guanylate-Binding Proteins). Ces GTPases s'accumulent à la membrane de la vacuole parasitophore (MVP), entraînant sa destruction ainsi que celle du parasite (Ling et al., 2006; Martens et al., 2005). Les souches virulentes de *T. gondii* interfèrent avec ces GTPases, conduisant à une augmentation illimitée du parasite qui dans ce second cas est responsable de la pathologie (Dubremetz and Lebrun, 2012; Melo et al., 2011). Il faut également noter que les humains ne possèdent que deux groupes orthologues de GTPases p47 : IRGC et IRGM qui ne peuvent pas être induites par l'IFN- γ du fait de deux éléments manquants dans leur promoteur (Bekpen et al., 2005; Hunn et al., 2011). Les facteurs polymorphiques suivants sont les seuls à avoir été montrés responsables de la modulation génétique de la virulence chez les souches clonales. Une étude concernant les souches atypiques pourrait révéler d'autres éléments dans la complexité de la virulence parasitaire.

La protéine parasitaire **ROP16** appartient à la famille des protéines kinases ROP2 (El Hajj et al., 2006). Elle est libérée des organelles apicales sécrétoires, appelées rhoptries et sécrétée lors de l'invasion puis accumulée dans le noyau de la cellule hôte. ROP16 est une sérine-thréonine kinase (El Hajj et al., 2006; Ong et al., 2010; Saeij et al., 2007) (puissant modulateur de plusieurs fonctions cellulaires) très polymorphique. En effet, il existe 57 polymorphismes nucléotidiques entre l'allèle de type II et les allèles de type I et III (Saeij et al., 2007). ROP16 peut influencer la voie JAK/STAT. Grâce à son activité tyrosine kinase intrinsèque, elle active directement les facteurs de transcription de l'hôte STAT3 et STAT6 (Signal Transducer and Activator of Transcription) dans le cytoplasme de la cellule en phosphorylant un résidu tyrosine (tyr 705 et tyr 641 respectivement) (Ong et al., 2010; Yamamoto et al., 2009). Les facteurs de transcription STAT3 et STAT6 permettent de réguler négativement la réponse inflammatoire Th1 (Ong et al., 2010; Yamamoto et al., 2009). STAT3 possède deux phases d'activation : la première est indépendante de ROP16 alors que la deuxième, dépendante de l'activité tyrosine kinase et de la partie N-terminale de ROP16I/III, est nécessaire à l'activation soutenue de STAT 3 (Yamamoto et al., 2009). L'activation de STAT6 est quant à elle totalement dépendante de ROP16 et est nécessaire à l'induction de l'arginase-1 qui limite la croissance parasitaire (Butcher et al., 2011). Cependant, l'action de ROP16 diffère entre les souches de

type I/III et de type II du fait du polymorphisme d'un nucléotide. Pour les souches de type I/III, le résidu en position 503 dans le domaine kinase de ROP16 est une leucine alors qu'il s'agit d'une sérine pour les souches de type II (Yamamoto et al., 2009). Ce polymorphisme affecte l'activité de ROP16II qui ne peut maintenir la phosphorylation de STAT3 et induit une forte production d'IL-12 dépendante de MyD88, agissant ainsi sur l'inflammation (Butcher et al., 2011; Saeij et al., 2007). Il est connu que les souches de type II induisent un fort niveau d'activation de NF- κ B ainsi qu'une forte production d'IL-12 par rapport aux souches de type I (Robben et al., 2004). Tandis que ROP16I/III maintiennent la phosphorylation de STAT3, inhibiteur de l'activation de NF- κ B, supprimant ainsi la production d'IL-12 via le récepteur Toll like 4 (TLR4) (Saeij et al., 2007) et des réponses cytokiniques Th1 protectrices.

STAT5 est également activé par ROP16 et joue un rôle dans la résistance de l'hôte lors d'une infection orale par *T. gondii* (Jensen et al., 2013).

Les infections avec les souches de type I et III induisent fortement SOCS1/2/3 (Suppressors Of Cytokine Signalling) comparées aux infections de type II (Saeij et al., 2007).

La protéine **ROP18** est également une protéine sérine-thréonine kinase active et très polymorphique (14% de différence entre les ROP18I et ROP18III (Taylor et al., 2006)) appartenant à la famille ROP2 (El Hajj et al., 2006, 2007a). Elle est sécrétée dans la cellule hôte lors de l'invasion par *T. gondii* et se localise ensuite à la MVP. ROP18 est fortement exprimée dans les souches de type I et II contrairement aux souches de type III – en raison d'une séquence supplémentaire de 2,1kb située à 85bp en amont de la séquence du codon start ATG (Taylor et al., 2006) – et permet ainsi de contribuer à un niveau intermédiaire à la virulence des souches de type II (Saeij et al., 2006). En effet, si une ROP18I ou II est placée dans une souche de type III, ceci entraînera une augmentation de la virulence caractérisée par une forte multiplication parasitaire, puis le décès des souris (Saeij et al., 2006; Taylor et al., 2006).

ROP18 joue un rôle important dans la virulence des souches et agit à différents niveaux pour supprimer les cytokines pro-inflammatoires. Tout d'abord, il a été montré que ROP18I inhibe la voie de NF- κ B en associant sa partie N-terminale au domaine p65 de NF- κ B dimérisé, puis en le phosphorylant au niveau de la sérine 468 et en le dégradant de façon ubiquitine-dépendante. Ceci provoque le blocage de la translocation nucléaire de p65 et la suppression de l'activation de NF- κ B (Du et al., 2014). ROP18 phosphoryle également, via les résidus thréonines dans la région I du domaine GTPase, des IRGs tels que Irga6 (résidus T 102 et T 108), Irgb6 et Irgb10 afin d'éviter leurs recrutements à la MVP (Fentress et al., 2010; Steinfeldt

et al., 2010). Cependant ROP18II est incapable de phosphoryler les GTPases p47 chez des macrophages activés par l'IFN- γ (Steinfeldt et al., 2010) alors qu'elle est fonctionnellement active dans cette souche et qu'elle confère la virulence au type III. ROP18 doit donc interagir avec d'autres effecteurs polymorphiques parasitaires pour déstabiliser la MVP.

Une protéine de granules denses, GRA7, semble également être liée à la virulence de ROP18 et ces dernières agissent ensemble sur la même voie. GRA7 perturbe aussi les IRGs en liant l'oligomère d'Irga6 (Alaganan et al., 2014).

Un autre facteur cellulaire de l'hôte situé dans le réticulum endoplasmique est modulé par ROP18, le facteur de transcription 6 beta (ATF6 β), mécanisme de résistance contre les pathogènes intracellulaires. ROP18I le dégrade afin de réguler la réponse immunitaire adaptative des cellules T CD8. La portion N-terminale de ROP18 est nécessaire à la virulence complète de la souche de type I (El Hajj et al., 2007a; Yamamoto et al., 2011). Il est à noter que des gènes ATF6 β orthologues sont présents chez l'Homme, ce qui laisse penser que l'expression des différents allèles de ROP18 pourrait être importante dans le développement de la maladie chez l'Homme.

Le facteur de transcription parasitaire TgAP2XI-5 régule la transcription des gènes des facteurs de virulence cruciaux pour *T. gondii*. L'interaction de TgAP2XI-5 avec un motif GCTAGC permet d'obtenir une activité complète du promoteur de ROP18 (Walker et al., 2013).

L'interaction de la pseudokinase ROP5 avec ROP18 assure une activité catalytique complète de la sérine-thréonine kinase nécessaire à la virulence (Behnke et al., 2011, 2012; Niedelman et al., 2012; Taylor et al., 2006) et explique 90% des différences dans la virulence aiguë des souches (Hunter and Sibley, 2012). En effet, ROP5 augmente la phosphorylation des IRGs par ROP18 et est nécessaire entre autres à la phosphorylation efficace de Irga6 par ROP18 (Fleckenstein et al., 2012). Toutefois, ce mécanisme d'évasion parasitaire est impossible chez l'Homme dont les IRGs (Niedelman et al., 2012) n'ont pas les mêmes caractéristiques – suggérant que l'Homme n'est pas un hôte naturel du toxoplasme ou un hôte moins important (Dubremetz and Lebrun, 2012; Fleckenstein et al., 2012) – bien que ROP18 semble pouvoir interagir avec des protéines humaines de façon différente (Sánchez et al., 2014). Il a été montré que la combinaison allélique ROP18/ROP5 détermine l'évasion et la virulence des souches appartenant à d'autres lignées que I/II/III (Khan et al., 2009; Niedelman et al., 2012).

ROP5 est une kinase inactive à cause d'une absence d'un motif dans son domaine catalytique responsable de l'activité phosphotransférase. Elle appartient à la famille des sérine-thréonine kinases de ROP2 et se localise à la face cytosolique de VP (El Hajj et al., 2006, 2007b; Reese

and Boothroyd, 2009). Cependant, ROP5 est impliquée de façon critique dans la virulence des souches toxoplasmiques de type I (Behnke et al., 2011; Reese et al., 2011). En effet, les souches de type I/II/III ont des isoformes divergents présents en différents nombres bien que les trois principaux isoformes existent dans chaque souche (A, B et C) (Behnke et al., 2011; El Hajj et al., 2006; Reese et al., 2011). ROP5 inhibe les IRGs - dont Irga6, Irgb6 et Irgb10 (Behnke et al., 2012; Fleckenstein et al., 2012) - en coopération avec ROP18, protégeant ainsi les parasites et contrôlant la virulence (Behnke et al., 2012; Fentress et al., 2010; Niedelman et al., 2012; Steinfeldt et al., 2010). ROP5 est multifonctionnelle: non seulement elle régule et est nécessaire à l'activité catalytique entière de ROP18 mais elle affecte aussi des effecteurs additionnels dépendants de Irgm3 et de l'IFN- γ (Behnke et al., 2012). Elle est également responsable de la différence de virulence entre les souches et ROP5III est associée positivement à la virulence (Behnke et al., 2011; Reese et al., 2011). ROP5 peut, en l'absence d'expression de ROP18, réduire et interagir avec une ou plusieurs IRGs (Niedelman et al., 2012), suggérant ainsi un mode d'action indépendant (Reese et al., 2011; Saeij et al., 2006).

Il existe également d'autres facteurs n'appartenant pas à la famille ROP et qui ont un rôle dans la virulence.

La protéine de granules denses **GRA15** est une protéine polymorphique sécrétée continuellement dans la cellule hôte pendant et après l'invasion parasitaire et qui participe à la modification de la MVP en interférant avec les GBP murins (Winter et al., 2011). Il s'agit de la première granule dense connue pour ses capacités modulatrices de l'hôte. Rosowski a montré que la protéine sécrétoire GRA15II active plus fortement NF- κ B que les souches de types I et III (Rosowski et al., 2011). La présence de GRA15II est suffisante pour l'activation de NF- κ B bien que des évidences suggèrent que des composants de l'infection tels que l'association à la MVP optimiseraient ses fonctions (Lu, 2013). GRA15II induit la translocation de la sous-unité p65 de NF- κ B (Rosowski et al., 2011) via TRAF6 (TNF-Receptor Associated Factor 6), ce qui active le complexe IKK (I κ B Kinase) et entraîne sa dégradation par le protéasome. GRA15 contient deux motifs liés aux facteurs associés au récepteur TNF (TRAF), famille de protéines adaptatrices participant à l'activation de NF- κ B. GRA15II active aussi la translocation de c-Rel et interagit avec TRAF3, cependant son rôle reste inconnu à ce jour (Lu, 2013). Toutefois, GRA15I recrute et accumule I κ b- α phosphorylé à la MVP de manière différente selon les souches de type I (Yang et al., 2013). Elle participe avec ROP16 à la différence de sécrétion de l'IL-12 par les souches. Les effets de GRA15 et ROP16 peuvent être observés chez l'Homme (Ong et al., 2011; Rosowski et al., 2011). Une étude récente a montré que la différence

d'activation de la réponse immunitaire entre les souches est également due aux différences de séquences et niveau d'expression de GRA15 qui peut activer le facteur de transcription pro-inflammatoire NF-κB, et aux différences d'activation de la réponse de type I IFN (Melo et al., 2013).

GRA25, une phosphoprotéine sécrétée dans la vacuole parasitophore par les granules denses, a été récemment identifiée comme étant un nouveau facteur de virulence (Shastri et al., 2014). Cette protéine influence la production des cytokines CCL2 (MCP-1) et CXCL1 dans les macrophages infectés probablement par la voie NF-κB. Les allèles de GRA25 type II et III, très différents dans leur séquence et dans leur niveau d'expression endogène, sont capables de promouvoir l'expansion parasitaire *in vivo*.

D'autres protéines toxoplasmiques peuvent être définies en tant que facteurs de virulence, étant donné qu'elles influencent la sévérité de la maladie mais qu'elles ne sont pas essentielles à la transmission ou à la survie du parasite (Dubremetz and Lebrun, 2012). Ainsi, les éléments impliqués dans la motilité par glissement, l'attachement, l'invasion et la sortie de la cellule hôte comme SAG 1 et 3, les protéines de rhoptrie du col et du bulbe ou les protéines de surface transitoire peuvent être considérés comme des facteurs de virulence.

Summary of genetic crosses				
Genetic Cross	Phenotypes examined	QTLs	Genes identified	Targets
I × II	Acute virulence	XII	ROP5	Activates ROP18 Binds Irga6
II × III	Acute virulence Altered host gene expression IL-12 induction	VIIa, VIIb, XII VIIb X	ROP18, ROP5 ROP16 GRA15	IRGs STAT3/6 NFκB
I × III	Acute virulence Growth Migration	VIIa, Ia VIIa, XI, XII, Ia VIIa	ROP18	IRGs, ATF6b

Figure 5 : Résumé des croisements génétiques affectant la virulence des souches (Hunter, 2012).

En résumé, les variations génétiques entre les souches déterminent les différences de virulence, la modulation des voies de signalisation de l'hôte, la multiplication et la dissémination parasitaires ainsi que la sévérité de la maladie chez les souris et vraisemblablement chez l'Homme (Minot et al., 2012).

II/ La maladie : la toxoplasmose oculaire

A/ Aspects généraux (Brézin, 2003; Maenz et al., 2014; Pfaff et al., 2013)

- Une épidémiologie mondiale

La TO est la première étiologie infectieuse d'inflammation du segment postérieur de l'œil. Elle représente entre 30 et 50% des uvéites postérieures chez les personnes immunocompétentes dans le monde (Arevalo et al., 2010; Petersen et al., 2012) et est considérée comme la plus importante cause de déficience visuelle dans certaines régions (Atmaca et al., 2004; De-la-Torre et al., 2009a; Petersen et al., 2012; Roberts and McLeod, 1999). La TO, résultat d'une infection congénitale ou acquise (post-natal), touche aussi bien les personnes immunodéprimées qu'immunocompétentes (Gilbert and Stanford, 2000). Bien que la TO soit une infection mondiale, de fortes disparités s'observent entre les pays. En effet, la TO est plus communément retrouvée en Amérique du Sud, en Amérique Centrale, aux Caraïbes et en Afrique Tropicale comparée à l'Europe, l'Amérique du Nord et la Chine où elle est assez rare (Petersen et al., 2012). En Europe et en Amérique du Nord, la prévalence de la TO est estimée entre 2 à 3% (Atmaca et al., 2004; Gilbert et al., 1999; Holland, 2003; Jones and Holland, 2010; Jones et al., 2006a; Roberts and McLeod, 1999) alors qu'en Amérique du Sud elle est beaucoup plus élevée : dans une région au Sud du Brésil elle est évaluée à 17.7% (Glasner et al., 1992; Pappas et al., 2009; Robert-Gangneux and Dardé, 2012) et à 6% en Colombie (De-la-Torre et al., 2007). L'incidence de la TO est quant à elle estimée à 3/100 000 en Colombie (De-la-Torre et al., 2009a), 57/100 000 pour les personnes nées en Afrique de l'Ouest (Gilbert et al., 1995), 0.4/100 000 pour les personnes nées en Angleterre (Gilbert et al., 1995, 1999) et à 0.6/100 000 aux États-Unis (Maetz et al., 1987; Smith and Ganley, 1972). L'apparition et les manifestations cliniques de la TO semblent dépendre des facteurs génétiques de l'hôte, des facteurs environnementaux, socio-économiques et culturels mais aussi des habitudes alimentaires et du génotype parasitaire (De Amorim Garcia et al., 2004; Furtado et al., 2013; Holland, 2003; Shobab et al., 2013; Wendte et al., 2011). En effet, en Amérique du Sud où les souches parasitaires sont beaucoup plus hétérogènes et atypiques et semblent posséder un tropisme oculaire et neuronal, les lésions oculaires observées sont nettement plus fréquentes et plus sévères (atteinte maculaire, taille des lésions, etc.) que ce qui est retrouvé en Amérique du Nord et en Europe où les lésions rétiniennes dues aux infections des souches de type II passent la plupart du temps inaperçues (Ajzenberg et al., 2002, 2009; Carme et al., 2002; Commodaro et

al., 2009; Dodds et al., 2008; Fekkar et al., 2011; Grigg et al., 2001; Jones et al., 2006a; De-la-Torre et al., 2009b, 2013; Petersen et al., 2012; Roberts and McLeod, 1999; Subauste et al., 2011; Vallochi et al., 2005).

Les récurrences de la TO qui créent de nouvelles lésions rétinienne, ainsi que la forte probabilité de la perte de l'acuité visuelle incapacitant à vie les patients font de la TO une réelle menace pour la fonction visuelle et un problème socio-économique important pour les sociétés, en particulier dans les pays en voie de développement (Atmaca et al., 2004; Delair et al., 2008; De-la-Torre et al., 2009b; Roberts and McLeod, 1999).

- **TO acquise**

Il est désormais reconnu de tous que l'infection acquise en post-natal est la principale forme de TO, aussi bien en Europe qu'en Amérique du Sud, que ce soit chez le sujet sain ou le patient immunodéprimé (Ajzenberg, 2011; Bosch-Driessen and Rothova, 1999; Delair et al., 2008; Gilbert and Stanford, 2000; De-la-Torre et al., 2007), pouvant aller jusqu'à 85% de tous les cas d'uvéite postérieure (Talabani et al., 2010). La TO acquise touche indépendamment les deux sexes et présente le plus souvent des lésions unilatérales (Atmaca et al., 2004; Commodaro et al., 2009; De-la-Torre et al., 2009b), plus communément retrouvées chez le sujet jeune. Au Brésil, un tiers des infections acquises sont des atteintes maculaires (Silveira et al., 2001).

La TO peut également toucher les personnes âgées et se manifeste par un tableau clinique souvent atypique (Johnson et al., 1997; Labalette et al., 2002). Au cours d'une infection acquise, les manifestations oculaires peuvent être concomitantes à l'infection ou différées, entre 2 mois et 5 ans après la primo-infection (Holland, 2003; Silveira et al., 2001). La principale manifestation de la TO est la rétinocoroïdite – inflammation de la rétine et de la choroïde (Bosch-Driessen and Rothova, 1999; Delair et al., 2008) – qui s'auto-cicatrise entre 2 et 4 mois en l'absence de traitement (Gilbert et al., 1995).

- **TO congénitale**

La TO congénitale résulte d'une transmission verticale du toxoplasme de la mère au fœtus lors d'une primo-infection de la femme enceinte. Quelques cas de transmission lors d'une seconde infection ont été reportés mais ils sont extrêmement rares. La toxoplasmose congénitale est reconnue comme étant une cause majeure de morbidité et de mortalité infantile même dans les pays ayant une faible séroprévalence. Les infections précoces sont responsables d'atteintes sévères (atteintes cardiaques, cérébrales ou oculaires majeures) tandis que les infections plus

tardives se manifestent par des signes cliniques moins importants, voire inexistant à la naissance malgré une infection biologiquement prouvée (Brézin et al., 1994; Dunn et al., 1999; Kodjikian et al., 2006; McAuley, 2008; Montoya and Liesenfeld, 2004; Roberts et al., 2001). Environ 10% des rétinocoroïdites sont diagnostiquées dès la naissance et 90% au cours du suivi ultérieur variant de quelques mois à plusieurs dizaines d'années selon les études (Freeman et al., 2008; Kodjikian et al., 2006; Montoya and Liesenfeld, 2004; Sauer et al., 2011). Des facteurs de risque liés aux lésions rétiniennes ont été mis en évidence : infection maternelle précoce, prématurité inférieure à 32 semaines d'aménorrhées, manifestations non oculaires (calcification intracrânienne et séquelles neurologiques sévères) présentes lors du diagnostic ou à la naissance (Freeman et al., 2008; Kieffer et al., 2008; Kodjikian, 2010; Kodjikian et al., 2006), délai de plus de 8 semaines entre la séroconversion maternelle et le début du traitement. La rétinocoroïdite est la manifestation oculaire la plus fréquente lors d'une TO congénitale (Dunn et al., 1999; Guerina, 1994; Meenken et al., 1995a; Mets and Chhabra, 2008). L'absence de traitement lors de la grossesse ou sur une courte durée entraîne des lésions rétiniennes, généralement maculaires, pour 80% des enfants avant l'adolescence avec un pronostic visuel qui peut être lié au développement d'une cataracte, à un décollement de la rétine, etc. (Koppe et al., 1986; Melamed et al., 2010; Mets and Chhabra, 2008). L'association pyriméthamine-sulfadiazine administrée in utero et lors de la première année de vie permet de réduire considérablement le pourcentage de ces lésions (Daffos et al., 1988; Freeman et al., 2008; Gilbert, 2009; McLeod et al., 2009; Peyron et al., 2011). Les lésions lors d'une TO congénitale ne sont pas nécessairement plus sévères que les lésions observées lors d'une infection acquise mais l'implication bilatérale et maculaire des lésions est beaucoup plus fréquente et augmente le risque de cécité (Bosch-Driessen et al., 2002a; Butler et al., 2013; Delair et al., 2008; Faucher et al., 2012; Holland, 2004; Kodjikian et al., 2006; Mets and Chhabra, 2008; Mets et al., 1996; Tan et al., 2007). Ceci est d'autant plus vrai pour les cas de TO congénitales d'Amérique du Sud, où les lésions sont plus sévères et symptomatiques, principalement à cause des souches parasitaires atypiques (Bottós et al., 2009; Dodds et al., 2008; Gilbert et al., 2008b; Gómez-Marín et al., 2011; Kodjikian et al., 2006; Lindsay and Dubey, 2011; McAuley, 2008; McLeod et al., 2012; Mets and Chhabra, 2008; Sauer et al., 2011; SYROCOT (Systematic Review on Congenital Toxoplasmosis) study group et al., 2007). En effet, une étude a montré que les enfants brésiliens ont 5 fois plus de risques de développer des lésions oculaires que les enfants européens. Les lésions observées en Amérique du Sud chez ces enfants sont par ailleurs beaucoup plus larges, plus nombreuses, plus récurrentes et affectent la partie centrale de la

rétine responsable de l'acuité visuelle (Gilbert et al., 2008b; Gomez-Marin et al., 2007; Gómez-Marin et al., 2011; De-la-Torre et al., 2009b; Sauer et al., 2011).

- **TO chez les personnes immunodéprimées**

La prévalence de la TO dans cette population à risque n'est pas connue et la plupart des données proviennent de cas reportés. En ce qui concerne les patients atteints de VIH (Virus de l'Immunodéficience Humaine), il semble que globalement 1% de ces personnes aurait également des atteintes de rétinocoroïtides toxoplasmiques, sauf dans certaines régions comme à Récife ou Sao Paulo où les taux s'élèvent à 5.7% et 4.4% respectivement (Xavier et al., 2013). Pour la grande majorité d'entre eux, lorsque des rétinocoroïdites toxoplasmiques sont observées, une implication du système nerveux central sera également présente. Les TO sont considérées comme des inflammations secondaires importantes chez ces patients, présentant généralement moins de 250 lymphocytes CD4+/mm³, avec un taux de rémission quasi nul sans traitement. Les foyers sont souvent nécrotiques, multifocaux ou extensifs et bilatéraux avec une inflammation marquée de la rétine, du vitré, de la chambre antérieure et de la choroïde (Cochereau-Massin et al., 1992; Cunningham and Margolis; Pivetti-Pezzi et al., 1994; Xavier et al., 2013). Un nombre de CD4+ inférieur à 200/μL rend un patient séropositif fortement susceptible aux réactivations (Cunningham and Margolis; Holland et al., 1988a; Nascimento et al., 2001; Xavier et al., 2013).

- **Le phénomène de récurrence**

Il ne s'agit ici que de suppositions car les causes et les facteurs sont inconnus. Le postulat consiste à supposer que les récurrences sont associées à la prolifération des parasites libérés de kystes latents contenus dans la rétine, due au vieillissement de leur membrane. Cette rupture périodique des kystes permettrait le maintien à long terme de l'immunité anti-toxoplasmique (Ajioka and Soldati, 2007; Fontaine et al., 2006). Cependant, une réinfection ou une dissémination de parasites de sites non-oculaires pourrait également être à l'origine des récurrences (Aspinall et al., 2003; Holland, 2003; Silveira et al., 2011). Il a été montré sur un modèle animal chez les singes que l'origine des récurrences dépend de la présence directe de parasites vivants et non d'antigènes immunogéniques (Holland et al., 1988b; Newman et al., 1982; Webb et al., 1984). Les récurrences sont l'une des principales caractéristiques cliniques de la TO. Elles sont responsables d'importantes pertes visuelles affectant considérablement la

qualité de vie des patients, aussi bien pour les TO congénitales qu'acquises (Delair et al., 2011; Holland, 2003; De-la-Torre et al., 2011). Les récurrences se forment en cluster de façon satellite ou aux bordures d'anciennes cicatrices (Bosch-Driessen et al., 2002a). Le risque de récurrence semble être plus fort lors des deux premières années suivant une lésion active de rétinoblastome, puis la probabilité de réitération diminuerait avec l'intervalle de temps sans maladie (de 72% tous les 10 ans sans récurrence à partir du premier épisode) (Bosch-Driessen and Rothova, 1999; Bosch-Driessen et al., 2002a; Garweg et al., 2008; Holland, 2009; Holland et al., 2008; Hovakimyan and Cunningham, 2002; De-la-Torre et al., 2009a). Ainsi il est estimé que 2 épisodes ont lieu tous les 11 ans en Colombie et en Europe et que l'intervalle entre les épisodes successifs est compris entre 1 et 1.7 année pour les trois premières récurrences en Europe (Holland, 2009; De-la-Torre et al., 2009a). Chez les patients immunodéprimés, les récurrences sont la règle en l'absence de traitement anti-parasitaire sur le long terme (Hodge et al., 1998; Pivetti-Pezzi et al., 1994).

Le taux de récurrence s'avère similaire pour la TO congénitale et acquise mais il serait plus important en Amérique du Sud (Bosch-Driessen and Rothova, 1999; Bosch-Driessen et al., 2002a; Gilbert et al., 2008b; Holland et al., 2008; De-la-Torre et al., 2009a). Toutefois il est estimé que 100% des bébés ayant déclaré une toxoplasmose oculaire ont 100% de chance de refaire une poussée plus tard.

Le taux global de récurrence en Europe est supérieur à 80% pour tous les patients atteints de TO suivis pendant plus de 5 ans (Bosch-Driessen et al., 2002a; Hovakimyan and Cunningham, 2002). Les facteurs de risque mis en avant, qui peuvent également aider au développement de lésions sévères, atypiques et progressives, sont les suivants (Bosch-Driessen et al., 2002b; Commodaro et al., 2009; Fontaine et al., 2006; Friedmann and Knox, 1969; Garweg et al., 2005, 2008; Holland, 1989, 2004; Holland et al., 1988a, 1988b, 2008; Johnson et al., 1997; Jones et al., 2006a; Labalette et al., 2002; De-la-Torre et al., 2009a; Morhun et al., 1996; Nath et al., 2009; O'Connor, 1983): l'âge du patient lors de l'apparition de la TO (jeune ou supérieur à 40 ans - dû au déclin des défenses immunitaires), les traumatismes (chirurgie, laser, ultrason ou stress), les fluctuations endocriniennes (adolescence et grossesse), l'immuno-réactivité transitoire cellulaire ou humorale, l'immunosuppression systémique ou locale, l'immunodéficiência acquise d'un patient chroniquement infecté, le fond génétique de l'hôte, mais également des facteurs parasitaires tels que les souches, la croissance des kystes, la perte d'antigène, etc. Toutefois aucun de ces facteurs n'a pu être affirmé et justifié. Ni le genre du patient, ni les variations saisonnières ne semblent impacter ces phénomènes (Friedmann and

Knox, 1969). Les traitements, l'origine congénitale, la taille des lésions et le taux d'anticorps ne semblent pas être associés aux risques de récurrence (Bosch-Driessen et al., 2002b; Fardeau et al., 2002; Friedmann and Knox, 1969; Holland et al., 1988a). Cependant il semblerait qu'une thérapie anti-microbiale à faible dose sur le long terme réduirait significativement le risque de réactivation (Silveira et al., 2002). Il apparaît que plus l'intervalle entre deux épisodes est long, plus le risque de récurrence est faible (Holland, 2003). En Amérique du Sud les traitements par antibiotiques sont importants pour réduire les récurrences. En effet, le taux de récurrence est augmenté chez les patients présentant des lésions actives traitées uniquement avec des stéroïdes ou ayant eu précédemment une injection sous-conjonctivale de stéroïde, comparé au faible taux de récurrence obtenu avec des antibiotiques sans stéroïdes. Les récurrences semblent donc influencées par le statut inflammatoire et la maladie active (De-la-Torre et al., 2009a). Les récurrences semblent être des phénomènes multifactoriels. De nos jours, aucun traitement n'est capable d'éradiquer le toxoplasme sous sa forme kystique latente et donc de permettre une réduction des réactivations chez l'Homme.

- **L'influence du fond génétique de l'hôte**

L'évolution de la TO semble dépendre de nombreux facteurs tels que la réponse immunitaire de l'hôte, les facteurs environnementaux qui peuvent influencer les interactions hôte-parasite et le génotype parasitaire comme vu précédemment. L'infection par une souche de toxoplasme donnée n'a pas les mêmes effets sur ses différents hôtes (Homme/souris/rat, etc.), ce qui suggère que les facteurs dépendant de l'hôte jouent une part importante dans la sévérité et la susceptibilité futures de la maladie. Chez les patients immunodéprimés, les facteurs de l'hôte sont plus importants étant donné que la sévérité de la TO peut être causée par n'importe quel type de parasite (Holland, 2004), contrairement aux personnes immunocompétentes chez qui la souche parasitaire infectante joue un rôle prédominant sur les caractéristiques de la maladie oculaire. En effet, la TO sera plus sévère chez ces personnes si elles sont infectées par une souche de type I comparé à une souche de type II.

➔ Facteurs génétiques de l'hôte : les études ont été principalement réalisées sur des patients d'Amérique du Sud où la maladie est plus fréquente.

La susceptibilité et l'évolution clinique de la TO dépendent fortement du système immunitaire. Il a ainsi été montré que 5 gènes du locus MHC sont responsables d'une infection létale au toxoplasme (McLeod et al., 1995). L'allèle HLA-DQ3 est associé, lors d'une toxoplasmose congénitale avec hydrocéphalie et lors d'une toxoplasmose

encéphalique chez des patients sidéens, à une capacité moindre à montrer une réponse immunitaire protectrice, causant ainsi des maladies plus sévères (Mack et al., 1999). Le risque d'implication oculaire sévère, avec lésions maculaires et bilatérales, est augmenté en présence de l'antigène HLA-Bw62 (Meenken et al., 1995b). Les TO sévères congénitales pourraient être associées à cet antigène. La susceptibilité à la TO a été également associée à l'haplotype HLA-B35 chez les patients sidéens brésiliens (Demarco et al., 2012). Les polymorphismes des gènes ABCA4 (transporteur de cassette liant l'ATP), COL2A1 (collagène de type II) et P2X(7) (récepteur purinergique qui participe à l'activation de l'inflammasome) sont associés à un fort risque de TO sévères (Jamieson et al., 2008, 2009, 2010), tout comme le gène du Toll Like Receptor 9 qui est lié aux rétinoblastomes toxoplasmiques (Peixoto-Rangel et al., 2009). D'autres polymorphismes de gènes ont été découverts, notamment pour les gènes de cytokines. Ainsi, les individus homozygotes pour l'allèle A [+874T/A] de l'IFN- γ possèdent un plus fort risque de TO (Albuquerque et al., 2009; Neves Ede et al., 2012). Les polymorphismes des gènes de l'IL-10 et de l'IL-6 semblent quant à eux être associés à l'apparition de la TO mais pas aux récurrences (Cordeiro et al., 2008a, 2013). Par contre, le polymorphisme du gène de l'IL-1 a été associé aux récurrences mais pas à la fréquence globale des TO (Cordeiro et al., 2008b). L'augmentation de la production de l'IL-17A chez les patients atteints de TO, probablement influencée par Nucleotide-binding Oligomerization Domain containing 2 (NOD2), pourrait contribuer également au développement de la TO (Dutra et al., 2013; Lahmar et al., 2009; Sauer et al., 2012). Ceci démontre bien l'importance des facteurs immunitaires dans le développement de la TO humaine.

- ➔ L'âge du patient : l'âge moyen du premier épisode symptomatique en Europe se situe entre 25 et 31 ans (Bosch-Driessen et al., 2002a; Friedmann and Knox, 1969; Gilbert et al., 1999) alors qu'en Amérique du Sud l'âge moyen est trouvé chez les jeunes adultes (Glasner et al, 1992 ; Silveira et al, 1988, 2001 ;Smith and Cunningham, 2002). Les sujets jeunes sont considérés comme les personnes les plus à risque. Ainsi il a été remarqué que les individus avec une rétinoblastome toxoplasmique primaire sans cicatrice préexistante sont plus vieux que les individus qui ont des récurrences de TO (Bosch-Driessen et al., 2002a; Garweg et al., 2008; Ronday et al., 1995).

- ➔ Le statut immunitaire du patient : le rôle essentiel de la réponse immunitaire est parfaitement mis en valeur chez les patients immunodéprimés qui possèdent un taux de lymphocytes CD4+ inférieur à 200 cellules/mm³. Cet état autorise le parasite à proliférer, ce qui entraîne des TO sévères et atypiques (Holland et al., 1988a). Chez les personnes âgées, les TO sévères ont été attribuées à l'altération de l'immunité de l'hôte. En effet, le système immunitaire s'affaiblit avec les années, cela entraîne des changements complexes dans les mécanismes innés et adaptatifs et augmente ainsi la prévalence et la sévérité de plusieurs infections chez les personnes âgées (Solana et al., 2012).

- ➔ Les autres facteurs : une pléthore d'autres facteurs peuvent influencer la susceptibilité et la sévérité de la TO. Dans les expérimentations animales, ces dernières ont été affectées à la dose de l'inoculum, à la voie d'infection et au stade parasitaire - les oocystes étant plus virulents que les kystes du même isolat (Dubey, 2002; Flegr, 2013).

- **Les aspects cliniques**

La présentation clinique la plus fréquemment décrite d'une TO dite typique est la rétinohoréïdite nécrosante située au pôle postérieur de l'œil, associée à une inflammation du vitré et de la choroïde. Son aspect, facilement reconnaissable sur un fond d'œil, se définit par une tâche d'aspect crémeux à bords flous qui est généralement associée à un foyer atrophique cicatriciel hyperpigmenté d'une précédente lésion (Butler et al., 2013; Holland, 2000, 2004; Nussenblatt, 2004). Entre 70 et 80% des patients venus consulter pour un problème de vision possèdent ce type d'association (Bosch-Driessen et al., 2002a, 2002b; Gilbert et al., 1999; De-la-Torre et al., 2009a). Le pronostic de la TO est lié à la localisation des lésions. Une atteinte maculaire est considérée comme une TO sévère due à l'engagement de l'acuité visuelle, tandis qu'une atteinte de la rétine périphérique est dite favorable (Bosch-Driessen et al., 2002a; Gilbert et al., 1999; De-la-Torre et al., 2009b). Aucune différence n'est remarquée dans la distribution de la maladie d'après le genre ou l'âge de la présentation (Bosch-Driessen et al., 2002a; Gilbert et al., 1999; De-la-Torre et al., 2009b).

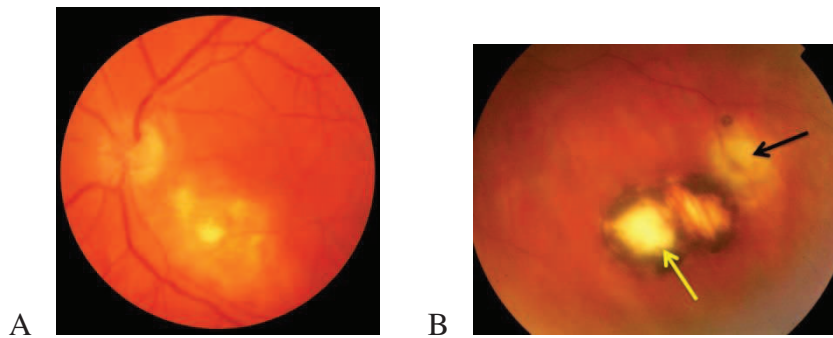


Figure 6 : A : Rétinochoroïdite toxoplasmique active (Gross, 2012) ; B : Récurrence d'une TO : flèche jaune cicatrice, flèche noire lésion active.

<http://www.retinreference.com> [online]. (2014). Available from:

<<http://www.retinreference.com/diseases/28ac5dd661fb3950/images/8abfd98f53/>>. [Accessed 29 September 2014].

Le tableau clinique typique est caractérisé par une période d'inflammation intraoculaire active puis une résolution spontanée centripète de l'inflammation chez les personnes immunocompétentes d'environ 2 mois suivant la taille de la lésion initiale. Les lésions sont la conséquence de la lyse des cellules médiée par le parasite, de l'hypersensibilité et de l'inflammation aggravée (Garweg and Candolfi, 2009). Il est très difficile de distinguer en clinique une TO acquise d'une congénitale et ce même après un bilan exhaustif. Dans environ 50% des cas, l'origine ne sera pas déterminée et les pathologies liées à ces TO seront considérées comme idiopathiques.

La TO est généralement asymptomatique, en particulier lorsque les lésions rétinienne sont périphériques. Quelques symptômes peuvent cependant être associés tels que l'apparition de flotteurs, un flou visuel, une photophobie, une rougeur voire une douleur oculaires (Bosch-Driessen et al., 2002a; Gilbert et al., 1999; Holland, 2004; De-la-Torre et al., 2009b; Nussenblatt, 2004; Rothova, 2003).

Les complications et/ou présentations atypiques de la TO peuvent être : une neurorétinite, une néovascularisation choroïdale et rétinienne, des implications du segment antérieur telles que l'uvéite antérieure, des cataractes, des décollements de la rétine, une névrite rétrobulbaire, des bandes fibreuses, une augmentation de la pression intraoculaire, un glaucome, un strabisme, etc. (Atmaca et al., 2004; Bornand and de Gottrau, 1997; Bosch-Driessen et al., 2002b; Butler et al., 2013; Commodaro et al., 2009; Gilbert et al., 1999; De-la-Torre et al., 2009b; Rothova, 2003; Vasconcelos-Santos, 2012).

L'hypothèse avancée pour expliquer ces différences cliniques observées via les TO sévères s'appuie sur l'idée d'une mauvaise adaptation de l'Homme aux souches zoonotiques

néotropicales (Carme et al., 2009). Compte tenu de la mondialisation qui s'exprime par le développement des voyages individuels intercontinentaux et les nombreux échanges commerciaux, la propagation de ces souches atypiques concerne tous les pays.

- **Le diagnostic**

Le diagnostic biologique de la TO permet d'obtenir une confirmation de l'infection via des techniques de laboratoire quel que soit le mode de contamination et tout particulièrement lors d'une présentation atypique de la maladie qui ne peut être établie cliniquement par un fond d'œil (Bornand and de Gottrau, 1997; Bosch-Driessen et al., 2002a; Commodaro et al., 2009; Fekkar et al., 2008; Holland, 2004; Labalette et al., 2002; Smith and Cunningham, 2002; Vasconcelos-Santos, 2012). Ces techniques permettent également de différencier des uvéites non-toxoplasmiques ayant parfois les mêmes présentations cliniques que la TO.

Le diagnostic biologique repose essentiellement sur la mise en évidence du parasite dans les fluides oculaires ainsi que de la production intraoculaire d'anticorps anti-toxoplasme dans l'HA (Commodaro et al., 2009; Errera et al., 2009; Fekkar et al., 2008; Villard et al., 2003).

- ➔ La PCR quantitative en temps réel permet de détecter les parasites dans les fluides oculaires (humeurs aqueuse ou vitrée) lors d'une primo et/ou réinfection et de confirmer le diagnostic de la maladie. Cependant, la négativité du résultat ne permet pas d'exclure une TO pour autant.
- ➔ La mise en exergue de la production d'anticorps spécifiquement intraoculaires peut être réalisée de différentes manières en comparant les profils immunitaires du sérum et de l'HA. Ces techniques permettent aussi de vérifier l'intégrité de la barrière hémato-rétinienne.
- ➔ La production locale d'anticorps spécifique est déterminée également par le coefficient de Witmer-Desmonts (CWD) qui compare les titres d'anticorps spécifiques de l'HA et du sérum. Lorsque ce rapport est supérieur à 3, la synthèse locale d'anticorps est prouvée. Une variante de cette méthode employant une ELISA anti-IgG détermine les titres d'anticorps IgG anti-toxoplasme présents dans l'HA et le sérum puis les compare aux titres d'IgG spécifiques des oreillons (présents chez presque toutes les personnes françaises du fait du programme de vaccination national). Cette technique employée dans notre laboratoire calcule un index ($\frac{[\text{anticorps anti-Toxoplasma sériques}]}{[\text{anticorps anti-Toxoplasma oculaires}]}$) qui, s'il est inférieur à 2, est considéré comme positif, faisant suspecter une TO.

La dernière technique utilisée est l'immunoblot. Les anticorps présents dans l'HA reconnaissent généralement des antigènes toxoplasmiques différents de ceux reconnus par les anticorps sériques, ce qui sera visualisé par des bandes supplémentaires lors de la comparaison des profils immunologiques. Si les antigènes reconnus sont les mêmes, dans ce cas-là, les bandes observées seront alors plus épaisses. Cette technique s'avère très utile en cas de rupture de la barrière hémato-rétinienne.

La détection d'IgA spécifique par ELISA peut également confirmer le diagnostic pour une TO acquise ou récurrente (Garweg et al., 2000, 2004).

Une analyse du sang périphérique peut être réalisée afin de déterminer le statut immunologique du patient vis-à-vis de la toxoplasmose. Les anticorps IgG sont détectables deux semaines après l'infection et restent décelables pendant toute la vie du patient. Cependant, un résultat positif n'est pas une confirmation de TO (Talabani et al., 2009; Villard et al., 2003). En l'absence d'IgG spécifiques, le diagnostic de TO est écarté, les cas de faux-négatifs étant extrêmement rares (Bidgoli et al., 2011).

La combinaison des trois techniques (PCR quantitative, CWD et immunoblot) atteint une sensibilité de 85% (Fekkar et al., 2008; Garweg et al., 2011; Talabani et al., 2009; Villard et al., 2003).

- **Les traitements**

Depuis plus de 50 ans, aucune grande avancée n'a été faite dans ce domaine, ni même de réel consensus sur ce qu'il faut appliquer. De plus, les traitements sont assez controversés du fait des faibles preuves de leur efficacité et du caractère auto-limitant de l'inflammation chez les personnes immunocompétentes (Commodaro et al., 2009; Gilbert et al., 2002; Holland and Lewis, 2002; De-la-Torre et al., 2011). La localisation des lésions est donc un élément déterminant dans la décision thérapeutique (Engstrom et al., 1991; Montoya and Liesenfeld, 2004; Sobrin et al., 2007). Le traitement est cependant obligatoire lors d'une grossesse, pour des patients immunodéprimés, ou lors de TO congénitale détectée chez l'enfant (Couvreux et al., 1993; Gilbert et al., 2008b; Holland, 2004; Kieffer et al., 2008; Kodjikian et al., 2006).

La prise de traitement semble malgré tout restreindre la durée de l'infection parasitaire active, limitant *de facto* les atteintes des tissus environnants et permettant une cicatrisation plus rapide. Le traitement classique repose sur l'association de la sulfadiazine et de la pyriméthamine - deux médicaments anti-parasitaires agissant sur la réplication des tachyzoïtes - avec des corticostéroïdes qui limitent l'inflammation et réduisent ainsi les futurs dégâts rétiens (Bosch-

Driessen et al., 2002c; Garweg et al., 1998; Holland, 2004; Rothova, 2003; Rothova and Kijlstra, 1989; Rothova et al., 1993). Ces deux médicaments ne doivent en aucun cas être prescrits seuls car ils seraient responsables de destructions tissulaires sévères et de larges lésions (Garweg and Stanford, 2013; O'Connor and Frenkel, 1976). Il existe bien sûr des molécules et des voies thérapeutiques alternatives comme l'azithromycine, l'atovaquone, la prednisolone orale associée à la triméthoprime-sulfaméthoxazole ou l'injection intra-vitreuse de clindamycine et de dexaméthasone pour les patients intolérants ou présentant des contre-indications pour les médicaments oraux (Benzina et al., 2005; Gilbert et al., 2002; Holland, 2004; De-la-Torre et al., 2011; Nussenblatt, 2004; Pearson et al., 1999; Rothova et al., 1998; Soheilian et al., 2005).

Les traitements doivent être conseillés et adaptés au pays d'origine de l'infection. En effet, les souches parasitaires et les lésions étant plus sévères en Amérique du Sud, les traitements ne seront pas les mêmes que ceux donnés en Europe (De-la-Torre et al., 2009b). Il a été ainsi constaté qu'en Amérique du Sud, l'utilisation de stéroïdes systémiques sans antibiotiques ou l'injection subconjonctivale de stéroïdes ont été liées à un fort indice de récurrence (De-la-Torre et al., 2009a).

À l'heure actuelle, le problème majeur lors d'une TO réside dans l'absence de traitements agissant sur la forme latente du parasite, le kyste, ce qui limiterait les risques de récurrence.

Le traitement idéal devrait être parasiticide avec une efficacité sur les tachyzoïtes et les bradyzoïtes, capable de pénétrer la membrane kystique et assurer une biodisponibilité suffisante dans les yeux, ce qui permettrait de réduire la taille finale des cicatrices. Il devrait être bien toléré, sans effets secondaires, avec un raccourcissement du délai de retour à un œil non inflammatoire (Garweg and Stanford, 2013; Holland et al., 2008; Nussenblatt, 2004).

B/ Œil et TO d'un point de vue moléculaire

1) Anatomie de l'œil (Jeanny, 2010; Santallier and Péchereau, 2008)

L'œil ou globe oculaire est l'organe de la vision. Il permet à un être vivant de capter la lumière qui sera ensuite analysée et lui permettra d'interagir avec son environnement. L'œil se situe dans la cavité orbitaire et est relié au cerveau par le nerf optique.

L'œil est composé de trois tuniques :

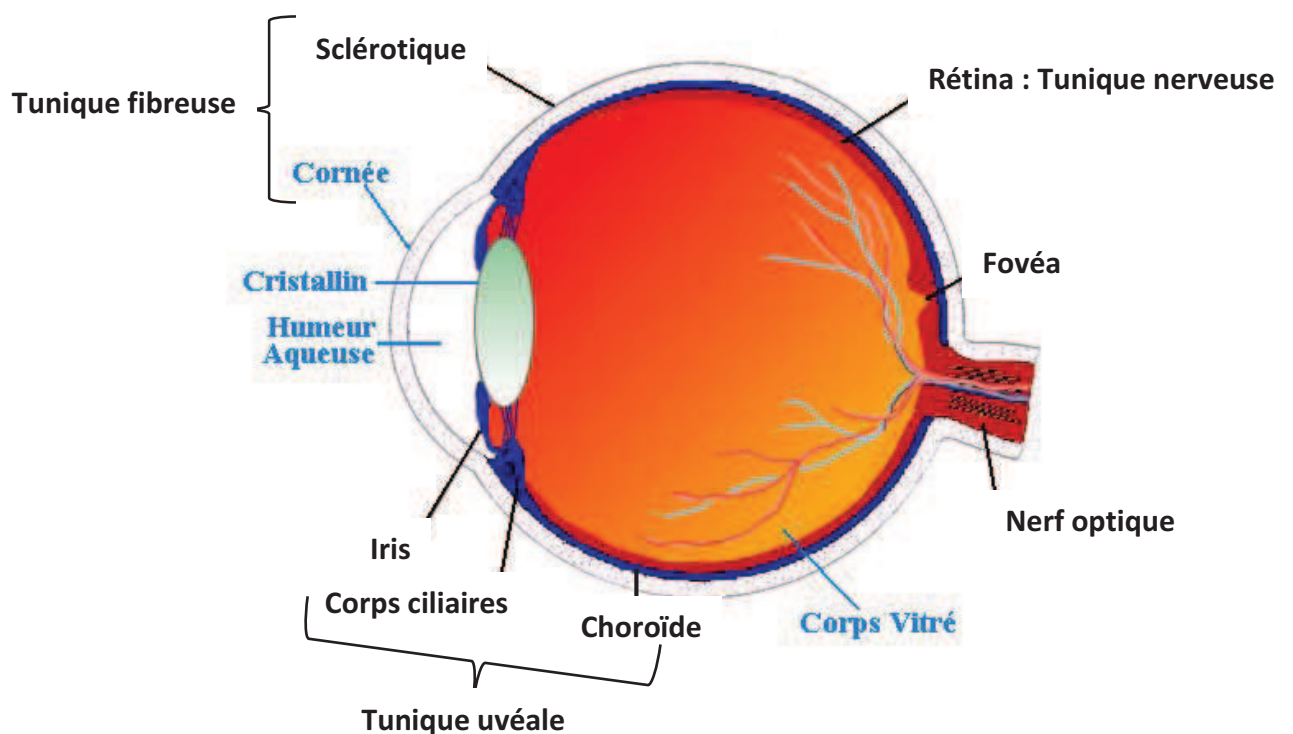


Figure 7 : Structure anatomique de l'œil.

<http://olsco.free.fr/> [online]. (2014). Available from: <<http://olsco.free.fr/>>. [Accessed 29 September 2014].

- La tunique **externe** ou **fibreuse** (collagène), formée de la sclérotique opaque en arrière et de la cornée transparente en avant. Cette membrane fibreuse et résistante entoure l'œil et assure sa protection. La sclérotique, le « blanc de l'œil », permet de contenir la pression interne de l'œil et de le protéger contre des agressions mécaniques. Elle représente 80% de la surface postérieure du globe oculaire. Elle est traversée en arrière, après la lame criblée, par le nerf optique et dans sa globalité par un grand nombre

de petits canaux (artères, veines et nerfs). La cornée constitue la lentille principale du système optique oculaire. Elle possède deux propriétés essentielles : la transparence et une forme sphérique. La cornée qui est un épithélium pluristratifié composé de cinq couches de cellules est très innervée et avasculaire. Elle contient 78% d'eau et est nourrie en continu par l'humeur aqueuse et les glandes lacrymales. La frontière entre la sclérotique et la cornée s'appelle le limbe ;

- La tunique **uvéale** ou **uvéa** est composée de l'iris, du corps ciliaire et de la choroïde. L'iris est une membrane circulaire et contractile qui donne sa couleur à l'œil grâce au pigment (mélanine) en fonction de sa concentration et de sa localisation. Le rôle de l'iris est de régler la dilatation de la pupille afin de conduire les rayons lumineux vers la rétine. La mobilité de ce « diaphragme de l'œil » est régie grâce à deux muscles : le dilatateur et le sphincter. L'iris se règle automatiquement suivant la quantité de lumière reçue. La nutrition de l'iris est assurée par l'humeur aqueuse et quelques artérioles.

Le corps ciliaire est représenté par un épaississement de l'uvéa situé en couronne derrière l'iris. Il contient un réseau de muscles qui maintiennent le cristallin et qui permettent de modifier sa courbure afin de rendre la vision nette. Le corps ciliaire sécrète l'humeur aqueuse.

La choroïde est une membrane vascularisée qui assure la nutrition de la rétine et de l'iris en apportant l'oxygène et les nutriments nécessaires aux cellules. Elle est située entre la sclère et la rétine. La membrane de Bruch, située en arrière de l'épithélium pigmentaire rétinien (RPE), fait le lien entre les choriocapillaires et la rétine externe. La choroïde, membrane nourricière de l'œil, possède 4 à 5 couches pigmentées (dus aux mélanocytes) qui maintiennent l'intérieur de l'œil en « chambre noire ». Elle est également fortement innervée ;

- La tunique **nerveuse** se compose de la rétine et constitue le feuillet interne de l'œil. La rétine est un tissu sensoriel qui transforme le flux lumineux en influx nerveux. La macula et la papille sont deux zones particulières de la rétine.

La macula ou « tâche jaune » présente chez les primates, est une zone de la rétine postérieure dotée d'une grande richesse en cônes. Cette zone macroscopiquement visible au fond d'œil présente un amincissement de son épaisseur dû à la raréfaction ou à la disparition de certaines couches de cellules rétinienne. Les rongeurs utilisés dans les

modèles expérimentaux ne possèdent pas de macula. La macula possède en son centre la fovéa, zone d'acuité maximale, c'est-à-dire la zone où la vision est la plus précise en éclairage diurne. La fovéa est la zone la plus mince et la plus riche en cônes ainsi qu'en pigments maculaires (lutéine et zéaxanthine). La fovéa se compose de la fovéola et du clivus. Chez l'Homme, le diamètre fovéolaire dépourvu de bâtonnets mesure environ 570 μ m et contient 35000 cônes (Jeanny, 2010).

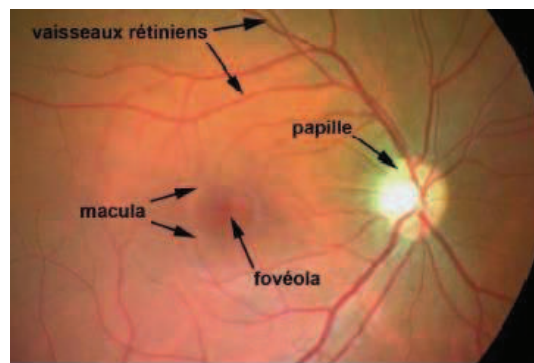


Figure 8 : Localisation de la papille et de la macula.

(google : http://www.fmp-usmba.ac.ma/umvf/UMVFmiroir/campus-numeriques/campus-ophtalmologie/enseignement/ophtalmo1/site/html/2_5.html)

La papille optique, ou « point aveugle » car dépourvue de cellules photoréceptrices, correspond au regroupement des fibres nerveuses issues des cellules ganglionnaires qui formeront ensuite le nerf optique. Au niveau de la papille arrive également le réseau artériel et veineux de la rétine.

Ces trois tuniques enferment des milieux transparents indispensables à la vision :

- L'humeur aqueuse est située entre la face postérieure de la cornée en avant et le cristallin en arrière. Ce liquide transparent est continuellement renouvelé (toutes les 2 à 3h) et est sécrété par les corps ciliaires. L'humeur aqueuse a pour rôles de nourrir l'endothélium cornéen et l'iris, de réparer le stroma, de réguler la pression intraoculaire et de maintenir la forme de l'œil. La pression normale de l'œil pour des sujets de moins de 40 ans est de 13 à 19 mm de mercure. L'humeur aqueuse passe de la chambre postérieure (entre l'iris et le cristallin) à la chambre antérieure de l'œil (entre la cornée et l'iris) à travers la pupille. Dans la chambre antérieure, elle est éliminée au niveau du trabéculum (dans l'angle irido-cornéen) où elle passe dans le canal de Schlemm.

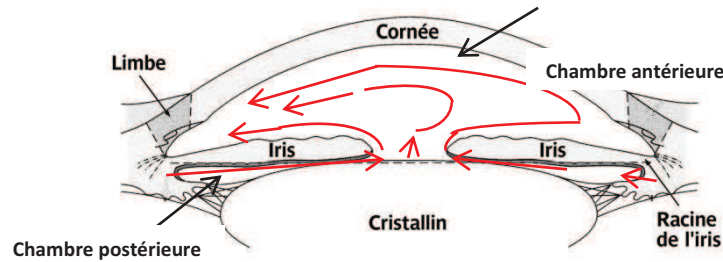


Figure 9 : Flux d'humeur aqueuse dans et à travers la chambre antérieure (en rouge) (Santallier, 2008).

L'humeur aqueuse est composée à 99.6% d'eau, mais aussi de vitamine C, de glucose, d'acide lactique, de sodium et de chlore. Elle est pauvre en protéines ainsi qu'en acides aminés et est totalement dépourvue d'éléments figurés du sang.

Lors d'une inflammation des vaisseaux, ceci entraîne un passage des protéines dans l'humeur aqueuse dû à la rupture de la barrière hémato-aqueuse. C'est l'effet Tyndall.

- Le cristallin est une lentille biconvexe, transparente et flexible qui sépare l'iris du vitré. Il est attaché aux corps ciliaires et maintenu dans le globe oculaire grâce à un ensemble de fibres liées aux corps ciliaires appelé « zonule de Zinn ». La courbure du cristallin varie grâce à l'action des muscles ciliaires, ce qui permet d'assurer la netteté des images pour des distances différentes de vision. Cette propriété du cristallin s'appelle l'accommodation. Lorsque le cristallin s'opacifie, cela entraîne une cataracte. Chez les rongeurs, le cristallin occupe une grande partie du globe oculaire.
- Le corps vitré ou hyalin, situé en arrière du cristallin, est avasculaire et remplit 90% de la cavité oculaire. C'est une substance gélatineuse semi-transparente essentiellement composée d'eau et de collagène. Ce tissu conjonctif permet de maintenir la rétine contre le globe oculaire, de préserver la pression intraoculaire et d'absorber les pressions auxquelles il est soumis sans altérer la fonction de l'œil. Le corps vitré est constitué de fibres collagènes, d'acide hyaluronique et de glycosaminoglycanes (chondroïtine sulfate et héparane sulfate). Les fibroblastes et les hyalocytes sont les deux populations cellulaires présentes au niveau du cortex vitréen. Les cellules hyalocytes synthétisent le collagène et l'acide hyaluronique. Elles possèdent également un pouvoir phagocytaire. Le vitré est entouré d'une membrane hyaloïde.

Lors d'une toxoplasmose oculaire, le parasite se niche dans la rétine, c'est pourquoi nous nous apesantirons un peu plus sur ce feuillet dans les prochaines lignes.

Deux systèmes vasculaires différents, sans connexions anatomiques en conditions physiologiques, vascularisent la rétine (Jeanny, 2010; Santallier and Pêchereau, 2008):

- le système vasculaire rétinien assure la vascularisation directe des couches internes de la rétine. L'artère centrale de la rétine dérive de la carotide interne et pénètre à la face inférieure du nerf optique pour se diviser en quatre branches terminales au niveau de la papille. Ces dernières se subdiviseront en collatérales, qui elles-mêmes se diviseront afin de former un réseau en grillage couvrant pour chaque artère une partie de la rétine interne, à l'exception de la région centrale de la macula. Les artères et les veines sont localisées dans la couche des fibres nerveuses. Les capillaires continus rétiniens, formés de cellules endothéliales à jonctions serrées, sont entourés de péricytes et de cellules microgliales ;

- le système choroïdien assure la vascularisation de la rétine externe, notamment les cellules photoréceptrices exemptes de capillaires, en apportant des nutriments et de l'oxygène de manière indirecte par l'intermédiaire de la membrane de Bruch. La choroïde comporte trois types de vaisseaux : les capillaires, les moyens et les gros vaisseaux. Les branches de l'artère ophtalmique assurent la vascularisation de la choroïde et de la macula. Ce réseau capillaire joue un rôle fondamental dans la vascularisation fovéolaire. Ces capillaires comportent de larges fenestrations dépendantes du VEGF ainsi qu'une couche de cellules endothéliales sans jonctions serrées.

Les yeux des rongeurs possèdent une vascularisation proche de celle de l'Homme, avec un réseau rétinien doté d'une barrière hématorétinienne et un réseau choriocapillaire nourrissant la rétine externe via les cellules de l'épithélium pigmentaire.

Concernant les cellules de la rétine (Caputo et al., 2011; Cuenca, 2008; Jeanny, 2010; Santallier and Pêchereau, 2008): la rétine est la tunique nerveuse de l'œil, elle est formée d'un neuroépithélium ou rétine sensorielle étroitement associée à un épithélium pigmentaire. La fonction principale de la rétine est la phototransduction du signal lumineux en influx nerveux au système nerveux central, via le nerf optique. Classiquement, 10 couches histologiques sont décrites pour la rétine humaine :

- les cellules RPE ;
- les segments externes et internes des photorécepteurs ;

- la membrane limitante externe, lieu de connexion entre des cellules gliales de Müller et les segments internes des photorécepteurs et des photorécepteurs entre eux par des jonctions adhérentes et serrées ;
- les noyaux des photorécepteurs ou couche nucléaire externe ;
- la couche plexiforme externe formée entre les cellules bipolaires et les photorécepteurs ainsi qu'avec les cellules horizontales ;
- les noyaux des cellules bipolaires, horizontales, amacrines, des cellules gliales de Müller ou couche nucléaire interne ;
- la couche plexiforme interne composée des dendrites des cellules ganglionnaires et des axones des cellules bipolaires ;
- la couche des cellules ganglionnaires pouvant contenir des cellules amacrines déplacées ;
- la couche des fibres nerveuses, constituée des axones des cellules ganglionnaires et de vaisseaux ;
- la membrane limitante interne composée des pieds internes des cellules de Müller.

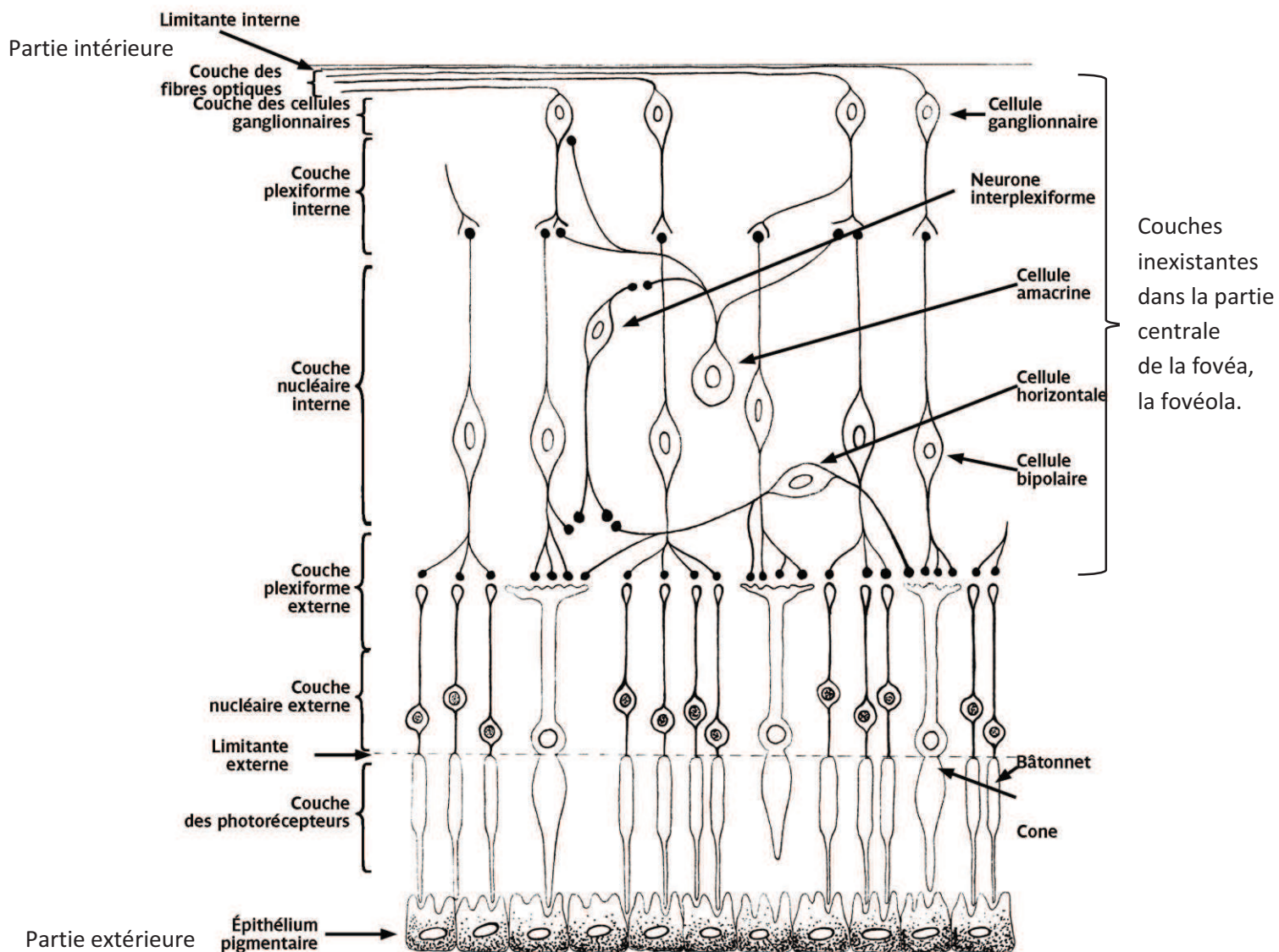


Figure 10 : Structure histologique de la rétine humaine (Santallier, 2008).

L'épithélium pigmentaire rétinien (RPE) constitue la barrière hémato-rétinienne formée d'une monocouche de cellules épithéliales pigmentées liées entre elles par des jonctions serrées. Quatre grands rôles lui sont assignés : une fonction d'écran, d'échange, de métabolisme de la vitamine A et de phagocytose des articles externes des photorécepteurs. Cette barrière mécanique est le siège de nombreuses activités métaboliques telles que la synthèse et le stockage de facteurs destinés à protéger la neurorétine (Jeanny, 2010). Il s'agit de facteurs anti-oxydants et de nombreux facteurs de croissance comme celui de l'endothélium vasculaire (VEGF), des fibroblastes (FGF), de l'insulin-like growth factor-I (IGF-I), platelet-derived growth factor (PDGF), la famille des interleukines et le transforming growth factor β (TGF- β). Elle contient également des pigments, la lipofuchsine et la mélanine dont la fonction est

d'absorber l'excès de photons libres. Les RPE interagissent avec les photorécepteurs et sont impliqués dans le cycle visuel de la rétine, connu sous le nom de cycle de la vitamine A (Cuenca, 2008). En effet, la rhodopsine est composée du rétinol 11-cis, une forme de la vitamine A qui est liée à l'opsine au niveau des segments externes des photorécepteurs. Lorsque le rétinol 11-cis absorbe un photon, il devient par isomérisation rétinol all-trans et se dissocie de l'opsine. Cette réaction chimique qui active la rhodopsine est à l'origine de l'influx nerveux par phototransduction. Le rétinol all-trans est converti en all-trans rétinol puis transporté dans les RPE où il sera stocké. Il sera de nouveau converti en cis-11 rétinol pour retourner dans les photorécepteurs afin de se lier à l'opsine et ainsi former la rhodopsine, composante clé de l'adaptation lumineuse.

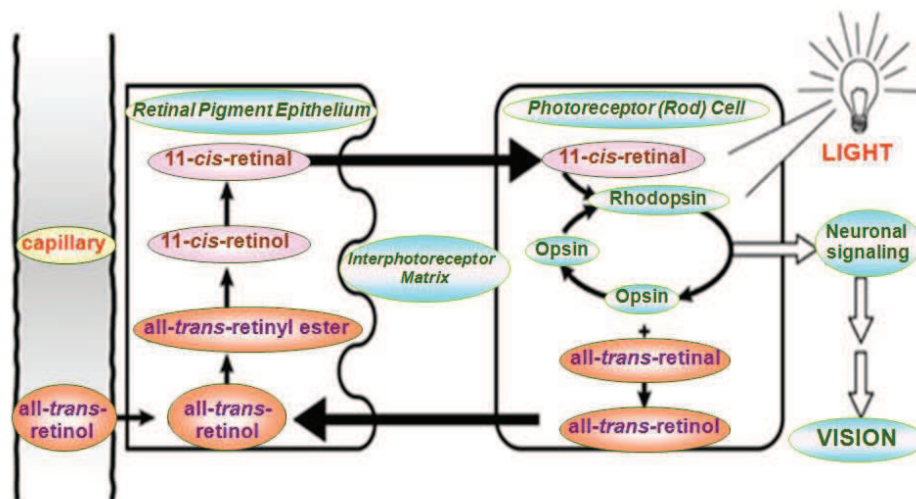


Figure 11 : Métabolisme de la vitamine A.

<http://www.si.mahidol.ac.th/> [online]. (2014). Available from:

<http://www.si.mahidol.ac.th/th/department/Biochemistry/webboard/dept_wbdetail.asp?q_id=252>. [Accessed 29 September 2014].

Grâce aux zonulae occludentes et adhérentes présentes sur leurs faces latérales, les RPE empêchent le passage passif des macromolécules entre la choroïde et les photorécepteurs.

Les RPE permettent également le transport de nutriments et de métabolites entre la choroïde et les photorécepteurs : l'eau, Na⁺, Cl⁻, HCO₃⁻, K⁺, acide lactique, glucose, acides aminés, fluorescéine et acide gamma amino-butyrrique entre autres (Rigaudière, 2010; Strauss, 2009).

Ils jouent un rôle important dans la rétine externe en produisant et en sécrétant de multiples cytokines immunorégulatrices qui contribuent au privilège immunitaire, comme la molécule costimulatrice Programmed cell death 1 ligand 1 (PD-L1/B7-H1) (Ke et al., 2010; Sugita et al., 2009a), TGF- β , IL6, IL-8 et IL-15 (Hollborn et al., 2000). De plus, les cellules RPE possèdent

d'autres propriétés immunosuppressives exprimées via l'inhibiteur L cathepsine Cytotoxique T-Lymphocyte Antigen-2 α (CTLA-2 α) qui induit les cellules Treg et favorise l'activité TGF- β ; la thrombospondine-1, dont le rôle est de convertir de façon non-enzymatique le TGF- β latent en forme active, est également un facteur de contrôle important pour la régulation dépendante des yeux des cellules T lors du privilège immunitaire oculaire (Futagami et al., 2007). Le pigment epithelial derived factor (PEDF) et la somatostatine sont également des facteurs immunosuppresseurs de l'immunité innée produits par les cellules RPE (Zamiri et al., 2006). Le PEDF est considéré comme un facteur neuroprotecteur vis-à-vis de l'apoptose induite par le glutamate ou par hypoxie (Strauss, 2005). Les RPE suppriment ainsi l'activation des cellules CD4+ et CD8+. Les RPE expriment à leur surface des molécules telles que le CD95 (Fas Ligand) qui contrôlent l'entrée des cellules lymphoïdes exprimant Fas (Sugita, 2009).

Les cellules RPE et les photoréceptrices possèdent un développement interdépendant. En effet, les cellules RPE produisent des facteurs qui permettent la survie des photorécepteurs et assurent une base structurale pour une circulation et un apport en nutriments optimaux. De plus, les photorécepteurs sont exposés à un fort niveau de lumière, ce qui conduit à une accumulation de protéines et de lipides photo-endommagés. Afin de maintenir l'excitabilité des photorécepteurs, leur partie externe est en permanence renouvelée par phagocytose grâce à l'épithélium pigmentaire rétinien et par synthèse des photorécepteurs eux-mêmes. Il existe un contact intime entre les RPE et les segments externes des photorécepteurs : 30 à 45 contacts pour un RPE. Le renouvellement des segments commence à la base du segment externe et s'étend jusqu'au cil (Rothermel and Layer, 2001; Strauss, 2011). Une longueur constante du photorécepteur est gardée grâce à l'excrétion et à la formation constante de la pointe du segment externe.

La rétine neurale est organisée en couches de noyaux de cellules alternant avec des couches de synapses et de prolongements des cellules gliales. Elle se compose de six types de cellules neuronales et de trois types de cellules gliales. La neurorétine est un tissu d'origine neuroectodermique dérivé du diencéphale.

Les cellules neuronales :

a) Les cellules photoréceptrices

Les cellules photoréceptrices se divisent chez les vertébrés en deux catégories distinctes : les bâtonnets et les cônes. Chez les mammifères, il existe un seul type de bâtonnet (rhodopsine) et 3 types de cônes spécifiques (opsines verte : M, rouge : L et bleue : S). Les photorécepteurs sont les seuls neurones capables de

phototransduction, c'est-à-dire de transformer l'énergie lumineuse en énergie électrique. Ce sont des cellules très polarisées constituées d'un segment externe relié à un segment interne par un cil connecteur.

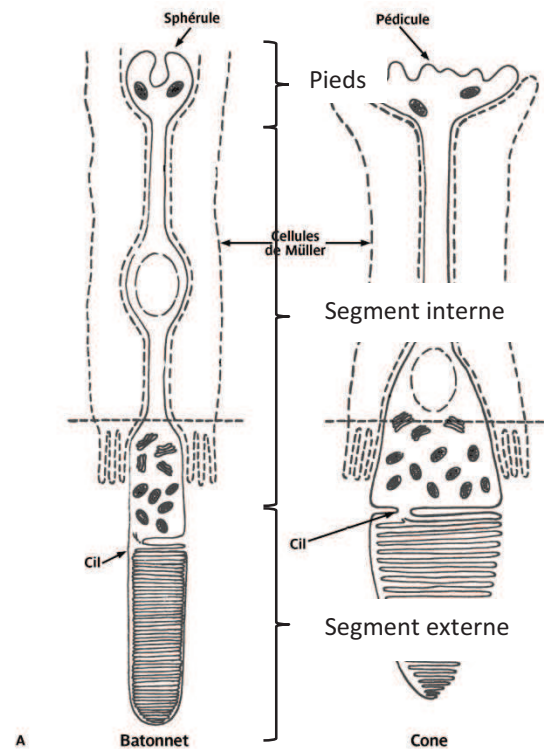


Figure 12 : Structure des cellules photoréceptrices : bâtonnet-cône (Santallier, 2008).

- Les bâtonnets représentent 90% des cellules photoréceptrices chez les principales espèces diurnes. Ils permettent la détection du mouvement et sont responsables de la vision périphérique et scotopique (vision nocturne). Ces fonctions sont possibles grâce au pigment protéique photosensible - la rhodopsine - présent dans les segments externes du bâtonnet. Les bâtonnets possèdent une forte sensibilité à la lumière. En effet, 1 seul photon est capable d'exciter un bâtonnet.
- Les cônes constituent 10 à 20% des cellules photoréceptrices. Leurs noyaux sont plus gros (6 à 7 μ m) que ceux des bâtonnets (5,5 μ m) et ils possèdent moins d'hétérochromatine. Les cônes permettent la vision photopique (vision diurne) ainsi que la vision des couleurs. Les pigments protéiques qui les composent sont le cyanolabe, le chlorolabe et l'érythrolabe présents dans les segments externes (Jeanny, 2010).

Les marqueurs moléculaires couramment utilisés afin de mettre en évidence les photorécepteurs sont la rhodopsine (Rho4D2) pour les bâtonnets, l'opsine bleue/rouge/verte pour les cônes et la visinine (Dissociated Retinal Cell Scoring).

b) Les cellules horizontales

Elles se situent dans la région externe de la couche nucléaire interne. Elles ont pour fonction d'améliorer les bords de la vision (traitement de contraste) et de moduler le message nerveux transmis par la voie « directe » (Cuenca, 2008; Jeanny, 2010). Les cellules horizontales ajustent la vision dans les conditions d'obscurité et de lumière brillante. Plusieurs classes de cellules horizontales existent : les cellules de type I (H1) relient des cônes à un bâtonnet et les cellules de type II (H2) qui permettent de relier les cônes (rouges, verts et bleus) à un cône bleu.

Les marqueurs moléculaires sont le facteur de transcription Lim1 qui indique la position laminaire des cellules horizontales dans la rétine, VC1.1 qui reconnaît les carbohydrates N-liés, HPC-1 ou synthaxine 1 qui réagit avec la synthaxine, protéine d'ancrage des vésicules synaptiques, calbindine protéine de liaison au calcium (Dissociated Retinal Cell Scoring).

c) Les cellules bipolaires

L'origine de leur nom provient de leur articulation entre les cellules photoréceptrices et ganglionnaires. Ce sont des interneurons. Les synapses dendritiques des cellules bipolaires sont connectées aux photorécepteurs dans la couche plexiforme externe ainsi qu'aux cellules horizontales, tandis que leurs axones sont liés au niveau de la couche plexiforme interne aux cellules ganglionnaires et amacrines. Une cellule bipolaire permet de passer le message nerveux de plusieurs cellules photoréceptrices à une cellule ganglionnaire. Les noyaux des cellules bipolaires sont situés dans la couche nucléaire interne. Les cellules bipolaires constituent la voie « directe » de transmission du message nerveux au cerveau (Jeanny, 2010). Elles peuvent être classées en deux catégories suivant leur façon de répondre à la libération du glutamate par les photorécepteurs. Lorsque la lumière atteint les photorécepteurs, ces derniers s'hyperpolarisent et libèrent moins de glutamate. Les cellules bipolaires ON répondent à ce changement en se dépolarisant tandis que les cellules OFF s'hyperpolarisent (Caputo et al., 2011; Cuenca, 2008). Ainsi, les bâtonnets ne sont connectés qu'à un seul type de cellules bipolaires : les ON dépolarisantes, alors que les cônes peuvent être reliés

à des cellules bipolaires dépolarisantes (ON) ou hyperpolarisantes (OFF) suivant la forme et la charge électrique que ces dernières doivent transmettre.

La protéine Kinase C (PKC) ainsi que *chx10* homeodomain containing homolog (*Chx10*) qui est exprimé à un faible niveau dans la rétine mature sont des marqueurs moléculaires des cellules bipolaires (Dissociated Retinal Cell Scoring).

d) Les cellules amacrines

Elles se situent dans la partie la plus interne de la couche nucléaire interne. Certaines de ces cellules peuvent se déplacer dans la couche ganglionnaire. Elles sont responsables du traitement complexe de l'image rétinienne en ajustant la luminosité de l'image, en intégrant l'activation séquentielle des neurones et la détection du mouvement. Leur fonction consiste aussi à réguler l'action des cellules ganglionnaires, avec une direction sélective ainsi que les signaux « ON/OFF » véhiculés par les cellules bipolaires (Cuenca, 2008; Jeanny, 2010).

Hu, VC1.1, HPC-1 ou syntaxine-1 qui est présente dans les corps cellulaires des cellules amacrines sont des marqueurs moléculaires utilisés afin de mettre en évidence ces cellules (Dissociated Retinal Cell Scoring).

e) Les cellules ganglionnaires

Les cellules ganglionnaires sont des neurones qui collectent l'information visuelle qui a traversé toute la rétine afin de la transmettre au SNC (Système Nerveux Central). Les axones de ces cellules forment la couche des fibres optiques puis le nerf optique au niveau de la papille. Les noyaux des cellules ganglionnaires forment la couche ganglionnaire, située en arrière du vitré et de la limitante interne. Il existe au moins cinq classes de cellules ganglionnaires basées sur leur fonction et leurs projections : les parasols (voie M ou Magno), les midjets (voie P ou Parvo), les bistratifiées (voie K ou Konio), les photosensibles (mélanopsine) et celles projetant vers le colliculus supérieur pour le mouvement de l'œil (saccades) (Cuenca, 2008; Jeanny, 2010; Rigaudière, 2009). Les marqueurs moléculaires pour ces cellules sont la somatostatine (Kolb, 2011a), la substance P positive, Hu, PKC, Brn3b (facteur de transcription de la famille POU-domaine qui joue un rôle dans la différenciation, la survie et l'élongation axonale) et Tuj-1 (tubulin β chain 3) (Aoki et al., 2007; Dissociated Retinal Cell Scoring).

Les cellules gliales :

a) Les cellules de Müller

Ce sont les principales cellules gliales de l'œil. Elles s'étendent radialement sur l'ensemble des couches de la rétine. En effet, une cellule de Müller est liée au segment interne des photorécepteurs par des jonctions adhérentes. Elle est en contact avec tous les neurones rétiniens dont les noyaux des photorécepteurs puis l'extrémité interne des pieds des cellules de Müller sont posés sur la limitante interne. Elles mesurent environ 100µm. Leur corps cellulaire est localisé dans la couche nucléaire interne. Leurs fonctions consistent à maintenir l'architecture et la cohésion entre les différentes couches de la rétine. Elles servent également de tissu nourricier pour les cellules nerveuses. Certains de leurs prolongements sont situés autour des vaisseaux, ce qui leur permet de jouer un rôle dans la régulation du flux sanguin et de maintenir la barrière hémato-rétinienne. Elles régulent également l'homéostasie et protègent les neurones des changements délétères de leur environnement (Cuenca, 2008). Elles sont caractérisées par une forte concentration de glutamine synthétase et protègent les neurones de l'excès de neurotransmetteurs comme le glutamate. Elles produisent du monoxyde d'azote (NO) (Goureau et al., 1994), des cytokines inflammatoires telles que l'IL-6 (Yoshida et al., 2001), l'IL-1, le TNF- α , MCP-1, VEGF et PEDF (Limb and Jayaram, 2009) et peuvent également être impliquées dans la phagocytose des débris neuronaux, la libération de substances neuroactives comme le GABA, la taurine et la dopamine et enfin dans le métabolisme du glucose (Fuks et al., 2012; Jeanny, 2010; Kolb, 2011a, 2011b).

Les cellules de Müller peuvent être marquées grâce à la vimentine, glutamine synthétase et cellular retinaldehyde-binding protein (CRALBP), epidermal growth factor receptor (EGF-R), α -smooth muscle actin (α -SMA) (Xu et al, 2007). Suivant leur degré d'activation, les marqueurs moléculaires permettant de les identifier changent et/ou augmentent en intensité (exemple : vimentine).

b) Les cellules microgliales

Les cellules microgliales sont issues de cellules hématopoïétiques qui envahissent la rétine à partir de la périphérie du disque optique, vraisemblablement par les vaisseaux sanguins du corps ciliaire, de l'iris et de la rétine.

Les précurseurs de la microglie, qui ne possèdent pas les marqueurs spécifiques des macrophages, se différencient en microglie parenchymateuse ramifiée dans la rétine

adulte et sont caractérisés par un phénotype CD11b^{faible}, CD45^{faible}. La deuxième catégorie de précurseurs de la microglie, qui expriment les marqueurs spécifiques des macrophages (CD45+, Mac-1+, CD11b+, Iba-1, F4/80+, CD68+), migre dans la rétine à travers les vaisseaux précurseurs (Xu et al., 2007).

Ils apparaissent autour des vaisseaux sanguins dans la rétine adulte et ressemblent à des macrophages ou à des cellules de la série des phagocytes mononucléés (Chen et al., 2002; Langmann, 2007).

La microglie est distribuée en condition physiologique dans l'ensemble de la rétine (couches plexiforme interne et externe, nucléaire externe, ganglionnaire et celle des fibres nerveuses) (Jeanny, 2010). La majorité des cellules de la microglie rétinienne expriment au repos la nestine, filament intermédiaire qui sert de marqueur pour la prolifération et la migration de cellules précurseurs. La nestine est sous-réglée lors de la différenciation cellulaire et est remplacée par d'autres filaments intermédiaires comme la GFAP pour la glie et par les neurofilaments/ α -internexine dans les neurones. La microglie joue un rôle important dans la défense de l'hôte contre l'invasion de microorganismes, l'immunorégulation et la réparation des tissus. Lors de la neurodégénération, les cellules microgliales activées participent à la phagocytose des débris et facilitent le processus régénératoire. La microglie rétinienne semble pouvoir interagir avec les signaux des neurones, des photorécepteurs et des vaisseaux.

Dans la rétine normale, non pathologique, le marqueur CD11b+/OX42+ est exprimé dans les couches internes de la rétine tandis que 5D4+ marque des microglies fortement ramifiées et dispersées dans les couches plexiformes interne et externe. Les cellules amiboïdes CD68+/ED1+ sont plutôt localisées dans les couches des cellules ganglionnaires et plexiforme interne (Wohl et al., 2011).

Les cellules F4/80+ sont bistratifiées et leurs dendrites s'étendent sur toute la largeur de la couche plexiforme interne et également plus étroitement dans la couche plexiforme externe (Hume et al., 1983).

Le marqueur OX6+ (MHC-II antigen presenting) n'est pas présent dans la rétine normale mais uniquement dans la rétine pathologique.

Lors d'un traumatisme rétinien, OX42+ est fortement exprimé dans les couches des fibres nerveuses, des cellules ganglionnaires et dans la couche plexiforme interne.

Les cellules microgliales peuvent être également caractérisées par des marqueurs tels que CMHI, II, S22 pour la rétine humaine, anti-keratan sulfate et lectine (Zhang et al., 2005).

c) Les astrocytes

Ces cellules gliales sont composées de filaments intermédiaires, principalement la protéine gliale acide fibrillaire (GFAP), mais aussi la vimentine et la nestine. Les astrocytes sont de deux types : certains, plus longs que larges, sont disposés le long des faisceaux des fibres optiques sans contact vasculaire et d'autres, de forme étoilée, traversent la couche des fibres optiques et établissent des contacts non spécialisés avec les vaisseaux rétiniens. Ils sont donc situés sous la limitante interne autour des vaisseaux et la plus grande majorité d'eux est observée le long des faisceaux des fibres optiques ainsi qu'autour du nerf optique. Elles participent au maintien de la barrière hémato-rétinienne et assurent une diversité de fonctions importantes basées sur le support et la protection des neurones. Les astrocytes permettent le maintien du niveau de glutamate extracellulaire et produisent du NO. Elles sont activées par l'IFN- γ et l'IL-1 β (Nagineni et al., 1996).

Les marqueurs spécifiques des cellules matures du lignage astrocytaire sont la GFAP et Pax2. Lors du développement de la rétine, ces cellules sont immatures et possèdent les marquages suivants : Pax2⁺ vimentine⁺ GFAP⁻ puis deviennent des astrocytes immatures périnataux Pax2⁺ vimentine⁺ GFAP⁺ pour terminer avec un phénotype astrocytaire mature périnatal Pax2⁺ vimentine⁻ GFAP⁺ (Chu et al., 2001).

2) Immuno-physiopathologie

a) Immunité générale de l'œil (Dartt et al., 2011)

L'œil est un organe particulier défini comme un privilège immunitaire (PI). Ce concept trouve ses origines dans une étude de Van Dooremaal il y a plus de 130 ans et est défini en 1948 par P. Medawar comme une absence de réponse immunitaire dans un organe ou un tissu particulier, principalement dû à un mécanisme passif qui permet la séparation de ce dernier du système immunitaire (SI). Cette définition évolue grâce à Streilein : le privilège immunitaire résulte d'une régulation active de l'immunité et devient un phénomène multifactoriel (Streilein, 1993). La caractéristique primaire du PI de l'œil consiste à protéger l'anatomie du tissu oculaire des dommages inflammatoires en préservant la fonction de l'organe : la vision (Nieder Korn, 2002; Streilein, 2003; Streilein and Stein-Streilein, 2000). Le PI de l'œil se compose de différents mécanismes dont l'induction de l'apoptose, la production de cytokines anti-

inflammatoires et l'activation de l'immunité régulatrice antigène-spécifique. Ces mécanismes peuvent être répertoriés comme suit :

- i) Les mécanismes dits passifs composés des barrières hémato-oculaires et d'absence de drainage lymphatique (Patte et al., 2006).

Ces barrières anatomiques permettent de contrôler étroitement la diffusion des cellules. Le drainage lymphatique existe à la surface extérieure de l'œil et de l'espace sous-conjonctival mais est totalement absent à l'intérieur de l'œil, ce qui permet entre autres au contenu de la chambre antérieure d'être drainé directement dans la circulation veineuse via le réseau trabéculaire. Les vaisseaux sanguins sont également absents de la cornée. Il existe deux barrières hémato-oculaires. La première est la barrière hémato-aqueuse (BHA) qui se situe au pôle antérieur de l'œil et comprend les cellules épithéliales des corps ciliaires et de l'iris ainsi que les cellules endothéliales des capillaires de l'iris. Elle permet de réguler le débit et la composition de l'humeur aqueuse (HA). Les échanges se font principalement par diffusion et ultrafiltration. La barrière hémato-rétinienne (BHR) quant à elle se localise au pôle postérieur de l'œil et se compose des cellules de l'épithélium pigmentaire rétinien et des cellules endothéliales des vaisseaux rétiens. Cette barrière sert à la protection et l'homéostasie de la rétine. Les jonctions serrées ou zonulae occludentes sont des composantes essentielles de cette barrière qui la rendent imperméable aux grosses molécules et sélective avec les plus petites. Les capillaires de la BHA sont de type fenêtrés alors que les capillaires de la BHR qui ressemblent à ceux de la barrière hémato-cérébrale possèdent une morphologie et un équipement enzymatique différents des capillaires généraux. Les réactions immunitaires sont donc éliminées par exclusion des cellules (lymphocytes, monocytes, etc.) et des facteurs (protéines plasmatiques, éléments du complément, etc.) qui induisent la réponse immunitaire (Koevary, 2000) avec comme exception les lymphocytes activés contre qui les barrières hémato-oculaires sont inefficaces (Prendergast et al., 1998).

- ii) Les mécanismes actifs

* **Mécanismes locaux de contrôle de la réponse immunitaire** (Apte et al., 1998; Hori et al., 2006, 2007, 2010; Kennedy et al., 1995; Namba et al., 2002; Renier, 2008; Sheibani et al., 2000; Sohn et al., 2000a) appelés également microenvironnements immunosuppresseurs, sont composés des cellules résidentes de l'œil et de facteurs solubles qui influencent l'activité des cellules immunitaires afin de protéger l'œil des dégâts directs et indirects causés par les leucocytes activés et leurs produits (Apte et al., 1998; Catania et al., 1996; Masli et al., 2002).

Il est important de noter qu'il existe une différence dans la libération et l'expression de la production des neuropeptides par les neurones de la chambre antérieure et leur production locale dans la rétine (Taylor, 2009).

Les **cellules résidentes** sont capables d'inhiber les lymphocytes T activés par contacts intercellulaires et/ou par libération de facteurs solubles et de les induire en cellules T régulatrices (Treg), amplifiant ainsi la régulation immunitaire dans les yeux (Caspi et al., 1987; Helbig et al., 1990; Ishida et al., 2003; Kawashima et al., 1994; Mochizuki, 2010; Renier, 2008; Yoshida et al., 2000). Les cellules pigmentaires de la rétine induisent des cellules de type CD4+ tandis que les cellules pigmentaires de l'iris induisent des cellules de type CD8+ (Mochizuki, 2010; Sugita and Streilein, 2003; Sugita et al., 2004, 2006a, 2006b, 2006c). Les molécules impliquées dans ce processus sont (Caspi et al., 1987; Griffith et al., 1995; Ishida et al., 2003; Sugita and Streilein, 2003; Sugita et al., 2004, 2006b; Zamiri et al., 2005; Zhou and Caspi, 2010):

- la galectine-1 ;
- la thrombospondine (TSP) (Futagami et al., 2007; Sugita et al., 2006c; Zamiri et al., 2007) qui induit la forme active et soluble de TGF- β (Zamiri et al., 2005) ;
- le TGF- β sous sa forme membranaire et soluble joue une part importante dans le PI. Il est responsable en partie de l'inhibition de la prolifération des lymphocytes et des cellules B (Kehrl et al., 1986a; Sugita, 2009; Sugita and Streilein, 2003; Sugita et al., 2006c; Yoshida et al., 2000), de l'expression du récepteur de l'IL-2 (Kehrl et al., 1986b), du développement des lymphocytes T cytotoxiques (Fontana et al., 1989; Ranges et al., 1987) et enfin de la génération et l'activité des cellules NK (Rook et al., 1986). Il augmente également la sécrétion des immunoglobulines A (IgA) et ne bloque pas l'activité cytotoxique des cellules T. Il influence la présentation antigénique et inhibe la prolifération et la production de lymphokines en réponse à la liaison du récepteur des cellules T pour l'antigène (Streilein, 1999) ;
- le ligand de Fas (FasL/ CD95L), appartenant à la famille TNF, est exprimé constitutivement dans les yeux (Griffith et al., 1995; Wilson et al., 1996) sur les cellules parenchymateuses (cornée, iris, corps ciliaire et rétine). L'interaction Fas/FasL joue un rôle majeur dans le PI en induisant l'apoptose des cellules inflammatoires infiltrantes (Griffith et al., 1995; Jones et al., 2006b). Cette mort programmée des cellules s'accompagnerait d'une sécrétion d'IL-10 orientant les réponses immunitaires vers la production d'anticorps plutôt que vers une réponse de

- type hypersensibilité retardée. FasL supprime aussi l'activation des cellules Th1 (Griffith et al., 1995; Ryu and Kim, 2007; Taylor and Yee, 2003; Taylor et al., 1992, 1994a, 1998; Zhou et al., 2011) et bloque la croissance des vaisseaux sanguins susceptibles d'endommager la vision ;
- TNF-related apoptosis-inducing ligand (TRAIL) et Programmed death-ligand 1 (PD-L1) sont d'autres facteurs conditionnant l'apoptose des cellules (Lee et al., 2002) ;
 - l'interaction B7-CTLA-4 (Cytotoxic T-Lymphocyte Antigen 4) inhibe l'activation cellules T (Sugita and Streilein, 2003) ;
 - le ligand de PD-1 (B7-H1), retrouvé chez l'Homme et la souris (Zhou and Caspi, 2010), est exprimé constitutivement sur les cellules de la rétine neurale, les cellules endothéliales de la cornée et sur certaines cellules stromales de l'iris et du corps ciliaire. Son expression est augmentée par l'IFN- γ (Dong et al., 1999; Freeman et al., 2000). Les cellules RPE expriment constitutivement les cellules costimulatrices de PD-L1 et suppriment fortement les cellules T bystanders PD-1+ (Sugita et al., 2009a; Usui et al., 2008) ;
 - la prostaglandine E2 est sécrétée par les cellules RPE ;
 - CTLA-2, une cystéine protéase inhibitrice de la L-cathepsine, est exprimée uniquement par les cellules RPE (Sugita et al., 2008). Elle favorise l'activation de TGF- β et des cellules Treg (Sugita et al., 2008, 2009b);
 - les récepteurs de l'immunité naturelle, TLR1-7/9/10, sont présents dans la rétine (Bonini et al., 2005; Kumar et al., 2004; Sugita, 2009).

Les **fluides oculaires** - humeurs vitrée et aqueuse - contiennent de nombreux composants solubles inhibiteurs qui suppriment l'activation et la fonction des lymphocytes ainsi que celles des cellules de l'immunité innée, incluant les macrophages, les cellules NK et les granulocytes (Streilein and Stein-Streilein, 2000).

L'humeur aqueuse (HA) inhibe la différenciation des cellules T cytotoxiques précurseurs en cellules tueuses complètement fonctionnelles (Streilein, 1999), cependant elle n'a aucun effet sur les cellules cytotoxiques totalement différenciées. Ces dernières sont donc capables de lyser leurs cellules cibles présentes dans l'HA. L'HA peut également supprimer l'activation des voies Th1 et Th17 (Zhou et al., 2011) et aiguiller ces cellules vers la voie Treg (Taylor et al., 1997). L'HA, dans des conditions normales, contient différents immuno-modulateurs tels que des facteurs de croissance (Cousins et al., 1991; Granstein et al., 1990), des cytokines, des

neuropeptides et des récepteurs solubles (Cousins et al., 1991; Taylor and Yee, 2003; Taylor et al., 1992, 1994a, 1998, 2003). Quelques facteurs précédemment cités jouent également un rôle dans les fluides oculaires, notamment le TGF- β (Taylor, 1999, 2007) produit par les cellules résidentes (Cousins et al., 1991; Granstein et al., 1990; Pasquale et al., 1993) et par les cellules Treg induites (Ohta et al., 2000), tout comme FasL et la thrombospondine. Les autres facteurs connus sont :

- l'hormone stimulant les mélanocytes *alpha* (MSH- α) (Taylor et al., 1992) est un des éléments les plus immunosuppresseurs du microenvironnement oculaire, qui est également produit par les cellules résidentes. Elle inhibe la formation des formes réactives de l'oxygène et induit la production d'IL-10 par les macrophages et de TGF- β par les lymphocytes Treg. Ce facteur influence la qualité de réponse des cellules T qui perdent leur capacité à sécréter de l'IFN- γ . Il supprime l'activation de l'activité inflammatoire des macrophages (Griffith et al., 1995; Ryu and Kim, 2007; Taylor, 2005; Taylor and Yee, 2003; Taylor et al., 1994b, 1998) ainsi que la production de cytokines pro-inflammatoires mais induit l'activité régulatrice des cellules T (Dartt et al., 2011) ;
- le peptide lié au gène de la calcitonine (Calcitonin Gene-Related Peptide : CGRP) possède un effet inhibiteur sur les macrophages activés. Il est exprimé par les cellules neuronales de la rétine, il ne cible pas les cellules T mais influence l'activité des macrophages (Dartt et al., 2011). Dans l'HA, il élimine la production de NO via les macrophages ;
- le peptide vaso-actif intestinal (VIP) est un puissant suppresseur de la prolifération et de l'activation des cellules T (Taylor et al., 1994a). Il est exprimé également par les cellules rétinienne ;
- la somatostatine (SOM) promeut la production de facteurs anti-inflammatoires et immuno-régulateurs par les cellules immunitaires. Elle est produite par les cellules de la rétine ;
- le facteur inhibant la migration des macrophages (MIF) est fortement présent dans l'HA (Apte and Niederkorn, 1997; Apte et al., 1998). Il élimine l'activation des cellules NK en empêchant la libération de granules cytolitiques de perforines (Apte et al., 1998) ;
- le cortisol est présent significativement dans l'HA mais son rôle n'est pas déterminé à ce jour (Knisely et al., 1994)

- l'IL-10, cytokine anti-inflammatoire, pourrait avoir un rôle dans l'induction de la déviation immunitaire associée à la chambre antérieure (ACAID, cf plus bas). Elle peut supprimer la fonction des cellules NK, inhiber la libération de NO et réduire la production des cytokines requises pour la propagation de l'IFN- γ (Conti et al., 2003; D'Orazio and Niederkorn, 1998).
- les molécules de surface CD59 / CD46 ou MCP / CD55 ou DAF, exprimées constitutivement sur les cellules parenchymateuses, sont de puissants inhibiteurs de l'activation du complément (Bora et al., 1993; Griffith et al., 1995; Sohn et al., 2000b, 2003; Sugita, 2009). Ces molécules favorisent également l'apoptose des cellules CD95+ rencontrées. Il existe cependant une activation constante à bas bruit du complément dans la chambre antérieure étroitement contrôlée par ces molécules de surface, contribuant ainsi à l'environnement immunosuppresseur (Caspi, 2006). Cette activation contribue à la production de TGF- β et d'IL-10 par les cellules présentatrices d'antigène et sous-régule l'IL-12 (Caspi, 2006; Sohn et al., 2000b). Récemment, un facteur de nom inconnu et inhibant précocement l'activation du complément dépendant des anticorps lors de l'étape Cq1 a été découvert (Goslings et al., 1998). D'autres molécules inhibant le complément agiraient sur les voies alternative et classique (Streilein, 1999).

Les larmes – liquide stérile - sont un des premiers éléments de l'immunité naturelle. Elles contiennent entre autres des électrolytes, des aminoacides, des enzymes et des immunoglobulines A,G,M et E affectant la réponse immunologique (Niederkorn, 1990).

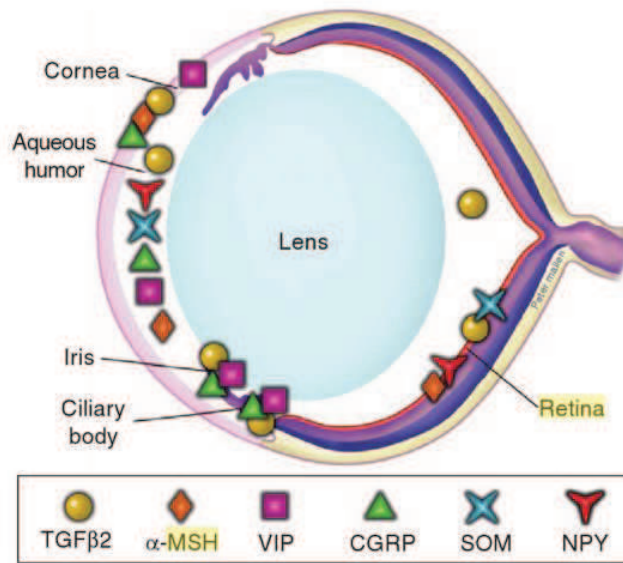


Figure 13 : Localisation des protéines immunomodulatrices solubles dans les yeux (Dartt, 2011).

TGF- β : Transforming Growth Factor *beta* ; α -MSH : *alpha*-Melanocyte-Stimulating Hormone; VIP: Vasoactive Intestinal Peptide; CGRP: Calcitonin Gene-Related Peptide; SOM: Somatostatin; NPY: NeuroPeptide Y.

La **faible présence des cellules présentatrices d'antigène** dans l'œil est également un élément important du PI qui permet de limiter la présentation antigénique et donc la réponse inflammatoire (Streilein and Stein-Streilein, 2000; Treseler et al., 1984). Les APC entraînent également la production de l'IL-10, cytokine anti-inflammatoire capable d'inhiber l'induction de type Th1, dans les environnements de l'œil riches en TGF- β (D'Orazio and Niederkorn, 1998).

* **Mécanisme systémique de contrôle de la réponse immunitaire : mécanisme de déviation immunitaire associée à la chambre antérieure (ACAID)** (Dartt et al., 2011; Kaplan and Streilein, 1974, 1977) : L'ACAID est un mécanisme qui permet de modifier l'induction de l'immunité pour l'antigène oculaire en atténuant le développement et l'expression de l'inflammation immunogénique. Concrètement, les antigènes injectés dans la chambre antérieure de l'œil sont pris en charge par les cellules présentatrices d'antigène F4/80+ qui migrent vers la rate via la circulation sanguine. Les cellules T NK sont ainsi recrutées afin de déclencher l'immunité régulatrice systémique via l'induction des cellules Treg afférentes CD4+ et CD8+ (Niederkorn et al., 1990; Renier, 2008; Stein-Streilein, 2008; Stein-Streilein and Streilein, 2002; Streilein, 1987, 1995).

Le microenvironnement de la chambre antérieure, par l'intermédiaire du TGF- β et de la TSP-1, influence l'action classique des APC, leurs conférant des propriétés induisant l'ACAID (Koevary, 2000).

Le segment postérieur de l'œil (vitré et espace subrétinal) possède également ce mécanisme de déviation de la réponse immunitaire, cependant celui-ci est nettement moins bien étudié à ce jour (Jiang et al., 1993; Sonoda et al., 2005; Streilein, 1999; Wenkel and Streilein, 1998; Wenkel et al., 1999).

b) Réaction immunitaire lors d'une infection à *Toxoplasma gondii*

La réponse immunitaire (RI) se compose de deux phases : la réponse immunitaire innée suivie de la réponse immunitaire adaptative. Le parasite est capable d'infecter toutes les cellules nucléées de l'organisme qui entraîne une réponse immunitaire spécifique. En ce qui concerne la RI dans l'œil lors d'une infection à *Toxoplasma*, très peu d'éléments sont connus à l'heure actuelle.

i) La réponse immunitaire innée (Weiss and Kim, 2011; Wilson, 2012; Yarovinsky, 2014)

Elle est dite non spécifique puisqu'elle fait appel aux cellules et aux mécanismes de défense de l'organisme de façon immédiate. Les rôles clés de cette première réponse consistent à limiter la réplication parasitaire avant la mise en place de la RI adaptative et à initier la réponse cellulaire T spécifique caractérisée par la polarisation des cellules T CD4+. L'élément essentiel de cette réponse est la production de la cytokine pro-inflammatoire IL-12, connue pour son rôle primordial dans l'induction de la réponse cellulaire Th1 qui est une réponse immunitaire efficace contre *Toxoplasma*. Cette cytokine est produite par de multiples cellules innées incluant les cellules dendritiques (DC), les macrophages, les neutrophiles et les monocytes qui ont chacune un rôle important dans la résistance de l'hôte.

Pendant la phase précoce de l'infection, *Toxoplasma gondii* libère un certain nombre de molécules qui déclenchent les composants de la RI innée par l'intermédiaire notamment des Toll-Like-Receptors (TLRs). Les TLRs reconnaissent des motifs moléculaires associés aux pathogènes (PAMP) et participent ainsi à la RI innée protectrice via l'activation des cellules myéloïdes et la production de l'IL-12. Le TLR11, associé au TLR12, identifient dans l'endolysosome la protéine profiline du parasite – protéine essentielle à sa motilité et à

l'invasion cellulaire. Ce complexe hétérodimérique est défini comme capteur central pour la reconnaissance de cette protéine par les cellules dendritiques (DC) murines. La reconnaissance de la profiline par les DC CD8 α ⁺ a lieu avant l'interaction directe avec le parasite appelée également « stratégie de détection à distance », et conduit au recrutement de MyD88 (Myeloid Differentiation primary response gene (88)) qui initie la cascade de signalisation immunitaire aboutissant à la production d'IL-12 via IRF8 (IFN-regulatory factor 8) et à la sécrétion *in fine* d'IFN- γ par les cellules natural killers (NK). Cette production d'IFN- γ permettra aux DC de dégrader le parasite et de présenter les antigènes parasitaires aux cellules T CD4⁺ et CD8⁺. Les voies de signalisation des TLRs ont donc un rôle central dans l'induction de la réponse cellulaire adaptative. IRF8, un facteur de transcription qui régule l'expression d'IL-12p40 et d'IL-12p35, est considéré comme un puissant régulateur de l'expression de l'IL-12 en réponse à l'infection toxoplasmique après activation des TLR11 et 12. Cette activation de MyD88 induite par les TLRs est essentielle à la résistance de l'hôte (Scanga et al., 2002). Les DC CD8 α ⁺ sont considérées comme le type cellulaire le plus important pour induire la production précoce d'IL-12 dépendant des TLRs en réponse à une infection toxoplasmique. Chez l'Homme, les principaux capteurs de détection du parasite par les cellules immunitaires innées sont inconnus du fait de la présence d'un pseudogène TLR11 non fonctionnel et de l'inexistence du TLR12. L'importance de ces différentes molécules a été montrée par l'intermédiaire de souris déficientes pour ces gènes. Ainsi, les souris TLR11^{-/-} sont susceptibles à l'infection du fait d'une production diminuée d'IL-12 mais n'y succombent pas tandis que les souris MyD88^{-/-} - protéine nécessaire au signal précoce des TLRs - ou déficientes pour la molécule associée UNC93 homologue B1 (UNC93B1), meurent précocement de l'infection avec une absence totale de production d'IL-12. UNC93B1 est une protéine chaperonne appartenant au réticulum endoplasmique qui joue un rôle central dans le trafic des TLRs endosomaux et contribue ainsi à la régulation de la résistance de l'hôte dépendante de l'IL-12. D'autres TLRs sont impliqués dans la reconnaissance du parasite lors de la RI innée. L'action combinée des récepteurs endosomaux TLR7 et 9 peut induire l'activation protectrice de MyD88 en absence du TLR11 et conduire à la sécrétion d'IL-12 dépendante de NF- κ B. Le TLR7 et 9 sont impliqués dans la détection de l'ARN et l'ADN génomique respectivement. Les TLRs de surface cellulaire, TLR2 et 4, sont également impliqués dans des complexes homodimériques dans la reconnaissance des glycosylphosphatidylinositols (GPI) parasitaires – protéines d'ancrage essentielles à sa survie - et sont activés en complexe hétérodimérique par la protéine de choc thermique dérivée de *Toxoplasma* (Heat Shock Protein 70 - HSP70). TLR2 régule la production de médiateurs solubles essentiels à la résistance de l'hôte : le TNF- α (Tumour Necrosis Factor) et le CCL2

(CC-chemokine Ligand 2 – MCP-1) par les macrophages et les neutrophiles respectivement. Cependant, son activation, ainsi que celle de TLR4 (dont aucune fonction sur la production de cytokine n'est connue), n'ont pas d'impact majeur sur la production d'IL-12 lors d'une infection. À l'heure actuelle aucun rôle n'est connu pour les hétérodimères TLR1-TLR2 ou TLR2-TLR6 dans la reconnaissance des GPI parasites.

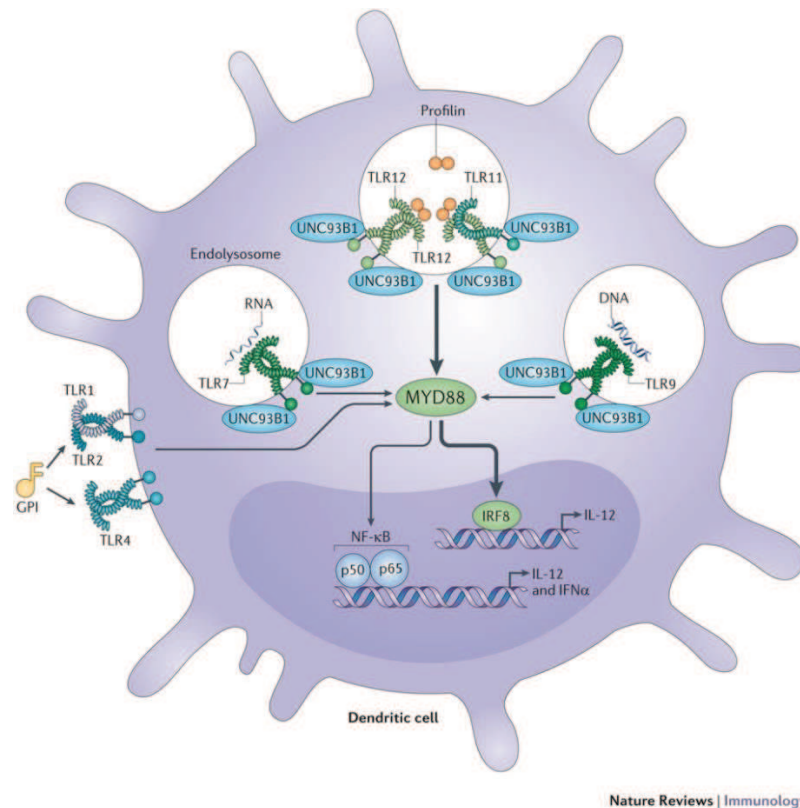


Figure 14 : TLRs impliqués dans la reconnaissance de *T. gondii* (Yarovinsky, 2014).

Il existe aussi des mécanismes de reconnaissance parasitaire indépendants des TLRs et utilisant les voies de signalisation dépendantes de MyD88 qui permettent de créer une réponse protectrice. Les inflammasomes, des complexes multimoléculaires cytosoliques, sont d'autres systèmes de détection d'invasion parasitaire responsables de l'activation de caspases pro-inflammatoires (Ewald et al., 2014; Gorfou et al., 2014). La famille des récepteurs innés NOD-like cytoplasmiques (NLRs) reconnaît différentes classes de PAMPs. Les membres de cette famille, dont Nlrp1 et Nlrp3, sont connus pour être impliqués dans l'activation de la caspase-1 après activation de l'inflammasome. L'enzyme caspase-1 clive et libère les cytokines pro-inflammatoires IL-1 β et IL-18, impliquées dans la défense de l'hôte contre le parasite. Les récepteurs de ces cytokines activent via MyD88 les voies de signalisation dépendantes de NF κ B et MAPK et conduisent à la production d'IL-12 par les cellules présentatrices d'antigène. Cette production de cytokines pro-inflammatoires potentialise la production d'IFN- γ par les cellules

NK. Ce système induit également une mort cellulaire appelée pyroptose ainsi que le recrutement d'autres cellules inflammatoires.

La cyclophiline 18 est un autre facteur parasitaire jouant un rôle dans le déclenchement de la réponse immunitaire. Elle se lie au récepteur CCR5 des cellules présentatrices d'antigène qui par l'intermédiaire de MyD88 sécréteront de l'IL-12 et activeront les cellules CD4+, CD8+ et NK (Aliberti et al., 2000, 2003). Il a été démontré que cette protéine permet également la production d'IL-12p40, de NO et de TNF- α dans les macrophages et qu'elle sur-régule la production d'IFN- γ et d'IL-6 dans ces cellules de façon indépendante à CCR5 (Ibrahim et al., 2010, 2014).

Ainsi lors d'une infection aiguë, les neutrophiles et les cellules présentatrices d'antigène, c'est à-dire les monocytes-macrophages et les DC, sont recrutées au site d'infection afin d'induire la sécrétion d'IL-12 qui permettra via les cellules NK la production d'IFN- γ : élément majeur de la résistance de l'hôte au parasite et qui est essentiel à l'activation de nombreuses activités antimicrobiennes. Les cellules présentatrices d'antigène associées à l'IFN- γ soutiennent la prolifération des cellules CD4+ et CD8+ qui seront ensuite recrutées au site d'infection. Les cellules CD8+, de par leur action cytolytique, sont essentielles lors de la phase aiguë et les cellules CD4+ contribuent à la résistance de l'hôte en sécrétant des cytokines qui permettent l'activation des cellules CD8+. Il existe également des mécanismes effecteurs qui permettent un contrôle précoce de l'infection grâce à l'inhibition de la réplication parasitaire ou la destruction du parasite.

Les **neutrophiles**, une des premières populations cellulaires à être présente sur le site d'infection, sont une source de production précoce d'IL-12, de TNF- α , d'IFN- γ et de chimiokines telles que RANTES, MCP-1, MIP-1 α et MIP-1 β qui permettent le recrutement d'autres cellules effectrices telles que les monocytes et les cellules T. L'IFN- γ dérivé des neutrophiles est indépendant de la production d'IL-12 ou de l'activation des TLRs mais semble être régulé par le TNF- α et l'IL-1 β . Le recrutement des neutrophiles au site d'infection dépend des récepteurs CXCR2 – récepteur de l'IL-8 chez l'Homme - et CCR1. Chez la souris, leur recrutement s'effectue par MIP-2 et KC qui se lient à CXCR1. Les neutrophiles ont la capacité de stocker des cytokines sans stimulation microbienne. Le contrôle du pathogène par ces cellules s'effectue de différentes manières : soit en ciblant directement le parasite par phagocytose, via des mécanismes non-oxydatifs qui libèrent des enzymes protéolytiques et des peptides antimicrobiens ou via des mécanismes oxydatifs qui nécessitent la production de dérivés réactifs à l'oxygène par activation du complexe enzymatique NADPH oxydase

(Faurischou and Borregaard, 2003) ou encore en formant des pièges extracellulaires (NETs: Neutrophil Extracellular Trap) qui peuvent limiter l'infection par effets microbicides directs ou en interférant avec la capacité du parasite à envahir les cellules hôtes (Abi Abdallah et al., 2012).

Les **monocytes inflammatoires** sont recrutés au site d'infection via le récepteur CCR2 tandis que les macrophages sont activés par l'IFN- γ et le TNF- α . Ils permettent le contrôle initial du parasite par phagocytose. Les monocytes exprimant Gr1+ produisent du NO et contrôlent la réplication parasitaire. Cette population joue un rôle crucial dans l'initialisation de la voie Th1 via la production d'IL-12 et de TNF- α nécessaire au contrôle du parasite et semble également agir sur la différenciation des DC qui induiront une réponse immunitaire adaptative. Les macrophages produisent des dérivés réactifs à l'azote et à l'oxygène ainsi que de l'IL-1 en réponse aux antigènes solubles. L'IL-1 peut agir en synergie avec l'IL-12 pour produire de l'IFN- γ à partir des cellules immunitaires innées et adaptatives, ils jouent donc un rôle également dans la phase chronique. Les macrophages sont également des cellules présentatrices d'antigène associées aux CMH (Complexe Majeur d'Histocompatibilité) et aux molécules de co-stimulation.

Les monocytes - macrophages ont développé des mécanismes immuns afin de contrôler l'infection :

- de façon dépendante de l'IFN- γ :

* Chez les souris, la mort du parasite dépend en grande partie du système de résistance basé sur l'immunité liée aux protéines GTPases (IRG). Chez l'Homme, ce système est controversé puisqu'il n'existe qu'un seul membre (IRGM) tronqué et non régulé par l'IFN- γ . Cependant il participe à la maturation du phagosome et à l'autophagie bactérienne. Les macrophages, par l'intermédiaire de l'IFN- γ , sur-régulent deux familles d'IRGs : les GTPases induites par l'IFN (IRGs) et les protéines liant le guanylate (GBP). Ces protéines vont se lier à la membrane cytosolique de la vacuole parasitophore et conduire à sa dégradation aboutissant à la mort du parasite.

* Le deuxième mécanisme est la production de NO qui inhibe la multiplication parasitaire et permet de contrôler le parasite. Les monocytes inflammatoires ainsi que les macrophages - activés via l'IFN- γ et le TNF- α - sur-régulent iNOS (inducible Nitric Oxide Synthase), l'enzyme catalysant la L-arginine en NO. Il semblerait que la production de NO par les phagocytes humains ne soit pas requise pour le contrôle de *Toxoplasma gondii*.

* L'IFN- γ joue un autre rôle anti-parasitaire en dégradant le tryptophane dans les cellules infectées, ce qui induit une « starvation » des cellules ainsi qu'une inhibition de la croissance

parasitaire – le toxoplasme étant auxotrophe à cet acide aminé. Cette action s’effectue par l’activation de l’indoleamine 2,3-dioxygénase (IDO) qui convertit le L-tryptophane en N-formylkynurénine.

- de façon indépendante de l’IFN- γ : la liaison de CD40L, exprimée sur les cellules T à CD40 - qui, lui, est en partie exprimé sur les macrophages - induit la production d’IL-12 par les macrophages et d’IFN- γ par les cellules T. Cette liaison n’est pas essentielle pour la production d’IFN- γ chez la souris mais les souris déficientes en CD40L ont une susceptibilité accrue à l’infection lors de la phase chronique.

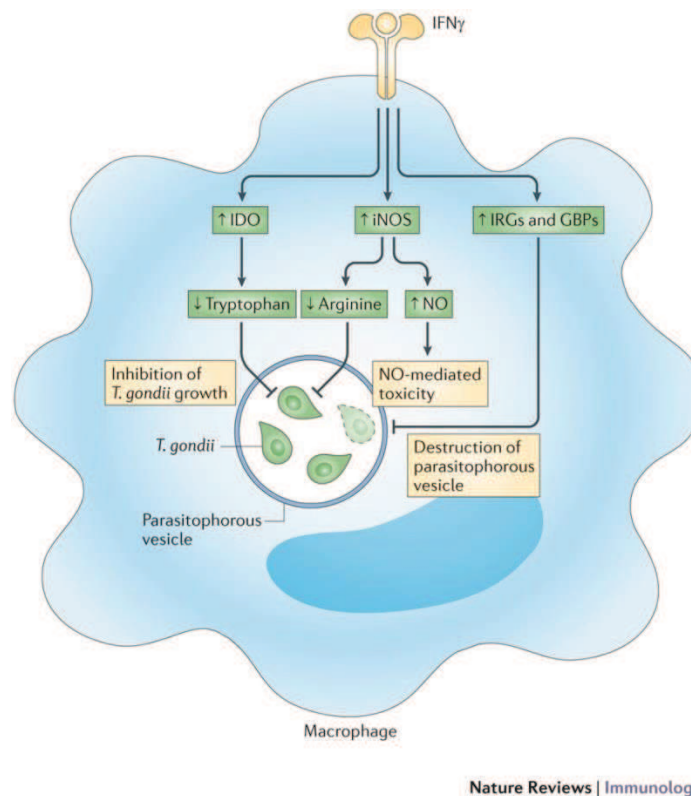


Figure 15 : Mécanismes effecteurs d’élimination parasitaire dépendant de l’IFN- γ (Yarovinsky, 2014).

Les cellules **Natural Killer** (NK) ont des fonctions importantes dans l’activation des cellules immunitaires environnantes, la polarisation de la réponse immunitaire et la production de l’IFN- γ . Elles sont activées par l’IL-1 et l’IL-18 et sont recrutées rapidement au site d’infection via le récepteur CCR5. Elles produisent des cytokines importantes telles que le TNF- α , l’IL-12 et la molécule anti-inflammatoire IL-10. Elles possèdent également une activité cytotoxique avec la production de granzymes et de perforines, activité sur-régulée par l’IL-18 macrophagique et les DC. Elles jouent également un rôle dans la dissémination parasitaire et permettent la promotion des réponses immunitaires adaptatives. Elles interagissent directement avec les DC via leurs récepteurs NKG2D et augmentent ainsi leur production d’IFN- γ et la

production d'IL-12 par les DC. En absence de cellules T CD4+, les cellules NK peuvent les remplacer en augmentant la production d'IL-12 par les DC.

Les **cellules dendritiques** (DC) recrutent les autres cellules immunitaires, comme les macrophages, les NK ou les cellules T, grâce à la production de chimiokines et cytokines, essentiellement IL-12, IFN- γ et TNF- α . Elles ont un rôle central dans la présentation antigénique aux lymphocytes T et induisent ainsi la différenciation des cellules T naïves en T CD4+ et CD8+ qui déclenchent leur activité cytotoxique. Les DC agissent sur la production d'IFN- γ et sur-régulent les mécanismes effecteurs antimicrobiens pour contrôler le parasite. Elles participent également au déclenchement de la polarisation des réponses immunes spécifiques et à la protection à long terme lors de la phase chronique.

ii) La réponse immunitaire (RI) adaptative

Elle est considérée comme spécifique et protectrice du fait de la persistance du parasite dans les tissus nerveux et les muscles. L'importance de cette réponse pour la résistance à *Toxoplasma gondii*, aussi bien chez l'Homme que chez la souris, est démontrée par l'augmentation de la susceptibilité lorsqu'un défaut primaire ou acquis de la fonction des cellules T CD4+ et CD8+ existe.

L'immunité à médiation cellulaire, dont les acteurs principaux sont les lymphocytes T CD4+ et CD8+, est la principale défense de l'hôte contre le parasite. La différenciation de ces cellules induit une réponse immunitaire cellulaire forte, effectuée sous l'influence de diverses cytokines produites lors de la RI innée comme l'IL-12 ou l'IFN- γ , ainsi qu'après reconnaissance de l'antigène parasitaire présenté par les molécules de CMH II et CMH I respectivement. Les réponses des cellules T CD4+ lors des phases aiguë et chronique contribuent aux réponses optimales des cellules B et T CD8+.

Lors de la RI innée, une grande production d'IL-12 est sécrétée qui oriente la RI adaptative vers une forte réponse de type Th1. Cette dernière sécrète des protéines pro-inflammatoires telles que l'IFN- γ , l'IL-2, le NO ou le TNF- α afin de limiter la multiplication parasitaire et d'augmenter la résistance à l'infection. La voie Th1 permet l'expansion de certaines lignées cellulaires comme les NK et la synthèse de chimiokines importantes dans le recrutement des lymphocytes T. L'IL-12 et le facteur de transcription Tbet dirigent la réponse immune vers la voie Th1.

La cytokine IL-12 initie la réponse cellulaire Th1 et maintient la production d'IFN- γ par les cellules T CD4+, CD8+ et NK. Elle a donc un rôle critique dans le contrôle de la charge parasitaire et la réplication.

L'IFN- γ est la cytokine centrale de la réponse cellulaire protectrice Th1. Il stimule entre autre l'activité microbicide des macrophages et active les cellules CD8+.

Cependant, concomitamment à l'activation de la réponse cellulaire Th1, la sécrétion précoce lors de la RI innée non-spécifique d'IL-10 par les macrophages induit l'activation d'une réponse cellulaire de type Th2. Cette voie favorise la réponse immunitaire humorale et sécrète les cytokines anti-inflammatoires suivantes : l'IL-4, l'IL-5 et IL-13. Elle contrecarre l'action de la voie pro-inflammatoire Th1. L'IL-4 ainsi que l'IL-10 et le TGF- β sont des régulateurs importants de l'activation des macrophages (Denkers and Gazzinelli, 1998). L'IL-4 oriente le développement de la réponse immune Th2 ainsi que le facteur de transcription GATA3 (Yamashita et al., 2004). Elle autorise la prolifération des cellules B activées et des cellules T, différencie les cellules B en cellules plasmocytes et diminue la production des cellules Th1, des macrophages et des DC ;

L'IL-5 joue un rôle important dans l'activation des polynucléaires éosinophiles qui produisent l'IL-4. L'IL-5 stimule la croissance des cellules B et augmente la sécrétion d'immunoglobulines.

L'IL-13 possède une activité similaire à celle de l'IL-4 dans les modèles d'allergie et d'inflammation. Elle peut induire la sécrétion d'immunoglobulines E à partir de cellules B activées.

L'IL-25 (ou IL-17E) appartient à la famille Th17 et possède des rôles distincts dans l'immunité, principalement en régulant les réponses Th2 contre les allergies inflammatoires et les helminthes. Elle induit l'expression des cytokines IL-5 et IL-13.

La voie T régulatrice (Treg) intervient dans l'inhibition de la réponse immunitaire adaptative agissant sur l'ensemble des sous-populations Th1, Th2 et Th17 (Awasthi et al., 2007; Stumhofer et al., 2007; Villarino et al., 2006). Elle est activée par le facteur de transcription FOXP3 (forkhead box P3) et sécrète les cytokines anti-inflammatoires IL-27, IL-10 et TGF- β .

L'IL-27 est connue pour inhiber la différenciation des cellules Th17 naïves au cours d'une inflammation chronique du système nerveux central (Stumhofer et al., 2006) et aurait des propriétés anti-inflammatoires dans des modèles d'uvéites (Amadi-Obi et al., 2007). Elle promeut la production d'IL-10. Ses actions se font de façon directe ou indirecte par

l'intermédiaire, par exemple, de PD-L1 (Hirahara et al., 2012). En effet, lorsque EBI3, un composant du récepteur de l'IL-27 est déficient, une diminution de l'expression de cette molécule inhibitrice (PD-L1) sur les cellules CD4+ est observée.

L'IL-10 joue un rôle critique et vital dans la régulation des réponses IFN- γ systémiques. Elle est produite par les DC, les macrophages, les cellules B, les cellules Th2 et Treg. Afin de limiter l'inflammation et donc l'immunopathologie sévère, l'IL-10 inhiberait partiellement les mécanismes effecteurs et réduirait ainsi la charge parasitaire.

La voie Th17 est impliquée dans le développement et la progression de la réponse inflammatoire. Elle se caractérise par la production d'IL-17 (ou IL-17A) mais également d'IL-6, d'IL-21, d'IL-22 et d'IL-23. Cette population se différencie sous l'action combinée des cytokines IL-6 et TGF- β et du facteur de transcription ROR- γ t (Orphan Retinoid nuclear Receptor) (Ivanov et al., 2006; Kuchroo and Awasthi, 2012).

Bien que l'IL-17 ne soit pas nécessaire au développement de l'immunité acquise, elle permet néanmoins le recrutement précoce des polynucléaires neutrophiles afin de contrôler la réplication parasitaire en tout début d'infection (Kelly et al., 2005). Cependant, l'IL-17 est impliquée également dans la maturation, la migration et l'activation partielle des neutrophiles. Cette cytokine peut être produite par d'autres populations cellulaires comme les macrophages, les cellules NKT, les cellules T $\gamma\delta$ (Kuchroo and Awasthi, 2012). Elle contribue également à la production de cytokines et de chimiokines pro-inflammatoires telles que l'IL-1, l'IL-6, l'IL-8, GM-CSF, G-CSF, etc (Iwakura et al., 2008). Les cellules Th17 expriment le récepteur IL-13, l'IL-13 étant un régulateur négatif de la production d'IL-17 dans ces cellules (Newcomb et al., 2011).

L'IL-17F avec IL-17 activent les RPE et compromettent leur fonction de barrière (Chen et al., 2011). L'IL-17F possède 50% d'homologie avec l'IL-17 et induit des réponses pro-inflammatoires qui peuvent être différentes de celles de l'IL-17 en fonction du type et du site d'inflammation (Jin and Dong, 2013).

L'IL-23 est essentielle à l'expansion et à la stabilisation des cellules Th17 et pour induire leur développement pathogénique. Elle peut être produite par les DC et les macrophages et appartient à la famille de l'IL-12. Elle est composée des sous-unités p19 et p40 – cette dernière étant partagée avec la cytokine IL-12. Le facteur de transcription Tbet peut réguler directement la transcription du récepteur de l'IL-23 et ainsi influencer le nombre de cellules Th17 (Gocke et al., 2007).

L'IL-6 est sécrétée par les lymphocytes T et B activés et les monocytes-macrophages. Cette cytokine pléiotropique semble avoir un rôle anti-inflammatoire lors d'une TO en phase chronique en contrôlant la charge parasitaire et l'inflammation (Lyons et al., 2001), alors qu'au cours d'une encéphalite toxoplasmique elle semble avoir l'effet opposé. En effet, la neutralisation de l'IL-6 dans ce cas-là diminue le nombre de foyers au cours d'une infection aiguë (Suzuki et al., 1994). Elle permet la différenciation des cellules Th17 en promouvant l'engagement séquentiel de l'IL-21 et l'IL-23.

L'IL-22 appartient à la famille des cytokines anti-inflammatoires IL-10. Elle est produite par les cellules Th17, Th22, $\gamma\delta$ et NK. Elle est exprimée chez les patients atteints d'uvéite où elle semble affecter les cellules RPE en diminuant la résistance tissulaire et en induisant l'apoptose. Tandis que dans un modèle murin d'uvéite auto-immune expérimentale, l'IL-22 diminue la sévérité de la maladie en inhibant l'IFN- γ et l'IL-17 et en réduisant le nombre de cellules inflammatoires présentes.

L'IL-21 permet entre autres l'amplification de la réponse pro-inflammatoire des cellules Th17 mais possède aussi de vastes actions pléiotropiques telles qu'un effet inhibiteur sur les DC, une augmentation de la prolifération des CD8+ et une production en partie d'immunoglobulines (Garweg and Candolfi, 2009; Spolski and Leonard, 2014). Elle est sécrétée principalement par les cellules NKT et Th17.

Les cellules T CD8+, activées par les cellules T CD4+ (Zhang et al., 2009) et après présentation de l'antigène parasitaire au CMH I principalement à travers les DC, détruisent les cellules infectées via la production de granzymes et de perforines. Elles contrôlent également l'infection à travers l'interaction CD40/CD40L et par l'intermédiaire de la production de cytokines inflammatoires comme l'IFN- γ . La survie des cellules T CD8+ mémoires dépend des cytokines IL-7 et IL-15.

La production d'IFN- γ par les cellules T CD4+ et CD8+ est essentielle pour la résistance à l'infection parasitaire au cours de la phase chronique (Gaddi and Yap, 2007; Gazzinelli et al., 1992).

L'immunité humorale : l'infection toxoplasmique stimule également la production d'anticorps IgG, IgA, IgM et IgE par les cellules B bloquant l'infection des cellules hôtes (Roberts and McLeod, 1999). Cette protection provient de la lyse des tachyzoïtes extracellulaires recouverts d'anticorps, soit par activation de la voie classique du complément,

soit par activation de l'activité cytotoxique des cellules CD8⁺ ou NK, ou encore par phagocytose. Cependant, ce mécanisme n'offre aucune protection contre les parasites intracellulaires et semble donc avoir un rôle mineur lors de l'infection, du fait de la localisation intracellulaire du parasite (Jones et al., 2006b). Les lymphocytes T CD4⁺ sont nécessaires pour assurer une réponse optimale des cellules B. Les lymphocytes B semblent aussi agir sur les cellules NKT afin de diminuer la réponse inflammatoire.

iii) La réponse immunitaire lors d'une infection toxoplasmique oculaire

Les mécanismes impliqués dans la régulation de la réponse immunitaire oculaire ainsi que dans la physiopathologie sont peu connus, ceci étant dû à l'accès très limité aux tissus oculaires humains. Les études menées se basent principalement sur la quantification directe des médiateurs immunitaires dans le sérum ou *in vitro* après stimulation antigénique. Récemment, les quantifications ont été réalisées également sur l'humeur aqueuse après diagnostic des patients et ceci a autorisé une étude plus spécifique de la réponse immunitaire locale.

Les études sur les sérums ont montré que la chimiokine MCP-1 (CCL-2) est fortement diminuée dans le sérum des patients atteint de TO active tandis que les facteurs G-CSF et TNF- α sont augmentés chez les patients avec un pronostic visuel faible (Rey et al., 2013). Une autre étude montre que la concentration de la chimiokine CXCL8 (IL-8) augmente et qu'elle pourrait participer au processus inflammatoire lors des rétinochoroïdites toxoplasmiques aiguës. La taille des lésions oculaires est significativement corrélée avec les taux de CXCL8 et CXCL9 dans le sérum (Gonçalves et al., 2007). Ainsi, les auteurs suggèrent que CXCL8 pourrait servir de marqueur dans le suivi des patients tandis que CCL2 pourrait servir de marqueur de l'activité de la maladie. D'autres se sont intéressés au TNF- α et à ses récepteurs solubles, sTNFR, qui pourraient avoir une action bénéfique sur la protection de l'hôte contre *T. gondii* (Bessa et al., 2012). Le récepteur soluble 2 de TNF- α (sTNFR2) est augmenté dans le sérum des patients alors que sTNFR1 et TNF- α ne le sont pas, mais son augmentation n'est pas corrélée aux signes oculaires. sTNFR2 étant un marqueur fiable de l'activité de TNF- α , les auteurs suggèrent que cette cytokine est impliquée dans les rétinochoroïdites toxoplasmiques humaines.

Des études *in vitro* sur des cellules RPE humaines ont montré que l'infection toxoplasmique augmente la sécrétion de TGF- β par ces cellules et celui-ci va à son tour agir directement sur les RPE pour augmenter la réplication parasitaire (Nagineni et al., 2002) Elles soulignent également que les cellules RPE ne contrôlent pas la réplication parasitaire grâce à la

sécrétion de NO mais que ceci serait effectué par l'IFN- γ qui inhibe de façon dose-dépendante la réplication parasitaire tout en épuisant probablement le L-tryptophane cellulaire (Nagineni et al., 1996).

Les cellules T activées sont retrouvées de façon plus importante dans les yeux que dans le sang périphérique. Il sembleraient qu'elles jouent un rôle pivot dans les récurrences (Feron et al., 2001). Il a été montré que les récurrences de TO latentes sont associées à une infiltration oculaire d'une population de cellules T polyclonales Toxoplasma-spécifiques. Les cellules T CD4+ prédominent chez les patients chroniques et récurrents, tandis que chez les patients infectés récemment, la majorité des cellules T Toxoplasma-spécifiques sont des cellules T CD8+. Les cytokines dérivées des cellules T sont critiques dans la détermination du résultat de l'infection toxoplasmique. Cette publication met en avant la présence d'une réponse cellulaire T spécifique dans les vitrés des patients qui ont une TO active récurrente. Par conséquent, ces cellules T spécifiques sont impliquées dans la réponse inflammatoire locale de la TO. Une étude sur la réponse systémique des cellules T à l'antigène toxoplasmique chez les patients atteints de TO a montré que ceux-ci développent une réponse cellulaire de type Th1 accompagnée d'une augmentation de l'IFN- γ (Fatoohi et al., 2006). Yamamoto suggère que la susceptibilité aux lésions oculaires après une toxoplasmose acquise est associée à un fort niveau d'IL-1 et de TNF- α , alors que la résistance serait associée à une forte production d'IL-12 et d'IFN- γ (Yamamoto et al., 2000). Pour cela, une étude a été réalisée sur les cellules mononuclées du sang périphérique stimulées par un antigène toxoplasmique en utilisant le sang de patients présentant ou non des lésions oculaires qui résultent d'une infection acquise ou congénitale. Les patients avec une TO acquise ont une forte réponse cellulaire T qui se manifeste par une production plus importante d'IL-10, d'IL-1 et de TNF- α . À l'inverse, les personnes avec une TO congénitale semblent avoir une tolérance au parasite qui se déclare par des réponses prolifératives de lymphocytes plus faibles et une sécrétion moins importante d'IL-2 et d'IFN- γ en réponse à l'antigène.

L'unique étude comparative sur les prélèvements d'humeur aqueuse entre des patients français et colombiens a montré que les patients français manifestent une réponse immunitaire oculaire de type Th1-Th17 avec une charge parasitaire quasi indétectable (De-la-Torre et al., 2013). Les cytokines retrouvées chez l'ensemble des patients sont l'IL-2, IL-15, l'IFN- γ et l'IL-17. Quant à eux, les patients colombiens possèdent une charge parasitaire oculaire forte et développent une réponse de type Th2 avec une expression élevée des cytokines IL-6, TNF- α et IL-13. Les patients français, comparés aux patients colombiens, ont également une forte

réponse inflammatoire avec l'expression des facteurs tels que l'IL-6, l'IL-8, l'IL-10, MIP-1 β , G-CSF, etc. Cette forte réponse cellulaire est responsable de l'inflammation rétinienne mais elle permet de contrôler la prolifération parasitaire et de conduire à l'enkystement du parasite. Tandis que pour les patients colombiens, les réponses immunitaires protectrices permettant de contrôler le parasite sont supprimées et laissent ainsi place à une multiplication et une activité cytolytique du parasite.

Une autre étude sur des patients européens a mis en exergue l'existence d'un profil cytokinique oculaire spécifique pour les TO différents des autres d'uvéites. Ainsi, de forts taux d'IFN- γ , d'IL-6 et de MIP- β sont fréquemment détectés lors des TO et des uvéites virales alors que l'IL-17 est détectée dans 70% des cas de TO et également lors d'uvéites intermédiaires (Lahmar et al., 2009). L'IL-12 et l'IL-5 sont retrouvées spécifiquement chez les patients de TO. Une deuxième étude sur des patients français a été réalisée. Cette dernière met en avant une forte réponse Th1 accompagnée d'une production d'IL-2 et d'IFN- γ , mais également une production d'IL-13 et d'IL-10 et des facteurs inflammatoires tels que l'IL-6, l'IL-17 et MCP-1 (Sauer et al., 2012).

Une étude sur les humeurs aqueuses de patients colombiens atteints de cataracte et de TO a montré que les HA de TO contiennent un taux élevé de cytokines Th2 comme l'IL-4 et l'IL-13 et l'IL-10 (De-la-Torre et al., 2014). Malgré des variations individuelles, un motif pour les TO colombiennes peut être observé avec un fort taux d'IL-6, d'IP-10 et de MCP-1 ainsi qu'à l'inverse des taux très faibles d'IFN- γ et d'IL-17. Le facteur IL-5 est lié à un nombre élevé de récurrences et le taux de VEGF (Vascular Endothelial Growth Factor) est corrélé au nombre de cicatrices. Les facteurs de croissance VEGF, FGF (Fibroblast Growth Factors), PDGF (Platelet-Derived Growth Factor) sont également reliés à un grand nombre de lésions.

Concernant la réponse humorale, une production locale d'anticorps anti-toxoplasme est démontrée. Suivant les techniques utilisées, il est possible de détecter des IgG, IgA, IgM et IgE spécifiques en des proportions respectivement plus petites. Cependant, la reconnaissance d'anticorps oculaires nécessaire au diagnostic est basée essentiellement sur les IgG et les IgA qui sont les principaux anticorps impliqués dans la réponse humorale contre *Toxoplasma*. Il est important de noter que la réponse humorale oculaire est tardive lors d'une TO et n'apparaît pas en même temps que la libération et la prolifération parasitaires. Ainsi, elle peut être détectée entre 2 et 6 semaines après la présentation clinique (Garweg et al., 2000, 2004, 2005; Klaren and Peek, 2001; Ronday et al., 1999). La présence d'anticorps IgA spécifiques intraoculaires, retrouvés également lors des phénomènes de récurrence, peut être expliquée par les propriétés

uniques de l'environnement local des plasmocytes qui les produisent. En effet le TGF- β , fortement exprimé dans l'œil, est un facteur important pour amener les cellules B à produire des anticorps IgA, ce qui pourrait expliquer la production intraoculaire de cet anticorps lors de TO. Il a été remarqué que les taux spécifiques d'anticorps anti-toxoplasme dans le sérum des patients infectés congénitalement n'augmentent pas avec le temps après le début des symptômes alors que ceux de l'HA augmentent. Alors que pour les personnes qui ont subi une infection acquise récemment, les taux d'anticorps spécifiques augmentent dans le sérum et l'HA (Garweg et al., 2011).

Une équipe a mis en avant que d'autres anticorps tels que l'IgG anti-Hsp70.1 pourraient contribuer à la confirmation de diagnostic d'une TO cliniquement suspectée. La protéine Heat Shock 70 (Hsp70) est impliquée dans l'infection cellulaire par *Toxoplasma* et également dans la réponse immunitaire à ce parasite. Elle est présente dans le sérum des patients qui ont une TO confirmée par un laboratoire mais aussi pour ceux qui ont une suspicion. Cependant, Hsp70 n'est pas spécifique au parasite et son expression peut être le résultat d'autres maladies (Chumpitazi et al., 2010).

III/ Modèles expérimentaux (Weiss and Kim, 2011)

Le besoin d'un modèle animal pour la TO mettant en lumière la physiopathologie, l'histologie et les possibilités de traitement s'est fait ressentir assez rapidement et Hogan publia dès 1951 le premier modèle animal de TO. Depuis, de nombreux modèles ont été mis en place, variant aussi bien dans le choix de l'animal que dans la voie d'infection et la souche parasitaire. Cependant, peu de ces modèles furent satisfaisants car ils ne reproduisaient pas les lésions oculaires observées chez l'Homme ou induisaient une inflammation systémique accompagnée d'encéphalite toxoplasmique, voire pour certaines espèces une incapacité à induire l'inflammation oculaire (Culbertson et al., 1982; Maenz et al., 2014; Nozik and O'Connor, 1968; Skorich et al., 1988).

Pour cela, deux grandes voies d'infection sont utilisées :

- la voie systémique, dite naturelle, reproduit une infection humaine avec dissémination hématogène des parasites. Cette voie, facile d'utilisation et reproductible d'un point de vue technique, possède une faible cinétique et un taux inconsistant de formation des lésions (Jones et al., 2006b; Pfaff et al., 2013).

L'infection intra-carotidienne fut testée chez le lapin, le chat et les primates non-humains. La localisation de l'injection proche des yeux augmente les possibilités de développement de lésions oculaires en limitant les effets systémiques (Davidson et al., 1993; Garweg et al., 1998; Hogan, 1951; Newman et al., 1982). Toutefois, bien que la dissémination parasitaire soit correcte et que l'inflammation oculaire existe, les lésions observées ne correspondent pas réellement à ce qui se passe chez l'Homme (implication de la choroïde en premier lieu) et ne sont pas très reproductibles. D'autre part, cette méthode est difficilement applicable chez les petits animaux tels que la souris.

L'infection per oral, voie physiologique par excellence, semblait donner de bonnes espérances, mais un développement des lésions beaucoup trop lent (4 à 8 semaines) dénuée cette voie de son intérêt. Chez les souris, bien que les parasites soient détectés dans les yeux, aucun changement clinique n'est noté (Gormley et al., 1999; Johnson et al., 1984; Norose et al., 2003, 2005, 2011; Pereira et al., 1999).

La voie intrapéritonéale semble être un bon compromis pour mimer une infection systémique puisque le développement pathologique de la maladie est rapide, reproductible et qu'il y a une production de kystes (Dutton et al., 1986; Frenkel, 1955; Gazzinelli et al., 1994; Hay et al., 1985; Lahmar et al., 2010; Lyons et al., 2001; Norose

et al., 2003; Olle et al., 1996; Pavesio et al., 1995; Roberts and McLeod, 1999; Shen et al., 2001; Tedesco et al., 2004). De plus, les lésions rétinohoroïdales semblent être plus nombreuses que lors d'une infection per oral. Cependant, cette voie n'est pas à privilégier avec tous les animaux. Les hamsters, par exemple, ne développent pas de TO de type humaine : leurs lésions sont bilatérales et multifocales, se résolvent spontanément et sont accompagnées d'une faible infection systémique ;

- la voie oculaire, dite locale, permet d'inoculer directement les parasites dans l'œil, ce qui assure une infection oculaire pour l'ensemble des animaux. Cette méthode donne une reproductibilité de l'inflammation ainsi qu'une infection rapide (de l'ordre de quelques jours) et sévère (Culbertson et al., 1982; Gormley et al., 1998; Maenz et al., 2014). En outre, les signes d'inflammation incluent généralement des rétinohoroïdites, des nécroses, des détachements rétinien, etc (Maenz et al., 2014). Différentes voies d'entrée confinant l'infection dans les yeux sont également possibles : par la chambre antérieure de l'œil (Hu et al., 1999a, 1999b; Lu et al., 2004); par l'espace suprachoroïdien qui ne donne pas de résultats immunologiquement comparables à l'Homme et nécessite des animaux assez gros (Beverley, 1961; Friedrich and Müller, 1989; Jacobs et al., 1964; Kaufman, 1960; Nozik and O'Connor, 1968; Tabbara et al., 1974); par instillation, ce qui a l'avantage de préserver l'architecture oculaire et de donner des résultats comparables à l'infection intravitréenne avec un infiltrat inflammatoire plus faible (Tedesco et al., 2005); par voie intravitréenne, la plus communément utilisée. Cette voie avait été pendant un temps laissée pour compte car les outils utilisés n'étaient pas adaptés à la taille de l'organe et créaient souvent des cataractes ainsi qu'une inflammation non-spécifique causée probablement par l'aiguille. Cette entrée, qui n'est pas du tout naturelle, rompt l'intégrité de la cavité vitréenne et de la barrière hémato-oculaire mais permet de mimer l'arrivée des parasites dans le vitré au plus proche de la rétine (Culbertson et al., 1982). Depuis, beaucoup de progrès ont été apportés avec l'amélioration de la technique et la miniaturisation des outils chirurgicaux. Ainsi, elle reproduit les caractéristiques principales de l'infection humaine avec peu ou pas de lésions post-injection et un taux de succès bien plus élevé que par voie systémique. L'efficacité de cette voie a été montrée chez la souris, le lapin et le singe (Charles et al., 2007; Culbertson et al., 1982; Garweg et al., 1998; Holland et al., 1988b; Hu et al., 1999a; Sauer et al., 2009; Webb et al., 1984).

Ces voies d'infection sont utilisées pour mimer principalement une TO acquise, voire congénitale avec une infection intrapéritonéale ou sous-cutanée. Malheureusement il n'existe jusqu'alors aucun modèle de TO acquise récurrente, bien que cela soit un problème majeur de santé publique. Plusieurs essais ont été faits, avec soit par exemple une immunosuppression systémique par irradiation ou par injection de sérum anti-lymphocytaire, soit par un deuxième challenge parasitaire ou par traitement de cortisone, ou encore par neutralisation d'IFN- γ . Cependant, tous ces modèles ne mimaient pas réellement une récurrence, et bien qu'ils aident à la compréhension générale du phénomène, ils n'autorisent pas d'interprétation naturelle immunologique (Friedrich et al., 1992; Holland and O'Connor; Holland et al., 1988b; Nozik and O'Connor, 1970; Roberts and McLeod, 1999).

Comme nous venons de le voir, la route d'infection ainsi que l'espèce animale choisies influencent le résultat de l'infection intraoculaire (Culbertson et al., 1982; Friedrich and Müller, 1989; Friedrich et al., 1992; Garweg et al., 1998; Gormley et al., 1998; Hu et al., 1999a; Lu et al., 2005; Nozik and O'Connor, 1968; Tabbara et al., 1974; Tedesco et al., 2005). Bien évidemment, la taille de l'inoculum et la souche parasitaire jouent également un grand rôle dans le résultat final. Tous ces modèles animaux possèdent des avantages et des inconvénients (différences anatomiques, présence de lésions, etc.) mais doivent avoir quelques spécificités afin d'être valables. Un modèle animal doit être reproductible, facilement utilisable pour éviter un protocole trop lourd et aisément comparable à la situation humaine (entrée du parasite, maladie auto-limitante, implication rétinienne prédominante, taille/distribution/localisation des lésions, progression et résolution des lésions).

À l'heure actuelle il n'existe pas de consensus international pour le modèle de la TO qui permettrait l'évaluation de la progression de la maladie, le scoring, la voie d'infection et les souches de souris. Les modèles utilisés de nos jours permettent malgré tout d'investiguer les questions clés de la maladie, telles que les mécanismes de base de l'infection oculaire, bien que très peu d'entre eux ne soient réalisés avec des souches de type sud-américaines responsables de la grande majorité des problèmes oculaires. La quête d'un modèle animal satisfaisant mimant au mieux la maladie humaine reste donc toujours d'actualité.

Depuis quelques années, l'utilisation de souris pour le modèle de la TO s'est affirmée. En effet, ce petit rongeur possède de nombreux avantages. Il est facilement accessible, son prix et son coût d'entretien restent relativement faibles comparés à d'autres espèces, un grand éventail de réactifs immunologiques sont compatibles avec ce rongeur, un large panel de souches murines déletées de certains gènes sont accessibles et son génome est séquencé pour différentes races (Atmaca et al., 2004; Jones et al., 2006b; Lahmar et al., 2010). De surcroît, concernant la TO, la reproduction des caractéristiques de la maladie humaine ainsi que l'apparition des lésions chez toutes les races de souris en font un modèle de choix qui autorise également un grand nombre de contrôles (Jones et al., 2006b; Lu et al., 2005). Le principal inconvénient de cet animal repose sur ses différences anatomiques avec l'Homme : absence de macula, taille du cristallin plus importante, cavité vitrénne réduite et petite taille globale de l'œil qui ne facilite pas les expérimentations (injection, quantité de matériel final, etc).

Comme pour l'Homme, le fond génétique de l'animal joue une part importante dans le développement de la maladie (Araujo et al., 1976; Lu et al., 2005). Les souris C57Bl/6 sont dites sensibles à l'infection toxoplasmique oculaire et développent spontanément des lésions tandis que les souris Swiss-Webster et les Balb/c sont considérées résistantes (Culbertson et al., 1982; Hu et al., 1999a; Lu et al., 2005; Roberts and McLeod, 1999). Cette sensibilité ou cette résistance à l'infection provient en partie du complexe H-2 (CMH I). En effet, les haplotypes H-2a et H-2b sont associés à une sensibilité alors que la résistance est conférée aux complexes H-2d et H-2k (Weiss and Kim, 2011). Dans la nature, ces susceptibilités sont également retrouvées chez les singes. En effet, certaines espèces sont beaucoup plus sensibles aux toxoplasmes, ceci étant dû probablement à l'absence de félinés - les hôtes définitifs - dans leur environnement naturel (Epiphonio et al., 2003; Gustafsson et al., 1997; Innes, 1997). Suivant le type de lésions recherchées, le type de souche parasitaire va varier également. En effet, les souches de type I ou atypiques permettront d'obtenir des atteintes aiguës, extensibles et nécrosantes pouvant causer le décès de l'animal alors que les souches de type II, kystogènes, seront utilisées dans les modèles de TO subaiguë ou chronique où la maladie est auto-limitante (Hu et al., 1999a; Lu et al., 2005; Maenz et al., 2014; Norose et al., 2003; Olle et al., 1996; Suzuki et al., 1995). Ainsi, le choix des souches parasitaires (dose de l'inoculum et forme) et des souris est fondamental pour l'élaboration d'un modèle de TO et il est lié à l'aggravation des lésions ainsi qu'aux modifications histologiques.

IV/ Revue sur la toxoplasmose oculaire

Cette revue publiée dans *International Journal for Parasitology* en 2014 résume les grandes lignes telles que l'épidémiologie, les caractéristiques cliniques et immunologiques, ainsi que les avancées faites sur la toxoplasmose oculaire (TO). Cette maladie est reconnue comme plus fréquente qu'auparavant. Cela contribue à changer le regard qui est porté sur elle puisqu'elle est désormais perçue comme une réelle menace pour la santé des personnes immunocompétentes. Une dichotomie apparaît très clairement entre d'un côté l'Europe et l'Amérique du Nord et de l'autre l'Amérique du Sud. En Europe, l'infection est principalement due aux souches de type II qui engendrent des réponses immunes Th1 et Th17, cette dernière étant délétère pour l'œil. En Amérique du Sud, une grande hétérogénéité existe, la fréquence et la sévérité de la TO sont beaucoup plus importantes, ce qui en fait un réel problème de santé publique. Les souches sont plus virulentes du fait des formes recombinantes (I/III) dites atypiques au regard des souches européennes. Certaines de ces souches « atypiques » semblent avoir un tropisme oculaire ou neuronal. Les réponses immunitaires observées chez ces patients sont des réponses immunosuppressives ou Th2. Les facteurs génétiques parasitaires sont fortement impliqués dans la variation de la maladie, tout comme ceux contrôlant la réponse immunitaire de l'hôte. Les modèles animaux ont été revisités et améliorés, notamment ceux basés sur des souris. À présent ils permettent l'étude des mécanismes immunologiques régulant la réponse immunitaire et le développement des lésions. Toutefois, une vaste zone d'ombre persiste autour de la réactivation du parasite et de sa latence dans les tissus de l'hôte. Les investigations futures devront porter sur les mécanismes autorisant la persistance parasitaire dans les cellules rétiniennes ainsi que sur l'influence de la diversité génétique de l'hôte sur les pathologies primaires et récurrentes à travers l'étude, vraisemblablement, des régulations épigénétiques. Une étude devra également s'intéresser à la capacité de prolifération de diverses souches parasitaires ainsi qu'à l'infection différentielle des différents types de cellules rétiniennes influençant probablement la virulence spécifique des souches. Ce tropisme oculaire est crucial pour établir éventuellement une prévention et un traitement plus ciblés. Enfin, dans le but d'homogénéiser les résultats, des études comparatives utilisant les mêmes critères de diagnostic et de typage des souches devront également être mises en place.



Invited Review

New clinical and experimental insights into Old World and neotropical ocular toxoplasmosis



Alexander W. Pfaff^{a,*}, Alejandra de-la-Torre^{a,b,1}, Elise Rochet^a, Julie Brunet^a, Marcela Sabou^a, Arnaud Sauer^c, Tristan Bourcier^c, Jorge E. Gomez-Marin^b, Ermanno Candolfi^{a,*}

^a Institut de Parasitologie et Pathologie Tropicale, Fédération de Médecine Translationnelle, Université de Strasbourg, 3 rue Koeberlé, 67000 Strasbourg, France

^b GEPAMOL, Centro de Investigaciones Biomédicas, Universidad del Quindío, Avenida Bolívar 12N, Armenia, Colombia

^c Service d'Ophtalmologie, Centre Hospitalier Universitaire, 1 place de l'Hôpital, 67000 Strasbourg, France

ARTICLE INFO

Article history:

Received 11 July 2013

Received in revised form 20 September 2013

Accepted 22 September 2013

Available online 4 November 2013

Keywords:

Toxoplasma gondii

Ocular toxoplasmosis

Parasite strains

South America

Human studies

Mouse models

Inflammation

ABSTRACT

Retinal lesions or other ocular manifestations are serious consequences of infection with the protozoan parasite *Toxoplasma gondii*. Whilst classically considered a consequence of congenital transmission, recent screening studies estimated that 2% of *T. gondii* seropositive persons in Europe and North America have retinal lesions, most of them persisting unnoticed. The situation is more dramatic in South America, probably due to the predominance of virulent strains. Some of these strains seem to exhibit ocular or neuronal tropism and are responsible for severe ocular lesions. Despite the medical importance, the physiopathological mechanisms have only recently begun to be elucidated. The particular immune-privileged situation in the eye has to be considered. Studies on French patients showed low or undetectable ocular parasite loads, but a clear Th1/Th17 type immune reaction. Suitable mouse models have appeared in the last few years. Using such a model, IL-17A proved to impair parasite control and induce pathology. In contrast, in South American patients, the parasite seems to be much less efficiently controlled through a Th2 type or suppressive immune response that favors parasite replication. Finally, several host genetic markers controlling immune response factors have been associated with ocular involvement of *T. gondii* infection, mainly in South America.

© 2013 Australian Society for Parasitology Inc. Published by Elsevier Ltd. All rights reserved.

1. Introduction

While the apicomplexan parasite *Toxoplasma gondii* infects approximately one-third of the world's population, transmission frequency is very variable, owing to temperature and humidity variation, as well as local eating habits (Montoya and Liesenfeld, 2004). Following a multiplication phase, where the parasites disseminate throughout the body, the host's immune system takes control and eliminates most of the parasites, mainly by cellular, IFN- γ driven Th1 type responses (Pifer and Yarovinsky, 2011). However, *T. gondii* persists in cysts, mostly in muscles and the CNS. These cysts can reactivate when immunity weakens. Consequently, reactivation of cerebral cysts was a major cause of mortality in AIDS patients before the introduction of effective anti-viral therapies. The retina has also been identified as the location of dormant cyst forms in mice (Lahmar et al., 2010). Until recently, the presence of *T. gondii* in eye tissues was not considered to be a threat to health in immunocompetent persons, with the notable

exception of congenital infection. However, thorough investigation of *T. gondii* seropositive individuals revealed a non-negligible prevalence of retinal lesions, with a life-long risk of recurrence, i.e. the appearance of new lesions (Delair et al., 2008). Despite this apparent medical importance, the physiopathology is still not well understood, which also thus far prevented the introduction of an efficient treatment (Holland, 2004). This review summarises the current knowledge, the active fields of research and the ideal therapeutic strategy.

2. Epidemiology

Toxoplasmic retinochoroiditis is the commonest form of posterior uveitis in many countries. Prevalence and incidence of ocular symptoms after infection depend on socio-economic factors and the circulating parasite genotypes (Holland, 2003; Furtado et al., 2013). Ocular toxoplasmosis (OT) is more common in South and central America, the Caribbean and parts of tropical Africa, compared with Europe and Northern America, and is quite rare in China. Ocular disease in South America is more severe than in other continents due to the presence of extremely virulent genotypes of the parasite (Petersen et al., 2012). The results obtained in a

* Corresponding authors. Tel.: +33 3 69 55 14 45; fax: +33 3 68 85 38 09.

E-mail addresses: pfaff@unistra.fr (A.W. Pfaff), candolfi@unistra.fr (E. Candolfi).

¹ Present address: Universidad del Rosario, Escuela de Medicina y Ciencias de la Salud, Departamento de Inmunología, Bogotá, Colombia.

study comparing OT in Europe, North America and South America suggest that disease characteristics also vary in different areas of the world (Dodds et al., 2008), which obviously has fundamental consequences for treatment strategies (Sauer et al., 2011).

2.1. Europe and North America

There are few studies on the prevalence of OT. It is usually estimated through funduscopic screening by discovering chorioretinal scars, suspected to be toxoplasmic, in the general population, as the concerned individuals are often unaware of the presence of scars. A large retrospective study in a United States (US) medical center identified OT as the most common form of posterior uveitis in the 1990s (Rodríguez et al., 1996), which was confirmed for various countries. Generally, it is estimated that approximately 2% of *T. gondii* seropositive persons will develop retinal lesions (Holland, 2003). This led to the estimation that in 2009, 1,075,242 persons became infected in the US, resulting in 21,505 new cases of retinal lesions, of which 4,839 were symptomatic (Jones and Holland, 2010).

In Europe, Gilbert et al. (1999) placed the incidence of symptomatic OT at 0.8/100,000 persons per year, and the lifetime risk (to 60 years of age) at 18/100,000 British born individuals. *Toxoplasma gondii* infection was the main cause of posterior uveitis in 1,064 consecutive patients at a national uveitis referral center in Italy between 2002 and 2008, accounting for 6.9% of all uveitis cases (Cimino et al., 2010). A French multi-center study showed that retinal toxoplasmic lesions could more often attribute to acquired than to congenital infection (Delair et al., 2008). In Germany, a survey of 1,916 patients seen in a similar setting and almost concurrently, also found OT to be the most frequent diagnosis in patients with posterior uveitis and the cause of 4.2% of uveitis cases (Jakob et al., 2009). Acquired infections also may be complicated by recurrent retinochoroiditis, with recurrences being most common close to the time of acquisition (Delair et al., 2011).

The incidence of congenital infections varies with the geographical origin, in parallel with overall seroprevalence. A large retrospective study in the US estimated the number at approximately one in 10,000 live births (Guerina et al., 1994), whereas three in 10,000 live births were observed in France (Villena et al., 2010). A prospective cohort study on European children with confirmed congenital toxoplasmosis found retinal lesions in one of six of these children, who received treatment for at least 1 year, after the first 4 years of life (Tan et al., 2007). Curiously, some North American studies found retinal lesions in more than 70% of congenitally infected and untreated, and 58% of treated children (Mets et al., 1996; Phan et al., 2008). These discrepancies might be due to referral bias or divergent criteria for proven toxoplasmic lesions. In any case, even in countries with low *T. gondii* seroprevalence, such as the Netherlands, congenital toxoplasmosis causes considerable morbidity, with retinal lesions playing an important part (Havelaar et al., 2007).

2.2. South America

The enormous impact of toxoplasmosis on public health is best demonstrated by the incidence numbers of congenital OT. The estimated number of one case of congenital toxoplasmosis in 770 live births in Brazil (Vasconcelos-Santos et al., 2009) is 5–15-fold higher than what is seen in Europe and North America. A comparative prospective cohort study of congenitally infected children in Brazil and Europe showed that Brazilian children were at a five-times higher risk than European children of developing eye lesions. Two-thirds of Brazilian children infected with congenital toxoplas-

mosis had eye lesions by 4 years of age compared with one in six in Europe (Gilbert et al., 2008).

The burden of OT in South America is impressive not only in congenitally infected children, but also in adolescents and adults, most of whom have presumably acquired infection postnatally (Ajzenberg, 2011). Population-based studies of this age group showed that the prevalence of OT is higher in South America compared with North America. Initial studies found an OT prevalence as high as 17.7% in the Erechim region in southern Brazil (Glasner et al., 1992). However, the situation within South America seems to be much more heterogeneous than in Europe or North America. A survey of university students and employees in the Colombian town of Armenia (Quindío region) diagnosed OT in 6% of the study group, 20% of which had visual impairment. (De-la-Torre et al., 2007). The prevalence of congenital toxoplasmosis in this region was estimated at 0.5%. Although the academic study group might not be altogether representative of the overall population, this study suggests a predominance of postnatally acquired OT. The incidence of OT has been estimated to be three new episodes per 100,000 inhabitants per year (De-la-Torre et al., 2009), compared with 0.4 cases per 100,000 persons in British-born patients (Gilbert et al., 1999). Additionally, striking differences are seen even within Colombia. In military personnel operating in the jungle, *T. gondii* seropositivity was significantly higher than in those serving in Bogotá, after only 1 year of service (80% versus 45%), but characteristic toxoplasmic chorioretinal lesions were only found in four soldiers that operated in the jungle (0.8%) and in one urban soldier (0.19%) (Gomez-Marin et al., 2012). Consequently, *T. gondii* strain distribution and OT frequency may vary considerably.

Assuming that half of the 41 million inhabitants of Colombia are chronically infected with *T. gondii*, we can estimate that 1 million people live with retinochoroidal scars and at least 200,000 suffer from unilateral legal blindness due to this infection in this country. If we transpose this scenario to the whole population living in tropical parts of South America, especially in Brazil, we have to become aware that the neglected tropical disease OT is in fact a leading cause of blindness in South America (De-la-Torre et al., 2007; Ajzenberg, 2011).

Some studies estimated the proportion of seropositive patients who will eventually develop retinal lesions. In Southern Brazil, 383 persons were reexamined to determine the rates of seroconversion and the incidence of toxoplasmic retinal lesions in individuals who were seronegative for *T. gondii* infection. In this series, 11 (8.3%) of 131 individuals who were seropositive without ocular lesions in 1990 were found to have typical lesions by 1997 (Silveira et al., 2001). The above-mentioned Colombian study (De-la-Torre et al., 2007) suggests that 11% of people with acquired infection develop ocular lesions.

3. Clinical appearance

3.1. Europe and North America

In young children, OT may be asymptomatic. Children who are able to vocalise may complain of decreased vision or ocular pain, while parents may note leukocoria or strabismus. Adults often present with floaters, which may be associated with altered vision. The 'classic' sign of infection includes retinal scars, white-appearing lesions in the active phase often associated with vitritis (Holland, 2000, 2004; Butler et al., 2013). Depending on the size and thickness of involved retina, the overlying vitreous and subjacent choroid are variably involved. Spontaneous resolution of active retinochoroiditis is the rule in immunocompetent patients, resulting in an atrophic, well-defined scar. Complications may include fibrous bands, secondary serous or rhegmatogenous retinal

detachments, optic neuritis and neuropathy, cataracts, increased intraocular pressure during active infection, and choroidal neovascular membranes (Vasconcelos-Santos, 2012; Butler et al., 2013).

Interestingly, Bosch-Driessen et al. (2002) found a significantly increased likelihood of macular lesions (i.e. 46% versus 16%), as well as bilateral disease (i.e. 85% versus 28%), in congenital versus postnatal infections, respectively. Mets et al. (1996) reported macular involvement in 55% and bilateral involvement in 51% of 94 patients with confirmed congenital OT. Congenital infections are not necessarily more severe than postnatal cases, but given the higher incidence of macula involvement, congenital infection carries an increased risk of legal blindness (Bosch-Driessen et al., 2002; Holland, 2004; Butler et al., 2013). Recently, Holland (2009) reported an unadjusted rate of recurrence of 0.2 episodes/year in a cohort of 143 Dutch patients followed for up to 41 years. They noted the recurrence risk decreased with increasing disease-free intervals and increasing age at first clinical episode (Holland, 2009). Recurrences of active retinochoroiditis have been reported to occur in 79% of 76 patients followed for over 5 years, predominantly along the scar border (Bosch-Driessen et al., 2002). In immunocompromised patients, recurrence is the rule in the absence of long-term anti-parasitic therapy (Pivetti-Pezzi et al., 1994; Hodge et al., 1998).

Recurrences in untreated congenital toxoplasmosis occur during teenage years. Manifestations at birth are less severe and recurrences are fewer in those who were treated promptly, early in the course of their disease in utero and in the first year of life. European studies suggested that up to 9% of children with retinal lesions due to congenital toxoplasmosis have significant bilateral vision impairment (Tan et al., 2007).

3.2. South America

Ocular disease in South America is not only more frequent but also more severe than in Europe and North America. Congenital toxoplasmosis caused by atypical genotypes is often more severe than that caused by the canonical strains (Dodds et al., 2008; Lindsay and Dubey, 2011). Comparison of cohorts of congenitally infected children from different continents showed that congenital toxoplasmosis is more often symptomatic in South America than in Europe, with different studies showing that approximately 50% of children will develop ocular lesions during the first year of life (Thiebaut et al., 2007; Gilbert et al., 2008). Additionally, lesions are larger, more numerous, more recurrent and more likely to impair vision. In Colombia, the lethality rate in congenitally infected children in the absence of prenatal treatment is as high as 25% (Gomez-Marin et al., 2011).

Recurrences in OT patients have been reported to have a frequency of two episodes each 11 years in a Colombian study, with recurrences clustering soon after an active attack (De-la-Torre et al., 2009). Regarding all of these elements, it becomes evident that quality of life in South American OT patients is significantly affected, especially if they have bilateral lesions and frequent recurrences (De-la-Torre et al., 2011).

4. Immunological aspects

4.1. Ocular immune response

Given the immune privileged ocular environment, we first outline the principal particularities of specific immunological features in the eye. Crucially, this system controls the development of anti-retinal immune reactions in multiple ways, well beyond a simple physical separation of the ocular compartment (Streilein, 2003). It has long been realised that the intraocular environment

diminishes cellular activation (Streilein, 1993). Retinal pigmented epithelial (RPE) cells have been shown to secrete TGF- β and other immunosuppressive mediators (Sugita et al., 2006) and to inhibit T-cell development in a contact-dependent manner (Sugita et al., 2008). This explains, at least in part, the absence of peripheral T-cell reactivity against antigens encountered within the eye. Additionally, this efficient exclusion of anti-ocular T-cell responses has another downside: the increased likelihood of these hidden antigens to induce autoimmune reactions. Indeed when, for example through pathogen-induced injury, the blood-retinal barrier is breached, T-cells might encounter these 'unknown' antigens which suddenly appear in the periphery, as 'non-self' and initiate a detrimental reaction cascade (Caspi, 2006). Many systemic human autoimmune diseases affect the eye, demonstrating the vulnerability of this organ to pathological self-attack (Barisani-Asenbauer et al., 2012). This condition has been modelled by the inducible mouse disease, experimental autoimmune uveitis, and thoroughly immunologically characterised (Horai and Caspi, 2011). Interestingly, while a Th17 response seems to be responsible for pathology upon retinal antigen administration, injection of antigen-pulsed dendritic cells induces a Th1-driven uveitis (Caspi, 2008). Further studies showed that the cytokines IL-17A and IL-17F activate RPE cells and compromise their barrier function (Chen et al., 2011). This very likely leads to an enhanced influx of inflammatory cells and retinal damage, and demonstrated again the detrimental role of an ocular Th17 type reaction during inflammatory processes.

The retina also possesses specialised cell types which often assume dual functions: preserving the structural and functional integrity of this organ and maintaining the metabolic homeostasis of the fragile neurons. The RPE cells are certainly the best known example, as indicated above. Moreover CD-40 stimulated RPE cells eliminate *T. gondii* through an autophagic process (Van Grol et al., 2013). However, the diverse types of glial cells also actively participate in the immune equilibrium. Muller cells, which span the entire thickness of the retina, have been identified as guardians of neuron integrity in the healthy and diseased retina (Bringmann et al., 2006). When infected with *T. gondii* in vitro, Muller cells secrete a large panel of immune mediators (Knight et al., 2006). However, it is not yet known whether this activation is protective or detrimental to the adjacent neuronal cells. As a self-protective mechanism, CD40-associated autophagy was recently described to protect against photoreceptor degeneration (Chen et al., 2013).

4.2. Studies on human OT

Due to the very limited access to ocular tissue, pathophysiological studies on humans are rare. Some post-mortem examinations described histopathological features (Butler et al., 2013), but immunological investigations usually looked at immune mediators in the peripheral blood or genetic markers (see below). Therefore, we assessed cytokine concentrations in aqueous humor, taken by puncture at the same time as the diagnosis, as ocular fluids are the most reliable samples to test for the presence of *Toxoplasma* DNA and/or local specific antibody production (Villard et al., 2003). This allowed the study of the local immune response to *Toxoplasma* in biologically confirmed OT cases. Furthermore, the BioPlex[®] technology allowed the simultaneous evaluation of more than 20 markers in the small available volumes. Interestingly, our retrospective study of patients with toxoplasmic, viral and intermediate uveitis showed a marked expression of IL-17A in the aqueous humor of most patients with OT, but not viral uveitis (Lahmar et al., 2009). It was also observed that Th1 cytokines (IL-2, IFN- γ) as well as inflammatory (IL-6, IL-17, MCP-1) and downregulating cytokines (IL-10) were strongly upregulated in aqueous humor of patients with confirmed OT. The Th2 cytokine IL-13 was only weakly upregulated. Interestingly, TNF- α levels remained

unchanged (Lahmar et al., 2009; Sauer et al., 2012). This inflammatory pattern implicating a Th17 type response and the self-limiting nature of inflammation is similar to the previously described autoimmune diseases, which indicates the direction of further investigation. However, it has to be kept in mind that there is no evidence of an autoimmune component in the development of OT, and treatment strategies have to consider the infectious nature of this condition.

As the epidemiology and clinical course of South American infections are so different, a study to compare the cytokinome as well as the clinical characteristics of French and Colombian OT patients has been conducted. Colombian patients show a more suppressive immune reaction with lowered IFN- γ and IL-17A levels associated with drastically higher local parasite proliferation. Paradoxically, IL-6 levels are significantly elevated in OT patients (De-la-Torre et al., 2013).

4.3. Modeling physiopathology in animals

Thorough insight into the parasitological and immunological dynamics of retinal infection requires adapted animal models, especially in the mouse. Great progress towards establishment of such models was made in recent years, which will increase our understanding of the immunological mechanisms regulating parasite proliferation and the cellular actors involved in the immune response, as well as the formation of retinal lesions. In the longer term, this modelling will allow the development of new therapeutic tools through the identification of specific targets.

The first described animal models used oral or i.p. infection of adult or pregnant mice in order to mimic natural infection, which identified the roles of some key cytokines (Jones et al., 2006). The majority of mice developed minor uveitis and retinal vasculitis. The uveitis is characterised by an infiltration of CD4+ lymphocytes and macrophages into the retina and by IFN- γ and TNF- α transcription in retinal lymphocytes. Chemokines such as CXCL10 are important in this protective response (Norose et al., 2011). Parasites have rarely been detected in situ in these mice. Treating mice with anti-CD4+ or anti-CD8+ antibodies provoked an increase in ocular cyst numbers; whereas treatment with anti-IFN- γ or anti-TNF- α antibodies produced lesions containing tachyzoites (Gazzinelli et al., 1994; Pavesio et al., 1995; Gormley et al., 1999; Sauer et al., 2009). A recent publication confirmed the up-regulation of IL-17A in the retina and the pivotal role of IFN- γ using knockout (KO) mice (Kikumura et al., 2012). Of note, the histopathological characteristics of KO mice or mice treated with neutralising antibodies resemble those seen in immunodepressed patients, rather than the normal course of infection in immunocompetent individuals. The main problem with this infection protocol is the inconsistent rate and slow kinetics of lesion formation, making detailed immunological studies difficult to interpret. Moreover, these experiments could not distinguish between systemic and local effects of cytokines.

Several injection routes close to the eye were tested but proved less than ideal. Subconjunctival injection in guinea pigs did not result in any retinal effects (Skorich et al., 1988). The injection via the right carotid in cats reproduced chorioretinitis lesions. However, this model induced vasculitis and rather non-reproducible ocular lesions (Davidson et al., 1993; Sauer et al., 2009). The eye drop instillation technique was also tested, showing the same pattern of infection as intravitreal infection, with a lower inflammatory infiltrate and the advantage of not causing mechanical damage (Tedesco et al., 2005).

The model of OT using intravitreal tachyzoite injection reproduces key features of the human disease with much higher success rates than systemic infection. It has already proven its

effectiveness in a non-human primates (Holland et al., 1988) and rabbits (Garweg et al., 1998). This intravitreal injection in the rabbit model was also combined with a previous systemic infection to test the hypothesis of an autoimmune component in OT. However, their results did not indicate the stimulation of a reaction against retinal antigens by *T. gondii* presence in the eye (Garweg et al., 2009). More recently, intravitreal injection has been introduced in the mouse model (Lu et al., 2005; Charles et al., 2007). The use of very fine (30 Gauge) needles allows modelling of the characteristics of human OT with little or no post-injection lesions. This model was used to test the role of SAG1 in ocular infection, and to demonstrate that immune suppressing properties of retinal cells are induced by local *T. gondii* infection (Charles et al., 2007, 2010; Mimura et al., 2012). We employed simultaneous intravitreal injection of parasites and neutralising antibodies to characterise the intraocular cytokinome following *T. gondii* infection in more detail. We demonstrated that IL-17A was indeed responsible for the retinal pathology, but also for enhanced retinal parasite proliferation, partly by suppression of the protective cytokine IFN- γ (Sauer et al., 2012). Additionally, our recently adapted protocol of systemic infection and intravitreal challenge as an approximate model of OT recurrence will soon permit novel insights in this aspect of OT.

In mouse experiments aimed at the pathological and immunological dynamics of congenital infection, we observed retinal lesions in some eyes 4 weeks after birth. Interestingly, infection rate and parasite load in the eye were always inferior to the brain. We also demonstrated that neonatal infection constitutes a valid and more efficient model for congenital infection (Sauer et al., 2009; Lahmar et al., 2010). Finally, we used the recurrence model in neonatally infected mice to demonstrate a shift from a pathological Th17 type response upon primary infection to a more benign Th1/Th2/Treg response in re-challenged animals following neonatal infection (Sauer et al., 2013). We have to keep in mind, however, that nearly all of these experiments were done with a canonical type II strain of *T. gondii*. The use of atypical strains could shed light on the particular mechanisms at play in South American infections.

4.4. Immunology: outlook

The striking difference between European/North American and South American forms of toxoplasmosis initiated considerable research activity to elucidate physiopathological mechanisms. The few existing immunological studies on OT patients allow us to outline the specific immune response pattern in European and North American patients, in comparison with their South American counterparts (Fig. 1). Further, more detailed studies are necessary, especially in the more heterogeneous South American setting, to investigate more subtle differences such as recurrences and severity of disease.

Beyond pure correlation, the introduction and continuous refinement of suitable animal models gradually opens the way for a thorough mechanistic comprehension of retinal infection and inflammation. This is mainly true for the role of the IL-17 dependent inflammatory response and its relation to the protective IFN- γ driven response (Fig. 1). Many questions remain open to investigation. Th2 cytokines might have a more important role than previously thought in local antibody production, as well as by their immune regulatory properties. Moreover, the regulation of the Th17 type response is central to our understanding of the inflammatory process and should be more thoroughly investigated, for example the role of IL-6 which is involved in Th17 cell polarisation, but was paradoxically shown to protect against retinal pathology (Lyons et al., 2001). Even if

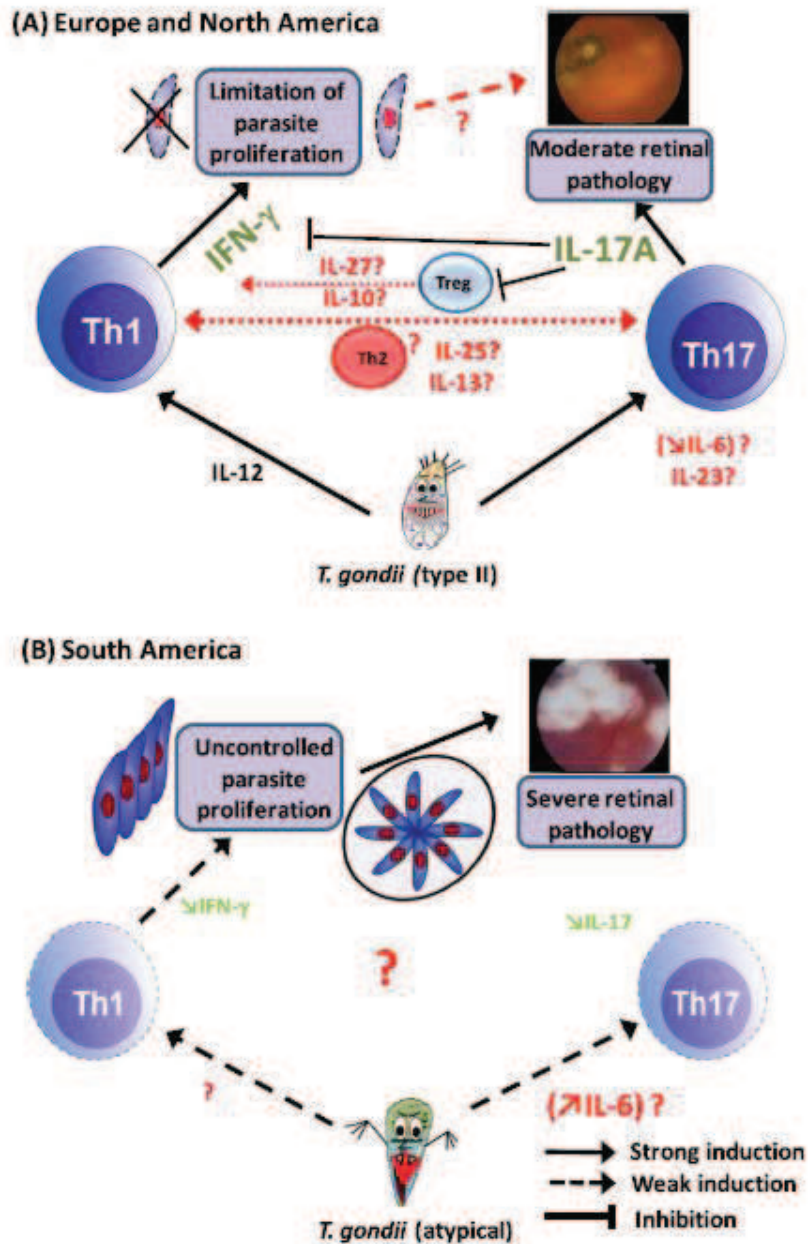


Fig. 1. Proposed scheme of pathology and immune response of ocular toxoplasmosis (OT), according to the data known to date. (A) The type II *Toxoplasma gondii* strain, predominating in Europe and North America, induces both Th1 and Th17 type responses. It seems that IL-17A is responsible for retinal pathology, as well as for suppression of a protective IFN- γ driven response, as neutralisation of this cytokine reverses, at least partially, both effects. This pathological process is usually self-limiting with time, leading to moderate retinal pathology and relatively small lesions. Regulatory T (Treg) cells and perhaps Th2 cells seem to be suppressed by IL-17A, but many details (drawn in red) remain to be elucidated, namely the induction and regulation of IL-17A production (around IL-6 and IL-23), the possible involvement of other IL-17 family members and the exact role of Th2 and/or Treg cells in the interaction between IL-17A and IFN- γ . (B) The atypical and highly variable strains observed in South America, in contrast, induce very little production of both IFN- γ and IL-17A. Curiously, IL-6 is up-regulated in patients. The relative absence of IFN- γ allows uncontrolled parasite replication, which results in severe pathology with numerous, larger lesions. Much less is known about the immunological regulation of this process than in type II infection.

this study used systemic infection and IL-6 KO mice, thus making it difficult to distinguish between local and systemic effects of IL-6, it illustrates the complexity of intraocular inflammation and demonstrates the need to study this process in detail in the process of developing therapeutic intervention. It seems to be clear that a future immune-based intervention will have to take into account the profound geographical differences in OT.

5. Immunogenetics

5.1. Parasite factors

The highly variable clinical expression leads to the question of the respective roles of host or parasite genetic factors. The three canonical European and North American strain types I, II and III

show clear differences in mouse virulence. In contrast, humans are generally less susceptible to *Toxoplasma* infection, and differences between strains are often less clear-cut. However, some *Toxoplasma* outbreaks with unusually severe ocular pathology, e.g. in Canada in 1994–95 (Burnett et al., 1998), have been associated with the mouse-virulent type I parasite. Even more than the differences among the classical genotypes, the discovery of highly variable and often pathogenic strains in South America (Grigg et al., 2001) elicited research with associations between the parasite genome and ocular pathology.

A major obstacle for parasite genotyping is the small quantity of parasites isolated from patients, which often does not allow PCR amplification and sequencing of a sufficient number of loci. Grigg et al. (2001) performed PCR restriction fragment length polymorphism (RFLP) assays for SAG3 (p43) and SAG4 (p18), two single-copy surface antigen genes. Together with strategies for SAG1, SAG2 and B1, multilocus RFLP analyses were performed on PCR-amplified parasite DNA present in 12 clinical specimens from OT patients. Most samples (8/12) were not infected by type II or type III strains. Only one type III and three type II strains were identified, all from immunosuppressed patients. In six otherwise healthy adults and in one immunosuppressed patient, the SAG1 allele associated with type I was amplified. Of 12 samples, three possessed true type I strains; five of 12 had new recombinant genotypes with alleles typical of type I or III strains at all loci examined (Grigg et al., 2001). In Poland, samples taken from peripheral blood of 73 patients with OT identified only type I strains as determined by sequencing *Toxoplasma* non-transcribed spacer 2 (NTR). However, as only one allele was analysed, this result is unlikely to reflect the real genotype in all infections (Switaj et al., 2006). Another multilocus typing study on Brazilian OT patients revealed highly divergent genotypes, mostly of a I/III genotype (Khan et al., 2006). In contrast, direct genotyping of *T. gondii* strains from aqueous or vitreous humor of 20 French OT patients showed a predominance of type II strains, but in this case, multiple microsatellite alleles were analysed (Fekkar et al., 2011). In Colombia, SAG2 genotyping data in humans and animals also suggested a predominance of the type I allele (Gallego et al., 2006). A major breakthrough was the development of serotyping techniques to overcome the problem of insufficient parasite numbers for PCR-based genotyping (Kong et al., 2003). This allowed a comparative study between European and South American infection using large cohorts, which confirmed the homogeneous distribution of serotype II in Europe and of serotypes I/III in South America (Morisset et al., 2008). Of note, these serotype results are based on a few and probably still not very accurate markers. These presumed type I or I/III strains will, in the future, be more precisely characterised. Altogether,

these data strongly suggest the existence of distinct European/North American and South American *Toxoplasma* populations. Additionally, it is important to keep in mind that, with the increase in worldwide travel and trade, *T. gondii* can appear in human cases in locations far from its origin. This may explain reports of very severe cases in North America and Europe (Masur et al., 1978; Pomares et al., 2011).

Now that the tools are available, it would be interesting to elucidate the apparent differences in pathology between strains. For example, some of these non-archetypical strains exhibit CNS or ocular tropism, whereas others do not, as seen in local outbreaks with high incidence of retinal affection, or its total absence (de Moura et al., 2006). Mouse studies have shown that monocytes and dendritic cells function as shuttles to transport tachyzoites into the brain, but this has to date only been shown for the canonical strains. Interestingly, RH, but also South American strains are able to migrate through human retinal vascular endothelium as free tachyzoites (Furtado et al., 2012). As for multiplication, avirulent strains show a preference for microglia over astrocytes whereas the virulent strain infects both types of cells with equal efficiency (Fischer et al., 1997). Strain-specific differences in *Toxoplasma* in the modulation of retinal host cell transcription have been identified previously (Knight et al., 2005). Therefore, there is experimental evidence that preferential invasion of nervous and retinal cells may depend of the infecting strain type.

5.2. Host genetic factors

Genetic linkage studies to identify host susceptibility markers are difficult to conduct, due to the low number of cases in Europe and North America. Chances are much better in Brazilian regions with a very high prevalence of OT, and nearly all genetic studies were undertaken in these regions. Obviously, genes coding for known immune mediators or their promoter regions were checked for association with clinically apparent OT. A polymorphism of the extracellular pattern recognition receptor TLR9 was associated with toxoplasmic retinochoroiditis in patients originating from the state of Rio de Janeiro, Brazil (Peixoto-Rangel et al., 2009). Recently, another study found an association with the intracellular pattern recognition receptor NOD2 in patients from the same region, as well as from the Belo Horizonte region, Brazil (Dutra et al., 2013).

In recent years, genes coding for immunological factors known to influence the course of *Toxoplasma* infection and the respective promoter regions have been compared between OT patients and controls in endemic Brazilian regions. Thus, the IFN- γ +874T/A gene polymorphism correlated with OT (Albuquerque et al.,




Fig. 2. Geographical divergence of clinical human ocular toxoplasmosis.

2009). While it was not detailed whether this polymorphism changed IFN- γ expression levels, a series of studies from Belo Horizonte University made quantitative assessments. A polymorphism in the IL-1 gene which leads to higher levels of the corresponding protein was positively correlated with recurrence, but not overall OT frequency (Cordeiro et al., 2008c). In contrast, for a polymorphism in the IL-6 promoter (-174 G/C), the variant which leads to lower IL-6 production was associated with enhanced OT frequency (Cordeiro et al., 2013). In another study, the genotypes related with low IL-10 production (-1082 G/A polymorphism) were associated with the occurrence of OT (Cordeiro et al., 2008a). Interestingly, the TNF- α (-308 G/A) polymorphism, which was shown to influence a variety of inflammatory and infectious diseases, could not be correlated with frequency of OT occurrence or recurrence (Cordeiro et al., 2008b). This result corresponds with our observations in human (Lahmar et al., 2009; Sauer et al., 2012) and murine studies (Sauer et al., 2013), which also did not show a change in TNF- α expression.

Jamieson and colleagues looked, in a large multi-center study, at cohorts of mother-child duos in Europe and parent-child trios in North America to identify factors associated with the development or not of ocular disease following congenital infection. Polymorphisms in *COL2A1* and *ABCA4* coding for retinal proteins known for their involvement in genetic retinal disorders indeed correlated with OT expression (Jamieson et al., 2008). Such association was also found, in the North American cohort, for polymorphisms in the gene coding for P2X(7) (Jamieson et al., 2010), a receptor protein known to participate in inflammasome activation.

Together, despite searching only for a restricted numbers of factors, these association studies demonstrate the importance of key immune factors in human OT development and validate results obtained from the above outlined mouse studies.

6. Retinal latency

Toxoplasma gondii remains latent in the retina within cysts. A remarkable feature of retinal cysts is the nearly complete absence of inflammation in the surrounding tissue, except during recurrences, as stated by us and other investigators. The mechanisms which allow its survival and long-term persistence by triggering the down-regulation of a major inflammatory response are still unknown. A clue might be the fact that the intracellular presence of *Toxoplasma* results in efficient dysregulation of the cell cycle (Brunet et al., 2008) and, more generally, the intracellular machinery and transcriptional changes. Targeting regulatory cascades controlling chromatin structure to subvert host cell function allows the parasite to simultaneously down-regulate transcription of several host genes. Transcriptional initiation of many genes requires changes in chromatin structure surrounding the promoter. The most common mechanisms to induce epigenetic changes and control gene expression are DNA methylation and histone modifications by chromatin-remodeling complexes and histone-modifying enzymes. In the last few years, evidence has accumulated that histone modifications and chromatin remodeling are key targets for pathogen manipulation during infection (Gomez-Diaz et al., 2012).

The ability of *T. gondii* to establish chronic infection depends especially on various immune evasion strategies. The parasite has developed epigenetic mechanisms by which it can render the host's immune responses inactive and undergo latency. *Toxoplasma gondii* prevents overinduction of pro-inflammatory cytokine production, a response that enables host survival and allows establishment of persistent infection in the host. Long-term transcriptional silencing by chromatin remodeling of IFN- γ -regulated promoters was found to have an important role in suppression of a host's

immune response to *T. gondii* infection (Lang et al., 2012). *Toxoplasma gondii* regulates both inflammatory cytokines such as TNF- α (Leng et al., 2009), as well as anti-inflammatory mediators such as IL-10 (Leng and Denkers, 2009), to optimise its environment.

Histone modification and chromatin remodeling by *T. gondii* infection is an emerging field of study and future work will determine how epigenetic regulation of gene expression by *T. gondii* secreted proteins could be a general mechanism to enhance intracellular survival and reservoir persistence in immune privileged organs, thus maximising its chances of transmission. Finally, this could lead to identification of new potential targets for future development of novel therapeutic intervention strategies.

7. Perspectives

Obviously, OT is not the same disease in Europe and in South America (Fig. 2), with crucial consequences for treatment strategies. The geographical mapping of OT is beginning to take shape. However, there are still considerable discrepancies between some studies, maybe due to the evolution of diagnostic tools. Comparative studies should be undertaken, using the same criteria in diagnosis and strain typing.

Concerning more fundamental research, there are still very few data on the differential infection and proliferation capacity of the different *T. gondii* strains in various retinal cell types. These differential mechanisms are certainly a major factor determining strain-specific virulence. A special focus should be on the molecular mechanisms allowing parasite persistence in retinal cells and the influence of host genetic diversity on primary pathology and recurrence. It is certain that an important part of the answer will be found at the epigenetic level. Finally, from a medical point of view, the reason for ocular tropism of certain strains is of primordial interest, as it could direct prevention and treatment in a more targeted way. Clearly, the actual approach of a monotherapy using steroids is far from ideal (Garweg and Stanford, 2013). More generally, elucidating strain-dependent involvement of the IL-6-IL-23-IL-17 inflammatory cascade should result in targeted treatment according to the infecting strain, the patient's genetic disposition and the severity of the lesions.

Acknowledgments

We want to thank Gabriela Castaño-De-la-Torre for the *Toxoplasma* drawings. Our work has been supported in France by the Fondation de Recherche Médicale (Retinal Physiopathology program, Grant DPR20121125433) and the Programme Hospitalier de Recherche Clinique (Grant PHRC 2007-3964); in Colombia by Colciencias (Grants 111345921861 and 111351929258). Further support came from the French-Colombian exchange program ECOS-Nord (Grant C10501). E.R. has received a Berthe Fouassier Ph.D. scholarship of the Fondation de France (Grants 12165 and 2012-32622).

References

- Aizenberg, D., 2011. Unresolved questions about the most successful known parasite. *Expert Rev. Anti Infect. Ther.* 9, 169–171.
- Albuquerque, M.C., Aleixo, A.L., Benchimol, E.L., Leandro, A.C., das Neves, L.B., Vicente, R.T., Bonedini-Almeida Mda, G., Amendoeira, M.R., 2009. The IFN- γ +874T/A gene polymorphism is associated with retinchoroiditis toxoplasmosis susceptibility. *Mem. Inst. Oswaldo Cruz* 104, 451–455.
- Barisan-Asenbauer, T., Maca, S.M., Mejdoubi, L., Emminger, W., Machold, K., Auer, H., 2012. Uveitis—a rare disease often associated with systemic diseases and infections—a systematic review of 2619 patients. *Orphanet J Rare Dis.* 7, 57.
- Bosch-Driessen, L.E., Berendschot, T.T., Ongkosuwo, J.V., Rothova, A., 2002. Ocular toxoplasmosis: clinical features and prognosis of 154 patients. *Ophthalmology* 109, 869–878.

- Bringmann, A., Pannicke, T., Grosche, J., Francke, M., Wiedemann, P., Skatchkov, S.N., Osborne, N.N., Reichenbach, A., 2006. Muller cells in the healthy and diseased retina. *Prog. Retin. Eye Res.* 25, 397–424.
- Brunet, J., Pfaff, A.W., Abidi, A., Unoki, M., Nakamura, Y., Guinard, M., Klein, J.P., Candolfi, E., Mousli, M., 2008. *Toxoplasma gondii* exploits UHRF1 and induces host cell cycle arrest at G2 to enable its proliferation. *Cell. Microbiol.* 10, 908–920.
- Bumett, A.J., Shortt, S.G., Isaac-Renton, J., King, A., Werker, D., Bowie, W.R., 1998. Multiple cases of acquired toxoplasmosis retinitis presenting in an outbreak. *Ophthalmology* 105, 1032–1037.
- Butler, N.J., Furtado, J.M., Winthrop, K.L., Smith, J.R., 2013. Ocular toxoplasmosis II: clinical features, pathology and management. *Clin. Exp. Ophthalmol.* 41, 95–108.
- Caspi, R., 2008. Autoimmunity in the immune privileged eye: pathogenic and regulatory T cells. *Immunol. Res.* 42, 41–50.
- Caspi, R.R., 2008. Ocular autoimmunity: the price of privilege? *Immunol. Rev.* 213, 23–35.
- Charles, E., Callagan, M.C., Blader, I.J., 2007. The SAG1 *Toxoplasma gondii* surface protein is not required for acute ocular toxoplasmosis in mice. *Infect. Immun.* 75, 2079–2083.
- Charles, E., Joshi, S., Ash, J.D., Fox, B.A., Farris, A.D., Bzik, D.J., Lang, M.L., Blader, I.J., 2010. CD4 T-cell suppression by cells from *Toxoplasma gondii*-infected retinas is mediated by surface protein PD-L1. *Infect. Immun.* 78, 3484–3492.
- Chen, Y., Yang, P., Li, F., Kijlstra, A., 2011. The effects of Th17 cytokines on the inflammatory mediator production and barrier function of ARPE-19 cells. *PLoS ONE* 6, e18139.
- Chen, Y., Sawada, O., Kohno, H., Le, Y.Z., Subauste, C., Maeda, T., Maeda, A., 2013. Autophagy protects the retina from light-induced degeneration. *J. Biol. Chem.* 288, 7506–7518.
- Cimino, L., Aldigen, R., Salvarani, C., Zotti, C.A., Boiardi, L., Parmeggiani, M., Casali, B., Cappuccini, L., 2010. The causes of uveitis in a referral centre of Northern Italy. *Int. Ophthalmol.* 30, 521–529.
- Cordeiro, C.A., Moreira, P.R., Andrade, M.S., Dutra, W.O., Campos, W.R., Orefice, F., Teixeira, A.L., 2008a. Interleukin-10 gene polymorphism (–1082G/A) is associated with toxoplasmic retinochoroiditis. *Invest. Ophthalmol. Vis. Sci.* 49, 1979–1982.
- Cordeiro, C.A., Moreira, P.R., Costa, G.C., Dutra, W.O., Campos, W.R., Orefice, F., Teixeira, A.L., 2008b. TNF-alpha gene polymorphism (–308G/A) and toxoplasmic retinochoroiditis. *Br. J. Ophthalmol.* 92, 986–988.
- Cordeiro, C.A., Moreira, P.R., Costa, G.C., Dutra, W.O., Campos, W.R., Orefice, F., Teixeira, A.L., 2008c. Interleukin-1 gene polymorphisms and toxoplasmic retinochoroiditis. *Mol. Vis.* 14, 1845–1849.
- Cordeiro, C.A., Moreira, P.R., Bessa, T.F., Costa, G.C., Dutra, W.O., Campos, W.R., Orefice, F., Young, L.H., Teixeira, A.L., 2013. Interleukin-6 gene polymorphism (–174 G/C) is associated with toxoplasmic retinochoroiditis. *Acta Ophthalmol.* 91, e311–314.
- Davidson, M.G., Lappin, M.R., English, R.V., Tompkins, M.B., 1993. A feline model of ocular toxoplasmosis. *Invest. Ophthalmol. Vis. Sci.* 34, 3653–3660.
- De-la-Torre, A., Gonzalez, G., Diaz-Ramirez, J., Gomez-Marin, J.E., 2007. Screening by ophthalmoscopy for *Toxoplasma retinochoroiditis* in Colombia. *Am. J. Ophthalmol.* 143, 354–356.
- De-la-Torre, A., Rios-Cañavid, A.C., Cardozo-Garcia, C.M., Gomez-Marin, J.E., 2009. Frequency and factors associated with recurrences of ocular toxoplasmosis in a referral centre in Colombia. *Br. J. Ophthalmol.* 93, 1001–1004.
- De-la-Torre, A., Gonzalez-Lopez, G., Montoya-Gutierrez, J.M., Marin-Arango, V., Gomez-Marin, J.E., 2011. Quality of life assessment in ocular toxoplasmosis in a Colombian population. *Ocul. Immunol. Inflamm.* 19, 262–268.
- De-la-Torre, A., Sauer, A., Pfaff, A.W., Bourcier, T., Brunet, J., Speeg-Schatz, C., Ballonzoli, L., Villard, O., Aizenberg, D., Sundar, N., Grigg, M.E., Gomez-Marin, J.E., Candolfi, E., 2013. Severe South American ocular toxoplasmosis is associated with decreased IFN-gamma/IL-17A and increased IL-6/IL-13 intraocular levels. *PLoS Negl. Trop. Dis.* (in press).
- de Moura, L., Bahia-Oliveira, L.M., Wada, M.Y., Jones, J.L., Tuboi, S.H., Carmo, E.H., Ramalho, W.M., Camargo, N.J., Trevisan, R., Graca, R.M., da Silva, A.J., Moura, I., Dubey, J.P., Garrett, D.O., 2006. Waterborne toxoplasmosis, Brazil, from field to gene. *Emerg. Infect. Dis.* 12, 326–329.
- Delair, E., Monnet, D., Grabar, S., Dupouy-Camet, J., Yera, H., Brezin, A.P., 2008. Respective roles of acquired and congenital infections in presumed ocular toxoplasmosis. *Am. J. Ophthalmol.* 146, 851–855.
- Delair, E., Laskany, P., Noble, A.G., Rabiah, P., McLeod, R., Brezin, A., 2011. Clinical manifestations of ocular toxoplasmosis. *Ocul. Immunol. Inflamm.* 19, 91–102.
- Dodds, E.M., Holland, G.N., Stanford, M.R., Yu, F., Siu, W.O., Shah, K.H., Ten Dam-van Loon, N., Muccioli, C., Hovakimyan, A., Barisani-Asenbauer, T., 2008. Intraocular inflammation associated with ocular toxoplasmosis: relationships at initial examination. *Am. J. Ophthalmol.* 146 (856–865), e852.
- Dutra, M.S., Bela, S.R., Peixoto-Rangel, A.L., Fakiola, M., Cruz, A.G., Gazzinelli, A., Quires, H.F., Bahia-Oliveira, L.M., Peixe, R.C., Campos, W.R., Higino-Rocha, A.C., Miller, N.E., Blackwell, J.M., Antonelli, L.R., Gazzinelli, R.T., 2013. Association of a NOD2 Gene Polymorphism and T-Helper 17 Cells With Presumed Ocular Toxoplasmosis. *J. Infect. Dis.* 207, 152–163.
- Fekkar, A., Aizenberg, D., Bodaghi, B., Touafek, F., Le Hoang, P., Delmas, J., Robert, P.Y., Darde, M.L., Mazier, D., Paris, L., 2011. Direct genotyping of *Toxoplasma gondii* in ocular fluid samples from 20 patients with ocular toxoplasmosis: predominance of type II in France. *J. Clin. Microbiol.* 49, 1513–1517.
- Fischer, H.G., Nitzgen, B., Reichmann, G., Gross, U., Haeding, U., 1997. Host cells of *Toxoplasma gondii* encystation in infected primary culture from mouse brain. *Parasitol. Res.* 83, 637–641.
- Furtado, J.M., Bharadwaj, A.S., Chipps, T.J., Pan, Y., Ashander, L.M., Smith, J.R., 2012. *Toxoplasma gondii* tachyzoites cross retinal endothelium assisted by intercellular adhesion molecule-1 in vitro. *Immunol. Cell Biol.* 90, 912–915.
- Furtado, J.M., Winthrop, K.L., Butler, N.J., Smith, J.R., 2013. Ocular toxoplasmosis I: parasitology, epidemiology and public health. *Clin. Exp. Ophthalmol.* 41, 82–94.
- Gallego, C., Saavedra-Matiz, C., Gomez-Marin, J.E., 2006. Direct genotyping of animal and human isolates of *Toxoplasma gondii* from Colombia (South America). *Acta Trop.* 97, 161–167.
- Garweg, J.G., Kuenzli, H., Boehnke, M., 1998. Experimental ocular toxoplasmosis in naive and primed rabbits. *Ophthalmologica* 212, 136–141.
- Garweg, J.G., de Kozak, Y., Goldenberg, B., Boehnke, M., 2009. Anti-retinal autoantibodies in experimental ocular and systemic toxoplasmosis. *Graefes Arch. Clin. Exp. Ophthalmol.* 248, 573–584.
- Garweg, J.G., Stanford, M.R., 2013. Therapy for Ocular Toxoplasmosis – the Future. *Ocul. Immunol. Inflamm.* 21, 300–305.
- Gazzinelli, R.T., Brezin, A., Li, Q., Nussenblatt, R.B., Chan, C.C., 1994. *Toxoplasma gondii*: acquired ocular toxoplasmosis in the murine model, protective role of TNF-alpha and IFN-gamma. *Exp. Parasitol.* 78, 217–229.
- Gilbert, R.E., Dunn, D.T., Lightman, S., Murray, P.I., Pavesio, C.E., Gormley, P.D., Masters, J., Parker, S.P., Stanford, M.R., 1999. Incidence of symptomatic *Toxoplasma* eye disease: aetiology and public health implications. *Epidemiol. Infect.* 123, 283–289.
- Gilbert, R.E., Freeman, K., Lago, E.G., Bahia-Oliveira, L.M., Tan, H.K., Wallon, M., Buffolano, W., Stanford, M.R., Petersen, E., 2008. Ocular sequelae of congenital toxoplasmosis in Brazil compared with Europe. *PLoS Negl. Trop. Dis.* 2, e277.
- Glaser, P.D., Silveira, C., Kruszon-Moran, D., Martins, M.C., Bumier Junior, M., Silveira, S., Camargo, M.E., Nussenblatt, R.B., Kaslow, R.A., Belfort Junior, R., 1992. An unusually high prevalence of ocular toxoplasmosis in southern Brazil. *Am. J. Ophthalmol.* 114, 136–144.
- Gomez-Diaz, E., Jorda, M., Peinado, M.A., Rivero, A., 2012. Epigenetics of host-pathogen interactions: the road ahead and the road behind. *PLoS Pathog.* 8, e1003007.
- Gomez-Marin, J.E., De-la-Torre, A., Angel-Muller, E., Rubio, J., Osorio, E., Nunez, L., Pinzon, L., Mendez-Cordoba, L.C., Bustos, A., De-la-Hoz, I., Silva, P., Beltran, M., Chacon, L., Manrugo, M., Manjares, C., Baquero, H., Lora, F., Torres, E., Zuluaga, O.E., Estrada, M., Moscote, L., Silva, M.T., Rivera, R., Molina, A., Najera, S., Sanabria, A., Ramirez, M.L., Alarcon, C., Restrepo, N., Falla, A., Rodriguez, T., Castano, G., 2011. First Colombian multicentric newborn screening for congenital toxoplasmosis. *PLoS Negl. Trop. Dis.* 5, e1195.
- Gomez-Marin, J.E., De-la-Torre, A., Barrios, P., Cardona, N., Alvarez, C., Herrera, C., 2012. Toxoplasmosis in military personnel involved in jungle operations. *Acta Trop.* 122, 46–51.
- Gormley, P.D., Pavesio, C.E., Luthert, P., Lightman, S., 1999. Retinochoroiditis is induced by oral administration of *Toxoplasma gondii* cysts in the hamster model. *Exp. Eye Res.* 68, 657–661.
- Grigg, M.E., Ganatra, J., Boothroyd, J.C., Margolis, T.P., 2001. Unusual abundance of atypical strains associated with human ocular toxoplasmosis. *J. Infect. Dis.* 184, 633–639.
- Guerina, N.G., Hsu, H.W., Meissner, H.C., Maguire, J.H., Lynfield, R., Stechenberg, B., Abrams, L., Pasternack, M.S., Hoff, R., Eaton, R.B., et al., 1994. Neonatal serologic screening and early treatment for congenital *Toxoplasma gondii* infection. The New England Regional Toxoplasma Working Group. *N. Engl. J. Med.* 330, 1858–1863.
- Havelaar, A.H., Kemmeren, J.M., Kortbeek, L.M., 2007. Disease burden of congenital toxoplasmosis. *Clin. Infect. Dis.* 44, 1467–1474.
- Hodge, W.G., Seiff, S.R., Margolis, T.P., 1998. Ocular opportunistic infection incidences among patients who are HIV positive compared to patients who are HIV negative. *Ophthalmology* 105, 895–900.
- Holland, G.N., O'Connor, G.R., Diaz, R.F., Minasi, P., Wara, W.M., 1988. Ocular toxoplasmosis in immunosuppressed nonhuman primates. *Invest. Ophthalmol. Vis. Sci.* 29, 835–842.
- Holland, G.N., 2000. Ocular toxoplasmosis: new directions for clinical investigation. *Ocul. Immunol. Inflamm.* 8, 1–7.
- Holland, G.N., 2003. Ocular toxoplasmosis: a global reassessment. Part I: epidemiology and course of disease. *Am. J. Ophthalmol.* 136, 973–988.
- Holland, G.N., 2004. Ocular toxoplasmosis: a global reassessment. Part II: disease manifestations and management. *Am. J. Ophthalmol.* 137, 1–17.
- Holland, G.N., 2009. Ocular toxoplasmosis: the influence of patient age. *Mem. Inst. Oswaldo Cruz* 104, 351–357.
- Horai, R., Caspi, R.R., 2011. Cytokines in autoimmune uveitis. *J. Interferon Cytokine Res.* 31, 733–744.
- Jakob, E., Reuland, M.S., Mackensen, F., Harsch, N., Fleckenstein, M., Lorenz, H.M., Max, R., Becker, M.D., 2009. Uveitis subtypes in a german interdisciplinary uveitis center—analysis of 1916 patients. *J. Rheumatol.* 36, 127–136.
- Jamieson, S.E., de Roubais, L.A., Cortina-Borja, M., Tan, H.K., Mui, E.J., Cordell, H.J., Kintsis, M.J., Miller, E.N., Peacock, C.S., Hargrave, A.C., Coyne, J.J., Boyer, K., Bessieres, M.H., Buffolano, W., Ferret, N., Franck, J., Kieffer, F., Meier, P., Nowakowska, D.E., Paul, M., Peyron, F., Stray-Pedersen, B., Prusa, A.R., Thulliez, P., Wallon, M., Petersen, E., McLeod, R., Gilbert, R.E., Blackwell, J.M., 2008. Genetic and epigenetic factors at COL2A1 and ABCA4 influence clinical outcome in congenital toxoplasmosis. *PLoS ONE* 3, e2285.

- Jamieson, S.E., Peixoto-Rangel, A.L., Hargrave, A.C., Roubaix, L.A., Mui, E.J., Boulter, N.R., Miller, E.N., Fuller, S.J., Wiley, J.S., Castellucci, L., Boyer, K., Peixe, R.G., Kinsits, M.J., Elias Lde, S., Coyne, J.J., Correa-Oliveira, R., Sautter, M., Smith, N.C., Lees, M.P., Swisher, C.N., Heydemann, P., Noble, A.G., Patel, D., Bardo, D., Burrows, D., McLone, D., Roizen, N., Withers, S., Bahia-Oliveira, L.M., McLeod, R., Blackwell, J.M., 2010. Evidence for associations between the putative receptor P2X(7) (P2RX7) and toxoplasmosis. *Genes Immun.* 11, 374–383.
- Jones, J.L., Holland, G.N., 2010. Annual burden of ocular toxoplasmosis in the US. *Am. J. Trop. Med. Hyg.* 82, 464–465.
- Jones, L.A., Alexander, J., Roberts, C.W., 2006. Ocular toxoplasmosis: in the storm of the eye. *Parasite Immunol.* 28, 635–642.
- Khan, A., Jordan, C., Muccioli, C., Vallochi, A.L., Rizzo, L.V., Belfort Jr., R., Vitor, R.W., Silveira, C., Sibley, L.D., 2006. Genetic divergence of *Toxoplasma gondii* strains associated with ocular toxoplasmosis, Brazil. *Emerg. Infect. Dis.* 12, 942–949.
- Kikumura, A., Bhikawa, T., Norose, K., 2012. Kinetic analysis of cytokines, chemokines, chemokine receptors and adhesion molecules in murine ocular toxoplasmosis. *Br. J. Ophthalmol.* 96, 1259–1267.
- Knight, B.C., Brunton, C.L., Modi, N.C., Wallace, G.R., Stanford, M.R., 2005. The effect of *Toxoplasma gondii* infection on expression of chemokines by rat retinal vascular endothelial cells. *J. Neuroimmunol.* 160, 41–47.
- Knight, B.C., Kissane, S., Falciani, F., Salmon, M., Stanford, M.R., Wallace, G.R., 2006. Expression analysis of immune response genes of Muller cells infected with *Toxoplasma gondii*. *J. Neuroimmunol.* 179, 126–131.
- Kong, J.T., Grigg, M.E., Uyetake, L., Parmley, S., Boothroyd, J.C., 2003. Serotyping of *Toxoplasma gondii* infections in humans using synthetic peptides. *J. Infect. Dis.* 187, 1484–1495.
- Lahmar, I., Abou-Bacar, A., Abdelrahman, T., Guinand, M., Babba, H., Ben Yahia, S., Kairallah, M., Speeg-Schatz, C., Bourcier, T., Sauer, A., Villard, O., Pfaff, A.W., Mousli, M., Garweg, J.G., Candolfi, E., 2009. Cytokine profiles in toxoplasmic and viral uveitis. *J. Infect. Dis.* 199, 1239–1249.
- Lahmar, I., Guinand, M., Sauer, A., Marcellin, L., Abdelrahman, T., Roux, M., Mousli, M., Moussa, A., Babba, H., Pfaff, A.W., Candolfi, E., 2010. Murine neonatal infection provides an efficient model for congenital ocular toxoplasmosis. *Exp. Parasitol.* 124, 190–196.
- Lang, C., Hildebrandt, A., Brand, F., Opitz, L., Dihazi, H., Luder, C.G., 2012. Impaired chromatin remodelling at STAT1-regulated promoters leads to global unresponsiveness of *Toxoplasma gondii*-infected macrophages to IFN-gamma. *PLoS Pathog.* 8, e1002483.
- Leng, J., Burcher, B.A., Egan, C.E., Abi Abdallah, D.S., Denkers, E.Y., 2009. *Toxoplasma gondii* prevents chromatin remodeling initiated by TLR-triggered macrophage activation. *J. Immunol.* 182, 489–497.
- Leng, J., Denkers, E.Y., 2009. *Toxoplasma gondii* inhibits covalent modification of histone H3 at the H3-10 promoter in infected macrophages. *PLoS ONE* 4, e7589.
- Lindsay, D.S., Dubey, J.P., 2011. *Toxoplasma gondii*: the changing paradigm of congenital toxoplasmosis. *Parasitology*, 1–3.
- Lu, F., Huang, S., Hu, M.S., Kasper, L.H., 2005. Experimental ocular toxoplasmosis in genetically susceptible and resistant mice. *Infect. Immun.* 73, 5160–5165.
- Lyons, R.E., Anthony, J.P., Ferguson, D.J., Byrne, N., Alexander, J., Roberts, F., Roberts, C.W., 2001. Immunological studies of chronic ocular toxoplasmosis: up-regulation of major histocompatibility complex class I and transforming growth factor beta and a protective role for interleukin-6. *Infect. Immun.* 69, 2589–2595.
- Masur, H., Jones, T.C., Lempert, J.A., Chenubini, T.D., 1978. Outbreak of toxoplasmosis in a family and documentation of acquired retinochoroiditis. *Am. J. Med.* 64, 396–402.
- Mets, M.B., Holfels, E., Boyer, K.M., Swisher, C.N., Roizen, N., Stein, L., Stein, M., Hopkins, J., Withers, S., Mack, D., Luciano, R., Patel, D., Remington, J.S., Meier, P., McLeod, R., 1996. Eye manifestations of congenital toxoplasmosis. *Am. J. Ophthalmol.* 122, 309–324.
- Mimura, K.K., Tedesco, R.C., Calabrese, K.S., Gh, C.D., Ollani, S.M., 2012. The involvement of anti-inflammatory protein, annexin A1, in ocular toxoplasmosis. *Mol. Vis.* 18, 1583–1593.
- Montoya, J.G., Liesenfeld, O., 2004. Toxoplasmosis. *Lancet* 363, 1965–1976.
- Morisset, S., Peyron, F., Lobry, J.R., Garweg, J., Fernandez, J., Musset, K., Gomez-Marín, J.E., de la Torre, A., Demar, M., Carne, B., Mercier, C., Garin, J.F., Ceschon-Delauw, M.F., 2008. Serotyping of *Toxoplasma gondii*: striking homogeneous pattern between symptomatic and asymptomatic infections within Europe and South America. *Microbes Infect.* 10, 742–747.
- Norose, K., Kikumura, A., Luster, A.D., Hunter, C.A., Harris, T.H., 2011. CXCL10 is required to maintain T-cell populations and to control parasite replication during chronic ocular toxoplasmosis. *Invest. Ophthalmol. Vis. Sci.* 52, 389–398.
- Pavesio, C.E., Chiappino, M.L., Gormley, P., Setzer, P.Y., Nichols, B.A., 1995. Acquired retinochoroiditis in hamsters inoculated with ME 49 strain *Toxoplasma*. *Invest. Ophthalmol. Vis. Sci.* 36, 2166–2175.
- Peixoto-Rangel, A.L., Miller, E.N., Castellucci, L., Jamieson, S.E., Peixe, R.G., Elias Lde, S., Correa-Oliveira, R., Bahia-Oliveira, L.M., Blackwell, J.M., 2009. Candidate gene analysis of ocular toxoplasmosis in Brazil: evidence for a role for toll-like receptor 9 (TLR9). *Mem. Inst. Oswaldo Cruz* 104, 1187–1190.
- Petersen, E., Kijlstra, A., Stanford, M., 2012. Epidemiology of ocular toxoplasmosis. *Ocul. Immunol. Inflamm.* 20, 68–75.
- Phan, L., Kasza, K., Jalbrzikowski, J., Noble, A.G., Latkany, P., Kuo, A., Mieler, W., Meyers, S., Rabiab, P., Boyer, K., Swisher, C., Mets, M., Roizen, N., Cezar, S., Sautter, M., Remington, J., Meier, P., McLeod, R., 2008. Longitudinal study of new eye lesions in children with toxoplasmosis who were not treated during the first year of life. *Am. J. Ophthalmol.* 146, 375–384.
- Pfifer, R., Varovinsky, F., 2011. Innate responses to *Toxoplasma gondii* in mice and humans. *Trends Parasitol.* 27, 388–393.
- Pvemi-Pezzi, P., Accorinti, M., Tamburri, S., Ciapparoni, V., Abdulaziz, M.A., 1994. Clinical features of toxoplasmic retinochoroiditis in patients with acquired immunodeficiency syndrome. *Ann. Ophthalmol.* 26, 73–84.
- Pmnares, C., Ajzenberg, D., Bornard, L., Bernardin, G., Haseine, L., Darde, M.L., Marty, P., 2011. Toxoplasmosis and horse meat, France. *Emerg. Infect. Dis.* 17, 1327–1328.
- Rodriguez, A., Calonge, M., Pedroza-Seres, M., Akova, Y.A., Messmer, E.M., D'Amico, D.J., Foster, C.S., 1996. Referral patterns of uveitis in a tertiary eye care center. *Arch. Ophthalmol.* 114, 593–599.
- Sauer, A., Lahmar, I., Scholler, M., Villard, O., Speeg-Schatz, C., Brunet, J., Pfaff, A., Bourcier, T., Candolfi, E., 2009. Development of murine models of ocular toxoplasmosis and preliminary results of ocular inflammatory transcriptome. *J. Fr. Ophthalmol.* 32, 742–749.
- Sauer, A., de la Torre, A., Gomez-Marín, J., Bourcier, T., Garweg, J., Speeg-Schatz, C., Candolfi, E., 2011. Prevention of retinochoroiditis in congenital toxoplasmosis: Europe versus South America. *Pediatr. Infect. Dis. J.* 30, 601–603.
- Sauer, A., Pfaff, A.W., Villard, O., Creuzot-Garcher, C., Dalle, F., Chiquet, C., Pelloux, H., Speeg-Schatz, C., Gaucher, D., Prevost, G., Bourcier, T., Candolfi, E., 2012. Interleukin 17A as an effective target for anti-inflammatory and antiparasitic treatment of toxoplasmic uveitis. *J. Infect. Dis.* 206, 1319–1329.
- Sauer, A., Rochet, E., Lahmar, I., Brunet, J., Sabou, M., Bourcier, T., Candolfi, E., Pfaff, A.W., 2013. The local immune response to intraocular *Toxoplasma* re-challenge: less pathology and better parasite control through Treg/Th1/Th2 induction. *Int. J. Parasitol.* 43, 721–728.
- Silveira, C., Belfort Jr., R., Muccioli, C., Abreu, M.T., Martins, M.C., Victoria, C., Nussenblatt, R.B., Holland, G.N., 2001. A follow-up study of *Toxoplasma gondii* infection in southern Brazil. *Am. J. Ophthalmol.* 131, 351–354.
- Skorich, D.N., Chiappino, M.L., Nichols, B.A., 1988. Invasion of the guinea pig conjunctiva by *Toxoplasma gondii*. *Invest. Ophthalmol. Vis. Sci.* 29, 1871–1880.
- Streilein, J.W., 1993. Immune privilege as the result of local tissue barriers and immunosuppressive microenvironments. *Curr. Opin. Immunol.* 5, 428–432.
- Streilein, J.W., 2003. Ocular immune privilege: the eye takes a dim but practical view of immunity and inflammation. *J. Leukoc. Biol.* 74, 179–185.
- Sugita, S., Futagami, Y., Smith, S.B., Naggar, H., Mochizuki, M., 2006. Retinal and ciliary body pigment epithelium suppress activation of T lymphocytes via transforming growth factor beta. *Exp. Eye Res.* 83, 1459–1471.
- Sugita, S., Horie, S., Nakamura, O., Futagami, Y., Takase, H., Keino, H., Aburatani, H., Katsumura, N., Ishidoh, K., Yamamoto, Y., Mochizuki, M., 2008. Retinal pigment epithelium-derived CTLA-2alpha induces TGFbeta-producing T regulatory cells. *J. Immunol.* 181, 7525–7536.
- Swiraj, K., Master, A., Borlowski, P.K., Skrzypczak, M., Wojciechowski, J., Zaborowski, P., 2006. Association of ocular toxoplasmosis with type I *Toxoplasma gondii* strains: direct genotyping from peripheral blood samples. *J. Clin. Microbiol.* 44, 4262–4264.
- Tan, H.K., Schmidt, D., Stanford, M., Tear-Fabnehjelm, K., Ferret, N., Salt, A., Gilbert, R., 2007. Risk of visual impairment in children with congenital toxoplasmic retinochoroiditis. *Am. J. Ophthalmol.* 144, 648–653.
- Tedesco, R.C., Smith, R.L., Corte-Real, S., Calabrese, K.S., 2005. Ocular toxoplasmosis in mice: comparison of two routes of infection. *Parasitology* 131, 303–307.
- Thiebaut, R., Leproust, S., Chene, G., Gilbert, R., 2007. Effectiveness of prenatal treatment for congenital toxoplasmosis: a meta-analysis of individual patient's data. *Lancet* 369, 115–122.
- Van Grol, J., Muniz-Feliciano, L., Portillo, J.A., Bonilha, V.L., Subauste, C.S., 2013. CD40 induces anti-*Toxoplasma gondii* activity in nonhematopoietic cells dependent on autophagy proteins. *Infect. Immun.* 81, 2002–2011.
- Vasconcelos-Santos, D.V., Machado Azevedo, D.O., Campos, W.R., Orefice, F., Queiroz-Andrade, G.M., Carellos, E.V., Castro Romanelli, R.M., Januario, J.N., Resende, L.M., Martins-Filho, O.A., de Aguiar Vasconcelos Carneiro, A.C., Almeida Vitor, R.W., Caiaffa, W.T., 2009. Congenital toxoplasmosis in southeastern Brazil: results of early ophthalmologic examination of a large cohort of neonates. *Ophthalmology* 116 (2199–2205), e2191.
- Vasconcelos-Santos, D.V., 2012. Ocular manifestations of systemic disease: toxoplasmosis. *Curr. Opin. Ophthalmol.* 23, 543–550.
- Villard, O., Filisetti, D., Roch-Deries, F., Garweg, J., Hament, J., Candolfi, E., 2003. Comparison of enzyme-linked immunosorbent assay, immunoblotting, and PCR for diagnosis of toxoplasmic chorioretinitis. *J. Clin. Microbiol.* 41, 3537–3541.
- Villena, I., Ancelle, T., Delmas, C., Garcia, P., Brezin, A.P., Thulliez, P., Wallon, M., King, L., Goulet, V., 2010. Congenital toxoplasmosis in France in 2007: first results from a national surveillance system. *Euro. Surveill.* 15.

OBJECTIFS ET MOYENS

La toxoplasmose oculaire a pendant longtemps été laissée pour compte tandis qu'elle affectait un nombre de personnes relativement important remis à l'échelle planétaire. Aujourd'hui il est clair que le nombre de personnes immunocompétentes atteintes de TO est nettement plus conséquent que ce qui a été pensé dans les dernières décennies et cela fait de la TO un problème de santé publique majeur suivant les régions du monde. Cependant, bien que la TO soit d'une importance médicale notable, les mécanismes physiopathologiques commencent seulement à être élucidés. Le compartiment anatomique particulier qu'est l'œil, du fait de son privilège immunitaire, autorise le parasite à s'installer de façon pérenne dans le tissu rétinien. Cette infection entraîne malgré tout une réponse immunitaire de la part de l'œil pour contrôler la multiplication parasitaire mais cette réponse doit être limitée afin de préserver l'intégrité fonctionnelle et structurale du tissu. Les lésions oculaires sont liées à la multiplication parasitaire et à l'inflammation intraoculaire qui en résulte.

Les objectifs de ma thèse consistent dans un premier temps à disséquer les mécanismes immunitaires oculaires qui régulent la réponse Th17 – plus précisément l'axe IL-17/IL-23 – en fonction du génotype de la souche infectante dans un modèle murin de TO en phase aiguë. Cette thématique fait suite à ce qui a déjà été réalisé au sein du laboratoire et qui a montré que les cellules Th17, et plus particulièrement la cytokine IL-17, sont fortement exprimées lors de TO humaines et murines (Lahmar et al., 2009; Sauer et al., 2012) et qu'elles semblent être régulées de façon différentielle suivant les souches infectantes chez l'Homme (De-la-Torre et al., 2013). Pour mettre en évidence cela, des souris consanguines C57Bl/6 âgées de 4 semaines, dites sensibles à l'infection toxoplasmique et qui développent spontanément des lésions oculaires, ont été employées (Roberts and McLeod, 1999). De plus, les souris consanguines permettent de minimiser les variations interindividuelles et donnent accès à une panoplie de souris génétiquement modifiées. Afin d'étudier la régulation différentielle des cellules Th17 en fonction des souches parasitaires, nous avons employé une souche PRU, kystogène peu virulente de type II et principalement retrouvée dans les TO humaines françaises et une souche RH virulente de type I. Le choix de cette souche se justifie par le fait que les TO sud-américaines peuvent être dues à des souches de type I et que la RH, bien qu'étant une souche de laboratoire, permet d'obtenir une réponse immunitaire forte très différente de celle observée avec une souche PRU. En plus de ces deux souches, des souches mutées pour la protéine de virulence ROP16 de type I ont été choisies : une souche RH dépourvue de sa protéine ROP16 (RH-ROP16I KO) et une souche PRU dotée d'une ROP16 issue d'une souche de type I (PRU-

ROP16I). Le choix de la protéine ROP16 I fait suite à des travaux préliminaires au sein du laboratoire. Tous les parasites sont utilisés au stade tachyzoïte.

Nous avons cherché à savoir dans un premier temps comment se comportaient ces souches dans l'œil à travers la quantification de la charge parasitaire locale par PCR quantitative en temps réel sur un pool d'yeux entiers et via des coupes histologiques d'œil entier marquées à l'hématoxyline-éosine.

La réponse immunitaire élaborée par l'œil pour contrer ces infections a été analysée au moyen de transcrits quantifiés par PCR quantitative en temps réel. Nous avons étudié la cinétique d'expression des gènes codant pour :

- des facteurs de transcription qui permettent la différenciation des cellules CD4 naïves en cellules Th1 (T-bet), Th2 (GATA-3), T régulatrices (FoxP-3) et Th17 (ROR- γ t), ainsi que les facteurs HIF-1 α (Hypoxia Inductible Factor 1 α) et UHRF-1 (Ubiquitin-like containing PHD and Ring Finger domains 1) dont les rôles respectifs consistent à assurer la survie et la multiplication des parasites dans des conditions physiologiques d'oxygénation, tandis que UHRF-1 est associé à la régulation de la prolifération cellulaire et aux modifications épigénétiques ;
- des cytokines anti-inflammatoires IL-10, IL-27, TGF- β et IL-22 ;
- des cytokines pro-inflammatoires IL-17, IL-25, IL-23 et IFN- γ ;
- la protéine de surface SAG-1, afin de s'assurer de la multiplication parasitaire lors des expériences.

Chaque expression de ces facteurs a été rapportée à celle du gène de ménage HPRT (Hypoxanthine-guanine PhosphoRibosylTransferase).

Cette étude a été complétée par l'analyse protéique du réseau de cytokines et de chimiokines produites dans l'humeur aqueuse des souris infectées, mettant ainsi en avant plusieurs facteurs clés étudiés par la suite via des anticorps monoclonaux. Cette analyse a été effectuée sur un pool d'humeurs aqueuses au moyen d'une technique de multiplex - le Bioplex - qui permet de détecter et de doser simultanément de nombreuses protéines dans un très faible volume d'échantillon.

De plus, des immuno-marquages effectués sur des coupes cryo-congelées d'œil entier ont permis de localiser les cellules et les cytokines d'intérêt, telles que l'IL-17 et l'IL-23, ainsi que les parasites dans les rétines infectées.

Dans le but de justifier les fonctions de nos cytokines d'intérêt, nous avons utilisé deux moyens afin de les mettre en valeur :

- par neutralisation : les cytokines d'intérêt mises en avant lors de leur quantification au Bioplex ont été neutralisées au moyen d'anticorps monoclonaux injectés en intraoculaire en même temps que l'inoculum parasitaire.
- par l'emploi de souris knock-out (KO) : des souris C57Bl/6 KO pour le gène de l'IL-23p19 ont été utilisées afin de prouver le rôle pathologique de cette cytokine dans la phase aiguë de la TO. En effet, l'IL-23 est impliquée dans le développement et la survie des cellules Th17, elle est donc indirectement responsable de la production d'IL-17.

La technique de BrdU nous a permis de marquer les cellules apoptotiques présentes dans les rétines infectées.

Dans un second temps, nous nous sommes intéressés aux phénomènes de récurrence qui n'ont jusqu'alors fait l'objet d'aucune étude bien que leurs conséquences soient bien plus graves que celles d'une infection aiguë et que les traitements actuels ne permettent pas d'éradiquer le parasite latent. L'absence de connaissances sur ce phénomène empêche d'appliquer une prise en charge correcte des patients. La mise en place d'un modèle animal est donc impérative afin, d'une part de décrypter et de mieux comprendre les mécanismes immunologiques régulant la latence et la prolifération parasites, et d'autre part de cerner les molécules impliquées dans la réponse immunitaire. Nous avons par conséquent établi un modèle murin de TO récurrente mimant au plus près une récurrence humaine sans biais thérapeutique, dans le but d'analyser la réponse immunitaire sous-jacente en tenant compte du fond génétique de l'hôte.

Pour répondre à ces objectifs, nous avons tout d'abord établi le modèle murin. Ainsi, notre modèle de récurrence consiste à effectuer une primo-infection en injectant en intrapéritonéal 5 kystes de la souche PRU de façon à créer une infection systémique. Puis, quatre semaines plus tard, des tachyzoïtes de la même souche sont injectés en intraoculaire au plus proche de la rétine afin de mimer une rupture de kystes et une libération de parasites. L'injection intravitréenne, utilisée également dans le modèle d'infection aiguë, a été validée dans les travaux précédemment entrepris au laboratoire (Sauer et al., 2009). Cette technique d'injection chez la souris demeure malgré tout un geste délicat, du fait de la taille et de l'anatomie particulière de l'œil de souris, et peut, si elle est mal réalisée, engendrer une inflammation ainsi que des lésions non spécifiques telles que des cataractes.

Plusieurs races ont été employées car aucune donnée concernant la susceptibilité des souris vis-à-vis d'une réinfection oculaire n'est connue. Les souris consanguines C57Bl/6, dites sensibles à l'infection toxoplasmique, les souris consanguines CBA/J résistantes à la phase aiguë et sensibles à la phase chronique de la TO et enfin les souris non-consanguines Swiss-Webster

moyennement sensibles à l'infection. Les souris Swiss-Webster miment plus spécifiquement, sur le plan génomique, ce qui se déroule chez l'Homme lors d'une infection à *Toxoplasma*. Au début des expérimentations les souris sont âgées de 4 à 5 semaines et cela permet de réaliser un modèle adulte d'infection acquise.

La charge parasitaire oculaire par PCR quantitative en temps réel sur un pool d'yeux entiers nous a permis de déterminer le mode de multiplication d'une souche de type II en fonction du fond génétique des souris. Les modifications et les atteintes de l'architecture rétinienne après réinfection ont été observées via des coupes en paraffine d'œil entier colorées à l'hématoxyline-éosine. L'expression des transcrits a été dosée par PCR quantitative en temps réel dans le but de voir la mise en place de la réponse immunitaire. Les transcrits dosés sont :

- des facteurs de transcription qui permettent la différenciation des cellules CD4 naïves en cellules Th1 (T-bet), Th2 (GATA-3), T régulatrices (FoxP-3) et Th17 (ROR- γ t), ainsi que les facteurs HIF-1 α (Hypoxia Inductible Factor 1 α) et UHRF-1 (Ubiquitin-like containing PHD and Ring Finger domains 1) dont les rôles respectifs consistent à assurer la survie et la multiplication des parasites dans des conditions physiologiques d'oxygénation, tandis que UHRF-1 est associé à la régulation de la prolifération cellulaire et aux modifications épigénétiques ;
- des cytokines anti-inflammatoires IL-10, IL-27, TGF- β et IL-22 ;
- des cytokines pro-inflammatoires IL-17, IL-25, IL-23 et IFN- γ ;
- la protéine de surface SAG-1, afin de s'assurer de la multiplication parasitaire lors des expériences.

Chaque expression de ces facteurs a été rapportée à celle du gène de ménage HPRT (Hypoxanthine-guanine PhosphoRibosylTransferase). Une étude du transcriptome de la voie de signalisation Jak/STAT a également été réalisée sur les expériences de récurrence afin de déterminer quels facteurs appartenant à cette voie sont potentiellement impliqués lors de ces phénomènes.

L'analyse des cytokines et chimiokines produites dans l'humeur aqueuse des souris infectées et réinfectées a été effectuée par Bioplex. Les facteurs d'intérêt seront étudiés par la suite via des anticorps monoclonaux injectés en même temps que l'inoculum de réinfection afin de valider leur rôle délétère ou protecteur dans les yeux lors des récurrences.

La localisation rétinienne des cellules et des cytokines d'intérêts a été réalisée sur des coupes d'œil entier cryo-congelés.

L'ensemble de cette étude a pour objectif final de développer de nouveaux outils thérapeutiques basés sur l'identification de cibles potentielles plus spécifiques.

RÉSULTATS

I/ Étude des mécanismes physiopathologiques dépendants des souches lors d'une TO en phase aiguë dans un modèle murin sensible à l'infection

A/ Publication « le rôle des allèles ROP16 spécifiques à la souche dans le cadre de l'immunopathologie de la toxoplasmose oculaire »

La publication sur la phase aiguë portant sur « le rôle des allèles ROP16 spécifiques à la souche dans le cadre de l'immunopathologie de la toxoplasmose oculaire » est en préparation et devrait être soumise courant du mois de décembre 2014.

La TO est la caractérisation majeure d'une infection avec le parasite *Toxoplasma gondii*. Elle résulte principalement d'une infection acquise et la rétinocoroïte en est sa manifestation la plus fréquente. La TO touche 2% des personnes infectées en Europe et ce taux peut s'élever jusqu'à 18% en Amérique du Sud. Les mécanismes physiopathologiques commencent seulement à être élucidés grâce au développement de modèles murins adéquats. La virulence des souches influence sans doute considérablement la sévérité de la pathologie oculaire. En effet, en Amérique du Sud où les souches sont dites atypiques et très virulentes avec une variabilité importante, les caractéristiques cliniques et immunologiques observées sont nettement plus graves qu'en Europe. Les souches parasitaires sécrètent dans la cellule hôte des protéines appelées facteurs de virulence dont la fonction est d'interférer avec la réponse immunitaire de l'hôte. Parmi ces facteurs, la protéine polymorphique ROP16 permet de distinguer les souches entre elles. En effet, la fonction principale de ROP16 I, appartenant à une souche virulente de type I, est d'inhiber la réponse protectrice Th1. Ainsi nous avons décidé d'étudier le rôle de la protéine ROP16 de type I dans notre modèle de TO acquise en phase aiguë. La comparaison de la souche de type II, PRU, avec une souche de type I, RH, a montré que cette dernière se multiplie de façon exponentielle dans l'œil et déclenche une importante réponse immunitaire de type Th1-Th17. Cependant, contre toute attente, les lésions rétiniennes observées en histologie sont légères car seules des dilatations vasculaires sont observées, quoique l'œil ne soit pas indemne. En effet,

une forte inflammation est visible macroscopiquement via un épaissement probable de la sclère et le développement d'une cataracte pour tous les yeux observés. À l'opposé, la souche PRU pour laquelle la réponse immunitaire et la charge parasitaire sont plus faibles comparées à celles provoquées par une souche de type I entraîne de profondes modifications de l'architecture rétinienne. L'utilisation de parasites génétiquement modifiés pour la protéine ROP16 I a permis de montrer qu'elle est en partie responsable d'une forte multiplication parasitaire et d'une intense réponse inflammatoire de type Th1-Th17. En effet, lorsque ROP16 I est supprimée d'une souche RH, la charge parasitaire et la réponse inflammatoire sont diminuées. Toutefois la sévérité de la pathologie et les lésions qui en découlent restent inchangées. Par contre, lorsque le gène de la ROP16 I est intégré dans une souche de type II comme la PRU, elle amplifie très nettement la charge parasitaire et la réponse immunitaire. Cependant, il est clairement montré que l'inflammation n'est pas corrélée exclusivement à cette multiplication parasitaire puisque les facteurs tels que l'IL-6, l'IL-17 et l'IFN- γ sont nettement plus élevés dans les infections oculaires induites par une souche PRU-ROP16 I dont la réplication est 80 fois plus faible que celle de la RH. De plus, la présence de ROP16 I dans la souche PRU intensifie la pathologie oculaire. Ainsi, l'ajout du gène d'une protéine de virulence telle que ROP16 I dans le génome d'une souche peu virulente accentue ses propriétés pathologiques et délétères pour l'œil. Il est intéressant de constater que les souches sud-américaines sont majoritairement issues de recombinaisons entre des parasites de génotypes différents. Une extrapolation de notre modèle à ces souches pourrait expliquer la gravité et l'importance des lésions observées dans cette région par rapport à celles observées en Europe où les infections avec des souches de type II sont majoritaires. Les mêmes expériences avec des parasites génétiquement modifiés pour la protéine ROP16 II et des souches de type III seraient à réaliser afin de confirmer ces fonctions. Pour conclure, notre modèle murin démontre l'importance des facteurs de virulence tels que ROP16 dans la physiopathologie oculaire.

Éléments essentiels :

- L'inflammation rétinienne est corrélée à la souche infectante
- ROP16 I est un facteur de virulence dans l'œil
 - . il participe à la multiplication parasitaire
 - . il augmente la réponse inflammatoire

. il exacerbe les lésions oculaires en fonction du génotype de la souche

Perspectives : à plus long terme, ces expériences seraient également à réaliser avec des souches atypiques lorsque leurs facteurs de virulence seront élucidés. Ce genre d'expérience permet de comprendre les mécanismes physiopathologiques déployés par les souches et pourrait servir de base au développement de thérapies personnalisées.

Role of strain-specific ROP16 alleles for the immunopathology of ocular toxoplasmosis

Élise Rochet ^a, Julie Brunet ^a, Marcela Sabou ^a, Luc Marcellin ^b, Tristan Bourcier ^c, Michel Roux ^d, Ermanno Candolfi ^a, Alexander W. Pfaff ^{a,*}

Institut de Parasitologie et Pathologie Tropicale, EA 7292, Fédération de Médecine, Translationnelle, Université de Strasbourg, France;^a Service de Pathologie^b and Service d'Ophtalmologie,^c Hôpitaux Universitaires de Strasbourg, France; Institut de Génétique et de Biologie Moléculaire et Cellulaire, Université de Strasbourg, Illkirch, France ^d.

* Corresponding author:

Alexander W. Pfaff, Tel.: +33 3 69 55 14 45; fax: +33 3 68 85 38 09; pfaff@unistra.fr

ABSTRACT

Ocular toxoplasmosis (OT), mostly retinochoroiditis, is a major feature of infection with the protozoan parasite *Toxoplasma gondii*. The physiopathology of this infection is still largely elusive, especially mouse models are not yet well developed. In contrast, numerous *in vitro* studies showed the highly *Toxoplasma* strain dependent nature of the host-parasite interactions. Some distinct polymorphic virulence factors were characterized, notably the rhoptry protein ROP16. Here, we studied the strain-dependent physiopathology in our mouse model of intravitreal parasite injection. Besides of two wild type strains of the canonical I and II types, we used genetically engineered parasites, either lacking ROP16 or expressing a heterologous variant of this virulence factor. These infection models were studied for retinal integrity, parasite proliferation and induction of immune response. The knockout of ROP16 in the RH strain led to a certain decrease of intraocular proliferation, but no difference in pathology. In contrast, PRU parasites behaved much more virulently in the presence of a type I ROP16. Finally, we introduced fundus examination in our model, opening the way to more clinically relevant mouse studies on OT. Together, we further developed a promising mouse model of OT and demonstrated the importance of polymorphic virulence factors in immunopathological processes *in vivo*.

INTRODUCTION

Toxoplasma gondii is the most successful parasite, infecting a third of the human population. In recent years, ocular affection have gained clinical attention, as survey studies demonstrated an unexpected prevalence of ocular toxoplasmosis (OT) of 1-2% in Europe and North America (Holland, 2003), which is much more frequent following post-natal infection than previously thought (Delair et al., 2008). Despite this obvious importance, very few studies have been conducted to elucidate the physiopathological mechanisms. Additional complexity is added by the obvious *Toxoplasma* strain dependent pathology. In the mouse, the fundamental differences between the three canonical lineages existing in Europe and North America have long been known, type I strains rapidly killing mice, while type II strains, which are largely predominant in human infections, are much less virulent (Sibley and Boothroyd, 1992). The picture was further complicated by the discovery of highly variable and unusually virulent strains in South America (Grigg et al., 2001), where up to 17.7% of the population present retinal scars (Glasner et al., 1992). Furthermore, TO in South American patients is generally much more severe than in European or North American patients, which is correlated to a completely contrasting ocular immune response (De-la-Torre et al., 2013). All investigation has therefore to consider strain-dependent virulence factors (Pfaff et al., 2014). Some of these factors have recently been identified among secreted proteins from the rhoptry and dense granule organelles, termed ROP and GRA proteins, respectively, and their intrinsic relationship with the host immune response elucidated (Hunter and Sibley, 2012). ROP16 was early identified as a key virulence factor which determines the difference between strains (Saeij et al., 2006). This kinase is injected into the host cell cytosol during parasite invasion, enters the nucleus and binds to selected gene promoters to enhance their transcription, notably the transcription factor STAT3 (Saeij et al., 2007; Yamamoto

et al., 2009). According to these studies, the allele polymorphism of ROP16 plays a major role in the suppression of a protective Th1 type response by virulent type I *Toxoplasma* strains, but not by avirulent type II strains.

We previously characterized a murine OT model of intravitreal parasite injection in basic parasitological and immunological terms (Sauer et al., 2009). After demonstrating the importance of the inflammatory pathway using only one relatively avirulent parasite strain (Sauer et al., 2012), we studied here the global immune response comparing virulent type I and avirulent type II parasite strains in the susceptible C57BL/6 mouse strain. To identify the role of ROP16 strain polymorphism, we additionally employed a type I strain genetically deficient for ROP16, as well as a type II strain expressing a heterologous type I allele of ROP16. These results allowed us to determine the role of virulent and avirulent ROP16 alleles.

MATERIALS AND METHODS

Mice and parasites Female inbred C57Bl/6J mice were purchased from Centre d'Elevage R. Janvier (Le Genest-Saint-Isle, France) and partially bred at our own animal housing facility. Animals were bred under specific-pathogen free conditions, according to national and local regulations. Our animal study was approved by the local ethic committee (Accreditation No.AL/77/84/02/13).

Tachyzoites of the avirulent *T. gondii* PRU and the virulent RH strain were obtained from the French Biological Resource Center Toxoplasma, Limoges and Reims, France. PRU-ROP16-I strain were kindly provided by J. Saeij, Massachusetts Institute for Technology , USA and the RH-ΔROP16 I by J. Boothroyd, Stanford University, USA). Tachyzoites were maintained in human THP1 monocyte cultures, except for RH tachyzoites which were maintained by weekly passages in Swiss-Webster mice.

Infection model Mice at 4 weeks of age were infected intravitreally with a solution of 2000 tachyzoites in 5µl of sterile PBS per eye. The solution was injected into the vitreous cavity (VC) using fine 30-gauge needles (BD Microlance™ 3, Becton-Dickinson, Le Pont de Claix, France) with a 25µL syringe (Hamilton, Bonaduz, Switzerland) during general anesthesia with isoflurane (Forène, Abbott, Paris France) (Sauer et al., 2009). Age-matched control mice received an injection of 5µL of sterile PBS in both eyes. Mice were sacrificed at days 0, 3, 7 and 14 post-injection. Aqueous humor was collected by means of anterior chamber paracentesis (approximately 5µL/mouse), pooled and stored in aliquots of 20 µl at –80°C until analysis. The eyes were enucleated and retinas were dissected stored at -20°C for transcript analysis. For DNA quantification or histopathology, pools of whole eyes were collected and stored at -20°C or

immediately preserved in 4% buffered formaldehyde, respectively. Each experimental group consisted of four animals (8 eyes).

Quantification of parasite load DNA was extracted from whole eyes using the QIAmp DNA tissue Mini Kit (Qiagen, Courtaboeuf, France). *Toxoplasma* specific DNA was quantified with real-time PCR on a LightCycler (Roche Diagnostics) using the Faststart DNA Master Sybr Green (Roche Diagnostics, Meylan, France) in a final volume of 20 µL, following the manufacturer's recommendations. The following primers were used 5'GGAGGACTGGCAACCTGGTGTGCGCG3' and 5'TTGTTTCACCCGGACCGTTTAGCAG3' to target TGB1. The parasite load was calculated using an external standard of DNA extracts of known parasite numbers run in parallel.

Retinal histopathology Formaldehyde fixed eyes were embedded in paraffin, serially cut into 5 µm sections and treated with standard hematoxylin–eosin staining.

Cytokine and chemokine profile in aqueous humor The Bioplex Mouse 23-Plex Panel assay (Bio-Rad, Marne-la-Coquette, France) was used according to the manufacturer's recommendations to measure cytokine and chemokine levels in aqueous humor. The assay plate layout consisted in a standard series, one blank well and 12.5 µL duplicates of AqH samples, diluted to 50 µL with Bioplex mouse serum diluent. All samples were analyzed in duplicate. Data were analyzed with Bioplex Manager TM software V1.1 (BioRad). The stimulation index was calculated as the ratio of cytokine concentration in *T. gondii* infected mice and the mean concentration of PBS injected mice.

Fundus photography Fundus images were acquired by Topical Endoscopy Fundus Imaging, as described previously (Paques et al., 2007). Briefly, after pupil dilatation was achieved through successive application of neosynephrine 5% (Faure, France) and tropicamide (Théa, France),

animals were placed under isoflurane anesthesia, with eyes protected with Ocry-gel (TVM, France). Pictures were taken using a D300 D-SLR camera and Nikkor 85 mm f1.8 lens (Nikon, Japan), attached to the back of an endoscope (Hopkins 1218AA, Karl Storz, Germany), with its tip placed close to the cornea.

Parasite localization in the retina Cryocut sections of whole eyes were prepared as previously described (Charles et al., 2010). Briefly, eyes were fixed in paraformaldehyde 3%, placed in increasing concentrations of sucrose and embedded in Tissue-Tek OCT compound (Sakura Fintek, France). Then, 15- μ m-thick sections were prepared, incubated in paraformaldehyde 4% or acetone, autofluorescence quenched with glycine, permeabilized 10 min in 0.1% TritonX-100 and blocked with 3% BSA. Sections were incubated with our SAG-1 primary antibody overnight at 4°C, then with a corresponding Alexa 546 conjugated secondary Ab (Invitrogen) for 45 min and finally with Hoechst 33342 stain for 1 min. All Abs were diluted in BSA 1%.

Between each step, sections were washed with PBS for 3x5 min. After mounting, fluorescence was visualized on an Axio-observer Z1 HSDI epifluorescence microscope (Zeiss, Le Pecq, France) and evaluated with AxioVision v5 software (Zeiss).

Statistical analysis

Quantification of cytokines was done with pools of 8 eyes, due to small volumes. Only differences of more than tenfold, which could be reproduced in an independent experiment were considered.

RESULTS

Role of the infecting parasite strain. We first compared the pathological response following intraocular infection of different *Toxoplasma* strains (Fig.1A). When the avirulent PRU strain was injected into the eyes of C57Bl/6 mice, modifications of the nuclear layers were visible by day 3 post-infection (dpi), mainly on cell migration. These changes increased at 14 dpi and resulted in disruption of all cell layers. Curiously, when the infection was carried out with the virulent RH strain, the retina structure remained globally normal with only vessel vasodilatation in the ganglion cell layer and some cell migration observed. When we assessed the intraocular parasite load, we observed completely distinct kinetics between the two strains (Fig. 1B). PRU strain parasite load increased moderately at 3 and 7 dpi and then decreased at 14 dpi, while RH strain load increased steeply and rapidly. This intraocular injection apparently led to systemic infection, as all mice died between 7 and 14 dpi.

Quantification of cytokines in the aqueous humor was realized using the Bioplex technique (Fig.2). We observed a very different cytokine pattern between parasite strains. PRU strain infection triggered a very moderate inflammatory immune response, only IL-6 production was visibly upregulated. In contrast, Th1 and Th17 inflammatory responses were strongly upregulated following infection with the RH strain, characterized by a massive production of IL-6, IL-12p70 and IFN- γ and, to a lesser extent, IL-17. Taken together, these results demonstrated that the genotype of the infecting strain played a major role in the development of lesions while the parasite load and the resulting inflammation to infection appeared to be secondary factors.

Role of the ROP16 I protein in a type I strain on ocular pathology. ROP16 is one of the best characterized virulence factors determining strain differences in toxoplasmic infections. We

therefore investigated the role of this secreted protein using different genetically engineered *Toxoplasma* mutants. First, we wanted to determine the effect of the virulent ROP16-I allele in its native type I parasite. We intravitreally infected mice with RH parasites deficient of the *rop16* gene, evaluating the same parameters as before. The histological analysis showed no notable change in the architecture of the retina following infection with the ROP16 deficient strain, compared with the virulent wild type RH strain (Fig.3A). Vasodilatation of the vessels in the ganglion layer was also visible after infection with a RH- Δ ROP16 strain. In contrast, the intraocular parasite load of this strain rose sharply but not as high as the wild type RH strain (Fig. 3B), leading nevertheless to the death of its host before 14 dpi.

The Th1 and Th17 inflammatory responses of the RH- Δ ROP16 strain followed the same kinetics and increased at 7 dpi but were considerably lower than those observed for the wild type RH strain (Fig.4). We observed, however, in the case of IL-6, which rose already at 3 dpi that this strain difference was not yet visible, indicating that the quantitative difference observed at 7 dpi could be due to the lower parasite load of the knockout strain. These results illustrated that the ROP16 I allele is also a virulence factor in ocular infection which influences the parasite replication, but not the retinal pathology. The immune response is apparently regulated independently of ROP16 and only determined by parasite multiplication rate.

Role of the ROP16 I protein in a type II *Toxoplasma* strain. Next, we were interested to evaluate the effect of a virulent ROP16-I allele in an avirulent type II *Toxoplasma* strain. When mice were infected intraocularly with the genetically modified PRU-ROP16 I strain, retinal architecture deteriorated more profoundly than in either wild type PRU and RH strains. Differences were already visible at 3 dpi, but became obvious by 7 dpi, with cell migration in the

inner plexiform layer (Fig. 5A). At 14 dpi, the retina was totally disorganized, mainly in the outer layers. Additionally, inflammatory masses (black spots) were observed. The disruption observed here was much greater than that of the PRU wild-type strain at the same time. The ocular parasite load sharply increased between 3 and 7 dpi and fell again at moderate levels until 14 dpi (Fig. 5B). Thus, it resembles wild type PRU parasites, but at substantially higher levels. Nevertheless, we did not observe the early rise of parasite load at 3 dpi, like in RH parasites and values at 7 dpi are still not in the range of the type I strain. Most importantly, the mice finally can control infection and do not succumb to the PRU-ROP16-I infection.

The inflammatory/Th1 cytokine pattern in the aqueous humor following PRU-ROP16-I infection is very different from wild type PRU infection and much more like RH infection (Fig. 6). IFN- γ and IL-17 levels are even higher at 7dpi. Remarkably, IFN- γ and IL-6 levels even further increased until 14 dpi. These results demonstrate that the ROP16 I allele in an avirulent type II strain increased the ocular pathogenicity in terms of parasite load and lesion development. They further illustrate that the presence of a ROP16 I protein in an avirulent PRU strain considerably increased the inflammatory response independently of the parasite load.

Eye fundus view of ocular inflammation and lesions. Next, we wanted to analyze retinal lesions by eye fundus photographs (Fig. 7). Infection with the virulent RH strain resulted in severe alteration of the retinal structure in form of several retinal detachments all over the eye. At 7 dpi, cellular infiltration into the vitreous rendered the eyeball too opaque to realize a fundus examination. Following infection with the avirulent PRU strain, lesions compatible with chorioretinitis can be observed at 7 dpi.

DISCUSSION

Given the clinical significance of OT, the physiopathological mechanisms behind lesion formation need to be elucidated. A major problem is the obviously different clinical course of infection according to parasite genotype, most evident when comparing European and South American OT cases. This is correlated to a completely different activation of the local ocular immune response (De-la-Torre et al., 2013; Pfaff et al., 2014). As the South American strains are still genetically and immunologically poorly characterized, we compared here the well-studied classical strains RH of the virulent type I and PRU of the relatively avirulent type II. Systemic infection of mice with type I strains resulted in host death due to exaggerated production of Th1 cytokines (Mordue et al., 2001). However, *in vitro* studies showed that virulent but not avirulent strains down-regulate Th1 cytokine production (Butcher et al., 2005). Overproduction of inflammatory cytokines *in vivo* is probably secondary to uncontrolled parasite growth (Melo et al., 2011). In our ocular infection model, the immune regulation has to be considered in the context of the special immunoprivileged environment of the eye (Streilein, 2003). We indeed observed uncontrolled parasite growth with the virulent RH strain, but surprisingly little retinal pathology at 7 dpi, compared to the type II PRU strain. This is even more surprising as all mice infected with the type I parasites died soon afterwards and a strong indication for a specific ocular suppression of tissue-damaging inflammatory processes. In contrast, type II infection could be controlled by the local immune response after a moderate proliferation activity during the first days post infection, analogous to the situation following systemic infection. It would be interesting to follow the spatial and temporal kinetics of parasite conversion into bradyzoites and cysts following such intraocular injection. Despite of this moderate and rapidly controlled parasite proliferation, the retinal architecture was more distinctly damaged with this type II strain.

The disorganization of the retinal layers was accompanied by cellular infiltration, suggesting the release of chemoattractant mediators and subsequent retinal damage by these incoming cells rather than local cytokine production following infection. Our cytokine analysis in aqueous humor could, however, not clearly identify crucial immune mediators for type II infection. Of the key Th1 and inflammatory cytokines, only IL-6 was visibly up-regulated, but also to a much lesser extent than following RH infection, where all immune markers were visibly induced. Nevertheless, this IL-6 secretion, in conjunction with yet unidentified mediators specific to ocular type II infection, could be the reason for the observed retinal damage with this *Toxoplasma* type.

As parasite proliferation and pathology are obviously not controlled by the same immunological pathways, we tried to dissect the precise mechanisms. ROP16 was an obvious candidate, as it has been assigned a central role in strain dependent virulence variability (Melo et al., 2011; Yamamoto et al., 2009). The lower parasite counts in the type I Δ ROP16 strain suggests a role of the ROP16-I allele as a parasite immune evasion mechanism. A previous study found, in contrast to our results, enhanced parasite loads in multiple organs with the type I ROP16 KO strain (Butcher et al., 2011). This could point to a crucial difference of systemic and ocular infection. More specifically, this previous study attributed ROP16-I dependent activation of host arginase production, thus limiting the growth of the arginine auxiliary *Toxoplasma* organism. This leads to the question whether the arginase pathway might be quite different in the ocular environment. In contrast, the similar weak pathology in wild type and knockout strains argues against an active role of ROP16-I in the pathological process itself. The generally lower ocular cytokine concentrations in the knockout strain are most likely secondary to the lower parasite

proliferation, as in the case of comparison between RH and PRU strains and suggest again that the local cytokine production does not directly initiate retinal pathology.

We then evaluated the inverse question of the effect of the genetic insertion of the ROP16-I allele in a type II *Toxoplasma*. Our observation of a considerably elevated ocular parasite load in the transgenic PRU ROP16-I strain again demonstrates the role of the ROP16-I allele as a crucial virulence factor. These results are again in contradiction to previous observations following systemic infection, where the use of same transgenic strain leads to a nearly complete absence of parasite proliferation in the intestine after oral infection (Jensen et al., 2013). Again, the most obvious explanation is the special ocular environment in our experiments. Our cytokine analysis revealed a remarkable increase of all Th1 and inflammation markers, compared to the wild type PRU strain, and partially even compared to the RH strain. As the parasite load is still inferior in the PRU ROP16-I strain, compared to RH, this high cytokine production cannot, this time, be solely explained as secondary to parasite proliferation. Again, the similar retinal pathology of the wild type and transgenic PRU strains argues against a direct role of the ROP16 allele in pathological processes. Remarkably, the transgenic strain does not cause host death, despite high parasite proliferation. Many questions remain open and future studies will have to look at the specific immune response elicited by ROP16 in the eye.

In summary, we introduced a model to compare ocular pathology and parasite proliferation for *Toxoplasma* strains of different virulence. This should be extend in future studies to the highly variable and often highly pathogenic South American strains and compared with sequence analysis and comparison of selected virulence factors, notably ROP16. According to our first results, ROP16, in the ocular setting, is strongly implicated in parasite control, but not in

pathology. It would now be very interesting to identify the exact differences between ocular and systemic infection.

Acknowledgments. Our work has been supported by the *Fondation de Recherche Médicale* (Retinal Physiopathology program), the PHRC program (grant 2007-3964), *Université de Strasbourg* and *Hôpitaux Universitaires de Strasbourg*. E.R. received a *Berthe Fouassier* PhD scholarship of the *Fondation de France* (grants 12165 and 2012-32622). We further thank Mohamed-Ali Hakimi (Université de Grenoble, France) for donating the genetically engineered parasite strains.

REFERENCES

- Butcher, B.A., Fox, B.A., Rommereim, L.M., Kim, S.G., Maurer, K.J., Yarovinsky, F., Herbert, D.R., Bzik, D.J., Denkers, E.Y., 2011. *Toxoplasma gondii* rhoptry kinase ROP16 activates STAT3 and STAT6 resulting in cytokine inhibition and arginase-1-dependent growth control. *PLoS Pathog* 7, e1002236.
- Butcher, B.A., Kim, L., Panopoulos, A.D., Watowich, S.S., Murray, P.J., Denkers, E.Y., 2005. IL-10-independent STAT3 activation by *Toxoplasma gondii* mediates suppression of IL-12 and TNF-alpha in host macrophages. *J Immunol* 174, 3148-3152.
- Charles, E., Joshi, S., Ash, J.D., Fox, B.A., Farris, A.D., Bzik, D.J., Lang, M.L., Blader, I.J., 2010. CD4 T-cell suppression by cells from *Toxoplasma gondii*-infected retinas is mediated by surface protein PD-L1. *Infect Immun* 78, 3484-3492.
- De-la-Torre, A., Sauer, A., Pfaff, A.W., Bourcier, T., Brunet, J., Speeg-Schatz, C., Ballonzoli, L., Villard, O., Ajzenberg, D., Sundar, N., Grigg, M.E., Gomez-Marin, J.E., Candolfi, E., 2013. Severe South American ocular toxoplasmosis is associated with decreased Ifn-gamma/Il-17a and increased Il-6/Il-13 intraocular levels. *PLoS neglected tropical diseases* 7, e2541.
- Delair, E., Monnet, D., Grabar, S., Dupouy-Camet, J., Yera, H., Brezin, A.P., 2008. Respective roles of acquired and congenital infections in presumed ocular toxoplasmosis. *Am J Ophthalmol* 146, 851-855.
- Glasner, P.D., Silveira, C., Kruszon-Moran, D., Martins, M.C., Burnier Junior, M., Silveira, S., Camargo, M.E., Nussenblatt, R.B., Kaslow, R.A., Belfort Junior, R., 1992. An unusually high prevalence of ocular toxoplasmosis in southern Brazil. *Am J Ophthalmol* 114, 136-144.
- Grigg, M.E., Ganatra, J., Boothroyd, J.C., Margolis, T.P., 2001. Unusual abundance of atypical strains associated with human ocular toxoplasmosis. *J Infect Dis* 184, 633-639.
- Holland, G.N., 2003. Ocular toxoplasmosis: a global reassessment. Part I: epidemiology and course of disease. *Am J Ophthalmol* 136, 973-988.

Hunter, C.A., Sibley, L.D., 2012. Modulation of innate immunity by *Toxoplasma gondii* virulence effectors. *Nature reviews. Microbiology* 10, 766-778.

Jensen, K.D., Hu, K., Whitmarsh, R.J., Hassan, M.A., Julien, L., Lu, D., Chen, L., Hunter, C.A., Saeij, J.P., 2013. *Toxoplasma gondii* rhoptry 16 kinase promotes host resistance to oral infection and intestinal inflammation only in the context of the dense granule protein GRA15. *Infect Immun* 81, 2156-2167.

Melo, M.B., Jensen, K.D., Saeij, J.P., 2011. *Toxoplasma gondii* effectors are master regulators of the inflammatory response. *Trends Parasitol.*

Mordue, D.G., Monroy, F., La Regina, M., Dinarello, C.A., Sibley, L.D., 2001. Acute toxoplasmosis leads to lethal overproduction of Th1 cytokines. *J Immunol* 167, 4574-4584.

Paques, M., Guyomard, J.L., Simonutti, M., Roux, M.J., Picaud, S., Legargasson, J.F., Sahel, J.A., 2007. Panretinal, high-resolution color photography of the mouse fundus. *Investigative ophthalmology & visual science* 48, 2769-2774.

Pfaff, A.W., De-la-Torre, A., Rochet, E., Brunet, J., Sabou, M., Sauer, A., Bourcier, T., Gomez-Marin, J.E., Candolfi, E., 2014. New clinical and experimental insights into Old World and neotropical ocular toxoplasmosis. *International journal for parasitology* 44, 99-107.

Saeij, J.P., Boyle, J.P., Coller, S., Taylor, S., Sibley, L.D., Brooke-Powell, E.T., Ajioka, J.W., Boothroyd, J.C., 2006. Polymorphic secreted kinases are key virulence factors in toxoplasmosis. *Science* 314, 1780-1783.

Saeij, J.P., Coller, S., Boyle, J.P., Jerome, M.E., White, M.W., Boothroyd, J.C., 2007. *Toxoplasma* co-opts host gene expression by injection of a polymorphic kinase homologue. *Nature* 445, 324-327.

Sauer, A., Lahmar, I., Scholler, M., Villard, O., Speeg-Schatz, C., Brunet, J., Pfaff, A., Bourcier, T., Candolfi, E., 2009. [Development of murine models of ocular toxoplasmosis and preliminary results of ocular inflammatory transcriptome]. *J Fr Ophtalmol* 32, 742-749.

Sauer, A., Pfaff, A.W., Villard, O., Creuzot-Garcher, C., Dalle, F., Chiquet, C., Pelloux, H., Speeg-Schatz, C., Gaucher, D., Prevost, G., Bourcier, T., Candolfi, E., 2012. Interleukin 17A as an effective target for anti-inflammatory and antiparasitic treatment of toxoplasmic uveitis. *J Infect Dis* 206, 1319-1329.

Sibley, L.D., Boothroyd, J.C., 1992. Virulent strains of *Toxoplasma gondii* comprise a single clonal lineage. *Nature* 359, 82-85.

Streilein, J.W., 2003. Ocular immune privilege: the eye takes a dim but practical view of immunity and inflammation. *J Leukoc Biol* 74, 179-185.

Yamamoto, M., Standley, D.M., Takashima, S., Saiga, H., Okuyama, M., Kayama, H., Kubo, E., Ito, H., Takaura, M., Matsuda, T., Soldati-Favre, D., Takeda, K., 2009. A single polymorphic amino acid on *Toxoplasma gondii* kinase ROP16 determines the direct and strain-specific activation of Stat3. *J Exp Med* 206, 2747-2760.

FIGURE LEGENDS

FIGURE 1. Studies of the behavior of an avirulent and a virulent strain of *T. gondii* in the eye. (A) Hematin-eosin staining of retina sections. GCL ganglion cell layer; INR inner nuclear layer; ONL outer nuclear layer. ↓ Retina destruction: vasodilation, cells migrations. (B) Ocular parasite load determined by quantitative PCR on DNA extracted from whole eyes. Values shown are from pools of 8 eyes of one representative experiment. † All mice infected with RH strain died before day 14.

FIGURE 2 Cytokine concentrations in aqueous humor of mice intravitreally infected with PRU and RH strains, as determined by Bio-Plex assay. The values are from pools of 8 eyes of one representative experiment out of two and given as ratio of infected mice and PBS sham-injected mice. + All mice infected with RH strain died before day 14.

FIGURE 3 Histological analysis and parasite quantification following infection with RH (type I) wild type and ROP16 KO strains. (A) Hematin-eosin staining of retina sections. GCL ganglion cell layer; INR inner nuclear layer; ONL outer nuclear layer. (B) Ocular parasite load determined by quantitative PCR on DNA extracted from whole eyes. Values shown are from pools of 8 eyes of one representative experiment.

FIGURE 4 Cytokine concentrations in aqueous humor of mice intravitreally infected with RH (type I) wild type and ROP16 KO strains. The values are from pools of 8 eyes of one representative experiment and given as fold induction (ratio of infected mice and PBS sham-injected mice).

FIGURE 5 Histological analysis and parasite quantification of C57Bl/6 mice infected with PRU wild type, a genetically modified PRU-ROP16-I and RH strains. (A) Hematin-eosin staining of retina sections. GCL ganglion cell layer; INR inner nuclear layer; ONL outer nuclear layer. (B) Ocular parasite load determined by quantitative PCR on DNA extracted from whole eyes. Values shown are from pools of 8 eyes of one representative experiment. + All mice infected with RH strain died before day 14.

FIGURE 6 Cytokine concentrations in aqueous humor of mice intravitreally infected with PRU wild type, a genetically modified PRU-ROP16-I and RH strains. The values are from pools of 8 eyes of one representative experiment and given as fold induction (ratio of infected mice and PBS sham-injected mice). + All mice infected with RH strain died before day 14.

FIGURE 7 Eye fundus examination of infected mice. For day 7 of RH infection, no fundus examination could be done, the picture shows the external face of the eyeball. Arrows: retinochoroiditis; asterisks : retinal detachment; arrow heads : neovascularization.

Figure 1

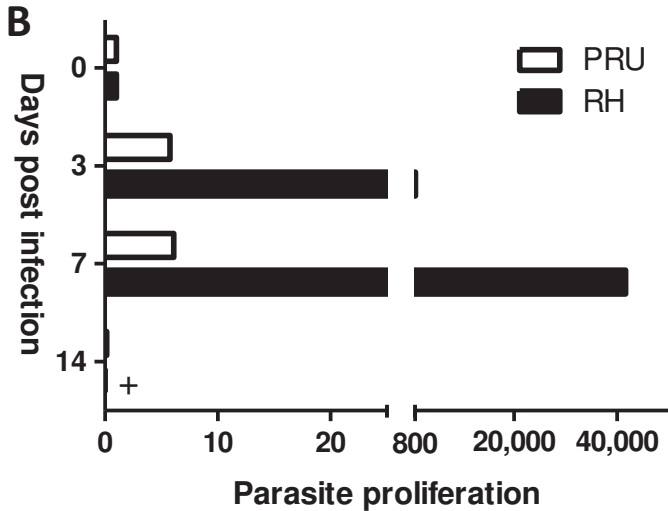
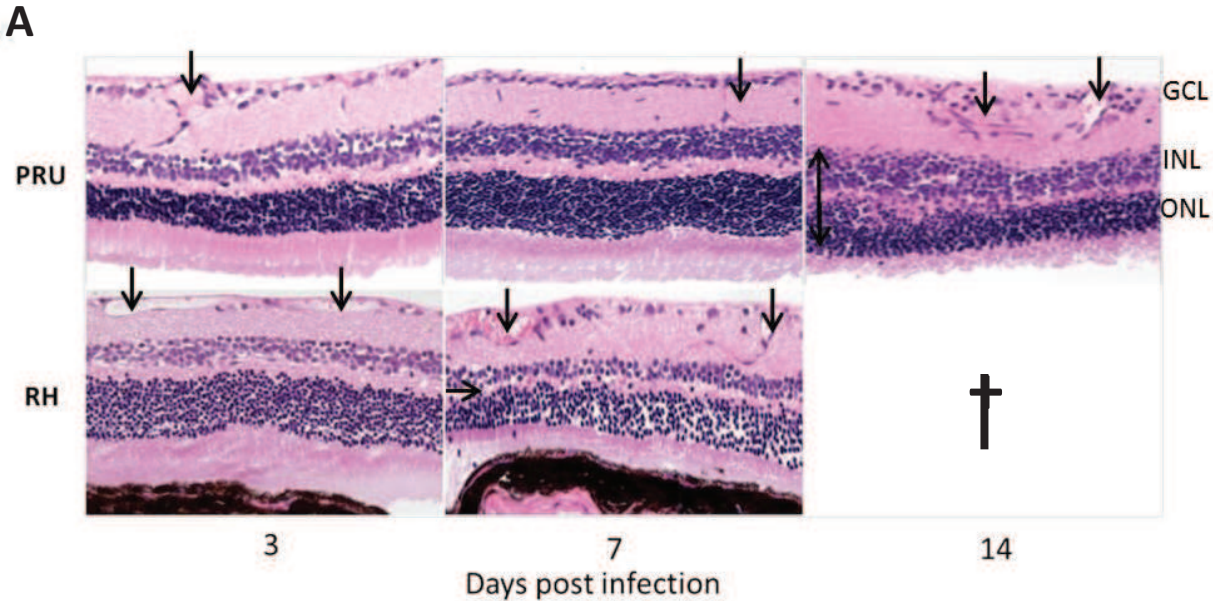


Figure 2

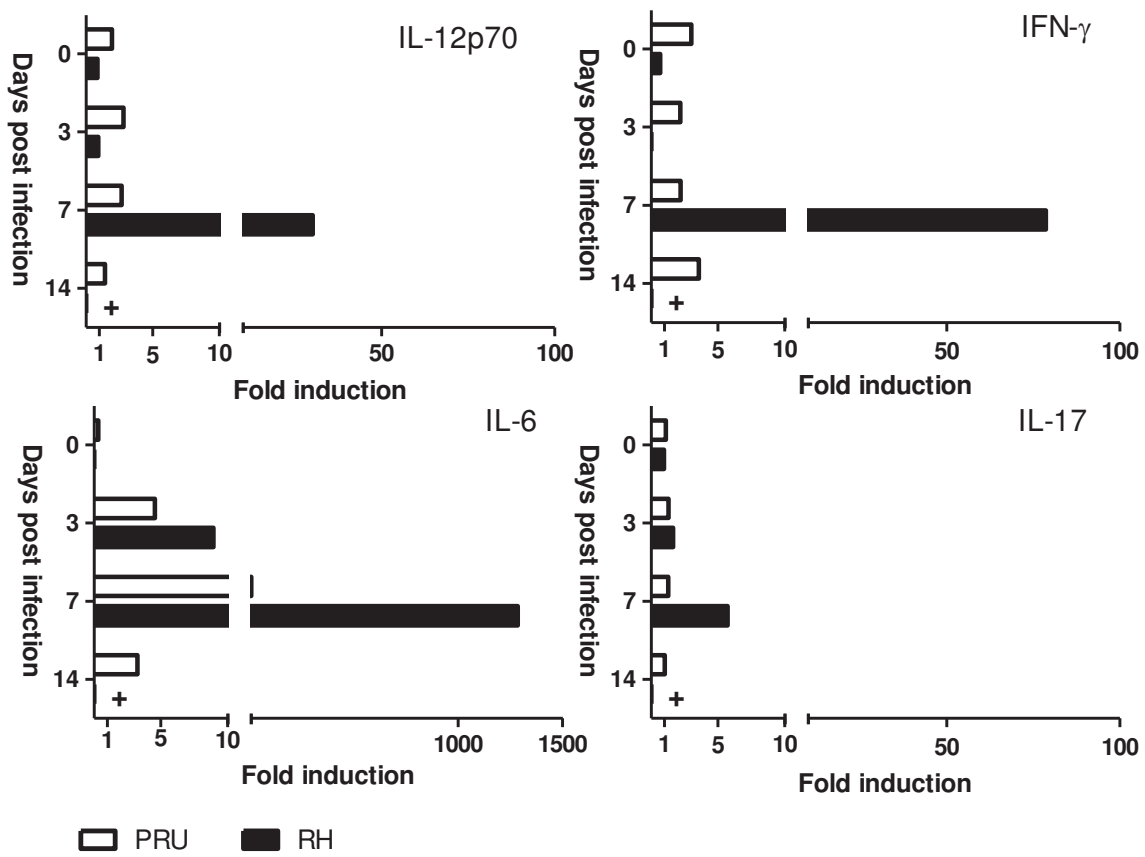


Figure 3

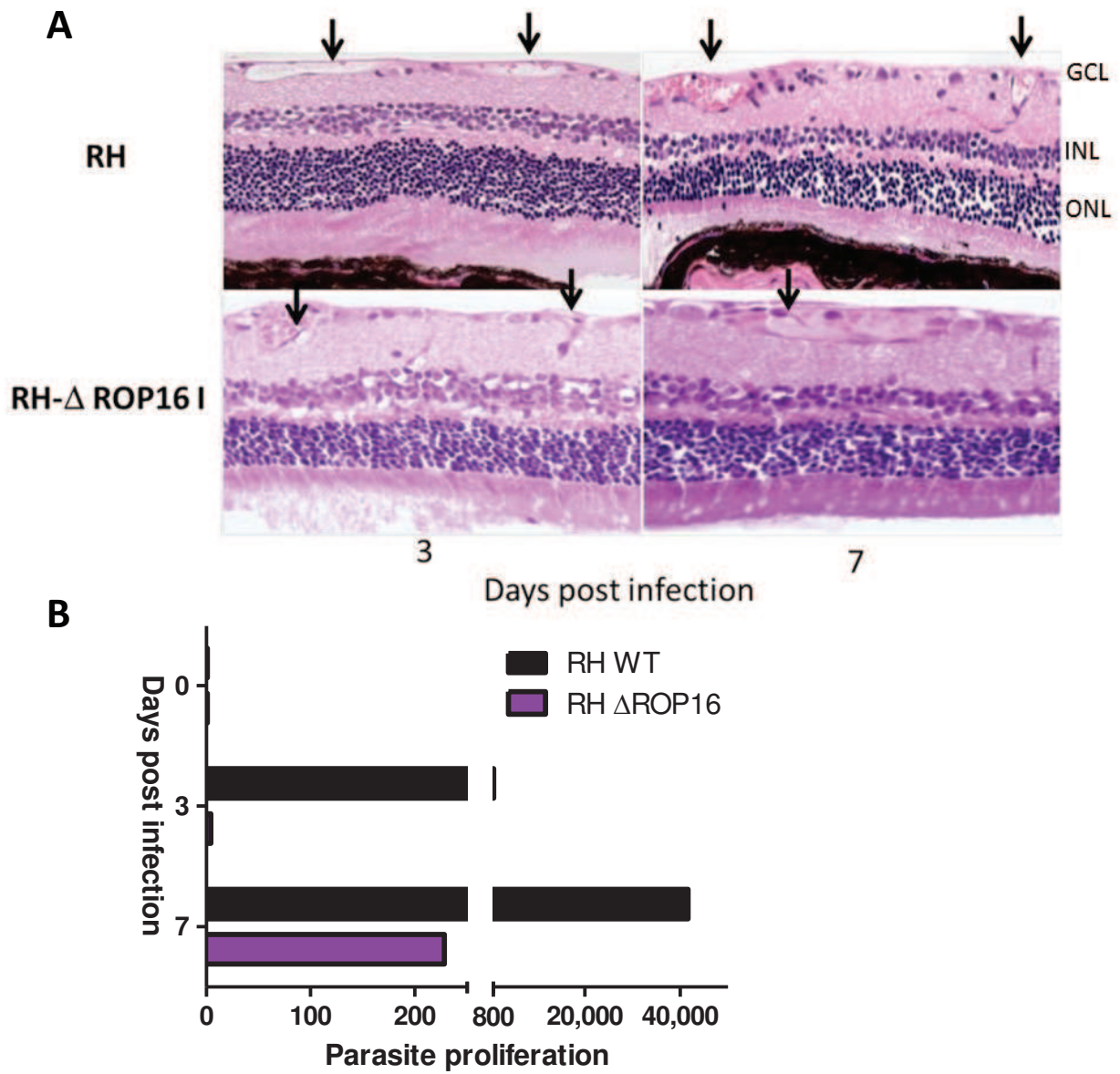


Figure 4

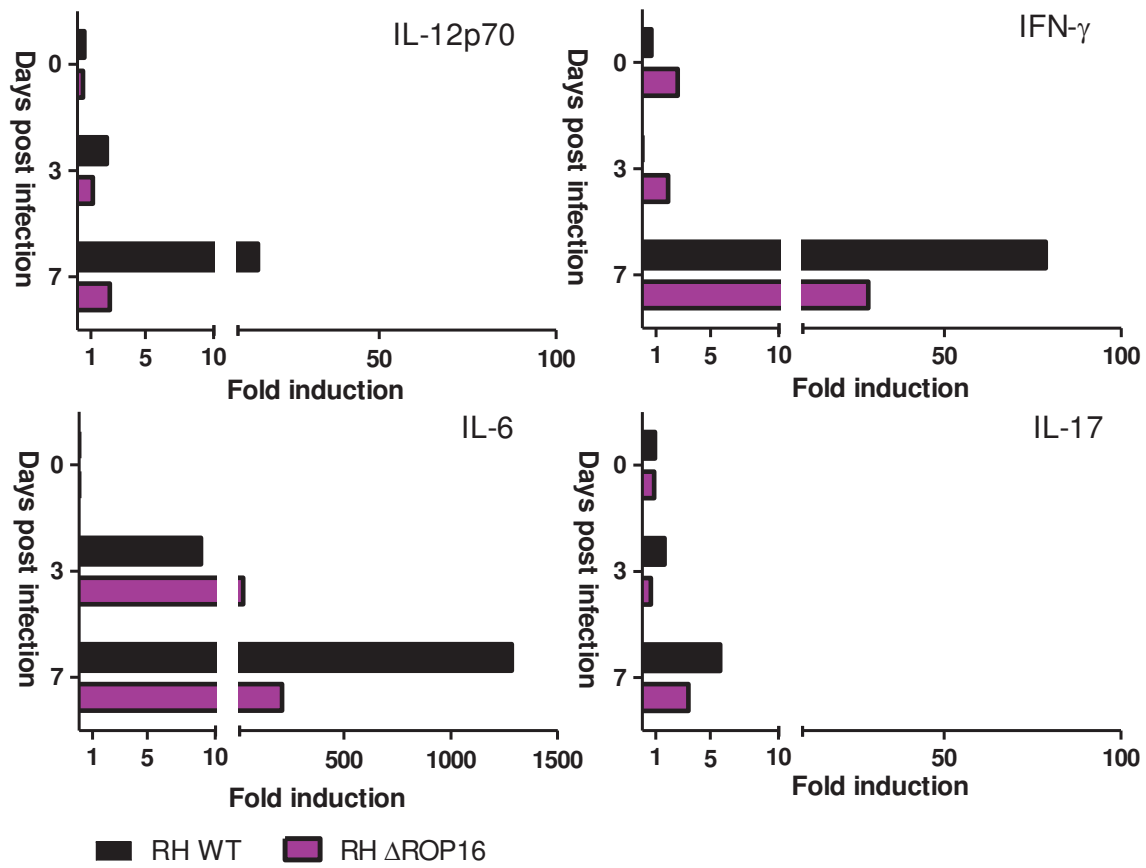


Figure 5

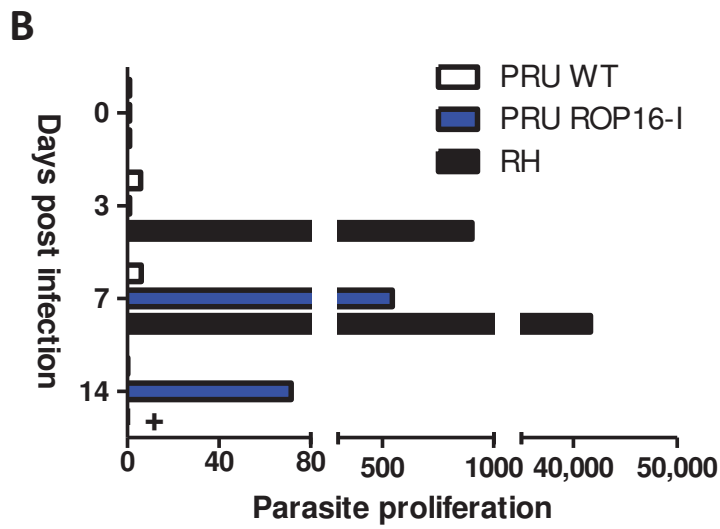
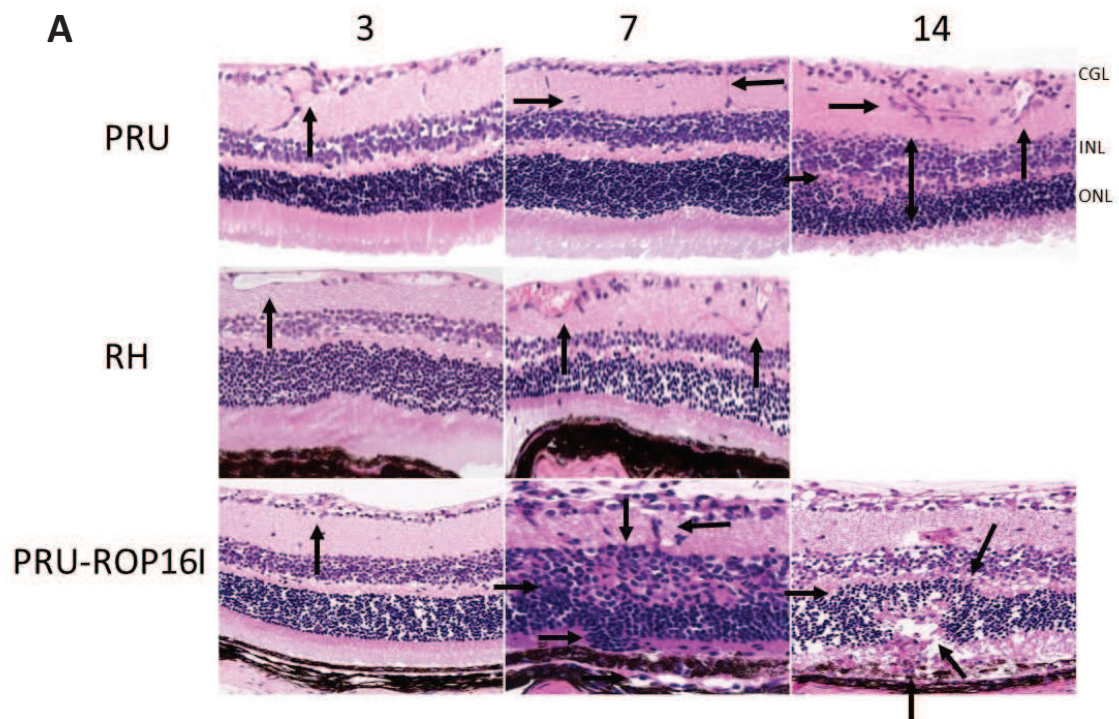


Figure 6

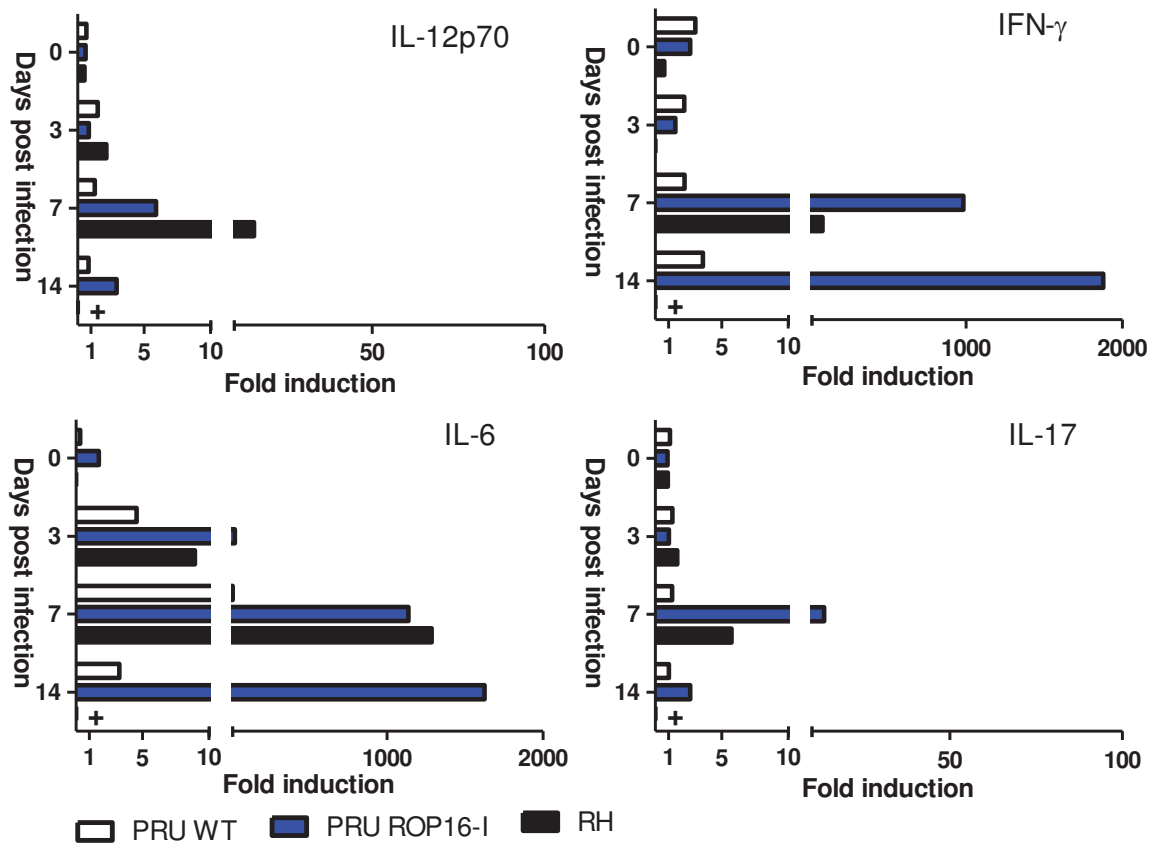
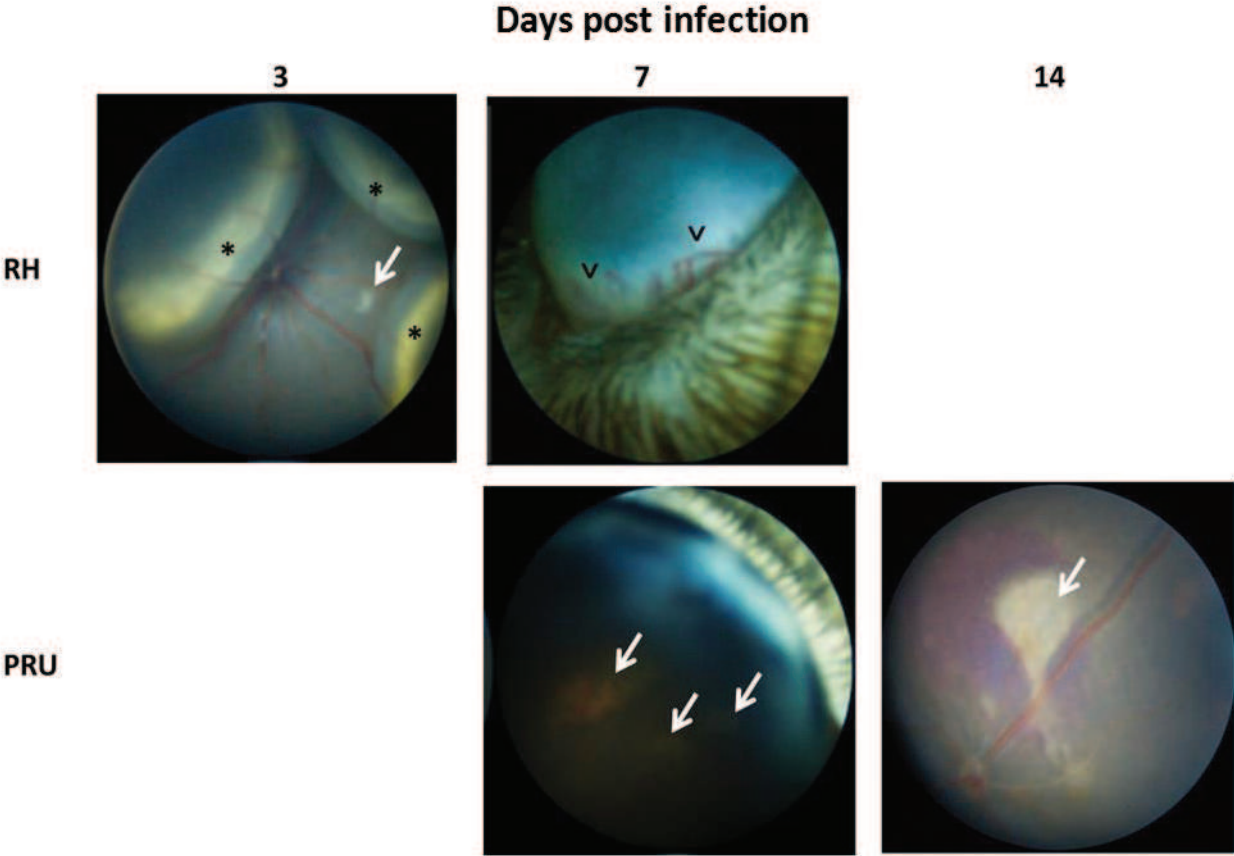


Figure 7



B/ Résultats complémentaires

1) Immunophénotypage de la rétine lors d'une infection avec une souche de type II dans une souris résistante Swiss- Webster

L'objectif des expériences menées avec la souche PRU de type II sur les yeux des souris Swiss-Webster résistantes à la toxoplasmose consistait à localiser sur des coupes à la congélation d'œil entier les cellules activées et les cytokines présentes lors d'une infection toxoplasmique en phase aiguë. Les autres expériences telles que la quantification de la charge parasitaire ainsi que certains transcrits ont déjà été réalisées par mes prédécesseurs (thèse N. Argy, Sauer et al., 2009 et 2012). Sept jours après une infection avec une souche PRU, une activation des cellules de la microglie (CD11b) est visible ainsi qu'une production d'IL-12 et d'IFN- γ . Les cellules de Müller (Vimentine+), l'IL-23 et l'IL-25 sont présentes mais dans les mêmes proportions que ce qui est exprimé de base dans les rétines non infectées ou contrôles (injection de PBS en intraoculaire).

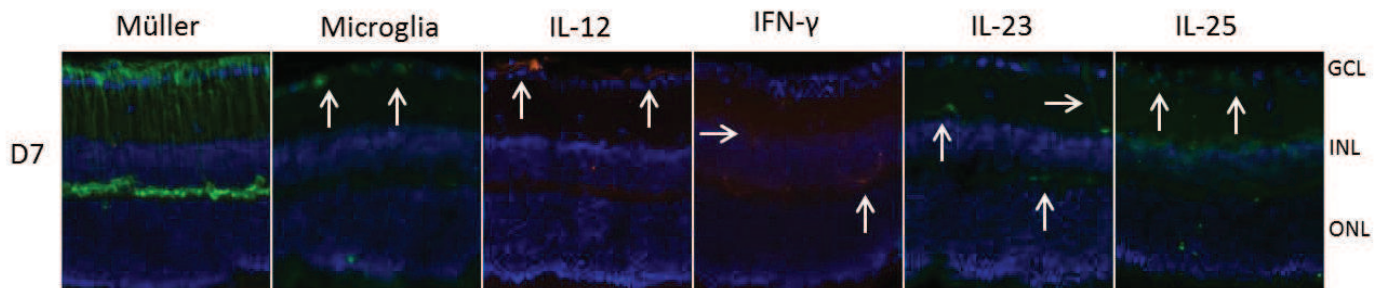
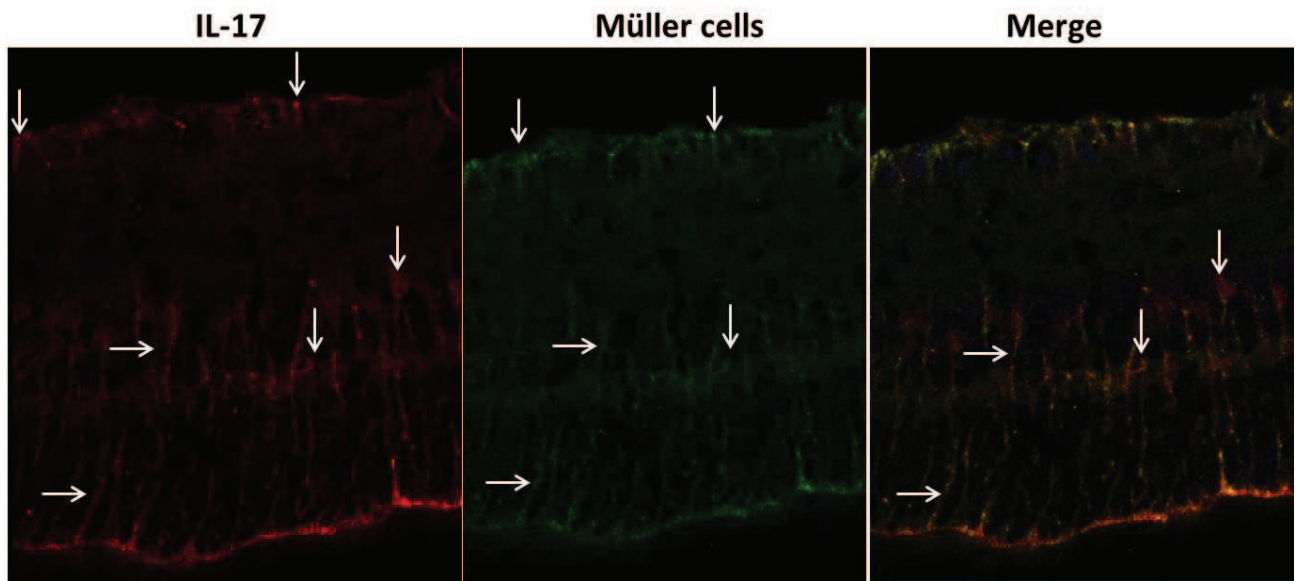


Figure 16 : Localisation de la production de cytokines et de cellules dans les rétines infectées.

Des co-localisations ont été réalisées à 7 jours après l'infection et nous ont permis de montrer que l'IL-17 co-localise avec les cellules de Müller (Vimentine+) (Sauer et al., 2012 ; Fig A) ainsi que certaines cellules bipolaires (marqueur Chx10) (Fig B).

A



B

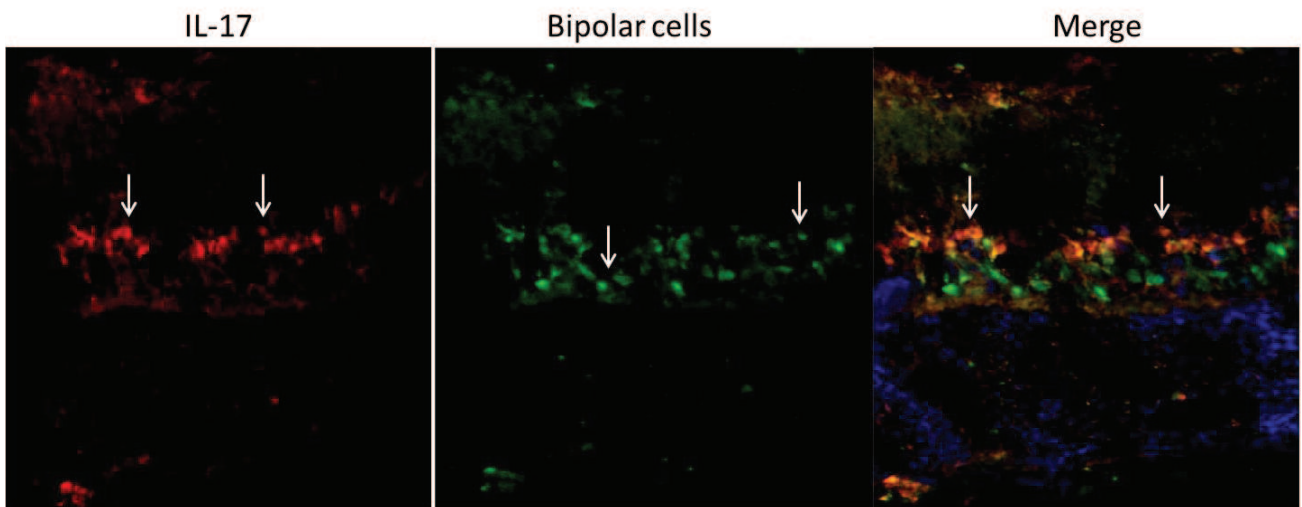


Figure 17 : Co-localisation de l'IL-17 avec les cellules de Müller (A) et les cellules bipolaires (B).

2) Régulation de la voie Th17 oculaire dans un modèle de TO en phase aiguë avec des souris C57Bl/6

Le point d'orgue de ces expériences est la compréhension des mécanismes immunopathologiques de la TO lors d'une infection aiguë chez des souris dites sensibles à l'infection. Pour cela, des expériences supplémentaires sur la régulation de la voie Th17 locale ont été effectuées avec les souris C57Bl/6 et les souches de type I (RH), de type II (PRU) et leurs mutants (RH-ROP16 I KO et PRU-ROP16 I).

➤ Quantification des transcrits lors d'une infection TO en phase aiguë :

La quantification est réalisée sur un pool de 8 rétines afin de faciliter la détection des transcrits. Sur la figure 18 n'apparaissent que les transcrits pour lesquels une différence est visible. Deux expériences ont été réalisées, une troisième est en cours. Nous pouvons observer qu'avec une souche de type II, les facteurs de la voie T régulatrice anti-inflammatoire, l'IL-10 et l'IL-27 ainsi que la cytokine de la voie Th1 - l'IFN- γ - sont exprimés dans les rétines des souris C57Bl/6. Ces facteurs protecteurs semblent contrebalancés par la forte expression de la cytokine Th17 : l'IL-17. Il est intéressant de souligner que l'IL-27 et l'IL-17 suivent le même profil d'expression, avec une augmentation à 3 jours post-infection suivie d'une diminution à 7 jours puis de nouveau une augmentation à 14 jours après infection. Pour la souche de type I, une forte expression du transcrit de l'IFN- γ est observée ainsi qu'une expression des cytokines IL-25, IL-10 et IL-27 à 3 et 7 jours après l'infection. La souche RH-ROP16 I KO exprime plus fortement les transcrits du facteur de transcription de la voie Th2 - GATA-3 - et de l'IFN- γ . Le transcrit de l'IL-10 est également exprimé 7 jours après infection alors que ceux de l'IL-27 et l'IL-17 ne sont pas modifiés. La quantification des transcrits de la souche PRU-ROP16 I est quant à elle sur le point d'être finalisée.

Le génotype de la souche infectante influence l'expression des transcrits nécessaires à la mise en place de la réponse immunitaire. Ainsi, bien que cela reste à confirmer, la souche de type II exprime préférentiellement des facteurs des voies Th17 et T reg, tandis que les souches de type I développent une réponse plutôt anti-inflammatoire Th2 et Treg, à l'exception de la cytokine pro-inflammatoire, l'IFN- γ , qui initie le contrôle de la charge parasitaire.

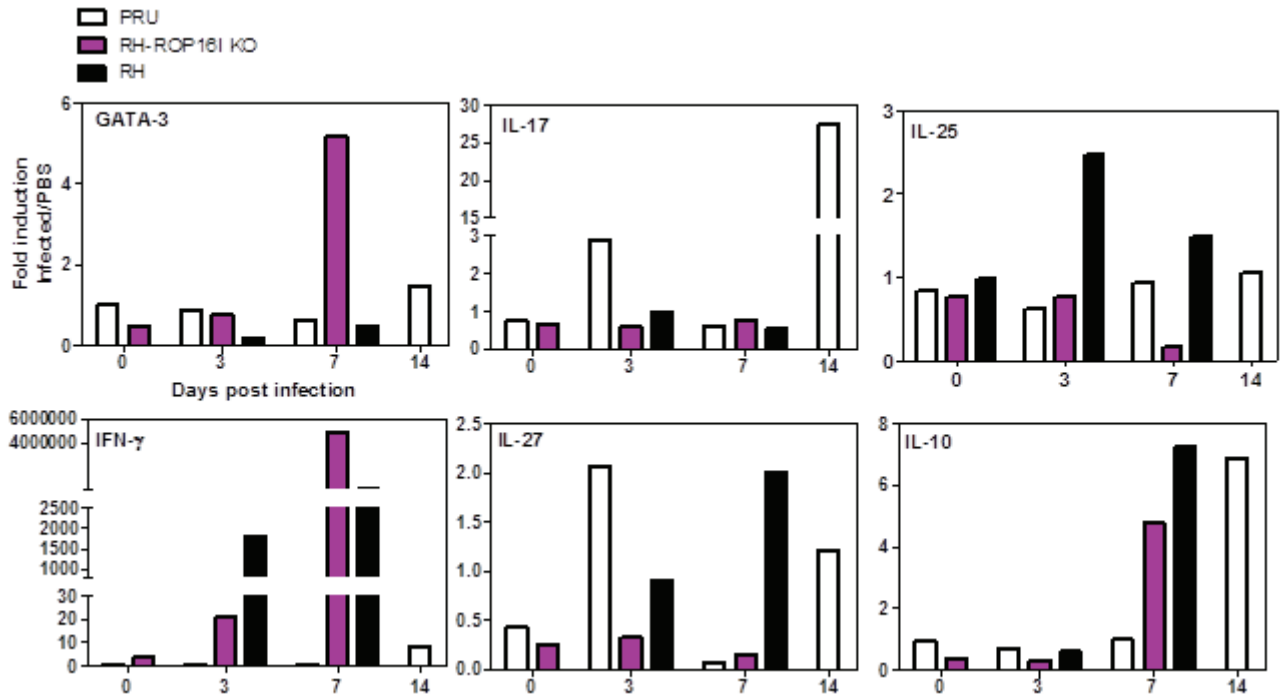


Figure 18 : Transcrits des gènes régulés dans les rétines des souris C57Bl/6 en fonction des souches de type I et II et de leurs mutants.

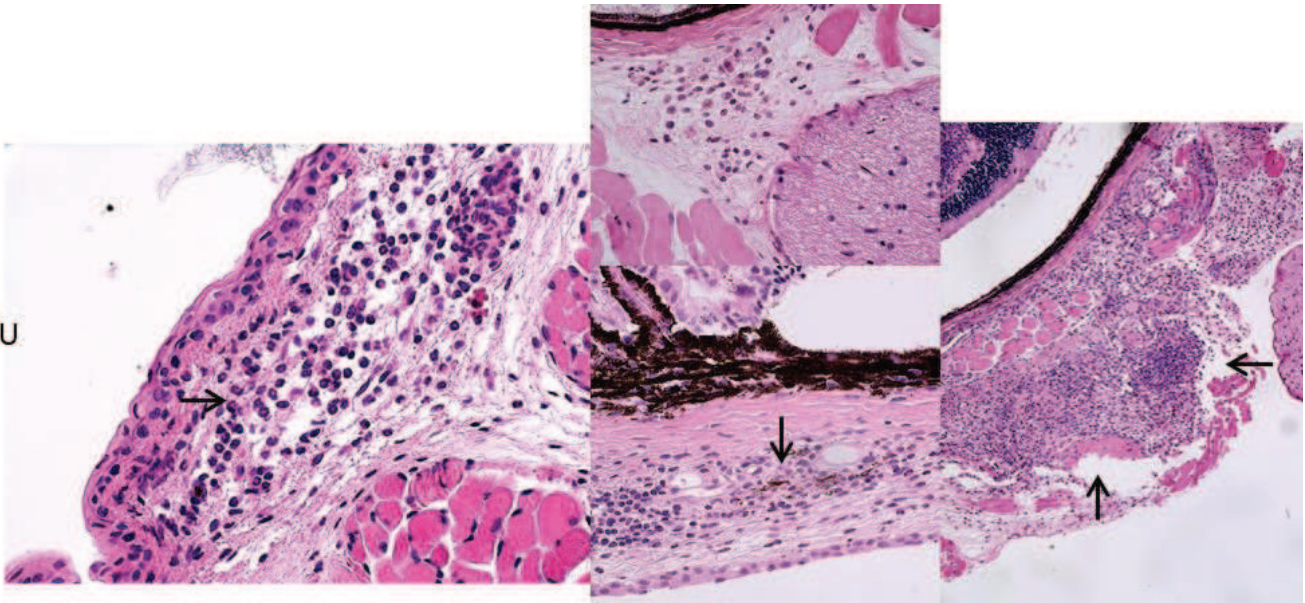
➤ Étude de l'inflammation oculaire dans la sclère et la choroïde :

Pour analyser l'architecture de la rétine et l'inflammation engendrée après l'infection d'une souche de type I, de type II et de leurs mutants respectifs dans l'œil, des coupes histologiques colorées à l'hématoxyline-éosine ont été réalisées.

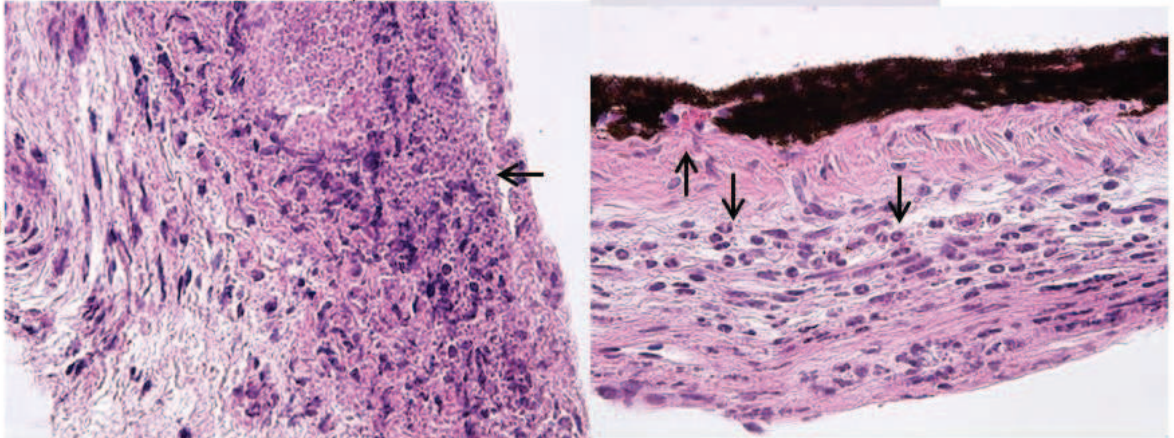
Les coupes histologiques nous ont permis de voir que l'inflammation, qui n'était pas forcément visible dans les rétines, pouvait se localiser dans les tuniques sous-rétiniennes comme la choroïde et la sclère. En effet, nous pouvons observer, en fonction de la souche infectante, un amas inflammatoire composé principalement de neutrophiles – difficiles à reconnaître du fait de leur état de mort, de quelques lymphocytes et d'une activité macrophagique.

L'infection toxoplasmique, bien qu'étant localisée dans la rétine, provoque selon les souches une réponse inflammatoire plus ou moins importante de l'œil dans sa globalité.

PRU



RH



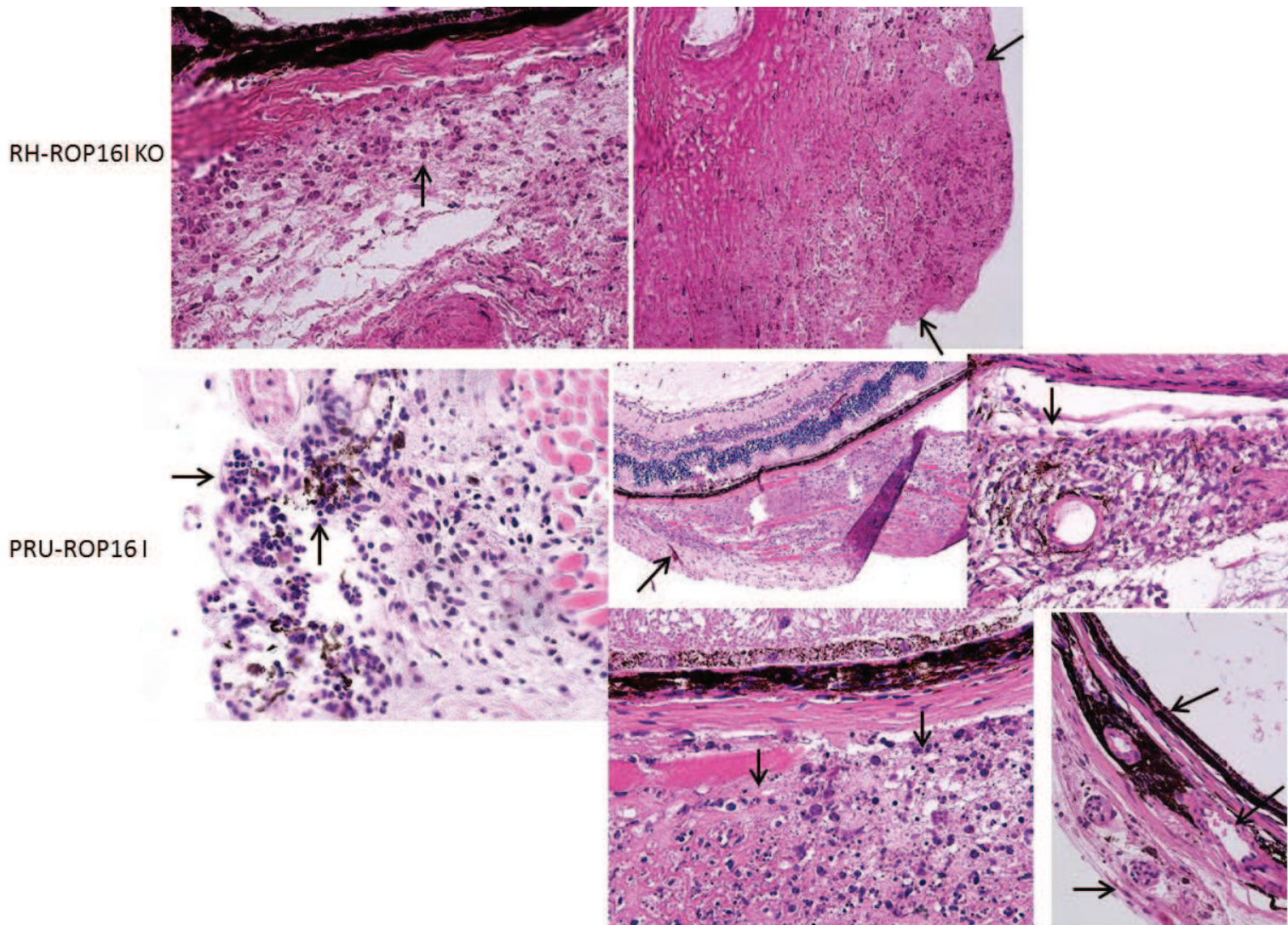


Figure 19 : Histologie des tuniques sous-rétiniennes après infection des souches toxoplasmiques WT et de leurs mutants.

➤ Localisation des cellules et des cytokines dans les rétines infectées :

Le but de cette expérience est de localiser les cellules migrantes et résidentes dans les rétines infectées ainsi que la production des cytokines d'intérêt. En outre, cela nous permettra de visualiser d'éventuelles différences dans la réponse immunitaire de l'œil en fonction des souches et de leurs mutants.

Grâce à des coupes cryo-congelées d'œil entier, nous avons pu mettre en évidence et localiser dans la rétine la production de facteurs immunitaires clés appartenant aux voies Th1 et Th17 suivant la souche toxoplasmique infectante, aux jours 3 et 7 post-infection (Fig 20). Lorsque les

souris sont infectées avec la souche PRU peu virulente de type II, l'expression de l'ensemble des cytokines est observée à ces différents temps. L'IL-12, qui permet l'activation de la voie Th1 et la production d'IFN- γ , est localisée principalement dans les couches plexiformes interne et externe, à l'instar de l'IFN- γ . Ces cytokines, à en juger par leur localisation, sont probablement produites par les cellules microgliales. La cytokine pléiotropique IL-6 s'exprime quant à elle dans la couche ganglionnaire, tandis que la cytokine IL-23 se trouve principalement dans la couche plexiforme externe. Il est à noter que l'IL-23 est exprimée de façon basale dans la rétine et par conséquent que les yeux des souris non infectées en possèdent aussi. L'IL-17 est localisée dans les couches ganglionnaire, nucléaire interne et plexiforme externe. Nous avons déjà démontré qu'une partie de l'IL-17 est co-localisée avec les cellules de Müller (Sauer et al., 2012) tandis qu'une autre partie est probablement exprimée par certaines cellules bipolaires (cf partie I des résultats complémentaires). Avec la souche RH virulente de type I, l'unique cytokine observée est l'IL-17. Trois jours après l'infection, celle-ci est retrouvée dans les couches ganglionnaire, nucléaire interne et plexiforme externe, alors qu'à 7 jours post-infection elle n'est plus que dans les couches ganglionnaire et plexiforme externe. Lorsque la protéine ROP16 I est supprimée de la RH (RH-ROP16 I KO), l'expression des cytokines IL-12 et IFN- γ est restaurée 7 jours après l'infection. L'IL-23 et l'IL-17 sont également visibles aux deux temps de façon similaire à ce qui a été observé pour une infection avec la souche PRU. Pour la souche PRU-ROP16 I, toutes les cytokines sont exprimées selon le même modèle que la souche PRU, à l'exception de l'IL-17 qui est localisée principalement dans la couche ganglionnaire. Ces résultats mettent en évidence le fait que la présence de la protéine ROP16 I dans sa souche de type I d'origine, ici la RH, régule l'expression des cytokines oculaires, notamment celles de la voie Th1 mais également l'IL-12, l'IFN- γ , les cytokines de la voie Th17, l'IL-23 et l'IL-17. Toutefois, dans le cadre d'une souche de type II telle que la PRU, la protéine ROP16 I ne semble affecter que l'expression de l'IL-17.

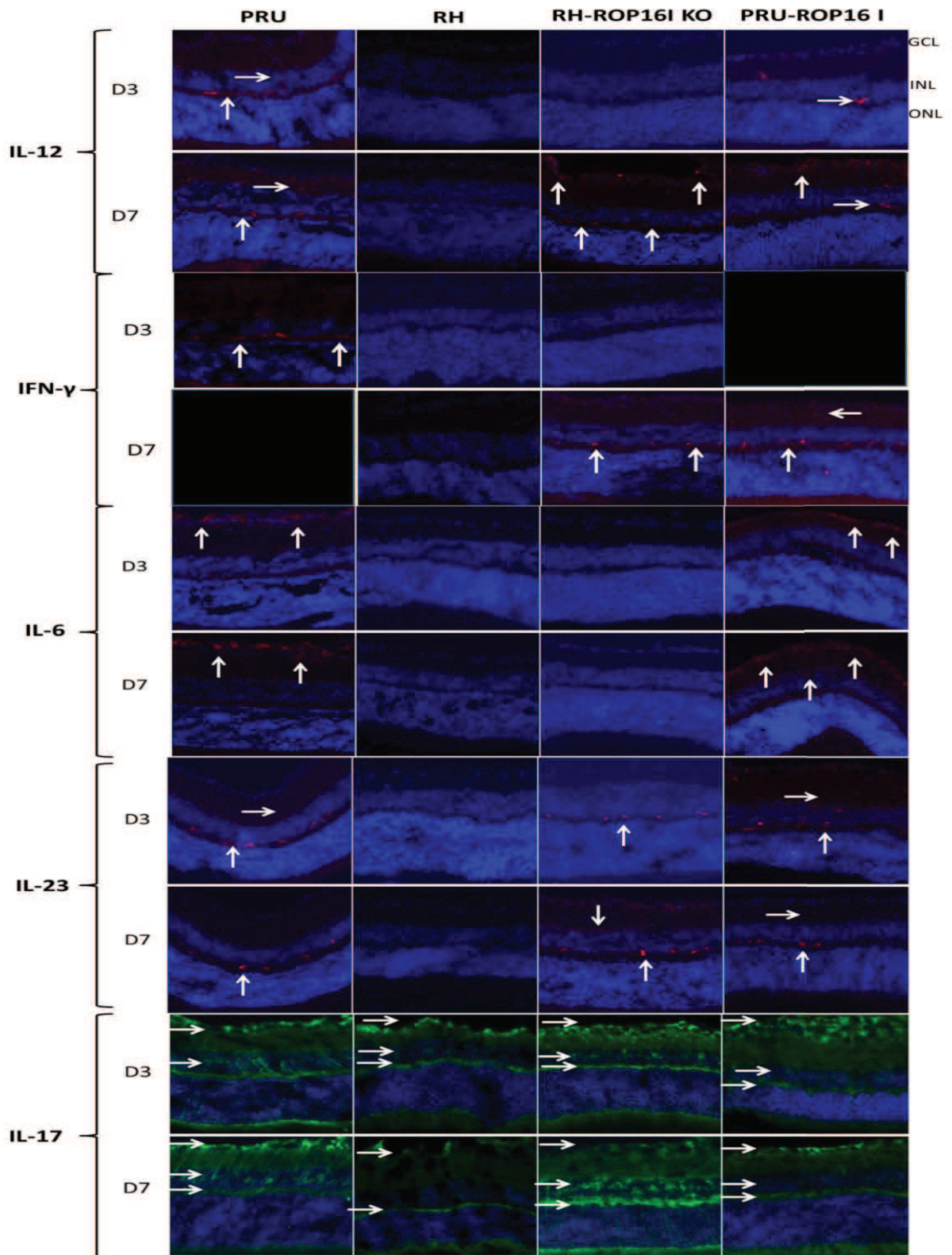


Figure 20 : Localisation de la production de cytokines dans la rétine.

Les autres cellules et cytokines localisées dans les rétines infectées sont les suivantes (Fig 21) :

- les leucocytes, marqués au CD45. Ils sont localisés dans la couche ganglionnaire et également dans la couche plexiforme externe ;
- certaines cellules microgliales, marquées au CD11b. Leur présence dans les rétines infectées a été difficile à obtenir. Elles sont situées dans les couches ganglionnaire et plexiforme externe également. La présence de ces cellules semble plus importante lors d'une infection avec la souche PRU-ROP16 I mais cela reste une hypothèse difficile à confirmer avec des fluorescences de ce type.
- Les cellules de Müller, marquées à la vimentine. Une activation plus forte de ces cellules 3 jours après infection avec une souche RH, RH-ROP16I KO ou PRU-ROP16I est visible avec un marquage de la couche photoréceptrice.
- Les cellules NK, quant à elles, se trouvent dans la couche ganglionnaire mais lors d'une infection avec une souche PRU 3 jours après infection.

Les cases noires sont les marquages à terminer. De plus, la présence de certaines cellules est à confirmer, telles que les cellules NK, les lymphocytes et les gamma-delta.

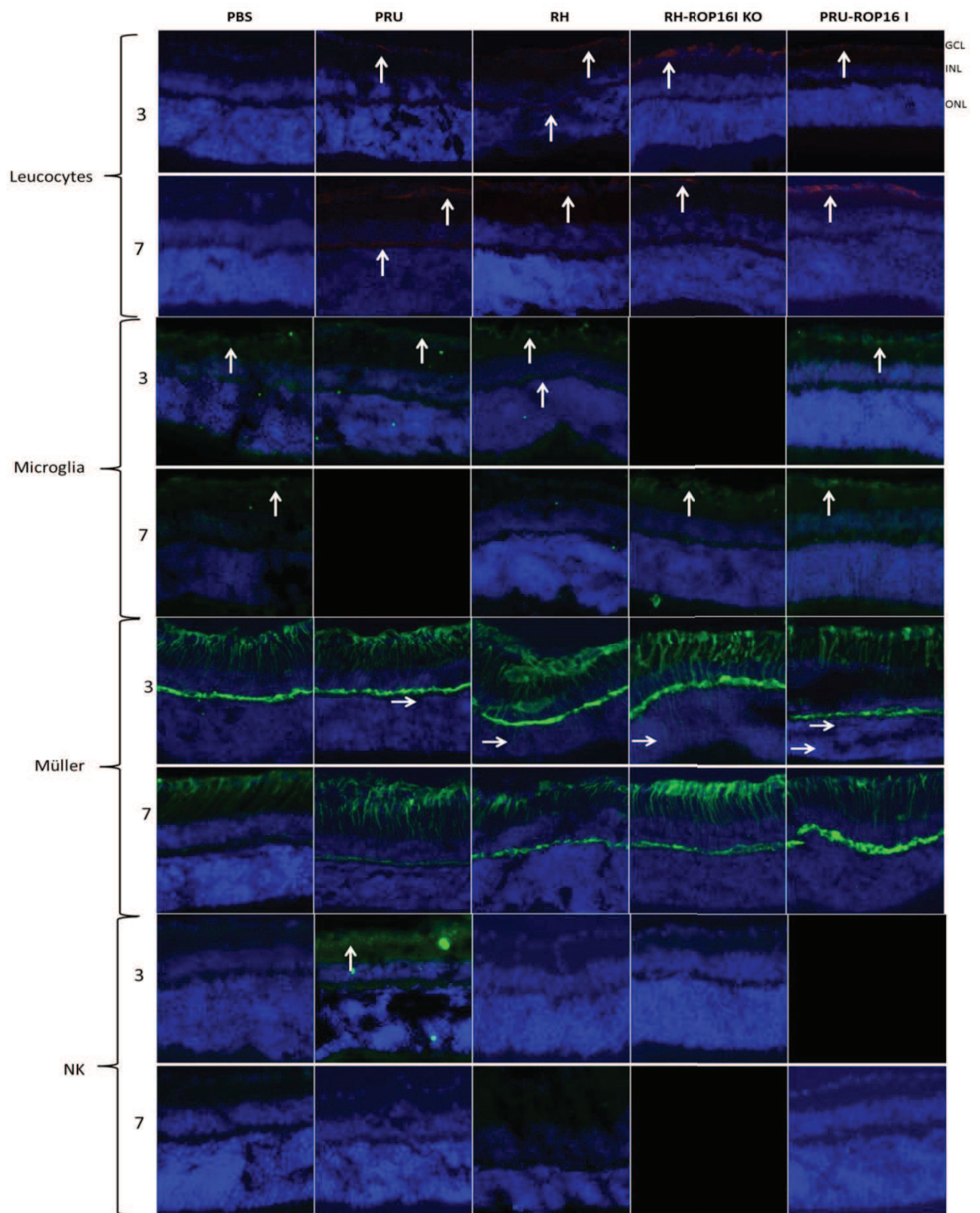


Figure 21 : Localisation cellulaire dans la rétine (3-7 jours post-infection).

- Les cellules gamma-delta, connues pour produire de l'IL-17, ainsi que les lymphocytes (marquées avec un anticorps CD4) semblent présentes dans la couche ganglionnaire des rétines lors d'une infection avec une souche PRU-ROP16I 7 jours après l'infection. Pour les cellules gamma-delta, aucun marquage n'est présent avec les autres souches. Il faudrait cependant confirmer leur présence 3 jours après l'infection. Alors que pour les lymphocytes, seuls les contrôles ont été réalisés et la présence de ces cellules avec les autres souches est également à vérifier.

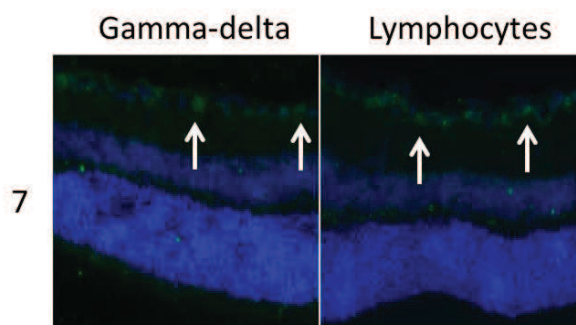


Figure 22 : Localisation des lymphocytes et des cellules gamma-delta dans la rétine.

- La cytokine IL-22, appartenant entre autres à la voie Th17, est exprimée constitutivement dans les couches des RPE dans les rétines non-infectées et infectées (non montré ici). Cependant, un marquage de la couche ganglionnaire est clairement mis en avant ainsi qu'un marquage de certaines cellules de la couche nucléaire interne 7 jours après une infection avec une souche RH-ROP16I KO. L'IL-22 est une cytokine régulatrice dont les actions peuvent être soit pro soit anti-inflammatoires suivant les maladies et les tissus concernés (Ke et al., 2011). Dans les uvéites auto-immunes non-infectieuses, l'IL-22 semble induire l'apoptose des cellules RPE et participerait à la rupture de la barrière hémato-rétinienne. Il conduirait ainsi à l'inflammation oculaire (Li et al., 2008). Toutefois, une étude sur l'uvéite auto-immune expérimentale démontre que l'IL-22 diminue la sévérité de la maladie par une action sur les cellules APC CD11 β + (Ke et al., 2011).

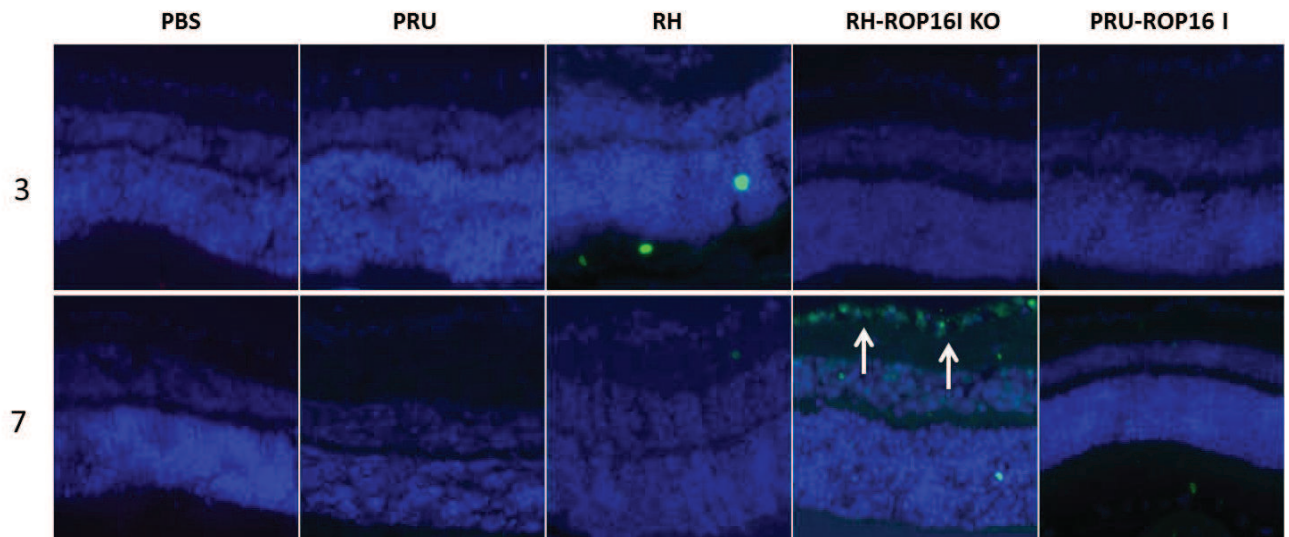


Figure 23 : Localisation de la production de l'IL-22 dans la rétine.

- La cytokine IL-25 ou IL-17E appartient à la famille de l'IL-17, partageant ainsi 16% d'homologie avec l'IL-17 mais elle est sécrétée et favorise les cellules de la voie Th2. L'IL-25 est localisé dans la couche ganglionnaire des souris infectées avec une souche PRU et également avec une souche RH avec un nombre de cellules plus important. Cependant, un marquage de cette couche est également visible dans les rétines contrôles 3 jours après l'infection et serait à confirmer afin de savoir s'il existe une expression de base de l'IL-25 dans les rétines et si celle-ci est modulée par les souches. De plus le marquage de cette cytokine avec les souches mutées est à réaliser.

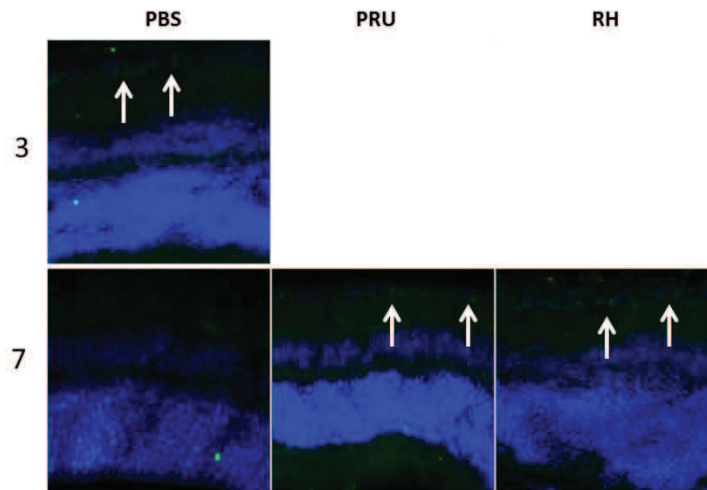


Figure 24 : Localisation de la production de l'IL-25 dans les rétines infectées avec une souche de type I ou de type II.

Ainsi, l'immunophénotypage révèle l'importance du génotype de la souche infectante qui influence l'activation ou l'inhibition des cellules et des cytokines dans les rétines. De plus, ces expériences démontrent que les facteurs de virulence tels que ROP16 I participent fortement à la régulation de la production des cytokines ainsi qu'à la migration et à l'activation des cellules dans les rétines infectées.

➤ ROP16 I régule l'expression rétinienne de l'IL-23 :

Nous avons vu précédemment que l'expression de l'IL-23 dans une souche de type I est modulée par ROP16 I (Fig 20). Nous avons donc cherché à savoir à partir de quand cette expression était régulée. Nous pouvons constater que l'IL-23 est présent 1 jour après une infection avec une souche RH et disparaît définitivement dès le 2^{ème} jour (Fig 25). La régulation de l'IL-23 par une souche virulente de type I se fait donc très précocement. Dans la souche de type II - PRU - où une ROP16 de type I a été ajoutée, la régulation de l'IL-23 est plus tardive et se manifeste entre 8 et 14 jours après l'infection. Cela met en évidence le fait que l'expression de l'IL-23 rétinien est modulée par la protéine ROP16 de type I indépendamment du génotype dans lequel elle se trouve. Il faudrait donc déterminer à partir de quand cette régulation est effective pour la souche PRU-ROP16 I.

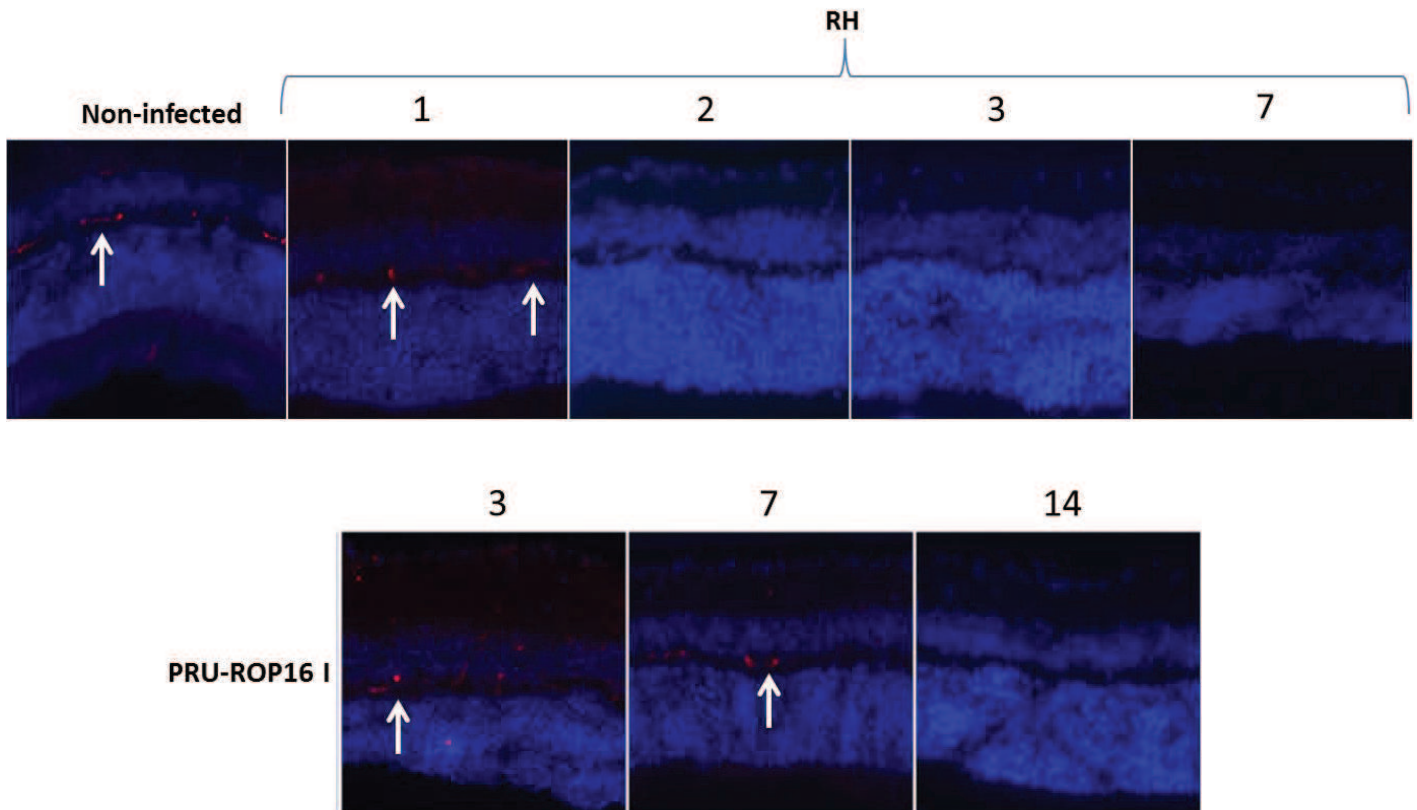


Figure 25 : Régulation de l'expression de l'IL-23 dépendante de ROP16 I.

Lors des marquages fluorescents avec l'IL-23, cette cytokine non retrouvée dans les rétines des souris infectées avec la souche RH de type I semble apparaître dans l'épaississement du tissu entourant le nerf optique. En effet, avec une souche RH l'inflammation est tellement importante qu'un épaississement de la sclère se forme 7 jours après l'infection, se prolongeant et entourant une partie du nerf optique. Les prélèvements effectués sur les yeux de ces souris deviennent alors très compliqués du fait de l'extrême fragilité de l'œil. Cette fluorescence n'est pas observée lors des infections avec des autres souches puisque cet épaississement sclérique n'est pas observé.

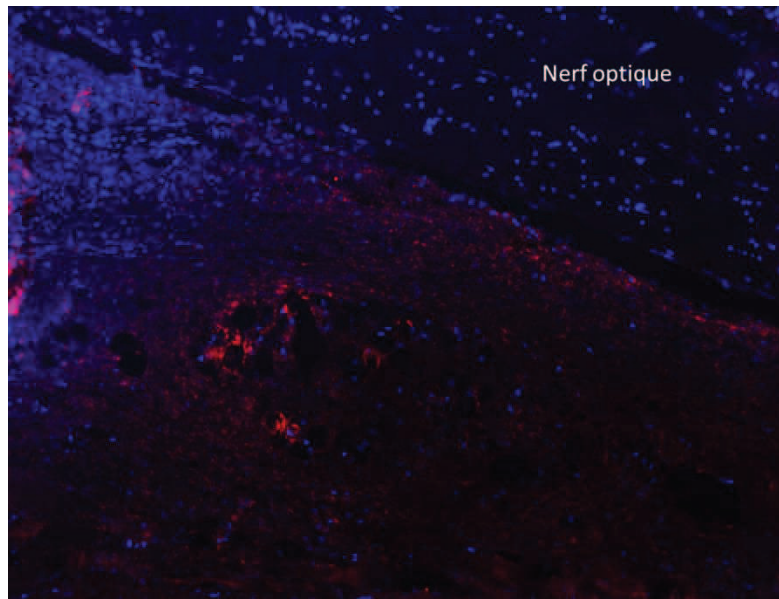


Figure 26 : Présence de l'IL-23 avec une souche de type I dans le tissu périphérique.

Les marquages de STAT3 phosphorylé ainsi que de PD-1 sont en cours de réalisation. Le but étant de mettre en évidence l'activation de STAT3 par les souches contenant la ROP16 I, c'est-à-dire RH et PRU-ROP16 I et éventuellement la présence d'un épuisement des cellules T via le marqueur PD-1 (Programmed cell death 1). L'épuisement des cellules T se réfère initialement à la perte de fonction des cellules T lors d'infection virale. Cependant, récemment les études ont montré que cet épuisement cellulaire pouvait être étendu aux infections parasitaires. Ce phénomène commencerait au début de la phase chronique puis s'amplifierait lors la phase tardive de l'infection chronique, conduisant probablement aux réactivations parasitaires et à la mort de l'hôte. L'épuisement des cellules T CD8⁺ se manifeste par une perte progressive de leurs plurifonctionnalités : cytotoxicité et production des cytokines pro-inflammatoires IFN- γ et TNF- α . De plus, les cellules T CD8⁺ montrent une augmentation de l'apoptose, une réponse mémoire antigénique pauvre associée à une augmentation de l'expression du récepteur inhibiteur PD-1 et une diminution de l'expression de deux facteurs de transcription : T-bet et Eomesodermin (Bhadra and Khan, 2012; Długońska and Grzybowski, 2013).

➤ Modulation de la réponse inflammatoire en fonction de ROP16 I :

L'identification des facteurs de la réponse immunitaire oculaire impliqués lors d'une infection toxoplasmique en phase aiguë est un élément indispensable à la compréhension des mécanismes physiopathologiques. De plus, l'utilisation des génotypes modifiés autorise l'identification des cytokines et chimiokines modulées par ROP16 I et la détermination du type de réponse immunitaire locale mise en place en fonction de la souche infectante. Grâce à la technique du Bioplex, il est possible de doser simultanément 23 cytokines et chimiokines dans 12 μ L d'humeur aqueuse. Globalement, une forte réponse immunitaire est mise en place avec les souches RH et PRU-ROP16 I, contrairement à ce qui se déroule avec les souches PRU et RH-ROP16 I KO (Fig 27). Les facteurs de la voie Th2 tels que l'IL-3, l'IL-4, l'IL-5 et l'IL-13 ainsi que l'IL-2 de la voie Th1 sont également augmentés avec les souches RH et PRU-ROP16 I mais de façon plus faible et ne sont pas présentés ici. Il est en de même pour l'eotaxine et l'IL-1 β .

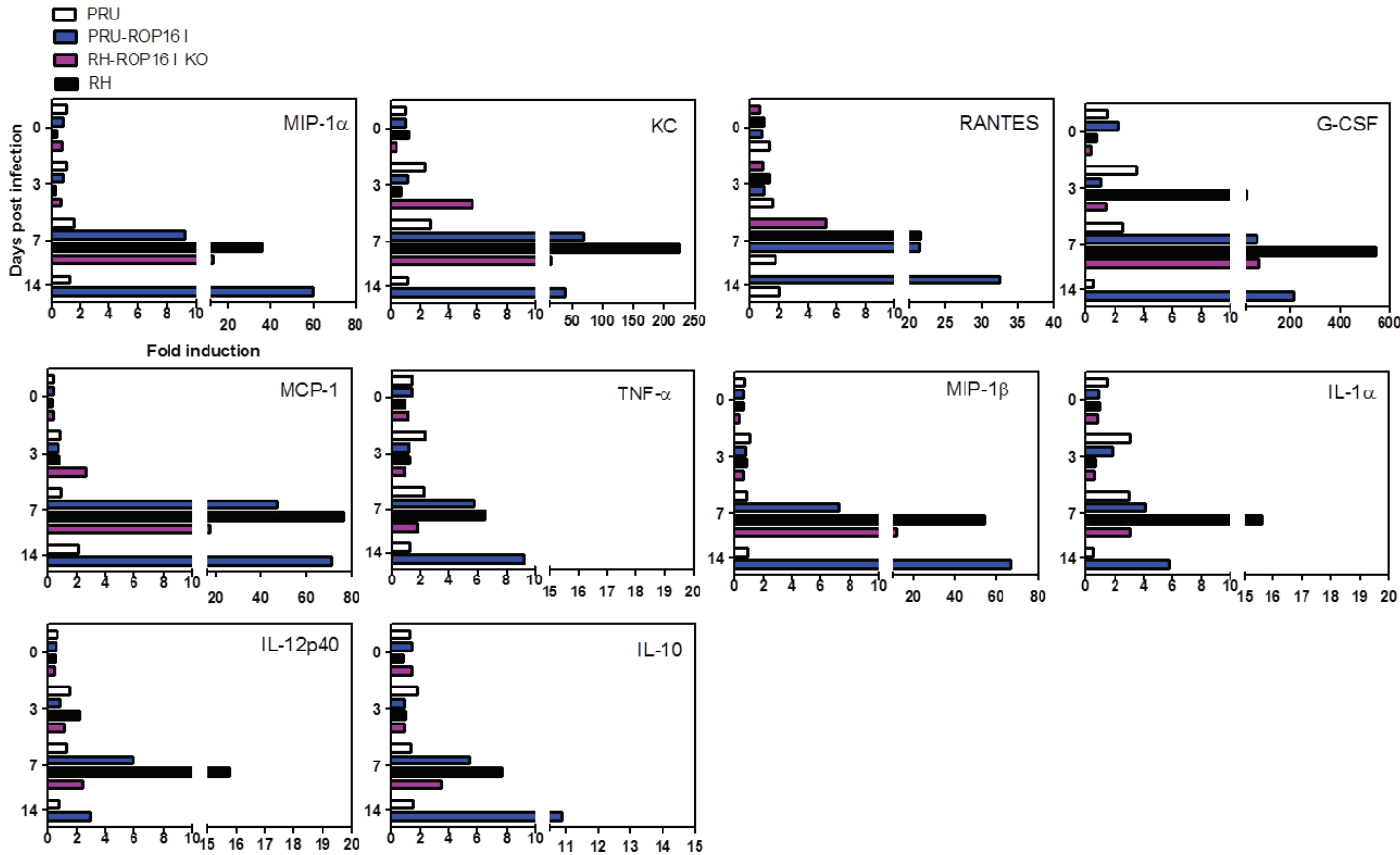


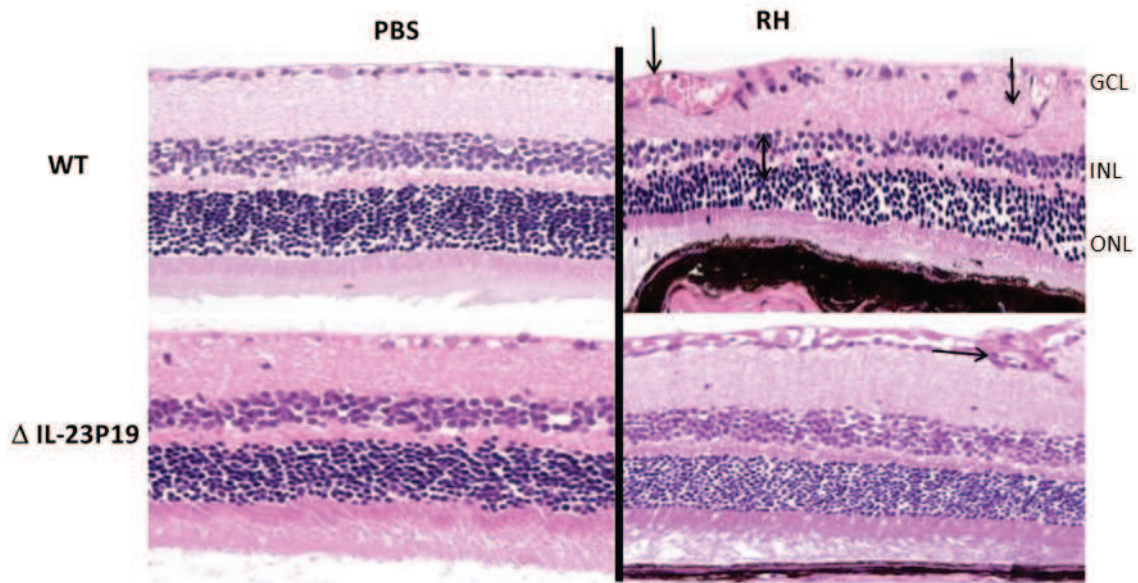
Figure 27 : Quantification protéique de l'humeur aqueuse des souris C57Bl/6 infectées en intraoculaire avec les souches parasitaires RH et PRU et leurs mutants respectifs.

Ainsi, l'absence de ROP16 I dans une souche de type I diminue les facteurs de la réponse immunitaire associée au génotype I WT. Lorsque cette protéine ROP16 I est dans un génotype II, la réponse immunitaire s'en trouve fortement accrue. Avec la souche de type II PRU contenant un facteur de virulence ROP16 I (PRU-ROP16I), la quantification des facteurs égale, voire dépasse celle d'une souche de type I. La protéine ROP16 I influence considérablement la réponse inflammatoire oculaire, notamment la production de chimiokines nécessaires au recrutement des cellules immunitaires au site de l'inflammation.

- Conséquence de l'absence d'IL-23 endogène lors d'une infection avec une souche virulente RH :

L'IL-23, appartenant à la voie Th17, semble jouer un rôle important dans le développement de la réponse immunitaire et paraît être régulée par la protéine ROP16 I. Nous avons donc voulu en savoir plus sur la fonction de cette cytokine. Pour cela, nous avons utilisé des souris modifiées pour le gène de l'IL-23p19 (don du Pr B. Ryffel - CNRS, Orléans, France), sous-unité spécifique de la cytokine IL-23 puisqu'elle partage avec la cytokine IL-12 la sous-unité IL-12p40. Sur des coupes histologiques d'œil nous pouvons voir une nette amélioration de la structure de la rétine lorsque l'infection avec la souche RH est effectuée sur les souris C57Bl/6 IL23p19 KO, comparée à celle effectuée sur des souris C57Bl/6 Wild-Type (WT) (Fig 28 A). Chez les souris WT, des vasodilatations sont visibles dans la couche ganglionnaire, ainsi que des migrations cellulaires et un rapprochement des couches interne et externe des noyaux, tandis que chez les souris IL-23p19 KO la rétine est quasiment intacte et nous notons la présence d'une légère modification dans la couche ganglionnaire. La quantification du transcrite du gène SAG-1 révèle que la multiplication parasitaire dans les yeux des souris déficientes pour le gène de IL-23p19 est très faible comparée à celle des souris WT (Fig 28 B). Ces résultats démontrent que l'IL-23 rétinienn semble nécessaire à la multiplication parasitaire de la souche RH dans l'œil et qu'il joue un rôle dans le développement des lésions. L'IL-23 influence donc de façon négative la pathologie oculaire.

A



B

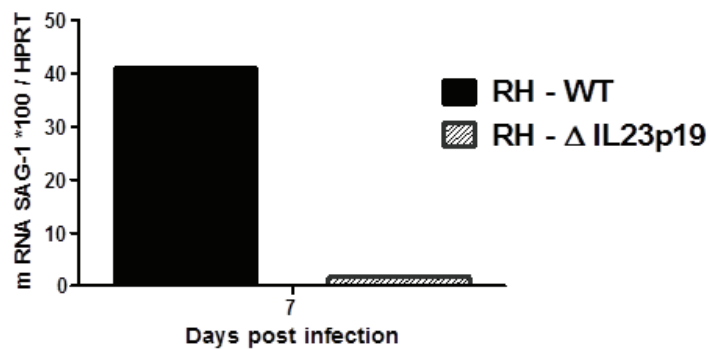


Figure 28 : Analyse de l'absence d'IL-23 endogène lors d'une infection avec une souche de type I.

Lorsque l'infection des souris déficientes pour l'IL-23p19 est effectuée avec une souche de type I comme la RH, l'expression des transcrits étudiés est diminuée, sauf pour l'IFN- γ et l'IL-25, cette dernière serait à confirmer compte tenu du faible écart existant (Fig 29).

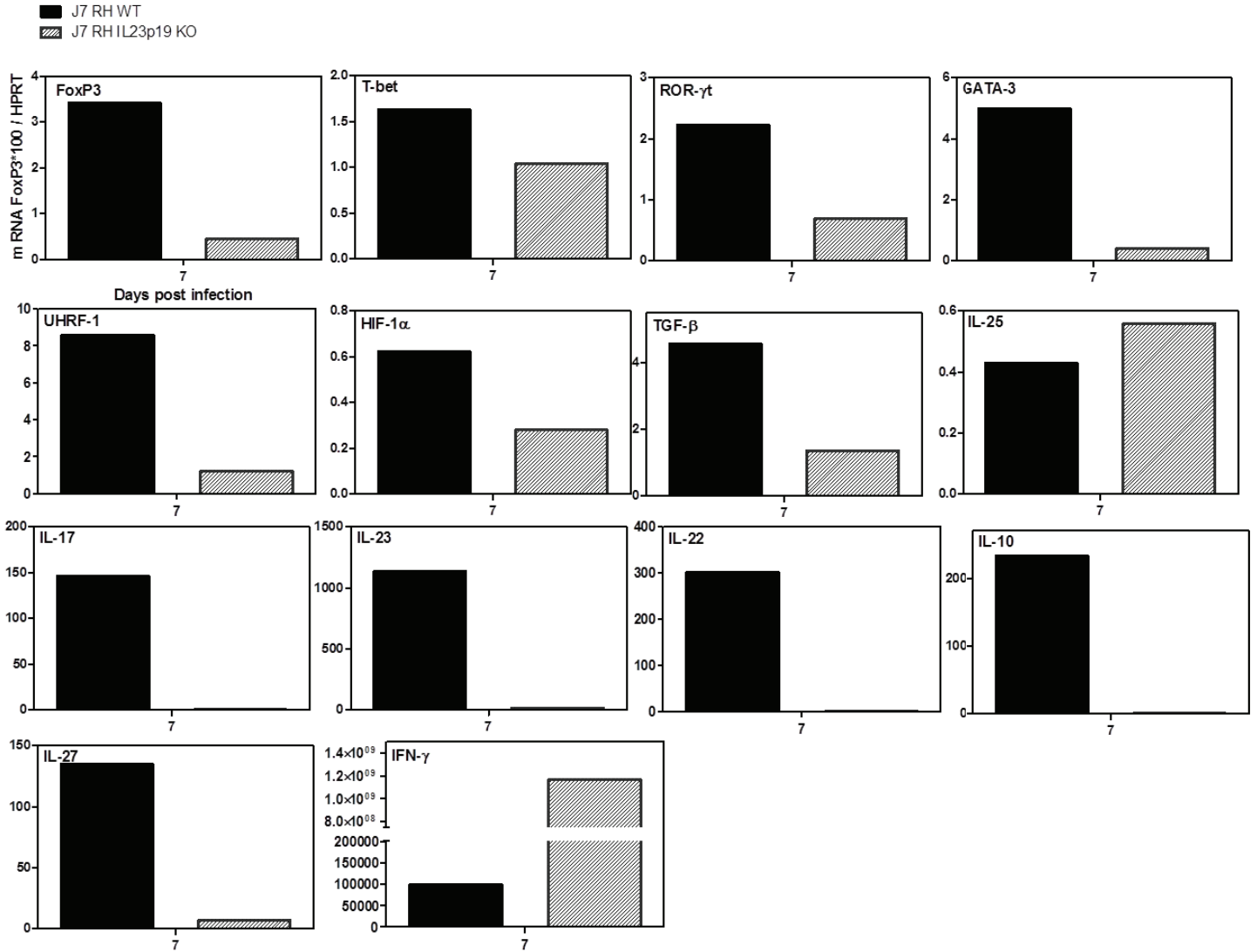


Figure 29 : Expression des transcrits dans les rétines des souris IL-23p19 KO lors d'une infection avec une souche de type I.

Le pool d'humeur aqueuse de 8 yeux nous a permis de quantifier des cytokines par la technique de Bioplex puis de diviser cette quantification par leurs contrôles respectifs (Fig 30). Après une infection avec une souche de type I, la réponse immunitaire dans l'œil des souris déficientes est beaucoup plus faible que celle observée chez des souris WT. Les deux seules cytokines produites en plus grande quantité comparées aux souris WT sont l'IL-1α et l'IL-12p40. Il est intéressant de voir que même la protéine de l'IFN-γ est très faiblement exprimée alors que l'IFN-γ était l'unique transcrit présent. L'ensemble des facteurs de la voie Th1 - l'IL-12p70 et l'IFN-γ - et de

la voie Th17 - l'IL-6 et l'IL-17 - sont augmentés mais de façon beaucoup plus faible par rapport à ce qui a été quantifié dans les humeurs aqueuses des souris WT. L'absence d'IL-23 fonctionnelle pourrait être responsable en partie de cette diminution. Cependant, cette forte diminution de l'ensemble de la réponse inflammatoire chez les souris IL-23p19 KO est en corrélation directe avec la faible multiplication parasitaire observée chez ces souris. Les protéines eotaxine, RANTES, IL-2 et IL-1 β ainsi que les facteurs de la voie Th2 : IL-3, IL-4, IL-5 et IL-13 sont également diminuées dans les HA des souris déficientes mais ne sont pas présentées ci-dessous. Toutefois, le fait que l'IFN- γ diminue également ne permet pas d'expliquer le contrôle important de la charge parasitaire oculaire.

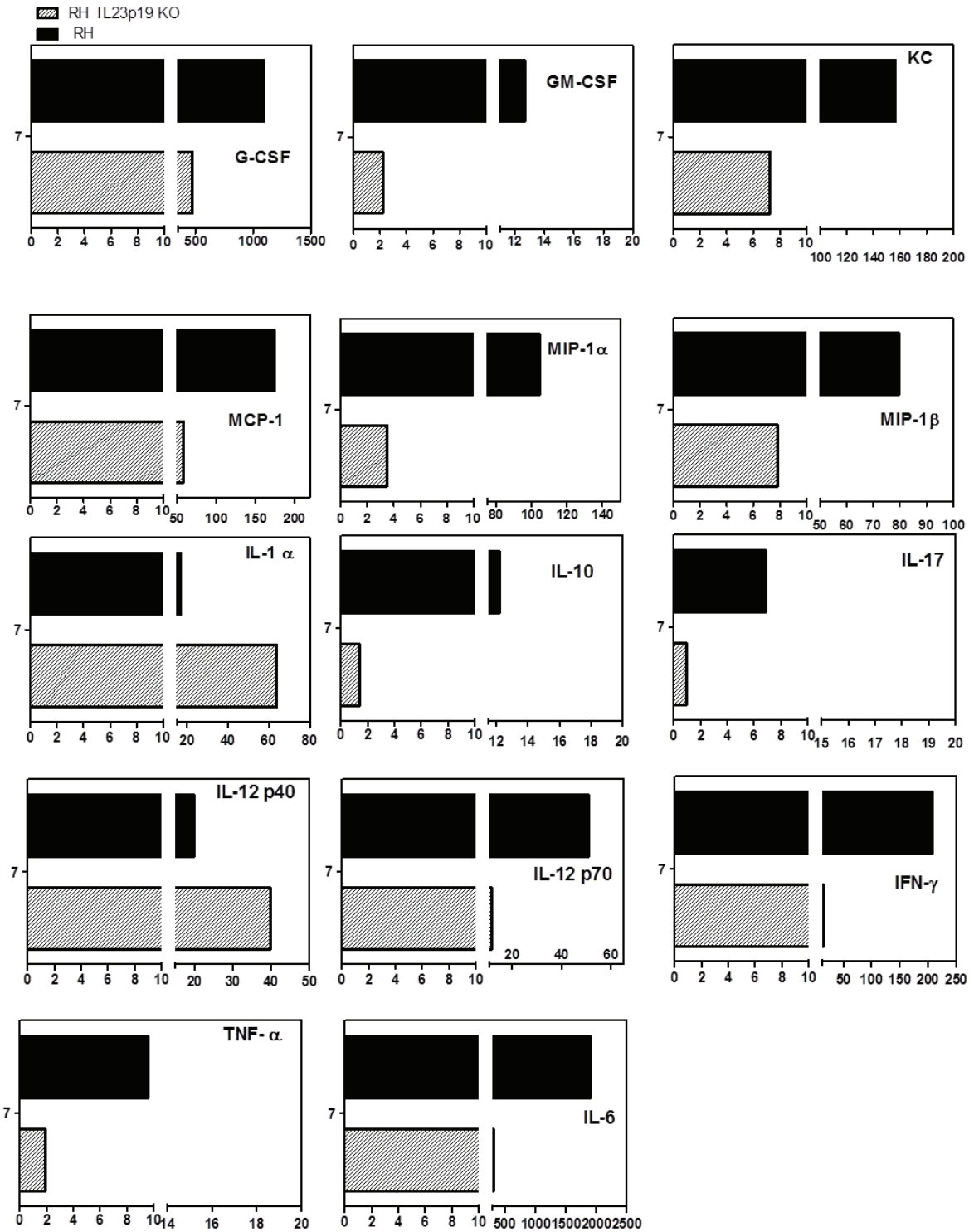
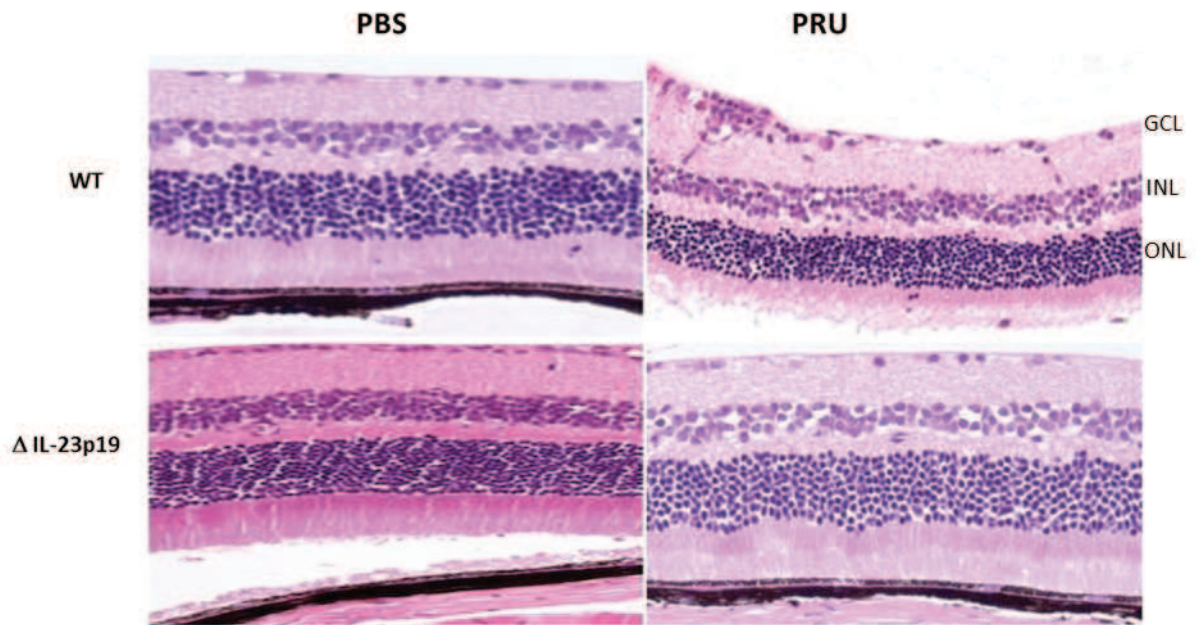


Figure 30 : Comparaison des protéines de l'humour aqueuse produites lors d'une infection avec la souche RH entre des souris C57Bl/6 déficientes ou non pour le gène de l'IL-23p19. Ordonnées : jour post-infection ; abscisses : index.

- Conséquence de l'absence d'IL-23 endogène lors d'une infection avec une souche de type II peu virulente comme la souche PRU :

Lorsque les souris IL-23p19 KO sont infectées avec la souche de type II PRU, l'architecture de la rétine reste intacte alors que chez les souris WT au même temps d'infection, la structure de la rétine est endommagée principalement dans la couche ganglionnaire (Fig 31 A). La quantification du transcrite du gène SAG-1 est légèrement moins importante chez les souris déficientes que celle des souris WT (Fig 31 B). L'IL-23 lors d'une infection avec une souche PRU participe également au développement des lésions rétiniennes ainsi qu'à la multiplication parasitaire mais de manière moins importante pour cette dernière que ce qui observé avec une souche RH.

A



B

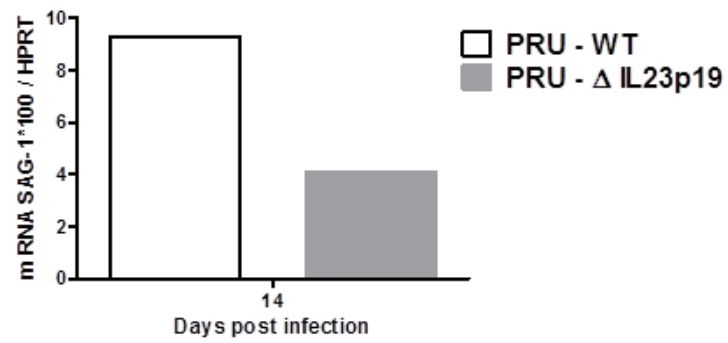


Figure 31 : Effet de l'absence d'IL-23 endogène lors d'une infection avec une souche de type II.

Les transcrits quantifiés à partir d'un pool de 8 rétines chez les souris déficientes en IL-23p19 montrent que, lorsque l'infection est réalisée avec une souche de type II, l'expression de l'ensemble des gènes est augmentée, y compris pour l'IL-23, à l'exception de l'IL-17 et de l'IL-25 qui ont une expression diminuée (Fig 32). L'expression de TGF- β et HIF-1 α n'est pas affectée par l'absence d'IL-23.

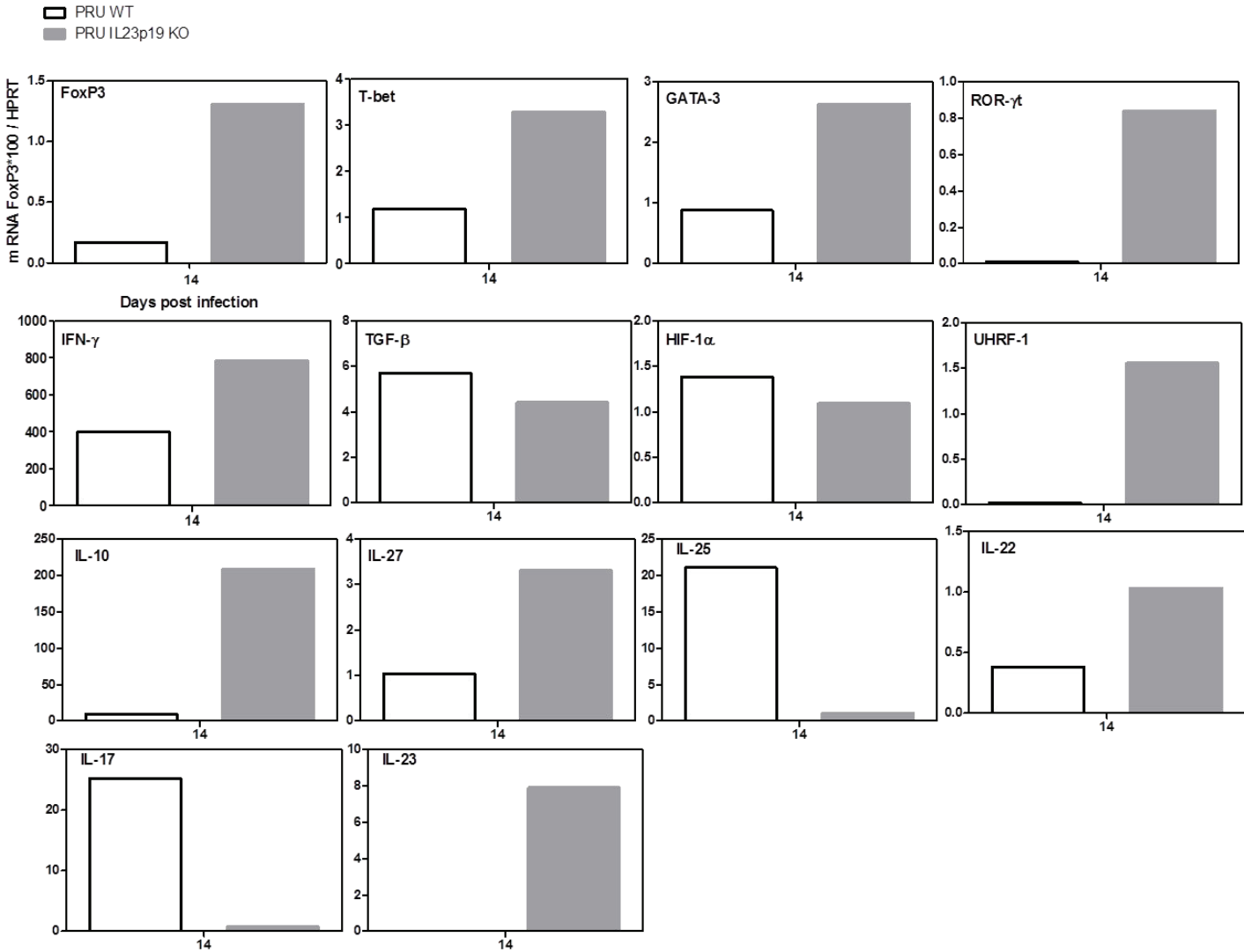


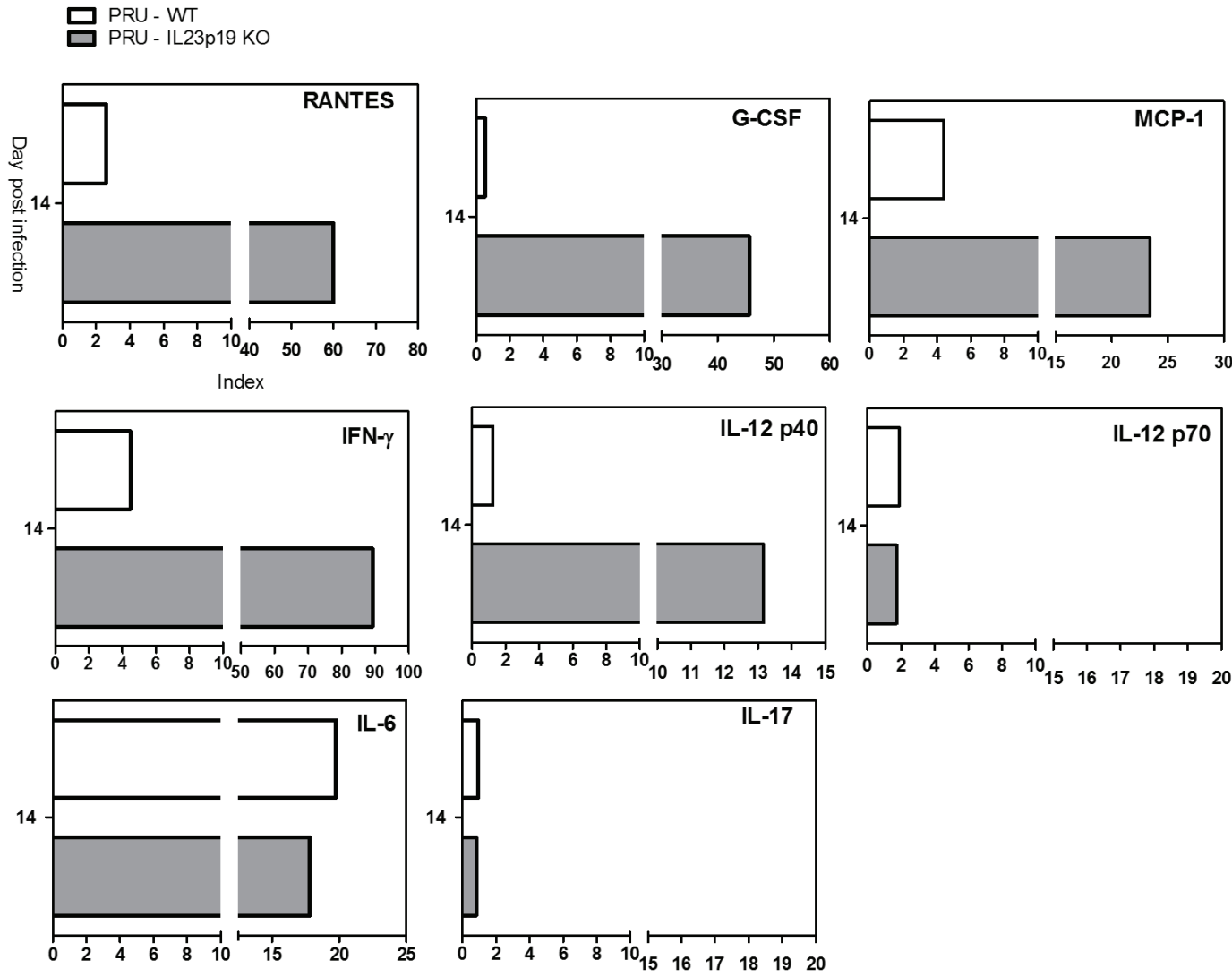
Figure 32 : Expression des transcrits dans les rétines des souris IL-23p19 KO lors d'une infection avec une souche de type II.

Les profils cytokiniques résultant d'une infection avec une souche de type II chez des souris WT ou déficientes pour le gène de l'IL-23p19 ont été étudiés afin de comprendre quels facteurs étaient affectés (Fig 33). Cette quantification protéique montre que l'unique cytokine qui est surexprimée chez les souris déficientes est l'IFN- γ . Les autres facteurs sélectionnés ne sont pas modifiés par rapport à ce qui se passe chez des souris WT. La forte production d'IFN- γ peut expliquer dans ce cas la plus faible multiplication parasitaire observée chez ces souris. La première figure est présentée sous forme d'index (rapport entre les yeux des souris infectés et les contrôles de chaque race) tandis que la seconde représente une concentration. L'index n'a pu être réalisé faute de contrôle WT. Une forte production de chimiokines, autorisant le recrutement de neutrophiles et macrophages au site de l'inflammation, est visible et c'est également le cas pour des cytokines telles que l'IFN- γ , l'IL-1 α et l'IL-12p40. L'IL-17F, qui possède 50% d'homologie avec l'IL-17 (et peut avoir les mêmes fonctions que celle-ci), semble produite dans de moindres mesures que ce qui est observé chez les WT. Si ceci est confirmé, le rôle de l'IL-17F dans les TO devra être investigué.

D'autres protéines sont également produites lors de l'infection mais ne sont pas montrées. Il s'agit de MIP-1 α et β , de l'eotaxine, l'IL-1 α , l'IL-5 et l'IL-4 qui sont produites de façon plus importante que lors d'une infection avec une souche WT. L'IL-2, l'IL-10, l'IL-1 β et GM-CSF ne diffèrent pas d'une infection chez une souris WT. Au contraire, KC, TNF- α et IL-3 sont produites de façon moindre dans les HA des souris IL-23p19.

L'IL-12p40 et l'IL-1 α sont les deux facteurs augmentés après une infection avec les deux souches. Ils doivent donc probablement jouer un rôle important dans l'amélioration de la structure rétinienne et le contrôle de la charge parasitaire chez les souris déficientes pour l'IL-23p19.

A



B

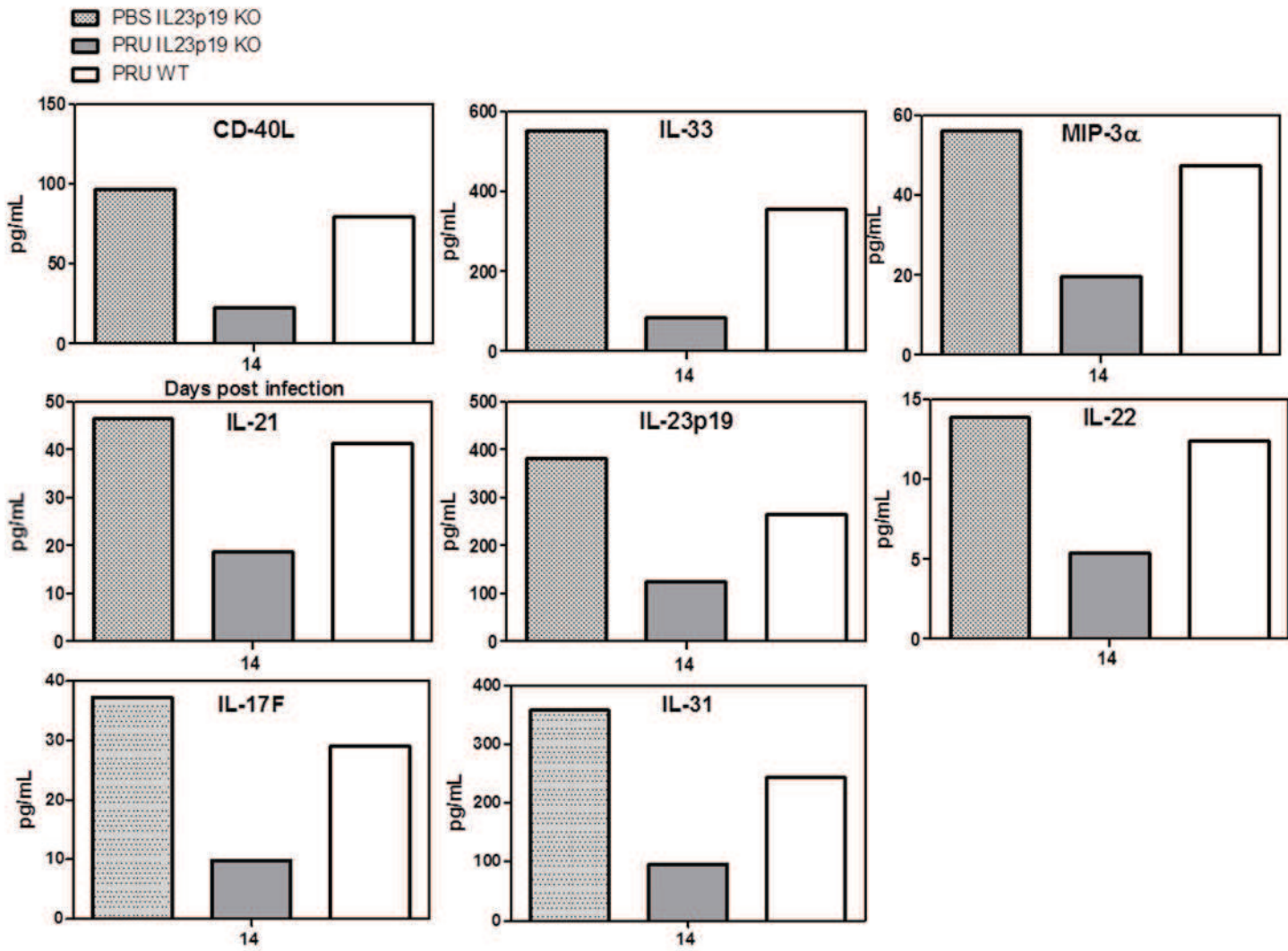


Figure 33 : Comparaison du profil cytokinique lors d'une infection avec une souche PRU entre les souris C57Bl/6 déficientes ou non pour le gène de l'IL-23p19.

A : Index des humeurs aqueuses infectées sur la moyenne de celles des contrôles (injection de PBS)

B : Concentration en pg/mL des protéines contenues dans l'humour aqueuse

Pour résumer : la présence de ROP16 I dans une souche de génotype I semble contrôler rapidement la production oculaire de l'IL-23 ainsi que partiellement celle de l'IL-12, de l'IFN- γ et de l'IL-17. De plus, une régulation de l'expression de l'IL-17 par les souches de type I semble exister via les expériences de transcrits et de fluorescence où l'IL-17 n'est peu ou pas exprimée, ainsi qu'avec la souche PRU-ROP16 I. La protéine ROP16 I régule la production de cytokines oculaires des voies Th1 et Th17. L'IL-23, exprimé constitutivement dans la rétine, apparaît comme un facteur délétère lors d'une infection toxoplasmique. Son rôle dans des rétines saines reste à définir.

De nombreuses expériences sont encore à réaliser pour étoffer la compréhension de ces mécanismes de régulation. Les expériences de quantification de transcrits permettant de confirmer nos premiers résultats sont en cours. La souche PRU-ROP16 I a été incluse dans ces expériences. Les expériences impliquant les souris IL-23 KO infectées avec les souches PRU et RH sont également à valider avec des expériences complémentaires. Il serait intéressant de poursuivre les investigations avec cette souche murine et d'étudier le comportement des souches toxoplasmiques modifiées RH-ROP16 I KO et PRU-ROP16 I, ainsi que la réponse immunitaire oculaire associée. De plus, des expériences sur la survie de ces souris lorsqu'elles sont infectées avec la souche RH seraient un bon complément puisqu'à 7 jours après infection ces souris n'ont pas de signes extérieurs de maladie (poils hérissés ou souris recroquevillées sur elles-mêmes) et que leur charge parasitaire et la réponse immunitaire n'augmentent que faiblement. De plus, la recherche du mécanisme autorisant un contrôle de la charge parasitaire avec une infection RH en absence d'IFN- γ est à élucider. L'analyse du profil de croissance des différentes souches *in vitro* aux différents temps d'infection sera effectuée prochainement. Une étude de l'activité de promoteur de l'IL-23 avec ces différentes souches parasitaires sur des cellules rétiniennes, comme les microglies, est à prévoir.

3) Perspectives : infection oculaire avec des souches atypiques

Introduction

Les souches sud-américaines, de génotypes atypiques, sont très hétérogènes et hautement virulentes. Les atteintes oculaires observées dans cette région sont nettement plus fréquentes et plus sévères que ce qui est observé en Europe ou en Amérique du Nord. Il nous a paru naturel d'étudier le comportement de ces souches atypiques responsables de cliniques oculaires sévères dans nos modèles murins.

Nous nous sommes intéressés à deux souches dites atypiques, la RUB et la VAND, isolées toutes les deux en Guyane Française chez des patients immunocompétents. La souche atypique RUB, haplogroupe 5, a été isolée des fluides de lavage broncho-alvéolaires d'un patient tandis que la souche atypique VAND, haplogroupe 10, a été prélevée dans le sang d'un patient (CRB *Toxoplasma*). Ces souches virulentes chez la souris sont hautement pathogéniques chez l'Homme et responsables de pathologies sévères. Les expériences ont été réalisées sur deux souches de souris de susceptibilités différentes dans le but de comprendre l'influence du fond génétique de l'hôte dans le développement de la réponse immunitaire. Les souris utilisées sont les Swiss-Webster, dites résistantes à la toxoplasmose et les C57Bl/6 dites sensibles à la toxoplasmose. Des expériences de quantification parasitaire oculaire et de transcrits ont été réalisées sur des pools d'yeux. Cependant, les travaux n'ont pas été poursuivis du fait de l'instabilité de ces souches en culture qui engendrait des problèmes de non-reproductibilité des expériences. Malheureusement, ce problème n'est pas résolu à l'heure actuelle. Ainsi, après quelques passages en culture cellulaire, les souches ne répondaient plus de la même façon lors des infections *in vivo*. En ce qui concerne la souche RUB, elle n'était plus létale en 7 jours comme ce qui avait été observé précédemment. De plus, la protéine SAG-1 de ces souches atypiques, protéine dite « conservée » pour l'ensemble de souches toxoplasmiques, n'est pas reconnue en PCR quantitative et ne nous a donc pas permis de valider les quantifications des transcrits (Fig 34). En effet, le transcrit de SAG-1 permet une reconnaissance des souches de types I, II ainsi que de la souche atypique LEF dans notre cas mais pas de toutes les souches atypiques, puisque les souches VAND et RUB ne sont pas amplifiées et ont un cycle seuil (Ct) équivalent au blanc.

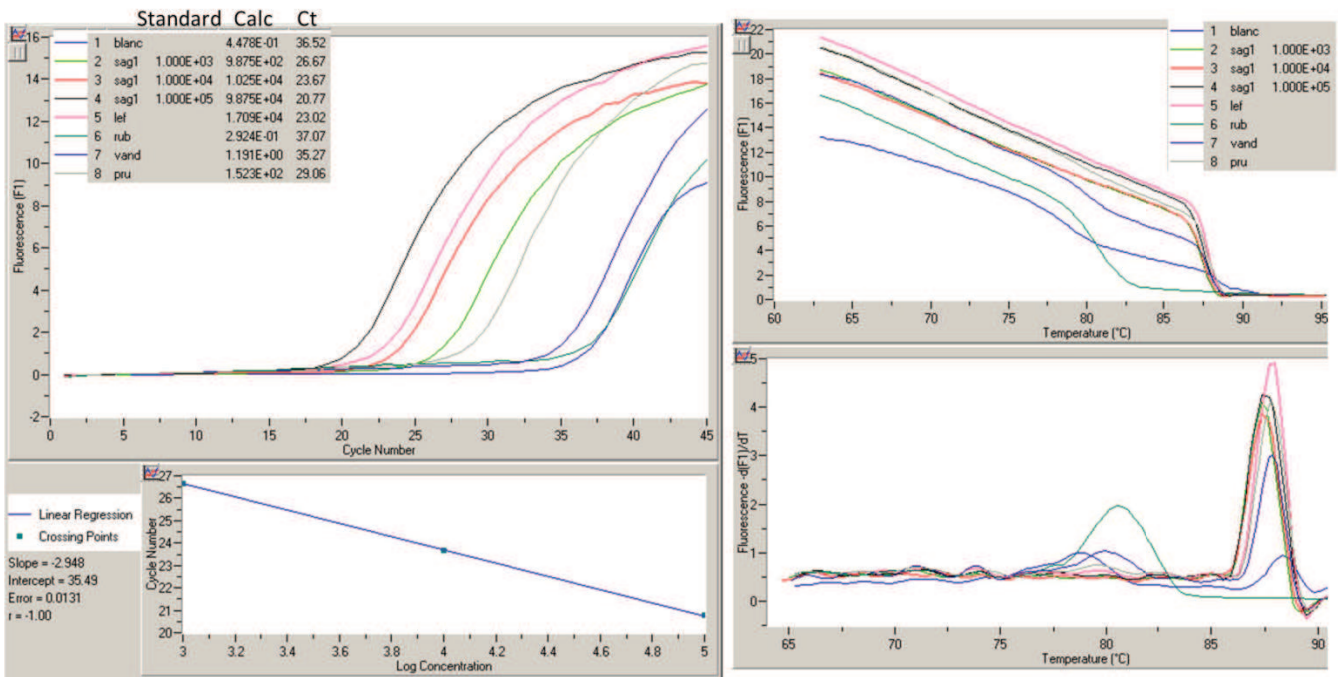


Figure 34 : Quantification du transcrit SAG-1 issu de différentes souches toxoplasmiques.

Cependant, les quantifications de la charge parasitaire locale avec les souches VAND et RUB sont fonctionnelles et montrent chez des souris Swiss-Webster une multiplication parasitaire à 7 et 3 jours post-infection respectivement (Fig 35).

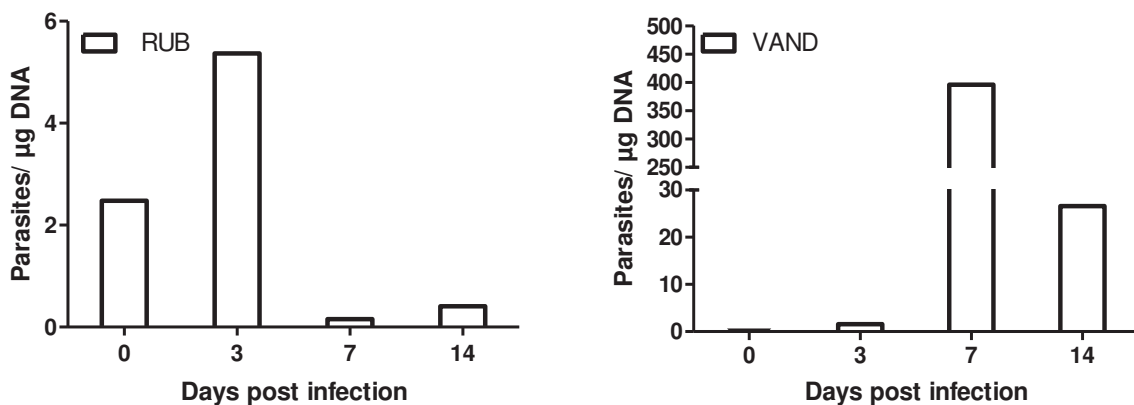


Figure 35 : Charges parasitaires oculaires des souches atypiques RUB et VAND chez des souris résistantes Swiss-Webster.

En ce qui concerne la quantification parasitaire dans les yeux des souris C57Bl/6, une forte multiplication des parasites de la souche RUB à 7 jours après l'infection est observée, alors que pour la souche VAND la multiplication serait plus tardive et aurait lieu 14 jours après l'infection (Fig 36). Toutefois, ces expériences n'ont été réalisées qu'une seule fois et seraient à confirmer.

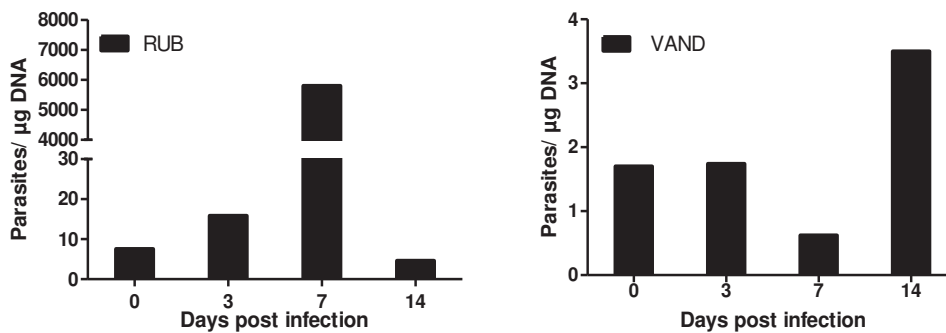


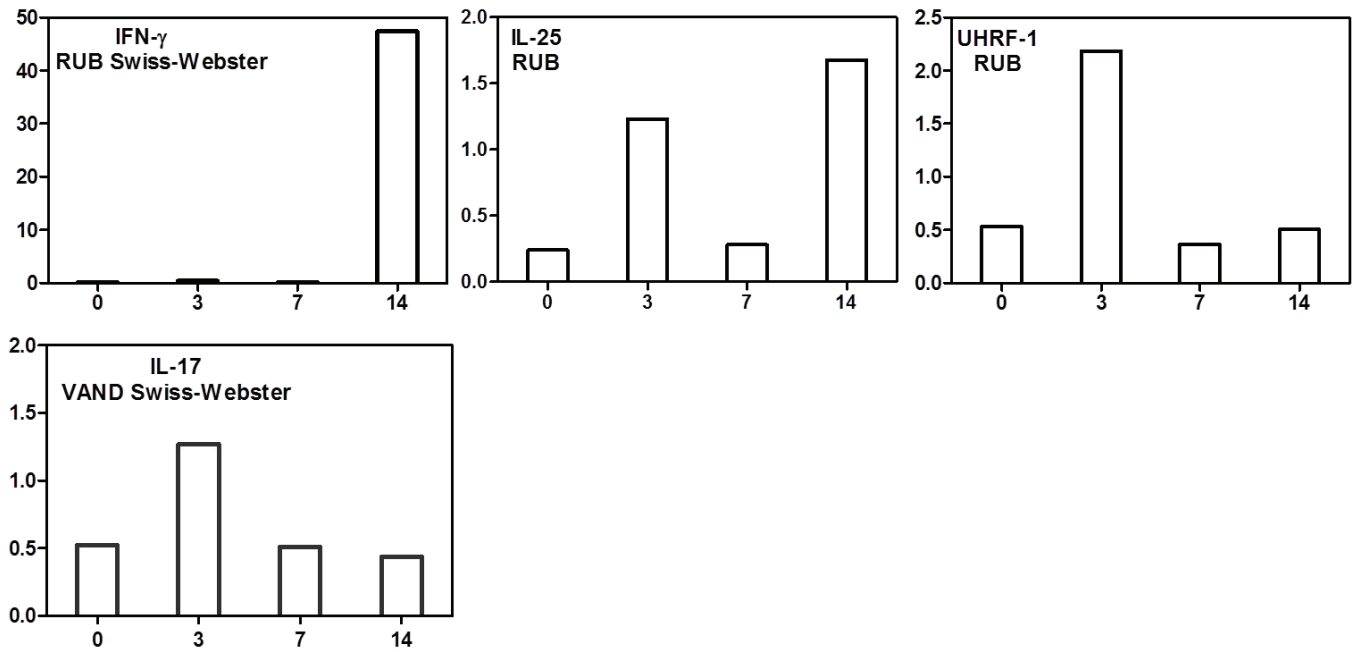
Figure 36 : Quantification de la charge parasitaire oculaire chez des souris C57Bl/6 avec les souches atypiques RUB et VAND.

Les J0 visibles pour les souches RUB et VAND confirment l'injection des parasites dans le vitré.

L'histopathologie ne montre que peu de modifications de l'architecture rétinienne alors qu'il avait été précédemment observé au sein du laboratoire que la souche RUB modifiait profondément la rétine et cela dès 3 jours post-infection (Thèse N. Argy, 2011).

La quantification des transcrits pour ces deux souches n'a donné aucun résultat réellement exploitable. Pour les souris Swiss-Webster, les seules observations possibles concernent l'IFN- γ qui est augmenté avec une souche RUB à 14 jours après infection, ainsi que UHRF-1 à 3 jours après infection et potentiellement IL-25 qui aurait une expression bi-séquentielle (Fig 37 A). Pour la souche VAND, une augmentation d'IL-17 serait probable 3 jours après l'infection (Fig 37 A). Pour les souris C57Bl/6, nous observons uniquement une augmentation du transcrit de l'IL-17 à 7 jours après infection avec la souche VAND (Fig 37 B).

A



B

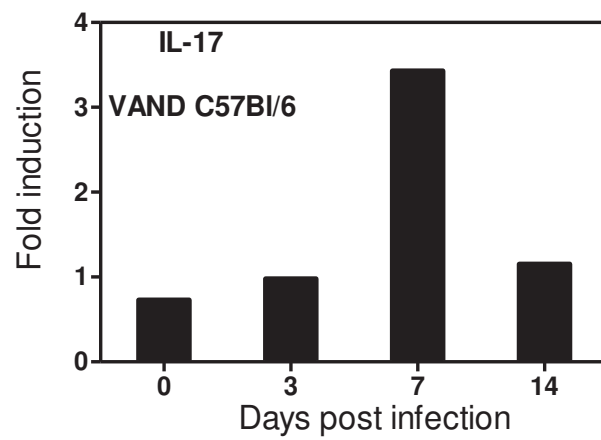


Figure 37 : Quantification des transcrits lors d'une infection intraoculaire avec des souches atypiques RUB et VAND dans des souris Swiss-Webster (A) et C57Bl/6 (B).

La compréhension des mécanismes physiopathologiques engendrés par des souches atypiques serait un réel atout dans la lutte contre la TO en Amérique du Sud. Cependant, bien que cette perspective soit fort attrayante, les problèmes techniques non résolus à l'heure actuelle nécessitent des investigations complémentaires pour maîtriser l'usage des souches sauvages.

II/ Étude des mécanismes physiopathologiques élaborés par une souche de type II dans un modèle murin lors de récurrence de la TO

A/ Publication « La réponse inflammatoire induite par l'IL-6 lors des récurrences de la TO est responsable de la pathologie rétinienne »

La publication « La réponse inflammatoire induite par l'IL-6 lors des récurrences de la TO est responsable de la pathologie rétinienne » a été soumise à l'International Journal for Parasitology le 14 novembre 2014.

La TO est une des causes majeures d'inflammation du segment postérieur de l'œil et bien que les lésions soient auto-limitantes chez les personnes immunocompétentes, elles restent malgré tout une réelle menace pour la vision, d'autant plus qu'un risque de réactivation reste possible. Sur le long terme, le risque de réactivation engendrant de nouvelles lésions représente une menace constante pour la capacité visuelle et un problème sous-estimé de santé publique pour l'ensemble des pays, notamment pour les pays d'Amérique latine où la prévalence de la TO est plus importante. Aucun traitement n'est capable à l'heure actuelle de réduire le risque de réactivation de façon permanente. Une intervention plus spécifique basée sur l'immunité pourrait être plus prometteuse mais il n'existe aujourd'hui aucune donnée sur le contrôle immunologique, ceci étant principalement dû à l'absence d'un modèle murin adéquat et d'études humaines concluantes. Dans cette publication, nous établissons un modèle murin de TO récurrente et présentons les premières données immunologiques obtenues. Le fait d'injecter spécifiquement les parasites et les anticorps neutralisants directement dans l'œil nous autorise à regarder les facteurs immunitaires clés spécifiques de cet organe. Etant donné qu'aucune information sur la susceptibilité des souches de souris lors d'une réinfection oculaire n'existe, nous avons décidé d'utiliser deux souches de souris possédant des capacités de contrôle de l'infection rétinienne différentes.

Ce choix nous a permis de disséquer deux modèles de réactions immunitaires: l'une délétère et l'autre protectrice pour l'œil. Les souris Swiss-Webster, relativement résistantes à la primo-infection, n'ont pas d'augmentation de la charge parasitaire oculaire après réinfection ni de profondes modifications de leur structure rétinienne. Elles arborent un faible profil cytokinique, principalement établi sur la voie Th2 avec une production rapide d'anticorps spécifiques et de la cytokine IL-31. L'activation soutenue de SOCS3, retrouvée dans les rétines de ces souris, est associée à un processus anti-inflammatoire actif qui inhibe principalement l'activation des gènes dépendante de STAT3. Les souris C57Bl/6, quant à elles, développent de façon transitoire une forte charge parasitaire accompagnée d'une détérioration de la structure rétinienne après réinfection. Ceci est concomitant à une forte réponse immunitaire intraoculaire de type Th1-Th17 caractérisée par une production d'IL-6, d'IL-17, d'IL-12 et d'IFN- γ . Une légère production d'IL-13 est également observée. Cependant, les taux d'anticorps chez ces souris n'augmentent pas après réinfection. Les rôles des deux principales cytokines augmentées, l'IL-6 et l'IFN- γ , ont été étudiés par neutralisation locale. L'IFN- γ , reconnu depuis longtemps comme médiateur central de la résistance aux infections toxoplasmiques, est le point central de la réponse immune dynamique lors des récurrences en limitant la prolifération parasitaire locale et l'inflammation via la régulation notamment de l'IL-6 et l'IL-12. Contrairement à l'IFN- γ , la fonction de l'IL-6 dans notre modèle est clairement délétère pour l'œil. Elle favorise la multiplication parasitaire et le développement des lésions ainsi que la production de l'IL-17, cytokine décrite comme délétère dans les phases aiguës de TO.

Nos résultats valident notre modèle de réinfection locale avec des parasites homologues sous forme tachyzoïte, qui provoque une désorganisation visible mais temporaire de l'architecture rétinienne ainsi qu'une multiplication parasitaire transitoire chez les souris C57Bl/6, rappelant la nature éphémère des réactivations de TO humaines. Tandis que les souris Swiss-Webster, qui contrôlent parfaitement la charge parasitaire locale par un mécanisme antiparasitaire actif, peuvent être comparées à la majorité des patients européens chez qui les réactivations sont rarement observées. Nos modèles pourraient représenter les cas de ces deux manifestations cliniques extrêmes de contrôle ou non de la réactivation parasitaire. Il est intéressant de noter que chez les patients colombiens, il y a une production oculaire d'IL-6 et d'IL-13 qui n'est pas retrouvée chez les patients français. Même si le rôle crucial de la souche infectante doit être

considéré lorsqu'il s'agit d'une infection sud-américaine, cette observation pourrait relier le motif cytokinique de notre modèle oculaire aux caractéristiques cliniques observées pendant la TO. Nos observations mettent également en avant le rôle crucial du fond génétique de l'hôte dans le contrôle de la prolifération parasitaire lors d'une récurrence toxoplasmique oculaire.

Pour conclure, notre modèle murin de récurrence de la TO développe des caractéristiques clés des réactivations de TO et permet d'émettre des hypothèses sur les mécanismes immunologiques et génétiques régulant l'émergence de ces récurrences. De plus, notre caractérisation immunologique des critères de résistance et susceptibilité ouvre la voie à l'évaluation des possibilités d'intervention basées sur une régulation de la réponse immunitaire délétère chez les patients atteints de TO récurrente.

Éléments essentiels :

- L'inflammation rétinienne est corrélée à la multiplication parasitaire
- L'IFN- γ intraoculaire possède un rôle protecteur et limite la réplication parasitaire locale lors d'une réinfection
- L'IL-6 intraoculaire a un rôle délétère dans le contrôle parasitaire et l'induction des réponses pathologiques lors d'une réinfection

Perspectives :

- Recherche des multiples interactions de la cytokine pléiotropique IL-6 avec les cellules résidentes ou non de la rétine ;
- Poursuite des investigations sur l'origine cellulaire de SOCS3 ainsi que sur les mécanismes de régulation de ce facteur immunitaire crucial.

Elsevier Editorial System(tm) for International Journal for Parasitology

Manuscript Draft

Manuscript Number:

Title: IL-6 driven inflammatory response induces retinal pathology in reactivation of ocular toxoplasmosis

Article Type: Full Length Article

Keywords: *Toxoplasma gondii*; Ocular toxoplasmosis; Recurrence; Mouse model; Inflammation

Corresponding Author: Dr. Alexander W Pfaff, PhD

Corresponding Author's Institution: Université de Strasbourg

First Author: Elise Rochet, MSc

Order of Authors: Elise Rochet, MSc; Julie Brunet, PharmD, PhD; Marcela Sabou, MD, MSc; Luc

Marcellin, MD, PhD; Tristan Bourcier, MD, PhD; Ermanno Candolfi, MD, PhD; Alexander W Pfaff, PhD

Manuscript Region of Origin: FRANCE

Abstract: Ocular inflammation is one of the consequences of infection with the protozoan parasite *Toxoplasma gondii*. Even if lesions are self-healing in immunocompetent persons, they pose a life-time risk of reactivation and are a serious threat to vision. As there are virtually no immunological data on reactivating ocular toxoplasmosis, we established a model of direct intravitreal injection of parasites in previously infected mice with a homologous type II strain. Two different mouse strains with variable ability to control retinal infection were studied in order to describe protective and deleterious reaction patterns. In Swiss-Webster mice, which are already relatively resistant to primary infection, no peak of parasite load was observed upon reinfection. In contrast, the susceptible inbred strain C57Bl/6 showed high parasite loads after 7 days, as well as marked deterioration of retinal architecture. Both parameters were back to normal at day 21. C57Bl/6 mice also reacted with a strong local production of inflammatory and Th1 type cytokines like IL-6, IL-17A and IFN- γ , while Swiss-Webster mice only showed expression of the Th2 cytokine IL-31. Interestingly, rapid intraocular production of anti-Toxoplasma antibodies was observed in Swiss-Webster, but not C57Bl/6 mice. We then localized the cellular source of different immune mediators within the retina by immunofluorescence. Finally, neutralization experiments of IFN- γ or IL-6 demonstrated the respective protective and deleterious roles of these cytokines for parasite control and retinal integrity during reinfection. In conclusion, we developed and immunologically characterized a promising mouse model of reactivating ocular toxoplasmosis.

Suggested Reviewers: Justus Garweg MD, PhD

Professor, Swiss Eye Insitut and University of Berne, Switzerland

justus.garweg@augenklinik-bern.ch

An ophtalmologist well familiar with ocular toxoplasmosis in clinic and research

Jean Dupouy-Camet MD, PhD

Professor, Head of Department, Laboratoire de parasitologie-mycologie, Centre Hospitalier

Universitaire Cochin, Paris

jean.dupouy-camet@cch.aphp.fr

Head of department of a university clinics parasitology laboratory. Numerous publications on toxoplasmosis.

Daniel V Vasconcelos-Santos MD, PhD

Professor, Universidade Federal de Minas Gerais, Belo Horizonte, Brazil

dvitor@ufmg.br

Several publications on ocular toxoplasmosis in Brazil

Cover Letter

Strasbourg, 14 November 2014

To :

International Journal for Parasitology

The Editor

Dear Editor,

Please find attached our manuscript entitled

IL-6 driven inflammatory response induces retinal pathology in reactivation of ocular toxoplasmosis

which we send for publication in the *International Journal for Parasitology*. We think that the results constitute an important step towards elucidation of the physiopathological mechanisms of reactivation of ocular *Toxoplasma* infection. While reactivation of ocular toxoplasmosis is now an acknowledged medical problem, the immunological and physiopathological mechanisms are virtually unknown, mainly due to the lack of established mouse models. We show here a comprehensive cytokine and transcription factor pattern following intravitreal reinfection with *Toxoplasma*, which we think is at the moment the closest possible model of reactivation in immunocompetent animals. The comparison of resistant and susceptible mouse strains reveals some mechanisms about protective and detrimental responses within the particular environment of the eye. We have used intravitreal parasite injection for several publications, including one in the *Journal of Infectious Diseases*, which shows that they are accepted as model systems. We already published reinfection studies, but so far only in the setting of congenital infection. We present here the first study on reactivation of post-natally acquired ocular toxoplasmosis. We also investigated the role of the proinflammatory cytokine IL-6, which is an actual ‘hot topic’ in the research of infection and inflammation.

I hope you will find the manuscript worth being published in your journal. If you need any other information, please feel free to contact me.

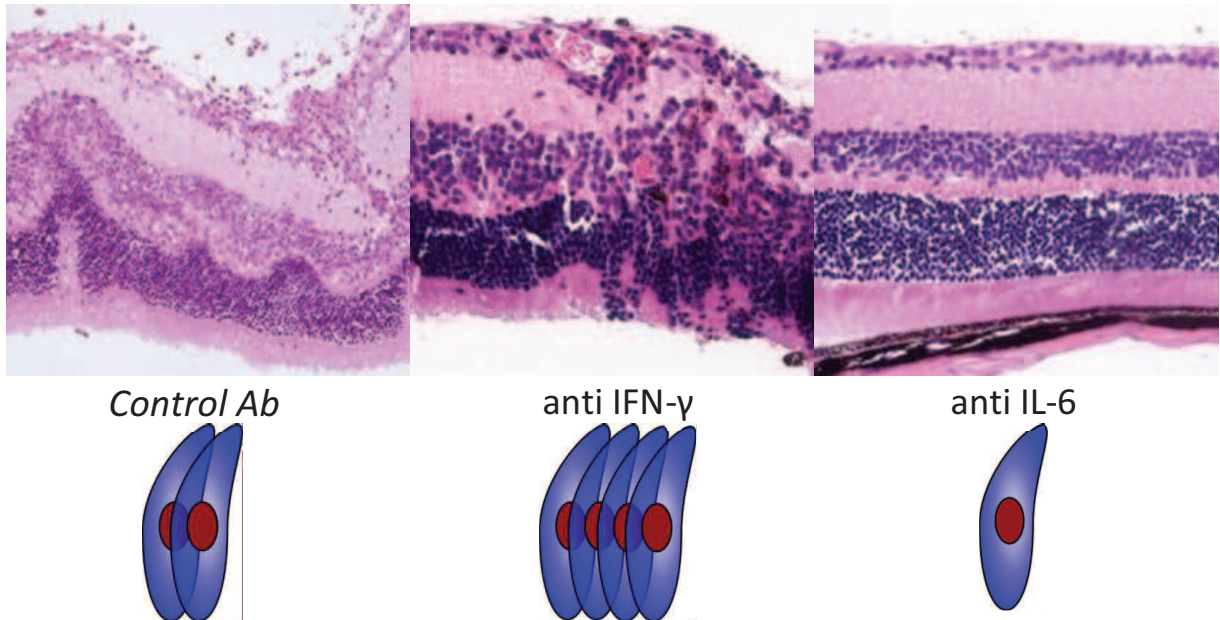
I am looking forward to your reply

Yours sincerely,

Alexander Pfaff, on behalf of the other authors.

***Graphical Abstract (for review)**

Ocular *Toxoplasma* reactivation



***Highlights (for review)**

We developed a mouse model of reactivation of ocular toxoplasmosis.

Clear differences between resistant and susceptible mouse strains are visible.

Protection is associated with low cytokine and high antibody responses.

IFN- γ is also protective during *Toxoplasma* reactivation.

IL-6 driven inflammation is detrimental for retinal integrity and parasite control.

***Manuscript**

[Click here to view linked References](#)

**1 IL-6 driven inflammatory response induces retinal pathology in reactivation of ocular
2 toxoplasmosis**

3 Élise Rochet,^a Julie Brunet,^a Marcela Sabou,^a Luc Marcellin,^b Tristan Bourcier,^c Ermanno
4 Candolfi,^a Alexander W. Pfaff^{a,*}

5 ^a *Institut de Parasitologie et Pathologie Tropicale, EA 7292, Fédération de Médecine
6 Translationnelle, Université de Strasbourg, 3 rue Koeberlé, 67000 Strasbourg, France*

7 ^b *Service de Pathologie, Centre Hospitalier Universitaire, 1 place de l'Hôpital, 67000
8 Strasbourg, France*

9 ^c *Service d'Ophthalmologie, Centre Hospitalier Universitaire, 1 place de l'Hôpital, 67000
10 Strasbourg, France*

11 * Corresponding author:

12 Alexander W. Pfaff, Tel.: +33 3 69 55 14 45; fax: +33 3 68 85 38 09; pfaff@unistra.fr

18 **Abstract**

19 Ocular inflammation is one of the consequences of infection with the protozoan parasite
20 *Toxoplasma gondii*. Even if lesions are self-healing in immunocompetent persons, they pose a
21 life-time risk of reactivation and are a serious threat to vision. As there are virtually no
22 immunological data on reactivating ocular toxoplasmosis, we established a model of direct
23 intravitreal injection of parasites in previously infected mice with a homologous type II strain.
24 Two different mouse strains with variable ability to control retinal infection were studied in
25 order to describe protective and deleterious reaction patterns. In Swiss-Webster mice, which
26 are already relatively resistant to primary infection, no peak of parasite load was observed upon
27 reinfection. In contrast, the susceptible inbred strain C57Bl/6 showed high parasite loads after
28 7 days, as well as marked deterioration of retinal architecture. Both parameters were back to
29 normal at day 21. C57Bl/6 mice also reacted with a strong local production of inflammatory
30 and Th1 type cytokines like IL-6, IL-17A and IFN- γ , while Swiss-Webster mice only showed
31 expression of the Th2 cytokine IL-31. Interestingly, rapid intraocular production of anti-
32 *Toxoplasma* antibodies was observed in Swiss-Webster, but not C57Bl/6 mice. We then
33 localized the cellular source of different immune mediators within the retina by
34 immunofluorescence. Finally, neutralization experiments of IFN- γ or IL-6 demonstrated the
35 respective protective and deleterious roles of these cytokines for parasite control and retinal
36 integrity during reinfection. In conclusion, we developed and immunologically characterized a
37 promising mouse model of reactivating ocular toxoplasmosis.

38

39 **Keywords**

40 *Toxoplasma gondii*; Ocular toxoplasmosis; Recurrence; Mouse model; Inflammation

41

42 1. Introduction

43 Ocular toxoplasmosis (OT), a sequel of infection with the apicomplexan parasite
44 *Toxoplasma gondii*, is a major cause of visual impairment worldwide, responsible for 30-50%
45 of posterior uveitis in immunocompetent people. While OT was considered until recently as
46 being exclusively due to congenital infection, screening of *Toxoplasma* seropositive persons in
47 Europe and North America revealed that 1-2% of this population present retinal toxoplasmic
48 lesions (Holland, 2003). Thus, possible reactivation of these ocular infections in post-natally
49 acquired individuals pose a hitherto underestimated problem for the health systems in these
50 countries (Delair et al., 2008), and even more so in regions like South America (De-la-Torre et
51 al., 2011; Pfaff et al., 2014). At the moment, even adequate treatment cannot exclude, and in
52 fact do not even reduce the risk of reactivation. To establish more specific, immune based
53 interventions, we need to elucidate the physiopathology of OT, which is so far largely ignored.
54 Therefore, we wanted to gather novel data on the immune responses involved in retinal *T. gondii*
55 reactivation. The long-term objective of this model is to open new therapeutical perspectives of
56 human OT.

57 The main obstacle for thorough research of ocular reactivation is the absence of a suitable
58 mouse model (Pfaff et al., 2014). After oral or i.p. infection, mice develop ocular lesions and
59 have detectable parasite persistence afterwards, but no reactivation of inflammation was
60 observed in any mouse strain. Some studies achieved reactivation in primates or rabbits
61 following general immunodepression of the animals (Holland et al., 1988; O'Connor and Nozik,
62 1971), others provoked tachyzoite release and reactivation by administration of neutralizing
63 antibodies against T cells or central cytokines (Gazzinelli et al., 1994). However, these models
64 clearly do not represent reactivation in fully immunocompetent persons and do not permit
65 immunological studies. More promising, direct ocular infection has recently been established,
66 with injections in the anterior eye part (Lu et al., 2005) or the vitreous (Charles et al., 2007;
67 Delair et al., 2008; Lahmar et al., 2010). Here, we injected parasites in the vitreous of previously
68 infected mice to modelize as closely as possible spontaneous liberation of tachyzoites from
69 retinal cysts, which has been suggested as principal mechanism of reactivation *in vivo* (Melzer
70 et al., 2010). We validated this reinfection model to investigate some immunological aspects of
71 congenital *Toxoplasma* infection (Sauer et al., 2013). However, as congenital and post-natally
72 acquired *Toxoplasma* infections are clinically clearly two distinct entities (Bosch-Driessen et

73 al., 2002), the immunological base of the disease is likely to differ considerably. In the present
74 study, we set up a mouse model for reactivation of adult acquired toxoplasmosis and study a
75 large panel of immune factors. Because there are no data on the mouse strain dependent
76 susceptibility for ocular reinfection, we studied outbred Swiss-Webster mice, which are
77 relatively resistant to a primary infection and inbred C57BL/6, known to be susceptible to
78 *Toxoplasma* infection by different routes (Johnson, 1984; Lu et al., 2005) in order to describe
79 protective and detrimental immune responses. We finally dissected the roles of two key
80 cytokines, IFN- γ and IL-6, by local neutralization studies. The results presented here will
81 constitute a valuable base for testing targeted immune intervention.

82

83 2. Materials and Methods

84 2.1. Mice and parasites

85 Female outbred Swiss-Webster, as well as inbred C57BL/6J mice, were purchased from Centre
86 d'Élevage R. Janvier (Le Genest-Saint-Isle, France) and partially bred in our own animal
87 housing facility (accreditation no A67-482-37). Animals were bred under specific pathogen free
88 conditions, according to national and local regulations. Animal studies in our laboratory were
89 approved by the local ethic committee (project no AL/77/84/02/13). Cysts of the avirulent PRU
90 strain of *T. gondii* (haplotype 2) were obtained from the brains of Swiss-Webster female mice
91 previously perorally infected. The brain was homogenized in 1 mL of PBS. The amount of cysts
92 was determined microscopically. Tachyzoites of the PRU strain were maintained in human
93 THP1 monocyte cultures. Parasites were originally obtained from the French Biological
94 Resource Center Toxoplasma (CRB Toxoplasma – Laboratoire de Parasitologie, CHU Reims,
95 France).

96

97 2.2. Reinfection model

98 Female mice at 5 weeks of age were infected intraperitoneally with a cyst suspension of the
99 avirulent PRU strain of *T. gondii* (5 cysts/mouse). In preliminary experiments, we verified that
100 retinal tissues were infected in all mice four weeks after infection. At this time point, mice were
101 injected intravitreally with a solution of 2000 tachyzoites in 5 µL sterile PBS per eye, using 30-
102 gauge needles (BD Microlance™ 3, Becton Dickinson, Ireland) on a 25 µL syringe (702LT,
103 Hamilton, Bonaduz, Switzerland), during general anesthesia with isofluorane (Forène,
104 Laboratoire Abbott, Paris France). Mice of the control group received 5 µL PBS intravitreally.

105 Aqueous humor was collected at different time points post-reinfection by anterior chamber
106 paracentesis (approximately 5 µL/mouse) with insulin syringe (Myjector, Terumo), pooled and
107 stored in aliquots of 25 µl at -80°C until analysis. Eyes were enucleated and retinas were
108 dissected and finally stored in pools at -20°C for transcripts analyses. Pools of whole eyes were
109 used for DNA extraction and parasite quantification. Each pool consisted of five animals (10
110 eyes).

111 2.3. Quantification of parasite load

112 DNA was extracted from pools of whole eyes using the QIAmp DNA tissue Mini Kit
113 (Qiagen, Courtaboeuf, France), eluted with 200 μ L elution buffer and stored at -20 °C. Realtime
114 PCR specific for the B1 gene of *T. gondii* was performed on a LightCycler (Roche Diagnostics,
115 Mannheim, Germany) using the Faststart DNA Master Sybr Green (Roche) as described before
116 (Pfaff et al., 2008).

117

118 *2.4. Histopathology of the retina*

119 Eyes were enucleated and immediately preserved in 4% buffered formaldehyde. Fixed eyes
120 were embedded in paraffin, serially cut into 5 μ m sections and stained with Hematoxylin and
121 Eosin, as described before (Lahmar et al., 2010).

122

123 *2.5. Cytokine and chemokine profile in aqueous humor*

124 The Bio-Plex mouse Cytokine 23-Plex and Th17 8-Plex assays (Bio-Rad, Marne-la-Coquette,
125 France) were used according to the manufacturer's recommendations to measure cytokine and
126 chemokine levels in aqueous humor. The assay plate layout consisted in a standard series, one
127 blank well and duplicates of 20 μ L AqH samples, diluted to 50 μ L with Bio-Plex mouse serum
128 diluent. Data were analyzed with Bio-Plex Manager TM software V1.1 (BioRad). The index
129 was calculated as the ratio of cytokine concentration in reinfected mice and the mean
130 concentration of PBS injected mice.

131

132 *2.6. Aqueous humor anti-Toxoplasma IgG antibody ELISA*

133 A 96-well plate was coated with 200 μ L of crude *Toxoplasma* antigen (1 μ g/ml) in a
134 bicarbonate buffer (Sigma) at 4°C overnight. Then, the plate was incubated 1% BSA for 1h,
135 followed by a 5% trehalose buffer for 30 min, separated by step wash with PBS-0.05% Tween-
136 20). Aqueous humor was diluted to 1/25 and serum controls at 1/5 in a dilution buffer and
137 incubated 1h at 37°C. After a wash step, 100 μ L of goat anti-mouse IgG-HRP (Beckman
138 Coulter, 1/50,000) were deposited. Finally, TMB substrate (3,3',5,5'- tetramethylbenzidine)
139 was given to the wells for 15 min at 37°C and the reaction was stopped with 50 μ L of H₂SO₄.

140 The plate was read in a spectrophotometer at 450nm vs 630nm. An index was calculated by
141 division of infected mice by a pool of non-infected mice.

142

143 *2.7. Immunofluorescence localization of immune markers in retina sections*

144 Cryocut sections of whole eyes were prepared as previously described (Charles et al., 2010).
145 Briefly, eyes were fixed in paraformaldehyde 3%, placed in increasing concentrations of
146 sucrose and embedded in Tissue-Tek OCT compound (Sakura Fintek, France). Then, 15µm-
147 thick sections were prepared, incubated in paraformaldehyde 4% or acetone, autofluorescence
148 quenched with glycine and permeabilized 10 min in 0.1% TritonX-100 and blocked with 3%
149 BSA. Sections were incubated with primary antibody (Table 1) overnight at 4°C, then with a
150 corresponding Alexa 488 or 546 conjugated secondary Ab (Invitrogen) for 45 min and finally
151 with Hoechst 33342 stain for 1 min. All Abs were diluted in BSA 1%. Between each step,
152 sections were washed with PBS for 3x5 min. After mounting, fluorescence was visualized on
153 an Axio-observer Z1 HSDI epifluorescence microscope (Zeiss, Le Pecq, France) and evaluated
154 with AxioVision v5 software (Zeiss).

155

156 *2.8. IL-6 and IFN-γ neutralization studies*

157 C57Bl/6 mice were infected with cysts and reinfected with tachyzoites as before.
158 Concomitantly, 3 µg anti IL-6 mAb (MP5-20F3) or 200 pg anti IFN-γ mAb (H22.1L) were
159 given with the same intravitreal injection. Mice of the control groups received 3 µg of rat IgG2a
160 Ab or 200 pg of hamster IgG. Antibodies were purchased from eBioscience SAS (Paris, France)
161 for IL-6 neutralization and from Santa Cruz Biotechnology (Dallas, TX, USA) for IFN-γ
162 neutralization. Parasite quantification and histological analysis were performed as described
163 before.

164

165 *2.9. Statistical analysis*

166 For the quantification of the antibody response, three independent experiments were performed
167 and a t-test calculated. Values of $p < 0.05$ were considered statistically significant. Quantification
168 of cytokines was done with pools of 10 eyes, due to small volumes. More than ten-fold

169 differences between groups which could be reproduced in at least one separate experiment were
170 considered certain.

171

172 **3. Results**

173 *3.1. Susceptibility of different mouse strains*

174 We first compared the different kinetics of reinfection in resistant Swiss-Webster and
175 susceptible C57BL/6 mice. We chose the kinetics of intraocular parasite load as primary
176 readout, as macroscopical signs of ocular pathology, as observed following primary intraocular
177 infection (Sauer et al., 2012) were not observed in either strain (data not shown). We first looked
178 at histological sections (Fig. 1A). In Swiss-Webster mice, the retinal architecture stayed intact
179 throughout the experiment. At day 7, a slight thickening of the ganglionar cell layer and some
180 migrating cells in the inner plexiform layer were observed, both returning to normal by day 21.
181 In sharp contrast, C57BL/6 mice showed considerable destructuration of the retina at day 7,
182 with numerous migrating cells throughout the retina. However, most of these pathological
183 changes were not visible anymore at day 21.

184 The strain-dependent susceptibility was further assessed by parasite multiplication. As
185 shown in Fig. 1B, no parasite multiplication was seen in Swiss-Webster mice, the initial
186 inoculum visible at day 0 was resorbed and no parasite peak was noted afterwards. In sharp
187 contrast, there was a strong peak in C57BL/6 mice at 7 days post reinfection. Afterwards, the
188 parasite load returned to baseline levels, comparable to PBS-injected mice. These results show
189 that, in susceptible mouse strains, homologous *Toxoplasma* injected in the eyes of previously
190 infected mice can indeed find their host cells and proliferate despite the present immune
191 response. However, the immune system of the animals is rapidly capable of limiting this
192 multiplication in any mouse strain.

193

194 *3.2. Local immune response in reinfected eyes*

195 Next, we wanted to see if ocular reinfection elicits any measurable local cytokine production,
196 and whether the apparently different parasitological outcome between strains is correlated with
197 different immune response patterns. We first studied cytokine levels in aqueous humor using

198 the BioPlex technique (Fig. 2). We observed a clearly different reaction pattern of the Swiss-
199 Webster and C57Bl/6 strains. In the aqueous humors of Swiss-Webster mice, even if some
200 cytokines like IFN- γ and IL-17A were slightly more present in reinfected mice, IL-31 was the
201 only cytokine which was somewhat upregulated to higher levels than in C57Bl/6 mice. In
202 C57Bl/6 mice, a completely contrasting response pattern was observed. A clear inflammatory
203 and Th1 pattern was observed, characterized by strongly enhanced production of IL-6 and IFN-
204 γ and, to a lesser extent, IL-17 and IL-12. In contrast, Th2 levels stayed low, only IL-13 showing
205 minimal up-regulation. Interestingly, enhanced IL-10 levels following infection were not visible
206 in either mouse strain (data not shown).

207 We also investigated the local antibody production, as an additional possible means of
208 controlling intraocular reactivation. Interestingly, Swiss-Webster mice, which had a low
209 cytokine profile, showed a rapid increase of *T. gondii* specific antibody production (Fig. 2B).
210 In contrast, antibody levels in C57BL/6 mice stayed at background level, i.e., as in PBSinjected
211 control mice.

212 Together, these results suggest that even resistant Swiss-Webster mice did show an
213 immunological reaction, mainly centered on a Th2 response and antibody production. In
214 contrast, the strong multiplication of parasites in susceptible C57BL/6 mice led to upregulation
215 of inflammatory and Th1 cytokines which enabled the local immune system to rapidly control
216 parasite multiplication.

217

218 3.3. Cellular localization of cytokine production

219 We next aimed to localize the production of central immune factors in both mouse strains,
220 by immunofluorescence on retina cryocuts (Fig. 3). We first evaluated the expression of
221 vimentin, an activation marker of Muller cells. In PBS sham-injected animals, residual
222 activation of Muller cells resulting from the primary infection is visible. Vimentin staining is,
223 however, largely increased in both strains following *T. gondii* reinjection. Interestingly, in
224 Swiss-Webster mice, only the interior parts of Muller cells were stained, whereas vimentin
225 expression in reinfected C57BL/6 mice span the entire length of Muller cells throughout the
226 retina. IFN- γ and IL-23 seem to be expressed in microglial cells, with visible increase of
227 fluorescence only visible in reinfected C57BL/6 mice. IL-17 expression is already visible in
228 Muller cells of control mice of both strains, in the absence of reinfection. Reinfection induced

229 additional expression in the inner nuclear layer, which contains mainly neuronal bipolar cells.
230 This expression is stronger in C57BL/6 mice. IL-6 is expressed following reinfection, in the
231 ganglionar layer of both mouse strains. In contrast, the negative cytokine regulator SOCS3 was
232 only expressed in the ganglionar layer of reinfected Swiss-Webster mice, but completely absent
233 in C57BL/6 retinas. Neither strain showed SOCS3 expression in PBS-injected eyes.

234

235 *3.4. Neutralization studies*

236 IFN- γ and IL-6 were most strongly up-regulated in susceptible C57BL/6 mice. The
237 protective role of IFN- γ for systematic as well as ocular toxoplasmosis is well established. In
238 contrast, no data exist for reactivation or reinfection settings. As for IL-6, which is at the
239 crossroad of protective Th1 and probably detrimental TH17 responses (Sauer et al., 2012), the
240 positive or negative role in ocular defense is entirely unclear. To clarify their roles in our
241 reinfection model, we injected a neutralizing antibody at the same time as the reinfection dose
242 in C57BL/6 mice. Histological sections showed similar or even aggravated retinal distortion at
243 days 3 and 7 in the anti IFN- γ treated mice (Fig. 4A). IFN- γ neutralization also led to
244 considerably higher parasite load at day 7 (Fig. 4B). Parasite loads were diminished at day 21,
245 but were still higher than in control mice where very low levels were observed at that time point.
246 Quantification of cytokine levels in aqueous humor showed higher levels of some, but not all
247 inflammatory cytokines and chemokines (Fig. 4C). Levels of Th2 and regulatory cytokines,
248 such as IL-4, IL-13 and IL-10, rested unchanged (data not shown).

249 For IL-6 neutralization, we observed an opposing pattern. Histological sections show a much
250 less pronounced retinal distortion at day 7 in anti IL-6 treated mice (Fig. 5A). Furthermore,
251 neutralization of IL-6 led to a 35% lower parasite peak at day 7, and apparently also to faster
252 recovery, as judged by parasite load at day 21 (Fig. 5B). Cytokine level analysis in aqueous
253 humor showed down-regulation of nearly all investigated factors, inflammatory and anti-
254 inflammatory (Fig. 5C). These results indicate a protective role for IFN- γ and a detrimental role
255 of intraocular IL-6 production on parasite control and induction of pathological responses in a
256 reinfection setting.

257 4. Discussion

258 The life-long risk of reactivation of ocular toxoplasmic lesions represents a constant threat
259 for the visual capacity. However, no treatment has so far achieved a consistently reduced risk
260 of reactivation, except perhaps in high-risk patients (Felix et al., 2014; Garweg and Stanford,
261 2013). A more specific, immune-based intervention would be promising, but at the moment, no
262 data about immunological control are available, mainly due to the absence of an adequate mouse
263 model and of conclusive human studies. We present here the set-up and first immunological
264 characterization of such a mouse model of intraocular *T. gondii* reactivation. The comparison
265 of a resistant and a susceptible mouse strain allowed us to characterize protective and deleterious
266 response patterns. We observed both parasite load and inflammatory response, as our human
267 studies in European and South American patients suggested that both factors can determine the
268 gravity of retinal destruction, depending probably on the virulence of the parasite strain (De-la-
269 Torre et al., 2013). Our results validates our local injection model, as it provoked a visible, but
270 transient disorganization in the retinal structure, as well as a transient parasite multiplication in
271 susceptible C57BL/6 mice, recalling the transient nature of human OT reactivation (Bosch-
272 Driessen et al., 2002). In contrast, resistant Swiss-Webster mice showed neither of these signs,
273 which again reminds their general resistance to *Toxoplasma* infection as well as the majority of
274 European OT patients where reactivation is rarely observed. Retinal inflammation in C57BL/6
275 mice was clearly correlated with transient parasite multiplication, showing that the elicited
276 immune response in this strain is unable to control the initial parasite attack, even in this
277 reinfection setting. Microscopical studies in mice showed infrequent spontaneous cyst rupture
278 (Ferguson et al., 1989), which could then be immediately controlled or permit a transient
279 parasite replication phase and new retinal lesions. Our models could thus represent cases of the
280 two clinical extremes of controlled and uncontrolled parasite reactivation.

281 Analysis of aqueous humor allowed an immunological dissection of these protective and
282 detrimental responses. The overall weak response observed in the resistant Swiss-Webster mice
283 might just be a consequence of little productive infection of retinal cells. However, the marked
284 increase of the Th2 cytokine IL-31 and pronounced rapid antibody production demonstrate an
285 active anti-parasitic process. IL-31 has been associated to inflammatory processes in Th2-
286 dependent pathologies, such as asthma (Cornelissen et al., 2012). This suggests that the
287 resistance against reinfection of Swiss-Webster mice is mediated by antibody or other specific
288 Th2 type mechanisms, which clearly requires an active local immune response. In contrast,

289 C57BL/6 mice cannot block active infection of retinal cells. The resulting parasite
290 multiplication then elicits an inflammatory/Th1 type response which subsequently contains the
291 infection, apparently using the same mechanisms as in primary infection. Remarkably,
292 production of the highly inflammatory IL-17A increased sharply following reinfection,
293 indicating that a secondary challenge of the ocular immune network in these mice does provoke
294 a similar pathologic process as we observed during primary infection in Swiss-Webster mice
295 (Sauer et al. 2012).

296 Immunofluorescence detection of different immune mediators indicates cellular localization
297 of key cytokines during reinfection, but gives also further mechanistic details of this
298 inflammation process. The more general vimentin staining of Muller cells in C57Bl/6 mice, as
299 well as their generally stronger cytokine expression, show the enhanced activation of this mouse
300 strain. In contrast, the observed SOCS3 staining in the ganglionar cell layer of SwissWebster
301 mice demonstrates once more that the resistance against reinfection in this strain is an active
302 process of the retinal immune system. Sustained activation of SOCS3 is associated with an
303 active anti-inflammatory process by inhibiting mainly STAT3 dependent gene activation
304 (Carow and Rottenberg, 2014). This result opens the way for in-depth investigation of exact
305 cellular origin and regulation of this crucial immune regulator.

306 Our neutralization studies demonstrated the respective protective and detrimental roles of
307 IFN- γ and IL-6, two cytokines strongly up-regulated in C57BL/6 mice. IFN- γ is well established
308 as central mediator of resistance during *T. gondii* infection (Suzuki et al., 1988) and reinfection
309 of pregnant mice (Abou-Bacar et al., 2004). This cytokine is also likely to be of central
310 importance in primary ocular infection, but the particular immune compromised environment
311 in the eye has to be considered (Pfaff et al., 2014). The more aggravated retinal pathology and
312 higher parasite charges upon IFN- γ neutralization proved that C57Bl/6 mice use this cytokine
313 also in the case of reinfection to limit parasite multiplication in the retina. The different cytokine
314 pattern found in aqueous humor upon IFN- γ neutralization additionally demonstrates that IFN-
315 γ is in the center of the dynamic immune response. Especially the higher levels of IL-6 and IL-
316 12 indicate negative feedback mechanisms through IFN- γ to limit inflammation. In contrast,
317 levels of the chemokines MCP-1 and G-CSF were lower when IFN- γ was neutralized and are
318 thus probably downstream products of IFN- γ signaling in our model.

319 The effects of IL-6 neutralization were very different. Most importantly, the considerably
320 ameliorated retinal structure and the lower parasite burden following neutralization revealed a
321 detrimental effect of IL-6. The cytokine analysis revealed that IL-6 is, in our model, at least

322 partially responsible for IL-17 production, which we have described to be detrimental in acute
323 OT (Sauer et al., 2012). Apparently contradictory to these previous results with IL-17,
324 neutralization of IL-6 also diminished the expression of several Th1 related mediators, and did
325 not enhance Th2 cytokines, such as IL-13. The multiple interactions of this pleiotropic cytokine
326 merit further investigation. IL-6 has been demonstrated to be necessary for anti-*T. gondii*
327 immunity (Suzuki et al., 1997), but imbalance of IL-6 signaling through the gp130 receptor
328 subunit could make IL-6 a pathological rather than protective factor (Handel et al., 2012). The
329 key factor deciding between these extremes, also during *T. gondii* infection, is probably SOCS3
330 (Whitmarsh et al., 2011). Given the negative role of IL-6 and IL-17 which we constantly found
331 in the eye, this is probably best explained by the special immune privileged situation and
332 therefore distinct immune regulation of the eye. Interestingly, we recently observed enhanced
333 ocular production of both IL-6 and IL-13 in Colombian OT patients, compared to European
334 patients (De-la-Torre et al., 2013). Even if the crucial role of the infecting parasite strain must
335 be considered when comparing with South American infections, this observation could link the
336 cytokine pattern observed in our ocular model to clinical features observed during OT.
337 Furthermore, the crucial role of IL-6 for pathology could be a point of therapeutical intervention
338 using IL-6 neutralizing antibodies, which is already broadly discussed for various inflammatory
339 pathologies (Kang et al., 2014).

340 In summary, our newly established reinfection mouse models shows key characteristics of
341 *T. gondii* OT reactivation, or the absence of such active reactivation. The choice to specifically
342 inject parasites and neutralizing antibody directly in the eye allowed us to look at key immune
343 factors specifically in this particular organ. Our immunological characterization of resistance
344 and susceptibility pave the way to evaluate the possibility of immune based intervention in OT
345 patients.

346

347 **Acknowledgments**

348 Our work has been supported by the *Fondation de Recherche Médicale* (Retinal
349 Physiopathology program), the PHRC program (grant 2007-3964), *Université de Strasbourg*
350 and *Hôpitaux Universitaires de Strasbourg*. E.R. received a *Berthe Fouassier* PhD scholarship
351 of the *Fondation de France* (grants 12165 and 2012-32622).

352

353 **References**

354 Abou-Bacar, A., Pfaff, A.W., Letscher-Bru, V., Filisetti, D., Rajapakse, R., Antoni, E.,
355 Villard, O., Klein, J.P., Candolfi, E., 2004. Role of gamma interferon and T cells in congenital
356 *Toxoplasma* transmission. *Parasite Immunol* 26, 315-318.

357 Bosch-Driessen, L.E., Berendschot, T.T., Ongkosuwito, J.V., Rothova, A., 2002. Ocular
358 toxoplasmosis: clinical features and prognosis of 154 patients. *Ophthalmology* 109, 869-878.

359 Carow, B., Rottenberg, M.E., 2014. SOCS3, a Major Regulator of Infection and
360 Inflammation. *Frontiers in immunology* 5, 58.

361 Charles, E., Callegan, M.C., Blader, I.J., 2007. The SAG1 *Toxoplasma gondii* surface protein
362 is not required for acute ocular toxoplasmosis in mice. *Infect Immun* 75, 2079-2083.

363 Charles, E., Joshi, S., Ash, J.D., Fox, B.A., Farris, A.D., Bzik, D.J., Lang, M.L., Blader, I.J.,
364 2010. CD4 T-cell suppression by cells from *Toxoplasma gondii*-infected retinas is mediated
365 by surface protein PD-L1. *Infect Immun* 78, 3484-3492.

366 Cornelissen, C., Luscher-Firzlaff, J., Baron, J.M., Luscher, B., 2012. Signaling by IL-31 and
367 functional consequences. *European journal of cell biology* 91, 552-566.

368 De-la-Torre, A., Gonzalez-Lopez, G., Montoya-Gutierrez, J.M., Marin-Arango, V., Gomez-
369 Marin, J.E., 2011. Quality of life assessment in ocular toxoplasmosis in a Colombian
370 population. *Ocular immunology and inflammation* 19, 262-266.

371 De-la-Torre, A., Sauer, A., Pfaff, A.W., Bourcier, T., Brunet, J., Speeg-Schatz, C., Ballonzoli,
372 L., Villard, O., Ajzenberg, D., Sundar, N., Grigg, M.E., Gomez-Marin, J.E., Candolfi, E.,
373 2013. Severe South American ocular toxoplasmosis is associated with decreased Ifn-

374 gamma/II-17a and increased II-6/II13 intraocular levels. PLoS neglected tropical diseases 7,
375 e2541.

376 Delair, E., Monnet, D., Grabar, S., Dupouy-Camet, J., Yera, H., Brezin, A.P., 2008.
377 Respective roles of acquired and congenital infections in presumed ocular toxoplasmosis. Am
378 J Ophthalmol 146, 851855.

379 Felix, J.P., Lira, R.P., Zacchia, R.S., Toribio, J.M., Nascimento, M.A., Arieta, C.E., 2014.
380 Trimethoprim-sulfamethoxazole versus placebo to reduce the risk of recurrences of
381 *Toxoplasma gondii* retinochoroiditis: randomized controlled clinical trial. Am J Ophthalmol
382 157, 762-766 e761.

383 Ferguson, D.J., Hutchison, W.M., Pettersen, E., 1989. Tissue cyst rupture in mice chronically
384 infected with *Toxoplasma gondii*. An immunocytochemical and ultrastructural study.
385 Parasitology research 75, 599-603.

386 Garweg, J.G., Stanford, M.R., 2013. Therapy for ocular toxoplasmosis--the future. Ocular
387 immunology and inflammation 21, 300-305.

388 Gazzinelli, R.T., Brezin, A., Li, Q., Nussenblatt, R.B., Chan, C.C., 1994. *Toxoplasma gondii*:
389 acquired ocular toxoplasmosis in the murine model, protective role of TNF-alpha and IFN-
390 gamma. Exp Parasitol 78, 217-229.

391 Handel, U., Brunn, A., Drogemuller, K., Muller, W., Deckert, M., Schluter, D., 2012.
392 Neuronal gp130 expression is crucial to prevent neuronal loss, hyperinflammation, and lethal
393 course of murine *Toxoplasma* encephalitis. The American journal of pathology 181, 163-173.

394 Holland, G.N., 2003. Ocular toxoplasmosis: a global reassessment. Part I: epidemiology and
395 course of disease. Am J Ophthalmol 136, 973-988.

396 Holland, G.N., O'Connor, G.R., Diaz, R.F., Minasi, P., Wara, W.M., 1988. Ocular
397 toxoplasmosis in immunosuppressed nonhuman primates. Invest Ophthalmol Vis Sci 29, 835-
398 842.

399 Johnson, A.M., 1984. Strain-dependent, route of challenge-dependent, murine susceptibility to
400 toxoplasmosis. Zeitschrift fur Parasitenkunde 70, 303-309.

401 Kang, S., Tanaka, T., Kishimoto, T., 2014. Therapeutic uses of anti-interleukin-6 receptor
402 antibody. *International immunology*.

403 Lahmar, I., Guinard, M., Sauer, A., Marcellin, L., Abdelrahman, T., Roux, M., Mousli, M.,
404 Moussa, A., Babba, H., Pfaff, A.W., Candolfi, E., 2010. Murine neonatal infection provides
405 an efficient model for congenital ocular toxoplasmosis. *Exp Parasitol* 124, 190-196.

406 Lu, F., Huang, S., Hu, M.S., Kasper, L.H., 2005. Experimental ocular toxoplasmosis in
407 genetically susceptible and resistant mice. *Infect Immun* 73, 5160-5165.

408 Melzer, T.C., Cranston, H.J., Weiss, L.M., Halonen, S.K., 2010. Host Cell Preference of
409 *Toxoplasma gondii* Cysts in Murine Brain: A Confocal Study. *J Neuroparasitology* 1.

410 O'Connor, G.R., Nozik, R.A., 1971. Studies on experimental ocular toxoplasmosis in the
411 rabbit. 3. Recurrent inflammation stimulated by systemic administration of antilymphocyte
412 serum and normal horse serum. *Arch Ophthalmol* 85, 718-722.

413 Pfaff, A.W., De-la-Torre, A., Rochet, E., Brunet, J., Sabou, M., Sauer, A., Bourcier, T.,
414 Gomez-Marin, J.E., Candolfi, E., 2014. New clinical and experimental insights into Old
415 World and neotropical ocular toxoplasmosis. *Int J Parasitol* 44, 99-107.

416 Pfaff, A.W., Mousli, M., Senegas, A., Marcellin, L., Takikawa, O., Klein, J.P., Candolfi, E.,
417 2008. Impact of foetus and mother on IFN-gamma-induced indoleamine 2,3-dioxygenase and
418 inducible nitric oxide synthase expression in murine placenta following *Toxoplasma gondii*
419 infection. *Int J Parasitol* 38, 249258.

420 Sauer, A., Pfaff, A.W., Villard, O., Creuzot-Garcher, C., Dalle, F., Chiquet, C., Pelloux, H.,
421 Speeg-Schatz, C., Gaucher, D., Prevost, G., Bourcier, T., Candolfi, E., 2012. Interleukin 17A
422 as an effective target for anti-inflammatory and antiparasitic treatment of toxoplasmic uveitis.
423 *J Infect Dis* 206, 1319-1329.

424 Sauer, A., Rochet, E., Lahmar, I., Brunet, J., Sabou, M., Bourcier, T., Candolfi, E., Pfaff,
425 A.W., 2013. The local immune response to intraocular *Toxoplasma* re-challenge: Less
426 pathology and better parasite control through Treg/Th1/Th2 induction. *Int J Parasitol* 43, 721-
427 728.

428 Suzuki, Y., Orellana, M.A., Schreiber, R.D., Remington, J.S., 1988. Interferon-gamma: the
429 major mediator of resistance against *Toxoplasma gondii*. *Science* 240, 516-518.

430 Suzuki, Y., Rani, S., Liesenfeld, O., Kojima, T., Lim, S., Nguyen, T.A., Dalrymple, S.A.,
431 Murray, R., Remington, J.S., 1997. Impaired resistance to the development of toxoplasmic
432 encephalitis in interleukin-6-deficient mice. *Infect Immun* 65, 2339-2345.

433 Whitmarsh, R.J., Gray, C.M., Gregg, B., Christian, D.A., May, M.J., Murray, P.J., Hunter,
434 C.A., 2011. A 434 critical role for SOCS3 in innate resistance to *Toxoplasma gondii*. *Cell*
435 *Host Microbe* 10, 224-236.

Figure legends

Fig. 1. Reinfection of different mouse strains by intraocular injection of 2000 *T. gondii* PRU strain tachyzoites. (A) Hematoxylin and Eosin staining of retina sections. GCL ganglion cell layer; IPL inner plexiform layer; INR inner nuclear layer; ONL outer nuclear layer; PHO photoreceptors. (B) Ocular parasite load, determined by quantitative PCR on DNA extracted from whole eyes. Values shown are from pools of 10 eyes of one representative experiment.

Fig. 2. (A) Cytokine and chemokine concentrations, determined by Bio-Plex assay and (B) anti-*Toxoplasma* IgG antibody titers in aqueous humor of intravitreally reinfected mice, determined in pools of 10 eyes. Values are given for pools of 10 eyes of one representative experiment as fold increase of reinfected over PBS sham-injected mice (A), or as difference of OD between these two groups (means \pm SD of three independent experiments (B)). * $P < 0.05$; *** $P < 0.001$.

Fig. 3. Localization of expression of vimentin (Muller cells) and key immune mediators in the retina of intravitreally *T. gondii* reinfected or PBS sham-injected mice (day 7). All mice had received primary infection four weeks before. GCL ganglion cell layer; IPL inner plexiform layer; INR inner nuclear layer; ONL outer nuclear layer.

Fig. 4. Neutralization of intraocular IFN- γ . Anti IFN- γ or IgG isotype control antibody was injected intravitreally, concomitant with *T. gondii* reinfection. (A) Hematoxylin-Eosin staining of retina sections. GCL ganglion cell layer; IPL inner plexiform layer; INR inner nuclear layer; ONL outer nuclear layer; PHO photoreceptors. (B) Ocular parasite load, as determined by quantitative PCR on DNA extracted from whole eyes. (C) Cytokine and chemokine concentrations in aqueous humor, determined by Bio-Plex assay. Values in (B) and (C) are from pools of 10 eyes of one representative experiment.

Fig. 5. Neutralization of intraocular IL-6. Anti IL-6 or IgG isotype control antibody was injected intravitreally, concomitant with *T. gondii* reinfection. (A) Hematoxylin and Eosin staining of retina sections. GCL ganglion cell layer; IPL inner plexiform layer; INR inner nuclear layer; ONL outer nuclear layer; PHO photoreceptors. (B) Ocular parasite load, as determined by quantitative PCR on DNA extracted from whole eyes. (C) Cytokine and chemokine concentrations in aqueous humor,

determined by Bio-Plex assay. Values in (B) and (C) are from pools of 10 eyes of one representative experiment.

Table 1: Antibodies used for immunofluorescence

Specificity	Host	Source^a
Vimentin (C-20)	Rabbit polyclonal	SC
IFN- γ (R4-6A2)	Rat monoclonal	SC
IL-6	Rabbit polyclonal	Ab
IL-17 (H-132)	Rabbit polyclonal	SC
IL-23 (H-113)	Rabbit polyclonal	SC

^a SC – Santa Cruz Biotechnology; Ab - Abcam

FIGURE 1

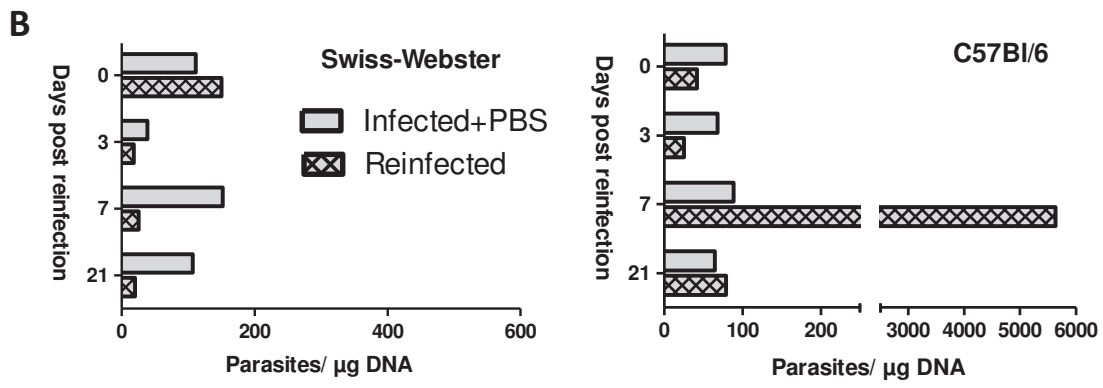
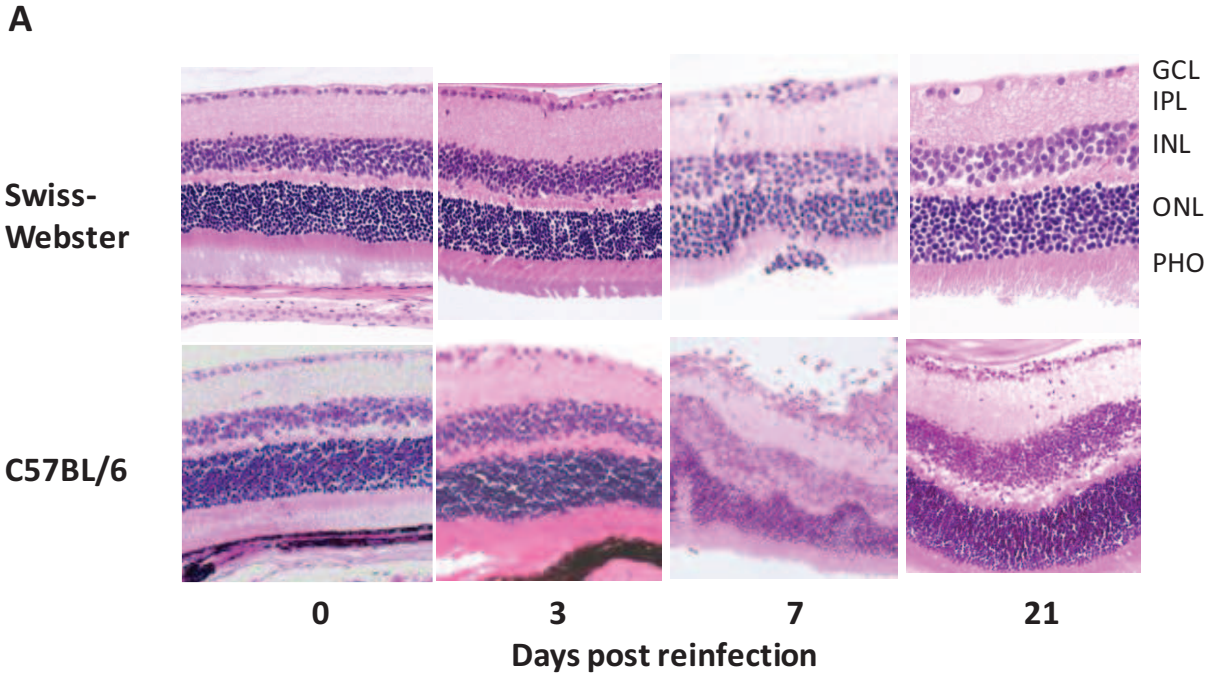


FIGURE 2

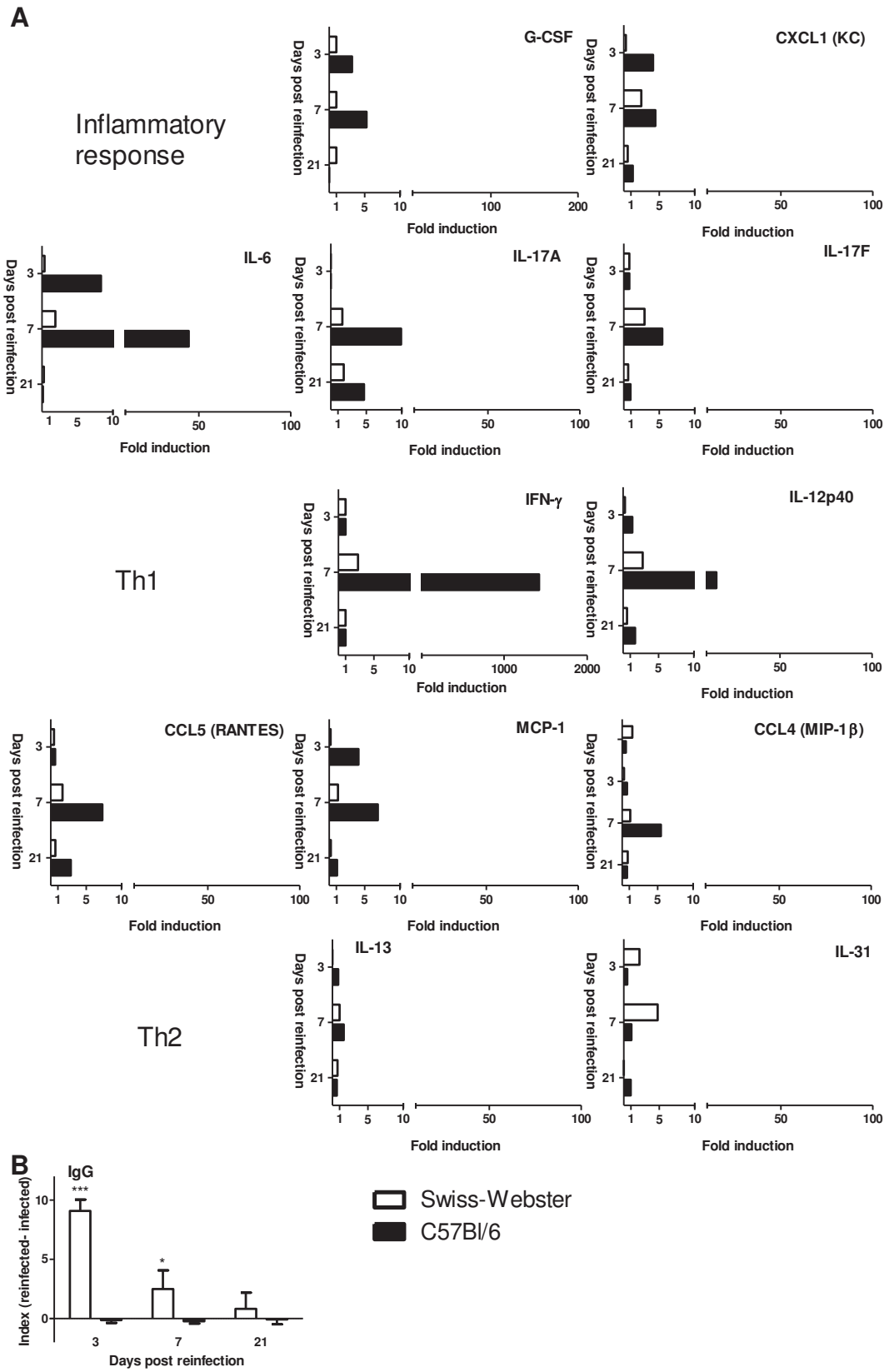


FIGURE 3 Immunofluorescence

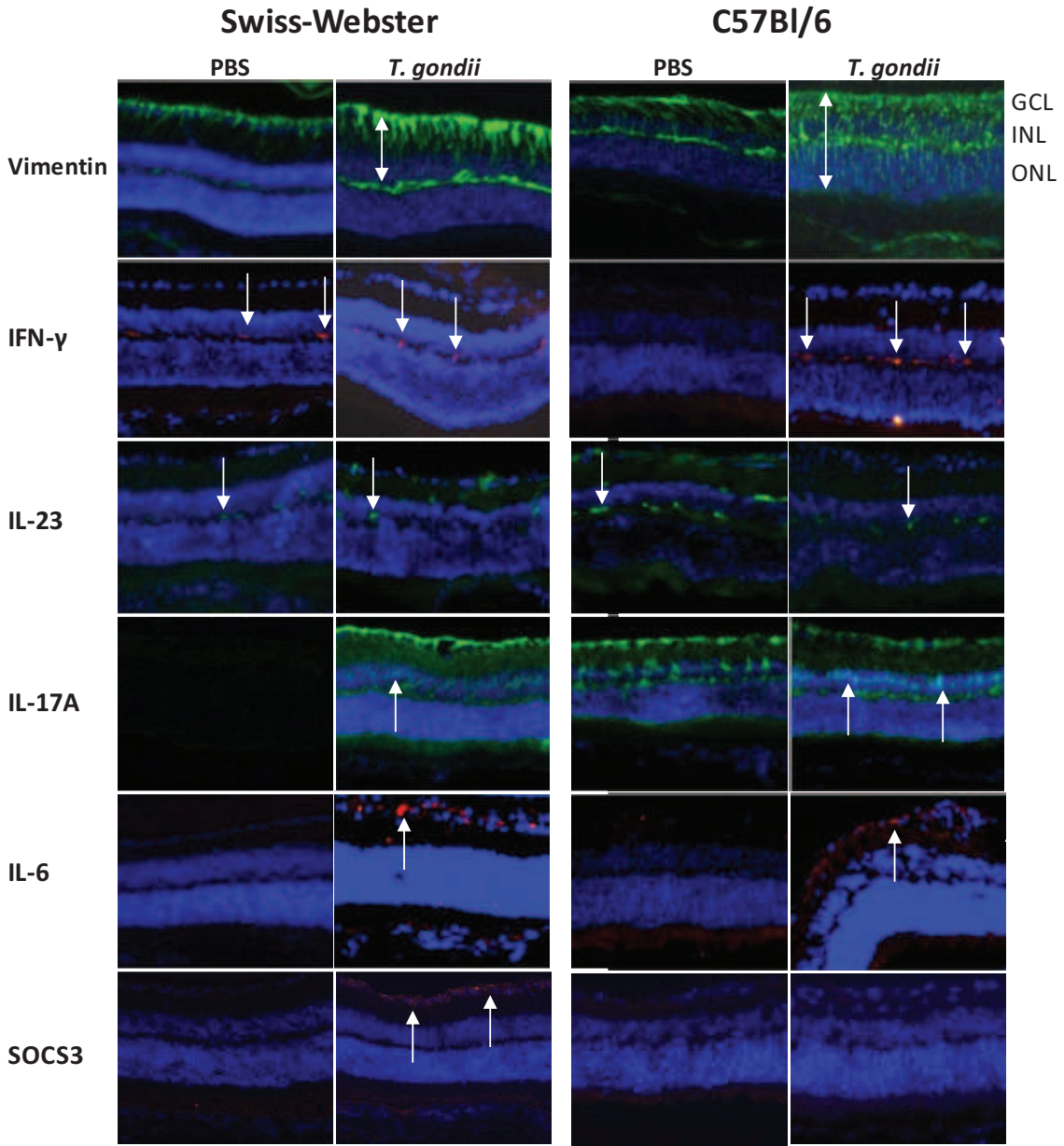
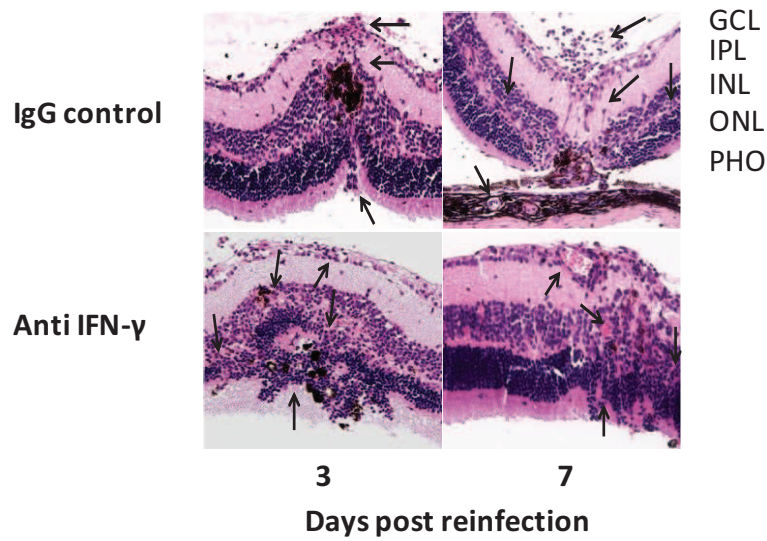
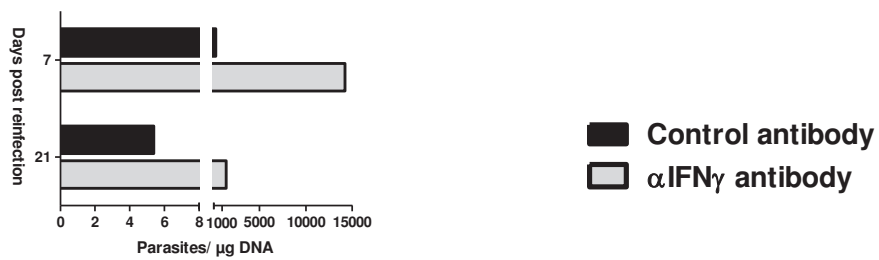


FIGURE 4

A



B



C

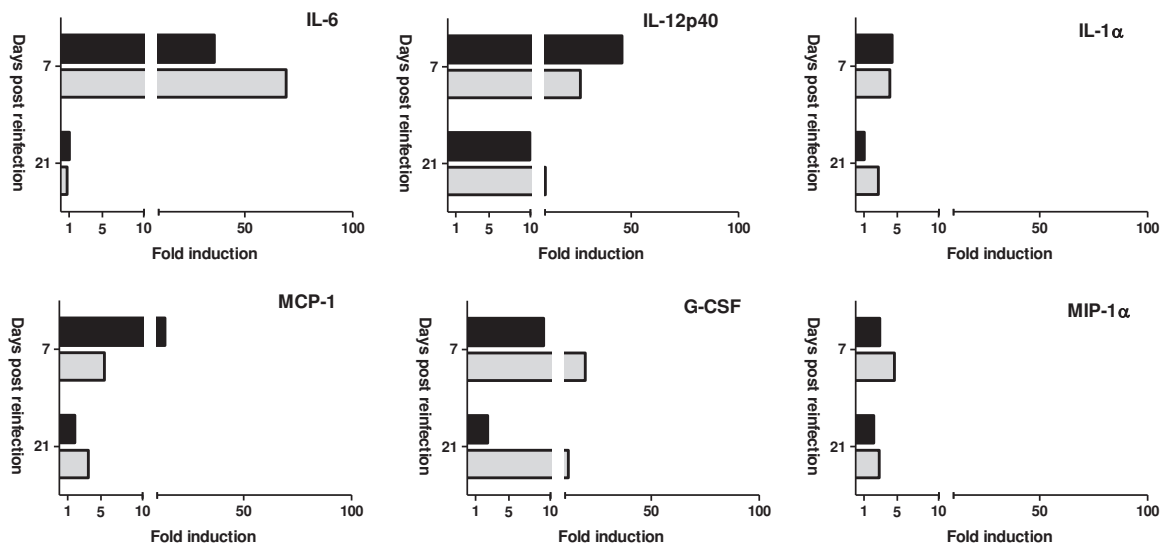
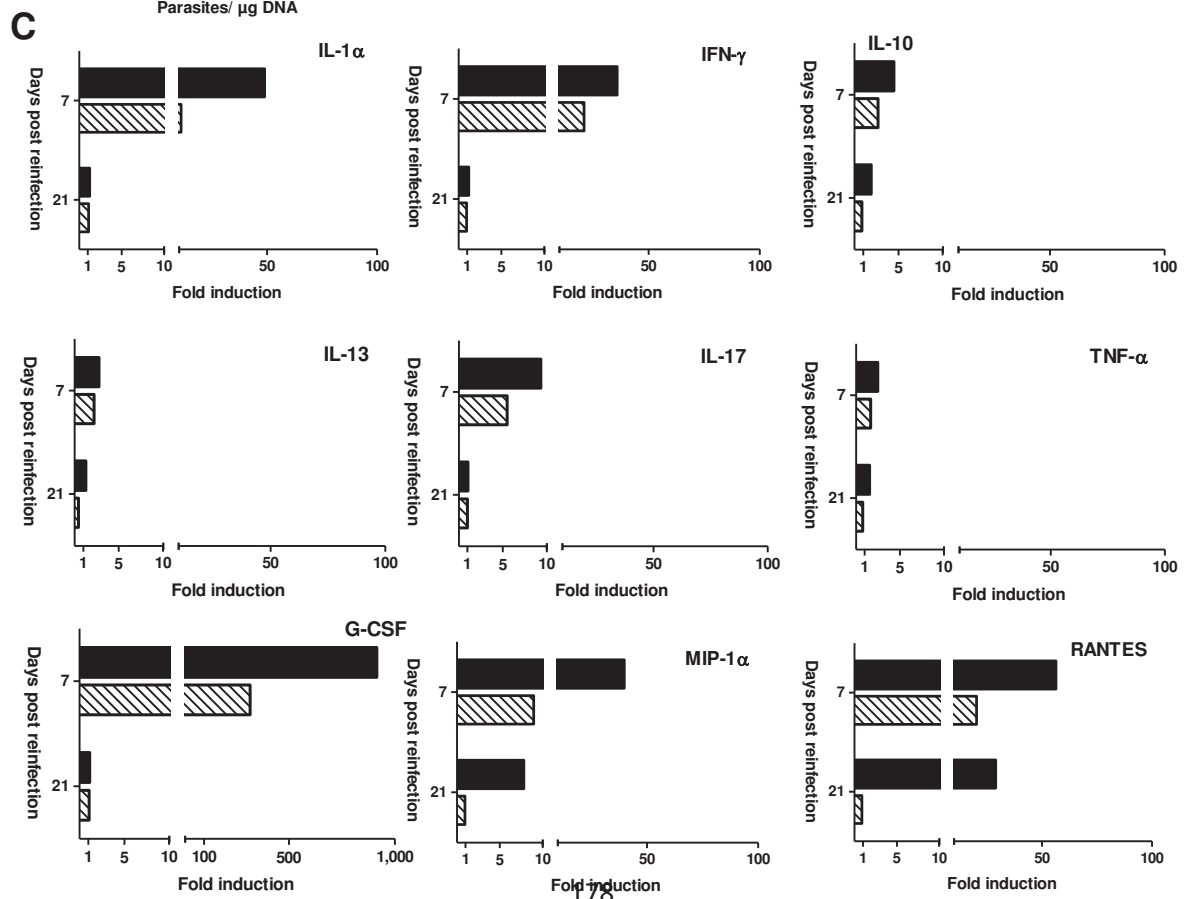

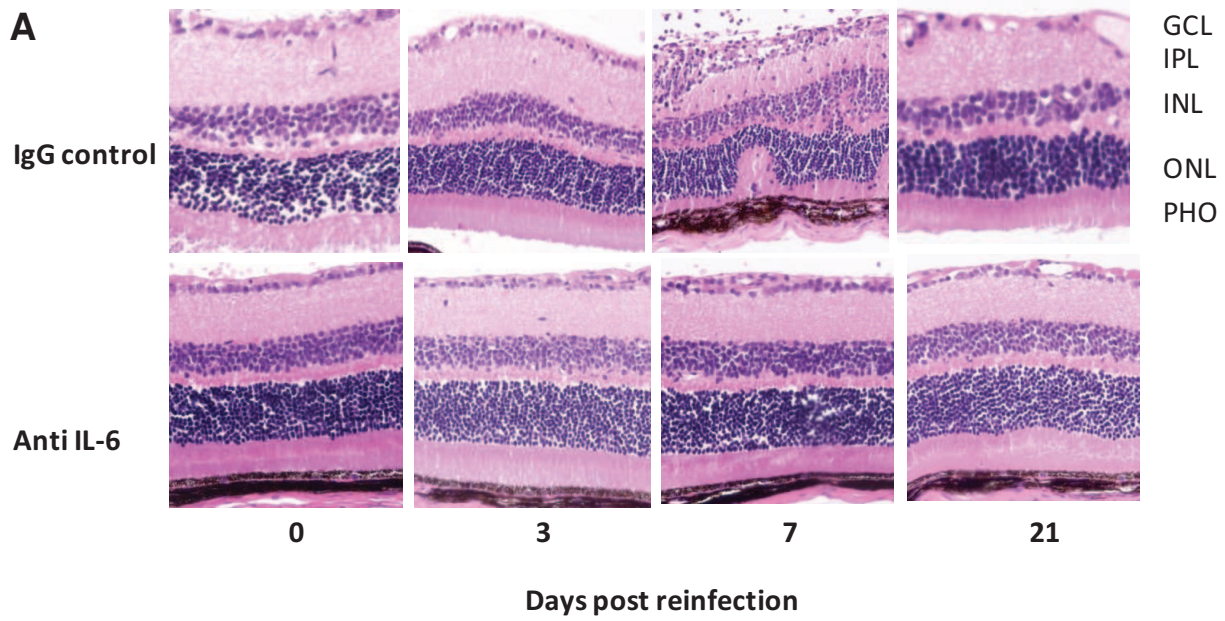


FIGURE 5



B/ Résultats complémentaires

1) Données complémentaires sur nos modèles de récurrence de la TO

D'autres expériences ont été réalisées sur les modèles murins résistants et sensibles aux récurrences de la TO chez les souris Swiss-Webster et C57Bl/6 après un mois d'infection systémique.

➤ Dosage des anticorps IgG1 et IgG2a dans les souris résistantes Swiss-Webster

Les souris Swiss-Webster sont les seules à produire des anticorps IgG et IgA lors des récurrences de la TO au cours de nos expériences. Les anticorps IgG étant produits en quantités plus importantes (Fig 2 B publication).

Nous avons également dosé les deux sous-classes d'anticorps IgG les plus présentes dans le sérum: les IgG1 et IgG2a et pouvant éventuellement avoir un rôle dans l'œil (Fig 38). Les IgG1 et les IgG2a sont des marqueurs des lymphocytes Th2 et Th1 respectivement. Les expériences n'ont été réalisées qu'une fois, du fait de l'utilisation des humeurs aqueuses pour les autres expériences comme le Bioplex et les dosages des anticorps IgG et IgA. Cependant, nous pouvons malgré tout observer une forte présence des anticorps IgG1 anti-toxoplasmes à 3 et 21 jours post-réinfection, ce qui indique une forte réponse Th2. Alors que les anticorps IgG2a, marqueurs de la voie Th1, ne semblent pas augmenter de façon significative.

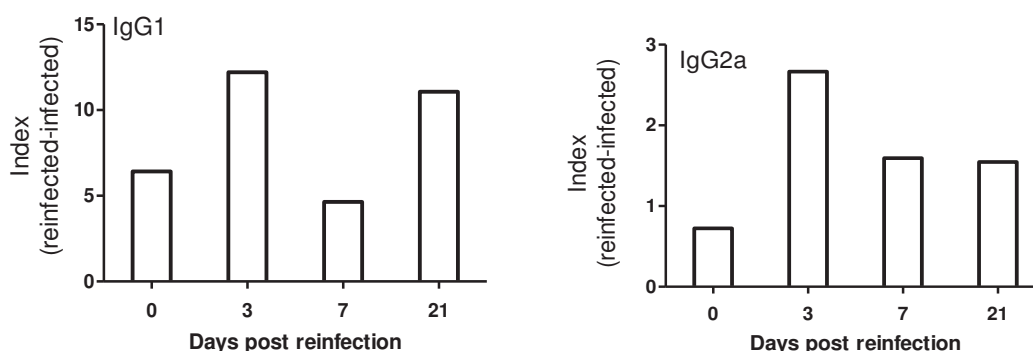


Figure 38 : Dosage des anticorps IgG1 et IgG2a dans les humeurs aqueuses des souris Swiss-Webster réinfectées.

➤ Localisation de kystes dans les rétines infectées

Des kystes ont été trouvés à plusieurs reprises dans les rétines des souris infectées, principalement chez les souris C57Bl/6 (Fig 39). Les kystes sont situés au niveau des couches ganglionnaire et nucléaire internes. Aucune inflammation péri-kystique n'est remarquée. Des expériences d'OCT (tomographie de cohérence optique) et de fond d'œil seraient particulièrement intéressantes à réaliser successivement afin d'avoir une vue globale de l'état de la rétine sous différents angles.

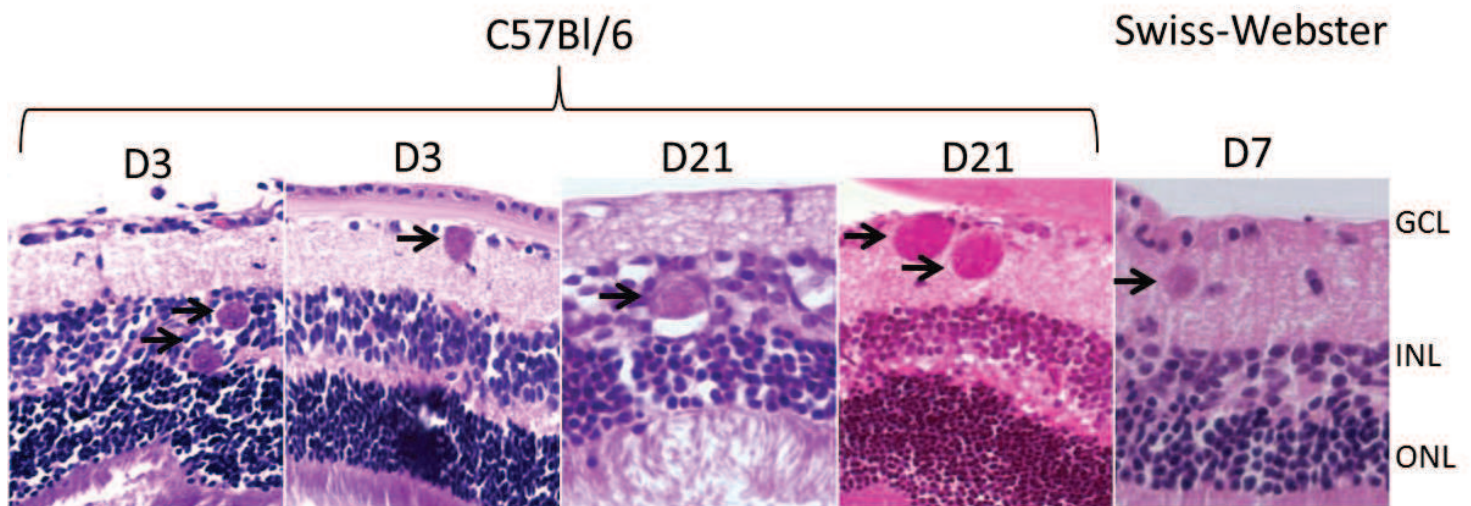


Figure 39 : Présence de kystes dans les rétines de souris réinfectées C57Bl/6 et Swiss-Webster.

➤ Analyse des transcrits après réinfection en fonction du fond génétique de l'hôte

Les transcrits dosés dans les rétines des souris Swiss-Webster réinfectées avec une souche de type II, PRU, montrent une augmentation modérée de l'expression de l'IFN- γ , l'IL-10, de TGF- β et de l'IL-27 et des facteurs de transcription GATA-3 (Th2) et T-bet (Th1) à 3 ou 7 jours après réinfection (Fig 40). Chez ces souris, la réponse immunitaire mise en place semble être notamment de type Th1 et T régulatrice. Une augmentation de l'expression de HIF-1 α et d'UHRF-1 est observée 7 jours après la réinfection, et il en est de même pour l'expression de FoxP3 à 21 jours après la réinfection. Cependant, ces augmentations sont très faibles et mériteraient d'être vérifiées afin de s'assurer d'un potentiel rôle de ces facteurs lors de la réinfection chez des souris résistantes.

Swiss-Webster - PRU

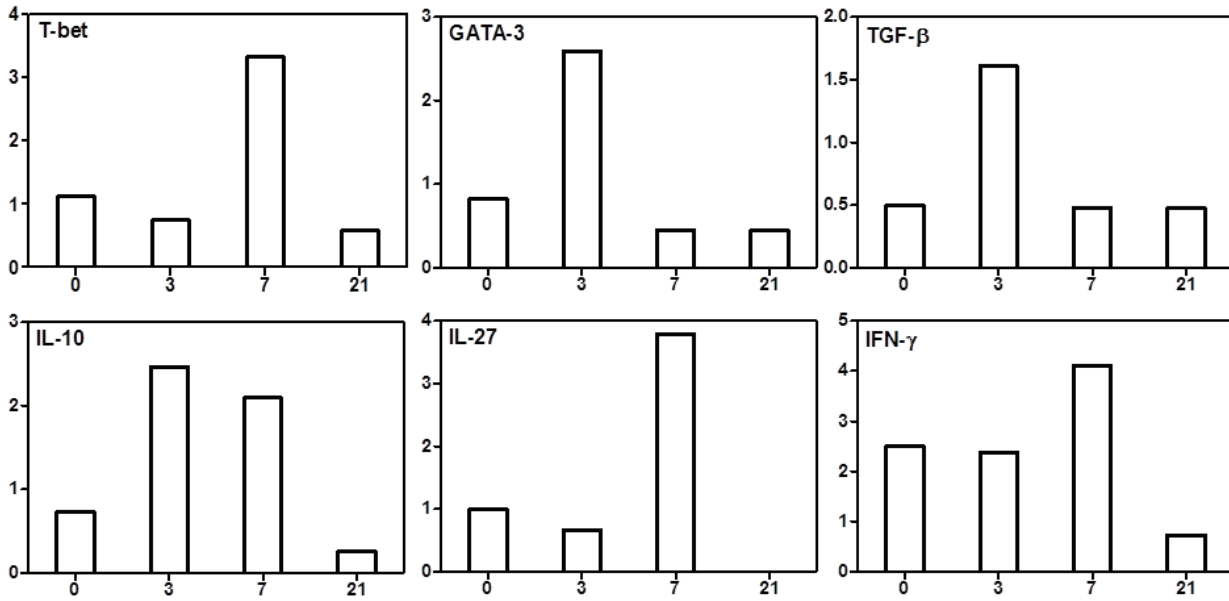


Figure 40 : Quantification des transcrits lors d'une réinfection avec une souche de type II chez des souris Swiss-Webster. Ordonnées: mRNA x100/mRNA HPRT ; Abscisses : jours post infection

Les transcrits dosés dans les rétines des souris C57Bl/6 réinfectées avec une souche PRU laissent apparaître une augmentation de l'IFN- γ et de l'IL-10 7 jours après réinfection, puis de l'IL-17 plus tardivement (Fig 41). Une faible augmentation de l'expression des transcrits de FoxP3 et d'UHRF-1 est également possible à 21 jours après la réinfection mais cela reste à confirmer.

C57Bl/6 - PRU

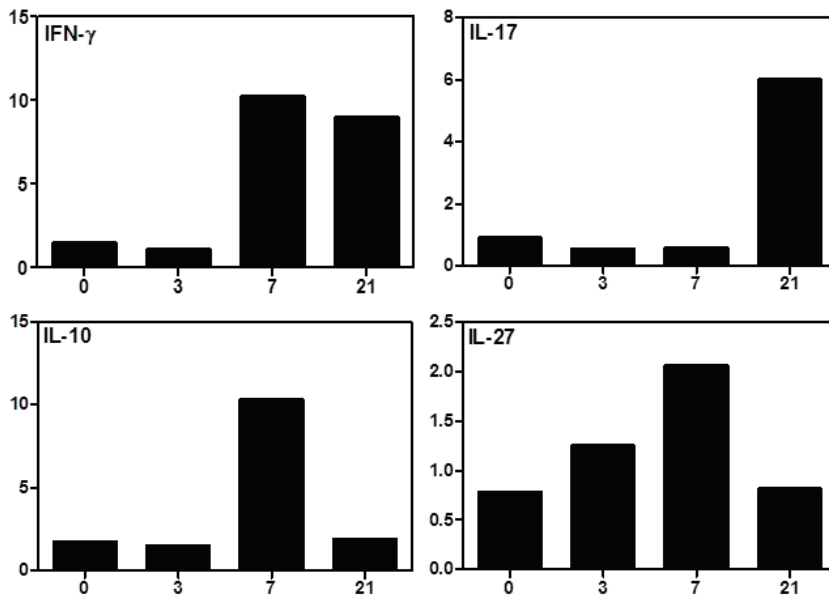


Figure 41 : Quantification des transcrits lors d'une réinfection avec une souche PRU chez des souris C57Bl/6. Ordonnées : mRNA x100/mRNA HPRT ; Abscisses : jours post infection

La réponse immunitaire des souris C57Bl/6 diffère principalement de celle des souris Swiss-Webster par l'augmentation du transcrit de l'IL-17 appartenant à la voie Th17 et reconnu comme étant un facteur délétère dans l'œil (Sauer et al, 2012).

➤ **Localisation des cellules et des cytokines dans les rétines réinfectées**

Nous avons cherché à localiser dans les rétines infectées les cellules et les cytokines potentiellement présentes, nous autorisant ensuite à comparer les résultats obtenus entre les deux souches de souris afin de mettre en évidence d'éventuelles différences.

Les cellules et cytokines présentes dans les rétines infectées des souris Swiss-Webster et C57Bl/6 sont les leucocytes (marquage CD45) qui sont exprimées en plus grand nombre dans les couches ganglionnaire et plexiforme externe pour les deux races de souris ; les microglies (marquages CD11b) exprimées dans la couche ganglionnaire ; les lymphocytes T (marquage CD4) sont également présents dans la couche ganglionnaire (Fig 42). La cytokine IL-12 est fortement exprimée chez les souris réinfectées dans les couches plexiformes interne et externe pour les souris Swiss-Webster et également dans la couche ganglionnaire pour les souris C57Bl/6. Les images de l'IL-6 sont grossies afin de pouvoir apprécier le marquage cytoplasmique de certaines cellules ganglionnaires.

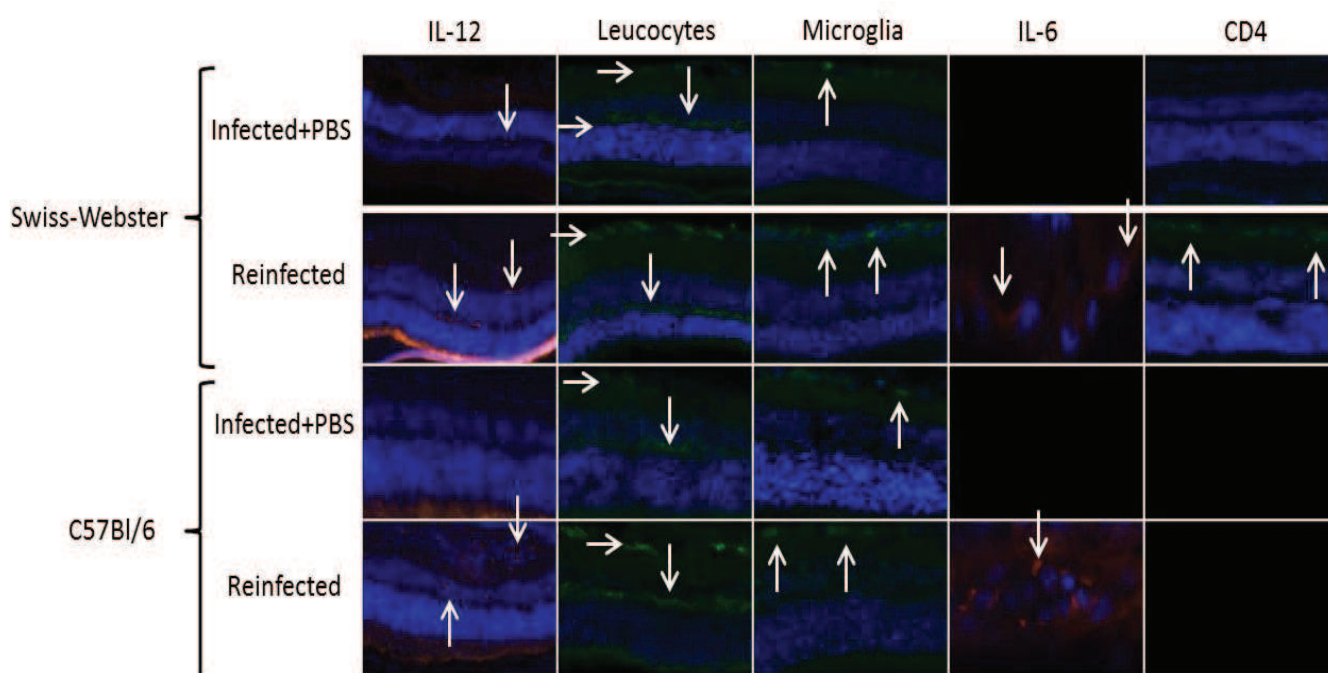


Figure 42 : Localisation de cytokines et de cellules dans les rétines réinfectées.

➤ **Dosage des cytokines et chémokines contenues dans les humeurs aqueuses des souris réinfectées**

Deux chimiokines sont augmentées dans les humeurs aqueuses des souris réinfectées C57Bl/6, l'IL-1 β et MIP-1 α ., les autres facteurs n'étant pas affectés. Les figures sont présentées sous forme d'index : (humeur aqueuse des souris réinfectées) / (moyenne des humeurs aqueuses des souris infectées + injection intraoculaire de PBS). Une quantification des protéines de la voie Th17 a été réalisée sur les humeurs aqueuses des souris C57Bl/6 (cf publication). L'unique cytokine de cette voie qui est augmentée est l'IL-17F dans les humeurs aqueuses des souris C57Bl/6. Son rôle au cours d'une TO n'est pas connu à l'heure actuelle.

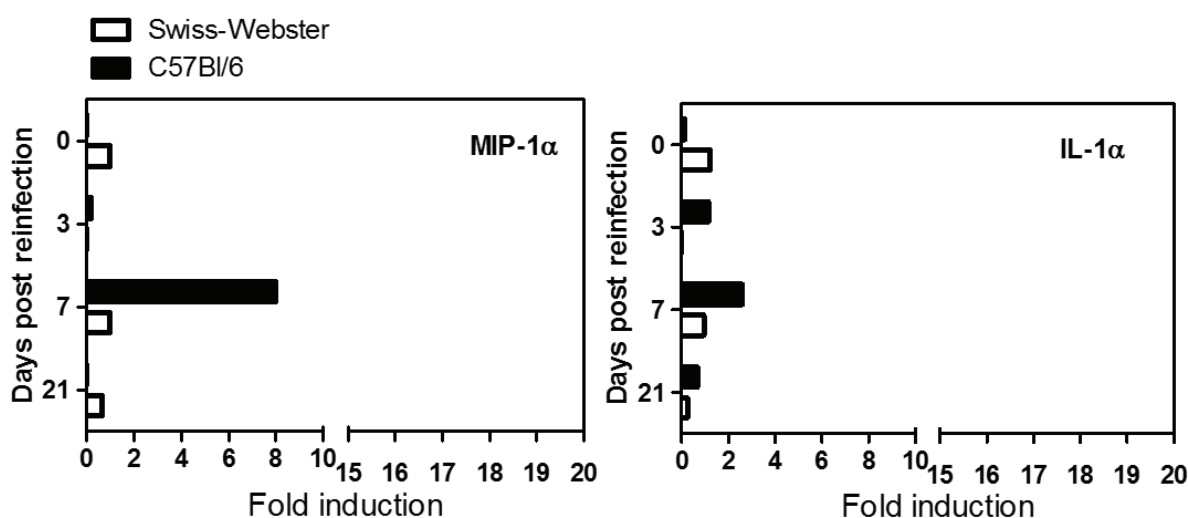


Figure 43 : Quantification protéique dans les humeurs aqueuses des souris Swiss-Webster et C57Bl/6.

➤ **Neutralisation des cytokines d'intérêt chez les souris sensibles C57Bl/6**

La cytokine IL-6, qui est fortement augmentée lors d'une réinfection avec une souche murine sensible, a été neutralisée afin d'étudier ses fonctions lors d'une récurrence de la TO. Ainsi, la neutralisation de l'IL-6 entraîne une production de cytokines et chimiokines moins importantes que lors d'une infection normale (Fig 44). Les protéines impactées sont entre autres l'IL-12, l'IL-1 β , MCP-1 et MIP-1 β . Les facteurs de la voie Th2 (IL-3, IL-4 et IL-5) sont très légèrement plus faibles alors que la production des facteurs comme KC ou GM-CSF ne sont pas modifiées.

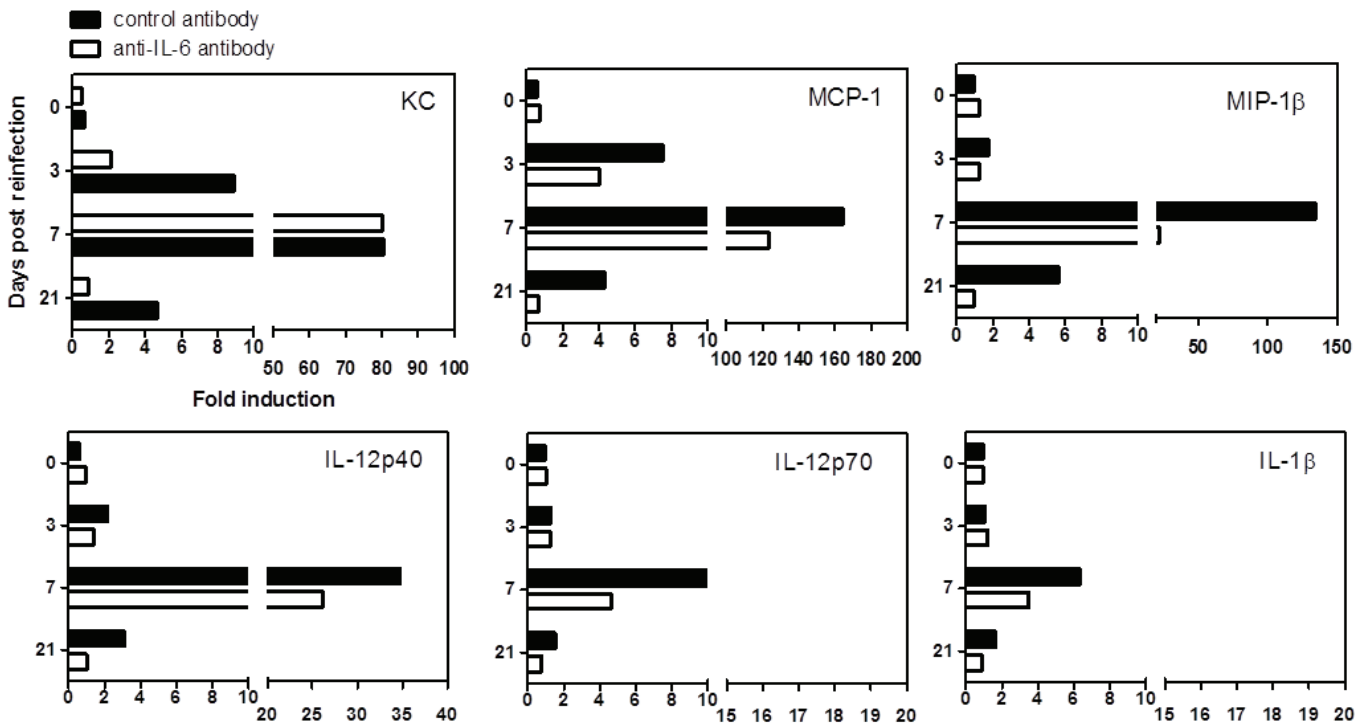


Figure 44 : Quantification des cytokines et chimiokines lors des expériences de neutralisation de l'IL-6 au cours d'une TO récurrente.

L'IFN- γ est l'autre cytokine importante lors de la récurrence chez les souris C57Bl/6. Son rôle a donc également été investigué. La neutralisation de l'IFN- γ influence également les facteurs MIP-1 α et β , l'IL-1 α et l'IL-13 avec une quantité protéique plus faible. La neutralisation de l'IFN- γ n'influence pas la production de l'IL-17 mais augmente celle de l'IL-6 (cf publication).

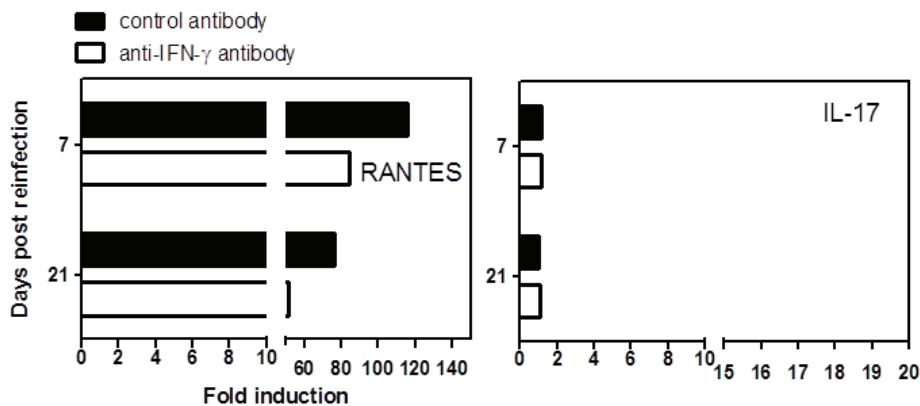


Figure 45 : Quantification des cytokines et chimiokines lors des expériences de neutralisation de l'IFN- γ .

➤ Étude de l'influence de la voie Jak/STAT lors des récurrences de la TO

Un transcriptome sur la voie Jak/STAT a été réalisé dans le but de définir les facteurs pouvant être impliqués lors des récurrences. Cette analyse a été effectuée sur les 3 souches de souris : Swiss-Webster, C57Bl/6 et CBA/J uniquement au jour 7 post réinfection. Sur l'ensemble des résultats obtenus, nous nous sommes intéressés à deux facteurs qui diffèrent totalement entre nos deux souches de souris. Il s'agit de SOCS3 (Suppressor Of Cytokine Signaling 3) et d'ISG15 (Interferon Stimulated Gene 15). Ces deux protéines sont, comparées aux autres facteurs, fortement surexprimées chez les souris Swiss-Webster lors d'une récurrence tandis qu'elles ne sont pas exprimées chez les C57Bl/6. SOCS3 est un facteur bien connu qui permet de réguler négativement les voies de signalisation de certaines cytokines, dont l'IL-6 et l'IFN- γ ainsi que celles de la voie Th17. Lors d'une infection toxoplasmique, SOCS3 promeut la réponse immune afin de contrôler le parasite. ISG15, quant à lui, est principalement réputé pour son action antivirale. C'est une protéine similaire à l'ubiquitine qui est induite principalement en réponse aux interférons de type I. Elle est sécrétée par les monocytes et les lymphocytes et peut fonctionner comme une cytokine extracellulaire et induire la production d'IFN- γ . Les résultats obtenus sont présentés sous forme d'un tableau récapitulatif en annexes (Tableau 4). La présence de ces deux facteurs chez les souris Swiss-Webster pourrait également expliquer le contrôle de la charge parasitaire et la faible pathologie oculaire lors de récurrences de la TO dans ce modèle.

➤ Localisation cellulaire de SOCS3 et d'ISG15 dans les rétines réinfectées

Des immuno-marquages ont été effectués afin d'affirmer et de localiser SOCS3 et ISG15. SOCS3 apparaît dans la couche ganglionnaire des rétines infectées des souris résistantes Swiss-Webster mais n'est pas observé chez les souris sensibles C57Bl/6 (Fig 46). ISG15 a également été localisé dans la couche ganglionnaire des rétines des souris Swiss-Webster infectées et réinfectées. Les marquages d'ISG15 pour les souris C57Bl/6 seront réalisés prochainement. Ces premières expériences seront confirmées par des marquages immuno-histochimiques puisque l'anticorps ISG15 n'est pas indiqué pour des coupes à la congélation.

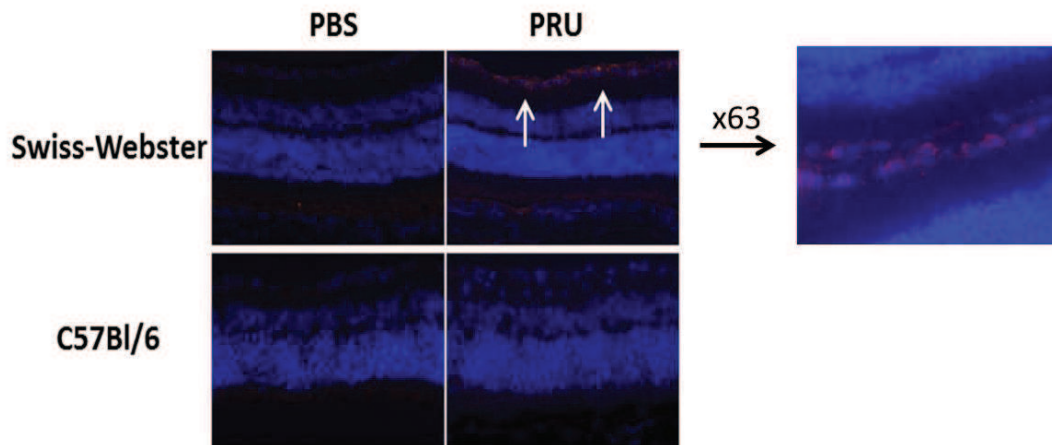


Figure 46 : Localisation de SOCS3 dans les rétines réinfectées.

2) Évaluation de la durée la phase chronique chez des souris Swiss-Webster

- Impact de la durée de la phase chronique sur les récurrences de la TO chez les souris Swiss-Webster

Notre premier modèle repose sur l'utilisation des souris Swiss-Webster, qui comme nous l'avons vu contrôlent parfaitement la charge parasitaire oculaire lors d'une réinfection. Nous avons par conséquent cherché à savoir si cette récurrence était mimée trop précocement – 1 mois après la primo-infection et surtout si elle se poursuivait. Pour ce faire, nous avons testé des temps plus longs entre la primo-infection et la réinfection : de 2 mois et 6 mois (Fig 47-48). Comme le montrent les figures ci-dessous, le temps entre la primo-infection et la réinfection chez ces souris n'impacte pas le contrôle de la charge parasitaire. Pour l'ensemble de ces expériences le score clinique était inférieur à 1, ce qui signifie qu'il y a une absence d'inflammation et d'atteinte macroscopique cliniquement visible après réinfection. Cette expérience a été réalisée 2 fois.

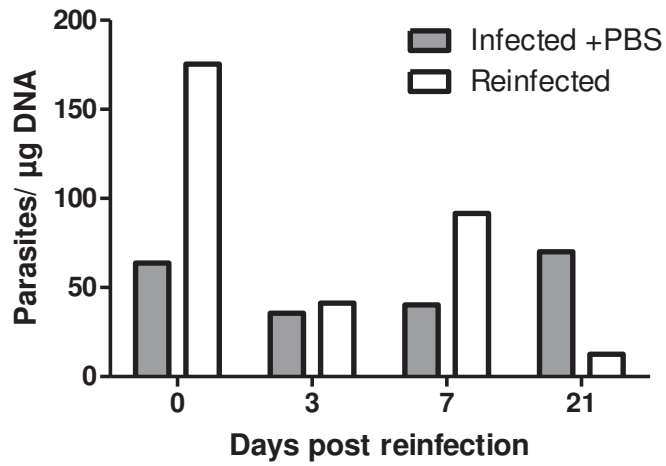


Figure 47 : Swiss-Webster, réinfection intraoculaire 2 mois après la primo-infection.

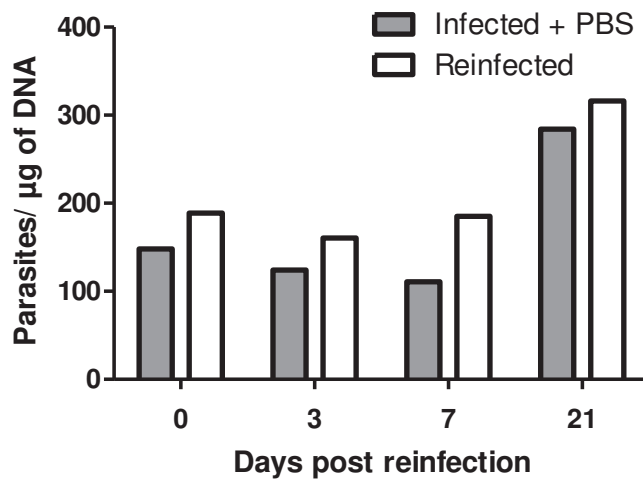


Figure 48 : Swiss-Webster, réinfection intraoculaire 6 mois après la primo-infection.

Cette expérience n'a été effectuée qu'une fois compte tenu du temps de l'expérimentation et du premier résultat obtenu.

- Dosage des anticorps IgG et IgA lors d'une réinfection après deux mois de primo-infection

Les anticorps IgG et IgA anti-toxoplasmes ont été dosés dans les humeurs aqueuses de souris qui ont eu une primo-infection de 2 mois (Fig 49). Une production rapide de ces deux classes d'anticorps est observée. Les anticorps IgG spécifiques augmentent à 3 jours post-réinfection puis diminuent tandis que que les anticorps IgA augmentent à 3 et 21 jours post-réinfection. La diminution de la production d'anticorps IgA à 7 jours post-réinfection est probablement due à une erreur d'expérimentation. Ces expériences seraient à confirmer.

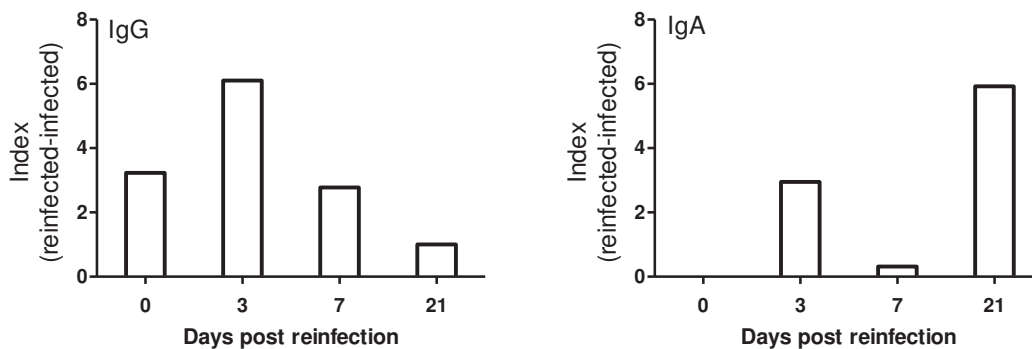


Figure 49 : Dosage des anticorps IgG et IgA anti-toxoplasmes dans les humeurs aqueuses de souris réinfectées après 2 mois de primo-infection.

3) Les souris CBA/J : un autre modèle pour les récurrences toxoplasmiques ?

Introduction

Ces souris consanguines sont connues pour être résistantes à la phase aiguë de la toxoplasmose mais susceptibles à la phase chronique (Letscher-Bru et al., 2003; Lu et al., 2005). Nous avons donc pensé qu'elles pourraient s'avérer être un bon modèle de récurrence également. Cependant, ces souris possèdent une dégénérescence rétinienne homozygote sur l'allèle $Pde6b^{rd1}$ (phosphodiesterase 6B, cGMP, récepteur des bâtonnets, beta polypeptide, dégénérescence rétinienne 1) qui engendre une perte de l'ensemble des photorécepteurs vers l'âge de 3 – 4 semaines après la naissance.

➤ Quantification de la charge parasitaire oculaire et de la production d'anticorps

La charge parasitaire oculaire augmente fortement 7 jours après réinfection puis est contrôlée à 21 jours, à l'instar de ce que nous avons obtenu avec les souris C57Bl/6 (Fig 50).

Concernant la production d'anticorps, contrairement aux C57Bl/6 qui n'en produisent pas, les CBA/J infectées en intraoculaire avec la souche PRU produisent lors de la réinfection principalement des anticorps IgG anti-toxoplasmes et des anticorps IgA de façon très faible (Fig 51). Ces expériences seraient à confirmer.

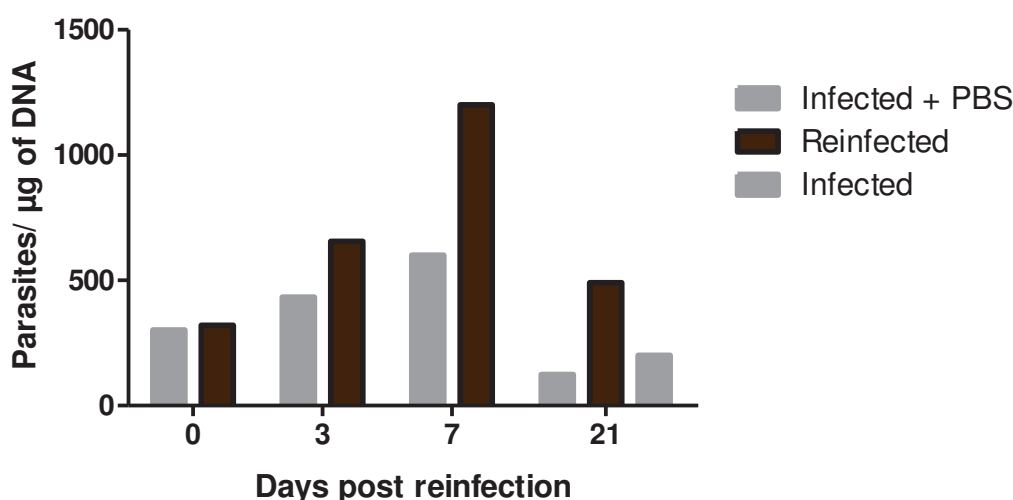


Figure 50 : Quantification de la charge parasitaire oculaire après réinfection des souris CBA/J.

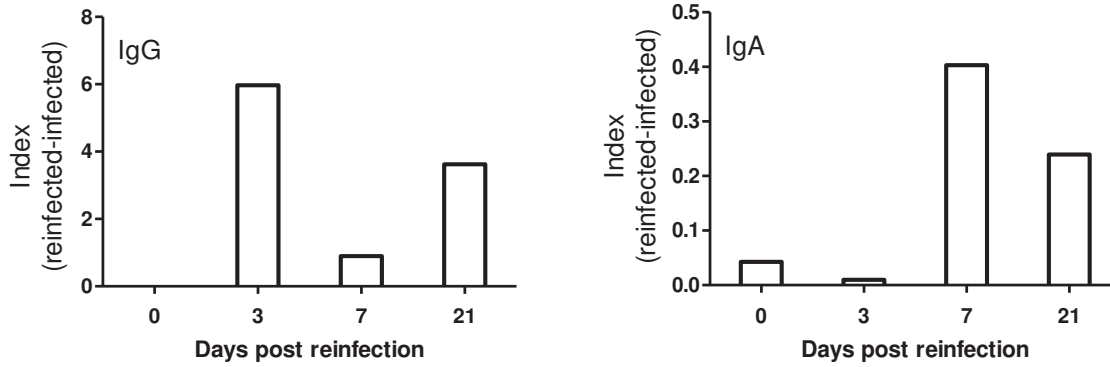


Figure 51 : Production d'anticorps IgG et IgA anti-toxoplasmes.

➤ Analyse de la structure de la rétine après réinfection des souris CBA/J

D'un point de vue anatomique, des modifications de l'architecture de la rétine sont principalement visibles 7 jours après réinfection, telles qu'un épaissement et l'apparition de vaisseaux dans la couche ganglionnaire (non visible sur cette photo), des migrations cellulaires, ou encore une modification des couches des cellules bipolaires, des RPE et de la choroïde (Fig 52). Ces modifications ne sont plus observables deux semaines plus tard. Les rétines des souris CBA/J sont fortement modifiées lors des récurrences, comme chez les souris C57Bl/6.

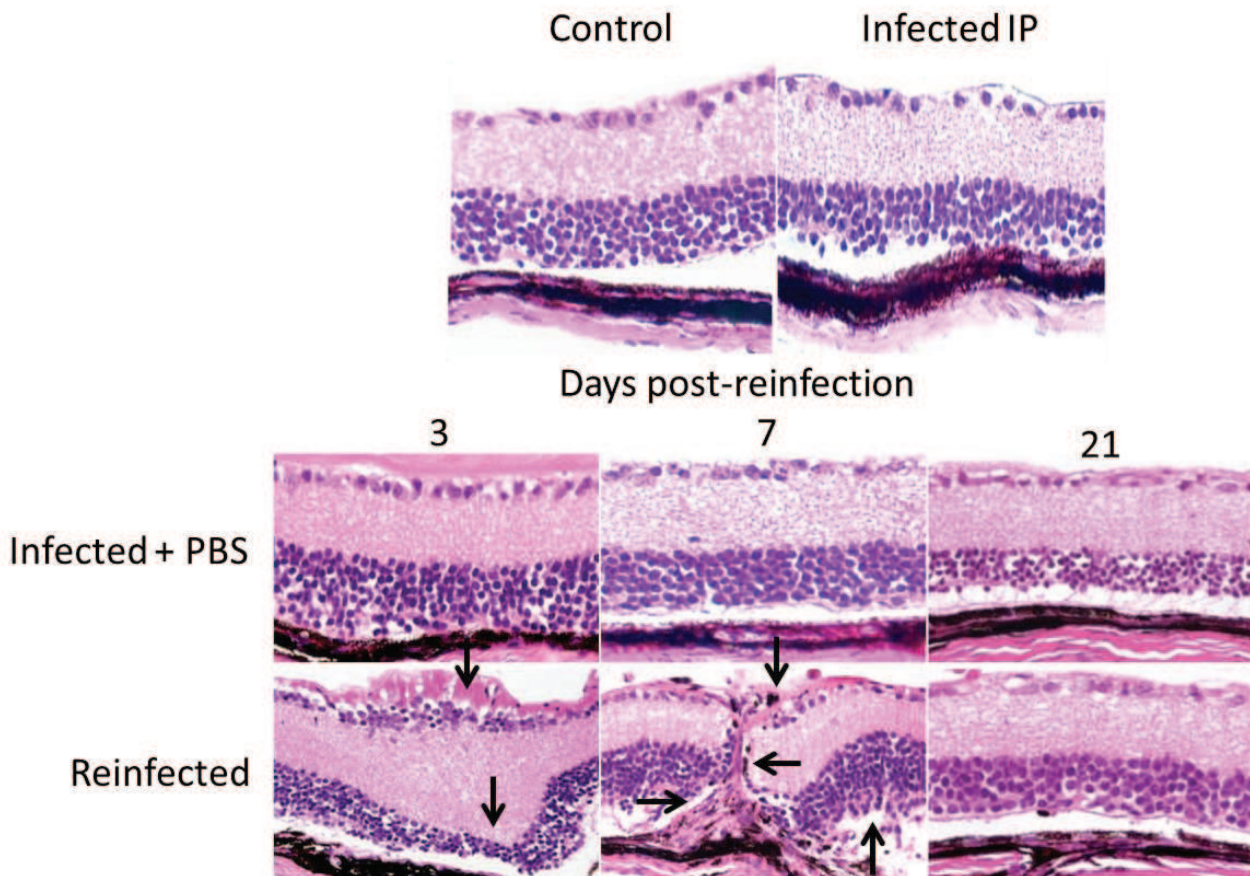


Figure 52 : Analyse de la structure rétinienne après réinfection avec une souche de type II, PRU, chez des souris CBA/J.

➤ Étude de l'expression des transcrits lors d'une récurrence toxoplasmique

La quantification des transcrits, effectuée à partir des rétines, révèle une augmentation de l'expression de l'IFN- γ et de l'IL-10, et éventuellement de l'IL-17 et de l'IL-27 mais cela reste à confirmer (Fig 53). L'analyse des transcrits des rétines des souris CBA/J indique une réponse immunitaire de type Th17 et Treg, rappelant celle des souris C57Bl/6.

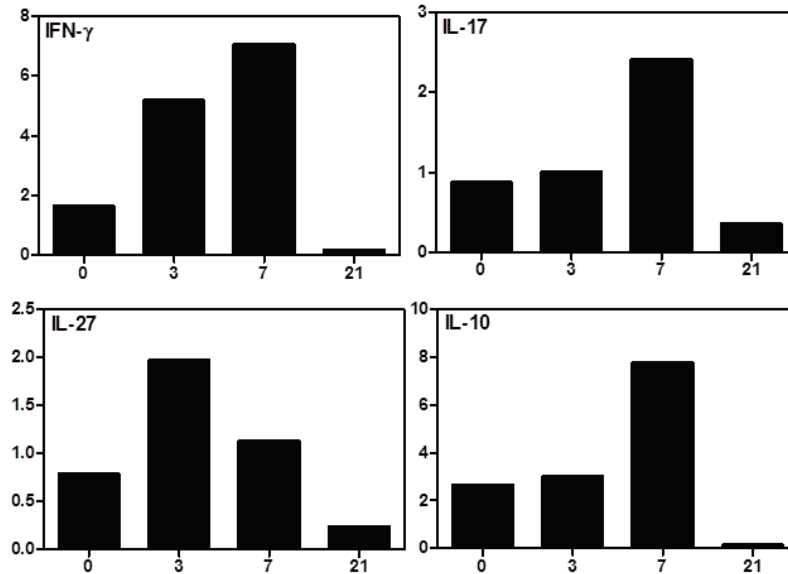


Figure 53 : Expression des transcrits augmentés dans les rétines des souris CBA/J infectées par une souche de type II.

Une quantification des transcrits de la voie Jak/STAT a été effectuée dans le but de définir les facteurs de cette voie impliqués dans les récurrences.. Aucun résultat ne tranche réellement comparé aux deux autres races de souris. Le tableau récapitulatif se trouve dans les annexes (Table 4).

- Dosage des cytokines et chimiokines exprimées dans l’humeur aqueuse des souris réinfectées

La production des cytokines et chimiokines de l’humeur aqueuse, quantifiées par Bioplex, est un reflet de la réaction immunitaire mise en place dans l’œil et nous permet d’en déduire les éléments importants.

Le dosage des protéines contenues dans l’humeur aqueuse montre une réponse inflammatoire modérée, rappelant celle observée chez les souris résistantes Swiss-Webster, composée d’une réponse pro-inflammatoire prédominante, comprenant l’IFN- γ , l’IL-6, l’IL-12p40, RANTES, MCP-1 (Fig 54). La cytokine IL-13, appartenant à la voie Th2, est la seule cytokine à être surexprimée par rapport aux deux autres races de souris : les Swiss-Webster et les C57Bl/6. La cytokine IL-9 est augmentée ainsi que MIP-1 α et β , G-CSF et plus tardivement GM-CSF. L’IL-17 n’est quasiment pas exprimée lors d’une réinfection chez cette race de souris.

La souris CBA/J, de sensibilité différente aux deux autres souches murines, bien que devant faire face à une forte charge parasitaire, ne déploient pas une réponse immunitaire en quantité excessive voir aberrante comme la souris sensible C57Bl/6. Le contrôle de la charge parasitaire semble être

effectué par la production d'anticorps et d'IFN- γ , cela doit limiter la production des autres cytokines et chimiokines qui ne sont pas nécessaires au contrôle de l'infection.

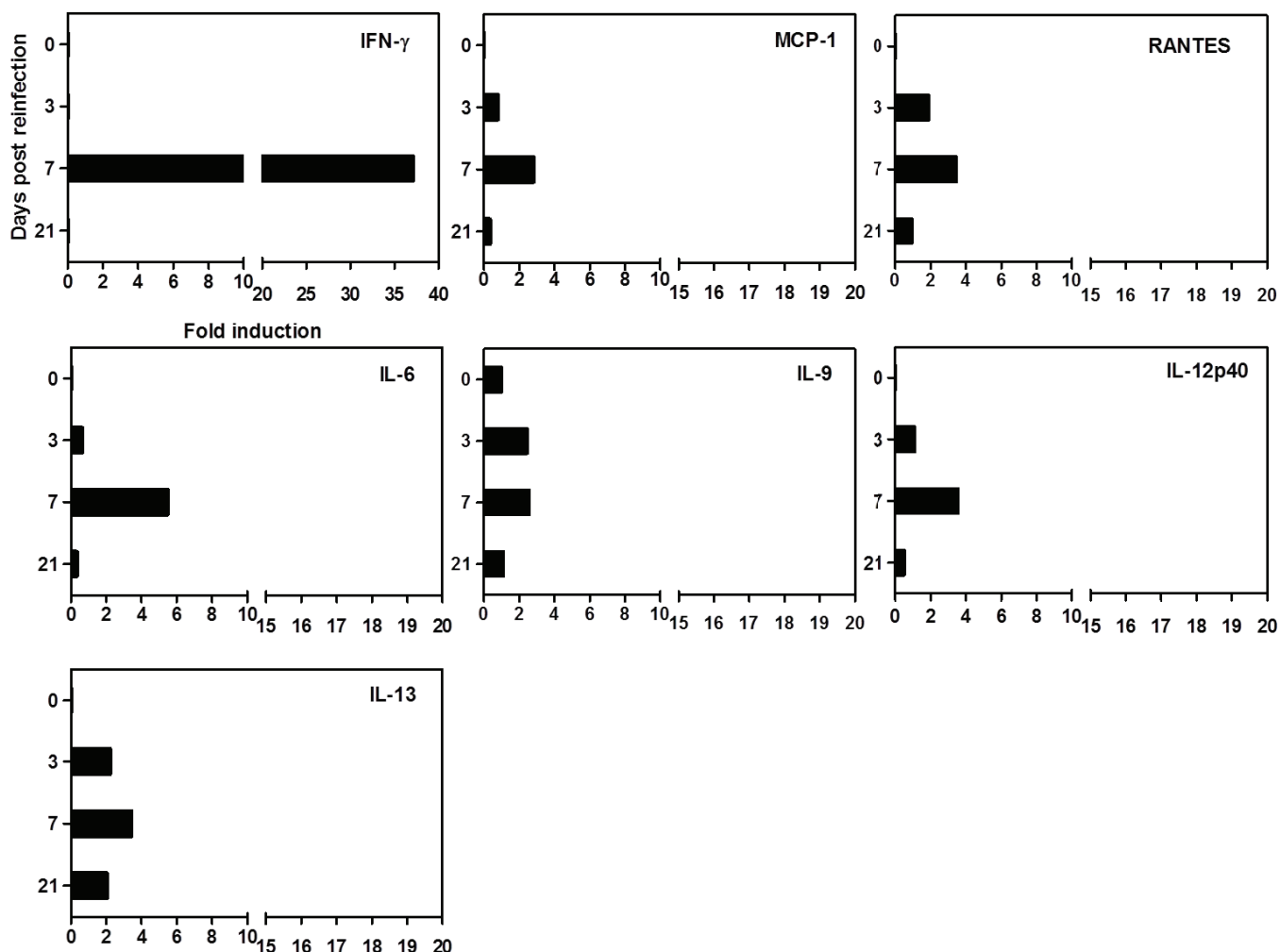


Figure 54 : Production locale de protéines contenues dans l'humeur aqueuse des souris CBA/J après réinfection.

➤ Localisations cellulaire et cytokinique dans les rétines des souris CBA/J

Quelques marquages cytokiniques et moléculaires en immunofluorescence ont été réalisés afin d'observer d'éventuelles analogies avec les deux autres souches murines. La dégénérescence des photorécepteurs fragilise la structure de la rétine et de ce fait rend les coupes à la congélation difficiles à réaliser. Cependant, lors de la réinfection nous observons un marquage plus présent pour les cellules de Müller (plexiforme interne et nucléaire interne) et les cellules astrocytaires (couches ganglionnaire et nucléaire internes) (Fig 55). Les cytokines IL-23 et IL-17 sont également plus exprimées dans les couches ganglionnaire et plexiforme interne respectivement. D'autres marqueurs

ont été testés mais étant donné la qualité des lames, il serait légitime de les refaire afin de s'assurer ou non de la présence des marqueurs suivants: IL-6, IL-12, CD11b (microglie), IFN- γ , IL-25, IL-22 et ChX10 (cellules bipolaires).

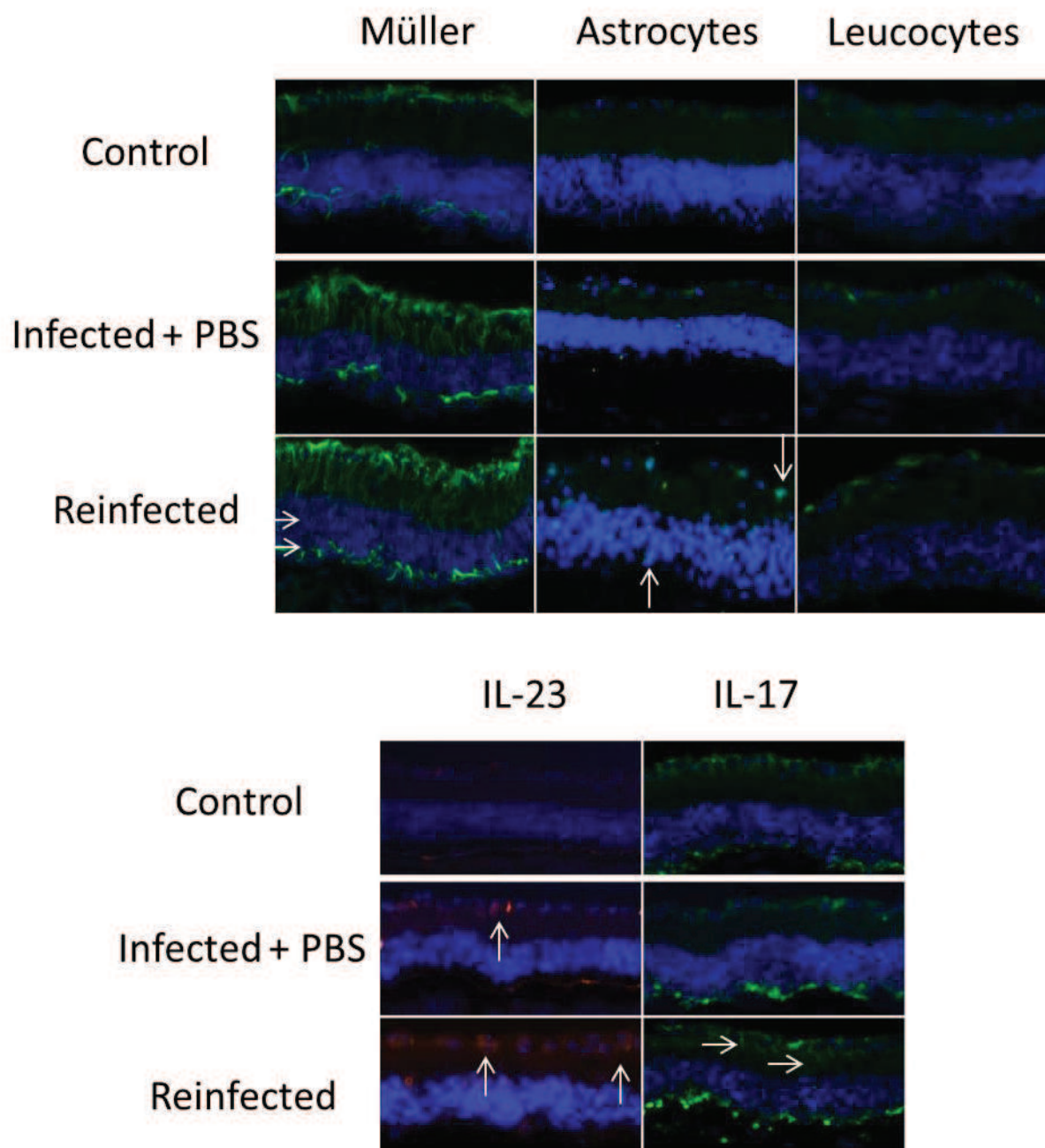


Figure 55 : Localisations cellulaire et cytokinique dans les rétines réinfectées des souris CBA/J.

Les souris CBA/J pourraient être un modèle efficace de récurrence comme les souris C57Bl/6 compte tenu de leur incapacité à contrôler la charge parasitaire oculaire qui cause

d'importantes modifications de la structure de la rétine. Les souris CBA/J semblent se positionner entre les deux autres souches murines, les Swiss-Webster et les C57Bl/6 du point de vue de leur sensibilité et développent de ce fait une réponse immunitaire à mi-chemin entre les deux. Cependant, du fait de la dégénérescence de leurs cellules photoréceptrices qui empêche toute comparaison avec un œil humain, ce modèle n'est pas à privilégier.

- 4) Influence d'une réinfection avec une souche hétérologue de la souche utilisée lors de la primo-infection

Introduction

Nous avons initié des expériences de réinfection avec une souche de génotype différent de celle de la primo-infection étant donné que les récurrences peuvent être dues à une réactivation de kystes ou à une réinfection avec une autre souche parasitaire. Les réinfections sont probablement plus courantes en Amérique du Sud où un nombre important de génotypes variés existe, contrairement à l'Europe où les infections sont essentiellement de type II. Cependant elles peuvent malgré tout être observées en Europe si le patient s'est réinfecté lors d'un voyage dans un pays tropical ou par ingestion d'aliments contaminés importés. Ainsi, notre modèle consiste à infecter les souris C57Bl/6 en intrapéritonéal avec 5 kystes de la souche PRU de type II, puis un mois plus tard à les infecter en intraoculaire avec une souche RH de type I.

- Étude de la charge parasitaire et de la survie des souris C57Bl/6

Contre toute attente, la charge parasitaire oculaire n'augmente pas drastiquement mais au contraire elle ne change pas par rapport aux souris contrôles ayant subi une injection de PBS (Fig 56). Cependant, les souris meurent d'une infection systémique entre 7 et 15 jours après la réinfection (Fig 57). Ceci peut s'expliquer par le choix de la souche virulente RH, qui comme nous l'avons vu lors de la phase aiguë ne semble pas avoir de tropisme oculaire. Cependant, nous pouvons malgré tout noter que la primo-infection permet de contrôler la charge parasitaire oculaire avec une souche hétérologue, ce qui n'est pas le cas lorsque la réinfection est réalisée avec la même souche. La primo-infection permet d'autre part de retarder légèrement la mort de la souris qui a lieu 7 jours après l'infection intraoculaire, au cours de la phase aiguë de la TO.

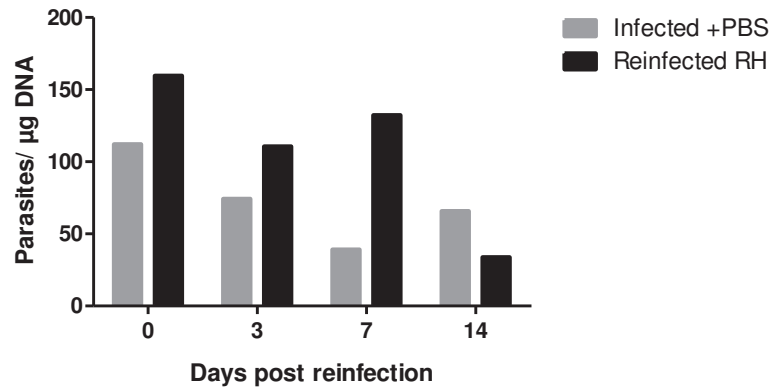


Figure 56 : Quantification parasitaire oculaire lors d'une réinfection avec une souche virulente RH.

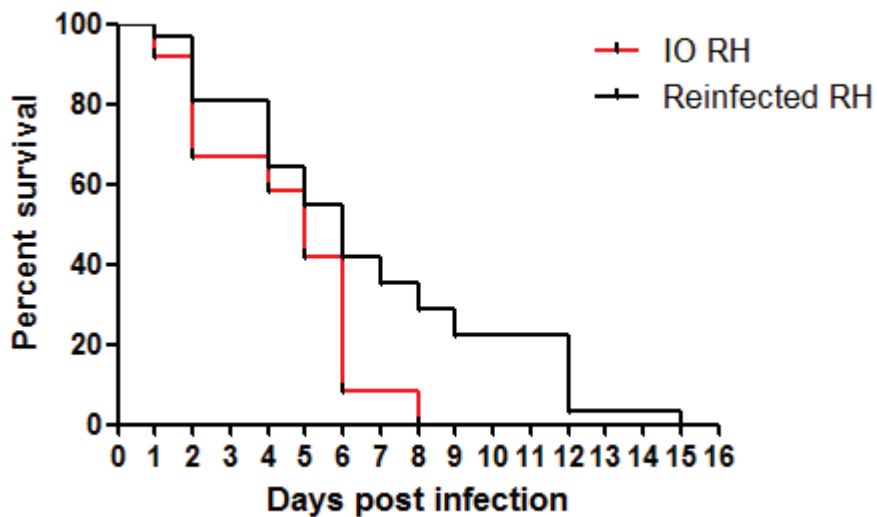


Figure 57 : Comparaison de la survie des souris sensibles C57Bl/6 lors d'une infection aiguë et d'une réinfection avec une souche de type I.

Le graphique (Fig 57) montre en rouge les souris C57Bl/6 infectées en intraoculaire avec la souche RH de type I selon notre modèle d'infection aiguë de TO. En noir figurent les souris infectées en intrapéritonéal avec 5 kystes PRU puis réinfectées 4 semaines plus tard avec la souche virulente RH, représentant notre modèle de réinfection. Les groupes sont composés de 30 souris chacun.

- Analyse de l'expression des transcrits des souris C57Bl/6 réinfectées avec une souche hétérologue

La quantification des transcrits n'a pas permis d'établir un type de réponse immunitaire précis, toutefois une expression claire d'IFN- γ et d'IL-10 est observable (Fig 58). Certains transcrits ne peuvent être analysés, du fait d'une quantification au jour 0 aberrante qui empêche toute interprétation des résultats. C'est le cas des transcrits de l'IL-27, l'IL-17, l'IL-25, de TGF- β et d'UHRF-1. La réponse immunitaire développée par les souris C57Bl/6 réinfectées avec une souche hétérologue semble être principalement de type T régulatrice.

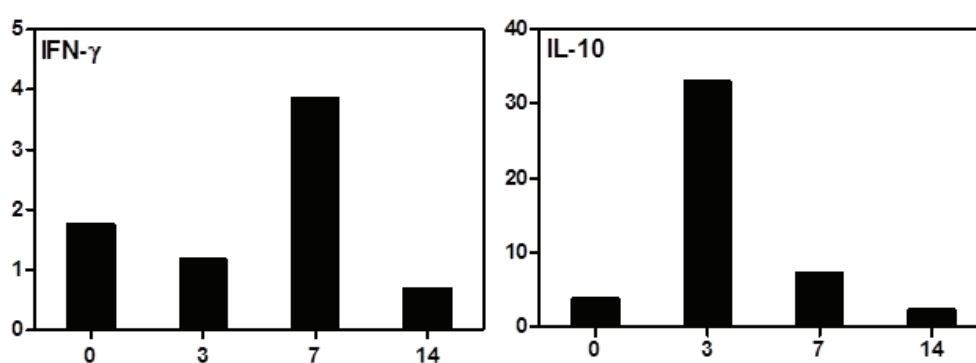


Figure 58 : Expression des deux transcrits exprimés lors d'une réinfection avec une souche de type I.

- Analyse de la structure de la rétine des souris sensibles C57Bl/6 après réinfection avec une souche RH

Sur les coupes histologiques, alors que la multiplication parasitaire semble contrôlée, d'après la quantification de la charge oculaire nous observons une modification complète de l'architecture rétinienne dès 3 jours post réinfection (Fig 59). Cette altération touche l'ensemble de la rétine. Des migrations cellulaires entre les différentes couches, un épaissement de la couche ganglionnaire ainsi qu'un mélange des couches nucléaires interne et externe sont visibles. De plus, cette modification affecte également les couches situées en-dessous de la rétine : la choroïde et la sclère, qui ont un important infiltrat inflammatoire. Ce profond changement se perpétue et s'aggrave à 7 jours post réinfection où la structure dite en couche n'est plus reconnaissable. Une forte activité inflammatoire est toujours présente et se distingue très nettement par une activité phagocytaire (masses noires). Il est très intéressant de constater, bien qu'aucune explication ne puisse être avancée à l'heure actuelle, que la réinfection avec une souche hétérologue de type I provoque exactement le

contraire de ce qui est observé lors de la phase aiguë de la TO avec une souche de type I. C'est-à-dire que lors de phase aiguë, la souche de type I se multiplie de façon exponentielle dans les rétines en ne provoquant quasiment pas de modifications de la structure de la rétine, alors que lors d'une réinfection la souche RH ne se multiplie pas dans la rétine mais y engendre un cataclysme. L'emploi des techniques de fond d'œil et d'OCT serait utile afin d'avoir une idée des dégâts causés dans la rétine et dans l'œil dans sa globalité.

La réinfection avec une souche hétérologue cause d'importantes modifications de l'architecture rétinienne bien plus sévères et précoces que lors d'une réinfection avec une souche homologue. Il semblerait que dans le cas d'une réinfection avec une souche hétérologue, le fait que l'œil soit déjà armé via l'infection d'un génotype différent aggrave la destruction de la rétine via éventuellement une réponse immunitaire exacerbée et tentant de contrôler la charge parasitaire oculaire. Cette observation ouvre une nouvelle voie d'investigation sur les infections hétérologues et les possibles manifestations immunopathologiques provoquant des lésions tissulaires cliniquement patentes.

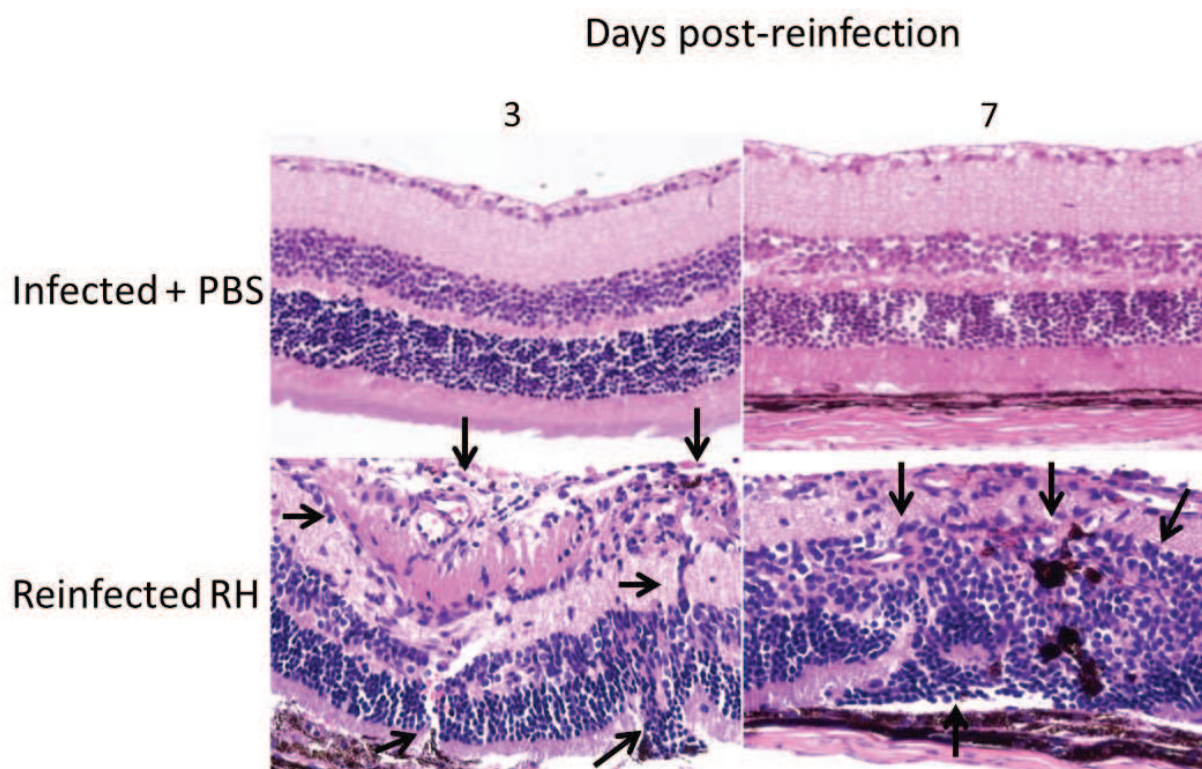


Figure 59 : Profondes modifications de la structure rétinienne lors d'une réinfection avec une souche virulente hétérologue.

➤ Localisation des cellules et des cytokines présentes dans les rétines réinfectées

En immunofluorescence (Fig 60), les cellules de Müller sont activées sur toute leur longueur lors d'une réinfection avec une souche virulente. Les cellules de la microglie sont également présentes dans la couche des cellules ganglionnaires. La présence de cellules CD4 dans les cellules photoréceptrices serait à confirmer.

L'IFN- γ et l'IL-23 sont également exprimées lors de la réinfection avec une souche RH. Elles sont situées principalement dans la couche plexiforme externe. Ces deux cytokines ne sont pas présentes en immunofluorescence lors d'une infection avec la souche RH en phase aiguë, ce qui prêche à penser que la primo-infection avec une souche de génotype différent permet néanmoins de contrecarrer les mécanismes d'échappement du système immunitaire mis en place par cette souche.

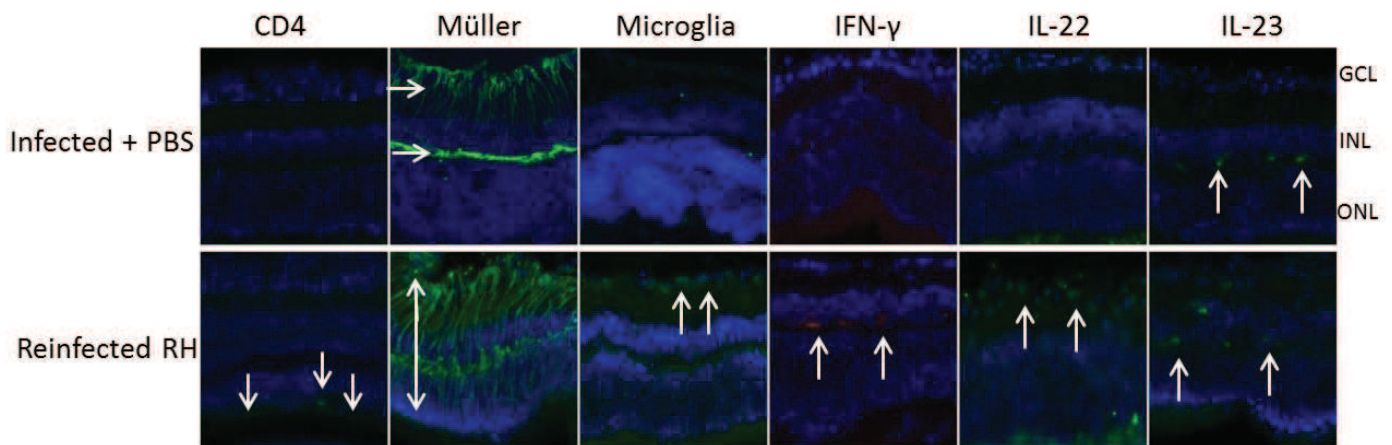


Figure 60 : Localisations cellulaire et cytokinique 7 jours après réinfection intraoculaire avec une souche hétérologue.

- Dosage des cytokines et chimiokines produites dans l'humeur aqueuse des souris C57Bl/6 après réinfection avec une souche hétérologue

Une quantification des protéines contenues dans l'humeur aqueuse de ces souris a été effectuée lors d'une seule expérience. Certains facteurs comme MCP-1 et l'éotaxine sont augmentés, certains facteurs ne sont pas interprétés compte tenu des quantifications aberrantes au jour 0 (correspondant au jour de l'infection) (Fig 61). L'éotaxine est une chimiokine appartenant à la famille des protéines chimioattractives des éosinophiles. Cependant l'IL-5, l'IL-6, RANTES, G-CSF, l'IL-12p70 et l'IL-17 sont augmentés dans les HA de ces souris réinfectées et pourraient potentiellement appartenir à la réponse immunitaire mise en place lors d'une réinfection avec une souche virulente hétérologue. Des expériences supplémentaires sont nécessaires à la compréhension de la mise en place de la réponse immunitaire lors d'une réinfection avec une souche hétérologue.

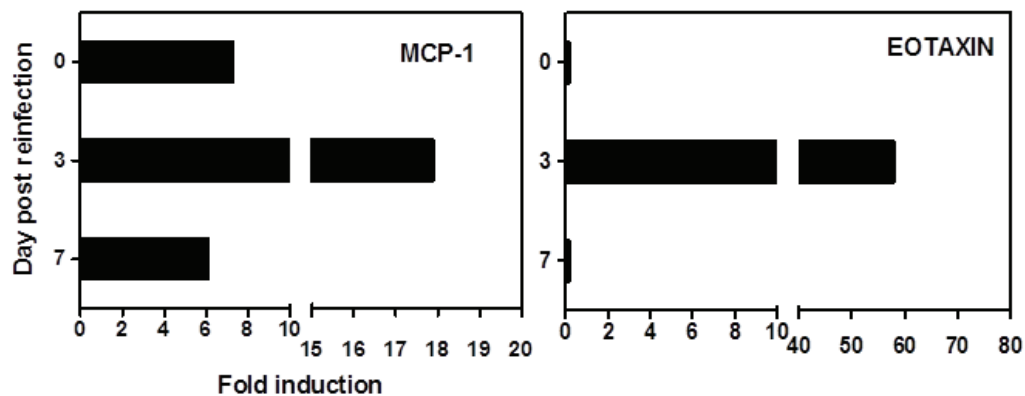


Figure 61 : Quantification des protéines de l'humeur aqueuse des souris réinfectées avec une souche virulente hétérologue.

CONCLUSIONS ET PERSPECTIVES

La toxoplasmose oculaire, d'origine acquise ou congénitale, reste l'une des présentations cliniques les plus importantes lors d'une infection avec le parasite *Toxoplasma gondii*. Elle est considérée comme l'une des causes majeures d'inflammation du segment postérieur de l'œil représentant 30 à 50% des cas. Cependant, l'incidence varie fortement suivant les régions du monde, allant de 3 à 18% et il en est de même pour la gravité des lésions. La forme clinique la plus représentée est la rétinohoroïdite, inflammation de la rétine et de la choroïde. Suivant la localisation des lésions une perte de l'acuité visuelle peut être engendrée, ce qui fait de la TO une maladie à prendre sérieusement en considération. Cette importante hétérogénéité des atteintes résulte en partie des facteurs de l'hôte et de son environnement mais également des facteurs de virulence parasitaires dépendant de la souche infectante. De plus, un autre problème majeur réside dans la latence du parasite qui s'enkyste dans le tissu rétinien et qui l'autorise à se réactiver en causant de nouvelles lésions, potentiellement plus menaçantes pour la vision. L'œil, organe particulier où les réactions immunitaires sont limitées, doit faire face à un choix cornélien lors d'une infection toxoplasmique : protéger les structures rétiniennes et donc les fonctions de ce tissu ou limiter la croissance parasitaire en faisant appel à une forte réponse inflammatoire. À l'heure actuelle, les traitements disponibles ne ciblent que la forme de réplication rapide du parasite, c'est-à-dire la phase active de la maladie, mais ne permettent pas d'atteindre les formes latentes afin d'éliminer les kystes présents dans les rétines, ni d'empêcher leur rupture et par conséquent les réactivations qui sont le véritable fléau de cette infection. Le développement de traitements plus adaptés et affectant l'ensemble des stades parasitaires est fondé sur les connaissances des mécanismes physiopathologiques développés à partir de modèles animaux ou d'études cliniques. Ainsi, des modèles reflétant la phase aiguë de la TO acquise ont été développés principalement chez la souris et ont permis d'établir une première ébauche de ces mécanismes. Depuis quelques années, le modèle murin de référence consiste en une injection intravitréenne de parasites. Bien que quelques facteurs immunologiques soient mis en avant dans le développement ou le contrôle de l'infection, la grande majorité de ces acteurs sont encore inconnus. Concernant les récurrences, une absence totale de connaissances de ce phénomène et de modèles animaux est à déplorer.

Les objectifs de ma thèse reposaient dans un premier temps sur la compréhension des facteurs impliqués dans la régulation de la voie TH17 lors d'une infection en phase aiguë de la TO, poursuivant ainsi ce qui a été réalisé ces dernières années au sein du laboratoire. Ensuite, il s'agissait de développer un modèle murin mimant au plus près une récurrence de la TO et d'en décrypter les mécanismes immunologiques qui en découlent.

➤ **Étude de l'axe IL-23/Th17/IL-17 dans un modèle murin de TO acquise en phase aiguë**

Le modèle d'injection en intravitréen est maintenant bien connu et validé. Il permet de mimer l'arrivée des parasites au plus proche de la rétine en limitant l'inflammation et les lésions non-spécifiques tout en reproduisant certaines caractéristiques de la TO humaine. Au cours de cette étude, nous avons utilisé des souris C57Bl/6 qui sont réputées plus susceptibles à la toxoplasmose que les souris Swiss-Webster précédemment utilisées (Sauer et al., 2009, 2012, 2013) et qui nous permettent de faire un lien avec notre modèle de TO récurrente adulte. La virulence des souches parasitaires joue une part importante dans la gravité future des lésions rétinienne ainsi que dans la latence des souches. Pour souligner cela, nous avons choisi d'étudier les différences immunitaires et physiopathologiques dans l'organe particulier qu'est l'œil, en utilisant deux souches de génotype différents : la souche PRU (de type II) et la souche RH (de type I). Compte tenu de la grande disparité observée entre ces souches dans la réponse immunitaire, les lésions et le contrôle de la charge parasitaire – multiplication non contrôlée et forte production des facteurs des voies Th1 et Th17 pour la souche RH – nous avons voulu savoir si son facteur de virulence ROP16 I est impliqué. Des souches génétiquement modifiées pour la protéine ROP16 de type I ont été utilisées: RH-ROP16I KO et PRU-ROP16I. La protéine ROP16 I est un effecteur polymorphique sécrété par les rhoptries parasitaires lors de l'infection de la cellule hôte afin d'en moduler les voies de signalisation immunitaires (Saeij et al., 2007; Yamamoto et al., 2009). Les souches virulentes telles que la RH encodent des facteurs de virulence capables de moduler de diverses façons les voies de signalisation immunitaires des cellules hôtes en supprimant les voies protectrices via une réponse immunitaire forte et laissant place à la multiplication et à l'activité cytolitique des parasites dans le tissu rétinien. L'infection de la souche RH au stade précoce est insidieuse vis-à-vis du système immunitaire, puisque l'ensemble de ces facteurs de virulence s'opposent à une réaction immunitaire. De ce fait, la protéine ROP16 I active de façon constitutive les facteurs de transcription STAT3 et STAT6, inhibant la production de l'IL-12 (Melo et al., 2011; Saeij et al., 2007). Le facteur GRA15 I non fonctionnel dans cette souche et sécrété par les granules denses, est incapable d'activer NF-κB et d'initier une réponse immunitaire. De plus, la protéine ROP18 I phosphoryle les IRGs, bloquant ainsi leur recrutement à la membrane de la vacuole parasitophore et la destruction du parasite et autorisant ainsi la progression des parasites libres (Fentress et al., 2010; Steinfeldt et al., 2010). Au contraire les souches de type II comme la PRU déclenchent une production précoce de cytokines pro-inflammatoires après l'infection. En effet, ce génotype possède une ROP16 II moins fonctionnelle qui active STAT3 et STAT6 de façon transitoire, permettant une activation de l'IL-12 et une GRA15II fonctionnelle qui déclenche les voies de signalisation régulées par NF-κB.

Contrairement à ce qui a été trouvé dans les études sur l'inflammation intestinale où une souche de type II contenant une ROP16 I est incapable de déclencher l'inflammation intestinale et augmente la résistance à l'infection orale (Jensen et al., 2011, 2013), nos résultats affirment que la ROP16 I est réellement un facteur de virulence dans l'œil. Elle permet une augmentation des facteurs inflammatoires comme l'IL-6, l'IL-17, l'IL-12 et l'IFN- γ , et de la charge parasitaire quel que soit le génotype de la souche dans laquelle elle se trouve. Cependant, la présence de ROP16 I dans une souche de type II aggrave également les modifications de la structure rétinienne et donc les lésions, tandis que dans une souche de type I la structure de la rétine est faiblement modifiée. La souche génétiquement modifiée PRU-ROP16I, grâce à cette protéine de virulence, devrait activer de façon soutenue les facteurs de transcription STAT3 et STAT6 et inhiber la production d'IL-12. Cependant nous observons une forte production d'IL-12 aussi bien dans les rétines (marquage fluorescent) que dans les humeurs aqueuses infectées, tandis que la présence rétinienne de l'IL-12 n'est pas retrouvée avec la souche RH. Des marquages fluorescents de STAT3 phosphorylé seront réalisés afin de vérifier l'activation de ce facteur avec la souche RH et PRU-ROP16I. En outre, d'autres facteurs de virulence propres au génotype II existent dans la souche PRU-ROP16I, tels que GRA15II et ceux-ci peuvent contrebalancer les effets de la protéine ROP16 I. En effet, comme nous l'avons vu précédemment, la protéine GRA15 active les voies de signalisation de NF- κ B et la production d'IL-12. D'autre part, les facteurs de virulence comme ROP5II et ROP18II n'ont pas les mêmes fonctions que ceux d'une souche de type I et sont associés respectivement à une faible virulence et à un non-blocage du recrutement des IRGs à la membrane de la vacuole parasitophore. Il semblerait que la production d'IL-12 en réponse à cette souche autorise une réaction Th1 tardive mais suffisante pour réguler la charge parasitaire et conduire à un enkystement du parasite. La cytokine IL-6, qui est fortement pléiotropique, est l'unique cytokine produite dès 3 jours après infection avec la souche PRU-ROP16I. Des études ont montré que l'IL-6 a un effet protecteur et permet de contenir la charge parasitaire et l'inflammation (Lyons et al., 2001). Toutefois, son implication dans la génération des cellules Th17 a également été affirmée ainsi que son rôle majeur dans l'inflammation oculaire (De-la-Torre et al., 2013; Mesquida et al., 2014; Yoshimura et al., 2009). De plus, l'IL-6 semble influencer la multiplication parasitaire à travers son action sur STAT3, inhibiteur avéré de l'IL-12 (Whitmarsh et al., 2011). La régulation de l'axe SOCS3-STAT3 par le parasite pourrait jouer un rôle important dans l'évolution de la TO. L'importante quantité d'IFN- γ produite par les souches PRU-ROP16I et RH sous l'influence de l'IL-12 est à l'origine du contrôle de la charge parasitaire (Sauer et al., 2012) mais peut également amplifier la réaction inflammatoire oculaire existante, étant donné que les cytokines de la voie Th1 comme l'IFN- γ sont des cytokines pro-inflammatoires associées à la présence d'une forte réaction inflammatoire dans l'œil (Geiger et al., 1994). De plus,

il a été montré que l'IFN- γ peut augmenter le facteur CMH-I intraoculaire chez la souris, facilitant les cellules T cytotoxiques CD8+ à tuer les cellules infectées et il pourrait également servir à limiter la multiplication parasitaire (Lyons et al., 2001). L'inhibition observée de l'IL-12 et de l'IFN- γ oculaires (marquage fluorescent) dans les rétines infectées par la souche RH peut s'expliquer par la présence de l'ensemble des protéines effectrices virulentes de cette souche. La production de l'IL-17, cytokine connue pour ses fonctions délétères dans l'œil lors d'une TO et comme marqueur de l'inflammation toxoplasmique oculaire lors d'une infection avec une souche de type II, est augmentée par les souches RH et PRU-ROP16 I, probablement par un recrutement de neutrophiles et de cellules gamma-delta. Toutefois, la production de cette cytokine dans la rétine semble être contrôlée par ces souches (marquage fluorescent). L'IL-17 recrute les neutrophiles au site d'inflammation et peut également stimuler la production d'IL-6 ainsi que d'autres facteurs inflammatoires afin d'amplifier la réponse inflammatoire locale.

Des expériences avec des souris C57Bl/6 dépourvues du gène de l'IL-23p19 (IL-23KO) ont été réalisées afin de démontrer l'importance de cette cytokine lors de la réponse inflammatoire. Les souris infectées avec la souche peu virulente ont une forte réponse anti-inflammatoire et antiparasitaire, tandis que les souris infectées avec la souche virulente connaissent une réponse immunitaire fortement diminuée. La charge parasitaire des souris IL-23KO pour ces deux expériences (PRU/RH) est diminuée par rapport à celle des souris contrôles (C57Bl/6 WT). Des coupes d'anatomopathologie nous ont permis de confirmer l'effet bénéfique de l'absence d'IL-23 intraoculaire avec une amélioration de l'architecture rétinienne dans les deux cas. Il est aussi à noter que l'absence d'IL-23 lors d'une infection avec la souche RH affecte les quantités de protéines d'IL-6 et d'IL-17 alors qu'elles ne sont pas modifiées pour la PRU, laissant présumer une régulation potentielle de l'IL-23 par cette souche de type I. Ceci peut également être expliqué par une baisse de la charge parasitaire très faible entraînant une faible réponse inflammatoire. Cependant, nous avons par ailleurs constaté qu'il existe une inhibition ou un épuisement de la production de l'IL-23 rétinien, molécule clé de l'activation des cellules productrices d'IL-17A, lors de l'infection avec la souche virulente RH dès 2 jours après infection et dès 14 jours pour la souche PRU-ROP16I. Cela nous laisse penser que la virulence de la souche est directement liée à la présence de l'IL-23 et donc à l'activation de la population Th17 lors d'une infection des cellules rétinienne.

En résumé, nous avons mis en lumière la régulation de l'axe IL-17/IL-23 par la protéine ROP16 I ainsi qu'un effet délétère de la cytokine IL-23 locale. Les cellules rétinienne semblent jouer un rôle important dans la production de cytokines afin de contrer l'infection. Les expériences avec les souris IL-23p19KO seraient à poursuivre en ajoutant les deux souches modifiées pour la protéine ROP16

I afin de disséquer la réponse immunitaire et le comportement de ces souches génétiquement modifiées dans ce modèle. Si les résultats obtenus confirment ce rôle délétère de l'IL-23 rétinien lors d'infection toxoplasmique oculaire, il serait intéressant de l'envisager en tant que cible thérapeutique.

Évidemment, il serait fort intéressant de poursuivre nos investigations sur ce modèle murin avec des infections de différentes souches atypiques afin d'avoir une idée et un aperçu plus larges du type de réponse immunitaire mise en place par l'œil.

Une autre approche thérapeutique a été initiée au sein du laboratoire, elle concerne des siRNA ciblant l'IL-17 dans nos modèles murins de TO (thèse de A. De-la-Torre, 2013). Cependant, au vu des résultats obtenus avec les souris déficientes pour le gène de l'IL-23p19, il paraîtrait plus naturel de cibler cet ARN lors de prochaines expériences. Cette technique est très attrayante puisqu'elle permet d'obtenir des informations vis-à-vis de la pathogénèse à un stade plus précoce en ciblant les transcrits et non la protéine – comparé aux anticorps neutralisants -, et elle permet également par rapport aux animaux knock-out de supprimer les fonctions d'une molécule particulière dans un animal « normal » à un endroit donné. Une étude sur l'encéphalite auto-immune expérimentale (EAE) a montré que l'injection de siRNA IL-23p19 élimine le développement de l'EAE en diminuant les ARNs de l'IL-12, l'IL-17 et l'IL-23 alors que les expériences réalisées avec un siRNA ciblant l'IL-17 n'influençaient pas l'évolution clinique bien que cette cytokine ait été montrée comme ayant un rôle délétère dans cette maladie (Niimi et al., 2013).

Les schémas suivants permettent de résumer la physiopathologie de la TO au regard des connaissances acquises au cours de cette thèse :

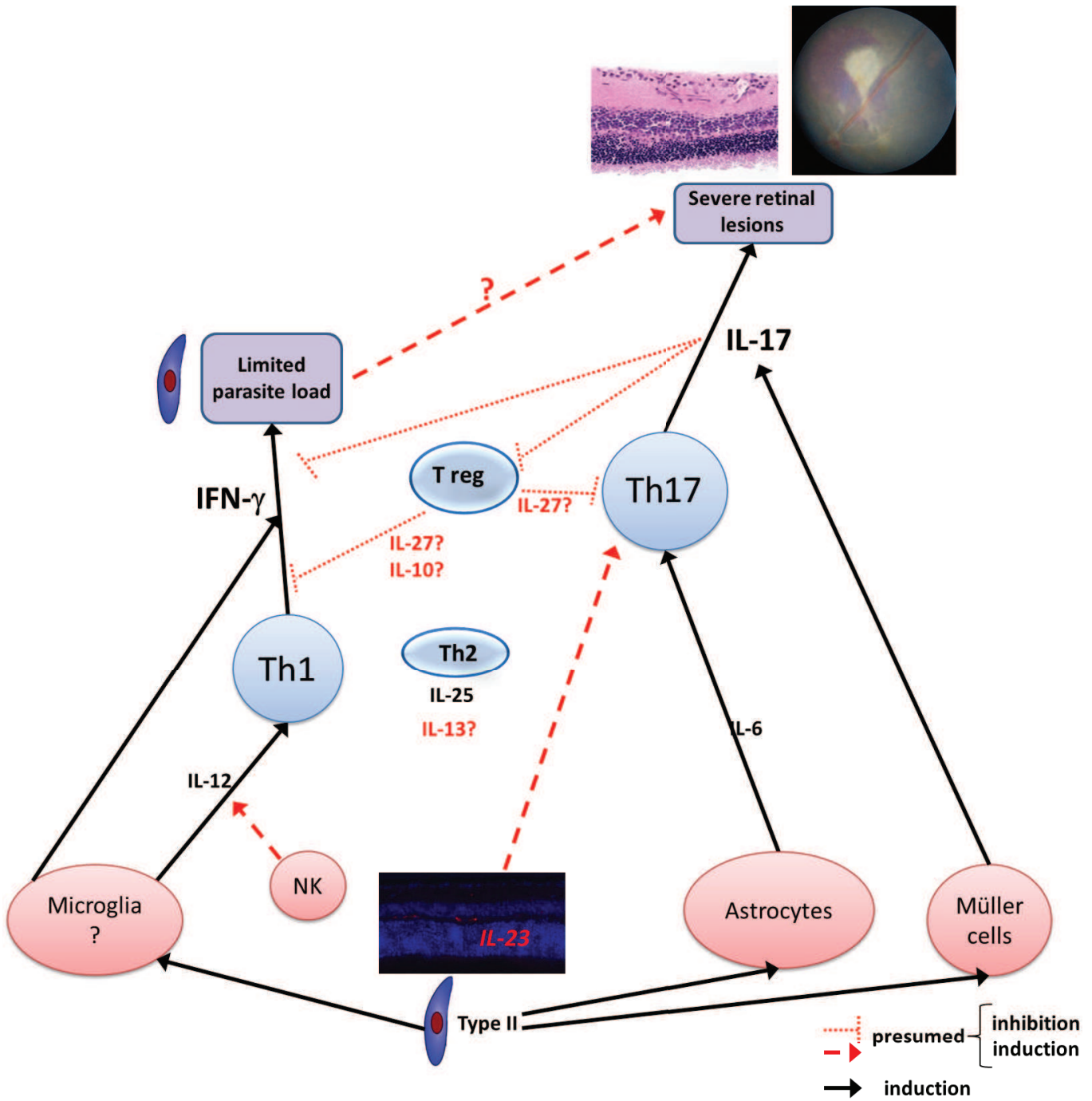


Figure 62 : Réponse immunitaire lors d'une infection toxoplasmique avec une souche peu virulente PRU de type II.

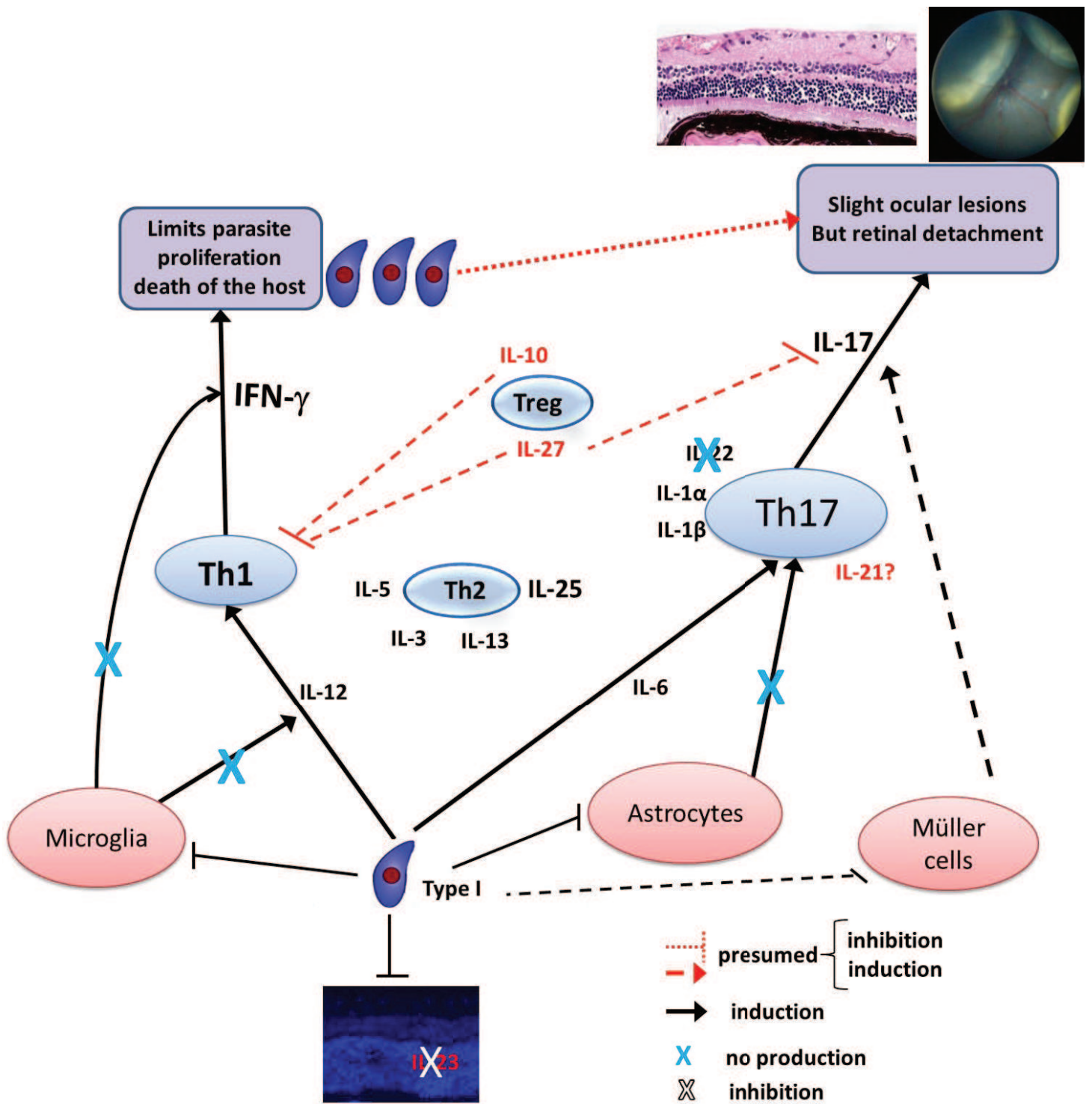


Figure 63 : Réponse immunitaire lors d'une infection toxoplasmique avec une souche virulente RH de type I.

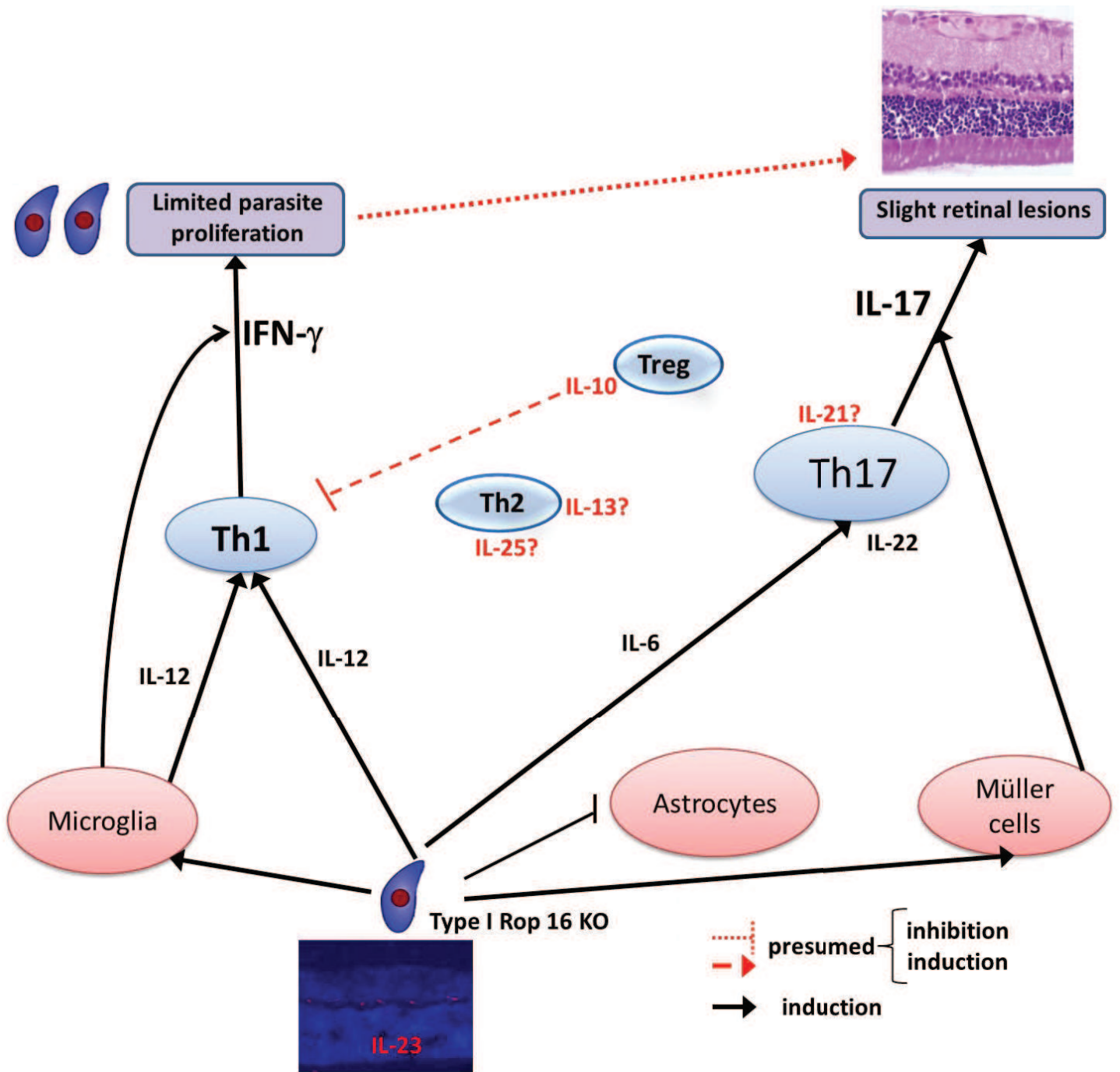


Figure 64 : Réponse immunitaire lors d'une infection toxoplasmique avec une souche RH-ROP16 I KO.

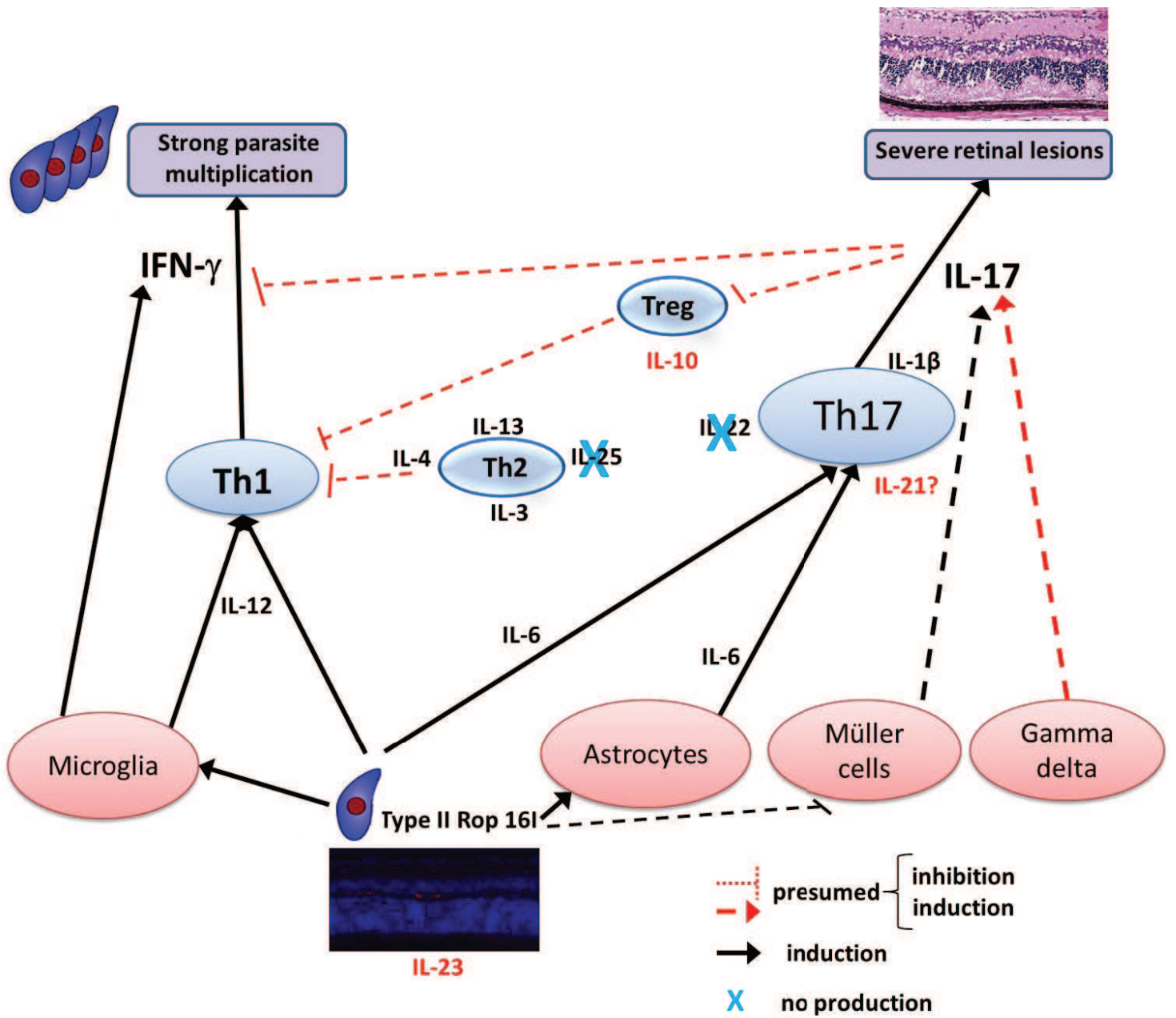


Figure 65 : Réponse immunitaire lors d'une infection toxoplasmique avec une souche PRU-ROP161.

➤ **Modèle de récurrence oculaire toxoplasmique**

Le modèle élaboré pour mimer les récurrences de la TO consiste à infecter les souris en intrapéritonéal (i.p) avec 5 kystes d'une souche PRU de type II afin d'obtenir une infection systémique, y compris oculaire, puis 4 semaines plus tard les souris sont réinfectées avec une injection intravitréenne contenant 2000 parasites de la forme répliquative de la même souche, mimant ainsi une rupture de kyste dans la rétine. Ce modèle nous permet d'étudier l'œil dans un contexte où le système immunitaire est déjà stimulé. L'infection i.p a été choisie car elle permet de passer outre la barrière intestinale et d'obtenir des lésions oculaires rapides et systématiques plus rapidement que lors d'une infection *per os*. De plus, une étude a montré qu'il n'existait pas de différences entre les deux voies d'infection concernant la pathologie oculaire (Dukaczewska, 2012). En effet, les changements de la structure rétinienne, les infiltrats inflammatoires vitréen et rétinien, ainsi que les migrations cellulaires de l'épithélium pigmentaire seraient identiques.

Ce modèle nous a permis d'entreprendre une analyse globale du phénomène de récurrence de la manière la plus naturelle possible en évitant tout biais thérapeutique, comme par exemple une immunosuppression. Un certain nombre de kystes présents dans les rétines infectées ont pu être observés – phénomène peu retrouvé dans littérature. Les kystes sont localisés dans les couches ganglionnaire et nucléaire interne en absence d'inflammation périkystique. Les quantifications parasitaires des souris contrôles affirment avec certitude la présence du parasite dans les rétines avant la réinfection.

Grâce à l'utilisation de deux souches de souris de susceptibilité différentes, nous avons pu mettre en évidence deux prises en charge totalement différentes de la multiplication parasitaire et de la réponse immunitaire associée lors d'une réinfection.

Les yeux des souris Swiss-Webster mettent en place une réponse immunitaire protectrice active basée essentiellement sur une forte production d'anticorps anti-toxoplasmes 3 jours après réinfection, contrôlant probablement ainsi toute multiplication parasitaire. En outre, l'activation soutenue de SOCS3 retrouvée dans les rétines de ces souris est associée à un processus anti-inflammatoire actif qui inhibe principalement l'activation des gènes dépendante de STAT3 tels que l'IL-6, l'IL-23, l'IL-10, etc. Une autre protéine est présente également : l'IL-31. L'IL-31 appartient à la famille de l'IL-6 et promeut la réponse inflammatoire Th2 sous l'induction de l'IL-4. Elle peut stimuler la sécrétion de cytokines pro-inflammatoires et de chimiokines, ce qui sous-entend qu'elle peut également fonctionner comme une cytokine pro-inflammatoire et recruter des granulocytes, monocytes et des cellules T au site d'inflammation (Ayimba et al., 2011; Zhang et al., 2008). D'autre part, l'IL-31 peut réguler de façon positive ou négative la différenciation des cellules Th1 et Th17,

ce qui lui confère une fonction importante dans la régulation des réponses immunitaires à travers la modulation des cellules présentatrices d'antigène ou plus directement par les cellules T elles-mêmes (Zhang et al., 2008). Les souris Swiss-Webster sont un bon modèle de résistance aux récurrences de la TO et peuvent être mises en parallèle avec ce qui est observé chez la majorité des patients européens et américains infectés avec une souche de type II, c'est-à-dire un contrôle de la réinfection qui aboutit au faible taux de récurrence observé dans ces pays.

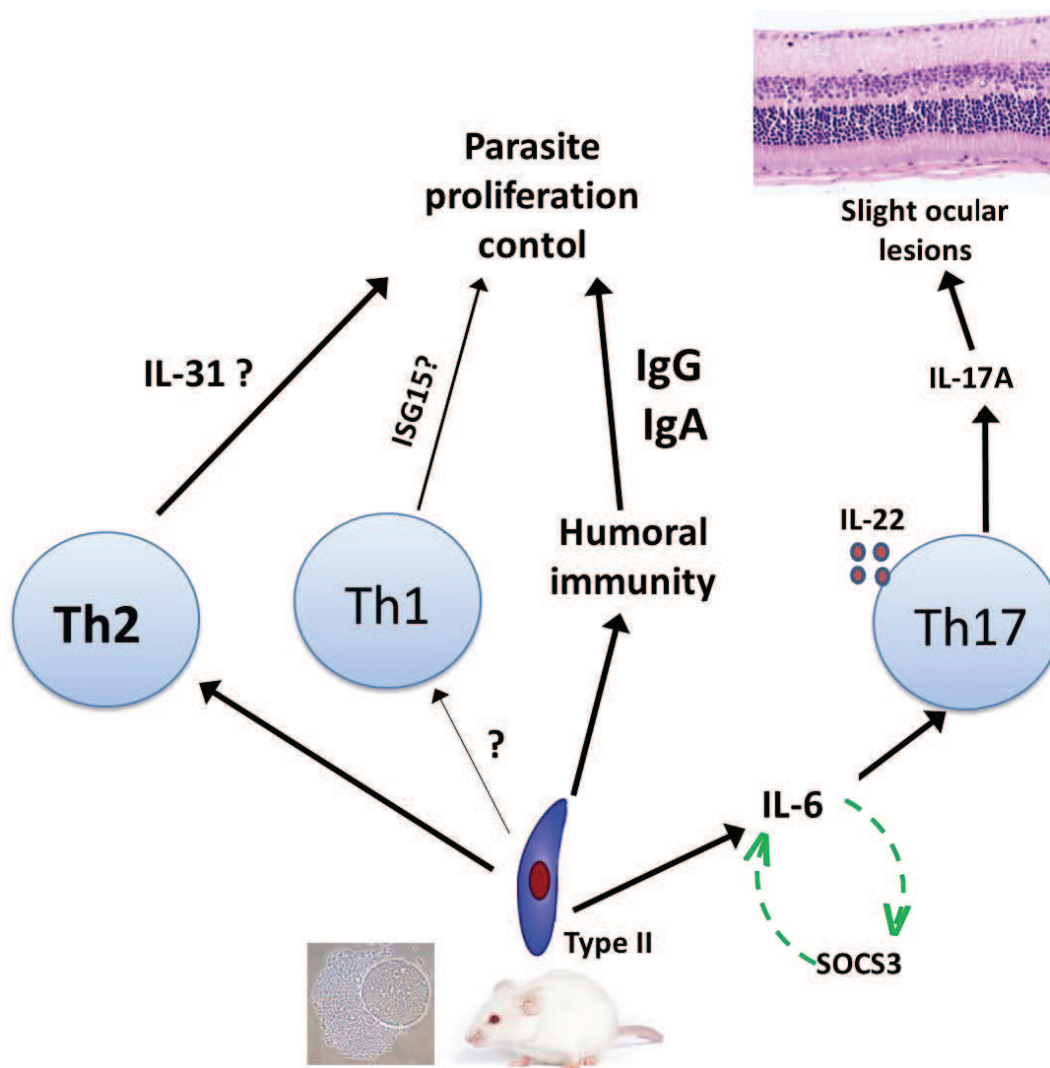


Figure 66 : Résumé de la réaction immunitaire dans un œil de souris dite résistante à l'infection toxoplasmique lors d'une récurrence.

Les souris C57Bl/6 sont, quant à elles, un très bon modèle de susceptibilité aux récurrences de la TO. La charge parasitaire dans les yeux de ces souris n'est pas contrôlée, ce qui déclenche une forte réponse inflammatoire entraînant une importante modification de la structure rétinienne. Parmi les éléments de la réponse immunitaire, deux cytokines sont fortement exprimées : l'IL-6 et l'IFN- γ . Nous avons pu démontrer que l'IFN- γ possède un rôle protecteur lors des récurrences en limitant la réplication parasitaire locale. L'IL-6 participe à la multiplication parasitaire et augmente la réponse inflammatoire, entraînant une détérioration de la structure des rétines. Cette action s'effectue probablement à travers l'activation de STAT3 qui inhibe l'IL-12 et l'IFN- γ . De plus, l'IL-6 module la production d'IL-17, d'IL-13 et d'IFN- γ . Il est clairement démontré dans ces expériences que l'inflammation rétinienne est corrélée à la multiplication parasitaire.

Pour poursuivre ces expériences, une recherche des facteurs interagissant avec l'IL-6 pourrait permettre de comprendre la régulation des mécanismes immunitaires sous-jacents et potentiellement d'établir une cible encore plus spécifique que l'IL-6. L'origine cellulaire précise de SOCS3 ainsi que les mécanismes de régulation de cet important facteur immunitaire sont également des points cruciaux à explorer. La compréhension des mécanismes aboutissant à la latence du parasite dans les cellules rétiniennes et les facteurs parasitaires impliqués peuvent également aider à la compréhension des récurrences, tout comme des études cliniques sur l'influence génétique de l'hôte. Des études avec des souches atypiques devraient également être entreprises afin de se rapprocher au mieux de ce qui se passe en Amérique du Sud. Pour cela il faudrait probablement utiliser une souche autorisant l'enkystement des parasites et ne tuant pas la souris avant la fin des expériences. Cependant, bien que notre modèle n'utilise pas ce genre de souche, il met tout de même en valeur des résultats prometteurs qui pourraient être exploités pour les récurrences des patients colombiens qui ont une forte production d'IL-6 dans leurs humeurs aqueuses via l'injection d'antagonistes du récepteur à l'IL-6 ou par l'usage d'anticorps neutralisants.

Si nous comparons nos modèles d'infection en phase aiguë et de récurrence, cela soulève plusieurs questions. Tout d'abord, concernant la charge parasitaire, après réinfection elle augmente de façon drastique comparée à celle observée lors de la phase aiguë, comme si le système immunitaire n'était pas armé par la primo-infection. Le fait que la production d'anticorps n'augmente pas après la réinfection peut laisser penser à un phénomène d'épuisement des cellules ou à un défaut des cellules T cytotoxiques ou des cellules B mémoires modulées par le parasite (Amezcuca Vesely et al., 2012; Bhadra and Khan, 2012; Charles et al., 2010; Długońska and Grzybowski, 2013). La structure de la rétine s'en trouve aussi plus fortement modifiée alors que la production cytokinique est plus faible que celle constatée lors de la phase aiguë. Ceci pourrait également faire penser aux récurrences observées en Amérique du sud où la charge parasitaire est incontrôlée et des quantités importantes

de parasites sont retrouvées dans les humeurs aqueuses des patients, entraînant à chaque réactivation des dommages de plus en plus importants liés probablement à un effet cytopathogène du parasite. Il serait intéressant de pouvoir réaliser des tomographies de cohérence optique (OCT), des fonds d'œil et des coupes histologiques sur les mêmes souris afin d'établir un panorama global de l'état des lésions provoquées dans la rétine.

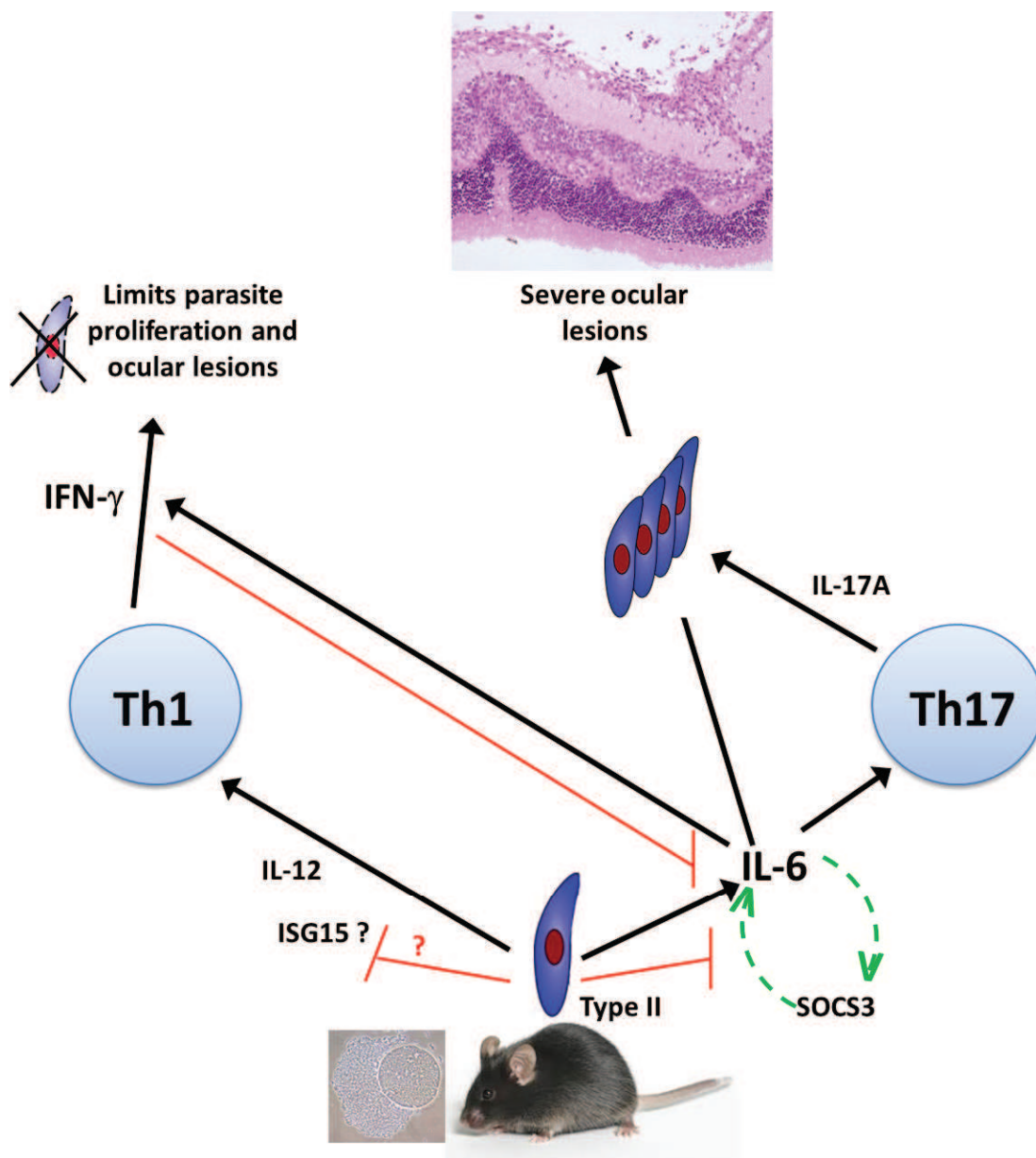


Figure 67 : Résumé de la réaction immunitaire dans un œil de souris dite sensible à l'infection toxoplasmique lors d'une récurrence.

Pour conclure, cette thèse contribue à la compréhension des mécanismes immunitaires et pathologiques se déroulant lors d'une TO en phase aiguë et lors de ses réactivations. Toutefois, beaucoup de questions restent en suspens et méritent d'être investiguées. Les mécanismes de latence et ceux conduisant à la rupture des kystes sont toujours inconnus. La susceptibilité individuelle et les variations génétiques de l'hôte par rapport au parasite semblent être des points cruciaux dans l'évolution de la maladie lors des récurrences. Cependant, l'étude des facteurs de virulence du parasite ainsi que la modulation immunitaire qui en découle semblent affecter de façon plus importante la phase aiguë de la maladie bien que les facteurs de l'hôte jouent naturellement un rôle. Un énorme progrès est attendu dans les traitements qui ne répondent pas tout à fait aux exigences et qui ne sont pas satisfaisants pour un grand nombre de malades et peuvent pour certains ne pas stabiliser la vision (Garweg and Stanford, 2013) : les traitements actuels basés sur des antibiotiques et des antiparasitaires ne sont pas idéaux et n'ont aucune action sur les phénomènes de récurrence. Il est nécessaire d'élucider les cascades inflammatoires dépendantes des souches comme celles de l'IL-6, l'IL-23 et l'IL-17 et d'apporter des traitements plus ciblés grâce au développement de modèles murins afin d'adapter de nouvelles approches thérapeutiques.

Publications :

1. Pfaff AW, De-la-Torre A, **Rochet E**, Brunet J, Sabou M, et al. (2013) New clinical and experimental insights into Old World and neotropical ocular toxoplasmosis. *Int J Parasitol*.
2. Sauer A, **Rochet E**, Lahmar I, Brunet J, Sabou M, et al. (2013) The local immune response to intraocular *Toxoplasma* re-challenge: less pathology and better parasite control through Treg/Th1/Th2 induction. *Int J Parasitol* 43: 721-728.

Articles soumis et en préparation :

1. **Rochet E**, Marcellin L, Bourcier T, Roux M, Candolfi E, Pfaff AW. Role of strain-specific ROP16 alleles for the immunopathology of ocular toxoplasmosis.
2. **Rochet E**, Brunet J, Sabou M, Marcellin L, Bourcier T, Candolfi E, Pfaff AW. IL-6 driven inflammatory response induces retinal pathology in reactivation of ocular toxoplasmosis.

ANNEXES

Tableau 1: Les gènes utilisés pour quantifier les transcrits.

Gene	Forward primer	Reverse primer	Amplicon length (bp)
HPRT	5' GTTGGATACAGGCCAGACTTTGTTG 3'	5' GAT TCAACTTGCCTCATCTTAGGC 3'	162
T-bet	5' CCTGTTGTGGTCCAAGTTCA 3'	5' TGCTGCCTTCTGCCTTC 3'	208
GATA-3	5' CGGGTCCCCATTAGCGTTAGCGTTCC 3'	5' GCCCCTTATCAAGCCCAAGCCCAAGC 3'	95
FoxP-3	5' GGCCCTTCTCCAGGACAGA 3'	5' GCTGATCATGGCTGGGTTGT 3'	111
ROR- γ t	5' CGGCCCTGGTTCTCATCAA 3'	5' AGGCGGCTTGGACCACGAT 3'	231
Hif-1 α	5' ACAACGCGGGCACCCGATTCCG 3'	5' GCTCACATTGTGGGGAAGTGGC 3'	175
UHRF-1	5' GCCAGCTGTGGGTGGGGTTC 3'	5' GCCATCCTCCATCTGTTTGCCCC 3'	199
IFN- γ	5' CAGCAACAGCAAGGCGAAA 3'	5' TTCCTGAGGCTGGATTCCG 3'	137
TGF- β	5' TGGCTTCTAGTGCTGACGC 3'	5' TAGTTTGGACAGGATCTGGC 3'	122
IL-10	5' GGTTGCCAAGCCTTATCGGA 3'	5' ACCTGCTCCACTGCCTTGCT 3'	190
IL-27	5' CCTGTTGCTGCTACCCTT 3'	5' TGTGGACATAGCCCTGAAC 3'	148
IL-17	5' CTACCTCAACCGTTCCAC 3'	5' CTCTCAGGCTCCCTCTC 3'	171
IL-23	5' TGCACCAGCGGGACATATGAATCT 3'	5' TGTTGTCCTTGAGTCCTTGTTGGT 3'	116
IL-22	5' TGAAGACGTTCTGCTCCCCA 3'	5' TCCCAATCGCCTTGATCTCTCCA 3'	199
IL-25	5' AGCCACACCCACCACGCAGA 3'	5' AGTTGCCAGCGGGTCCATG 3'	193
SAG-1	5' ACCACTTCACTCTCAACTGCC 3'	5' TGTCACAGTACAGAATCCC 3'	184
SOCS-3	5'GGA GAT TTC GCT TCG GGA CT 3'	5' AAA CTT GCT GTG GGT GAC CA 3'	131
ISG15	5' CCA GAA GCA GAC TCC TTA AT 3'	5' CGT CAT GGA GTT AGT CAC G-3 3'	123

Tableau 2: Les anticorps primaires utilisés.

Name	Species	Manufacturer
ChX10 (M-20)	Goat polyclonal	Santa Cruz
Vimentin (C-20)	Rabbit polyclonal	Santa Cruz
Vimentin (S-20)	Goat polyclonal	Santa Cruz
PD-1	Rat monoclonal	Abcam
SOCS3	Rabbit polyclonal	Abcam
ISG15	Rabbit polyclonal	Abcam
p-STAT-3 (Tyr 705)	Goat polyclonal	Santa Cruz
GFAP (H-50)	Rabbit polyclonal	Santa Cruz
CD11b	Goat polyclonal	Abcam
CD45 (H-230)	Rabbit polyclonal	Santa Cruz
IFN- γ (R4-6A2)	Rat monoclonal	Santa Cruz
IL-12p70 (EQ-7)	Rat monoclonal	Santa Cruz
IL-6	Rabbit polyclonal	Abcam
IL-17 (H-132)	Rabbit polyclonal	Santa Cruz
IL-23 (H-113)	Rabbit polyclonal	Santa Cruz
IL-22 (E-17)	Goat polyclonal	Santa Cruz
IL-25 (N-13)	Goat polyclonal	Santa Cruz

Tableau 3: Les cytokines et chimiokines dosées lors des expériences de Bioplex.

Mouse cytokine 23-Plex	Eotaxin	TNF- α	IL-4	IL-13
	G-CSF	IFN- γ	IL-5	IL-17A
	GM-CSF	KC	IL-6	
	MIP-1 α	IL-1 α	IL-9	
	MIP-1 β	IL-1 β	IL-10	
	MCP-1	IL-2	IL-12p40	
	RANTES	IL-3	IL-12p70	
Mouse cytokine Th17 Panel 8-Plex Group III	IL-17F	IL-33		
	IL-21	IL-31		
	IL-22	CD40L		
	IL-23p19	MIP-3 α		

Tableau 4: Expression des gènes de la voie Jak/STAT modulés lors d'une réinfection.

	Swiss	C57Bl/6	CBA/J
Myeloproliferative leukemia virus oncogene (MPL): thrombopoietin receptor: cd110: virus->enhances antigen specific in vitro T-cell proliferative responses and IFN γ production; in vivo: delayed type hypersensitivity responses without increasing its reactogenicity.	++	++	+
Nitric oxide synthase 2, inducible: iNos2: involved in immune response, produced by NO. Could be stimulated by IFN γ . NO: protects against toxo and limits ocular lesion development= limits OT severity.	+	++	+
2'-5' oligoadenylate synthetase 1A:OAS1 : gene responsive to type I IFN. Toxo: complete disregulation of the IFN-induced gene: parasite blocks effects of IFN γ .	+++	-	++++
Colony stimulating factor 1 receptor: the cytokine controls production, differentiation, and function of macrophages. Toxo induces secretion of G-CSF. Stimulates survival, differentiation and proliferation of mononuclear phagocytes.		-	-
Chemokine (C-X-C motif) ligand 9: chemoattractant agent for T lymphocytes induced by IFN γ . Lien avec IL20.		++	-

	Swiss	C57Bl/6	CBA/J
<p>Coagulation factor II (thrombin) receptor = PAR1: induces secretion of pro-inflammatory cytokines (il6), increases expression of tissue factors and adhesion molecules (permeability); action on neutro, mono, lympho. Releases promitogenic factors and survival of neuronal cells.</p>	++	-	
<p>Jun oncogene: Increases the host resistance to toxo. Blocks nuclear accumulation of C-jun but not for NFkB. Necessary for appropriate neuronal regeneration.</p>	+++	+++	
<p>High mobility group AT-hook 1: HMGA1 (FT): modulates transcription by altering the chromatin architecture. Regulates cell processus involved in: growth of new vessels, cell proliferation, apoptotic pathways. Involved in inflammatory systemic responses. Inhibition by the iNOS promotor.</p>	+		-
<p>Src-like-adaptor 2 (SLAP-2): important receptor-proximal role in downregulating T an B cell-mediated responses (= negative regulators of T-cell antigen receptor (TCR) signaling and of B-cell receptor signaling) and inhibits antigen receptor-induced calcium mobilization. Regulates monocytic dendritic cell maturation and regulates negatively CSF-1R, GM-CSFR.</p>	-		-
<p>SH2B (src homology) adaptor protein 1: controls energy and homeostasy of glucose. Increases growth hormone-dependant macrophages mobility.</p>	++	+++++	
<p>Signal transducer and activator of transcription 4: activated by IFN, IL12/23/17. Essential for the expansion of TH17 cells activated by IL-23 and development of TH1 cells from naive CD4. Monocytes activation and upregulation of IFNy production by TH1 cells. Expressed on CD4/8. Essential for the development of NK innate response and T cells adaptative response to toxo resistance.</p>	-	-	
<p>Signal transducer and activator of transcription 6: activated by ROP16 and suppresses Il12 in macrophages-> suppresses TH1 response?</p>		--	-

	Swiss	C57Bl/6	CBA/J
<p>Alpha-2-macroglobulin (A2M): synthesizes locally by macrophages, fibroblasts and adrenocortical cells. Acts as an antiprotease, is able to inactivate an enormous variety of proteinases. Inhibits thrombin, kallikrein. Acts as a carrier protein binding (en liant?) numerous growth factors (platelet-derived GF, basic fibroblast GF) and cytokines (TGF-β, IL-1β). Synthesizes by the cornea, protects it from damage caused by proteinases. Present in the cornea at low levels. IL-6 does induce synthesis of A2M in human neuroblastoma cells. A2M may be important in the protection and/or clearance of cytokines.</p>	+		
<p>Cyclin-dependent kinase inhibitor 1A (P21): inhibits the activity of cyclin-CDK2 or CDK-4 complexes, functions as a regulator of cell cycle progression at G1. Its expression is tightly controlled by the tumor suppressor protein p53. Interacts with proliferating cell nuclear antigen (PCNA), plays a regulatory role in S phase DNA replication and DNA damage repair. Specifically cleaved by CASP3-like caspases. Mediates cellular senescence. Can inhibit apoptosis and does not induce cell death on its own. CD40 upregulated Beclin 1 and triggered killing of T.gondii by decreasing protein level of p21.</p>	++		

	Swiss	C57Bl/6	CBA/J
<p>CCAAT (box motif)/enhancer binding protein (C/EBP), beta : gene without introns. C/EBP involved in the control of cellular proliferation, growth and differentiation, in metabolism, in immunity. Three polypeptides: LAP*, LAP, LIP. Expressed in the mammalian nervous system, significant role in development and function of nerve cells (neuronal differentiation, in glial and neuronal cell functions, neurotrophic factor expression). Regulated by multiple mechanisms (phosphorylation, acetylation, activation, autoregulation, oncogenic elements, chemokines, repression via other transcription factors). Interacts with CREB1, CRSP3, EP300, HMGA1, Sp1 transcription factor, NF-κB ... leading to a trans-activation potential. Important in the regulation of genes involved in immune and inflammatory responses; bind to the IL-1 response element in the IL-6 gene. Critical for normal macrophage functioning. Target genes C/EBPβ is capable of increasing the expression of several target genes, included genes codeing for cytokines (IL-6/IL-4/IL-5/TNF-α). Actives also genes coding for transporter proteins that confer multidrug resistance to the cells (ABCC2/ABCB1). With CCAAT: important in the regulation og genes involved in immune and inflammatory responses. STAT3 and C/EBPβ regulate Jab1 (jun activation-domain binding protein1)/CSN5 expression in mammary carcinoma cells. Trans-activates murine nitric oxide synthase 2 gene in an MTAL cell line. C/EBPβ, a transcriptional factor implicated in cellular injury and regeneration. Stimulation with LPS, IL-6, IL-1 strongly induces C/EBPβ expression-> role in the mediation of the inflammatory response. Originally identified as a mediator of IL-6 signaling. Highly expressed in mature B cells. IL-6 and related molecules (NL-IL6) members of C/EBP-> regulation of IL-6 and also induction of a variety of proteins in acute phase. Involved in the regulation of Nox (NADPH oxidase) expression and function. Fully active in unstimulated macrophages. Involved in the inducible expression of several genes that are important for inflammation and immunity (CD14/IL12p40/IL1/IL6/TNFα/IL8/MCP1/M-CSF/G-CSF/nitric oxide synthase genes).</p>	+++		
<p>Coagulation factor II: pro/thrombin-serine protease: function in inflammation, repairs tissues, cell growth and division, formation of new blood vessels.</p>		-	

	Swiss	C57Bl/6	CBA/J
Fc receptor, IgE, high affinity I, alpha polypeptide: IgE detection seems to be correlate with toxoplasmic reactivation.	+++		
Fc receptor, IgG, high affinity I: FcyR: CD64: induces phagocytosis of opsonized microbes. Expressed on macro, neutro, DC, RPE and microglia cells in retina. IL10 is an effector of CD64-> suppresses inflammation. Produced by RPE, can suppress activation of intraocular Tcells. IgG endogenous, produces by RPE : protective function (autocrine). Functional role in ocular immune homeostasis.			--
Interferon gamma : Th1 type cytokine. Protective effect, controls parasite proliferation. Inhibited by IL-6.	+		
Interleukin 2 receptor, alpha chain (CD25) : expressed on the surface of certain immune cells like lymphocytes, binds and responds to a cytokine called IL-2. The alpha chain does not participate in signalling (involved in binding IL2). Th IL2R triggered the expression of cyclin D2 and D3. STAT5a/b activated by the IL2R via JAK1/3 kinases promote the transcriptional activation of the D cyclins.IL2R ultimately promote progression through G1 of the cell cycle and through the G1 restriction point. IL2R signals negative feedback loops that function to inhibit IL2 gene expression (shut down signaling via Tcell antigen receptor by activating the expression CTLA-4 or by activating the expression of FOXP3). T cells that express FOXP3 can suppress other T cells by binding IL2 via the high affinity IL2R. CD25, transmembrane protein which forms the alpha chain of IL2R, as a marker of IL2 could differentiate acquired OT. Crucial role in IL2 homeostasis.	++		
Interleukin 2 receptor, gamma chain (CD132): type I cytokine receptor family expressed in most lymphocytes. Involved in signal transduction following cytokine interaction. Interacts with JAK3. Stat5 a/b molecules activated by the IL2R via JAK1/3 promote the transcriptional activation of the D cyclins. Pivotal role in formation of the full-fledged IL-2 R. The cytokine receptors for at least IL-2, IL-4, IL-7, IL-9, IL-15 and IL-21 use the same gamma chain as an essential subunit. Directs the growth and maturation of lymphocyte subtypes: T cells, B cells and natural killer cells.	+		

	Swiss	C57Bl/6	CBA/J
<p>Interleukin 6 signal transducer (gp130/IL6ST/IL6β/CD130) : transmembrane protein which is the founding of the class of all cytokine receptors. Forms one subunit of the type I cytokine receptor within the IL6 receptor family. Inactivation of gp130 is lethal to mice. Association with STAT3. Interacts with TLE1/SOCS3/HER2-neu/PTPN11/LIF-R/Grb2/JAK1 and SHC1. GP130R essential ubiquitous signal transducer for members of the IL6 cytokine family (IL6/IL27/IL11/LIF oncostatin M, CNTF/ Bcell stimulating factor 3. Astrocytic gp130 expression is crucial for the survival of GFAP astrocytes in TE. Individual IL6 family members are important for the survival of brain resident cells in inflammatory CNS disorders.</p>	++		
<p>Interleukin 10 receptor, beta (CDW210B/CRF2-4) : class II cytokine receptor family. Largely required only for signaling. Activates JAK/STAT signaling mainly Tyk2 -> STAT1/3/5.</p>		++	
<p>Interferon regulatory factor 1 (IRF1): Able to activate expression of the cytokine IFN β. Function as a transcriptional activator or repressor of a variety of target genes. Trans-activate the tumor suppressor protein p53. Plays a role in the immune response, regulating apoptosis, DNA damage and tumor suppression. Interacts with STAT1 et myd 88.</p>	++		
<p>Interferon regulatory factor 9 (IRF9/ ISGF3G): Interacts with STAT1 and STAT2. Involved in type I IFN-regulated gene expression where it associates with STAT1:STAT2 heterodimers to form the transcriptional complex ISGF3. Protects against the pathophysiological actions of type I IFN in the CNS and STAT1 and possibly STAT2 participate in alternative IRF9 independent signaling pathways activated by IFN alpha in glial cells resulting in enhanced IFN gamma like response.</p>	++		

	Swiss	C57Bl/6	CBA/J
<p>ISG15 ubiquitin-like modifier : is an interferon stimulated gene (ISG) since its expression is induced in response to type I interferons or LPS. Secreted from monocytes and lymphocytes where it can function as a cytokine. Not essential for STAT1 signaling. Its expression is regulated by IRF (interferon regulatory factor family) and ETS factor PU.1. Can be strongly induced by NEMO/IκB signaling. Induces IFN-γ production by T-cells, stimulates the T-cell-dependant expansion of natural killer cells and augments non-major histocompatibility class-restricted cytolytic activity against tumor cell targets. Hypothesis: E3 ubiquitin/UBL ligases involved in pathogen virulence and /or pathogenicity.</p>	+++++		
<p>Matrix metalloproteinase 3 (stromelysin-1): involved in the breakdown of extracellular matrix and during tissue remodeling in normal physiological processes or disease processes. MMP3 enzyme degrades collagen types II/III/IV/IX/X/ proteoglycans/fibronectin/laminin/elasticin. Activates others MMPs such MMP1/7/9.</p>	+		
<p>Prolactin: hormone with inhibitory effects on Toxo proliferation=protector (kills parasite or promotes encystment); modulates the host's defense against toxo: stimulates T/B cells, macro, neutro, NK, DC, microglia cells and releases various cytokines.</p>		+	
<p>Protein inhibitor of activated STAT 1 (PIAS1): protein inhibiting the JAK STAT signaling pathway. E3 SUMO protein ligase PIAS1 is a protein. Interacts with DNMT3A, STAT1, small ubiquitin-related modifier 1, Sp3 transcription factor, UBE2I, P53.</p>	+		
<p>SFFV proviral integration 1 : activates gene expression during myeloid and B-lymphoid cell development. Transcription factor PU,1 encoded by SP11 gene, which interacts with NONO, GATA2, FUS, IRF4.</p>	++		

	Swiss	C57Bl/6	CBA/J
<p>Suppressor of cytokine signaling 1 (SOCS1): expressed in endothelial cells. Inhibitor of JAK/STAT signaling (via Src homology 2) and IL-62. Expression induced by IL2/3/EPO/GM-CSF/IFN-γ. In EAU model, SOCS1 protects mice from developing severe uveitis. Mediates protection of neuroretinal cells from apoptosis (neuroprotective function). Regulator of Type I and II IFN-mediated phosphorylation of STAT1 and diminish IFN-γ responsiveness to T.gondii. Toxo can upregulated SOCS1 to evade host antimicrobial activity. SOCS1 inhibits lymphocyte recruitment into the retina. Neuroprotective function in the retina. Negative regulator of IFN-γ/IL4/IL6/TNF-α mediated immune responses and expression of chemokines that mediate trafficking of inflammatory cells into the retina. SOCS1 expression is markedly induced in retinal cells during ocular inflammation. Inhibits recruitment of inflammatory cells into the retina. Repressed expression of RANTES. Toxo induces endogenous SOCS-1 to contribute to the parasite's inhibition of IFN-γ. Highly induced in the retina at the onset of peak of inflammation. Genotype I strain induces SOCS1 to limit NO radical production. SOCS1 inhibits IL6/STAT3 signaling.</p>	++		
<p>SOCS2: specific negative regulator of STAT5. Induced by cytokines, hormones and FT (IL6, prolactin, IFNγ, GMCSF, GCSF). Highly expressed in iTreg to maintain the anti-inflammatory phenotype, inhibits the development of TH2 cells, promotes the development of Th17 cells. Key regulatory role. Ability to antagonize other SOCS family members.</p>			-

	Swiss	C57Bl/6	CBA/J
<p>Suppressor of cytokine signaling 3 (SOCS3): for signaling of IL6/EPO/GCSF, binding of SOCS3 to the respective cytokine receptor is crucial for the inhibitory function of SOCS3. Target of STAT3 that limits signaling by the pleiotropic cytokine IL6, is upregulated in response to infection but is dispensable for the immune inhibitory effects of Toxo. In absence of SOCS3 macrophages are hypersensitive to the anti-inflammatory properties of IL6. SOCS3 has a critical role in suppressing IL6 signal and promoting immune responses to control toxo infection. Toxo upregulates SOCS3 in macrophages, a well-characterized target of STAT3 linked to inhibition of cytokine signaling (in vitro: SOCS3 not required for toxo to limit macrophage cytokine production). Can regulate IFN responses. Promotes appropriate and effective TH1 immunity. Contributes to host immunity by regulating the intensity and duration of cytokines signals and inflammatory responses. Promotes expansion of the Th17/IFNγ subset associated with development of severe uveitis. Regulates the activation and differentiation via the inhibition of IL12 mediated STAT4 activation. Constitutively expressed in naive CD4+ T cells and its expression is inversely correlated with the level of IL2. Expression of SOCS3 is induced in the retina during uveitis with its highest level at the peak of the disease and coinciding with infiltration of the retina by CD4+ T cells. Essential negative regulator of IL23 signaling. May serve a gatekeeper function in T cells. Decrease of SOCS3 promotes the elevation of CTLA-4 level. Constitutive expression of SOCS1 et SOCS3 promotes commitment and stability of the TH1 and TH2 lineages respectively. During EAU, the main impact of the loss of SOCS3 is on the level of IL17 expression.</p>	++++		
<p>Suppressor of cytokine signaling 4: SOCS4: main regulator of inflammation. Inhibits STAT3 activation.</p>		+	

RÉFÉRENCES

- Abi Abdallah, D.S., Lin, C., Ball, C.J., King, M.R., Duhamel, G.E., and Denkers, E.Y. (2012). *Toxoplasma gondii* triggers release of human and mouse neutrophil extracellular traps. *Infect. Immun.* *80*, 768–777.
- Ajioka JW, Fitzpatrick JM, Reitter CP (2001) *Toxoplasma gondii* genomics: shedding light on pathogenesis and chemotherapy. *Expert Rev Mol Med* 2001: 1–19. doi:doi:10.1017/S1462399401002204.
- Ajioka, J.W., and Soldati, D. (2007). *Toxoplasma: Molecular and Cellular Biology* (Horizon Scientific Press).
- Ajzenberg, D. (2011). Unresolved questions about the most successful known parasite. *Expert Rev. Anti Infect. Ther.* *9*, 169–171.
- Ajzenberg, D., Cogné, N., Paris, L., Bessières, M.-H., Thulliez, P., Filisetti, D., Pelloux, H., Marty, P., and Dardé, M.-L. (2002). Genotype of 86 *Toxoplasma gondii* isolates associated with human congenital toxoplasmosis, and correlation with clinical findings. *J. Infect. Dis.* *186*, 684–689.
- Ajzenberg, D., Bañuls, A.L., Su, C., Dumètre, A., Demar, M., Carme, B., and Dardé, M.L. (2004). Genetic diversity, clonality and sexuality in *Toxoplasma gondii*. *Int. J. Parasitol.* *34*, 1185–1196.
- Ajzenberg, D., Yera, H., Marty, P., Paris, L., Dalle, F., Menotti, J., Aubert, D., Franck, J., Bessières, M.-H., Quinio, D., et al. (2009). Genotype of 88 *Toxoplasma gondii* isolates associated with toxoplasmosis in immunocompromised patients and correlation with clinical findings. *J. Infect. Dis.* *199*, 1155–1167.
- Alaganan, A., Fentress, S.J., Tang, K., Wang, Q., and Sibley, L.D. (2014). *Toxoplasma* GRA7 effector increases turnover of immunity-related GTPases and contributes to acute virulence in the mouse. *Proc. Natl. Acad. Sci. U. S. A.* *111*, 1126–1131.
- Albuquerque, M.C., Aleixo, A.L., Benchimol, E.I., Leandro, A.C., das Neves, L.B., Vicente, R.T., Bonecini-Almeida Mda, G., and Amendoeira, M.R. (2009). The IFN-gamma +874T/A gene polymorphism is associated with retinochoroiditis toxoplasmosis susceptibility. *Mem Inst Oswaldo Cruz* *104*, 451–455.
- Aliberti, J., Reis e Sousa, C., Schito, M., Hieny, S., Wells, T., Huffnagle, G.B., and Sher, A. (2000). CCR5 provides a signal for microbial induced production of IL-12 by CD8 alpha+ dendritic cells. *Nat. Immunol.* *1*, 83–87.
- Aliberti, J., Valenzuela, J.G., Carruthers, V.B., Hieny, S., Andersen, J., Charest, H., Reis e Sousa, C., Fairlamb, A., Ribeiro, J.M., and Sher, A. (2003). Molecular mimicry of a CCR5 binding-domain in the microbial activation of dendritic cells. *Nat. Immunol.* *4*, 485–490.
- Amadi-Obi, A., Yu, C.-R., Liu, X., Mahdi, R.M., Clarke, G.L., Nussenblatt, R.B., Gery, I., Lee, Y.S., and Egwuagu, C.E. (2007). TH17 cells contribute to uveitis and scleritis and are expanded by IL-2 and inhibited by IL-27/STAT1. *Nat. Med.* *13*, 711–718.
- Amezcuca Vesely, M.C., Bermejo, D.A., Montes, C.L., Acosta-Rodríguez, E.V., and Gruppi, A. (2012). B-Cell Response during Protozoan Parasite Infections. *J. Parasitol. Res.* *2012*, e362131.
- De Amorim Garcia, C.A., Oréface, F., de Oliveira Lyra, C., Gomes, A.B., França, M., and de Amorim Garcia Filho, C.A. (2004). Socioeconomic conditions as determining factors in the prevalence of systemic and ocular toxoplasmosis in Northeastern Brazil. *Ophthalmic Epidemiol.* *11*, 301–317.
- Aoki, H., Hara, A., Niwa, M., Motohashi, T., Suzuki, T., and Kunisada, T. (2007). An in vitro mouse model for retinal ganglion cell replacement therapy using eye-like structures differentiated from ES cells. *Exp Eye Res* *84*, 868–875.

- Apte, R., and Niederkorn, J. (1997). MIF: A novel inhibitor of NK cell activity in the anterior chamber (AC) of the eye. *J Allergy Clin Immunol.*
- Apte, R.S., Sinha, D., Mayhew, E., Wistow, G.J., and Niederkorn, J.Y. (1998). Cutting edge: role of macrophage migration inhibitory factor in inhibiting NK cell activity and preserving immune privilege. *J. Immunol. Baltim. Md 1950* *160*, 5693–5696.
- Araujo, F.G., Williams, D.M., Grumet, F.C., and Remington, J.S. (1976). Strain-dependent differences in murine susceptibility to toxoplasma. *Infect. Immun.* *13*, 1528–1530.
- Arevalo, J.F., Belfort, R., Muccioli, C., and Espinoza, J.V. (2010). Ocular toxoplasmosis in the developing world. *Int. Ophthalmol. Clin.* *50*, 57–69.
- Aspinall, T.V., Guy, E.C., Roberts, K.E., Joynson, D.H.M., Hyde, J.E., and Sims, P.F.G. (2003). Molecular evidence for multiple *Toxoplasma gondii* infections in individual patients in England and Wales: public health implications. *Int. J. Parasitol.* *33*, 97–103.
- Atmaca, L.S., Simsek, T., and Batioglu, F. (2004). Clinical features and prognosis in ocular toxoplasmosis. *Jpn. J. Ophthalmol.* *48*, 386–391.
- Awasthi, A., Carrier, Y., Peron, J.P.S., Bettelli, E., Kamanaka, M., Flavell, R.A., Kuchroo, V.K., Oukka, M., and Weiner, H.L. (2007). A dominant function for interleukin 27 in generating interleukin 10–producing anti-inflammatory T cells. *Nat. Immunol.* *8*, 1380–1389.
- Ayimba, E., Hegewald, J., Ségbéna, A.Y., Gantin, R.G., Lechner, C.J., Agossou, A., Banla, M., and Soboslay, P.T. (2011). Proinflammatory and regulatory cytokines and chemokines in infants with uncomplicated and severe *Plasmodium falciparum* malaria. *Clin. Exp. Immunol.* *166*, 218–226.
- Behnke, M.S., Khan, A., Wootton, J.C., Dubey, J.P., Tang, K., and Sibley, L.D. (2011). Virulence differences in *Toxoplasma* mediated by amplification of a family of polymorphic pseudokinases. *Proc. Natl. Acad. Sci. U. S. A.* *108*, 9631–9636.
- Behnke, M.S., Fentress, S.J., Mashayekhi, M., Li, L.X., Taylor, G.A., and Sibley, L.D. (2012). The Polymorphic Pseudokinase ROP5 Controls Virulence in *Toxoplasma gondii* by Regulating the Active Kinase ROP18. *PLoS Pathog* *8*, e1002992.
- Bekpen, C., Hunn, J.P., Rohde, C., Parvanova, I., Guethlein, L., Dunn, D.M., Glowalla, E., Leptin, M., and Howard, J.C. (2005). The interferon-inducible p47 (IRG) GTPases in vertebrates: loss of the cell autonomous resistance mechanism in the human lineage. *Genome Biol.* *6*, R92.
- Benzina, Z., Chaabouni, S., Hentati, N., Trigui, A., Chaabouni, F., Ben Salah, S., Khelif, H., and Feki, J. (2005). [Recurrent toxoplasmic retinochoroiditis after clindamycin treatment]. *J. Fr. Ophtalmol.* *28*, 958–964.
- Bessa, T.F., Cordeiro, C.A., Gonçalves, R.M., Young, L.H., Campos, W.R., Oréfice, F., and Teixeira, A.L. (2012). Increased serum levels of soluble tumor necrosis factor receptor-2 (sTNFR2) in patients with active toxoplasmic retinochoroiditis. *Braz. J. Infect. Dis. Off. Publ. Braz. Soc. Infect. Dis.* *16*, 540–544.
- Beverley, J.K. (1961). Experimental ocular toxoplasmosis. *Surv. Ophthalmol.* *6*, 897–923.
- Bhadra, R., and Khan, I.A. (2012). Redefining Chronic Toxoplasmosis—A T Cell Exhaustion Perspective. *PLoS Pathog* *8*, e1002903.

- Bidgoli, S., Koch, P., and Caspers, L. (2011). [Toxoplasmic chorioretinitis: positive PCR on vitreous with negative serology for *Toxoplasma gondii*]. *J. Fr. Ophtalmol.* *34*, 384.e1–e5.
- Black, M.W., and Boothroyd, J.C. (2000). Lytic cycle of *Toxoplasma gondii*. *Microbiol. Mol. Biol. Rev. MMBR* *64*, 607–623.
- Blader, I.J., Manger, I.D., and Boothroyd, J.C. (2001). Microarray analysis reveals previously unknown changes in *Toxoplasma gondii*-infected human cells. *J. Biol. Chem.* *276*, 24223–24231.
- Bonini, S., Micera, A., Iovieno, A., Lambiase, A., and Bonini, S. (2005). Expression of Toll-like receptors in healthy and allergic conjunctiva. *Ophthalmology* *112*, 1528; discussion 1548–1549.
- Boothroyd, J.C., and Dubremetz, J.-F. (2008). Kiss and spit: the dual roles of *Toxoplasma* rhoptries. *Nat. Rev. Microbiol.* *6*, 79–88.
- Bora, N.S., Gobleman, C.L., Atkinson, J.P., Pepose, J.S., and Kaplan, H.J. (1993). Differential expression of the complement regulatory proteins in the human eye. *Invest. Ophthalmol. Vis. Sci.* *34*, 3579–3584.
- Bornand, J.E., and de Gottrau, P. (1997). Uveitis: is ocular toxoplasmosis only a clinical diagnosis? *Ophthalmol. J. Int. Ophtalmol. Int. J. Ophthalmol. Z. Für Augenheilkd.* *211*, 87–89.
- Bosch-Driessen, E.H., and Rothova, A. (1999). Recurrent ocular disease in postnatally acquired toxoplasmosis. *Am J Ophthalmol* *128*, 421–425.
- Bosch-Driessen, L.E., Berendschot, T.T., Ongkosuwito, J.V., and Rothova, A. (2002a). Ocular toxoplasmosis: clinical features and prognosis of 154 patients. *Ophthalmology* *109*, 869–878.
- Bosch-Driessen, L.H., Plaisier, M.B., Stilma, J.S., Van der Lelij, A., and Rothova, A. (2002b). Reactivations of ocular toxoplasmosis after cataract extraction. *Ophthalmology* *109*, 41–45.
- Bosch-Driessen, L.H., Verbraak, F.D., Suttorp-Schulten, M.S.A., van Ruyven, R.L.J., Klok, A.M., Hoyng, C.B., and Rothova, A. (2002c). A prospective, randomized trial of pyrimethamine and azithromycin vs pyrimethamine and sulfadiazine for the treatment of ocular toxoplasmosis. *Am. J. Ophthalmol.* *134*, 34–40.
- Bottós, J., Miller, R.H., Belfort, R.N., Macedo, A.C., UNIFESP Toxoplasmosis Group, Belfort, R., and Grigg, M.E. (2009). Bilateral retinochoroiditis caused by an atypical strain of *Toxoplasma gondii*. *Br. J. Ophthalmol.* *93*, 1546–1550.
- Brézin (2003). *Toxoplasmose oculaire*.
- Brézin, A.P., Kasner, L., Thulliez, P., Li, Q., Daffos, F., Nussenblatt, R.B., and Chan, C.C. (1994). Ocular toxoplasmosis in the fetus. Immunohistochemistry analysis and DNA amplification. *Retina Phila. Pa* *14*, 19–26.
- Butcher, B.A., Fox, B.A., Rommereim, L.M., Kim, S.G., Maurer, K.J., Yarovinsky, F., Herbert, D.R., Bzik, D.J., and Denkers, E.Y. (2011). *Toxoplasma gondii* Rhoptry Kinase ROP16 Activates STAT3 and STAT6 Resulting in Cytokine Inhibition and Arginase-1-Dependent Growth Control. *PLoS Pathog.* *7*.
- Butler, N.J., Furtado, J.M., Winthrop, K.L., and Smith, J.R. (2013). Ocular toxoplasmosis II: clinical features, pathology and management. *Clin. Experiment. Ophthalmol.* *41*, 95–108.
- Caputo, G., Metge-Galatoire, F., and Conrath, J. (2011). *Décollements de rétine* (Elvesier Masson).

- Carme, B., Bissuel, F., Ajzenberg, D., Bouyne, R., Aznar, C., Demar, M., Bichat, S., Louvel, D., Bourbigot, A.M., Peneau, C., et al. (2002). Severe acquired toxoplasmosis in immunocompetent adult patients in French Guiana. *J. Clin. Microbiol.* *40*, 4037–4044.
- Carme, B., Demar, M., Ajzenberg, D., and Dardé, M.L. (2009). Severe acquired toxoplasmosis caused by wild cycle of *Toxoplasma gondii*, French Guiana. *Emerg. Infect. Dis.* *15*, 656–658.
- Caspi, R.R. (2006). Ocular autoimmunity: the price of privilege? *Immunol. Rev.* *213*, 23–35.
- Caspi, R.R., Roberge, F.G., and Nussenblatt, R.B. (1987). Organ-resident, nonlymphoid cells suppress proliferation of autoimmune T-helper lymphocytes. *Science* *237*, 1029–1032.
- Catania, A., Rajora, N., Capsoni, F., Minonzio, F., Star, R.A., and Lipton, J.M. (1996). The neuropeptide alpha-MSH has specific receptors on neutrophils and reduces chemotaxis in vitro. *Peptides* *17*, 675–679.
- Charles, E., Callegan, M.C., and Blader, I.J. (2007). The SAG1 *Toxoplasma gondii* surface protein is not required for acute ocular toxoplasmosis in mice. *Infect. Immun.* *75*, 2079–2083.
- Charles, E., Joshi, S., Ash, J.D., Fox, B.A., Farris, A.D., Bzik, D.J., Lang, M.L., and Blader, I.J. (2010). CD4 T-cell suppression by cells from *Toxoplasma gondii*-infected retinas is mediated by surface protein PD-L1. *Infect. Immun.* *78*, 3484–3492.
- Chen, L., Yang, P., and Kijlstra, A. (2002). Distribution, markers, and functions of retinal microglia. *Ocul Immunol Inflamm* *10*, 27–39.
- Chen, Y., Yang, P., Li, F., and Kijlstra, A. (2011). The effects of Th17 cytokines on the inflammatory mediator production and barrier function of ARPE-19 cells. *PLoS One* *6*, e18139.
- Chu, Y., Hughes, S., and Chan-Ling, T. (2001). Differentiation and migration of astrocyte precursor cells and astrocytes in human fetal retina: relevance to optic nerve coloboma. *FASEB J* *15*, 2013–2015.
- Chumpitazi, B.F.F., Bouillet, L., Fricker-Hidalgo, H., Lacharme, T., Romanet, J.-P., Massot, C., Chiquet, C., and Pelloux, H. (2010). Contribution of anti-Hsp70.1 IgG antibody levels to the diagnostic certainty of clinically suspected ocular toxoplasmosis. *Invest. Ophthalmol. Vis. Sci.* *51*, 5530–5536.
- Cochereau-Massin, I., LeHoang, P., Lautier-Frau, M., Zerdoun, E., Zazoun, L., Robinet, M., Marcel, P., Girard, B., Katlama, C., and Lepoutre, C. (1992). Ocular toxoplasmosis in human immunodeficiency virus-infected patients. *Am. J. Ophthalmol.* *114*, 130–135.
- Commodaro, A.G., Belfort, R.N., Rizzo, L.V., Muccioli, C., Silveira, C., Burnier Jr, M.N., and Belfort Jr, R. (2009). Ocular toxoplasmosis: an update and review of the literature. *Mem. Inst. Oswaldo Cruz* *104*, 345–350.
- Conti, P., Kempuraj, D., Kandere, K., Di Gioacchino, M., Barbacane, R.C., Castellani, M.L., Felaco, M., Boucher, W., Letourneau, R., and Theoharides, T.C. (2003). IL-10, an inflammatory/inhibitory cytokine, but not always. *Immunol. Lett.* *86*, 123–129.
- Cordeiro, C.A., Moreira, P.R., Andrade, M.S., Dutra, W.O., Campos, W.R., Orefice, F., and Teixeira, A.L. (2008a). Interleukin-10 gene polymorphism (-1082G/A) is associated with toxoplasmic retinochoroiditis. *Invest Ophthalmol Vis Sci* *49*, 1979–1982.
- Cordeiro, C.A., Moreira, P.R., Costa, G.C., Dutra, W.O., Campos, W.R., Orefice, F., and Teixeira, A.L. (2008b). Interleukin-1 gene polymorphisms and toxoplasmic retinochoroiditis. *Mol Vis* *14*, 1845–1849.

Cordeiro, C.A., Moreira, P.R., Bessa, T.F., Costa, G.C., Dutra, W.O., Campos, W.R., Orefice, F., Young, L.H., and Teixeira, A.L. (2013). Interleukin-6 gene polymorphism (-174 G/C) is associated with toxoplasmic retinochoroiditis. *Acta Ophthalmol* 91, e311–e314.

Cousins, S.W., McCabe, M.M., Danielpour, D., and Streilein, J.W. (1991). Identification of transforming growth factor-beta as an immunosuppressive factor in aqueous humor. *Invest. Ophthalmol. Vis. Sci.* 32, 2201–2211.

Couvreur, J., Thulliez, P., Daffos, F., Aufrant, C., Bompard, Y., Gesquière, A., and Desmonts, G. (1993). In utero treatment of toxoplasmic fetopathy with the combination pyrimethamine-sulfadiazine. *Fetal Diagn. Ther.* 8, 45–50.

Cuenca, N. (2008). Retinal microscopy.

Culbertson, W.W., Tabbara, K.F., and O'Connor, R. (1982). Experimental ocular toxoplasmosis in primates. *Arch. Ophthalmol.* 100, 321–323.

Cunningham JR, E.T., and Margolis S, T.P. Ocular Manifestations of HIV Infection. In Duane's Foundations of Clinical Ophthalmology Foundations Volume 1,.

Daffos, F., Forestier, F., Capella-Pavlovsky, M., Thulliez, P., Aufrant, C., Valenti, D., and Cox, W.L. (1988). Prenatal management of 746 pregnancies at risk for congenital toxoplasmosis. *N. Engl. J. Med.* 318, 271–275.

Dartt, D.A., Bex, P., D'Amore, P., Dana, R., Mcloon, L., and Niederkorn, J. (2011). *Ocular Periphery and Disorders* (Academic Press).

Davidson, M.G., Lappin, M.R., English, R.V., and Tompkins, M.B. (1993). A feline model of ocular toxoplasmosis. *Invest Ophthalmol Vis Sci* 34, 3653–3660.

Delair, E., Monnet, D., Grabar, S., Dupouy-Camet, J., Yera, H., and Brézin, A.P. (2008). Respective roles of acquired and congenital infections in presumed ocular toxoplasmosis. *Am. J. Ophthalmol.* 146, 851–855.

Delair, E., Latkany, P., Noble, A.G., Rabiah, P., McLeod, R., and Brézin, A. (2011). Clinical manifestations of ocular toxoplasmosis. *Ocul. Immunol. Inflamm.* 19, 91–102.

Demarco, A.L.G., Rodrigues, M. de L.V., Figueiredo, J.F.C., Deghaide, N.H.S., de Menezes, M.B., Demarco, L.A., Fernandes, A.P.M., and Donadi, E.A. (2012). Susceptibility to toxoplasmic retinochoroiditis is associated with HLA alleles reported to be implicated with rapid progression to AIDS. *Dis. Markers* 33, 309–312.

Denkers, E.Y., and Gazzinelli, R.T. (1998). Regulation and function of T-cell-mediated immunity during *Toxoplasma gondii* infection. *Clin. Microbiol. Rev.* 11, 569–588.

Długowska, H. (2008). *Toxoplasma* rhoptries: unique secretory organelles and source of promising vaccine proteins for immunoprevention of toxoplasmosis. *J. Biomed. Biotechnol.* 2008, 632424.

Długońska, H., and Grzybowski, M.M. (2013). Functional exhaustion of T lymphocytes in chronic toxoplasmosis. *Ann. Parasitol.* 59, 109–112.

Dodds, E.M., Holland, G.N., Stanford, M.R., Yu, F., Siu, W.O., Shah, K.H., Ten Dam-van Loon, N., Muccioli, C., Hovakimyan, A., Barisani-Asenbauer, T., et al. (2008). Intraocular inflammation associated with ocular toxoplasmosis: relationships at initial examination. *Am. J. Ophthalmol.* 146, 856–865.e2.

- Dong, H., Zhu, G., Tamada, K., and Chen, L. (1999). B7-H1, a third member of the B7 family, co-stimulates T-cell proliferation and interleukin-10 secretion. *Nat. Med.* 5, 1365–1369.
- D’Orazio, T.J., and Niederkorn, J.Y. (1998). A novel role for TGF-beta and IL-10 in the induction of immune privilege. *J. Immunol. Baltim. Md 1950* 160, 2089–2098.
- Du, J., An, R., Chen, L., Shen, Y., Chen, Y., Cheng, L., Jiang, Z., Zhang, A., Yu, L., Chu, D., et al. (2014). Toxoplasma gondii virulence factor ROP18 inhibits the host NF-kappaB pathway by promoting p65 degradation. *J. Biol. Chem. jbc.M113.544718*.
- Dubey, J.P. (2002). Tachyzoite-induced life cycle of Toxoplasma gondii in cats. *J. Parasitol.* 88, 713–717.
- Dubey, J.P., Miller, N.L., and Frenkel, J.K. (1970a). Toxoplasma gondii life cycle in cats. *J. Am. Vet. Med. Assoc.* 157, 1767–1770.
- Dubey, J.P., Miller, N.L., and Frenkel, J.K. (1970b). The Toxoplasma gondii oocyst from cat feces. *J. Exp. Med.* 132, 636–662.
- Dubey, J.P., Lindsay, D.S., and Speer, C.A. (1998). Structures of Toxoplasma gondii Tachyzoites, Bradyzoites, and Sporozoites and Biology and Development of Tissue Cysts. *Clin. Microbiol. Rev.* 11, 267–299.
- Dubremetz, J.F. (2007). Rhoptries are major players in Toxoplasma gondii invasion and host cell interaction. *Cell. Microbiol.* 9, 841–848.
- Dubremetz, J.F., and Lebrun, M. (2012). Virulence factors of Toxoplasma gondii. *Microbes Infect. Inst. Pasteur* 14, 1403–1410.
- Dukaczewska, A.K. (2012). Establishment of a murine model of ocular toxoplasmosis.
- Dunn, D., Wallon, M., Peyron, F., Petersen, E., Peckham, C., and Gilbert, R. (1999). Mother-to-child transmission of toxoplasmosis: risk estimates for clinical counselling. *Lancet* 353, 1829–1833.
- Dutra, M.S., Béla, S.R., Peixoto-Rangel, A.L., Fakiola, M., Cruz, A.G., Gazzinelli, A., Quides, H.F., Bahia-Oliveira, L.M.G., Peixe, R.G., Campos, W.R., et al. (2013). Association of a NOD2 gene polymorphism and T-helper 17 cells with presumed ocular toxoplasmosis. *J. Infect. Dis.* 207, 152–163.
- Dutton, G.N., Hay, J., Hair, D.M., and Ralston, J. (1986). Clinicopathological features of a congenital murine model of ocular toxoplasmosis. *Graefes Arch. Clin. Exp. Ophthalmol. Albrecht Von Graefes Arch. Für Klin. Exp. Ophthalmol.* 224, 256–264.
- El Hajj, H., Demey, E., Poncet, J., Lebrun, M., Wu, B., Galéotti, N., Fourmaux, M.N., Mercereau-Puijalon, O., Vial, H., Labesse, G., et al. (2006). The ROP2 family of Toxoplasma gondii rhoptry proteins: proteomic and genomic characterization and molecular modeling. *Proteomics* 6, 5773–5784.
- El Hajj, H., Lebrun, M., Arold, S.T., Vial, H., Labesse, G., and Dubremetz, J.F. (2007a). ROP18 Is a Rhoptry Kinase Controlling the Intracellular Proliferation of Toxoplasma gondii. *PLoS Pathog.* 3.
- El Hajj, H., Lebrun, M., Fourmaux, M.N., Vial, H., and Dubremetz, J.F. (2007b). Inverted topology of the Toxoplasma gondii ROP5 rhoptry protein provides new insights into the association of the ROP2 protein family with the parasitophorous vacuole membrane. *Cell. Microbiol.* 9, 54–64.

- Elmore, S.A., Jones, J.L., Conrad, P.A., Patton, S., Lindsay, D.S., and Dubey, J.P. (2010). *Toxoplasma gondii*: epidemiology, feline clinical aspects, and prevention. *Trends Parasitol.* 26, 190–196.
- Engstrom, R.E., Holland, G.N., Nussenblatt, R.B., and Jabs, D.A. (1991). Current practices in the management of ocular toxoplasmosis. *Am. J. Ophthalmol.* 111, 601–610.
- Epiphanio, S., Sinhorini, I.L., and Catão-Dias, J.L. (2003). Pathology of toxoplasmosis in captive new world primates. *J. Comp. Pathol.* 129, 196–204.
- Errera, M.H., Chahed, S., Man, H., Garin, Y.J.F., Bergmann, J.F., Gaudric, A., and Massin, P. (2009). [Severe disseminated toxoplasmosis with atypical chorioretinitis. A case of primary infection]. *J. Fr. Ophtalmol.* 32, 348.e1–e5.
- Ewald, S.E., Chavarria-Smith, J., and Boothroyd, J.C. (2014). NLRP1 is an inflammasome sensor for *Toxoplasma gondii*. *Infect. Immun.* 82, 460–468.
- Fardeau, C., Romand, S., Rao, N.A., Cassoux, N., Bettembourg, O., Thulliez, P., and Lehoang, P. (2002). Diagnosis of toxoplasmic retinochoroiditis with atypical clinical features. *Am. J. Ophthalmol.* 134, 196–203.
- Fatoohi, F., Cozon, G.J.N., Wallon, M., Kodjikian, L., and Peyron, F. (2006). Systemic T cell response to *Toxoplasma gondii* antigen in patients with ocular toxoplasmosis. *Jpn. J. Ophthalmol.* 50, 103–110.
- Faucher, B., Garcia-Meric, P., Franck, J., Minodier, P., Francois, P., Gonnet, S., L'ollivier, C., and Piarroux, R. (2012). Long-term ocular outcome in congenital toxoplasmosis: a prospective cohort of treated children. *J. Infect.* 64, 104–109.
- Faurschou, M., and Borregaard, N. (2003). Neutrophil granules and secretory vesicles in inflammation. *Microbes Infect. Inst. Pasteur* 5, 1317–1327.
- Fekkar, A., Bodaghi, B., Touafek, F., Le Hoang, P., Mazier, D., and Paris, L. (2008). Comparison of immunoblotting, calculation of the Goldmann-Witmer coefficient, and real-time PCR using aqueous humor samples for diagnosis of ocular toxoplasmosis. *J. Clin. Microbiol.* 46, 1965–1967.
- Fekkar, A., Ajzenberg, D., Bodaghi, B., Touafek, F., Le Hoang, P., Delmas, J., Robert, P.Y., Dardé, M.L., Mazier, D., and Paris, L. (2011). Direct genotyping of *Toxoplasma gondii* in ocular fluid samples from 20 patients with ocular toxoplasmosis: predominance of type II in France. *J. Clin. Microbiol.* 49, 1513–1517.
- Fentress, S.J., Behnke, M.S., Dunay, I.R., Mashayekhi, M., Rommereim, L.M., Fox, B.A., Bzik, D.J., Taylor, G.A., Turk, B.E., Lichti, C.F., et al. (2010). Phosphorylation of immunity-related GTPases by a *Toxoplasma gondii*-secreted kinase promotes macrophage survival and virulence. *Cell Host Microbe* 8, 484–495.
- Feron, E.J., Klaren, V.N., Wierenga, E.A., Verjans, G.M., and Kijlstra, A. (2001). Characterization of *Toxoplasma gondii*-specific T cells recovered from vitreous fluid of patients with ocular toxoplasmosis. *Invest. Ophthalmol. Vis. Sci.* 42, 3228–3232.
- Fleckenstein, M.C., Reese, M.L., Könen-Waisman, S., Boothroyd, J.C., Howard, J.C., and Steinfeldt, T. (2012). A *Toxoplasma gondii* Pseudokinase Inhibits Host IRG Resistance Proteins. *PLoS Biol* 10, e1001358.
- Flegr, J. (2013). Influence of latent *Toxoplasma* infection on human personality, physiology and morphology: pros and cons of the *Toxoplasma*-human model in studying the manipulation hypothesis. *J. Exp. Biol.* 216, 127–133.

- Fontaine, F., Fourmaux, E., and Colin, J. (2006). [Reactivation of ocular toxoplasmosis after laser in situ keratomileusis]. *J. Fr. Ophtalmol.* *29*, e11.
- Fontana, A., Frei, K., Bodmer, S., Hofer, E., Schreier, M.H., Palladino, M.A., and Zinkernagel, R.M. (1989). Transforming growth factor-beta inhibits the generation of cytotoxic T cells in virus-infected mice. *J. Immunol. Baltim. Md 1950* *143*, 3230–3234.
- Freeman, G.J., Long, A.J., Iwai, Y., Bourque, K., Chernova, T., Nishimura, H., Fitz, L.J., Malenkovich, N., Okazaki, T., Byrne, M.C., et al. (2000). Engagement of the PD-1 immunoinhibitory receptor by a novel B7 family member leads to negative regulation of lymphocyte activation. *J. Exp. Med.* *192*, 1027–1034.
- Freeman, K., Tan, H.K., Prusa, A., Petersen, E., Buffolano, W., Malm, G., Cortina-Borja, M., Gilbert, R., and European Multicentre Study on Congenital Toxoplasmosis (2008). Predictors of retinochoroiditis in children with congenital toxoplasmosis: European, prospective cohort study. *Pediatrics* *121*, e1215–e1222.
- Frenkel, J.K. (1955). Ocular lesions in hamsters; with chronic *Toxoplasma* and *Besnoitia* infection. *Am. J. Ophthalmol.* *39*, 203–225.
- Friedmann, C.T., and Knox, D.L. (1969). Variations in recurrent active toxoplasmic retinochoroiditis. *Arch. Ophthalmol.* *81*, 481–493.
- Friedrich, R., and Müller, W.A. (1989). [The effect of a subretinal injection of *Toxoplasma gondii* on the serum antibody titer in a rabbit model of ocular toxoplasmosis]. *Angew. Parasitol.* *30*, 15–17.
- Friedrich, R., Simon, H.U., Müller, W.A., and Sych, F.J. (1992). Ocular toxoplasmosis: the role of cellular immune defense in the development of recurrences. Results from animal experiments. *Ger. J. Ophthalmol.* *1*, 54–57.
- Fuks, J.M., Arrighi, R.B.G., Weidner, J.M., Kumar Mendu, S., Jin, Z., Wallin, R.P.A., Rethi, B., Birnir, B., and Barragan, A. (2012). GABAergic Signaling Is Linked to a Hypermigratory Phenotype in Dendritic Cells Infected by *Toxoplasma gondii*. *PLoS Pathog* *8*, e1003051.
- Furtado, J.M., Bharadwaj, A.S., Chipps, T.J., Pan, Y., Ashander, L.M., and Smith, J.R. (2012). *Toxoplasma gondii* tachyzoites cross retinal endothelium assisted by intercellular adhesion molecule-1 in vitro. *Immunol. Cell Biol.* *90*, 912–915.
- Furtado, J.M., Winthrop, K.L., Butler, N.J., and Smith, J.R. (2013). Ocular toxoplasmosis I: parasitology, epidemiology and public health. *Clin. Experiment. Ophthalmol.* *41*, 82–94.
- Futagami, Y., Sugita, S., Vega, J., Ishida, K., Takase, H., Maruyama, K., Aburatani, H., and Mochizuki, M. (2007). Role of thrombospondin-1 in T cell response to ocular pigment epithelial cells. *J Immunol* *178*, 6994–7005.
- Gaddi, P.J., and Yap, G.S. (2007). Cytokine regulation of immunopathology in toxoplasmosis. *Immunol. Cell Biol.* *85*, 155–159.
- Garweg, J.G. (2005). Determinants of immunodiagnostic success in human ocular toxoplasmosis. *Parasite Immunol.* *27*, 61–68.
- Garweg, J.G., and Candolfi, E. (2009). Immunopathology in ocular toxoplasmosis: facts and clues. *Mem Inst Oswaldo Cruz* *104*, 211–220.

- Garweg, J.G., and Stanford, M.R. (2013). Therapy for ocular toxoplasmosis--the future. *Ocul. Immunol. Inflamm.* *21*, 300–305.
- Garweg, J.G., Kuenzli, H., and Boehnke, M. (1998). Experimental ocular toxoplasmosis in naive and primed rabbits. *Ophthalmologica* *212*, 136–141.
- Garweg, J.G., Jacquier, P., and Boehnke, M. (2000). Early aqueous humor analysis in patients with human ocular toxoplasmosis. *J. Clin. Microbiol.* *38*, 996–1001.
- Garweg, J.G., Garweg, S.-D.L., Flueckiger, F., Jacquier, P., and Boehnke, M. (2004). Aqueous humor and serum immunoblotting for immunoglobulin types G, A, M, and E in cases of human ocular toxoplasmosis. *J. Clin. Microbiol.* *42*, 4593–4598.
- Garweg, J.G., Scherrer, J., Wallon, M., Kodjikian, L., and Peyron, F. (2005). Reactivation of ocular toxoplasmosis during pregnancy. *BJOG Int. J. Obstet. Gynaecol.* *112*, 241–242.
- Garweg, J.G., Scherrer, J.N., and Halberstadt, M. (2008). Recurrence characteristics in European patients with ocular toxoplasmosis. *Br. J. Ophthalmol.* *92*, 1253–1256.
- Garweg, J.G., de Groot-Mijnes, J.D.F., and Montoya, J.G. (2011). Diagnostic approach to ocular toxoplasmosis. *Ocul. Immunol. Inflamm.* *19*, 255–261.
- Gazzinelli, R., Xu, Y., Hieny, S., Cheever, A., and Sher, A. (1992). Simultaneous depletion of CD4+ and CD8+ T lymphocytes is required to reactivate chronic infection with *Toxoplasma gondii*. *J. Immunol. Baltim. Md 1950* *149*, 175–180.
- Gazzinelli, R.T., Brezin, A., Li, Q., Nussenblatt, R.B., and Chan, C.C. (1994). *Toxoplasma gondii*: acquired ocular toxoplasmosis in the murine model, protective role of TNF-alpha and IFN-gamma. *Exp Parasitol* *78*, 217–229.
- Geiger, K., Howes, E., Gallina, M., Huang, X.J., Travis, G.H., and Sarvetnick, N. (1994). Transgenic mice expressing IFN-gamma in the retina develop inflammation of the eye and photoreceptor loss. *Invest. Ophthalmol. Vis. Sci.* *35*, 2667–2681.
- Gilbert, R. (2009). Treatment for congenital toxoplasmosis: finding out what works. *Mem. Inst. Oswaldo Cruz* *104*, 305–311.
- Gilbert, R.E., and Stanford, M.R. (2000). Is ocular toxoplasmosis caused by prenatal or postnatal infection? *Br J Ophthalmol* *84*, 224–226.
- Gilbert, R.E., Stanford, M.R., Jackson, H., Holliman, R.E., and Sanders, M.D. (1995). Incidence of acute symptomatic toxoplasma retinochoroiditis in south London according to country of birth. *BMJ* *310*, 1037–1040.
- Gilbert, R.E., Dunn, D.T., Lightman, S., Murray, P.I., Pavesio, C.E., Gormley, P.D., Masters, J., Parker, S.P., and Stanford, M.R. (1999). Incidence of symptomatic toxoplasma eye disease: aetiology and public health implications. *Epidemiol. Infect.* *123*, 283–289.
- Gilbert, R.E., See, S.E., Jones, L.V., and Stanford, M.S. (2002). Antibiotics versus control for toxoplasma retinochoroiditis. *Cochrane Database Syst. Rev.* CD002218.

- Gilbert, R.E., Freeman, K., Lago, E.G., Bahia-Oliveira, L.M., Tan, H.K., Wallon, M., Buffolano, W., Stanford, M.R., Petersen, E., and European Multicentre Study on Congenital, T. (2008a). Ocular sequelae of congenital toxoplasmosis in Brazil compared with Europe. *PLoS Negl Trop Dis* 2, e277.
- Gilbert, R.E., Freeman, K., Lago, E.G., Bahia-Oliveira, L.M.G., Tan, H.K., Wallon, M., Buffolano, W., Stanford, M.R., Petersen, E., and European Multicentre Study on Congenital Toxoplasmosis (EMSCOT) (2008b). Ocular sequelae of congenital toxoplasmosis in Brazil compared with Europe. *PLoS Negl. Trop. Dis.* 2, e277.
- Glasner, P.D., Silveira, C., Kruszon-Moran, D., Martins, M.C., Burnier Júnior, M., Silveira, S., Camargo, M.E., Nussenblatt, R.B., Kaslow, R.A., and Belfort Júnior, R. (1992). An unusually high prevalence of ocular toxoplasmosis in southern Brazil. *Am. J. Ophthalmol.* 114, 136–144.
- Gocke, A.R., Cravens, P.D., Ben, L.-H., Hussain, R.Z., Northrop, S.C., Racke, M.K., and Lovett-Racke, A.E. (2007). T-bet regulates the fate of Th1 and Th17 lymphocytes in autoimmunity. *J. Immunol. Baltim. Md* 1950 178, 1341–1348.
- Gomez-Marin, J.E., Gonzalez, M.M., Montoya, M.T., Giraldo, A., and Castaño, J.C. (2007). A newborn screening programme for congenital toxoplasmosis in the setting of a country with less income. *Arch. Dis. Child.* 92, 88.
- Gómez-Marin, J.E., De-la-Torre, A., Angel-Muller, E., Rubio, J., Arenas, J., Osorio, E., Nuñez, L., Pinzon, L., Mendez-Cordoba, L.C., Bustos, A., et al. (2011). First Colombian multicentric newborn screening for congenital toxoplasmosis. *PLoS Negl. Trop. Dis.* 5, e1195.
- Gonçalves, R.M., Rodrigues, D.H., Camargos da Costa, A.M., Teixeira, M.M., Ribeiro Campos, W., Oréfice, F., and Teixeira, A.L. (2007). Increased serum levels of CXCL8 chemokine in acute toxoplasmic retinochoroiditis. *Acta Ophthalmol. Scand.* 85, 871–876.
- Gorfu, G., Cirelli, K.M., Melo, M.B., Mayer-Barber, K., Crown, D., Koller, B.H., Masters, S., Sher, A., Leppla, S.H., Moayeri, M., et al. (2014). Dual Role for Inflammasome Sensors NLRP1 and NLRP3 in Murine Resistance to *Toxoplasma gondii*. *mBio* 5, e01117–13.
- Gormley, P.D., Pavesio, C.E., Minnasian, D., and Lightman, S. (1998). Effects of drug therapy on *Toxoplasma* cysts in an animal model of acute and chronic disease. *Invest. Ophthalmol. Vis. Sci.* 39, 1171–1175.
- Gormley, P.D., Pavesio, C.E., Luthert, P., and Lightman, S. (1999). Retinochoroiditis is induced by oral administration of *Toxoplasma gondii* cysts in the hamster model. *Exp Eye Res* 68, 657–661.
- Goslings, W.R., Prodeus, A.P., Streilein, J.W., Carroll, M.C., Jager, M.J., and Taylor, A.W. (1998). A small molecular weight factor in aqueous humor acts on C1q to prevent antibody-dependent complement activation. *Invest. Ophthalmol. Vis. Sci.* 39, 989–995.
- Goureau, O., Hicks, D., Courtois, Y., and De Kozak, Y. (1994). Induction and regulation of nitric oxide synthase in retinal Müller glial cells. *J. Neurochem.* 63, 310–317.
- Granstein, R.D., Staszewski, R., Knisely, T.L., Zeira, E., Nazareno, R., Latina, M., and Albert, D.M. (1990). Aqueous humor contains transforming growth factor-beta and a small (less than 3500 daltons) inhibitor of thymocyte proliferation. *J. Immunol. Baltim. Md* 1950 144, 3021–3027.
- Griffith, T.S., Brunner, T., Fletcher, S.M., Green, D.R., and Ferguson, T.A. (1995). Fas ligand-induced apoptosis as a mechanism of immune privilege. *Science* 270, 1189–1192.

- Grigg, M.E., Ganatra, J., Boothroyd, J.C., and Margolis, T.P. (2001). Unusual abundance of atypical strains associated with human ocular toxoplasmosis. *J. Infect. Dis.* *184*, 633–639.
- Guerina, N.G. (1994). Congenital infection with *Toxoplasma gondii*. *Pediatr. Ann.* *23*, 138–142, 147–151.
- Gustafsson, K., Wattrang, E., Fossum, C., Heegaard, P.M., Lind, P., and Ugglå, A. (1997). *Toxoplasma gondii* infection in the mountain hare (*Lepus timidus*) and domestic rabbit (*Oryctolagus cuniculus*). II. Early immune reactions. *J. Comp. Pathol.* *117*, 361–369.
- Hay, J., Dutton, G.N., and Ralston, J. (1985). Congenital toxoplasmic retinochoroiditis in the mouse--the use of the peroxidase anti-peroxidase method to demonstrate *Toxoplasma* antigen. *Trans. R. Soc. Trop. Med. Hyg.* *79*, 106–109.
- Helbig, H., Gurley, R.C., Palestine, A.G., Nussenblatt, R.B., and Caspi, R.R. (1990). Dual effect of ciliary body cells on T lymphocyte proliferation. *Eur. J. Immunol.* *20*, 2457–2463.
- Hirahara, K., Ghoreschi, K., Yang, X.-P., Takahashi, H., Laurence, A., Vahedi, G., Sciumè, G., Hall, A.O., Dupont, C.D., Francisco, L.M., et al. (2012). Interleukin-27 priming of T cells controls IL-17 production in trans via induction of the ligand PD-L1. *Immunity* *36*, 1017–1030.
- Hodge, W.G., Seiff, S.R., and Margolis, T.P. (1998). Ocular opportunistic infection incidences among patients who are HIV positive compared to patients who are HIV negative. *Ophthalmology* *105*, 895–900.
- Hogan, M. (1951). Ocular toxoplasmosis.
- Holland, G.N. (1989). Ocular toxoplasmosis in the immunocompromised host. *Int. Ophthalmol.* *13*, 399–402.
- Holland, G.N. (1999). Reconsidering the pathogenesis of ocular toxoplasmosis. *Am. J. Ophthalmol.* *128*, 502–505.
- Holland, G.N. (2000). Ocular toxoplasmosis: new directions for clinical investigation. *Ocul. Immunol. Inflamm.* *8*, 1–7.
- Holland, G.N. (2003). Ocular toxoplasmosis: a global reassessment. Part I: epidemiology and course of disease. *Am J Ophthalmol* *136*, 973–988.
- Holland, G.N. (2004). Ocular toxoplasmosis: a global reassessment. Part II: disease manifestations and management. *Am. J. Ophthalmol.* *137*, 1–17.
- Holland, G.N. (2009). Ocular toxoplasmosis: the influence of patient age. *Mem. Inst. Oswaldo Cruz* *104*, 351–357.
- Holland, G.N., and Lewis, K.G. (2002). An update on current practices in the management of ocular toxoplasmosis. *Am. J. Ophthalmol.* *134*, 102–114.
- Holland, G.N., and O'Connor, G.R. Ocular Toxoplasmosis. In *Duane's Clinical Ophthalmology*,.
- Holland, G.N., Engstrom, R.E., Glasgow, B.J., Berger, B.B., Daniels, S.A., Sidikaro, Y., Harmon, J.A., Fischer, D.H., Boyer, D.S., and Rao, N.A. (1988a). Ocular toxoplasmosis in patients with the acquired immunodeficiency syndrome. *Am. J. Ophthalmol.* *106*, 653–667.

- Holland, G.N., O'Connor, G.R., Diaz, R.F., Minasi, P., and Wara, W.M. (1988b). Ocular toxoplasmosis in immunosuppressed nonhuman primates. *Invest Ophthalmol Vis Sci* 29, 835–842.
- Holland, G.N., Crespi, C.M., ten Dam-van Loon, N., Charonis, A.C., Yu, F., Bosch-Driessen, L.H., and Rothova, A. (2008). Analysis of recurrence patterns associated with toxoplasmic retinochoroiditis. *Am J Ophthalmol* 145, 1007–1013.
- Hollborn, M., Enzmann, V., Barth, W., Wiedemann, P., and Kohen, L. (2000). Changes in the mRNA expression of cytokines and chemokines by stimulated RPE cells in vitro. *Curr Eye Res* 20, 488–495.
- Hori, J., Wang, M., Miyashita, M., Tanemoto, K., Takahashi, H., Takemori, T., Okumura, K., Yagita, H., and Azuma, M. (2006). B7-H1-induced apoptosis as a mechanism of immune privilege of corneal allografts. *J. Immunol. Baltim. Md 1950* 177, 5928–5935.
- Hori, J., Joyce, N.C., and Streilein, J.W. (2007). Immune privilege and immunogenicity reside among different layers of the mouse cornea. 2000. *Ocul. Immunol. Inflamm.* 15, 225–239.
- Hori, J., Taniguchi, H., Wang, M., Oshima, M., and Azuma, M. (2010). GITR ligand-mediated local expansion of regulatory T cells and immune privilege of corneal allografts. *Invest. Ophthalmol. Vis. Sci.* 51, 6556–6565.
- Hovakimyan, A., and Cunningham, E.T. (2002). Ocular toxoplasmosis. *Ophthalmol. Clin. N. Am.* 15, 327–332.
- Howe, D.K., and Sibley, L.D. (1995). *Toxoplasma gondii* comprises three clonal lineages: correlation of parasite genotype with human disease. *J. Infect. Dis.* 172, 1561–1566.
- Howe, D.K., Honoré, S., Derouin, F., and Sibley, L.D. (1997). Determination of genotypes of *Toxoplasma gondii* strains isolated from patients with toxoplasmosis. *J. Clin. Microbiol.* 35, 1411–1414.
- Hu, M.S., Schwartzman, J.D., Lepage, A.C., Khan, I.A., and Kasper, L.H. (1999a). Experimental ocular toxoplasmosis induced in naive and preinfected mice by intracameral inoculation. *Ocul Immunol Inflamm* 7, 17–26.
- Hu, M.S., Schwartzman, J.D., Yeaman, G.R., Collins, J., Seguin, R., Khan, I.A., and Kasper, L.H. (1999b). Fas-FasL interaction involved in pathogenesis of ocular toxoplasmosis in mice. *Infect. Immun.* 67, 928–935.
- Hume, D.A., Perry, V.H., and Gordon, S. (1983). Immunohistochemical localization of a macrophage-specific antigen in developing mouse retina: phagocytosis of dying neurons and differentiation of microglial cells to form a regular array in the plexiform layers. *J Cell Biol* 97, 253–257.
- Hunn, J.P., Feng, C.G., Sher, A., and Howard, J.C. (2011). The immunity-related GTPases in mammals: a fast-evolving cell-autonomous resistance system against intracellular pathogens. *Mamm. Genome Off. J. Int. Mamm. Genome Soc.* 22, 43–54.
- Hunter, C.A., and Sibley, L.D. (2012). Modulation of innate immunity by *Toxoplasma gondii* virulence effectors. *Nat. Rev. Microbiol.* 10, 766–778.
- Ibrahim, H.M., Xuan, X., and Nishikawa, Y. (2010). *Toxoplasma gondii* cyclophilin 18 regulates the proliferation and migration of murine macrophages and spleen cells. *Clin. Vaccine Immunol. CVI* 17, 1322–1329.

- Ibrahim, H.M., Nishimura, M., Tanaka, S., Awadin, W., Furuoka, H., Xuan, X., and Nishikawa, Y. (2014). Overproduction of *Toxoplasma gondii* cyclophilin-18 regulates host cell migration and enhances parasite dissemination in a CCR5-independent manner. *BMC Microbiol.* *14*, 76.
- Innes, E.A. (1997). Toxoplasmosis: comparative species susceptibility and host immune response. *Comp. Immunol. Microbiol. Infect. Dis.* *20*, 131–138.
- Ishida, K., Panjwani, N., Cao, Z., and Streilein, J.W. (2003). Participation of pigment epithelium in ocular immune privilege. 3. Epithelia cultured from iris, ciliary body, and retina suppress T-cell activation by partially non-overlapping mechanisms. *Ocul Immunol Inflamm* *11*, 91–105.
- Ivanov, I.I., McKenzie, B.S., Zhou, L., Tadokoro, C.E., Lepelley, A., Laflaille, J.J., Cua, D.J., and Littman, D.R. (2006). The Orphan Nuclear Receptor ROR γ t Directs the Differentiation Program of Proinflammatory IL-17+ T Helper Cells. *Cell* *126*, 1121–1133.
- Iwakura, Y., Nakae, S., Saijo, S., and Ishigame, H. (2008). The roles of IL-17A in inflammatory immune responses and host defense against pathogens. *Immunol. Rev.* *226*, 57–79.
- Jacobs, L., Melton, M.L., and Kaufman, H.E. (1964). TREATMENT OF EXPERIMENTAL OCULAR TOXOPLASMOSIS. *Arch. Ophthalmol.* *71*, 111–118.
- Jamieson, S.E., de Roubaix, L.A., Cortina-Borja, M., Tan, H.K., Mui, E.J., Cordell, H.J., Kirisits, M.J., Miller, E.N., Peacock, C.S., Hargrave, A.C., et al. (2008). Genetic and epigenetic factors at COL2A1 and ABCA4 influence clinical outcome in congenital toxoplasmosis. *PLoS One* *3*, e2285.
- Jamieson, S.E., Cordell, H., Petersen, E., McLeod, R., Gilbert, R.E., and Blackwell, J.M. (2009). Host genetic and epigenetic factors in toxoplasmosis. *Mem. Inst. Oswaldo Cruz* *104*, 162–169.
- Jamieson, S.E., Peixoto-Rangel, A.L., Hargrave, A.C., Roubaix, L.A., Mui, E.J., Boulter, N.R., Miller, E.N., Fuller, S.J., Wiley, J.S., Castellucci, L., et al. (2010). Evidence for associations between the purinergic receptor P2X(7) (P2RX7) and toxoplasmosis. *Genes Immun* *11*, 374–383.
- Jeanny, B.-C.K. (2010). Anatomie de la rétine. *Ophtalmologie*.
- Jensen, K.D.C., Wang, Y., Wojno, E.D.T., Shastri, A.J., Hu, K., Cornel, L., Boedec, E., Ong, Y.-C., Chien, Y., Hunter, C.A., et al. (2011). *Toxoplasma* polymorphic effectors determine macrophage polarization and intestinal inflammation. *Cell Host Microbe* *9*, 472–483.
- Jensen, K.D.C., Hu, K., Whitmarsh, R.J., Hassan, M.A., Julien, L., Lu, D., Chen, L., Hunter, C.A., and Saeij, J.P.J. (2013). *Toxoplasma gondii* Rhoptry 16 Kinase Promotes Host Resistance to Oral Infection and Intestinal Inflammation Only in the Context of the Dense Granule Protein GRA15. *Infect. Immun.* *81*, 2156–2167.
- Jiang, L.Q., Jorquera, M., and Streilein, J.W. (1993). Subretinal space and vitreous cavity as immunologically privileged sites for retinal allografts. *Invest. Ophthalmol. Vis. Sci.* *34*, 3347–3354.
- Jin, W., and Dong, C. (2013). IL-17 cytokines in immunity and inflammation. *Emerg. Microbes Infect.* *2*, e60.
- Johnson, G.J., Green, J.S., Paterson, G.D., and Perkins, E.S. (1984). Survey of ophthalmic conditions in a Labrador community: II. Ocular disease. *Can. J. Ophthalmol. J. Can. Ophtalmol.* *19*, 224–233.

- Johnson, M.W., Greven, G.M., Jaffe, G.J., Sudhalkar, H., and Vine, A.K. (1997). Atypical, severe toxoplasmic retinochoroiditis in elderly patients. *Ophthalmology* *104*, 48–57.
- Jones, J.L., and Holland, G.N. (2010). Annual burden of ocular toxoplasmosis in the US. *Am. J. Trop. Med. Hyg.* *82*, 464–465.
- Jones, J.L., Muccioli, C., Belfort, R., Holland, G.N., Roberts, J.M., and Silveira, C. (2006a). Recently acquired *Toxoplasma gondii* infection, Brazil. *Emerg. Infect. Dis.* *12*, 582–587.
- Jones, L.A., Alexander, J., and Roberts, C.W. (2006b). Ocular toxoplasmosis: in the storm of the eye. *Parasite Immunol* *28*, 635–642.
- Kaplan, H.J., and Streilein, J.W. (1974). Do immunologically privileged sites require a functioning spleen? *Nature* *251*, 553–554.
- Kaplan, H.J., and Streilein, J.W. (1977). Analysis of immunologic privilege within the anterior chamber of the eye. *Transplant. Proc.* *9*, 1193–1195.
- Kaufman, H.E. (1960). The effect of corticosteroids on experimental ocular toxoplasmosis. *Am. J. Ophthalmol.* *50*, 919–926.
- Kawashima, H., Prasad, S.A., and Gregerson, D.S. (1994). Corneal endothelial cells inhibit T cell proliferation by blocking IL-2 production. *J. Immunol. Baltim. Md 1950* *153*, 1982–1989.
- Ke, Y., Sun, D., Jiang, G., Kaplan, H.J., and Shao, H. (2010). PD-L1(hi) retinal pigment epithelium (RPE) cells elicited by inflammatory cytokines induce regulatory activity in uveitogenic T cells. *J. Leukoc. Biol.* *88*, 1241–1249.
- Ke, Y., Sun, D., Jiang, G., Kaplan, H.J., and Shao, H. (2011). IL-22-induced regulatory CD11b+ APCs suppress experimental autoimmune uveitis. *J. Immunol. Baltim. Md 1950* *187*, 2130–2139.
- Kehrl, J.H., Roberts, A.B., Wakefield, L.M., Jakowlew, S., Sporn, M.B., and Fauci, A.S. (1986a). Transforming growth factor beta is an important immunomodulatory protein for human B lymphocytes. *J. Immunol. Baltim. Md 1950* *137*, 3855–3860.
- Kehrl, J.H., Wakefield, L.M., Roberts, A.B., Jakowlew, S., Alvarez-Mon, M., Derynck, R., Sporn, M.B., and Fauci, A.S. (1986b). Production of transforming growth factor beta by human T lymphocytes and its potential role in the regulation of T cell growth. *J. Exp. Med.* *163*, 1037–1050.
- Kelly, M.N., Kolls, J.K., Happel, K., Schwartzman, J.D., Schwarzenberger, P., Combe, C., Moretto, M., and Khan, I.A. (2005). Interleukin-17/Interleukin-17 Receptor-Mediated Signaling Is Important for Generation of an Optimal Polymorphonuclear Response against *Toxoplasma gondii* Infection. *Infect. Immun.* *73*, 617–621.
- Kennedy, M.C., Rosenbaum, J.T., Brown, J., Planck, S.R., Huang, X., Armstrong, C.A., and Ansel, J.C. (1995). Novel production of interleukin-1 receptor antagonist peptides in normal human cornea. *J. Clin. Invest.* *95*, 82–88.
- Khan, A., Jordan, C., Muccioli, C., Vallochi, A.L., Rizzo, L.V., Belfort, R., Jr, Vitor, R.W.A., Silveira, C., and Sibley, L.D. (2006). Genetic divergence of *Toxoplasma gondii* strains associated with ocular toxoplasmosis, Brazil. *Emerg. Infect. Dis.* *12*, 942–949.

- Khan, A., Fux, B., Su, C., Dubey, J.P., Darde, M.L., Ajioka, J.W., Rosenthal, B.M., and Sibley, L.D. (2007). Recent transcontinental sweep of *Toxoplasma gondii* driven by a single monomorphic chromosome. *Proc. Natl. Acad. Sci. U. S. A.* *104*, 14872–14877.
- Khan, A., Taylor, S., Ajioka, J.W., Rosenthal, B.M., and Sibley, L.D. (2009). Selection at a Single Locus Leads to Widespread Expansion of *Toxoplasma gondii* Lineages That Are Virulent in Mice. *PLoS Genet.* *5*.
- Khan, A., Dubey, J.P., Su, C., Ajioka, J.W., Rosenthal, B.M., and Sibley, L.D. (2011). Genetic analyses of atypical *Toxoplasma gondii* strains reveal a fourth clonal lineage in North America. *Int. J. Parasitol.* *41*, 645–655.
- Kieffer, F., Wallon, M., Garcia, P., Thulliez, P., Peyron, F., and Franck, J. (2008). Risk factors for retinochoroiditis during the first 2 years of life in infants with treated congenital toxoplasmosis. *Pediatr. Infect. Dis. J.* *27*, 27–32.
- Klaren, V.N., and Peek, R. (2001). Evidence for a compartmentalized B cell response as characterized by IgG epitope specificity in human ocular toxoplasmosis. *J. Immunol. Baltim. Md 1950* *167*, 6263–6269.
- Knisely, T.L., Hosoi, J., Nazareno, R., and Granstein, R.D. (1994). The presence of biologically significant concentrations of glucocorticoids but little or no cortisol binding globulin within aqueous humor: relevance to immune privilege in the anterior chamber of the eye. *Invest. Ophthalmol. Vis. Sci.* *35*, 3711–3723.
- Kodjikian, L. (2010). [Toxoplasmosis and pregnancy]. *J. Fr. Ophtalmol.* *33*, 362–367.
- Kodjikian, L., Wallon, M., Fleury, J., Denis, P., Binquet, C., Peyron, F., and Garweg, J.G. (2006). Ocular manifestations in congenital toxoplasmosis. *Graefes Arch. Clin. Exp. Ophthalmol. Albrecht Von Graefes Arch. Für Klin. Exp. Ophthalmol.* *244*, 14–21.
- Koevary, null (2000). Ocular immune privilege: a review. *Clin. Eye Vis. Care* *12*, 97–106.
- Kolb (2011a). The Organization of the Retina and Visual System: Glial cells of the Retina.
- Kolb (2011b). Part IV: Neurotransmitters in the retina. *The organization of the retina and visual system Webvision*.
- Koppe, J.G., Loewer-Sieger, D.H., and de Roever-Bonnet, H. (1986). Results of 20-year follow-up of congenital toxoplasmosis. *Lancet* *1*, 254–256.
- Kuchroo, V.K., and Awasthi, A. (2012). Emerging new roles of Th17 cells. *Eur. J. Immunol.* *42*, 2211–2214.
- Kumar, M.V., Nagineni, C.N., Chin, M.S., Hooks, J.J., and Detrick, B. (2004). Innate immunity in the retina: Toll-like receptor (TLR) signaling in human retinal pigment epithelial cells. *J. Neuroimmunol.* *153*, 7–15.
- Labalette, P., Delhaes, L., Margaron, F., Fortier, B., and Rouland, J.-F. (2002). Ocular toxoplasmosis after the fifth decade. *Am. J. Ophthalmol.* *133*, 506–515.
- Lahmar, I., Abou-Bacar, A., Abdelrahman, T., Guinard, M., Babba, H., Ben Yahia, S., Kairallah, M., Speeg-Schatz, C., Bourcier, T., Sauer, A., et al. (2009). Cytokine profiles in toxoplasmic and viral uveitis. *J Infect Dis* *199*, 1239–1249.

- Lahmar, I., Guinard, M., Sauer, A., Marcellin, L., Abdelrahman, T., Roux, M., Mousli, M., Moussa, A., Babba, H., Pfaff, A.W., et al. (2010). Murine neonatal infection provides an efficient model for congenital ocular toxoplasmosis. *Exp Parasitol* 124, 190–196.
- Langmann, T. (2007). Microglia activation in retinal degeneration. *J Leukoc Biol* 81, 1345–1351.
- De-la-Torre, A., González, G., Díaz-Ramírez, J., and Gómez-Marín, J.E. (2007). Screening by ophthalmoscopy for *Toxoplasma retinochoroiditis* in Colombia. *Am. J. Ophthalmol.* 143, 354–356.
- De-la-Torre, A., Rios-Cadavid, A.C., Cardozo-Garcia, C.M., and Gomez-Marin, J.E. (2009a). Frequency and factors associated with recurrences of ocular toxoplasmosis in a referral centre in Colombia. *Br J Ophthalmol* 93, 1001–1004.
- De-la-Torre, A., Lopez-Castillo, C.A., and Gomez-Marin, J.E. (2009b). Incidence and clinical characteristics in a Colombian cohort of ocular toxoplasmosis. *Eye Lond* 23, 1090–1093.
- De-la-Torre, A., Gonzalez-Lopez, G., Montoya-Gutierrez, J.M., Marin-Arango, V., and Gomez-Marin, J.E. (2011). Quality of life assessment in ocular toxoplasmosis in a Colombian population. *Ocul Immunol Inflamm* 19, 262–266.
- De-la-Torre, A., Sauer, A., Pfaff, A.W., Bourcier, T., Brunet, J., Speeg-Schatz, C., Ballonzoli, L., Villard, O., Ajzenberg, D., Sundar, N., et al. (2013). Severe South American ocular toxoplasmosis is associated with decreased Ifn- γ /Il-17a and increased Il-6/Il-13 intraocular levels. *PLoS Negl. Trop. Dis.* 7, e2541.
- De-la-Torre, A., Pfaff, A.W., Grigg, M.E., Villard, O., Candolfi, E., and Gomez-Marin, J.E. (2014). Ocular cytokinome is linked to clinical characteristics in ocular toxoplasmosis. *Cytokine* 68, 23–31.
- Lee, H.-O., Herndon, J.M., Barreiro, R., Griffith, T.S., and Ferguson, T.A. (2002). TRAIL: a mechanism of tumor surveillance in an immune privileged site. *J. Immunol. Baltim. Md* 1950 169, 4739–4744.
- Lehmann, T., Marcet, P.L., Graham, D.H., Dahl, E.R., and Dubey, J.P. (2006). Globalization and the population structure of *Toxoplasma gondii*. *Proc. Natl. Acad. Sci. U. S. A.* 103, 11423–11428.
- Letscher-Bru, V., Pfaff, A.W., Abou-Bacar, A., Filisetti, D., Antoni, E., Villard, O., Klein, J.-P., and Candolfi, E. (2003). Vaccination with *Toxoplasma gondii* SAG-1 protein is protective against congenital toxoplasmosis in BALB/c mice but not in CBA/J mice. *Infect. Immun.* 71, 6615–6619.
- Li, Z., Liu, B., Maminishkis, A., Mahesh, S.P., Yeh, S., Lew, J., Lim, W.K., Sen, H.N., Clarke, G., Buggage, R., et al. (2008). Gene expression profiling in autoimmune noninfectious uveitis disease. *J. Immunol. Baltim. Md* 1950 181, 5147–5157.
- Limb, A., and Jayaram, H. (2009). Regulatory and Pathogenic Roles of Müller Glial Cells in Retinal Neovascular Processes and Their Potential for Retinal Regeneration. In *Frontiers in Diabetes*, H.-P. Hammes, and M. Porta, eds. (Basel: KARGER), pp. 98–108.
- Limb, G.A., Salt, T.E., Munro, P.M., Moss, S.E., and Khaw, P.T. (2002). In vitro characterization of a spontaneously immortalized human Muller cell line (MIO-M1). *Invest Ophthalmol Vis Sci* 43, 864–869.
- Lindsay, D.S., and Dubey, J.P. (2011). *Toxoplasma gondii*: the changing paradigm of congenital toxoplasmosis. *Parasitology* 138, 1829–1831.

- Ling, Y.M., Shaw, M.H., Ayala, C., Coppens, I., Taylor, G.A., Ferguson, D.J.P., and Yap, G.S. (2006). Vacuolar and plasma membrane stripping and autophagic elimination of *Toxoplasma gondii* in primed effector macrophages. *J. Exp. Med.* *203*, 2063–2071.
- Lu, D. (2013). Modulation of host NF- κ B pathway by the *Toxoplasma gondii* secreted factor, GRA15. Thesis. Massachusetts Institute of Technology.
- Lu, F., Huang, S., and Kasper, L.H. (2004). CD4⁺ T cells in the pathogenesis of murine ocular toxoplasmosis. *Infect. Immun.* *72*, 4966–4972.
- Lu, F., Huang, S., Hu, M.S., and Kasper, L.H. (2005). Experimental ocular toxoplasmosis in genetically susceptible and resistant mice. *Infect Immun* *73*, 5160–5165.
- Lyons, R.E., Anthony, J.P., Ferguson, D.J., Byrne, N., Alexander, J., Roberts, F., and Roberts, C.W. (2001). Immunological studies of chronic ocular toxoplasmosis: up-regulation of major histocompatibility complex class I and transforming growth factor beta and a protective role for interleukin-6. *Infect. Immun.* *69*, 2589–2595.
- Mack, D.G., Johnson, J.J., Roberts, F., Roberts, C.W., Estes, R.G., David, C., Grumet, F.C., and McLeod, R. (1999). HLA-class II genes modify outcome of *Toxoplasma gondii* infection. *Int. J. Parasitol.* *29*, 1351–1358.
- Maenz, M., Schlüter, D., Liesenfeld, O., Schares, G., Gross, U., and Pleyer, U. (2014). Ocular toxoplasmosis past, present and new aspects of an old disease. *Prog. Retin. Eye Res.* *39*, 77–106.
- Maetz, H.M., Kleinstein, R.N., Federico, D., and Wayne, J. (1987). Estimated prevalence of ocular toxoplasmosis and toxocariasis in Alabama. *J. Infect. Dis.* *156*, 414.
- Martens, S., Parvanova, I., Zerrahn, J., Griffiths, G., Schell, G., Reichmann, G., and Howard, J.C. (2005). Disruption of *Toxoplasma gondii* Parasitophorous Vacuoles by the Mouse p47-Resistance GTPases. *PLoS Pathog.* *1*, e24.
- Masli, S., Turpie, B., Hecker, K.H., and Streilein, J.W. (2002). Expression of thrombospondin in TGFbeta-treated APCs and its relevance to their immune deviation-promoting properties. *J. Immunol. Baltim. Md 1950* *168*, 2264–2273.
- McAuley, J.B. (2008). Toxoplasmosis in children. *Pediatr. Infect. Dis. J.* *27*, 161–162.
- McLeod, R., Buschman, E., Arbuckle, L.D., and Skamene, E. (1995). Immunogenetics in the analysis of resistance to intracellular pathogens. *Curr. Opin. Immunol.* *7*, 539–552.
- McLeod, R., Kieffer, F., Sautter, M., Hosten, T., and Pelloux, H. (2009). Why prevent, diagnose and treat congenital toxoplasmosis? *Mem. Inst. Oswaldo Cruz* *104*, 320–344.
- McLeod, R., Boyer, K.M., Lee, D., Mui, E., Wroblewski, K., Karrison, T., Noble, A.G., Withers, S., Swisher, C.N., Heydemann, P.T., et al. (2012). Prematurity and severity are associated with *Toxoplasma gondii* alleles (NCCCTS, 1981-2009). *Clin. Infect. Dis. Off. Publ. Infect. Dis. Soc. Am.* *54*, 1595–1605.
- Meenken, C., Assies, J., van Nieuwenhuizen, O., Holwerda-van der Maat, W.G., van Schooneveld, M.J., Delleman, W.J., Kinds, G., and Rothova, A. (1995a). Long term ocular and neurological involvement in severe congenital toxoplasmosis. *Br. J. Ophthalmol.* *79*, 581–584.
- Meenken, C., Rothova, A., de Waal, L.P., van der Horst, A.R., Mesman, B.J., and Kijlstra, A. (1995b). HLA typing in congenital toxoplasmosis. *Br J Ophthalmol* *79*, 494–497.

- Melamed, J., Eckert, G.U., Spadoni, V.S., Lago, E.G., and Uberti, F. (2010). Ocular manifestations of congenital toxoplasmosis. *Eye Lond. Engl.* 24, 528–534.
- Melo, M.B., Jensen, K.D.C., and Saeij, J.P.J. (2011). *Toxoplasma gondii* effectors are master regulators of the inflammatory response. *Trends Parasitol.* 27, 487–495.
- Melo, M.B., Nguyen, Q.P., Cordeiro, C., Hassan, M.A., Yang, N., McKell, R., Rosowski, E.E., Julien, L., Butty, V., Darde, M.-L., et al. (2013). Transcriptional Analysis of Murine Macrophages Infected with Different *Toxoplasma* Strains Identifies Novel Regulation of Host Signaling Pathways. *PLoS Pathog.* 9.
- Mesquida, M., Leszczynska, A., Llorenç, V., and Adán, A. (2014). Interleukin-6 blockade in ocular inflammatory diseases. *Clin. Exp. Immunol.* 176, 301–309.
- Mets, M.B., and Chhabra, M.S. (2008). Eye manifestations of intrauterine infections and their impact on childhood blindness. *Surv. Ophthalmol.* 53, 95–111.
- Mets, M.B., Holfels, E., Boyer, K.M., Swisher, C.N., Roizen, N., Stein, L., Stein, M., Hopkins, J., Withers, S., Mack, D., et al. (1996). Eye manifestations of congenital toxoplasmosis. *Am. J. Ophthalmol.* 122, 309–324.
- Minot, S., Melo, M.B., Li, F., Lu, D., Niedelman, W., Levine, S.S., and Saeij, J.P.J. (2012). Admixture and recombination among *Toxoplasma gondii* lineages explain global genome diversity. *Proc. Natl. Acad. Sci. U. S. A.* 109, 13458–13463.
- Mochizuki, M. (2010). Regional immunity of the eye. *Acta Ophthalmol. (Copenh.)* 88, 292–299.
- Montoya, J.G., and Liesenfeld, O. (2004). Toxoplasmosis. *Lancet* 363, 1965–1976.
- Morhun, P.J., Weisz, J.M., Elias, S.J., and Holland, G.N. (1996). Recurrent ocular toxoplasmosis in patients treated with systemic corticosteroids. *Retina Phila. Pa* 16, 383–387.
- Nagineeni, C.N., Pardhasaradhi, K., Martins, M.C., Detrick, B., and Hooks, J.J. (1996). Mechanisms of interferon-induced inhibition of *Toxoplasma gondii* replication in human retinal pigment epithelial cells. *Infect Immun* 64, 4188–4196.
- Nagineeni, C.N., Detrick, B., and Hooks, J.J. (2002). Transforming growth factor-beta expression in human retinal pigment epithelial cells is enhanced by *Toxoplasma gondii*: a possible role in the immunopathogenesis of retinochoroiditis. *Clin. Exp. Immunol.* 128, 372–378.
- Namba, K., Kitaichi, N., Nishida, T., and Taylor, A.W. (2002). Induction of regulatory T cells by the immunomodulating cytokines alpha-melanocyte-stimulating hormone and transforming growth factor-beta2. *J. Leukoc. Biol.* 72, 946–952.
- Nascimento, L.V., Stollar, F., Tavares, L.B., Cavasini, C.E., Maia, I.L., Cordeiro, J.A., and Ferreira, M.U. (2001). Risk factors for toxoplasmic encephalitis in HIV-infected patients: a case-control study in Brazil. *Ann. Trop. Med. Parasitol.* 95, 587–593.
- Nath, R., Guy, E., Morrison, A., and Kelly, S.P. (2009). *Toxoplasma* retinochoroiditis in pregnancy: Using current evidence to inform management. *Clin. Ophthalmol. Auckl. NZ* 3, 657–661.
- Neves Ede, S., Curi, A.L., Albuquerque, M.C., Palhano-Silva, C.S., Silva, L.B., Bueno, W.F., Amendoeira, M.R., Bonecini-Almeida Mda, G., and Fernandes, O. (2012). Genetic polymorphism for IFNgamma +874T/A in patients with acute toxoplasmosis. *Rev Soc Bras Med Trop* 45, 757–760.

- Newcomb, D.C., Boswell, M.G., Zhou, W., Huckabee, M.M., Goleniewska, K., Sevin, C.M., Hershey, G.K.K., Kolls, J.K., and Peebles, R.S. (2011). Human TH17 cells express a functional IL-13 receptor and IL-13 attenuates IL-17A production. *J. Allergy Clin. Immunol.* 127, 1006–1013.e1–e4.
- Newman, P.E., Ghosheh, R., Tabbara, K.F., O'Connor, G.R., and Stern, W. (1982). The role of hypersensitivity reactions to toxoplasma antigens in experimental ocular toxoplasmosis in nonhuman primates. *Am. J. Ophthalmol.* 94, 159–164.
- Nicolle, C., and Manceaux, L.H. (2009). On a leishman body infection (or related organisms) of the goni. 1908. *Int. J. Parasitol.* 39, 863–864.
- Niedelman, W., Gold, D.A., Rosowski, E.E., Sprockholt, J.K., Lim, D., Farid Arenas, A., Melo, M.B., Spooner, E., Yaffe, M.B., and Saeij, J.P.J. (2012). The Rhoptry Proteins ROP18 and ROP5 Mediate Toxoplasma gondii Evasion of the Murine, But Not the Human, Interferon-Gamma Response. *PLoS Pathog.* 8.
- Niederhorn, J.Y. (1990). Immune privilege and immune regulation in the eye. *Adv. Immunol.* 48, 191–226.
- Niederhorn, J.Y. (2002). Immune privilege in the anterior chamber of the eye. *Crit. Rev. Immunol.* 22, 13–46.
- Niederhorn, J.Y., Benson, J.L., and Mayhew, E. (1990). Efferent blockade of delayed-type hypersensitivity responses in the anterior chamber of the eye. *Reg. Immunol.* 3, 349–354.
- Niimi, N., Kohyama, K., and Matsumoto, Y. (2013). Therapeutic gene silencing with siRNA for IL-23 but not for IL-17 suppresses the development of experimental autoimmune encephalomyelitis in rats. *J. Neuroimmunol.* 254, 39–45.
- Norose, K., Mun, H.-S., Aosai, F., Chen, M., Piao, L.-X., Kobayashi, M., Iwakura, Y., and Yano, A. (2003). IFN-gamma-regulated Toxoplasma gondii distribution and load in the murine eye. *Invest. Ophthalmol. Vis. Sci.* 44, 4375–4381.
- Norose, K., Aosai, F., Mizota, A., Yamamoto, S., Mun, H.-S., and Yano, A. (2005). Deterioration of visual function as examined by electroretinograms in Toxoplasma gondii-infected IFN-gamma-knockout mice. *Invest. Ophthalmol. Vis. Sci.* 46, 317–321.
- Norose, K., Kikumura, A., Luster, A.D., Hunter, C.A., and Harris, T.H. (2011). CXCL10 is required to maintain T-cell populations and to control parasite replication during chronic ocular toxoplasmosis. *Invest. Ophthalmol. Vis. Sci.* 52, 389–398.
- Nozik, R.A., and O'Connor, G.R. (1968). Experimental toxoplasmic retinochoroiditis. *Arch. Ophthalmol.* 79, 485–489.
- Nozik, R.A., and O'Connor, G.R. (1970). Studies on experimental ocular toxoplasmosis in the rabbit. II. Attempts to stimulate recurrences by local trauma, epinephrine, and corticosteroids. *Arch. Ophthalmol.* 84, 788–791.
- Nussenblatt, R. (2004). Orally and nasally induced tolerance studies in ocular inflammatory disease: guidance for future interventions. *Ann. N. Y. Acad. Sci.* 1029, 278–285.
- O'Connor, G.R. (1983). Factors related to the initiation and recurrence of uveitis. XL Edward Jackson memorial lecture. *Am. J. Ophthalmol.* 96, 577–599.

- O'Connor, G.R., and Frenkel, J.K. (1976). Editorial: Dangers of steroid treatment in toxoplasmosis. Periocular injections and systemic therapy. *Arch. Ophthalmol.* *94*, 213.
- Ohta, K., Wiggert, B., Yamagami, S., Taylor, A.W., and Streilein, J.W. (2000). Analysis of immunomodulatory activities of aqueous humor from eyes of mice with experimental autoimmune uveitis. *J. Immunol. Baltim. Md 1950* *164*, 1185–1192.
- Olle, P., Bessieres, M.H., Malecaze, F., and Seguela, J.P. (1996). The evolution of ocular toxoplasmosis in anti-interferon gamma treated mice. *Curr. Eye Res.* *15*, 701–707.
- Ong, Y.-C., Reese, M.L., and Boothroyd, J.C. (2010). Toxoplasma Rhoptyr Protein 16 (ROP16) Subverts Host Function by Direct Tyrosine Phosphorylation of STAT6. *J. Biol. Chem.* *285*, 28731–28740.
- Ong, Y.-C., Boyle, J.P., and Boothroyd, J.C. (2011). Strain-dependent host transcriptional responses to Toxoplasma infection are largely conserved in mammalian and avian hosts. *PLoS One* *6*, e26369.
- Pappas, G., Roussos, N., and Falagas, M.E. (2009). Toxoplasmosis snapshots: global status of Toxoplasma gondii seroprevalence and implications for pregnancy and congenital toxoplasmosis. *Int. J. Parasitol.* *39*, 1385–1394.
- Pasquale, L.R., Dorman-Pease, M.E., Luty, G.A., Quigley, H.A., and Jampel, H.D. (1993). Immunolocalization of TGF-beta 1, TGF-beta 2, and TGF-beta 3 in the anterior segment of the human eye. *Invest. Ophthalmol. Vis. Sci.* *34*, 23–30.
- Patte, M., Sillaire, I., Pauchard, E., Coulangeon, L.M., Kantelip, B., and Bacin, F. (2006). Barrières hémato-oculaires. *Physiologie. EMC - Ophtalmol.* *3*, 1–12.
- Pavesio, C.E., Chiappino, M.L., Gormley, P., Setzer, P.Y., and Nichols, B.A. (1995). Acquired retinochoroiditis in hamsters inoculated with ME 49 strain Toxoplasma. *Invest Ophthalmol Vis Sci* *36*, 2166–2175.
- Pearson, P.A., Piracha, A.R., Sen, H.A., and Jaffe, G.J. (1999). Atovaquone for the treatment of toxoplasma retinochoroiditis in immunocompetent patients. *Ophthalmology* *106*, 148–153.
- Peixoto-Rangel, A.L., Miller, E.N., Castellucci, L., Jamieson, S.E., Peixe, R.G., Elias Lde, S., Correa-Oliveira, R., Bahia-Oliveira, L.M., and Blackwell, J.M. (2009). Candidate gene analysis of ocular toxoplasmosis in Brazil: evidence for a role for toll-like receptor 9 (TLR9). *Mem Inst Oswaldo Cruz* *104*, 1187–1190.
- Pereira, M. de F., Silva, D.A., Ferro, E.A., and Mineo, J.R. (1999). Acquired and congenital ocular toxoplasmosis experimentally induced in Calomys callosus (Rodentia, Cricetidae). *Mem. Inst. Oswaldo Cruz* *94*, 103–114.
- Petersen, E., Kijlstra, A., and Stanford, M. (2012). Epidemiology of ocular toxoplasmosis. *Ocul. Immunol. Inflamm.* *20*, 68–75.
- Peyron, F., Garweg, J.G., Wallon, M., Descloux, E., Rolland, M., and Barth, J. (2011). Long-term impact of treated congenital toxoplasmosis on quality of life and visual performance. *Pediatr. Infect. Dis. J.* *30*, 597–600.
- Pfaff, A.W., De-la-Torre, A., Rochet, E., Brunet, J., Sabou, M., Sauer, A., Bourcier, T., Gomez-Marin, J.E., and Candolfi, E. (2013). New clinical and experimental insights into Old World and neotropical ocular toxoplasmosis. *Int J Parasitol.*

Pivetti-Pezzi, P., Accorinti, M., Tamburi, S., Ciapparoni, V., and Abdulaziz, M.A. (1994). Clinical features of toxoplasmic retinochoroiditis in patients with acquired immunodeficiency syndrome. *Ann. Ophthalmol.* *26*, 73–84.

Prendergast, R.A., Iliff, C.E., Coskuncan, N.M., Caspi, R.R., Sartani, G., Tarrant, T.K., Luty, G.A., and McLeod, D.S. (1998). T cell traffic and the inflammatory response in experimental autoimmune uveoretinitis. *Invest. Ophthalmol. Vis. Sci.* *39*, 754–762.

Ranges, G.E., Figari, I.S., Espevik, T., and Palladino, M.A. (1987). Inhibition of cytotoxic T cell development by transforming growth factor beta and reversal by recombinant tumor necrosis factor alpha. *J. Exp. Med.* *166*, 991–998.

Reese, M.L., and Boothroyd, J.C. (2009). A Helical Membrane-Binding Domain Targets the Toxoplasma ROP2 Family to the Parasitophorous Vacuole. *Traffic* *10*, 1458–1470.

Reese, M.L., and Boyle, J.P. (2012). Virulence without catalysis: how can a pseudokinase affect host cell signaling? *Trends Parasitol.* *28*, 53–57.

Reese, M.L., Zeiner, G.M., Saeij, J.P.J., Boothroyd, J.C., and Boyle, J.P. (2011). Polymorphic family of injected pseudokinases is paramount in Toxoplasma virulence. *Proc. Natl. Acad. Sci. U. S. A.* *108*, 9625–9630.

Renier, G. (2008). Immunologie de l'œil. *Rev. Fr. Allergol. Immunol. Clin.* *48*, 303–313.

Rey, A., Molins, B., Llorenç, V., Pelegrín, L., Mesquida, M., and Adán, A. (2013). Cytokine profiling reveals decreased serum levels of CCL2 in active ocular toxoplasmosis. *Br. J. Ophthalmol.* *97*, 1338–1342.

Rigaudière (2010). III-3. L'épithélium pigmentaire: quelques aspects fonctionnels. *Oeil Physiol. Vis.*

Rigaudière, F. (2009). OEIL ET PHYSIOLOGIE DE LA VISION (Rigaudière(Florence)).

Robben, P.M., Mordue, D.G., Truscott, S.M., Takeda, K., Akira, S., and Sibley, L.D. (2004). Production of IL-12 by macrophages infected with Toxoplasma gondii depends on the parasite genotype. *J. Immunol. Baltim. Md 1950* *172*, 3686–3694.

Robert-Gangneux, F., and Dardé, M.-L. (2012). Epidemiology of and diagnostic strategies for toxoplasmosis. *Clin. Microbiol. Rev.* *25*, 264–296.

Roberts, F., and McLeod, R. (1999). Pathogenesis of toxoplasmic retinochoroiditis. *Parasitol. Today Pers. Ed* *15*, 51–57.

Roberts, F., Mets, M.B., Ferguson, D.J., O'Grady, R., O'Grady, C., Thulliez, P., Brézin, A.P., and McLeod, R. (2001). Histopathological features of ocular toxoplasmosis in the fetus and infant. *Arch. Ophthalmol.* *119*, 51–58.

Ronday, M.J., Luyendijk, L., Baarsma, G.S., Bollemeijer, J.G., Van der Lelij, A., and Rothova, A. (1995). Presumed acquired ocular toxoplasmosis. *Arch. Ophthalmol.* *113*, 1524–1529.

Ronday, M.J., Ongkosuwito, J.V., Rothova, A., and Kijlstra, A. (1999). Intraocular anti-Toxoplasma gondii IgA antibody production in patients with ocular toxoplasmosis. *Am. J. Ophthalmol.* *127*, 294–300.

- Rook, A.H., Kehrl, J.H., Wakefield, L.M., Roberts, A.B., Sporn, M.B., Burlington, D.B., Lane, H.C., and Fauci, A.S. (1986). Effects of transforming growth factor beta on the functions of natural killer cells: depressed cytolytic activity and blunting of interferon responsiveness. *J. Immunol. Baltim. Md* 1950 *136*, 3916–3920.
- Rosowski, E.E., Lu, D., Julien, L., Rodda, L., Gaiser, R.A., Jensen, K.D.C., and Saeij, J.P.J. (2011). Strain-specific activation of the NF- κ B pathway by GRA15, a novel *Toxoplasma gondii* dense granule protein. *J. Exp. Med.* *208*, 195–212.
- Rothermel, A., and Layer, P.G. (2001). Photoreceptor plasticity in reagggregates of embryonic chick retina: rods depend on proximal cones and on tissue organization. *Eur J Neurosci* *13*, 949–958.
- Rothova, A. (2003). Ocular manifestations of toxoplasmosis. *Curr. Opin. Ophthalmol.* *14*, 384–388.
- Rothova, A., and Kijlstra, A. (1989). Toxoplasmosis: recent developments in diagnosis, therapy and prevention. *Int. Ophthalmol.* *13*, 369–370.
- Rothova, A., Meenken, C., Buitenhuis, H.J., Brinkman, C.J., Baarsma, G.S., Boen-Tan, T.N., de Jong, P.T., Klaassen-Broekema, N., Schweitzer, C.M., and Timmerman, Z. (1993). Therapy for ocular toxoplasmosis. *Am. J. Ophthalmol.* *115*, 517–523.
- Rothova, A., Bosch-Driessen, L.E., van Loon, N.H., and Treffers, W.F. (1998). Azithromycin for ocular toxoplasmosis. *Br. J. Ophthalmol.* *82*, 1306–1308.
- Ryu, Y.-H., and Kim, J.-C. (2007). Expression of indoleamine 2,3-dioxygenase in human corneal cells as a local immunosuppressive factor. *Invest. Ophthalmol. Vis. Sci.* *48*, 4148–4152.
- Sabin, A.B. (1939). Biological and Immunological Identity of *Toxoplasma* of Animal and Human Origin. *Exp. Biol. Med.* *41*, 75–80.
- Sabin, A.B., and Feldman, H.A. (1948). Dyes as microchemical indicators of a new immunity phenomenon affecting a protozoan parasite (*Toxoplasma*). *Science*.
- Saeij, J.P.J., Boyle, J.P., and Boothroyd, J.C. (2005). Differences among the three major strains of *Toxoplasma gondii* and their specific interactions with the infected host. *Trends Parasitol.* *21*, 476–481.
- Saeij, J.P.J., Boyle, J.P., Collier, S., Taylor, S., Sibley, L.D., Brooke-Powell, E.T., Ajioka, J.W., and Boothroyd, J.C. (2006). Polymorphic secreted kinases are key virulence factors in toxoplasmosis. *Science* *314*, 1780–1783.
- Saeij, J.P.J., Collier, S., Boyle, J.P., Jerome, M.E., White, M.W., and Boothroyd, J.C. (2007). *Toxoplasma* co-opts host gene expression by injection of a polymorphic kinase homologue. *Nature* *445*, 324–327.
- De Salvador-Guillouët, F., Ajzenberg, D., Chaillou-Opitz, S., Saint-Paul, M.-C., Dunais, B., Dellamonica, P., and Marty, P. (2006). Severe pneumonia during primary infection with an atypical strain of *Toxoplasma gondii* in an immunocompetent young man. *J. Infect.* *53*, e47–e50.
- Sánchez, V., De-la-Torre, A., and Gómez-Marín, J.E. (2014). Characterization of ROP18 alleles in human toxoplasmosis. *Parasitol. Int.* *63*, 463–469.
- Santallier, M., and Pêchereau, J. and A. (2008). *Anatomie de l'Œil* (Nantes: Pêchereau J and A).

- Sauer, A., Lahmar, I., Scholler, M., Villard, O., Speeg-Schatz, C., Brunet, J., Pfaff, A., Bourcier, T., and Candolfi, E. (2009). [Development of murine models of ocular toxoplasmosis and preliminary results of ocular inflammatory transcriptome]. *J Fr Ophtalmol* 32, 742–749.
- Sauer, A., de la Torre, A., Gomez-Marin, J., Bourcier, T., Garweg, J., Speeg-Schatz, C., and Candolfi, E. (2011). Prevention of retinochoroiditis in congenital toxoplasmosis: Europe versus South America. *Pediatr Infect J* 30, 601–603.
- Sauer, A., Pfaff, A.W., Villard, O., Creuzot-Garcher, C., Dalle, F., Chiquet, C., Pelloux, H., Speeg-Schatz, C., Gaucher, D., Prevost, G., et al. (2012). Interleukin 17A as an effective target for anti-inflammatory and antiparasitic treatment of toxoplasmic uveitis. *J Infect Dis* 206, 1319–1329.
- Sauer, A., Rochet, E., Lahmar, I., Brunet, J., Sabou, M., Bourcier, T., Candolfi, E., and Pfaff, A.W. (2013). The local immune response to intraocular *Toxoplasma* re-challenge: less pathology and better parasite control through Treg/Th1/Th2 induction. *Int J Parasitol* 43, 721–728.
- Scanga, C.A., Aliberti, J., Jankovic, D., Tilloy, F., Bennouna, S., Denkers, E.Y., Medzhitov, R., and Sher, A. (2002). Cutting edge: MyD88 is required for resistance to *Toxoplasma gondii* infection and regulates parasite-induced IL-12 production by dendritic cells. *J. Immunol. Baltim. Md* 168, 5997–6001.
- Sergent, V., Cautain, B., Khalife, J., Deslée, D., Bastien, P., Dao, A., Dubremetz, J.-F., Fournié, G.J., Saoudi, A., and Cesbron-Delauw, M.-F. (2005). Innate refractoriness of the Lewis rat to toxoplasmosis is a dominant trait that is intrinsic to bone marrow-derived cells. *Infect. Immun.* 73, 6990–6997.
- Shastri, A.J., Marino, N.D., Franco, M., Lodoen, M.B., and Boothroyd, J.C. (2014). GRA25 is a novel virulence factor of *Toxoplasma gondii* and influences the host immune response. *Infect. Immun.*
- Sheibani, N., Sorenson, C.M., Cornelius, L.A., and Frazier, W.A. (2000). Thrombospondin-1, a natural inhibitor of angiogenesis, is present in vitreous and aqueous humor and is modulated by hyperglycemia. *Biochem. Biophys. Res. Commun.* 267, 257–261.
- Shen, D.F., Matteson, D.M., Tuailon, N., Suedekum, B.K., Buggage, R.R., and Chan, C.C. (2001). Involvement of apoptosis and interferon-gamma in murine toxoplasmosis. *Invest. Ophthalmol. Vis. Sci.* 42, 2031–2036.
- Shobab, L., Pleyer, U., Johnsen, J., Metzner, S., James, E.R., Torun, N., Fay, M.P., Liesenfeld, O., and Grigg, M.E. (2013). *Toxoplasma* serotype is associated with development of ocular toxoplasmosis. *J. Infect. Dis.* 208, 1520–1528.
- Sibley, L.D., and Boothroyd, J.C. (1992). Virulent strains of *Toxoplasma gondii* comprise a single clonal lineage. *Nature* 359, 82–85.
- Silveira, C., Belfort, R., Burnier, M., and Nussenblatt, R. (1988). Acquired toxoplasmic infection as the cause of toxoplasmic retinochoroiditis in families. *Am. J. Ophthalmol.* 106, 362–364.
- Silveira, C., Belfort, R., Muccioli, C., Abreu, M.T., Martins, M.C., Victora, C., Nussenblatt, R.B., and Holland, G.N. (2001). A follow-up study of *Toxoplasma gondii* infection in southern Brazil. *Am. J. Ophthalmol.* 131, 351–354.
- Silveira, C., Belfort, R., Muccioli, C., Holland, G.N., Victora, C.G., Horta, B.L., Yu, F., and Nussenblatt, R.B. (2002). The effect of long-term intermittent trimethoprim/sulfamethoxazole treatment on recurrences of toxoplasmic retinochoroiditis. *Am. J. Ophthalmol.* 134, 41–46.

- Silveira, C., Vallochi, A.L., Rodrigues da Silva, U., Muccioli, C., Holland, G.N., Nussenblatt, R.B., Belfort, R., and Rizzo, L.V. (2011). *Toxoplasma gondii* in the peripheral blood of patients with acute and chronic toxoplasmosis. *Br. J. Ophthalmol.* *95*, 396–400.
- Skorich, D.N., Chiappino, M.L., and Nichols, B.A. (1988). Invasion of the guinea pig conjunctiva by *Toxoplasma gondii*. *Invest Ophthalmol Vis Sci* *29*, 1871–1880.
- Smith, J.R., and Cunningham, E.T. (2002). Atypical presentations of ocular toxoplasmosis. *Curr. Opin. Ophthalmol.* *13*, 387–392.
- Smith, R.E., and Ganley, J.P. (1972). Ophthalmic survey of a community. 1. Abnormalities of the ocular fundus. *Am. J. Ophthalmol.* *74*, 1126–1130.
- Sobrin, L., Kump, L.I., and Foster, C.S. (2007). Intravitreal clindamycin for toxoplasmic retinochoroiditis. *Retina Phila. Pa* *27*, 952–957.
- Soheilian, M., Sadoughi, M.-M., Ghajarnia, M., Dehghan, M.H., Yazdani, S., Behboudi, H., Anisian, A., and Peyman, G.A. (2005). Prospective randomized trial of trimethoprim/sulfamethoxazole versus pyrimethamine and sulfadiazine in the treatment of ocular toxoplasmosis. *Ophthalmology* *112*, 1876–1882.
- Sohn, J.H., Kaplan, H.J., Suk, H.J., Bora, P.S., and Bora, N.S. (2000a). Complement regulatory activity of normal human intraocular fluid is mediated by MCP, DAF, and CD59. *Invest. Ophthalmol. Vis. Sci.* *41*, 4195–4202.
- Sohn, J.H., Kaplan, H.J., Suk, H.J., Bora, P.S., and Bora, N.S. (2000b). Chronic low level complement activation within the eye is controlled by intraocular complement regulatory proteins. *Invest. Ophthalmol. Vis. Sci.* *41*, 3492–3502.
- Sohn, J.-H., Bora, P.S., Suk, H.-J., Molina, H., Kaplan, H.J., and Bora, N.S. (2003). Tolerance is dependent on complement C3 fragment iC3b binding to antigen-presenting cells. *Nat. Med.* *9*, 206–212.
- Solana, R., Tarazona, R., Gayoso, I., Lesur, O., Dupuis, G., and Fulop, T. (2012). Innate immunosenescence: effect of aging on cells and receptors of the innate immune system in humans. *Semin. Immunol.* *24*, 331–341.
- Sonoda, K.-H., Sakamoto, T., Qiao, H., Hisatomi, T., Oshima, T., Tsutsumi-Miyahara, C., Exley, M., Balk, S.P., Taniguchi, M., and Ishibashi, T. (2005). The analysis of systemic tolerance elicited by antigen inoculation into the vitreous cavity: vitreous cavity-associated immune deviation. *Immunology* *116*, 390–399.
- Splendore, A. (1908). A new parasite of rabbits detected in anatomic lesions closely resembling human Kala-azar. *Rev Soc Sci.*
- Spolski, R., and Leonard, W.J. (2014). Interleukin-21: a double-edged sword with therapeutic potential. *Nat. Rev. Drug Discov.* *13*, 379–395.
- Steinfeldt, T., Könen-Waisman, S., Tong, L., Pawlowski, N., Lamkemeyer, T., Sibley, L.D., Hunn, J.P., and Howard, J.C. (2010). Phosphorylation of Mouse Immunity-Related GTPase (IRG) Resistance Proteins Is an Evasion Strategy for Virulent *Toxoplasma gondii*. *PLoS Biol* *8*, e1000576.
- Stein-Streilein, J. (2008). Immune regulation and the eye. *Trends Immunol.* *29*, 548–554.

- Stein-Streilein, J., and Streilein, J.W. (2002). Anterior chamber associated immune deviation (ACAID): regulation, biological relevance, and implications for therapy. *Int. Rev. Immunol.* *21*, 123–152.
- Strauss, O. (2005). The retinal pigment epithelium in visual function. *Physiol Rev* *85*, 845–881.
- Strauss, O. (2009). The role of retinal pigment epithelium in visual functions. *Ophthalmologie* *106*, 299–304.
- Strauss, O. (2011). The Retinal Pigment Epithelium. In *Webvision: The Organization of the Retina and Visual System*, H. Kolb, E. Fernandez, and R. Nelson, eds. (Salt Lake City (UT): University of Utah Health Sciences Center),.
- Streilein, J.W. (1987). Immune regulation and the eye: a dangerous compromise. *FASEB J. Off. Publ. Fed. Am. Soc. Exp. Biol.* *1*, 199–208.
- Streilein, J.W. (1993). Immune privilege as the result of local tissue barriers and immunosuppressive microenvironments. *Curr. Opin. Immunol.* *5*, 428–432.
- Streilein, J.W. (1995). Immunological non-responsiveness and acquisition of tolerance in relation to immune privilege in the. *Eye* *9*, 236–240.
- Streilein, J.W. (1999). Immunoregulatory mechanisms of the eye. *Prog. Retin. Eye Res.* *18*, 357–370.
- Streilein, J.W. (2003). Ocular immune privilege: therapeutic opportunities from an experiment of nature. *Nat. Rev. Immunol.* *3*, 879–889.
- Streilein, J.W., and Stein-Streilein, J. (2000). Does innate immune privilege exist? *J. Leukoc. Biol.* *67*, 479–487.
- Stumhofer, J.S., Laurence, A., Wilson, E.H., Huang, E., Tato, C.M., Johnson, L.M., Villarino, A.V., Huang, Q., Yoshimura, A., Sehy, D., et al. (2006). Interleukin 27 negatively regulates the development of interleukin 17-producing T helper cells during chronic inflammation of the central nervous system. *Nat. Immunol.* *7*, 937–945.
- Stumhofer, J.S., Silver, J.S., Laurence, A., Porrett, P.M., Harris, T.H., Turka, L.A., Ernst, M., Saris, C.J.M., O’Shea, J.J., and Hunter, C.A. (2007). Interleukins 27 and 6 induce STAT3-mediated T cell production of interleukin 10. *Nat. Immunol.* *8*, 1363–1371.
- Su, C., Khan, A., Zhou, P., Majumdar, D., Ajzenberg, D., Darde, M.-L., Zhu, X.-Q., Ajioka, J.W., Rosenthal, B.M., Dubey, J.P., et al. (2012). Globally diverse *Toxoplasma gondii* isolates comprise six major clades originating from a small number of distinct ancestral lineages. *Proc. Natl. Acad. Sci. U. S. A.* *109*, 5844–5849.
- Subauste, C.S., Ajzenberg, D., and Kijlstra, A. (2011). Review of the series “Disease of the year 2011: toxoplasmosis” pathophysiology of toxoplasmosis. *Ocul. Immunol. Inflamm.* *19*, 297–306.
- Sugita, S. (2009). Role of ocular pigment epithelial cells in immune privilege. *Arch Immunol Ther Exp Warsz* *57*, 263–268.
- Sugita, S., and Streilein, J.W. (2003). Iris pigment epithelium expressing CD86 (B7-2) directly suppresses T cell activation in vitro via binding to cytotoxic T lymphocyte-associated antigen 4. *J. Exp. Med.* *198*, 161–171.

- Sugita, S., Ng, T.F., Schwartzkopff, J., and Streilein, J.W. (2004). CTLA-4+CD8+ T cells that encounter B7-2+ iris pigment epithelial cells express their own B7-2 to achieve global suppression of T cell activation. *J. Immunol. Baltim. Md 1950* *172*, 4184–4194.
- Sugita, S., Keino, H., Futagami, Y., Takase, H., Mochizuki, M., Stein-Streilein, J., and Streilein, J.W. (2006a). B7+ iris pigment epithelial cells convert T cells into CTLA-4+, B7-expressing CD8+ regulatory T cells. *Invest. Ophthalmol. Vis. Sci.* *47*, 5376–5384.
- Sugita, S., Ng, T.F., Lucas, P.J., Gress, R.E., and Streilein, J.W. (2006b). B7+ iris pigment epithelium induce CD8+ T regulatory cells; both suppress CTLA-4+ T cells. *J. Immunol. Baltim. Md 1950* *176*, 118–127.
- Sugita, S., Futagami, Y., Smith, S.B., Naggar, H., and Mochizuki, M. (2006c). Retinal and ciliary body pigment epithelium suppress activation of T lymphocytes via transforming growth factor beta. *Exp. Eye Res.* *83*, 1459–1471.
- Sugita, S., Horie, S., Nakamura, O., Futagami, Y., Takase, H., Keino, H., Aburatani, H., Katunuma, N., Ishidoh, K., Yamamoto, Y., et al. (2008). Retinal pigment epithelium-derived CTLA-2alpha induces TGFbeta-producing T regulatory cells. *J. Immunol. Baltim. Md 1950* *181*, 7525–7536.
- Sugita, S., Usui, Y., Horie, S., Futagami, Y., Aburatani, H., Okazaki, T., Honjo, T., Takeuchi, M., and Mochizuki, M. (2009a). T-cell suppression by programmed cell death 1 ligand 1 on retinal pigment epithelium during inflammatory conditions. *Invest Ophthalmol Vis Sci* *50*, 2862–2870.
- Sugita, S., Horie, S., Nakamura, O., Maruyama, K., Takase, H., Usui, Y., Takeuchi, M., Ishidoh, K., Koike, M., Uchiyama, Y., et al. (2009b). Acquisition of T regulatory function in cathepsin L-inhibited T cells by eye-derived CTLA-2alpha during inflammatory conditions. *J. Immunol. Baltim. Md 1950* *183*, 5013–5022.
- Suzuki, Y., Yang, Q., Conley, F.K., Abrams, J.S., and Remington, J.S. (1994). Antibody against interleukin-6 reduces inflammation and numbers of cysts in brains of mice with toxoplasmic encephalitis. *Infect. Immun.* *62*, 2773–2778.
- Suzuki, Y., Yang, Q., and Remington, J.S. (1995). Genetic resistance against acute toxoplasmosis depends on the strain of *Toxoplasma gondii*. *J. Parasitol.* *81*, 1032–1034.
- SYROCOT (Systematic Review on Congenital Toxoplasmosis) study group, Thiébaud, R., Leproust, S., Chêne, G., and Gilbert, R. (2007). Effectiveness of prenatal treatment for congenital toxoplasmosis: a meta-analysis of individual patients' data. *Lancet* *369*, 115–122.
- Tabbara, K.F., Nozik, R.A., and O'Connor, G.R. (1974). Clindamycin effects on experimental ocular toxoplasmosis in the rabbit. *Arch. Ophthalmol.* *92*, 244–247.
- Talabani, H., Asseraf, M., Yera, H., Delair, E., Ancelle, T., Thulliez, P., Brézin, A.P., and Dupouy-Camet, J. (2009). Contributions of immunoblotting, real-time PCR, and the Goldmann-Witmer coefficient to diagnosis of atypical toxoplasmic retinochoroiditis. *J. Clin. Microbiol.* *47*, 2131–2135.
- Talabani, H., Mergey, T., Yera, H., Delair, E., Brezin, A.P., Langsley, G., and Dupouy-Camet, J. (2010). Factors of occurrence of ocular toxoplasmosis. A review. *Parasite* *17*, 177–182.
- Tan, H.K., Schmidt, D., Stanford, M., Teär-Fahnehjelm, K., Ferret, N., Salt, A., Gilbert, R., and European Multicentre Study on Congenital Toxoplasmosis (EMSCOT) (2007). Risk of visual impairment in children with congenital toxoplasmic retinochoroiditis. *Am. J. Ophthalmol.* *144*, 648–653.

- Taylor, A. (2003). A review of the influence of aqueous humor on immunity. *Ocul. Immunol. Inflamm.* *11*, 231–241.
- Taylor, A.W. (1999). Ocular immunosuppressive microenvironment. *Chem. Immunol.* *73*, 72–89.
- Taylor, A.W. (2005). The immunomodulating neuropeptide alpha-melanocyte-stimulating hormone (alpha-MSH) suppresses LPS-stimulated TLR4 with IRAK-M in macrophages. *J. Neuroimmunol.* *162*, 43–50.
- Taylor, A.W. (2007). Ocular immunosuppressive microenvironment. *Chem. Immunol. Allergy* *92*, 71–85.
- Taylor, A.W. (2009). Ocular immune privilege. *Eye Lond. Engl.* *23*, 1885–1889.
- Taylor, A.W., and Yee, D.G. (2003). Somatostatin is an immunosuppressive factor in aqueous humor. *Invest. Ophthalmol. Vis. Sci.* *44*, 2644–2649.
- Taylor, A.W., Streilein, J.W., and Cousins, S.W. (1992). Identification of alpha-melanocyte stimulating hormone as a potential immunosuppressive factor in aqueous humor. *Curr. Eye Res.* *11*, 1199–1206.
- Taylor, A.W., Streilein, J.W., and Cousins, S.W. (1994a). Immunoreactive vasoactive intestinal peptide contributes to the immunosuppressive activity of normal aqueous humor. *J. Immunol. Baltim. Md 1950* *153*, 1080–1086.
- Taylor, A.W., Streilein, J.W., and Cousins, S.W. (1994b). Alpha-melanocyte-stimulating hormone suppresses antigen-stimulated T cell production of gamma-interferon. *Neuroimmunomodulation* *1*, 188–194.
- Taylor, A.W., Alard, P., Yee, D.G., and Streilein, J.W. (1997). Aqueous humor induces transforming growth factor-beta (TGF-beta)-producing regulatory T-cells. *Curr. Eye Res.* *16*, 900–908.
- Taylor, A.W., Yee, D.G., and Streilein, J.W. (1998). Suppression of nitric oxide generated by inflammatory macrophages by calcitonin gene-related peptide in aqueous humor. *Invest. Ophthalmol. Vis. Sci.* *39*, 1372–1378.
- Taylor, S., Barragan, A., Su, C., Fux, B., Fentress, S.J., Tang, K., Beatty, W.L., Hajj, H.E., Jerome, M., Behnke, M.S., et al. (2006). A Secreted Serine-Threonine Kinase Determines Virulence in the Eukaryotic Pathogen *Toxoplasma gondii*. *Science* *314*, 1776–1780.
- Tedesco, R.C., Smith, R.L., Corte-Real, S., and Calabrese, K.S. (2004). Ocular toxoplasmosis: the role of retinal pigment epithelium migration in infection. *Parasitol. Res.* *92*, 467–472.
- Tedesco, R.C., Smith, R.L., Corte-Real, S., and Calabrese, K.S. (2005). Ocular toxoplasmosis in mice: comparison of two routes of infection. *Parasitology* *131*, 303–307.
- Treseler, P.A., Foulks, G.N., and Sanfilippo, F. (1984). The expression of HLA antigens by cells in the human cornea. *Am. J. Ophthalmol.* *98*, 763–772.
- Usui, Y., Okunuki, Y., Hattori, T., Kezuka, T., Keino, H., Ebihara, N., Sugita, S., Usui, M., Goto, H., and Takeuchi, M. (2008). Functional expression of B7H1 on retinal pigment epithelial cells. *Exp. Eye Res.* *86*, 52–59.
- Vallochi, A.L., Muccioli, C., Martins, M.C., Silveira, C., Belfort, R., and Rizzo, L.V. (2005). The genotype of *Toxoplasma gondii* strains causing ocular toxoplasmosis in humans in Brazil. *Am. J. Ophthalmol.* *139*, 350–351.

- Vasconcelos-Santos, D.V. (2012). Ocular manifestations of systemic disease: toxoplasmosis. *Curr. Opin. Ophthalmol.* *23*, 543–550.
- Villard, O., Filisetti, D., Roch-Deries, F., Garweg, J., Flament, J., and Candolfi, E. (2003). Comparison of enzyme-linked immunosorbent assay, immunoblotting, and PCR for diagnosis of toxoplasmic chorioretinitis. *J. Clin. Microbiol.* *41*, 3537–3541.
- Villarino, A.V., Stumhofer, J.S., Saris, C.J.M., Kastelein, R.A., de Sauvage, F.J., and Hunter, C.A. (2006). IL-27 limits IL-2 production during Th1 differentiation. *J. Immunol. Baltim. Md 1950* *176*, 237–247.
- Virreira Winter, S., Niedelman, W., Jensen, K.D., Rosowski, E.E., Julien, L., Spooner, E., Caradonna, K., Burleigh, B.A., Saeij, J.P.J., Ploegh, H.L., et al. (2011). Determinants of GBP recruitment to *Toxoplasma gondii* vacuoles and the parasitic factors that control it. *PLoS One* *6*, e24434.
- Walker, R., Gissot, M., Huot, L., Alayi, T.D., Hot, D., Marot, G., Schaeffer-Reiss, C., Dorsselaer, A.V., Kim, K., and Tomavo, S. (2013). *Toxoplasma* transcription factor TgAP2XI-5 regulates the expression of genes involved in parasite virulence and host invasion. *J. Biol. Chem.* jbc.M113.486589.
- Wallace, G.R., and Stanford, M.R. (2008). Immunity and *Toxoplasma* retinochoroiditis. *Clin. Exp. Immunol.* *153*, 309–315.
- Webb, R.M., Tabbara, K.F., and O'Connor, G.R. (1984). Retinal vasculitis in ocular toxoplasmosis in nonhuman primates. *Retina Phila. Pa* *4*, 182–188.
- Weiss, L.M., and Kim, K. (2011). *Toxoplasma Gondii: The Model Apicomplexan. Perspectives and Methods* (Academic Press).
- Wendte, J.M., Gibson, A.K., and Grigg, M.E. (2011). Population genetics of *Toxoplasma gondii*: new perspectives from parasite genotypes in wildlife. *Vet. Parasitol.* *182*, 96–111.
- Wenkel, H., and Streilein, J.W. (1998). Analysis of immune deviation elicited by antigens injected into the subretinal space. *Invest. Ophthalmol. Vis. Sci.* *39*, 1823–1834.
- Wenkel, H., Chen, P.W., Ksander, B.R., and Streilein, J.W. (1999). Immune privilege is extended, then withdrawn, from allogeneic tumor cell grafts placed in the subretinal space. *Invest. Ophthalmol. Vis. Sci.* *40*, 3202–3208.
- Whitmarsh, R.J., Gray, C.M., Gregg, B., Christian, D.A., May, M.J., Murray, P.J., and Hunter, C.A. (2011). A Critical Role for SOCS3 in Innate Resistance to *Toxoplasma gondii*. *Cell Host Microbe* *10*, 224–236.
- Wilder, H.C. (1952). *Toxoplasma* chorioretinitis in adults; a preliminary study of forty-one cases diagnosed by microscopic examination. *AMA Arch. Ophthalmol.* *47*, 425.
- Wilson, E. (2012). Apicomplexa: *Toxoplasma gondii*. In *Immunity to Parasitic Infection*, T.J. Lamb, ed. (John Wiley & Sons, Ltd), pp. 107–120.
- Wilson, S.E., Li, Q., Weng, J., Barry-Lane, P.A., Jester, J.V., Liang, Q., and Wordinger, R.J. (1996). The Fas-Fas ligand system and other modulators of apoptosis in the cornea. *Invest. Ophthalmol. Vis. Sci.* *37*, 1582–1592.
- Wohl, S.G., Schmeer, C.W., Friese, T., Witte, O.W., and Isenmann, S. (2011). In situ dividing and phagocytosing retinal microglia express nestin, vimentin, and NG2 in vivo. *PLoS One* *6*, e22408.

- Wolf, A., Cowen, D., and Paige, B. (1939). HUMAN TOXOPLASMOSIS: OCCURRENCE IN INFANTS AS AN ENCEPHALOMYELITIS VERIFICATION BY TRANSMISSION TO ANIMALS. *Science* 89, 226–227.
- Xavier, G.A., Cademartori, B.G., Cunha Filho, N.A. da, and Farias, N.A. da R. (2013). Evaluation of seroepidemiological toxoplasmosis in HIV/AIDS patients in the south of Brazil. *Rev. Inst. Med. Trop. São Paulo* 55, 25–30.
- Xu, H., Chen, M., Mayer, E.J., Forrester, J.V., and Dick, A.D. (2007). Turnover of resident retinal microglia in the normal adult mouse. *Glia* 55, 1189–1198.
- Yamamoto, J.H., Vallochi, A.L., Silveira, C., Filho, J.K., Nussenblatt, R.B., Cunha-Neto, E., Gazzinelli, R.T., Belfort, R., and Rizzo, L.V. (2000). Discrimination between Patients with Acquired Toxoplasmosis and Congenital Toxoplasmosis on the Basis of the Immune Response to Parasite Antigens. *J. Infect. Dis.* 181, 2018–2022.
- Yamamoto, M., Standley, D.M., Takashima, S., Saiga, H., Okuyama, M., Kayama, H., Kubo, E., Ito, H., Takaura, M., Matsuda, T., et al. (2009). A single polymorphic amino acid on *Toxoplasma gondii* kinase ROP16 determines the direct and strain-specific activation of Stat3. *J. Exp. Med.* 206, 2747–2760.
- Yamamoto, M., Ma, J.S., Mueller, C., Kamiyama, N., Saiga, H., Kubo, E., Kimura, T., Okamoto, T., Okuyama, M., Kayama, H., et al. (2011). ATF6 β is a host cellular target of the *Toxoplasma gondii* virulence factor ROP18. *J. Exp. Med.* 208, 1533–1546.
- Yamashita, M., Ukai-Tadenuma, M., Miyamoto, T., Sugaya, K., Hosokawa, H., Hasegawa, A., Kimura, M., Taniguchi, M., DeGregori, J., and Nakayama, T. (2004). Essential role of GATA3 for the maintenance of type 2 helper T (Th2) cytokine production and chromatin remodeling at the Th2 cytokine gene loci. *J. Biol. Chem.* 279, 26983–26990.
- Yang, N., Farrell, A., Niedelman, W., Melo, M., Lu, D., Julien, L., Marth, G.T., Gubbels, M.-J., and Saeij, J.P.J. (2013). Genetic basis for phenotypic differences between different *Toxoplasma gondii* type I strains. *BMC Genomics* 14, 467.
- Yarovinsky, F. (2014). Innate immunity to *Toxoplasma gondii* infection. *Nat. Rev. Immunol.* 14, 109–121.
- Yoshida, M., Takeuchi, M., and Streilein, J.W. (2000). Participation of pigment epithelium of iris and ciliary body in ocular immune privilege. 1. Inhibition of T-cell activation in vitro by direct cell-to-cell contact. *Invest. Ophthalmol. Vis. Sci.* 41, 811–821.
- Yoshida, S., Sotozono, C., Ikeda, T., and Kinoshita, S. (2001). Interleukin-6 (IL-6) production by cytokine-stimulated human Muller cells. *Curr Eye Res* 22, 341–347.
- Yoshimura, T., Sonoda, K.-H., Ohguro, N., Ohsugi, Y., Ishibashi, T., Cua, D.J., Kobayashi, T., Yoshida, H., and Yoshimura, A. (2009). Involvement of Th17 cells and the effect of anti-IL-6 therapy in autoimmune uveitis. *Rheumatol. Oxf. Engl.* 48, 347–354.
- Zamiri, P., Masli, S., Kitaichi, N., Taylor, A.W., and Streilein, J.W. (2005). Thrombospondin plays a vital role in the immune privilege of the eye. *Invest Ophthalmol Vis Sci* 46, 908–919.
- Zamiri, P., Masli, S., Streilein, J.W., and Taylor, A.W. (2006). Pigment epithelial growth factor suppresses inflammation by modulating macrophage activation. *Invest Ophthalmol Vis Sci* 47, 3912–3918.
- Zamiri, P., Sugita, S., and Streilein, J.W. (2007). Immunosuppressive properties of the pigmented epithelial cells and the subretinal space. *Chem. Immunol. Allergy* 92, 86–93.

Zhang, C., Lam, T.T., and Tso, M.O. (2005). Heterogeneous populations of microglia/macrophages in the retina and their activation after retinal ischemia and reperfusion injury. *Exp Eye Res* 81, 700–709.

Zhang, Q., Putheti, P., Zhou, Q., Liu, Q., and Gao, W. (2008). Structures and biological functions of IL-31 and IL-31 receptors. *Cytokine Growth Factor Rev.* 19, 347–356.

Zhang, S., Zhang, H., and Zhao, J. (2009). The role of CD4 T cell help for CD8 CTL activation. *Biochem. Biophys. Res. Commun.* 384, 405–408.

Zhou, R., and Caspi, R.R. (2010). Ocular immune privilege. *F1000 Biol. Rep.* 2.

Zhou, R., Horai, R., Mattapallil, M.J., and Caspi, R.R. (2011). A new look at immune privilege of the eye: dual role for the vision-related molecule retinoic acid. *J. Immunol. Baltim. Md 1950* 187, 4170–4177.

Toxoplasmose oculaire.

Dissociated Retinal Cell Scoring.

Étude de la réponse immunitaire au cours d'une toxoplasmose oculaire dans des modèles murins

Toxoplasma gondii est un parasite intracellulaire obligatoire qui infecte plus du tiers de la population mondiale. La toxoplasmose oculaire (TO), qu'elle soit d'origine acquise ou congénitale, est une infection fréquente et redoutable où le pronostic visuel est fortement engagé. La TO est considérée comme une cause majeure d'uvéïte postérieure et la rétinopathie en est la manifestation la plus fréquente. La présence du parasite dans le tissu rétinien, ainsi que la réponse immunitaire de l'hôte, qu'il génère participent au développement des lésions. Cependant, les mécanismes physiopathologiques aboutissant à la destruction de la rétine et ceux conduisant à la latence et à la réactivation parasitaires ne sont toujours pas clairement identifiés. De plus, des améliorations des traitements actuels semblent nécessaires afin de traiter au mieux l'ensemble des patients et d'agir également sur la forme latente du parasite et les récurrences qui en découlent. Nos travaux sur des modèles murins de la phase aiguë de la TO démontrent que le facteur de virulence parasitaire ROP16 est responsable de l'augmentation de la charge parasitaire et des réponses inflammatoires oculaires Th1 et Th17. De plus, lorsque cette protéine se trouve dans un génotype parasitaire différent de celui d'origine - possible par recombinaison des souches - la pathologie oculaire en est exacerbée. Nous avons également démontré que la cytokine IL-23 participe à la destruction de la rétine et à la multiplication parasitaire. Notre modèle murin de réactivation de la TO met en évidence le rôle protecteur de la voie Th1 à travers l'IFN- γ et celui fortement délétère de la cytokine IL-6. La neutralisation de cette cytokine dans notre modèle diminue la charge parasitaire oculaire ainsi que l'ensemble de la réponse inflammatoire et n'altère en rien la structure rétinienne. Il serait donc très intéressant d'utiliser une thérapie ciblant le récepteur de l'IL-6 afin de contrecarrer les effets des récurrences de la TO.

Mots clés : toxoplasmose oculaire, récurrence, ROP16, IL-6, Th17

The obligate intracellular parasite *Toxoplasma gondii* infects more than one third of the world population. Ocular toxoplasmosis (OT), whether acquired or congenital, is a common and frightening infection which can strongly impair the visual function. OT is considered as a major cause of posterior uveitis and retinochoroiditis is its most common manifestation. The presence of the parasite in the retina as well as the immune response it generates in the host are two factors involved in the development of ocular lesions. However, up to now, the pathophysiological mechanisms leading to the destruction of the retina and those implied in the parasite latency and reactivation have not been clearly identified. Moreover, improvements of current treatments are necessary in order to give all patients a better care but also to fight the parasite latent form and relapses they may cause. Our mouse models of OT acute phase have demonstrated that the parasite virulence factor ROP16 is responsible for the parasite load increase and the Th1 and Th17 ocular inflammatory responses. When this protein is in a different genotype than its original one – this has been made possible by recombining strains – the ocular pathology is more severe. We also showed that the IL-23 cytokine was involved in the destruction of the retina and in parasite multiplication. Our mouse model of OT reactivation highlighted the protective role of the Th1 pathway through IFN- γ as well as the highly deleterious IL-6 cytokine. By neutralizing this cytokine in our model, we reduced the ocular parasite load and the global inflammatory response without modifying the retinal structure. It would be very interesting to elaborate a therapy targeting the IL-6 receptor in order to counter the effects of OT recurrences.

Keywords : ocular toxoplasmosis, recurrence, ROP16, IL-6, Th17