



HAL
open science

Modélisation de l'articulation trapézo-métacarpienne : application à l'étude de la rhizarthrose

Sébastien Durand

► **To cite this version:**

Sébastien Durand. Modélisation de l'articulation trapézo-métacarpienne: application à l'étude de la rhizarthrose. Biomécanique [physics.med-ph]. Université de Technologie de Compiègne, 2013. Français. NNT : 2013COMP2063 . tel-01298016

HAL Id: tel-01298016

<https://theses.hal.science/tel-01298016>

Submitted on 5 Apr 2016

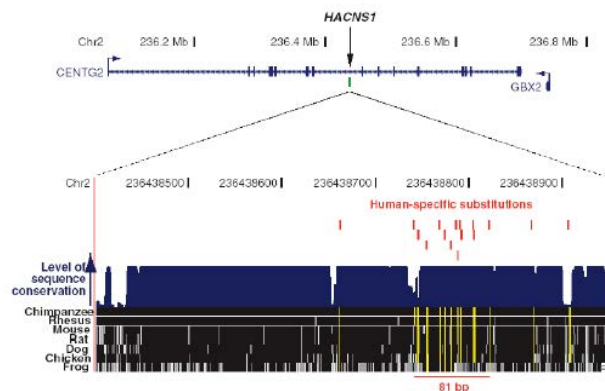
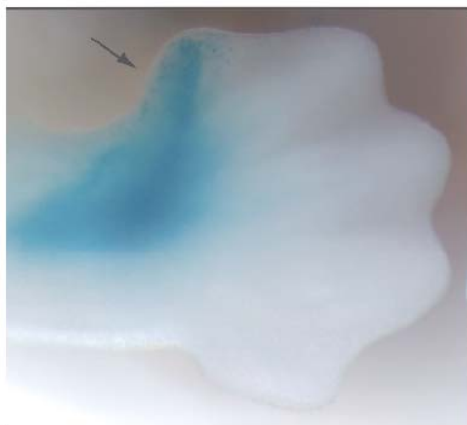
HAL is a multi-disciplinary open access archive for the deposit and dissemination of scientific research documents, whether they are published or not. The documents may come from teaching and research institutions in France or abroad, or from public or private research centers.

L'archive ouverte pluridisciplinaire **HAL**, est destinée au dépôt et à la diffusion de documents scientifiques de niveau recherche, publiés ou non, émanant des établissements d'enseignement et de recherche français ou étrangers, des laboratoires publics ou privés.

Par **Sébastien DURAND**

*Modélisation de l'articulation trapézo-métacarpienne :
application à l'étude de la rhizarthrose*

Thèse présentée
pour l'obtention du grade
de Docteur de l'UTC



Soutenue le 04 février 2013

Spécialité : Bio-Ingénierie, Biomécanique, Biomatériaux

D2063



UNIVERSITE DE TECHNOLOGIE DE COMPIEGNE

THÈSE

Spécialité : Bio-Ingénierie Biomécanique Biomatériaux

Sébastien DURAND

**Modélisation de l'articulation trapézo-
métacarpienne.
Application à l'étude de la rhizarthrose.**

Membres du Jury

Rapporteurs :	Valérie KROMER,	Maître de Conférences, HDR, Ecole Supérieure des Sciences et Technologies de l'Ingénieur de Nancy
	Franck FITOUSSI	Praticien Hospitalier, HDR, Hôpital Trousseau, Paris
Examineurs :	Vincent DELMAS Christophe OBERLIN Fabrice CHARLEUX Alain RASSINEUX	Professeur, Hôpital Bichat, Paris Professeur, Hôpital Bichat, Paris Radiologue, Polyclinique St Côme Professeur, UTC, Compiègne
Directrice de thèse Marie-Christine HO BA THO		Professeur, UTC, Compiègne
Co directeur Frédéric MARIN		Professeur, UTC, Compiègne

Table des matières

I. Introduction Générale.....	8
II. Etat de l'art	11
II.1 Anatomie de l'articulation trapézo-métacarpienne.....	12
II.1.1 Le trapèze.....	13
II.1.2 Le 1er métacarpien.....	13
II.1.3 L'articulation trapézo-métacarpienne.....	14
II.1.4 Eléments de stabilisation passives : les ligaments.....	16
II.1.5 Les muscles moteurs de l'ATM.....	17
II.1.6 Anatomie fonctionnelle et nomenclature des mouvements de l'ATM.....	21
II.2 Morphogenèse de la main.....	22
II.2.1 L'analyse histologique.....	22
II.2.2 La biologie moléculaire.....	23
II.2.3 La modélisation géométrique.....	24
II.3 Contexte socio-économique.....	25
II.3.1 Epidémiologie de la rhizarthrose.....	25
II.3.2 Evolution, histoire naturelle.....	25
II.3.3 Thérapeutique chirurgicale.....	27
II.4 Modélisation 3D et analyse cinématique de l'ATM.....	30
II.4.1 Techniques d'analyses du mouvement externe.....	31
II.4.2 Techniques d'analyses du mouvement interne.....	34
II.5 Synthèse bibliographique.....	40
III. Modélisation 3D de la main au cours de l'ontogenèse.....	42
III.1 Introduction.....	43

III.2 Matériels et Méthodes.....	43
III.3 Résultats.....	48
III.4 Discussion Conclusion.....	51
IV. Analyse cinématique interne via l'IRM sur sujets sains	56
IV.1 Introduction.....	57
IV.2 Matériels.....	57
IV.3 Méthodes.....	58
IV.3.1 Protocole d'acquisition	58
IV.3.2 Segmentation.....	61
IV.3.3 Recalage	62
IV.3.4 Estimation des erreurs de segmentation et recalage	63
IV.3.5 Quantification des amplitudes articulaires, détermination des axes d'inertie.....	64
IV.4 Résultats	67
IV.4.1 Validation du protocole des positions choisies.....	67
IV.4.2 Erreur de segmentation et recalage.....	68
IV.4.3 Analyse cinématique.....	71
IV. 5 Discussion - Conclusion.....	73
V. Analyse cinématique interne via le scanner sur sujet pathologique.....	75
V.1 Introduction.....	76
V.2 Matériels.....	77
V.3 Méthodes.....	78
V.3.1 Les différentes acquisitions.....	78
V.3.2 Imagerie.....	79
V.3.2 Segmentation.....	79
V.3.4 Recalage, quantification des amplitudes articulaires, détermination des axes de rotation.....	80
V.4 Résultats.....	81

V. 5 Discussion-Conclusion.....	85
VI. Conclusions et Perspectives	88
VI.1 Conclusions.....	89
VI.2 Critiques du protocole.....	89
VI.3 Perspectives.....	93
VII. Références bibliographiques	96
Annexes	101

PARTIE I
INTRODUCTION
GENERALE

L'articulation trapézo-métacarpienne (ATM) est la plus importante articulation du pouce puisque essentielle dans la mise en opposition du pouce face aux doigts longs. Cette opposition est courante dans le règne animal et n'est pas spécifique de l'homme.

D'un point de vue strictement géométrique, l'opposition consiste à rendre tangente, en un point A', la pulpe du pouce sur la pulpe d'un autre doigt, l'index par exemple, en un point A: c'est à dire faire coïncider dans l'espace en un seul point A+A' les plans pulpaire tangents A et A' (Kapandji A. 1980).

L'opposition est à la fois une position et un mouvement de la colonne du pouce. Elle répond donc à des critères morphologiques et cinématiques.

La description morphologique, anatomique du pouce, est bien souvent faite, à tort, dans le plan de la paume, dans le même plan que les autres doigts. Une confusion existe donc aujourd'hui encore à propos de la description du trapèze, du 1er métacarpien car non réalisée en position anatomique.

Du point de vue cinématique, l'ATM associe, à des degrés divers, des mouvements d'abduction/adduction, Flexion/Extension et rotation axiale. Alors qu'il est aisé de mesurer la mobilité des articulations métacarpo-phalangienne (MP) et interphalangienne (IP) du pouce avec un goniomètre, ceci demeure difficile pour l'ATM du fait de l'obliquité des axes de rotation par rapport aux plans de référence classique.

Les différentes études réalisées sur l'ATM ont été faites soit par analyse externe, soit sur pièces anatomiques ou bien encore par imagerie 2D.

Ces techniques paraissent sans doute insuffisantes pour une description de cette articulation. Ainsi le projet de thèse va contribuer à une meilleure description de de cette articulation.

Dans le chapitre II de cette thèse, un état de l'art est effectué concernant l'anatomie de l'articulation trapézométacarpienne et la morphogenèse de la main. Ensuite sera décrit le contexte socio-économique dans lequel s'inscrit cette

thèse (l'application clinique de cette étude est importante puisque l'ATM est souvent touchée par l'arthrose dégénérative (rhizarthrose) chez la femme après 45 ans) ainsi qu'une revue de la littérature concernant l'analyse cinématique de l'ATM.

Dans le chapitre III, il s'agira de démontrer, par une modélisation 3D, l'évolution des caractéristiques morphologiques originelles de la main au cours de l'ontogenèse. Cette étape permet d'appréhender son mécanisme fonctionnel à l'origine du développement de la main.

Dans le chapitre IV, la cinématique de la main de sujets sains sera étudiée en déterminant les amplitudes et axes de rotations au cours des mouvements de flexion/extension et adduction/abduction à partir d'une reconstruction géométrique 3D des pièces osseuses.

Ces paramètres permettent d'obtenir des références sur sujets sains et des critères objectifs pour évaluer, quantifier l'effet d'un traitement chirurgical sur les mouvements de l'ATM.

Dans le chapitre V, une étude de la cinématique de l'ATM des sujets pathologiques est réalisée. Les résultats permettent une première application de la modélisation 3D et de la cinématique de l'ATM en cas de rhizarthrose.

Enfin le chapitre VI dresse les conclusions et limites de cette étude tout en envisageant les perspectives.

PARTIE II

ETAT DE L'ART

II.1 ANATOMIE DE L'ARTICULATION TRAPEZO-METACARPIENNE.

Selon Vialeton (1911), les membres des vertébrés sont composés de trois segments : Stylopode (bras ou cuisse), zeugopode (avant bras ou jambe) et autopode (main ou pied). L'autopode (figure II.1), pour le membre pectoral est lui même divisé en trois parties : basipode ou carpe, métapode ou métacarpe et acropode ou phalanges. Le carpe est l'ensemble des os formant le squelette du poignet, il est composé de deux rangées.

- La première rangée (supérieure) est composée de dehors en dedans du Scaphoïde, Semi lunaire, Pyramidal et Pisiforme
- La deuxième rangée (inférieure) est composée de dehors en dedans du Trapèze, Trapezoïde, Grand Os et Os Crochu.

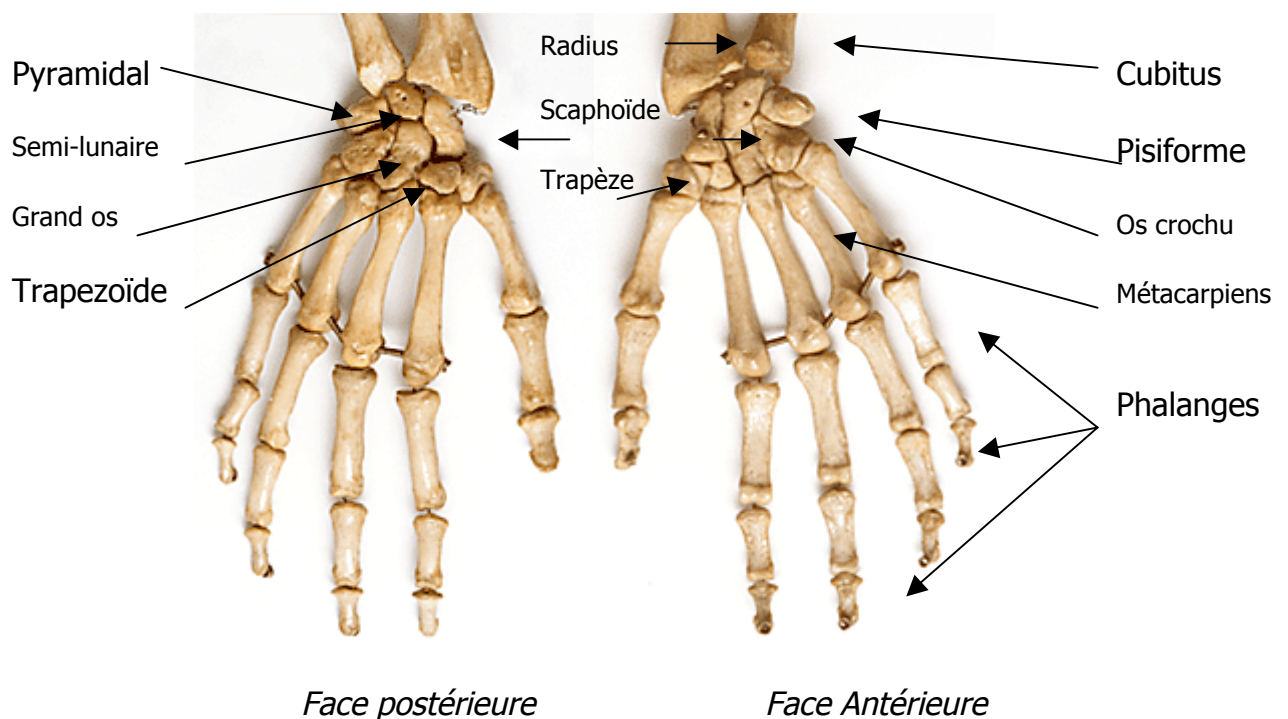


Figure II.1: Autopode humain divisé en 3 parties (carpe, métacarpes, phalanges)

II.1.1 Le trapèze

Il est situé à l'extrémité radiale de la 2ème rangée des os du carpe. La forme du trapèze et ses dimensions variant de haut en bas, il a été appelé os multiangulaire et forme la berge externe de la gouttière du carpe et est donc tourné de presque 90° par rapport aux descriptions classiques.

Il est le trait d'union entre le pouce au poignet.

Sur sa face antérieure se trouve une crête osseuse se renforçant proximale par une saillie, le tubercule palmaire du trapèze sur lequel s'insère le rétinaculum des fléchisseurs. En dedans de cette crête est creusée une gouttière dans laquelle chemine le tendon du muscle Flexor Carpi Radialis (FCR), tendon qui s'insère sur la base du 2ème métacarpien. Enfin c'est à l'extrémité distale de cette crête que prend naissance le ligament oblique antérieur.

Sa face postérieure est plus rugueuse où sont présents les tubercules dorso-radial (ou postéro-externe) et dorso-ulnaire (ou postéro-médial).

Sa face inférieure s'articule avec la base du 1er métacarpien, concave d'avant en arrière et convexe de dehors en dedans et non pas l'inverse.

Une face latérale est rugueuse avec une face médiale présentant deux surfaces articulaires distinctes en rapport avec le trapézoïde en haut et le 2ème métacarpien en bas. Les tubérosités médiale et distale nommée en principe "tuberculum of the trapezium", transmet une partie des forces de pression à la base du 2ème métacarpien. Dans la rhizarthrose elle prend un caractère hypertrophique, ostéophytique.

Enfin, sa face supérieure articulaire est en rapport avec le pôle distal du scaphoïde

II.1.2 Le 1^{er} métacarpien

Il présente comme tous les métacarpiens, un corps ou diaphyse, une base à son extrémité supérieure et une tête à son extrémité inférieure.

La base du 1er métacarpien s'articule à la face inférieure du trapèze et est divisée en deux moitiés asymétriques dorsale et palmaire. Sur la partie palmaire et ulnaire se trouve une tubérosité triangulaire ou bec qui est en face du tubercule du trapèze en position neutre. A la partie dorsale, deux tubérosités sont disposées de part et d'autre de la base du 1er métacarpien. La tubérosité postérieure et ulnaire donne naissance au ligament intermétacarpien, collateral ulnaire et oblique postérieur. La tubérosité postérieure et radiale ne reçoit que le ligament dorso-radial.

Sa tête s'articule avec la base de la 1ère phalange du pouce et avec deux petits os sésamoïdes, zones importantes d'insertion tendineuse et ligamentaire.

II.1.3 L'articulation trapézo-métacarpienne

L'articulation trapézo-métacarpienne unit le trapèze au 1er métacarpien (Figure II.2). C'est l'articulation reine de la main. Elle permet en effet les mouvements d'opposition du pouce, c'est à dire la quasi totalité de la valeur fonctionnelle de la main. Diarthrose de la variété en selle ou toroïde, elle est totalement différente des autres articulations carpo-métacarpiennes, non seulement sur le plan morphologique mais surtout sur le plan fonctionnel.

Elle est composée de deux surfaces articulaires en selle s'adaptant l'une à l'autre. Chaque surface en selle présente deux courbures:

Du côté trapézien, la courbure concave correspond au mouvement d'abduction/adduction dans le plan antéro-postérieur. La courbure convexe de la surface articulaire inférieure du trapèze correspond au mouvement de flexion-extension dans le plan frontal (figure II.3).

En raison de l'incurvation de la selle sur son axe longitudinal, Kuczynski la compare à une selle posée sur le dos d'un cheval scoliotique. Elle a également été assimilée à un segment d'hyperboloïde parabolique, un segment d'hyperboloïde de révolution ou encore hyperbolique.

La surface articulaire proximale du 1er métacarpien ne s'emboîte que partiellement avec le trapèze (Pieron, 1973), l'articulation est orientée de 40° dans les 3 plans de l'espace (figure II.3).

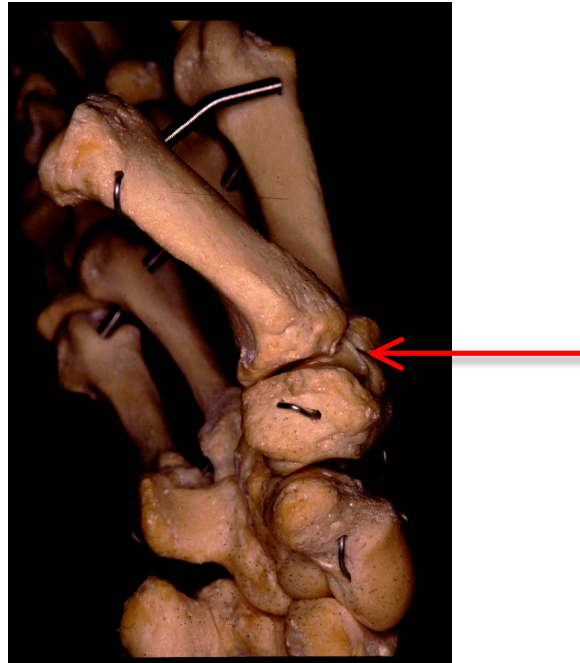


Figure II.2: Articulation trapézo-métacarpienne vue de $\frac{3}{4}$.

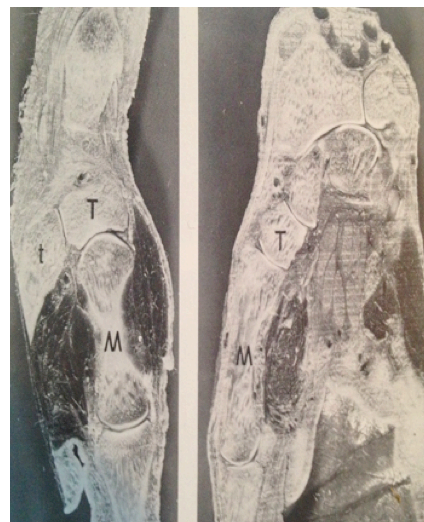


Figure II.3: Coupe anatomique dans le plan sagittal (gauche)
et frontal (droite)

Du côté trapézien, la courbure concave correspond au mouvement d'abduction/adduction dans le plan sagittal. La courbure convexe de la surface

articulaire inférieure du trapèze correspond au mouvement de flexion-extension dans le plan frontal. T: trapèze; M: 1er métacarpien; t: trapézoïde.

II.1.4 Éléments de stabilisation passives: les ligaments.

Le ligament antérieur oblique (LAO) prend son origine proximale sur l'extrémité distale du tubercule palmaire du trapèze. L'attache distale se faisant sur le tubercule ulnaire et palmaire de la base du 1er métacarpien.

Le ligament oblique postérieur (LOP) prend son origine proximale sur le tubercule dorso-ulnaire du trapèze et se dirige vers le tubercule ulno-palmar. Il a une direction oblique à 45° et contourne la base du 1er métacarpien. Sa forme générale est semi-lunaire.

Le ligament intermétacarpien (LIM) s'insère sur la face radiale du 2ème métacarpien et rejoint le ligament postérieur oblique dans sa partie distale pour former avec celui-ci un ligament conjoint, celui-ci s'insérant sur le tubercule palmaire et ulnaire de la base du 1er métacarpien.

Le ligament dorso-radial (LDR) s'insère en proximal sur le tubercule dorso-radial du trapèze et s'étale en éventail jusqu'à son insertion distale sur le bord dorsal de la base du 1er métacarpien.

La figure II.4 illustre les différents ligaments.

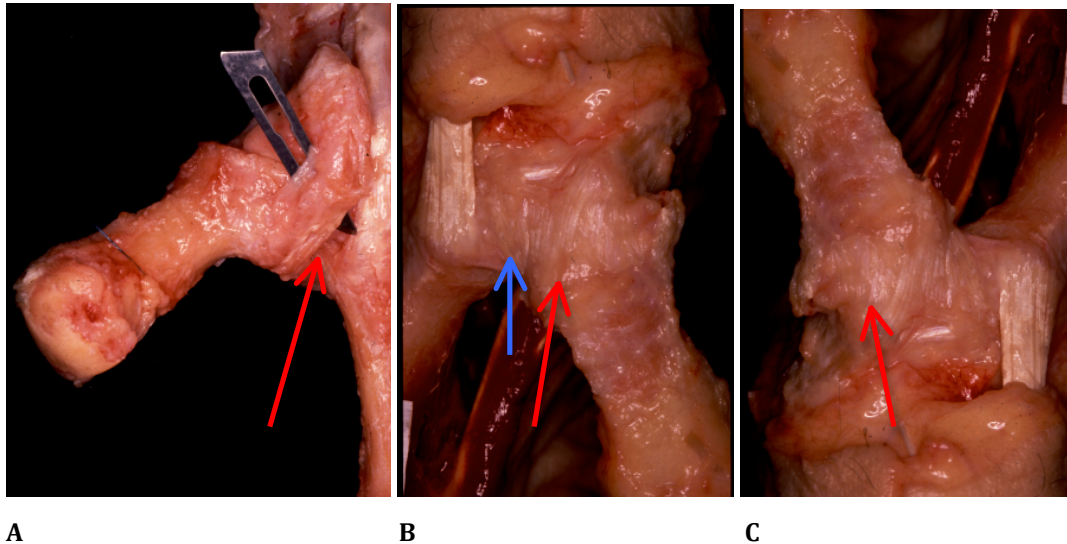


Figure II.4: Les ligaments de l'articulation TM. A) ligament antérieur oblique.
 B) ligament oblique postérieur (flèche rouge) et intermétacarpien (flèche bleue)
 C) ligament dorso-radial.

II.1.5 Les muscles moteurs de l'articulation trapézo-métacarpienne.

Les muscles intrinsèques:

-L'*Abductor Pollicis Brevis (APB)*, le plus superficiel, s'insère sur le tubercule du scaphoïde, sur le ligament annulaire antérieur du carpe (LAAC) et se termine sur le tubercule latéral de la base de la première phalange. Il porte le premier métacarpien en avant et un peu en dedans.

-L'*opponens pollicis (OP)*, situé sous l'APB, naît sur le tubercule palmaire du trapèze et sur le LAAC et se termine sur la partie latérale de la face antérieure et sur le bord latéral du 1er métacarpien. A partir de la position anatomique, il porte le 1er métacarpien en avant et en dedans.

-*Le flexor pollicis brevis (FPB)*, 3ème plan des muscles thénariens, formé à son origine de deux faisceaux superficiels (tubercule du trapèze, LAAC) et profond (face antérieure du trapézoïde et du grand os). Il se termine sur le tubercule latéral de la base de la première phalange du pouce et sur le sésamoïde latéral de l'articulation métacarpo-phalangienne. A partir de la position anatomique il porte le 1er métacarpien un peu en avant et nettement en dedans. Il fléchit la première phalange sur le 1er métacarpien.

-*l'Adductor Pollicis (AD)* présente deux faisceaux. Le faisceau supérieur oblique naît de la face antérieure du trapézoïde et du grand os. Le faisceau transverse de la face antérieure de la base du 2ème et 3ème métacarpien. Terminaison sur le tubercule medial de la base de la phalange proximale et sur le sésamoïde medial de l'articulation métacarpo-phalangienne du pouce.

Les muscles extrinsèques:

-*le flexor pollicis longus (FPL)* a son origine à la face antérieure du radius et sa terminaison à la face palmaire de la phalange distale. Il fléchit la phalange distal sur la proximale, la proximale sur le 1er métacarpien et le 1er métacarpien sur le trapèze. Ces deux dernières actions ne seraient que théoriques.

-*l'Abductor pollicis longus (APL)* s'insère sur la face postérieure de l'ulna, de la membrane interosseuse et du radius et se termine sur le tubercule latéral de la base du 1er métacarpien. Il porte le 1er métacarpien en avant et en dehors.

-*L'extensor pollicis brevis (EPB)* a son insertion à la face postérieure de l'ulna du radius et de la membrane interosseuse et se termine à la face dorsale de la phalange proximale du pouce. Il étend la phalange proximale sur le premier métacarpien et place le 1er métacarpien en avant et en dehors.

-*L'extensor pollicis longus (EPL)* a son insertion à la face postérieure de l'ulna et de la membrane interosseuse et se termine à la face dorsal de la phalange distale.

Il étend la phalange distale sur la proximale, étend la phalange proximale sur le 1er métacarpien et place le 1er métacarpien en extension.

La figure II.5 illustre les différents muscles intrinsèques et extrinsèques.

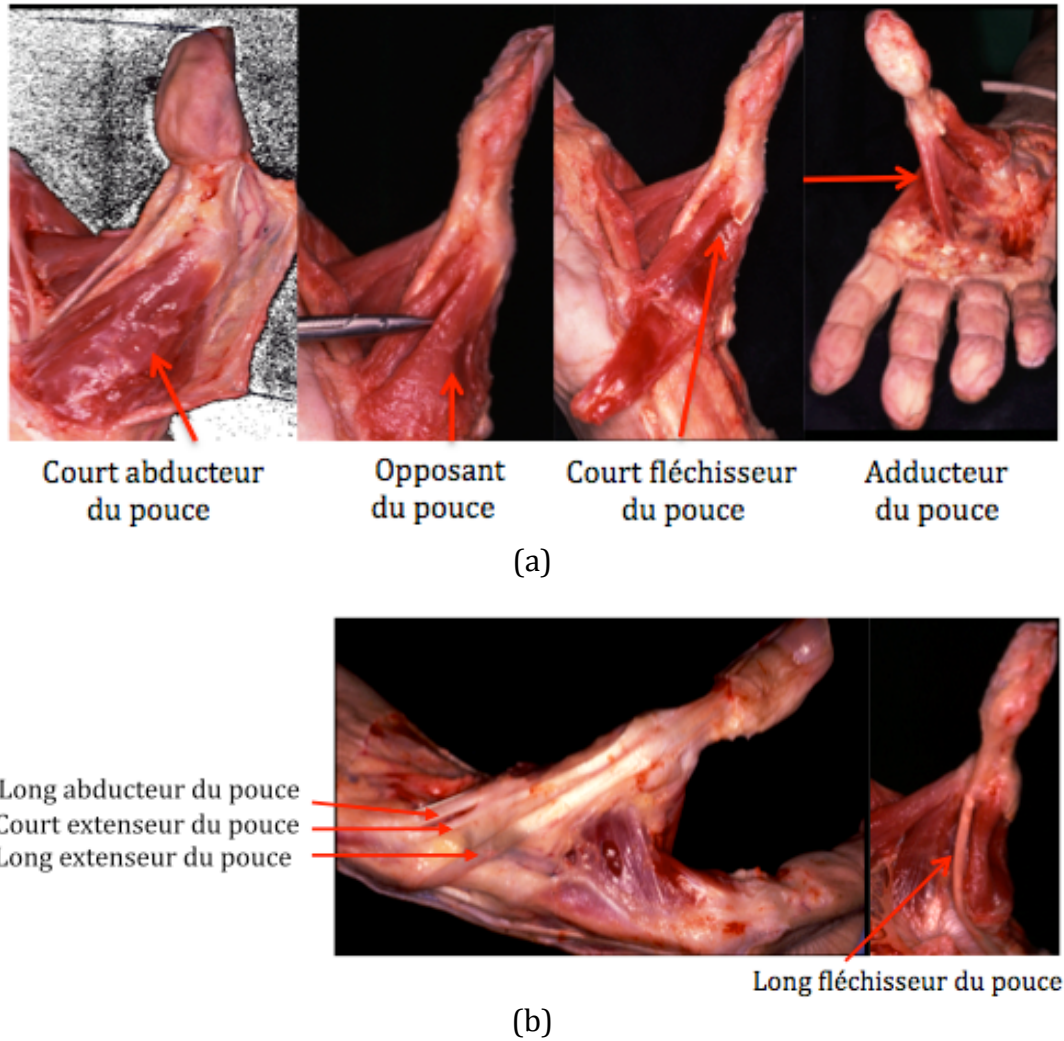


Figure II.5: Les muscles intrinsèques (a) et extrinsèques (b) de la colonne du pouce.

II.1.6 Anatomie fonctionnelle et nomenclature des mouvements de l'articulation trapézo-métacarpienne

Il existe différentes méthodes pour définir les mouvements de l'articulation trapézo-métacarpienne. Dumas et al. (2008) décrivent les différents moyens.

Ils peuvent être définis par l'utilisation de termes anatomiques. Kapandji utilise les termes d'antéposition (abduction), rétroposition (adduction), flexion, extension et rotation axiale (Figure II.6). Ces mouvements de rotation du pouce s'apprécient en clinique par le changement de l'orientation de l'ongle du pouce.

Ils peuvent également être définis par la méthode des projections orthogonales: les projections de l'axe longitudinal du segment mobile (1er métacarpien) sur chaque plan de référence (frontal, sagittal, transversal). Cette méthode ne quantifie pas la rotation axiale.

Ils peuvent enfin être définis par des méthodes utilisées par les mécaniciens: Matrices de rotation, les quaternions, l'axe de visage, les angles d'Euler.

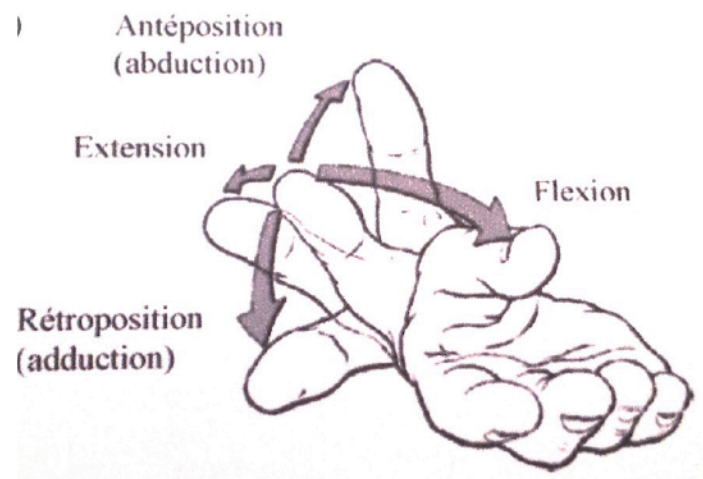


Figure II.6: Description des mouvements de l'articulation trapézo-métacarpienne (d'après Kapandji A, 1981).

II.2 MORPHOGENESE DE LA MAIN.

II.2.1 L'analyse histologique

C'est à la fin de la troisième semaine après fécondation qu'apparaît de chaque côté de la paroi latérale de l'embryon humain une crête longitudinale : ce sont les crêtes de wolff (Maillet et al. 1985). Leur existence est éphémère mais elles donnent au début de la 5^{ème} semaine les ébauches, sous forme de bourgeons, des deux membres supérieurs (Figure II.7).

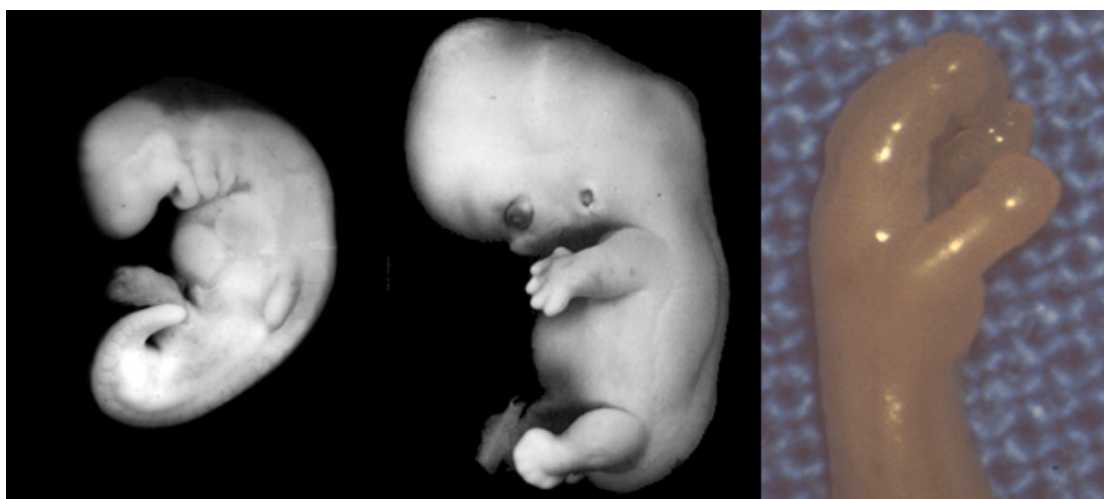

Figure II.7: De gauche à droite les stades 12 et 18 de Carnegie du développement embryonnaire, photo de la main au début du stade foetal. Le stade 12 correspond à l'apparition de l'ébauche du membre supérieur, le stade 18, à l'apparition des premiers éléments cartilagineux au niveau du carpe. Les stades sont déterminés en fonction de la morphologie extérieure et interne de l'embryon. *Prof. Kohei Shiota.*

A la sixième semaine, l'extrémité du bourgeon s'aplatit pour former les palettes des mains et un premier sillon circulaire sépare la palette du segment proximal. Au niveau de ces palettes deviennent visibles 4 sillons radiés, séparant cinq régions un peu plus épaisses esquissant la formation des doigts. Plus tard, un deuxième sillon va diviser la partie proximale en deux segments. Dès lors, les trois segments du membre supérieur sont reconnaissables.

Toute cette période allant de la quatrième à la huitième semaine du développement embryonnaire voit la mise en place des principaux organes dont les membres. Les différentes maquettes cartilagineuses qui préfigurent les os de la main apparaissent alors selon une chronologie spécifique (O'Rahilly et Gardner, 1975).

II.2.2 La biologie moléculaire

La morphogenèse du membre supérieur s'effectue selon 3 axes différents : l'axe proximo-distal qui correspond à l'axe humérus-doigt, l'axe dorso-ventral et l'axe antéro-postérieur correspondant à l'axe pouce-cinquième doigt chez l'homme (Figure II.8, Pourquoié 2002).

A l'extrémité du bourgeon, l'ectoblaste s'épaissit pour former la cape apicale ectoblastique qui joue un rôle majeur dans la croissance du membre selon l'axe proximo-distal. Il s'agit d'une structure linéaire délimitant les faces dorsale et ventrale du futur membre. Sous l'action de certains facteurs (Martin 1998) synthétisés par la cape apicale ectoblastique, les cellules de la région appelée la zone de progression et situées au-dessous de la cape apicale sont maintenues dans un état indifférencié et à un stade de prolifération rapide. Les cellules demeurant à distance commencent à se différencier en cartilage et en muscle. De cette manière, le développement du membre se poursuit de l'extrémité proximale à l'extrémité distale. La zone d'activité polarisante est un petit territoire du mésenchyme sans particularité morphologique situé à la base de la partie postérieure du bourgeon de membre. Elle est impliquée dans la polarisation du membre selon l'axe antéro-postérieur (Le Douarin 2000). En ce qui concerne la polarité dorso-ventrale du membre, l'analyse de mutants de souris pour les gènes *Wnt7A* et *Lmx1* exprimés respectivement dans l'ectoderme et le mésoderme dorsal indique que ces gènes sont impliqués dans l'identité dorsale du membre alors que ventralement ce rôle serait assuré (entre-autre) par le gène *engrailed-1*.

Parallèlement à la croissance et à la polarisation du membre, le « dessin » du membre inclut de nombreux autres événements pour la détermination de son identité et de sa morphogénèse. Certains facteurs comme par exemple les Homeobox (HOX) genes ont un rôle crucial dans l'identité et la morphogénèse du membre des vertébrés (Hérault et al 1999). Par exemple, dans le groupe HoxD, le domaine d'expression des différents gènes est colinéaire avec leur position génomique : Hoxd10 et Hoxd11 sont nécessaires au développement des deux os de l'avant-bras alors que Hoxd12 et Hoxd13 le sont pour les doigts.

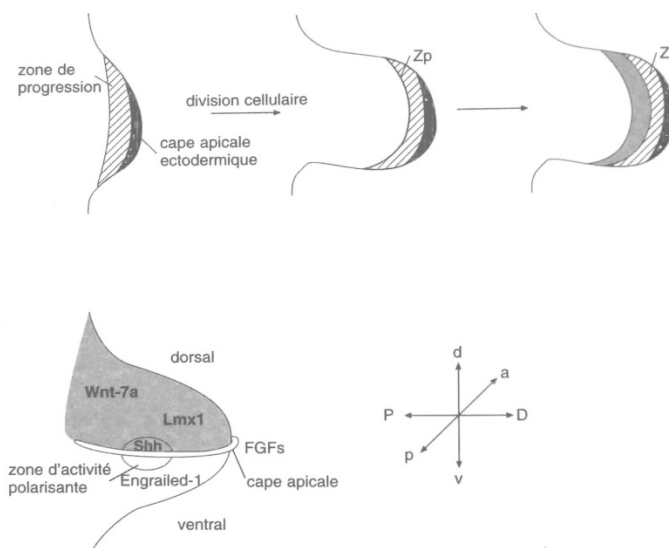


Figure II.8 : Biologie de la morphogénèse (Pourquié 2002).

Parallèlement à l'évolution de la morphogénèse extérieure, on assiste à une condensation du mésenchyme puis à une différenciation chondroblastique sous l'action de facteurs d'induction chondrocytaire : *Sox 9*, *Sox6*, *L-Sox5*, *BMPs* [9]. On reconnaît alors à ce stade les *matrices cartilagineuses* qui préfigurent les os des membres.

II.2.3 La modélisation géométrique

Comme n'importe quelle autre structure anatomique, les structures embryonnaires ne peuvent être parfaitement appréhendées et comprises que

par l'observation tridimensionnelle. Born (1876) a été le premier à décrire la technique de reconstruction solide tridimensionnelle à partir de coupes histologiques. Initialement en cire, d'autres matériaux plus durables tel que le plastique, le plâtre ont été utilisés. Donnant des informations morphologiques intéressantes cette technique est supplantée depuis par le développement des techniques de reconstruction 3D assistées par ordinateur (Durand et al. (2006, 2011)) car d'une part plus rapides et pouvant apporter des informations à la fois morphologiques et morphométriques et des données quantitatives .

II.3 CONTEXTE SOCIO-ECONOMIQUE

II.3.1 Epidémiologie de la rhizarthrose

La rhizarthrose représente 10% des arthroses des membres et touche 8% de la population générale après 55ans. Elle atteint dans 80% des cas les femmes, le plus souvent aux environs de la ménopause, elle est quasi inexistante avant 50 ans chez l'homme. La fréquence de cette atteinte est chiffrée de 8 à 22% chez les femmes et de 2 à 5% chez les hommes. Une étude a montré que la prévalence était de 25% sur une population de 143 femmes ménopausées. La rhizarthrose est volontiers bilatérale. La rhizarthrose est souvent associée à une arthrose digitale et d'une arthrose péri-trapézienne dans plus de la moitié des cas. Le facteur mécanique est un facteur de risque important, particulièrement les microtraumatismes répétés (Chevalier et al. 2012).

II.3.2 Evolution, histoire naturelle

L'évolution et l'histoire naturelle de la rhizarthrose se caractérisent par une aggravation du pincement articulaire avec subluxation articulaire progressive (tableau II.1).

Classification de Dell: atteinte de l'articulation trapézo-métacarpienne
Stade 1: Pincement articulaire ou condensation sous chondrale sans subluxation ni ostéophyte
Stade 2: Petite ostéophytose et subluxation du métacarpien inférieur au tiers de la surface articulaire de M1
Stade 3: Ostéophytose avec pincement majeur de l'interligne et subluxation supérieure au tiers de la surface métacarpienne
Stade 4: Destruction totale de l'interligne avec ostéophytes proéminents, geodes et ankylose trapézo-métacarpienne

Tableau II.1: Classification de Dell (Dell et al. 1978)

Il s'y associe une déformation morphologique progressive du pouce en Z (figure II.9). Cette déformation va entraîner une fermeture de la pince entre pouce et index avec baisse de la force et diminution de la mobilité articulaire. Ceci étant le résultat d'une dislocation de l'articulation trapézométacarpienne avec adduction du premier métacarpien. Il s'en suit une hyperextension de l'articulation métacarpo-phalangienne et une flexion de l'IP du pouce avec pour conséquence une diminution de la longueur du pouce et possible apparition d'un pouce à ressaut.

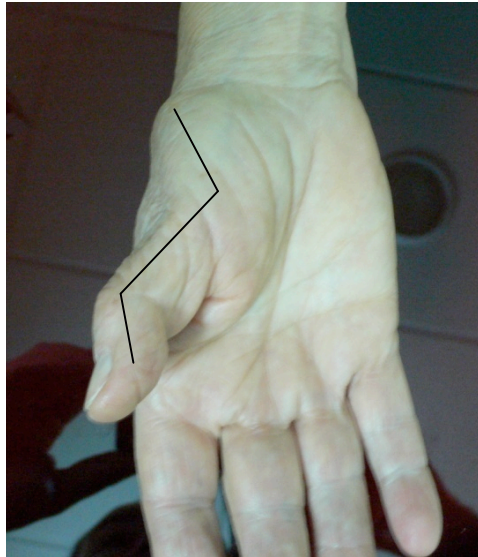

Figure II.9: Déformation du pouce en Z sur rhizarthrose.

II.3.3 Thérapeutique chirurgicale

Il existe 3 techniques chirurgicales: l'arthrodèse, la trapézectomie et la prothèse. L'arthrodèse est une intervention qui est quasiment abandonnée. Elle consistait à bloquer l'articulation trapézo-métacarpienne avec pour conséquence une importante raideur de la colonne du pouce avec souvent une fusion difficile à obtenir.

Les deux interventions à considérer aujourd'hui sont donc la trapézectomie et la prothèse. Bien souvent lorsque l'arthrose déborde la surface articulaire trapézo-métacarpienne et qu'il existe une arthrose pérित्रapézienne, la prothèse n'est plus envisageable car ne réglerait pas le problème des autres articulations arthrosique. Dans ce cas, la trapézectomie est plutôt indiquée. La trapézectomie consiste en l'ablation du trapèze, elle peut être associée à une interposition même si son intérêt reste encore discuté.

Cette intervention mentionnée pour la première fois en 1947 (Gervis, 1947) donne des résultats régulièrement bon du point de vue de l'indolence au prix bien souvent d'une lenteur de récupération, notamment de la force, d'un

raccourcissement de la colonne du pouce, d'une apparition ou aggravation de la déformation de la métacarpo-phalangienne du pouce.

En cas d'atteinte isolée de l'articulation trapézo-métacarpienne, le choix entre la trapézectomie et la prothèse dépend de certains critères: âge du patient, morphologie du trapèze, importance de la déformation, degré d'hyperextension de la MP (Chevalier et al. 2012).

Les prothèses totales trapézo-métacarpiennes sont une des options chirurgicales moderne de l'arthrose de la base du pouce.

Les prothèses trapézo-métacarpiennes sont nées, dans les années 70, de l'idée de concevoir un remplacement prothétique selon le principe de la rotule. Les premiers résultats ont été décevants et il faudra attendre les années 90 pour voir apparaître une deuxième génération de prothèse TM.

Le prix moyen de ces prothèses est de 1250 euros HT. Le nombre de prothèses TM implantées était de 2911 en 2008.

A titre de comparaison les prothèses de hanche ont un prix d'environ 2500 euros, le nombre de prothèse implanté par an est de 100000.

Les prothèses TM ont l'avantage de restaurer la longueur du pouce, de respecter l'anatomie par la conservation des structures ligamentaires et tendineuses.

Il existe plusieurs types de prothèse en fonction de leur modèle mécanique (Comtet et al. 2009):

- prothèse cardan à 2 degrés de liberté (Figure II.10)
- prothèse sphérique à 3 degrés de liberté (Figure II.11)
- prothèse anatomique (Figure II.12)
- prothèses à axes de rotation trapézien (prothèse sphérique).
- prothèses à axes de rotation basi-métacarpien (Figure II.13)

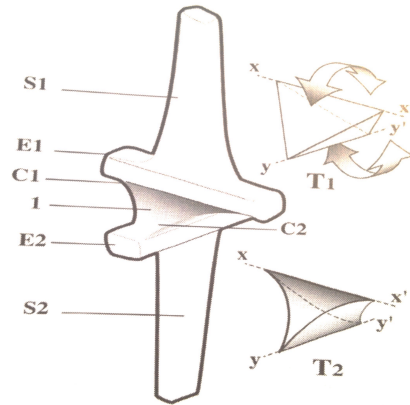


Figure II.10: Prothèse de Kapandji



Figure II.11: Exemple de prothèse trapézo-métacarpienne de type sphérique (Ivory, Memometal)

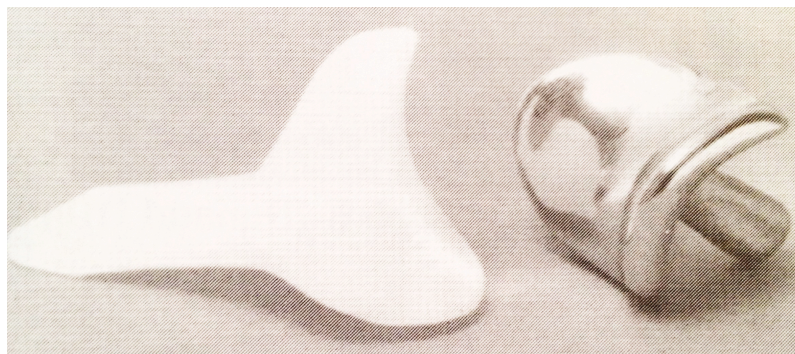

Figure II.12: Prothèse anatomique type Avanta



Figure II.13: Prothèse de type Rubis 2.

II.4 MODELISATION 3D ET ANALYSE CINEMATIQUE DE L'ARTICULATION TRAPEZO-METACARPIENNE

II.4.1 Techniques d'analyses du mouvement externe

II.4.1.1 Méthode clinique

La cotation de Kapandji (Figure II.14) est très utilisée en pratique clinique mais elle ne considère ni l'abduction du pouce ni l'extension ni le mouvement de rotation axiale.

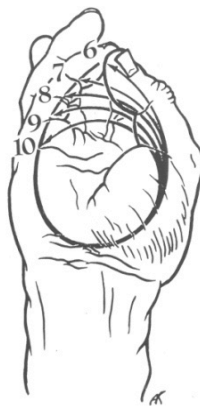

Figure II.14: Cotation fonctionnelle des mouvements du 1er métacarpien
(selon Kapandji, 1981)

La mesure par goniomètre: elle permet de mesurer l'angle réalisé entre 1er et 2ème métacarpien, elle ne mesure pas la rotation axiale.

II.4.1.2 Système optique

Coert et al. (2003) ont étudié la rotation du pouce dans le mouvement de circumduction à l'aide d'une video analyse (Figure II.15). L'analyse porte sur la colonne du pouce dans son ensemble. Vingt sept sujets sains ont été testés. L'angle de rotation variait entre 70 et 110°. Il n'a pas été trouvé de différence en fonction du sexe ou du côté. L'utilisation de la vidéo est un moyen non invasif d'étude néanmoins, l'étude reste bidimensionnelle pour un mouvement complexe tridimensionnel. Cette étude ne s'est intéressée qu'à la rotation axiale.

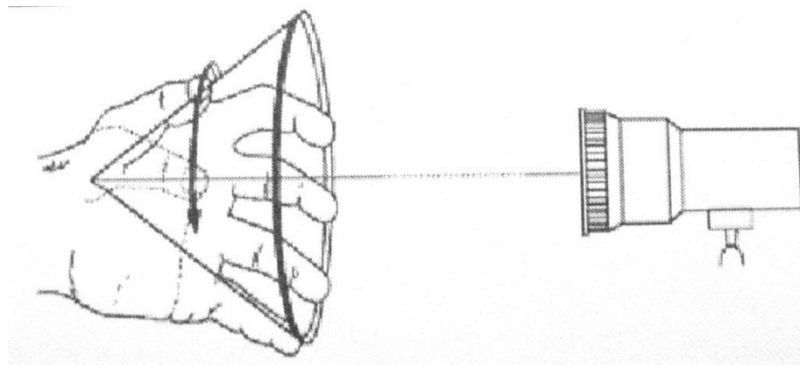


Figure II. 15 : Protocole d'analyse du mouvement (Coert et al., 2003)

II.4.1.3 Système optoélectronique

Chèze et al. (2001) utilise un système optoélectronique afin de mesurer le mouvement relatif du premier métacarpien par rapport au trapèze à l'aide de marqueurs externes (Figure II.16). La main est immobilisée ainsi que les articulations métacarpo-phalangienne et interphalangienne du pouce. Le trapèze est considéré comme fixe ainsi le mouvement du pouce par rapport au poignet

représente la mobilité de l'articulation trapézo-métacarpienne. Un groupe de 12 sujets sains et de 5 sujets pathologiques sont testés.

L'amplitude de mouvement chez les sujets sains est de $69.7^{\circ} \pm 8.9^{\circ}$ en flexion/extension et $40.7^{\circ} \pm 5.6^{\circ}$ en abduction/adduction lors du mouvement de circumduction.

Deux axes de rotation sont retrouvés :

Un axe d'Abduction/Adduction dans le 1^{er} métacarpien et un axe de Flexion/Extension dans le trapèze. Ils font un angle de 40° et sont pratiquement concourants.




Figure II.16: Protocole d'étude, sujet porteur de marqueurs rétro réfléchissants
(Chèze et al, 2001)

Li ZM et Tang J. (2007) ont examiné les mouvements simultanés des articulations Trapézo-métacarpienne, Métacarpo-phalangienne et Interphalangienne du pouce à l'aide d'un système optoélectronique chez 15 femmes. Deux exercices étaient réalisés : opposition et circumduction.

Il a été observé une corrélation nette au niveau de la flexion de l'ensemble des articulations lors de ces deux mouvements.

L'abduction/adduction de la TM et MP est fortement corrélée.

On observe une corrélation linéaire forte entre flexion, abduction et pronation au niveau ATM. Cet article confirme l'existence d'une rotation lors de l'opposition et de la participation de la MP dans cette pronation.

Lors du mouvement d'opposition, sur les 7 mouvements directionnels le nombre de degré de liberté fonctionnel (nombre minimum de composé nécessaire pour plus de 95% de la variance) est de 2.

II.4.1.4 Système électromagnétique

Kuo LC et al. (2004) a déterminé non plus des amplitudes maximales mais une surface maximale de mobilité à l'aide d'un système électromagnétique (Figure II.17). Trois types de mouvement étaient demandés aux sujets : circumduction, Flexion/Extension (F/E), Adduction/Abduction (ADD/ABD).

A l'aide de la trajectoire formée par la tête du 1^{er} métacarpien au cours de ces 3 mouvements, une surface sphérique 3D a été construite. La relation entre cette surface maximale et la longueur du premier métacarpien a été déterminée par la relation : $Surface = 1.04 \times LgrM1^2$.

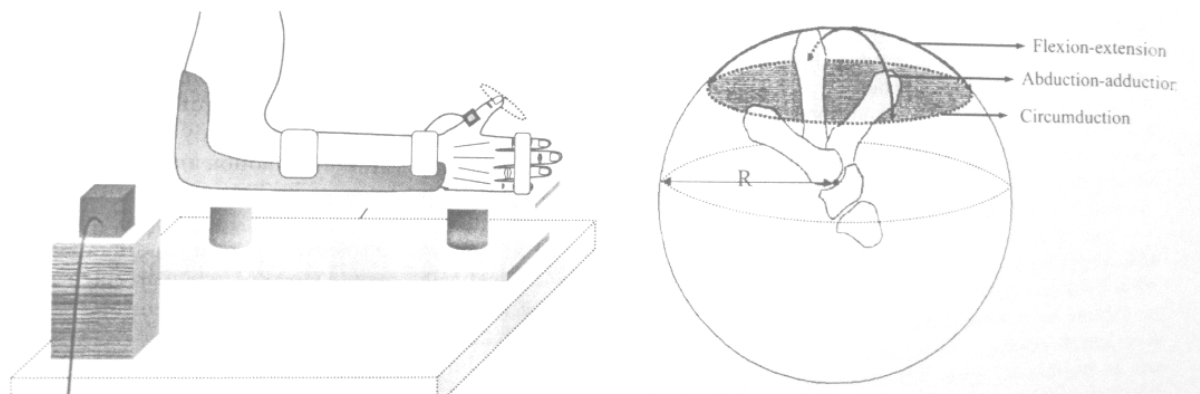


Figure II.17: Protocole d'étude (selon Kuo et al. 2004), espace de travail maximal de l'articulation trapézo-métacarpienne.

II.4.2 Techniques d'analyse du mouvement interne

II.4.2.1 Etudes anatomiques

Les études anatomiques ont permis une première approche dans la modélisation de l'articulation trapézo-métacarpienne.

L'articulation trapézo-métacarpienne a depuis longtemps été considérée comme ayant seulement 2 degrés de liberté avec un axe de flexion extension situé dans le trapèze et un axe d'abduction adduction situé dans la base du 1er métacarpien. Ainsi l'articulation trapézo-métacarpienne a été modélisée le plus souvent comme "un joint de Cardan"(Kapandji A 1972; Kuhlmann JN 2001; Dumas R, 2008) (Figure II.18).

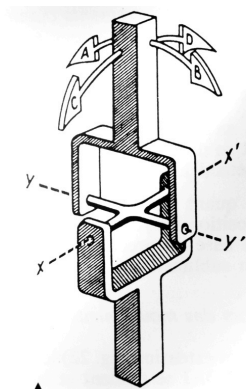


Figure II.18: Mobilité d'une articulation de type Cardan (Kapandji A, 1980).

Le cardan possède deux axes XX' et YY' perpendiculaire entre eux et avec le segment mobile. De la sorte, le segment mobile distal possède deux degrés de liberté, dans deux plans perpendiculaires respectivement à chaque axe.

Certains auteurs admettent l'existence d'un axe supplémentaire de rotation axiale (Kapandji A, 1981; Napier JR 1955).

Selon la forme de l'articulation entre 2 segments, ces 3 rotations peuvent être liées entre elles, on parle alors de couplage. Pour l'ATM, la rotation axiale est couplée aux 2 autres rotations (flexion/extension et abduction/adduction), et est qualifiée parfois de rotation "automatique" ou "adjointe" (Dumas R, 2008).

Pour Kuczynski, le mouvement de rotation axiale est induit par l'incurvation de la selle trapézienne (selle d'un cheval scoliotique, Kuczynski K 1974). Pour certains auteurs (Kuhlmann JN, 2001) la rotation axiale se fait lors des mouvements de flexion/extension autour du pivot de l'insertion sur le tubercule distal du

complexe ligamentaire postéro-medial, principe de la colonne haubanée (Bettinger et al, 2001).

II.4.2.2 Etude cinématique sur cadavre

Hollister et al. (1992) ont utilisé un instrument: "l'axis finder" afin de déterminer les axes de rotations de l'ATM (Figure II.19). Deux axes différents de rotation sont trouvés :

- l'axe de flexion/extension est localisé dans le trapèze
- l'axe d'abduction/adduction est localisé à la base du premier métacarpien

Les deux axes ne sont ni perpendiculaires entre eux (angle de $72.7^\circ \pm 8.4^\circ$) ni perpendiculaires aux os. La position de ces axes est constante au cours du mouvement. Le mouvement s'effectue dans les 3 plans de l'espace puisque ces axes sont non perpendiculaires. Le degré de flexion et d'abduction fixe alors le degré de pronation.

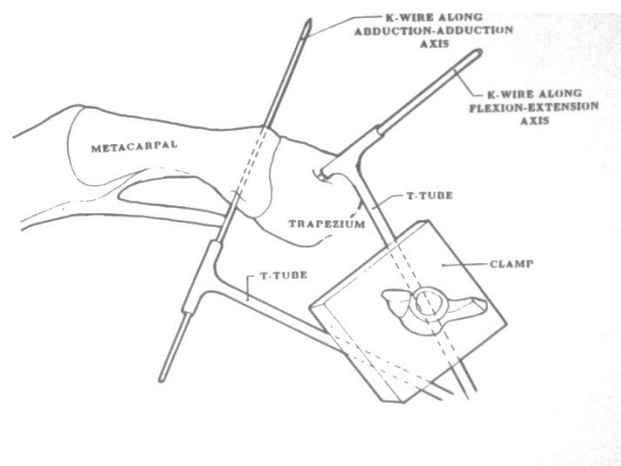


Figure II.19: Position des axes de rotations (d'après Hollister et al, 1992)

II.4.2.3 Radiographie

Cooney et al. (1981) publia les résultats d'une étude cadavérique. Les amplitudes articulaires ont été mesurées à partir de simples clichés radiographiques et de marqueurs radio-opaques. L'amplitude moyenne en flexion/extension était de

52,9°(+/-11.4°), de 42,4°(+/-4°) en abduction/adduction et de 17,2° (+/-9.5°) en rotation.

II.4.2.4 Fluoroscopie

Miura et al. (2004) ont examiné du point de vue quantitatif et par fluoroscopie (Figure II.20) la cinématique de l'ATM des sujets sains en comparaison des sujets arthrosiques. Les centres de rotations ont été mesurés dans les mouvements de flexion/extension et d'abduction/adduction chez 14 sujets sains et 8 mains pathologiques. Cette étude permet de mettre en évidence une translation dorsale du centre de rotation en flexion/extension chez les patients arthrosiques (caractéristique de l'ATM arthrosique) du fait de la subluxation dorsale du 1er métacarpien.

Cette étude quantifie la mobilité du 1er métacarpien:

Sujets sains jeunes; Sujets âgés contrôles; Sujets arthrosiques:

Abduction/adduction 44° +/- 4°; 40° +/- 3°; 28° +/- 3°

Flexion/extension 34° +/- 3°; 35° +/- 4°; 19° +/- 4°

Cette étude précise la position des centres de rotation:

Centre de rotation en Abduction/Adduction localisé à la base de M1, pas de différence significative entre les groupes.

Centre de rotation en F/E localisé dans le trapèze, différence significative de la localisation entre les groupes contrôles et groupe arthrosique.

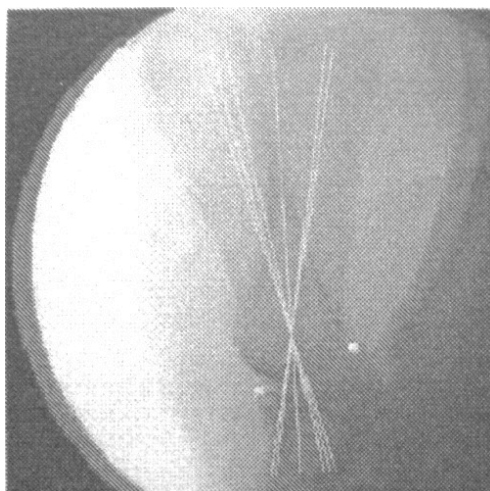


Figure II.20: Calcul du centre de rotation en abduction/adduction sur une vue antéro-postérieure en fluoroscopie (Miura et al., 2004).

II.4.2.5 Scanner

Cheema et al. (2006) ont mesuré à l'aide d'images scanner de la main chez 10 sujets sains la rotation axiale du premier métacarpien pendant l'opposition. Deux droites étaient tracées :

Une première de référence à la face dorsale des 2^{ème} et 3^{ème} métacarpiens (Droite fixe selon les auteurs).

Une deuxième à travers la tête du 1^{er} métacarpien au niveau des sésamoïdes (droite passant par le diamètre transverse max. de la tête, Figure II.21).

Les résultats montrent que l'angle de rotation du premier métacarpien était de : $54^{\circ} \pm 10^{\circ}$ en rétropulsion, $74^{\circ} \pm 10^{\circ}$ en position de repos , $100^{\circ} \pm 7^{\circ}$ en opposition avec l'index, $103^{\circ} \pm 6^{\circ}$ en opposition avec le majeur, $105 \pm 6^{\circ}$ en opposition avec l'annulaire, $110^{\circ} \pm 7^{\circ}$ en opposition avec l'auriculaire.

Ainsi donc de la position de rétropulsion à la position d'opposition pouce-5^{ème} doigt, la rotation du 1^{er} métacarpien est de 56° .

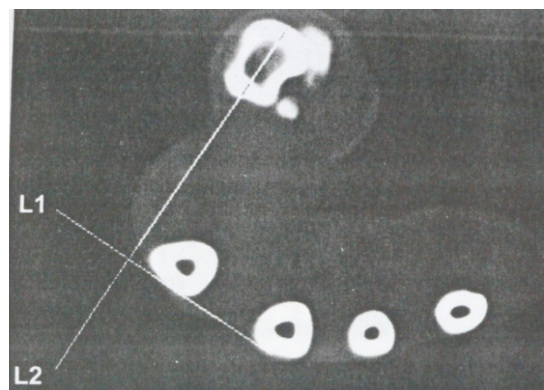


Figure II.21: Méthodologie de calcul de la rotation du 1^{er} métacarpien à partir d'images scanner (Cheema et al, 2006).

II.4.2.6 IRM

Lbath et al. (2001) calculent les forces des muscles de la colonne du pouce et les forces et moments réactionnels exercés sur la colonne du pouce lors d'une prise latérale (Key pinch). Ils utilisent des clichés IRM sur un sujet. Les centres

instantanés de rotation ont été approchés par la méthode de Reuleaux. Dix muscles ont été retenus. Les points d'application de ces muscles ainsi que l'orientation de l'axe de traction a été réalisé à l'aide de l'étude IRM.

Un modèle mécanique 3D a été réalisé et simplifié à 3 barres articulées. L'IP a été modélisée par un pivot, les articulations MP et TM par un cardan. Seuls les gestes isométriques furent étudiés. Les auteurs ont alors disposé d'un système de 18 équations d'équilibre des forces et moments pour 21 inconnus pour l'ensemble des 3 articulations, ce système fut résolu par méthode de combinaisons systématiques. L'amplification des efforts résultants à l'articulation TM par rapport à l'effort imposé, était de 6.84. La réaction du trapèze, appliquée sur le 1^{er} métacarpien, se décompose en 3 forces : une force principale dans l'axe du 1^{er} métacarpien, une force dans le sens dorso-palmaire et radio-ulnaire. Il existe bien une composante dorso-palmaire s'opposant à l'effet subluxant. Enfin 4 muscles semblent avoir un rôle constant lors de cette pince (FLP, APB, ADD et APL).

Cerveri et al. (2010) ont proposé une méthode afin d'estimer le modèle cinématique de l'articulation trapézo-métacarpienne par IRM.

L'étude porte sur 1 sujet avec une IRM réalisée dans 12 positions différentes du pouce. Les résultats sont rapportés dans le tableau II.2.

Cette étude n'est effectuée que sur 1 sujet car il s'agit d'une étude visant à expliciter la méthode d'analyse du modèle cinématique sur image IRM. Dans cet article il n'est pas présenté précisément leur technique de segmentation mais surtout le risque d'erreur lié à cette segmentation, pas d'estimation de la reproductibilité.

Le tableau II.2 dresse un récapitulatif des données obtenues dans la littérature.

Auteurs	Technique	Materielset méthodes	Mouvement	mobilité	Axes rotations
Kapandji, 1980	Analyse mvt externe	0	opposition	Cotation 1-10	
Coert et al, 2003	Analyse mvt externe	Optique In vivo 27 sujets (12F15H)	Circumduction	70 à 110° de rotation	
Goubier et al, 2009	Analyse mvt externe	Optoélectronique In vivo 101 sujets (50F51H)	Circumduction F/E Abd/Add	41° (F/E) 51° (A/A) 21° (Axial rotation)	
Chèze et al, 2001	Analyse mvt externe	Optoélectronique in vivo 12 sujets	Circumduction F/E Abd/Add	66.4° (F/E) 40.7° (A/A) 38.5° (rotation)	CRo trapèze (F/E) CRoM1(A/A), angle de 42°
Kuo et al, 2004	Analyse mvt externe	Electromagnétique In vivo 20 sujets (10F10H)	Circumduction F/E Abd/Add	Espace de travail maximal	
Hollister et al, 1992	Analyse mvt interne	Axis finder In vitro 7 sujets	F/E Abd/Add		CRo trapèze CRo M1 Angle 72.7, non concourant
Cooney et al, 1981	Analyse mvt interne	Radiographie In vivo 19 sujets (9F10H)	F/E Abd/Add	52.9° 42.4° 17.2° (rotation)	Mise en place d'axes fixes validés par l'ISB
Kapandji 1980	Analyse du mvt interne	Radiographie	F/E Abd/Add	50-70° 40-60°	
Miura et al, 2004	Analyse mvt interne	Fluoroscopie In vivo 14 sujet (9F5H)	F/E Abd/Add	34° 44°	CRo trapèze CRo M1
Cheema et al 2006	Analyse mvt interne	Scanner In vivo 10 sujets (5F5H)	Opposition	56° rotation	
Lbath et al. 2001	Modèle mécanique	IRM In vivo 1 sujet	Key pinch		Non, analyse de force
Cerveri et al. 2010	Analyse mvt interne	IRM In vivo 1 sujet (H)	12 positions	50° (F/E) 40.5° (A/A)	Angle de 111° entre les 2 axes

Auteurs	Technique	Materielset méthodes	Mouvement	mobilité	Axes rotations
Kapandji, 1980	Analyse mvt externe	0	opposition	Cotation 1-10	
Coert et al, 2003	Analyse mvt externe	Optique In vivo 27 sujets (12F15H)	Circumduction	70 à 110° de rotation	
Goubier et al, 2009	Analyse mvt externe	Optoélectronique In vivo 101 sujets (50F51H)	Circumduction F/E Abd/Add	41° (F/E) 51° (A/A) 21° (Axial rotation)	
Chèze et al, 2001	Analyse mvt externe	Optoélectronique in vivo 12 sujets	Circumduction F/E Abd/Add	66.4° (F/E) 40.7° (A/A) 38.5° (rotation)	CRo trapèze (F/E) CRoM1(A/A), angle de 42°
Kuo et al, 2004	Analyse mvt externe	Electromagnétique In vivo 20 sujets (10F10H)	Circumduction F/E Abd/Add	Espace de travail maximal	
Hollister et al, 1992	Analyse mvt interne	Axis finder In vitro 7 sujets	F/E Abd/Add		CRo trapèze CRo M1 Angle 72.7, non concourant
Cooney et al, 1981	Analyse mvt interne	Radiographie In vivo 19 sujets (9F10H)	F/E Abd/Add	52.9° 42.4° 17.2° (rotation)	Mise en place d'axes fixes validés par l'ISB
Kapandji 1980	Analyse du mvt interne	Radiographie	F/E Abd/Add	50-70° 40-60°	
Miura et al, 2004	Analyse mvt interne	Fluoroscopie In vivo 14 sujets (9F5H)	F/E Abd/Add	34° 44°	CRo trapèze CRo M1
Cheema et al 2006	Analyse mvt interne	Scanner In vivo 10 sujets (5F5H)	Opposition	56° rotation	
Lbath et al. 2001	Modèle mécanique	IRM In vivo 1 sujet	Key pinch		Non, analyse de force
Cerveri et al. 2010	Analyse mvt interne	IRM In vivo 1 sujet (H)	12 positions	50° (F/E) 40.5° (A/A)	Angle de 111° entre les 2 axes

Tab. II.2: Récapitulatif des différentes études de la cinématique de l'articulation trapézo-métacarpienne.

II.5 Synthèse bibliographique

Du point de vue morphologique :

Si l'ATM est fondamentale pour le mouvement d'opposition du pouce, la position d'opposition est capitale du point de vue fonctionnel d'où l'indication parfois d'arthrodèse de l'ATM en opposition dans certaines paralysies de la main afin d'améliorer la fonctionnalité d'un membre sévèrement paralysé ou bien l'arthrodèse de l'ATM en opposition en cas de rhizarthrose dans certains cas. Même si chez ces patients la mobilité de l'ATM n'existe plus, ils retrouvent une fonction souvent très satisfaisante ce qui traduit bien l'importance de cette position. Comprendre le rôle de cette articulation implique bien sûr l'étude de sa cinématique mais également l'étude de la morphologie originelle.

La description morphologique, anatomique, place souvent le pouce dans l'alignement des doigts longs, la description morphologique est souvent réalisée à partir de technique d'imagerie 2D. Elle est, en cela, insuffisante. Nous proposons une nouvelle technique par modélisation géométrique de la morphogenèse 3D afin de démontrer la création de l'opposition et son caractère précoce dans l'architecture de la main.

Du point de vue cinématique :

La revue bibliographique montre que la description cinématique de l'articulation trapézométacarpienne est basée classiquement sur l'utilisation de marqueurs externes qui sont suivis au cours du mouvement du sujet. Il s'agit ensuite d'extraire et d'analyser le mouvement d'un segment par rapport à un autre suivant divers procédés mathématiques tels que la décomposition d'Euler ou les axes hélicoïdaux. Ces procédés n'apportent qu'une information partielle concernant le mouvement interne mais sont non irradiants et non invasifs.

En ce qui concerne l'analyse de la cinématique interne, elle n'a été réalisée le plus souvent que sur de l'imagerie 2D dans la plupart des études ou bien en in

vitro. De plus la méthode de mesure sur des coupes 2D ne permet pas une étude comparative avec les calculs des axes effectués sur des données 3D.

A notre connaissance, seules les études IRM (Lbath et al. 2001 ; Cerveri et al. 2010) ont réalisé une modélisation 3D. L'étude de Lbath ne porte pas sur la cinématique de l'ATM et l'étude de Cerveri et al. ne porte que sur 1 seul sujet sans que la reproductibilité de la segmentation ne soit mis en évidence alors que cet article est basé sur la méthodologie.

Toutes ces études montrent également une certaine disparité dans les résultats avec une amplitude du mouvement de flexion/extension variant de 34 à 66° et une amplitude du mouvement d'abduction/adduction variant de 40 à 51° et un angle de rotation variant de 17 à 110°. Ensuite une angulation des axes de rotation de flexion/extension et Abduction/adduction variant de 42 à 111°.

Nous avons choisi de réaliser un modèle réaliste de la cinématique de l'articulation trapézo-métacarpienne chez des sujets sains via l'imagerie par IRM.

Le but étant donc de proposer des critères objectifs pour évaluer l'effet d'un traitement chirurgical sur cette articulation en cas de rhizarthrose.

Notre démarche a été de définir une gamme de valeurs de certains paramètres de la cinématique de l'ATM sur une population de sujets sains via l'IRM. Par la suite, le même protocole sera adapté au scanner sur des sujets pathologiques, technique beaucoup plus rapide mais plus irradiante par rapport à l'IRM.

PARTIE III

MODELISATION 3D DE

L'ARCHE PALMAIRE AU

COURS DE

L'ONTOGENESE

III.1 Introduction

Chez l'homme, la qualité de la préhension par rapport aux autres espèces animales est liée à la qualité de l'opposition permettant à la main de se conformer à la forme d'un objet particulier et de moduler ainsi la forme de l'arche palmaire. La connaissance de l'évolution de la géométrie de l'arche palmaire chez l'embryon humain apporte des informations quantitatives dans l'étude du phylum humain mais également des informations sur les propriétés géométriques originelles de la main.

Ainsi, le but de ce travail a été d'étudier l'évolution morphologique et morphométrique de reconstructions 3D des structures cartilagineuses métacarpiennes au cours de l'organogenèse et d'élaborer un modèle géométrique de l'arche palmaire afin d'en suivre son évolution.

III.2 Matériels et méthodes

Les embryons humains qui ont servi à cette étude appartiennent à la collection de l'Institut d'Anatomie de l'U.F.R biomédicale des Saints-Pères à Paris. Pour l'ensemble des spécimens, après fixation dans une solution au formol 10%, les coupes histologiques des spécimens entiers ont été réalisées à 10 μ m d'épaisseur, orientées dans le plan transversal. La coloration au trichrome de Masson a été utilisée pour tous les spécimens. Après le choix de la taille de l'embryon, l'examen au microscope optique de chaque coupe a permis de sélectionner les carpes complets, non abîmés et de bonne coloration pour une bonne reconstruction. Cinq embryons humains ont été sélectionnés (tableau n°III.1) pour la reconstruction 3D. La taille Vertex-Coccyx s'échelonnait entre 15 à 44mm couvrant ainsi les stades XVIII à XXIII de Carnégie du développement embryonnaire et le début de la période fœtale. Cet intervalle va du 43^{ème} jour au 73^{ème} jour, ainsi toute la période de formation, d'organogenèse et du début de la

période de croissance proprement dite du carpe ont été représentées. La reconstruction 3D a été réalisée sur la main gauche de chaque embryon.

Taille Embryon (mm).	Collection Saints-Pères N°	Date Réception /Inclusion	Poids	Fixateur	Coloration	Epaisseur coupes
15	108	08.11.61 /15.11.61	0,41gr.	Bouin	Trichrome	5µm
17	169	13.11.59/	0,82gr	Formol	Trichrome	5µm
23,5	86	12/12/59	1,85gr	Bouin	Trichrome	10µm
30,5	T				Trichrome	10µm
44	99	01.12.60/ 12.01.61		Carnoy	Trichrome	10µm

Tableau III.1: caractéristiques des embryons choisis

La modélisation géométrique a été réalisée en 2 étapes:

- traitement de l'image avec reconstruction volumique.
- modélisation géométrique de la surface palmaire et sa quantification géométrique.

Premièrement, le matériel d'acquisition des images comportait une caméra digitale, modèle Sony 3CCD® DXF-930P monté sur un microscope optique Olympus BH2® au grossissement x40 pour tous les embryons. Le logiciel Leica Qwin a été utilisé pour l'acquisition et la digitalisation des coupes histologiques au format Bitmap avec une résolution horizontale et verticale de 96dpi. Le nombre de coupes histologiques digitalisé pour la main de chaque embryon variait entre 80 pour le plus petit à 194 pour le plus grand. Une cellule de Neubauer était utilisée et digitalisée dans les mêmes conditions afin de permettre le paramétrage ultérieur. Une segmentation manuelle de chaque structure cartilagineuse métacarpienne M_i ($i=1$ à 5) a été réalisée avec le logiciel de reconstruction 3D Winsurf 4.3. Les volumes de chaque structure cartilagineuse métacarpienne ont été reconstruites.

Dans un second temps, après avoir exporté le volume reconstruit, la modélisation géométrique et la quantification de la forme de la surface palmaire de la main de l'embryon humain ont été obtenus à l'aide du logiciel MSC.Patran 2005r2 (MSC.Software).

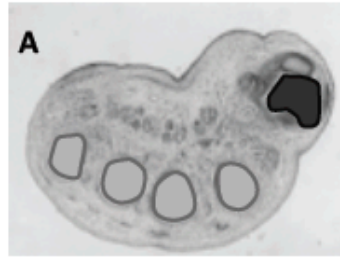
Pour chaque métacarpien de chaque embryon, nous avons déterminé les centres d'inertie d'une série de 4 coupes successives. Une courbe (B-spline d'ordre 4 non interpolé) était ensuite construite à partir de cette succession de points pour chacun des métacarpiens.

Cinq B-spline 3D appelées B_{mi} ($i = 1$ to 5) étaient aussi créées correspondant à la courbure longitudinale de chaque structure cartilagineuse métacarpienne M_i (figure III.1).

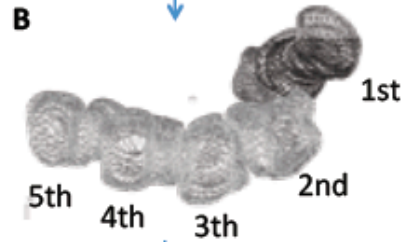
Une surface, modèle géométrique de l'arche palmaire de l'embryon était construite à partir de ces B-Splines (Ho Ba Tho, 2008).

L'arche longitudinal et transverse, respectivement A_L and A_T (Kapandji, 1980) ont été construites comme les 2 courbes 3D perpendiculaires séparant en 2 dans le sens longitudinal et transverse la surface palmaire (Figure III.1-D).

Traitement de l'image et segmentation



Reconstruction 3D



analyse Geometrique 3D

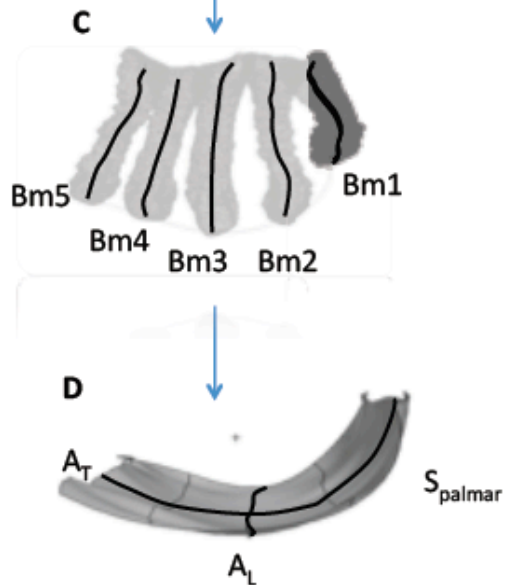


Figure III.1: Les différentes étapes de la modélisation de l'arche palmaire chez l'embryon: acquisition, reconstruction et analyse géométrique.

Les longueurs de A_L et A_T et le ratio A_L/A_T ont été mesurées pour quantifier la croissance de la surface palmaire.

La divergence des structures métacarpiennes a été mesurée par l'angle α entre les lignes Lm2 et Lm5 qui représentent la projection des courbes Bm2 and Bm5 dans un plan des moindres carrés P_{palmar} correspondant à S_{palmar} (Figure III.2).

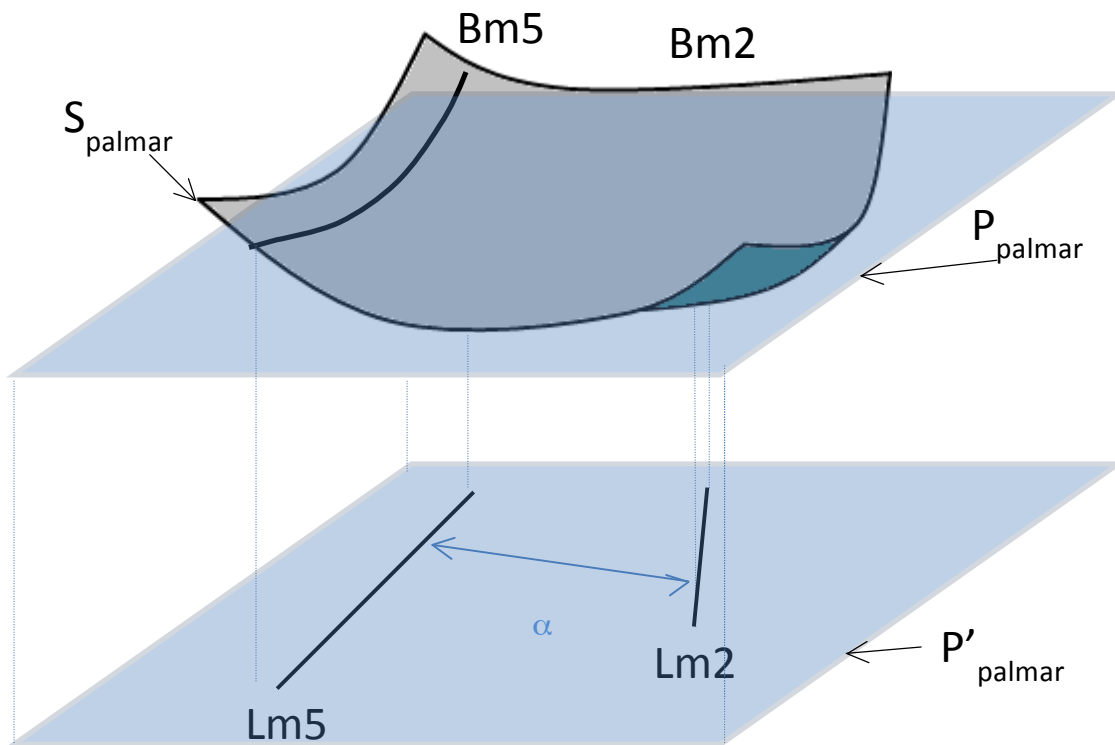


Figure III.2: Etude de la divergence des métacarpiens.

Le creusement de la surface palmaire a été quantifié par le ratio $A_T/2.\pi.R_T$. R_T étant le rayon du cercle (des moindres carrés) approximant au mieux la projection de A_T sur un plan perpendiculaire à P_{palmar} (Figure III.3).

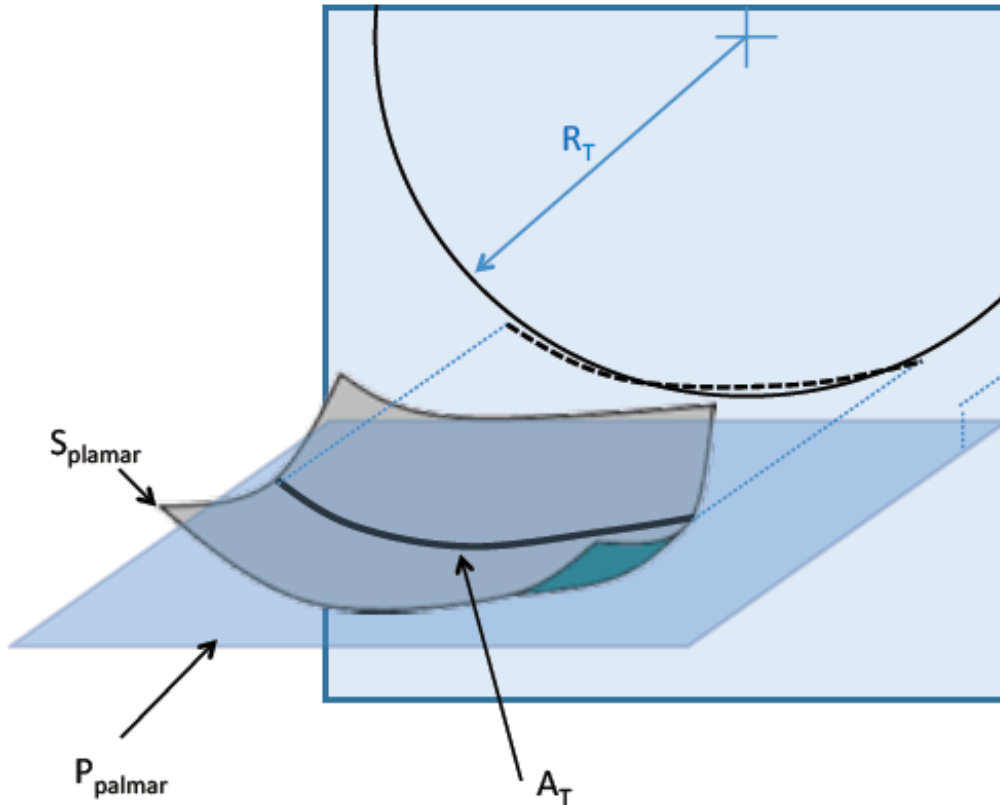


Figure III.3: Etude du creusement de l'arche palmaire.

Le coefficient de corrélation des rangs de Spearman dédié à l'analyse statistique des petits échantillons a été utilisé pour mesurer ces paramètres géométriques en fonction de la taille de l'embryon (Thalasser et al. 2008).

III.3 Résultats

Les reconstructions 3D et les paramètres géométriques 3D de 5 embryons humains différents de taille croissante de 15, 17, 23, 30 et 44mm ont été enregistrés (tableau III.2 et Figure III.4).

Une forte corrélation ($r > 0.99$) a été trouvée entre la taille des embryons et le volume des métacarpiens.

Nous avons noté une réduction significative de l'angle α quantifiant la divergence des métacarpiens longs M2 et M5 démontrant ainsi la parallélisation des rayons digitaux lors de cette période.

Une corrélation ($r=0.9$) a été également trouvée entre la taille des embryons et le ratio (A_L/A_T) démontrant une croissance longitudinale de la main durant l'embryogenèse.

Enfin, le creusement de l'arche palmaire a été quantifié par le ratio ($A_T/2.\pi.R_T$) par rapport à la longueur A_T qui affiche une relation non linéaire (figure III.5) démontrant une croissance non homothétique de la surface palmaire chez l'embryon.

Dans le cas contraire, une croissance homothétique de la surface palmaire aurait été réalisée en cas de valeur constant de R_T (la surface grandit mais la forme reste la même). La conséquence logique de cette croissance homothétique aurait été alors une relation linéaire entre le ratio ($A_T/2.\pi.R_T$) et A_T

Taille (mm)	Volume main (μm^3)	Surface main (μm^2)	Surface paume (μm^2)	Angle M2/M5($^\circ$)	Rapport u/v	% périmètre sphère
15	2.14 e+7	7.31 e+5	2.42 e+5	86.3	0.41	10
17	1.13e+8	2.56e+6	6.40e+5	79.2	0.35	15
23	3.84e+8	5.86e+6	1.53e+6	53	0.53	17
30	6.85e+8	8.19e+6	2.10e+6	43.6	0.55	19
44	1.60e+9 (1.6mm3)	1.68e+7	3.59e+6	26	0.68	33
	r=1 p=0.05	r=1 p=0.05	r=1 p=0.05	r=1 p=0.05	r=0.9 p=0.1	r=1 p=0.05

r:Spearman's rank correlation coefficient

p:degré de significativité

Tab.III.2: recapitulative des données sur les 5 embryons étudiés.




Figure III.4: Surface de l'arche palmaire (rouge: embryon de 17mm, jaune: embryon de 30mm, Bleu: embryon de 44mm).

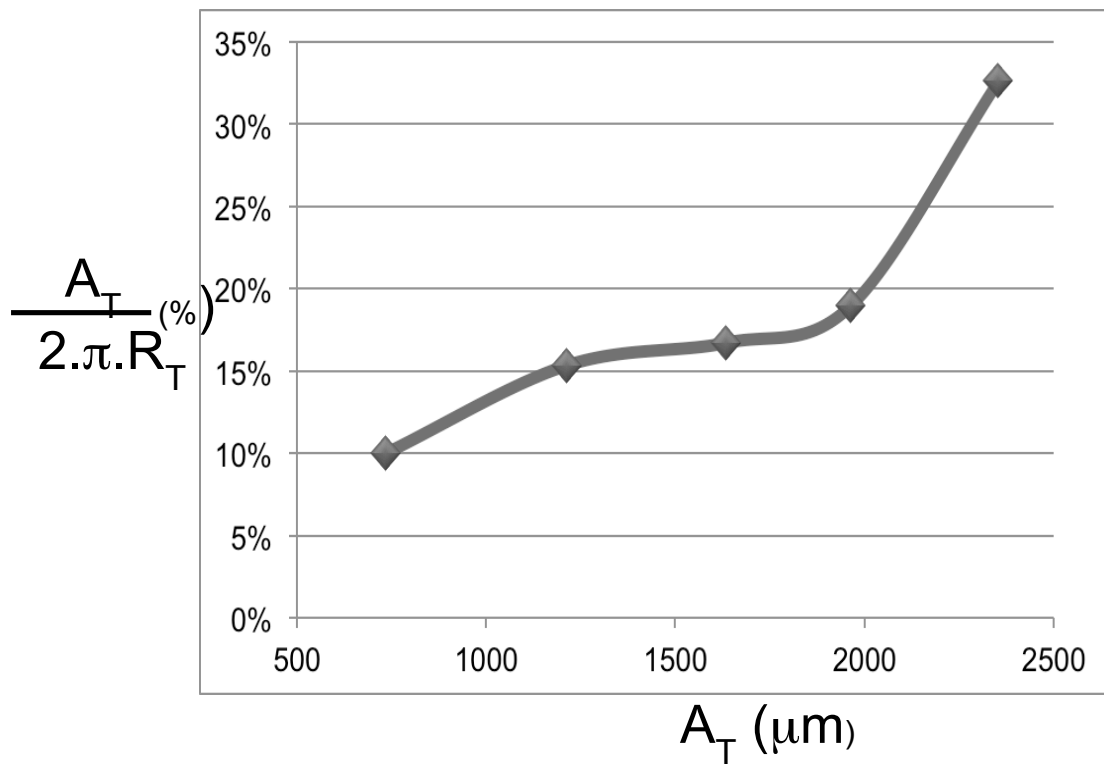


Figure III.5 : graphique du ratio entre $(A_T/2 \cdot \pi \cdot R_T)$ par rapport à la longueur A_T

III.4 Discussion - Conclusion

Dans cette étude nous avons pu mettre en évidence qu'il existait une asymétrie morphologique entre le premier et les autres métacarpiens. Cette asymétrie est présente tout au long de l'organogenèse. Tout d'abord, nous avons pu remarquer comme d'autres auteurs (O'Rahilly et al 1975) que le premier métacarpien apparaît plus tardivement que les autres au cours de l'organogenèse et qu'il va se placer progressivement de façon antérieure par rapport au plan des autres métacarpiens avec un creusement de l'arche palmaire puisque nous avons observé que l'arche palmaire transverse représente 10% du périmètre de sphère chez l'embryon de 15mm pour représenter 33% du périmètre d'une sphère chez l'embryon de 44mm. Cette transformation s'opère de manière très précoce au cours de l'ontogenèse avant même la différenciation sexuelle et est achevée dès le début de la période fœtale. D'autre caractéristique morphologique, tel que « le retrait » de l'ulna c'est-à-dire la perte de contact entre l'ulna et le carpe s'observe plus tardivement, au cours de la période fœtale (O'Rahilly et al 1975). Ce creusement de l'arche métacarpienne suit la même évolution qu'au niveau du carpe. En effet durant cette même période, on observe que le carpe passe d'une géométrie plane à une géométrie courbe formant ainsi la gouttière carpienne (Figure III.6, Durand et al 2006).

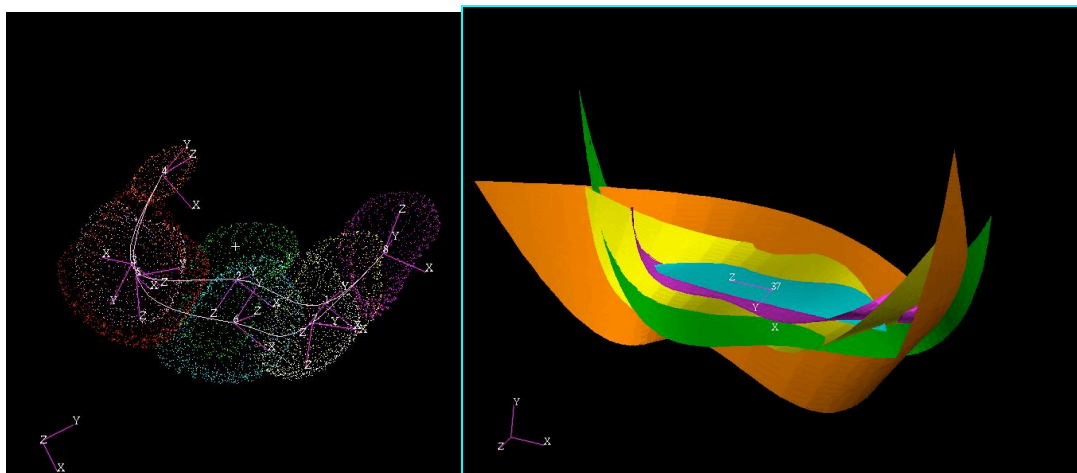


Figure III.6: Evolution géométrique de la courbure carpienne chez l'embryon (Durand et al. 2006)

Certains facteurs comme par exemple les Homeobox (HOX) gènes ont un rôle crucial dans l'identité et la morphogenèse du membre des vertébrés (Zakany et al 2007). D'après certaines études portant sur la régulation des gènes HOX dans les doigts au cours de l'embryogenèse, il est par exemple observé que la quantité de protéine HOXA et HOXD est bien supérieur au niveau des 4 derniers rayons par rapport au pouce et qu'il existe donc une asymétrie d'expression de ces gènes au niveau des doigts. Du point de vue phylogénétique, il semblerait que l'asymétrie intégrée du système des HOX gènes, basée sur l'ordre des gènes, ait existé au niveau de l'autopode ancestral (Figure III.7, Montavon et al 2008).

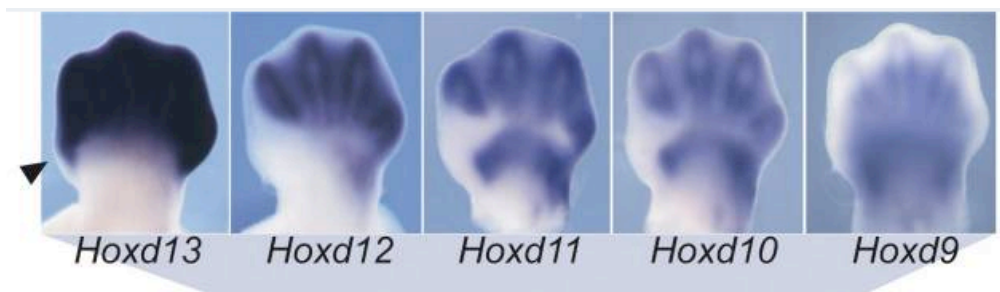


Figure III.7: Asymétrie de l'expression des Hox gènes.

En ce qui concerne l'opposition, de récentes études ont pu identifier des séquences d'ADN non codantes, conservées et évoluant rapidement dans la lignée humaine. Le gène HACNS1 (human-accelerated conserved noncoding sequence 1) a probablement contribué à l'évolution de l'opposition du pouce par des changements de sa séquence ADN. Ce gène présent chez tous les vertébrés terrestres aurait, en effet, acquis 16 séquences spécifiques chez l'Homme. Il s'agit de la première étude mettant en évidence l'existence d'un gène enhancer spécifique de caractère humain. Le gène HACNS1 et ses orthologues provenant du chimpanzé et du Rhésus Macaque ont été étudiés sur des embryons de souris transgéniques. HACNS1 joue un rôle unique dans l'activation de gène dans la région du pouce et poignet au cours du développement embryonnaire (Figure III.8, Prabhakar et al 2008). Les orthologues au HACNS1 n'ont pas d'expression au cours de cette période.

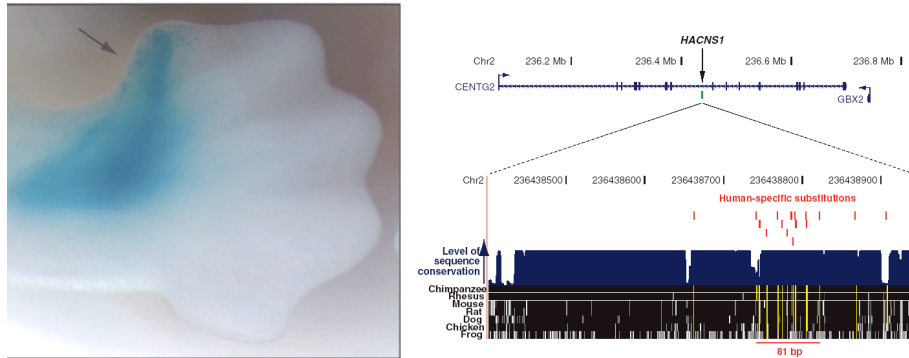


Figure III.8: Activation du gène HACNS1 chez l'être humain.

Du point de vue anthropologique, il a été constaté, par ailleurs, que le passage à la vie terrestre des premiers amphibiens, puis le développement des reptiles s'accompagnent de la présence d'un membre pendactyle type, aux rayons éventail, le premier et le cinquième divergeant fortement avec un « pouce » déjà plus court (Bonola 1981).

Associé à cette asymétrie, une préhension grâce à la divergence du premier doigt semble apparaître précocement chez les premiers mammifères tels que le didelphodon à l'ère secondaire (Bonola 1981). Certains auteurs (Deloison 1999) défendent même l'idée que la main de l'homme serait restée archaïque avec un pouce opposable aux doigts longs, indifféremment sans ébauche même de spécialisation à l'inverse de certains grands singes qui présentent des mains spécialisées dans la locomotion. Les résultats de notre étude montrent que l'asymétrie de la main et son caractère opposable sont des caractéristiques morphologiques précoces au cours de l'organogenèse et s'alignent à l'hypothèse selon laquelle ces caractéristiques sont anciennes dans le phylum humain.

Deuxièmement, on observe une réduction de la divergence des métacarpiens longs puisque l'angulation des 2^{ème} et 5^{ème} métacarpien passe de 86.3° pour l'embryon de 15mm à 26° pour celui de 44mm. Du point de vue morphologique,

nous pouvons remarquer qu'au niveau de l'interligne carpo-métacarpien en regard du 5^{ème} rayon, la surface de l'hamatum destinée au 5^{ème} métacarpien est latéralement située chez l'embryon de 17mm alors qu'elle est en position inférieure chez l'embryon de 44mm. Ce signe morphologique est observé chez certains animaux quadrupèdes anciens comme l'iguanodon ou singe brachiateur tel que l'Orang Outang et ne constitue pas, a priori, une caractéristique spécifique mais cette modification semble participer à l'alignement du 5^{ème} métacarpien aux autres métacarpiens.

Cette réduction de la divergence des métacarpiens s'associe à une croissance préférentielle de l'arche palmaire dans le sens proximo-distale. Sa croissance est non homothétique.

Après l'apparition du bourgeon, le développement du membre se poursuit de l'extrémité proximale à l'extrémité distale. A l'extrémité du bourgeon, l'ectoblaste s'épaissit pour former la cape apicale ectoblastique qui joue un rôle majeur dans la croissance du membre selon l'axe proximo-distal. Sous l'action de certains facteurs synthétisés par la cape apicale ectoblastique, les cellules de la région appelée la zone de progression et situées au-dessous de la cape apicale sont maintenues dans un état indifférencié et à un stade de prolifération rapide (Riddle et al, 1993). De cette manière, le développement du membre se poursuit de l'extrémité proximale à l'extrémité distale.

La fonction de préhension avec opposition est l'une des solutions possibles parmi toutes les solutions présentes dans la nature, de la préhension buccale à la trompe de l'éléphant, de la ventouse du poulpe à la queue du singe.

La qualité de la préhension, particulièrement chez l'Homme, est liée à la qualité de l'opposition permettant à la main de se conformer à la forme d'un objet particulier et de moduler ainsi la forme de la paume. Celle-ci a été décrite comme constituée de 3 arches orientées dans 3 directions différentes : transverse, longitudinale et oblique et la cinématique externe de ces arches a été étudié expérimentalement chez l'homme confirmant l'importance de la première colonne (Sangole et al, 2008). Des modifications morphologiques importantes de l'arche palmaire sont observées au cours de l'organogénèse et l'émergence

antérieure du premier métacarpien en avant des autres métacarpiens est la conséquence morphologique majeure de cette croissance différentielle.

L'étude de l'embryogenèse montre une évolution de l'architecture de l'arche palmaire et du poignet qui aboutit à l'émergence antérieure du 1er rayon, à sa mise en opposition. On voit bien ici l'intérêt de la reconstruction 3D pour la description morphologique originelle de la main.

La suite logique a été d'en étudier sa cinématique par le même principe de la modélisation 3D.

Les limites de cette étude sont tout d'abord le faible nombre d'embryons sélectionnés ($n=5$). Toutefois sur une précédente étude (Durand et al, 2006), 18 embryons avaient été étudiés et les résultats corroborent parfaitement à ce qui est observé au niveau carpien.

Enfin, en ce qui concerne les embryons il s'agira toujours de l'évolution sur des embryons différents et non l'évolution sur le même embryon, toutefois le processus d'embryogenèse semble identique et évoluer de la même façon d'un individu à l'autre.

Il n'a pas été effectué d'étude de reproductibilité permettant d'appréhender l'erreur de segmentation, ce problème sera abordé dans la partie IV de cette thèse et fournira des éléments intéressants sur la variabilité intra-individuelle qui peut s'appliquer pour tout type de travail de segmentation.

Ce chapitre a fait l'objet d'une publication (Durand et al. 2011).

PARTIE IV

Analyse cinématique interne via l'IRM sur sujets sains

IV.1 Introduction

L'articulation trapézo-métacarpienne joue un rôle essentiel dans l'opposition du pouce. Cette articulation est fréquemment touchée par l'arthrose chez la femme après 50 ans principalement, ce qui potentiellement diminue la mobilité de la colonne du pouce. Le mouvement de cette articulation peut être obtenu à partir de l'examen clinique et/ou de l'utilisation d'un goniomètre mais ce sont des techniques peu précises compte-tenu de la complexité anatomique de cette articulation et sa position particulière par rapport aux plans anatomiques classiques.

Il est possible d'étudier le mouvement de cette articulation à partir de marqueurs externes fixés sur la peau des sujets. Cependant, bien que cette dernière méthode d'évaluation est intéressante dans la pratique clinique courante, la validité de ce système est mise en cause et nous avons décidé de mettre en place un protocole spécifique à partir d'images IRM chez des sujets sains afin d'évaluer la cinématique interne.

IV.2 Matériels

L'étude a porté sur 5 sujets sains (sans antécédent traumatique au niveau du pouce et sans signes d'arthrose IRM au niveau de l'articulation trapézo-métacarpienne). L'examen a été réalisé du côté droit pour chaque sujet sans tenir compte du côté dominant. Les données démographiques des patients sont rapportés dans le tableau ci-dessous:

Sujet sain	sexe	âge (ans)	profession
SS1	H	26	Etudiant
SS2	H	35	Enseignant-Chercheur
SS3	F	45	Enseignant-Chercheur
SS4	F	23	Etudiant
SS5	H	26	Etudiant

Tableau IV. 1. Récapitulatif des sujets sains.

Un consentement éclairé a été signé par l'ensemble des sujets sains (voir annexe 1).

IV.3 Méthodes

IV.3.1 Protocole d'acquisition

Une attelle personnalisée était placée pour chaque sujet immobilisant le poignet et les métacarpo-phalangiennes de l'ensemble des doigts longs en position de pronosupination neutre. Toute la colonne du pouce était laissée libre et notamment l'ensemble des muscles thénariens afin de ne pas gêner sa mobilité. Cette attelle reposait et était collée sur une plaque en résine (plaque bleue, Figure IV.1) afin d'éliminer tout mouvement de pronosupination. Le temps pour obtenir l'ensemble des acquisitions étant particulièrement long (environ 30mn), il s'agissait de réaliser un support afin de minimiser au maximum les tremblements.

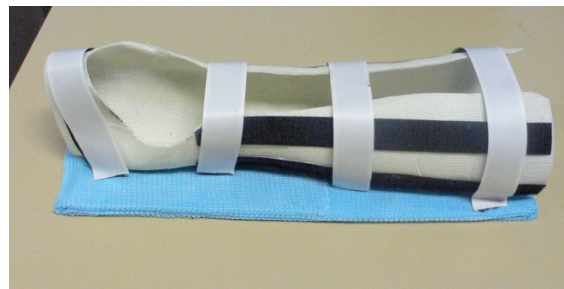

Figure IV.1: Attelle d'immobilisation.

L'examen a consisté à effectuer 5 positions successives (Figure IV.2) avec une période de repos d'environ 1 mn entre chaque position:

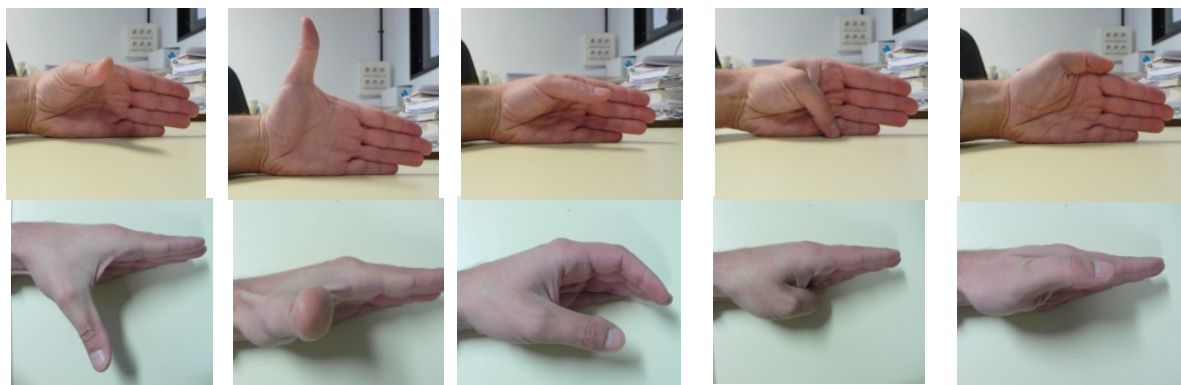
Position 1: Pouce mis en abduction maximale (il est demandé de placer le pouce le plus écarté possible de l'index dans une position parallèle au sol).

Position 2 : Pouce en extension maximale (placer votre pouce le plus écarté possible de l'index dans une position perpendiculaire au sol, c'est à dire dans le plan de la paume).

Position 3: Pouce au repos (l'ensemble des doigts doit être au repos).

Position 4: Pouce en flexion maximale (placer votre pouce de façon à ce que la pulpe distale de celui-ci tente de toucher le socle en résine).

Position 5 : Pouce en adduction maximale « *Latérale pinch* » (placer votre pouce de façon à ce qu'il touche la face latérale de l'index tout en le mettant le plus possible en position postérieure).



Position 1

Position 2

Position 3

Position 4

Position 5

Fig V.4: Positions réalisées au cours de l'examen.

Du fait de la nécessité d'améliorer au mieux la reproductibilité mais du fait également de la nécessité de choisir la plus petite antenne possible afin d'obtenir les meilleures images, du fait du faible espace de liberté dans l'antenne tête utilisée pour l'examen IRM, il n'a pas été envisagé de réaliser un guide adapté pour la reproductibilité des différentes positions. De plus, le mouvement imposé par le guide est contraint et n'offre qu'une information partielle de la cinématique, notamment l'amplitude des mouvements.

Pour améliorer au mieux la reproductibilité, les différentes positions devaient être répétées par le patient avant de commencer l'examen IRM.

Toutefois, l'examen a été contrôlé pour chaque position et chaque sujet par le même observateur afin d'obtenir la même position. L'observateur s'est aidé de

cal dans les cas où la position était difficile à tenir ou à retrouver pour le sujet car chaque sujet avait un entraînement préalable avant l'examen IRM.

L'examen a été réalisé en collaboration avec le Dr Fabrice CHARLEUX radiologue à la Polyclinique St Côte, spécialisé pour l'imagerie IRM ostéoarticulaire. Une IRM 1,5 T (*GE Medical system Milwaukee, WI, USA*) a été utilisée pour les sujets sains. La position était le décubitus ventral, épaule en antépulsion à 180° avec la main droite immobilisée dans l'attelle positionnée dans une antenne tête (Figure IV.3). L'antenne main aurait bien sûr permis d'obtenir une qualité optimale mais ne permettait pas de mettre le pouce dans les différentes positions sans contact avec l'antenne.

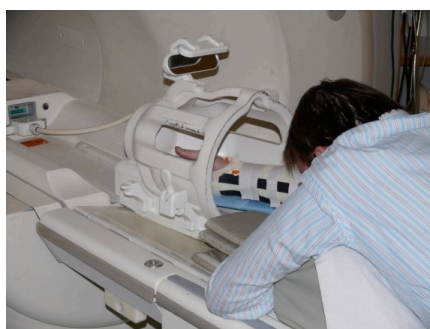

Figure IV.3: Positionnement du sujet dans l'IRM

Nous avons réalisé les acquisitions IRM en séquence 3D Fiesta qui offre une bonne visibilité et contraste des structures entre elles (Tableau IV.2). Chaque séquence a duré entre 2 et 3 mn et donc une durée d'examen total de 30mn environ. Le champ était en moyenne de 15X12X10cm et le nombre de coupes dans chaque position variait de 100 à 120.

Séquence 3D fiesta
Flip angle 65°
Repetition time 6.316ms
Echo time 2ms
Duration time per position ≈ 2mn
Field of view 160X160 mm
Image matrix 512X512 pixels
Slice thickness 2mm
Spacing between slice 0.8mm
Voxel size 0.31X0.31X2 mm

Tab.IV.2: Paramètres d'acquisition IRM

IV.3.2 Segmentation

Cette étape nécessite impérativement de bons outils logiciels. Les logiciels aujourd'hui disponibles ont tous les fonctionnalités suivantes:

- visualisation des images DICOM et leurs ajustements (contraste, histogramme de valeur, filters)
- outils de segmentation manuelle, semi-automatique ou automatique.
- Import/export des résultats de la segmentation sous différent formats.

Les images au format DICOM (Digital Imaging and Communications in Medicine) (format standard des images médicales) ont été traitées avec le logiciel Simpleware qui permet une segmentation manuelle pour chaque image de l'ensemble des os du carpe, des métacarpiens et de l'extrémité distale des 2 os de l'avant-bras.

En ce qui concerne la segmentation, il n'a pas été possible sur les images IRM de réaliser de segmentation automatique. En effet toutes les structures anatomiques sont visibles sur une image IRM car elles possèdent toutes des protons hydrogène qui résonnent. L'inconvénient qui en résulte est que puisque tout est visible, le contraste entre les structures est faible rendant la segmentation plus difficile. La figure IV.4 illustre le résultat de la visualisation des modèles osseux (rendu surfacique) après segmentation.

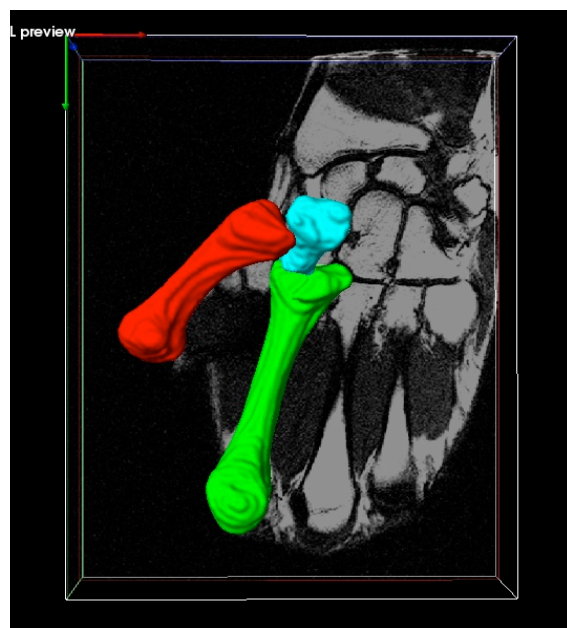


Figure IV.4: Visualisation après segmentation manuelle d'un sujet.

Les reconstructions 3D sont ensuite transférées via un fichier géométrique STL correspondant à un maillage des enveloppes des structures à partir de triangles orientés vers l'extérieur de la matière jointifs bord à bord dans le logiciel Patran 2005r2 (MSC.Software) pour le calcul géométrique.

V.3.3 Recalage

Le recalage des os a été réalisé à partir du centre d'inertie de l'ensemble formé des 2ème et 3ème métacarpien.

La mobilité des métacarpiens est particulièrement limitée au niveau du 2ème et 3ème métacarpien (El Bacha, 1980) ce qui n'est pas le cas des 4 et 5ème métacarpien. La forme globale de l'ensemble de M2 et M3 offre une précision plus importante lors du recalage par rapport au trapèze, qui du fait de sa forme plus globuleuse et de l'erreur de segmentation, donne des variations plus importantes de ses axes d'inerties.

Par ailleurs, il nous a semblé plus logique de décrire le mouvement du pouce par rapport à un référentiel ayant une traduction anatomique pertinente, et le choix du référentiel "M2-M3" nous a paru intéressant car il représente bien la paume de la main.

Le repère cartésien du segment mobile a lui été déterminé par le centre d'inertie du 1er métacarpien, l'axe z correspondant à l'axe longitudinal et l'axe x à la droite tangente des condyles de la tête du 1er métacarpien.

Une fois recalé, nous avons analysé le mouvement de flexion/ extension et abduction/adduction à partir des axes hélicoïdaux. Le calcul de ces axes s'est effectué dans le logiciel scilab-5.0.2.

IV.3.4 Estimation des erreurs de segmentation et de recalage.

IV.3.4.1 Validation du protocole IRM, répétabilité des positions choisies

Dans cette partie nous avons voulu déterminer si pour les sujets sains, les positions effectuées dans l'IRM étaient comparables d'un sujet à l'autre. En d'autre terme si notre protocole arrive à reproduire des positions similaires pour l'ensemble des patients sains. Nous n'avons pas utilisé de guide et les positions étaient parfois soutenues par des cals lorsque la durée était trop importante pour le sujet.

La méthode a consisté, à partir des images IRM segmentées des différents sujets, à comparer les premiers métacarpiens des différents sujets sains dans les différentes positions en recalant par rapport centre d'inertie I_{m2m3} (centre d'inertie de l'ensemble formé par M2+M3) pour tous les sujets sains et pour les différentes positions.

A partir du centre d'inertie i du 1er métacarpien et de son repère (x, y, z) , nous traçons une courbe C construite à partir de 2 points $p1$ et $p2$ translation du point p_i du centre d'inertie sur la surface du premier métacarpien suivant l'axe z et $-z$. Dans chaque position, les courbes sont comparées entre chaque sujet (C_{flex} correspondant aux courbes de M1 en flexion, C_{ext} correspondant aux courbes de M1 en extension...).

IV.3.4.2 Quantification de l'erreur de segmentation.

Afin de tester l'erreur de segmentation, nous avons réalisé 2 types de test afin de connaître l'erreur de segmentation intraindividuelle et interindividuelle.

L'erreur de segmentation intra-observateur est importante à déterminer puisqu'elle permettra de connaître pour le principal investigateur la répétabilité de son geste. Il peut exister différentes manières de tester ce premier type d'erreur: mesure des volumes, des surfaces des structures reconstruites...

Dans notre étude l'obtention des paramètres cinématiques est basée sur les calculs d'axe d'inertie qui sont eux-mêmes dépendant du calcul des volumes.

Ainsi notre étude a consisté dans un premier temps à reconstruire sur un sujet donné et à calculer les volumes des différents os et d'estimer l'écart relatif. Dans un deuxième temps, l'erreur de la méthode de recalage a été estimée à partir de l'écart des distances entre les nuages de points entre les modèles géométriques recalés.

Ce même sujet a été reconstruit par deux différents opérateurs afin d'estimer l'erreur inter opérateur.

IV.3.5 Quantification des amplitudes articulaires, détermination des axes d'inerties.

Description du mouvement par les axes hélicoïdaux:

Il s'agit de décrire le mouvement du 1er métacarpien par rapport à l'ensemble des 2 et 3ème métacarpiens.

Pour représenter la position relative entre deux segments anatomiques il faut leur attacher des repères cartésiens.

La position du segment mobile par rapport au segment fixe est connue si les coordonnées d'un point du segment mobile R2 peuvent être décrites dans le repère fixe R1. La position est donnée mathématiquement par la matrice de position 4x4, $[P_{21}]$, définie comme suit :

$$\mathbf{R1}=[\mathbf{P21}]\mathbf{R2}$$

Avec:

$$[\mathbf{P21}] = \begin{bmatrix} 1 & 0 & 0 & 0 \\ x0 & & & \\ y0 & r_{ij} & & \\ z0 & & & \end{bmatrix}$$

Le vecteur $\mathbf{R0} = [x0, y0, z0]$ représente les coordonnées du centre du repère 2 dans le repère 1, la sous matrice $[r_{ij}]$ représente l'orientation du système 2 par rapport au système 1.

Le déplacement du 1er métacarpien d'une position à l'autre par rapport à la paume (centre d'inertie des 2 et 3ème métacarpien) est connu si n'importe quel point du 1er métacarpien peut être défini par rapport à M2M3 à tout moment.

Soit les deux positions du 1er métacarpien T1 et T2 connues, à partir de l'équation 2.1 les positions du 1er métacarpien T1 et T2 s'écrivent:

$$\mathbf{R(T1)1}=[\mathbf{P21(T1)}]\mathbf{R(T1)2}$$

$$\mathbf{R(T2)1}=[\mathbf{P21(T2)}]\mathbf{R(T2)2}$$

Les équations précédentes peuvent se réduire à:

$$\mathbf{R(T2)1}=[\mathbf{D(T1, T2)}]\mathbf{R(T1)1}$$

Avec

$$[\mathbf{D(T1, T2)}] = [\mathbf{P21(T2)}][\mathbf{P21(T1)}]^{-1}$$

La matrice 4X4 $[\mathbf{D(T1, T2)}]$ est appelée matrice de déplacement, elle est écrite dans le référentiel fixe de M2M3. La matrice $[\mathbf{D}]$ peut être décomposée en une translation T et une rotation H comme suit (Annexe 2):

$$\begin{bmatrix} 1 & 0 & 0 & 0 \\ T_{ij} & H_{ij} & & \end{bmatrix}$$

Les paramètres de l'axe hélicoïdal se déduisent alors comme suit:

$$\sigma = \arccos\left(\frac{\text{trace}(H) - 1}{2}\right)$$

$$\begin{bmatrix} nx \\ ny \\ nz \end{bmatrix} = \frac{1}{2\sin(\sigma)} \begin{bmatrix} H_{32} - H_{23} \\ H_{13} - H_{31} \\ H_{21} - H_{12} \end{bmatrix}$$

$$\mathbf{s} = \mathbf{T} \cdot \mathbf{n}'$$

$$\mathbf{s} = \mathbf{D}_{21} \cdot \mathbf{n}_x + \mathbf{D}_{31} \cdot \mathbf{n}_y + \mathbf{D}_{41} \cdot \mathbf{n}_z$$

Avec σ rotation autour de l'axe, n: vecteur directeur de l'axe et s: translation le long de l'axe. Soit:

$$\hat{\mathbf{n}} = \begin{bmatrix} 0 & -nz & ny \\ nz & 0 & -nx \\ -ny & nx & 0 \end{bmatrix}$$

et I la matrice identité 3X3.

$$\begin{bmatrix} 1 & 0 & 0 \\ 0 & 1 & 0 \\ 0 & 0 & 1 \end{bmatrix}$$

La position dans l'espace de l'axe, définie par le point P0 est donnée dans le repère fixe de M2M3 par:

$$[\mathbf{P}_0] = [(\mathbf{1} - \cos(\sigma)) \cdot \mathbf{I} - \sin(\sigma) \cdot \hat{\mathbf{n}}]^{-1} \cdot [\mathbf{T} - \mathbf{s} \cdot \mathbf{n}]$$

IV.4 Résultats

IV.4.1 Validation du protocole des positions choisies

La figure IV.5 illustre la superposition des premiers métacarpiens des différents sujets sains dans les différentes positions.

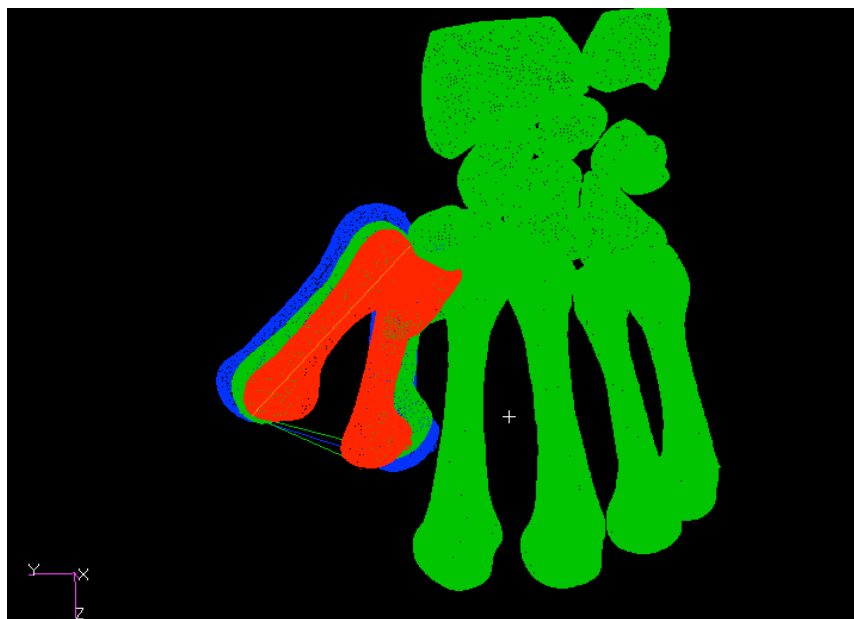


Figure IV.5: Pour 3 sujets (SS1 en bleu, SS2 en vert, SS3 en rouge), comparaison des différentes courbes $C_{flex_{1,2 \text{ et } 3}}$ et $C_{ext_{1,2 \text{ et } 3}}$ ainsi que les courbes joignant C_{flex} et C_{ext} . (Cjoint)_logiciel Patran.

Le tableau IV.3 présente la comparaison des différentes courbes chez 3 sujets différents. On peut observer tout d'abord qu'il y a une bonne reproductibilité pour la position d'extension avec au maximum 5° d'angulation entre les différentes courbes.

Comparaison courbes	Angulation (°)
Cext1_2	5
Cext1_3	5.1
Cext2_3	1
Cflex1_2	7.9
Cflex1_3	9.5
Cflex2_3	9.5
Cjoint1_2	2.1
Cjoint1_3	5
Cjoint2_3	6.9

Tableau IV.3 : Comparaison des différentes courbes chez 3 sujets différents.

Ensuite on peut remarquer que la comparaison des courbes Cjoint montre une angulation moyenne de 4.6° ce qui permet de dire que le passage de la position d'extension à la position de flexion se situe dans un plan très semblable et que la différence constatée avec le 3ème sujet concernant la flexion correspondent à la difficulté de maintenir la position de flexion pour le 3ème sujet.

IV.4.2 Erreur de segmentation et recalage

L'erreur relative représentant la différence entre les volumes sur la valeur moyenne pour les différents calculs de volume du trapèze et des trois Métacarpiens sont résumés dans le tableau IV.3.

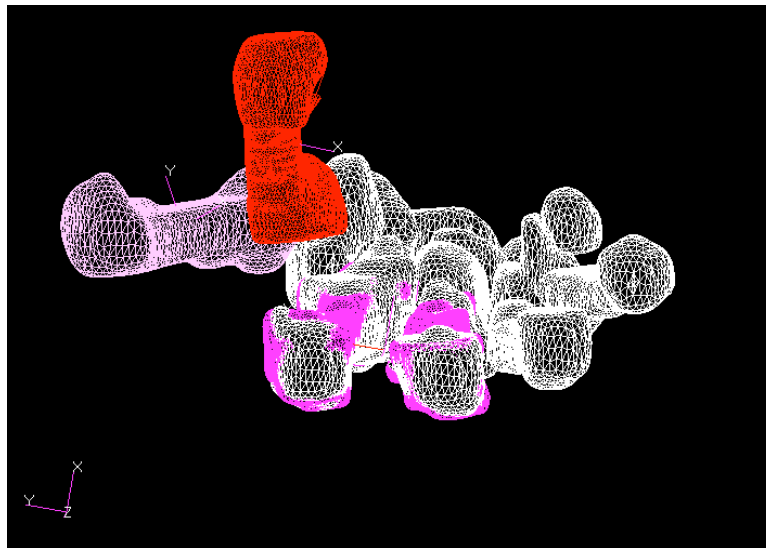
	% volume Trapèze	% volume Métacarpiens
Intraopérateur	10%	4%
Interopérateur	13%	6%

Tableau IV.4: Estimation des erreurs de reconstructions.

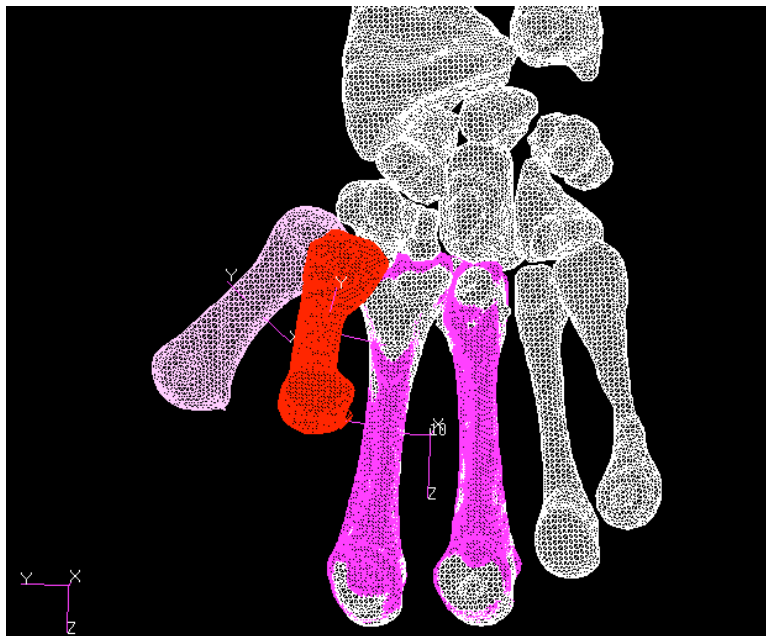
L' écart des erreurs intraopérateur et interopérateur est raisonnable en ce sens que les deux ont une expertise dans la segmentation et la visualisation

anatomique des différentes structures ne nécessitent pas d'expertise particulière.

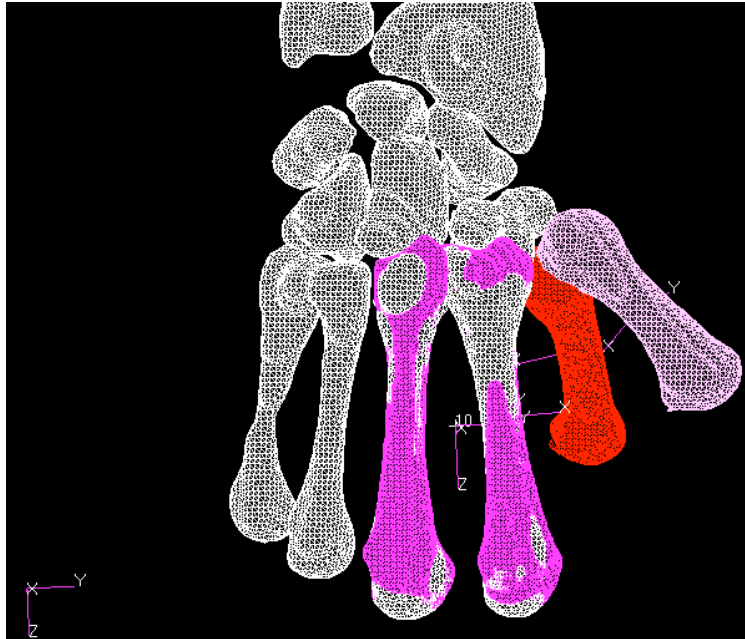La figure IV.6 illustre la superposition des modèles reconstruits par le même opérateur permettant d'estimer l'erreur de recalage pour le calcul d'axes.



(a)



(b)



(c)

Figure IV.6: Recalage des modèles osseux reconstruits par le même opérateur en vue inférieure (a), antérieure (b), postérieure (c).

Le calcul des distances entre les points des différents os recalés est illustré par un box plot sur la Figure IV.7. Celui ci démontre tout d'abord une distribution normale avec une moyenne de -0,5mm avec 50% des distances entre les points est comprise -1,8mm et 0,8mm. Les écarts maximaux des distances se trouvent entre -4,5mm et 4,8mm.




Figure IV.7: Valeurs des distances entre les modèles géométriques recalés.

IV.4.2 Analyse cinématique

Les figures IV.8 et VI.9 illustrent les reconstructions des différents mouvements de flexion/extension, d'abduction/ adduction.

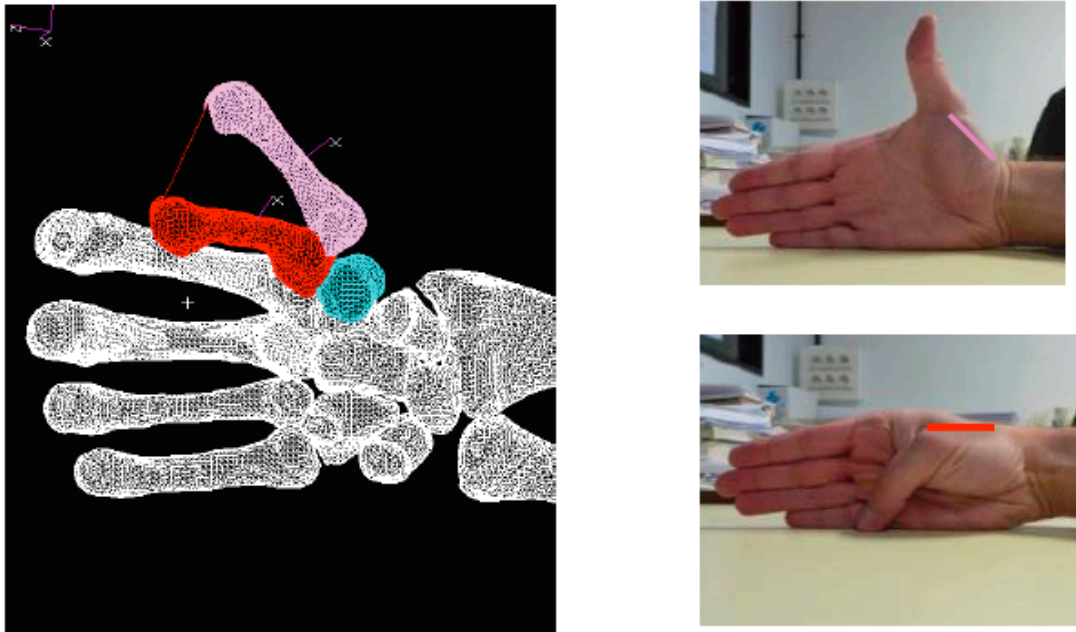


Figure IV.8: Reconstruction 3D des positions initiale et finale du mouvement de flexion/extension.

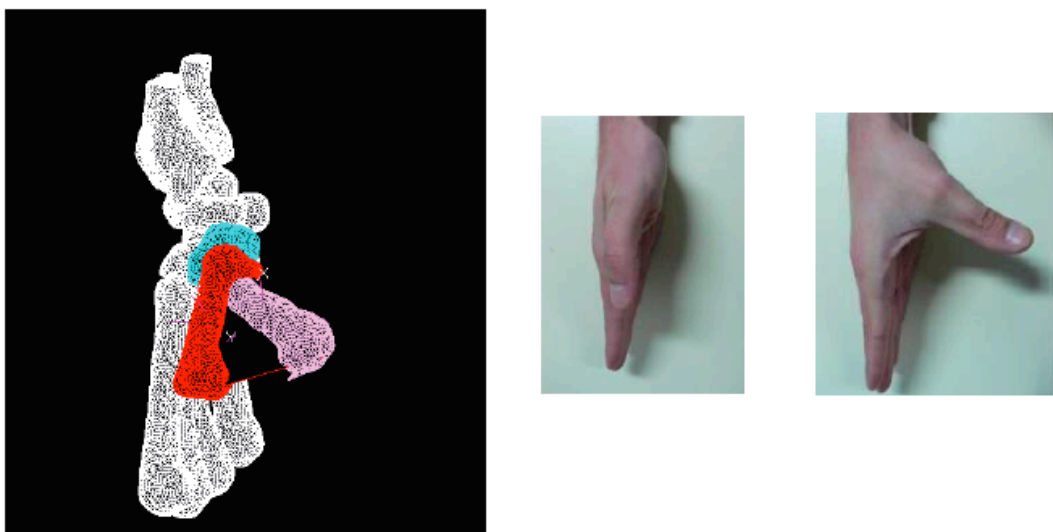


Figure IV.9: Reconstruction 3D des positions initiale et finale du mouvement d'abduction/ adduction.

Le tableau IV.5 présente les résultats des axes de rotation obtenus.

	σ (°)	n	S (mm)	P_0	M_1 (mm)	Env (mm ²)	D_1 (mm)
F/E							
SS1	56.3	-0.73/ 0.50/0.45	15	70/7.30/ -43	44	835	38.8
SS2	64.7	-0.44/ 0.69/0.56	13.6	49/ 5/ -51	48	942	42.9
SS3	60.4	-0.57/-0.32/0.75	0.1	3./28/14	42	634	30
SS4	41.43	-0.71/-0.29/0.63	0.01	1/29/15	40	644	32.4
SS5	70.1	-0.38/-0.76/0.50	8.9	10/3/13.6	49.5	962	44.4
Abd/Add							
SS1	61.9	-0.93/-0.06/0.35	12.8	41/31/-24	44	603	34.7
SS2	54.3	-0.7/0.31/0.44	13.6	41/31/-29	48	644	32.4
SS3	44.6	-0.31/-0.94/0.06	-6.4	24/-6/26	42	519	27.8
SS4	55.7	-0.25/-0.8/0.49	3.23	8/4/10	40	559	30
SS5	48.6	-0.09/-0.96/0.19	2.8	12/-8/21	49.5	714	35.4

Tableau IV.5: Résultats des paramètres cinématiques pour les sujets sains.

F/E: mouvement de flexion/extension. Abd/add: mouvement d'Abduction/adduction.

σ : rotation autour de l'axe, n: vecteur directeur de l'axe et s: translation le long de l'axe. P_0 : position dans l'espace de l'axe.

M_1 : longueur du 1er métacarpien; Env: surface joignant l'axe longitudinal (z) de M_1 dans 2 positions différentes.

D_1 : distance séparant le point d'intersection de l'axe z de M_1 avec la surface de M_1 dans deux positions différentes (Flexion/extension et Abduction/Adduction).

IV.5 Discussion-conclusion

En ce qui concerne l'étude cinématique interne, une seule étude (Cerveri et al., 2010) a été réalisée concernant le mouvement du 1er métacarpien par modélisation 3D. Cette étude, toutefois, ne repose que sur un seul sujet, les 12 différentes positions réalisées ne sont pas précisées et s'agissant d'une étude de méthodologie, il n'est malheureusement pas précisé la méthode de segmentation mais surtout l'étude de sa précision, de sa reproductibilité.

L'originalité de notre approche vient du fait que notre étude a une optique clinique d'une part, nous avons, en effet, choisi un nombre limité de positions, il paraît clair que le choix de 12 positions ne peut s'appliquer dans un contexte clinique. Par ailleurs, l'étude de Cerveri conforte notre idée en précisant que seulement 4 postures sont suffisantes pour reproduire le modèle cinématique de l'ATM.

Notre étude offre une gamme de valeur qui à notre connaissance n'existe pas en ce qui concerne la cinématique interne.

Dans une optique clinique, il s'agit d'une étude également visant à démontrer la précision, la reproductibilité des mesures.

Les limites de cette étude sont bien sûr tout d'abord le faible nombre de sujets traités mais le protocole d'acquisition a été complet pour 8 sujets sains.

En ce qui concerne les sujets sains, nous avons obtenu des valeurs pour l'angle σ variant entre 41-65° pour le mouvement de flexion/ extension et des valeurs variant entre 44-62° pour le mouvement d'abduction/adduction. Chèze et al. (2001) par analyse optoélectronique rapportent une valeur moyenne de 66.4° +/- 9.7 pour le mouvement de flexion/extension et 40.7 +/- 5.7 concernant l'abduction/adduction. Goubier et al. (2009) rapportent des valeurs de 41° et 51° respectivement pour le mouvement de flexion/extension et abduction/adduction. Cooney et al. (1981) à l'aide de radiographies sur des sujets cadavériques mesurent une amplitude de 52,9° +/- 11.4 pour la flexion/extension et 42.4° +/- 4 pour l'abduction/adduction, enfin Miura et al.

(2004) par fluoroscopie retrouvent une valeur de $34^{\circ} \pm 3$ et $44^{\circ} \pm 4$ respectivement pour la flexion/extension et abduction/adduction. A propos des sujets sains, les moyennes des amplitudes de l'ATM varient selon les études entre 34° à 70° pour la flexion/extension et entre 42 et 51° concernant l'abduction/adduction (cf. Tableau II.2).

Nous retrouvons dans notre faible échantillon ($n=5$) des valeurs qui rentrent dans la gamme des données de la littérature.

Nous pouvons aussi remarquer que nos valeurs sont plus 'étendues' que celles obtenues par les autres études. Ceci peut s'expliquer par le fait que notre méthode utilise les vraies géométries osseuses reflétant ainsi la variabilité humaine sur le plan anatomique et par conséquent fonctionnel.

Par ailleurs, la comparaison de nos valeurs avec celles de la littérature sont à prendre avec précaution. En effet ces axes de rotation sont calculés à partir de données 2D (fluoroscopie, radio, scanner) ou bien 3D (cinématique externe). Or nos données concernent la cinématique interne des os issue de modélisation 3D à partir de l'IRM.

Pour conclure, il est difficile d'effectuer une étude comparative avec les données de la littérature car à notre connaissance nos résultats sont uniques car il n'existe pas d'études équivalentes.

PARTIE V

**Analyse cinématique
interne via le scanner
sur sujets pathologiques**

V.1 Introduction

L'arthrose trapézo-métacarpienne ou rhizarthrose est très fréquente, entraînant parfois de la douleur, la perte de mobilité et la perte de force.

Il est toutefois difficile d'apprécier précisément cette perte de mobilité chez les sujets arthrosiques et le résultat de la chirurgie en pratique clinique, la cotation de Kapandji ou l'utilisation d'un goniomètre donnent en effet, des informations intéressantes mais peu précises.

De façon assez classique, dans le domaine de la recherche, le mouvement de cette articulation trapézo-métacarpienne chez des sujets arthrosiques et opérés a pu être obtenu à partir de systèmes de marqueurs externes fixes sur la peau des sujets. Néanmoins la validité de ces systèmes d'analyses cinématiques externes est mis en cause. Le mouvement de cette articulation chez les sujets pathologiques a également été obtenu à partir d'imagerie 2D.

En cohérence avec l'étude sur les sujets sains, nous avons décidé de mettre en place un protocole spécifique à partir d'images scanner de la main. L'objectif de cette étude est d'analyser la cinématique interne tridimensionnelle chez sujets pathologiques arthrosiques et opérés (trapézectomie et prothèse).

Les contraintes liées à l'IRM chez les sujets sains ne pouvaient s'appliquer sur les sujets pathologiques. En effet, les sujets pathologiques sont plus âgés que les sujets sains et ne peuvent donc difficilement maintenir les différentes positions pour l'aquisition de l'ensemble des images dans les différentes positions (décubitus ventral, membre supérieur en antépulsion à 180°). A titre comparatif, l'aquisition pour une position en IRM était de 3 à 4 minutes pour 20 secondes au scanner. Ainsi la durée totale pour une acquisition scanner serait de quelques minutes par rapport à une vingtaine de minutes pour l'IRM. Cela n'est pas négligeable pour le confort du patient.

De plus, une articulation pathologique ou opérée, peut par l'inflammation ou la chirurgie, entraîner des anomalies de signal importantes au niveau du cartilage ou bien de l'os même, ainsi la segmentation peut potentiellement se trouver gênée.

En ce qui concerne la patiente prothésée, pas de possibilité d'imagerie IRM du fait de nombreux artéfacts lié au matériel quel qu'il soit (acier, titane).

Par ailleurs, chez le sujet pathologique, l'indication d'une imagerie plus précise (scanner) que les simples radiographies standards se pose de plus en plus souvent en pratique clinique chez le patient arthrosique afin d'obtenir:

- une meilleure analyse de la géométrie du trapèze afin de pouvoir déterminer s'il est préférable d'envisager une trapézectomie ou bien une prothèse.
- une meilleure analyse des autres interlignes articulaires autour du trapèze et difficilement explorable par les radiographies standards (interligne trapèze/trapèzoïde, interligne trapèze/base du 2ème métacarpien) afin également de choisir la solution thérapeutique la plus adaptée.

L'indication se pose également de plus en plus fréquemment chez le patient opéré. En effet, l'exploration à l'aide de l'imagerie 3D des causes d'échec ou de douleurs persistantes après intervention (irritation des tendons long abducteur et court extenseur chez les patients prothésés...) devient incontournable.

Les acquisitions scanner ont été effectuées avec la collaboration du Dr Treutenaere, radiologue du Centre d'Imagerie de la Clinique d'Istres.

V.2 Matériels

L'examen a été réalisé pour 5 sujets pathologiques qui présentaient une rhizarthrose symptomatique malgré un traitement médical bien conduit et nécessitant une intervention chirurgicale du fait d'une douleur quotidienne importante (EVA>5). L'âge moyen des sujets pathologiques était de 63 ans.

Les données démographiques des patients sont précisées dans le tableau V.1.

La rhizarthrose a été appréciée radiologiquement selon la classification de Dell et al. (1978), trois cas étaient de stade 2, deux cas de stade 3 et un cas de stade 4.

L'indication de la trapézectomie s'est posée devant l'aspect radiologique.

Sujet	sexe	âge	Mobilité préop.	Force de poigne et pince pouce index / côté opposé (kg)	Classification radiologique (Dell)	Pouce en Z	Situation au moment du scanner
SP1	F	55	Kapandji 6	7/35 3/8	Stade 3	oui	Rhizarthrose
SP2	F	70	Kapandji 9	15/25 5/8	Stade 4	oui	Rhizarthrose
SP3 =SP1 postop	F	55	Kapandji 6		Stade 3	non	Trapézectomie
SP4	F	59	Kapandji 9	10/ 38 2.5/9	Stade 2	non	Trapézectomie
SP5	F	61	Kapandji 10	22/22 5/5	Stade 2	non	Trapézectomie
SP6	F	69	Kapandji 9	10/31	Stade 2	non	Prothèse

Tableau V.1: données démographiques des patients.

V.3 Méthodes

V.3.1 Les différentes acquisitions

Les cinq positions étudiées sont les mêmes que pour les sujets sains (chapitres IV).

V.3.2 Imagerie

Pour les sujets pathologiques, l'examen a été réalisé en collaborations avec l'ensemble des radiologues de la clinique d'Istres. Un scanner (GE medical system-CT scanner hélicoïdal multibarrette) a été réalisé pour les sujets pathologiques. Le nombre de coupes était environ de 372 avec une épaisseur des coupes de 0.625mm. La durée de chaque acquisition était de l'ordre de 15 à 20 secondes.

V.3.3 Segmentation

Le logiciel Simpleware, grâce à une détection semi-automatique des contours après seuillage des niveaux de gris de l'image a permis de segmenter les images scanner des patients pathologiques. Une correction manuelle est toutefois nécessaire afin de faire disparaître les artefacts liés à la prothèse (Figure V.1).

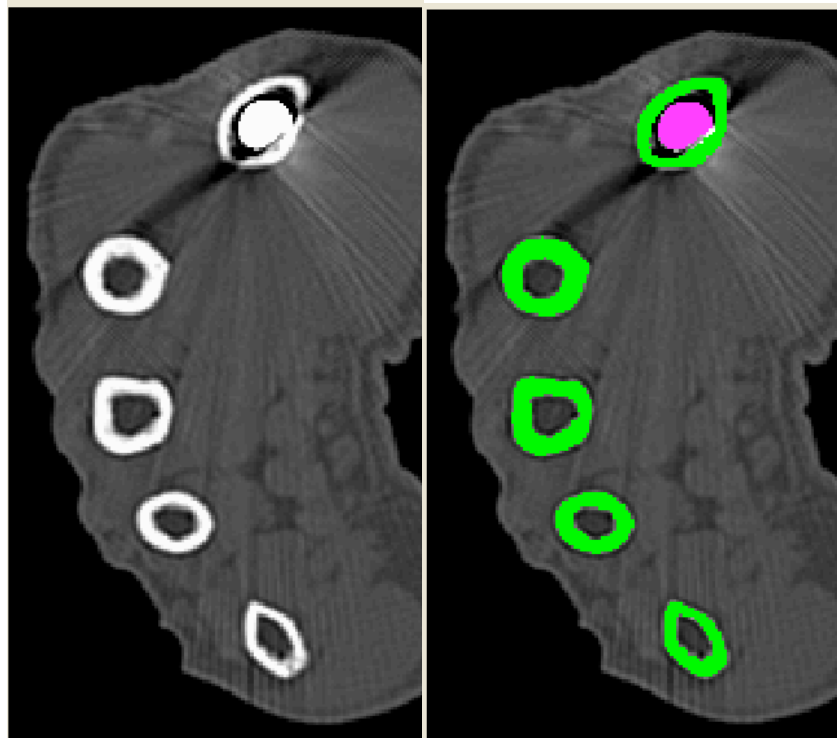


Figure V.1 : Segmentation par détection semi-automatique des contours d'images scanner– Logiciel Simpleware.

La figure V.2 illustre la reconstruction 3D obtenue pour un sujet prothésé.




Figure V.2 : Rendu solide sur la reconstruction 3D effectuée sur un sujet prothésé.

V.3.4 Recalage, quantification des amplitudes articulaires, détermination des axes de rotation.

La méthodologie utilisée pour l'étude des sujets pathologiques est la même que celle utilisée pour les sujets sains (cf. chapitre IV).

V.4 Résultats

Les figures V.3, V.4 V.5 illustrent la reconstruction de l'ATM avant et après intervention chirurgicale.

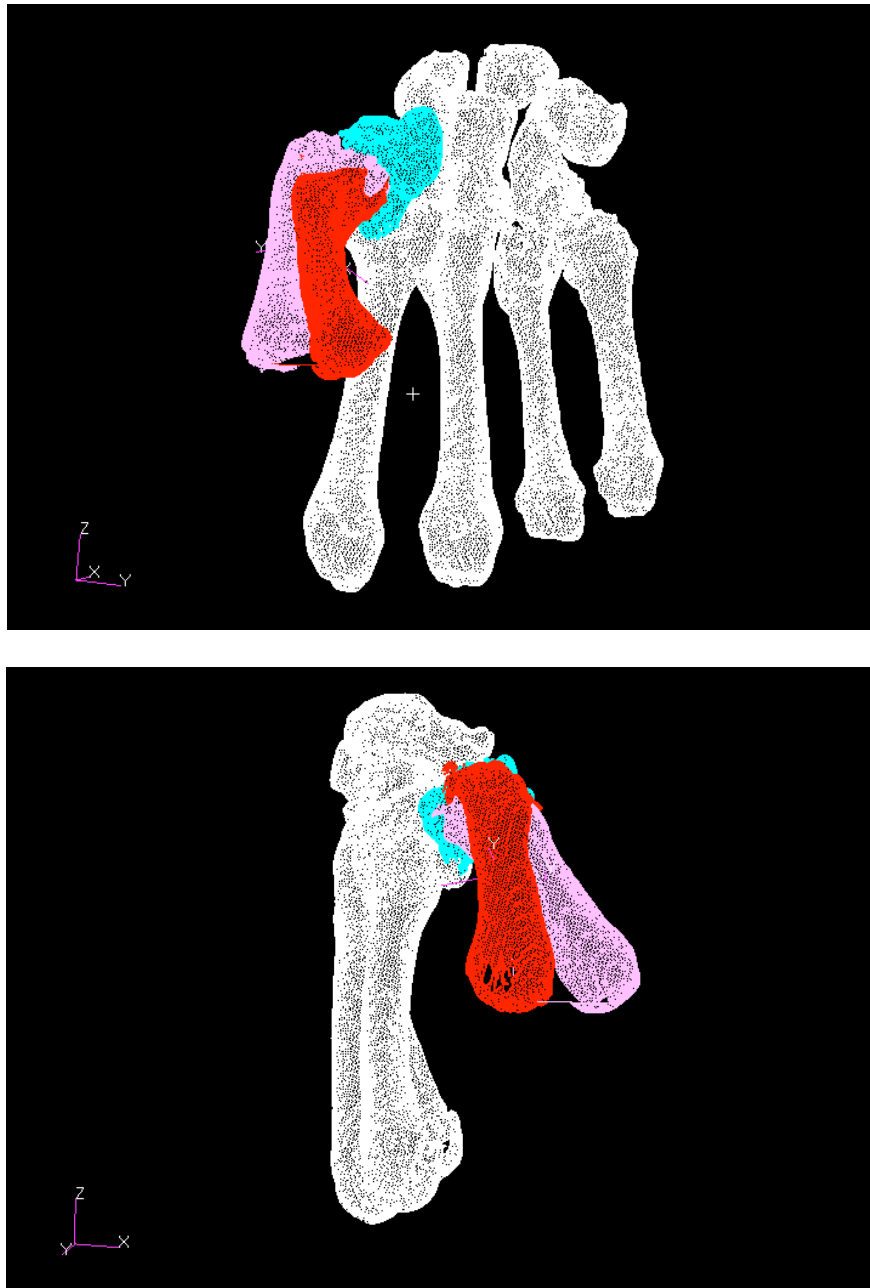


Figure V.3: Sujet pathologique (SP1) avant intervention, arthrose stade 3.

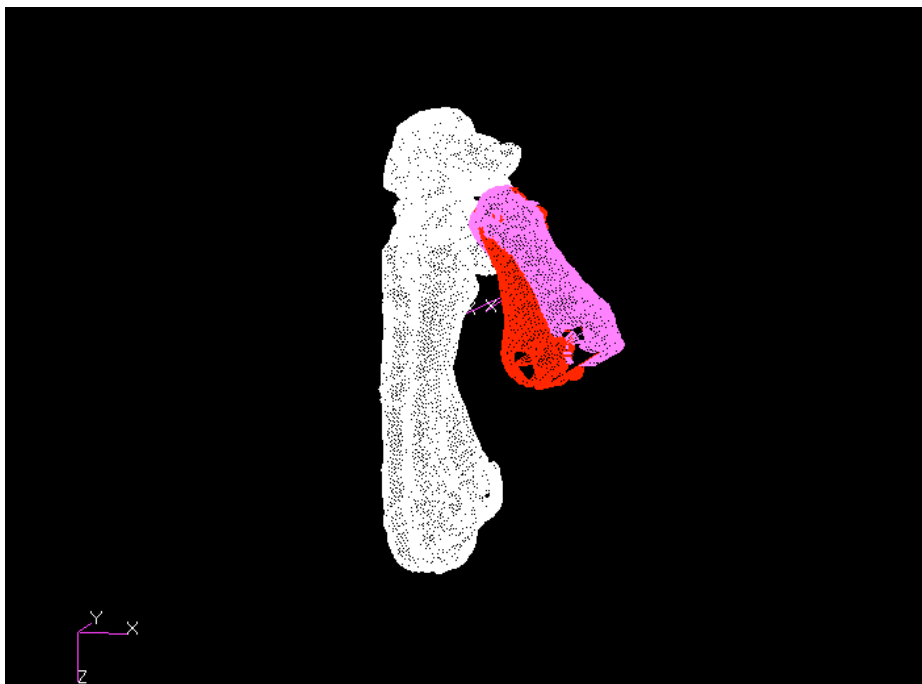
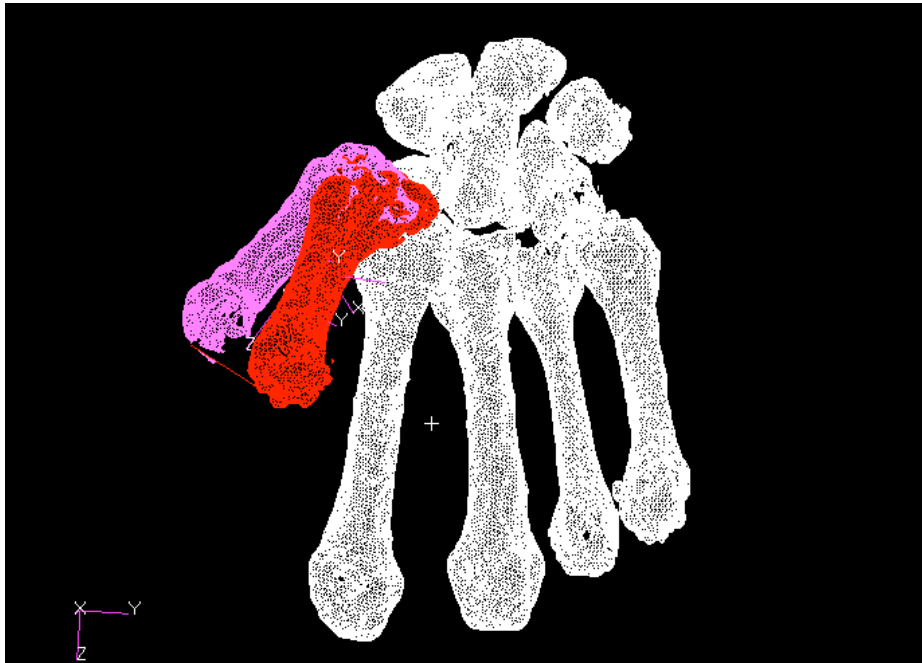

Figure V.4 : Sujet pathologique (SP1)après trapézectomie (SP3) .

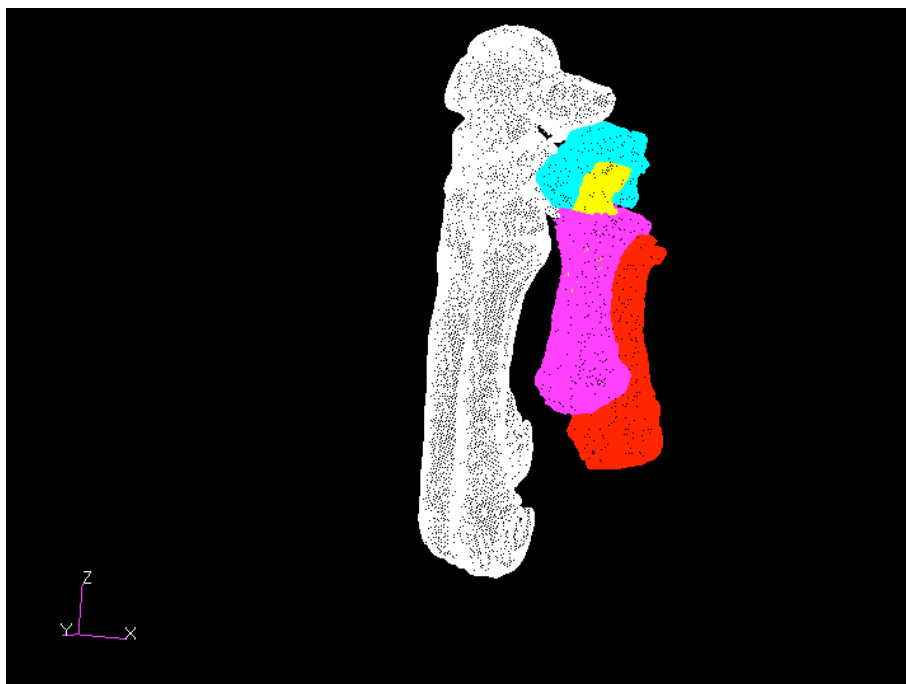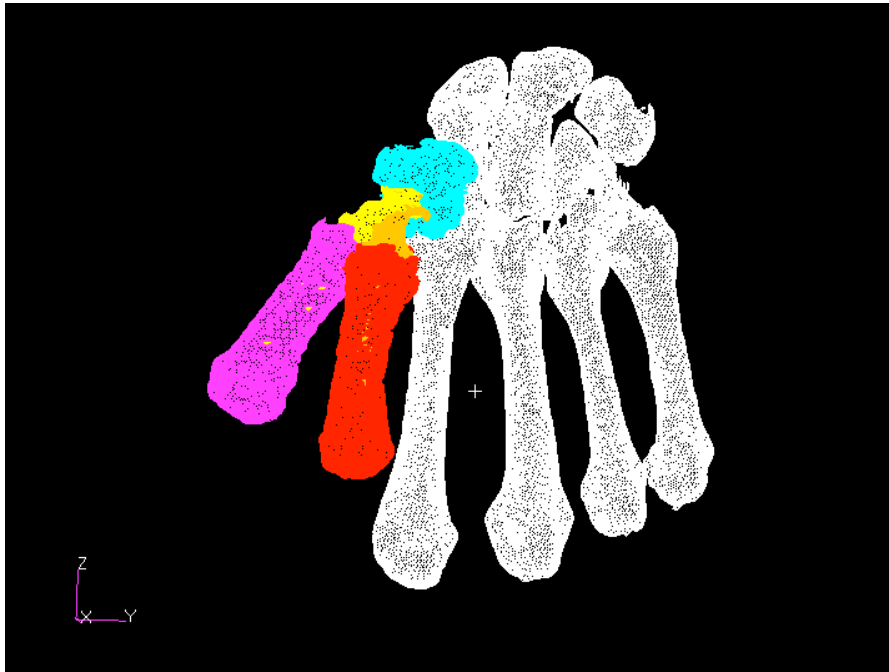


Figure V.5: Sujet pathologique (SP6) après la mise en place d'une prothèse trapézo-métacarpienne de type Ivory.

	σ (°)	n	S (mm)	P_0	M_1 (mm)	Env (mm ²)	D_1 (mm)
Flex/Ext							
SP1	21.9	0.96/ 0.24/-0.04	5.7	6.8/ -22.0/25.8	44	272	14.6
SP2	26.5	-0.41/ -0.60/ -0.68	-1.3	23.9/ -28.6/ 11.13	41	143	8.6
SP3	24.2	0.81/-0.32/0.48	-3.1	-11.0/-39.4/-7.9	44	342	16.
SP4	25.8	0.76/-0.33/0.59	6.48	25.7/26.8/-22.2	47	369	16.6
SP5	25.1	0.23/-0.83/0.49	5.7	23.8/5.2/-2.7	40	291	15
SP6	43	0.08/-0.72/-0.68	11.4	-14.2/ 16.6/-20.7	nc	nc	26.5
Abd/Add							
SP1	33.6	0.42/0.79/0.42	2.9	11.5/14.4/-38.2	44	341	18.9
SP2	23.6	-0.52/ -0.07/ -0.68	-1.8	4.3/-21.8/ -1.0	41	132	6.9
SP3	16.3	0.02/0.97/0.19	0.3	5.1/8.7/-33.7	44	200	10.8
SP4	23.3	0.67/0.08/0.73	1.39	20.9/31.3/-22.4	47	226	10.8
SP5	28.4	0.94/-0.30 /0.08	4.8	11.8/31.4/-18.2	40	288	16.8
SP6	43.2	-0.47/ -0.79/ -0.36	13.9	- 26.1/ 19.7/-10.1	nc	nc	31

Tab.V.2: Résultats des paramètres cinématiques pour les sujets pathologiques.

F/E: mouvement de flexion/extension. Abd/add: mouvement d'Abduction/adduction.

σ : rotation autour de l'axe, n : vecteur directeur de l'axe et s : translation le long de l'axe. P_0 : position dans l'espace de l'axe.

SP1: sujet pathologique préopératoire.

Po: post-opératoire.

M1: longueur du 1er métacarpien; Env: surface joignant l'axe longitudinal (z) de M1 dans 2 positions différentes.

D1: distance séparant le point d'intersection de l'axe z de M1 avec la surface de M1 dans deux position différentes (Flexion/ extension et Abduction/Adduction).

V.5 Discussion-conclusion

Un protocole expérimental spécifique et une méthodologie d'analyse des données ont été mises en place et ont permis d'obtenir deux types de résultats.

En ce qui concerne les sujets sains, les amplitudes maximales de mouvement de flexion/extension et abduction/adduction du pouce tel qu'il est décrit dans le chapitre méthodologie ont été mesurées sur une petite série de sujets sains (n=5). Une comparaison a été réalisée entre ces valeurs de référence et des articulations trapézométacarpiennes arthrosique (n=2) et après traitement chirurgical par trapézectomie (n=3) et prothèse (n=1).

Ces différentes mesures avaient pour but d'établir une gamme de valeur pour les sujets sains et pathologiques et également de vérifier que des variations significatives pouvaient être détectées par ce moyen.

En ce qui concerne les sujets pathologiques (arthrosique ou opéré par trapézectomie ou prothèse trapézo-métacarpienne), nous avons obtenu des valeurs pour l'angle α variant entre 21-43° concernant la flexion/extension et des valeurs variant entre 16-43° concernant l'abduction adduction.

Chèze et al. (2001) comparent les amplitudes des mouvements effectués par une main gauche (atteinte de rhizarthrose) et une main droite saine et ne retrouvent une différence significative uniquement en ce qui concerne la flexion maximale. Pour 2 sujets ayant une arthrodèse trapézo-métacarpienne, ils mettent en évidence un angle β (orientation de l'ellipse de circumduction par rapport au plan de la paume) identique aux sujets sains et des amplitudes très inférieures mais non nulles (amplitude du mouvement de flexion de l'ordre de 35°). Enfin l'étude a également été réalisée sur 2 patientes porteuses de prothèse trapézo-métacarpiennes de type ARPE, on peut observer des résultats très proches des sujets sains.

Goubier et al. (2011) mesurent une amplitude de 50° en flexion/extension et 47° en abduction/adduction chez les patients opérés d'une trapézectomie, il n'a pas été retrouvé de différence significative entre le côté opéré par trapézectomie et

le côté non opéré mais arthrosique et aucune différence significative entre les patients opérés par trapézectomie et les sujets sains.

Miura et al (2004) démontre que la mobilité de l'ATM est significativement diminuée par rapport aux sujets sains à la fois dans le secteur de flexion/extension (19° vs 34°) et dans le secteur d'abduction/adduction (28° vs 44°).

Peu d'études se sont intéressées à la quantification et de comparer des données chez sujets sains et pathologiques (Chèze et al. (2001), Miura et al. (2004) Goubier et al. (2011)).

A propos des sujets pathologiques, il semble qu'il ne soit pas trouvé de différence significative entre la mobilité des patients opérés (d'une trapézectomie) et les patients arthrosiques et même avec les patients sains (Chèze et al. 2001, Goubier et al. 2011).

Ces résultats sont à nuancer, en effet, retrouver des résultats identiques chez patients sains et arthrosique peut simplement traduire un état peu avancé de l'arthrose trapézo-métacarpienne (Chèze et al. 2001). Sur nos deux cas de patients arthrosiques nous trouvons des amplitudes de l'ordre de 50% plus faible par rapport aux sujets normaux.

Par ailleurs, la mobilité résiduelle non négligeable après arthrodèse trapézo-métacarpienne (Chèze et al. 2001) pourrait traduire, malgré la rigueur des protocoles d'immobilisation dans les études de cinématique externe, une difficulté pour étudier uniquement et de manière isolée la mobilité de l'ATM.

Autrement dit, dans la rhizarthrose, une déformation et un défaut de mobilité de l'articulation trapézo-métacarpienne que l'on peut rencontrer dans les déformations du pouce en Z (Figure II.9) sont souvent compensés par une hypermobilité, une hyperextension de l'articulation métacarpo-phalangienne. Ainsi il n'est pas exclu, que l'absence de différence significative entre sujet sains et pathologiques soit également dû au fait qu'il s'agit d'une analyse externe du mouvement.

Dans l'étude de Goubier et al. (2011), la trapézectomie ne semble pas modifier la cinématique de l'ATM par rapport aux sujets arthrosique et sain. Le fait que la

cinématique de l'ATM soit donc quasi normale traduit donc possiblement le fait qu'il s'agit de patients opérés au stade précoce de la maladie.

Malgré notre faible échantillon, nous observons également que la mobilité de l'ATM des patients après trapézectomie était nettement diminuée par rapport aux sujets sains mais ne semble pas être grandement modifiée par rapport au sujet arthrosique (tableau V.2). Ainsi donc, de la même façon que l'on peut l'observer en pratique clinique, la mobilité de l'ATM ne semble pas être modifiée après opération chez les sujets arthrosiques.

La mobilité chez notre patiente prothésée (SP6) apparaît toutefois nettement meilleure que celle des patients arthrosiques ou "trapézectomisés".

Cette étude sur sujets pathologiques a permis de démontrer que notre protocole d'analyse cinématique interne pouvait mettre en évidence des différences notables entre sujets sains et sujets pathologiques mais également de quantifier une certaine différence en fonction du type de traitement chirurgical. Nous reviendrons dans la partie VI sur les perspectives à titre diagnostic, pronostic et thérapeutique de la modélisation à partir des données de la cinématique interne dans le traitement de la rhizarthrose.

Partie VI
Conclusions
Perspectives

VI.1 Conclusion

La fonction de préhension avec opposition est l'une des solutions possibles parmi toutes les solutions présentes dans la nature. La modélisation 3D des structures cartilagineuses de la main chez l'embryon permet de mieux comprendre le trait morphologique essentiel de la main originelle: le caractère asymétrique précoce de la main humaine. Cette étude corrobore, par ailleurs, les données génétiques et phylogénétiques sur ce sujet.

Après avoir observé la construction de cette asymétrie de la main chez l'embryon, j'ai voulu continuer dans une suite logique de modélisation 3D de la structure interne afin d'en étudier la cinématique chez le sujet vivant. L'état de l'art nous apprend que beaucoup d'études ont été réalisées en cinématique externe néanmoins la validité de ces systèmes d'analyses cinématiques externes est mis en cause et un seul article, à partir d'un unique sujet étudie la cinématique interne à partir d'un modèle 3D.

L'intérêt et originalité de notre étude cinématique ont été de proposer, dans une perspective d'application clinique, à partir de paramètres originaux, une gamme de valeur en ce qui concerne la cinématique interne chez des sujets sains et d'évaluer la précision, la reproductibilité des mesures. Enfin dans un dernier temps, l'application de cette modélisation 3D chez les sujets pathologiques à partir d'images scanner a permis d'en montrer l'intérêt dans l'étude de la rhizarthrose pour la quantification des variations entre sujets sains et pathologiques et chez les sujets pathologiques, pour la mesure des différences en fonction du type de traitement chirurgical.

VI.2 Critiques du protocole

VI.1.1 A propos de l'étude sur la morphogenèse

Sur l'échantillon d'embryons choisis (5 embryons), la technique de préparation, de coloration, de fixation, de même que l'épaisseur de coupe n'est pas

strictement identique d'un embryon à l'autre. Toutefois, la collection des Saints Pères est une des 2 plus grandes collection au monde (avec la collection Carnegie), ce qui a permis d'obtenir tous les stades de développement embryonnaire.

La segmentation manuelle s'avère assez difficile pour les embryons les plus petits lorsque les structures cartilagineuses apparaissent.

Nous n'avons pas testé d'une part la reproductibilité intra-individuelle mais également inter-individuelle ce qui représente une première limite de cette étude. Deuxièmement, les méthodes de fixation étant différentes, une altération de la structure et de la géométrie de la main chez l'embryon ne peut être écarté. La superposition des nuages de point sur chaque coupe dans le logiciel Winsurf s'est fait également de façon manuelle. Ne disposant pas des photos de l'embryon avant l'étude histologique, la comparaison entre morphologie interne et externe s'avère difficile. L'utilisation de seulement 5 embryons pour l'étude de l'arche palmaire est un faible échantillon.

VI.1.2 A propos de l'étude cinématique chez sujets sains et pathologiques

VI.1.2.1 En ce qui concerne les sujets

Sur le nombre de sujet: cinq sujets ont été exploités pour l'instant mais huit sujets ont passé l'IRM et seront exploités dans les semaines à venir afin de fournir un échantillon plus représentative de la mobilité de l'ATM chez les sujets sains.

Sur le choix des sujets dits sains: on peut affirmer qu'il s'agit de sujet sain sans début de rhizarthrose du fait que l'IRM est un examen sensible pour retrouver des signes de souffrance articulaire au stade pré radiographique.

Cependant, nous avons inclus 5 hommes pour 3 femmes alors que la rhizarthrose est avant tout un problème chez la femme. Nous pouvons retenir que la mobilité

en abduction/adduction et Flexion/extension semblent légèrement plus importante chez la femme que chez l'homme (Goubier et al. 2009).

VI.1.2.2 En ce qui concerne la méthode

Les différentes positions choisies étaient assez difficiles à maintenir pendant plusieurs minutes dans l'IRM et les tremblements nous ont contraint à répéter certaines séquences en s'aidant de cal. Il s'agit en effet de positions extrêmes dans les différents secteurs de mobilité (flexion, extension, adduction, abduction) entraînant une contraction des petits muscles de la main parfois douloureuse au bout de plusieurs minutes. De même, la position de repos était difficile à réaliser pour certains sujets.

La prescription médicale d'un scanner pour les sujets pathologiques peut se concevoir aisément pour plusieurs raisons comme par exemple:

- l'impossibilité de réaliser une IRM chez les sujets prothésés.
- la meilleure appréciation des différents interlignes articulaires ou de la géométrie du trapèze par rapport à de simples radiographies chez le patient arthrosique.
- la vérification de l'absence de conflit de la base du premier métacarpien avec les os du carpe après trapézectomie ou de la prothèse avec les tendons du 1er compartiment des extenseurs dans différentes positions.

La limite de cet examen vient, toutefois, de l'irradiation du sujet.

Des techniques d'imagerie interne moins irradiantes que le scanner pourront peut-être lever les limites de la pratique de cet examen, ou bien la diminution des doses d'irradiation sur les futurs scanners permettra une utilisation plus large de cet examen.

Du fait de l'expérience de notre collaborateur le Docteur Charleux en matière d'imagerie IRM ostéo-articulaire et du fait de l'expérience des enseignants chercheurs de l'UTC également, nous avons d'emblée choisi une séquence IRM 3D Fiesta qui offrait un excellent contraste et une bonne visibilité des structures

osseuses, cependant il n'a pas été réalisé d'étude spécifique concernant le poignet et le pouce.

En ce qui concerne la segmentation, il n'a pas été possible sur les images IRM de réaliser de segmentation automatique. En effet toutes les structures anatomiques sont visibles sur une image IRM car elles possèdent toutes des protons hydrogène qui résonnent. L'inconvénient qui en résulte est que puisque tout est visible, le contraste entre les structures est faible rendant la segmentation plus difficile.

Ainsi, le risque d'erreur est présent.

Cette étape de segmentation nécessite un temps très grand, ce qui est assez limitatif à la fois pour son application clinique dans l'immédiat.

En ce qui concerne le recalage, nous avons opté pour un recalage par rapport à l'ensemble formé par M2 et M3. Il aurait été intéressant d'utiliser les systèmes de coordonnées pour les référentiels trapéziens et métacarpiens proposés par la Société Internationale de Biomécanique (Wu et al., 2005) afin de standardiser les études cinématiques, nous ne pouvions utiliser un tel système de coordonnées dans les cas pathologiques (après trapézectomie par exemple).

En ce qui concerne l'utilisation des axes hélicoïdaux, leur analyse est difficile à transposer cliniquement. Nous avons surtout utilisé ces axes pour calculer les angles et les distances, nous n'avons pas cherché à positionner ces axes par rapport aux segments osseux. Nous avons choisi de ne pas utiliser la décomposition d'Euler car elle est séquence dépendante ce qui nécessite une décomposition standard pour comparer les résultats des différentes études.

VI.3 Perspectives

Les perspectives proches de cette étude sont d'abord l'augmentation de l'échantillon et l'exploitation des données des sujets sains, actuellement seulement 5 sujets ont été exploités en totalité mais 8 sujets ont effectué l'examen IRM. Ceci permettra d'augmenter la robustesse de l'étude et d'offrir une base de donnée plus importante.

Une étude de la cinématique 4D chez sujets pathologiques à partir du scanner et chez sujets sains à partir de l'IRM rentre dans nos perspectives. Un scanner 4D a été réalisé sur 1 sujet pathologique. Ces données permettront d'étudier la réalisation du mouvement en plus des positions effectuées. Le mouvement est-il réalisé de la même manière chez tous les sujets et en fonction du type de traitement?

Ensuite, nous avons pour perspective d'étudier, de modéliser le contact articulaire entre le 1er métacarpien et le trapèze, le but étant de faire le lien entre la cinématique de cette articulation et le contact entre les structures.

Des surfaces de contact anormales peuvent provoquer à plus ou moins long terme de l'arthrose au niveau de cette articulation. Seule une analyse 3D et lors des différentes positions du pouce peut permettre de mettre en évidence cette problématique sur un sujet donné.

Ensuite, le développement d'un modèle éléments finis personnalisé possédant une géométrie spécifique, des conditions aux limites personnalisées est à l'étude afin de déterminer le lien entre la cinématique de l'articulation et les contraintes subies par les structures en contact.

Par ailleurs, pour étudier au mieux ce modèle musculo-squelettique, nous devrions étudier les effort musculaires en étudiant par exemple le raccourcissement musculaire ou la modification de son volume, ceci couplé à des enregistrement de force ou EMG.

A plus long terme et en ce qui concerne l'ATM, la modélisation à partir des données de cinématiques interne est un outil très intéressant à titre diagnostic, pronostic et thérapeutique dans les perspectives suivantes:

- à titre diagnostic car elle permettra de mieux évaluer la rhizarthrose sur des critères cinématique et morphologique, de mieux comprendre les résultats d'un traitement chirurgical et de quantifier l'amélioration ou la non amélioration de la mobilité après traitement chirurgical, de mieux comprendre les cas d'échecs en cas de traitement chirurgical, de corrélérer la dégradation de cette cinématique en fonction du stade d'avancement de la maladie selon des critères radiologiques et/ou clinique et également permettra d'évaluer la fiabilité de certaines techniques d'analyse du mouvement en cinématique externe, plus facile à utiliser en pratique clinique quotidienne.

-à titre pronostic car elle permettra de prévoir en fonction de critères morphologique et cinématique interne le résultat d'une chirurgie.

-à titre thérapeutique, enfin, car elle pourra orienter une thérapeutique (trapézectomie, prothèse) en fonction des données morphologiques et cinématiques afin d'améliorer le mouvement et le résultat global de la chirurgie. L'imagerie interne permet en effet d'évaluer plus finement le trapèze. Les techniques d'imagerie 3D permettront de manière plus précise de décider si le trapèze est conservable ou non selon des critères plus performants, c'est à dire en fonction de sa morphologie et des caractéristiques mécaniques de l'os.

En cas de conservation du trapèze, une planification chirurgicale, une simulation de la mise en place de l'implant pourra être réalisée en préopératoire et ainsi fournir au chirurgien des informations intéressantes concernant le choix de l'implant voir même de la technique à utiliser. Tous les auteurs s'accordent à dire, quel que soit le modèle de prothèse que l'axe de la pièce trapézienne doit s'orienter pour autoriser une opposition satisfaisante de la colonne du pouce.

A la lumière de l'expérience de la CAO dans les arthroplasties de hanche ou de genou, nous pouvons envisager également aujourd'hui de développer un ancillaire spécifique et de naviguer tous les temps de la mise en place d'une prothèse trapézo-métacarpienne, que se soit la détermination des axes, la

réalisation des coupes, le positionnement des implants et la balance ligamentaire permettant d'adapter la longueur du col (Liverneaux et al., 2009).

En ce qui concerne la chirurgie de la main de manière plus générale, la modélisation à partir des données morphologique et cinématique interne offrent des perspectives dans d'autres pathologies et leur traitement:

-les malformations congénitales ou acquises et leurs corrections nécessitant une approche morphologique tridimensionnelle et une correction planifiée (Schweizer et al. 2010).

-les affections neurologiques (main paralytique, main spastique) afin par exemple de simuler un transfert tendineux palliative, une dénervation sélective ou des gestes encore plus complexes.

-les affections rhumatismales et dégénératives autre que la rhizarthrose.

PARTIE VII

Références bibliographiques

- Bettinger PC, Berger RA. Functional ligamentous anatomy of the trapezium and trapeziometacarpal joint (gross and arthroscopic) *Hand Clin* 2001;17(2):151-68.
- Bonola A. *La Mano*. Pierin Edit. Padova 1981.
- Born G. Die Plattenmodellirmethode. *Arch. Mikr. Anat.* 1883;22:584-599.
- Cheema et al. Measurement of rotation of the first metacarpal during opposition using computed tomography. *J Hand Surg* 2006;31A:76-79.
- Cerveri P, De Momi E, Marchente M, Baud-Bovy G, Scifo P, Barros RM, Ferrigno G. Method for the estimation of a double hinge kinematic model for the trapeziometacarpal joint using MR imaging. *Comput Methods Biomech Biomed Engin.* 2010 Jun;13(3):387-96.
- Chevalier X, Compaore C, Eymard F, Flipo RM. Rhizarthrose. *Rev Rhum* 2012;79:110-115.
- Chèze et al. Etude cinématique in vivo de l'articulation trapézométacarpienne. *Chirurgie de la main* 2001 ;20 :23-30.
- Coert JH, Hoek van Dijke GA, Hovius SER, Snijders CJ, Meek MF. Quantifying thumb rotation during circumduction utilizing a video technique. *J Orthop Research* 2003;21:1151-1155.
- Comtet JJ, Rumelhart C. 2009 "Les protheses totales trapézo-métacarpiennes – Biomécanique et concepts". In *Prothèses et implants de la trapézo-métacarpienne*, sous la direction de B. Lussiez, p275-286. Paris: Editions Sauramps medical.
- Cooney WP 3rd, Lucca MJ, Chao EY, Linsheid RL. The kinesiology of the thumb trapeziometacarpal joint. *J Bone Joint Surg Am* 1981;63(9):1371-81.
- De La Caffinière JY. Prothèse totale trapézo-métacarpienne. *Rev. Chir. Ortho.* 1973;59:299-308.
- Dell P, Muniz R. Treatment of trapezio-metacarpal arthritis; results of resection arthroplasty. *J Hand Surg* 1978;3:243-9.
- Deloison Y. The ancestor of man was not an arboreal primate! A disregarded evidence. *Biom. Hum. Et Anthropol.* 1999;17:147-150.
- Dumas R, Cheze L, Fayet M, Rumelhart C, Comtet JJ. How to define the joint movements unambiguously: Proposal of standardization for the trapezometacarpal joint. *Chir Main* 2008;27:195-201.
- Durand S., Delmas V., Ho Ba Tho M.C., Batchvarova Z., Uhl J.F., Oberlin C. Morphometry by computerized three-dimensional reconstruction of the human carpal bones during embryogenesis. *Surg Radiol Anat.* 2006; 28:355-358.

El Bacha A. Les articulations carpo-métacarpiennes à l'exception de la trapézo-métacarpienne. Traité de chirurgie de la main vol1 Masson 1980 p193-206.

Gervis WH. Osteoarthritis of the trapeziometacarpal joint treated by excision of the trapezium. Proc R Soc Med. 1947 July; 40(9): 492.

Goubier JN, Devun L, Mitton D, Lavaste F, Papadogeorgou. Normal range-of-motion of trapeziometacarpal joint. Chir main 2009;28(5):297-300.

Goubier JN, Devun L, Mitton D, Lavaste F. In vivo Kinematics of the first carpometacarpal joint after trapezectomy. Chir Main 2011;30:97-101.

Hérault Y., Beckers J., Gérard M., Duboule D. Hox gene expression in limbs : Colinearity by opposite regulatory controls. Developmental Biology. 1999;208:157-165.

Ho Ba Tho MC. Modélisation en Biomécanique. Polycopié UTC 2008.

Hollister et al. The axes of rotation of the thumb carpometacarpal joint. J Orthop. Research 1992;10:454-460.

Kapandji A. Rotation of the thumb on its longitudinal axis during opposition. Geometric and mechanical study of the trapezo-metacarpal joint (mechanical model of the hand). Rev Chir Orthop Reparatrice Appar Mot 1972;58(4):273-89.

Kapandji A. Physiologie articulaire. Paris, Maloine, 1980.

Kapandji A. Biomechanics of the thumb. In Tubiana R, editor. The Hand. Philadelphia:W.B. Saunders Company;1981. P404-22.

Kuo LC et al. A quantitative method to measure maximal workspace of the trapeziometacarpal joint- normal model development. J Orthop. Research 2004;22:600-606.

Kuhlmann JN. Importance of the posteromedial trapezometacarpal ligamentous complex. Chir Main 2001;20(1):31-47.

Kuczynski K. Carpometacarpal joint of the human thumb. J Anat 1974;118:119-126.

Langman J. Embryologie médicale. 5^{ème} Edition. Masson 1994. p78-172.

F. Lbath, Rumelhart C, Comtet JJ. Variabilité des forces musculaires et articulaires de la colonne du pouce. Résultats comparés de trois études lors d'un geste de pince latérale. Chir main 2001;20(1):11-22.

Le Douarin N. Des chimères, des clones et des gènes. Ed. Odile Jacob. 2000.

Li ZM et Tang Jie. Coordination of thumb joints during opposition. J Biomech. 2007;40:502-510.

Liverneaux P, Facca S, Lussiez B. 2009 "La chirurgie assistée par ordinateur dans la mise en place des prothèses trapézo-métacarpiennes:étude expérimentale". In *Prothèses et implants de la trapézo-métacarpienne*, sous la direction de B. Lussiez, p275-286. Paris: Editions Sauramps medical.

Maillet M., Chiarasini D. Embryologie spéciale humaine. Ed. Bréal.1985. 271p.

Martin G.R. The roles of FGFs in the early development of vertebrate limbs. *Genes and Dev.*1998;12:1571-1586.

Miura T et al. Comparative in vivo kinematic analysis of normal and osteoarthrotic trapeziometacarpal joints. *J Hand Surg.* 2004;29A:252-257.

Montavon T., Le Garrec J.F., Kerszberg M., Duboule D. Modeling Hox gene regulation in digits: reverse collinearity and the molecular origin of thumbness *Genes Dev.* 2008 February 1; 22(3): 346–359

Napier JR. The form and function of the carpometacarpal joint of the thumb. *J Anat* 1955;89:362-9.

O'Rahilly R., Gardner E. The timing and sequence of events in the development of the limbs in the human embryo. *Anat. Embryol.* 1975;148:1-23.

Pieron A. The mechanism of the first carpo-metacarpal joint. *Acta Orthop Scand* 1973;148:1-104.

Pourquié O. Biologie du développement. Ed. Méthodes.2002. 216 pages.

Prabhakar S., Visel A., Akiyama J.A. et col. Human-specific gain of function in a developmental enhancer. *Science* 2008;321:1346-1350.

Riddle R.D., Johnson R.L, Laufer E, Tabin C. Sonic hedgehog mediates the polarizing activity of the ZPA. *Cell* 1993;75:1401-1416.

Sangole A.P., Levin M.F. Arches of the hand in reach to grasp. *J. Biomechanics.* 2008;41:829-837.

Schweizer A., Fürnstahl P., Harders M., Székely G., Nagy L. Complex radius shaft malunion: Osteotomy with computer-assisted planning. *Hand* 2010;5(2)171-8.

Talasser G.Y., Winter R.F. Critical values of the coefficient of rank correlation for testing the hypothesis of independence. *Biometrika* 1961;48:444-448.

Vialeton L. Eléments de morphologie des vertébrés. Doin ed. Paris.1911:238-249.

Wu GE et al. ISB recommendation on definitions of joint coordinate systems of various joints for the reporting of human joint motion-Part II: shoulder, elbow, wrist and Hand. *J Biomech.* 2005;38:981-992.

Zakany J., Duboule D. The role of Hox genes during vertebrate limb development. *Current Opinion in Genetics & Development* 2007;17:359-366.

Liste de communications, publications liées au sujet de thèse

***Etude de la morphogenèse de l'arche palmaire par modélisation géométrique.**

Durand S, Marin F, Oberlin C, Ho Ba Tho MC. Congrès annuel du GEM 2008.

Evolution 3D du carpe humain au cours de la période embryonnaire.

Durand S, Uhl JF, Ho Ba Tho MC, Delmas V, Oberlin C. Congrès du GEM, 11/12/2003

***Morphogenesis of the human palmar arch using three-dimensional geometric modeling.**

Durand S, Marin F, Oberlin C, Ho Ba Tho MC. Clin Anat 2011;24(7):874-9.

Morphometry by computerized three-dimensional reconstruction of the human carpal bones during embryogenesis.

Durand S, Delmas V, Ho Ba Tho MC, Batchvarova Z, Uhl JF, Oberlin C. Surg Radiol Anat. 2006 Aug;28(4):355-358.

*réalisées pendant la période de thèse.

Annexe 1 :

PROJET : ETUDE DU COMPORTEMENT CINEMATIQUE DE L'ARTICULATION TRAPEZO- METACARPIENNE IN VIVO

INFORMATIONS SUR 'LE PROTOCOLE IRM'

Vous avez accepté d'être volontaire non rémunéré pour un examen IRM (Imagerie par Résonance Magnétique) dans le cadre du projet intitulé 'Etude du comportement cinématique de l'articulation trapézo-métacarpienne in vivo' soutenu par le CNRS.

L'IRM est un examen non irradiant, il n'a pas été décrit à ce jour des conséquences particulières chez l'humain.

L'examen sera pratiqué par Dr Fabrice CHARLEUX radiologue à la Polyclinique St Côme spécialisé pour l'imagerie IRM ostéoarticulaire.

Déroulement de l'examen :

- On vous demandera d'enlever tous les objets métalliques (bijoux, barrette cheveux, montres, portable, carte bancaire etc..)
- On vous équipera d'une attelle antébrachiopalmaire moulée fixée de marqueurs et vous devrez exécuter des mouvements du pouce, allongé en décubitus ventral sur un lit à l'intérieur d'un tunnel avec le bras examiné en élévation antérieure de 180°.
- 3 capsules d'Adalate® seront collées sur votre pouce (en regard de la styloïde radiale, de l'articulation trapézo-métacarpienne et de la tête du 1^{er} métacarpien).
- 3 autres capsules d'Adalate® seront collées sur l'attelle (2 postérieures, 1 antérieure).
- La salle sera fermée, mais l'interruption peut se produire à tout moment par un signe de votre part.
- Lorsque les examens commenceront vous entendrez un bruit répétitif ('tam-tam'), vous aurez à votre disposition un casque pour écouter de la musique.

L'examen se déroulera en plusieurs séquences – durée totale de l'examen de l'ordre de 30 minutes.

Il vous sera demandé de maintenir votre pouce sans bouger dans 6 positions différentes (environ 3 minutes/position) :

Position 1 : Pouce en abduction maximale (placer votre pouce le plus écarté possible de l'index dans une position parallèle au sol).

Position 2 : Pouce au repos (l'ensemble des doigts doit être au repos).

Position 3 : Pouce en extension maximale (placer votre pouce le plus écarté possible de l'index dans une position perpendiculaire au sol).

Position 4 : Pouce en adduction maximale « *Latérale pinch* » (placer votre pouce de façon à ce qu'il touche la face latérale de l'index tout en le mettant le plus possible en position postérieure).

Position 5 : Pouce en flexion maximale (placer votre pouce de façon à ce que la pulpe distale de celui-ci tente de toucher le socle en résine).

Attention !

L'acquisition est relativement longue (3mn) pour chaque position et il est important de ne pas bouger, ne mettez pas votre pouce en « tension extrême », ceci serait difficile à maintenir sans bouger pendant le temps d'acquisition.

Confidentialité :

Les données des examens IRM et autres informations concernant le sujet dans le cadre de cette étude resteront confidentielles sous la responsabilité scientifique du Pr MC HO BA THO.

Le sujet s'engage à ne pas diffuser toutes informations relatives au projet sauf accord au préalable des responsables scientifiques (Pr MC HO BA THO, Dr F MARIN).

Madame, Mademoiselle, Monsieur

a pris connaissance des informations relatives à cette fiche et a donné son accord pour que l'examen soit réalisé.

A Compiègne, le
Signature

Annexe 2 : exemple de calcul de la matrice D de déplacement extension/flexion (SS5)

Consortium Scilab (DIGITEO)
Copyright (c) 1989-2008 (INRIA)
Copyright (c) 1989-2007 (ENPC)

Initialisation:

Chargement de l'environnement de travail

```
-->A=[1 0 0 0;16.892063 0.9337402 0.30792737 -0.18251029;36.09782 -  
0.35207835 0.69808549 -0.62347215;-21.377781 -0.06457638 0.64641899  
0.76024503]
```

A =

```
1.      0.      0.      0.  
16.892063  0.9337402  0.3079274 - 0.1825103  
36.09782 - 0.3520783  0.6980855 - 0.6234722  
- 21.377781 - 0.0645764  0.6464190  0.7602450
```

```
-->B=[1 0 0 0;29.97267 0.5659979 -0.60866195 -0.55603689;21.072548  
0.36459029 0.78973204 -0.49335307;-16.139521 0.73940539 0.076511174  
0.66889894]
```

B =

```
1.      0.      0.      0.  
29.97267  0.5659979 - 0.6086620 - 0.5560369  
21.072548  0.3645903  0.7897320 - 0.4933531  
- 16.139521  0.7394054  0.0765112  0.6688989
```

```
-->C=A^-1
```

C =

```
1.      0.      0.      0.  
- 4.4440364  0.9337402 - 0.3520783 - 0.0645763  
- 16.581889  0.3079274  0.6980854  0.6464189  
41.841312 - 0.1825103 - 0.6234722  0.7602450
```

```
-->D=B*C
```

D =

```
1.      0.      0.      0.  
14.284807  0.4425538 - 0.2775001 - 0.8527249  
- 14.285493  0.6736547  0.7305280  0.1118846  
7.2934438  0.5918915 - 0.6239572  0.5102372
```