



**HAL**  
open science

# Développement de biomarqueurs diagnostiques et de suivi dans les maladies inflammatoires du système nerveux central en imagerie par résonance magnétique et tomographie par cohérence optique

Olivier Outteryck

► **To cite this version:**

Olivier Outteryck. Développement de biomarqueurs diagnostiques et de suivi dans les maladies inflammatoires du système nerveux central en imagerie par résonance magnétique et tomographie par cohérence optique. Médecine humaine et pathologie. Université du Droit et de la Santé - Lille II, 2015. Français. NNT : 2015LIL2S046 . tel-01331324

**HAL Id: tel-01331324**

**<https://theses.hal.science/tel-01331324>**

Submitted on 13 Jun 2016

**HAL** is a multi-disciplinary open access archive for the deposit and dissemination of scientific research documents, whether they are published or not. The documents may come from teaching and research institutions in France or abroad, or from public or private research centers.

L'archive ouverte pluridisciplinaire **HAL**, est destinée au dépôt et à la diffusion de documents scientifiques de niveau recherche, publiés ou non, émanant des établissements d'enseignement et de recherche français ou étrangers, des laboratoires publics ou privés.

Université de Lille

Ecole Doctorale Biologie - Santé de Lille

---

**Développement de biomarqueurs diagnostiques et de suivi dans les  
maladies inflammatoires du système nerveux central en imagerie  
par résonance magnétique et tomographie par cohérence optique**

---

Auteur: Dr Olivier Outteryck

Directeurs: Pr Jean-Pierre Pruvo  
Pr Patrick Vermersch

Thèse Universitaire soutenue le 11 Décembre 2015  
pour le diplôme de Docteur en Sciences  
Equipe INSERM U1171 (Pr Régis Bordet)

Rapporteurs: Pr Vincent Dousset  
Pr Jean-Philippe Ranjeva

Examineurs: Dr Axel Petzold  
Dr Renaud Lopes

# RESUME

**TITRE:**

Développement de biomarqueurs diagnostiques et de suivi dans les maladies inflammatoires du système nerveux central en imagerie par résonance magnétique et tomographie par cohérence optique

**INTRODUCTION.**

Le handicap associé aux maladies inflammatoires du système nerveux central (SNC), représentées par la sclérose en plaques (SEP) et la neuromyéélite optique de Devic (NMOSD), est sous-tendu par la perte neuronale.

La tomographie par cohérence optique (OCT) et l'imagerie par résonance magnétique (IRM) sont des outils robustes et reproductibles permettant de mesurer la perte axonale in vivo.

**OBJECTIFS.**

Développer des biomarqueurs OCT et IRM pour le diagnostic, le pronostic et le suivi des patients atteints de maladies inflammatoires du SNC.

**METHODES.**

Notre IRM est de champ magnétique 3 teslas (Achieva, Philips, Best, Pays Bas). L'appareil OCT est de 4<sup>ème</sup> génération (Heidelberg Spectralis, Allemagne).

(1) Nous avons développé une séquence en tenseur de diffusion (DTI) de la moelle épinière cervicale en acquisition coronale et (2) évalué les corrélations entre les paramètres DTI et le handicap clinique d'une cohorte de patients SEP. (3) Nous avons comparé la séquence 3D-Double Inversion Récupération (DIR) à la séquence 2D-STIR FLAIR coronal pour la détection des hypersignaux inflammatoires du nerf optique.

Sur le plan OCT, (4) nous avons participé à une étude multicentrique pour la validation de critères de qualité OCT. (5) Nous avons réalisé une étude OCT comparative de patients SEP, NMOSD et de sujets sains, afin de mettre en évidence des paramètres OCT différenciant les 2 maladies, parmi lesquels l'épaisseur de la pRNFL (globale ou en secteurs) et des couches maculaires (logiciel de segmentation HEYEX). (6) Nous avons évalué la longueur de l'hypersignal DIR du nerf optique comme potentiel biomarqueur de la perte axonale rétinienne évaluée en OCT.

**RESULTATS.**

(1) Les paramètres DTI (fraction d'anisotropie [FA], diffusivité moyenne [MD] et radiale [rD]) étaient significativement différents entre les sujets SEP et sains. Chez les sujets SEP, la FA diminue, la MD et la rD augmentent.

(2) Dans la SEP, la FA mesurée au sein de la moelle épinière cervicale (C2-C6) était modérément corrélée au handicap clinique du patient mesuré par le score EDSS et les scores fonctionnels pyramidal, sensitif et sphinctérien.

(3) La séquence 3D-DIR était plus précise que le 2D STIR FLAIR pour la détection d'un hypersignal inflammatoire du nerf optique (Se 95%, Sp 94%) et montrait une concordance inter-observateur plus élevée ( $\kappa = 0.96$ )

(4) La concordance inter-observateur des critères de qualité OCT OSCAR-IB était substantielle ( $\kappa = 0.7$ ).

(5) Nous mettons en évidence une atrophie rétinienne post ON comparable entre la SEP et la NMOSD. Les patients SEP présentent une atrophie maculaire et de la pRNFL temporale sur les yeux sans névrite optique. Nos résultats suggèrent une possible atrophie maculaire infraclinique chez les sujets NMOSD. Les corrélations entre OCT et handicap visuel étaient bonnes et nombreuses. Dans la NMOSD, les corrélations entre OCT et handicap clinique étaient moins nombreuses et liées à la présence d'un handicap visuel.

(6) Nous avons mis en évidence une bonne association ( $p < 0.0001$ ) entre la longueur de l'hypersignal DIR du nerf optique, l'épaisseur de la pRNFL, le volume des couches maculaires internes et le handicap visuel. Près de 40% des yeux indemnes de NO présentaient un hypersignal du nerf optique.

## **CONCLUSIONS.**

Nous avons développé une séquence DTI analysant la moelle épinière cervicale, applicable en routine et de façon prospective. Les corrélations entre la FA ou la MD et le handicap restent toutefois modérées.

L'OCT peut aider à différencier la NMOSD de la SEP en recherchant une atrophie de la pRNFL temporale plus marquée dans la SEP. Nous discutons la possibilité d'une atteinte infraclinique dégénérative rétinienne dans la NMOSD.

Nous avons montré l'intérêt de la séquence 3D-DIR pour la détection de lésions inflammatoires du nerf optique. La séquence 3D-DIR connue comme marqueur de lésion démyélinisante permet de décrire un nouveau biomarqueur de la perte axonale rétinienne.

# **ABSTRACT**

**TITLE:**

Development of imaging biomarkers for diagnosis, prognosis and follow-up in inflammatory diseases of central nervous system using Magnetic Resonance Imaging and Optical Coherence Tomography

**BACKGROUND.**

Inflammatory diseases affecting the central nervous system (CNS) are mainly represented by multiple sclerosis (MS) and neuromyelitis optica spectrum disorders (NMOSD). Both diseases may be associated with slight to severe clinical disability. There is a need for developing imaging biomarkers which could be used for diagnostic purposes and as potential therapeutic biomarkers.

Optical coherence tomography (OCT) and magnetic resonance imaging (MRI) are robust and reproducible tools enabling us to measure axonal loss in vivo.

**OBJECTIVES.**

To develop OCT and MRI biomarkers for the diagnosis, prognosis and follow-up of inflammatory diseases affecting CNS.

**METHODS.**

Our MRI is a 3 teslas MRI (Achieva, Philips, Best the Netherlands) devoted to research at CHRU de Lille. The OCT tool is a 4th generation spectral-domain OCT (Heidelberg Spectralis, Germany).

(1) We firstly developed a coronal diffusion tensor imaging (DTI) sequence for cervical spinal cord and (2) applied it to a large MS cohort in order to evaluate potential DTI/clinical disability correlations. (3) We interested in 3D-Double Inversion Recovery (DIR) sequence for the detection of T2 optic nerve hypersignal and compare its diagnosis accuracy with coronal 2D STIR-FLAIR sequence.

Considering OCT, (4) we participated to a multicenter study for validating OCT quality criteria by measuring inter rater agreement. (5) We made a comparative OCT study in MS, NMOSD and healthy controls (HC), in order to describe potential OCT parameters differentiating both diseases. OCT parameters will be peripapillary retinal nerve fiber layers thickness (pRNFL; global and values per quadrants) and macular layers thickness evaluated by HEYEX segmentation software. (6) We investigated the length of optic nerve DIR hypersignal as a potential biomarker for retinal axonal loss measured by OCT.

**RESULTS.**

(1) The DTI parameters (fractional anisotropy [FA], mean diffusivity [MD], radial diffusivity [rD]) were significantly different between HC and MS patients. FA was reduced. MD and rD were increased.

(2) In MS, FA within cervical spinal cord (C2-C6) was moderately correlated with physical disability measured by EDSS, pyramidal, sensory and bowel/urinary functional scores.

(3) 3D-DIR sequence was more accurate than 2D STIR FLAIR for the detection of optic nerve hypersignal (Se 95%, Sp 94%) and showed the higher inter-rater agreement (kappa = 0.96).

(4) The inter-rater agreement for OSCAR-IB quality criteria for retinal OCT was substantial (kappa = 0.7).

(5) We found comparable post ON atrophy between MS and NMOSD and significant macular and temporal pRNFL atrophy in MS non ON eyes. We suggested possible subclinical macular atrophy in NMOSD. Correlations were good and numerous between OCT parameters and visual disability in both diseases. In NMOSD, correlations between OCT and clinical disability were fewer and more related to visual disability.

(6) We found good associations ( $p < 0.0001$ ) between optic nerve DIR hypersignal length, pRNFL thicknesses, inner retinal layers volumes and visual disability. A subclinical radiological involvement of non ON eyes was found in 38.5%.

## **CONCLUSIONS.**

We developed a DTI sequence for cervical spinal cord analysis which seems applicable in routine and in a prospective follow-up. However, correlations between FA or MD and clinical disability remain moderate.

OCT may help to differentiate NMOSD and MS by focusing on the non ON eyes (temporal pRNFL atrophy more severe in MS). Moreover we discuss the possibility of subclinical retinal degenerative process in NMOSD.

We showed the 3D-DIR interest in optic nerve inflammatory lesion detection. 3D-DIR sequence which has largely been considered as a marker of demyelination, may be more pathologically specific (i.e retinal axonal loss) by focusing on a specific part of the CNS (i.e optic nerve). Optic nerve DIR hypersignal may be a new biomarker of retinal axonal loss.





A mon Hélène, l'Amour de ma vie. J'aime vivre et travailler à tes côtés. Merci de tes conseils et de ton soutien permanent.

A mes adorables Enfants, Arthur et Lison,

A mes Parents,

A ma Famille (Mémé, Anne, Mamie et Papi Veauchette et tous les Autres),

A tous ceux qui m'ont quitté trop vite (Papi Rivière, Papi et Mamie d'Abbeville, Marie-Françoise, Hubert)

A toute l'équipe de l'IRM 3T recherche (Pr X.Leclerc)

A toute l'équipe de Neurologie D (Pr P.Vermersch)

A toute l'équipe de Neuroradiologie (Pr JP.Pruvo)

A toute l'équipe de Neuro-Ophtalmologie (Dr S.Defoort-Dhellemmes)

A mes Amis de Munich (Joachim, Regina, Virginia, Thomas, Joe, Julianne)

A Monsieur le Professeur Jean-Pierre PRUVO

Praticien Hospitalier - Professeur des Universités

Service de Neuroradiologie - Pôle Imagerie et Explorations fonctionnelles

Hôpital Roger Salengro - CHRU de Lille

2 rue Emile Laine

59037 LILLE Cedex

Vous me faites l'honneur de diriger ce travail et de présider ce jury de thèse. Je vous remercie du soutien que vous m'avez apporté depuis de nombreuses années. Notre première rencontre date d'il y a quinze ans. Vous avez à cette époque éveillé en moi un grand intérêt pour la Neuro-Imagerie. Cet intérêt s'est cultivé au cours de mes années d'internat et encore après. Je suis heureux d'avoir pu collaborer avec votre équipe à des travaux de recherche en Neurosciences. Je souhaite de tout coeur que cette collaboration se poursuive et prospère.

A Monsieur le Professeur Patrick Vermersch,

Praticien Hospitalier - Professeur des Universités

Service de Neurologie D - Pôle des Neurosciences et Appareil Locomoteur

Hôpital Roger Salengro - CHRU de Lille

2 rue Emile Laine

59037 LILLE Cedex

Vous me faites l'honneur de diriger ce travail. Je vous remercie pour votre soutien et votre confiance au fil des années. Je suis heureux d'avoir pu travailler à vos côtés et d'avoir participé et développé des projets de recherche dans le domaine des pathologies inflammatoires du système nerveux central. Dans votre service, j'ai appris le travail et la rigueur. Ces deux piliers m'aideront à poursuivre plus en avant mon investissement en Recherche fondamentale. La poursuite d'une forte collaboration et l'estime réciproque, déjà en place entre les équipes cliniques et neuroradiologiques, y contribueront.

A Monsieur le Docteur Axel Petzold  
Department of Neuro-Ophthalmology  
Moorsfiels Eye Hospital  
City Road  
LONDRES ECV1 2PD

Vous me faites l'honneur d'examiner ce travail. Je vous remercie pour votre dynamisme dans le domaine de la Neuro-Ophthalmologie et de la recherche en tomographie par cohérence optique. Vos travaux dans le domaine font référence et sont pour moi un exemple à suivre. Je vous remercie de la confiance que vous m'avez accordée aux travers de nos récentes collaborations et pour votre accessibilité. Je suis très heureux de nos précédents échanges et souhaite ardemment pouvoir poursuivre et développer des collaborations avec vous à Londres et Amsterdam.

A Monsieur Renaud LOPES

Ingénieur de Recherche en Neurosciences

Service de Neuroradiologie - Pôle Imagerie et Explorations fonctionnelles

Plateforme de l'Imagerie du Vivant - IRM 3T Recherche

Hôpital Roger Salengro - CHRU de Lille

2 rue Emile Laine

59037 LILLE Cedex

Vous me faites l'honneur d'examiner ce travail. Je vous remercie pour votre disponibilité et toute l'aide que vous m'avez portée au cours de nos récentes collaborations. Vous et l'ensemble de l'équipe de l'IRM 3T Recherche avez toujours été disponibles pour moi lorsque j'avais besoin de soutien ou d'explications. Je suis heureux de pouvoir poursuivre à vos côtés les travaux de Recherche en Neuro-Imagerie qui me tiennent à cœur.

A Monsieur le Professeur Vincent Dousset  
Service de Neuro-Imagerie diagnostique et thérapeutique  
CHU Pellegrin  
Place Amélie Raba Leon  
33076 BORDEAUX Cedex

Vous me faites l'honneur de juger cette thèse. Je vous remercie pour votre disponibilité. Je connais tout l'intérêt que vous portez à l'imagerie des pathologies inflammatoires du système nerveux central et tout particulièrement l'imagerie par résonance magnétique non conventionnelle. Vos compétences dans le domaine rendront votre analyse et vos conseils très précieux. La collaboration de votre centre d'Imagerie avec l'équipe clinique du Pr Brochet est un modèle que nous tâchons d'imiter au quotidien pour la prise en charge de nos patients et nos travaux de recherche en imagerie sur la sclérose en plaques.

A Monsieur le Professeur Jean-Philippe Ranjeva

CRMBM - CEMEREM

UMR AMU-CNRS 7339 - Faculté de Médecine

27 Boulevard Jean Moulin

13385 MARSEILLE Cedex 05

Vous me faites l'honneur de juger cette thèse. De par votre expérience et vos connaissances dans l'imagerie par résonance magnétique du système nerveux central humain, vos remarques sur ce travail me seront précieuses. Le dynamisme de vos recherches en Neurosciences, dans le domaine des pathologies de la myéline notamment, est un modèle que je tâcherai d'appliquer dans la suite de mon travail et mes perspectives de recherche. J'espère que nous pourrons à l'avenir développer des projets collaboratifs.





# SOMMAIRE

RESUME	page 3
LISTE DES ABBREVIATIONS	page 19
<b>I) INTRODUCTION</b>	<b>page 22</b>
A) La sclérose en plaques (SEP)	page 22
B) La neuromyérite optique (NMO) et la neuromyelitis optica spectrum disorders (NMOSD)	page 25
C) L'histologie de la rétine	page 26
D) La tomographie par cohérence optique (OCT) dans la SEP et la NMOSD	page 29
E) L'imagerie par résonance magnétique (IRM) du nerf optique et de la moelle épinière dans les pathologies inflammatoires du système nerveux central (SNC)	page 43
<b>II) OBJECTIFS</b>	<b>page 52</b>
<b>III) MATERIEL ET METHODES</b>	<b>page 56</b>
A) Les patients	page 56
B) L'IRM 3T recherche du CHRU de Lille	page 56
C) L'analyse d'image IRM	page 57
D) La tomographie par cohérence optique	page 58
E) La mesure du handicap visuel	page 64
<b>IV) TRAVAUX ET DISCUSSION</b>	<b>page 68</b>
A) Analyse de la micro-structure de la moelle épinière cervicale dans les pathologies inflammatoires du SNC	
1) Développement d'une séquence en imagerie par tenseur de diffusion ( <i>diffusion tensor imaging</i> - DTI) de la moelle épinière cervicale	page 68
2) Corrélations entre les paramètres DTI de la moelle épinière cervicale et le handicap au sein d'une cohorte de patients atteints de SEP	page 86
B) Tomographie par cohérence optique: applications aux pathologies inflammatoires du SNC	
1) Validation de l'outil OCT	page 105
2) L'OCT comme aide au diagnostic différentiel	page 128
C) Intérêt de l'IRM du nerf optique et de l'OCT pour évaluer la perte axonale rétinienne	
1) Une meilleure détection en IRM des hypersignaux du nerf optique après un épisode de névrite optique	page 152
2) Evaluation de la perte axonale rétinienne en IRM et OCT	page 171
<b>V) CONCLUSION ET PERSPECTIVES</b>	<b>page 194</b>
REFERENCES	page 196



# LISTE D'ABBREVIATIONS

Ac anti AQP4: Anticorps anti Aquaporine 4

Ac anti MOG: Anticorps anti Myelin-Oligodendrocyte-Glycoprotein

AMM: Autorisation de Mise sur le Marché

CIS: Clinically Isolated Syndrome ou Syndrome Cliniquement Isolé

CV: Champ Visuel

EDSS: Expanded Disability Status Scale (score de handicap clinique dans la SEP)

ETDRS: Early Treatment Diabetic Retinopathy Study

FO: Fond d'Oeil

GCL: Ganglion Cell Layer (couche des cellules ganglionnaires)

Gd: Gadolinium

GEE: Generalised Estimation Equation

HC: Healthy Controls (sujets sains contrôles)

INL: Inner Nuclear Layer (couche nucléaire interne)

IPL: Inner Plexiform Layer (couche plexiforme interne)

IRL: Internal Retinal Layers (couches rétinienne internes = RNFL + GCL + IPL + INL + IPL + OPL)

IRM: Imagerie par Résonance Magnétique

LCS: Liquide Cérébro-Spinal

MSNON: Multiple Sclerosis Non Optic Neuritis (eyes)

MSON: Multiple Sclerosis Optic Neuritis (eyes)

NMO: NeuroMyelitis Optica

NMOSD: NeuroMyelitis Optica Spectrum Disorders

NORB: Névrite Optique Rétro Bulbaire

OCT: Optical Coherence Tomography (tomographie par cohérence optique)

ON: Optic Neuritis

ONL: Outer Nuclear Layer (couche nucléaire externe)

OPL: Outer Plexiform Layer (couche plexiforme externe)

PEV: Potentiels Evoqués Visuels

RION: Recurrent Idiopathic Optic Neuritis

RIS: Radiologically Isolated Syndrome ou Syndrome Radiologiquement Isolé

RNFL: Retinal Nerve Fiber Layer (couche des fibres nerveuses de la rétine)

pRNFL: peripapillary Retinal Nerve Fiber Layer (couche des fibres nerveuses de la rétine péripapillaire)

mRNFL: macular Retinal Nerve Fiber Layer (couche des fibres nerveuses de la rétine maculaire)

SB: Substance Blanche

SD-OCT: Spectral Domain Optical Coherence Tomography

SEP: Sclérose En Plaques

SEP-RR: Sclérose en Plaques Rémittente Récurrente

SEP-SP: Sclérose en Plaques Secondairement Progressive

SEP-PP: Sclérose en plaques Progressive Primaire

SG: Substance Grise

SNC: Système Nerveux Central

STIR: Short Tau Inversion Recovery

SPIR: Spectral Presaturation Inversion Recovery

TD-OCT: Time Domain Optical Coherence Tomography



# INTRODUCTION

Au sein des affections inflammatoires du système nerveux central (SNC), la sclérose en plaques (SEP) et la neuromyéélite optique (NMO) de Devic sont les maladies les mieux caractérisées au plan du phénotype clinique et paraclinique. Ces deux maladies évoluent par poussées successives et peuvent être à l'origine d'un handicap variable. Au cours de ces maladies, les poussées peuvent toucher les nerfs optiques et la moelle épinière. La tomographie par cohérence optique et l'imagerie par résonance magnétique de la moelle épinière apparaissent ainsi comme des outils d'imagerie permettant potentiellement de caractériser et de valider de nouveaux biomarqueurs (diagnostiques, de suivi, pronostic). Au cours de ce travail de Thèse, nous nous focaliserons sur l'analyse de la structure rétinienne et de la structure de la moelle épinière dans la SEP et la NMO.

## A) LA SCLEROSE EN PLAQUES

### définition, épidémiologie, diagnostic, physiopathologie, traitement

La SEP est une pathologie auto-immune chronique du SNC associant inflammation démyélinisation et neurodégénérescence.

Sa prévalence en France est de 120 pour 100000 habitants (environ 80.000 patients). Une estimation plus récente de l'Assurance Maladie fait état de 100000 patients en France.

Parmi les causes de handicap du sujet jeune, la SEP représente la seconde cause après les traumatismes.

La SEP est une maladie à prédominance féminine (sex ratio F/H = 3) dont le dimorphisme sexuel en défaveur des femmes s'accroît progressivement (Alonso Neurology 2012, Orton Lancet Neurol 2006). L'âge moyen de survenue de la première poussée (syndrome cliniquement isolé, CIS) est de 32

ans. Cet âge moyen de début a eu tendance à très légèrement augmenter au cours des 2 dernières décennies. Quatre vingt pour cent des patients débutent leur maladie entre 20 et 40 ans. Il existe différentes formes de la maladie parmi lesquelles la forme rémittente-récurrente (RR, la plus fréquente, 85%), la forme primaire-progressive (PP, 15%) et la forme secondairement-progressive (SP). La forme SP représente l'évolution des formes RR en forme progressive après 15 à 20 ans de pathologie. Ces chiffres sont basés sur des études épidémiologiques datant d'avant les progrès thérapeutiques considérables accomplis depuis. Plus récemment, il a été proposé de classer les formes de SEP selon leur mode d'entrée dans la maladie et selon leur activité clinique/radiologique (Lublin Neurology 2014)

La SEP est d'origine multifactorielle mais sa physiopathologie est loin d'être totalement élucidée. Comme beaucoup de maladies auto-immunes, la SEP est à la fois la conséquence de facteurs de risque génétiques et de facteurs environnementaux. Le poids des facteurs environnementaux semble être le plus important même si de nombreux gènes de susceptibilité ont été découverts, au premier rang desquels le système HLA (principalement HLA DR2). Parmi les facteurs environnementaux validés, on retiendra une exposition au virus Epstein Barr Virus (notamment si une infection est survenue tardivement à l'âge adulte), une exposition tabagique, une carence en vitamine D et l'obésité. L'association de ces différents facteurs de risque est à l'origine du dysfonctionnement immunitaire observé dans la SEP. Ce dérèglement immunitaire concernerait principalement l'immunité adaptative (systèmes immunitaires B et T).

Les symptômes cliniques de la maladie sont extrêmement variés. Dans près de la moitié des cas, la maladie débutera pas une atteinte médullaire. La névrite optique rétro-bulbaire (NORB) sera le premier symptôme dans 20% des cas, une atteinte du tronc cérébral dans 10% des cas. La symptomatologie pourra également être multifocale dans près de 20% des cas (Miller Lancet Neurol 2005).



Les traitements validés dans la SEP sont de plus en plus nombreux et prescrits de plus en plus précocement afin de limiter le plus possible le risque de progression du handicap et de passage en forme secondairement progressive. Nous disposons à ce jour de traitements efficaces mais parfois potentiellement dangereux en raison de la survenue d'événement indésirables rares et graves (LEMP, PTI, Goodpasture, infections herpétiques, BAV de 3ème degré...).

Le diagnostic de SEP repose sur la mise en évidence d'une dissémination spatiale et temporelle des lésions et l'exclusion d'autres diagnostics. Si cette dissémination était tout d'abord de définition principalement clinique (Poser Ann Neurol 1983), les critères diagnostiques ont progressivement évolué et l'IRM conventionnelle par la mise en évidence de lésions T2 silencieuses, de nouvelles lésions T2 et de prise de contraste, a pris une part décisionnelle importante dans le diagnostic (Polman Ann Neurol 2011). Parallèlement, l'IRM conventionnelle a aussi pris une place dans la décision thérapeutique (AMM mitoxantrone, natalizumab, fingolimod, immunomodulateurs injectables pour les syndromes cliniquement isolés)

En dehors du syndrome radiologiquement isolés (RIS), il est difficile d'envisager que l'IRM conventionnelle ou non conventionnelle puisse permettre un diagnostic encore plus précoce qu'à l'heure actuelle. L'IRM peut néanmoins encore apporter beaucoup dans la compréhension des mécanismes de la maladie, dans le suivi des patients, dans la prédiction de l'apparition d'un handicap et dans la mesure de la perte axonale et des processus de démyélinisation/remyélinisation sous-tendant le handicap.

Un autre outil d'imagerie permettrait de mesurer indirectement la perte axonale cérébrale: la tomographie par cohérence optique (OCT). L'OCT en mesurant directement la perte axonale rétinienne permettrait à la manière d'une fenêtre sur le cerveau, d'évaluer/estimer la perte axonale cérébrale. Il représente un outil potentiellement utile à la mesure de la perte axonale au sein des voies optiques.

## **B) LA NEUROMYELITE OPTIQUE ET LA NEUROMYELITIS OPTICA SPECTRUM DISORDERS**

La NMO est une affection autoimmune inflammatoire du SNC touchant de façon préférentielle le nerf optique (uni ou bilatéralement) et la moelle épinière de manière extensive. La NMO peut être monophasique mais celle-ci évolue le plus souvent par poussées. Les formes progressives sont très rares (1%) et discutables. La NMO a longtemps été classée comme une forme particulière de SEP mais sa meilleure caractérisation du point de vue clinique, IRM, immunologique (anticorps anti aquaporine 4, [Ac anti AQP4]) et anatomopathologique a permis de la différencier complètement de la SEP (Wingerchuk Lancet Neurol 2007). La NMO touche des sujets plus âgés que la SEP (âge moyen de début de 40 ans), davantage de femmes que la SEP (sex ratio F/H de 9). Les poussées de NMO sont considérées plus sévères que dans la SEP en raison de leur récupération habituellement incomplètes (Wingerchuk Neurology 1993; Merle Ophthalmology 2007). A l'inverse de la SEP qui est une pathologie cumulant progressivement et insidieusement les lésions, il n'y a habituellement pas de lésion silencieuse dans la NMO. Ainsi dans la NMO, le handicap est plus le résultat direct des poussées et moins la conséquence d'une progression des lésions comme dans la SEP. Les critères diagnostiques de NMO ont évolué. En 2006, des critères révisés ont intégré la présence d'Ac anti AQP4 comme un des critères principaux diagnostiques en plus de l'atteinte clinique optique et médullaire (Wingerchuk Neurology 2006). Il a été démontré que la présence d'Ac anti AQP4 lors d'un premier épisode de myélite extensive (Weinshenker Ann neurol 2006) ou d'épisodes répétés ( $\geq 2$ ) de NORB (Matiello Neurology 2008) était associée à un haut risque de conversion en NMO. Par ailleurs, d'autres atteintes cliniques, comme le syndrome de l'area postrema, l'atteinte du tronc cérébral, l'atteinte du diencéphale ainsi que de rares cas d'atteinte symptomatique cérébrale pseudo-tumorale, ont été associées à la NMO (Wingerchuk Lancet Neurol 2007). Très récemment les critères diagnostiques ont été modifiés et on parle désormais de NMOSD. Le diagnostic de NMOSD peut ainsi

être porté dès le premier épisode clinique. Le spectre clinique a été élargi et l'Ac anti AQP4 conserve une place essentielle (Wingerchuk Neurology 2015). Il n'y a à ce jour aucun traitement avec AMM dans la NMOSD mais les immunosuppresseurs non sélectifs (azathioprine, mycophénolate mofetil, cyclophosphamide) ou sélectifs (anti CD20, anti IL6, anti complément) sont largement utilisés avec des résultats encourageants qui doivent être validés dans un effort collaboratif international en raison de la rareté des cas.

## **C) L'HISTOLOGIE DE LA RETINE**

La rétine est la couche cellulaire la plus interne de l'oeil. Elle est constituée de deux feuillets:

- un feuillet externe représenté par l'épithélium pigmentaire dont les rôles sont nombreux: il sert d'écran aux rayons lumineux qui ont pénétré dans l'oeil, il aide à la production de rhodopsine et sert de zone d'échange entre les cellules photoréceptrices et la chorio-capillaire
- et un feuillet interne qui assure la fonction neurosensorielle (transduction du signal lumineux et transmission de l'information).

Le feuillet interne est représenté principalement par la succession de 3 types de cellules faisant synapse (Figure 1). De l'extérieur vers l'intérieur, nous trouverons la cellule photoréceptrice (à cônes ou bâtonnets) puis la cellule bipolaire et la cellule ganglionnaire. Cette chaîne cellulaire est maintenue par une charpente gliale (principalement les cellules de Müller) et est reliée à des cellules d'association (les cellules amacrines et les cellules horizontales). On distinguera 9 couches rétiniennes successives de l'extérieur vers l'intérieur: la couche des photorécepteurs (PRL pour photoreceptors layer; articles interne et externe des PR), la membrane limitante externe (ELM pour external limitans membrane; zone de jonction entre les cellules de Müller), la couche nucléaire externe (ONL pour outer nuclear layer; corps cellulaires des cellules PR), la couche plexiforme externe (OPL pour outer plexiform layer; prolongements cellulaires et synapse entre les cellules PR, bipolaires et horizontales), la couche nucléaire interne (INL pour inner nuclear layer; corps cellulaires

des cellules bipolaires, horizontales, amacrines et des cellules de Müller), la couche plexiforme interne (IPL pour inner plexiform layer; prolongements cellulaires et synapses), la couche de cellules ganglionnaires (GCL pour ganglion cells layer; corps cellulaires des cellules ganglionnaires), la couche des fibres nerveuses du nerf optique (RNFL pour retinal nerve fibers layer; axone des cellules ganglionnaires se regroupant au niveau de la papille pour former le nerf optique; les axones deviennent myélinisés une fois qu'ils passent la lame criblée) et la membrane limitante interne (ILM pour inner limitans membrane). La rétine est traversée de l'extérieur vers l'intérieur par les faisceaux lumineux. La transduction du signal lumineux est assurée par les cellules photoréceptrices et le signal électrique remonte de l'extérieur vers la partie interne la plus superficielle de la rétine.

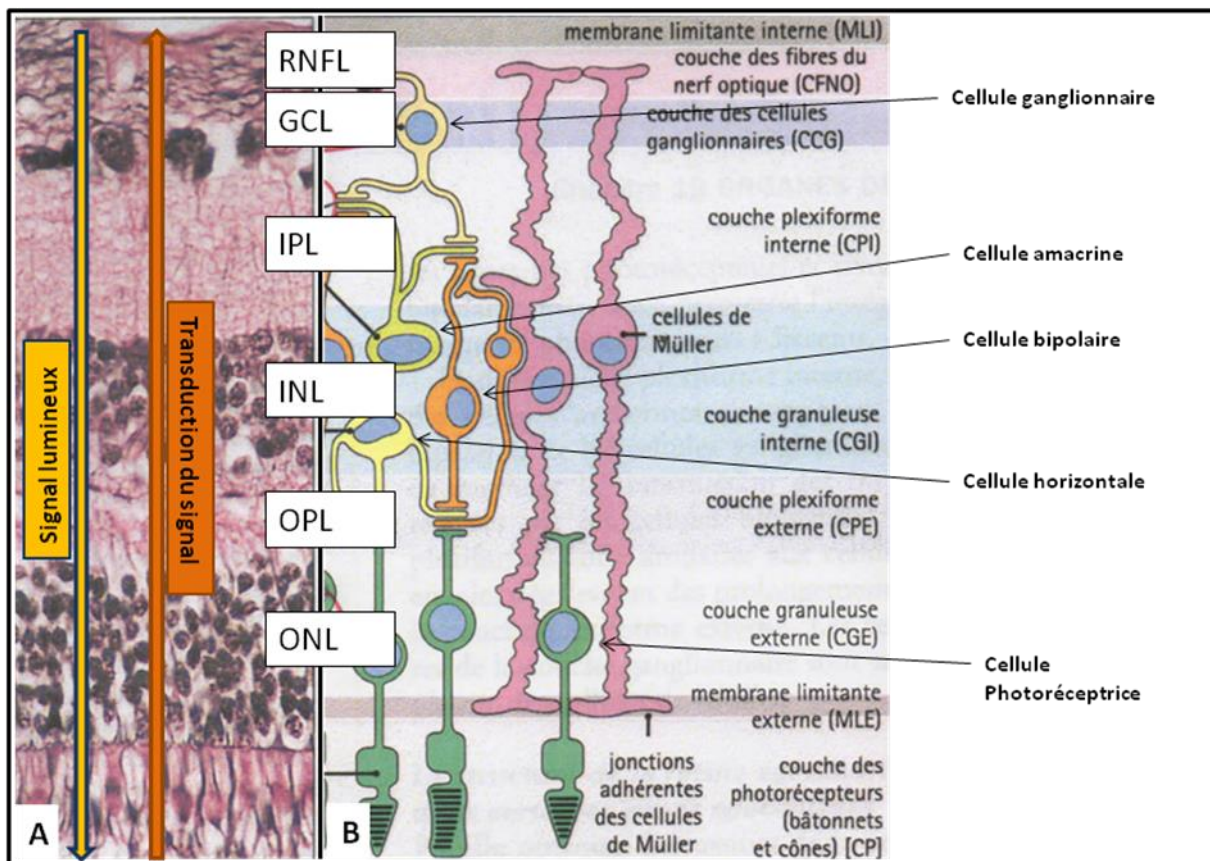


Figure 1: Histologie du feuillet interne de la rétine (d'après Histologie humaine, 2006, Alan Stevens)

La papille est une zone dépourvue de photorécepteurs. Elle a une forme concave vers l'extérieur et se situe du côté nasal oculaire (Figure 2). Une autre zone spécialisée de la rétine est la macula. La

macula est située sur la zone centrale de la rétine, dans l'axe de la vision. Elle est donc située en dehors de la papille. C'est un disque d'environ 5 mm de diamètre dont la partie centrale, la fovéa est plus fine et entourée d'un bourrelet rétinien (le clivus). Au centre de la fovéa, se trouve la fovéola où la rétine ne sera composée que de la couche des photorécepteurs (Figure 3).

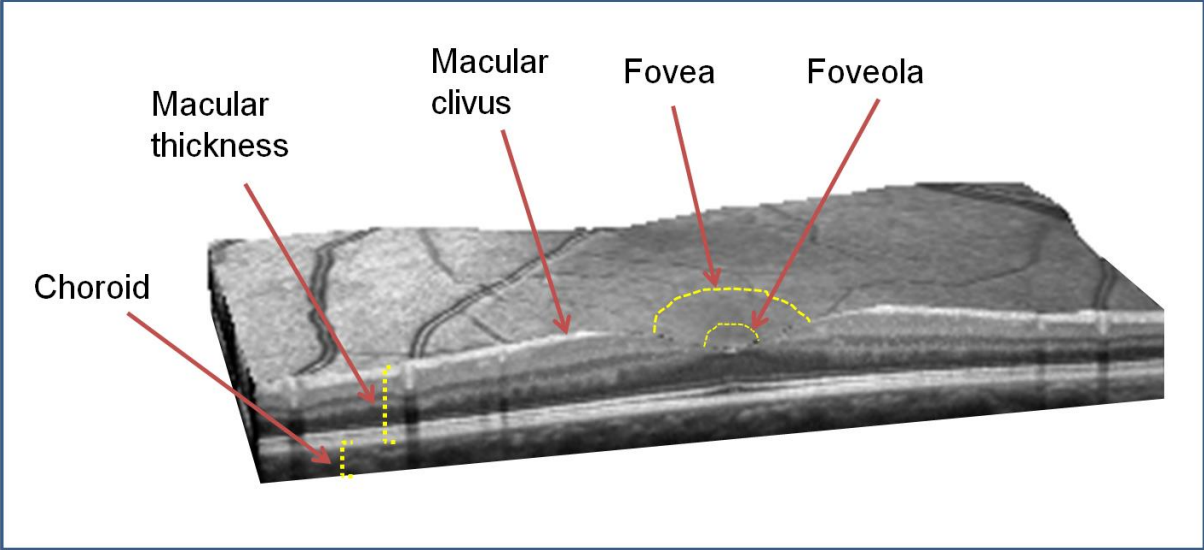


Figure 2: Représentation 3D d'un scan maculaire passant par la fovéa.

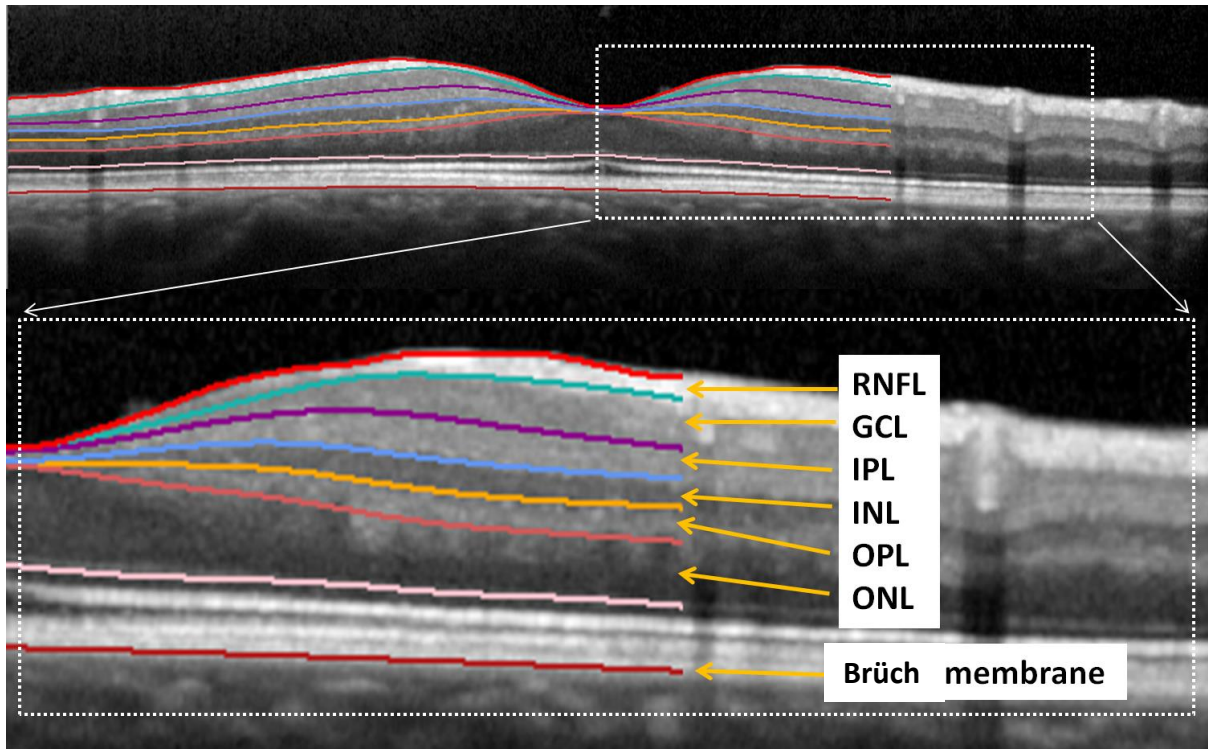


Figure 3: Scan maculaire dont la segmentation des différentes couches de la rétine a été réalisée par le logiciel HEYEX (Heidelberg, Spectralis). La RNFL, la GCL, l'IPL, l'INL, l'OPL, l'ONL sont parfaitement segmentées.

## D) LA TOMOGRAPHIE PAR COHERENCE OPTIQUE DANS LA SEP ET LA NMOSD

La partie postérieure de l'oeil est le seul endroit du corps humain où les axones peuvent être visualisés *in vivo*. Les axones des cellules ganglionnaires ne sont pas myélinisés. Ils composent la RNFL et se situent à la partie la plus superficielle de la rétine. Ils se regroupent tous au niveau de la papille pour former le nerf optique. L'étude de la RNFL en OCT offre ainsi l'opportunité unique d'étudier la dégénérescence axonale *in vivo*.

L'apport de l'OCT dans la SEP et la NMOSD peut être abordé sous différents angles.

### OCT et névrite optique rétrobulbaire (NORB) dans les CIS/SEP

Différentes études se sont intéressées à l'épaisseur de la pRNFL après une NORB. On retiendra principalement les travaux de Trip et *al.* (2005) et Costello et *al.* (2006). La pRNFL et la macula sont significativement atrophiées après un épisode de NORB par rapport à des sujets sains (Trip, *Ann Neurol* 2005) ou par rapport à l'œil sain controlatéral (Costello *Ann Neurol* 2006). A partir d'une épaisseur « critique » de pRNFL de 75 $\mu$ m, la récupération visuelle ne sera pas complète. L'atrophie de la pRNFL après une NORB apparaît dans le quadrant papillaire temporal à 2 mois de l'épisode et devient significative pour tous les quadrants à 6 mois (Costello *Ann Neurol* 2006). L'atrophie de la pRNFL après une NORB est corrélée à l'intensité du handicap visuel mesuré par l'acuité visuelle, le champ visuel (Costello *Ann Neurol* 2006) et la vision des contrastes (Fisher *Ophthalmology* 2006). L'atrophie de la pRNFL après une NORB est aussi corrélée à l'augmentation des latences de l'onde P100 et la baisse d'amplitude des potentiels évoqués visuels (Trip *Ann Neurol* 2005). Une perte d'épaisseur de la pRNFL est observée au cours du suivi de patients SEP ayant présenté ou non une NORB et s'associe à une baisse des fonctions visuelles évaluées par l'échelle de vision des contrastes 2.5%. La perte axonale rétinienne peut survenir aussi après d'autres causes de neuropathies optiques (NO) (Choi *Invest Ophthalmol Vis Sci* 2008) et n'est donc pas spécifique aux neuropathies optiques inflammatoires de la SEP. Après une NORB l'origine ethnique africaine serait associée, à une perte axonale rétinienne plus rapide et plus marquée que l'origine ethnique caucasienne (Kimbrough *Ann Neurol* 2015). Un handicap visuel plus marqué 15 ans après un premier épisode de NORB (étude ONTT) avait déjà été rapporté au sein de la population noire versus population blanche (Moss *JAMA Ophthalmol* 2014). Aucun ajustement statistique n'avait cependant pu être réalisé en fonction des conditions socio-économiques et/ou des co-morbidités des 2 populations.

L'atrophie de la pRNFL post NORB dans la SEP peut concerner tous les quadrants mais l'atrophie prédomine très souvent dans le quadrant temporal (Costello *J Neurol Sci* 2009, Pueyo *Mult Scler* 2008). Une atrophie temporale a par ailleurs été décrite comme prédictive de poussées et de

progression du score EDSS (Sepulcre Neurology 2008). Les fibres formant le quadrant temporal sont principalement constituées des fibres nerveuses provenant de la macula (fibres papillo-maculaire; voie parvocellulaire). Dans un travail anatomopathologique portant sur l'analyse de nerfs optiques de patients SEP, il avait déjà été mis en évidence une atteinte préférentielle des neurones parvocellulaires versus magnocellulaires (Evangelou Brain 2001).

Le développement des OCT de 4eme génération (SD-OCT) a permis d'envisager une segmentation des différentes couches de la rétine. Des travaux de segmentation maculaire dans les neuropathies inflammatoires ont montré que l'évolution de l'épaisseur de la macula et de ses différentes couches suivait un processus dynamique.

A la phase aiguë d'une NORB (M0-M1), alors que la pRNFL est augmentée (œdème papillaire le plus souvent non décelé au fond d'oeil), l'épaisseur maculaire diminue déjà. Cette atrophie maculaire est liée à une atrophie de la mRNFL, mGCL et mIPL. Cette atrophie maculaire est aussi artificiellement masquée par l'épaississement des couches OPL et ONL (Gabilondo Ann Neurol 2015).

A la phase chronique ( $\geq 6$ mois), alors que la pRNFL est cette fois atrophiée, les couches rétinienne internes (mRNFL/GCL/IPL) restent atrophiées et les couches INL/OPL/ONL ne le sont pas. L'épaisseur de ces dernières sont décrites comme stables ou augmentées (Gabilondo Ann Neurol 2015, Balk JNNP 2014, Al-Louzi Mult Scler 2015). Dans un travail anatomopathologique, il est observé dans la SEP un amincissement des couches rétinienne internes et une conservation de l'épaisseur de la couche nucléaire externe (ONL; Green Brain 2010). L'épaississement des couches externes pourraient être transitoire lors des 2 premiers mois post ON (Gabilondo Ann Neurol 2015) ou maximales lors des 4 premiers mois post ON (Al-Louzi Mult Scler 2015). L'amincissement des couches internes et l'épaississement des couches externes sont significativement et fortement corrélés lors des premiers mois post ON (Al-Louzi Mult Scler 2015). Les données restent discordantes sur le fait que l'épaississement puisse prédominer sur une de ces 3 couches rétinienne. L'atrophie des couches internes est ainsi expliquée par la dégénérescence rétrograde post ON mais l'épaississement des



couches externes n'est pas clairement élucidé. Les hypothèses d'une inflammation (directe ou indirecte) et/ou d'un phénomène mécanique et/ou d'un dysfonctionnement de la cellule de Müller sont discutées. L'inflammation directe serait représentée par l'afflux de cellules inflammatoires secondaire à la rupture de la barrière hémato-rétinienne lors ou en dehors de toute NORB. L'inflammation indirecte serait représentée par l'afflux de cellules inflammatoires déclenchés par les signaux de mort cellulaire (débris cellulaire, activation microgliale locale...) engendrés par la dégénérescence rétrograde (RNFL, GCL) et la dégénérescence rétrograde transynaptique (INL, ONL) post NORB. Des cellules inflammatoires péri-veineuses ont été identifiées dans la RNFL/GCL d'environ 1/4 des patients SEP présentant une forme RR ou SP et 5% formes PP traduisant une rupture de la barrière hémato-rétinienne (Green Brain 2010). Dans cette même étude, il n'y avait pas d'afflux de cellules inflammatoires décrits dans les couches rétiniennes plus profondes telles que l'INL/OPL/ONL. L'hypothèse mécanique ferait appel à un phénomène de traction secondaire à l'amincissement rapide des couches internes rétiniennes (RNFL et GCL) après une NORB. La survenue d'un œdème maculaire microkystique (MMO) en dehors de tout processus inflammatoire connu (tumeur compressive du nerf optique, atrophie optique dominante) plaiderait contre l'hypothèse d'une inflammation directe (Abegg Brain 2012, Barboni Brain 2013). Récemment, une modélisation du phénomène mécanique n'a cependant pas semblé concluante (Brandt Neurology 2014). La troisième hypothèse émise est celle d'une dégénérescence rétrograde transcellulaire ou d'un dysfonctionnement des cellules de Müller après la survenue d'une NORB (Balk Brain 2012, Abegg Ophthalmology 2014). La cellule de Müller est une des principales cellules de soutien de la rétine et leur disparition/dysfonctionnement induirait une diminution de la clairance des produits/liquides issus des couches rétiniennes internes et leur accumulation dans les couches rétiniennes plus externes. On ne sait pas à l'heure actuelle quelle est l'hypothèse valide ou si ces 3 mécanismes pourraient être associés.

L'OCT apparait comme un outil capable de dépister et de quantifier l'atteinte axonale rétinienne dans les NO et donc un outil capable d'évaluer de potentielles thérapeutiques neuroprotectrices à l'avenir dans les neuropathies optiques inflammatoires.

#### *OCT et névrite optique rétrobulbaire (NORB) dans la NMOSD*

Toutes les études incluant des sujets NMOSD et des sujets sains ont montré que l'épaisseur de la pRNFL et le volume maculaire total (TMV) étaient significativement atrophiés après la survenue d'une NORB. Il est rapporté une diminution de 31  $\mu\text{m}$  en moyenne de la pRNFL après un seul épisode de NORB dans la NMOSD contre une diminution de 10  $\mu\text{m}$  dans la SEP-RR (Ratchford Neurology 2009). Dans la NMOSD, tous les quadrants de la pRNFL semblent atteints versus les sujets sains (de Sèze Arch Neurol 2008, Merle Invest Ophthalmol Vis Sci 2008, Schneider Plos One 2013, Park Ophthalmology 2014). La plupart des études incluant des NMOSD et des SEP ont démontré que l'épaisseur globale de la pRNFL et le TMV étaient significativement réduits après une NORB dans les 2 maladies mais de façon plus prononcée dans la NMOSD (Merle 2008, Naismith 2009, Ratchford 2009, Nakamura 2010, Monteiro 2012, Syc 2012, Schneider 2013, Park 2014, Kim 2014). Ceci est en effet concordant avec le fait que les NORB dans la NMOSD sont considérées plus sévères que dans la SEP (Wingerchuk Neurology 1999, Merle Ophthalmol 2007) et associées à un handicap visuel séquellaire plus important (Merle 2008, Ratchford 2009, Naismith 2009, Nakamura 2010, Schneider 2013, Bichuetti 2013, Park 2014). Néanmoins la majorité des études comparant NMOSD et SEP, n'ont pas réalisé d'ajustement statistique au nombre d'épisodes de NORB présentés, ni d'analyse statistique en GEE (Generalized Estimation Equation models) qui est à ce jour l'analyse de référence prenant en compte le mieux l'interdépendance des 2 yeux d'un sujet. Si l'atrophie de la pRNFL globale après une NORB dans la NMOSD semble plus importante que dans la SEP, les études comparatives NMOSD ON eyes vs MS ON eyes mettent fréquemment en évidence une atrophie des quadrants supérieur et inférieur dans la NMOSD (Merle 2008, Monteiro 2012, Naismith 2009, Nakamura 2010, Schneider 2013, Park 2014). Il est très rarement mis en évidence une atrophie du quadrant temporal chez les

NMOSD vs SEP (Merle 2008) car dans la SEP l'atrophie temporale est plus marquée. Peu d'études n'ont pas mis en évidence de différence entre les NMOSD ON eyes et MS ON eyes (Fernandes 2013, Lange 2013).

#### OCT et œdème maculaire microkystique

Pour mettre en évidence un œdème maculaire microkystique (MMO), il est nécessaire d'utiliser un OCT de 4<sup>ème</sup> génération de domaine spectral (ex: Cirrus de Zeiss ou Spectralis d'Heidelberg), la définition des OCT de 3<sup>ème</sup> génération n'étant pas suffisante.

Un œdème maculaire microkystique (MMO) peut être observé chez des patients atteints de SEP. Il se situe le plus souvent au sein de la couche nucléaire interne (INL). Il est parfois mis en évidence au sein de l'IPL ou de l'OPL (Gelfand Brain 2012, Saidha Lancet Neurol 2012). Ce MMO est plus fréquemment observé chez les patients aux antécédents de NORB sévère et est associé à un handicap visuel plus important (Gelfand Brain 2012). Le MMO n'est pas spécifique de la SEP et a déjà été décrit dans de nombreuses autres causes de neuropathies optiques inflammatoires dont la neuromyérite optique (Gelfand JAMA Neurol 2013), les RION (Balk Brain 2012) ou certaines neuropathies compressives (Abegg Brain 2012, Pott Br J Ophthalmol 2015) ou certaines neuropathies optiques héréditaires comme la maladie de Leber ou l'atrophie optique dominante (Barboni Brain 2013). Le MMO semble plus fréquent chez les yeux NMOSD ON (en médiane 20%) que dans les yeux MS ON (en médiane 5%) (Gelfand JAMA Neurol 2013, Kaufhold PLoS One 2013, Schneider PLoS One 2013, Sortichos Neurology 2013, Kaushik PLoS One 2013). Au sein des patients NMOSD avec anticorps anti AQP4 (Outteryck 2016 Springer Chapter book) ou anti myelin oligodendrocytes (Havla Soumis 2015), il est toujours retrouvé un antécédent d'épisode clinique de NORB. Un épaississement de l'INL (sans qu'un MMO soit individualisé) pourrait être prédictif d'une SEP plus active tant du point de vue clinique que IRM (Saidha Lancet Neurol 2012) et représente probablement le stade ultime pré-MMO. Dans la SEP, et à la différence de la NMOSD, le MMO a été rapporté en l'absence d'antécédent de NORB clinique (Saidha Lancet Neurol 2012, Kaufhold Plos One 2013, Burggraaf

Invest Ophthalmol Vis Sci 2014). Ces 3 études n'ont pas associé à leur analyse l'OCT, une imagerie du nerf optique ou des PEV. Il est donc difficile d'être certain que le MMO soit directement lié à un processus de dégénérescence rétrograde transsynaptique. Celui-ci pourrait être du à une atteinte infraclinique du nerf optique ou une atteinte rétinienne in-situ (Gelfand Brain 2012; Balk Brain 2012). La présence, la spécificité et le rôle des Ac anti KIR4.1 dans la SEP restent débattus (Srivastava N Engl J Med 2012, Nerrant Mult Scler 2014, Brickshawana Lancet Neurol 2014) mais la protéine KIR4.1 est présente à la surface des cellules de Müller et des astrocytes. Un dysfonctionnement de cette protéine (canal K+) sous l'effet de l'Ac anti KIR4.1 pourrait tout à fait faciliter la survenue d'un œdème au sein de la rétine sans NORB clinique associée.

#### OCT et CIS sans NORB

Si l'OCT permet de mettre en évidence une perte axonale dans la SEP, cela ne semble pas vrai au stade du CIS. Lors de la première poussée clinique (CIS autres que NORB ou œil controlatéral sain de NORB), cette perte axonale rétinienne n'a pas été mise en évidence avec un OCT de 3ème génération, laissant suggérer que celle-ci est d'apparition plus retardée et plus lente (Trip Ann Neurol 2005 ; Klistorner Ann Neurol 2008; Outteryck Arch Neurol 2009, Kallenbach Mult Scler 2011). Si on exclut les yeux avec atteinte infra-clinique (PEV avec latence onde P100 > 115ms), un travail plus récent en OCT 4ème génération (Oberwahrenbrock Mult Scler 2013) montre les mêmes résultats pour la RNFL péripapillaire (pas d'atrophie) mais une atrophie possible du complexe GCIPL (GCL + IPL). Dans une autre étude n'incluant que des patients CIS, il a été mis en évidence une atrophie d'au moins un quadrant chez 25% des yeux sans ATCD de NORB comparativement à la base de données de sujets sains de Zeiss incorporée dans la machine Stratus (Oreja-Guevara PLoS One 2012). Enfin Perez-Rico et al (Invest Ophthalmol Vis Sci 2014) trouvent une atrophie de la pRNFL globale mais de façon surprenante pas d'atrophie de la pRNFL temporale ni de la macula chez 29 yeux indemnes de NORB clinique versus une population de sujets sains. Gelfand et al (PLoS One 2012) ont rapporté une atrophie de la pRNFL au sein d'une cohorte d'yeux de sujets CIS sans NORB mais ceux-ci ont été

inclus en moyenne à 1 an (0.3-2.5) de l'épisode, laissant une possibilité plus large d'atteinte infraclinique des voies optiques.

### OCT et SEP sans NORB

C'est principalement sur ce point que l'on pourra discuter de l'OCT comme d'un outil complémentaire à l'IRM dans la quantification de la perte axonale "cérébrale" au cours de la SEP. Chez les patients présentant une SEP, l'épaisseur de la RNFL et l'épaisseur de la macula sont significativement réduites par rapport à celles de sujets sains même en dehors de tout contexte de NORB. La première étude publiée en OCT/SEP a été rapportée par Parisi et *al.* en 1999 avec une première génération d'OCT (Parisi Invest Ophthalmol Vis Sci 1999). Cette étude a montré que la perte axonale rétinienne dans la SEP survient aussi en dehors de tout contexte de NORB. Ces résultats ont été confirmés par la suite par une dizaine d'autres travaux utilisant principalement l'OCT Stratus de 3ème génération (Petzold Lancet Neurol 2010). Cette perte axonale rétinienne observée dans la SEP en dehors de tout contexte de NORB, est probablement le résultat de deux phénomènes pathologiques. Le premier est la possibilité de survenue d'une neuropathie optique infraclinique. Le second est la résultante d'une neurodégénérescence trans-synaptique secondaire à des lésions inflammatoires sur les radiations optiques et/ou le cortex visuel (Figure 4). La perte de cellules ganglionnaires rétiniennes par voie rétrograde trans-synaptique est connue depuis des études sur les primates et a été également observée chez l'homme. Des patients avec hémianopsie congénitale ou acquise de cause rétrogéniculée ont ainsi une perte axonale rétinienne bilatérale (Jindarha Brain 2009; Park HY Ophthalmology 2013) qui apparaît au cours du temps (Jindarha Brain 2012). De la même manière que l'atrophie de la pRNFL chez les yeux MSON prédomine sur le quadrant temporal, l'atrophie de la pRNFL chez les yeux MSNON prédominera en temporal (Pueyo Mult Scler 2008, Klistorner Neurology 2013). Dans la SEP, le processus de dégénérescence trans-synaptique est à la fois rétrograde et antérograde (Gabilondo Ann Neurol 2014; Figure 4 d'après Balk J Neurol Neurosurg Psychiatry 2014).

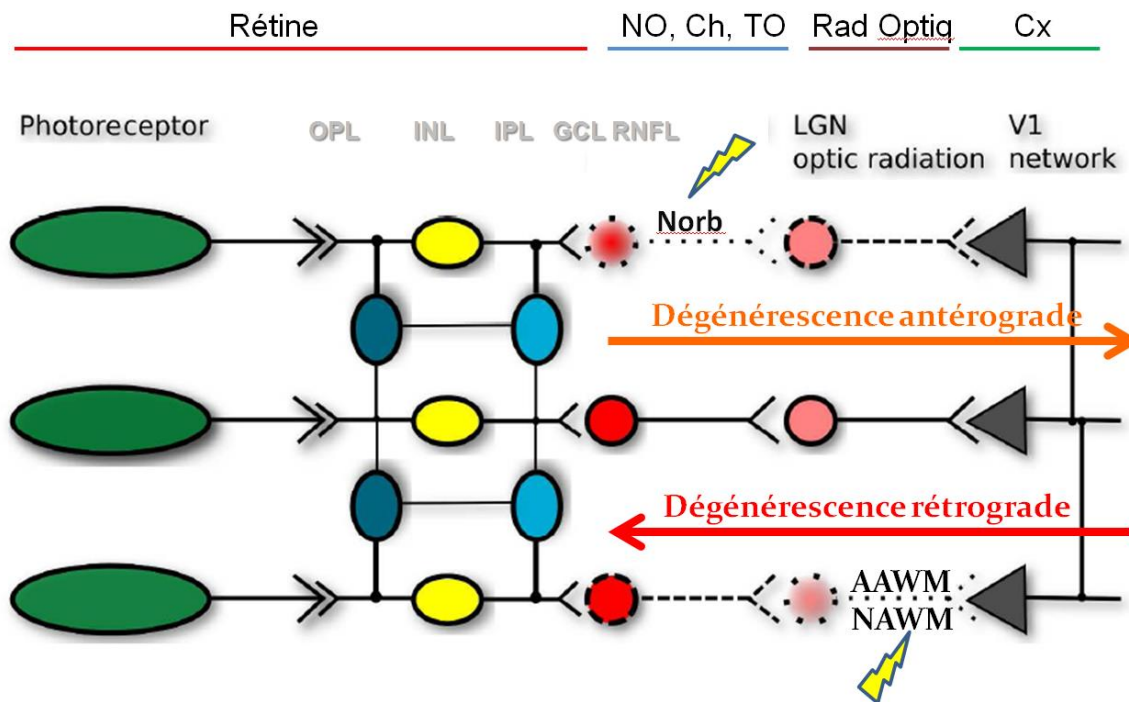


Figure 4: Mécanismes de dégénérescence axonale antérograde et rétrograde sur le modèle des voies optiques au cours de la SEP (Balk JNNP 2014)

#### OCT et NMOSD sans NORB

La survenue d'une atrophie rétinienne infraclinique dans la NMOSD est débattue. Une atrophie maculaire (Syc Brain 2012, Sortichos Neurology 2013) ou une atrophie de la pRNFL globale (Merle Invest Ophthalmol Vis Sci 2008) ont été mise en évidence chez les yeux NMOSD NON versus sujets sains dans ces trois études. Les autres études incluant des sujets sains et des yeux NMOSD NON ont montré ou suggéré qu'il n'y avait pas d'atrophie rétinienne infraclinique (de Seze Arch Neurol 2008, Merle Invest Ophthalmol Vis Sci 2008, Ratchford Neurology 2009, Syc Brain 2012, Schneider PLoS One 2013). Ces résultats discordants peuvent s'expliquer par l'inclusion de patients NMOSD AQP4+ et AQP4-, par l'utilisation d'OCT de génération différente et par la petite taille des cohortes NMOSD NON. Si une atteinte infraclinique est discutée chez les yeux sans NORB atteints de NMOSD, celle-ci est vraisemblablement inférieure à l'atteinte infraclinique observée dans la SEP.

Nous présentons ci-dessous les images OCT caractéristiques des sujets sains, SEP et NMOSD (Figure 5).

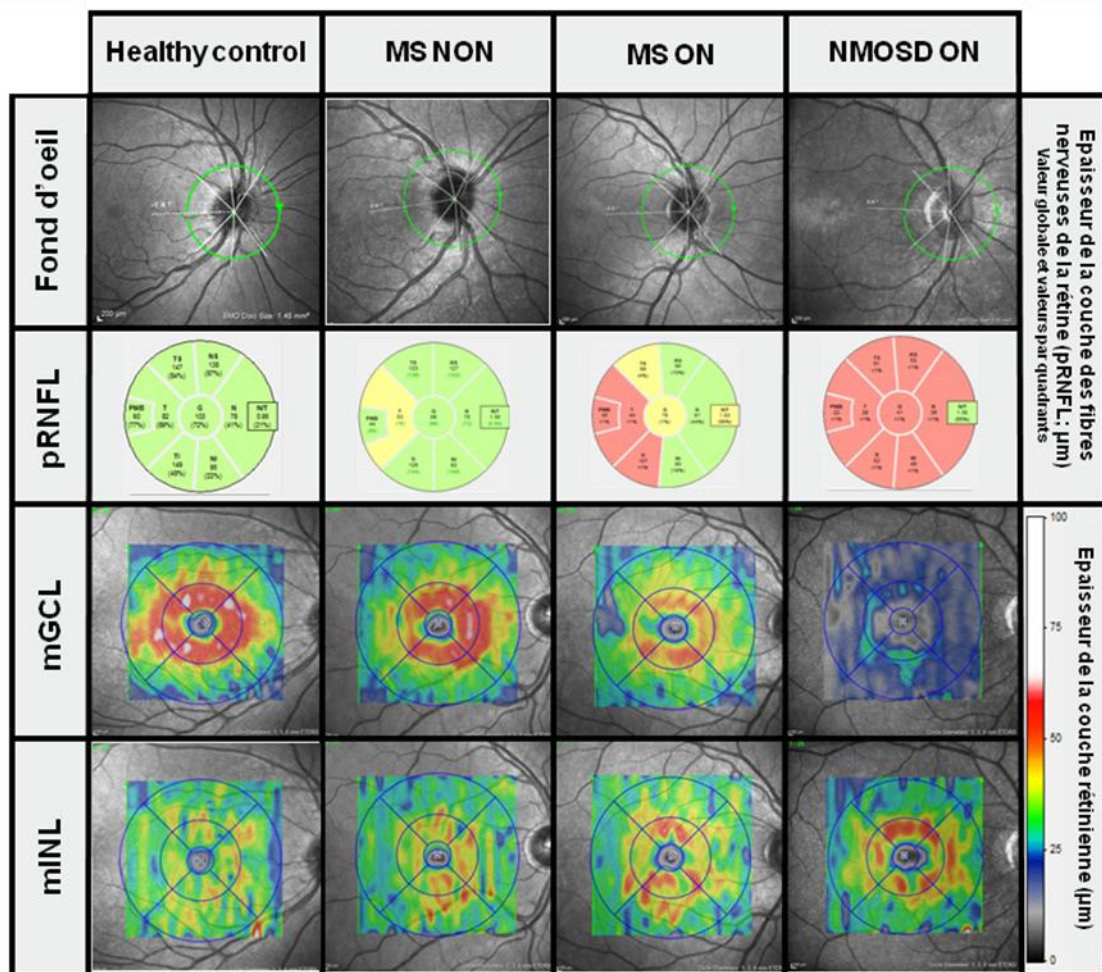


Figure 5: Exemples d'OCT péripapillaires et maculaires d'un oeil de sujet sain comparativement aux yeux de sujets SEP et NMOSD avec antécédent de NORB et à un oeil de sujet SEP sans NORB. Les sujets SEP présentent une atrophie péripapillaire qui prédominera en temporal sur les yeux avec ou sans NORB. On note une réduction significative de l'épaisseur de la couche des cellules ganglionnaires (GCL) qui croit depuis l'oeil SEP sans NORB (MS NON) jusque l'oeil NMOSD avec NORB (NMOSD ON). A l'inverse, on notera une augmentation de l'épaisseur de la couche nucléaire interne (INL) sur les yeux MS ON et NMOSD ON. Cette épaisseur n'est pas toujours associé à un œdème maculaire microkystique.

Dans le tableau 1 ci-dessous, sont résumées les caractéristiques OCT des yeux de sujets SEP et NMOSD selon qu'ils aient présenté ou non un antécédent de NORB.

**Tableau 1. Résumé des caractéristiques cliniques et OCT des yeux avec ou sans antécédents de névrite optique dans la SEP et la NMOSD.**

Maladie	Yeux avec NORB		Yeux sans NORB	
	NMOSD <sup>α</sup>	SEP <sup>β</sup>	NMOSD <sup>α</sup>	SEP <sup>β</sup>
<b>Handicap visuel</b>	Modéré à sévère	Léger à sévère	Absent	Léger
<b>Épaisseur de la pRNFL thickness</b>	↘↘↘	↘↘*	=**	↘*
<b>Nasal/Temporal ratio</b>	=	↗↗	=	↗
<b>Volume maculaire total</b>	↘↘↘	↘↘	=**	↘
<b>Volume des couches rétinienne internes</b>	↘↘↘	↘↘	=**	↘
<b>Volume des couches rétinienne externes</b>	↗	↗	=	=
<b>Proportion médiane des yeux avec MMO***</b>	20% [6.3-29.8]	4.42% [0-6.4]	0% [0-0]	0.2% [0-2.7]

NMOSD: neuromyelitis optica spectrum disorder; MS: multiple sclerosis; pRNFL: peripapillary retinal nerve fiber layer. Les couches rétinienne internes maculaires incluent la RNFL, la GCL et l'IPL. Les couches rétinienne externes maculaires incluent l'INL, l'ONL et l'OPL. \*Prédominant sur les quadrants temporaux \*\*Quelques études rapportent une perte axonale rétinienne infraclinique sur des mesures de pRNFL ou de volume maculaire. \*\*\*En considérant le patient comme unité statistique, le MMO est rapporté en médiane dans 20 % [8.7-25.6] des patients NMOSD et 3% [2.7-6.1] des patients SEP.

### OCT et différentes formes de SEP

Au travers des travaux s'intéressant spécifiquement aux différentes formes de SEP en OCT, certaines données se dégagent. La RNFL est significativement atrophiée dans les formes rémittentes (RR) et les formes secondairement progressives (SP) de la maladie par rapport aux sujets sains, que les patients aient ou non des antécédents de NORB (Costello 2009 ; Pulicken 2007). Si dans la forme RR, l'œil avec antécédent de NO est significativement plus atrophié que l'œil controlatéral à la NORB, cela n'est pas retrouvé dans les formes SP, suggérant alors dans les formes SP un processus dégénératif associé et lié à une atteinte infra-clinique du nerf optique et/ou à un processus de dégénérescence rétrograde trans-synaptique (Costello J Neurol Sci 2009). La RNFL des formes SP semble plus atrophiée que dans les formes rémittentes mais si les cohortes sont ajustées à l'âge et à la durée de la maladie, seules



des tendances non significatives se dégagent (Pulicken Neurology 2007). En effet, l'épaisseur rétinienne maculaire et la RNFL péripapillaire diminue avec l'âge (Alamouti Br J Ophthalmol 2003). Par rapport à des sujets sains, les formes progressives primaires (PP) de SEP ont uniquement une atrophie du quadrant temporal de la RNFL, (Henderson Brain 2008). Les formes SP sont elles-mêmes plus touchées que les formes PP par la perte axonale rétinienne. Cette différence est significative uniquement sur le quadrant temporal (Henderson Brain 2008). Concernant l'épaisseur maculaire dans cette étude, seules les formes SP ou les yeux avec antécédent de NORB ont une atrophie maculaire significative par rapport aux sujets sains. Si les valeurs des patients RR et PP semblent moindre que les témoins sains, ce n'est pas significatif (Henderson Brain 2008 ; Pulicken Neurology 2007). En conclusion, les formes SP ont une perte axonale rétinienne supérieure aux formes RR et PP. Si la phase progressive de la SEP est considérée comme une phase principalement neurodégénérative, il apparaît que les formes progressives primaires ont un degré moindre de perte axonale rétinienne que les formes SP. Ceci est probablement lié à un processus pathologique dégénératif principalement médullaire dans les formes PP contrairement aux formes SP où le processus est plus diffus. Au cours de la maladie, l'atrophie maculaire semble apparaître plus tardivement que l'atrophie de RNFL et traduire un processus pathologique inflammatoire antérieurement plus sévère.

### OCT et IRM cérébrale

Dans les formes rémittentes de SEP, la majorité des articles publiés note une corrélation significative entre la charge lésionnelle T2 (CLT2) et l'atrophie de la RNFL (Grazioli J Neurol Sci 2008 ; Siger J Neurol 2008). Cette corrélation n'est pas retrouvée dans d'autres travaux (Sepulcre Neurology 2007 ; Reich Arch Neurol 2009). En raison de la dégénérescence axonale trans-synaptique, on s'attend effectivement à observer une corrélation entre la charge lésionnelle T2 et l'atrophie de la RNFL. L'atrophie de la RNFL étant probablement retardée par rapport à l'apparition des lésions T2, les lésions T2 ne représentant pas l'intégralité du processus pathologique de la SEP, il est légitime que la

corrélation entre CLT2 et l'épaisseur de la RNFL reste modérée et non retrouvée par tous. Dans les formes rémittentes, l'atrophie cérébrale mesurée selon les études par le volume cérébral normalisé ou la brain parenchymal fraction (BPF) ou encore le volume de substance grise, est corrélée à l'atrophie de la RNFL (Gordon-Lipkin Neurology 2007; Siger J Neurol 2008; Frohman Neurol Sci 2009; Grazioli Neurol Sci 2008, Dörr PLoS One 2011, Zimmermann Mult Scler 2012, Young Eur J Neurol 2013). Les coefficients de corrélation varient (0,08 à 0,5) mais sont le plus souvent faibles et les analyses statistiques réalisées parfois critiquables par le nombre de corrélations recherchées. La RNFL semble toutefois mieux corrélée au volume cérébral que l'épaisseur maculaire mais les études s'intéressant aussi au volume maculaire sont moins nombreuses. Certains études mettent en évidence une meilleure corrélation des paramètres OCT avec l'atrophie de substance blanche (SB; Young Eur J Neurol 2013) et d'autres avec l'atrophie de substance grise (SG; Siger J Neurol 2008; Frohman J Neurol Sci 2009). Sans mesurer directement l'épaisseur rétinienne en OCT et en prenant en compte les antécédents de NORB, Wu et al (Neurology 2007) montrent des corrélations négatives significatives entre la charge lésionnelle totale (mais aussi celle au sein des radiations optiques) et l'acuité visuelle à bas contraste.

Dans une étude de suivi longitudinal de patients SEP couplant OCT et IRM, Saidha et al (Ann Neurol 2015) ont montré que le degré d'atrophie maculaire de la GCL + IPL au cours du suivi était modérément corrélé au degré d'atrophie cérébrale. Ces corrélations étaient plus marquées si on s'intéressait aux patients présentant une forme progressive de SEP (PP et SP confondues) et également si on excluait les yeux ou les patients ayant un antécédent de NORB. Les corrélations étaient moins nombreuses et moins fortes si on s'intéressait à la pRNFL et quasi absentes si on s'intéressait à l'INL ou l'OPL maculaires.

Les corrélations OCT et IRM du nerf optique seront abordées dans le chapitre IRM du nerf optique.

### OCT et handicap dans la SEP et la NMOSD

De nombreux articles ont étudié l'éventuelle corrélation entre le handicap du patient selon le score EDSS et l'épaisseur de la pRNFL. La majorité d'entre eux observe une corrélation inverse significative entre l'EDSS et l'épaisseur de la pRNFL avec des coefficients de corrélation variant de 0,35 à 0,7 (Sepulcre Neurology 2007; Grazioli J Neurol Sci 2008; Siger J Neurol 2008; Toledo Mult Scler 2008; Gordon-lipkin Neurology 2007; Albrecht J Neurol 2007 ; Albrecht Mult Scler 2012). La corrélation la plus forte est observée avec la pRNFL des yeux sans antécédent de NORB (Siger J Neurol 2008; Albrecht J Neurol 2007). Albrecht et al ont aussi observé (Albrecht J Neurol 2007) une corrélation entre l'EDSS et l'épaisseur maculaire, qu'on étudie les yeux avec et/ou sans antécédent de NORB. Toledo et al. n'ont pas mis en évidence de corrélation entre l'épaisseur de la RNFL péripapillaire et la MSFC mais entre l'épaisseur de la RNFL péripapillaire et la SDMT (Symbol Digit Modality test). Par ailleurs, la vitesse d'atrophie de la RNFL péripapillaire serait corrélée à l'augmentation du score EDSS et à la baisse de performance au "nine hole peg test" réalisé par le côté non-dominant (Talman Ann Neurol 2010).

Toutes les études OCT dans la SEP évaluant de façon transversale l'existence de corrélations ou non avec le handicap visuel mesuré par le champ visuel (Costello Ann Neurol 2006; Trip Ann Neurol 2005), la vision des contrastes (Fischer Ophthalmology 2006; Pulicken Neurology 2007, Burkholder Arch Neurol 2009), la vision des couleurs (Villoslada Mult Scler 2012) ont mis en évidence des corrélations modérées à fortes. C'est sur la base de ces observations que l'épaisseur de la pRNFL en OCT est apparu comme un biomarqueur d'imagerie de la perte axonale rétinienne. Un cas clinique avec corrélation OCT/histologique montre que l'estimation OCT de la pRNFL est effectivement très proche de celle mesurée directement sur le tissu (Blumenthal Eye 2009).

Dans une étude de suivi longitudinal de patients SEP, Talman et al (Ann Neurol 2010) ont montré qu'une dégradation du handicap visuel (AV et VC 2.5%) était significativement associée à une majoration de l'atrophie de la pRNFL. La majoration de l'atrophie de la pRNFL était comparable entre

les yeux MS-ON et les MS-NON. Cette étude renforce le lien entre la perte axonale mesurée en OCT et le handicap visuel du patient.

Dans la NMOSD, des corrélations modérées à fortes ont aussi été retrouvées entre l'épaisseur rétinienne et le handicap visuel mesuré par l'AV, la vision des contrastes ou le champ visuel (de Seze Arch Neurol 2008, Merle Invest Ophthalmol Vis Sci 2008, Ratchford Neurology 2009, Nakamura Graefes Arch Clin Exp Ophthalmol 2010, Syc Brain 2012, Monteiro Invest Ophthalmol Vis Sci 2012 Schneider PLoS One 2013). Ces corrélations étaient plus fortes lorsqu'on se focalisait sur les yeux avec antécédents de NORB. Les données de la littérature concernant les corrélations entre l'épaisseur rétinienne mesurée en OCT et le handicap global mesuré par le score EDSS au sein des cohortes de NMOSD, sont contradictoires. Il a été rapporté l'absence de corrélation (Merle Invest Ophthalmol Vis Sci 2008), une corrélation modérée mais avec une tendance à la significativité seulement (pRNFL; Lange J Neuroophthalmo 2013), voire une excellente corrélation (de Seze Arch Neurol 2008, von Glehn Mult Scler 2014).

## **E) IRM DU NERF OPTIQUE ET DE LA MOELLE EPINIÈRE DANS LES PATHOLOGIES INFLAMMATOIRES DU SYSTEME NERVEUX CENTRAL**

Dans ce chapitre, nous nous focaliserons dans un premier temps sur l'apport de l'IRM conventionnelle et non conventionnelle du nerf optique dans le diagnostic et la compréhension des neuropathies optiques inflammatoires. Nous nous focaliserons dans un second temps sur l'IRM conventionnelle et non conventionnelle de la moelle épinière dans le diagnostic et la compréhension des affections neuro-inflammatoires du SNC.

### IRM du nerf optique

Actuellement, l'exploration IRM d'une neuropathie inflammatoire comprendra de façon consensuelle une séquence coronale T1 non injectée, une séquence coronale T2 avec saturation de graisse et saturation du LCR (Gass Neuroradiology 1996, Jackson Radiology 1998, Kolappan J Neurol 2009) et une séquence T1 injectée. Afin d'éviter le plus possible les artéfacts de mouvements oculaires, il est recommandé de demander au patient de rester éveillé, les yeux fermés et de bouger le moins possible ses yeux pendant l'examen.

La longueur de l'hypersignal du nerf optique est estimable en multipliant l'épaisseur de coupe par le nombre de coupes coronales jointives où l'hypersignal est visible. Il a été ainsi suggéré que les hypersignaux les plus longs à la phase aiguë étaient associés à un moins bon pronostic à distance de l'épisode mesuré par l'acuité visuelle ou le champ visuel ou la vision des couleurs (Miller Neurology 1988, Dunker Ophthalmology 1996). Mais ces résultats n'ont pas été confirmés plus tard par une mesure de handicap visuel à distance de la NORB (Hickman J Neurol 2004; Zhang Neuroimage Clinical 2014) ou une mesure de l'atrophie rétinienne en OCT (Pro J Neurol Sci 2006; Kupersmith Neurol Sci 2011; Fuglo Neurology 2011). A distance de la NORB, il a été suggéré que la longueur de l'hypersignal du nerf optique soit inversement et significativement corrélée au handicap visuel, à l'amplitude des PEV (potentiels évoqués visuels) et au MTR mesuré sur la partie du nerf optique touché (ratio de transfert d'aimantation) mais l'intensité du lien n'était pas précisé (Thorpe JNNP 1995).

L'atrophie du nerf optique observée après une NORB peut être la conséquence de la perte axonale et/ou de la perte myélinique. Cette atrophie a le plus souvent été estimée par la mesure de l'aire de section du nerf optique (moyenne sur 3 à 5 coupes) en coupe coronale (sTE fFLAIR) parfaitement orthogonale au nerf optique mais sans tenir compte de la présence sous-jacente ou non d'un hypersignal (Trip Neuroimage 2006;31, Hickman Neuroradiology 2001, Hickman MSJ 2002, Frohman 2009). Dans une étude, le volume du nerf optique a été considéré de façon quasi totale sur une séquence T1-SE (Inglese Arch Neurol 2002, Melzi MSJ 2007). Sur un suivi de 12 mois de patients aux

antécédents de NORB, les nerfs optiques qui s'atrophient le plus sont ceux dont le délai post NORB est le plus court au départ et les nerfs optiques sains ne s'atrophient pas (Hickman MSJ 2002). En l'absence de NORB, une atrophie n'est pas détectable sur les nerfs optiques de sujets SEP versus HC (Hickman Neuroradiology 2001, Hickman MSJ 2002, Trip Neuroimage 2006;31, Frohman J Neurol Sci 2009, Kolbe Neuroimage 2009). A la phase aiguë d'une NORB (en raison de l'inflammation et de l'œdème), le volume du nerf optique est augmenté (Hickman Brain 2004) mais celui-ci diminue significativement dans les mois qui suivent (Hickman Brain 2004, Melzi MSJ 2007). Ainsi, il apparaît que le processus d'atrophie du nerf optique dans la SEP est principalement liée à la survenue d'une NORB et que celui-ci survient principalement dans les mois qui suivent immédiatement la NORB. Si à distance d'une NORB, des corrélations entre l'atrophie du nerf optique et le handicap visuel (Trip Neuroimage 2006;31) ou les PEV (Hickman Mult Scler 2002) ont été rapportées, celles-ci n'ont pas toujours été identifiées (Hickman Brain 2004) ou recherchées (Hickman Neuroradiology 2001). Contrairement à Hickman et *al.* (Neuroradiology 2001), Inglese et *al.* ont montré que les patients avec faible récupération visuelle à distance de l'épisode de NORB avaient une atrophie du nerf optique plus importante que les patients avec bonne récupération visuelle (Inglese Arch Neurol 2002). Les paramètres OCT (pRNFL et TMV) sont très bien et inversement corrélés à l'atrophie du nerf optique (Trip Neuroimage 2006;31) et à la réduction de la fraction d'anisotropie (FA) du nerf optique en imagerie par tenseur de diffusion (Dasenbrock J Neuroimaging 2010).

Si l'imagerie conventionnelle du nerf optique reste un challenge (petite taille et mobilité de la structure étudiée; graisse orbitaire, LCR périneural et structures osseuses environnantes à l'origine de nombreux artéfacts), l'IRM non conventionnelle du nerf optique l'est encore plus. Les résultats des études portant sur l'analyse en diffusion, en tenseur de diffusion (diffusion tensor imaging, DTI) et en transfert d'aimantation (magnetization transfert imaging, MTI) du nerf optique ne seront pas toujours concordantes ou concluantes.

Les premières études en imagerie par diffusion (Iwasawa Magn Reson Med 1997; Hickman AJNR 2005) ont montré que l'ADC (pour apparent diffusion coefficient) était significativement augmenté au sein des nerfs optiques atteints précédemment de NORB et qu'il était très bien corrélé au handicap visuel du patient (Hickman AJNR 2005). Au stade aigu, l'ADC ne semblait pas significativement modifié versus HC ou yeux sains controlatéraux (Iwasawa Magn Reson Med 1997). Si on compare les paramètres DTI (FA, rD, MD) des yeux ON et NON à distance de la NORB, les résultats sont discordants entre les études; certains mettant en évidence des différences significatives (Trip Neuroimage 2006;30) et d'autres, aucune différence significative (Smith AJNR 2011). Pourtant, Naismith et *al.* ont montré au cours de 2 études de tenseur de diffusion du nerf optique (Neurology 2009 et Neurology 2010) qu'au stade chronique post NORB, les paramètres DTI (FA, aD, rD, ADC) sont très bien corrélés au handicap visuel, aux paramètres OCT (pRNFL et TMV) et PEV. La diffusivité radiale (rD) aurait les coefficients de corrélation les plus élevés. Au stade aigu (M0), la FA est corrélée au handicap visuel à M0 mais pas au handicap visuel à M1 et M3. Seule la diffusivité axiale (aD) à M0 semble corrélée (prédictive ?) au handicap à M1 et M3 (Neurology 2009). Le caractère prédictif de l'aD du nerf optique à la phase aiguë de la NORB pour le handicap visuel et l'atrophie de la pRNFL, sera confirmé au cours d'une étude prospective de suivi sur 6 mois sur une cohorte de patient de plus grande ampleur (Naismith Arch Neurol 2012).

A la phase aiguë d'une NORB, le MTR a été successivement rapporté comme augmenté (Melzi Mult Scler 2007), inchangé (Hickman Brain 2004; Wang Plos One 2012) et diminué (Boorstein Am J Roentgenol 1997). Il est néanmoins établi que le MTR du nerf optique touché par un épisode clinique de NORB diminuera progressivement pendant 6-8 mois (Hickman J Neurol 2004; Wang PLoS One 2012) voire 12 mois (Melzi Mult Scler 2007) puis réaugmentera progressivement jusqu'à 12 mois sans forcément retrouver son niveau de départ. L'association d'une baisse du MTR à une perte axonale et/ou myélinique du nerf optique reste discutée. Trip et al (Mult Scler 2007) montraient que le MTR à distance de la NORB était significativement corrélé à la perte axonale (pRNFL) et à la latence des PEV, suggérant une association mixte. Néanmoins, le MTR n'était pas corrélé au handicap visuel clinique.

La baisse du MTR est pour certains autres liés à la perte axonale du nerf optique (Klistorner Neuroimage 2011, Wang PLoS One 2012) d'autres à la perte myélinique (Thorpe JNNP 1995).

La recherche de biomarqueurs d'imagerie du nerf optique en IRM non conventionnelle est donc marquée par une bibliographie riche mais dont les résultats sont parfois opposés ou discordants. De nombreuses raisons peuvent expliquer ces différences: Séquences différentes (2D, 3D); étude de tout le nerf optique vs étude d'une ou 2 coupe vs étude de la partie du nerf optique avec la lésion hypersignal T2; études transversales vs longitudinales; étude à différentes périodes par rapport à la survenue de la NORB; l'imagerie du nerf optique reste un challenge (petite structure mobile entourée de graisse et d'os).

### IRM de la moelle épinière

L'imagerie de la moelle épinière est de réalisation plus difficile que l'imagerie cérébrale. En effet, la moelle épinière est une structure plus petite et mobile, entourée de liquide, de graisse et d'os. En outre, les mouvements respiratoires et les mouvements pulsatiles des gros vaisseaux avoisinants ou de la moelle épinière elle-même ont longtemps limité son exploration. Un gating cardiaque, des séquences d'acquisition plus rapides, une saturation de la graisse et une réduction des champs de vue ont rendu possible une exploration morphologique de la moelle épinière en un temps maintenant raisonnable (Lycklama Lancet Neurol 2003). Néanmoins, l'application de séquences d'IRM non conventionnelle (DTI, MTR, HMRS) à la moelle épinière reste encore un défi technique.

Dans la SEP, l'atteinte inflammatoire et démyélinisante de la moelle épinière est très fréquente. Une symptomatologie médullaire est inaugurale d'un CIS dans un tiers des cas, et un tiers des patients présentant un CIS de symptomatologie non médullaire présente des lésions silencieuses de la moelle épinière (O'Riordan JNNP 1998; Brex Neurology 1999). Plus de 90% des sujets atteints de SEP présentent des lésions médullaires en IRM (Lycklama à Nijeholt Brain 2001; Bot Neurology 2004). Les lésions médullaires peuvent se localiser sur toute la moelle épinière, toucher la substance blanche



comme la substance grise, mais l'atteinte cervicale et l'atteinte de la substance blanche prédomine. Les hypersignaux T2 sont décrits comme de petite taille (<2 métamères).

Dans la NMO, une atteinte médullaire est rapportée comme premier épisode clinique dans près de 50% des cas (Wingerchuk Neurology 1999). La description plus récente d'autres phénotypes cliniques plus rares (area postrema, tronc cérébral...) ne devrait pas modifier cette proportion importante de patients débutant une NMOSD par une myélite (Wingerchuck Neurology 2015). En IRM conventionnelle, les lésions médullaires de la NMOSD sont classiquement plus étendues que dans la SEP ( $\geq 3$  métamères) même si des lésions de petite taille ont été récemment décrites (Flanagan JAMA Neurol 2015). Les tableaux de myélite transverse longitudinale étendue sont toutefois moins spécifiques de la NMOSD chez l'enfant, que chez l'adulte (Kim Neurology 2015). Dans la NMOSD, les lésions médullaires peuvent toucher la substance blanche comme la substance grise mais prédomineront de façon centrale autour du canal épendymaire et dans la substance grise (Kearney Nat Rev Neurol 2015), se localiseront plus fréquemment en cervical ou thoracique haut et seront plus souvent associés à un hyposignal T1 que dans la SEP (Kim Neurology 2015).

Dans la SEP, la charge lésionnelle médullaire a très souvent été rapportée comme pas ou peu corrélée au handicap clinique des patients (Kidd Neurology 1993; Stevenson Neuroradiology 1998; Lycklama Brain 1998; Stankiewicz J Neurol Sci 279 2009; Gilmore Mult Scler 2009). Récemment, une équipe rapportait néanmoins une relativement bonne corrélation ( $r=0.54$ ) entre la charge lésionnelle T2 cervicale (mesurée sur une coupe de 3mm d'épaisseur en C2-C3 en séquence PSIR) et le score EDSS global. Le score EDSS était également indépendamment associé à l'aire de la moelle épinière en section transversale C2-C3 (UCCA), à l'âge et au sexe masculin (Kearney Neurology 2015).

L'atrophie de la moelle épinière mise en évidence dans la SEP (Evangelou Brain 2005) est la conséquence à la fois de la perte axonale et de la perte myélinique. L'atrophie de la moelle épinière cervicale évalué par l'UCCA (aire de coupe de la moelle épinière cervicale haute) est le paramètre d'IRM conventionnelle le mieux corrélé au handicap clinique du patient (EDSS, Test des 9 trous, Test

de marche des 25 pieds) mais ces corrélations resteraient faibles à modérées (Lukas Radiology 2013). L'atrophie de la moelle épinière évaluée par l'UCCA est plus marquée chez les SEP progressives que rémittentes et sur un suivi de 2 ans les sujets présentant une progression de leur handicap, présentaient une diminution significative de l'UCCA (majoration de l'atrophie médullaire; Lukas JNNP 2014). De la même façon, l'atrophie médullaire observée dans la NMOSD semble corrélée au handicap des patients. Par une évaluation semi quantitative, cette corrélation était même très forte ( $r=0.88$ ; (Asgari BMC Neurol 2013).

En spectroscopie de protons (HMRS), Ciccarelli et al ont montré que le taux de myo-inositol (normalisé à la créatine) au sein des lésions inflammatoires cervicales était significativement plus bas chez les NMOSD que chez les patients atteints de SEP ou les contrôles sains (Ciccarelli Ann Neurol 2013). Le myo-inositol est un marqueur de la cellule astrocytaire, elle même étant la principale cible des Ac anti AQP4. Ainsi la quantification in vivo du myo-inositol permettrait de distinguer l'atteinte inflammatoire cervicale d'un patient NMOSD et d'un patient SEP. Une autre séquence IRM largement appliquée en recherche à l'analyse la qualité microstructurale de la moelle épinière dans la SEP et la NMOSD, est la séquence de tenseur de diffusion (DTI).

Depuis 2005, plusieurs études ont mesuré les valeurs de paramètres DTI au sein de la moelle épinière cervicale de patients atteints de maladies inflammatoires du SNC, principalement la SEP et la NMOSD (Agosta Neurology 2005; Valsasina NeuroImage 2005; Benedetti Neurology 2006; Agosta Brain 2007; Ciccarelli Brain 2007; Ohgiya Eur Radiol 2007; Van Hecke J Magn Reson Imaging 2009; Cruz Arq Neuropsiquiatr 2009, Benedetti J Neurol Neurosurg Psychiatry 2010; Freund Mult Scler 2010; Qian J Magn Reson Imaging 2011; Oh Mult Scler 2013; Klawiter Mult Scler 2012; Naismith Neurology 2013; Oh Neurology 2013). Les résultats restent assez hétérogènes, incluant une étude ne mettant en évidence aucune corrélation entre les paramètres DTI et le handicap des patients (Agosta Neurology 2005), d'autres ne les investiguant pas (Benedetti Neurology 2006; Ohgiya Eur Radiol 2007; Van Hecke J Magn Reson Imaging 2009; Cruz Arq Neuropsiquiatr 2009, Freund Mult Scler 2010; Klawiter

Mult Scler 2012; Oh Neurology 2013 et d'autres démontrant des corrélations légères à modérées (Valsasina NeuroImage 2005; Agosta Brain 2007; Benedetti J Neurol Neurosurg Psychiatry 2010; Qian J Magn Reson Imaging 2011; Oh Mult Scler 2012; Naismith Neurology 2013). Quelques études ont mixé des NMOSD et des SEP (Klawiter Mult Scler 2012; Naismith Neurology 2013), d'autres ont mixé des SEP bénignes et des SEP de forme secondairement progressive (Benedetti J Neurol Neurosurg Psychiatry 2010), certaines se sont focalisées sur les SEP de forme progressives primaires (Agosta Neurology 2005) ou les NMO (Benedetti Neurology 2006; Qian J Magn Reson Imaging 2011;) ou des myélites cervicales aiguës (Cicarelli Brain 2007). La majorité de ces études s'est néanmoins intéressée à des patients à un stade chronique de leur maladie, à distance de toute poussée médullaire.

Il est ainsi démontré que l'anisotropie de la moelle épinière cervicale est abaissée dans les pathologies inflammatoires médullaires. Parmi les paramètres DTI les plus fréquemment altérés, on retiendra une diminution de la FA parfois corrélée significativement au handicap. On retiendra également les difficultés techniques rencontrées lors de telles études et des analyses DTI le plus souvent limitées à la réalisation de cartographie DTI, sans tractographie (probabiliste ou non) réalisée à la suite.

La grande majorité de ces études a montré une réduction de la FA et une augmentation de la MD chez les patients SEP ou NMOSD versus les sujets contrôles sains. Une étude s'est intéressée aux corrélations des paramètres DTI au sein des différentes voies longues de la moelle épinière. La RD (positivement) et la FA (négativement) étaient fortement associées au handicap clinique spécifique de la voie longue étudiée (Naismith Neurology 2013). Une étude comparant NMO et SEP suggère que la RD au sein des lésions inflammatoires cervicales serait plus élevée chez les NMO et permettrait de les différencier (Klawiter Mult Scler 2012).



# II) OBJECTIFS

L'objectif de ce travail de Thèse est le développement de biomarqueurs d'imagerie (IRM et OCT) pour le diagnostic et le suivi des maladies neuro-inflammatoires du SNC.

## A) DEVELOPPEMENT DE BIOMARQUEURS DIAGNOSTIQUES

Le développement de biomarqueurs diagnostiques, notamment d'imagerie dans les maladies neurologiques est très important. Les objectifs de ces biomarqueurs seraient de favoriser un meilleur diagnostic (diagnostic différentiel) et un diagnostic plus précoce (afin d'envisager un traitement plus précoce). L'IRM conventionnelle a déjà largement contribué à faciliter le diagnostic et à le rendre plus précoce notamment dans la SEP, au travers des différents critères diagnostiques qui se sont succédés (critères de McDonald 2001, modifiés en 2005 et 2010). Dans la NMOSD, l'IRM conventionnelle a également un rôle dans le diagnostic positif et le diagnostic différentiel. Dans la NMOSD, un des critères majeurs pour le diagnostic reste la présence de l'IgG anti aquaporine 4 présente chez 70 % des NMO. En l'absence de cette IgG ou en cas d'indisponibilité du dosage, l'IRM démontrant une atteinte étendue du nerf optique ou de la moelle épinière est nécessaire. La valeur de l'OCT dans le diagnostic différentiel entre SEP et NMOSD a été moins appréciée dans la littérature. L'utilisation de biomarqueurs diagnostiques d'imagerie rétinienne nécessite la validation et le respect de critères de qualité. Cette étape de validation est nécessaire avant une application de ceux-ci en routine.

Pour ce premier objectif:

- nous validerons des critères de qualité OCT au travers de la participation à une étude multicentrique internationale

- nous évaluerons l'OCT comme outil d'aide au diagnostic différentiel dans les maladies inflammatoires du SNC que sont la NMOSD et la SEP au sein de cohortes de patients suivis dans le service de Neurologie D du CHRU de Lille

## **B) DEVELOPPEMENT DE BIOMARQUEURS DE SUIVI**

Le développement de biomarqueurs d'imagerie dans le suivi des maladies neuro-inflammatoires du SNC est également primordial. Ces biomarqueurs doivent pouvoir permettre de mesurer la part inflammatoire démyélinisante et/ou la part dégénérative (perte axonale) de ces maladies.

Dans la SEP, des progrès thérapeutiques majeurs ont été réalisés au cours de la dernière décennie. Les traitements sont plus efficaces (natalizumab, fingolimod, alemtuzumab, ocrelizumab) que les précédents immunomodulateurs, et les nouveaux traitements per os (diméthyl fumarate, teriflunomide) permettent d'envisager un traitement au moins aussi efficace et plus confortable au quotidien. Ces nouveaux traitements appartiennent le plus souvent à la classe des immunosuppresseurs et peuvent induire de potentiels effets secondaires graves touchant parfois le SNC. Il est donc primordial que le clinicien puisse bénéficier d'outils performants de suivi afin de l'aider à réaliser le meilleur choix thérapeutique initial ou lors d'un switch. Il n'existe à ce jour aucun traitement qui ait l'AMM dans la NMOSD. En effet la NMOSD est une pathologie beaucoup plus rare que la SEP et les essais thérapeutiques en double aveugle n'ont débuté que très récemment. Néanmoins, l'arsenal thérapeutique basé sur l'expérience de centres experts, autrefois composé uniquement d'immunosuppresseurs aspécifiques (cyclophosphamide, azathioprine, micophénolate mofetil), s'étoffe progressivement. De nouvelles thérapeutiques innovantes font leur apparition (rituximab [anti-CD20], tocilizumab [anti IL6], eculizumab [anti complément]). Si le choix thérapeutique dans la NMOSD reste pour l'instant basé sur la clinique (survenue de poussée(s), handicap séquellaire de la poussée), il est nécessaire de travailler au développement de biomarqueurs en imagerie qui pourrait guider le clinicien dans ses choix thérapeutiques,

l'appréciation de l'efficacité du traitement et potentiellement ses décisions de changement de traitement.

Pour ce second objectif:

- nous évaluerons les corrélations entre l'atteinte microstructurelle de la moelle épinière cervicale révélée en séquence DTI coronale et le handicap locomoteur de patients atteints de SEP
- nous évaluerons la précision diagnostique de la séquence 3D-DIR dans la détection de lésions inflammatoires du nerf optique
- nous évaluerons la longueur de l'hypersignal du nerf optique en 3D-DIR comme biomarqueur de la perte axonale rétinienne.





# **III) MATERIEL ET METHODES**

## **A) LES PATIENTS**

Tous les patients inclus dans les études présentées dans ce travail de thèse sont des patients suivis pour une pathologie inflammatoire du SNC dans le service de Neurologie D du CHRU Lille depuis le début de leur maladie. Il était important que les patients soient suivis dans le service depuis le début de leur maladie afin d'avoir une histoire clinique la plus complète possible et notamment une certitude sur la survenue ou non d'épisode clinique de NORB. Les patients présentant une maladie ancienne peuvent avoir des difficultés à relater le nombre exact de NORB et leur latéralité. De plus, on constatera que des épisodes de diplopie et des épisodes de baisse de l'acuité visuelle sont facilement confondus par le patient. Un consentement écrit était obtenu pour chaque patient ou témoin sain lors de chaque étude.

## **B) L'IRM 3T RECHERCHE DU CHRU DE LILLE**

Depuis fin 2009, le CHRU de Lille dispose à l'hôpital Roger Salengro d'une IRM 3 Tesla destinée exclusivement à la recherche clinique dans les domaines des Neurosciences et de la Cancérologie. L'acquisition de cette IRM s'inscrit dans le programme du Pôle Régional de Recherche "Démences des Maladies Neurologiques et Mentales" et du Pôle "Cancer et innovations diagnostiques et thérapeutiques". Le fonctionnement de l'IRM est assuré par le CHRU de Lille et placé sous le contrôle de la plateforme "Imagerie du vivant" coordonnée par les Professeurs Xavier Leclerc (Neuroradiologie) et Franck Semah (Médecine nucléaire).

Notre IRM 3T Recherche est une IRM Philips Achieva (Best, The Netherlands, Figure 6). L'antenne cérébrale est une antenne à 32 canaux. L'antenne médullaire est une antenne à 16 canaux. La technologie multitransmit a été acquise en Mars 2013.



Figure 6 : IRM 3T achievea et antenne cérébrale 32 canaux

L'équipe de l'IRM3T recherche dirigée par le Pr Xavier Leclerc est actuellement composée de 2 neuroradiologues, 4 ingénieurs, un attaché de recherche clinique et 4 manipulateurs radiologiques.

## **C) L'ANALYSE D'IMAGE IRM**

Pour les projets de Recherche en Radiologie clinique, nous travaillerons directement sur la console de l'IRM (IntelliSpace PACS; Philips Healthcare; The Netherlands).

Pour les projets de Recherche en IRM non conventionnelle, nous utiliserons différents logiciels permettant l'analyse d'images parmi lesquels Matlab dont nous détenons une licence et des logiciels en libre accès comme FSL.

L'analyse des images IRM (pré et post processing) sera réalisée sur un serveur fonctionnant sous Ubuntu et permettant une analyse groupée et plus rapide grâce à une grille de calcul.

La conversion des fichiers DICOM en fichier nii sera effectuée avec "dcm2nii". Pour l'analyse de tractographie, nous utiliserons le logiciel "FDT diffusion" qui fait partie de FSL (logiciel en accès libre; FMRIB Software Library V5.0). Au sein de "FDT diffusion", nous utiliserons successivement "DTIFIT" (création des cartes paramagnétiques), puis "BEDPOSTX" (construction des distribution des paramètres de diffusion pour chaque voxel, sur la base d'une modélisation des "crossing fibers"), puis FSLview (construction des régions d'intérêts [ROI en C2 et C6] et des masques de terminaisons sur la cartographie MD), puis PROBTRACKX (réalisation de la tractographie probabiliste), puis MATLAB (script pour le calcul de la FA, MD et RD des fibres passant par les 2 ROI).

## **D) LA TOMOGRAPHIE PAR COHERENCE OPTIQUE**

L'OCT est un outil d'imagerie du nerf optique qui repose sur la projection d'un faisceau lumineux proche des infra-rouges sur la rétine. La rétine est un tissu très réfléchissant. Un interféromètre combinant les données du faisceau initial et celles du faisceau réfléchi fournira des informations sur l'épaisseur de la rétine et de ses différentes couches.

Nous disposons depuis Février 2013 au sein des services de Neurologie D et de Neuro-Ophtalmologie d'une machine OCT de 4<sup>ème</sup> génération. Cette machine est l'OCT Spectralis (Heidelberg Engineering, Heidelberg ; Figure 7). Il s'agit d'un OCT de domaine spectral qui permet d'acquérir avec une grande précision des scans rétinien au niveau de la papille et de la macula. L'exploration vasculaire n'est pas possible avec ce matériel.



Figure 7: Spectralis-SD-OCT (Heidelberg engineering)

Nous disposons également depuis Février 2013 d'un logiciel de segmentation des différentes couches de la rétine maculaire (HEYEX). La première version de ce logiciel (version 5.7.0.10) nous a permis de segmenter spécifiquement quelques couches rétinienne (mRNFL, mGCL) et l'association de plusieurs couches (mGCcomplex=mGCL+mIPL). Une version plus récente acquise en Mars 2015 (version 6.0.0.3) a permis une segmentation de toutes les couches de la rétine. La segmentation des différentes couches de la rétine maculaire est 100% automatique. Une correction manuelle est néanmoins possible en cas d'erreur de l'algorithme de segmentation. Les données (épaisseurs/volumes des différentes couches) seront extraites manuellement car le logiciel ne permet pas une extraction automatique des paramètres OCT mesurés.

#### Description de l'OCT péripapillaire

La mesure OCT de l'épaisseur de la pRNFL dans la SEP est précise et reproductible (Cettomai Arch Neurol 2008). Le scan OCT péripapillaire débute sur l'oeil droit au milieu du quadrant nasal et sur l'oeil gauche au milieu du quadrant temporal. Le diamètre du cercle péripapillaire décrit par le scan OCT est de 3,4mm (12°). L'image du scan OCT péripapillaire (Figures 8 et 9) est obtenue après

l'activation de la fonction "eye tracking" et la réalisation en un minimum de temps d'un grand nombre de scan circulaires et de leur moyennage.

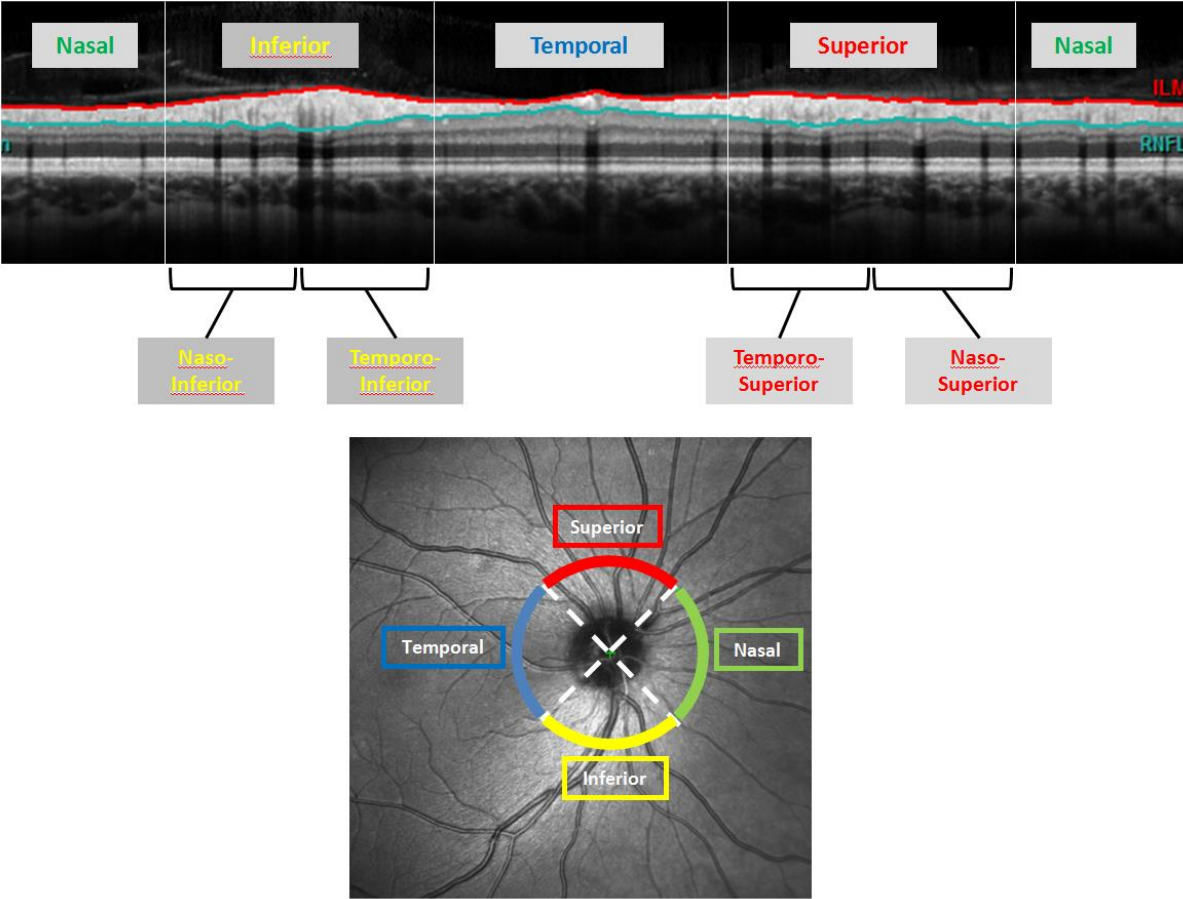


Figure 8: Dans la partie haute, est représentée la pRNFL (entre les lignes verte et rouge) selon le quadrant péri-papillaire. Dans la partie basse, est représenté le scan circulaire péripapillaire et les quadrants correspondants. Les quadrants supérieurs et inférieurs sont le plus souvent divisés en 2 parties temporale et nasale.

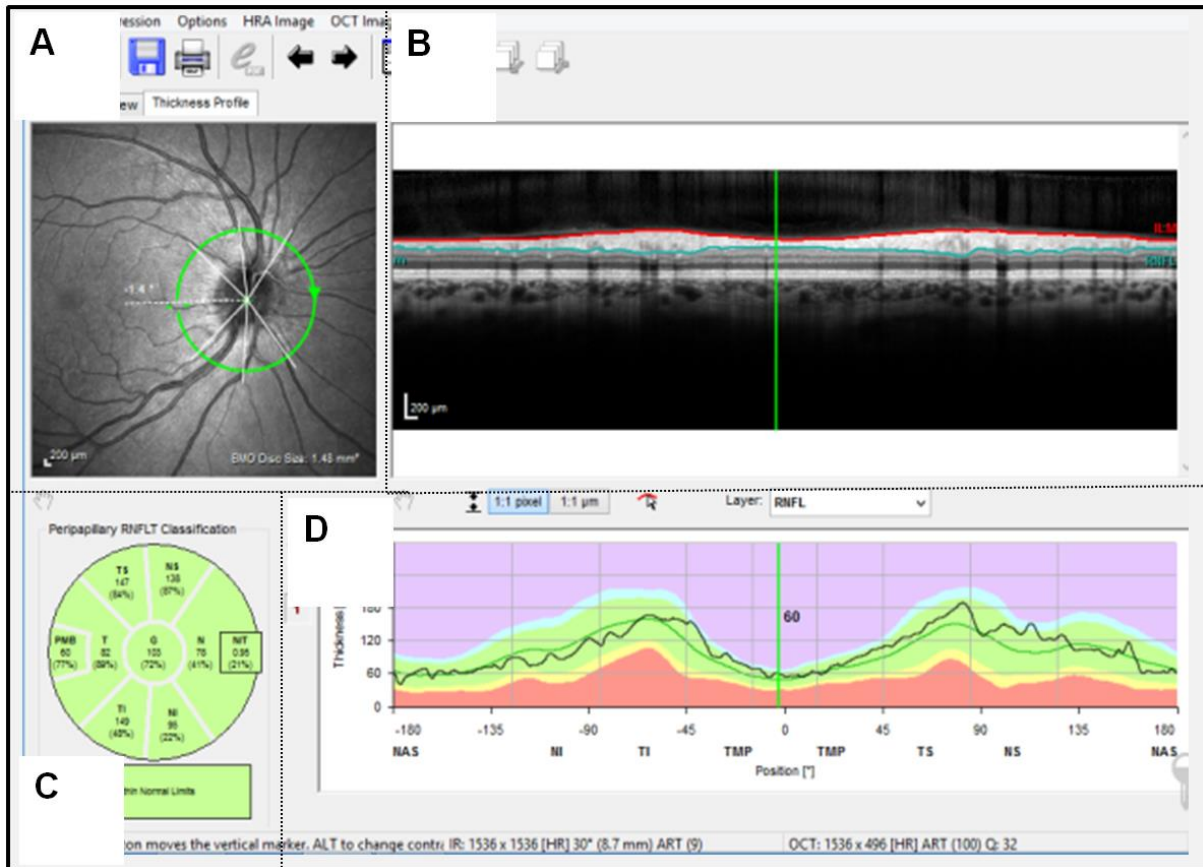


Figure 9 : Résultat d'un OCT péripapillaire de sujet sain

Sur la Figure 9A, se trouve l'image du fond d'oeil. Sur la figure 9B, se trouve l'image OCT du scan péripapillaire. La couche la plus interne (ici la plus haute entre la ligne rouge et la ligne verte) est la couche des fibres nerveuses de la rétine péripapillaire (pRNFL). Sur la figure 9C, se trouvent représentées les valeurs de pRNFL (en  $\mu$ m) selon les différents quadrants, ainsi que la moyenne de ces valeurs placée ici artificiellement au centre du disque (pRNFL globale). Sur la figure 9D se trouvent représentées sur un diagramme, l'épaisseur de la pRNFL de notre patient (ligne noire) et les normes physiologiques (vert) et pathologiques (autres couleurs) selon l'âge et le sexe de notre patient. Ces normes sont issues d'une base de données de sujets sains appartenant à Heidelberg et auxquelles nous n'avons pas un accès direct. En bas à droite de la figure, se trouve le nombre de scan réalisés (ici ART = 100) et la qualité du signal pour le scan péripillaire réalisé (ici Q = 32).

### Description de l'OCT maculaire

Le scan maculaire total sera la résultante de 25 scan verticaux maculaires centré sur la fovea. Comme pour le scan péripapillaire, chaque scan vertical maculaire est réalisé plusieurs fois afin d'obtenir un moyennage et une image finale de meilleure qualité (Figure 10).

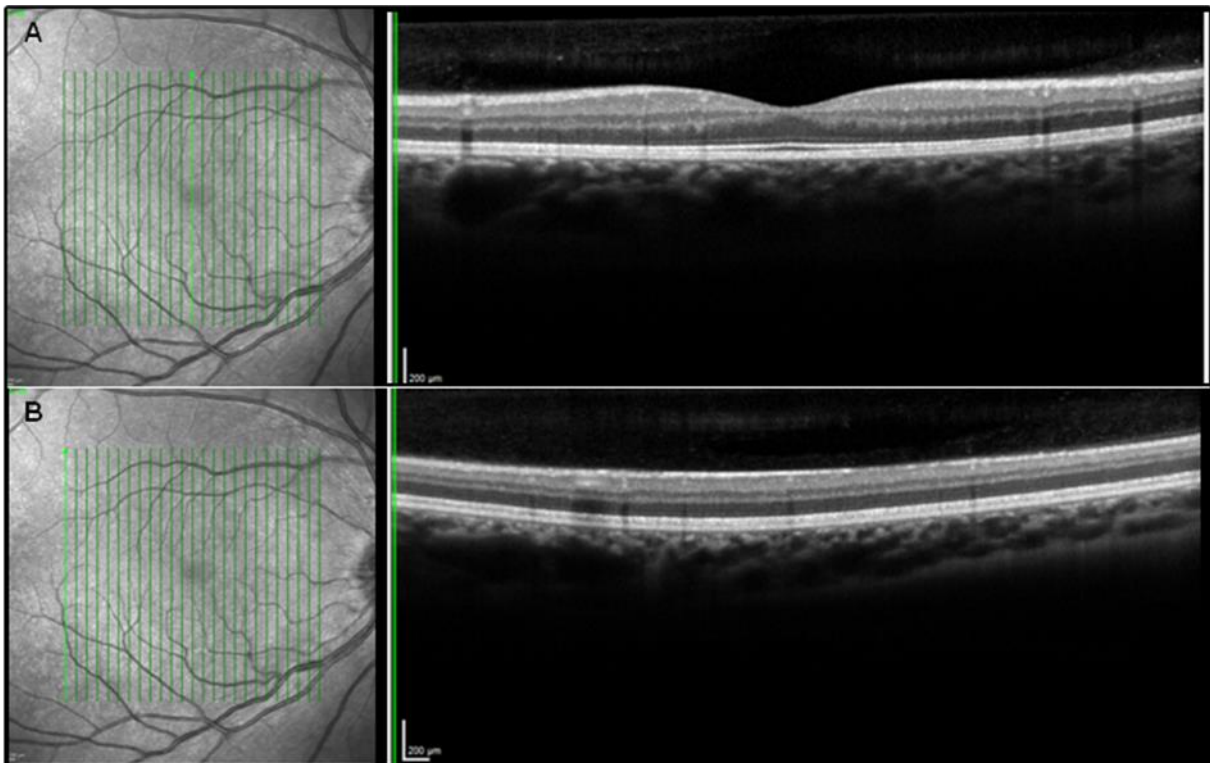


Figure 10 (A) Sur l'image de fond d'œil, sont représentés les 25 scans verticaux dont le scan vertical passant par la fovea (vert fluorescent). Sur la droite, est représentée l'image du scan vertical passant par la fovea où on note une dépression anatomique physiologique (la foveola). (B) A droite, image du fond d'oeil. A gauche, scan maculaire passant sur la partie externe de la macula.

Le volume maculaire est obtenu pour chaque couche au sein des disques définis selon l'EDTRS (1, 3, 6 mm de diamètre; Figure 11). Il existe différentes manières rapportées dans la littérature de mesurer le volume maculaire. Les façons les plus fréquemment rapportées sont de tenir compte de tout le



volume maculaire au sein du disque 6 mm ou de tenir compte uniquement de l'anneau périfovea de 3 mm.

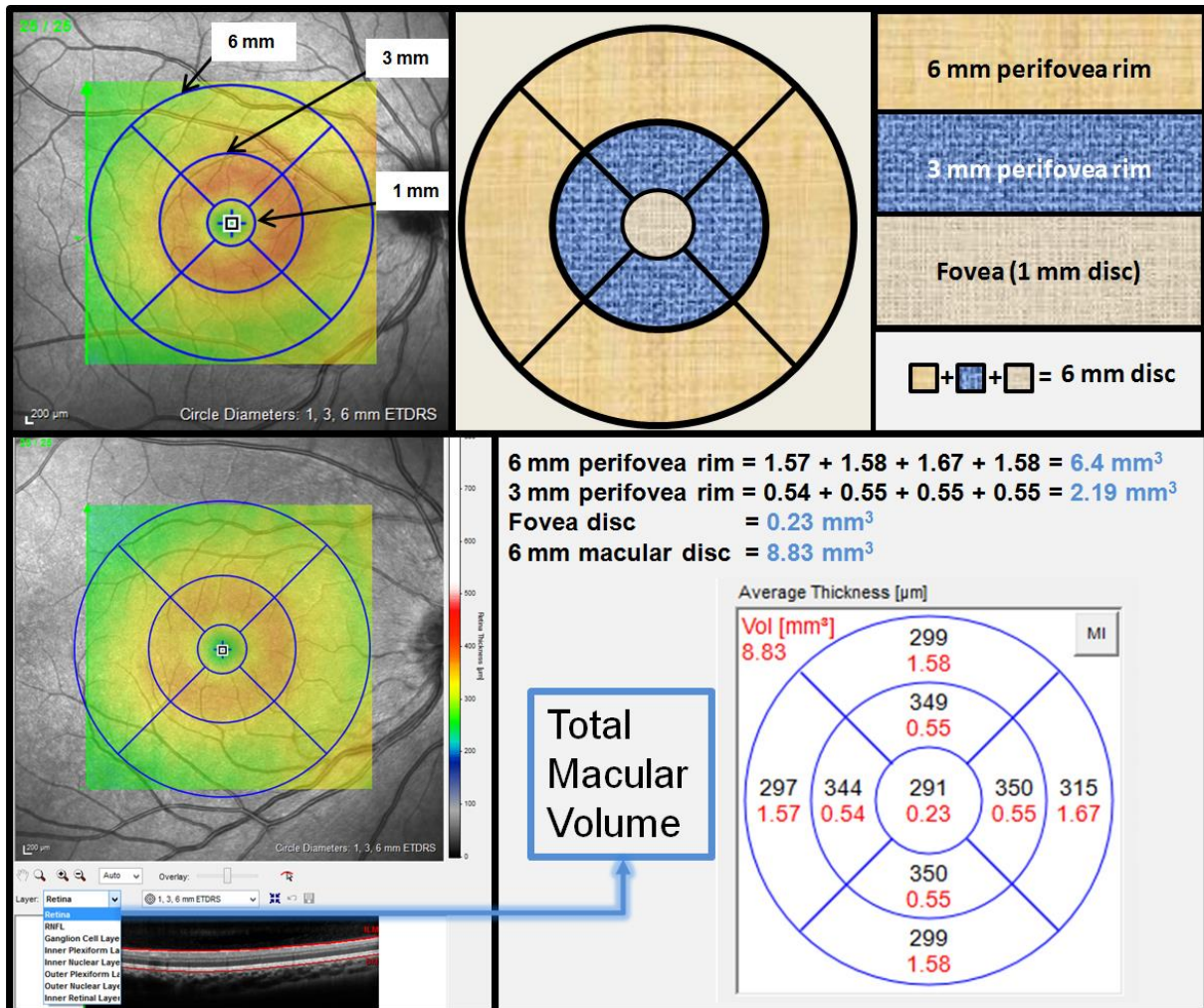


Figure 11: Scan maculaire et mesure du volume maculaire total (TMV) selon différentes méthodologies

Il a été suggéré que la mesure du volume de l'anneau "3 mm perifovea rim" donnait des résultats d'une meilleure reproductibilité intra et inter observateur (Traber Poster NANOS 2013). Cette meilleure reproductibilité s'expliquerait en partie par la présence de vaisseaux ou de ramifications vasculaires moins nombreuses et plus petites que sur l'anneau externe. Le disque de la fovea n'est ici pas pris en compte car son volume reflète majoritairement l'épaisseur de la couche des photorécepteurs. On notera par ailleurs que lors d'un OCT de réalisation difficile (baisse d'AV sévère



et/ou problème de fixation), le volume de l'anneau "3 mm perifovea rim" sera acquis de façon complète plus souvent que le "6 mm macular disc". Lorsqu'un patient fixe mal ou difficilement, la centration des 25 scans maculaires verticaux n'est en effet pas toujours optimale.

## E) LA MESURE DU HANDICAP VISUEL

Le handicap visuel des patients sera évalué par l'acuité visuelle mesurée selon l'échelle de Snellen en dixièmes et par le nombre de lettres correctement lues par le patient sur l'échelle de vision des contrastes PRECISION VISION 100% et 2.5% (Figure 12 et 13). La vision des contrastes était évalué en monoculaire (côté le plus faible d'abord s'il y en a un) puis en binoculaire.




Figure 12: Exemple d'échelles de vision des contrastes (à gauche 100%; à droite échelle des bas contrastes à 2.5%). Le patient se place à 2 mètres dans une pièce bien éclairée et toujours dans les mêmes conditions d'éclairage.

**Visual Function Test Recording Form**

**Protocol:** \_\_\_\_\_

**Site number:** \_\_\_\_\_ **Subject number:** \_\_\_\_\_ **Date completed:** \_\_\_\_/\_\_\_\_/\_\_\_\_  
Day Month Year

**Low-Contrast Sloan Letter Chart Testing – Binocular (both eyes open)**

**Name of Examiner:** \_\_\_\_\_

Snellen Visual Acuity Equivalent		100% Chart (2 meters)	2.5% Chart (2 meters)	1.25% Chart (2 meters)
Feet (20/x)	Meters (6/x)	Chart Letters (circle correct)	Chart Letters (circle correct)	Chart Letters (circle correct)
20/200	6/60	H Z C O R	D S R K N	K V Z D S
20/160	6/48	O K D H N	C K Z O H	N C V K D
20/125	6/37.5	Z O N K C	O N R K D	C Z S H N
20/100	6/30	R H S V D	K Z V D C	O N V S R
20/80	6/24	D S O R Z	V S H Z O	K D N R O
20/64	6/19.2	C V Z O S	H D K C R	Z K C S V
20/50	6/15	O S D V Z	C S R H N	D V O H C
20/40	6/12	N O Z C D	S V Z D K	O H V C K
20/32	6/9.6	R D N S K	N C V O S	H Z C K O
20/25	6/7.5	O K S V Z	R H S D V	N C K H D
20/20	6/6	K S N H O	S N R O H	Z H C S R
20/16	6/4.8	H O V S N	O D H K R	S Z R D N
		<b>Total correct</b> _____	<b>Total correct</b> _____	<b>Total correct</b> _____

**Snellen visual acuity equivalent** \_\_\_\_\_ (Snellen equivalent (i.e., 6/6 in meters) for lowest line on **100% chart** for which patient identifies 3 or more letters correctly)

Figure 13: Fiche de recueil des données visuelles. Le nombre de lettres correctement lues est reporté pour chaque ligne de 5 lettres.

L'évaluation visuelle des patients et des sujets sains s'effectuait toujours dans les mêmes conditions (même pièce et bon éclairage dans le service des consultations neurologiques de l'Hôpital Roger Salengro).



# IV) TRAVAUX ET DISCUSSION

## A) ANALYSE DE LA MICRO-STRUCTURE DE LA MOELLE EPINIÈRE CERVICALE DANS LES PATHOLOGIES NEURO-INFLAMMATOIRES DU SNC

### 1) DEVELOPPEMENT D'UNE SEQUENCE EN DIFFUSION TENSOR IMAGING DE LA MOELLE EPINIÈRE CERVICALE

*Article 1: Pulse-triggered DTI sequence with reduced FOV and coronal acquisition at 3T for the assessment of the cervical spinal cord in patients with myelitis. Am J Neuroradiol 2013;34:676-682*

Rôle du doctorant dans cette étude : Inclusion des patients et des sujets sains, analyse des données, analyse statistique, participation à l'écriture du manuscrit.

L'analyse de la qualité microstructurale du SNC n'est pas réalisable au travers des séquences d'IRM conventionnelle comme les séquences T1, T2 ou FLAIR. Une approche de la microstructure et de sa qualité est possible grâce à des séquences telles que le tenseur de diffusion et le transfert d'aimantation (MTR).

Au sein de l'équipe 3T recherche, un projet de mise au point d'une séquence DTI de la moelle épinière a été initié pour tenter d'évaluer la qualité microstructurale (orientation des fibres, viabilité des cellules neuronales, oligodendrogiales) de la moelle épinière dans les pathologies neuro-inflammatoires du SNC. L'atteinte médullaire est la principale cause de handicap locomoteur du

patient atteint de SEP. Il apparaît ainsi primordial de pouvoir mesurer quantitativement l'organisation microstructurale de la moelle épinière.

Après une phase d'optimisation de la séquence, testant différents paramètres comme la réduction du champ de vue, le plan de coupe et le gating cardiaque, nous avons évalué la séquence DTI sur la moelle épinière (C1-C7) de 12 sujets sains et 40 sujets présentant une atteinte inflammatoire médullaire clinique dans le cadre d'une SEP (n=25) et ou d'une autre pathologie inflammatoire (n=15 dont sarcoidose, NMOSD...). Cette séquence DTI était acquise avec une réduction du champ de vue (rFOV) dans le plan coronal (11 coupes jointives) et avec un gating cardiaque. La durée de la séquence variait selon la fréquence cardiaque du patient mais la durée moyenne de la séquence était de 7 minutes 30 secondes. Une séquence T2 sagittale, T2 axiale et T1 sagittal sans (témoins sains et patients) et avec injection de gadolinium (patients) de la moelle épinière cervicale était associée.

L'analyse de la séquence DTI a été effectuée grâce aux logiciels DTI-FIT, BEDPOSTX et PROB-TRACKS partie intégrante de FSL, et MATLAB. Les régions d'intérêt et les masques de fin ont été réalisés sur les images de MD. Les régions d'intérêt (début en C1 et fin en C7) comprenaient la totalité de la moelle épinière axiale sans distinguer les différents faisceaux des voies longues de la moelle épinière.

Chaque patient a bénéficié d'un examen clinique et d'une évaluation du handicap clinique. Le handicap a été évalué par le score EDSS et les différents sous scores incluant le score pyramidal, le score sensitif et le score des signes fonctionnels urinaires/digestifs.

Six patients présentaient une ou plusieurs lésions réhaussées par le gadolinium ("patients actifs"). Trente quatre patients ne présentaient aucun réhaussement cervical. Deux patients ne présentaient pas de lésion hyper T2 cervicale.

Comparativement aux sujets sains, la cohorte totale de patients (n=40) présentait une diminution significative de la fraction d'anisotropie (FA) et une augmentation significative de la diffusivité moyenne (MD) et de la diffusivité radiale (RD).

Les patients "actifs" présentaient une augmentation non significative de la FA et une diminution significative de la MD et de la rD.

Au sein des patients non "actifs", la FA était significativement réduite au sein des formes progressives de SEP (n=8) versus formes rémittentes de SEP (n=12) et nous mettons notamment en évidence une corrélation inverse significative ( $r=-0.487$   $p=0.03$ ) entre la FA et le paramètre de handicap moteur.

Une mesure des paramètres DTI de la moelle épinière cervicale semble applicable en routine. Les différences significatives inter-groupe et des corrélations préliminaires avec le handicap mises en évidence laisse envisager son intérêt dans une étude sur une plus large cohorte et un suivi longitudinal dans les pathologies médullaires neuro-inflammatoires.

# **ARTICLE 1**



# PULSE-TRIGGERED DTI SEQUENCE WITH REDUCED FIELD OF VIEW AND CORONAL ACQUISITION AT 3 T FOR THE ASSESSMENT OF CERVICAL SPINAL CORD IN PATIENTS WITH MYELITIS

Hodel J, Besson P, **Outteryck O**, Zéphir H, Ducreux D, Monnet A, Chéchin D, Zins M, Rodallec M, Pruvo JP, Vermersch P, Leclerc X.

## ABSTRACT

*Background and Purpose.* Diffusion tensor imaging (DTI) is a promising technique for the imaging of spinal cord but the technique suffers from susceptibility-induced artifacts. We evaluated a pulse-triggered DTI sequence with reduced Field of View (rFOV) technique and coronal acquisition for the assessment of cervical spinal cord in patients with myelitis at 3T.

*Materials and Methods.* rFOV acquisition was established by non-coplanar application of the excitation and the refocusing pulse in conjunction with outer volume suppression. The DTI sequence was performed in the coronal plane in 12 healthy volunteers and 40 consecutive patients with myelitis. Probabilistic tractography of the posterior and lateral funiculi was performed from C1 to C7 levels. Fractional anisotropy (FA), Mean Diffusivity (MD), Axial Diffusivity (aD), Radial Diffusivity (rD), ratios of aD and rD were measured.

*Results.* In healthy volunteers, mean DTI indices within the whole fiber pathways were: FA= 0.61, MD =  $1.17 \cdot 10^{-3} \text{ mm}^2/\text{s}$ , aD =  $1.96 \cdot 10^{-3} \text{ mm}^2/\text{s}$ , rD =  $0.77 \cdot 10^{-3} \text{ mm}^2/\text{s}$ , ratios of aD and rD = 2.5. Comparison of healthy controls and patients with myelitis identified statistically significant differences for all DTI parameters. Different patterns of myelitis including spinal cord atrophy and active inflammatory lesions were recognized. There was a significant correlation between clinical severity and DTI parameters.

*Conclusion.* The present work introduces a new approach for the DTI of the cervical spinal cord at 3T enabling a quantitative follow-up of patients with myelitis.

**KEYWORDS:** Spinal cord injury, Multiple sclerosis, Inflammatory disease, Diffusion tensor imaging

## **INTRODUCTION**

Several inflammatory diseases such as multiple sclerosis (MS), neuromyelitis optica (NMO) or autoimmune diseases may involve the spinal cord. Clinical disability is partly dependent on spinal cord lesions. Several studies reported the value of Diffusion Tensor Imaging (DTI) for the imaging of the spinal cord at 1.5T (1-5) particularly for the diagnosis of myelitis (6-9). DTI parameters such as Fractional Anisotropy (FA), Mean Diffusivity (MD), Axial Diffusivity (aD) and Radial Diffusivity (rD) may help to distinguish myelin repair from axonal loss (10) or improve the detection of occult spinal cord pathology (6, 8, 11). However, a quantitative and reliable DTI is required for patients with myelitis explored at 3T.

Most of the previous studies used Single-Shot Echo Planar Imaging (SS-EPI) to achieve DTI due to its high signal to noise ratio and its insensitivity to motion-related artifacts. However, DTI of the spinal cord remains challenging (12, 13). Indeed SS-EPI is prone to distortions due to B0 inhomogeneities, particularly at 3T. Distortions are related to long echo-planar readout train leading to phase errors accumulation. In this study, we evaluated a reduced FOV (rFOV) technique that includes both outer volume suppression and inner volume excitation (14, 15). Such technique is particularly suitable for the imaging of patients with myelitis as the spinal cord size allows ample truncation of the FOV in at least one dimension. Reducing the FOV in the phase-encode direction leads to a drastic shortening of the EPI readout with reduced susceptibility related artifacts.

There is yet no study evaluating rFOV DTI in patients with MS at 3T. The aim of this study was to evaluate a pulse-triggered DTI sequence acquired in the coronal plane with rFOV technique for the tractography-based measurements of diffusion indices over the cervical spinal cord in patients with myelitis at 3T.

## **MATERIALS AND METHODS**

### **Patients and volunteers**

Twelve volunteers participated in this study that was approved by the local Ethics Committee Review Board. From April to September 2011, we recruited 40 patients with inflammatory disease potentially affecting spinal cord. 25 patients presented MS (15 relapsing-remitting, 5 secondary progressive and 5 primary progressive forms) and 15 patients presented another cause of inflammatory myelopathy (11 NMO, 1 sarcoidosis, 1 Gougerot-Sjögren syndrome, 2 idiopathic). All patients underwent a complete clinical evaluation at the time of MRI. For each patient, one

neurologist (O.O) established an extended disability status scale (EDSS) score (varying from 0 to 10) (16) and reported pyramidal functional score (PyrFS: 0 to 6), sensory functional score (SenFS: 0 to 6) and sphincter functional score (SphFS: 0 to 6), mainly affected by spinal cord involvement. Six patients presented a clinical relapse at the time of the study.

### **MR imaging**

Imaging was performed in the supine position on a 3T scanner (Achieva, Philips Medical Systems, Best, The Netherlands). A Head and Neck neurovascular Coil (phased array coil with 16 elements) was used to scan the spinal cord of each subject. **Healthy volunteers and patients were interleaved and scanned at the same dates.**

Before starting the present study, we first optimized the DTI sequence. We tested several parameters including gating, b value, field of view, SENSE imaging and acquisition plane. We changed each parameter separately and assessed image quality. In agreement with a previous study (17), we found significant distortions when using standard DTI sequence compared to rFOV DTI, but we did not attempt to compare the both techniques due to the long scan time.

Indeed in this study, the DTI sequence was performed with a reduced-FOV technique. This technique previously described (14) is a single-shot EPI that uses a non-coplanar application of the excitation and the refocusing pulses. By adjusting the tilt angle, this approach allows FOV reduction (and then EPI readout train) and multiple-slice imaging in a time effective way (14). This method is combined with outer volume suppression (OVS). Outer Volume Suppression (OVS) is performed using a spatially selective pulse applied before the slice excitation. OVS suppresses signals coming from outside the reduced FOV to ensure that the acquisition is done only in this reduced FOV (14, 15). In this study, the DTI sequence was performed in the coronal plane with the phase-encode direction oriented right to left in order to limit susceptibility artifacts related to bones and lungs. We obtained a reduced FOV in the phase encoding direction with the following FOV dimensions: Right/Left=42 mm and Feet/Head=170 mm, leading to a reduced EPI readout train **with 35 phase encode lines. The acquired matrix was 96×23 leading to a voxel size of 1.77×1.84×2.5 mm whereas the reconstructed matrix was 160 leading to a reconstructed voxel size of 1.06×1.06×2.5 mm.** The image acquisition parameters were as follows: 15 directions with b= 600, TE= 38.7 ms, slice thickness= 2.5 mm, Partial Fourier acquisition with half-scan factor= 0.6, NSA= 3, Flip angle= 90°, Flow compensation. Pulse triggering was done using a finger sensor with TR beats= 3 (mean TR= 3000 ms), each slice group was triggered in order to reduce motion artifacts. A frequency-selective fat saturation was used to suppress the fat signal (SPIR). The whole spinal cord was explored in all cases by using eleven contiguous slices without spacing in the coronal plane. To improve magnetic field homogeneity we

performed a localized MR shimming on the cervical spinal cord. We did not use SENSE imaging associated with rFOV technique to avoid inhomogeneous noise amplification due to the g factor penalty.

The mean acquisition time of the optimized DTI sequence was 7 min 30 s according to the heart rate. There were no changes in the MRI hardware/software during all the study (52 MR examinations).

Sagittal (Turbo Spin Echo, TE= 80 ms; TR= 3465 ms; Slice thickness= 3 mm; frequency-selective fat saturation SPAIR) and axial (FFE, TE= 6.9 ms; TR= 683 ms; Slice thickness= 3.5 mm) T2-weighted acquisitions of the spinal cord were performed in all subjects. In addition, sagittal T1-weighted acquisitions (Turbo Spin Echo, TE= 7.5 ms; TR= 530 ms; Slice thickness= 3 mm) were performed in patients with and without gadolinium enhancement.

The total acquisition lasted 17 min in volunteers, 25 minutes in patients.

### **Image analysis**

*T1 and T2 weighted imaging.* One neuroradiologist (J.H) analyzed all the images. On the basis of T1 and T2 weighted images, the reader assessed the occurrence of spinal cord T2 hyper-intensities, spinal cord atrophy and gadolinium enhancement.

*Diffusion Tensor (DT) image quality.* Image quality was qualitatively evaluated in consensus by two readers (M.R and X.L) for both healthy volunteers and patients. Occurrence of abnormal fiber bundles deviation or interruption related to susceptibility artifacts were analysed by viewing the tracts registered on T2-weighted acquisitions in three-dimensional mode.

*Tractography.* Motion-related misalignment of the diffusion tensor MR images was corrected using the available Automated Image Registration software. Data were converted to the Nifti format using the "Dcm2nii" software. One neuroradiologist (JH) draw Regions of Interest (ROIs) as "Seed Masks" and "Termination Masks" using the Mean Diffusivity (MD) images in the axial plane at the C1 and C7 levels. ROIs are described in figure 1. Axial T2 weighted images were registered on MD images to improve the delineation of ROIs. There was a consistent sparing of the outer margin of the cervical cord to minimize volume averaging with the cerebrospinal fluid (CSF). Probabilistic tractography was performed for each subject using the FMRIB Diffusion Toolbox (FDT) software (18, 19). Thanks to the termination masks, the pathways did not extend beyond C1 or C7 levels. One tract including posterior and lateral cord funiculi was then obtained for each subject.

*DTI indices measurement within the tracts.* For all patients and healthy volunteers, Fractional Anisotropy (FA), Mean Diffusivity (MD), Eigenvalues (E1 E2 E3) were calculated within the fiber tracts. Axial Diffusivity (aD) was defined as the largest eigenvalue and Radial Diffusivity (rD) was defined as average of the second and third largest eigenvalues. We also calculated the Ratio of aD and rD.

### **Statistical Analysis**

Statistical analysis was performed (O.O) on SPSS software 13.0. Normality of variables distribution was tested by Shapiro-Wilk's test. If a variable was normally distributed, we applied Student's t-test to compare means and Pearson's correlation test to measure the strength of association between different parameters. If a variable was not normally distributed, we applied the corresponding non parametric tests: Mann-Whitney test and Spearman's correlation test.

## **RESULTS**

*Image quality.* In all subjects, the fiber pathways matched with their expected anatomic location on registered T2-weighted images. There was no abnormal fiber bundles interruption reported. DTI parametric maps and tractography of a healthy volunteer are shown in figure 2. DTI parametric maps of a patient with active lesions are shown in figure 3.

*Clinical data and conventional imaging.* Twelve healthy controls (HC) and 40 patients were recruited. Cervical spinal cord MRI did not show any cervical lesion in 2 MS patients and 3 NMO patients. These 2 MS patients did not present any clinical sign of spinal cord involvement but among the 3 NMO patients, 1 had already presented extended cervical myelitis and the 2 others had already presented extended thoracic myelitis. All the others patients presented at least 1 cervical lesion. Among the total cohort, 6 patients presented a clinical relapse at the time of MRI and cervical spinal cord MRI showed at least one gadolinium enhanced lesion (5 MS and 1 other myelitis).

*DTI values and Statistical analysis.* Mean DTI values are shown in table 1 for patients and healthy volunteers. Comparison of healthy volunteers (HC) with total cohort and all subgroups identified statistically significant differences for almost all DTI parameters as shown in table 2. In active inflammatory lesions, FA increased and MD decreased significantly compared to HC values. In absence of active lesions and whatever the pathology (MS or Others) was, FA decreased and MD increased significantly.

No significant correlation was noted between age and DTI parameters in HC and in the whole cohort and subgroups of cohort. In the total cohort (n=40), we observed significant correlation between PyrFS and E1 ( $r = -0.325$ ,  $p=0.041$ ) but no correlation between others DTI parameters and clinical parameters.

Considering all the patients (MS or Others) without active lesion (n=34), we observed significant correlation between SenFS and FA ( $r = -0.419$ ,  $p=0.014$ ) and between SenFS and Ratio ( $r = -0.357$ ,  $p=0.038$ ).

In the cohort of MS patients without active lesion (n=20), we observed significant correlation between EDSS and FA ( $r = -0.523$ ,  $p=0.018$ ), between PyrFS and FA ( $r = -0.487$ ,  $p=0.03$ ), between SenFS and FA ( $r = -0.477$ ,  $p=0.034$ ), between SenFS and Ratio ( $r = -0.455$ ,  $p=0.044$ ).

In the cohort of patients with other causes of myelitis (n=14), we observed significant correlation between EDSS and MD ( $r = -0.633$ ,  $p=0.015$ ), aD ( $r = -0.679$ ,  $p=0.008$ ), E2 ( $r = -0.532$ ,  $p=0.05$ ), E3 ( $r = -0.588$ ,  $p=0.027$ ), rD ( $r = -0.563$ ,  $p=0.036$ ); between PyrFS and MD ( $r = -0.694$ ,  $p=0.006$ ), aD ( $r = -0.705$ ,  $p=0.005$ ), E2 ( $r = -0.608$ ,  $p=0.021$ ), E3 ( $r = -0.618$ ,  $p=0.018$ ), rD ( $r = -0.646$ ,  $p=0.013$ ).

In the cohort of patients with active lesions, we did not observe any significant correlation between clinical parameters and DTI parameters.

## DISCUSSION

In this study, we aimed to quantitatively assess the cervical cord damage in patients with myelitis using DTI at 3T. Image blurring and susceptibility-related distortions are known limitations of SS-EPI DTI mainly related to its long readout time in the phase-encode direction. Reduced FOV techniques allows for the reduction of susceptibility artifacts (20). In this study, we used a rFOV technique that included both inner volume excitation and outer volume suppression. Reducing the FOV in the phase-encode direction was particularly suitable for the imaging of spinal cord and led to a drastic shortening of the EPI readout train length. In our study, the EPI readout train was shortened to 35 **phase encode lines** with a TE of 38.7 ms explaining reduced distortions. With the aim of reducing motion-related artifacts we also performed a prospective gating (21, 22).

**ROI measurements are commonly achieved for the quantitative assessment of the spinal cord with DTI, in healthy volunteers (2), patients with MS (9) or with spondylotic myelopathy (23).** In our study, we performed tractography-based measurements of the DTI indices. Partial volume effects may be minimised with such approach compared with the possible inclusion of highly isotropic CSF in

the ROIs. The intra- and inter-observer agreement of both approaches was previously evaluated (24), they were low with ROIs and excellent with tractography. We used the FMRIB Diffusion Toolbox (18, 19) to perform probabilistic tractography. In comparison with tracking algorithm based on FA values, this approach may be more accurate considering the changes in terms of FA values observed in inflammatory lesions. The quantitative diffusion measures that we found are within the range of the previously reported values (7, 24-30). Particularly, our results are in agreement with previous studies that used tractography-based measurements of the DTI indices (24, 30).

Hyperintensities of the spinal cord represent a broad spectrum of lesions, from reversible to more severe lesions. DTI parameters are more sensitive than T2 signal analysis in assessing patients with myelitis (9). We observed lower FA and higher MD values in patients with chronic myelitis, as previously reported (30). Decrease in the FA values may reflect the degree of microstructural disorganisation of the spinal cord, suggesting either local extracellular oedema or a smaller number of fibres matching a larger extracellular space, or both (9). In addition, radial diffusivity may serve as a marker of overall tissue integrity within chronic MS lesions (8). We also observed an increase in FA associated with a marked decrease in diffusivity values in the patients with active lesions, a finding previously suggested in active brain lesions (10). **Increased FA within gadolinium-enhancing lesions may be the resolution of edema and the inflammatory infiltrates.** Further studies are required in a larger population of patients with different patterns of myelitis to confirm these results.

Extensive spinal cord lesions are more frequent in NMO than in MS. NMO and MS are two autoimmune demyelinating diseases but physiopathology deeply differs (31). Thus, it could easily explain that statistical differences concerning DTI parameters values were most likely observed when we proceeded to comparison of HC with homogeneous subgroups (ie separating patients with and without acute lesion(s), and patients with and without MS) rather than with our inhomogeneous total cohort. Otherwise correlations between DTI parameters and clinical parameters were also most likely observed within the subgroups rather than in our total cohort.

Correlations observed between clinical and DTI parameters in our subgroups validated our DTI procedure. By increasing the size of each group, we may observe more and better clinico-radiological correlations. In our analysis, we only focused on FS depending on spinal cord involvement and did not include visual FS, Brainstem FS, Cerebellar FS and Cerebral FS that EDSS also depends. It might explain why EDSS is not significantly linked to more DTI parameters. We also noticed that SphFS parameter is not correlated to any of DTI parameters and it is not surprising because our DTI procedure analyses only cervical part of spinal cord and because sphincter dysfunction is mainly due to lumbosacral spinal cord lesions.



Our study had some limitations. We used a DTI sequence with a b value of 600 and 15 directions **due to a compromise between image quality and time acquisition.** Using such parameters, sensitivity to axial or lower diffusion fibers might be decreased and longitudinal fibers will dominate within the tracts obtained. However, we focused this study in patients with myelitis for whom the longitudinal fibers of the spinal cord such as corticospinal or lemniscal funiculi are more frequently involved. **Triggering each slice may improve the image quality. However, to reduce the scan time, we performed triggering on each slice group with an interleaved acquisition order.** Hand-drawn regions of interest were used to define the seed masks. This approach may decrease the reproducibility of the DTI metrics, because the number of voxels in the FOV may be small. This was especially challenging in the subjects with myelitis who had cord atrophy. However in order to approximate the known locations of the posterior and lateral columns, ROIs were drawn on MD images registered with anatomical T2 weighted images. Given the curvature of the spinal cord, signal differences could be observed at the outer margins of the cord due to partial volume averaging with CSF. However, when defining seed ROIs, there was a consistent sparing of the outer margin of the cervical cord in order to minimize this bias. The values we reported were gray and white averaged FA values, however spinal white matter fibers have a craniocaudal orientation and thus are very anisotropic, contrary to gray matter, which is more isotropic. We did not image the whole spinal cord. Indeed the cervical cord is easier to assess by MR imaging due to its larger size and decreased mobility compared with the thoracic cord (32). **We have calculated DTI metrics along the entire tract from C1 to C7. Using such an approach, the measure of DTI indices was potentially less sensitive in case of limited lesion of the spinal cord due to the averaged values. However, despite this shortcoming, findings showed that all patients with myelitis could be distinguished from healthy volunteers. Furthermore, histogram analysis of DTI indices may be provided to improve the sensitivity of the technique.**

In conclusion, we showed that the pulse triggered SS-EPI DTI sequence with rFOV technique was reliable for the routine assessment of quantitative DTI indices over the cervical spinal cord at 3T. The further finding that DTI indices were associated with disability scores suggested the clinical value of this approach for the management of patients with myelitis.

## REFERENCES

1. Budzik JF, Balbi V, Le Thuc V, Duhamel A, Assaker R, Cotten A. Diffusion tensor imaging and fibre tracking in cervical spondylotic myelopathy. *Eur Radiol* 2011;21:426-433
2. Ellingson BM, Ulmer JL, Kurpad SN, Schmit BD. Diffusion tensor MR imaging of the neurologically intact human spinal cord. *AJNR Am J Neuroradiol* 2008;29:1279-1284
3. Ellingson BM, Ulmer JL, Kurpad SN, Schmit BD. Diffusion tensor MR imaging in chronic spinal cord injury. *AJNR Am J Neuroradiol* 2008;29:1976-1982
4. Mohamed FB, Hunter LN, Barakat N, et al. Diffusion tensor imaging of the pediatric spinal cord at 1.5T: preliminary results. *AJNR Am J Neuroradiol* 2011;32:339-345
5. Shanmuganathan K, Gullapalli RP, Zhuo J, Mirvis SE. Diffusion tensor MR imaging in cervical spine trauma. *AJNR Am J Neuroradiol* 2008;29:655-659
6. Freund P, Wheeler-Kingshott C, Jackson J, Miller D, Thompson A, Ciccarelli O. Recovery after spinal cord relapse in multiple sclerosis is predicted by radial diffusivity. *Mult Scler* 2010;16:1193-1202
7. Hesseltine SM, Law M, Babb J, et al. Diffusion tensor imaging in multiple sclerosis: assessment of regional differences in the axial plane within normal-appearing cervical spinal cord. *AJNR Am J Neuroradiol* 2006;27:1189-1193
8. Klawiter EC, Schmidt RE, Trinkaus K, et al. Radial diffusivity predicts demyelination in ex vivo multiple sclerosis spinal cords. *Neuroimage* 2011;55:1454-1460
9. Renoux J, Facon D, Fillard P, Huynh I, Lasjaunias P, Ducreux D. MR diffusion tensor imaging and fiber tracking in inflammatory diseases of the spinal cord. *AJNR Am J Neuroradiol* 2006;27:1947-1951
10. Fox RJ, Cronin T, Lin J, et al. Measuring myelin repair and axonal loss with diffusion tensor imaging. *AJNR Am J Neuroradiol* 2010;32:85-91
11. Farzaneh F, Riederer SJ, Pelc NJ. Analysis of T2 limitations and off-resonance effects on spatial resolution and artifacts in echo-planar imaging. *Magn Reson Med* 1990;14:123-139

12. Bammer R, Augustin M, Prokesch RW, Stollberger R, Fazekas F. Diffusion-weighted imaging of the spinal cord: interleaved echo-planar imaging is superior to fast spin-echo. *J Magn Reson Imaging* 2002;15:364-373
13. Melhem ER. Technical challenges in MR imaging of the cervical spine and cord. *Magn Reson Imaging Clin N Am* 2000;8:435-452
14. Wilm BJ, Gamper U, Henning A, Pruessmann KP, Kollias SS, Boesiger P. Diffusion-weighted imaging of the entire spinal cord. *NMR Biomed* 2009;22:174-181
15. Wilm BJ, Svensson J, Henning A, Pruessmann KP, Boesiger P, Kollias SS. Reduced field-of-view MRI using outer volume suppression for spinal cord diffusion imaging. *Magn Reson Med* 2007;57:625-630
16. Kurtzke JF. Rating neurologic impairment in multiple sclerosis: an expanded disability status scale (EDSS). *Neurology* 1983;33:1444-1452
17. Zaharchuk G, Saritas EU, Andre JB, et al. Reduced Field-of-View Diffusion Imaging of the Human Spinal Cord: Comparison with Conventional Single-Shot Echo-Planar Imaging. *AJNR Am J Neuroradiol* 2011;32:813-820
18. Smith SM, Jenkinson M, Woolrich MW, et al. Advances in functional and structural MR image analysis and implementation as FSL. *Neuroimage* 2004;23 Suppl 1:S208-219
19. Woolrich MW, Jbabdi S, Patenaude B, et al. Bayesian analysis of neuroimaging data in FSL. *Neuroimage* 2009;45:S173-186
20. Saritas EU, Cunningham CH, Lee JH, Han ET, Nishimura DG. DWI of the spinal cord with reduced FOV single-shot EPI. *Magn Reson Med* 2008;60:468-473
21. Habib J, Auer DP, Morgan PS. A quantitative analysis of the benefits of cardiac gating in practical diffusion tensor imaging of the brain. *Magn Reson Med* 2010;63:1098-1103
22. Summers P, Staempfli P, Jaermann T, Kwiecinski S, Kollias S. A preliminary study of the effects of trigger timing on diffusion tensor imaging of the human spinal cord. *AJNR Am J Neuroradiol* 2006;27:1952-1961
23. Demir A, Ries M, Moonen CT, et al. Diffusion-weighted MR imaging with apparent diffusion coefficient and apparent diffusion tensor maps in cervical spondylotic myelopathy. *Radiology* 2003;229:37-43

24. Van Hecke W, Leemans A, Sijbers J, Vandervliet E, Van Goethem J, Parizel PM. A tracking-based diffusion tensor imaging segmentation method for the detection of diffusion-related changes of the cervical spinal cord with aging. *J Magn Reson Imaging* 2008;27:978-991
25. Agosta F, Benedetti B, Rocca MA, et al. Quantification of cervical cord pathology in primary progressive MS using diffusion tensor MRI. *Neurology* 2005;64:631-635
26. Benedetti B, Valsasina P, Judica E, et al. Grading cervical cord damage in neuromyelitis optica and MS by diffusion tensor MRI. *Neurology* 2006;67:161-163
27. Clark CA, Werring DJ, Miller DH. Diffusion imaging of the spinal cord in vivo: estimation of the principal diffusivities and application to multiple sclerosis. *Magn Reson Med* 2000;43:133-138
28. Ohgiya Y, Oka M, Hiwatashi A, et al. Diffusion tensor MR imaging of the cervical spinal cord in patients with multiple sclerosis. *Eur Radiol* 2007;17:2499-2504
29. Valsasina P, Rocca MA, Agosta F, et al. Mean diffusivity and fractional anisotropy histogram analysis of the cervical cord in MS patients. *Neuroimage* 2005;26:822-828
30. Van Hecke W, Nagels G, Emonds G, et al. A diffusion tensor imaging group study of the spinal cord in multiple sclerosis patients with and without T2 spinal cord lesions. *J Magn Reson Imaging* 2009;30:25-34
31. Popescu BF, Lucchinetti CF. Pathology of demyelinating diseases. *Annu Rev Pathol* 2012;7:185-217
32. Stankiewicz JM, Neema M, Alsop DC, et al. Spinal cord lesions and clinical status in multiple sclerosis: A 1.5 T and 3 T MRI study. *J Neurol Sci* 2009;279:99-105

**Table 1.** DTI parameters in healthy controls, the total cohort of patients with myelitis, and different subgroups.

	Healthy Controls	All Patients with or without Active Lesions	Patients without Active Lesions			Patients with Active Lesions
			Patients with MS and Other Patients <sup>a</sup>	Patients with MS	Other Patients <sup>a</sup>	
No.	12	40	34	20	14	6
Sex (F/M)	7:5	19:21	18:16	9:11	9:5	1:5
Age (yr) (mean)	31.6 ± 9.1	43.3 ± 12.0	43.6 ± 11.8	40.5 ± 13.0	48.0 ± 7.5	41.5 ± 14.7
FA (mean)	0.61 ± 0.01	0.54 ± 0.06	0.52 ± 0.05	0.54 ± 0.04	0.50 ± 0.05	0.64 ± 0.05
MD (10 <sup>-3</sup> mm <sup>2</sup> /s) (mean)	1.17 ± 0.07	1.30 ± 0.28	1.38 ± 0.22	1.40 ± 0.20	1.34 ± 0.25	0.84 ± 0.13
E1 = aD (10 <sup>-3</sup> mm <sup>2</sup> /s) (mean)	1.96 ± 0.10	2.02 ± 0.36	2.12 ± 0.28	2.17 ± 0.25	2.04 ± 0.32	1.45 ± 0.17
E2 (10 <sup>-3</sup> mm <sup>2</sup> /s) (mean)	0.92 ± 0.05	1.10 ± 0.27	1.18 ± 0.22	1.18 ± 0.20	1.18 ± 0.25	0.68 ± 0.12
E3 (10 <sup>-3</sup> mm <sup>2</sup> /s) (mean)	0.63 ± 0.06	0.77 ± 0.24	0.83 ± 0.19	0.84 ± 0.17	0.82 ± 0.23	0.39 ± 0.13
rD (10 <sup>-3</sup> mm <sup>2</sup> /s) (mean)	0.77 ± 0.05	0.93 ± 0.26	1.00 ± 0.20	1.00 ± 0.19	1.00 ± 0.23	0.53 ± 0.12
Ratio <sup>b</sup> (mean)	2.5 ± 0.08	2.25 ± 0.37	2.15 ± 0.25	2.20 ± 0.26	2.09 ± 0.22	2.82 ± 0.45

<sup>a</sup> Patients with myelitis with others causes of inflammatory myelopathy (neuromyelitis optica, sarcoidosis, Gougerot-Sjögren syndrome, idiopathic) <sup>b</sup> Ratios of aD and rD

**Table 2.** Comparison of DTI parameter values among HC, the total cohort of patients (including MS and other cause of inflammatory myelopathy), and different subgroups of patients.

	HC vs Total Cohort	Patients without Acute Cervical Lesions			HC vs Patients with Acute Cervical Lesions
		HC vs (MS + Other)	HC vs MS	HC vs Other	
FA (10 <sup>-3</sup> mm <sup>2</sup> /s)	<i>P</i> = .001 <sup>ab</sup>	<i>P</i> < .0001 <sup>ab</sup>	<i>P</i> < .0001 <sup>ab</sup>	<i>P</i> < .0001 <sup>ab</sup>	<i>P</i> = 0.091
MD (10 <sup>-3</sup> mm <sup>2</sup> /s)	<i>P</i> = .131	<i>P</i> = .002 <sup>a</sup>	<i>P</i> < .0001 <sup>ab</sup>	<i>P</i> = .025 <sup>a</sup>	<i>P</i> < .0001 <sup>ab</sup>
E1 (10 <sup>-3</sup> mm <sup>2</sup> /s)	<i>P</i> = .610	<i>P</i> = .075	<i>P</i> = .011 <sup>a</sup>	<i>P</i> = .432	<i>P</i> < .0001 <sup>ab</sup>
E2 (10 <sup>-3</sup> mm <sup>2</sup> /s)	<i>P</i> = .014 <sup>a</sup>	<i>P</i> < .0001 <sup>ab</sup>	<i>P</i> < .0001 <sup>ab</sup>	<i>P</i> = .005 <sup>a</sup>	<i>P</i> < .0001 <sup>ab</sup>
E3 (10 <sup>-3</sup> mm <sup>2</sup> /s)	<i>P</i> = .056	<i>P</i> < .0001 <sup>ab</sup>	<i>P</i> < .0001 <sup>ab</sup>	<i>P</i> = .012 <sup>a</sup>	<i>P</i> < .0001 <sup>ab</sup>
rD (10 <sup>-3</sup> mm <sup>2</sup> /s)	<i>P</i> = .040 <sup>a</sup>	<i>P</i> < .0001 <sup>ab</sup>	<i>P</i> < .0001 <sup>ab</sup>	<i>P</i> = .003 <sup>a</sup>	<i>P</i> < .0001 <sup>ab</sup>
Ratio	<i>P</i> < .0001 <sup>ab</sup>	<i>P</i> < .0001 <sup>ab</sup>	<i>P</i> < .0001 <sup>ab</sup>	<i>P</i> = .005 <sup>a</sup>	<i>P</i> = .291

<sup>a</sup> Significant *P* values. <sup>b</sup> *P* values remaining significant (*P* < .05) after Bonferroni correction.

**Table 3.** Clinical and DTI parameters of patients with MS without active lesions

	RRMS ( <i>n</i> = 12)	PPMS ( <i>n</i> = 4)	SPMS ( <i>n</i> = 4)	Progressive MS ( <i>n</i> = 8)
EDSS (median [min;max])	3.0 [0;8]	6.75 [4;8]	6.5 [6.5;7.5]	6.5 [4;8]
Pyramidal FS (median [min;max]) <sup>a</sup>	2 [0;5]	4 [2;5]	4 [4;4]	4 [2;5]
Sensory FS (median [min;max]) <sup>a</sup>	2 [0;3]	3 [1;4]	3.5 [3;4]	3 [1;4]
FA (mean)	0.56 ± 0.03	0.53 ± 0.04	0.49 ± 0.03	0.51 ± 0.04
MD (10 <sup>-3</sup> mm <sup>2</sup> /s) (mean)	1.36 ± 0.15	1.40 ± 0.26	1.52 ± 0.25	1.46 ± 0.25
Ratio (mean) <sup>b</sup>	2.29 ± 0.26	2.13 ± 0.20	1.99 ± 0.18	2.06 ± 0.19

Note: -min indicates minimum; max, maximum; FS, functional score; RRMS, relapsing-remitting multiple sclerosis; SPMS, secondary progressive MS; PPMS, primary progressive MS; EDSS, expanded disability status scale

<sup>a</sup> 0-6 <sup>b</sup> Ratios of aD and rD

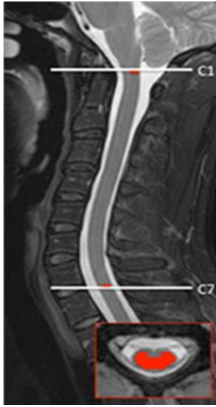

Fig 1. Midsagittal and axial T2-weighted views of a healthy volunteer (volunteer 1). Termination masks (white lines) and seed masks (red lines) were drawn at C1 and C7 levels. Due to the termination masks, the pathways did not extend beyond the C1 or C7 levels. When drawing seed masks, there was a consistent sparing of the outer margin of the cervical cord to minimize volume averaging with the CSF.

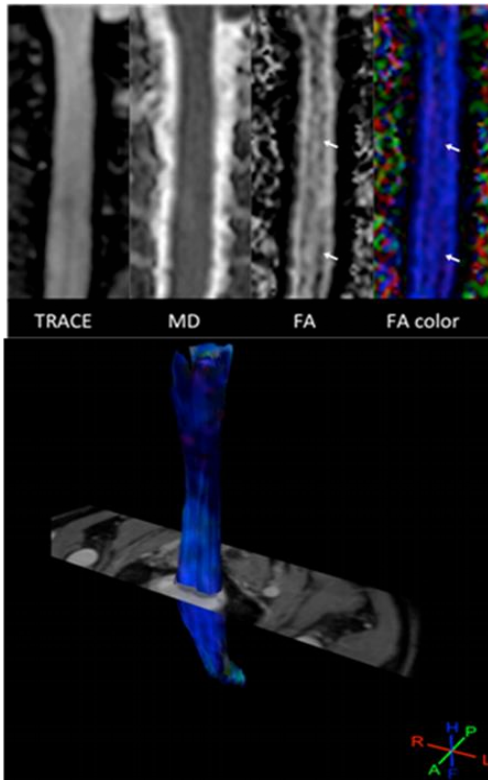


Fig 2. A, Diffusion tensor images of a healthy volunteer (volunteer 1). Parametric maps obtained in the coronal plane. Note the absence of distortion by using the rFOV DTI sequence. Longitudinal dark bands on FA maps (arrows) are related to the central gray matter in this midcoronal view of the spinal cord. B, Diffusion tensor images of a healthy volunteer (volunteer 1). 3D view of fibers obtained after probabilistic tractography displayed in a directional mode and registered on the T2-weighted image. The tracked fibers match their expected anatomic location, and no abnormal fiber bundle interruption was observed.

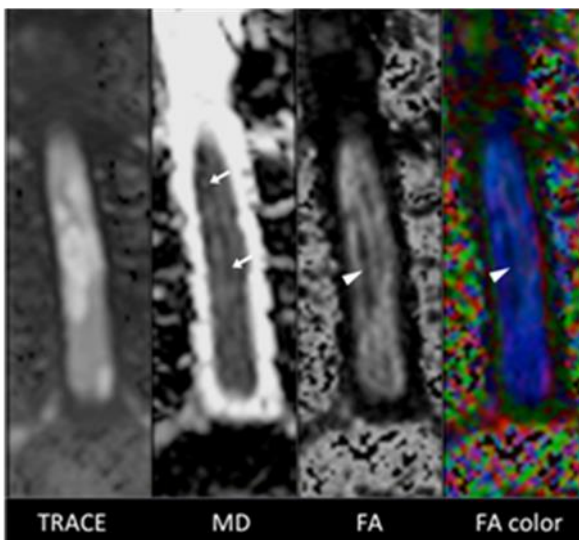


Fig 3. Diffusion tensor images of a patient with active inflammatory lesions of the cervical spinal cord. Inflammatory active lesions appeared bright on the trace image, with the central decrease in FA (arrowheads) and increase in MD. The marked increase in FA and decrease in MD (arrows) observed at the margins of the inflammatory lesions on parametric maps explained the values measured after tractography within the posterior and lateral funiculi for this patient (ie, FA = 0.65 and MD =  $0.83 \times 10^{-3}$  mm<sup>2</sup>/s).

## 2) CORRELATIONS ENTRE LES PARAMETRES DTI ET HANDICAP CLINIQUE AU SEIN D'UNE COHORTE DE PATIENTS ATTEINTS DE SEP

*Article 2: Disability in patients with multiple sclerosis correlates with fractional anisotropy values in cervical spinal cord MRI at 3T. Soumis.*

Rôle du doctorant dans cette étude: Inclusion des patients et des sujets sains, acquisition et analyse des données, analyse statistique, écriture du manuscrit.

Après une première étape de développement et de validation d'une séquence de DTI de la moelle épinière cervicale au sein d'une population de sujets sains et de patients atteints de maladies inflammatoires du SNC pouvant affecter la moelle épinière (Article 1), nous avons recruté une seconde population de patients atteints de SEP afin de rechercher et évaluer les corrélations entre l'atteinte microstructurelle révélée en DTI et le handicap clinique de nos patients.

Les critères d'inclusion étaient les suivants :

- Patients atteints de SEP
- Pas de poussées depuis > 3 mois
- Pas de prise de gadolinium sur l'IRM médullaire

Nous avons recruté 70 patients atteints de SEP. Chaque forme de la maladie était représentée : 43 patients présentaient une forme récurrent-rémittente, 17 présentaient une forme secondairement progressive et 17 une forme progressive primaire. Cette cohorte était plus large que la précédente. Tous les niveaux de handicap étaient représentés.

L'analyse de tractographie s'effectuera entre C1 et C6 à partir de la même séquence DTI et selon la même méthodologie. Tous les patients ont bénéficié dans le même temps que l'IRM d'une

évaluation du score EDSS et des différents sous scores notamment Pyramidal, Sensitif et Vésicosphinctérien (SFU pour signes fonctionnels urinaires).

Aucun patient recruté n'a été exclu. Comme attendu, les patients RRMS étaient plus jeunes et présentaient une durée de la maladie et un handicap plus faibles que les patients sujets SPMS et PPMS. Les patients présentant une forme progressive (SPMS et PPMS ensemble). La fraction d'anisotropie (FA) était plus élevée et la diffusivité moyenne (MD) plus basse chez les sujets RRMS que chez les SPMS ou PPMS sans que le seuil de significativité soit atteint. L'absence de significativité statistique s'explique probablement par les niveaux de handicap très variés des patients au sein des 3 groupes (RRMS, SPMS, PPMS). La distribution des valeurs de RD n'était pas homogène.

La FA et la MD des sujets avec (n=67) et sans (n=10) lésion(s) T2 cervicales étaient significativement différentes mais pas la RD; la FA des sujets sans lésions étant plus élevée et la MD des sujets sans lésions plus basse. La démyélinisation et la perte axonale au sein des lésions cervicales participent ainsi, au moins en partie, à la déstructuration de la moelle épinière des patients atteints de SEP.

Des corrélations significatives et modérées ( $r$  variant de 0.234 à 0.352) étaient observées entre la FA et le handicap clinique des patients (EDSS, scores pyramidal/sensitif/SFU), ainsi que le nombre de lésions T2. Des corrélations significatives et modérées ( $r$  variant de 0.231 à 0.247) étaient observées entre la MD et le handicap clinique des patients (EDSS, score pyramidal). Aucune corrélation n'a été mise en évidence entre la diffusivité radiale (RD) et le handicap clinique ou le nombre de lésions cervicales. La FA et dans une moindre mesure la MD apparaissent dans notre étude comme les paramètres DTI les mieux corrélés au handicap sous tendu par l'atteinte microstructurale de la moelle épinière. Les corrélations avec le handicap restent modérées et cela pourrait être en partie du au fait que le score EDSS prend en compte d'autres symptômes que la symptomatologie médullaire et que nous n'avons pas utilisé d'échelle de handicap telle que la MSFC (multiple sclerosis functional composite) dont l'évolution est plus linéaire que l'EDSS. Les corrélations existent entre nos paramètres DTI et le handicap mais celles-ci apparaissent moindre que dans d'autres études publiées



en DTI de la moelle épinière cervicale (résolution d'image supérieure, temps d'acquisition plus longs), et moindre aussi que celles récemment décrites avec l'atrophie médullaire (totale, ou de SG, ou de SB). Dans notre étude, la corrélation entre la FA cervicale et l'intensité des troubles vésicosphinctériens est importante à souligner. Elle traduit l'existence d'une dégénérescence rétrograde médullaire secondaire à un processus lésionnel situé en dessous du niveau cervical.

Les corrélations mises en évidence entre la FA et la MD, obtenues à partir de notre séquence DTI d'acquisition coronale, et le handicap clinique de nos patients valide notre technique d'analyse mais ces corrélations restent modérées et ne concernent pas la RD. Afin d'améliorer la sensibilité de notre méthode de tractographie, nous projetons de restreindre notre analyse à un plus petit volume de moelle épinière cervicale.

# **ARTICLE 2**

**Title:** Disability in patients with multiple sclerosis correlates with fractional anisotropy values in cervical spinal cord MRI at 3T

**Authors:** Outteryck O, MD<sup>1</sup>; Hodel J, MD, PhD<sup>2</sup>; Zéphir H, MD, PhD<sup>1</sup>; Lopes R, PhD<sup>2</sup>; Dumont J, MSc<sup>2</sup>; Leclerc X, MD, PhD<sup>2</sup>; Pruvo JP, MD, PhD<sup>2</sup>; Vermersch P, MD, PhD<sup>1</sup>

**Affiliations:** (1) Department of Neurology, Université de Lille, EA2686, Hôpital Roger Salengro, 1 Rue Emile Laine, 59037 Lille Cedex

(2) Department of Neuroradiology, Université de Lille, EA1046, Hôpital Roger Salengro, 1 Rue Emile Laine, 59037 Lille Cedex

**Keywords:** DTI, MRI, spinal cord, multiple sclerosis, disability

**Word count:**

Title: 125 characters spaces included

Tables: 3

Abstract: 204 words

Figure: 0

Text: 2577 words

References: 38

## Abstract

*Objective* – In this study, we try to correlate disability with spinal cord diffusion tensor imaging (DTI) parameters (Fractional anisotropy FA, mean diffusivity MD, radial diffusivity RD) in order to validate imaging biomarkers for axonal and myelin integrity assessment in multiple sclerosis (MS). *Methods* – We included a large representative clinical dataset of MS patients (n=77) with various forms of the disease and disability and without any relapse in the last 3 months. Whole cervical spinal cord MRI was performed at 3T and included a pulse-triggered DTI sequence from C1 to C6 levels with reduced field of view and coronal acquisition. We performed probabilistic tractography within the whole cervical spinal cord (C1-C6) with FSL. *Results* – Slight to moderate significant correlations were highlighted between FA and expanded disability status scale score (EDSS;  $r = -0.348$ ,  $p = 0.002$ ), functional scores (FS; pyramidal :  $r = -0.352$ ,  $p = 0.002$  ; sensory :  $r = -0.234$ ,  $p = 0.041$  ; bowel/urinary :  $r = -0.265$ ,  $p = 0.02$ ) and number of spinal cord T2 hyperintensities ( $r = -0.331$ ,  $p = 0.004$ ). Slight significant correlations were found between MD and EDSS score ( $r = 0.231$ ,  $p = 0.044$ ) and pyramidal ( $r = 0.247$ ,  $p = 0.03$ ) FS. No correlations were observed with RD. *Conclusion* – Our study showed that FA of the whole cervical spinal cord significantly correlated with clinical disability in a large cohort of MS patients. Microstructural dysfunction of cervical spinal cord in MS assessed by FA seems at least partly due to demyelination and axonal loss within the T2 inflammatory lesions.

## Introduction

In most previous studies, correlations between brain volumetry (T2 lesion load, grey matter atrophy, white matter atrophy) and disability scored by EDSS remain slight to moderate [1-3]. Spinal cord lesions in established multiple sclerosis (MS) are very common [4] and most of them remain clinically silent [5]. As shown in the brain, spinal cord T2 lesion load is weakly or not correlated to disability in MS [6-8]. A post mortem MRI study [9], showed that axonal damage in the spinal cord of MS patients occurs largely independently of T2 MRI lesions. Cervical spinal cord atrophy seems to be better correlated to disability than T2 spinal cord lesion load even if correlation remains slight to moderate [10]. Correlation between conventional spinal cord MRI and disability remains poor and this may be explained by both the low sensitivity to change of expanded disability status score (EDSS) and the absence of microstructural dysfunction assessment on basic MR sequences. This explains the need to develop imaging biomarkers that may accurately measure the axonal loss and the demyelination in MS patients. As previously reported for the brain, spinal cord tissue may be considered as an anisotropic structure due to its organization into discrete functional columns. During the last decade, major advances have been made in MR techniques that allowed to evaluate microstructural and orientational organization of anisotropic tissue in the spinal cord thanks to the DTI sequence.

Several studies measured the DTI parameters in the cervical spinal cord in patients with different neuroinflammatory diseases, mainly in MS and neuromyelitis optica spectrum disorder (NMOSD) [11-26]. Findings are heterogeneous and included studies that did not find a significant correlation between DTI parameters and clinical disability [11] or did not interest in such correlations analysis [13,16-18,20,23,26] whereas other demonstrated a slight to moderate correlations between DTI parameters and clinical disability measured by EDSS or 9-Hole-Peg test or others quantitative clinical measures [12-14,19,21,22,24]. Some studies have a mixed NMOSD and MS population [23,24] or a mixed benign MS and SPMS population [19] or interested mainly or exclusively in NMOSD [13,21] or interested only in

PPMS patients [11] or only in acute cervical myelitis during RRMS [15]. Almost all previous studies interested only in a part of cervical SC due to technical problems of DTI that could not image the whole SC and could challenge the whole cervical spinal cord assessment. Importantly, most studies recruited patients at least few months after the last relapse and therefore focused on chronic myelopathies and residual disability.

In a previous study, we developed and validated a cervical spinal cord pulse-triggered DTI sequence with reduced field of view and coronal acquisition for evaluating microstructural organization of SC in a cohort of healthy controls and patients presenting various inflammatory diseases involving central nervous system (mainly MS and NMOSD) at acute and chronic stages [25].

The objective of the present study was to correlate disability with FA, MD and RD in a larger MS cohort without any recent clinical or radiological activity.

## **Materials and methods**

### **Patients**

From October 2012 to October 2013, consecutive MS patients were enrolled in a prospective study approved by the local ethics committee review board. A written informed consent was obtained for all participants. MS was defined according to 2010 Revised McDonald criteria [27]. All patients underwent a complete clinical examination at the time of MR examination. For all patients EDSS score was established to assess the clinical disability. We reported also the 3 Functional Scores (FS) mainly depending of spinal cord involvement: pyramidal FS, sensory FS and bowel/bladder FS. Patients could present or not a past history of a clinical relapse suggestive of a spinal cord lesion. Because chronic disability has to be measured far from relapse, we did not include patients who presented any relapse in the 3 previous months. Because acute inflammatory lesion(s) could potentially modify the

measurement of tractography parameters [25,28], patients with any clinically silent gadolinium enhanced SC lesions would be excluded. Thus, all patients included in this study could be considered as free of clinical activity and free of SC MRI activity.

### **MR imaging**

Imaging was performed on a 3T MR scanner (Achieva; Philips systems, Best, the Netherlands). We used a head and neck neurovascular coil (phase array coil with 16 elements). DTI sequence was pulse-triggered and performed with a reduce field of view (rFOV) in a coronal acquisition. The mean acquisition time of the DTI sequence was around 7 minutes 30 seconds according to the heart rate. Sagittal T1, T2-SPAIR and T1-Gadolinium-weighted sequences of the whole spinal cord were also acquired for each patient as previously described [25]. DTI sequence was performed before Gadolinium infusion. Our protocol does not include any axial slice of cervical spinal cord.

### **Image analysis**

One neuroradiologist (H.J.) and one neurologist (O.O.) analysed all T1- and T2-Weighted Imaging and assessed together in consensus the occurrence and the number of spinal cord T2 hyperintensities on T2-SPAIR sequence which is a sensitive sequence for this task. Tractography was performed (OO) as described elsewhere [25] between C1 and C6. To summarize, we use FDT software which is part of FSL [37,38]: DTI FTI gave us the cartography of each DTI parameters and PROB TRACKX enabled us to perform tractography after BEDPOSTX processing. Within the fibertracts, we calculated fractional anisotropy (FA), median diffusivity (MD) and radial diffusivity (RD). We judged the image quality by the matching of fiber pathways on registered T2-weighted images. Conventional SC MRI and DTI/tractography analysis were made on anonymized MRI data file without any information on patient clinical status. Because we did not include axial slices of cervical spinal cord, we were not able to measure the cervical spinal cord volume and to investigate cervical spinal cord atrophy.

## **Statistical analysis**

Statistical analysis was performed (O.O.) with SPSS software, Version 21.0 (SPSS, Chicago, Illinois). Non parametric tests were used for the comparison (Mann-Whitney *U* test) of demographic, radiological and clinical values of different groups (RRMS, SPMS, PPMS and progressive MS) and for the measurement of the strength of association (Spearman correlation test) between DTI parameters (FA and MD) and demographic, radiological and clinical parameters. None categorization were performed before correlation tests performance. Our study is an exploratory study and no power calculation had been performed.

## **Results**

Seventy seven MS patients (44 women) were included in this study. Among them, 43 presented with a relapsing remitting multiple sclerosis (RRMS; 30 women), 17 with a secondary progressive MS (SPMS; 8 women) and 17 with a primary progressive MS (PPMS; 6 women) [29]. All patients were followed in our institution and no relapse occurred within the 6 months following study participation. Among the 43 patients with a RRMS, 4 had a benign MS (EDSS score <3.0 with a minimum of 10 years of disease duration) and 7 had no past history of clinical SC relapse. Our MS cohort was large with a representative clinical dataset including different clinical forms and various disabilities.

### **Clinical data**

Clinical characteristics of patients are summarized in Table 1. As expected, SPMS and PPMS patients were older than RRMS patients and presented longer disease duration ( $p < 0.001$  and  $p < 0.008$  respectively) and more severe disability ( $p < 0.001$  and  $p < 0.001$  respectively), pyramidal FS ( $p < 0.001$  and  $p < 0.001$  respectively), sensory FS ( $p < 0.001$  and  $p < 0.003$  respectively) or bowel/bladder FS ( $p < 0.001$  and  $p < 0.005$  respectively).



## **MRI data**

Image quality was judged as very good (JH) and allowed accurate image interpretation in all patients. MRI characteristics are summarized in Table 2. No lesion was detected on post-gadolinium T1-weighted sequence and T2-weighted MR sequence did not reveal any cervical T2 hyperintensity in 10 patients. Number of cervical lesion(s) were higher in SPMS patients vs RRMS patients ( $p=0.014$ ). PPMS patients did not present lower/higher number of cervical hyperT2 lesion(s) than SPMS patients ( $p=0.081$ ) or than RRMS patients ( $p=0.504$ ). Progressive MS (SP and PPMS together) presented significantly higher number of cervical hyperT2 lesion than RRMS ( $p=0.049$ ). FA was higher in RRMS than in SPMS or PPMS but it did not reach statistical significance. FA was significantly higher in RRMS than in progressive MS ( $p=0.032$ ). MD was lower in RRMS than others subgroups but it did not reach statistical significance. FA and MD were significantly higher and lower in patients without cervical T2 hyperintensity ( $n= 10$ ;  $0.665 \pm 0.054$ ;  $0.923 \pm 0.18$  in  $10^{-3} \text{ mm}^2/\text{s}$ ) than patients with cervical T2 hyperintensity ( $n= 67$ ;  $0.601 \pm 0.071$ ;  $1.046 \pm 0.25$  in  $10^{-3} \text{ mm}^2/\text{s}$ ), respectively ( $p<0.001$  and  $p<0.0001$ ). RD distribution was not homogeneous and RD was not different between these two subgroups.

## **Correlation between DTI parameters and clinical/conventional MRI data**

Correlation between DTI parameters (FA, MD) and clinical parameters (EDSS, pyramidal FS, sensory FS, bowel/bladder FS) or number of cervical T2 hyperintensities are summarized in Table 3. FA was inversely and significantly correlated with the EDSS score, the pyramidal, sensory and bowel/bladder FS and the number of cervical T2 hyperintensities. MD was significantly correlated with the EDSS score and the pyramidal FS, but not with number of T2 hyperintensities, nor sensory FS, nor bowel/bladder FS. RD did not correlate with any parameter. No correlation was found between disease duration and DTI parameters. If a Bonferroni correction is applied because of multiple attempts of correlation test, statistical

significance threshold was 0.0023 and 2 correlations persisted between FA and EDSS score ( $r = -0.348$ ) and between FA and pyramidal FS ( $r = -0.352$ ).

## Discussion

In this study, we assessed a large MS cohort and found slight to moderate but significant correlations between clinical disability and FA or MD but not RD measured on cervical pulse-triggered DTI sequence with reduced FOV and coronal acquisition. These correlations are more numerous and stronger with FA and validate our DTI sequence and method for measuring microstructural disorganization of cervical spinal cord in MS.

We did not show numerous significant differences on FA and MD values between different forms of MS even if higher mean FA and lower mean MD values are observed in RRMS patients' group. This lack of significant difference may be due to the very various range of disability scores within our 3 MS populations (RRMS, SPMS, PPMS).

The clinoradiological paradox concept includes the data from conventional imaging and is partly due to neglect of spinal cord involvement [30] but spinal cord seems not to be exception to the rule of clinoradiological paradox in MS [6-9]. Interestingly, we showed that number of T2 hyperintensities lesions that could be assimilated to T2 spinal cord lesion load volume is inversely correlated to FA. Our results are similar than those reported in MS brain where T2 lesion load volume is significantly and inversely correlated to supratentorial FA [31]. We also highlighted that patients without cervical spinal cord T2 lesion presented higher FA and lower MD values, arguing that T2 inflammatory lesions are responsible, at least in part, of the cervical spinal cord microstructural dysorganization.

Very few studies investigated in vivo on 3T MRI DTI sequence a large MS cohort for the assessment of the cervical spinal cord [22,24,26]. DTI sequence in our study covered the whole cervical spinal cord whereas most previous studies only focused on a few levels of the

spinal cord [18,20,22,26]. Thus, our DTI sequence might be more suitable to detect any axonal suffering of the cervical spinal cord.

Almost all previous studies demonstrated reduced FA [11-13,16-18,21,25] and increased MD [11,13,18,25,26] in spinal cord of MS or NMOSD patients compared to healthy controls. Axial diffusivity (AD) was less investigated in these studies but quite often not significantly different between patients and HC. Radial diffusivity (RD), measured during an acute phase may have a prognostic value [20] and RD measured at the chronic stage may help to differentiate NMOSD from MS [23]. Thus, to investigate correlations between DTI parameters and disability, FA, MD and RD are the most appropriate parameters. In our study, these correlations were found for many clinical variables and stronger for FA than MD. FA seems to be the best DTI parameter to measure the microstructural disorganization in SC of our MS patients. If FA correlation with EDSS could appear barely moderate even just moderate, it is important to note that we did not make any statistical categorization of our cohort according to EDSS score level for correlation test. This only moderate correlation may be due in part to EDSS scale which is of low reproducibility and non linear evolution. Unfortunately, we did not perform in our study any additional test like MSFC, 9HPT or walking test that have a more linear evolution and may be easier to link to disability. Furthermore EDSS included evaluation of visual, memory, brainstem and cerebellar functions that were not concerned by spinal cord involvement. However correlation between Pyramidal FS or Sensory FS and DTI parameters did not appear stronger than FA/EDSS correlation. We focused on cervical spinal cord and demonstrated a significant correlation between FA and bowel/bladder FS. It may be due to retrograde neurodegenerative process secondary to lesions below cervical level. However, correlation between DTI parameters and were weaker also because these FS Sensory FS or bowel/bladder FS are probably more linked to patients' suggestibility than motor deficit and it may explain why correlations for these parameters were weaker than those reported with pyramidal FS. That is probably the reason why some studies interested

in more quantitative score of sensory [22,24] and motor [22] functions and not in the specific FS of EDSS.

Because of a limited spatial resolution of the DTI sequence in our study compared to few recent reports that nonetheless required a much longer acquisition time [23,24], we could not assess a specific spinal cord tract but performed tractography measurement within the whole spinal cord, including both white and grey matter. As opposed to Naismith *et al.* [24], we demonstrated a significant correlation between sensory function evaluated by sensory FS and the whole cervical spinal cord FA. However sensory FS evaluate together different types of sensitivity and only vibratory sensitivity mediated via posterior columns was evaluated in Naismith's study. If we managed to highlight some significant correlations between DTI parameters and clinical disability, recently conventional MRI seems able to highlight significant and possibly better correlations between clinical disability and spinal cord atrophy (whole or grey matter or white matter; [36]) or spinal cord lesion load [34].

Therapeutics strategies are more and more guided by MRI parameters and we are in a constant need for new imaging biomarkers. The acquisition time of 7 minutes and 30 seconds of our DTI sequence allowed us to implement the sequence in routine evaluation for patient follow-up in order to appreciate microstructural disorganization in parallel to disability progression but also to evaluate prospectively its potential prognostic value.

If our study has some limits (limited spatial resolution than some previously described DTI sequence [23,24], few clinical quantitative assessment of disability, no measure of SC atrophy), we demonstrated its ability to measure axonal and myelin changes by established correlation with clinical disability in a large population of MS patients.

Contrary to others previous studies which focused on DTI parameters map, we performed a probabilistic tractography measurement between C1 and C6. This analysis make us sure that each voxel within the fibers have the same vertical orientation. However, we were not able to analyze a specific spinal cord tract. We indistinctively analyzed white and grey matter DTI

values and probably examined mostly the white matter spinal cord which are more vertically organized than grey matter.

The significant correlations we highlighted validate our DTI technic but the level of correlation with clinical disability could be considered as disappointing comparing to spinal cord atrophy measurements. We plan to focus on a smaller portion of spinal cord for the DTI acquisition (C1-C3).

## References

1. Tedeschi G, Lavorgna L, Russo P et al. Brain atrophy and lesion load in a large population of patient with multiple sclerosis. *Neurology* 2005;**65**:280-285.
2. Li DKB, Held U, Petkau J et al. MRI T2 lesion burden in multiple sclerosis. A plateauing relationship with clinical disability. *Neurology* 2006;**66**:1384-1389.
3. Goodin DS. Magnetic resonance imaging as a surrogate outcome measure of disability in multiple sclerosis: have we been overly harsh in our assessment ? *Ann Neurol* 2006;**59**:597-605
4. Lycklama G, Thompson A, Filippi M et al. Spinal-cord MRI in multiple sclerosis. *Lancet* 2003;**2**:555-562.
5. Bot JCJ, Barkhof F, Polman CH et al. Spinal cord abnormalities in recently diagnosed MS patients. Added value of spinal MRI examination. *Neurology* 2004;**62**:226-233.
6. Kidd D, Thorpe JW, Thompson AJ et al. Spinal cord MRI using multi-array coils and fast spin echo. II. Findings in multiple sclerosis. *Neurology* 1993;**43**:2632-2637.
7. Stevenson VL, Moseley IF, Phatouros CC et al. Improved imaging of the spinal cord in multiple sclerosis using three-dimensionnal fast spin echo. *Neuroradiology* 1998;**40**:416-419.

8. Stankiewicz JM, Neema M, Alsop DC et al. Spinal cord lesions and clinical status in multiple sclerosis: a 1.5 T and 3 T MRI study. *J Neurol Sci* 2009;**279**:99-105.
9. Bergers E, Bot JCJ, De Groot CJA et al. Axonal damage in the spinal cord of MS patients occurs largely independent of T2 MRI lesions. *Neurology* 2002;**59**:1766-1771.
10. Lukas C, Sombekke MH, Bellenberg B et al. Relevance of spinal cord abnormalities to clinical disability in multiple sclerosis: MR imaging findings in a large cohort of patients. *Radiology* 2013;**269**:542-552.
11. Agosta F, Benedetti B, Rocca MA et al. Quantification of cervical cord pathology in primary progressive MS using diffusion tensor MRI. *Neurology* 2005;**64**:631-635.
12. Valsasina P, Rocca MA, Agosta F et al. Mean diffusivity and fractional anisotropy histogram analysis of the cervical cord in MS patients. *NeuroImage* 2005;**26**:822-828.
13. Benedetti B, Valsasina P, Judica E et al. Grading cervical spinal cord damage in neuromyelitis optica and MS by diffusion tensor MRI. *Neurology* 2006; **67**:161-163.
14. Agosta F, Absinta M, Sormani MP et al. In vivo assessment of cervical cord damage in MS patients: a longitudinal diffusion tensor MRI study. *Brain* 2007;**130**:2211-2219.
15. Cicarelli O, Wheeler-Kingshott CA, McLean MA et al. Spinal cord spectroscopy and diffusion-based tractography to assess acute disability in multiple sclerosis. *Brain* 2007;**130**:2220-2231.
16. Ohgiya Y, Oka M, Hiwatashi A et al. Diffusion tensor MR imaging of the spinal cord in patients with multiple sclerosis. *Eur Radiol* 2007;**17**:2499-2504.
17. Van Hecke W, Nagels G, Emonds G et al. A diffusion tensor imaging group study of the spinal cord in multiple sclerosis patients with and without T2 spinal cord lesions. *J Magn Reson Imaging* 2009;**30**:25-34.

18. Cruz LC Jr, Domingues RC, Gasparetto EL et al. Diffusion tensor imaging of the cervical spinal cord of patients with relapsing-remising multiple sclerosis. Study of 41 cases. *Arq Neuropsiquiatr* 2009;**67**:391-395.
19. Benedetti B, Rocca MA, Rovaris M et al. A diffusion tensor MRI study of cervical cord damage in benign and secondary progressive multiple sclerosis patients. *J Neurol Neurosurg Psychiatry* 2010;**81**:26-30
20. Freund P, Wheeler-Kingshott C, Jackson J et al. Recovery after spinal cord relapse in multiple sclerosis is predicted by radial diffusivity. *Mult Scler* 2010;**16**:1193-1202.
21. Qian W, Chan Q, Mak H et al. Quantitative assessment of the cervical spinal cord damage in neuromyelitis optica using diffusion tensor imaging at 3 tesla. *J Magn Reson Imaging* 2011;**33**:1312-1320.
22. Oh J, Zackowski K, Chen M et al. Multiparametric MRI correlates of sensorimotor function in the spinal cord in multiple sclerosis. *Mult Scler* 2012;**19**:427-435.
23. Klawiter EC, Xu J, Naismith RT et al. Increased diffusivity in spinal cord lesions in neuromyelitis optica compared with multiple sclerosis. *Mult Scler* 2012;**18**:1259-1268.
24. Naismith RT, Xu J, Klawiter EC et al. Spinal cord tract diffusion tensor imaging reveals disability substrate in demyelinating disease. *Neurology* 2013;**80**:2201-2209.
25. Hodel J, Besson P, Outteryck O et al. Pulse-triggered DTI sequence with reduced FOV and coronal acquisition at 3T for the assessment of the cervical spinal cord in patients with myelitis. *Am J Neuroradiol* 2013;**34**:676-682.
26. Oh J, Saida S, Chen M et al. Spinal cord quantitative MRI discriminates between disability levels in multiple sclerosis. *Neurology* 2013;**80**:540-547.
27. Polman CH, Reingold SC, Banwell B et al. Diagnostic criteria for multiple sclerosis: 2010 revisions to McDonald criteria. *Ann Neurol* 2011;**69**:292-302.

28. Fox RJ, Cronin T, Lin J et al. Measuring myelin repair and axonal loss with diffusion tensor imaging. *Am J Neuroradiol* 2011;**32**:85-91.
29. Lublin FD, Reingold SC. Defining the clinical course of multiple sclerosis: results of an international survey. *Neurology* 1996;**46**:907–911.
30. Barkhof F. The clinico-radiological paradox in multiple sclerosis revisited. *Curr Opin Neurol* 2002;**15**:239-245.
31. Harrison M, Shiee N, Bazin PL et al. Tract-specific quantitative MRI better correlates with disability than conventional MRI in multiple sclerosis. *J Neurol* 2013;**230**:397-406.
32. Smith SM, Jenkinson M, Woolrich MW, et al. Advances in functional and structural MR image analysis and implementation as FSL. *Neuroimage* 2004;**23**:208-219.
33. Woolrich MW, Jbabdi S, Patenaude B, et al. Bayesian analysis of neuroimaging data in FSL. *Neuroimage* 2009;**45**:173-186.
34. Kearney H, Altmann DR, Samson RS, et al. Cervical cord lesion load is associated with disability independently from atrophy in MS. *Neurology* 2015;**27**;84:367-373.
35. Kearney H, Schneider T, Yiannikas MC, et al. Spinal cord grey matter abnormalities are associated with secondary progression and physical disability in multiple sclerosis. *J Neurol Neurosurg Psychiatry* 2015;**86**:608-614.
36. Schlaeger R, Papinutto N, Panara V, et al. Spinal cord gray matter atrophy correlates with multiple sclerosis disability. *Ann Neurol* 2014;**76**:568-580
37. Smith SM, Jenkinson M, Woolrich MW, et al. Advances in functional and structural MR image analysis and implementation as FSL. *Neuroimage* 2004;**23** suppl 1:S208-S219
38. Woolrich MW, Jbabdi S, Patenaude B, et al. Bayesian analysis of neuroimaging data in FSL. *Neuroimage* 2009;**45** (suppl 1):S173-S186.



Table 1. Epidemiological and clinical characteristics of patients in the whole cohort and different forms of MS-cohorts.

	Total cohort (n = 77)	RRMS cohort (n = 43)	SPMS cohort (n = 17)	PPMS cohort (n = 17)	Progressive MS cohort (n = 34)
Age (Mean ± SD in years)	44.95 ± 12.61 45 [18-64]	40.07 ± 11.97 10 [18-64]	51.35 ± 9.58 53 [35-66]	50.88 ± 11.93 52 [33-73]	51.12 ± 10.66 52 [33-73]
Disease duration (Mean ± SD in years)	10.64 ± 7.91 10 [1-38]	7.81 ± 5.67 6 [1-21]	18.71 ± 9.08 19 [7-38]	9.71 ± 6.23 9 [2-25]	14.21 ± 8.93 10.5 [2-38]
EDSS score (Median [min-max] and Mean ± SD)	4 [0-8] 3.95 ± 2.21	2.5 [0-8] 2.60 ± 1.70	6.5 [4-7.5] 6.06 ± 1.22	5.5 [3.5-8] 5.35 ± 1.50	6.25 [3.5-8] 5.71 ± 1.39
Pyramidal FS (Median [min-max] and Mean ± SD)	3 [0-5] 2.44 ± 1.41	2 [0-5] 1.60 ± 1.24	4 [2-5] 3.65 ± 0.70	3 [2-5] 3.35 ± 0.79	4 [2-5] 3.50 ± 0.75
Sensory FS (Median [min-max] and Mean ± SD)	2 [0-4] 2.08 ± 1.13	2 [0-3] 1.58 ± 1.05	3 [0-4] 2.88 ± 0.93	3 [1-4] 2.53 ± 0.87	3 [0-4] 2.71 ± 0.91
Bowel-Bladder FS (Median [min-max] and Mean ± SD)	2 [0-4] 1.55 ± 1.32	0 [0-3] 0.95 ± 1.11	2 [0-4] 2.59 ± 1.06	2 [0-4] 2.00 ± 1.27	2 [0-4] 2.29 ± 1.19

RRMS = relapsing remitting multiple sclerosis; SPMS = secondary progressive multiple sclerosis; PPMS = primary progressive multiple sclerosis; EDSS = expanded disability status score; FS = functional score

Table 2. Conventional cervical spinal cord MRI characteristics and DTI parameters in the whole cohort and different forms of MS-cohorts.

	Total cohort (n = 77)	RRMS cohort (n = 43)	SPMS cohort (n = 17)	PPMS cohort (n = 17)	Progressive MS cohort (n = 34)
Number of hyperT2 lesion(s)	2.51 ± 1.79 2 [0-6]	2.24 ± 1.76 2 [0-6]	3.50 ± 1.67 3 [1-6]	2.38 ± 1.31 2.5 [0-4]	2.94 ± 1.58 3 [0-6]
Fractional Anisotropy	0.61 ± 0.07 0.61 [0.46-0.77]	0.63 ± 0.07 0.62 [0.50-0.77]	0.59 ± 0.08 0.62 [0.46-0.71]	0.59 ± 0.07 0.57 [0.48-0.69]	0.59 ± 0.07 0.58 [0.46-0.71]
Mean Diffusivity (10 <sup>-3</sup> mm <sup>2</sup> /s)	1.03 ± 0.24 0.95 [0.63-1.79]	1.01 ± 0.22 0.91 [0.74-1.47]	1.08 ± 0.29 0.98 [0.77-1.79]	1.03 ± 0.26 0.95 [0.63-1.59]	1.06 ± 0.27 0.97 [0.63-1.79]
Radial Diffusivity (10 <sup>-3</sup> mm <sup>2</sup> /s)	0.76 ± 0.41 0.61 [0.34-2.30]	0.77 ± 0.47 0.57 [0.37-2.30]	0.74 ± 0.29 0.61 [0.42-1.34]	0.68 ± 0.24 0.62 [0.35-1.19]	0.71 ± 0.27 0.62 [0.34-1.35]

MRI = magnetic resonance imaging; DTI = diffusion tensor imaging; RRMS = relapsing remitting multiple sclerosis; SPMS = secondary progressive multiple sclerosis; PPMS = primary progressive multiple sclerosis;

Table 3. Correlations observed in our cohort between clinical/radiological and DTI parameters

	FA	MD	RD
Progressive forms of MS	<b>r = -0.245 (p=0.031)</b>	r = 0.126 (p=0.27)	r = 0.101 (p=0.38)
Disease duration	r = 0.045 (p=0.70)	r = -0.111 (p=0.34)	r = -0.108 (p=0.35)
Number of hyperT2 lesions(s)	<b>r = -0.331 (p=0.004)</b>	r = 0.218 (p=0.06)	r = 0.168 (p=0.15)
EDSS	<b>r = -0.348 (p=0.002)*</b>	<b>r = 0.231 (p=0.044)</b>	r = 0.164 (p=0.15)
Pyramidal FS	<b>r = -0.352 (p=0.002)*</b>	<b>r = 0.247 (p=0.03)</b>	r = 0.124 (p=0.28)
Sensory FS	<b>r = -0.234 (p=0.041)</b>	r = 0.181 (p=0.12)	r = 0.152 (p=0.19)
Bowel / Urinary FS	<b>r = -0.265 (p=0.02)</b>	r = 0.171 (p=0.14)	r = 0.069 (p=0.55)

DTI = diffusion tensor imaging; FA = fractional anisotropy; MD = mean diffusivity; RD = radial diffusivity; EDSS = expanded disability status score; FS = functional score  
Statistical significant correlations are indicated in bold. Significant correlation that persisted after a Bonferroni correction, are marked by an asterix (\*).

# B) TOMOGRAPHIE PAR COHERENCE OPTIQUE: APPLICATIONS AUX PATHOLOGIES NEURO-INFLAMMATOIRES DU SNC

## 1) VALIDATION DE L'OUTIL OCT

*Article 3: Quality control for retinal OCT in multiple sclerosis: validation of the OSCAR-IB criteria. Mult Scler 2015;21:163-170*

Rôle du doctorant dans cette étude: acquisition et analyse des données, participation à l'écriture du manuscrit.

Comme tout outil d'évaluation, il est extrêmement important de valider la reproductibilité et la fiabilité de la méthode de mesure OCT. L'OCT de quatrième génération (SD-OCT) est un outil plus précis que les OCT de 3<sup>ème</sup> génération. Sa définition de l'image est de l'ordre du micron.

Afin que l'épaisseur de la pRNFL (ou d'autres couches rétinienne) puisse servir de critère principal d'évaluation de la perte axonale rétinienne dans des études de phase II ou III évaluant des thérapies neuroprotectrices et/ou favorisant la remyélinisation lors d'un épisode de neuropathie optique inflammatoire (CIS, SEP, NMOSD...), il est important de valider des critères de qualité de réalisation des OCT.

Il existe de nombreux facteurs à prendre en compte lors de la réalisation d'un OCT afin que celui-ci mesure de la façon la plus objective et précise possible l'épaisseur des différentes couches rétinienne. Différents facteurs de qualité pour un OCT péripapillaire ont été décrits (Tewarie PLoS One 2012).

La centration du cercle péripapillaire doit être correcte. En effet, un scan péripapillaire mal centré peut aboutir à une sous ou sur-évaluation de la pRNFL des différents quadrants (temporal, supérieur, nasal, inférieur...; Gabriele Invest Ophthalmol Vis Sci 2008). Un des principaux avantages de l'OCT Spectralis d'Heidelberg est que celui-ci est équipé d'une fonction d'eye-tracking permettant de réaliser un suivi longitudinal du patient avec toujours le même positionnement du scan péripapillaire. La réalisation d'un suivi OCT avec la fonction "Follow-up" permettra donc de minimiser l'impact d'un OCT centré de façon non optimale lors de la première évaluation. Si cette fonction "Follow-up" n'est pas activée, une centration différente à chaque temps d'examen OCT pourra induire une variation artificielle de la pRNFL

Le signal OCT doit être suffisamment élevé au risque de surévaluer l'épaisseur rétinienne ou d'engendrer des difficultés de segmentation par l'algorithme (Balasubramanian Opt Press 2009). Celui dépend en partie de l'ajustement précis du focus au degré d'amétropie de l'œil du patient. Le degré d'amétropie est souvent différent d'un œil à l'autre et il est important d'ajuster le focus pour chaque œil. Il dépend également des qualités réfractives de l'œil du patient (présence d'une cataracte si >50 ans, présence de nombreux corps flottants...) et du respect des autres critères de qualité OCT.

Le positionnement du faisceau lumineux doit être bien centré par rapport à la pupille (Balk PlosOne 2012). Pour un scan OCT maculaire vertical, un positionnement verticalement mal centré engendrera une image OCT en "S" ou "S inversé". Un positionnement horizontalement mal positionné engendrera une image OCT en "U" ou en "U inversé". L'opérateur peut se rendre compte facilement de cette erreur et la corriger au moment de l'acquisition des images. Si l'erreur n'est pas dépistée lors de l'acquisition (l'image OCT n'est pas plate), elle peut l'être a posteriori lors de l'analyse du scan OCT. En effet, la déformation de l'image en "U" ou "S" n'apparaît plus à ce stade car l'image OCT est artificiellement aplatie par le logiciel et que le scan OCT final est la résultante (moyennage) d'un grand nombre de scan A (ex: les premiers ont été mal acquis et les derniers peut être mieux car

l'examineur a pu modifier l'orientation de la source lumineuse au cours de l'examen). En cas d'analyse de qualité a posteriori (par ex lors d'une étude multicentrique où les données sont centralisées), c'est un aspect non uniformément gris de la couche ONL qui alertera et amènera à invalider l'OCT. Cette inhomogénéité de la réflectivité de la couche ONL pourrait être due à l'orientation oblique des fibres de Henlé au niveau maculaire (Lujan Invest Ophthalmol Vis Sci 2011). Cette orientation oblique des fibres de Henlé se retrouve aussi au niveau de la région papillo-maculaire que comprend le quadrant temporal péripapillaire.

Les mesures de la pRNFL fournie par l'OCT (scan B) sont le résultat d'un moyennage d'un nombre variable de scans A (n= 1 à 100 pour l'OCT Spectralis). Pour un OCT péripapillaire de bonne qualité, il faut en général un minimum de 50 scans (50 ART).

Une fois l'image OCT acquise, il faut toujours vérifier l'absence d'erreur de l'algorithme de segmentation de la pRNFL. L'algorithme peut dysfonctionner sans raison évidente ou en raison de la présence de vaisseaux rétiniens à la surface de la rétine. L'examineur aura la possibilité de modifier manuellement le positionnement de la segmentation.

Concernant l'OCT maculaire, il n'existe actuellement pas de critères de qualités définis mais il est très important que le scan maculaire soit parfaitement centré sur la région fovéolaire et que les scans OCT réalisés soit acquis de la façon la plus plate possible pour ne pas modifier la réflectivité de telle ou telle couche rétinienne. Si on envisage une analyse de la macula par quadrant ETDRS (il en existe 9 fovéolaire, supéro-interne, supéro-externe...), les scan verticaux OCT devraient être perpendiculaires à l'axe papille/fovea. Le repérage de cet axe papille/fovea peut être réalisé manuellement ou de façon automatique par les dernières versions logicielles de l'OCT Spectralis.

Nous avons participé à une évaluation multicentrique des critères de qualité OCT décrits par Tewarie et al. Dans cette étude (Schipping Mult Scler 2015), différents centres expert OCT ont été contacté (n=13).

Au sein de ces centres, les examinateurs étaient soit des neurologues soit des ophtalmologues. Dans un premier temps, l'équipe d'Amsterdam (Dr A.Petzold et Dr L.J.Balk) a réalisé 2 sessions d'OCT péripapillaire rassemblant les OCT de patients atteints de SEP ou témoins sains. Chaque session comportait 50 scans OCT différents. La session d'entraînement comprenait pour chaque OCT, l'image du fond d'oeil, le scan péripapillaire, la pRNFL segmentée ainsi que la validation ou non de tous les critères OSCAR-IB par l'équipe d'Amsterdam (Gold Standard). Un scan OCT pouvait être rejeté si un ou plusieurs critères n'étaient pas validés.

La session d'évaluation comprenait 50 scans OCT (image du fond d'œil, scan OCT péripapillaire) que chaque évaluateur devait alors valider ou non selon les critères de qualité OSCAR-IB. Si l'observateur rejetait le scan OCT, il devait relever quels critères n'étaient pas respectés.

Vingt experts OCT parmi 13 centres ont participé. Le taux de concordance inter-observateur concernant le rejet ou la validation de la qualité du scan OCT montrait un accord fort ( $\kappa$  de Fleiss=0.7). Le taux moyen de rejet était de 55%. Si on s'intéressait au taux de concordance inter-observateur critère par critère, les critères où étaient observés les meilleures concordances sont les critères C, R, I, B ( $\kappa$  entre 0.579 et 0.543) et les moins bonnes concordances, les critères O, S, A ( $\kappa$  entre 0.482 et 0.404). Ces résultats ont été analysés lors d'une réunion commune à l'ECTRIMS 2012. Des OCT dont l'intensité du signal est inférieure à 15 dB procure parfois des scan OCT de bonne qualité. Les erreurs de l'algorithme sont parfois très minimes et ne nécessitent pas de rejet mais une simple et rapide correction manuelle.

Les critères OSCAR-IB semblent donc applicables de façon multicentrique. La concordance inter-observateur (validation/rejet) est satisfaisante. De la même façon qu'un neurologue procédant à l'évaluation d'un score EDSS doit bénéficier d'une certification Neurostatus attestant de son niveau de connaissance et de maîtrise du score EDSS, il apparaît important de valider une certification OCT avant la réalisation d'une étude OCT visant à évaluer la perte axonale rétinienne dans les pathologies

neurologiques et neuro-ophtalmologiques. Ce fut le cas pour l'étude BENEFIT 11 actuellement en cours.

# **ARTICLE 3**

# Quality control for retinal OCT in Multiple Sclerosis: Validation of the OSCAR-IB criteria

Schippling S, MD<sup>1,\*</sup>, Balk LJ, MD<sup>2,\*</sup>, Costello F, MD, FRCP<sup>3,\*</sup>, Albrecht P, MD<sup>4</sup>, Balcer L, MD, MSCE<sup>5</sup>, Calabresi P, MD<sup>6</sup>, Frederiksen JL, MD<sup>7</sup>, Frohman E, MD, PhD<sup>8</sup>, Green AJ, MD<sup>9</sup>, Klistorner A, MD, PhD<sup>10</sup>, Outteryck O, MD<sup>11</sup>, Paul F, MD, <sup>12</sup>, Plant GT, MD, FRCP<sup>13</sup>, Traber G, MD<sup>14</sup>, Vermersch P, MD<sup>11</sup>, Villoslada P, MD<sup>15</sup>, Wolf S, MD<sup>16</sup>, Petzold A, MD<sup>2&</sup>

<sup>1</sup> Neuroimmunology and Multiple Sclerosis Research Section, Department of Neurology, University Hospital Zurich, Zurich, Switzerland

<sup>2</sup> MS Centre Amsterdam, VU University Medical Centre, Department of Neurology, Amsterdam, The Netherlands

<sup>3</sup> University of Calgary, Departments of Clinical Neurosciences and Surgery, Calgary, Alberta, Canada

<sup>4</sup> Department of Neurology, Medical Faculty, Heinrich-Heine University Düsseldorf, Germany

<sup>5</sup> Department of Ophthalmology, New York, USA.

<sup>6</sup> Johns Hopkins Hospital, Neurology, Baltimore, MD, USA

<sup>7</sup> Department of Neurology, Copenhagen, Denmark

<sup>8</sup> Departments of Neurology and Ophthalmology, University of Texas Southwestern Medical Center at Dallas, Dallas, USA

<sup>9</sup> Multiple Sclerosis Center, Department of Neurology, University of California San Francisco, San Francisco, CA, USA

<sup>10</sup> Department of Ophthalmology, Save Sight Institute, University of Sydney, P.O. Box 4337, Sydney, NSW 2001, Australia

<sup>11</sup> University of Lille Nord de France, Department of Neurology, Lille, France

<sup>12</sup> NeuroCure Clinical Research Center (NCRC) and Clinical and Experimental Multiple Sclerosis Research Center, Department of Neurology, Charite, Universitätsmedizin Berlin, Berlin, Germany;

<sup>13</sup> Moorfields Eye Hospital, The National Hospital for Neurology and Neurosurgery & St. Thomas' Hospital, London, United Kingdom

<sup>14</sup> Department of Ophthalmology, University Hospital Zurich, Zurich, Switzerland



<sup>15</sup> Center for Neuroimmunology, Institute of Biomedical Research August

Pi Sunyer (IDIBAPS), Hospital Clinic of Barcelona, Spain

<sup>16</sup> Department of Ophthalmology, Bern University Hospital and University of Bern, Switzerland

\* These authors contributed equally to the manuscript

Word count: abstract: 191, manuscript: 2656

References: 20; Tables: 2; Figures: 3

Supplementary material: 1 Table; 1 Figure

&Corresponding author:

Axel Petzold

VU University Medical Centre

Department of Neurology, De Boelelaan 1117, 1081 HV Amsterdam, The Netherlands

Email: [a.petzold@vumc.nl](mailto:a.petzold@vumc.nl) or [a.petzold@ucl.ac.uk](mailto:a.petzold@ucl.ac.uk)

## **Abstract**

*Background:* Retinal optical coherence tomography (OCT) permits quantification of retinal layer atrophy relevant to assessment of neurodegeneration in multiple sclerosis (MS). Measurement artefacts may limit the use of OCT to MS research.

*Objective:* An expert task force convened with the aim to provide guidance on the use of validated quality control (QC) criteria for the use of OCT in MS research and clinical trials.

*Methods:* A prospective multi-centre (n=13) study. Peripapillary ring scan QC rating of a OCT training set (n=50) was followed by a test set (n=50). Inter-rater agreement was calculated using kappa statistics. Results were discussed at a round table after the assessment had taken place.

*Results:* The inter-rater QC agreement was substantial (kappa=0.7). Disagreement was found highest for judging signal strength (kappa=0.40). Future steps to resolve these issues were discussed.

*Conclusion:* Substantial agreement for QC assessment was achieved with aid of the OSCAR-IB criteria. The task force has developed a website for free online training and QC certification. The criteria may prove useful for future research and trials in MS using OCT as a secondary outcome measure in a multi-centre setting.

## **Introduction**

Retinal OCT is increasingly used in multiple sclerosis (MS) research as a tool to quantify changes of retinal layer thickness [1]. Clearly, following MS associated optic neuritis (MSON) there is severe atrophy of the peripapillary retinal nerve fibre layer (pRNFL). Using time-domain optical coherence tomography (OCT) the degree of pRNFL atrophy following MSON averages at 20.48  $\mu\text{m}$ , with a narrow 95% confidence interval of 17.91  $\mu\text{m}$  to 22.86  $\mu\text{m}$  [1]. This degree of pRNFL atrophy can readily be quantified with time-domain OCT. Importantly, a small degree of pRNFL atrophy (average 7.08  $\mu\text{m}$ , 95%CI 5.52  $\mu\text{m}$  to 8.65  $\mu\text{m}$ ) can also be observed in patients with MS who never experienced an episode of MSON [1]. In addition to these cross-sectional data, longitudinal data from time-domain OCT

suggests that the annual loss of pRNFL in MS accounts to as little as 1-2  $\mu\text{m}$  compared to about 0.1  $\mu\text{m}$  in healthy individuals [2]. This degree of pRNFL atrophy is within the measurement range of recently introduced spectral-domain OCT devices from a number of manufactures. Therefore longitudinal spectral-domain OCT assessments of the retina in patients with MS may emerge as a surrogate for neurodegeneration, even in absence of MSON. In this context it is important to recognise that the magnitude of localised measurement artifacts introduced by a poor OCT scanning technique can be significant, measuring up to 40  $\mu\text{m}$  when caused by off-centre placement of the measurement beam [3]; over 3.4  $\mu\text{m}$  when due to displacement of the peripapillary ring-scan [outside an ellipse of 200  $\mu\text{m}$  (horizontal shift) and 600  $\mu\text{m}$  (vertical shift)]; [4] and up to 10  $\mu\text{m}$  when arising from poor signal quality alone [5]. Therefore, OCT scans containing such measurement artifacts should be excluded from clinical studies or trials as they may obscure the detection and interpretation of the much smaller degree of retinal layer atrophy expected from longitudinal studies [2].

In addition to these quantitative considerations there are qualitative reasons to reject peripapillary OCT scans which may contain inherent inaccuracies. These comprise boundary line errors or algorithm failures and poorly centered ring scan [6]. Poor illumination and obvious protocol violations are other reasons for OCT scans to be deemed poor in quality. In a previous study we developed a set of quality control (QC) criteria which address all of these issues [7]. In a multi-centre validation approach we found a substantial inter-rater agreement (kappa 0.61) for the seven criteria that we named the OSCAR-IB QC criteria [7].

The present study aimed to test the practicability and reliability of the OSCAR-IB criteria in a world-wide multi-centre setting. To this end we created a training- (n=50) and a test set (n=50) of retinal OCTs from healthy subjects and patients with MS. Trained OCT readers from 13 centres participated. The group of participating experts from MS clinics, ophthalmology, and statistics convened at a privately sponsored meeting at 2012 ECTRIMS meeting in Lyon, France, to discuss the data and make recommendations for future OCT QC reading in MS research. Of note, the venue was convenient for arranging such a meeting between experts in the field, but was not endorsed or approved by ECTRIMS.

## Methods

Retinal images were obtained using a Spectral Domain (SD)-OCT device (Heidelberg Spectralis, Software version 1.1.6.3) with the eye tracking function (EBF) enabled. All OCT scans were recorded from MS patients and healthy subjects who gave written informed consent for participation at the MS Centre in Amsterdam. In all subjects a peripapillary ring scan (diameter 12°) around the optic nerve head (ONH) was recorded. All scans were anonymised, randomised and split into a training (n=50) and test (n=50) set.

The training set was rated individually by two trained OCT readers (LB, AP) with an inter-rater kappa of 1.0. A slide presentation was prepared which first showed the scans and then the dichotomised QC results: accept or reject. In case of rejection the reason for rejection was detailed. This could be one single out of the seven OSCAR-IB criteria [7] or, more frequently, a combination of several criteria (e.g. a poor signal strength can also lead to an algorithm failure). The training set was sent to each of the participating OCT readers.

Next, another slide presentation was prepared, containing the test set. This time only the OCT scan was shown without giving any more information on QC rating. For this new technology expert centres were defined as those who have published in the field (see references in [1]) and were either of ophthalmological or neurological background. First and corresponding authors of these papers were approached either by email or personal contact. In addition, contact was made with established OCT reading centres. The raters from those 13 centres who were agreed to participate were asked to indicate if a scan was accepted or rejected in a spreadsheet document. In case of rejection the raters were also asked to fill in which one(s) of the OSCAR-IB criteria was (were) missed. This information was then sent back to the MS Centre in Amsterdam for statistical evaluation.

### Data analysis

Kappa statistics for multiple raters were calculated to assess the inter-centre agreement using the magree macro in SAS software (V9.3) [8]. The level of agreement was rated as slight (0-0.2), fair (0.2-0.4), moderate (0.4-0.6), substantial (0.6-0.8) or almost perfect (0.8-1) [9]. Results were presented at a joint meeting of the participating centres at the 2012 ECTRIMS meeting in Lyon, France. Sources of disagreement were identified and discussed.

## Results

A total of 13 centres participated in the study (Table 2). Most centres (n=9) provided data for a single rater. Data from multiple raters were provided by 4 centres (Table 2).

Equipped with the OSCAR-IB criteria (Table 1), all raters participated in a training set (n=50) prior to performing their own rating (n=50) subject to statistical analysis (Figure 1).

Two raters had to be excluded because the order of scans rated got irretrievably mixed up. The inter-rater level of agreement for the overall accept-reject classification was substantial (kappa 0.7,  $p < 0.0001$ ).

The average rejection rate was 55% of scans (range 48-74%; see Table 2).

Raters had the right to accept-reject based on one or more of the OSCAR-IB criteria. In order to evaluate the relative utility of individual features individual inter-centre kappas were calculated. The individual kappa values were lower compared to the overall accept-reject kappa (Table 3). The data demonstrates that a scan poorly centered at the optic disc was a clear reject for most (highest kappa 0.579). A comparable level of agreement was found for the R- (kappa 0.543), I- (kappa 0.565) and B-criteria (kappa 0.549). Disagreement between raters was largest for the S- (kappa 0.404), O- (kappa 0.434) and A-criteria (kappa 0.482).

The consensus discussion at the privately sponsored meeting at ECTRIMS included scans like the one exemplified in Figure 2. This scan of a patient with MSON showing severe thinning of the pRNFL was rejected by a number of readers for the I-criterion. The shadow seen on the bottom right of the infrared fundus image was cast by a floater. However, the illumination of the scan is acceptable, the contrast of the pRNFL in the OCT B-scan is good and there is no algorithm failure. Such an image should be accepted because the quantitative data is reliable. In contrast, Figure 3 shows a scan with truly poor illumination that should be rejected based on the I-criterion.

Another point of discussion related to the B-criterion that was not intuitively clear to each reader. The two scans in the supplementary Figure illustrate the problem of an off-centered beam-placement in different directions for a baseline and follow-up scan in the same subject. It can be readily seen that in the first scan the signal intensity is lowest in the ONL/OPL inferiorly, highest at the opposite part of the ring scan (located clockwise to sectors 7 o'clock and 1 o'clock). The localised measurement error is illustrated by the red/green shaded areas in the summary image. Such a scan should thus be rejected.

## Discussion

OCT is a promising new imaging technique that allows rapid and reliable quantification of retinal structures [1; 2]. To date, pRNFL thickness has been the OCT measurement most commonly used in tracking longitudinal changes in optic neuritis (ON) and MS patients. A recent meta-analysis of time domain OCT studies (14 studies [2,063 eyes]) demonstrated that RNFL values are reduced between 5 to 40  $\mu\text{m}$  in MSON eyes. Furthermore, comparing MSON eyes with the eyes of healthy controls showed an estimated average pRNFL loss of 20.38  $\mu\text{m}$  [1]. Based upon the wealth of information derived from the OCT studies to date, pRNFL thickness changes may open a real window of opportunity for patient friendly assessment neuro-axonal degeneration in ON and MS [1,2,13,14].

As with each new technique entering the clinical arena, quality control becomes an issue. In absence of any consensus guidelines on QC rating of retinal OCT scans we recently developed and validated a set of seven criteria (OSCAR-IB) addressing major sources of artifacts causing inaccurate measurements. The intent was to guarantee high quality image acquisition and interpretation for multicenter OCT studies in which reading was to be done at a central site. The aim of the current study was to build on this experience and extend the validation of the OSCAR-IB criteria to a multi-reading centre setting. Twenty independent raters from thirteen international OCT expert centres participated in the trial. Results were discussed during a meeting on occasion of ECTRIMS 2012 in Lyon in order to provide further guidance for the use of the OSCAR-IB criteria in clinical trial settings.

In a set of test scans consisting of 50 optic nerve head ring scans ( $12^\circ$ ), the OSCAR-IB criteria proved to work better than in the pilot study with a substantial level of agreement reaching an inter-centre kappa of 0.7 with an average rejection rate of 55% of scans (range 48-74%). This seeming high rejection rate is due to the fact that the dataset was put together with the intention to have a balanced number of good versus poor scans. It needs to be highlighted that none of the readers was aware that the intended rejection rate was 48%. In line with our previous experience, OCT scans were rejected for several reasons.

For the first of the OSCAR-IB criteria, “Obvious” [O], scans were rejected for highly apparent issues including severe lens opacities or vitreous hemorrhage. Likewise, rejection also occurred based on a protocol violation such as deliberately not averaging several B-scans

by turning off the ART mode. As the rejection rate based on this criterion was overall low our expert panel expressed no new concerns regarding the use of this criterion.

For the second trial criterion, “Signal strength” [S], we arbitrarily defined a cut off of 15 dB in the pilot study [7] based on our experience and published evidence suggesting that poor signal strength decreases the signal-to-noise ratio of RNFL measures [10-12]. However, scans with poor signal strength (defined as < 15 dB) but relatively good contrast between layers allowing for proper image post-processing and segmentation do exist. This might also be reflected by the fact that the S-criterion had the lowest inter-rater agreement in our study (inter-centre kappa 0.404). In the absence of any FDA approved retinal layer segmentation algorithm and corresponding normal control databases it is currently not possible to systematically test the relative contribution of signal strength and number of averaged A-scans to the final B-scan image quality. The contrast level between the retinal layer interfaces is likely to become a major criterion to judge the quality of OCT scans in ON and MS patients. In the future, this warrants further systematic studies. We opted to leave the cut off of 15 dB unchanged until such data is being provided.

The third criterion, a correctly “Centered” ring scan [C] remains an important issue [4]. More recent scanning algorithms from the Heidelberg Spectralis device are centering the ring scans after defining the borders of the Bruch’s membrane opening (new Nsite protocol; e.g. used in the PASSOS trial; NCT01705236). Preliminary experience with new protocols suggests that a perfectly centered ring-scan may not be required. The C-criterion is therefore not fully applicable to scans obtained using the Nsite protocol. However, as a change of position (vertical or horizontal) at follow-up scans may introduce relevant measurement artifacts [4] it is crucial to set the baseline scans as reference and use the device’s follow-up setting to assure consistency of scan placement during longitudinal investigations.

Admittedly, “Algorithm” failures [A] remain a problem. In selected cases it may be possible to correct such errors by image post-processing techniques such as manual correction. However, this procedure is time-consuming when analyzing large collectives. A decision may be made on individual scans. Whilst this criterion should be handled rather strictly on the baseline scan in order to ensure optimal settings for longitudinal studies, we accept that a minor, manually correctable algorithm failure on a valuable follow-up scan should not necessarily lead to immediate rejection.

As a fifth criterion, “Retinal pathology” [R] unrelated to MS can independently influence RNFL measures and should thus be taken into account. Previously, we listed a number of pathologies that should be considered when it comes to OCT scan interpretation [7] (supplementary Table). Such a list will naturally grow with further experience generated by the use of OCT in different disease models as with the improvement of the technology per se. Of note, a number of recent OCT studies have provided evidence that retinal pathology other than RNFL thinning exists in MS [13-16], including microcystic macular oedema (MMO) predominantly affecting the inner nuclear layer (INL) of the retina. In the studies to date, MMO (and INL thickening) appear to be associated with higher degrees of MS-related disability [14, 17-18]. Hence, we do not recommend rejecting OCT scans showing evidence of MMO because this may be a clinically relevant finding in the disease and the impact of MMO on RNFL quantification is low.

Poor “Illumination” of scans [I] raised some discussion between experts. Scans displaying shadow casts on the retina by large vitreous floaters were rejected by some raters based on the I-criterion whereas these scans were accepted by others. Although floaters were identified as potential cause of shadowing, they were not listed as a general exclusion criterion in the original OSCAR-IB manuscript. In most cases the contrast of retinal layers underneath the shadow cast was expected to remain of sufficient quality to enable accurate retinal layer segmentation by automated algorithms.

In contrast, poor illumination by a sub-optimal placement of the laser beam causes partial illumination of the retina with just about acceptable B-scan quality in some areas and very dark B-scans from poorly illuminated areas. Typically, the poorly illuminated areas are located at the border of the infrared image. Clearly, in poorly illuminated areas the signal may drop to such low levels that no image post-processing can be performed. In summary, causes for shadows such as floaters, cataracts, long eye lashes, etc. should not be considered a general reason for exclusion by the I-criterion in cases where A- and B-scan quality is good.

The relevance of the “B” (beam placement) criterion was not intuitively obvious to all raters. It is important to keep the OCT scan in the live window horizontally orientated whenever possible. Problems arise when a scan is tilted in one direction at baseline and to the opposite direction at follow-up, because, as a consequence, measurement errors in the range of 9-40  $\mu\text{m}$  can be introduced [3]. Scans with sub-optimal beam placement as described, should be rejected. In some cases the anatomy of the retina or refraction anomalies such as astigmatism may make it difficult to achieve a perfectly horizontally aligned OCT. In this context, the QC rating of the follow up scan will ensure that the same direction of tilting is repeated, thus



ensuring consistency. The principle of the B-criterion is that the direction of tilt causes a characteristic, reproducible, robust signal pattern in the outer plexiform- (OPL) and outer nuclear layers (ONL). This sign allows tracing back possible errors due to off-centre beam placement. Notably, a post-hoc analysis of the present data excluding all cases that were rejected based on the B-criterion resulted in a comparable kappa as the original analysis.

A limitation of the OSCAR-IB criteria is that they are entirely based on the pRNFL measures from the Heidelberg Spectralis. There is a need to test the criteria also on other machines on the market. As segmentation algorithms will certainly be used in multi-centre OCT-studies in MS in the near future as soon as the necessary post-processing software becomes more broadly available, we cannot be sure about limitations to such measures' quality that in turn impact on the inter-rater agreement of segmentation analyses. While data on inter-rater- and agreement between different segmentation algorithms has been provided [20], sources of disagreement due to poor quality have not yet been identified. As for peripapillary ring scans, a sharp and good contrast between layers is likely to be the core pre-requisite for the segmentation of macular volume scans as well. This is covered by the O-, S-, R-, I- and B-criteria of the OSCAR-IB criteria. A practical limitation of the criteria for reading centres may be that the initial rejection rate may be as high as 43% [7]. It is therefore recommended that OCT technicians are specifically trained to comply with the OSCAR-OB criteria, and pass a certification procedure before starting to include patients into clinical trials.

In summary, the OSCAR-IB QC have shown substantial inter-rater agreement in hands of experienced OCT raters in this multi-centre validation study. Experts participating in the meeting agreed that making the training set more broadly available would be helpful in order to guarantee rigorous QC in future clinical OCT trials in MS and other diseases. Rigorous QC will be particularly important for longitudinal clinical studies where only a small degree of retinal layer atrophy can be expected. The training and test set of this manuscript can be accessed for free on [www.oscar-ib.org](http://www.oscar-ib.org). Likewise, revisions to the criteria might become necessary as the use of OCT technology grows and scanning protocols continue to evolve. We would like to reach out and invite other centres in the field to join forces.

### **Conflicts of interests**

The authors declare no conflicts of interest related to this study.

**Authors contributions**

SS, FC, LB and AP contributed to designing the study concept. All authors performed OCT QC assessments at their centre. LB, AP performed data collection and statistical analyses. All authors participated either in person or by proxy at the ECTRIMS 2012 consensus meeting. FC, SS and AP prepared the first draft of the manuscript. All authors revised the manuscript. All authors gave final approval of the version submitted.

**Table 1.** The OSCAR-IB quality control criteria for retinal OCT scans.

Item	criteria
O	Obvious problems not covered by items below. Please document for discussion + consensus agreement
S	Is the OCT signal sufficient? Signal strength > 15 (ring and volume scans) with appropriate averaging of multiple scans (ART activated).
C	Is the ring scan correctly centred? for circular discs: ONH must not cross more than two colours of the RAF logo (outer ring of RAF adjusted to outer ring of scan either by paper or electronically). In contrast to the ONH ring scan, post-hoc readjustment is possible for the macular volume scan.
A	Is there an algorithm failure? Red lines correctly identify the superior and inferior RNFL border (ring scan); Red lines correctly identify the retinal borders (volume scan)
R	Is there visible retinal pathology which may potentially impair the RNFL reading? See Table 2 (note some of these conditions are also exclusion criteria for OCT studies in MS)
I	Is the fundus well illuminated? Retinal structures visible (ring and volume scans)
B	Is the measurement beam placed centrally? Homogeneous ONL reflectivity (ring and volume scans)

**Table 2:** Participating centers in alphabetical order, specifying the respective clinical specialty, number of raters and overall QC acceptance rate.

Centre	Speciality	Number of raters	QC accept (%)
Amsterdam	Neurology	3	52
Baltimore	Neurology	1	39
Berlin	Neurology	1	38
Bern	Ophthalmology	4	52
Calgary	Neurology	1	38
Copenhagen	Neurology	1	44
Düsseldorf	Neurology	1	52
Lille	Neurology	1	50
London	Neurology	1	52
Philadelphia	Ophthalmology	1	48
Sydney	Ophthalmology	1	26
UTSW	Neurology	2	39
Zurich	Neurology	1	50
	Ophthalmology	1	

**Table 3:** Inter-centre kappas for each of the individual OSCAR-IB QC criteria. Note that individual kappas are lower compared to the overall kappa of 0.7 because raters had the right to reject a scan based on one OSCAR-IB criterium alone, also several may apply simultaneously.

<b>QC criterium</b>	<b>kappa</b>
<b>O</b>	0.434
<b>S</b>	0.404
<b>C</b>	0.579
<b>A</b>	0.482
<b>R</b>	0.543
<b>I</b>	0.565
<b>B</b>	0.549

## References

- [1] Petzold A, de Boer JF, Schippling S, et al. Optical coherence tomography in multiple sclerosis: a systematic review and meta-analysis. *Lancet Neurol* 2010; 9:921-932.
- [2] Talman L S, Bisker ER, Sackel DJ, et al. Longitudinal study of vision and retinal nerve fiber layer thickness in multiple sclerosis. *Ann Neurol* 2010 67:749-760.
- [3] Balk LJ, de Vries-Knoppert WAEJ, Petzold A. A Simple Sign for Recognizing Off-Axis OCT Measurement Beam Placement in the Context of Multicentre Studies. *PLoS One* 2012; 7:e48222.
- [4] Gabriele M L, Ishikawa H, Wollstein G, et al. Optical coherence tomography scan circle location and mean retinal nerve fiber layer measurement variability. *Invest Ophthalmol Vis Sci* 2008; 49:2315-2321.
- [5] Balasubramanian M, Bowd C, Vizzeri G, Weinreb RN, Zangwill LM. Effect of image quality on tissue thickness measurements obtained with spectral domain-optical coherence tomography. *Opt Express* 2009; 17:4019-4036.
- [6] Domalpally A, Danis RP, Zhang B, Myers D, Kruse CN. Quality issues in interpretation of optical coherence tomograms in macular diseases. *Retina* 2009; 29:775-781.
- [7] Tewarie P, Balk LJ, Costello F, et al. The OSCAR-IB Consensus Criteria for Retinal OCT Quality Assessment. *PLoS One* 2012; 7:e34823.
- [8] Fleiss J. Measuring nominal scale agreement among many raters. *Psych Bull* 1971; 76:378-382.
- [9] Landis J and Koch G. The measurement of observer agreement for categorical data. *Biometrics* 1977; 33:159-174.
- [10] Vizzeri G, Bowd C, Medeiros FA, Weinreb RN, Zangwill LM. Effect of Signal Strength and Improper Alignment on the Variability of Stratus Optical Coherence Tomography Retinal Nerve Fiber Layer Thickness Measurements. *Am J Ophthalmol* 2009; 148:245–255
- [11] Yim Lui Cheung C, Kai Shun Leung C, Lin D, Pang CP, Shun Chiu Lam D. Relationship between Retinal Nerve Fiber Layer Measurement and Signal Strength in Optical Coherence Tomography. *Ophthalmol* 2008; 115:1347–1351.
- [12] Huang J, Liu X, Wu Z, Sadda S. Image quality affects macular and retinal nerve fiber layer thickness measurements on fourier-domain optical coherence tomography. *Ophthalmic Surg Lasers Imaging* 2011; 42:216–21.
- [13] Saidha S, Syc SB, Ibrahim MA, et al. Primary retinal pathology in multiple sclerosis as detected by optical coherence tomography. *Brain* 2011; 134:518-33.
- [14] Brandt AU, Oberwahrenbrock T, Ringelstein M, et al. Primary retinal pathology in multiple sclerosis as detected by optical coherence tomography. *Brain* 2011; 134:e193.
- [15] Gelfand JM, Nolan R, Schwartz D M, Graves J, Green AJ. Microcystic macular oedema in multiple sclerosis is associated with disease severity. *Brain* 2012; 135:1786-93.

[16] Saidha, S Sotirchos ES, Ibrahim MA, et al. Microcystic macular oedema, thickness of the inner nuclear layer of the retina, and disease characteristics in multiple sclerosis: a retrospective study. *Lancet Neurol* 2012; 11:963-72.

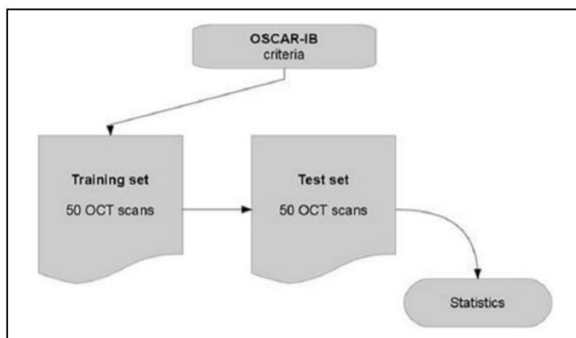
[17] Balk LJ, Killestein J, Polman C H, Uitdehaag BM, Petzold A. Microcystic macular oedema confirmed, but not specific for multiple sclerosis. *Brain* 2012; 135:e226.

[18] Sotirchos ES, Saidha S, Byraiah G, et al. In vivo identification of morphologic retinal abnormalities in neuromyelitis optica. *Neurology*. 2013; 80:1406-1414.

[19] Wolff B, Basdekidou C, Vasseur V, Mauget-Faÿsse M, Sahel JA, Vignal C. Retinal inner nuclear layer microcystic changes in optic nerve atrophy: A Novel Spectral-Domain OCT Finding. *Retina* 2013; May 2. [Epub ahead of print].

[20] Seigo MA, Sotirchos ES, Newsome S, et al. In vivo assessment of retinal neuronal layers in multiple sclerosis with manual and automated optical coherence tomography segmentation techniques. *J Neurol* 2012; 259:2119-30

**Figure 1.** Study design.



**Figure 2.** Example of an OCT scan rejected by some raters for the I-criterion. Shadow seen on the bottom right of the fundus image is cast by a floater.

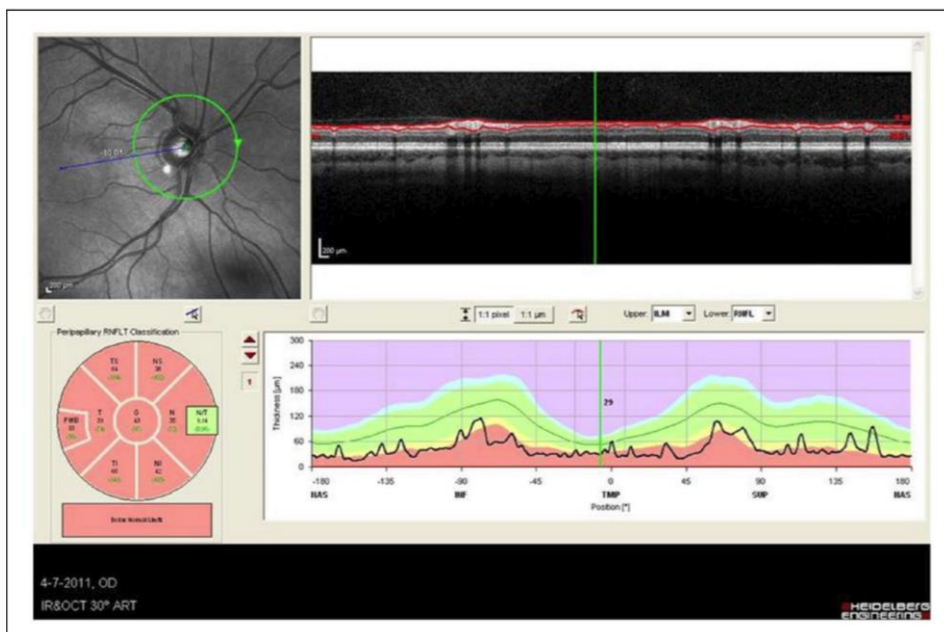
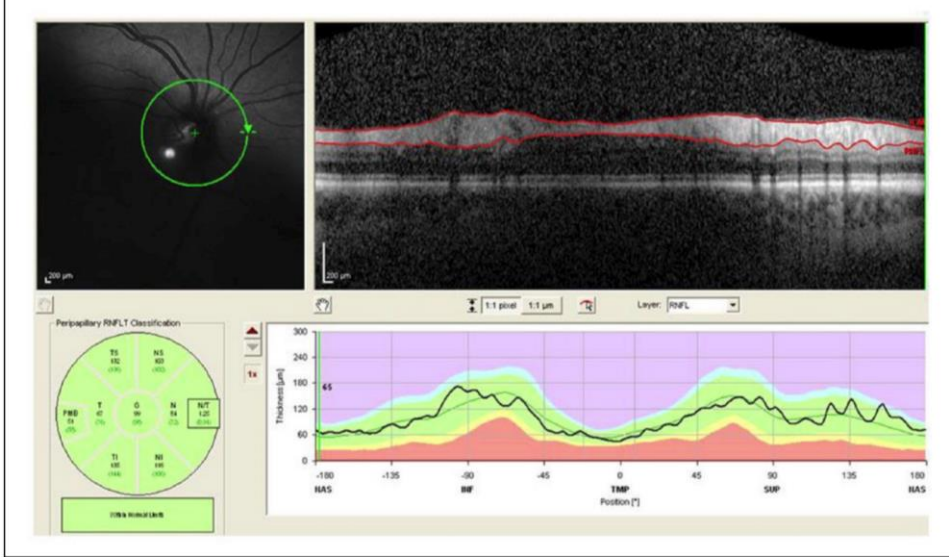


Figure 3. Example of a scan to be rejected due to truly poor illumination (I-criterion).





## 2) L'OCT COMME AIDE AU DIAGNOSTIC DIFFERENTIEL

**Article 4:** *A comparative optical coherence tomography study in neuromyelitis optica spectrum disorder and multiple sclerosis. Mult Scler 2015; Mar [Epub ahead of print]*

Rôle du doctorant dans cette étude: Inclusion des patients et des sujets sains, acquisition et analyse des données, écriture du manuscrit.

Les premières études OCT dans la NMOSD ont montré qu'après un ou plusieurs épisodes de névrite optique rétrobulbaire (NORB), l'épaisseur de la pRNFL diminuait de façon significative (de Seze Arch Neurol 2008; Merle Invest Ophthalmol Vis Sci 2008; Ratchford Neurology 2009; Monteiro Invest Ophthalmol Vis Sci 2012).

Certaines études ont suggéré que l'OCT pouvait aider à différencier les neuropathies optiques survenant chez des patients atteints de SEP, de celles survenant chez des patients atteints de NMOSD (Ratchford Neurology 2009, Naismith Neurology 2009). Bien évidemment, ces études ne suggèrent pas que l'OCT remplace la recherche de l'immunoglobuline G sérique anti-aquaporine 4 (Ac anti AQP4) mais l'OCT pourrait se révéler complémentaire au bilans neuro-ophtalmologique (FO, PEV, CV), clinique et radiologique en cas de survenue d'une neuropathie optique inflammatoire sévère et d'absence d'anticorps anti AQP4 notamment.

L'objectif principal de notre étude était de tenter de mettre en évidence en SD-OCT des biomarqueurs d'imagerie rétinienne permettant de différencier les patients atteints de NMOSD, les patients atteints de SEP et des sujets sains. Ces biomarqueurs d'imagerie rétinienne pourraient ainsi être utilisés comme outil diagnostique et outil de suivi de la perte axonale des patients sous traitement.

Tous les patients inclus dans notre étude étaient suivis régulièrement depuis le début de leur pathologie, dans notre centre (Neurologie D, Hôpital Salengro, CHRU de Lille). La NMOSD était définie selon les récents critères modifiés de l'AAN (Wingerchuk Neurology 2015). La SEP était définie selon les critères de McDonald révisés en 2010 (Polman Ann Neurol 2011). Nous avons recueilli les paramètres démographiques (sexe, âge, degré d'amétropie), cliniques (durée de la maladie, nombre de NORB et le côté atteint, délai depuis le dernier épisode clinique de NORB).

En OCT, nous pouvions mesurer tous les paramètres de la pRNFL mais au sein de la macula nous ne pouvions mesurer que l'épaisseur de la mRNFL, mGCL, du GCC et des couches "internes" de la rétine (IRL). A cette époque, nous ne disposions que de la version 5.7.0.10 du logiciel de segmentation rétinienne HEYEX.

Nous avons au total inclus dans cette étude 23 patients NMOSD, 110 patients SEP et 75 HC. Les comparaisons des valeurs OCT entre chaque groupe était réalisée en analyse statistique GEE (Generalized Estimation Equation models) et après appariement selon l'âge et le sexe. Des ajustements statistiques, selon le nombre d'épisodes de NORB et leur délai de survenue ainsi que selon la présence d'une myopie légère à modérée, étaient réalisés.

Nous montrons dans cette étude que la survenue d'une NORB dans la SEP ou la NMOSD est à l'origine d'une perte axonale rétinienne significative versus HC, et que les patients SEP et NMOSD présenteraient une atrophie rétinienne post NORB comparable. Dans notre étude, les patients NMOSD avaient présenté davantage de NORB et nous avons ajusté aux nombre d'épisodes dans notre analyse statistique. Dans la littérature suggérant une perte axonale rétinienne plus importante chez les NMOSD que chez les SEP, le nombre de NORB n'était parfois pas connu ou non pris en compte (Merle Invest Ophthalmol Vis Sci 2008, Ratchford Neurology 2009, Monteiro Invest Ophthalmol Vis Sci 2012, Park Acta Opht 2014, Green JNNP 2009, Syc Brain 2012, Schneider PLoS One 2013, Bichuetti J NeuroOpht 2013)

Nous confirmons la présence d'une atrophie rétinienne dans le groupe SEP versus HC en dehors de tout épisode de NORB (Petzold Lancet Neurol 2010). Cette atrophie prédominait dans les quadrants temporaux (TS, T et TI) de la pRNFL et concernait aussi la macula. Nous suggérons la présence d'une atrophie infraclinique maculaire au sein de notre population NMOSD. Cette atrophie concernerait les couches GCL et IPL. Cette atrophie rétinienne infraclinique était plus marquée dans la population SEP que NMOSD et se concentrait une nouvelle fois sur les quadrants temporaux de la pRNFL.

Les corrélations entre les paramètres OCT et le handicap visuel mesuré par la vision des contrastes monoculaire étaient fortes à modérées et nombreuses. Ces résultats confirment les données de la littérature (Petzold Lancet Neurol 2010) et sont un argument fort faisant de l'OCT un biomarqueur fiable de mesure de la perte axonale rétinienne dans la SEP et la NMOSD.

Les corrélations entre les paramètres OCT et le handicap clinique mesuré par le score EDSS étaient légères à modérées chez les patients SEP et NMOSD. Les paramètres OCT corrélés à l'EDSS dans la population NMOSD n'étaient que des paramètres OCT maculaires et ces corrélations disparaissaient si les yeux sans NORB étaient exclus de l'analyse. Ces résultats suggèrent que les corrélations OCT/EDSS chez les NMOSD soient liées uniquement à l'atteinte clinique des voies optiques antérieures, et que l'atteinte axonale cérébrale (observable en OCT en raison d'un processus de dégénérescence trans-synaptique) tout comme l'atteinte infraclinique des voies optiques antérieures, soient moindre dans la NMOSD que dans la SEP. On peut également discuter la faible spécificité du score EDSS initialement développé et validé pour la SEP.

# **ARTICLE 4**

**Title:** A comparative OCT study in neuromyelitis optica spectrum disorder and multiple sclerosis

**Authors:** Olivier Outteryck<sup>1</sup>, Bilal Majed<sup>2</sup>, Sabine Defoort-Dhellemmes<sup>3</sup>, Patrick Vermersch<sup>1</sup> and H el ene Z ephir<sup>1</sup>

**Affiliations:** <sup>1</sup>University of Lille (EA2686), Department of Neurology, Roger Salengro Hospital, Lille, France,

<sup>2</sup>Emergency Department, Saint-Omer region Hospital, Helfaut, France,

<sup>3</sup>University of Lille, Department of Neuro-Ophthalmology, Roger Salengro Hospital, Lille, France.

**Address correspondence to:** Dr Olivier Outteryck, Universit e of Lille (EA2686), Department of Neurology, H opital Roger Salengro, 1 rue Emile Laine, 59037 Lille Cedex, France. E-mail: [olivier.outteryck@chru-lille.fr](mailto:olivier.outteryck@chru-lille.fr)

Tel.: +33-3 20 44 68 46; Fax: +33-3 20 44 44 84

**Title length:** 70 characters (spaces included)

**Manuscript length:** 3219 words

**Abstract length:** 194 words

**Number of figures:** 1

**Number of tables:** 5

**Number of supplementary tables:** 5

**Number of references:** 35

**Key words:** 3

**Keywords:** Neuromyelitis optica spectrum disorder, multiple sclerosis, optical coherence tomography

### **Abstract**

**Objectives:** The aim of this study was to find, using spectral domain-optical coherence tomography (SD-OCT), retinal imaging biomarkers differentiating neuromyelitis optica spectrum disorder (NMOSD), multiple sclerosis (MS) and healthy controls (HC).

**Materials and methods:** The population was composed of patients with NMOSD (n=23) or MS (n=110) and of HC (n=75). Evaluation criteria were retinal thickness/volume, visual acuity, low contrast vision acuity and Expanded Disability Status Scale score.

**Results:** Considering all eyes and after statistical adjustments including the number of optic neuritis (ON) episodes, we found that NMOSD patients did not have significantly more retinal atrophy than MS patients; whereas MS non-optic neuritis (NON) eyes had thinner temporal ( $p=0.032$ ) and temporo-superior peripapillary retinal nerve fiber layer (pRNFL;  $p=0.011$ ) thicknesses than NMOSD NON eyes; in addition, NMOSD NON eyes presented significant naso-inferior pRNFL ( $p=0.024$ ), temporal pRNFL ( $p=0.039$ ), macular ganglion cell complex ( $p=0.004$ ) and ganglion cell layer ( $p=0.002$ ) atrophy vs HC. We identified significant correlations between visual and clinical disability and retinal thicknesses in both diseases.

**Conclusion:** OCT may help to differentiate NMOSD and MS by focusing on the NON eyes (temporal pRNFL atrophy more severe in MS). Moreover, we discuss the possibility of a retinal degenerative process independent of ON in NMOSD.

## Introduction

The first optical coherence tomography (OCT) studies in neuromyelitis optica spectrum disorder (NMOSD) and multiple sclerosis (MS) demonstrated a retinal axonal loss after optic neuritis (ON) episodes.<sup>1-5</sup> ON in NMOSD is presumed to be more severe than in MS with more retinal nerve fiber layer (RNFL) atrophy than in MS.<sup>5</sup> Some studies suggested that OCT could help to differentiate ON in NMOSD and MS.<sup>3,6</sup> The aim of this study was to find, using spectral domain-OCT (SD-OCT), retinal imaging biomarkers differentiating NMOSD patients, MS patients and healthy controls (HC), which could be used for diagnostic purposes and as potential therapeutic biomarkers.

## Materials and methods

### Study populations

All included patients were followed in our center for NMOSD or MS. All patients and HC agreed to participate in the study, which was approved by our local ethics committee. Written informed consent was obtained from all participants. NMOSD was defined according to the Wingerchuk 2014 criteria<sup>7</sup> and MS according to the 2010 revised criteria. We collected demographic (gender, age, degree of myopia), clinical (disease duration, number and side of clinical ON episodes, duration since last ON episode) and biological (presence of anti-aquaporin 4 [AQP4] antibody [Ab] or not) data. Subjects presenting a disease that might impair or bias OCT measurements (glaucoma, diabetes mellitus, retinal surgery, retinal disease, uveitis, ametropia >6 diopters) or a recent relapse (<3 months; ON or not) were excluded. Evaluation criteria for this study were retinal thickness/volume, presence of microcystic macular oedema (MMO), disability measured by high and low visual acuity and Expanded Disability Status Scale (EDSS) score.

### Optical coherence tomography

OCT examination was performed using an SD-OCT (Spectralis<sup>®</sup>, Heidelberg Engineering, Heidelberg, Germany). Our OCT protocol (Figure 1 A-D) included a peripapillary scan for measuring peripapillary RNFL (pRNFL; 12°, 3.4 mm circular scan around the optic nerve with a minimum of 50 ART, respecting OSCAR-IB criteria,<sup>8</sup> Figure 1 A-B) and a macular scan consisting of 25 vertical scans centered on the fovea (Figure 1 C). Studied OCT parameters were average pRNFL, temporal (T) pRNFL, nasal (N) pRNFL, temporo-superior (TS) pRNFL, temporo-inferior (TI) pRNFL, naso-superior (NS) pRNFL, naso-inferior (NI) pRNFL, nasal/temporal (N/T) pRNFL ratio, total macular volume (TMV) and 4 intra-retinal layer volumes obtained with macular segmentation.

### Intra-retinal layer segmentation

The macular segmentation was performed with beta version software (version 5.7.0.10 provided by Heidelberg Engineering) in an anonymized manner. As already described,<sup>9</sup> the mean volume within perifovea rim (ETDRS 3 mm) was calculated for the macular RNFL (mRNFL), ganglion cells layer (mGCL), mGCCComplex (mGCL + inner plexiform layer [IPL]) and inner retinal layers (from RNFL to external limiting membrane; [IRL]). MMO was defined as the presence of cystic lesions on at least 2 adjacent scans (Figure 1 D).

### Visual function testing

In a well-lit room, we evaluated monocularly the visual acuity (VA) of both eyes (Sloan letter chart 100%; Precision Vision, La Salle, IL) and reported presence and grade of myopia ( $\leq 3$  diopters, slight;  $\leq 6$  diopters, moderate). We evaluated the monocular contrast vision (MCV) with Sloan letter charts 2.5% (Precision Vision, La Salle, IL). CV acuity score was established by the number of correctly reported letters (maximum of 60 letters with 12 lines of 5 letters).

### Clinical parameters

All NMOSD and MS patients were examined at the time of the OCT examination.

### Statistical analysis

We first described participants' clinical features and OCT results according to their status: NMOSD, MS or HC. We computed means and standard deviations, frequencies and proportions for continuous and categorical variables, respectively. We thereafter planned to compare OCT measures between subpopulations of interest defined according to disease status (NMOSD, MS or HC) and history of clinical optic neuritis (ON eyes or non ON [NON] eyes). For this purpose, we matched patients' eyes using age (considering age classes of 5 years) and gender characteristics while comparing each couple of (two) populations under interest. To consider within-patient inter-eye correlation, we used generalized estimation equation models (GEE) in which the correlation matrix parameter was set to 'exchangeable'. In these models OCT measures were the dependent variables while patient's disease status was the (main) independent variable. We decided to consider some bias factors that could lead to misapprehension of retinal atrophy. In adjusted analyses, independent variables included myopia status and ON episode(s)<sup>10</sup> combined with the delay since the last ON,<sup>11</sup> if applicable (in global analyses), and variables used for matching (age and gender). As we expected an unbalanced size of sub-populations, defined according disease status and occurrence of ON, we performed sensitivity analyses regarding selection of matched eyes.



We aimed to assess the reliability of the associations and trends found. Correlations between, on the one hand, OCT measures and, on the other hand, vision impairment (CV and VA) and disease disability (EDSS) were assessed using the Spearman non-parametric rank test, without categorization. Statistical significance was achieved at  $p < 0.05$ . In this observational study, we acknowledge an increased risk of type I (alpha) error due to multiple testing. All analyses should be interpreted as constituting exploratory data analyses. However, if a Bonferroni correction was applied for multiple testing, statistical significance would be achieved at  $p < 0.001$ .

R software was used to perform all statistical analyses (R Core Team (2014). R: A language and environment for statistical computing. R Foundation for Statistical Computing, Vienna, Austria. ISBN 3-900051-07-0, URL <http://www.R-project.org/>). GEE models were performed using R “geepack” (the script is available in supplementary material).

## **Results**

### *Characteristics of NMOSD, MS and HC Populations*

All patients included were followed from the onset of their disease. We included 23 NMOSD patients. Thirteen (56%) were positive for AQP4-Ab. We included 110 MS patients (96 with relapsing-remitting MS, 8 with secondary progressive MS and 6 with primary progressive MS). Their characteristics are summarized in Table 1. We included 75 HC. ON episodes were more frequently observed in NMOSD; MS patients had more frequently myopia compared to NMOSD patients. In each statistical analysis, we specified the number of patients/eyes that were adequately matched and described each final group in a supplementary table (Tables 1S-3S).

### *OCT values*

All comparisons are summarized in Tables 2-4. GEE analyses were performed without and with adjustment for age, gender and myopia. In the global analysis, adjustment using the variable combining delay and number of ON episodes was added.

### NMOSD vs HC

For the global analysis, we compared two groups of 42 matched eyes. All OCT parameters were significantly lower in NMOSD vs HC without statistical adjustments, except for the N/T pRNFL ratio which was significantly higher. With statistical adjustments, the significance threshold was reached for T and NS pRNFL and mGCC (Table 2). Considering ON eyes,

NMOSD patients presented, before and after adjustment, significantly more atrophy on all OCT parameters. The N/T pRNFL ratio did not differ between the two populations. Considering NON eyes, we found after statistical adjustments a significant decrease of T and NI pRNFL but also of mGCC and mGCL volumes (Table 4).

#### MS vs HC

For the global analysis, we compared two groups of 130 matched eyes. All but one of the OCT parameters were significantly lower in the MS population vs HC. After statistical adjustments, we found a significant decrease of all OCT parameters, except in the pRNFL of nasal quadrants, and a significant increase of the N/T pRNFL ratio (Table 2). Considering ON eyes, before and after statistical adjustment all OCT parameters were significantly lower in MS, except for the N/T pRNFL ratio which was significantly higher (Table 3). Considering NON eyes, before and after statistical adjustments all OCT parameters were significantly lower in MS except for all nasal quadrants. The N/T pRNFL ratio was significantly increased (Table 3).

#### NMOSD vs MS

For the global analysis, we compared two groups of 46 matched eyes. All OCT parameters were lower in NMOSD vs MS, with significant differences on NS and NI pRNFL and TMV. After adjustments, only trends towards significance persisted with NS pRNFL and mGCL (Table 2). Considering ON eyes, NMOSD patients presented greater pRNFL thicknesses in temporal quadrants and lower pRNFL thicknesses in nasal quadrants with a trend toward significance on NS pRNFL. After adjustment, no significant difference or trend towards significance was observed (Table 3). Considering NON eyes, MS patients had a significant decrease in T pRNFL (in agreement with a significant increase of the N/T pRNFL ratio) and TS pRNFL thicknesses vs NMOSD which still persisted after adjustments (Table 4).

For the NMOSD and MS groups vs HC, a significant TMV decrease was associated with a significant mGCC and mIPL volume decrease of the same magnitude.

It was not possible to compare anti-APQ4-Ab-positive and anti-APQ4-Ab-negative NMOSD patients because of the small size of such populations and because anti-APQ4-Ab-negative patients presented a longer disease duration, more frequent ON episodes and more frequently bilateral ON than anti-AQP4-Ab-positive patients.

### *Microcystic macular oedema*

MMO was identified in 2 NMOSD patients (2/23; 8.7%), both of whom were anti-AQP4-Ab-positive, and in 3 MS patients (3/110; 2.7%) in either disease group. Considering ON eyes, MMO was observed in 6.25% (2/32) of the NMO group and 3% (3/100) of the MS group. MMO was unilateral, located in the INL and associated with a past history of ON and a poor low contrast vision (0 letters on low MCV). Although MMO seemed to be more frequent in NMO, the difference did not reach statistical significance ( $p=0.206$ ). MMO location was variable within MS and/or NMOSD but upper and lower macular ETDRS quadrants seemed to be more frequently affected than nasal or temporal ETDRS quadrants. MMO was never observed in fovea disc (Table 4S). Global pRNFL values of MS and NMOSD patients with MMO were  $53.4 \pm 8.5 \mu\text{m}$  and  $56.5 \pm 12.02 \mu\text{m}$ , respectively.

### *Correlations between OCT values and disability*

OCT correlations with visual disability are summarized in Table 5S. We found many significant positive mild to strong correlations between OCT values and visual performance in both diseases. For both diseases, within pRNFL parameters higher correlation coefficients were observed for global pRNFL, pRNFL of temporal quadrants and within macular parameters for mGCC and mGCL. The N/T pRNFL ratio was correlated to visual performance in MS but not in NMOSD.

OCT correlations with EDSS score are summarized and presented according 3 subgroups ( $\leq 3.5$ ; 3.5-5.5;  $>5.5$ ) in Table 5. Without categorization, we observed significant negative slight to moderate correlations between OCT and EDSS in both diseases. In MS, significant correlations were noted for almost all OCT parameters, whereas in NMOSD it only concerned macula. Interestingly, nearly all correlations in NMOSD persisted considering ON eyes and disappeared considering NON eyes. In MS, some correlations persisted in the ON and NON eyes groups.

## **Discussion**

We confirmed that ON occurrence in NMOSD and MS induces a retinal atrophy compared to HC<sup>1-4,12,13</sup> and showed that NMOSD and MS patients may present retinal atrophy of a similar extent. We confirmed an axonal loss process independent of clinical ON episodes in MS<sup>14</sup> and found some evidence to suggest this in NMOSD to a lesser extent. We found a correlation between retinal thickness and disability in both diseases.

Considering ON eyes, NMOSD and MS patients presented significant atrophy in all retinal thicknesses/volumes vs HC but only MS patients presented a significant increase of the N/T pRNFL ratio. This argues in favor of more temporal retinal nerve fiber involvement in MS and a more diffuse retinal nerve fiber involvement in NMOSD.<sup>1,2,4,10,12,13</sup> Whereas we did not observe a significant lower N/T pRNFL ratio in NMOSD, this result remains in agreement with a study reporting a more profound injury in arcuate and nasal fibers in NMOSD than in MS.<sup>13</sup> This temporal preponderance of pRNFL damage in MS might be related to a greater sensitivity to injury in MS of parvocellular axons,<sup>15</sup> which are mainly located in macula and papillo-macular bundles. No post-mortem studies in NMOSD have investigated this particular point but we could speculate that a vasculopathic process in NMOSD<sup>13</sup> may injure the parvocellular axons and even more resistant to demyelination the magnocellular axons to nearly the same extent. OCT studies comparing NMOSD and HC showed significant macular atrophy in NMOSD.<sup>3,4,12,16,17-19</sup> Macular atrophy in MS is driven by inner retinal layers atrophy.<sup>9</sup> We observed the same results in MS and NMOSD populations with a decrease of mGCC, mGCL and mIRL thicknesses to the same extent as TMV. Indeed, visual disability was better and more frequently correlated to mGCC and mGCL volumes than to TMV in both diseases.

The comparison of retinal thicknesses between NMOSD and HC in the global analysis and between NMOSD-NON eyes and HC may argue in favor of silent axonal loss in NMOSD. Whereas subclinical retinal axonal loss in NMOSD was not reported in some studies,<sup>1,17,20</sup> significant macular atrophy<sup>16,19</sup> and lower average pRNFL thickness<sup>2</sup> have already been reported in NMOSD-NON eyes. A recent study on visual evoked potential in NMOSD showed that NMOSD-NON eyes could present significantly delayed P100 latency.<sup>21</sup> One hypothesis for this retinal axonal loss without ON is the occurrence of subclinical involvement of anterior pathways and/or involvement of the posterior pathways, with a retrograde transynaptic degeneration process. Some NMOSD studies reported brain involvement<sup>22,23</sup> and the involvement of ependymal regions as lateral ventricles located close to optic radiations.<sup>24</sup> We excluded the possibility that optospinal MS patients could have been included as NMO AQP4-seronegative patients. The absence of correlation between OCT values from NMOSD-NON eyes and EDSS score led us to consider that, unlike in MS, the retinal axonal loss in NMOSD-NON eyes vs HC might be independent of brain axonal loss. This might be the consequence of anti AQP4 Ab directed against astrocytes and Müller cells within the anterior optic pathways. Because of the small size of our population subgroups and the numerous statistical comparisons, caution is needed but these AQP4-expressing cells both participate in the retinal architecture.<sup>25</sup>

Interestingly in NON eyes, MS patients had lower thicknesses in global pRNFL and all three temporal quadrants were associated with an increased N/T pRNFL ratio vs HC. In MS, the retinal atrophic process, after ON or not, mainly concerned the pRNFL temporal quadrant.<sup>5,14</sup> This subclinical retinal axonal loss is the consequence of subclinical ON and/or retrograde transsynaptic degeneration<sup>26</sup> and argues in favor of ability of OCT to indirectly measure brain axonal loss in MS. That is why, MS OCT values from NON eyes and ON eyes were complementary for the correlation to disability.

Global analysis with adjustment, particularly for the number of ON episodes, showed that NMOSD patients did not present significant atrophy vs MS. Considering ON eyes, we observed a quite similar retinal atrophic process in NMOSD and MS, and considering NON eyes, the results suggest that retinal axonal loss independently of ON is greater in MS and only concerned temporal pRNFL quadrants. The number of ON episodes increases the retinal axonal loss.<sup>10</sup> Previous studies showing more retinal atrophy in NMOSD than in MS, did not adjust for this bias factor<sup>2-4,10,12,13,16,17,27</sup> and most of them did not perform a GEE model, which is the most suitably adapted statistical test for data with hierarchical structure (including clusters of eyes on individual level). However, one study involved NMOSD and MS patients with only one ON episode and showed a greater pRNFL decrease in NMOSD vs MS<sup>3</sup> and another one with adjustment to the number of ON episodes showed more global pRNFL atrophy in NMO.<sup>6</sup> Thus, in partial agreement with some previous studies<sup>12,20</sup> but in disagreement with others,<sup>2-4,6,10,16,17,27</sup> we showed that global pRNFL does not appear to be a good biomarker for the differential diagnosis of NMOSD and MS. In order to differentiate NMOSD and MS patients with OCT, we propose to focus on the NON eyes. On examination of NON eyes, pRNFL atrophy in the temporal quadrant would argue against the diagnosis of NMOSD.

Macular involvement has been described as more extensive in NMOSD than in MS, since NMOSD patients<sup>28,29</sup> may present MMO more frequently, but we did not find such difference. This could be due to the low frequency of MMO and to a lack of statistical power given the relatively small size of the NMOSD population. MMO is associated with a past history of severe ON<sup>28</sup> and severe retinal thinning. MMO in NMOSD seems only to occur in ON eyes.<sup>17,19,28,29</sup> Unlike recent studies, we found that MS patients with MMO always had a past history of ipsilateral ON.<sup>28,30-32</sup> All our patients were followed in our center from the onset of their disease and it is highly unlikely that any clinical ON episode would have been unreported. MMO might be more frequently located in the upper and lower quadrants of the ETDRS grid. Given the small number of patients presenting MMO, it is not possible to compare the OCT values and visual disability of these patients vs those with ON and without MMO; nevertheless, all our patients with MMO presented severe, visual disability and pRNFL

thinning. All NMOSD patients presenting MMO were anti-AQP4-Ab-positive, but given the size of the MMO cohort and considering a previous study<sup>29</sup> we cannot conclude that anti AQP4 Ab is a necessary condition for MMO development.

Peripapillary RNFL thickness and/or macular volume are correlated with visual disability of ON eyes or both eyes in MS<sup>33</sup> and in NMOSD.<sup>1-4,10,16,17</sup> We also observed moderate to strong correlations between OCT values (notably mGCC and mGCL)<sup>17</sup> and visual disability in MS and NMOSD. Significant correlations were noted between EDSS and OCT values in MS and NMOSD. These correlations were more numerous and more likely in MS group because the pathological process in NMOSD affects the brain to a lesser extent<sup>34</sup> with less retrograde transsynaptic degeneration. This relative lack of correlation might also be due to the wide use of the EDSS scale, defined for MS, in another disease with quite different phenotypes and physio-pathology. Correlation between EDSS and OCT values in NMOSD is mainly due to visual disability, because it persists only by considering ON eyes. This result is in contrast with another study that found a strong correlation between EDSS (without visual functional score) and global pRNFL.<sup>1</sup> These correlations still remain a matter of debate in NMOSD<sup>1,2,20,35</sup> but argue in favor of OCT as a imaging biomarker of axonal loss in MS.

We acknowledge limitations related to the small size of the NMOSD population, especially in stratified analyses, and to the numerous statistical analyses. The small population size precluded computing adjustments in stratified analyses and the likelihood of reaching the statistical significance threshold in some cases. Since NMOSD is a rare disease, this limitation also exists in many other studies. Nevertheless, the sensitivity analyses that we performed regarding the selection of matched eyes yielded consistent and reproducible results (data not shown). We aimed to take into account numerous factors affecting retinal thickness. Because of numerous but mandatory adjustments, some possibly relevant information could not be identified. We were not able to look specifically at the thickness of the inner nuclear layer with our beta version software, which seems promising for the study of MMO physiopathology.

## **Conclusion**

NMOSD patients had similar retinal axonal loss to MS patients, MS-NON eyes had more retinal axonal loss than NMOSD-NON eyes and NMOSD-NON eyes might present subclinical retinal axonal loss. OCT may help to differentiate NMOSD and MS through the examination of NON eyes. OCT could be interesting in the assessment of a subclinical retinal degenerative process in NMOSD. Clinical status-OCT correlations argue in favor of an OCT

longitudinal follow-up in routine management of NMOSD and MS patients to detect axonal loss and possibly allow earlier adaptation of disease-modifying therapies.

## References

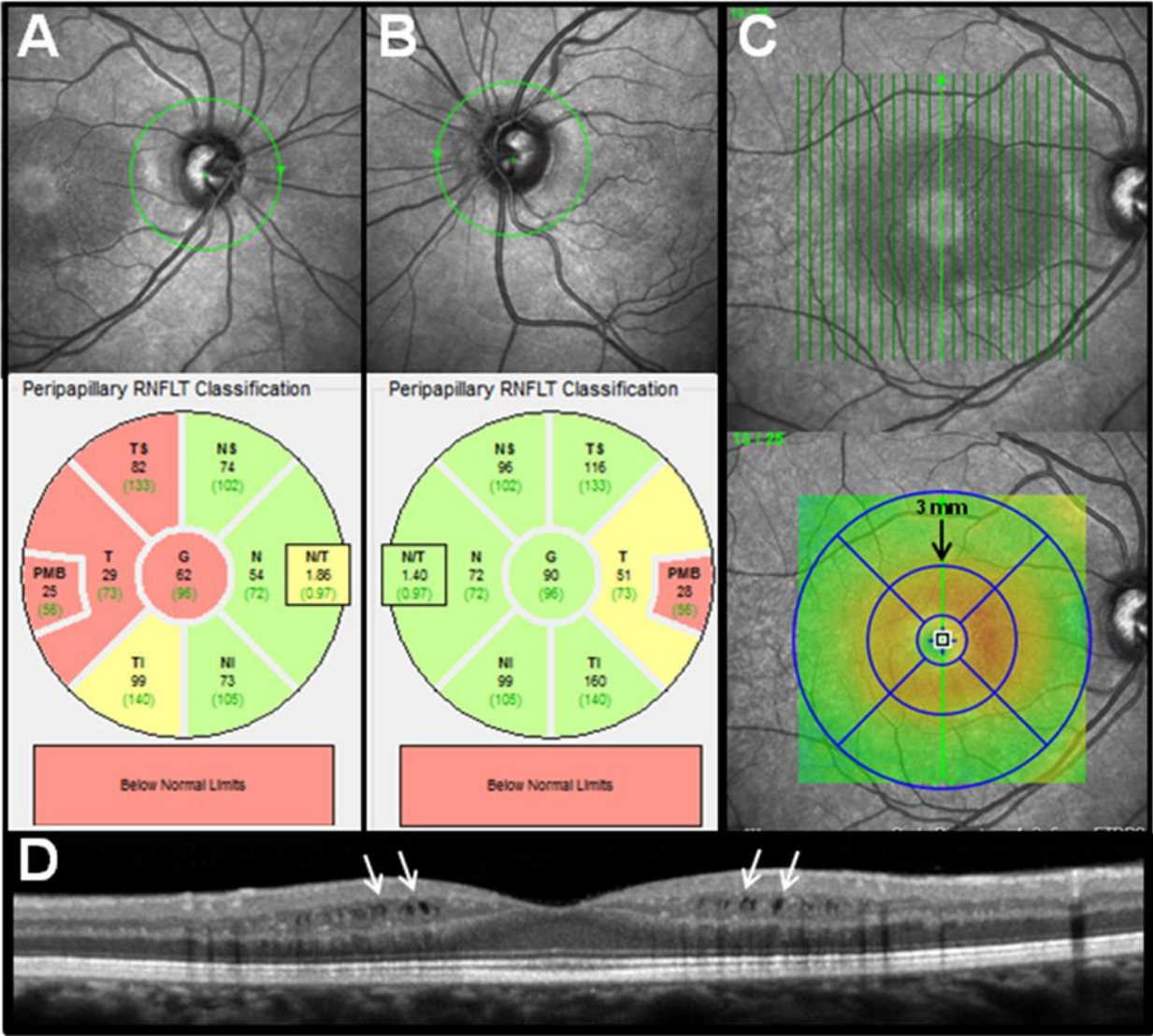
1. de Seze J, Blanc F, Jeanjean L, et al. *Arch Neurol* 2008; 65: 920-923.
2. Merle H, Olindo S, Donnio A, et al. Retinal nerve fiber layer thickness in neuromyelitis optica. *Invest Ophthalmol Vis Sci* 2008; 49: 4412-4417.
3. Ratchford JN, Quigg ME, Conger A, et al. Optical coherence tomography helps differentiate neuromyelitis optica and MS optic neuropathies. *Neurology* 2009; 73: 302-308.
4. Monteiro MLR, Fernandes DB, Apostolos-Pereira SL, et al. *Invest Ophthalmol Vis Sci* 2012; 53: 3959-3966.
5. Petzold A, Wattjes MP, Costello F, et al. The investigation of acute optic neuritis: a review and a proposed protocol. *Nat Rev Neurol* 2014; 10: 447-458.
6. Naismith RT, Tutlam NT, Xu J, et al. Optical coherence tomography differs in neuromyelitis optica compared with multiple sclerosis. *Neurology* 2009; 72: 1077-1082.
7. Wingerchuk D, Banwell B, Bennett J, et al. Revised diagnostic criteria for neuromyelitis optica spectrum disorders. *AAN 2014 Philadelphia*; S63.001.
8. Shippling S, Balk L, Costello F, et al. Quality control for retina OCT in multiple sclerosis: Validation of the OSCAR-IB criteria. *Mult Scler* 2014. May Epub ahead of print.
9. Balk LJ, Twisk JWR, Steenwijk MD, et al. A dam for retrograde axonal degeneration in multiple sclerosis? *J Neurol Neurosurgery Psychiatry* 2014; June Epub ahead of print.
10. Nakamura M, Nakazawa T, Doi H, et al. Early high dose intravenous methylprednisolone is effective in preserving retinal nerve fiber layer thickness in patients with neuromyelitis optica. *Graefes Arch Clin Exp Ophthalmol* 2010; 248: 1777-1785.
11. Costello F, Hodge W, Pan YI, et al. Tracking retinal nerve fiber layer loss after optic neuritis: a prospective study using optical coherence tomography. *Mult Scler* 2008; 14: 893-905.

12. Park KA, Kim J and Oh YS. Analysis of spectral domain optical coherence tomography measurements in optic neuritis:differences in neuromyelitis optica, multiple sclerosis, isolated optic neuritis and normal healthy controls. *Acta Ophthalmol* 2014;92:e57-e65.
13. Green AJ, Cree BA. Distinctive retinal fibre layer and vascular changes in neuromyelitis optica following optic neuritis. *J Neurol Neurosurg Psychiatry* 2009; 80: 1002-1005.
14. Pueyo V, Martin J, Fernandez J, et al. Axonal loss in the retinal nerve fiber layer in patients with multiple sclerosis. *Mult Scler* 2008; 14: 609-614.
15. Evangelou N, Konz D, Esiri MM, et al. Size-selective neuronal changes in the anterior optic pathways suggest a differential susceptibility to injury in multiple sclerosis. *Brain* 2001; 124: 1813-1820.
16. Syc SB, Saidha S, Newsome SD, et al. Optical coherence tomography segmentation reveals ganglion cell layer pathology after optic neuritis. *Brain* 2012; 135: 521-533.
17. Schneider E, Zimmermann H, Oberwahrenbrock T, et al. optical coherence tomography reveals distinct patterns of retinal damage in neuromyelitis optica and multiple sclerosis. *PLoS One* 2013.
18. Fernandes DB, Raza AS, Nogueira RGF, et al. Evaluation of inner retinal layers in patients with multiple sclerosis of neuromyelitis optica using optical coherence tomography. *Ophthalmology* 2013; 120: 387-394.
19. Sortichos ES, Saidha S, Byraiah G, et al. In vivo identification of morphologic retinal abnormalities in neuromyelitis optica. *Neurology* 2013; 80: 1406-1414.
20. Lange AP, Sadjadi R, Zhu F, et al. Spectral-domain optical coherence tomography of retinal nerve fiber layer thickness in NMO patients. *Journal of Neuro-Ophthalmology* 2013; 33: 213-219.
21. Ringelstein M, Kleiter I, Ayzenberg I, et al. Visual evoked potentials in neuromyelitis optica and its spectrum disorders. *Mult Scler* 2014; 20: 617-620.
22. Ayrignac X, Daliere CC, Nerrant E, et al. Extensive cerebral white matter involvement in a patient with NMO spectrum disorder. *Mult Scler* 2014; 20: 1401-1403.
23. Chanson JB, Lamy J, Rousseau F, et al. White matter volume is decreased in the brain of patients with neuromyelitis optica. *Eur J Neurol* 2013; 20: 361-367.



24. Banker P, Sonni S, Kister I, et al. Pencil-thin ependymal enhancement in neuromyelitis optica spectrum disorders. *Mult Scler* 2012;18:1050-1053.
25. Hamann S, Zeuthen T, La Cour M, et al. Aquaporins in complex tissues: distribution of aquaporins 1–5 in human and rat eye. *Am J Physiol* 1998; 274: 1332-1345.
26. Balk LJ, Steenwijk MD, Tewarie P et al. Bidirectional trans-synaptic axonal degeneration in the visual pathway in multiple sclerosis. *J Neurol Neurosurg Psychiatry* 2014; June; Epub ahead of print.
27. Bichueti DB, de Camargo AS, Falcao AB, et al. The retinal nerve fiber layer of patients with neuromyelitis optica and chronic relapsing optic neuritis is more severely damaged than patients with multiple sclerosis. *J Neuro-Ophthalmol* 2013;33:220-224.
28. Kaufhold F, Zimmermann H, Schneider E, et al. Optic neuritis is associated with inner nuclear layer thickening and microcystic macular edema independently of multiple sclerosis. *PLoS One* 2013; 8: e71145.
29. Gelfand JM, Cree BA, Nolan R, et al. Microcystic inner nuclear layer abnormalities and neuromyelitis optica. *JAMA Neurol* 2013; 70: 629-633.
30. Saidha S, Sortichos ES, Ibrahim MA, et al. Microcystic macular oedema, thickness of the inner nuclear layer of the retina, and disease characteristics in multiple sclerosis: a retrospective study. *Lancet Neurol* 2012; 11: 963-972.
31. Gelfand JM, Nolan R, Schwartz DM, et al. Microcystic macular oedema in multiple sclerosis is associated with disease severity. *Brain* 2012; 135: 1786-1793.
32. Burggraaff MC, Trieu J, de Vries-Knoppert WAEJ, Balk L, Petzold A. The clinical spectrum of microcystic macular edema. *Invest Ophthalmol Vis Sci* 2014; 55: 952-961.
33. Bock M, Brandt AU, Kuchenbecker J, et al. Impairment of contrast visual acuity as a functional correlate of retinal nerve fibre layer thinning and total macular volume reduction in multiple sclerosis. *Br J Ophthalmol* 2012; 96: 62-67.
34. Wingerchuk DM, Lennon VA, Luchinetti CF, et al. The spectrum of neuromyelitis optica. *Lancet Neurol* 2007; 6: 805-815.
35. Von Glehn F, Jarius S, Cavalcanti Lira RP, et al. Structural brain abnormalities are related to retinal nerve fiber thinning and disease duration in neuromyelitis optica spectrum disorders. *Mult Scler* 2014; 20: 1189-1197.

**Figure 1.** Peripapillary and macular scans of the same MS patient with a past history of severe right clinical episode of ON but no left clinical episode of ON **(A)** Right peripapillary OCT scan showing severe pRNFL atrophy in terms of global value and predominantly in the temporal quadrant. **(B)** Left peripapillary OCT scan showing moderate temporal pRNFL atrophy. **(C)** Left macular OCT scan with 25 vertical lines. Calculation of macular volume was made according to an ETDRS 3 mm perifovea rim. **(D)** One left longitudinal macular OCT scan showing microcystic macular oedema (indicated by white arrows) in the inner nuclear layer.



**Table 1.** Description of study participants.

Variables	NMOSD (n=23)	MS (n=110)	HC (n=75)	p-value*
Age, mean (sd)	44.13 (9.74)	39.74 (11.33)	38.12 (12.22)	0.092
Females, n (%)	18 (78.26)	76 (69.09)	51 (68)	0.631
Disease duration (in months), mean (sd)	79.48 (55.74)	109.17 (100.43)	-	0.172
EDSS score, mean (sd)	4.3 (1.88)	2.33 (1.57)	-	<0.0001
Positive AQP4-Ab, n (%)	13 (56.52)	-	-	-
No myopia, n (%)	20 (86.96)	76 (69.09)	44 (58.67)	0.034
Slight myopia, n (%)	3 (13.04)	30 (27.27)	28 (37.33)	-
Moderate myopia, n (%)	0 (0)	4 (3.64)	3 (4)	-
Analysis using eyes, N	46	220	150	-
No ON episode, n (%)	14 (30.43)	120 (54.55)	150 (100)	<0.01 **
ON episode less than 6 months ago, n (%)	3 (6.52)	10 (4.55)	-	-
ON episode more than 6 months ago, n (%)	23 (50)	63 (28.64)	-	-
More than one ON episode, n (%)	6 (13.04)	27 (12.27)	-	-
Visual acuity, mean (sd)	0.77 (0.38)	0.96 (0.28)	1.12 (0.11)	<0.0001
Monocular contrast vision (2.5%), mean (sd)	18.7 (13.03)	23.78 (12.53)	33.31 (6.9)	<0.0001
Global pRNFL	77.98 (20.622)	86.75 (15.691)	99.77 (9.134)	<0.0001
TI pRNFL	116.91 (36.674)	128.92 (25.346)	147.38 (19.245)	<0.0001
T pRNFL	53.41 (16.977)	56.4 (15.174)	73.09 (12.159)	<0.0001
TS pRNFL	109.46 (33.733)	115.71 (24.461)	134.08 (20.09)	<0.0001
NS pRNFL	82.85 (23.202)	98.37 (25.273)	105.75 (21.814)	<0.0001
N pRNFL	64.07 (20.898)	71.4 (16.448)	77.85 (13.657)	<0.0001
NI pRNFL	80.2 (23.317)	95.35 (21.48)	108.29 (23.716)	<0.0001
N/T pRNFL ratio	1.26 (0.466)	1.33 (0.383)	1.1 (0.282)	<0.0001
TMV	1.9 (0.145)	1.97 (0.133)	2.06 (0.091)	<0.0001
mRNFL	0.15 (0.026)	0.16 (0.055)	0.17 (0.014)	<0.01
mGCC	0.45 (0.128)	0.51 (0.104)	0.61 (0.045)	<0.0001
mGCL	0.25 (0.097)	0.27 (0.077)	0.35 (0.036)	<0.0001
mIRL	1.64 (0.149)	1.71 (0.115)	1.8 (0.09)	<0.0001

OCT values are presented as mean (sd). pRNFL thicknesses are expressed in  $\mu\text{m}$  and macular volumes in  $\mu\text{m}^3$ . NMOSD: neuromyelitis optica spectrum disorder; MS: multiple sclerosis; HC: healthy controls; EDSS: Expanded Disability Status Scale; AQP4-Ab: aquaporin-4-antibody; ON: optic neuritis; pRNFL: peripapillary retinal nerve fiber layer; T: temporal; TS: temporo-superior; TI: temporo-inferior; N: nasal; NS: naso-superior; NI: naso-inferior; N/T: nasal/temporal; TMV: total macular volume;

mRNFL: macular RNFL; mIRL: macular internal retinal layer; mGCL: macular ganglion cell layer; mGCC: macular ganglion cell complex

\* ANOVA test for continuous variables and chisquare for categorical variables

\*\* comparing NMOSD and MS

**Table 2.** Comparison of OCT measures after matching eyes using gender and age.

	NMOSD versus MS		NMOSD versus HC		MS versus HC	
	(n=92)		(n=84)		(n=260)	
	NMOSD Coef. unadj. Value (sd)	NMOSD Coef. adj. Value (sd)	NMOSD Coef. unadj. Value (sd)	NMOSD Coef. adj. Value (sd)	MS Coef. unadj. Value (sd)	MS Coef. adj. Value (sd)
global pRNFL	-7.68 (4.4)#	-1.406 (0.707)	-21.36 (4.39)****	-9.125 (0.079)#	-12.94 (1.99)****	-6.631 (0)***
TI pRNFL	-8.91 (7.32)	-0.496 (0.94)	-24.23 (7.67)**	-1.853 (0.823)	-18.8 (3.41)****	-6.68 (0.032)*
T pRNFL	-1.99 (4.09)	2.296 (0.548)	-22.91 (3.79)****	-12.56 (0.001)**	-16.97 (2.02)****	-11.336 (0)****
TS pRNFL	-5.84 (7.18)	0.889 (0.885)	-27.02 (8.1)***	-10.312 (0.197)	-19.01 (3.48)****	-11.622 (0.001)***
NS pRNFL	-16.53 (5.77)**	-10.361 (0.057)#	-23.34 (5.51)****	-15.265 (0.024)*	-6.41 (3.57)#	-0.107 (0.979)
N pRNFL	-5.82 (4.12)	1.125 (0.754)	-11.97 (4.58)**	-2.192 (0.685)	-6.48 (2.29)**	-3.602 (0.109)
NI pRNFL	-12.62 (5.18)*	-6.031 (0.275)	-22.97 (5.99)***	-9.444 (0.247)	-10.94 (3.41)**	-3.382 (0.313)
N/T pRNFL ratio	-0.1 (0.09)	-0.094 (0.267)	0.22 (0.09)*	0.069 (0.452)	0.26 (0.05)****	0.184 (0.003)**
TMV	-0.06 (0.03)*	-0.036 (0.267)	-0.15 (0.03)****	-0.051 (0.323)	-0.09 (0.02)****	-0.051 (0.036)*
mRNFL	0 (0)	0.001 (0.874)	-0.02 (0.01)****	-0.008 (0.089)#	-0.02 (0)****	-0.011 (0)****
mGCC	-0.04 (0.03)	0.001 (0.984)	-0.16 (0.02)****	-0.061 (0.009)**	-0.1 (0.01)****	-0.047 (0)****
mGCL	0 (0.02)	0.033 (0.075)#	-0.1 (0.02)****	-0.027 (0.111)	-0.08 (0.01)****	-0.039 (0)****
mIRL	-0.06 (0.03)#	-0.026 (0.399)	-0.14 (0.03)****	-0.06 (0.16)	-0.08 (0.02)****	-0.039 (0.023)*

OCT values are presented as mean (sd). pRNFL thicknesses are expressed in  $\mu\text{m}$  and macular volumes in  $\mu\text{m}^3$ . NMOSD: neuromyelitis optica spectrum disorder; MS: multiple sclerosis; HC: healthy controls; Coef: coefficient; ON: optic neuritis; pRNFL: peripapillary retinal nerve fiber layer; T: temporal; TS: temporo-superior; TI: temporo-inferior; N: nasal; NS: naso-superior; NI: naso-inferior; N/T: nasal/temporal; TMV: total macular volume; mRNFL: macular RNFL; mIRL: macular internal retinal layer; mGCL: macular ganglion cell layer; mGCC: macular ganglion cell complex

#:p<0.1 \*:p<0.05; \*\*:p<0.01; \*\*\*:p<0.001

**Table 3.** Comparison of OCT measures after matching eyes using gender and age in subpopulations of eyes with clinical episode of optic neuritis.

	NMOSD versus MS		NMOSD versus HC		MS versus HC	
	(n=48)		(n=64)		(n=168)	
	NMOSD Coef. unadj. Value (sd)	NMOSD Coef. adj. Value (sd)	NMOSD Coef. unadj. Value (sd)	NMOSD Coef. adj. Value (sd)	MS Coef. unadj. Value (sd)	MS Coef. adj. Value (sd)
global pRNFL	-0.95 (5.61)	2.37 (0.714)	-27.42 (5.04)****	-28.353 (0)****	-21.95 (2.3)****	-22.014 (0)****
TI pRNFL	3.89 (9.69)	11.304 (0.343)	-33.64 (8.85)***	-33.734 (0.001)***	-33.24 (3.58)****	-33.5 (0)****
T pRNFL	5.1 (4.68)	6.42 (0.285)	-23.9 (4.25)****	-23.707 (0)****	-24.2 (2.35)****	-24.056 (0)****
TS pRNFL	3.97 (9.97)	8.338 (0.462)	-33.76 (9.62)***	-35.142 (0)***	-29.45 (3.99)****	-29.31 (0)****
NS pRNFL	-11.57 (6.96)#	-10.555 (0.136)	-29.95 (5.81)****	-31.169 (0)****	-14.99 (3.82)****	-15.366 (0)****
N pRNFL	-3.48 (5.42)	0.891 (0.886)	-21.33 (4.96)****	-22.164 (0)****	-11.98 (2.81)****	-12.236 (0)****
NI pRNFL	-8.61 (6.29)	-7.429 (0.312)	-30.48 (7.18)****	-33.468 (0)****	-23.72 (3.83)****	-23.958 (0)****
N/T pRNFL ratio	-0.16 (0.14)	-0.108 (0.497)	0.16 (0.12)	0.12 (0.283)	0.34 (0.06)****	0.329 (0)****
TMV	0.02 (0.05)	0.026 (0.529)	-0.17 (0.04)****	-0.174 (0)****	-0.14 (0.02)****	-0.141 (0)****
mRNFL	0 (0.01)	0 (0.995)	-0.02 (0.01)**	-0.017 (0.011)*	-0.02 (0)****	-0.021 (0)****
mGCC	0.01 (0.03)	0.036 (0.382)	-0.19 (0.03)****	-0.177 (0)****	-0.17 (0.01)****	-0.169 (0)****
mGCL	0.03 (0.02)	0.044 (0.158)	-0.13 (0.02)****	-0.119 (0)****	-0.13 (0.01)****	-0.133 (0)****
mIRL	0 (0.04)	0.027 (0.531)	-0.18 (0.04)****	-0.176 (0)****	-0.15 (0.02)****	-0.154 (0)****

OCT values are presented as mean (sd). pRNFL thicknesses are expressed in  $\mu\text{m}$  and macular volumes in  $\mu\text{m}^3$ . NMOSD: neuromyelitis optica spectrum disorder; MS: multiple sclerosis; HC: healthy controls; Coef: coefficient; ON: optic neuritis; pRNFL: peripapillary retinal nerve fiber layer; T: temporal; TS: temporo-superior; TI: temporo-inferior; N: nasal; NS: naso-superior; NI: naso-inferior; N/T: nasal/temporal; TMV: total macular volume; mRNFL: macular RNFL; mIRL: macular internal retinal layer; mGCL: macular ganglion cell layer; mGCC: macular ganglion cell complex

#:p<0.1 \*:p<0.05; \*\*:p<0.01; \*\*\*:p<0.001

**Table 4.** Comparison of OCT measures after matching eyes using gender and age in subpopulations of eyes without clinical episode of optic neuritis.

	NMOSD versus MS		NMOSD versus HC		MS versus HC	
	(n=28)		(n=24)		(n=204)	
	NMOSD Coef. unadj. Value (sd)	NMOSD Coef. adj. Value (sd)	NMOSD Coef. unadj. Value (sd)	NMOSD Coef. adj. Value (sd)	MS Coef. unadj. Value (sd)	MS Coef. adj. Value (sd)
global pRNFL	3.89 (4.11)	3.019 (0.431)	-0.62 (4.07)	-6.753 (0.122)	-5.37 (1.68)**	-6.184 (0)****
TI pRNFL	7.87 (7.16)	6.652 (0.282)	-6.19 (7.3)	-13.901 (0.194)	-5.71 (3.04)#	-6.793 (0.019)*
T pRNFL	8.13 (3.58)*	7.82 (0.032)*	-7.48 (2.96)*	-9.273 (0.039)*	-10.67 (1.94)****	-10.935 (0)****
TS pRNFL	17.61 (6.44)**	16.547 (0.011)*	-0.65 (8.32)	-9.932 (0.279)	-10.02 (3.21)**	-10.896 (0)***
NS pRNFL	-4.36 (7.56)	-4.604 (0.55)	2.25 (7.52)	0.259 (0.971)	-0.59 (3.63)	-1.604 (0.646)
N pRNFL	-1.32 (4.32)	-1.509 (0.695)	6.25 (5.09)	-0.136 (0.981)	-1.39 (2.24)	-2.721 (0.175)
NI pRNFL	-6.92 (9.04)	-10.235 (0.23)	-5.14 (7.25)	-19.353 (0.024)*	-1.5 (3.13)	-2.146 (0.482)
N/T pRNFL ratio	-0.25 (0.12)*	-0.236 (0.028)*	0.11 (0.07)	0.114 (0.391)	0.18 (0.05)***	0.17 (0)***
TMV	-0.03 (0.04)	-0.028 (0.524)	-0.09 (0.04)*	-0.055 (0.183)	-0.05 (0.02)**	-0.053 (0.005)**
mRNFL	0 (0.01)	-0.002 (0.66)	-0.02 (0.01)**	-0.009 (0.32)	0 (0.01)	-0.005 (0.443)
mGCC	0.01 (0.03)	0.005 (0.842)	-0.05 (0.02)*	-0.047 (0.004)**	-0.05 (0.01)****	-0.047 (0)****
mGCL	0.02 (0.02)	0.025 (0.213)	-0.03 (0.02)#	-0.043 (0.002)**	-0.04 (0.01)****	-0.045 (0)****
mIRL	-0.03 (0.04)	-0.016 (0.676)	-0.08 (0.04)*	-0.045 (0.204)	-0.04 (0.02)**	-0.045 (0.008)**

OCT values are presented as mean (sd). pRNFL thicknesses are expressed in  $\mu\text{m}$  and macular volumes in  $\mu\text{m}^3$ . NMOSD: neuromyelitis optica spectrum disorder; MS: multiple sclerosis; HC: healthy controls; Coef: coefficient; ON: optic neuritis; pRNFL: peripapillary retinal nerve fiber layer; T: temporal; TS: temporo-superior; TI: temporo-inferior; N: nasal; NS: naso-superior; NI: naso-inferior; N/T: nasal/temporal; TMV: total macular volume; mRNFL: macular RNFL; mIRL: macular internal retinal layer; mGCL: macular ganglion cell layer; mGCC: macular ganglion cell complex

#:  $p < 0.1$ ; \*:  $p < 0.05$ ; \*\*:  $p < 0.01$ ; \*\*\*:  $p < 0.001$

**Table 5.** Association between EDSS score and OCT measures.

	EDSS score in NMOSD patients			Spearman Corr. Coef.	EDSS score in MS patients			Spearman Corr. Coef.
	≤ 3.5 mean (sd)	> 3.5 & ≤ 5.5	> 5.5		≤ 3.5 mean (sd)	> 3.5 & ≤ 5.5	> 5.5	
	All eyes (n=46)				All eyes (n=220)			
Global pRNFL	86.45 (16.87)	69.5 (20.72)	70.71 (21.94)	-0.25#	88.11 (15.39)	82.57 (16.09)	74.8 (13.79)	-0.28****
TI pRNFL	133.68 (27.2)	103.2 (37.42)	100.36 (39.7)	-0.27#	131.04 (25.26)	122.47 (23.3)	110.1 (23.82)	-0.2**
T pRNFL	60.09 (14.38)	47.7 (14.05)	47 (19.55)	-0.21	57.18 (14.69)	54.3 (17.92)	48.5 (13.47)	-0.24***
TS pRNFL	122.55 (30.62)	99.4 (32.84)	96.07 (33.42)	-0.26#	117.07 (24.71)	110.3 (24.64)	107.5 (15.92)	-0.23***
NS pRNFL	89 (18.93)	83.8 (32.68)	72.5 (19.11)	-0.24	99.97 (24.65)	91.1 (27.87)	91.4 (26)	-0.12#
N pRNFL	70.91 (18.97)	53.9 (18.02)	60.57 (23.1)	-0.18	72.58 (16.23)	68.9 (17.55)	57.5 (9.25)	-0.24***
NI pRNFL	84.18 (16.72)	67.6 (23.07)	82.93 (30.08)	-0.04	97.25 (20.22)	90.07 (24.99)	76.9 (23.19)	-0.19**
N/T pRNFL ratio	1.19 (0.25)	1.15 (0.38)	1.44 (0.71)	-0.01	1.33 (0.38)	1.36 (0.42)	1.25 (0.35)	0.08
TMV	1.97 (0.11)	1.87 (0.11)	1.83 (0.18)	-0.43**	1.97 (0.14)	1.97 (0.1)	1.91 (0.07)	-0.18**
mRNFL	0.15 (0.02)	0.15 (0.03)	0.14 (0.03)	-0.2	0.16 (0.06)	0.15 (0.02)	0.15 (0.02)	-0.13#
mGCC	0.51 (0.08)	0.41 (0.12)	0.37 (0.15)	-0.4**	0.52 (0.1)	0.49 (0.11)	0.44 (0.07)	-0.29****
mGCL	0.29 (0.08)	0.22 (0.09)	0.21 (0.11)	-0.35*	0.27 (0.08)	0.26 (0.09)	0.22 (0.05)	-0.31****
mIRL	1.7 (0.11)	1.6 (0.13)	1.59 (0.19)	-0.32*	1.72 (0.12)	1.68 (0.09)	1.65 (0.06)	-0.27****
	Eyes with records of ON (n=32)				Eyes with records of ON (n=100)			
Global pRNFL	81.25 (19.31)	66.11 (18.8)	63.73 (19.37)	-0.33#	78.61 (16.36)	75.94 (14.41)	73.22 (13.64)	-0.2*
TI pRNFL	127.25 (32.6)	96.56 (32.84)	89 (37.1)	-0.34#	115.24 (25.65)	113.65 (20.9)	108 (24.26)	-0.13
T pRNFL	54.67 (16.64)	45.33 (12.61)	41.27 (17.52)	-0.3#	49.24 (14.25)	50.35 (20.88)	46.89 (13.22)	-0.22*
TS pRNFL	114.25 (35.95)	96.89 (33.8)	84.18 (26.06)	-0.33#	106 (28.11)	103.94 (26.03)	106.11 (16.23)	-0.22*
NS pRNFL	84.42 (17.78)	81.22 (33.57)	66.82 (16.99)	-0.29	89.99 (23.41)	84.41 (25.42)	87.56 (24.38)	-0.08
N pRNFL	65.33 (20.52)	51.22 (16.87)	56.36 (24.52)	-0.12	66.51 (18.05)	61.06 (14.35)	56.89 (9.6)	-0.17#
NI pRNFL	83.17 (14.31)	62.33 (16.93)	76.09 (29.39)	-0.17	86.69 (20.66)	82.94 (21.23)	76.22 (24.49)	-0.08
N/T pRNFL ratio	1.21 (0.26)	1.15 (0.41)	1.52 (0.78)	0.07	1.41 (0.4)	1.36 (0.48)	1.28 (0.36)	0.09
TMV	1.97 (0.11)	1.85 (0.09)	1.81 (0.2)	-0.51**	1.92 (0.13)	1.96 (0.1)	1.91 (0.07)	-0.06
mRNFL	0.15 (0.02)	0.15 (0.03)	0.14 (0.04)	-0.24	0.15 (0.02)	0.15 (0.03)	0.15 (0.02)	0.05
mGCC	0.49 (0.09)	0.39 (0.11)	0.33 (0.13)	-0.5**	0.45 (0.11)	0.45 (0.12)	0.43 (0.07)	-0.19#
mGCL	0.27 (0.09)	0.2 (0.09)	0.18 (0.1)	-0.44*	0.23 (0.08)	0.23 (0.08)	0.22 (0.05)	-0.18#
mIRL	1.68 (0.11)	1.58 (0.13)	1.57 (0.21)	-0.35#	1.66 (0.12)	1.67 (0.09)	1.66 (0.07)	-0.09
	Eyes without record of ON (n=14)				Eyes without record of ON (n=120)			
Global pRNFL	92.7 (11.35)	100 (-)	96.33 (1.15)	0.14	94.74 (10.48)	91.23 (14.32)	89 (-)	-0.14
TI pRNFL	141.4 (17.49)	163 (-)	142 (7)	0.06	142.08 (18.21)	134 (21.79)	129 (-)	-0.08
T pRNFL	66.6 (7.59)	69 (-)	68 (10.39)	0.18	62.73 (12.29)	59.46 (11.98)	63 (-)	-0.15
TS pRNFL	132.5 (20.16)	122 (-)	139.67 (15.31)	0.06	124.8 (18.56)	118.62 (20.78)	120 (-)	-0.1

NS pRNFL	94.5 (19.69)	107 (-)	93.33 (10.07)	-0.01	106.94 (23.14)	99.85 (29.47)	126 (-)	-0.01
N pRNFL	77.6 (15.31)	78 (-)	76 (3)	-0.26	76.82 (13.36)	79.15 (16.39)	63 (-)	-0.17#
NI pRNFL	85.4 (19.97)	115 (-)	108 (19.08)	0.42	104.62 (16.34)	99.38 (27.25)	83 (-)	-0.13
N/T pRNFL ratio	1.17 (0.23)	1.12 (-)	1.13 (0.14)	-0.23	1.27 (0.36)	1.36 (0.33)	1.01 (-)	0.01
TMV	1.96 (0.11)	2.03 (-)	1.91 (0.07)	-0.16	2.01 (0.13)	1.99 (0.11)	1.92 (-)	-0.17#
mRNFL	0.16 (0.01)	0.14 (-)	0.16 (0.02)	-0.31	0.17 (0.08)	0.15 (0.01)	0.14 (-)	-0.21*
mGCC	0.53 (0.07)	0.58 (-)	0.53 (0.04)	-0.25	0.56 (0.07)	0.55 (0.08)	0.48 (-)	-0.22*
mGCL	0.32 (0.05)	0.33 (-)	0.32 (0.07)	-0.17	0.31 (0.06)	0.29 (0.09)	0.23 (-)	-0.26**
mIRL	1.71 (0.11)	1.77 (-)	1.67 (0.01)	-0.12	1.76 (0.1)	1.7 (0.09)	1.61 (-)	-0.27**

OCT values are presented as mean (sd). pRNFL thicknesses are expressed in  $\mu\text{m}$  and macular volumes in  $\mu\text{m}^3$ . NMOSD: neuromyelitis optica spectrum disorder; MS: multiple sclerosis; HC: healthy controls; EDSS: Expanded Disability Status Scale; Coef: coefficient; ON: optic neuritis; pRNFL: peripapillary retinal nerve fiber layer; T: temporal; TS: temporo-superior; TI: temporo-inferior; N: nasal; NS: naso-superior; NI: naso-inferior; N/T: nasal/temporal; TMV: total macular volume; mRNFL: macular RNFL; mIRL: macular internal retinal layer; mGCL: macular ganglion cell layer; mGCC: macular ganglion cell complex

p values: #:  $p < 0.1$ ; \* $p < 0.05$ ; \*\* $p < 0.01$ ; \*\*\* $p < 0.001$

\* Spearman rank correlation coefficient between EDSS score value and eyes OCT measures



# C) INTERET DE L'IRM DU NERF OPTIQUE ET DE L'OCT POUR EVALUER LA PERTE AXONALE RETINIENNE

## 1) UNE MEILLEURE DETECTION EN IRM DES HYPERSIGNAUX DU NERF OPTIQUE APRES UN EPISODE DE NEVRITE OPTIQUE

*Article 5: Comparison of 3D double inversion recovery and 2D STIR FLAIR MR sequences for imaging of optic neuritis: pilot study. Eur Radiol 2014;24:3069-3075*

Rôle du doctorant dans cette étude: Inclusion des patients, acquisition et analyse des données, participation à l'écriture du manuscrit.

L'imagerie du nerf optique est difficile en raison en partie de la graisse orbitale environnante et du LCS péri-neural. C'est pour ces raisons que la réalisation d'une séquence pondérée T2 dans le plan coronal, avec suppression du signal de la graisse (Fat-Sat; séquences STIR et SPIR par ex) et du LCS (Inversion-Récupération), fait consensus à l'heure actuelle (Kolappan J Neurol 2009) lors de l'exploration d'une neuropathie optique suspectée inflammatoire. Une autre difficulté de l'imagerie du nerf optique est que le nerf optique est une structure mobile au sein de la cavité orbitaire. Des mouvements oculaires peuvent induire d'importants artefacts. C'est pour cette raison, qu'il est recommandé de demander au patient de fermer les yeux et de ne pas bouger les yeux pendant l'examen si on souhaite investiguer la structure du nerf optique.

La séquence 3D-Double Inversion Recovery comprend une saturation de la graisse (SPIR) et une suppression du LCS (Inversion Récupération). Son développement dans la SEP tient surtout à sa capacité à mettre en évidence les lésions corticales de façon plus sensible que les autres séquences comme le FLAIR en champ 3Teslas (Simon Eur Radiol 2010; Seewann Neurology 2012; Kilsdonk AJNR 2013). La sensibilité de la séquence DIR pour la détection de ces lésions corticales n'est cependant pas très élevée (entre 18 et 37%). Les lésions mixtes touchant le cortex et la substance blanche juxta corticales sont mieux détectées que les lésions intra-corticales pures (Seewann Neurology 2012). Il est rapporté aussi que les artefacts de flux sont moins marqués en séquence 3D-DIR qu'en 2D-DIR (Pouwels Radiology 2006).

Nous avons donc souhaité dans une première étude évaluer la performance diagnostique de la séquence 3D-DIR pour la détection de lésions inflammatoires du nerf optique et la comparer à une séquence de référence utilisée dans notre centre (2D-STIR FLAIR coronal).

Nous avons inclus 36 patients ayant présenté au moins un épisode clinique de NORB avec atteinte uni ou bilatérale mais sans atteinte infraclinique associée selon le bilan neuro-ophtalmologique. Cette population était composée de 18 patients SEP, 4 patients CIS et 9 patients NMOSD.

L'analyse multiplanar de la séquence 3D-DIR permettait d'obtenir la meilleure performance diagnostique (Se 95%, Sp 94%). La concordance inter-observateur pour la détection d'un hypersignal du nerf optique était significativement plus élevée pour le 3D-DIR que la séquence 2D-STIR FLAIR ( $p=0.002$ ). Le contraste entre le tissu pathologique hypersignal et le tissu normal controlatéral était significativement plus élevé pour la séquence 3D-DIR que pour la séquence 2D-STIR FLAIR ( $p<0.001$ ).

En conclusion la séquence 3D-DIR permet une meilleure détection des hypersignaux inflammatoires du nerf optique que le 2D-STIR FLAIR. Cette séquence permet dans le même temps une exploration cérébrale complète. A la suite de cette étude, il a été décidé de l'implémentation de la séquence 3D-DIR dans les protocoles d'exploration du nerf optique sur les IRM 3T du CHRU de Lille.

# **ARTICLE 5**

# COMPARISON OF 3D DOUBLE INVERSION RECOVERY AND 2D STIR FLAIR MR SEQUENCES FOR THE IMAGING OF OPTIC NEURITIS: PILOT STUDY

Hodel J, **Outteryck O**, Bocher AL, Zéphir H, Lambert O, Benadjaoud MA, Chechin D, Pruvo JP, Vermersch P, Leclerc X.

## ABSTRACT

### Objective

We compared the 3D double inversion recovery (DIR) MR sequence with the coronal 2D STIR FLAIR for the detection of optic nerve signal-abnormality in patients with optic neuritis (ON).

### Methods

The study group consisted of 31 patients with ON (44 pathological nerves) confirmed by visual-evoked potentials used as the reference. MR examinations included 2D coronal STIR FLAIR and 3D DIR with 3-mm coronal reformats to match with STIR FLAIR. Image artefacts were graded for each portion of the optic nerves. Each set of MR images (2D STIR FLAIR, DIR reformats and multiplanar 3D DIR) was examined independently and separately for the detection of signal-abnormality.

### Results

Cisternal portion of optic nerves was better delineated with DIR ( $p < 0.001$ ) while artefacts impaired analysis in 4 patients with STIR FLAIR. Inter-observer agreement was significantly improved ( $p < 0.001$ ) on 3D DIR ( $\kappa = 0.93$ ) compared to STIR FLAIR images ( $\kappa = 0.61$ ). Multiplanar DIR images reached the best performance for the diagnosis of ON (94% sensitive and 93% specific).

### Conclusion

Our study showed a high sensitivity and specificity of 3D DIR compared to STIR FLAIR for the detection of ON. These findings suggest that a dedicated 2D sequence may be avoided in patients with inflammatory disease and a suspected ON.

**Keywords:** Multiple sclerosis, Neuromyelitis optica, Optic neuritis, Double inversion recovery MR sequence

## Keypoints

- 3D DIR is increasingly used in neuroradiology
- Compared with STIR FLAIR, 3D DIR improves detection of optic neuritis
- Multiplanar analysis had the best diagnostic performance for optic nerve signal-abnormalities
- Sensitivity was 94% and specificity 93%
- Findings support the use of 3D DIR instead of 2D sequences

## Abbreviations and acronyms:

CSF	Cerebrospinal fluid
ON	Optic neuritis
MS	Multiple sclerosis
RRMS	Relapsing remitting multiple sclerosis
SPMS	Secondary progressive multiple sclerosis
CIS	Clinically isolated syndrome
NMO	Neuromyelitis optica
DIR	Double inversion recovery
FLAIR	Fluid-attenuated inversion recovery
ETL	Echo train length
FS	Fat suppression
TSE	Turbo spin-echo
STIR	Short Tau Inversion Recovery
SPIR	Spectral Presaturation Inversion Recovery
T1w	T1-weighted imaging
T2w	T2-weighted imaging
VEP	Visual-evoked potentials

## INTRODUCTION

Optic neuritis (ON) is related to an inflammatory demyelination of the optic nerve and is strongly associated with a risk of developing multiple sclerosis (MS) or neuromyelitis optica (NMO). In patients with ON, magnetic resonance imaging (MRI) is useful to predict patients who will develop MS [3] and to rule out other etiologies such as tumor or vasculitis [5]. Length and position of the affected optic nerve segment may also provide prognostic information [25].

Imaging of the optic nerve remains challenging due the surrounding orbital fat, leading to high signal intensity and chemical shift artefacts. Perineural cerebrospinal fluid (CSF) may also produce partial volume averaging with nerve T2 signal abnormality [10]. Several studies have previously demonstrated the added value of fat saturation for the imaging of optic nerves [7; 9; 13] using either STIR or frequency-specific SPIR techniques. The best diagnostic performance is currently reached by T2-weighted MR sequences that include both fat and water suppression [1; 12; 16]. In our institution, we routinely use a 3-mm-thick coronal STIR FLAIR sequence to assess signal abnormalities of the optic nerve in patients suspected of ON.

The 3D double inversion recovery (DIR) MR sequence, more and more used in clinical routine, combines fat, white matter and fluid suppression. This technique is based on a turbo spin echo (TSE) acquisition with variable refocusing flip angles and short echo spacing (*Brainview*, Philips; *Cube*, General Electric; *SPACE*, Siemens). Such approach reduces signal losses and provides high spatial resolution and signal-to-noise ratio without the blurring commonly associated with long echo trains [4]. The value of the DIR sequence was reported for the detection of MS cortical lesions [6; 20-24], the differentiation between tumor and normal brain parenchyma [8], the detection of white matter abnormal signal in temporal lobe epilepsy [17] or the assessment of brain cortical thickness [19].

3D DIR is widely used in patients with inflammatory diseases but there is still no data available on its diagnostic performance for the detection of ON. The purpose of our study was to compare 3D DIR with the dedicated coronal 2D STIR FLAIR sequence for the detection of optic nerve signal abnormality in consecutive patients with ON.

## **MATERIALS AND METHODS**

### **Patients**

From September 2012 to June 2013, 36 consecutive patients with ON were referred to our neurology department of inflammatory diseases that is the regional reference center for the inflammatory diseases and neuro-ophthalmological disorders. For all patients, the diagnosis of ON was based on clinical findings (vision loss associated or not with orbital pain) and visual-evoked potentials (VEP) performed within the two weeks before the MR examination and used as the reference method for the diagnosis. 3T MRI was performed for each subject to confirm the diagnosis and to evaluate the severity of optic nerve injury. Of these 36 patients, MR images were not assessable in 5 due to motion artefacts. Finally 31 patients (24 female, 7 male, mean age: 39.4 years, min: 23 years, max: 54 years) with MS (n=22 with SPMS n=2, RRMS n=16, CIS n=4) or NMO (n=9) were included in the study. Optic neuritis was bilateral in 13 patients and unilateral in the remaining 18 patients (44 pathological nerves, right optic nerve, n=18, left optic nerve, n=26).

### **Image acquisition**

MR examinations were performed on a 3T MR scanner (Achieva, Philips Medical Systems, Best, The Netherlands) using a 32-channel array head coil. MR protocol included 2D axial sequences (T1 SE, diffusion-weighted, T2 TSE and FLAIR), 2D coronal STIR FLAIR covering the orbits and the 3D DIR sequence covering the whole brain. Delayed post-contrast MR sequences were performed in the axial (covering the brain) and coronal (covering the orbits) planes. The total MRI protocol duration was 30 min. 3D DIR source images were reformatted into 3-mm-thick coronal sections to match the section thickness and the acquisition plane of the 2D coronal STIR FLAIR images. Intravenous gadobutrol (Gadovist 1.0; Bayer-Schering Pharma, Berlin, Germany) was administered at a concentration of 0.1 mmol/kg. Both 3D DIR and 2D STIR FLAIR were performed before gadolinium administration. The parameters for 2D STIR FLAIR and 3D DIR sequences are summarised in Table 1.

## **Image analysis**

### *Image quality*

Two neuroradiologists (J.P.P and X.L), with more than 25 years' experience, reviewed together all the MR datasets. For each portion of the optic nerves (orbital, canalicular and cisternal), they were asked to notice artefacts on 2D STIR FLAIR and 3D DIR images according to the following scale, 0: no artefacts, 1: artefacts that did not prevent image analysis, 2: artefacts that prevented accurate image analysis.

### *Comparison between 2D STIR FLAIR and 3D DIR MR sequences*

For the evaluation of the 3D DIR sequence, two blinded neuroradiologists (A.L.B and J.H) assessed three sets of images separately in a randomised order: i) 2D coronal STIR FLAIR images (2D STIR FLAIR), ii) 3-mm-thick coronal reformations from 3D DIR sequence (DIR reformats) and iii) multiplanar analysis of the DIR sequence (multiplanar 3D DIR) using the available workstation with thin sections and maximal intensity projection (MIP) reformations in arbitrary planes. Each optic nerve was considered separately in a randomised order. The three independent blinded sessions of image interpretation (2D STIR FLAIR, DIR reformats and multiplanar 3D DIR) took place 4 weeks apart to avoid recall bias. Only the STIR FLAIR and DIR images were available, the readers were blinded to clinical data (unilateral or bilateral ON) and blinded to other MR sequences.

For each optic nerve and each set of images, signal abnormalities were rated on STIR FLAIR and DIR images within the orbital, intracanalicular and cisternal segments of the optic nerves according to the following two-point scale: (0, no abnormality; 1, signal-abnormality). Signal abnormality was defined as increased signal intensity within the optic nerve compared to the normal white matter signal intensity. The location of signal intensity abnormality (orbital, intracanalicular, or cisternal) was recorded.

### *Contrast rate*

In patients with unilateral ON (n=18), one radiologist (X.L) measured the contrast rate (CR) of the optic nerves on both the 2D STIR FLAIR and 3-mm DIR reformats. For each patient, regions of interest (ROIs) were drawn within the pathological and contralateral optic nerve allowing for the measurement of signal intensity (SI). Using the PACS workstation, the same ROIs were drawn on the



2D STIR FLAIR and the 3-mm DIR reformats. Contrast rate (CR) was calculated between pathological and contralateral nerves according to the following formula:  $CR = ((SI_{\text{pathological}} - SI_{\text{contralateral}}) / SI_{\text{contralateral}}) \times 100$ .

### **Statistical analysis**

Statistical analyses were performed using SAS software version 9.3 (SAS Institute Inc Cary, NC, USA). The first step consisted of an evaluation of image artefacts. For each portion of the optic nerve (orbital, intracranial and cisternal), we compared the artefact grading between 2D STIR FLAIR and 3D DIR using the Fisher exact test.

The second step consisted of an evaluation of the level of inter-observer agreement for the detection of signal abnormalities considering the whole optic nerve and for each nerve portion using Cohen's Kappa test.  $\kappa$  values were interpreted as follows:  $\kappa$  value of 0 indicates poor agreement;  $\kappa$  value of 0.01–0.20, minor agreement;  $\kappa$  value of 0.21–0.40, fair agreement;  $\kappa$  value of 0.41–0.60, moderate agreement;  $\kappa$  value of 0.61–0.80, good agreement; and  $\kappa$  value of 0.81–1; excellent agreement. Comparisons of  $\kappa$  values were carried out to determine if the agreements were significantly different for the evaluation of optic nerve signal abnormality.

Standard diagnostic accuracy parameters (sensitivity, specificity, positive predictive value PPV and negative predictive value NPV) of i) 2D STIR FLAIR images, ii) 3-mm DIR reformats and iii) multiplanar 3D DIR images were measured in comparison with the reference standard. For this step, the optic nerve was considered pathological if a signal-abnormality was noted by the blinded readers within at least one portion of the nerve. For this statement, disagreements between the two blinded readers were resolved in consensus reading.

Finally, we also compared the optic nerve lesion contrast rate between 2D STIR FLAIR and 3D DIR sequences using a non-parametric statistical test (Wilcoxon signed rank test).

## **RESULTS**

### *Overall image quality*

Using STIR FLAIR, fat suppression appeared homogeneous within the orbits. CSF flow-related artefacts were observed around the cisternal portion of the optic nerve in 28 patients. Such artefact significantly obscured the optic nerves (rated 2) in 4 patients while there was no artefact involving the intracranial portion of the optic nerve.

Using 3D DIR, susceptibility artefacts were frequently noted at the air-bone interface (22 of the 31 included patients) leading to a focal loss in fat suppression. However, such artefacts did not prevent analysis of the optic nerves (rated 1). There was no artefact involving the intracanalicular or cisternal portion of the optic nerve. Particularly the 3D DIR sequence was not sensitive to in-flow effects with a homogeneous hypointense signal of CSF.

Indeed, artefacts were significantly reduced within the orbital portion with STIR FLAIR ( $p < 0.001$ ) and within cisternal portion with DIR ( $p < 0.001$ ). However, there was no difference between DIR and STIR FLAIR for the assessment of intracanalicular portion ( $p = 0.55$ ).

Figure 1 illustrates the reduction of artefacts within the cisternal portion using the 3D DIR sequence and within orbital portion using STIR FLAIR.

#### *Inter-observer agreement*

Considering the whole optic nerve, inter-observer agreement was substantial for 2D STIR FLAIR images ( $\kappa = 0.61$  [0.37, 0.81]) while it was excellent using DIR reformats ( $\kappa = 0.93$  [0.83, 1]) or multiplanar 3D DIR ( $\kappa = 0.93$  [0.81, 1]).

For each portion of the optic nerve considered, the inter-observer agreement was significantly improved with DIR images in comparison with 2D STIR FLAIR. There was no significant difference regarding inter-observer agreement between DIR reformats and multiplanar 3D DIR images.

Results are summarized in Tables 2 and 3.

#### *Comparison between 2D STIR FLAIR and 3D DIR MR sequences*

The 3D DIR sequence significantly improved the performance of MRI for the diagnosis of ON when compared with 2D STIR FLAIR. There was no ON detected on STIR FLAIR images and not seen on DIR images.

Among the 44 pathological nerves according to VEPs, there was no signal abnormality of the optic nerves on STIR FLAIR images in 7 cases including 2 with no signal abnormality on both STIR FLAIR and 3D DIR images. The 5 lesions only detected with 3D DIR involved the orbital ( $n=1$ ), canalicular ( $n=1$ ) and cisternal ( $n=3$ ) portions of the optic nerve.

The best diagnostic performance was reached by the multiplanar analysis of the 3D DIR with a sensitivity of 95%, a specificity of 94%, a PPV of 98% and a NPV of 89%.

Results are summarized in table 4.

Figure 2 shows isolated cisternal optic nerve abnormality only diagnosed with the DIR images.

#### *Contrast rate*

ROIs were drawn in the 18 patients with unilateral ON. Using 2D STIR FLAIR images, the median CR was 84.5 [26.4 - 272.6] while, using 3D DIR images, the median CR was 266.8 [93.3 - 696.3]. CR was significantly higher using the 3D DIR sequence in comparison with STIR FLAIR ( $p < 0.001$ ).

## **DISCUSSION**

In this study, we demonstrated that the diagnostic performance of 3D DIR MR sequence for the detection of signal abnormalities in patients with ON on VEPs was better than that observed with the usual 2D STIR FLAIR MR sequence. This is probably due to the higher spatial resolution inherent to the technique, the reduced CSF flow-related artefacts and the improved image contrast. This sequence which is widely used in routine to rule out inflammatory lesions may potentially replace the dedicated coronal 2D sequence covering the orbits commonly performed in patients with a suspected ON.

Suppression of fat, using STIR or SPIR techniques, has been reported useful for imaging of orbital lesions [7; 9; 13]. However, the major drawback of this technique concerns the high signal intensity from the perineural CSF leading to volume averaging between the signal intensity of the optic nerve on T2-weighted images and the CSF [1]. The optic nerve sheath dilation, commonly observed in patients with ON, may further increase this effect. Indeed, combining fluid and fat suppression further improves the delineation of the optic nerve due to the absence of signal intensity from the perineural CSF [1; 12]. Indeed, for the imaging of optic nerves, we routinely used the 2D coronal STIR FLAIR sequence, that achieves fluid and fat suppression with reduced susceptibility artefacts.

Several parameters may explain the improved diagnostic performance of the 3D DIR sequence. First, the signal of the normal optic nerves is intermediate using the STIR FLAIR images while it is markedly hypointense using DIR images due to the additional white matter suppression. Indeed there is an inherent contrast of lesions with DIR. Second, the coronal STIR FLAIR sequence leads to flow-related hypersignal around the cisternal optic nerves due to an entry-slice phenomenon within CSF as previously reported [2; 14]. On the opposite, the potential for 3D TSE sequences to reduce such artefacts has previously been described [11; 15; 18]. Indeed, 3D DIR uses much thicker volumes than the 2D STIR FLAIR to suppress CSF and the inversion recovery preparation is designed such that CSF inflow penetrates less in the imaging volume resulting in better suppression of CSF. Third, using the 3D DIR sequence, high-resolution images are routinely acquired with thin oblique sections generated from the 3D volume. Multiplanar oblique reformations may improve the diagnostic of ON

as suggested in our study with an increased inter-observer agreement. Such approach may also be suitable to measure the length of the signal abnormality along the optic nerve that may have prognostic implications [25]. Finally, 3D DIR provides additional information on brain grey or white matter lesions, while 2D STIR FLAIR focuses only on orbits with a similar acquisition time.

All the patients included in the study presented with ON and we did not include a control group of healthy subjects. However, as stated in the method section, the readers were blinded to clinical data (unilateral or bilateral ON) and each optic nerve was considered separately in a randomised order. Indeed the non-involved optic nerves (18 of the 62 optic nerves) served as control and allowed for the assessment of standard diagnostic accuracy parameters. In this study, we used clinical examination and VEPs as a reference standard for the diagnosis of ON. Such approach can document subclinical injury to the optic nerves but cannot recognize which portion of the optic nerve is involved. Both 2D STIR FLAIR and 3D DIR were optimised before this study to improve image contrast and CSF suppression, explaining the differences regarding the data acquisition. Fat suppression was achieved using a short tau inversion recovery pulse for the 2D STIR FLAIR sequence while a spectral presaturation (SPIR) was performed with 3D DIR. SPIR may explain the slight loss in fat suppression frequently observed within the orbits at air-bone interfaces. However, in our study, such artefact never impaired the analysis of the optic nerves with DIR. On the opposite, the CSF flow related artefacts observed only with STIR FLAIR images prevented image analysis of cisternal portion in 4 of the 31 patients. In this pilot study, we focused on the detection of signal-abnormalities involving the optic nerves. Further studies including a larger cohort of patients are required to assess the prognostic value of optic nerve lesions detected with DIR in patients suspected of inflammatory diseases.

## **CONCLUSION**

The 3D DIR sequence appears as a useful tool for the detection of optic nerve signal abnormalities. Compared with the conventional 2D STIR FLAIR sequence, 3D DIR improves the diagnosis of ON for a similar acquisition time. Our results suggest that 3D DIR could replace the dedicated 2D MR sequences covering the orbits and usually performed in patients suspected of ON.

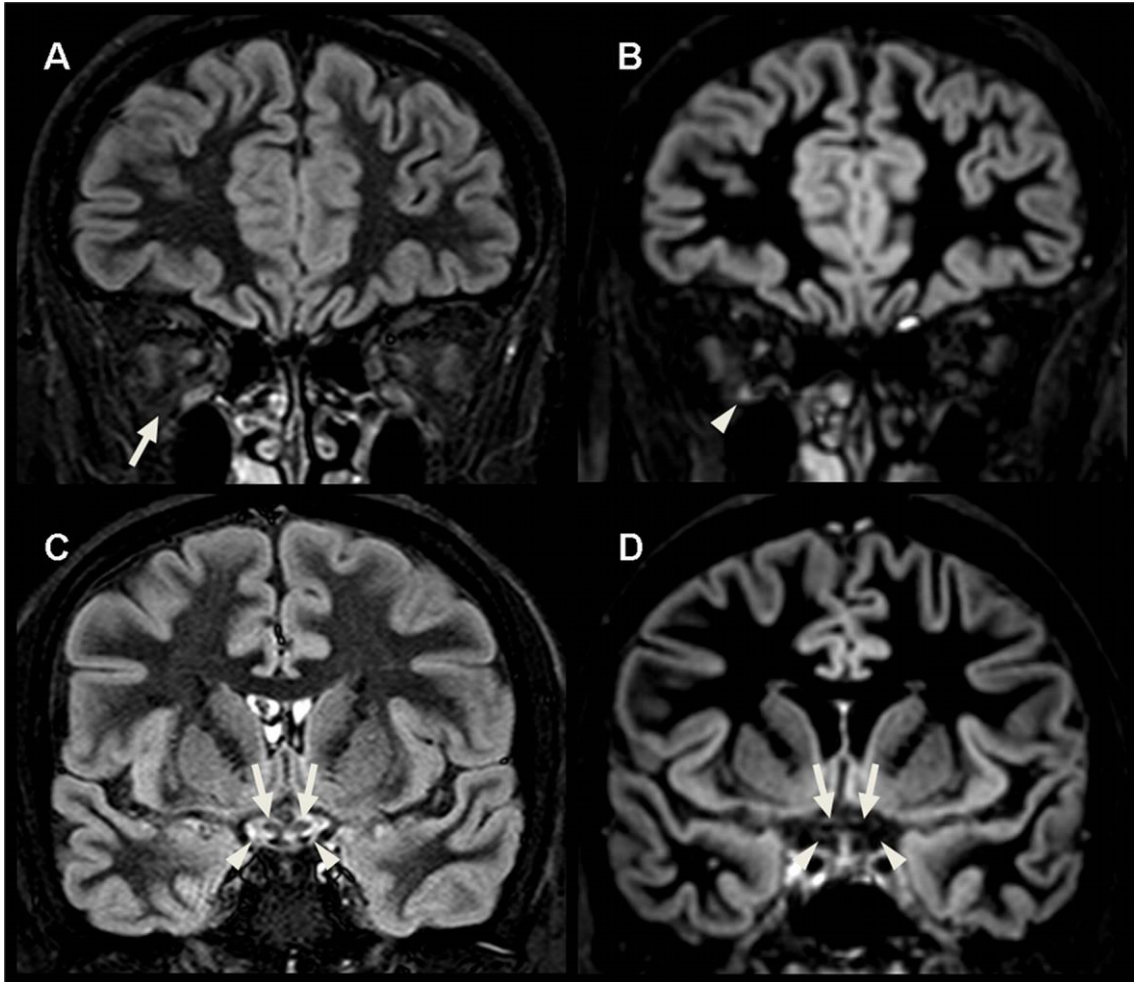
## **REFERENCES**

- 1 Aiken AH, Mukherjee P, Green AJ et al (2011) MR imaging of optic neuropathy with extended echo-train acquisition fluid-attenuated inversion recovery. *AJNR Am J Neuroradiol* 32:301-305

- 2 Bakshi R, Caruthers SD, Janardhan V et al (2000) Intraventricular CSF pulsation artifact on fast fluid-attenuated inversion-recovery MR images: analysis of 100 consecutive normal studies. *AJNR Am J Neuroradiol* 21:503-508
- 3 Brodsky MC, Beck RW (1994) The changing role of MR imaging in the evaluation of acute optic neuritis. *Radiology* 192:22-23
- 4 Busse RF, Hariharan H, Vu A et al (2006) Fast spin echo sequences with very long echo trains: design of variable refocusing flip angle schedules and generation of clinical T2 contrast. *Magn Reson Med* 55:1030-1037
- 5 Gass A, Moseley IF, Barker GJ et al (1996) Lesion discrimination in optic neuritis using high-resolution fat-suppressed fast spin-echo MRI. *Neuroradiology* 38:317-321
- 6 Geurts JJ, Pouwels PJ, Uitdehaag BM et al (2005) Intracortical lesions in multiple sclerosis: improved detection with 3D double inversion-recovery MR imaging. *Radiology* 236:254-260
- 7 Guy J, Mao J, Bidgood WD, Jr. et al (1992) Enhancement and demyelination of the intraorbital optic nerve. Fat suppression magnetic resonance imaging. *Ophthalmology* 99:713-719
- 8 Harris RJ, Cloughesy TF, Pope WB et al (2013) Pre- and post-contrast three-dimensional double inversion-recovery MRI in human glioblastoma. *J Neurooncol* 112:257-266
- 9 Hendrix LE, Kneeland JB, Haughton VM et al (1990) MR imaging of optic nerve lesions: value of gadopentetate dimeglumine and fat-suppression technique. *AJR Am J Roentgenol* 155:849-854
- 10 Hickman SJ, Miszkiel KA, Plant GT et al (2005) The optic nerve sheath on MRI in acute optic neuritis. *Neuroradiology* 47:51-55
- 11 Hodel J, Leclerc X, Rodallec M et al (2013) Fluid-attenuated inversion recovery vascular hyperintensities are not visible using 3D CUBE FLAIR sequence. *Eur Radiol* 23:1963-1969
- 12 Jackson A, Sheppard S, Johnson AC et al (1999) Combined fat- and water-suppressed MR imaging of orbital tumors. *AJNR Am J Neuroradiol* 20:1963-1969
- 13 Johnson G, Miller DH, MacManus D et al (1987) STIR sequences in NMR imaging of the optic nerve. *Neuroradiology* 29:238-245
- 14 Lisanti C, Carlin C, Banks KP et al (2007) Normal MRI appearance and motion-related phenomena of CSF. *AJR Am J Roentgenol* 188:716-725

- 15 Lummel N, Schoepf V, Burke M et al (2011) 3D fluid-attenuated inversion recovery imaging: reduced CSF artifacts and enhanced sensitivity and specificity for subarachnoid hemorrhage. *AJNR Am J Neuroradiol* 32:2054-2060
- 16 McKinney AM, Lohman BD, Sarikaya B et al (2013) Accuracy of routine fat-suppressed FLAIR and diffusion-weighted images in detecting clinically evident optic neuritis. *Acta Radiol*. 10.1177/0284185113475444
- 17 Morimoto E, Kanagaki M, Okada T et al (2013) Anterior temporal lobe white matter abnormal signal (ATLAS) as an indicator of seizure focus laterality in temporal lobe epilepsy: comparison of double inversion recovery, FLAIR and T2W MR imaging. *Eur Radiol* 23:3-11
- 18 Naganawa S, Koshikawa T, Nakamura T et al (2004) Comparison of flow artifacts between 2D-FLAIR and 3D-FLAIR sequences at 3 T. *Eur Radiol* 14:1901-1908
- 19 Nam Y, Kim EY, Kim DH (2011) On the use of a spin-echo based double inversion recovery acquisition for the measurement of cortical brain thickness. *J Magn Reson Imaging* 33:1218-1223
- 20 Nelson F, Poonawalla AH, Hou P et al (2007) Improved identification of intracortical lesions in multiple sclerosis with phase-sensitive inversion recovery in combination with fast double inversion recovery MR imaging. *AJNR Am J Neuroradiol* 28:1645-1649
- 21 Pouwels PJ, Kuijter JP, Mugler JP, 3<sup>rd</sup> et al (2006) Human gray matter: feasibility of single-slab 3D double inversion-recovery high-spatial-resolution MR imaging. *Radiology* 241:873-879
- 22 Simon B, Schmidt S, Lukas C et al (2010) Improved in vivo detection of cortical lesions in multiple sclerosis using double inversion recovery MR imaging at 3 Tesla. *Eur Radiol* 20:1675-1683
- 23 Tallantyre EC, Morgan PS, Dixon JE et al (2010) 3 Tesla and 7 Tesla MRI of multiple sclerosis cortical lesions. *J Magn Reson Imaging* 32:971-977
- 24 Wattjes MP, Lutterbey GG, Gieseke J et al (2007) Double inversion recovery brain imaging at 3T: diagnostic value in the detection of multiple sclerosis lesions. *AJNR Am J Neuroradiol* 28:54-59
- 25 Youl BD, Turano G, Miller DH et al (1991) The pathophysiology of acute optic neuritis. An association of gadolinium leakage with clinical and electrophysiological deficits. *Brain* 114:2437-2450

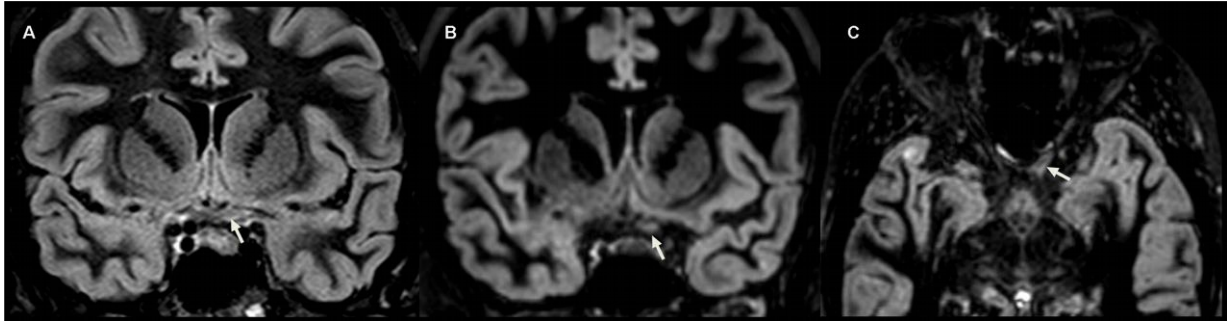
**Fig1. Patient 8 with a right optic neuritis, involving the orbital portion, related to a neuromyelitis optica: 2D STIR FLAIR (A, C) and coronal 3-mm-thick DIR reformat (B, D) images.**



Using STIR FLAIR, fat suppression appears homogeneous within the orbits (A, arrows) while CSF flow-related artefacts (C, arrowhead) are observed around the cisternal portion of the optic nerve (C, arrow).

Using 3D DIR, susceptibility artefacts are noted at the air-bone interface leading to a slight hyperintensity (B, arrowhead). A homogeneous hypointense signal of CSF is observed (D, arrowheads) around the cisternal portion of the optic nerve (D, arrow).

**Fig 2. Patient 12 with a left optic neuritis related to multiple sclerosis: 3-mm-thick coronal STIR FLAIR (A), 3-mm-thick coronal DIR reformat (B) and 1-mm-thick axial oblique DIR image (C).**



The blinded readers misdiagnosed the MS lesion involving the cisternal portion of the left optic nerve (A, arrow) with CSF flow-related artefact. Using the 3-mm-thick coronal DIR reformat, this subtle lesion was correctly identified by the readers (B, arrow) due to the absence of artefacts within the cisterns. Multiplanar analysis with axial oblique images further improved the delineation of the cisternal lesion (C, arrow).



**Table 1. STIR FLAIR and DIR imaging parameters.**

<b>Parameters</b>	<b>STIR FLAIR</b>	<b>DIR</b>
<i>Mode</i>	2D	3D
<i>Acquisition plane</i>	Coronal	Sagittal
<i>Coverage</i>	Orbits	Whole head
<i>TR / TE</i>	10000 / 92	5500 / 247
<i>TI</i>	Dual. 220 / 3100	Dual. 625 / 2600
<i>FOV</i>	200	250
<i>Matrix</i>	250 × 200	208 × 208
<i>Acquired voxel size</i>	0.8 × 1 × 3	1.2 × 1.2 × 1.3
<i>Nb of slices</i>	30	300
<i>Fat suppression</i>	STIR	SPIR
<i>NEX</i>	2	2
<i>Acquisition time</i>	6 min	6 min

*TR*: Repetition Time, *TE*: Echo Time, *TI*: Inversion Time, *FOV*: Field of view, *Nb of slices*: number of slices acquired, *STIR*: Short Tau Inversion Recovery, *SPIR*: Spectral Presaturation Inversion Recovery, *NEX*: number of excitation

**Table 2. Inter-observer agreement for the three sets of images (2D STIR FLAIR images, 3-mm-thick 2D coronal DIR reformats and multiplanar analysis of the DIR sequence) according to the optic nerve portion considered.**

	<b>2D STIR FLAIR</b>	<b>2D Coronal DIR reformats</b>	<b>3D DIR MPR</b>
<i>Orbital</i>	0.70	0.93	0.97
<i>CI<sub>95%</sub></i>	[0.52 - 0.87]	[0.83 - 1]	[0.89 - 1]
<i>Canalicular</i>	0.77	0.97	1
<i>CI<sub>95%</sub></i>	[0.60 - 0.90]	[0.89 - 1]	
<i>Cisternal</i>	0.53	0.96	1
<i>CI<sub>95%</sub></i>	[0.36 - 0.69]	[0.85 - 1]	
<i>Total</i>	0.61	0.93	0.93
<i>CI<sub>95%</sub></i>	[0.37 - 0.81]	[0.83 - 1]	[0.81 - 1]

3D DIR MPR: multiplanar analysis of the DIR sequence

**Table 3 Comparison between Kappa values between the three sets of images (2D STIR FLAIR images, 3-mm-thick 2D coronal DIR reformats and multiplanar analysis of the DIR sequence) according to the optic nerve portion considered.**

**P value Kappa comparison tests**

	<i>Orbital</i>	<i>Canalicular</i>	<i>Cisternal</i>	<i>Total</i>
<i>2D STIR FLAIR vs</i>				
<i>2D Coronal DIR reformats vs</i>	0.014	0.024	<0.001	0.002
<i>2D STIR FLAIR vs</i>				
<i>3D DIR MPR vs</i>				
<i>2D Coronal DIR reformats vs</i>	<0.001	0.002	<0.001	<0.001
<i>3D DIR MPR</i>	0.6767	0.6927	0.6847	0.8368

3D DIR MPR: multiplanar analysis of the DIR sequence

**Table 4. Comparison of 2D STIR FLAIR, 3-mm-thick 2D coronal DIR reformats and 3D DIR multiplanar analysis for the diagnosis of optic neuritis.**

	<b>2D STIR FLAIR</b>	<b>DIR 2D</b>	<b>3D DIR MPR</b>
	<b>Coronal Reformat</b>		
<i>True Positives</i>	37	39	42
<i>True Negatives</i>	16	17	17
<i>False Positives</i>	2	1	1
<i>False Negatives</i>	7	5	2
<i>Sensitivity</i>	0.84 (0.7-0.93)	0.88 (0.75-0.96)	0.95 (0.84-0.99)
<i>Specificity</i>	0.89 (0.65-0.98)	0.94 (0.73-1)	0.94 (0.73-0.1)
<i>PPV</i>	0.94 (0.83-0.99)	0.97 (0.87-1)	0.98 (0.88-0.1)
<i>NPV</i>	0.69 (0.47-0.87)	0.77 (0.54-0.92)	0.89 (0.67-0.99)

3D DIR MPR: multiplanar analysis of the DIR sequence, PPV: positive predictive value, NPV: negative predictive value

## 2) EVALUATION DE LA PERTE AXONALE RETINIENNE EN IMAGERIE PAR RESONANCE MAGNETIQUE ET TOMOGRAPHIE PAR COHERENCE OPTIQUE

*Article 6: Length of optic nerve double inversion recovery hypersignal is associated with retinal axonal loss. Mult Scler 2015; Jul [Epub ahead of print]*

Rôle du doctorant dans cette étude: Inclusion des patients et des sujets sains, acquisition et analyse des données, écriture du manuscrit.

La névrite optique est une affection inflammatoire aiguë du nerf optique qui survient avec une incidence de 1 à 2 cas pour 100.000 habitants par an. Elle peut survenir de manière isolée ou dans un contexte de maladie inflammatoire démyélinisante du SNC (SEP, NMOSD) ou de maladies systémiques (sarcoïdose, lupus érythémateux disséminé...). La symptomatologie habituelle est celle d'une baisse d'acuité visuelle rapidement progressive douloureuse à la mobilisation du globe oculaire. Le diagnostic s'effectue sur la symptomatologie évocatrice associé à un bilan neuro-ophtalmologique en faveur (allongement de l'onde P100 aux PEV, scotome centro-caecal au champ visuel, dyschromatopsie de l'axe rouge-vert). Le handicap visuel séquellaire est très variable et dépend en partie de la cause de celle-ci (Petzold Nat Rev Neurol 2014, Toosy Lancet Neurol 2014). L'IRM du nerf optique n'est pas indispensable au diagnostic de NORB mais celle-ci permet d'exclure des diagnostics différentiel (tumeur compressive du nerf optique par ex), de mettre en évidence le processus inflammatoire au sein du nerf optique et de mener des recherches sur la physiopathologie du processus inflammatoire (Petzold Nat Rev Neurol 2014, Toosy Lancet Neurol 2014) (mesure de l'atrophie du nerf optique, mesure du MTR [Wang PLoS One 2012] et des paramètres DTI [Naismith Neurology 2009 et 2010, Naismith Arch Neurol 2012]). Afin de mettre en évidence l'hypersignal du nerf optique, la réalisation de séquences IRM coronales en pondération T2 avec une

inversion/récupération du signal pour atténuer le signal du LCS et une saturation de la graisse pour atténuer le signal de la graisse péri-orbitaire (Kolappan J Neurol 2009), fait consensus.

Dans une étude précédente (Hodel Eur Radiol 2014), nous avons montré la supériorité de la séquence 3D-DIR dans la détection des hypersignaux T2 du nerf optique par rapport à la séquence 2D-STIR FLAIR. De la même manière, Aiken et al (AJNR 2011) ont montré que le 3D-FLAIR était plus sensible que le 2D-FSE avec saturation de graisse. Les séquences 3D comme la séquence 3D-DIR permettent d'envisager une reconstruction d'image dans n'importe quel plan de l'espace. La séquence 3D-DIR obtenue sur notre machine IRM 3T Achieva permet d'envisager une mesure directe de la longueur de l'hypersignal DIR sur le nerf optique pathologique. Les études publiées évaluant la longueur d'un hypersignal du nerf optique mesuraient indirectement la longueur de l'hypersignal en multipliant l'épaisseur des coupes coronales le plus souvent jointives par le nombre de coupe(s) visualisant l'hypersignal (Kallenbach Neurology 2010, Youl Brain 1991, Trip Neuroimage 2006, Jenkins Ann Neurol 2010, Miller Neurology 1988, Dunker Ophthalmology 1996).

L'objectif principal de cette étude était de rechercher un lien entre la longueur de l'hypersignal DIR du nerf optique (représentant l'étendue de l'inflammation) et la perte axonale rétinienne mesurée en OCT, sur une cohorte de patients présentant un NORB au stade chronique (>6mois).

Nous avons inclus 35 patients dont 25 présentaient une SEP-RR, 8 une NMOSD et 2 une névrite optique idiopathique. Chaque patient a bénéficié d'une étude des 2 yeux, en IRM incluant le 3D-DIR et en OCT. Le handicap visuel était évalué par la mesure de l'acuité visuelle et de la vision des contrastes.

Dans ce travail, nous mettons en évidence une bonne association entre la longueur de l'hypersignal DIR du nerf optique et la grande majorité des paramètres OCT sauf les couches rétiniennes maculaires plus externes comme l'INL, l'OPL et l'ONL. L'absence de corrélation observée avec ces 3 couches rétiniennes peut être expliquée par l'épaississement de l'INL classiquement décrit après une NORB (Kaufhold PLoS One 2013), précédant certainement l'apparition de l'œdème maculaire

microkystique , et aussi par le fait que l'OPL et l'ONL semblent épargnées par le processus atrophique post ON (Balk JNNP 2014). La bonne corrélation observée entre la pRNFL globale et la longueur de l'hypersignal DIR du nerf optique ( $R^2 = 0.359$ ) laissent suggérer que la longueur de l'hypersignal DIR du nerf optique puisse être un biomarqueur de perte axonale rétinienne à distance d'un épisode de névrite optique. Nous avons ainsi observé des résultats en contradiction avec une précédente étude évaluant la longueur de l'hypersignal du nerf optique en IRM et la perte axonale rétinienne en OCT à 3 ans en moyenne de l'épisode (Trip Neuroimage 2006). Dans cette étude, il ne s'agissait pas de l'objectif principal, l'OCT était réalisé avec un OCT de 3<sup>ème</sup> génération et l'IRM avait un champ plus faible et une antenne à 4 canaux.

Si l'hypersignal DIR a été largement associé au processus démyélinisant dans la SEP, il semble qu'en se focalisant sur une région particulière du SNC (nerf optique, cortex) celui-ci puisse être corrélé plus spécifiquement à une partie du handicap des patients (handicap visuel sous-tendu par l'atrophie rétinienne ou handicap cognitif par exemple [Calabrese Arch Neurol 2009]).

Nous avons également mis en évidence une atteinte infraclinique radiologique relativement fréquente au sein du groupe de patients SEP (20% de tous les patients SEP; 38.5% des yeux MSNON), alors que celle-ci était absente du groupe NMOSD et NO idiopathique. L'atteinte infraclinique des nerfs optiques dans les NMOSD est en effet très discutée et en tout cas moins fréquente et moins marquée que dans la SEP (Outteryck, Springer Book 2015). Miller et al. (Neurology 1988) avaient mis en évidence une atteinte infraclinique radiologique dans 16.2% de leur cohorte SEP (soit 20% des yeux MSNON) et Hickman et al (Neuroradiology 2001) chez 20% de leur cohorte de CIS/SEP. Sans connaître l'histoire clinique visuelle de ces patients (épisode de NORB ou pas), des travaux anatomopathologiques portant sur l'analyse de nerfs optiques de sujets atteints de SEP ont mis en évidence la présence constante (Mogensen PH Acta Ophthalmologica 1990) ou très fréquente (75%; Toussaint Clin Neuro-ophthalmol 1983) de plaques inflammatoires au sein des nerfs optiques. Cette atteinte infraclinique (radiologique ou anatomopathologique) relativement fréquente est un argument de

poids pour que les futures études OCT dans la SEP incluent un protocole d'imagerie du nerf optique afin de mieux comprendre la survenue et le processus physiopathologique de l'atrophie rétinienne infraclinique.

Par ailleurs, notre étude a montré qu'une localisation canaliculaire de l'hypersignal était associée à une perte axonale rétinienne plus importante. Cette localisation canaliculaire de l'hypersignal T2 (Miller Neurology 1988, Dunker Ophthalmology 1996) ou du réhaussement par le Gd (Kupersmith Brain 2002) à la phase aiguë avait été précédemment associée à un handicap visuel séquellaire plus important.

# **ARTICLE 6**



**Title:** Length of optic nerve Double Inversion Recovery hypersignal is associated with retinal axonal loss

**Authors:** N Hadhoum, MD<sup>1</sup>; J Hodel, MD, PhD<sup>2</sup>; S Defoort-Dhellemmes, MD<sup>3</sup>; A Duhamel, MD, PhD<sup>4</sup>; E Drumez, MSc<sup>4</sup>; H Zéphir, MD, PhD<sup>1</sup>; JP Pruvo, MD, PhD<sup>2</sup>; X Leclerc, MD, PhD<sup>2</sup>; P Vermersch, MD, PhD<sup>1</sup>; O Outteryck, MD<sup>1</sup>

**Affiliations:** From the <sup>1</sup>Université of Lille (EA2686), Department of Neurology, Roger Salengro Hospital, Lille, France; <sup>2</sup>University of Lille (EA1046), Department of Neuroradiology, Roger Salengro Hospital, Lille, France; <sup>3</sup>Université of Lille, Department of Neuro-Ophthalmology, Roger Salengro Hospital, Lille, France; <sup>4</sup>Department of Biostatistics, CERIM EA2694, Lille, France.

Address correspondence to: Dr Olivier Outteryck, <sup>1</sup>Université de Lille (EA2686), Department of Neurology, Hôpital Roger Salengro, 1 rue Emile Laine, 59037 Lille Cedex, France. E-mail: [olivier.outteryck@chru-lille.fr](mailto:olivier.outteryck@chru-lille.fr)

Tel.: +33-3 20 44 68 46; Fax: +33-3 20 44 44 84

**Manuscript length:** 3284 words

**Abstract length:** 200 words

**Number of figures:** 2

**Number of tables:** 4

**Number of references:** 35

**Keywords:** Double Inversion Recovery, Optical Coherence Tomography, Optic Neuritis, Multiple Sclerosis, Neuromyelitis Optica Spectrum Disorder

## **Abstract:**

**Objectives:** To assess association between optic nerve Double Inversion Recovery (DIR) hypersignal length and retinal axonal loss in neuroinflammatory diseases affecting optic nerves.

**Methods:** We recruited patients previously affected (>6 months) by a clinical episode of optic neuritis (ON). Twenty-five multiple sclerosis (MS) patients, 8 neuromyelitis optica spectrum disorder patients and 2 patients suffering from idiopathic cause of ON underwent brain magnetic resonance imaging including 3D-DIR sequence, optical coherence tomography (OCT) examination and visual disability evaluation. Evaluation criteria were retinal thicknesses/volumes, optic nerve DIR hypersignal length and high/low contrast vision acuity.

**Results:** In the whole cohort, we found good associations ( $<0.0001$ ) between optic nerve DIR hypersignal length, peripapillary retinal nerve fiber layer thickness, inner macular layers volumes, and visual disability. We found subclinical radiological optic nerve involvement in 38.5% of non ON MS eyes.

**Conclusion:** Optic nerve DIR hypersignal length may be a biomarker for retinal axonal loss, easily applicable in routine and research on new anti-inflammatory or neuroprotective drugs evaluation. Detection of subclinical ON with 3D-DIR in a non-negligible proportion of MS patients argues in favor of optic nerve imaging in future OCT MS studies, in order to achieve a better understanding of retinal axonal loss in non ON eyes.

## Introduction

Optic neuritis (ON) is an acute inflammatory disorder of the optic nerve with an estimated incidence of 1-2 cases per 100000/year. It can be isolated or occur in a context of autoimmune diseases of central nervous system (mainly multiple sclerosis [MS] and neuromyelitis optica spectrum disorders [NMOSD]) or others systemic diseases.<sup>1</sup> Optical coherence tomography (OCT) is a precise tool for quantifying optic nerve injury. Optic nerves magnetic resonance imaging (MRI) enables us to rule out alternative diagnosis and to highlight optic nerve inflammation.<sup>1</sup> For optic nerve imaging, coronal T2 weighted sequences with both fat and water suppression achieved consensus in optic nerve imaging.

Some studies reported that greater T2 hypersignal length at the acute phase could predict at distance of the ON episode higher visual disability evaluated by visual acuity (VA)<sup>2</sup> and visual field defect or color vision<sup>3</sup> whereas others did not.<sup>4,5</sup> Studies coupling T2 hypersignal length assessment at the acute phase of ON and retinal axonal loss measured by OCT at distance of ON failed to show any correlation between both parameters.<sup>6-8</sup> Peripapillary retinal nerve fiber layer (pRNFL) thinning at a chronic stage (3 years after ON) was not correlated to the T2 hypersignal length at the same time.<sup>9</sup>

All MRI studies previously investigating T2 hypersignal length on optic nerve assessed indirectly the length by multiplying the number of slices with abnormal signal by the slice thickness. Recently two studies demonstrated that 3D-Fluid Attenuated Inversion Recovery (FLAIR)<sup>10</sup> and 3D-DIR<sup>11</sup> sequences were better for optic nerve lesions detection than classical coronal 2D-Fast Spin Echo T2 Fat Suppressed and coronal 2D-Short Tau Inversion Recovery FLAIR, respectively. The possibility of reconstruction with 3D sequences makes suitable the direct and precise measurement of T2 hypersignal length on pathological optic nerves.

Objective of our study was to evaluate correlations between optic nerve DIR hypersignal length and retinal axonal loss at a chronic stage of ON. Intra and interobserver agreement of length measurement method will also be assessed.

## Methods

### *Population*

This is a prospective cohort study conducted between June 2013 and June 2014, in our hospital (Lille, France). Included patients were followed-up in our center since the beginning of their disease (MS or NMOSD or idiopathic ON [ION]) and presented at least one clinical

episode of ON. ON diagnosis was based on clinical findings and neuroophthalmological examination. Diagnosis of ION was made after a complete negative diagnosis work-up<sup>1</sup> and 12 months follow-up. This study was approved by our local ethical committee of CHRU of Lille. Written informed consent was obtained for all participants. Consenting adults (18–65 years) diagnosed with history of clinical ON ( $\geq 6$  months) were prospectively recruited. Subjects with other retinal pathology (e.g. glaucoma, uveitis, surgery, traumatism) or severe ametropia ( $\geq 6$  dioptres) were excluded. Delay between OCT and MRI was lower than 3 months.

### ***Magnetic Resonance Imaging***

Brain MRI were performed on a 3-Tesla MRI (Achieva; Philips, Best, The Netherlands) using a 32-channel array head coils. The imaging protocol notably included a 3D-DIR sequence (Figure 1A-D). During the 3D-DIR acquisition, patients were asked to close their eyes and to avoid eyes movements as much as possible.

For each pathological optic nerve, length of DIR hypersignal was measured by two trained independent observers (Obs 1 and Obs 2) on anonymized MRI data. They were aware that patients presented at least one clinical episode of ON and had previously established a consensual method of measurement, directly on the MRI workstation. First, optic chiasma was spotted in the neuro ocular plane. Then, observer looked for the oblique reconstruction plan enabling the analysis of the entire optic nerve and lesion(s). Optic nerves were studied one after the other in 3-mm-thick reformatted sections of 3D-DIR images (using post-acquisition processing: multi-planar, maximum intensity projection). Optic nerve was divided into 3 segments (orbital, canalicular, pre-chiasmal). For each optic nerve, the presence/absence, the number and the total length of DIR hypersignal were recorded. If a patient presented several hyperintensities, we added the different lengths. Obs 1 made the measurement once and Obs 2 twice.

### ***Optical Coherence Tomography***

OCT examination was performed with a Spectral Domain-OCT (Spectralis<sup>®</sup>, Heidelberg Engineering, Germany). Our OCT protocol included a peripapillary scan for measuring pRNFL (12°, 3.4mm circular scan around the optic nerve with a minimum of 50 automatic real time [ART] and respecting OSCAR-IB criteria<sup>12</sup> [Figure 1B-C]) and a macular scan consisting of 25 vertical scans centered on the fovea (minimum of 25 ART).

A macular segmentation was performed with a beta software version (multilayer segmentation algorithm, Heidelberg Engineering, version 6.0.0.3) in an anonymized manner.

The mean volume (Early treatment diabetic retinopathy study [ETDRS] 6 mm) was calculated for each macular layer.

OCT scan parameters included in our analysis were global pRNFL, temporal pRNFL, macular RNFL (mRNFL), macular ganglion cell layer (GCL), macular inner plexiform layer (IPL), macular inner nuclear layer (INL), macular outer plexiform layer (OPL) and macular outer nuclear layer (ONL).

Microcystic macular oedema (MMO) was defined as the presence of cystic lesions on at least one scan.

### ***Visual disability***

At the time of OCT, we collected the VA (Snellen charts) and the low contrast monocular visual acuity with the best available correction if needed (2.5% Precision Vision ETDRS charts). Contrast VA score was established by the number of correctly reported letters (maximum of 60 letters with 12 lines of 5 letters).<sup>13</sup>

### ***Statistical Analysis***

Intra and inter observer agreements of optical nerve imaging analysis were assessed using Kappa coefficient for qualitative parameters and intraclass correlation coefficient (ICC) for quantitative parameters. The associations between length of optic nerve DIR hypersignal and retinal axonal loss or visual disability parameters were studied using linear mixed models including patient as random effect to take into account the correlation between eyes in the same patient; in these models length of optic nerve DIR hypersignal was the fixed effect. From linear mixed model, we derived the R-squared ( $R^2$ ) measure based on a likelihood ratio test. INL, OPL and ONL thicknesses were compared between subgroups of eyes with and without optic nerve DIR hypersignal using linear mixed models including group as fixed effect and patient as random effect. Finally, retinal axonal loss or visual disability parameters were compared between subgroups of eyes defined by the localization of DIR hypersignal using linear mixed models adjusted for length of optic nerve DIR hypersignal. In these models, the fixed effects were group and length of optic nerve DIR hypersignal, and the patient the random effect. Normality of model residuals was checked with the normal probability plot. We did not adjust for multiple comparisons given the small sample size and the exploratory nature of this study. Statistical testing was done at 2-tailed  $\alpha$  level of 0.05. Data were analysed with SAS version 9.4 (SAS Institute, Cary, NC).

# RESULTS

## ***Population***

We recruited ON patients presenting relapsing remitting MS (n=25), NMOSD (n=8) and ION (n=2). Demographic and clinical characteristics of patients are summarized in Table 1. Fifteen patients had past history of bilateral clinical episode of ON (12 MS and 3 NMOSD patients). Among NMOSD patients, 5 were anti aquaporin 4 antibody positive (62.5%). No patient presented any new visual complaint or clinical relapse between MRI and OCT examinations. Median (range) delay between OCT and MRI performance were 1 [range, 0-12] weeks within whole cohort. For patients with last ON episode  $\leq$  12 months, median (range) delay between OCT and MRI performance were 1 [0-1] week. Within whole cohort, the median (range) delay between MRI and OCT performance represent 0.52 [0-3.92] percent of the delay from last ON.

## ***Optical coherence tomography and MRI quality***

Quality of OCT scans was good. No OCT scan was rejected. In one MS patient with past history of bilateral ON, macular scans of both eyes were missing due to hard-drive failure. MRI quality of 3D-DIR sequence was good without any significant ocular motion artefact. No optic nerve lesions were gadolinium enhanced.

## ***Intra and inter-observer's agreement for optical nerve imaging***

Concerning detection of the optic nerve hypersignal, optimal intraobserver ( $\kappa=1.00$ ) and excellent interobserver ( $\kappa=0.96$ ; 95% confidence intervals [0.88-1.00]) agreements were noted.

Concerning assessment of number of optic nerve hypersignal, excellent intraobserver ( $\kappa=0.95$ ; 95% confidence intervals [0.88-1.00]) and moderate interobserver ( $\kappa=0.60$ ; 95% confidence intervals [0.43-0.77]) agreements were noted. Disagreement was mainly observed for considering one or two hypersignal within one optic nerve. Some lesions could be contiguous and it was sometimes difficult to distinguish one or two separated hypersignal. For both observers, the median number of DIR hypersignal was 1 [0-2].

Concerning measurement of optic nerve DIR hypersignal length, excellent intraobserver (ICC=0.98) and very good interobserver (ICC=0.83) agreements were noted. Results of both observers being very closed, we randomly selected the evaluation of Obs 1 for the next analyses.

### ***MR and OCT findings (Table 2)***

Fifty eyes (35 patients) presented previously at least one clinical episode of ON (ON eyes). Among ON eyes, a DIR hypersignal was always detected. Within non ON eyes (NON eyes; n=20), at least one DIR hypersignal was detected in 5 MS patients. No NMOSD or ION patients presented any subclinical optic nerve hypersignal. OCT values and DIR hypersignal length of ON eyes, NON eyes, eyes with optic nerve DIR hypersignal (DIR + eyes) and eyes without optic nerve DIR hypersignal (DIR - eyes) are presented in Table 2.

### ***Association between length of optic nerve DIR hypersignal, retinal thickness/volume and visual disability (Table 3)***

Within the whole cohort, length of optic nerve DIR hypersignal was very well associated with visual disability and all OCT parameters except INL, OPL and ONL. All significant associations argued in favor of greater retinal atrophy and visual disability when the length of DIR hypersignal increases. For example, a 1 mm increase in length of DIR hypersignal was associated with a  $0.86 (\pm 0.16) \mu\text{m}$  decrease in global pRNFL. The  $R^2$  value measuring the association between global pRNFL and length of DIR hypersignal was 35.9% (Figure 2).

Similar results were found when analyses were repeated separately in MS and NMOSD/ION subgroups except for TMV and visual disability in the NMOSD/ION subgroup ( $p < 0.1$ ).

### ***Comparisons of INL, OPL, ONL volumes according to the presence of optic nerve hypersignal***

For INL, we considered an additional sub-analysis excluding the eyes with MMO (n=7). MMO was identified in 7 MS ON eyes (19.4% of MS-ON eyes, 14.6% of ON eyes) and always located on INL.

Mean volume of INL was significantly greater ( $p = 0.02$ ) in DIR + eyes ( $0.98 \pm 0.02 \text{ mm}^3$ ) vs DIR - eyes ( $0.91 \pm 0.03 \text{ mm}^3$ ). If we excluded MMO eyes, mean volume of INL remained significantly greater ( $p = 0.03$ ) in DIR + eyes ( $0.97 \pm 0.01 \text{ mm}^3$ ) vs DIR - eyes.

We found a trend towards significance in favor of a ONL thickening in DIR + eyes ( $p = 0.06$ ). OPL thickness was similar between DIR + and DIR - eyes.

### ***Patients with optic nerve DIR hypersignal but without past history of clinical ON (n=5)***

No subclinical optic nerve hypersignal were observed in NMOSD/ION group. Twenty percents of MS patients presented subclinical radiological involvement of one optic nerve. Among MS NON eyes, an optic nerve hypersignal was found in 38.5%. Among MS eyes,

median (range) of global pRNFL thicknesses were 91 [87-100], 81 [75-116] and 78 [39-123]  $\mu\text{m}$  for healthy eyes (n=8), subclinically involved eyes (n=5) and ON eyes (n=37), respectively. Median (range) of temporal pRNFL were 55.5 [52-75], 53 [48-67] and 40 [25-85]  $\mu\text{m}$  for healthy eyes, subclinically involved eyes and ON eyes, respectively. Median (range) of DIR hypersignal length were 17.2 [8.1-25.9] and 24.7 [3.9-49.4] mm for subclinically involved eyes and ON eyes, respectively. Because of small size of subgroups, statistical comparisons were not possible.

#### ***Topography of optic nerve DIR hypersignal and retinal atrophy (Table 4)***

Among DIR + eyes, orbital segment was involved in 92.7% (n=51), canalicular segment in 74.6% (n=41) and prechiasmatic segment in 47.3% (n=26).

By adjusting to the DIR hypersignal length, eyes with canalicular involvement presented a significant greater global pRNFL, temporal pRNFL, GCL and IPL atrophy than those without. Pre-chiasmal involvement did not influence retinal atrophy. The same analysis was not possible for orbital involvement because very few patients presented no orbital involvement.

## **Discussion**

In the present study, we showed that 3D-DIR sequence enables us to measure the optic nerve hypersignal length with an excellent intraobserver and very good interobserver agreement and that the optic nerve DIR hypersignal length measured at a chronic stage of ON was well correlated to retinal axonal loss and visual disability. Furthermore, we detected subclinical radiological optic nerve involvement in a non-negligible proportion of MS patients and showed that canalicular involvement was in favor of a greater retinal axonal loss.

The methodology for DIR hypersignal length measurement was manual and our high interobserver reproducibility is in contrast with the low interobserver reproducibility of manual brain T2 lesion load measurement in MS. However, we measured a length and not a volume, we used a very sensitive sequence with a high contrast rate<sup>11</sup> and the number of optic nerve hypersignal was low. The moderate interobserver agreement concerning the number of detected DIR hypersignal was not associated with a low interobserver agreement concerning DIR hypersignal length measurement. The only difficulty was to differentiate two confluent lesions from two closed but distinct lesions. The median length of DIR hypersignal that we measured remains within the range of previous studies.<sup>2-9,14-19</sup>



At a chronic stage of ON, we demonstrated that the DIR hypersignal length was well correlated to retinal axonal loss evaluated by a 4<sup>th</sup> generation OCT. Good correlations between retinal thickness and visual disability have been reported,<sup>20,21</sup> and we also found good correlation between visual disability and length of optic nerve DIR hypersignal. Thus, DIR hypersignal length appears as a potential biomarker of retinal axonal loss at a chronic stage of ON in neuroinflammatory diseases. Lower statistical significance were observed in NMOSD/ION but we assumed that it is due to the small size of this group. Interestingly, INL/OPL/ONL thicknesses were not correlated to DIR hypersignal length. Considering INL, this result seems due to INL thickening after ON whether or not presence of MMO. This is in total agreement with a recently published MS/NMOSD/CRION OCT study.<sup>22</sup> Studies showed in ON eyes that outer retinal layers (ONL/OPL) were spared by the atrophic process and slightly thickened at the chronic phase<sup>23</sup> or transiently at the acute phase.<sup>24</sup> ONL thickening has also been described in MMO eyes vs healthy controls.<sup>25</sup> Comparing eyes with and without DIR hypersignal, ONL thickening might also be discussed in our study while OPL remained unchanged. We did not include healthy controls in our study but we considered OPL and ONL separately and looked for subclinical optic nerve involvement. If INL, OPL and ONL may thicken after ON with<sup>25,26</sup> or without MMO,<sup>23,24,26</sup> this thickening does not seem correlated with retinal axonal loss and predominates on both INL and ONL.

If we demonstrated at a chronic stage of ON, good correlation between hypersignal length and numerous retinal layers thicknesses including the most relevant (global pRNFL and macular GCL), a previous study demonstrating correlation between visual disability and optic nerve T2 hypersignal length at a chronic stage, did not.<sup>9</sup> In this study, OCT (3rd generation) and MRI (1.5T; quadrature head coil) devices were different, the imaging sequence was less sensitive than a 3D sequence<sup>10</sup> and hypersignal length was estimated indirectly. It might explain these conflicting results also observed in correlation studies between hypersignal length and visual disability<sup>3,4</sup> or amplitude of visual evoked potential (VEP).<sup>9,14</sup>

Previous studies coupling OCT and optic nerve imaging focused on lesion length at the acute phase and retinal thicknesses at the acute<sup>3</sup> or chronic phase.<sup>6-9</sup> They showed a link between pRNFL thickening and lesion length at the acute phase but did not show any prognostic value in term of retinal atrophy away from ON. However, it has been shown that greater T2 lesion length on optic nerve at the acute phase is associated with a worse visual prognosis.<sup>2,3</sup> Evolution of T2 lesion length after ON is quite variable. It might slightly decrease<sup>14</sup> or increase<sup>4,19</sup> or may be stable.<sup>3,5,8</sup> Thus it is difficult to predict if DIR hypersignal length at acute phase would be predictive of retinal atrophy.

In our study, canalicular involvement is associated with a greater retinal atrophy. In fact, three previous studies have reported a worse visual prognosis when canalicular involvement was observed at the acute phase on T2<sup>2,3</sup> or T1 with gadolinium<sup>27</sup> sequences. In the optic canal, optic nerve injured by oedematous inflammatory process is more cramped than in orbital or prechiasmatic locations. Although it is probably not the main pejorative factor of axonal loss, it adds a compressive process to the inflammatory process.

Subclinical DIR hypersignal were detected in 38.5% of the NON MS eyes and none was detected in the NMOSD/ION population. Subclinical alterations of the visual system in MS have been demonstrated on VEP,<sup>28</sup> OCT<sup>21</sup> and MRI.<sup>2,29,30</sup> Subclinical optic nerve involvement is considered much less frequent in NMOSD than in MS.<sup>31</sup> Subclinical retinal atrophy in MS is presumed to be due to subclinical ON with retrograde degeneration and/or to inflammatory process on optic radiations with retrograde transynaptic degeneration.<sup>23,30</sup> Correlations between VEP latencies and diffusion tensor imaging optic radiations parameters may argue in favor of a predominant retrogenicular demyelinating process<sup>29</sup> and subclinical VEP alterations have been reported in a large proportion of MS patients (33%).<sup>32</sup> However, Miller and co-workers<sup>2</sup> have already reported a non-negligible proportion of MS patients (16.2%; or 20% in MS NON eyes) presenting subclinical optic nerve lesions. This previous study and ours strongly argue in favor of optic nerve imaging implementation in future OCT MS studies in order to achieve a better understanding of retinal axonal loss in NON eyes. MS NON eyes presented lower retinal atrophy than MS ON eyes.<sup>20</sup> In the same way, subclinical radiological optic nerve involvement in our MS group might be associated with smaller hypersignal length and lower retinal atrophy.

We acknowledge some limitations in our study. Firstly, our exploratory study was limited by its quite small size but despite this significant constraint, some good associations were highlighted. We did not adjust for multiple comparisons given the small sample size and the exploratory nature of the study. Secondly, we did not perform VEP to detect additional subclinical involvement of optic ways, but 3D-DIR sequence enabled us to detect 20% of subclinical ON. Thirdly, part of our MS patients may have quite severe past history of ON since MMO was found in 19.4% of MS ON eyes but MMO assessment has a low reproducibility and we applied less stringent MMO diagnostic criteria than the reference paper.<sup>33</sup> We possibly had a recruitment bias with some severe patients but the visual disability and retinal atrophy presented by our population remain comparable to literature<sup>20</sup> and we assume that it does not preclude the validity of our results.

If DIR sequence has much more been developed for the detection of cortical pathology,<sup>34</sup> we showed its interest in T2 optic nerve inflammatory lesion detection<sup>11</sup> and that optic nerve

hypersignal length measured on 3D-DIR may be considered as a biomarker for retinal axonal loss at a chronic stage of ON. Thus, DIR sequence could be an interesting complement to OCT or an alternative to OCT for evaluating retinal axonal loss after ON, in case OCT unavailability or unreliability (myopia > 6 dioptries, diabete, uveitis...). DIR hypersignal is not pathologically specific and has been much more considered as a marker of demyelination than of axonal loss. A previous study showing association between DIR cortical lesions volumes and cognitive impairment in RRMS,<sup>35</sup> and our results suggest that DIR sequence may be more pathologically specific by focusing on a specific part of the central nervous system. Furthermore, subclinical radiological involvement of optic nerve seems frequent in MS. This argues in favor of optic nerve imaging in future OCT studies in MS.

## References

1. Petzold A, Wattjes MP, Costello F, et al. The investigation of optic neuritis: a review and proposed protocol. *Nat Rev Neurol* 2014; 10: 447-458.
2. Miller DH, Newton MR, van der Poel JC, et al. Magnetic resonance imaging of the optic nerve in optic neuritis. *Neurology* 1988; 38: 175-179.
3. Dunker S, Wiegand W. Prognostic value of magnetic resonance imaging in monosymptomatic optic neuritis. *Ophthalmology* 1996; 103: 1768-1773.
4. Hickman SJ, Toosy AT, Miszkiel KA, et al. Visual recovery following acute optic neuritis, a clinical, electrophysiological and magnetic resonance study. *J Neurol* 2004; 251: 996-1005.
5. Zhang Y, Metz LM, Scott JN, et al. MRI texture heterogeneity in the optic nerve predicts visual recovery after acute optic neuritis. *Neuroimage: Clinical* 2014; 4: 302-307.
6. Pro MJ, Pons ME, Liebmann JM, et al. Imaging of the optic disc and retinal nerve fiber layer in acute optic neuritis. *Journal of the Neurological Sciences* 2006; 250: 114-119.
7. Kupersmith MJ, Mandel G, Anderson S, et al. Baseline, one and three month changes in the peripapillary retinal nerve fiber layer in acute optic neuritis: Relation to baseline vision and MRI. *Journal of the Neurological Sciences* 2011; 308: 117-123.
8. Fuglo D, Kallenbach K, Tsakiri A, et al. Retinal atrophy correlates with fMRI response in patients with recovered optic neuritis. *Neurology* 2011; 77: 645-651.
9. Trip SA, Wheeler-Kingshott C, Jones SJ, et al. Optic nerve diffusion tensor imaging in optic neuritis. *Neuroimage* 2006; 30: 498-505.

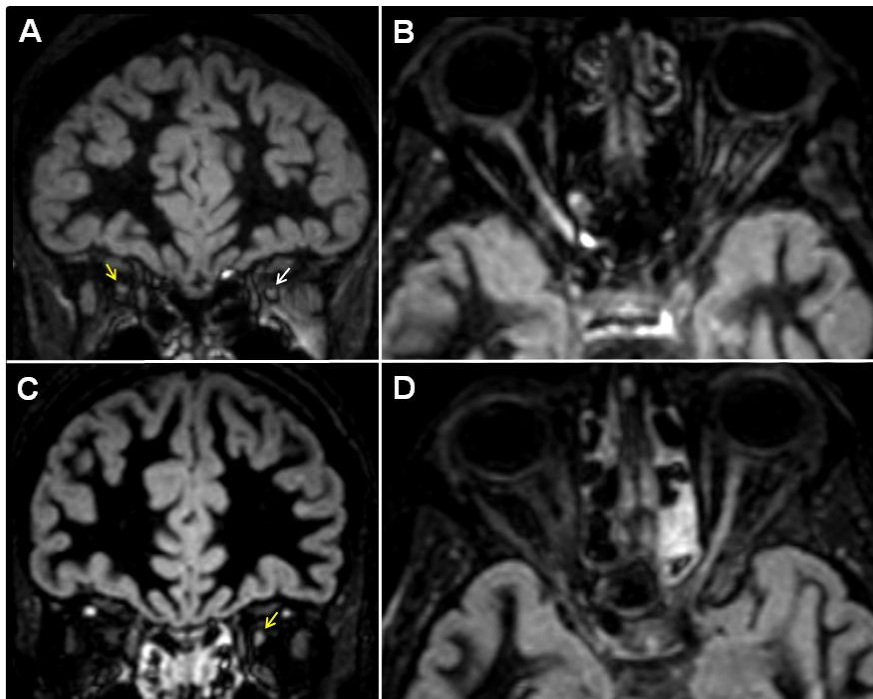
10. Aiken AH, Mukherjee P, Green AJ, Glastonbury CM. MR imaging of optic neuropathy with extended echo-train acquisition fluid-attenuated inversion recovery. *Am J Neuroradiol* 2011; 32: 301-305.
11. Hodel J, Outteryck O, Bocher AL, et al. Comparison of 3D double inversion recovery and 2D STIR FLAIR MR sequences for the imaging of optic neuritis: a pilot study. *Eur Radiol* 2014; 24: 3069-3075.
12. Schippling S, Balk L, Costello F, et al. Quality control for retinal OCT in multiple sclerosis: validation of OSCAR-IB criteria. *Mult Scler* 2014; 21: 163-170.
13. Balcer LJ, Miller DH, Reingold SC, Cohen JA. Vision and vision-related outcome measures in multiple sclerosis. *Brain* 2014;138:11-27.
14. Tartaro A, Onofri M, Thomas A, et al. Long time echo stir sequence magnetic resonance imaging of optic nerves in optic neuritis. *Eur J Radiol* 1995; 19: 155-163.
15. Kallenbach K, Simonsen H, Sander B, et al. Retinal nerve fiber layer thickness is associated with lesion length in acute optic neuritis. *Neurology* 2010; 74: 252-258.
16. Youl BD, Turano G, Miller DH, et al. The pathophysiology of acute optic neuritis: an association of gadolinium leakage with clinical and electrophysiological deficits. *Brain* 1991; 114: 2437-2450.
17. Hickman SJ, Toosy AT, Jones SJ, et al. A serial MRI study following optic nerve mean area in acute optic neuritis. *Brain* 2004; 127: 2498-2505.
18. Trip SA, Schlottmann PG, Jones SJ, et al. Optic nerve atrophy and retinal nerve fiber thinning following optic neuritis: evidence that axonal loss is a substrate of MRI-detected atrophy. *Neuroimage* 2006; 31: 286-293.
19. Jenkins TM, Toosy AT, Ciccarelli O, et al. Neuroplasticity predicts outcome of optic neuritis independent of tissue damage. *Ann Neurol* 2010; 67: 99-113.
20. Petzold A, de Boer JF, Schippling S, et al. Optical coherence tomography in multiple sclerosis: a systematic review and meta-analysis. *Lancet Neurol* 2010; 9: 921-932.
21. Outteryck O, Majed B, Defoort-Dhellemmes S, et al. A comparative optical coherence tomography study in NMOSD and MS. *Mult Scler* 2015; Mar 31. pii: 135258515578888 [Epub ahead of print].

22. Kaufhold F, Zimmermann H, Schneider E, et al. Optic neuritis is associated with inner nuclear layer thickening and microcystic macular edema independently of multiple sclerosis. *PLoS One* 2013; 8: e71145.
23. Balk LJ, Twisk JW, Steenwijk MD, et al. A dam for retrograde axonal degeneration in multiple sclerosis? *J Neurol Neurosurg Psychiatry* 2014; 85: 782-789.
24. Gabilongo I, Martinez-Lapiscina EH, Fraga-Pumar E, et al. Dynamics of retinal injury after acute optic neuritis. *Ann Neurol* 2015; 77: 517-528.
25. Abegg M, Dysli M, Wolf S, et al. Microcystic macular edema, retrograde maculopathy caused by optic neuropathy. *Ophthalmology* 2014; 121: 142-149.
26. Schneider E, Zimmermann H, Oberwahrenbrock T, et al. optical coherence tomography reveals distinct patterns of retinal damage in neuromyelitis optica and multiple sclerosis. *PLoS One* 2013; 8: e66151.
27. Kupersmith MJ, Alban T, Zeiffer B, Lefton D. Contrast-enhanced MRI in acute optic neuritis: relationship to visual performance. *Brain* 2002; 125: 812-822.
28. Sisto D, Trojano M, Vetrugno M, et al. Subclinical visual involvement in multiple sclerosis: a study by MRI, VEPs, Frequency-double perimetry, standard perimetry, and contrast sensitivity. *Invest Ophthalmol Vis Sci* 2005; 46: 1264-1268.
29. Alshowaier D, Yiannikas C, Garrick R, et al. Latency of multifocal visual evoked potentials in non optic neuritis eyes of multiple sclerosis patients associated with optic radiation lesions. *Invest Ophthalmol Vis Sci* 2014; 55: 3758-3764.
30. Sinnecker T, Oberwahrenbrock T, Metz I, et al. Optic radiation damage in multiple sclerosis is associated with visual dysfunction and retinal thinning an ultrahigh field MR pilot study. *Eur Radiol* 2015; 25: 122-131.
31. Bennett JL, de Seze J, Lana-Peixoto M, et al. Neuromyelitis optica and multiple sclerosis: seeing differences through optical coherence tomography. *Mult Scler* 2015; Feb 6. pii: 10.1212/WNL.0000000000001520 [Epub ahead of print].
32. Sanders EA, Reulen JP, Hogenhuis LA, van der Velde EA. Electrophysiological disorders in multiple sclerosis and optic neuritis. *Can J Neurol Sci* 1985; 12: 308-313.
33. Gelfand JM, Nolan R, Schwartz DM, et al. Microcystic macular oedema in multiple sclerosis is associated with disease severity. *Brain* 2012; 135: 1786-1793.

34. Calabrese M, Filippi M, Gallo P. Cortical lesions in multiple sclerosis. *Nat Rev Neurol* 2010; 6: 438-444.

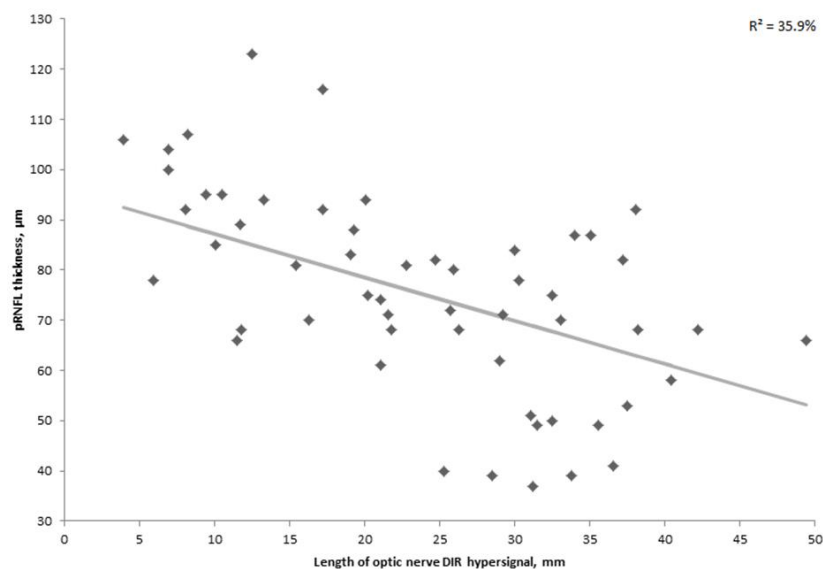
35. Calabrese M, Agosta F, Rinaldi F, et al. Cortical lesions and atrophy associated with cognitive impairment in relapsing-remitting multiple sclerosis. *Arch Neurol* 2009;66:1144-1150.

**Figure 1.** Optic nerve imaging with 3D double inversion recovery sequence



Legend: (A-B) Multiple sclerosis patient with past history of right clinical episode of optic neuritis. Coronal DIR sequence (A) showed a right symptomatic (yellow arrow) and a left asymptomatic (white arrow) DIR hypersignal. Axial multiplanar reconstruction with maximum intensity projection (B) showed bilateral optic nerve DIR hypersignal; (C-D) Multiple sclerosis patient with past history of left clinical episode of optic neuritis. Coronal DIR sequence (C) showed left unilateral optic nerve DIR hypersignal (yellow arrow). Axial multiplanar reconstruction with maximum intensity projection (D) showed a long symptomatic optic nerve DIR hypersignal.

**Figure 2.** Association between length of optic nerve DIR hypersignal and global pRNFL thickness.



Legend: Regression line and  $R^2$  value for the key association between length of optic nerve DIR hypersignal and global pRNFL thickness are shown in this scatter plot.

**Table 1.** Demographic and clinical characteristics of patients' study.

	Whole group (n=35)	MS (n=25)	NMOSD/ION (n=10)	NMOSD (n=8)	ION (n=2)
Age (years; median [range])	38 [19-65]	34 [19-54]	42.5 [22-65]	44 [30-65]	30 [22-38]
Sex ratio (F/M)	2.5	2.6	2.33	3	1
Disease duration (months; median [range])	86 [6-237]	86 [6-237]	67 [6-135]	98 [6-135]	13 [13-13]
EDSS (median [range])	2.0 [0-7.0]	2.0 [0-6.0]	3.25 [1.0-7.0]	3.75 [1.5-7.0]	1.5 [1.0-2.0]
Delay from last ON (months; median [range])	46 [6-201]	47.5 [7-201]	45 [6-120]	61.5 [6-120]	13 [13-13]

MS: multiple sclerosis; NMOSD: neuromyelitis optica spectrum disorder; ION: idiopathic optic neuritis; F: female; M: male; EDSS: expanded disability status scale; ON: optic neuritis.

**Table 2.** Length of optic nerve DIR hypersignal, retinal thickness/volume and visual disability within different eyes groups.

		ON eyes (n=50)	NON eyes (n=20)	DIR + eyes (n=55)	DIR - eyes (n=15)
Length of optic nerve DIR hypersignal (mm; median [range])		25.5 [3.9-49.4]	17.2 [8.1-25.9] #	24.7 [3.9-49.4]	-
Peripapillary Thickness (µm; median [range])	Global pRNFL	73 [37-123]	93 [75-116]	75 [37-123]	95 [87-115]
	Temporal pRNFL	39.5 [24-85]	61 [48-99]	41 [24-85]	64 [52-99]
Macular volume (mm <sup>3</sup> ; median [range])	TMV	8.20 [7.09-9.72]	8.57 [7.80-9.41]	8.23 [7.09-9.72]	8.62 [8.09-8.94]
	mRNFL	0.71 [0.46-1.51]	0.95 [0.67-1.33]	0.71 [0.46-1.51]	0.96 [0.83-1.33]
	GCL	0.84 [0.47-1.36]	1.07 [0.70-1.24]	0.84 [0.47-1.36]	1.07 [0.94-1.22]
	IPL	0.72 [0.49-1.09]	0.87 [0.59-1.04]	0.72 [0.49-1.09]	0.88 [0.78-0.97]
	INL	0.98 [0.83-1.43]	0.95 [0.86-1.10]	0.98 [0.83-1.43]	0.93 [0.86-0.98]
	OPL	0.80 [0.70-0.95]	0.80 [0.71-0.97]	0.81 [0.70-0.97]	0.80 [0.71-0.90]
	ONL	1.83 [1.54-2.17]	1.73 [1.53-2.07]	1.84 [1.54-2.17]	1.69 [1.53-2.02]
	Visual disability (median [range])	Visual acuity	0.8 [0-1.2]	1.1 [0.4-1.2]	0.8 [0-1.2]
Contrast vision		10 [0-37]	29.5 [0-40]	11 [0-37]	30 [17-40]

ON eyes: eyes with past history of optic neuritis; NON eyes: eyes without past history of optic neuritis; DIR + eyes: eyes with optic nerve double inversion recovery hypersignal, DIR - eyes: eyes without optic nerve double inversion recovery hypersignal; MS: multiple sclerosis; NMOSD: neuromyelitis optica spectrum disorder; ION: idiopathic optic neuritis; DIR: double inversion recovery; pRNFL: peripapillary retinal nerve fiber layer; TMV: total macular volume; mRNFL: macular retinal nerve fiber layer; GCL: ganglion cells layer; IPL: inner plexiform layer; INL: inner nuclear layer; OPL: outer plexiform layer; ONL: outer nuclear layer. # The median length of optic nerve DIR hypersignal is only calculated among the 5 NON eyes presenting subclinical radiological involvement.

**Table 3.** Associations between length of optic nerve DIR hypersignal and retinal thicknesses/volumes or visual disability.

		Whole (n=55 eyes <sup>#</sup> )		MS (n=42 eyes <sup>#</sup> )		NMOSD/ION (n=13 eyes)	
		β ± SE	p-value	β ± SE	p-value	β ± SE	p-value
pRNFL thicknesses (µm)	Global	-0.8608 ± 0.1571	<0.0001	-0.7524 ± 0.1648	0.0003	-1.8445 ± 0.3697	0.04
	Temporal	-0.9843 ± 0.1464	<0.0001	-0.8441 ± 0.1734	0.0002	-1.5961 ± 0.1720	0.02
Macular volumes (mm <sup>3</sup> )	TMV	-0.0236 ± 0.0036	<0.0001	-0.0231 ± 0.0040	<0.0001	-0.0283 ± 0.0088	0.08
	mRNFL	-0.0113 ± 0.0018	<0.0001	-0.0079 ± 0.0018	<0.001	-0.0210 ± 0.0043	0.04
	GCL	-0.0120 ± 0.0014	<0.0001	-0.0115 ± 0.0015	<0.0001	-0.0148 ± 0.0030	0.04
	IPL	-0.0071 ± 0.0009	<0.0001	-0.0069 ± 0.0011	<0.0001	-0.0086 ± 0.0011	0.02
	INL	0.0018 ± 0.0011	0.10	0.0017 ± 0.0012	0.19	0.0030 ± 0.0020	0.27
	OPL	0.0006 ± 0.0007	0.43	0.0007 ± 0.0008	0.40	0.0004 ± 0.0012	0.75
Visual disability	Visual acuity	-0.0168 ± 0.0037	<0.001	-0.0140 ± 0.0040	<0.01	-0.0195 ± 0.0078	0.13
	Contrast visual acuity	-0.7805 ± 0.1085	<0.0001	-0.7665 ± 0.1238	<0.0001	-0.0023 ± 0.0013	0.08

MS: multiple sclerosis; NMOSD: neuromyelitis optica spectrum disorder; ION: idiopathic optic neuritis; pRNFL: peripapillary retinal nerve fiber layer; TMV: total macular volume; mRNFL: macular retinal nerve fiber layer; GCL: ganglion cells layer; IPL: inner plexiform layer; INL: inner nuclear layer; OPL: outer plexiform layer; ONL: outer nuclear layer.

#: for associations between macular volumes and length of hyper T2-DIR lesions, analysis included 53 eyes within the whole population and 40 eyes within the MS population.

β indicates regression coefficient which corresponds to the change in retinal thicknesses/volumes or visual disability per mm increase in length of optic nerve DIR hypersignal; SE: standard error.



**Table 4.** Comparison of retinal axonal loss according to the presence of canalicular involvement or not, with adjustment to length of DIR hypersignal.

		Without canalicular involvement (n=14)	With canalicular involvement (n=41)	p-value
pRNFL thicknesses ( $\mu\text{m}$ )	Global	81.84 $\pm$ 5.57	67.10 $\pm$ 4.05	<0.01
Adjusted mean $\pm$ SE	Temporal	53.00 $\pm$ 3.44	43.66 $\pm$ 1.88	0.03
Macular volumes ( $\text{mm}^3$ )	TMV	8.30 $\pm$ 0.15	8.01 $\pm$ 0.11	0.07
Adjusted mean $\pm$ SE	mRNFL	0.79 $\pm$ 0.04	0.75 $\pm$ 0.02	0.38
	GCL	0.89 $\pm$ 0.04	0.78 $\pm$ 0.03	0.01
	IPL	0.79 $\pm$ 0.03	0.72 $\pm$ 0.02	0.03
	INL	1.00 $\pm$ 0.03	0.98 $\pm$ 0.02	0.72
	OPL	0.85 $\pm$ 0.02	0.81 $\pm$ 0.01	0.10
	ONL	1.82 $\pm$ 0.06	1.72 $\pm$ 0.05	0.50

pRNFL: peripapillary retinal nerve fiber layer; TMV: total macular volume; mRNFL: macular retinal nerve fiber layer; GCL: ganglion cells layer; IPL: inner plexiform layer; INL: inner nuclear layer; OPL: outer plexiform layer; ONL: outer nuclear layer. Statistical comparison of OCT values between patients with and without orbital involvement was not possible.



## V) CONCLUSION ET PERSPECTIVES

L'OCT et l'IRM ont démontré ces 10-20 dernières années tout leur intérêt dans l'imagerie des pathologies neuro-inflammatoires du SNC, que cela soit du point de vue diagnostique, suivi ou pronostique. L'IRM et l'OCT permettent notamment une mesure de plus en plus précise de la perte axonale, elle-même corrélée au handicap. Les possibilités de recherches grâce à ces 2 outils d'imagerie sont très larges et les progrès techniques réalisés ou attendus en OCT (ex: imagerie vasculaire rétinienne) et en IRM (ex: imagerie à très hauts champs [7T]) ouvrent de nouvelles voies d'investigation.

Dans le cadre de ce travail de thèse de science, nous avons participé à la validation de l'outil OCT en tant que biomarqueur de la perte axonale dans la SEP et la NMOSD, avons mis en évidence tout l'intérêt de la séquence 3D-DIR dans la détection de l'hypersignal inflammatoire du nerf optique mais aussi dans l'estimation de la perte axonale rétinienne associée, et avons développé une séquence DTI de la moelle épinière applicable en routine afin de dépister et suivre l'altération microstructurale de la moelle épinière dans les pathologies inflammatoires du SNC. Nous tâcherons au travers de futurs projets de développer les applications de ces biomarqueurs dans le champ de la recherche sur la SEP et la NMOSD mais aussi plus largement dans le large domaine des Neurosciences.

Nous projetons ainsi d'étudier de façon prospective le rôle pronostique de la longueur de l'hypersignal DIR du nerf optique à la phase aiguë d'une NORB, dans la perte axonale rétinienne mesurée en OCT à un an. L'étude IRMANO a obtenu un financement auprès de la Fondation VISIO en Février 2015. La soumission au CPP est a été effectuée et les premières inclusions pourraient débuter en Décembre 2015.

Nous projetons de mettre au point un protocole de suivi multicentrique OCT au sein du groupe imagerie de l'OFSEP afin de valider dans une large cohorte l'intérêt de l'OCT dans l'évaluation de la perte axonale au cours de la SEP et de la NMOSD.

Nous projetons de mettre en place un suivi longitudinal (2 ans) multidisciplinaire (neurologique, neuro-ophtalmologique, neuroradiologique) d'une cohorte de sujets sains en clinique, OCT et IRM. Cette base de sujets sains nous permettra d'être un élément comparatif aux bases de données longitudinales IRM/OCT de Lille dans la SEP et la NMOSD. Nous essaierons à travers ce suivi de développer des marqueurs pronostiques.

Au sein des pôles de Neuro-Imagerie (clinique et recherche) et des Neurosciences, des collaborations seront possibles dans l'étude du modèle des voies optiques comme outil de mesure du processus neurodégénératif observé dans les maladies neurologiques.

# REFERENCES

- Abegg M, Zinkernagel M, Wolf S. Microcystic macular degeneration from optic neuropathy. *Brain* 2012;135:e225
- Abegg M, Dysli M, Wolf S, et al. Microcystic macular edema. Retrograde maculopathy caused by optic neuropathy. *Ophthalmology* 2014;121:142-149
- Agosta F, Benedetti B, Rocca MA et al. Quantification of cervical cord pathology in primary progressive MS using diffusion tensor MRI. *Neurology* 2005;64:631-635.
- Agosta F, Absinta M, Sormani MP et al. In vivo assessment of cervical cord damage in MS patients: a longitudinal diffusion tensor MRI study. *Brain* 2007;130:2211-2219.
- Aiken AH, Mukherjee P, Green AJ, Glastonbury CM. MR imaging of optic neuropathy with extended echo-train acquisition fluid-attenuated inversion recovery. *Am J Neuroradiol* 2011; 32: 301-305.
- Alamouti B, Funk J. Retinal thickness decreases with age: an OCT study. *Br J Ophthalmol* 2003;87:899-901
- Albrecht P, Fröhlich R, Hartung HP et al. Optical coherence tomography measures axonal loss in multiple sclerosis independently of optic neuritis. *J Neurol* 2007;254:1595-1596
- Albrecht P, Ringelstein M, Müller AK et al. Degeneration of retinal layers in multiple sclerosis subtypes quantified by optical coherence tomography. *Mult Scler* 2012;18:1422-1429
- Al-Louzi OA, Bhargava P, Newsome SD et al. Outer retinal changes following acute optic neuritis. *Mult Scler* 2015; Jul 24 [Epub ahead of print]
- Alonso A, Hernan M. Temporal trends in the incidence of multiple sclerosis, a systematic review. *Neurology* 2008;71:129-135
- Asgari N, Skejoe HP, Lillevang ST, et al. Modifications of longitudinally extensive transverse myelitis and brainstem lesions in the course of neuromyelitis optica (NMO): a population-based, descriptive study. *BMC Neurol* 2013;13:33
- Balasubramanian M, Bowd C, Vizzeri G, et al. Effect of image quality on tissue thickness measurements obtained with spectral-domain optical coherence tomography. *Opt Express* 2009;17:4019-4036
- Balk LJ, de Vries-Knoppert WA, Petzold A. A simple sign for recognizing off-axis OCT measurement beam placement in the context of multicentre studies. *PLoS One* 2012;7:e48222
- Balk LJ, Killestein J, Polman CH et al. Microcystic macular oedema confirmed, but not specific for multiple sclerosis. *Brain* 2012;135:e226
- Balk LJ, Twisk JW, Steenwijk MD, et al. A dam for retrograde axonal degeneration in multiple sclerosis? *J Neurol Neurosurg Psychiatry* 2014; 85: 782-789.
- Barboni P, Carelli V, Savini G et al. Microcystic macular degeneration from optic neuropathy: not inflammatory, not trans-synaptic degeneration. *Brain* 2013;136:e239

Benedetti B, Valsasina P, Judica E et al. Grading cervical spinal cord damage in neuromyelitis optica and MS by diffusion tensor MRI. *Neurology* 2006; 67:161-163.

Benedetti B, Rocca MA, Rovaris M et al. A diffusion tensor MRI study of cervical cord damage in benign and secondary progressive multiple sclerosis patients. *J Neurol Neurosurg Psychiatry* 2010;81:26-30

Bichuetti DB, de Camargo AS, Falcao AB, et al. The retinal nerve fiber layer of patients with neuromyelitis optica and chronic relapsing optic neuritis is more severely damaged than patients with multiple sclerosis. *J Neuro-Ophthalmol* 2013;33:220-224.

Blumenthal EZ, Parikh RS, Pe'er J, et al. Retinal nerve fibre layer imaging compared with histological measurements in a human eye. *Eye* 2009;23:171-175

Boorstein JM, Moonis G, Boorstein SM, et al. Optic neuritis: imaging with magnetization transfer. *Am J Roentgenol* 1997;169:1709-1712

Bot JCJ, Barkhof F, Polman CH et al. Spinal cord abnormalities in recently diagnosed MS patients. Added value of spinal MRI examination. *Neurology* 2004;62:226-233.

Brandt AU, Oberwahrenbrock T, Kadas EM et al. Dynamic formation of macular microcysts independent of vitreous traction changes. *Neurology* 2014;83:73-77

Brex PA, O'Riordan JI, Miszkiel KA, et al. Multisequence MRI in clinically isolated syndromes and the early development of MS. *Neurology* 1999;53:1184-1190

Brickshawana A, Hinson SR, Romero MF et al. Investigation of the KIR4.1 potassium channel as a putative antigen in patients with multiple sclerosis: a comparative study. *Lancet Neurol* 2014;13:795-806

Burggraaff MC, Trieu J, de Vries-Knoppert WAEJ, Balk L, Petzold A. The clinical spectrum of microcystic macular edema. *Invest Ophthalmol Vis Sci* 2014; 55: 952-961.

Burkholder BM, Osborne B, Loguidice MJ, et al. Macular volume determined by optical coherence tomography as a measure of neuronal loss in multiple sclerosis. *Arch Neurol* 2009;66:1366-1372

Calabrese M, Agosta F, Rinaldi F, et al. Cortical lesions and atrophy associated with cognitive impairment in relapsing-remitting multiple sclerosis. *Arch Neurol* 2009;66:1144-1150.

Cettomai D, Pulicken M, Gordon-Lipkin E, et al. Reproducibility of optical coherence tomography in multiple sclerosis. *Arch Neurol* 2008;65:1218-1222

Choi SS, Zawadzki RJ, Keltner JL et al. Changes in cellular structures revealed by ultra-high resolution retinal imaging in optic neuropathies. *Invest Ophthalmol Vis Sci* 2008;49:2103-2119

Cicarelli O, Wheeler-Kingshott CA, McLean MA et al. Spinal cord spectroscopy and diffusion-based tractography to assess acute disability in multiple sclerosis. *Brain* 2007;130:2220-2231.

Costello F, Coupland S, Hodge H, et al. Quantifying axonal loss after optic neuritis with optical coherence tomography. *Ann Neurol* 2006;59:963-969

Costello F, Hodge W, Pan YI et al. Differences in retinal nerve fiber layer atrophy between multiple sclerosis subtypes. *J Neurol Sci* 2009;281:74-79

Cruz LC Jr, Domingues RC, Gasparetto EL et al. Diffusion tensor imaging of the cervical spinal cord of patients with relapsing-remising multiple sclerosis. Study of 41 cases. *Arq Neuropsiquiatr* 2009;67:391-395.

Dasenbrock HH, Smith SA, Ozturk A et al. Diffusion tensor imaging of the optic tracts in multiple sclerosis: association with retinal nerve fiber layer thinning and visual disability. *J Neuroimaging* 2010;21:e41-e49

de Seze J, Blanc F, Jeanjean L, et al. Optical coherence tomography in neuromyelitis optica. *Arch Neurol* 2008; 65: 920-923.

Dörr J, Wernecke KD, Bock M, et al., Association of Retinal and Macular Damage with Brain Atrophy in Multiple Sclerosis. *PlosOne* 2011;6: e18132

Dunker S, Wiegand W. Prognostic value of magnetic resonance imaging in monosymptomatic optic neuritis. *Ophthalmology* 1996; 103: 1768-1773.

Evangelou N, Konz D, Esiri MM, et al. Size-selective neuronal changes in the anterior optic pathways suggest a differential susceptibility to injury in multiple sclerosis. *Brain* 2001; 124: 1813-1820.

Evangelou N, DeLuca GC, Owens T, et al. Pathological study of spinal cord in multiples sclerosis suggests limited role of local lesions. *Brain* 2005;128:29-34

Fernandes DB, Raza AS, Nogueira RGF, et al. Evaluation of inner retinal layers in patients with multiple sclerosis of neuromyelitis optica using optical coherence tomography. *Ophthalmology* 2013; 120: 387-394.

Fisher JB, Jacobs DA, Markowitz CE, et al. Relation of visual function to retinal nerve fiber layer thickness in multiple sclerosis. *Ophthalmology* 2006;113:324-332

Flanagan EP, Weinshenker BG, Krecke KN, et al. Short myelitis in aquaporin-4-IgG-positive neuromyelitis optica spectrum disorders. *JAMA Neurol* 2015;72:81-87

Freund P, Wheeler-Kingshott C, Jackson J et al. Recovery after spinal cord relapse in multiple sclerosis is predicted by radial diffusivity. *Mult Scler* 2010;16:1193-1202.

Frohman EM, Dwyer MG, Frohman T, et al. Relationship of optic nerve and brain conventional and non-conventional MRI measures and retial nerve fiber layer thickness, as assessed by OCT and GDx: a pilot study. *J Neurol Sciences* 2009;282:96-105

Fuglo D, Kallenbach K, Tsakiri A, et al. Retinal atrophy correlates with fMRI response in patients with recovered optic neuritis. *Neurology* 2011; 77: 645-651.

Gabilondo I, Martinez-Lapiscina EH, Martinez-Heras E et al. Trans-synaptic axonal degeneration in the visual pathway in multiple sclerosis. *Ann Neurol* 2014;75:98-107.

Gabilongo I, Martinez-Lapiscina EH, Fraga-Pumar E, et al. Dynamics of retinal injury after acute optic neuritis. *Ann Neurol* 2015; 77: 517-528

Gabriele ML, Ishikawa H, Wollstein G, et al. Optical coherence tomography scan circle location and mean retina nerve fiber layer measurement variability. *Invest Ophthalmol Vis Sci* 2008;49:2315-2321

Gass A, Moseley IF, Barker GJ, et al. Lesion discrimination in optic neuritis using high-resolution fat-suppressed fast spin echo MRI. *Neuroradiology* 1996;38:317-321

Gelfand JM, Nolan R, Schwartz DM, et al. Microcystic macular oedema in multiple sclerosis is associated with disease severity. *Brain* 2012; 135: 1786-1793.

Gelfand JM, Goodin DS, Boscardin WJ, et al. Retinal axonal loss begins early in the course of multiple sclerosis and is similar between progressive phenotypes. *PLoS One* 2012;7:e36847

Gelfand JM, Cree BA, Nolan R, et al. Microcystic inner nuclear layer abnormalities and neuromyelitis optica. *JAMA Neurol* 2013; 70: 629-633.

Gilmore CP, Geurts JJ, Evangelou N, et al. Spinal grey matter lesions in multiple sclerosis detected by post-mortem high field MR imaging. *Mult Scler* 2009;15:180-188

Gordon-Lipkin E, Chodkowski B, Reich DS, et al., Retinal nerve fiber layer is associated with brain atrophy in multiple sclerosis. *Neurology* 2007;69:1603-1609

Grazioli E, Zivadinov R, Weinstock-Guttman B, et al. Retinal nerve fiber layer thickness is associated with brain MRI outcomes in multiple sclerosis. *J Neurol Sciences* 2008;268:12-17

Green AJ, McQuaid S, Hauser SL et al. Ocular pathology in multiple sclerosis: retinal atrophy and inflammation irrespective of disease duration. *Brain* 2010;133:1591-1601

Green AJ, Cree BA. Distinctive retinal fibre layer and vascular changes in neuromyelitis optica following optic neuritis. *J Neurol Neurosurg Psychiatry* 2009; 80: 1002-1005.

Havla J, Kuempfel T, Schinner R et al. Retinal imaging biomarkers differentiating patients with anti myelin oligodendrocyte glycoprotein antibodies, patients with anti aquaporin 4 antibodies and multiple sclerosis. Submitted 2015

Henderson AP, Trip SA, Schlottmann PG et al., An investigation of the retinal nerve fiber layer in progressive multiple sclerosis using optical coherence tomography. *Brain* 2008;131:277-287

Hickman SJ, Brex PA, Brierley CM, et al. Detection of optic nerve atrophy following a single episode of unilateral optic neuritis by MRI using a fat-saturated short-echo fast FLAIR sequence. *Neuroradiology* 2001;43:123-128.

Hickman SJ, Brierley CM, Brex PA, et al. Continuing optic nerve atrophy following optic neuritis: a serial MRI study. *Mult Scler* 2002;8:339-342

Hickman SJ, Toosy AT, Miszkiel KA, et al. Visual recovery following acute optic neuritis, a clinical, electrophysiological and magnetic resonance study. *J Neurol* 2004; 251: 996-1005.

Hickman SJ, Wheeler-Kingshott CA, Jones SJ, et al. Optic nerve diffusion measurement from diffusion-weighted imaging in optic neuritis. *Am J Neuroradiol* 2005;26:951-956

Hickman SJ, Toosy AT, Jones SJ, et al. A serial MRI study following optic nerve mean area in acute optic neuritis. *Brain* 2004; 127: 2498-2505.

Hodel J, Outteryck O, Bocher AL, et al. Comparison of 3D double inversion recovery and 2D STIR FLAIR MR sequences for the imaging of optic neuritis: a pilot study. *Eur Radiol* 2014; 24: 3069-3075.

Inglese M, Ghezzi A, Bianchi S, et al. Irreversible disability and tissue loss in multiple sclerosis: a conventional and magnetization transfer magnetic resonance imaging study of the optic nerves. *Arch Neurol* 2002;59:250-255

Iwasawa T, Matoba H, Ogi A, et al. Diffusion-weighted imaging of the human optic nerve: a new approach to evaluate optic neuritis in multiple sclerosis? *Magn Reson Med* 1997;38:484-491



Jackson A, Sheppard S, Laitt RD, et al. Optic neuritis: MR imaging with combined fat- and water-suppression techniques. *Radiology* 1998;206:57-63

Jenkins TM, Toosy AT, Ciccarelli O, et al. Neuroplasticity predicts outcome of optic neuritis independent of tissue damage. *Ann Neurol* 2010; 67: 99-113.

Jindahra P, Petrie A, Plant GT. The time course of retrograde trans-synaptic degeneration following occipital lobe damage in humans. *Brain* 2012;135:534-541.

Kallenbach K, Simonsen H, Sander B, et al. Retinal nerve fiber layer thickness is associated with lesion length in acute optic neuritis. *Neurology* 2010; 74: 252-258.

Kallenbach K, Sander B, Tsakiri A, et al. Neither retinal nor brain atrophy can be shown in patients with isolated unilateral optic neuritis at the time presentation. *Mult Scler* 2011;17:89-95

Kaufhold F, Zimmermann H, Schneider E, et al. Optic neuritis is associated with inner nuclear layer thickening and microcystic macular edema independently of multiple sclerosis. *PLoS One* 2013; 8: e71145.

Kaushik M, Wang CY, Barnett MH et al. Inner nuclear layer thickening is inversely proportional to retinal ganglion cell loss in optic neuritis. *PLoS One* 2013;8:e78341

Kearney H, Altmann DR, Samson RS, et al. Cervical cord lesion load is associated with disability independently from atrophy in MS. *Neurology* 2015;27;84:367-373.

Kearney H, Schneider T, Yiannikas MC, et al. Spinal cord grey matter abnormalities are associated with secondary progression and physical disability in multiple sclerosis. *J Neurol Neurosurg Psychiatry* 2015;86:608-614.

Kidd D, Thorpe JW, Thompson AJ, et al. Spinal cord MRI using multi-array coils and fast spin echo. II. Findings in multiple sclerosis. *Neurology* 1993;43:2632-2637.

Kilsdonk ID, de Graaf WL, Soriano AL, et al. Multicontrast MR imaging at 7T in multiple sclerosis: highest lesion detection in cortical grey matter with 3D-FLAIR. *Am J Neuroradiol* 2013;34:791-796

Kim NH, Shin YJ, Jeong KS, Cho JY and Kim HJ. Optical coherence tomography after first optic neuritis for the differentiation between neuromyelitis optica and multiple sclerosis. Poster 677, ECTRIMS/ACTRIMS 2014 at Boston.

Kim HJ, Paul F, Lana-Peixoto MA, et al. MRI characteristics of neuromyelitis optica spectrum disorder: an international update. *Neurology* 2015;84:1165-1173

Kimbrough DJ, Sotirchos ES, Wilson JA et al. Retinal damage and vision loss in African American multiple sclerosis patients. *Ann Neurol* 2015;77:228-236

Klawiter EC, Xu J, Naismith RT et al. Increased diffusivity in spinal cord lesions in neuromyelitis optica compared with multiple sclerosis. *Mult Scler* 2012;18:1259-1268.

Klistorner A, Arvind H, Nguyen T, et al. Axonal loss and myelin in early ON loss in postacute optic neuritis *Ann Neurol* 2008;64:325-331

Klistorner A, Chaganti J, Garrick R, et al. Magnetisation transfer ratio in optic neuritis is associated with axonal loss, but not with demyelination. *Neuroimage* 2011;56:21-26

Klistorner A, Garrick R, Barnett MH, et al. Axonal loss in non-optic neuritis eyes of patients with multiple sclerosis linked to delayed visual evoked potential. *Neurology* 2013;80:242-245

Kolappan M, Henderson AP, Jenkins TM, et al. Assessing structure and function of the afferent visual pathway in multiple sclerosis and associated optic neuritis. *J Neurol* 2009;256:305-319

Kolbe S, Chapman C, Nguyen T, et al. Optic nerve diffusion changes and atrophy jointly predict visual dysfunction after optic neuritis. *Neuroimage* 2009;45:679-686

Kupersmith MJ, Alban T, Zeiffer B, et al. Contrast-enhanced MRI in acute optic neuritis: relationship to visual performance. *Brain* 2002;125:812-822

Kupersmith MJ, Mandel G, Anderson S, et al. Baseline, one and three month changes in the peripapillary retinal nerve fiber layer in acute optic neuritis: Relation to baseline vision and MRI. *Journal of the Neurological Sciences* 2011; 308: 117-123.

Lange AP, Sadjadi R, Zhu F, et al. Spectral-domain optical coherence tomography of retinal nerve fiber layer thickness in NMO patients. *Journal of Neuro-Ophthalmology* 2013; 33: 213-219.

Lublin FD, Reingold SC, Cohen JA et al. Defining the clinical course of multiple sclerosis: the 2013 revisions. *Neurology* 2014;83:278-286

Lujan BJ, Roorda A, Knighton RW, et al. Revealing Henle's fiber layer using spectral domain optical coherence tomography. *Invest Ophthalmol Vis Sci* 2011;52:1486-1492

Lukas C, Sombekke MH, Bellenberg B et al. Relevance of spinal cord abnormalities to clinical disability in multiple sclerosis: MR imaging findings in a large cohort of patients. *Radiology* 2013;269:542-552.

Lukas C, Knol DL, Sombekke MH, et al. Cervical spinal cord volume loss is related to clinical disability progression in multiple sclerosis. *J Neurol Neurosurg Psychiatry* 2015;86:410-418

Lycklama à Nijeholt GJ, van Walderveen MA, Castelijns JA, et al. Brain and spinal cord abnormalities in multiple sclerosis. Correlation between MRI parameters, clinical subtypes and symptoms. *Brain* 1998;121:687-697

Lycklama à Nijeholt GJ, Bergers E, Kamphorst W, et al. Post-mortem high-resolution MRI of the spinal cord in multiple sclerosis: a correlative study with conventional MRI, histopathology and clinical phenotype. *Brain* 2001;124:154-166

Lycklama G, Thompson A, Filippi M, et al. Spinal-cord MRI in multiple sclerosis. *Lancet Neurol* 2003;2:555-562

Matiello M, Lennon VA, Jacob A, et al. NMO-IgG predicts the outcome of recurrent optic neuritis. *Neurology* 2008;70:2197-2200

Melzi L, Rocca MA, Marzoli SB, et al. A longitudinal conventional and magnetization transfer magnetic resonance imaging study of optic neuritis. *Mult Scler* 2007;13:265-268.

Merle H, Olindo S, Bonnan M, et al. Natural history of the visual impairment of relapsing neuromyelitis optica. *Ophthalmology* 2007;114:810-815.

Merle H, Olindo S, Donnio A, et al. Retinal nerve fiber layer thickness in neuromyelitis optica. *Invest Ophthalmol Vis Sci* 2008; 49: 4412-4417.

Miller DH, Newton MR, van der Poel JC, et al. Magnetic resonance imaging of the optic nerve in optic neuritis. *Neurology* 1988; 38: 175-179.

Miller D, Barkhof F, Montalban X et al. Clinically isolated syndrome suggestive of multiple sclerosis, part I: natural history, pathogenesis, diagnosis, and prognosis. *Lancet Neurol* 2005;4:281-288

Mogensen PH. Histopathology of anterior parts of the optic pathway in patients with multiple sclerosis. *Acta Ophthalmol* 1990;68:218-220

Monteiro MLR, Fernandes DB, Apostolos-Pereira SL, et al. *Invest Ophthalmol Vis Sci* 2012; 53: 3959-3966.

Moss HE, Gao W, Balcer LJ et al. Association of race/ethnicity with visual outcomes following acute optic neuritis: an analysis of the Optic Neuritis Treatment Trial. *JAMA Ophthalmol* 2014;132:421-427.

Naismith RT, Xu J, Tutlam NT, et al. Disability in optic neuritis correlates with diffusion-tensor-derived directional diffusivities. *Neurology* 2009;72:589-594

Naismith RT, Xu J, Tutlam NT, et al. Radial diffusivity in remote optic neuritis discriminates visual outcomes. *Neurology* 2010;74:1702-1710

Naismith RT, Xu J, Tutlam NT, et al. Diffusion tensor imaging in acute optic neuropathies: predictor of clinical outcomes. *Arch Neurol* 2012;69:65-71

Naismith RT, Tutlam NT, Xu J, et al. Optical coherence tomography differs in neuromyelitis optica compared with multiple sclerosis. *Neurology* 2009; 72: 1077-1082.

Naismith RT, Xu J, Klawiter EC et al. Spinal cord tract diffusion tensor imaging reveals disability substrate in demyelinating disease. *Neurology* 2013;80:2201-2209.

Nakamura M, Nakazawa T, Doi H, et al. Early high dose intravenous methylprednisolone is effective in preserving retinal nerve fiber layer thickness in patients with neuromyelitis optica. *Graefes Arch Clin Exp Ophthalmol* 2010; 248: 1777-1785.

Nerrant E, Salsac C, Charif M et al. Lack of confirmation of anti-inward rectifying potassium channel 4.1 antibodies as reliable markers of multiple sclerosis. *Mult Scler* 2014;20:1699-1703

Oberwahrenbrock T, Ringelstein M, Jentschke S, et al., Retinal ganglion cell and inner plexiform layer thinning in clinically isolated syndrome. *Mult Scler* 2013;19:1887-1895

Oh J, Zackowski K, Chen M et al. Multiparametric MRI correlates of sensorimotor function in the spinal cord in multiple sclerosis. *Mult Scler* 2012;19:427-435.

Oh J, Saida S, Chen M et al. Spinal cord quantitative MRI discriminates between disability levels in multiple sclerosis. *Neurology* 2013;80:540-547.

Oh J, Zackowski K, Chen M, et al. Multiparametric MRI correlates of sensorimotor function in the spinal cord in multiple sclerosis. *Mult Scler* 2013;19:427-435

Ohgiya Y, Oka M, Hiwatashi A et al. Diffusion tensor MR imaging of the spinal cord in patients with multiple sclerosis. *Eur Radiol* 2007;17:2499-2504.

O'Riordan JI, Losseff NA, Phatouros C, et al? Asymptomatic spinal cord lesions in clinically isolated optic nerve, brain sem, and spinal cord syndromes suggestive of demyelination. *J Neurol Neurosurg Psychiatry* 1998;64:353-357

Oreja-Guevara C, Noval S, Alvarez-Linera J, et al. Clinically isolated syndromes suggestive of multiple sclerosis: an optical coherence tomography study. *PLoS One* 2012;7:e33907

Orton SM, Herrera BM, Yee IM et al. Sex ratio of multiple sclerosis in Canada: a longitudinal study. *Lancet Neurol* 2006;5:932-936

- Outteryck O, Zephir H, Defoort S, et al. Optical coherence tomography in clinically isolated syndrome : no evidence of subclinical retinal axonal loss. *Arch Neurol* 2009;66:1373-1377
- Outteryck O, Vermersch P. OCT findings in Neuromyelitis Optica Spectrum Disorders. In: Petzold A, (ed.). *Optical Coherence Tomography in Multiple Sclerosis*. Springer international Publishing, 2016, p. 85-96
- Parisi V, Manni G, Spadaro M, et al. Correlation between morphological and functional retinal impairment in multiple sclerosis. *Invest Ophthalmol Vis Sci* 1999;40:2520-2527
- Park HY, Park YG, Cho AH, et al. Transneuronal retrograde degeneration of retinal ganglion cells in patients with cerebral infarction. *Ophthalmology* 2013;120:1292-1299
- Park KA, Kim J and Oh YS. Analysis of spectral domain optical coherence tomography measurements in optic neuritis:differences in neuromyelitis optica, multiple sclerosis, isolated optic neuritis and normal healthy controls. *Acta Ophthalmol* 2014;92:e57-e65.
- Pérez-Rico C, Ayuso-Peralta L, Rubio-Pérez L, et al. Evaluation of visual structural and functional factors that predict the development of multiple sclerosis in clinically isolated syndrome patients. *Invest Ophthalmol Vis Sci* 2014;55:6127-6131
- Petzold A, de Boer JF, Schippling S, et al. Optical coherence tomography in multiple sclerosis: a systematic review and meta-analysis. *Lancet Neurol* 2010;9:921-932.
- Petzold A, Wattjes MP, Costello F, et al. The investigation of acute optic neuritis: a review and a proposed protocol. *Nat Rev Neurol* 2014; 10: 447-458.
- Polman CH, Reingold SC, Banwell B et al. Diagnostic criteria for multiple sclerosis: 2010 revisions to the McDonald criteria. *Ann Neurol* 2011;69:292-302
- Poser CM, Paty DW, Scheinberg L et al. New diagnostic criteria for multiple sclerosis: guidelines for research protocols. *Ann Neurol* 1983;13:227-231
- Pott JW, de Vries-Knoppert WA, Petzold A. The prevalence of microcystic macular changes on optical coherence tomography of the macular region in optic nerve atrophy of non-neuritis origin: a prospective study. *Br J Ophthalmol* 2015; Jun 30 [Epub ahead of print].
- Pouwels PJ, Kuijjer JP, Mugler JP, et al. Human grey matter: feasibility of single-slab 3D double inversion-recovery high-spatial-resolution MR imaging. *Radiology* 2016;241:873-879
- Pro MJ, Pons ME, Liebmann JM, et al. Imaging of the optic disc and retinal nerve fiber layer in acute optic neuritis. *Journal of the Neurological Sciences* 2006; 250: 114-119.
- Pueyo V, Martin J, Fernandez J, et al. Axonal loss in the retinal nerve fiber layer in patients with multiple sclerosis. *Mult Scler* 2008; 14: 609-614.
- Pulicken M, Gordon-Lipkin E, Balcer LJ, et al. Optical coherence tomography and disease subtype in multiple sclerosis. *Neurology* 2007;69:2085-2092
- Qian W, Chan Q, Mak H et al. Quantitative assessment of the cervical spinal cord damage in neuromyelitis optica using diffusion tensor imaging at 3 tesla. *J Magn Reson Imaging* 2011;33:1312-1320.
- Ratchford JN, Quigg ME, Conger A, et al. Optical coherence tomography helps differentiate neuromyelitis optica and MS optic neuropathies. *Neurology* 2009; 73: 302-308.

Reich DS, Smith SA, Gordon-Lipkin EM et al. Damage to the optic radiation in multiple sclerosis is associated with retinal injury and visual disability. *Arch Neurol* 2009;66:998-1006

Saidha S, Sortichos ES, Ibrahim MA, et al. Microcystic macular oedema, thickness of the inner nuclear layer of the retina, and disease characteristics in multiple sclerosis: a retrospective study. *Lancet Neurol* 2012; 11: 963-972.

Saidha S, Sortichos ES, Ibrahim MA, et al., Microcystic oedema, thickness of the inner nuclear layer of the retina, and disease characteristics in multiple sclerosis: a retrospective study. *Lancet Neurol* 2012;11:963-972

Saidha S, Al-Louzi O, Ratchford JN, et al. Optical coherence tomography reflects brain atrophy in multiple sclerosis: a four year study. *Ann Neurol* 2015; Jul: Epub ahead of print

Schlaeger R, Papinutto N, Panara V, et al. Spinal cord gray matter atrophy correlates with multiple sclerosis disability. *Ann Neurol* 2014;76:568-580

Schneider E, Zimmermann H, Oberwahrenbrock T, et al. optical coherence tomography reveals distinct patterns of retinal damage in neuromyelitis optica and multiple sclerosis. *PLoS One* 2013.

Seewann A, Kooi EJ, Roosendaal SD, et al. Postmortem verification of MS cortical lesion detection with 3D DIR. *Neurology* 2012;78:302-308

Sepulcre J, Murie-Fernandez M, Salinas-Alaman A, et al. Diagnostic accuracy of retinal abnormalities in predicting disease activity in MS. *Neurology* 2007;68:1488-1494

Shippling S, Balk L, Costello F, et al. Quality control for retina OCT in multiple sclerosis: Validation of the OSCAR-IB criteria. *Mult Scler* 2015;21:163-170

Siger M, Dziegielewska K, Jasek L, et al. Optical coherence tomography in multiple sclerosis. *J Neurol* 2008 ;255 :1555-1560

Simon B, Schmidt S, Lukas C, et al. Improved detection of cortical lesions in multiple sclerosis using double inversion recovery MR imaging at 3 tesla. *Eur Radiol* 2010;20:1675-1683

Smith SA, Williams ZR, Rathcford JN, et al. Diffusion tensor imaging of the optic nerve in multiple sclerosis: association with retinal damage and visual disability. *Am J Neuroradiol* 2011;32:1662-1668

Sortichos ES, Saidha S, Byraiah G, et al. In vivo identification of morphologic retinal abnormalities in neuromyelitis optica. *Neurology* 2013; 80: 1406-1414.

Srivastava R, Aslam M, Kalluri et al. Potassium channel KIR4.1 as an immune target in multiple sclerosis. *N Engl J Med* 2012;367:115-123

Stankiewicz JM, Neema M, Alsop DC et al. Spinal cord lesions and clinical status in multiple sclerosis: a 1.5 T and 3 T MRI study. *J Neurol Sci* 2009;279:99-105.

Stevenson VL, Moseley IF, Phatouros CC et al. Improved imaging of the spinal cord in multiple sclerosis using three-dimensional fast spin echo. *Neuroradiology* 1998;40:416-419.

Syc SB, Saidha S, Newsome SD, et al. Optical coherence tomography segmentation reveals ganglion cell layer pathology after optic neuritis. *Brain* 2012; 135: 521-533.

Talman LS, Bisker ER, Sackel DJ, et al. Longitudinal study of vision and retinal nerve fiber layer thickness in multiple sclerosis. *Ann Neurol* 2010;67:749-760

Tartaro A, Onofri M, Thomas A, et al. Long time echo stir sequence magnetic resonance imaging of optic nerves in optic neuritis. *Eur J Radiol* 1995; 19: 155-163.

Tewarie P, Balk LJ, Costello F, et al, The OSCAR-IB consensus criteria for retinal OCT quality assessment. *PlosOne* 2012;7:e34823

Thorpe JW, Barker GJ, Jones SJ, et al. Magnetisation transfer ratios and transverse magnetisation decay curves in optic neuritis: correlation with clinical findings and electrophysiology. *J Neurol Neurosurg Psychiatry* 1995;59:487-492

Toledo J, Sepulcre J, Salinas-Alaman A, et al. Retinal nerve fiber layer atrophy is associated with physical and cognitive disability in multiple sclerosis. *Mult Scler* 2008;14:906-912

Traber GL, Oberwahrenbrock T, Gabilondo I, et al. Multicenter inter-rater reliability of retinal layer segmentation using spectral-domain OCT. *NANOS* 2013; poster.

Trip SA, Schlottmann PG, Jones SJ, et al. Retinal nerve fiber layer axonal loss and visual dysfunction in optic neuritis. *Ann Neurol* 2005;58:383-391.

Trip SA, Wheeler-Kingshott C, Jones SJ, et al. Optic nerve diffusion tensor imaging in optic neuritis. *Neuroimage* 2006; 30: 498-505.

Trip SA, Schlottmann PG, Jones SJ, et al. Optic nerve atrophy and retinal nerve fiber thinning following optic neuritis: evidence that axonal loss is a substrate of MRI-detected atrophy. *Neuroimage* 2006; 31: 286-293.

Trip SA, Schlottmann PG, Jones SJ, et al. Optic nerve atrophy and retinal nerve fiber layer thinning following optic neuritis: evidence that axonal loss is a substrate of MRI-detected atrophy. *Neuroimage* 2006;31:286-293

Trip SA, Schlottmann PG, Jones SJ, et al. Optic nerve magnetization transfer imaging and measures of axonal loss and demyelination in optic neuritis. *Mult Scler* 2007;13:875-879

Toosy AT, Mason DF, Miller DH. Optic neuritis. *Lancet Neurol* 2014;13:83-89.

Toussaint D, Périer O, Verstappen A, et al. Clinicopathological study of the visual pathways, eyes, and cerebral hemispheres in 32 cases of disseminated sclerosis. *J Clin Neuroophthalmol* 1983;3:211-220

Valsasina P, Rocca MA, Agosta F et al. Mean diffusivity and fractional anisotropy histogram analysis of the cervical cord in MS patients. *NeuroImage* 2005;26:822-828.

Van Hecke W, Nagels G, Emonds G et al. A diffusion tensor imaging group study of the spinal cord in multiple sclerosis patients with and without T2 spinal cord lesions. *J Magn Reson Imaging* 2009;30:25-34.

Villoslada P, Cuneo A, Gelfand J, et al. Color vision is strongly associated with retinal thinning in multiple sclerosis. *Mult Scler J* 2012;18:991-999

von Glehn F, Jarius S, Cavalcanti Lira RP, Alves Ferreira MC, von Glehn FH, Costa E, Castro SM, Beltramini GC, Bergo FP, Farias AS, et al. Structural brain abnormalities are related to retinal nerve fiber layer thinning and disease duration in neuromyelitis optica spectrum disorders. *Mult Scler* 2014; 20: 1189-1197.

Wang Y, van der walt A, Paine M, et al. Optic nerve magnetisation transfer ratio after acute optic neuritis predicts axonal and visual outcomes. *PLoS One* 2012;7:e52291

Weinshenker BG, Wingerchuck DM, Vukusic S et al. Neuromyelitis optica IgG predicts relapse after longitudinally extensive transverse myelitis. *Ann Neurol* 2006;59:566-569

Wingerchuck DM, Hogancamp WF, O'Brien PC, et al. The clinical course of neuromyelitis optica (Devic's syndrome). *Neurology* 1999;53:1107-1114.

Wingerchuck DM, Lennon VA, Pittock SJ. Revised diagnostic criteria for neuromyelitis optica. *Neurology* 2006;66:1485-1489.

Wingerchuck DM, Lennon VA, Luchinetti CF, et al. The spectrum of neuromyelitis optica. *Lancet Neurol* 2007; 6: 805-815.

Wingerchuck DM, Banwell B, Bennett JL, et al. International consensus diagnostic criteria for neuromyelitis optica spectrum disorders. *Neurology* 2015;85:177-189

Wu GF, Schwartz ED, Lei T, et al. Relation of vision to global and regional brain MRI in multiple sclerosis. *Neurology* 2007;69:2128-2135

Youl BD, Turano G, Miller DH, et al. The pathophysiology of acute optic neuritis: an association of gadolinium leakage with clinical and electrophysiological deficits. *Brain* 1991; 114: 2437-2450.

Young KL, Brandt AU, Petzold A, et al. Loss of retinal nerve fiber layer axons indicates white but not grey matter damage in early multiple sclerosis. *Eur J Neurol* 2013;20:803-811

Zhang Y, Metz LM, Scott JN, et al. MRI texture heterogeneity in the optic nerve predicts visual recovery after acute optic neuritis. *Neuroimage: Clinical* 2014; 4: 302-307.

Zimmermann H, Freing A, Kaufhold F, et al. Optic neuritis interferes with optical coherence tomography and magnetic resonance imaging. *Mult Scler* 2012;19:443-450

**TITRE:** Développement de biomarqueurs diagnostiques et de suivi dans les maladies inflammatoires du système nerveux central en imagerie par résonance magnétique et tomographie par cohérence optique

**RESUME:**

**INTRODUCTION.** Le handicap associé aux maladies inflammatoires du système nerveux central (SNC), représentées par la sclérose en plaques (SEP) et la neuromyéélite optique de Devic (NMOSD), est sous-tendu par la perte neuronale. La tomographie par cohérence optique (OCT) et l'imagerie par résonance magnétique (IRM) sont des outils robustes et reproductibles permettant de mesurer la perte axonale in vivo.

**OBJECTIFS.** Développer des biomarqueurs OCT et IRM pour le diagnostic, le pronostic et le suivi des patients atteints de maladies inflammatoires du SNC.

**METHODES.** Notre IRM est de champ magnétique 3 tesla (Achieva, Philips, Best, Pays Bas). L'appareil OCT est de 4<sup>ème</sup> génération (Heidelberg Spectralis, Allemagne).

**(1)** Nous avons développé une séquence en tenseur de diffusion (DTI) de la moelle épinière cervicale en acquisition coronale et **(2)** évalué les corrélations entre les paramètres DTI et le handicap clinique d'une cohorte de patients SEP. **(3)** Nous avons comparé la séquence 3D-Double Inversion Récupération (DIR) à la séquence 2D-STIR FLAIR coronal pour la détection des hypersignaux inflammatoires du nerf optique. Sur le plan OCT, **(4)** nous avons participé à une étude multicentrique pour la validation de critères de qualité OCT. **(5)** Nous avons réalisé une étude OCT comparative de patients SEP, NMOSD et de sujets sains, afin de mettre en évidence des paramètres OCT différenciant les 2 maladies, parmi lesquels l'épaisseur de la pRNFL (globale ou en secteurs) et des couches maculaires (logiciel de segmentation HEYEX). **(6)** Nous avons évalué la longueur de l'hypersignal DIR du nerf optique comme potentiel biomarqueur de la perte axonale rétinienne évaluée en OCT.

**RESULTATS.**

**(1)** Les paramètres DTI (fraction d'anisotropie [FA], diffusivité moyenne [MD] et radiale [rD]) étaient significativement différents entre les sujets SEP et sains. Chez les sujets SEP, la FA diminue, la MD et la RD augmentent. **(2)** Dans la SEP, la FA mesurée au sein de la moelle épinière cervicale (C2-C6) était modérément corrélée au handicap clinique du patient mesuré par le score EDSS et les scores fonctionnels pyramidal, sensitif et sphinctérien. **(3)** La séquence 3D-DIR était plus précise que le 2D STIR FLAIR pour la détection d'un hypersignal inflammatoire du nerf optique (Se 95%, Sp 94%) et montrait une concordance inter-observateur plus élevée ( $\kappa = 0.96$ ). **(4)** La concordance inter-observateur des critères de qualité OCT OSCAR-IB était substantielle ( $\kappa = 0.7$ ). **(5)** Nous mettons en évidence une atrophie rétinienne post ON comparable entre la SEP et la NMOSD. Les patients SEP présentent une atrophie maculaire et de la pRNFL temporale sur les yeux sans névrite optique. Nos résultats suggèrent une possible atrophie maculaire infraclinique chez les sujets NMOSD. Les corrélations entre OCT et handicap visuel étaient bonnes et nombreuses. Dans la NMOSD, les corrélations entre OCT et handicap clinique étaient moins nombreuses et liées à la présence d'un handicap visuel. **(6)** Nous avons mis en évidence une bonne association ( $p < 0.0001$ ) entre la longueur de l'hypersignal DIR du nerf optique, l'épaisseur de la pRNFL, le volume des couches maculaires internes et le handicap visuel. Près de 40% des yeux indemnes de NO présentaient un hypersignal du nerf optique.

**CONCLUSIONS.**

Nous avons développé une séquence DTI analysant la moelle épinière cervicale, applicable en routine et de façon prospective. Les corrélations entre la FA ou la MD et le handicap restent toutefois modérées. L'OCT peut aider à différencier la NMOSD de la SEP en recherchant une atrophie de la pRNFL temporale plus marquée dans la SEP. Nous discutons la possibilité d'une atteinte infraclinique dégénérative rétinienne dans la NMOSD. Nous avons montré l'intérêt de la séquence 3D-DIR pour la détection de lésions inflammatoires du nerf optique. La séquence 3D-DIR connue comme marqueur de lésion démyélinisante permet de décrire un nouveau biomarqueur de la perte axonale rétinienne.