



HAL
open science

Vers une meilleure compréhension des tumeurs colorectales de la voie festonnée : intérêt des gènes de mucines

Florence Renaud Renaud-Monsarrat

► To cite this version:

Florence Renaud Renaud-Monsarrat. Vers une meilleure compréhension des tumeurs colorectales de la voie festonnée : intérêt des gènes de mucines. Médecine humaine et pathologie. Université du Droit et de la Santé - Lille II, 2015. Français. NNT : 2015LIL2S044 . tel-01339330

HAL Id: tel-01339330

<https://theses.hal.science/tel-01339330>

Submitted on 29 Jun 2016

HAL is a multi-disciplinary open access archive for the deposit and dissemination of scientific research documents, whether they are published or not. The documents may come from teaching and research institutions in France or abroad, or from public or private research centers.

L'archive ouverte pluridisciplinaire **HAL**, est destinée au dépôt et à la diffusion de documents scientifiques de niveau recherche, publiés ou non, émanant des établissements d'enseignement et de recherche français ou étrangers, des laboratoires publics ou privés.

UNIVERSITÉ DU DROIT ET DE LA SANTÉ - LILLE II

THESE DE DOCTORAT D'UNIVERSITÉ

Discipline : Sciences de la Vie et de la Santé

*Vers une meilleure compréhension des
tumeurs colorectales de la voie festonnée :
intérêt des gènes de mucines*

Présentée et soutenue publiquement le 16 novembre 2015

par **Florence RENAUD**

JURY

Président	Monsieur le Professeur Jean-François FLEJOU
Rapporteurs	Monsieur le Professeur Jean-François FLEJOU Monsieur le Professeur Christophe PENNA
Examineur	Madame le Professeur Emmanuelle LETEURTRE
Directeur de Thèse	Madame le Docteur Marie-Pierre BUISINE

Je remercie pour l'honneur qu'ils me font :

Monsieur le Professeur Jean-François Fléjou,
Monsieur le Professeur Christophe Penna,

en acceptant d'être les rapporteurs de cette Thèse ;

Madame le Professeur Emmanuelle Leteurre,
Madame le Docteur Marie-Pierre Buisine, mon Directeur de Thèse,

en acceptant de juger ce travail.

Le travail présenté dans ce mémoire a été réalisé au sein de l'**UMR-S 1172 INSERM** du **Centre de Recherche Jean-Pierre Aubert**, dans l'équipe « **Mucines, différenciation et cancérogenèse épithéliales** », dirigée par Mme le Docteur Isabelle Van Seuningen, sous la direction scientifique de Mme le Docteur Marie-Pierre Buisine.

Je tiens à remercier particulièrement :

Madame le Docteur Marie-Pierre Buisine

Tu as accepté d'être mon Directeur de Master Recherche puis de Thèse. Je te remercie très sincèrement de ta disponibilité, de tes nombreux conseils, de ton amitié, et pour le travail que nous avons réalisé ensemble

Madame le Professeur Emmanuelle Leteurtre

Je te suis très reconnaissante du soutien et de la confiance que tu m'as toujours témoignés

Monsieur le Professeur Christophe Mariette

Je te remercie très sincèrement pour ton aide précieuse dans ce travail, ton soutien, et ta disponibilité

Madame le Docteur Isabelle Van Seuningen

Je te remercie de m'avoir accueillie si agréablement dans ton équipe de Recherche

Madame le Docteur Audrey Vincent

Je te remercie de ton amitié et de ton enthousiasme

Toute l'équipe du Laboratoire de Biologie moléculaire du CHR-U de Lille

Mes collègues, et toute l'équipe de l'Institut de Pathologie du CHR-U de Lille

Les chercheurs, doctorants, étudiants et techniciens de l'équipe « Mucines »

Merci de votre aide et de vos encouragements, qui m'ont permis de mener à terme ce travail

Je tiens également à remercier sincèrement :

Monsieur **Michel Crépin**, Monsieur le **Docteur Farid Zerimech**, Madame le **Docteur Fabienne Escande**, Madame le **Docteur Julie Leclerc**, Monsieur le **Professeur Pascal Pigny**, Madame le **Professeur Nicole Porchet**, Madame **Laurence Stechly** et Madame **Marie-Claire Dieu**, Service de Biochimie et Biologie moléculaire du CHR-U de Lille

Madame le **Docteur Louise Devisme**, Monsieur le **Professeur Claude-Alain Maurage**, Madame **Valérie Grégoire**, Madame **Evelyne Frémineur**, et toute l'**équipe d'immunohistochimie**, Institut de Pathologie du CHR-U de Lille

Madame le **Professeur Marie-Christine Copin**, et toute l'**équipe de la Tumorothèque** du C2RC

Madame **Rose-Mary Siminski** et Madame **Marie-Hélène Gevaert**, Laboratoire d'Histologie, Faculté de Médecine de Lille

Monsieur le **Professeur Jean-François Fléjou** et Madame le **Docteur Magali Svrcek**, Service d'Anatomie et Cytologie Pathologiques, Hôpital Saint-Antoine, Paris

Enfin, je remercie la **Société Française de Pathologie** de m'avoir accordé la bourse du Fonds de Recherche de la SFP

SOMMAIRE

TABLE DES ILLUSTRATIONS.....	2
LISTE DES TABLEAUX	3
LISTE DES ABREVIATIONS	4
AVANT-PROPOS.....	5
PARTIE I - CONTEXTE SCIENTIFIQUE	7
I.1 Polypes et cancers colorectaux	7
I.1.1 Facteurs de risque	7
I.1.2 Histoire naturelle du cancer colorectal	12
I.1.3 Anatomie pathologique des tumeurs coliques	13
I.1.4 Bases moléculaires des cancers colorectaux.....	36
I.1.5 Différentes voies de cancérogenèse.....	55
I.1.6 Conséquences cliniques du diagnostic de tumeur colique.....	58
I.2 Les mucines dans le côlon normal et tumoral.....	64
I.2.1 Généralités sur les mucines	64
I.2.2 Le cluster MUC 11p15	66
I.2.3 Expression des gènes de mucines dans l'intestin normal et pathologique.....	70
PARTIE II - OBJECTIFS DE LA THESE ET EXPOSE DES TRAVAUX.....	73
II.1 Premier travail	75
II.1.1 Introduction.....	75
II.1.2 Résumé.....	77
II.1.3 Article.....	78
II.1.4 Etudes complémentaires.....	111
II.1.5 Discussion	116
II.2 Deuxième travail	118
II.2.1 Introduction.....	118
II.2.2 Résumé.....	119
II.2.3 Article.....	120
II.2.4 Etudes complémentaires.....	150
II.2.5 Discussion	155
PARTIE III - CONCLUSION GENERALE ET PERSPECTIVES	157
REFERENCES BIBLIOGRAPHIQUES	161
TABLE DES MATIERES.....	176

TABLE DES ILLUSTRATIONS

Figure 1. Architecture des gènes de prédisposition au cancer colorectal (CCR)	10
Figure 2. Histoire naturelle du cancer colorectal	13
Figure 3. Aspect histologique des adénomes colorectaux conventionnels.....	18
Figure 4. Aspect endoscopique des lésions festonnées	27
Figure 5. Aspect histologique des polypes hyperplasiques et adénomes festonnés sessiles.	28
Figure 6. Aspect histologique des adénomes festonnés traditionnels	29
Figure 7. Variantes histologiques de cancer colorectal	35
Figure 8. Stratégies de mise en évidence d'un défaut du système MMR.....	39
Figure 9. Anomalies de méthylation dans le cancer colorectal.....	43
Figure 10. Voie Wnt/ β -caténine	48
Figure 11. Voies EGFR/RAS/RAF/MAPK et PI3K/AKT	50
Figure 12. Voie du TGF- β /SMAD.	51
Figure 13. Voie TP53/MDM2.....	52
Figure 14. Classification moléculaire des cancers colorectaux	53
Figure 15. Voies de cancérogenèse colorectale.....	58
Figure 16. Représentation schématique de la structure et des fonctions des mucines.....	66
Figure 17. Représentation schématique de la région chromosomique 11p15.5	67
Figure 18. Représentation schématique de la régulation épigénétique du cluster.....	69
Figure 19. Expression des gènes MUC dans les épithéliums des tractus digestif et respiratoire.....	70
Figure 20. Méthylation de LINE-1 dans les cancers colorectaux.....	112
Figure 21. Expression de MUC2 et MUC5AC dans le côlon et l'intestin grêle d'un fœtus.	115
Figure 22. Méthylation de LINE-1 dans les polypes colorectaux.	151

LISTE DES TABLEAUX

Tableau I. Principaux gènes et syndromes responsables des formes héréditaires de CCR	9
Tableau II. Classification anatomo-pathologique des tumeurs colorectales d'après l'OMS 2010	16
Tableau III. Principales caractéristiques cliniques et morphologiques des polypes festonnés	26
Tableau IV. Classification AJCC/UICC/TNM des tumeurs du côlon et du rectum	34
Tableau V. Recommandations de surveillance des lésions festonnées après polypectomie	63

LISTE DES ABREVIATIONS

ACF	aberrant crypt foci
ARNnc	ARN non codants
CCR	Cancer colorectal
CIMP	CpG island methylator phenotype
CIMP-H	High-CpG island methylator phenotype
CIMP-L	Low-CpG island methylator phenotype
CIN	Instabilité chromosomique
DNMT	DNA methyltransferase
ECF	Ectopic crypt foci
EMAST	Elevated microsatellite instability at selected tetranucleotide repeats
GCHP	Goblet cell-rich hyperplastic polyp
HDAC	Histone deacetylase
HES	Hemalun éosine safran
IGFR	Insulin-like growth factor 1 receptor
IGF2	Insulin growth factor 2
KRAS	Kirsten rat sarcoma viral homolog
LINE-1	Long interspersed nucleotide element-1
LOH	Loss of heterozygosity
MAPK	Mitogen-activated Protein Kinase
MLH1	MutL Homolog 1
MICI	Maladie inflammatoire chronique de l'intestin
MMR	Mismatch repair
MSI	Microsatellite instability
MS-PCR	Methylation Sensitive-PCR
MUTYH	MutY Homolog
MVHP	Microvesicular hyperplastic polyp
NRAS	Neuroblastoma RAS viral oncogene homolog
Nt	Amino-terminal
PAM	Polypose associée à <i>MUTYH</i>
PCR	Polymerase chain reaction
PI3K	Phosphatidyl inositol 3-kinase
SMAD	Similar to mothers against decapentaplegic
SSA/P	Sessile serrated adenoma/polyp
TGF- β	Transforming growth factor β
TSA	Traditional serrated adenoma
UACL	Ulcer-associated cell lineage

AVANT-PROPOS

Le cancer colorectal (CCR) est la deuxième cause de décès par cancer dans le monde. Il s'agit dans 90% des cas d'un adénocarcinome, pourtant le CCR constitue une pathologie hétérogène, tant sur le plan clinique, phénotypique, que moléculaire.

Au moins deux voies distinctes de cancérogenèse ont été identifiées : la voie dite « conventionnelle », qui concerne la vaste majorité des tumeurs colorectales, et la voie alternative des tumeurs festonnées. Cette seconde voie, plus récemment décrite, est encore mal connue. Les polypes festonnés, qui sont associés à cette nouvelle voie de cancérogenèse, suscitent donc un intérêt particulier. Bien qu'ils partagent une morphologie festonnée, ils constituent un groupe très hétérogène au plan clinique et moléculaire, et la question de leur potentiel de malignité est souvent posée. Au microscope, le diagnostic de ces lésions festonnées et l'identification des lésions les plus à risque de progresser vers l'adénocarcinome est un véritable enjeu.

Les polypes festonnés, de même que certains adénocarcinomes, ont comme caractéristique d'être mucisécrétants et d'exprimer fréquemment les mucines MUC2 et MUC5AC. Dans ce travail, nous nous sommes intéressés aux mécanismes pouvant expliquer ce patron d'expression spécifique des mucines dans les tumeurs colorectales, et avons confronté les résultats obtenus aux données cliniques, anatomo-pathologiques et moléculaires, avec pour objectif de contribuer à la compréhension de la voie des tumeurs festonnées.

La première partie du manuscrit sera consacrée aux connaissances actuelles sur les tumeurs colorectales au plan anatomo-pathologique, moléculaire, et clinique, et sur l'expression et la régulation des mucines dans le côlon normal et tumoral. La seconde partie sera dédiée à la présentation des travaux réalisés. Nous ferons également la synthèse des résultats et discuterons de leur intérêt potentiel au plan fondamental et appliqué.

PARTIE I - CONTEXTE SCIENTIFIQUE

I.1 Polypes et cancers colorectaux

Le cancer colorectal (CCR) est l'une des premières causes de mortalité et morbidité liées au cancer en Europe et aux USA (Siegel *et al.*, 2015 ; Ferlay *et al.*, 2013). En France, il se situe au 3^{ème} rang des cancers et au 2^{ème} rang des décès par cancer tous sexes confondus (INCa, 2015) ; 17 000 décès annuels lui sont imputables (INCa, 2010). Les estimations prévoient, pour 2015, une incidence dans les pays développés de 780 000 nouveaux cas, responsables de 350 000 décès (Ferlay *et al.*, 2010), et 45 000 nouveaux cas annuels en France à l'horizon 2020 (INCa, 2015). Malgré l'amélioration du dépistage et des moyens diagnostiques ces vingt dernières années, la survie à 5 ans, tous stades confondus, stagne aux alentours de 50% (Mitry *et al.*, 2008).

I.1.1 Facteurs de risque

Age

L'âge moyen au diagnostic de CCR est de 70 ans. Le risque de développer un CCR commence à augmenter à partir de 50 ans et s'accroît ensuite nettement jusqu'à 80 ans. C'est pour cette raison qu'un dépistage organisé du cancer colorectal a été mis en place en France pour les personnes âgées de 50 à 74 ans (INCa).

Habitudes de vie et environnement

L'incidence du CCR est plus élevée dans les pays industrialisés. Le régime alimentaire (alimentation trop calorique, riche en graisses animales, consommation importante de viande rouge), le manque d'activité physique, l'obésité et des facteurs environnementaux comme l'exposition à des toxiques (tabac, alcool) augmentent le risque de développer un CCR (World Cancer Research Fund/American Institute for Cancer Research, 2010). Une consommation suffisante et variée de fruits et légumes frais, ainsi qu'un régime riche en fibres seraient au contraire protecteurs vis-à-vis du CCR, mais les données des différentes études sont contradictoires (Schatzkin *et al.*, 2000 ; Alberts *et al.*, 2000 ; Flood *et al.*, 2008 ; Leenders *et al.*, 2015).

Inflammation chronique

Les maladies inflammatoires chroniques de l'intestin (MICI) augmentent le risque de survenue d'un CCR (Konda *et al.*, 2008). En effet, la recto-colite hémorragique et la maladie de Crohn sont associées à un risque relatif de développer un CCR 1,5 à 4 fois supérieur à celui de la population générale, ce risque étant corrélé à l'étendue des lésions et à la durée d'évolution (Herrinton *et al.*, 2012 ; Beaugerie *et al.*, 2013 ; Lutgens *et al.*, 2013). De même, l'association entre l'infection à *Schistosoma mansoni* et le CCR a été décrite (Uthman *et al.*, 1991).

Antécédent personnel de tumeur colorectale

Les patients avec un antécédent de CCR ou d'adénome de taille supérieure à 1 cm ont un risque élevé de développer un CCR.

Prédisposition génétique au cancer colorectal

Si la grande majorité des CCR surviennent de façon sporadique (environ 70%), certains sont génétiquement déterminés.

Les formes familiales de CCR représentent jusqu'à 30% des CCR, dont 5% avec histoire familiale ou présentation clinique indicatrice d'une prédisposition majeure au CCR, due à une anomalie moléculaire germinale dans un gène à forte pénétrance. A ce jour, quatorze gènes responsables de prédisposition génétique au CCR ont été identifiés (Peters *et al.*, 2015) (Tableau I).

Tableau I. Principaux gènes et syndromes responsables des formes héréditaires de CCR, d'après Peters *et al.*, 2015

Gène	Syndrome héréditaire	Age de survenue (années)	Voie de signalisation ou fonction
<i>APC</i>	PAF, PAFA	34-43	Voie Wnt/ β -caténine
<i>MUTYH</i>	PAM	48-56	Réparation par excision de base
<i>MLH1, MSH2, MSH6, PMS2,</i>	Lynch	44-56	Réparation des mésappariements de l'ADN
<i>PTEN</i>	Cowden	<50	Suppresseur de tumeur, antagoniste de la voie PI3K
<i>STK11</i>	Peutz-Jeghers	65	Suppresseur de tumeur
<i>GREM1</i>	PMH	48	Voie TGF- β /BMP
<i>BMPR1A</i>	PMH, polypose juvénile	48,42	Voie TGF- β /BMP
<i>MADH4/SMAD4</i>	Polypose juvénile	42	Voie TGF- β /BMP
<i>POLE, POLD1</i>	PPAP	23-80	Réparation de l'ADN

BMP, bone morphogenic protein ; PAF, Polypose adénomateuse familiale ; PAFA, Polypose adénomateuse familiale atténuée ; PAM, Polypose associée à *MUTYH* (mutY Homolog) ; PMH, syndrome de Polypose mixte héréditaire ; TGF- β , transforming growth factor β ; PPAP, polymerase proofreading associated polyposis (polypose associée à l'activité correction d'épreuve des polymérase)

L'étiologie des autres formes familiales, qui représentent environ 25% des CCR, n'est pas parfaitement connue. Elles résultent probablement de l'altération de gènes de susceptibilité au cancer à pénétrance moindre (Figure 1).

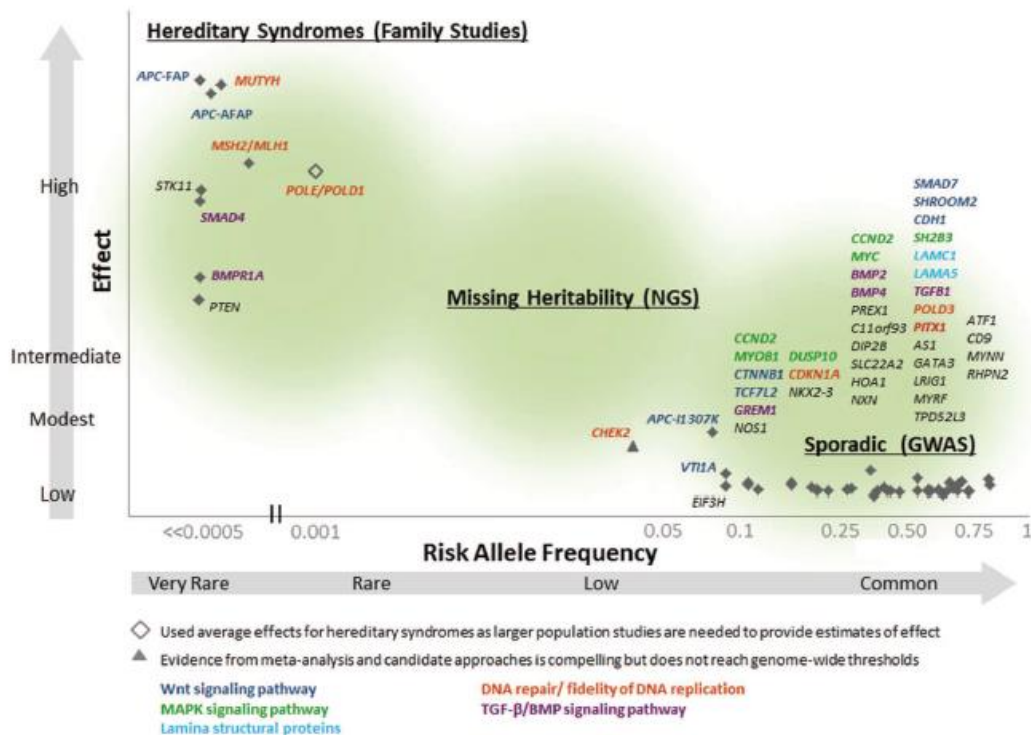


Figure 1. Architecture des gènes de prédisposition au cancer colorectal (CCR), d'après Peters *et al.*, 2015. Ce schéma représente le risque de développer un CCR au cours de la vie (axe des ordonnées) et la fréquence relative de l'allèle associé au risque de CCR (axe des abscisses). Environ 5% des CCR surviennent dans le cadre d'un syndrome de prédisposition bien caractérisé, tels que la polyposse adénomateuse familiale, la polyposse associée à *MUTYH*, le syndrome de Lynch, les polyposes hamartomateuses, avec un risque relatif élevé de CCR. Les autres cancers héréditaires (dits à « hérédité manquante ») représentent 25% des CCR, avec un risque intermédiaire de CCR. Enfin, 70% des CCR sont sporadiques. Ces gènes sont impliqués dans diverses voies de signalisation ou fonctions (représentées par des couleurs différentes). BMP, *bone morphogenic protein* ; GWAS, *genome wide association study* ; MAPK, *mitogen activated protein kinases* ; TGF-β, *transforming growth factor β*

Nous ne développerons ici que les deux formes les plus fréquentes de prédisposition au CCR, sur lesquelles nous reviendrons au cours de ce travail.

Le **syndrome de Lynch** (ou HNPCC, *Hereditary Non Polyposis Colorectal Cancer*), est la forme la plus fréquente de prédisposition héréditaire au cancer colorectal, de transmission autosomique dominante, responsable d'environ 2,8% de l'ensemble des CCR, avec une incidence de 1/500 à 1/1000 naissances (Lynch et de la Chapelle, 2003 ; Jaspersion *et al.*, 2010 ; Stoffel et Boland, 2015). Pour les patients atteints d'un syndrome de Lynch, le risque cumulé de développer un CCR est de 28 à 75% chez les hommes et de 24 à 52% chez les

femmes. Le CCR survient le plus souvent de façon précoce, avec un âge moyen au diagnostic de 44 ans, et il existe chez ces patients une forte incidence de CCR synchrones et métachrones (environ 25 à 30% des patients présentent un second cancer dans les dix ans qui suivent l'exérèse du premier cancer) (Vasen *et al.*, 2010 ; Jasperson *et al.*, 2010 ; Bonadona *et al.*, 2011). Le syndrome de Lynch est aussi associé à un risque augmenté de survenue d'autres cancers (risque cumulé de 15%) : endomètre, intestin grêle, bassinet et voies urinaires excrétrices, estomac, ovaires, voies biliaires (Vasen *et al.*, 2010 ; Bonadona *et al.*, 2011). Des tumeurs du système nerveux central (glioblastomes) et des tumeurs des annexes cutanées sont observées au sein de deux variantes phénotypiques du syndrome de Lynch que sont le syndrome de Turcot et le syndrome de Muir-Torre (Stoffel et Boland, 2015).

Ce syndrome est lié à des anomalies germinales d'un gène de réparation des mésappariements de l'ADN (MMR, *MisMatch Repair*) : dans la plupart des cas *MLH1* ou *MSH2*, et à un moindre degré *MSH6* et *PMS2*. Les mutations ponctuelles sont les plus fréquentes ; les autres anomalies moléculaires sont des réarrangements des gènes *MLH1*, *MSH2*, *MSH6* ou *PMS2*, des délétions du gène *EPCAM*, plus récemment décrites, responsables d'une inactivation du gène *MSH2* par hyperméthylation, et des épimutations du gène *MLH1* (Hitchins, 2013 ; Kang *et al.*, 2015). Les tumeurs développées dans le cadre du syndrome de Lynch sont caractérisées par un **phénotype mutateur**, avec une instabilité des séquences répétitives de type microsatellite, secondaire à une perte de la fonction de réparation des mésappariements de l'ADN (voir chapitre I.1.4.1).

La **polypose adénomateuse familiale** (PAF) est un autre syndrome de prédisposition au CCR, responsable d'environ 1% des CCR, de transmission autosomique dominante, dont l'incidence est estimée à 1/10 000 naissances dans les populations d'Europe du Nord (Barrow *et al.*, 2013). Les patients atteints de PAF développent le plus souvent lors de la seconde

décennie des centaines voire milliers de polypes colorectaux, dont certains progresseront de façon inéluctable vers l'adénocarcinome s'ils ne sont pas réséqués (Lynch et de la Chapelle, 2003 ; Jasperson *et al.*, 2010). Dans certains cas, le nombre de polypes est moindre (polypose atténuée), posant le problème du diagnostic différentiel avec la polypose associée au gène *MUTYH* (PAM, polypose associée à *MUTYH*). Il existe une grande variabilité de la sévérité de la polypose et de l'apparition de manifestations extra-coliques (ostéomes, polypes gastriques et de l'intestin grêle, kystes épidermoïdes, carcinomes thyroïdiens, etc.). La PAF est due à des mutations germinales du gène *APC* (*Adenomatous Polyposis Coli*) (Powell *et al.*, 1992 ; Jasperson *et al.*, 2010), dont le produit, la protéine APC, joue un rôle central dans le fonctionnement de la voie Wnt en régulant le taux de β -caténine (Pinto et Clevers, 2005).

I.1.2 Histoire naturelle du cancer colorectal

Pour assurer son renouvellement perpétuel, l'épithélium colique maintient physiologiquement un équilibre entre prolifération, différenciation et mort cellulaire. La transformation néoplasique survient lors d'une dérégulation de ces mécanismes au profit de la prolifération cellulaire.

La tumorigenèse du côlon et du rectum (Figure 2) commence par une hyperprolifération de l'épithélium colique, qui correspond à la première anomalie décelable : le **foyer de cryptes aberrantes** (ACF, *aberrant crypt foci*) (Pretlow *et al.*, 1992). Les ACF forment ensuite des tumeurs bénignes, les **adénomes**, dont il existe différents types histologiques, et qui sont caractérisés par la présence d'une dysplasie glandulaire de bas grade, puis de haut grade. Environ 5% des adénomes progressent vers un cancer (Stryker *et al.*, 1987). On estime que 90% des CCR sont des adénocarcinomes. Le développement d'un **carcinome** est d'abord superficiel, puis intra-muqueux, infiltrant le chorion sans envahir la sous-muqueuse

(carcinome *in situ*). Le **carcinome invasif** peut envahir la sous-muqueuse, avec un risque d'embolie lymphatique tumoral. Le carcinome s'étend ensuite progressivement en profondeur dans la paroi colique, dans la sous-muqueuse, la musculature, puis la sous-séreuse et la séreuse. Le CCR peut également s'étendre localement, notamment dans le pelvis pour le cancer du rectum. Certains clones acquièrent la capacité de disséminer et de former des métastases à distance. Dans 75% des cas, les CCR métastasent au niveau du foie. Les autres localisations sont pulmonaires, osseuses ou cérébrales. Les métastases sont observées dans 40 à 60% des cas (de façon synchrone dans 25% des cas) (Phelip *et al.*, 2014). La séquence adénome-carcinome dure 10 ans en moyenne, mais est de durée variable selon les différents cancers (Carethers et Jung, 2015).

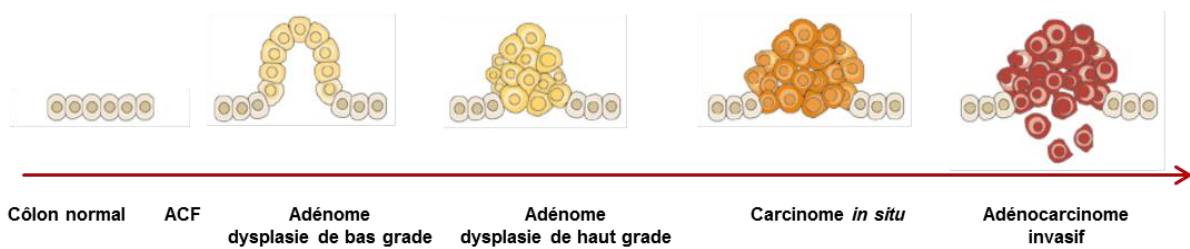


Figure 2. Histoire naturelle du cancer colorectal.

La carcinogenèse colique commence par une hyperprolifération épithéliale ou foyer de crypte aberrante (ACF). Les ACF forment ensuite des tumeurs bénignes, les adénomes, avec des lésions de dysplasie de bas grade, puis de haut grade, qui vont progresser vers le carcinome *in situ*, puis l'adénocarcinome invasif.

I.1.3 Anatomie pathologique des tumeurs coliques

I.1.3.1 Foyer de cryptes aberrantes

Les foyers de cryptes aberrantes sont des cryptes au calibre élargi, entourées d'un épithélium épaissi, avec une mucosécrétion diminuée. Ces ACF existent sous la forme d'une hyperplasie, c'est-à-dire une augmentation anormale de la prolifération des cellules normalement présentes

dans un tissu, ou d'une dysplasie, caractérisée par des anomalies cellulaires, nucléaires et cytoplasmiques, associées à des anomalies architecturales des glandes. Cette forme représente environ 5% des ACF et est l'équivalent d'un micro-adénome. Les ACF ne sont pas visibles en routine en coloscopie. Leur détection nécessite l'utilisation de vidéo-endoscopes à optique grossissante (zoom) et de colorants (chromo-endoscopie). La prolifération cellulaire anormale conduit à l'accumulation des cellules dans la muqueuse, aboutissant à la formation d'un polype.

I.1.3.2 Polypes et tumeurs coliques pré-cancéreuses

Définitions

La terminologie employée pour désigner les états pré-cancéreux en pathologie digestive est parfois ambiguë, en particulier pour les lésions colorectales festonnées. Nous rappellerons donc ci-dessous quelques définitions, issues de la dernière classification de l'OMS (Bosman *et al.*, 2010).

Le **polype** correspond à une tumeur faisant saillie dans la lumière intestinale, sans préjuger de sa nature histologique. Il peut être d'insertion sessile (la taille de la base d'implantation du polype est supérieure à celle du polype) ou pédiculée (la taille de la base d'implantation du polype est inférieure à celle du polype).

L'**adénome** est un polype qui comporte des lésions de dysplasie glandulaire.

La **dysplasie** désigne les lésions cytologiques et architecturales certaines de l'épithélium, traduisant un processus néoplasique, sans signe d'infiltration de la *lamina propria* (Ridell *et al.*, 1983 ; Bosman *et al.*, 2010). Le terme « dysplasie » dans l'intestin fait communément

référence aux lésions de dysplasie glandulaire de type intestinal (dysplasie dite « conventionnelle »).

La **néoplasie intra-épithéliale** est une lésion non infiltrante présentant généralement des altérations architecturales et cytologiques (reflétant les anomalies moléculaires sous-jacentes), qui peuvent conduire à la survenue d'un cancer, mais les atypies nucléaires ne sont pas nécessairement présentes (par exemple, pour l'adénome festonné sessile colique).

En pratique, les deux termes sont souvent employés indifféremment par les pathologistes, de façon variable selon l'organe concerné. D'après l'OMS, le terme « néoplasie intra-épithéliale » devrait néanmoins désormais être privilégié à celui de « dysplasie » (Bosman *et al.*, 2010).

Classification

La classification histopathologique des tumeurs colorectales, incluant les « lésions précancéreuses » d'une part, et les « lésions festonnées » d'autre part, sert de base au diagnostic et au traitement, et est utile aux études cliniques et épidémiologiques. La classification actuellement la plus utilisée par les pathologistes est celle de l'Organisation Mondiale de la Santé (OMS), datant de 2010 (Bosman *et al.*, 2010) (Tableau II).

Tableau II. Classification anatomo-pathologique des tumeurs colorectales d'après l'OMS 2010 (Bosman *et al.*, 2010)

<p>Tumeurs épithéliales</p> <p><i>Lésions précancéreuses</i></p> <p>Adénome</p> <ul style="list-style-type: none"> Tubuleux Villeux Tubulo-villeux <p>Dysplasie (néoplasie intra-épithéliale), bas grade</p> <p>Dysplasie (néoplasie intra-épithéliale), haut grade</p> <p><i>Lésions festonnées</i></p> <p>Polype hyperplasique</p> <p>Adénome / Polype festonné sessile</p> <p>Adénome festonné traditionnel</p> <p><i>Hamartomes</i></p> <p>Polype associé au syndrome de Cowden</p> <p>Polype juvénile</p> <p>Polype de Peutz-Jeghers</p> <p><i>Carcinomes</i></p> <p>Adénocarcinome</p> <ul style="list-style-type: none"> Adénocarcinome cribriforme Carcinome médullaire Adénocarcinome micropapillaire Adénocarcinome mucineux Adénocarcinome festonné Adénocarcinome à cellules en bague à chaton <p>Carcinome épidermoïde</p> <p>Carcinome indifférencié</p>	<p><i>Néoplasies neuroendocrines</i></p> <p>Tumeur neuroendocrine (TNE)</p> <ul style="list-style-type: none"> TNE G1 (carcinoïde) TNE G2 <p>Carcinome neuroendocrine (CNE)</p> <ul style="list-style-type: none"> CNE à grandes cellules CNE à petites cellules <p>Carcinome mixte adénoneuroendocrine</p> <ul style="list-style-type: none"> à cellules EC, TNE avec production de sérotonine à cellules L, avec production de peptide glucagon-like et TNE avec production de PP/PYY <p>Tumeurs mésenchymateuses</p> <p>Léiomyome</p> <p>Lipome</p> <p>Angiosarcome</p> <p>Tumeur stromale gastro-intestinale</p> <p>Sarcome de Kaposi</p> <p>Léiomyosarcome</p> <p>Lymphomes</p> <p>Métastases</p>
--	---

Description des tumeurs épithéliales colorectales

Les tumeurs épithéliales sont subdivisées selon la dernière classification de l’OMS en lésions pré-cancéreuses (adénomes et dysplasie), lésions festonnées, hamartomes et carcinomes. Nous n'aborderons pas les néoplasies neuro-endocrines, qui n’ont pas fait l’objet de ce travail.

Lésions pré-cancéreuses : adénomes

Les adénomes colorectaux de type conventionnel sont fréquents dans la population générale. La prévalence augmente avec l’âge, atteignant 30% chez les sujets de 65 ans. Leur taille varie d’un millimètre à plusieurs centimètres. En macroscopie, ces adénomes se présentent dans plus de 90% des cas sous forme de polypes pédiculés ou sessiles, ou plus rarement sous la forme d’adénomes plans (Soetikno *et al.*, 2008). Cette distinction macroscopique est importante pour l’évaluation des critères pronostiques des adénomes de haut grade. Ils correspondent à des proliférations intra-épithéliales de cellules néoplasiques, ce qui signifie que tout adénome conventionnel comporte de la dysplasie. La dysplasie de bas grade correspond à la présence de noyaux basophiles, allongés et pseudostratifiés, les atypies restant légères à modérées, accompagnés de figures de mitoses, ces anomalies étant limitées à la moitié inférieure de la hauteur épithéliale (Figure 3A). La dysplasie de haut grade est caractérisée par des modifications architecturales plus marquées, avec des fusions glandulaires, ainsi que des atypies nucléaires et des mitoses s’échelonnant sur toute la hauteur épithéliale (Figure 3B).

Au niveau histologique, l’OMS individualise trois types de lésions adénomateuses avec un risque croissant de transformation tumorale : tubuleux, vilieux et tubulo-vilieux.

L'adénome **tubuleux** est le plus fréquent, observé dans 65 à 87% des cas. Il est constitué de cryptes allongées réalisant des tubes, revêtus par un épithélium dysplasique. Les structures tubulaires doivent représenter plus de 75% de la surface du polype (Figure 3A). Leur implantation est habituellement pédiculée.

L'adénome **vilieux**, représentant environ 8 à 25% des adénomes conventionnels, est constitué de projections vilieuses digitiformes, centrées par un axe conjonctif fin, et revêtues par un épithélium glandulaire dysplasique. Ces projections vilieuses doivent représenter plus de 75% de la surface du polype (Figure 3C). L'implantation est classiquement sessile.

L'adénome **tubulo-vilieux** représente 5 à 10% des adénomes conventionnels. Il associe les deux formes précédentes, chaque contingent constituant entre 25% et 75% du polype (Bosman *et al.*, 2010) (Figure 3D).

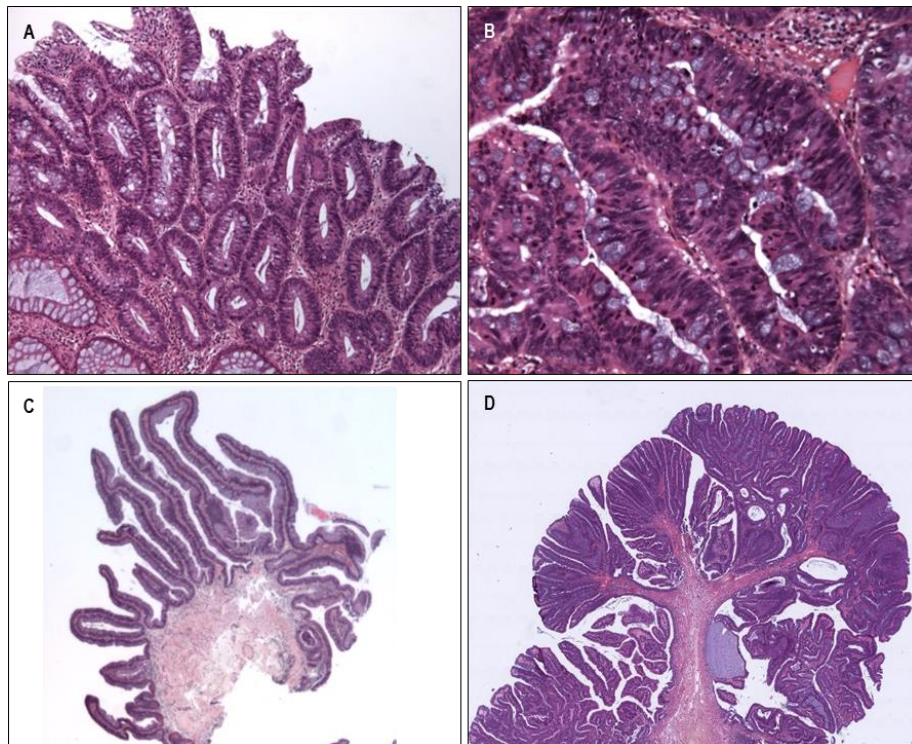


Figure 3. Aspect histologique des adénomes colorectaux conventionnels.

A, adénome tubuleux, formé de plus de 75% de structures tubulaires, siège de lésions de dysplasie glandulaire de bas grade, sous forme de noyaux basophiles et pseudostratifiés sur la moitié inférieure de la hauteur épithéliale (HES x 25) ; B, foyer de dysplasie glandulaire de haut grade : les atypies nucléaires sont plus marquées et s'échelonnent sur toute la hauteur de l'épithélium, avec présence de mitoses en superficie (HES x 200) ; C, adénome vilieux, constitué de projections vilieuses majoritaires, avec lésions de dysplasie de bas grade (HES x 25) ; D, adénome tubulo-vilieux, associant architecture vilieuse et structures tubulaires (HES x 10).

Le risque d'évoluer vers un cancer est d'autant plus grand que la dysplasie est élevée. Ainsi, on distinguera des adénomes en dysplasie de bas grade et des adénomes en dysplasie de haut grade, équivalents à de l'adénocarcinome *in situ*. En pratique, l'OMS recommande de privilégier la dénomination « dysplasie de haut grade » ou « néoplasie intra-épithéliale de haut grade », et d'éviter celui de « carcinome *in situ* », en raison d'une mauvaise reproductibilité diagnostique (Bosman *et al.*, 2010).

Les lésions festonnées

Les polypes festonnés ont comme caractéristique commune une architecture glandulaire festonnée, c'est-à-dire une ondulation de la lumière des cryptes responsable d'un aspect en « dents de scie » à la coupe. Les mécanismes à l'origine de cette morphologie particulière ne sont pas parfaitement élucidés. Elle pourrait être liée à des anomalies de l'apoptose, régulant notamment l'exfoliation cellulaire programmée à la partie superficielle des glandes coliques (Bettington *et al.*, 2013).

Historique

Le terme « serrated », traduit en français par festonné ou dentelé a été introduit en 1990 par Longacre et Fenoglio-Preiser pour décrire un type particulier d'adénome colorectal associant une architecture festonnée et des anomalies cytologiques évoquant un adénome dysplasique classique (Longacre et Fenoglio-Preiser, 1990).

En 1996, Torlakovic et Snover ont décrit des polypes festonnés particuliers chez des patients ayant une polypose hyperplasique (ou « polypose adénomateuse festonnée ») associée à des adénocarcinomes coliques (Torlakovic et Snover, 1996). Ils rapportaient des polypes similaires aux polypes hyperplasiques, présentant néanmoins une morphologie distincte, caractérisés par une grande taille (« polypes hyperplasiques géants »), une

localisation préférentielle dans le côlon droit, des anomalies de répartition du compartiment de prolifération et du compartiment de différenciation, et qui n'étaient pas l'entité décrite précédemment par Longacre et Fenoglio-Preiser, qu'ils dénommèrent « polypes festonnés avec prolifération anormale » (Torlakovic et Snover, 1996).

En 2003, Torlakovic *et al.* ont proposé le terme d' « **adénome festonné sessile** » pour décrire cette variété particulière de polype festonné, et ont établi une nouvelle classification des polypes hyperplasiques, distinguant trois sous-types de polypes hyperplasiques (voir paragraphe suivant) (Torlakovic *et al.*, 2003).

En 2005, une classification des polypes festonnés a été proposée par Snover *et al.* (Snover *et al.*, 2005). Un nouveau groupe de polype émergeait donc, distinct des adénomes conventionnels, de morphologie festonnée, et qui semblait plus souvent associé à des adénocarcinomes. Néanmoins, ce groupe apparaissait encore hétérogène, incluant des lésions cliniquement et morphologiquement très différentes. Le groupe des « lésions festonnées » a depuis été introduit dans la dernière classification internationale des tumeurs digestives (OMS 2010) (Snover *et al.*, 2010) (Tableau II, page 16).

Classification

La classification de l'OMS distingue les polypes hyperplasiques, les adénomes ou polypes festonnés (SSA/P, *sessile serrated adenoma/polyp*) et les adénomes festonnés traditionnels (TSA, *traditionnal serrated adenoma*). La prévalence des polypes festonnés est difficile à évaluer et varie de 0,6% à 9% des polypes selon les séries (Spring *et al.*, 2006 ; Carr *et al.*, 2009 ; Lash *et al.*, 2010 ; Hetzel *et al.*, 2010 ; Pai *et al.*, 2010 ; Bettington *et al.*, 2013 ; Hazewinkel *et al.*, 2014).

Le **polype hyperplasique** est le plus fréquent des polypes coliques non adénomateux, représentant entre 60 et 75% de l'ensemble des lésions festonnées (Carr *et al.*, 2009 ; Hazewinkel *et al.*, 2014). Ces polypes sont des lésions asymptomatiques, diagnostiquées fortuitement au décours de 10 à 35% des coloscopies, habituellement chez des sujets de plus de 50 ans consultant pour des motifs divers. Ils sont localisés dans 90% des cas au niveau du recto-sigmoïde et se présentent habituellement en endoscopie sous la forme de lésions saillantes, sessiles, rose pâle, de moins de 5 mm de grand axe (Figure 4A). En endoscopie, un aspect particulier est associé aux polypes hyperplasiques (« *type II pit pattern* » de la classification de Kudo, correspondant à des cryptes en étoile et régulières), mais leur distinction par rapport aux adénomes festonnés sessiles est difficile (Kimura *et al.*, 2012). Ils ne sont pas systématiquement réséqués ni biopsiés, étant généralement considérés comme des lésions bénignes. En effet, malgré leur grande fréquence, il n'était jamais observé de forme de passage entre un polype hyperplasique et un carcinome (Fenoglio et Lane, 1975). Encore aujourd'hui, aucune surveillance particulière n'est recommandée pour les patients pour lesquels le diagnostic de polype hyperplasique a été porté, excepté pour les lésions de grande taille ou proximales (Recommandations HAS, 2012). En microscopie, il s'agit d'une prolifération épithéliale avec une architecture festonnée prédominant sur les deux tiers supérieurs de la lésion. Les cryptes, rectilignes et étroites à leur partie basale, sont bordées de cellules cylindriques hypersécrétantes ou éosinophiles et de cellules caliciformes en nombre variable. Les noyaux sont régulièrement disposés au pôle basal, sans atypie notable (Figure 5A). L'activité mitotique est minime, limitée aux cellules de la partie basale des cryptes. Des dépôts de collagène sont souvent présents sous la membrane basale, à la surface des polypes hyperplasiques (Chatelain *et al.*, 2006).

En 2003, Torlakovic *et al.* ont proposé une nouvelle classification des polypes hyperplasiques, distinguant trois sous-types en fonction de leur caractère mucosécrétant : le

type microvésiculaire (MVHP, *microvesicular hyperplastic polyp*), le type riche en cellules caliciformes (GCHP, *goblet cell-rich hyperplastic polyp*), et le type hyposécrétant (*mucin-poor hyperplastic polyp*) (Torlakovic *et al.*, 2003).

Le polype hyperplasique de type **microvésiculaire** est le plus fréquent, représentant environ deux tiers des cas, et le plus typique des polypes hyperplasiques. Il peut être observé sur l'ensemble du côlon et du rectum, et en particulier dans le côlon droit. Il est riche en cellules mucosécrétantes microvésiculaires, avec quelques cellules caliciformes (Figure 5A).

Le polype hyperplasique **riche en cellules caliciformes** est plus souvent localisé au côlon gauche. Il représente environ un tiers des polypes hyperplasiques (Bateman *et al.*, 2015). L'architecture festonnée est plus discrète. Les cryptes et les glandes sont bordées de nombreuses cellules sécrétantes et cellules caliciformes (Figure 5B).

Le polype hyperplasique **hyposécrétant** est rare, caractérisé par une architecture festonnée plus marquée, avec des cryptes revêtues de cellules hyposécrétantes, au cytoplasme basophile, et au noyau hyperchromatique.

Cette classification n'est actuellement pas utilisée pour le diagnostic et n'a pas d'intérêt pronostique ni thérapeutique démontré à ce jour. Sa reproductibilité n'a d'ailleurs pas encore été évaluée.

Deuxième lésion festonnée par ordre de fréquence, l'**adénome festonné sessile** ou **SSA** représente 20 à 35% de l'ensemble des polypes colorectaux. Sa prévalence reste difficile à estimer. Elle est probablement supérieure aux chiffres publiés autrefois dans la littérature, ces lésions ayant longtemps été assimilées à des polypes hyperplasiques bénins et donc négligées, à la fois par les endoscopistes et par les pathologistes (si toutefois des biopsies étaient réalisées) (Abdeljawad *et al.*, 2015). Ils sont préférentiellement localisés dans le côlon droit, mais peuvent être observés dans le côlon gauche. Ils sont dans la majorité des cas sessiles, et leur taille est habituellement comprise entre 5 et 10 mm. L'ensemble des adénomes festonnés

présente une particularité endoscopique : ils sont généralement recouverts de dépôts de sels biliaires et de selles qui adhèrent à leur paroi en raison d'une épaisse couche de mucus en surface (Figure 4B). Un aspect endoscopique qui serait spécifique des SSA, différent des polypes hyperplasiques, a été rapporté par Kimura *et al.*, caractérisé par une forme plus arrondie en surface, reflétant la dilatation des cryptes (« *type II-Open pit pattern* ») (Kimura *et al.*, 2012) (Figure 4E). En raison de leur fréquente localisation dans le côlon droit et dans le bas-fond caecal, mais aussi de leur phénotype mucosécrétant, leur reconnaissance endoscopique nécessite une préparation colique de qualité. L'amélioration des endoscopes (endoscopes de haute définition) et l'utilisation de la chomo-endoscopie ont permis d'améliorer la détection de ces adénomes festonnés (Pohl *et al.*, 2009).

En microscopie, les SSA sont des lésions saillantes avec une architecture festonnée intéressant toute la hauteur des cryptes. Les glandes sont parfois bifides et souvent dilatées dans leur partie basale, et tendent à s'horizontaliser, prenant un aspect de L ou de T inversé par rapport à la musculaire muqueuse (Figure 5C). Elles peuvent faire protrusion à travers la musculaire muqueuse, sous forme de glandes regroupées en lobules, la sous-muqueuse en regard comportant alors fréquemment des foyers d'involution adipeuse, correspondant aux lésions autrefois dénommées « polype hyperplasique inversé » (Figure 5D). La partie basale des glandes est bordée de cellules matures sécrétantes et éosinophiles avec quelques cellules caliciformes et des cellules de type fovéolaire gastrique. Les noyaux restent disposés au pôle basal des cellules, avec parfois une discrète pseudo-stratification. Ils peuvent être augmentés de volume, à la chromatine vésiculeuse avec un nucléole proéminent. Les figures de mitoses, bien que rares, peuvent être observées jusqu'en surface. Les cellules régénératives sont absentes ou cantonnées à une partie des cryptes. Les cellules endocrines sont rares ou absentes. Contrairement au polype hyperplasique, les dépôts de collagène sous-membranaires sont absents.

Le terme « adénome » utilisé pour décrire cette entité, est toujours sujet à polémiques, puisque le SSA est généralement dépourvu de lésions de dysplasie caractéristiques d'un adénome. Ce terme a néanmoins été retenu par la plupart des pathologistes et des gastro-entérologues. Dans la littérature, ils sont nommés « adénomes festonnés sessiles », « polypes festonnés sessiles » soit SSA/P, comme indiqué dans la dernière classification de l'OMS (Snover *et al.*, 2010) ou encore « lésions sessiles festonnées » (SSL, *sessile serrated lesion*) (Bateman *et al.*, 2015).

Certains SSA comportent des lésions de dysplasie, et sont alors nommés adénomes festonnés sessiles avec dysplasie (SSA/D, *sessile serrated adenoma with dysplasia*) (Snover *et al.*, 2010), pouvant ainsi mimer un adénome tubuleux dysplasique classique, avec des fusions glandulaires, des atypies, des stratifications nucléaires et des mitoses (Figure 5E). Avant la dernière édition de la classification de l'OMS, ces lésions étaient parfois classées en « polypes mixtes ». Les SSA/D, en particulier ceux en dysplasie de haut grade, sont relativement moins fréquemment observés par rapport aux SSA, ce qui pourrait refléter la transformation rapide de ces lésions en adénocarcinome (Bettington *et al.*, 2013).

Enfin, l'**adénome festonné traditionnel** ou **TSA** est le plus rare des polypes festonnés, représentant entre 0,5% et 2% de l'ensemble des polypes colorectaux (pour revue, Bettington *et al.*, 2015). En 1984, Urbanski *et al.* ont décrit un adénocarcinome développé à partir d'un polype inhabituel, de morphologie « mixte » associant aspect de polype hyperplasique et d'adénome conventionnel. Il s'agit probablement de la première description du TSA, bien que ce terme ait été introduit pour la première fois par Fenoglio-Preiser et Longacre en 1990. Les TSA siègent le plus souvent au niveau du côlon gauche et du rectum et se présentent sous la forme de lésions polypoïdes, ou parfois sessiles, en particulier pour les TSA localisés à droite (Bettington *et al.*, 2015). Les TSA sont plutôt de grande taille, mesurant en moyenne entre 9

et 14 mm. Un aspect endoscopique en « pomme de pin » a été décrit, bien que ce critère ne soit pas utilisé en pratique (Hasegawa *et al.*, 2010). En chromo-endoscopie, leur aspect est foliacé (Oka *et al.*, 2004). En histologie, le TSA a une architecture villose en surface et un aspect festonné prononcé, intéressant toute la hauteur des cryptes (Figure 6A). Les glandes ne sont pas dilatées à leur partie basale, mais peuvent être focalement bifides, ou fusionner, prenant alors un aspect polyadénoïde, correspondant à des lésions de néoplasie intra-épithéliale.

Les critères pour poser le diagnostic de TSA ne sont pas clairement définis (Bateman *et al.*, 2015). Dans une grande série incluant 200 TSA, Bettington *et al.* proposent quelques critères diagnostiques (Bettington *et al.*, 2015), s'appuyant également sur les données d'une étude précédente (Hafezi-Bakhtiari *et al.*, 2015) :

- une cytologie caractéristique, avec des cellules au cytoplasme abondant et très éosinophile (Figure 6B), et des noyaux augmentés de volume, hyperchromatiques à la chromatine vésiculeuse comportant souvent un nucléole proéminent, parfois pseudostratifiés ;
- des formations cryptiques ectopiques (ECF, *ectopic crypt foci*), ou « mini-cryptes », correspondant à des petits bourgeonnements à la périphérie des cryptes, surtout visibles au niveau des cryptes villoses en surface (Figure 6B) ;
- un aspect festonné particulier, avec des indentations fissuraires dans la lumière des cryptes, espacées par un épithélium aplati (*slit-like epithelial serration*) (Figure 6B).

Bettington *et al.* suggèrent en pratique de retenir le diagnostic de TSA en présence de deux critères parmi les trois cités ci-dessus. A noter que les cellules éosinophiles et l'aspect crénelé particulier sont généralement associés, avec ou sans ECF (Bettington *et al.*, 2015) et que les trois critères sont le plus souvent réunis au sein des TSA de taille supérieure à 10 mm. Les ECF peuvent être absentes des TSA, notamment dans les petites lésions (Bettington *et al.*,

2015). Par ailleurs, les adénomes festonnés filiformes, décrits par Yantiss *et al.* correspondraient à des TSA particulièrement exophytiques (Yantiss *et al.*, 2007).

Les TSA peuvent comporter ou non de la dysplasie, souvent conventionnelle et de bas grade. Selon les séries, la proportion de TSA avec dysplasie est variable, estimée à environ 20% (Bettington *et al.*, 2015). Il est à noter qu'il existe une grande variabilité des pratiques pour le diagnostic de TSA : dans certains pays, seule la dysplasie de haut grade est mentionnée.

Tableau III. Comparaison des principales caractéristiques cliniques et morphologiques des polypes festonnés

Polype	Localisation	Taille	Macroscopie	Microscopie
HP	côlon gauche > côlon droit	< 5 mm	pâle, sessile	Architecture festonnée sur la moitié supérieure des cryptes. Absence de glandes en L ou en T inversé. Mitoses localisées au 1/3 inférieur des cryptes. Absence de foyers de néoplasie intra-épithéliale. Dépôts de collagène sous la basale.
SSA	côlon droit > côlon gauche	> 5 mm (moyenne 10 mm)	sessile, plat en surface, recouverts de mucus	Architecture festonnée focalement sur toute la hauteur des cryptes. Glandes horizontalisées en L ou en T inversé. Mitoses sur la moitié supérieure des cryptes. Foyers de néoplasie intra-épithéliale possibles.
TSA	côlon gauche > côlon droit	> 5 mm (moyenne 10 mm)	polypoïde	Architecture festonnée très marquée, toute la hauteur des cryptes. Absence de glandes en L ou en T inversé. Cellules cylindriques au cytoplasme éosinophile. Nombreuses mitoses, jusqu'au 1/3 supérieur de la lésion.

HP, polype hyperplasique ; SSA, adénome festonné sessile ; TSA, adénome festonné traditionnel

La présence de nombreuses lésions festonnées chez un même patient correspond à une **polypose festonnée** (autrefois nommée « polypose hyperplasique »), décrite pour la première fois par Spjut et Estrada (Spjut et Estrada, 1977). Elle est définie selon les critères de l'OMS par la présence d'au moins 5 polypes hyperplasiques en amont du côlon sigmoïde (dont 2 de plus de 10 mm) ou la présence de 30 polypes hyperplasiques, quelle que soit leur taille, répartis sur l'ensemble du côlon, ou la présence d'au moins un polype hyperplasique en amont du côlon sigmoïde dans un contexte de polypose hyperplasique familiale (Jass *et al.*, 2000).

La fréquence de cette polypose dans la population générale n'est pas connue (Carvajal-Carmona *et al.*, 2007). La polypose festonnée est considérée depuis longtemps comme un état pré-cancéreux, sans que le risque de survenue d'un CCR n'ait précisément été évalué jusqu'alors. Néanmoins, dans une étude très récente incluant 296 patients atteints de polypose festonnée, 16% des patients avaient un CCR associé, et le risque de développer un CCR était de 1,9% à 5 ans, soit un peu inférieur aux chiffres publiés antérieurement (Carballal *et al.*, 2015). Histologiquement, les polypes correspondent à des polypes hyperplasiques, à des adénomes festonnés, sessiles ou traditionnels et parfois à des adénomes conventionnels.

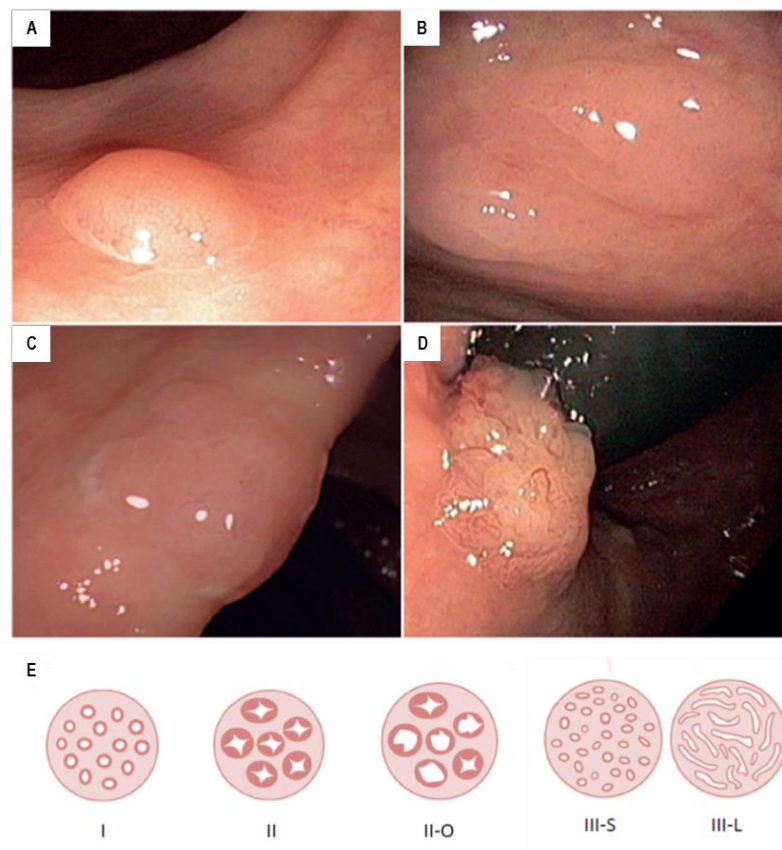


Figure 4. Aspect endoscopique des lésions festonnées.

A, B, C et D : images endoscopiques des lésions festonnées, d'après Ijspeert *et al.*, 2015. A, polype hyperplasique : lésion sessile et pâle de taille généralement inférieure à 5 mm ; B, adénome festonné sessile (SSA, *sessile serrated adenoma*) ; C, adénome festonné sessile avec dysplasie (SSAD, *sessile serrated adenoma with dysplasia*) : lésions sessiles recouvertes de mucus ; D, adénome festonné traditionnel (TSA, *traditional serrated adenoma*) : lésion de plus grande taille (environ 10 mm en moyenne) parfois d'aspect « en pomme de pin » ; E, représentation graphique des différentes présentations endoscopiques des lésions festonnées, d'après Kudo *et al.*, 1996 et Kimura *et al.*, 2012. Les types I et II sont associés respectivement au côlon normal et aux lésions bénignes de type polype hyperplasique, le type II-O aux SSA, les types III aux lésions avec dysplasie.

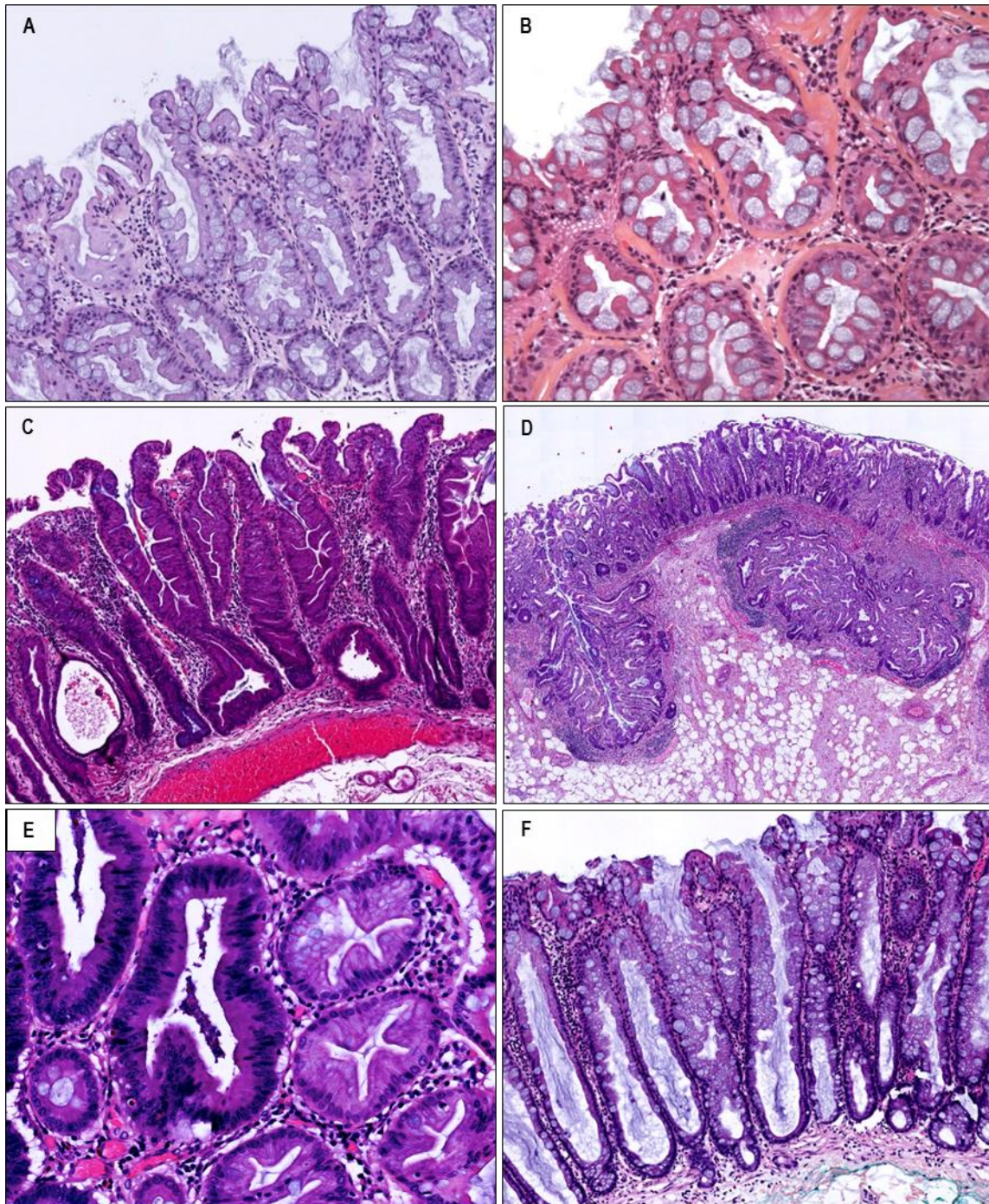


Figure 5. Aspect histologique des polypes hyperplasiques et adénomes festonnés sessiles (SSA, *sessile serrated adenoma*).

A, polype hyperplasique de type microvésiculaire (MVHP, *microvesicular hyperplastic polyp*) : architecture typique de polype hyperplasique, avec un aspect festonné prédominant aux deux tiers supérieurs de la lésion et des cryptes à base étroite et rectiligne, comportant des cellules mucosécrétantes microvésiculaires et quelques cellules caliciformes (HES x 160) ; B, polype hyperplasique riche en cellules caliciformes (GCHP, *goblet cell-rich hyperplastic polyp*) : architecture festonnée plus discrète et nombreuses cellules caliciformes, dépôts de collagène sous-membranaires (HES x 200) ; C, adénome festonné sessile ou SSA : architecture festonnée sur toute la hauteur de la lésion, horizontalisation des cryptes à la partie basale formant des L ou T inversés (HES x 100) ; D, SSA avec hernie de glandes à travers la musculaire muqueuse, jusque dans la sous-muqueuse, en involution adipeuse, autrefois nommé « polype hyperplasique inversé » (HES x 20) ; E, foyer de dysplasie de bas grade au sein d'un adénome festonné sessile (SSA/D, *sessile serrated adenoma with dysplasia*) (HES x 240) ; F, adénome/polype festonné sessile (SSA/P, *sessile serrated adenoma/polyp*) : cryptes dilatées à leur base, sans véritable horizontalisation ni aspect en L ou T inversé (HES x 100).

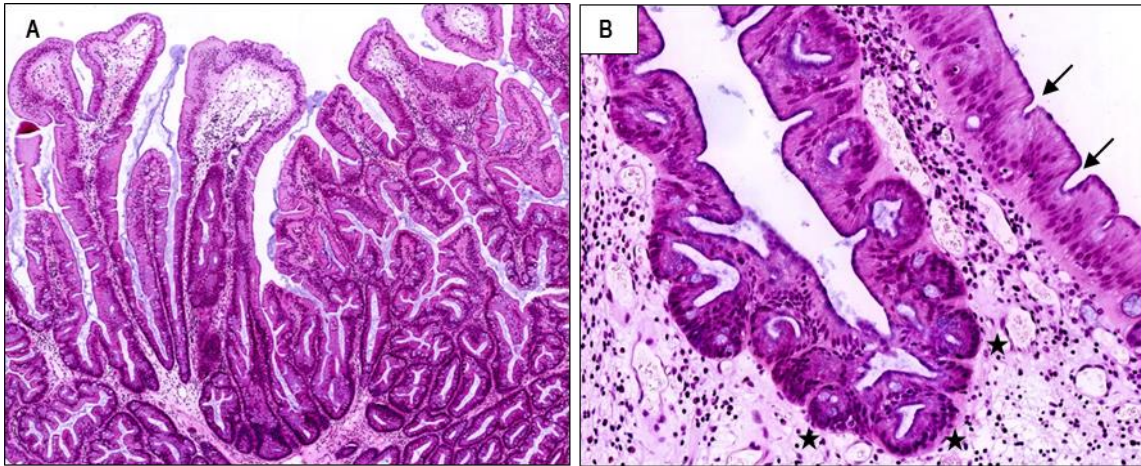


Figure 6. Aspect histologique des adénomes festonnés traditionnels (TSA, *traditional serrated adenoma*). A, lésion villose d'architecture festonnée sur toute la hauteur des cryptes (HES x 25) ; B, cryptes bordées de cellules éosinophiles, formations cryptiques ectopiques bourgeonnant en périphérie d'une crypte (étoiles), et indentations fissuraires espacées par un épithélium rectiligne (*slit-like serration*) (flèches) (HES x 180).

Problématiques liées aux lésions festonnées

L'observation des polyposes festonnées a permis de mieux comprendre la progression des polypes festonnés vers le cancer. En effet, bien que les premières observations rapportant l'association de polypes festonnés et de CCR soient anciennes (Cooper *et al.*, 1979 ; Franzin *et al.*, 1982), la reconnaissance de cette entité parmi les lésions pré-cancéreuses est récente, vers le début des années 2000. La description de formes de passage des polypes festonnés vers le CCR, puis de CCR associés à des formes familiales de polyposes festonnées ont ensuite démontré que ces polypes avaient un potentiel de malignité (Iino *et al.*, 1999 ; O'Brien *et al.*, 2006 ; Rubio *et al.*, 2006 ; Boparai *et al.*, 2010 ; Edelstein *et al.*, 2013).

Les lésions festonnées sont donc de définition relativement récente et les critères diagnostiques ont été modifiés ou précisés plusieurs fois depuis, ajoutant un degré de confusion supplémentaire dans une littérature déjà complexe. En pratique, des difficultés diagnostiques peuvent être rencontrées pour le diagnostic différentiel entre polype hyperplasique et SSA, entre SSA et TSA, entre TSA et adénome conventionnel tubulo-villeux, pour le diagnostic de dysplasie au sein des lésions festonnées, et pour les lésions associant plusieurs phénotypes.

Le **diagnostic différentiel entre polype hyperplasique et SSA** repose essentiellement sur la mise en évidence de dilatations glandulaires à la partie basale de la lésion, avec un aspect en L ou en T inversé des glandes dilatées (ou cryptes "SSA-like"). Une des causes de la grande variabilité inter-observateurs (voir chapitre suivant) pour le diagnostic de SSA est l'absence de critères consensuels définissant ces lésions, en particulier, le nombre minimal de cryptes "SSA-like" nécessaire pour poser ce diagnostic. En effet, l'OMS mentionne que le diagnostic de SSA/P peut être retenu devant la présence de 3 cryptes horizontalisées ou 2 cryptes contiguës. Toutefois, en 2012, l'Association Américaine de Gastroentérologie, comprenant de nombreux experts, dont plusieurs ont participé à la rédaction de la classification de l'OMS, a indiqué que la présence d'une seule glande de type "SSA-like" était suffisante pour poser le diagnostic de SSA (Rex *et al.*, 2012).

De plus, le diagnostic différentiel est plus aisé sur pièce de mucoséctomie, permettant de visualiser la partie basale des cryptes, que sur les petites biopsies superficielles ou les fragments mal orientés. Pour les cas difficiles à classer, Snover propose la catégorie de polypes festonnés sessiles ou SSA/P, plutôt à type de polype hyperplasique si la lésion est de petite taille et située à gauche ou à type d'adénome festonné sessile si la lésion est de grande taille et siège dans le côlon droit (Snover, 2011) (pour exemple, Figure 5F).

Le **diagnostic différentiel entre SSA et TSA** repose sur un aspect plus polypoïde et vilieux, des cellules au cytoplasme très éosinophile, l'absence de dilatations glandulaires et l'absence de glandes en L ou en T inversé, qui sont en faveur du TSA. A noter néanmoins que les critères diagnostiques de TSA, notamment la présence d'ECF, sont plus rarement réunis dans les lésions dont la taille est inférieure à 1 cm. Ces deux entités partagent des caractéristiques communes, et certains TSA pourraient même dériver de SSA (Bettington *et al.*, 2015). Dans les SSA, la présence d'un contingent de cellules éosinophiles serait en rapport

avec un phénotype gastrique, plutôt qu'une vraie éosinophilie comme cela est observé dans les TSA (Bettington *et al.*, 2015).

Le **diagnostic différentiel entre TSA et adénome conventionnel** tubulo-villeux repose sur l'architecture festonnée très prononcée et diffuse des TSA, les cryptes bordées de cellules au cytoplasme éosinophile et non basophile comme dans les adénomes conventionnels, les indentations fissuraires, et les atypies nucléaires, la pseudostratification et l'activité mitotique moins marquées que dans les adénomes classiques conventionnels. Par ailleurs, il a été montré récemment qu'environ un tiers des adénomes conventionnels (villeux et tubulo-villeux) comportaient des ECF, qui ne sont donc pas pathognomoniques des TSA (Hafezi-Bakhtiari *et al.*, 2015 ; Bettington *et al.*, 2015). Parfois, les deux contingents coexistent au sein du même polype, Bettington *et al.* proposent alors d'appeler ces polypes « adénome tubulovilleux avec foyers de TSA » et réciproquement (Chetty *et al.*, 2014 ; Bettington *et al.*, 2015). Une nouvelle entité a été très récemment décrite, l'adénome tubulo-villeux festonné (Bettington *et al.*, 2015), comportant alors un contingent de type TSA représentant moins de 10% de la lésion.

Le **diagnostic de dysplasie** au sein d'adénomes festonnés sessiles peut poser des problèmes de dénomination. En effet, les lésions d'architecture festonnée associées à des foyers de dysplasie conventionnelle, autrefois appelés « polypes mixtes », sont désormais classées en adénomes festonnés sessiles avec dysplasie (SSA/D) dans la dernière classification de l'OMS (Snover *et al.*, 2010). Néanmoins, certains pathologistes, notamment britanniques, défendent la première terminologie, se référant à d'authentiques polypes mixtes qui seraient issus de la collision entre un polype hyperplasique et un adénome conventionnel, aux polypes associant des caractéristiques de SSA et de TSA, et à ceux associant des caractéristiques de TSA et d'adénome conventionnel tubulo-villeux (Bateman *et al.*, 2015). La description d'adénomes festonnés avec une composante adénomateuse, même minime, par

Longacre et Fenoglio-Preiser a ensuite posé de nombreux problèmes de diagnostics aux pathologistes. En effet, différentes études ont rapporté l'existence de « polypes hyperplasiques » de grande taille du côlon droit contigus à un adénocarcinome (Warner *et al.*, 1994). A posteriori, les difficultés rencontrées pour le diagnostic peuvent être attribuées au fait que Longacre et Fenoglio-Preiser décrivaient pour la première fois un type de dysplasie inhabituel, distinct de la dysplasie conventionnelle, que l'on reconnaît aujourd'hui comme la dysplasie « festonnée », les deux types de dysplasies pouvant être associées dans un même polype festonné (Lazarus *et al.*, 2005 ; Mäkinen *et al.*, 2007). Néanmoins, il n'est actuellement pas recommandé de distinguer les sous-types de dysplasie, leur signification pronostique n'ayant pas été évaluée (Fléjou, 2012 ; Bettington *et al.*, 2015).

La reproductibilité diagnostique des lésions festonnées reste limitée en raison de variations inter- et intra-observateurs, y compris parmi les pathologistes experts en pathologie digestive (Sandmeier *et al.*, 2007 ; Wong *et al.*, 2009 ; Denis *et al.*, 2009 ; Ensari *et al.*, 2012 ; Gill *et al.*, 2013). Le coefficient de reproductibilité Kappa était de 0,55 dans l'étude de Farris *et al.* qui a analysé 188 polypes festonnés classés par 5 pathologistes experts. La discordance a surtout porté sur les polypes hyperplasiques et les SSA (Kappa = 0,5 et 0,45, respectivement), la concordance diagnostique étant meilleure pour les TSA (Kappa = 0,8) (Farris *et al.*, 2008).

Polypes hamartomateux

Les polypes hamartomateux regroupent plusieurs types de lésions (tels les polypes de Peutz-Jeghers et juvéniles), considérées comme non néoplasiques, pouvant être développées dans le cadre de polyposes associées à des anomalies génétiques (syndrome de Peutz-Jeghers, polypose juvénile), alors à risque augmenté de développer un CCR, mais aussi d'autres cancers (Zbuk *et al.*, 2007). Le polype de Peutz-Jeghers se caractérise par une architecture

typique en arbre, avec un revêtement mucipare de type hyperplasique et un chorion comportant des fibres musculaires lisses perpendiculaires à la lumière intestinale. Le revêtement est parfois mixte hyperplasique et adénomateux avec un risque de transformation cancéreuse.

I.1.3.3 Adénocarcinomes

Plus de 90% des CCR sont des adénocarcinomes lieberkühniens (Bosman *et al.*, 2010). L'adénocarcinome infiltrant est défini par un franchissement de la musculaire muqueuse et une infiltration de la sous-muqueuse, avec un risque de dissémination sous forme d'embolies vasculaires tumoraux.

Les CCR situés dans le côlon droit se présentent préférentiellement sous forme d'une masse bourgonnante à croissance exophytique, alors que les CCR du côlon gauche ont le plus souvent un aspect ulcéreux et annulaire (Bosman *et al.*, 2010).

Le système de classification actuellement le plus utilisé est le système American Joint Committee on Cancer/Union for International Cancer Control/Tumor Node Metastasis (AJCC/IUCC/TNM), actuellement dans sa 7^{ème} édition (Sobin *et al.*, 2009). Cette classification identifie quatre stades, selon l'extension en profondeur de la tumeur, la présence et le nombre de métastases ganglionnaires, la présence de nodules satellites et de métastases à distance. Elle prend en compte les facteurs pronostics et permet de donner une estimation de la survie (Sobin *et al.*, 2009).

Le CCR est un cancer de bon pronostic lorsqu'il est diagnostiqué à un stade précoce : la survie relative à 5 ans est de 90% pour les stades localisés, et de 70% pour les stades avec envahissement loco-régional. En revanche, la survie à 5 ans est environ de 11% pour les CCR métastatiques (INCa, 2012).

Tableau IV. Classification AJCC/UICC/TNM des tumeurs du côlon et du rectum, actualisée en 2009, et stades correspondants (7^{ème} édition) (Sobin et al., 2009)

T Tumeur primitive

Tx tumeur primitive non évaluable

T0 pas de tumeur primitive

Tis carcinome *in situ* : intraépithélial ou invasion de la musculaire muqueuse

T1 envahissement de la sous-muqueuse

T2 envahissement de la musculature

T3 envahissement de la sous-séreuse ou des tissus péri-colique ou péri-rectal non péritonéalisés

T4 perforation du péritoine viscéral et/ou invasion directe des organes ou structures adjacentes

T4a perforation du péritoine viscéral

T4b envahissement direct des autres organes ou structures

N Adénopathies régionales

Nx adénopathies régionales non évaluables

N0 absence d'adénopathies régionales

N1 Métastase dans 1 à 3 adénopathie(s) régionale(s)

N1a métastase dans 1 adénopathie régionale

N1b métastase dans 2 ou 3 adénopathies régionales

N1c nodule(s) satellite(s) de la sous-séreuse

N2 Métastase dans 4 ou plus adénopathies régionales

N2a métastase dans 4 à 6 adénopathies régionales

N2b métastase dans 7 ou plus adénopathies régionales

M Métastases

M0 absence de métastase à distance

M1 métastase à distance

M1a Métastase limitée à 1 organe

M1b Métastases dans plusieurs organes ou péritonéale(s)

Stades selon la classification UICC

	T	N	M
Stade I	T1	N0	M0
Stade IIA	T2	N0	M0
Stade IIB	T3	N0	M0
Stade IIIA	T4	N0	M0
Stade IIIB	Tout T	N1	M0
Stade IV	Tout T	Tout N	M1

Les CCR sont habituellement gradés, selon leur contenu en structures glandulaires, en bien, moyennement ou peu différenciés. L'adénocarcinome lieberkühnien bien différencié est le plus fréquent. Il existe toutefois plusieurs variantes de CCR, dont certaines seront évoquées au cours de ce travail, par exemple l'adénocarcinome mucineux, défini par la présence d'une mucisécration intéressant plus de 50% de la tumeur (Figure 7A), l'adénocarcinome à cellules indépendantes, comportant plus de 50% de cellules tumorales indépendantes (Figure 7B), le carcinome médullaire, caractérisé par un aspect peu différencié, avec des cellules tumorales au cytoplasme éosinophile renfermant un noyau vésiculeux au nucléole proéminent, associées à un stroma riche en lymphocytes (Figure 7C). Plus rare, l'adénocarcinome festonné est caractérisé par une architecture festonnée, des cellules tumorales au cytoplasme éosinophile, au noyau vésiculeux avec un nucléole proéminent, et parfois un contingent mucineux associé (Figure 7D) (Jass, 1992 ; Stefanius *et al.*, 2001 ; Jass 2007 ; Makinen 2007).

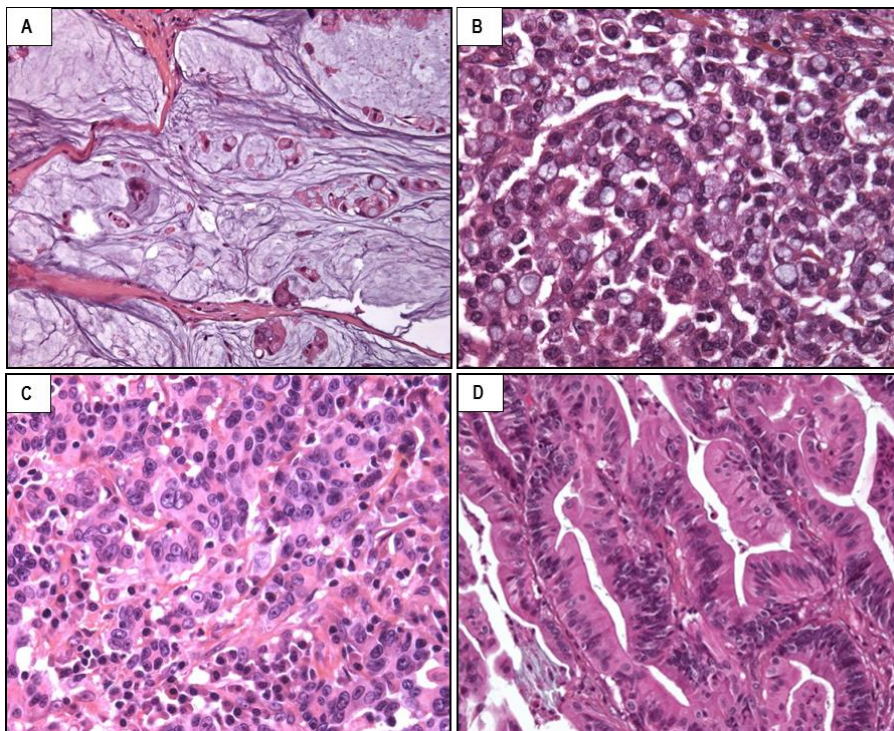


Figure 7. Variantes histologiques de cancer colorectal.

A, adénocarcinome mucineux, avec un contingent mucineux sur plus de 50% de la tumeur (HES x 100) ; B, adénocarcinome à cellules indépendantes, avec un contingent à cellules indépendantes sur plus de 50% de la tumeur (HES x 200) ; C, carcinome médullaire, à aspect peu différencié, avec des cellules éosinophiles renfermant un noyau vésiculeux, au nucléole proéminent, associées à un stroma lymphoïde (HES x 200) ; D, adénocarcinome festonné, d'architecture festonnée et comportant des cellules tumorales éosinophiles (HES x 400) (*remerciements au Dr Camille Boulagnon-Rombi, CHU de Reims, pour cette image.*)

I.1.4 Bases moléculaires des cancers colorectaux

La carcinogenèse colique résulte d'un processus d'initiation et de transformation de cellules normales suite à l'accumulation de modifications **génétiques et épigénétiques** clonales, conférant aux cellules tumorales un avantage sélectif en termes de croissance et de prolifération (Carethers et Jung, 2015).

I.1.4.1 Instabilité génétique

Deux grandes formes d'instabilité génétique sont observées dans les CCR : l'instabilité chromosomique (CIN, *chromosomal instability*) et l'instabilité microsatellitaire (MSI, *microsatellite instability*) (Lengauer *et al.*, 1997). Celles-ci sont associées à la présence de mutations ponctuelles dans divers proto-oncogènes et gènes suppresseurs de tumeur.

Instabilité chromosomique

Une instabilité chromosomique est détectée dans environ 80% des CCR. Elle se caractérise par une aneuploïdie (le plus souvent une polyploïdie), associée à la présence de pertes et de gains de fragments chromosomiques. Ces CCR sont caractérisés en particulier par des pertes alléliques sur le bras court des chromosomes 17 et 8 et sur le bras long des chromosomes 5, 18 et 22 (Lengauer *et al.*, 1997). Ces pertes alléliques sont associées à des mutations inactivatrices des gènes suppresseurs de tumeur *APC*, *TP53*, *SMAD2* et *SMAD4*.

Les mécanismes moléculaires à l'origine de cette instabilité chromosomique sont largement incompris. L'altération du gène *APC* pourrait favoriser les anomalies de ségrégation chromosomique (Fodde *et al.*, 2001). Des altérations supplémentaires seraient alors nécessaires pour provoquer l'instabilité chromosomique, telles que des anomalies touchant les

gènes impliqués dans le contrôle du fuseau mitotique lors de la division cellulaire comme *BUB1* (*Budding Uninhibited by Benzimidazoles 1 Homolog*), des anomalies du nombre et de la fonction des centrosomes, ou encore l'amplification du gène *AURKA* (*Aurora Kinase A*) (Cahill *et al.*, 1998 ; Killian *et al.*, 2007 ; Nishida *et al.*, 2007). A noter que les amplifications et réarrangements de gènes sont rares dans le CCR, contrairement à de nombreux autres cancers (Leary *et al.*, 2008).

Instabilité microsatellitaire

Une instabilité microsatellitaire est détectée dans environ 15% des CCR. Elle correspond à une instabilité génétique secondaire à un défaut du système de réparation des mésappariements de l'ADN ou système MMR, touchant plus particulièrement les séquences répétitives de type microsatellite.

Le système MMR permet la réparation des mésappariements de l'ADN, contribuant ainsi au maintien de la stabilité du génome. Chez l'homme, le système MMR comprend principalement les protéines MSH2, MSH3, MSH6 (homologues de MutS chez la bactérie) et MLH1, MLH3 et PMS2 (homologues de MutL). Ces protéines interviennent essentiellement dans la correction des erreurs survenant lors de la réplication de l'ADN précédant la division cellulaire.

Dans les cancers où le système MMR est déficient, les séquences répétées, qui sont plus délicates à répliquer, sont particulièrement instables du fait de l'accumulation d'erreurs de réplication par glissement de la polymérase, erreurs qui ne sont pas ou mal réparées (Duval et Hamelin, 2003). Ces mutations, correspondant à des délétions ou insertions de quelques nucléotides, définissent la notion d'instabilité microsatellitaire. On considère que l'inactivation d'un gène MMR n'est pas transformante en elle-même, mais que c'est l'accumulation de nombreuses mutations au niveau de gènes cibles d'instabilité (car contenant des séquences

répétées au sein même de leur séquence codante) qui est responsable de la transformation néoplasique (Hamelin *et al.*, 2008). Parmi ces gènes cibles de l'instabilité microsatellitaire, sont identifiés des gènes impliqués dans le contrôle de la prolifération cellulaire (*TGFBR2*), l'apoptose (*BAX*), la réparation de l'ADN (*MSH3*, *MSH6*), contribuant ainsi à la cancérogenèse (Duval et Hamelin, 2002).

Le défaut du système MMR est lié à l'altération d'un gène codant pour une protéine MMR. Dans environ 80% des CCR MSI (*microsatellite instable*), l'altération correspond à une inactivation somatique du gène *MLH1* par hyperméthylation biallélique de son promoteur. Cette anomalie caractérise les CCR MSI sporadiques et elle est observée plus fréquemment chez le sujet âgé, en lien avec la sénescence de l'épithélium colique (Vilar et Gruber, 2010). Dans environ 20% des CCR MSI (soit environ 3% de l'ensemble des CCR), l'altération correspond à une inactivation constitutionnelle (premier allèle), puis somatique (second allèle) d'un gène MMR. Ce type d'altération, qui concerne essentiellement les gènes *MLH1* et *MSH2*, mais peut également toucher les gènes *MSH6* et *PMS2*, est responsable du syndrome de Lynch.

La mise en évidence de l'instabilité microsatellitaire repose sur l'analyse de séquences microsatellites réparties dans le génome. L'instabilité microsatellitaire se caractérise par la mise en évidence dans la tumeur d'allèles n'existant pas dans l'ADN constitutionnel (Figure 8A). Si le panel de Bethesda qui est constitué de 2 marqueurs mononucléotidiques (BAT25, BAT26) et de 3 marqueurs dinucléotidiques (D2S123, D5S346 et D17S250) reste le panel de référence (Boland *et al.*, 1998), depuis 2004, la technique est aussi réalisée à l'aide d'un panel de cinq marqueurs nucléotidiques (BAT25, BAT26, NR21, NR22 ou NR27 et NR24) dans de nombreuses équipes et la plupart des équipes françaises, en raison notamment de sa plus grande sensibilité (Boland *et al.*, 1998 ; Suraweera *et al.*, 2002 ; Buhard *et al.*, 2004 ; Goel *et al.*, 2010). Le phénotype MSI est généralement défini par la présence d'au moins 2 marqueurs

instables (Boland *et al.*, 1998 ; Goel *et al.*, 2010). Les CCR peuvent aussi être classés en fonction de la proportion de marqueurs instables en CCR MSI-H (*high MSI*) ($\geq 30\%$ de marqueurs instables) et MSI-L (*low MSI*) (> 0 et $< 30\%$ de marqueurs instables) (Tomlinson *et al.*, 2002).

Un défaut du système MMR se traduit aussi par une extinction en immunohistochimie de la protéine MMR défectueuse. Les protéines MMR agissant sous la forme de complexes bi-protéiques MLH1/PMS2 et MSH2/MSH6, leur extinction se fait le plus souvent de façon couplée (Figure 8B).

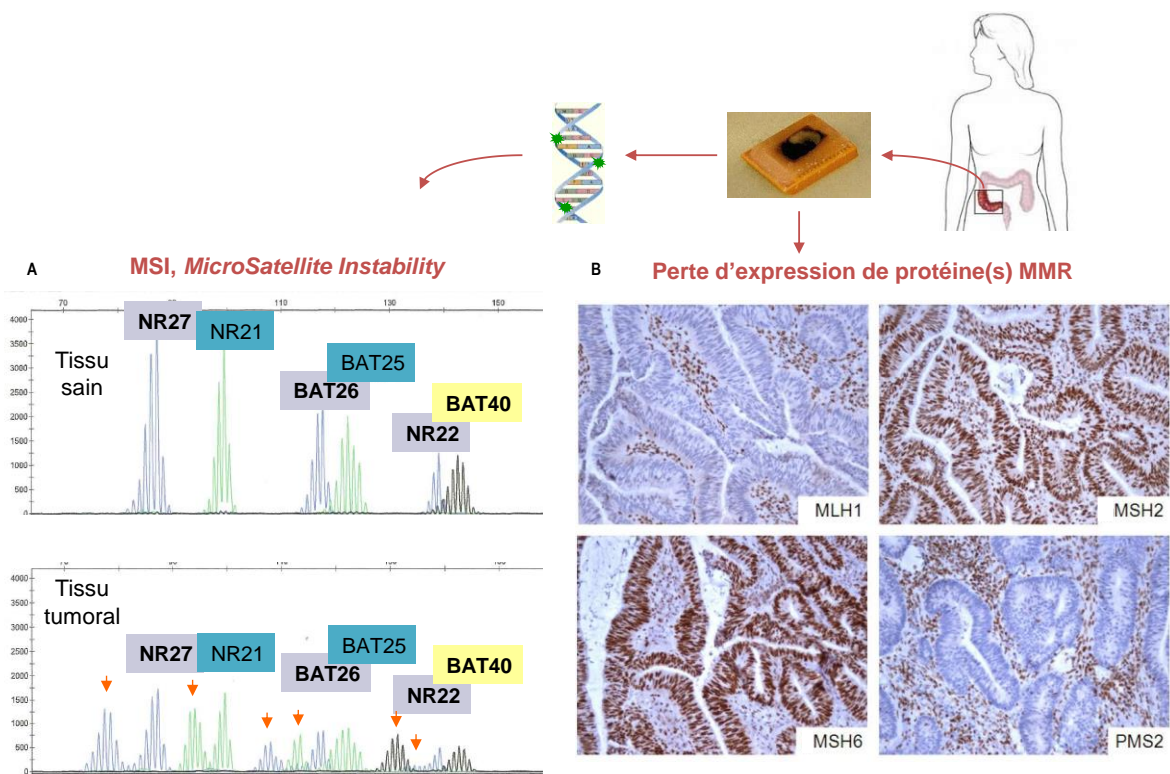


Figure 8. Stratégies de mise en évidence d'un défaut du système MMR.

A, par PCR (*Polymerase chain reaction*), à partir de l'ADN génomique extrait du tissu, l'instabilité microsatellitaire se traduit par des allèles surnuméraires au niveau du tissu tumoral (flèches), comparativement au tissu sain. B, par immunohistochimie, perte d'expression d'une ou plusieurs protéine(s) MMR (ici, perte d'expression des protéines MLH1 et PMS2, tandis que l'expression nucléaire de MSH2 et de MSH6 est conservée). MMR, *mismatch repair*

Mutations ponctuelles

Les études par séquençage à haut débit des CCR ont confirmé et précisé les données obtenues au cours de ces trente dernières années par les méthodes conventionnelles. En moyenne, 66 mutations sont détectées par tumeur. Environ 138 gènes dont l'altération est directement responsable du CCR ont été identifiés parmi les 20 000 gènes connus dans le génome humain. Néanmoins, chaque CCR est génétiquement unique, et consécutif à l'accumulation de 2 à 8 mutations prédominantes (« *drivers* »), permettant l'émergence de clones tumoraux, accompagnées de mutations secondaires incidentes (« *passengers* ») (Cancer Genome Atlas Network, 2012 ; Vogelstein *et al.*, 2013 ; Carethers et Jung, 2015).

Les principales mutations détectées dans le CCR sont des mutations inactivatrices des gènes *APC* (environ 75%), *TP53* (35 à 55%) et *PIK3CA* (environ 20%) et des mutations activatrices des gènes *RAS* (*rat sarcoma viral oncogene homolog*) (40 à 50%) (Carethers et Jung, 2015). Les mutations du gène *APC* sont le plus souvent des mutations tronquantes, tandis que les mutations du gène *TP53* sont généralement des mutations de type faux-sens. Des mutations oncogéniques de type faux-sens des gènes *KRAS* et *NRAS* sont détectées principalement au niveau des codons 12 et 13, et dans une moindre mesure au niveau du codon 61. Une mutation activatrice du gène *BRAF* est identifiée dans environ 10% des CCR, la mutation V600E étant de loin la plus fréquente (Fearon, 2011 ; Cancer Genome Atlas Network, 2012). Les mutations des gènes *RAS* et *BRAF* sont mutuellement exclusives (Markowitz et Bertagnolli, 2009).

1.1.4.2 Instabilité épigénétique

Plus récemment, un troisième type d'instabilité intéressant les mécanismes épigénétiques a été identifié. Les modifications épigénétiques correspondent à l'ensemble des modifications ayant

un impact sur l'expression d'un gène, héritable lors de la division cellulaire (mitose ou méiose), mais ne résultant pas d'une altération de la séquence d'ADN (Russo *et al.*, 1996). Ces processus modifient l'état de la chromatine, qui peut ainsi prendre une configuration très compacte ou plus ouverte, permettant l'accès de la machinerie de transcription et l'expression des gènes. Cette organisation est régulée notamment par la méthylation de l'ADN, les modifications post-traductionnelles des histones, et les ARN non codants.

Anomalies de méthylation de l'ADN

La méthylation de l'ADN correspond à l'ajout de groupements méthyl, ciblant les motifs **CpG**, habituellement regroupés en îlots au niveau du promoteur et en amont des séquences régulatrices des gènes (Figure 9A). Les ADN méthyltransférases (DNMT) catalysent le transfert de groupement méthyl des S-adénosylméthionines vers les résidus cytosines. La méthylation de l'ADN est généralement associée à l'hétérochromatine et à l'inhibition de l'expression génique par répression transcriptionnelle. Elle joue un rôle primordial dans de nombreux processus physiologiques, notamment au cours du développement. De plus, on observe des anomalies de méthylation dans de nombreux cancers dont les CCR, sous la forme d'une hypométhylation globale qui contribue à l'instabilité chromosomique, et d'une hyperméthylation ciblée, inactivant ainsi des gènes suppresseurs de tumeur (Issa, 2004 ; Lao et Grady, 2011 ; Van Engeland *et al.*, 2011) (Figure 9B).

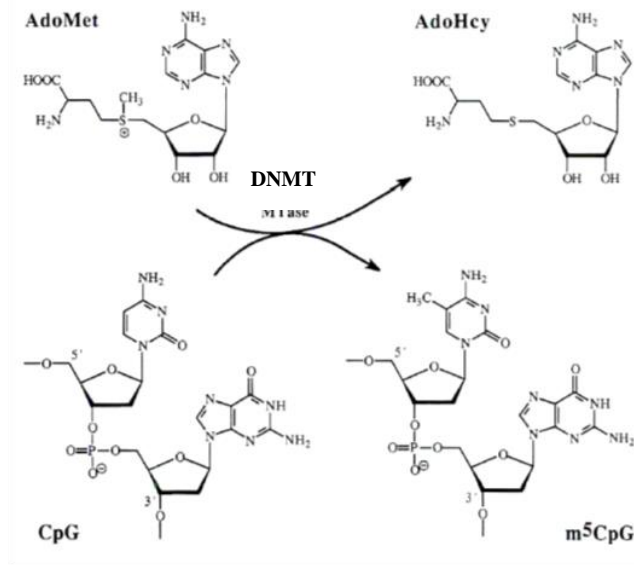
Hypométhylation de l'ADN

L'hypométhylation de l'ADN est l'une des premières altérations épigénétiques identifiées dans le CCR (Goelz *et al.*, 1985). Le génome d'une cellule tumorale subit en effet une perte massive et globale de méthylation d'environ 20 à 60% par rapport à une cellule normale

(Esteller *et al.*, 2007). Cette hypométhylation résulterait d'un défaut de maintenance de la méthylation lors de la réplication de l'ADN. Cependant, des études récentes suggèrent qu'elle pourrait aussi être secondaire à un défaut d'expression d'enzymes de la famille TET (*Ten-Eleven Translocation*), qui catalysent la transformation de 5-méthylcytosine en 5-hydroxyméthylcytosine (Neri *et al.*, 2012). Cette hypométhylation est croissante tout au long de la séquence carcinogénétique et affecte principalement les régions intergéniques et introniques, et en particulier les séquences répétitives de type rétrotransposons comme LINE-1 (*long interspersed nucleotide element-1*), et plus rarement les îlots CpG et les régions hautement conservées proches des îlots, ou rivages CpG (« *CpG island shores* ») (Irizarry *et al.*, 2009 ; Van Engeland *et al.*, 2011) (Figure 9B).

Les gènes soumis à empreinte parentale font aussi partie des séquences ciblées par l'hypométhylation, entraînant leur expression bi-allélique. Par exemple, l'expression anormale d'*IGF2* (*Insulin Growth Factor 2*) est fréquente dans les lignées cellulaires et tumeurs colorectales humaines, en rapport avec l'hypométhylation de son promoteur proximal, permettant alors l'activation de son récepteur IGFR (*insulin-like growth factor 1 receptor*), puis l'activation des voies PI3K et RAS/MAPK (Kaneda *et al.*, 2007).

A



B

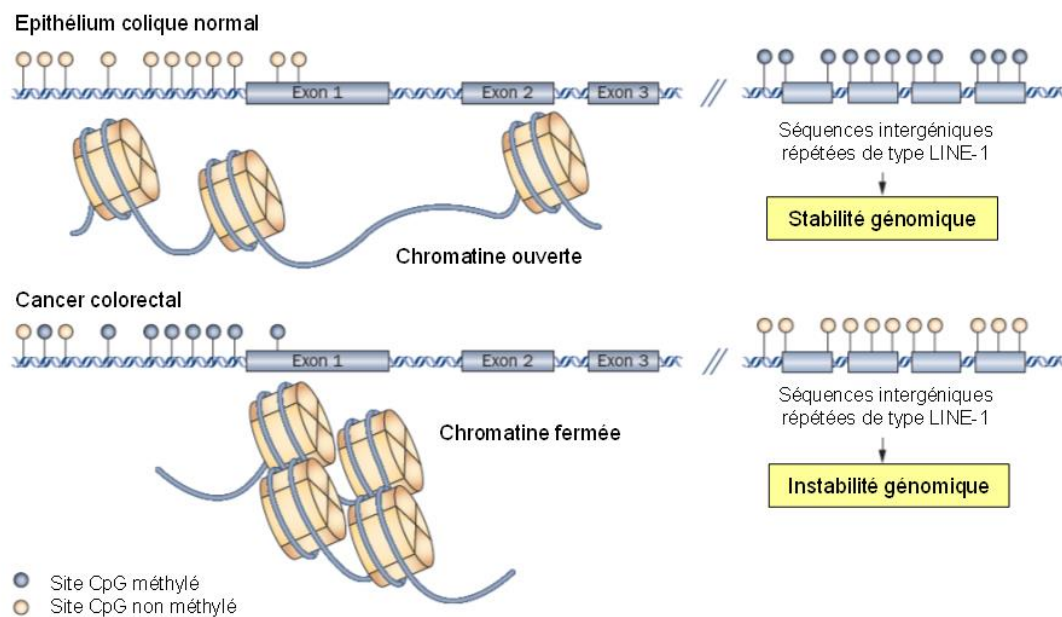


Figure 9. Anomalies de méthylation dans le cancer colorectal.

A, processus de méthylation de l'ADN. Les DNMT catalysent la méthylation des résidus cytosines des sites CpG de l'ADN, la S-adénosyl-méthionine (AdoMet) est utilisée en tant que donneur de groupement méthyl, le produit de la réaction est la S-adénosylhomocystéine (AdoHcy) ; B, hyperméthylation des îlots CpG et hypométhylation globale de l'ADN dans le CCR, modifié d'après Lao et Grady, 2011. Dans la cellule normale, les îlots CpG situés au niveau des promoteurs ne sont pas méthylés et la chromatine est ouverte (euchromatine), tandis que les séquences intergéniques répétées sont hyperméthylées. En revanche le CCR se caractérise par une l'hyperméthylation des îlots CpG associée à une structure chromatinienne fermée (hétérochromatine) et une hypométhylation globale, au niveau de séquences intergéniques répétées de type LINE-1, favorisant l'instabilité génomique.

CCR, cancer colorectal ; DNMT, DNA méthyltransférase

Hyperméthylation de l'ADN, phénotype CIMP

Une méthylation anormale de certaines régions de l'ADN a initialement été identifiée dans les tumeurs colorectales par l'équipe de Jean-Pierre Issa, définissant un groupe particulier de CCR caractérisé par une hyperméthylation de nombreux gènes, ou tumeurs **CIMP** (*CpG island methylator phenotype*). Ce phénotype est détecté dans différents types de cancers, mais les gènes cibles de l'hyperméthylation semblent spécifiques à chaque tissu tumoral (Toyota *et al.*, 1999). Dans le CCR, il s'agit notamment des gènes *CDKN2A*, *RASSF1A* et *RASSF2*, impliqués dans le cycle cellulaire, du gène codant pour le facteur de transcription *RUNX3*, des gènes *MLH1* et *MGMT*, impliqués dans la réparation de l'ADN, qui contribuent ainsi à la carcinogenèse (Ogino *et al.*, 2009 ; Fernandes *et al.*, 2012). Les mécanismes responsables de l'établissement du phénotype CIMP ne sont pas élucidés, bien que de nombreuses pistes aient été explorées, telles que la surexpression de DNMT dans le CCR (Grady et Carethers, 2008), ou des mutations impliquant des gènes de remodelage de la chromatine (Hinshelwood *et al.*, 2009).

La définition du phénotype CIMP dans les CCR n'est pas consensuelle, mais la plupart des études utilisent un panel de 5 marqueurs : *RUNX3*, *SOCS1*, *NEUROG1*, *CACNA1G*, *IGF2*, le phénotype CIMP étant alors défini par la présence d'au moins 3 marqueurs hyperméthylés (Weiserberger *et al.*, 2006 ; Tahara *et al.*, 2014). Ogino *et al.* ont proposé une classification des CCR en fonction de la proportion de marqueurs méthylés, permettant la distinction des tumeurs CIMP-H (*High CpG island methylator phenotype*) ($\geq 6/8$ marqueurs méthylés) ou CIMP-L (*Low CpG island methylator phenotype*) (1/8 à 5/8 marqueurs méthylés) (Ogino *et al.* 2007).

Modifications des histones et des protéines de remodelage de la chromatine

Les histones, en particulier les histones H3 et H4, présentent des modifications covalentes au niveau de leur extrémité amino-terminale (acétylation, méthylation, phosphorylation, ubiquitination) qui participent au contrôle de la dynamique chromatinienne en régulant les interactions entre nucléosomes et différentes protéines liées à la chromatine, et ainsi à la régulation de la transcription et à la stabilité du génome. Des altérations de ces modifications des histones et des protéines de remodelage de la chromatine induisent de nombreuses pathologies notamment cancéreuses (pour revues Huang *et al.*, 2003 ; Bhaumik *et al.*, 2007).

En particulier, le CCR se caractérise par une augmentation des formes d'histone H3 acétylées sur la lysine 27 (H3K27Ac) et triméthylées sur la lysine 4 (H3K4me³) et une diminution des H3 triméthylées sur les lysines 9 et 27. La surexpression de H3K4me³ et la sous-expression de H3K9me³ et H3K27me³ ont été associées à un mauvais pronostic (Tamagawa *et al.*, 2013 ; Benard *et al.*, 2014 ; Benard *et al.*, 2015). Les gènes codant pour les histones acétyltransférases (HAT) sont fréquemment mutés dans les CCR. Les CCR MSI se caractérisent par des mutations fréquentes de l'histone désacétylase HDAC2 (Ropero *et al.*, 2006 ; Esteller, 2007).

ARN non codants

Environ 80% du génome humain est transcrit en ARN non codants (ARNnc), qui sont classés en petits ARNnc ou longs ARNnc selon leur taille (Pauli *et al.*, 2011). Les ARNnc jouent aussi un rôle important dans la régulation de l'expression génique et leur dérégulation peut mener au cancer (pour revues, Taft *et al.*, 2010 ; Ryan *et al.*, 2010).

Les **microARN** ou miR constituent une classe de petits ARN non codants d'environ 20 nucléotides qui contrôlent négativement l'expression d'ARN messagers cibles (Ogier-Denis *et al.*, 2007). La dérégulation de nombreux miARN a été démontrée dans différents sous-types

de CCR, notamment la surexpression de miR-21, miR-155, miR-133a, miR-135b, et la sous-expression de miR-145 et miR-143 qui régulent la voie Wnt/ β -caténine (Motoyama *et al.*, 2009 ; Aslam *et al.*, 2009 ; Oberg *et al.*, 2011 ; Adams *et al.*, 2014 ; Okugawa *et al.*, 2015).

Les **longs ARN non codants** sont des ARN dont la taille peut varier de 200 à 100 000 nucléotides, qui peuvent agir comme des oncogènes ou des suppresseurs de tumeur. Comme les miR, de nombreux longs ARN non codants sont dérégulés précocement au cours de la carcinogenèse colorectale (pour revue, Han *et al.*, 2015), parfois de façon spécifique selon le sous-type moléculaire (Chen *et al.*, 2014 ; Qiu *et al.*, 2015), tel par exemple CCAT2 qui est sur-exprimé dans les CCR CIN (Ling *et al.*, 2013). Une surexpression de HOTAIR (*Hox antisense intergenic RNA*) qui intervient dans la régulation des modifications du génome a été associée à un mauvais pronostic (Kogo *et al.*, 2011 ; Svoboda *et al.*, 2014).

I.1.4.3 Voies moléculaires impliquées dans la carcinogenèse colorectale

Cinq voies de signalisation sont très fréquemment impliquées dans la carcinogenèse colique, comme dans de nombreux autres cancers : Wnt/ β -caténine, EGFR/RAS/RAF/MAPK, PI3K/AKT, TGF β /SMAD, et TP53. Quel que soit le type d'instabilité génomique impliqué dans le CCR (instabilité chromosomique, instabilité microsatellitaire ou instabilité épigénétique), ces mêmes voies de signalisation sont habituellement touchées, les altérations pouvant cependant concerner des protéines différentes. Les mutations sont généralement mutuellement exclusives, c'est-à-dire que les altérations ne concernent en général qu'un seul gène, une seule protéine, dans une voie donnée.

Voie Wnt/ β -caténine

β -caténine et APC sont des éléments importants de la Wnt/ β -caténine dite « canonique » qui est médiée par la fixation d'une glycoprotéine de la famille Wnt sur un récepteur Frizzled transmembranaire couplé à un co-récepteur LRP (*Low-density lipoprotein Receptor related Proteins*) (LRP5 ou 6). Cette voie joue un rôle majeur dans la mise en place et le maintien de l'épithélium intestinal (Pinto et Clevers, 2005).

En l'absence de ligand Wnt, la β -caténine est phosphorylée par la caséine kinase I (CKI), puis la glycogène synthase kinase 3 β (GSK3 β), au sein d'un macro-complexe formé par les protéines Axine, APC, β -caténine, CKI et GSK3 β , permettant son ubiquitinylation puis sa dégradation par le protéasome (Figure 10A). En présence de Wnt, sa liaison au récepteur induit une déstabilisation du complexe par l'intermédiaire de la protéine Dsh (*Dishevelled*), empêchant la phosphorylation de la β -caténine et sa dégradation. La β -caténine ainsi stabilisée s'accumule dans le cytoplasme et est transloquée dans le noyau où elle interagit avec les facteurs de transcription de la famille TCF/LEF (*T-cell factor/lymphoid enhancing factor*), ce qui active la transcription de gènes cibles impliqués dans la prolifération cellulaire, tel que *c-myc* (Pinto et Clevers, 2005) (Figure 10B).

La voie Wnt est généralement dérégulée dans les tumeurs colorectales. Elle est anormalement activée suite à l'altération de gènes qui codent pour des protéines de cette voie. Le plus souvent, il s'agit d'une mutation du gène *APC* induisant la synthèse d'une protéine APC tronquée, incapable d'interagir avec la β -caténine et/ou Axine (Laurent-Puig *et al.*, 1999). Ce type de mutation du gène *APC* est particulièrement fréquent dans les CCR de phénotype CIN (60 à 80% des cas) (Markowitz et Bertagnolli, 2009). Alternativement, il peut s'agir de mutations du gène *CTNNB1* codant pour la β -caténine. Celles-ci seraient particulièrement fréquentes dans les tumeurs MSI développées dans le cadre du syndrome de Lynch (Mirabelli-Primdahl *et al.*, 1999 ; Jass, 2007). Les données concernant une activation

de la voie Wnt dans les CCR MSI sporadiques sont contradictoires (Samowitz *et al.*, 2007 ; Donehower *et al.*, 2013 ; Panarelli *et al.*, 2015). Cependant, lorsqu'elle existe, celle-ci serait consécutive à des mutations secondaires touchant les gènes *TCF-4* ou *AXIN2* (Pour revue, Segditsas et Tomlinson, 2006) et serait alors consécutive ou à une inactivation par hyperméthylation de gènes, tels *SFRPs* (*secreted frizzled-related proteins*), *AXIN2*, *APC* ou *MCC* (*Mutated in Colorectal Cancer*) (Koinuma *et al.*, 2006 ; Fukuyama *et al.*, 2008 ; Fu *et al.*, 2009 ; Murakami *et al.*, 2014 ; Muto *et al.*, 2014).

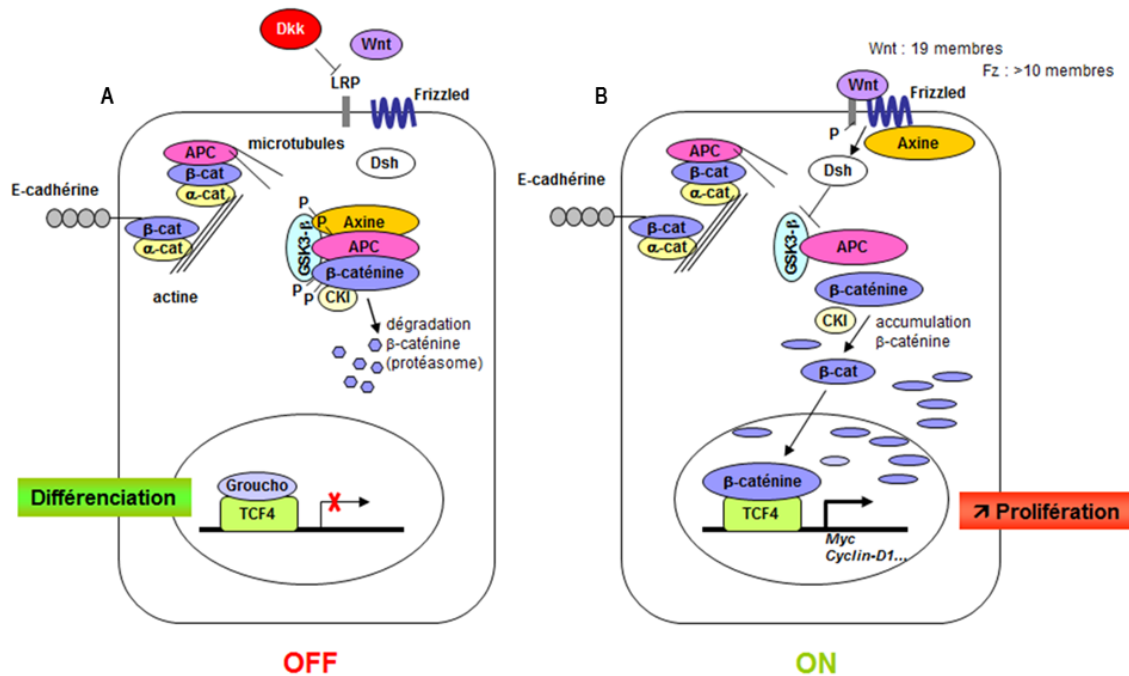


Figure 10. Voie Wnt/ β -caténine.

A, en l'absence de ligand Wnt, la voie Wnt est inactive, la β -caténine est phosphorylée par la CKI (caséine kinase I), puis la GSK3 β (glycogène synthase kinase 3 β), au sein d'un macro-complexe formé par les protéines Axine, APC, β -caténine, CKI et GSK3 β , permettant son ubiquitinylation puis sa dégradation par le protéasome. B, dans le cancer colorectal, la voie Wnt est activée. La protéine dsh (*dishevelled*) inhibe l'activité de phosphorylation de la GSK3 β , le complexe de phosphorylation est dissocié, et l'excès de β -caténine cytoplasmique est transloqué dans le noyau, où il s'associe aux facteurs de transcription de la famille TCF/LEF et permet l'activation transcriptionnelle de gènes impliqués dans la prolifération cellulaire.

APC, *adenomatous polyposis coli* ; Dkk, *dickkopf* (Wnt inhibiteur) LEF, *lymphoid enhancer factor-1* ; TCF, *T cell factor*

Voies EGFR/ RAS/RAF/MAPK et PI3K/AKT

Le récepteur de l'EGF (EGFR, *Epidermal growth factor receptor*) ou HER1 est une glycoprotéine transmembranaire qui appartient à la famille des récepteurs de facteur de croissance à activité tyrosine-kinase HER ou ErbB. La fixation du ligand (tels EGF, TGF α) sur le récepteur entraîne sa dimérisation puis son activation par phosphorylation, permettant le recrutement de protéines de transmission des signaux intracellulaires comme SH2 (*Src homology-2*), puis l'activation en cascade de deux voies de signalisation d'aval : la voie RAS/RAF/MAPK (*mitogen activated protein kinase*) via la protéine RAS et la voie PI3K/AKT via la protéine PI3K, impliquées dans la prolifération, la migration, l'adhésion et la différenciation cellulaire, ainsi que dans la résistance à l'apoptose et l'angiogénèse. En situation physiologique, cette activation est transitoire (Rajagopalan *et al.*, 2002 ; Samuels *et al.*, 2004) (Figure 11A).

Dans le CCR, les mutations des gènes *KRAS* (*Kirsten RAS viral oncogen homolog*) et *NRAS* (*Neuroblastoma RAS viral oncogene homolog*), entraînant une activation constitutive de la voie (Figure 11B), sont retrouvées dans environ 40 à 50% des tumeurs CIN, alors que les mutations du gène *BRAF* (*v-Raf murine sarcoma viral oncogene homolog B1*) sont plus fréquentes dans les tumeurs MSI (environ 50 à 60% des tumeurs MSI *versus* environ 5% des tumeurs MSI) (Markowitz et Bertagnolli, 2009 ; Seppala *et al.*, 2015). L'activation de la voie RAS/MAPK peut également être associée dans une faible proportion (environ 10%) à une amplification du gène *EGFR* (Shia *et al.*, 2005).

Environ 10 à 30% des CCR ont une mutation sur l'un des acteurs de la voie PI3K/AKT, la plupart intéressant le gène *PIK3CA* (Samuels et Ericson, 2006 ; Whitehall *et al.*, 2012).

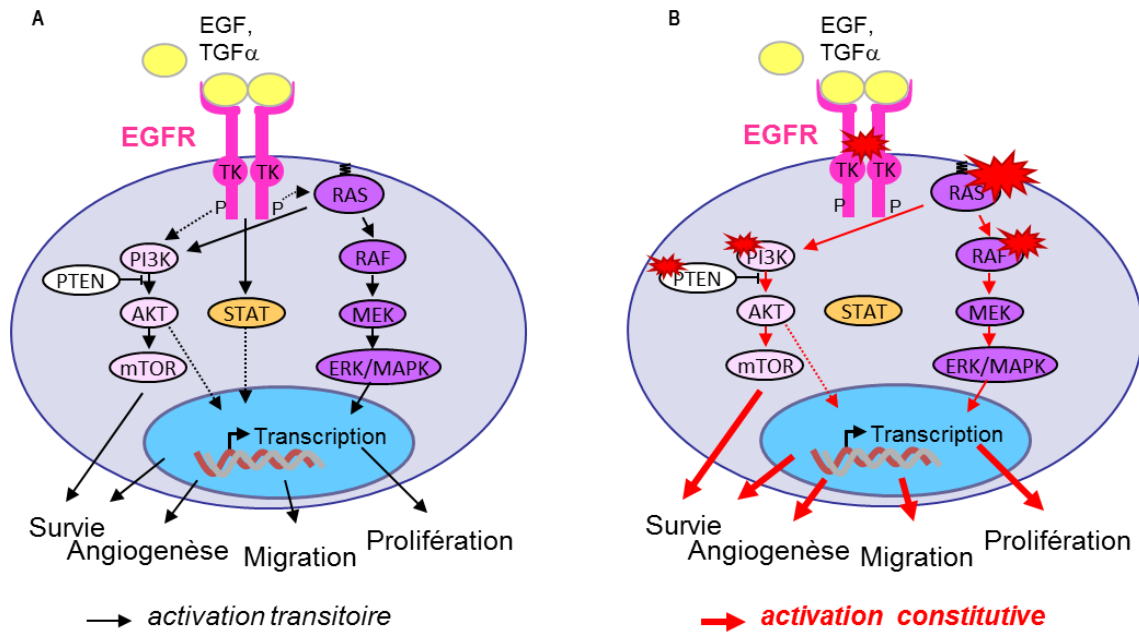


Figure 11. Voies EGFR/RAS/RAF/MAPK et PI3K/AKT.

A, en situation physiologique, la fixation du ligand à l'EGFR entraîne son activation par auto-phosphorylation, puis l'activation de RAS qui va activer transitoirement les voies MAPK et PI3K/AKT. B, dans le cancer colorectal, la mutation de RAS (indiquée par le symbole rouge) est responsable d'une activation constitutive de la voie, qui devient indépendante de l'activation du récepteur. Les mutations de BRAF et PI3K, conduisent à des effets similaires.

EGFR, epidermal growth factor receptor ; PI3K, phosphatidyl inositol 3-kinase ; MAPK, Mitogen-activated Protein Kinase ; STAT, Signal transducers and activators of transcription

Voie du TGF- β /SMAD

La superfamille du TGF- β (*Tumor Growth Factor beta*) comprend plus de 30 membres, dont les BMPs (*bone morphogenic proteins*), les activines et les TGF- β : ce sont des morphogènes dont le rôle est essentiel au cours de l'embryogenèse (pour revue, Massagué, 2008). Leurs effets dépendent de l'intensité et de la durée des signaux induits *via* leurs récepteurs (Schmierer et Hill, 2007). L'une de leur fonction essentielle chez l'adulte, en particulier au niveau de l'épithélium digestif, est une inhibition de la prolifération cellulaire par ralentissement du cycle cellulaire en phase G1 (Heldin *et al.*, 1997).

La liaison de TGF- β à son récepteur TGF β RII permet le recrutement et l'activation par phosphorylation du récepteur de type I. Le récepteur activé phosphoryle des protéines SMAD (*Similar to Mothers Against Decapentaplegic*) (SMAD2 et 3 ou SMAD1, 5 et 8, en fonction

du ligand) qui s'associe ensuite à SMAD4. Les complexes ainsi formés sont transloqués dans le noyau où ils activent la transcription de gènes cibles impliqués dans la régulation du cycle cellulaire et l'angiogenèse (Figure 12).

Cette voie est inactivée dans environ la moitié des CCR MSS, par mutation non-sens touchant le domaine kinase de TGFBR2, ou plus fréquemment par mutation de *SMAD4* ou de l'un de ses partenaires *SMAD2* ou *SMAD3*. TGFBR2 est inactivé dans la plupart des CCR MSI (90%) par mutation touchant une séquence répétée polyadénine dans la séquence codante du gène *TGFBR2* (Markowitz et Bertagnolli, 2009).

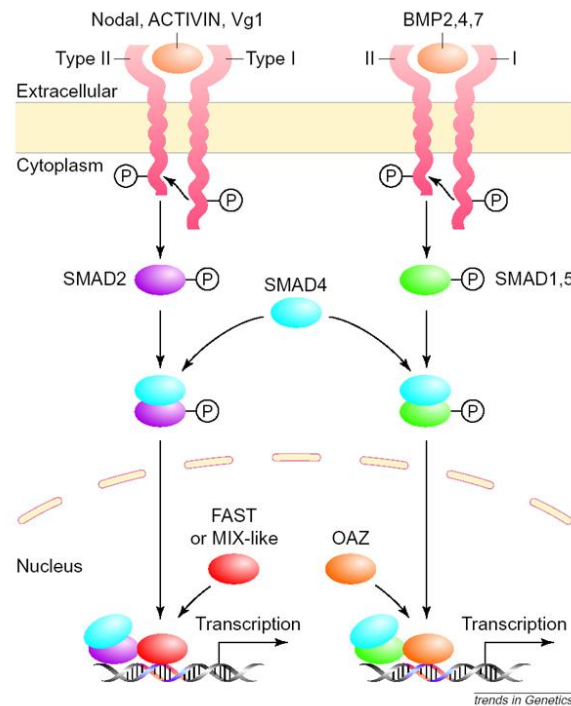


Figure 12. Voie du TGF-β/SMAD.

La fixation du ligand sur le récepteur de type II (TGFβRII) entraîne le recrutement et la phosphorylation du récepteur de type I qui va induire la phosphorylation des protéines SMAD (2, 1 ou 5) qui vont lier SMAD4. Les complexes ainsi formés vont aller dans le noyau où ils vont induire la transcription de gènes cibles impliqués notamment dans le contrôle de la prolifération et l'angiogenèse. SMAD, *Similar to mothers against decapentaplegic*

Voie TP53

En réponse aux différents stress cellulaires, l'augmentation de l'expression de la protéine p53, codée par le gène suppresseur de tumeur *TP53*, induit l'expression de nombreux gènes cibles essentiels au maintien de l'intégrité du génome, jouant ainsi le rôle de « gardien du génome » (Lane, 1992). Lors de lésions de l'ADN, la protéine p53 peut bloquer le cycle cellulaire en phase G1/S, en induisant la transcription du gène inhibiteur du cycle cellulaire *CIP1/WAF1*, afin de permettre la réparation de ces lésions avant la division cellulaire. Elle peut également induire l'apoptose en favorisant la transcription du gène pro-apoptotique *BAX* si les lésions de l'ADN sont trop importantes pour être réparées (Figure 13).

Son inactivation entraîne une dérégulation du cycle cellulaire, de l'apoptose, et du contrôle de la stabilité génétique. La protéine p53 est donc au centre du processus de carcinogenèse en permettant la survenue d'altérations génétiques multiples, notamment des délétions et amplifications, participant au phénotype CIN. La voie de signalisation de p53 est également fréquemment invalidée dans les CCR MSI. En effet, le gène *BAX* contient une séquence répétée codante qui constitue une cible privilégiée de mutations dans les CCR MSI (30 à 50%) (Rampino *et al.*, 1997).

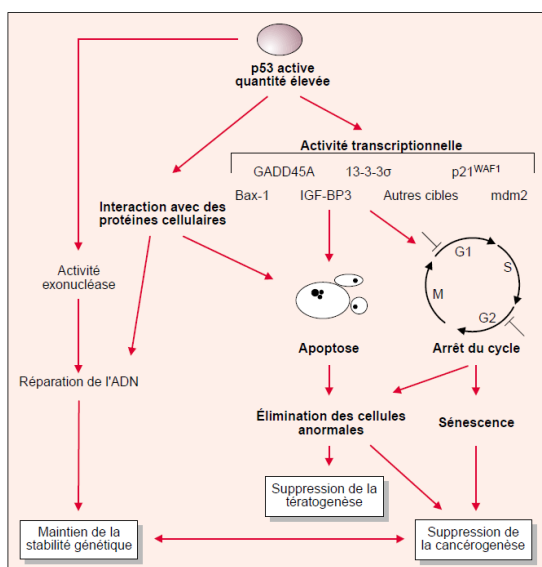


Figure 13. Voie TP53MDM2, d'après Soussi, 2000. La protéine p53 utilise diverses voies de signalisation pour assurer son rôle de gardien du génome : elle bloque le cycle cellulaire en phase G1/S et peut induire l'apoptose en favorisant la transcription de gènes pro-apoptotiques.

I.1.4.4 Classification moléculaire des CCR

En 2007, Jeremy Jass a proposé une classification des CCR intégrant les données cliniques, anatomo-pathologiques et moléculaires, définissant ainsi 5 groupes, en fonction du profil CIMP et MSI (Jass, 2007) (Figure 14) :

- le type 1 (12% des CCR) : MSI-H, CIMP-H avec mutation du gène *BRAF* ou hyperméthylation de *MLH1*, sans instabilité chromosomique, correspondant aux CCR MSI sporadiques.
- Le type 2 (8% des CCR) : MSS ou MSI-L, avec méthylation partielle de *MLH1*, mutation de *BRAF*, sans instabilité chromosomique.
- Le type 3 (20% des CCR) : MSS ou MSI-L, avec mutation de *KRAS*, méthylation de *MGMT*, avec instabilité chromosomique.
- Le type 4 (57% des CCR) : MSS, CIMP négatif, avec instabilité chromosomique.
- Le type 5 (3% des CCR) : MSI-H, CIMP négatif, sans mutation de *BRAF*, sans instabilité chromosomique.

Il existe un chevauchement important entre les tumeurs CIMP et MSI, une grande partie des tumeurs CIMP présentant également une instabilité microsatellitaire consécutive à l'inactivation par hyperméthylation du gène *MLH1* (Jass, 2007).

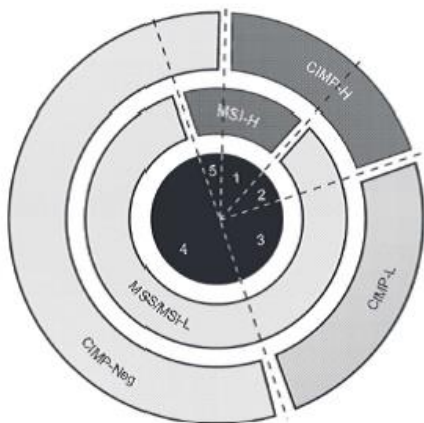


Figure 14. Classification moléculaire des cancers colorectaux, d'après Jass, 2007.

La classification repose sur le statut CIMP et l'instabilité microsatellitaire (MSI) (H, high ; L, low ; S, stable ; N, negative)

Figure 14

La vaste majorité des travaux ultérieurs à cette classification, qu'il s'agisse d'études cliniques, d'expression génique ou de marqueurs épigénétiques, sur des CCR et/ou leurs précurseurs, ont retrouvé globalement les mêmes sous-groupes (Cardoso *et al.*, 2007 ; Marissa *et al.* 2013 ; Chen *et al.*, 2014 ; pour revue, Fearon et Carethers, 2015).

Une autre classification des CCR a récemment émergé, établie sur le profil génétique issu de données du séquençage haut débit. Celle-ci recoupe en partie la classification établie auparavant par Jass (Cancer Genome Atlas Network, 2012 ; Fearon et Carethers, 2015) :

- les CCR avec phénotype **hypermutateur** qui comprennent les CCR MSI-H ainsi que les CCR avec mutation des gènes *POLE*, *POLD1* codant les polymérases, certains se caractérisant par la mutation du gène *BRAF* ;
- les CCR de phénotype **non hypermutateur**, qui correspondent aux CCR CIN et se caractérisent par des mutations fréquentes des gènes *KRAS* et *PI3KCA*, ainsi que des mutations et LOH des gènes *APC* et *TP53* ;
- les CCR avec phénotype CIMP, pour lesquels il existe un chevauchement avec les CCR MSI-H et certains CCR de phénotype non hypermutateur ;
- les CCR avec phénotype EMAST (*Elevated microsatellite instability at selected tetranucléotide repeats*) caractérisés par une instabilité au niveau des séquences microsatellites avec répétitions tétranucléotidiques, correspondant à environ 60% des CCR.

Très récemment, a été proposée une classification moléculaire « consensus » des CCR, issue d'une collaboration internationale permettant la synthèse de plusieurs travaux récents, reposant sur l'étude du transcriptome (Guinney *et al.*, 2015).

I.1.5 Différentes voies de cancérogenèse

I.1.5.1 Historique

La séquence carcinogénétique du CCR a été initialement décrite en 1990 par Fearon et Vogelstein, qui ont étudié les anomalies moléculaires dans des cancers et polypes colorectaux de tailles variées. Ils ont ainsi proposé le premier modèle de progression tumorale, intégrant les données moléculaires en corrélation avec les données anatomo-pathologiques et l'histoire naturelle du cancer (Fearon et Vogelstein, 1990).

L'adénome conventionnel a longtemps été considéré comme l'unique précurseur du CCR, évoluant selon une séquence bien caractérisée (modèle de Fearon et Vogelstein). La mise en évidence d'autres altérations moléculaires a néanmoins conduit à proposer plusieurs séquences de progression néoplasique, toujours fondées sur l'accumulation séquentielle d'altérations génétiques et/ou épigénétiques (Jones *et al.*, 2008). Ainsi, on distingue aujourd'hui schématiquement deux grandes voies de cancérogenèse selon le type d'instabilité : la **voie conventionnelle**, correspondant principalement aux tumeurs avec instabilité chromosomique, et la **voie des tumeurs festonnées**, qui comprend les tumeurs avec instabilité microsatellitaire et les tumeurs avec instabilité épigénétique (Figure 15).

I.1.5.2 Voie conventionnelle

Cette voie fut la première décrite. Elle concerne environ 70% des CCR (Vogelstein *et al.*, 2013 ; Carethers et Jung, 2015).

Les CCR sont CIN, de type non hypermutateur, dérivent d'adénomes conventionnels, et sont caractérisés par une inactivation fréquente et précoce (dès le stade d'ACF) du gène *APC* par mutation, l'autre allèle étant perdu par perte de fragment chromosomique, à l'origine d'une

LOH (*Loss of heterozygosity*). Elle est suivie au stade d'adénome par une mutation oncogénique de *RAS* (présente dans 40 à 50% des CCR MSS et intéressant *KRAS*, plus rarement *NRAS*), ou plus rarement par une mutation de *BRAF*, ou par une mutation ou une amplification d'un gène *ERBB* (*ERBB* 1 à 4, dont *EGFR*), éventuellement associée à une mutation de *PI3KCA*, observée dans 10 à 30% des CCR CIN (Cancer Genome Atlas Network, 2012). Surviennent de façon plus tardive des mutations de *TGFBR1*, *TGFBR2*, *ACVR1*, *ACVR2*, *SMAD2*, *SMAD3* et *SMAD4* (présentes dans 25% de ces CCR), l'autre allèle étant perdu par LOH. Enfin, une inactivation de *TP53* par mutation puis LOH (présentes dans 60% des CCR MSS) semble être un évènement clé de la transformation de l'adénome en carcinome (Fearon et Vogelstein, 1990 ; Carethers et Jung, 2015). Il est cependant à noter, comme l'ont précisé Fearon et Vogelstein dans leur publication initiale, que cette séquence reste théorique et que c'est avant tout le nombre d'évènements qui prime plutôt que la séquence selon laquelle ils interviennent (Fearon et Vogelstein, 1990). Cette séquence carcinogénétique s'étend sur environ 10 ans (Carethers et Jung, 2015).

De façon intéressante, les CCR non hypermutateurs CIMP-H ou avec mutation de *BRAF* présentent des caractéristiques cliniques et anatomo-pathologiques communes avec les CCR hypermutateurs MSI-H/CIMP-H (voir paragraphe suivant) (Jass, 2007 ; Carethers et Jung, 2015) (Figure 15).

I.1.5.3 Voie festonnée

Environ 30% des CCR dériveraient de la voie des tumeurs festonnées (« *serrated neoplasia pathway* »), issues d'un précurseur d'architecture festonnée, mais dont la séquence reste néanmoins mal caractérisée (Ijspeert *et al.*, 2015) (Figure 15).

Les CCR de la voie festonnée touchent habituellement le sujet âgé, avec une prépondérance féminine, et sont plutôt localisés dans le côlon droit. Au plan histologique les CCR sont associés à un caractère peu différencié et mucineux, et un abondant infiltrat lymphocytaire (Popat *et al.*, 2005 ; Ijspeert *et al.*, 2015).

Les études montrent que la mutation du gène *BRAF* est un évènement fréquent dans les tumeurs festonnées, identifié dans environ 50 à 60% des cas au stade de cancer (Kambara *et al.*, 2004 ; Clancy *et al.*, 2013 ; Ijspeert *et al.*, 2015). Les CCR de la voie festonnée ont habituellement un phénotype CIMP-H, se caractérisant par une inactivation par méthylation de nombreux gènes contribuant à la tumorigenèse (voir chapitre I.1.4.2). Elles sont également MSI en raison de l'hyperméthylation fréquente du gène *MLH1* (Ogino *et al.*, 2006 ; Jass, 2007 ; Leggett *et al.*, 2010).

Cette voie festonnée serait caractérisée par une séquence carcinogénétique particulièrement rapide, évoluant possiblement sur 2 à 3 ans (Janin, 2000 ; Edelstein *et al.*, 2013), expliquant l'observation de CCR dits d'« intervalle », c'est-à-dire survenant entre deux endoscopies de surveillance (Nishihara *et al.*, 2013 ; Burgess *et al.*, 2014 ; Sanduleanu *et al.*, 2015). Cette carcinogenèse accélérée évolue possiblement de manière autonome suite à l'acquisition de quelques mutations induisant un phénomène de tolérance, selon le modèle de type « *few-hits-and run* » (Janin, 2000).

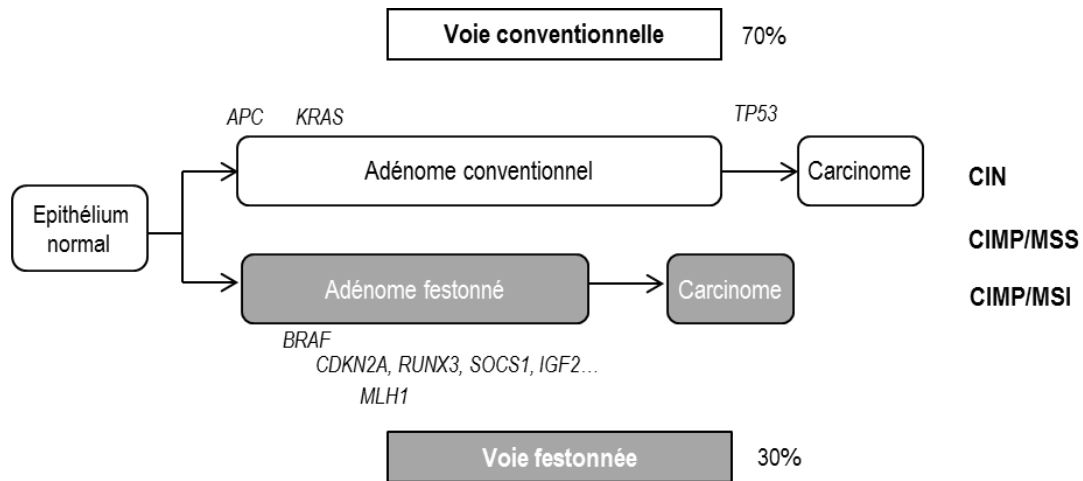


Figure 15. Voies de cancérogenèse colorectale.

Dans la voie conventionnelle (70% des CCR), le précurseur est un adénome conventionnel, associé à des mutations fréquentes de *APC* et de *KRAS*, évoluant vers le carcinome invasif, souvent de façon concomitante à l'inactivation de *TP53*. Les tumeurs de cette voie sont caractérisées par une instabilité chromosomique (CIN). Dans la voie festonnée (30% des CCR), le précurseur serait un adénome festonné, avec mutation fréquente de *BRAF*, un statut CIMP+ (méthylation des gènes *CDKN2A*, *RUNX3*, *SOCS1*, *IGF2*, etc.) et souvent une instabilité microsatellitaire consécutive à l'inactivation du gène *MLH1* par hyperméthylation. La progression vers le carcinome est plus rapide dans cette voie que dans la voie conventionnelle. CIMP, CpG island methylator phenotype ; CIN, Chromosomal instability ; MSI, Microsatellite instability ; MSS, Microsatellite stable

I.1.6 Conséquences cliniques du diagnostic de tumeur colique

La prise en charge des patients atteints de tumeur colorectale dépend de plusieurs paramètres cliniques (âge, notion d'antécédents personnels ou familiaux) et anatomo-pathologiques (taille des polypes, sous-type histologique, grade de dysplasie, degré d'infiltration, etc.) et intègre également depuis peu les marqueurs moléculaires.

I.1.6.1 Cancer du côlon

Facteurs pronostiques

Les facteurs pronostiques classiquement pris en compte dans la décision thérapeutique sont anatomo-pathologiques : analyse de plus de douze ganglions, absences d'embolies veineux, périnerveux et/ou lymphatiques, tumeur bien ou moyennement différenciée et absence de perforation, sont associés à un bon pronostic (INCa, 2012).

De façon plus récente, les données moléculaires ont été intégrées à l'évaluation du pronostic. Deux études portant sur de grandes séries de patients avec CCR (Sinicrope *et al.*, 2015 ; Phipps *et al.*, 2015), classés selon les sous-groupes de Jass, ont notamment montré des résultats remarquablement similaires concernant la survie relative, avec par ordre croissant, comparativement aux CCR MSS sans mutation *KRAS* ou *BRAF* : les CCR MSS avec mutation de *BRAF* (1,5 à 2 fois moindre), les CCR MSS avec mutation de *KRAS* (1,5 fois moindre), les CCR MSS sans mutation *KRAS* ou *BRAF*, les CCR MSI-H avec mutation de *BRAF* ou hyperméthylation de *MLH1* (environ 0,1 fois meilleure), les CCR MSI-H sans mutation de *BRAF* ni hyperméthylation de *MLH1* (0,3 fois meilleure) (Fearon et Carethers, 2015).

Les mutations du gène *BRAF* sont associées à un pronostic particulièrement mauvais dans les CCR MSS, avec une survie deux fois moindre que pour les mêmes CCR sans mutation de *BRAF* (Phipps *et al.*, 2015). En revanche, le phénotype MSI a été montré comme facteur de bon pronostic (Popat *et al.*, 2005 ; Roth *et al.*, 2012). En outre, le phénotype EMMETZ, associé à une perte de fonction de *MSH3*, s'est révélé associé aux CCR de stade avancé et à une survie moindre comparativement aux CCR non EMMETZ (Haugen *et al.*, 2008 ; Garcia *et al.*, 2012 ; Carethers et Jung, 2015).

Dépistage des formes familiales

Le dépistage des formes familiales repose principalement sur l'histoire familiale. Cependant, la recherche d'une instabilité microsatellitaire dans les tumeurs est aujourd'hui entrée dans la pratique courante pour dépister le syndrome de Lynch. En pratique, il est actuellement recommandé de rechercher une instabilité microsatellitaire et/ou une perte d'expression de protéine MMR pour tout patient âgé de moins de 60 ans, ou avec antécédent personnel ou familial au premier degré, ou devant un aspect histologique évocateur (par exemple, la présence d'une inflammation Crohn-like, d'un carcinome mucineux, médullaire ou à cellules

indépendantes) (Olschwang *et al.*, 2005 ; INCa, 2013). Celle-ci pourra être complétée par une recherche de mutation du gène *BRAF* et d'une hyperméthylation de *MLH1* afin de différencier syndrome de Lynch et cancer sporadique.

Traitement

La chirurgie est le traitement de référence des cancers du côlon chaque fois qu'elle est possible, associée ou non à une chimiothérapie (Thésaurus National de Cancérologie Digestive, 2011 ; INCa, 2012).

Les traitements médicaux ont beaucoup évolué lors de la dernière décennie et si les chimiothérapies conventionnelles associant 5-fluoro-uracile, acide folinique, oxaliplatine, etc. restent d'actualité, l'introduction des thérapies ciblées rend aujourd'hui indispensable la caractérisation moléculaire des tumeurs.

Ainsi, les mutations *RAS* sont des marqueurs prédictifs de non réponse aux thérapies ciblées anti-EGFR (cetuximab et panitumumab). La relation entre les mutations de *RAS* et l'absence de réponse aux anticorps anti-EGFR a été montrée pour la première fois sur une petite série de cancers colorectaux métastatiques progressant sous une chimiothérapie à base d'Irinotecan (Lièvre *et al.*, 2006). Ce résultat a été ensuite confirmé par plusieurs études rétrospectives dans lesquelles les mutations de *KRAS* exon 2 et 3 étaient associées à une survie sans progression et à une survie globale plus courtes (Benvenuti *et al.*, 2007 ; Di Fiore *et al.*, 2007 ; Frattini *et al.*, 2007 ; Lièvre *et al.*, 2008). Récemment, l'intérêt d'étendre les recherches de mutations à l'exon 4 de *KRAS* et aux exons 2, 3 et 4 de *NRAS* a été démontré (Douillard *et al.*, 2013), rendant celles-ci indispensables pour la prescription d'un traitement par anti-EGFR.

Par ailleurs, pour les CCR MSI de stade II, il a été démontré une absence de bénéfice à prescrire une chimiothérapie adjuvante par 5-FU (Sargent *et al.*, 2010). En revanche, une

étude récente de phase II suggère que le statut MSI est un marqueur prédictif de réponse à l'immunothérapie (anti-PD1) (prembrolizumab) (Le *et al.*, 2015).

Surveillance

En l'absence de récurrence, la durée de la surveillance d'un patient traité pour un CCR est de 5 ans et repose sur la clinique, l'endoscopie et l'imagerie. Dans le cas particulier des patients porteurs d'un syndrome de Lynch opérés d'un CCR de stade II ou III, une surveillance annuelle par coloscopie totale avec chromo-endoscopie est recommandée (INCa, 2012).

I.1.6.2 Polypes

Facteurs pronostiques

Les facteurs prédictifs de récurrence des adénomes coliques sont habituellement l'âge supérieur ou égal à 60 ans, la localisation colique droite, le nombre d'adénome, la taille supérieure ou égale à 1 cm, la présence de dysplasie de haut grade, d'un foyer d'infiltration tumorale, d'un envahissement vasculaire, et d'un « *budding* » ou bourgeonnement tumoral (Martinez *et al.*, 2009).

Traitement

Le choix du traitement est adapté à la localisation, à la taille, au nombre de polypes et aux facteurs histologiques prédictifs de métastases ganglionnaires. La résection est alors réalisée sous endoscopie (polypectomie ou mucosectomie), éventuellement complétée par une exérèse chirurgicale, ou plus rarement la chirurgie est proposée d'emblée.

Surveillance

En France, les recommandations de surveillance sont adaptées au type de polype, à leur nombre et à leur taille (recommandations HAS, 2012 actualisées en 2013).

Les recommandations distinguent d'une part les polypes à **bas risque** :

- adénomes conventionnels dont le nombre est inférieur à 3 et de taille inférieure à 10 mm et ceux en dysplasie de bas grade ;
- tous les polypes festonnés sans dysplasie.

et d'autre part les polypes à **haut risque** :

- adénomes conventionnels dont le nombre est d'au moins 3 ou de taille supérieure ou égale à 10 mm ou ceux en dysplasie de haut grade ;
- tous les polypes festonnés avec dysplasie.

Les patients avec polypes à bas risque sont surveillés par une coloscopie à 5 ans, tandis que les patients avec polypes à haut risque sont surveillés par une coloscopie à 3 ans.

Pour les polypes hyperplasiques, il existe des recommandations spécifiques :

- les polypes mesurant moins de 10 mm et situés dans le recto-sigmoïde ne requièrent pas de surveillance particulière, qui est alors adaptée selon le niveau de risque du patient, en fonction de ses antécédents personnels et familiaux.
- pour les polypes mesurant 10 mm, ou moins de 10 mm mais situés en amont du recto-sigmoïde, la prise en charge dépend de l'histologie : le polype est considéré à bas risque s'il s'agit d'un polype hyperplasique mesurant plus de 10 mm ou d'un polype festonné inférieur à 10 mm sans dysplasie, en revanche il est considéré à haut risque s'il s'agit d'un polype festonné mesurant plus de 10 mm ou avec dysplasie.

Les recommandations de la Société Américaine de Gastroentérologie concernant la surveillance des polypes festonnés sont assez comparables, mais incluent en plus le nombre de lésions (Rex *et al.*, 2012) (Tableau V).

Tableau V. Recommandations de surveillance des lésions festonnées après polypectomie par la Société Américaine de Gastroentérologie, d'après Rex *et al.*, 2012

Histologie	Taille	Nombre	Localisation	Intervalle (années)
HP	< 10 mm	tout	RS	10
HP	≤ 5 mm	≤ 3	proximal au RS	10
HP	Tout	≥ 4	proximal au RS	5
HP	> 5 mm	≥ 1	proximal au RS	5
SSA/P ou TSA	< 10 mm	< 3	Tout	5
SSA/P ou TSA	≥ 10 mm	1	Tout	3
SSA/P ou TSA	< 10 mm	≥ 3	Tout	3
SSA/P	≥ 10 mm	≥ 2	Tout	1-3
SSA/P avec dysplasie	Tout	Tout		1-3

HP, polype hyperplasique ; RS, recto-sigmoïde ; SSA/P, adénome/polype festonné sessile ; TSA, adénome festonné traditionnel

Il est à noter que ces recommandations sont validées pour des coloscopies de qualité optimale, or le repérage des polypes festonnés est parfois difficile, ceux-ci étant fréquemment recouverts de mucus.

Dans ce travail, nous nous sommes particulièrement intéressés à ce phénotype mucineux, qui est caractéristique des tumeurs colorectales de la voie festonnée (CIMP et/ou MSI), et observé précocement au cours de la carcinogenèse.

I.2 Les mucines dans le côlon normal et tumoral

I.2.1 Généralités sur les mucines

I.2.1.1 Définition et classification

La surface des épithéliums respiratoire, digestif et urogénital est protégée par du mucus, synthétisé par des cellules épithéliales spécialisées (pour revue, Corfield *et al.*, 2001). Les mucines, constituant protéique principal du mucus, sont des glycoprotéines de haute masse moléculaire (jusqu'à plusieurs millions de Daltons), caractérisées par un squelette peptidique (l'apomucine, codée par un gène *MUC*) dont la région centrale est constituée de séquences d'acides aminés répétées en tandem, riches en résidus de sérine et de thréonine, sur lesquels sont greffées de nombreuses chaînes *O*-glycanniques. La structure des chaînes glycanniques est dépendante de la muqueuse considérée, et est habituellement raccourcie en situation néoplasique (Byrd *et al.*, 2004 ; Chugh *et al.*, 2015) (Figure 16A).

La famille des mucines comporte actuellement 22 membres (<http://www.genenames.org/genefamilies/MUC>), généralement classés en 2 catégories (Hollingsworth *et al.*, 2004) : les **mucines sécrétées**, telles MUC2, MUC5AC, MUC5B et MUC6, codées par quatre gènes co-localisés sur le chromosome 11 en p15.5 (Pigny *et al.*, 1996) et formant le gel de mucus, et les **mucines membranaires**, telles MUC1, MUC3 et MUC4 (Swallow *et al.*, 1987 ; Gross *et al.*, 1992 ; Porchet *et al.*, 1995).

I.2.1.2 Fonctions des mucines

Les mucines ont de multiples fonctions. Outre leur rôle de protection des épithéliums vis-à-vis des agressions physico-chimiques et mécaniques, les mucines jouent un rôle majeur dans la

protection contre les agents pathogènes (Corfield *et al.*, 2001). Leur expression, mais également leur agencement macromoléculaire, varient au cours du développement, ainsi que dans diverses pathologies inflammatoires et tumorales, suggérant un rôle dans la morphogénèse, les processus inflammatoires et la carcinogénèse (Hollingsworth et Swanson, 2004). Les mucines membranaires, notamment MUC1 et MUC4 jouent également un rôle dans la transduction de signaux cellulaires impliqués dans la différenciation, le contrôle de la prolifération, la survie cellulaire (Singh *et al.*, 2007 ; Nath *et al.*, 2014) (Figure 16B).

Certaines de ces fonctions biologiques ont pu être établies ou précisées à l'aide d'études réalisées sur des modèles murins déficients. Ainsi, les souris *Muc2*^{-/-} développent des adénomes le long de l'intestin grêle et du côlon, puis des adénocarcinomes, suggérant pour *Muc2* un rôle de suppresseur de tumeur dans l'intestin et le côlon (Velcich *et al.*, 2002). Les souris *Muc5ac*^{-/-} développent moins d'hyperactivité bronchique et sécrètent moins de mucus en réponse aux allergènes (Hasnain *et al.*, 2011), alors que les souris *Muc5b*^{-/-} conservent une mucisécrétion abondante au niveau du tractus respiratoire, avec cependant une diminution de la clairance muco-ciliaire (Roy *et al.*, 2014). Concernant les mucines membranaires, les souris *Muc1*^{-/-} semblaient avoir un phénotype quasi-normal (Lalani *et al.*, 1991). Très récemment, un modèle murin *Muc4*^{-/-} a été rapporté, qui montrent que ces souris sont plus résistantes à la colite et au CCR chimiquement induits, suggérant un rôle de *Muc4* dans le développement de ces lésions (Das *et al.*, 2015).

Dans les paragraphes suivants, nous nous attacherons à décrire le cluster de gènes *MUC* situé en 11p15 et plus particulièrement les gènes *MUC2* et *MUC5AC* qui ont fait l'objet de ce travail de Thèse.

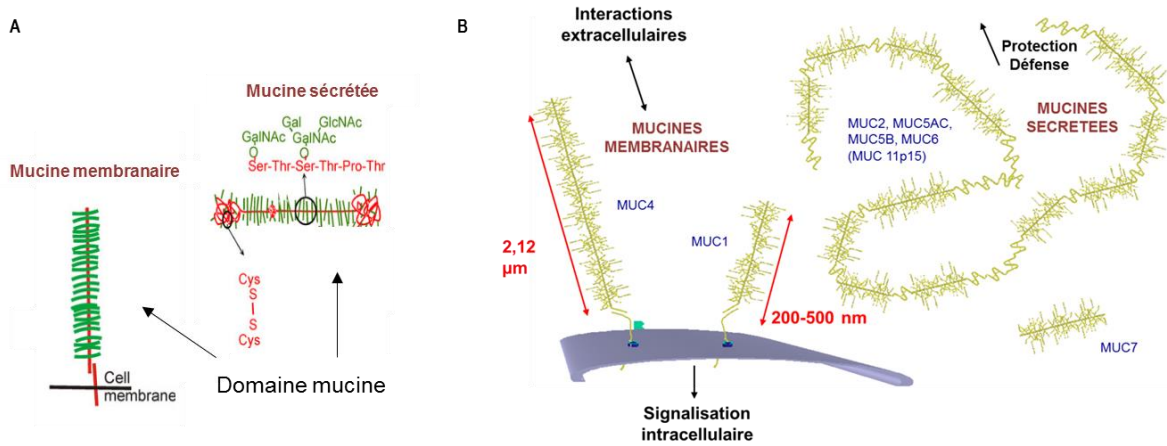


Figure 16. Représentation schématique de la structure et des fonctions des mucines, d'après Johansson *et al.*, 2011.

A, structure des mucines membranaires et sécrétées, constituées d'un axe peptidique (rouge) et de nombreuses chaînes glycaniques (vert). B, les mucines membranaires sont notamment impliquées dans la signalisation intracellulaire et les interactions extracellulaires ; les mucines sécrétées jouent un rôle dans la protection des épithéliums.

I.2.2 Le cluster *MUC 11p15*

I.2.2.1 Organisation du cluster

Les gènes *MUC2*, *MUC5AC*, *MUC5B* et *MUC6* sont regroupés dans la région 11p15.5 en un cluster d'environ 400 kb, situé entre les gènes *HRAS* et *IGF2*, au sein duquel *MUC6* est en position télomérique suivi, respectivement, de *MUC2*, *MUC5AC* et *MUC5B*, en position centromérique (Pigny *et al.*, 1996) (Figure 17). Cette région est particulièrement riche en îlots CpG (Craig et Bickmore, 1994). Elle est située à proximité d'une région de 1 Mb regroupant neuf gènes soumis à empreinte parentale, dont *IGF2* et *H19* (Weksberg *et al.*, 2003).

La structure des quatre gènes du cluster est très similaire en ce qui concerne leur séquence codante mais aussi le nombre d'exons, la localisation des introns et le type de jonctions intron-exon (Desseyn *et al.*, 1997 ; 1998a ; Buisine *et al.*, 1998b ; Escande *et al.*, 2001), suggérant une origine ancestrale commune (Desseyn *et al.*, 1998b ; Buisine *et al.*, 1998b).

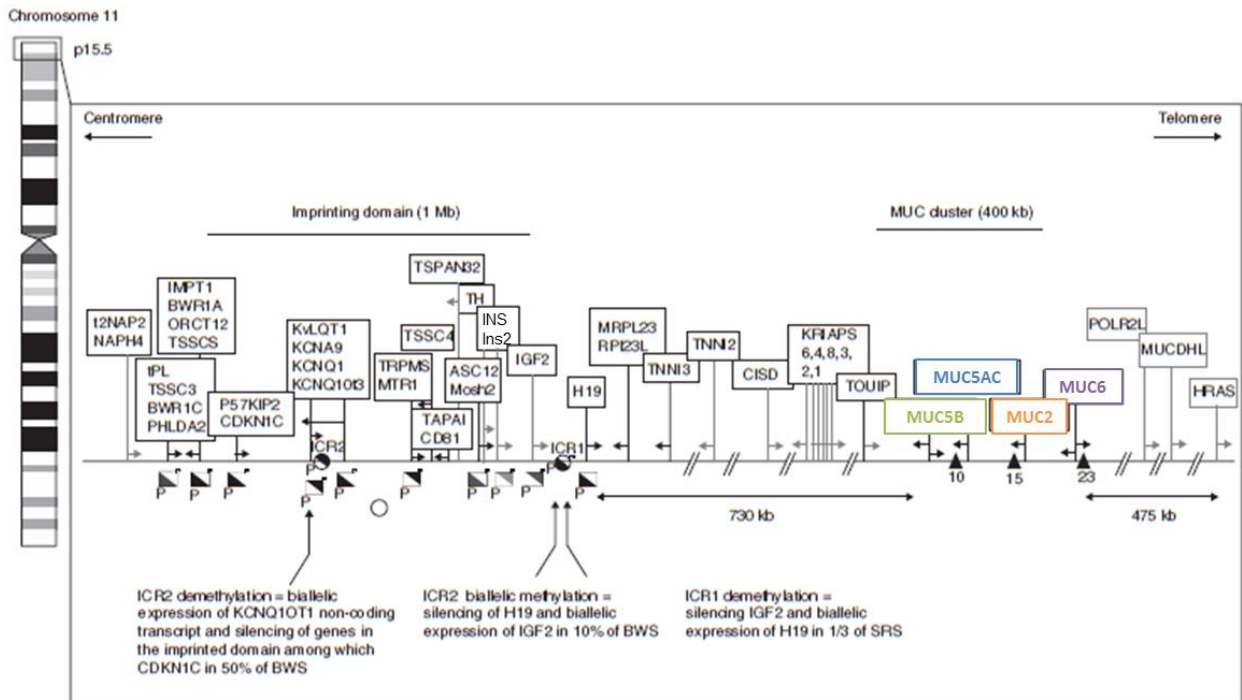


Figure 17. Représentation schématique de la région chromosomique 11p15.5, d'après Pigny *et al.*, 1996 ; Van Seuning et Vincent, 2009.

Le cluster *MUC* (*MUC5B*, *MUC5AC*, *MUC2* et *MUC6*) est situé entre les gènes *HRAS* et *IGF2*, à proximité du domaine soumis à empreinte parentale (*imprinting domain*). Le sens de transcription est indiqué par les flèches sous chaque encadré.

I.2.2.2 Expression des gènes du cluster

Les gènes *MUC2*, *MUC5AC* et *MUC5B* sont transcrits dans le même sens, tandis que *MUC6* est transcrit en sens inverse (Velcich *et al.*, 1997 ; Buisine *et al.*, 1998b). L'organisation des quatre gènes au sein du cluster serait associée à leur patron d'expression préférentielle le long de l'axe antéro-postérieur (Porchet et Aubert, 2004). L'expression des gènes de mucines est tissu- et cellule-spécifique, avec une expression de *MUC5B* dans le tractus respiratoire (au niveau des glandes bronchiques), de *MUC5AC* dans le tractus respiratoire et l'estomac (au niveau de l'épithélium foveolaire de surface), de *MUC2* dans l'intestin et de *MUC6* dans l'estomac (au niveau des glandes antrales), le duodénum (dans les glandes de Brünner) et les glandes annexes (Buisine *et al.*, 1996 ; Bartman *et al.*, 1998 ; Copin *et al.*, 2000 ; Buisine *et al.*, 2000a et 2000b). Ces gènes de mucines sont exprimés précocement au cours du développement, l'expression de certains d'entre eux précède même la différenciation

cellulaire, par exemple *MUC5AC* dont les ARNm sont détectés dès 8 semaines d'aménorrhée (SA) dans l'intestin primitif (Buisine *et al.*, 2000).

I.2.2.3 Régulation transcriptionnelle des gènes *MUC 11p15*

Les voies de signalisation cellulaire impliquées dans la régulation de l'expression des gènes du cluster *MUC 11p15* sont complexes (Van Seuning *et al.*, 2001). Chaque gène possède son propre patron d'expression ; cependant ils semblent co-régulés dans certaines situations pathologiques. Les mécanismes exacts permettant à la cellule d'activer ou de réprimer un ou plusieurs gènes du cluster restent à élucider.

Les gènes de mucines peuvent être activés par l'intermédiaire de différentes voies, telles que la voie EGFR/RAS/MAPK et la voie TGF- β /SMAD (Van Seuning *et al.*, 2001 ; Jono *et al.*, 2002), ainsi que par de nombreux facteurs habituellement induits lors de l'inflammation ou d'un stress cellulaire, comme par exemple *TP53* activant *MUC2* (Ookawa *et al.*, 2002) et NF- κ B régulant *MUC2*, *MUC5AC* et *MUC6* (Jono *et al.*, 2002 ; Song *et al.*, 2005 ; Sakai *et al.*, 2005). Les facteurs de transcription Sp1 qui se lient aux nombreuses boîtes GC présentes dans les promoteurs jouent un rôle essentiel dans la régulation des quatre gènes du cluster (Aslam *et al.*, 2001 ; Perrais *et al.*, 2002 ; Sakai *et al.*, 2005). Plusieurs études ont montré une régulation de ces gènes de mucines par des facteurs de transcription connus pour jouer un rôle important dans le développement des tissus. Ainsi par exemple, *MUC2* est régulé par *CDX2* et *SOX9* (Mesquita *et al.*, 2003 ; Blache *et al.*, 2004) et *MUC5AC* par *SOX2* (Li *et al.*, 2004).

Les gènes du cluster sont également régulés par des mécanismes épigénétiques (pour revue, Van Seuning et Vincent, 2009). Les premiers travaux sur la régulation épigénétique des gènes de mucines ont intéressé *MUC2*. L'équipe de Hanski *et al.* a ainsi montré une hyperméthylation du promoteur de *MUC2* dans les cellules coliques non mucisécrétantes

n'exprimant pas MUC2 (Hanski *et al.*, 1997 ; Gratchev *et al.*, 1998). Les études réalisées par la suite sur lignées cancéreuses d'origines diverses (coliques, gastriques, pancréatiques), exprimant ou non MUC2, ont montré l'importance de plusieurs sites CpG dans la régulation de MUC2 par méthylation, en particulier les cytosines en position -160, -6 et -2, juste en amont du site d'initiation de la transcription (Gratchev *et al.*, 2001 ; Siedow *et al.*, 2002 ; Mesquita *et al.*, 2003 ; Hamada *et al.*, 2005).

Les travaux réalisés au laboratoire, sur des lignées cellulaires d'origines diverses, ont montré que l'expression des gènes MUC2 et MUC5B était régulée par méthylation de l'ADN, ainsi que par des modifications post-traductionnelles des histones, avec notamment pour MUC2 une répression par désacétylation de l'histone H3 et méthylation de la lysine 9 de l'histone H3, ces modifications étant spécifiques du type cellulaire et de leur état de différenciation (Van Seuning *et al.*, 2001 ; Perrais *et al.*, 2001 ; Vincent *et al.*, 2007) (Figure 18). En revanche, MUC5AC et MUC6 ne semblaient pas régulés par méthylation de l'ADN.

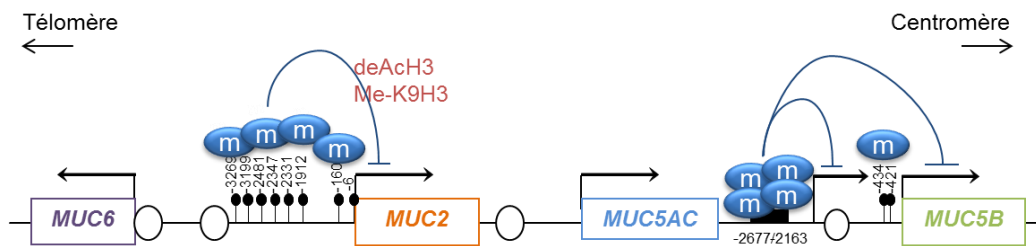


Figure 18. Représentation schématique de la régulation épigénétique du cluster MUC 11p15, d'après Vincent *et al.*, 2007, 2008.

Le sens de la transcription est indiqué par la flèche située au niveau du site d'initiation de la transcription de chaque gène de mucine. Les îlots CpG sont représentés par des cercles ouverts. Les sites CpG (cercles noirs) ou région (rectangle noir pour MUC5B) d'intérêt méthylés (m) impliqués dans la répression transcriptionnelle sont indiqués. La répression de MUC5AC est probablement due à des mécanismes indirects ou à la méthylation d'autres régions. La régulation de MUC6 n'est pas influencée par les phénomènes épigénétiques. Des modifications des histones (désacétylation de l'histone H3 et méthylation de la lysine 9 de l'histone H3) régulent l'expression de MUC2.

I.2.3 Expression des gènes de mucines dans l'intestin normal et pathologique

I.2.3.1 Intestin normal

Chez l'adulte sain, *MUC2* est la mucine intestinale majeure, exprimée dans le duodénum, le jéjunum, l'iléon et dans le côlon, où elle est exprimée principalement par les cellules caliciformes (Audié *et al.*, 1993 ; Buisine *et al.*, 2000a). *MUC3* est également exprimée dans l'intestin grêle et le côlon, dans l'ensemble des cellules de l'épithélium. *MUC4* est exprimée principalement dans le côlon et l'iléon. *MUC6* est exprimée dans le duodénum, au niveau des glandes de Brünner (Bartman *et al.*, 1998). *MUC5AC* est habituellement absente au sein de l'épithélium intestinal adulte, bien qu'une expression focale dans les cellules caliciformes soit possible (Bara *et al.*, 1984 ; Buisine *et al.*, 1996 ; Forgue-Lafitte *et al.*, 2007) (Figure 19).

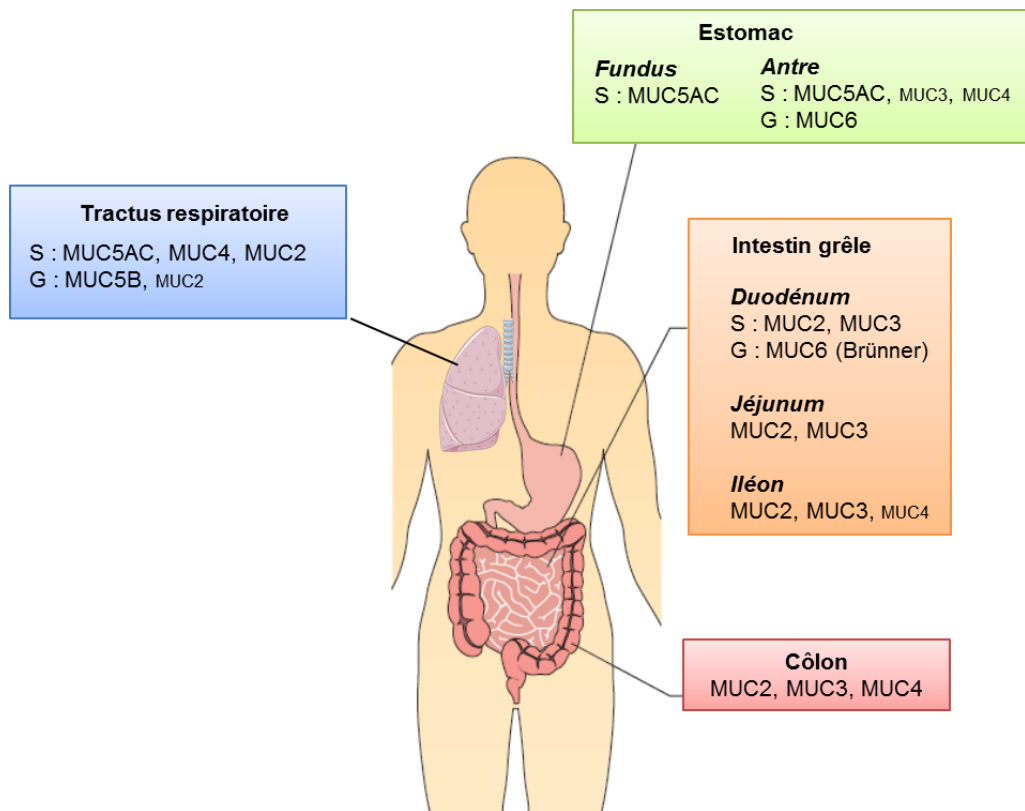


Figure 19. Expression des gènes *MUC 11p15* dans les épithéliums des tractus digestif et respiratoire.

Les gènes de mucines sont exprimés précocement au cours du développement de l'intestin, dès 6,5 SA pour *MUC3* et *MUC4* dans l'intestin primitif. Les ARNm de *MUC2* sont détectés à partir de 9 SA, accompagnant l'apparition des cellules caliciformes (Buisine *et al.*, 1998b). L'expression de *MUC6* est concomitante de l'apparition des glandes de Brünner, vers 16 SA (Buisine *et al.*, 2000b). De plus, une expression transitoire de *MUC5AC* a été détectée dans l'intestin entre 10,5 et 12 SA (Buisine *et al.*, 1998).

I.2.3.2 Intestin pathologique

Expression des mucines dans les tumeurs colorectales

L'expression de *MUC2* et de *MUC3* décroît le plus souvent au cours de la séquence carcinogénétique intestinale (Chang *et al.*, 1994 ; Mizoshita *et al.*, 2007). Cependant, environ 15% des CCR conservent une expression de *MUC2*, souvent associée à une néo-expression de *MUC5AC*, ces cancers étant fréquemment MSI (Biemer-Hüttmann *et al.*, 2000). L'expression de *MUC4* est très variable dans les CCR (Byrd et Bresalier, 2004). *MUC1* serait exprimée à un stade tardif de la cancérogenèse (Lugli *et al.*, 2007).

Une résurgence de l'expression de *MUC5AC*, de type onco-fœtal, ainsi qu'une expression de *MUC2* est fréquemment observée dans les adénomes conventionnels (Bara *et al.*, 1983 ; Buisine *et al.*, 1996 ; Bartman *et al.*, 1999), cette expression diminuant avec le grade de dysplasie (Buisine *et al.*, 1996), ainsi que dans les lésions festonnées (Biemer-Hüttmann *et al.*, 1999 ; Fujita *et al.*, 2010 ; Gibson *et al.*, 2011 ; Kim *et al.*, 2015). Une diminution significative de l'expression de la mucine *MUC4* a également été décrite dans les adénomes festonnés (Biemer-Hüttmann *et al.*, 1999). Par ailleurs, une expression de *MUC6* dans les lésions festonnées a été rapportée, avec des résultats contradictoires à propos de son

expression dans les polypes hyperplasiques (Hirono *et al.*, 2004 ; Mochizuka *et al.*, 2007 ; Owens *et al.*, 2008 ; Bartley *et al.*, 2010 ; Gibson *et al.*, 2011).

D'un point de vue clinique, l'expression de MUC1 aurait une valeur pronostique péjorative dans le CCR (pour revue, Byrd et Bresalier, 2004) et l'expression concomitante de MUC1 et MUC2 a été associée à la présence de métastases ganglionnaires (Jang *et al.*, 2002). Au contraire, une étude récente montre que la perte d'expression de MUC2 serait associée à un mauvais pronostic (Elzagheid *et al.*, 2013). Enfin, l'absence d'expression de MUC5AC dans les CCR aurait une valeur pronostique péjorative (Kocer *et al.*, 2002). Ainsi, les variations du profil d'expression des mucines dans le CCR auraient une valeur pronostique, mais les résultats des études étant hétérogènes, celle-ci reste mal définie.

PARTIE II

OBJECTIFS DE LA THESE ET EXPOSE DES TRAVAUX

Les mécanismes à l'origine des modifications du patron d'expression des mucines au sein de l'épithélium colique lors de la cancérogenèse, du développement, ou des phénomènes de régénération sont peu connus. Dans la continuité des travaux réalisés au sein du laboratoire, ayant porté d'une part sur l'expression des gènes de mucines dans le côlon normal et néoplasique, et d'autre part sur les mécanismes de régulation d'expression, notamment épigénétiques, des gènes de mucines, nous nous sommes intéressés dans cette étude au profil de méthylation des gènes de mucines, plus particulièrement des gènes *MUC2* et *MUC5AC*, au cours de la carcinogenèse colique.

1. Notre premier objectif était, par l'analyse du **profil de méthylation des gènes de mucines dans le côlon normal et dans les adénocarcinomes coliques**, de démontrer sur tissus de patients l'**importance de la méthylation de l'ADN dans la régulation de l'expression des gènes de mucines**, et d'évaluer son **intérêt pour distinguer les différents types de cancers**.

2. Le deuxième objectif de ce travail était, sur la base des résultats obtenus sur les cancers, de déterminer le **profil de méthylation des gènes de mucines *MUC2* et *MUC5AC* dans les polypes colorectaux**, et d'évaluer son **intérêt pour distinguer les différents types de**

polypes et améliorer ainsi la compréhension des différentes voies de carcinogenèse colorectale.

Ce travail a donné lieu à 2 publications et à 9 communications :

- Deux publications, présentées dans ce mémoire, relatives à l'analyse des tumeurs, respectivement cancéreuses et pré-cancéreuses,
- trois communications orales (JFHOD, *Journées Francophones d'Hépatogastroentérologie et d'Oncologie Digestive* 2010, Carrefour Pathologie 2012 et 2015) ;
- six communications affichées (Assises de Pathologie 2010, Carrefour Pathologie 2011, Journées du Cancéropôle Nord-Ouest 2012 et 2013, JFHOD 2014 et 2016).

II.1 Premier travail

II.1.1 Introduction

Les CCR sont caractérisés par un profil d'expression des mucines variable selon le type histologique et le profil moléculaire, avec une expression de MUC2 et de MUC5AC plus fréquente dans la variante mucineuse et les CCR MSI (Biermer-Hüttmann *et al.*, 2000). Notre équipe a montré à partir de lignées cellulaires l'importance de la méthylation de l'ADN dans la régulation de l'expression des mucines MUC2, MUC5B et MUC4 (Vincent *et al.*, 2007, 2008). En revanche, l'expression de MUC5AC et MUC6 semblait indépendante de la méthylation pour les régions étudiées. Nous avons néanmoins émis l'hypothèse que l'expression anormale de MUC2, MUC5AC et MUC4 dans les CCR pourrait être liée à des anomalies de méthylation du promoteur de ces gènes.

Dans ce contexte, nous avons étudié le profil de méthylation des gènes de mucines dans les CCR et tissus sains correspondants, corréler ce profil à l'expression de la protéine, puis aux données cliniques, anatomo-pathologiques, et moléculaires.

Pour étudier la méthylation, nous avons choisi d'utiliser la technique de pyroséquençage qui est particulièrement adaptée à l'analyse de nombreux échantillons et qui permet surtout une quantification précise de la méthylation sur chaque CpG ciblée. Les conditions ont été adaptées de façon à permettre l'analyse à partir de tissus fixés par le formol et inclus en paraffine. Les régions analysées ont été choisies selon les données de la littérature et les résultats récemment obtenus dans notre équipe grâce à des études réalisées par *bisulfite sequencing*, qui ont permis d'établir une cartographie des sites CpG impliqués dans la régulation de l'expression par méthylation. Concernant le gène *MUC5AC*, une région

supplémentaire, située à distance du site d'initiation de la transcription (-4500 à -4429), a été ciblée en raison de sa richesse en CpG.

La population d'étude a été préalablement définie sur la base des données cliniques, anatomo-pathologiques, et du statut MSI. Une sélection de patients avec CCR MSI a été réalisée puis appariée à des patients avec CCR MSS en utilisant la technique d'appariement statistique par strates, afin d'éviter les biais de confusion. Le consentement ou la non-opposition des patients, le cas échéant, a été recueilli conformément à la loi 2004-800 du 6 août 2004 relative à la bioéthique. Cette étude a été approuvée par le Comité de Protection des Personnes et par le Comité Scientifique de la Tumorothèque du CHR-U de Lille.

II.1.2 Résumé

Les CCR MSI sont caractérisés par un phénotype souvent mucisécrétant, avec une expression fréquente de *MUC2* et de *MUC5AC*. Les mécanismes responsables de la modification du patron d'expression des mucines ne sont pas connus. Nous avons analysé la méthylation des gènes de mucines (*MUC2*, *MUC5AC* et *MUC4*) dans les adénocarcinomes coliques et corrélié les résultats aux données clinico-pathologiques et moléculaires (MSI, mutations des gènes *KRAS*, *BRAF* et *TP53*) dans une cohorte exploratoire, puis dans une cohorte contrôle. Les résultats mettent en évidence une hypométhylation fréquente de *MUC2* et de *MUC5AC* dans les CCR. L'hypométhylation de *MUC2* et de *MUC5AC* était associée à l'expression de *MUC2* et de *MUC5AC* ($p = 0,004$ et $p < 0,001$, respectivement), au caractère peu différencié ($p = 0,001$ et $p = 0,007$, respectivement), et au statut MSI ($p < 0,01$ et $p < 0,001$, respectivement). De façon intéressante, l'hypométhylation de *MUC5AC* était spécifique des CCR MSI. Elle était également associée à la présence de la mutation du gène *BRAF* et au statut CIMP ($p < 0,001$ et $p < 0,001$, respectivement). L'ensemble des résultats a été validé dans la cohorte contrôle. De plus, en analyse multivariée, l'hypométhylation de *MUC5AC* était fortement prédictive du statut MSI. La déméthylation de *MUC5AC* semble ainsi être une caractéristique spécifique des CCR MSI. La détermination du statut de méthylation de *MUC5AC* pourrait ainsi avoir un intérêt pour comprendre et prédire l'histoire naturelle du cancer.

II.1.3 Article (*Int J Cancer* 2015;136:2811-21)***MUC5AC* hypomethylation is a predictor of microsatellite instability independently of clinical factors associated with colorectal cancer****Short Title:** *MUC5AC* hypomethylation in colorectal cancer

Florence Renaud,^{1,2,3,†} Audrey Vincent,^{1,3,4,†} Christophe Mariette,^{1,3,5} Michel Crépin,⁶ Laurence Stechly,^{1,6} Stéphanie Truant,^{1,3,5} Marie-Christine Copin,^{1,2,3} Nicole Porchet,^{1,3,6} Emmanuelle Leteurtre,^{1,2,3} Isabelle Van Seuningem,^{1,3,4,†} Marie-Pierre Buisine,^{1,3,6,†}

¹ Inserm, UMR837, team 5 “Mucins, epithelial differentiation and carcinogenesis”, Jean-Pierre Aubert Research Center, Lille, France.

² Pathology Institute, Biology Pathology Center, Lille University Hospital, Lille, France.

³ North of France University, Lille, France.

⁴ Lille University Hospital, Lille, France.

⁵ Digestive Surgery Department, Claude Huriez Hospital, Lille University Hospital, Lille, France.

⁶ Molecular Oncology and Genetics, Biochemistry and Molecular Biology Institute, Biology Pathology Center, Lille University Hospital, Lille, France.

[†]These authors contributed equally to the work

Key Words: Hypomethylation; epigenetics; mutator pathway; mucinous cancer

Abbreviations: CI, confidence interval; CIMP, CpG Island Methylator Phenotype; CRC, colorectal cancer; IHC, immunohistochemistry; LOH, loss of heterozygosity; MMR, mismatch repair; MSI, microsatellite instability; MSS, microsatellite stable; PCR, polymerase chain reaction.

Correspondence to: Marie-Pierre Buisine, Inserm UMR U837, team 5 ‘Mucins, epithelial differentiation and carcinogenesis’, Jean-Pierre Aubert Research Center, 59045 Lille cedex, France. E-mail: marie-pierre.buisine@inserm.fr. Tel: 33 3 20 29 88 50; Fax: 33 3 20 53 85 62.

Conflicts of interest and Source of funding: this research was supported by the European Fund for Economic and Regional Development (FEDER) and by SIRIC ONCOLille, Grant INCa-DGOS-Inserm 6041. Dr A. Vincent is the recipient of a post-doctoral fellowship from the FRSR and

Association pour la Recherche sur le Cancer (ARC). I. Van Seuningen is the recipient of a “Contrat Hospitalier de Recherche Translationnelle”/CHRT 2010, AVIESAN, France.

The authors have disclosed that they have no significant relationships with, or financial interest in, any commercial companies pertaining to this article.

Appropriate article category: Cancer Genetics

What’s new?

This is the first study investigating the methylation profile of mucin genes in different CRC subgroups. Our data demonstrate that MUC2 and MUC5AC expression in CRC is partially regulated by DNA methylation and that the regulation of MUC5AC expression by DNA methylation is specific of MSI tumors. Moreover, *MUC5AC* hypomethylation is a strong predictor of MSI in CRC independently of other clinicopathological characteristics. *MUC5AC* hypomethylation may serve as a specific marker of the serrated pathway.

Abstract

Colorectal cancers (CRC) with microsatellite instability (MSI) display unique clinicopathologic features including a mucinous pattern with frequent expression of the secreted mucins MUC2 and MUC5AC. The mechanisms responsible for this altered pattern of expression remain largely unknown. We quantified DNA methylation of mucin genes (*MUC2*, *MUC5AC*, *MUC4*) in colonic cancers and examined the association with clinicopathological characteristics and molecular (MSI, *KRAS*, *BRAF* and *TP53* mutations) features. A control cohort was used for validation. We detected frequent hypomethylation of *MUC2* and *MUC5AC* in CRC. *MUC2* and *MUC5AC* hypomethylation was associated with MUC2 and MUC5AC protein expression ($P = 0.004$ and $P < 0.001$, respectively), poor differentiation ($P = 0.001$ and $P = 0.007$, respectively) and MSI status ($P < 0.01$ and $P < 0.001$, respectively). Interestingly, *MUC5AC* hypomethylation was specific to MSI cancers. Moreover, it was significantly associated with *BRAF* mutation and CpG island methylator phenotype ($P < 0.001$ and $P < 0.001$, respectively). All these results were confirmed in the control cohort. In the multivariate analysis, *MUC5AC* hypomethylation was a highly predictive biomarker for MSI cancers. *MUC5AC* demethylation appears to be a hallmark of MSI in CRC. Determination of *MUC5AC* methylation status may be useful for understanding and predicting the natural history of CRC.

INTRODUCTION

Colorectal cancer (CRC) is a major public health problem with over one million new cases diagnosed worldwide every year¹. Colorectal carcinogenesis results from a multi-step process associated with accumulation of genetic and epigenetic alterations in epithelial cells². CRC can be subdivided into two main groups defined by the genetic pathways involved. The ‘suppressor’ pathway accounts for 70-80% of CRC, characterized by chromosomal instability (CIN) with loss of heterozygosity of tumor suppressor genes and frequent mutations in *APC*, *KRAS*, and *TP53*. The ‘mutator’ pathway, on the other hand, accounts for 12-15% of CRC and is characterized by extensive microsatellite instability (MSI) as a result from defective DNA mismatch repair (MMR) system². Most of MSI cancers are sporadic as a result from somatic epigenetic silencing of the *MMR* gene *MLH1*³. MSI is also a hallmark feature of Lynch syndrome, as the consequence of a germ line mutation in a *MMR* gene⁴. Sporadic MSI CRC are thought to arise from serrated polyps through the so-called ‘serrated neoplasia pathway’ involving the BRAF V600E mutation and an extensive DNA methylation pattern known as the CpG island methylator phenotype (CIMP), whereas hereditary MSI CRC seem to arise from conventional adenoma that are CIMP-negative and *BRAF* wild type⁵. MSI cancers differ from MSS (microsatellite stable) cancers by a number of clinicopathologic features including their location which is more frequently in the proximal colon, poor differentiation, mucinous pattern, stromal lymphoid infiltrate and favorable prognosis⁵. Moreover, MSI cancers commonly express the secreted mucins MUC2 and MUC5AC⁶.

Mucins are a large family of high molecular weight glycoproteins widely expressed by epithelial surfaces⁷. MUC2 is the major mucin in the intestine, expressed by mucus-secreting goblet cells. The transmembrane mucin MUC4 is also expressed within the intestinal tract, by both goblet cells and absorptive columnar cells. The pattern of mucin expression is altered during colorectal carcinogenesis, with a loss of MUC2 expression in most CRC, and variable *de novo* expression of the gastric-secreted mucin MUC5AC^{6,8-12}. Increased expression of MUC2 and neo-expression of MUC5AC are frequent occurrences in mucinous and MSI carcinomas^{6,12}. MUC4 expression in CRC is variable and has been

suggested as a predictor of poor prognosis¹³. The mechanisms responsible for these altered expression patterns remain unknown.

MUC2, *MUC5B* and *MUC4* mucin genes have been shown *in vitro* to be regulated by DNA methylation and histone modifications in epithelial cancer cells, including colonic cancer cells. This regulation is highly cell-specific and related to cell differentiation status^{14,15}. To date, the methylation status of mucin genes has not been investigated in CRC tissues, except for *MUC2* that has been shown to be hypermethylated in *MUC2*-negative CRC¹⁶⁻¹⁸.

We hypothesized that abnormal mucin gene expression in CRC may be related to an altered methylation profile of their promoters. To investigate this, we developed quantitative pyrosequencing assays to assess the methylation profile of *MUC2*, *MUC5AC*, and *MUC4* promoters in colonic cancers stratified by MSI status, and we analyzed the relationship between methylation levels and mucin expression. Further, we studied the relationship between methylation and expression profile, as well as clinical, pathological and molecular features of CRC.

MATERIALS AND METHODS

Patients and tissues

This study was conducted on two distinct populations with the approval of the Institutional Review Board. A first study cohort of 36 patients was selected from a series of 136 patients with stage II or III primary colonic adenocarcinoma, surgically treated at Lille University Hospital from 2003 to 2006. All carcinomas were MSI tested using the pentaplex mononucleotide panel as previously described¹⁹. Retrieved clinical and pathological data included age, sex, tumor site, differentiation, mucinous pattern, lymph node metastasis and tumor stage according to the American Joint Committee on Cancer/International Union Against Cancer tumor-node-metastasis staging system for colorectal tumors²⁰. Seventeen patients with MSI-high CRC were matched for age (<60 vs ≥60), sex (male vs female), tumor site (proximal vs distal), and stage (II vs III) with 19 MSS CRC patients. A second control cohort was retrospectively collected and included 34 patients with colonic cancers surgically treated at Lille University Hospital from 2002 to 2010 and for whom full clinical data and MSI status were available. The details of the clinicopathologic features and MSI status for both cohorts are presented in Table 1. MSI cancers included both sporadic MSI-H CRCs and Lynch syndrome-related MSI-H CRCs, as ascertained by IHC for MMR proteins, *MLH1* promoter methylation testing, and germline MMR mutation testing (Supplemental Table 1).

Tumor specimens and matched non tumor colonic tissues sampled at distance of the tumor (over 15 centimeters), were obtained through the tumor bank and the collection of the Department of Pathology. Frozen or paraffin-embedded sections were performed for immunohistochemistry and molecular analyses.

Cell lines and culture

Colonic carcinoma cell lines HCT-116, LS174T, and HT-29 were cultured in DMEM supplemented with 10% (v/v) fetal bovine serum at 37°C in a 10% CO₂ jacketed incubator. All cell lines were

purchased from the American Type Culture Collection.

Histopathological examination and immunohistochemistry

Haematoxylin and eosin colored sections were examined to characterize tumor features and to evaluate the percentage of tumor cells. All samples contained at least 50% tumor cells. Tumor features were established according to the World Health Organisation classification²¹. Colonic cancer was defined as ‘mucinous’ when extracellular mucin was present in more than 50% of the neoplasm. Immunohistochemistry (IHC) analysis was performed on frozen and paraffin-embedded sections as previously described^{14,22}. The average percentage of stained tumor cells and intensity of staining were calculated using a semiquantitative histological scoring method (Hscore)²³. A blind semi-quantitative analysis of immunostainings was independently performed by two pathologists (FR and EL). Hscore below the threshold of 20 was considered as negative expression. Hscore above or equal this threshold was considered as positive expression.

Quantitative DNA methylation analyses by pyrosequencing

The promoter methylation status of *MUC2*, *MUC5AC* and *MUC4* and of 7 genes usually used to define CIMP status (*CACNA1G*, *CDKN2A (p16)*, *IGF2*, *NEUROG1*, *RUNX3*, *SOCS1*, and *RASSF2*)²⁴⁻²⁶ was determined by pyrosequencing on bisulfite-treated genomic DNA. Genomic DNA was isolated from 30-µm frozen whole tissue sections or cell lines using BioRobot[®] EZ1 with EZ1 DNA Tissue kit (Qiagen, Courtaboeuf, France) or from 10-µm paraffin-embedded sections according to the manufacturer’s protocol for the Qiagen FFPE Tissue DNA extraction kit (Qiagen) and 100 ng were treated with sodium bisulfite using the EZ DNA Methylation Kit (Zymo Research, Proteigene, Saint Marcel, France) according to the manufacturer’s instructions.

CpG-rich regions of mucin genes promoters were selected in areas previously demonstrated to contain relevant CpG sites as ascertained by bisulfite sequencing on cancer cell lines^{14,15,17}. For *MUC5AC*, a proximal CpG-rich region located in the 5’-flanking region and another far distal region, so called ‘remote-CpG island’, were investigated. PCR primer pairs were designed using the PSQ-

Assay Design software (Qiagen). Location of primers is indicated in Supplemental Figure 1. The *MUC5AC* assays analyzed the methylation of CpG sites in the region -189 to -126 (*MUC5AC-I*) and -4500 to -4429 (*MUC5AC-II*) relative to the transcription start site (GenBank accession number AF015521). The *MUC2* assays targeted the CpG sites located in the region -6 to +10 (*MUC2-I*) and at position -160 (*MUC2-II*) (NM_002457.2). The *MUC4* assays analyzed the CpG sites in the region +341 to +389 (*MUC4-I*) and +292 to +302 (*MUC4-II*) (NM_018406.5). PCR and pyrosequencing primers sequences are detailed in Supplemental Table 2. PCR amplifications were performed in a 25 µl reaction mixture containing 1.5 mM HotStar buffer (Qiagen), 1.5 mM MgCl₂, 0.2 mM deoxyribonucleotides, 5 pmoles each of forward primer and reverse primer, 0.8 U HotStarTaq[®] (Qiagen), and 1 µl of bisulfite-treated DNA. A touchdown PCR cycling approach was used for all amplicons.

Pyrosequencing was performed according to the manufacturer's instructions, using the PyroGold kit in conjunction with the PyroMark[™] MD instrument (Qiagen). Successful bisulfite conversion was ensured by complete conversion of cytosine at a non-CpG site. Pyrograms were analyzed by the methylation software pyroQ-CpG[™] (Qiagen). The percentage of methylation was calculated as the mean of all CpG sites methylation levels analyzed in a gene promoter region. Unmethylated DNA synthesized by a whole genome amplification system (GenomiPhi, Amersham biosciences, Courtaboeuf, France) and commercial methylated DNA (CpGenome[™] Universal Methylated DNA, Chemicon International) were used as controls. Between-assays variations of methylation levels in repeated measurements were very low (standard deviation <5%) for each gene and for each region, showing the robustness of the assays. Mean methylation levels, defined as the mean value of methylation levels at all CpG sites in one region, were used for comparisons. Tumor specimens were defined as CIMP-positive when 4 or more of the seven CIMP-specific markers were methylated.

Mutation analysis of *KRAS*, *BRAF*, and *TP53*

Mutation analyses of *KRAS* codons 12 and 13, and *BRAF* codon 600 were performed by pyrosequencing. Genomic DNA was amplified by PCR and sequenced with the PyroMark[™] *KRAS*

kit and the PyroMark™ BRAF kit according to the manufacturer's instructions (Qiagen). In the study cohort, *TP53* exons 5-9 were screened for the presence of point mutations. Genomic DNA was amplified by PCR using the *AmpliTaq* Gold kit (Applied Biosystems, Courtaboeuf, France). PCR products were purified and submitted to direct sequencing using BigDye™ Terminator version 3.1 and analyzed with a 3130XL automated sequencer (Applied Biosystems). In *TP53* mutated tumors, LOH analysis was performed using polymorphic microsatellite markers TP53 and D17S1353. The tumor was considered with LOH when the score for informative markers was <0.6 or $>1.67^{27}$. All alterations were confirmed on a second independent PCR product.

5-aza-2'-deoxycytidine treatment

Colonic carcinoma cell lines (HCT-116 and HT-29) were seeded at low density and allowed to grow 24 h before treatment. Exponentially growing cells were treated with 2 μ M of 5-aza-2'-deoxycytidine (5-aza-dC) (Sigma, Saint Quentin Fallavier, France) for 48 h or 72 h. Cells were harvested and washed with 1X PBS before genomic DNA or RNA extraction.

Quantitative *MUC5AC* mRNA expression analysis

Total RNA was extracted from cells with the NucleoSpin® RNA II kit (Macherey-Nagel, Hoerd, France). RNA (1 μ g) was reverse transcribed with the SuperScript®VILO™CDNA Synthesis kit (Invitrogen, Cergy-Pontoise, France) according to the manufacturer's instructions. Expression of *MUC5AC* mRNA was investigated by quantitative real time RT-PCR (qRT-PCR) on 7900 HT Fast Real Time System (Applied Biosystems) using the following primers and probe: AGAGTGGGAGCTGGGAGAGAG (sense) with AGCTCAGAGGACATATGGGAGGT (antisense), and CCAGTGTCCCCATGCACTGACC (probe). The 18S ribosomal RNA gene was used for normalization. Assays were performed in triplicate. Relative expression of *MUC5AC* in cells treated or not treated with 5-aza-dC was calculated using the $2^{-\Delta\Delta C_t}$ method.

Statistical methods

Statistical analysis was performed using SPSS version 15.0 software (SPSS, Chicago, IL, USA). Data are shown as prevalence, mean (standard deviation), or median (range). Discrete variables were compared using the Chi square test or the Fischer exact test as appropriate. Continuous variables were compared using the Mann-Whitney *U* test. ROC (Receiver Operating Characteristic) curve analysis was performed to determine the optimal percentage cut-off value for defining hypomethylation with a threshold set at <70% for *MUC5AC* and *MUC4* and <60% for *MUC2*. A stepwise binary logistic regression model was built to identify predictors of MSI status, including all patients from the study and control cohorts. All clinical factors were included in the model, as well as biological parameters to be tested *i.e.* *MUC2*-I methylation and *MUC5AC*-II methylation. All statistical tests were two-sided, with the threshold for significance set at $P < 0.05$.

RESULTS

Frequent hypomethylation of *MUC2* and *MUC5AC* in CRC

We analyzed the methylation profile of *MUC2*, *MUC5AC*, and *MUC4* in colonic cancers and in their non tumor counterpart by pyrosequencing. In non tumor colonic tissues, the results showed a partial methylation for all genes and regions studied, with low inter-individual variability. Mean methylation levels were 67% ($\sigma\pm 8$) and 65% ($\sigma\pm 14$) for *MUC2*-I and *MUC2*-II, respectively, 65% ($\sigma\pm 11$) and 86% ($\sigma\pm 2$) for *MUC5AC*-I and *MUC5AC*-II, respectively, and 30% ($\sigma\pm 9$) and 23% ($\sigma\pm 25$) for *MUC4*-I and *MUC4*-II, respectively. There was no significant difference according to the age, sex or tumor site, regardless of the gene and the region examined.

In colonic cancers, methylation levels appeared more variable. Mean methylation levels were 54% ($\sigma\pm 17$) and 48% ($\sigma\pm 20$) for *MUC2*-I and *MUC2*-II, respectively, 50% ($\sigma\pm 16$) and 76% ($\sigma\pm 11$) for *MUC5AC*-I and *MUC5AC*-II, respectively, 29% ($\sigma\pm 28$) and 20% ($\sigma\pm 16$) for *MUC4*-I and *MUC4*-II, respectively. Moreover, methylation levels were significantly lower for *MUC2*-I, *MUC5AC*-I and *MUC5AC*-II in tumors, compared to their non tumor counterpart ($P < 0.001$, $P = 0.001$, and $P < 0.001$, respectively), indicating frequent hypomethylation of these regions in CRC.

Mucin expression pattern in colonic cancers and association with the methylation profile

Immunohistochemistry analysis in colonic cancers showed expression of *MUC2*, *MUC5AC*, and *MUC4* in 24 of 36 (67%) cases, 12 of 36 (33%) cases, and 25 of 36 (69%) cases, respectively. *MUC2* expression in cancers was significantly associated with *MUC2* hypomethylation in *MUC2*-I ($P = 0.004$) (Table 2). Most of the *MUC2*-positive cancers (17 of 24, 71%) were hypomethylated in *MUC2*-I compared to their non tumor counterpart. Non tumor tissues expressed *MUC2* and were partially methylated in *MUC2*-I (67% ($\sigma\pm 8$)) (Figure 1).

MUC5AC expression in cancers was significantly associated with *MUC5AC*-II hypomethylation ($P < 0.001$) (Table 2 and Figure 2). *MUC5AC*-positive tumors were frequently hypomethylated (10 of 12, 83%; mean methylation level 63%, $\sigma\pm 10$), whereas all the *MUC5AC*-negative tumors were highly

methyated in *MUC5AC-II*, with levels similar to non tumor tissues (82%, $\sigma \pm 8$) (Figure 2A-D). All non tumor tissues were negative for *MUC5AC* expression and almost fully methyated in *MUC5AC-II* (86% ($\sigma \pm 2$)).

MUC2, *MUC5AC* and *MUC4* expression were not associated with *MUC2-II*, *MUC5AC-I*, *MUC4-I* and *MUC4-II* methylation, respectively.

Association between expression of *MUC2* and *MUC5AC* and clinicopathological and molecular features

Mucin expression analysis showed that *MUC2* expression was predominant in poorly differentiated and mucinous cancers ($P = 0.002$ and $P = 0.033$) and *MUC5AC* expression was predominant in poorly differentiated cancers ($P = 0.007$) (Supplemental Table 3). Moreover, *MUC2* and *MUC5AC* expression were significantly associated with MSI cancers ($P = 0.001$ and $P = 0.004$, respectively). *MUC5AC* expression was more frequent in CIMP-positive cancers ($P < 0.001$), *BRAF* mutated cancers ($P = 0.002$) and *TP53* wild-type cancers ($P = 0.033$) (Supplemental Table 3).

Association between methylation of *MUC2* and *MUC5AC* and clinicopathological and molecular features indicates a specific *MUC5AC* hypomethylation in MSI colonic cancer

MUC2-I hypomethylation and *MUC5AC-II* hypomethylation in colonic cancers were significantly associated with poorly differentiated tumors ($P = 0.001$ and $P = 0.007$, respectively) and MSI status ($P < 0.01$ and $P < 0.001$, respectively) (Table 3). Moreover, *MUC5AC-II* hypomethylation was closely associated to *MUC5AC* expression in MSI cancers ($P < 0.001$). All MSS cancers were highly methyated in the *MUC5AC-II* region, with methylation levels similar to non tumor tissues (*i.e.* nearly full methylation), regardless of *MUC5AC* expression. On the contrary, in MSI cancers, only *MUC5AC*-negative cancers were highly methyated in *MUC5AC-II*, irrespective of their origin (sporadic or Lynch syndrome) (Supplemental Table 5). All *MUC5AC*-positive MSI cancers were hypomethyated in *MUC5AC-II* (Figure 2E). Moreover, *MUC5AC-II* hypomethylation was associated

with CIMP-positive phenotype, *BRAF* mutation and *KRAS* wild-type ($P < 0.001$, $P < 0.001$ and $P = 0.03$, respectively) (Table 3).

MUC2-I and *MUC5AC-II* methylation were not associated with other clinicopathological or molecular features.

Validation of specific *MUC5AC* hypomethylation in MSI colonic cancer in an independent cohort

Clinicopathologic and molecular features in the control cohort were similar to those of the study cohort (Table 1). Associations observed in the study cohort were confirmed in this second cohort, except the association between *MUC5AC-II* methylation and *KRAS* mutation (Supplemental Table 4). In particular, *MUC2* expression and *MUC5AC* expression were associated with *MUC2-I* hypomethylation and *MUC5AC-II* hypomethylation, respectively, and *MUC2-I* hypomethylation and *MUC5AC-II* hypomethylation were associated with MSI status. Furthermore, *MUC5AC-II* hypomethylation remained a predictor of MSI in colonic cancers after adjustment for other confounding variables (OR = 1.34; 95% CI: 1.08-1.67; $P = 0.009$) (Table 4).

5-aza-dC induction of *MUC5AC* expression in colonic cancer cell lines

To validate the role of DNA methylation in transcriptional regulation of *MUC5AC* remote CpG rich region (*MUC5AC-II*), we compared its methylation status with *MUC5AC* gene expression in three colonic carcinoma cell lines: LS174T (MSI, high *MUC5AC* expression), HCT116 (MSI, *MUC5AC*-negative), and HT-29 (MSS, low *MUC5AC* expression). Methylation analysis revealed nearly full methylation of *MUC5AC-II* in HCT-116 (92%) and HT-29 (89%) and very low methylation level in LS174T (38%) (Supplemental Figure 2). This result is in accordance with our observations in colonic tumor tissues (Figure 2). Treatment of HCT-116 and HT-29 cells with the DNA demethylating agent 5-aza-dC led to significant activation of *MUC5AC* expression, indicating a role for *MUC5AC-II* methylation in the regulation of *MUC5AC* expression in colonic tumor cells (Supplemental Figure 2).

DISCUSSION

We have analyzed the methylation status of *MUC2*, *MUC5AC*, and *MUC4* promoters in colonic carcinoma tissues and have investigated potential associations with expression, clinicopathological and molecular features. We have investigated in particular whether abnormal mucin genes expression in CRC may be related to an altered DNA methylation status. We confirm previous data showing that *MUC2* expression is regulated by DNA methylation in colonic cancer. Moreover, we show for the first time that *MUC5AC* expression is also regulated by DNA methylation in colonic cancer and that this mechanism of regulation is specific of MSI cancer. Our data, validated in an independent cohort, show that *MUC5AC* hypomethylation may serve as a specific predictor of the mutator/serrated pathway.

CRC are characterized by an altered mucin gene expression pattern, with frequent loss of *MUC2* expression, occasional *de novo* expression of *MUC5AC* and variable expression of *MUC4*^{6,8-12}. In our series, correlations between mucin expression and clinicopathological data showed a significant association between *MUC2* expression and mucinous pattern. In particular, *MUC2* and *MUC5AC* expression were associated with poor differentiation and MSI status and *MUC5AC* expression was associated with the presence of *BRAF* mutation and with the absence of *TP53* mutation. These results are in line with previous studies^{6,9,10,16,28,29}.

We have developed pyrosequencing assays for quantitative measurement of DNA methylation at the promoters of *MUC2*, *MUC5AC*, and *MUC4* genes. Pyrosequencing has been shown to be more precise than a number of other methods including combined bisulfite restriction analysis or methylation-specific PCR to analyze methylation levels on CpG sites³⁰. It was particularly suitable here, allowing detection of subtle variations in methylation level. Primers were designed in areas that we previously have demonstrated to contain relevant CpG sites^{14,15}. Additional CpG for *MUC2* and *MUC4* were targeted according to previous data highlighting important cytosines in these regions^{17,31-}

Non tumor colonic tissues were characterized by a high but partial methylation of *MUC2*, *MUC5AC*, and *MUC4*. Methylation levels were homogeneous in all patient tissues irrespective of the age, sex, or tumor site. Of note, *MUC2* methylation analysis showed a mean value of about 67% in non tumor tissues and this percentage allowed the protein expression. This methylation level probably reflects the relative proportion of goblet cells in the samples. Indeed, using laser capture microdissection, Gratchev *et al.* showed a mean methylation level of 51% in goblet cells and 100% in columnar cells, leading to an intermediate methylation level for the mixed population in normal crypts¹⁷.

Colonic cancers were characterized by frequent *MUC2* and *MUC5AC* hypomethylation. *MUC2* expression in cancer was linked to the hypomethylation of the proximal part of the promoter region (*MUC2-I*). The importance of the cytosine at position -6 in *MUC2* site-specific methylation was previously shown in several cancer cell lines^{14,17,32}, and in gastric tissues³¹. Results remain unclear with regards to the cytosine at position -160^{14,17,18}. In our study, its methylation was not associated with *MUC2* expression, discarding the hypothesis of a role of this region in the regulation of *MUC2* expression in this organ. Of note, additional cytosines located in the distal part of the promoter may also be involved in the regulation of *MUC2* expression, as suggested previously^{14,18}.

We have shown that hypomethylation of the proximal region of the *MUC5AC* promoter (*MUC5AC-I*) is not associated with *MUC5AC* protein expression. Our results are in line with previous studies^{14,34}. Strikingly, we have shown here that *MUC5AC* expression in human tissues is at least partially regulated by methylation of the remote CpG island located in the distal part of the 5'-flanking region (cytosines -4500 to -4429). A study from Yamada *et al.* showed a potential role of DNA methylation in another region including cytosines -3718 to -3670 of the *MUC5AC* promoter in cell lines³⁵.

Interestingly, we have shown that DNA methylation-mediated regulation of *MUC5AC* expression is specific to MSI cancers. Hypomethylation of the *MUC5AC* remote CpG island was observed only in

MSI and MUC5AC-positive colonic tumors. This profile was observed in both sporadic and Lynch syndrome-related MSI tumors. In contrast, it was constitutively methylated in MSS tumors regardless of MUC5AC expression, suggesting another mechanism of regulation in this subtype of tumors. These results were confirmed in MSI and MSS colonic cell lines. The reason for this specific mode of regulation remains to be elucidated. Altogether, our results suggest that *MUC5AC* hypomethylation may serve as a specific marker of the ‘mutator’ pathway. In addition, we have shown that *MUC5AC* hypomethylation may also identify CIMP-positive and *BRAF* mutated tumors, which have been shown to be significantly correlated with the more recently proposed ‘serrated pathway’⁵. Interestingly, in a recent study, Walsh et al. showed a strong association of MUC5AC and MUC2 expression with CIMP positivity, supporting our data²⁹.

Our results argue once again for region and CpG site-specific regulation by methylation of *MUC2* and *MUC5AC* gene expression^{14,17,31}. We can hypothesize that demethylation of certain regions may favor the binding of transcription factors regulating *MUC2* and *MUC5AC* expression and thereafter their activation. We have previously shown that *MUC2* and *MUC5B* repression by methylation dramatically impairs their activation by the transcription factor Sp1¹⁴. Sp1 is also known as a strong activator of *MUC5AC* transcription³⁶. The access to binding sites for other important activators of mucin genes, such as AP-2 (Activating-Protein-2), HATH1 or SOX9 for *MUC2*^{32,37-39} and SOX2 for *MUC5AC*⁴⁰ may be facilitated by demethylation. Around enrichment of particular transcription factors, tissue-specific hypomethylation has been recently reported to correlate with gene expression profiles that underlie tissue phenotypes⁴¹. A combination of tissue-specific hypomethylation and selective binding of transcription factors is intimately involved in targeting specific genes during terminal differentiation. In this regard, secreted mucin genes *MUC2* and *MUC5AC* constitute targets of choice. MSI tumors have distinct phenotypic features including frequent poor differentiation and mucinous histology⁶. Demethylation of *MUC2* and *MUC5AC* are likely to play a role in acquisition of this particular phenotype.

In addition, MSI tumors are largely described to have a different clinical behaviour with a better stage-adjusted prognosis compared with MSS tumors^{42,43}. Interestingly, *MUC5AC* hypomethylation

was highly predictive of MSI in CRC independently of other confounding clinical or biological parameters. Since DNA methylation is an early event in carcinogenesis, preceding genetic mutations, abnormally methylated genes appear as potential attractive biomarkers. It would be of interest to determine whether demethylation of *MUC2* and *MUC5AC* can be detectable in precursor lesions and therefore be useful for understanding the natural history of CRC arising via the serrated pathway.

One limitation of our study is that multiple statistical testing may have introduced some bias. However having confirmed our observations in a control cohort and having performed a multivariate analysis strongly reinforce our findings.

In conclusion, we have developed quantitative pyrosequencing assays allowing determination of mucin gene methylation status in colonic cancer. We have shown that abnormal expression of *MUC2* and *MUC5AC* in these tumors is closely related to both altered methylation of their promoter and remote CpG island. Our study clarifies the mechanisms involved in the abnormal expression of secreted mucins *MUC2* and *MUC5AC* in CRC. The regulation of *MUC5AC* expression by DNA methylation is specific of MSI tumors. The reason for this specific mode of regulation remains to be elucidated. Finally, *MUC5AC* demethylation appears to be a surrogate predictor of MSI in CRC. Further studies on preneoplastic lesions will confirm whether this demethylation is an early event and therefore if it may be useful for understanding and predicting the natural history of serrated pathway related colorectal tumors.

Acknowledgements We thank B. Hémon, B. Duchêne (Inserm UMR837, Team 5, JPARC, Lille, France), E. Crème (Molecular Oncology and Genetics, Lille University Hospital, France) for excellent technical assistance, Dr F. Zerimech for helpful discussions. We thank the Tumor Bank of the Department of Pathology of Lille University Hospital. We thank also Dr William B Robb for English language editing of the manuscript.

REFERENCES

1. Center MM, Jemal A, Ward E. International trends in colorectal cancer incidence rates. *Cancer Epidemiol Biomarkers Prev* 2009;**18**:1688-94.
2. Grady WM, Carethers JM. Genomic and epigenetic instability in colorectal cancer pathogenesis. *Gastroenterology* 2008;**135**:1079-99.
3. Deng G, Chen A, Hong J, *et al.* Methylation of CpG in a small region of the hMLH1 promoter invariably correlates with the absence of gene expression. *Cancer Res* 1999;**59**:2029-33.
4. Lynch HT, Lynch PM, Lanspa SJ, *et al.* Review of the Lynch syndrome: history, molecular genetics, screening, differential diagnosis, and medicolegal ramifications. *Clin Genet* 2009;**76**:1-18.
5. Jass JR. Classification of colorectal cancer based on correlation of clinical, morphological and molecular features. *Histopathology* 2007;**50**:113-30.
6. Biemer-Hüttmann AE, Walsh MD, McGuckin MA, *et al.* Mucin core protein expression in colorectal cancers with high levels of microsatellite instability indicates a novel pathway of morphogenesis. *Clin Cancer Res* 2000;**6**:1909-16.
7. Hollingsworth MA, Swanson BL. Mucins in cancer: protection and control of the cell surface. *Nat Rev Cancer* 2004;**1**:45-60.
8. Bara J, Nardelli J, Gadenne C, *et al.* Differences in the expression of mucus-associated antigens between proximal and distal human colon adenocarcinomas. *Br J Cancer* 1984;**49**:495-501.
9. Blank M, Klussmann E, Krüger-Krasagakes S, *et al.* Expression of MUC2-mucin in colorectal adenomas and carcinomas of different histological types. *Int J Cancer* 1994;**59**:301-306.
10. Chang SK, Dohrman AF, Basbaum CB, *et al.* Localization of mucin (MUC2 and MUC3) messenger RNA and peptide expression in human normal intestine and colon cancer. *Gastroenterology* 1994;**107**:28-36.
11. Buisine MP, Janin A, Maunoury V, *et al.* Aberrant expression of a human mucin gene (MUC5AC) in rectosigmoid villous adenoma. *Gastroenterology* 1996;**110**:84-91.
12. Kim DH, Kim JW, Cho JH, *et al.* Expression of mucin core proteins, trefoil factors, APC and p21 in subsets of colorectal polyps and cancers suggests a distinct pathway of pathogenesis of mucinous carcinoma of the colorectum. *Int J Oncol* 2005;**27**:957-64.
13. Shanmugam C, Jhala NC, Katkoori VR, *et al.* Prognostic value of mucin 4 expression in colorectal adenocarcinomas. *Cancer* 2010;**116**:3577-86.
14. Vincent A, Perrais M, Desseyn JL, *et al.* Epigenetic regulation (DNA methylation, histone modifications) of the 11p15 mucin genes (MUC2, MUC5AC, MUC5B, MUC6) in epithelial cancer cells. *Oncogene* 2007;**26**:6566-76.
15. Vincent A, Ducourouble MP, Van Seuning I. Epigenetic regulation of the human mucin gene MUC4 in epithelial cancer cell lines involves both DNA methylation and histone modifications mediated by DNA methyltransferases and histone deacetylases. *FASEB J* 2008;**22**:3035-45.

16. Hanski C, Riede E, Gratchev A, *et al.* MUC2 gene suppression in human colorectal carcinomas and their metastases: in vitro evidence of the modulatory role of DNA methylation. *Lab Invest* 1997;**77**:685-95.
17. Gratchev A, Siedow A, Bumke-Vogt C, *et al.* Regulation of the intestinal mucin MUC2 gene expression in vivo: evidence for the role of promoter methylation. *Cancer Lett* 2001;**168**:71-80.
18. Okudaira K, Kakar S, Cun L, *et al.* MUC2 gene promoter methylation in mucinous and non-mucinous colorectal cancer tissues. *Int J Oncol* 2010;**36**:765-75.
19. Suraweera N, Duval A, Reperant M, *et al.* Evaluation of tumor microsatellite instability using five quasimonomorphic mononucleotide repeats and pentaplex PCR. *Gastroenterology* 2002;**123**:1804-11.
20. Edge SB, Byrd DR, Carducci MA, *et al.* AJCC Hindgut Taskforce: Colon and rectum. In:AJCC Cancer Staging Manual. 7th Ed. New York: Springer 2009:143-46.
21. Bosman F, Carneiro F, Hruban R, *et al.* *World Health Organization classification of tumors of the digestive system*. Lyon: IARC Press, 2010.
22. Buisine MP, Desreumaux P, Leteurtre E, *et al.* Mucin gene expression in intestinal epithelial cells in Crohn's disease. *Gut* 2001;**49**:544-51.
23. Cappia S, Righi L, Mirabelli D, *et al.* Prognostic role of osteopontin expression in malignant pleural mesothelioma. *Am J Clin Pathol* 2008;**130**:58-64.
24. Weisenberger DJ, Siegmund KD, Campan M, *et al.* CpG island methylator phenotype underlies sporadic microsatellite instability and is tightly associated with BRAF mutation in colorectal cancer. *Nat Genet* 2006;**38**:787-93.
25. Ogino S, Kawasaki T, Kirkner GJ, *et al.* Evaluation of markers for CpG island methylator phenotype (CIMP) in colorectal cancer by a large population-based sample. *J Mol Diagn* 2007;**9**:305-14.
26. Hesson LB, Wilson R, Morton D, *et al.* CpG island promoter hypermethylation of a novel Ras-effector gene RASSF2A is an early event in colon carcinogenesis and correlates inversely with K-ras mutations. *Oncogene* 2005;**24**:3987-94.
27. Canzian F, Salovaara R, Hemminki A, *et al.* Semiautomated assessment of loss of heterozygosity and replication error in tumors. *Cancer Res* 1996;**56**:3331-37.
28. You JF, Hsieh LL, Changchien CR, *et al.* Inverse effects of mucin on survival of matched hereditary nonpolyposis colorectal cancer and sporadic colorectal cancer patients. *Clin Cancer Res* 2006;**12**:4244-50.
29. Walsh MD, Clendenning M, Williamson E, *et al.* Expression of MUC2, MUC5AC, MUC5B, and MUC6 mucins in colorectal cancers and their association with the CpG island methylator phenotype. *Mod Pathol* 2013;**26**:1642-56.
30. Irahara N, Nosho K, Baba Y, *et al.* Precision of pyrosequencing assay to measure LINE-1 methylation in colon cancer, normal colonic mucosa, and peripheral blood cells. *J Mol Diagn* 2010;**12**:177-83.
31. Mesquita P, Peixoto AJ, Seruca R, *et al.* Role of site-specific promoter hypomethylation in aberrant MUC2 mucin expression in mucinous gastric carcinomas. *Cancer Lett* 2003;**189**:129-36.

32. Hamada T, Goto M, Tsutsumida H, *et al.* Mapping of the methylation pattern of the MUC2 promoter in pancreatic cancer cell lines, using bisulfite genomic sequencing. *Cancer Lett* 2005;**227**:175-84.
33. Yamada N, Nishida Y, Tsutsumida H, *et al.* Promoter CpG methylation in cancer cells contributes to the regulation of MUC4. *Br J Cancer* 2009;**100**:344-51.
34. Ho JJ, Han SW, Pan PL, *et al.* Methylation status of promoters and expression of MUC2 and MUC5AC mucins in pancreatic cancer cells. *Int J Oncol* 2003;**22**:273-79.
35. Yamada N, Nishida Y, Yokoyama S, *et al.* Expression of MUC5AC, an early marker of pancreatobiliary cancer, is regulated by DNA methylation in the distal promoter region in cancer cells. *J Hepatobiliary Pancreat Sci* 2010;**17**:844-54.
36. Perrais M, Pigny P, Copin MC, *et al.* Induction of MUC2 and MUC5AC mucins by factors of the epidermal growth factor (EGF) family is mediated by EGF receptor/Ras/Raf/extracellular signal-regulated kinase cascade and Sp1. *J Biol Chem* 2002;**277**:32258-67.
37. Leow CC, Romero MS, Ross S, *et al.* HATH1, down-regulated in colon adenocarcinomas, inhibits proliferation and tumorigenesis of colon cancer cells. *Cancer Res* 2004;**64**:6050-57.
38. Park ET, Oh HK, Gum JR Jr, *et al.* HATH1 expression in mucinous cancers of the colorectum and related lesions. *Clin Cancer Res* 2006;**12**:5403-10.
39. Blache P, van de Wetering M, Duluc I, Domon C, Berta P, Freund JN, Clevers H, Jay P. SOX9 is an intestine crypt transcription factor, is regulated by the Wnt pathway, and represses the CDX2 and MUC2 genes. *J Cell Biol* 2004;**166**:37-47.
40. Park ET, Gum JR, Kakar S, Kwon SW, Deng G, Kim YS. Aberrant expression of SOX2 upregulates MUC5AC gastric foveolar mucin in mucinous cancers of the colorectum and related lesions. *Int J Cancer* 2008;**122**:1253-60.
41. Nagae G, Isagawa T, Shiraki N, Fujita T, Yamamoto S, Tsutsumi S, Nonaka A, Yoshiba S, Matsusaka K, Midorikawa Y, Ishikawa S, Soejima H, Fukayama M, Suemori H, Nakatsuji N, Kume S, Aburatani H. Tissue-specific demethylation in CpG-poor promoters during cellular differentiation. *Hum Mol Genet* 2011;**20**:2710-21.
42. Popat S, Hubner R, Houlston RS. Systematic review of microsatellite instability and colorectal cancer prognosis. *J Clin Oncol* 2005;**23**:609-18.
43. Roth AD, Delorenzi M, Tejpar S, Yan P, Klingbiel D, Fiocca R, d'Ario G, Cisar L, Labianca R, Cunningham D, Nordlinger B, Bosman F, Van Cutsem E. Integrated analysis of molecular and clinical prognostic factors in stage II/III colon cancer. *J Natl Cancer Inst* 2012;**104**:1635-46.

Table 1. Clinicopathologic and molecular characteristics of colonic cancers analyzed

Characteristics	Study cohort (n=36)	Validation cohort (n=34)
Age at time of diagnosis (yrs), mean (range)	74 (47-95)	64 (34-90)
Sex, n (%)		
Male	17 (47%)	14 (41%)
Female	19 (53%)	20 (59%)
Tumor site, n (%)		
Proximal	26 (72%)	16 (47%)
Distal	10 (28%)	18 (53%)
Differentiation, n (%)		
Well or moderate	24 (67%)	18 (53%)
Poor	12 (33%)	16 (47%)
Mucinous, n (%)		
Presence	8 (22%)	14 (41%)
Absence	28 (78%)	20 (59%)
Lymph node metastasis, n (%)		
Presence	10 (28%)	14 (41%)
Absence	26 (72%)	20 (59%)
Stage, n (%)		
II	26 (72%)	19 (56%)
III	10 (28%)	15 (44%)
MSI status		
MSI	17 (47%)	17 (50%)
MSS	19 (53%)	17 (50%)

MSI, microsatellite instability; MSS, microsatellite stable.

Table 2. MUC2, MUC5AC, and MUC4 expression and mucin genes methylation in colonic cancers (study cohort, n=36)

	MUC2 expression ^b			MUC5AC expression ^b			MUC4 expression ^b		
	Positive (n=24)	Negative (n=12)	<i>P</i> value	Positive (n=12)	Negative (n=24)	<i>P</i> value	Positive (n=25)	Negative (n=11)	<i>P</i> value
<i>MUC5AC</i> -I methylation ^a			0.378			0.640			0.343
Positive (n=6)	3	3		1	5		3	3	
Negative (n=30)	21	9		11	19		22	8	
<i>MUC5AC</i> -II methylation ^a			<0.001			<0.001			0.128
Positive (n=26)	15	11		2	24		16	10	
Negative (n=10)	9	1		10	0		9	1	
<i>MUC2</i> -I methylation ^a			0.004			0.01			0.070
Positive (n=17)	7	10		2	15		9	8	
Negative (n=19)	17	2		10	9		16	3	
<i>MUC2</i> -II methylation ^a			0.157			0.709			0.715
Positive (n=12)	6	6		3	9		9	3	
Negative (n=24)	18	6		9	15		16	8	
<i>MUC4</i> -I methylation ^a			0.333			1			0.306
Positive (n=1)	0	1		0	1		0	1	
Negative (n=35)	24	11		12	23		25	10	
<i>MUC4</i> -II methylation ^a			0.098			0.588			1
Positive (n=4)	1	3		2	2		3	1	
Negative (n=32)	23	9		10	22		22	10	

^aThreshold for *MUC5AC* and *MUC4* hypomethylation is 70%, threshold for *MUC2* is 60%. Methylation levels strictly below the threshold are considered as hypomethylation and indicated as negative methylation. Methylation levels above or equal the threshold are indicated as positive methylation.

^bThreshold for mucin expression is Hscore 20. Hscore strictly below the threshold are indicated as negative expression. Hscore above or equal the threshold are indicated as positive expression.

NOTE. The statistically significant *P* values (<0.05) are highlighted in bold.

Table 3. *MUC2*-I and *MUC5AC*-II methylation in relation to clinicopathogenetic features in colonic cancers (study cohort, n=36)

	<i>MUC2</i> -Imethylation ^a		<i>P</i> value	<i>MUC5AC</i> -IImethylation ^a		<i>P</i> value
	Positive (n=17)	Negative (n=19)		Positive (n=26)	Negative (n=10)	
Sex			0.739			1
Male (n=17)	9	8		12	5	
Female (n=19)	8	11		14	5	
Age (yrs)			0.605			0.559
≤60 (n=4)	1	3		4	0	
>60 (n=32)	16	16		22	10	
Site			0.139			0.223
Proximal (n=26)	10	16		17	9	
Distal (n=10)	7	3		9	1	
Differentiation			0.001			0.007
Well or moderate (n=24)	16	8		21	3	
Poor (n=12)	1	11		5	7	
Mucinous			0.003			0.658
Presence (n=8)	0	8		5	3	
Absence (n=28)	17	11		21	7	
LN metastasis			0.274			0.689
Presence (n=10)	3	7		8	2	
Absence (n=26)	14	12		18	8	
Stage			0.056			0.689
II (n=26)	7	19		18	8	
III (n=10)	10	0		8	2	
MSI status			<0.01			<0.001
MSI (n=17)	4	13		7	10	
MSS (n=19)	13	6		19	0	
<i>KRAS</i>			1			0.03
Mutated (n=10)	5	5		10	0	
Wild type (n=26)	12	14		16	10	
<i>BRAF</i>			0.128			<0.001
Mutated (n=9)	2	7		2	7	
Wild type (n=27)	15	12		24	3	
<i>TP53</i>			0.434			0.08
Mutated (n=8)	4	4		8	0	
Wild type (n=28)	13	15		18	10	
CIMP			0.02			<0.001
Positive (n=14)	4	10		4	10	
Negative (n=22)	13	9		22	0	

CIMP, CpG island methylator phenotype; LN, lymph node; MSI, microsatellite instability; MSS, microsatellite stable.

^aThreshold for *MUC5AC* hypomethylation is 70%, threshold for *MUC2* is 60%. Methylation levels strictly below the threshold are considered as hypomethylation and indicated as negative methylation. Methylation levels above or equal the threshold are indicated as positive methylation.

NOTE. The statistically significant *P* values (<0.05) are highlighted in bold.

Table 4. Multivariate analysis of factors predictive of MSI according to clinicopathogenetic features in colonic cancers (n=70)

Variables	χ^2	OR	95%CI	P value
Sex	0.63	0.42	0.05-5.56	0.427
Age	7.69	432.92	5.94-31548.73	0.006
Site	0.26	0.52	0.11-10.68	0.610
Differentiation	0.17	1.88	0.22-5.44	0.681
Mucinous	3.18	0.29	0.03-3.8	0.075
LN metastasis	0	0	0	0.998
Stage	0	0	0	0.999
<i>MUC5AC</i> methylation	6.87	1.34	1.08-1.67	0.009
<i>MUC2</i> methylation	4.31	1.09	1.00-1.18	0.038

CI, confidence interval; LN, lymph node; OR, odds ratio.

NOTE. The statistically significant P values (<0.05) and their 95%CI are highlighted in bold.

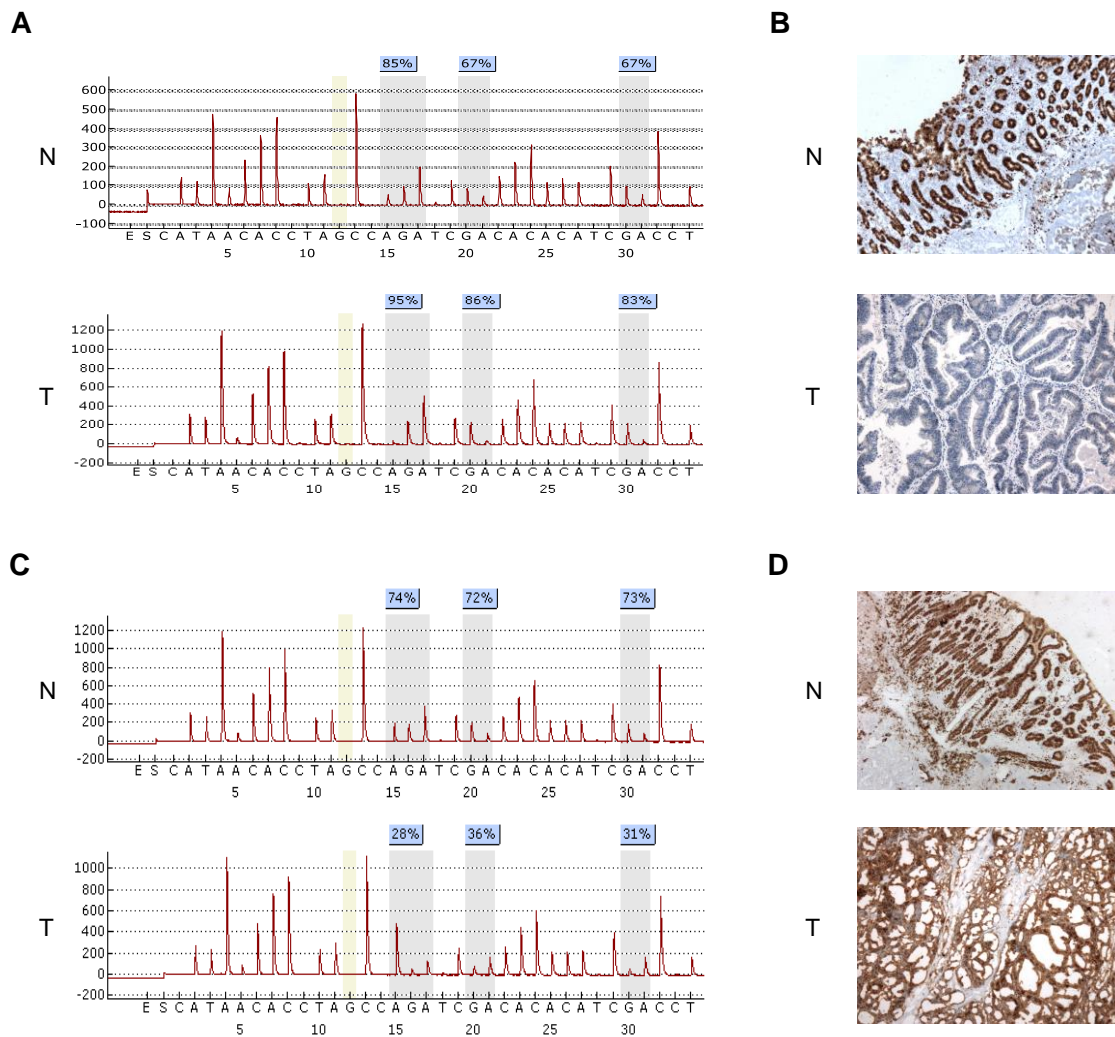


Figure 1. Representative examples of *MUC2* methylation and expression in colonic cancer.

A, B. Analysis of a *MUC2*-negative colonic adenocarcinoma. A, pyrogram showing high *MUC2*-I methylation at the three CpG sites analyzed (grey shading) in both non tumor (N) and tumor (T) tissues. The percentages of methylation are indicated at the top. Full bisulfite DNA conversion is confirmed by the absence of cytosine at the internal control (yellow shading). B, absence of *MUC2* expression by IHC on the same cancer (non tumor mucosa, x 25; adenocarcinoma, x 100). C, D. Analysis of a *MUC2*-positive adenocarcinoma. C, pyrogram showing *MUC2*-I hypomethylation in the tumor compared to its non tumor counterpart. D, high *MUC2* expression by IHC on the same cancer (non tumor mucosa, x 25; adenocarcinoma, x 50).

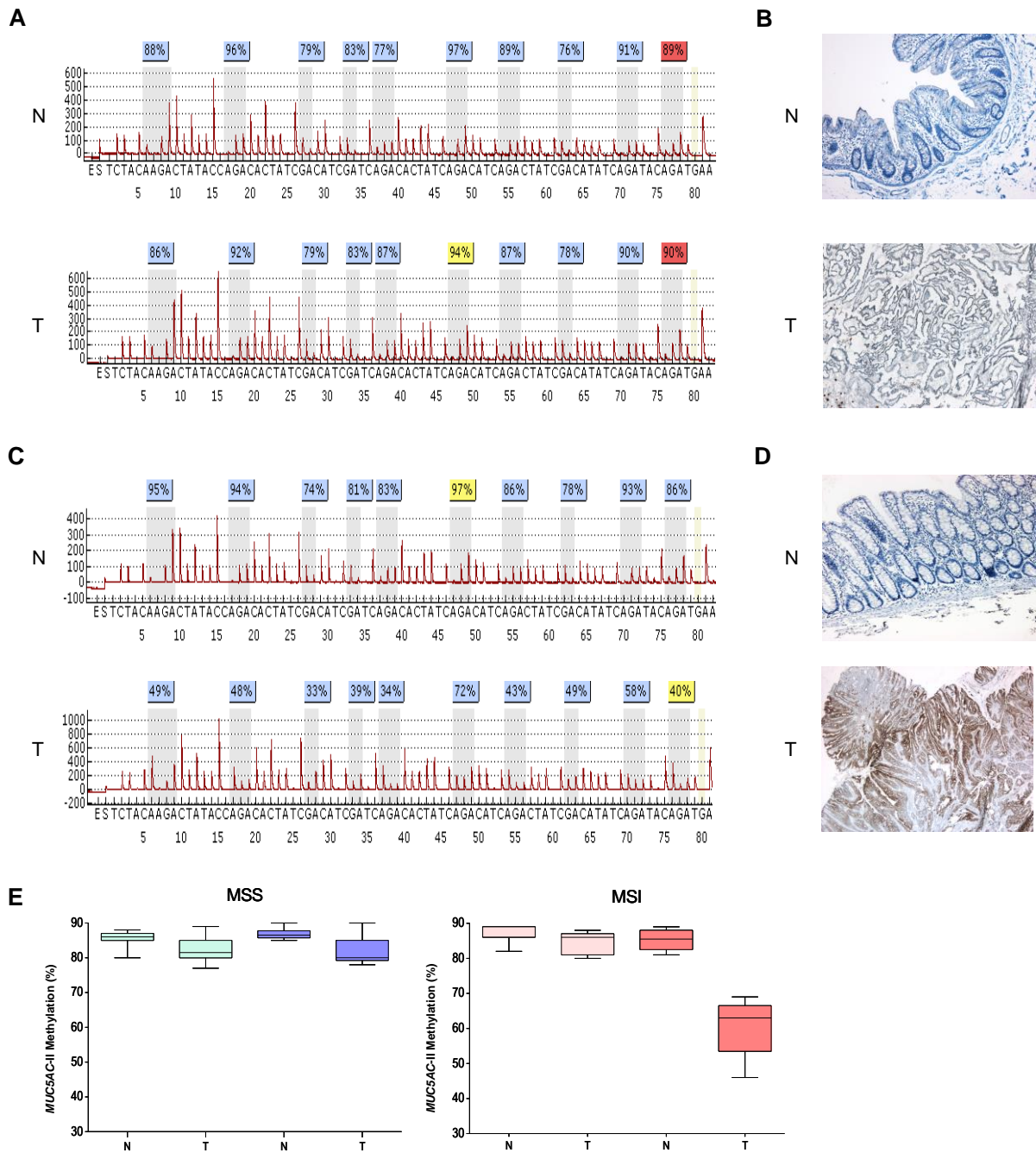


Figure 2. Representative examples of *MUC5AC* methylation and expression in colonic cancer.

A, B. Analysis of a *MUC5AC*-negative colonic adenocarcinoma. A, pyrogram showing near full *MUC5AC*-II methylation at the ten CpG sites analyzed (grey shading) in both non tumor (N) and tumor (T) tissues. B, absence of *MUC5AC* expression by IHC on the same tissues (non tumor mucosa, x 50; adenocarcinoma, x 25). C, D. Analysis of a *MUC5AC*-positive adenocarcinoma. C, pyrogram showing *MUC5AC*-II hypomethylation in the tumor compared non tumor tissue. D, high *MUC5AC* expression by IHC in adenocarcinoma (x 25). E, *MUC5AC*-II mean methylation level in MSS and MSI cancer in correlation with protein expression in non tumor (N) and tumor (T) tissues; dark boxplots refer to *MUC5AC* expressing tumors and matched non tumor tissues (dark blue for MSS and dark red for MSI) and light boxplots refer to *MUC5AC* negative tumors and matched non tumor tissues (light blue for MSS and light red for MSI).

Additional supporting information (données publiées)

Table 1. Description of the cohorts

Cohort	Patient n°	Age	Sex	MSI status	MMR IHC	MLH1 methylation status	MMR germ line mutation	Conclusion
Study	1	86	F	positive	NA	positive		sporadic
Study	2	87	M	positive	NA	positive		sporadic
Study	3	95	M	positive	NA	positive		sporadic
Study	4	83	M	positive	NA	positive		sporadic
Study	5	64	F	positive	NA	positive		sporadic
Study	6	57	M	positive	MLH1/PMS2	negative	MLH1	Lynch syndrome
Study	7	63	M	positive	NA	negative	negative	probably sporadic
Study	8	71	F	positive	MSH2/MSH6	negative	MSH6	Lynch syndrome
Study	9	53	M	positive	MSH6	negative	MSH6	Lynch syndrome
Study	10	75	F	positive	NA	positive		sporadic
Study	11	47	M	positive	MSH2/MSH6	negative	NA	probably Lynch syndrome
Study	12	76	F	positive	NA	positive		sporadic
Study	13	62	F	positive	NA	positive		sporadic
Study	14	83	M	positive	NA	positive		sporadic
Study	15	71	F	positive	MLH1/PMS2	positive	negative	sporadic
Study	16	83	F	positive	NA	positive		sporadic
Study	17	72	F	negative		negative		
Study	18	75	M	negative		negative		
Study	19	60	M	negative		negative		
Study	20	65	F	negative		negative		
Study	21	82	F	negative		negative		
Study	22	75	F	negative		negative		
Study	23	72	M	negative		negative		
Study	24	90	F	negative		negative		
Study	25	83	F	negative		negative		
Study	26	71	M	negative		negative		
Study	27	69	M	negative		negative		
Study	28	80	F	negative		negative		
Study	29	66	M	negative		negative		
Study	30	75	F	negative		negative		
Study	31	75	F	negative		negative		
Study	32	82	F	negative		negative		
Study	33	94	F	negative		negative		
Study	34	67	F	negative		negative		
Study	35	71	M	negative		negative		
Study	36	84	M	positive	NA	positive		sporadic
Validation	37	45	F	positive	MSH2/MSH6	negative	MSH2	Lynch syndrome
Validation	38	52	F	negative		negative		
Validation	39	77	M	positive	MLH1/PMS2	positive		sporadic
Validation	40	73	M	negative		negative		
Validation	41	57	M	positive	MSH6	negative	NA	probably Lynch syndrome
Validation	42	57	M	negative		negative		
Validation	43	34	M	positive	MLH1	negative	MLH1	Lynch syndrome
Validation	44	44	M	negative		negative		
Validation	45	79	M	positive	MLH1/PMS2	positive	negative	sporadic
Validation	46	64	M	negative		negative		
Validation	47	29	M	positive	NA	negative	MLH1	Lynch syndrome
Validation	48	59	M	negative		negative		
Validation	49	61	M	positive	MLH1/PMS2	negative	MLH1	Lynch syndrome
Validation	50	76	M	negative		negative		
Validation	51	53	M	positive	MSH6	negative	NA	probably Lynch syndrome
Validation	52	85	M	negative		negative		
Validation	53	61	M	positive	MLH1/PMS2	positive		sporadic
Validation	54	80	M	negative		negative		
Validation	55	52	F	positive	MLH1/PMS2	negative	NA	probably Lynch syndrome
Validation	56	58	F	negative		negative		
Validation	57	87	F	positive	MLH1/PMS2	positive		sporadic
Validation	58	90	F	negative		negative		
Validation	59	69	F	positive	MLH1/PMS2	positive		sporadic
Validation	60	76	M	negative		negative		
Validation	61	44	M	positive	MLH1/PMS2	negative	MLH1	Lynch syndrome
Validation	62	51	M	negative		negative		
Validation	63	69	F	positive	MLH1/PMS2	positive		sporadic
Validation	64	74	F	negative		negative		
Validation	65	49	F	positive	MLH1/PMS2	negative	MLH1	Lynch syndrome
Validation	66	54	F	negative		negative		
Validation	67	79	F	positive	MLH1/PMS2	positive		sporadic
Validation	68	78	F	negative		negative		
Validation	69	80	F	positive	MLH1/PMS2	positive		sporadic
Validation	70	84	M	negative		negative		

Additional supporting information

Table 2. PCR and sequencing primers sequences for pyrosequencing

Gene and region	PCR primers (5'→3')	Size (bp)	Sequencing primers (5'→3')	CpG analyzed ^b (number)
<i>MUC2</i> -I	^a AGGAGGGTTAGTGGTAGTTTTATG CCCCCAACTATCTTCTTAATCATC	170	CCCTCCTACCAAAACAT	-6 to +10 (3)
<i>MUC2</i> -II	TGGGTGTGGTATTTGTTAGATGA ^a CCCCAAAACCATAAAAAATAAC	109	GGGAAATATTGATTTAGGT	-160 (1)
<i>MUC4</i> -I	AGTTTTTTTGGTTTTTGGGGAAGT ^a CCCTCTTTTATCCTCTTCCCAAATT	146	AGTTGTAGTGTGAGGAGTAGA	+341 to +389 (6)
<i>MUC4</i> -II	AGGGAATTTGGGAAGAGGATAA ^a CCCCCACTCAACTCAAATAAT	146	TTGGGAAGAGGATAAAAAG	+292 and +302 (2)
<i>MUC5AC</i> -I	GTATGTGGGGAGGATTTTTGTAGG ^a CCCCAAAACAAACCAACTTCCT	318	AGGGTTTGGGGGGGT	-189 to -126 (6)
<i>MUC5AC</i> -II	^a GGGTTGAGGTAAGGGTTTGTTTTA AACCCCATCCAACACAATAACT	365	CAAACCCAACACTTAAT	-4500 to -4429 (10)

^abiotine site, ^bPosition relative to the transcription start site (GenBank accession numbers: *MUC2*, NM_002457.2; *MUC4*, NM_018406.5; *MUC5AC*, AF015521)

Additional supporting information

Table 3. MUC2 and MUC5AC expression in relation to clinicopathogenetic features in colonic cancers (study cohort, n=36)

	MUC2 expression ^a			MUC5AC expression ^a		
	Positive (n=24)	Negative (n=12)	<i>p</i> value	Positive (n=12)	Negative (n=24)	<i>p</i> value
Sex			1			0.483
Male (n=17)	11	6		7	10	
Female (n=19)	13	6		5	14	
Age (years)			1			0.278
≤60 (n=4)	3	1		0	4	
>60 (n=32)	21	11		12	20	
Site			0.7			0.439
Proximal (n=26)	18	8		10	16	
Distal (n=10)	6	4		2	8	
Differentiation			0.002			0.007
Well or moderate (n=24)	12	12		4	20	
Poor (n=12)	12	0		8	4	
Mucinous			0.033			0.397
Presence (n=8)	8	0		4	4	
Absence (n=28)	16	12		8	20	
LN metastasis			0.7			0.439
Presence (n=10)	6	4		2	8	
Absence (n=26)	18	8		10	16	
Stage			0.7			0.439
II (n=26)	18	8		10	16	
III (n=10)	6	4		2	8	
MSI status			0.001			0.004
MSI (n=17)	16	1		10	7	
MSS (n=19)	8	11		2	17	
KRAS			0.247			0.438
Mutated (n=10)	5	5		2	8	
Wild type (n=26)	19	7		10	16	
BRAF			0.219			0.002
Mutated (n=9)	8	1		7	2	
Wild type (n=27)	16	11		5	22	
TP53			0.397			0.033
Mutated (n=8)	4	4		0	8	
Wild type (n=28)	20	8		12	16	
CIMP			0.07			<0.001
Positive (n=14)	12	2		10	4	
Negative (n=22)	12	10		2	20	

LN, lymph node; MSI, microsatellite instability; MSS, microsatellite stable; CIMP, CpG island methylator phenotype.

^aThreshold for mucin expression is Hscore 20. Hscore strictly below the threshold are indicated as negative expression. Hscore above or equal the threshold are indicated as positive expression.

NOTE. The statistically significant *p* values (<0.05) are highlighted in bold.

Additional supporting information

Table 4. *MUC2*-I and *MUC5AC*-II methylation in relation to clinicopathogenetic features in colonic cancers (validation cohort, n=34)

	<i>MUC2</i> -I methylation ^a		<i>p</i> value	<i>MUC5AC</i> -II methylation ^a		<i>p</i> value
	Positive (n=14)	Negative (n=20)		Positive (n=25)	Negative (n=9)	
Sex			0.296			0.116
Male (n=20)	10	10		17	3	
Female (n=14)	4	10		8	6	
Age (years)			0.296			0.697
≤60 (n=15)	8	7		12	3	
>60 (n=19)	6	13		13	6	
Site			0.316			0.25
Proximal (n=16)	5	11		10	6	
Distal (n=18)	9	9		15	3	
Differentiation			0.017			0.006
Well or moderate (n=18)	11	7		17	1	
Poor (n=16)	3	13		8	8	
Mucinous			0.013			0.001
Presence (n=14)	2	12		6	8	
Absence (n=20)	12	8		19	1	
LN metastasis			0.487			0.704
Presence (n=14)	7	7		11	3	
Absence (n=20)	7	13		14	6	
Stage			1			0.697
II (n=19)	8	11		13	6	
III (n=15)	6	9		12	3	
MSI status			0.013			0.001
MSI (n=17)	3	14		8	9	
MSS (n=17)	11	6		17	0	
<i>KRAS</i>			0.09			0.151
Mutated (n=7)	5	2		7	0	
Wild type (n=27)	9	18		18	9	
<i>BRAF</i>			0.198			<0.001
Mutated (n=7)	1	6		1	6	
Wild type (n=27)	13	14		24	3	
CIMP			0.02			0.009
Positive (n=10)	1	9		4	6	
Negative (n=24)	13	11		21	3	

LN, lymph node; MSI, microsatellite instability; MSS, microsatellite stable; CIMP, CpG island methylator phenotype.

^aThreshold for *MUC5AC* hypomethylation is 70%, threshold for *MUC2* is 60%. Methylation levels strictly below the threshold are considered as hypomethylation and indicated as negative methylation. Methylation levels above or equal the threshold are indicated as positive methylation.

NOTE. The statistically significant *p* values (<0.05) are highlighted in bold.

Additional supporting information

Table 5. Comparison of *MUC5AC-II* methylation between sporadic and hereditary cancers

		<i>MUC5AC-II</i> methylation negative (n=19)	<i>MUC5AC-II</i> methylation positive (n=51)
Lynch/probably Lynch	MSI / <i>MUC5AC</i> expression positive	3	0
Lynch/probably Lynch	MSI / <i>MUC5AC</i> expression negative	0	10
Lynch/probably Lynch	MSS / <i>MUC5AC</i> expression positive	0	0
Lynch/probably Lynch	MSS / <i>MUC5AC</i> expression negative	0	0
Sporadic/probably sporadic	MSI / <i>MUC5AC</i> expression positive	16	0
Sporadic/probably sporadic	MSI / <i>MUC5AC</i> expression negative	0	5
Sporadic/probably sporadic	MSS / <i>MUC5AC</i> expression positive	0	3
Sporadic/probably sporadic	MSS / <i>MUC5AC</i> expression negative	0	33

MSI, microsatellite instability; MSS, microsatellite stable.

^aThreshold for *MUC5AC* hypomethylation is 70%, threshold for *MUC2* is 60%. Methylation levels strictly below the threshold are considered as hypomethylation and indicated as negative methylation. Methylation levels above or equal the threshold are indicated as positive methylation.

Additional supporting information

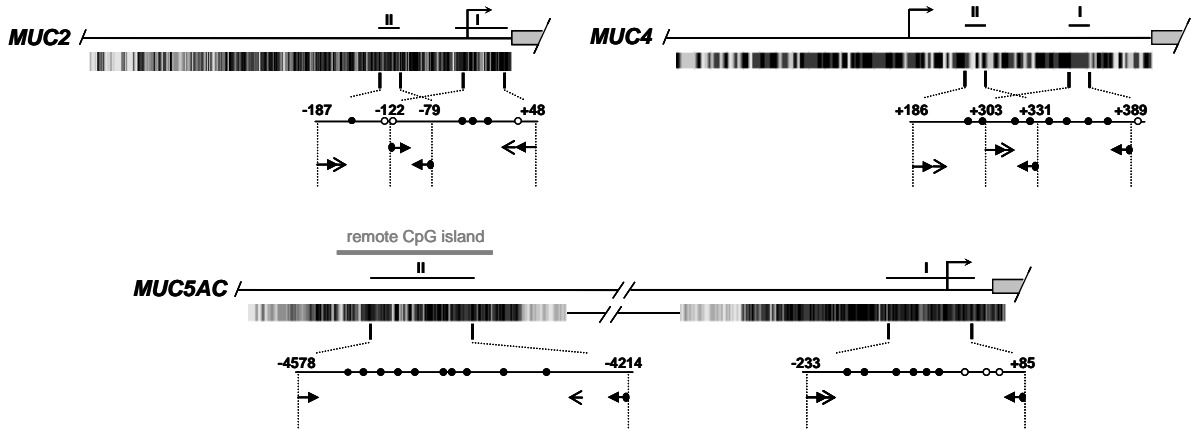


Figure 1. Pyrosequencing assays for *MUC2*, *MUC4* and *MUC5AC* promoter methylation analysis. Schematic representation of 5' sequences with the transcription start site (brised arrows) and beginning of coding sequence (grey boxes). Prediction of CpG sites by the UCSC software is represented below the gene. Amplified regions are expanded, with positions to the TSS (GenBank accession numbers: *MUC2*, NM_002457.2; *MUC4*, NM_018406.5; *MUC5AC*, AF015521), CpG studied (black circles) and other CpG present in the amplicons (white circles). Arrows indicate positions of PCR primers (full arrows, circled for biotiny) and sequencing primers (plain arrows).

Additional supporting information

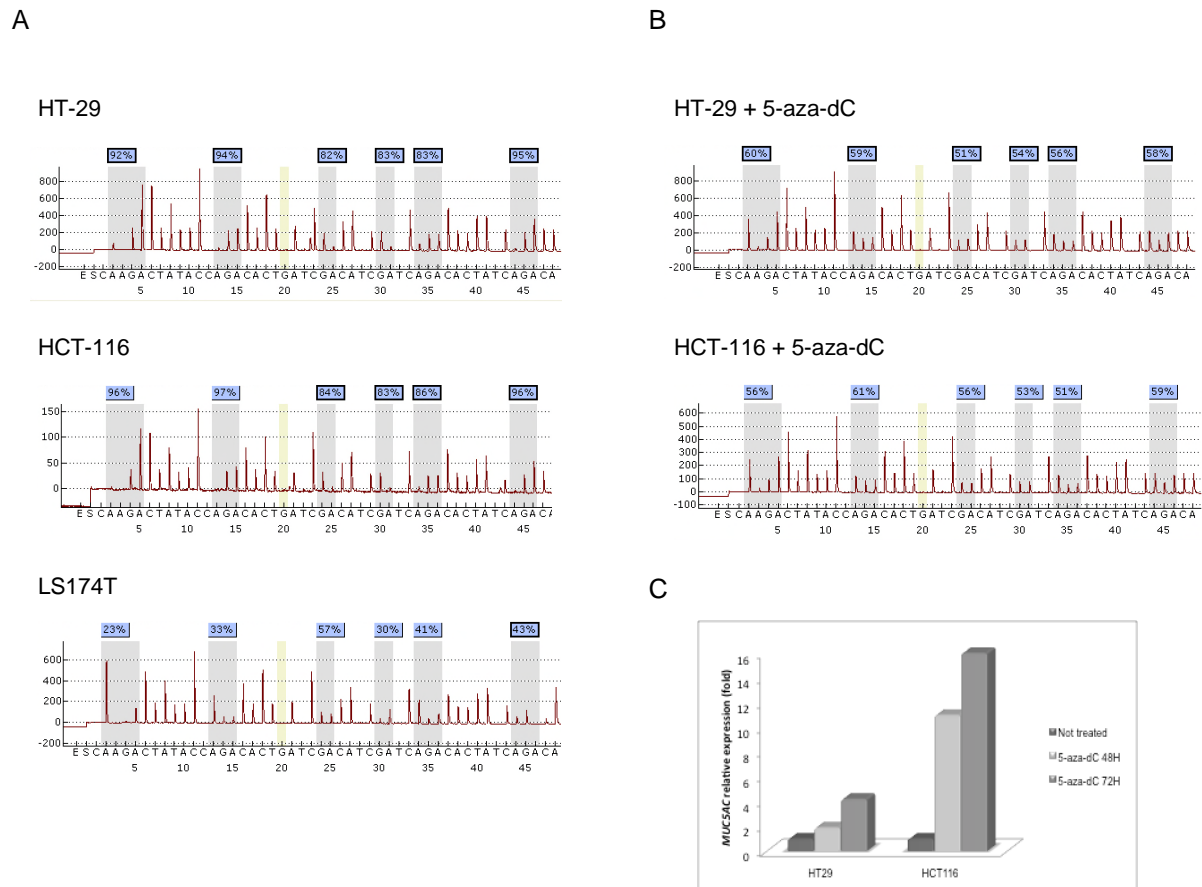


Figure 2. Hypomethylation and induction of *MUC5AC* in 5-aza-dC-treated colonic cell lines.

A. Results of bisulfite pyrosequencing in colonic cancer cell lines HT-29 (MSS, weak *MUC5AC* expression), HCT-116 (MSI, weak *MUC5AC* expression), and LS174T (MSI, high *MUC5AC* expression). The *MUC5AC*-II region is nearly fully methylated in both HT-29 and HCT-116 cells, whereas it is hypomethylated in LS174T cells. B. Results of bisulfite pyrosequencing in colonic cancer cell lines HT-29 and HCT-116 after treatment with 5-aza-dC (2 μ M during 72 h). The *MUC5AC*-II region evolved from nearly full methylation to partial methylation in both HT-29 and HCT-116 cells after 5-aza-dC treatment. C. Expression of *MUC5AC* by qRT-PCR in colonic cancer cell lines HT-29 and HCT-116 after treatment with 5-aza-dC (2 μ M during 48h and 72 h). *MUC5AC* is overexpressed in both HT-29 and HCT-116 cells after 5-aza-dC treatment.

II.1.4 Etudes complémentaires (données non publiées)

Analyse de la séquence promotrice de *MUC5AC*

Pour tenter de comprendre pourquoi la régulation de l'expression de *MUC5AC* par méthylation de l'ADN était limitée aux cancers MSI, nous nous sommes intéressés à la séquence du promoteur de *MUC5AC*. L'analyse de cette séquence a révélé la présence d'une région très répétitive d'environ 1680 pb située juste en aval de la région soumise à méthylation. Ceci nous a amené à poser l'hypothèse que cette région pouvait être instable dans les CCR MSI et avoir un rôle dans la régulation du gène.

Dans ce contexte, nous avons recherché la présence d'une instabilité de cette région sur une série de 6 tumeurs, dont 5 MSI par PCR et analyse de fragments.

Les résultats ont mis en évidence une taille variable de cette séquence selon les individus. Cependant, il n'a pas été mis en évidence d'instabilité de cette séquence dans les 5 CCR MSI testés, rejetant notre hypothèse.

Evaluation du niveau de méthylation global dans les CCR

En parallèle de notre étude, nous avons évalué le **niveau de méthylation global**, sur les tissus sains et tumoraux de la même série de 70 patients en analysant LINE-1, dont la méthylation est utilisée comme indicateur du niveau global de méthylation de la cellule (Weisenberger *et al.*, 2005). L'étude de LINE-1 a été réalisée par pyroséquençage à l'aide du kit PyroMark LINE-1 (Qiagen), selon les mêmes conditions que celles décrites dans l'article.

Dans les CCR, le taux moyen de méthylation de LINE-1 suivait une distribution normale (moyenne, 66,7% ; médiane, 68% ; $\sigma \pm 6,8$; extrêmes, 52-80) et était significativement

inférieur à celui du tissu sain correspondant (75%, $\sigma \pm 3$, $p < 0,0001$, test-t pour échantillons appariés), en accord avec les données publiées précédemment (Iacopetta *et al.*, 2007 ; Estecio *et al.*, 2007) (Figure 20A). Il n'était pas significativement associé à l'âge, ni aux autres caractéristiques cliniques, anatomo-pathologiques et moléculaires. En particulier, la méthylation de LINE-1 n'était pas associée au statut MSI et/ou CIMP (Figure 20B), confirmant les résultats d'une étude précédente (Iacopetta *et al.*, 2007), alors que d'autres travaux ont montré au contraire une hypométhylation moindre de LINE-1 dans les CCR MSI et/ou CIMP (Estecio *et al.*, 2007 ; Ogino *et al.*, 2008).

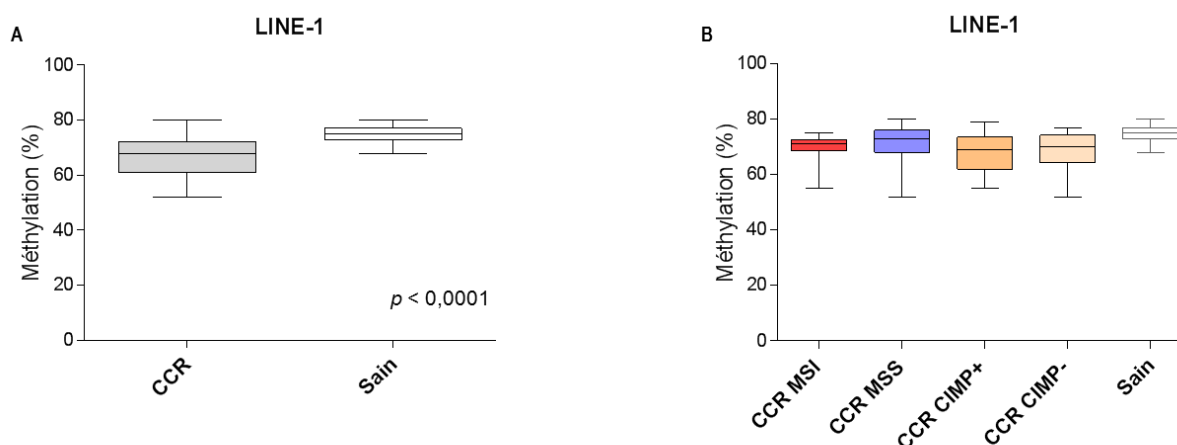


Figure 20. Méthylation de LINE-1 dans les cancers colorectaux (CCR).

A, taux moyen de méthylation de LINE-1 dans les CCR, significativement inférieur à celui des tissus sains ($p < 0,0001$) ; B, taux moyens de méthylation de LINE-1 dans les CCR MSI et MSS, CIMP+ et CIMP-, différence non significative entre les différents groupes.

Etude de la méthylation des gènes de mucines dans les cancers développés sur MICI

Certains CCR développés dans un contexte de MICI se caractérisent par la présence d'une instabilité microsatellitaire (Svrcek *et al.*, 2007). C'est pourquoi nous avons voulu évaluer si les anomalies de méthylation observées précédemment dans les CCR, et plus particulièrement l'hypométhylation de *MUC5AC* dans les CCR MSI, étaient retrouvées dans ces CCR développés sur MICI.

En collaboration avec le Pr Jean-François Fléjou et le Dr Magali Svrcek, du Service d'Anatomie et Cytologie Pathologiques de l'Hôpital Saint Antoine à Paris, nous avons étudié des échantillons tissulaires de 20 patients avec CCR développés sur MICI, sélectionnés selon le statut MSI (10 CCR MSS et 10 CCR MSI).

Les résultats ont montré une expression fréquente de MUC2 et de MUC5AC dans ces CCR (dans 55% et 50% des cas, respectivement). Cette expression était significativement plus fréquente dans les CCR MSI que dans les CCR MSS ($p = 0,005$ et $p = 0,001$ pour MUC2 et MUC5AC, respectivement). Par ailleurs, ils ont montré une hypométhylation de *MUC2* dans 55% des cas et de *MUC5AC* dans 45% des cas, étroitement associée à l'expression de la protéine ($p < 0,001$ et $p = 0,01$). Comme observé précédemment, l'hypométhylation de *MUC5AC* était significativement associée à la présence d'une instabilité microsatellitaire ($p < 0,001$), et spécifique des CCR MSI exprimant la protéine. Ainsi, le mécanisme de régulation de *MUC5AC* dans les tumeurs MSI semble indépendant du contexte de survenue du CCR.

Etude de la régulation des gènes de mucines au cours du développement

Afin de comprendre si la résurgence de type oncofœtal de l'expression de MUC5AC dans les CCR est liée à la réactivation d'un mécanisme de régulation mis en œuvre lors de la vie fœtale, nous avons souhaité établir le profil de méthylation des gènes de mucines au cours du développement.

Nous avons déterminé l'expression en immunohistochimie des mucines MUC2 et MUC5AC, puis le profil de méthylation des gènes *MUC2* et *MUC5AC* dans l'intestin grêle et le côlon d'un embryon et de onze fœtus âgés de 6 à 28 SA, et comparé les profils obtenus avec ceux observés chez l'adulte dans les CCR et tissus coliques non tumoraux.

L'expression de MUC2 n'était pas détectée dans l'intestin primitif à 6 SA, mais était présente dans les cellules caliciformes sur tous les prélèvements d'intestin grêle et de côlon analysés à partir de 11 SA. Cette expression était intense et localisée dans les cellules caliciformes.

L'expression de MUC5AC n'a jamais été observée dans l'intestin grêle. Nous avons en revanche détecté une expression de MUC5AC dans le côlon de deux fœtus âgés de 11 et 12 SA. Cette expression était faible à modérée le long de l'épithélium (Figure 21).

Ces résultats sont concordants avec les données obtenues précédemment au laboratoire par hybridation *in situ* montrant dans l'intestin une expression des ARNm de *MUC2* dès 10 SA et une expression transitoire de *MUC5AC* entre 10 et 12 SA, suggérant un rôle de ces mucines dans la différenciation des cellules épithéliales intestinales (Buisine *et al.*, 1998).

Pour *MUC2*, le taux de méthylation moyen était de 30% ($\sigma \pm 8$), sans variation significative avec l'âge entre 11 et 28 SA. Ce taux de méthylation est cependant

significativement inférieur à celui que nous avons observé dans le côlon adulte (67%, $p < 0,001$).

Pour *MUC5AC*, le taux de méthylation moyen était de 82% ($\sigma \pm 5$), sans variation significative entre 11 et 28 SA, et sans différence significative avec le taux de méthylation moyen observé dans le côlon adulte normal (86%). En particulier, il n'était pas observé de variation chez les fœtus pour lesquels une expression de *MUC5AC* a été détectée. Ce résultat suggère que l'expression de *MUC5AC* au cours du développement de l'épithélium colique est régulée par un mécanisme différent de celui mis en œuvre lors de la carcinogenèse, sous réserve du faible nombre d'échantillons exprimant la protéine étudiés dans notre série.

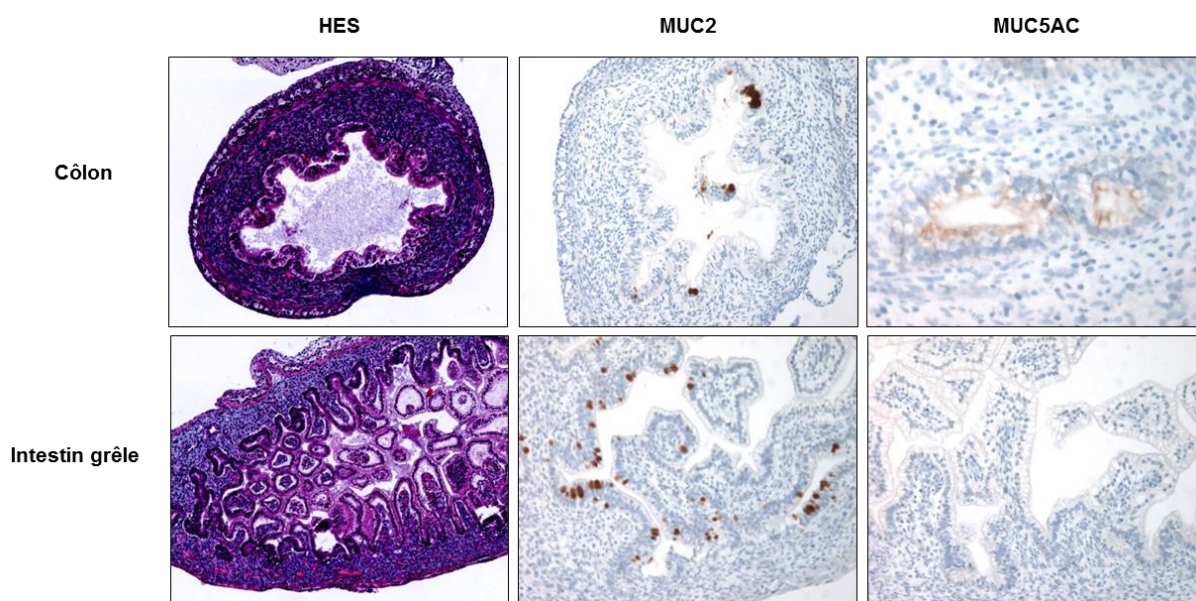


Figure 21. Expression de MUC2 et MUC5AC dans le côlon et l'intestin grêle d'un fœtus de 11 SA.

HES : à 11 SA, l'intestin grêle est déjà différencié et constitué de villosités, alors que le côlon est moins différencié. MUC2 est exprimé dans les cellules caliciformes, qui paraissent plus nombreuses dans l'intestin grêle. Une faible expression de MUC5AC est détectée le long de l'épithélium colique mais absente dans l'intestin grêle.

II.1.5 Discussion

Dans ce travail, nous avons étudié le profil de méthylation des gènes *MUC2*, *MUC5AC* et *MUC4* dans les CCR. Nous montrons que l'expression de *MUC2* est régulée par méthylation de l'ADN dans les CCR, confirmant les travaux antérieurs (Hanski *et al.*, 1997). De plus, nous montrons que l'expression de *MUC5AC* est aussi régulée par méthylation de l'ADN, avec une déméthylation de son promoteur dans les tumeurs exprimant la protéine, ce mécanisme étant uniquement observé dans les CCR MSI. Comme attendu, cette hypométhylation de *MUC5AC* était également associée à la mutation du gène *BRAF* et au statut CIMP. En revanche, nous n'avons pas mis en évidence de régulation par méthylation de l'expression de *MUC4* dans les CCR.

Nous confirmons ainsi notre hypothèse de départ d'une dérégulation de l'expression de *MUC2* et *MUC5AC* dans les CCR par méthylation de l'ADN. Néanmoins, de façon intéressante, nous montrons que cette régulation est spécifique de la voie de carcinogenèse, l'hypométhylation de *MUC5AC* étant spécifique des CCR MSI/CIMP. Le mécanisme de régulation mis en jeu dans les CCR MSS reste encore à identifier.

Il est à noter que nous n'avons pas observé de différence entre les cancers MSI sporadiques et ceux associés au syndrome de Lynch. Ceci pouvait paraître surprenant, étant donné l'association identifiée entre l'hypométhylation de *MUC5AC* et la mutation de *BRAF*, caractéristique du CCR MSI sporadique, et aussi la fréquence des anomalies de méthylation observée dans ces CCR. Une explication possible est que l'expression de *MUC5AC* était moins fréquente dans les CCR MSI associés au syndrome de Lynch (31%) par rapport aux CCR MSI sporadiques (81%). Nous avons également observé une hypométhylation de *MUC5AC* associée à l'expression et à la présence d'une instabilité microsatellitaire dans les CCR développés sur MICI, alors qu'ils dériveraient d'une voie de carcinogenèse distincte,

liée notamment à l'inflammation et à l'immunosuppression (Beaugerie *et al.*, 2013). Ces résultats dans leur ensemble suggèrent que l'hypométhylation de *MUC5AC* est fortement associée aux CCR MSI, quelle que soit leur origine.

De plus, au cours du développement embryonnaire, le profil de méthylation des gènes *MUC5AC* et *MUC2* était comparable à celui observé dans la muqueuse intestinale adulte saine, avec une méthylation de *MUC5AC* élevée, quel que soit le niveau d'expression de la protéine, et toutefois une méthylation moindre de *MUC2*. Ainsi, bien que l'expression de *MUC5AC* dans les adénomes et cancers coliques soit qualifiée de résurgence oncofœtale, elle ne semble pas liée à la réactivation d'un mécanisme mis en jeu lors de la morphogenèse.

En conclusion, ce travail permet de mieux comprendre les mécanismes de régulation de l'expression des mucines dans le CCR. Il montre l'existence d'une régulation par méthylation de l'ADN spécifique des CCR MSI/CIMP. Les modifications de méthylation de l'ADN étant décrites comme un évènement précoce des séquences carcinogénétiques, nous nous sommes ensuite intéressés au profil de méthylation des gènes de mucines dans les lésions pré-néoplasiques et en particulier dans les lésions festonnées, qui ont été proposées comme précurseurs des CCR MSI/CIMP.

II.2 Deuxième travail

II.2.1 Introduction

Nos résultats précédents ont montré que la déméthylation de *MUC5AC* est un marqueur spécifique des CCR MSI/CIMP, suggérant qu'elle pourrait également être détectée dans leurs précurseurs. Comme indiqué précédemment, les lésions festonnées seraient principalement à l'origine des CCR MSI/CIMP. Les résultats des études restent toutefois hétérogènes, notamment en raison des difficultés diagnostiques posées par ces lésions.

Ainsi, le deuxième objectif de notre travail de Thèse était d'étudier le **profil de méthylation des gènes de mucines au cours de la séquence carcinogénétique colorectale**, puis d'évaluer l'**intérêt des gènes de mucines pour caractériser précocement les tumeurs de la voie festonnée, les classer, et identifier les lésions à potentiel de malignité**.

Contrairement à la majorité des CCR, les polypes colorectaux et en particulier les polypes festonnés, sont caractérisés par un phénotype mucisécrétant et une expression fréquente de *MUC2* et *MUC5AC*. Il n'existe néanmoins aucune donnée concernant la régulation de l'expression des mucines dans les polypes colorectaux.

Dans ce travail, nous avons analysé une série de 330 polypes colorectaux, correspondant en majorité à des polypes festonnés (n = 218). La non-opposition a été recueillie pour l'ensemble des patients inclus dans l'étude.

Les lésions festonnées ont fait l'objet au minimum d'une double lecture anatomo-pathologique par des pathologistes expérimentés en pathologie gastro-intestinale. En l'absence de tissu non tumoral pour l'analyse comparative, les variations de méthylation ont été interprétées à l'aide des seuils définis lors de l'analyse des CCR.

II.2.2 Résumé

Environ 20 à 30% des CCR dérivent de la voie festonnée et sont caractérisés par un phénotype méthylateur (CIMP), MSI, et des mutations fréquentes du gène *BRAF*. Nous avons montré que l'hypométhylation de *MUC5AC* est un marqueur spécifique des CCR MSI. L'identification précoce des lésions pré-néoplasiques parmi les polypes festonnés est aujourd'hui un véritable enjeu. Dans cette étude, nous avons caractérisé sur le plan clinique, anatomo-pathologique et moléculaire une série de polypes colorectaux, et évalué l'intérêt des gènes de mucines *MUC2* et *MUC5AC* pour classer les polypes festonnés et pour identifier les lésions à potentiel de malignité. L'étude a porté sur une série de 330 polypes, incluant 218 polypes festonnés (42 polypes hyperplasiques riches en cellules caliciformes (GCHP), 68 polypes hyperplasiques de type microvésiculaire (MVHP), 100 adénomes festonnés sessiles (SSA), 8 adénomes festonnés traditionnels (TSA)) et 112 adénomes conventionnels, pour lesquels nous avons recherché les mutations des gènes *KRAS* et *BRAF*, la présence de MSI, le statut CIMP, la méthylation de *MLH1* et de *MGMT*, l'expression et la méthylation des gènes de mucines *MUC2* et *MUC5AC*. Les résultats montrent que l'hypométhylation de *MUC5AC* est un évènement précoce de la voie des tumeurs festonnées, et qu'elle est spécifique des MVHP et SSA, suggérant un continuum lésionnel entre MVHP, SSA, et CCR CIMP-H/MSI, tandis que les GCHP et TSA dériveraient d'une autre voie. De plus, l'hypométhylation de *MUC5AC* identifie spécifiquement les lésions festonnées avec mutation du gène *BRAF*, CIMP-H ou MSI, suggérant qu'elle pourrait être utile pour identifier les précurseurs de la voie des tumeurs festonnées. Nos résultats soulignent la pertinence d'identifier les MVHP parmi les polypes hyperplasiques, qui pourraient ainsi bénéficier d'une attention particulière.

II.2.3 Article (accepté pour publication dans *International Journal of Cancer*)

The serrated neoplasia pathway of colorectal tumours: identification of *MUC5AC* hypomethylation as an early marker of polyps with malignant potential

Short title: *MUC5AC* hypomethylation in colorectal serrated polyps

F Renaud^{1,2,3}, C Mariette^{1,3,4}, A Vincent^{1,3,5}, A Wacrenier², V Maunoury⁶, J Leclerc^{1,3,7}, L Coppin^{1,3,7}, M Crépin⁷, I Van Seuning^{1,3,5}, E Leteurtre^{1,2,3}, MP Buisine^{1,3,7}

¹ Inserm, UMR-S1172, Team ‘Mucins, Epithelial Differentiation and Carcinogenesis’, Jean-Pierre Aubert Research Center, Lille, France

² Pathology Institute, Biology Pathology Center, Lille University Hospital, Lille, France

³ North of France Lille 2 University, Lille, France

⁴ Department of Digestive Surgery, Claude Huriez Hospital, Lille University Hospital, Lille, France

⁵ Lille University Hospital, Lille, France

⁶ Department of Gastroenterology, Claude Huriez Hospital, Lille University Hospital, Lille, France

⁷ Department of Molecular Oncology and Genetics, Biochemistry and Molecular Biology Institute, Biology Pathology Center, Lille University Hospital, Lille, France

Key words: hyperplastic polyp, sessile serrated adenoma, colonic cancer, mucin, methylation.

Abbreviations: CA, conventional adenoma; CIMP, CpG island methylation phenotype; CIMP-H, CIMP-high; CIMP-L, CIMP-low; CRC, colorectal carcinoma; GCHP, goblet cell-rich hyperplastic polyp; MSI, microsatellite instability; MSS, microsatellite stable; MVHP, microvesicular hyperplastic polyp; SSA, sessile serrated adenoma; SSA/D, sessile serrated adenoma with dysplasia; TSA, traditional serrated adenoma.

Correspondence to: Marie-Pierre Buisine, Inserm UMR-S1172, Team ‘Mucins, Epithelial Differentiation and Carcinogenesis’, Jean-Pierre Aubert Research Center, 59045 Lille cedex, France. Tel: 33-3-20-29-88-50, Fax: 33-3-20-53-85-62, E-mail: marie-pierre.buisine@inserm.fr

Grant sponsors: SIRIC ONCOLille; Lille University Hospital; French Society of Pathology.

Appropriate article category: Tumors markers and Signatures

Abstract

The serrated neoplasia pathway accounts for 20 to 30% of colorectal cancers (CRC), which are characterised by extensive methylation (CpG Island Methylation Phenotype, CIMP), frequent *BRAF* mutation and high microsatellite instability (MSI). We recently identified *MUC5AC* mucin gene hypomethylation as a specific marker of MSI CRC. The early identification of preneoplastic lesions among serrated polyps is currently challenging. Here we performed a detailed pathological and molecular analysis of a large series of colorectal serrated polyps and evaluated the usefulness of mucin genes *MUC2* and *MUC5AC* to differentiate serrated polyps and to identify lesions with malignant potential. A series of 330 colorectal polyps including 218 serrated polyps (42 goblet cell-rich hyperplastic polyps (GCHP), 68 microvesicular hyperplastic polyps (MVHP), 100 sessile serrated adenoma (SSA), 8 traditional serrated adenoma (TSA)) and 112 conventional adenomas was analysed for *BRAF/KRAS* mutations, MSI, CIMP, *MLH1* and *MGMT* methylation, and *MUC2* and *MUC5AC* expression and methylation. We show that *MUC5AC* hypomethylation is an early event in the serrated neoplasia pathway, and specifically detects MVHP and SSA, arguing for a filiation between MVHP, SSA, and CIMP-H/MSI CRC, whereas GCHP and TSA arise from a distinct pathway. Moreover, *MUC5AC* hypomethylation specifically identified serrated lesions with *BRAF* mutation, CIMP-H or MSI, suggesting that it may be useful to identify serrated neoplasia pathway-related precursor lesions. Our data suggest that MVHP should be recognised among HP and require particular attention.

What's new?

The identification of colorectal serrated polyps with malignant potential is challenging since benign hyperplastic polyps and sessile serrated adenoma may share the same morphology and since carcinogenesis in this pathway is faster than in the conventional adenoma-carcinoma pathway. We identified *MUC5AC* hypomethylation as a new early marker of serrated neoplasia pathway, specifically detecting CIMP-H/MSI CRC precursors MVHP and SSA, suggesting that MVHP should be recognised among HP and require-particular attention.

INTRODUCTION

Most colorectal cancers (CRC) develop through a conventional adenoma (CA)-carcinoma sequence. However, 20 to 30% of CRC develop through the ‘serrated neoplasia pathway’, named as for the serrated appearance of crypt in the precursor polyps.¹⁻³

Serrated lesions represent a heterogeneous group of polyps, divided into hyperplastic polyps (HP), sessile serrated adenomas (SSA) and traditional serrated adenomas (TSA) by the latest World Health Organisation (WHO) classification of tumors of the digestive system (fourth edition 2010).⁴ However a diagnostic ‘grey-zone’ exists between HP and SSA, with a wide inter-observer variability due to the lack of consensus diagnostic criteria.⁵⁻⁹ In addition, contradictory guidelines were given for the diagnosis of serrated polyps by the WHO and then by an expert panel,¹⁰ resulting in some confusion among pathologists.⁹ Yet, it is important to distinguish SSA from HP, since the former are associated with a malignant potential whereas the later are commonly considered to be benign. Furthermore, neoplastic progression through this pathway has been reported to be faster than within the conventional adenoma-carcinoma pathway. Underdiagnosis of serrated neoplasia pathway precursors in pathologic practice may result in inadequate surveillance and thus contribute to interval carcinomas.⁹

SSA were underdiagnosed for many years due to their resemblance to HP and it currently remains unanswered whether SSA arise *de novo* or derive from pre-existing HP.^{11,12}

Molecular characterization has improved our understanding of serrated polyps and associated-risk of malignant progression. SSA are mainly observed in the proximal colon and are associated with frequent *BRAF* mutation and high CpG island methylation phenotype (CIMP-H), suggesting that SSA are precursors of sporadic CIMP-H CRC, most of which display high microsatellite instability (MSI) through epigenetic inactivation of *MLH1*.^{2,11,13} TSA seem to be less strongly associated with the serrated neoplasia pathway, but they are associated with frequent *KRAS* or *BRAF* mutations, low CIMP (CIMP-L) and are supposed to be precursors of CIMP-L microsatellite stable (MSS) CRC.

Moreover, serrated pathway-related polyps and CIMP-H/MSI CRC have similar phenotype, including frequent mucinous pattern with increased expression of the intestinal mucin MUC2 and aberrant expression of the gastric mucin MUC5AC.^{14,15} We recently showed that abnormal expression of MUC2 and MUC5AC in CIMP-H/MSI CRC was closely related to altered methylation of their promoter.¹⁶ Interestingly, *MUC5AC* demethylation was specific to MSI CRC, suggesting that it may serve as a specific marker of the serrated neoplasia pathway.

In this study, 330 polyps including 218 serrated polyps were selected in order to (1) further characterise molecular features of serrated polyps and (2) evaluate the potential interest of mucin genes *MUC2* and *MUC5AC* to discriminate serrated polyps and to identify lesions with malignant potential. We demonstrate that *MUC5AC* hypomethylation is an early and specific marker of preneoplastic lesions in the serrated neoplasia pathway of the colorectum.

MATERIAL AND METHODS

Patients and tissues

Specimens of colorectal serrated lesions and conventional adenoma were retrieved from the archives of the Department of Pathology of the Lille University Hospital. All cases were collected from patients who underwent endoscopic mucosal resection, polypectomy or colectomy at Lille University Hospital from 2009 to 2013. Polyps were selected on the basis that they fulfilled the diagnostic criteria, were well oriented, and had sufficient available tissue for both immunohistochemical and molecular analyses. Clinical and endoscopic data were available for all patients. Clinical information retrieved included sex and age, colonic localisation (classified as proximal or distal relative to the splenic flexure) and size of the polyp. Informed consent was obtained from all patients. Approval of this study was obtained from the Institutional Review Board of Lille University Hospital.

Histological analysis

All specimens were reviewed by two gastrointestinal pathologists (FR and one of two experienced pathologists (EL or AW) blinded to the clinical and molecular information. For inclusion, discrepancies between pathologists were resolved by discussion at a multi-head microscope. Serrated lesions (HP, SSA and TSA) were classified on the basis of the criteria from the latest WHO classification.⁴ Representative serrated polyps included in this study are shown in Figure 1. Mixed polyps or cases with hyperplastic polyposis were excluded from this study. HP were defined as serrated polyps with simple tubular architecture composed of serrated crypts in the upper half of the lesion, narrow and straight crypts at the base. HP were subdivided into two groups: microvesicular HP (MVHP) and goblet cell-rich HP (GCHP) defined as per previously published criteria.⁴ MVHP were characterized by elongated and relatively straight crypts, with serration that are visible mainly near the luminal end of the crypts, epithelial cells with microvesicular (small droplet) mucin and absence of cytologic dysplasia (Figure 1A). GCHP were characterized by elongated and slightly serpiginous crypts mostly composed of mucin-rich goblet cells (Figure 1B). SSA were defined as serrated polyps

with basal crypt dilatation, crypt branching, horizontal extension of crypts at the base, prominent serrations, mitoses in the upper half of crypts and dystrophic goblet cells (Figure 1C). To classify a polyp as SSA, there should be at least two or three contiguous SSA-type crypts. Dysplasia was defined by the presence of narrow elongated hyperchromatic nuclei, nuclei stratification and basophilic cytoplasm (Figure 1D). TSA were defined as serrated polyps composed of a uniform population of cells showing abundant eosinophilic cytoplasm, nuclear elongation, ectopic crypt formations and nuclear hyperchromasia with a tubular or villous architecture and mild crypt or surface slit-like serration (Figures 1E and 1F).

In total, 330 polyps from 330 patients were included in the study. They contained 218 serrated polyps with 110 HP (68 MVHP, 42 GCHP), 100 SSA (41 SSA with dysplasia), 8 TSA (3 with dysplasia). Non-serrated adenomas (112 CA including 17 tubular, 18 villous, 77 tubulovillous) diagnosed during the same period were also included as controls.

Immunohistochemistry

Immunohistochemical studies were carried out on 4- μ m-thick formalin-fixed, paraffin-embedded whole tissue sections using antibodies against mucins MUC2 and MUC5AC as previously described.¹⁷ The average percentage of stained tumour cells and intensity of staining were calculated using a semiquantitative histological scoring method (Hscore).¹⁸ Hscore above or equal the threshold of 20 was considered as positive expression.

DNA methylation analysis

The promoter methylation status of 6 genes commonly used to define CIMP status (*CDKN2A (p16)*, *RUNX3*, *CACNA1G*, *SOCS1*, *NEUROG1*, and *IGF2*), DNA repair genes *MLH1* and *MGMT*, and mucin genes *MUC2* and *MUC5AC* was determined by quantitative bisulfite pyrosequencing assays as previously described.¹⁶ Amplification of *MGMT* and *MLH1* was performed using the PyroMark kits (Qiagen). The percentage of methylation for a given gene was calculated as the mean methylation levels of all CpG sites analysed. Tumours with a methylation level above or equal to the threshold of

10% were considered as methylation-positive. Tumours were defined as CIMP-H when $\geq 3/6$ of the CIMP-specific gene markers were methylated. Tumours with 1 or 2 methylated markers and tumours with no methylated marker were considered as CIMP-L and CIMP-negative, respectively. Hypomethylation was defined by a methylation level below the thresholds of 70% for *MUC5AC* and 60% for *MUC2*, as previously described.¹⁶

MSI and mutation analysis

MSI was determined using a six-marker panel as previously described.¹⁹ Mutations in codons 12 and 13 of *KRAS* and in codon 600 of *BRAF* were identified by pyrosequencing as previously described.¹⁶

Statistical analysis

SPSS version 19.0 software (SPSS, Chicago, IL) and GraphPad Prism version 6.02 were used for statistical analyses. Discrete variables were compared using the Chi square test or the Fischer exact test as appropriate. Continuous variables were compared using the Mann–Whitney *U* test. A 2-tailed probability value (*P*) was calculated. A *P* value < 0.05 was considered statistically significant. Because two outcome measures (*MUC2* and *MUC5AC* methylation status) were tested against six hypothesized predictors (*KRAS* and *BRAF* mutations, MSI, CIMP, *MLH1* and *MGMT* methylation), a Bonferroni-adjusted significance level of 0.0042 ($P = 0.05/12$) was calculated to account for the increased possibility of type-I error. CIMP-L and CIMP-negative tumours were grouped vs CIMP-H tumours for statistical analyses.

RESULTS

Clinicopathological characteristics of the cohort

Table 1 summarises the clinical and endoscopic findings of the patients and their polyps.

Among the 330 polyps, 153 were from women and 177 from men, with overall median age of 65 years (range, 32 to 88). Patients with TSA were significantly older than patients with other polyps ($P = 0.04$). There were no significant different sex ratio between the subtypes of polyps or between patients with serrated polyps (HP, SSA, TSA) and those with CA.

Overall, the median size of polyps was 10 mm (range, 3 to 35 mm) (Table 1). Among serrated polyps, HP were significantly smaller (median, 4.9 mm) than SSA (median, 9 mm), SSA/D (median, 10) and TSA (median, 20 mm) ($P < 0.0001$, $P < 0.0001$ and $P < 0.0001$, respectively).

In terms of tumour site, 44% were proximal and 56% were distal (Table 1). Compared to CA, serrated polyps were more frequently found in the proximal colon ($P < 0.001$). Among serrated polyps, 53% of MVHP, 69% of SSA, and 71% of SSA/D were proximal, whereas only 5% of GCHP and 25% of TSA were proximal.

Mutational and methylation characteristics of polyp subtypes

Activating mutations in *BRAF* or *KRAS*, MSI and abnormal methylation of a number of genes are common events in preneoplastic colorectal lesions. All cases were successfully analysed for these molecular events. Molecular alterations within the different polyp types are shown in Figure 2.

Compared to CA, serrated polyps displayed higher frequency of *BRAF* V600E mutation (22% vs 2%), MSI (18% vs 0%) and CIMP-H (25% vs 5%) and lower frequency of *KRAS* mutations (11% vs 34%). *BRAF* and *KRAS* mutations were mutually exclusive in all types of polyps.

Among GCHP, 0% displayed *BRAF* mutation, whereas 48% displayed *KRAS* mutation, and 0% was MSI. Only 2% were CIMP-H, but 12% were CIMP-L and 10% displayed abnormal methylation of *MGMT*. Conversely, among MVHP, 34% displayed *BRAF* mutation, 0% *KRAS* mutation, 9% were MSI, and 13% were CIMP-H. *BRAF* mutations, MSI and CIMP were more common in proximal MVHP compared to distal MVHP (47% vs 19%, $P = 0.02$, 17% vs 0%, $P = 0.03$, and 25% vs 0%,

$P = 0.0025$, respectively). Examination of more detailed location information showed a gradual increase of these alterations frequency from rectosigmoid through cecum (additional supporting information Figure 1).

In SSA and SSA/D, *BRAF* mutations were significantly more frequent than *KRAS* mutations (22% vs 2%), 33% were MSI with methylation of *MLH1*. 44% of SSA were CIMP-H and 8% displayed methylation of *MGMT*. *BRAF* mutations, MSI and CIMP-H were more common in proximal SSA compared to distal SSA (28% vs 10%, $P = 0.06$, 43% vs 10%, $P = 0.001$, and 58% vs 13%, $P < 0.0001$, respectively), with a progressive increase from rectosigmoid through cecum (additional supporting information Figure 1).

In TSA, *KRAS* mutations were detected in 37.5% of cases, *BRAF* in 25% and all were MSS. TSA were essentially CIMP-negative (50%) or CIMP-L (37.5%), and were particularly prone to *MGMT* methylation (37.5%). Notably, CIMP-L, detected in 7% of all polyps, was significantly associated with *MGMT* methylation ($P < 0.0001$).

Taken together, our findings argue for a relationship between MVHP and SSA, GCHP and TSA being apart. Moreover, comparison of methylation patterns between the different subgroups showed an increase in the number of methylation-positive CIMP-target genes and in the methylation levels from MVHP to SSA to SSA/D (Figure 2 and Figure 3A).

Mucin expression in subtypes of polyps

Immunohistochemistry for the intestinal mucin MUC2 and the gastric mucin MUC5AC was performed and analysed in all polyps. Frequencies and representative images of expression within the different types of polyps are shown in Figure 4 and additional supporting information Table 1 and Figure 2.

MUC2 and MUC5AC expressions were more frequent in serrated polyps than in CA (95% vs 63%, $P < 0.0001$ and 96% vs 59%, $P < 0.0001$, respectively). Moreover, in HP (GCHP and MVHP), SSA, SSA/D and TSA, MUC2 and MUC5AC staining intensity was generally strong to moderate and homogeneously distributed along the epithelium, whereas it was more heterogeneous in CA.

Mucin gene methylation in subtypes of polyps and association with clinicopathologic features

Methylation of *MUC2* and *MUC5AC* mucin genes was analysed in all polyps. Results are shown in Figure 2 and Figure 3B.

MUC2 mean methylation level was 59% in serrated polyps and 64% in CA. *MUC2* hypomethylation was more frequent in serrated polyps than in CA (37% vs 19%, $P < 0.0001$). Among serrated polyps, *MUC2* hypomethylation was detected in 50% of GCHP, 21% of MVHP, 44% of SSA, 44% of SSA/D and 12.5% of TSA. *MUC2* hypomethylation was associated with proximal location in both MVHP and SSA ($P < 0.0001$ and $P < 0.0001$, respectively). Examination of detailed location information showed a gradual increase of *MUC2* hypomethylation frequency from rectosigmoid through cecum (additional supporting information Figure 1). In MVHP, *MUC2* hypomethylation was associated with proximal location ($P = 0.001$) and CIMP ($P = 0.002$). In SSA, *MUC2* hypomethylation was associated with proximal location ($P < 0.0001$), *BRAF* mutation ($P < 0.0001$), MSI ($P < 0.0001$), and CIMP ($P < 0.0001$).

MUC5AC mean methylation level was 82.5% in serrated polyps and 92% in CA. *MUC5AC* hypomethylation was detected in 19% of serrated polyps and none of the CA, indicating that *MUC5AC* hypomethylation is specific of the serrated pathway ($P < 0.0001$). Furthermore, in serrated polyps, *MUC5AC* hypomethylation was detected in 9% MVHP, 25% SSA, and 44% SSA/D, but in none of GCHP or TSA. *MUC5AC* hypomethylation was associated with proximal location in both MVHP and SSA ($P < 0.011$ and $P < 0.0001$, respectively), with a gradual increase of *MUC5AC* hypomethylation frequency from rectosigmoid through cecum (additional supporting information Figure 1). In MVHP, *MUC5AC* hypomethylation was also associated with *BRAF* mutation ($P = 0.017$), MSI ($P < 0.0001$), *MLH1* methylation ($P < 0.0001$), and CIMP-H ($P < 0.0001$). In SSA (with or without dysplasia), *MUC5AC* hypomethylation was associated with, *BRAF* mutation ($P < 0.0001$), MSI ($P < 0.0001$), *MLH1* methylation ($P < 0.0001$), and CIMP ($P < 0.0001$).

***MUC5AC* hypomethylation is predictive of serrated lesions with malignant potential**

We further evaluated the performances of *MUC5AC* hypomethylation for the identification of lesions harbouring molecular alterations, which should thus be considered as at risk of progression to carcinoma.

MUC5AC hypomethylation was detected in 53% (39/74) of serrated polyps harbouring *BRAF* mutation, CIMP-H, or MSI and in none (0/144) of the other serrated polyps, which corresponds to a positive predictive value of 100% and a negative predictive value of 81.4% for the identification of serrated lesions with malignant potential.

By comparison, *MUC2* hypomethylation was detected in 53% (39/74) of serrated polyps harbouring *BRAF* mutation, CIMP-H or MSI, but also in 28% (40/144) of the others, which corresponds to a positive predictive value of 49.4% and a negative predictive value of 76% for the identification of serrated lesions with malignant potential.

DISCUSSION

Despite the improved recognition of the clinicopathological significance of serrated lesions of the colorectum, some questions remain to be resolved, such as the differential diagnosis of serrated polyp subtypes and especially the identification of those that require close-surveillance. In this study, we performed a detailed pathological and molecular analysis of secreted mucin genes *MUC2* and *MUC5AC*. We show that *MUC5AC* hypomethylation is specific of serrated polyps harbouring *BRAF* mutation, CIMP-H or MSI, suggesting that *MUC5AC* hypomethylation may serve as a marker to identify serrated pathway neoplasia-related precursors.

Clinicopathological and molecular features were characterized in our series of polyps. Clinicopathological data were in agreement with previous reports,^{3,20-22} confirming that most SSA and MVHP are proximal, whereas most TSA and GCHP are distal. In line with recent reports,^{11,13,23,24} we found that SSA, especially proximal SSA/D, harboured frequent *BRAF* mutation, were often CIMP-H and MSI due to *MLH1* methylation. Moreover, although the number of TSA in our series was small, we confirmed that they may display *KRAS* or *BRAF* mutations,²⁵⁻²⁷ were MSS, and often CIMP-L with methylation of *MGMT*. Regarding HP, MVHP differed from GCHP in that they harboured frequent *BRAF* mutation, some of them being CIMP-H and MSI. Conversely, GCHP showed exclusively *KRAS* mutations, were MSS, CIMP-negative or CIMP-L, but prone to *MGMT* methylation. Noteworthy, examination of detailed location information showed that the frequencies of molecular alterations changed gradually along the length of the colon, supporting the ‘colorectal continuum’ concept.²⁸

A common feature of serrated pathway-related polyps and CIMP-H/MSI CRC is frequent mucin-rich/mucinous pattern with increased expression of secreted mucins. We analysed the expression of the secreted mucins *MUC2* and *MUC5AC* in our series of polyps. According to prior studies,^{29,30} increased expression of the intestinal mucin *MUC2* and aberrant expression of the gastric mucin *MUC5AC* was observed in most serrated polyps, especially in MVHP and SSA. Accumulating evidence indicates that serrated pathway-associated colorectal tumours may display aberrant gastric-type differentiation. However, *MUC5AC* expression was also observed in CA, although it was less

frequent and weaker than in serrated polyps. Our findings, in line with recent ones,³⁰ demonstrate that gastric-type expression is not exclusive to serrated pathway-associated lesions.

Based on our recent data showing that abnormal expression of *MUC2* and *MUC5AC* in CRC was closely related to demethylation of their promoters,¹⁶ we determined the methylation status of *MUC2* and *MUC5AC* in our series of polyps. Hypomethylation of *MUC2* and *MUC5AC* was detected in a proportion of serrated lesions including HP, indicating that the demethylation process is an early event in polyp development. Moreover, *MUC2* and *MUC5AC* hypomethylation frequencies increased progressively from rectosigmoid through cecum, supporting once again the colorectal continuum model. This mechanism may contribute to increased production of mucus and to acquisition of the particular mucin-rich phenotype of serrated polyps.

It has been suggested that SSA may originate from certain HP. The frequent finding of MVHP-like areas within large SSA and identification of excessive methylation and *BRAF* mutations in both MVHP and SSA are evidence supporting that SSA may represent ‘advanced’ forms of MVHP, but the relationship between these two entities has not been clearly established.³¹⁻³³

A key finding of this study was that *MUC5AC* hypomethylation was restricted to MVHP and SSA, suggesting it may be useful to discriminate GCHP from MVHP and SSA. Moreover, there was a gradual increase in the frequency of *MUC5AC* hypomethylation from MVHP to SSA and SSA/D suggesting that SSA arise from MVHP. Interestingly, further analysis of polyps presenting features of both SSA and MVHP showed high similarities regarding molecular alterations, including *MUC5AC* hypomethylation, between MVHP-like and SSA-like areas from a same polyp arguing again for a filiation between these two lesions (additional supporting information Figure 3). Interestingly, our recent data in CRC showed that *MUC5AC* hypomethylation was specific to MSI/CIMP-H CRC.¹⁶ Altogether, our data argue for a progression of MVHP to SSA, SSA/D, and then to MSI/CIMP-H CRC (Figure 5). Some authors have questioned the utility of distinguishing MVHP and GCHP.^{10,34} Our data reinforce the concept that MVHP and GCHP are distinct morphological but also biological entities, highlighting a true relevance to diagnose MVHP and to precise the HP subtype in pathological reports.

We further evaluated the performances of *MUC5AC* hypomethylation in identifying lesions presenting driving molecular alterations suggesting malignant potential. *MUC5AC* hypomethylation accurately identified only serrated lesions with *BRAF* mutation, CIMP-H or MSI, with a positive predictive value of 100% and a negative predictive value of 81.4%, validating the utility of *MUC5AC* hypomethylation to assess the malignant risk of precursor lesions.

Furthermore, our data suggest that *MUC5AC* demethylation may play a role in the serrated pathway to colorectal cancer. Understanding the mechanisms leading to *MUC5AC* demethylation and subsequent aberrant expression of the gastric-type *MUC5AC* mucin could help to elucidate whether it is directly involved in the progression of tumours through this pathway.

Until recently, information regarding TSA was very scarce, probably due to their rarity, accounting for less than 1% of all colorectal polyps.⁴ Recent studies on large series of TSA have enriched our knowledge regarding their clinicopathological and molecular features.^{26,27} Whereas TSA are morphologically fairly similar, they are characterized by molecular heterogeneity, showing *BRAF* or *KRAS* mutation and variable CIMP, suggesting at least two pathways of neoplastic progression. Frequent identification of SSA-type lesions in proximal and *BRAF* mutant TSA and frequent association with MVHP led to the hypothesis that some TSA develop from SSA.²⁷ However, no *MUC5AC* hypomethylation was detected in TSA in our series, especially in the two proximal TSA with *BRAF* V600E mutation. Although the number of TSA was small in our series, our data suggest a pathway distinct from the MVHP-SSA-CIMP-H CRC pathway, as previously suggested by Tsai *et al.*²⁶ Our hypothesis is supported by recent findings obtained *in vivo* in a *BRAF*-mutant mouse model, which showed that the resulting mice developed serrated polyps which progressed to TSA, but not to SSA.³⁵ Conversely, we observed similarities between TSA with *KRAS* mutation and some GCHP that were CIMP-L with *MGMT* methylation, suggesting that some TSA may develop from GCHP and progress to conventional adenoma and CIMP-negative or CIMP-L MSS CRC (Figure 5).²⁶

Our data have major implication at the clinical level. The identification of serrated polyp with malignant potential is currently challenging, but is essential to guide adequate cancer screening and

prevention care, since the neoplastic progression within this pathway has been reported to be faster than within the classical adenoma-carcinoma pathway.^{36,37}

In current clinical practice, whereas the diagnosis of SSA is followed by the same colonoscopic surveillance as for patient with CA,³⁴ little attention is paid to HP. Recommendations for removal of hyperplastic polyps and post-polypectomy surveillance of patients with HP are based on location, size and number of polyps, irrespective of the histological subtype¹⁰. Accumulating evidence identifying MVHP as potential precursor lesions of SSA suggests that histological subtype of HP should be integrated in the decision algorithm.

In conclusion, this study further confirms the importance to accurately diagnose serrated lesions. We have shown that *MUC5AC* hypomethylation may be useful to distinguish serrated polyps and to identify lesions with malignant potential. Moreover, our findings suggest that some MVHP may progress to SSA, SSA/D, and CIMP-H/MSI CRC. In this respect, MVHP should be recognised among HP since diagnosis of MVHP may require particular attention.

Acknowledgements:

The authors thank B. Duchêne, RM. Siminsky and MH. Gevaert for excellent technical assistance.

References

1. Snover DC, Jass JR, Fenoglio-Preiser C, Batts KP. Serrated polyps of the large intestine: a morphologic and molecular review of an evolving concept. *Am J Clin Pathol* 2005;**124**:380-91.
2. Jass JR. Classification of colorectal cancer based on correlation of clinical, morphological and molecular features. *Histopathology* 2007;**50**:112-130.
3. Bettington M, Walker N, Clouston A, *et al.* The serrated pathway to colorectal carcinoma: current concepts and challenges. *Histopathology* 2013;**62**:367-86.
4. Snover DC, Ahnen DJ, Burt RW, Odze RD. Serrated polyps of the colon and rectum and serrated polyposis. In: Bosman FT, Carneiro F, Hruban RH, Theise ND (Eds): *WHO classification of Tumours of the Digestive System*. 4th ed. Lyon: IARC Press;2010:160-165.
5. Farris AB, Misdraji J, Srivastava A, *et al.* Sessile serrated adenoma: challenging discrimination from other serrated colonic polyps. *Am J Surg Pathol* 2008;**32**:30-5.
6. Torlakovic EE, Gomez JD, Driman DK, *et al.* Sessile serrated adenoma (SSA) vs. traditional serrated adenoma (TSA). *Am J Surg Pathol* 2008;**32**:21-9. Erratum in: *Am J Surg Pathol* 2008;**32**:491.
7. Hetzel JT, Huang CS, Coukos JA, *et al.* Variation in the detection of serrated polyps in an average risk colorectal cancer screening cohort. *Am J Gastroenterol* 2010;**105**:2656-64.
8. Ensari A1, Bilezikçi B, Carneiro F, *et al.* Serrated polyps of the colon: how reproducible is their classification? *Virchows Arch* 2012;**461**:495-504.
9. Bettington M, Walker N, Rosty C, *et al.* Critical appraisal of the diagnosis of the sessile serrated adenoma. *Am J Surg Pathol* 2014;**38**:158-66.
10. Rex DK, Ahnen DJ, Baron JA, *et al.* Serrated lesions of the colorectum: review and recommendations from an expert panel. *Am J Gastroenterol* 2012;**107**:1315-29.
11. Spring KJ, Zhao ZZ, Karamatic R, *et al.* High prevalence of sessile serrated adenomas with BRAF mutations: a prospective study of patients undergoing colonoscopy. *Gastroenterology* 2006;**131**:1400-7.
12. Batts KP. The pathology of serrated colorectal neoplasia: practical answers for common questions. *Modern Path* 2015;**28**:S80-S87.
13. Kambara T, Simms LA, Whitehall VL, *et al.* BRAF mutation is associated with DNA methylation in serrated polyps and cancers of the colorectum. *Gut* 2004;**53**:1137-44.
14. Bara J, Forgue-Lafitte E and Buisine MP. Expression of gastric MUC5AC mucin during colon carcinogenesis. In: Immunohistochemistry and in situ hybridization of human carcinomas. M.A Hayat Eds 2005: 167-182.
15. Gibson JA, Hahn HP, Shahsafaie A, *et al.* MUC expression in hyperplastic and serrated colonic polyps: lack of specificity of MUC6. *Am J Surg Pathol* 2011;**35**:742-9.
16. Renaud F, Vincent A, Mariette C, *et al.* MUC5AC hypomethylation is a predictor of microsatellite instability independently of clinical factors associated with colorectal cancer. *Int J Cancer* 2015;**136**:2811-21.

17. Buisine MP, Desreumaux P, Leteurtre E, *et al.* Mucin gene expression in intestinal epithelial cells in Crohn's disease. *Gut* 2001;**49**:544-51.
18. Huang CI, Kohno N, Ogawa E, *et al.* Correlation of reduction in MRP-1/CD9 and KAI1/CD82 expression with recurrences in breast cancer patients. *Am J Pathol* 1998;**153**:973-83.
19. Pagin A, Zerimech F, Leclerc J, *et al.* Evaluation of a new panel of six mononucleotide repeat markers for the detection of DNA mismatch repair-deficient tumours. *Br J Cancer* 2013;**108**:2079-87.
20. Fujita K, Yamamoto H, Matsumoto T, *et al.* Sessile serrated adenoma with early neoplastic progression: a clinicopathologic and molecular study. *Am J Surg Pathol* 2011;**35**:295-304.
21. Patil DT, Shadrach BL, Rybicki LA, *et al.* Proximal colon cancers and the serrated pathway: a systematic analysis of precursor histology and BRAF mutation status. *Mod Pathol* 2012;**25**:1423-31.
22. Salaria SN, Streppel MM, Lee LA, *et al.* Sessile serrated adenomas: high-risk lesions? *Hum Pathol* 2012;**43**:1808-14.
23. Jass JR, Baker K, Zlobec I, *et al.* Advanced colorectal polyps with the molecular and morphological features of serrated polyps and adenomas: concept of a 'fusion' pathway to colorectal cancer. *Histopathology* 2006;**49**:121-31.
24. Kim YH, Kakar S, Cun L, *et al.* Distinct CpG island methylation profiles and BRAF mutation status in serrated and adenomatous colorectal polyps. *Int J Cancer* 2008;**123**:2587-93.
25. Fu B, Yachida S, Morgan R, *et al.* Clinicopathologic and genetic characterization of traditional serrated adenomas of the colon. *Am J Clin Pathol* 2012;**138**:356-66.
26. Tsai JH, Liao JY, Lin YL, *et al.* Traditional serrated adenoma has two pathways of neoplastic progression that are distinct from the sessile serrated pathway of colorectal carcinogenesis. *Mod Pathol* 2014;**27**:1375-85.
27. Bettington ML, Walker NI, Rosty C, *et al.* A clinicopathological and molecular analysis of 200 traditional serrated adenomas. *Mod Pathol* 2015;**28**:414-27.
28. Yamauchi M, Morikawa T, Kuchiba A, Imamura Y, Qian ZR, Nishihara R, Liao X, Waldron L, Hoshida Y, Huttenhower C, Chan AT, Giovannucci E, *et al.* Assessment of colorectal cancer molecular features along bowel subsites challenges the conception of distinct dichotomy of proximal versus distal colorectum. *Gut* 2012;**61**:847-54.
29. Fujita K, Hirahashi M, Yamamoto H, *et al.* Mucin core protein expression in serrated polyps of the large intestine. *Virchows Arch* 2010;**457**:443-9.
30. Kim JH, Kim KJ, Rhee YY, *et al.* Gastric-type expression signature in serrated pathway-associated colorectal tumours. *Hum Pathol* 2015;**46**:643-56.
31. Rosty C, Buchanan DD, Walsh MD, *et al.* Phenotype and polyp landscape in serrated polyposis syndrome: a series of 100 patients from genetics clinics. *Am J Surg Pathol* 2012;**36**:876-82.
32. Rosty C, Parry S, Young JP. Serrated polyposis: an enigmatic model of colorectal cancer predisposition. *Patholog Res Int* 2011:157073. doi: 10.4061/2011/157073.

33. Kwon HJ, Cho NY, Chang MS, *et al.* Intermediate serrated polyp as an intermediate lesion of hyperplastic polyp and sessile serrated polyp/adenoma in terms of morphological and molecular features. *Hum Pathol.* 2014;**45**:1759-65.
34. Lieberman DA, Rex DK, Winawer SJ, *et al.*; United States Multi-Society Task Force on Colorectal Cancer. Guidelines for colonoscopy surveillance after screening and polypectomy: a consensus update by the US Multi-Society Task Force on Colorectal Cancer. *Gastroenterology* 2012;**143**:844-57.
35. Rad R, Cadinanos J, Rad L, *et al.* A genetic progression model of BRAFV600E-induced intestinal tumourigenesis reveals targets for therapeutic intervention. *Cancer Cell* 2013;**24**:15-29.
36. Lazarus R, Junttila OE, Karttunen TJ, *et al.* The risk of metachronous neoplasia in patients with serrated adenoma. *Am J Clin Pathol* 2005;**123**:349-59.
37. Goldstein NS. Serrated pathway and APC (conventional)-type colorectal polyps: molecular-morphologic correlations, genetic pathways, and implications for classification. *Am J Clin Pathol* 2006;**125**:146-53.

Table 1. Clinical and endoscopic findings

Polyp type	HP	SSA	SSA/D	TSA	CA
No. of cases	110	59	41	8	112
Male:Female ratio	60:50	35:24	18:23	3:5	61:51
Median age (y) (range)	65.5 (34-88)	61 (32-83)	63 (43-82)	71 (60-85)	65 (45-82)
Median size (mm) (range)	4.9 (3-8)	9 (5-20)	10 (5-30)	20 (15-30)	15 (8-35)
Proximal:Distal colon	38:72	41:18	29:12	2:6	34:78

HP, hyperplastic polyp; SSA, sessile serrated adenoma; SSA/D, sessile serrated adenoma with dysplasia; TSA, traditional serrated adenoma; CA, conventional adenoma

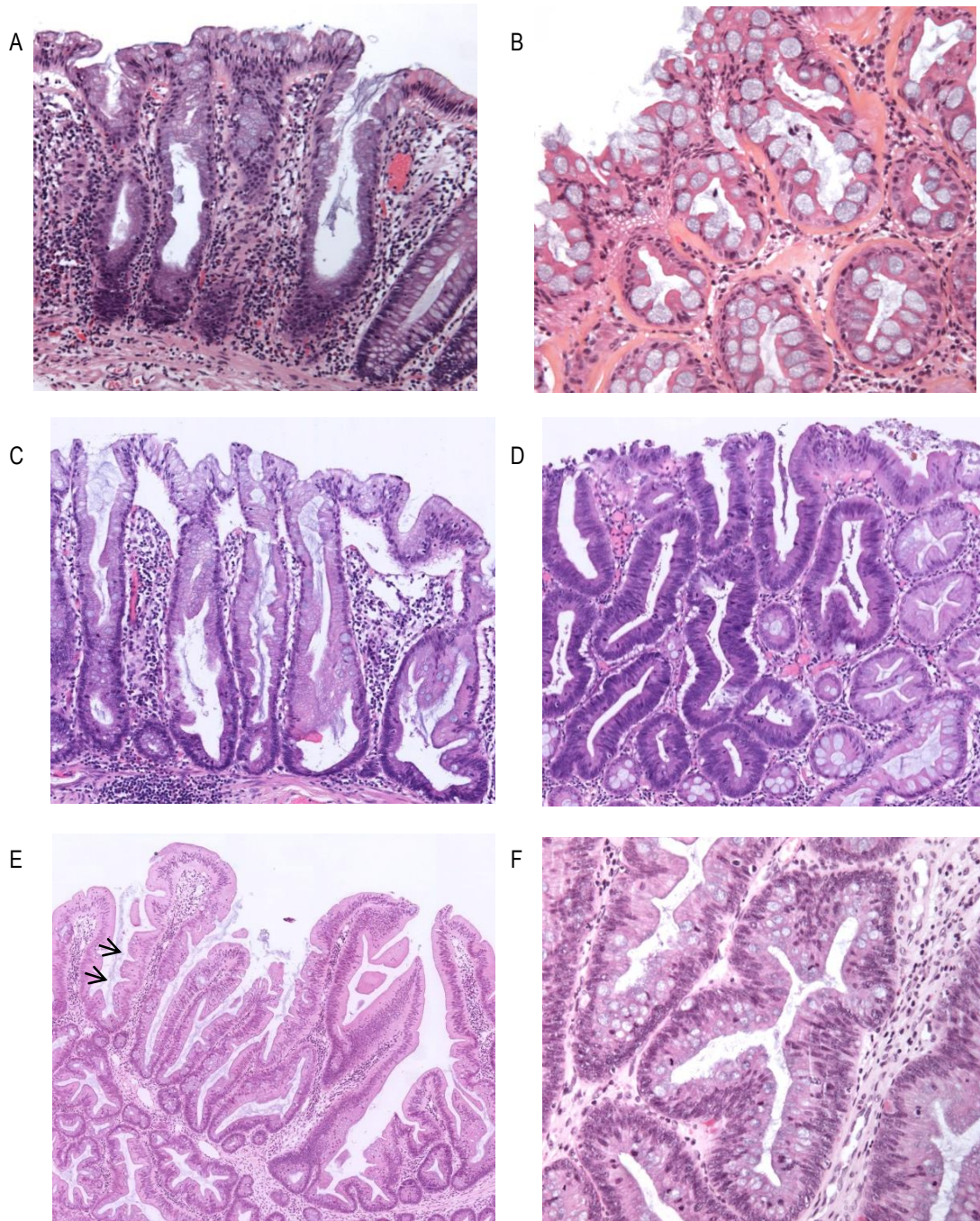


Figure 1. Representative serrated colorectal polyps included in the study.

A. Microvesicular hyperplastic polyp (MVHP) located in the proximal colon, 10 x magnification. Relatively straight crypts are mostly composed of microvesicular epithelial cells. B. Goblet cell-rich hyperplastic polyp (GCHP) located in the distal colon, with slightly serpiginous crypts and numerous mucin-rich goblet cells, 20 x magnification. C. Sessile serrated adenoma (SSA) located in the proximal colon, 10 x magnification. Note the serrations that extend to the crypt base, basal crypt dilatation, horizontal growth and absence of cytologic dysplasia. D. SSA with low-grade dysplasia (SSA/D), defined by enlarged hyperchromatic nuclei, nuclear stratification and loss of polarity, 20 x magnification. E, F. Traditional serrated adenoma (TSA) with low-grade dysplasia. E, Figure illustrates slit-like serrations (arrows), epithelial cells with abundant brightly eosinophilic cytoplasm with central nuclei, ectopic crypts formations, 10 x magnification. F, same polyp as E, details of dysplastic glands, 40 x magnification.

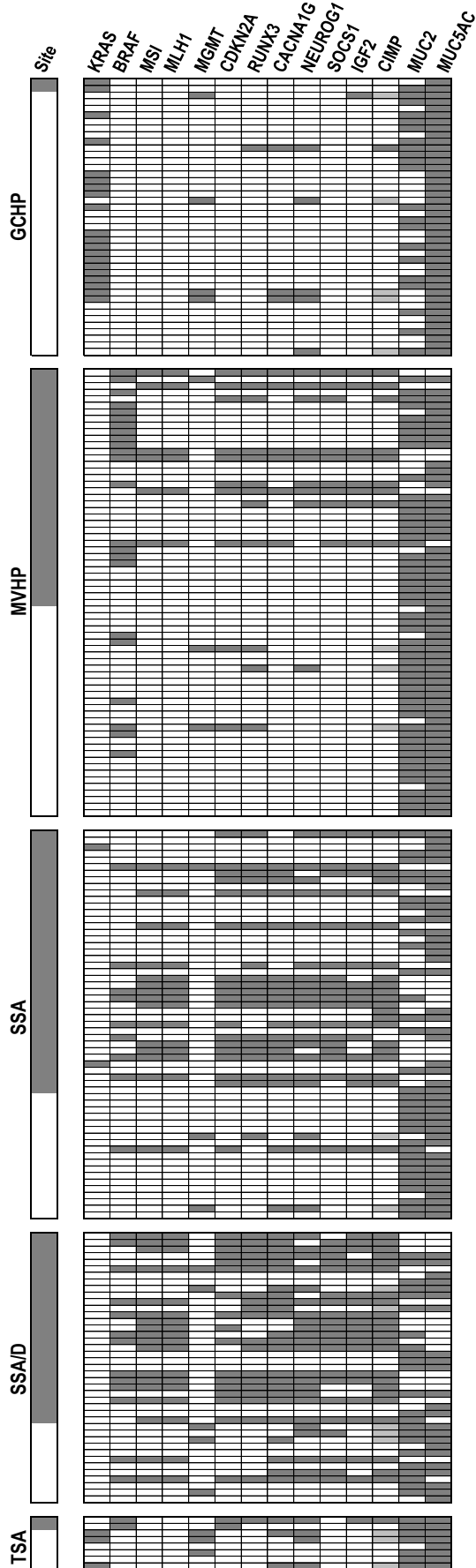


Figure 2. Schematic representation of anatomic, mutational and methylation characteristics of polyps. Horizontal rows represent individual polyp. Each column shows the tumour site and the presence or absence of mutation (*KRAS*, *BRAF*), microsatellite instability (MSI), abnormal promoter methylation (*MLH1*, *MGMT*, CIMP-related genes, *MUC2*, *MUC5AC*), CpG island methylator phenotype (CIMP). Dark grey squares indicate proximal site, presence of mutation, MSI, hypermethylation of *MLH1*, *MGMT*, CIMP markers and high CIMP; light grey squares indicate low CIMP; white squares indicate distal site, absence of mutation, MSI, methylation for *MLH1*, *MGMT*, CIMP markers and hypomethylation of *MUC2* or *MUC5AC* (see materials and methods for details). GCHP, goblet cell-rich hyperplastic polyps; MVHP, microvesicular hyperplastic polyp; SSA, sessile serrated adenoma; SSA/D, sessile serrated adenoma with dysplasia; TSA, traditional serrated adenoma; CA, conventional adenoma.




Figure 3.

A.

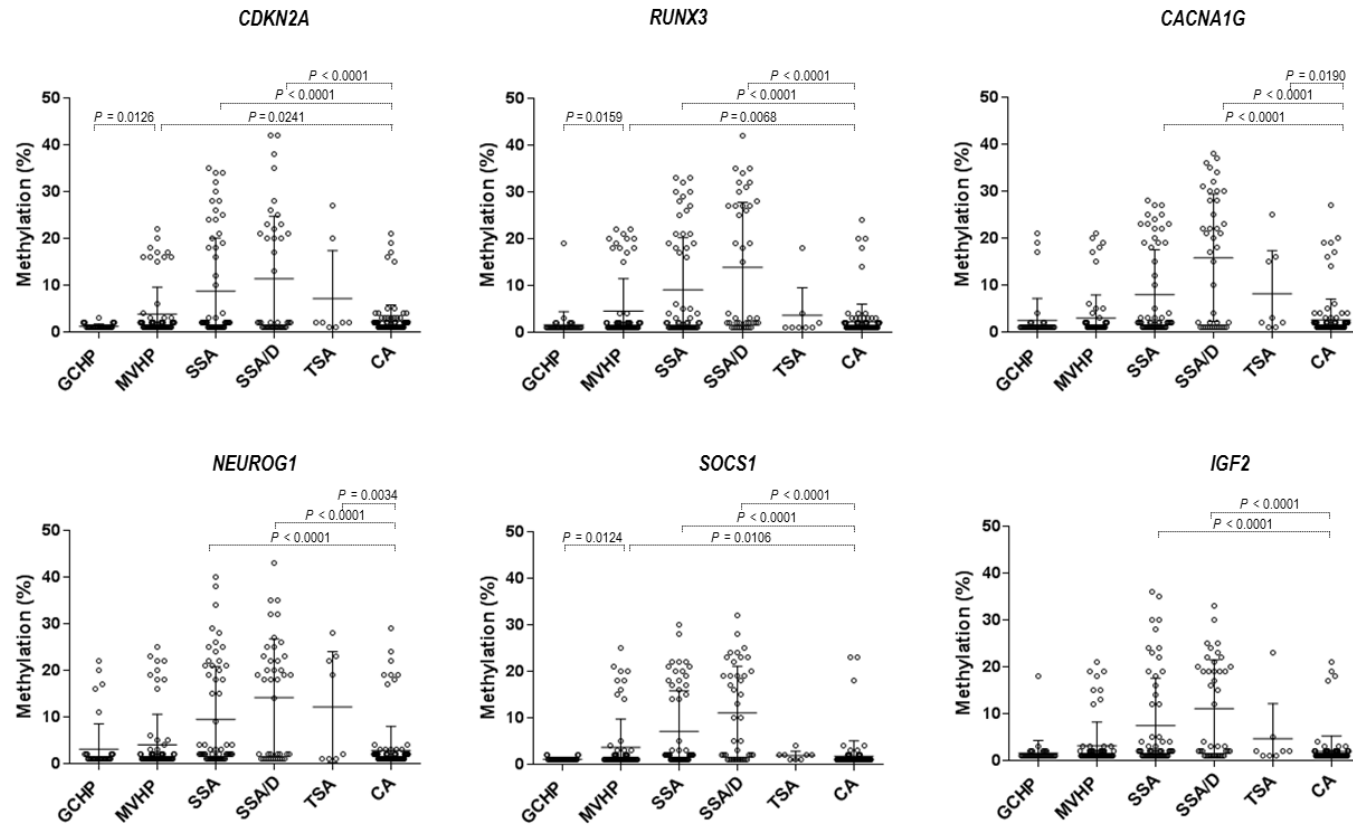
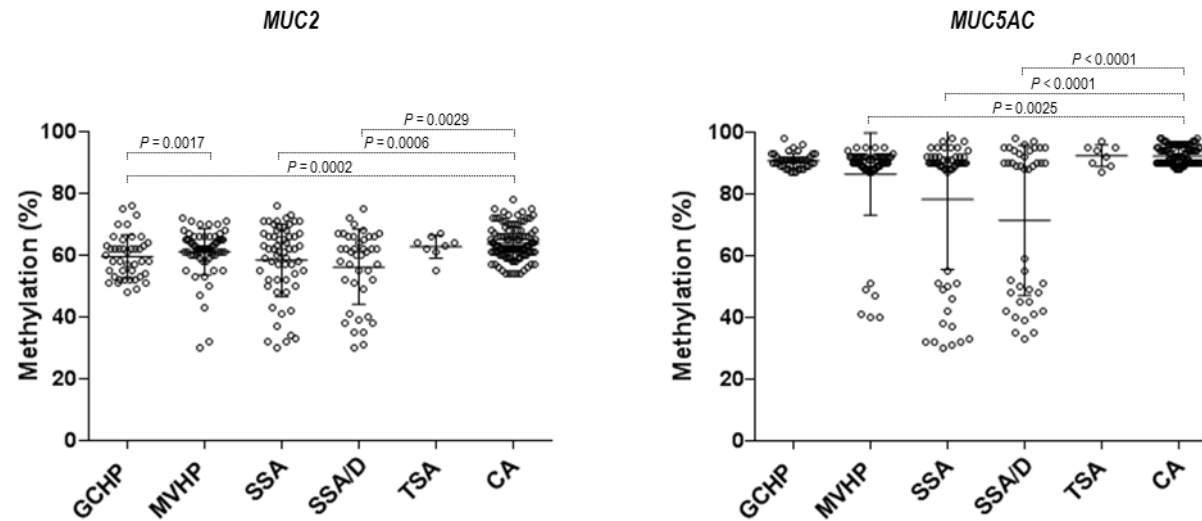


Figure 3. (continued)

B.

**Figure 3. Methylation profiles in colorectal polyps.**

These graphs show individual methylation levels for CIMP markers (A) and mucin genes (B) in the different polyp subtypes: goblet cell-rich hyperplastic polyp (GCHP), microvesicular hyperplastic polyp (MVHP), sessile serrated adenoma (SSA), sessile serrated adenoma with dysplasia (SSA/D), traditional serrated adenoma (TSA) and conventional adenoma (CA). Each circle represents an individual specimen; the horizontal bars represent mean values. Indicated comparisons correspond to GCHP vs MVHP, and to each serrated polyp subtype vs CA (Fisher exact test). Only significant *P*-values are shown. Note the restriction of MUC5AC hypomethylation to MVHP, SSA and SSA/D and the increase in methylation levels from MVHP to SSA and to SSA/D for CIMP markers and mucin genes.

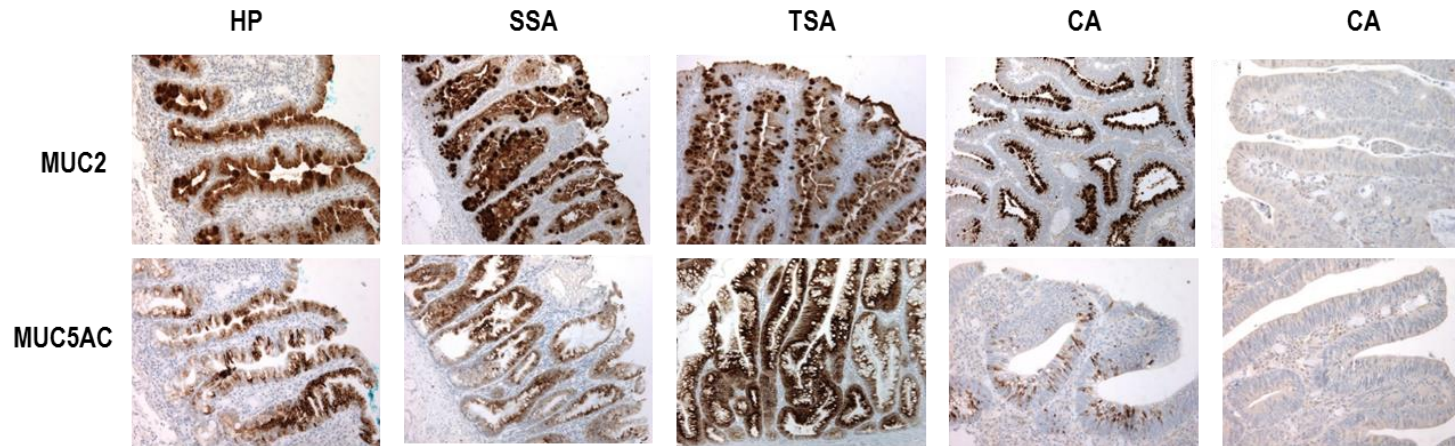


Figure 4. Mucin immunohistochemical expression in colorectal polyps.

Representative photomicrographs of immunohistochemistry for MUC2 and MUC5AC in colorectal polyps. Note the positivity of MUC2 and MUC5AC in hyperplastic polyps (HP), sessile serrated adenomas (SSA) and in traditional serrated adenomas (TSA). The staining was homogeneous along the crypt, with a moderate or high intensity. The staining was more heterogeneous in conventional adenoma (CA) in terms of frequency, intensity and distribution.

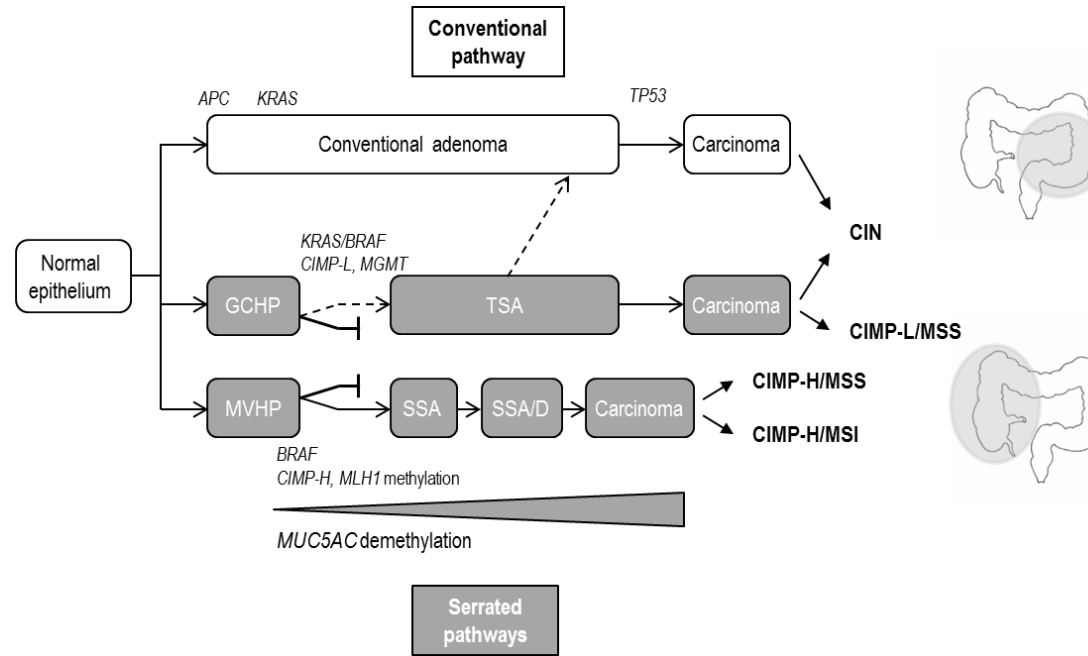


Figure 5. Schematic representation of putative pathways to colorectal cancer.

GCHP, goblet cell-rich hyperplastic polyp; MVHP, microvesicular hyperplastic polyp; SSA, sessile serrated adenoma; SSA/D, sessile serrated adenoma with dysplasia; TSA, traditional serrated adenoma; CA, conventional adenoma; CIN, chromosomal instability; CIMP, CpG island methylator phenotype; CIMP-H, CIMP-high; CIMP-L, CIMP-low; MSI, microsatellite instability; MSS, microsatellite stable.

Additional supporting information (données publiées)

Table 1. MUC2 and MUC5AC expression in colorectal polyps

	MUC2	<i>P</i>	MUC5AC	<i>P</i>
GCHP (n=42)	42 (100%)	NS	42 (100%)	NS
Proximal (n=2)	2 (100%)		2 (100%)	
Distal (n=40)	40 (100%)		40 (100%)	
MVHP (n=68)	65 (96%)	NS	66 (97%)	NS
Proximal (n=36)	35 (97%)		36 (100%)	
Distal (n=32)	30 (94%)		30 (94%)	
SSA (n=59)	55 (93%)	NS	56 (95%)	NS
Proximal (n=41)	39 (95%)		40 (98%)	
Distal (n=18)	16 (89%)		16 (89%)	
SSA/D (n=41)	40 (98%)	NS	40 (98%)	NS
Proximal (n=29)	29 (100%)		28 (97%)	
Distal (n=12)	11 (92%)		12 (100%)	
TSA (n=8)	5 (62%)	NS	5 (62%)	NS
Proximal (n=2)	1 (50%)		1 (50%)	
Distal (n=6)	4 (67%)		4 (67%)	
CA/LGD (n= 37)	26 (70%)	NS	26 (70%)	NS
Proximal (n=7)	5 (71%)		3 (43%)	
Distal (n=30)	21 (70%)		23 (77%)	
CA/HGD (n=75)	45 (60%)	NS	40 (53%)	NS
Proximal (n=27)	13 (48%)		13 (48%)	
Distal (n=48)	32 (67%)		27 (56%)	

GCHP, goblet cell-rich hyperplastic polyp; MVHP, microvesicular hyperplastic polyp; SSA, sessile serrated adenoma; SSA/D, sessile serrated adenoma with dysplasia; TSA, traditional serrated adenoma; CA/LGD, conventional adenoma with low-grade dysplasia; CA/HGD, conventional adenoma with high-grade dysplasia.

Additional supporting information

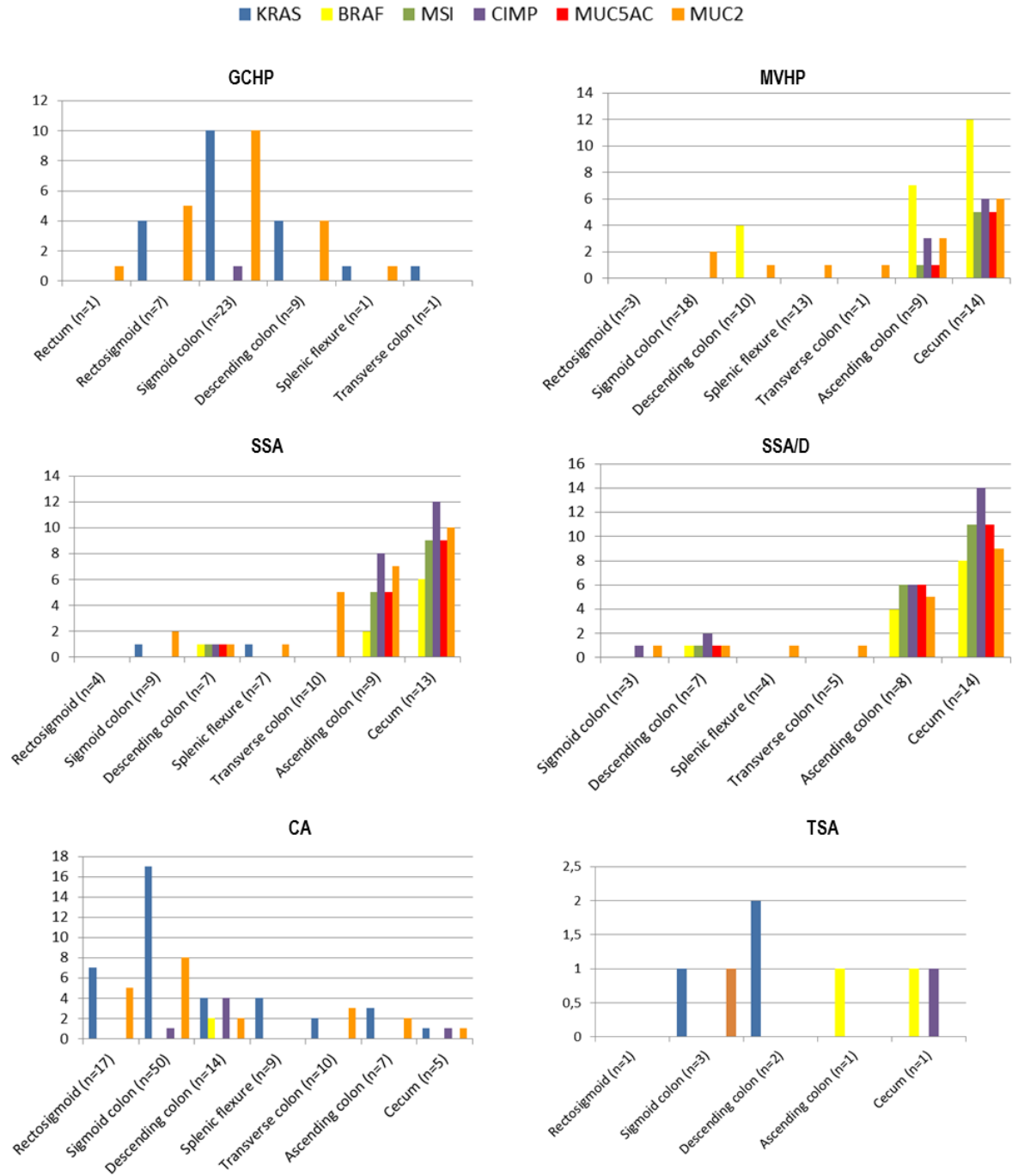


Figure 1. Frequencies of KRAS and BRAF mutation, MSI, CIMP, MUC5AC and MUC2 hypomethylation in colorectal polyps along bowel subsites.

Graphs show frequencies of molecular alterations in goblet cell-rich hyperplastic polyp (GCHP), microvesicular hyperplastic polyp (MVHP), sessile serrated adenoma (SSA), sessile serrated adenoma with dysplasia (SSA/D), conventional adenoma (CA), and traditional serrated adenoma (TSA). The frequencies of BRAF mutation, MSI, CIMP, and MUC2 and MUC5AC hypomethylation increase gradually from the rectosigmoid to the cecum in MVHP and SSA. CIMP, CPG island methylator phenotype; MSI, microsatellite instability.

Additional supporting information

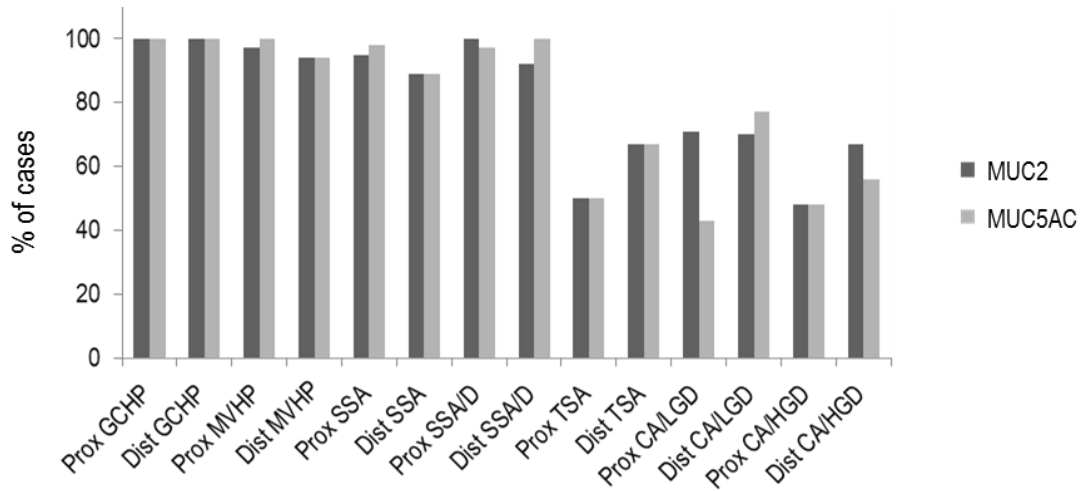


Figure 2. MUC2 and MUC5AC expression in colorectal polyps based on anatomic site.

This histogram represents the percentage of cases expressing MUC2 (dark grey) and MUC5AC (light grey) among the colorectal polyps, based on anatomic site (proximal or distal relative to the splenic flexure).

GCHP, goblet cell-rich hyperplastic polyp; MVHP, microvesicular hyperplastic polyp; SSA, sessile serrated adenoma; SSA/D, sessile serrated adenoma with dysplasia; TSA, traditional serrated adenoma; CA/LGD, conventional adenoma with low-grade dysplasia; CA/HGD, conventional adenoma with high-grade dysplasia.

Additional supporting information




Figure 3. Schematic representation of anatomic, mutational and methylation characteristics in SSA-like and MVHP-like components from serrated polyps showing both features.

SSA-like and MVHP-like components were separated by macrodissection. Horizontal rows represent individual polyp numbered 1 to 10. For each polyp, the upper row represents the MVHP component and the bottom row represents the SSA component.

Each column shows the tumour site and the presence or absence of mutation (*KRAS*, *BRAF*), microsatellite instability (MSI), abnormal promoter methylation (*MLH1*, *MGMT*, CIMP-related genes, *MUC2*, *MUC5AC*), CpG island methylator phenotype (CIMP). Dark grey squares indicate proximal site, presence of mutation, MSI, hypermethylation of *MLH1*, *MGMT*, CIMP markers and high CIMP; light grey squares indicate low CIMP; white squares indicate distal site, absence of mutation, MSI, methylation for *MLH1*, *MGMT*, CIMP markers and hypomethylation of *MUC2* or *MUC5AC* (see materials and methods for details). MVHP, microvesicular hyperplastic polyp; SSA, sessile serrated adenoma

II.2.4 Etudes complémentaires (données non publiées)

Application de l'analyse de méthylation du gène *MUC5AC* à une série test de « polypes hyperplasiques »

Afin de valider l'intérêt de la méthylation de *MUC5AC* pour classer les lésions festonnées, nous avons analysé une série de polypes (n = 12) pour lesquels le diagnostic de polype hyperplasique avait été porté entre 2000 et 2003, soit avant la classification des lésions festonnées. Une étude réalisée dans l'équipe en 2003 par hybridation *in situ* et RT-PCR quantitative couplée à de l'immunohistochimie avait montré que tous exprimaient *MUC5AC*.

Les résultats ont mis en évidence la présence d'une hypométhylation de *MUC5AC* dans 2 polypes (17%), qui étaient également mutés sur le gène *BRAF* et méthylés (CIMP-L ou CIMP-H). Deux autres polypes étaient mutés sur le gène *KRAS*. La relecture histologique des lames a montré que les 2 « polypes hyperplasiques » avec hypométhylation de *MUC5AC* correspondaient à des SSA. De façon intéressante, l'un d'entre eux avait été diagnostiqué à l'époque « polype hyperplasique inversé », dont on sait aujourd'hui qu'il s'agit d'un aspect particulier de SSA. Le second polype était caractérisé par une morphologie de MVHP, comportant néanmoins très focalement une crypte de type SSA qui aurait permis aujourd'hui de porter le diagnostic de polype ou adénome festonné sessile (SSA/P). Les polypes hyperplasiques avec mutation de *KRAS* étaient de type GCHP (n = 2). Ainsi, à la lumière du profil moléculaire, nous avons pu reclasser une partie des lésions festonnées, et identifier ensuite certaines caractéristiques microscopiques compatibles avec le sous-type de polype.

Evaluation du niveau de méthylation global dans les polypes colorectaux

Nous avons évalué le niveau de méthylation global dans les lésions festonnées et adénomes colorectaux en déterminant le profil de méthylation de LINE-1 sur 58 polypes (10 GCHP, 10 MVHP, 10 SSA, 10 SSA/D, 8 TSA, 10 AC). Les résultats montraient un niveau de méthylation de LINE-1 comparable dans les différents sous-types [moyenne, 69,9% ; médiane, 71% ; $\sigma \pm 4,7$; extrêmes 55-75], qui était significativement supérieur à celui observé dans les CCR (66,7%, $p = 0,0068$) et plus faible par rapport à celui observé dans les tissus sains (75%, $p < 0,0001$) (Figure 22). Ainsi, l'hypométhylation de LINE-1 dans les lésions festonnées et adénomes conventionnels colorectaux était moindre par rapport à celle détectée dans les CCR, ce qui concorde avec des résultats précédemment publiés montrant que l'hypométhylation globale est un évènement précoce au cours de la séquence carcinogénétique (Sunami *et al.*, 2011) et aussi progressif (Ibrahim *et al.*, 2011).

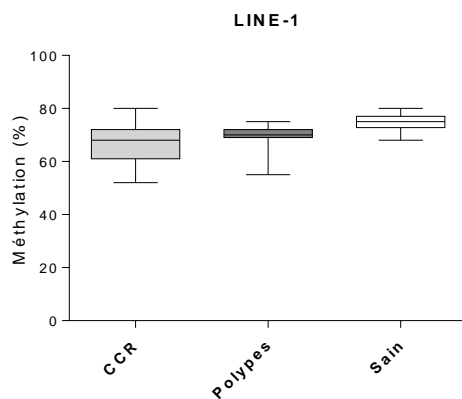


Figure 22. Méthylation de LINE-1 dans les polypes colorectaux.

Taux moyen de méthylation de LINE-1 dans les polypes colorectaux est supérieur à celui observé dans les cancers colorectaux (CCR) et plus faible par rapport à celui observé dans les tissus sains ($p = 0,0068$ et $p < 0,0001$, respectivement).

Etude du profil de méthylation des gènes de mucines dans les polyposes

Afin de compléter notre étude sur les polypes, nous avons souhaité évaluer le profil de méthylation des gènes de mucines dans le contexte particulier des polyposes.

Pour ce travail, nous avons inclus 4 patients porteurs de polyposes variées : 2 polyposes festonnées, une polypose non classée comportant à la fois des lésions festonnées et des adénomes conventionnels et une polypose adénomateuse. Pour chaque patient, nous avons analysé 5 polypes répartis le long du côlon et du rectum, ainsi que plusieurs échantillons de tissu non tumoral.

Les résultats montrent pour *MUC2* des résultats superposables pour l'ensemble des patients et des polypes, avec une méthylation moyenne de 62% ($\sigma \pm 9$), globalement corrélée au phénotype mucisécrétant. En revanche, nous avons observé une hypométhylation de *MUC5AC* uniquement dans les polypes hyperplasiques et SSA des patients avec polypose festonnée, suggérant à nouveau l'existence d'un continuum lésionnel entre ces lésions. Aucune anomalie de méthylation de *MUC5AC* n'a été identifiée au sein de deux lésions festonnées issues de la polypose « mixte » / non classée incluse dans ce travail. Néanmoins, la relecture histologique a montré qu'il s'agissait plutôt de lésions de type TSA, concordant ainsi avec les résultats présentés dans le deuxième travail. Enfin, le profil de méthylation observé dans la polypose adénomateuse était identique à celui décrit antérieurement dans les adénomes conventionnels. Ces résultats confortent les données précédentes, indiquant l'association spécifique entre hypométhylation de *MUC5AC* et la voie festonnée. Cependant, l'étude du tissu non tumoral n'a révélé aucune anomalie de méthylation, ni des gènes de mucines, ni de *MGMT* ou des marqueurs CIMP, n'apportant pas d'argument en faveur du concept de méthylation progressive.

Etude du profil de méthylation des gènes de mucines dans les lésions coliques non pré-néoplasiques

Nous nous sommes également intéressés au profil de méthylation de *MUC2* et de *MUC5AC* dans des lésions coliques non pré-néoplasiques afin d'évaluer si les anomalies de méthylation étaient spécifiques ou non du processus néoplasique.

Nous avons ainsi analysé 5 polypes coliques hamartomateux de type Peutz-Jeghers et 30 diverticules provenant de diverticuloses coliques.

Les résultats étaient comparables pour toutes ces lésions, avec une méthylation moyenne pour *MUC2* de 66% ($\sigma \pm 7$) et pour *MUC5AC* de 89% ($\sigma \pm 8$). Ces données sont superposables à celles obtenues dans le tissu colique non tumoral (67% pour *MUC2* et 86% *MUC5AC*).

Etude du profil de méthylation des gènes de mucines au cours des phénomènes de régénération et de métaplasie

Le profil d'expression des mucines est variablement altéré au cours des MICI, avec notamment une diminution relative de l'expression de *MUC2* dans la recto-colite hémorragique (Tytgat *et al.*, 1996) et la maladie de Crohn (Moehle *et al.*, 2006), et surtout une expression des mucines gastriques *MUC5AC* et *MUC6* dans la muqueuse adjacente aux ulcérations, dans le lignage associé aux ulcérations chroniques (UACL, *Ulcer-associated cell lineage*), observé dans la maladie de Crohn (Tytgat *et al.*, 1996 ; Buisine *et al.*, 2001 ; Sheng *et al.*, 2012).

Nous avons analysé les prélèvements provenant de 5 patients atteints de maladie de Crohn, et comparé les résultats obtenus dans les UACL avec foyers de métaplasie gastrique et dans la muqueuse intestinale grêle saine.

L'expression de MUC2, détectée dans la muqueuse saine, était absente au niveau des UACL alors qu'une expression de MUC5AC était observée dans tous les cas, néanmoins de façon hétérogène. Le profil de méthylation des gènes *MUC2* et *MUC5AC* dans les UACL était similaire à celui observé dans la muqueuse intestinale saine, avec un taux de méthylation moyen de 62% ($\sigma \pm 6$) pour *MUC2* et 85% ($\sigma \pm 5$) pour *MUC5AC*.

Par ailleurs, une expression transitoire de MUC2 ayant également été décrite dans la métaplasie de Barrett, processus anormal de cicatrisation dans lequel la muqueuse œsophagienne normale est remplacée par un épithélium sécrétant les mucines de type intestinal ou gastrique (Guillem *et al.*, 2000).

Nous avons ainsi également analysé 10 prélèvements de muqueuse oesophagienne de Barrett (n = 10), dont 8 avec métaplasie intestinale sans dysplasie et 2 avec métaplasie de type gastrique (fovéolaire). Les profils d'expression étaient hétérogènes, avec une expression de MUC2 et MUC5AC au niveau de la métaplasie intestinale et de MUC5AC uniquement au sein de la métaplasie gastrique. Le profil de méthylation des gènes *MUC2* et *MUC5AC* dans ces lésions était similaire à celui observé dans la muqueuse saine, avec une méthylation moyenne de 63% ($\sigma \pm 7$) pour *MUC2* (les taux de méthylation étant plus élevés dans la métaplasie gastrique) et de 88% ($\sigma \pm 5$) pour *MUC5AC*.

Au total, nous n'avons pas mis en évidence d'anomalie de méthylation des gènes *MUC2* et *MUC5AC* au cours des processus de régénération et de métaplasie, suggérant que le mécanisme de régulation de ces gènes dans ces situations est différent de celui impliqué lors de la carcinogenèse colorectale. Il est possible néanmoins que les profils de méthylation

observés reflètent l'hétérogénéité cellulaire présente au sein de l'œsophage de Barrett, les mécanismes de régulation pouvant être restreint à un seul sous-type cellulaire, minoritaire, qui ne serait pas détecté par la méthode utilisée.

II.2.5 Discussion

Dans cette étude réalisée sur une grande série de lésions colorectales préneoplasiques, nous confirmons que la déméthylation de *MUC5AC* est caractéristique des tumeurs de la voie festonnée, et qu'elle survient précocement lors de la carcinogenèse. Elle est en effet spécifique des lésions CIMP-H ou MSI, et pourrait ainsi permettre d'identifier les précurseurs de la voie des tumeurs festonnées. De plus, elle est uniquement détectée dans les polypes hyperplasiques de type MVHP, les SSA, les polypes associant les deux morphologies, et ces lésions identifiées dans le cadre d'une polypose festonnée, suggérant fortement un continuum lésionnel de progression du MVHP, vers le SSA, le SSA/D, puis l'adénocarcinome CIMP-H/MSI.

En revanche, la progression néoplasique à partir du TSA reste plus confuse. Les TSA forment un groupe hétérogène, présentant à la fois des mutations de *BRAF* et de *KRAS*. L'association à un statut CIMP-L, une hyperméthylation de *MGMT*, une absence d'hypométhylation de *MUC5AC*, comme observé dans notre étude, dans les TSA et dans certains GCHP, seraient des caractéristiques d'une voie alternative (Jass *et al.*, 2006 ; Bettington *et al.*, 2013). Dans cette voie, parfois dénommée voie des tumeurs festonnées traditionnelles (*traditional serrated pathway*) (Mäkinen, 2007), la morphologie festonnée serait alors sans lien avec la déméthylation de *MUC5AC*.

Cette étude apporte des éléments nouveaux par rapport aux données déjà publiées.

En effet, nos résultats montrent que l'hypométhylation de *MUC5AC* est un marqueur de la séquence carcinogénétique évoluant depuis le MVHP, encore dénommée voie des tumeurs festonnées sessiles (*sessile serrated pathway*) (Mäkinen, 2007). Dans ce contexte, le statut de méthylation de *MUC5AC* pourrait avoir un intérêt pour repérer les polypes précurseurs de la voie des tumeurs festonnées, en particulier en cas de difficulté diagnostique.

De plus, nos résultats suggèrent que la reconnaissance anatomo-pathologique du sous-type microvésiculaire parmi les polypes hyperplasiques permettrait d'identifier certaines lésions à potentiel de malignité, nécessitant possiblement une surveillance rapprochée.

D'un point de vue plus fondamental, les résultats de notre étude ont permis de montrer le rôle de la méthylation de *MUC5AC* dans l'expression anormale de la protéine au sein des tumeurs festonnées. De façon étonnante, nous n'avons pas observé d'hypométhylation de *MUC5AC* dans d'autres situations dans lesquelles la protéine *MUC5AC* est exprimée dans l'épithélium digestif, en particulier lors des phénomènes de régénération et de métaplasie, indiquant que les mécanismes de régulation sous-jacents sont probablement différents. Ainsi, la déméthylation de *MUC5AC* apparaît tissu-spécifique et propre à la carcinogenèse colique, plus spécifiquement celle de la voie des tumeurs festonnées sessiles.

PARTIE III

CONCLUSION GENERALE ET PERSPECTIVES

En conclusion, nous avons montré dans ce travail que les modifications du profil de méthylation des gènes de mucines *MUC2* et *MUC5AC* expliquent en partie les variations d'expression observées dans les tumeurs colorectales, et que celles-ci surviennent précocement au cours de la carcinogenèse. Ainsi, l'hypométhylation de *MUC2* est responsable de la surexpression de la protéine dans les adénocarcinomes mucineux, et elle est fortement associée à la différenciation mucipare et au phénotype mucosécrétant, dans les cancers et polypes coliques, quelle que soit la voie de carcinogenèse. De façon intéressante, nous mettons en évidence que l'hypométhylation de *MUC5AC* est spécifique des tumeurs de la voie festonnée sessile, qui est caractérisée par une séquence carcinogénétique particulièrement rapide, et dont les précurseurs sont parfois difficiles à identifier. Sur la base d'un profil moléculaire commun (CIMP, MSI, *BRAF* et *MUC5AC*), nous confirmons l'existence d'un continuum lésionnel entre MVHP, SSA, SSA/D et CCR CIMP/MSI.

Ainsi, nos résultats permettent de **mieux comprendre les mécanismes de régulation de l'expression des gènes de mucines et des voies de carcinogenèse colorectale**. Par ailleurs, ils suggèrent un rôle possible des mucines sécrétées *MUC5AC* et *MUC2* dans le développement des tumeurs coliques de la voie festonnée. Tout au moins, la déméthylation de *MUC5AC* dans les lésions festonnées pourrait expliquer le phénotype gastrique qui les caractérise. L'absence d'hypométhylation de *MUC5AC* dans les phénomènes de régénération

et de métaplasie, et au cours du développement, indique qu'il ne s'agit pas d'un mécanisme de régulation général, mais propre à la carcinogenèse colique et plus spécifiquement à la voie des tumeurs festonnées sessiles.

D'un point de vue pratique, il apparaît finalement que les lésions festonnées appartiennent à divers spectres lésionnels et qu'il est parfois difficile de définir une catégorie précise sur la base des seuls critères anatomo-pathologiques. Bien que majoritairement dépourvues de dysplasie cytologique, il nous semble néanmoins important de repérer les lésions festonnées pré-néoplasiques, ce d'autant plus qu'elles sont susceptibles d'évoluer rapidement vers le cancer et/ou de récidiver. Ceci suppose de biopsier ou retirer les polypes hyperplasiques/festonnés lors de l'endoscopie (en fonction des autres paramètres cliniques tels que l'âge, la localisation, le nombre de polypes, la taille) afin d'identifier le sous-type histologique, ce qui n'est actuellement pas réalisé en pratique diagnostique. Le sous-type histologique pourrait alors être intégré aux algorithmes actuels définissant les modalités de surveillance des patients avec polypes, le diagnostic de MVHP pouvant signifier un potentiel de malignité. Des études prospectives complémentaires pourraient avoir un intérêt afin d'évaluer l'impact de cette attitude sur la diminution des cancers d'intervalle.

Un autre intérêt de ce travail, plus cognitif, est qu'il illustre l'apport de la biologie moléculaire au diagnostic morphologique, bien que la correspondance entre les anomalies moléculaires et les aspects phénotypiques souvent variables des lésions ne soit pas parfaite.

Pour faire suite à nos travaux, diverses perspectives sont envisagées.

Tout d'abord, nous avons voulu évaluer la valeur pronostique de l'expression et de l'hypométhylation de *MUC5AC*. Nous n'avons pas pu répondre à la cette question sur notre première série de patients, l'effectif étant limité. Nous avons alors caractérisé 338 CCR

supplémentaires sur le plan clinique, anatomo-pathologique et moléculaire. Sous réserve de l'analyse statistique ultérieure, les résultats préliminaires montrent que l'hypométhylation de *MUC5AC* serait associée à un bon pronostic.

Notre travail ouvre aussi de nouveaux champs d'investigation. En effet, Nous avons montré que l'expression anormale de *MUC5AC* dans les CCR MSI était due à la déméthylation de son promoteur, cependant plusieurs questions restent posées. Il s'agit d'une part de la question de la spécificité de ce mode de régulation pour les CCR MSI, et d'autre part des mécanismes impliqués dans la régulation de l'expression de *MUC5AC* dans les quelques CCR MSS et adénomes conventionnels exprimant la protéine, ceci s'étendant aux autres situations dans lesquelles une expression de *MUC5AC* est observée dans l'intestin (développement, régénération, métaplasie).

En outre, la mise en évidence d'une hypométhylation concomitante de *MUC5AC* et *MUC2* dans les CCR MSI et les lésions festonnées est en faveur d'une régulation concertée de ces gènes, tous deux situés en 11p15. Des études sont prévues afin de déterminer les éléments mécanistiques qui pourraient expliquer une régulation concertée des gènes du cluster *MUC* 11p15. Nous nous intéressons aux facteurs de transcription capables de co-réguler leur expression, ainsi qu'à la conformation chromosomique du cluster permettant d'expliquer des interactions développées entre les régions promotrices des gènes *MUC* et des régions régulatrices distales.

Par ailleurs, nous avons initié un nouveau projet visant à clarifier l'implication de la voie Wnt/ β -caténine dans la voie des tumeurs festonnées, les données de la littérature étant contradictoires. Une étude préliminaire menée sur une série de 59 échantillons tissulaires de polypes et CCR enrichie en tumeurs MSI (38 MSI et 21 MSS), nous a permis d'identifier un

immunomarquage anormal de la β -caténine dans 53% des tumeurs MSI. Une mutation des gènes *CTNNB1* ou *AXIN2* a été identifiée dans seulement 14% des cas testés (tumeurs MSI avec immunomarquage anormal de la β -caténine), suggérant l'existence de mutations touchant d'autres gènes de la voie ou d'autres types d'anomalies, telles des anomalies de méthylation.

Au total, ce travail de Thèse apporte de nouveaux éléments pour la compréhension des mécanismes régulant la voie des tumeurs colorectales festonnées, en identifiant l'hypométhylation de *MUC5AC* comme marqueur spécifique et précoce de cette voie, et ouvre de nouvelles perspectives à la fois sur le plan fondamental et appliqué.

REFERENCES BIBLIOGRAPHIQUES

-A-

- Abdeljawad K, Vemulapalli KC, Kahi CJ, Cummings OW, Snover DC, Rex DK. Sessile serrated polyp prevalence determined by a colonoscopist with a high lesion detection rate and an experienced pathologist. *Gastrointest Endosc* 2015;81:517-24.
- Adams S, Newcomb P, Burnett-Hartman A, Wurscher M, Mandelson M, *et al.* Rare circulating microRNAs as biomarkers of colorectal neoplasia. *PLoS One* 2014;9(10):e108668.
- Ahlquist DA, Taylor WR, Mahoney DW, Zou H, Domanico M, Thibodeau SN, *et al.* *Clin Gastroenterol Hepatol* 2012;10:272-7.
- Alberts DS, Martínez ME, Roe DJ, Guillén-Rodríguez JM, Marshall JR, van Leeuwen JB, *et al.* Lack of effect of a high-fiber cereal supplement on the recurrence of colorectal adenomas. Phoenix Colon Cancer Prevention Physicians' Network. *N Engl J Med* 2000;342:1156-62.
- Aslam F, Palumbo L, Augenlicht L, Velcich A. The Sp family of transcription factors in the regulation of the human and mouse MUC2 gene promoters. *Cancer Res* 2001;61:570-76.
- Audie JP, Janin A, Porchet N, Copin MC, Gosselin B, Aubert JP. Expression of human mucin genes in respiratory, digestive, and reproductive tracts ascertained by in situ hybridization. *J Histochem Cytochem* 1993;41:1479-85.

-B-

- Bara J, Languille O, Gendron MC, Daher N, Martin E, Burtin P. Immunohistological study of precancerous mucus modification in human distal colonic polyps. *Cancer Res* 1983;43:3885-91.
- Bara J, André J, Gautier R, Burtin P. Abnormal pattern of mucus-associated M1 antigens in histologically normal mucosa adjacent to colonic adenocarcinomas. *Cancer Res* 1984;44:4040-5.
- Bara J, Nardelli J, Gadenne C, Prade M, Burtin P. Differences in the expression of mucus-associated antigens between proximal and distal human colon adenocarcinomas. *Br J Cancer* 1984;49:495-501.
- Bara J, Forgue-Lafitte ME, Maurin N, Fléjou JF, Zimber A. Abnormal expression of gastric mucin in human and rat aberrant crypt foci during colon carcinogenesis. *Tumour Biol* 2003;24:109-15.
- Barrow P, Khan M, Lalloo F, Evans DG, Hill J. Systematic review of the impact of registration and screening on colorectal cancer incidence and mortality in familial adenomatous polyposis and Lynch syndrome. *Br J Surg* 2013;100:1719-31.
- Bartley AN, Thompson PA, Buckmeier JA, Kepler CY, Hsu CH, Snyder MS, *et al.* Expression of gastric pyloric mucin, MUC6, in colorectal serrated polyps. *Mod Pathol* 2010;23:169-76.
- Bartman AE, Buisine MP, Aubert JP, Niehans GA, Toribara NW, Kim YS, *et al.* The MUC6 secretory mucin gene is expressed in a wide variety of epithelial tissues. *J Pathol* 1998;186:398-405.
- Bartman AE, Sanderson SJ, Ewing SL, Niehans GA, Wiehr CL, Evans MK, *et al.* Aberrant expression of MUC5AC and MUC6 gastric mucin genes in colorectal polyps. *Int J Cancer* 1999;80:210-8.
- Bateman AC, Shepherd NA. UK guidance for the pathological reporting of serrated lesions of the colorectum. *J Clin Pathol* 2015;68:585-91.
- Beaugerie L, Svrcek M, Seksik P, Bouvier AM, Simon T, Allez M, *et al.* Risk of colorectal high-grade dysplasia and cancer in a prospective observational cohort of patients with inflammatory bowel disease. *Gastroenterology* 2013;145:166-75.

- Benard A, Goossens-Beumer IJ, van Hoesel AQ, de Graaf W, Horati H, Putter H, *et al.* Histone trimethylation at H3K4, H3K9 and H4K20 correlates with patient survival and tumor recurrence in early-stage colon cancer. *BMC Cancer* 2014;14:531.
- Benard A, Goossens-Beumer IJ, van Hoesel AQ, Horati H, de Graaf W, Putter H, *et al.* Nuclear expression of histone deacetylases and their histone modifications predicts clinical outcome in colorectal cancer. *Histopathology* 2015;66:270-82.
- Benvenuti S, Sartore-Bianchi A, Di Nicolantonio F, Zanon C, Moroni M, Veronese S, *et al.* Oncogenic activation of the RAS/RAF signaling pathway impairs the response of metastatic colorectal cancers to anti-epidermal growth factor receptor antibody therapies. *Cancer Res* 2007;67:2643-8.
- Bettington M, Walker N, Clouston A, Brown I, Leggett B, Whitehall V. The serrated pathway to colorectal carcinoma: current concepts and challenges. *Histopathology* 2013;62:367-86.
- Bettington M, Chetty R. Traditional serrated adenoma: an update. *Hum Pathol* 2015;46:933-8.
- Bettington M, Walker N, Rosty C, Brown I, Clouston A, McKeone D, *et al.* Serrated tubulovillous adenoma of the large intestine. *Histopathology* 2015. doi: 10.1111/his.12788.
- Bhaumik SR, Smith E, Shilatifard A. Covalent modifications of histones during development and disease pathogenesis. *Nat Struct Mol Biol* 2007;14:1008-16.
- Biemer-Huttman AE, Walsh MD, McGuckin MA, Ajioka Y, Watanabe H., Leggett B *et al.* Immunohistochemical staining patterns of MUC1, MUC2, MUC4, and MUC5AC mucins in hyperplastic polyps, serrated adenomas, and traditional adenomas of the colorectum. *J Histochem Cytochem* 1999;47:1039-48.
- Biemer-Hüttmann AE, Walsh MD, McGuckin MA, Simms LA, Young J, Leggett BA, *et al.* Mucin core protein expression in colorectal cancers with high levels of microsatellite instability indicates a novel pathway of morphogenesis. *Clin Cancer Res* 2000;6:1909-16.
- Blache P, van de Wetering M, Duluc I, Domon C, Berta P, Freund JN *et al.* SOX9 is an intestine crypt transcription factor, is regulated by the Wnt pathway, and represses the CDX2 and MUC2 genes. *J Cell Biol* 2004;166, 37-47.
- Boland CR, Thibodeau SN, Hamilton SR, Sidransky D, Eshleman JR, Burt RW, *et al.* A National Cancer Institute Workshop on Microsatellite Instability for cancer detection and familial predisposition: development of international criteria for the determination of microsatellite instability in colorectal cancer. *Cancer Res* 1998;58:5248-57.
- Bonadona V, Bonaïti B, Olschwang S, Grandjouan S, Huiart L, Longy M, *et al.* Cancer risks associated with germline mutations in MLH1, MSH2, and MSH6 genes in Lynch syndrome. *JAMA* 2011;305:2304-10.
- Boparai KS, Dekker E, Polak MM, Musler AR, van Eeden S, van Noesel CJ. A serrated colorectal cancer pathway predominates over the classic WNT pathway in patients with hyperplastic polyposis syndrome. *Am J Pathol* 2011;178:2700-7.
- Bosman, FT; World Health Organization; International Agency for Research on Cancer. WHO classification of tumours of the digestive system 4th ed. Lyon : IARC Press, 2010.
- Buhard O, Suraweera N, Lectard A, Duval A, Hamelin R. Quasimonomorphic mononucleotide repeats for high-level microsatellite instability analysis. *Dis Markers* 2004;20:251-7.
- Buisine MP, Janin A, Maunoury V, Audie JP, Delescaut MP, Copin MC, *et al.* Aberrant expression of a human mucin gene (MUC5AC) in rectosigmoid villous adenoma. *Gastroenterology* 1996;110:84-91.
- Buisine MP, Devisme L, Savidge TC, Gespach C, Gosselin B, Porchet N, *et al.* Mucin gene expression in human embryonic and fetal intestine. *Gut* 1998a;43:519-24.
- Buisine MP, Desseyn JL, Porchet N, Degand P, Laine A, Aubert JP. Genomic organization of the 3'-region of the human MUC5AC mucin gene: additional evidence for a common ancestral gene for the 11p15.5 mucin gene family. *Biochem J* 1998b;332:729-38.
- Buisine MP, Desreumaux P, Debailleul V, Gambiez L, Geboes K, Ectors N, *et al.* Abnormalities in mucin gene expression in Crohn's disease. *Inflamm Bowel Dis* 1999;5:24-32.
- Buisine MP, Devisme L, Degand P, Dieu MC, Gosselin B, Copin MC, *et al.* Developmental mucin gene expression in the gastroduodenal tract and accessory digestive glands. II. Duodenum and liver, gallbladder, and pancreas. *J Histochem Cytochem* 2000a;48:1667-76.

Buisine MP, Devisme L, Maunoury V, Deschodt E, Gosselin B, Copin MC, *et al.* Developmental mucin gene expression in the gastroduodenal tract and accessory digestive glands. I. Stomach. A relationship to gastric carcinoma. *J Histochem Cytochem* 2000b;48:1657-66.

Buisine MP, Desreumaux P, Leteurtre E, Copin MC, Colombel JF, Porchet N, *et al.* Mucin gene expression in intestinal epithelial cells in Crohn's disease. *Gut* 2001;49:544-51.

Burgess NG, Tuticci NJ, Pellise M, Bourke MJ. Sessile serrated adenomas/polyps with cytologic dysplasia: a triple threat for interval cancer. *Gastrointest Endosc* 2014;80:307-10.

Byrd JC et Bresalier RS. Mucins and mucin binding proteins in colorectal cancer. *Cancer Metastasis Rev* 2004;23, 77-99.

-C-

Cancer Genome Atlas Network. Comprehensive molecular characterization of human colon and rectal cancer. *Nature* 2012;487:330-7.

Cahill DP, Lengauer C, Yu J, Riggins GJ, Willson JK, Markowitz SD, Kinzler KW, *et al.* Mutations of mitotic checkpoint genes in human cancers. *Nature* 1998;392:300-3.

Carballal S, Rodríguez-Alcalde D, Moreira L, Hernández L, Rodríguez L, Rodríguez-Moranta F *et al.* Colorectal cancer risk factors in patients with serrated polyposis syndrome: a large multicentre study. *Gut* 2015.doi: 10.1136/gutjnl-2015-309647.

Cardoso J, Boer J, Morreau H, Fodde R. Expression and genomic profiling of colorectal cancer. *Biochim Biophys Acta* 2007;1775:103-37.

Carethers JM, Jung BH. Genetics and Genetic Biomarkers in Sporadic Colorectal Cancer. *Gastroenterology*. 2015 Oct;149:1177-1190.e3. doi: 10.1053/j.gastro.2015.06.047. Epub 2015 Jul 26.

Carr NJ, Mahajan H, Tan KL, Hawkins NJ, Ward RL. Serrated and non-serrated polyps of the colorectum: their prevalence in an unselected case series and correlation of BRAF mutation analysis with the diagnosis of sessile serrated adenoma. *J Clin Pathol* 2009;62:516-8.

Carragher LA, Snell KR, Giblett SM, Aldridge VS, Patel B, Cook SJ, *et al.* V600EBraf induces gastrointestinal crypt senescence and promotes tumour progression through enhanced CpG methylation of p16INK4a. *EMBO Mol Med* 2010;2:458-71.

Carvajal-Carmona LG, Howarth KM, Lockett M, Polanco-Echeverry GM, Volikos E, Gorman M. Molecular classification and genetic pathways in hyperplastic polyposis syndrome. *J Pathol* 2007;212:378-85.

Chang SK, Dohrman AF, Basbaum CB, Ho SB, Tsuda T, Toribara NW, *et al.* Localization of mucin (MUC2 and MUC3) messenger RNA and peptide expression in human normal intestine and colon cancer. *Gastroenterology* 1994;107:28-36.

Chatelain D, Terris B, Fléjou JF. Serrated neoplasia of the gastro-intestinal tract. *Ann Pathol* 2006;26:86-96.

Chen H, Xu J, Hong J, Tang R, Zhang X, Fang JY. Long noncoding RNA profiles identify five distinct molecular subtypes of colorectal cancer with clinical relevance. *Mol Oncol* 2014;8:1393-403.

Cheng L, Lai MD. Aberrant crypt foci as microscopic precursors of colorectal cancer. *World J Gastroenterol* 2003;9:2642-9.

Chetty R, Bateman AC, Torlakovic E, Wang LM, Gill P, Al-Badri A, *et al.* A pathologist's survey on the reporting of sessile serrated adenomas/polyps. *J Clin Pathol* 2014;67:426-30.

Chugh S, Gnanapragassam VS, Jain M, Rachagani S, Ponnusamy MP, Batra SK. Pathobiological implications of mucin glycans in cancer: Sweet poison and novel targets. *Biochim Biophys Acta* 2015;1856:211-225.

Clancy C, Burke JP, Kalady MF, Coffey JC. BRAF mutation is associated with distinct clinicopathological characteristics in colorectal cancer: a systematic review and meta-analysis. *Colorectal Dis* 2013;15:e711-8.

Cooper HS, Patchefsky AS, Marks G. Adenomatous and carcinomatous changes within hyperplastic colonic epithelium. *Dis Colon Rectum* 1979;22:152-6.

Corfield AP, Carroll D, Myerscough N, Probert CS. Mucins in the gastrointestinal tract in health and disease. *Front Biosci* 2001;6:D1321-57.

Copin MC, Devisme L, Buisine MP, Marquette CH, Wurtz A, Aubert JP, *et al.* From normal respiratory mucosa to epidermoid carcinoma: expression of human mucin genes. *Int J Cancer* 2000;86:162-168.

Craig JM, Bickmore WA. The distribution of CpG islands in mammalian chromosomes. *Nat Genet* 1994;7:376-82.

-D-

Das S, Rachagani S, Sheinin Y, Smith LM, Gurumurthy CB, Roy HK, *et al.* Mice deficient in Muc4 are resistant to experimental colitis and colitis-associated colorectal cancer. *Oncogene* 2015 Sep 14. doi: 10.1038/onc.2015.327. [Epub ahead of print]

Denis B, Peters C, Chapelain C, Kleinclaus I, Fricker A, Wild R, *et al.* Diagnostic accuracy of community pathologists in the interpretation of colorectal polyps. *Eur J Gastroenterol Hepatol* 2009;21:1153-60.

Desseyn JL, Guyonnet-Dupérat V, Porchet N, Aubert JP, Laine A. Human mucin gene MUC5B, the 10.7-kb large central exon encodes various alternate subdomains resulting in a super-repeat. Structural evidence for a 11p15.5 gene family. *J Biol Chem* 1997;272:3168-78.

Desseyn JL, Buisine MP, Porchet N, Aubert JP, Degand P, Laine A. Evolutionary history of the 11p15 human mucin gene family. *J Mol Evol* 1998;46:102-106.

Desseyn JL, Buisine MP, Porchet N, Aubert JP, Laine A. Genomic organization of the human mucin gene MUC5B. cDNA and genomic sequences upstream of the large central exon. *J Biol Chem* 1998;273:30157-64.

Di Fiore F, Blanchard F, Charbonnier F, Le Pessot F, Lamy A, Galais MP, *et al.* Clinical relevance of KRAS mutation detection in metastatic colorectal cancer treated by Cetuximab plus chemotherapy. *Br J Cancer* 2007;96:1166-9.

Donehower LA, Creighton CJ, Schultz N, Shinbrot E, Chang K, Gunaratne PH, *et al.* MLH1-silenced and non-silenced subgroups of hypermutated colorectal carcinomas have distinct mutational landscapes. *J Pathol* 2013;229:99-110.

Douillard JY, Oliner KS, Siena S, Tabernero J, Burkes R, Barugel M, *et al.* Panitumumab-FOLFOX4 treatment and RAS mutations in colorectal cancer. *N Engl J Med* 2013;369:1023-34.

Duval A, Hamelin R. Mutations at coding repeat sequences in mismatch repair-deficient human cancers: toward a new concept of target genes for instability. *Cancer Res* 2002;62:2447-54.

-E-

East JE, Saunders BP, Jass JR. Sporadic and syndromic hyperplastic polyps and serrated adenomas of the colon: classification, molecular genetics, natural history, and clinical management. *Gastroenterol Clin North Am* 2008;37:25-46.

Edelstein DL, Axilbund JE, Hyland LM, Romans K, Griffin CA, Cruz-Correa M, *et al.* Serrated polyposis: rapid and relentless development of colorectal neoplasia. *Gut* 2013;62:404-8.

Elzagheid A, Emaetig F, Buhmeida A, Laato M, El-Faitori O, Syrjänen K, *et al.* Loss of MUC2 expression predicts disease recurrence and poor outcome in colorectal carcinoma. *Tumour Biol* 2013;34:621-8.

Ensari A, Bilezikçi B, Carneiro F, Doğusoy GB, Driessen A, Dursun A, *et al.* Serrated polyps of the colon: how reproducible is their classification? *Virchows Arch* 2012;461:495-504.

Escande F, Aubert JP, Porchet N, Buisine MP. Human mucin gene MUC5AC: organization of its 5'-region and central repetitive region. *Biochem J* 2001;358:763-772.

Estécio MR, Gharibyan V, Shen L, Ibrahim AE, Doshi K, He R, *et al.* LINE-1 hypomethylation in cancer is highly variable and inversely correlated with microsatellite instability. *PLoS One* 2007;2(5):e399.

Esteller M. Epigenetics in cancer. *N Engl J Med* 2008;358:1148-59.

Esteller M. Cancer epigenomics: DNA methylomes and histone-modification maps. *Nat Rev Genet* 2007;8:286-98.

-F-

- Farris AB, Misdraji J, Srivastava A, Muzikansky A, Deshpande V, Lauwers GY, *et al.* Sessile serrated adenoma: challenging discrimination from other serrated colonic polyps. *Am J Surg Pathol* 2008;32:30-5.
- Fearon ER. Molecular genetics of colorectal cancer. *Annu Rev Pathol* 2011;6:479-507.
- Fearon ER, Vogelstein B. A genetic model for colorectal tumorigenesis. *Cell* 1990;61:759-67.
- Fearon ER, Carethers JM. Molecular subtyping of colorectal cancer: time to explore both intertumoral and intratumoral heterogeneity to evaluate patient outcome. *Gastroenterology* 2015;148:10-3.
- Fenoglio CM, Lane N. The anatomic precursor of colorectal carcinoma. *JAMA* 1975;231:640-2.
- Ferlay J, Shin HR, Bray F, Forman D, Mathers C, Parkin DM. Estimates of worldwide burden of cancer in 2008: GLOBOCAN 2008. *Int J Cancer* 2010;127:2893-917.
- Ferlay J, Steliarova-Foucher E, Lortet-Tieulent J, Rosso S, Coebergh JW, Comber H, *et al.* Cancer incidence and mortality patterns in Europe: estimates for 40 countries in 2012. *Eur J Cancer* 2013;49:1374-403.
- Fernandes MS, Carneiro F, Oliveira C, Seruca R. Colorectal cancer and RASSF family-a special emphasis on RASSF1A. *Int J Cancer* 2013;132:251-8.
- Fléjou JF. Serrated polyps and dysplasia: still poorly recognized lesions. *Ann Pathol* 2012;32(5 Suppl):S63-6.
- Flood A, Rastogi T, Wirfält E, Mitrou PN, Reedy J, Subar AF. Dietary patterns as identified by factor analysis and colorectal cancer among middle-aged Americans. *Am J Clin Nutr* 2008;88:176-84.
- Fodde R, Smits R, Clevers H. APC, signal transduction and genetic instability in colorectal cancer. *Nat Rev Cancer* 2001;1:55-67.
- Forgue-Lafitte ME, Fabiani B, Levy PP, Maurin N, Fléjou JF, Bara J. Abnormal expression of M1/MUC5AC mucin in distal colon of patients with diverticulitis, ulcerative colitis and cancer. *Int J Cancer* 2007;121:1543-9.
- Franzin G, Novelli P. Adenocarcinoma occurring in a hyperplastic (metaplastic) polyp of the colon. *Endoscopy* 1982;14:28-30.
- Fujita K, Hirahashi M, Yamamoto H, Matsumoto T, Gushima M, Oda Y, Kishimoto J, *et al.* Mucin core protein expression in serrated polyps of the large intestine. *Virchows Arch* 2010;457:443-9.
- G-
- Garcia M, Choi C, Kim HR, Daoud Y, Toiyama Y, Takahashi M *et al.* Association between recurrent metastasis from stage II and III primary colorectal tumors and moderate microsatellite instability. *Gastroenterology* 2012;143:48-50.
- Gibson JA, Hahn HP, Shahsafaei A, Odze RD. MUC expression in hyperplastic and serrated colonic polyps: lack of specificity of MUC6. *Am J Surg Pathol* 2011;35:742-9.
- Gill P, Wang LM, Bailey A, East JE, Leedham S, Chetty R. Reporting trends of right-sided hyperplastic and sessile serrated polyps in a large teaching hospital over a 4-year period (2009-2012). *J Clin Pathol* 2013;66:655-8.
- Goel A, Nagasaka T, Hamelin R, Boland CR. An optimized pentaplex PCR for detecting DNA mismatch repair-deficient colorectal cancers. *PLoS One*. 2010;5:e9393.
- Goelz SE, Vogelstein B, Hamilton SR, Feinberg AP. Hypomethylation of DNA from benign and malignant human colon neoplasms. *Science* 1985;228:187-90.
- Goldblatt J, Woodall S, Arnold J, Walker NI, Jass JR, Parry S, *et al.* Phenotype and polyp landscape in serrated polyposis syndrome: a series of 100 patients from genetics clinics. *Int J Cancer* 2000;88:856-61.
- Grady WM, Carethers JM. Genomic and epigenetic instability in colorectal cancer pathogenesis. *Gastroenterology* 2008;135:1079-99.
- Gratchev A, Bohm C, Riede E, Foss HD, Hummel M, Mann B, *et al.* Regulation of mucin MUC2 gene expression during colon carcinogenesis. *Ann N Y Acad Sci* 1998;859:180-183.

Gratchev A, Siedow A, Bumke-Vogt C, Hummel M, Foss HD, Hanski ML, *et al.* Regulation of the intestinal mucin MUC2 gene expression in vivo: evidence for the role of promoter methylation. *Cancer Lett* 2001;168:71-80.

Gross MS, Guyonnet-Duperat V, Porchet N, Bernheim A, Aubert JP, Nguyen VC. Mucin 4 (MUC4) gene: regional assignment (3q29) and RFLP analysis. *Ann Genet* 1992;35, 21-26.

Guillem P, Billeret V, Buisine MP, Flejou JF, Lecomte-Houcke M, Degand P, *et al.* Mucin gene expression and cell differentiation in human normal, premalignant and malignant esophagus. *Am J Surg Pathol* 2012;36:876-82.

Guinney J, Dienstmann R, Wang X, de Reyniès A, Schlicker A, Soneson C, *et al.* The consensus molecular subtypes of colorectal cancer. *Nat Med* 2015;21:1350-6.

-H-

Hafezi-Bakhtiari S, Wang LM, Colling R, Serra S, Chetty R. Histological overlap between colorectal villous/tubulovillous and traditional serrated adenomas. *Histopathology* 2015;66:308-13.

Hamada T, Goto M, Tsutsumida H, Nomoto M, Higashi M, Sugai T, *et al.* Mapping of the methylation pattern of the MUC2 promoter in pancreatic cancer cell lines, using bisulfite genomic sequencing. *Cancer Lett* 2005;227:175-184.

Hamelin R, Chalastanis A, Colas C, El Bchiri J, Mercier D, Schreurs AS, *et al.* Clinical and molecular consequences of microsatellite instability in human cancers. *Bull Cancer* 2008;95:121-32.

Han P, Chang CP. Long non-coding RNA and chromatin remodeling. *RNA Biol* 2015;15:1-5.

Hanski C, Riede E, Gratchev A, Foss HD, Bohm C, Klussmann E, Hummel M, *et al.* MUC2 gene suppression in human colorectal carcinomas and their metastases: in vitro evidence of the modulatory role of DNA methylation. *Lab Invest* 1997;77:685-695.

Hasegawa S, Mitsuyama K, Kawano H, Arita K, Maeyama Y, Akagi Y, Watanabe Y, *et al.* Endoscopic discrimination of sessile serrated adenomas from other serrated lesions. *Oncol Lett* 2011;2:785-789.

Hasnain S, Evans C, Roy M, Gallagher AL, Kindrachuk KN, Barron L, Dickey BF, Wilson MS, Wynn TA, Grecnis RK, Thornton DJ. Muc5ac: a critical component mediating the rejection of enteric nematodes. *J Exp Med* 2011;208:893-900.

Haugen AC, Goel A, Yamada K, Marra G, Nguyen TP, Nagasaka T, *et al.* Genetic instability caused by loss of MutS homologue 3 in human colorectal cancer. *Cancer Res* 2008;68:8465-72.

Hazewinkel Y, de Wijkerslooth TR, Stoop EM, Bossuyt PM, Biermann K, van de Vijver MJ, *et al.* Prevalence of serrated polyps and association with synchronous advanced neoplasia in screening colonoscopy. *Endoscopy* 2014;46:219-224.

Heldin CH, Miyazono K, ten Dijke P. TGF-beta signalling from cell membrane to nucleus through SMAD proteins. *Nature* 1997;390:465-71.

Herrinton LJ, Liu L, Levin TR, Allison JE, Lewis JD, Velayos F. Incidence and mortality of colorectal adenocarcinoma in persons with inflammatory bowel disease from 1998 to 2010. *Gastroenterology* 2012;143:382-9.

Hetzel JT, Huang CS, Coukos JA, Omstead K, Cerda SR, Yang S, *et al.* Variation in the detection of serrated polyps in an average risk colorectal cancer screening cohort. *Am J Gastroenterol* 2010;105:2656-64.

Hinshelwood RA, Melki JR, Huschtscha LI, Paul C, Song JZ, Stirzaker C, Reddel RR, *et al.* Aberrant de novo methylation of the p16INK4A CpG island is initiated post gene silencing in association with chromatin remodelling and mimics nucleosome positioning. *Hum Mol Genet* 2009;18:3098-109.

Hirono H, Ajioka Y, Watanabe H, Baba Y, Tozawa E, Nishikura K, *et al.* Bidirectional gastric differentiation in cellular mucin phenotype (foveolar and pyloric) in serrated adenoma and hyperplastic polyp of the colorectum. *Pathol Int* 2004;54:401-7.

Hitchins MP. The role of epigenetics in Lynch syndrome. *Fam Cancer* 2013;12:189-205.

Hollingsworth MA, Swanson BJ. Mucins in cancer: protection and control of the cell surface. *Nat Rev Cancer* 2004;4:45-60.

Holme Ø, Bretthauer M, Eide TJ, Løberg EM, Grzyb K, Løberg M, *et al.* Long-term risk of colorectal cancer in individuals with serrated polyps. *Gut* 2015;64:929-36.

Huang C, Sloan EA, Boerkoel CF. Chromatin remodeling and human disease. *Curr Opin Genet Dev* 2003;13:246-52.

-I-

Iacopetta B, Grieu F, Phillips M, Ruskiewicz A, Moore J, Minamoto T, *et al.* Methylation levels of LINE-1 repeats and CpG island loci are inversely related in normal colonic mucosa. *Cancer Sci* 2007;98:1454-60.

Ibrahim AE, Arends MJ, Silva AL, Wyllie AH, Greger L, Ito Y, *et al.* Sequential DNA methylation changes are associated with DNMT3B overexpression in colorectal neoplastic progression. *Gut* 2011;60:499-508.

Iino H, Jass JR, Simms LA, Young J, Leggett B, Ajioka Y, *et al.* DNA microsatellite instability in hyperplastic polyps, serrated adenomas, and mixed polyps: a mild mutator pathway for colorectal cancer? *J Clin Pathol* 1999;52:5-9.

Ijspeert JE, Vermeulen L, Meijer GA, Dekker E. Serrated neoplasia-role in colorectal carcinogenesis and clinical implications. *Nat Rev Gastroenterol Hepatol* 2015;12:401-9.

Irizarry RA, Ladd-Acosta C, Wen B, Wu Z, Montano C, Onyango P, *et al.* The human colon cancer methylome shows similar hypo- and hypermethylation at conserved tissue-specific CpG island shores. *Nat Genet* 2009;41:178-86.

Issa JP. CpG island methylator phenotype in cancer. *Nat Rev Cancer* 2004;4:988-993.

-J-

Janin N. Un autre point de vue sur le syndrome de Lynch: le modèle few-hits-and-run. *Med Sci (Paris)* 2000;16:803-11.

Jang KT, Chae SW, Sohn JH, Park HR, Shin HS. Coexpression of MUC1 with p53 or MUC2 correlates with lymph node metastasis in colorectal carcinomas. *J Korean Med Sci* 2002;17:29-33.

Jasperson KW, Tuohy TM, Neklason DW, Burt RW. Hereditary and familial colon cancer. *Gastroenterology* 2010;138:2044-58.

Jass JR, Smith M. Sialic acid and epithelial differentiation in colorectal polyps and cancer--a morphological, mucin and lectin histochemical study. *Pathology* 1992;24:233-42.

Jass JR, Iino H, Ruskiewicz A, Painter D, Solomon MJ, Koorey DJ, *et al.* Neoplastic progression occurs through mutator pathways in hyperplastic polyposis of the colorectum. *Gut* 2000;47:43-9.

Jass JR, Baker K, Zlobec I, Higuchi T, Barker M, Buchanan D, Young J. Advanced colorectal polyps with the molecular and morphological features of serrated polyps and adenomas: concept of a 'fusion' pathway to colorectal cancer. *Histopathology* 2006;49:121-31.

Jass JR. Classification of colorectal cancer based on correlation of clinical, morphological and molecular features. *Histopathology* 2007;50:113-30.

Jones S, Chen WD, Parmigiani G, Diehl F, Beerwinkler N, Antal T, *et al.* Comparative lesion sequencing provides insights into tumor evolution. *Proc Natl Acad Sci U S A* 2008;105:4283-8.

Jono H, Shuto T, Xu H, Kai H, Lim DJ, Gum JR, *et al.* Transforming growth factor-beta -Smad signaling pathway cooperates with NF-kappa B to mediate nontypeable Haemophilus influenzae-induced MUC2 mucin transcription. *J Biol Chem* 2002;277:45547-57.

-K-

Kambara T, Simms LA, Whitehall VL, Spring KJ, Wynter CV, Walsh MD, Barker MA, *et al.* BRAF mutation is associated with DNA methylation in serrated polyps and cancers of the colorectum. *Gut* 2004;53:1137-44.

Kaneda A, Wang CJ, Cheong R, Timp W, Onyango P, Wen B, *et al.* Enhanced sensitivity to IGF-II signaling links loss of imprinting of IGF2 to increased cell proliferation and tumor risk. *Proc Natl Acad Sci USA* 2007;104:20926-31.

Kang SY, Park CK, Chang DK, Kim JW, Son HJ, Cho YB, *et al.* Lynch-like syndrome: characterization and comparison with EPCAM deletion carriers. *Int J Cancer* 136:1568-78.

Killian A, Di Fiore F, Le Pessot F, Blanchard F, Lamy A, Raux G, *et al.* A simple method for the routine detection of somatic quantitative genetic alterations in colorectal cancer. *Gastroenterology* 2007;132:645-53.

Kim JH, Kim KJ, Rhee YY, Bae JM, Cho NY, Lee HS, Kang GH. Gastric-type expression signature in serrated pathway-associated colorectal tumours. *Hum Pathol* 2015;46:643-56.

Kimura T, Yamamoto E, Yamano HO, Suzuki H, Kamimae S, Nojima M, *et al.* A novel pit pattern identifies the precursor of colorectal cancer derived from sessile serrated adenoma. *Am J Gastroenterol* 2012;107:460-9.

Kogo R, Shimamura T, Mimori K, Kawahara K, Imoto S, Sudo T, *et al.* Long noncoding RNA HOTAIR regulates polycomb-dependent chromatin modification and is associated with poor prognosis in colorectal cancers. *Cancer Res* 2011;71:6320-6.

Koinuma K, Yamashita Y, Liu W, Hatanaka H, Kurashina K, Wada T, *et al.* Epigenetic silencing of AXIN2 in colorectal carcinoma with microsatellite instability. *Oncogene* 2006;25:139-46.

Konda A, Duffy MC. Surveillance of patients at increased risk of colon cancer: inflammatory bowel disease and other conditions. *Gastroenterol Clin North Am* 2008;37:191-213.

-L-

Lalani E, Berdichevsky F, Boshell M, Shearer M, Wilson D, Stauss H, *et al.* Expression of the gene coding for a human mucin in mouse mammary tumor cells can affect their tumorigenicity. *J Biol Chem* 1991;266:15420-6.

Lao VV, Grady WM. Epigenetics and colorectal cancer. *Nat Rev Gastroenterol Hepatol* 2011;8:686-700.

Lash RH, Genta RM, Schuler CM. Sessile serrated adenomas: prevalence of dysplasia and carcinoma in 2139 patients. *J Clin Pathol* 2010;63:681-6.

Laurent-Puig P, Blons H, Cugnenc PH. Sequence of molecular genetic events in colorectal tumorigenesis. *Eur J Cancer Prev* 1999;8:S39-47.

Lazarus R, Junttila OE, Karttunen TJ, Mäkinen MJ. The risk of metachronous neoplasia in patients with serrated adenoma. *Am J Clin Pathol* 2005;123:349-59.

Le DT, Uram JN, Wang H, Bartlett BR, Kemberling H, Eyring AD, *et al.* PD-1 Blockade in Tumors with Mismatch-Repair Deficiency. *N Engl J Med* 2015;372:2509-20.

Leary RJ, Lin JC, Cummins J, Boca S, Wood LD, Parsons DW, *et al.* Integrated analysis of homozygous deletions, focal amplifications, and sequence alterations in breast and colorectal cancers. *Proc Natl Acad Sci U S A* 2008;105:16224-9.

Leenders M, Siersema PD, Overvad K, Tjønneland A, Olsen A, Boutron-Ruault MC, *et al.* Subtypes of fruit and vegetables, variety in consumption and risk of colon and rectal cancer in the European Prospective Investigation into Cancer and Nutrition. *Int J Cancer* 2015;137:2705-14.

Leggett B, Whitehall V. Role of the serrated pathway in colorectal cancer pathogenesis. *Gastroenterology* 2010;138:2088-100.

Lengauer C, Kinzler KW, Vogelstein B. Genetic instability in colorectal cancers. *Nature* 1997;386:623-7.

Leystra A, Deming DA, Zahm CD, Farhoud M, Olson TJ, Hadac JN, Nettekoven LA *et al.* Mice expressing activated PI3K rapidly develop advanced colon cancer. *Cancer Res* 2012;72:2931-6.

Li D, Gallup M, Fan ., Szymkowski DE, Basbaum CB. Cloning of the amino-terminal and 5'-flanking region of the human MUC5AC mucin gene and transcriptional up-regulation by bacterial exoproducts. *J Biol Chem* 1998;273:6812-6820.

Lièvre A, Bachet JB, Le Corre D, Boige V, Landi B, Emile JF, *et al.* KRAS mutation status is predictive of response to cetuximab therapy in colorectal cancer. *Cancer Res* 2006;66:3992-5.

Lièvre A, Bachet JB, Boige V, Cayre A, Le Corre D, Buc E, *et al.* KRAS mutations as an independent prognostic factor in patients with advanced colorectal cancer treated with cetuximab. *J Clin Oncol* 2008;26:374-9.

Longacre TA, Fenoglio-Preiser CM. Mixed hyperplastic adenomatous polyps/serrated adenomas. A distinct form of colorectal neoplasia. *Am J Surg Pathol* 1990;14:524-37.

Lieberman DA, Rex DK, Winawer SJ, Giardiello FM, Johnson DA, Levin TR; United States Multi-Society Task Force on Colorectal Cancer. Guidelines for colonoscopy surveillance after screening and polypectomy: a consensus update by the US Multi-Society Task Force on Colorectal Cancer. *Gastroenterology* 2012;143:844-57.

Ling H, Spizzo R, Atlasi Y, Nicoloso M, Shimizu M, Redis RS, *et al.* CCAT2, a novel noncoding RNA mapping to 8q24, underlies metastatic progression and chromosomal instability in colon cancer. *Genome Res* 2013;23:1446-61.

Lu FI, van Niekerk de W, Owen D, Tha SP, Turbin DA, Webber DL. Longitudinal outcome study of sessile serrated adenomas of the colorectum: an increased risk for subsequent right-sided colorectal carcinoma. *Am J Surg Pathol* 2010;34:927-34.

Lubbe SJ, Di Bernardo MC, Chandler IP, Houlston RS. Clinical implications of the colorectal cancer risk associated with MUTYH mutation. *J Clin Oncol* 2009;27:3975-80.

Lugli A, Zlobec I, Baker K, Minoo P, Tornillo L, Terracciano L, *et al.* Prognostic significance of mucins in colorectal cancer with different DNA mismatch-repair status. *J Clin Pathol* 2007;60:534-9.

Lutgens MW, van Oijen MG, van der Heijden GJ, Vleggaar FP, Siersema PD, Oldenburg B. Declining risk of colorectal cancer in inflammatory bowel disease: an updated meta-analysis of population-based cohort studies. *Inflamm Bowel Dis* 2013;19:789-99.

Lynch HT, de la Chapelle A. Hereditary colorectal cancer. *N Engl J Med* 2003;348:919-32.

-M-

Mäkinen MJ. Colorectal serrated adenocarcinoma. *Histopathology* 2007;50:131-50.

Marisa L, de Reyniès A, Duval A, Selves J, Gaub MP, Vescovo L, *et al.* Gene expression classification of colon cancer into molecular subtypes: characterization, validation, and prognostic value. *PLoS Med* 2013;10:e1001453.

Massagué J. TGFbeta in Cancer. *Cell* 2008;134:215-30.

Markowitz SD, Bertagnolli MM. Molecular origins of cancer: Molecular basis of colorectal cancer. *N Engl J Med* 2009;361:2449-60.

Martinez ME, Baron JA, Lieberman DA, Schatzkin A, Lanza E, Winawer SJ, *et al.* A pooled analysis of advanced colorectal neoplasia diagnoses after colonoscopic polypectomy. *Gastroenterology* 2009;136:832-41.

Mesquita P, Jonckheere N, Almeida R, Ducourouble MP, Serpa J, Silva E, *et al.* Human MUC2 mucin gene is transcriptionally regulated by Cdx homeodomain proteins in gastrointestinal carcinoma cell lines. *J Biol Chem* 2003a;278, 51549-56.

Mesquita P, Peixoto AJ, Seruca R, Hanski C, Almeida R, Silva F. Role of site-specific promoter hypomethylation in aberrant MUC2 mucin expression in mucinous gastric carcinomas. *Cancer Lett* 2003b;189:129-136.

Michael MZ, O' Connor SM, van Holst Pellekaan NG, Young GP, James RJ. Reduced accumulation of specific microRNAs in colorectal neoplasia. *Mol Cancer Res* 2003;12:882-91.

Mirabelli-Primdahl L, Gryfe R, Kim H, Millar A, Luceri C, Dale D, Holowaty E, *et al.* Beta-catenin mutations are specific for colorectal carcinomas with microsatellite instability but occur in endometrial carcinomas irrespective of mutator pathway. *Cancer Res* 1999;59:3346-51.

Mitry E, Rachet B, Quinn MJ, Cooper N, Coleman MP. Survival from cancer of the colon in England and Wales up to 2001. *Br J Cancer* 2008 Sep 23;99 Suppl 1:S26-9.

Mizoshita T, Tsukamoto T, Inada KI, Hirano N, Tajika M, Nakamura T, Ban H, Tatematsu M. Loss of MUC2 expression correlates with progression along the adenoma-carcinoma sequence pathway as well as de novo carcinogenesis in the colon. *Histol Histopathol* 2007;22:251-60.

Mochizuka A, Uehara T, Nakamura T, Kobayashi Y, Ota H. Hyperplastic polyps and sessile serrated 'adenomas' of the colon and rectum display gastric pyloric differentiation. *Histochem Cell Biol* 2007;128:445-55.

Moehle C, Ackermann N, Langmann T, Aslanidis C, Kel A, Kel-Margoulis O, *et al.* Aberrant intestinal expression and allelic variants of mucin genes associated with inflammatory bowel disease. *J Mol Med (Berl)* 2006;84:1055-66.

Morin PJ, Sparks AB, Korinek V, Barker N, Clevers H, Vogelstein B, *et al.* Activation of beta-catenin-Tcf signaling in colon cancer by mutations in beta-catenin or APC. *Science* 1997;275:1787-90.

Motoyama K, Inoue H, Takatsuno Y, Tanaka F, Mimori K, Uetake H, *et al.* Over- and under-expressed microRNAs in human colorectal cancer. *Int J Oncol* 2009;34:1069-75.

Muto T, Bussey HJ, Morson BC. The evolution of cancer of the colon and rectum. *Cancer* 1975;36:2251-70.

-N-

Nath S, Mukherjee P. MUC1: a multifaceted oncoprotein with a key role in cancer progression. *Trends Mol Med* 2014;20:332-42.

Neri F, Dettori D, Incarnato D, Krepelova A, Rapelli S, *et al.* TET1 is a tumour suppressor that inhibits colon cancer growth by derepressing inhibitors of the WNT pathway. *Oncogene* 2015;34:4168-76.

Nishida NI, Nagasaka T, Kashiwagi K, Boland CR, Goel A. High copy amplification of the Aurora-A gene is associated with chromosomal instability phenotype in human colorectal cancers. *Cancer Biol Ther* 2007;6:525-33.

Nishihara R, Wu K, Lochhead P, Morikawa T, Liao X, Qian ZR, *et al.* Long-term colorectal-cancer incidence and mortality after lower endoscopy. *N Engl J Med* 2013;369:1095-105.

-O-

Oberg AL, French AJ, Sarver AL, Subramanian S, Morlan BW, Riska SM, *et al.* miRNA expression in colon polyps provides evidence for a multihit model of colon cancer. *PLoS One* 2011;6:e20465.

O'Brien MJ, Yang S, Mack C, Xu H, Huang CS, Mulcahy E, *et al.* Comparison of microsatellite instability, CpG island methylation phenotype, BRAF and KRAS status in serrated polyps and traditional adenomas indicates separate pathways to distinct colorectal carcinoma end points. *Am J Surg Pathol* 2006;30:1491-501.

Ogier-Denis E, Fasseu M, Vandewalle A, Laburthe M. MicroRNAs and intestinal pathophysiology. *Med Sci (Paris)* 2007;23:509-14.

Ogino S, Odze RD, Kawasaki T, Brahmandam M, Kirkner GJ, Laird PW, *et al.* Correlation of pathologic features with CpG island methylator phenotype (CIMP) by quantitative DNA methylation analysis in colorectal carcinoma. *Am J Surg Pathol* 2006;30:1175-83.

Ogino S, Kawasaki T, Kirkner GJ, Suemoto Y, Meyerhardt JA, Fuchs CS. Molecular correlates with MGMT promoter methylation and silencing support CpG island methylator phenotype-low (CIMP-low) in colorectal cancer. *Gut* 2007;56:1564-71.

Ogino S, Kawasaki T, Nosho K, Ohnishi M, Suemoto Y, Kirkner GJ, *et al.* LINE-1 hypomethylation is inversely associated with microsatellite instability and CpG island methylator phenotype in colorectal cancer. *Int J Cancer* 2008;122:2767-73.

Ogino S, Nosho K, Kirkner GJ, Kawasaki T, Meyerhardt JA, Loda M, *et al.* CpG island methylator phenotype, microsatellite instability, BRAF mutation and clinical outcome in colon cancer. *Gut* 2009;58:90-6.

Oka S, Tanaka S, Hiyama T, Ito M, Kitadai Y, Yoshihara M, *et al.* Clinicopathologic and endoscopic features of colorectal serrated adenoma: differences between polypoid and superficial types. *Gastrointest Endosc* 2004;59:213-9.

Okugawa Y, Grady WM, Goel A. Epigenetic Alterations in Colorectal Cancer: Emerging Biomarkers. *Gastroenterology* 2015 Jul 26. pii: S0016-5085(15)01005-7. doi: 10.1053/j.gastro.2015.07.011.

Olschwang S, Bonaiti C, Feingold J, Frébourg T, Grandjouan S, Lasset C, *et al.* HNPCC syndrome (hereditary non polyposis colon cancer): identification and management. *Rev Med Interne* 2005;26:109-18.

Ookawa K, Kudo T, Aizawa S, Saito H, Tsuchida S. Transcriptional activation of the MUC2 gene by p53. *J Biol Chem* 2002;277, 48270-75.

Oono Y, Fu K, Nakamura H, Iriguchi Y, Yamamura A, Tomino Y, *et al.* Progression of a sessile serrated adenoma to an early invasive cancer within 8 months. *Dig Dis Sci* 2009;54:906-9.

Owens SR1, Chiosea SI, Kuan SF. Selective expression of gastric mucin MUC6 in colonic sessile serrated adenoma but not in hyperplastic polyp aids in morphological diagnosis of serrated polyps. *Mod Pathol* 2008;21:660-9.

-P-

Pai RK, Hart J, Noffsinger AE. Sessile serrated adenomas strongly predispose to synchronous serrated polyps in non-syndromic patients. *Histopathology* 2010;56:581-8.

Panarelli NC, Vaughn CP, Samowitz WS, Yantiss RK. Sporadic microsatellite instability-high colon cancers rarely display immunohistochemical evidence of Wnt signaling activation. *Am J Surg Pathol* 2015;39:313-7.

Pauli A, Rinn JL, Schier AF. Non-coding RNAs as regulators of embryogenesis. *Nat Rev Genet* 2011;12:136-49.

Perrais M, Pigny P, Copin MC, Aubert JP, Van Seuningen I. Induction of MUC2 and MUC5AC mucins by factors of the epidermal growth factor (EGF) family is mediated by EGF receptor/Ras/Raf/extracellular signal-regulated kinase cascade and Sp1. *J Biol Chem* 2002;277:32258-67.

Perrais M, Pigny P, Buisine MP, Porchet N, Aubert JP, Van Seuningen-Lempire I. Aberrant expression of human mucin gene MUC5B in gastric carcinoma and cancer cells. Identification and regulation of a distal promoter. *J Biol Chem* 2001;276:15386-96.

Peters U, Bien S, Zubair N. Genetic architecture of colorectal cancer. *Gut* 2015;64:1623-36.

Phelip JM, Bouché O, Conroy T, Michel P, Penna C, Tournigand C, Louvet C, Bedenne L. "Cancer colorectal métastatique". Thésaurus National de Cancérologie Digestive, février 2014, [<http://www.snfge.org/tncd>].

Phipps AI, Limburg PJ, Baron JA, Burnett-Hartman AN, Weisenberger DJ, Laird PW, *et al.* Association between molecular subtypes of colorectal cancer and patient survival. *Gastroenterology* 2015;148:77-87.

Pigny P, Guyonnet-Duperat V, Hill AS, Pratt WS, Galiege-Zouitina S, d'Hooze MC, *et al.* Human mucin genes assigned to 11p15.5: identification and organization of a cluster of genes. *Genomics* 1996;38:340-52.

Pinto D, Clevers H. Wnt, stem cells and cancer in the intestine. *Biol Cell* 2005;97:185-96.

Pohl J, Lotterer E, Balzer C, Sackmann M, Schmidt KD, Gossner L *et al.* Computed virtual chromoendoscopy versus standard colonoscopy with targeted indigocarmine chromoscopy: a randomised multicentre trial. *Gut* 2009;58:73-8.

Popat S, Hubner R, Houlston RS. Systematic review of microsatellite instability and colorectal cancer prognosis. *J Clin Oncol* 2005;23:609-18.

Porchet N, Pigny P, Buisine MP, Debailleul V, Degand P, Laine A, Aubert JP. Human mucin genes: genomic organization and expression of MUC4, MUC5AC and MUC5B. *Biochem Soc Trans* 1995;23:800-5.

Porchet N, Aubert JP. MUC genes: mucin or not mucin? That is the question. *Med Sci (Paris)* 2004;20:569-74.

Potten, CS. The significance of spontaneous and induced apoptosis in the gastrointestinal tract of mice. *Cancer Metastasis Rev* 1992;11:179-195.

Powell SM, Zilz N, Beazer-Barclay Y, Bryan TM, Hamilton SR, Thibodeau SN, *et al.* APC mutations occur early during colorectal tumorigenesis. *Nature* 1992;359:235-7.

Pretlow TP, O'Riordan MA, Pretlow TG, Stellato TA. Aberrant crypts in human colonic mucosa: putative preneoplastic lesions. *J Cell Biochem Suppl* 1992;16G:55-62.

-Q-

Qiu JJ, Yan JB. Long non-coding RNA LINC01296 is a potential prognostic biomarker in patients with colorectal cancer. *Tumour Biol* 2015;36:7175-83.

-R-

- Rad R, Cadiñanos J, Rad L, Varela I, Strong A, Kriegl L, *et al.* A genetic progression model of Braf(V600E)-induced intestinal tumorigenesis reveals targets for therapeutic intervention. *Cancer Cell* 2013;24:15-29.
- Rajagopalan H, Bardelli A, Lengauer C, Kinzler KW, Vogelstein B, Velculescu VE. Tumorigenesis: RAF/RAS oncogenes and mismatch-repair status. *Nature* 2002;418:934.
- Rex DK, Ahnen DJ, Baron JA, Batts KP, Burke CA, Burt RW, *et al.* Serrated lesions of the colorectum: review and recommendations from an expert panel. *Am J Gastroenterol* 2012;107:1315-29.
- Riddell RH, Goldman H, Ransohoff DF, *et al.* Dysplasia in inflammatory bowel disease: standardized classification with provisional clinical applications. *Hum Pathol* 1983;14:931-68.
- Ropero S, Fraga MF, Ballestar E, Hamelin R, Yamamoto H. A truncating mutation of HDAC2 in human cancers confers resistance to histone deacetylase inhibition. *Nat Genet* 2006;38:566-9.
- Rosty C, Buchanan DD, Walsh MD, Pearson SA, Pavluk E, Walters RJ, Clendenning M, Spring KJ, Jenkins MA, Win AK, Hopper JL, Sweet K, Frankel WL, Aronson M, Gallinger S, Phenotype and polyp landscape in serrated polyposis syndrome: a series of 100 patients from genetics clinics. *Am J Surg Pathol* 2012;36:876-82.
- Roth AD, Delorenzi M, Tejpar S, Yan P, Klingbiel D, Fiocca R, *et al.* Integrated analysis of molecular and clinical prognostic factors in stage II/III colon cancer. *J Natl Cancer Inst* 2012;104:1635-46.
- Roy MG, Livraghi-Butrico A, Fletcher AA, McElwee MM, Evans SE, Boerner RM, *et al.* Muc5b is required for airway defence. *Nature* 2014;505:412-6.
- Rubio CA, Stemme S, Jaramillo E, Lindblom A. Hyperplastic polyposis coli syndrome and colorectal carcinoma. *Endoscopy* 2006;38:266-70.
- Russo V, Martienssen R, Riggs A. D. 1996, Introduction, Epigenetic mechanisms of gene regulation. *Cold Spring Harbor Laboratory Press*, 1-4.
- Ryan BM, Robles AI, Harris CC. Genetic variation in microRNA networks: the implications for cancer research. *Nat Rev Cancer* 2010;10:389-402. Erratum in: *Nat Rev Cancer* 2010;10:523.

-S-

- Sakai H, Jinawath A, Yamaoka S, Yuasa Y. Upregulation of MUC6 mucin gene expression by NFkappaB and Sp factors. *Biochem Biophys Res Commun* 2005; 333:1254-1260.
- Samowitz WS, Slattery ML, Sweeney C, Herrick J, Wolff RK, Albertsen H. APC mutations and other genetic and epigenetic changes in colon cancer. *Mol Cancer Res* 2007;5:165-70.
- Samuels Y, Wang Z, Bardelli A, Silliman N, Ptak J, Szabo S, *et al.* High frequency of mutations of the PIK3CA gene in human cancers. *Science* 2004;304:554.
- Sandmeier D, Seelentag W, Bouzourene H. Serrated polyps of the colorectum: is sessile serrated adenoma distinguishable from hyperplastic polyp in a daily practice? *Virchows Arch.* 2007;450:613-8.
- Sanduleanu S, le Clercq CM, Dekker E, Meijer GA, Rabeneck L, Rutter MD. Expert Working Group on 'Right-sided lesions and interval cancers', Colorectal Cancer Screening Committee, World Endoscopy Organization. Definition and taxonomy of interval colorectal cancers: a proposal for standardising nomenclature. *Gut* 2015;64:1257-67.
- Sargent DJ, Marsoni S, Monges G, Thibodeau SN, Labianca R, Hamilton SR, *et al.* Defective mismatch repair as a predictive marker for lack of efficacy of fluorouracil-based adjuvant therapy in colon cancer. *J Clin Oncol* 2010;28:3219-26.
- Schatzkin A, Lanza E, Corle D, Lance P, Iber F, Caan B, *et al.* Lack of effect of a low-fat, high-fiber diet on the recurrence of colorectal adenomas. Polyp Prevention Trial Study Group. *N Engl J Med* 2000;342:1149-55.
- Schmierer B, Hill CS. TGFbeta-SMAD signal transduction: molecular specificity and functional flexibility. *Nat Rev Mol Cell Biol* 2007;8:970-82.
- Sheng YH, Hasnain SZ, Florin TH, McGuckin MA. Mucins in inflammatory bowel diseases and colorectal cancer. *J Gastroenterol Hepatol*;27:28-38.

- Shia J, Klimstra DS, Li AR, Qin J, Saltz L, Teruya-Feldstein *et al.* Epidermal growth factor receptor expression and gene amplification in colorectal carcinoma: an immunohistochemical and chromogenic in situ hybridization study. *Mod Pathol* 2005;18:1350-6.
- Siedow A, Szyf M, Gratchev A, Kobalz U, Hanski ML, Bumke-Vogt C. De novo expression of the Muc2 gene in pancreas carcinoma cells is triggered by promoter demethylation. *Tumour Biol* 2002;23:54-60.
- Siegel RL, Miller KD, Jemal A. Cancer statistics, 2015. *CA Cancer J Clin.* 2015;65:5-29.
- Siegel R, Sahar L2, Robbins A, Jemal A. Where Can Colorectal Cancer Screening Interventions Have the Most Impact? *Cancer Epidemiol Biomarkers Prev* 2015;24:1151-6.
- Singh AP, Chaturvedi P, Batra SK. Emerging roles of MUC4 in cancer: a novel target for diagnosis and therapy. *Cancer Res* 2007;67:433-6.
- Sinicrope FA, Shi Q, Smyrk TC, Thibodeau SN, Dienstmann R, Guinney J, *et al.* Molecular markers identify subtypes of stage III colon cancer associated with patient outcomes. *Gastroenterology* 2015;148:88-99.
- Snover DC, Jass JR, Fenoglio-Preiser C, Batts KP. Serrated polyps of the large intestine: a morphologic and molecular review of an evolving concept. *Am J Clin Pathol* 2005;124:380-91.
- Sobin LH, Gospodarowicz MA, Wittekind C. TNM classification of malignant tumours, 7th Edition. Springer, 2009.
- Soetikno R, Kaltenbach T, Rouse RV, Park W, Maheshwari A, Sato T, *et al.* Prevalence of nonpolypoid (flat and depressed) colorectal neoplasms in asymptomatic and symptomatic adults. *JAMA* 2008;299:1027-35.
- Soussi T. *Bull Cancer.* 2000;87:691-2.
- Song S, Byrd JC, Koo JS, Bresalier RS. Bile acids induce MUC2 overexpression in human colon carcinoma cells. *Cancer* 2005;103:1606-1614.
- Spjut H, Estrada RG. The significance of epithelial polyps of the large bowel. *Pathol Annu.* 1977; 1:147-70.
- Spring KJ, Zhao ZZ, Karamatic R, Walsh MD, Whitehall VL, Pike T, *et al.* High prevalence of sessile serrated adenomas with BRAF mutations: a prospective study of patients undergoing colonoscopy. *Gastroenterology* 2006;131:1400-7.
- Snover DC, Ahnen DJ, Burt RW, Odze RD. in WHO classification of Tumours of the Digestive System. Vol. 3 Ch. 8 (ed Bosman, FT, Carneiro, F, Hruban RH; Theise, ND) 160-165 (4th ed. Lyon: IARC Press, 2010).
- Snover DC. Update on the serrated pathway to colorectal carcinoma. *Hum Pathol* 2011;42:1-10.
- Snover DC. Sessile serrated adenoma/polyp of the large intestine: a potentially aggressive lesion in need of a new screening strategy. *Dis Colon Rectum* 2011;54:1205-6.
- Stefanius K, Kantola T, Tuomisto A, Vahteristo P, Karttunen TJ, Aaltonen LA, *et al.* Downregulation of the hedgehog receptor PTCH1 in colorectal serrated adenocarcinomas is not caused by PTCH1 mutations. *Virchows Arch* 2011;458:213-9.
- Stoffel EM, Boland CR. Genetics and Genetic Testing in Hereditary Colorectal Cancer. *Gastroenterology* 2015;149:1191-1203.
- Stryker SJ, Carney JA, Dozois RR. Multiple adenomatous polyps arising in a continent reservoir ileostomy. *Int J Colorectal Dis* 1987;2:43-5.
- Sunami E, de Maat M, Vu A, Turner RR, Hoon DS. LINE-1 hypomethylation during primary colon cancer progression. *PLoS One* 2011;6:e18884.
- Suraweera N, Duval A, Reperant M, Vaury C, Furlan D, Leroy K, *et al.* Evaluation of tumor microsatellite instability using five quasimonomorphic mononucleotide repeats and pentaplex PCR. *Gastroenterology* 2002;123:1804-11.
- Svoboda M, Slyskova J, Schneiderova M, Makovicky P, Bielik L, Levy M, *et al.* HOTAIR long non-coding RNA is a negative prognostic factor not only in primary tumors, but also in the blood of colorectal cancer patients. *Carcinogenesis* 2014;35:1510-5.
- Svrcek M, El-Bchiri J, Chalastanis A, Capel E, Dumont S, Buhard O, *et al.* Specific clinical and biological features characterize inflammatory bowel disease associated colorectal cancers showing microsatellite instability. *J Clin Oncol* 2007;25:4231-8.

Swallow DM, Gendler S, Griffiths B, Corney G, Taylor-Papadimitriou J, Bramwell ME. The human tumour-associated epithelial mucins are coded by an expressed hypervariable gene locus PUM. *Nature* 1987;328:82-84.

-T-

Taft RJ, Pang KC, Mercer TR, Dinger M, Mattick JS. Non-coding RNAs: regulators of disease. *J Pathol* 2010;220:126-39.

Tahara T, Yamamoto E, Madireddi P, Suzuki H, Maruyama R, Chung W, *et al.* Colorectal carcinomas with CpG island methylator phenotype 1 frequently contain mutations in chromatin regulators. *Gastroenterology* 2014;146:530-38.

Tamagawa H1, Oshima T, Numata M, Yamamoto N, Shiozawa M, Morinaga S, *et al.* Global histone modification of H3K27 correlates with the outcomes in patients with metachronous liver metastasis of colorectal cancer. *Eur J Surg Oncol* 2013;39:655-61.

Tomlinson I, Halford S, Aaltonen L, Hawkins N, Ward R. Does MSI-low exist? *J Pathol* 2002;197:6-13.

Torlakovic E, Snover DC. Serrated adenomatous polyposis in humans. *Gastroenterology* 1996;110:748-55.

Torlakovic E, Skovlund E, Snover DC, Torlakovic G, Nesland JM. Morphologic reappraisal of serrated colorectal polyps. *Am J Surg Pathol* 2003;27:65-81.

Toyota M, Ahuja N, Ohe-Toyota M, Herman JG, Baylin SB, Issa JP. CpG island methylator phenotype in colorectal cancer. *Proc Natl Acad Sci USA* 1999;96:8681-6.

Tytgat KM, Opdam FJ, Einerhand AW, Büller HA, Dekker J. MUC2 is the prominent colonic mucin expressed in ulcerative colitis. *Gut* 1996;38:554-63.

-U-

Urbanski SJ, Kossakowska AE, Marcon N, Bruce WR. Mixed hyperplastic adenomatous polyps--an underdiagnosed entity. Report of a case of adenocarcinoma arising within a mixed hyperplastic adenomatous polyp. *Am J Surg Pathol* 1984;8:551-6.

Uthman S, Farhat B, Farah S, Uwayda M. Association of *Schistosoma mansoni* with colonic carcinoma. *Am J Gastroenterol* 1991;86:1283-4.

-V-

Van Engeland M, Derks S, Smits KM, Meijer GA, Herman JG. Colorectal cancer epigenetics: complex simplicity. *J Clin Oncol* 2011;29:1382-91.

Van Seuningen I, Vincent A. Mucins: a new family of epigenetic biomarkers in epithelial cancers. *Expert Opin Med Diagn* 2009;3:411-27.

Van Seuningen I, Perrais M, Pigny P, Porchet N, Aubert JP. Sequence of the 5'-flanking region and promoter activity of the human mucin gene MUC5B in different phenotypes of colon cancer cells. *Biochem J* 2000;348:675-686.

Van Seuningen I, Pigny P, Perrais M, Porchet N, Aubert JP. Transcriptional regulation of the 11p15 mucin genes. Towards new biological tools in human therapy, in inflammatory diseases and cancer? *Front Biosci* 2001;6:D1216-34.

Vasen HF, Abdirahman M, Brohet R, Langers AM, Kleibeuker JH, van Kouwen M, *et al.* One to 2-year surveillance intervals reduce risk of colorectal cancer in families with Lynch syndrome. *Gastroenterology* 2010;138:2300-6.

Velcich A, Palumbo L, Selleri L, Evans G, Augenlicht L. Organization and regulatory aspects of the human intestinal mucin gene (MUC2) locus. *J Biol Chem* 1997;272:7968-76.

Velcich A, Yang W, Heyer J, Fragale A, Nicholas C, Viani S, *et al.* Colorectal cancer in mice genetically deficient in the mucin Muc2. *Science* 2002;295:1726-9.

Vilar E, Gruber SB. Microsatellite instability in colorectal cancer-the stable evidence. *Nat Rev Clin Oncol*. 2010;7:153-62.

Vincent A, Van Seuningen I. Epigenetics, stem cells and epithelial cell fate. *Differentiation* 2009;78:99-107.

Vincent A, Ducourouble MP, Van Seuning I. Epigenetic regulation of the human mucin gene MUC4 in epithelial cancer cell lines involves both DNA methylation and histone modifications mediated by DNA methyltransferases and histone deacetylases. *FASEB J* 2008;22:3035-45.

Vincent A, Perrais M, Desseyn JL, Aubert JP, Pigny P, Van Seuning I. Epigenetic regulation (DNA methylation, histone modifications) of the 11p15 mucin genes (MUC2, MUC5AC, MUC5B, MUC6) in epithelial cancer cells. *Oncogene* 2007;26:6566-76.

Vogelstein B, Papadopoulos N, Velculescu VE, Zhou S, Diaz LA Jr, Kinzler KW. Cancer genome landscapes. *Science* 2013;339:1546-58.

-W-

Warner AS, Glick ME, Fogt F. Multiple large hyperplastic polyps of the colon coincident with adenocarcinoma. *Am J Gastroenterol* 1994;89:123-5.

Weksberg R, Smith AC, Squire J, Sadowski P. Beckwith-Wiedemann syndrome demonstrates a role for epigenetic control of normal development. *Hum Mol Genet* 2003; 12 Spec No 1, R61-68.

Weisenberger DJ, Siegmund KD, Campan M, Young J, Long TI, Faasse MA, *et al.* CpG island methylator phenotype underlies sporadic microsatellite instability and is tightly associated with BRAF mutation in colorectal cancer. *Nat Genet* 2006;38:787-93.

Whitehall VL, Rickman C, Bond CE, Ramsnes I, Greco SA, Umapathy A, *et al.* Oncogenic PIK3CA mutations in colorectal cancers and polyps. *Int J Cancer* 2012;131:813-20.

Wong NA, Hunt LP, Novelli MR, Shepherd NA, Warren BF. Observer agreement in the diagnosis of serrated polyps of the large bowel. *Histopathology* 2009;55:63-6.

World Cancer Research fund/American Institute for Cancer Research:WCRF/AICR Systematic literature review-continuous update project report. The associations between food, nutrition and physical activity and the risk of colorectal cancer. 2010, http://www.dietandcancerreport.org/cancer_resource_centre/cup_reports.php.

-Y-

Yamauchi M, Morikawa T, Kuchiba A, Imamura Y, Qian ZR, Nishihara R, *et al.* Assessment of colorectal cancer molecular features along bowel subsites challenges the conception of distinct dichotomy of proximal versus distal colorectum. *Gut* 2012;61:847-54.

Yantiss RK, Oh KY, Chen YT, Redston M, Odze RD. Filiform serrated adenomas: a clinicopathologic and immunophenotypic study of 18 cases. *Am J Surg Pathol* 2007;8:1238-45.

-Z-

Zbuk KM, Eng C. Hamartomatous polyposis syndromes. *Nat Clin Pract Gastroenterol Hepatol* 2007;4:492-502.

TABLE DES MATIERES

TABLE DES ILLUSTRATIONS	2
LISTE DES TABLEAUX.....	3
AVANT-PROPOS	5
PARTIE I - CONTEXTE SCIENTIFIQUE.....	7
I.1 POLYPES ET CANCERS COLORECTAUX.....	7
I.1.1 Facteurs de risque	7
Age	7
Habitudes de vie et environnement	8
Inflammation chronique	8
Antécédent personnel de tumeur colorectale.....	8
Prédisposition génétique au cancer colorectal.....	9
I.1.2 Histoire naturelle du cancer colorectal	12
I.1.3 Anatomie pathologique des tumeurs coliques	13
Foyer de cryptes aberrantes	13
Polypes et tumeurs coliques pré-cancéreuses	14
Définitions	14
Classification	15
Description des tumeurs épithéliales colorectales.....	17
Adénocarcinomes	33
I.1.4 Bases moléculaires des cancers colorectaux.....	36
I.1.4.1 Instabilité génétique	36
Instabilité chromosomique.....	36
Instabilité microsatellitaire	37
Mutations ponctuelles	40
I.1.4.2 Instabilité épigénétique.....	40
Anomalies de méthylation de l'ADN.....	41
Modifications des histones et des protéines de remodelage de la chromatine	45
ARN non codants.....	45
I.1.4.3 Voies moléculaires impliquées dans la carcinogenèse colorectale.....	46
Voie Wnt/ β -caténine	47
Voies EGFR/ RAS/RAF/MAPK et PI3K/AKT	49
Voie du TGF- β /SMAD	50
Voie TP53.....	52
I.1.4.4 Classification moléculaire des CCR.....	53
I.1.5 Différentes voies de cancérogenèse	55
I.1.5.1 Historique.....	55
I.1.5.2 Voie conventionnelle	55
I.1.5.3 Voie festonnée.....	56
I.1.6 Conséquences cliniques du diagnostic de tumeur colique	58
I.1.6.1 Cancer du côlon	58
Facteurs pronostiques	58
Dépistage des formes familiales	59
Traitement.....	60
Surveillance	61
I.1.6.2 Polypes.....	61
Facteurs pronostiques	61

Traitement.....	61
Surveillance	62
I.2 LES MUCINES DANS LE COLON NORMAL & TUMORAL	64
I.2.1 Généralités sur les mucines.....	64
I.2.1.1 Définition et classification	64
I.2.1.2 Fonctions des mucines	64
I.2.2 Le cluster <i>MUC 11p15</i>	66
I.2.2.1 Organisation du cluster	66
I.2.2.2 Expression des gènes du cluster	67
I.2.2.3 Régulation transcriptionnelle des gènes <i>MUC 11p15</i>	68
I.2.3 Expression des gènes de mucines dans l'intestin normal et pathologique	70
I.2.3.1 Intestin normal	70
I.2.3.2 Intestin pathologique	71
PARTIE II - OBJECTIFS DE LA THESE ET EXPOSE DES TRAVAUX.....	73
II.1 Premier travail.....	75
II.1.1 Introduction	75
II.1.2 Résumé.....	77
II.1.3 Article.....	78
II.1.4 Etudes complémentaires.....	111
Analyse de la séquence promotrice de <i>MUC5AC</i>	111
Evaluation du niveau de méthylation global dans les CCR.....	111
Etude de la méthylation des gènes de mucines dans les cancers développés sur MICI.....	113
Etude de la régulation des gènes de mucines au cours du développement	114
II.1.5 Discussion	116
II.2 Deuxième travail.....	118
II.2.1 Introduction	118
II.2.2 Résumé.....	119
II.2.3 Article.....	120
II.2.4 Etudes complémentaires.....	150
Application de l'analyse de méthylation du gène <i>MUC5AC</i> à une série test	150
Evaluation du niveau de méthylation global dans les polypes colorectaux	151
Etude du profil de méthylation des gènes de mucines dans les polyposes	152
Etude du profil de méthylation des gènes de mucines dans les lésions non pré-néoplasiques	153
Etude du profil de méthylation des gènes de mucines au cours des phénomènes de régénération et de métaplasie.....	153
II.2.5 Discussion	155
PARTIE III - CONCLUSION GENERALE ET PERSPECTIVES	157
REFERENCES BIBLIOGRAPHIQUES	161
TABLE DES MATIERES	176