HAL
open science

Carcinomes rénaux : caractérisation moléculaire et des voies métaboliques dépendant des mécanismes hypoxiques

Damien Ambrosetti

▶ **To cite this version:**

Damien Ambrosetti. Carcinomes rénaux : caractérisation moléculaire et des voies métaboliques dépendant des mécanismes hypoxiques. Sciences agricoles. Université Nice Sophia Antipolis, 2015. Français. NNT : 2015NICE4143 . tel-01407349

HAL Id: tel-01407349

https://theses.hal.science/tel-01407349v1

Submitted on 2 Dec 2016

HAL is a multi-disciplinary open access archive for the deposit and dissemination of scientific research documents, whether they are published or not. The documents may come from teaching and research institutions in France or abroad, or from public or private research centers.

L'archive ouverte pluridisciplinaire **HAL**, est destinée au dépôt et à la diffusion de documents scientifiques de niveau recherche, publiés ou non, émanant des établissements d'enseignement et de recherche français ou étrangers, des laboratoires publics ou privés.

UNIVERSITE NICE SOPHIA ANTIPOLIS

UFR Sciences

ECOLE DOCTORALE SCIENCES DE LA VIE ET DE LA SANTE (ED85)

MEMOIRE DE THESE

Présenté pour l'obtention du titre de :

Docteur en Sciences de la Vie et de la Santé

Spécialité : Interactions moléculaires et cellulaires

Damien AMBROSETTI

CARCINOMES RÉNAUX :

CARACTÉRISATION MOLÉCULAIRE ET DES VOIES MÉTABOLIQUES DÉPENDANT DES MÉCANISMES HYPOXIQUES

Thèse soutenue publiquement

le 18.12.2015 à Nice,

Devant un jury composé de :

Président	Pr Pedeutour
Rapporteur	Pr Rioux Leclerc
Rapporteur	Pr Lechevallier
Directrice de thèse	Dr Mazure

INDEX

1 INTRODUCTION _____ - 4 -

1.1 Les carcinomes rénaux _____ - 5 -

1.1.1 Epidémiologie _____ - 5 -
1.1.2 Facteurs de risque _____ - 6 -
1.1.3 Classification anatomopathologique _____ - 8 -
1.1.3.1 WHO 2004 _____ - 10 -
1.1.3.2 Vancouver 2013 _____ - 11 -
1.1.4 Clinique et stratégie diagnostique _____ - 12 -
1.1.4.1 Circonstances de découvertes _____ - 12 -
1.1.4.2 Examens paracliniques _____ - 12 -
1.1.4.2.1 Imagerie diagnostique _____ - 12 -
1.1.4.2.2 Place de la biopsie _____ - 13 -
1.1.5 Génétique du RCC _____ - 15 -
1.1.5.1 VHL _____ - 15 -
1.1.5.1.1 La maladie de Von Hippel Lindau _____ - 17 -
1.1.5.1.2 Cancer du rein sporadiques _____ - 19 -
1.1.5.2 Génétique et prise en charge des RCC _____ - 20 -
1.1.5.2.1 Les techniques _____ - 20 -
1.1.5.2.2 Place de la génétique dans la démarche diagnostique _____ - 21 -
1.1.5.2.3 Place de la génétique pour le pronostic et la thérapeutique _____ - 26 -
1.1.5.2.4 Physiopathogénie et perspectives _____ - 28 -
1.1.6 Eléments du pronostic _____ - 29 -
1.1.6.1 Les facteurs pronostics et de réponse au traitement _____ - 29 -
1.1.6.2 Facteurs pronostics principaux _____ - 29 -
1.1.6.2.1 Clinique et biologique _____ - 29 -
1.1.6.2.2 Macroscopique et microscopique _____ - 30 -
1.1.6.3 Facteurs pronostiques secondaires ou en cours d'étude _____ - 33 -
1.1.6.4 Classifications pronostiques _____ - 34 -
1.1.6.5 Facteurs prédictifs de réponse et perspectives _____ - 36 -
1.1.7 Prise en charge thérapeutique _____ - 38 -
1.1.7.1 Traitement chirurgical _____ - 38 -
1.1.7.1.1 Chirurgie du site primaire _____ - 38 -
1.1.7.1.2 Chirurgie des métastases _____ - 39 -
1.1.7.2 Thérapie focale _____ - 40 -
1.1.7.3 Traitement systémique _____ - 40 -
1.1.7.3.1 Immunothérapie _____ - 41 -
1.1.7.3.2 Thérapie ciblée _____ - 43 -
1.1.7.4 Indications _____ - 47 -

1.2 HIF, hypoxie et métabolisme tumoral _____ - 48 -

1.2.1 Le facteur inductible par l'hypoxie, HIF _____ - 48 -
1.2.1.1 Généralités _____ - 48 -
1.2.1.1.1 L'homéostasie de l'oxygène : le Phénomène hypoxique _____ - 48 -
1.2.1.1.2 L'hypoxie et le cancer _____ - 49 -

1.2.1.2 Les facteurs inductibles par l'hypoxie (HIF) - HIF, Acteur majeur de l'hypoxie - 49 -
1.2.1.2.1 Les facteurs HIF - 50 -
1.2.1.2.2 La régulation de HIF - 54 -
1.2.1.2.3 Les fonctions de HIF : cibles de HIF - 56 -
1.2.1.2.4 HIF et cancer - 59 -
1.2.1.2.5 HIF1a, un suppresseur de tumeurs ? - 62 -
1.2.1.3 Le facteur associé à l'hypoxie, HAF : le " HIF-modulateur " - 64 -
1.2.1.4 Le métabolisme cellulaire - 66 -
1.2.1.5 Le métabolisme tumoral - 67 -
1.2.1.5.1 L'effet Warburg et la glycolyse aérobie des cellules tumorales - 67 -
1.2.1.5.2 Modification du pH - 67 -
1.2.1.5.3 Régulateurs du pH - 68 -
1.2.1.5.4 Le transporteur de glucose GLUT1 - 73 -

2 OBJECTIFS - 74 -

3 STRATÉGIE EXPÉRIMENTALE - 75 -

3.1 Matériels - 75 -
3.1.1 Recherche et choix des cas - 75 -
3.1.2 Collecte des échantillons / Protocole de prise en charge des tumeurs - 75 -

3.2 Méthodes - 76 -
3.2.1 Microscopie - Technique histologique - 76 -
3.2.2 Immunohistochimie - 76 -
3.2.2.1 Technique - 76 -
3.2.2.2 Evaluation / Scoring - 77 -
3.2.2.2.1 Evaluation des immunomarquages: généralités - 77 -
3.2.2.2.2 Evaluation des immunomarquages: spécificité de chaque anticorps - 78 -
3.2.3 Statistique - 79 -

4 RÉSULTATS - ARTICLE - 80 -

5 DISCUSSION - 81 -

6 CONCLUSIONS ET PERSPECTIVES GENERALES - 87 -

7 ANNEXES - 89 -

8 BIBLIOGRAPHIE - 90 -

9 LISTE DES TABLEAUX - 101 -

10 LISTE DES FIGURES - 102 -

1 INTRODUCTION

Les carcinomes à cellules rénales à cellules claires (ccRCC) sont des tumeurs dont la cinétique est en général lente et pour lesquelles l'histoire naturelle est mal connue. Ces tumeurs font partie du groupe des carcinomes à cellules rénales, elles en constituent le sous type principal. Il s'agit d'un type tumoral polymorphe sur le plan histologique, dont les constituants se résument principalement à des cellules tumorales et des cellules endothéliales. Les avancées de la cytogénétique ont permis une meilleure caractérisation de ces tumeurs, ce qui a largement contribué au diagnostic, au pronostic et à la thérapeutique.

La prise en charge des carcinomes à cellules rénales (RCC) a été l'objet de changements sans précédent. Ceci est largement dû aux progrès de la génomique et de la mise en évidence de voie oncogéniques qui peuvent être ciblées avec succès au profit des patients. Le point de départ de ces progrès a été la mise en évidence de mutations du gène Von Hippel-Lindau (*VHL*), et la stabilisation des protéines HIF (Hypoxia Inducible Factor) qui en résulte. De nombreuses nouvelles thérapies sont basées sur cette découverte.

Les ccRCC n'en restent pas moins des tumeurs présentant une évolution très variable. Celle-ci est souvent favorable dans le cas de petites tumeurs de diagnostic précoce, très péjorative dans le cas de tumeurs d'emblée métastatiques. Les outils pronostiques validés et d'utilisation la plus consensuelle sont le score TNM et le grade de Fuhrman. Cette disparité évolutive rend nécessaire une meilleure compréhension des modifications du métabolisme associées à l'oncogenèse de ces tumeurs.

La caractérisation des voies métaboliques accompagnant la tumorigenèse vise à identifier de nouveaux biomarqueurs. Ces biomarqueurs peuvent constituer des outils permettant d'affiner le pronostic et d'améliorer la prise en charge diagnostique et thérapeutique.

1.1 LES CARCINOMES RENAUX

1.1.1 EPIDEMIOLOGIE

Dans le monde entier, le RCC est le neuvième cancer le plus fréquent, avec environ 337 860 nouveaux cas diagnostiqués en 2012 (GLOBOCAN IARC Kidney 2012). Ils représentent 3 % des tumeurs solides et la sixième cause de décès par cancer. Au cours des deux dernières décennies il y a eu une augmentation annuelle d'environ 2% de l'incidence dans le monde (Lindblad 2004 PMID: 15285559). En 2013, on estimait à 65 150 nouveaux cas de cancers du rein et du pelvis rénal aux États-Unis, causant 13 680 décès (Siegel 2013 PMID: 23335087). Pour l'Organisation Mondiale de la Santé (OMS), on estime à 121 629 nouveaux cas de CCR en 2012 en Europe, dont 75 676 hommes touchés. La prédominance chez les hommes par rapport aux femmes est estimée jusqu'à 1,5:1, avec un pic d'incidence se produisant entre 60 et 70 ans.

L'incidence des RCC varie géographiquement : elle est plus élevée dans les pays développés (Ferlay 2015 PMID: 25220842). La raison de cette plus grande incidence chez les hommes et dans les pays développés est multifactorielle. Des facteurs génomiques, d'expositions professionnelles et environnementales tels que le tabagisme ont été évoqués.

Avec l'utilisation accrue de l'imagerie abdominale pour le dépistage et dans un but diagnostique, les RCC sont le plus souvent découverts à un stade infra clinique. Dans une étude récente, sur 3001 patients asymptomatique ayant eu un coloscan, 14% avait une masse rénale de taille supérieure à 1 cm (O'Connor 2011 PMID: 21701022). Ces diagnostics fortuits représentent entre 15% à plus de 60% des RCC mis en évidence par l'échographie, scanner et l'IRM dans l'exploration d'autres maladies (Lindblad 2004 PMID: 15285559). Les tumeurs trouvées incidemment sont plus souvent de petites tumeurs, de faible stade, donc de meilleur pronostic. Les RCC sont des tumeurs solides et classées en différents sous type histologiques parmi lesquels le ccRCC est le plus fréquent (75-90%).

1.1.2 Facteurs de risque

L'incidence croissante des RCC dans la plupart des populations peut être expliquée en partie par l'augmentation du nombre d'examen d'imagerie réalisés et par les progrès de ces derniers. En outre, l'augmentation ne se limite pas à de petites tumeurs localisées mais comprend également des tumeurs plus avancées, ceci pouvant expliquer que les taux de mortalité restent élevés. La variation de l'incidence entre les populations permet de définir quels sont les facteurs de risque de RCC. On considère que les facteurs d'expositions environnementales, principalement cigarette et obésité, peuvent être à l'origine d'environ 40% des cas dans les pays à forte incidence (Lipworth 2006 PMID: 17085101, Weikert 2008 PMID: 18048375). En outre, les variations génétiques peuvent également expliquer les différences entre les populations.

On considère que le tabac double le risque de carcinome rénal et est un facteur contributif dans près d'un tiers des cas (Doll 1996 PMID: 8746295). Les études de cohorte ont confirmé la relation dose-effet entre le tabac et le cancer du rein chez les hommes, avec un risque relatif (RR) allant de 1,3 à 2,06. Ainsi, le tabagisme lourd peut être considéré comme un facteur de risque pour le cancer du rein chez les hommes. En supposant une incidence de 20-40% de fumeurs dans la population adulte, il a été calculé qu'en éliminant le tabagisme on pourrait empêcher 16-28% des cas de RCC de l'adulte (Dhote 2004 PMID: 15123404).

Avoir un parent de premier degré atteint d'un cancer du rein est également associée à un risque accru de RCC (Clague 2009 PMID: 19240244). Toutefois les formes sporadiques de tumeurs rénales sont prédominantes. D'après les données actuelles, 2 à 3% des cancers du rein seraient liés à des prédispositions génétiques.

Un certain nombre d'autres facteurs de risque de RCC ont été suggérés, mais ceux-ci n'ont pas été confirmés. Ils comprennent les habitudes alimentaires et l'exposition professionnelle à des agents cancérigènes spécifiques (Daniel 2012 PMID: 22170360). Le surpoids serait impliqué dans un quart des cancers du rein. L'exposition aux radiations ionisantes ou l'exposition professionnelle au trichloroéthylène ont été reconnus comme facteur de risque avéré de cancer du rein.

La consommation modérée d'alcool semble avoir un effet protecteur sans qu'on ait pu identifier les mécanismes sous-jacents (Song 2012 PMID: 22516951). La prophylaxie la plus efficace reste d'éviter le tabagisme et réduire l'obésité.

D'autres éléments sont reconnus comme facteurs de risque de cancer du rein (Corgna 2007 PMID: 17662611) :

- L'âge : l'incidence du cancer du rein augmente avec l'âge, notamment après 40 ans. L'âge moyen au moment du diagnostic est de 65 ans.

- Le sexe : les hommes sont deux fois plus touchés que les femmes.

- L'hypertension artérielle. Certaines études ont mis en évidence une relation de type dose-effet entre pression artérielle élevée et cancer du rein, avec un risque augmenté même pour une élévation modérée de la tension artérielle.

- La maladie rénale kystique acquise : la maladie rénale kystique acquise qui se développe chez les patients en insuffisance rénale terminale et plus particulièrement chez ceux qui sont dialysés, est associée à un risque plus élevé de cancer du rein.

En conclusion, le carcinome à cellules rénales est un problème de santé publique qui nécessite de mieux connaître les mécanismes oncogéniques et de progression afin d'améliorer la prise en charge diagnostique et thérapeutique.

1.1.3 Classification anatomopathologique

Les carcinomes à cellules rénales comprennent un large éventail d'entités histopathologiques décrites en 2004 selon la classification de l'OMS modifié par la classification ISUP (International Society of Urological Pathology) de Vancouver de 2013 (Srigley 2013 PMID: 24025519). Il existe trois types principaux de RCC: à cellules claires (ccRCC), papillaire (pRCC - type I et II) et chromophobe (chRCC). La classification des sous types de RCC s'appuie sur des données microscopiques, phénotypiques et génétiques (Furge 2007 PMID 17322920).

Le diagnostic histologique comprend, outre la définition du sous type, l'évaluation du grade nucléaire histopronostique de Fuhrman, de l'invasion vasculaire, de la nécrose tumorale, et de l'invasion du système collecteur et de la graisse péri-rénale. Le grade nucléaire de Fuhrman est un des paramètres principaux du pronostic (Fuhrman 1982 PMID: 7180965).

La démarche diagnostique anatomopathologique a pour but de définir le type histologique, le grade et le stade pTNM des cancers du rein. Elle s'appuie sur l'association des critères macroscopiques, microscopiques (cytologiques et architecturaux), immunohistochimiques, et cytogénétiques.

Macroscopiquement, les ccRCC se présentent classiquement comme des masses nodulaires, corticales, bien circonscrites, avec une capsule fibreuse. Ces lésions comportent souvent des zones de remaniement nécrotiques, kystiques ou hémorragiques. Elles sont volontiers hétérogènes, de couleur jaunâtre du fait de leur contenu riche en glycogène et en lipide.

Au total le temps macroscopique relève la taille de la tumeur, sa localisation, sa limitation, son encapsulation, sa consistance, sa couleur, ses remaniements nécrotiques ou hémorragiques, ses rapports avec la capsule rénale, le tissu adipeux périrénal, et les cavités pyélocalicielles, ainsi que la présence d'emboles vasculaires macroscopiques. Elle participe à la définition du stade pTNM.

Microscopiquement, le polymorphisme de ces tumeurs se retrouve à plusieurs niveaux. L'architecture peut être de type solide, alvéolaire, acineuse. Les structures alvéolaires et acineuses peuvent se dilater, réalisant des structures micro ou macro kystiques. Les cellules présentent classiquement un cytoplasme optiquement vide. On retrouve dans ces tumeurs une proportion variable d'éléments présentant un cytoplasme granuleux, éosinophile, traduisant une variation de la concentration intra cytoplasmique en glycogène et en lipide d'une part et en organite d'autre part. Des éléments peuvent être fusiformes, sarcomatoïdes.

L'aspect nucléaire est extrêmement polymorphe, et constitue la base de la définition du grade pronostique. Le stroma est souvent grêle, représenté par des fibres de réticuline enchevêtrées parcourues par un réseau capillaire dense.

Au total l'examen microscopique évalue l'architecture (massive, papillaire, tubulaire, trabéculaire, kystique…), la cytologie (cellules claires, cellules éosinophiles, cellules fusiformes, cellules à cadre clair, polarité nucléaire, présence d'histiocytes spumeux…), le grade nucléaire de Fuhrman, les remaniements (notamment nécrotiques ou hémorragiques), l'extension (emboles vasculaires, franchissement de la capsule, du hile, du tissu adipeux, des voies urinaires). Elle permet de déterminer le sous-type histologique, le grade et de préciser la classification pTNM.

Les techniques complémentaires d'immunohistochimie reposent sur un panel d'anticorps. A titre d'exemple Truong et al. définissent que, selon le contexte, les marqueurs suivants ont un intérêt pour la classification des carcinomes rénaux : cytokeratines, vimentine, α-methylacyl coenzyme A racemase, carbonic anhydrase IX, PAX2, PAX8, RCC, CD10, E-cadherin, kidney-specific cadherin, parvalbumin, claudin-7, claudin-8, S100A1, CD82, CD117, TFE3, thrombomodulin, uroplakin III, p63, and S100P. Ainsi, le profil d'expression de chacun des sous-types est connu, sous la forme de probabilité d'expression (Truong 2011 PMID: 21204715).

1.1.3.1 WHO 2004

En 2004 l'OMS a redéfini la classification des tumeurs rénales, en démembrant plus de 40 types histologiques (TABLEAU 1), incluant 10 sous types de carcinomes rénaux (CCR), dont la classification est basée sur des critères morphologiques, immunohistochimiques (IHC) et génétiques (Eble 2004). Ces entités ont une présentation clinique et un risque évolutif différents avec des aspects histologiques très hétérogènes et parfois très trompeurs.

WHO histological classification of tumours of the kidney

Renal cell tumours	
Clear cell renal cell carcinoma	8310/3[1]
Multilocular clear cell renal cell carcinoma	8310/3
Papillary renal cell carcinoma	8260/3
Chromophobe renal cell carcinoma	8317/3
Carcinoma of the collecting ducts of Bellini	8319/3
Renal medullary carcinoma	8319/3
Xp11 translocation carcinomas	
Carcinoma associated with neuroblastoma	
Mucinous tubular and spindle cell carcinoma	
Renal cell carcinoma, unclassified	8312/3
Papillary adenoma	8260/0
Oncocytoma	8290/0
Metanephric tumours	
Metanephric adenoma	8325/0
Metanephric adenofibroma	9013/0
Metanephric stromal tumour	8935/1
Nephroblastic tumours	
Nephrogenic rests	
Nephroblastoma	8960/3
Cystic partially differentiated nephroblastoma	8959/1
Mesenchymal tumours	
Occurring Mainly in Children	
Clear cell sarcoma	9044/3
Rhabdoid tumour	8963/3
Congenital mesoblastic nephroma	8960/1
Ossifying renal tumour of infants	8967/0
Occurring Mainly in Adults	
Leiomyosarcoma (including renal vein)	8890/3
Angiosarcoma	9120/3
Rhabdomyosarcoma	8900/3
Malignant fibrous histiocytoma	8830/3
Haemangiopericytoma	9150/1
Osteosarcoma	9180/3
Angiomyolipoma	8860/0
Epithelioid angiomyolipoma	
Leiomyoma	8890/0
Haemangioma	9120/0
Lymphangioma	9170/0
Juxtaglomerular cell tumour	8361/0
Renomedullary interstitial cell tumour	8966/0
Schwannoma	9560/0
Solitary fibrous tumour	8815/0
Mixed mesenchymal and epithelial tumours	
Cystic nephroma	8959/0
Mixed epithelial and stromal tumour	
Synovial sarcoma	9040/3
Neuroendocrine tumours	
Carcinoid	8240/3
Neuroendocrine carcinoma	8246/3
Primitive neuroectodermal tumour	9364/3
Neuroblastoma	9500/3
Phaeochromocytoma	8700/0
Haematopoietic and lymphoid tumours	
Lymphoma	
Leukaemia	
Plasmacytoma	9731/3
Germ cell tumours	
Teratoma	9080/1
Choriocarcinoma	9100/3
Metastatic tumours	

[1] Morphology code of the International Classification of Diseases for Oncology (ICD-O) {808} and the Systematized Nomenclature of Medicine (http://snomed.org). Behaviour is coded /0 for benign tumours, /3 for malignant tumours, and /1 for borderline or uncertain behaviour.

TABLEAU 1

Sous types histologiques des tumeurs rénales tel que défini par l'OMS en 2004 (d'après Eble J.N., Sauter G., Epstein J.I., Sesterhenn I.A. 2004)

Les deux sous-types histologiques les plus fréquents sont le carcinome rénal à cellules claires (70 à 75%) et le carcinome papillaire (10 à 15%). Les carcinomes inclassables représentent environ 5 % des cas. Il s'agit de tumeurs indifférenciées ou de tumeurs dont les aspects histologiques et immunohistochimiques ne correspondent à un type histologique déterminé de la classification de l'OMS. L'adénome papillaire et l'oncocytome sont les 2 types de tumeurs à cellules rénales bénignes.

1.1.3.2 VANCOUVER 2013

La Société Internationale de Pathologie Urologique (ISUP) (Srigley 2013 PMID: 24025519) a établi en 2013 une classification ajoutant des nouvelles entités de tumeurs épithéliales : le carcinome à cellules rénales tubulokystique, le carcinome à cellules rénales associé à la maladie kystique acquise, le carcinome à cellules rénales papillaire à cellules claires (Gobbo 2008 PMID: 18594469), le carcinome à cellules rénales à translocation (tRCC) de la famille MiT et le carcinome à cellules rénales associé au « syndrome de léiomyomatose héréditaire et cancer rénal ». Dans cette classification, il est également mentionné trois nouveaux carcinomes rares : le carcinome à cellules rénales vésiculaire « thyroïd-like », le carcinome à cellules rénales associé à une déficience en succinate déshydrogénase B, et le carcinome à cellules rénales avec translocation de ALK. Ainsi, les carcinomes à translocations ne sont donc plus limités aux translocations de la région Xp11.2 impliquant le gène *TFE3*, puisqu'il a été identifié des translocations de la région 6p21 induisant un remaniement du gène *TFEB* et des translocations de la région 2p23 ayant pour cible le gène *ALK*. Les données épidémiologiques précises de l'ensemble de ces nouvelles entités restent encore à définir.

1.1.4 Clinique et strategie diagnostique

1.1.4.1 Circonstances de decouvertes

La majorité des masses rénales restent asymptomatiques jusqu'au stade terminal de la maladie. Plus de 50% des CCR sont détectés par imagerie non invasive réalisé dans le cadre du bilan de symptômes non spécifiques ou d'autres pathologies abdominales. (Jayson 1998 PMID: 9495698). La triade classique douleur de flanc, hématurie, et masse abdominale palpable est rare (6-10%) et en corrélation avec un stade avancé de la maladie (Patard 2003 PMID: 12875943). Les syndromes paranéoplasiques sont présents dans environ 30% des patients atteints de CCR symptomatiques. Certains patients symptomatiques présentent des symptômes causés par la maladie métastatique, comme douleur osseuse ou toux persistante (Kim 2003 PMID: 14532767).

L'examen physique a un rôle limité dans le diagnostic RCC, les signes évocateurs devant conduire à la réalisation d'un bilan radiologique. Ces signes sont la présence d'une masse abdominale palpable, d'adénopathie cervicale palpable, la non-réduction de varicocèle et des œdèmes bilatéraux des membres inférieurs, suggérant une implication veineuse.

1.1.4.2 Examens paracliniques

1.1.4.2.1 Imagerie diagnostique

La plupart des tumeurs du rein sont diagnostiquées par échographie abdominale ou TDM effectuées pour d'autres raisons médicales (Jayson M 1998 PMID: 9495698). Les masses rénales sont classées comme solide ou kystique selon les résultats d'imagerie. Concernant les masses rénales solides, le critère le plus important pour différencier les lésions malignes est la présence de prise de contraste (Israel 2005 PMID: 16040900).

TDM ou IRM sont utilisées pour caractériser les masses rénales. L'imagerie doit être effectuée sans puis avec administration de produit de contraste intraveineux pour analyser le réhaussement. Pour le TDM, la prise de contraste des masses rénales est déterminée en comparant les unités Hounsfield avant et après l'administration de produit de contraste. Un changement d'au moins 15 unités définit le réhaussement (Israel 2008 PMID: 18794310).

TDM ou IRM permettent un diagnostic précis du RCC, mais sont souvent mis en défaut lorsqu'il s'agit de faire la part des choses entre oncocytome et angiomyolipome sans graisse d'une part et tumeurs rénales malignes d'autre part (Pedrosa 2008 PMID: 18635625).

Le TDM abdominal fournit des informations sur la fonction et la morphologie du rein controlatéral, l'extension de la tumeur primaire, l'atteinte des veines, l'envahissement des ganglions lymphatiques loco-régionaux, l'état des glandes surrénales et d'autres organes solides. L'angio scanner fournit des informations détaillées sur vascularisation rénale (Ferda 2007 PMID: 17324548). Si les résultats de TDM sont insuffisants, l'IRM peut fournir des informations complémentaires, notamment pour les cancers localement avancés et l'extension veineuse si la présence d'un thrombus tumoral dans la veine cave inférieure est mal définie au TDM. L'échographie doppler est moins précise pour déterminer l'étendue d'un thrombus tumoral veineux (Mueller-Lisse 2010 PMID: 20458484).

L'IRM est indiquée pour les patients qui sont allergiques à l'administration intraveineuse de produit de contraste et lors de la grossesse. Concernant les RCC métastatique (RCCm), le TDM thoracique est performant pour l'évaluation d'une extension thoracique (Heidenreich 2004 PMID: 15290202).

La majorité des métastases osseuses et cérébrales sont symptomatiques au moment du diagnostic, ainsi l'imagerie osseuse ou cérébrale n'est généralement pas indiquée dans le cadre du bilan d'extension (Koga 2001 PMID: 11696720).

1.1.4.2.2 Place de la biopsie

La biopsie percutanée de tumeur rénale permet de préciser le type histologique pour les masses rénales radiologiquement indéterminées. La biopsie doit également être considérée pour les patients avec de petites masses en vue d'une surveillance active. La biopsie permet aussi d'avoir des données histologiques avant les traitements ablatifs et pour choisir la stratégie de traitement médical et chirurgical la plus appropriée dans le cadre de maladie métastatique (Veltri 2011 PMID: 20809129).

En raison de la haute précision de l'imagerie abdominale, une biopsie n'est pas nécessaire chez les patients ayant une masse rénale prenant le contraste pour lesquelles la chirurgie est prévue. L'échantillonnage percutané est réalisé sous anesthésie locale avec biopsie à l'aiguille, sous contrôle échographique ou TDM (Volpe 2008 PMID: 18930274). Un guide coaxial permet de réaliser de multiples biopsies à travers une canule coaxiale et évite l'ensemencement potentiel de la tumeur.

Les biopsies à l'aiguille ont une meilleure précision pour le diagnostic de malignité en comparaison à l'analyse cytologique d'une cytoponction. Les biopsies sont d'autant plus contributives que les tumeurs sont solides et de grande taille (Leveridge 2011 PMID: 21704449).

Dans les centres expérimentés, les biopsies ont un rendement diagnostique élevé, avec d'excellentes spécificité et sensibilité pour le diagnostic de malignité. Cependant, près de 22,6% des biopsies ne sont pas contributives (Rybicki 2003 PMID: 12704038). Si une biopsie n'est pas contributive et que les aspects radiologiques sont suspects de malignité, une nouvelle biopsie ou une exploration chirurgicale doivent être considérées.

L'évaluation du grade de la tumeur sur des biopsies est difficile. La précision du grading nucléaire est faible sur biopsie (62,5% en moyenne), eu égard à l'hétérogénéité tumorale. Le nombre et l'emplacement idéal des biopsies sont indéfinis. Cependant, au moins deux carottes de qualité devraient être obtenues, et les zones nécrotiques devraient être évitées pour maximiser le rendement diagnostique. De ce fait les biopsies périphériques sont préférables, pour éviter les zones de nécrose centrale (Wunderlich 2005 PMID: 15947574).

Les biopsies ont un faible rendement diagnostique pour les masses kystiques et ne sont pas recommandés, sauf si les zones solides sont présentes et accessibles (kystes bosniak IV). Dans l'ensemble, les biopsies percutanées présentent une faible morbidité. Les hématomes sous-capsulaires/périrénaux de résorptions spontané sont des complications fréquentes, tandis que les saignements cliniquement significatifs sont rare (<2 %).

1.1.5 GENETIQUE DU RCC

La connaissance de l'oncogenèse des cancers du rein a connu un essor grâce à l'étude de formes héréditaires telles que les maladie de Von Hippel Lindau et de Birt-Hogg-Dubé, ou du cancer rénal papillaire héréditaire. L'étude des cancers du rein sporadiques a bénéficié de ces avancées. Le carcinome à cellules rénales représente un modèle de tumeur épithéliale original et unique dans lequel il existe des anomalies génétiques récurrentes, dont la présence est un élément à prendre en compte lors de l'établissement d'un diagnostic.

Les analyses chromosomiques et moléculaires se sont ainsi avérées utiles pour définir les voies d'oncogenèse, pour préciser le pronostic et orienter les cliniciens dans le choix du traitement et l'amélioration du suivi des patients.

La caractérisation génétique qui a été un élément majeur dans les avancées diagnostiques et thérapeutiques des CCR nécessite d'être poursuivie. Avec les outils anatomopathologiques et cytogénétiques classique une proportion de cancer du rein de l'ordre de 5 à 15% selon les séries doit être intégré dans le groupe des carcinomes « inclassables ».

Ces résultats mettent en évidence la nécessité de développer l'utilisation de nouvelles modalités diagnostiques. Les techniques d'hybridation génomique comparative (CGH array) et de séquençage de nouvelle génération (NGS) sont novatrices, par l'exhaustivité des informations qu'elles procurent sur les anomalies du génome tumoral.

1.1.5.1 VHL

L'étude des formes familiales de ccRCC a permis l'identification de gènes impliqués dans le développement de ces tumeurs. L'implication de ces gènes dans les formes sporadiques a secondairement été établie. La grande majorité des ccRCC, familiaux ou sporadiques, présentent des altérations du bras court du chromosome 3. Parmi ces anomalies, la plus fréquente concerne le locus 3p25-26, correspondant au gène *VHL*. La perte de *VHL* est à l'origine de la forme familiale de cancer du rein observée dans la maladie de von Hippel Lindau.

Les mutations somatiques du gène suppresseur de tumeur *VHL* sont retrouvées dans plus de 50 % des cas de ccRCC sporadiques. Une hyperméthylation du promoteur de ce gène, induisant une extinction de son expression, est observée dans près de 20% des cas.

Ainsi, une inactivation somatique du gène *VHL* (par délétion, mutation ou phénomènes épigénétiques) est présente dans plus de 70% des cas. L'inactivation d'un des allèles de *VHL* est suivie par l'inactivation du second allèle, par délétion, selon la théorie des deux coups (''two hits'') de Knudson.

L'inactivation de *VHL* est considérée comme étant l'évènement initial dans la tumorigenèse des ccRCC. Le gène *VHL* code pour la protéine VHL (pVHL) dont le rôle principal est la régulation du facteur de transcription Hypoxia Inducible Factor (HIF), hétérodimère constitué de deux sous-unités, α et β, dont le comportement dans la cellule est lié au niveau d'oxygénation.

HIFα est la cible de deux hydroxylases régulatrices oxygéno-dépendantes, PHD (Prolyl Hydroxylase Domain) et FIH (Facteur Inhibiting HIF) (Brahimi-Horn 2007 PMID: 17303407). Le fonctionnement de ces deux hydroxylases étant oxygéno-dépendant, elles constituent les senseurs ou capteurs du niveau d'oxygénation.

En présence d'oxygène, ces hydroxylases sont fonctionnelles. L'hydroxylation par PHD se fait sur deux prolines présentes au niveau du domaine ODDD (oxygen dependant degradation domain). La prolyl hydroxylation (Mole 2001 PMID: 11795592) favorise la fixation d'un complexe protéique contenant pVHL. Ce complexe a une activité ubiquitine ligase, HIFα va être ubiquitiné et ainsi dégradé par le protéasome.

Tout ceci se produit de manière rapide, la demi-vie de HIF en normoxie étant de l'ordre de 5 minutes. L'asparaginyl hydroxylation empêche l'interaction avec le co-activateur CBP / p300, conduisant à une inhibition de la transcription des HIFα stable.

En cas d'hypoxie, qui inactive les hydroxylases, ou en cas d'inactivation de VHL, HIFα n'est pas dégradé (Kaelin 2003 PMID: 14569079). Il s'hétérodimérise dans le noyau avec la sous-unité β de HIF, agissant alors comme facteur de transcription. Ce complexe se fixe sur les domaines Hypoxia Responsive Element (HRE) (localisé notamment au niveau des promoteurs) de nombreux gènes liés à l'hypoxie. La dépendance de ces gènes n'est toutefois pas exclusive de HIF dans la mesure où ils peuvent le plus souvent être également régulés par d'autres voies.

L'inactivation du gène *VHL* a pour conséquence un déficit en protéine VHL. La dégradation de HIFα par VHL fait intervenir deux domaines de VHL et deux types d'interaction. Le domaine α interagit avec elonginC-elonginB (Stebbins 1999 PMID: 10205047), et le domaine β interagit avec HIF (Ohh 2000 PMID: 10878807). Des mutations dans le domaine α empêchent l'assemblage du complexe VHL-elonginC-elonginB-RBX1; des mutations dans le domaine β inhibent la liaison et la dégradation de HIF. Les mutations du gène *VHL* responsables de l'accumulation de HIF dans des conditions normoxiques et à l'origine des ccRCC concernent donc les domaines α ou β.

VHL participant à la dégradation des facteurs HIFα en condition normoxique, l'absence de VHL est donc directement liée à la tumorigenèse en levant l'inhibition de la voie HIF qui va moduler l'expression de nombreuses protéines, conférant à la tumeur un avantage prolifératif. La surexpression de HIF, consécutive à l'inactivation de VHL, minimise l'impact de l'hypoxie sur le métabolisme de ces tumeurs.

1.1.5.1.1 La maladie de Von Hippel Lindau

Le syndrome de Von Hippel-Lindau est une maladie génétique héréditaire autosomique dominante rare. La maladie a été décrite pour la première fois indépendement par von Hippel en 1911 et par Lindau en 1926. Son incidence est estimée à environ 1/36.000 naissances vivantes (Lefebvre 2014 PMID: 24523625). Il résulte de la transmission d'une mutation germinale. À ce jour, plus de 150 mutations responsables de l'apparition du syndrome de VHL ont été découvertes (Martins 2014 PMID: 24899893).

1.1.5.1.1.1 Base moleculaire

L'étude de la voie moléculaire prépondérante dans les carcinomes à cellules claires est issue du clonage du gène suppresseur de tumeur *VHL*. Ce gène *VHL* avait été caractérisé chez les patients atteints de la maladie de Von Hippel Lindau (VHL). Ces patients sont porteurs d'une mutation germinale inactivatrice du gène *VHL*, par mutation de la séquence codante ou par altération du promoteur (Kondo 2001 PMID: 11237528).

Conformément à la théorie « des deux évènements » de Knudson qui a permis de définir les gènes suppresseurs de tumeurs, cette mutation constitutionnelle est sans effet cellulaire tant que l'autre allèle est fonctionnel. Lorsque dans certaines cellules, l'autre allèle est accidentellement inactivé l'absence de protéine fonctionnelle qui découle de cette double inactivation génique est à l'origine de la formation tumorale.

La maladie de VHL est caractérisée par le développement de multiples tumeurs vasculaires. Le syndrome est dû à une inactivation de la pVHL. La perte de protéine VHL fonctionnelle résulte en des niveaux élevés de HIF, ce qui entraîne une production accrue de VEGF, PDGF et TGF-α. Ceci explique la croissance cellulaire et la prolifération d'une microcirculation, évènements pro-tumoraux.

En outre, HIF contribue à une surproduction de la tyrosine hydroxylase et de catécholamines dans les phéochromocytomes. Il est la cause de l'inhibition de l'apoptose des cellules de la crête neurale et le développement de phéochromocytome et paragangliome.

1.1.5.1.1.2 Classification clinique

Le syndrome de VHL a été divisé en 2 types en fonction du risque de développement de phéochromocytome.

Dans le type 1, les tumeurs surviennent rarement avec un risque inférieur à 10% (Lefebvre 2014 PMID: 24523625); le risque de développement de phéochromocytome dans le type 2 est estimé à environ 40-60%.

Le syndrome VHL de type 2 est en outre classé en 3 sous-types selon le risque de développement de carcinomes rénaux à cellules claires.

Le type 2a est associé au développement d'hémangioblastomes du système nerveux central et de la rétine et de phéochromocytomes, tandis les carcinomes rénaux à cellules claires sont extrêmement rare, et le taux de mortalité est proche de la moyenne de la population.

Le type 2b, qui est le plus courant dans les pays européens, se caractérise par l'apparition de carcinomes rénaux à cellules claires, qui peut être accompagné des mêmes néoplasies que le type 2a. Le type 2c est, quant à lui, lié à la présence de phéochromocytomes seulement.

Les individus atteints du syndrome de von Hippel Lindau sont à risque pour le développement de tumeurs dans plusieurs organes, y compris les reins, le pancréas, les glandes surrénales, le cerveau, la colonne vertébrale, les yeux et l'oreille interne. Les patients VHL sont à risque pour le développement de tumeurs du rein multifocales et bilatérales. Les tumeurs sont de type histologique ccRCC. La perte allélique de *VHL* a été détectée dans ces tumeurs. Historiquement, 35% -45% des patients VHL sont morts du carcinome rénal métastatique.

1.1.5.1.2 Cancer du rein sporadiques

La mutation du gène *VHL* et la perte d'hétérozygotie se retrouvent dans un pourcentage élevé de tumeurs de patients atteints de ccRCC non familiaux (Gnarra 1994 PMID: 7915601). Lorsque le gène de *VHL* a été réintroduit dans des cellules du cancer du rein $VHL^{-/-}$, la tumorigénicité dans des modèles de xénogreffes a été supprimée (Kaelin 1998 PMID: 9820032), supportant un rôle de suppresseur de tumeur de *VHL*.

1.1.5.2 GENETIQUE ET PRISE EN CHARGE DES RCC

1.1.5.2.1 LES TECHNIQUES

1.1.5.2.1.1 CARYOTYPE

Les techniques de cytogénétique ont reposé initialement sur des méthodes conventionnelles comme le caryotype tumoral. Le caryotype se réalise après culture de cellules issues de tissu frais. Il s'agit d'une technique dite « globale » permettant une observation du génome entier, de ses anomalies structurales équilibrées et non équilibrées, et d'anomalies numériques quantitatives. Ses limites sont liées à sa faible sensibilité et aux aléas des cultures cellulaires primaires. Le caryotype est désormais complété par des méthodes moléculaires comme l'hybridation *in situ* en fluorescence (FISH) ou l'hybridation génomique comparative sur micro-réseaux ou puces d'ADN (CGH-array).

1.1.5.2.1.2 FISH

L'hybridization *in situ* en fluorescence (FISH) est une technique de cytogénétique moléculaire qui utilise des sondes fluorescentes qui s'apparient à des zones du chromosome ayant un degré élevé d'homologie de séquence. Cette technique est utilisée pour détecter et localiser la présence ou l'absence de séquences d'ADN spécifiques sur des chromosomes. La FISH est une méthode ciblée, réalisable sur tissu frais ou tissu fixé et inclus en paraffine. Elle permet d'obtenir des résultats rapides et des informations plus précises que le caryotype si l'indication est bien posée.
Basé sur les altérations génétiques connues pour les différents sous-types, il est possible de classer ces tumeurs dans les cas où les caractéristiques histopathologiques ne sont pas formellement discriminantes. À cette fin, la FISH a été étudiée comme un outil de diagnostic de routine dans la détermination du sous-type histologique (Sanjmyatav 2005 PMID: 16006966). En utilisant des sondes centromériques pour les chromosomes 1, 2, 6, 9, 7 et 17 ainsi que des sondes spécifiques au chromosome 3p sur les noyaux des cellules isolées, sur des sections de paraffine, (Brunelli 2010 PMID: 20023267) ont pu classer les CCR avec une grande précision.

1.1.5.2.1.3 CGH ARRAY

La CGH-array est une méthode d'analyse globale du génome, sensible (puces d'ADN oligonucléotidiques) qui peut aussi être réalisée sur tissu frais ou fixé en paraffine. Il s'agit d'une technique rapide, détectant des anomalies de petite taille mais ne pouvant pas montrer les anomalies équilibrées. Elle ne détecte que des anomalies quantitatives, mais permet, en cas de translocations non équilibrées de déterminer avec précision les points de cassure intra-géniques. Ainsi, ces différentes techniques sont complémentaires.

1.1.5.2.2 PLACE DE LA GENETIQUE DANS LA DEMARCHE DIAGNOSTIQUE

Depuis la classification OMS de 2004 qui intègre des données génétiques, et selon les recommandations de l'ISUP, la réalisation d'études cytogénétiques fait partie intégrante du diagnostic.

1.1.5.2.2.1 CARCINOME A CELLULES RENALES DE TYPE CELLULES CLAIRES

Les anomalies chromosomiques spécifiques ont été bien documentées dans les différents sous-types de cancer du rein. Le sous-type ccRCC, est caractérisé par une perte de 3p. En 1993, le gène suppresseur de tumeur *VHL* impliqué dans le développement de ccRCC a été identifié et est localisé sur 3p25-p26 (Latif 1993 PMID: 8493574). L'inactivation biallélique, par exemple par une perte du bras 3p et par mutations sur le deuxième chromosome 3, est un événement clé dans le développement de la tumeur de ccRCC. En outre, le gain de 5q et la perte de 6p, 9, 10, 14, 18 se produisent fréquemment dans les ccRCC. Ces anomalies surajoutées sont souvent associées à la progression tumorale.

Le carcinome à cellules rénales de type papillaire (PRCC) est le deuxième type le plus fréquent après le ccRCC (Srigley 2013 PMID: 24025519). Sa prise en charge clinique est confrontée à deux difficultés: un diagnostic précis et un traitement optimal.

Le diagnostic histopathologique de PRCC est souvent difficile. On distingue deux types de PRCC, selon la classification de l'OMS de 2004 (Eble 2004) mis à jour par l'ISUP en 2013 (Srigley 2013 PMID: 24025519). Les PRCC de type-1 (pRCC1) se composent de papilles bien définies bordée par une seule couche de petites cellules basophiles et des noyaux de faible grade de Fuhrman. Les type-2 (pRCC2) se caractérisent par des papilles bordée par de grandes cellules pseudostratifié avec cytoplasme éosinophile et des noyaux élargis avec nucléole proéminent. Les mutations germinales du gène *MET* ou du gène *FH* prédisposent au pRCC1 et au pRCC2 (Lubensky 1999 PMID: 10433944; Schmidt 1999 PMID: 10327054; Toro 2003 PMID: 12772087).

Alors que l'utilisation de thérapie anti-angiogéniques ciblées (Ljungberg 2015 PMID: 25616710) présente un rationnel fort pour le traitement des ccRCC, sur la base de l'activation de la voie VHL-HIF1α-VEGF, les patients atteint de PRCC métastatique sont généralement inclus dans les protocoles thérapeutiques conçus pour ccRCC (Escudier 2012 PMID: 22997456). Des protocoles nouveaux sont à l'étude, tels que l'essai clinique de phase 2 de l'EORTC qui évalue l'efficacité de l'inhibiteur de tyrosine kinase (TKI) crizotinib dans les pRCC1 présentant des altérations des voies MET ou ALK (EORTC NCT01524926).

Par conséquent, les tumeurs présentant une architecture papillaires ont besoin d'une classification plus appropriée pour un traitement précis et adapté. La génétique peut jouer un rôle dans cette classification. Bien que les caractéristiques génétiques des ccRCC, RCC chromophobe, et pRCC1 soient largement consensuelles, celles des pRCC2 sont encore débattues (Jiang 1998 PMID: 9811338; Sanders 2002 PMID: 12213728; Gunawan 2003 PMID: 14559804; Balint 2009 PMID: 19541684). Certaines études précédentes étaient en faveur d'un lien génétique constant entre pRCC1 et pRCC2 (Gunawan 2003 PMID: 14559804;. Balint 2009 PMID: 19541684), tandis que d'autres ont suggéré qu'il s'agissait d'entités distinctes (Jiang 1998 PMID: 9811338; Sanders 2002 PMID: 12213728; Yang 2005 PMID: 15994935; Klatte 2009 PMID: 21074210; Antonelli 2010 PMID: 20471516).

Article (Annexe 2)

Dismantling papillary renal cell carcinoma classification: The heterogeneity of genetic profiles suggests several independent diseases. Genes Chromosomes Cancer. 2015 Jun;54(6):369-82.Marsaud A*, Dadone B*, Ambrosetti D*, Baudoin C, Chamorey E, Rouleau E, Lefol C, Roussel JF, Fabas T, Cristofari G, Carpentier X, Michiels JF, Amiel J, Pedeutour F. (*Contribution équivalente)

Nous avons étudié les caractéristiques génétiques exhaustives d'une série consécutive de 31 PRCC. Notre objectif était de préciser les caractéristiques de ces tumeurs, afin de déterminer si les PRCC constituent une entité unique ou représentent plusieurs maladies. En outre, nous avons comparé ces caractéristiques génétiques à celles de huit RCC montrant des degrés divers d'architecture papillaire, dont trois carcinomes à translocation et cinq carcinomes inclassables.

Nous avons observé des anomalies dans les pRCC1 conformes aux données publiées, à savoir des profils génomiques homogènes, avec gains de chromosomes 7 et 17 et perte du chromosome Y, souvent associée à des gains de chromosomes 12, 16, et 20. Parmi les pRCC2, les deux tiers avaient des gains de deux chromosomes 7 ou 17, ce qui indique une relation étroite avec pRCC1. Les pRCC2 restants présentaient des caractéristiques génétiques qui n'avaient aucune similarité avec les anomalies classiques des pRCC1.

Au total, ces résultats nous ont permis de définir trois groupes de PRCC2. Nos données indiquent que certains pRCC2 sont entièrement (Groupe 1) ou partiellement (Groupe 2) génétiquement similaires au pRCC1. Ces pRCC2 des groupes 1 et 2 pourraient découler de pRCC1 et évoluer vers un phénotype pRCC2 ou directement présenter le phénotype pRCC2. Par contre, certains pRCC2 (Groupe 3) sont dépourvus d'éléments génétiques communs avec pRCC1. Ces résultats indiquent que les pRCC2 constituent un groupe de tumeurs génétiquement hétérogènes. Notre étude est la première à fournir une exploration clinico-pathologique et génétique complète associée à une présentation individuelle des altérations chromosomique et moléculaires.

Alors que les pRCC2 de notre Groupe 3 ne partageaient pas les caractéristiques génétiques des pRCC1 comme les gains de chromosomes 7 et 17, ils avaient en commun une perte de 3p et le chromosome 14, une caractéristique génétique reconnu de ccRCC (Hagenkord 2011 PMID: 21763625;. Moore 2012 PMID: 23552698). De plus, un gain de 5q qui est rapporté comme une anomalie fréquente des ccRCC a été observée dans 5 cas. À notre connaissance, la perte segmentaire de 3p a été signalée dans 16 cas de PRCC (Bentz 1996 PMID: 8995481 ; Jiang 1998 PMID: 9811338; Yang 2005 PMID: 15994935; Klatte 2009 PMID: 21074210).

Nous avons, de manière rétrospective, examiné la présence de cellules avec un cytoplasme clarifié dans notre série de PRCC. Nous avons trouvé des cellules claires dans trois cas de pRCC2 du groupe 3. En dépit de ces cellules claires, ni les caractéristiques morphologiques, ni IHC n'étaient compatibles avec un ccRCC, et il n'y avait pas d'argument pour classer ces tumeurs dans un autre type que pRCC2. La recherche de mutations *VHL* dans 13 cas de pRCC2 par séquençage de type NGS a été négative. L'inactivation pouvant résulter de mécanismes épigénétique, l'inactivation de *VHL* dans ces cas ne peut pas être complètement exclue. La suppression 3p comprend également des gènes autres que *VHL*, comme BAP1 et MITF, qui mérite un examen plus approfondi (Bertolotto 2012 PMID: 22480646;. Peña-Llopis 2012 PMID: 22683710).

La perte de 3p y compris *VHL* fournit un rationnel pour l'utilisation des thérapies ciblées anti-angiogéniques dans les ccRCC. La prescription de molécules anti-VEGF pour les patients atteint de ccRCC métastatique a été une avancée majeure (Escudier 2007 PMID: 18156031). En revanche, les thérapies anti-VEGF sont moins efficaces dans les RCC non à cellules claires métastatiques (Molina 2012 PMID: 20711632. Paglino 2012 PMID: 23231522, Tannir 2012 PMID: 22771265, Bellmunt 2013 PMID: 23625974). Nos résultats ouvrent la voie à des essais cliniques basés sur des paramètres qui incluent des données génétiques. La mise en évidence d'un groupe de PRCC présentant une perte de 3p, mais aucun gain de chromosomes 7 et 17 et aucune mutation MET soulève la question de l'utilisation de traitements anti-angiogéniques, justifiées par l'activation de la voie de signalisation impliquant HIF. Enfin, le groupe «classique» montrant principalement des gains de chromosomes 7 et 17 doit être exploré plus profondément pour trouver de nouveaux biomarqueurs.

Initialement décrite en 1986, cette entité est définie par la fusion entre le gène du facteur de transcription TFE3 (locus Xp11.2) et au moins 6 gènes partenaires différents. TFE3 est un membre de la famille des facteurs de transcription MITF. Il induit l'expression du proto-oncogène MET codant pour un récepteur tyrosine kinase dont l'activation déclenche des voies de signalisation d'aval, spécifiquement la voie mTOR, responsable d'une prolifération cellulaire non régulée. Avec un âge moyen au diagnostic de 24,5 ans, les tRCC représentent la moitié des carcinomes à cellules rénales de l'enfant, contre moins de 5 % chez l'adulte.

Microscopiquement, les carcinomes rénaux à translocation (tRCC) se présentent comme des proliférations d'architecture variable, papillaire, alvéolaire ou trabéculaire faites de cellules tumorales à cytoplasme parfois clarifié, parfois éosinophile. En l'absence de caractère anatomopathologique spécifique, les tRCC posent un réel problème de diagnostic différentiel avec les autres RCC (Mosquera 2011 PMID: 21817901). Le diagnostic doit être évoqué en cas de discordance entre les données morphologiques, immunohistochimiques et génétiques, ou pour les RCC survenant chez l'adulte jeune ou l'enfant.

Quelque soit la translocation, le gène TFE3 se retrouve à proximité immédiate d'un nouveau promoteur conduisant à la surexpression de la protéine de fusion. Le marquage nucléaire positif pour TFE3 par immunohistochimie est sensible et spécifique. Les examens génétiques (FISH) constituent la référence diagnostique. Ils sont demandés, en fonction des disponibilités, en première intention ou pour permettre de statuer après un examen immunohistochimique équivoque.

1.1.5.2.3 PLACE DE LA GENETIQUE POUR LE PRONOSTIC ET LA THERAPEUTIQUE

1.1.5.2.3.1 GENETIQUE ET PRONOSTIC

Une vue globale des profils d'expression des gènes et des voies dérégulées peut fournir une image plus précise du cancer du rein, y compris concernant son comportement clinique. Cependant, la fonction et le rôle de la plupart de ces gènes dans le développement de la tumeur ne sont pas connus, et certains peuvent même être des gènes de voisinage qui ne jouent aucun rôle dans la tumorigenèse. Néanmoins, ces signatures peuvent servir en tant que biomarqueurs efficaces. Malgré les efforts considérables déployés pour trouver des biomarqueurs pronostiques à partir des données génétiques, aucun résultat probant n'a été obtenu à ce jour.

Les ccRCC se comportent de façon plus agressive que les pRCC et chRCC, soulignant la nécessité de sous-typage précis. Les premiers résultats de CGH ont révélé que les altérations génomiques peuvent être associés au développement de métastases chez des patients atteints ccRCC. En plus d'un nombre plus élevé d'altérations génomiques, notamment de pertes chromosomiques, des altérations spécifiques comme la perte de chromosomes 9p, 10, 14q et 18 ainsi que des gains de 17 sont corrélés à la survenue des métastases et à la survie sans progression (Junker 2000 PMID: 11029490).

D'autres études ont confirmé ces données et identifié de nouvelles régions associées à des métastases comme les gains de 1q, 7q, 8q, 12q et 20q (Sanjmyatav 2011 PMID: 21944119). Ces résultats mettent en évidence la complexité du processus métastatique et l'implication de plusieurs gènes. Une meilleure définition des gènes impliqués dans le processus métastatique est nécessaire, et une meilleure connaissance de ces régions candidates reste à définir.

Les options de traitement des RCC métastatiques se sont sensiblement améliorées au cours des dernières années, en partie grâce à notre compréhension accrue des événements génétiques sous-jacents au développement des RCC. VEGF et mTOR ont été reconnus comme des éléments fondamentaux de la biologie des RCC. Cela a conduit à la mise en œuvre de nombreux traitements anti-angiogéniques pour le traitement des RCC.

Avec l'avènement des nouvelles possibilités de traitement, la recherche de biomarqueurs visant à personnaliser le traitement des patients RCCm a été intensifiée. La réponse au traitement et la toxicité étant en partie liées à la variabilité génétique inter-patients, les études pharmacogénétiques ont tenté de déterminer si une relation existe entre un génotype particulier et les propriétés pharmacocinétiques et pharmacodynamiques de ces nouvelles modalités de traitement. Il a été démontré que les polymorphismes dans les gènes codant pour des enzymes du métabolisme, dans des transporteurs d'efflux et des cibles de médicaments sont associés à des toxicités liées au sunitinib et que les polymorphismes génétiques pour trois gènes impliqués dans la pharmacocinétique du sunitinib sont associés à la survie sans progression pour des patients RCCm traités par sunitinib (Van der Veldt 2011 PMID: 21097692).

1.1.5.2.4 Physiopathogenie et perspectives

Nous avons démontré qu'une caractérisation génétique exhaustive peut permettre d'identifier de nouvelles voies potentielles de tumorigénèse dans les adénomes métanéphriques (Annexe 5) et les ccRCC (Annexe 6)

Article (Annexe 5)

A renal metanephric adenoma showing both a 2p16e24 deletion and BRAF V600E mutation: a synergistic role for a tumor suppressor gene on chromosome 2p and BRAF activation ?

Cancer Genet. 2013 Sep-Oct;206(9-10):347-52.

Dadone B, Ambrosetti D, Carpentier X, Duranton-Tanneur V, Burel-Vandenbos F, Amiel J, Pedeutour F.

Article (Annexe 6)

Renal cell carcinoma and a constitutional t(11;22)(q23;q11.2): case report and review of the potential link between the constitutional t(11;22) and cancer.

Cancer Genet. 2012 Nov;205(11):603-7.

Doyen J, Carpentier X, Haudebourg J, Hoch B, Karmous-Benailly H, Ambrosetti D, Fabas T, Amiel J, Lambert JC, Pedeutour F.

1.1.6 ELEMENTS DU PRONOSTIC

1.1.6.1 LES FACTEURS PRONOSTICS ET DE REPONSE AU TRAITEMENT

Les carcinomes rénaux à cellules claires présentent un spectre évolutif très variable. Les petites tumeurs de découverte fortuite, précoces et facilement résécables ont un pronostic souvent favorable. Les volumineuses tumeurs de diagnostic tardif sont souvent métastatiques et ont un pronostic péjoratif. Par ailleurs, les nouvelles thérapeutiques ciblées, présentant un coût et une morbidité élevée, rendent nécessaire l'établissement de critères de prescription et la définition de facteurs prédictifs de réponse à ces traitements. Ces différents points mettent en évidence la nécessité de définir des facteurs pronostics pour une stratification des groupes de patient afin d'adapter le traitement et le suivi.

1.1.6.2 FACTEURS PRONOSTICS PRINCIPAUX

Il existe 3 facteurs pronostiques majeurs, identifiés sur des grandes séries et en analyse multivariée comme facteurs indépendants de pronostic. Il s'agit du *performance status*, du stade TNM et du grade de Fuhrman (Eble 2004).

1.1.6.2.1 CLINIQUE ET BIOLOGIQUE

Un état général altéré (*performance status* > 2), la présence de symptômes locaux, de symptômes systémiques et d'une cachexie sont des critères de mauvais pronostic (Patard 2013 PMID: 24485292).

Parmi les caractéristiques cliniques du patient, le facteur pronostique le plus couramment utilisé est le *performance status* de l'ECOG (Eastern Cooperative Oncology Group) (Oken 1982 PMID: 7165009). Il s'agit d'un indice d'activité globale, simple et facilement utilisable. Il comporte 5 stades, allant de zéro pour un patient ayant une activité normale, à quatre pour un patient ayant perdu toute autonomie.

Le taux d'hémoglobine, la calcémie corrigée, le taux de LDH, la CRP, le taux de plaquettes et de polynucléaires neutrophiles sont des facteurs pronostiques mentionnés dans la littérature

1.1.6.2.2 MACROSCOPIQUE ET MICROSCOPIQUE

1.1.6.2.2.1 TYPE HISTOLOGIQUE

Le groupe de l'hopital Memorial Sloan-Kettering (Teloken 2009 PMID: 19758615) a démontré sur une série de 1863 patients (ccRCC, PRCC, et chRCC) que les patients atteints ccRCC étaient beaucoup plus susceptibles de développer une maladie métastatique ou de mourir de RCC, comparé aux autres sous types, même après ajustement pour les autres facteurs influençant le pronostic. Le groupe du Dr Leibovich a rapporté leur expérience sur 3062 patients (ccRCC, PRCC, et chRCC), montrant également que le sous-type histologique est un facteur prédictif indépendant de mortalité par cancer chez les patients, les ccRCC conférant le plus mauvais pronostic (Leibovich 2010 PMID: 20171681).

De manière générale, il a été montré que le carcinome chromophobe est de meilleur pronostic que le carcinome papillaire, lui-même de meilleur pronostic que le carcinome à cellules claires. Dans une série de 377 tumeurs malignes (Amin 2002 PMID: 11859208), il a été observé des survies sans progression à 5 ans respectivement de 94, 88 et 70%. Enfin, le carcinome papillaire de type 2 est de plus mauvais pronostic que celui de type 1.

Le carcinome des tubes collecteurs et le carcinome médullaire sont de très mauvais pronostic. Le carcinome mucineux tubulaire à cellules fusiformes, le carcinome kystique multiloculaire à cellules claires et le carcinome papillaire à cellules claires sont des tumeurs de bas grade de malignité. L'oncytome et l'adénome papillaire sont des tumeurs bénignes.

1.1.6.2.2.2 GRADE NUCLEAIRE DE FUHRMAN

Parmi les caractéristiques histologiques, le grade de Fuhrman est le facteur histopronostique majeur (Fuhrman 1982 PMID: 7180965). Il s'agit d'un grade simple et reproductible, utilisé quel que soit le sous type histologique. Il est défini selon les caractéristiques nucléaires de la tumeur (FIGURE 1). Quatre grades sont définis selon la taille des noyaux, la régularité de leurs contours, la présence et la taille du nucléole ainsi que la présence de monstruosités nucléaires. Le grade le plus élevé au sein de la tumeur est retenu quelle que soit la proportion de ce contingent. Ceci met en évidence l'intérêt d'un échantillonnage exhaustif de la tumeur. La valeur pronostique de ce grade a été démontrée dans de nombreuses études. L'existence d'un contingent sarcomatoïde a également une valeur pronostique, sa présence fait passer la tumeur en grade 4.

Initialement validé sur le carcinome rénal à cellules claires (Fuhrman 1982 PMID: 7180965), il s'applique à tous les carcinomes à cellules rénales sauf le carcinome chromophobe, en raison du pléiomorphisme nucléaire et nucléolaire fréquent dans ce sous-type.

	Taille du noyau	Contours du noyau	Nucléoles	Cellules monstrueuses
Grade 1	10 mm	Réguliers	Absents ou imperceptibles	0
Grade 2	15 mm	Discrètes irrégularités	Visibles au grossissement x 400	0
Grade 3	20 mm	Nettement irréguliers	Visibles au grossissement x 100	0
Grade 4	Idem grade 3	Idem grade 3	Idem grade 3	Cellules monstrueuses multilobées

FIGURE 1

Paramètre de morphologie nucléaire définissant le grade de Fuhrman (d'après Fuhrman SA, Lasky LC, Limas C. Prognostic significance of morphologic parameters in renal cell carcinoma. Am J Surg Pathol. 1982 Oct;6(7):655-63.)

1.1.6.2.2.3 Stade

La classification TNM est un système international visant à classer les cancers selon leur extension anatomique. Le stade TNM est un facteur pronostique majeur pour les carcinomes rénaux (Eggener 2010 PMID: 20728266). On définit différents stades en fonction de la taille tumorale et de l'état d'envahissement local, régional et métastatique (tableau 3). Il a été démontré que la taille tumorale est corrélée au pronostic de façon continue. Des valeurs seuils ont été définies à 4 cm et 7 cm.

Le stade TNM prend en compte l'état d'envahissement loco régional, en discernant l'envahissement surrénalien, au tissu adipeux péri rénal, au fascia de Gerota et l'envahissement vasculaire de la veine rénale sous diaphragmatique, sous diaphragmatique et de la veine cave inférieure. Le staging retenu est la classification anatomo pathologique (pT), l'évaluation clinique (cT) sous-évaluant la taille de la tumeur.

La survie à 5 ans varie de 97% pour les stades pT1a à 20% pour les pT4.

1.1.6.3 FACTEURS PRONOSTIQUES SECONDAIRES OU EN COURS D'ETUDE

La présence de nécrose est un facteur pronostique pour les carcinomes à cellules claires. Il s'agit le plus souvent de nécrose de coagulation. L'existence de tel remaniement est retrouvée dans 30 à 40 % des cas. Toutefois, le caractère indépendant de ce paramètre dans des études multivariées est débattu. Il convient de la quantifier macroscopiquement et microscopiquement (Klatte 2009 PMID: 19230920).

L'accroissement de la densité vasculaire moyenne est corrélé à la présence de métastases (Yildiz 2008 PMID: 18070177). Certains auteurs rapportent également que la densité vasculaire microscopique pourrait être corrélée au pronostic. Il existe différentes méthodes permettant de la définir, la plus communément utilisée étant la méthode de Chalkley. Les critiques à l'égard de ce paramètre concernent essentiellement le manque de reproductibilité de cette mesure ainsi que la discordance des résultats obtenus entre différentes études. Bien que cette évaluation ne soit pas utilisée en routine, elle peut être réalisée à l'aide de logiciels adaptés (Iakovlev 2012 PMID: 22042086).

L'invasion microvasculaire est définie par l'atteinte de l'endothélium des veines péritumorales. Plusieurs séries ont montré une survie sans récidive à 5 ans nettement supérieure en l'absence d'invasion vasculaire microscopique (Mrstik 1992 PMID: 1635115; Van Poppel 1997 PMID: 9186320).

L'envahissement du système collecteur est un facteur péjoratif démontré lors de plusieurs études (Palapattu 2003 PMID: 12913694; Terrone 2004 PMID: 15363563).

A côté de ces éléments cliniques et histologiques définissant le pronostic, de nouveaux facteurs moléculaires sont en cours d'étude.

L'impact de l'expression de facteurs angiogéniques a été étudié. Le taux de *Vascular Endothelial Growth Factor* (VEGF) plasmatique ou sa quantification au sein de la tumeur par immunohistochimie pourrait également avoir une valeur pronostique. Il pourrait également s'agir d'un facteur prédictif de réponse aux thérapeutiques ciblées (Billemont 2007 PMID: 17846009).

L'activité mitotique est trop faible pour fournir des informations pronostiques. En revanche, il a été démontré dans certaines études que l'indice de prolifération mesurée par le Ki67 peut être corrélé à la survie (Dudderidge 2005 PMID: 15814627, Rioux-Leclercq 2000 PMID: 10736491). D'autres publications rapportent des résultats contradictoires.

CAIX est le potentiel biomarqueur le plus étudié. Son expression est quasi nulle dans le rein normal et cette protéine est surexprimée dans plus de 90 % des ccRCC. Une faible expression de CAIX est un facteur indépendant de mauvais pronostic (Bui 2003 PMID: 12576453, Atkins 2005 PMID: 15897568).

De nombreux autres facteurs sont en cours d'investigation (HIF, PTEN, p53, E-Cadherine...). De rares études rapportent une corrélation entre l'expression de ces protéines et le pronostic mais les séries sont de petite taille et ces résultats n'ont pas été confirmés à grande échelle. Par ailleurs, la majorité de ces marqueurs moléculaires n'apportent pas d'information pronostique indépendante des deux critères majeurs que sont le stade et le grade. Il n'existe pas de recommandations sur l'utilisation de ces marqueurs en pratique de routine et ces facteurs moléculaires ne sont pas encore intégrés dans les classifications pronostiques. Il s'agit notamment de HIF (Richard 2007 PMID: 17846002), p53 (mauvais pronostic si surexpression) (Rioux-Leclercq 2000 PMID: 10736491), CD44 (facteur d'adhésion cellulaire, mauvais pronostic si surexpression) (Paradis 1999 PMID: 10332486).

1.1.6.4 Classifications pronostiques

Quelque soit le sous-type, les métastases sont fréquentes chez les patients atteints de RCC. Plusieurs nomogrammes ont été développés pour stratifier les patients selon des groupes de risque, basée à la fois sur les paramètres cliniques et histopathologiques (Meskawi 2012 PMID: 22575911).

Les nomogrammes pour les patients atteints de maladie non métastatique ont atteint une précision d'environ 90%, mais les modèles pour les patients atteints de la maladie métastatique, en particulier pour les patients traités avec des inhibiteurs de la tyrosine kinase (ITK), sont encore imprécis (Karakiewicz 2009 PMID: 19836798). De nouveaux marqueurs pronostiques sont nécessaires pour prédire le risque de métastases et le pronostic afin de définir un suivi et une thérapie adapté et personnalisé.

Plusieurs systèmes pronostiques clinicopathologiques ont été décrits dans le cancer du rein localisé et métastatique. La classification pronostique la plus utilisée pour le cancer métastatique est celle du Memorial Sloan-Kettering Cancer Center (MSKCC), dite « classification de Motzer 2002 » (Mekhail 2005 PMID: 15681528)(Tableau 2).

Facteurs	Element péjoratif
Indice de Karnofsky	< 80%
LDH	> 1,5 fois la normale
Hémoglobinémie	< 13 g/dL ♂/ < 11,5 g/dL ♀
Calcémie corrigée	> 10 mg/dL
Intervalle diagnostic – début du traitement systémique	< 1 an

Tableau 2

Classification pronostique du Memorial Sloan-Kettering Cancer Center, dite « de Motzer 2002 »(KPS, Karnofsky performance status, indice de Karnofsky) (d'après Motzer RJ, Bacik J, Murphy BA, Russo P, Mazumdar M. Interferon-alfa as a comparative treatment for clinical trials of new therapies against advanced renal cell carcinoma. J Clin Oncol. 2002 Jan 1;20(1):289-96.)

Le patient est dit de bon pronostic s'il ne présente aucun facteur de risque, de pronostic intermédiaire s'il présente 1 à 2 facteurs de risque, et de mauvais pronostic s'il présente 3 à 6 facteurs de risque.

Ainsi, les marqueurs histopronostiques dont on dispose actuellement avaient été décrits avant l'ère des thérapies ciblées. Les évolutions des cancers du rein étant souvent disparates, il paraît intéressant de poursuivre l'exploration des mécanismes oncogéniques afin de définir de nouveaux marqueurs.

1.1.6.5 FACTEURS PREDICTIFS DE REPONSE ET PERSPECTIVES

Actuellement les recommandations thérapeutiques ont été principalement établies pour les carcinomes à cellules claires, dans lesquels les molécules anti-angiogéniques sont particulièrement efficaces.

Aucun biomarqueur théranostique n'est utilisé en pratique clinique pour le moment. Une revue bibliographique récente (Funakoshi 2014 PMID: 24398141) a analysé les facteurs prédictifs de réponse aux anti-angiogéniques dans les carcinomes rénaux à cellules claires métastatiques. Un niveau de preuve de type II a été mis en évidence pour cinq biomarqueurs prédictifs : le VEGF, l'interleukine 6 (IL-6), le facteur de croissance hépatocytaire (hepatocyte growth factor : HGF), l'osteopontin et des SNPs (single nucleotide polymorphism) de l'interleukine 8 (IL-8). Ces éléments pourraient être prometteurs pour une amélioration des stratégies thérapeutiques.

Devant l'essor des thérapies ciblées et des biomarqueurs théranostiques, les perspectives sont donc de rechercher et de valider de nouveaux biomarqueurs immunohistochimiques et génétiques. La recherche de cibles thérapeutiques doit également être étendue aux autres sous-types histologiques que les carcinomes rénaux à cellules claires, ainsi qu'aux cas de carcinomes à cellules claires non-répondeurs.

Article (Annexe 3)

The relevance of testing the efficacy of anti-angiogenesis treatments on cells derived from primary tumors: a new method for the personalized treatment of renal cell carcinoma. PLoS One. 2014 Mar 27;9(3):e89449. Grépin R, Ambrosetti D, Marsaud A, Gastaud L, Amiel J, Pedeutour F, Pagès G.

Même si les ccRCC représentent le type le plus commun de cancer du rein, au moins 20% des RCC ne sont pas des ccRCC. Pour rappel, les carcinomes rénaux à translocation (tRCC) Xp11.2 constituent une entité rare. Il existe une fusion du gène *TFE3* avec un partenaire ayant pour conséquence une surexpression du facteur de transcription E3. Les tRCC présentent un aspect morphologique hétérogène, avec des territoires d'architecture papillaires, alvéolaires ou solides et une association de cellules à cytoplasme clair et à cytoplasme éosinophile. La surexpression de la protéine TFE3 induit une prolifération cellulaire anormale. Il a été rapporté dans les tRCC des réponses aux médicaments anti-angiogenèse similaires en termes de réponses objectives et de survie sans progression comparé aux ccRCC (Malouf 2010 PMID: 20154303). Alors que certains patients bénéficient clairement de leur traitement, d'autres sont totalement réfractaires en raison de l'acquisition de populations cellulaires résistantes (Escudier 2010 PMID: 20368553). En outre, certains effets indésirables ont été décrits (Ravaud 2011 PMID: 21346038). Par conséquent, à la fois pour les ccRCC et les non ccRCC, la définition de marqueurs théranostiques ou tout autre système prédictif de réponse est utile et nécessaire, d'autant plus au stade métastatique.

Dans la perspective d'analyser la chimiosensibilité de ces tumeurs nous avons mené des expérimentations sur des cellules dérivées de tumeurs de trois patients diagnostiqués ccRCC pour un et tRCC pour deux autres. Nous avons évalué la sensibilité à différentes thérapies anti-angiogéniques. La sensibilité *in vitro* de ces médicaments a également été testée sur des ccRCC non métastatiques, afin de pouvoir déterminer le meilleur traitement en cas de progression vers un stade métastatique. Nos expériences *in vitro* ont été complétées par une approche *in vivo* en utilisant des xénogreffes de cellules tumorale chez la souris nude. Nous avons établi un parallèle concernant les phénomènes de sensibilité et de résistance entre les patients, les études *in vitro* et *in vivo*.

1.1.7 Prise en charge therapeutique

1.1.7.1 Traitement chirurgical

1.1.7.1.1 Chirurgie du site primaire

La chirurgie reste le traitement privilégié pour la plupart des cas de RCC localisés. La pratique évolue avec un recours de plus en plus fréquent à la chirurgie d'épargne néphronique ou néphrectomie partielle plutôt qu'à la néphrectomie élargie.

Les arguments en faveur de cette évolution dans la prise en charge chirurgicale reposent principalement sur la corrélation inverse entre le débit de filtration glomérulaire et le nombre d'hospitalisations, d'événements cardiovasculaires et de décès (Go 2004 PMID: 15385656). Chez les patients subissant une chirurgie pour RCC, la néphrectomie radicale a été associée à une augmentation de la mortalité globale et des événements cardiaques comparativement à la néphrectomie partielle (Huang 2009 PMID: 19012918). Initialement, il a été démontré des résultats oncologiques équivalents entre néphrectomie partielle et néphrectomie radicale pour les tumeurs de moins de 4 cm. Puis plusieurs groupes ont trouvé des résultats oncologiques équivalents chez les patients bien sélectionnés avec des tumeurs de plus grande taille (Thompson 2009 PMID: 19836797). L'American Urological Association recommande la néphrectomie partielle lorsqu'elle est techniquement possible pour les tumeurs T1. Pour les tumeurs de plus de 7 cm (T2) la néphrectomie partielle est efficace et sans danger, mais pour un groupe hautement sélectionné de patients, notamment ceux avec un seul rein, ayant une insuffisance rénale préexistante, et une localisation de la tumeur appropriée. Bien que la néphrectomie partielle préserve la fonction rénale, le risque de complications après une telle chirurgie est supérieur. Une étude de l'EORTC, prospective randomisée incluant 541 patients et visant à comparer néphrectomie partielle et néphrectomie radicale, a montré un risque d'hémorragie sévère, de fistules urinaires, et de réintervention pour des complications plus élevé dans le groupe de la néphrectomie partielle (Van Poppel 2011 PMID: 21186077).

Pour encadrer l'expansion des indications de néphrectomie partielle, plusieurs groupes ont tenté de définir des systèmes de notation préopératoire pour quantifier la taille de la tumeur rénale, son emplacement et sa profondeur en fonction des résultats d'imagerie préopératoire. La technique standard de la néphrectomie partielle comprend le clampage de l'artère rénale avec ou sans la veine rénale et l'excision de la masse rénale. Le temps de clampage vasculaire est le temps d'ischémie chaude. Le temps d'ischémie chaude accepté est débattu, mais la valeur limite maximale se situe entre 20 et 30 minutes. L'objectif de ces systèmes de notation est d'identifier les caractéristiques prédictives des tumeurs rénales pour identifier les risques de temps d'ischémie chaude prolongée ou les complications chirurgicales.

Trois systèmes de classification et de notation anatomiques sont utilisés: le *RENAL nephrometry score* (prenant en compte le rayon tumoral, le caractère exophytique ou endophytique, la proximité des voies excrétrices, et l'emplacement par rapport aux lignes polaires antérieure ou postérieure); Le *Padua score* (prenant en compte les aspects et dimensions préopératoires); et le *C index*.

1.1.7.1.2 CHIRURGIE DES METASTASES

Les patients atteint de carcinome rénal métastatique ont généralement un pronostic très péjoratif. Cependant, avec l'introduction des thérapies ciblées les perspectives ont radicalement changé. Les sous-groupes favorables comprennent les patients ayant une métastase unique et une survie sans récidive supérieure à 1 an. La résection complète des métastases isolées a été associée à des taux de survie à 5 ans entre 35 et 60%. Même lorsque la probabilité de résection complète était faible, la métastasectomie a toujours maintenu son effet bénéfique (Rasco 2006 PMID: 17070212).

1.1.7.2 THERAPIE FOCALE

Les alternatives au traitement chirurgical des petites tumeurs rénales comprennent les techniques mini invasives d'ablation guidée par l'image percutanée ou laparoscopie telles que l'ablation par radiofréquence, la cryoablation, l'ablation par micro-ondes, l'ablation laser, l'ablation par radiochirurgie (CyberKnife), et l'ablation par ultrasons focalisés haute intensité (HIFU).

Les thérapies ablatives permettent de traiter les petites tumeurs rénales corticales chez les patients à haut risque chirurgical avec une morbidité potentiellement réduite. Ces procédures peuvent être effectuées dans un cadre ambulatoire en utilisant une approche guidée par l'image percutanée. Les meilleurs candidats sont des patients âgés atteints de comorbidités médicales graves qui refusent la surveillance (Ljungberg 2010 PMID: 20633979).

Chez certains patients présentant une tumeur dans un rein unique ou ayant une dysfonction rénale initiale, donc à haut risque de perte complète de la fonction rénale après résection chirurgicale, l'ablation de la tumeur peut également être discutée. Ces patients doivent accepter la nécessité d'une surveillance radiographique à long terme après la thérapie focale. Les contre-indications sont des tumeurs avec une faible chance de succès du traitement en raison de la taille ou l'emplacement, les jeunes patients sains (inférieur à 75 ans), la présence de métastases multiples, et une coagulopathie irréversible. Les tumeurs de plus de 3 cm, les tumeurs du hile à proximité de l'uretère proximal ou du bassinet, ou les tumeurs avec une forme irrégulière et d'aspect infiltrant sont des contre-indications relatives.

1.1.7.3 TRAITEMENT SYSTEMIQUE

Autrefois basé sur l'immunothérapie, le traitement médical du cancer du rein utilise depuis 2006 des thérapies ciblées ayant souvent une action anti-angiogénique :

- inhibiteurs de tyrosine kinases (le sunitinib, le sorafenib, le pazopanib et l'axitinib),
- inhibiteurs du VEGF (le bevacizumab associé à l'interféron)
- inhibiteurs de mTOR (le temsirolimus et l'everolimus)

1.1.7.3.1 IMMUNOTHERAPIE

1.1.7.3.1.1 HISTORIQUE : L'INTERFERON

L'interféron-α (IFN-α) a été utilisé pour traiter les carcinomes rénaux métastatiques dans les années 1980 et a démontré des taux de réponse faibles mais reproductibles de l'ordre de 10 à 20% avec des réponses durables occasionnelles (Pyrhönen 1999 PMID: 10561363). Deux essais randomisés (Coppin 2005 PMID: 15674877) ont démontré que les patients traités avec l'IFN-α par rapport à la vinblastine ou la médroxyprogestérone avait un bénéfice faible mais statistiquement significatif en terme de survie. Une méta analyse incluant 644 patients a trouvé une réduction du risque relatif de décès à 1 an de 26% au bénéfice de l'IFN-α, et une amélioration de la survie moyenne de 3,8 mois (Coppin 2005 PMID: 15674877). La plupart des patients qui ont répondu ont obtenu des réponses partielles qui ont généralement duré moins de 12 mois. Les toxicités de l'IFN-α incluent des symptômes pseudo-grippaux, fatigue et dépression. Basé sur cet avantage en terme de survie, l'IFN a été utilisé comme le bras de contrôle dans de nombreux essais cliniques de thérapies ciblées.

A la différence de l'IFN, l'interleukine-2 (IL-2) est administrée encore aujourd'hui chez des patients sélectionnés. Des traitements avec de haute dose d'IL-2 permettent d'obtenir des réponses chez 10 à 15% des patients avec une histologie à cellules claires, avec des réponses durables pour 4 à 5% des cas. Dans une analyse des sept essais cliniques de phase II incluant 255 patients traités par deux cycles de haute dose d'IL-2, 15% des patients avaient une réponse objective avec une durée médiane de 54 mois (Fyfe 1995 PMID: 7884429). Parmi les 9% ayant obtenu une rémission partielle, la durée médiane de la réponse était de 19 mois. Plusieurs patients sont restés indemnes de maladie au-delà de 20 ans après l'instauration du traitement, ce qui suggère que le traitement à forte dose IL-2 a pu conduire à guérir une petite minorité de patients. Concernant les indications, il existe des données rétrospectives suggérant que l'IL-2 est plus efficace chez les patients de pronostic bons et intermédiaires avec une histologie à cellules claires. Une mortalité de l'ordre de 4% a été rapportée, due à des complications telles qu'infarctus du myocarde, insuffisance respiratoire et toxicité gastro-intestinale. Ces toxicités rendent nécessaire une administration en milieu hospitalier.

Les progrès récents dans la prise en charge du mélanome métastatique ont donné un nouvel intérêt pour l'immunothérapie dans les RCC métastatiques. Ces traitements qui ciblent les points de contrôle immunitaire (immune check point), tels que CTLA-4, PD-1 et son ligand PD-L1, sont bien mieux tolérés que l'immunothérapie classique, et ont montré une réponse complète et durable dans le mélanome métastatique (Hodi 2010 PMID: 20525992). Des études de phase précoce avec l'inhibiteur de PD-1 (nivolumab) ont montré la tolérance et l'efficacité de ce traitement dans les RCC métastatiques, avec un taux de réponse globale de 31% et des réponses durables de plus de 6 mois pour 18% des patients (Topalian 2012 PMID: 22658127).

Cela a conduit à des essais comparant le nivolumab au standard en seconde ligne, ou recherchant le bénéfice d'une combinaison de l'immunothérapie avec les thérapies ciblées anti-angiogéniques.

Article (Annexe 4)

The CXCL7/CXCR1/2 axis is a key driver in the growth of clear cell renal cell carcinoma. Cancer Res. 2014 Feb 1;74(3):873-83. Grépin R, Guyot M, Giuliano S, Boncompagni M, Ambrosetti D, Chamorey E, Scoazec JY, Negrier S, Simonnet H, Pagès G.

Nous avons exploré l'impact pronostique de l'expression de cytokines pro-angiogénique et pro-inflammatoire. Les ccRCC, par inactivation de *VHL* et activation des voies HIF, présentent une surexpression de VEGF sans qu'on ait pu démontrer de corrélation entre les taux de VEGF et la survie globale. Nous avons démontré que la cytokine pro-angiogénique, pro-inflammatoire CXCL7 est un facteur pronostique indépendant pour la survie globale. Nous avons par ailleurs trouvé qu'un inhibiteur pharmacologique des récepteurs de CXCL7 (CXCR1 et CXCR2) est suffisant pour inhiber la prolifération des cellules endotheliales et la croissance ccRCC. Nos résultats mettent en évidence l'axe CXCL7/CXCR1/CXCR2 comme cible potentielle dans le cadre du traitement des ccRCC.

1.1.7.3.2 THERAPIE CIBLEE

1.1.7.3.2.1 LA VOIE VHL / HIF/ VEGF/ VEGFR

Le complexe VEGF / VEGFR est la cible de multiples thérapies. Les inhibiteurs de tyrosines kinases sont administré par voie orale et ciblent VEGFR, mais aussi souvent plusieurs autres kinases. Les inhibiteurs de la tyrosine kinase (TKI) par voie orale utilisés dans le cadre du traitement des RCC comprennent le sunitinib, le pazopanib, l'axitinib et le sorafenib (FIGURE 2). Le spectre d'action de ces inhibiteurs de kinases est similaire. Tous ont des effets secondaires minimes et permettent de retarder le temps de progression du cancer, et dans certains cas, de prolonger la survie. Le sunitinib est approuvé pour le traitement de première ligne du cancer du rein métastatique, et est un inhibiteur oral de VEGFR 1 et 2 mais aussi entre autre de PDGFR α et β. Les patients traités par sunitinib ont une survie moyenne sans progression (PFS) de 11 mois et une survie globale de 26 mois (Chow 2007 PMID: 17327610). Le pazopanib, ciblant VEGFR 1, 2 et 3, PDGFR α et β, a plus récemment été approuvé pour une utilisation en tant que traitement de première ligne pour cancer du rein métastatique, avec une survie sans progression de 9,2 mois (Sternberg 2010 PMID: 20100962). Un essai de phase III rapporte que le pazopanib peut avoir des effets secondaires moindres par rapport au sunitinib (Motzer 2013 PMID: 23964934). Axitinib est actuellement approuvé comme traitement de deuxième ligne pour les RCC en raison de l'amélioration de la PFS dans ce contexte par rapport à un autre TKI et a été développé pour être un inhibiteur plus puissant et sélectif de VEGFR 1, 2 et 3. Le sorafenib est également utilisé comme traitement de deuxième ligne des RCCm.

Le bevacizumab inhibe également VEGF, mais à la différence des agents mentionnés ci-dessus, est un anticorps monoclonal administré par voie intraveineuse, et ciblant VEGF-A. Le bevacizumab n'est pas approuvé pour le traitement des RCCm en monothérapie, mais en combinaison avec l'interféron-α.

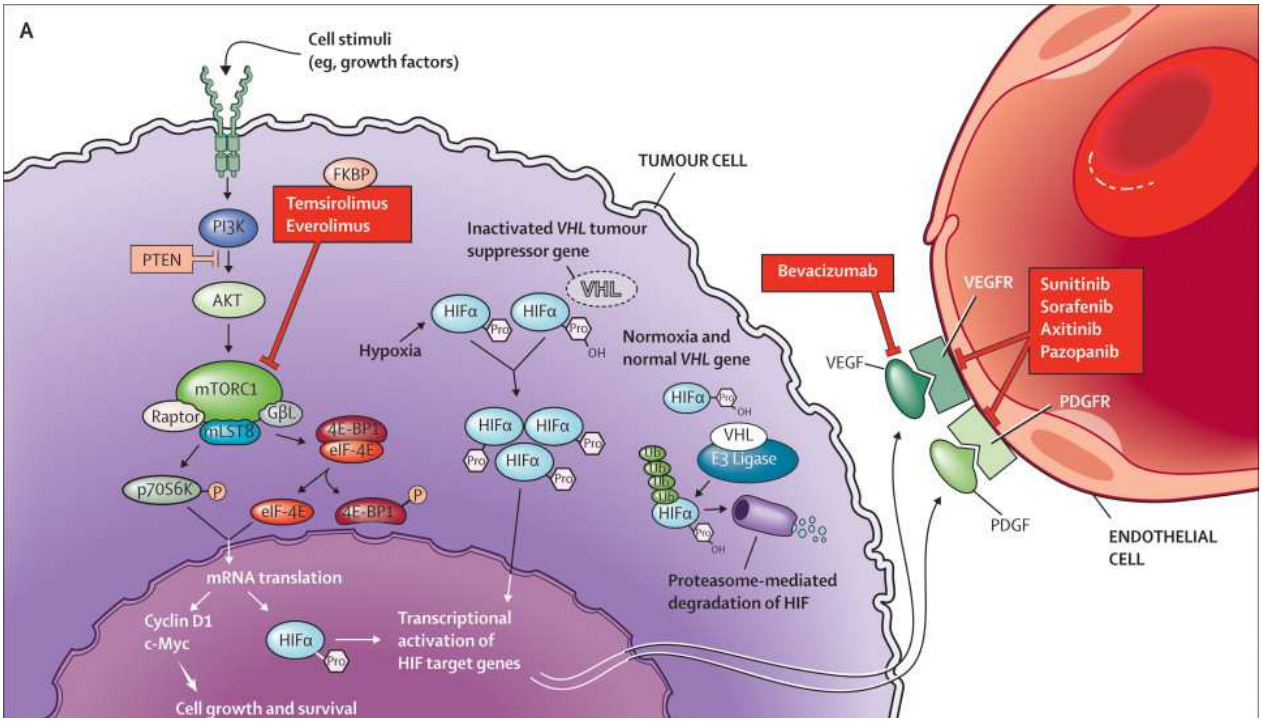

FIGURE 2

Voies biologiques dans les ccRCC et principales thérapies ciblées principales (d'après Rini BI, Atkins MB Resistance to targeted therapy in renal-cell carcinoma. Lancet Oncol. 2009 Oct;10(10):992-1000)

1.1.7.3.2.2 La voie PI3K/AKT/mTOR et ses inhibiteurs

Les voies de signalisation sous la dépendance du récepteur à l'EGF (EGFR) sont impliquées dans la carcinogenèse de nombreux cancers. Elles entraînent une perturbation de l'homéostasie cellulaire en augmentant la prolifération des cellules et en inhibant leur apoptose. Dans le cancer du rein, on observe fréquemment une surexpression du récepteur EGFR. Cette surexpression est notamment la conséquence de la surexpression de TGFα, ligand de l'EGFR, engendrée par l'activation de la voie VHL/HIF (Everitt 1997 PMID: 9254888).

En aval de l'EGFR, se distinguent deux voies :

- la voie PI3K/Akt/mTOR qui joue un rôle dans la survie et la croissance cellulaire,
- et la voie des MAP-kinases, dans la cascade d'activation de petites protéines G, les protéines RAS, et de plusieurs kinases (RAF, MEK, ERK), qui jouent un rôle pro-prolifératif prépondérant. Il existe des ponts assurant une interconnexion entre ces deux voies.

Après fixation du facteur de croissance sur son récepteur, celui-ci active la PI3-Kinase (PI3K). Celle-ci phosphoryle à son tour le phosphatidyl-inositol-diphosphate (PIP2) en phosphatidyl-inositol-triphosphate (PIP3) (Vivanco 2002 PMID: 12094235). Le PIP3 va activer PDK1, qui activera ensuite AKT. La phosphatase PTEN, en déphosphorylant PIP3 en PIP2, joue le rôle d'inhibiteur d' AKT. AKT active mTOR et régule aussi de nombreux autres substrats. mTOR peut être stimulée par d'autres voies comme celle des MAP-kinases via ERK.

mTOR est impliquée dans la carcinogenèse du cancer du rein à plusieurs niveaux (Sabatini 2006 PMID: 16915295)

– dans la cellule tumorale :

- interaction avec la voie VHL/HIF/VEGF :
  mTOR stimule la traduction des ARNm de HIFα et donc stimule notamment la néoangiogenèse tumorale indépendamment de VHL ;
- action de mTOR dans la transduction du signal :
  - l'action de mTOR consiste en une augmentation globale de la synthèse protéique, notamment les protéines favorisant l'entrée en cycle et des molécules antiapoptotiques.
  - dans la cellule endothéliale : action pro-angiogénique en aval de la signalisation par le VEGFR.

La voie de signalisation PI3K/Akt/mTOR est dérégulée dans de nombreux cancers, y compris les RCC, et a été suggéré que l'activation de cette voie puisse être corrélée avec un comportement agressif et un mauvais pronostic des RCC.

L'activation de la voie mTOR peut se produire par l'intermédiaire de plusieurs mécanismes, y compris la surexpression ou l'activation des récepteurs de facteurs de croissance, de mutations activatrices dans le système PI3K/Akt, ou la diminution de l'expression de gènes suppresseurs de tumeur de la sclérose tubéreuse TSC1/2, les gènes suppresseurs de tumeur *PTEN* ou *VHL*.

La surproduction de facteurs de croissance tels que le VEGF dans les cellules tumorales peut à son tour entraîner une activation de la signalisation de mTOR dans les cellules endothéliales voisines, conduisant à une augmentation de l'angiogenèse. mTOR régule également la traduction de l'ARNm de HIF1α et HIF2α, la surexpression de HIF1α et HIF2α étant une étape critique dans la pathogenèse de la RCC.

Ainsi, le rôle de cette voie PI3K/Akt/mTOR dans la carcinogenèse des carcinomes à cellules claires a permis le développement de thérapies ciblées agissant à divers niveaux de cette voie et sur différents acteurs (inhibiteurs de tyrosine-kinase, inhibiteur de VEGF, inhibiteurs de mTOR).

Deux agents ciblant la voie AKT/mTOR/PI3K sont utilisés pour le traitement des RCC, le temsirolimus et l'évérolimus. Le temsirolimus est un inhibiteur de mTORC1, administré par voie intraveineuse sur une base hebdomadaire, et approuvé pour le traitement de première ligne du RCC. Il a démontré une amélioration de la survie par rapport à l'interféron-α dans une population de patients à haut risque, et par conséquent son utilisation est souvent considéré chez les patients atteints de RCC non cellules claires ou de pronostic péjoratif (Hudes G 2007 PMID: 17538086). L'évérolimus est un traitement quotidien par voie orale ayant son indication pour le traitement de deuxième ligne des RCC. Les deux thérapies anti mTOR ont des effets secondaires similaires, notamment éruption cutanée, mucite, pneumonie interstitielle, l'hyperglycémie et l'hyperlipidémie.

1.1.7.4 INDICATIONS

Le stadification précise des RCC est essentielle à la planification thérapeutique. La taille de la tumeur primaire et l'implication veineuse, l'invasion d'organes adjacents, les métastases ganglionnaires, et les métastases à distance sont essentielles pour déterminer le plan de traitement, par chirurgie ou par thérapie systémique.

Pour les cancers localisés de moins de 4 cm, une chirurgie partielle est à privilégier si la localisation de la tumeur le permet car elle limite la perte néphronique ce qui diminue la morbidité cardiovasculaire améliore la survie. Chez les patients âgés de plus de 75 ans, présentant des co-morbidités importantes, une espérance de vie limitée ou une fonction rénale altérée, une surveillance active ou des traitements ablatifs sont à privilégier.

Pour les cancers localisés de plus de 4 cm, la possibilité d'une chirurgie partielle est évaluée en fonction de la localisation de la tumeur et de scores morphométriques. Lorsque les marges sont saines, les résultats oncologiques sont équivalents à ceux d'une néphrectomie totale.

Dans le cas de cancers localement avancés non métastatiques, la néphrectomie élargie avec obtention de marges saines par voie ouverte reste le standard associé à un curage ganglionnaire en présence de suspiscion radiologique et/ou peropératoire d'extension ganglionnaire. Des traitements adjuvants ou néo-adjuvants ne sont pas recommandés en dehors d'un essai clinique.

Enfin, pour les cancers métastatiques, les traitements sont individualisés en fonction des classifications pronostiques. Pour les patients à bon pronostic et pronostic intermédiaire, la néphrectomie peut être proposée, en particulier en cas de tumeur symptomatique. Le traitement systémique est actuellement basé sur des molécules anti-angiogéniques et des inhibiteurs de mTOR. Les recommandations concernent principalement les carcinomes à cellules claires. Il existe un arbre décisionnel basé sur les traitements antérieurs et le groupe pronostique.

1.2 HIF, HYPOXIE ET METABOLISME TUMORAL

1.2.1 LE FACTEUR INDUCTIBLE PAR L'HYPOXIE, HIF

1.2.1.1 GENERALITES

1.2.1.1.1 L'HOMEOSTASIE DE L'OXYGENE : LE PHENOMENE HYPOXIQUE

L'oxygène est essentiel à la survie des organismes aérobies. Il intervient dans le maintien de la balance énergétique cellulaire. Le métabolisme énergétique aérobie est dépendant de la phosphorylation oxydative au cours de laquelle l'énergie fournie par le transport d'électrons au niveau mitochondrial est convertie en ATP, source cellulaire en énergie. Dans ce processus, l'oxygène intervient en temps qu'accepteur final d'électrons. De ce fait, l'état d'oxygénation des tissus fait l'objet d'une régulation précise.

L'hypoxie est définie comme étant une diminution de la tension tissulaire en oxygène. Elle peut survenir dans des conditions physiologiques (développement embryologique, adaptation à l'altitude) ou pathologiques (pathologie ischémique, cancer) (Semenza 1985 PMID: 10749844).

En situation d'hypoxie, des mécanismes d'adaptation sont mis en place. Il s'agit soit de mécanismes visant à rétablir l'état d'oxygénation, par le biais notamment du contrôle de la vascularisation, soit de l'induction de modifications du métabolisme cellulaire permettant d'assurer la survie cellulaire en hypoxie.

1.2.1.1.2 L'HYPOXIE ET LE CANCER

Une faible tension en oxygène est liée à de nombreux phénomènes physiopathologiques. L'hypoxie est un facteur de développement des tumeurs et de leurs métastases, et l'angiogenèse qui en découle est en faveur de la croissance et de la progression tumorale.

Lors de la transformation maligne l'activation de l'angiogenèse HIF-dépendante est soit la conséquence de l'hypoxie due à l'inadéquation entre le volume tumoral et la perfusion tumorale, soit secondaire à des altérations génétiques accompagnant le développement tumoral, stimulant l'activité de HIF, indépendamment de la tension d'oxygène. Dans tous les cas, HIF joue un rôle essentiel dans la stimulation de l'angiogenèse et le développement tumoral (Rankin 2008 PMID: 18259193).

1.2.1.2 LES FACTEURS INDUCTIBLES PAR L'HYPOXIE (HIF) - HIF, ACTEUR MAJEUR DE L'HYPOXIE

En réponse au stress hypoxique, il existe à l'échelle cellulaire une activation de nombreuses voies de signalisation. Hypoxia Inducible Factor (HIF) est une protéine jouant un rôle central dans le contrôle des voies métaboliques mises en jeu en hypoxie. La régulation de sa stabilité est étroitement liée au niveau d'oxygénation. Il s'agit d'un facteur de transcription induisant ou réprimant l'expression de nombreuses protéines cibles (Brahimi-Horn 2007 PMID: 17303407).

Les différentes isoformes de HIF facilitent à la fois l'approvisionnement en oxygène et l'adaptation à l'état hypoxique en régulant l'expression de gènes qui sont impliqués dans de nombreux processus cellulaires, y compris la captation du glucose et le métabolisme, l'angiogenèse, l'érythropoïèse, la prolifération cellulaire, et l'apoptose. Ces protéines sont membres de la famille des facteurs de transcription hélice-boucle-hélice (bHLH) qui se lient à l'ADN comme des hétérodimères composés d'une sous-unité α sensible à l'oxygène et une sous-unité β exprimée de manière constitutive. À ce jour, trois HIF (HIF1, -2, et -3) ont été identifiés et régulent la transcription des programmes en réponse à de faibles niveaux d'oxygène.

1.2.1.2.1 Les facteurs HIF

1.2.1.2.1.1 HIF1α

HIF1 a été le premier membre de la famille HIF à être caractérisé. HIF1 a été initialement identifié en tant que facteur induit par l'hypoxie liant des séquences régulatrices de l'expression du gène *EPO* dans des lignées de carcinome hépatocellulaire (Wang 1995 PMID: 7836384).

HIF -1α contient quatre domaines distincts, un domaine bHLH de liaison à l'ADN, un domaine PAS pour la dimérisation et la spécificité au gène cible, un domaine de dégradation oxygène-dépendante (ODD) nécessaire pour la dégradation par la voie ubiquitine-protéasome et deux domaines de transactivation situé dans la partie C-terminale de la protéine (Wenger 1996 PMID: 8660378) (Figure 3). HIF1 est apparu comme un régulateur critique de la réponse cellulaire à l'hypoxie, car il est exprimé de façon ubiquitaire et induit ou réprime l'expression d'un grand nombre de gènes.

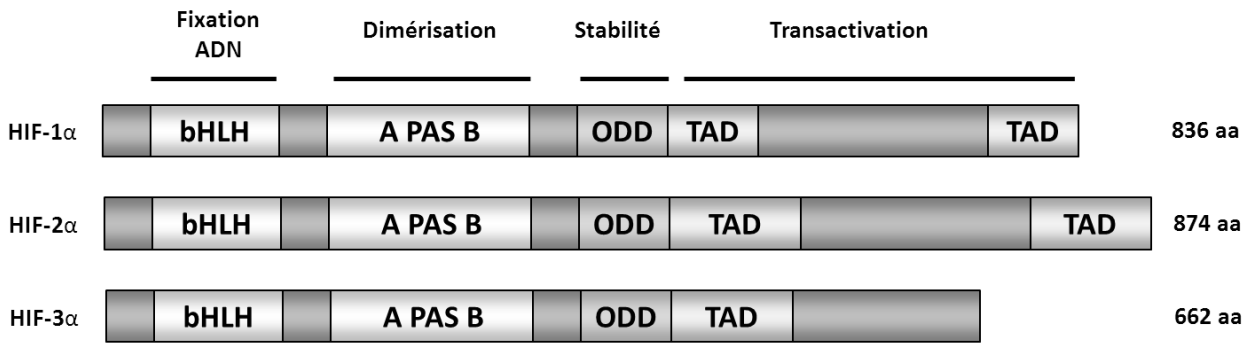

FIGURE 3

Représentation schématique des protéines de la famille HIF. (d'après Rankin EB, Giaccia AJ. The role of hypoxia-inducible factors in tumorigenesis. Cell Death Differ. 2008 Apr;15(4):678-85)

1.2.1.2.1.2 HIF2A

HIF2 a été le deuxième membre identifié de la famille HIF et présente environ 48% d'homologie de séquence d'acides aminés avec HIF1 (Figure 3). HIF2α est structurellement similaire à HIF1α et comporte les domaines bHLH, PAS, et les motifs ODD avec une homologie de séquence avec HIF1α de respectivement 85, 70 et 70 % d'acides aminés. Comme HIF1, HIF2 s'hétérodimérise et peut induire l'expression de nombreux gènes. Contrairement à HIF1α, l'expression de HIF2α est limitée à des types cellulaires spécifiques, notamment les cellules endothéliales, les cellules gliales, les pneumocytes de type II, les cardiomyocytes, les fibroblastes du rein, les cellules interstitielles du pancréas et du duodénum, et les hépatocytes (Wiesener 2003 PMID: 12490539).

De nombreux travaux ont été menés pour distinguer les rôles de HIF1α et HIF2α.

Les souris HIF1α$^{-/-}$ présentent une létalité à mi-gestation et de graves malformations des vaisseaux sanguins (Iyer 1998 PMID: 9436976). Les souris Hif2α$^{-/-}$ présentent également une létalité embryonnaire, une maturation pulmonaire anormale, et des malformations vasculaires (Tian 1998 PMID: 9808618), indiquant des rôles non redondants des sous-unités de HIFα au cours du développement.

Depuis son identification, HIF1α a été décrit comme régulateur principal de la réponse hypoxique et l'élément crucial pour assurer la survie pendant le stress hypoxique. HIF2α a été initialement identifiée comme étant la protéine à domaine PAS endothelial (EPAS1), et considérée comme une isoforme de HIFα spécifique de l'endothélium, et a donc été considérée comme ayant une fonction plus spécialisée que HIF1α. Cependant, HIF2α est également exprimée dans de nombreux autres tissus, y compris le cerveau, le cœur, le poumon, le rein, le foie, le pancréas et l'intestin, ce qui suggère qu'elle joue également un rôle très répandu dans la réponse à l'hypoxie (Wiesener 2003 PMID: 12490539).

Les deux protéines HIF1 et HIF2 participent à la régulation hypoxie-dépendante de gènes par des interactions complexes. Bien que les deux isoformes HIF1 et HIF2 se lient à la même séquence HRE (Hypoxia responsive element, élément de réponse à l'hypoxie) dans les régions régulatrices des gènes cibles, la liaison à l'ADN n'induit pas nécessairement une augmentation de l'activité de transcription, ce qui suggère l'existence d'autres mécanismes de liaison à l'ADN pour assurer la transactivation (Mole 2009 PMID: 19386601). Ainsi, bien qu'il ait été initialement proposé que HIF1α pouvait promouvoir l'induction hypoxique de l'érythropoïétine (EPO) en se liant au HRE de l'EPO, il est maintenant clair que dans des cellules intactes et chez la souris, HIF2α endogène est le principal moteur de la production d'EPO (Kapitsinou 2010 PMID: 20628150). Une liste des gènes cibles spécifique de HIF1 ou 2 -HIF dans divers contextes a été établie (Keith 2011 PMID: 22169972).

HIF1 induit préférentiellement des gènes qui codent pour des enzymes glycolytiques, telles que la phosphofructokinase (*PFK*) et de lactate déshydrogénase A (*LDHA*); qui interviennent dans le transport du glucose (GLUT1) ; qui sont impliquées dans la régulation du pH, comme le transporteur monocarboxylate 4 (MCT4) et l'anhydrase carbonique 9 (CAIX); et qui favorisent l'apoptose, comme BCL2.

En revanche, HIF2 induit des gènes qui sont impliqués dans l'invasion, dont les métalloprotéinases (MMP) 2 et 13; et le facteur de maintien dans un état indifférencié OCT4. Cependant, HIF2 peut également réguler les enzymes de la voie glycolytique, en l'absence de HIF1, et HIF1 est capable d'activer certaines MMP, suggérant que dans certaines circonstances, HIF1 et -2 peuvent se substituer mutuellement pour des fonctions spécifiques de l'autre isoforme. HIF1 et HIF2 ont également des gènes cibles communs, tels que *VEGF-A* et le transporteur de glucose 1 (*GLUT1*). Ainsi, la capacité de HIF1 et HIF2 à activer des gènes cibles spécifiques semble être dépendante du contexte et donc chaque gène cible doit être examiné dans un contexte particulier. En plus de leurs spécificités intrinsèques concernant les gènes cibles, HIF1 et HIF2 présentent aussi des variations dans leur propre régulation. Tout ceci contribue à des réponses à l'hypoxie complexes et variables sur les plans temporel, spatial et fonctionnel.

1.2.1.2.1.3 HIF3A

Le troisième membre de la famille HIF, HIF3α, présente une homologie de séquence d'acides aminés avec HIF1α et HIF2α de respectivement 57 et 53%, et un domaine ODD similaire à 61% à celui de HIF1α (Figure 3). HIF3 se lie à des HRE *in vitro*. Le rôle de HIF3 dans la régulation de l'expression hypoxique de gènes cibles *in vivo* est mal connu. HIF3α a de multiples variants d'épissage, IPAS (pour inhibiteur de protéine à domaine PAS) est le mieux caractérisé. IPAS est une forme tronquée de HIF3α ayant perdu un domaine de transactivation qui fonctionne comme un dominant négatif. Par liaison à HIF1α IPAS empêche la formation d'hétérocomplexes et inactive donc HIF1α. L'ARNm de HIF3α peut être détecté dans une variété de tissus, y compris le thymus, les poumons, le cerveau, le cœur, les reins, le foie, les yeux et le cerveau.

HIF est un hétérodimère constitué de deux sous-unités. HIFβ est une protéine présentant une expression constitutive. HIFα est une protéine hautement régulée. Cette régulation se fait par contrôle de sa stabilité, de sa dégradation et par contrôle de son activité de facteur de transcription (FIGURE 4). HIFα existe sous trois isoformes (HIF1 α, HIF2 α, HIF3 α) présentant un mode de régulation similaire, dépendant de l'oxygène, comme vu précédemment (cf chapitre VHL). En hypoxie, HIFα est stabilisé et disponible pour se dimériser à HIFβ. Cet hétérodimère va jouer le rôle de facteur de transcription en se fixant sur des promoteurs spécifiques appelés HRE. HIF possède deux domaines d'activation de la transcription, N-TAD et C-TAD. L'activation de la transcription par C-TAD est dépendante de la co-activation par la protéine CBP/p300 recrutée à son niveau.

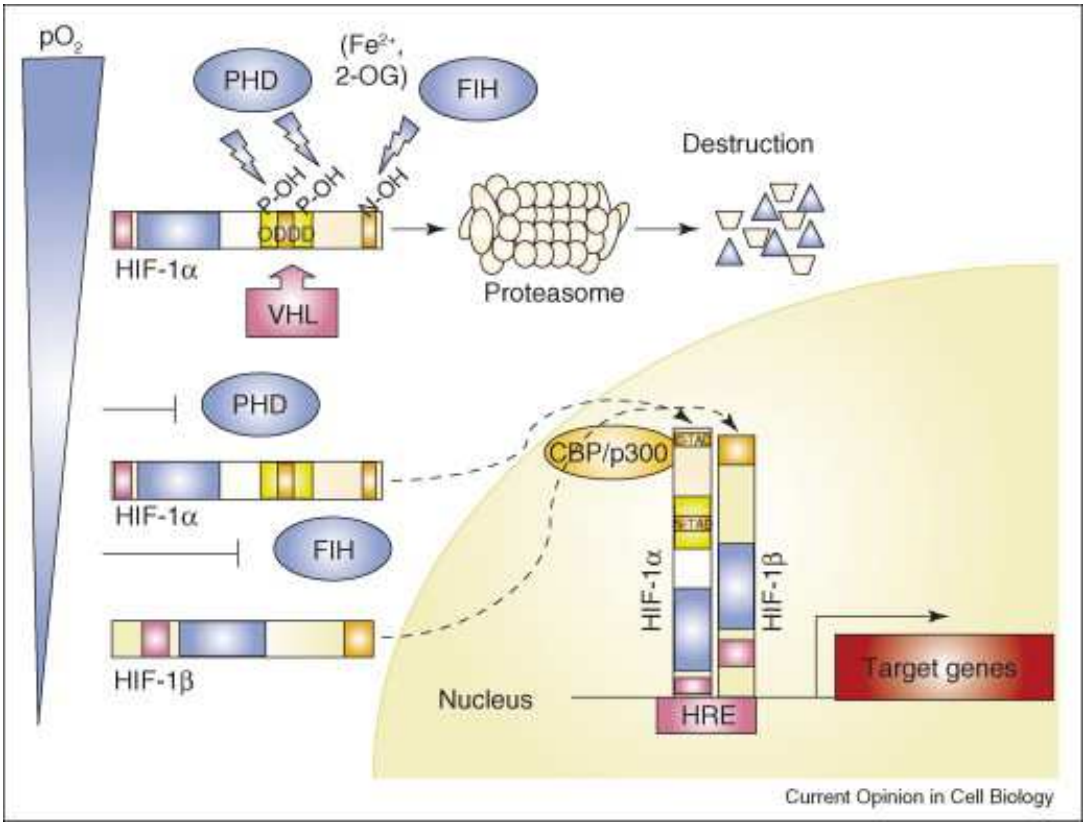

FIGURE 4

Régulation post-traductionnelle de la sous-unité α de HIF (d'après Brahimi-Horn MC, Chiche J, Pouysségur J., Hypoxia signalling controls metabolic demand. Curr Opin Cell Biol. 2007 Apr;19(2):223-9

HIF est donc exprimé au niveau des zones hypoxiques en condition physiologique ou pathologique. Sa stabilisation se produit notamment au sein des tumeurs à croissance rapide au sein desquelles il existe des zones hypoxiques. Mais son expression peut également se faire de manière indépendante de l'état d'oxygénation, suite notamment à des altérations génétiques influant sur les mécanismes contrôlant la stabilité de HIF. Il s'agit par exemple des mutations de *VHL* présentes dans les ccRCC (cf chapitre Génétique du RCC).

À côté de ce mode classique et principal de régulation de HIF en fonction de l'état d'oxygénation, il existe d'autres mécanismes secondaires à l'origine de sa stabilisation, impliquant entre autres les voies PI3K, Akt, mTOR et la voie MAPK (FIGURE 5)(Toschi 2008 PMID: 18945681, Semenza 2002 PMID: 11927290).

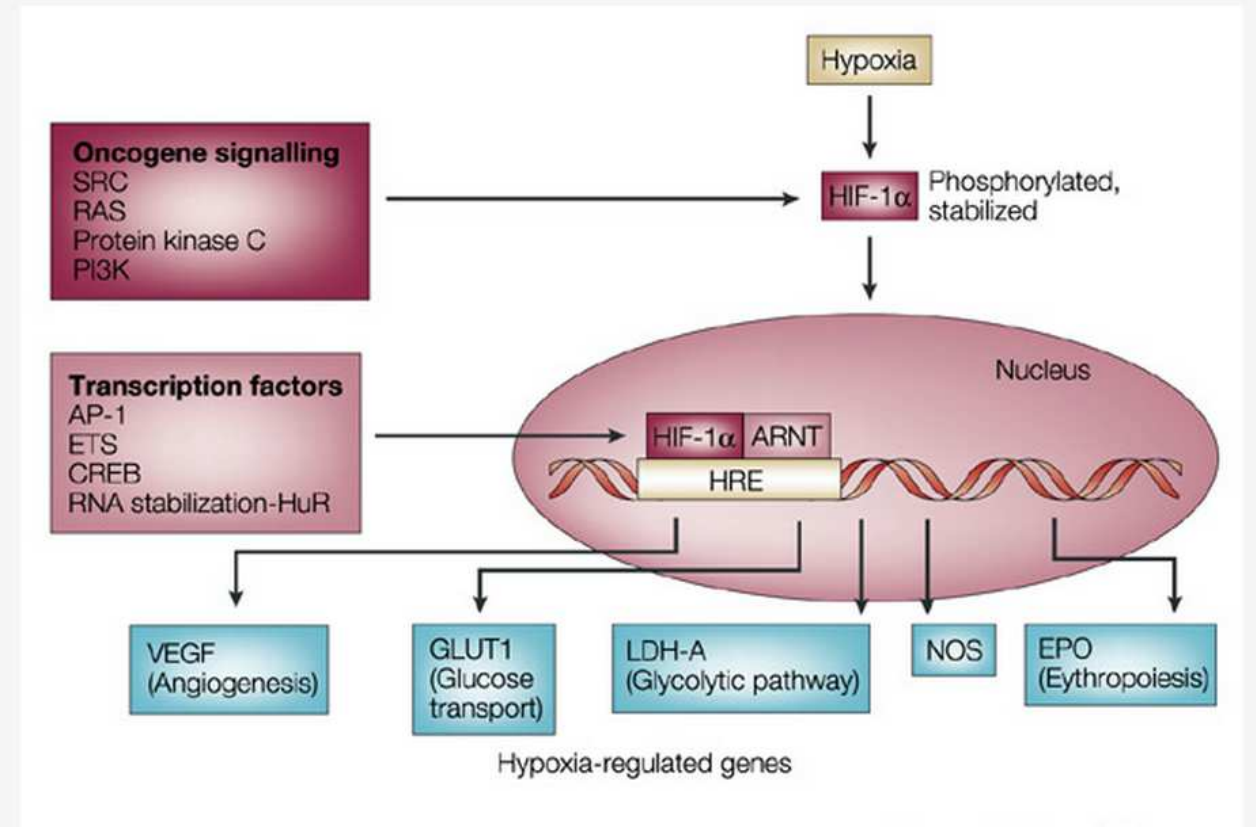

FIGURE 5

Autres facteurs impliqués dans la régulation de HIF1 (d'après Harris AL. Hypoxia--a key regulatory factor in tumour growth. Nat Rev Cancer. 2002 Jan;2(1):38-47.

1.2.1.2.3 Les fonctions de HIF : cibles de HIF

La voie HIF active directement l'expression de très nombreux gènes possédant un HRE (TABLEAU 3) (Kaluz 2008 PMID: 18505681). L'activation de ces voies au sein d'un tissu hypoxique rendent compatible la survie cellulaire et tendent à rétablir un état d'oxygénation satisfaisant. De plus, au sein d'une tumeur, elle stimule la prolifération tumorale.

Il existe 2 types de gènes induits par HIF. Certains gènes sont induits de façon ubiquitaire, d'autres le sont de façon spécifique à un type cellulaire. Cette spécificité d'induction est déterminée par des interactions fonctionnelles entre HIF et d'autres facteurs de transcription.

1.2.1.2.3.1 Regulation de l'angiogenese

HIF induit l'expression de nombreux gènes pro-angiogénique (Fong 2009 PMID: 19288062). VEGF est l'une des cibles principales de HIF. Ce facteur de croissance recrute des cellules endothéliales dans des territoires hypoxiques et stimulent leur prolifération. Il s'agit d'un agent mitogénique spécifique des cellules endothéliales participant directement à la néoangiogénèse. HIF va également induire l'expression de nombreux facteurs de croissance notamment IGF2 et TGFα.

L'angiogenèse est un processus physiologique observé au cours du développement, ou de cicatrisation de blessures, qui implique la croissance de nouveaux vaisseaux sanguins à partir de ceux préexistants. La néo angiogenèse représente également une étape fondamentale lors du passage des tumeurs à un état malin. Il s'agit alors du développement anarchique d'une néo vascularisation, sous l'effet de facteurs pro-angiogéniques secrétés par la tumeur, qui va permettre l'apport d'éléments nutritifs et d'oxygène indispensables à la croissance tumorale et à la dissémination métastatique.

Au sein de la famille VEGF (VEGF-A,-B,-C,-D et -E), le facteur pro-angiogénique majeur est le VEGF-A ou VEGF (Ferrara 2003 PMID: 12778165). VEGF-C et VEGF-D sont exprimés sous le contrôle d'autres voies ne répondant pas à l'hypoxie. Les récepteurs au VEGF (VEGFR) sont des récepteurs transmembranaires à activité tyrosine-kinase. Ils sont également de plusieurs types : VEGFR-1 (ou Flt-1), VEGFR-2 (KDR/FLK-1) et VEGFR-3 (Flt-4).

Le PDGFβ se lie à ses récepteurs présents à la surface des cellules péri vasculaires (péricytes et cellules musculaires lisses) impliquées dans le soutien aux cellules endothéliales permettant ainsi le maintien des néo vaisseaux et vaisseaux matures.

1.2.1.2.3.2 Autres cibles de HIF

On estime que jusqu'à 5% du génome humain est potentiellement sous le controle de HIF (Semenza 2003 PMID: 13130303). HIF induit l'expression de protéines qui aident spécifiquement à répondre aux besoins métaboliques et à la survie des cellules en hypoxie. Parmi les grandes fonctions régulées on note :

- le métabolisme du glucose au niveau de son transport (GLUT1) ou de la glycolyse (6-phosphofructose-2-kinase),

- la régulation de l'érythropoïèse (EPO).

- le contrôle du pH (anhydrases carboniques, dont CAIX),

- la prolifération cellulaire (avec implication de PDGFβ et TGFα).

D'autres exemples de gènes cibles de HIF regroupés selon leur fonction sont récapitulés dans le tableau 3.

Groupe	Gene	Fonction Protéique
Apport en O_2	*Transferrin*	Transport de fer
	Transferrin receptor	Transport de fer
	VEGF	Angiogenèse
	Flt-1 (VEGF receptor)	Angiogenèse
	Erythropoietin	Erythropoïèse
Métabolisme Cellulaire	*Enolase 1*	Glycolyse
	Lactate dehydrogenase A	Glycolyse
	Phosphoglycerate kinase 1	Glycolyse
	GAPDH	Glycolyse
	Phosphofructokinase L	Glycolyse
	Glucose transporter 1	Transport du glucose
	Carbonic anhydrase 9	Régulation du pH
Transcription	*DEC 1* and *2*	Facteur de transcription
	ETS-1	Facteur de transcription
	ID2	Répresseur transcriptionel
	CITED2/p35srj	Co-facteur transcriptionel
Apoptose	*NIP3*	Facteur pro-apoptotique
	BNIP3	Facteur pro-apoptotique
	Noxa	Facteur pro-apoptotique
	Mcl-1	Facteur anti-apoptotique
Autre	*PHD2*	Senseur d'O_2
	PHD3	Senseur d'O_2

TABLEAU 3

Exemple de gènes cibles de HIF regroupés selon leur fonction (d'après Kaluz S, Kaluzová M, Stanbridge EJ. Regulation of gene expression by hypoxia: integration of the HIF-transduced hypoxic signal at the hypoxia-responsive element. Clin Chim Acta. 2008 Sep;395(1-2):6-13

1.2.1.2.4 HIF ET CANCER

La croissance des tumeurs solides est limitée par leur capacité de néovascularisation nécessaire pour permettre des apports en oxygène et en substrats satisfaisants. L'hypoxie survient à distance des vaisseaux. Au sein des tumeurs, l'hypoxie peut produire deux effets antagonistes cibles (Brahimi-Horn 2007 PMID: 17303407).

- elle est à l'origine de la mort des cellules ne s'étant pas adaptées à la diminution d'apport en substrat énergétique.

- paradoxalement, l'hypoxie peut également renforcer le pouvoir proliférant de la tumeur en favorisant des modifications métaboliques à l'origine de phénotypes plus agressifs. Par ailleurs, l'hypoxie confère à la tumeur une capacité de chimio et radio résistance.

HIF est stabilisé dans de nombreuses tumeurs (Mabjeesh 2007 PMID: 17330811). Son expression est la plus souvent corrélée au grade, à la vascularisation, à la survenue de métastases, au pronostic et à la survie globale (Semenza 2002 PMID: 11927290).

1.2.1.2.4.1 LE ROLE DE HIF DANS LE CANCER

Il est amplement prouvé que les tumeurs solides rencontrent fréquemment des stress hypoxiques. La prolifération rapide des cellules cancéreuses peut rapidement dépasser les capacités de leur réseau vasculaire, limitant la diffusion d'O_2 dans la tumeur. Le stress hypoxique peut également être provoqué par des défauts de perfusion dûs à des anomalies de fonction et de structure du réseau vasculaire tumoral. Les tumeurs solides présentent donc souvent des niveaux élevés de HIFα. L'expression de HIFα dans les cellules cancéreuses est également modulée par des mécanismes indépendants de l'hypoxie. Les altérations génétiques telles que la mutation *VHL* dans le carcinome des cellules rénales, des mutations dans la voie de signalisation Wnt / β-caténine dans le cancer du côlon, et d'autres événements oncogénique ont été rapportées comme induisant la stabilisation de HIFα (Kaelin 2008 PMID: 18923434). Ces résultats expliquent que l'expression HIFα et l'activation en aval de la réponse au stress hypoxique sont très répandues dans de nombreux cancers.

De nombreux gènes régulés par HIF jouent des rôles clés dans les divers aspects du développement du cancer, y compris la prolifération (MYC), l'angiogenèse (VEGF, PDGF), l'apoptose/autophagie (NDRG2, BNIP3), le métabolisme (PDK1, LDHA), microARN (Mir-210), le remodelage de la matrice extracellulaire (LOX, MMP1), la migration et l'invasion cellulaire (CXCR4, SDF1) (FIGURE 6)(Bertout 2008 PMID: 18987634). La corrélation de l'augmentation de l'expression de HIFα avec mauvais pronostic clinique dans de nombreux types de cancer est également un argument fort en faveur de l'importance de l'activité de HIF dans le développement des cancers (Semenza 2007 PMID: 17933687).

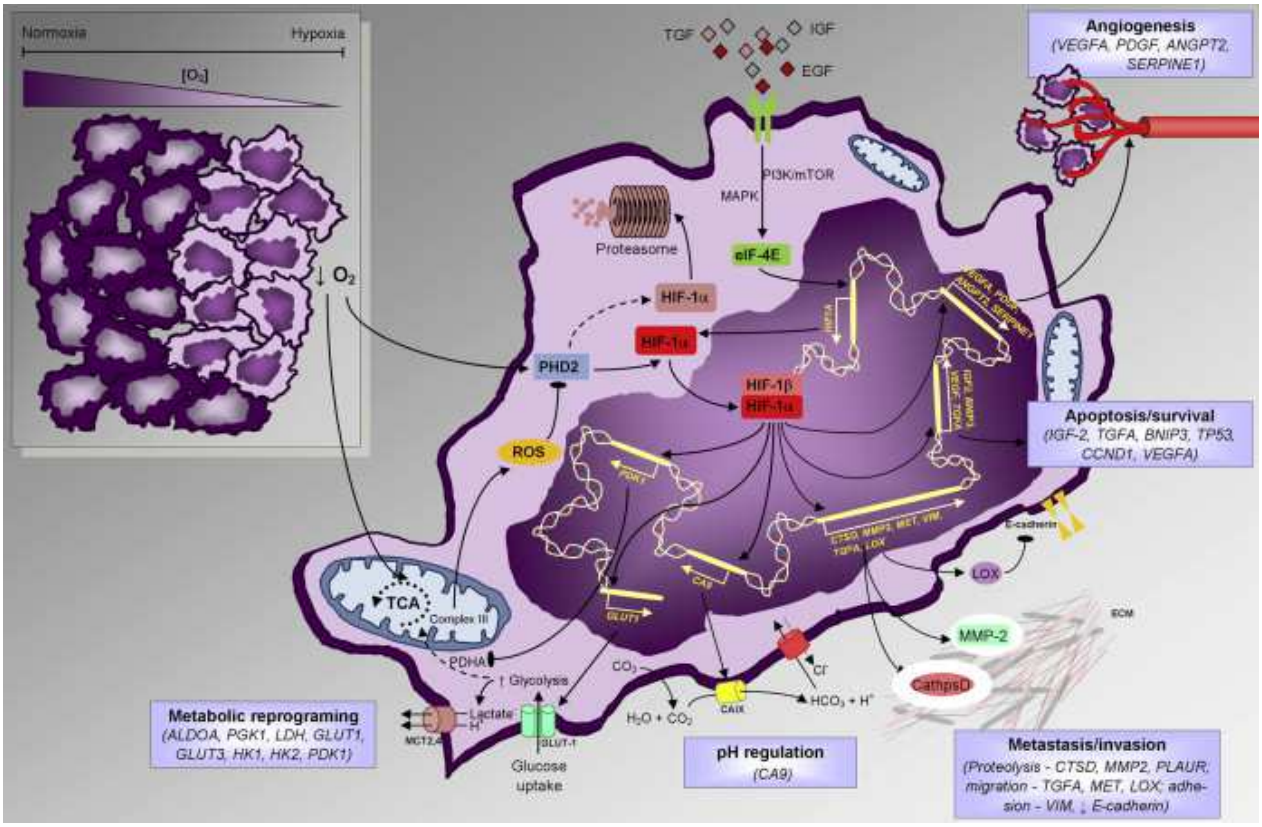

FIGURE 6

Cibles de HIF : Modulation de l'expression de gènes clefs au cours de la croissance tumorale (d'après Fraga A, Ribeiro R, Príncipe P, Lopes C, Medeiros R. Hypoxia and Prostate Cancer Aggressiveness: A Tale With Many Endings. Clin Genitourin Cancer. 2015 Aug;13(4):295-301

Étonnamment, l'expression HIF1α corrèle avec un faible stade du cancer ou une mortalité moindre dans certains cancers; par exemple le cancer non à petites cellules du poumon, les carcinomes épidermoïdes de la tête et du cou, le neuroblastome. D'autre part l'expression de HIF2α dans ces tumeurs, est un facteur pronostique péjoratif (Bertout 2008 PMID: 18987634). Cette différence entre les niveaux d'expression de HIF1α et HIF2α suggère que les sous-unités HIFα peuvent contribuer différemment à la tumorigenèse dans certains cancers.

Les rôles distincts de HIF1α et HIF2α dans la tumorigenèse ont été étudiés dans les ccRCC. La surexpression ou le silencing de HIF1α et HIF2α dans des lignées cellulaires de ccRCC indiquent que HIF2α, mais pas HIF1α, est nécessaire à la croissance tumorale (Kaelin 2008 PMID: 18923434). Une explication possible de cet effet est que HIF1α antagonise les fonctions MYC, alors que HIF2α favorise l'activité MYC (Gordan 2008 PMID: 19061835). La protéine MYC est un facteur de transcription qui joue un rôle dans la progression du cycle cellulaire, l'apoptose et la transformation cellulaire. Le gène MYC est muté dans de nombreux cancers, ce qui provoque son expression constitutive. Ceci conduit à l'expression non régulée de nombreux gènes, impliqués dans de nombreuses voies pro oncogénique.

Les isoformes de HIF exercent également des effets opposés sur le comportement de la tumeur par la régulation de la protéine suppresseur de tumeur p53. HIF1α se lie à p53, entraînant ainsi une stabilisation de p53 et une mort cellulaire (Moeller 2005 PMID: 16098463). A l'inverse, HIF2α supprime indirectement l'activité de p53 et favorise ainsi la radiorésistance et la chimiorésistance dans les cellules tumorales (Bertout 2009 PMID: 19706526). Ces résultats indiquent que les cancers, y compris les ccRCC, peuvent différer dans leur comportement tumoral selon l'expression de HIF1α et/ou de HIF2α.

Le rôle de HIF3α dans la tumorigenèse est moins bien connu. Le niveau de HIF3α est diminué dans les ccRCC, ceci étant compatible avec sa fonction connue d'inhibiteur d'HIF1α et HIF2α (Maynard 2007 PMID: 17998805).

En résumé, HIF1α, HIF2α et HIF3α ont des effets variables sur le développement du cancer en raison de leurs fonctions dépendant du contexte et des modes d'action distincts.

1.2.1.2.5 HIF1A, UN SUPPRESSEUR DE TUMEURS ?

Des études ont montré que la non fixation de VHL aux protéines HIF est tumorigénique (Maranchie 2002 PMID: 12086861) et que des mutations dans le domaine dépendant de l'oxygène (le site de liaison de VHL) de HIF2α, mais pas HIF1α, est également tumorigénique dans des modèles de xénogreffes (Kondo 2002 PMID: 12086860.

De nombreux arguments sont en faveur d'un rôle pro oncogénique de HIF2α et non de HIF1α dans les ccRCC. Bien que l''on retrouve un niveau élevé de HIF1α dans les lésions prénéoplasiques chez les patients VHL, l'apparition de HIF2α est associée à une augmentation de la dysplasie et des atypies cellulaires (Schietke 2012 PMID: 22299048). Il a été montré *in vitro* deux profils d'expression des isoformes de HIF dans les ccRCC (Raval 2005 PMID: 15964822). Ces cellules tumorales expriment soit HIF1 et HIF-2 ou HIF-2 seul. Il est établi que les facteurs de transcription HIF-HIF1 et 2 se lient à des promoteurs du même type, avec un HRE, mais ils activent différentes voies. HIF1 va activer préférentiellement l'expression de gènes impliqués dans le contrôle métabolique alors que HIF-2 favorise plutôt l'expression de protéines impliquées dans la croissance et l'angiogenèse (Hu 2003 PMID: 14645546, Raval RR 2,005 PMID: 15964822)

Ainsi, les ccRCC peuvent être subdivisés en deux sous-types, ceux exprimant à la fois HIF1α et HIF2α, et ceux exprimant HIF2α exclusivement (Gordan 2008 PMID: 19061835). Par ailleurs, la surexpression de HIF2α favorise la croissance des ccRCC, alors que la surexpression de HIF1α l'inhibe (Raval 2005 PMID: 15964822). L'inhibition de HIF2α par shRNA est suffisante pour supprimer la croissance des cellules de ccRCC (Zimmer 2004 PMID: 14985465). Kondo *et al.* et Zimmer *et al.* ont montré que l'inhibition de HIF2α est suffisante pour supprimer la croissance de tumeurs pVHL déficientes (Kondo 2002 PMID: 12086860, Kondo 2003 PMID: 14691554, Zimmer 2004 PMID: 14985465). Ces études ont établi que HIF2α est un élément essentiel à la tumorigenèse dans le carcinome rénal à cellules claires. Les syndromes de VHL de type IIb, associés à un risque élevé de ccRCC, conservent une certaine capacité à réguler négativement HIF1α, mais ont réduit leur capacité de réguler négativement HIF2α, comparativement au type IIA, associés à un faible risque de ccRCC (Li 2007 PMID: 17526729).

Pris dans leur ensemble, ces données suggèrent qu'il puisse y avoir une activation séquentielle de HIF dans les ccRCC, la perte de VHL étant associée à une élévation précoce de HIF1α, à laquelle fait suite une élévation de HIF2α, qui favorise la dysplasie et la progression tumorale. Il existe également des arguments pour considérer HIF1α comme un gène suppresseur de tumeur, en particulier dans les ccRCC à une étape avancée de leur évolution. En effet, il a été démontré que la perte d'hétérozygotie et la délétion homozygote du chromosome 14q au niveau du locus couvrant HIF1α est fréquente dans les ccRCC et est corrélé à un pronostic péjoratif (Monzon 2011 PMID: 21725288, Shen 2011 PMID: 22037472).

1.2.1.3 Le facteur associe a l'hypoxie, HAF : le " HIF-modulateur "

La réponse à l'hypoxie favorise l'adaptation cellulaire à une faible teneur en oxygène en plaçant les cellules en métabolisme anaérobie, en favorisant la néovascularisation et en créant une résistance à l'apoptose. L'hypoxie se produit dans toutes les tumeurs solides et leurs métastases, et entraîne via l'activation de HIF1 et HIF2 des réponses qui contribuent à l'agressivité de la tumeur, comme l'augmentation de l'invasion, les métastases, et l'indifférenciation. HIF1 et HIF2 sont non redondants et jouent des rôles uniques et complémentaires dans la régulation de la transcription des réponses cellulaires à l'hypoxie aiguë et chronique (Holmquist-Mengelbier 2006 PMID: 17097563). À cet égard, HIF1 et HIF2 peuvent induire l'expression de gènes cibles distincts et peuvent également induire des réponses à l'hypoxie antagonistes. Les résultats très divergents de la signalisation HIF1 ou HIF2 sur la croissance tumorale et la progression se produisent en dépit de leur degré élevé de similitude dans leur structure et leurs mécanismes de régulation. Ces effets semblent être dépend de l'intensité du phénomène hypoxique, de sa durée, et de la présence de régulateurs spécifiques de chacune des isoformes de HIF (Koh 2012 PMID: 22818162). La protéine HAF (situé en 11q13.1) permet le passage d'une activation préférentielle des voies dépendantes de HIF1α à une activation des voies dépendantes de HIF2α, par dégradation sélective de HIF1α et transactivation de HIF2α (Koh 2011 PMID: 21512133)(FIGURE 7).

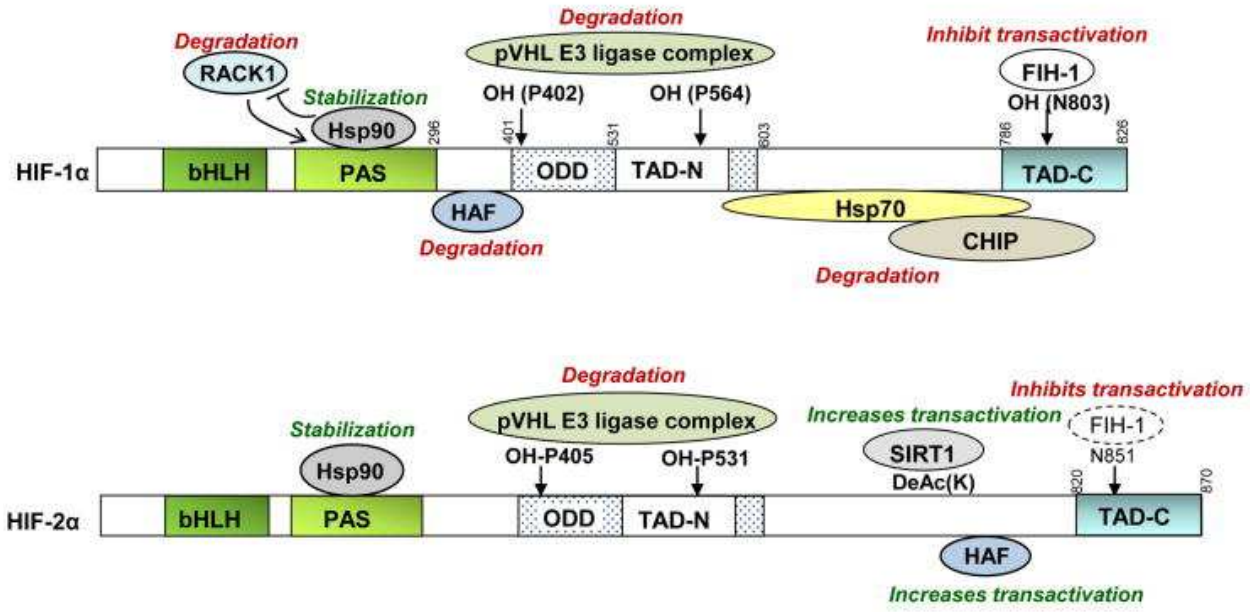

FIGURE 7

HAF et la régulation de HIF1 et HIF2 (d'après Koh MY, Powis G. Passing the baton: the HIF switch. Trends Biochem Sci. 2012 Sep;37(9):364-72.)

Le niveau d'expression de HAF a un rôle dans la tumorigenèse de nombreux modèles de tumeurs exprimant HIF1α et/ou HIF2α (FIGURE 8). Sa surexpression augmente la capacité de cellules de glioblastome, qui expriment à la fois HIF1α et HIF2α, à initier des tumeurs intracrâniennes sous forme de xénogreffes chez la souris (Koh 2011 PMID: 21512133). Cependant, la surexpression de HAF diminue la croissance des cellules de carcinome du côlon HT29 de xénogreffe de tumeur qui expriment HIF1α (Koh 2008 PMID: 18838541). Par conséquent, HAF peut soit inhiber soit promouvoir la progression tumorale, en fonction de l'isoforme dominante de HIFα exprimé dans un contexte cellulaire donné. Cependant, le mécanisme par lequel HAF provoque ses effets sélectifs sur HIF1α et HIF2α dans le cadre où les deux isoformes de HIFα sont présents reste inconnu. HAF favorise la transcription de gènes cibles de HIF2 en se liant à un site consensus d'ADN située à proximité du HRE, formant ainsi avec HIF2α un complexe de transcription induisant la transcription. La capacité de HAF à se lier et transactiver HIF2α dépend de la SUMOylation de HAF, qui est induit par l'exposition à l'hypoxie (Koh 2015 PMID: 25421578). En revanche, la capacité de HAF à se lier et dégrader HIF1α est indépendante de la SUMOylation de HAF. Ainsi, dans le contexte de la perte de pVHL, qui se traduit par la stabilisation constitutive de HIF1 et HIF2, HAF favorise préférentiellement l'activation spécifique de HIF2. L'équipe de Koh a analysé l'expression de HAF, par *Tissue Microarray* (TMA), sur une série de patients ayant un ccRCC (Koh 2015 PMID: 25421578). Ils ont observé qu'une forte expression de HAF est corrélée à une survie sans progression (PFS) diminuée de façon significative. Ceci suggère que HAF peut être le facteur déterminant de l'activation spécifique HIF2 dans les ccRCC.

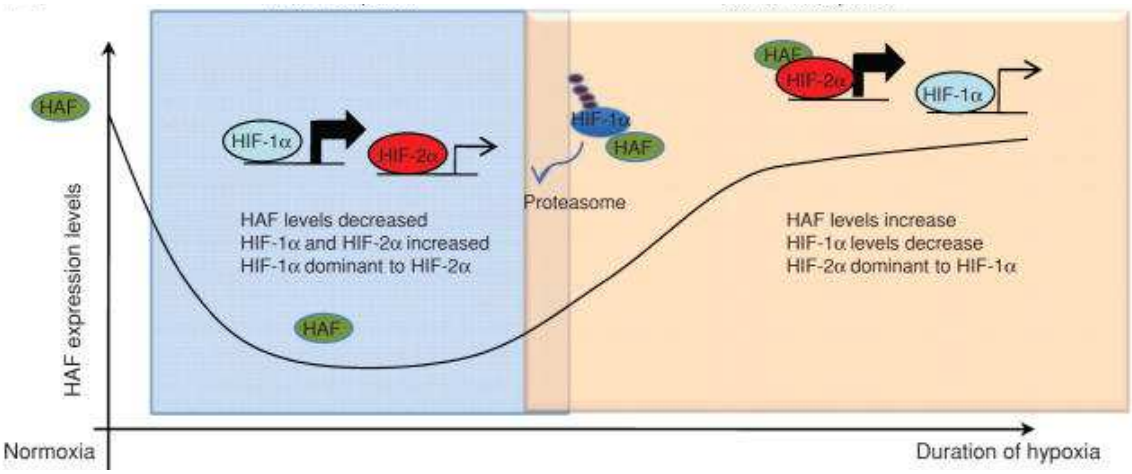

FIGURE 8

Effet de HAF sur la croissance tumorale in vivo (d'après Koh MY, Lemos R Jr, Liu X, Powis G. The hypoxia-associated factor switches cells from HIF1α- to HIF2α-dependent signaling promoting stem cell characteristics, aggressive tumor growth and invasion. Cancer Res. 2011 Jun 1;71(11):4015-27..)

1.2.1.4 LE METABOLISME CELLULAIRE

Le glucose est la source primaire d'énergie dans la majorité des cellules. Son métabolisme comporte une succession de réactions et permet la formation d'énergie sous forme d'Adénosine Tri Phosphate (ATP). La première étape, la glycolyse, est un mécanisme hautement conservé entre les espèces. Il s'agit de la réaction par laquelle la cellule produit du pyruvate à partir de glucose. Ceci permet la formation de 2 molécules d'ATP. Plusieurs étapes de cette transformation sont activées sous hypoxie *via* le facteur de transcription HIF. HIF va induire l'expression des transporteurs membranaires du glucose (GLUT1) et des enzymes responsables de la glycolyse (PFK-1, Aldolase) (Bartrons 2007 PMID: 17661163, Semenza 1994 PMID: 8089148, Shaw 2006 PMID: 17046224).

L'étape suivante peut être de deux types. En aérobie, elle se déroule dans la mitochondrie et présente un rendement élevé. Ce métabolisme oxydatif permet la création de 36 molécules d'ATP (FIGURE 9). Il existe une oxydation complète du glucose. Les cellules retirent le maximum d'énergie d'une molécule de glucose qui est oxydée en CO_2. En anaérobie elle se déroule dans le cytoplasme et présente un rendement plus faible (2 molécules d'ATP/molécule de glucose). Elle produit un résidu métabolique, le lactate, qui est responsable d'une acidification du milieu intracellulaire.

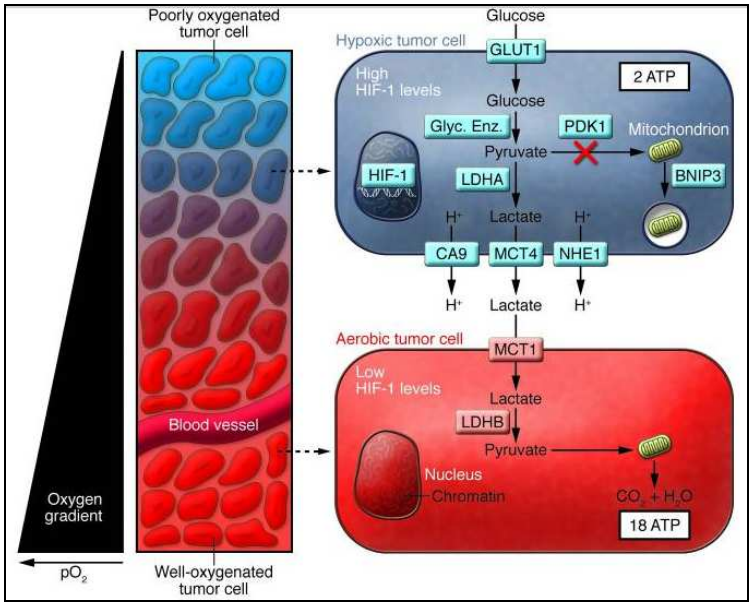

FIGURE 9

Métabolisme énergétique et niveau d'oxygénation (d'après Semenza GL. Tumor metabolism: cancer cells give and take lactate. J Clin Invest. 2008 Dec;118(12):3835-7.

1.2.1.5 Le metabolisme tumoral

1.2.1.5.1 L'effet Warburg et la glycolyse aerobie des cellules tumorales

HIF induit des modifications du métabolisme énergétique permettant la survie en hypoxie. HIF favorise la glycolyse anaérobie (Brahimi-Horn 2007 PMID: 17303407). HIF inhibe la respiration mitochondriale en induisant la pyruvate déshydrogénase kinase 1 (PDK1) qui phosphoryle et inhibe la pyruvate déshydrogénase (PDH). Ceci réduit le fonctionnement du cycle de Krebs et donc de la respiration mitochondriale. Par ailleurs, HIF induit également l'expression des enzymes responsables de la formation de lactate à partir de pyruvate, notamment LDHA.

Les cellules tumorales diffèrent des cellules saines dans leur métabolisme énergétique. Les cellules tumorales ont recours à la glycolyse cytoplasmique (anaérobie) y compris en présence de quantités suffisantes d'oxygène et malgré le fait que cette voie ait un rendement très faible (glycolyse aérobie). Il s'agit de l'effet Warburg (Seagroves 2001 PMID: 11313469).

1.2.1.5.2 Modification du pH

Dans la plupart des tissus sains, le pH extracellulaire est alcalin et le pH intracellulaire est neutre. Dans les tumeurs, la production accrue de lactate (résidu métabolique de la glycolyse) a pour conséquence des modifications du pH de l'environnement cellulaire. La diminution de l'efficacité de la vascularisation est à l'origine d'une accumulation du CO_2 qui amplifie ces modifications du pH. Ainsi, dans les tissus tumoraux, le pH extracellulaire est acide et le pH intracellulaire reste neutre. Le maintien de la neutralité du pH intra cellulaire est une condition nécessaire à la viabilité cellulaire. Elle permet la conservation de la synthèse protéique et de la synthèse d'ATP. La diminution du pH extracellulaire favorise la progression tumorale par le biais de la dégradation des protéines matricielles extracellulaires et des membranes basales, en augmentant l'activité des enzymes protéolytiques (Rofstad 2006 PMID: 16818644). L'acidité induit également l'expression de facteurs angiogéniques et inhibe l'immunité cellulaire.

Cette régulation du pH est due à l'activité de transporteurs, de pompes, d'échangeurs et d'enzymes membranaires. La plupart de ces protéines sont induites par HIF.

1.2.1.5.3 Regulateurs du pH

1.2.1.5.3.1 Les transporteurs de monocarboxylates

Le pH intracellulaire étant neutre, un mécanisme d'expulsion de l'acide lactique est nécessaire pour éviter son accumulation cytoplasmique, d'autant plus que l'accumulation d'acide lactique cytoplasmique inhibe la glycolyse. Les transporteurs monocarboxylates remplissent ce rôle (FIGURE 11). Il existe 2 familles de transporteurs monocarboxylates, ceux couplés au proton et ceux couplés au sodium. Nous nous intéresserons à la première famille qui présente une distribution ubiquitaire, l'expression de la seconde étant restreinte au rein et au colon (Morris 2008 PMID: 18523892). Par ailleurs l'expression des transporteurs monocarboxylates couplés au sodium est diminuée dans de nombreux cancers (Paroder 2006 PMID: 16670197). Les transporteurs monocarboxylates couplés au proton permettent un co-transport d'ions H+ avec des anions monocarboxylates tels le lactate ou le pyruvate. Il s'agit d'une famille composée de 14 membres présentant différentes localisations tissulaires (Morris 2008 PMID: 18523892). Il est établi pour différents types tumoraux que le taux de lactate tissulaire est corrélé à la survenue de métastases (Walenta 2004 PMID: 15279558). La présence de lactate dans les tissus est fortement liée à la présence de transporteurs membranaires du lactate, les transporteurs monocarboxylates. On peut donc formuler l'hypothèse que la présence de ces protéines est corrélée au pronostic. Peu d'études se sont intéressées à ce dernier point (Doyen 2014 PMID: 25058459).

1.2.1.5.3.1.1 MCT1 et MCT4 : Expression dans les tissus sains

MCT1 et MCT4 appartiennent à la famille des transporteurs monocarboxylates. Il s'agit de protéines comportant 12 domaines transmembranaires hautement conservés et des extrémités N et C terminales cytoplasmiques (Morris 2008 PMID: 18523892). La régulation de l'expression de ces protéines fait intervenir des mécanismes transcriptionnels, post transcriptionnels et post traductionnels. Cette régulation est variable selon les tissus.

Ils permettent un co-transport d'acide lactique et de protons (Halestrap 1999 PMID: 10510291). Dans la majorité des cas, ce transport se fait vers le milieu extracellulaire. Mais, les transporteurs monocarboxylates peuvent transporter l'acide lactique du milieu extra cellulaire vers le cytoplasme où il est utilisé en tant que source d'énergie, pour la glycogénèse et la lipogénèse. Ces transporteurs membranaires facilitent la diffusion d'un monocarboxylate et d'un proton en utilisant le gradient de concentration. Les transporteurs monocarboxylates transportent essentiellement du lactate mais sont capables de transporter de très nombreux autres monocarboxylates comme le pyruvate (Halestrap 1999 PMID: 10510291).

MCT4 et MCT1 présentent de nombreuses similitudes, mis à part leur mode de régulation, leur distribution tissulaire et leur affinité de substrat.

MCT1 est présent dans la majorité des tissus (Halestrap 2004 PMID: 12739169). Dans la plupart des cas, il présente une localisation spécifique au sein de chaque tissu. Dans le cortex rénal, MCT1 est exprimé sur la face baso latérale de la membrane plasmique des tubules proximaux. MCT1 n'est pas régulé par HIF. L'expression de MCT1 à la membrane est par ailleurs régulée par son association avec la glycoprotéine membranaire CD147 ou basigine (Kirk 2000 PMID: 10921872) (Figure 10). Il s'agit d'une protéine ayant un domaine transmembranaire, se liant avec MCT1, et permettant la dimérisation de deux paires de protéines MCT1/CD147. Cette interaction est nécessaire à la localisation membranaire de MCT1.

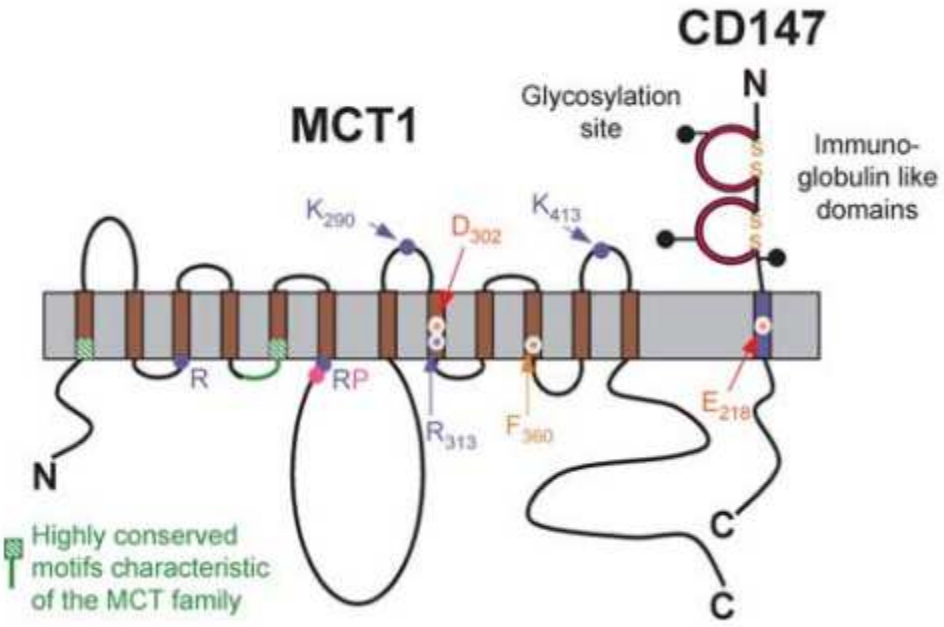

FIGURE 10

MCT1 et sa protéine chaperone, CD147 (d'après Halestrap AP, Meredith D. The SLC16 gene family-from monocarboxylate transporters (MCTs) to aromatic amino acid transporters and beyond. Pflugers Arch. 2004 Feb;447(5):619-28.)

MCT4 est fortement exprimé uniquement dans les tissus présentant une grande activité glycolytique et qui doivent exporter de grandes quantités d'acide lactique, comme le tissu musculaire et les éléments inflammatoires (Halestrap 2004 PMID: 12739169).

MCT1 et MCT4 présentent des spécificités de substrat comparables mais diffèrent dans leur affinité, MCT4 ayant une affinité plus faible (Enerson 2003 PMID: 12884241). Ceci en fait un transporteur idéal pour exporter le lactate quand celui-ci est produit en très grande quantité. Le promoteur de MCT4 contient un HRE et, contrairement à MCT1, MCT4 est induit sous hypoxie *via* HIF1 (Ullah 2006 PMID: 16452478). MCT4 est inhibé par un grand nombre de statines, ceci expliquant l'effet potentiellement cytotoxique de ces drogues. CD147 est également une molécule régulatrice pour MCT4 et intervient dans le contrôle de son expression et de sa localisation membranaire (Kirk 2000 PMID: 10921872).

1.2.1.5.3.1.2 MCT1 ET MCT4 : EXPRESSION DANS LES TISSUS TUMORAUX

Dans les tissus tumoraux, les transporteurs monocarboxylates transportent l'acide lactique vers le milieu extracellulaire. Peu d'études se sont intéressées à leur expression dans les tumeurs et à leur éventuelle corrélation aux facteurs pronostiques. La surexpression de ces transporteurs dans les tumeurs et leur rôle capital dans la régulation du pH intra et extracellulaire en font des cibles thérapeutiques intéressantes. Le blocage de leur activité peut non seulement induire l'apoptose par diminution du pH intracellulaire mais également réduire la capacité d'invasion en augmentant le pH extracellulaire (Doyen, 2014 PMID : 25058459, Le Floch 2011 PMID: 21930917, Parks 2013 PMID: 23969692).

1.2.1.5.3.2 ANHYDRASES CARBONIQUES CAIX ET CAXII

CAIX et CAXII appartiennent à la famille des anhydrases carboniques (FIGURE 11). Il s'agit de protéines transmembranaires possédant un domaine catalytique extracellulaire. Ce domaine catalytique est extrêmement conservé au sein de la famille. Ces deux protéines sont exprimées de façon physiologique au niveau de cellules intervenant dans la régulation du pH. Elles diffèrent dans leur distribution tissulaire et leur localisation cellulaire. Ces deux protéines ont une expression contrôlée par le niveau d'oxygénation dans de nombreux types tumoraux.

CA9 est l'un des gènes les plus induits par HIF1 sous hypoxie. Son activité enzymatique est largement supérieure à celle de CAXII. CAIX est constitutivement exprimé dans certains types tumoraux (Ivanov 2001 PMID: 11238039) mais est absent dans la plupart des tissus sains en dehors des cellules épithéliales de la muqueuse gastrique, du tractus biliaire et de l'iléon (Lam 2005 PMID: 15717944). Parmi les tumeurs rénales, CAIX est exprimé dans les carcinomes à cellule claire et les carcinomes papillaires mais pas dans les carcinomes chromophobes ni les oncocytomes (Ivanov 2001 PMID: 11238039).

L'expression de CAIX est corrélée au pronostic pour de nombreuses tumeurs. Dans la majorité des cas, l'expression forte de CAIX est corrélée à un pronostic péjoratif. Ceci est démontré dans de nombreux types tumoraux notamment dans le cancer du sein (Trastour 2007 PMID: 17245699), le cancer du poumon (Swinson 2003 PMID: 12560438) et le carcinome du col utérin (Loncaster 2001 PMID: 11522632).

Dans les ccRCC, cette corrélation est inversée : une expression forte de CAIX est un élément prédictif de bon pronostic (Bui 2003 PMID: 12576453, Kim 2008 PMID: 18976937). Par ailleurs, il a été démontré qu'une forte expression de CAIX est un facteur prédictif de réponse au traitement par interleukines. Des thérapeutiques ciblées visant CAIX ont été élaborées. Une étude montre notamment que l'utilisation d'un inhibiteur d'anhydrases carboniques, l'acétazolamide, a permis d'inhiber la capacité d'invasion *in vitro* de lignées de ccRCC.

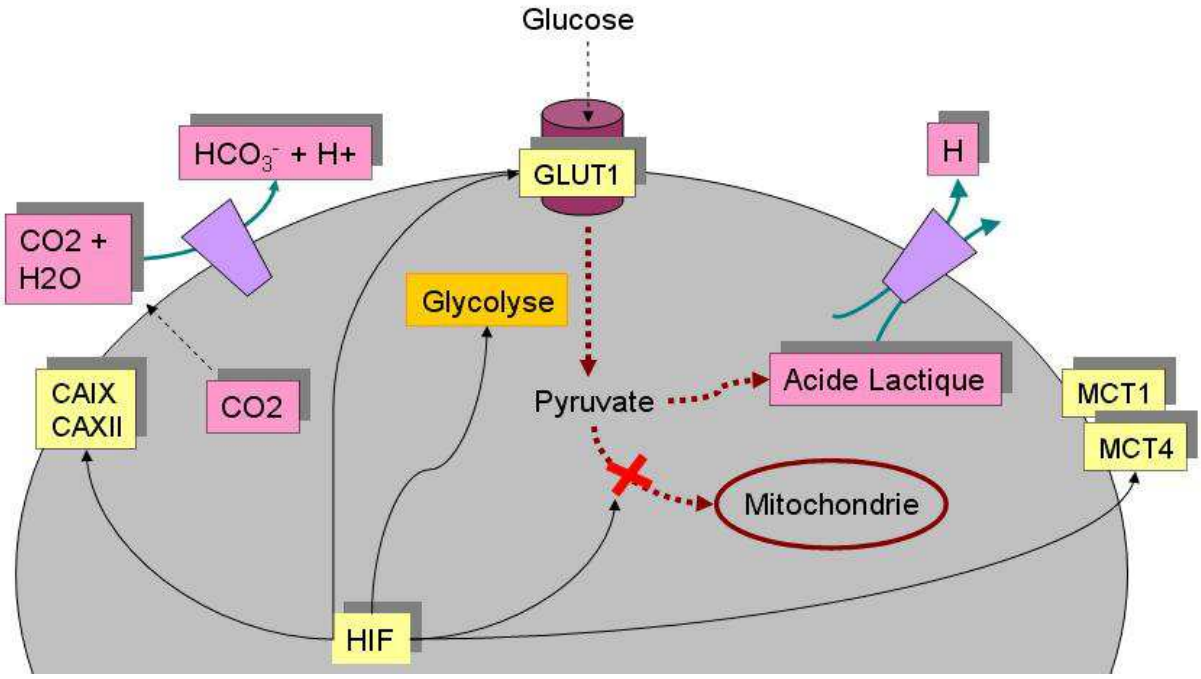

FIGURE 11

Anhydrases carboniques, transporteurs monocarboxylates et régulation du pH cellulaire (d'après Chiche J, Brahimi-Horn MC, Pouysségur J. Tumour hypoxia induces a metabolic shift causing acidosis: a common feature in cancer. J Cell Mol Med. 2010 Apr;14(4):771-94.)

CAXII est exprimé au niveau du rein par les cellules épithéliales des tubes contournés distaux, principalement à la partie baso latérale de la membrane cytoplasmique (Parkkila 2000 PMID: 11101628). Dans les ccRCC, son expression est retrouvée au niveau de la membrane plasmique de la majorité des cellules. Les travaux concernant son expression dans les carcinomes rénaux sont rares et aucune étude n'a pu mettre en évidence de corrélation avec le pronostic (Parkkila 2000 PMID: 11101628).

1.2.1.5.4 Le transporteur de glucose GLUT1

Les cellules tumorales compensent le faible rendement energétique dû à l'effet Warburg (alors que leurs besoins énergétiques sont très élevés) en augmentant fortement le niveau de glycolyse cytoplasmique. Ceci est permis par une augmentation du transport du glucose dans la cellule. Ce phénomène est à la base du principe de fonctionnement de la tomographie par émission de positons.

La membrane plasmique étant imperméable aux molécules polaires comme le glucose, l'entrée du glucose dans la cellule nécessite des transporteurs. Ce transport se fait selon le gradient de glucose. Une famille de transporteurs membranaires permet cette augmentation du transport du glucose et au sein de cette famille, GLUT1 est la protéine principale. Elle présente une expression ''tissu spécifique'', limitée à l'état physiologique aux érythrocytes, à la périnèvre, aux cellules germinales testiculaires, à la barrière hématoencéphalique et au placenta (Harik 1990 PMID: 2269888). Le promoteur de GLUT1 possède un HRE, l'expression de GLUT1 est induite par HIF1 (Behrooz 1999 PMID: 11390832).

De nombreuses études montrent que GLUT1 est surexprimé dans de nombreux types de cancers. Il est également décrit pour de très nombreux types tumoraux une corrélation entre d'une part l'expression de GLUT1 et d'autre part le grade tumoral, l'index de prolifération et le caractère indifférencié de la tumeur (Amann 2009 PMID: 19286567, Haber 1998 PMID: 9655290, Younes 1997 PMID: 9305704). Ceci s'explique par le fait que des tumeurs plus agressives présentent une prolifération accrue et ont donc des besoins énergétiques augmentés.

L'expression de GLUT1 a été étudiée au niveau des carcinomes rénaux. Il en ressort que cette protéine est exprimée principalement dans les ccRCC, les auteurs suggérant l'utilisation de cette protéine comme marqueur diagnostic (Suganuma 2007 PMID: 17437443). Cette surexpression est à mettre en parallèle avec l'accumulation cytoplasmique de glycogène donnant aux ccRCC leur morphologie caractéristique. La corrélation de l'expression de GLUT1 avec le pronostic a été décrite pour ces tumeurs mais, selon les études, les résultats sont discordants (Lidgren 2008 PMID: 17922867, Ozcan 2007 PMID: 17638658).

2 OBJECTIFS

Au regard des données publiées dans la littérature, la prise en charge des ccRCC est confrontée à plusieurs difficultés: l'établissement d'un diagnostic précis, conditionnant le pronostic et la mise en place d'un traitement optimal. Une meilleure définition et compréhension du fonctionnement des RCC, des voies d'oncogenèse, est à l'origine des grandes évolutions dans la prise en charge de ces tumeurs, notamment concernant l'angiogenèse et les TKI.

Ce travail de thèse vise à caractériser l'expression des principales protéines impliquées dans le métabolisme énergétique et la régulation du pH. Notre hypothèse est que les ccRCC constituent un groupe hétérogene de tumeur sur le plan de l'expression de ces protéines.

Nous présentons les caractéristiques histologiques et phénotypiques d'une série de ccRCC. L'objectif est multiple. Il s'agit d'abord de caractériser l'expression des protéines GLUT1, MCT1, MCT4, CAIX, et CAXII d'une part et HIF1α, HIF2α et HAF d'autre part, dans une série de ccRCC. Cette caractérisation est qualitative et quantitative dans une recherche d'exhaustivité. Notre objectif est de préciser l'expression de ces marqueurs, afin de déterminer le niveau d'hétérogénéité. Enfin nous cherchons un éventuelle corrélation entre le niveau d'expression de ces potentiels biomarqueurs et les paramètres usuels du pronostic, notamment le grade de Fürhman.

3 STRATÉGIE EXPÉRIMENTALE

3.1 MATERIELS

3.1.1 RECHERCHE ET CHOIX DES CAS

Cette étude porte sur une série rétrospective de carcinomes rénaux à cellules claires opérés dans le service d'urologie dirigé par le Pr Amiel (CHU de NICE) diagnostiqués dans le Laboratoire Central d'Anatomopathologie de l'hôpital Pasteur, CHU de NICE.

L'interrogation de la base de données du laboratoire a permis de retrouver 73 cas diagnostiqués sur cet intervalle.

Nous avons retenu les cas caractérisés sur le plan cytogénétique par le Pr Florence Pedeutour du Laboratoire de Génétique des Tumeurs Solides (CHU de NICE). Pour homogénéiser la population, nous avons retenus 15 cas dans chacun des trois groupes correspondant aux grades de Fuhrman II, III et IV.

Pour chaque cas les données cliniques ont été récoltées.

3.1.2 COLLECTE DES ECHANTILLONS / PROTOCOLE DE PRISE EN CHARGE DES TUMEURS

Tous les patients ont été pris en charge selon les recommandations internationales après réunion de concertation pluridisciplinaire.

La prise en charge des prélèvements a été faite selon un protocole standardisé. Les pièces opératoires sont acheminées au laboratoire en urgence à l'état frais. Elles sont dans un premier temps décrites macroscopiquement puis il est procédé à la réalisation de prélèvements à visée cytogénétique.

Ils sont ensuite fixés dans une solution de formol (4%), échantillonnés de manière exhaustive et standardisée, puis inclus en paraffine. L'examen microscopique a été réalisé sur des coupes histologiques de 2 µm d'épaisseur colorées par l'hématoxyline-éosine-safran. L'ensemble des lames des cas ont été relues par deux anatomopathologistes afin de définir les critères histologiques selon la classification de l'OMS (Eble 2004) (sous type histologique, grade de Fuhrman, stade pTNM, infiltration du tissu adipeux, présence d'emboles…) et selon les recommandations de l'ISUP (Srigley 2013 PMID: 24025519). Le diagnostic reposait sur l'ensemble des données morphologiques, immunohistochimiques et génétiques.

3.2 METHODES

3.2.1 MICROSCOPIE - TECHNIQUE HISTOLOGIQUE

Un bloc par tumeur a été sélectionné avec les contraintes suivantes. Les blocs devaient être représentatifs de la tumeur et comporter le contingent du grade le plus élevé. Ils devaient également comporter, si possible, du tissu rénal non tumoral compte tenu de la présence de témoin endogène positif pour certains marqueurs à ce niveau.

3.2.2 IMMUNOHISTOCHIMIE

3.2.2.1 TECHNIQUE

La procédure de prétraitement est effectuée sur automate PT link (DAKO). Il s'agit d'un démasquage d'épitope (restauration antigénique) induit par la chaleur (97 °C pendant 20 minutes). Le tampon de démasquage utilisé est différent selon l'antigène étudié (tableau 5).

La suite de la technique est réalisée sur automate de type Autostainer Link (DAKO). L'incubation de l'anticorps primaire dure 20 minutes. Les données relatives aux dilutions des différents anticorps utilisés sont précisées dans le tableau 5.

L'amplification du signal et sa révélation sont réalisés avec un kit de révélation de type Dako EnVision™ FLEX / HRP. Le chromogène utilisé est une solution de diaminobenzidine (DAB).

3.2.2.2 Evaluation / Scoring

3.2.2.2.1 Evaluation des immunomarquages: generalites

L'analyse semi quantitative des examens immunohistochimiques (IHC) a été effectuée par deux lecteurs, de manière indépendante, avec relecture des cas pour lesquels les résultats étaient discordants. Une grille de lecture a été établie pour chaque anticorps.

Nous avons évalué l'expression de chacune des protéines au niveau du contingent tumoral de plus haut grade représenté sur la lame. Quand des contingents de différents grades étaient présents, nous avons également évalué l'expression au niveau du contingent du plus faible grade.

Pour GLUT1, MCT1, MCT4 et CAXII, l'analyse de la littérature ne met pas en évidence de consensus pour la quantification du niveau d'expression de ces protéines en immunohistochimie. Nous avons utilisé un score semi quantitatif basé sur le "German ImmunoReactive score" (Yao 2009 PMID: 19219655, Sera 2008 PMID: 18255279, Cetin 2005 PMID: 16247750).

Le score a été calculé en combinant une estimation du pourcentage de cellules marquées (proportion) avec une estimation de l'intensité du marquage (intensité). Concernant la proportion, une absence de marquage est scoré à 0, de 1 à 10 % de cellules marquées est scoré à 1, de 11 à 50 % à 2, de 51 à 80 % à 3, et de 81 à 100 % à 4. L'intensité a été évaluée sur une échelle de 0 à 3, avec 0 marquage négatif, 1 marquage faible, 2 marquage modéré et 3 marquage fort. Quand le marquage est hétérogène, la moyenne du moins intense et du plus intense est effectuée. Enfin, le score total est établi en multipliant les scores d'intensité et de proportion. Les scores théoriques vont de 0 à 12.

L'analyse de l'expression de CA IX par immunohistochimie ayant fait l'objet de plusieurs publications, une méthode d'analyse se dégage. Les auteurs ont défini le seuil de positivité à 85% de cellules marquées. Pour permettre une comparaison de nos résultats avec les données de la littérature, nous avons utilisé une variante du "German ImmunoReactive score" intégrant la valeur seuil (85%) validée par les études antérieures. La proportion a été évaluée à 0 en cas d'absence de marquage, à 1 pour un marquage inférieur à 85 % et à 2 pour un marquage supérieur à 85 %. Nous avons évalué l'intensité de 0 à 3 comme défini précédemment. Le score final est établi en multipliant les scores d'intensité et de proportion, les scores théoriques allant de 0 à 6.

Pour valider la technique, nous avons vérifié pour chacun des anticorps la négativité de l'examen immunohistochimique au niveau tumoral, après omission de l'anticorps secondaire.

Pour HIF-1α, HIF-2α et HAF, nous avons réalisée une analyse semi-quantitative en utilisant le score validé d'Allred (Harvey 1999 PMID: 10334533). Nous avons également analysé qualitativement l'homogénéité ou l'hétérogénéité du marquage et noté la présence d'un marquage plutot central ou périphérique.

3.2.2.2.2 EVALUATION DES IMMUNOMARQUAGES: SPECIFICITE DE CHAQUE ANTICORPS

GLUT1 est une protéine membranaire exprimée de manière physiologique au niveau des hématies. Pour valider la technique, nous avons vérifié, pour chacun des cas, son expression au niveau des globules rouges et sa négativité au niveau du mésangium.

MCT1 est une protéine membranaire exprimé de manière physiologique au niveau des tubules proximaux. Pour valider la technique, nous avons vérifié, pour chacun des cas, son expression au niveau des tubules proximaux et sa négativité au niveau des tubules distaux (témoins internes positifs / négatifs).

MCT4 est une protéine membranaire sans expression de manière physiologique au niveau du mésangium. Pour valider la technique, nous avons vérifié, pour chacun des cas, la négativité de l'expression au niveau du mésangium (témoins internes négatifs). De plus nous avons validé la technique en contrôlant la positivité d'un témoin externe.

CAIX est une protéine membranaire sans expression physiologique au niveau du tissu rénal. Pour valider la technique, nous avons vérifié, pour chacun des cas, la négativité de l'expression au niveau non tumoral (témoins internes négatifs). De plus nous avons validé la technique en contrôlant la positivité d'un témoin externe.

CAXII est une protéine membranaire exprimée de manière physiologique au niveau des tubules distaux. Pour valider la technique, nous avons vérifié, pour chacun des cas, son expression au niveau des tubules distaux et sa négativité au niveau des tubules proximaux (témoins internes positifs / négatifs).

3.2.3 STATISTIQUE

Le score d'expression de chacune des protéines dans le territoire de grade le plus élevé de chaque tumeur a été comparé au stade, au grade et au diamètre.

La moyenne et la médiane du score d'expression de chaque protéine a été calculée pour chaque groupe de Fuhrman II, III et IV.

L'analyse univariée de la corrélation entre ces différents paramètres a été effectuée en utilisant le test de rang non paramétrique de Kendall (Dr L. Bailly, DSP, CHU NICE). Les coefficients de corrélation ainsi que les coefficients de significativité sont reportés dans le tableau 8.

Dans certains cas, au sein des tumeurs, un contingent de grade faible (II) était contigu à un contingent de grade élevé (III, IV). Dans ces cas, nous avons comparé le score d'expression pour chacune des protéines entre les 2 contingents. La comparaison de ces scores a été effectuée en utilisant le test de rang de Wilcoxon. Les résultats sont reportés dans le tableau 9.

Les tests statistiques ont été effectués à l'aide du logiciel STATVIEW.

Le p a été reconnu comme significatif en deçà de la valeur 0,05.

4 RÉSULTATS - ARTICLE

GLUT1, MCT1 and CAXII, three glycolytic markers for cancer, drive tumor aggressiveness in clear-cell renal cell carcinoma

Damien AMBROSETTI[1], Bérengère DADONE[1], Matthieu DURAND[1], Jean AMIEL[1], Jacques POUYSSEGUR[3,4], Fanny BUREL VANDENBOS[1] and Nathalie M. MAZURE[3].

[1] Department of Pathology, Nice University Hospital, Nice, France.

[2] Department of Urology, Nice University Hospital, Nice, France

[3] Institute for Research on Cancer and Aging of Nice, CNRS-UMR 7284-Inserm U1081, University of Nice Sophia-Antipolis, Centre Antoine Lacassagne, 33 Ave de Valombrose, 06189 Nice, France.

[4] Centre Scientifique de Monaco (CSM), Monaco.

Runninghead: Metabolism protein drive aggressiveness in ccRCC

Key Words: ccRCC, Glut1, HIFs, MCTs, Metabolism.

Purpose: Clear-cell renal cell carcinoma (ccRCC) is the most common type of kidney cancer. Although ccRCC have common recurrent genetic abnormalities, inactivation of the von Hippel-Lindau (*vhl)* tumor suppressor gene and stabilization of hypoxia-inducible factors (HIFs), there is a great variability in tumor aggressiveness and in outcome. New biomarkers are thus required to improve ccRCC diagnosis, prognosis and therapeutic measures. This work aims to investigate the expressions of HIF, energy metabolism and pH regulation markers and their relationship with the usual histoprognostic parameters, Fuhrman grade.

Materials and Methods: In this retrospective single-centre study, ccRCC of 45 patients were analyzed. HIF-1α-, HIF-2α-, HAF-, GLUT1-, MCT1-, MCT4-, CAIX- and CAXII- expressions were assessed by immunohistochemistry in a semi-quantitative and qualitative manner.

Results: Significant correlations were obtained between increased GLUT1-, MCT1-, CAXII-expressions and high Fuhrman grade in ccRCC patients, whereas increased CAIX-, MCT4-expressions were correlated to low Fuhrman grade. Moreover, while HIF-1α, HIF-2α and HAF expressions were heterogenous within the tumor, we observed HIF-2α co-localization with HAF.

Conclusions: This study suggests for the fist time a link between the aggressiveness of high-grade ccRCC, the Fuhrman grade and a metabolic reprogramming. It also confirms the role of HIF-2α and HAF in tumor invasiveness. Finally, these results suggest that these markers are potential prognostic tools and therapeutic targets.

INTRODUCTION

Renal carcinomas represent 3% of solid tumors and the sixth leading cause of cancer death. The most common is clear-cell renal cell carcinoma (ccRCC), which is a unique model of solid tumors characterized by recurrent genetic abnormalities on the 3p25–26 locus resulting in inactivation of the Von Hippel-Lindau (*vhl*) tumor suppressor gene. Despite the existence of this common mechanism, these tumors are morphologically heterogeneous. The architecture can be solid, alveolar or acinar. The cytoplasm is mostly clear, but granular eosinophilic cytoplasm can be found. Some cells may be fusiform. There is also heterogeneity in their response to treatment. New-targeted therapies, with a high cost but high morbidity rates, have highlighted the need to establish new criteria for the definition of prescription and predictive factors of response. As yet, the Fuhrman grade (Fuhrman SA 1982), defined in terms of nuclear characteristics of the ccRCC, is the main prognostic factor used routinely worldwide for grading renal cell carcinoma. It has been demonstrated as the most powerful histoprognosis parameter able to predict cancer specific survival regardless of pathological stage, although no link with a biological process has been established. However, Fuhrman grade is criticized regarding its reproducibility and accuracy.

Inactivation of *vhl* gene, which then translates into a deficit of the VHL protein (pVHL), is the initial event in tumorigenesis of ccRCC (Gossage L 2015). pVHL functions as part of an E3 multiprotein ubiquitin ligase complex that targets Hypoxia-inducible factors α (HIF-α) for proteosomal degradation. Thus, the absence of pVHL results in HIF stabilization, increased target expression irrespective of oxygen concentrations and gives a proliferative advantage for tumor development. Stabilization of the HIF-α subunits is mainly due to post-translational modifications. However, additional mechanisms have been identified. Koh *et al.* showed that Hypoxia-Associated Factor (HAF), an E3 ubiquitin ligase, binds to HIF-1α to promote its ubiquitination, regardless of oxygen and pVHL (Koh MY 2008). Yet, HAF interaction with with HIF-2α will increase its transcriptional activity. These results suggest that HAF, overexpressed

in various tumor types, is an essential element in the establishment of a tumoral switch in which the tumor acquire a more aggressive phenotype due to a transition expression of HIF-1α to the expression HIF-2α (Koh MY 2011). Moreover, HIF-1α and HIF-2α play nonredundant roles. HIF-1 appears to drive genes involved in metabolism, whereas HIF-2 drives the expression of genes encoding prosurvival factors (Keith B 2012). These distincts roles have been mostly defined in VHL-deficient RCC cells where HIF-2 has been shown to be necessary and sufficient to maintain tumor growth.

As clear-cell RCC are glycolytic and lipogenic tumors (Pinthus JH 2011), we focused on metabolic HIF-target genes. Glucose transporter 1 (*glut1*), carbonic anhydrase 9 (*ca9*) and 12 (*ca12*) and monocarboxylate transporter 4 (*mct4*) are downstream targets of HIF involved in glycolysis and intracellular pH (pHi) homeostasis. GLUT1 is often expressed in aggressive and/or hypoxic tumors as reflecting an exacerbated need of nutrients to support an endless proliferation. On the other hand, carbonic and lactic acid products derived from glycolysis required to be rapidly exported out of cancer cells to maintain viability and proliferation. CAs and MCTs (both lactate/H^+ symporters MCT1 and the hypoxia-inducible MCT4) are associated with poor prognostic factors in many cancers.

To identify new tools in order to adjust and improve prognosis, diagnosis and treatments in ccRCC in parallell to the Fuhrman grade, we present a work characterizing changes in the expression of the two different isoforms of HIF□ and the HAF modulating protein and changes in the expression of proteins involved in the metabolism related to the Fuhrman grade.

MATERIALS METHODS

Patients and Tissue handling

Tissue samples from 73 patients with ccRCC that undergone surgery in the urology department between May 2006 and March 2009 were selected. As defined by the World Health Organization criteria, diagnosis was based upon pathology and cytogenetics analysis. In order to compare each group of Fuhrman grade, we selected 15 cases in all 3 groups corresponding to Fuhrman grades II, III and IV (Table 1). Initial management of surgical specimens was made according to a standardized protocol. The surgical specimens were obtained immediately after nephrectomy. Fresh samples were collected for genetic examination. Tumoral kidney was formol fixed within 1h and for 72h. All haematoxylin and eosin stained sections were reviewed by 2 uropathologists (DA and FBV) for confirmation of the original diagnosis and grade of each case. For each tumor lowest and highest grade exhibited on slide were noted. Blocks were representative of the tumor, have the contingent of the highest grade and had to include non-tumoral kidney tissue due to the presence of endogenous control for some markers.

Immunohistochemistry

Immunohistochemistry was performed on 5µm-thick sections. Immunolabelling and detection were performed using a Dako Autostainer AutoMate, as per the manufacturer's recommendations. Antibodies used were against HIF-1 (previously generated in our laboratory (Richard DE 1999), HIF-2 (xx, xx), HAF (xx, xx), GLUT1 (Abcam, AB53654), MCT1 (previously generated in our laboratory (Le Floch R 2011), MCT4 (Millipore, AB3316P), CAIX (Lab), CAXII (Sigma, HPA008773). The detection was performed using the Envision Flex Kit (Dako), with 3-3′ diaminobenzidine as a chromogen.

IHC evaluation

Semiquantitative analysis of immunohistochemical (IHC) was performed by 2 readers independently, with proofreading of cases for which results were discordant. A reading grid was established for each antibody. Expression of each protein was evaluated in the highest grade zone of tumor represented on the slide. When different grades were present, expression level of the lowest grade was evaluated. For HIF-1α, HIF-2α and HAF, semi quantitative analysis was done using the validated Allred score (Harvey JM 1999). Qualitatively homogeneity or heterogeneity of staining were analyzed and noted if within the tumor the staining was more prone to be central or peripheral. For GLUT1, MCT1, MCT4 and CAXII, as there is no consensus in the literature for the quantification of the expression level by immunohistochemistry, the "German immunoreactive score" was used (Sera T 2008). The score was calculated by combining an estimation of the percentage of labelled cells (proportion) with an estimate of the intensity of labelling (intensity). Regarding the proportion, a lack of labelling was scored at 0, from 1% to 10% of labelled cells was scored at 1, from 11% to 50% at 2, from 51% to 80% at 3 and from 81% to 100% at 4. Intensity was assessed on a scale of 0 to 3, with 0 for negative, 1 for slight, 2 for moderate and 3 for strong staining. Finally, total score was determined by multiplying the scores of intensity and proportion, the theoretical score ranging from 0 to 12.

As the analysis of CAIX expression by immunohistochemistry has been the subject of several publications, a method of analysis emerged. The authors defined the cut-off at 85% of labelled cells (Bui MH 2003). For comparison of our results with published data, we used a variant of the "German immunoreactive score" integrating the threshold value (85%) validated by previous studies. The proportion was estimated at 0 in the absence of staining, at 1 for a staining of less than 85% and 2 for staining of more than 85%. Intensity was evaluated from 0 to 3 as defined above. The final score was determined by multiplying the scores of intensity and proportion, the theoretical scores ranging from 0 to 6.

Statistical analysis

Expression score of each protein in the territory of the highest grade of each tumor was compared to the stage, grade and diameter. Mean and median score of expression of each protein were calculated for each group of Fuhrman II, III and IV. Univariate analysis of the correlation between these parameters was performed using the nonparametric rank test of Kendall. In some cases, within tumors, a contingent of low-grade (II) was adjacent to a contingent of high-grade (III, IV). In these cases, expression score for each protein was compared between the two contingents. Comparison of these scores was performed using the Wilcoxon rank-sum test. Statistical tests were performed using Statview software. The p was found to be significant below the 0.05 value.

RESULTS

Clinical and Histological Characteristics

The detailed clinicalpathological parameters are reported in Table 1. Median patient age was 63.6 years with 30 males (66 %) and 15 females (33%). The patient distribution within the different Fuhrman grades was equal (n=15).

Immunostaining of HIF subunits and HAF

HIF-1α, HIF-2α and HAF immunoreactivities were located at the nucleus as shown in the immunostaining depicted in Figure 1A, C and E. Expression patterns were heterogenous and patchy, especially for HIF-2 and HAF (Figure 1B, D and F). We observed no exclusivity in HIF-1α and HIF-2α expressions. However, expression of HIF-2α was mainly at the invasive front (Figure 1D). Expression of HAF was similar to HIF-2α with higher expression predominant at the periphery of nodules (Figure 1D and F). We confirmed the HAF/HIF-2α colocalisation using serial cut as observed on Figure 1D and 1F. However, no correlation between HIF-1α, HIF-2α and HAF expressions and Fuhrman tumor grade was found, using X (nom de la méthode statistique à mettre ici) correlation analysis, as shown on Figure 1G, H and I.

Metabolic actors expression status

Staining of the glycolytic marker GLUT1 was mainly located at the plasma membrane (membranous) (Figure 2A). Its expression was heterogeneous as low and high expressions were observed in the same tumor (Figure 2B). 23 patients out of 45 presented a heterogenous profil. Among these patients, 10 presented a significantly higher GLUT1 expression, based on the score ($z = 2.825$, $p = 0.0047$) (Table 2). When considering the Fuhrman grade, we showed a statistically significant positive correlation with protein expression for GLUT1 ($tau=0.231$, $p=0.0252$) (Figure 2C and Table 3). We also compared the GLUT1 immunopositivity to the tumor stage (pT) (Table 4) and tumor parameters (Table 5). No significant correlation between

these two parameters and expression of GLUT1 was observed suggesting that GLUT1 was only positively correlated with tumoral aggressiveness.

MCT1 (Figure 3A) and MCT4 (Figure 3C) showed a clear membranous staining pattern with substantial variation in intensity and extent (Figure 3B and D). However, a cytoplasmic staining for MCT4 also appeared in high-grade group of tumors (Figure 3D - bottom right insert) in the same tumor expressing membranous staining (Figure 3D - top right insert). Similarly to GLUT1, X et Y patients out of 45 presented a heterogenous profil for MCT1 and MCT4, respectively. Among these patients, 13 and 8 presented a significantly higher MCT1 ($z = 3.180$, $p = 0.0015$) and MCT4 ($z = 2.521$, $p = 0.0117$) expressions (Table 2). The strongest correlation was observed for MCT1 with the Fuhrman grade (tau=0.448, $p< 0.0001$) (Table 3 and Figure 3E) whereas no correlations were found between MCT4 and the aggressive type (Table 2 and Figure 3F). Moreover, positive correlations between pT and MCT1 (tau=0.418, $p\leq0.0001$) or pT and MCT4 (tau=0.254, p=0.0138) were obtained (Table 4). MCT1 was also correlated to diameter (tau=0.274, p=0.008) (Table 5). All together, these results strongly suggest an important role for MCT1 in ccRCC tumor aggressiveness compared to MCT4.

CAIX and CAXII expressions were located at the plasma membrane (Figure 4A and C) and presented variation in intensity. We also found high- and low-expressing areas in the same tumor. X et Y patients out of 45 presented a heterogenous profil for CAIX and CAXII, respectively. Among these patients, 12 presented a significantly higher CAXII expression ($z = 3.059$, $p = 0.0022$) (Table 2). On the contrary, 4 patients presented a higher score in the lower grader for CAIX expression (data not shown). Figure 4E and F represents the association between CA expressions and tumor grade. The association between CAIX and the Furhman grade did not reach statistical significance (tau=-0.104, p=0.314) (Figure 4E and Table 3). However, a statistically significant correlation between CAXII positivity and Fuhrman grade was found (tau=0.574, $p<0.0001$) (Figure 4F and Table 3). Moreover, as MCT1, CAXII

presented positive correlations between pT (tau=0.342, p=0.0009) (Table 4) or diameter (tau=0.32, p=0.0019) (Table 5), whereas CAIX showed no correlation (Tables 4 and 5).

All together, these results highlighted for the first time three new markers linked to the Fuhrman grade and thus aggressiveness of the ccRCC tumor: GLUT1, MCT1 and CAXII.

DISCUSSION

Understanding of the ccRCC heterogeneity and respective roles of the different molecular and protein phenotypes is fundamental to determine precise prognosis, tumor sensibility to drugs and define potential therapeutic target. While the Fuhrman grade impact on prognosis is extremely well known and widely integrated into clinical practice, it is underpinned by unknown mechanisms.

We studied expression of key proteins, mainly under the control of HIFs, involved in the changes of glycolytic metabolism and pH adjustment, their spatial distribution and correlation of their expression with the Fuhrman grade. Our analysis showed that these tumors showed heterogeneity of protein expressions, with expression mostly depending on the grade. The heterogeneity was often expressed on a nodular pattern within the tumor, corresponding to clones of different aggressiveness, suggesting the existence of a metabolic switch when tumors became more aggressive. A correlation between cell proliferation and tumor grade has already been shown in ccRCC (Baldewijns MM 2007, Cheville JC 2002). As cells proliferate, their needs in energy are increasing justifying an increase in protein expression involved in glycolysis, such as GLUT1. In parallel, as glycolysis is exacerbated increasing lactate production and intracellular acidification, requirement of increased expression of proteins involved in pH regulation, such as MCT1, MCT4, CAIX and CAXII, seems mandatory. Inter tumor comparison showed a significant positive correlation between level of expression of MCT1, GLUT1, CAXII and Fuhrman grade. We also observed significant positive correlations between the level of expression of MCT1, MCT4, CAXII and pT, and the level of expression of MCT1, CAXII and diameter. Moreover, intra tumor comparision revealed a significantly greater expression of MCT1, MCT4, GLUT1 and CAXII in higher grade contingent. we showed for the firsttime that the evolution of the Fuhrman grade can be partly connected to metabolic markers and more precisely to strong metabolic modulations.

GLUT1 is overexpressed in numerous cancers and its expression was correlated to a poor prognosis (Younes M 1996). In ccRCC, several studies report an increase in the expression of GLUT1 in tumor tissue compared to healthy tissue. These results are consistent with our observations. Concerning the correlation between the level of expression and tumor grade, Ozcan et al (Ozcan A 2007) finds no correlation, while Lidgren et al. (Lidgren A 2008) found a non-significant correlation. These differences in results may be due to methodological differences. Both studies were conducted by Tissue Micro Array. We observed heterogeneity of staining which makes it necessary to study full cut. Moreover, these studies have not analyzed the expression with an overall semi quantitative score but they performed immunohistochemical examination scoring only intensity or proportion of positive cells without combination.

Overexpression of CAIX is very common in cancers, and is a poor prognostic factor in a majority of tumors, except the ccRCC. However, one study reported a correlation between low expression of CAIX and a high grade (Leibovich BC 2007) whereas another one not (Sandlund J 2007).In our study, no correlation between CAIX expression and tumor grade was observed. We observed a marked heterogeneity for CAIX expression, depending on the tumor area, that questions the relevance of analyzing TMA made in previously reported studies. CAXII was first described in ccRCC. and is also overexpressed in many cancers, but its prognostic value is questionable. CAXII expression in ccRCC had a tendancy to correlate with the grade that was not statistically significant as they analyzed only 16 cases (Parkkila S 2000).

MCT1 and MCT4 expressions are higher in tumors comparatively to matched normal tissue. High levels of expression of these proteins are often correlated with poor prognosis (Hao J 2010, Pinheiro C 2010). Moreover, clinical evidence demonstrated that the level of tumor lactate produced by tumors was correlated with poor prognosis and resistance to radiotherapy (Kim Y 2015). Kim et al. provided the only comprehensive and simultaneous analysis of MCT1 and MCT4 in ccRCC and demonstrate that overexpression of MCT1 and MCT4 predicted tumor progression (Kim Y 2015). Our study confirmed these results and for the first time directly correlates MCT1 to tumor grade, consistent with those reported previously in the cervix carcinoma (Pinheiro C 2008). These results reinforce considering MCTs, and particularly MCT1, as potential biomarkers.

These results raise the question of what mechanisms are responsible for the increased expression of these proteins. The mechanisms underlying changes in the level of protein expression, observed according to the grades, or between different tumors within the same tumor can be of different types. Several scenarios are possible. The appearance of lobulation observed for some markers suggest the existence of different cell populations. It has been shown that higher-grade lesions were characterized by superadded genetic abnormalities (Klatte T 2009). One can speculate that the lobules of variable grade and variable protein expression correspond to different clones. Cells batch with highest grade should have superadded genetic damage that could affect protein expression and thus induce the overexpression of the metabolic pathways mentioned above. Furthermore, the heterogeneous pattern of protein expression based on the areas of the tumor suggests that protein expression can be modulated by the conditions of vascularization or the pH of the medium. Such modes of regulation of protein expression have already been mentioned for CA IX.(Kaluz S 2009, Rafajová M 2004). The ccRCC are defined by an inactivation of the VHL gene. This inactivation results in stabilization of HIF isoforms. It has been shown in vitro that there are two expression profiles of HIF isoforms in ccRCC (Raval RR 2005). These tumors cells express

either HIF1 and HIF-2 or HIF-2 alone. It is established that the transcription factors HIF1 and HIF-2 bind to promoters of the same type, with an HRE, but they activate different pathways. HIF1 preferentially activate the expression of genes involved in metabolic control while HIF-2 rather promotes the expression of proteins involved in growth and angiogenesis (Hu CJ 2003, Raval RR 2005). Apart from the in vitro, data in the literature regarding the comparative expression of HIF-1 and HIF-2 in ccRCC are scarce. Regarding the expression of HIF-1α, Klatte et al did not find any association between HIF-1α expression and nuclear Fuhrman grade (Klatte 2007). This study reports that patients with higher expression of HIF-1 tend to have a more favourable prognosis. Conclusions regarding the correlation between HIF-1 level and grade are to be analysed with caution insofar as the study was made by tissue micro array. Small cores sampled may not be representative of the whole tumor, particularly in heterogeneous cancers (Barrette K 2014). Concerning our analysis of the expression of HIF-1 and HIF-2, we did not observe any correlation with tumor grade. The different pattern of protein expression dependent on tumor grade is not related to HIF subunit expression.

Concerning HIF-2 expression we observe heterogeneity within the tumor, with an over expression at the invasive front. It's already known that the molecular distribution within ccRCC is not homogeneous, with special features at the margin (Oppenheimer SR 2010). This overexpression at the invasive front is parallel with the already reported overexpression of MMP-1, an HIF-2 induced protein, in the periphery of ccRCC (Petrella BL 2005). MT1-MMP localizes at the front of migrating cells and then contributes in the degradation of the extracellular matrix to facilitate invasion (Mori H 2002). However it has been demonstrated that HIF-2 is correlated with the occurrence of lymph node metastasis in breast carcinomas (Giatromanolaki A 2006) and in hepatocarcinomas (Bangoura G 2007). This observation contributes in a better understanding of tumor invasion and provides a potential marker, HIF-2, to aid in histological assessments of margin, especially for nephron sparing surgery.

Koh et al (Koh MY 2015) has recently shown that HAF increases the oncogenic capabilities of HIF-2 by promoting the transcription of HIF-2 target genes, promoting the binding of HIF-2α to the HRE and that HAF binding to DNA cooperates with the HRE for maximal hypoxic induction. In vivo, in ccRCC, HAF promotes tumor metastasis and high level of expression is associated with decreased PFS. They also show that HIF-2 and HAF both localized within close proximity in the nucleus, consistent with the co-localization we observe. Our observations are consistent with the results of Koh et al. We provide addition topographic data allowed by the analysis of entire blades. To our knowledge, this study is the first to evaluate the simultaneous expression of HIF-1α and HIF-2α in from the same patients with clear cell RCC.

CONCLUSION

There is no specific biomarker developed and validated for use in diagnosis and prognosis of ccRCC. Many oncogenes and tumor suppressor genes whose mutation leads to a disruption of the cellular pathways are known. The metabolism pathways are part of this. This is the first study to assess the correlation of proteins involved in metabolism with conventional histopronotics markers. These results suggest that a thorough study of these markers could improve understanding of ccRCC for the benefit of patients.

LEGENDS

Figure 1. Expressions and correlations of HIF-1, HIF-2 and HAF in ccRCC. (**A, C and E**) Positive nuclear staining of HIF-1, HIF-2 and HAF, respectively, in primary ccRCCs at high magnification (x100). (**B**, **D** and **F**) Heterogenous nuclear staining of HIF-1, HIF-2 and HAF, respectively, in a tumor at low magnification (x20). (**G**, **H** and **I**) Correlations of HIF-1, HIF-2, and HAF respectively with Fuhrman grade.

Figure 2. Expression and correlation of GLUT1 in ccRCC. (**A**) Positive membranous staining of GLUT1 in primary ccRCCs at high magnification (x100). (**B**) Heterogenous membranous staining of GLUT1 in a tumor at low magnification (x20). (**C**) Correlations of GLUT1 with Fuhrman grade.

Figure 3. Expressions and correlations of MCT1 and MCT4 in ccRCC. (**A and C**) Positive membranous staining of MCT1 and MCT4 in primary ccRCCs at high magnification (x100). (**B** and **D**) Heterogenous membranous staining of MCT1 and MCT4 in a tumor at low magnification (x20). (**E** and **F**) Correlations of MCT1 and MCT4, respectively with Fuhrman grade.

Figure 4. Expressions and correlations of CAIX and CAXII in ccRCC. (**A and C**) Positive membranous staining of CAIX and CAXII in primary ccRCCs at high magnification (x100). (**B** and **D**) Heterogenous membranous staining of CAIX and CAXII in a tumor at low magnification (x20). (**E** and **F**) Correlations of CAIX and CAXII, respectively with Fuhrman grade.

TABLES

	Total population	Furhman 2	Furhman 3	Furhman 4
Mean age	63,6	63,6	63,6	63,6
H	30 (67 %)	10 (67)%	12 (80%)	8 (54%)
F	15 (33%)	5 (33)%	3 (20)%	7 (46)%
T1a	12 (27%)	9 (60%)	2 (13%)	1 (7%)
T1b	8 (18%)	3 (20%)	4 (27%)	1 (7%)
T2b	1 (2%)	0	1 (7%)	0
T3a	22 (49%)	3 (20%)	7 (47%)	12 (80%)
T3b	2 (4%)	0	1 (7%)	1 (7%)
Mean tumor diameter	5,4	3,2	5,9	7,2

Table 1. Clinicalpathological parameters

Parameter	Protein	z	p
Low-grade *versus* high-grade contingents	**GLUT1**	2.803	0.0051
Low-grade *versus* high-grade contingents	**MCT1**	3.180	0.0015
Low-grade *versus* high-grade contingents	**MCT4**	2.521	0.0117
Low-grade *versus* high-grade contingents	**CAIX**	0.255	0.7989
Low-grade *versus* high -grade contingents	**CAXII**	3.059	0.0022

Table 2. Correlation between expression score of each protein compared to the low-grade contingent (Fuhrman grade II) and the high-grade (Fuhrman grades III and IV) contingent and immunochemistry characteristics using the Wilcoxon rank-sum test.

Parameter	Protein	tau	p
Fuhrman	**GLUT1**	0.231	0.0252
Fuhrman	**MCT1**	0.448	<0.0001
Fuhrman	**MCT4**	0.137	0.1845
Fuhrman	**CAIX**	-0.104	0.314
Fuhrman	**CAXII**	0.574	<0.0001

Table 3. Correlation between the Fuhrman grade and clinicopathological parameters using the nonparametric rank test of Kendall.

Parameter	Protein	tau	p
pT	**GLUT1**	0.172	0.095
pT	**MCT1**	0.418	<0.0001
pT	**MCT4**	0.254	0.0138
pT	**CAIX**	-0.018	0.8619
pT	**CAXII**	0.342	0.0009

Table 4. Correlation between pT stage and clinicopathological parameters using the nonparametric rank test of Kendall.

Parameter	Protein	tau	p
Diameter	**GLUT1**	0.149	0.1489
Diameter	**MCT1**	0.274	0.008
Diameter	**MCT4**	-0.093	0.3701
Diameter	**CAIX**	0.188	0.0687
Diameter	**CAXII**	0.32	0.0019

Table 5. Correlation between tumor diameter and immunochemistry characteristics using the nonparametric rank test of Kendall.

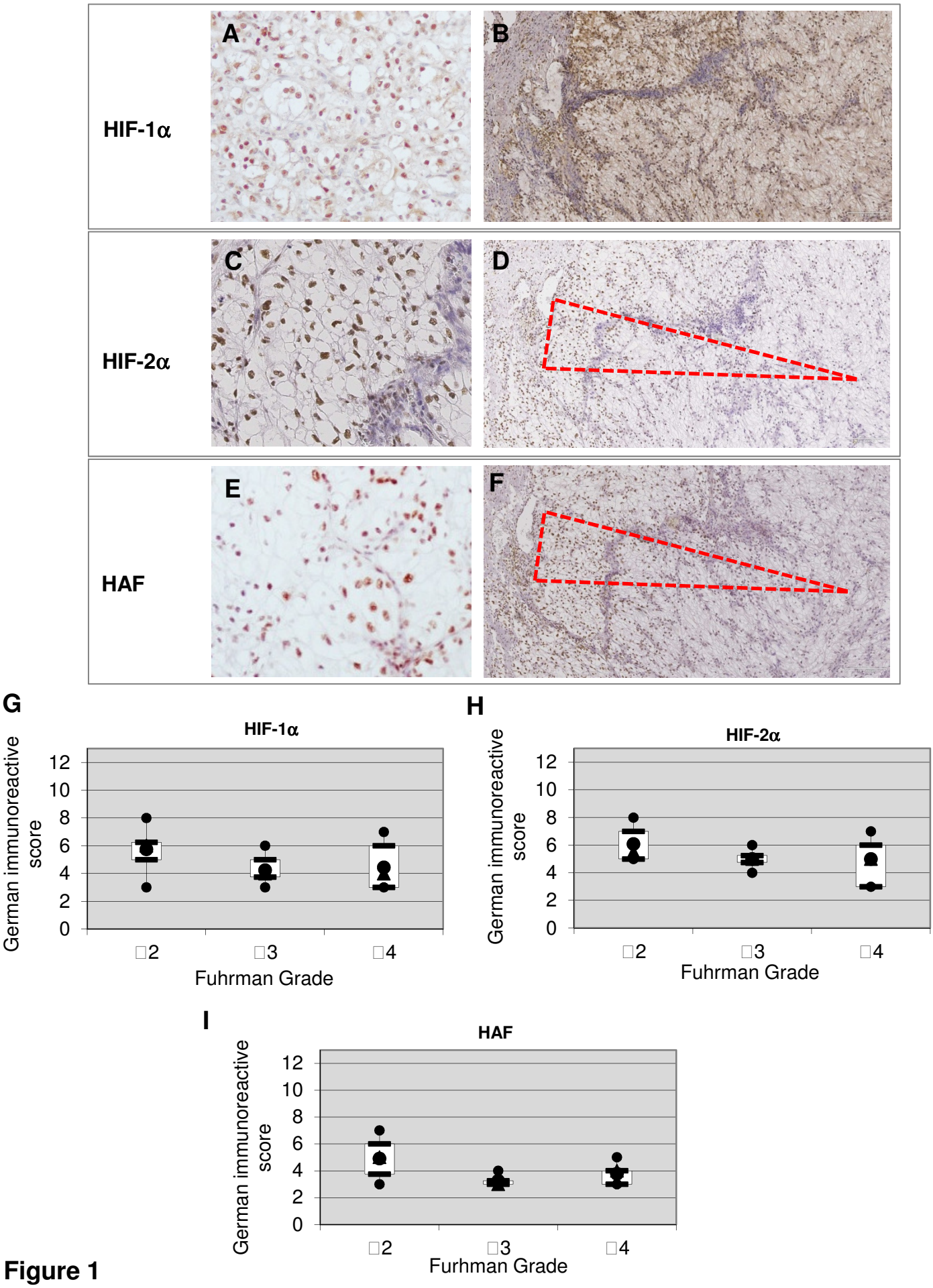
HIF-1α
A
B
HIF-2α
C
D
HAF
E
F
G
HIF-1α
German immunoreactive score
12
10
8
6
4
2
0
□2
□3
□4
Fuhrman Grade
H
HIF-2α
German immunoreactive score
12
10
8
6
4
2
0
□2
□3
□4
Fuhrman Grade
I
HAF
German immunoreactive score
12
10
8
6
4
2
0
□2
□3
□4
Furhman Grade

Figure 1

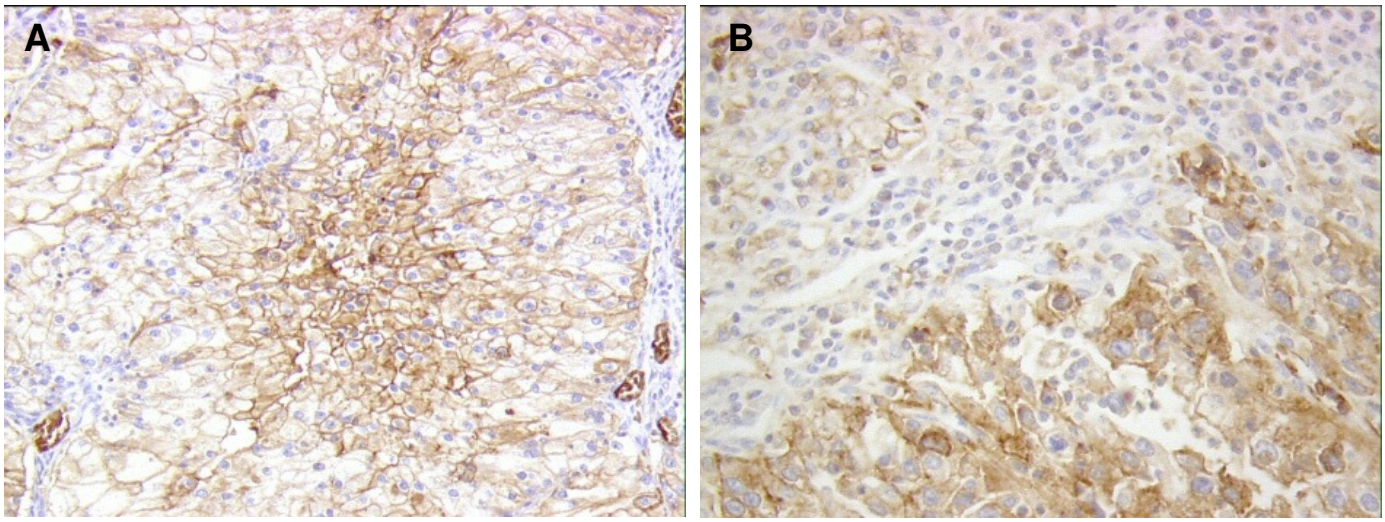
A
B

C

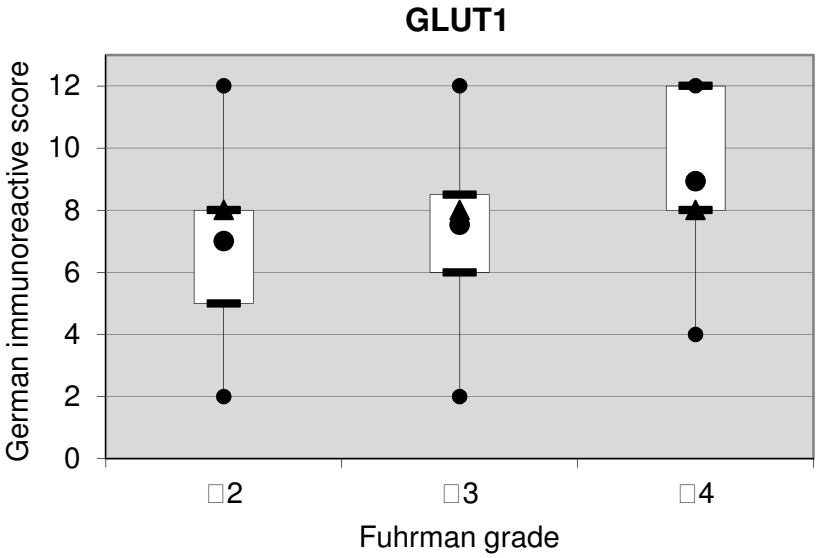
GLUT1
German immunoreactive score
0
2
4
6
8
10
12
□2
□3
□4
Fuhrman grade

Figure 2

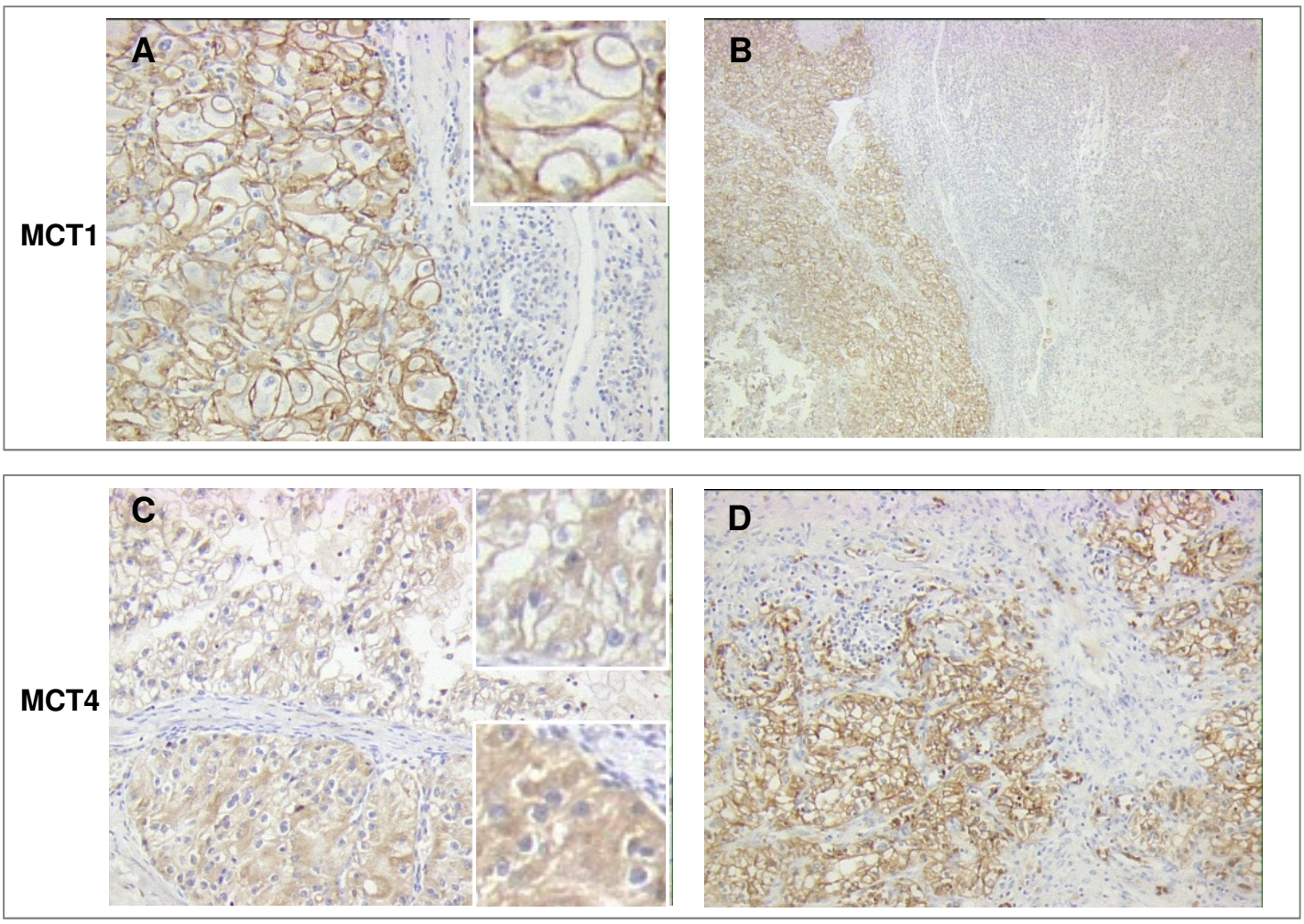
A
B
MCT1
C
D
MCT4

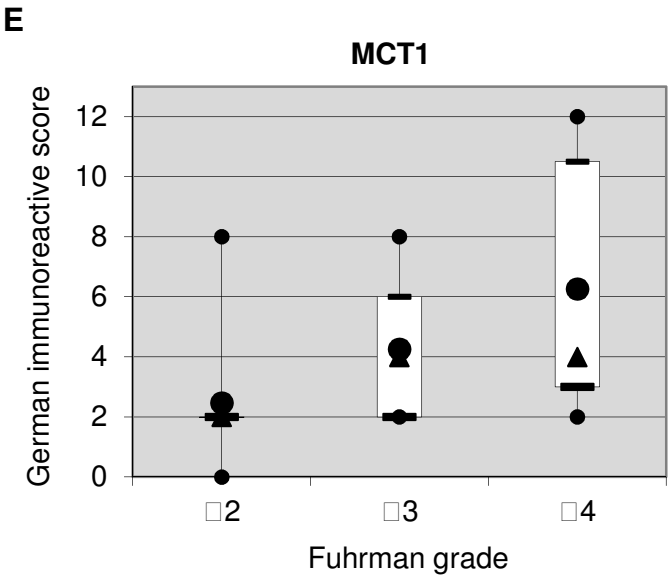
E
MCT1
German immunoreactive score
0
2
4
6
8
10
12
□2
□3
□4
Fuhrman grade

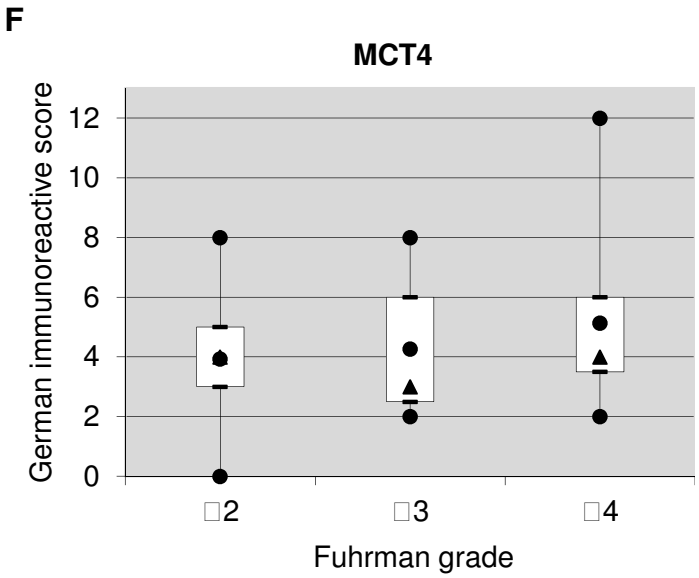
F
MCT4
German immunoreactive score
0
2
4
6
8
10
12
□2
□3
□4
Fuhrman grade

Figure 3

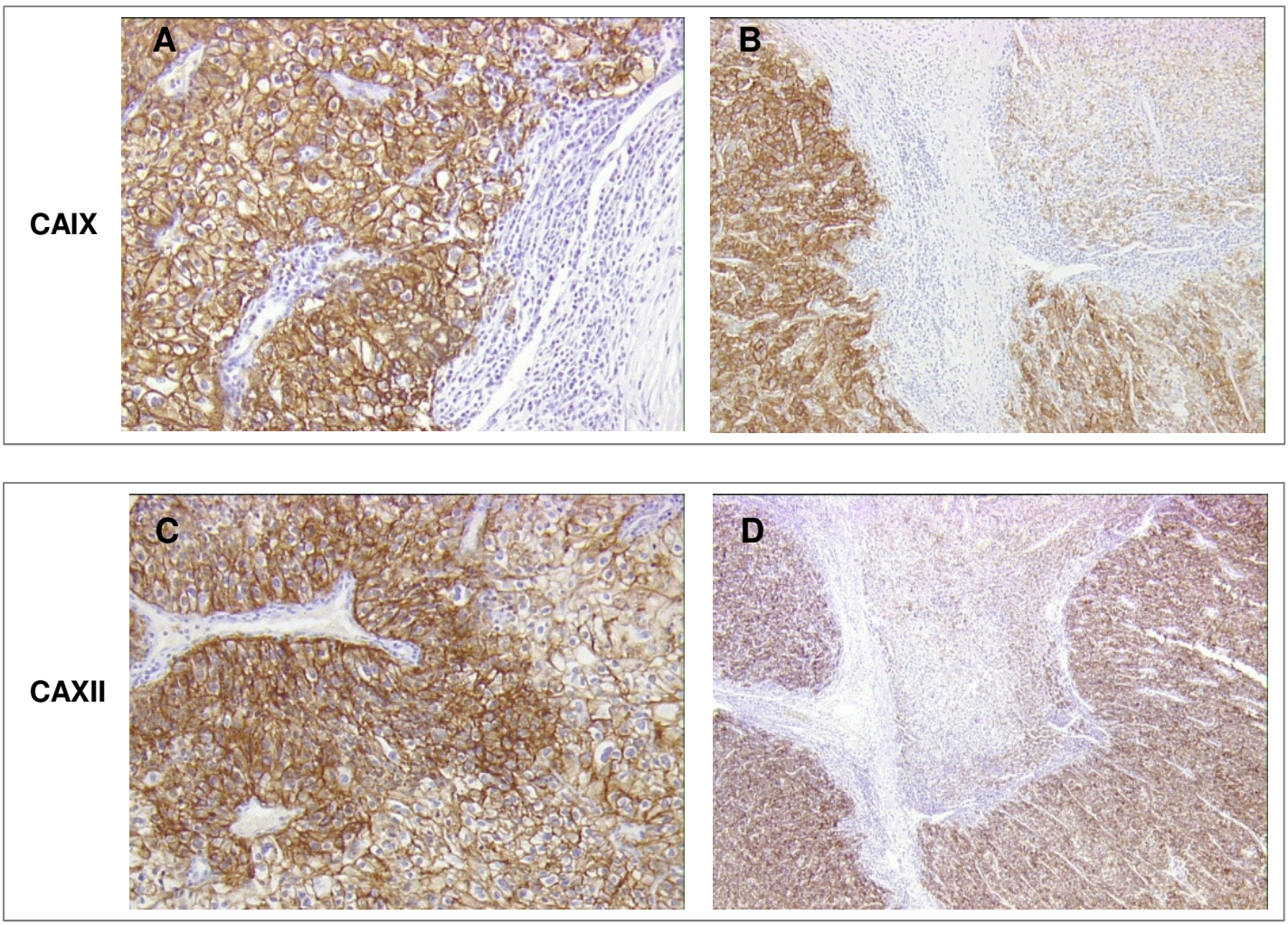
CAIX
A
B
CAXII
C
D

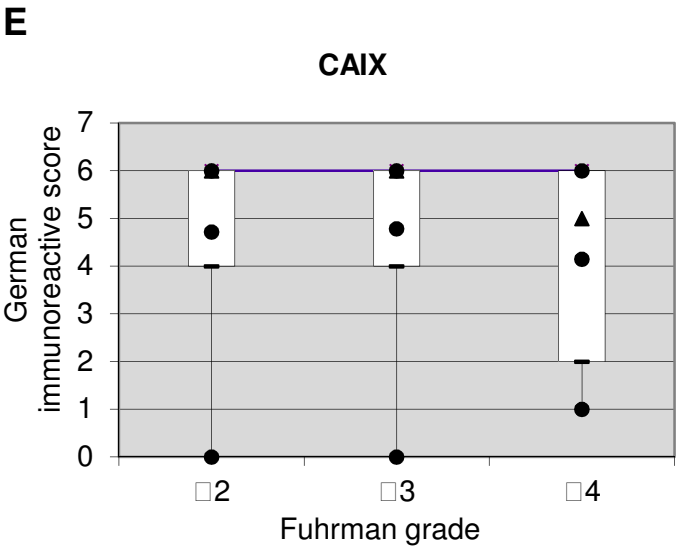
E
CAIX
German immunoreactive score
0
1
2
3
4
5
6
7
□2
□3
□4
Fuhrman grade

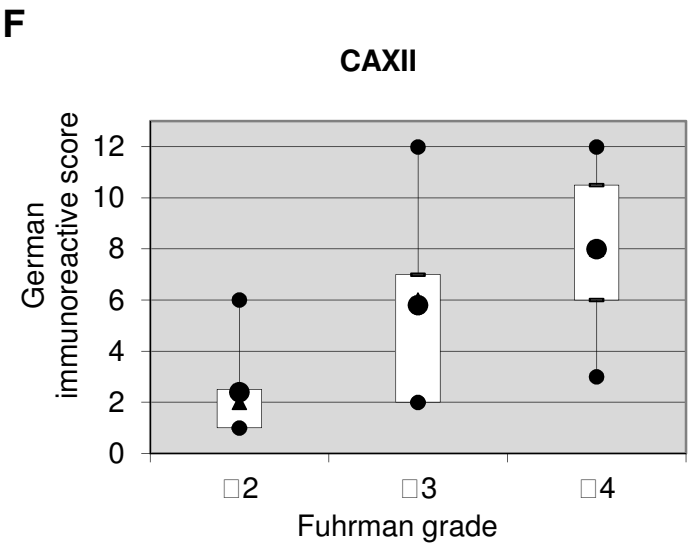
F
CAXII
German immunoreactive score
0
2
4
6
8
10
12
□2
□3
□4
Fuhrman grade

Figure 4

REFERENCES

- BALDEWIJNS, M.M., THIJSSEN, V.L., VAN DEN EYNDEN, G.G., VAN LAERE, S.J., BLUEKENS, A M., ROSKAMS, T., VAN POPPEL, H., DE BRUÏNE, A P., GRIFFIOEN, A W. & VERMEULEN, P.B. 2007. High-grade clear cell renal cell carcinoma has a higher angiogenic activity than low-grade renal cell carcinoma based on histomorphological quantification and qRT-PCR mRNA expression profile. British journal of cancer 96(12), 1888–95.
- BANGOURA, G., LIU, Z.-S., QIAN, Q., JIANG, C.-Q., YANG, G.-F. & JING, S. 2007. Prognostic significance of HIF2alpha/EPAS1 expression in hepatocellular carcinoma. World journal of gastroenterology : WJG 13(23), 3176–82.
- BARRETTE, K., VAN DEN OORD, J.J. & GARMYN, M. 2014. Tissue microarray. The Journal of investigative dermatology 134(9), e24.
- BUI, M.H.T., SELIGSON, D., HAN, K., PANTUCK, A.J., DOREY, F.J., HUANG, Y., HORVATH, S., LEIBOVICH, B.C., CHOPRA, S., LIAO, S.-Y., STANBRIDGE, E., LERMAN, M.I., PALOTIE, A., FIGLIN, R. A & BELLDEGRUN, A.S. 2003. Carbonic anhydrase IX is an independent predictor of survival in advanced renal clear cell carcinoma: implications for prognosis and therapy. Clinical cancer research : an official journal of the American Association for Cancer Research 9(2), 802–11.
- CHEVILLE, J.C., ZINCKE, H., LOHSE, C.M., SEBO, T.J., RIEHLE, D., WEAVER, A.L. & BLUTE, M.L. 2002. pT1 clear cell renal cell carcinoma: a study of the association between MIB-1 proliferative activity and pathologic features and cancer specific survival. Cancer 94(8), 2180–4.
- LE FLOCH, R., CHICHE, J., MARCHIQ, I., NAIKEN, T.,, ILK, K., MURRAY, C.M., CRITCHLOW, S.E., ROUX, D., SIMON, M.-P. & POUYSSEGUR, J. 2011. CD147 subunit of lactate/H+ symporters MCT1 and hypoxia-inducible MCT4 is critical for energetics and growth of glycolytic tumors. Proceedings of the National Academy of Sciences of the United States of America 108(40), 16663–8.
- FUHRMAN, S.A., LASKY, L.C. & LIMAS, C. 1982. Prognostic significance of morphologic parameters in renal cell carcinoma. The American journal of surgical pathology 6(7), 655–63.
- GIATROMANOLAKI, A., SIVRIDIS, E., FISKA, A. & KOUKOURAKIS, M.I. 2006. Hypoxia-inducible factor-2 alpha (HIF2 alpha) induces angiogenesis in breast carcinomas. Applied immunohistochemistry & molecular morphology : AIMM / official publication of the Society for Applied Immunohistochemistry 14(1), 78–82.
- GOSSAGE L, EISEN T, MAHER ER. VHL, the story of a tumour suppressor gene. Nat Rev Cancer. 2015 Jan;15(1):55-64. doi: 10.1038/nrc3844.
- HAO, J., CHEN, H., MADIGAN, M.C., COZZI, P.J., BERETOV, J., XIAO, W., DELPRADO, W.J., RUSSELL, P.J. & LI, Y. 2010. Co-expression of CD147 (EMMPRIN), CD44v3-10, MDR1 and monocarboxylate transporters is associated with prostate cancer drug resistance and progression. British journal of cancer 103(7), 1008–18.
- HARVEY JM1, CLARK GM, OSBORNE CK, ALLRED DC. Estrogen receptor status by immunohistochemistry is superior to the ligand-binding assay for predicting response to adjuvant endocrine therapy in breast cancer. J Clin Oncol. 1999 May;17(5):1474-81.
- HU, C.-J., WANG, L.-Y., CHODOSH, L.A., KEITH, B. & SIMON, M.C. 2003. Differential roles of hypoxia-inducible factor 1alpha (HIF1alpha) and HIF2alpha in hypoxic gene regulation. Molecular and cellular biology 23(24), 9361–74.
- KALUZ, S., KALUZOVA, M., LIAO, S.-Y., LERMAN, M. & STANBRIDGE, E.J. 2009. Transcriptional control of the tumor- and hypoxia-marker carbonic anhydrase 9: A one

transcription factor (HIF1) show? Biochimica et Biophysica Acta (BBA) - Reviews on Cancer 1795(2), 162–172.

- KEITH, B., JOHNSON, R.S. & SIMON, M.C. 2012. HIF1α and HIF2α: sibling rivalry in hypoxic tumour growth and progression. Nature reviews. Cancer 12(1), 9–22.
- KIM, Y., CHOI, J.-W., LEE, J.-H. & KIM, Y.-S. 2015. Expression of lactate/H+ symporters MCT1 and MCT4 and their chaperone CD147 predicts tumor progression in clear cell renal cell carcinoma: immunohistochemical and The Cancer Genome Atlas data analyses. Human pathology 46(1), 104–12.
- KLATTE, T., SELIGSON, D.B., RIGGS, S.B., LEPPERT, J.T., BERKMAN, M.K., KLEID, M.D., YU, H., KABBINAVAR, F.F., PANTUCK, A.J. & BELLDEGRUN, A.S. 2007. Hypoxia-inducible factor 1 alpha in clear cell renal cell carcinoma. Clinical cancer research : an official journal of the American Association for Cancer Research 13(24), 7388–93.
- KLATTE, T., RAO, P.N., DE MARTINO, M., LAROCHELLE, J., SHUCH, B., ZOMORODIAN, N., SAID, J., KABBINAVAR, F.F., BELLDEGRUN, A.S. & PANTUCK, A.J. 2009a. Cytogenetic profile predicts prognosis of patients with clear cell renal cell carcinoma. Journal of clinical oncology : official journal of the American Society of Clinical Oncology 27(5), 746–53.
- KOH, M.Y., DARNAY, B.G. & POWIS, G. 2008. Hypoxia-associated factor, a novel E3-ubiquitin ligase, binds and ubiquitinates hypoxia-inducible factor 1alpha, leading to its oxygen-independent degradation. Molecular and cellular biology 28(23), 7081–95.
- KOH, M.Y., LEMOS, R., LIU, X. & POWIS, G. 2011. The hypoxia-associated factor switches cells from HIF1α- to HIF2α-dependent signaling promoting stem cell characteristics, aggressive tumor growth and invasion. Cancer research 71(11), 4015–27.
- KOH, M.Y., NGUYEN, V., LEMOS, R., DARNAY, B.G., KIRIAKOVA, G., ABDELMELEK, M., HO, T.H., KARAM, J., MONZON, F.A., JONASCH, E. & POWIS, G. 2015. Hypoxia-induced SUMOylation of E3 ligase HAF determines specific activation of HIF2 in clear-cell renal cell carcinoma. Cancer research 75(2), 316–29.
- LEIBOVICH, B.C., SHEININ, Y., LOHSE, C.M., THOMPSON, R.H., CHEVILLE, J.C., ZAVADA, J. & KWON, E.D. 2007. Carbonic anhydrase IX is not an independent predictor of outcome for patients with clear cell renal cell carcinoma. Journal of clinical oncology : official journal of the American Society of Clinical Oncology 25(30), 4757–64.
- LIDGREN, A., BERGH, A., GRANKVIST, K., RASMUSON, T. & LJUNGBERG, B. 2008. Glucose transporter-1 expression in renal cell carcinoma and its correlation with hypoxia inducible factor-1 alpha. BJU international 101(4), 480–4.
- MORI, H., TOMARI, T., KOSHIKAWA, N., KAJITA, M., ITOH, Y., SATO, H., TOJO, H., YANA, I. & SEIKI, M. 2002. CD44 directs membrane-type 1 matrix metalloproteinase to lamellipodia by associating with its hemopexin-like domain. The EMBO journal 21(15), 3949–59.
- OPPENHEIMER, S.R., MI, D., SANDERS, M.E. & CAPRIOLI, R.M. 2010. Molecular Analysis of Tumor Margins by MALDI Mass Spectrometry in Renal Carcinoma. Journal of Proteome Research 9(5), 2182–2190.
- OZCAN, A., SHEN, S.S., ZHAI, Q.J. & TRUONG, L.D. 2007. Expression of GLUT1 in primary renal tumors: morphologic and biologic implications. American journal of clinical pathology 128(2), 245–54.
- PARKKILA, S., PARKKILA, A K., SAARNIO, J., KIVELÄ, J., KARTTUNEN, T.J., KAUNISTO, K., WAHEED, A, SLY, W.S., TÜRECI, O., VIRTANEN, I. & RAJANIEMI, H. 2000. Expression of the membrane-associated carbonic anhydrase isozyme XII in the human kidney and renal tumors. The journal of histochemistry and cytochemistry : official journal of the Histochemistry Society 48(12), 1601–8.
- PETRELLA, B.L., LOHI, J. & BRINCKERHOFF, C.E. 2005. Identification of membrane type-1 matrix metalloproteinase as a target of hypoxia-inducible factor-2 alpha in von Hippel-Lindau renal cell carcinoma. Oncogene 24(6), 1043–52.

- PINHEIRO, C., LONGATTO-FILHO, A., FERREIRA, L., PEREIRA, S.M.M., ETLINGER, D., MOREIRA, M.A.R., JUBE, L.F., QUEIROZ, G.S., SCHMITT, F. & BALTAZAR, F. 2008. Increasing expression of monocarboxylate transporters 1 and 4 along progression to invasive cervical carcinoma. International journal of gynecological pathology : official journal of the International Society of Gynecological Pathologists 27(4), 568–74.
- PINHEIRO, C., ALBERGARIA, A., PAREDES, J., SOUSA, B., DUFLOTH, R., VIEIRA, D., SCHMITT, F. & BALTAZAR, F. 2010. Monocarboxylate transporter 1 is up-regulated in basal-like breast carcinoma. Histopathology 56(7), 860–7.
- PINTHUS JH, WHELAN KF, GALLINO D, LU JP, ROTHSCHILD N. Metabolic features of clear-cell renal cell carcinoma: mechanisms and clinical implications. Can Urol Assoc J. 2011 Aug;5(4):274-82.
- RAFAJOVA, M., ZATOVICOVA, M., KETTMANN, R., PASTOREK, J. & PASTOREKOVA, S. 2004. Induction by hypoxia combined with low glucose or low bicarbonate and high posttranslational stability upon reoxygenation contribute to carbonic anhydrase IX expression in cancer cells. International journal of oncology 24(4), 995–1004.
- RAVAL, R.R., LAU, K.W., TRAN, M.G.B., SOWTER, H.M., MANDRIOTA, S.J., LI, J.-L., PUGH, C.W., MAXWELL, P.H., HARRIS, A.L. & RATCLIFFE, P.J. 2005. Contrasting properties of hypoxia-inducible factor 1 (HIF1) and HIF2 in von Hippel-Lindau-associated renal cell carcinoma. Molecular and cellular biology 25(13), 5675–86.
- RICHARD DE, BERRA E, GOTHIÉ E, ROUX D, POUYSSÉGUR J. p42/p44 mitogen-activated protein kinases phosphorylate hypoxia-inducible factor 1alpha (HIF-1alpha) and enhance the transcriptional activity of HIF-1. J Biol Chem. 1999 Nov 12;274(46):32631-7.
- SANDLUND, J., OOSTERWIJK, E., GRANKVIST, K., OOSTERWIJK-WAKKA, J., LJUNGBERG, B. & RASMUSON, T. 2007. Prognostic impact of carbonic anhydrase IX expression in human renal cell carcinoma. BJU international 100(3), 556–60.
- SERA, T., HIASA, Y., MASHIBA, T., TOKUMOTO, Y., HIROOKA, M., KONISHI, I., MATSUURA, B., MICHITAKA, K., UDAKA, K. & ONJI, M. 2008. Wilms' tumour 1 gene expression is increased in hepatocellular carcinoma and associated with poor prognosis. European journal of cancer (Oxford, England : 1990) 44(4), 600–8.
- WALENTA, S., WETTERLING, M., LEHRKE, M., SCHWICKERT, G., SUNDFØR, K., ROFSTAD, E.K. & MUELLER-KLIESER, W. 2000. High lactate levels predict likelihood of metastases, tumor recurrence, and restricted patient survival in human cervical cancers. Cancer research 60(4), 916–21.
- YOUNES, M., LECHAGO, L. V, SOMOANO, J.R., MOSHARAF, M. & LECHAGO, J. 1996. Wide expression of the human erythrocyte glucose transporter Glut1 in human cancers. Cancer research 56(5), 1164–7.

5 DISCUSSION

Malgré une définition génétique et morphologique commune, les ccRCC sont hétérogènes à bien des égards. Au niveau microscopique, ces tumeurs peuvent présenter différents aspects morphologiques entre les différents territoires du site rénal et/ou entre la tumeur primitive et la métastase. Les cellules peuvent avoir un cytoplasme éosinophile granuleux, l'architecture peut être alvéolaire, acinaire, microkystique, voire même tubulaire ou pseudopapillaire. Ces tumeurs sont composées de cellules dont les anomalies oncogéniques sont différentes; il existe une mosaïque complexe de plusieurs clones. Cela a été démontré par l'équipe de Gerlinger (Gerlinger 2015 PMID: 22397650). Ces auteurs ont réalisé un séquençage de l'exome complet, sur des échantillons de tissu correspondant à différents territoires du site principal et des sites métastatiques, pour 4 patients. Ils ont constaté que seulement 31% de toutes les mutations qui ont été détectés par séquençage dans l'échantillon de néphrectomie étaient présents dans toutes les régions tandis que 23% sont spécifiques à certaines régions. Les anomalies communes sur le chromosome 3p chez 4 patients confirment qu'il s'agit d'un événement précoce dans l'oncogenèse. Cette hétérogénéité existe au sein de la tumeur et entre la tumeur primaire et des métastases. Cette démonstration d'hétérogénéité tumorale au niveau moléculaire par séquençage de l'exome est puissante et robuste. Ce concept remet partiellement en question le principe de traitement ciblant une anomalie moléculaire unique. L'hétérogénéité intratumorale et l'existence de différentes sous-populations peuvent expliquer les nombreux phénomènes de résistance aux thérapeutiques. La compréhension de cette hétérogénéité et les rôles respectifs des différents phénotypes moléculaires et protéiques est fondamentale pour déterminer le pronostic précis, la sensibilité de la tumeur aux médicaments et définir des cibles thérapeutiques potentielles.

Comme définit par le grade de Fuhrman, les noyaux sont souvent hétérogènes en taille et en forme, et la présence d'un contingent de grade élevé, même en très faible quantité, est suffisante pour conférer un mauvais pronostic pour les patients. Bien que l'impact du grade de Fuhrman sur le pronostic soit extrêmement bien connu et largement intégré dans la pratique clinique, il est sous-tendu par des mécanismes inconnus.

Les cellules tumorales malignes, de par leur caractère proliférant, avec la synthèse de macromolécules accrue qui en découle, ont des besoins énergétiques augmentés. Ces besoins en énergie sont fournis par la glycolyse, même en présence de quantités suffisantes d'oxygène, ce changement se substituant au métabolisme mitochondrial. L'effet Warburg correspond à cette augmentation de la glycolyse dans des conditions aérobie (Warburg 1956 PMID: 13298683). En parallèle il existe également une

augmentation de l'absorption du glucose et une mise en place de mécanisme de régulation de l'équilibre acido basique intracellulaire. Nous pouvons émettre l'hypothèse qu'il existe une plasticité tumorale, avec une sélection de clones adaptés aux conditions locales et aux exigences métaboliques. Dans ce contexte, il semble intéressant pour le diagnostic, le pronostic et le traitement des ccRCC d'explorer les voies du métabolisme dans ces tumeurs.

Nous avons étudié, dans une série de ccRCC, l'expression de protéines clés impliquées dans les changements du métabolisme glycolytique et l'ajustement du pH, leur distribution spatiale et la corrélation de leur expression avec les facteurs pronostiques classiques. Le niveau d'expression de certaines de ces protéines est positivement corrélé à des facteurs pronostiques classiques. Cette analyse montre que ces tumeurs sont hétérogènes pour l'expression de ces protéines avec un patron d'expression protéique dépendant du grade. L'hétérogénéité est souvent exprimée selon un mode nodulaire dans la tumeur, ce qui correspond à des clones d'agressivité différents, ce qui suggère l'existence d'un *"switch"* métabolique lorsque la tumeur devient plus agressive.

Plusieurs équipes ont démontré dans les ccRCC l'existence d'une corrélation entre la prolifération cellulaire et le grade de la tumeur (Baldewijns 2007 PMID: 17505508, Cheville 2002 PMID: 12001115). Or il existe un parallele entre augmentation de la prolifération cellulaire et augmentation des besoins énergétiques des cellules tumorales. Ceci explique l'augmentation de l'expression de protéines impliquées dans la glycolyse, la principale source d'énergie dans les cellules cancéreuses. Le changement du métabolisme du glucose est associé à une production accrue de lactate et une acidification intracellulaire. Ces changements métaboliques justifient également l'augmentation de l'expression et de l'activité de protéines impliquées dans la régulation du pH.

L'objectif de cette étude est de caractériser l'expression des principales protéines impliquées dans les changements du métabolisme glycolytique et le contrôle du pH des ccRCC en comparant cette expression à des facteurs pronostiques habituels. Nous avons démontré l'expression des protéines GLUT1, MCT1, MCT4, CAIX et CAXII d'une part et HIF1, HIF2 et HAF d'autre part, dans les ccRCC.

En comparaison inter tumorale, nous observons une corrélation positive significative entre le niveau d'expression de MCT1, GLUT1, CAXII et le grade de Fuhrman. Nous observons également une corrélation positive significative entre le niveau d'expression de MCT1, MCT4, CAXII et le stade pT, et aussi une corrélation positive significative entre le niveau d'expression de MCT1, CAXII et le diamètre. En comparaison intra tumorale, nous observons une expression significativement plus importante de MCT1, MCT4, GLUT1 et CAXII dans le contingent de plus haut grade. Nous avons évalué l'expression dans les ccRCC des principales protéines impliquées dans les modifications du métabolisme

énergétique et la régulation du pH. Une telle analyse exhaustive n'a jamais été réalisée auparavant.

L'équipe de Leibovich (Leibovich 2007 PMID: 17947723) rapporte une corrélation entre une faible expression de CAIX et un grade élevé. Dans l'étude de Sandlund (Sandlund 2007 PMID: 17608827) une telle corrélation n'est pas observée. Nous n'observons pas, dans notre étude, de corrélation entre le niveau d'expression de CAIX et le grade de la tumeur. Ces différences peuvent être dues à des différences méthodologiques. On observe une hétérogénéité marquée de l'expression CAIX, en fonction de la zone de la tumeur. Ce constat interroge sur la pertinence de l'analyse TMA comme il a été fait dans les études précédemment rapportées. En outre, d'autres études n'effectuent pas une analyse quantitative ou semi-quantitative de l'expression de CAIX, mais utilisent le seuil de 85% des cellules marquées pour définir la positivité ou la négativité du marquage.

CAXII a été décrite pour la première fois dans les ccRCC et son expression a été détectée dans de nombreux tissus sains. Cette protéine est également surexprimée dans de nombreux cancers, mais sa valeur pronostique est discutable. Peu d'études rapportent l'analyse du niveau d'expression de CAXII dans les ccRCC. L'équipe de Parkkila (Parkkila 2000 PMID: 11101628) a déjà observé une expression de CAXII dans les ccRCC avec une tendance à une corrélation avec le grade, mais cette corrélation n'est pas statistiquement significative, en partie du fait d'un effectif réduit à 16 cas de tumeurs. Ces résultats sont toutefois cohérents avec les résultats rapportés dans notre travail.

Parmi les transporteurs de monocarboxylate auquel on s'interesse, MCT1 est ubiquitaire et a une forte affinité pour le lactate alors que MCT4 a une affinité 10 fois plus faible. En conséquence, ce dernier est peu saturable et est parfaitement adapté pour le transport du lactate dans les tissus hautement glycolytiques, tels que les muscles ou les tumeurs. MCT4 est une cible transcriptionnelle de HIF1. Ainsi HIF1 favorise non seulement la production, mais aussi la décharge de l'acide lactique, et empêche ainsi l'accumulation de lactate délétère pour de nombreuses fonctions cellulaires. Ces transporteurs de monocarboxylate sont des cibles thérapeutiques particulièrement intéressantes dans le cancer. Il a été démontré que l'expression de MCT1 et MCT4 est plus élevée dans plusieurs types de tumeurs en comparaison aux tissus normaux appariés, et des niveaux élevés d'expression de ces protéines sont souvent corrélée à un mauvais pronostic (Pinheiro 2010 PMID: 20636790, Hao 2010 PMID: 20736947). Comme les cellules cancéreuses sont très glycolytiques et ainsi produisent des niveaux élevés de lactate, l'exportation de lactate hors de la cellule par les MCT est nécessaire pour maintenir le pH intracellulaire à des niveaux compatibles avec le métabolisme cellulaire. Le rôle central des MCT dans le cancer s'appuie sur des preuves cliniques démontrant que le niveau de lactate produit par des tumeurs est corrélé à un mauvais pronostic et la résistance à la

radiothérapie (Walenta PMID: 10706105). Pour ces raisons, l'inhibition de MCT a été proposée comme une stratégie thérapeutique dans le cancer. Des études précliniques ont montré que le composé CHC (acide α-cyano-4-hydroxycinnamique), un inhibiteur de MCT membranaire, diminue la taille de la tumeur (Sonveaux 2008 PMID: 19033663). L'inhibition de la croissance des cellules cancéreuses par des inhibiteurs de MCT a été largement attribuée à leur capacité à bloquer le flux de lactate (Doyen 2014 PMID: 25058459). Pour considérer le ciblage thérapeutique des MCT dans les ccRCC il apparaît important de caractériser précisément leur niveau d'expression dans ces tumeurs. Nous avons observé comme attendu une expression de ces protéines sur la membrane. Une expression cytoplasmique pour MCT4 a été observée dans les tumeurs de haut grade. Pour expliquer cette observation, nous pouvons formuler l'hypothèse suivante. Un grade élevé est corrélé à une expression accrue de MCT1 sur la membrane. Dans ces grades les plus élevés, il doit y avoir une augmentation de la prolifération cellulaire et par conséquent une accentuation de l'hypoxie. Les sous-unités de HIF sont d'autant plus stabilisées, il y aurait donc une augmentation de la synthèse de MCT4, protéine régulée par HIF. L'expression de MCT1 et MCT4 à la membrane dépend de la même protéine, CD147. MCT1 est synthétisé et exprimé sur la membrane, MCT1 est complexé à CD147. Dans ce cas, la quantité de MCT1 est telle que CD147 est saturé, CD147 n'est plus disponible pour se lier à MCT4. MCT4 s'accumule dans le cytoplasme. Il n'y a aucune analyse de corrélation entre le niveau d'expression des transporteurs du monocarboxylate et le grade tumoral rapportés dans la littérature. Le groupe de Kim (Kim 2015 PMID: 25456395) fournit la seule analyse complète et simultanée de MCT1 et MCT4 dans les ccRCC et démontre que la surexpression de MCT1 et MCT4 prédit la progression tumorale. Notre étude est la première à analyser l'expression des transporteurs de monocarboxylates dans les ccRCC et à corréler cette expression au grade d'une tumeur. L'expression de ces protéines est extrêmement variable d'un tissu à l'autre. Il est donc difficile de comparer les résultats. Cependant, nos résultats sont conformes à ceux rapportés pour le carcinome du col de l'utérus. L'équipe de Pinheiro (Pinheiro 2008 PMID: 18753962) a montré qu'il existe une augmentation significative de l'expression de MCT en comparant des lésions préinvasives à des carcinomes épidermoides invasifs et en comparant l'épithélium glandulaire normal à des adénocarcinomes. Dans nos observations sur le ccRCC comme pour les carcinomes du col de l'utérus, le niveau d'expression de MCT1 augmente avec le grade tumoral. Ces résultats incitent à considérer les transporteurs monocarboxylates comme des biomarqueurs potentiels.

L'expression de GLUT1 a été démontrée dans de nombreux types de cancers (Younes 1996 PMID: 8640778). Il a également été démontré dans de nombreux types de tumeurs que le niveau d'expression est corrélé à un mauvais pronostic. Dans les ccRCC, plusieurs études indiquent une augmentation de l'expression de GLUT1 dans les tissus

tumoraux par rapport aux tissus sains. Ces résultats sont cohérents avec nos observations. En ce qui concerne la corrélation entre le niveau d'expression et le grade tumoral, une étude (Ozcan 2007 PMID: 17638658) ne retrouve aucune corrélation, tandis que (Lidgren 2008 PMID: 17922867) retrouve une corrélation non significative. Ces différences de résultats peuvent être dues à des différences méthodologiques. Les deux études ont été menées par TMA. Nous avons observé une hétérogénéité de marquage qui justifie l'étude sur coupe entière. En outre, ces études n'ont pas analysé l'expression avec un score semi-quantitatif globale mais ont effectué un examen immunohistochimique en relevant seulement l'intensité et la proportion de cellules positives sans combinaison.

Ces résultats soulèvent la question de mécanismes responsables de l'augmentation de l'expression de ces protéines. Les mécanismes sous-jacents des changements dans le niveau d'expression de protéines, observés selon le grade, au sein de la même tumeur ou entre les différentes tumeurs peuvent être de différents types. L'apparition de lobulation observé pour certains marqueurs suggère l'existence de populations cellulaires différentes. Il a été démontré que les lésions de plus haut grade sont caractérisées par des anomalies génétiques surajoutés (Klatte 2009 PMID: 19124809). On peut émettre l'hypothèse que les lobules de grade variable et d'expression protéiques variables correspondent à différents clones. Les groupes de cellules avec un grade plus élevé ont des dommages génétiques surajoutés qui pourraient influer sur l'expression des protéines et ainsi induire la surexpression des voies métaboliques mentionnés ci-dessus. En outre, le profil d'expression hétérogène des protéines selon leur localisation dans la tumeur suggère que l'expression de la protéine peut être modulée par les conditions de vascularisation ou le pH du milieu. Ces modes de régulation de l'expression des protéines ont déjà été mentionnés pour CAIX (Kaluz 2009 PMID 19344680, Rafajová 2004 PMID: 15010840).

En dehors de données in vitro, les résultats dans la littérature concernant l'expression comparative de HIF-1 et HIF-2 dans les ccRCC sont rares. En ce qui concerne l'expression de HIF-1α, Klatte et al n'a trouvé aucune association entre l'expression de HIF-1α et le grade de Fuhrman nucléaire (Klatte 2007 PMID 18094421). Cette étude rapporte que les patients avec une plus forte expression de HIF-1 ont tendance à avoir un pronostic plus favorable. Les conclusions concernant la corrélation entre le niveau d'expression de HIF-1 et le grade doivent être analysées avec prudence dans la mesure où l'étude a été faite par TMA. De petites carottes prélevées ne peuvent pas être représentatifs de l'ensemble de la tumeur, en particulier dans les cancers hétérogènes (Barrette 2014 PMID: 25120151). Concernant notre analyse de l'expression de HIF-1 et HIF-2, il n'existe pas de corrélation avec le grade de la tumeur. Les différents patterns d'expression des protéines observées dans la première partie de l'étude ne sont pas liés à l'expression des sous-unités HIF.

En ce qui concerne l'expression de HIF-2, nous observons une hétérogénéité au sein de la tumeur, avec une surexpression sur le front d'invasion. Il est déjà connu que la distribution moléculaire dans les ccRCC n'est pas homogène, avec des caractéristiques spécifiques au front d'invasion, comme cela a été démontré par spectométrie de masse par l'équipe d' Oppenheimer (Oppenheimer 2010 PMID: 20141219). Cette surexpression est à mettre en parallèle avec la surexpression déjà observé pour MMP-1, une protéine dont l'expression est induite par HIF-2, à la périphérie de ccRCC (Petrella 2005 PMID: 15592504). MT1-MMP se localise sur le front d'invasion des cellules en migration, et contribue à la dégradation de la matrice extracellulaire pour faciliter l'invasion (Mori 2002 PMID: 12145196). En outre, il a été démontré que HIF-2 est corrélé avec la survenue de métastases ganglionnaires dans les carcinomes mammaires (Giatromanolaki 2006 PMID: 16540735) et les hépatocarcinomes (Bangoura 2007 PMID: 17589895). Cette observation contribue à une meilleure compréhension de l'invasion tumorale et fournit un marqueur potentiel, HIF-2, pour aider à l'évaluation histologique de marge, en particulier pour la chirurgie d'épargne néphronique.

Une étude (Koh 2015 PMID: 25421578) a récemment montré que HAF augmente les capacités oncogéniques de HIF-2 par l'activation de la transcription de gènes cibles de HIF-2, favorisant la liaison de HIF-2α à l'HRE et que la liaison de HAF à l'ADN est en synergie avec l'HRE pour une induction hypoxique maximale. In vivo dans les ccRCC, HAF favorise les métastases et de haut niveau d'expression sont associés à une diminution de PFS. Ils montrent également que HIF-2 et HAF co-localisent dans le noyau, conformément à la co-localisation que nous observons. Nos observations sont en accord avec les résultats de Koh et al. Nous fournissons des données supplémentaires topographiques grâce à l'analyse sur coupes entières. À notre connaissance, cette étude est la première à évaluer de manière qualitative et quantitative l'expression simultanée de HIF-1α et HIF-2α dans les mêmes patients atteints de ccRCC.

6 CONCLUSIONS ET PERSPECTIVES GENERALES

Notre projet vise à caractériser les RCC de maniere exhaustive et par une approche multimodale. Une meilleure compréhension du profil de ces tumeurs est nécessaire pour faciliter le diagnostic, pour l'évaluation du pronostic et pour la compréhension des mécanismes physiopathologique et d'oncogenèse. A la fois pour les ccRCC et les non ccRCC, la définition de marqueurs théranostiques ou tout autre système prédictif de réponse est utile et nécessaire, d'autant plus au stade métastatique.

Nous avons étudié les caractéristiques génétiques exhaustives d'une série de PRCC. Les résultats obtenus nous ont permis de définir trois groupes de PRCC2, certains entièrement (Groupe 1) ou partiellement (Groupe 2) génétiquement similaire au pRCC1, d'autres (Groupe 3) dépourvues d'éléments génétiques communs avec pRCC1. Ces résultats indiquent que les pRCC2 constituent un groupe de tumeurs génétiquement hétérogènes. La mise en évidence d'un groupe de PRCC présentant une perte de 3p, mais aucun gain de chromosomes 7 et 17 et aucune mutation MET soulève la question de l'utilisation de traitements anti-angiogéniques, justifiées par l'activation de la voie de signalisation impliquant HIF. Enfin, le groupe «classique» montrant principalement des gains de chromosomes 7 et 17 doit être exploré plus profondément pour trouver de nouveaux biomarqueurs. Notre étude est la première à fournir pour les pRCC une exploration clinico-pathologique et génétique complète associée à une présentation individuelle des altérations chromosomique et moléculaires.

Dans la perspective d'analyser la chimiosensibilité de ces tumeurs nous avons pu mener des expérimentations sur des cellules dérivées de tumeurs. Nous avons évalué la sensibilité à différentes thérapies anti-angiogénique et avons pu établir un parallèle concernant les phénomènes de sensibilité et de résistance entre les patients, les études *in vitro* et *in vivo*.

Nous avons explorés l'impact pronostique de l'expression de cytokines pro-angiogénique, pro-inflammatoire. Nous avons démontré que la cytokine CXCL7 est un facteur pronostique indépendant pour la survie globale. Nos résultats mettent en évidence l'axe CXCL7 / CXCR1 / CXCR2 comme cible potentielle dans le cadre du traitement des ccRCC.

Distinguer ces tumeurs est important parce que la gestion des patients sera différente en fonction du type histologique de la tumeur. En outre, l'établissement de corrélation entre phénotype immunohistochimique et anomalies génétiques est utile pour résoudre les difficultés de diagnostic.

Enfin nous avons démontré que les ccRCC constituent un ensemble hétérogène de tumeurs eu égard à l'expression de protéines intervenant dans le métabolisme et la régulation du pH ainsi qu'à l'expression des protéines HIF1α, HIF2α et HAF.

Cette étude a permis pour la première fois l'analyse exhaustive et globale des marqueurs métaboliques de la glycolyse dans les cancers du rein. Il existait une corrélation entre les capacités de prolifération et l'expression de ces marqueurs, avec des profils communs aux grades de Fuhrman 2, activation de CAIX, MCT4, et les hauts grades caractérisés par l'augmentation de GLUT1, de MCT1 et de CAXII. Cette étude apporte une explication métabolique à l'agressivité des ccRCC de grade et de stade élevé. Ces données contribueront à une meilleure compréhension de l'hétérogénéité de ces tumeurs en vue de définir le meilleur traitement. Ces premiers résultats ouvrent la voie à une analyse de plus grande échelle, prospective, intégrant les données cliniques concernant l'évolution à la recherche d'une éventuelle valeur pronostique indépendante de chacun de ces biomarqueurs. Il apparaît également necessaire d'analyser l'expression de ces différents marqueurs dans les autres types de tumeurs rénales dans le but de mettre en évidence d'éventuels outils diagnostiques. La compréhension de ces mécanismes cellulaires permet d'envisager des perspectives thérapeutiques pour certains en phase d'évaluation avec le blocage de CAIX par l'acétazolamide.

La poursuite de l'analyse exhaustive, notamment génétique et phénotypique, à la fois pour les ccRCC et les non ccRCC, permettra de définir de marqueurs diagnostiques, théranostiques et de nouvelles cilbes thérapeutiques.

7 ANNEXES

Article 2: Dismantling papillary renal cell carcinoma classification: The heterogeneity of genetic profiles suggests several independent diseases.
Genes Chromosomes Cancer. 2015 Jun;54(6):369-82.Marsaud A, Dadone B, Ambrosetti D, Baudoin C, Chamorey E, Rouleau E, Lefol C, Roussel JF, Fabas T, Cristofari G, Carpentier X, Michiels JF, Amiel J, Pedeutour F.

Article 3: The relevance of testing the efficacy of anti-angiogenesis treatments on cells derived from primary tumors: a new method for the personalized treatment of renal cell carcinoma.
PLoS One. 2014 Mar 27;9(3):e89449. Grépin R, Ambrosetti D, Marsaud A, Gastaud L, Amiel J, Pedeutour F, Pagès G.

Article 4: The CXCL7/CXCR1/2 axis is a key driver in the growth of clear cell renal cell carcinoma.
Cancer Res. 2014 Feb 1;74(3):873-83. Grépin R, Guyot M, Giuliano S, Boncompagni M, Ambrosetti D, Chamorey E, Scoazec JY, Negrier S, Simonnet H, Pagès G.

Article 5: A renal metanephric adenoma showing both a 2p16e24 deletion and BRAF V600E mutation: a synergistic role for a tumor suppressor gene on chromosome 2p and BRAF activation ?
Cancer Genet. 2013 Sep-Oct;206(9-10):347-52. Dadone B, Ambrosetti D, Carpentier X, Duranton-Tanneur V, Burel-Vandenbos F, Amiel J, Pedeutour F.

Article 6: Renal cell carcinoma and a constitutional t(11;22)(q23;q11.2): case report and review of the potential link between the constitutional t(11;22) and cancer.
Cancer Genet. 2012 Nov;205(11):603-7. Doyen J, Carpentier X, Haudebourg J, Hoch B, Karmous-Benailly H, Ambrosetti D, Fabas T, Amiel J, Lambert JC, Pedeutour F.

GENES, CHROMOSOMES & CANCER 54:369–382 (2015)

Dismantling Papillary Renal Cell Carcinoma Classification: The Heterogeneity of Genetic Profiles Suggests Several Independent Diseases

Alexandre Marsaud,[1,2†] Bérengère Dadone,[1,3†] Damien Ambrosetti,[1,3†] Christian Baudoin,[1] Emmanuel Chamorey,[4] Etienne Rouleau,[5] Cédrick Lefol,[5] Jean-François Roussel,[6] Thibault Fabas,[7] Gaël Cristofari,[1] Xavier Carpentier,[2] Jean-François Michiels,[3] Jean Amiel,[2] and Florence Pedeutour[1,7]*

[1]Institute for Research on Cancer and Aging of Nice (IRCAN), CNRS UMR 7284/INSERM U1081, University of Nice-Sophia Antipolis, Nice, France
[2]Department of Urology, Nice University Hospital, Nice, France
[3]Central Laboratory of Pathology, Nice University Hospital, Nice, France
[4]Department of Epidemiology and Biostatistics, Antoine-Lacassagne Center, Nice, France
[5]Department of Genetics, Pharmacogenomic Unit, Institut Curie, Paris, France
[6]Department of Pathology, Princess Grace Hospital, Monaco
[7]Laboratory of Solid Tumors Genetics, Nice University Hospital, Nice, France

Papillary renal cell carcinoma (pRCC) is the second most frequent renal cell carcinoma (RCC) after clear cell RCC. In contrast to clear cell RCC, there is no consensual protocol using targeted therapy for metastatic pRCC. Moreover, diagnosis of some pRCC, especially pRCC of type 2 (pRCC2) may be challenging. Our aim was to identify molecular biomarkers that could be helpful for the diagnosis and treatment of pRCC. We studied the clinical, histological, immunohistological, and comprehensive genetic features of a series of 31 pRCC including 15 pRCC1 and 16 pRCC2. We aimed to determine whether pRCC represents a unique entity or several diseases. In addition, we compared the genetic features of pRCC2 to those of eight RCC showing various degrees of tubulo-papillary architecture, including three *TFE*-translocation RCC and five unclassified RCC. We demonstrate that pRCC is a heterogeneous group of tumors with distinct evolution. While most pRCC2 had genetic profiles similar to pRCC1, some shared genomic features, such as loss of 3p and loss of chromosome 14, with clear cell RCC, TFE-translocation RCC, and unclassified RCC. We identified variants of the *MET* gene in three pRCC1. A mutation in the *BRAF* gene was also identified in one pRCC1. In addition, using next-generation sequencing (NGS), we identified several variant genes. Genomic profiling completed by NGS allowed us to classify pRCC2 in several groups and to identify novel mutations. Our findings provide novel information on the pathogenesis of pRCC that allow insights for personalized treatment. © 2015 Wiley Periodicals, Inc.

INTRODUCTION

Papillary renal cell carcinoma (pRCC) is the second most frequent type of RCC after clear cell RCC (ccRCC)(Srigley et al., 2013). Its clinical management faces two difficulties: assessment of an accurate diagnosis and setup of an optimal treatment.

The histopathological diagnosis of pRCC is often challenging. Two types of pRCC are distinguished according to Delahunt and Eble (1997), the 2004 World Health Organization (WHO) classification (Delahunt and Eble, 2004) and the 2013 ISUP Vancouver Classification (Srigley et al., 2013). Type-1 (pRCC1) consists of well-defined papillae lined by a single layer of small cells with basophilic cytoplasm and low-Fuhrman grade nuclei (Fuhrman et al., 1982). Type-2 (pRCC2) is characterized by papillae lined by large pseudostratified cells with eosinophilic cytoplasm and enlarged nuclei with prominent nucleolus. Germline mutations in the *MET* gene or in the *FH* gene predispose to occurrence of pRCC1 or pRCC2, respectively (Lubensky et al., 1999; Schmidt et al.,

Additional Supporting Information may be found in the online version of this article.

*Correspondence to: Florence Pedeutour, Laboratory of Solid Tumors Genetics, Faculty of Medicine, 28, avenue de Valombrose, 06107 Cedex 2 Nice, France. E-mail: florence.pedeutour@unice.fr

Supported by: Internal Research Program of Nice University Hospital, French National Cancer Institute (INCa: Institut National du Cancer) and Institut National de la Santé et de la Recherche Médicale (INSERM), Agence Régionale de Santé (ARS) of Provence Alpes Côte d'Azur.

†Alexandre Marsaud, Bérengère Dadone, and Damien Ambrosetti contributed equally to this work.

Received 16 December 2014; Accepted 27 January 2015

DOI 10.1002/gcc.22248

Published online 28 March 2015 in Wiley Online Library (wileyonlinelibrary.com).

© 2015 Wiley Periodicals, Inc.

1999; Toro et al., 2003). Classically, pRCC show immunohistochemical (IHC) positivity for vimentin, p504S, CD10, and cytokeratin 7 (CK7)(Truong and Shen, 2011). Papillary or tubulo-papillary architecture is not exclusively seen in pRCC. It is also observed in "clear cell papillary RCC" (ccpRCC)(Gobbo et al., 2008) and *TFE*-translocation RCC (*TFE*-RCC). Some RCC with papillary architecture remain "unclassified" (uRCC). It is not well established whether uRCC containing papillae are genuine pRCC presenting variant morphologies or non-pRCC mimicking pRCC.

While the use of targeted antiangiogenic treatments (Ljungberg et al., 2010) is rational for ccRCC on the basis of alterations of the VHL–HIF1α–VEGF pathway, patients affected by metastatic pRCC are usually included in therapeutic protocols conceived for ccRCC (Escudier et al., 2012). Novel protocols are under study, such as the Phase 2 clinical trial of the European Organisation for Research and Treatment of Cancer that evaluates the activity of the tyrosine kinase (TK) inhibitor crizotinib in pRCC1 with alterations of MET or ALK pathways (EORTC NCT01524926).

Therefore, tumors showing papillary features need a more appropriate classification for accurate treatments. Genetics may play a role in such a purpose. While genetic features of ccRCC, chromophobe RCC, and pRCC1 are largely consensual those of pRCC2 are still under debate (Jiang et al., 1998; Sanders et al., 2002; Gunawan et al., 2003; Balint et al., 2009).

We present the clinical, histological, and comprehensive genetic features of a consecutive series of 31 pRCC. Our aim was to specify the characteristics of these tumors, to determine whether pRCC constitutes a unique entity or represents several diseases. In addition, we compared these genetic features to those of eight RCC showing various degrees of papillary architecture, including three *TFE*-RCC and five uRCC.

MATERIALS AND METHODS

Patients and Samples

We selected, retrospectively and prospectively, 31 consecutive cases of pRCC (15 pRCC1, 16 pRCC2) and 8 control cases of RCC because they showed papillary architecture among the series of samples available for genetic analysis. All patients underwent a nephrectomy between July 2005 and November 2012 in the Departments of Urology of Nice University Hospital in France and Princess Grace Hospital in Monaco (Supporting Information Table S1).

Histological and IHC Analysis

For each tumor, 10 blocks were processed. The diagnosis and definition of histological RCC type or subtype (papillary and others) were established according to morphological and immunohistological criteria of the WHO classification (Argani and Ladanyi, 2004; Delahunt and Eble, 2004). Hematoxylin and eosin stained sections of formalin-fixed paraffin-embedded samples were examined independently by two uropathologists and reviewed collegially. Immunostaining was performed using a 48-link autostainer (Dako, Carpinteria, CA). Sections were heated for 20 min at 97°C in buffer solution (PT-link Dako device) and incubated with primary and secondary antibody (Supporting Information Table S2) for 20 min at room temperature. Preparations were stained using 3′,3′-diaminobenzidine and counterstained by hematoxylin.

Molecular Cytogenetic Analyses

In 38 cases, an aliquot of the cell suspension obtained from disaggregation of a fresh tumor fragment was fixed and reserved for interphase fluorescence in situ hybridization (FISH) analysis. In 35 cases, another aliquot was used for short-term cultures or DNA extraction. Metaphase cells were analyzed by reverse banding using heat and Giemsa (RHG) in 19 cases. FISH was performed on metaphase cells and interphase cells from uncultured cell suspension or formalin-fixed paraffin-embedded tissue sections. The FISH probes used in this study are listed in Supporting Information Table S3.

Comparative Genomic Hybridization on Micro-Array (Array-CGH)

DNA was extracted from 33 frozen tumor samples or cell suspensions using QIAmp DNA mini kit (Qiagen, Courtaboeuf, France). DNA from seven cases for which no frozen sample was available was extracted from fixed and paraffin-embedded tumor tissue using DNeasy Blood & Tissue kit (Qiagen). The reference nontumor DNA was Human Genomic DNA (Promega, Madison, WI). Three types of microarray devices were used following the technological improvements (Supporting Information Table S4).

Raw data have been submitted to Gene Expression Omnibus (GEO) database with the accession number GSE63003.

Detection of MET and BRAF Mutations

The exons 15–19 of *MET* were screened using Sanger sequencing in the 39 tumor samples. This detection was also done in nontumor tissue from Patient 6 and in blood from Patient 13, to assess the germline or somatic origin of the mutation found in tumor tissue and in blood samples from Patients 8 and 11 because of occurrence of pRCC at young ages. Genotyping of *BRAF* exon 15 was performed in 38 cases by the pyrosequencing method using sequences designed with the PyroMark Assay Design Software (Qiagen). The methods used for detection of *MET* and *BRAF* mutations are described in Supporting Information File S1.

Targeted Next-Generation Sequencing of Cancer Genes and Data Analysis

Targeted sequencing of tumor DNA was performed using Ion AmpliSeq Cancer Hotspot Panel (v1 or v2), followed by Ion Torrent semiconductor-based sequencing (Life Technologies, Grand Island, NY). Library from each DNA sample was barcoded with a sample-specific 10nt-barcode sequence (Ion Xpress barcode adapter kit) and processed on a 316 or 318 chip. Due to the rapid evolution of the Ion Torrent sequencing technology, library preparation, sequencing kits, and Ion chips have been upgraded during the course of this study. References of the kits used for each sample are detailed in Supporting Information Table S5 (#1). The Ion AmpliSeq Cancer Panel v1 targets 739 COSMIC mutations in 46 cancer-related genes (Forbes et al., 2015). The Ion AmpliSeq Cancer Hotspot Panel v2 was designed to amplify and sequence 207 amplicons covering 2,800 COSMIC mutations in 50 genes (Forbes et al., 2015). Base calling, barcode sorting and trimming, alignment to the human reference genome (hg19), and variant calling were achieved using the Torrent Suite v3.6.2 and the Torrent Variant Caller plugin with the "Somatic—Low stringency" default parameters. Variants with quality score below 100 (max score) were excluded. Mutations were annotated using Oncotator and Variant Effect Predictor (McLaren et al., 2010) and manually inspected with the Integrated Genomics Viewer (Robinson et al., 2011). All detected variants passing these filters are described in Supporting Information Table S5 (#2–#13). We further filtered out common variants (Global Minor Allele Frequency, (GMAF) < 0.01) and kept only those affecting the amino acid sequence.

Statistical Analysis

All categorical data were described using numbers and percentages. Quantitative data were presented using mean or median and standard deviation or range. Univariate statistical analysis were performed using *t*-test or Wilcoxon test for quantitative data, χ^2 test or Fisher exact test for categorical data, and Cox regression for censored data including Hazard Ratio and Confidence Interval 95% (95% CI). When no information was available, status was coded as missing data. Overall survival (OS) was defined as the period of time comprised between date of inclusion and death by any cause. To evaluate the effects of prognostic factors on OS, we calculated median survival and percentage of survival at 3, 6, 12, and 24 months. Among other items, we investigated the prognostic impact of the most frequent genomic abnormalities described in RCC. We also analyzed other alterations such as duplication 1q (Szponar et al., 2009), deletion 3p (Klatte et al., 2009, 2011), deletion 9p (Hagenkord et al., 2011), accumulation of segmental alterations (Schleiermacher et al., 2010) previously reported as unfavorable in RCC or in other tumors.

If the patient was not reported as dead or lost of follow-up, data were censured at the date of the last known contact. Statistical analyses were two-sided and performed using R-2.14.2 for Windows.

RESULTS

Type 1 Papillary RCC: Clinical, IHC and Genetic Findings

Clinical features at diagnosis

There were 9 men and 6 women (Supporting Information Table S1). Mean age at diagnosis was 56 years (range: 22–88). Largest axis ranged from 2.2 to 17.5 cm (mean: 6.2 cm). Patient 6 had a pulmonary metastatic disease at the time of RCC diagnosis. Patient 8 was carrier of a constitutional robertsonian translocation t(13;14). Moreover, she was affected by isolated periorificial lentiginosis without clinical and genetic evidence of Peutz-

TABLE 1. Histological and immunohistochemical features of 39 cases of renal cell carcinomas with papillary architecture[a]

				Immunohistochemistry					
Cases	**Age (years)**	**Sex**	**Fuhrman grade**	CD10	CK7	EMA	Vimentin	P504S	TFE3
Papillary renal cell carcinomas of type 1 (pRCC1)									
1	64	M	3	+	+	+	+	+	−
2	61	M	3	+	+	−	+	+	−
3	64	M	3	−	+	+	+	+	−
4	37	M	3	+	+	+	+	+	−
5	69	M	3	−	+	+	+	ND	ND
6	51	M	2	+	+	+	+	+	−
7	64	F	2	−	+	+	+	+	−
8	36	F	4	+	+	+	+	+	ND
9	63	M	2	+	+	+	+	+	−
10	54	F	2	+	+	+	+	+	−
11	22	F	3	+	+	+	+	+	−
12	59	M	1	+	+	+	+	+	−
13	59	M	3	+	+	+	+	+	−
14	88	F	3	+	+	ND	+	+	ND
15	51	F	2	−	+	+	+	+	ND
Papillary renal cell carcinomas of type 2 (pRCC2)									
16	49	M	3	+	+	+	+	+	−
17	61	M	3	+	+	+	+	+	ND
18	52	M	3	−	+	+	+	+	−
19	67	M	4	−	+	+	+	+	−
20	69	M	3	+	+	+	+	+	−
21	86	F	4	+	+	−	+	+	−
22	67	M	3	+	+	+	+	+	−
23	83	F	3	+	−	−	+	+	−
24	81	F	3	+	−	−	+	+	−
25	66	M	3	+	−	−	+	+	−
26	51	F	3	+	+	+	+	+	−
27	50	M	3	+	+	+	+	+	−
28	68	M	4	−	−	+	+	+	−
29	78	F	3	ND	+	ND	ND	+	ND
30	50	M	3	+	−	+	+	+	−
31	49	F	4	+	−	−	+	+	−
Unclassifed renal cell carcinomas (uRCC)									
32	68	M	4	+	+	+	+	+	−
33	50	F	4	+	+	+	+	+	−
34	79	M	4	+	−	−	+	+	−
35	63	M	4	+	−	+	+	−	−
36	57	M	3	−	−	+	+	+	−
TFE-renal cell carcinomas (TFE-RCC)									
37	35	M	3	+	−	−	−	+	+
38	42	M	3	+	−	−	−	+	+
39	25	F	3	+	−	+	−	+	−

[a]M, male; F, female; +, positive expression; −, negative expression; ND, not done.

Jeghers syndrom. Patient 13 had a history of multiple cutaneous melanomas and thyroid carcinoma.

Histological and IHC features

The Fuhrman grading (Fuhrman et al., 1982) was: 1 in one case, 2 in five cases, 3 in eight cases and 4 in one case (Table 1). Expression was observed in 15/15 cases for CK7 and vimentin, 14/14 cases for P504S, 11/15 cases for CD10, and 13/14 cases for EMA. No expression of TFE3 was detected in the 11 analyzed cases.

Cytogenetics, genomic profiles, and mutation screening

Gains of whole chromosomes 7 and 17 were detected in all cases (Table 2 and Supporting Information File S2). Those gains were the sole autosomal anomaly in Cases 10 and 12. Loss of

TABLE 2. Quantitative genomic profiles established by array-Comparative Genomic Hybridization (array-CGH), Karyotyping and Fluorescence In Situ Hybridization (FISH) in 39 cases of renal cell carcinomas[a]

Cases	Sex[b]	Gains of whole chromosomes	Losses of whole chromosomes	Partial gains	Partial losses	Ploidy[c]
Papillary Renal Cell Carcinomas of Type 1 (pRCC1)						
1	M	**7, 16, 17**	**Y**	–	–	D
2	M	3, 7, 8, **16, 17, 20**, 22	**Y**	–	–	D
3	M	3, **7**, **16, 17, 20**	**Y**	–	–	D
4	M	**7, 17**	**Y**	–	–	D
5	M	**7, 17**	**Y**	–	–	D
6	M	**7, 12,** 13, **16, 17**	**Y**	–	9p	D
7	F	5, **7, 12**, 13, **16, 17, 20**	1, 4, 9, 14, 15, 22	–	–	P
8	F	3, **7**, **16, 17, 20**	X	–	–	D
9	M	**7**, **12, 17**	**Y**	–	–	D
10	F	**7, 17**	–	–	–	D
11	F	2, 3, 5, 6, **7**, **12, 16, 17, 20,** 22	–	–	–	D
12	M	**7**, **17**	**Y**	–	–	D
13	M	**7**, **12, 17**	21, **Y**	–	–	D
14	F	**7**, **16, 17**	–	21q	16p	D
15	F	**7**, **12, 17**, **20**	–	–	–	D
Papillary Renal Cell Carcinomas of Type 2 (pRCC2)						
			Group 1			
16	M	2, 4, **7**, **12**, **17**, 21	**Y**	–	16p, 16q	D
17	M	**7**, **12, 16**, **17**	1, 9, **Y**	Xq	Xp	P
18	M	**7, 12, 17**	**Y**	–	–	D
19	M	**7, 12, 17**, 20, X	**Y**	3q	9p, 11q	D
20	M	3, 5, **7, 12, 16, 17**, **20**, 22	**Y**	–	–	D
			Group 2			
21	F	5, **7**, 8, **12**	14, 18, 22, X	3q, 16q, 17q, 20q	1p, 16q	P
22	M	8, **16, 17**	**Y**	19p, 19q	–	D
23	F	8, **12, 16, 17**	21, X	20p, 20q	–	D
24	F	2, **7**, 8, **12**, 15, **20**	21	17q, 6p	18q	D
25	M	5, 8, **12**, 13, **17**	1, 9, 11, 14, 15, **Y**	16p	–	P
26	M	**7**, 10, X, Y	1, 6, 8, 11, 14, 15, 21, 22	–	–	P
			Group 3			
27	M	–	14, 16, 19	5q	3p, 7q, 20q	D
28	M	20	14, 18	3q, 5q, 8q	3p, 6q, 8p	D
29	F	–	4, 6, 8, 10, 11, 13, 14, 15, 21, X	5q	1q, 3p, 9p, 18q	HD [e]
30	M	–	14	–	3p	D
31	F	8	14, 21	1p, 1q, 10p, 12q, 13q, 17q	1p, 1q, 3p, 11q, 16q	D
Unclassified Renal Cell Carcinomas (uRCC)						
32	M	–	9, 14	3q, 5q, 8q	3p, 8p	D
33	F	–	14	2q, 4q, 11p	3p, 9p, 18q	NK
34	M	8, **12, 16**	**Y**	21q	3p, 3q, 6p, 6q, 11q	P
35	M	–	–	+++ [d]	+++ [d]	NK
36	M	**7, 16**	–	1q, 2p, 8q, 12p, 17q	18q	D
TFE-Renal Cell Carcinomas (TFE-RCC)						
37	M	16, 19	4	1q, 6p, Xp	3p, 8p, 9p	NK
38	M	5, 8, 20, 22	4, 6, 9, 14, 15, 18	1q, 17q	3p, 17p	P
39	F	–	4, 6, 10, 13, 18	17q	1p, 2q, 3p, 9p, 11p, 17p, 22q	P

[a]Gains of chromosomes 7 and 17 and loss of chromosome Y, described as characteristic features of papillary renal cell carcinomas are in bold characters and underlined. Gains of chromosomes 12, 16, and 20, described as frequent alterations in papillary renal cell carcinomas are in bold characters. Partial gains and losses indicate gains or losses of segments of the short arm (p) or the long arm (q) of chromosomes.
[b]M, male; F, female.
[c]The level of ploidy was evaluated by combining the array-CGH, FISH and karyotyping results: P, near-polyploidy; D, near-diploidy; NK, not known.
[d]More than 25 segmental chromosomal abnormalities.
[e]According to the International System For Human Cytogenetic Nomenclature, this case (33 chromosomes) should have been classified as a hyperhaploid tumor (24–34 chromosomes). However, we believed that it was more pertinent to highlight the losses of chromosomes in regard to a diploid complement instead of the gains in regard to haploid complement.

chromosome Y was observed in the 9 men. We observed gains of Chromosome 16 in 8 cases, Chromosome 12 in 6 cases, Chromosome 20 in 6 cases, and Chromosome 3 in 4 cases. Losses of whole Chromosome 14 and Chromosome 9 were detected in one case. No rearrangement was detected using break-apart FISH probes for *TFE3*, *TFEB*, *MITF*, and *ALK*. Somatic variants of *MET* were identified in 3 of 15 cases: case 6 (exon 19), case 10 (exon 15), and case 13 (exon 16) (Figs. 1A–1C, Table 3). Point mutation in exon 15 of the *BRAF* gene: c.1799T>A; p.Val600Glu (V600E) was found in Case 7.

Clinical follow-up and evolution

Patient 6 affected by metastatic disease died after 10 months of treatment by sunitinib. Patient 10 was lost to follow-up. All other patients were free of disease at the time of follow-up.

Type 2 Papillary RCC: Clinical, IHC and Genetic Findings

Clinical features at diagnosis

There were 10 men and 6 women (Supporting Information Table S1). The mean age at diagnosis was 64.2 years (range: 49–86). Sizes ranged from 3.5 to 27 cm (mean: 8.7 cm). No metastatic disease was reported except for Patient 19 who had node involvement at diagnosis. Patient 26 who received a kidney transplant in 1991 presented in 2006 with several pRCC in both native kidneys. Patient 16 was affected by Marfan syndrome and carrier of a germline mutation in the *FBN1* gene. He underwent a heart transplant in 2002 (aortic aneurysm). Patient 31 had a history a breast cancer and Patient 21 had a history of colon cancer and sclerodermia.

Histological and IHC features

The Fuhrman grading (Fuhrman et al., 1982) was: 3 in 12 cases and 4 in 4 cases (Table 1). Expression was observed in 10/16 cases for CK7, 15/15 cases for vimentin, 16/16 cases for P504S, 12/15 cases for CD10, and 10/15 cases for EMA. None of the 14 analyzed cases showed an expression of TFE3.

Cytogenetics, genomic profiles, and mutation screening

We classified these pRCC2 in three groups according to their genomic profiles (Table 2 and Supporting Information File S2).

Group 1: pRCC2 showing genomic profiles similar to pRCC1: gains of whole Chromosomes 7 and 17 (Cases 16–20; n = 5). Five cases showed gains of whole Chromosomes 7 and 17 and loss of chromosome Y for male patients. Additional anomalies were also observed: gains of Chromosome 12 in 5 cases, Chromosome 16 in 2 cases, Chromosome 20 in 2 cases, Chromosomes 3 and 5 in 1 case. No rearrangement of *TFE3, TFEB, MITF*, and *ALK* was detected. We did not detect mutations in the *MET* and *BRAF* genes. Targeted resequencing performed in four cases revealed missense variant in the *FGFR3* gene in case 17 (Table 4 and Supporting Information Table S5). No biologically significant variants were found in the other analyzed cases (Table 4 and Supporting Information Table S5).

Group 2: pRCC2 showing genomic profiles with features partially common to pRCC1: nonsimultaneous or incomplete gains of Chromosomes 7 and 17 (cases 21–26; n = 6). None of the 6 cases showed simultaneous gains of whole Chromosomes 7 and 17. Loss of chromosome Y was detected in two tumors. A gain of whole Chromosome 7 was observed in three cases. In two cases, it was associated with a gain of 17q (17q21.33-17qter and 17q11-qter), respectively. In three cases, such as case 22, a gain of whole Chromosome 17 was observed but was not associated with a gain of whole or partial Chromosome 7 (Figs. 1D and 1E). A gain of Chromosome 12 was observed in four cases, of whole Chromosome 16 in two patients, of Chromosome 20 in one patient while partial 16p and 16q gains were observed in two patients, respectively. No rearrangement was detected using break-apart FISH probes for *TFE3*, *TFEB*, *MITF*, and *ALK*. We did not detect mutations in the *MET* and *BRAF* genes. Targeted resequencing performed in five cases showed a missense variant in the *ATM* gene in one case and a missense variant in the *TP53* gene and in-frame deletion in the *SMO* gene in one case (Table 4 and Supporting Information Table S5). No biologically significant variants were observed in the other cases (Table 4 and Supporting Information Table S5).

Group 3: pRCC2 showing no common features with pRCC1 (cases 27–31; n = 5). None of these five cases harbored simultaneous gains of Chromosomes 7 and 17 and loss of chromosome Y. Gains of whole or partial Chromosome 7 were not

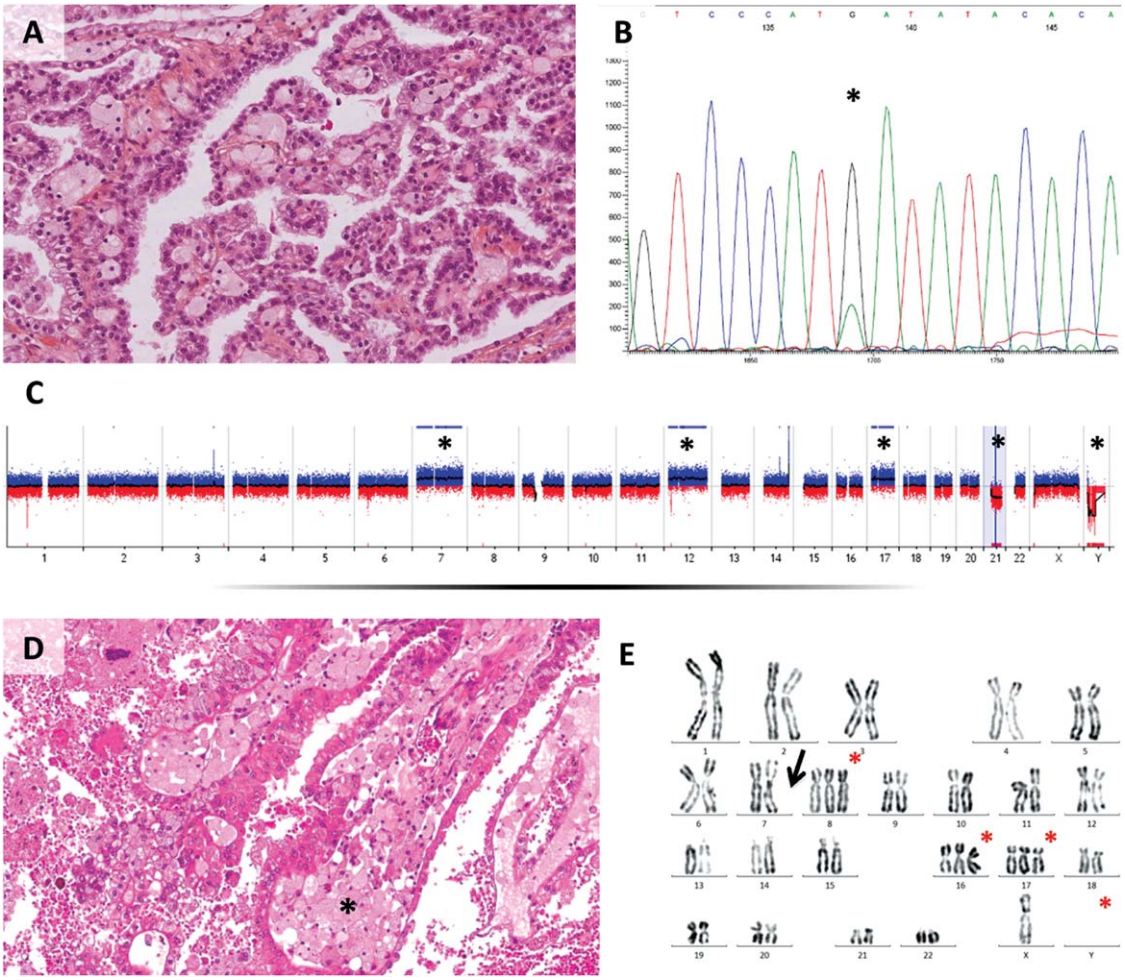

Figure 1. Histological and genetic analyses of papillary renal cell carcinomas of Types 1 and 2 of Group 2. A–C: pRCC1 (Case 13). (A) Typical histological features of pRCC1 (Hematoxylin–Eosin–Saffran, magnification ×100) showing papillae covered by a single layer of small tumor cells with scant cytoplasms and low grade nuclei. (B) Molecular analysis by Sanger reverse sequencing showing a point mutation in exon 16 of the *MET* gene: c.3334C>T; p.His1112Tyr (*). (C) Comparative Genomic Hybridization on arrays (array-CGH) showing gains of whole chromosomes 7, 12, 17 and losses of whole chromosomes 21 and Y (*). (D–E) pRCC2 of Group 2 (Case 22). We classified this case in "Group 2" of pRCC2 because it showed only partially genetic anomalies found in pRCC1. (D) Histological features of pRCC2 (Hematoxylin–Eosin–Saffran, magnification ×100) showing the classical architecture and cytology of pRCC2 with numerous foamy macrophages in the core of papillae (*). (E) Karyotype (RHG banding): 48,X,-Y,+8,+16,+17. The asterisks (*) indicate the clonal anomalies: trisomies 8, 16 and 17, and loss of Y. No gain of chromosome 7 was observed (arrow). [Color figure can be viewed in the online issue, which is available at wileyonlinelibrary.com.]

TABLE 3. Genetic variants of the MET gene identified in 39 cases by Sanger sequencing of exons 15–19

Cases	Histological subtype	Type	Nucleotide change	AA change	Type—significance
6	pRCC1	Missense	c.3762T>A	p.Ser1254Arg[a]	Unclassified variant
10	pRCC1	Missense	c.3263T>C	p.Val1088Ala[b]	Unclassified variant
13	pRCC1	Missense	c.3334C>T	p.His1112Tyr	Activating mutation

pRCC1, papillary renal cell carcinoma of type 1; AA, amino acid.
[a]No variant reported in Cosmic Database (http://cancer.sanger.ac.uk/)
[b]Four variants reported in Cosmic Database in the region 1080 to 1095.

observed. None of the cases showed a gain of whole Chromosome 17. Only case 31 (Figs. 2A–2D) showed a partial gain of 17q12–17qter. We interpreted this segmental gain as a secondary anomaly within a global chromosomal context very unusual for a pRCC: the karyotype showed 45 chromosomes that presented structural rearrangements of Chromosomes 1 and 3, loss of

TABLE 4. Genetic variants identified in the 18 cases analyzed using Ion Torrent sequencing with Ion AmpliSeq Cancer Panels

Case	Histological Type	Gene	Variant Type	Variant classification	Nucleotide change	Amino acid change	Variant frequency (%)	Position coverage	Predicted functional impact[a]	GMAF
16	pRCC2	–	–	–	–	–	–	–	–	–
17	pRCC2	FGFR3	SNP	Missense	NM_001163213.1:c.1156T>C	NP_001156685.1:p.F386L	49	1030	P: benign S: tolerated	C: 0.0018
19	pRCC2	–	–	–	–	–	–	–	–	–
20	pRCC2	–	–	–	–	–	–	–	–	–
21	pRCC2	ATM	SNP	Missense	NM_000051.3:c.2572T>C	NP_000042.3:p.F858L	40	1997	P: possibly damaging S: tolerated	C:0.0069
22	pRCC2	–	–	–	–	–	–	–	–	–
23	pRCC2	–	–	–	–	–	–	–	–	–
24	pRCC2	SMO	DEL	In Frame Deletion	NM_005631.4: c.1553_1555delAGA	NP_005622.1:p.K519del	23	1987	–	–
		TP53	SNP	Missense	NM_001126112.2:c.536A>G	NP_001119584.1:p.H179R	68	1999	P: probably damaging S: deleterious	–
26	pRCC2	–	–	–	–	–	–	–	–	–
28	pRCC2	–	–	–	–	–	–	–	–	–
29	pRCC2	–	–	–	–	–	–	–	–	–
30	pRCC2	–	–	–	–	–	–	–	–	–
31	pRCC2	ATM	SNP	Missense	NM_000051.3:c.2572T>C	NP_000042.3:p.F858L	82	1233	P: possibly damaging S: tolerated	C:0.0069
		PIK3CA	SNP	Missense	NM_006218.2:c.2119G>A	NP_006209.2:p.E707K	28	624	P: probably damaging S: deleterious	–
32	uRCC	–	–	–	–	–	–	–	–	–
34	uRCC	RET	SNP	Missense	NM_020975.4:c.1861G>A	NP_066124.1:p.E621K	55	42	P: probably damaging S: tolerated	–
35	uRCC	–	–	–	–	–	–	–	–	–
36	uRCC	–	–	–	–	–	–	–	–	–
39	TFE-RCC	PIK3CA	SNP	Missense	NM_006218.2:c.2119G>A	NP_006209.2:p.E707K	23	464	P: probably damaging S: deleterious	–

Only variants with a GMAF<1%, affecting the amino-acid sequence and with a frequency > 10% are shown. Full results are presented in Supporting Information Table S5.
RCC2, papillary renal cell carcinomas of type 2; uRCC, unclassified renal cell carcinomas; TFE-RCC, *TFE* renal cell carcinomas; SNP, single nucleotide polymorphism;
[a]In silico prediction based on the following softwares: P, Polyphen-2 prediction; S, SIFT prediction;
GMAF, Global Minor Allele Frequency.

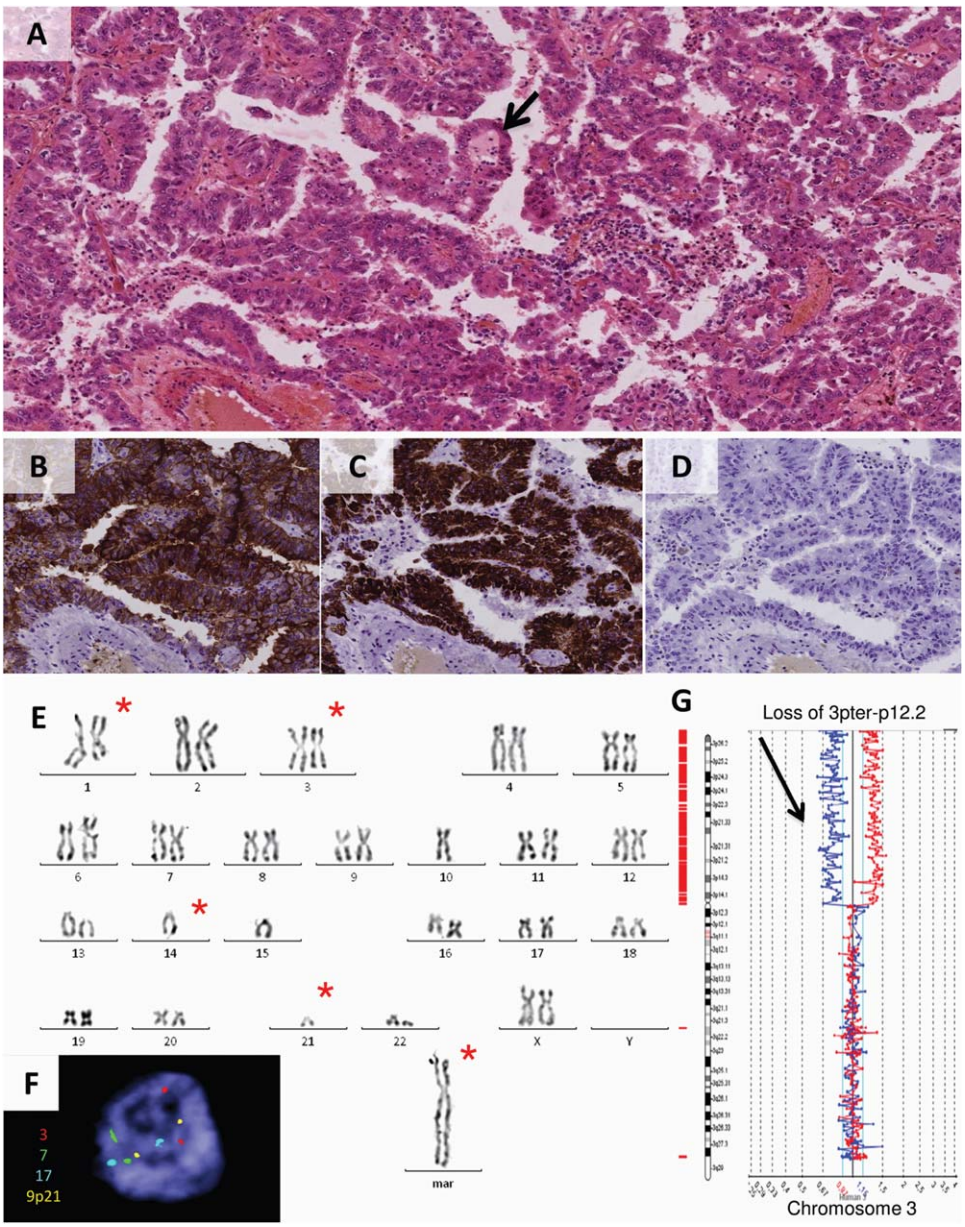

Figure 2. Histological and cytogenetic analysis of Case 31 (papillary renal cell carcinoma of Type 2). We classified this case in "Group 3" because it did not show classical anomalies described in pRCC. (A) Histological features of pRCC2 (Hematoxylin–Eosin–Saffran, magnification ×100) showing papillae covered by several layers of tumor cells with an eosinophilic cytoplasm, a high grade nuclei. The tumor papillae contain a fibrovascular core and occasionally foamy macrophages (arrow). (B–D) Immunohistochemical features (magnification ×100) showing a strong and diffuse positivity for (B) cytokeratin 7 (CK7), (C) racemase (P504S) and a negativity for (D) CD10. (E) Karyotype (RHG banding): 45,XX,der(1),der(3),-14,-21,+mar. The asterisks (*) indicate the clonal anomalies: structural alterations of chromosomes 1 and 3, losses of chromosomes 14 and 21 and presence of a large marker. Losses of chromosomes 10 and 15 are not clonal. (F) Representative interphase cell nucleus labeled by Fluorescence In Situ Hybridization (FISH) using the probe Urovysion (Abbott Molecular) that shows the presence of two centromeres of chromosomes 3 (red signals), 7 (green signals), and 17 (blue signals) and of two loci 9p21 (yellow signals), respectively. (G) Individual profile of chromosome 3 obtained by array-Comparative Genomic Hybridization (array-CGH; "BAC" microarray Constitutional Chip 4.0, Perkin Elmer) showing a loss of almost all the short arm 3p (arrow). [Color figure can be viewed in the online issue, which is available at wileyonlinelibrary.com.]

Chromosomes 14 and 21 and presence of a large chromosome marker (Fig. 2E). The complexity of these rearrangements was further confirmed by FISH and array-CGH analysis that detected a segmental loss of 11q and gain of 12q, suggesting a cryptic unbalanced translocation, in addition to the anomalies of Chromosomes 1, 3, 14, 17, and 21 (Figs. 2F and 2G). The karyotype of Case 29 was also unusual for a pRCC, containing only 33 chromosomes with a few structural rearrangements. Loss of 3p and loss of Chromosome 14 were detected in all cases. A gain of 5q was observed in

three cases. No rearrangement was detected using break-apart FISH probes for *TFE3*, *TFEB*, *MITF*, and *ALK*. We did not detect mutations of the *MET* and *BRAF* genes. Targeted resequencing performed in four cases revealed missense variants in the *ATM* and *PIK3CA* genes in one case (Table 4 and Supporting Information Table S5). No biologically significant variants were found in the other analyzed cases (Table 4 and Supporting Information Table S5).

Clinical follow-up and evolution

Patient 29 died following surgery. Patient 31 died after 16 months. All other patients were free of disease at the time of follow-up.

TFE-Translocation Renal Cell Carcinomas and Unclassified Renal Cell Carcinomas with Papillary Architecture

We analyzed the genomic profiles of three cases of TFE-RCC and five cases of uRCC that all had various degrees of tubulo-papillary architecture to compare them to those of pRCC.

Clinical features at diagnosis

There were 6 men and 2 women (Supporting Information Table S1). Mean age at diagnosis was 52 years (range: 25–79). Largest axis ranged from 4.5 up to 14 cm (mean: 8.5 cm). Three patients had a metastatic disease at diagnosis (Cases 33, 34, and 38). History of Patient 38 has been described in Grépin et al. (2014). Patient 37 who had a local disease at diagnosis first refused surgery and eventually underwent nephrectomy in 2011.

Histological and IHC features

Five cases of uRCC showed a predominant tubulo-papillary architecture with an admixture of eosinophilic and clear cells in four cases and with only eosinophilic cells in one case (Case 36; Table 1). Three distinct morphological components were observed in Case 33: papillary, massive and sarcomatoid areas. An abundant inflammatory stroma composed of lymphocytes and neutrophils was detected in Case 35. In the three TFE-RCC, proportions of papillary (50–80%) and massive (20–50%) areas with clear and eosinophilic cells were observed, as classically described (Argani and Ladanyi, 2004).

Cytogenetics and genomic profiles

Case 36 (uRCC) presented genomic features including a gain of whole chromosome 7, a partial gain of chromosome 17 (17q11.1-qter) and a gain of chromosomes 16 (Table 2). Six cases (three *TFE*-RCC, three uRCC) showed a loss of 3p that comprised the region of *VHL* at 3p25 (Cases 32–34 and 37–39). In two cases, it was associated with loss of Chromosome 14 and with gain of whole or partial Chromosome 5. FISH analysis using break-apart probes for *TFE3* (Xp11) and *NONO* (Xq11) showed that the *TFE3-NONO* fusion of Cases 38 and 37 resulted from a submicroscopic pericentric inversion inv(X)(p11q11). In Case 39, FISH analysis showed the presence of two rearranged *TFEB* (6p21) and *MALAT1* (11q13.1) genes per cell. One case of uRCC showed a complex quantitative genomic profile with numerous partial gains and losses (Case 35).

We did not detect mutations of the *MET* and *BRAF* genes. Targeted resequencing showed a missense variant in the *RET* gene in one case and a missense variant in the *PIK3CA* gene in one case (Table 4 and Supporting Information Table S5). No biologically significant variants were observed in the other analyzed cases (Table 4 and Supporting Information Table S5).

Clinical follow-up and evolution

Patients 33 and 35 died post-surgically. Patient 36 died after 14 months. Patients 37 and 39 developed metastasis after 2 and 4 months, respectively. Patient 37 was treated by sunitinib followed by temsirolimus and died 14 months after diagnosis while Patient 39 received sunitinib followed by axitinib and was still alive at the time of follow up. Patient 38 was metastatic at the diagnosis. He was treated by sunitinib followed by everolimus and sorafenib and died after 14 months. Other patients were alive and free of disease at the time of follow up.

Second Histological Review of the Cases of pRCC2 Posterior to Genetic Results

We, retrospectively, scrutinized peculiar cytological features that could have been missed at initial diagnosis, especially in the five tumors of the Group 3 of pRCC2. The review was done in a blinded manner by two independent pathologists. Histological and immunohistological diagnosis of pRCC2 was confirmed. We did not observe histological elements distinguishing the tumors in three

groups as did the genomic analyses. The only noticeable feature was that three cases (27, 28, and 30) of pRCC2 from the third group presented higher proportions of clear cells than observed in other groups of pRCC2 (60 vs. 0–20%). However, this did not modify the diagnosis of pRCC2, based on the prominent papillary architecture. Moreover, we excluded a diagnosis of ccpRCC, because we did not observe the linear arrangement of the nuclei distant from the basal aspect characteristic of ccpRCC (Srigley et al., 2013). Moreover, tumors cells of ccpRCC are classically of low grade nuclei (Fuhrman 1 or 2) diffusely and strongly positive for CK7 which is not the case of tumors of our Group 3 (Srigley et al., 2013).

In addition, among our series of uRCC, Case 36 harbored a genomic profile of pRCC. The diagnosis of uRCC was maintained upon morphological and IHC review.

Clinical and Biological Correlations

The assessment of links between biological factors and OS was performed using univariate analysis. Gain of whole Chromosome 17 ($P = 0.008$; HR: 0.12; 95%CI [0.024–0.58]) was identified as a favorable prognostic factor related to OS (87 vs. 35% at 24 months). In contrast, loss of 3p ($P = 0.013$; HR: 6.3; 95%CI [1.5–27]), loss of 9p21 ($P = 0.016$; HR: 5.5; 95%CI [1.4–22]), gain of 1q ($P = 0.003$; HR: 10; 95%CI [2.2–47]), more than five segmental genomic anomalies ($P = 0.005$; HR: 6.9; 95%CI [1.8–26]) were identified as pejorative prognostic factors. The percentages of OS at 24 months were: 34% (−3p), 37% (−9p21), and 0% (+1q), respectively. The common risk factors such as tumor size ($P = 0.002$), presence of metastasis ($P = 0.0001$), or positive margins ($P = 0.0001$) were also significant in univariate analysis for OS.

DISCUSSION

pRCC2: a Genetically Heterogeneous Group

Some previous studies were in favor of a consistent genetic link between pRCC1 and pRCC2 (Gunawan et al., 2003; Balint et al., 2009) whereas others suggested separate entities (Jiang et al., 1998; Sanders et al., 2002; Yang et al., 2005; Klatte et al., 2009; Antonelli et al., 2010). Experimental designs and items used in these studies were heterogeneous, making comparisons difficult. Our study is the first one to provide a comprehensive clinicopathological and genetic exploration associated with an individual presentation of the chromosomal and molecular alterations. Our results in pRCC1 were consistent with published data and showed homogeneous genomic profiles: gains of Chromosomes 7 and 17 and loss of the chromosome Y, often associated with gains of Chromosomes 12, 16, and 20. Two-thirds of our pRCC2 had gains of both Chromosomes 7 or 17, indicating a close relationship with pRCC1. The remaining pRCC2, gathered in "group 3," displayed genetic features that had no similarity to those usually defining pRCCs. Five studies concluded that pRCC2 was genetically different from pRCC1 (Jiang et al., 1998; Sanders et al., 2002; Yang et al., 2005; Klatte et al., 2009; Antonelli et al., 2010). Sanders et al. (2002) identified allelic imbalances of 17q and 9p as distinctive markers between pRCC1 and pRCC2. We confirm that the gain of 17q was discriminative, though the differences were less prominent: 100% of pRCC1 and 68.7% of pRCC2 had a gain of 17q in our series versus 78.5% of pRCC1 and 12.5% of pRCC2 in Sanders et al. (2002). We noticed that a gain of 17q was also present in some TFE-RCC and uRCC, showing that this anomaly is not restricted to pRCC. In a series of 25 cases including 9 pRCC1 and 16 pRCC2, Jiang et al. (1998) observed more frequent gains of 7p and 17p in pRCC1 than in pRCC2: 100% of pRCC1 versus 31% (7p) and 38% (17p) of pRCC2 (Jiang et al., 1998). The authors did not specify whether some pRCC2 cases had no gain of 7p or 17p. In our series, 50% of pRCC2 showed a gain of 7p or 17p, respectively. Klatte et al. (2009) found a trisomy 17 in 73% of pRCC1 and only 43% of pRCC2. We calculated from the data presented by Antonelli et al. (2010) that 69 and 85% of pRCC1 had a gain of Chromosomes 7 and 17, while 62 and 46% of pRCC2 had a gain of Chromosome 7 or 17, respectively. These proportions in pRCC2 could actually be lower because the anomalies observed by Antonelli et al. (2010) in some tumors that they classified as pRCC2 might, retrospectively, suggest other types of RCC. Yang et al. (2005) noticed that pRCC2 showed more gains of 1q, Chromosome 2 and 8q as well as more losses of 3p and 6q than pRCC1. However, these authors did not use the classification of Delahunt and Eble (1997), making the comparison to other studies difficult to make. In contrast to studies that plead for separate origins of pRCC1 and pRCC2, the reports from Gunawan et al. (2003) and Balint et al. (2009) linked pRCC1 to pRCC2. Nevertheless it has to be pointed out that some tumors from the series of Gunawan et al. (2003) had no gain of Chromosomes 7 and 17. These

authors considered gain of 16q as a marker of pRCC by itself. Balint et al. (2009) concluded that pRCC constituted a single group of tumors with trisomy 7 and 17 that evolved from precursor lesions through a continuous spectrum of cellular differentiation. However, they did not use the WHO classification. Instead, they distinguished pRCC on the cell size and nuclear grade. Sanders et al. (2002) concluded that the loss of 9p was a distinctive feature between pRCC1 and pRCC2. We do not confirm this observation since we found no significant difference between the number of pRCC1 and pRCC2 harboring a loss of 9p (two vs. four). Klatte et al. (2009) also observed that the loss of 9p was not restricted to pRCC2.

Altogether, our data indicate that some pRCC2 are fully (Group 1) or partially (Group 2) genetically similar to pRCC1. These pRCC2 of groups 1 and 2 might arise from pRCC1 and evolve toward a pRCC2 phenotype or directly present the pRCC2 phenotype. Importantly, some pRCC2 (Group 3) have no common genetic features with pRCC1. These findings indicate that pRCC2 are genetically heterogeneous tumors.

A Subgroup of pRCC2 Displays Genomic Quantitative Profiles Close to ccRCC, TFE-RCC and uRCC: a Prominent Role of the 3p Loss?

While the pRCC2 from our Group 3 did not share genetic features such as gains of Chromosomes 7 and 17 with pRCC1, they had in common a loss of 3p and Chromosome 14, a recognized genetic hallmark of ccRCC (Hagenkord et al., 2011; Moore et al., 2012). Moreover, a gain of 5q that is a frequent anomaly in ccRCC was detected in 3 of 5 cases. Loss of 3p also occurs in *TFE*-RCC: it was observed in 5/16 *TFE*- RCC reported by Malouf et al. (2013). To our knowledge, segmental loss of 3p has been reported in 16 cases of pRCC (Bentz et al., 1996; Jiang et al., 1998; Yang et al., 2005; Klatte et al., 2009). When we compared the 3p status of our pRCC to TFE-RCC and uRCC with papillary architecture, we recorded that none of our pRCC1 and pRCC2 of groups 1 and 2 exhibited a loss of 3p, whereas all the five pRCC2 of our Group 3, all the three TFE-RCC and three uRCC had a loss of 3p. Klatte et al. (2011) correlated the loss of 3p to clear cytoplasm in tumor cells. The inactivation of the VHL protein leads to stabilization of some isoforms of hypoxia-inducible factor (HIF), which results in the overexpression of vascular endothelial growth factor (VEGF) and of the glucose transporter isoform GLUT1 in the membrane of tumor cells (Raval et al., 2005). It causes a massive intracellular influx of glucose and accumulation of glycogen. The procedures used in pathology induce glycogen dissolution and clear appearance of the cytoplasm. We have, retrospectively, scrutinized the presence of cells with clear cytoplasm in our series of pRCC. We found some clear cells in three cases of pRCC2 from group 3. Despite these clear cells, neither morphological nor IHC features were consistent with a ccRCC, and there was no support for classifying these tumors in a type other than pRCC2. We also investigated the presence of *VHL* mutations in 13 cases of pRCC2 by targeted next-generation sequencing (NGS). We did not identify such mutations, keeping in mind the limits of the Ion Torrent cancer Panels v1 and v2 that do not cover the whole coding sequence of *VHL*. Moreover, inactivation could also result from epigenetic silencing. Therefore, inactivation of *VHL* in those cases cannot be completely excluded. The 3p deletion includes genes other than *VHL*, such as *BAP1* and *MITF*, which warrants further consideration (Bertolotto et al., 2012; Peña-Llopis et al., 2012).

MET Mutations are Frequent in Sporadic pRCC1

Somatic or constitutional activating mutations within the TK domain of *MET* (Birchmeier et al., 2003) have been previously described in pRCC1 (Lubensky et al., 1999; Sanders et al., 2002; Albiges et al., 2014). We detected *MET* somatic variants in three out 15 pRCC1 cases (20%). Only one of theses variants has been shown as activating the TK function (c.3334C>T;p.His1112Tyr). This accounts for a proportion of 7% of MET variants known as activating in our series of pRCC1, that is consistent with the proportion of 2–15% reported in the literature (Schmidt et al., 1999; Sanders et al., 2002; Albiges et al., 2014; Durinck et al., 2015). The variant 1088, already reported (Durinck et al., 2015; Forbes et al., 2015), was close to the TK domain and ATP binding region. The variant 1254 was in the activating loop. Because those aminoacids are not aligned in other TK proteins such as ALK, EGFR, ROS1, RET, or SRC, their role in the TK activation has to be functionally studied. Because novel molecules targeting *MET* are available for clinical trials (Scagliotti et al., 2013), the detection of *MET* status becomes a mandatory test for the treatment of advanced pRCC.

Dismantling the Group of pRCC with Respect to Genomic Profiles: Clues for Personalized Care

Loss of 3p including *VHL* provides a rational basis for antiangiogenic therapies in ccRCC. Prescription of anti-VEGF molecules to patients affected by metastatic ccRCC has been a major advance (Escudier et al., 2007a,b). In contrast, anti-VEGF therapies are less efficient in metastatic RCC other than ccRCC (Molina et al., 2012; Paglino et al., 2012; Tannir et al., 2012; Bellmunt and Dutcher, 2013). The distinction between pRCC1 and pRCC2 according to morpho-IHC evaluation is debated (Delahunt and Eble, 1997, 2004). It is not useful for establishing therapeutic strategies independently of Furhman grade. Our results open the way to clinical trials on parameters that include genetic data. We show that some pRCC do not fit genetically to a classification in Type 1 or 2. The systematic detection of *MET* mutations in pRCC may allow access to treatment by TK inhibitors such as crizotinib or foretinib. In addition, the emergence of a group of pRCC showing a loss of 3p but no gain of Chromosomes 7 and 17 and no *MET* mutation raises the issue of the use of antiangiogenic treatments justified by the activation of signaling pathway involving HIF. Finally, the "classic" group showing mainly gains of Chromosomes 7 and 17 has to be more deeply explored to find novel targetable biomarkers. For instance, we found the presence of *BRAF* mutation in one case of pRCC1. In the context of renal tumors, this anomaly is mostly a marker of metanephric adenoma (Choueiri et al., 2012; Dadone et al., 2013), but it might become a therapeutic target (Flaherty et al., 2010) in a subset of pRCC.

In conclusion, we have demonstrated that the "group" of pRCC was a heterogeneous ensemble under regard of genetic features. For instance, it has been proved in sarcomas that genomic patterns may lead to dismantle previously existing groups of tumors: "malignant fibrous histiocytomas" have disappeared from the last classification of bone and soft tissue tumors (Fletcher et al., 2013) since, according to their genetic features, some of them were liposarcomas while some were leiomyosarcomas or other poorly differentiated sarcomas. Following this model, we recommend systematical genetic analyses in the diagnosis of pRCC2. Moreover, using sequencing methods, including targeted NGS, we discovered some predictive mutations (in *MET* or *BRAF* genes) and other possibly relevant alterations that need to be further explored. These data will contribute to a better personnalized treatment of metastatic pRCC.

ACKNOWLEDGMENTS

The authors thank IRCAN Genomics Core Facility for providing access to the Ion Torrent PGM sequencer.

REFERENCES

Albiges L, Guegan J, Le Formal A, Verkarre V, Rioux-Leclercq N, Sibony M, Bernhard JC, Camparo P, Merabet Z, Molinie V, Allory Y, Orear C, Couvé S, Gad S, Patard JJ, Escudier B. 2014. MET is a potential target across all papillary renal cell carcinomas: result from a large molecular study of pRCC with CGH array and matching gene expression array. Clin Cancer Res 20: 3411–3421.

Antonelli A, Tardanico R, Balzarini P, Arrighi N, Perucchini L, Zanotelli T, Cozzoli A, Zani D, Cunico SC, Simeone C. 2010. Cytogenetic features, clinical significance and prognostic impact of type 1 and type 2 papillary renal cell carcinoma. Cancer Genet Cytogenet 199:128–133.

Argani P, Ladanyi M. 2004. Renal carcinomas associated with Xp11.2 translocations / *TFE3* gene fusions. In: Eble JN, Sauter G, Epstein JI, Sesterhenn IA, editors. WHO Classification of Tumours. Pathology and Genetics of Tumours of the Urinary System and Male Genital Organs. Lyon: IARC. pp. 37–38.

Balint I, Szponar A, Jauch A, Kovacs G. 2009. Trisomy 7 and 17 mark papillary renal cell tumours irrespectively of variation of the phenotype. J Clin Pathol 62:892–895.

Bellmunt J, Dutcher J. 2013. Targeted therapies and the treatment of non-clear cell renal cell carcinoma. Ann Oncol 24: 1730–1740.

Bentz M, Bergerheim US, Li C, Joos S, Werner CA, Baudis M, Gnarra J, Merino MJ, Zbar B, Linehan WM, Lichter P. 1996. Chromosome imbalances in papillary renal cell carcinoma and first cytogenetic data of familial cases analyzed by comparative genomic hybridization. Cytogenet Cell Genet 75:17–21.

Bertolotto C, Lesueur F, Bressac de Paillerets B. 2012. MITF: a genetic key to melanoma and renal cell carcinoma?. Med Sci 28:258–261.

Birchmeier C, Birchmeier W, Gherardi E, Vande Woude GF. 2003. Met, metastasis, motility and more. Nat Rev Mol Cell Biol 4:915–925.

Choueiri TK, Cheville J, Palescandolo E, Fay AP, Kantoff PW, Atkins MB, McKenney JK, Brown V, Lampron ME, Zhou M, Hirsch MS, Signoretti S. 2012. BRAF mutations in metanephric adenoma of the kidney. Eur Urol 62:917–922.

Dadone B, Ambrosetti D, Carpentier X, Duranton-Tanneur V, Burel-Vandenbos F, Amiel J, Pedeutour F. 2013. A renal metanephric adenoma showing both a 2p16-24 deletion and BRAF V600E mutation: a synergistic role for a tumor suppressor gene on chromosome 2p and BRAF activation?. Cancer Genet 206: 347–352.

Delahunt B, Eble JN. 1997. Papillary renal cell carcinoma: a clinicopathologic and immunohistochemical study of 105 tumors. Mod Pathol 10:537–544.

Delahunt B, Eble JN. 2004. Papillary renal cell carcinoma. In: Eble JN, Sauter G, Epstein JI, Sesterhenn IA, editors. WHO Classification of Tumours. Pathology and Genetics of Tumours of the Urinary System and Male Genital Organs. Lyon: IARC. 2004. pp. 27–29.

Durinck S, Stawiski EW, Pavía-Jiménez A, Modrusan Z, Kapur P, Jaiswal BS, Zhang N, Toffessi-Tcheuyap V, Nguyen TT, Pahuja KB, Chen YJ, Saleem S, Chaudhuri S, Heldens S, Jackson M, Peña-Llopis S, Guillory J, Toy K, Ha C, Harris CJ, Holloman E, Hill HM, Stinson J, Rivers CS, Janakiraman V, Wang W, Kinch LN, Grishin NV, Haverty PM, Chow B, Gehring JS, Reeder J, Pau G, Wu TD, Margulis V, Lotan Y, Sagalowsky A, Pedrosa I, de Sauvage FJ, Brugarolas J, Seshagiri S. 2015. Spectrum of diverse genomic alterations define non-clear cell renal carcinoma subtypes. Nat Genet 47:13–21.

Escudier B, Eisen T, Stadler WM, Szczylik C, Oudard S, Siebels M, Negrier S, Chevreau C, Solska E, Desai AA, Rolland F,

Demkow T, Hutson TE, Gore M, Freeman S, Schwartz B, Shan M, Simantov R, Bukowski RM, TARGET Study Group. 2007a. Sorafenib in advanced clear-cell renal-cell carcinoma. N Engl J Med 356:125–134.

Escudier B, Pluzanska A, Koralewski P, Ravaud A Bracarda S, Szczylik C, Chevreau C, Filipek M, Melichar B, Bajetta E, Gorbunova V, Bay JO, Bodrogi I, Jagiello-Gruszfeld A, Moore N, AVOREN Trial investigators. 2007b. Bevacizumab plus interferon alfa-2a for treatment of metastatic renal cell carcinoma: a randomised, double-blind phase III trial. Lancet 370: 2103–2111.

Escudier B, Eisen T, Porta C, Patard JJ, Khoo V, Algaba F, Mulders P, Kataja V, ESMO Guidelines Working Group. 2012. Renal cell carcinoma: ESMO Clinical Practice Guidelines for diagnosis, treatment and follow-up. Ann Oncol 23:vii65–vii71.

Flaherty KT, Puzanov I, Kim KB, Ribas A, McArthur GA, Sosman JA, O'Dwyer PJ, Lee RJ, Grippo JF, Nolop K, Chapman PB. 2010. Inhibition of mutated, activated BRAF in metastatic melanoma. N Engl J Med 363: 809–819.

Fletcher CDM, Chibon F, Mertens F. 2013. Undifferentiated/unclassified sarcomas. In: Fletcher CDM, Bridge JA, Hogendoorn PCW, Mertens F, editors. WHO classification of tumours of soft tissue and bone. Lyon: IARC. pp. 236–238.

Forbes SA, Beare D, Gunasekaran P, Leung K, Bindal N, Boutselakis H, Ding M, Bamford S, Cole C, Ward S, Kok CY, Jia M, De T, Teague JW, Stratton MR, McDermott U, Campbell PJ. 2015. COSMIC: exploring the world's knowledge of somatic mutations in human cancer. Nucleic Acids Res 43(Database issue):D805-11.

Fuhrman SA, Lasky LC, Limas C. 1982. Prognostic significance of morphologic parameters in renal cell carcinoma. Am J Surg Pathol 6:655–663.

Gobbo S, Eble JN, Maclennan GT, Grignon DJ, Shah RB, Zhang S, Martignoni G, Brunelli M, Cheng L. 2008. Renal cell carcinomas with papillary architecture and clear cell components: the utility of immunohistochemical and cytogenetical analyses in differential diagnosis. Am J Surg Pathol 32:1780–1786.

Grépin R, Ambrosetti D, Marsaud A, Gastaud L, Amiel J, Pedeutour F, Pagès G. 2014. The relevance of testing the efficacy of anti-angiogenesis treatments on cells derived from primary tumors: a new method for the personalized treatment of renal cell carcinoma. PloS One 9:e89449.

Gunawan B, von Heydebreck A, Fritsch T, Huber W, Ringert RH, Jakse G, Füzesi L. 2003. Cytogenetic and morphologic typing of 58 papillary renal cell carcinomas: evidence for a cytogenetic evolution of type 2 from type 1 tumors. Cancer Res 63: 6200–6205.

Hagenkord JM, Gatalica Z, Jonasch E, Monzon FA. 2011. Clinical genomics of renal epithelial tumors. Cancer Genet 204:285–297.

Jiang F, Richter J, Schraml P, Bubendorf L, Gasser T, Sauter G, Mihatsch MJ, Moch H. 1998. Chromosomal imbalances in papillary renal cell carcinoma: genetic differences between histological subtypes. Am J Pathol 153:1467–1473.

Klatte T, Pantuck AJ, Said JW, Seligson DB, Rao NP, LaRochelle JC, Shuch B, Zisman A, Kabbinavar FF, Belldegrun AS. 2009. Cytogenetic and molecular tumor profiling for type 1 and type 2 papillary renal cell carcinoma. Clin Cancer Res 15:1162–1169.

Klatte T, Said JW, Seligson DB, Rao PN, de Martino M, Shuch B, Zomorodian N, Kabbinavar FF, Belldegrun AS, Pantuck AJ. 2011. Pathological, immunohistochemical and cytogenetic features of papillary renal cell carcinoma with clear cell features. J Urol 185:30–35.

Ljungberg B, Cowan NC, Hanbury DC, Hora M, Kuczyk MA, Merseburger AS, Patard JJ, Mulders PFA, Sinescu IC, European Association of Urology Guideline Group 2010. EAU guidelines on renal cell carcinoma: the 2010 update. Eur Urol 58:398–406.

Lubensky IA, Schmidt L, Zhuang Z, Weirich G, Pack S, Zambrano N, Walther MM, Choyke P, Linehan WM, Zbar B. 1999. Hereditary and sporadic papillary renal carcinomas with c-met mutations share a distinct morphological phenotype. Am J Pathol 155:517–526.

Malouf GG, Monzon FA, Couturier J, Molinie V, Escudier B, Camparo P, Su X, Yao H, Tamboli P, Lopez-Terrada D, Picken M, Garcia M, Multani AS, Pathak S, Wood CG, Tannir NM. 2013. Genomic heterogeneity of translocation renal cell carcinoma. Clin Cancer Res 19:4673–4684.

McLaren W, Pritchard B, Rios D, Chen Y, Flicek P, Cunningham F. 2010. Deriving the consequences of genomic variants with the Ensembl API and SNP Effect Predictor. Bioinforma Oxf Engl 26:2069–2070.

Molina AM, Feldman DR, Ginsberg MS, Kroog G, Tickoo SK, Jia X, Georges M, Patil S, Baum MS, Reuter VE, Motzer RJ. 2012. Phase II trial of sunitinib in patients with metastatic non-clear cell renal cell carcinoma. Invest New Drugs 30:335–340.

Moore LE, Jaeger E, Nickerson ML, Brennan P, De Vries S, Roy R, Toro J, Li H, Karami S, Lenz P, Zaridze D, Janout V, Bencko V, Navratilova M, Szeszenia-Dabrowska N, Mates D, Linehan WM, Merino M, Simko J, Pfeiffer R, Boffetta P, Hewitt S, Rothman N, Chow WH, Waldman FM. 2012. Genomic copy number alterations in clear cell renal carcinoma: associations with case characteristics and mechanisms of VHL gene inactivation. Oncogenesis 1:e14.

Paglino C, Imarisio I, Ganini C, Morbini P, Vercelli A, Bregant C, Porta C. 2012. Sunitinib in advanced metastatic non-clear cell renal cell carcinoma: a single institution retrospective study. Future Oncol 8:1605–1612.

Peña-Llopis S, Vega-Rubín-de-Celis S, Liao A, Leng N, Pavía-Jiménez A, Wang S, Yamasaki T, Zhrebker L, Sivanand S, Spence P, Kinch L, Hambuch T, Jain S, Lotan Y, Margulis V, Sagalowsky AI, Summerour PB, Kabbani W, Wong SW, Grishin N, Laurent M, Xie XJ, Haudenschild CD, Ross MT, Bentley DR, Kapur P, Brugarolas J. 2012. BAP1 loss defines a new class of renal cell carcinoma. Nat Genet 44: 751–759.

Raval RR, Lau KW, Tran MGB, Sowter HM, Mandriota SJ, Li JL, Pugh CW, Maxwell PH, Harris AL, Ratcliffe PJ. 2005. Contrasting properties of hypoxia-inducible factor 1 (HIF-1) and HIF-2 in von Hippel-Lindau-associated renal cell carcinoma. Mol Cell Biol 25:5675–5686.

Robinson JT, Thorvaldsdóttir H, Winckler W, Guttman M, Lander ES, Getz G, Mesirov JP. 2011. Integrative genomics viewer. Nat Biotechnol 29:24–26.

Sanders ME, Mick R, Tomaszewski JE, Barr FG. 2002. Unique patterns of allelic imbalance distinguish type 1 from type 2 sporadic papillary renal cell carcinoma. Am J Pathol 161:997–1005.

Scagliotti GV, Novello S, von Pawel J. 2013. The emerging role of MET/HGF inhibitors in oncology. Cancer Treat Rev 39: 793–801.

Schleiermacher G, Janoueix-Lerosey I, Ribeiro A, Klijanienko J, Couturier J, Pierron G, Mosseri V, Valent A, Auger N, Plantaz D, Rubie H, Valteau-Couanet D, Bourdeaut F, Combaret V, Bergeron C, Michon J, Delattre O. 2010. Accumulation of segmental alterations determines progression in neuroblastoma. J Clin Oncol 28:3122–3130.

Schmidt L, Junker K, Nakaigawa N, Kinjerski T, Weirich G, Miller M, Lubensky I, Neumann HP, Brauch H, Decker J, Vocke C, Brown JA, Jenkins R, Richard S, Bergerheim U, Gerrard B, Dean M, Linehan WM, Zbar B. 1999. Novel mutations of the MET proto-oncogene in papillary renal carcinomas. Oncogene 18:2343–2350.

Srigley JR, Delahunt B, Eble JN, Egevad L, Epstein JI, Grignon D, Hes O, Moch H, Montironi R, Tickoo SK, Zhou M, Argani P, ISUP Renal Tumor Panel. 2013. The International Society of Urological Pathology (ISUP) Vancouver Classification of Renal Neoplasia. Am J Surg Pathol 37:1469–1489.

Szponar A, Zubakov D, Pawlak J, Jauch A, Kovacs G. 2009. Three genetic developmental stages of papillary renal cell tumors: duplication of chromosome 1q marks fatal progression. Int J Cancer 124: 2071–2076.

Tannir NM, Plimack E, Ng C, Tamboli P, Bekele NB, Xiao L, Smith L, Lim Z, Pagliaro L, Araujo J, Aparicio A, Matin S, Wood CG, Jonasch E. 2012. A phase 2 trial of sunitinib in patients with advanced non-clear cell renal cell carcinoma. Eur Urol 62:1013–1019.

Toro JR, Nickerson ML, Wei MH, Warren MB Glenn GM, Turner ML, Stewart L, Duray P, Tourre O, Sharma N, Choyke P, Stratton P, Merino M, Walther MM, Linehan WM, Schmidt LS, Zbar B. 2003. Mutations in the fumarate hydratase gene cause hereditary leiomyomatosis and renal cell cancer in families in North America. Am J Hum Genet 73:95–106.

Truong LD, Shen SS. 2011. Immunohistochemical diagnosis of renal neoplasms. Arch Pathol Lab Med 135:92–109.

Yang XJ, Tan MH, Kim HL, Ditlev JA, Betten MW, Png CE, Kort EJ, Futami K, Furge KA, Takahashi M, Kanayama HO, Tan PH, Teh BS, Luan C, Wang K, Pins M, Tretiakova M, Anema J, Kahnoski R, Nicol T, Stadler W, Vogelzang NG, Amato R, Seligson D, Figlin R, Belldegrun A, Rogers CG, Teh BT. 2005. A molecular classification of papillary renal cell carcinoma. Cancer Res 65:5628–5637.

The Relevance of Testing the Efficacy of Anti-Angiogenesis Treatments on Cells Derived from Primary Tumors: A New Method for the Personalized Treatment of Renal Cell Carcinoma

Renaud Grépin[1], Damien Ambrosetti[2], Alexandre Marsaud[3], Lauris Gastaud[4], Jean Amiel[5], Florence Pedeutour[6]❍, Gilles Pagès[7]*❍

1 Biomedical Research Unit, Centre Scientifique of Monaco, Principality of Monaco, **2** Institute for Research on Cancer and Aging of Nice (IRCAN) UMR/7284 U1081, Nice University Hospital, Central Laboratory of Pathology, University of Nice Sophia Antipolis, Nice, France, **3** Institute for Research on Cancer and Aging of Nice (IRCAN) UMR/7284 U1081, Nice University Hospital, Department of Urology, University of Nice Sophia Antipolis, Nice, France, **4** Department of Medical Oncology, Centre Antoine Lacassagne, Nice, France, **5** Nice University Hospital, Department of Urology, University of Nice Sophia Antipolis, Nice, France, **6** Institute for Research on Cancer and Aging of Nice (IRCAN) UMR/7284 U1081, Nice University Hospital, Laboratory of Solid Tumors Genetics, University of Nice Sophia Antipolis, Nice, France, **7** Institute for Research on Cancer and Aging of Nice (IRCAN) UMR/7284 U1081, University of Nice Sophia Antipolis, Nice, France

Abstract

Despite the numerous available drugs, the most appropriate treatments for patients affected by common or rare renal cell carcinomas (RCC), like those associated with the Xp11.2 translocation/transcription factor for immunoglobulin heavy-chain enhancer 3 (*TFE3*) gene fusion (TFE3 RCC), are not clearly defined. We aimed to make a parallel between the sensitivity to targeted therapies on living patients and on cells derived from the initial tumor. Three patients diagnosed with a metastatic RCC (one clear cell RCC [ccRCC], two TFE3 RCC) were treated with anti-angiogenesis drugs. The concentrations of the different drugs giving 50% inhibition of cell proliferation (IC50) were determined with the Thiazolyl Blue Tetrazolium Bromide (MTT) assay on cells from the primary tumors and a reference sensitive RCC cell line (786-O). We considered the cells to be sensitive if the IC50 was lower or equal to that in 786-O cells, and insensitive if the IC50 was higher to that in 786-O cells (IC 50 of 6±1 μM for sunitinib, 10±1 μM for everolimus and 6±1 μM for sorafenib). Based on this standard, the response in patients and in cells was equivalent. The efficacy of anti-angiogenesis therapies was also tested in cells obtained from five patients with non-metastatic ccRCC, and untreated as recommended by clinical practice in order to determine the best treatment in case of progression toward a metastatic grade. *In vitro* experiments may represent a method for evaluating the best first-line treatment for personalized management of ccRCC during the period following surgery.

Citation: Grépin R, Ambrosetti D, Marsaud A, Gastaud L, Amiel J, et al. (2014) The Relevance of Testing the Efficacy of Anti-Angiogenesis Treatments on Cells Derived from Primary Tumors: A New Method for the Personalized Treatment of Renal Cell Carcinoma. PLoS ONE 9(3): e89449. doi:10.1371/journal.pone.0089449

Editor: Natasha Kyprianou, University of Kentucky College of Medicine, United States of America

Received October 30, 2013; **Accepted** January 20, 2014; **Published** March 27, 2014

Copyright: © 2014 Grépin et al. This is an open-access article distributed under the terms of the Creative Commons Attribution License, which permits unrestricted use, distribution, and reproduction in any medium, provided the original author and source are credited.

Funding: This work was supported by institutional national fundings for research («the Institut National pour la Santé et la Recherche Médicale», the «Centre National de la Recherche Scientifique», the «Centre Scientifique de Monaco», the National Institute of Cancer) and charities (the Association for Cancer Research, the «Fondation de France», the «Fondation pour la Recherche Médicale», The «Association pour la Recherche sur les Tumeurs du Rein»). The funders had no role in study design, data collection and analysis, decision to publish, or preparation of the manuscript.

Competing Interests: The authors have declared that no competing interests exist.

* E-mail: gpages@unice.fr

❍ These authors contributed equally to this work.

Introduction

Even though ccRCC represent the most common type of kidney cancer, approximately 20% of RCC are not ccRCC [1]. Representative examples of rare RCC include those associated with Xp11.2 translocation which leads to the rearrangement of the transcription factor E3 (*TFE3*) gene [2]. *TFE3* fuses with any of the following gene partners; papillary renal cell carcinomas (PRCC) [3], non-POU domain containing octamer binding (*NONO*), splicing factor proline/glutamine rich (PFS) [4], renal cell carcinoma chromosome 17 (RCC 17) [5], clathrin heavy chain (CLTC) [6] and an unknown gene present on chromosome 19 [7]. *TFE3* RCC presents both papillary/alveolar architecture and tumor cells with a clear cytoplasm. Tumors characterized with chromosomal translocations involving the *TFE3* gene show strong nuclear immuno-reactivity of the TFE3 protein. Over-expression of the fusion protein induces abnormal cell proliferation and motility as a result of its binding to the E2F3 transcription factor [8], impaired binding of the checkpoint protein MAD2B [9], deregulation of cell-cycle mediators [10–11] and expression of the c-MET tyrosine kinase receptor [12].

The gold standard treatments for metastatic ccRCC are currently sunitinib (inhibitor of tyrosine kinase receptors including the colony stimulating factor 1 receptor (CSF-1R), the fms-like tyrosine kinase 3 receptor (FLT-3), the stem cell factor receptor (c-KIT), the platelet-derived growth factor receptor (PDGF-R), the receptor for glial cell line-derived neurotrophic factor family, "rearranged during transfection" (RET) and the vascular endothelial growth factor receptors 1, 2, 3 (VEGF-R1, 2, 3), sorafenib

(inhibitor of the same receptors and B and c-RAF) and : temsirolimus/everolimus (inhibitor of mammalian target of rapamycin (mTOR).

In Xp11 translocation RCC, anti-angiogenesis drugs give similar results in terms of objective responses and prolonged progression free survival to those reported for ccRCC [13].

Whereas some patients clearly benefit from their treatment, others are totally refractory due to the acquisition of resistant cell populations [14]. Moreover, some adverse events have been described [15].

Hence, for both ccRCC and non-ccRCC, physicians need a rapid method to determine the best therapy considering the poor prognosis of these cancers in the metastatic phase. We derived cells from the tumors of three patients; one diagnosed with a ccRCC and two with TFE3 RCC and assessed their sensitivity to different anti-angiogenesis drugs. The *in vitro* sensitivity to these drugs was tested on non-metastatic ccRCC in order to determine the best treatment in case of progression towards a metastatic grade.

Patients and Materials and Methods

Patients

The Ethic departments of the University hospital and of the Cancer centre (Centre Antoine Lacassagne), Nice, FRANCE specifically approved this study. Participants provide their written informed consent to participate in this study and to publish these case details according to our institutional ethics rules. Bone, lung or liver metastasis was confirmed for three RCC patients by magnetic resonance imaging. For the first and the third patient, the pathology report indicated a Fuhrman grade 3, pT3a ccRCC. FISH and immunohistochemistry confirmed Xp11.2 translocation, the presence of a *TFE3-NONO* fusion and over-expression of the fusion protein (TF RCC, Fig. 1A, 1B, 1C). The second patient had a Fuhrman grade 4, pT3a ccRCC with a chromosome 3p deletion, subsequent loss of von Hippel Lindau gene (*vhl*), a chromosome 5q gain and other genetic anomalies. The clinical/genetic characteristics of additional five ccRCC patients are shown in Table 1.

The first TFE3 RCC patient was treated with 37.5 mg sunitinib per day for 6 weeks the dose was increased to 50 mg per day by the seventh week. Computed tomography scanning (CT) showed regression of the tumor and of the lymphatic nodes 5 weeks after the start of the anti-angiogenesis treatment. Left nephrectomy with lymphadenectomy was performed in April 2011 after a 30-day interruption in sunitinib treatment. One month after surgery, a CT scan showed lymph node progression. Sunitinib treatment at 50 mg per day was resumed for a second cycle of 4 weeks. In August 2011, a CT scan revealed an increasing size of the pelvic adenopathy and a pathological examination of a tissue biopsy confirmed lymph node metastasis. Sunitinib treatment was stopped and replaced by treatment with everolimus. A CT scan performed in November 2011 revealed lymphadenopathy with progression into the mediastinum, abdomen and pelvis, in addition to an increase in bone lesions. Everolimus was replaced by sorafenib (400 mg twice a day). A CT scan performed in January 2012 showed stability of the lesions. Sorafenib treatment was continued until the patient's death on June 2012 following a rapid deterioration in physical status despite stability of the lesions.

For the ccRCC patient, right nephrectomy was performed in December 2011. Sunitinib treatment at 50 mg per day was started in January 2012. In November 2012, the patient was stable and sunitinib treatment was stopped. Progression was observed in May 2013. The patient was treated with everolimus in May 2013. A CT scan in July 2013 revealed stability of the lesions but progression was observed in October 2013. The patient was placed in palliative care.

For the second TFE3 RCC patient, sunitinib treatment was started in April 2012. The patient was responsive until October 2012. A specific ascite developed in mid-November 2012. The patient received anti-mTOR treatment and was responsive for 1 month and then died following deterioration in physical status despite stability of the lesions.

Cell culture

Tumor fragments were treated with collagenase overnight at 37°C and/or mechanically disaggregated with scalpels. The second patient's TFE3 tumor was necrotic and we did not succeed in obtaining cells from the primary tumor. However, we were able to obtain cells from the adjacent invaded tissues (kidney vein, adrenal gland and lymph nodes). Tumor cells (TF, cells from the first TFE3 patient, M cells from invaded tissue of the second TFE3 patient, CC cells from the ccRCC patient) were suspended in cell culture medium specific for renal cells (PromoCell, Heidelberg Germany). The FISH, immunohistochemical and Western blot analyses of the initial tumor and cultured tumor cells, even after many passages, confirmed the presence of a *TFE3-NONO* fusion and over-expression of the fusion protein (Fig. 1A, 1B, 1C). The 786-O cells were from the American Type Culture Collection (ATCC) and cultured in the same defined medium.

PCR experiments

Quantitative PCR (qPCR) experiments, semi quantitative PCR (loading on agarose gel stained with ethidium bromide and quantification with the program Image J) were also performed after cell passage 11. One microgram of total RNA was used for reverse transcription, using the QuantiTect Reverse Transcription kit (QIAGEN, Hilden, Germany), with blend of oligo(dT) and random primers to prime first-strand synthesis. For real-time PCR, we used the master mix plus for SYBR assays (Eurogentec, Liege, Belgium). To calculate the relative expression of the different mRNAs, the $2^{[-\Delta\Delta C(T)]}$ method was used [16]. The PCR conditions were 10 minutes at 95°c followed by 40 cycles 15 seconds at 95°C, 1 minute at 60°C.

The following oligos were used: CSF-1R: Forward; 5′- TCCA-AAACACGGGGACCTATC-3′; Reverse: 5′- CGGGCAGGGT-CTTTGACATA-3′; KIT: Forward: ; 5′- CGTTCTGCTCCT-ACTGCTTCG-3′: Reverse: 5′- CCACGCGGACTATTAAGT-CTGA-3′; FLT3: Forward: 5′- CGGGCTCACCTGGGAAT-TAG-3′; Reverse: 5′- GTCGTTTCTTGCCACTGATGA-3′; PDGFR beta: Forward: 5′- AGCACCTTCGTTCTGACCTG-3′; Reverse: 5′- TATTCTCCCGTGTCTAGCCCA-3′; VEGF-R2: Forward: 5′- GTGATCGGAAATGACACTGGAG-3′; Reverse: 5′- CATGTTGGTCACTAACAGAAGCA-3′; HGF: Forward: 5′-GCTATCGGGGTAAAGACCTACA-3′; Reverse: 5′-CGTAGCGTACCTCTGGATTGC-3′; MET: Forward : - Reverse: 5′-GCAGTGAACCTCCGACTGTATG-3′; NRP2: Forward:5′- GCTGGCTATATCACCTCTCCC-3′: Reverse: 5′-TCTCGATTTCAAAGTGAGGGTTG-3′; NRP1: Forward: 5′-GGCGCTTTTCGCAACGATAAA-3′: Reverse: 5′-TCGC-ATTTTTCACTTGGGTGAT-3′; CXCL7: Forward: 5′-TGGC-GAAAGGCAAAGAGGAAAGTC-3′: Reverse: 5′- TTGGTTG-CAATGGGTTCCTTTCCC-3′; CXCL8: Forward: 5′-ATG ACT TCC AAG CTG GCC GT-3′: Reverse: 5′-TCC TTG GCA AAA CTG CAC CT-3′. After completion of the qPCR reaction, amplified cDNAs were loaded on agarose gels and stained with ethidium bromide.

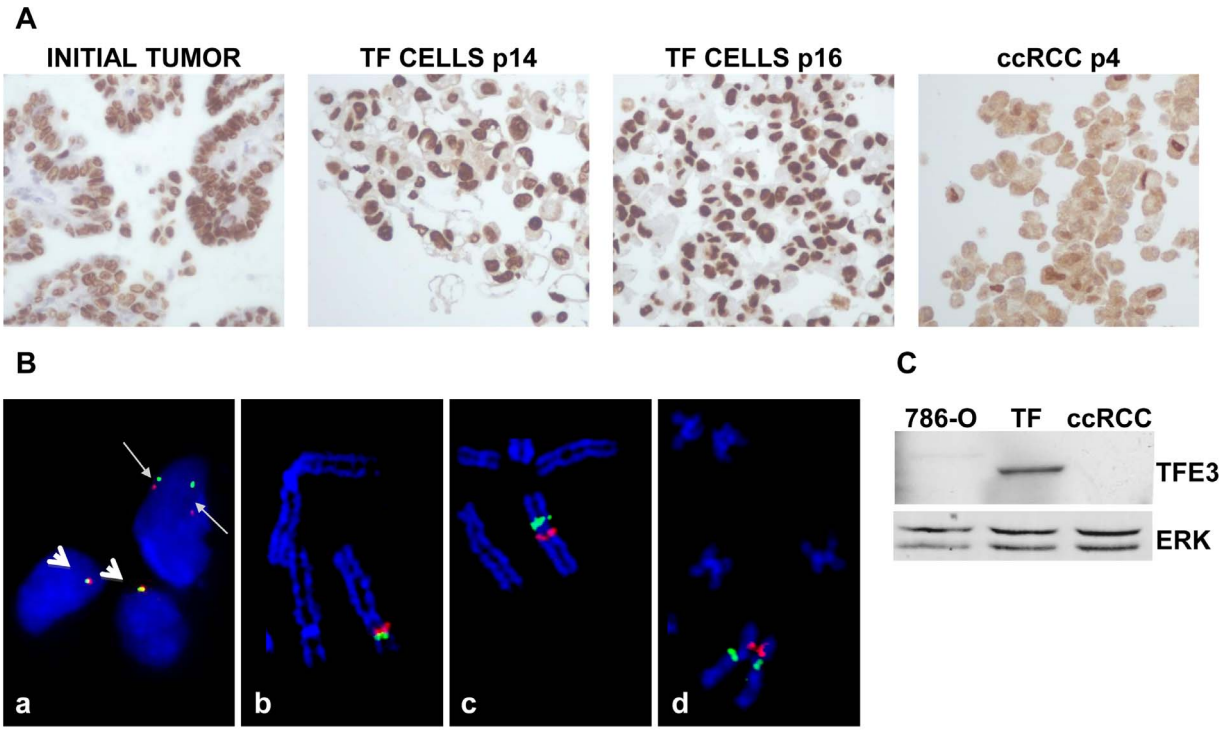

Figure 1. Characterization of TFE3 expression and *TFE3* rearrangement in the initial tumor and in TF cells. A) Immunohistochemical staining for TFE3 of the initial tumor. Labeling with anti-TFE3 antibodies was also performed on cells from passages 14 and 16 (P14 and P16 TFE3 cells) embedded in paraffin. TFE3 labeling was also performed on ccRCC cells cultured under the same conditions as TF cells. ccRCC cells served as a negative control. Note the cytoplasmic background instead of only nuclear labeling. B) **Image a**: An uncultured cell suspension from the renal cell tumor hybridized with a dual-color break-apart FISH probe framing *TFE3*. A rearrangement of *TFE3* in the upper nucleus (tumor cell) is observed with BAC probes CTD-2534B7 (red signal; 3′ side of *TFE3*) and CTD-3009K20 (green signal; 5′ side of TFE3). The red and green signals are clearly separated as a result of the pericentric inversion of chromosome X (thin arrows). Two rearranged signals are observed because the abnormal chromosome X is duplicated in tumor cells. In contrast, red and green signals are closely juxtaposed in the two normal nuclei that contain one X chromosome, respectively (thick arrows). **Image b**: A normal partial metaphase cell hybridized with a dual color break-apart BAC FISH probe framing *TFE3*. BAC probes CTD-2534B7 (red signal; 3′ side of *TFE3*) and CTD-3009K20 (green signal; 5′ side of *TFE3*) are closely juxtaposed at Xp11.23 on the short arm of the X chromosome. **Image c**: A partial abnormal tumor metaphase cell (cell line, passage 9) hybridized with a dual color break-apart FISH probe framing *TFE3*. As a result of the X chromosome pericentric inversion, BAC probe CTD-3009K20 (green signal; 5′ side of *TFE3*) is translocated from its normal location at Xp11.23 to *NONO* locus at Xq13.1 on the long arm of the X chromosome. BAC probes CTD-2534B7 (red signal; 3′ side of *TFE3*) remains at the original *TFE3* locus at Xp11.23. **Image d**: A partial abnormal tumor metaphase cell (cell line, passage 9) hybridized with a dual-color break-apart FISH probe framing *NONO*. As a result of the X chromosome pericentric inversion, BAC probe RP11-753F2 (green signal; 5′ side of *NONO*) is translocated from its normal location at Xq13.1 to *TFE3* locus at Xp11.23 on the short arm of the X chromosome. BAC probes RP11-624G23 (red signal; 3′ side of *NONO*) remains at the original *NONO* locus at Xq13.1. C) Western blot analysis of the presence of TFE3 in cells from the ''TFE3'' tumor, in ccRCC 786-O cells and ccRCC cells obtained from an independent tumor. 786-O and ccRCC cells served as negative controls. ERK served as a loading control.
doi:10.1371/journal.pone.0089449.g001

Table 1. Clinical and genetic characteristics of the metastatic and non-metastatic patients.

Name	Fuhrman Grade	TNM	Clinical description
TF	3	pT3a	Metastatic (bones), Xp11.2 translocation, TFE3-NONO fusion
M	3	pT3a	Metastatic (lung and liver), Xp11.2 translocation, TFE3-NONO fusion
CC	4	pT3a	Metastatic (bones), chromosome 3p deletion, loss of von Hippel Lindau gene, chromosome 5q gain, and other genetic anomalies
2a	2	pT3b	Non metastatic, monosomy 3
2b	2	pT1b	Non metastatic, 3p deletion loss of von Hippel Lindau gene, trisomy 5q
3a	3	pT3a	Non metastatic, monosomy 3, trisomy 5
4a	4	pT3a	Non metastatic, monosomy 3, trisomy 5, monosomy 14
4b	4	pT3a	Non metastatic, 3p deletion loss of VHL, trisomy 5, monosomy 14

Metastatic patients are presented on a black background; non metastatic patients are presented on a grey background.
doi:10.1371/journal.pone.0089449.t001

Table 2. Level of expression of the different receptors targeted by sunitinib and sorafenib.

	CSFR	FLT3	KIT	PDGFR	RET	VEGFR1	VEGFR2	VEGFR3	Score/8	E Score
786-O	100	100	100	100	100	100	100	100		800
	+	+	−	+	+	−	−	+	5	
ccRCC	2	68	1284	139	100	112	5198	147		7050
	+	+	+	+	+	−	+	+	7	
Met	6	145	11039	332	50	3274	1297	128		16271
	+	+	+	+	+	+	+	+	8	

(−) indicates that no or very low levels of detectable amplified cDNA were observed on an agarose gel; (+) indicates amplified cDNA. The *Score/8* indicates the presence of receptorsargeted by sunitinib or sorafenib. The *E Score* indicates the relative expression level as detected by quantitative and semi-quantitative PCR. A level of sensitivity to sunitinib similar to that of 786-O cells is indicated by a grey background; sensitivity only to higher concentrations of the drug is indicated by a black background.

doi:10.1371/journal.pone.0089449.t002

Antibodies

The following antibodies were used for Western blotting: anti-phospho ERK 1,2 (Sigma St Louis, MO, Reference M8159)), anti-phospho Akt, anti-Akt and anti-phospho S6 Kinase (Cell Signaling, Cambridge, UK, respectively References 4051, 9272, 9234) and anti-TFE3 anti ERKs (Santa Cruz Biotechnology, Santa Cruz, CA references sc 5958 (TFE3) and sc 93 (ERK)).

Immunohistochemistry

Cell pellets were fixed in phosphate buffered formaldehyde, then dehydrated through a series of ethanol concentrations, cleared with xylene, embedded in paraffin and 5 µm sections were prepared. Tumor sections (3–4 µm) were handled as described previously [17]. Briefly, Sections were deparaffinized in two changes of toluene and hydrated through graded alcohol and water. Sections were rinsed with phosphate buffer saline (PBS). Antigen retrieval was performed using proteinase K solution (5 min). Endogenous peroxidase activity was blocked with 3% H2O2 (5 min). Sections were then incubated with with mouse monoclonal anti-TFE3 antibodies for 30 min at room temperature and rinsed with PBS. Revelation was performed using the Envision System according to the manufacturer's recommendations, with diaminobenzidine as chromogen. Sections were counterstained with hematoxylin. Cell pellets or experimental tumors were fixed in phosphate buffered formaldehyde, then dehydrated through a series of ethanol concentrations, cleared with xylene, embedded in paraffin and 5 µm sections were prepared. For histological examination, the sections were stained using Haematoxylin–Erythrosine–Safran (HES) for morphology analysis and alcyan blue for proteoglycan detection. Indirect immunostaining assay was performed as described previously [17].

Tumor xenograft formation and size evaluation

This study was carried out in strict accordance with the recommendations in the Guide for the Care and Use of Laboratory Animals of Centre National de la Recherche Scientifique (CNRS). All efforts were made to minimize suffering. Our experiments were approved by the "Comité national institutionnel d'éthique pour l'animal de laboratoire (CIEPAL)". The project is registered under the reference: NCE/2013-97. The mice were housed under strict pathogen-free conditions and given sterile food and water. Animals were housed 5 per cage. 10^7 cells were injected subcutaneously into the flank of 5-week-old nude (nu/nu) female mice (Janvier, France) under sodium pentobarbital anesthesia. The tumor volume was determined by using a caliper ($v = L \times l^2 \times 0.52$ [18]). When the tumor reached 100 mm3, mice were treated by daily gavage for fifteen days with placebo (dextrose-water vehicle), sunitinib (40 mg/kg) [19] or sorafenib

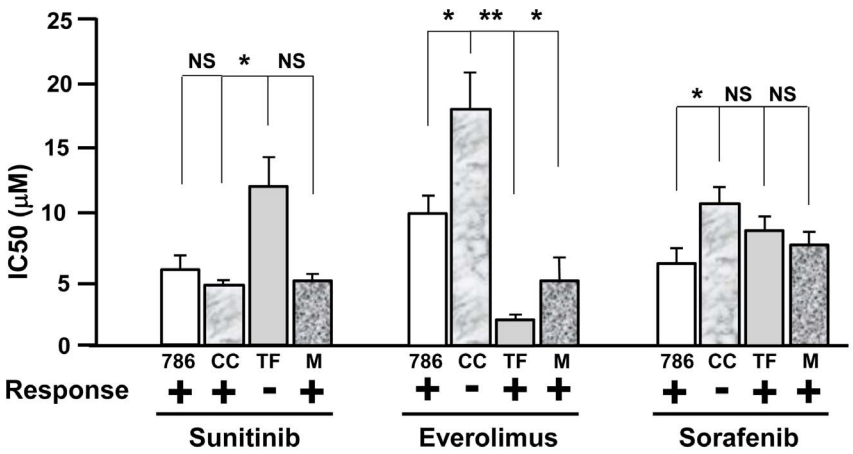

Figure 2. *In vitro* sensitivity of the TF, CC and M cells to targeted therapies. The IC50 of the different drugs was determined using the MTT test with concentrations of the drugs ranging from 0.1 µM to 100 µM in 786-O (786), TF, CC and M cells. The means SEMs and p-values (Student t test), in comparison with the IC50 for 786-O cells, the reference value, are shown. *$p<0.05$; **$p<0.01$ (Student t test).

doi:10.1371/journal.pone.0089449.g002

(80 mg/kg) [20]. The ratio between the size of the tumor before and at the end of treatment for each tumor was measured.

Results

Expression of the receptors targeted by sunitinib and sorafenib on tumor cells

Considering that the effects of anti-angiogenesis treatments on endothelial cells are equivalent for any patient, the different responses to the drugs may be attributed to the genetic variability of tumor cells expressing the target receptors and/or over-activating the mTOR pathway. Moreover, sunitinib and sorafenib inhibit vascular endothelial cell and tumor cell proliferation because both cell types express target receptors but to a greater extent than normal renal epithelial cells [21]. Hence, we analyzed the expression of tyrosine kinase receptors targeted by sunitinib and sorafenib in cells obtained from tumor tissues and on the 786-O cells. The relative expression levels of these receptors were determined by qPCR and confirmed by semi-quantitative PCR. 786-O cells do not express FLT-3, c-KIT or VEGF-R2, TF cells express all the receptors except VEGF-R2, CC cells express all the receptors except VEGF-R1, and M cells express all the receptors except FLT-3. The expression score (number of expressed receptors and relative levels) given in Table 2 showed that M cells expressed the receptors at the highest level and 786-O cells had the lowest level of receptor expression (786-O cells<CC cells<TF cells<M cells).

Determination of the *in vitro* sensitivity to the drugs: correlation with the patients' response

To establish a correlation between the therapeutic response observed in the patients and response of the cells derived from the tumors, we performed *in vitro* proliferation assays in the presence of increasing concentrations of the different drugs used to treat the patients (from 0.1 μM to 100 μM). We used 786-O cells as a reference since their proliferation is inhibited by sunitinib [22–23], sorafenib [24–25] and mTOR inhibitor [26]. We considered the cells to be sensitive to a particular drug if the concentration giving 50% inhibition of cell proliferation (IC50) was lower than or equal to the IC50 in 786-O cells and considered to be resistant if the IC50 was higher than in 786-O cells. The IC50 of 786-O cells for sunitinib, everolimus and sorafenib were respectively 6±1, 10±1 and 6±1 μM. Following 48 hours of treatment the IC50 for sunitinib was equivalent for 786-O, CC and M cells and higher for TF cells (Fig. 2). These results showed that TF cells were resistant to sunitinib whereas CC and M cells were sensitive, a result that correlated with the patients' response.

To further compare the patients' response with the *in vitro* response, TF, CC and M cells were tested for their relative sensitivity to everolimus and sorafenib. TF and M cells had a lower IC50 for everolimus and an equivalent IC50 for sorafenib compared with 786-O cells. Hence, according to our hypothesis, these cells were sensitive to everolimus and sorafenib, a result that paralleled the sensitivity of the first TFE3 patient to both drugs and the transient sensitivity of the second TFE3 patient to everolimus. Our results also suggest that the second TFE3 patient would be sensitive to treatment with sorafenib but this was not possible to verify because the patient died before treatment with third-line chemotherapy. The *in vitro* results suggest that the patient from whom the CC cells were derived was insensitive to everolimus and to sorafenib. The insensitivity to everolimus paralleled the absence of a clear clinical response of the patient who was placed in palliative care. The insensitivity to sorafenib could not be compared with the patient's response since he was not treated with this drug. For this patient, the use of alternative tyrosine kinase inhibitors (axitinib, pazopanib, tivozanib) [27–30] or immune strategies through the use of antibodies directed against-programmed death 1 (PD-1)/PD-1 ligand [31–32] or against cytotoxic T-lymphocyte-associated protein [33–35] would have been a better therapeutic strategy if clinicians had taken into account our *in vitro* results.

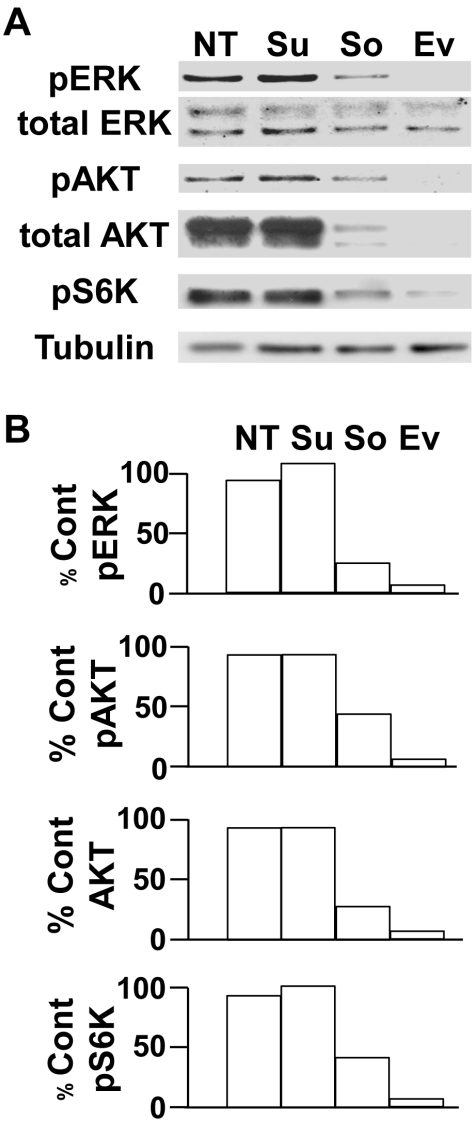

Figure 3. *In vitro* sensitivity of the TF cells to the different drugs used to treat the patient; specific impact on downstream signaling pathways. A) The activity of major signaling pathways (ERK, PI3K/AKT/mTOR/S6K) in response to the different treatments (sunitinib (Su), sorafenib (So) and everolimus (Ev)) was determined by analysis of the presence of the phosphorylated forms of the kinases (pERK, pAKT, pS6K) in TF cells following a short-term treatment (two hours) by immunoblotting. Tubulin is shown as a loading control. B) Quantification of the experiments shown in A. The percentage of phosphorylated kinases or their total amount is indicated with respect to the reference value (100%) for the cell without any inhibitor. These results are representative of four independent experiments.
doi:10.1371/journal.pone.0089449.g003

The effects of the different drugs on proliferation are correlated with the activity of intracellular signaling pathways (ERK and PI3 kinase/AKT/mTOR/S6 kinase (S6K)) in TF cells. Hence, the

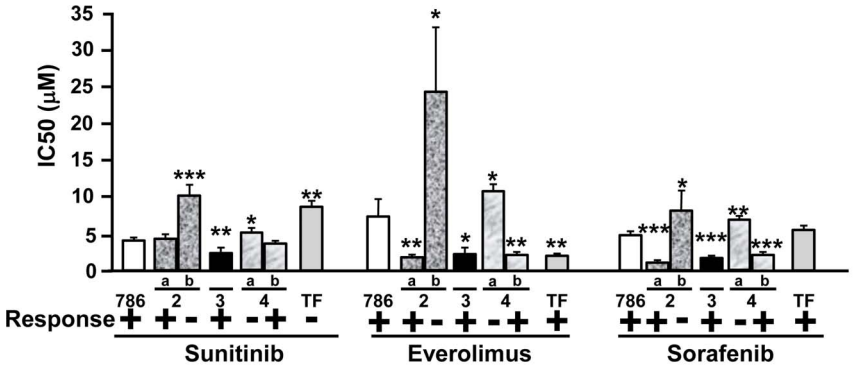

Figure 4. *In vitro* sensitivity of cells isolated from different patients with ccRCC to targeted therapies. Cells were isolated from ccRCC of different Fuhrman grades (two grade 2 tumors (a, b), one grade 3 and two grade 4 (a, b). The IC50 of the different drugs was determined using the MTT test with concentrations of the drugs raning from 0.1 μM to 100 μM and the results were compared with the IC50 in 786-O (786) and TF cells. The expected response of the patients to the different drugs is indicated (− non-responder, + responder). The means, SEMs and p values (Student t test), in comparison with the IC50 for 786-O cells, the reference value, are shown. *p<0.05; **p<0.01; ***p<0.0001.
doi:10.1371/journal.pone.0089449.g004

relative sensitivity of TF cells to the three drugs was shown using western blotting (Fig. 3A and 3B); sorafenib and everolimus inhibited ERK and S6 kinase (S6K) activity but sunitinib did not. Sorafenib and everolimus also induced AKT degradation probably through a proteasome-dependent manner as already suggested [36–37]. The effects of the different drugs on signaling pathways have been tested in CC and M cells. Sunitinib strongly inhibited the AKT activity in CC cells without affecting the ERK and S6K activity. Whereas sorafenib slightly inhibited ERK, it potentiated the AKT and S6K activity. Everolimus inhibited S6K with reactivation of AKT. The efficacy of sunitinib and sorafenib observed in the *in vitro* tests on M cells did not correlate with inactivation of ERK and AKT. However, the *in vitro* efficacy of everolimus on the proliferation of M cells may be explained by strong inhibition of S6K (Fig. S1).

The sensitivity to the three drugs, which varied from one sample to another, was evaluated in cell samples from five patients with Fuhrman grade 2 to 4 ccRCC, in parallel with 786-O and TF cells (Fig. 4). The relative expression level of the receptors targeted by sunitinib and sorafenib was also investigated and reported in Table 3. Patients 2a, 3 and 4b were expected to be responsive to sunitinib, everolimus and sorafenib whereas patients 2b and 4a were expected to be resistant to the three drugs. For the moment the patients' tumors were not metastatic. Hence, we could not confirm our hypotheses on treatment efficacy. However, our results could be used to inform the choice of treatment in case of progression toward a metastatic grade.

In vivo effects of sunitinib and sorafenib on tumor xenografts obtained with TF cells

The capacity of the drugs to reduce or stabilize tumor growth was tested on subcutaneous xenografts of TFE3 RCC cells in nude mice. The tumor growth was rather long (three months), a result compatible with previous results obtained on direct grafting of tumor fragments of RCC in mice [38]. We considered that a tumor was stable when no modification to the size was observed or if the decrease or increase in size did not exceed 1.5-fold following three weeks of treatment. Without any treatment tumors progressed (40%) or remained stable (40%) (Fig. 5A). One tumor spontaneously decreased in size. Hence, the percentage of tumor that does not progress is 60%. In the presence of sunitinib, only one tumor was stable (17%) and the size of three tumors decreased (50%); the percentage of tumor that does not progress is 67%. In the presence of sorafenib, the growth of most of the tumors was stable (45%). Three tumors regressed (33%); the percentage of tumor that does not progress is 78% which is finally the best score, a situation corresponding to that observed for the patient. Another striking observation was the presence of a majority of cells with clear cytoplasm on HES staining for stable tumors or tumors that regressed during treatment (Fig. 5B). This cytological feature was the same in the initial tumor. Unresponsive or growing tumors had a reduced number of clear zones and in contrast, cells presented an eosinophilic cytoplasm. The percentage of clear zones was evaluated for all tumors (Fig. 5B), only those treated by sorafenib have a significant increase in the number of clear zones.

Table 3. Level of expression of the different receptors targeted by sunitinib and sorafenib.

	CSFR	FLT3	KIT	PDGFR	RET	VEGFR1	VEGFR2	VEGFR3	Score/8	E Score
786-O	100	100	100	100	100	100	100	100		800
	+	+	−	+	+	−	−	+	5	
2a	679	52	1914	4796	100	1026	15242	30		23839
	+	+	+	+	+	+	+	−	7	
2b	576	38	550	2031	100	281	3162	16		6754
	+	+	+	+	+	+	+	−	7	

(−) indicates that no amplified cDNA was detectable on an agarose gel; (+) indicates amplified cDNA. The *Score/8* indicates the number of receptors targeted by sunitinib and sorafenib. The *E Score* indicates the relative expression level as detected by quantitative and semi-quantitative PCR.
doi:10.1371/journal.pone.0089449.t003

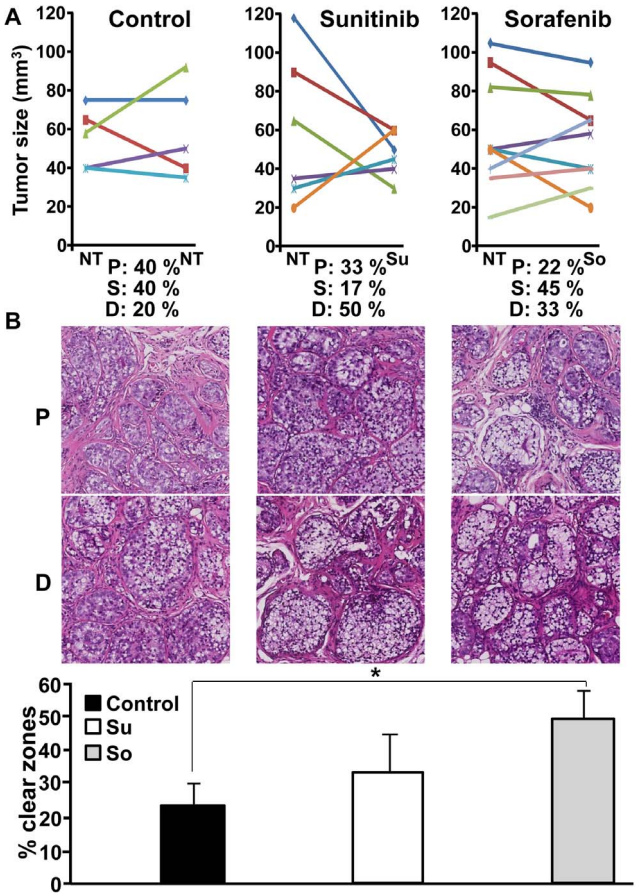

Figure 5. *In vivo* sensitivity of the TF cells to the different drugs used to treat the patient. A) 10^7 cells were subcutaneously injected into nude mice. When the tumor was visible mice were treated with sunitinib or sorafenib for 15 days. Tumor size was evaluated with a caliper. The percentage of mice with progression (P), decrease (D) or stabilization (S) of the tumor size is indicated. B) The general histological aspect of a progressing tumor (P) or a regressing (D) tumor is shown for the different situations (Control, sunitinib, sorafenib). The percentage of clear zones in stable or responsive tumors was evaluated using the Leica software SlidePath Gateway. Statistical analysis was performed using a student's *t* test (* $p<0.05$).
doi:10.1371/journal.pone.0089449.g005

Discussion

The advent of targeted therapies has completely revolutionized the treatment of kidney cancers. Until recently, the prognosis was poor in the case of metastatic disease, with a life expectancy of approximately three months. The high level of vascularization defines kidney cancers as a good target for anti-angiogenesis drugs. However, the benefits in terms of global survival are very disappointing. Despite the lack of efficacy in increasing overall survival, the treatments showed, in some patients, a clear benefit on the prolongation of life. In addition to the controversy concerning their efficacy, another parameter to take into account is the price of such compounds, which is very expensive for health insurance companies. The third parameter to consider is related to the side effects associated with the treatments. Having the capacity to stratify patients and to propose to them the best therapeutic option is ideal for the entire health system. To address this question, different parameters have to be considered; i) the capacity to obtain tumor and normal tissue samples of good quality following surgery; ii) the possibility to rapidly establish the sensitivity to the drugs after surgery. When considering the side effects it is essential to define the best option despite the presence of manageable side effects (hypertension, proteinury, hand and foot syndromes); iii) define the best strategy(ies) to demonstrate the most important sensitivity to a given drug. Our experiments complied, at least in part, with these different parameters and provide strong arguments to define the best first line treatment according to *in vitro* results.

Currently, predictive markers of efficacy to anti-angiogenesis drugs are not available in clinical practice. Our results suggest that anti-angiogenesis drug efficacy could be tested in cells derived from the tumor post surgery in order to determine the best first-line treatment. Indeed, these therapies should not to be given to a patient immediately after surgery so that they can completely heal. *In vitro* experiments could be performed during this interval. We showed a correlation between the sensitivity of the patients to the drugs and that of the cells cultured from the primary tumor. The variability in the results obtained in our first experiments was linked to the use of classical DMEM or RPMI media supplemented with fetal bovine serum. The behavior of cells in culture (morphology, proliferation) and the expression of angiogenic factors and cell surface receptors were really different when using the different culture media. The progressive loss of tumor cells expressing the TFE3/NONO translocation was also noted in classical media. The presence of high amounts of target receptors for sunitinib and/or sorafenib in M cells may explain their sensitivity to both drugs. However, despite the presence of target receptors the TF cells were insensitive to sunitinib and CC cells were insensitive to sorafenib suggesting the presence of mutations in the proteins responsible for the activation of downstream signaling pathways (H-RAS/K-RAS, B-RAF/c-RAF and Tuberous Sclerosis Protein 1 [TSC1]) [39–40]. However, sequencing of the *H-ras*, *K-ras*, *b-raf*, *c-raf* and *tsc1* genes has not highlighted the presence of specific activating/inactivating mutations. The presence of tyrosine kinase receptors insensitive to sunitinib was also tested. A recent publication has indicated that MET is responsible for the lack of efficacy to anti-angiogenesis treatment in experimental neuroendocrine tumors [41]. Moreover the presence of the co-VEGF receptors neuropilin 1 and 2 (NRP1, 2) participated in cell proliferation and metastasis [42–43]. Table S1 shows that whereas MET levels were approximately the same in 786-O and TF cells, the MET ligand hepatocyte growth factor (HGF) was over-expressed in TF cells. NRP1 is also significantly up-regulated in TF cells. These results may explain the higher sensitivity of TF cells and patient to sorafenib (RAF inhibitor), and to everolimus. The higher sensitivity of TF cells to everolimus compared with 786-O cells suggests that they are dependent on the mTOR signaling pathway for proliferation. We also noted that TF cells over-expressed the ELR+CXCL cytokine, CXCL7 (Table S1). This cytokine belongs to a family of pro-inflammatory/pro-angiogenic cytokines whose most studied member is CXCL8/Interleukin 8. They stimulate the ERK and PI3 kinase/AKT/mTOR pathways [44] and induce resistance to sunitinib [23] or bevacizumab [45]. Their receptors, CXCR1/CXCR2, are physiologically expressed on neutrophils/macrophages and endothelial cells but aberrantly expressed by tumor cells, thus creating autocrine proliferation loops [46–48]. The presence of such autocrine proliferation loops may explain the insensitivity to sunitinib but sensitivity to sorafenib and everolimus, both drugs inhibit signaling pathways downstream of CXCR receptors. We recently reported that CXCL7 is a marker of poor prognosis for

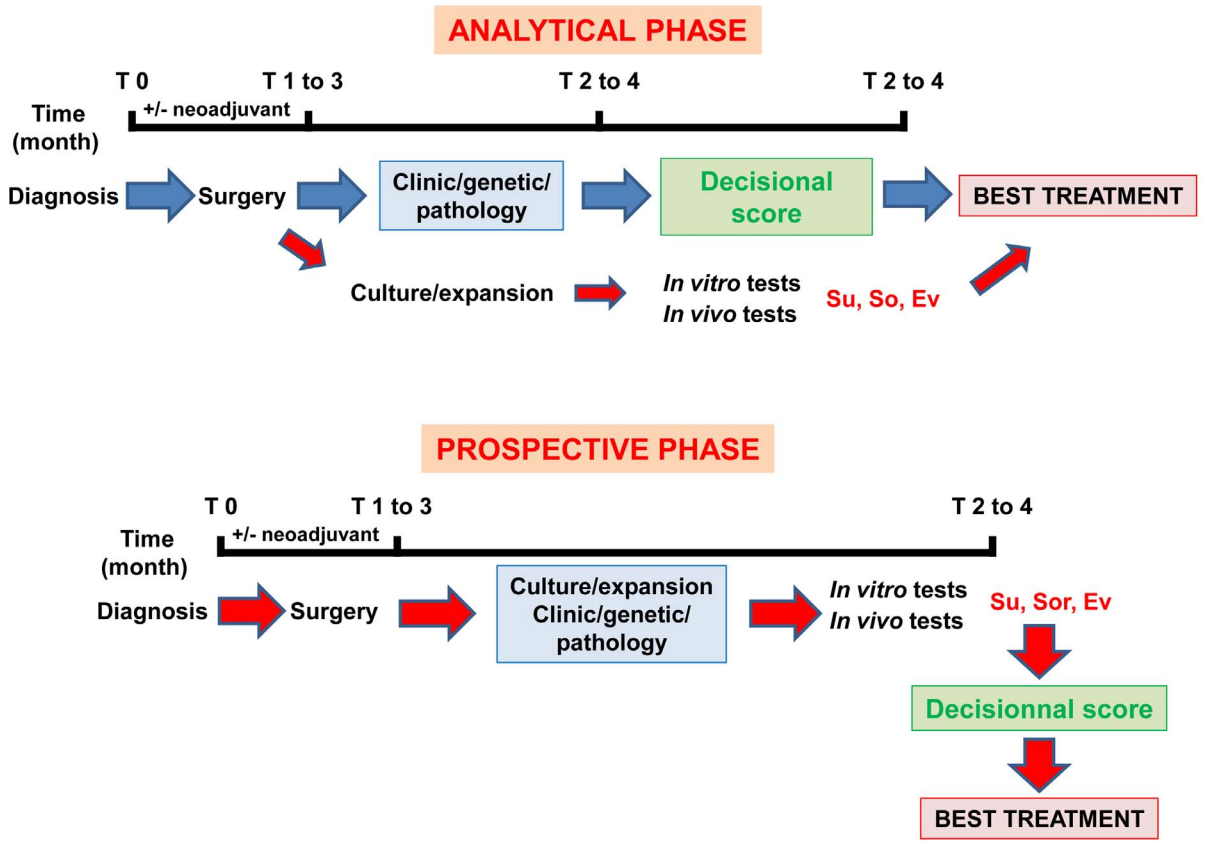

Figure 6. Definition of a standardized method to define the best therapeutic strategy. To validate this method two phases are required. **An ANALYTICAL PHASE**: This phase concerns approximately twenty patients and is dedicated to the definition of an ideal decisional score considering the clinical/pathological and genetic parameters and *in vitro/in vivo* experiments. Based on this prospective study on a small number of patients, we observed a strict correlation between the cell and the patient response to a given drug with a success rate of 100% for our methodology, which aims at the determination of the most efficient treatment. If a strong correlation exists between our score and the success to the treatment a **PROSPECTIVE PHASE** will be envisaged. For this trial, treatments will be administered according to the best decisional score.
doi:10.1371/journal.pone.0089449.g006

RCC and a new putative therapeutic target [49]. Moreover, the cells isolated from tumors 2a, 3 and 4b were also highly sensitive to everolimus. The relative level of expression of TSC1 in these cells is equivalent to that of 786-O cells. The presence of inactivating mutations is currently being investigated [40]. Cells from tumors 2a, 3 and 4b were also highly sensitive to sorafenib suggesting constitutive activation of RAS and/or RAF. However, the *H-ras* and *b-raf* genes were wild-type in these cells. The relative levels of HGF/MET, NRP1/NRP2 and CXCL cytokines will be tested. Full exome sequencing will be performed on these different cells. Specific attention to mutations of tyrosine kinase receptors that may explain insensitivity to sunitinib and hypersensitivity to inhibitors of down-stream signaling pathways will be made.

Our *in vitro* experiments were supplemented by an *in vivo* approach using xenografts of TF cells in nude mice. Even though the relative resistance to sunitinib and sensitivity to sorafenib were evidenced, tumor development in nude mice is long and not compatible for the choice of the first-line therapy [38–50]. Moreover, some mouse tumors generated with cells that we considered resistant present sensitivity to sunitinib. These results are consistent with the fact that patients who progressed on sunitinib and who were treated with others drugs for a while and then became progressively resistant to the different therapeutic lines, may be sensitive again to sunitinib [51]. These probably highlight the tumor cell population heterogeneity [52]. Hence, the *in vitro* general response is proportional to the percentage of sensitive and resistant cells and finally more relevant than the *in vivo* response in mice. Finally, the selection pressure exerted by the treatment favors the emergence of resistant cells already present within the tumor or in the cell population derived from the tumor. Our methodology should now be evaluated in a larger prospective series of patients. Hence, our promising results will initiate a clinical trial with recruitment of patients from March 2014. A general plan for the evaluation of this protocol and its impact on clinical decision-making is shown in Fig. 6. In theory, this methodology could be applied to any type of tumor for which the sensitivity to targeted therapies should be evaluated.

Supporting Information

Figure S1 *In vitro* sensitivity of the CC and M cells to the different drugs used to treat the patients; specific impact on downstream signaling pathways. A) The activity of major signaling pathways (ERK, PI3K/AKT/mTOR/S6K) in response to the different treatments (sunitinib (Su), sorafenib (So) and everolimus (Ev)) was determined by analysis of the presence of the phosphorylated forms of the kinases (pERK, pAKT, pS6K) in TF cells following a short-term treatment (two hours) by immunoblotting. Tubulin is shown as a loading control. B) Quantification of the experiments shown in A. The percentage of phosphorylated kinases or their total amount is

indicated with respect to the reference value (100%) for the cell without any inhibitor. These results are representative of four independent experiments.
(TIF)

Table S1
(DOCX)

Acknowledgments

The authors greatly acknowledge the IRCAN Animal core facility. We thank Dr Christiane Brahimi-Horn for editorial assistance, Mr Jacky Paput and Ms Céline Delabbia for animal care and Mr Thibault Fabas and Mrs Annie-Claude Peyron for technical assistance. We also thank Dr Mathieu Durand for his criticisms and help in preparing the manuscript.

Author Contributions

Conceived and designed the experiments: FP GP. Performed the experiments: RG DA. Analyzed the data: FP GP. Contributed reagents/materials/analysis tools: AM LG JA. Wrote the paper: FP GP.

References

1. Ross H, Martignoni G, Argani P (2012) Renal cell carcinoma with clear cell and papillary features. Arch Pathol Lab Med 136: 391–399.
2. Kuroda N, Mikami S, Pan CC, Cohen RJ, Hes O, et al. (2012) Review of renal carcinoma associated with Xp11.2 translocations/TFE3 gene fusions with focus on pathobiological aspect. Histol Histopathol 27: 133–140.
3. Sidhar SK, Clark J, Gill S, Hamoudi R, Crew AJ, et al. (1996) The t(X;1)(p11.2;q21.2) translocation in papillary renal cell carcinoma fuses a novel gene PRCC to the TFE3 transcription factor gene. Hum Mol Genet 5: 1333–1338.
4. Clark J, Lu YJ, Sidhar SK, Parker C, Gill S, et al. (1997) Fusion of splicing factor genes PSF and NonO (p54nrb) to the TFE3 gene in papillary renal cell carcinoma. Oncogene 15: 2233–2239.
5. Heimann P, El Housni H, Ogur G, Weterman MA, Petty EM, et al. (2001) Fusion of a novel gene, RCC17, to the TFE3 gene in t(X;17)(p11.2;q25.3)-bearing papillary renal cell carcinomas. Cancer Res 61: 4130–4135.
6. Argani P, Lal P, Hutchinson B, Lui MY, Reuter VE, et al. (2003) Aberrant nuclear immunoreactivity for TFE3 in neoplasms with TFE3 gene fusions: a sensitive and specific immunohistochemical assay. Am J Surg Pathol 27: 750–761.
7. Armah HB, Parwani AV, Surti U, Bastacky SI (2009) Xp11.2 translocation renal cell carcinoma occurring during pregnancy with a novel translocation involving chromosome 19: a case report with review of the literature. Diagn Pathol 4: 15.
8. Giangrande PH, Hallstrom TC, Tunyaplin C, Calame K, Nevins JR (2003) Identification of E-box factor TFE3 as a functional partner for the E2F3 transcription factor. Mol Cell Biol 23: 3707–3720.
9. Weterman MA, van Groningen JJ, Tertoolen L, van Kessel AG (2001) Impairment of MAD2B-PRCC interaction in mitotic checkpoint defective t(X;1)-positive renal cell carcinomas. Proc Natl Acad Sci U S A 98: 13808–13813.
10. Muller-Hocker J, Babaryka G, Schmid I, Jung A (2008) Overexpression of cyclin D1, D3, and p21 in an infantile renal carcinoma with Xp11.2 TFE3-gene fusion. Pathol Res Pract 204: 589–597.
11. Medendorp K, van Groningen JJ, Vreede L, Hetterschijt L, Brugmans L, et al. (2009) The renal cell carcinoma-associated oncogenic fusion protein PRCCTFE3 provokes p21 WAF1/CIP1-mediated cell cycle delay. Exp Cell Res 315: 2399–2409.
12. Davis IJ, McFadden AW, Zhang Y, Coxon A, Burgess TL, et al. (2010) Identification of the receptor tyrosine kinase c-Met and its ligand, hepatocyte growth factor, as therapeutic targets in clear cell sarcoma. Cancer Res 70: 639–645.
13. Malouf GG, Camparo P, Oudard S, Schleiermacher G, Theodore C, et al. (2010) Targeted agents in metastatic Xp11 translocation/TFE3 gene fusion renal cell carcinoma (RCC): a report from the Juvenile RCC Network. Ann Oncol 21: 1834–1838.
14. Escudier B, Bellmunt J, Negrier S, Bajetta E, Melichar B, et al. (2010) Phase III trial of bevacizumab plus interferon alfa-2a in patients with metastatic renal cell carcinoma (AVOREN): final analysis of overall survival. J Clin Oncol 28: 2144–2150.
15. Ravaud A (2011) Treatment-associated adverse event management in the advanced renal cell carcinoma patient treated with targeted therapies. Oncologist 16 Suppl 2: 32–44.
16. Livak KJ, Schmittgen TD (2001) Analysis of relative gene expression data using real-time quantitative PCR and the 2(-Delta Delta C(T)) Method. Methods 25: 402–408.
17. Burel-Vandenbos F, Benchetrit M, Miquel C, Fontaine D, Auvergne R, et al. (2011) EGFR immunolabeling pattern may discriminate low-grade gliomas from gliosis. J Neurooncol 102: 171–178.
18. Auerbach R, Morrissey LW, Sidky YA (1978) Regional differences in the incidence and growth of mouse tumors following intradermal or subcutaneous inoculation. Cancer Res 38: 1739–1744.
19. Zhang L, Smith KM, Chong AL, Stempak D, Yeger H, et al. (2009) In vivo antitumor and antimetastatic activity of sunitinib in preclinical neuroblastoma mouse model. Neoplasia 11: 426–435.
20. Wilhelm SM, Carter C, Tang L, Wilkie D, McNabola A, et al. (2004) BAY 43-9006 exhibits broad spectrum oral antitumor activity and targets the RAF/MEK/ERK pathway and receptor tyrosine kinases involved in tumor progression and angiogenesis. Cancer Res 64: 7099–7109.
21. Kanellis J, Fraser S, Katerelos M, Power DA (2000) Vascular endothelial growth factor is a survival factor for renal tubular epithelial cells. Am J Physiol Renal Physiol 278: F905–915.
22. Gotink KJ, Broxterman HJ, Labots M, de Haas RR, Dekker H, et al. (2011) Lysosomal sequestration of sunitinib: a novel mechanism of drug resistance. Clin Cancer Res 17: 7337–7346.
23. Huang D, Ding Y, Zhou M, Rini BI, Petillo D, et al. (2010) Interleukin-8 mediates resistance to antiangiogenic agent sunitinib in renal cell carcinoma. Cancer Res 70: 1063–1071.
24. Shiota M, Eto M, Yokomizo A, Tada Y, Takeuchi A, et al. (2010) Sensitivity of doxorubicin-resistant cells to sorafenib: possible role for inhibition of eukaryotic initiation factor-2alpha phosphorylation. Int J Oncol 37: 509–517.
25. Shiota M, Eto M, Yokomizo A, Tada Y, Takeuchi A, et al. (2010) Sorafenib with doxorubicin augments cytotoxicity to renal cell cancer through PERK inhibition. Int J Oncol 36: 1521–1531.
26. Yu K, Shi C, Toral-Barza L, Lucas J, Shor B, et al. (2010) Beyond rapalog therapy: preclinical pharmacology and antitumor activity of WYE-125132, an ATP-competitive and specific inhibitor of mTORC1 and mTORC2. Cancer Res 70: 621–631.
27. Motzer RJ, Escudier B, Tomczak P, Hutson TE, Michaelson MD, et al. (2013) Axitinib versus sorafenib as second-line treatment for advanced renal cell carcinoma: overall survival analysis and updated results from a randomised phase 3 trial. Lancet Oncol 14: 552–562.
28. Motzer RJ, Hutson TE, Cella D, Reeves J, Hawkins R, et al. (2013) Pazopanib versus sunitinib in metastatic renal-cell carcinoma. N Engl J Med 369: 722–731.
29. Motzer RJ, Nosov D, Eisen T, Bondarenko I, Lesovoy V, et al. (2013) Tivozanib versus sorafenib as initial targeted therapy for patients with metastatic renal cell carcinoma: results from a phase III trial. J Clin Oncol 31: 3791–3799.
30. Rini BI, Escudier B, Tomczak P, Kaprin A, Szczylik C, et al. (2011) Comparative effectiveness of axitinib versus sorafenib in advanced renal cell carcinoma (AXIS): a randomised phase 3 trial. Lancet 378: 1931–1939.
31. Topalian SL, Hodi FS, Brahmer JR, Gettinger SN, Smith DC, et al. (2012) Safety, activity, and immune correlates of anti-PD-1 antibody in cancer. N Engl J Med 366: 2443–2454.
32. Brahmer JR, Tykodi SS, Chow LQ, Hwu WJ, Topalian SL, et al. (2012) Safety and activity of anti-PD-L1 antibody in patients with advanced cancer. N Engl J Med 366: 2455–2465.
33. McDermott DF, Atkins MB (2013) Immune therapy for kidney cancer: a second dawn? Semin Oncol 40: 492–498.
34. Bockorny B, Dasanu CA (2013) Intrinsic immune alterations in renal cell carcinoma and emerging immunotherapeutic approaches. Expert Opin Biol Ther 13: 911–925.
35. Pal SK, Williams S, Josephson DY, Carmichael C, Vogelzang NJ, et al. (2012) Novel therapies for metastatic renal cell carcinoma: efforts to expand beyond the VEGF/mTOR signaling paradigm. Mol Cancer Ther 11: 526–537.
36. Riesterer O, Zingg D, Hummerjohann J, Bodis S, Pruschy M (2004) Degradation of PKB/Akt protein by inhibition of the VEGF receptor/mTOR pathway in endothelial cells. Oncogene 23: 4624–4635.
37. Facchinetti V, Ouyang W, Wei H, Soto N, Lazorchak A, et al. (2008) The mammalian target of rapamycin complex 2 controls folding and stability of Akt and protein kinase C. EMBO J 27: 1932–1943.
38. Karam JA, Zhang XY, Tamboli P, Margulis V, Wang H, et al. (2011) Development and characterization of clinically relevant tumor models from patients with renal cell carcinoma. Eur Urol 59: 619–628.
39. Choueiri TK, Cheville J, Palescandolo E, Fay AP, Kantoff PW, et al. (2012) BRAF mutations in metanephric adenoma of the kidney. Eur Urol 62: 917–922.
40. Iyer G, Hanrahan AJ, Milowsky MI, Al-Ahmadie H, Scott SN, et al. (2012) Genome sequencing identifies a basis for everolimus sensitivity. Science 338: 221.
41. Sennino B, Ishiguro-Oonuma T, Wei Y, Naylor RM, Williamson CW, et al. (2012) Suppression of tumor invasion and metastasis by concurrent inhibition of c-Met and VEGF signaling in pancreatic neuroendocrine tumors. Cancer Discov 2: 270–287.

42. Cao Y, Hoeppner LH, Bach S, E G, Guo Y, et al. (2013) Neuropilin-2 promotes extravasation and metastasis by interacting with endothelial alpha5 integrin. Cancer Res 73: 4579–4590.
43. Cao Y, E G, Wang E, Pal K, Dutta SK, et al. (2012) VEGF exerts an angiogenesis-independent function in cancer cells to promote their malignant progression. Cancer Res 72: 3912–3918.
44. Vandercappellen J, Van Damme J, Struyf S (2008) The role of CXC chemokines and their receptors in cancer. Cancer Lett 267: 226–244.
45. Grepin R, Guyot M, Jacquin M, Durivault J, Chamorey E, et al. (2012) Acceleration of clear cell renal cell carcinoma growth in mice following bevacizumab/Avastin treatment: the role of CXCL cytokines. Oncogene 31: 1683–1694.
46. Ginestier C, Liu S, Diebel ME, Korkaya H, Luo M, et al. (2010) CXCR1 blockade selectively targets human breast cancer stem cells in vitro and in xenografts. J Clin Invest 120: 485–497.
47. Wang B, Hendricks DT, Wamunyokoli F, Parker MI (2006) A growth-related oncogene/CXC chemokine receptor 2 autocrine loop contributes to cellular proliferation in esophageal cancer. Cancer Res 66: 3071–3077.
48. Mestas J, Burdick MD, Reckamp K, Pantuck A, Figlin RA, et al. (2005) The role of CXCR2/CXCR2 ligand biological axis in renal cell carcinoma. J Immunol 175: 5351–5357.
49. Grepin R, Guyot M, Giuliano S, Boncompagni M, Ambrosetti D, et al. (2013) The CXCL7/CXCR1/2 axis is a key driver in the growth of clear cell renal cell carcinoma. Cancer Res in press.
50. Sivanand S, Pena-Llopis S, Zhao H, Kucejova B, Spence P, et al. (2012) A validated tumorgraft model reveals activity of dovitinib against renal cell carcinoma. Sci Transl Med 4: 137ra175.
51. Hammers HJ, Verheul HM, Salumbides B, Sharma R, Rudek M, et al. (2010) Reversible epithelial to mesenchymal transition and acquired resistance to sunitinib in patients with renal cell carcinoma: evidence from a xenograft study. Mol Cancer Ther 9: 1525–1535.
52. Gerlinger M, Rowan AJ, Horswell S, Larkin J, Endesfelder D, et al. (2012) Intratumor heterogeneity and branched evolution revealed by multiregion sequencing. N Engl J Med 366: 883–892.

Published OnlineFirst December 12, 2013; DOI: 10.1158/0008-5472.CAN-13-1267

Cancer Research

The CXCL7/CXCR1/2 Axis Is a Key Driver in the Growth of Clear Cell Renal Cell Carcinoma

Renaud Grépin[5], Mélanie Guyot[1], Sandy Giuliano[1], Marina Boncompagni[1], Damien Ambrosetti[1,2], Emmanuel Chamorey[3], Jean-Yves Scoazec[4], Sylvie Negrier[4], Hélène Simonnet[4], and Gilles Pagès[1]

Abstract

Mutations in the von Hippel–Lindau gene upregulate expression of the central angiogenic factor VEGF, which drives abnormal angiogenesis in clear cell renal cell carcinomas (ccRCC). However, the overexpression of VEGF in these tumors was not found to correlate with overall survival. Here, we show that the proangiogenic, proinflammatory cytokine CXCL7 is an independent prognostic factor for overall survival in this setting. CXCL7 antibodies strongly reduced the growth of ccRCC tumors in nude mice. Conversely, conditional overexpression of CXCL7 accelerated ccRCC development. CXCL7 promoted cell proliferation *in vivo* and *in vitro*, in which expression of CXCL7 was induced by the central proinflammatory cytokine interleukin (IL)-1β. ccRCC cells normally secrete low amounts of CXCL7; it was more highly expressed in tumors due to high levels of IL-1β there. We found that a pharmacological inhibitor of the CXCL7 receptors CXCR1 and CXCR2 (SB225002) was sufficient to inhibit endothelial cell proliferation and ccRCC growth. Because CXCR1 and CXCR2 are present on both endothelial and ccRCC cells, their inhibition affected both the tumor vasculature and the proliferation of tumor cells. Our results highlight the CXCL7/CXCR1/CXCR2 axis as a pertinent target for the treatment of ccRCC. *Cancer Res; 74(3); 873–83. ©2013 AACR.*

Introduction

Mutations in the von Hippel–Lindau gene cause overexpression of VEGF, resulting in clear cell renal cell carcinomas (ccRCC) to be one of the most vascularized tumors. Theoretically, ccRCC should be highly responsive to anti-VEGF therapy. Bevacizumab, a humanized monoclonal antibody targeting VEGF, in association with IFN-α, has obtained approval from the U.S. Food and Drug Administration for treatment (1). Despite the increased time to progression, the pivotal AVOREN study that compared the efficacy of IFN-α with IFN-α plus bevacizumab (2) showed that bevacizumab did not improve overall survival. However, a more detailed analysis of the results showed that some patients were high responders to treatment with prolonged survival, whereas the treatment was inefficient in other patients in which metastatic dissemination was observed (3, 4). Moreover, a recent meta-analysis showed that bevacizumab in combination with chemotherapy induced fatal adverse events (5). Our recent study also highlighted unexpected ccRCC-enhanced growth in mice treated with bevacizumab (6). We and others have also demonstrated a very important role for CXCL cytokines in the development of ccRCC progression, in particular CXCL8 (7). This suggested that ccRCC expresses a high amount of VEGF and others proangiogenic cytokines that play a key role when the VEGF/VEGFR axis is inhibited by either antibodies targeting VEGF or inhibitors targeting their tyrosine kinase receptors.

Cytokines of the CXCL family have angiogenic or antiangiogenic potency depending on the presence or absence of the amino acid triplet ELR in their protein sequence; $ELR^{+}CXCL$ (1–3, 5–8) have proangiogenic properties whereas $ELR^{-}CXCL$ (4, 9, 10) have antiangiogenic properties (8, 9). $ELR^{+}CXCL$ mediate their effect through their G-protein–coupled receptors CXCR-1 and CXCR-2, which leads to activation of the extracellular signal–regulated kinase (ERK) and phosphoinositide 3-kinase (PI3K) pathways (8). The proinflammatory chemokine, CXCL8 also called interleukin (IL)-8, promotes angiogenesis, tumorigenesis, and metastasis, and it is overexpressed in many tumors, including ccRCC (10). Moreover, Ras-dependent secretion of CXCL8 enhanced tumor progression by promoting neovascularization (11). The CXCR2/CXCL8 axis was also described as a survival pathway for prostate (12), ovarian (13), brain (14), and skin cancers (15). Moreover, CXCR1 blockade inhibited the growth of human breast cancer stem cells (16). CXCL8 is not the only ELR+CXCL cytokine implicated in cancer progression as CXCL1 was shown to be important for the proliferation of esophageal (17) and

Authors' Affiliations: [1]University of Nice Sophia Antipolis, UMR CNRS 7284/U INSERM 1081; [2]Department of Anatomo Pathology, Nice University Hospital, University of Nice Sophia Antipolis; [3]Department of Statistics, Centre Antoine Lacassagne, Nice; [4]University Lyon 1, Centre de Recherche en Cancérologie de Lyon, UMR CNRS 5286/U INSERM 1052, Lyon, France; and [5]Centre Scientifique de Monaco, Monaco

Note: Supplementary data for this article are available at Cancer Research Online (http://cancerres.aacrjournals.org/).

R. Grepin and M. Guyot contributed equally to this work.

Corresponding Author: Gilles Pagès, University of Nice Sophia Antipolis, 33 Avenue de Valombrose, Nice 06189, France. Phone: 00-33-4-92031231; Fax: 00-33-4-92031235; E-mail gpages@unice.fr

doi: 10.1158/0008-5472.CAN-13-1267

©2013 American Association for Cancer Research.

Downloaded from cancerres.aacrjournals.org on November 6, 2015. © 2014 American Association for Cancer Research.

Published OnlineFirst December 12, 2013; DOI: 10.1158/0008-5472.CAN-13-1267

melanoma cancer cells (18). CXCL7 is also implicated in the development of the lymphatic network through the regulation of VEGF-C and VEGF-D, two major growth factors for lymphatic endothelial cells (19). The role of CXCL cytokines is not restricted to solid tumors because CXCL4 and CXCL7 are markers of advanced disease for myelodysplasic syndromes (20). Hence, the ELR$^+$CXCL/CXCR1/CXCR2 axis is a key component implicated in tumor development. However, the meaning of coexpression in the same cell of CXCR and CXCL is controversial because this autocrine pathway can drive both senescence (21) and tumor development (16). This discrepancy can be explained by differential expression during tumor progression. CXCR expression may be beneficial during tumorigenesis because it drives senescence. However, its expression during the late stages accelerates tumor growth because stimulation of CXCR induces activation of ERKs, a major signaling pathway implicated in cell proliferation (22). The goal of our study was to identify within the family of CXCL cytokines the one that is the most pertinent as a prognostic marker for survival of patients with ccRCC and to determine if targeting this cytokine or its receptors inhibits growth of an experimental model of RCC.

Materials and Methods

Human kidney samples

The clinical characteristics of the patients and angiogenic profile of the normal and tumor tissues were described previously (6).

Cell lines and molecular biology

786-O (CRL 1932), Caki-2 (HTB-47), and ACHN (CRL 1611) cells were from American Type Culture Collection. RCC10 were a kind gift from W.H. Kaelin (Dana-Farber Cancer Institute, Boston, MA). 786-O^{LUC+}, RCC-10^{LUC+}, and ACHN^{LUC+} cells were obtained by lentiviral transduction (pLenti6/V5-D-TOPO; Invitrogen) and blasticidin selection (10 μg/mL; ref. 6). Tumor 1 was a nonmetastatic pT3b, Fuhrman grade 2 tumor, tumor 2 was a nonmetastatic pT3a, Fuhrman grade 4 tumor, and tumor 3 was a metastatic pT3a, Fuhrman grade 4 tumor. Tumor fragments following surgery were treated with collagenase overnight at 37°C and/or mechanically disaggregated with scalpels. Tumor cells were suspended in cell culture medium specific for renal cells (PromoCell). Further experiments were performed after passage ten when the cell line was established. Reverse transcription reactions were performed as described (23). PCR analysis of CXCR2 expression was performed with the following oligonucleotides: forward primer 5′-ATGGAAGATTTTAACATGGAG-3′; reverse primer 5′-GAGAGTAGTGGAAGTGTGCC-3′.

Antibodies

The following antibodies were used for immunoblotting or immunohistochemistry respectively: antiphospho ERK1/2 antibody (pERK; Sigma), antiphospho AKT (pAKT), anti-AKT, anti-ERKs (Santa Cruz Biotechnology), anti-PARP (Cell Signaling), and anti-CAIX (Bayer Health Care). The CD31 antibodies were a rat monoclonal anti-mouse CD31 (clone MEC 13.3, 1:1000, BD Pharmingen) or a rabbit polyclonal anti-mouse CD31 (ab124432; Abcam).

Drugs

The anti-human CXCL7 antibodies (Peprotech) were diluted in PBS and injected intraperitoneally (5 mg/kg), as described previously (11). PBS was injected into the control group. SB225002 was synthesized by Dr. Rachid Benhida, the Chemistry Department of the University of Nice, Nice, France, as previously described (24).

Tumor xenograft formation and size evaluation

786-O^{LUC+}, RCC-10^{LUC+}, or ACHN^{LUC+} cells (3×10^6 to 10×10^6) were injected subcutaneously into the flanks of 5-week-old nude (nu/nu) female mice (Janvier). Bioluminescence was quantified using the In Vivo Imaging System (Perkin Elmer) according to the manufacturer's instructions. Tumor volume [$(v = L \times l^2 \times 0.52$ (25)] was determined in parallel using a caliper. There was a linear relationship between values for bioluminescence and the tumor volume.

Immunohistochemistry and immunofluorescence experiments

Tumor sections were handled as described previously (26) for immunofluorescence experiments. Sections were incubated with rat monoclonal anti-mouse CD31 (clone MEC 13.3; BD Pharmingen). For immunohistochemisry, a rabbit polyclonal anti-mouse CD31 (ab124432; Abcam) was used. Vessel density was evaluated using the ImageJ program. Three double-blind counts were performed.

Measurement of hemoglobin and cytokines

Frozen tumor tissues were lysed in cell extraction buffer (Biosource). The intratumor hemoglobin content was measured using a Drabkin reagent kit 525 (Sigma). CXCL cytokines, fibroblast growth factor (FGF), human and mouse VEGF were measured using PeproTech ELISA kits according to the manufacturer's recommendations (PeproTech). VEGF-C was measured using the Human DuoSet ELISA kits, and VEGF-D using the Quantikine ELISA Kit (R&D Systems).

Statistical analysis

Statistical analyses were two-sided and were performed using R-2.12.2 for Windows. Statistical comparisons were performed using the χ^2 test or the Fisher exact test for qualitative data, the Student t test or Wilcoxon test for quantitative data, and the log-rank test for censored data.

Results

CXCL7 is an independent prognostic factor for overall survival of patients with ccRCC

Previously, we used immunoassay to determine cytokines that regulate the angiogenic balance in 51 ccRCC patient samples and their normal tissue counterpart (6). To investigate whether these cytokines were associated with patient outcome, we measured the correlation between the overall patient survival and the intratumoral levels of the different cytokines.

Downloaded from cancerres.aacrjournals.org on November 6, 2015. © 2014 American Association for Cancer Research.

Published OnlineFirst December 12, 2013; DOI: 10.1158/0008-5472.CAN-13-1267

In total, 22 patients (43%) died during the follow-up period. It is noteworthy that patients who exhibited CXCL7 levels superior to the first quartile (1,152 pg/mg) had a significantly higher death rate (Fig. 1A). Univariate analysis showed that CXCL7 expression was a poor prognostic factor for overall survival ($P = 0.0015$; Supplementary Table S1). Furthermore, metastasis at diagnosis and the Fuhrman grade, which are both known to be poor prognostic factors for patient's outcome, also correlated significantly with overall survival ($P \leq 10^{-3}$ and 0.001). Unexpectedly, the levels of the proangiogenic forms of VEGF [levels of total VEGF (V) minus the levels of the antiangiogenic form of VEGF (Vb; ref. 27)] did not significantly correlated with survival ($P = 0.26$ and 0.49; Supplementary Table S1). These prognostic factors (level of CXCL7, metastasis at diagnosis, and the Fuhrman grade) were then analyzed in a multivariate Cox regression model on overall survival (Supplementary Table S2). CXCL7 expression was identified as an independent prognostic parameter for overall survival ($P = 0.014$). Similar results were obtained for metastasis at diagnosis and the Fuhrman grade with respect to overall survival ($P = 0.0005$ and 0.007; Supplementary Table S2).

CXCL7 blockade decreases the growth of ccRCC xenograft tumors

The results described above prompted us to test the potential of CXCL7 as a new therapeutic target for the development of ccRCC. For this purpose, we analyzed expression of CXCL7 in the conditioned medium of different model cell lines of ccRCC, including 786-O, RCC-10, ACHN, and Caki-2. These cell lines have been extensively for their mutations in the von

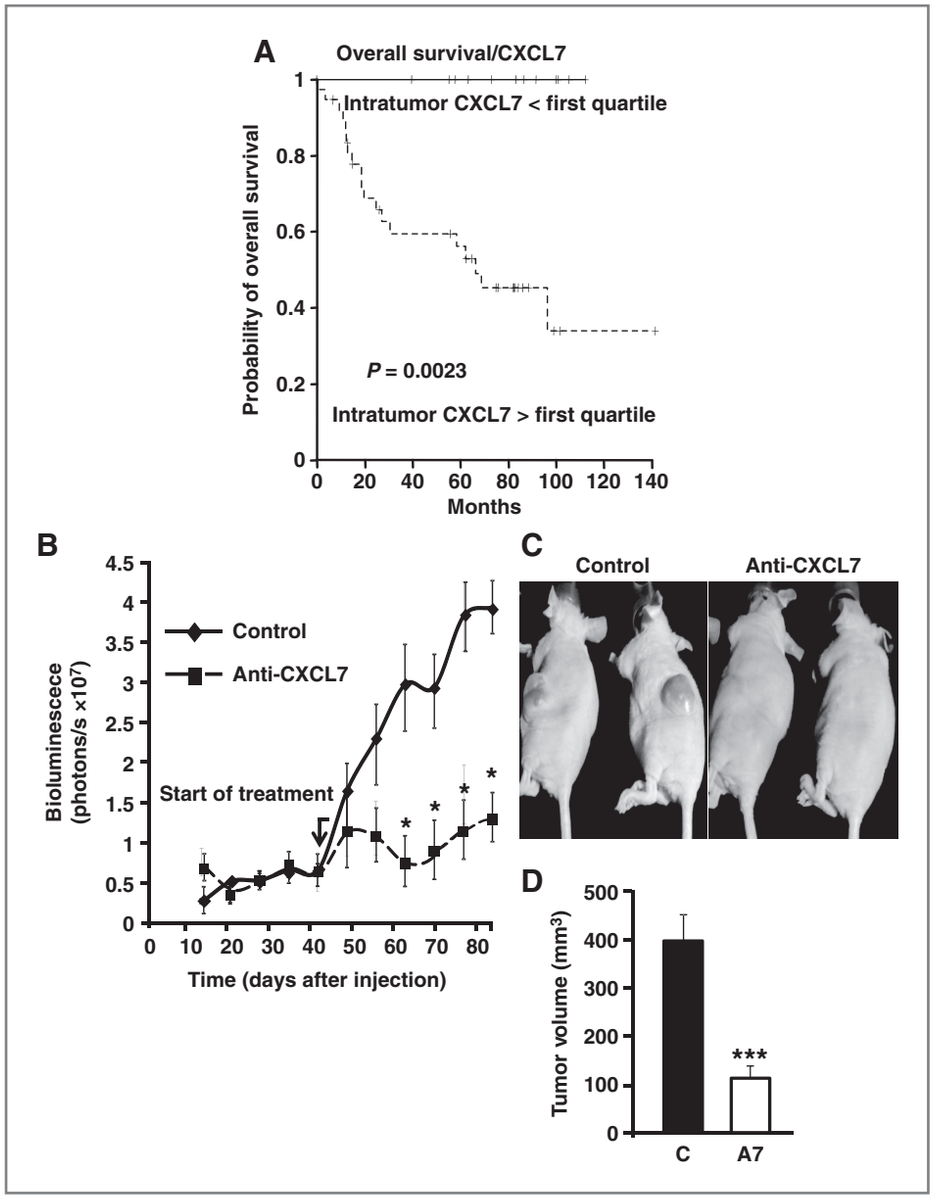

Figure 1. The Kaplan–Meier analysis of overall survival of patients with renal cell carcinoma and role of CXCL7 blockade for 786-O xenograft tumor growth. A, correlation of overall survival with baseline levels of CXCL7 (first quartile value 1,152 pg/mg protein). Overall survival was calculated from patient subgroups with baseline levels of CXCL7 that were less or greater than the first quartile value. B, 3×10^6 786-O^{LUC+} cells were subcutaneously injected into nude mice ($n = 7$ per group). When the tumor volume was approximately 100 mm^3, mice were treated intraperitoneally once per week with irrelevant IgG (control) or with 15 mg/kg of the anti-CXCL7 antibodies (anti-CXCL7). Bioluminescence was measured weekly as described previously (6). Results are presented as the mean ± SD. Statistical differences between the size of tumors of control and treated mice are presented: *, $P < 0.05$. C, representative images of tumor-bearing mice. D, mean tumor volume ± SD at the end of experiment; ***, $P < 0.001$.

Downloaded from cancerres.aacrjournals.org on November 6, 2015. © 2014 American Association for Cancer Research.

Published OnlineFirst December 12, 2013; DOI: 10.1158/0008-5472.CAN-13-1267

Hippel–Lindau protein, which lead to constitutive expression of the hypoxia-inducible factor 1 α or 2 α (HIF-1α or 2α; ref. 28). These cell lines only produced levels of CXCL7, which are at the lower limit of the detection threshold. However, human CXCL7 (ELISA tests specific of human CXCL7 were used) was present in tumors generated from 786-O cells in nude mice in a range comparable with what was detected in human samples (mean, 2,000 pg/mg protein; ref. 6), suggesting that "factors" produced in the tumor's microenvironment stimulate the production of CXCL7 by tumor cells. This result was in agreement with the data of Pillai and colleagues, who described that stromal-derived "activities" were required for optimal expression of CXCL7 by monocytes (29). These results provided the rationale for testing the impact of blocking human CXCL7 on the development of ccRCC xenografted tumors. Thus, 786-O^{LUC+} cells were monitored by luminescence to evaluate the growth of tumors *in vivo* following treatment. Mice developed tumors seven days after cell injections and tumors remained latent for 40 days before developing exponentially. In contrast, when anti-CXCL7 antibodies were administered 40 days after the injection of 786-O cells, tumors remained latent for as long as 70 days (Fig. 1C and D). The effect of anti-CXCL7 antibodies was also tested on ccRCC generated with two others independent ccRCC cell lines (RCC-10 and ACHN) with equivalent results (Supplementary Fig. S1).

Anti-CXCL7 antibodies do not alter the angiogenic profile of ccRCC tumors in nude mice but modify their growth

CXCL7 stimulates endothelial cell proliferation and angiogenesis via activation of two G-protein–coupled receptors, CXCR1 and CXCR2 (8). However, as tumor cells may express abnormal levels of CXCR1 and CXCR2, we hypothesized that anti-CXCL7 antibodies may have antiangiogenic and antiproliferative properties. First, we evaluated the production of angiogenic cytokines in tumors of placebo or anti-CXCL7–treated mice. As expected, anti-CXCL7 antibodies decreased CXCL7 levels within the tumors. However, they did not affect the production of other major angiogenic cytokines, including VEGF and CXCL8 (Fig. 2A). Tumor vascularization, assessed by measuring intratumor hemoglobin levels, was not affected by the anti-CXCL7 treatment (Fig. 2B). To gain a more precise evaluation of vascularization, we also analyzed the network of blood and lymphatic vessels. Again, no clear differences were noted for the anti-CXCL7 treatment on the number of CD31-labeled cells (Supplementary Fig. S2) and no positive cells for Lyve-1 were observed in the center of tumors in contrast to what we previously observed following treatment with bevacizumab (6). Hence, we hypothesized that the anti-CXCL7 treatment might affect the proliferation of tumor cells. To test this hypothesis, we first evaluated two major signaling pathways implicated in cell proliferation, the mitogen-activated protein kinase/ERK and PI3K pathways. ERK and AKT activities were significantly downregulated in mice treated with anti-CXCL7 antibodies (Fig. 2C). The tumors also showed a decreased number of Ki67-labeled cells (Fig. 2D) and an increased number of necrotic zones (Fig. 2E and Supplementary Fig. S3). No major signs of apoptosis (assessed by PARP cleavage) were detected in tumor samples. Carbonic anhydrase 9 (CAIX) is a major target of the HIF and has been extensively studied as a marker of hypoxia (30). A significant decrease in CAIX protein levels was observed in tumors of anti-CXCL7–treated mice (Fig. 2F), suggesting that the anti-CXCL7 treatment decreases cell proliferation and therefore limits the development of hypoxic zones that have been correlated with the selection of more aggressive cells (31).

Overexpression of CXCL7 accelerates the growth of ccRCC xenograft tumors in nude mice

To definitively demonstrate the protumor growth effect of CXCL7, we generated 786-O cells overexpressing CXCL7. Control 786-O cells produced levels of CXCL7 at the limit of the detection threshold of ELISA tests (50 pg/mL/24 hours/10^6 cells; Fig. 3A). The level of CXCL7 in the media of 786-O cells transduced with a CXCL7-expressing lentivirus was superior to 1 ng/mL/24 hours/10^6 cells. Overexpression resulted in accelerated cell proliferation, reinforcing the concept of an autocrine proliferation loop driven by CXCL7 (Fig. 3B and C). Overexpression of CXCL7 resulted in accelerated tumor growth in xenografts onto the flanks of nude mice (Fig. 3D). Because tumors obtained with CXCL7 overexpressing cells were too big, mice were sacrificed for ethical purposes. Therefore, extensive comparison of control and "CXCL7" tumors by immunohistochemistry was impossible because of the small size of control tumors. Only ELISA tests and Western blotting were possible. High levels of CXCL7 were detected in the plasma and the tumors (Fig. 3E). No modifications of other potent angiogenic factors—VEGF and CXCL8—were detected. The presence of equal hemoglobin content also suggests that the difference in tumor growth was not dependent on angiogenesis (Fig. 3F). Increased proliferating capabilities were noted by testing ERK and AKT activity (significant increase for ERK and a tendency to increase AKT activity), which almost mirrored the results obtained by blocking CXCL7, strongly suggesting that CXCL7 accelerates tumor cell proliferation *in vivo* (Fig. 3G).

Regulation of expression of CXCL7 by tumor cells *in vitro* and *in vivo*

We analyzed the discrepancy between CXCL7 production in cell lines and in tumor xenografts. CXCL7 is produced as a precursor protein platelet basic protein (PBP), which is then cleaved to give the connective tissue-activating peptide III (CTAP-III) and the β-thromboglobulin-antigen (βTG-Ag). βTG-Ag maturates to generate active neutrophil-activated peptide 2 (NAP-2)/CXCL7 (32). PBP expression could be stimulated by IL-1β in colon carcinoma cell lines (32). IL-1β induces PBP/CXCL7 mRNA expression in 786-O cells (Fig. 4A). ELISA tests specific for the mature CXCL7 form show that IL-1β also stimulates the production of the mature protein (Fig. 4B). The discrepant results between *in vitro* and in *vivo* experiments were explained by the fact that tumors generated in nude mice produced IL-1β (mean, 550 pg/mL/mg; protein range, 50–2,000; $n = 15$). Equivalent amounts of IL-1β were detected in the samples of the cohort of patients (mean, 500 pg/mL/mg protein). In both experimental and human tumors, CXCL7

Downloaded from cancerres.aacrjournals.org on November 6, 2015. © 2014 American Association for Cancer Research.

Published OnlineFirst December 12, 2013; DOI: 10.1158/0008-5472.CAN-13-1267

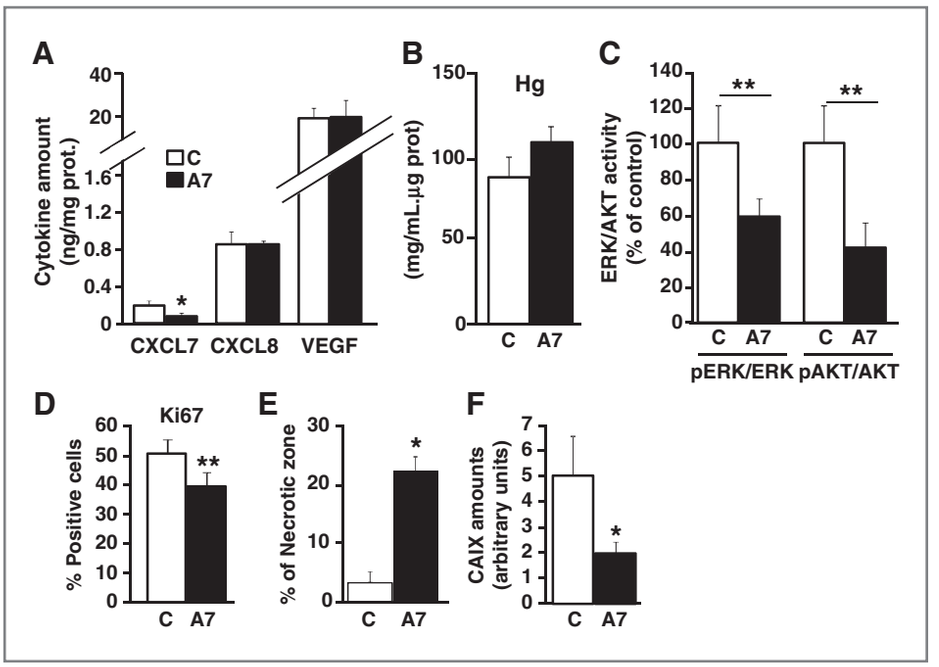

Figure 2. Anti-CXCL7 antibodies decrease the proliferation index and promote tumor necrosis. A, specificity of the anti-CXCL7 (A7) antibodies. Intratumor content of CXCL7, CXCL8, and VEGF in tumor extracts of mice treated with A7. B, the intratumoral amount of hemoglobin (Hg), which gives a global read out of the blood supply, is not affected by anti-CXCL7 antibodies. C, tumor extracts from control (C) or A7-treated mice were tested for ERK and AKT activities by immunoblotting using antibodies directed against the phosphorylated and nonphosphorylated forms of the proteins. The graphs show the ratio of phosphorylated ERKs or AKT to nonphosphorylated ERKs or AKT, respectively. The ERK and AKT activities from tumor extracts of PBS-treated mice were considered as the reference values (100%). D, the percentage of Ki67-labeled cells in control and A7-treated tumors is shown. Statistical differences are indicated. E, delimitation of necrotic zones was performed after hematoxylin-eosin-saffron staining of tumor slices. The graph gives the ratio of the areas of necrotic zones/total area of three independent tumors sections. F, CAIX was detected in tumor extracts from control (C) or A7-treated mice by immunoblotting and normalized to the tubulin content. Statistical significance: *, $P < 0.05$; **, $P < 0.01$.

levels correlate with IL-1β levels. Moreover, cathepsin G and matrix metalloproteases (MMP), the proteases described as PBP-maturating proteins (32, 33), are active in 786-O cells and probably participate in PBP maturation. Anti-CXCL7 antibodies alone inhibit cell proliferation in the absence of IL-1β, suggesting that even if CXCL7 is produced at low level it participates in an autocrine proliferation loop in 786-O cells. Even in conditions of exponential proliferation in the presence of serum, IL-1β stimulates 786-O cell proliferation (Fig. 4C). Whereas control short hairpin RNA (shRNA) had no effect, CXCL7-directed shRNA inhibits cell proliferation of 786-O cells stimulated or not with IL-1β. These experiments demonstrate by a different approach the involvement of CXCL7 produced by the 786-O cells in an autocrine proliferation loop (Fig. 4D).

Aberrant expression of CXCR1 and CXCR2 by ccRCC cells

The experiments described above suggested that CXCL7 exerts an autocrine proliferation loop via its receptors CXCR1 and CXCR2 (8). To verify our hypothesis, we determined by quantitative real-time PCR the expression of CXCR1 and CXCR2 in different ccRCC cell lines. CXCR1 and CXCR2 were expressed in cell lines and in cells derived from independent fresh human ccRCC tumor samples in comparison with human microvascular endothelial cells (HMVEC) as a positive control (34; Fig. 5A). The functionality and the role of CXCR1 and CXCR2 expressed by ccRCC cells on proliferation was determined through the use of SB225002, a competitive inhibitor of CXCR1 and CXCR2, which has been described in the context of inflammatory pathologies and tumor development (16, 35). SB225002 reduced 786-O cells accumulation in a dose- and time-dependent manner (Fig. 5B). SB225002 also significantly inhibited accumulation of ccRCC cells derived from fresh human ccRCC tumors (Fig. 5C) and accumulation of HMVEC (Supplementary Fig. S4A). SB225002 inhibited ERK and AKT activities in a dose-dependent manner (Fig. 5D) and induced PARP cleavage (Fig. 5E) in 786-O cells and HMVEC (Supplementary Fig. S4B and S4C), suggesting a combined inhibition of proliferation and induction of apoptosis. Moreover, SB225002 inhibited the production of proangiogenic cytokines, including VEGF, CXCL1, and CXCL8, in a dose-dependent manner (Supplementary Fig. S5). These results strongly suggest that CXCR1/CXCR2 inhibitors could have potent antitumor growth effects in ccRCC because they concomitantly inhibit cell proliferation, induce apoptosis of tumor, and inhibit endothelial cells and expression of proangiogenic factors by tumor cells.

Inhibition of CXCR1 and CXCR2 prevents ccRCC tumor growth in nude mice

The results presented above suggest that CXCR1 and CXCR2 play a central role in ccRCC development. Hence, we predicted that inhibition of abnormally expressed CXCRs in tumor cells

Downloaded from cancerres.aacrjournals.org on November 6, 2015. © 2014 American Association for Cancer Research.

Published OnlineFirst December 12, 2013; DOI: 10.1158/0008-5472.CAN-13-1267

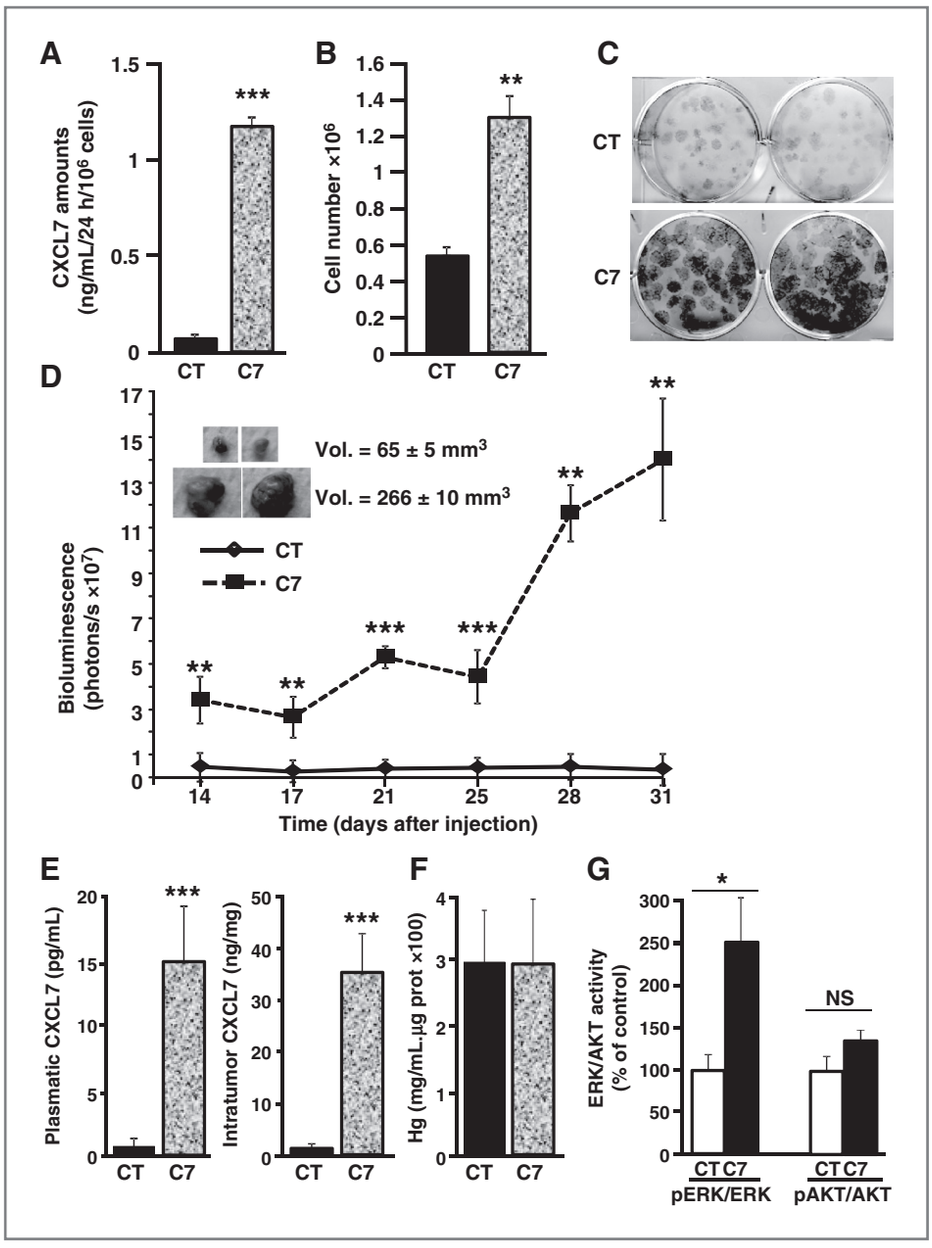

Figure 3. Expression of CXCL7 accelerates tumor growth. A, 3×10^5 control 786-O cells (CT) or 786-O cells expressing CXCL7 (C7) were plated at time 0. Secreted CXCL7 during 48 hours was determined by ELISA in the conditioned medium. Results are the mean ± SD of three independent experiments. B, 3×10^5 control 786-O cells (CT) or 786-O cells expressing CXCL7 (C7) were plated at time 0. The mean cell counts ± SD after 48 hours of culture was given. C, clonogenic assay with control 786-O cells (CT) or 786-O cells expressing CXCL7 (C7) following ten days of culture. D, 3×10^6 control 786-O^{LUC+} cells (CT) or 3×10^6 786-O^{LUC+} cells expressing CXCL7 (C7) were subcutaneously injected into nude mice ($n = 7$ per group). Bioluminescence was measured weekly. Data, mean ± SD. Statistical differences between the size of tumors of control and treated mice are shown with asterisks. E, intratumoral and plasmatic CXCL7 was measured by the ELISA test. F, the intratumoral amount of hemoglobin (Hg) that gives a global read out of the blood supply is not affected. G, tumor extracts from control (CT) or tumors overexpressing CXCL7 (C7) were tested for ERK and AKT activities by immunoblotting using antibodies directed against the phosphorylated and nonphosphorylated forms of the proteins. The graphs show the ratio of phosphorylated ERKs or AKT to nonphosphorylated ERKs or AKT, respectively. The ERK and AKT activities from control tumor extracts were considered as the reference values (100%). Statistical differences: *, $P < 0.05$; **, $P < 0.01$; ***, $P < 0.001$.

should efficiently inhibit tumor growth. Indeed, SB225002 slowed down tumor growth in nude mice (Fig. 6A), suggesting that CXCR1 and CXCR2 may represent therapeutic targets for ccRCC. SB225002 effect inhibited ERK and AKT activity, indicating that, at least part of the SB225002 on tumor growth was the result of decreased cell proliferation (Fig. 6B). Ki67 labeling confirmed the inhibitory effect of SB225002 on tumor cell proliferation (Fig. 6C). An increase in the size of the necrotic zones, which is likely due to the SB225002-dependent induction of apoptosis observed *in vitro*, was also detected (Fig. 6D). We then evaluated the angiogenic profile of the tumors of control or SB225002-treated mice. Although SB225002 had no significant effect on intratumor hemoglobin levels, it significantly decreased the levels of CXCL1 ($P = 0.05$) and CXCL2 ($P = 0.006$), two ELR$^+$CXCL involved in CXCR2 activation, and those of FGF involved in stromal cell growth ($P = 0.03$). We also observed a decrease in VEGF production ($P = 0.04$) and a nonstatistically drop in CXCL8 ($P = 0.06$). Intratumoral CXCL7 was equivalent in control and SB225002-treated mice. The statistically significant increase in CXCL4 ($P = 0.007$), an antiangiogenic member of the CXCL cytokine family also favored the antiangiogenic effect of SB225002 (Fig. 6E). CD31 labeling (Fig. 6F) confirmed the decrease in blood vessel density. Hematoxylin-eosin-saffron staining highlighted the presence of numerous blood vessels in the core of control tumors whereas only a few big vessels were observed at the

Downloaded from cancerres.aacrjournals.org on November 6, 2015. © 2014 American Association for Cancer Research.

Published OnlineFirst December 12, 2013; DOI: 10.1158/0008-5472.CAN-13-1267

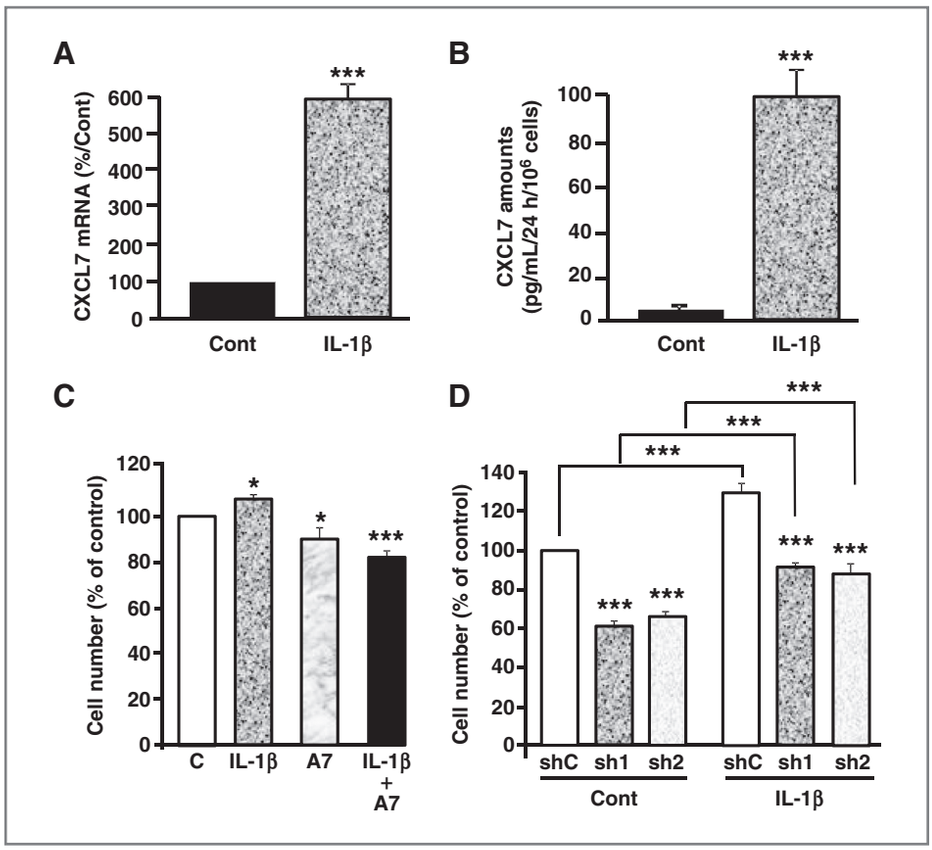

Figure 4. IL-1β induces CXCL7 expression in 786-O cells. A, exponentially growing 786-O cells were treated with 10 ng/mL IL-1 β for 24 hours. CXCL7 expression was tested by qPCR. B, exponentially growing 786-O cells were treated with 10 ng/mL IL-1 β for 24 hours. Secreted CXCL7 during 24 hours was determined by ELISA in the conditioned medium. Results are the mean ± SD of three independent experiments. Statistical significance of the results is shown. C, the proliferative capacity of exponentially growing 786-O cells in the presence of 10 ng/mL IL-1β, anti-CXCL7 (A7), and IL-1β + anti-CXCL7 antibodies (IL-1β+A7) was tested using the MTT assay following 48 hours of treatment. The values obtained for untreated cells were taken as the reference values (100%). Statistical significances of the results compared with untreated cells are indicated. D, the proliferative capacity of exponentially growing 786-O cells stably expressing control (shC) or two independent CXCL7-directed (sh1, sh2) shRNA in the presence or absence of IL-1β was tested using the MTT assay three days after cell seeding. The values obtained for cells expressing control shRNA were taken as the reference values (100%). Statistical significances of the results compared with control cells are indicated. Statistical significances: *, $P < 0.05$; **, $P < 0.01$; ***, $P < 0.001$.

periphery of tumors of SB225002-treated mice (Supplementary Fig. S6). These results further confirmed the decrease in vessel density, which is probably correlated with decreased proliferation and increased apoptosis of endothelial cells. Hence, our results strongly suggest that CXCR1/CXCR2 inhibitors simultaneously decrease angiogenesis and the proliferation of ccRCC and thus they might be considered as potent therapeutic agents for such cancers.

Discussion

Anti-inflammatory drugs like aspirin reduce the incidence of cancers (36–38). This feature reflects the fact that inflammation drives different mechanisms involved in tumor growth and dissemination, including proliferation of tumor cells, angiogenesis, and metastasis (39). These mechanisms are, in part, driven by secreted molecules such as ELR$^+$CXCL cytokines, which play a key role in tumor development and invasion. Although they were first described to be produced by inflammatory cells notably neutrophils, they are also secreted by other cell types, including tumor cells of different origin and endothelial cells (8). Their receptors CXCR1 and CXCR2 are also not restricted to neutrophils with expression in both endothelial and tumor cells (16, 17, 21, 40).

Three questions arise from our finding: (i) Are the levels of ELR$^+$CXCL cytokines easily assayed on samples obtained from patients in a minimally invasive way? (ii) If yes, can they represent new therapeutic targets? (iii) If this latter hypothesis is true, is it better to target specifically ELR$^+$CXCL or their receptors? Our study begins to answer these questions although we have to be cautious because some of our experiments constitute a preclinical approach. Analysis of patient samples has clearly shown that CXCL7 represents a strong independent prognostic marker of tumor aggressiveness. The quantification of its intrinsic level allowed determination of a specific threshold for pejorative outcome. This quantitative parameter is of interest to clinicians who need reproducible methods that can be included in clinical practice. The fact that

Downloaded from cancerres.aacrjournals.org on November 6, 2015. © 2014 American Association for Cancer Research.

Published OnlineFirst December 12, 2013; DOI: 10.1158/0008-5472.CAN-13-1267

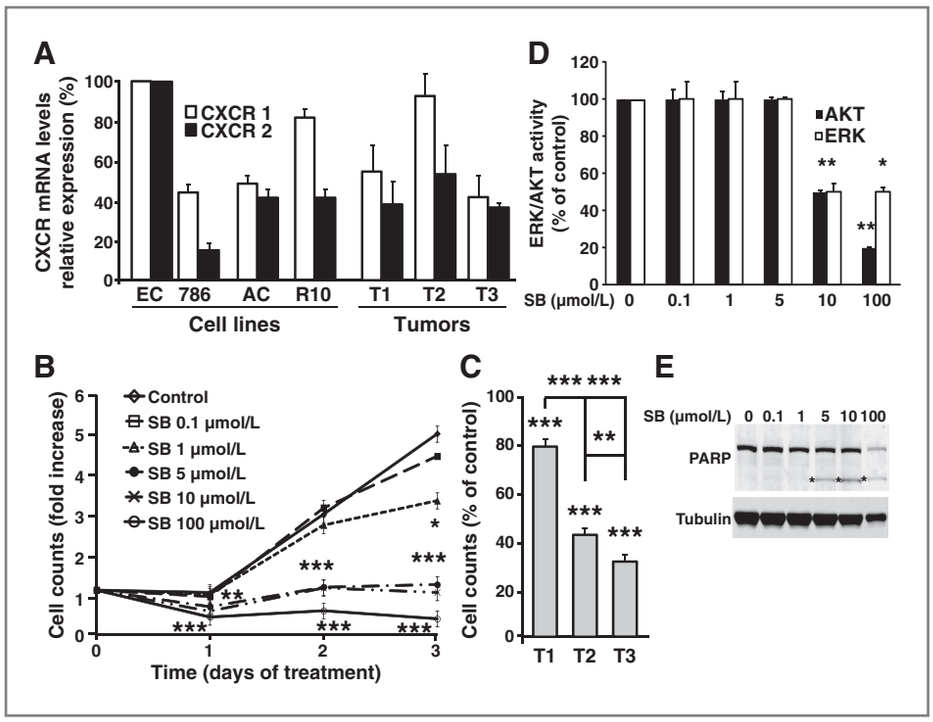

Figure 5. Expression of CXCR1 and CRCX2 in ccRCC cells; effects of a pharmacological inhibitor of CXCR1 and CXCR2 (SB225002) on ccRCC cell proliferation. A, different ccRCC cell lines were tested for the presence of CXCR1 and CXCR2 mRNA by quantitative PCR in human microvascular endothelial (EC), 786-O (786), ACHN (AC), and RCC10 (R10) cells. The presence of the receptors was also tested in cell lines established from fresh tumors (T1, T2, and T3). B, the proliferative capacity of 786-O cells in the presence of increasing concentrations of SB225002 was tested using the MTT assay. Data, mean fold increase ± SD. The fold increase of untreated cells was taken as the reference value for statistics. Statistical significances of the results compared with untreated cells are indicated. C, the proliferative capacity of cells established from fresh tumors was measured as described above. The percentage of inhibition of proliferation using 5 μmol/L of SB225002 compared with untreated cells is plotted. D, 786-O cells incubated with the indicated amounts of SB225002 for two hours were tested for ERK and AKT activities as indicated above. E, 786-O cells incubated with varying amounts of SB225002 for 24 hours were tested for the presence of cleaved forms of PARP indicated by an asterisk. Tubulin is shown as a loading control. *, $P < 0.05$; **, $P < 0.01$; ***, $P < 0.001$.

it is an independent prognostic marker may orientate clinicians' treatment strategies for patients with *a priori* good prognosis according to clinical parameters. CXCL7 is probably the least investigated cytokine of the ELR$^+$CXCL family in the context of cancer development. Only a few articles describe its role as a marker of advanced disease in myelodysplastic syndromes (20), in malignant pancreatic diseases (41), and in breast cancers (42). In breast cancers, CXCL7 also promoted tumor cell dissemination because it induced expression of VEGF-C and VEGF-D, two mediators in the development of lymphatic vessels (19). We and others have recently published that targeting CXCL8, another member of the ELR$^+$CXCL family, inhibits the growth of 786-O xenografts (6, 7). However, anti-CXCL7 antibodies block tumor growth whereas anti-CXCL8 antibodies only slow down tumor growth highlighting CXCL7 as a more relevant target. Moreover, CXCL8 does not seem as a prognostic marker of survival in uni- or multivariate analysis in the cohort of patients that we analyzed ($P = 0.49$). Among all the other ELR$^+$CXCL cytokines we analyzed in our cohort of patients, only CXCL1 seems as a marker of poor prognosis in univariate analysis but fails to reach statistical significance in multivariate analysis ($P = 0.017$ and 0.06, respectively). Like for anti-CXCL8 antibodies, anti-CXCL1 antibodies alone only slow down tumor growth. Anti-CXCL1 (not shown) or anti-CXCL8 (6) antibodies did not decrease the intratumoral levels of CXCL7. These results probably explain their weaker effects on tumor growth.

Discrepancies between basal production of CXCL7 by ccRCC cells *in vitro* and secretion *in vivo* were intriguing. Although active factors produced by stromal cells have already been suspected to stimulate CXCL7 production (29), the role of IL-1β suggests the contribution of cytokines produced by inflammatory cells in the tumor context to favor CXCL7 production by cancer cells. Maturation toward the active NAP-2/CXCL7 is then mediated by MMPs like in colon tumor cells or epithelial cells from patients with colitis (32) or by cathepsin G present at the surface of neutrophils (33). Hence, our results strongly suggest that in addition to hematopoietic cells, epithelial cells have the ability to produce mature cytokines, which serve as chemoattractants for neutrophils or macrophages to maintain the inflammatory context within the tumors. Moreover, IL-1β was shown to be produced by ccRCC cells with a high malignancy potential and to participate in the epithelial–mesenchymal transition (43). Our experiments suggest that IL-1β promotes tumor cell proliferation via CXCL7 production and enhances tumor aggressiveness.

Before the development of antiangiogenic therapies, the prognosis of metastatic ccRCC was poor. Although they have

Downloaded from cancerres.aacrjournals.org on November 6, 2015. © 2014 American Association for Cancer Research.

Published OnlineFirst December 12, 2013; DOI: 10.1158/0008-5472.CAN-13-1267

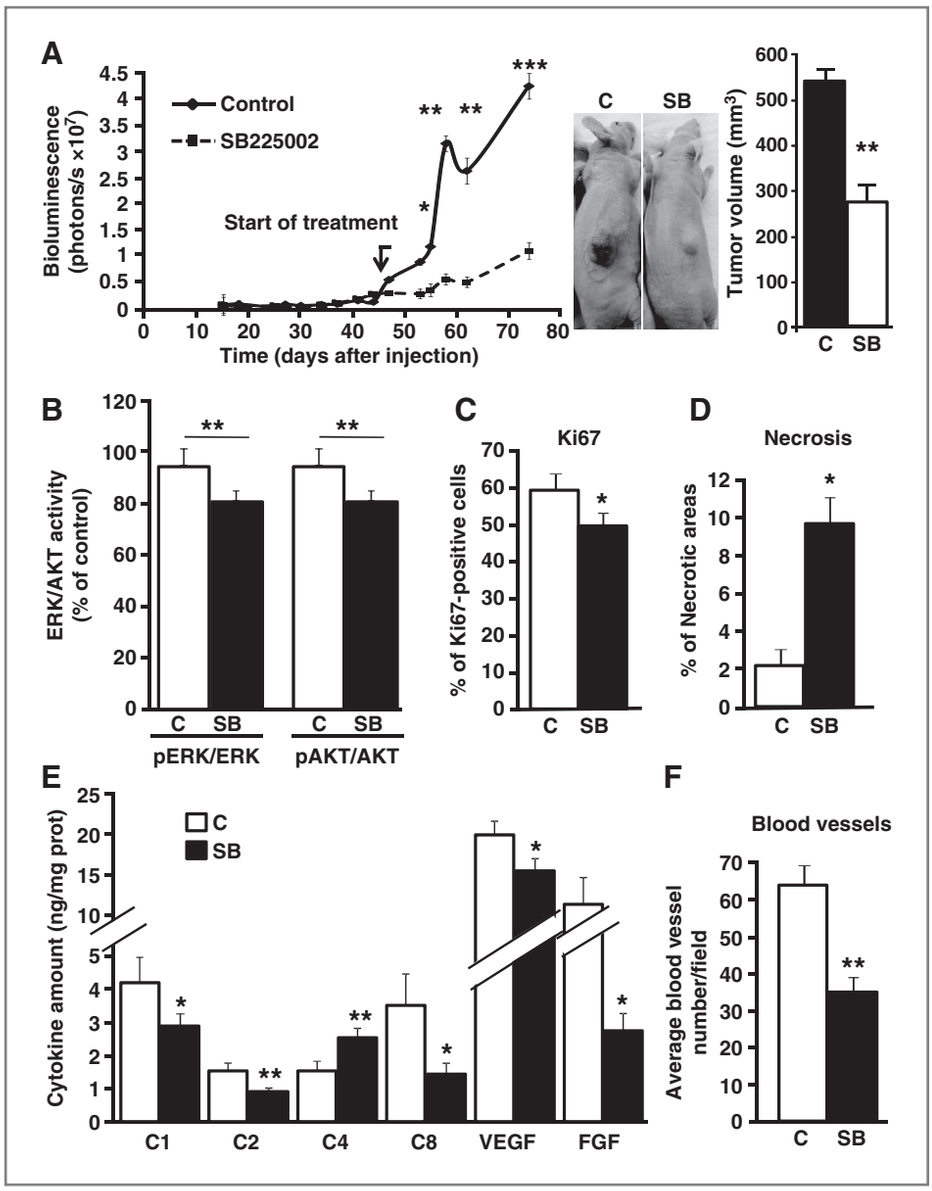

Figure 6. SB225002 inhibits tumor growth by inhibiting cell proliferation, increasing necrosis, and decreasing angiogenesis. A, left, 3×10^6 786-O^{LUC+} cells were subcutaneously injected into nude mice ($n = 10$ per group). Fifteen days after injection, all mice developed tumors and were treated three times a week with PBS or with 200 μg of SB225002. Bioluminescence was measured weekly as described (6). Statistical differences between the luminescence of tumors of control and treated mice are presented. Middle, representative images of the tumor-bearing mice. Right, average volume ± SD and statistical analysis. B, control and (C) SB225002 (SB)-treated mice tumors were tested for ERK and AKT activity by immunoblotting using antibodies directed against the phosphorylated and nonphosphorylated forms of the proteins. The histograms show the ratio of phosphorylated ERKs or AKT to nonphosphorylated ERKs or AKT. The ERK and AKT activities in control tumors were considered as the reference values (100%). C, Ki67 labeling was performed on control and SB225002-treated tumor sections. The percentage of Ki67-labeled cells in control and SB225002-treated tumors was shown. D, delimitation of necrotic zones was performed after hematoxylin-eosin-saffron staining of tumor slices. The histograms give the ratio of the area of necrotic zones/total area of three independent tumors. E, the presence of proangiogenic CXCL1 (C1), CXCL2 (C2), CXCL8 (C8), VEGF and antiangiogenic CXCL4 (C4) cytokines, and fibroblast growth factor (FGF), for stromal cells, was tested by ELISA in tumor extracts of control and SB225002-treated mice tumors. F, the tumor vasculature in the two experimental groups (control and SB225002-treated) was evaluated by immunostaining for CD31. Quantification of the vascular density (number of vessels per field ± SD) resulted from analysis of four independent tumors and at least ten fields for each tumor were examined. Data (A and E), mean ± SD. Statistically significant difference:*, $P < 0.05$; **, $P < 0.01$.

revolutionized the treatment of this pathology, the benefit in terms of overall survival is either null or measured in months (2, 44, 45). This has been putatively linked to the heterogeneity of ccRCC as evaluated by multiregion sequencing (46). Consequently, there is an urgent need to identify predictive markers of outcome for these expensive therapies or to develop new drug delivery systems (47) or alternative therapeutic targets must be found in case of evasion to antiangiogenic

Downloaded from cancerres.aacrjournals.org on November 6, 2015. © 2014 American Association for Cancer Research.

Published OnlineFirst December 12, 2013; DOI: 10.1158/0008-5472.CAN-13-1267

agents. These points are essential to reduce the health cost but more importantly to limit the number of patients developing adverse events (5, 6). Beyond the role as prognostic markers CXCL cytokines could also be considered as predictive markers of response to antiangiogenic therapies, not only in ccRCC but also in other cancer types, as we suggested recently (6, 23). A clinical assay aimed at correlating the plasma level of CXCL cytokines and the response to sunitinib in metastatic ccRCC patients is currently ongoing.

Our study questions the use of specific antibodies against CXCL7 or of CXCR1/CXCR2 inhibitors. When taking into consideration the development of inflammatory zones during the first phases of tumor development, we hypothesized that targeting specifically CXCL7 could be a good choice and would probably be a less aggressive treatment with limited side effects. Moreover, expression of CXCR1/CXCR2 might represent a "protective barrier" for cancer development through induction of senescence (21). However, the most aggressive forms of ccRCC apparently use the CXCR1/CXCR2 pathway to drive an autocrine proliferation loop. This more aggressive tumor is characterized by an active inflammatory component and angiogenesis dependent on cytokines secreted by tumor and inflammatory cells. CXCL7 is involved in this autocrine loop, but other members of the family of ELR + CXCL cytokines, including CXCL1 and CXCL8, which are expressed by ccRCC, as we have previously shown (6) and whose role in tumor development has been widely described (48–50). Then, an inhibitor of CXCR1/CXCR2 might target at the same time tumor, endothelial, and inflammatory cells thereby limiting tumor cell proliferation, angiogenesis, and inflammation. However, in tumor treated by SB225002, we did not observe a decrease of CXCL7 levels probably because SB225002 enhances IL-1β–dependent CXCL7 expression by an as yet unknown mechanism (Supplementary Fig. S7). In conclusion, our study provides the framework for new therapeutic approaches targeting ccRCC subsequent to the failure of the "gold standard" antiangiogenic treatment sunitinib (51). Validation of CXCL7 as a relevant prognostic/predictive marker of response to standard therapy in a larger, independent cohort of patients must now be performed to extend our results.

Disclosure of Potential Conflicts of Interest

S. Negrier has honoraria from speakers' bureau of Pfizer, GSK, and Novartis.

Authors' Contributions

Conception and design: R. Grépin, M. Guyot, S. Negrier, G. Pagès
Development of methodology: R. Grépin, M. Guyot, S. Giuliano
Acquisition of data (provided animals, acquired and managed patients, provided facilities, etc.): M. Guyot, S. Giuliano, M. Boncompagni, D. Ambrosetti, E. Chamorey, J.-Y. Scoazec, S. Negrier, H. Simonnet, G. Pagès
Analysis and interpretation of data (e.g., statistical analysis, biostatistics, computational analysis): R. Grépin, M. Guyot, M. Boncompagni, D. Ambrosetti, E. Chamorey, S. Negrier, G. Pagès
Writing, review, and/or revision of the manuscript: D. Ambrosetti, J.-Y. Scoazec, S. Negrier, H. Simonnet, G. Pagès
Administrative, technical, or material support (i.e., reporting or organizing data, constructing databases): G. Pagès
Study supervision: G. Pagès

Acknowledgments

The authors thank Dr. Marc Colombel (patients' informed consent), Dr. Jean Claude Chambard (lentivirus expressing the luciferase gene), Dr. Elodie Delaplanche (biopsies management), Dr. Florence Mège-Lechevallier (pathologic analyses), Jacky Paput (animal studies), and Dr. Scott Parks (editorial assistance). The authors greatly acknowledge the IRCAN animal core facility.

Grant Support

This study was financially supported by the National Institute of Cancer (INCA; VEGFIL contract), the French Association for Cancer Research (ARC), the Fondation de France, the Conseil Général des Alpes Maritimes, Roche France, and The "Association pour la Recherche sur les Tumeurs du Rein (ARTuR)."

The costs of publication of this article were defrayed in part by the payment of page charges. This article must therefore be hereby marked *advertisement* in accordance with 18 U.S.C. Section 1734 solely to indicate this fact.

Received May 3, 2013; revised October 28, 2013; accepted November 21, 2013; published OnlineFirst December 12, 2013.

References

1. Escudier B, Pluzanska A, Koralewski P, Ravaud A, Bracarda S, Szczylik C, et al. Bevacizumab plus interferon alfa-2a for treatment of metastatic renal cell carcinoma: a randomised, double-blind phase III trial. Lancet 2007;370:2103–11.
2. Escudier B, Bellmunt J, Negrier S, Bajetta E, Melichar B, Bracarda S, et al. Phase III trial of bevacizumab plus interferon alfa-2a in patients with metastatic renal cell carcinoma (AVOREN): final analysis of overall survival. J Clin Oncol 2010;28:2144–50.
3. Cao Y. Antiangiogenic cancer therapy: why do mouse and human patients respond in a different way to the same drug? Int J Dev Biol 2011;55:557–62.
4. Cao Y, Arbiser J, D'Amato RJ, D'Amore PA, Ingber DE, Kerbel R, et al. Forty-year journey of angiogenesis translational research. Sci Transl Med 2011;3:114rv3.
5. Ranpura V, Hapani S, Wu S. Treatment-related mortality with bevacizumab in cancer patients: a meta-analysis. JAMA 2011;305:487–94.
6. Grepin R, Guyot M, Jacquin M, Durivault J, Chamorey E, Sudaka A, et al. Acceleration of clear cell renal cell carcinoma growth in mice following bevacizumab/Avastin treatment: the role of CXCL cytokines. Oncogene 2012;31:1683–94.
7. Huang D, Ding Y, Zhou M, Rini BI, Petillo D, Qian CN, et al. Interleukin-8 mediates resistance to antiangiogenic agent sunitinib in renal cell carcinoma. Cancer Res 2010;70:1063–71.
8. Vandercappellen J, Van Damme J, Struyf S. The role of CXC chemokines and their receptors in cancer. Cancer Lett 2008;267:226–44.
9. Cao Y, Chen C, Weatherbee JA, Tsang M, Folkman J. gro-beta, a -C-X-C- chemokine, is an angiogenesis inhibitor that suppresses the growth of Lewis lung carcinoma in mice. J Exp Med 1995;182:2069–77.
10. Mestas J, Burdick MD, Reckamp K, Pantuck A, Figlin RA, Strieter RM. The role of CXCR2/CXCR2 ligand biological axis in renal cell carcinoma. J Immunol 2005;175:5351–7.
11. Sparmann A, Bar-Sagi D. Ras-induced interleukin-8 expression plays a critical role in tumor growth and angiogenesis. Cancer Cell 2004;6:447–58.
12. Maxwell PJ, Gallagher R, Seaton A, Wilson C, Scullin P, Pettigrew J, et al. HIF-1 and NF-kappaB-mediated upregulation of CXCR1 and CXCR2 expression promotes cell survival in hypoxic prostate cancer cells. Oncogene 2007;26:7333–45.
13. Merritt WM, Lin YG, Spannuth WA, Fletcher MS, Kamat AA, Han LY, et al. Effect of interleukin-8 gene silencing with liposome-encapsulated small interfering RNA on ovarian cancer cell growth. J Natl Cancer Inst 2008;100:359–72.
14. Brat DJ, Bellail AC, Van Meir EG. The role of interleukin-8 and its receptors in gliomagenesis and tumoral angiogenesis. Neuro Oncol 2005;7:122–33.

Downloaded from cancerres.aacrjournals.org on November 6, 2015. © 2014 American Association for Cancer Research.

Published OnlineFirst December 12, 2013; DOI: 10.1158/0008-5472.CAN-13-1267

15. Payne AS, Cornelius LA. The role of chemokines in melanoma tumor growth and metastasis. J Invest Dermatol 2002;118:915–22.
16. Ginestier C, Liu S, Diebel ME, Korkaya H, Luo M, Brown M, et al. CXCR1 blockade selectively targets human breast cancer stem cells in vitro and in xenografts. J Clin Invest 2010;120:485–97.
17. Wang B, Hendricks DT, Wamunyokoli F, Parker MI. A growth-related oncogene/CXC chemokine receptor 2 autocrine loop contributes to cellular proliferation in esophageal cancer. Cancer Res 2006;66: 3071–7.
18. Botton T, Puissant A, Cheli Y, Tomic T, Giuliano S, Fajas L, et al. Ciglitazone negatively regulates CXCL1 signaling through MITF to suppress melanoma growth. Cell Death Differ 2011;18:109–21.
19. Yu M, Berk R, Kosir MA. CXCL7-mediated stimulation of lymphangiogenic factors VEGF-C, VEGF-D in human breast cancer cells. J Oncol 2010;2010:939407.
20. Aivado M, Spentzos D, Germing U, Alterovitz G, Meng XY, Grall F, et al. Serum proteome profiling detects myelodysplastic syndromes and identifies CXC chemokine ligands 4 and 7 as markers for advanced disease. Proc Natl Acad Sci U S A 2007;104:1307–12.
21. Acosta JC, O'Loghlen A, Banito A, Guijarro MV, Augert A, Raguz S, et al. Chemokine signaling via the CXCR2 receptor reinforces senescence. Cell 2008;133:1006–18.
22. Shyamala V, Khoja H. Interleukin-8 receptors R1 and R2 activate mitogen-activated protein kinases and induce c-fos, independent of Ras and Raf-1 in Chinese hamster ovary cells. Biochemistry 1998;37: 15918–24.
23. Bourcier C, Griseri P, Grepin R, Bertolotto C, Mazure N, Pages G. Constitutive ERK activity induces downregulation of tristetraprolin, a major protein controlling interleukin8/CXCL8 mRNA stability in melanoma cells. Am J Physiol Cell Physiol 2011;301:C609–18.
24. White JR, Lee JM, Young PR, Hertzberg RP, Jurewicz AJ, Chaikin MA, et al. Identification of a potent, selective non-peptide CXCR2 antagonist that inhibits interleukin-8-induced neutrophil migration. J Biol Chem 1998;273:10095–8.
25. Auerbach R, Morrissey LW, Sidky YA. Regional differences in the incidence and growth of mouse tumors following intradermal or subcutaneous inoculation. Cancer Res 1978;38:1739–44.
26. Essafi-Benkhadir K, Onesto C, Stebe E, Moroni C, Pages G. Tristetraprolin inhibits Ras-dependent tumor vascularization by inducing vascular endothelial growth factor mRNA degradation. Mol Biol Cell 2007;18:4648–58.
27. Harper SJ, Bates DO. VEGF-A splicing: the key to anti-angiogenic therapeutics? Nat Rev Cancer 2008;8:880–7.
28. Shinojima T, Oya M, Takayanagi A, Mizuno R, Shimizu N, Murai M. Renal cancer cells lacking hypoxia inducible factor (HIF)-1alpha expression maintain vascular endothelial growth factor expression through HIF-2alpha. Carcinogenesis 2007;28:529–36.
29. Pillai MM, Iwata M, Awaya N, Graf L, Torok-Storb B. Monocyte-derived CXCL7 peptides in the marrow microenvironment. Blood 2006;107: 3520–6.
30. Loncaster JA, Harris AL, Davidson SE, Logue JP, Hunter RD, Wycoff CC, et al. Carbonic anhydrase (CA IX) expression, a potential new intrinsic marker of hypoxia: correlations with tumor oxygen measurements and prognosis in locally advanced carcinoma of the cervix. Cancer Res 2001;61:6394–9.
31. Chapman JD, Engelhardt EL, Stobbe CC, Schneider RF, Hanks GE. Measuring hypoxia and predicting tumor radioresistance with nuclear medicine assays. Radiother Oncol 1998;46:229–37.
32. Kruidenier L, MacDonald TT, Collins JE, Pender SL, Sanderson IR. Myofibroblast matrix metalloproteinases activate the neutrophil chemoattractant CXCL7 from intestinal epithelial cells. Gastroenterology 2006;130:127–36.
33. Schiemann F, Grimm TA, Hoch J, Gross R, Lindner B, Petersen F, et al. Mast cells and neutrophils proteolytically activate chemokine precursor CTAP-III and are subject to counterregulation by PF-4 through inhibition of chymase and cathepsin G. Blood 2006;107:2234–42.
34. Salcedo R, Resau JH, Halverson D, Hudson EA, Dambach M, Powell D, et al. Differential expression and responsiveness of chemokine receptors (CXCR1-3) by human microvascular endothelial cells and umbilical vein endothelial cells. FASEB J 2000;14:2055–64.
35. Braber S, Overbeek SA, Koelink PJ, Henricks PA, Zaman GJ, Garssen J, et al. CXCR2 antagonists block the N-Ac-PGP-induced neutrophil influx in the airways of mice, but not the production of the chemokine CXCL1. Eur J Pharmacol 2011;668:443–9.
36. Chan AT, Giovannucci EL, Meyerhardt JA, Schernhammer ES, Wu K, Fuchs CS. Aspirin dose and duration of use and risk of colorectal cancer in men. Gastroenterology 2008;134:21–8.
37. Langley RE, Burdett S, Tierney JF, Cafferty F, Parmar MK, Venning G. Aspirin and cancer: has aspirin been overlooked as an adjuvant therapy? Br J Cancer 2011;105:1107–13.
38. Yiannakopoulou E. Modulation of lymphangiogenesis: a new target for aspirin and other nonsteroidal anti-inflammatory agents? A Systematic Review. J Clin Pharmacol 2011;52:1749–54.
39. Lazennec G, Richmond A. Chemokines and chemokine receptors: new insights into cancer-related inflammation. Trends Mol Med 2010;16: 133–44.
40. Rubie C, Kollmar O, Frick VO, Wagner M, Brittner B, Graber S, et al. Differential CXC receptor expression in colorectal carcinomas. Scand J Immunol 2008;68:635–44.
41. Frick VO, Rubie C, Wagner M, Graeber S, Grimm H, Kopp B, et al. Enhanced ENA-78 and IL-8 expression in patients with malignant pancreatic diseases. Pancreatology 2008;8:488–97.
42. Liu S, Ginestier C, Ou SJ, Clouthier SG, Patel SH, Monville F, et al. Breast cancer stem cells are regulated by mesenchymal stem cells through cytokine networks. Cancer Res 2011;71:614–24.
43. Chuang MJ, Sun KH, Tang SJ, Deng MW, Wu YH, Sung JS, et al. Tumor-derived tumor necrosis factor-alpha promotes progression and epithelial-mesenchymal transition in renal cell carcinoma cells. Cancer Sci 2008;99:905–13.
44. Cao Y. Off-tumor target–beneficial site for antiangiogenic cancer therapy? Nat Rev Clin Oncol 2010;7:604–8.
45. Motzer RJ, Hutson TE, Tomczak P, Michaelson MD, Bukowski RM, Oudard S, et al. Overall survival and updated results for sunitinib compared with interferon alfa in patients with metastatic renal cell carcinoma. J Clin Oncol 2009;27:3584–90.
46. Gerlinger M, Rowan AJ, Horswell S, Larkin J, Endesfelder D, Gronroos E, et al. Intratumor heterogeneity and branched evolution revealed by multiregion sequencing. N Engl J Med 2012;366:883–92.
47. Cao Y, Langer R. Optimizing the delivery of cancer drugs that block angiogenesis. Sci Transl Med 2010;2:15ps3.
48. Hembruff SL, Cheng N. Chemokine signaling in cancer: implications on the tumor microenvironment and therapeutic targeting. Cancer Ther 2009;7:254–67.
49. Zhu YM, Woll PJ. Mitogenic effects of interleukin-8/CXCL8 on cancer cells. Future Oncol 2005;1:699–704.
50. Dhawan P, Richmond A. Role of CXCL1 in tumorigenesis of melanoma. J Leukoc Biol 2002;72:9–18.
51. Cao Y, Zhong W, Sun Y. Improvement of antiangiogenic cancer therapy by understanding the mechanisms of angiogenic factor interplay and drug resistance. Semin Cancer Biol 2009;19:338–43.

Downloaded from cancerres.aacrjournals.org on November 6, 2015. © 2014 American Association for Cancer Research.

Published OnlineFirst December 12, 2013; DOI: 10.1158/0008-5472.CAN-13-1267

Cancer Research
The Journal of Cancer Research (1916–1930) | The American Journal of Cancer (1931–1940)

AACR American Association for Cancer Research

The CXCL7/CXCR1/2 Axis Is a Key Driver in the Growth of Clear Cell Renal Cell Carcinoma

Renaud Grépin, Mélanie Guyot, Sandy Giuliano, et al.

Cancer Res 2014;74:873-883. Published OnlineFirst December 12, 2013.

Updated version	Access the most recent version of this article at: doi:10.1158/0008-5472.CAN-13-1267
Supplementary Material	Access the most recent supplemental material at: http://cancerres.aacrjournals.org/content/suppl/2013/12/12/0008-5472.CAN-13-1267.DC1.html

Cited articles	This article cites 51 articles, 22 of which you can access for free at: http://cancerres.aacrjournals.org/content/74/3/873.full.html#ref-list-1

E-mail alerts	Sign up to receive free email-alerts related to this article or journal.
Reprints and Subscriptions	To order reprints of this article or to subscribe to the journal, contact the AACR Publications Department at pubs@aacr.org.
Permissions	To request permission to re-use all or part of this article, contact the AACR Publications Department at permissions@aacr.org.

Downloaded from cancerres.aacrjournals.org on November 6, 2015. © 2014 American Association for Cancer Research.

ELSEVIER

Cancer Genetics 206 (2013) 347–352

Cancer Genetics

BRIEF COMMUNICATION

A renal metanephric adenoma showing both a 2p16–24 deletion and *BRAF* V600E mutation: a synergistic role for a tumor suppressor gene on chromosome 2p and *BRAF* activation?

Bérengère Dadone [a], Damien Ambrosetti [a,b], Xavier Carpentier [c], Valérie Duranton-Tanneur [d], Fanny Burel-Vandenbos [b], Jean Amiel [c], Florence Pedeutour [a,d,*]

[a] *Institute for Research on Cancer and Aging of Nice (IRCAN), CNRS UMR 7284/INSERM U1081, University of Nice-Sophia Antipolis, Nice, France;* [b] *Central Laboratory of Pathology, Nice University Hospital, Nice, France;* [c] *Department of Urology, Nice University Hospital, Nice, France;* [d] *Laboratory of Solid Tumors Genetics, Nice University Hospital, Nice, France*

Metanephric adenomas (MAs) are rare benign tumors that may be difficult to recognize. Specific genetic anomalies might aid in diagnosis, but genomic data are limited and conflicting. Consistent mutations of the *BRAF* gene have been recently reported in MAs and could become useful as a discriminative marker among renal tumors. We report here a case of MA, showing both a *BRAF* V600E mutation and a segmental loss within bands 2p16 and 2p24 as the sole quantitative genomic anomaly. We compared the borders and size of the deleted region in our case to those of five cases of MAs previously reported. We identified a common minimal region containing 87 genes, among which several tumor suppressor genes could be candidate actors in the pathogenesis of MA. We ruled out *MSH2* and *MSH6* as target gene candidates, both located in the deleted region, on the basis of preserved expression and microsatellite sequence stability. Our study confirms the recurrence of a *BRAF* mutation and of 2p alterations in MAs. This first case showing simultaneous presence of a *BRAF* mutation and a 2p deletion raises the question of a synergistic role for these two anomalies in the pathogenesis of MAs.

Keywords Metanephric adenoma, *BRAF* V600E mutation, chromosomal imbalance, tumor suppressor gene, short arm of chromosome 2

© 2013 Elsevier Inc. All rights reserved.

Metanephric adenomas (MAs) account for <1% of all renal tumors and are classified as benign. Most cases occur between 50 and 60 years of age, especially in women (sex ratio 2:1) (1) and occasionally in children. The symptoms are nonspecific and quite similar to those occurring in primary renal cell carcinoma (RCC) such as polycythemia, abdominal pain, mass, and hematuria (1). More effective diagnostic and predictive markers for MAs could improve the clinical management of affected patients. Moreover, it can be difficult to distinguish MAs from some other renal tumors, such as the solid variant of papillary renal cell carcinomas (pRCCs) or nephroblastomas on the basis of morphology alone. Indeed, these neoplasms share some overlapping morphological features. MA is characterized by an architecture of tightly packed acini and tubules, frequently associated with papillary structures and is composed of monotonous, small cells with scant cytoplasm, and uniform nuclei (1). pRCC is a malignant neoplasm consisting of tumor cells forming varying proportions of papillae and tubules (1).

Nephroblastoma, the most common malignant renal neoplasm occurring in children, can exhibit various patterns according to the proportion of its three components: undifferentiated blastemal cells, and epithelial and stromal lineages differentiated to various degrees (1). Moreover, to some

Received July 11, 2013; received in revised form September 12, 2013; accepted September 13, 2013.

* Corresponding author.
E-mail address: florence.pedeutour@unice.fr

2210-7762/$ - see front matter © 2013 Elsevier Inc. All rights reserved.
http://dx.doi.org/10.1016/j.cancergen.2013.09.002

authors (2–4), MA is related to nephroblastoma on the basis of morphological and immunohistochemical (IHC) similarities; furthermore, composite tumor cases have already been reported (4,5).

Distinguishing these three neoplasms is important because the management of patients will be different depending on the benign or malignant nature of the tumor. IHC staining and genetics are useful to solve diagnostic difficulties. Thus, pRCCs are characterized by positive immunostaining for cytokeratin 7 (CK7) and Alpha-methylacyl-CoA racemase (P504S) and negative immunostaining for WT1 and CD57 (6), as well as by trisomy 7 and 17 and loss of chromosome Y (1).

Nephroblastomas show positive expression of WT1, mainly in the blastemal component, negative expression of CD57, P504S, and CK7 (1,2,6), and they present various chromosomal imbalances such as a gain of chromosomes 6, 7, 8, 12, 13, and 18, and losses of 16q and 11p (7). IHC in MA is usually positive for CD57 and WT1 and negative for CK7 and P504S (1,6). In contrast, genetic data concerning MA are both scarce and conflicting. When using array comparative genomic hybridization (array-CGH), Szponar et al. (8) and Burger et al. (9) did not detect a quantitative genomic alteration in six and two cases of MA, respectively. These data were consistent with previous conventional cytogenetic studies that revealed no karyotypic anomalies (1). Pan et al. (10), however, described heterogeneous genomic profiles showing a chromosomal imbalance in chromosome 19 in eight MAs of a series of nine cases. In addition, segmental loss of the short arm of chromosome 2 has been reported as the single chromosomal anomaly in one case (11). At the molecular level, microsatellite allelotyping revealed an imbalance in the short arm of chromosome 2 in this latter case and in four others (12). Of note, recurrent mutations of the *BRAF* gene have recently been reported in MA (13). Detection of the *BRAF* mutation might therefore become a useful complementary diagnostic tool for MA.

We report a novel case of MA showing interstitial deletion of the chromosomal segment 2p16-24, suggesting involvement of a tumor suppressor gene on the short arm of chromosome 2. This deletion was associated with a V600E mutation of the *BRAF* gene.

Materials and methods

Immunohistochemical analysis

IHC analysis was performed using antibodies against the following proteins: CD10 (clone 56C6; Dako, Glostrup, Denmark), Vimentin (clone V9, Dako), EMA (clone E29, Dako), CK7 (clone OV-TL 12/30, Dako), P504S (clone 13H4, dilution 1:100, Dako), WT1 (clone 6F-H2, Dako), MSH2 (clone FE11, dilution 1:100; Invitrogen, Carlsbad, CA), MSH6 (clone 44/MSH6, dilution 1:100; BD Biosciences, San Jose, CA), MLH1 (clone ES05, Dako), and PMS2 (clone A16-4, dilution 1:25; Zytomed, Berlin, Germany).

Immunolabeling and detection were performed using Dako Autostainer AutoMate, as per the manufacturer's recommendations. The detection was performed using the Envision Flex Kit (Dako), with 3-3′ diaminobenzidine as a chromogen.

Array-CGH analysis

Genomic DNA was extracted from frozen tissue using the DNeasy Blood & Tissue Kit (Qiagen, Courtaboeuf, France). The human reference DNA was from Agilent Technologies (Santa Clara, CA). DNA was labeled using the Genomic DNA SureTag Labeling Kit (Agilent). DNA was hybridized onto a Sureprint G3 Human CGH microarray 4 × 180 K, as per the manufacturer's instructions (Agilent). The microarray slide was scanned using a SureScan scanner (Agilent). Images were analyzed using Cytogenomics software v2.5.8.11 (Agilent). We also used the reference assembly Consortium Human Reference 37 [GRCh37] (hg19) from February 2009 (14).

Fluorescence In Situ Hybridization (FISH) analysis

FISH analysis was performed using the Vysis ALK Break Apart FISH probe kit (Abbott Molecular, Des Plaines, IL), located at 2p23, on spreads of interphase nuclei and metaphase cells after short-term culture (the quality of which was not sufficient enough for karyotyping), according to manufacturer's recommendations.

Detection of a *BRAF* mutation

Genotyping of exon 15 of *BRAF* was performed by a pyrosequencing method. Primer sequences were as follows: BRAF-F 5′-TGAAGACCTCACAGTAAAAATAGG-3′ and BRAF-R-biotinylated primer, 5′-TCCAGACAACTGTTCAAACTGAT-3′. The pyrosequencing primer was 5′-TGATTTTGGTCTAGC TACA-3′. The PCR conditions were as follows: one cycle at 94°C for 10 minutes, 35 cycles at 94°C for 30 seconds, 58°C for 60 seconds, 72° C for 90 seconds, and a final extension step at 72°C for 10 minutes. Pyrosequencing reactions were performed according to the manufacturer's instructions (Qiagen).

Microsatellite instability (MSI) analysis

MSI analysis was performed with the five consensus mononucleotide repeats (BAT-25, BAT-26, NR-21, NR-27, and NR-24), as previously described (15).

Results

Case report

A 61-year-old woman with no significant medical history presented with abdominal pain. Computed tomography showed an exophytic mass of the left kidney. Gross examination revealed a 3.5-cm homogenous, brownish, and well-circumscribed tumor. No infiltration of surrounding fat was observed. Microscopically, the lesion was encapsulated and composed of monotonous small cells with small, uniform nuclei and focal inconspicuous nucleoli arranged in an acinar or tubular pattern (Figure 1). Blunt papillary structures and psammoma bodies were focally observed (Figure 1). No mitotic figures were detected. The tumor cells were positive for WT1 and vimentin and negative for CD10, CK7, P504S, and

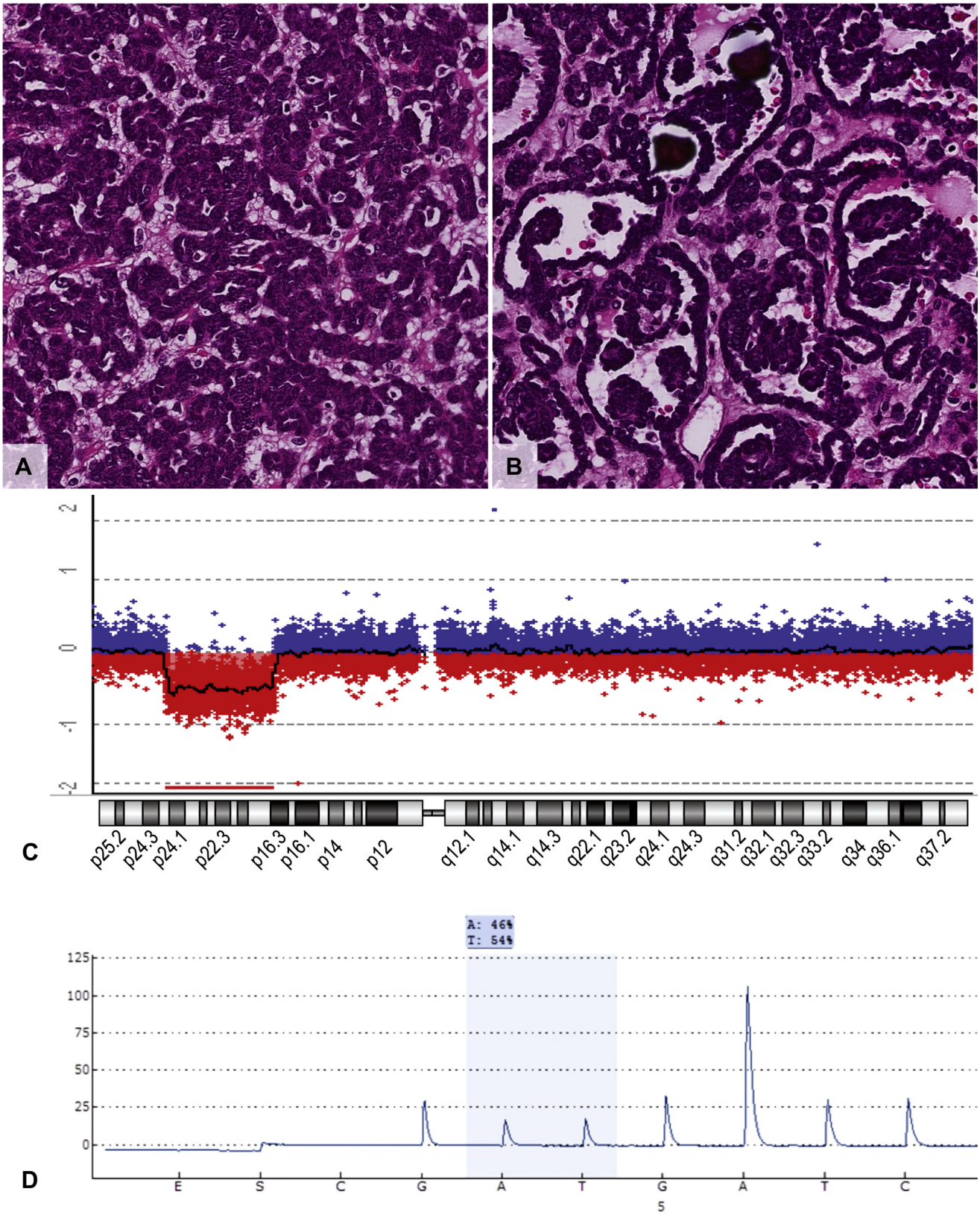

Figure 1 (A,B) Histological features (magnification ×200). Hematoxylin and eosin staining showing two different components: (A) a predominant component with small, uniform, round acini composed of small and monotonous cells, and (B) areas containing protruding papillary structures and psammoma bodies into tiny cysts. (C, D) Molecular analyses. (C) Array CGH results: graphical view of chromosome 2 showing a loss of the 2p16.3–p24.1 segment. Upper section: quantitative genomic profile of chromosome 2. The black line indicates the ratio of intensity of both dyes, which represents tumor DNA and normal reference DNA for each probe

Epithelial Membrane Antigen (EMA) IHC. Together, these features were consistent with a diagnosis of MA. A 24-month follow-up with computerized tomography scans showed no evidence of disease recurrence.

Array-CGH analysis

The sole quantitative genomic anomaly detected was a segmental interstitial loss of the short arm of chromosome 2 between bands 2p24.1 and 2p16.3 (Figure 1). The size of the deletion was 29,974,964 base pairs (bp), and its location was assessed between nucleotide positions Chr2:20,527,025 and Chr2:50,501,989. The deleted segment contained 209 genes.

FISH analysis

We observed both metaphase cells that showed only one fluorescent signal corresponding to the *ALK* gene on one chromosome 2 and metaphase cells that showed two labeled chromosomes 2 (data not shown). First, these results confirmed the 2p deletion detected by array-CGH. Second, they also indicated that the 2p deletion was not constitutional.

BRAF, *MSH2*, and *MSH6* mutational status

We observed a point mutation in exon 15 of the *BRAF* gene: c.1799T>A; p.Val600Glu (according to the Human Genome Variation Society nomenclature (16)) or V600E (Figure 1). Because the *MSH2* and *MSH6* genes were located in the deleted region, we performed immunostaining for MSH2 and MSH6 (as well as for MLH1 and PMS2). We observed positive staining for MSH2 and MSH6 (and for MLH1 and PMS2) (data not shown), which indicated no loss of expression of these proteins. In addition, we did not detect microsatellite sequence instability of the five markers: BAT-25, BAT-26, NR-21, NR-24, and NR-27 (data not shown).

Discussion

A better understanding of the genetic profile of MA is required to facilitate diagnosis and the assessment of prognosis. The discovery of specific genetic anomalies would aid in the histological differential diagnosis among MA, nephroblastoma, and pRCC. To date, the chromosomal and genomic pattern of MA has not been comprehensively described. With regard to diagnostic genetic tools, we note a promising advance from Choueiri et al. (13) that describes a V600E *BRAF* mutation in 26 of 29 cases of MA among a series of renal neoplasms, which also included 70 clear cell RCCs, 25 pRCCs, 21 chromophobe RCCs, 8 oncocytomas, and 5 renal angiomyoadenomatous tumors. These results suggest that among the renal tumors, a *BRAF* mutation could be relatively specific for MA. The data of Choueiri et al. (13), which showed no *BRAF* mutation in tumors other than MA (except in a single case of pRCC) were consistent with those reported by Gattenlöhner et al. (17), who detected no *BRAF* alteration in a series of 99 RCCs including 63 clear cell, 22 papillary, and 14 chromophobe variants as well as with our own results on 32 pRCCs that were negative for a *BRAF* mutation (Pedeutour, personal communication). The *BRAF* mutation has not been identified in pediatric nephroblastomas (18).

The *BRAF* mutation is not the only recurrent molecular event described in the literature on MA. We describe the second case of MA showing a partial loss of 2p as the sole quantitative chromosomal abnormality. The first report by Stumm et al. (11) described a 2p24–2p16∼21 deletion in MA from a 64-year-old man. At the time of publication of their report, the deleted fragment was mapped between markers D2S175 and D2S123. According to the current human genome assembly (14), this deletion corresponds to a size of 31,346,715 bp and a position located between nucleotides Chr2:19,941,942 and Chr2:51,288,657. It is therefore slightly larger than the deletion observed in our case and totally encompasses it (Figure 2). Moreover, in 2001, Pesti et al. (12) observed allelic imbalances between loci D2S367 and D2S380 in five cases of MA, including the case previously described by Stumm et al. (11). According to the current human genome assembly (14), these markers were located between nucleotide positions Chr2:34,441,148 and Chr2:65,649,318. Compilation of the data from these three observations (this case, Stumm et al. (11), and Pesti et al. (12)) enables the delineation of a common minimal region of 16,060,841 bp in size, which is located between nucleotide positions Chr2:34,441,148 and Chr2:50,501,989 on the short arm of chromosome 2 (Figure 2). Among the 87 genes contained in this common segment (Figure 2), several tumor suppressor genes are candidates for being an inactivated target gene in MA, particularly *MSH2* (Chr2:47,630,206–47,710,360) and *MSH6* (Chr2:48,011,094–48,034,092), which are both located within this area. These genes are involved in the DNA mismatch repair system and are inactivated in Lynch syndrome. Since a positive expression of proteins MSH2 and MSH6 was observed and no instability of microsatellite sequences was detected, we concluded that a low probability existed that these genes played a role in the pathogenesis of this MA. Other candidates include *QPCT* (Chr2:37,571,753–37,600,465), a potential tumor suppressor gene epigenetically inactivated in RCC (19), and *THADA* (Chr2:43,457,974–43,823,184), a gene frequently rearranged in thyroid adenomas and recently suspected to be associated with colorectal cancer (20).

This study primarily confirms the presence of the *BRAF* V600E mutation in MA, as described by Choueiri et al. (13). The description herein of a novel case of MA showing a deletion/allelic imbalance of the short arm of chromosome

expressed on a logarithmic scale. Lower section: ideogram of chromosome 2 (G-banding) indicating the position of the deleted segment on the short arm of chromosome 2 (red bar). (D) Pyrogram trace showing a point mutation c.1799T>A; p.Val600Glu in exon 15 of the *BRAF* gene (V600E). The DNA normal reference sequence is GTGAAATCTCGATG, whereas the sequence detected in the metanephric adenoma sample was GAGAAATCTCGATG. The height of each peak (corresponding to the light signal emitted following luciferase and ATP interaction) is proportional to the number of nucleotides incorporated. Here, the mutation is detected by a modification of the trace resulting from the substitution of base T by a base A in one of the alleles. Therefore, the height of the peak T is decreased, while a peak A, not present in the wild-type sequence, is detected.

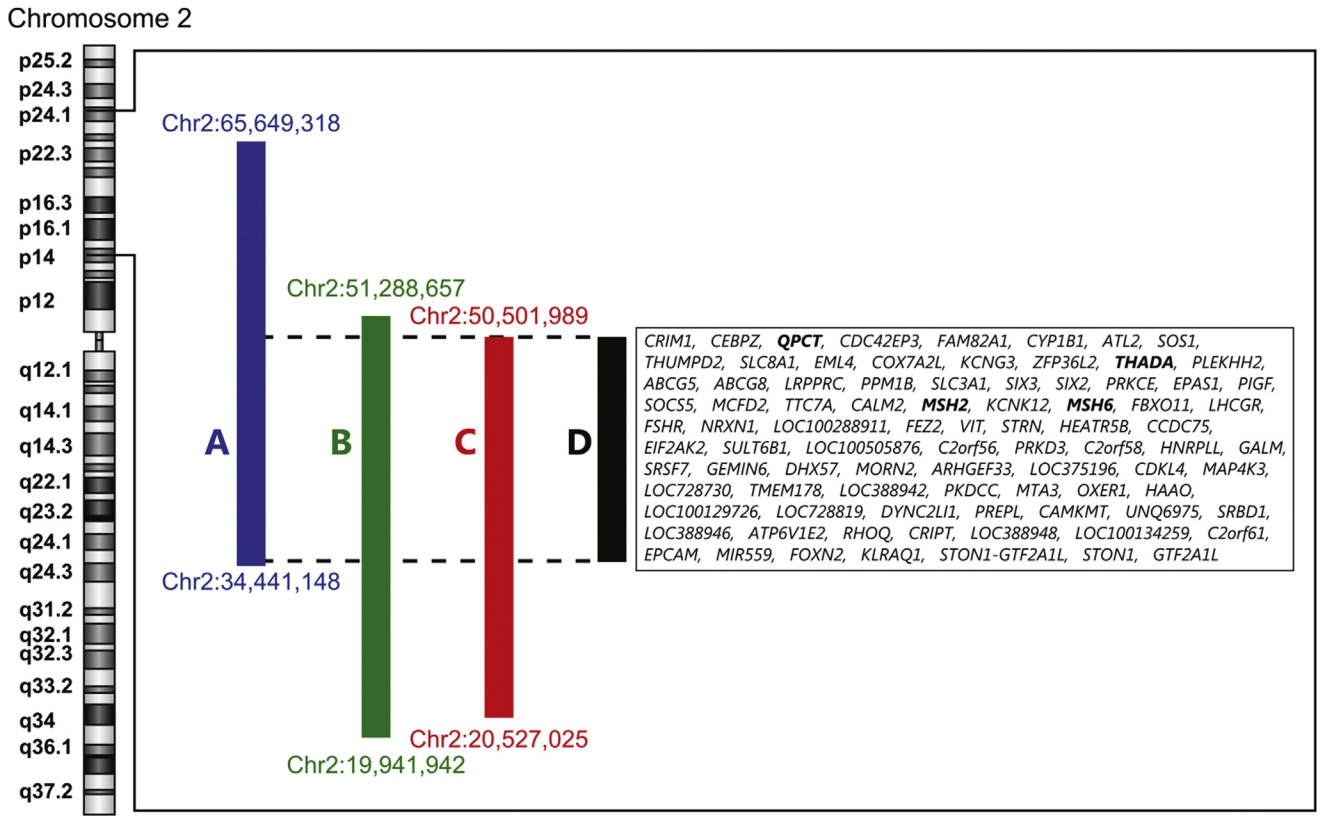

Figure 2 Schematic representation of the minimal common 2p region of deletion or allelic imbalances in six cases of MA. (A) (blue bar) Region of allelic imbalance reported by Pesti et al. (12) in five cases of MA. According to the current genome map (14), this region contains 155 genes between nucleotide positions Chr2:34,441,148 and Chr2:65,649,318. (B) (green bar) Region of deletion reported by Stumm et al. (11) in one case of MA. According to current genome map (14), this region contains 215 genes between coordinates Chr2:19,941,942 and Chr2:51,288,657. (C) (red bar) Region of deletion in the present case of MA. This region contains 209 genes between coordinates Chr2:20,527,025 and Chr2:50,501,989. (D) (black bar) List of 87 genes located in the minimal common region of deletion following compilation of data from Stumm et al. (11), Pesti et al. (12), and the present case. The common region is located between coordinates Chr2:34,441,148 and Chr2:50,501,989 and contains 87 genes. The potential target genes of interest are written in bold characters.

2 also highlights the potential importance of this anomaly in at least some cases of MA. The compilation of our results and those of other authors delineates a 16-megabase region containing 87 genes, including several candidate tumor suppressor genes of interest. In addition, this case demonstrates a simultaneous *BRAF* mutation and a 2p deletion and, therefore, raises the possibility of a synergistic role for these two anomalies in the pathogenesis of MA.

Acknowledgment

The authors thank Michael Coutts and Christiane Brahimi-Horn for helpful discussions and for editing the manuscript, and Thibault Fabas, Annie-Claude Peyron, Frédérique Keslair, Roger Grattery, and Julie Sallenave for technical assistance. This work has been supported by the French National Cancer Institute (Institut National du Cancer (INCa)).

References

1. Eble JN, Sauter G, Epstein JI, et al. World Health Organization Classification of Tumours. Pathology and genetics of tumors of the urinary system and male genital organs. Lyon: IARC Press; 2004.
2. Muir TE, Cheville JC, Lager DJ. Metanephric adenoma, nephrogenic rests, and Wilms' tumor: a histologic and immunophenotypic comparison. Am J Surg Pathol 2001;25:1290–1296.
3. Argani P. Metanephric neoplasms: the hyperdifferentiated, benign end of the Wilms tumor spectrum? Clin Lab Med 2005; 25:379–392.
4. Davis CJ Jr, Barton JH, Sesterhenn IA, et al. Metanephric adenoma. Clinicopathological study of fifty patients. Am J Surg Pathol 1995;19:1101–1114.
5. Pasricha S, Gandhi JS, Gupta G, et al. Bilateral, multicenteric metanephric adenoma associated with Wilms' tumor in a child: a rare presentation with important diagnostic and therapeutic implications. Int J Urol 2012;19:1114–1117.
6. Olgac S, Hutchinson B, Tickoo SK, et al. Alpha-methylacyl-CoA racemase as a marker in the differential diagnosis of metanephric adenoma. Mod Pathol 2006;19:218–224.
7. Erson AE, Petty EM. Kidney: Nephroblastoma (Wilms tumo). Atlas Genet Cytogenet Oncol Haematol, available at http://Atlas-GeneticsOncology.org/Tumors/WilmsID5034.html. Accessed on June 10, 2013.
8. Szponar A, Yusenko MV, Kovacs G. High-resolution array CGH of metanephric adenomas: lack of DNA copy number changes. Histopathology 2010;56:212–216.

9. Burger M, Junker K, Denzinger S, et al. Metanephric adenoma of the kidney: a clinicopathological and molecular study of two cases. J Clin Pathol 2007;60:832−833.
10. Pan CC, Epstein JI. Detection of chromosome copy number alterations in metanephric adenomas by array comparative genomic hybridization. Mod Pathol 2010;23:1634−1640.
11. Stumm M, Koch A, Wieacker PF, et al. Partial monosomy 2p as the single chromosomal anomaly in a case of renal metanephric adenoma. Cancer Genet Cytogenet 1999;115: 82−85.
12. Pesti T, Sükösd F, Jones EC, et al. Mapping a tumor suppressor gene to chromosome 2p13 in metanephric adenoma by microsatellite allelotyping. Hum Pathol 2001;32: 101−104.
13. Choueiri TK, Cheville J, Palescandolo E, et al. BRAF mutations in metanephric adenoma of the kidney. Eur Urol 2012;62: 917−922.
14. Genome Reference Consortium Human Reference 37 [GRCh37]: human genome 19 (hg19), available at http://genome.ucsc.edu/. Accessed on June 20, 2013
15. Buhard O, Cattaneo F, Wong YF, et al. Multipopulation analysis of polymorphisms in five mononucleotide repeats used to determine the microsatellite instability status of human tumors. J Clin Oncol 2006;24:241−251.
16. den Dunnen JT, Antonarakis SE. Mutation nomenclature extensions and suggestions to describe complex mutations: a discussion. Hum Mutat 2000;15:7−12.
17. Gattenlöhner S, Etschmann B, Riedmiller H, et al. Lack of KRAS and BRAF mutation in renal cell carcinoma. Eur Urol 2009;55: 1490−1491.
18. Miao J, Kusafuka T, Fukuzawa M. Hotspot mutations of BRAF gene are not associated with pediatric solid neoplasms. Oncol Rep 2004;12:1269−1272.
19. Morris MR, Ricketts CJ, Gentle D, et al. Genome-wide methylation analysis identifies epigenetically inactivated candidate tumour suppressor genes in renal cell carcinoma. Oncogene 2011;30:1390−1401.
20. Cheng I, Caberto CP, Lum-Jones A, et al. Type 2 diabetes risk variants and colorectal cancer risk: the Multiethnic Cohort and PAGE studies. Gut 2011;60:1703−1711.

Cancer Genetics 205 (2012) 603–607

Cancer Genetics

BRIEF COMMUNICATION

Renal cell carcinoma and a constitutional t(11;22)(q23;q11.2): case report and review of the potential link between the constitutional t(11;22) and cancer

Jérôme Doyen [a,b], Xavier Carpentier [c,d], Juliette Haudebourg [b,e], Benjamin Hoch [a], Houda Karmous-Benailly [f], Damien Ambrosetti [b,d,e], Thibault Fabas [a], Jean Amiel [c,d], Jean-Claude Lambert [d,f], Florence Pedeutour [a,b,d,*]

[a] *Laboratory of Solid Tumors Genetics, Nice University Hospital, Nice, France;* [b] *Institute for Research on Cancer and Aging (IRCAN), Nice, France;* [c] *Department of Urology, Nice University Hospital, Nice, France;* [d] *University of Nice-Sophia-Antipolis, Faculty of Medicine, Nice, France;* [e] *Central Laboratory of Pathology, Nice University Hospital, Nice, France;* [f] *Department of Medical Genetics, Nice University Hospital, Nice, France*

We observed a t(11;22)(q23-24;q11.2-12) and monosomy 3 in renal tumor cells from a 72-year-old man. The hypothesis of a primitive peripheral neuroectodermal tumor (PPNET) located in the kidney was promptly excluded: Histologically, the tumor was a clear cell renal cell carcinoma (RCC) and we did not observe an *EWSR1* gene rearrangement. The constitutional origin of this alteration was established. We report on the second case of RCC in a patient with a constitutional t(11;22). The t(11;22)(q23;q11.2) is the main recurrent germline translocation in humans. Unbalanced translocation can be transmitted to the progeny and can cause Emanuel syndrome. Our observation alerts cancer cytogeneticists to the fortuitous discovery of the constitutional t(11;22) in tumor cells. This translocation appears grossly similar to the t(11;22)(q24;q12) of PPNET and should be evoked if present in all cells of a tumor other than PPNET. This is important when providing appropriate genetic counseling. Moreover, the potential oncogenic role of the t(11;22) and its predisposing risk of cancer are under debate. The family history of the patient revealed a disabled brother who died at an early age from colon cancer and a sister with breast cancer. This observation reopens the issue of a link between the constitutional t(11;22) and cancer, and the utility of cancer prevention workups for t(11;22) carriers.

Keywords Renal cell carcinoma, t(11;22), balanced translocation, constitutional rearrangement
© 2012 Elsevier Inc. All rights reserved.

Constitutional balanced rearrangements are present in approximately 0.2% of the population. The most frequent of these balanced alterations are translocations (1). They are mainly represented by Robertsonian translocations that join the whole long arms of two acrocentric chromosomes by centric or juxtacentromeric fusions, followed by reciprocal translocations that involve two autosomes or, more rarely, gonosomes. Balanced reciprocal translocations are generated by breakage of the chromatids within the short or long arms of two chromosomes followed by exchange of the disrupted chromosomal fragments. Autosomal balanced rearrangements can occur de novo or can be inherited from one of the parents. These rearrangements are most often without phenotypic effects for their carriers, but they may have pathogenic consequences for the offspring. Indeed, meiotic malsegregations can induce genomic imbalances in the progeny. In contrast to acquired translocations observed in tumor tissues, which hit different oncogenes or tumor

Received March 14, 2012; received in revised form September 23, 2012; accepted September 25, 2012.
* Corresponding author.
E-mail address: florence.pedeutour@unice.fr

2210-7762/$ - see front matter © 2012 Elsevier Inc. All rights reserved.
http://dx.doi.org/10.1016/j.cancergen.2012.09.006

suppressor genes in correlation to specific tumor types or subtypes, the constitutional translocation breakpoints are highly variable. Only three recurrent constitutional translocations have been reported. The most frequent is the t(11;22)(q23;q11.2), which has been described in more than 100 unrelated families (2–5). The two others are the t(4;8)(p16;p23) and t(8;22)(q24.13;q11.21) (6).

Balanced constitutional translocations are usually discovered on the occasion of infertility or miscarriage workups and after the birth of a dysmorphic or mentally retarded child. More rarely, the constitutional origin of a translocation is suspected because of fortuitous detection in a tumor karyotype (7,8). In such cases, it is important to perform a cytogenetic analysis from peripheral blood lymphocytes of the patient, and if the constitutional origin of the translocation is confirmed, to refer the patient for genetic counseling.

We report here the diagnosis of a constitutional t(11;22)(q23;q11.2) discovered by cytogenetic analysis of a clear cell renal cell carcinoma (ccRCC). We discuss the pitfalls due to the apparent similarity of this translocation with the t(11;22)(q24;q12) described in peripheral primitive neuroectodermal tumors (PPNET) and Ewing sarcomas (ES), as well as the genetic counseling process. We also review the literature for a potential link between a constitutional t(11;22) and cancer.

Materials and methods

Cytogenetic analysis

A fresh fragment of tumor tissue was disaggregated and cells from short-term cultures (eight days) were used for metaphase chromosome preparations using standard methods (9). Peripheral blood was obtained with informed consent. Constitutional cytogenetic analysis was performed by standard procedures at a resolution of 400–500 bands. Metaphase search and karyotyping were performed using the Metafer M-Search Metaphase Finder and Ikaros software programs (Metasystems, Althusseim, Germany). Reverse-banding using heat and Giemsa (RHG) and G-banding using trypsin and Giemsa (GTG) banded karyotypes were described in accordance to the International System for Human Cytogenetic Nomenclature (10).

Fluorescence in situ hybridization (FISH) analysis

Preparations of tumor metaphase cells for FISH, labeling of probes, and evaluation of results were done according to standard procedures. Microscopic analysis was completed using a DM6000B microscope (Leica Microsystems, Wetzlar, Germany). FISH images were processed using ISIS software (MetaSystems, Heidelberg, Germany). The *EWSR1* break-apart probe at 22q12 (LSI EWSR1 Dual Color Break-apart Probe, Vysis, Abbott Molecular, Rungis, France) and four-color probes specific to centromeres 3, 7, and 17 and the *CDKN2A* locus at 9p21 (UroVysion, Vysis, Abbott Molecular) were used according to the manufacturer's recommendations.

Results

Case report

A 72-year-old man presented with abdominal pain. A computerized tomography scan showed a 6-cm heterogeneous mass in the right kidney. A right nephrectomy was performed. Gross examination showed an encapsulated tumor of 6 cm located in the inferior pole of the kidney. The cut surface showed a solid, golden yellow tumor. Microscopically, the neoplastic cells had clear cytoplasms and were arranged in an alveolar and trabecular pattern, and were separated by fibro-vascular septae (Figure 1A). The Furhman nuclear grade was III, and the stage was pT3NxMx. According to the 2004 World Health Organization (WHO) classification of renal tumors (11), the diagnosis was ccRCC.

Molecular cytogenetic analysis of the tumor sample

Eight metaphase cells were analyzed. All contained the translocation t(11;22)(q23–24;q11–12) (Figure 1B). The t(11;22) was the sole alteration in one cell. It was associated with the loss of chromosome Y in all other cells, trisomy 7 in two cells, monosomy 3 in one cell (Figure 1B), and monosomy 3 and trisomy 7 in four cells. The presence of trisomy 7 and monosomy 3 was confirmed in more than 100 nuclei of uncultured cells by FISH analysis (Figure 1C). In addition, by using the EWSR1 break-apart probe, we showed that the *EWSR1* gene was not involved in the t(11;22) translocation (Figure 1D). The tumor karyotype was: 46,XY,t(11;22)(q23–24;q11.2–12)[1]/46,idem,-Y,+7 [2]/44,idem,-Y,-3[1]/45,idem,-Y,-3,+7[4].nucish(5′EWSR1,3′EWSR1)x2 (5′EWSR1 con 3′EWSR1x2), (D3Z1x1,D7Z1x3,CDKN2Ax2,D17Z1x2) [100].

Constitutional cytogenetic analysis

Twenty metaphase cells were analyzed. The presence of a 46,XY,t(11;22)(q23;q11.2) was observed in all cells (Figure 2).

Revised tumor karyotype

According to the results of the constitutional karyotype, the revised tumor karyotype was: 46,XY,t(11;22)(q23;q11.2)c[1]/46,idem,-Y,+7 [2]/44,idem,-Y,-3[1]/45,idem,-Y,-3,+7[4].nucish(5′EWSR1,3′EWSR1)x2 (5′EWSR1 con 3′EWSR1x2), (D3Z1x1,D7Z1x3,CDKN2Ax2,D17Z1x2) [100].

Family history

The patient was the second of three children of non-consanguineous parents. His elder brother died at age 30 from colon cancer and was described by the patient as dysmorphic and mentally retarded. The patient's sister and one maternal first cousin were affected by breast and colon cancer, respectively. No cytogenetic data was available for the patient's siblings and cousins.

Discussion

We found the presence of a t(11;22)(q23–24;q11.2–12) in 100% of the cells of a renal tumor submitted for systematic

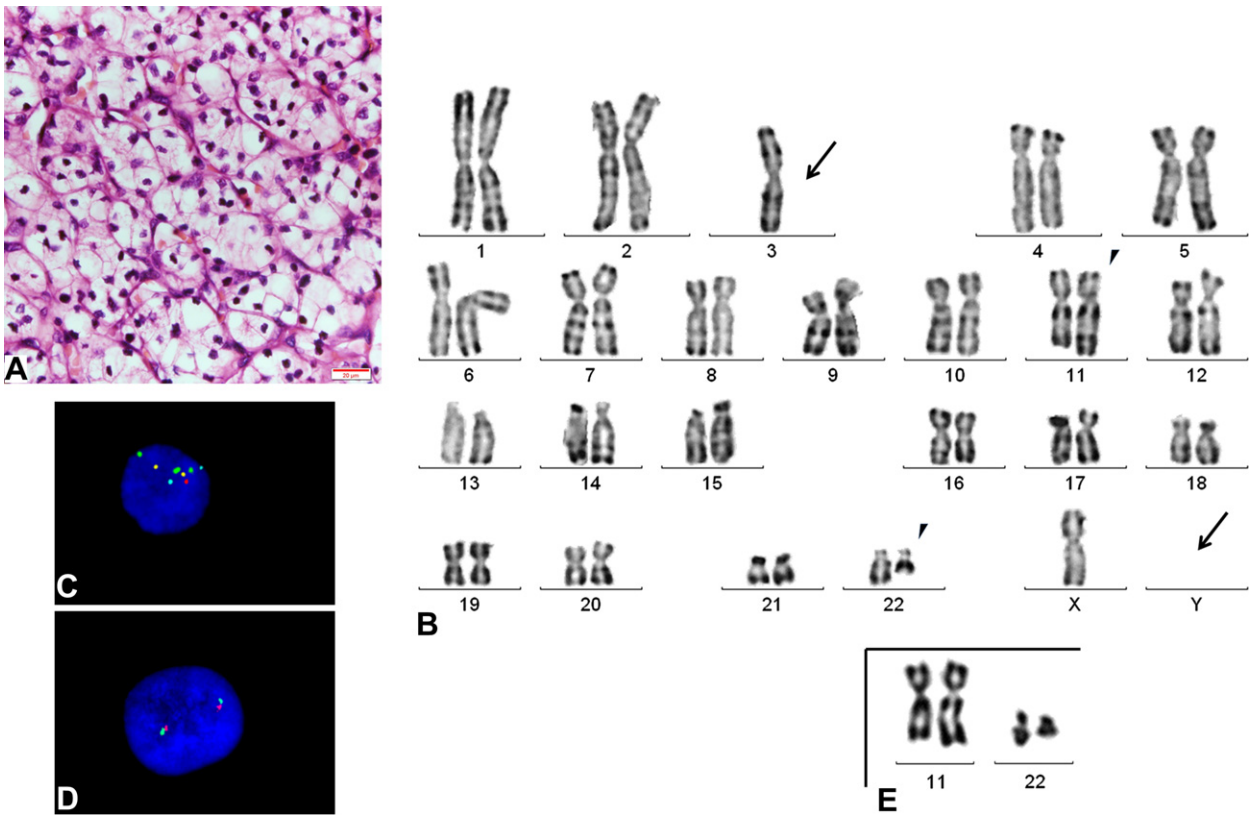

Figure 1 Histological and molecular cytogenetic analysis of an RCC with a t(11;22). (A) Typical morphology of ccRCC: tumor cells with a clear cytoplasm are arranged in nests and cords (hematoxylin-eosin-saffron staining; magnification ×200). (B) RHG-banded karyotype of a metaphase cell from the ccRCC. The arrows indicate loss of chromosomes Y and 3. Arrowheads indicate the abnormal chromosomes 11 and 22 resulting from the constitutional t(11;22). (C–D) FISH analysis of uncultured interphase cells from the RCC using a four-color mixture of probes to the centromeric region of chromosomes 3 (red signal), 7 (green signals), and 17 (blue signals) and the *CDKN2A* region at 9p21 (yellow signals) showing loss of chromosome 3 and gain of chromosome 7 (C), and a dual-color break-apart *EWSR1* probe (green and red signals correspond to the 3′and 5′ sides of *EWSR1*, respectively) (D). No rearrangement of *EWSR1* was observed: 3′ and 5′ parts remain closely juxtaposed. (E) Example of RHG-banded karyotype of a metaphase cell from a case of ES with a somatic t(11;22)(q24;q12). Considering the usual standard banding resolution obtained in tumor cell metaphases, this translocation is apparently similar to that of the constitutional t(11;22).

cytogenetic analysis in our program of solid tumor cytogenetic analyses at the Nice University Hospital. In most cells, the t(11;22) was associated with monosomy 3. A hypothesis of renal PPNET (12,13) was promptly excluded because of the following considerations: (1) histological features were typical of ccRCC; (2) detection of an *EWSR1* rearrangement was negative; and (3) monosomy 3 was relevant in the context of ccRCC (14). We suspected a constitutional t(11;22) that was confirmed by the results of the peripheral blood lymphocyte karyotyping.

Cytogenetically, the constitutional t(11;22)(q23;q11.2) is grossly similar to the tumor-associated t(11;22) translocation of ES and primitive peripheral neuroectodermal tumors (PPNET) (Figure 1E). However, the molecular breakpoints of the constitutional t(11;22) and ES/PPNET t(11;22) are different (5,15). ES/PPNET breakpoints are located within the *EWSR1* and *FLI1* genes at 22q12.2 (chr22: 29,685,502–29,696,515) and 11q24.3 (chr11:128,563,811–128,683,162) (hg19, Feb. 2009, Genome Reference Consortium Human Reference 37 [GRCh37]), respectively (16). Breakpoints of the constitutional t(11;22) are located in 11q23.3 at position 116,658,739–116,714,118 between the *ZNF259(ZPR1)* and *SIK3* genes and in the 22q11.2 region at position 20,333,380–20,703,816 (hg19, Feb. 2009, GRCh37) (17). This region is unstable because of the presence of telomeric palindromic AT-rich repeat (PATRR) sequences on chromosomes 11 (PATRR11) and 22 (PATRR22) (18–20). The constitutional t(11;22) can be transmitted to the progeny in an unbalanced form. The unbalanced translocation is mostly the consequence of 3:1 meiotic disjunction leading to the presence of a supernumerary der(22) t(11;22)(q23;q11.2) (4). The corresponding phenotype is characterized by mental retardation and severe morphological abnormalities of the kidney, heart, face, gastro-esophageal, and genital organs that constitutes the so-called “Emanuel syndrome” or “supernumerary der(22) syndrome” (2,4). This syndrome strongly impairs quality of life and reduces life expectancy.

To our knowledge, the present case is the second renal cancer described in association with a constitutional t(11;22) (21). Whether this association is fortuitous or due to a predisposing role of the t(11;22) is questionable. Strikingly, the patient’s brother died from colon cancer at age 30. Moreover,

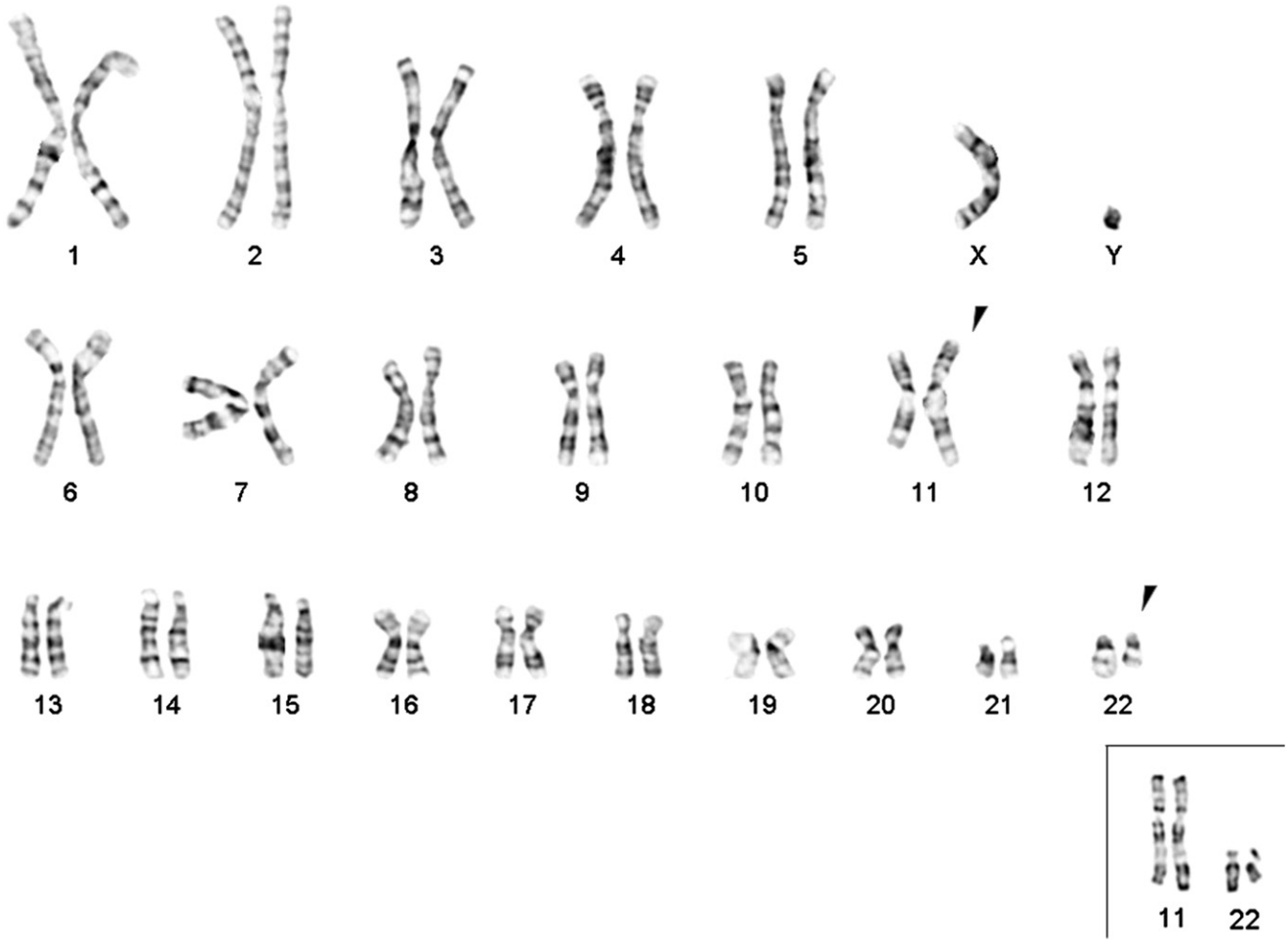

Figure 2 GTG-banded constitutional karyotype (inset: RHG-banded chromosomes 11 and 22) of the patient showing a balanced t(11;22)(q23;q11.2). Arrowheads indicate the abnormal chromosomes 11 and 22 derived from the t(11;22).

he was affected by mental retardation and facial dysmorphism. We can hypothesize that he may have inherited the unbalanced translocation. In addition, the proband's sister and first maternal cousin had breast and colon cancer, respectively. Although karyotype data were not available for the siblings, the high frequency of early cancer in this family is nonetheless noteworthy.

The role of the constitutional t(11;22) in cancer is still under debate. The potential oncogenic role of the t(11;22)(q23;q11.2) in breast cancer was first highlighted in three studies (22–24). Lindblom et al. reported that in five of eight families with a translocation, one member was affected by breast cancer (23). In these families, the rate of breast cancer was higher than expected in comparison to the general population ($P < 0.001$). Jobanputra et al. reported six cases of breast cancer and one of malignant melanoma in the same family with the t(11;22) (22). Wieland et al. described a family with seven cases of breast cancer and one patient with glioblastoma (24). In this family, the translocation was observed in all patients with cancer (100%), whereas the translocation was observed in five of nine patients not affected by cancer (55.5%). In contrast, going against the hypothesis of a predisposing effect of the t(11;22) to breast cancer, Carter et al. described a cohort of 80 pedigrees comprising only two cases of breast cancer, and no higher incidence than in the general population (21). Interestingly, while the breast cancer risk did not appear to be increased, the incidence of esophageal cancer and melanoma in this cohort was found to be higher than in the general population. The other types of cancer found in these families were prostate (two cases), colorectal (two cases), renal (one case), uterine (one case), ovarian (one case), cervical (one case), and leukemia (one case). Therefore, the t(11;22) may have an impact on the general incidence of cancer, if not specifically on breast cancer (23,24).

The potential oncogenic implication of the t(11;22) might be due to the loss of heterozygosity (LOH) of sequences of chromosome 22 in tumor cells, which may result in the functional inactivation of tumor suppressor genes. This hypothesis was raised and confirmed by Wieland et al. in one patient (24). Indeed, many tumor suppressor genes are located on chromosome 22 (25,26). One of the mechanisms that induces LOH could be the loss of the normal chromosome 22 in tumor cells. Models of such multi-step mechanisms of oncogenesis with loss of the homologous chromosome to a chromosome affected by translocation breakpoints have been proposed in familial translocations involving chromosome 3 related to renal cancers (27).

Among the published studies of constitutional translocations detected by studying tumor karyotypes (7,8), there was no study of tumor samples from t(11;22) carriers that would have been informative for the possible loss of normal chromosome 22 in tumor cells. Our study is the first to present the karyotype of a tumor in a t(11;22) patient and did not detect a loss of the normal chromosome 22; however, the presence of an apparently normal chromosome 22 does not exclude the possible role of tumor suppressor genes because inactivation can result from other mechanisms, such as cryptic deletions, mutations, or epigenetic alterations.

In conclusion, this case report may help cancer cytogeneticists remember that the observation of a t(11;22)(q23−24;q11−12) in a tumor not related to ES/PPNET should orient analysis toward the detection of a constitutional t(11;22). This is important for appropriate genetic counseling. Moreover, our report on a novel RCC case associated with a constitutional t(11;22) in a family with a high incidence of cancer raises the unresolved issue of the predisposing oncogenic role of this translocation. More investigations are needed to establish whether cancer prevention workups are necessary for t(11;22) carriers.

Acknowledgments

We thank Dr. M.C. Brahimi-Horn for editorial assistance.

References

1. Jacobs PA, Browne C, Gregson N, et al. Estimates of the frequency of chromosome abnormalities detectable in unselected newborns using moderate levels of banding. J Med Genet 1992;29:103−108.
2. Fraccaro M, Lindsten J, Ford CE, et al. The 11q;22q translocation: a European collaborative analysis of 43 cases. Hum Genet 1980;56:21−51.
3. Iselius L, Lindsten J, Aurias A, et al. The 11q;22q translocation: a collaborative study of 20 new cases and analysis of 110 families. Hum Genet 1983;64:343−355.
4. Zackai EH, Emanuel BS. Site-specific reciprocal translocation, t(11;22) (q23;q11), in several unrelated families with 3:1 meiotic disjunction. Am J Med Genet 1980;7:507−521.
5. Griffin CA, McKeon C, Israel MA, et al. Comparison of constitutional and tumor-associated 11;22 translocations: nonidentical breakpoints on chromosomes 11 and 22. Proc Natl Acad Sci U S A 1986;83:6122−6126.
6. Ou Z, Stankiewicz P, Xia Z, et al. Observation and prediction of recurrent human translocations mediated by NAHR between nonhomologous chromosomes. Genome Res 2011;21:33−46.
7. Richard F, Muleris M, Couturier J, et al. Constitutional balanced translocations in patients with solid tumors. Cancer Genet Cytogenet 1992;61:50−52.
8. Betts DR, Greiner J, Feldges A, et al. Constitutional balanced chromosomal rearrangements and neoplasm in children. J Pediatr Hematol Oncol 2001;23:582−584.
9. Limon J, Dal Cin P, Sandberg AA. Application of long-term collagenase disaggregation for the cytogenetic analysis of human solid tumors. Cancer Genet Cytogenet 1986;23:305−313.
10. Shaffer LG, Slovak MI, Campbell LJ. ISCN 2009: An International System for Human Cytogenetic Nomenclature. Basel: Karger; 2009.
11. Eble JN, Sauter G, Epstein JI, et al. World Health Organization Classification of Tumours. Pathology and Genetics of Tumours of the Urinary System and Male Genital Organs. Lyon: IARC Press; 2004.
12. Vicha A, Stejskalova E, Sumerauer D, et al. Malignant peripheral primitive neuroectodermal tumor of the kidney. Cancer Genet Cytogenet 2002;139:67−70.
13. Parham DM, Roloson GJ, Feely M, et al. Primary malignant neuroepithelial tumors of the kidney: a clinicopathologic analysis of 146 adult and pediatric cases from the National Wilms' Tumor Study Group Pathology Center. Am J Surg Pathol 2001;25:133−146.
14. Klatte T, Rao PN, de Martino M, et al. Cytogenetic profile predicts prognosis of patients with clear cell renal cell carcinoma. J Clin Oncol 2009;27:746−753.
15. Budarf M, Sellinger B, Griffin C, et al. Comparative mapping of the constitutional and tumor-associated 11;22 translocations. Am J Hum Genet 1989;45:128−139.
16. Delattre O, Zucman J, Plougastel B, et al. Gene fusion with an ETS DNA-binding domain caused by chromosome translocation in human tumours. Nature 1992;359:162−165.
17. Kurahashi H, Shaikh TH, Zackai EH, et al. Tightly clustered 11q23 and 22q11 breakpoints permit PCR-based detection of the recurrent constitutional t(11;22). Am J Hum Genet 2000;67:763−768.
18. Kurahashi H, Inagaki H, Ohye T, et al. The constitutional t(11;22): implications for a novel mechanism responsible for gross chromosomal rearrangements. Clin Genet 2010;78:299−309.
19. Edelmann L, Spiteri E, Koren K, et al. AT-rich palindromes mediate the constitutional t(11;22) translocation. Am J Hum Genet 2001;68:1−13.
20. Spiteri E, Babcock M, Kashork CD, et al. Frequent translocations occur between low copy repeats on chromosome 22q11.2 (LCR22s) and telomeric bands of partner chromosomes. Hum Mol Genet 2003;12:1823−1837.
21. Carter MT, Barrowman NJ, St Pierre SA, et al. Risk of breast cancer not increased in translocation 11;22 carriers: analysis of 80 pedigrees. Am J Med Genet A 2010;152A:212−214.
22. Jobanputra V, Chung WK, Hacker AM, et al. A unique case of der(11)t(11;22),-22 arising from 3:1 segregation of a maternal t(11;22) in a family with co-segregation of the translocation and breast cancer. Prenat Diagn 2005;25:683−686.
23. Lindblom A, Sandelin K, Iselius L, et al. Predisposition for breast cancer in carriers of constitutional translocation 11q;22q. Am J Hum Genet 1994;54:871−876.
24. Wieland I, Muschke P, Volleth M, et al. High incidence of familial breast cancer segregates with constitutional t(11;22)(q23;q11). Genes Chromosomes Cancer 2006;45:945−949.
25. James LA, Mitchell EL, Menasce L, et al. Comparative genomic hybridisation of ductal carcinoma in situ of the breast: identification of regions of DNA amplification and deletion in common with invasive breast carcinoma. Oncogene 1997;14:1059−1065.
26. Diaz de Stahl T, Hartmann C, de Bustos C, et al. Chromosome 22 tiling-path array-CGH analysis identifies germ-line- and tumor-specific aberrations in patients with glioblastoma multiforme. Genes Chromosomes Cancer 2005;44:161−169.
27. Bonne AC, Bodmer D, Schoenmakers EF, et al. Chromosome 3 translocations and familial renal cell cancer. Curr Mol Med 2004;4:849−854.

8 BIBLIOGRAPHIE

- AMANN, T., MAEGDEFRAU, U., HARTMANN, A., AGAIMY, A., MARIENHAGEN, J., WEISS, T.S., STOELTZING, O., WARNECKE, C., SCHÖLMERICH, J., OEFNER, P.J., KREUTZ, M., BOSSERHOFF, A.K. & HELLERBRAND, C. 2009. GLUT1 expression is increased in hepatocellular carcinoma and promotes tumorigenesis. The American journal of pathology 174(4), 1544–52.
- AMIN, M.B., TAMBOLI, P., MERCHANT, S.H., ORDOÑEZ, N.G., RO, J., AYALA, A.G. & RO, J.Y. 2002. Micropapillary component in lung adenocarcinoma: a distinctive histologic feature with possible prognostic significance. The American journal of surgical pathology 26(3), 358–64.
- ANTONELLI, A., TARDANICO, R., BALZARINI, P., ARRIGHI, N., PERUCCHINI, L., ZANOTELLI, T., COZZOLI, A., ZANI, D., CUNICO, S.C. & SIMEONE, C. 2010. Cytogenetic features, clinical significance and prognostic impact of type 1 and type 2 papillary renal cell carcinoma. Cancer genetics and cytogenetics 199(2), 128–33.
- ATKINS, M., REGAN, M., MCDERMOTT, D., MIER, J., STANBRIDGE, E., YOUMANS, A., FEBBO, P., UPTON, M., LECHPAMMER, M. & SIGNORETTI, S. 2005. Carbonic anhydrase IX expression predicts outcome of interleukin 2 therapy for renal cancer. Clinical cancer research : an official journal of the American Association for Cancer Research 11(10), 3714–21.
- BALDEWIJNS, M.M., THIJSSEN, V.L., VAN DEN EYNDEN, G.G., VAN LAERE, S.J., BLUEKENS, A M., ROSKAMS, T., VAN POPPEL, H., DE BRUÏNE, A P., GRIFFIOEN, A W. & VERMEULEN, P.B. 2007. High-grade clear cell renal cell carcinoma has a higher angiogenic activity than low-grade renal cell carcinoma based on histomorphological quantification and qRT-PCR mRNA expression profile. British journal of cancer 96(12), 1888–95.
- BALINT, I., SZPONAR, A., JAUCH, A. & KOVACS, G. 2009. Trisomy 7 and 17 mark papillary renal cell tumours irrespectively of variation of the phenotype. Journal of clinical pathology 62(10), 892–5.
- BANGOURA, G., LIU, Z.-S., QIAN, Q., JIANG, C.-Q., YANG, G.-F. & JING, S. 2007. Prognostic significance of HIF2alpha/EPAS1 expression in hepatocellular carcinoma. World journal of gastroenterology : WJG 13(23), 3176–82.
- BARRETTE, K., VAN DEN OORD, J.J. & GARMYN, M. 2014. Tissue microarray. The Journal of investigative dermatology 134(9), e24.
- BARTRONS, R. & CARO, J. 2007. Hypoxia, glucose metabolism and the Warburg's effect. Journal of bioenergetics and biomembranes 39(3), 223–9.
- BEHROOZ, A. & ISMAIL-BEIGI, F. 1999. Stimulation of Glucose Transport by Hypoxia: Signals and Mechanisms. News in physiological sciences : an international journal of physiology produced jointly by the International Union of Physiological Sciences and the American Physiological Society 14, 105–110.
- BELLMUNT, J. & DUTCHER, J. 2013. Targeted therapies and the treatment of non-clear cell renal cell carcinoma. Annals of oncology : official journal of the European Society for Medical Oncology / ESMO 24(7), 1730–40.
- BENTZ, M., BERGERHEIM, U.S., LI, C., JOOS, S., WERNER, C.A., BAUDIS, M., GNARRA, J., MERINO, M.J., ZBAR, B., LINEHAN, W.M. & LICHTER, P. 1996. Chromosome imbalances in papillary renal cell carcinoma and first cytogenetic data of familial cases analyzed by comparative genomic hybridization. Cytogenetics and cell genetics 75(1), 17–21.
- BERTOLOTTO, C., LESUEUR, F. & BRESSAC DE PAILLERETS, B. 2012. [MITF: a genetic key to melanoma and renal cell carcinoma?]. Médecine sciences : M/S 28(3), 258–61.
- BERTOUT, J. A, MAJMUNDAR, A.J., GORDAN, J.D., LAM, J.C., DITSWORTH, D., KEITH, B., BROWN, E.J., NATHANSON, K.L. & SIMON, M.C. 2009. HIF2alpha inhibition promotes p53 pathway activity, tumor cell death, and radiation responses. Proceedings of the National Academy of Sciences of the United States of America 106(34), 14391–6.
- BERTOUT, J.A., PATEL, S.A. & SIMON, M.C. 2008. The impact of O2 availability on human cancer. Nature reviews. Cancer 8(12), 967–75.
- BILLEMONT, B., MERIC, J.-B., IZZEDINE, H., TAILLADE, L., SULTAN-AMAR, V. & RIXE, O. 2007. [Angiogenesis and renal cell carcinoma]. Bulletin du cancer 94 Spec No, S232–40.
- BRAHIMI-HORN, M.C., CHICHE, J. & POUYSSEGUR, J. 2007. Hypoxia signalling controls metabolic demand. Current opinion in cell biology 19(2), 223–9.
- BRUNELLI, M., DELAHUNT, B., GOBBO, S., TARDANICO, R., ECCHER, A., BERSANI, S., COSSU-ROCCA, P., PAROLINI, C., BALZARINI, P., MENESTRINA, F., CHENG, L., EBLE, J.N. & MARTIGNONI, G. 2010. Diagnostic usefulness of fluorescent cytogenetics in differentiating chromophobe renal cell carcinoma from renal oncocytoma: a validation study combining metaphase and interphase analyses. American journal of clinical pathology 133(1), 116–26.

- BUI, M.H.T., SELIGSON, D., HAN, K., PANTUCK, A.J., DOREY, F.J., HUANG, Y., HORVATH, S., LEIBOVICH, B.C., CHOPRA, S., LIAO, S.-Y., STANBRIDGE, E., LERMAN, M.I., PALOTIE, A., FIGLIN, R. A & BELLDEGRUN, A.S. 2003. Carbonic anhydrase IX is an independent predictor of survival in advanced renal clear cell carcinoma: implications for prognosis and therapy. Clinical cancer research : an official journal of the American Association for Cancer Research 9(2), 802–11.
- CETIN, M., BUYUKBERBER, S., DEMIR, M., SARI, I., SARI, I., DENIZ, K., ESER, B., ALTUNTAS, F., CAMCI, C., OZTÜRK, A., TURGUT, B., VURAL, O. & UNAL, A. 2005. Overexpression of cyclooxygenase-2 in multiple myeloma: association with reduced survival. American journal of hematology 80(3), 169–73.
- CHEVILLE, J.C., ZINCKE, H., LOHSE, C.M., SEBO, T.J., RIEHLE, D., WEAVER, A.L. & BLUTE, M.L. 2002. pT1 clear cell renal cell carcinoma: a study of the association between MIB-1 proliferative activity and pathologic features and cancer specific survival. Cancer 94(8), 2180–4.
- CHOW, L.Q.M. & ECKHARDT, S.G. 2007. Sunitinib: from rational design to clinical efficacy. Journal of clinical oncology : official journal of the American Society of Clinical Oncology 25(7), 884–96.
- CLAGUE, J., LIN, J., CASSIDY, A., MATIN, S., TANNIR, N.M., TAMBOLI, P., WOOD, C.G. & WU, X. 2009. Family history and risk of renal cell carcinoma: results from a case-control study and systematic meta-analysis. Cancer epidemiology, biomarkers & prevention : a publication of the American Association for Cancer Research, cosponsored by the American Society of Preventive Oncology 18(3), 801–7.
- COPPIN, C., PORZSOLT, F., AWA, A., KUMPF, J., COLDMAN, A. & WILT, T. 2005. Immunotherapy for advanced renal cell cancer. The Cochrane database of systematic reviews (1), CD001425.
- CORGNA, E., BETTI, M., GATTA, G., ROILA, F. & DE MULDER, P.H.M. 2007. Renal cancer. Critical reviews in oncology/hematology 64(3), 247–62.
- DANIEL, C.R., CROSS, A.J., GRAUBARD, B.I., PARK, Y., WARD, M.H., ROTHMAN, N., HOLLENBECK, A.R., CHOW, W.-H. & SINHA, R. 2012. Large prospective investigation of meat intake, related mutagens, and risk of renal cell carcinoma. The American journal of clinical nutrition 95(1), 155–62.
- DHOTE, R., THIOUNN, N., DEBRE, B. & VIDAL-TRECAN, G. 2004. Risk factors for adult renal cell carcinoma. The Urologic clinics of North America 31(2), 237–47.
- DOLL, R. 1996. Cancers weakly related to smoking. British medical bulletin 52(1), 35–49.
- DOYEN J, TRASTOUR C, ETTORE F, PEYROTTES I, TOUSSANT N, GAL J, ILC K, ROUX D, PARKS SK, FERRERO JM, POUYSSÉGUR J. Expression of the hypoxia-inducible monocarboxylate transporter MCT4 is increased in triple negative breast cancer and correlates independently with clinical outcome. Biochem Biophys Res Commun. 2014 Aug 15;451(1):54-61.
- DUDDERIDGE, T.J., STOEBER, K., LODDO, M., ATKINSON, G., FANSHAWE, T., GRIFFITHS, D.F. & WILLIAMS, G.H. 2005. Mcm2, Geminin, and KI67 define proliferative state and are prognostic markers in renal cell carcinoma. Clinical cancer research : an official journal of the American Association for Cancer Research 11(7), 2510–7.
- EBLE J.N., SAUTER G., EPSTEIN J.I., SESTERHENN I.A.. (Eds.): World Health Organization Classification of Tumours. Pathology and Genetics of Tumours of the Urinary System and Male Genital Organs. IARC Press: Lyon 2004
- EGGENER, S. 2010. TNM staging for renal cell carcinoma: time for a new method. European urology 58(4), 517–9; discussion 519–21.
- ENERSON, B.E. & DREWES, L.R. 2003. Molecular features, regulation, and function of monocarboxylate transporters: implications for drug delivery. Journal of pharmaceutical sciences 92(8), 1531–44.
- ESCUDIER, B., PLUZANSKA, A., KORALEWSKI, P., RAVAUD, A., BRACARDA, S., SZCZYLIK, C., CHEVREAU, C., FILIPEK, M., MELICHAR, B., BAJETTA, E., GORBUNOVA, V., BAY, J.-O., BODROGI, I., JAGIELLO-GRUSZFELD, A. & MOORE, N. 2007. Bevacizumab plus interferon alfa-2a for treatment of metastatic renal cell carcinoma: a randomised, double-blind phase III trial. Lancet (London, England) 370(9605), 2103–11.
- ESCUDIER, B., BELLMUNT, J., NEGRIER, S., BAJETTA, E., MELICHAR, B., BRACARDA, S., RAVAUD, A., GOLDING, S., JETHWA, S. & SNELLER, V. 2010. Phase III trial of bevacizumab plus interferon alfa-2a in patients with metastatic renal cell carcinoma (AVOREN): final analysis of overall survival. Journal of clinical oncology : official journal of the American Society of Clinical Oncology 28(13), 2144–50.
- ESCUDIER, B., EISEN, T., PORTA, C., PATARD, J.J., KHOO, V., ALGABA, F., MULDERS, P. & KATAJA, V. 2012. Renal cell carcinoma: ESMO Clinical Practice Guidelines for diagnosis, treatment and follow-up. Annals of oncology : official journal of the European Society for Medical Oncology / ESMO 23 Suppl 7, vii65–71.
- EVERITT, J.I., WALKER, C.L., GOLDSWORTHY, T.W. & WOLF, D.C. 1997. Altered expression of transforming growth factor-alpha: an early event in renal cell carcinoma development. Molecular carcinogenesis 19(3), 213–9.
- FERDA, J., HORA, M., HES, O., FERDOVA, E. & KREUZBERG, B. 2007. Assessment of the kidney tumor vascular supply by two-phase MDCT-angiography. European journal of radiology 62(2), 295–301.
- FERLAY, J., SOERJOMATARAM I, I., DIKSHIT, R., ESER, S., MATHERS, C., REBELO, M., PARKIN, D.M., FORMAN D, D. & BRAY, F. 2014. Cancer incidence and mortality worldwide: sources, methods and major patterns in GLOBOCAN 2012. International journal of cancer. Journal international du cancer 136(5), E359–86.

- FERRARA, N., GERBER, H.-P. & LECOUTER, J. 2003. The biology of VEGF and its receptors. Nature medicine 9(6), 669–76.
- LE FLOCH, R., CHICHE, J., MARCHIQ, I., NAIKEN, T., NAÏKEN, T., ILC, K., ILK, K., MURRAY, C.M., CRITCHLOW, S.E., ROUX, D., SIMON, M.-P. & POUYSSEGUR, J. 2011. CD147 subunit of lactate/H+ symporters MCT1 and hypoxia-inducible MCT4 is critical for energetics and growth of glycolytic tumors. Proceedings of the National Academy of Sciences of the United States of America 108(40), 16663–8.
- FONG, G.-H. 2009. Regulation of angiogenesis by oxygen sensing mechanisms. Journal of molecular medicine (Berlin, Germany) 87(6), 549–60.
- FUHRMAN, S.A., LASKY, L.C. & LIMAS, C. 1982. Prognostic significance of morphologic parameters in renal cell carcinoma. The American journal of surgical pathology 6(7), 655–63.
- FUNAKOSHI, T., LEE, C.-H. & HSIEH, J.J. 2014. A systematic review of predictive and prognostic biomarkers for VEGF-targeted therapy in renal cell carcinoma. Cancer treatment reviews 40(4), 533–47.
- FURGE, K.A., TAN, M.H., DYKEMA, K., KORT, E., STADLER, W., YAO, X., ZHOU, M. & TEH, B.T. 2007. Identification of deregulated oncogenic pathways in renal cell carcinoma: an integrated oncogenomic approach based on gene expression profiling. Oncogene 26(9), 1346–50.
- FYFE, G., FISHER, R.I., ROSENBERG, S.A., SZNOL, M., PARKINSON, D.R. & LOUIE, A.C. 1995. Results of treatment of 255 patients with metastatic renal cell carcinoma who received high-dose recombinant interleukin-2 therapy. Journal of clinical oncology : official journal of the American Society of Clinical Oncology 13(3), 688–96.
- GERLINGER, M., ROWAN, A.J., HORSWELL, S., LARKIN, J., ENDESFELDER, D., GRONROOS, E., MARTINEZ, P., MATTHEWS, N., STEWART, A., TARPEY, P., VARELA, I., PHILLIMORE, B., BEGUM, S., MCDONALD, N.Q., BUTLER, A., JONES, D., RAINE, K., LATIMER, C., SANTOS, C.R., NOHADANI, M., EKLUND, A.C., SPENCER-DENE, B., CLARK, G., PICKERING, L., STAMP, G., GORE, M., SZALLASI, Z., DOWNWARD, J., FUTREAL, P.A. & SWANTON, C. 2012. Intratumor heterogeneity and branched evolution revealed by multiregion sequencing. The New England journal of medicine 366(10), 883–92.
- GIATROMANOLAKI, A., SIVRIDIS, E., FISKA, A. & KOUKOURAKIS, M.I. 2006. Hypoxia-inducible factor-2 alpha (HIF2 alpha) induces angiogenesis in breast carcinomas. Applied immunohistochemistry & molecular morphology : AIMM / official publication of the Society for Applied Immunohistochemistry 14(1), 78–82.
- GNARRA, J.R., TORY, K., WENG, Y., SCHMIDT, L., WEI, M.H., LI, H., LATIF, F., LIU, S., CHEN, F. & DUH, F.M. 1994. Mutations of the VHL tumour suppressor gene in renal carcinoma. Nature genetics 7(1), 85–90.
- GO, A.S., CHERTOW, G.M., FAN, D., MCCULLOCH, C.E. & HSU, C. 2004. Chronic kidney disease and the risks of death, cardiovascular events, and hospitalization. The New England journal of medicine 351(13), 1296–305.
- GOBBO, S., EBLE, J.N., GRIGNON, D.J., MARTIGNONI, G., MACLENNAN, G.T., SHAH, R.B., ZHANG, S., BRUNELLI, M. & CHENG, L. 2008. Clear cell papillary renal cell carcinoma: a distinct histopathologic and molecular genetic entity. The American journal of surgical pathology 32(8), 1239–45.
- GORDAN, J.D., LAL, P., DONDETI, V.R., LETRERO, R., PAREKH, K.N., OQUENDO, C.E., GREENBERG, R.A., FLAHERTY, K.T., RATHMELL, W.K., KEITH, B., SIMON, M.C. & NATHANSON, K.L. 2008. HIF-alpha effects on c-Myc distinguish two subtypes of sporadic VHL-deficient clear cell renal carcinoma. Cancer cell 14(6), 435–46.
- GUNAWAN, B., VON HEYDEBRECK, A., FRITSCH, T., HUBER, W., RINGERT, R.-H., JAKSE, G. & FÜZESI, L. 2003. Cytogenetic and morphologic typing of 58 papillary renal cell carcinomas: evidence for a cytogenetic evolution of type 2 from type 1 tumors. Cancer research 63(19), 6200–5.
- HABER, R.S., RATHAN, A., WEISER, K.R., PRITSKER, A., ITZKOWITZ, S.H., BODIAN, C., SLATER, G., WEISS, A. & BURSTEIN, D.E. 1998. GLUT1 glucose transporter expression in colorectal carcinoma: a marker for poor prognosis. Cancer 83(1), 34–40.
- HAGENKORD, J.M., GATALICA, Z., JONASCH, E. & MONZON, F.A. 2011. Clinical genomics of renal epithelial tumors. Cancer genetics 204(6), 285–97.
- HALESTRAP, A.P. & PRICE, N.T. 1999. The proton-linked monocarboxylate transporter (MCT) family: structure, function and regulation. The Biochemical journal 343 Pt 2, 281–99.
- HALESTRAP, A.P. & MEREDITH, D. 2004. The SLC16 gene family-from monocarboxylate transporters (MCTs) to aromatic amino acid transporters and beyond. Pflügers Archiv : European journal of physiology 447(5), 619–28.
- HAO, J., CHEN, H., MADIGAN, M.C., COZZI, P.J., BERETOV, J., XIAO, W., DELPRADO, W.J., RUSSELL, P.J. & LI, Y. 2010. Co-expression of CD147 (EMMPRIN), CD44v3-10, MDR1 and monocarboxylate transporters is associated with prostate cancer drug resistance and progression. British journal of cancer 103(7), 1008–18.
- HARIK, S.I., KALARIA, R.N., ANDERSSON, L., LUNDAHL, P. & PERRY, G. 1990. Immunocytochemical localization of the erythroid glucose transporter: abundance in tissues with barrier functions. The Journal of neuroscience : the official journal of the Society for Neuroscience 10(12), 3862–72.

- HARVEY JM1, CLARK GM, OSBORNE CK, ALLRED DC. Estrogen receptor status by immunohistochemistry is superior to the ligand-binding assay for predicting response to adjuvant endocrine therapy in breast cancer. J Clin Oncol. 1999 May;17(5):1474-81.
- HEIDENREICH, A. & RAVERY, V. 2004. Preoperative imaging in renal cell cancer. World journal of urology 22(5), 307–15.
- HODI, F.S., O'DAY, S.J., MCDERMOTT, D.F., WEBER, R.W., SOSMAN, J.A., HAANEN, J.B., GONZALEZ, R., ROBERT, C., SCHADENDORF, D., HASSEL, J.C., AKERLEY, W., VAN DEN EERTWEGH, A.J.M., LUTZKY, J., LORIGAN, P., VAUBEL, J.M., LINETTE, G.P., HOGG, D., OTTENSMEIER, C.H., LEBBE, C., PESCHEL, C., QUIRT, I., CLARK, J.I., WOLCHOK, J.D., WEBER, J.S., TIAN, J., YELLIN, M.J., NICHOL, G.M., HOOS, A. & URBA, W.J. 2010. Improved survival with ipilimumab in patients with metastatic melanoma. The New England journal of medicine 363(8), 711–23.
- HOLMQUIST-MENGELBIER, L., FREDLUND, E., LÖFSTEDT, T., NOGUERA, R., NAVARRO, S., NILSSON, H., PIETRAS, A., VALLON-CHRISTERSSON, J., BORG, A., GRADIN, K., POELLINGER, L. & PÅHLMAN, S. 2006. Recruitment of HIF1alpha and HIF2alpha to common target genes is differentially regulated in neuroblastoma: HIF2alpha promotes an aggressive phenotype. Cancer cell 10(5), 413–23.
- HU, C.-J., WANG, L.-Y., CHODOSH, L.A., KEITH, B. & SIMON, M.C. 2003. Differential roles of hypoxia-inducible factor 1alpha (HIF1alpha) and HIF2alpha in hypoxic gene regulation. Molecular and cellular biology 23(24), 9361–74.
- HUANG, W.C., ELKIN, E.B., LEVEY, A.S., JANG, T.L. & RUSSO, P. 2009. Partial nephrectomy versus radical nephrectomy in patients with small renal tumors--is there a difference in mortality and cardiovascular outcomes? The Journal of urology 181(1), 55–61; discussion 61–2.
- HUDES, G., CARDUCCI, M., TOMCZAK, P., DUTCHER, J., FIGLIN, R., KAPOOR, A., STAROSLAWSKA, E., SOSMAN, J., MCDERMOTT, D., BODROGI, I., KOVACEVIC, Z., LESOVOY, V., SCHMIDT-WOLF, I.G.H., BARBARASH, O., GOKMEN, E., O'TOOLE, T., LUSTGARTEN, S., MOORE, L. & MOTZER, R.J. 2007. Temsirolimus, interferon alfa, or both for advanced renal-cell carcinoma. The New England journal of medicine 356(22), 2271–81.
- IAKOVLEV, V. V, GABRIL, M., DUBINSKI, W., SCORILAS, A., YOUSSEF, Y.M., FARAGALLA, H., KOVACS, K., ROTONDO, F., METIAS, S., ARSANIOUS, A., PLOTKIN, A., GIRGIS, A.H.F., STREUTKER, C.J. & YOUSEF, G.M. 2012. Microvascular density as an independent predictor of clinical outcome in renal cell carcinoma: an automated image analysis study. Laboratory investigation; a journal of technical methods and pathology 92(1), 46–56.
- ISRAEL, G.M. & BOSNIAK, M.A. Pitfalls in renal mass evaluation and how to avoid them. Radiographics : a review publication of the Radiological Society of North America, Inc 28(5), 1325–38.
- ISRAEL, G.M. & BOSNIAK, M.A. 2005. How I do it: evaluating renal masses. Radiology 236(2), 441–50.
- IVANOV, S., LIAO, S.-Y., IVANOVA, A., DANILKOVITCH-MIAGKOVA, A., TARASOVA, N., WEIRICH, G., MERRILL, M.J., PROESCHOLDT, M.A., OLDFIELD, E.H., LEE, J., ZAVADA, J., WAHEED, A., SLY, W., LERMAN, M.I. & STANBRIDGE, E.J. 2001. Expression of Hypoxia-Inducible Cell-Surface Transmembrane Carbonic Anhydrases in Human Cancer. The American Journal of Pathology 158(3), 905–919.
- IYER, N. V, KOTCH, L.E., AGANI, F., LEUNG, S.W., LAUGHNER, E., WENGER, R.H., GASSMANN, M., GEARHART, J.D., LAWLER, A.M., YU, A.Y. & SEMENZA, G.L. 1998. Cellular and developmental control of O2 homeostasis by hypoxia-inducible factor 1 alpha. Genes & development 12(2), 149–62.
- JAYSON, M. & SANDERS, H. 1998. Increased incidence of serendipitously discovered renal cell carcinoma. Urology 51(2), 203–5.
- JIANG, F., RICHTER, J., SCHRAML, P., BUBENDORF, L., GASSER, T., SAUTER, G., MIHATSCH, M.J. & MOCH, H. 1998. Chromosomal imbalances in papillary renal cell carcinoma: genetic differences between histological subtypes. The American journal of pathology 153(5), 1467–73.
- JUNKER, K., MORAVEK, P., PODHOLA, M., WEIRICH, G., HINDERMANN, W., JANITZKY, V. & SCHUBERT, J. 2000. Genetic alterations in metastatic renal cell carcinoma detected by comparative genomic hybridization: correlation with clinical and histological data. International journal of oncology 17(5), 903–8.
- KAELIN, W.G. 2003. The von Hippel-Lindau gene, kidney cancer, and oxygen sensing. Journal of the American Society of Nephrology : JASN 14(11), 2703–11.
- KAELIN, W.G. 2008. The von Hippel-Lindau tumour suppressor protein: O2 sensing and cancer. Nature reviews. Cancer 8(11), 865–73.
- KAELIN, W.G. & MAHER, E.R. 1998. The VHL tumour-suppressor gene paradigm. Trends in genetics : TIG 14(10), 423–6.
- KALUZ, S., KALUZOVA, M. & STANBRIDGE, E.J. 2008. Regulation of gene expression by hypoxia: integration of the HIF-transduced hypoxic signal at the hypoxia-responsive element. Clinica chimica acta; international journal of clinical chemistry 395(1-2), 6–13.
- KALUZ, S., KALUZOVA, M., LIAO, S.-Y., LERMAN, M. & STANBRIDGE, E.J. 2009. Transcriptional control of the tumor- and hypoxia-marker carbonic anhydrase 9: A one transcription factor (HIF1) show? Biochimica et Biophysica Acta (BBA) - Reviews on Cancer 1795(2), 162–172.

- KAPITSINOU, P.P., LIU, Q., UNGER, T.L., RHA, J., DAVIDOFF, O., KEITH, B., EPSTEIN, J.A., MOORES, S.L., ERICKSON-MILLER, C.L. & HAASE, V.H. 2010. Hepatic HIF2 regulates erythropoietic responses to hypoxia in renal anemia. Blood 116(16), 3039–48.
- KARAKIEWICZ, P.I., SUARDI, N., CAPITANIO, U., ISBARN, H., JELDRES, C., PERROTTE, P., SUN, M., FICARRA, V., ZIGEUNER, R., TOSTAIN, J., MEJEAN, A., CINDOLO, L., PANTUCK, A.J., BELLDEGRUN, A.S., ZINI, L., DE LA TAILLE, A., CHAUTARD, D., DESCOTES, J.-L., SHARIAT, S.F., VALERI, A., MULDERS, P.F.A., LANG, H., LECHEVALLIER, E. & PATARD, J.-J. 2009. Conditional survival predictions after nephrectomy for renal cell carcinoma. The Journal of urology 182(6), 2607–12.
- KEITH, B., JOHNSON, R.S. & SIMON, M.C. 2012. HIF1α and HIF2α: sibling rivalry in hypoxic tumour growth and progression. Nature reviews. Cancer 12(1), 9–22.
- KIM, H.L., BELLDEGRUN, A.S., FREITAS, D.G., BUI, M.H.T., HAN, K., DOREY, F.J. & FIGLIN, R.A. 2003. Paraneoplastic signs and symptoms of renal cell carcinoma: implications for prognosis. The Journal of urology 170(5), 1742–6.
- KIM, H.S., KIM, W.S., PARK, S.H., JUNG, C.W., CHOI, H.Y., LEE, H.M., JEON, S.S., HA, H., HWANG, I.G., LEE, S. & LIM, H.Y. 2008. Molecular biomarkers for advanced renal cell carcinoma: implications for prognosis and therapy. Urologic oncology 28(2), 157–63.
- KIM, Y., CHOI, J.-W., LEE, J.-H. & KIM, Y.-S. 2015. Expression of lactate/H+ symporters MCT1 and MCT4 and their chaperone CD147 predicts tumor progression in clear cell renal cell carcinoma: immunohistochemical and The Cancer Genome Atlas data analyses. Human pathology 46(1), 104–12.
- KIRK, P., WILSON, M.C., HEDDLE, C., BROWN, M.H., BARCLAY, A N. & HALESTRAP, A P. 2000. CD147 is tightly associated with lactate transporters MCT1 and MCT4 and facilitates their cell surface expression. The EMBO journal 19(15), 3896–904.
- KLATTE, T., SELIGSON, D.B., RIGGS, S.B., LEPPERT, J.T., BERKMAN, M.K., KLEID, M.D., YU, H., KABBINAVAR, F.F., PANTUCK, A.J. & BELLDEGRUN, A.S. 2007. Hypoxia-inducible factor 1 alpha in clear cell renal cell carcinoma. Clinical cancer research : an official journal of the American Association for Cancer Research 13(24), 7388–93.
- KLATTE, T., RAO, P.N., DE MARTINO, M., LAROCHELLE, J., SHUCH, B., ZOMORODIAN, N., SAID, J., KABBINAVAR, F.F., BELLDEGRUN, A.S. & PANTUCK, A.J. 2009a. Cytogenetic profile predicts prognosis of patients with clear cell renal cell carcinoma. Journal of clinical oncology : official journal of the American Society of Clinical Oncology 27(5), 746–53.
- KLATTE, T., SAID, J.W., DE MARTINO, M., LAROCHELLE, J., SHUCH, B., RAO, J.Y., THOMAS, G. V, KABBINAVAR, F.F., BELLDEGRUN, A.S. & PANTUCK, A.J. 2009b. Presence of tumor necrosis is not a significant predictor of survival in clear cell renal cell carcinoma: higher prognostic accuracy of extent based rather than presence/absence classification. The Journal of urology 181(4), 1558–64; discussion 1563–4.
- KLATTE, T., SAID, J.W., SELIGSON, D.B., RAO, P.N., DE MARTINO, M., SHUCH, B., ZOMORODIAN, N., KABBINAVAR, F.F., BELLDEGRUN, A.S. & PANTUCK, A.J. 2011. Pathological, immunohistochemical and cytogenetic features of papillary renal cell carcinoma with clear cell features. The Journal of urology 185(1), 30–5.
- KOGA, S., TSUDA, S., NISHIKIDO, M., OGAWA, Y., HAYASHI, K., HAYASHI, T. & KANETAKE, H. 2001. The diagnostic value of bone scan in patients with renal cell carcinoma. The Journal of urology 166(6), 2126–8.
- KOH, M.Y. & POWIS, G. 2012. Passing the baton: the HIF switch. Trends in Biochemical Sciences 37(9), 364–372.
- KOH, M.Y., DARNAY, B.G. & POWIS, G. 2008. Hypoxia-associated factor, a novel E3-ubiquitin ligase, binds and ubiquitinates hypoxia-inducible factor 1alpha, leading to its oxygen-independent degradation. Molecular and cellular biology 28(23), 7081–95.
- KOH, M.Y., LEMOS, R., LIU, X. & POWIS, G. 2011. The hypoxia-associated factor switches cells from HIF1α- to HIF2α-dependent signaling promoting stem cell characteristics, aggressive tumor growth and invasion. Cancer research 71(11), 4015–27.
- KOH, M.Y., NGUYEN, V., LEMOS, R., DARNAY, B.G., KIRIAKOVA, G., ABDELMELEK, M., HO, T.H., KARAM, J., MONZON, F.A., JONASCH, E. & POWIS, G. 2015. Hypoxia-induced SUMOylation of E3 ligase HAF determines specific activation of HIF2 in clear-cell renal cell carcinoma. Cancer research 75(2), 316–29.
- KONDO, K. & KAELIN, W.G. 2001. The von Hippel-Lindau tumor suppressor gene. Experimental cell research 264(1), 117–25.
- KONDO, K., KLCO, J., NAKAMURA, E., LECHPAMMER, M. & KAELIN, W.G. 2002. Inhibition of HIF is necessary for tumor suppression by the von Hippel-Lindau protein. Cancer cell 1(3), 237–46.
- KONDO, K., KIM, W.Y., LECHPAMMER, M. & KAELIN, W.G. 2003. Inhibition of HIF2alpha is sufficient to suppress pVHL-defective tumor growth. PLoS biology 1(3), E83.
- LAM, J.S., PANTUCK, A.J., BELLDEGRUN, A.S. & FIGLIN, R.A. 2005. G250: a carbonic anhydrase IX monoclonal antibody. Current oncology reports 7(2), 109–15.
- LATIF, F., TORY, K., GNARRA, J., YAO, M., DUH, F.M., ORCUTT, M.L., STACKHOUSE, T., KUZMIN, I., MODI, W. & GEIL, L. 1993. Identification of the von Hippel-Lindau disease tumor suppressor gene. Science (New York, N.Y.) 260(5112), 1317–20.

- LEFEBVRE, M. & FOULKES, W.D. 2014. Pheochromocytoma and paraganglioma syndromes: genetics and management update. Current oncology (Toronto, Ont.) 21(1), e8–e17.
- LEIBOVICH, B.C., SHEININ, Y., LOHSE, C.M., THOMPSON, R.H., CHEVILLE, J.C., ZAVADA, J. & KWON, E.D. 2007. Carbonic anhydrase IX is not an independent predictor of outcome for patients with clear cell renal cell carcinoma. Journal of clinical oncology : official journal of the American Society of Clinical Oncology 25(30), 4757–64.
- LEIBOVICH, B.C., LOHSE, C.M., CRISPEN, P.L., BOORJIAN, S. A, THOMPSON, R.H., BLUTE, M.L. & CHEVILLE, J.C. 2010. Histological subtype is an independent predictor of outcome for patients with renal cell carcinoma. The Journal of urology 183(4), 1309–15.
- LEVERIDGE, M.J., FINELLI, A., KACHURA, J.R., EVANS, A., CHUNG, H., SHIFF, D.A., FERNANDES, K. & JEWETT, M.A.S. 2011. Outcomes of small renal mass needle core biopsy, nondiagnostic percutaneous biopsy, and the role of repeat biopsy. European urology 60(3), 578–84.
- LI, L., ZHANG, L., ZHANG, X., YAN, Q., MINAMISHIMA, Y.A., OLUMI, A.F., MAO, M., BARTZ, S. & KAELIN, W.G. 2007. Hypoxia-inducible factor linked to differential kidney cancer risk seen with type 2A and type 2B VHL mutations. Molecular and cellular biology 27(15), 5381–92.
- LIDGREN, A., BERGH, A., GRANKVIST, K., RASMUSON, T. & LJUNGBERG, B. 2008. Glucose transporter-1 expression in renal cell carcinoma and its correlation with hypoxia inducible factor-1 alpha. BJU international 101(4), 480–4.
- LINDBLAD, P. 2004. Epidemiology of renal cell carcinoma. Scandinavian journal of surgery : SJS : official organ for the Finnish Surgical Society and the Scandinavian Surgical Society 93(2), 88–96.
- LIPWORTH, L., TARONE, R.E. & MCLAUGHLIN, J.K. 2006. The epidemiology of renal cell carcinoma. The Journal of urology 176(6 Pt 1), 2353–8.
- LJUNGBERG, B., COWAN, N.C., HANBURY, D.C., HORA, M., KUCZYK, M. A, MERSEBURGER, A.S., PATARD, J.-J., MULDERS, P.F. A & SINESCU, I.C. 2010. EAU guidelines on renal cell carcinoma: the 2010 update. European urology 58(3), 398–406.
- LJUNGBERG, B., BENSALAH, K., CANFIELD, S., DABESTANI, S., HOFMANN, F., HORA, M., KUCZYK, M.A., LAM, T., MARCONI, L., MERSEBURGER, A.S., MULDERS, P., POWLES, T., STAEHLER, M., VOLPE, A. & BEX, A. 2015. EAU guidelines on renal cell carcinoma: 2014 update. European urology 67(5), 913–24.
- LOBODA, A., JOZKOWICZ, A. & DULAK, J. HIF1 versus HIF2--is one more important than the other? Vascular pharmacology 56(5-6), 245–51.
- LONCASTER, J.A., HARRIS, A.L., DAVIDSON, S.E., LOGUE, J.P., HUNTER, R.D., WYCOFF, C.C., PASTOREK, J., RATCLIFFE, P.J., STRATFORD, I.J. & WEST, C.M. 2001. Carbonic anhydrase (CA IX) expression, a potential new intrinsic marker of hypoxia: correlations with tumor oxygen measurements and prognosis in locally advanced carcinoma of the cervix. Cancer research 61(17), 6394–9.
- LUBENSKY, I.A., SCHMIDT, L., ZHUANG, Z., WEIRICH, G., PACK, S., ZAMBRANO, N., WALTHER, M.M., CHOYKE, P., LINEHAN, W.M. & ZBAR, B. 1999. Hereditary and sporadic papillary renal carcinomas with c-met mutations share a distinct morphological phenotype. The American journal of pathology 155(2), 517–26.
- MABJEESH, N.J. & AMIR, S. 2007. Hypoxia-inducible factor (HIF) in human tumorigenesis. Histology and histopathology 22(5), 559–72.
- MALOUF, G.G., CAMPARO, P., OUDARD, S., SCHLEIERMACHER, G., THEODORE, C., RUSTINE, A, DUTCHER, J., BILLEMONT, B., RIXE, O., BOMPAS, E., GUILLOT, A, BOCCON-GIBOD, L., COUTURIER, J., MOLINIE, V. & ESCUDIER, B. 2010. Targeted agents in metastatic Xp11 translocation/TFE3 gene fusion renal cell carcinoma (RCC): a report from the Juvenile RCC Network. Annals of oncology : official journal of the European Society for Medical Oncology / ESMO 21(9), 1834–8.
- MARANCHIE, J.K., VASSELLI, J.R., RISS, J., BONIFACINO, J.S., LINEHAN, W.M. & KLAUSNER, R.D. 2002. The contribution of VHL substrate binding and HIF1-alpha to the phenotype of VHL loss in renal cell carcinoma. Cancer cell 1(3), 247–55.
- MARTINS, R. & BUGALHO, M.J. 2014. Paragangliomas/Pheochromocytomas: clinically oriented genetic testing. International journal of endocrinology 2014, 794187.
- MAYNARD, M.A., EVANS, A.J., SHI, W., KIM, W.Y., LIU, F.-F. & OHH, M. 2007. Dominant-negative HIF3 alpha 4 suppresses VHL-null renal cell carcinoma progression. Cell cycle (Georgetown, Tex.) 6(22), 2810–6.
- MEKHAIL, T.M., ABOU-JAWDE, R.M., BOUMERHI, G., MALHI, S., WOOD, L., ELSON, P. & BUKOWSKI, R. 2005. Validation and extension of the Memorial Sloan-Kettering prognostic factors model for survival in patients with previously untreated metastatic renal cell carcinoma. Journal of clinical oncology : official journal of the American Society of Clinical Oncology 23(4), 832–41.
- MESKAWI, M., SUN, M., TRINH, Q.-D., BIANCHI, M., HANSEN, J., TIAN, Z., RINK, M., ISMAIL, S., SHARIAT, S.F., MONTORSI, F., PERROTTE, P. & KARAKIEWICZ, P.I. 2012. A review of integrated staging systems for renal cell carcinoma. European urology 62(2), 303–14.
- MOELLER, B.J., DREHER, M.R., RABBANI, Z.N., SCHROEDER, T., CAO, Y., LI, C.Y. & DEWHIRST, M.W. 2005. Pleiotropic effects of HIF1 blockade on tumor radiosensitivity. Cancer cell 8(2), 99–110.

- MOLE, D.R., MAXWELL, P.H., PUGH, C.W. & RATCLIFFE, P.J. 2001. Regulation of HIF by the von Hippel-Lindau tumour suppressor: implications for cellular oxygen sensing. IUBMB life 52(1-2), 43–7.
- MOLE, D.R., BLANCHER, C., COPLEY, R.R., POLLARD, P.J., GLEADLE, J.M., RAGOUSSIS, J. & RATCLIFFE, P.J. 2009. Genome-wide association of hypoxia-inducible factor (HIF)-1alpha and HIF2alpha DNA binding with expression profiling of hypoxia-inducible transcripts. The Journal of biological chemistry 284(25), 16767–75.
- MOLINA, A.M., FELDMAN, D.R., GINSBERG, M.S., KROOG, G., TICKOO, S.K., JIA, X., GEORGES, M., PATIL, S., BAUM, M.S., REUTER, V.E. & MOTZER, R.J. 2012. Phase II trial of sunitinib in patients with metastatic non-clear cell renal cell carcinoma. Investigational new drugs 30(1), 335–40.
- MONZON, F.A., ALVAREZ, K., PETERSON, L., TRUONG, L., AMATO, R.J., HERNANDEZ-MCCLAIN, J., TANNIR, N., PARWANI, A. V & JONASCH, E. 2011. Chromosome 14q loss defines a molecular subtype of clear-cell renal cell carcinoma associated with poor prognosis. Modern pathology : an official journal of the United States and Canadian Academy of Pathology, Inc 24(11), 1470–9.
- MOORE, L.E., JAEGER, E., NICKERSON, M.L., BRENNAN, P., DE VRIES, S., ROY, R., TORO, J., LI, H., KARAMI, S., LENZ, P., ZARIDZE, D., JANOUT, V., BENCKO, V., NAVRATILOVA, M., SZESZENIA-DABROWSKA, N., MATES, D., LINEHAN, W.M., MERINO, M., SIMKO, J., PFEIFFER, R., BOFFETTA, P., HEWITT, S., ROTHMAN, N., CHOW, W.-H. & WALDMAN, F.M. 2012. Genomic copy number alterations in clear cell renal carcinoma: associations with case characteristics and mechanisms of VHL gene inactivation. Oncogenesis 1, e14.
- MORI, H., TOMARI, T., KOSHIKAWA, N., KAJITA, M., ITOH, Y., SATO, H., TOJO, H., YANA, I. & SEIKI, M. 2002. CD44 directs membrane-type 1 matrix metalloproteinase to lamellipodia by associating with its hemopexin-like domain. The EMBO journal 21(15), 3949–59.
- MORRIS, M.E. & FELMLEE, M.A. 2008. Overview of the proton-coupled MCT (SLC16A) family of transporters: characterization, function and role in the transport of the drug of abuse gamma-hydroxybutyric acid. The AAPS journal 10(2), 311–21.
- MOSQUERA, J.-M., DAL CIN, P., MERTZ, K.D., PERNER, S., DAVIS, I.J., FISHER, D.E., RUBIN, M.A. & HIRSCH, M.S. 2011. Validation of a TFE3 break-apart FISH assay for Xp11.2 translocation renal cell carcinomas. Diagnostic molecular pathology : the American journal of surgical pathology, part B 20(3), 129–37.
- MOTZER, R.J., HUTSON, T.E., CELLA, D., REEVES, J., HAWKINS, R., GUO, J., NATHAN, P., STAEHLER, M., DE SOUZA, P., MERCHAN, J.R., BOLETI, E., FIFE, K., JIN, J., JONES, R., UEMURA, H., DE GIORGI, U., HARMENBERG, U., WANG, J., STERNBERG, C.N., DEEN, K., MCCANN, L., HACKSHAW, M.D., CRESCENZO, R., PANDITE, L.N. & CHOUEIRI, T.K. 2013. Pazopanib versus sunitinib in metastatic renal-cell carcinoma. The New England journal of medicine 369(8), 722–31.
- MRSTIK, C., SALAMON, J., WEBER, R. & STÖGERMAYER, F. 1992. Microscopic venous infiltration as predictor of relapse in renal cell carcinoma. The Journal of urology 148(2 Pt 1), 271–4.
- MUELLER-LISSE, U.G. & MUELLER-LISSE, U.L. 2010. Imaging of advanced renal cell carcinoma. World journal of urology 28(3), 253–61.
- O'CONNOR, S.D., PICKHARDT, P.J., KIM, D.H., OLIVA, M.R. & SILVERMAN, S.G. 2011. Incidental finding of renal masses at unenhanced CT: prevalence and analysis of features for guiding management. AJR. American journal of roentgenology 197(1), 139–45.
- OHH, M., PARK, C.W., IVAN, M., HOFFMAN, M.A., KIM, T.Y., HUANG, L.E., PAVLETICH, N., CHAU, V. & KAELIN, W.G. 2000. Ubiquitination of hypoxia-inducible factor requires direct binding to the beta-domain of the von Hippel-Lindau protein. Nature cell biology 2(7), 423–7.
- OKEN, M.M., CREECH, R.H., TORMEY, D.C., HORTON, J., DAVIS, T.E., MCFADDEN, E.T. & CARBONE, P.P. 1982. Toxicity and response criteria of the Eastern Cooperative Oncology Group. American journal of clinical oncology 5(6), 649–55.
- OPPENHEIMER, S.R., MI, D., SANDERS, M.E. & CAPRIOLI, R.M. 2010. Molecular Analysis of Tumor Margins by MALDI Mass Spectrometry in Renal Carcinoma. Journal of Proteome Research 9(5), 2182–2190.
- OZCAN, A., SHEN, S.S., ZHAI, Q.J. & TRUONG, L.D. 2007. Expression of GLUT1 in primary renal tumors: morphologic and biologic implications. American journal of clinical pathology 128(2), 245–54.
- PAGLINO, C., IMARISIO, I., GANINI, C., MORBINI, P., VERCELLI, A., BREGANT, C. & PORTA, C. 2012. Sunitinib in advanced metastatic non-clear cell renal cell carcinoma: a single institution retrospective study. Future oncology (London, England) 8(12), 1605–12.
- PALAPATTU, G.S., PANTUCK, A.J., DOREY, F., SAID, J.W., FIGLIN, R.A. & BELLDEGRUN, A.S. 2003. Collecting system invasion in renal cell carcinoma: impact on prognosis and future staging strategies. The Journal of urology 170(3), 768–72; discussion 772.
- PARADIS, V., FERLICOT, S., GHANNAM, E., ZEIMOURA, L., BLANCHET, P., ESCHWEGE, P., JARDIN, A., BENOIT, G. & BEDOSSA, P. 1999. CD44 is an independent prognostic factor in conventional renal cell carcinomas. The Journal of urology 161(6), 1984–7.
- PARKS SK, CHICHE J, POUYSSÉGUR J. Disrupting proton dynamics and energy metabolism for cancer therapy. Nat Rev Cancer. 2013 Sep;13(9):611-23.

- PARKKILA, S., PARKKILA, A K., SAARNIO, J., KIVELÄ, J., KARTTUNEN, T.J., KAUNISTO, K., WAHEED, A, SLY, W.S., TÜRECI, O., VIRTANEN, I. & RAJANIEMI, H. 2000. Expression of the membrane-associated carbonic anhydrase isozyme XII in the human kidney and renal tumors. The journal of histochemistry and cytochemistry : official journal of the Histochemistry Society 48(12), 1601–8.
- PARODER, V., SPENCER, S.R., PARODER, M., ARANGO, D., SCHWARTZ, S., MARIADASON, J.M., AUGENLICHT, L.H., ESKANDARI, S. & CARRASCO, N. 2006. Na(+)/monocarboxylate transport (SMCT) protein expression correlates with survival in colon cancer: molecular characterization of SMCT. Proceedings of the National Academy of Sciences of the United States of America 103(19), 7270–5.
- PATARD, J.-J., LERAY, E., RODRIGUEZ, A., RIOUX-LECLERCQ, N., GUILLE, F. & LOBEL, B. 2003. Correlation between symptom graduation, tumor characteristics and survival in renal cell carcinoma. European urology 44(2), 226–32.
- PATARD, J.-J., BAUMERT, H., BENSALAH, K., BERNHARD, J.-C., BIGOT, P., ESCUDIER, B., GRENIER, N., HETET, J.-F., LONG, J.-A., MEJEAN, A., PAPAREL, P., RICHARD, S., RIOUX-LECLERCQ, N., COLOBY, P. & SOULIE, M. 2013. [CCAFU Recommendations 2013: Renal cancer]. Progrès en urologie : journal de l'Association française d'urologie et de la Société française d'urologie 23 Suppl 2, S177–204.
- PEDROSA, I., SUN, M.R., SPENCER, M., GENEGA, E.M., OLUMI, A.F., DEWOLF, W.C. & ROFSKY, N.M. MR imaging of renal masses: correlation with findings at surgery and pathologic analysis. Radiographics : a review publication of the Radiological Society of North America, Inc 28(4), 985–1003.
- PEÑA-LLOPIS, S., VEGA-RUBIN-DE-CELIS, S., LIAO, A., LENG, N., PAVIA-JIMENEZ, A., WANG, S., YAMASAKI, T., ZHREBKER, L., SIVANAND, S., SPENCE, P., KINCH, L., HAMBUCH, T., JAIN, S., LOTAN, Y., MARGULIS, V., SAGALOWSKY, A.I., SUMMEROUR, P.B., KABBANI, W., WONG, S.W.W., GRISHIN, N., LAURENT, M., XIE, X.-J., HAUDENSCHILD, C.D., ROSS, M.T., BENTLEY, D.R., KAPUR, P. & BRUGAROLAS, J. 2012. BAP1 loss defines a new class of renal cell carcinoma. Nature genetics 44(7), 751–9.
- PETRELLA, B.L., LOHI, J. & BRINCKERHOFF, C.E. 2005. Identification of membrane type-1 matrix metalloproteinase as a target of hypoxia-inducible factor-2 alpha in von Hippel-Lindau renal cell carcinoma. Oncogene 24(6), 1043–52.
- PINHEIRO, C., LONGATTO-FILHO, A., FERREIRA, L., PEREIRA, S.M.M., ETLINGER, D., MOREIRA, M.A.R., JUBE, L.F., QUEIROZ, G.S., SCHMITT, F. & BALTAZAR, F. 2008. Increasing expression of monocarboxylate transporters 1 and 4 along progression to invasive cervical carcinoma. International journal of gynecological pathology : official journal of the International Society of Gynecological Pathologists 27(4), 568–74.
- PINHEIRO, C., ALBERGARIA, A., PAREDES, J., SOUSA, B., DUFLOTH, R., VIEIRA, D., SCHMITT, F. & BALTAZAR, F. 2010. Monocarboxylate transporter 1 is up-regulated in basal-like breast carcinoma. Histopathology 56(7), 860–7.
- VAN POPPEL, H., VANDENDRIESSCHE, H., BOEL, K., MERTENS, V., GOETHUYS, H., HAUSTERMANS, K., VAN DAMME, B. & BAERT, L. 1997. Microscopic vascular invasion is the most relevant prognosticator after radical nephrectomy for clinically nonmetastatic renal cell carcinoma. The Journal of urology 158(1), 45–9.
- VAN POPPEL, H., DA POZZO, L., ALBRECHT, W., MATVEEV, V., BONO, A., BORKOWSKI, A., COLOMBEL, M., KLOTZ, L., SKINNER, E., KEANE, T., MARREAUD, S., COLLETTE, S. & SYLVESTER, R. 2011. A prospective, randomised EORTC intergroup phase 3 study comparing the oncologic outcome of elective nephron-sparing surgery and radical nephrectomy for low-stage renal cell carcinoma. European urology 59(4), 543–52.
- PYRHÖNEN, S., SALMINEN, E., RUUTU, M., LEHTONEN, T., NURMI, M., TAMMELA, T., JUUSELA, H., RINTALA, E., HIETANEN, P. & KELLOKUMPU-LEHTINEN, P.L. 1999. Prospective randomized trial of interferon alfa-2a plus vinblastine versus vinblastine alone in patients with advanced renal cell cancer. Journal of clinical oncology : official journal of the American Society of Clinical Oncology 17(9), 2859–67.
- RAFAJOVA, M., ZATOVICOVA, M., KETTMANN, R., PASTOREK, J. & PASTOREKOVA, S. 2004. Induction by hypoxia combined with low glucose or low bicarbonate and high posttranslational stability upon reoxygenation contribute to carbonic anhydrase IX expression in cancer cells. International journal of oncology 24(4), 995–1004.
- RANKIN, E.B. & GIACCIA, A.J. 2008. The role of hypoxia-inducible factors in tumorigenesis. Cell death and differentiation 15(4), 678–85.
- RASCO, D.W., ASSIKIS, V. & MARSHALL, F. 2006. Integrating metastasectomy in the management of advanced urological malignancies-where are we in 2005? The Journal of urology 176(5), 1921–6.
- RAVAL, R.R., LAU, K.W., TRAN, M.G.B., SOWTER, H.M., MANDRIOTA, S.J., LI, J.-L., PUGH, C.W., MAXWELL, P.H., HARRIS, A.L. & RATCLIFFE, P.J. 2005. Contrasting properties of hypoxia-inducible factor 1 (HIF1) and HIF2 in von Hippel-Lindau-associated renal cell carcinoma. Molecular and cellular biology 25(13), 5675–86.
- RAVAUD, A. 2011. Treatment-associated adverse event management in the advanced renal cell carcinoma patient treated with targeted therapies. The oncologist 16 Suppl 2, 32–44.
- RICHARD, S., LADROUE, C., GAD, S., GIRAUD, S. & GARDIE, B. 2007. [Genetics and angiogenesis: the example of von Hippel-Lindau disease]. Bulletin du cancer 94 Spec No, S170–9.

- RIOUX-LECLERCQ, N., TURLIN, B., BANSARD, J., PATARD, J., MANUNTA, A., MOULINOUX, J.P., GUILLE, F., RAMEE, M.P. & LOBEL, B. 2000. Value of immunohistochemical Ki-67 and p53 determinations as predictive factors of outcome in renal cell carcinoma. Urology 55(4), 501–5.
- ROFSTAD, E.K. 2006. Acidic Extracellular pH Promotes Experimental Metastasis of Human Melanoma Cells in Athymic Nude Mice. Cancer Research 66(13), 6699–6707.
- RYBICKI, F.J., SHU, K.M., CIBAS, E.S., FIELDING, J.R., VANSONNENBERG, E. & SILVERMAN, S.G. 2003. Percutaneous biopsy of renal masses: sensitivity and negative predictive value stratified by clinical setting and size of masses. AJR. American journal of roentgenology 180(5), 1281–7.
- SABATINI, D.M. 2006. mTOR and cancer: insights into a complex relationship. Nature reviews. Cancer 6(9), 729–34.
- SANDERS, M.E., MICK, R., TOMASZEWSKI, J.E. & BARR, F.G. 2002. Unique patterns of allelic imbalance distinguish type 1 from type 2 sporadic papillary renal cell carcinoma. The American journal of pathology 161(3), 997–1005.
- SANDLUND, J., OOSTERWIJK, E., GRANKVIST, K., OOSTERWIJK-WAKKA, J., LJUNGBERG, B. & RASMUSON, T. 2007. Prognostic impact of carbonic anhydrase IX expression in human renal cell carcinoma. BJU international 100(3), 556–60.
- SANJMYATAV, J., RUBTSOV, N., STARKE, H., SCHUBERT, J., HINDERMANN, W. & JUNKER, K. 2005. Identification of tumor entities of renal cell carcinoma using interphase fluorescence in situ hybridization. The Journal of urology 174(2), 731–5.
- SANJMYATAV, J., JUNKER, K., MATTHES, S., MUEHR, M., SAVA, D., STERNAL, M., WESSENDORF, S., KREUZ, M., GAJDA, M., WUNDERLICH, H. & SCHWAENEN, C. 2011. Identification of genomic alterations associated with metastasis and cancer specific survival in clear cell renal cell carcinoma. The Journal of urology 186(5), 2078–83.
- SCHIETKE, R.E., HACKENBECK, T., TRAN, M., GÜNTHER, R., KLANKE, B., WARNECKE, C.L., KNAUP, K.X., SHUKLA, D., ROSENBERGER, C., KOESTERS, R., BACHMANN, S., BETZ, P., SCHLEY, G., SCHÖDEL, J., WILLAM, C., WINKLER, T., AMANN, K., ECKARDT, K.-U., MAXWELL, P. & WIESENER, M.S. 2012. Renal tubular HIF2α expression requires VHL inactivation and causes fibrosis and cysts. PloS one 7(1), e31034.
- SCHMIDT, L., JUNKER, K., NAKAIGAWA, N., KINJERSKI, T., WEIRICH, G., MILLER, M., LUBENSKY, I., NEUMANN, H.P., BRAUCH, H., DECKER, J., VOCKE, C., BROWN, J.A., JENKINS, R., RICHARD, S., BERGERHEIM, U., GERRARD, B., DEAN, M., LINEHAN, W.M. & ZBAR, B. 1999. Novel mutations of the MET proto-oncogene in papillary renal carcinomas. Oncogene 18(14), 2343–50.
- SEAGROVES, T.N., RYAN, H.E., LU, H., WOUTERS, B.G., KNAPP, M., THIBAULT, P., LADEROUTE, K. & JOHNSON, R.S. 2001. Transcription factor HIF1 is a necessary mediator of the pasteur effect in mammalian cells. Molecular and cellular biology 21(10), 3436–44.
- SEMENZA, G.L. 2000. HIF1: mediator of physiological and pathophysiological responses to hypoxia. Journal of applied physiology (Bethesda, Md. : 1985) 88(4), 1474–80.
- SEMENZA, G.L. 2002. HIF1 and tumor progression: pathophysiology and therapeutics. Trends in molecular medicine 8(4 Suppl), S62–7.
- SEMENZA, G.L. 2003. Targeting HIF1 for cancer therapy. Nature Reviews Cancer 3(10), 721–732.
- SEMENZA, G.L. 2007. Evaluation of HIF1 inhibitors as anticancer agents. Drug discovery today 12(19-20), 853–9.
- SEMENZA, G.L., ROTH, P.H., FANG, H.M. & WANG, G.L. 1994. Transcriptional regulation of genes encoding glycolytic enzymes by hypoxia-inducible factor 1. The Journal of biological chemistry 269(38), 23757–63.
- SERA, T., HIASA, Y., MASHIBA, T., TOKUMOTO, Y., HIROOKA, M., KONISHI, I., MATSUURA, B., MICHITAKA, K., UDAKA, K. & ONJI, M. 2008. Wilms' tumour 1 gene expression is increased in hepatocellular carcinoma and associated with poor prognosis. European journal of cancer (Oxford, England : 1990) 44(4), 600–8.
- SHAW, R.J. 2006. Glucose metabolism and cancer. Current opinion in cell biology 18(6), 598–608.
- SHEN, C., BEROUKHIM, R., SCHUMACHER, S.E., ZHOU, J., CHANG, M., SIGNORETTI, S. & KAELIN, W.G. 2011. Genetic and functional studies implicate HIF1α as a 14q kidney cancer suppressor gene. Cancer discovery 1(3), 222–35.
- SIEGEL, R., NAISHADHAM, D. & JEMAL, A. 2013. Cancer statistics, 2013. CA: a cancer journal for clinicians 63(1), 11–30.
- SONG, D.Y., SONG, S., SONG, Y. & LEE, J.E. 2012. Alcohol intake and renal cell cancer risk: a meta-analysis. British journal of cancer 106(11), 1881–90.
- SONVEAUX, P., VEGRAN, F., SCHROEDER, T., WERGIN, M.C., VERRAX, J., RABBANI, Z.N., DE SAEDELEER, C.J., KENNEDY, K.M., DIEPART, C., JORDAN, B.F., KELLEY, M.J., GALLEZ, B., WAHL, M.L., FERON, O. & DEWHIRST, M.W. 2008. Targeting lactate-fueled respiration selectively kills hypoxic tumor cells in mice. The Journal of clinical investigation 118(12), 3930–42.
- SRIGLEY, J.R., DELAHUNT, B., EBLE, J.N., EGEVAD, L., EPSTEIN, J.I., GRIGNON, D., HES, O., MOCH, H., MONTIRONI, R., TICKOO, S.K., ZHOU, M. & ARGANI, P. 2013. The International Society of Urological Pathology (ISUP)

Vancouver Classification of Renal Neoplasia. The American journal of surgical pathology 37(10), 1469–89.

- STEBBINS, C.E., KAELIN, W.G. & PAVLETICH, N.P. 1999. Structure of the VHL-ElonginC-ElonginB complex: implications for VHL tumor suppressor function. Science (New York, N.Y.) 284(5413), 455–61.
- STERNBERG, C.N., DAVIS, I.D., MARDIAK, J., SZCZYLIK, C., LEE, E., WAGSTAFF, J., BARRIOS, C.H., SALMAN, P., GLADKOV, O.A., KAVINA, A., ZARBA, J.J., CHEN, M., MCCANN, L., PANDITE, L., ROYCHOWDHURY, D.F. & HAWKINS, R.E. 2010. Pazopanib in locally advanced or metastatic renal cell carcinoma: results of a randomized phase III trial. Journal of clinical oncology : official journal of the American Society of Clinical Oncology 28(6), 1061–8.
- SUGANUMA, N., SEGADE, F., MATSUZU, K. & BOWDEN, D.W. 2007. Differential expression of facilitative glucose transporters in normal and tumour kidney tissues. BJU international 99(5), 1143–9.
- SWINSON, D.E.B., JONES, J.L., RICHARDSON, D., WYKOFF, C., TURLEY, H., PASTOREK, J., TAUB, N., HARRIS, A.L. & O'BYRNE, K.J. 2003. Carbonic anhydrase IX expression, a novel surrogate marker of tumor hypoxia, is associated with a poor prognosis in non-small-cell lung cancer. Journal of clinical oncology : official journal of the American Society of Clinical Oncology 21(3), 473–82.
- TANNIR, N.M., PLIMACK, E., NG, C., TAMBOLI, P., BEKELE, N.B., XIAO, L., SMITH, L., LIM, Z., PAGLIARO, L., ARAUJO, J., APARICIO, A., MATIN, S., WOOD, C.G. & JONASCH, E. 2012. A phase 2 trial of sunitinib in patients with advanced non-clear cell renal cell carcinoma. European urology 62(6), 1013–9.
- TELOKEN, P.E., THOMPSON, R.H., TICKOO, S.K., CRONIN, A., SAVAGE, C., REUTER, V.E. & RUSSO, P. 2009. Prognostic impact of histological subtype on surgically treated localized renal cell carcinoma. The Journal of urology 182(5), 2132–6.
- TERRONE, C., CRACCO, C., GUERCIO, S., BOLLITO, E., POGGIO, M., SCOFFONE, C., TARABUZZI, R., PORPIGLIA, F., SCARPA, R.M., FONTANA, D. & ROCCA ROSSETTI, S. 2004. Prognostic value of the involvement of the urinary collecting system in renal cell carcinoma. European urology 46(4), 472–6.
- THOMPSON, R.H., SIDDIQUI, S., LOHSE, C.M., LEIBOVICH, B.C., RUSSO, P. & BLUTE, M.L. 2009. Partial versus radical nephrectomy for 4 to 7 cm renal cortical tumors. The Journal of urology 182(6), 2601–6.
- TIAN, H., HAMMER, R.E., MATSUMOTO, A.M., RUSSELL, D.W. & MCKNIGHT, S.L. 1998. The hypoxia-responsive transcription factor EPAS1 is essential for catecholamine homeostasis and protection against heart failure during embryonic development. Genes & development 12(21), 3320–4.
- TOPALIAN, S.L., HODI, F.S., BRAHMER, J.R., GETTINGER, S.N., SMITH, D.C., MCDERMOTT, D.F., POWDERLY, J.D., CARVAJAL, R.D., SOSMAN, J.A., ATKINS, M.B., LEMING, P.D., SPIGEL, D.R., ANTONIA, S.J., HORN, L., DRAKE, C.G., PARDOLL, D.M., CHEN, L., SHARFMAN, W.H., ANDERS, R.A., TAUBE, J.M., MCMILLER, T.L., XU, H., KORMAN, A.J., JURE-KUNKEL, M., AGRAWAL, S., MCDONALD, D., KOLLIA, G.D., GUPTA, A., WIGGINTON, J.M. & SZNOL, M. 2012. Safety, activity, and immune correlates of anti-PD-1 antibody in cancer. The New England journal of medicine 366(26), 2443–54.
- TORO, J.R., NICKERSON, M.L., WEI, M.-H., WARREN, M.B., GLENN, G.M., TURNER, M.L., STEWART, L., DURAY, P., TOURRE, O., SHARMA, N., CHOYKE, P., STRATTON, P., MERINO, M., WALTHER, M.M., LINEHAN, W.M., SCHMIDT, L.S. & ZBAR, B. 2003. Mutations in the fumarate hydratase gene cause hereditary leiomyomatosis and renal cell cancer in families in North America. American journal of human genetics 73(1), 95–106.
- TOSCHI, A., LEE, E., GADIR, N., OHH, M. & FOSTER, D.A. 2008. Differential dependence of hypoxia-inducible factors 1 alpha and 2 alpha on mTORC1 and mTORC2. The Journal of biological chemistry 283(50), 34495–9.
- TRASTOUR, C., BENIZRI, E., ETTORE, F., RAMAIOLI, A., CHAMOREY, E., POUYSSEGUR, J. & BERRA, E. 2007. HIF1alpha and CA IX staining in invasive breast carcinomas: prognosis and treatment outcome. International journal of cancer. Journal international du cancer 120(7), 1451–8.
- TRUONG, L.D. & SHEN, S.S. 2011. Immunohistochemical diagnosis of renal neoplasms. Archives of pathology & laboratory medicine 135(1), 92–109.
- ULLAH, M.S., DAVIES, A.J. & HALESTRAP, A.P. 2006. The plasma membrane lactate transporter MCT4, but not MCT1, is up-regulated by hypoxia through a HIF1alpha-dependent mechanism. The Journal of biological chemistry 281(14), 9030–7.
- VAN DER VELDT, A.A.M., EECHOUTE, K., GELDERBLOM, H., GIETEMA, J., GUCHELAAR, H.-J., VAN ERP, N.P., VAN DEN EERTWEGH, A.J.M., HAANEN, J.B., MATHIJSSEN, R.H.J. & WESSELS, J.A.M. 2011. Genetic polymorphisms associated with a prolonged progression-free survival in patients with metastatic renal cell cancer treated with sunitinib. Clinical cancer research : an official journal of the American Association for Cancer Research 17(3), 620–9.
- VELTRI, A., GARETTO, I., TOSETTI, I., BUSSO, M., VOLPE, A., PACCHIONI, D., BOLLITO, E. & PAPOTTI, M. 2011. Diagnostic accuracy and clinical impact of imaging-guided needle biopsy of renal masses. Retrospective analysis on 150 cases. European radiology 21(2), 393–401.
- VIVANCO, I. & SAWYERS, C.L. 2002. The phosphatidylinositol 3-Kinase AKT pathway in human cancer. Nature reviews. Cancer 2(7), 489–501.

- VOLPE, A., MATTAR, K., FINELLI, A., KACHURA, J.R., EVANS, A.J., GEDDIE, W.R. & JEWETT, M. A S. 2008. Contemporary results of percutaneous biopsy of 100 small renal masses: a single center experience. The Journal of urology 180(6), 2333–7.
- WALENTA, S., WETTERLING, M., LEHRKE, M., SCHWICKERT, G., SUNDFØR, K., ROFSTAD, E.K. & MUELLER-KLIESER, W. 2000. High lactate levels predict likelihood of metastases, tumor recurrence, and restricted patient survival in human cervical cancers. Cancer research 60(4), 916–21.
- WALENTA, S., SCHROEDER, T. & MUELLER-KLIESER, W. 2004. Lactate in solid malignant tumors: potential basis of a metabolic classification in clinical oncology. Current medicinal chemistry 11(16), 2195–204.
- WANG, G.L. & SEMENZA, G.L. 1995. Purification and characterization of hypoxia-inducible factor 1. The Journal of biological chemistry 270(3), 1230–7.
- WARBURG, O. 1956. On the origin of cancer cells. Science (New York, N.Y.) 123(3191), 309–14.
- WEIKERT, S., BOEING, H., PISCHON, T., WEIKERT, C., OLSEN, A., TJONNELAND, A., OVERVAD, K., BECKER, N., LINSEISEN, J., TRICHOPOULOU, A., MOUNTOKALAKIS, T., TRICHOPOULOS, D., SIERI, S., PALLI, D., VINEIS, P., PANICO, S., PEETERS, P.H.M., BUENO-DE-MESQUITA, H.B., VERSCHUREN, W.M.M., LJUNGBERG, B., HALLMANS, G., BERGLUND, G., GONZALEZ, C.A., DORRONSORO, M., BARRICARTE, A., TORMO, M.J., ALLEN, N., RODDAM, A., BINGHAM, S., KHAW, K.-T., RINALDI, S., FERRARI, P., NORAT, T. & RIBOLI, E. 2008. Blood pressure and risk of renal cell carcinoma in the European prospective investigation into cancer and nutrition. American journal of epidemiology 167(4), 438–46.
- WENGER, R.H., ROLFS, A., MARTI, H.H., GUENET, J.L. & GASSMANN, M. 1996. Nucleotide sequence, chromosomal assignment and mRNA expression of mouse hypoxia-inducible factor-1 alpha. Biochemical and biophysical research communications 223(1), 54–9.
- WIESENER, M.S., JÜRGENSEN, J.S., ROSENBERGER, C., SCHOLZE, C.K., HÖRSTRUP, J.H., WARNECKE, C., MANDRIOTA, S., BECHMANN, I., FREI, U.A., PUGH, C.W., RATCLIFFE, P.J., BACHMANN, S., MAXWELL, P.H. & ECKARDT, K.-U. 2003. Widespread hypoxia-inducible expression of HIF2alpha in distinct cell populations of different organs. FASEB journal : official publication of the Federation of American Societies for Experimental Biology 17(2), 271–3.
- WUNDERLICH, H., HINDERMANN, W., AL MUSTAFA, A.M., REICHELT, O., JUNKER, K. & SCHUBERT, J. 2005. The accuracy of 250 fine needle biopsies of renal tumors. The Journal of urology 174(1), 44–6.
- YANG, X.J., TAN, M.-H., KIM, H.L., DITLEV, J.A., BETTEN, M.W., PNG, C.E., KORT, E.J., FUTAMI, K., FURGE, K.A., TAKAHASHI, M., KANAYAMA, H.-O., TAN, P.H., TEH, B.S., LUAN, C., WANG, K., PINS, M., TRETIAKOVA, M., ANEMA, J., KAHNOSKI, R., NICOL, T., STADLER, W., VOGELZANG, N.G., AMATO, R., SELIGSON, D., FIGLIN, R., BELLDEGRUN, A., ROGERS, C.G. & TEH, B.T. 2005. A molecular classification of papillary renal cell carcinoma. Cancer research 65(13), 5628–37.
- YAO, J.L., RYAN, C.K., FRANCIS, C.W., KOHLI, M., TAUBMAN, M.B. & KHORANA, A.A. 2009. Tissue factor and VEGF expression in prostate carcinoma: a tissue microarray study. Cancer investigation 27(4), 430–4.
- YILDIZ E, AYAN S, GOZE F, GOKCE G, GULTEKIN EY. Relation of microvessel density with microvascular invasion, metastasis and prognosis in renal cell carcinoma. BJU Int. 2008 Mar;101(6):758-64
- YOUNES, M., LECHAGO, L. V, SOMOANO, J.R., MOSHARAF, M. & LECHAGO, J. 1996. Wide expression of the human erythrocyte glucose transporter Glut1 in human cancers. Cancer research 56(5), 1164–7.
- YOUNES, M., BROWN, R.W., STEPHENSON, M., GONDO, M. & CAGLE, P.T. 1997. Overexpression of Glut1 and Glut3 in stage I nonsmall cell lung carcinoma is associated with poor survival. Cancer 80(6), 1046–51.
- ZIMMER, M., DOUCETTE, D., SIDDIQUI, N. & ILIOPOULOS, O. 2004. Inhibition of hypoxia-inducible factor is sufficient for growth suppression of VHL-/- tumors. Molecular cancer research : MCR 2(2), 89–95.

9 LISTE DES TABLEAUX

TABLEAU 1
Sous types histologiques des tumeurs rénales tel que défini par l'OMS en 2004 (d'après Eble J.N., Sauter G., Epstein J.I., Sesterhenn I.A. 2004)

TABLEAU 2
Classification pronostique du Memorial Sloan-Kettering Cancer Center, dite « de Motzer 2002 »(KPS, Karnofsky performance status, indice de Karnofsky) (d'après Motzer RJ, Bacik J, Murphy BA, Russo P, Mazumdar M. Interferon-alfa as a comparative treatment for clinical trials of new therapies against advanced renal cell carcinoma. J Clin Oncol. 2002 Jan 1;20(1):289-96.)

TABLEAU 3
Exemple de gènes cibles de HIF regroupés selon leur fonction (d'après Kaluz S, Kaluzová M, Stanbridge EJ. Regulation of gene expression by hypoxia: integration of the HIF-transduced hypoxic signal at the hypoxia-responsive element. Clin Chim Acta. 2008 Sep;395(1-2):6-13

10 LISTE DES FIGURES

FIGURE 1
Paramètre de morphologie nucléaire définissant le grade de Fuhrman (d'après Fuhrman SA, Lasky LC, Limas C. Prognostic significance of morphologic parameters in renal cell carcinoma. Am J Surg Pathol. 1982 Oct;6(7):655-63.)

FIGURE 2
Voies biologiques dans les ccRCC et principales thérapies ciblées principales (d'après Rini BI, Atkins MB Resistance to targeted therapy in renal-cell carcinoma.. Lancet Oncol. 2009 Oct;10(10):992-1000)

FIGURE 3
Représentation schématique des protéines de la famille HIF. (d'après Rankin EB, Giaccia AJ. The role of hypoxia-inducible factors in tumorigenesis. Cell Death Differ. 2008 Apr;15(4):678-85)

FIGURE 4
Régulation post-traductionnelle de la sous-unité α de HIF (d'après Brahimi-Horn MC, Chiche J, Pouysségur J., Hypoxia signalling controls metabolic demand. Curr Opin Cell Biol. 2007 Apr;19(2):223-9

FIGURE 5
Autres facteurs impliqués dans la régulation de HIF1 (d'après Harris AL. Hypoxia--a key regulatory factor in tumour growth. Nat Rev Cancer. 2002 Jan;2(1):38-47.

FIGURE 6
Cibles de HIF : Modulation de l'expression de gènes clefs au cours de la croissance tumorale (d'après Fraga A, Ribeiro R, Príncipe P, Lopes C, Medeiros R. Hypoxia and Prostate Cancer Aggressiveness: A Tale With Many Endings. Clin Genitourin Cancer. 2015 Aug;13(4):295-301

FIGURE 7
HAF et la régulation de HIF1 et HIF2 (d'après Koh MY, Powis G. Passing the baton: the HIF switch. Trends Biochem Sci. 2012 Sep;37(9):364-72.)

FIGURE 8
Effet de HAF sur la croissance tumorale in vivo (d'après Koh MY, Lemos R Jr, Liu X, Powis G. The hypoxia-associated factor switches cells from HIF1α- to HIF2α-dependent signaling promoting stem cell characteristics, aggressive tumor growth and invasion. Cancer Res. 2011 Jun 1;71(11):4015-27..)

FIGURE 9
Métabolisme énergétique et niveau d'oxygénation (d'après Semenza GL. Tumor metabolism: cancer cells give and take lactate. J Clin Invest. 2008 Dec;118(12):3835-7.

FIGURE 10
MCT1 et sa protéine chaperone, CD147 (d'après Halestrap AP, Meredith D. The SLC16 gene family-from monocarboxylate transporters (MCTs) to aromatic amino acid transporters and beyond. Pflugers Arch. 2004 Feb;447(5):619-28.)

FIGURE 11
Anhydrases carboniques, transporteurs monocarboxylates et régulation du pH cellulaire (d'après Chiche J, Brahimi-Horn MC, Pouysségur J. Tumour hypoxia induces a metabolic shift causing acidosis: a common feature in cancer. J Cell Mol Med. 2010 Apr;14(4):771-94.)