



HAL
open science

Reconstruction mandibulaire segmentaire selon la technique des membranes induites avec greffe d'un biomatériau phosphocalcique, de moelle osseuse totale et de simvastatine

Erwan De Mones del Pujol

► To cite this version:

Erwan De Mones del Pujol. Reconstruction mandibulaire segmentaire selon la technique des membranes induites avec greffe d'un biomatériau phosphocalcique, de moelle osseuse totale et de simvastatine. Chirurgie. Université de Bordeaux, 2015. Français. NNT : 2015BORD0322 . tel-01409556

HAL Id: tel-01409556

<https://theses.hal.science/tel-01409556>

Submitted on 6 Dec 2016

HAL is a multi-disciplinary open access archive for the deposit and dissemination of scientific research documents, whether they are published or not. The documents may come from teaching and research institutions in France or abroad, or from public or private research centers.

L'archive ouverte pluridisciplinaire **HAL**, est destinée au dépôt et à la diffusion de documents scientifiques de niveau recherche, publiés ou non, émanant des établissements d'enseignement et de recherche français ou étrangers, des laboratoires publics ou privés.

THÈSE PRÉSENTÉE
POUR OBTENIR LE GRADE DE

**DOCTEUR DE
L'UNIVERSITÉ DE BORDEAUX**

ÉCOLE DOCTORALE
SCIENCES DE LA VIE ET DE LA SANTÉ

Par Erwan de Monès del Pujol

**RECONSTRUCTION MANDIBULAIRE SEGMENTAIRE SELON LA TECHNIQUE DES
MEMBRANES INDUITES AVEC GREFFE D'UN BIOMATÉRIAU
PHOSPHOCALCIQUE, DE MOËLLE OSSEUSE TOTALE ET DE SIMVASTATINE**

Sous la direction de : Jean-Christophe FRICAIN

Soutenue le 9 décembre 2015

Membres du jury :

M. Vincent DARROUZET, PU-PH, Université de Bordeaux	Président
M. Olivier MALARD, PU-PH, Université de Nantes	Rapporteur
M. Hervé PETITE, Directeur de Recherche, Université Paris Diderot	Rapporteur
M. Dominique CHEVALIER, PU-PH, Université de Lille	Examineur
M. Jean-Christophe FRICAIN, PU-PH, Université de Bordeaux	Examineur

Laboratoire d'accueil :

Laboratoire Inserm U1026 BioTis (Bioingénierie Tissulaire)



Directrice du laboratoire : Joëlle Amédée-Vilamitjana

joelle.amedee@inserm.fr

Coordonnées administratives : Laboratoire Inserm U1026
Université de Bordeaux
146 rue Léo Saignat
33076 Bordeaux cedex
tél.: 33 (0)5 57 57 14 88 / 14 83
fax .: 33 (0)5 56 90 05 17

Présentation du laboratoire :

L'Unité mixte mono-équipe U1026 "Bioingénierie Tissulaire", créée au 1er Janvier 2011, développe une recherche dans le domaine de la médecine régénératrice et principalement sur la régénération osseuse et vasculaire.

Dans certaines conditions cliniques, l'implantation de biomatériaux ne permet pas de régénérer un tissu présentant toutes les propriétés biologiques et mécaniques, requises pour assurer sa fonction. Depuis les années 1985, cette équipe, au fil des différentes labellisations, s'est appuyée sur le concept d'ingénierie tissulaire, pour développer de nouvelles technologies d'assemblages cellulaires, moléculaires et matricielles et des stratégies thérapeutiques pour le remplacement de tissus, principalement l'os et les vaisseaux.

Cette recherche pluridisciplinaire menée au sein de cette équipe repose sur des compétences en physicochimie des matériaux, en biologie des cellules souches et progéniteurs, et en modèles précliniques pour évaluer ces produits d'ingénierie tissulaire et leur devenir après implantation dans la partie lésée.

Remerciements

A mon directeur de thèse, Jean-Christophe Fricain

Jean-Christophe, tu as dirigé ce travail en t'adaptant à mes contraintes et tu as su m'apporter toute l'aide nécessaire pour sa réalisation. Avec toi, j'ai gagné plus qu'un directeur de thèse, j'ai aussi gagné un ami. C'est donc avec plaisir que je continuerai cette aventure avec toi au laboratoire. Reçois ici tous mes remerciements.

A la directrice du laboratoire, Joëlle Amédée-Vilamitjana

Merci Joëlle pour ton sourire, ton énergie, ton accueil, ta rigueur, ta disponibilité. Ce laboratoire est à l'interface des disciplines fondamentales et cliniques, et j'ai pu mesurer au cours de ces années le formidable accueil qui est fait aux médecins et dentistes qui viennent y effectuer un travail de recherche. C'est à toi que je dois ce projet financé par la Fondation pour la Recherche Médicale qui me permet aujourd'hui de poursuivre mes travaux. Reçois ici tous mes remerciements et toute mon amitié.

A mes partenaires de travail au cours de ces travaux :

A Silke Schlaubitz-Laugeois,

Tu m'as accompagné tout au long de ces années, patiemment, avec toute la rigueur qui te caractérise et qui fait ta qualité, mais aussi je le sais une certaine bienveillance. Merci pour ton aide sans laquelle ce travail n'aurait pas été possible. Je te souhaite de trouver en Allemagne avec ton mari tout le bonheur auquel tu peux prétendre. Je ne doute pas que tu trouves où investir ton immense capacité de travail. Avec toute mon amitié.

A Jean-Marie d'Elbée

Nous avons commencé ensemble ce travail, toi en Master 2, moi en première année de doctorat. Après de brillantes études en chirurgie dentaire et chirurgie orale, tu as choisi de commencer des études médicales. Je suis certain que tu y trouveras matière à investir ton énergie et ton besoin d'être utile. Merci pour ton aide. Je te souhaite d'être heureux.

A Reine Bareille

Merci d'avoir pris soin de mes petites cellules de moelle osseuse de rats. Je sais tout ce qui te revient dans la partie *in vitro* de ce travail. Reçois ici toute ma gratitude et mon amitié.

A Chantal Bourget et à Robin Siadous

Merci infiniment pour votre aide précieuse et vos compétences en biologie moléculaire. Il a fallu traquer les moindres picogrammes de protéines !! La science repose le plus souvent sur des détails, et c'est grâce à vous que ces détails se révèlent. Recevez ici toute ma gratitude.

A Sylvie Rey

Merci de votre aide pour avoir passé du temps sur les échantillons de brebis. Si ces résultats n'entrent finalement pas dans ce manuscrit, l'expérience acquise au cours de ces mises au point servira précieusement pour les travaux à venir. A très bientôt alors avec des mandibules de porc cette fois ci !

A tous les membres du laboratoire INSERM U1026 BioTis rencontrés au cours de ces 4 années

Merci de n'avoir pas tenu rigueur de ma participation lointaine à la vie du laboratoire. J'ai toujours rencontré auprès de vous un accueil amical. J'aurais voulu plus profiter de vos compétences respectives, mais je me suis trop souvent laissé happer par mes activités cliniques. J'espère à l'avenir pouvoir profiter pleinement de vos compétences et participer plus régulièrement aux réunions du laboratoire.

Aux membres de mon jury :

A Vincent Darrouzet

Tu as su m'accueillir à Bordeaux avec chaleur. Tu m'as fait l'immense honneur de me proposer d'évoluer vers une carrière hospitalo-universitaire. Le chemin est long, semé de d'épreuves et de doutes, mais je sais que je peux compter sur toi pour me guider et me soutenir. Merci pour ta confiance et pour ton soutien indéfectible. Avec toute mon amitié.

A Hervé Petite

Vous avez accepté de juger ce travail et d'en être un des rapporteurs et je vous en remercie. Si la recherche fondamentale en ingénierie tissulaire osseuse était pour moi il y a 4 ans un véritable trou noir, le brouillard qui me masque l'accès à la connaissance reste encore très épais. C'est pourtant avec un vif intérêt que je découvre constamment les milles et unes facettes de cette thématique. J'ai pu constater à plusieurs reprises votre bienveillance et votre sens de l'écoute et du partage qui permettent à des cliniciens comme moi de venir se frotter à un monde bien différent. Recevez ici toute ma gratitude.

A Dominique Chevalier

J'ai été élevé, comme toi, dans la religion des laryngectomies partielles. Comme toi, je suis un élève d'une grande maison de cancérologie. Nous avons aussi partagé des moments de franche rigolade à l'occasion des congrès de la Société Française de Carcinologie Cervico-faciale. Nous y avons aussi travaillé ! Je connais ta rigueur et ton sérieux. C'est donc tout naturellement que je t'ai demandé de juger mon travail. Je te remercie d'y avoir donné une réponse positive malgré toutes tes activités. Si tu le permets, je viendrai visiter ton service à l'occasion d'un de mes déplacements à Lille où je vais poursuivre mes expérimentations animales. Avec toute mon amitié.

A Olivier Malard

Tu as tracé un sillon et lancé des ponts entre la recherche en ingénierie tissulaire osseuse et l'ORL. Poussés par les exigences bien compréhensibles de nos tutelles, les cliniciens chirurgiens se confrontent de plus en plus au monde de la recherche fondamentale. Bien entendu, le fossé est large entre les succès des laboratoires et les applications cliniques, mais la rigueur scientifique et les modes de réflexion acquises au sein des laboratoires sont aussi les bases d'une bonne recherche clinique. Je te remercie d'avoir accepté de juger ce travail et d'en avoir été un des rapporteurs. Avec toute mon amitié.

A mes parents

Vous avez suivi mes longues études de médecine, mon installation à Bordeaux, puis ce nouveau départ vers un diplôme supplémentaire. Vous avez parfois eu du mal à savoir où j'en étais, et comme moi vous avez douté. Mais voilà, on y est ! Alors merci pour votre soutien durant toutes ces longues années. Avec toute mon affection.

A mon compagnon Stéphane

Tu as dû subir mes sautes d'humeur, mes weekends de travail, mes coups de fatigue et de découragements. Ce travail, je l'ai fait pour moi, pour avancer, et je ne le regrette pas. Dorénavant, je travaillerai aussi à notre réussite commune. Reçois ici toute ma gratitude et mon amour pour ton soutien et ta compréhension.

A mes collègues

A Vincent Castetbon,

Tu m'as secondé au cours de ces trois dernières années avec brio, avec le sourire, sans jamais montrer ta fatigue. J'ai un immense plaisir à te transmettre mes connaissances, car je sais que tu les emploieras avec talent. Alors que tu me rejoins en tant que praticien hospitalier, je suis certain d'avoir trouvé un adjoint de qualité. Reçois ici toute mon amitié et mes remerciements pour ton travail.

A Valérie Franco et Ludovic de Gabory,

Que l'histoire de ce service continue, dans le travail et la convivialité, alors même que les contraintes s'amoncellent. J'ai choisi de me lancer dans ce long chemin vers une carrière hospitalo-universitaire parce que je crois, comme vous, au compagnonnage et à l'enseignement des plus jeunes, dans un éternel recommencement, avec une exigence toujours intacte. Cette thèse sera, je l'espère, la première marche pour vous rejoindre.

A mes sponsors :

Pour leur soutien financier indispensable à la réalisation de ces travaux.

La Fondation des Gueules Cassées



La Fondation de l'Avenir



Résumé :

La technique des membranes induites par un conformateur en polyméthylméthacrylate (PMMA) et greffe d'os spongieux autologue a été décrite par Masquelet pour la régénération des pertes de substance osseuse segmentaire des os longs. Cette technique en deux temps pourrait avantageusement être utilisée pour la reconstruction des pertes de substances osseuses segmentaires mandibulaires en cancérologie en cas d'échec ou de contre-indication des greffes osseuse revascularisées.

Le premier objectif de ce travail était d'évaluer les propriétés histologiques et biologiques des membranes induites par un conformateur en PMMA avec radiothérapie, et de les comparer avec celles induites par un conformateur en silicone. Ce matériau plus souple que le PMMA a été choisi comme alternative au PMMA dans le but de faciliter l'ablation du conformateur. Les membranes induites par le PMMA ou le silicone en sous-cutané chez des rats Wistar avaient une structure histologique et des propriétés biologiques comparables mais les résultats étaient plus stables pour les membranes induites par le silicone.

Le second objectif de ce travail était de proposer un procédé d'ingénierie tissulaire en alternative à la greffe d'os spongieux autologue. La néoformation osseuse au sein d'une membrane induite par un conformateur en silicone avec greffe de différentes combinaisons de céramique phosphocalcique biphasique macroporeuse (MBCP+™), de moelle osseuse totale, de simvastatine et de rhBMP-2 a été évaluée chez des rats Wistar en sous-cutané puis en site osseux fémoral. Les résultats n'ont pas permis de montrer de néoformation osseuse significative dans les groupes avec simvastatine. Par contre, une néoformation osseuse significative a été montrée dans les groupes avec rhBMP-2, avec ou sans radiothérapie. Un effet substantiel de l'adjonction de moelle osseuse totale a également été retrouvé.

Mots clés : régénération osseuse segmentaire; ingénierie tissulaire osseuse ; membrane induite ; céramique phosphocalcique ; simvastatine ; moelle osseuse totale ; rhBMP-2

Segmental mandibular reconstruction with induced membrane technique, with implantation of a phosphocalcic biomaterial, total bone marrow and simvastatin.

Abstract :

Induced membrane technique with a polymethylmethacrylate (PMMA) spacer and autologous cancellous bone graft has been proposed by doctor Masquelet for segmental long bone reconstruction. This two stage technique could be proposed for segmental mandibular bone reconstruction in oncological situations in case of failure or contraindication of revascularized autologous bone graft.

The first objective of this study was to evaluate the histological and biological properties of membranes induced by PMMA with radiotherapy, and to compare them to membranes induced by silicone. This material smoother than PMMA has been chosen to facilitate spacer removal. Membranes induced by both materials in subcutaneous models in rats had similar histological and biological properties, but membranes induced by silicone were less affected by radiotherapy.

The second objective of this study was to propose a tissue engineering procedure as an alternative to autologous bone graft. The new bone formation inside silicone induced membranes has been analyzed after implantation of different combinations of macroporous biphasic phosphocalcic ceramic (MBCP+™), total bone marrow, simvastatine and rhBMP-2 in subcutaneous and femoral osseous models in rats. No significant new bone formation has been demonstrated in simvastatin groups. However, a significant new bone formation has been demonstrated in rhBMP-2 groups, with or without radiotherapy. An increased new bone formation has also been demonstrated with total bone marrow.

Key words: segmental bone regeneration; bone tissue engineering; induced membrane; phosphocalcic ceramic; simvastatin; total bone marrow; rhBMP-2

Table des matières

Table des matières.....	8
Table des figures.....	11
Table des annexes.....	14
Liste des abréviations	15
Introduction.....	16
Chapitre 1 : Reconstruction mandibulaire segmentaire en cancérologie: état de l'art	19
1.1- Indications et reconstruction des mandibulectomies en cancérologie.....	20
1.1.1- <i>Epidémiologie et traitement des cancers de la cavité buccale.....</i>	<i>20</i>
1.1.2- <i>Indications des reconstructions mandibulaires segmentaires.....</i>	<i>21</i>
1.1.3- <i>Techniques courantes de reconstruction primaire en contexte carcinologique.....</i>	<i>22</i>
1.3- Alternatives pour la reconstruction mandibulaire segmentaire, hors contexte carcinologique spécifique.....	26
1.4- Technique des membranes induites pour la reconstruction osseuse : état des connaissances et applications pour la reconstruction mandibulaire.....	29
1.4.1- <i>principes et résultats cliniques.....</i>	<i>29</i>
1.4.2- <i>Caractérisation histologique des membranes induites par un conformateur en PMMA.....</i>	<i>31</i>
Analyse histologique des membranes induites par un conformateur en PMMA développées en sous-cutané chez le rat et le lapin :.....	31
Analyse histologique de membranes induites par un conformateur en PMMA développées en site osseux chez le rat, le lapin et la brebis :.....	32
Analyse histologique de membranes induites par un conformateur en PMMA développées en site osseux chez l'homme :.....	33
Comparaison histologique des membranes induites par un conformateur en PMMA et du périoste :.....	33
1.4.3- <i>Intérêt des membranes induites pour limiter la résorption de la greffe osseuse.....</i>	<i>35</i>
1.4.4- <i>Le potentiel ostéogénique de ces membranes a été évalué in vitro et in vivo.....</i>	<i>36</i>
1.4.5- <i>Potentiel angiogénique des membranes induites.....</i>	<i>38</i>
1.4.6- <i>Evolution de la technique des membranes induites : ingénierie tissulaire.....</i>	<i>39</i>
1.4.7- <i>Intérêt de la technique des membranes induites pour la reconstruction mandibulaire en contexte carcinologique.....</i>	<i>43</i>
Chapitre 2: intérêt et utilisation des statines en régénération osseuse.....	45
2.2.1- <i>Effets in vitro des statines sur la différenciation et l'activité de cellules précurseurs des ostéoblastes et des ostéoclastes.....</i>	<i>51</i>
2.2.2- <i>Effets in vivo des statines administrées par voie générale.....</i>	<i>52</i>
2.2.3- <i>Effets in vivo des statines délivrées localement.....</i>	<i>54</i>
Chapitre 3 : comparaison des membranes induites par un conformateur en PMMA et en silicone, et influence de la radiothérapie.....	58
3.1- Introduction.....	59
3.2- Matériels et méthodes.....	60
3.2.1- <i>Préparation et stérilisation des conformateurs.....</i>	<i>60</i>
3.2.2- <i>Animaux et procédures chirurgicales.....</i>	<i>61</i>
3.2.3- <i>Radiothérapie.....</i>	<i>61</i>
3.2.4- <i>Euthanasie.....</i>	<i>62</i>
3.2.5- <i>Histologie.....</i>	<i>62</i>
3.2.6- <i>Histomorphométrie.....</i>	<i>62</i>
3.2.7- <i>Extraction des protéines des membranes induites.....</i>	<i>63</i>
3.2.8- <i>Quantification des protéines BMP-2 et VEGF.....</i>	<i>64</i>

3.2.9- Différenciation cellulaire ostéoblastique.....	64
3.2.10- Analyse statistique	65
3.3- Résultats.....	65
3.3.1- Histologie	65
3.3.2- Histomorphométrie.....	68
3.3.3- Quantification des protéines BMP-2 et VEGF.....	70
3.3.4- Différenciation cellulaire ostéoblastique.....	70
3.4- Discussion	71
3.5- Conclusion	78
Chapitre 4 : Etudes <i>in vitro</i> de la cytotoxicité et des propriétés ostéogéniques de la simvastatine sur des cellules souches mésenchymateuses issues du stroma médullaire.....	79
4.1- Introduction	80
4.2- Matériels et méthodes	80
4.2.1.- Etude de la cytotoxicité de la simvastatine sur des cellules souches mésenchymateuses issues de la moelle osseuse humaine (hBMSCs)	80
- Test au MTT.....	81
- Test du Rouge Neutre ou test de viabilité.....	82
4.2.2- Effet de la simvastatine sur la différenciation de cellules souches mésenchymateuses issues du stroma de la moelle osseuse de rats (rBMSCs).....	82
Mesure qualitative et quantitative de l'activité phosphatase alcaline (PAL).....	84
Mesure de l'expression d'ostéocalcine (OCN), de BMP-2 et de VEGF par RT-PCR quantitative.....	85
4.2.5- Analyse statistique.....	85
4.3- Résultats.....	86
4.3.1- Analyse de la cytotoxicité de la simvastatine sur des cellules souches mésenchymateuses issues de la moelle osseuse humaine (hBMSCs)	86
4.3.2- Effet de la simvastatine sur la différenciation de cellules souches mésenchymateuses issues du stroma de moelle osseuse de rats (rBMSCs).....	86
Evaluation qualitative de l'activité ALP	86
Evaluation quantitative de l'activité ALP.....	87
Evaluation qualitative de la minéralisation par la coloration Von Kossa	88
Evaluations quantitatives de l'expression de BMP-2, OCN et VEGF par RT-qPCR.....	90
4.4- Discussion	95
4.5- Conclusion	97
CHAPITRE 5 : Etude des propriétés ostéoinductrices et ostéoconductrices de différentes combinaisons de céramique biphasique macroporeuse (MBCP+™), de moelle osseuse totale, de simvastatine et de rhBMP-2 dans deux modèles de membranes induites en site sous-cutané et en site osseux chez le rat, avec ou sans radiothérapie	99
5.1- Introduction	100
5.2- Matériels et méthodes	100
5.2.1- Animaux.....	100
5.2.2- Caractéristiques des conformateurs en silicone	101
5.2.3- Caractéristiques du biomatériau MBCP+™	101
5.2.4- Préparation de la moelle osseuse totale de rat.....	102
5.2.5- Préparation de la solution de simvastatine et modes de délivrance.....	102
5.2.6- Administration de rhBMP-2.....	103
5.2.7- Radiothérapie	103
5.2.8- Antibio prophylaxie et analgésie	103
5.2.9- Protocole chirurgical des expérimentations n°1 et 2 en sites sous-cutanés.....	103
Conditions de comblement pour les expérimentations en sous-cutané.....	104
5.2.10- Protocole chirurgical de l'expérimentation n°3 en site osseux fémoral	104
- Précautions d'asepsie et d'antibio prophylaxie.....	104
- Protocole chirurgical.....	105
Conditions de comblement pour l'expérimentation en site osseux.....	107
5.2.11- Suivi radiologique.....	107
5.2.12- Euthanasie	107

5.2.13- Microscanner ex vivo (expérimentations n°1, 2 et 3)	108
5.2.14- Histologie (expérimentations n°1, 2 et 3)	108
5.2.15- Histomorphométrie (expérimentations n° 2 et 3).....	108
5.2.16- Score d'union osseuse (expérimentation n°3).....	109
5.2.17- Extraction et quantification des protéines (expérimentation n°1)	109
5.2.18- Analyse statistique	109
5.3- Résultats.....	110
5.3.1 Expérimentation n°1	110
- Microscanner.....	110
- Histologie	111
- Western Blot BMP-2.....	114
5.3.2 Expérimentation n°2	115
Microscanner.....	115
Histologie	116
5.3.3 Expérimentation n°3	120
Suivi radiologique par Faxitron®	120
Récupération des échantillons	121
Microscanner.....	121
Histologie	123
Union osseuse :.....	127
5.4- Discussion	128
5.5- Conclusion	136
Conclusion et perspectives.....	137
Annexes.....	141
Bibliographie	146

Table des figures

Figure 1 : Anatomie et principes du lambeau de fibula revascularisé pour la reconstruction mandibulaire.	24
Figure 2 : Anatomie et principes du lambeau de scapula revascularisé pour la reconstruction mandibulaire.	24
Figure 3 : Anatomie et principes du lambeau de crête iliaque revascularisé pour la reconstruction mandibulaire.	25
Figure 4 : Principe de la reconstruction mandibulaire par une plaque d'ostéosynthèse.	26
Figure 5 : principes de la technique des membranes induites pour la reconstruction des pertes de substances segmentaires des os longs.	30
Figure 6 : comparaison histologique du périoste et d'une membrane induite par un conformateur en PMMA en site osseux fémoral chez le rat (76)	34
Figure 7 : comparaison du périoste et d'une membrane induite par un conformateur en PMMA en site osseux chez l'homme (80)	34
Figure 8 : la membrane induite par un conformateur en PMMA limite la résorption de la greffe d'os autologue chez la brebis au niveau du fémur (71)	35
Figure 9 : remodelage osseux 18 mois après greffe d'os autologue dans une membrane induite par un conformateur en PMMA au niveau du fémur d'une brebis (71)	36
Figure 10 : Évolution du dosage pondéral de la protéine BMP-2 dans des extraits de membranes induites par un conformateur en PMMA en sous-cutané chez le lapin (74,77)	36
Figure 11 : Profil d'évolution du dosage pondéral de la protéine VEGF au sein des membranes induites par un conformateur en PMMA en sous-cutané chez le lapin (74,77)	39
Figure 12 : implantation d'un complexe ostéoinducteur composé d'une céramique biphasique phosphocalcique (HA:βTCP) et de BMP-7 dans des membranes induites par un conformateur en époxy en site fémoral chez le rat (86)	41
Figure 13 : Ostéotomie segmentaire fémorale chez le rat avec membrane induite par un conformateur en silicone avec ou sans implantation d'une matrice de fibrinogène et de thrombine avec rhBMP-2 (87).	42
Figure 14 : néoformation osseuse au sein d'un complexe ostéoinducteur composé de βTCP + BMSCs implanté dans des membranes induites par un conformateur en PMMA en sous-cutané chez le lapin (77)	43
Figure 15 : principes de la reconstruction mandibulaire par la technique des membranes induites en contexte carcinologique avec radiothérapie.	44
Figure 16 : voie de synthèse endogène du cholestérol	47
Figure 17 : structures chimiques des statine	48
Figure 18 : synthèse endogène du cholestérol et mécanismes d'action des statines (d'après Ruan et al. (105)).	49
Figure 19 : voies de signalisation des effets osseux des statines (d'après Zhang et al. 2014 (108)).	50
Figure 20 : comparaison des biodisponibilités sériques de lovastatine mesurées dans le temps après administration orale (oral) ou transdermique (dermal) de lovastatine à 10 ou 50 mg/kg (d'après Gutierrez et al. 2006 (125))	53
Figure 21 : courbes de relargage in vitro de simvastatine	57
Figure 22 : conformateurs de 15 mm de longueur en PMMA (diamètre 9,5 mm, étoile rouge) et silicone (diamètre 8 mm, étoile jaune)	60

Figure 23 : représentation graphique du protocole expérimental	62
Figure 24 : Coupes histologiques des membranes induites avec un conformateur en PMMA (A-D) ou en silicone (E-H) en site sous-cutané, avec ou sans radiothérapie (x20).	67
Figure 25 : Epaisseur des membranes, score de fibrose et nombre de vaisseaux des membranes induites par un conformateur en PMMA ou en silicone en sous-cutané, avec ou sans irradiation, à 9 et 13 semaines.	69
Figure 26 : Analyse de l'expression de VEGF et de BMP-2 dans les membranes induites par Western Blot des lysats protéiques dans les 8 conditions.	70
Figure 27 : Expression de l'activité ALP par des HBMSCs traitées par des lysats protéiques des membranes induites	71
Figure 28 : Récupération de la moelle osseuse totale des fémurs, tibias et humérus.	84
Figure 29 : Analyse de la cytotoxicité cellulaire de deux concentrations différentes de solution de simvastatine (10^{-6} M et 10^{-5} M) ou de phénol à 64 g/l (Témoin +) sur des hBMSCs.	86
Figure 30 : Evaluation qualitative des activités ALP à J3, J7, J15 et J21 de différentes cultures cellulaires de rBMSCs sur plastique en milieu de culture seul (témoin -), en milieu de culture additionné de facteurs de différenciation ostéoblastique (Témoin +), traitées par une solution de simvastatine à 10^{-8} M (Sim. 10^{-8} M) ou à 10^{-6} M (Sim. 10^{-6} M) tous les trois jours.	87
Figure 31 : Evaluation quantitative de l'activité ALP à J3, J7, J14 et J21 de rBMSCs en milieu de culture seul (témoin -), en milieu de culture additionné de facteurs de différenciation ostéoblastique (Témoin +), ou traitées par une solution de simvastatine à 10^{-8} M ou à 10^{-6} M.	88
Figure 32 : Evaluation qualitative de la minéralisation par la coloration Von Kossa à J7 et J21 de différentes cultures cellulaires de rBMSCs sur plastique en milieu de culture seul (témoin -), en milieu de culture additionné de facteurs de différenciation ostéoblastique (témoin +), traitées par une solution de simvastatine à 10^{-8} M (Sim. 10^{-8} M) ou à 10^{-6} M (Sim. 10^{-6} M) tous les trois jours.	89
Figure 33 a-f : Niveaux d'expression de BMP-2, OCN et VEGF aux temps J3, J7, J14 et J21 par des cultures de rBMSCs en milieu de culture seul (témoin négatif) ou traitées tous les 3 jours par des solutions de simvastatine à 10^{-8} M (figures 6a, 6b, 6c) ou 10^{-6} M (figures 6d, 6e, 6f).	90
Figure 34 a-f : Niveaux d'expression de BMP-2, OCN et VEGF aux temps J3, J7, J14 et J21 par des cultures de rBMSCs en milieu de culture avec facteurs de différenciation ostéoblastique (témoin positif) ou traitées tous les 3 jours par des solutions de simvastatine à 10^{-8} M (figures 7a, 7b, 7c) ou 10^{-6} M (figures 7d, 7e, 7f).	91
Figure 35 a-c : Comparaison des niveaux d'expression de BMP-2 (a), OCN (b) et VEGF (c) aux temps J3, J7, J14 et J21 par des cultures de rBMSCs traitées tous les 3 jours par des solutions de simvastatine à 10^{-8} M ou 10^{-6} M.	92
Figure 36 : Evaluation longitudinale des niveaux d'expression de BMP-2 à J7 et J21 par rapport à J3 pour chacune des 4 conditions.	93
Figure 37 : Evaluation longitudinale des niveaux d'expression d'OCN à J7, J14 et J21 par rapport à J3 pour chacune des 4 conditions.	93
Figure 38 : Evaluation longitudinale des niveaux d'expression de VEGF à J7, J14 et J21 par rapport à J3 pour chacune des 4 conditions.	94
Figure 39 : conformateur cylindrique en silicone (Société Sebbin, France) de 7,5 mm de longueur et 6 mm de diamètre pour l'implantation en site sous-cutané.	101
Figure 40 : étapes chirurgicales pour ostéotomie segmentaire fémorale chez le Rat	106

<i>Figure 41 : Exemple de mesure de détection des zones colorées en rouge foncé (tissu ostéoïde) et en vert (tissu collagénique) dans un échantillon de l'expérimentation n°3</i>	109
<i>Figure 42 : Analyse quantitative du contenu minéral osseux (BMC : Bone Mineral Content) et de la densité minérale osseuse (BMD : Bone Mineral Density)</i>	110
<i>Figure 43 : Résultats histologiques de l'expérimentation n°1 pour les 5 conditions en coloration Trichrome Masson (x2 vue générale et x20 centré sur centre de l'échantillon).</i>	112
<i>Figure 44 : Images de membranes induites pour l'expérimentation n°1</i>	113
<i>Figure 45 : Analyse qualitative par Western Blot de l'expression de BMP-2 retrouvée dans les lysats protéiques pour les différentes conditions de comblement et les tissus contrôles en sous-cutané à 3 semaines</i>	114
<i>Figure 46 : Analyse quantitative par Western Blot de l'expression de BMP-2 retrouvée dans les lysats protéiques pour les différentes conditions de comblement et les tissus contrôles en sous-cutané à 3 semaines</i>	115
<i>Figure 47 : Résultats de l'analyse par microscanner pour les échantillons de l'expérimentation n°2 en sous cutané à 8 semaines</i>	116
<i>Figure 48 : Analyse quantitative sur coupes histologiques en coloration Trichrome Masson de la surface relative de tissu ostéoïde en sous-cutané à 8 semaines.</i>	117
<i>Figure 49 : Coupes histologiques en coloration Trichrome Masson (x4) d'un échantillon représentatif de la condition MBCP+™ (A-C) et MBCP+™ +MO (D-F)</i>	118
<i>Figure 50 : Coupes histologiques en coloration Trichrome Masson (x4) d'un échantillon représentatif de la condition MBCP+™ + rhBMP-2 (A-C) et MBCP+™ + MO + rhBMP-2 + MO (D-F)</i>	119
<i>Figure 51 : Radiographies rayons X par Faxitron® d'échantillons représentatifs d'évènements indésirables survenus en site fémoral.</i>	120
<i>Figure 52 : Fémur et tissus musculaires adjacents après fixation au PFA4%, avec plaque d'ostéosynthèse (à gauche) et après ablation de la plaque (à droite)</i>	121
<i>Figure 53 : Analyse radiologique par microscanner de la densité minérale osseuse (BMD) des échantillons de l'expérimentation n°3 en site fémoral à 8 semaines</i>	122
<i>Figure 54 : Mesures des distances moyennes (avec écart-types) entre les deux vis médianes pour chacune des conditions</i>	122
<i>Figure 55 : Analyse histomorphométrique de la quantité de tissus collagéniques et de tissu ostéoïde des échantillons en site fémoral à 8 semaines</i>	123
<i>Figure 56 : Résultats histologiques en site osseux fémoral à 8 semaines pour les conditions MBCP+™ (A-C) et MBCP+™ +MO (D-F) en coloration Trichrome Masson</i>	124
<i>Figure 57 : Résultats histologiques en site osseux fémoral à 8 semaines pour les conditions MBCP+™ + rhBMP-2 + MO (A-C) et IRR + MBCP+™ + rhBMP-2 + MO (D-F) en coloration Trichrome Masson</i>	125
<i>Figure 58 : Résultats histologiques en site osseux fémoral à 8 semaines pour les conditions MBCP+™ + SIMimp + MO (A-B) et IRR + MBCP+™ + SIMimp + MO (C) en coloration Trichrome Masson</i>	126
<i>Figure 59 : Scores d'union osseuses prenant en compte les données histologiques et microscannographiques</i>	127

Table des annexes

<i>Annexe 1 : Etudes précliniques de régénération osseuses selon la technique des membranes induites - implantation sous-cutanée</i>	<i>142</i>
<i>Annexe 2 : Etudes précliniques de régénération osseuses selon la technique des membranes induites - implantation site osseux</i>	<i>143</i>
<i>Annexe 3 : Utilisation de moelle osseuse totale en régénération osseuse - études précliniques en site osseux</i>	<i>144</i>
<i>Annexe 4 : Utilisation de moelle osseuse totale en régénération osseuse - études précliniques en site ectopique</i>	<i>145</i>

Liste des abréviations

BMP :	bone morphogenetic protein
BMP-2 :	bone morphogenetic protein-2
HBMSCs/hBMSCs :	human Bone Marrow stromal cells
HES :	Hematoxyline Eosin Safran
IR :	irradié
MBCP :	macroporous biphasic calcium phosphate
MO :	moelle osseuse
MOr :	moelle osseuse de rat
NI :	non irradié
OC :	osteocalcin
PAL :	phosphatase alcaline
PMMA :	polymethylmethacrylate
rBMSCs :	rat bone marrow stromal cells
rhBMP-2 :	recombinant human BMP-2
RT-qPCR :	reverse transcriptase quantitative polymerase chain reaction
SIL :	silicone
SIM :	simvastatine
SIM _{imp} :	simvastatine associée au biomatériau par imprégnation ou adsorption
SIM _{inj} :	simvastatine injectée
TM :	Trichrome Masson
VEGF :	vascular endothelial growth factor

Introduction

A la fin du XX^{ème} siècle, le docteur Masquelet, chirurgien orthopédique français, a mis au point une technique de reconstruction osseuse en deux temps pour les pertes de substances segmentaires des os longs en échecs des traitements conventionnels (Masquelet et al., 2000). Au cours du premier temps chirurgical, un conformateur en polyméthylméthacrylate (PMMA) est placé dans la perte de substance osseuse stabilisée par un procédé d'ostéosynthèse et les tissus mous sont refermés par dessus. Une membrane pseudosynoviale vascularisée se développe alors spontanément autour du PMMA. Lors du second temps chirurgical après un délai minimum de 4 semaines, le PMMA est retiré et la cavité délimitée par la membrane induite est comblée par une allogreffe d'os spongieux, après avoir pris soin d'aviver les extrémités osseuses proximale et distale pour favoriser la vascularisation du greffon.

Ce procédé pourrait être utilisé pour la reconstruction osseuse des pertes de substances segmentaires en contexte carcinologique, comme les mandibulectomies interromptrices réalisées à l'occasion de l'ablation d'une tumeur maligne. L'intervention chirurgicale est alors le plus souvent suivie d'un traitement adjuvant par radiothérapie externe. Si le gold standard en terme de reconstruction mandibulaire interromptrice restent dans ce contexte les greffes d'os autologue revascularisées, ces procédés chirurgicaux complexes présentent des contre-indications et des échecs. La solution alternative par plaque d'ostéosynthèse n'est pas entièrement satisfaisante. Des procédés d'ingénierie tissulaire ont été expérimentés pour la reconstruction mandibulaire segmentaire, mais ceux-ci ne sont le plus souvent pas compatibles avec la réalisation d'un traitement adjuvant. Grâce au conformateur mis en place lors de la chirurgie initiale, la technique des membranes induites permettrait théoriquement de procéder à la greffe d'un complexe ostéoinducteur après le traitement adjuvant.

L'os autologue est par nature disponible en quantité limitée et son prélèvement n'est pas sans morbidités. Des travaux précédents ont montré que l'utilisation de biomatériaux de substitution était possible au sein d'une membrane induite à condition d'y associer des cellules ostéoprogénitrices et/ou des facteurs de croissance ostéoinducteurs. La rhBMP-2 (recombinant human bone morphogenetic protein-2) reste aujourd'hui le facteur ostéoinducteur le plus efficace *in vitro* et *in vivo*, mais son utilisation en contexte

carcinologique n'est pas recommandée. Nous avons choisi d'évaluer l'intérêt de la simvastatine en substitution à la rhBMP-2. De nombreux travaux *in vitro* et *in vivo* ont montré que la simvastatine, un inhibiteur de l'HMGCoA réductase largement utilisé en clinique à visée hypolipémiante, potentialisait la régénération osseuse en stimulant la différenciation et la prolifération ostéoblastique. Son intérêt en association à un biomatériau au sein d'une membrane induite n'a jamais été évalué. En pratique clinique, l'utilisation de cellules souches se heurte encore à des problèmes pratiques et réglementaires. Depuis plus de 20 ans, l'utilisation de la moelle osseuse totale concentrée a montré son intérêt en régénération osseuse, et plus récemment en association avec un biomatériau phosphocalcique. Par contre, son implantation au sein d'une membrane induite n'avait encore jamais été rapportée.

D'autre part, nous avons pu constater lors de travaux précédents chez le lapin en site mandibulaire que l'ablation du conformateur en PMMA n'était pas toujours aisée lors du second chirurgical, engendrant un allongement du temps opératoire et la nécessité d'une large reprise de la voie d'abord potentiellement préjudiciable à la qualité de la membrane induite et à la vascularisation des tissus adjacents (Zwetyenga et al., 2009). Pour ce travail, nous avons choisi de comparer le PMMA avec le silicone. Le silicone est un matériau biocompatible largement utilisé en clinique, qui induit également une membrane induite similaire et dont la résistance à la radiothérapie a déjà été rapportée.

Les objectifs initiaux de ce travail étaient :

- d'évaluer les conséquences de la radiothérapie sur les propriétés histologiques et biologiques des membranes induites par un conformateur en PMMA ou en silicone,
- d'évaluer les propriétés ostéoinductrices et ostéoconductrices de différentes combinaisons d'une céramique phosphocalcique biphasique macroporeuse (MBCP), de simvastatine ou de rhBMP-2, et de moelle osseuse totale au sein d'une membrane induite chez le petit animal, sans puis avec radiothérapie préalable,
- et enfin de valider ce modèle de reconstruction chez le gros animal en site mandibulaire avec radiothérapie.

La dernière partie de ce travail n'a pas pu être menée à son terme et ne sera donc pas présentée dans ce document.

Ce manuscrit est divisé en plusieurs chapitres.

- le **premier chapitre** présente un état de l'art des procédés chirurgicaux de reconstruction mandibulaire segmentaire utilisés quotidiennement en clinique en cancérologie ou faisant l'objet de travaux de recherche expérimentale, puis présente de façon exhaustive les principes et les propriétés de la technique des membranes induites.
- le **second chapitre** présente les fondements biologiques de l'utilisation de la simvastatine en régénération osseuse ainsi qu'un panorama des différentes formes d'utilisation déjà rapportées.
- le **troisième chapitre** présente les résultats d'une étude *in vivo* chez le rat visant à comparer les caractéristiques histologiques et biologiques des membranes induites par un conformateur en PMMA ou en silicone en sous-cutané, avec ou sans radiothérapie.
- le **quatrième chapitre** présente les résultats de 2 études *in vitro* qui avaient pour objectifs d'analyser la toxicité cellulaire d'une part et la différenciation ostéoblastique d'autre part de cellules souches issues du stroma médullaire traitées par différentes concentrations de simvastatine.
- le **cinquième chapitre** présente les résultats de 3 études *in vivo* chez le rat, deux en site sous-cutané et une en site osseux, qui avaient pour objectifs d'évaluer la régénération osseuse au sein d'une membrane induite par un conformateur en silicone avec implantation de plusieurs combinaisons de MBCP+™, de rhBMP-2, de simvastatine et de moelle osseuse totale.

Chapitre 1 : Reconstruction mandibulaire segmentaire en cancérologie: état de l'art

La reconstruction des pertes de substances mandibulaires en cancérologie reste un challenge compte tenu des pertes de substances le plus souvent associées (muqueuses, muscles, peau) et de la radiothérapie adjuvante. L'objectif de ce chapitre était de rappeler l'état de l'art de la reconstruction mandibulaire, et de présenter l'intérêt potentiel de la technique des membranes induites dans le contexte spécifique de la cancérologie.

1.1- Indications et reconstruction des mandibulectomies en cancérologie

1.1.1- Epidémiologie et traitement des cancers de la cavité buccale

Les cancers de la cavité buccale sont la 8^{ème} localisation en termes de fréquence parmi tous les cancers, avec approximativement 300 000 cas par an dans le monde, et une nette prédominance masculine (Parkin et al., 2005). Il s'agit le plus souvent de carcinomes épidermoïdes développés à partir des muqueuses. Leur incidence augmente parallèlement au développement du tabagisme, du betel et de l'alcoolisme dans les pays en développement (Petti, 2009). Dans les pays développés, où le tabagisme a plutôt tendance à diminuer, l'incidence de ces cancers a pourtant augmenté (Conway et al., 2006; La Vecchia et al., 2004). Le vieillissement de la population et la poursuite d'un alcoolisme chronique pourraient expliquer cette contradiction, en particulier dans les pays d'Europe de l'est (La Vecchia et al., 2004).

Le traitement des carcinomes épidermoïdes de la cavité buccale repose sur l'utilisation combinée ou séquentielle de la chirurgie, de la radiothérapie et de la chimiothérapie. Malgré l'absence d'essais randomisés, il existe un consensus pour proposer la chirurgie comme traitement de première intention des cancers de la cavité orale (Shaw et al., 2011). Etant donné la nécessité de réaliser une exérèse tumorale avec des marges saines, une résection osseuse mandibulaire est nécessaire lorsque la tumeur arrive au contact ou infiltre l'os mandibulaire. La résection osseuse mandibulaire pourra être marginale (résection d'une baguette osseuse avec conservation de la continuité mandibulaire) ou segmentaire (résection d'un fragment osseux avec interruption de la continuité mandibulaire). Approximativement deux tiers des patients se présentent d'emblée avec une tumeur de stade avancée (stade III/IV) : le traitement chirurgical est alors systématiquement suivi d'un traitement complémentaire par radiothérapie ou radiochimiothérapie (Langendijk et al., 2010).

1.1.2- Indications des reconstructions mandibulaires segmentaires

La mandibule est un os unique, médian et symétrique du squelette. Lorsqu'une résection mandibulaire marginale est réalisée, celle-ci entraîne une diminution localisée de l'épaisseur ou de la hauteur de la mandibule et des difficultés potentielles de réhabilitation dentaire. Une reconstruction osseuse est rarement réalisée compte tenu des séquelles acceptables.

Par contre, un défaut segmentaire non reconstruit engendre inévitablement des séquelles à la fois esthétiques et fonctionnelles. Par son emplacement à la partie inférieure du visage, la mandibule et les tissus environnants (peau, graisse sous cutanée, muscles) participent à la définition du contour du visage. Comme support de la moitié de la dentition, la mandibule participe à la qualité du sourire, à la définition des hauteurs des unités esthétiques inférieures du visage et à la fonction masticatrice. Par ses insertions musculaires et ligamentaires, la mandibule participe au soutien des muscles du plancher de la bouche, de la langue et du larynx. Enfin, la mandibule participe à l'articulation des sons de la parole. La reconstruction mandibulaire d'un défaut segmentaire vise à limiter les séquelles. Dans l'idéal, le procédé employé devra permettre de restaurer la continuité mandibulaire et maintenir une occlusion dentaire optimale. Pour un meilleur résultat fonctionnel, cette reconstruction doit être réalisée lors de la chirurgie initiale, c'est à dire avant le traitement adjuvant par radiothérapie : on parle de reconstruction primaire. Les rétractions tissulaires et la fibrose secondaires à la chirurgie et les conséquences tissulaires de la radiothérapie (diminution de la vascularisation, fibrose) font qu'une reconstruction secondaire est souvent plus difficile avec au final de moins bons résultats esthétiques et fonctionnels.

Toutes les résections mandibulaires segmentaires ne sont pas équivalentes. Il est habituel de distinguer les résections latérales des résections antérieures. Les résections antérieures emportant la symphyse mandibulaire doivent être impérativement reconstruites sous peine d'entraîner des séquelles esthétiques et fonctionnelles majeures par perte d'insertion des muscles du plancher et de la langue et soutien de l'os hyoïde. En l'absence de reconstruction, le menton recule et s'abaisse considérablement, entraîné par le poids des tissus cervicaux, à l'origine d'une déformation appelée « Andy Gump » du nom d'un célèbre patient atteint de cette déformation (Steckler et al., 1974). Parallèlement, certaines fonctions peuvent être très altérées comme la respiration, l'articulation des sons de la parole, la mastication et la déglutition des aliments, au point de nécessiter une

trachéotomie et une alimentation entérale définitives. Ces patients peuvent parfois subir plusieurs interventions chirurgicales jusqu'à obtenir un résultat satisfaisant. Par contre, les résections latérales emportant la branche horizontale et parfois la branche verticale (ou ramus) entraînent moins de séquelles fonctionnelles. Leur reconstruction est le plus souvent réalisée en première intention.

1.1.3- Techniques courantes de reconstruction primaire en contexte carcinologique

La reconstruction mandibulaire est plus difficile en contexte carcinologique car la résection osseuse mandibulaire s'accompagne le plus souvent d'une résection de tissus mous adjacents (peau, muscles, muqueuses) et que la chirurgie d'exérèse doit être suivie d'une radiothérapie complémentaire dans un délai relativement rapide (5 à 7 semaines) (Langendijk et al., 2010). Dans ce contexte, le procédé de reconstruction mandibulaire devra rétablir la continuité osseuse avec une forme adéquate (longueur, courbure, hauteur), combler les pertes de substances de tissus mous, et résister à la radiothérapie.

Actuellement, les lambeaux ostéo-fascio-cutanés autologues revascularisés (« lambeaux libres ») constituent le gold standard en reconstruction mandibulaire en contexte carcinologique (Bak et al., 2010). Ces lambeaux ont remplacés les greffes d'os autologue non vascularisées qui ne permettaient pas de reconstruire un défaut segmentaire de plus de 5-6 cm et dont les résultats étaient fortement grevés par la radiothérapie et la résorption du greffon (Bak et al., 2010; Foster et al., 1999). Les sites donneurs pour les lambeaux revascularisés doivent respecter un certain nombre de critères : pas ou faibles conséquences esthétiques et fonctionnelles du prélèvement osseux, quantité et qualité suffisantes de l'os disponible, qualité du pédicule artérioveineux, disponibilité de tissus pour la reconstruction des pertes de substances adjacentes. Il existe trois sites donneurs principaux pour la reconstruction mandibulaire par lambeau libre osseux revascularisé : fibula, crête iliaque et scapula.

Le lambeau radial ostéo-cutané vascularisé, décrit par Song en 1982 , a été récemment proposé dans cette indication (Dean et al., 2012; Kim et al., 2005; Virgin et al., 2010), mais il est peu réalisé.

Le lambeau ostéocutané vascularisé de fibula (**Figure 1**) a été décrit par Taylor en 1975 (Taylor et al., 1975). En 1989, Hidalgo a confirmé que ce lambeau était particulièrement

adapté à la reconstruction mandibulaire puisqu'il pouvait supporter de nombreuses ostéotomies pour adapter un os initialement long et droit au contour du visage (Hidalgo, 1989). C'est le lambeau le plus utilisé en reconstruction mandibulaire (Bak et al., 2010) pour sa fiabilité (supérieure à 90% en termes de survie du greffon osseux et de la palette cutanée), pour la longueur d'os disponible (jusqu'à 25 cm) et pour la facilité de réaliser les ostéotomies de conformation. Bien que la hauteur de l'os soit compatible avec la mise en place d'implants dentaires (Wallace et al., 2010), elle reste inférieure à la hauteur d'une mandibule normale, entraînant un manque de soutien de la lèvre inférieure et une éventuelle difficulté de réhabilitation dentaire (Wang et al., 2011). Son inconvénient principal est d'être situé sur un axe vasculaire terminal majeur pour la vascularisation des membres inférieurs. Ce lambeau est alors contre indiqué dans certains cas d'anomalie anatomique artérielle ou en cas d'insuffisance vasculaire artérielle des membres inférieures, situation assez fréquente chez les patients atteints d'un cancer de la cavité buccale en raison de l'intoxication tabagique chronique.

Le lambeau ostéocutané vascularisé de scapula ([Figure 2](#)) a été décrit en 1986 par Swartz (Swartz et al., 1986). Contrairement au lambeau de fibula, il n'est pas situé sur un axe vasculaire terminal important et offre une gamme plus large de tissus mous associés (palettes fascio-cutanées scapulaire et para-scapulaire, lambeau musculaire ou musculo-cutané de grand dorsal) pour les reconstructions complexes. Ses inconvénients sont une quantité d'os disponible plus faible (11-12 cm), un pédicule vasculaire plus court et des tissus mous associés plus épais, ce qui peut poser des problèmes de mise en place dans la cavité buccale (Swartz et al., 1986).

Le lambeau osseux vascularisé de crête iliaque basé sur l'artère iliaque circonflexe profonde ([Figure 3](#)) a été décrit en 1979 par Taylor (Taylor et al., 1979a, 1979b) et Franklin (Franklin et al., 1980) pour la reconstruction mandibulaire. Il offre un os bien vascularisé et de hauteur adaptée. Ses inconvénients sont une quantité d'os disponible plus limitée comparativement avec la fibula, un pédicule vasculaire court, des séquelles potentielles au site donneur (risque de hernie abdominale) et une palette cutanée associée épaisse, de taille limitée et peu mobile par rapport au greffon osseux (Salibian et al., 1985).

Figure 1 : Anatomie et principes du lambeau de fibula revascularisé pour la reconstruction mandibulaire.
 (Bak et al., 2010)

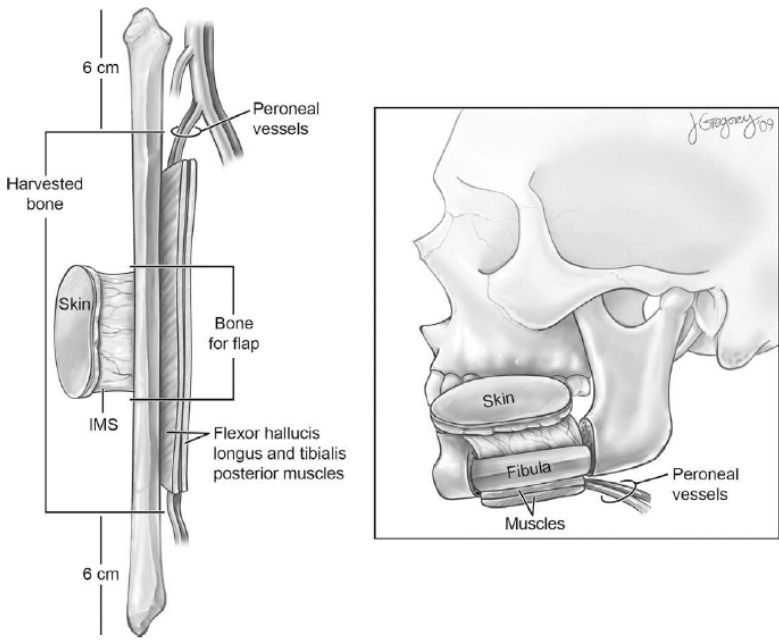


Figure 2 : Anatomie et principes du lambeau de scapula revascularisé pour la reconstruction mandibulaire.
 (Bak et al., 2010)

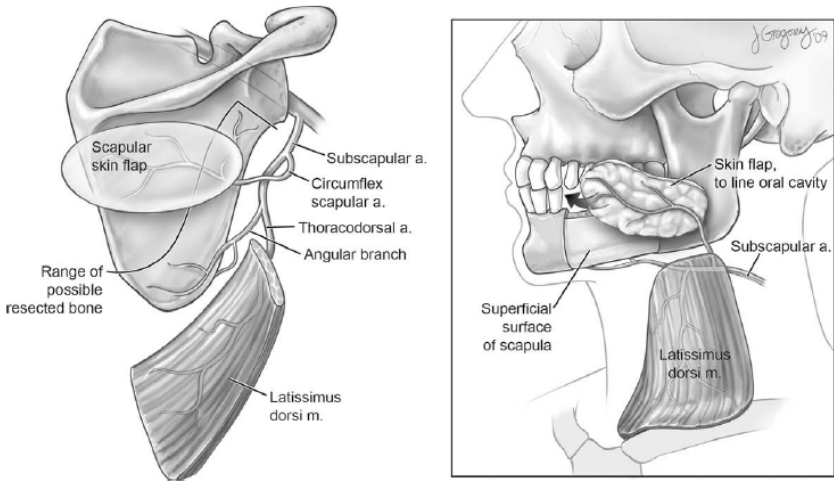
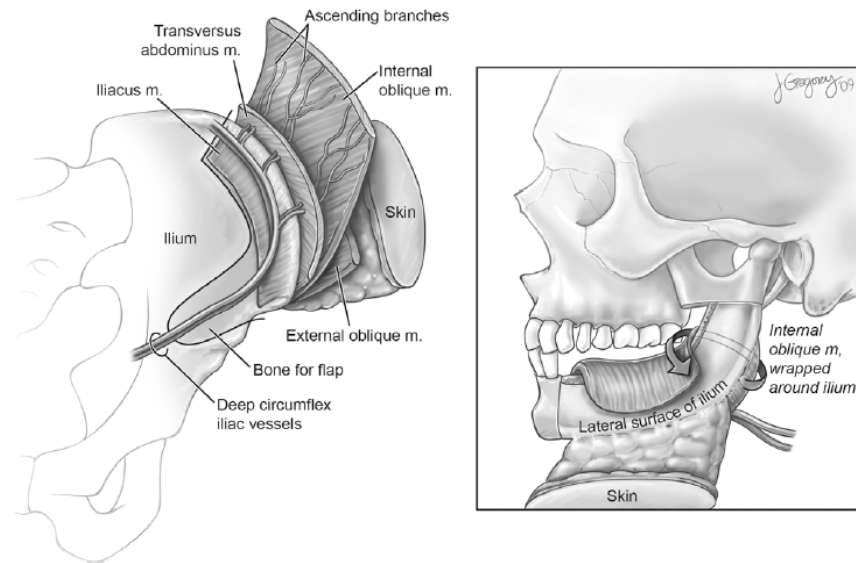


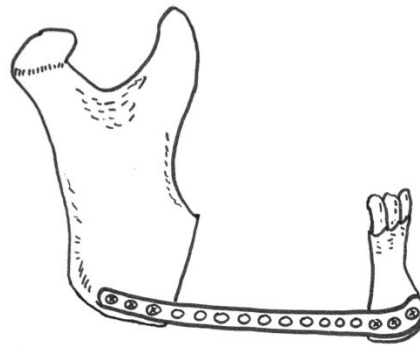
Figure 3 : Anatomie et principes du lambeau de crête iliaque revascularisé pour la reconstruction mandibulaire.

(Bak et al., 2010)



En cas d'échec ou de contre-indication des lambeaux osseux libres, ou lorsque la priorité est donnée à la reconstruction des pertes de tissus mous par rapport à la reconstruction osseuse mandibulaire, le rétablissement de la continuité mandibulaire est assurée par une plaque d'ostéosynthèse (Figure 4) (Sadr-Eshkevari et al., 2013). Le plus souvent en titane pour une meilleure biocompatibilité, celle-ci est mise en forme au moment de l'intervention pour préserver au mieux le contour du visage du patient, puis vissée aux extrémités proximale et distale de l'os. La reconstruction des pertes de tissus mous est le plus souvent assurée par un lambeau non osseux (Chepeha et al., 2008). Le principal inconvénient de ces reconstructions par plaque est le risque secondaire d'exposition de la plaque vers la cavité buccale à travers la muqueuse ou vers le dehors à travers la peau. Le taux d'exposition secondaire serait de 8 à 46% selon les séries (Sadr-Eshkevari et al., 2013). Ce risque d'exposition secondaire est augmenté pour les reconstruction intéressant la partie antérieure de la mandibule et chez les patients traités par radiothérapie avant ou après la chirurgie (Ettl et al., 2010; Okura et al., 2005). On peut noter également un risque de fracture secondaire de la plaque (2 à 16 % selon les séries) (Sadr-Eshkevari et al., 2013) et l'impossibilité de réaliser une réhabilitation dentaire satisfaisante en raison de l'absence de crête osseuse de support.

Figure 4 : Principe de la reconstruction mandibulaire par une plaque d'ostéosynthèse.



1.3- Alternatives pour la reconstruction mandibulaire segmentaire, hors contexte carcinologique spécifique

L'analyse de la littérature fait apparaître une large gamme de voies de recherche pour la reconstruction mandibulaire. Cependant, la plupart des solutions proposées ne tiennent pas compte d'une éventuelle radiothérapie après la reconstruction primaire. Elles s'adressent soit à des situations sans radiothérapie (défauts segmentaires consécutifs à un traumatisme, une ostéite, au traitement d'une tumeur bénigne), soit à des reconstructions secondaires.

- Pour améliorer les résultats des greffes d'os autologue, l'adjonction de facteurs de croissance a été expérimentée, soit sous la forme de concentré plaquettaire autologue (PRP : platelet rich plasma), soit avec une des molécules de la famille des Bone Morphogenetic Proteins (BMPs) ayant montré des propriétés ostéoinductrices puissantes à savoir BMP-2 et BMP-7. Il a été montré que le PRP obtenu après centrifugation du sang total autologue contenait plusieurs facteurs de croissance connus pour avoir un effet bénéfique sur la régénération osseuse comme PDGF, TGF- β , IGF, FGF et VEGF (Intini, 2009). L'intérêt du PRP en reconstruction mandibulaire a été expérimenté chez l'animal (Fennis et al., 2005, 2004) et chez l'homme (Iino et al., 2009; Matsuo et al., 2011; Merckx et al., 2004; Mooren et al., 2010). L'absence de groupe contrôle sans PRP dans ces études ne permettait malheureusement pas d'évaluer l'intérêt du PRP par rapport à l'os autologue. L'utilisation de PRP seul sans os autologue ne montrait pas de signe d'ostéogénèse chez la brebis (Forriol et al., 2009). L'intérêt des BMPs a également été expérimenté chez l'animal (Forriol et al., 2009; Seto et al., 2001) et chez l'homme (Desai et al., 2013; Ferretti and Ripamonti,

2002). Chez la brebis, la régénération osseuse était significativement augmentée dans les groupes avec « BMP-7 + collagène » en comparaison avec le groupe « allogreffe seule » (Forriol et al., 2009). L'association « allogreffe + BMP-7 + collagène » était plus efficace que l'association « BMP-7 + collagène ». Des résultats identiques ont été montrés chez le singe avec « BMP-2 + PGLA » ou « os autologue + BMP-2 + PGLA » vs. « os autologue » (Seto et al., 2001). Dans un essai clinique comparant « os autologue » (n=7) et « allogreffe d'os déminéralisé + BMP-2 » (n=6), la régénération osseuse évaluée par radiographie (à 3, 6 et 12 mois) et biopsie (à 3 mois) était plus importante dans le groupe « os autologue » (Ferretti and Ripamonti, 2002).

- La distraction ostéogénique est une technique chirurgicale d'allongement des os longs mise au point par Ilizarov dans les années 1980 (Ilizarov, 1989; Ilizarov et al., 1980). Brièvement, une ostéotomie transversale est réalisée en conservant le périoste et les fragments osseux sont maintenus en place par un fixateur externe, puis après une phase de latence de quelques jours, les fragments osseux sont progressivement éloignés de 1 mm par jour grâce au fixateur externe jusqu'à l'allongement souhaité, suivis d'une phase de consolidation (minimum 3 mois) puis de remodelage osseux (1 an). Cette technique a été expérimentée avec succès pour la régénération mandibulaire de pertes de substances segmentaires chez l'animal (Tong et al., 2003) et chez l'homme (El-Naaj et al., 2006; Gonzalez-Garcia et al., 2008; Hibi and Ueda, 2011; Labbé et al., 2005; Sacco and Chepeha, 2007; Zwetyenga et al., 2012b).

- L'utilisation de substituts osseux synthétiques a été expérimentée pour limiter l'usage de l'os autologue. Les céramiques phosphocalciques ont été utilisées chez l'animal en association avec de la moelle osseuse totale et une membrane de collagène (Jegoux et al., 2010a), ou avec de la moelle osseuse totale et de l'os autologue (Kokemueller et al., 2010; Nolf et al., 2010), avec de la rhBMP-2 et une matrice de collagène (Herford and Cicciu, 2010; Yoshida et al., 1999), ou avec de la rhBMP-7 (Busuttil Naudi et al., 2012). Les résultats montraient une augmentation de la régénération osseuse dans les groupes avec moelle osseuse/os autologue ou rhBMP-2 comparativement aux groupes avec céramique seule. Chez l'homme, la céramique a été implantée chez quelques patients avec de la rhBMP-2 (Desai et al., 2013) ou en association avec une autogreffe osseuse (Zetola et al., 2011) avec des résultats satisfaisants.

- Enfin, des solutions plus complexes en deux temps ont été expérimentées. Le principe des lambeaux osseux vascularisés préfabriqués consiste à greffer de l'os autologue ou un

substitut osseux sous la peau d'un lambeau fascio-cutané ou musculo-cutané situé à distance du site de reconstruction osseuse, puis de transférer secondairement ce lambeau composite sous la forme d'un lambeau ostéo-fascio-cutané ou ostéo-musculo-cutané avec revascularisation microchirurgicale. Ce principe a été appliqué au lambeau antébrachial avec greffe d'os iliaque autologue (Leonhardt et al., 2009) et au lambeau grand dorsal avec greffe d'un substitut osseux naturel (BioOs®), d'une membrane de collagène et d'acide polylactide-L et de BMP-7 (rhOP-1) (Terheyden et al., 2004, 2001). Les différentes étapes conduisant à un produit d'ingénierie tissulaire préalablement cellularisé étaient: prélèvement de cellules autologues pour leur mise en culture, ensemencement de ces cellules sur un scaffold et mise en culture pendant plusieurs jours, puis greffe du complexe cellularisé dans la perte de substance osseuse. Ce principe a été expérimenté pour les pertes de substances mandibulaires segmentaires avec utilisation d'ostéoblastes autologues et d'une allogreffe d'os décellularisé autologues (Schliephake et al., 2001) et utilisation de cellules souches mésenchymateuses issues de la moelle osseuse (BMSCs) en association avec une greffe osseuse décellularisée (C. Liu et al., 2014; von Wilmowsky et al., 2010) ou une céramique phosphocalcique (Yuan et al., 2007). Une troisième solution en deux temps, expérimentée chez l'animal et chez l'homme, a consisté à mettre en nourrice dans le muscle grand dorsal des scaffolds cylindriques de céramique phosphocalcique macroporeuse autour d'un axe vasculaire (les scaffolds avaient un tunnel central), avec greffe d'os autologue et de moelle osseuse totale dans le tunnel central, puis de transférer secondairement ces scaffolds après plusieurs semaines dans la perte de substance osseuse mandibulaire (Kokemueller et al., 2010).

Aucune de ces solutions n'est complètement satisfaisante pour une reconstruction mandibulaire en contexte carcinologique. Les techniques longues (comme la technique de distraction ostéogénique ou les techniques d'ingénierie tissulaire) ne sont pas adaptées à la réparation mandibulaire primaire en contexte carcinologique où le respect d'un délai court entre la chirurgie d'exérèse tumorale et la radiothérapie est un facteur pronostic important. La fréquence des cellules tumorales résiduelles après chirurgie justifie le recours fréquent à une radiothérapie adjuvante. La radiothérapie adjuvante qui doit débiter 5 à 7 semaines après la chirurgie mandibulaire pour une durée de 6 à 7 semaines pour délivrer 60 à 70 Grays sur le site mandibulaire (Langendijk et al., 2010) ne permet pas d'utiliser des techniques primaires avec greffe d'os et/ou cellules autologues, car la prolifération cellulaire et la régénération tissulaire seront fortement compromises par la radiothérapie. L'utilisation du facteur de croissance BMP-2 n'est pas recommandée en

contexte carcinologique, bien que ce facteur n'ait pas montré d'effet prolifératif *in vitro* ou *in vivo* sur le carcinome épidermoïde (Gao et al., 2010). En effet, l'utilisation d'un facteur de croissance sur le site opératoire d'une tumeur néoplasique présente un risque théorique non nul de favoriser le développement de cellules tumorales résiduelles. De toutes les techniques d'ingénierie tissulaire citées plus haut, seule la mise en place d'une céramique phosphocalcique au sein d'une membrane de collagène puis la greffe secondaire de moelle osseuse totale autologue a été développée pour tenir compte de la radiothérapie (Jegoux et al., 2010a). Cette technique en deux temps a été expérimentée avec de la radiothérapie dans une étude préclinique chez le lapin avec des résultats encourageants mais en site fémoral et non pas mandibulaire (Jegoux et al., 2009).

1.4- Technique des membranes induites pour la reconstruction osseuse : état des connaissances et applications pour la reconstruction mandibulaire

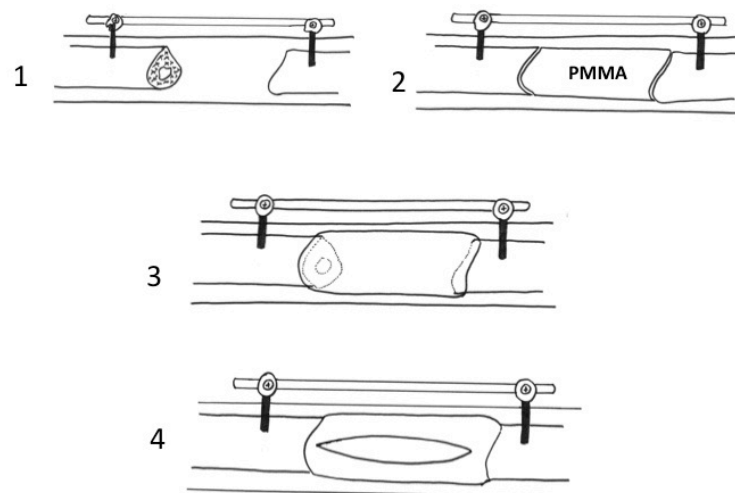
1.4.1- principes et résultats cliniques

La technique des membranes induites a été développée en France par le docteur Masquelet pour parvenir à la reconstruction de larges pertes de substances osseuses des os longs (Masquelet et al., 2000). Cette technique en deux temps repose sur la greffe d'os spongieux autologue au sein d'une membrane préalablement induite par un conformateur (Figure 5). Le premier temps chirurgical consiste à réaliser un débridement efficace des tissus dévitalisés et infectés du site atteint et à mettre en place un cylindre de ciment chirurgical en polyméthylméthacrylate (PMMA) entre les fragments proximal et distal de la perte de substance osseuse, et à obtenir une couverture satisfaisante des tissus mous alentours. Les fragments osseux sont stabilisés par une plaque d'ostéosynthèse vissée, un clou centromédullaire ou un fixateur externe. Moulé à la main au moment de la pose, le diamètre du conformateur sera délibérément supérieur au diamètre de l'os à reconstruire pour augmenter la quantité d'os autologue secondairement greffée. Le second temps chirurgical sera réalisé après un minimum de 4 semaines de façon à ce qu'une membrane tissulaire appelée « membrane induite » ait eu le temps de se développer autour du PMMA. Lors de ce temps qui nécessite un nouvel abord chirurgical, la membrane induite est incisée longitudinalement et le PMMA est délicatement retirée en prenant garde de ne pas traumatiser la membrane. Les extrémités corticales proximale et distale sont alors avivées avec une curette, une gouge ou un ostéotome et la cavité est entièrement comblée par une greffe d'os spongieux autologue. Cet os est le plus souvent prélevé au niveau des crêtes

iliaques antérieures ou postérieures. La membrane est alors suturée le plus hermétiquement possible.

Figure 5 : principes de la technique des membranes induites pour la reconstruction des pertes de substances segmentaires des os longs.

Au cours du 1^{er} temps chirurgical, la zone du défaut osseux segmentaire est débarrassé des tissus dévitalisés (1) et un conformateur en PMMA est placé dans la perte de substance (2). Une membrane induite va se développer progressivement autour du PMMA (3). Après un minimum de 4 semaines, la membrane induite est incisée, le PMMA est retiré, les extrémités osseuses proximale et distale sont avivées et les canaux médullaires revascularisés, puis une greffe d'os autologue est réalisée.



L'utilisation d'os spongieux autologue est depuis longtemps utilisé comme matériau de comblement pour favoriser la régénération osseuse au sein de petites pertes de substances osseuses (Khan et al., 2005). Ces autogreffes ont des propriétés optimales pour la régénération : ostéoconduction, ostéoinduction et ostéogénicité (Cypher and Grossman, 1996; Giannoudis et al., 2005). Cependant, les résultats des greffes d'os spongieux autologue directement au sein d'une large perte de substance osseuse segmentaire étaient le plus souvent décevants en raison d'une résorption significative de la greffe (Hertel et al., 1994; Weiland et al., 1984). Plusieurs auteurs ont cherché à limiter la résorption de la greffe par une membrane d'interposition, d'abord non résorbable (GILMER et al., 1961) puis résorbable (Gerber and Gogolewski, 2002; Meinig et al., 1996), mais ces expérimentations n'ont pas dépassées le stade préclinique. Une étude préclinique réalisée en 1995 et publiée en 2009 a démontré l'intérêt de la membrane induite pour limiter la résorption de la greffe et améliorer la régénération osseuse (Klaue et al., 2009).

En 2000, Masquelet *et al.* rapportaient leurs premiers résultats cliniques (Masquelet et al., 2000). Trente-cinq patients avaient été opérés entre 1986 et 1999 pour la reconstruction

de pertes de substances osseuses diaphysaires des membres supérieurs et inférieurs de 4 à 25 cm. Lorsque la consolidation a été conduite à son terme (31 cas sur 35 ; 17 cas de perte de substance supérieure à 10 cm), la consolidation complète a été acquise dans un délai moyen de 8,5 mois (6-17 mois). Les échecs étaient tous secondaires à des troubles trophiques et vasculaires compromettant la vascularisation du segment de membre correspondant. Dans une série de 12 patients (18 à 74 ans) atteints d'une perte de substance osseuse (5 à 15 cm) du tibia d'origine traumatique, Aparid et al. rapportaient un taux de consolidation de 91% avec une mise en charge à 4 mois (3 à 7 mois) (Aparid et al., 2010). En 2012, une série multicentrique française de 84 patients (4 à 77 ans) atteints d'une perte de substance osseuse diaphysaire (tibia, fémur, humérus) d'origine traumatique (2 à 23 cm) et traités par la technique des membranes induites rapportait un taux de consolidation de 90% avec un délai de consolidation moyen de 14 mois (4 à 18 mois) (Karger et al., 2012). D'après l'analyse des résultats, le délai de consolidation ne serait pas lié à la taille de la perte de substance. Cependant, ces résultats ne reflétaient pas vraiment l'efficacité de la technique décrite par Masquelet, car la greffe d'os autologue a été parfois accompagnée de l'utilisation conjointe de BMP-2 (25 patients) ou d'un lambeau osseux revascularisé (7 patients).

1.4.2- Caractérisation histologique des membranes induites par un conformateur en PMMA

Les caractéristiques histologiques des membranes induites ont été analysées chez l'animal et chez l'homme, en site osseux ou ectopique, et à des temps précoces ou plus tardifs.

Analyse histologique des membranes induites par un conformateur en PMMA développées en sous-cutané chez le rat et le lapin :

A 2 semaines, la fibrose était dense, avec une couche interne pseudosynoviale (Pelissier et al., 2004) ou « endothelial like » (Catros et al., 2009) et une couche externe constituées de fibroblastes et fibres de collagène (Pelissier et al., 2004). La densité cellulaire était homogène (Henrich et al., 2013). La réaction inflammatoire était modeste, constituée de cellules géantes multinucléées (Pelissier et al., 2004). La vascularisation était présente principalement dans la couche externe.

A 4 semaines, l'organisation en deux couches distinctes était plus nette. Les fibroblastes et les fibres de collagène de type I étaient orientés parallèlement au PMMA (Catros et al., 2009; Henrich et al., 2013; Pelissier et al., 2004) L'épaisseur de la membrane était supérieure à 4 semaines comparativement à 2 semaines (Henrich et al., 2013; Jin et al.,

2013). Le nombre et le diamètre des vaisseaux augmentaient également (Henrich et al., 2013; H. Liu et al., 2013) avec un marquage intense en immunohistochimie VEGF et CD31 (Catros et al., 2009).

A 6 et 8 semaines, l'organisation en deux couches se maintenait. L'inflammation se réduisait avec une diminution du nombre de cellules géantes multinucléées (Pelissier et al., 2004). La néoangiogenèse diminuait (Henrich et al., 2013; Jin et al., 2013; H. Liu et al., 2013) mais restait supérieure au tissu sous-cutané adjacent.

Tableau 1 : épaisseurs des membranes induites rapportées dans la littérature

Auteur Journal Année	Animal	Site	Épaisseur des membranes induites (µm)
Henrich et al. J Tiss Eng Regen Med 2013 (Henrich et al., 2013)	Lapin	Sous-cutané	2 sem. : moy. 635 (563-699) 4 sem. : moy. 1055 (594-1279) 6 sem. : moy. 915 (816-1074)
Jin et al. Connect Tissue res 2013 (Jin et al., 2013)	Lapin	Sous-cutané	2 sem. : moy 690 ± 100 4 sem. : moy 1090 ± 70 6 sem. : moy. 1120 ± 150 8 sem. : moy. 1050 ± 110
Liu et al. Orthop Traum Surg Res 2013 (H. Liu et al., 2013)	Lapin	Sous-cutané Radius	Sous-cutané : moy. 256.3 ± 92 Radius : moy. 178.4 ± 51
Viateau et al Vet Surg 2006 (Viateau et al., 2006)	Brebis	Métatarse	6 sem : ≈ 1000
Cuthbert et al. Bone 2013 (Cuthbert et al., 2013)	Homme	fémur, tibia, radius, ulna	moy. 1422 (981-2126)

Analyse histologique de membranes induites par un conformateur en PMMA développées en site osseux chez le rat, le lapin et la brebis :

La dynamique de la constitution de la membrane induite en site osseux a été analysée chez le rat et le lapin (Gouron et al., 2014; Henrich et al., 2013; H. Liu et al., 2013). Comme en sous-cutané, on retrouvait une organisation en deux (Henrich et al., 2013; H. Liu et al., 2013) ou trois couches (Gouron et al., 2014) avec une augmentation progressive de l'épaisseur et de la vascularisation et une diminution de l'inflammation. Pour Gouron *et al.*, on pouvait distinguer trois couches distinctes : une couche fine (5 à 7 couches de cellules) au contact du PMMA avec une densité cellulaire élevée, une couche intermédiaire constituée d'un réseau de fibres parallèles au PMMA dont l'organisation et l'épaisseur augmente au cours du temps, et une couche externe au contact des muscles adjacents plus épaisse que les deux autres couches, richement vascularisée, moins dense et très désorganisée (Gouron et al., 2014).

Comparativement aux membranes induites en sous-cutané, il a été rapporté que les membranes induites en site osseux avaient une épaisseur inférieure (H. Liu et al., 2013) ou équivalente (Henrich et al., 2013), et que la vascularisation restait constante après 6 semaines avec un marquage VEGF plus important (Henrich et al., 2013).

Des résultats contradictoires ont été rapportés concernant la présence d'ostéoclastes dans les membranes induites en site osseux. Dans une étude chez la brebis avec un défaut segmentaire diaphysaire au membre inférieur, il n'a pas été retrouvé de cellules marquées à l'anticorps RANK à 6 semaines (Viateau et al., 2006). Par contre, dans une étude chez le rat avec un défaut segmentaire fémoral, des cellules multinuclées TRAP+ CTR+ et RANK+ ont été mises en évidence dans la couche la plus interne de la membrane induite au contact du PMMA, à tous les temps (3, 4, 5 et 6 semaines) et dans tous les échantillons (Gouron et al., 2014). D'après les auteurs, ces ostéoclastes pourraient jouer un rôle dans la dégradation de la greffe d'os autologue et le remodelage osseux.

Dans une seule étude chez le rat en site osseux, la présence de cellules souches mésenchymateuses a été recherché et retrouvé dans les couches externes de la membrane induite (Henrich et al., 2013). Il est intéressant de noter que ces cellules étaient absentes dans les membranes induites en sous-cutané chez le même animal.

Analyse histologique de membranes induites par un conformateur en PMMA développées en site osseux chez l'homme :

Comme chez l'animal, les membranes induites en site osseux présentaient une couche interne dense constituée de cellules adjacentes, une couche externe fibroblastique et collagénique et une riche vascularisation (Cuthbert et al., 2013). Une diminution de la vascularisation de 30% a été rapportée entre 1 et 3 mois mais sur un faible nombre d'échantillons et sans analyse statistique (Aho et al., 2013).

Comparaison histologique des membranes induites par un conformateur en PMMA et du périoste :

Les caractéristiques histologiques du périoste et des membranes induites par un conformateur en PMMA en site osseux ont été comparées chez le rat (Henrich et al., 2013) et chez l'homme (Cuthbert et al., 2013). Chez le rat, l'épaisseur des membranes induites était significativement supérieure à celle du périoste (915 μm moy. Vs. 46,5 μm moy., $p < 0.05$) à 6 semaines, le périoste avait une couche externe fibreuse clairement identifiable et une couche interne spécifique richement cellularisée appelée couche ostéogénique ou « Cambium layer », la densité cellulaire étaient significativement supérieure pour le

périoste que pour les membranes induites ($p < 0.05$), la vascularisation du périoste prédominait principalement dans la couche fibreuse externe alors que les vaisseaux capillaires étaient répartis entre le milieu et la périphérie des membranes induites (Henrich et al., 2013) (Figure 6). Chez l'homme, si les membranes induites et le périoste comportaient aussi une organisation similaire en 2 couches distinctes, l'épaisseur des membranes induites était aussi significativement supérieure à celle du périoste (1422 μm (981-2126) vs. 860 μm (468-1019), $p = 0.032$) (Figure 7).

Figure 6 : comparaison histologique du périoste et d'une membrane induite par un conformateur en PMMA en site osseux fémoral chez le rat (Henrich et al., 2013)

A et B : membranes induites ; C et D : périoste

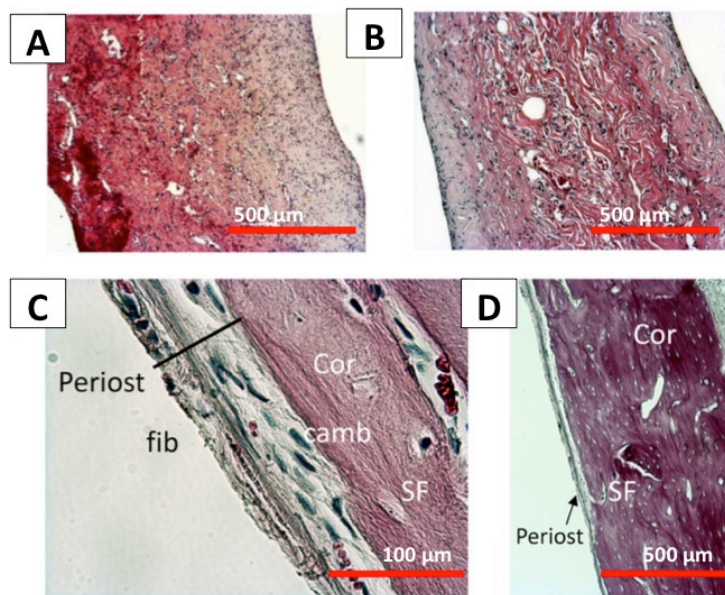
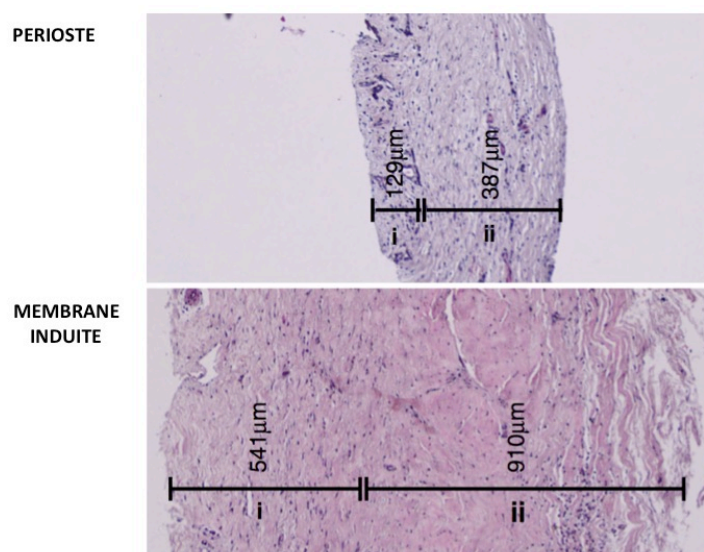


Figure 7 : comparaison du périoste et d'une membrane induite par un conformateur en PMMA en site osseux chez l'homme (Cuthbert et al., 2013)



1.4.3- Intérêt des membranes induites pour limiter la résorption de la greffe osseuse

L'un des intérêts des membranes induites serait de limiter la résorption de la greffe d'os autologue mise en place au niveau de la perte de substance osseuse (Masquelet et al., 2000). Pour valider cette hypothèse, une étude chez la brebis a été réalisée avec une perte de substance segmentaire de taille critique au niveau du fémur (3 cm), un conformateur en PMMA pendant 4 semaines puis une greffe d'os autologue (Klaue et al., 2009) (Figure 8 et Figure 9). Lorsque la greffe d'os autologue était réalisée au sein de la membrane induite, une régénération osseuse complète était obtenue à 16 semaines, avec le rétablissement de la continuité osseuse et un volume d'os équivalent à la perte de substance initiale, mais un os qui restait beaucoup plus dense que l'os trabéculaire normal (comparaison avec le côté controlatéral non opéré). Par contre, l'ablation de la membrane induite avant la greffe induisait une diminution significative du volume d'os régénéré par rapport au groupe avec membrane induite. Des résultats similaires ont été rapportés chez le rat en site fémoral, avec une résorption partielle de la greffe d'os autologue à 12 semaines en l'absence de membrane induite (Gouron et al., 2014). Ces résultats laissent supposer que la membrane induite limiterait l'infiltration de la greffe d'os autologue par les macrophages de l'hôte. On peut parler d'interface contre le milieu extérieur. Ce résultat n'a pas été confirmé en site hétérotopique chez le lapin (Catros et al., 2009).

Figure 8 : la membrane induite par un conformateur en PMMA limite la résorption de la greffe d'os autologue chez la brebis au niveau du fémur (Klaue et al., 2009)

Groupe A : membrane induite + os autologue ; Groupe B : pas de membrane induite + os autologue ; Groupe C : membrane induite, pas de comblement ; Groupe D : pas de membrane induite.

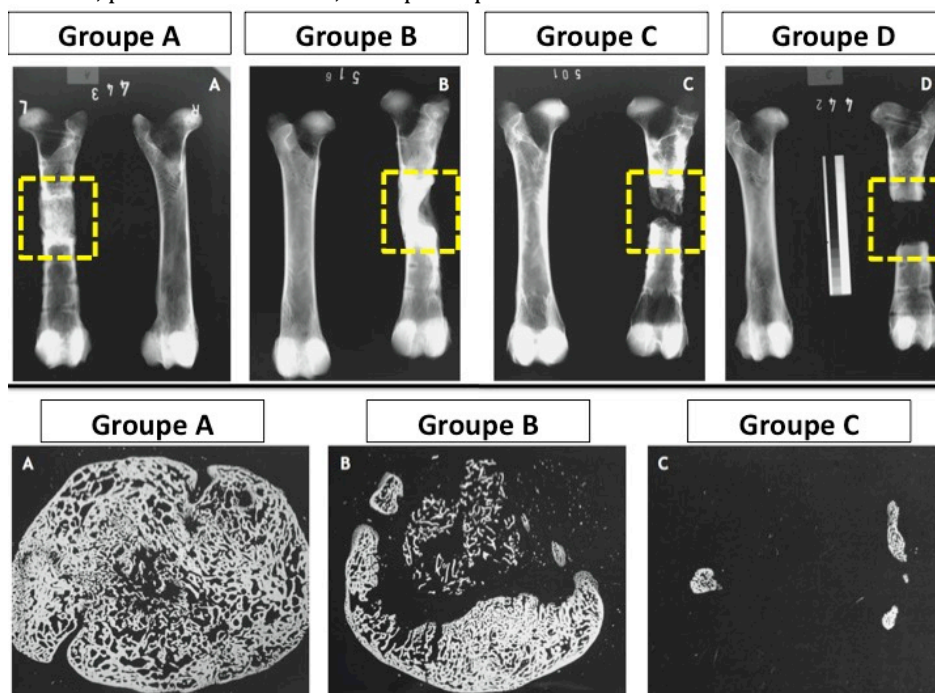
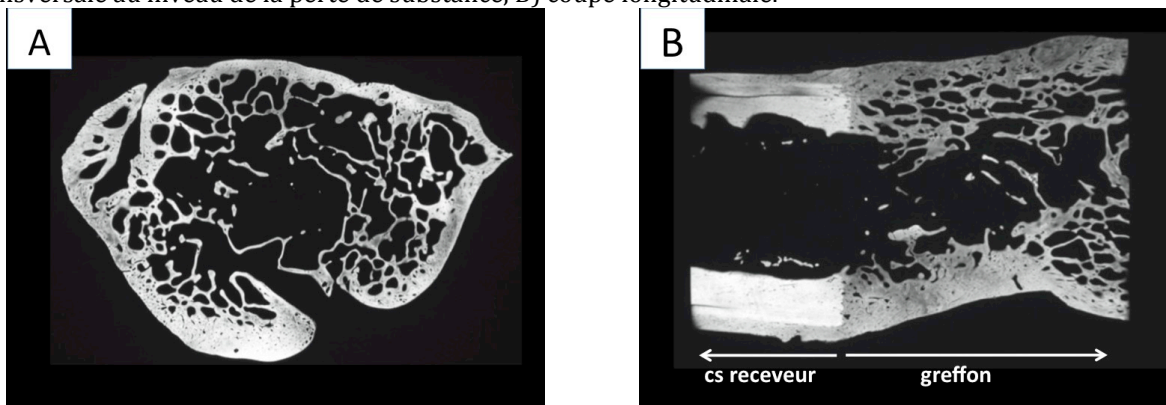


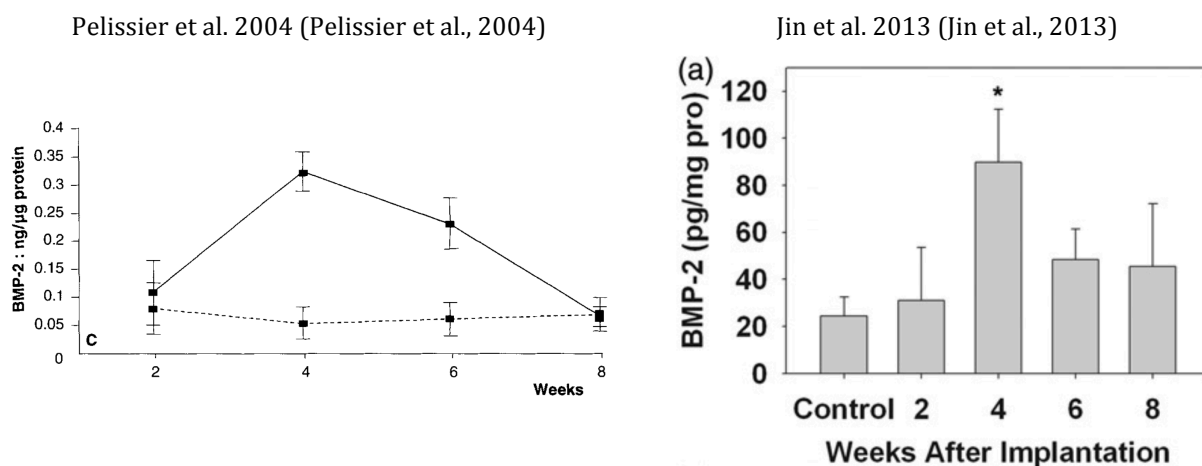
Figure 9 : remodelage osseux 18 mois après greffe d'os autologue dans une membrane induite par un conformateur en PMMA au niveau du fémur d'une brebis (Klaue et al., 2009)
 On peut constater au niveau du greffon une densité minérale osseuse supérieure en périphérie par rapport au centre, avec une solution de continuité au niveau cortical avec l'extrémité osseuse de l'os receveur. A) coupe transversale au niveau de la perte de substance, B) coupe longitudinale.



1.4.4- Le potentiel ostéogénique de ces membranes a été évalué *in vitro* et *in vivo*.

Dans deux études, un dosage pondéral de la protéine BMP-2 a été réalisé à partir des protéines extraites des membranes induites en sous-cutané prélevées à différents temps chez le lapin (Jin et al., 2013; Pelissier et al., 2004) (Figure 10). Du tissu sous-cutané à distance des conformateurs servait de tissu contrôle. Dans ces deux études, une augmentation significative du taux de BMP-2 a été retrouvée, avec un pic de concentration à 2 semaines (Pelissier et al., 2004) ou 4 semaines (Jin et al., 2013). Le niveau d'expression de BMP-2 diminuait rapidement après ce pic.

Figure 10 : Évolution du dosage pondéral de la protéine BMP-2 dans des extraits de membranes induites par un conformateur en PMMA en sous-cutané chez le lapin (Jin et al., 2013; Pelissier et al., 2004)



Dans une étude chez le lapin, le lysat protéique issu de membranes induites en sous-cutané prélevées aux temps 2 et 4 semaines a été ensemencé pendant 8 jours sur des cultures de cellules souches mésenchymateuses humaines issues de la moelle osseuse (Pelissier et al., 2004). Les résultats montraient une augmentation significative de la prolifération cellulaire et de la différenciation ostéoblastique par le dosage de l'activité Phosphatase Alcaline (PAL). La différenciation était maximale avec les lysats issus des membranes de 4 semaines. Dans une étude similaire chez l'homme, les protéines ont été extraites des biopsies de membranes induites en site osseux lors du 2nd temps chirurgical (Aho et al., 2013). Ces biopsies étaient réalisées à la fois au niveau des extrémités osseuses (interface PMMA-os) et au milieu de la perte de substance (interface PMMA-muscles). Compte tenu de la variabilité des temps de comblement en pratique clinique et du faible nombre de patients, il n'a pas pu être réalisé d'analyse statistique sur l'influence du temps de prélèvement par rapport à l'implantation du PMMA. Les résultats ont montré une augmentation significative de la PAL dans le groupe « lysat protéique + milieu inducteur » comparativement aux groupes « lysat protéique » et « milieu inducteur », et qu'il n'y avait pas de différence entre ces deux derniers groupes. Les échantillons des membranes induites à l'interface « PMMA-os » avaient un potentiel ostéoinducteur augmenté par rapport aux échantillons des membranes de l'interface « PMMA-muscles ». Enfin, ces lysats protéiques entraînaient une augmentation significative du taux d'incorporation de calcium par les HBMSCs à 5 semaines.

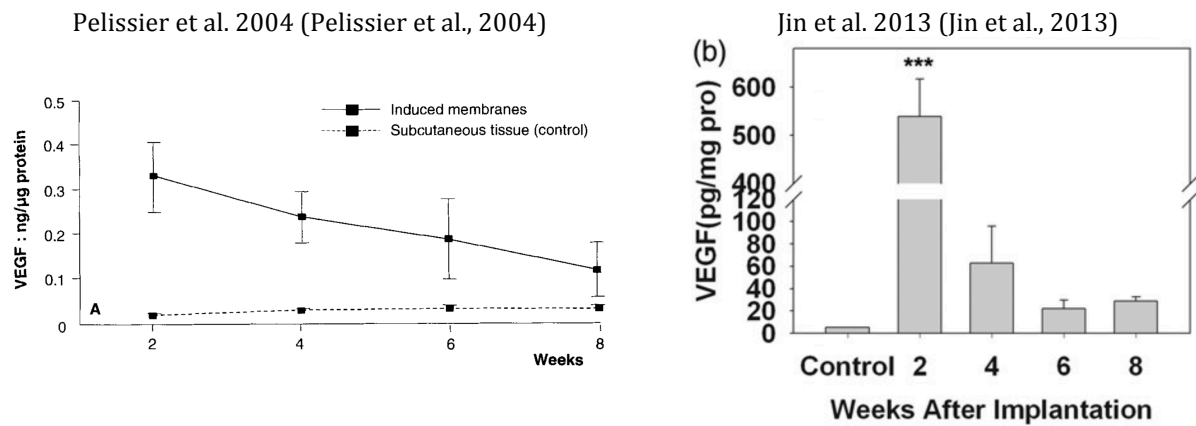
Le potentiel ostéoinducteur des membranes induites a été évalué *in vivo* dans deux études chez le lapin. En site sous-cutané, très peu ou pas d'ostéogénèse a été rapporté avec la greffe de céramiques phosphocalciques seules (β TCP ou HA:TCP à 60:40) au sein des membranes induites, que la greffe ait été réalisée à 4 (Jin et al., 2013) ou 8 semaines (Pelissier et al., 2009), avec des temps d'observations compris entre 3 à 16 semaines. Il n'y avait pas non plus d'ostéogénèse à 4 ou 16 semaines lorsque la céramique était placée directement en sous-cutané sans membrane induite, démontrant que la membrane induite ne pouvait pas être responsable seule de cette absence d'ostéogénèse (Pelissier et al., 2009). Par contre, Lorsque la céramique phosphocalcique (HA:TCP à 60:40) était préalablement traitée par un facteur de croissance ostéoinducteur (BMP-7 ou rhOP-1 : 87,5 μ g/implant de 2.3 cm³), 75% et 80% des échantillons montraient la présence de tissu ostéoïde à respectivement 4 et 16 semaines (Pelissier et al., 2009).

1.4.5- Potentiel angiogénique des membranes induites

Quelque soient les modèles, la revascularisation du scaffold est indispensable à la régénération osseuse. Dans la technique des membranes induites, il est fortement recommandé d'aviver les extrémités osseuses proximale et distale lors du temps de comblement par la greffe d'os autologue et de reperméabiliser les canaux médullaires (Masquelet et al., 2000). L'ablation du tissu fibreux interposé entre l'os et le PMMA limiterait le risque de pseudarthrose, et la reperméabilisation des canaux médullaires permettrait une meilleure revascularisation de la greffe.

Certains auteurs ont cherché à savoir si la membrane induite elle-même pourrait participer à la revascularisation de la greffe. Les analyses histologiques ont toutes montré que ces membranes étaient bien vascularisées, avec une densité capillaire et des immunomarquages par les anticorps dirigés contre les protéines VEGF, CD-31 et vWF supérieurs au tissu sous-cutané prélevé à distance des membranes (Aho et al., 2013; Catros et al., 2009; Cuthbert et al., 2013; Henrich et al., 2013; Jin et al., 2013; H. Liu et al., 2013; Pelissier et al., 2004; Viateau et al., 2006). Chez l'animal en sous cutané, le profil d'expression du VEGF dans le temps montrait un pic d'expression à 2 semaines suivi d'une diminution continue jusqu'à 8 semaines sans atteindre le niveau du tissu sous-cutané contrôle (Jin et al., 2013; Pelissier et al., 2004) ([Figure 11](#)). La diminution de l'expression de VEGF ne serait pas nécessairement corrélée avec une diminution de la vascularisation des membranes. Dans une étude chez la brebis en site osseux, il n'a pas été rapporté de différences histologiques entre les membranes prélevées à 6 semaines et à 6 mois (Viateau et al., 2006). Chez l'homme, la densité de vaisseaux (-60% entre 1 et 3 mois) et l'expression de la protéine VEGF (-40% entre 1 et 2 mois) diminuaient avec le temps, mais ces chiffres sont à prendre avec précautions car le faible nombre d'échantillons ne permettaient pas d'analyse statistique (Aho et al., 2013).

Figure 11 : Profil d'évolution du dosage pondéral de la protéine VEGF au sein des membranes induites par un conformateur en PMMA en sous-cutané chez le lapin (Jin et al., 2013; Pelissier et al., 2004)



1.4.6- Evolution de la technique des membranes induites : ingénierie tissulaire

La reconstruction de larges pertes de substances osseuses nécessite généralement des prélèvements extensifs d'os autologues au niveau des deux os iliaques. La quantité d'os disponible est par nature limitée, et ces prélèvements peuvent engendrer des séquelles. Dans le but de trouver des solutions alternatives aux greffes d'os autologue, plusieurs études précliniques ont évalué l'intérêt d'utiliser des substituts osseux, en sous-cutané chez le lapin (Jin et al., 2013; Pelissier et al., 2009) et en site osseux chez la brebis (Manassero et al., 2013), chez le lapin (Zwetyenga et al., 2009) et enfin très récemment chez le rat (Bosemark et al., 2015; Schützenberger et al., 2014). Les principaux éléments de ces études sont présentés en [Annexe 1](#) et [Annexe 2](#) pages 142 et 143.

Dans une étude chez le lapin en site sous-cutané avec du β -TCP greffé à 8 semaines, il n'a été constaté aucune formation de tissu osseux à 4 et 12 semaines en analyse histologique avec coloration HES (Pelissier et al., 2009). Ces résultats démontreraient l'absence de propriétés ostéoinductrices du complexe « membrane induite + β -TCP » en site ectopique sous-cutané, alors même que l'expression de BMP-2 au sein des membranes induites avait été rapporté dans plusieurs études (Cuthbert et al., 2013; Henrich et al., 2013; Jin et al., 2013; Pelissier et al., 2004). Plusieurs hypothèses peuvent être avancées pour expliquer ces résultats apparemment contradictoires: 1) les concentrations de BMP-2 au sein des membranes induites seraient insuffisantes pour générer un effet ostéoinducteur, 2) la BMP-2 retrouvée dans les membranes induites ne pénétrerait pas dans le substitut osseux,

3) les greffes de substituts osseux réalisées à 6 ou 8 semaines auraient été réalisées après le pic d'expression de BMP-2 retrouvé dans deux études à 2 (Pelissier et al., 2004) et 4 semaines (Jin et al., 2013).

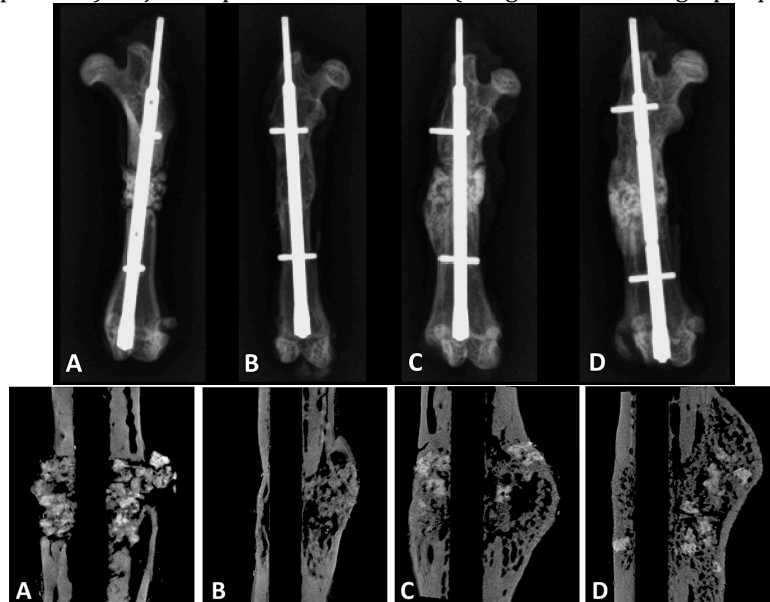Dans une étude chez la brebis avec de l'Acropora Coral greffé à 6 semaines dans une membrane induite dans une perte de substance de taille critique de 25 mm au niveau d'un métatarse, aucune consolidation n'a été obtenue après 6 mois (Manassero et al., 2013). L'analyse radiologique montrait un aspect de pseudarthrose avec une clarté au centre du défaut, et l'analyse histologique montrait une régénération osseuse au sein du biomatériau situé au contact des extrémités osseuses mais pas au milieu de la perte de substance. Les extrémités osseuses proximale et distale avaient été préalablement avivées par curetage pour permettre la colonisation par les cellules osseuses de l'hôte, et les fûts médullaires avaient été reperméabilisés pour favoriser la revascularisation des greffons. Malgré ces précautions, la régénération osseuse a été limitée aux extrémités en contact avec l'os de l'hôte, c'est à dire les extrémités où la membrane induite avait été retirée par curetage avant la greffe. La portion centrale du greffon en contact avec la seule membrane induite n'avait pas montré de signes de régénération osseuse, alors même que l'Acropora Coral a des propriétés ostéoconductrices avérées chez la brebis (Giannoni et al., 2008)

L'adjonction d'un facteur de croissance ostéogénique au substitut osseux greffé au sein d'une membrane induite a été évaluée. Dans une étude chez le lapin en sous-cutané (Pelissier et al., 2009), plus de $\frac{3}{4}$ des implants préalablement traités par de la BMP-7 (rhOP-1) par imprégnation (87,5 μg BMP-7/implant de 2.3 cm^3) présentaient des plages de tissu ostéoïde à 4 et 12 semaines. La quantité de tissu ostéoïde était significativement plus importante ($p < 0.02$) dans le groupe avec membrane induite que dans le groupe sans membrane induite où la membrane induite était retirée au moment de la greffe. Ces résultats laissent supposer que la membrane induite augmente l'efficacité du facteur de croissance. L'une des hypothèses serait que la membrane induite se comporterait comme un espace dans lequel le facteur de croissance serait maintenu à une concentration et pour une durée supérieurs comparativement au groupe sans membrane induite. On pourrait parler de « chambre de concentration ». Cette même association (HA: β TCP (20:80) avec BMP-7 (25 $\mu\text{g}/\text{site}$)) a été implantée dans des membranes induites en site fémoral chez le rat avec ostéosynthèse par un clou centromédullaire (Bosemark et al., 2015). Ce travail, rapporté en 2015, montrait une augmentation significative de la solution de continuité

radiologique à 11 semaines pour le groupe HA:βTCP + BMP-7 comparativement au groupe sans BMP-7 (Figure 12).

Figure 12 : implantation d'un complexe ostéoinducteur composé d'une céramique biphasique phosphocalcique (HA:βTCP) et de BMP-7 dans des membranes induites par un conformateur en époxy en site fémoral chez le rat (Bosemark et al., 2015)

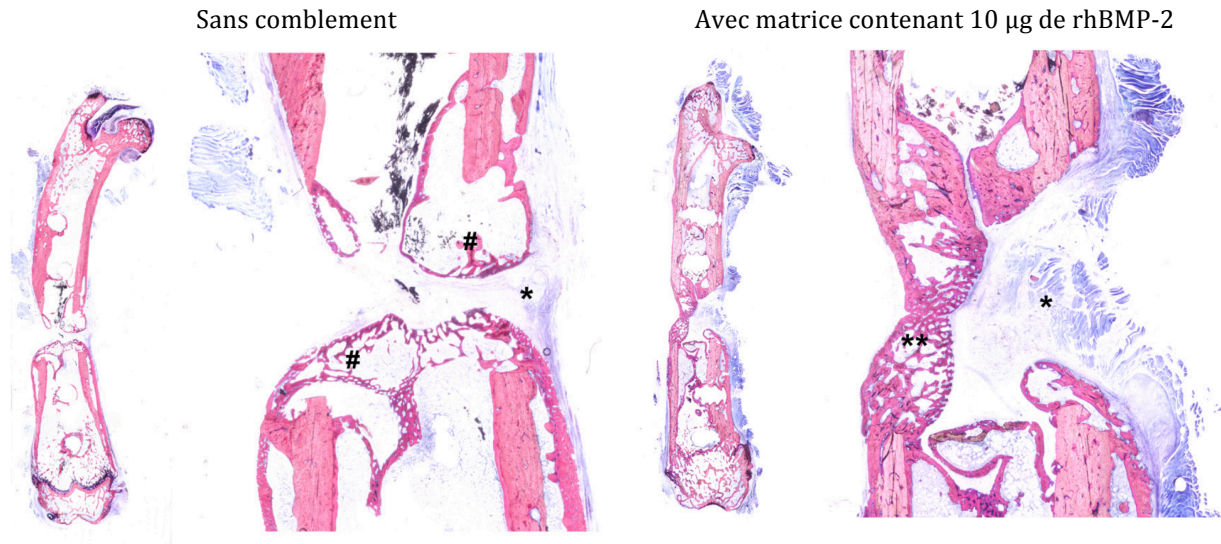
A) HA:βTCP seul ; B) BMP-7 seul ; C) HA:βTCP + BMP-7 ; D) HA:βTCP + BMP-7 + injection de 0,1 mg/kg de Zoledronate (biphosphonate) 15 jours après le comblement (images microradiographiques)



L'implantation du facteur de croissance ostéogénique rhBMP-2 en association à une matrice biodégradable non phosphocalcique a été évaluée en site fémoral chez le rat avec un conformateur en silicone (Schützenberger et al., 2014). Comparativement au groupe sans matrice avec BMP-2, les résultats histologiques montraient une augmentation significative de la quantité de tissu minéralisé au niveau du défaut à 4 semaines (Figure 13). Par contre, l'ablation de la membrane induite avant l'implantation de la matrice dopée en rhBMP-2 augmentait la quantité de tissu minéralisé, ce qui laisse supposer que la membrane induite pourrait être un facteur limitant la régénération osseuse.

Figure 13 : Ostéotomie segmentaire fémorale chez le rat avec membrane induite par un conformateur en silicone avec ou sans implantation d'une matrice de fibrinogène et de thrombine avec rhBMP-2 (Schützenberger et al., 2014).

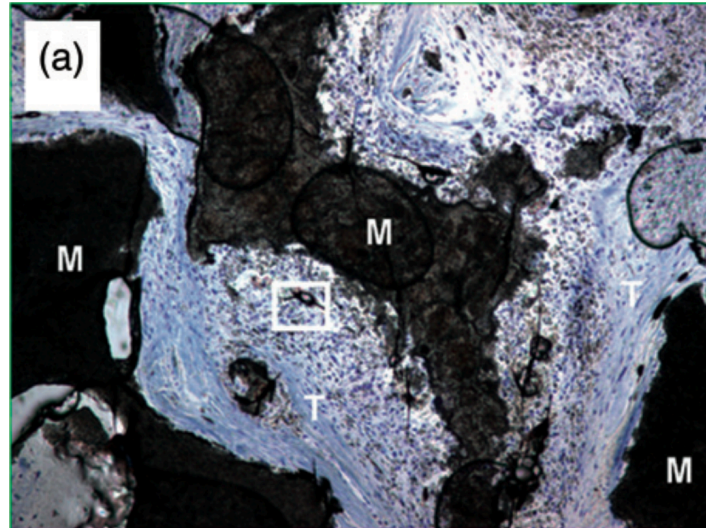
* = tissu fibreux ; ** = tissu minéralisé



Enfin, l'adjonction de cellules au substitut osseux greffé au sein d'une membrane induite a été évaluée en sous-cutané chez le lapin (Jin et al., 2013) et en site osseux fémoral chez le rat (Manassero et al., 2013). Les cellules souches mésenchymateuses issues de la moelle osseuse ont été choisies dans les deux études pour leur propriété de différenciation ostéoblastique. En sous-cutané, des granules micro-macroporeuses de β TCP (diamètre 1-3 mm) étaient mises en contact avec des BMSCs allogènes (1×10^6 cellules/ml) pendant 2 heures, puis étaient implantées dans des membrane induite par un conformateur en PMMA. A 9 semaines, l'analyse histologique montrait une quantité limitée de tissu osseux néoformé au contact du biomatériau dans le groupe avec BMSCs (Figure 14).

Figure 14 : néoformation osseuse au sein d'un complexe ostéoinducteur composé de β TCP + BMSCs implanté dans des membranes induites par un conformateur en PMMA en sous-cutané chez le lapin (Jin et al., 2013)

Coloration par la solution de Picrofuchisine selon van Gieson. M= granules de β TCP ; T= tissu minéralisé.



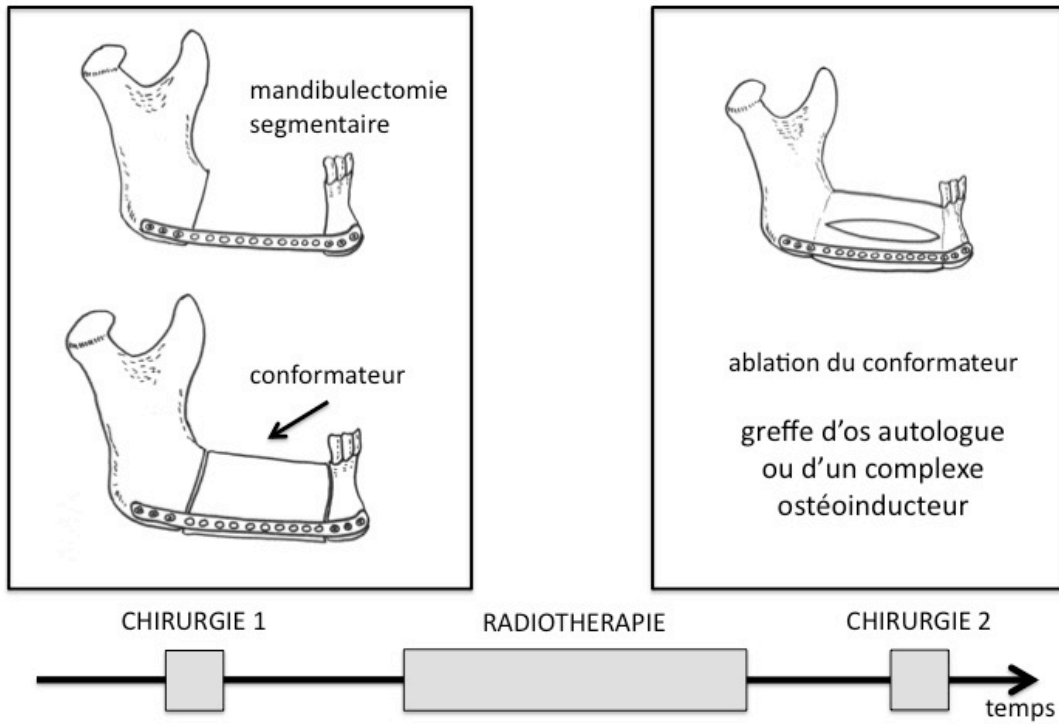
1.4.7- Intérêt de la technique des membranes induites pour la reconstruction mandibulaire en contexte carcinologique

La technique des membranes induites peut trouver un intérêt pour une reconstruction osseuse en contexte carcinologique, avec la réalisation de la radiothérapie entre les deux temps chirurgicaux (Figure 15). En effet, le matériel mis en place lors de la chirurgie initiale est uniquement composé d'un matériel d'ostéosynthèse et d'un ciment chirurgical en PMMA. Le matériel métallique est par nature résistant à la radiothérapie, et une étude en laboratoire aurait montré la stabilité physicochimique du PMMA à la radiothérapie (Dogan et al., 2013). La greffe de tissus potentiellement sensibles à la radiothérapie (os autologue ou complexe ostéoinducteur d'ingénierie tissulaire) n'interviendrait qu'au second temps chirurgical après la fin de la radiothérapie. Cette situation n'a jamais été rapportée dans la littérature.

Le comblement serait théoriquement réalisée au moins 4 semaines après la mise en place du conformateur en PMMA pour que la membrane induite ait eu le temps de se constituer, mais ce temps pourrait être allongé pour que la radiothérapie adjuvante soit réalisée. En pratique clinique, les délais entre la mise en place du conformateur et la greffe osseuse étaient souvent supérieurs à 4 semaines, sans qu'il ait été rapporté de différences significatives entre les différents délais en termes de nature histologique des membranes

induites et de potentiel de régénération osseuse pour des pertes de substances des os longs (Aparad et al., 2010; Karger et al., 2012; Masquelet et al., 2000; Stafford and Norris, 2010).

Figure 15 : principes de la reconstruction mandibulaire par la technique des membranes induites en contexte carcinologique avec radiothérapie.



Chapitre 2: intérêt et utilisation des statines en régénération osseuse

Article issu de ce travail:

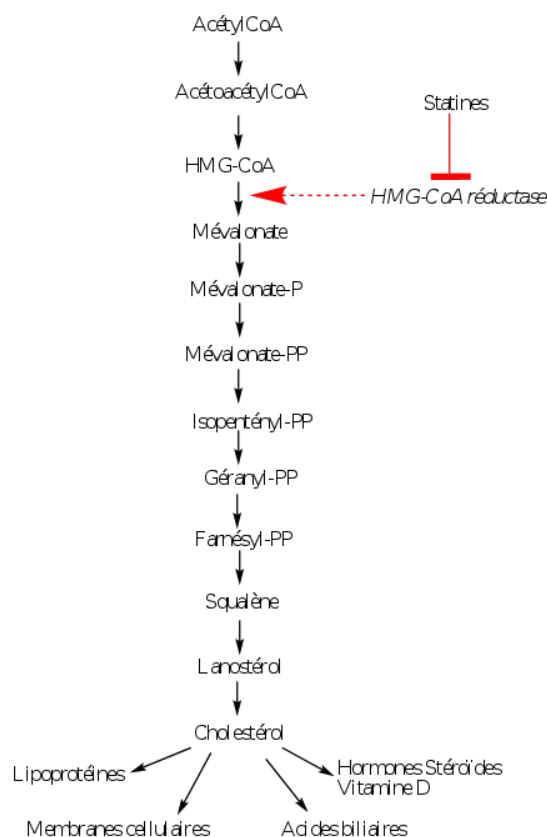de Monès E, Schlaubitz S, Catros S, Fricain JC. *Statins and alveolar bone resorption: a narrative review of preclinical and clinical studies*. Oral Surg Oral Med Oral Pathol Oral Radiol. 2015;119:65-73.

Le tissu osseux est continuellement renouvelé par un processus de remodelage assuré par deux types cellulaires : les ostéoclastes qui résorbent la matrice osseuse et les ostéoblastes qui synthétisent une nouvelle matrice. La différenciation et la prolifération des cellules souches sont régulées par un certain nombre de facteurs de croissance systémiques et locaux. Parmi les facteurs locaux les plus importants, on peut citer la famille des Bone Morphogenetic Proteins (BMPs), constituée d'une vingtaine de protéines ostéoinductrices qui favorisent la différenciation de cellules progénitrices vers la lignée osseuse, dont les plus connues sont les protéines BMP-2 et BMP-7 déjà utilisées en clinique (Reddi, 2001; Ronga et al., 2013; Rosen, 2009). En 1999, Mundy *et al.* ont montré que les statines, molécules utilisées pour limiter la production hépatique de cholestérol, augmentaient l'expression de la BMP-2 *in vitro* et *in vivo* chez le rongeur (Mundy et al., 1999). A la suite de cette publication, de nombreux travaux *in vitro* et *in vivo* ont pour la plupart confirmé l'action favorisante des statines sur l'ostéogenèse. L'objectif de ce chapitre était de réaliser une synthèse des connaissances sur les mécanismes d'action des statines au niveau du tissu osseux et les principaux modes d'utilisations précliniques et cliniques rapportées.

2.1- Généralités sur les statines

Les statines sont une famille de molécules qui régulent de manière négative et précoce la synthèse du cholestérol par une inhibition compétitive de l'enzyme 3-Hydroxy-3-MethylGlutaryl-Coenzyme A réductase (HMG-CoA réductase) (Figure 16). L'HMGCoA réductase est une oxydoréductase intervenant dans la voie du mévalonate produisant les précurseurs du cholestérol et autres terpénoïdes (ou isoprénoïdes). Environ les 2/3 du cholestérol de l'organisme est d'origine endogène, c'est à dire synthétisés par les hépatocytes. Le cholestérol synthétisé dans une moindre mesure dans les autres cellules de l'organisme serait par contre important pour leur propre fonctionnement, d'où l'intérêt des molécules ciblant plus spécifiquement la synthèse hépatique du cholestérol.

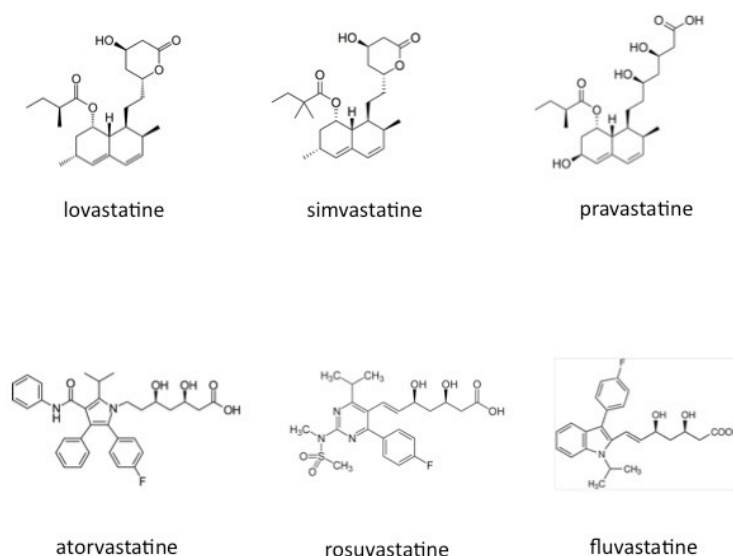
Figure 16 : voie de synthèse endogène du cholestérol



La première molécule de la famille des statines a été découverte par Akira Endo au Japon en 1971 (Endo, 1992). Appelée mevastatine, elle était produite par la bactérie *Penicillium citrinum*. Elle n'a jamais été commercialisée en raison de ses effets secondaires. La lovastatine (1978), la simvastatine (1988), la pravastatine (1991), la fluvastatine (1994), l'atorvastatine (1997) et la rosuvastatine (2003) (Endo, 1992) ont en suite été développées. Les molécules diffèrent par leur structure chimique et leur métabolisme (Figure 17). Les structures chimiques de lovastatine (issue d'une souche de levure, *Aspergillus terreus*), simvastatine et pravastatine sont très similaires car les deux dernières sont dérivées de la première. Alors que la pravastatine est sous sa forme active, la lovastatine et la simvastatine sont des formes inactives qui doivent être métabolisées dans les hépatocytes pour être actives (Hamelin and Turgeon, 1998). La fluvastatine est une molécule de synthèse sous forme active. La biodisponibilité des statines dans les différents compartiments cellulaires et histologiques est corrélée à leur lipophilie (Hamelin and Turgeon, 1998). Les molécules très lipophiles (lovastatine, simvastatine, fluvastatine, atorvastatine) pénètrent de manière passive dans les cellules de l'organisme. Elles sont susceptibles d'

avoir un effet indésirable. Par exemple, en pénétrant dans les cellules musculaires, les statines très lipophiles peuvent entraîner des douleurs musculaires (1 à 10% des cas), et très rarement une véritable myopathie (Gaist et al., 2001). Les molécules faiblement lipophiles (pravastatine, rosuvastatine) nécessitent un passage transmembranaire actif pour pénétrer à l'intérieur des cellules. Ce passage ayant surtout lieu au niveau des hépatocytes, ces molécules auraient une plus grande hépatosélectivité et donc moins d'effets secondaires que les molécules lipophiles. La biodisponibilité des statines est relativement faible après une administration orale. Cette biodisponibilité n'est pas recherchée lorsque l'action anti-cholestérol est ciblée, car les statines doivent avant tout avoir une action au sein des hépatocytes, premier passage après l'absorption intestinale et le passage dans le flux veineux porte. Les biodisponibilités sériques de lovastatine, simvastatine, pravastatine et fluvastatine seraient respectivement de 12-20%, 14-28%, 17% et 24% (Hamelin and Turgeon, 1998).

Figure 17 : structures chimiques des statine



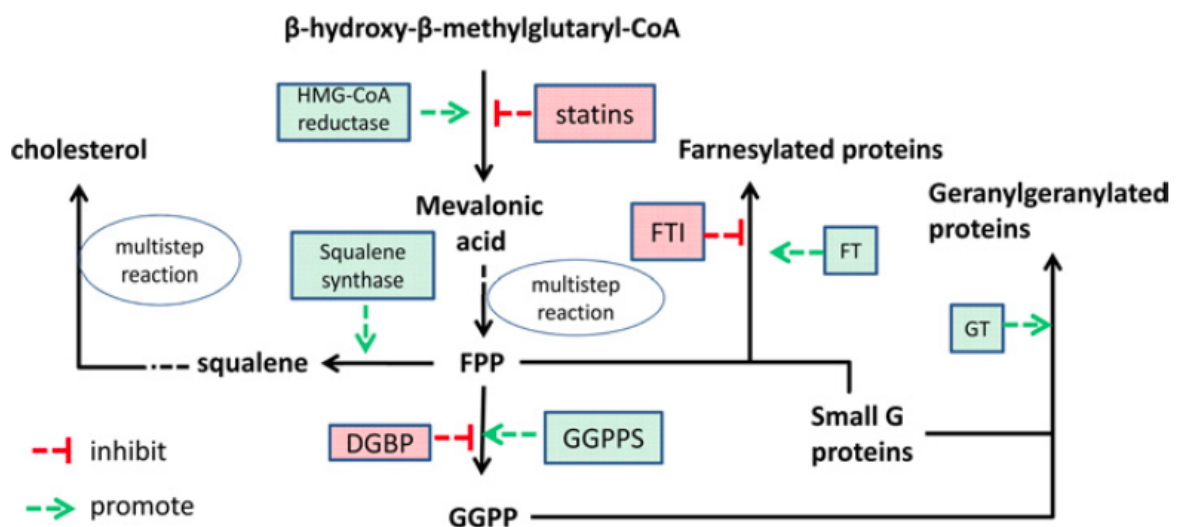
En diminuant le taux de cholestérol endogène, les statines réduisent la mortalité cardiovasculaire de patients atteints d'une hypertension artérielle et d'une hypercholestérolémie. Le développement de cette classe thérapeutique a été particulièrement favorisée suite à la publication des résultats de l'étude des « 4S » dans la revue Lancet en 1994 qui a montré une corrélation significative entre une baisse du taux de cholestérol et une baisse de la mortalité par infarctus du myocarde chez 4444 patients

souffrants à la fois d'une hypercholestérolémie et de coronaropathie ("Randomised trial of cholesterol lowering in 4444 patients with coronary heart disease: the Scandinavian Simvastatin Survival Study (4S)," 1994). A la suite de ces travaux, les statines ont été largement prescrites pour lutter contre l'excès de cholestérol endogène (Mills et al., 2011).

Les statines ont montré des propriétés pléiotropiques, autres que la diminution de la synthèse du cholestérol (Elewa et al., 2010; McFarlane et al., 2002; Mihos et al., 2010; Shimabukuro-Vornhagen et al., 2009; Willey and Elkind, 2010). En inhibant très précocement la voie de synthèse du cholestérol, les statines diminuent aussi la disponibilité de nombreuses molécules sous-jacentes comme les isoprénoïdes qui jouent le rôle de molécules d'attachement à la membrane cellulaire pour différentes petites protéines G (Rho, Rac, cd42, Ras) (Figure 18). En limitant l'accès à ces isoprénoïdes, les voies d'activation cellulaire par ces petites molécules G sont diminuées. On peut citer entre autres une augmentation de la vasodilatation et de l'angiogenèse, un effet anti-oxydant, une activité neuroprotectrice lors des accidents vasculaires cérébraux (Elewa et al., 2010; Willey and Elkind, 2010). L'action des statines sur le métabolisme osseux est également un de ces effets dits pléiotropiques.

Figure 18 : synthèse endogène du cholestérol et mécanismes d'action des statines (d'après Ruan *et al.* (Ruan et al., 2012)).

Les statines inhibent de façon compétitive l'HMG-CoA réductase et donc la synthèse du cholestérol par la voie de l'acide mévalonique qui, à la suite de multiples réactions, est transformé en FPP (farnesyl pyrophosphate), lui-même transformé en squalène par la squalène synthétase, puis enfin en cholestérol après de multiples autres réactions. FPP, en association avec de petites protéines G (comme Rho et Ras), entre également dans la voie de production de protéines farnesylées et de protéines géranylgeranylées.

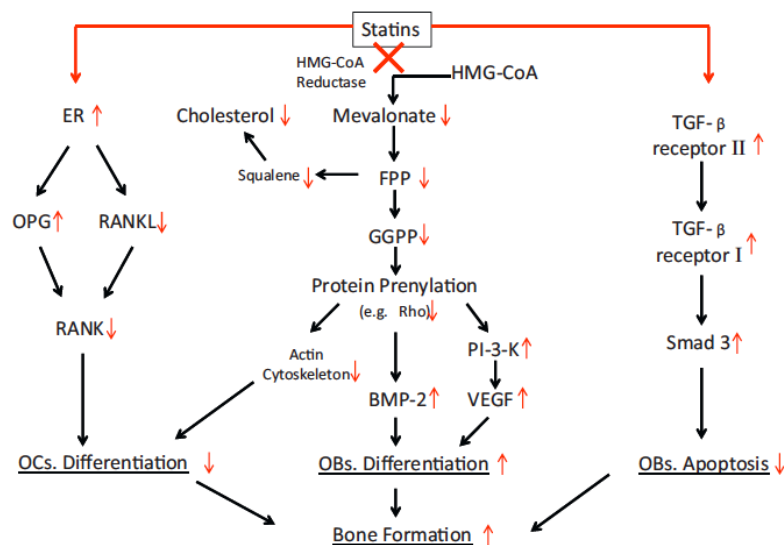


2.2- les statines et le métabolisme osseux

En 1999, Mundy *et al.* ont montré que les statines augmentaient la différenciation ostéoblastique en augmentant l'expression du gène de la BMP-2 (Mundy et al., 1999). Cet effet était considéré comme sélectif dans la mesure où l'expression d'autres facteurs de croissance n'était pas affectée. De nombreux travaux cliniques et expérimentaux ont alors cherchés à analyser l'effet des statines sur l'ostéogenèse et à expérimenter leur utilisation dans des modèles précliniques et cliniques de régénération osseuse. Des études plus récentes ont montré que l'activation de l'expression de la BMP-2 par les statines se faisait par deux voies distinctes : la voie Ras/Rho-Erk et la voie Smad1,5,8 (Figure 19) (Chen et al., 2010; Yamashita et al., 2008). En inhibant de façon précoce la voie mévalonate de synthèse du cholestérol, les statines limiteraient la biodisponibilité de molécules intermédiaires comme la FPP (farnesyl pyrophosphate) et la GGPP (geranylgeranyl pyrophosphate) impliquées dans différentes voies de communications intracellulaire comme la voie Ras. En empêchant le fonctionnement normal de la voie Ras, les statines lèveraient l'action inhibitrice d'une cascade de transduction kinase dépendante incluant ERK1/2 et SAPK/JNK qui limitait l'expression du gène de la BMP-2. C'est par contre en activant directement la voie Smad1,5,8 que les statines augmenteraient l'expression de la BMP-2.

Figure 19 : voies de signalisation des effets osseux des statines (d'après Zhang *et al.* 2014 (Y. Zhang et al., 2014)).

Les statines activent la voie Ras en inhibant la synthèse de FPP et stimulent l'expression de BMP-2 par la voie PI3K/Akt/MAPK. L'inhibition de la synthèse de FPP lève l'inhibition de la différenciation ostéoblastique par les voies Rho et MKP-1. Les statines inhibent l'apoptose des ostéoblastes en stimulant Smad3. Enfin, les statines inhibent l'ostéoclastogénèse par la voie OPG/RANKL/RANK en augmentant l'expression de ER.



2.2.1- Effets *in vitro* des statines sur la différenciation et l'activité de cellules précurseurs des ostéoblastes et des ostéoclastes

L'effet des statines sur la prolifération et la différenciation ostéoblastique a été recherché *in vitro*. Sur la lignée cellulaire MC3T3-E1 (cellules pré-ostéoblastiques issues de la calvaria de souris C57BL/6) sur des plaques de platines traitées (par immersion) ou non par de la simvastatine à différentes concentrations (0.24 à 240 mg/ml), la simvastatine induisait une augmentation significative de l'activité phosphatase alcaline et une synthèse d'ostéocalcine à partir du 14ème jour (Yang and Zou 2011). Cet effet était dose-dépendant et inversement proportionnel à la concentration de simvastatine (effet maximum pour la plus faible concentration à 0.24 mg/ml). Ces mêmes cellules en culture sur des hydrogels d'acide hyaluronique contenant deux concentrations différentes de simvastatine (0.1 et 1 mg/ml) et comparativement à un hydrogel sans simvastatine, les résultats ont montré que les deux concentrations de simvastatine entraînaient une augmentation significative de la prolifération cellulaire, une minéralisation mesurée par la coloration rouge alizarine, et une augmentation de l'expression des facteurs de différenciations ostéoblastiques ostéocalcine et ostéopontine (Bae et al., 2011). Ces mêmes cellules ont été soumises à un traitement par de la rosuvastatine à différentes concentrations (10^{-9} M à 10^{-4} M), statine hydrophile alors que la que la simvastatine est lipophile (Monjo et al., 2010). La rosuvastatine n'induisait pas d'augmentation de la prolifération cellulaire, voire une relative toxicité (diminution de la prolifération de 66%) pour la concentration la plus élevée (10^{-4} M). Pour les concentrations 10^{-6} M et 10^{-5} M, les résultats montraient une augmentation de l'activité phosphatase alcaline (14ème et 18ème jour) et de l'expression de la BMP-2 (3ème et 7ème jour). Une synergie d'action entre la simvastatine (10^{-5} M) et la BMP-2 (60 mg/ml) a été constatée sur ces mêmes cellules traitées simultanément par les deux molécules (Park, 2012). Des résultats similaires en termes de prolifération cellulaire et de différenciation ostéoblastique ont été rapportés avec de la lovastatine sur la lignée cellulaire 2T3 40 (Ghosh-Choudhury et al., 2007) et avec de la simvastatine sur des cellules souches mésenchymateuses issues de la moelle osseuse de souris BALB/c (Song et al., 2003). Concernant des cellules d'origine humaine, des ostéoblastes issues de la moelle osseuse ont été traités pendant 24 heures par de la simvastatine ou de l'atorvastatine à différentes concentrations (10^{-9} à 10^{-6} M) (Ruiz-Gaspa et al., 2007). Une augmentation significative de l'expression du collagène de type 1 et de l'ostéocalcine ont été constatées, avec quelques différences en termes de concentrations efficaces pour les deux molécules. L'augmentation de la prolifération et de la différenciation ostéoblastique serait liée à une augmentation de

l'expression de la BMP-2 par les voies Ras/Rho- ERK pathway and the Smad 1,5,8 pathway (Chen et al., 2010; Yamashita et al., 2008).

L'effet des statines sur la prolifération et la différenciation ostéoclastiques a également été étudié *in vitro*. Des cellules issues de la moelle osseuse de rates ovariectomisées ont été cultivées dans un milieu enrichi en RANKL (25 ng/ml), M-CSF (25 ng/ml) et vitamine D3 (10⁻⁸M) pour induire la formation de cellules multinucléées ayant acquis les caractéristiques des ostéoclastes (immunomarquage TRAP+, récepteur pour la calcitonine) (Grasser et al., 2003). Au cours du processus de différenciation ostéoclastique, les cellules ont été traitées ou non par de la lovastatine à différentes concentrations (10⁻¹², 10⁻¹⁰ et 10⁻⁸M) pendant 6 jours. Après avoir vérifié l'absence de toxicité cellulaire des concentrations utilisées, les résultats ont montré que la lovastatine diminuait significativement le nombre de cellules multinucléées TRAP+, et que cette inhibition était proportionnelle à la concentration de lovastatine. Cette inhibition serait due à la réduction de la disponibilité en métabolites issues de la voie HMG-CoA réductase, en particulier la geranylgeranyl diphosphate (Grasser et al., 2003). Cette inhibition emprunterait la voie RANK-ROS (Moon et al., 2011; Yamashita et al., 2010). En présence de statines, les concentrations intracellulaires de ROS diminuaient de manière dose-dépendante, de même que d'autres molécules issues de la voie ROS comme kB α , AKT et MAPKs (Moon et al., 2011).

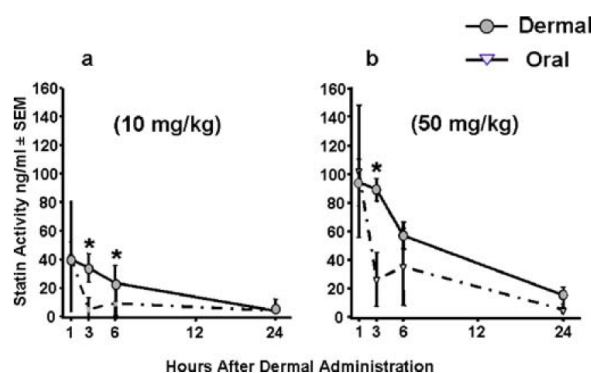
2.2.2- Effets *in vivo* des statines administrées par voie générale

Les statines sont des molécules largement prescrites pour leur action préventive des maladies cardiovasculaires en réduisant la synthèse hépatique de cholestérol. Par leur action positive sur la prolifération et la différenciation ostéoblastique et leur action inhibitrice sur la différenciation ostéocalcique, ces molécules pourraient théoriquement être efficaces dans les maladies où le métabolisme osseux est défaillant comme l'ostéoporose. Plusieurs méta-analyses rassemblant des études cliniques rétrospectives et prospectives ont cherché à établir un lien entre la consommation orale quotidienne d'une statine et la diminution du risque d'ostéoporose (Bauer, 2003; Hatzigeorgiou and Jackson, 2005; Tsartalis et al., 2012; Uzzan et al., 2007). Dans la plus large méta-analyse (16 études, 2971 patients), les résultats ont montré que la consommation orale quotidienne d'une statine à visée anti-lipémiant augmentait de façon significative mais modeste la densité minérale osseuse au niveau du pelvis et du bassin mais pas de la colonne rachidienne (Uzzan et al., 2007).

L'effet des statines administrées oralement sur la densité osseuse a été évalué chez le petit animal. Ces études permettent de limiter les biais inhérents aux études cliniques, mais elles posent d'autres problèmes comme le calcul d'équivalence de dose et les spécificités physiologiques liées à chaque espèce. Une étude chez le rat a mesuré la densité minérale osseuse par radiographie X sur le fémur après 12 semaines de traitement : simvastatine (1, 5, 10 ou 20 mg/kg/jour) ou atorvastatine (2.5 mg/kg/jour) ou pravastatine (10 mg/kg/jour) (Maritz et al., 2001). Les résultats ont montré une diminution de la densité minérale inversement proportionnelle à la dose de simvastatine, et une diminution avec les doses proposées pour les deux autres molécules. En administrant la dose de 20 mg/kg/jour de simvastatine à des rates ovariectomisées, le traitement préventif par statines n'a pas permis de limiter la diminution de la densité osseuse engendrée par la déplétion hormonale. Des résultats équivalents ont été rapportés avec de la simvastatine à 10 mg/kg/jour pendant 8 semaines (von Stechow et al., 2003; Yao et al., 2006).

La faible biodisponibilité des statines administrées par voie orale pourrait expliquer l'absence d'effet bénéfique sur la densité osseuse. Pour étayer cette hypothèse, une étude a comparé chez le rat les voies d'administration orale et transdermique de la lovastatine (Gutierrez et al., 2006). Comparativement à la voie orale, la voie transdermique montrait une nette augmentation de la disponibilité (Figure 20). A la dose de 5 mg/kg/jour de lovastatine par voie transdermique pendant 5 semaines, l'analyse de la densité osseuse sur les fémurs et les tibias montrait une augmentation significative comparativement au groupe contrôle (+8 %). Enfin, la lovastatine par voie transdermique pendant 5 semaines à la dose de 1 mg/kg/jour chez des rates ovariectomisées montrait une réduction de la diminution de la densité osseuse de 50% comparativement à des rates ovariectomisées non traitées.

Figure 20 : comparaison des biodisponibilités sériques de lovastatine mesurées dans le temps après administration orale (oral) ou transdermique (dermal) de lovastatine à 10 ou 50 mg/kg (Gutierrez et al., 2006))



2.2.3- Effets *in vivo* des statines délivrées localement

Etant donné la faible biodisponibilité des statines administrées par voie orale et les résultats prometteurs des études *in vitro* sur des cellules à différenciation ostéoblastique ou ostéoclastique, de nombreuses études ont évalués l'intérêt des statines délivrées localement sur un site osseux pour améliorer les processus de régénération osseuse.

L'effet d'une application au contact d'un os sain a été évalué. Dans deux études chez le rongeur, l'application de simvastatine a montré une augmentation de l'épaisseur corticale (Y. Lee et al., 2008; Mundy et al., 1999). Dans la première étude (Mundy et al., 1999), les injections étaient réalisées 3 fois par jour pendant 5 jours au niveau de la calvaria de souris, à la dose de 5 ou 10 mg/kg/jour. Une augmentation significative de l'épaisseur de la calvaria a été constaté après 21 jours de traitement à la concentration de 10 mg/kg/jour. Cette augmentation d'épaisseur était équivalente à celle induite par des injections locales de BMP-2 (30 µg/kg/jour). Dans la seconde étude (Y. Lee et al., 2008), les injections étaient réalisées au contact du périoste de la face externe de la mandibule de souris. La simvastatine était administrée seule (0.1 ou 0.5 mg simvastatine) ou associée avec un gel de méthylcellulose (0.1 ou 0.5 mg simvastatine pour 30 µl de gel de méthylcellulose). L'administration était unique ou répétée sur 3 jours. Les résultats ont montrés que l'augmentation de l'épaisseur corticale était plus importante lorsque les injections étaient répétées, et que l'effet augmentait avec la dose totale délivrée, avec ou sans gel.

L'effet d'une application sur un os préalablement traumatisé a été évalué dans différents modèles de traumatismes osseux. Dans un modèle animal de fracture du tibia chez des rats femelles adultes ovariectomisées, des injections transcutanées répétées de simvastatine (10 mg/kg/jour pendant 5 jours) au niveau de la fracture montraient une augmentation du volume du cal osseux de plus de 20% à 1 et 2 semaines et de plus de 57% à 3 semaines comparativement au groupe contrôle sans simvastatine (Wang et al., 2007). Dans un modèle de défaut de taille critique au niveau du tibia chez le rat, la simvastatine (100 µl d'une solution de simvastatine à 0.1 mg/ml) était appliquée localement au niveau du défaut osseux juste avant la fermeture cutanée, puis des injections transcutanées locales étaient réalisées une fois par jour pendant 2 jours à la même concentration (Ayukawa et al., 2009). Les résultats histologiques montraient une augmentation significative de la quantité d'os néoformé à 5 jours comparativement au groupe contrôle sans simvastatine, mais la

différence n'était plus significative à 10 jours. La concentration en ostéoclastes (cellules multinucléées TRAP+) était significativement diminuée par le traitement par la simvastatine, alors que l'expression de la BMP-2 et l'activité phosphatase alcaline étaient augmentées localement. Ces résultats confirment l'impact des statines appliquées localement sur le métabolisme osseux, mais soulèvent le problème de la persistance de l'effet après la dernière application. Les injections locales transcutanées seraient plus efficaces que les applications uniques, mais ces injections posent un risque d'infection iatrogène et la distribution locale de la statine sur le site osseux n'est pas correctement contrôlée.

Une application locale au moyen d'un vecteur biodégradable a été évaluée pour améliorer la biodisponibilité locale sans recourir à des applications répétées. La statine préalablement intégrée au vecteur est supposée être relarguée localement de façon progressive au fur et à mesure que le vecteur se dégrade. Ces études comportaient toujours un groupe contrôle négatif (vecteur sans statine). Dans une étude sur la calvaria de lapin, la simvastatine incorporée à une matrice de collagène (0,5 mg/100 μ l) placée dans un défaut de taille critique augmentait significativement l'expression de VEGF (3^{ème} jour), de BMP-2 (1^{er} au 6^{ème} jour) et de Cbfa1/Runx2 (5^{ème} jour) (Wong and Rabie, 2005). Dans le lit d'extraction dentaire d'une incisive mandibulaire chez le rat, la simvastatine incorporée à du PLGA poly(lactic-co-glycolic)acid (1 mg de simvastatine dans 36 μ l de PLGA) entraînait une augmentation significative du volume d'os néoformé et une augmentation de l'expression de TGF β 1 et BMP-2 jusqu'à 4 semaines et de VEGF jusqu'à 2 semaines (Liu et al., 2009; Wu et al., 2008). Dans un modèle de perte de substance de la calvaria chez le lapin, la simvastatine incorporée à un hydrogel d'acide hyaluronique augmentait significativement la régénération osseuse à 8 semaines en comparaison avec le groupe contrôle (Bae et al., 2011). Par contre, dans un modèle de perte de substance de l'os nasal chez le lapin, aucune différence significative n'a pu être notée après administration locale de simvastatine (même dose) en termes d'expression locale de BMP-2 à 12 semaines (Mukozawa et al., 2011). Les statines ont aussi montré leur intérêt en application locale associée à un vecteur biodégradable pour favoriser l'ostéointégration d'implants en titane (Masuzaki et al., 2010; Moriyama et al., 2010, 2008). Dans une étude sur la calvaria de lapin, la simvastatine incorporée à une matrice de collagène (0,5 mg/100 μ l) placée dans un défaut de taille critique augmentait significativement l'expression de VEGF (3^{ème} jour), de BMP-2 (1^{er} au 6^{ème} jour) et de Cbfa1 ou Runx2 (5^{ème} jour) (Wong and Rabie, 2005).

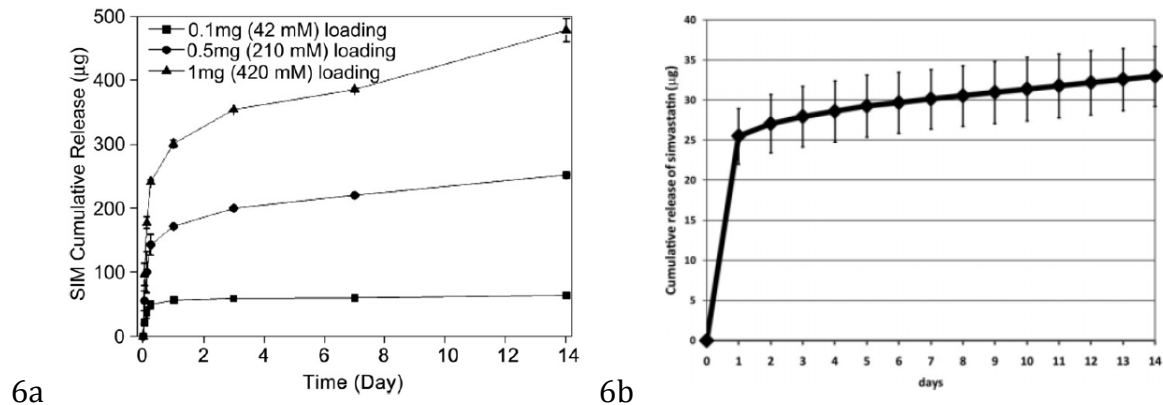
Plusieurs études *in vitro* et *in vivo* ont évaluées l'intérêt d'associer une statine à une céramique phosphocalcique (Ito et al., 2012; Montazerolghaem et al., 2013; Nyan et al., 2010, 2009; Rojbani et al., 2011; Yin et al., 2012). Les substituts osseux phosphocalciques ont en effet montré leur intérêt en reconstruction osseuse grâce à leurs propriétés ostéoconductrices et ostéoinductrices (Ambard and Mueninghoff, 2006; Chai et al., 2012; Dorozhkin, 2012; Giannoudis et al., 2005; Yuan et al., 2010). Leur capacité à permettre une diffusion locale de facteurs de croissance a déjà été démontré (Bose and Tarafder, 2012; Ito et al., 2012). Dans une étude *in vitro*, une fois le biomatériau imprégné, le produit de relargage à différents temps a été ajouté au milieu de culture cellulaire pour mesurer les effets sur la prolifération et la différenciation ostéoblastique (Montazerolghaem et al., 2013). Un effet dose-dépendant a été observé. Les effets respectifs de la statine et des ions CaP relargués par le biomatériau ne pouvaient pas être distingués. Ces résultats ont été confirmés *in vivo* dans plusieurs modèles animaux avec un défaut osseux de taille critique. Dans un modèle de calvaria chez le rat, une céramique biphasique (α TCP et β TCP) imprégnée par la simvastatin augmentait significativement la quantité d'os néoformé et l'expression locale de BMP-2 et TGF β 1 (0,1 mg de simvastatine pour 14 mg de biomatériau) (Nyan et al., 2010). Dans un modèle sur le condyle chez le lapin, la céramique biphasique (TCP et phosphate de calcium) imprégnée de simvastatine augmentait la quantité d'os néoformé à 4 semaines (Yin et al., 2012). Par contre, les auteurs ne précisent pas si le défaut osseux était totalement comblé au dernier temps. Dans 2 autres études, l'effet des statines sur les propriétés physiques de la céramique a été évalué. L'ajout de poudre de simvastatine au biomatériau non encore polymérisé n'altérerait pas la vitesse de polymérisation et sa macroporosité (Yin et al., 2012). L'imprégnation du biomatériau solide par une solution de simvastatine ne modifiait pas la vitesse de dégradation du biomatériau *in vivo* (Rojbani et al., 2011).

La vitesse de relargage de la simvastatine par les hydrogels ou les substituts phosphocalciques a été analysée. Les résultats obtenus avec un gel d'acide hyaluronique ont montrés une dynamique de relargage en 2 étapes : un pic initial proportionnel à la dose totale de simvastatine, suivi par un relargage progressif plus faible à vitesse constante (Figure 21) (Bae et al., 2011). Les résultats obtenus avec les céramiques micro et macroporeuses ont montré un pic initial correspondant à un relargage brutal d'environ 25% de la dose totale de simvastatine dans les 24 premières heures, suivi par un relargage plus progressif (Figure 21) (Nyan et al., 2010). Les deux modes de relargage étaient assez

proches. Les études sur les céramiques phosphocalciques ont montré que la porosité, le mode d'intégration de la molécule au sein du biomatériau (au moment de sa synthèse ou par imprégnation secondaire) et l'association d'un vecteur type hydrogel à la céramique pouvait modifier le profil de relargage de la molécule (Bose and Tarafder, 2012; D'Este and Eglin, 2013; Hunziker et al., 2012).

Figure 21 : courbes de relargage *in vitro* de simvastatine

6a) par un hydrogel d'acide hyaluronique préalablement chargé en simvastatine (Bae et al., 2011) ; 6b) par une céramique phosphocalcique préalablement chargée en simvastatine (Nyan et al., 2010).



La seule utilisation des statines au stade clinique dans un but de favoriser l'ostéogénèse a été rapportée en parodontologie (Fajardo, 2005; A R Pradeep et al., 2013; A.R. Pradeep et al., 2013; Pradeep et al., 2012; Pradeep and Thorat, 2010; Rao et al., 2013; Subramanian et al., 2013). La maladie parodontale est liée à des processus inflammatoires locaux (Cochran, 2008) qui entraînent une résorption de l'os alvéolaire, à l'origine d'un risque de mobilité et de perte dentaire (Nibali et al., 2013). Le remodelage osseux se fait au détriment des ostéoblastes, avec une hyperactivité relative des ostéoclastes (Cochran, 2008). En augmentant l'activité ostéoblastique, en inhibant l'activité ostéoclastique, les statines ont montré ici une place de choix pour traiter la maladie parodontale. Les résultats des études cliniques randomisées dans la maladie parodontale (Fajardo, 2005; A R Pradeep et al., 2013; A.R. Pradeep et al., 2013; Pradeep et al., 2012; Pradeep and Thorat, 2010; Rao et al., 2013; Subramanian et al., 2013) ont montré l'intérêt d'une application locale de la statine associée à un vecteur biodégradable.

Une synthèse de l'intérêt des statines pour lutter contre la résorption parodontale a fait l'objet d'un article de review paru dans « Oral Surgery, Oral Medicine, Oral Pathology, Oral Radiology » (de Monès et al., 2015a).

Chapitre 3 : comparaison des membranes induites par un conformateur en PMMA et en silicone, et influence de la radiothérapie

Article issu de ce travail :

de Monès E, Schlaubitz S, Oliveira H, d'Elbée J-M, Bareille R, Bourget C, Couraud L, Fricain J-C. Comparative study of membranes induced by PMMA or silicone in rats, and influence of external radiotherapy. *Acta Biomater.* 2015 Jun;19:119–27

3.1- Introduction

La reconstruction osseuse en deux temps selon la technique des membranes induites décrite par Masquelet (Masquelet et al., 2000) pourrait être avantageusement utilisée pour la reconstruction mandibulaire de pertes de substances segmentaires en contexte carcinologique en cas de contre-indication aux greffes d'os revascularisé (cf. chapitre 1). Lors du 1^{er} temps chirurgical, un conformateur en polyméthylméthacrylate (PMMA) est placé dans la perte de substance osseuse stabilisée par un procédé d'ostéosynthèse interne ou externe. Après une durée minimale de 4 semaines au cours de laquelle une membrane fibroblastique et conjonctivale appelée « membrane induite » se développe autour du PMMA, le 2nd temps chirurgical consiste habituellement en l'ablation du PMMA et la greffe d'os spongieux autologue dans l'espace délimité par cette membrane. Dans le contexte spécifique du traitement des tumeurs malignes de la cavité buccale avec infiltration de l'os mandibulaire, un traitement adjuvant par radiothérapie externe est systématiquement réalisé après la chirurgie d'exérèse tumorale (Langendijk et al., 2010). La stabilité physico-chimique et mécanique du PMMA à la radiothérapie externe a déjà été rapporté dans une étude (Dogan et al., 2013). Les conséquences d'une radiothérapie externe sur les propriétés histologiques et biologiques de la membrane induite ont été déjà rapportées chez le lapin mais avec un schéma de radiothérapie non clinique et des analyses limitées (Zwetyenga et al., 2012a).

Lors de sa préparation, le PMMA se présente sous la forme d'une pâte malléable facile à façonner pour une mise en place « à la demande » dans la perte de substance osseuse. Une fois en place, le PMMA devient un matériau solide non élastique. Son ablation lors du 2nd temps chirurgical nécessite le plus souvent la reprise de la même voie d'abord chirurgicale qu'au 1^{er} temps et l'ouverture longitudinale de toute la membrane induite. Le PMMA est alors solidaire des extrémités osseuses proximale et distale. L'ablation du PMMA est alors relativement traumatique, pouvant aller jusqu'à une ostéotomie complémentaire des deux extrémités diaphysaires. L'utilisation d'un conformateur plus facile à retirer que le PMMA aurait l'avantage de pouvoir limiter les traumatismes tissulaires lors du 2nd temps chirurgical, surtout dans le contexte de tissus fragilisés par la radiothérapie. Le polymère de silicone a été choisi ici comme alternative au PMMA car il s'agit d'un matériau qui a déjà fait la preuve de sa biocompatibilité et de sa tolérance à la radiothérapie (Whalen et al., 1994). De consistance variable en fonction des paramètres de polymérisation, il reste souple et élastique. Comme le PMMA, le silicone induit une membrane fine pseudosynoviale chez le rat (Eltze et al., 2003; Isom et al., 2007; Katzel et al., 2010;

Komorowska-Timek et al., 2009; Vieira et al., 2010) comme chez l'homme (Bassetto et al., 2010; Siggelkow et al., 2003; Wolfram et al., 2004; Wyatt et al., 1998). Enfin, l'effet de la radiothérapie sur les propriétés histologiques de la membrane induite par le silicone a également été étudié chez le rat (Katzel et al., 2010; Komorowska-Timek et al., 2009). Les différences histologiques et biologiques entre les membranes induites par ces deux matériaux et l'effet de la radiothérapie sur ces deux matériaux respectifs n'ont par contre jamais été rapportés.

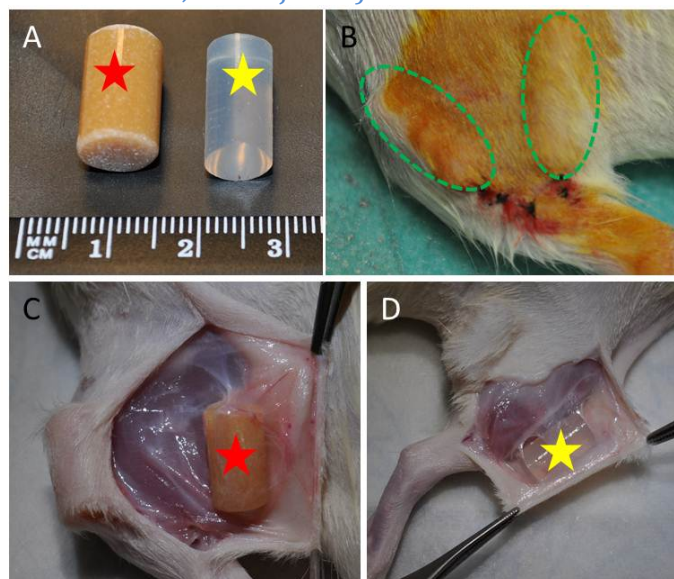
Les objectifs de cette étude préclinique étaient de comparer les membranes induites par un conformateur en PMMA et en silicone à des temps correspondants à une reconstruction osseuse en contexte carcinologique avec radiothérapie, et d'analyser les conséquences de la radiothérapie sur les deux types de membranes. Les membranes ont été comparées sur les plans histologiques et biologiques, en recherchant des paramètres qui pourraient impacter la régénération osseuse.

3.2- Matériels et méthodes

3.2.1- Préparation et stérilisation des conformateurs

Les conformateurs en polymère de silicone (Sebbin, Boissy L'aillierie, France) de 8 mm de diamètre et 15 mm de long (Figure 22A). ont été stérilisés en autoclave à 134°C. Les conformateurs en PMMA (CMW 3, DePuy International, Blackpool, England) ont été fabriqués par nos soins dans des tubes de verres de Kimble (Dutscher n° 057034) de 9,5 mm de diamètre puis stérilisés par irradiation gamma avec une dose totale de 25 kGy.

Figure 22 : conformateurs de 15 mm de longueur en PMMA (diamètre 9,5 mm, étoile rouge) et silicone (diamètre 8 mm, étoile jaune)



3.2.2- Animaux et procédures chirurgicales

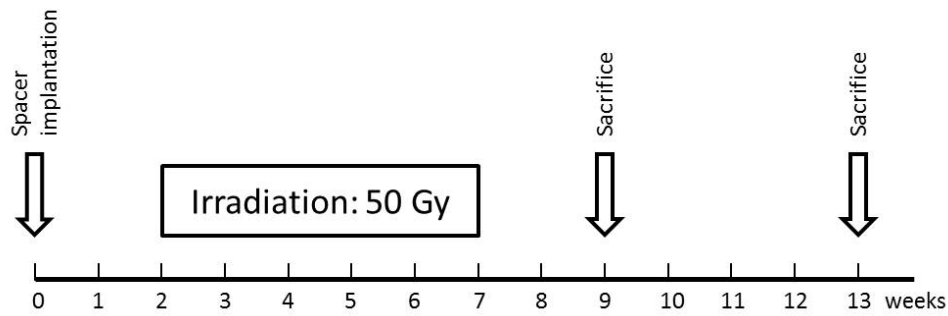
Le protocole a été conduit selon les recommandations du Ministère de la Recherche et de l'Agriculture pour l'expérimentation animale (transposition nationale de la directive européenne 2010/63/UE) et a été approuvé par le comité d'éthique animale de l'Université de Bordeaux. Les interventions ont été réalisées sous la responsabilité du Pr Jean-Christophe Fricain (autorisation n°B3310023). Les animaux avaient un accès *ad libitum* à l'alimentation et pouvaient se mouvoir sans restriction sous des conditions contrôlées et constantes de température, d'humidité, d'aération et de lumière.

28 rats femelles adultes non gestantes Wistar RjHan (poids moyen : 300g) obtenues auprès d'un éleveur agréé (Janvier, Le Genest, France) ont été anesthésiées par inhalation d'isoflurane (Medical Segal Electronique, Lormont, France). Une incision de 0,5 cm de longueur sur les faces latérale et postérieure de chaque patte arrière a été réalisée pour permettre de réaliser 4 poches sous-cutanées pour l'insertion des conformateurs. Les 2 conformateurs en PMMA étaient placés à gauche, les 2 en silicone à droite (**Figure 22B**). Les incisions étaient fermées par des points séparés de fil nylon non résorbable 3/0 (Prolene, Ethicon, division de Johnson et Johnson, Bruxelles, Belgique), puis couvertes par un spray à l'aluminium pour favoriser la cicatrisation (Aluspray, Vetoquinol, Lure, France). Une injection sous cutanée de 9 µg de buprénorphine (Vetergesic Multidose, Alstoe Veterinary, York, UK) par animal de 300 g a été réalisée en post-opératoire immédiat et 24h après.

3.2.3- Radiothérapie

Les rats étaient divisés en deux groupes : un groupe avec irradiation (n = 12) et un groupe sans irradiation (n = 16) (**Figure 23**). La radiothérapie externe fractionnée a été réalisée par le personnel de la société Oncovet (Villeneuve d'Ascq, France). Une source de rayons-X (300 KVp, PANTAK, THERAPAX DXT 300, Gulmay Medical, Camberley Surrey, UK) délivrant des photons de basse énergie couplée à un collimateur permettait une irradiation limitée aux deux pattes arrières. Des doses de 2 Grays par jour, 5 jours par semaine pendant 5 semaines (dose totale : 50 Grays) ont été administrées sur les pattes arrières sous anesthésie générale. Les irradiations commençaient 2 semaines après la mise en place des conformateurs pour le groupe avec radiothérapie.

Figure 23 : représentation graphique du protocole expérimental



3.2.4- Euthanasie

Les animaux ont été euthanasiés par inhalation de CO₂, 9 semaines (1^{er} temps) et 13 semaines (2nd temps) après la mise en place des conformateurs. Six animaux (groupe non irradié) et 8 animaux (groupe irradié) étaient sacrifiés à chaque temps. Les membranes étaient prélevées de façon stérile (Figure 22 C et D) et réparties en deux groupes : celles destinées à l'analyse histologique étaient retirées en conservant le conformateur et fixées dans du formol (28 PMMA et 28 silicone soit 56 membranes) tandis que celles destinées à être broyées pour la quantification protéique et la culture étaient retirées seules puis congelées à -80°C (56 membranes). Des échantillons de tissus ont été également prélevés pour servir de témoins sur des rats ne participant pas à l'expérimentation (peau, tissu sous cutané et muscle).

3.2.5- Histologie

Les échantillons récupérés pour l'analyse histologique ont été fixés au paraformaldehyde à 4% pendant 24 heures, déshydratés puis inclus en parafine et des sections de 4µm ont été réalisées. Les sections ont été colorées à l'Hematoxyline Eosine Safran (HES) et observées au microscope (Eclipse 80i, Nikon, Tokyo, Japon) pour l'analyse descriptive.

3.2.6- Histomorphométrie

L'épaisseur des membranes induites a été mesurée au microscope sur les coupes colorées à l'HES grâce au programme NIS Element 3.1 (Nikon, Tokyo, Japon). Côté peau, la distance entre le conformateur et le tissu sous-cutané a été mesurée. Côté muscle, la distance entre le conformateur et le tissu musculaire a été mesurée. Pour chacune des conditions, les mesures de 4 membranes provenant d'au moins 2 rats différents ont été prises en compte. Pour chaque échantillon, 4 sections histologiques transversales montrant la totalité de la membrane induite à 4 endroits différents ont été analysés. Enfin, chaque section a été

mesurée au moins 10 fois côté peau et 10 fois côté muscle, représentant plus de 80 mesures par membrane. Comme les analyses statistiques n'ont pas révélé de différence entre les mesures réalisées côté peau et côté muscle, ces mesures ont été regroupées pour chaque condition.

La fibrose des membranes induites a été évaluée sur les coupes colorées à l'HES, selon l'intensité de la fibrose et selon l'altération de la structure tissulaire. Les scores utilisés étaient similaires à ceux utilisés par Gallet *et al.* : grade 0 : structure normale ; grade 1 : fibrose mineure ; grade 2 : fibrose modérée, modification de structure ; grade 3 : fibrose majeure, déstructuration .

La vascularisation des membranes induites a été évaluée sur les coupes colorées à l'HES. Le nombre de vaisseaux par unité de surface a été évalué grâce au logiciel NIS Element 3.1 (Nikon, Tokyo, Japon). Le comptage a été effectué au grossissement x50. Après avoir délimité la surface de membrane induite visible dans le champs examiné, le nombre de vaisseaux a été évalué par comptage visuel avec un marquage au fur et à mesure pour ne pas compter plusieurs fois le même vaisseau. Le nombre de vaisseaux était alors divisé par l'unité de surface délimitée. L'ensemble de la membrane de l'échantillon était ainsi analysée en déplaçant la fenêtre d'analyse au fur et à mesure. Pour chaque membrane récupérée, ce comptage a été effectué sur 4 coupes différentes par deux examinateurs différents en aveugle, puis la moyenne était calculée. Les résultats ont été exprimés en nombre de vaisseaux par unité de surface, pour chacune des 8 conditions.

3.2.7- Extraction des protéines des membranes induites

Les lysats protéiques ont été obtenus grâce au système Precellys 24[®]. Les membranes induites et les tissus contrôles étaient placés dans des tubes individuels contenant une dizaine de billes en céramique « Hard tissue homogenizing CK28-R » (Precellys[®] Lysing kits, Bertin technologies, Montigny-le-Bretonneux, France) et 1ml de PBS contenant des anti protéases (1mM Pefabloc[®] SC (Fluka par Sigma-Aldrich, St. Louis/MO); 5µg/ml d'aprotinine (Sigma-Aldrich, St. Louis/MO); 5µg/ml de leupeptine (Sigma-Aldrich, St. Louis/MO)).

Le broyage s'effectuait en 3 séquences de 30 secondes d'agitation à haute fréquence, entrecoupées de 5 minutes dans la glace. Le tissu était broyé par un mouvement multi directionnel donné à haute fréquence aux billes. Les échantillons étaient centrifugés 10 min à 10000 tours par minute pour éliminer les débris cellulaires. 1 ml de surnageant contenant les protéines solubles était récupéré. Les protéines totales contenues dans les

lysats tissulaires ont été quantifiées à l'aide du Kit Pierce™ BCA Protein Assay (Pierce Biotechnology, Rockford/ IL, USA) selon les spécifications du fournisseur.

3.2.8- Quantification des protéines BMP-2 et VEGF

L'expression de BMP-2 et VEGF dans les membranes induites récupérées a été détecté par analyse Western Blot en utilisant des dilutions à 1:2000 d'anticorps anti-BMP-2 polyclonaux (N-14 sc-6895, Santa Cruz Biotechnology, Dallas/ TX, USA) et un anticorps anti-VEGF monoclonal (VG1 MA1-16629, Thermo Fisher Scientific, Rockford/IL, USA). Les analyses ont été réalisées sur les lysats protéiques de chaque membrane induite, avec 25µg des protéines totales de chaque membrane induite chargés sur un gel d'acrylamide à 12,5% (SDS-PAGE).

Le signal était détecté avec une caméra digitale (Image Quant LAS 4000 mini, GE Healthcare Bio-Sciences, Pittsburgh/PA, USA) selon les spécifications du fournisseur. Le signal des membranes détecté en chimiluminescence était analysé avec le logiciel Image Quant LAS 4000 mini Control (GE Healthcare Bio-Sciences, Pittsburgh/PA, USA) et normalisé avec un anticorps anti actin (A2066, Sigma-Aldrich, St. Louis/MO, USA). Il y avait 4 membranes et 4 contrôles tissulaires pour chacun des 2 temps d'analyse.

3.2.9- Différenciation cellulaire ostéoblastique

Des cellules souches mésenchymateuses issues de moelle osseuse humaine (HBMSCs : Human Bone Marrow Stromal Cells) ont été obtenues de 3 patients consentants opérés d'un remplacement de la tête fémorale selon des modalités déjà rapportées (Vilamitjana-Amedee et al., 1993). Les cellules souches étaient cultivées dans le milieu Iscove's Modified Dulbecco's Medium (Life Technologies, Saint Aubin, France) supplémenté à 10% (v/v) de sérum fœtal de veau (Life Technologies, Saint Aubin, France).

Les HBMSCs ont étéensemencées à la densité de 20,000 cellules par cm² et cultivées dans le milieu alpha Minimum Essential Medium (Life Technologies, Saint Aubin, France) supplémenté à 0,5% de BSA, 0,3% de sérum de veau fœtal et 100 µg d'extraits protéiques des membranes induites obtenues à 9 semaines et 13 semaines après l'implantation. Le milieu était changé tous les jours et l'analyse de la différenciation cellulaire était réalisée par la mesure de l'activité phosphatase alcaline (ALP) après 3 jours de culture. L'activité ALP était évaluée avec un test colorimétrique utilisant la conversion du phosphate *p*-nitrophenyl incolore en *p*-nitrophenol coloré (Leukocyte Alkaline Phosphatase Kit 85L-2, Sigma-Aldrich, St. Louis/MO, USA) à 405 nm. Les résultats étaient exprimés en nmoles par

Pi/ μ G de protéines clivées. Quatre membranes étaient sélectionnées pour chacune des conditions obtenues à 9 et 13 semaines après implantation. Les cultures d'HBMSCs en alpha MEM seul ou traitées par les extraits protéiques issus de tissu musculaire prélevé sur des rats ne participant pas à l'expérimentation servaient de témoin négatif. La culture d'HBMSCs en milieu inducteur de différenciation ostéoblastique servait de contrôle positif.

3.2.10- Analyse statistique

Les analyses statistiques ont été réalisées avec le logiciel Graph Pad Prism5 (GraphPad software Inc., La Jolla/CA, USA). Pour analyser la significativité statistique des différences entre de petits échantillons non appariés, le test Anova univarié a été utilisé, suivi du test non paramétrique Kruskal Wallis pour analyser la variance par rang et du test de Dunns pour des comparaisons multiples. Les différences étaient considérées comme significatives pour un $p < 0.05$. Les différences significatives ont été marquées par des étoiles : une * indiquait un $p \leq 0.05$, ** indiquait un $p \leq 0.01$, et *** indiquait un $p \leq 0.001$.

3.3- Résultats

L'irradiation a été bien tolérée par les rats, sans réaction secondaire aigue majeure évidente. Seule une petite diminution de la densité capillaire au niveau des sites irradiés a été observée.

Avec les deux types de conformateurs, le conformateur rigide en PMMA et le conformateur semi-rigide en silicone, une membrane induite bien identifiée et facile à récupérer a été observée lors des sacrifices aux deux temps (Figure 22 C et D).

3.3.1- Histologie

La Figure 24 présente des coupes histologiques en colotation HES de membranes induites représentatives des 8 conditions.

Les membranes à 9 semaines induites par le PMMA et non irradiées étaient organisées en deux couches. La couche superficielle au contact du conformateur était constituée de fibroblastes. La couche profonde était principalement constituée de fibres de collagènes, de fibroblastes et de quelques macrophages. La limite entre ces deux couches n'était pas nette et la vascularisation était importante. Les membranes à 9 semaines induites par le PMMA mais irradiées étaient également organisées en 2 couches. La couche superficielle en contact avec le conformateur était principalement constituée de fibroblastes. Dans la

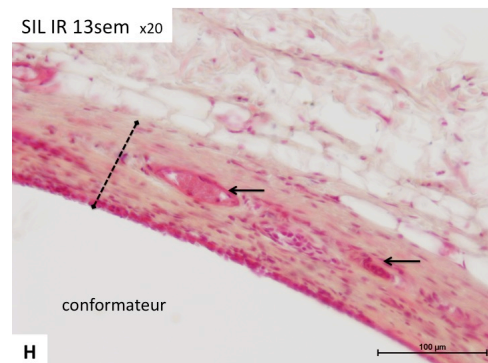
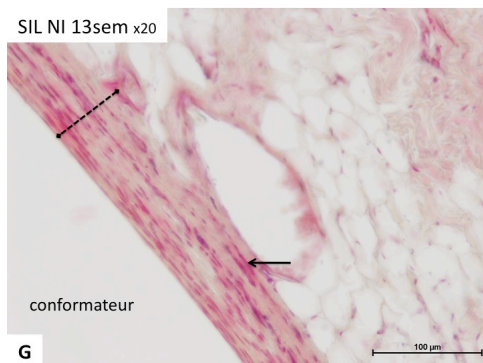
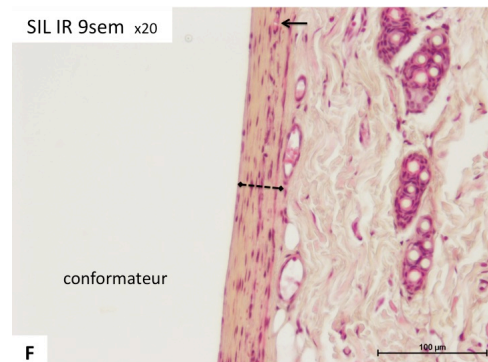
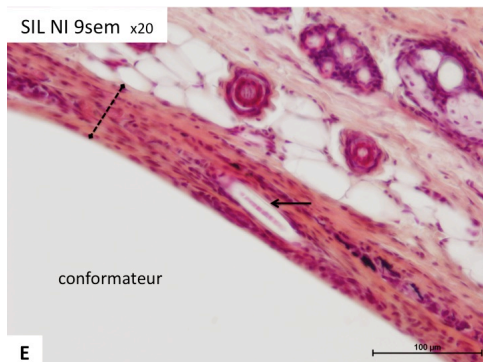
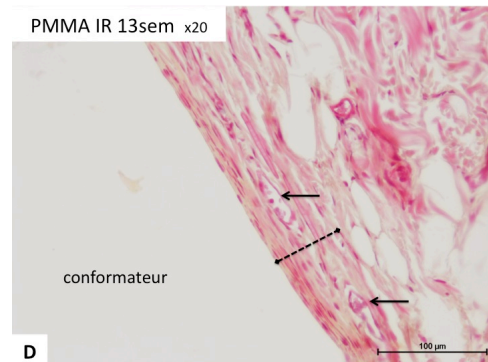
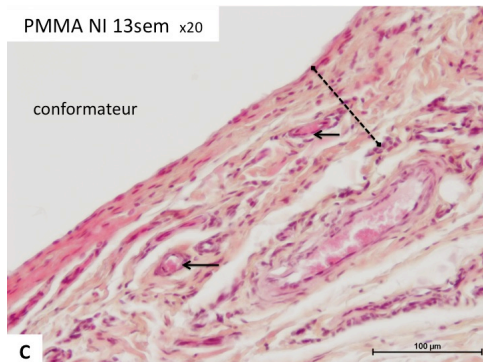
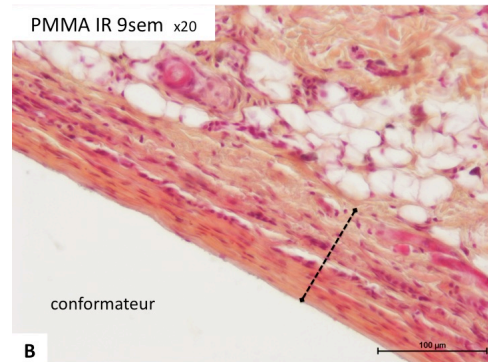
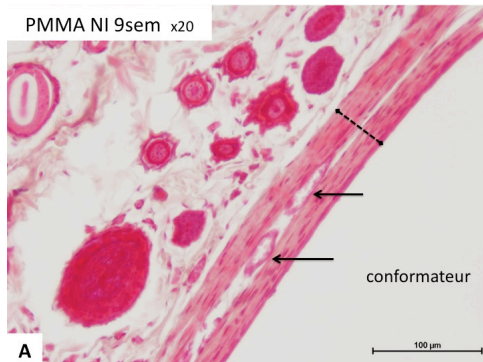
couche plus profonde, l'infiltrat inflammatoire était plus important. La vascularisation était modérée. La réponse inflammatoire était plus importante qu'avec le silicone irradié.

Les membranes à 13 semaines induites par le PMMA et non irradiées étaient bien organisées en 2 couches. Nous avons trouvé une couche de fibroblastes directement au contact avec le conformateur. Plus en profondeur, la fibrose était importante et désorganisée. L'infiltrat macrophagique était modéré. La vascularisation était faible à modérée. Les membranes à 13 semaines induites par le PMMA mais irradiées étaient également organisées en 2 couches. La couche superficielle était constituée de nombreux fibroblastes et macrophages. La couche profonde était constituée d'un réseau dense et désorganisé de fibres de collagène épaisses. La fibrose était importante avec des fibres sclérosées. La vascularisation était pauvre. Pour $\frac{1}{4}$ des membranes, la réaction inflammatoire était très importante au contact du PMMA.

Les membranes à 9 semaines induites par le silicone et non irradiées étaient fines et bien organisées. Les fibres de collagène étaient organisées de façon parallèle et circulaire par rapport au silicone. Il y avait peu de cellules organisées en travées concentriques de fibroblastes. L'infiltrat mononucléaire était modéré. La vascularisation était importante. Ces membranes étaient globalement matures et inertes. Les membranes à 9 semaines induites par le silicone mais irradiées étaient organisées en un seul plan, constitué d'une matrice de collagène dense infiltrée par des fibroblastes. Les fibres de collagène étaient parallèles au conformateur. L'infiltrat de cellules inflammatoires était faible. Les vaisseaux étaient petits en taille mais nombreux.

Figure 24 : Coupes histologiques des membranes induites avec un conformateur en PMMA (A-D) ou en silicone (E-H) en site sous-cutané, avec ou sans radiothérapie (x20).

Les membranes induites ont été récupérées 9 semaines (A-B, E-F) et 13 semaines (C-D, G-H) après l'implantation. Les membranes induites en condition non irradiées sont présentées dans la colonne gauche (A, C, E, G), alors que les membranes induites en condition irradiée sont présentées dans la colonne droite (B, D, F, H). Les barres noires en pointillés indiquent la membrane induite, les flèches noires indiquent des vaisseaux capillaires.



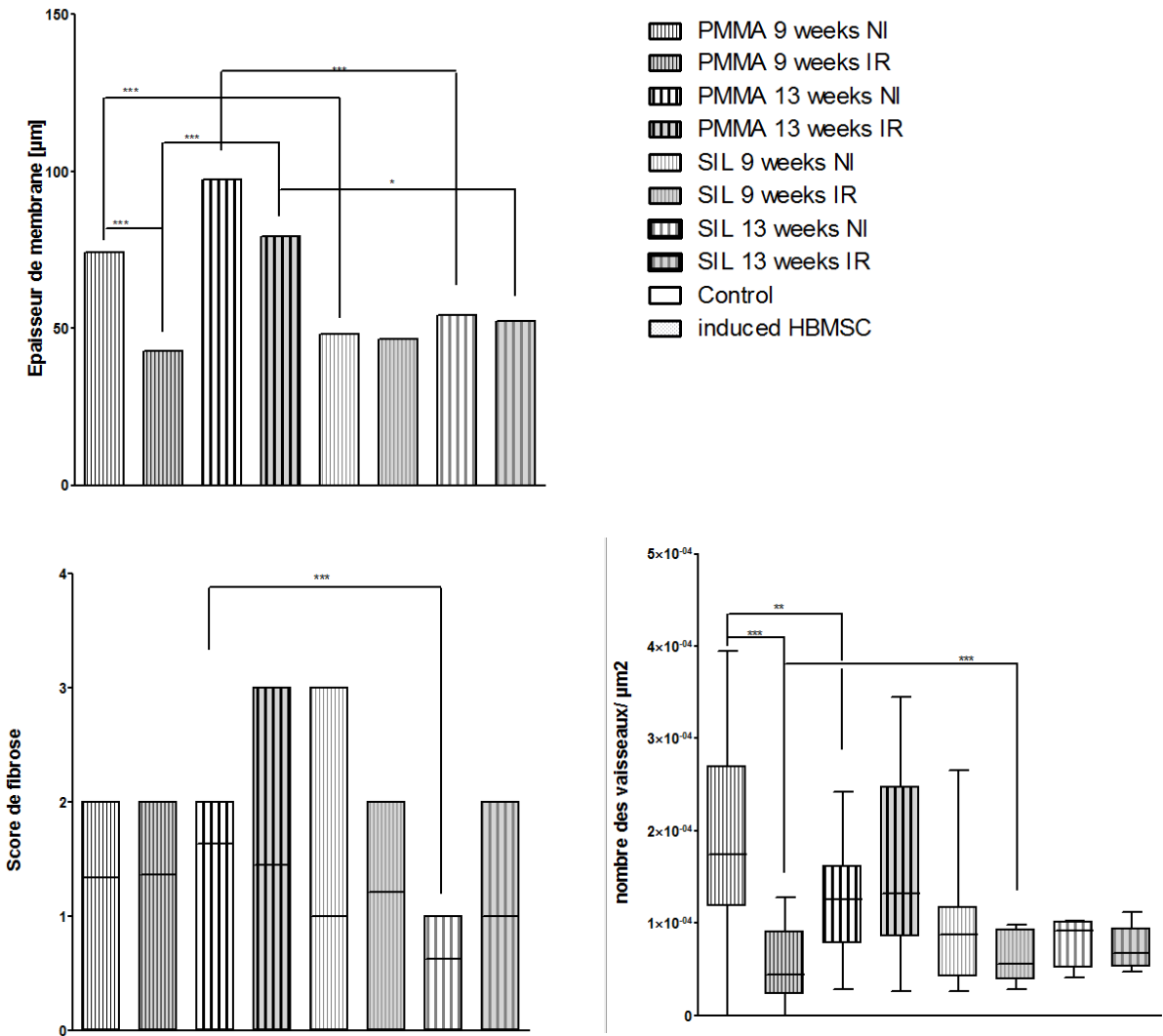
Les membranes à 13 semaines induites par le silicone non irradiées étaient organisées en 2 couches. La couche superficielle était constituée de fibroblastes au contact du conformateur. La couche profonde était constituée d'une matrice fibreuse. Les fibroblastes étaient plus nombreux dans la couche superficielle que dans la couche profonde. Le réseau de fibres de collagène était dense avec une organisation parallèle au conformateur. La vascularisation était moins importante qu'à 9 semaines. Les membranes à 13 semaines induites par le silicone mais irradiées étaient organisées en une seule couche. La fibrose était importante au contact du conformateur, avec des fibres de collagène parallèles. L'infiltrat inflammatoire était important. Les vaisseaux étaient larges et nombreux.

3.3.2- Histomorphométrie

Les mesures des épaisseurs des membranes en histomorphométrie ont été réalisées pour les 8 conditions (Figure 25). L'épaisseur des membranes induites par le silicone restait stable quelque soit le temps d'analyse (9 semaines vs. 13 semaines) et l'irradiation ou non. Si l'on compare l'épaisseur des membranes induites par le PMMA et le silicone, l'épaisseur des membranes induites par le PMMA était significativement plus épaisse que l'épaisseur des membranes induites par le silicone aux deux temps en condition non irradiée ($p < 0.001$), et pour le temps le plus long en condition irradiée ($p < 0.05$). Si l'on compare les épaisseurs des membranes aux deux temps (9 semaines vs. 13 semaines), une différence n'était retrouvée que pour les membranes induites par le PMMA en condition irradiée, avec des épaisseurs supérieures à 13 semaines vs. 9 semaines ($p < 0.001$). Si l'on évalue l'influence de la radiothérapie, une différence n'était retrouvée que pour les membranes induites par le PMMA au premier temps, avec des épaisseurs qui diminuaient avec la radiothérapie ($p < 0.001$).

Pour le score de fibrose, aucune différence significative n'a été constatée entre les conditions en dehors des membranes à 13 semaines non irradiées pour lesquelles les membranes induites par un conformateur en PMMA présentaient plus de fibrose que les membranes induites par un conformateur en silicone (Figure 25).

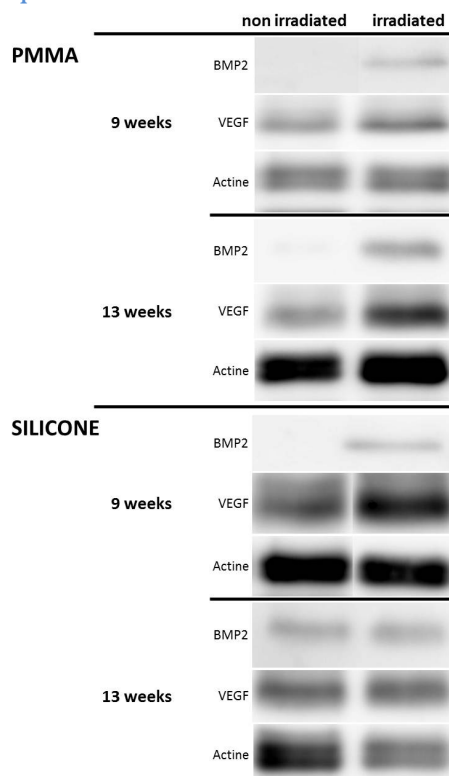
Figure 25 : Epaisseur des membranes, score de fibrose et nombre de vaisseaux des membranes induites par un conformateur en PMMA ou en silicone en sous-cutanée, avec ou sans irradiation, à 9 et 13 semaines.



3.3.3- Quantification des protéines BMP-2 et VEGF

Alors qu'une expression nette de VEGF a été retrouvée dans les 8 conditions, l'expression de BMP-2 n'a été retrouvée de façon significative qu'en condition irradiée (Figure 26). Cependant, les concentrations de ces deux protéines étaient trop faibles pour être quantifiées dans plusieurs des 8 conditions, ne permettant pas la réalisation d'une analyse statistique comparative quantitative.

Figure 26 : Analyse de l'expression de VEGF et de BMP-2 dans les membranes induites par Western Blot des lysats protéiques dans les 8 conditions.



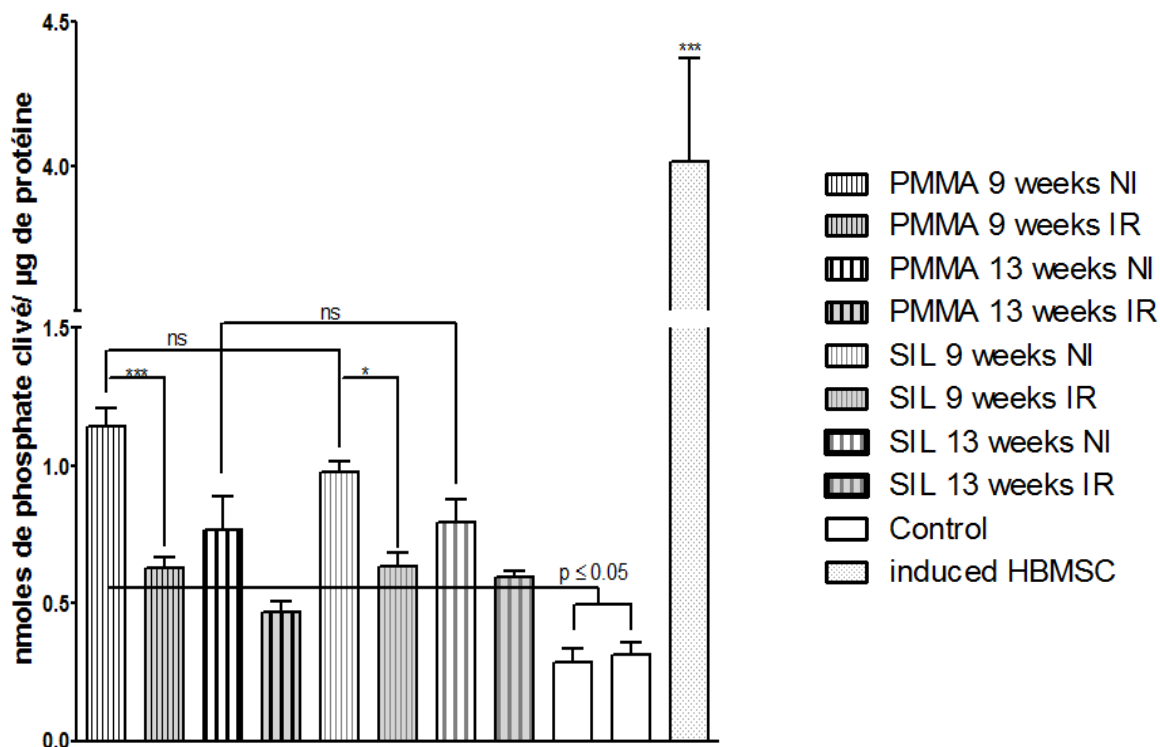
3.3.4- Différenciation cellulaire ostéoblastique

Lorsque les lysats protéiques issus des membranes induites étaient mis en contact avec des HBMSCs, l'analyse par Western Blot montrait une augmentation significative de l'activité ALP avec les membranes induites pour 6 des 8 conditions en comparaison avec des HBMSCs non traitées (Figure 27). Aucune augmentation n'a été constatée avec les conformateurs en PMMA et en silicone en condition irradiée à 13 semaines. L'activité ALP diminuait significativement entre 9 et 13 semaines en condition non irradiée pour les membranes induites par le PMMA ($p < 0.05$). L'activité ALP diminuait significativement sous l'effet de la radiothérapie à 9 semaines pour les membranes induites par le PMMA ($p < 0.001$) et par le silicone ($p < 0.05$). Il n'a été constaté aucune différence liée au type de conformateur (PMMA vs. Silicone) pour des conditions égales par ailleurs (même temps et

même condition d'irradiation). L'activité ALP augmentait d'un facteur 4 pour les HBMSCs en milieu inducteur en comparaison avec les HBMSCs non traitées.

Figure 27 : Expression de l'activité ALP par des HBMSCs traitées par des lysats protéiques des membranes induites

dans les 8 conditions (9 vs. 13 semaines et NI vs. IR) en comparaison avec des HBMSCs non traitées (HBMSC) ou traitées par des lysats protéiques issus de muscle de rats ne faisant pas partie de l'expérimentation (muscle). NI : non irradié ; IR : irradié



3.4- Discussion

La technique des membranes induites avec un conformateur en PMMA a été proposée pour la reconstruction de pertes de substances osseuses segmentaires des os longs dans des situations traumatiques ou après chirurgie pour tumeurs bénignes osseuses, lorsqu'une radiothérapie n'était pas indiquée en traitement adjuvant. Le but de cette étude était d'analyser les conséquences de la radiothérapie sur les propriétés histologiques et biologiques des membranes induites. Les membranes induites par un conformateur en PMMA ont été comparées avec celles induites par un conformateur en silicone, matériau semi rigide qui pourrait avantageusement remplacer le PMMA rigide pour une extraction plus facile du conformateur au second temps.

Dans le passé, l'analyse des membranes induites a été rapporté dans plusieurs études précliniques pour comparer plusieurs sites d'implantation (H. Liu et al., 2013) et pour l'analyse des propriétés ostéoconductrices (Gouron et al., 2014) et ostéoinductrices des

membranes elles-mêmes ou de matériaux dans des modèles orthotopiques (Gouron et al., 2014; Gruber et al., 2013, 2012; Henrich et al., 2013; Klaue et al., 2009; Manassero et al., 2013; Viateau et al., 2010), maxillofaciaux (Zwetyenga et al., 2009), ou ectopiques (Catros et al., 2009; Pelissier et al., 2009). Alors que la plupart des études étaient réalisées chez le lapin (H. Liu et al., 2013; Pelissier et al., 2009, 2004; Woon et al., 2010; Zwetyenga et al., 2009) ou la brebis (Klaue et al., 2009; Manassero et al., 2013; Viateau et al., 2010), 3 études ont été réalisées chez le rat (Gouron et al., 2014; Gruber et al., 2012; Henrich et al., 2013). Les membranes induites en situation sous-cutanée dans notre modèle chez le rat ne différaient pas de celles déjà décrites chez le lapin. Les conformateurs placés dans des poches sous-cutanées sur les pattes arrières étaient bien tolérés par les rats, et il n'a pas été constaté de différence macroscopique entre les membranes induites par un conformateur en PMMA ou en silicone (Figure 2 C et D). Les deux conformateurs induisaient une membrane lisse et fine sans adhérence avec le conformateur, comme cela a déjà été rapporté avec le PMMA (Catros et al., 2009; Pelissier et al., 2004). D'un point de vue microscopique, les membranes induites dans notre étude chez le rat ne différaient pas de celles décrites dans d'autres espèces (Catros et al., 2009; Pelissier et al., 2004; Viateau et al., 2010). Les auteurs décrivaient une couche superficielle cellulaire au contact avec le matériau et une seconde couche profonde plus fibreuse composée de fibroblastes, de myofibroblastes et de collagène. Cette organisation en deux couches a été retrouvée dans notre étude pour toutes les conditions. La distinction des deux couches l'une par rapport à l'autre et leur organisation en termes de densité et d'orientation pouvaient par contre différer selon les conditions. Les membranes induites par un conformateur en silicone avaient deux couches bien distinctes et bien organisées dans les 4 conditions. Ces résultats étaient superposables à ceux rapportés avec les membranes induites par les implants mammaires en silicone (Wyatt et al., 1998). Les couches des membranes induites par un conformateur en silicone étaient parallèles au conformateur, alors que les membranes induites par un conformateur en PMMA avaient une architecture plus anarchique (Figure 3).

Malgré une relative alopecie attendue, la radiothérapie fractionnée avec une dose totale de 50 Grays a été bien supportée, sans les effets secondaires aigus habituellement décrits comme un érythème et une desquamation visibles de la peau (Collen and Mayer, 2006). La focalisation à la source des rayons X permettait d'éviter une irradiation intempestive des organes vitaux, minimisant ainsi les risques de perdre des animaux pendant la durée de l'expérimentation. La dose quotidienne de 2 Grays correspondait à l'un des schémas de

fractionnement les plus souvent utilisés en radiothérapie des tumeurs de la tête et du cou pour leurs meilleurs compromis efficacité/tolérance. (Langendijk et al., 2010) Ce schéma a d'ailleurs été utilisé pour une irradiation des pattes arrières chez le lapin avec une excellente tolérance (Jegoux et al., 2009). D'autres modalités d'irradiation avec des doses plus importantes ont été expérimentées chez le rat sur les pattes arrières (Lerouxel et al., 2009), avec une seule dose de 30 ou 45 Grays équivalentes à 120 ou 180 Grays en radiothérapie multifractionnée, soit 2 ou 3 fois les doses utilisées en pratique clinique (60 Grays à raison de 2 Grays par jour, 5 jours par semaine pendant 6 semaines). Dans cette expérimentation à haute dose, la tolérance cutanée à la radiothérapie était satisfaisante, avec des inflammations de grade 1 (30 Grays) ou 2 (45 Grays). En pratique clinique, les effets secondaires aigus cutanés dépendent de plusieurs paramètres comme le site d'irradiation, la dose totale, et l'énergie délivrée chaque jour (Dutreix, 1986; Glover and Harmer, 2014; Sitton, 1992). Il a déjà été rapporté que la peau des rongeurs est capable de supporter des doses cliniques de radiothérapie (X. Liu et al., 2013). Il n'est donc pas étonnant que très peu d'effets secondaires aigus cutanés aient été constatés dans notre expérimentation utilisant un schéma d'irradiation multifractionnée qui limite au maximum les effets secondaires aigus. Nous n'avons constaté qu'une diminution modérée de la pilosité sur les régions irradiées, mais nous n'avons pas pu analyser les effets secondaires tardifs du schéma d'irradiation pratiqué compte tenu des sacrifices réalisés 2 et 6 semaines après la fin de la radiothérapie. Dans un schéma d'irradiation en une seule dose de 30 Grays correspondant à une dose de 120 Grays en multifractionnement chez le rat, une importante fibrose cutanée était retrouvée à 1 an avec des altérations cellulaires dans les muscles sous jacents (Gallet et al., 2011). La fibrose était accompagnée d'une infiltration tissulaire par des cellules inflammatoires et une sécrétion locale de cytokines pro-inflammatoires.

Les délais pratiqués dans notre expérimentation entre les différents temps étaient proches de ce qui pourrait être réalisé en pratique clinique. Compte tenu du métabolisme plus rapide chez les rats que chez les humains, nous avons volontairement raccourcis le délai entre la chirurgie d'implantation des conformateurs et le début de la radiothérapie, et le délai entre la fin de la radiothérapie et le second temps chirurgical. Nous avons par contre conservé le schéma d'irradiation multifractionné utilisé en clinique. Les membranes induites ont été prélevées à deux temps distincts (2 et 6 semaines après la fin de la radiothérapie pour le groupe irradié, soit 9 et 13 semaines après l'implantation pour les deux groupes). Ces temps étaient volontairement précoces pour éviter l'installation des

effets secondaires tardifs de la radiothérapie. En effet, les lésions observées à long terme dans les tissus sains exposés à la radiothérapie sont caractérisés par une apoptose cellulaire, une ischémie vasculaire et une fibrose cicatricielle (Martin et al., 2000; Stone et al., 2003). Ces effets pourraient compromettre la régénération osseuse.

L'influence de la radiothérapie sur les membranes induites par un conformateur en PMMA avait été analysée chez le lapin (Zwetyenga et al., 2012a). Un mois après l'implantation en sous-cutané sur les pattes arrières, les sites implantés recevaient une dose unique de 15 Grays délivrée par une source de rayons X au Cobalt 60, correspondant à un équivalent de dose de 60 Grays en multifractionnement. Les analyses histologiques des membranes induites irradiées récupérées 1 mois après l'irradiation montraient une membrane « tapissée d'un revêtement endothéliforme pseudosynovial » avec « des tissus conjonctifs sous-jacents constitués de trousseaux de collagène avec ou sans cellules myofibroblastiques ». Cette description en deux couches est assez superposable aux résultats de notre expérimentation. Nos résultats montraient par contre que l'irradiation entraînait une désorganisation relative des membranes induites par le PMMA, alors celles induites par le silicone restaient mieux organisées.

L'épaisseur des membranes induites par le PMMA était significativement plus épaisse que celles induites par le silicone dans 3 des 4 conditions étudiées. Le PMMA entraînerait donc une réaction à corps étranger plus importante que le silicone, avec pour conséquence une membrane plus épaisse. Comme pour le silicone, l'épaisseur des membranes était stable entre les deux temps en condition non irradiée. La tendance à l'augmentation de l'épaisseur entre les deux temps pour les membranes induites par le PMMA n'atteignait pas le seuil de significativité. Par contre, l'épaisseur était particulièrement stable avec le silicone. Il a été démontré chez l'animal que l'épaisseur des membranes induites par le PMMA augmentait au cours des 6 à 8 premières semaines en site sous-cutané et osseux (Gouron et al., 2014; Henrich et al., 2013; Jin et al., 2013; H. Liu et al., 2013) pour ensuite probablement se stabiliser (Jin et al., 2013). Dans la plupart des études, l'absence de temps d'analyse plus tardifs ne permet pas de connaître l'évolution de l'épaisseur passé ces 6 à 8 premières semaines. Nos résultats montraient qu'une fois passés ces premières semaines, l'épaisseur restait constante. L'épaisseur des membranes induites par le PMMA était significativement diminuée au 1^{er} temps entre les conditions non irradiée et irradiée ($p < 0.001$). Cette diminution de l'épaisseur des membranes constatée juste 2 semaines après la fin de la radiothérapie pourrait être liée à l'action répressive de la radiothérapie sur la prolifération

des fibroblastes et/ou la formation du collagène. La radiothérapie est en effet parfois utilisée dans le traitement des cicatrices chéloïdes (Ogawa et al., 2009), pathologie due à une augmentation non contrôlée de la prolifération du collagène dermique par les fibroblastes lors d'un processus de cicatrisation après traumatisme cutané. Les membranes irradiées prélevées au second temps retrouvaient une épaisseur comparable aux membranes non irradiées. Cette augmentation secondaire pourrait être liée au conformateur lui-même. La stabilité physico-chimique du PMMA soumis à une irradiation unique mais à forte dose (25 à 75 Gray) avait été rapporté (Dogan et al., 2013), mais aucune analyse spécifique des liens entre les polymère à la surface du matériau ni étude *in vivo* n'avaient été réalisées. Les conformateurs en PMMA utilisés dans notre expérimentation avaient été stérilisés par une irradiation avec une dose unique de 25 Grays. Dans notre expérimentation animale, la radiothérapie était réalisée sur un mode fractionné avec 25 séances de 2 Grays en 5 semaines. Ces deux irradiations successives et prolongées pourraient avoir altéré le PMMA, et entraîner un relargage de molécules dans les tissus au contact. En comparaison, l'épaisseur des membranes induites par le silicone n'était absolument pas modifiée par le radiothérapie. Ces conformateurs avaient été stérilisés par la chaleur en autoclave, mais les modalités d'irradiation des pattes implantées avec des conformateurs en silicone étaient équivalentes. Dans les conditions expérimentales, le PMMA apparaissait moins « inerte » que le silicone vis à vis de la radiothérapie.

En analyse histologique, les membranes induites apparaissaient bien vascularisées, avec des petits capillaires répartis dans la couche profonde à la fois côté peau et côté muscle. L'analyse de la densité vasculaire moyenne par unité de surface au sein des membranes induites montrait peu de différences significatives entre les conditions. En analyse Western Blot des lysats protéiques, une expression significative de VEGF était retrouvée dans toutes les conditions, preuve supplémentaire du caractère bien vascularisé de ces membranes. Dans notre étude, la radiothérapie entraînait une diminution de la densité vasculaire dans les membranes induites par un conformateur en PMMA, comparativement aux membranes non irradiées. La radiothérapie délivrée au cours de la formation de la membrane induite pourrait diminuer l'angiogénèse. L'angiogénèse est régulée par de nombreux facteurs de croissance, le principal facteur étant le VEGF (Eming et al., 2007). Les quantités de VEGF retrouvées dans notre étude étaient malheureusement trop faibles pour permettre une analyse statistique comparative entre les conditions. Contrairement au PMMA, la densité de vaisseaux dans les membranes induites par le silicone était constante et ne diminuait pas

après radiothérapie. Avec le silicone, la densité après radiothérapie était supérieure à celle retrouvée avec le PMMA au 1^{er} temps ($p < 0.001$). Par contre, cette différence n'était plus retrouvée à 13 semaines.

Une augmentation de l'expression de la BMP-2 dans les membranes induites par un conformateur en PMMA en site sous-cutané avait été rapportée chez le lapin (Jin et al., 2013; Pelissier et al., 2004) et chez le rat (Henrich et al., 2013). Cette augmentation n'a pas été retrouvée dans notre étude. L'explication pourrait être liée aux temps choisis dans notre expérimentation pour l'analyse des membranes. Chez le lapin, un pic d'expression de BMP-2 était retrouvé à 4 semaines (Jin et al., 2013; Pelissier et al., 2004) après l'implantation, avec ensuite une courbe nettement dégressive jusqu'à 8 semaines. Chez le rat, une expression de BMP-2 était retrouvée à 2, 4 et 6 semaines sans courbe descendante, mais l'absence d'évaluation au delà de 6 semaines ne permettait pas de savoir si l'expression de BMP-2 se prolongeait jusqu'aux 9^{ème} et 13^{ème} semaines. En site osseux chez le rat, un pic d'expression de BMP-2 a également été constaté à 4 semaines (Henrich et al., 2013). Les quantités retrouvées en site osseux étaient plus importantes qu'en sous-cutané, mais une diminution de l'expression était également constatée après ce pic. Nos résultats tendraient à prouver que l'expression de BMP-2 aurait atteint un seuil pratiquement non détectable aux deux temps tardifs 9 et 13 semaines dans des membranes induites par un conformateur en PMMA en sous-cutané. Nos résultats ont également montré qu'un conformateur en silicone ne permettait pas d'espérer des quantités de BMP-2 plus importantes à ces deux temps tardifs qu'un conformateur en PMMA. L'impact de cette expression de BMP-2 dans les membranes induites pourrait ne pas être déterminant dans le succès de la régénération osseuse. Dans deux études chez le lapin, une céramique phosphocalcique macroporeuse a été greffée dans des membranes induites par un conformateur en PMMA en sous-cutané (Catros et al., 2009; Jin et al., 2013). Bien que cette greffe ait été réalisée 4 semaines après leur implantation, c'est à dire lors du pic d'expression de BMP-2, aucune ostéogénèse n'a été constatée. Des résultats similaires ont été rapportés chez la brebis en site osseux (Manassero et al., 2013) avec du corail. Les quantités de BMP-2 exprimées dans les membranes induites ne seraient pas suffisantes pour permettre une ostéogénèse ectopique ou orthotopique à partir d'un matériau uniquement ostéoconducteur. Par contre, une ostéogénèse ectopique significative a pu être constatée après la greffe d'une céramique phosphocalcique mélangée à de l'os autologue (céramique:os autologue à 50:50) (Catros et al., 2009). Ces résultats démontreraient que les facteurs de croissance ostéogéniques contenus dans l'os autologue seraient bien plus

déterminants que les facteurs de croissance contenus dans les membranes pour induire la régénération osseuse.

Cependant, nos résultats ont montré que les membranes induites par un conformateur en PMMA ou en silicone et prélevées à 9 et 13 semaines avaient des propriétés d'ostéodifférenciation *in vitro* sur des cultures d'HBMSCs (Figure 27). Dans 6 des 8 conditions examinées, les lysats protéiques issus des membranes induites ont entraînés une augmentation significative de l'activité ALP. Seules les membranes en conditions irradiées à 13 semaines avec un conformateur en PMMA ou en silicone ne montraient pas d'augmentation de l'activité ALP. Ces résultats étaient très comparables à ceux déjà rapportés avec des membranes induites en sous-cutané par un conformateur en PMMA chez le lapin et prélevées à 4 semaines (Pelissier et al., 2004). Une influence du temps de prélèvement des membranes sur leur ostéogénicité a été constaté : en condition non irradiée, les membranes induites par un conformateur en PMMA prélevées plus tardivement (13 semaines) entraînaient une plus faible augmentation de l'activité ALP que les membranes prélevées plus précocement (9 semaines) ($p < 0.05$). Cette influence n'a pas été constatée avec les conformateurs en silicone. Nos résultats *in vitro* ont aussi montré que la radiothérapie avait une influence négative sur « l'ostéogénicité » des membranes. L'augmentation de l'activité ALP était moins importante avec les membranes irradiées que non irradiées à 9 semaines avec les deux types de conformateurs, et était non significative à 13 semaines. L'augmentation de l'activité ALP par les lysats protéiques pourrait être due à l'action de plusieurs facteurs de croissance. Une augmentation significative de l'expression de nombreux gènes de facteurs de croissance impliqués dans l'ostéogénèse a été démontré dans les membranes induites par des conformateurs en PMMA en site osseux chez le rat (Gruber et al., 2012) et chez l'homme (Cuthbert et al., 2013). Chez le rat, l'expression de ces gènes était retrouvé 16 semaines après l'implantation (Gruber et al., 2012). Cependant, l'implication réelle de ces facteurs retrouvés dans les membranes comparativement aux facteurs apportés par la greffe d'os autologue reste à démontrer. Dans notre expérimentation, bien que l'effet ostéoinducteur *in vitro* des membranes induites était significatif par rapport aux contrôles négatifs (tissus musculaire et HBMSCs non traitées), cet effet était relativement modeste comparé à l'augmentation de l'activité ALP retrouvée dans les cultures d'HBMSCs en milieu inducteur (augmentation d'un facteur 4 comparativement aux cultures d'HBMSCs non traitées). Ceci pourrait expliquer qu'aucun effet ostéoinducteur n'ait été constaté *in vivo* en site ectopique et orthotopique (Jin et al., 2013; Manassero et al., 2013; Pelissier et al., 2004).

3.5- Conclusion

Nos résultats ont montré pour la première fois que les membranes induites en sous-cutané par un conformateur en PMMA présentaient des altérations histologiques et biologiques secondaires à une radiothérapie fractionnée à dose clinique. Le matériau lui-même pourrait être impliqué dans ces modifications, car les membranes induites par un conformateur en silicone présentaient moins de modifications. Les membranes induites par les deux conformateurs gardaient cependant des propriétés ostéogéniques *in vitro* potentiellement intéressantes pour la régénération osseuse, et ceci à des temps relativement tardifs compatibles avec la réalisation de la radiothérapie. Ces résultats remettent en question l'utilisation d'un conformateur en PMMA pour l'utilisation de la technique des membranes induites dans le cadre du traitement de tumeurs malignes nécessitant un traitement adjuvant par radiothérapie. Le silicone se présente comme alternative du fait de son excellente tolérance à la radiothérapie. Les conséquences de la radiothérapie en termes de régénération osseuse *in vivo* au sein de membranes préalablement irradiées devront être préalablement évaluées chez l'animal en site osseux. Cette étude a été publiée dans Acta Biomaterialia (de Monès et al., 2015b).

Chapitre 4 : Etudes *in vitro* de la cytotoxicité et des propriétés ostéogéniques de la simvastatine sur des cellules souches mésenchymateuses issues du stroma médullaire

4.1- Introduction

L'ostéogénèse est caractérisée par l'engagement et la prolifération de cellules ostéoprogénitrices qui, après arrêt de la multiplication cellulaire, se différencient en ostéoblastes fonctionnels chargés de la synthèse et de la minéralisation de la matrice osseuse. Les ostéoblastes sont des cellules qui dérivent des cellules mésenchymateuses du stroma médullaire. Leur fonction est de synthétiser la matrice osseuse collagénique et non collagénique puis de participer à la minéralisation de cette matrice.

Plusieurs marqueurs sont exprimés au cours de la différenciation ostéoblastique. Certains marqueurs dits précoces sont exprimés rapidement comme Cbfa1/Runx2, le récepteur à la PTH (PTH-R), la phosphatase alcaline (PAL), le collagène de type 1 (COLL-I) et l'ostéopontine (OPN). Des marqueurs dits tardifs marquent la différenciation en ostéoblaste différencié comme la sialoprotéine osseuse (BSP : Bone Sialoprotein) et l'ostéocalcine (OC).

Les objectifs de ces travaux *in vitro* étaient : i) de vérifier l'absence de cytotoxicité de la simvastatine sur des cultures de cellules mésenchymateuses issues du stroma médullaire humain (hBMSCs); ii) d'analyser la différenciation ostéoblastique précoce (PAL) et tardive (OCN) induite par la simvastatine sur des BMSCs issues du stroma médullaire de Rat (rBMSCs); iii) d'analyser l'expression induite de deux facteurs de croissance importants dans la régulation du recrutement, de la différenciation, de la fonction de l'ostéoblaste et de l'angiogenèse (BMP-2 et VEGF).

4.2- Matériels et méthodes

4.2.1.- Etude de la cytotoxicité de la simvastatine sur des cellules souches mésenchymateuses issues de la moelle osseuse humaine (hBMSCs)

Dans ce travail, nous avons utilisé des cellules souches mésenchymateuses isolées à partir du stroma de la moelle osseuse humaine (hBMSCs pour Human Bone Marrow Stoma Cells) selon des modalités déjà rapportées par notre équipe (Vilamitjana-Amedee et al., 1993). Les prélèvements de moelle osseuse sont effectués dans le service du Professeur Fabre (CHU Pellegrin, Bordeaux) à partir de la diaphyse fémorale de patients âgés de 40 à 80 ans. L'isolement de ces cellules se fait par passages successifs de la moelle dans des aiguilles 16G, 18G et 21G afin de la dissocier, puis la suspension cellulaire est centrifugée et la fraction vasculaire stromale (SVF) estensemencée à une densité cellulaire de 5×10^5 cellules/cm² dans du milieu de α -MEM (Gibco) supplémenté avec 10% (v/v) de sérum de veau fœtal (SVF) décomplémenté par chauffage à 56°C pendant 30 min et 1% (v/v) de

pénicilline + streptomycine (PS). Ce milieu permet de garder les cellules adhérentes à l'état de cellules mésenchymateuses non différenciées. Le milieu de culture est renouvelé tous les 2 jours. La confluence cellulaire est obtenue après 15 jours de culture. Après détachement des cellules par action de la trypsine, elles sont amplifiées à raison de 2×10^3 cellules/cm² avec le même milieu.

Les cellules issues du second passage ont été utilisées pour la réalisation de l'étude de la cytotoxicité de la simvastatine après ensemencement dans des plaques de 96 puits (0,32cm²) à une densité de 15 000 cellules par cm². A la subconfluence et après élimination du surnageant de chaque puits, les cellules ont été traitées par l'addition de 100µl de milieu de culture complet contenant de la simvastatine (VWR#USPH1612700, Paris, France) et 2 concentrations 10^{-6} M et 10^{-5} M (n=6) ont été étudiées. Deux témoins ont été utilisés : un témoin positif, le TritonX100 à 0,1% (v/v) capable d'induire une réponse cytotoxique de façon reproductible et un témoin négatif représenté par le milieu de culture dépourvu de simvastatine et incubé dans les mêmes conditions.

Les plaques ont été placées dans un incubateur thermostaté à 37°C, 5 % de CO₂ et 95 % d'humidité pendant 24 heures.

Deux techniques ont été utilisées pour évaluer la cytotoxicité de la simvastatine : le test au MTT décrit par Mosmann (Mosmann, 1983) qui permet de quantifier une activité métabolique et le test du Rouge Neutre décrit par Parish (Parish and Müllbacher, 1983) qui évalue la viabilité cellulaire.

- Test au MTT

Le MTT ou Bromure de 3-(4-5 diméthylthiasol-2-yl) diphényl Tétrazolium (Sigma) est un sel de tétrazolium de couleur jaune en solution aqueuse à pH neutre. Il est réduit en cristaux bleus de formazan par la succinate déshydrogénase mitochondriale des cellules vivantes. La quantité de formazan généré par les cellules après leur incubation avec le MTT est directement liée à leur activité métabolique.

Après 24 heures de contact avec les cellules, le surnageant était remplacé par 125 µL d'une solution MTT à 5mg/ml diluée au 1/5 (v/v) dans un milieu sans rouge phénol (InVitrogen). Après 3 heures d'incubation à 37°C et 5% de CO₂, le surnageant était éliminé et les cristaux de formazan formés étaient solubilisés par l'addition de 100 µl de DMSO (Diméthyl Sulfoxyde, Sigma). Les plaques étaient lues au lecteur de plaque Perkin Victor X3 (Perkin) à une longueur d'onde de 540 nm, la coloration s'étendant de l'incolore entraînant 100% de cytotoxicité pour le témoin positif tritonX100 à une couleur violacée d'autant plus

intense que la substance testée est non toxique. Les résultats étaient exprimés en pourcentage par rapport au témoin qui représente le 100% d'activité.

- Test du Rouge Neutre ou test de viabilité

Le Rouge Neutre est un colorant vital qui se fixe par liaisons électrostatiques sur les sites anioniques de la matrice lysosomiale et toute diminution de l'incorporation de ce colorant traduit une altération de l'intégrité membranaire de ce compartiment. L'intensité de la coloration reste proportionnelle aux nombres de cellules vivantes. Après 24 heures de contact avec les cellules, le surnageant était remplacé par 100µl d'une solution de Rouge Neutre (Sigma) diluée en 1/80 (v/v) dans le milieu IMDM supplémenté avec 10% de SVF. Après 3 heures d'incubation à 37°C et 5% de CO₂, le surnageant était éliminé et la lyse cellulaire était réalisée en ajoutant 100 µl d'une solution d'acide acétique à 1% (v/v) dans de l'éthanol à 50% (v/v). Après homogénéisation de la coloration, Les plaques étaient lues au lecteur de plaque Perkin Victor X3 (Perkin) à la longueur d'onde de 540 nm. Les résultats étaient exprimés en pourcentage par rapport au témoin qui représente le 100% de la viabilité.

4.2.2- Effet de la simvastatine sur la différenciation de cellules souches mésenchymateuses issues du stroma de la moelle osseuse de rats (rBMSCs)

Dans ce travail, nous avons étudié l'effet longitudinal de la simvastatine à 2 concentrations différentes sur la différenciation ostéoblastique de cellules souches mésenchymateuses issues du stroma de la moelle osseuse de Rats (rBMSCs). Pour mettre en évidence cette différenciation, nous avons utilisé une technique cytochimique qualitative de la phosphatase alcaline (PAL), premier marqueur de différenciation ostéoblastique, déterminée par la technique d'Ackerman (Ackerman, 1962) à l'aide d'un kit commercialisé par Sigma (Sigma 104 diagnostics kit 85L-2). Cette activité enzymatique se traduit par la formation d'un complexe insoluble coloré qui reste localisé sur le site d'activité de l'enzyme.

Nous avons aussi quantifié cette activité PAL par un test colorimétrique : le p-nitrophényl-phosphate utilisé comme substrat est hydrolysé en p-Nitrophénol et en acide phosphorique en présence d'un tampon carbonate à pH 9,8 qui génère une coloration jaune et l'activité enzymatique est mesurée à une longueur d'onde de 405nm (Kit LabAssay™ ALP, Wako, Neuss, Allemagne). Les résultats sont en mUnités/µg de Protéines.

Nous avons aussi étudié la capacité de ces cellules à former des dépôts minéralisés par la coloration de Von Kossa qui permet de mettre en évidence ces dépôts minéralisés de calcium formés et produits par les cellules en culture. Cette méthode transforme les sels de

calcium en sels d'argent et met en évidence avec une coloration noire les phosphates et carbonates de calcium présents dans les tissus ou la matrice extracellulaire synthétisée par les cellules en culture.

Et enfin, nous avons étudié à partir d'extraction d'ARN l'expression génique des marqueurs de différenciation par RT-qPCR, en particulier l'ostéocalcine (OCN), la BMP2 et le VEGF.

Pour ce faire, nous avons utilisé des cellules mésenchymateuses issues du stroma de la moelle osseuse de Rat (rBMSCs). De façon stérile et à partir de fémurs, de tibias et d'humérus de 3 Rats adultes, sectionnés aux extrémités et placés dans un tube stérile de 0,5ml percé, lui même placé dans un second tube stérile de 2ml contenant 250µl de NaCl 0,9% (p/v) avec 25UI/ml d'héparine (Figure 28). Après centrifugation pendant 30 secondes à 1000 rpm, la fraction vasculaire stromale (SVF) a été récupérée puis transférée dans un tube stérile de 50ml contenant une solution de NaCl 0,9% (p/v) avec 25UI/ml d'héparine. La suspension a été dissociée par des passages successifs dans des aiguilles 16G, 18G et 21G puis centrifugée et après comptage, les cellules ont étéensemencées à une densité cellulaire de 10×10^3 cellules/cm² dans du milieu α -MEM supplémenté de 15 % (v/v) de sérum de veau foetal (SVF) décomplémenté par chauffage à 56°C et 1 % de pénicilline + streptomycine (PS).

Le milieu de culture a été renouvelé tous les 2 jours. La confluence cellulaire a été obtenue après 15 jours de culture. Après détachement des cellules par action de la trypsine, elles ont été amplifiées à raison de 10×10^3 cellules/cm² avec le même milieu.

Pour toutes les expérimentations, nous avons utilisé des cellules issues du 3^{ème} passage.

Les cellules ont étéensemencées dans des puits de 2 cm² à raison de 10 000 cellules/cm² pour la cytochimie de la PAL (n=2) et pour l'étude de la minéralisation (n=2), dans des puits de 4 cm² à raison de 10 000 cellules/cm² pour la quantification de l'activité PAL (n=4) et dans des puits de 10 cm² à raison de 10 000 cellules/cm² pour la quantification de l'expression génique des marqueurs de différenciation (n=2). Quatre conditions ont été testées : A) le milieu α -MEM supplémenté de 10 % de SVF (v/v) - B) le milieu inducteur α -MEM supplémenté de 10 % de SVF (v/v), 10nM de dexaméthasone, 25µg/ml d'acide ascorbique et 10mM de beta glycérophosphate,) - C) le milieu α -MEM supplémenté de 10 % de SVF (v/v) et de simvastatine à 10^{-6} M, - D) le milieu α -MEM supplémenté de 10 % de SVF (v/v) et de simvastatine à 10^{-8} M. Les cellules ont été traitées tous les 3 jours pendant 21 jours.

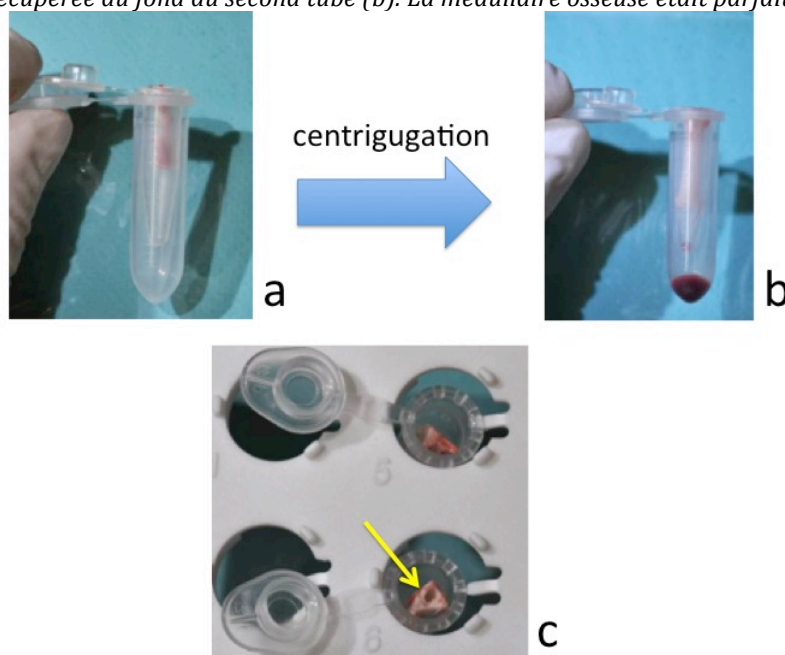
Mesure qualitative et quantitative de l'activité phosphatase alcaline (PAL)

Après 3, 7, 14 et 21 jours de culture, les cellules ont été rincées après élimination des surnageants avec du PBS 0,1M pH 7,4 puis pour la cytochimie de la PAL, fixées avec une solution de citrate 12mM (acétone 60% (v/v)) pendant 30 secondes à température ambiante et ensuite incubées 30 min à l'obscurité et à température ambiante en présence de la solution substrat composé de 48 ml d'eau distillée, d'une capsule de Fast Blue et de 2 ml de naphthol AS-MX phosphate (kit de détection 85L-2 (Sigma)). La couche cellulaire a été lavée à l'eau avant observation. Le couplage du produit de la réaction avec le sel de diazonium (sel Fast Blue R-R) entraîne la formation d'un complexe insoluble de couleur bleue localisé sur le site d'activité enzymatique. Les cellules présentant cette activité montrent alors des granulations cytoplasmiques bleu-violacées.

Pour la coloration au Von Kossa, les cellules ont été fixées avec du paraformaldéhyde 4% (p/v) pendant 20 min à 4°C, puis rincées 3 fois avec de l'eau distillée afin d'éliminer toute trace de formol et mis en présence de nitrate d'argent à 2,5% (v/v) pendant 30 minutes à température ambiante. Après élimination et rinçages abondants, une solution composée de 5% de carbonate de sodium (p/v) / 25% (v/v) de formol 37% est ajoutée et la coloration noire presque immédiate montre la présence des cristaux de calcium, la matrice étant colorée en jaune. Après rinçage, les plaques sont conservées à 4°C en présence d'eau à l'abri de la lumière pour une observation en microscopie optique.

Figure 28 : Récupération de la moelle osseuse totale des fémurs, tibias et humérus.

Une fois l'os récupéré et ses extrémités proximale et distale coupées, l'os était placé dans un premier tube stérile percé au fond, lui-même placé dans un second tube plus large (a). Ce montage était centrifugé. La moelle osseuse totale était récupérée au fond du second tube (b). La médullaire osseuse était parfaitement vidée (c).



Mesure de l'expression d'ostéocalcine (OCN), de BMP-2 et de VEGF par RT-PCR quantitative (RT-qPCR)

Pour l'extraction des ARN, après rinçage des cupules, les cellules étaient détachées de leur support par action de la trypsine, puis après centrifugation le culot était conservé à -80°C avant l'extraction des ARNs.

Le cDNA a été synthétisé à partir de 1µg d'ARN total. Les RT-qPCR ont été réalisées avec une dilution de 1/80 de cDNA. La quantification du cDNA a été réalisée par la méthode des $\Delta\Delta Cq$ avec le gène de la protéine ribosomale L9 comme gène de ménage (housekeeping gene HKG).

Les séquences des couples d'amorces étaient les suivantes :

Gène	spécificité d'espèce	Séquences des couples d'amorces spécifiques	T° milieu (°C)
P0 (ribosomal protein L9)	rat	as : 5' CACTGGCTGAAAAGGTCAAGG 3'	60
		s : 5' GTGTGAGGGGCTTAGTCGAA 3'	
OSTEOCALCINE (OCN)	rat	as : 5' TCAACAATGGACTTGGAGCCC 3'	60-61
		s : 5' GCAACACATGCCCTAAACGG 3'	
BMP2	rat	as : 5' GACTGCGGTCTCCTAAAGGTCG 3'	61
		s : 5' CTGGGGAAGCAGCAACACTA 3'	
VEGF (A)	rat	as : 5' GCCTCAGGACATGGCACTAT 3'	58
		s : 5' CTTCTTCCACCACTGTGTCT 3'	

4.2.5- Analyse statistique

Les analyses statistiques ont été réalisées avec le logiciel Graph Pad Prism5 (GraphPad software Inc., La Jolla/CA, USA). Pour analyser la significativité des différences statistiques entre de petits échantillons non appariés, le test Anova univarié a été utilisé, suivi du test de Turkey. Les différences étaient considérées comme significatives pour un $p < 0.05$. Les différences significatives ont été marquées par des étoiles : une * indiquait un $p \leq 0.05$, ** indiquait un $p \leq 0.01$, et *** indiquait un $p \leq 0.001$.

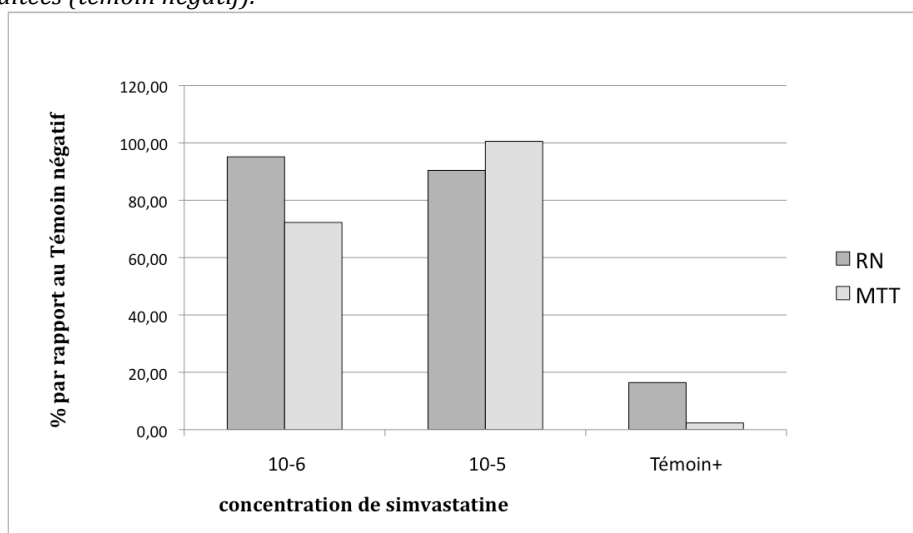
4.3- Résultats

4.3.1- Analyse de la cytotoxicité de la simvastatine sur des cellules souches mésenchymateuses issues de la moelle osseuse humaine (hBMSCs)

L'analyse de l'activité cellulaire (test MTT) et de la viabilité cellulaire (test rouge neutre) de cellules souches mésenchymateuses issues de la moelle osseuse humaine (hBMSCs) traitées pendant 24 heures par une solution de simvastatine à 10^{-6} M ou 10^{-5} M n'a pas révélé de toxicité cellulaire significative (Figure 29). Les ratios de valeurs par rapport à des cellules non traitées étaient supérieurs ou égaux à 75% pour les deux tests.

Figure 29 : Analyse de la cytotoxicité cellulaire de deux concentrations différentes de solution de simvastatine (10^{-6} M et 10^{-5} M) ou de phénol à 64 g/l (Témoin +) sur des hBMSCs.

Evaluation par les test MTT et rouge neutre (RN). Les résultats sont exprimés en pourcentage par rapport à des cellules non traitées (témoin négatif).



4.3.2- Effet de la simvastatine sur la différenciation de cellules souches mésenchymateuses issues du stroma de moelle osseuse de rats (rBMSCs)

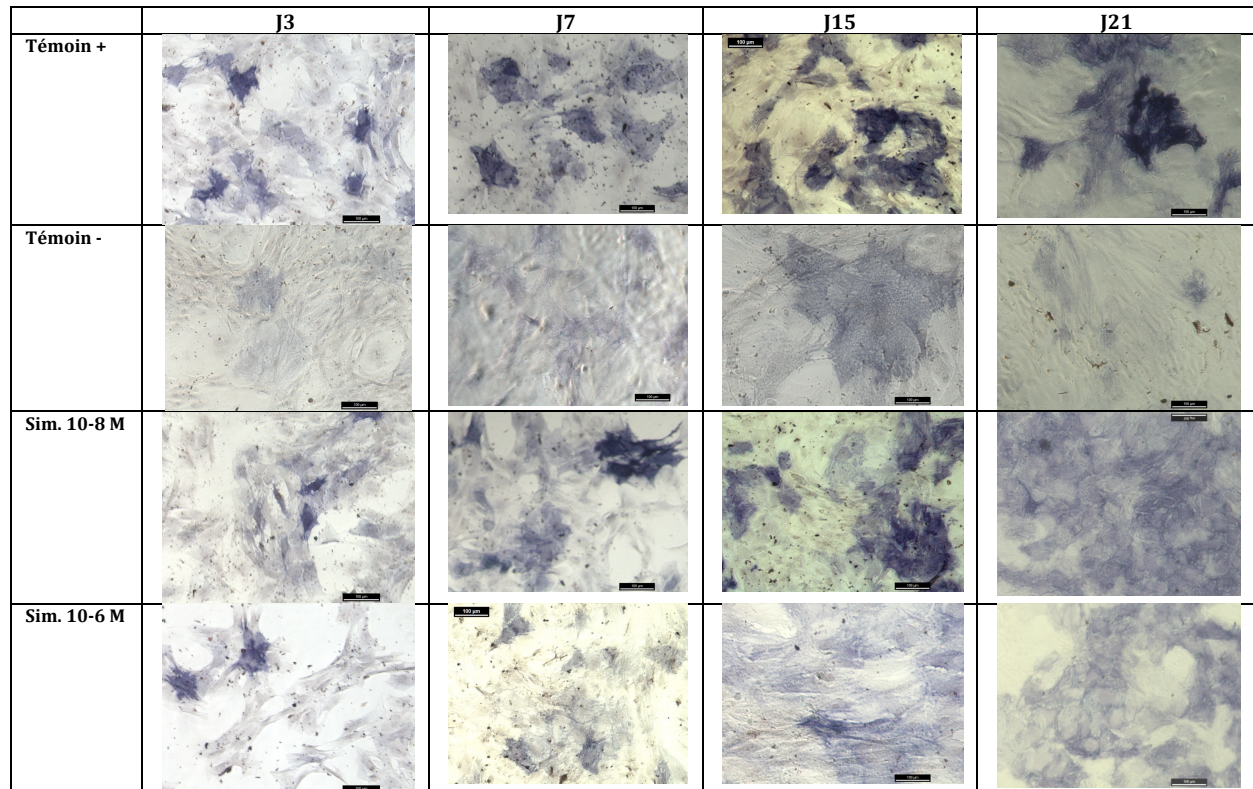
Evaluation qualitative de l'activité ALP

L'activité ALP a été analysée de façon qualitative (Figure 30). La validité du test a été vérifiée par la réalisation d'un témoin positif, avec des cellules rBMSCs cultivées en présence de facteurs de différenciation ostéoblastique. On observe, par rapport au témoin négatif, la présence précoce et constante d'une forte activité ALP sous la forme de nombreuses cellules comportant des granulations cytoplasmiques bleu-violacées.

Une augmentation qualitative de l'activité PAL a également été constatée sur les cultures traitées par la simvastatine à 10^{-8} M et 10^{-6} M.

Figure 30 : Evaluation qualitative des activité ALP à J3, J7, J15 et J21 de différentes cultures cellulaires de rBMSCs sur plastique en milieu de culture seul (témoin -), en milieu de culture additionné de facteurs de différenciation ostéoblastique (Témoin +), traitées par une solution de simvastatine à $10^{-8}M$ (Sim. $10^{-8}M$) ou à $10^{-6}M$ (Sim. $10^{-6}M$) tous les trois jours.

Les cellules présentant cette activité ALP montrent alors des granulations cytoplasmiques bleu-violacées, nombreuses pour les cellules du témoin+ et absentes pour les cellules du témoin-.



Evaluation quantitative de l'activité ALP

L'activité ALP a été analysée à J3, J7, J14 et J21 de façon quantitative pour les 4 conditions de culture de rBMSCs (Figure 31).

Aucune augmentation d'activité n'a été constatée à J3 dans aucune des 4 conditions de culture.

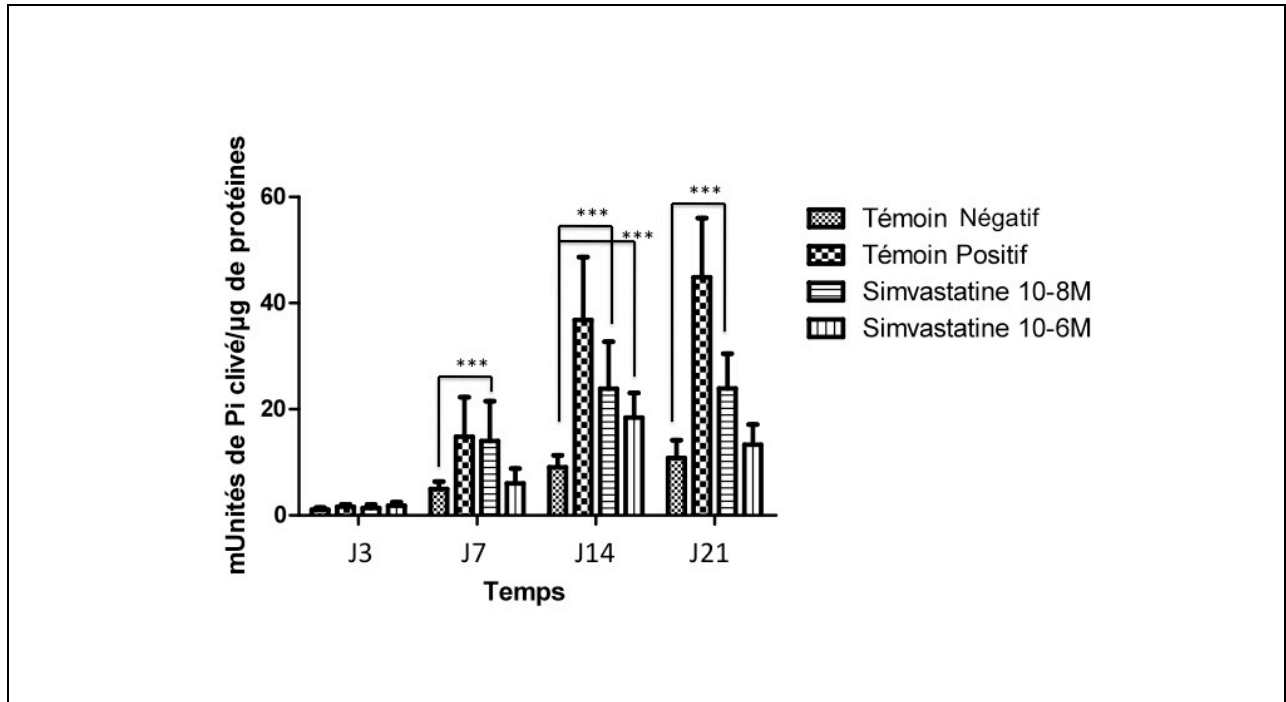
Une augmentation très nettement significative ($p < 0.001$) de l'activité PAL a été constatée à J7, J14 et J21 pour le témoin positif.

Une augmentation très nettement significative ($p < 0.001$) de l'activité PAL a été constatée à J7, J14 et J21 avec la simvastatine $10^{-8}M$ par rapport au témoin négatif. Cette augmentation de l'activité PAL par rapport au témoin négatif était plus tardive et plus brève (uniquement à J14) avec la simvastatine à $10^{-6}M$.

Par rapport au témoin positif, ces niveaux d'activité étaient significativement inférieurs à J14 et J21 ($p < 0.001$) pour la simvastatine à $10^{-8}M$ et à J7 ($p < 0.01$), J14 et J21 ($p < 0.001$) pour la simvastatine à $10^{-6}M$.

Les niveaux d'activité PAL étaient significativement supérieurs avec la simvastatine à $10^{-8}M$ à J7 ($p < 0.01$) et J21 ($p < 0.001$) comparativement à la simvastatine à $10^{-6}M$.

Figure 31 : *Evaluation quantitative de l'activité ALP à J3, J7, J14 et J21 de rBMSCs en milieu de culture seul (témoin -), en milieu de culture additionné de facteurs de différenciation ostéoblastique (Témoin +), ou traitées par une solution de simvastatine à $10^{-8}M$ ou à $10^{-6}M$. Les résultats sont exprimés en unités de signal rapportées à la quantité de protéines totales.*




Evaluation qualitative de la minéralisation par la coloration Von Kossa

La minéralisation a été mise en évidence au moyen de la coloration Von Kossa (Figure 32). Comme attendu, aucune minéralisation n'a été constatée pour le témoin négatif alors que la minéralisation était intense pour le témoin positif, et ceci dès J7. Pour les cultures cellulaires soumises à un traitement par la simvastatine, la minéralisation apparaissait moins intense que pour le témoin positif, mais cette minéralisation était très nettement significative par rapport au témoin négatif. La minéralisation n'apparaissait pas très différente avec les deux concentrations de simvastatine.

Figure 32 : Evaluation qualitative de la minéralisation par la coloration Von Kossa à J7 et J21 de différentes cultures cellulaires de rBMSCs sur plastique en milieu de culture seul (témoin -), en milieu de culture additionné de facteurs de différenciation ostéoblastique (témoin +), traitées par une solution de simvastatine à $10^{-8}M$ (Sim. $10^{-8}M$) ou à $10^{-6}M$ (Sim. $10^{-6}M$) tous les trois jours.

La minéralisation était visible sous la forme d'une coloration noire.



Evaluations quantitatives de l'expression de BMP-2, OCN et VEGF par RT-qPCR

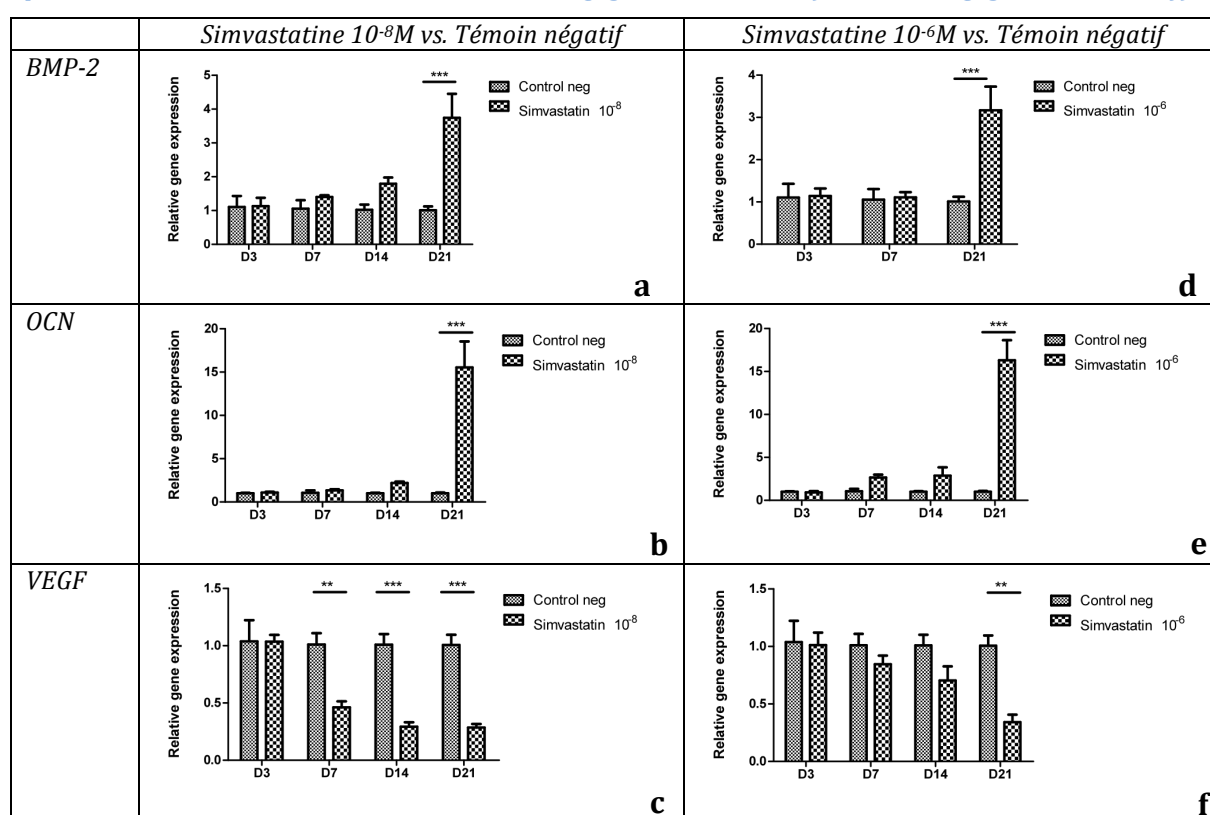
- Evaluations par rapport au contrôle négatif (Figure 33 a-f) :

Les niveaux d'expression de BMP-2 étaient très significativement supérieurs à ceux du contrôle négatif pour les deux concentrations de simvastatine à J21. Il n'y avait pas de différence significative aux autres temps pour des niveaux d'expressions faibles.

Les niveaux d'expression d'OCN étaient très significativement supérieurs à ceux du contrôle négatif pour les deux concentrations de simvastatine à J21. Il n'y avait pas de différence significative aux autres temps pour des niveaux d'expressions faibles.

Les niveaux d'expression de VEGF étaient significativement inférieurs à ceux du contrôle négatif aux trois derniers temps pour la concentration $10^{-8}M$ et à J21 pour la concentration $10^{-6}M$. Aux autres temps, les niveaux d'expressions étaient inférieurs mais pas de façon significative.

Figure 33 a-f : Niveaux d'expression de BMP-2, OCN et VEGF aux temps J3, J7, J14 et J21 par des cultures de rBMSCs en milieu de culture seul (témoin négatif) ou traitées tous les 3 jours par des solutions de simvastatine à $10^{-8}M$ (figures 6a, 6b, 6c) ou $10^{-6}M$ (figures 6d, 6e, 6f).

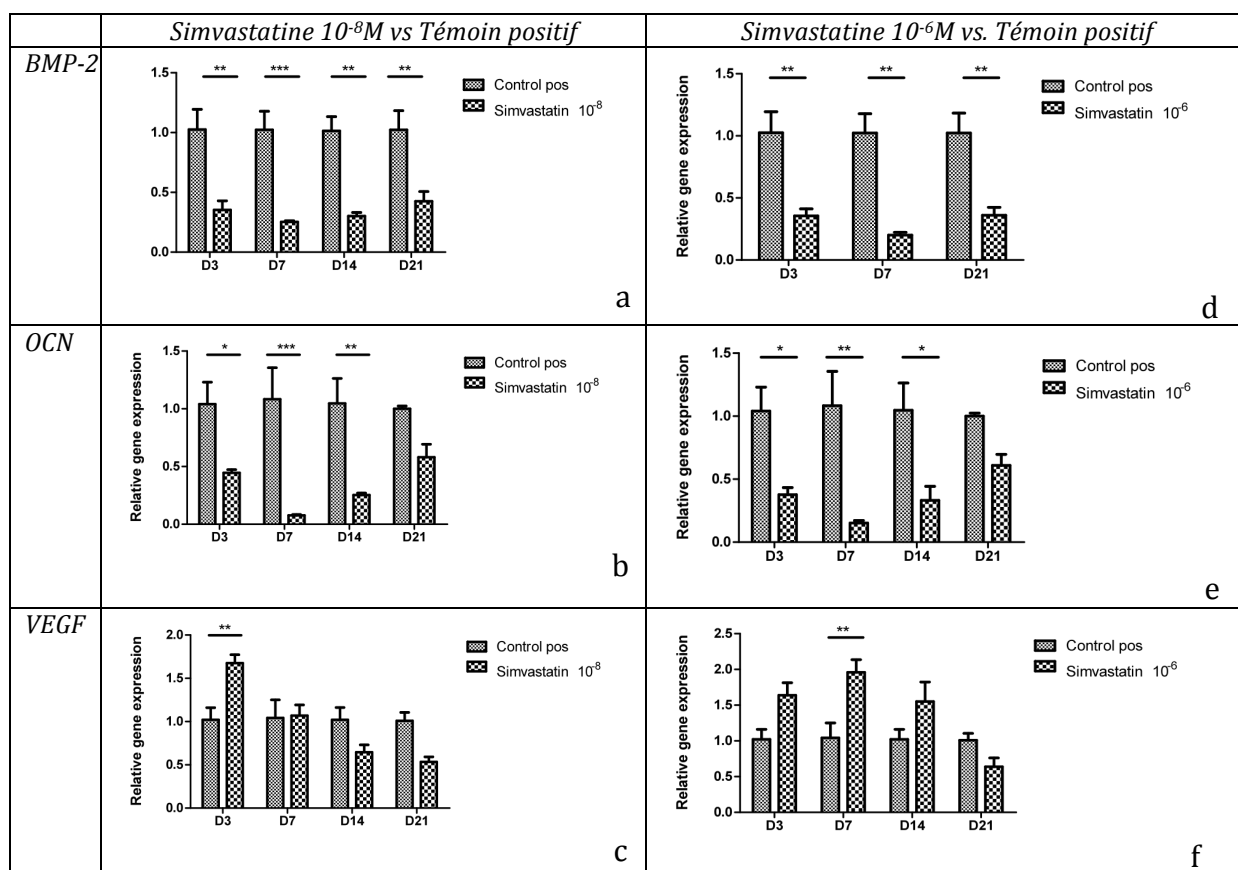


- **Evaluations par rapport au contrôle positif (Figure 34 a-f)**

Les niveaux d'expression de BMP-2 et OCN étaient toujours inférieurs à ceux du contrôle positif pour les 2 concentrations de simvastatine et à tous les temps. Cette différence était toujours significative pour BMP-2. Par contre, à J21, les niveaux d'expressions d'OCN étaient inférieurs mais sans différence significative.

Les niveaux d'expression de VEGF étaient significativement supérieurs à ceux du contrôle positif à J3 pour la concentration $10^{-8}M$ et à J7 pour la concentration $10^{-6}M$.

Figure 34 a-f : Niveaux d'expression de BMP-2, OCN et VEGF aux temps J3, J7, J14 et J21 par des cultures de rBMSCs en milieu de culture avec facteurs de différenciation ostéoblastique (témoin positif) ou traitées tous les 3 jours par des solutions de simvastatine à $10^{-8}M$ (figures 7a, 7b, 7c) ou $10^{-6}M$ (figures 7d, 7e, 7f).

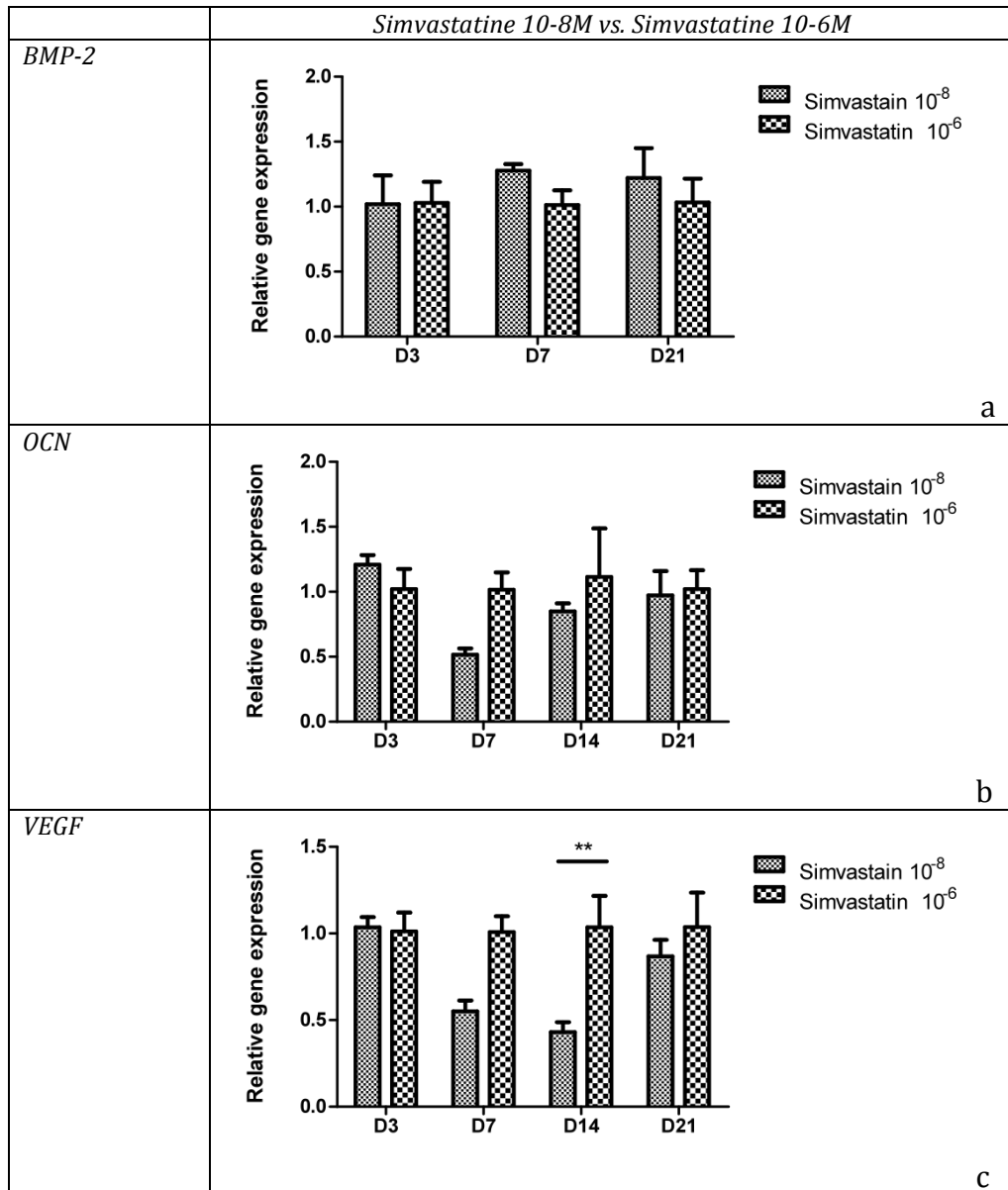


- **Simvastatine 10⁻⁸M versus 10⁻⁶M (Figure 35 a-c)**

Les niveaux d'expression de BMP-2, OCN et VEGF ont été comparés pour les 2 concentrations de simvastatine (Figures 8 a, c, c).

Aucune différence n'a été constatée entre les deux concentrations de simvastatine, sauf à J14 où le niveau d'expression de VEGF était supérieur avec la simvastatine à 10⁻⁶M.

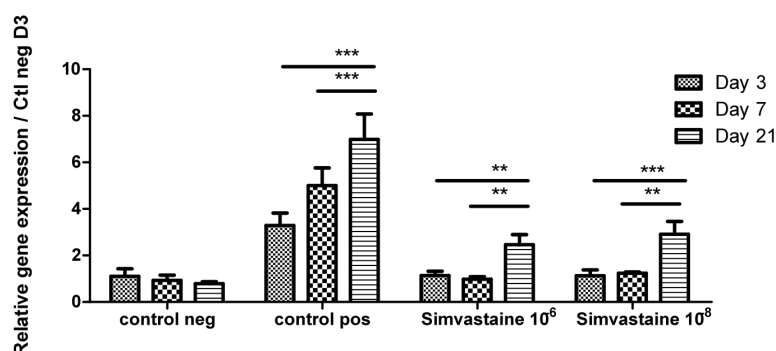
Figure 35 a-c : Comparaison des niveaux d'expression de BMP-2 (a), OCN (b) et VEGF (c) aux temps J3, J7, J14 et J21 par des cultures de rBMSCs traitées tous les 3 jours par des solutions de simvastatine à 10⁻⁸M ou 10⁻⁶M.



- **Evaluations longitudinales du niveau d'expression de BMP-2, OCN et VEGF pour les 4 conditions**

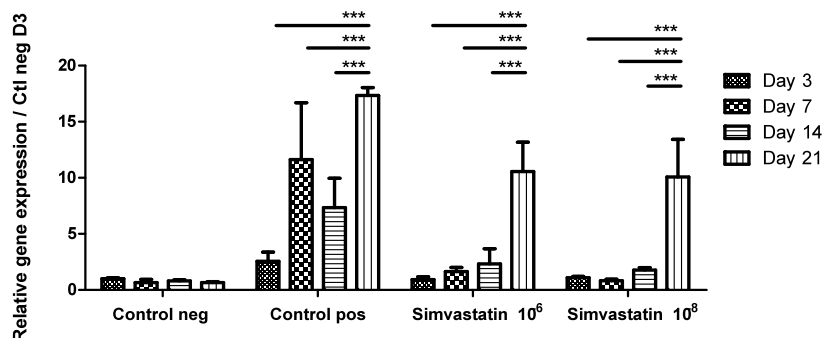
L'évaluation longitudinale des niveaux d'expression de BMP-2 à J7 et J21 par rapport à J3 est représentée **Figure 36**. A J21, les niveaux d'expression de BMP-2 étaient significativement supérieurs à ceux observés à J3 et J7 pour les 2 concentrations de simvastatine comme pour le contrôle positif. Il n'y avait pas de différence significative entre J3 et J7.

Figure 36 : Evaluation longitudinale des niveaux d'expression de BMP-2 à J7 et J21 par rapport à J3 pour chacune des 4 conditions.



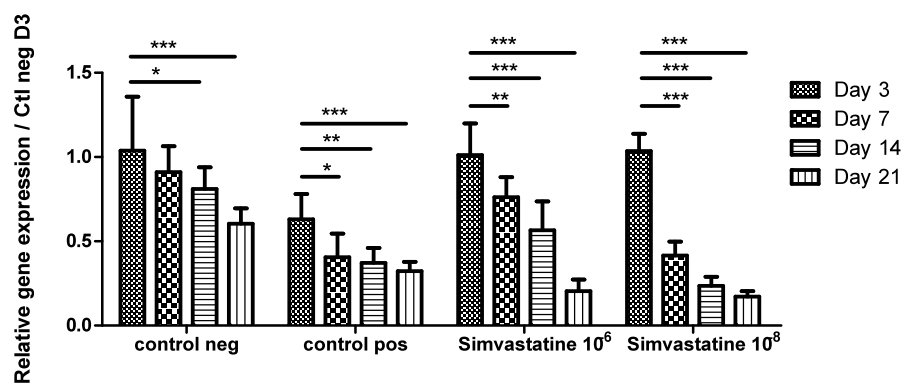
L'évaluation longitudinale des niveaux d'expression d'OCN à J7, J14 et J21 par rapport à J3 est représentée **Figure 37**. A J21, les niveaux d'expression d'OCN étaient significativement supérieurs à ceux observés à J3, J7 et J14 pour les 2 concentrations de simvastatine comme pour le contrôle positif. Il n'y avait pas de différence significative entre J3 et J7 et entre J7 et J14.

Figure 37 : Evaluation longitudinale des niveaux d'expression d'OCN à J7, J14 et J21 par rapport à J3 pour chacune des 4 conditions.



L'évaluation longitudinale des niveaux d'expression de VEGF à J7, J14 et J21 par rapport à J3 est représentée **Figure 38**. Il a été constaté une diminution significative du niveau d'expression de VEGF entre J3 et les 3 autres temps (J7, J14 et J21) pour les 2 concentrations de simvastatine comme pour le contrôle positif. Une diminution équivalente a été constatée avec le contrôle négatif.

Figure 38 : Evaluation longitudinale des niveaux d'expression de VEGF à J7, J14 et J21 par rapport à J3 pour chacune des 4 conditions.



4.4- Discussion

Nos résultats n'ont pas montré de toxicité de la simvastatine *in vitro* aux concentrations 10^{-6} M et 10^{-5} M sur des hBMSCs en culture 2D sur plastique. L'évaluation de la viabilité cellulaire par les tests MTT et Rouge Neutre montrait des résultats supérieurs ou égaux à 75% du témoin négatif pour les populations cellulaires traitées par l'une ou l'autre des 2 concentrations de simvastatine, résultats considérés comme preuves de l'absence de toxicité significative.

La toxicité cellulaire de la simvastatine avait déjà été évaluée *in vitro* sur plusieurs types cellulaires : cellules souches mésenchymateuses issues de la moelle osseuse humaine (Ruiz-Gaspa et al., 2007) ou de Souris (Y.-S. Liu et al., 2014) ou issues du tissu adipeux humain (Zhou et al., 2010), ostéoblastes humains (Liu et al., 2012; Saewong et al., 2013) ou de souris (Chen et al., 2010; Park, 2012). De façon générale, les résultats rapportés montraient une toxicité cellulaire proportionnelle à la concentration de simvastatine : toxicité pour les plus fortes concentrations (10^{-3} , 10^{-4} et 10^{-5} M), pas de toxicité pour les concentrations les plus faibles (10^{-9} et 10^{-8} M), et un seuil de toxicité autour des concentrations intermédiaires (10^{-6} et 10^{-7} M). Nos résultats étaient en accord avec ces données, avec une absence de toxicité avec les concentrations 10^{-6} M et 10^{-5} M.

Nos résultats ont montré que des rBMSCs traitées par des doses non cytotoxiques de simvastatine (10^{-8} M et 10^{-6} M) présentaient *in vitro* des signes objectifs de différenciation ostéoblastique. Une augmentation de l'activité PAL a été constatée avec les deux concentrations de simvastatine par rapport au témoin négatif. L'augmentation était supérieure et plus précoce avec la concentration 10^{-8} M comparativement à la concentration 10^{-6} M. Cette activité restait cependant inférieure à l'activité du témoin positif. L'augmentation de l'activité PAL *in vitro* avait déjà été rapporté avec des concentrations équivalentes de simvastatine sur des cellules souches mésenchymateuses issues du stroma de moelle osseuse de souris (Y.-S. Liu et al., 2014; Song et al., 2003), sur des ostéoblastes de souris (Chen et al., 2010; Park, 2012; Song et al., 2003; Yang et al., 2011), sur des ostéoblastes humains (Liu et al., 2012; X. Liu et al., 2013) et sur des cellules souches mésenchymateuses issues du tissu adipeux humain (hADSCs) (Zhou et al., 2010). L'augmentation de l'activité PAL avait été rapportée *in vitro* dans ces études pour des temps de traitements courts de 1 à 5 jours (Chen et al., 2010; Liu et al., 2012; X. Liu et al., 2013; Park, 2012; Song et al., 2003) et longs jusqu'à 14 jours (Y.-S. Liu et al., 2014; Yang et al., 2011; Zhou et al., 2010). Cette activité PAL reflète la présence de l'enzyme phosphatase

alcaline au sein des cellules traitées. Cette enzyme, nécessaire à la minéralisation de la matrice osseuse, est exprimée précocement lors de la différenciation ostéoblastique. Avec la coloration Von Kossa, nos résultats ont montré que le traitement par la simvastatine favorisait bien *in vitro* la minéralisation du milieu extracellulaire. L'augmentation de la minéralisation *in vitro* avait déjà été rapportée après 7 jours (Bae et al., 2011; X. Liu et al., 2013; Tai et al., 2013), 14 jours (Park et al., 2013; Zhou et al., 2010) ou 21 jours (Varalakshmi et al., 2013) de traitement par la simvastatine de cellules ostéo-progénitrices de souris (Bae et al., 2011; X. Liu et al., 2013; Park et al., 2013; Tai et al., 2013) et humaines (Varalakshmi et al., 2013; Zhou et al., 2010).

Nos résultats ont également montré que ces cellules traitées par de la simvastatine exprimaient un facteur plus tardif de différenciation ostéoblastique, l'OCN. Comme pour le témoin positif et avec la même intensité, une augmentation significative de l'OCN a été constatée à J21 comparativement au témoin négatif. Il n'y avait pas de différence significative entre les deux concentrations de simvastatine. L'augmentation de l'expression de l'OCN induite par la simvastatine a été montrée *in vitro* sur des BMSCs issues du stroma médullaire de souris (Song et al., 2003; Tai et al., 2013) ou humain (Ruiz-Gaspa et al., 2007) à des concentrations de simvastatine équivalentes (10^{-9} à 10^{-6} M) mais pour des temps de traitement beaucoup plus courts compris entre 24h et 72h. Contrairement à nos résultats, ces auteurs rapportaient une augmentation significative de l'expression d'OCN dès les tous premiers jours, alors même que l'OCN est considéré comme un facteur de différenciation tardif. Une augmentation de l'expression d'OCN a également été rapporté pour des temps de traitement plus longs (jusque 14 jours) avec des cellules pré-ostéoblastiques de la lignée MC3T3-E1 (Bae et al., 2011; Park et al., 2013) et des ADSCs humains (Zhou et al., 2010) sans que le pic d'expression puisse être recherché. Dans une étude réalisée sur des ostéoblastes de souris, un pic d'expression d'OCN a été rapporté à J11 pour une concentration de simvastatine de 10^{-6} M (Chen et al., 2010). Aucune étude n'avait encore évalué cette différenciation ostéoblastique sur des BMSCs de Rat. Il a été également montré que la simvastatine favorisait l'expression *in vitro* d'un autre marqueur de différenciation ostéoblastique tardif, la Bone Sialoprotein (BSP) (Chen et al., 2010).

Comme pour l'OCN, nos résultats ont montré une augmentation tardive de l'expression de BMP-2 à J21, traduisant une différenciation relativement tardive. Il est fort probable que le pic d'expression de BMP-2 soit dépendant du degré de différenciation ostéoblastique des cellules traitées par la simvastatine. Dans une étude portant sur des ostéoblastes de souris,

donc des cellules déjà différenciées traitées par de la simvastatine à 10^{-6} M tous les 3 jours pendant 18 jours, le pic d'expression de BMP-2 était beaucoup plus précoce à J3 (Chen et al., 2010). Alors qu'il n'a pas été retrouvé de différence d'expression entre les deux concentrations de simvastatine, les niveaux d'expression étaient significativement inférieures à ceux du témoin positif à tous les temps, y compris à J21. S'il est indiscutable que la simvastatine augmente de façon significative le niveau d'expression de BMP-2 par des cellules de la lignée ostéoblastique, nos résultats suggèrent que cette expression pourrait rester dans des niveaux relativement faibles. Cependant, il a été montré que ces faibles niveaux de concentration étaient suffisants pour obtenir des résultats significatifs *in vivo* en termes de régénération osseuse lorsqu'ils étaient appliqués localement sur le site osseux (de Monès et al., 2015a; Park, 2009).

L'expression du facteur de croissance VEGF induite par la simvastatine a été recherchée dans la mesure où ce facteur tient une place non négligeable dans les processus d'ostéogénèse. Comme le TGF- β et le PDGF, c'est un facteur de croissance qui a des effets à la fois ostéogéniques et angiogéniques (Saran et al., 2014). Il participe au recrutement des ostéoblastes, des cellules souches mésenchymateuses et des cellules progénitrices endothéliales du stroma médullaire. Il aurait également un rôle central dans l'action d'autres facteurs de croissance comme FGF et BMP-2 (Deckers et al., 2002; Goad et al., 1996; Peng et al., 2005; Yeh and Lee, 1999). Différentes études ont montré que la simvastatine favorisait *in vitro* l'expression de VEGF par des ostéoblastes humains (Pullisaar et al., 2013) ou de souris (Maeda et al., 2004) et des ADSCs humains (Pullisaar et al., 2014; Zhou et al., 2010). Cependant, nos résultats n'ont pas retrouvé d'augmentation significative de l'expression de VEGF induite par la simvastatine sur des rBMSCs, dans la limite des concentrations et des temps d'analyse choisis. L'expression de VEGF n'était pas non plus modifiée par le milieu de culture ostéoinducteur (témoin positif).

4.5- Conclusion

Nos résultats ont montré que, *in vitro* et avec des temps de traitement relativement longs, la simvastatine induisait la différenciation ostéoblastique de cellules souches mésenchymateuses issues du stroma médullaire de Rat. Cette différenciation était révélée par l'expression de facteurs de différenciation précoce (PAL) et tardif (OCN) et par la formation de dépôts minéralisés. La simvastatine induisait également une augmentation tardive de l'expression de BMP-2 mais pas de VEGF. Les niveaux d'activité de la PAL et de

l'expression de BMP-2 restaient cependant inférieurs à ceux du témoin positif dans la limite des concentrations de simvastatine et des temps d'analyses utilisés.

CHAPITRE 5 : Etude des propriétés ostéoinductrices et ostéoconductrices de différentes combinaisons de céramique biphasique macroporeuse (MBCP+™), de moelle osseuse totale, de simvastatine et de rhBMP-2 dans deux modèles de membranes induites en site sous-cutané et en site osseux chez le rat, avec ou sans radiothérapie

5.1- Introduction

La reconstruction osseuse en deux temps selon la technique des membranes induites repose sur la greffe d'os spongieux autologue à l'intérieur d'une membrane préalablement constituée autour d'un conformateur en PMMA (Masquelet et al., 2000). L'os spongieux est le plus souvent prélevé au niveau des crêtes iliaques. Par nature disponible en quantité limitée, ce prélèvement présente une certaine morbidité (Kim et al., 2009; Laurie et al., 1984; Robertson and Wray, 2001; Sen and Miclau, 2007). L'utilisation d'un substitut phosphocalcique a été proposée comme alternative à l'os autologue. Les résultats ont montré que le complexe constitué d'une céramique phosphocalcique implantée seule au sein d'une membrane induite n'avait pas de propriétés ostéoinductrices en site ectopique sous-cutané (Jin et al., 2013; Pelissier et al., 2009) ni en site osseux (Manassero et al., 2013). L'adjonction d'os autologue (Zwetyenga et al., 2009), d'un facteur de croissance ostéogénique de la famille des BMPs (BMP-2 ou BMP-7) (Pelissier et al., 2009) ou de cellules souches mésenchymateuses (Manassero et al., 2013) étaient nécessaires pour obtenir une régénération osseuse. L'utilisation de rhBMP-2 est autorisée en clinique pour des indications restreintes. En l'absence de niveaux de preuves suffisants confirmant leur innocuité, leur utilisation dans un procédé d'ingénierie tissulaire pour reconstruction osseuse après ablation d'une tumeur maligne n'est pas recommandée (Pountos et al., 2014). Des solutions alternatives sont donc nécessaires.

Le but des études présentées dans ce chapitre était d'analyser pour la première fois, les propriétés ostéoinductrices et ostéoconductrices de différentes combinaisons d'une céramique phosphocalcique biphasique (MBCP+™), de moelle osseuse totale, de simvastatine et de rhBMP-2 (témoin positif) au sein d'une membrane induite par un conformateur en silicone, en site sous-cutané puis en site osseux, chez le rat en conditions irradiées ou non.

5.2- Matériels et méthodes

Dans la rédaction de ce manuscrit, des numéros ont été attribués aux deux expérimentations en site sous-cutané (expérimentations n°1 et 2) et à l'expérimentation en site osseux fémoral (expérimentation n°3).

5.2.1- Animaux

Pour des raisons éthiques et de coûts, et en raison du grand nombre de conditions à évaluer, ces études ont été réalisées chez le petit animal.


Les protocoles ont été conduits selon les recommandations du Ministère de la Recherche et de l'Agriculture pour l'expérimentation animale (transposition nationale de la directive européenne 2010/63/UE) et ont été approuvés par le comité d'éthique animale de l'Université de Bordeaux. Les animaux avaient un accès *ad libitum* à l'alimentation et pouvaient se mouvoir sans restriction sous des conditions contrôlées et constantes de température, d'humidité, d'aération et de lumière.

Les rats femelles adultes Wistar RjHan (poids moyen : 300g) ont été obtenues auprès d'un éleveur agréé (Janvier, Le Genest, France). Les interventions ont été réalisées sous anesthésie générale par inhalation d'isoflurane (Medical Segal Electronique, Lormont, France). Avant incision, la partie inférieure du corps, la queue et les pattes arrières étaient rasées puis désinfectées à la povidone iodée 4% solution moussante (Bétadine Scrub 4%™, Meda Pharma, Paris, France), rincées à l'eau stérile et désinfectées à nouveau à la povidone iodée 10% alcoolique (Bétadine alcoolique 10%™, Meda Pharma, Paris, France).

5.2.2- Caractéristiques des conformateurs en silicone

Les conformateurs en polymère de silicone (Sebbin, Boissy L'aillierie, France) de forme cylindrique ont été stérilisés en autoclave à 134°C pendant 20 minutes à 2,5 bars. Ils mesuraient 7,5 mm longueur et 5 mm de diamètre (Figure 39) pour l'étude en site non osseux et 6mm de longueur et 5 mm de diamètre pour l'étude en site osseux.

Figure 39 : conformateur cylindrique en silicone (Société Sebbin, France) de 7,5 mm de longueur et 6 mm de diamètre pour l'implantation en site sous-cutané.



5.2.3- Caractéristiques du biomatériau MBCP+™

La céramique biphasique macroporeuse MBCP+™ (Biomatlante, Vigneux-de-Bretagne, France) est composée de 20 % d'hydroxyapatite et 80 % de phosphate tricalcique β avec des macroporosité de 300-600 μm et une microporosité moyenne de 10 μm . Le matériau

utilisé se présentait sous la forme de granules stériles de 1 à 2 mm de diamètre, de contours irréguliers.

Pour le calcul des volumes d'absorption de rhBMP-2 ou simvastatine, le ratio volumique d'absorption des liquides fourni par le fournisseur était de 1:0,7 (granules:liquide).

5.2.4- Préparation de la moelle osseuse totale de rat

Dix rats adultes Wistar non destinés à l'implantation ont servi à l'extraction de la moelle osseuse qui a été prélevée des diaphyses des humérus, des tibias et des fémurs selon les mêmes modalités que précédemment décrit (cf. chapitre 4).

La première étude en site sous-cutané (expérimentation n°1) a comparé deux concentrations cellulaires différentes de moelle osseuse totale (concentration 1 : 1.10^7 cellules/mm³ MBCP+™; concentration 2 : 1.10^6 cellules/mm³ MBCP+™). La moelle osseuse totale concentrée était alors mélangée au matériau MBCP+™ 5 minutes avant implantation dans les membranes induites. Pour la seconde étude en site sous-cutané, la concentration 1 a été choisie.

Pour les expérimentations n°2 et n°3, les concentrations utilisées de moelle osseuse totale étaient comprises, selon les séances chirurgicales, entre $1,2$ et $1,4.10^5$ cellules/mm³ de MBCP+™.

5.2.5- Préparation de la solution de simvastatine et modes de délivrance

La poudre de simvastatine ($\geq 97\%$, Sigma Aldrich, St. Louis/MO, USA) a été dissoute dans une faible concentration d'éthanol (25 mg de simvastatine dans 1,67 ml d'éthanol à 75%), puis diluée pour obtenir la concentration adéquate. Les dilutions étaient réalisées soit avec de l'éthanol pour l'imprégnation du matériau, soit avec du chlorure de sodium 0,9% pour les injections sous-cutanées.

Deux différents modes de délivrance de la simvastatine ont été étudiés :

- Injections locales transcutanées au contact des membranes induites (SIMinj): 100µl contenant 1,5 mg de simvastatine injectés au contact de chaque membrane induite par voie trans-cutanée, 3 fois par semaine pendant 3 semaines. Ces injections étaient réalisées sous anesthésie générale par inhalation d'isoflurane.
- Imprégnation préalable du biomatériau (SIMimp): la simvastatine en solution alcoolique a été absorbée par le biomatériau MBCP+™ dans des conditions stériles avant son

implantation. La concentration de la solution alcoolique de simvastatine a été calculée pour parvenir à une concentration finale de 7 μ g de simvastatine par gramme de MBCP+™ ou 3.136 mg de simvastatine par cm³ de MBCP+™ comme rapporté par Rojbani et al. (Rojbani et al., 2011). Les granules étaient alors placés 40 heures à 4°C sur un agitateur puis laissés sous flux laminaire pour déshydratation et conservés à 4°C jusqu'à utilisation.

5.2.6- Administration de rhBMP-2

Une solution de rhBMP-2 (InductOs, Medtronic, Biopharma B.V., Heerlen, Netherlands) dans du NaCl à 0.9% (w/v) a été adsorbée sur le biomatériau dans des conditions stériles à la concentration de 25 μ g de rhBMP-2 par cm³ de MBCP+™ comme rapporté par Noshi et al. en 2001 (Noshi et al., 2001). L'agitation et la déshydratation ont été réalisées de façon similaire à la simvastatine.

5.2.7- Radiothérapie

Pour les groupes avec irradiation, la radiothérapie externe fractionnée a été réalisée par les vétérinaires de la société Oncovet (Villeneuve d'Ascq, France). Une source de rayons-X (300 KVp, PANTAK, THERAPAX DXT 300, Gulmay Medical, Camberley Surrey, UK) délivrant des photons de basse énergie couplée à un collimateur permettait une irradiation limitée aux deux pattes arrières. Des doses de 2 Grays par jour, 5 jours par semaine pendant 5 semaines (dose totale : 50 Grays) ont été administrées sous anesthésie générale, sur un champ de 3cm de diamètre. Les irradiations commençaient 2 semaines après la mise en place des conformateurs.

5.2.8- Antibio prophylaxie et analgésie

Avant chaque intervention chirurgicale, deux injections sous-cutanées de 30 mg de cefazoline (Mylan, Saint Priest, France) et 9 μ g de buprénorphine (Vetergesic Multidose, Alstoe Veterinary, York, UK) étaient réalisées. Ces injections étaient répétées une seconde fois aux mêmes concentrations le lendemain.

Pour l'étude en site osseux, une instillation de 10 μ l de clindamycine (Dalacine™, solution pour injection, 900mg/6ml, Pfizer, NewYork/NY, E.U.) était réalisée au contact du matériel d'ostéosynthèse avant réfection du plan musculaire.

5.2.9- Protocole chirurgical des expérimentations n°1 et 2 en sites sous-cutanés

Une incision de 0,5 cm de longueur sur les faces latérales et postérieures de chaque patte arrière a été réalisée pour permettre de réaliser 4 poches sous-cutanées pour l'insertion

des conformateurs. Les incisions étaient fermées par des points séparés de fil nylon non résorbable 3/0 (Prolene, Ethicon, division de Jonhson et Jonhson, Bruxelles, Belgique), puis couvertes par un spray à l'aluminium pour favoriser la cicatrisation (Aluspray, Vetoquinol, Lure, France).

Conditions de comblement pour les expérimentations en sous-cutané

Neuf semaines après l'implantation, les animaux ont été opérés à nouveau selon les mêmes modalités d'anesthésie, d'asepsie, de suture et de soins post-opératoires. Par la même incision, les conformateurs ont été retirés en prenant garde de ne pas abîmer la membrane induite, et une greffe a été réalisée au sein de la membrane induite selon les groupes prédéfinis (Tableau 2 et Tableau 3)

Tableau 2 : répartition des rats selon les conditions de l'expérimentation n°1

MO : moelle osseuse totale concentration 1 (MO1 : 10.10^6 cellules/mm³ MBCP+™) ou 2 (MO2 : 1.10^6 cellules/mm³ MBCP+™); SIMinj. : simvastatine injection locale)

Expérimentation n°1		
groupe	nombre de rats	condition
A	4	MBCP+™ + MO1
B	4	MBCP+™ + MO2
C	4	MBCP+™ + MO1 + SIMinj
D	4	MBCP+™ + MO2 + SIMinj
E	4	MBCP+™ + SIMinj

Tableau 3 : répartition des rats selon les conditions de l'expérimentation n°2

(MO : moelle osseuse totale ; SIMimp : simvastatine par imprégnation de MBCP+™)

Expérimentation n°2		
groupe	nombre de rats	condition
A	4	MBCP+™
B	4	MBCP+™ + MO
C	4	MBCP+™ + rhBMP-2
D	4	MBCP+™ + MO + rhBMP-2
E	4	MBCP+™ + SIMimp
F	4	MBCP+™ + MO + SIMimp

5.2.10- Protocole chirurgical de l'expérimentation n°3 en site osseux fémoral

- Précautions d'asepsie et d'antibioprophylaxie

- rasage préalable des rats sur la partie inférieure du corps et les pattes arrières,

- désinfection abondante avec de la Bétadine Scrub®, rinçage abondant à l'eau, séchage puis application de Bétadine Alcoolique® (MEDA PHARMA, Paris, France).
- antibiothérapie prophylactique par injection sous-cutanée de Céfazoline (10 mg/kg) juste avant l'intervention chirurgicale puis répétée le lendemain,
- champs stériles perforés passés autour des pattes opérées pour limiter la taille du champ opératoire et ainsi limiter les risques de contamination bactérienne d'origine cutanée ou périnéale (Figure 40-A),
- intervention avec un matériel chirurgical stérile (une boîte d'instruments différente pour chacun des rats),
- le matériel d'ostéosynthèse et le conformateur étaient immergés dans une solution de Clindamycine (1 gramme de clindamycine dilué à 10% dans du sérum physiologique) avant implantation, et une instillation de cette solution au niveau du site d'ostéosynthèse était réalisée avant la réfection du plan musculaire de couverture,
- fermeture cutanée en 2 plans avec points sous-cutanés au fil résorbable (Vicryl® 4/0, Ethicon, Johnson and Johnson) et agrafes sur la peau (Agrafes de Michel)
- vaporisation d'un spray antiseptique à base d'aluminium (Aluspray®, Vetoquinol, Lure, France)

L'analgésie était assurée par une injection sous-cutanée de buprénorphine (0,05mg/kg) (Vetergesic Multidose, Alstoe Veterinary, York, UK) juste avant l'intervention puis répétée le lendemain.

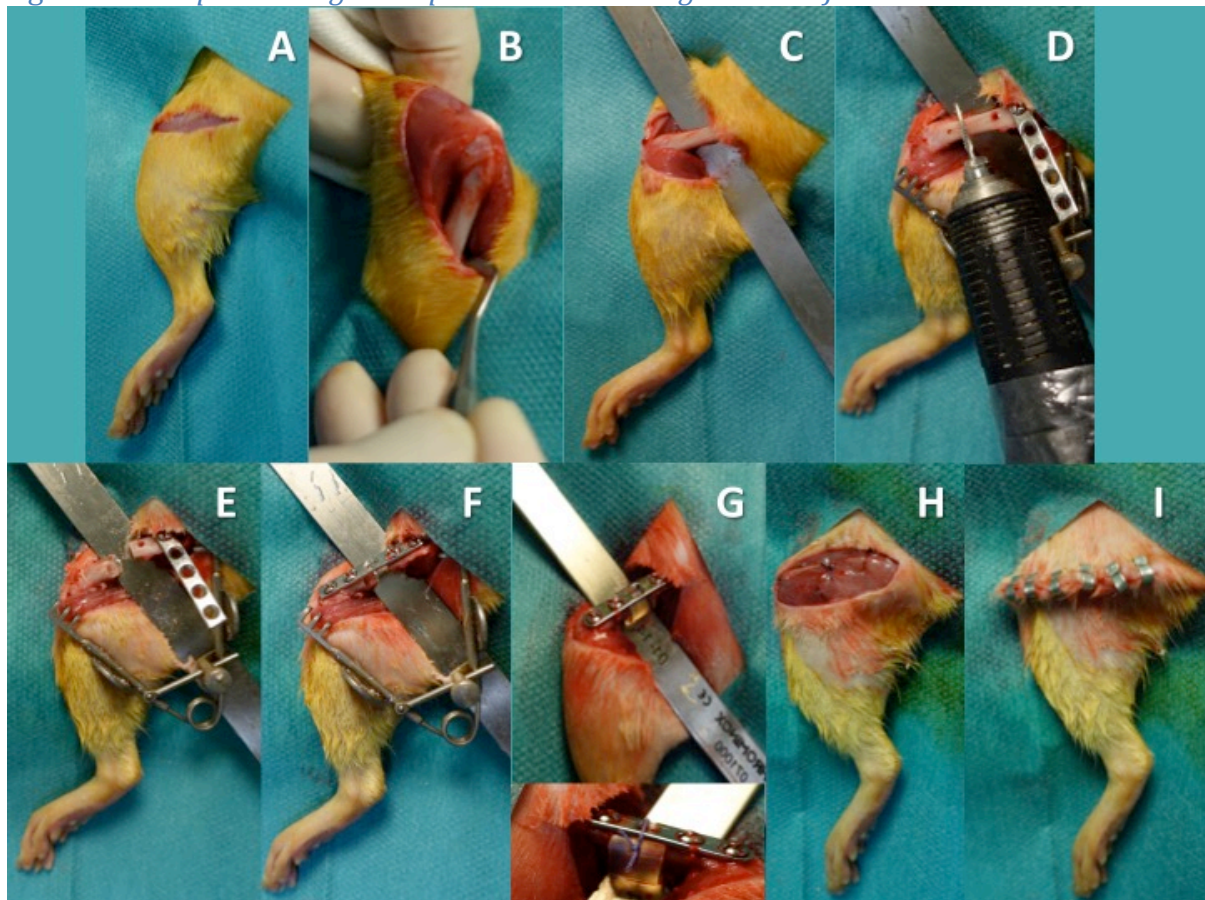
- Protocole chirurgical

Les étapes sont présentées dans la

- incision de la peau et du fascia superficiel en regard du fémur (Figure 40-A)
- dissection entre les muscles vastus lateralis and biceps femoris, exposition du tendon du quadriceps qui est alors luxé en avant (Figure 40-B)
- exposition de toute la diaphyse fémorale en mise en place d'une lame malléable de 10 mm de largeur (Nichrominox, Saint Bonnet de Mure, France) pour récliner les muscles (Figure 40-C)
- mise en place de la plaque d'ostéosynthèse 5 trous (référence VP1313.09 coupée en 2, Synthes, Solothurn, Suisse) en forant les 4 trous. La plaque est alors laissée en place sur une des vis des extrémités pour permettre de réaliser l'ostéotomie (Figure 40-D)

- ostéotomie segmentaire de 5 mm entre les deux trous médians à la fraise fissure de Lindeman (Henry Schein, Pessac, France) sous irrigation d'eau stérile (Figure 5-E). Notez l'écarteur orthostatique (Agricola Retractor, Fine Science Tools, Foster City/ CA, USA) qui permet de correctement récliner la peau et les muscles, en complément de la lame malléable.
- ostéosynthèse avec la plaque et les 4 vis (1.5 mm de diamètre, 7mm de longueur, référence VS102.007, Synthes, Solothurn, Suisse) (Figure 40-F)
- mise en place du conformateur, ici un conformateur en silicone maintenu solidaire de la plaque par un fil tressé résorbable 4/0 (Figure 40-G)
- fermeture du plan musculaire par des points séparés de fil tressé résorbable 4/0 (Figure 40-H)
- fermeture cutanée en deux plans par des points sous cutanés de fil tressé résorbable 4/0 et agrafes (Fine Science Tools, Foster City/ CA, USA) (Figure 40-I)

Figure 40 : étapes chirurgicales pour ostéotomie segmentaire fémorale chez le Rat



Conditions de comblement pour l'expérimentation en site osseux

Neuf semaines après l'implantation des conformateurs en silicone, les animaux ont été opérés à nouveau selon les mêmes modalités d'anesthésie, d'asepsie, de suture, d'antibiothérapie prophylactique, d'analgésie et de soins post-opératoires. Par la même incision, les conformateurs ont été retirés en prenant garde de ne pas abîmer la membrane induite, et une greffe a été réalisée au sein de la membrane induite selon les groupes prédéfinis (Tableau 4).

Tableau 4 : répartition des rats selon les conditions de l'expérimentation n°3

(MO : moelle osseuse totale ; SIMimp : simvastatine imprégnée; Masquelet : allogreffe os spongieux)

Expérimentation n°3		
groupe	Nombre de rats	Condition
A	4	MBCP+™
B	4	MBCP+™ + MO
C	4	MBCP+™ + MO + rhBMP-2
D	4	MBCP+™ + MO + SIMimp
E	4	MBCP+™ + MO + rhBMP-2 + irradiation
F	4	MBCP+™ + MO + SIMimp + irradiation
G	4	Masquelet
H	4	Pas de comblement
I	4	Pas de conformateur

5.2.11- Suivi radiologique

Pour l'expérimentation n°3, la stabilité des ostéosynthèses a été vérifiée une fois par semaine par radiographie X (Faxitron Bioptics, Tucson/Arizona, E.U.) sous anesthésie générale par inhalation d'isoflurane (Medical Segla Electronique, Lormont, France), sauf pendant la période d'irradiation pour les rats irradiés.

5.2.12- Euthanasie

Les animaux étaient euthanasiés par inhalation de CO2 trois semaines (expérimentation n° 1) ou huit semaines (expérimentations n° 2 et 3) après les complements.

Pour l'expérimentation n°1, les 2 échantillons de la patte gauche étaient prélevés avec les tissus musculaires et cutanés adjacents et fixés au paraformaldehyde à 4% pendant 24h à 4°C pour l'analyse radiologique et histologique, tandis que les échantillons de la patte droite étaient prélevés sans les tissus musculaires et cutanés adjacents (membrane induite comblée) et congelés à -80°C dans l'azote liquide pour la quantification de l'expression de BMP-2 par Western Blot. Des échantillons de tissus (peau, muscle, os, tissu sous-cutané) ont été prélevés sur les rats donneurs de moelle osseuse totale pour servir de références pour l'analyse Western Blot.

Pour les expérimentations n° 2 et n°3, tous les échantillons étaient prélevés avec les tissus adjacents (respectivement muscle+peau et fémur+matériel d'ostéosynthèse+muscle) et immédiatement fixés au paraformaldehyde à 4% pendant 24h à 4°C.

5.2.13- Microscanner ex vivo (expérimentations n°1, 2 et 3)

Pour les échantillons de l'expérimentation n°3, les vis et les plaques d'ostéosynthèse ont été retirées avant l'analyse radiologique en raison des artefacts liés à ce matériel.

Les échantillons ont été analysés au microscanner Explore Locus SP X-ray μ CT (General Electric, Milwaukee, Wisconsin, E.U.) avec une énergie de 80 kV et un courant de 60 μ A pour obtenir une résolution de 15 μ m à partir de 900 images avec un temps d'acquisition de 3000 ms. Après l'acquisition, les coupes transversales ont été reconstruites et une analyse tridimensionnelle a été réalisée avec le logiciel eXplore MicroView® (General Electric Health Care, Milwaukee, Wisconsin, E.U.). La reconstruction de la région d'intérêt a été réalisée après correction du centre de rotation et calibration de la densité minérale. Chaque acquisition a été réalisée selon les mêmes paramètres de calibration pour différencier l'os de l'air. Le ratio volume d'os/volume total (BV/TV : Bone Volume/Total Volume), la densité minérale osseuse (BMD : Bone Mineral Density) et le contenu minéral osseux (BMC : Bone Mineral Content) ont été mesurés pour chaque groupe. Pour l'étude en site osseux, la distance entre les deux vis médianes a été mesurée pour apprécier les déformations.

5.2.14- Histologie (expérimentations n°1, 2 et 3)


Les échantillons fixés ont été décalcifiés (Decalcifiant DC3, Labonord, France), déshydratés et inclus en paraffine. Des sections transversales (4-5 μ m d'épaisseur) ont été préparées et colorées à l'Hematoxyline Eosine Safran (HES) pour l'étude de la membrane induite (expérimentation n°1) et au Trichrome Masson pour l'étude de la minéralisation osseuse (bleu), du tissu ostéoïde (rouge foncé) et du tissu collagénique (vert) (expérimentations n°2 et n°3). Les coupes ont été analysées en aveugle au microscope Eclipse 80i (Nikon, Japon). Les images ont été capturées avec une caméra CCD DXM 1200 (Nikon, Japon).

5.2.15- Histomorphométrie (expérimentations n° 2 et 3)

Les pourcentages de tissu collagénique et de tissu ostéoïde ont été déterminés à partir des coupes histologiques colorées au Trichrome Masson en utilisant le logiciel NIS-Elements (Nikon, Japon). Les zones colorées en rouge foncé (tissu ostéoïde) et en vert (tissu collagénique) ont été détectées de façon semi-automatique (Figure 41). Les résultats

rapportés sont les moyennes et les écart-types des mesures réalisées sur 8 échantillons par condition.

Figure 41 : Exemple de mesure de détection des zones colorées en rouge foncé (tissu ostéoïde) et en vert (tissu collagénique) dans un échantillon de l'expérimentation n°3



5.2.16- Score d'union osseuse (expérimentation n°3)

L'union osseuse entre les deux extrémités fémorales 8 semaines après l'implantation des différentes conditions de comblement a été analysée à partir des données radiologiques et histologiques. Cette union a été quantifiée selon une échelle de 0 à 3 basée sur des échelles de scores rapportées dans la littérature (Ohgushi et al., 1989; Perka et al., 2000; Wang et al., 2014; Yang et al., 1994) : 0 pour absence d'union, 1 pour présence de tissu minéralisé en analyse histologique, 2 pour début d'union et 3 pour une union radiologique et la présence de tissu osseux en analyse histologique.

5.2.17- Extraction et quantification des protéines (expérimentation n°1)

Les lysats protéiques ont été obtenus selon la méthodologie précédemment décrite avec le système Precellys (3.2.7- Extraction des protéines des membranes induites).

L'expression de BMP-2 dans les échantillons a été détecté par analyse Western Blot en utilisant des dilutions à 1:2000 d'anticorps anti-BMP-2 polyclonaux (N-14 sc-6895, Santa Cruz Biotechnology, Dallas/ TX, USA). Les analyses ont été réalisées sur les lysats protéiques de chaque membrane induite, avec 25µg des protéines totales de chaque membrane induite chargés sur un gel d'acrylamide à 12,5% (SDS-PAGE).

5.2.18- Analyse statistique

Les résultats ont été exprimés en moyenne \pm déviation standard (DS). Les analyses statistiques ont été réalisées avec le logiciel Graph Pad Prism5 (GraphPad software Inc., La

Jolla/CA, USA). Pour analyser la significativité des différences statistiques entre de petits échantillons non appariés, le test Anova univarié a été utilisé, suivi du test non paramétrique de Kruskal Wallis pour analyser la variance par rang et du test de Dunns pour des comparaisons multiples. Les différences étaient considérées comme significatives pour un $p < 0.05$. Les différences significatives ont été marquées par des étoiles : une * indiquait un $p \leq 0.05$, ** indiquait un $p \leq 0.01$, et *** indiquait un $p \leq 0.001$. L'absence de significativité était exprimée avec les lettres n.s.

5.3- Résultats

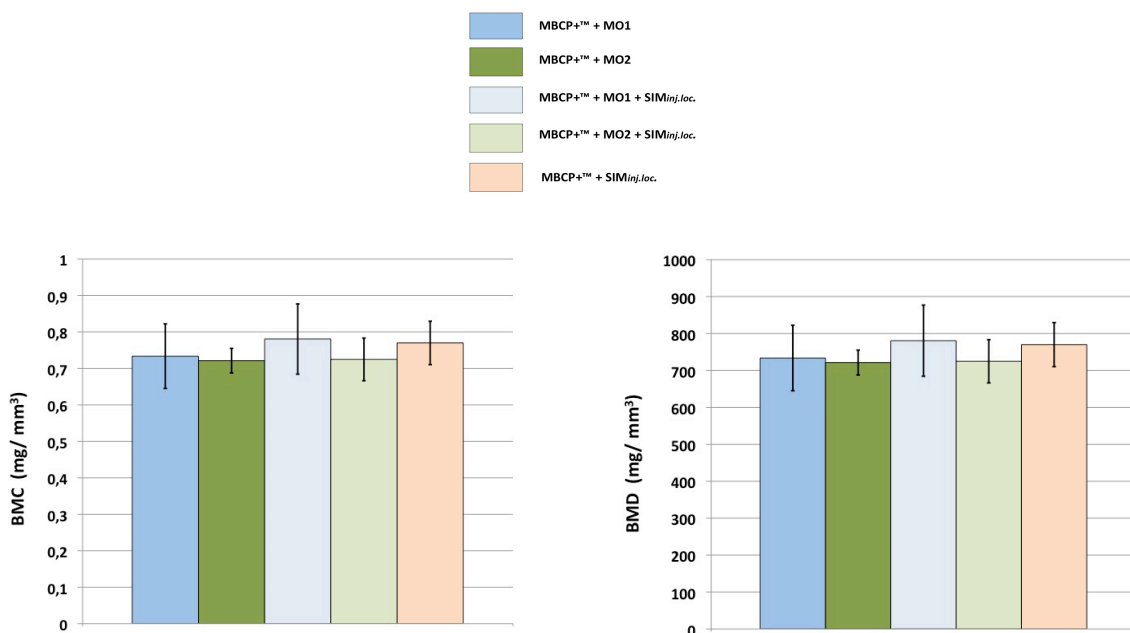
5.3.1 Expérimentation n°1

Aucun rat n'est décédé ou n'a été euthanasié avant le temps prédéfini. Aucune infection du site opératoire n'a été constatée. Les comblements ont été réalisés chez tous les rats initialement prévus. Une membrane induite facile à combler était systématiquement retrouvée autour de chaque conformateur en silicone lors du second temps chirurgical.

- Microscanner

L'analyse des membranes induites après 3 semaines de comblement en sous-cutané ne montrait pas de différences significatives entre les conditions, ni en contenu minéral osseux ni en densité minérale osseuse (Figure 42).

Figure 42 : Analyse quantitative du contenu minéral osseux (BMC : Bone Mineral Content) et de la densité minérale osseuse (BMD : Bone Mineral Density) (Moyennes et écart-types)



- Histologie

Des images de coupes histologiques en coloration Trichrome Masson sont présentés [Figure 43](#) pour les 5 conditions.

Pour les 5 conditions, les macropores du MBCP+™ les plus proches de la membrane induite étaient comblés par un tissu collagénique cellularisé et vascularisé. La densité en fibres de collagène, en cellules mononuclées et en vaisseaux n'a pas été évaluée de façon objective. Il n'a pas été constaté de différence évidente entre les deux concentrations de moelle osseuse (MO1 vs. MO2). Même en l'absence de moelle osseuse totale (condition MBCP+™ + SIMinj), le biomatériau était partiellement colonisé par un tissu collagénique cellularisé et vascularisé.

Il n'a pas été constaté de tissu ostéoïde au contact du biomatériau dans aucune des 5 conditions analysées. Il n'a pas non plus été constaté d'effet significatif des injections locales de simvastatine, ni sur l'infiltration cellulaire, ni sur l'infiltration vasculaire.

En coloration HES et Trichrome Masson, la membrane induite était bien identifiée autour du matériel de comblement sous la forme de fibres de collagène et de cellules parallèles au matériau ([Figure 44](#)).

Figure 43 : Résultats histologiques de l'expérimentation n°1 pour les 5 conditions en coloration Trichrome Masson (x2 vue générale et x20 centré sur centre de l'échantillon). Le MBCP+™ est signalé par le signe ★

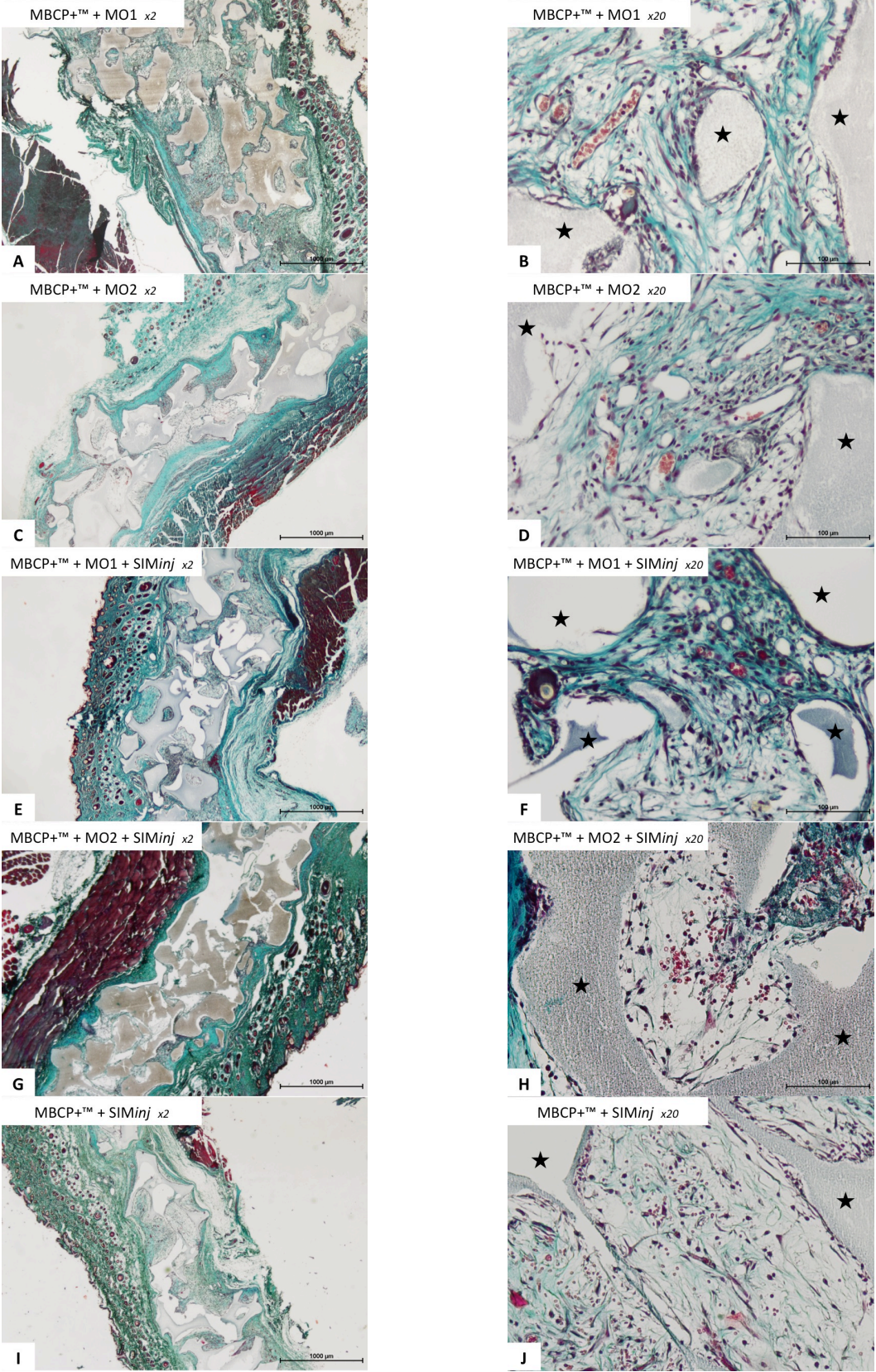
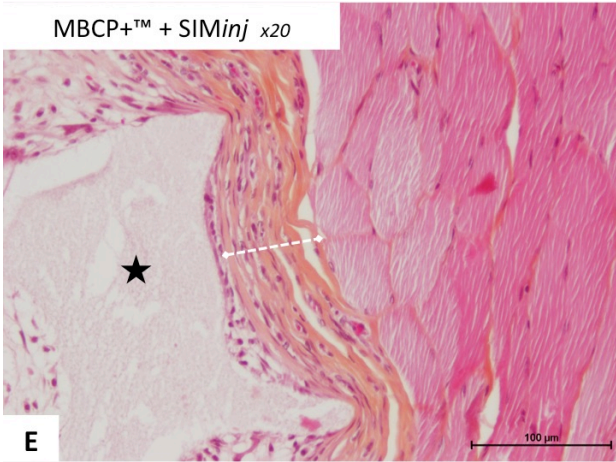
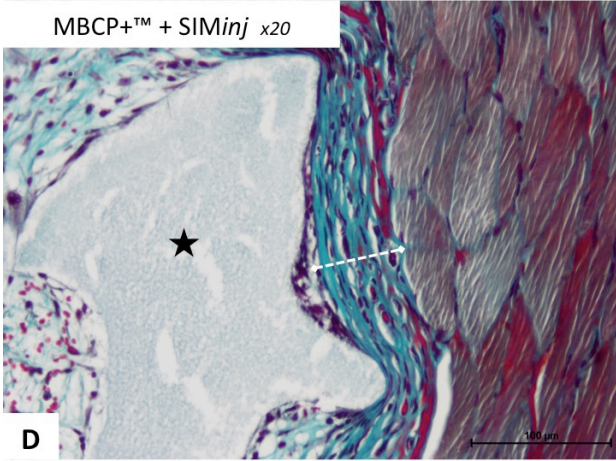
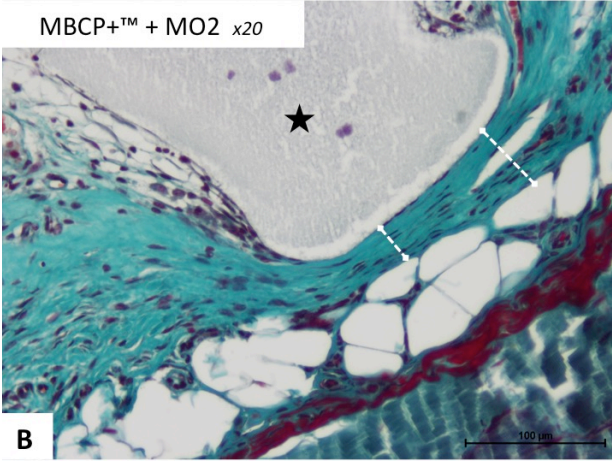
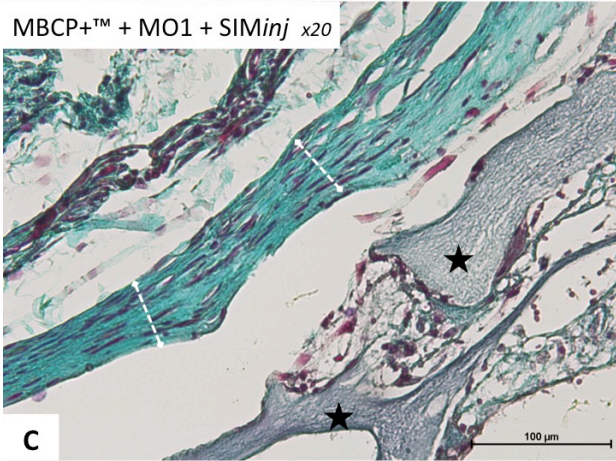
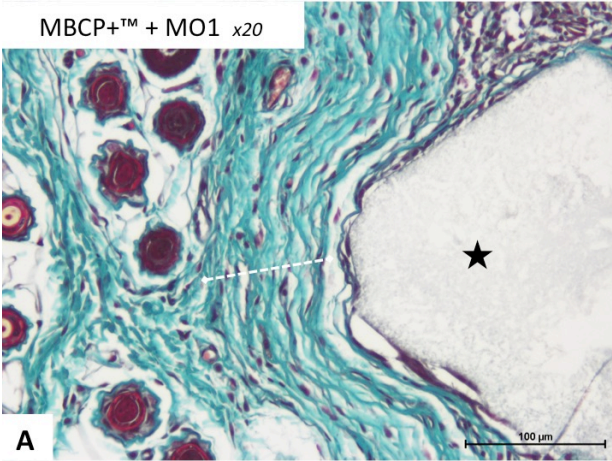


Figure 44 : Images de membranes induites pour l'expérience n°1
Le MBCP+™ est signalé par le signe ★, la membrane induite est signalée par des traits en pointillés.



- Western Blot BMP-2

Les résultats des analyses qualitatives et quantitatives de l'expression de BMP-2 dans les échantillons sous-cutanés à 3 semaines sont respectivement présentés [Figure 45](#) et [Figure 46](#). L'expression de BMP-2 était très faible dans toutes les conditions sauf dans la condition associant MBCP+™+MO1. Les injections locales de simvastatine n'ont pas montré d'effet inducteur sur l'expression de la BMP-2 dans les membranes induites. Par comparaison entre les conditions MBCP+™+MO1 et MBCP+™+MO1+SIMinj.loc., l'expression de BMP-2 semblait même diminuée lorsque la simvastatine était injectée.

Figure 45 : Analyse qualitative par Western Blot de l'expression de BMP-2 retrouvée dans les lysats protéiques pour les différentes conditions de comblement et les tissus contrôles en sous-cutané à 3 semaines

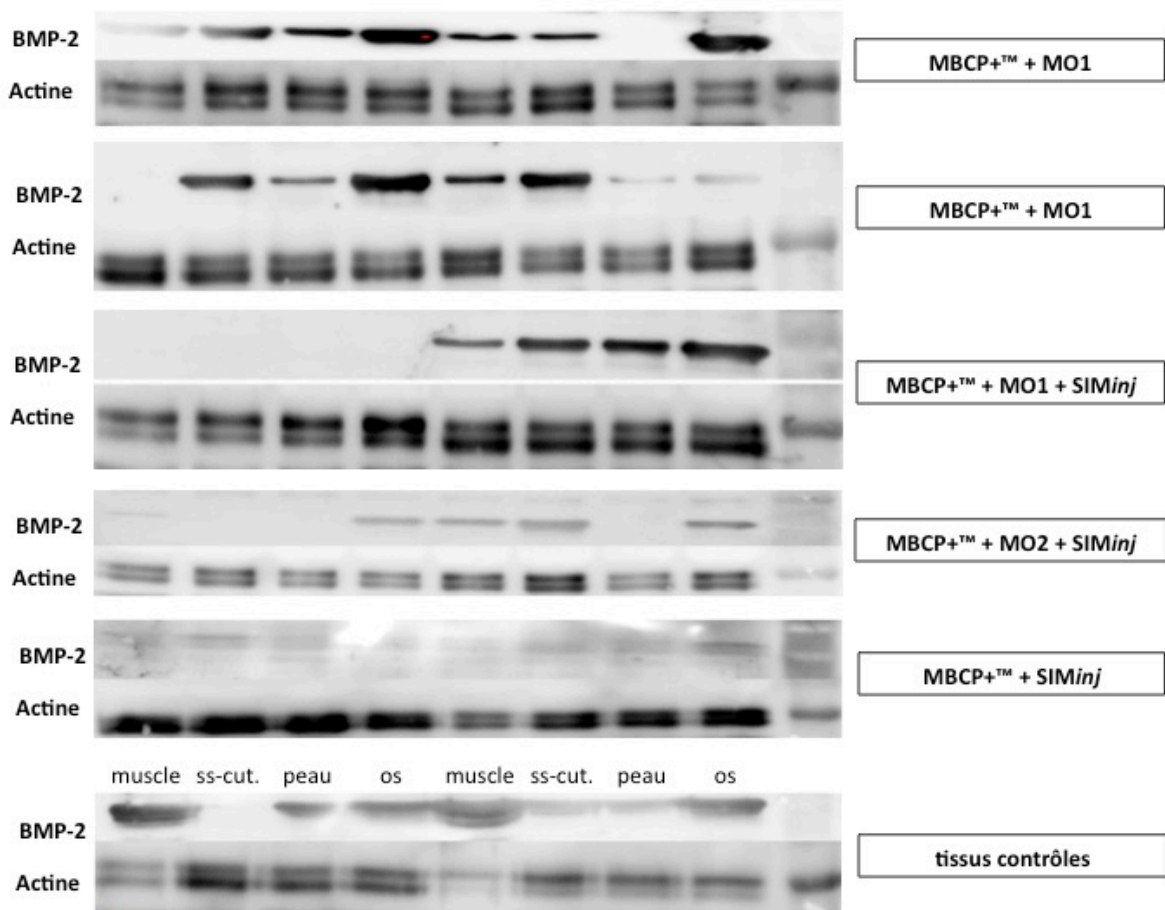
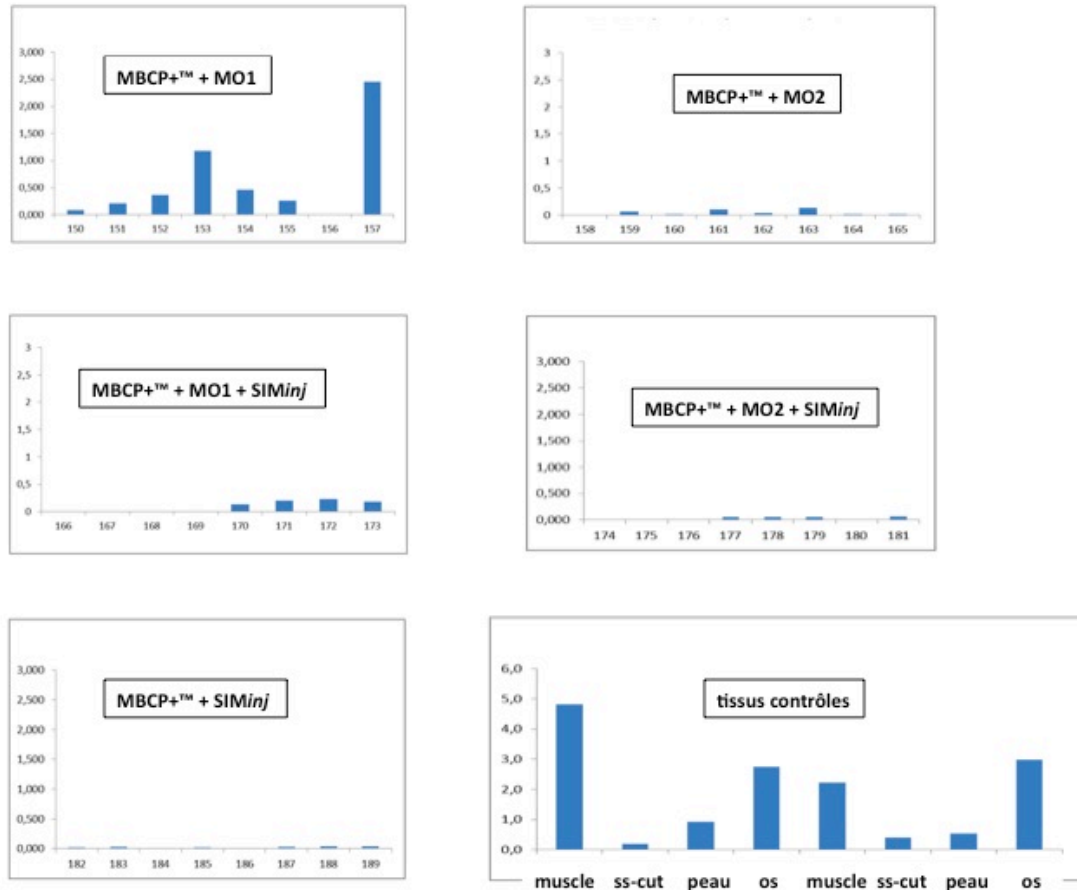


Figure 46 : Analyse quantitative par Western Blot de l'expression de BMP-2 retrouvée dans les lysats protéiques pour les différentes conditions de comblement et les tissus contrôles en sous-cutané à 3 semaines

Les résultats étaient exprimés en µg de protéines / g de tissu total.



5.3.2 Expérimentation n°2

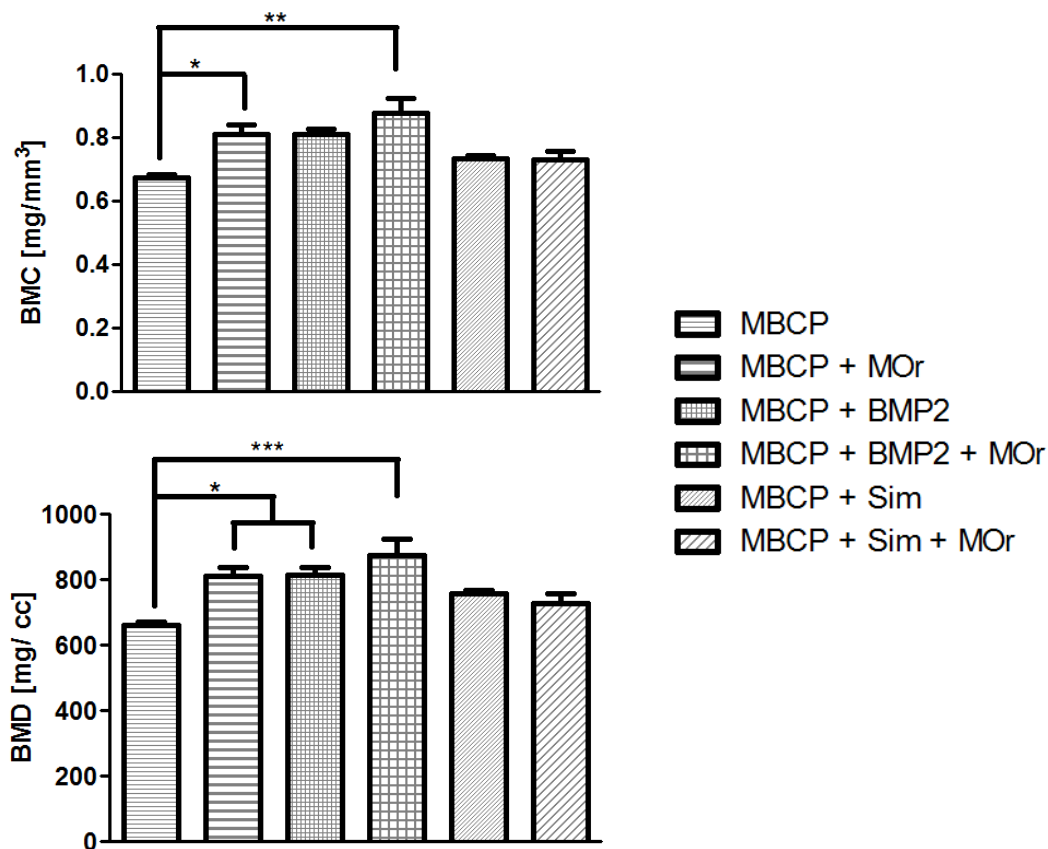
Microscanner

L'association de rhBMP-2 et de moelle osseuse totale au biomatériau MBCP+™ dans une membrane induite en site sous-cutané augmentait significativement le contenu minéral (BMC, $p \leq 0.01$) et la densité minérale (BMD, $p \leq 0.001$) par rapport au biomatériau seul après 8 semaines (Figure 47). Dans une moindre mesure ($p \leq 0.05$), l'association de moelle osseuse seule au biomatériau suffisait également à augmenter ces paramètres, dans une proportion équivalente à la condition MBCP+™+rhBMP-2 sans moelle osseuse.

Par contre, ni la simvastatine seule ni la simvastatine associée à la moelle osseuse ne parvenaient à augmenter ces paramètres par rapport au biomatériau seul.

Figure 47: Résultats de l'analyse par microscanner pour les échantillons de l'expérience n°2 en sous cutané à 8 semaines

(* : $p \leq 0.05$; ** : $p \leq 0.01$; *** : $p \leq 0.001$)

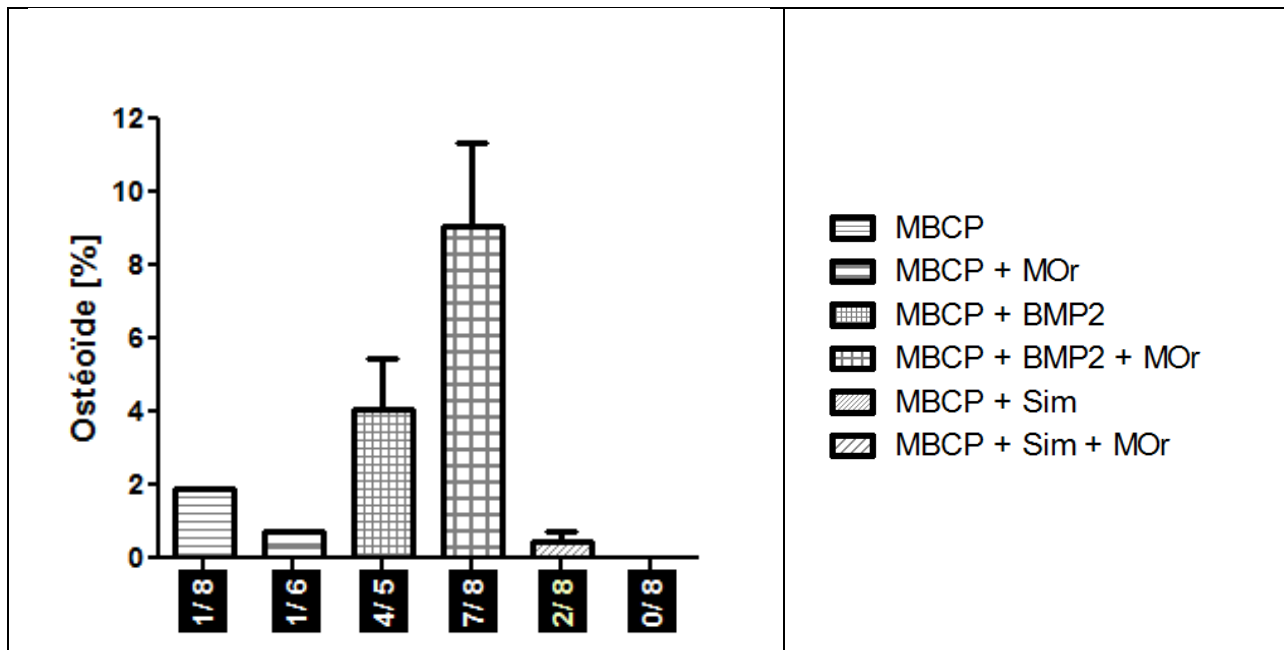


Histologie

En analyse histologique, l'os néoformé a été apprécié par la teneur en tissu ostéoïde au sein de la membrane induite (surface relative exprimée en %) mesurée en coloration Trichrome Masson (Figure 48). La présence de tissu ostéoïde était présente sur 7 des 8 échantillons avec la condition MBCP+™+MOr+rhBMP-2, avec une surface moyenne de 9.08% (1.3% à 18.3%). En l'absence de moelle osseuse (MBCP+™+rhBMP-2), 4 des 5 échantillons présentaient du tissu ostéoïde avec une surface moyenne de 4.06%. En l'absence de rhBMP-2, le nombre d'échantillons présentant du tissu ostéoïde (1 à 2 échantillons sur 8) et la surface de ce tissu ostéoïde lorsqu'il était présent (0% à 1.9%) diminuaient considérablement.

Figure 48 : Analyse quantitative sur coupes histologiques en coloration Trichrome Masson de la surface relative de tissu ostéoïde en sous-cutané à 8 semaines.

Moyennes, écart-types et nombre d'échantillons



Les figures suivantes présentent des images histologiques représentatives des conditions MBCP+™ et MBCP+™+MO (Figure 49) et MBCP+™ + rhBMP-2 et MBCP+™ + rhBMP-2 +MO (Figure 50).

Figure 49 : Coupes histologiques en coloration Trichrome Masson (x4) d'un échantillon représentatif de la condition MBCP+™ (A-C) et MBCP+™ +MO (D-F)

Les étoiles noires désignent le biomatériau, les flèches noires désignent les vaisseaux, les traits en pointillés blancs désignent la membrane induite

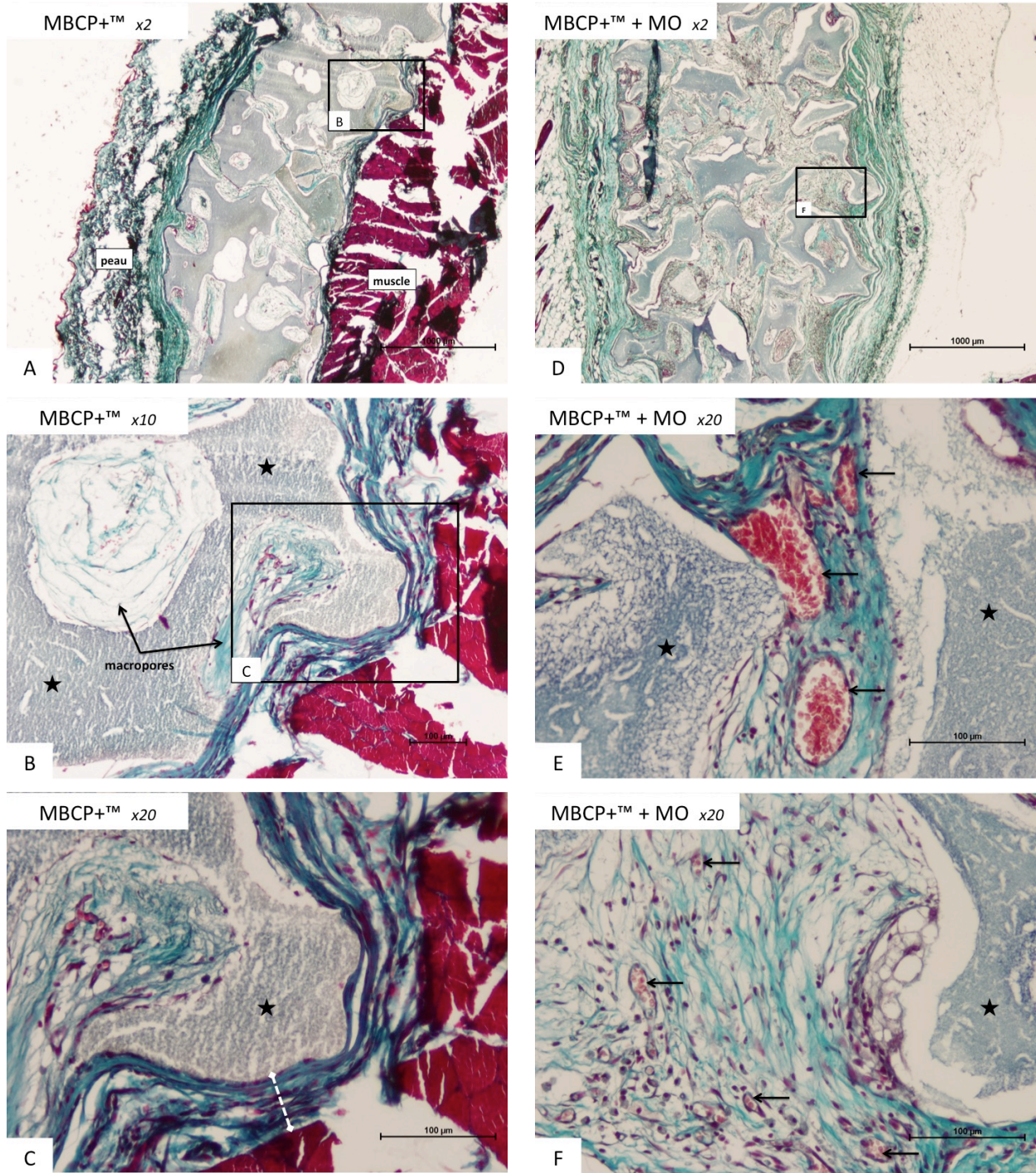
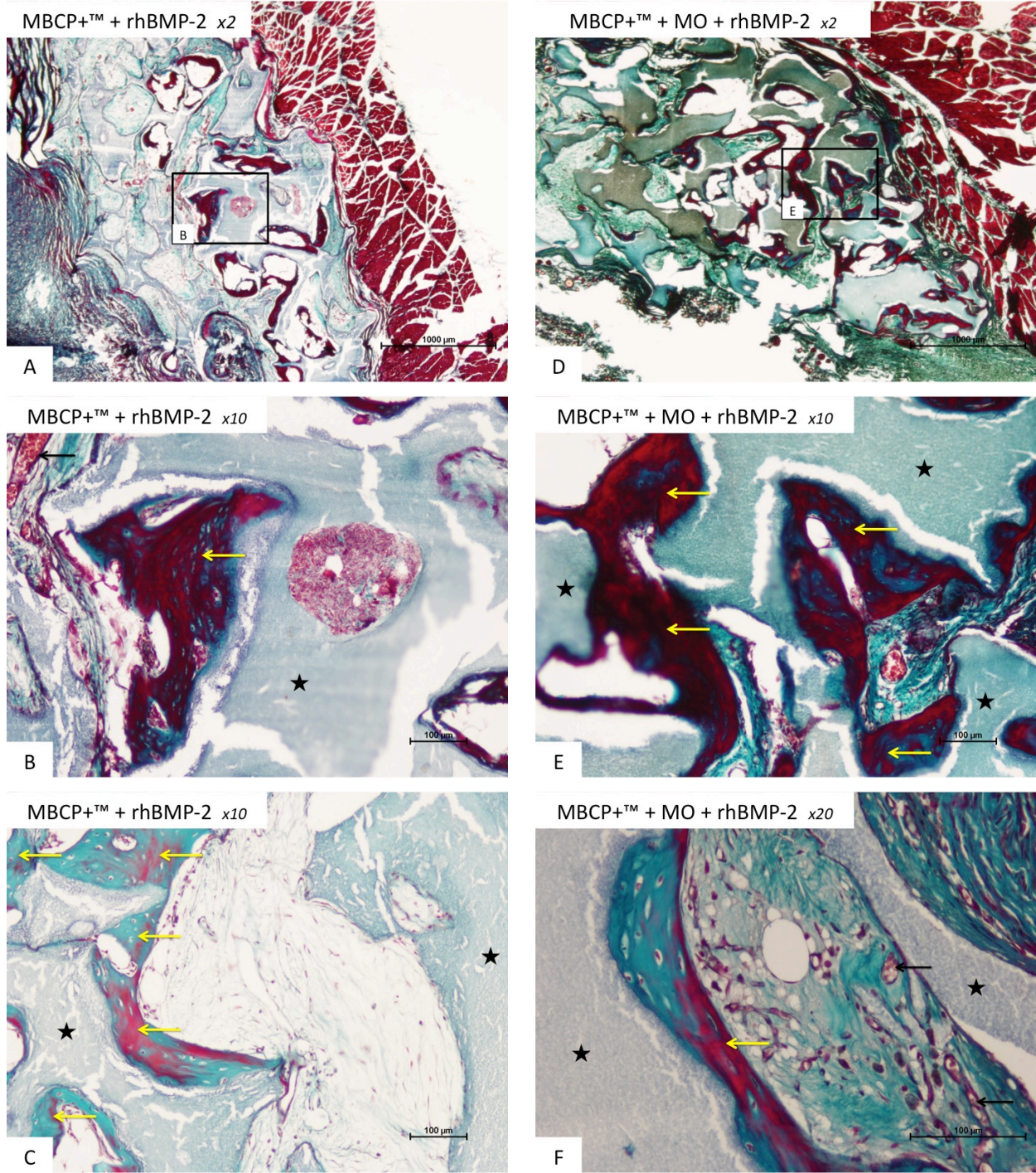


Figure 50 : Coupes histologiques en coloration Trichrome Masson (x4) d'un échantillon représentatif de la condition MBCP+TM + rhBMP-2 (A-C) et MBCP+TM + MO + rhBMP-2 + MO (D-F)

Les étoiles noires désignent le biomatériau, les flèches noires désignent les vaisseaux, les traits en pointillés blancs désignent la membrane induite, les flèches jaunes désignent le tissu ostéoïde.



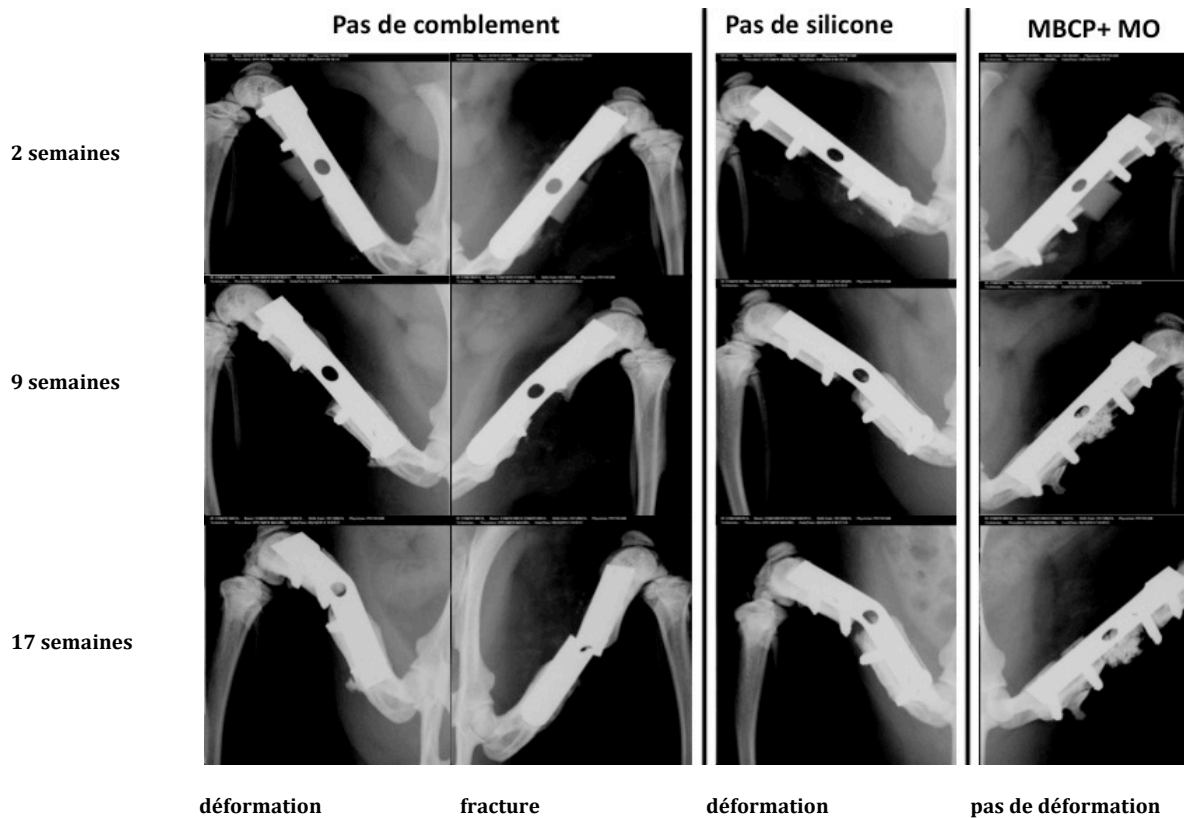
5.3.3 Expérimentation n°3

Suivi radiologique par Faxitron®

Quelques uns des fémurs sans comblement après ablation du silicone ou des fémurs sans silicone ont présentés une déformation progressive ou une fracture de la plaque d'ostéosynthèse, alors que ces événement n'ont jamais été retrouvés lorsque le défaut osseux était en permanence comblé soit par un conformateur soit par l'implantation du biomatériau (Figure 51). Le rat ayant présenté une fracture de la plaque a été sacrifié avant le terme de l'expérimentation dès la constatation de cette fracture.

Figure 51: Radiographies rayons X par Faxitron® d'échantillons représentatifs d'évènements indésirables survenus en site fémoral.

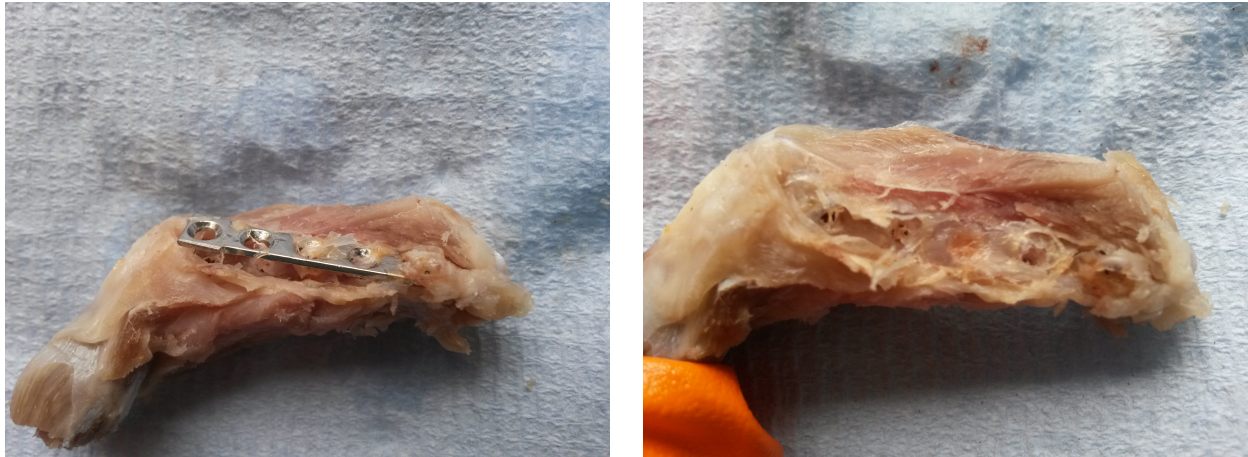
Images successives à 2 semaines, 9 semaines et 17 semaines montrant des déformations ou une fracture de la plaque d'ostéosynthèse lorsque le défaut osseux n'était pas comblé.



Récupération des échantillons

Une fois les échantillons fixés au PFA à 4%, les vis et les plaques d'ostéosynthèse ont été enlevées pour l'analyse radiologique en microscanner suivie de l'analyse histologique (Figure 52).

Figure 52 : Fémur et tissus musculaires adjacents après fixation au PFA4%, avec plaque d'ostéosynthèse (à gauche) et après ablation de la plaque (à droite)



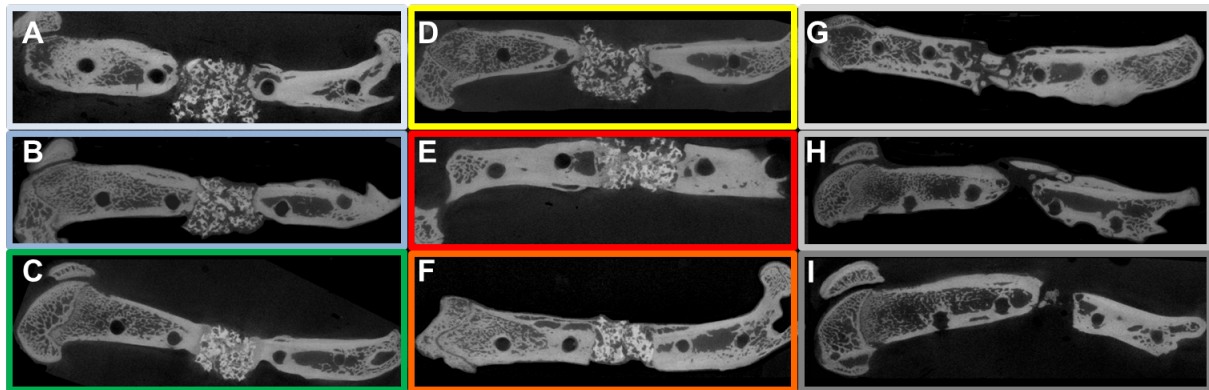
Microscanner










Des images scannographiques en coupe longitudinale représentatives des 9 conditions sont présentées Figure 53. On pouvait constater sur la plupart des échantillons une cicatrisation corticale ainsi qu'une diminution du diamètre fémoral aux extrémités proximale et distale de l'ostéotomie. Il n'y avait pas de rétablissement de la continuité corticale osseuse.

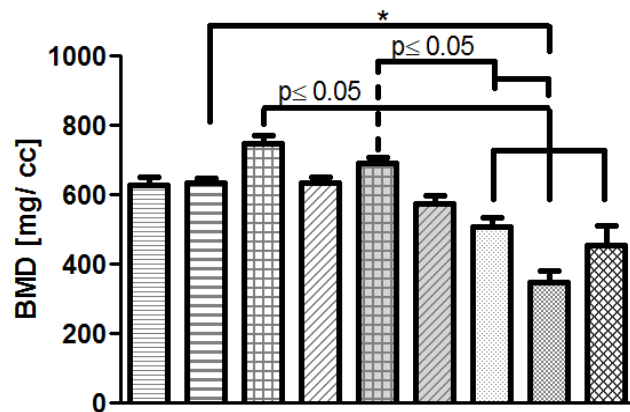
Le diamètre de la greffe de MBCP+™ était sur la majorité des échantillons plus large que le diamètre fémoral adjacent. Par contre, dans la condition *Masquelet (greffe d'os cortico-spongieux allogène)*, on pouvait constater que le diamètre de la greffe était inférieur au diamètre fémoral. En l'absence d'images radiologiques post-opératoires précoces, il n'était pas possible d'évaluer les résorptions respectives du MBCP+™ et de la greffe osseuse.

Aucune différence significative de densité minérale osseuse n'a été constatée à 8 semaines entre les différentes conditions contenant du MBCP+™ (Figure 53). Comparativement au témoin Masquelet, cette densité était significativement supérieure pour les conditions MBCP+™+MO+rhBMP-2 sans et avec irradiation préalable, contrairement aux conditions avec simvastatine (MBCP+™+MO+SIMimp sans et avec irradiation préalable).

Figure 53 : Analyse radiologique par microscanner de la densité minérale osseuse (BMD) des échantillons de l'expérimentation n°3 en site fémoral à 8 semaines

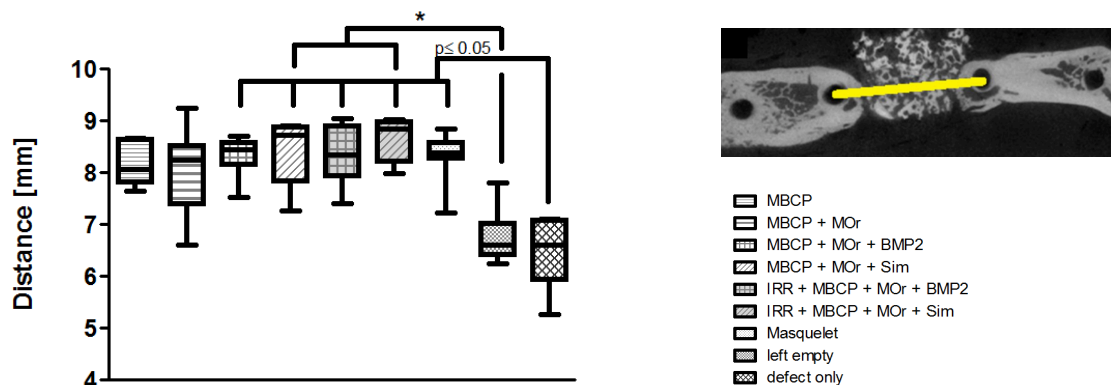


- A  MBCP
- B  MBCP + MOR
- C  MBCP + MOR + BMP2
- D  MBCP + MOR + Sim
- E  IRR + MBCP + MOR + BMP2
- F  IRR + MBCP + MOR + Sim
- G  Masquelet
- H  left empty
- I  defect only



La distance entre les deux vis médianes a été analysée (Figure 54). Dans les deux conditions sans comblement de la perte de substance osseuse (pas de conformateur et pas de greffe après ablation du conformateur), on pouvait noter une diminution significative de la distance entre les vis.

Figure 54 : Mesures des distances moyennes (avec écart-types) entre les deux vis médianes pour chacune des conditions



Histologie

Les proportions de tissus ostéoïde et collagénique ont été analysées en coloration Trichrome Masson (Figure 55). Des sélections d'images de coupes histologiques en coloration Trichrome Masson à différents grossissement (x2, x10 et x20) sont présentées pour les conditions MBCP+™ et MBCP+™+MO (Figure 56), MBCP+™+MO+rhBMP-2 et IRR+MBCP+™+MO+rhBMP-2 (Figure 57).

Une proportion significativement inférieure de collagène a été retrouvée dans la condition non irradiée avec moelle osseuse et rhBMP-2 comparativement au biomatériau seul ($p < 0.05$), et aux conditions avec moelle osseuse et simvastatine sans ($p < 0.05$) ou avec irradiation ($p < 0.01$).

Concernant la présence de tissu ostéoïde, il a été retrouvé une quantité significativement plus importante de ce tissu dans la condition avec moelle osseuse et rhBMP-2 sans irradiation en comparaison avec les conditions moelle osseuse seule ($p < 0.05$) et biomatériau seul ($p < 0.01$).

Figure 55 : Analyse histomorphométrique de la quantité de tissus collagéniques et de tissu ostéoïde des échantillons en site fémoral à 8 semaines

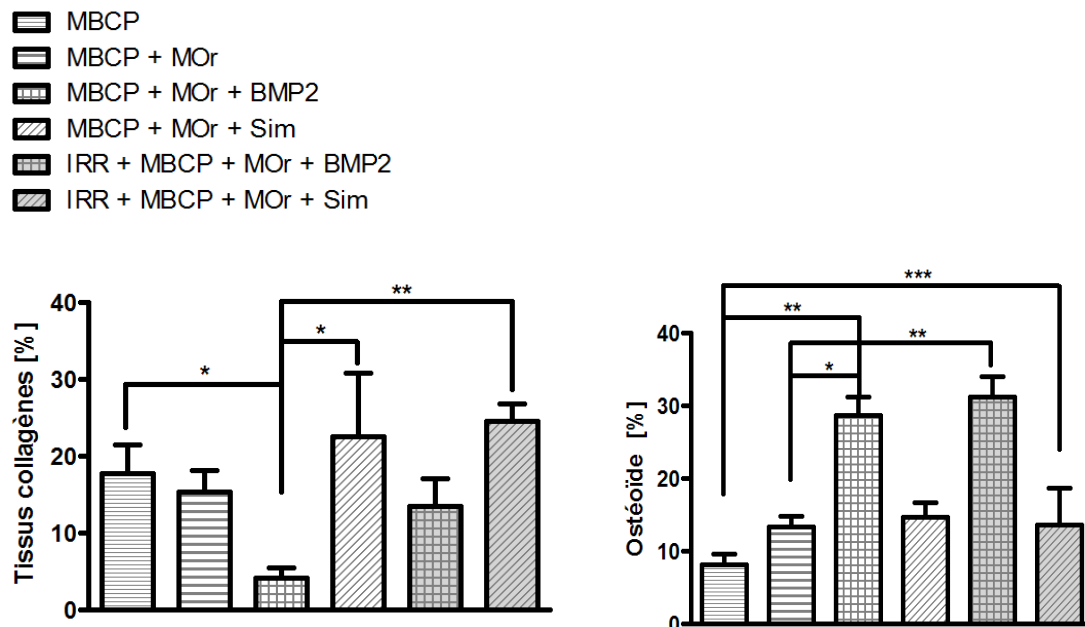


Figure 56 : Résultats histologiques en site osseux fémoral à 8 semaines pour les conditions MBCP+™ (A-C) et MBCP+™ +MO (D-F) en coloration Trichrome Masson

Les étoiles noires désignent le biomatériau, les traits en pointillés blancs désignent la membrane induite

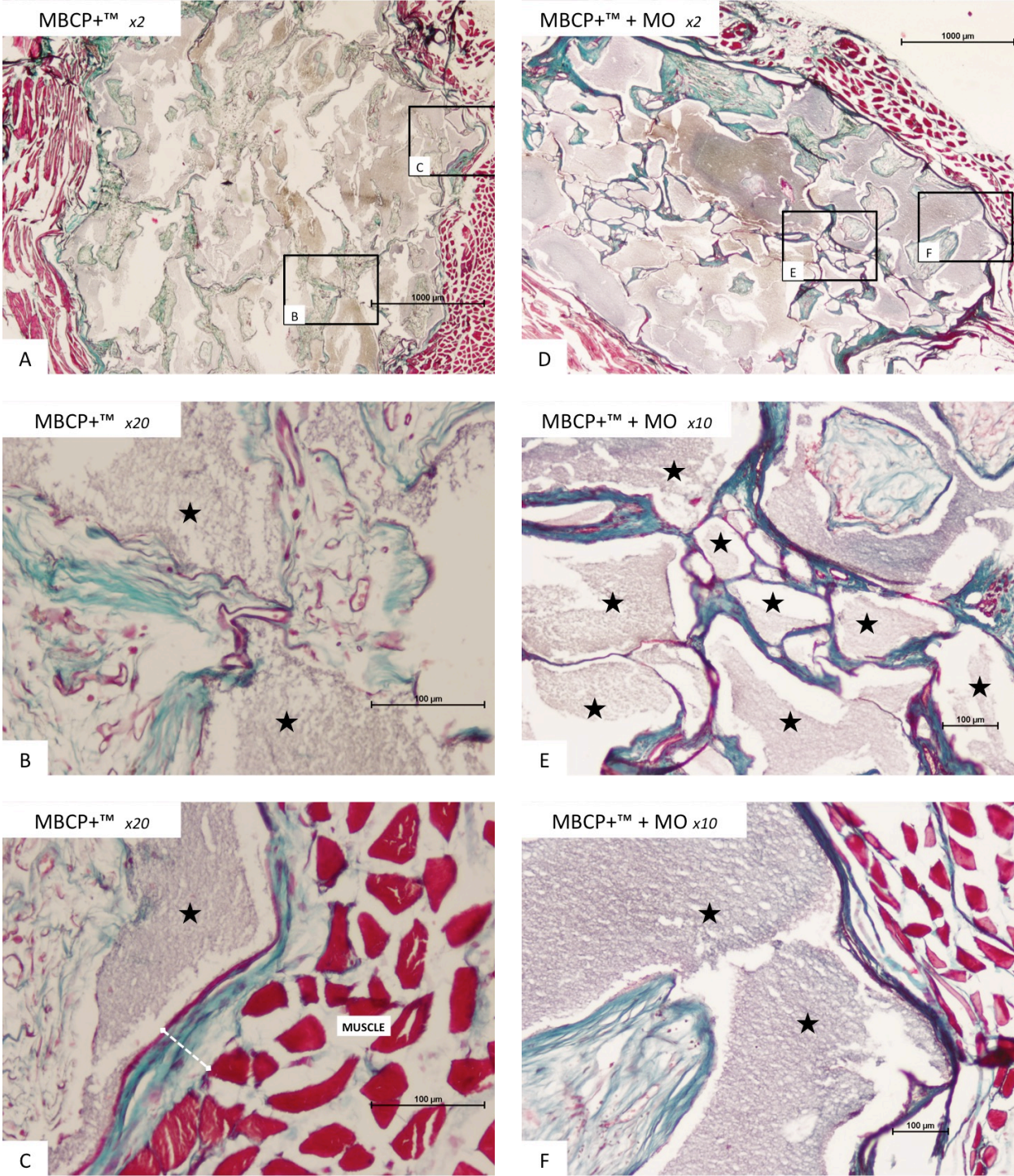


Figure 57 : Résultats histologiques en site osseux fémoral à 8 semaines pour les conditions MBCP+™+ rhBMP-2 + MO (A-C) et IRR + MBCP+™+ rhBMP-2 + MO (D-F) en coloration Trichrome Masson

Le MBCP+™ est signalé par le signe ★, la membrane induite est signalée par des flèches blanches, le tissu ostéoïde est désigné par des flèches jaunes.

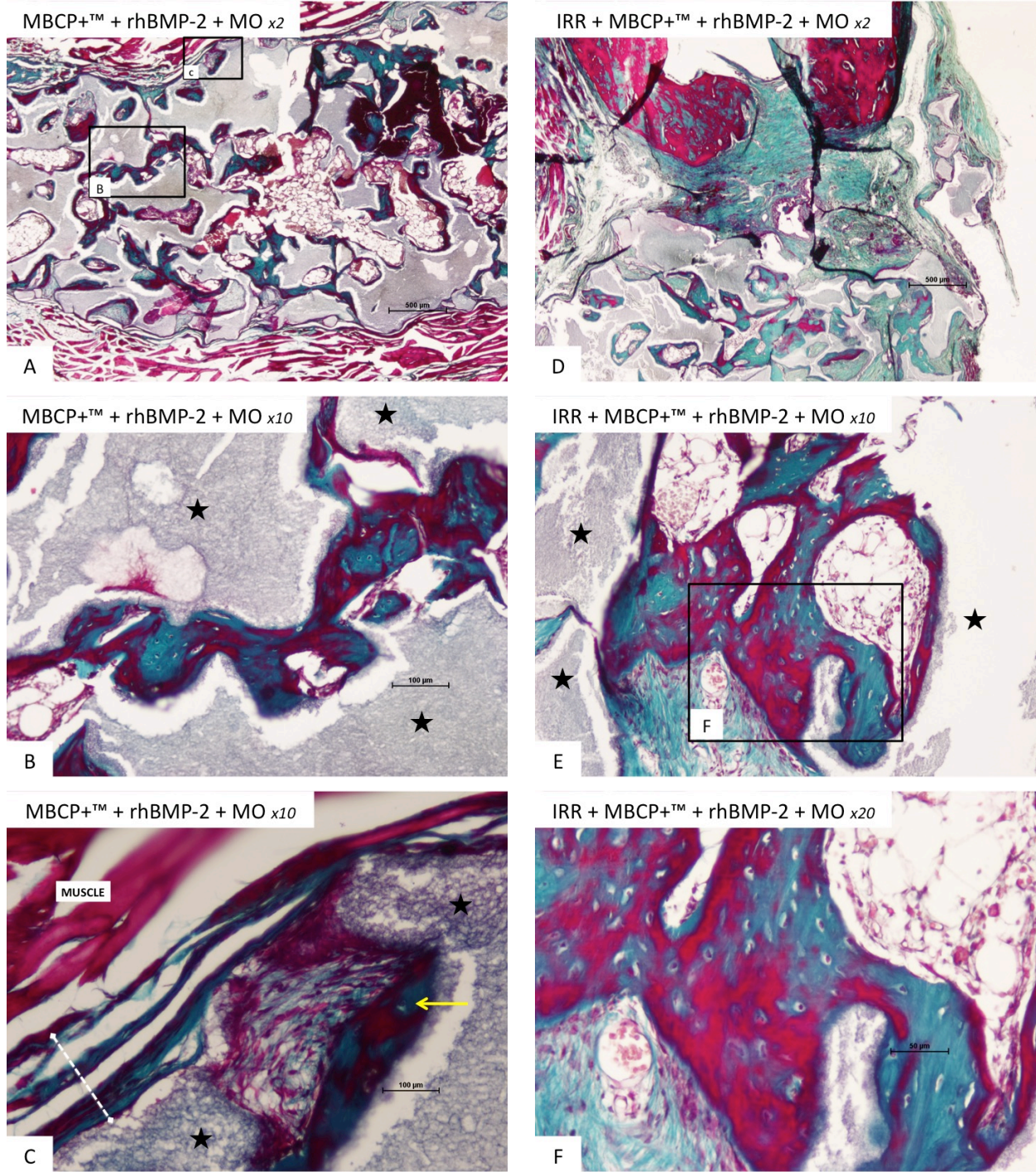
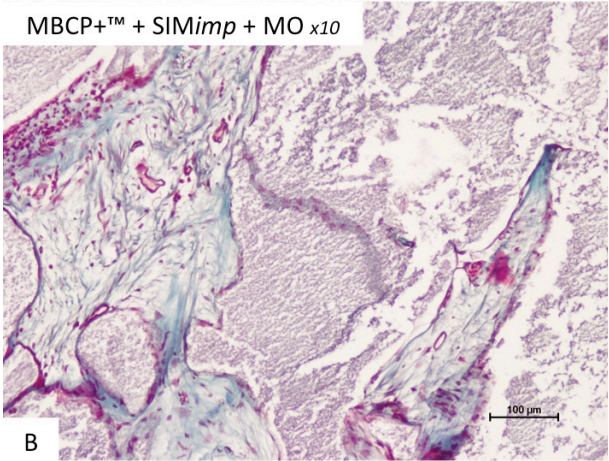
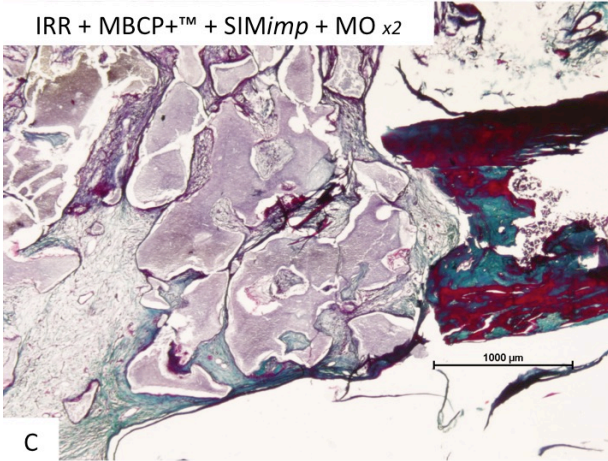
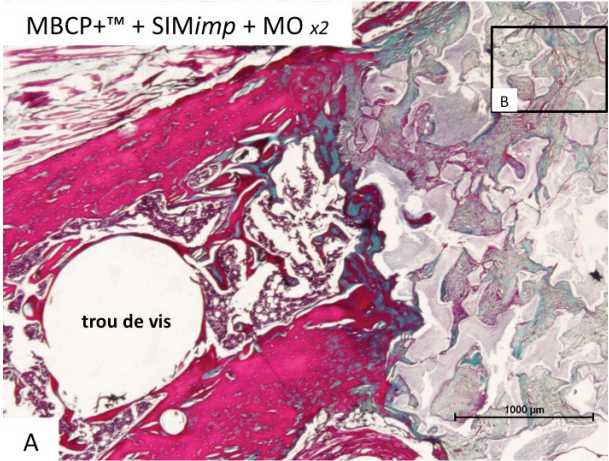


Figure 58 : Résultats histologiques en site osseux fémoral à 8 semaines pour les conditions MBCP+™+ SIMimp + MO (A-B) et IRR + MBCP+™+ SIMimp + MO (C) en coloration Trichrome Masson












Union osseuse :

L'évaluation du score d'union osseuse a été réalisée à partir des données scannographiques et histologiques (Figure 59).

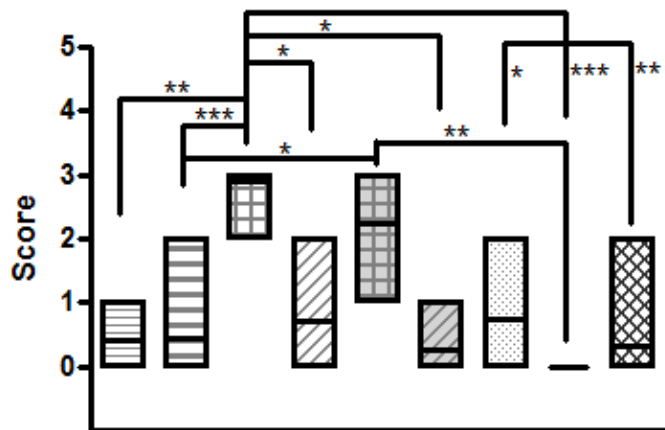Les échantillons de la condition MBCP+™+MO+rhBMP-2 présentait un score d'union significativement supérieur à toutes les autres conditions, y compris pour les échantillons comblés avec cette association après irradiation des membranes. Par contre, les scores des échantillons de la condition MBCP+™+MO+SIMimp étaient similaires à ceux des conditions MBCP+™+MO et Masquelet.

Figure 59 : Scores d'union osseuses prenant en compte les données histologiques et microscannographiques

-  MBCP
-  MBCP + MOr
-  MBCP + MOr + BMP2
-  MBCP + MOr + Sim
-  IRR + MBCP + MOr + BMP2
-  IRR + MBCP + MOr + Sim
-  Masquelet
-  left empty
-  defect only

Echelle de score:

- 0- pas d'union
- 1- présence de tissu minéralisé en histologie
- 2- union partielle
- 3- union radiologique et os néo-formé en histologie



5.4- Discussion

Les caractéristiques histologiques des membranes induites par un conformateur en silicone en site sous-cutané ou en site osseux étaient comparables entre elles et identiques aux caractéristiques présentées dans le chapitre 3. Ces membranes se présentaient à 3 semaines ou à 8 semaines comme des membranes fines composées d'un empilement de fibres de collagènes et de cellules allongées parallèles au conformateur. L'intérieur de ces membranes ne constituait pas un espace imperméable au milieu environnant puisque dans la plupart des conditions avec comblement par le MBCP+, on pouvait constater un infiltrat de cellules mononuclées et de vaisseaux capillaires. En conformité avec ce qui a été montré dans le chapitre 3, les membranes irradiées ne présentaient pas de différences évidentes avec les membranes non irradiées.

Les propriétés ostéoconductrices des céramiques macroporeuses phosphocalciques (MBCP : macropous biphasic calcium phosphate ; composées de HA et de β TCP en proportions variables) ont été largement démontrées *in vivo* chez l'animal (Gauthier et al., 2005; Jegoux et al., 2005; L.-T. Lee et al., 2008; Le Guehenec et al., 2005; Weiss et al., 2003) et chez l'homme (Franco-Vidal et al., 2014; Wagner et al., 2012) Mangano (Mangano et al., 2013). Cependant, dans notre étude avec implantation au sein d'une membrane induite dans un défaut osseux segmentaire, si l'analyse histologique a en effet révélé la présence de tissu ostéoïde au contact direct avec les granules de MBCP+™, ce tissu était présent en faible quantité à 8 semaines (7,87% de la surface en moyenne). Dans un modèle similaire chez le rat avec un clou centromédullaire, Bosemark et al. ont récemment rapporté n'avoir retrouvé que du tissu fibreux 11 semaines après l'implantation de MBCP (HA: β TCP à 60:40) seul dans une membrane induite par un conformateur en époxy (Bosemark et al., 2015). L'implantation au sein d'une membrane induite plusieurs semaines après la réalisation de l'ostéotomie constitue indéniablement une situation moins favorable que l'implantation directement au contact d'un os fraîchement réséqué. La cicatrisation osseuse des extrémités fémorales, constatée en microscanner et en histologie, et l'interposition de tissu fibreux entre le MBCP et l'os pourraient expliquer ces faibles résultats en termes de régénération osseuse avec l'implantation de MBCP seul dans une membrane induite en site osseux.

Les propriétés ostéoinductrices des MBCP sont plus discutées. En association avec de la fibrine autologue (thrombine +fibrinogène), l'implantation de MBCP (HA: β TCP à 60:40)

dans le muscle de brebis montrait à 6 mois la présence d'un tissu osseux mature vascularisé au contact du MBCP (Le Nihouannen et al., 2008). En implantation sous-cutanée, les propriétés ostéoinductrices des MBCP étaient par contre moins évidentes, à la fois chez la souris (Corre et al., 2013; Miramond et al., 2014) et chez le lapin (Pelissier et al., 2009). Cependant, l'analyse des échantillons de MBCP associés avec de la moelle allogène chez la souris en sous-cutané montrait la présence d'une néoformation osseuse non nulle (1,3%) comparativement au MBCP+™ seul (0,15%) (Miramond et al., 2014). Dans notre étude en site sous-cutané à 8 semaines, seul 1 échantillon sur 8 présentait du tissu ostéoïde mais en très petite quantité (2% de la surface). L'importance des macropores dans les propriétés ostéoinductrices de ces céramiques a été démontrée, avec une macroporosité idéale entre 100 et 500 µm pour permettre l'invasion cellulaire du biomatériau (Ripamonti, 1996; Ripamonti and Roden, 2010), alors que la microporosité augmenterait les surfaces d'échanges pour optimiser l'adsorption des protéines (Barradas et al., 2011; Habibovic et al., 2005; J. Zhang et al., 2014). Le matériau MBCP+™ (HA:βTCP à 20:80) utilisé dans notre étude est une céramique synthétique dont les caractéristiques macroporeuses et microporeuses ont été spécifiquement établies pour augmenter ses propriétés ostéoinductrices (Daculsi and Layrolle, 2003). Cependant, l'implantation de MBCP+™ seul dans une membrane induite n'a pas permis d'obtenir une néoformation osseuse significative. Ces conditions anatomiques particulières pourraient limiter la mise à profit de ses propriétés ostéoinductrices et ostéoconductrices.

L'association d'un facteur ostéoinducteur de la famille des BMPs (rhBMP-2) permettait en revanche d'augmenter très significativement la régénération osseuse au sein des membranes induites. En sous-cutané, la densité minérale osseuse ($p < 0.05$) et la quantité de tissu ostéoïde (4 échantillon sur 5 avec surface moyenne de 4,06% vs. 1 échantillon sur 8 avec surface moyenne de 1,9%) des échantillons avec rhBMP-2 étaient significativement augmentées comparativement aux échantillons sans rhBMP-2. En site osseux, la quantité de tissu ostéoïde ($p < 0.01$) et le score d'union osseuse ($p < 0.01$) des échantillons avec moelle osseuse et rhBMP-2 étaient significativement augmentées comparativement aux échantillons avec MBCP+™ seul. Cet effet positif était attendu, dans la mesure où les BMPs ont largement démontrés leurs capacités à augmenter la régénération osseuse et à induire une consolidation dans des études précliniques et cliniques (Shekaran et al., 2014). En 2009, Pelissier et al. avaient montré en sous-cutané chez le lapin que l'association de MBCP™ (HA:βTCP à 60:40) et BMP-7 au sein d'une membrane induite par du PMMA

permettait d'obtenir une néoformation osseuse significative comparativement au MBCP™ seul (Pelissier et al., 2009). Les propriétés ostéoinductrices de l'association d'une MBCP et de BMP avaient déjà été rapportées *in vivo* chez l'animal en site sous-cutané dans des modèles sans membrane induite (Oda et al., 1997; Roldán et al., 2010; Strobel et al., 2014). Bien entendu, cette association s'est également révélée efficace en termes de régénération osseuse en site osseux sans membrane induite compte tenu du fait qu'elle associe un facteur ostéoinducteur puissant connu (BMP2 ou BMP-7) à un matériau déjà ostéoconducteur (Kim et al., 2015; Lan Levensgood et al., 2010; Lee et al., 2015; Yun et al., 2014; Zhou et al., 2007). Par contre, l'implantation de cette association dans une membrane induite en site osseux n'avait jamais été rapportée chez le rat. Alors que nous avons utilisé une concentration de rhBMP-2 environ 10 fois plus faible que certains auteurs en association à un TCP ou des hydrogels en site osseux sans membrane induite, nous avons pu constater des effets similaires en terme de néoformation osseuse. Cette faible concentration de rhBMP-2 (5 µg /200 mm³ MBCP+™) incorporée au MBCP+™ était basée sur une étude rapportant les propriétés ostéoinductrices de l'association d'hydroxyapatite et de cellules souches mésenchymateuses en sous-cutané chez le rat (Noshi et al., 2001). Nous avons pu montrer des résultats similaires en sous-cutané chez le rat avec du tissu ostéoïde présent sur la majorité des échantillons associant MBCP+™, moelle osseuse totale et rhBMP-2. Le fait d'obtenir un effet ostéoinducteur puissant avec une faible concentration de rhBMP-2 pourrait provenir des propriétés intrinsèques des membranes induites (Pelissier et al., 2009). Dans un défaut osseux segmentaire fémoral chez le rat similaire au notre, une consolidation osseuse était obtenue avec une concentration de BMP-7 inférieure de moitié à la concentration habituellement utilisée sans membrane induite (Bosemark et al., 2015).

En revanche, nos résultats n'ont pas permis de montrer que l'association de MBCP+™ et de simvastatine permettait d'augmenter significativement la néoformation osseuse au sein du MBCP+™ implanté dans une membrane induite en site ectopique sous-cutané ou en site osseux fémoral chez le rat, dans la limite de nos modèles. Divers procédés d'administration de simvastatine ont été expérimentés dans des études précliniques dans la littérature, avec des résultats non significatifs après administration orale en terme de consolidation osseuse (Chissas et al., 2010; Kilic et al., 2008), et des résultats inconstants après administration par injections locales (Y. Lee et al., 2008; Zhang et al., 2011). Nos résultats à 3 semaines après injections locales répétées n'ont pas montré d'effet significatif. Ce procédé

d'administration n'est d'ailleurs pas très aisé pour un usage clinique. Pour favoriser la biodisponibilité locale de la simvastatine, celle-ci a ensuite été associée au biomatériau par imprégnation préalablement à l'implantation. Le relargage n'a pas pu être analysé. La concentration de simvastatine utilisée dans notre étude (7 µg de simvastatine par mg de MBCP+™, soit 0,623 mg de simvastatine par site d'implantation) était dans les limites des concentrations rapportées dans les études sans membrane induite, mais nous n'avons pas constaté les mêmes effets (Nyan et al., 2010; Rojbani et al., 2011). Plusieurs auteurs ont étudié l'intérêt d'associer de la simvastatine en imprégnation à un biomatériau phosphocalcique non MBCP en site osseux, qu'il soit naturel (Lima et al., 2011) ou synthétique (Ma et al., 2008; Rojbani et al., 2011; Yin et al., 2012). Chez le rat, des résultats discordants ont été rapportés, avec un effet négatif de l'adjonction de simvastatine pour certains (Lima et al., 2011; Ma et al., 2008) et positif pour d'autres (Rojbani et al., 2011). L'augmentation dans le temps de la biodisponibilité locale de la simvastatine a été proposée pour potentialiser l'effet ostéoinducteur de cette molécule (Ezirganlı et al., 2013; Ferreira et al., 2015; Jiang et al., 2013; Lima et al., 2011; Mukozawa et al., 2011; Naito et al., 2014; Wong and Rabie, 2005; Yueyi et al., 2013). Contrairement à la simple imprégnation d'un matériau poreux qui entraînait un pic de relargage précoce et peu prolongé dans le temps, l'incorporation de cette molécule dans un matériau lentement biodégradable comme le PLGA a montré un pic initial suivi d'une libération à concentration significative qui pouvait se prolonger sur plusieurs semaines (Jiang et al., 2013; Naito et al., 2014). Les résultats de nos études *in vitro* (cf. chapitre 4) avaient montré que la simvastatine induisait bien la différenciation ostéoblastique de cellules souches mésenchymateuses issues du stroma médullaire de rats mais avec des temps de traitement longs (plusieurs jours) et que l'augmentation de l'expression de BMP-2 était tardive et de faible amplitude. Il serait donc intéressant d'améliorer la biodisponibilité locale de la simvastatine au sein des membranes induites en utilisant un vecteur biodégradable, et ainsi peut-être favoriser une néoformation osseuse significative.

L'utilisation de la moelle osseuse totale en association avec un biomatériau phosphocalcique n'avait encore jamais été rapportée dans une membrane induite. Les propriétés ostéoinductrices de l'association de moelle osseuse totale et d'un matériau phosphocalcique avait déjà été analysées sans membrane induite chez la souris (Corre et al., 2013; Miramond et al., 2014), le rat (Okumura et al., 1991) et le lapin (Yoshii et al., 2009). Dans chacune de ces 4 études, les propriétés ostéoinductrices du biomatériau

étaient très significativement augmentées par l'adjonction de moelle osseuse totale, quelle soit concentrée (Okumura et al., 1991) ou non concentrée (Corre et al., 2013; Miramond et al., 2014; Yoshii et al., 2009), autologue (Yoshii et al., 2009) ou allologue (Corre et al., 2013; Miramond et al., 2014; Okumura et al., 1991). En site osseux, plusieurs travaux avaient rapporté que la néoformation osseuse au contact d'une MBCP était significativement augmentée par l'adjonction de moelle osseuse totale non concentrée chez le chien (Jegoux et al., 2010a; Malard et al., 2005), le lapin (Castellani et al., 2009) et le rat (Espitalier et al., 2009; Lerouxel et al., 2006), qu'elle soit également autologue (Castellani et al., 2009; Jegoux et al., 2010a; Malard et al., 2005) ou allologue (Espitalier et al., 2009; Lerouxel et al., 2006) (cf. [Annexe 3](#) et [Annexe 4](#) pages 144 et 145). Ces résultats laissaient présager un effet significatif de l'adjonction de moelle osseuse totale.

Nos résultats n'ont pas montré de différence évidente entre les deux concentrations de moelle osseuse totale concentrée (10×10^6 cellules/mm³ MBCP+™ vs. 1×10^6 cellules/mm³ MBCP+™). L'intérêt de concentrer la moelle avant implantation a fait l'objet de différents travaux. La capacité de la moelle osseuse concentrée à induire du tissu osseux lorsqu'elle est implantée en site osseux (Connolly et al., 1991) ou ectopique (Burwell, 1964; Danis, 1957; Friedenstein et al., 1966) est connue depuis longtemps. Bien qu'elle ait pu être utilisée initialement sous forme non concentrée (Connolly et al., 1991; Goel et al., 2005; Siwach et al., 2001), il a été montré que ses capacités d'ostéo-induction étaient dépendantes du nombre et de la concentration des MSC (Connolly et al., 1989; Friedenstein et al., 1966; Hernigou and Beaujean, 1997). En confirmant que la concentration de moelle osseuse permettait d'augmenter le taux de progéniteurs, les travaux de Connolly *et al.* (Connolly et al., 1989) étaient à l'origine des applications cliniques (Connolly, 1998, 1995; Hernigou et al., 2006; P. Hernigou et al., 2005; Ph Hernigou et al., 2005). Torres et al. en 2015 ont rapporté que les propriétés ostéogéniques de la moelle osseuse humaine concentrée étaient supérieures à la moelle osseuse non concentrée *in vitro* en présence d'HA (Torres et al., 2015). Cependant, Odri et al. ont montré en 2012 que la centrifugation extemporanée n'augmentait pas de façon significative le nombre total de précurseurs ostéoblastiques (Odri et al., 2012). Les techniques de centrifugation dans des unités de traitement cellulaire comme l'EFS (Etablissement Français du Sang) seraient plus reproductibles et efficaces en termes de nombre de précurseurs. Alors que la survie cellulaire reste un challenge en ingénierie tissulaire, nous avons ajouté du glucose au milieu de préparation cellulaire comme proposé par certains auteurs pour aider les cellules à survivre en milieu hypoxique (Deschepper et al., 2013, 2011). Cependant, comme nous

n'avons pas utilisé de cellules préalablement cultivées mais implantées de façon extemporanée après prélèvement, nous n'avons pas pu évaluer la survie cellulaire *in vivo* par des méthodes de marquages. La survie d'une partie des cellules implantées dans notre étude reste donc hypothétique et largement inconnue.

En l'absence de différence évidente entre les deux concentrations de moelle osseuse, et afin de réduire le nombre d'animaux sacrifiés pour le recueil de la moelle osseuse allogène, des concentrations plus faibles ($1,2$ à $1,4 \cdot 10^5$ cellules/mm³ de MBCP+™) ont été implantées pour les études suivantes en sous-cutané et en site osseux. Avec ces niveaux de concentration, nos résultats n'ont pas montré d'effet significatif de l'ajout de moelle osseuse en terme de néoformation osseuse au sein des membranes induites. En sous-cutané, une augmentation significative de la densité et de la concentration minérale osseuse a été constatée à 8 semaines, mais l'analyse histologique ne retrouvait pas de différence en terme de surface de tissu ostéoïde (1 échantillon sur 8 présentait une surface totale de 2 % de tissu ostéoïde dans la condition MBCP+™ + moelle osseuse totale vs. 1 échantillon sur 6 présentait une surface totale de tissu ostéoïde inférieure à 1% dans la condition MBCP+™ seule). En site osseux, il n'a pas été constaté à 8 semaines d'augmentation significative de la densité minérale osseuse ni de la surface de tissu ostéoïde (7,87% vs. 13,35%). Des résultats pourtant significatifs en terme de néoformation osseuse avaient été rapportés chez le rat sans membrane induite, avec des niveaux de concentration cellulaire équivalents et une moelle également allogène en association avec une matrice de MBCP (Espitalier et al., 2009; Lerouxel et al., 2006). Si l'utilisation de moelle osseuse autologue doit être privilégiée pour des raisons évidentes d'immunité cellulaire, l'utilisation de moelle osseuse allogène dans des modèles animaux de petite taille ne semblait pas être un obstacle à l'obtention d'une néoformation osseuse et n'entraînait pas de signes histologiques d'incompatibilité cellulaire dans 3 études chez des rats non immunodéprimés (Espitalier et al., 2009; Lerouxel et al., 2006; Okumura et al., 1991). Dans notre étude, les rats ont parfaitement tolérés l'implantation de moelle osseuse allogène, et les analyses histologiques n'ont pas retrouvés non plus de signes évidents de réaction cellulaire de rejet immunitaire ni à 3 semaines ni à 8 semaines. Nos résultats ne permettent pas de conclure si une concentration cellulaire plus élevée aurait permis d'obtenir un effet significatif à 8 semaines.

L'association de rhBMP-2 ou de simvastatine avec ou sans moelle osseuse totale a permis d'analyser dans notre étude un éventuel effet synergique en terme d'ostéoinduction entre la rhBMP-2 ou la simvastatine d'une part et la moelle osseuse d'autre part. En implantation sous-cutanée, l'analyse par microscanner n'a pas pu mettre en évidence de différence significative en termes de densité minérale osseuse et de contenu minéral osseux entre les conditions rhBMP-2 vs. rhBMP-2+MO, et *SIMimp* vs. *SIMimp*+MO. L'absence de différence en analyse par microscanner peut être expliquée par le fait que le MBCP+™ étant un matériau riche en calcium, l'analyse radiographique n'était pas capable de différencier la densité minérale liée à la néoformation osseuse de la densité minérale naturelle du MBCP+™. Ces limites de l'analyse par microscanner ont été montrées par Nolff et al. en 2010 dans une étude de reconstruction mandibulaire avec un biomatériau à base de β TCP donc également riche en calcium (Nolff et al., 2010). Par contre, en analyse histologique en coloration Trichrome Masson, l'évaluation de la surface relative de tissu ostéoïde a retrouvé un effet significatif de la moelle osseuse en association avec la rhBMP-2, puisque 7 des 8 échantillons avec rhBMP-2+MO présentaient du tissu ostéoïde avec une surface relative de 9,08%, allant même jusqu'à 18,3%, alors que 4 des 5 échantillons avec rhBMP-2 seule présentaient du tissu ostéoïde mais pour une surface moyenne d'environ 4%. Par contre, l'effet de la moelle osseuse en association avec la simvastatine était nul voire négatif, puisque 2 des 8 échantillons avec la simvastatine seule présentaient moins de 1% de tissu ostéoïde alors que plus aucun des 8 échantillons avec *SIMimp*+MO n'en présentaient. En l'absence de groupes équivalents, cette analyse n'a pas pu être réalisée pour l'implantation en site osseux. La synergie en terme de néoformation osseuse constatée dans notre étude entre la moelle osseuse totale et la rhBMP-2 a pu provenir de l'action de la rhBMP-2 sur la différenciation et la prolifération ostéoblastique des cellules souches mésenchymateuses contenues dans la moelle osseuse totale implantée (Senta et al., 2009).

L'effet de l'irradiation de la membrane induite avant implantation a pu être analysée en site osseux sur deux conditions de comblement (MBCP+™+MO+rhBMP-2 et MBCP+™+MO+*SIMimp*). Comme attendu (cf. chapitre 3), les membranes irradiées induites par un conformateur en silicone ne présentaient pas de différences histologiques évidentes avec les membranes non irradiées (Figure 57 H et L). Les membranes irradiées et non irradiées étaient composées de fibres de collagènes et de fibroblastes parallèles au conformateur. Pour les conditions avec rhBMP-2, les échantillons avec irradiation ne

présentaient pas de différence significative en terme de quantité de tissu ostéoïde et de score d'union osseuse comparativement aux échantillons sans irradiation. Pour les conditions avec simvastatine qui ne présentaient pas de néoformation osseuse significative en l'absence d'irradiation, l'irradiation n'a pas montré d'effet bénéfique. Dans notre étude, l'irradiation préalable des membranes avec une schéma multifractionné (2 Gray par jour, 5 jours sur 7) pour une dose totale de 50 Grays avec une source au Cobalt 60 n'a donc pas montré d'effet significatif, ni négatif ni bénéfique, lorsque l'implantation du complexe ostéoinducteur était réalisé 3 semaines après la fin de l'irradiation. Dans une revue de la littérature concernant les effets de la radiothérapie sur la régénération osseuse, Jegoux et al. rappelaient que ces effets pouvaient varier en fonction des paramètres de l'irradiation : type de source (accélérateur linéaire, Cobalt 60), type d'énergie (orthovoltage, 6-20 MeV), fractionnement, dose par fraction, durée par fraction, sans compter les variabilités entre les espèces animales (Jegoux et al., 2010b). Les auteurs précisait que les résultats des études précliniques étaient donc difficilement transposables aux humains. Le schéma utilisé dans notre étude était cependant assez proche de celui utilisé en clinique, à la fois en terme de fractionnement et de dose totale. Par contre, les accélérateurs linéaires et les techniques d'irradiation tridimensionnelle ont aujourd'hui remplacés en pratique clinique les sources au Cobalt 60 et l'irradiation bidimensionnelle. Plusieurs études précliniques de régénération osseuse par ingénierie tissulaire en terrain irradié avaient déjà été rapportées dans la littérature avec l'utilisation de rhBMP-2 (Howard et al., 1998; Springer et al., 2008; Würzler et al., 1998), de cellules souches mésenchymateuses (Bléry et al., 2014; Lerouxel et al., 2006) ou de moelle osseuse totale (Bléry et al., 2014; Lerouxel et al., 2006), mais dans aucun cas la régénération osseuse n'était réalisée selon la technique des membranes induites. Les paramètres de l'irradiation étaient différents pour chacune de ces études (dose totale, fractionnement, délais entre la fin de l'irradiation et la reconstruction osseuse). En implantant du MBCP et de la moelle osseuse allogène dans des défauts non segmentaires du tibia et du fémur chez des rats préalablement irradiés au niveau des sites d'implantation par une dose unique de 15 Grays correspondant à un équivalent de dose de 55 Grays en 25 fractions, Lerouxel et al. ont démontré que l'os irradié à cette dose présentait des capacités significatives de régénération lorsque l'implantation était réalisée 3 semaines après l'irradiation (Lerouxel et al., 2006). Avec des paramètres assez similaires (modèle animal, MBCP, moelle osseuse totale allogène, équivalent de dose, délai d'implantation), nos résultats ont montrés qu'une régénération osseuse au sein d'une membrane induite était envisageable et nécessitait aussi un facteur ostéoinducteur comme

la rhBMP-2. Ce résultat doit encore être vérifié avec un modèle *in vivo* amélioré dans lequel les extrémités osseuses seraient mieux avivées avant l'implantation pour limiter l'interposition de tissu fibreux entre le biomatériau implanté et l'os cortico-spongieux du receveur.

5.5- Conclusion

Dans les limites des concentrations et des modes de délivrance choisis, ces résultats n'ont pas montré de propriétés ostéoinductrices ou ostéoconductrices significatives de la simvastatine comparativement à la rhBMP-2 lorsque ces molécules étaient associées à une céramique phosphocalcique biphasique macroporeuse au sein d'une membrane induite, avec ou sans irradiation préalable. En association avec la rhBMP-2, l'adjonction extemporanée de moelle osseuse totale concentrée permettait d'augmenter la néoformation osseuse en site ectopique, mais nos résultats ne permettent pas d'en expliquer l'origine.

Conclusion et perspectives

Pour la première fois, les caractéristiques histologiques et biologiques des membranes induites par un conformateur en PMMA ont été analysées sans et avec radiothérapie. Nos résultats ont montré que les broyats de membranes conservaient au delà de 4 semaines des capacités de différenciation ostéogénique, mais ces capacités diminuaient entre 9 et 13 semaines ($p < 0.05$). Les mécanismes à l'origine de cette différenciation restent largement inconnus, puisque nous n'avons pas retrouvé d'augmentation significative de l'expression de BMP-2 à ces temps comparativement aux résultats déjà rapportés chez le rat et le lapin à 4 semaines. La radiothérapie entraînait par ailleurs une augmentation de l'épaisseur des membranes et une diminution significative de leurs capacités de différenciation ostéoblastique à 9 semaines ($p < 0.001$).

Comparativement aux membranes induites par le PMMA, les membranes induites par le silicone étaient d'épaisseur inférieure mais leurs propriétés de différenciation ostéoblastique étaient identiques et aucune expression significative de BMP-2 n'a pu non plus être mise en évidence à 9 et 13 semaines en conditions non irradiées. La radiothérapie n'avait aucune influence ni sur cette épaisseur ni sur leur architecture histologique mais entraînait, comme pour le PMMA, une diminution significative des propriétés de différenciation ostéoblastique à 9 semaines. D'après ces résultats, l'utilisation d'un conformateur en silicone plutôt qu'en PMMA n'apporterait pas de bénéfice significatif pour une implantation tardive en terme de propriétés biologiques des membranes, mais n'entraînait pas non plus d'effet négatif. Les effets de l'irradiation sur les membranes induites par le PMMA étaient plus marqués qu'avec le silicone, sans que nos résultats ne permettent de dire si ces modifications pourraient affecter positivement ou négativement la régénération osseuse.

Nos résultats ont montré pour la première fois le potentiel ostéoinducteur significatif de la rhBMP-2 associée à une MBCP et à de la moelle osseuse totale dans une membrane induite par un conformateur en silicone en sous-cutané ou en site osseux fémoral chez le rat, avec ou sans radiothérapie. L'adjonction de moelle osseuse totale concentrée favorisait cette néoformation osseuse. L'intérêt de la moelle osseuse totale avait déjà été démontré en association avec une MBCP mais dans un modèle sans membrane induite. Les processus cellulaires et biologiques mis en jeu par cet apport de moelle restent inconnus, ainsi que la

viabilité cellulaire. L'irradiation préalable des membranes n'a pas entraîné de diminution de la néoformation osseuse en site osseux. Ce résultat venait donc confirmer le faible impact du schéma d'irradiation retenu sur les propriétés des membranes induites démontré dans la première étude.

Par contre, la substitution de la rhBMP-2 par de la simvastatine n'a pas permis d'obtenir de résultats équivalents, ni en sous-cutané ni en site osseux, malgré des propriétés de différenciation ostéoblastique confirmés *in vitro*. L'utilisation de la simvastatine avait déjà été évaluée en site osseux en association à une MBCP, mais jamais au sein d'une membrane induite ni en sous-cutané. Deux explications issues de nos travaux *in vitro* peuvent être avancées pour expliquer ces résultats décevants *in vivo*. D'une part, le potentiel de différenciation ostéoblastique de la simvastatine était bien inférieur à celui du milieu inducteur servant de témoin positif, ce qui pourrait d'avérer bien insuffisant pour initier une véritable différenciation jusqu'à un stade tardif. L'utilisation d'une concentration plus importante de simvastatine n'aurait pas été une solution pour majorer cette différenciation dans la mesure où la simvastatine devient alors cytotoxique. D'autre part, cette différenciation *in vitro* était significative après plusieurs jours de traitement (plus de 3 jours), alors que *in vivo* la simvastatine, associée au MBCP par simple adsorption, présentait très probablement un pic de relargage précoce et une décroissance importante de la biodisponibilité locale dans le milieu extracellulaire comme cela avait été montré dans des travaux précédents. L'association de la simvastatine à un polymère biodégradable aurait été plus judicieux pour optimiser sa biodisponibilité, constituant cependant une condition supplémentaire qui se serait ajouté ou substitué à la moelle osseuse totale.

La régénération osseuse au sein d'une membrane induite constitue un véritable challenge, dans la mesure où le comblement est réalisé plusieurs semaines après l'ostéotomie, c'est à dire après les processus aigus initiaux de cicatrisation osseuse particulièrement propices à la régénération osseuse grâce à l'afflux de cellules ostéoprogénitrices et de facteurs de croissances. Dans ses communications, Masquelet insiste sur l'importance de la revascularisation des extrémités osseuses proximale et distale par une action mécanique agressive pour favoriser la revascularisation du greffon et l'obtention d'une continuité osseuse. Sur les coupes histologiques des échantillons en site osseux fémoral chez le rat, on pouvait parfois constater l'interposition d'un tissu collagénique dense entre le biomatériau et ces extrémités osseuses. Le curetage réalisé n'a donc pas été suffisant, mais cette revascularisation constitue une réelle difficulté compte tenu de la taille réduite du modèle

animal si l'on ne veut pas trop endommager la membrane induite. Il s'agit ici d'un point clé de la technique qui a pu être insuffisamment pris en considération.

Ce modèle de régénération osseuse segmentaire chez le rat n'avait encore jamais été expérimenté dans notre laboratoire. Jusqu'à présent, la régénération osseuse était le plus souvent évaluée dans un défaut osseux de taille critique au niveau des condyles fémoraux. Au début de nos travaux, peu d'études avaient été rapportées sur le sujet, et de nouvelles études ont été publiées au fur et à mesure que nous avançons. Ce manque d'expérience a pu impacter négativement sur les résultats de nos expérimentations en site osseux. La mise au point d'un modèle de régénération osseuse segmentaire mandibulaire selon la technique des membranes induites chez la brebis s'est soldée par un échec. L'étude chez le gros animal en site mandibulaire devait constituer la dernière partie de ce travail. Ayant sous-estimé les mouvements permanents de rumination de ces herbivores stricts, nous avons rencontrés des problèmes de fracture des plaques et de déplacement de l'ostéosynthèse par plaque vissée, nécessitant l'interruption précoce de l'expérimentation (résultats non publiés). Nous avons aussi pu constater que les conformateurs en silicone ne restaient pas correctement en place entre les deux extrémités osseuses, et qu'un tissu fibreux épais se développait autour du conformateur avec une ossification progressive de celui-ci à partir des extrémités osseuses, et ceci malgré l'ablation du périoste sur une longueur de 1 cm de part et d'autre. Quelques coupes histologiques sur ces échantillons a cependant montré la présence d'une membrane induite autour du conformateur. Compte tenu des résultats de notre étude chez le rat montrant l'absence de bénéfice vraiment significatif (histologique ou biologique) à utiliser un conformateur en silicone plutôt qu'en PMMA, ce dernier matériau qui fait aujourd'hui référence dans cette technique devrait être encore privilégié d'autant plus que son tropisme pour le tissu osseux lui assure une grande stabilité comparativement au silicone. L'évaluation d'autres matériaux pourrait être poursuivie dans le but d'optimiser les propriétés histologiques et biologiques de ces membranes tout en garantissant leur stabilité et leur facilité d'explantation.

Dans le cadre d'un appel à projet de la Fondation pour la Recherche Médicale (programme « Pionniers de la recherche 2013 »), notre projet appelé « reconstruction mandibulaire en cancérologie par le technique des membranes induites » a été retenu avec un financement de 3 ans (juin 2014-mai 2017). Nous pouvons ainsi mettre à profit notre expérience initiale pour améliorer notre modèle chez le rat et mettre au point le modèle chez le gros animal en site mandibulaire, ce qui n'a encore jamais été rapporté. Après analyse de la littérature et

prise en compte des différentes contraintes (éthique, coût, logistique, remodelage osseux...), notre choix s'est porté sur le minipig. Une première expérimentation de mise au point est prévue en janvier 2016, avec greffe d'os autologue pour valider le témoin positif selon la technique de Masquelet. Si cette expérimentation préliminaire est concluante sur le plan chirurgical et histologique (stabilité de l'ostéosynthèse, obtention d'une membrane induite bien individualisée et facile à planter, revascularisation du greffon), nous poursuivrons nos expérimentations chez le minipig par une expérimentation associant une radiothérapie externe des sites opérés et l'implantation d'un polymère ostéoinducteur au sein des membranes induites préalablement irradiées. Différentes compositions de ce polymère ont été récemment implantés chez le rat en site fémoral préalablement irradié. Le polymère ayant donné les meilleurs résultats en terme de régénération osseuse sera implanté chez le minipig.

Annexes

Annexe 1 : Etudes précliniques de régénération osseuses selon la technique des membranes induites - *implantation sous-cutanée*

Auteur Journal Année	Animal	Modèle	Spacer	temps chir 1 > 2 (sem.)	Time points (sem.)	Matériaux de comblement Conditions	Résultats
Jin <i>et al.</i> Connect. Tissue Res. 2013 (Jin et al., 2013)	Lapin	Sous cutané	PMMA	4	3, 6 et 9	- β -TCP : granules 1-3 mm, porosité 75%, pores 500+/-150 μ m - BMSCs allogènes: 1x10 ⁶ cellules/ml, contact 2 heures avant implantation > condition A : β -TCP seul > condition B : β -TCP + BMSCs	condition B > condition A <i>Prolifération cellulaire au contact du biomatériau</i> <i>Peu de formation osseuse à 9 semaines (coloration Van Gieson)</i> <i>Augmentation de la dégradation des particules dans le groupe avec BMSC</i>
Pélissier <i>et al.</i> Ann. Chir. Plast. Esth. 2009 (Pelissier et al., 2009)	Lapin	Sous cutané	PMMA	8	4 et 16	- HA:TCP : ratio 60:40, granules, porosité 60% (500 μ m) volume 2.3 cm ³ /site - BMP-7 : 87,5 μ g/implant > condition A : HA:TCP seul > condition B : HA:TCP + BMP-7 > condition C : ablation de la MI puis HA:TCP seul > condition D : ablation de la MI puis HA:TCP + BMP-7	conditions A et B > C et D condition B > A <i>Aucun développement de tissu osseux dans les groupes sans BMP-7</i> <i>Augmentation significative de tissu ostéoïde dans les groupes avec MI (p<0.02) : 40% vs. 80% des implants à 16 semaines</i>

MI : membrane induite ; BMSCs : Bone Marrow Stromal Cells; HA : hydroxyapatite ; TCP : tricalcium-phosphate ; sem. : semaines ;

Annexe 2 : Etudes précliniques de régénération osseuses selon la technique des membranes induites - *implantation site osseux*

Auteur Journal Année	Animal	Modèle	Spacer	temps chir 1 > 2 (sem.)	Time points (sem.)	Matériaux de comblement Conditions	Résultats
Gouron <i>et al.</i> J Tissue Eng Regen Med 2014 (Gouron et al., 2014)	Rat	Fémur segmentaire 8 mm extra-périosté Plaque + vis	PMMA	6	12	- os autologue > condition A : os autologue seul > condition B : os autologue après avoir enlevé la MI > condition C : pas de comblement > condition D : pas de comblement après avoir enlevé la MI	condition A > B > C et D <i>Pas de consolidation si pas de comblement</i> <i>Résorption partielle de la greffe si pas de MI</i> <i>Consolidation si MI</i>
Bosemark <i>et al.</i> J Orthop Res 2015 (Bosemark et al., 2015)	Rat	Fémur segmentaire 6 mm extra-périosté clou centromédullaire	EPOXY	4	11	- HA:TCP : ratio 20:80, granules 0.5 mm - BMP-7 : 25 µg/implant - zoledronate : biphosphonate, voie sous-cutanée, 0.1 mg/kg à J15 > condition A : HA:TCP > condition B : BMP-7 > condition C : HA:TCP + BMP-7 > condition D : HA:TCP + BMP-7 + zoledronate	condition D > C > B > A <i>Pas d'union pour condition A</i> <i>Condition B : union 7/10</i> <i>Condition C : union 10/10 (9/10 avec solution de continuité persistante)</i> <i>Condition D : union 9/10 (1/10 avec solution de continuité persistante)</i>
Schützenberger <i>et al.</i> Injury 2014 (Schützenberger et al., 2014)	Rat	Fémur segmentaire 3 mm extra-périosté plaque + vis	SILICON E	4	4	- matrice : fibrinogène + thrombine, volume 250 µl/site - rhBMP-2 : 10 µg/matrice - débridement : ablation de la MI + fraisure des extrémités osseuses > condition A : ostéotomie sans spacer > condition B : pas de comblement > condition C : pas de comblement + débridement > condition D : matrice > condition E : débridement + matrice > condition F : matrice + rhBMP-2 > condition G : débridement + matrice + rhBMP-2	Condition G > F > A-E <i>Conditions A à E : pas de régénération osseuse, tissu fibreux</i> <i>Condition G > F : régénération osseuse supérieure lorsque la MI est retirée</i>
Zwetyenga <i>et al.</i> Int J Oral Maxillofac Surg 2009 (Zwetyenga et al., 2009)	Lapin	Mandibule segmentaire 15 mm sous-périosté plaque + vis	PMMA	4	4, 12 et 28	- os autologue cortico-spongieux - HA:TCP : ratio 75:25, granules > condition A : os autologue seul > condition B : os autologue + HA:TCP (ratio 50:50)	condition B ≈ condition A <i>condition A : régénération osseuse rapide, résorption partielle signification à 3 mois (p=0.0001) e</i> <i>6 mois (p=0.0005) par rapport à 1 mois mais pas de différence entre 3 et 6 mois</i> <i>condition B : tissu osseux autour du biomatériau peu résorbé, volume total supérieur à 6 mois</i> <i>(p<0.0001)</i>
Manassero <i>et al.</i> Tissue. Eng. Part A 2013 (Manassero et al., 2013)	Brebis	Métatarse segmentaire 25 mm extra-périosté plaque + vis	PMMA	6	24	- Biocoral® Acropora coral : granules 3 mm, porosité 12% pores 500µm (200- 800µm) (99% carbonate de calcium) - BMSCs : 10 ⁵ cellules/granule, laissés en culture avec Biocoral® pendant 7 jours > condition A : Acropora coral seul > condition B : Acropora coral + BMSCs	condition B > condition A <i>Absence d'union dans le groupe sans BMSCs</i> <i>Abondante formation de tissu osseux dans le groupe avec BMSCs, répartie dans tout l'implant, da</i> <i>tous les échantillons</i>
Klaue <i>et al.</i> Injury 2009 (Klaue et al., 2009)	Brebis	Fémur segmentaire 30 mm extra-périosté plaque + vis	PMMA	4	16	- os autologue > condition A : os autologue seul > condition B : os autologue après avoir enlevé la MI > condition C : pas de comblement > condition D : pas de comblement après avoir enlevé la MI	condition A > B > C et D <i>Pas de consolidation si pas de comblement</i> <i>Résorption partielle de la greffe si pas de MI</i> <i>Consolidation si MI</i>
Christou <i>et al.</i> PLOS one 2014 (Christou et al., 2014)	Brebis	Tibia segmentaire 50 mm extra-périosté clou centromédullaire	PMMA	4	6 et 12	- os allogène - os autologue > condition A : pas de comblement > condition B : os allogène > condition C : os allogène + os autologue (ratio 67:33)	Résultats négatifs <i>Pas d'union à 12 semaines</i> <i>Un peu moins de résorption pour condition C</i>
Viateau <i>et al.</i> Injury 2006 (Viateau et al., 2006)	Brebis	Métatarse segmentaire 25 mm extra-périosté plaque + vis plâtre pendant toute la durée de l'étude	PMMA	6	28	- os autologue cortico-spongieux > condition A : pas de comblement > condition B : os autologue	condition B > condition A <i>Absence d'union avec condition A</i> <i>Condition B : continuité corticale chez tous les animaux, volume total (os autologue + os néoformé)</i> <i>6 mois proche du volume de la perte de substance</i>

Annexe 3 : Utilisation de moelle osseuse totale en régénération osseuse - études précliniques en site osseux

Auteurs Journal Année	Modèle animal	Etapes	Scaffold	Cellules	Conditions	Time-points (sem.)	Résultats
Malard et al. Bone 2005 (Malard et al., 2005)	Chien <i>Beagle femelles (n=6)</i> PDS non segmentaires cortico-spongieuses <i>8mm diam et 10mm prof.</i> Métaphyse fémur et tibia	Site osseux 1^{er} temps : défauts osseux bilatéraux + comblement 2nd temps (après 3 semaines) : radiothérapie externe fractionnée 56 Grays 3^{ème} temps (après 2 semaines) : injection de moelle osseuse totale dans les cylindres de MBCP	- MBCP (HA:βTCP 60:40) <i>Cylindres</i> <i>8mm diam x 10mm long</i> <i>canal central 4mm diam</i>	Moelle Osseuse Totale (MOT) autologue non concentrée <i>nombre de cellules/site ?</i>	A : HA:βTCP + MOT B : HA:βTCP	6	Condition A > B <i>Pas de fibrose autour des implants</i> <i>Augmentation signification du taux d'os néoformé dans le puit</i> <i>central (p=0.013) et dans les parois de l'implant (p<0.001) pour</i> <i>condition A vs. Condition B Pas de différence de dégradation de</i> <i>l'implant.</i>
Jegoux et al. Arch otolaryngol Head Neck Surg 2010 (Jegoux et al., 2010a)	Chien <i>Beagle femelles (n=6)</i> PDS segmentaire unilatérale extrapériostée <i>15 mm + plaque-vis</i> Mandibule	Site osseux 1^{er} temps : avulsion dentaire secteur molaire et prémolaire 2nd temps (après 6 semaines) : ostéotomie segmentaire + MBCP + membrane 3^{ème} temps (après 2 mois) : injection de moelle osseuse totale autologue dans MBCP	- MBCP (HA:βTCP 20:80) <i>granules 5 mm³</i> + membrane de collagène de porc autour du MBCP	Moelle Osseuse Totale (MOT) autologue non concentrée <i>nombre de cellules/site ?</i>	A : HA:βTCP + membrane + MOT B : pas de scaffold ni MOT	16	Condition A > B <i>Pas d'union condition B</i> <i>Continuité corticale condition A</i> <i>Résorption partielle des granules HA:βTCP</i> <i>Os lamellaire directement au contact du biomatériau sans</i> <i>interposition de fibrose</i>
Jegoux et al. J Biomed Mater Res Part A 2009 (Jegoux et al., 2009)	Lapin <i>New Zealand (n=6)</i> PDS segmentaire unilatérale extrapériostée <i>20 mm + plaque-vis</i> Fémur	Site osseux 1^{er} temps : ostéotomie + MBCP + membrane 2nd temps (2 semaines après) : radiothérapie externe fractionnée 32 Grays 3^{ème} temps (1 semaine après) : injection de moelle osseuse totale autologue dans MBCP	- MBCP (HA: βTCP 20:80) <i>granules 5 mm³</i> + membrane de collagène de porc autour du MBCP	Moelle Osseuse Totale (MOT) autologue non concentrée <i>nombre de cellules/site ?</i>	A : HA:βTCP + membrane + MOT B : HA:βTCP + membrane	16	Condition A ≈ B <i>Rétablissement de continuité dans 5 implants/6</i> <i>Os néoformé surtout autour MBCP, moins au centre</i> <i>Matériau très cellularisé avec cellules des lignées</i> <i>hématopoïétiques</i> <i>Pas de différence statistique mise en évidence avec SEM</i>
Lerouxel et al. Biomaterials 2006 (Lerouxel et al., 2006)	Rat <i>Lewis femelles (n=20)</i> PDS non segmentaires cortico-spongieuses <i>3 mm diam.</i> Fémur et tibia	Site osseux 1^{er} temps : irradiation externe (IR) dose unique 15 Grays 2nd temps (3 semaines après) : défauts osseux bilatéraux + comblement	- MBCP (HA:βTCP 60:40) <i>Ca:P ratio 1:60</i> <i>Granules 40-80 μm</i> + polymère hydroxy- propyl-méthyl-cellulose (HPMC) <i>MBCP:HPMC ratio 50:50</i>	Moelle Osseuse Totale (MOT) autologue non concentrée 51.10 ⁶ cellules/mm ³ <i>nombre de cellules/site ?</i>	A : pas de comblement B : MBCP + HPMC C : MOT D : MBCP + HPMC + MOT E : IR + pas de comblement F : IR + MBCP + HPMC G : IR + MOT H : IR + MBCP + HPMC + MOT	3	Condition B et C > A Condition G et H > F <i>Très nette augmentation de l'os néoformé par l'ajout de MOT à</i> <i>MBCP + HPMC en site irradié</i> <i>La MO accélère la dégradation de MBCP + HPMC en contexte</i> <i>après irradiation</i>
Espitalier et al. Biomaterials 2009 (Espitalier et al., 2009)	Rat <i>Lewis femelles (n=20)</i> PDS non segmentaires cortico-spongieuses <i>3 mm diam.</i> Fémur et tibia	Site osseux 1^{er} temps : irradiation externe (IR) dose unique 20 Grays 2nd temps (3 semaines après) : défauts osseux bilatéraux + comblement	- MBCP (HA:βTCP 60:40) <i>Ca:P ratio 1:60</i> granules 780 μm diam	BMSCs allogènes <i>0.15x10⁶ cellules/site</i> ADSCs allogènes <i>0.5x10⁶ cellules/site</i> Moelle Osseuse Totale (MOT) allologue non concentrée <i>11x10⁶ cellules/mm²</i> <i>2.77x10⁶ cellules/site</i>	A : IR + MBCP B : IR + MBCP + MOT C : IR + MBCP + BMSCs D : IR + MBCP + ADSCs <i>MBCP et cellules étaient mis en</i> <i>contact moins de 5 minutes avant</i> <i>implantation</i>	3	Condition B > A, C et D <i>Plus d'os néoformé dans la condition B comparativement aux</i> <i>autres conditions, surtout si l'on regarde au centre des implants</i> <i>et dans les macropores, beaucoup de néovaisseaux ; alors que</i> <i>présence de fibrose au contact des granules dans les autres</i> <i>conditions</i> <i>Pas de différence de dégradation du MBCP</i>
Luangphakdy et al. Eur Cell Mater 2015 (Luangphakdy et al., 2015)	Chien <i>Coonhounds femelles (n=10)</i> PDS non segmentaires <i>10 mm diam. et 15 mm prof.</i> Fémur <i>métaphyse et diaphyse</i>	Site osseux 1 seul temps : ostéotomie + comblement	- MBCP (HA:βTCP 15:85) granules 1.6-3.2 mm + ACS + rhBMP-2 (Moelle Osseuse Totale (MOT) autologue non concentrée Ou sang total (ST)	A : MBCP + ACS + rhBMP-2 + MOT B : MBCP + ACS + rhBMP-2 + ST	4	Condition A = B
Castellani et al. Clin Oral Impl Res 2009 (Castellani et al., 2009)	Lapin défaut non segmentaire condyle fémoral	Site osseux 1 seul temps : ostéotomie + comblement	- TricOsT® = MBCP™ (HA:βTCP 60:40) + fibrin matrix - Collagraft® = HA:βTCP (65:35) + collagen matrix	Moelle Osseuse Totale (MOT) non concentrée autologue	A : TricOsT B : TricOsT + MOT C : Collagraft + MOT	8	A = B = C

ACS : Absorbable type 1 Collagen Sponge ;

Annexe 4 : Utilisation de moelle osseuse totale en régénération osseuse - études précliniques en site ectopique

Auteurs Journal Année	Modèle animal	Etapas	Scaffold	Cellules	Conditions	Time- points (sem.)	Résultats
Yoshii et al. J Orthop Res 2009 (Yoshii et al., 2009)	Lapin	Ectopique intramusculaire	- β TCP granules 2mm	Moelle Osseuse Totale (MOT) autologue non concentrée	A : β TCP B : β TCP + MOT1 C : β TCP + MOT2 MOT1 : pénétration sans pression MOT2 : pénétration avec pression	5 et 10	C > B >> A <i>Plus d'os néoformé dans condition C, meilleure pénétration de l'os néoformé au sein du block de granules. Pas d'os néoformé avec βTCP seul</i>
Corre et al. PLoS ONE 2013 (Corre et al., 2013)	Souris nude	Ectopique Sous-cutané	- Allogreffe osseuse (AG) prélevée sur épiphyses - MBCP (HA:TCP 60:40)	Moelle Osseuse Totale (MOT) non concentrée allologue BMSCs allogènes BMSCs avec milieu de culture ostéogénique (OB) 7.5x10 ³ cell/mg MBCP	A : MBCP + AG B : MBCP C : MBCP + MOT D : MBCP + OB E : MBCP + BMSCs F : MBCP + OB + culture G : MBCP + BMSCs + culture	8	A = C > D et E >> B, F, G <i>Pas d'os néoformé avec conditions B, F et G MBCP + MOT équivalent à MBCP + allogreffe</i>
Miramond T et al. J Biomed Appl 2014 (Miramond et al., 2014)	Souris nude	Ectopique Sous-cutané	- MBCP - MBCP+	- Moelle osseuse totale de rat (MOTr) non concentrée allologue - Moelle osseuse totale humaine (MOTH) - hMSCs 20.10 ⁶ cell/g MBCP	A : MBCP B : MBCP+ C : MBCP + MOTr D : MBCP + MOTH E : MBCP + hMSCs F : MBCP+ + MOTr G : MBCP+ + MOTH H : MBCP+ + hMSCs		MBCP et MBCP+ : faiblement ostéoinducteur MBCP et MBCP+ + moelle osseuse : augmentation significative de l'ostéoinduction
Okumura et al. Biomaterials 1991 (Okumura et al., 1991)	Rat	Ectopique Sous-cutané	- HA de Corail	- Moelle Osseuse Totale (MOT) concentrée allologue 5x10 ⁸ cell./ml	A : HA B : HA + MOT	1 à 24	B > A Aucun implant HA seul n'a montré de néoformation osseuse alors que la totalité des implants avec MOT présentaient une néoformation osseuse à 24 semaines (début ostéogénèse à 3 semaines)

Bibliographie

- Ackerman, G.A., 1962. Substituted naphthol AS phosphate derivatives for the localization of leukocyte alkaline phosphatase activity. *Lab. Investig. J. Tech. Methods Pathol.* 11, 563–567.
- Aho, O.-M., Lehenkari, P., Ristiniemi, J., Lehtonen, S., Risteli, J., Leskelä, H.-V., 2013. The mechanism of action of induced membranes in bone repair. *J. Bone Joint Surg. Am.* 95, 597–604.
- Ambard, A.J., Mueninghoff, L., 2006. Calcium phosphate cement: review of mechanical and biological properties. *J Prosthodont* 15, 321–8.
- Apard, T., Bigorre, N., Cronier, P., Duteille, F., Bizot, P., Massin, P., 2010. Two-stage reconstruction of post-traumatic segmental tibia bone loss with nailing. *Orthop Traumatol Surg Res* 96, 549–53.
- Ayukawa, Y., Yasukawa, E., Moriyama, Y., Ogino, Y., Wada, H., Atsuta, I., Koyano, K., 2009. Local application of statin promotes bone repair through the suppression of osteoclasts and the enhancement of osteoblasts at bone-healing sites in rats. *Oral Surg Oral Med Oral Pathol Oral Radiol Endod* 107, 336–42.
- Bae, M.S., Yang, D.H., Lee, J.B., Heo, D.N., Kwon, Y.D., Youn, I.C., Choi, K., Hong, J.H., Kim, G.T., Choi, Y.S., Hwang, E.H., Kwon, I.K., 2011. Photo-cured hyaluronic acid-based hydrogels containing simvastatin as a bone tissue regeneration scaffold. *Biomaterials* 32, 8161–71.
- Bak, M., Jacobson, A.S., Buchbinder, D., Urken, M.L., 2010. Contemporary reconstruction of the mandible. *Oral Oncol* 46, 71–6.
- Barradas, A.M.C., Yuan, H., van Blitterswijk, C.A., Habibovic, P., 2011. Osteoinductive biomaterials: current knowledge of properties, experimental models and biological mechanisms. *Eur. Cell. Mater.* 21, 407–429; discussion 429.
- Bassetto, F., Scarpa, C., Caccialanza, E., Montesco, M.C., Magnani, P., 2010. Histological features of periprosthetic mammary capsules: silicone vs. polyurethane. *Aesthetic Plast Surg* 34, 481–5.
- Bauer, D.C., 2003. HMG CoA reductase inhibitors and the skeleton: a comprehensive review. *Osteoporos Int* 14, 273–82.
- Bléry, P., Corre, P., Malard, O., Sourice, S., Pilet, P., Amouriq, Y., Guicheux, J., Weiss, P., Espitalier, F., 2014. Evaluation of new bone formation in irradiated areas using association of mesenchymal stem cells and total fresh bone marrow mixed with calcium phosphate scaffold. *J. Mater. Sci. Mater. Med.* 25, 2711–2720.
- Bosemark, P., Perdikouri, C., Pelkonen, M., Isaksson, H., Tägil, M., 2015. The masquelet induced membrane technique with BMP and a synthetic scaffold can heal a rat femoral critical size defect. *J. Orthop. Res. Off. Publ. Orthop. Res. Soc.* 33, 488–495.
- Bose, S., Tarafder, S., 2012. Calcium phosphate ceramic systems in growth factor and drug delivery for bone tissue engineering: a review. *Acta Biomater* 8, 1401–21.
- Burwell, R.G., 1964. Studies in the transplantation of bone. VII. The fresh composite homograft-autograft of cancellous bone: an analysis of factors leading to osteogenesis in marrow transplants and in marrow-containing bone grafts. *J. Bone Joint Surg. Br.* 46, 110–140.
- Busuttill Naudi, K., Ayoub, A., McMahon, J., Di Silvio, L., Lappin, D., Hunter, K.D., Barbenel, J., 2012. Mandibular reconstruction in the rabbit using beta-tricalcium phosphate (β -TCP) scaffolding and recombinant bone morphogenetic protein 7 (rhBMP-7) - histological, radiographic and mechanical evaluations. *J. Cranio-Maxillo-fac. Surg. Off. Publ. Eur. Assoc. Cranio-Maxillo-fac. Surg.* 40, e461–469.
- Castellani, C., Zanoni, G., Tangl, S., van Griensven, M., Redl, H., 2009. Biphasic calcium

- phosphate ceramics in small bone defects: potential influence of carrier substances and bone marrow on bone regeneration. *Clin. Oral Implants Res.* 20, 1367–1374.
- Catros, S., Zwetyenga, N., Bareille, R., Brouillaud, B., Renard, M., Amedee, J., Fricain, J.C., 2009. Subcutaneous-induced membranes have no osteoinductive effect on macroporous HA-TCP in vivo. *J Orthop Res* 27, 155–61.
- Chai, Y.C., Carlier, A., Bolander, J., Roberts, S.J., Geris, L., Schrooten, J., Van Oosterwyck, H., Luyten, F.P., 2012. Current views on calcium phosphate osteogenicity and the translation into effective bone regeneration strategies. *Acta Biomater* 8, 3876–87.
- Chen, P.Y., Sun, J.S., Tsuang, Y.H., Chen, M.H., Weng, P.W., Lin, F.H., 2010. Simvastatin promotes osteoblast viability and differentiation via Ras/Smad/Erk/BMP-2 signaling pathway. *Nutr Res* 30, 191–9.
- Chepeha, D.B., Teknos, T.N., Fung, K., Shargorodsky, J., Sacco, A.G., Nussenbaum, B., Jones, L., Eisbruch, A., Bradford, C.R., Prince, M.E., Moyer, J.S., Lee, J.S., Wolf, G.T., 2008. Lateral oromandibular defect: when is it appropriate to use a bridging reconstruction plate combined with a soft tissue revascularized flap? *Head Neck* 30, 709–717.
- Chissas, D., Stamatopoulos, G., Verettas, D., Kazakos, K., Papalois, A., Agrogiannis, G., Papaeliou, A., Agapitos, E., Balanika, A., Papadopoulou, E., Anastopoulos, G., Ntagiopoulos, P.G., Asimakopoulos, A., 2010. Can low doses of simvastatin enhance fracture healing? An experimental study in rabbits. *Injury* 41, 687–92.
- Christou, C., Oliver, R.A., Yu, Y., Walsh, W.R., 2014. The Masquelet technique for membrane induction and the healing of ovine critical sized segmental defects. *PloS One* 9, e114122.
- Cochran, D.L., 2008. Inflammation and Bone Loss in Periodontal Disease. *J. Periodontol.* 79, 1569–1576.
- Collen, E.B., Mayer, M.N., 2006. Acute effects of radiation treatment: skin reactions. *Can. Vet. J. Rev. Vét. Can.* 47, 931–932, 934–935.
- Connolly, J.F., 1995. Injectable bone marrow preparations to stimulate osteogenic repair. *Clin. Orthop.* 8–18.
- Connolly, J.F., 1998. Clinical use of marrow osteoprogenitor cells to stimulate osteogenesis. *Clin. Orthop.* S257–266.
- Connolly, J.F., Guse, R., Tiedeman, J., Dehne, R., 1991. Autologous marrow injection as a substitute for operative grafting of tibial nonunions. *Clin. Orthop.* 259–270.
- Connolly, J., Guse, R., Lippiello, L., Dehne, R., 1989. Development of an osteogenic bone-marrow preparation. *J. Bone Joint Surg. Am.* 71, 684–691.
- Conway, D.I., Stockton, D.L., Warnakulasuriya, K. a. a. S., Ogden, G., Macpherson, L.M.D., 2006. Incidence of oral and oropharyngeal cancer in United Kingdom (1990-1999) -- recent trends and regional variation. *Oral Oncol.* 42, 586–592.
- Corre, P., Merceron, C., Vignes, C., Sourice, S., Masson, M., Durand, N., Espitalier, F., Pilet, P., Cordonnier, T., Mercier, J., Remy, S., Anegon, I., Weiss, P., Guicheux, J., 2013. Determining a clinically relevant strategy for bone tissue engineering: an “all-in-one” study in nude mice. *PloS One* 8, e81599.
- Cuthbert, R.J., Churchman, S.M., Tan, H.B., McGonagle, D., Jones, E., Giannoudis, P.V., 2013. Induced periosteum a complex cellular scaffold for the treatment of large bone defects. *Bone* 57, 484–492.
- Cypher, T.J., Grossman, J.P., 1996. Biological principles of bone graft healing. *J. Foot Ankle Surg. Off. Publ. Am. Coll. Foot Ankle Surg.* 35, 413–417.
- Daculsi, G., Layrolle, P., 2003. Osteoinductive Properties of Micro Macroporous Biphasic Calcium Phosphate Bioceramics. *Key Engineering Materials* 254-256, 1005–1008.
- Danis, A., 1957. Etude de l'ossification avec les greffes de moelle osseuse. *Acta Chir. Belg.* 56, 1–120.
- Dean, N.R., Wax, M.K., Virgin, F.W., Magnuson, J.S., Carroll, W.R., Rosenthal, E.L., 2012. Free flap reconstruction of lateral mandibular defects: indications and outcomes. *Otolaryngol Head Neck Surg* 146, 547–52.

- Deckers, M.M.L., van Bezooijen, R.L., van der Horst, G., Hoogendam, J., van Der Bent, C., Papapoulos, S.E., Löwik, C.W.G.M., 2002. Bone morphogenetic proteins stimulate angiogenesis through osteoblast-derived vascular endothelial growth factor A. *Endocrinology* 143, 1545–1553.
- de Monès, E., Schlaubitz, S., Catros, S., Fricain, J.-C., 2015a. Statins and alveolar bone resorption: a narrative review of preclinical and clinical studies. *Oral Surg. Oral Med. Oral Pathol. Oral Radiol.* 119, 65–73.
- de Monès, E., Schlaubitz, S., Oliveira, H., d'Elbée, J.-M., Bareille, R., Bourget, C., Couraud, L., Fricain, J.-C., 2015b. Comparative study of membranes induced by PMMA or silicone in rats, and influence of external radiotherapy. *Acta Biomater.* 19, 119–127.
- Desai, S.C., Sclaroff, A., Nussenbaum, B., 2013. Use of recombinant human bone morphogenetic protein 2 for mandible reconstruction. *JAMA Facial Plast Surg* 15, 204–9.
- Deschepper, M., Manassero, M., Oudina, K., Paquet, J., Monfoulet, L.-E., Bensidhoum, M., Logeart-Avramoglou, D., Petite, H., 2013. Proangiogenic and prosurvival functions of glucose in human mesenchymal stem cells upon transplantation. *Stem Cells Dayt. Ohio* 31, 526–535.
- Deschepper, M., Oudina, K., David, B., Myrtil, V., Collet, C., Bensidhoum, M., Logeart-Avramoglou, D., Petite, H., 2011. Survival and function of mesenchymal stem cells (MSCs) depend on glucose to overcome exposure to long-term, severe and continuous hypoxia. *J. Cell. Mol. Med.* 15, 1505–1514.
- D'Este, M., Eglin, D., 2013. Hydrogels in calcium phosphate moldable and injectable bone substitutes: Sticky excipients or advanced 3-D carriers? *Acta Biomater* 9, 5421–30.
- Dogan, D.O., Ozguven, Y., Karakus, G., Sahin, O., Polat, N.T., Yucel, B., Dogan, M., 2013. The effects of therapeutic x-ray doses on mechanical, chemical and physical properties of poly methyl methacrylate. *Acta Odontol Scand* 71, 45–9.
- Dorozhkin, S.V., 2012. Biphasic, triphasic and multiphasic calcium orthophosphates. *Acta Biomater.* 8, 963–977.
- Dutreix, J., 1986. Human skin: early and late reactions in relation to dose and its time distribution. *Br. J. Radiol. Suppl.* 19, 22–28.
- Elewa, H.F., El-Remessy, A.B., Somanath, P.R., Fagan, S.C., 2010. Diverse effects of statins on angiogenesis: new therapeutic avenues. *Pharmacotherapy* 30, 169–76.
- El-Naaj, I.A., Trost, O., Peled, M., Malka, G., Danino, A.M., 2006. Gunshot wounds: reconstruction of the lower face by osteogenic distraction. *Plast. Reconstr. Surg.* 118, 1271–1272; author reply 1272–1273.
- Eltze, E., Bettendorf, O., Rody, A., Jackisch, C., Herchenroder, F., Bocker, W., Pfliegerer, B., 2003. Influence of local complications on capsule formation around model implants in a rat model. *J Biomed Mater Res A* 64, 12–9.
- Eming, S.A., Brachvogel, B., Odorisio, T., Koch, M., 2007. Regulation of angiogenesis: wound healing as a model. *Prog. Histochem. Cytochem.* 42, 115–170.
- Endo, A., 1992. The discovery and development of HMG-CoA reductase inhibitors. *J Lipid Res* 33, 1569–82.
- Espitalier, F., Vinatier, C., Lerouxel, E., Guicheux, J., Pilet, P., Moreau, F., Daculsi, G., Weiss, P., Malard, O., 2009. A comparison between bone reconstruction following the use of mesenchymal stem cells and total bone marrow in association with calcium phosphate scaffold in irradiated bone. *Biomaterials* 30, 763–9.
- Ettl, T., Driemel, O., Dresch, B.V., Reichert, T.E., Reuther, J., Pistner, H., 2010. Feasibility of alloplastic mandibular reconstruction in patients following removal of oral squamous cell carcinoma. *J Craniomaxillofac Surg* 38, 350–4.
- Ezirganlı, S., Kazancıoğlu, H.O., Mihmanlı, A., Aydın, M.Ş., Sharifov, R., Alkan, A., 2013. The effect of local simvastatin application on critical size defects in the diabetic rats. *Clin. Oral Implants Res.*
- Fajardo, L.F., 2005. The pathology of ionizing radiation as defined by morphologic patterns.

Acta Oncol 44, 13–22.

- Fennis, J.P., Stoelinga, P.J., Jansen, J.A., 2004. Mandibular reconstruction: a histological and histomorphometric study on the use of autogenous scaffolds, particulate corticocancellous bone grafts and platelet rich plasma in goats. *Int J Oral Maxillofac Surg* 33, 48–55.
- Fennis, J.P., Stoelinga, P.J., Merckx, M.A., Jansen, J.A., 2005. Reconstruction of the mandible with a poly(D,L-lactide) scaffold, autogenous corticocancellous bone graft, and autogenous platelet-rich plasma: an animal experiment. *Tissue Eng* 11, 1045–53.
- Ferreira, L.B., Bradaschia-Correa, V., Moreira, M.M., Marques, N.D.M., Arana-Chavez, V.E., 2015. Evaluation of bone repair of critical size defects treated with simvastatin-loaded poly(lactic-co-glycolic acid) microspheres in rat calvaria. *J. Biomater. Appl.* 29, 965–976.
- Ferretti, C., Ripamonti, U., 2002. Human segmental mandibular defects treated with naturally derived bone morphogenetic proteins. *J Craniofac Surg* 13, 434–44.
- Forriol, F., Longo, U.G., Concejo, C., Ripalda, P., Maffulli, N., Denaro, V., 2009. Platelet-rich plasma, rhOP-1 (rhBMP-7) and frozen rib allograft for the reconstruction of bony mandibular defects in sheep. A pilot experimental study. *Injury* 40 Suppl 3, S44–9.
- Foster, R.D., Anthony, J.P., Sharma, A., Pogrel, M.A., 1999. Vascularized bone flaps versus nonvascularized bone grafts for mandibular reconstruction: an outcome analysis of primary bony union and endosseous implant success. *Head Neck* 21, 66–71.
- Franco-Vidal, V., Daculsi, G., Bagot d'Arc, M., Sterkers, O., Smail, M., Robier, A., Bordure, P., Claros, P., Paiva, A., Darrouzet, V., Anthoine, E., Bebear, J.-P., 2014. Tolerance and osteointegration of TricOs(TM)/MBCP(®) in association with fibrin sealant in mastoid obliteration after canal wall-down technique for cholesteatoma. *Acta Otolaryngol. (Stockh.)* 134, 358–365.
- Franklin, J.D., Shack, R.B., Stone, J.D., Madden, J.J., Lynch, J.B., 1980. Single-stage reconstruction of mandibular and soft tissue defects using a free osteocutaneous groin flap. *Am. J. Surg.* 140, 492–498.
- Friedenstein, A.J., Piatetzky-Shapiro, I.I., Petrakova, K.V., 1966. Osteogenesis in transplants of bone marrow cells. *J. Embryol. Exp. Morphol.* 16, 381–390.
- Gaist, D., Rodriguez, L.A., Huerta, C., Hallas, J., Sindrup, S.H., 2001. Lipid-lowering drugs and risk of myopathy: a population-based follow-up study. *Epidemiology* 12, 565–9.
- Gallet, P., Phulpin, B., Merlin, J.L., Leroux, A., Bravetti, P., Mecellem, H., Tran, N., Dolivet, G., 2011. Long-term alterations of cytokines and growth factors expression in irradiated tissues and relation with histological severity scoring. *PLoS One* 6, e29399.
- Gao, Q., Tong, W., Luria, J.S., Wang, Z., Nussenbaum, B., Krebsbach, P.H., 2010. Effects of bone morphogenetic protein-2 on proliferation and angiogenesis in oral squamous cell carcinoma. *Int J Oral Maxillofac Surg* 39, 266–71.
- Gauthier, O., Muller, R., Vonstechow, D., Lamy, B., Weiss, P., Bouler, J., Aguado, E., Daculsi, G., 2005. In vivo bone regeneration with injectable calcium phosphate biomaterial: A three-dimensional micro-computed tomographic, biomechanical and SEM study. *Biomaterials* 26, 5444–5453.
- Gerber, A., Gogolewski, S., 2002. Reconstruction of large segmental defects in the sheep tibia using polylactide membranes. A clinical and radiographic report. *Injury* 33 Suppl 2, B43–57.
- Ghosh-Choudhury, N., Mandal, C.C., Choudhury, G.G., 2007. Statin-induced Ras activation integrates the phosphatidylinositol 3-kinase signal to Akt and MAPK for bone morphogenetic protein-2 expression in osteoblast differentiation. *J Biol Chem* 282, 4983–93.
- Giannoni, P., Mastrogiacomo, M., Alini, M., Pearce, S.G., Corsi, A., Santolini, F., Muraglia, A., Bianco, P., Cancedda, R., 2008. Regeneration of large bone defects in sheep using bone marrow stromal cells. *J. Tissue Eng. Regen. Med.* 2, 253–262.

- Giannoudis, P.V., Dinopoulos, H., Tsiridis, E., 2005. Bone substitutes: an update. *Injury* 36 Suppl 3, S20–7.
- Gilmer, W.S., Jr, Tooms, R.E., Salvatore, J.E., 1961. An experimental study of the influence of implanted polyurethane sponges upon subsequent bone formation. *Surg. Gynecol. Obstet.* 113, 143–148.
- Glover, D., Harmer, V., 2014. Radiotherapy-induced skin reactions: assessment and management. *Br. J. Nurs. Mark Allen Publ.* 23, S28, S30–35.
- Goad, D.L., Rubin, J., Wang, H., Tashjian, A.H., Patterson, C., 1996. Enhanced expression of vascular endothelial growth factor in human SaOS-2 osteoblast-like cells and murine osteoblasts induced by insulin-like growth factor I. *Endocrinology* 137, 2262–2268.
- Goel, A., Sangwan, S.S., Siwach, R.C., Ali, A.M., 2005. Percutaneous bone marrow grafting for the treatment of tibial non-union. *Injury* 36, 203–206.
- Gonzalez-Garcia, R., Rubio-Bueno, P., Naval-Gias, L., Rodriguez-Campo, F.J., Escorial-Hernandez, V., Martos, P.L., Munoz-Guerra, M.F., Sastre-Perez, J., Gil-Diez Usandizaga, J.L., Diaz-Gonzalez, F.J., 2008. Internal distraction osteogenesis in mandibular reconstruction: clinical experience in 10 cases. *Plast Reconstr Surg* 121, 563–75; discussion 576–7.
- Gouron, R., Petit, L., Boudot, C., Six, I., Brazier, M., Kamel, S., Mentaverri, R., 2014. Osteoclasts and their precursors are present in the induced-membrane during bone reconstruction using the Masquelet technique. *J. Tissue Eng. Regen. Med.*
- Grasser, W.A., Baumann, A.P., Petras, S.F., Harwood, H.J., Devalaraja, R., Renkiewicz, R., Baragi, V., Thompson, D.D., Paraklar, V.M., 2003. Regulation of osteoclast differentiation by statins. *J Musculoskelet Neuronal Interact* 3, 53–62.
- Gruber, H.E., Gettys, F.K., Montijo, H.E., Starman, J.S., Bayoumi, E., Nelson, K.J., Hoelscher, G.L., Ramp, W.K., Zinchenko, N., Ingram, J.A., Bosse, M.J., Kellam, J.F., 2013. Genomewide molecular and biologic characterization of biomembrane formation adjacent to a methacrylate spacer in the rat femoral segmental defect model. *J Orthop Trauma* 27, 290–7.
- Gruber, H.E., Riley, F.E., Hoelscher, G.L., Bayoumi, E.M., Ingram, J.A., Ramp, W.K., Bosse, M.J., Kellam, J.F., 2012. Osteogenic and chondrogenic potential of biomembrane cells from the PMMA-segmental defect rat model. *J Orthop Res* 30, 1198–212.
- Gutierrez, G.E., Lalka, D., Garrett, I.R., Rossini, G., Mundy, G.R., 2006. Transdermal application of lovastatin to rats causes profound increases in bone formation and plasma concentrations. *Osteoporos Int* 17, 1033–42.
- Habibovic, P., Yuan, H., van der Valk, C.M., Meijer, G., van Blitterswijk, C.A., de Groot, K., 2005. 3D microenvironment as essential element for osteoinduction by biomaterials. *Biomaterials* 26, 3565–3575.
- Hamelin, B.A., Turgeon, J., 1998. Hydrophilicity/lipophilicity: relevance for the pharmacology and clinical effects of HMG-CoA reductase inhibitors. *Trends Pharmacol Sci* 19, 26–37.
- Hatzigeorgiou, C., Jackson, J.L., 2005. Hydroxymethylglutaryl-coenzyme A reductase inhibitors and osteoporosis: a meta-analysis. *Osteoporos Int* 16, 990–8.
- Henrich, D., Seebach, C., Nau, C., Basan, S., Relja, B., Wilhelm, K., Schaible, A., Frank, J., Barker, J., Marzi, I., 2013. Establishment and characterization of the Masquelet induced membrane technique in a rat femur critical-sized defect model: Characterization of membranes induced around a bone defect. *J. Tissue Eng. Regen. Med.* n/a–n/a.
- Herford, A.S., Cicciu, M., 2010. Recombinant human bone morphogenetic protein type 2 jaw reconstruction in patients affected by giant cell tumor. *J Craniofac Surg* 21, 1970–5.
- Hernigou, P., Beaujean, F., 1997. [Bone marrow in patients with pseudarthrosis. A study of progenitor cells by in vitro cloning]. *Rev. Chir. Orthopédique Réparatrice Appar. Mot.* 83, 33–40.
- Hernigou, P., Mathieu, G., Poignard, A., Manicom, O., Beaujean, F., Rouard, H., 2006. Percutaneous autologous bone-marrow grafting for nonunions. *Surgical technique. J.*

- Bone Joint Surg. Am. 88 Suppl 1 Pt 2, 322–327.
- Hernigou, P., Poignard, A., Beaujean, F., Rouard, H., 2005. Percutaneous autologous bone-marrow grafting for nonunions. Influence of the number and concentration of progenitor cells. *J. Bone Joint Surg. Am.* 87, 1430–1437.
- Hernigou, P., Poignard, A., Manicom, O., Mathieu, G., Rouard, H., 2005. The use of percutaneous autologous bone marrow transplantation in nonunion and avascular necrosis of bone. *J. Bone Joint Surg. Br.* 87, 896–902.
- Hertel, R., Gerber, A., Schlegel, U., Cordey, J., Rügsegger, P., Rahn, B.A., 1994. Cancellous bone graft for skeletal reconstruction. Muscular versus periosteal bed--preliminary report. *Injury* 25 Suppl 1, A59–70.
- Hibi, H., Ueda, M., 2011. Supraperiosteal transport distraction osteogenesis for reconstructing a segmental defect of the mandible. *J. Oral Maxillofac. Surg. Off. J. Am. Assoc. Oral Maxillofac. Surg.* 69, 742–746.
- Hidalgo, D.A., 1989. Fibula free flap: a new method of mandible reconstruction. *Plast. Reconstr. Surg.* 84, 71–79.
- Howard, B.K., Brown, K.R., Leach, J.L., Chang, C.H., Rosenthal, D.I., 1998. Osteoinduction using bone morphogenetic protein in irradiated tissue. *Arch. Otolaryngol. Head Neck Surg.* 124, 985–988.
- Hunziker, E.B., Enggist, L., Kuffer, A., Buser, D., Liu, Y., 2012. Osseointegration: the slow delivery of BMP-2 enhances osteoinductivity. *Bone* 51, 98–106.
- Iino, M., Fukuda, M., Nagai, H., Hamada, Y., Yamada, H., Nakaoka, K., Mori, Y., Chikazu, D., Saijo, H., Seto, I., Ohkubo, K., Takato, T., 2009. Evaluation of 15 mandibular reconstructions with Dumbach Titan Mesh-System and particulate cancellous bone and marrow harvested from bilateral posterior ilia. *Oral Surg Oral Med Oral Pathol Oral Radiol Endod* 107, e1–8.
- Ilizarov, G.A., 1989. The tension-stress effect on the genesis and growth of tissues. Part I. The influence of stability of fixation and soft-tissue preservation. *Clin. Orthop.* 249–281.
- Ilizarov, G.A., Devyatov, A.A., Kamerin, V.K., 1980. Plastic reconstruction of longitudinal bone defects by means of compression and subsequent distraction. *Acta Chir Plast* 22, 32–41.
- Intini, G., 2009. The use of platelet-rich plasma in bone reconstruction therapy. *Biomaterials* 30, 4956–66.
- Isom, C., Kapoor, V., Wilson, L., Fathke, C., Barnes, L., Sullivan, S.R., Isik, F.F., 2007. Breast implant capsules are partially composed of bone marrow-derived cells. *Ann. Plast. Surg.* 58, 377–380.
- Ito, T., Saito, M., Uchino, T., Senna, M., Iafisco, M., Prat, M., Rimondini, L., Otsuka, M., 2012. Preparation of injectable auto-forming alginate gel containing simvastatin with amorphous calcium phosphate as a controlled release medium and their therapeutic effect in osteoporosis model rat. *J Mater Sci Mater Med* 23, 1291–7.
- Jegoux, F., Goyenvalle, E., Bagot D'arc, M., Aguado, E., Daculsi, G., 2005. In vivo biological performance of composites combining micro-macroporous biphasic calcium phosphate granules and fibrin sealant. *Arch. Orthop. Trauma Surg.* 125, 153–159.
- Jegoux, F., Goyenvalle, E., Cognet, R., Malard, O., Moreau, F., Daculsi, G., Aguado, E., 2009. Reconstruction of irradiated bone segmental defects with a biomaterial associating MBCP+(R), microstructured collagen membrane and total bone marrow grafting: an experimental study in rabbits. *J Biomed Mater Res A* 91, 1160–9.
- Jegoux, F., Goyenvalle, E., Cognet, R., Malard, O., Moreau, F., Daculsi, G., Aguado, E., 2010a. Mandibular segmental defect regenerated with macroporous biphasic calcium phosphate, collagen membrane, and bone marrow graft in dogs. *Arch Otolaryngol Head Neck Surg* 136, 971–8.
- Jegoux, F., Malard, O., Goyenvalle, E., Aguado, E., Daculsi, G., 2010b. Radiation effects on bone healing and reconstruction: interpretation of the literature. *Oral Surg Oral Med Oral Pathol Oral Radiol Endod* 109, 173–84.

- Jiang, L., Sun, H., Yuan, A., Zhang, K., Li, D., Li, C., Shi, C., Li, X., Gao, K., Zheng, C., Yang, B., 2013. Enhancement of osteoinduction by continual simvastatin release from poly(lactic-co-glycolic acid)-hydroxyapatite-simvastatin nano-fibrous scaffold. *J Biomed Nanotechnol* 9, 1921–8.
- Jin, F., Xie, Y., Wang, N., Qu, X., Lu, J., Hao, Y., Dai, K., 2013. Poor osteoinductive potential of subcutaneous bone cement-induced membranes for tissue engineered bone. *Connect. Tissue Res.* 54, 283–289.
- Karger, C., Kishi, T., Schneider, L., Fitoussi, F., Masquelet, A.-C., French Society of Orthopaedic Surgery and Traumatology (SoFCOT), 2012. Treatment of posttraumatic bone defects by the induced membrane technique. *Orthop. Traumatol. Surg. Res. OTSR* 98, 97–102.
- Katzel, E.B., Koltz, P.F., Tierney, R., Williams, J.P., Awad, H.A., O’Keefe, R.J., Langstein, H.N., 2010. A novel animal model for studying silicone gel-related capsular contracture. *Plast Reconstr Surg* 126, 1483–91.
- Khan, S.N., Cammisa, F.P., Sandhu, H.S., Diwan, A.D., Girardi, F.P., Lane, J.M., 2005. The biology of bone grafting. *J. Am. Acad. Orthop. Surg.* 13, 77–86.
- Kilic, E., Ozec, I., Yeler, H., Korkmaz, A., Ayas, B., Gumus, C., 2008. Effects of simvastatin on mandibular distraction osteogenesis. *J Oral Maxillofac Surg* 66, 2233–8.
- Kim, B.-S., Choi, M.-K., Yoon, J.-H., Lee, J., 2015. Evaluation of bone regeneration with biphasic calcium phosphate substitute implanted with bone morphogenetic protein 2 and mesenchymal stem cells in a rabbit calvarial defect model. *Oral Surg. Oral Med. Oral Pathol. Oral Radiol.* 120, 2–9.
- Kim, D.H., Rhim, R., Li, L., Martha, J., Swaim, B.H., Banco, R.J., Jenis, L.G., Tromanhauser, S.G., 2009. Prospective study of iliac crest bone graft harvest site pain and morbidity. *Spine J. Off. J. North Am. Spine Soc.* 9, 886–892.
- Kim, J.H., Rosenthal, E.L., Ellis, T., Wax, M.K., 2005. Radial forearm osteocutaneous free flap in maxillofacial and oromandibular reconstructions. *The Laryngoscope* 115, 1697–1701.
- Klaue, K., Knothe, U., Anton, C., Pfluger, D.H., Stoddart, M., Masquelet, A.C., Perren, S.M., 2009. Bone regeneration in long-bone defects: tissue compartmentalisation? In vivo study on bone defects in sheep. *Injury* 40 Suppl 4, S95–102.
- Kokemueller, H., Spalthoff, S., Nolff, M., Tavassol, F., Essig, H., Stuehmer, C., Bormann, K.H., Rucker, M., Gellrich, N.C., 2010. Prefabrication of vascularized bioartificial bone grafts in vivo for segmental mandibular reconstruction: experimental pilot study in sheep and first clinical application. *Int J Oral Maxillofac Surg* 39, 379–87.
- Komorowska-Timek, E., Oberg, K.C., Timek, T.A., Gridley, D.S., Miles, D.A., 2009. The effect of AlloDerm envelopes on periprosthetic capsule formation with and without radiation. *Plast Reconstr Surg* 123, 807–16.
- Labbé, D., Nicolas, J., Kaluzinski, E., Soubeyrand, E., Sabin, P., Compère, J.-F., Bénateau, H., 2005. Gunshot wounds: reconstruction of the lower face by osteogenic distraction. *Plast. Reconstr. Surg.* 116, 1596–1603.
- Langendijk, J.A., Ferlito, A., Takes, R.P., Rodrigo, J.P., Suárez, C., Strojan, P., Haigentz, M., Rinaldo, A., 2010. Postoperative strategies after primary surgery for squamous cell carcinoma of the head and neck. *Oral Oncol.* 46, 577–585.
- Lan Levengood, S.K., Polak, S.J., Poellmann, M.J., Hoelzle, D.J., Maki, A.J., Clark, S.G., Wheeler, M.B., Wagoner Johnson, A.J., 2010. The effect of BMP-2 on micro- and macroscale osteointegration of biphasic calcium phosphate scaffolds with multiscale porosity. *Acta Biomater.* 6, 3283–3291.
- Laurie, S.W., Kaban, L.B., Mulliken, J.B., Murray, J.E., 1984. Donor-site morbidity after harvesting rib and iliac bone. *Plast. Reconstr. Surg.* 73, 933–938.
- La Vecchia, C., Lucchini, F., Negri, E., Levi, F., 2004. Trends in oral cancer mortality in Europe. *Oral Oncol.* 40, 433–439.
- Lee, E.-U., Lim, H.-C., Hong, J.-Y., Lee, J.-S., Jung, U.-W., Choi, S.-H., 2015. Bone

- regenerative efficacy of biphasic calcium phosphate collagen composite as a carrier of rhBMP-2. *Clin. Oral Implants Res.*
- Lee, L.-T., Kwan, P.-C., Chen, Y.-F., Wong, Y.-K., 2008. Comparison of the effectiveness of autologous fibrin glue and macroporous biphasic calcium phosphate as carriers in the osteogenesis process with or without mesenchymal stem cells. *J. Chin. Med. Assoc. J. Mater. Sci. Mater. Med.* 71, 66–73.
- Lee, Y., Schmid, M.J., Marx, D.B., Beatty, M.W., Cullen, D.M., Collins, M.E., Reinhardt, R.A., 2008. The effect of local simvastatin delivery strategies on mandibular bone formation in vivo. *Biomaterials* 29, 1940–9.
- Le Guehennec, L., Goyenvalle, E., Aguado, E., Pilet, P., Bagot D'Arc, M., Bilban, M., Spaethe, R., Daculsi, G., 2005. MBCP biphasic calcium phosphate granules and tissucol fibrin sealant in rabbit femoral defects: the effect of fibrin on bone ingrowth. *J. Mater. Sci. Mater. Med.* 16, 29–35.
- Le Nihouannen, D., Saffarzadeh, A., Gauthier, O., Moreau, F., Pilet, P., Spaethe, R., Layrolle, P., Daculsi, G., 2008. Bone tissue formation in sheep muscles induced by a biphasic calcium phosphate ceramic and fibrin glue composite. *J. Mater. Sci. Mater. Med.* 19, 667–675.
- Leonhardt, H., Pradel, W., Mai, R., Markwardt, J., Lauer, G., 2009. Prefabricated bony radial forearm flap for secondary mandible reconstruction after radiochemotherapy. *Head Neck* 31, 1579–87.
- Lerouxel, E., Moreau, A., Bouler, J.M., Giumelli, B., Daculsi, G., Weiss, P., Malard, O., 2009. Effects of high doses of ionising radiation on bone in rats: a new model for evaluation of bone engineering. *Br J Oral Maxillofac Surg* 47, 602–7.
- Lerouxel, E., Weiss, P., Giumelli, B., Moreau, A., Pilet, P., Guicheux, J., Corre, P., Bouler, J.-M., Daculsi, G., Malard, O., 2006. Injectable calcium phosphate scaffold and bone marrow graft for bone reconstruction in irradiated areas: an experimental study in rats. *Biomaterials* 27, 4566–4572.
- Lima, C.E.V. de C., Calixto, J.C., Anbinder, A.L., 2011. Influence of the association between simvastatin and demineralized bovine bone matrix on bone repair in rats. *Braz. Oral Res.* 25, 42–48.
- Liu, C., Tan, X., Luo, J., Liu, H., Hu, M., Yue, W., 2014. Reconstruction of beagle hemi-mandibular defects with allogenic mandibular scaffolds and autologous mesenchymal stem cells. *PloS One* 9, e105733.
- Liu, C., Wu, Z., Sun, H.C., 2009. The effect of simvastatin on mRNA expression of transforming growth factor-beta1, bone morphogenetic protein-2 and vascular endothelial growth factor in tooth extraction socket. *Int J Oral Sci* 1, 90–8.
- Liu, H., Hu, G., Shang, P., Shen, Y., Nie, P., Peng, L., Xu, H., 2013. Histological characteristics of induced membranes in subcutaneous, intramuscular sites and bone defect. *Orthop Traumatol Surg Res* 99, 959–64.
- Liu, S., Bertl, K., Sun, H., Liu, Z.H., Andrukhov, O., Rausch-Fan, X., 2012. Effect of simvastatin on the osteogenetic behavior of alveolar osteoblasts and periodontal ligament cells. *Hum Cell* 25, 29–35.
- Liu, X., Li, X., Zhou, L., Li, S., Sun, J., Wang, Z., Gao, Y., Jiang, Y., Lu, H., Wang, Q., Dai, J., 2013. Effects of simvastatin-loaded polymeric micelles on human osteoblast-like MG-63 cells. *Colloids Surf. B Biointerfaces* 102, 420–427.
- Liu, Y.-S., Ou, M.-E., Liu, H., Gu, M., Lv, L.-W., Fan, C., Chen, T., Zhao, X.-H., Jin, C.-Y., Zhang, X., Ding, Y., Zhou, Y.-S., 2014. The effect of simvastatin on chemotactic capability of SDF-1 α and the promotion of bone regeneration. *Biomaterials* 35, 4489–4498.
- Luangphakdy, V., Shinohara, K., Pan, H., Boehm, C., Samaranska, A., Muschler, G.F., 2015. Evaluation of rhBMP-2/collagen/TCP-HA bone graft with and without bone marrow cells in the canine femoral multi defect model. *Eur. Cell. Mater.* 29, 57–68; discussion 68–69.

- Ma, B., Clarke, S.A., Brooks, R.A., Rushton, N., 2008. The effect of simvastatin on bone formation and ceramic resorption in a peri-implant defect model. *Acta Biomater* 4, 149–55.
- Maeda, T., Matsunuma, A., Kurahashi, I., Yanagawa, T., Yoshida, H., Horiuchi, N., 2004. Induction of osteoblast differentiation indices by statins in MC3T3-E1 cells. *J Cell Biochem* 92, 458–71.
- Malard, O., Guicheux, J., Bouler, J.M., Gauthier, O., de Montreuil, C.B., Aguado, E., Pilet, P., LeGeros, R., Daculsi, G., 2005. Calcium phosphate scaffold and bone marrow for bone reconstruction in irradiated area: a dog study. *Bone* 36, 323–30.
- Manassero, M., Viateau, V., Deschepper, M., Oudina, K., Logeart-Avramoglou, D., Petite, H., Bensedhoum, M., 2013. Bone Regeneration in Sheep Using Acropora Coral, a Natural Resorbable Scaffold, and Autologous Mesenchymal Stem Cells. *Tissue Eng Part A*.
- Mangano, C., Perrotti, V., Shibli, J.A., Mangano, F., Ricci, L., Piattelli, A., Iezzi, G., 2013. Maxillary sinus grafting with biphasic calcium phosphate ceramics: clinical and histologic evaluation in man. *Int. J. Oral Maxillofac. Implants* 28, 51–56.
- Maritz, F.J., Conradie, M.M., Hulley, P.A., Gopal, R., Hough, S., 2001. Effect of statins on bone mineral density and bone histomorphometry in rodents. *Arter. Thromb Vasc Biol* 21, 1636–41.
- Martin, M., Delanian, S., Sivan, V., Vozenin-Brotons, M.C., Reisdorf, P., Lawrence, D., Lefaix, J.L., 2000. [Radiation-induced superficial fibrosis and TGF-alpha 1]. *Cancer Radiothérapie J. Société Fr. Radiothérapie Oncol.* 4, 369–384.
- Masquelet, A.C., Fitoussi, F., Begue, T., Muller, G.P., 2000. [Reconstruction of the long bones by the induced membrane and spongy autograft]. *Ann Chir Plast Esthet* 45, 346–53.
- Masuzaki, T., Ayukawa, Y., Moriyama, Y., Jinno, Y., Atsuta, I., Ogino, Y., Koyano, K., 2010. The effect of a single remote injection of statin-impregnated poly (lactic-co-glycolic acid) microspheres on osteogenesis around titanium implants in rat tibia. *Biomaterials* 31, 3327–34.
- Matsuo, A., Chiba, H., Toyoda, J., Abukawa, H., Fujikawa, K., Tsuzuki, M., Watanabe, M., 2011. Mandibular reconstruction using a tray with particulate cancellous bone and marrow and platelet-rich plasma by an intraoral approach. *J Oral Maxillofac Surg* 69, 1807–14.
- McFarlane, S.I., Muniyappa, R., Francisco, R., Sowers, J.R., 2002. Clinical review 145: Pleiotropic effects of statins: lipid reduction and beyond. *J Clin Endocrinol Metab* 87, 1451–8.
- Meinig, R.P., Rahn, B., Perren, S.M., Gogolewski, S., 1996. Bone regeneration with resorbable polymeric membranes: treatment of diaphyseal bone defects in the rabbit radius with poly(L-lactide) membrane. A pilot study. *J. Orthop. Trauma* 10, 178–190.
- Merkx, M.A., Fennis, J.P., Verhagen, C.M., Stoelinga, P.J., 2004. Reconstruction of the mandible using preshaped 2.3 mm titanium plates, autogenous particulate cortico-cancellous bone grafts and platelet rich plasma: a report on eight patients. *Int J Oral Maxillofac Surg* 33, 733–9.
- Mihos, C.G., Salas, M.J., Santana, O., 2010. The pleiotropic effects of the hydroxy-methylglutaryl-CoA reductase inhibitors in cardiovascular disease: a comprehensive review. *Cardiol Rev* 18, 298–304.
- Mills, E.J., Wu, P., Chong, G., Ghement, I., Singh, S., Akl, E.A., Eyawo, O., Guyatt, G., Berwanger, O., Briel, M., 2011. Efficacy and safety of statin treatment for cardiovascular disease: a network meta-analysis of 170,255 patients from 76 randomized trials. *QJM* 104, 109–24.
- Miramond, T., Corre, P., Borget, P., Moreau, F., Guicheux, J., Daculsi, G., Weiss, P., 2014. Osteoinduction of biphasic calcium phosphate scaffolds in a nude mouse model. *J. Biomater. Appl.* 29, 595–604.
- Monjo, M., Rubert, M., Ellingsen, J.E., Lyngstadaas, S.P., 2010. Rosuvastatin promotes

- osteoblast differentiation and regulates SLC01A1 transporter gene expression in MC3T3-E1 cells. *Cell Physiol Biochem* 26, 647–56.
- Montazerolghaem, M., Engqvist, H., Karlsson Ott, M., 2013. Sustained release of simvastatin from premixed injectable calcium phosphate cement. *J Biomed Mater Res A*.
- Moon, H.J., Kim, S.E., Yun, Y.P., Hwang, Y.S., Bang, J.B., Park, J.H., Kwon, I.K., 2011. Simvastatin inhibits osteoclast differentiation by scavenging reactive oxygen species. *Exp Mol Med* 43, 605–12.
- Mooren, R.E., Merckx, M.A., Kessler, P.A., Jansen, J.A., Stoelinga, P.J., 2010. Reconstruction of the mandible using preformed 2.3-mm titanium plates, autogenous cortical bone plates, particulate cancellous bone, and platelet-rich plasma: a retrospective analysis of 20 patients. *J Oral Maxillofac Surg* 68, 2459–67.
- Moriyama, Y., Ayukawa, Y., Ogino, Y., Atsuta, I., Koyano, K., 2008. Topical application of statin affects bone healing around implants. *Clin. Oral Implants Res.* 19, 600–605.
- Moriyama, Y., Ayukawa, Y., Ogino, Y., Atsuta, I., Todo, M., Takao, Y., Koyano, K., 2010. Local application of fluvastatin improves peri-implant bone quantity and mechanical properties: a rodent study. *Acta Biomater* 6, 1610–8.
- Mosmann, T., 1983. Rapid colorimetric assay for cellular growth and survival: application to proliferation and cytotoxicity assays. *J. Immunol. Methods* 65, 55–63.
- Mukozawa, A., Ueki, K., Marukawa, K., Okabe, K., Moroi, A., Nakagawa, K., 2011. Bone healing of critical-sized nasal defects in rabbits by statins in two different carriers. *Clin Oral Implants Res* 22, 1327–35.
- Mundy, G., Garrett, R., Harris, S., Chan, J., Chen, D., Rossini, G., Boyce, B., Zhao, M., Gutierrez, G., 1999. Stimulation of bone formation in vitro and in rodents by statins. *Science* 286, 1946–9.
- Naito, Y., Terukina, T., Galli, S., Kozai, Y., Vandeweghe, S., Tagami, T., Ozeki, T., Ichikawa, T., Coelho, P.G., Jimbo, R., 2014. The effect of simvastatin-loaded polymeric microspheres in a critical size bone defect in the rabbit calvaria. *Int. J. Pharm.* 461, 157–162.
- Nibali, L., Farias, B.C., Vajgel, A., Tu, Y.K., Donos, N., 2013. Tooth loss in aggressive periodontitis: a systematic review. *J. Dent. Res.* 92, 868–875.
- Nolff, M.C., Kokemueller, H., Hauschild, G., Fehr, M., Bormann, K.H., Spalthoff, S., Rohn, K., Ruecker, M., Gellrich, N.C., 2010. Comparison of computed tomography and microradiography for graft evaluation after reconstruction of critical size bone defects using beta-tricalcium phosphate. *J Craniomaxillofac Surg* 38, 38–46.
- Noshi, T., Yoshikawa, T., Dohi, Y., Ikeuchi, M., Horiuchi, K., Ichijima, K., Sugimura, M., Yonemasu, K., Ohgushi, H., 2001. Recombinant human bone morphogenetic protein-2 potentiates the in vivo osteogenic ability of marrow/hydroxyapatite composites. *Artif. Organs* 25, 201–208.
- Nyan, M., Miyahara, T., Noritake, K., Hao, J., Rodriguez, R., Kuroda, S., Kasugai, S., 2010. Molecular and tissue responses in the healing of rat calvarial defects after local application of simvastatin combined with alpha tricalcium phosphate. *J Biomed Mater Res B Appl Biomater* 93, 65–73.
- Nyan, M., Sato, D., Kihara, H., Machida, T., Ohya, K., Kasugai, S., 2009. Effects of the combination with alpha-tricalcium phosphate and simvastatin on bone regeneration. *Clin Oral Implants Res* 20, 280–7.
- Oda, S., Kinoshita, A., Higuchi, T., Shizuya, T., Ishikawa, I., 1997. Ectopic bone formation by biphasic calcium phosphate (BCP) combined with recombinant human bone morphogenetic protein-2 (rhBMP-2). *J. Med. Dent. Sci.* 44, 53–62.
- Odri, G.A., Hami, A., Pomeroy, V., Seite, M., Heymann, D., Bertrand-Vasseur, A., Skalli, W., Delecrin, J., 2012. Development of a per-operative procedure for concentrated bone marrow adjunction in postero-lateral lumbar fusion: radiological, biological and clinical assessment. *Eur. Spine J. Off. Publ. Eur. Spine Soc. Eur. Spinal Deform. Soc. Eur. Sect.*

- Cerv. Spine Res. Soc. 21, 2665–2672.
- Ogawa, R., Yoshitatsu, S., Yoshida, K., Miyashita, T., 2009. Is radiation therapy for keloids acceptable? The risk of radiation-induced carcinogenesis. *Plast. Reconstr. Surg.* 124, 1196–1201.
- Ohgushi, H., Goldberg, V.M., Caplan, A.I., 1989. Repair of bone defects with marrow cells and porous ceramic. Experiments in rats. *Acta Orthop. Scand.* 60, 334–339.
- Okumura, M., Ohgushi, H., Tamai, S., 1991. Bonding osteogenesis in coralline hydroxyapatite combined with bone marrow cells. *Biomaterials* 12, 411–6.
- Okura, M., Isomura, E.T., Iida, S., Kogo, M., 2005. Long-term outcome and factors influencing bridging plates for mandibular reconstruction. *Oral Oncol* 41, 791–8.
- Parish, C.R., Müllbacher, A., 1983. Automated colorimetric assay for T cell cytotoxicity. *J. Immunol. Methods* 58, 225–237.
- Parkin, D.M., Bray, F., Ferlay, J., Pisani, P., 2005. Global cancer statistics, 2002. *CA. Cancer J. Clin.* 55, 74–108.
- Park, J.B., 2009. The use of simvastatin in bone regeneration. *Med Oral Patol Oral Cir Bucal* 14, e485–8.
- Park, J.B., 2012. Combination of simvastatin and bone morphogenetic protein-2 enhances the differentiation of osteoblasts by regulating the expression of phospho-Smad1/5/8. *Exp Ther Med* 4, 303–306.
- Park, Y.S., David, A.E., Park, K.M., Lin, C.Y., Than, K.D., Lee, K., Park, J.B., Jo, I., Park, K.D., Yang, V.C., 2013. Controlled release of simvastatin from in situ forming hydrogel triggers bone formation in MC3T3-E1 cells. *AAPS J* 15, 367–76.
- Pelissier, P., Lefevre, Y., Delmond, S., Villars, F., Vilamitjana-Amedee, J., 2009. Influence des membranes induites sur l'ostéogénèse hétérotopiques au sein d'un complexe ostéo-inducteur. Etude chez le lapin. *Ann Chir Plast Esthet* 54, 16–20.
- Pelissier, P., Masquelet, A.C., Bareille, R., Pelissier, S.M., Amedee, J., 2004. Induced membranes secrete growth factors including vascular and osteoinductive factors and could stimulate bone regeneration. *J Orthop Res* 22, 73–9.
- Peng, H., Usas, A., Olshanski, A., Ho, A.M., Gearhart, B., Cooper, G.M., Huard, J., 2005. VEGF improves, whereas sFlt1 inhibits, BMP2-induced bone formation and bone healing through modulation of angiogenesis. *J. Bone Miner. Res. Off. J. Am. Soc. Bone Miner. Res.* 20, 2017–2027.
- Perka, C., Schultz, O., Spitzer, R.S., Lindenhayn, K., Burmester, G.R., Sittinger, M., 2000. Segmental bone repair by tissue-engineered periosteal cell transplants with bioresorbable fleece and fibrin scaffolds in rabbits. *Biomaterials* 21, 1145–1153.
- Petti, S., 2009. Lifestyle risk factors for oral cancer. *Oral Oncol.* 45, 340–350.
- Pountos, I., Panteli, M., Georgouli, T., Giannoudis, P.V., 2014. Neoplasia following use of BMPs: is there an increased risk? *Expert Opin. Drug Saf.* 13, 1525–1534.
- Pradeep, A.R., Kumari, M., Rao, N.S., Martande, S.S., Naik, S.B., 2013. Clinical Efficacy of Subgingivally Delivered 1.2% Atorvastatin in Chronic Periodontitis: A Randomized Controlled Clinical Trial. *J. Periodontol.* 84, 871–879.
- Pradeep, A.R., Priyanka, N., Kalra, N., Naik, S.B., Singh, S.P., Martande, S., 2012. Clinical efficacy of subgingivally delivered 1.2-mg simvastatin in the treatment of individuals with Class II furcation defects: a randomized controlled clinical trial. *J. Periodontol.* 83, 1472–1479.
- Pradeep, A.R., Rao, N.S., Bajaj, P., Kumari, M., 2013. Efficacy of subgingivally delivered simvastatin in the treatment of patients with type 2 diabetes and chronic periodontitis: a randomized double-masked controlled clinical trial. *J. Periodontol.* 84, 24–31.
- Pradeep, A.R., Thorat, M.S., 2010. Clinical effect of subgingivally delivered simvastatin in the treatment of patients with chronic periodontitis: a randomized clinical trial. *J. Periodontol.* 81, 214–222.
- Pullisaar, H., Reseland, J.E., Haugen, H.J., Brinchmann, J.E., Ostrup, E., 2014. Simvastatin

- coating of TiO₂ scaffold induces osteogenic differentiation of human adipose tissue-derived mesenchymal stem cells. *Biochem. Biophys. Res. Commun.* 447, 139–144.
- Pullisaar, H., Tiainen, H., Landin, M.A., Lyngstadaas, S.P., Haugen, H.J., Reseland, J.E., Ostrup, E., 2013. Enhanced in vitro osteoblast differentiation on TiO₂ scaffold coated with alginate hydrogel containing simvastatin. *J. Tissue Eng.* 4, 2041731413515670.
- Randomised trial of cholesterol lowering in 4444 patients with coronary heart disease: the Scandinavian Simvastatin Survival Study (4S), 1994. *Lancet* 344, 1383–9.
- Rao, N.S., Pradeep, A.R., Bajaj, P., Kumari, M., Naik, S.B., 2013. Simvastatin local drug delivery in smokers with chronic periodontitis: a randomized controlled clinical trial. *Aust. Dent. J.* 58, 156–162.
- Reddi, A.H., 2001. Bone morphogenetic proteins: from basic science to clinical applications. *J Bone Jt. Surg Am* 83-A Suppl 1, S1–6.
- Ripamonti, U., 1996. Osteoinduction in porous hydroxyapatite implanted in heterotopic sites of different animal models. *Biomaterials* 17, 31–35.
- Ripamonti, U., Roden, L., 2010. Biomimetics for the induction of bone formation. *Expert Rev. Med. Devices* 7, 469–479.
- Robertson, P.A., Wray, A.C., 2001. Natural history of posterior iliac crest bone graft donation for spinal surgery: a prospective analysis of morbidity. *Spine* 26, 1473–1476.
- Rojbani, H., Nyan, M., Ohya, K., Kasugai, S., 2011. Evaluation of the osteoconductivity of alpha-tricalcium phosphate, beta-tricalcium phosphate, and hydroxyapatite combined with or without simvastatin in rat calvarial defect. *J Biomed Mater Res A* 98, 488–98.
- Roldán, J.C., Detsch, R., Schaefer, S., Chang, E., Kelantan, M., Waiss, W., Reichert, T.E., Gurtner, G.C., Deisinger, U., 2010. Bone formation and degradation of a highly porous biphasic calcium phosphate ceramic in presence of BMP-7, VEGF and mesenchymal stem cells in an ectopic mouse model. *J. Cranio-Maxillofac. Surg.* 38, 423–430.
- Ronga, M., Fagetti, A., Canton, G., Paiusco, E., Surace, M.F., Cherubino, P., 2013. Clinical applications of growth factors in bone injuries: experience with BMPs. *Injury* 44 Suppl 1, S34–9.
- Rosen, V., 2009. BMP2 signaling in bone development and repair. *Cytokine Growth Factor Rev* 20, 475–80.
- Ruan, F., Zheng, Q., Wang, J., 2012. Mechanisms of bone anabolism regulated by statins. *Biosci. Rep.* 32, 511–519.
- Ruiz-Gaspa, S., Nogues, X., Enjuanes, A., Monllau, J.C., Blanch, J., Carreras, R., Mellibovsky, L., Grinberg, D., Balcells, S., Diez-Perez, A., Pedro-Botet, J., 2007. Simvastatin and atorvastatin enhance gene expression of collagen type 1 and osteocalcin in primary human osteoblasts and MG-63 cultures. *J Cell Biochem* 101, 1430–8.
- Sacco, A.G., Chepeha, D.B., 2007. Current status of transport-disc-distraction osteogenesis for mandibular reconstruction. *Lancet Oncol* 8, 323–30.
- Sadr-Eshkevari, P., Rashad, A., Vahdati, S.A., Garajei, A., Bohluhi, B., Maurer, P., 2013. Alloplastic mandibular reconstruction: a systematic review and meta-analysis of the current century case series. *Plast. Reconstr. Surg.* 132, 413e–27e.
- Saewong, S., Thammasitboon, K., Wattanaroonwong, N., 2013. Simvastatin induces apoptosis and disruption of the actin cytoskeleton in human dental pulp cells and periodontal ligament fibroblasts. *Arch Oral Biol* 58, 964–74.
- Salibian, A.H., Rappaport, I., Allison, G., 1985. Functional oromandibular reconstruction with the microvascular composite groin flap. *Plast. Reconstr. Surg.* 76, 819–828.
- Saran, U., Gemini Piperni, S., Chatterjee, S., 2014. Role of angiogenesis in bone repair. *Arch. Biochem. Biophys.* 561, 109–117.
- Schliephake, H., Knebel, J.W., Aufderheide, M., Tauscher, M., 2001. Use of cultivated osteoprogenitor cells to increase bone formation in segmental mandibular defects: an experimental pilot study in sheep. *Int J Oral Maxillofac Surg* 30, 531–7.

- Schützenberger, S., Kaipel, M., Schultz, A., Nau, T., Redl, H., Hausner, T., 2014. Non-union site debridement increased the efficacy of rhBMP-2 in a rodent model. *Injury* 45, 1165–1170.
- Sen, M.K., Miclau, T., 2007. Autologous iliac crest bone graft: should it still be the gold standard for treating nonunions? *Injury* 38 Suppl 1, S75–80.
- Senta, H., Park, H., Bergeron, E., Drevelle, O., Fong, D., Leblanc, E., Cabana, F., Roux, S., Grenier, G., Faucheux, N., 2009. Cell responses to bone morphogenetic proteins and peptides derived from them: biomedical applications and limitations. *Cytokine Growth Factor Rev.* 20, 213–222.
- Seto, I., Asahina, I., Oda, M., Enomoto, S., 2001. Reconstruction of the primate mandible with a combination graft of recombinant human bone morphogenetic protein-2 and bone marrow. *J Oral Maxillofac Surg* 59, 53–61; discussion 62–3.
- Shaw, R.J., Pace-Balzan, A., Butterworth, C., 2011. Contemporary clinical management of oral squamous cell carcinoma. *Periodontol.* 2000 57, 89–101.
- Shekaran, A., García, J.R., Clark, A.Y., Kavanaugh, T.E., Lin, A.S., Guldberg, R.E., García, A.J., 2014. Bone regeneration using an alpha 2 beta 1 integrin-specific hydrogel as a BMP-2 delivery vehicle. *Biomaterials* 35, 5453–5461.
- Shimabukuro-Vornhagen, A., Glossmann, J., Liebig, T., Scheid, C., von Bergwelt-Baildon, M., 2009. The use of statins in hematopoietic stem cell transplantation. *Curr Stem Cell Res Ther* 4, 260–5.
- Siggelkow, W., Faridi, A., Spiritus, K., Klinge, U., Rath, W., Klosterhalfen, B., 2003. Histological analysis of silicone breast implant capsules and correlation with capsular contracture. *Biomaterials* 24, 1101–9.
- Sitton, E., 1992. Early and late radiation-induced skin alterations. Part I: Mechanisms of skin changes. *Oncol. Nurs. Forum* 19, 801–807.
- Siwach, R.C., Sangwan, S.S., Singh, R., Goel, A., 2001. Role of percutaneous bone marrow grafting in delayed unions, non-unions and poor regenerates. *Indian J. Med. Sci.* 55, 326–336.
- Song, C., Guo, Z., Ma, Q., Chen, Z., Liu, Z., Jia, H., Dang, G., 2003. Simvastatin induces osteoblastic differentiation and inhibits adipocytic differentiation in mouse bone marrow stromal cells. *Biochem Biophys Res Commun* 308, 458–62.
- Springer, I.N.G., Niehoff, P., Açı, Y., Marget, M., Lange, A., Warnke, P.H., Pielenz, H., Roldán, J.C., Wiltfang, J., 2008. BMP-2 and bFGF in an irradiated bone model. *J. Cranio-Maxillo-fac. Surg. Off. Publ. Eur. Assoc. Cranio-Maxillo-fac. Surg.* 36, 210–217.
- Stafford, P.R., Norris, B.L., 2010. Reamer-irrigator-aspirator bone graft and bi Masquelet technique for segmental bone defect nonunions: a review of 25 cases. *Injury* 41 Suppl 2, S72–7.
- Steckler, R.M., Edgerton, M.T., Gogel, W., 1974. Andy Gump. *Am. J. Surg.* 128, 545–547.
- Stone, H.B., Coleman, C.N., Anscher, M.S., McBride, W.H., 2003. Effects of radiation on normal tissue: consequences and mechanisms. *Lancet Oncol.* 4, 529–536.
- Strobel, L.A., Rath, S.N., Maier, A.K., Beier, J.P., Arkudas, A., Greil, P., Horch, R.E., Kneser, U., 2014. Induction of bone formation in biphasic calcium phosphate scaffolds by bone morphogenetic protein-2 and primary osteoblasts. *J. Tissue Eng. Regen. Med.* 8, 176–185.
- Subramanian, S., Emami, H., Vucic, E., Singh, P., Vijayakumar, J., Fifer, K.M., Alon, A., Shankar, S.S., Farkouh, M., Rudd, J.H.F., Fayad, Z.A., Van Dyke, T.E., Tawakol, A., 2013. High-Dose Atorvastatin Reduces Periodontal Inflammation. *J. Am. Coll. Cardiol.* 62, 2382–2391.
- Swartz, W.M., Banis, J.C., Newton, E.D., Ramasastry, S.S., Jones, N.F., Acland, R., 1986. The osteocutaneous scapular flap for mandibular and maxillary reconstruction. *Plast. Reconstr. Surg.* 77, 530–545.
- Tai, I.-C., Fu, Y.-C., Wang, C.-K., Chang, J.-K., Ho, M.-L., 2013. Local delivery of controlled-release simvastatin/PLGA/HAp microspheres enhances bone repair. *Int. J. Nanomedicine*

- 8, 3895–3904.
- Taylor, G.I., Miller, G.D., Ham, F.J., 1975. The free vascularized bone graft. A clinical extension of microvascular techniques. *Plast. Reconstr. Surg.* 55, 533–544.
- Taylor, G.I., Townsend, P., Corlett, R., 1979a. Superiority of the deep circumflex iliac vessels as the supply for free groin flaps. *Clinical work. Plast. Reconstr. Surg.* 64, 745–759.
- Taylor, G.I., Townsend, P., Corlett, R., 1979b. Superiority of the deep circumflex iliac vessels as the supply for free groin flaps. *Plast. Reconstr. Surg.* 64, 595–604.
- Terheyden, H., Knak, C., Jepsen, S., Palmie, S., Rueger, D.R., 2001. Mandibular reconstruction with a prefabricated vascularized bone graft using recombinant human osteogenic protein-1: an experimental study in miniature pigs. Part I: Prefabrication. *Int J Oral Maxillofac Surg* 30, 373–9.
- Terheyden, H., Menzel, C., Wang, H., Springer, I.N., Rueger, D.R., Acil, Y., 2004. Prefabrication of vascularized bone grafts using recombinant human osteogenic protein-1--part 3: dosage of rhOP-1, the use of external and internal scaffolds. *Int J Oral Maxillofac Surg* 33, 164–72.
- Tong, L., Buchman, S.R., Ignelzi, M.A., Rhee, S., Goldstein, S.A., 2003. Focal adhesion kinase expression during mandibular distraction osteogenesis: evidence for mechanotransduction. *Plast. Reconstr. Surg.* 111, 211–222; discussion 223–224.
- Torres, J., Lopes, A., Lopes, M.A., Gutierrez, M., Cabral, A.T., Fernandes, M.H., Monteiro, E., van Eck, C.F., Santos, J.D., 2015. The benefit of a human bone marrow stem cells concentrate in addition to an inorganic scaffold for bone regeneration: an in vitro study. *BioMed Res. Int.* 2015, 240698.
- Tsartsalis, A.N., Dokos, C., Kaiafa, G.D., Tsartsalis, D.N., Kattamis, A., Hatzitolios, A.I., Savopoulos, C.G., 2012. Statins, bone formation and osteoporosis: hope or hype? *Horm. Athens* 11, 126–39.
- Uzzan, B., Cohen, R., Nicolas, P., Cucherat, M., Perret, G.Y., 2007. Effects of statins on bone mineral density: a meta-analysis of clinical studies. *Bone* 40, 1581–7.
- Varalakshmi, P.R., Kavitha, M., Govindan, R., Narasimhan, S., 2013. Effect of Statins with α -Tricalcium Phosphate on Proliferation, Differentiation, and Mineralization of Human Dental Pulp Cells. *J. Endod.* 39, 806–812.
- Viateau, V., Bensidhoum, M., Guillemain, G., Petite, H., Hannouche, D., Anagnostou, F., Pelissier, P., 2010. Use of the induced membrane technique for bone tissue engineering purposes: animal studies. *Orthop Clin North Am* 41, 49–56; table of contents.
- Viateau, V., Guillemain, G., Calando, Y., Logeart, D., Oudina, K., Sedel, L., Hannouche, D., Bousson, V., Petite, H., 2006. Induction of a barrier membrane to facilitate reconstruction of massive segmental diaphyseal bone defects: an ovine model. *Vet Surg* 35, 445–52.
- Vieira, V.J., d'Acampora, A.J., Marcos, A.B., Di Giunta, G., de Vasconcellos, Z.A., Bins-Ely, J., d'Eca Neves, R., Figueiredo, C.P., 2010. Vascular endothelial growth factor overexpression positively modulates the characteristics of periprosthetic tissue of polyurethane-coated silicone breast implant in rats. *Plast Reconstr Surg* 126, 1899–910.
- Vilamitjana-Amedee, J., Bareille, R., Rouais, F., Caplan, A.I., Harmand, M.F., 1993. Human bone marrow stromal cells express an osteoblastic phenotype in culture. *In Vitro Cell. Dev. Biol. Anim.* 29A, 699–707.
- Virgin, F.W., Iseli, T.A., Iseli, C.E., Sunde, J., Carroll, W.R., Magnuson, J.S., Rosenthal, E.L., 2010. Functional outcomes of fibula and osteocutaneous forearm free flap reconstruction for segmental mandibular defects. *The Laryngoscope* 120, 663–667.
- von Stechow, D., Fish, S., Yahalom, D., Bab, I., Chorev, M., Muller, R., Alexander, J.M., 2003. Does simvastatin stimulate bone formation in vivo? *BMC Musculoskelet Disord* 4, 8.
- von Wilmowsky, C., Schwarz, S., Kerl, J.M., Srour, S., Lell, M., Felszeghy, E., Schlegel, K.A., 2010. Reconstruction of a mandibular defect with autogenous, autoclaved bone grafts and tissue engineering: An in vivo pilot study. *J Biomed Mater Res A* 93, 1510–8.
- Wagner, W., Wiltfang, J., Pistner, H., Yildirim, M., Ploder, B., Chapman, M., Schiestl, N.,

- Hantak, E., 2012. Bone formation with a biphasic calcium phosphate combined with fibrin sealant in maxillary sinus floor elevation for delayed dental implant. *Clin. Oral Implants Res.* 23, 1112–1117.
- Wallace, C.G., Chang, Y.-M., Tsai, C.-Y., Wei, F.-C., 2010. Harnessing the potential of the free fibula osteoseptocutaneous flap in mandible reconstruction. *Plast. Reconstr. Surg.* 125, 305–314.
- Wang, J.W., Xu, S.W., Yang, D.S., Lv, R.K., 2007. Locally applied simvastatin promotes fracture healing in ovariectomized rat. *Osteoporos Int* 18, 1641–50.
- Wang, K.H., Inman, J.C., Hayden, R.E., 2011. Modern concepts in mandibular reconstruction in oral and oropharyngeal cancer. *Curr. Opin. Otolaryngol. Head Neck Surg.* 19, 119–124.
- Wang, L., Ma, X.-Y., Zhang, Y., Feng, Y.-F., Li, X., Hu, Y.-Y., Wang, Z., Ma, Z.-S., Lei, W., 2014. Repair of segmental bone defect using Totally Vitalized tissue engineered bone graft by a combined perfusion seeding and culture system. *PLoS One* 9, e94276.
- Weiland, A.J., Phillips, T.W., Randolph, M.A., 1984. Bone grafts: a radiologic, histologic, and biomechanical model comparing autografts, allografts, and free vascularized bone grafts. *Plast. Reconstr. Surg.* 74, 368–379.
- Weiss, P., Obadia, L., Magne, D., Bourges, X., Rau, C., Weitkamp, T., Khairoun, I., Bouler, J.M., Chappard, D., Gauthier, O., Daculsi, G., 2003. Synchrotron X-ray microtomography (on a micron scale) provides three-dimensional imaging representation of bone ingrowth in calcium phosphate biomaterials. *Biomaterials* 24, 4591–4601.
- Whalen, R.L., Bowen, M.A., Fukumura, F., Fukamachi, K., Muramoto, K., Higgins, P., Brown, J., Harasaki, H., 1994. The effects of radiation therapy on the tissue capsule of soft tissue implants. *ASAIO J* 40, M365–70.
- Willey, J.Z., Elkind, M.S., 2010. 3-Hydroxy-3-methylglutaryl-coenzyme A reductase inhibitors in the treatment of central nervous system diseases. *Arch Neurol* 67, 1062–7.
- Wolfram, D., Dolores, W., Rainer, C., Christian, R., Niederegger, H., Harald, N., Piza, H., Hildegunde, P., Wick, G., Georg, W., 2004. Cellular and molecular composition of fibrous capsules formed around silicone breast implants with special focus on local immune reactions. *J. Autoimmun.* 23, 81–91.
- Wong, R.W., Rabie, A.B., 2005. Early healing pattern of statin-induced osteogenesis. *Br J Oral Maxillofac Surg* 43, 46–50.
- Woon, C.Y.-L., Chong, K.-W., Wong, M.-K., 2010. Induced membranes--a staged technique of bone-grafting for segmental bone loss: a report of two cases and a literature review. *J. Bone Joint Surg. Am.* 92, 196–201.
- Würzler, K.K., DeWeese, T.L., Sebald, W., Reddi, A.H., 1998. Radiation-induced impairment of bone healing can be overcome by recombinant human bone morphogenetic protein-2. *J. Craniofac. Surg.* 9, 131–137.
- Wu, Z., Liu, C., Zang, G., Sun, H., 2008. The effect of simvastatin on remodelling of the alveolar bone following tooth extraction. *Int J Oral Maxillofac Surg* 37, 170–6.
- Wyatt, L.E., Sinow, J.D., Wollman, J.S., Sami, D.A., Miller, T.A., 1998. The influence of time on human breast capsule histology: smooth and textured silicone-surfaced implants. *Plast Reconstr Surg* 102, 1922–31.
- Yamashita, M., Otsuka, F., Mukai, T., Otani, H., Inagaki, K., Miyoshi, T., Goto, J., Yamamura, M., Makino, H., 2008. Simvastatin antagonizes tumor necrosis factor- α inhibition of bone morphogenetic proteins-2-induced osteoblast differentiation by regulating Smad signaling and Ras/Rho-mitogen-activated protein kinase pathway. *J Endocrinol* 196, 601–13.
- Yamashita, M., Otsuka, F., Mukai, T., Yamanaka, R., Otani, H., Matsumoto, Y., Nakamura, E., Takano, M., Sada, K.E., Makino, H., 2010. Simvastatin inhibits osteoclast differentiation induced by bone morphogenetic protein-2 and RANKL through regulating MAPK, AKT and Src signaling. *Regul Pept* 162, 99–108.
- Yang, C.Y., Simmons, D.J., Lozano, R., 1994. The healing of grafts combining freeze-dried and

- demineralized allogeneic bone in rabbits. *Clin. Orthop.* 286–295.
- Yang, F., Zhao, S.F., Zhang, F., He, F.M., Yang, G.L., 2011. Simvastatin-loaded porous implant surfaces stimulate preosteoblasts differentiation: an in vitro study. *Oral Surg Oral Med Oral Pathol Oral Radiol Endod* 111, 551–6.
- Yao, W., Farmer, R., Cooper, R., Chmielewski, P.A., Tian, X.Y., Setterberg, R.B., Jee, W.S., Lundy, M.W., 2006. Simvastatin did not prevent nor restore ovariectomy-induced bone loss in adult rats. *J Musculoskelet Neuronal Interact* 6, 277–83.
- Yeh, L.C., Lee, J.C., 1999. Osteogenic protein-1 increases gene expression of vascular endothelial growth factor in primary cultures of fetal rat calvaria cells. *Mol. Cell. Endocrinol.* 153, 113–124.
- Yin, H., Li, Y.G., Si, M., Li, J.M., 2012. Simvastatin-loaded macroporous calcium phosphate cement: preparation, in vitro characterization, and evaluation of in vivo performance. *J Biomed Mater Res A* 100, 2991–3000.
- Yoshida, K., Bessho, K., Fujimura, K., Konishi, Y., Kusumoto, K., Ogawa, Y., Iizuka, T., 1999. Enhancement by recombinant human bone morphogenetic protein-2 of bone formation by means of porous hydroxyapatite in mandibular bone defects. *J Dent Res* 78, 1505–10.
- Yoshii, T., Sotome, S., Torigoe, I., Tsuchiya, A., Maehara, H., Ichinose, S., Shinomiya, K., 2009. Fresh bone marrow introduction into porous scaffolds using a simple low-pressure loading method for effective osteogenesis in a rabbit model. *J. Orthop. Res. Off. Publ. Orthop. Res. Soc.* 27, 1–7.
- Yuan, H., Fernandes, H., Habibovic, P., de Boer, J., Barradas, A.M., de Ruyter, A., Walsh, W.R., van Blitterswijk, C.A., de Bruijn, J.D., 2010. Osteoinductive ceramics as a synthetic alternative to autologous bone grafting. *Proc Natl Acad Sci U S A* 107, 13614–9.
- Yuan, J., Cui, L., Zhang, W.J., Liu, W., Cao, Y., 2007. Repair of canine mandibular bone defects with bone marrow stromal cells and porous beta-tricalcium phosphate. *Biomaterials* 28, 1005–13.
- Yueyi, C., Xiaoguang, H., Jingying, W., Quansheng, S., Jie, T., Xin, F., Yingsheng, X., Chunli, S., 2013. Calvarial defect healing by recruitment of autogenous osteogenic stem cells using locally applied simvastatin. *Biomaterials* 34, 9373–9380.
- Yun, P.-Y., Kim, Y.-K., Jeong, K.-I., Park, J.-C., Choi, Y.-J., 2014. Influence of bone morphogenetic protein and proportion of hydroxyapatite on new bone formation in biphasic calcium phosphate graft: two pilot studies in animal bony defect model. *J. Cranio-Maxillo-fac. Surg. Off. Publ. Eur. Assoc. Cranio-Maxillo-fac. Surg.* 42, 1909–1917.
- Zetola, A., Ferreira, F.M., Larson, R., Shibli, J.A., 2011. Recombinant human bone morphogenetic protein-2 (rhBMP-2) in the treatment of mandibular sequelae after tumor resection. *Oral Maxillofac Surg* 15, 169–74.
- Zhang, J., Luo, X., Barbieri, D., Barradas, A.M.C., de Bruijn, J.D., van Blitterswijk, C.A., Yuan, H., 2014. The size of surface microstructures as an osteogenic factor in calcium phosphate ceramics. *Acta Biomater.* 10, 3254–3263.
- Zhang, L., Liu, X., Tian, F., Zhang, H., Han, D., 2011. [Effects of simvastatin on bone formation relative factors of trabecular bone and osteogenic differentiation of bone marrow mesenchymal stem cells in young rats]. *Zhongguo Xiu Fu Chong Jian Wai Ke Za Zhi Zhongguo Xiu fu Chongjian Waike Zazhi Chin. J. Reparative Reconstr. Surg.* 25, 155–159.
- Zhang, Y., Bradley, A.D., Wang, D., Reinhardt, R.A., 2014. Statins, bone metabolism and treatment of bone catabolic diseases. *Pharmacol. Res.* 88, 53–61.
- Zhou, A.J.-J., Peel, S.A.F., Clokie, C.M.L., 2007. An evaluation of hydroxyapatite and biphasic calcium phosphate in combination with Pluronic F127 and BMP on bone repair. *J. Craniofac. Surg.* 18, 1264–1275.
- Zhou, Y., Ni, Y., Liu, Y., Zeng, B., Xu, Y., Ge, W., 2010. The role of simvastatin in the osteogenesis of injectable tissue-engineered bone based on human adipose-derived

- stromal cells and platelet-rich plasma. *Biomaterials* 31, 5325–35.
- Zwetyenga, N., Catros, S., Emparanza, A., Deminiere, C., Siberchicot, F., Fricain, J.C., 2009. Mandibular reconstruction using induced membranes with autologous cancellous bone graft and HA-betaTCP: animal model study and preliminary results in patients. *Int J Oral Maxillofac Surg* 38, 1289–97.
- Zwetyenga, N., Fricain, J.C., De Mones, E., Gindraux, F., 2012a. La technique des membranes induites en reconstruction maxillo-faciale. *Rev Stomatol Chir Maxillofac* 113, 231–8.
- Zwetyenga, N., Siberchicot, F., Emparanza, A., 2012b. Reconstruction of large mandibular and surrounding soft-tissue defects using distraction with bone transport. *Int. J. Oral Maxillofac. Surg.* 41, 1215–1222.