



**HAL**  
open science

**Osteotomies mandibulaires virtuelles : acquisition, planification, modelisation et production d'un guide occlusal et condylien imprime en 3 dimensions. Mise en place d'une chaîne méthodologique de la faisabilité à la clinique**

Mathieu Laurentjoye

► **To cite this version:**

Mathieu Laurentjoye. Osteotomies mandibulaires virtuelles : acquisition, planification, modelisation et production d'un guide occlusal et condylien imprime en 3 dimensions. Mise en place d'une chaîne méthodologique de la faisabilité à la clinique. Bio-informatique [q-bio.QM]. Université de Bordeaux, 2015. Français. NNT : 2015BORD0372 . tel-01424136

**HAL Id: tel-01424136**

**<https://theses.hal.science/tel-01424136>**

Submitted on 2 Jan 2017

**HAL** is a multi-disciplinary open access archive for the deposit and dissemination of scientific research documents, whether they are published or not. The documents may come from teaching and research institutions in France or abroad, or from public or private research centers.

L'archive ouverte pluridisciplinaire **HAL**, est destinée au dépôt et à la diffusion de documents scientifiques de niveau recherche, publiés ou non, émanant des établissements d'enseignement et de recherche français ou étrangers, des laboratoires publics ou privés.

THESE PRESENTEE POUR OBTENIR LE GRADE DE

DOCTEUR DE  
L'UNIVERSITE DE BORDEAUX

ECOLE DOCTORALE  
DES SCIENCES DE LA VIE ET DE LA SANTE  
SPECIALITE : BIOINFORMATIQUE

Soutenue publiquement le 18 décembre 2015

Par Mathieu LAURENTJOYE  
Né le 11 septembre 1980

**OSTEOTOMIES MANDIBULAIRES VIRTUELLES :  
ACQUISITION, PLANIFICATION, MODELISATION ET PRODUCTION  
D'UN GUIDE OCCLUSAL ET CONDYLIEN IMPRIME EN 3 DIMENSIONS.  
*Mise en place d'une chaîne méthodologique de la faisabilité à la clinique.***

Sous la direction de Michel MONTAUDON

**Membres du jury :**

Pascal DESBARATS	Professeur des Universités LaBRI – Université de Bordeaux	Président
Arnaud GLEIZAL	Professeur des Universités LabTAU - Université Lyon 1	Rapporteur
Frédéric LAUWERS	Professeur des Universités INSERM U825 – Université Toulouse III	Rapporteur
Michel MONTAUDON	Professeur des Universités CTBx – Université de Bordeaux	Directeur

## Résumé :

Le but de ce travail était la mise en place d'une chaîne méthodologique de planification virtuelle d'une ostéotomie sagittale des branches mandibulaires (OSBM) et son transfert au bloc opératoire.

Dans la première partie, les méthodes classiques de planification et de transfert sont exposées. Habituellement réalisées à partir de modèles en plâtre sur articulateur, la planification et la production de guides occlusaux chirurgicaux souffrent d'une imprécision potentiellement à l'origine de troubles fonctionnels temporo-mandibulaires. Le contrôle per-opératoire du condyle mandibulaire lors de l'OSBM est un élément de stabilité squelettique dont dépend la qualité du résultat fonctionnel. Une évaluation des pratiques professionnelles des chirurgiens maxillo-faciaux a été réalisée sur ce point. Une méthode de positionnement condylien utilisant un dispositif, moins fréquemment utilisée que la méthode empirique, est proposée comme présentant le meilleur rapport bénéfice/risque. Cette méthode a été reproduite virtuellement à travers les différents maillons de la chaîne méthodologique. Des techniques innovantes informatisées d'acquisition, de conception et modélisation, et d'impression en 3 dimensions ont été utilisées.

Dans la seconde partie, la méthodologie de chacun des maillons de la chaîne a été présentée et évaluée, soit sur sujets cadavériques, soit sur patients. L'objectif était de démontrer la faisabilité de la chaîne.

Le maillon « acquisition et extraction de surface » a mis en exergue le problème des artéfacts dus aux matériaux métalliques dentaires ou orthodontiques. Dans 90% des cas le maillage obtenu était satisfaisant, permettant de s'affranchir des modèles en plâtre.

Le maillon « planification chirurgicale virtuelle » a montré une valorisation par rapport à la technique classique en terme de prévention des interférences des pièces osseuses déplacées.

Le maillon « modélisation et impression du guide chirurgical » a décrit les étapes d'invention d'un guide de positionnement occlusal et condylien (OCPD : *occlusal and condylar positioning device*). Ses caractéristiques techniques, ses modalités de production par impression 3D ainsi que son utilisation peropératoire, ont été précisées.

Enfin le maillon « évaluation de l'OCPD » a permis de montrer la faisabilité de la méthode et l'équivalence clinique, technique et biologique de ce dispositif médical sur mesure par rapport à ceux utilisés dans la méthode classique. Enfin le positionnement condylien obtenu grâce à ce dispositif a été évalué de manière préliminaire et comparé aux données de la littérature.

Grâce à l'OCPD, nous avons montré la possibilité de transférer au bloc opératoire la planification virtuelle d'une OSBM contrôlant la position des condyles.

Mots clés : Chirurgie orthognathique ; Ostéotomie mandibulaire ; Articulation temporo-mandibulaire ; Extraction de surface ; Chirurgie assistée par ordinateur ; Gouttières occlusales ; Dispositifs de fixation chirurgicale ; Impression en trois-dimensions ; Tomodensitométrie

## Summary:

The purpose of this work was the implementation of a methodological chain for bilateral sagittal split osteotomy (BSSO) virtual planning and its transfer in the operating room.

In the first part of the work, usual methods for planning BSSO are exposed. Usually realized from plaster models on articulator, the planning and the occlusal surgical guides production are at risk of temporomandibular functional disorders. The quality of the functional result depends on the correct positioning of the mandibular condyle, considered as a skeletal stability element. An assessment of the maxillofacial surgeons practices was realized regarding intra-operative condyle positioning. Using a condylar positioning device (CPD), less frequently employed than the empirical method, meets an acceptable benefit/risk balance. This method was virtually reproduced through various steps of the methodological chain described. Computerized innovative techniques for three-dimensional acquisition, design and manufacturing were used.

In the second part of the work, the methodology of each step of the chain was presented and estimated, either on cadaveric subjects, or on patients. The aim was to demonstrate the feasibility of the whole chain.

The “acquisition and surface extraction” step pointed the issue of artefacts due to dental or orthodontic metallic devices. Ninety % of the obtained meshes were satisfactory, allowing not to use plaster models.

The “virtual surgical planning” step allowed reproducing the usual method and showed great interest in bone interferences prevention.

The “modelling and printing of the surgical guide” step described the stages of occlusal and condylar positioning device (OCPD) invention. Its technical characteristics, its methods of manufacturing by 3D printing, and its intraoperative use were specified.

The step “OCPD evaluation” showed the method feasibility and the clinical, technical and biological equivalence of this custom-made medical device as compared to those used in the usual method. Finally the condylar position obtained with this device was estimated in a preliminary clinical study and compared with the literature.

Thanks to the OCPD, we showed the possibility of transferring in the operating room an OSBM virtual planning controlling condyles position.

Keywords: Orthognathic Surgery; Mandibular Osteotomy ; Orthognathic Surgical Procedures ; Temporomandibular Joint ; Surface extraction ; Surgery, Computer-Assisted ; Occlusal Splints ; Surgical Fixation Devices ; Printing, Three-Dimensional ; tomodynamometry

Title: Virtual mandibular osteotomies : acquisition, planning, design and manufacturing of an occlusal and condylar three-dimensional (3D) printed splint.

## Remerciements

Je tiens tout d'abord à remercier mon directeur de thèse, Michel Montaudon du centre cardio-thoracique de Bordeaux (CTBX), pour sa confiance dans le choix thème de recherche, pour son soutien et ses précieux conseils tout au long de ce travail.

Je remercie très sincèrement Pascal Desbarats qui m'a accueilli il y a plusieurs années au laboratoire bordelais de recherche en informatique (LaBRI) et permis de mener à bien ce projet dont il préside la soutenance.

Je remercie mes rapporteurs Arnaud Gleizal et Frédéric Lauwers pour avoir porté de l'intérêt à ce travail et qui, par leurs remarques, ont permis d'amender ce manuscrit.

Je remercie tout particulièrement Jérôme Charton, chirurgien virtuel du LaBRI, avec qui nous avons beaucoup opéré et imprimé en 3D.

Un immense merci à Marie José Boileau pour son soutien de tous les jours, ses précieux conseils et sa confiance. Merci aussi à tous mes collaborateurs orthodontistes notamment ceux qui ont participé aux prises en charge des patients de cette étude : Philippe Sfalli, Karine Lacombe, Michel Gouverneur, Aurélie Robert, Nathalie Berrogain-Duguet... Merci à Lionel Fermi mon prothésiste pour les guides et à Ghislaine Ferrand ma Kinésithérapeute pour la rééducation des ATM de nos patients.

Je remercie Le directeur du CTBX, Roger Marthan, pour sa confiance et sa bienveillance. Je remercie l'ensemble des membres du CTBX et du LaBRI que j'ai pu côtoyer.

Je remercie tous les personnels du Laboratoire d'Anatomie de l'Université de Bordeaux, ceux du service de chirurgie maxillo-faciale du CHU de Bordeaux avec qui l'on avance chaque jour pour le bien des patients ou des étudiants.

Je remercie ma famille et mes amis.

A Anne Sophie, Lily, Victor, merci.

A Philippe CAIX,

# PLAN DE MEMOIRE DE THESE D'UNIVERSITE

Introduction générale .....	10
1 Etat de l'art.....	12
1.1 Dysharmonies maxillo-mandibulaires .....	12
1.1.1 Normalité et types d'anomalies .....	12
1.1.1.1 Anomalies sagittales .....	13
1.1.1.2 Anomalies verticales .....	15
1.1.1.3 Anomalies transversales .....	16
1.1.1.4 Asymétries.....	16
1.1.2 Etiologies des anomalies .....	17
1.2 Chirurgie orthognathique.....	18
1.2.1 Ostéotomies maxillaires.....	18
1.2.2 Ostéotomies mandibulaires et OSBM .....	20
1.3 Positionnement condylien et chirurgie orthognathique.....	22
1.3.1 Articulation temporo-mandibulaire (ATM) .....	22
1.3.1.1 Morphologie de l'ATM .....	22
1.3.1.2 Cinétique du système manducateur .....	24
1.3.1.3 ATM, dysfonction et ostéotomie .....	26
1.3.2 Intérêt du positionnement condylien .....	26
1.3.3 Méthodes de positionnement condylien .....	28
1.3.1.1 Méthode empirique .....	28
1.3.1.2 Méthodes radiologiques .....	29
1.3.1.3 Dispositifs de positionnement condylien .....	29
1.3.1.4 Méthodes informatisées .....	32

1.3.1.5 Conclusions sur les méthodes de positionnement .....	33
1.3.4 Position post-opératoire du condyle mandibulaire .....	33
1.4 Planification classique d'une ostéotomie mandibulaire .....	35
1.4.1 Simulation de la chirurgie sur articulateur .....	36
1.4.2 Gouttières occlusales de positionnement.....	37
1.5 Chirurgie orthognathique assistée par ordinateur.....	38
1.5.1 Méthodes d'acquisition du maillage 3D.....	38
1.5.1 Acquisition surfacique ou scanographie tridimensionnelle .....	38
1.5.2 Extraction de surface depuis une acquisition volumique.....	40
1.5.2.1 Acquisition des datas, TDM .....	40
1.5.2.2 Extraction de surface à partir d'un volume .....	41
1.5.2 Planification chirurgicale virtuelle.....	46
1.5.3 Conception assistée par ordinateur (CAO).....	50
1.5.3.1 Principes de la CAO .....	50
1.5.3.2 Guides de positionnement occlusal .....	50
1.5.3.3 Guide de coupe et positionnement osseux.....	51
1.5.4 Impression de guides en trois dimensions ou 3D.....	53
1.5.4.1 Principes de l'impression en 3D .....	53
1.5.4.2 Les contraintes liées à l'impression en 3D .....	55
2 Travail personnel.....	56
2.1 Introduction .....	56
2.2 Acquisition et extraction de surface .....	57
2.2.1 Matériel et méthode.....	58
2.2.1.1 Sujets inclus.....	58
2.2.1.2 Acquisition.....	58
2.2.1.3 Extraction de surface .....	59
2.2.1.4 Obtention des maillages du squelette crânio facial et de la mandibule en position initiale.....	59



2.2.1.5 Modélisation et impression 3D d'un guide occlusal en position initiale et des ailettes latérales.....	59
2.2.1.6 Méthodes d'évaluation .....	59
2.2.2 Résultats.....	60
2.2.2.1 Présence d'artéfacts métalliques au niveau des surfaces occlusales.....	60
2.2.2.2 Engrènement des objets imprimés et des surfaces anatomiques correspondantes ....	64
2.2.3 Discussion.....	65
2.2.3.1 CT-scan ou CB-CT ?.....	65
2.2.3.2 Problématique des artéfacts métalliques .....	66
2.3 Planification chirurgicale.....	69
2.3.1 Maillages 3D des crânio-faces et mandibules en position initiale : méthodes - résultats - discussion.....	69
2.3.1.1 Séparation des maillages de la mandibule et de la crânio-face à partir d'une acquisition bouche fermée .....	69
2.3.1.2 Séparation des maillages « mandibule » et « crânioface » et placement en position initiale de la mandibule à partir d'une acquisition bouche ouverte .....	70
2.3.1.2.1 Utilisation d'une gouttière résine en position de départ.....	71
2.3.1.2.2 Utilisation d'une cire d'occlusion en position de départ.....	72
2.3.1.2.3 Utilisation de modèles en plâtre .....	75
2.3.1.3 Méthode d'évaluation.....	76
2.3.1.3 Résultats.....	76
2.3.1.4 Discussion.....	76
2.3.2 Positionnement final des structures osseuses .....	81
2.3.2.1 Introduction .....	81
2.3.2.2 Matériel et méthode .....	82
2.3.2.2.1 Ostéotomie mandibulaire virtuelle portion dentée.....	82
2.3.2.2.2 Déplacement de la portion dentée .....	83
2.3.2.2.2 Méthode d'évaluation de la planification et de son intérêt.....	85
2.3.2.2 Résultats.....	86

2.3.2.3 Discussion.....	89
2.4 Modélisation et impression du guide chirurgical.....	93
2.4.1 Modélisation du guide.....	93
2.4.1.1 Gouttières occlusale.....	93
2.4.1.2 Plaques latérales.....	96
2.4.1.3 OCPD.....	97
3.4.1.3.1 OCPD monobloc.....	98
2.4.1.3.2 OCPD amovible.....	100
2.4.2 Impression du guide.....	106
2.5 Evaluation de l'OCPD.....	109
2.5.1 Moyens d'évaluation commuse aux études.....	110
2.5.2 Etude de faisabilité sur cadavres.....	112
2.5.2.1 Reproduction de la méthode classique.....	112
2.5.2.2 Etude de faisabilité de l'OCPD sur cadavre.....	115
2.5.3 Evaluation clinique préliminaire sur patients.....	118
2.5.3.1 Compléments sur la méthode.....	118
2.5.3.2 Résultats.....	118
2.5.3.3 Discussion.....	122
Conclusion générale et perspectives.....	133
Publications.....	134
Liste des abréviations.....	135
Liste des tableaux.....	136
Liste des figures.....	137
Bibliographie.....	146
Annexe 1.....	154
Annexe 2.....	157

## INTRODUCTION GENERALE

La chirurgie orthognathique consiste à mobiliser les structures osseuses faciales dans le but de rétablir un équilibre fonctionnel du système manducateur. Il s'agit d'un geste avant tout fonctionnel mais aussi esthétique, qui vise à établir une occlusion dentaire permettant à l'orthodontiste d'obtenir une occlusion normale en fin de traitement. Lourde tant dans ses suites opératoires que dans ses éventuelles complications, cette chirurgie doit permettre d'obtenir parfaitement cette occlusion. De très nombreux facteurs influencent la précision du résultat : le type de dysmorphose, la présence de para-fonctions, le traitement orthodontique, la technique chirurgicale, le comportement du patient...

Si déplacer deux segments osseux l'un par rapport à l'autre semble simple, la chirurgie se complexifie quand l'ensemble des reliefs dentaires doit être pris en compte. Plus encore, lors d'une ostéotomie mandibulaire, l'ensemble de la portion dentée doit être déplacé en fonction de l'arcade maxillaire supérieure mais aussi des deux branches mandibulaires. Celles-ci sont mobiles et articulées à la base du crâne par les articulations temporo-mandibulaires (ATM). L'ostéotomie « orthognathique » de repositionnement dentaire mandibulaire est donc un geste complexe qui pourrait bénéficier, en terme de précision, de durée d'intervention et de complications, d'une assistance informatisée.

Ce travail de recherche, qui se situe dans un domaine applicatif de la recherche en imagerie tridimensionnelle, a pour objectif principal de mettre en place une chaîne méthodologique complète de planification virtuelle d'une ostéotomie mandibulaire orthognathique et un outil de transfert simple et fiable de cette planification au bloc opératoire.

Le premier chapitre de ce rapport concerne l'état de l'art sur les méthodes de planification d'une chirurgie orthognathique et de son transfert au bloc opératoire. Les chapitres suivants sont découpés selon les maillons de la chaîne méthodologique dans le but de les évaluer individuellement. Cependant les maillons de cette chaîne sont dépendants les uns des autres. Afin de ne pas surcharger chaque chapitre, nous avons choisi d'éviter de détailler toutes les méthodes mais plutôt celles qui étaient plus spécifiques de l'étape concernée et de renvoyer aux chapitres suivants ou précédents pour les autres. Le diagramme suivant résume les maillons de la chaîne et la référence au chapitre correspondant.

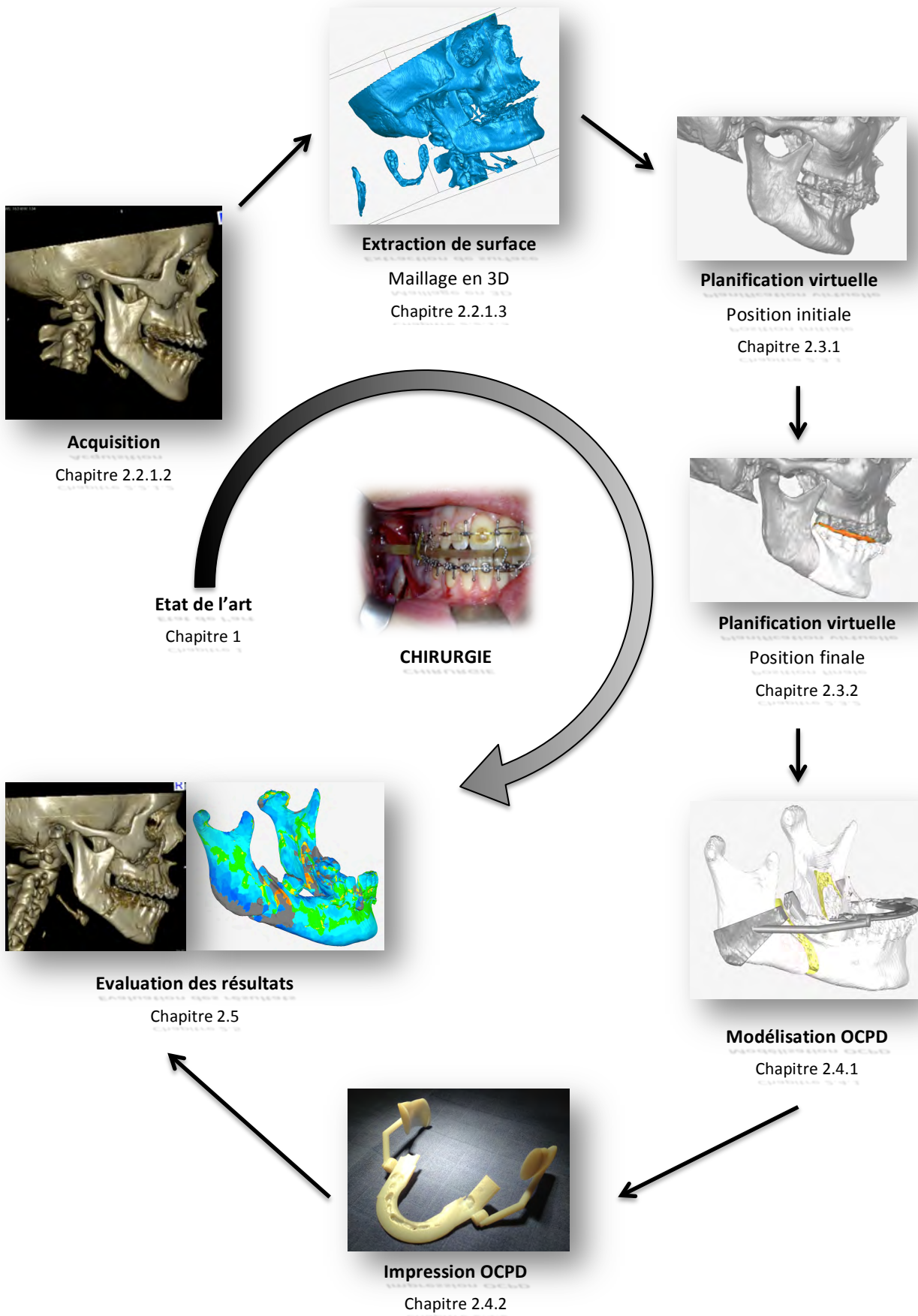


Diagramme : maillons de la chaîne méthodologique et leurs chapitres correspondants

# 1 ETAT DE L'ART

## 1.1 DYSHARMONIES MAXILLO-MANDIBULAIRES

Les dysharmonies maxillo-mandibulaires sont définies comme une mauvaise proportion ou position entre les structures osseuses maxillaires et mandibulaires. La conséquence fonctionnelle de ces dysmorphoses est la malocclusion parfois corrigée par des compensations dento-alvéolaires. D'autres dysharmonies peuvent être associées :

- dysharmonies dento-maxillaires : insuffisance ou excès de place pour l'alignement des dents,
- dysharmonies dento-dentaires : mauvaises proportions entre les dents.

### 1.1.1 NORMALITE ET TYPES D'ANOMALIES

Toute réflexion diagnostique ou thérapeutique doit se faire dans les trois plans de l'espace car les anomalies peuvent être sagittales, verticales, transversales, voire dans plusieurs plans. Ces anomalies présentent une composante alvéolaire et une composante squelettique. En réalité il s'agit de distinctions didactiques puisque ces composantes, présentées de manière indépendante, sont indissociables les unes des autres (Boileau 2013).

Une occlusion normale présente :

- un alignement idéal des arcades dentaires maxillaire et mandibulaire sans encombrements ni diastèmes ;
- une intercuspidie maximale (engrènement dentaire) en classe I, dentaire et squelettique ;
- une absence de décalage transversal ou d'asymétrie : l'arcade maxillaire circonscrit l'arcade mandibulaire. Les milieux interincisifs supérieur et inférieur sont alignés et centrés.
- un surplomb horizontal (overjet) et un recouvrement incisif (overbite) de 1 à 2 millimètres (*figure 1*).

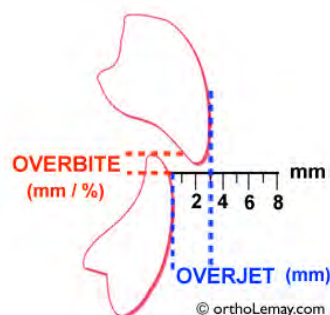


Figure 1 : overjet et overbite physiologiques

La formule dentaire (*figure 2*) représente les arcades dentaires en quatre quadrants, nommés par un numéro (1 à 4 en denture permanente, 5 à 8 en denture temporaire) dans le sens des aiguilles d'une montre :

- chez l'adulte : 1 (droit) et 2 (gauche) pour l'arcade supérieure, 3 (gauche) et 4 (droit) pour l'arcade inférieure,
- chez l'enfant : 5 (droit) et 6 (gauche) pour l'arcade supérieure, 7 (gauche) et 8 (droit) pour l'arcade inférieure.

A ce premier numéro, est adjoint un chiffre correspondant au rang de la dent sur l'arcade par rapport au plan sagittal médian. Par exemple, la dent 16 est la première molaire maxillaire droite définitive.

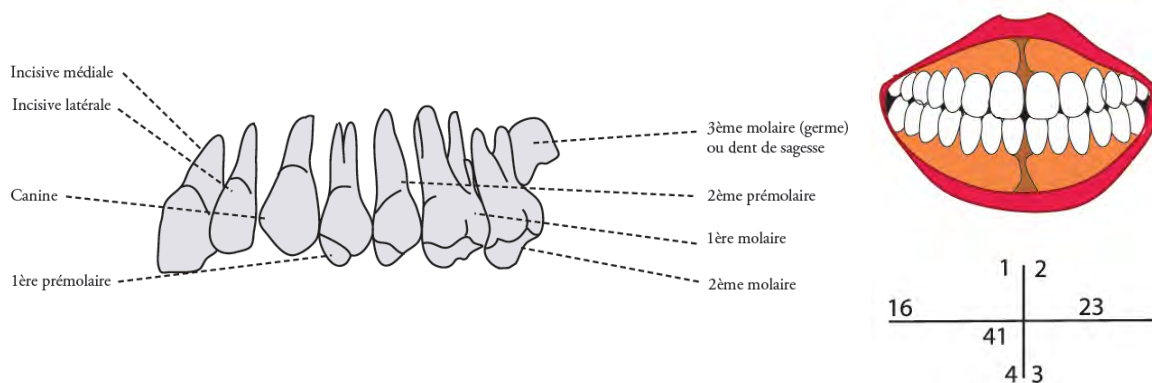


Figure 2 : à gauche, le nom des dents d'une héli-arcade dentaire. A droite, formule dentaire.

### 1.1.1.1 Anomalies sagittales

Caractérisées par un décalage antéropostérieur, elles sont les plus fréquentes.

Elles peuvent être alvéolaires, proalvéolies et rétroalvéolies, et/ou squelettiques, prognathies et rétrognathies. Ces atteintes peuvent concerner le maxillaire ou la mandibule. Elles sont souvent associées entre elles. Lorsqu'il existe une anomalie squelettique, elle peut s'accompagner de compensations alvéolaires.

Plus souvent, elles sont définies à partir de la classe d'Angle. Cette classification est basée sur les rapports occlusaux des premières molaires, des canines et des incisives supérieures et inférieures en position d'intercuspidie maximale. Trois classes sont définies : I, II et III.

#### 1.1.1.1.1 Classe I

La molaire mandibulaire est mésialée (en situation plus ventrale) d'une demi-cuspide par rapport à la molaire maxillaire (*figure 3*). La canine inférieure est mésialée d'une demi-dent par

rapport à la canine supérieure. L'incisive inférieure est distalée (en situation plus dorsale) par rapport à l'incisive supérieure avec un surplomb horizontal (overjet > 1 à 2 millimètres).

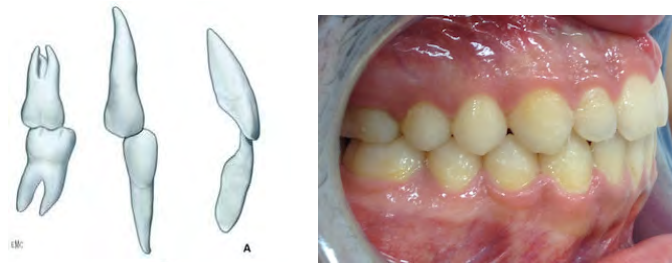


Figure 3 : Occlusion de classe I d'Angle.

### 1.1.1.1.2 Classe II

L'ensemble de la denture inférieure est distalée par rapport à la denture supérieure (*figure 4*). L'overjet est augmenté. On note le plus souvent une rétrognathie mandibulaire et rarement une prognathie maxillaire.

Selon l'inclinaison des incisives supérieures, on distingue :

- la classe II division 1 : vestibulo-version (proalvéolie) des incisives supérieures,

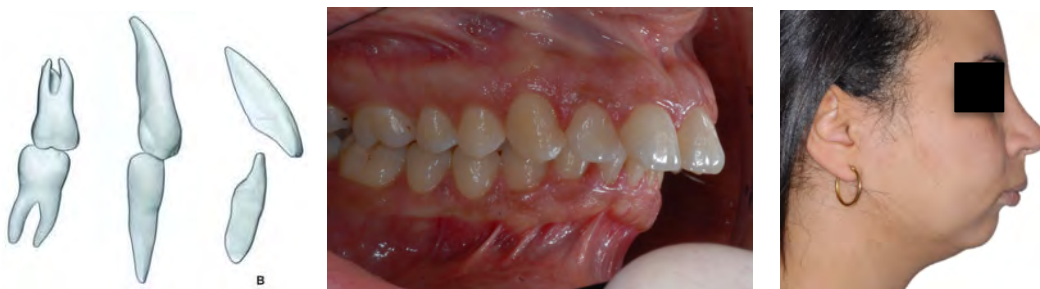

Figure 4 : Classe II division 1, ses conséquences occlusales et morphologiques.

- la classe II division 2 : linguo-version (rétroalvéolie) des incisives inférieures (*figure 5*),

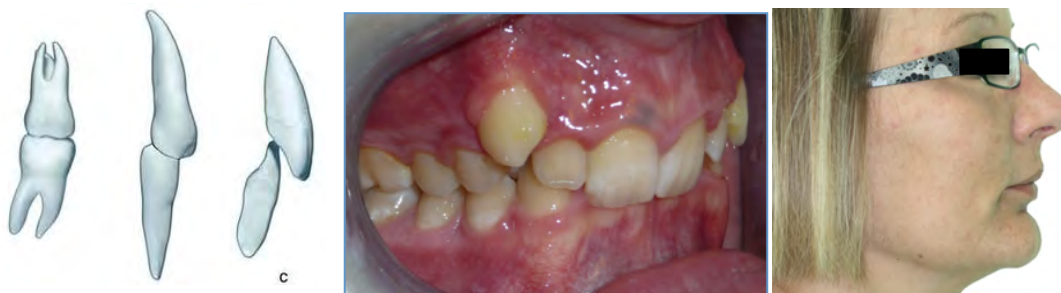

Figure 5 : Classe II division 2, ses conséquences occlusales et morphologiques.

### 1.1.1.1.3 Classe III

L'ensemble de la denture inférieure est mésalée par rapport à la denture supérieure.

D'un point de vue alvéolaire, on peut observer une rétroalvéolie supérieure ou une proalvéolie inférieure.

D'un point de vue squelettique, on peut constater une prognathie mandibulaire et une rétrognathie maxillaire dont les proportions sont variables (*figure 6*). Dans ces cas, des compensations alvéolaires sont associées (rétroalvéolie inférieure et proalvéolie supérieure).

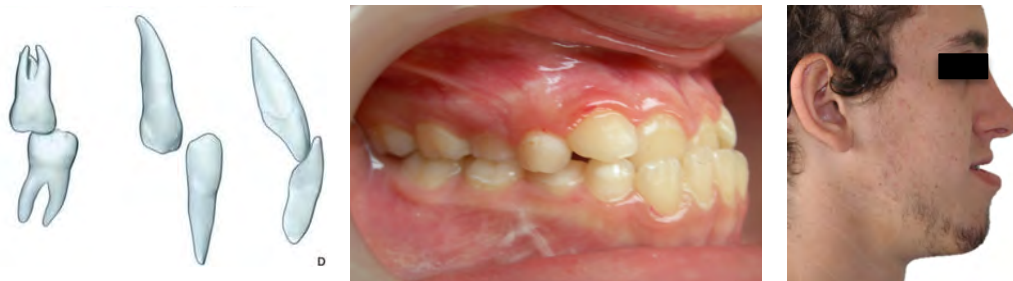

Figure 6 : Classe III, ses conséquences occlusales et morphologiques.

### 1.1.1.2 Anomalies verticales

D'un point de vue alvéolaire, ce sont des :

- infraalvéolies : insuffisance de développement vertical des zones alvéolaires,
- supraalvéolies : excès de développement vertical des zones alvéolaires.

Pour le squelette crânio-facial, de nombreux termes sont utilisés. Schudy utilise ainsi les notions d'hyperdivergence (excès de développement de l'étage inférieur de la face : excès vertical antérieur et insuffisance verticale postérieure) et d'hypodivergence (défaut de développement de l'étage inférieur de la face) qui se définissent selon l'inclinaison du plan mandibulaire par rapport à la base du crâne (*figure7*) (Schudy 1965).

Selon leurs conséquences occlusales, ces anomalies verticales s'expriment par une infra-clusie (défaut de recouvrement vertical des dents, si le recouvrement est inférieur à 0 on observe une béance antérieure) ou une supra-clusie (excès de recouvrement vertical incisif).



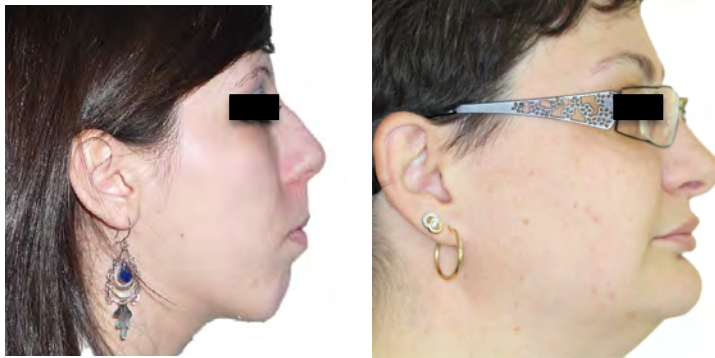

Figure 7 : hyperdivergence (photo de gauche) et hypodivergence (photo de droite).

### 1.1.1.3 Anomalies transversales

D'un point de vue alvéolaire, on décrit des endoalvéolies et des exoalvéolies qui sont des inclinaisons en dedans ou en dehors des procès alvéolaires.

Les endognathies et les exognathies maxillaires et mandibulaires sont les anomalies transversales squelettiques (figure 8).

Différentes relations occlusales résultant de ces anomalies transversales sont décrites : occlusion latérale inversée (symétrique ou non) et occlusion latérale en ciseaux (syndrome de Brodie) (Boileau 2013).

### 1.1.1.4 Asymétries

Définies par une différence morphologique entre les structures du côté droit et celles du côté gauche de la face, elles sont souvent classées parmi les anomalies transversales mais sont plus souvent tridimensionnelles (sagittales, verticales et transversales). Considérées comme physiologiques lorsqu'elles sont minimales, leurs conséquences occlusales et esthétiques sont dues à des latérogathies (figure 8). On observe ainsi des rotations et des bascules des plans occlusaux dues à des anomalies squelettiques complexes associées à des compensations asymétriques alvéolaires plus ou moins importantes.

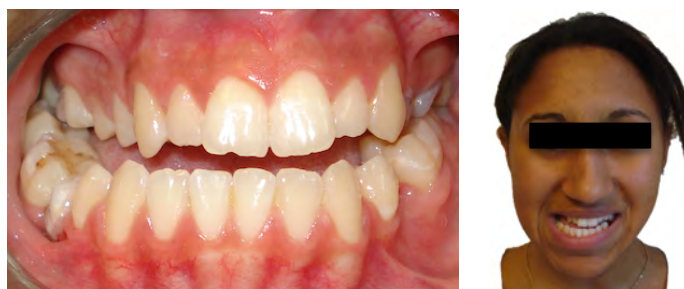

Figure 8 : endognathie maxillaire et latérogathie mandibulaire, leurs conséquences occlusales et morphologiques.

### 1.1.2 ETIOLOGIES DES ANOMALIES

Les dysharmonies maxillo-mandibulaires sont la conséquence d'un défaut de fonctionnement des sites de croissance (sutures, synchondroses...), ou des moteurs de ces sites, par défaut ou excès. Les moteurs sont la prolifération cellulaire (centres d'ossification), la croissance d'organes (cerveau, globe oculaire, dents), les forces induites par les fonctions (ventilation et mastication). Il faut distinguer les anomalies acquises (déformations) des anomalies congénitales (malformations).

#### 1.1.2.1 Anomalies congénitales

Les anomalies congénitales sont présentes dès la naissance. Certaines sont environnementales comme dans le syndrome d'alcoolisme maternel qui entraîne, entre autres dysmorphies, une rétrusion de l'étage moyen de la face. Certaines sont génétiques, c'est à dire liées à l'anomalie identifiée d'un gène ou d'un chromosome. Parmi celles-ci, certaines sont dues à une mutation *de novo* et d'autres sont héréditaires.

De plus, certaines caractéristiques morphologiques présentent une forte héritabilité : position de la base du crâne, taille de la mandibule.

Les syndromes congénitaux entraînant le plus fréquemment des troubles de la croissance faciale sont :

- les fentes labio-maxillo-palatines (rétrusion de l'étage moyen de la face iatrogène) parfois associées à des syndromes plus complexes,
- les microsomies hémifaciales : syndrome de Treacher Collins, syndrome de Francheschetti (hypoplasie des étages moyens et inférieurs de la face, dysmorphie de l'oreille externe),
- les fascio-crâniosténoses : syndrome de Crouzon, d'Apert... (rétrusion de l'étage moyen de la face).

#### 1.1.2.2 Anomalies acquises

Ces déformations sont dues à des dysfonctions, des para-fonctions ou encore des pathologies acquises.

Les dysfonctions sont des anomalies des fonctions ventilatoire (respiration buccale pathologique), masticatoire (mastication unilatérale dominante) ou de la déglutition (déglutition atypique).

Les para-fonctions sont des activités qui s'exercent en dehors de la fonction normale mais en se servant des éléments de cette même fonction. Il peut s'agir de tics de mordillement, succion digital...

Les principales pathologies acquises sont les macroglossies acquises (amylose, acromégalie, ...) et les anomalies de croissance du condyle mandibulaire par excès ou par défaut.

## 1.2 CHIRURGIE ORTHOGNATHIQUE

La plupart des malocclusions sont traitées en orthodontie.

Dans certains cas, un traitement orthopédique permet de corriger ces dysmorphoses par action directe sur la croissance.

Lorsque le potentiel de croissance est épuisé ou insuffisant, les mécaniques orthopédiques ne peuvent compenser les décalages squelettiques. La chirurgie des structures osseuses, ou chirurgie orthognathique, doit alors être associée à l'orthodontie pour permettre une prise en charge optimale.

La chirurgie orthognathique consiste à modifier la position des structures osseuses faciales pour rétablir une occlusion et une morphologie faciale harmonieuses. Elle est plus souvent intégrée dans le cadre d'une collaboration orthodontique et chirurgicale. Dans un premier temps l'orthodontiste prépare les arcades dentaires à la chirurgie en levant les compensations alvéolaires. Une fois la concordance des arcades obtenue, la chirurgie est réalisée et la qualité de la stabilité de la nouvelle position des structures osseuses est directement liée à l'occlusion obtenue préalablement. Le traitement est en suite complété par des finitions orthodontiques pour parfaire l'occlusion. Ce traitement s'étale en moyenne sur 2 ans.

Il existe différentes ostéotomies, du maxillaire ou de la mandibule, totales ou segmentaires, qui sont fréquemment combinées.

La prise en charge chirurgicale des dysharmonies maxillo-mandibulaires remplit deux objectifs (Raphaël et al. 2003) :

- modifier la position des structures osseuses pour restituer la forme,
- rétablir l'équilibre occlusal au plus proche de la normale.

### 1.2.1 OSTEOTOMIES MAXILLAIRES

Pour simplifier le propos, nous ne parlerons que des ostéotomies totales, les plus fréquentes. Ces ostéotomies dérivent des connaissances en traumatologie (fractures disjonctions crânio-faciales de Lefort décrites en 1901). Les sites de fracture ou d'ostéotomie sont perpendiculaires aux lignes de forces du squelette crânio-facial.

Ces ostéotomies peuvent varier selon leur hauteur et leur orientation mais permettent de mobiliser la totalité de l'arcade maxillaire par une disjonction crânio-faciale (ptérygo-maxillaire).

### 1.2.1.1 Ostéotomie de Lefort 1

Elle est la plus fréquemment réalisée (*figure 9*). Elle consiste à décrocher le plateau palato-dentaire par une section horizontale au dessus des apex dentaires puis à le repositionner.

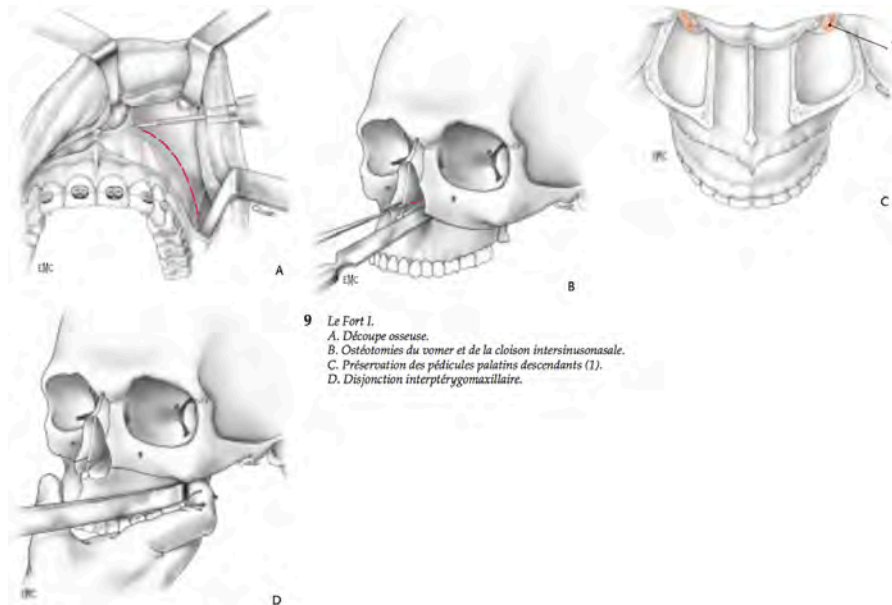


Figure 9 : schématisation de l'ostéotomie de Lefort 1<sup>1</sup>.

### 1.2.1.2 Ostéotomies de Lefort 2 et de Lefort 3

Beaucoup plus rarement réalisées et le plus souvent pour des malformations complexes, elles consistent à décrocher le tiers médian naso-maxillaire (Lefort 2) (*figure 10*) ou la totalité du massif facial (Lefort 3) (*figure 11*) avant de les repositionner.

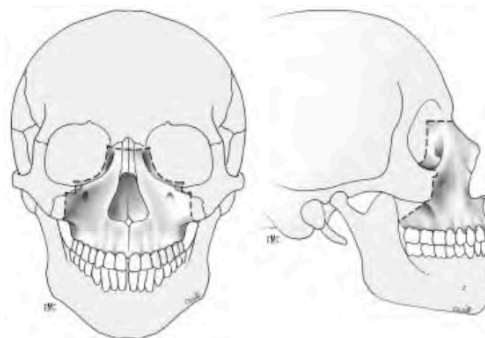


Figure 10 : traits d'ostéotomie de Lefort II emportant la pyramide nasale et le maxillaire<sup>2</sup>.

<sup>1</sup> (Raphaël et al. 2003)

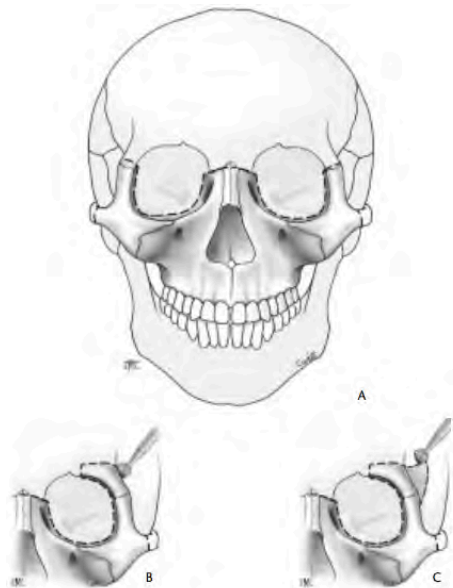


Figure 11 : ostéotomie de Lefort III emportant la pyramide nasale, les pommettes et le maxillaire<sup>3</sup>.

### 1.2.2 OSTEOTOMIES MANDIBULAIRES ET OSBM

Les ostéotomies mandibulaires sont nombreuses : il existe des ostéotomies totales et des ostéotomies segmentaires.

Parmi les ostéotomies segmentaires, certaines, comme les génioplasties, ne mobilisent pas l'arcade dentaire mais uniquement le menton ; d'autres mobilisent une partie de la portion dentée mandibulaire, la symphyse par exemple.

Dans la suite de notre travail, nous ne parlerons que des ostéotomies totales postérieures impliquant un clivage sagittal : ostéotomie sagittale des branches mandibulaires (OSBM) ou *bilateral sagittal split osteotomy* (BBSO) pour les anglo-saxons (*figure 12*). Celle-ci a pour but de permettre la mobilisation de la totalité de l'arcade mandibulaire. Le principe consiste à séparer en deux valves (ou segments) la branche mandibulaire du corps de la mandibule. Ce clivage étant bilatéral, on obtient :

- deux valves externes droite et gauche que l'on qualifie de segments proximaux. Ces derniers sont solidaires de l'articulation temporo-mandibulaire (ATM) via le processus condylien et portent également le processus coronoïde.
- deux valves internes en continuité l'une de l'autre via le corps de la mandibule : il s'agit du segment distal. Ce segment contient les pédicules vasculo-nerveux.

---

<sup>2</sup> (Raphaël et al. 2003)

<sup>3</sup> *ibid*

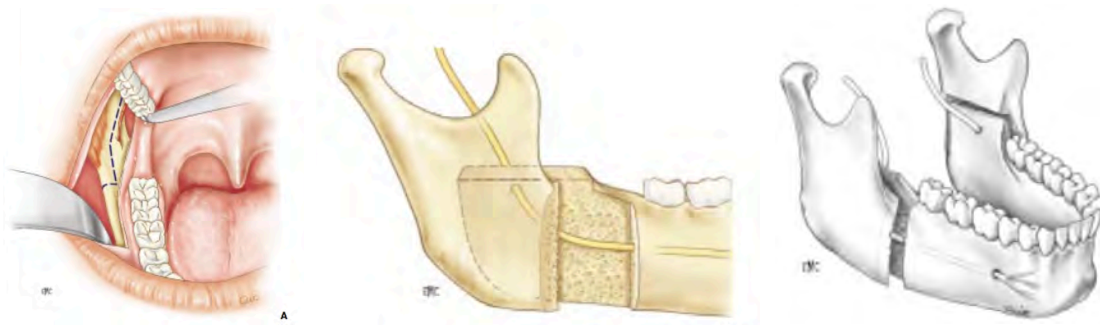


Figure 12 : schématisation d'une OSBM<sup>4</sup>. Sur le schéma du milieu, on comprend que le segment proximal est en rapport avec l'ATM via le condyle et le segment distal avec les dents.

Le segment distal (denté) est mobilisé dans les trois plans de l'espace (sagittal, transversal et vertical) selon les objectifs occlusaux et morphologiques, puis fixé de chaque côté aux segments proximaux par ostéosynthèse (figure 13).

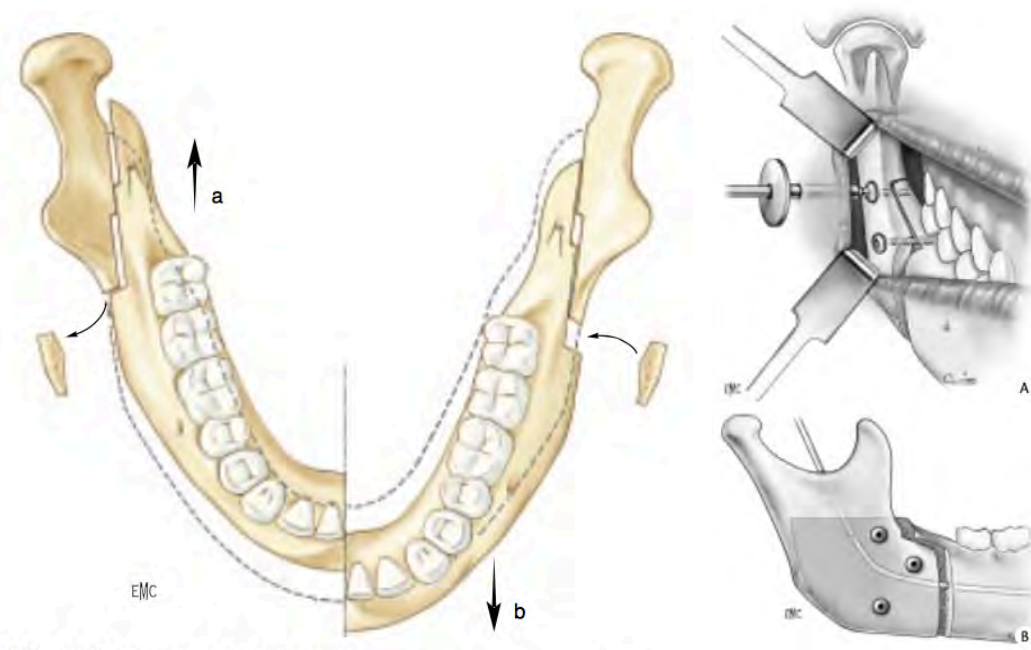


Figure 13 : à gauche déplacement sagittal mandibulaire (avancée ou recul). A droite, exemple d'ostéosynthèse par vissage bicortical par voie transjugale.<sup>5</sup>

Le contrôle de la position du condyle mandibulaire est fondamental pour la physiologie de l'ATM. De nombreux trajets d'ostéotomie ont été décrits par différents auteurs (Blair, Schlössmann, Shuchardt, Obwegeser, Trauner, Dalpont, Epker, ...) (figure14). Ces différentes ostéotomies entraînent des conséquences variées sur les contraintes temporo-mandibulaires.

<sup>4</sup> (Raphaël et al. 1999; Raphaël et al. 2003)

<sup>5</sup> ibid

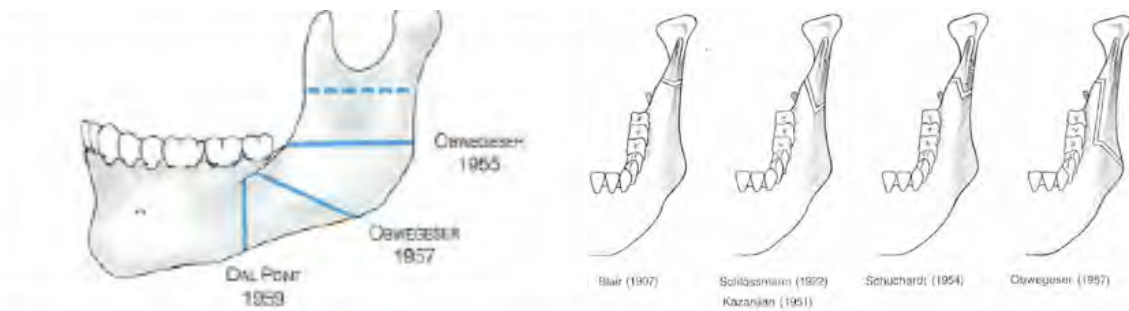


Figure 14 : différents traits d'ostéotomies mandibulaires<sup>6 7</sup>.

### 1.3 POSITIONNEMENT CONDYLEN ET CHIRURGIE ORTHOGNATHIQUE

Les articulations temporo-mandibulaires fonctionnent en synergie avec l'occlusion dentaire, dans le cadre du système manducateur. La prise en compte du condyle mandibulaire par l'orthodontiste et le chirurgien orthognathique est fondamentale car tout problème de positionnement condylien pourrait entraîner un trouble occlusal avec un risque de récurrence ou d'apparition, de décompensation ou d'aggravation d'une dysfonction temporo-mandibulaire (DTM).

#### 1.3.1 ARTICULATION TEMPORO-MANDIBULAIRE (ATM)

C'est une articulation crânio-mandibulaire. Elle est très particulière dans sa morphologie et sa fonction. Il s'agit d'une diarthrose (articulation mobile) bicondylienne à disque interposé.

##### 1.3.1.1 Morphologie de l'ATM

Chaque ATM unit le processus condylien mandibulaire à l'os temporal (*figure 15*). Elle présente donc deux surfaces articulaires : condylienne et temporale (cavité glénoïde et tubercule temporal). Ces surfaces sont très peu congruentes et sont séparées par un disque fibro-cartilagineux en forme de lentille biconvexe qui, s'adaptant aux surfaces, participe à la cinétique de cette articulation. En somme, chaque ATM est composée de deux cavités articulaires séparées par le disque : cavité condylo-discale et cavité temporo-discale.

<sup>6</sup> <http://www.dysgnathie.info/operationen-nach-1951/sagittale-spaltung-des-unterkiefers-nach-obwegeser/modifikation-obwegesers-operationsmethode-nach-dal-pont>

<sup>7</sup> <http://www.dysgnathie.info/operationen-nach-1951/sagittale-spaltung-des-unterkiefers-nach-obwegeser>

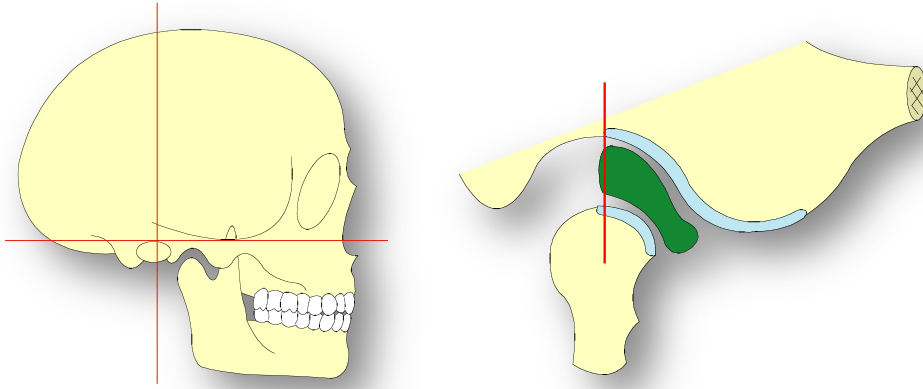


Figure 15 : ATM. A droite, les surfaces articulaires et le disque.

Le disque est solidement rattaché aux muscles masticateurs : ptérygoidien latéral, masséter et temporal (*figure 16 et 17*). Ces muscles ont une action majeure dans la cinétique de l'ATM.

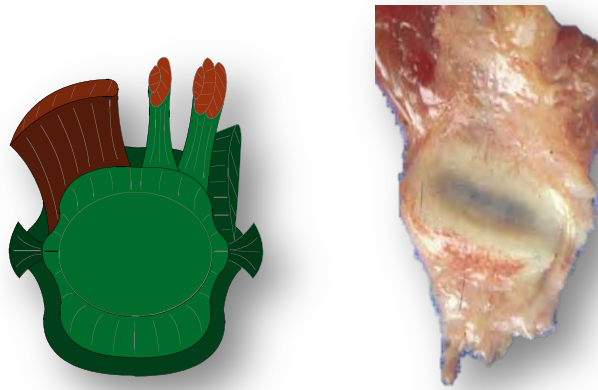


Figure 16 : disque et ses insertions musculaires (muscles ptérygoidien latéral, masséter et temporal de gauche à droite). A gauche, vue schématique. A droite, vue de dissection.

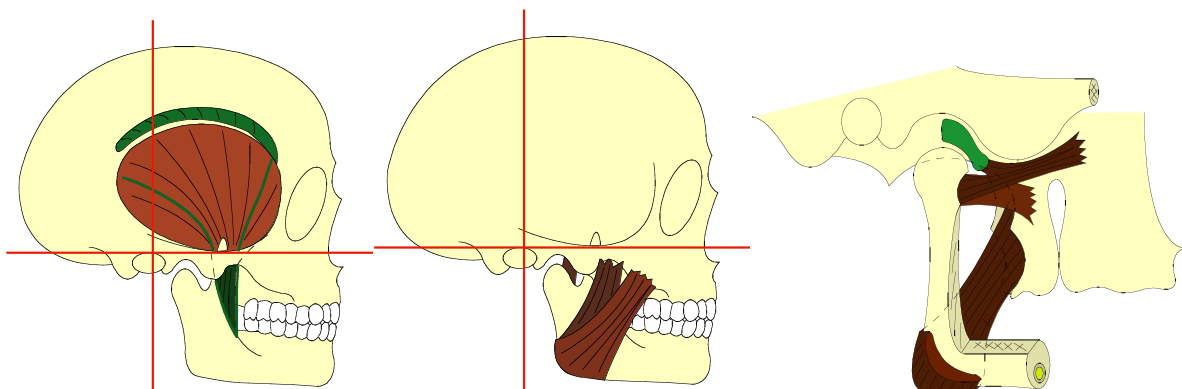
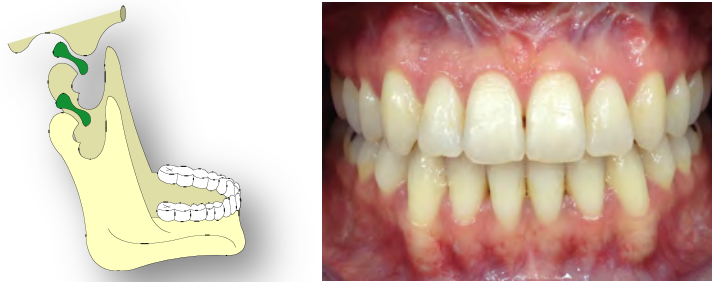


Figure 17 : les muscles masticateurs : temporal (gauche), masséter (centre) et ptérygoidiens médial et latéral (droite).



### 1.3.1.2 Cinétique du système manducateur

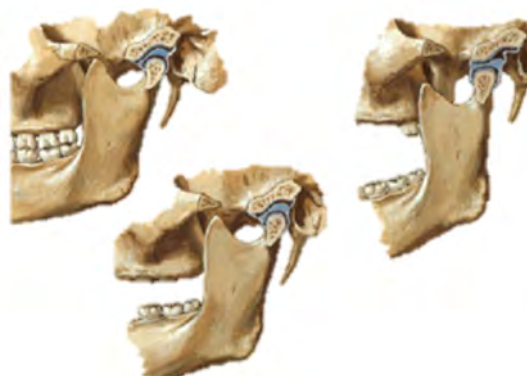Les deux articulations temporo-mandibulaires sont unies entre elles via le corps de la mandibule et constituent avec l'articulé dentaire, les muscles masticateurs et l'innervation, le système manducateur (*figure 18*).



**Figure 18 : système manducateur : ATM et occlusion dentaire.**

Les mouvements du système manducateur sont complexes. On observe des mouvements d'ouverture et de fermeture, de protrusion et de latérotusion. Dans chaque mouvement, les deux ATM interviennent de manière symétrique ou non. Trois degrés de liberté dans chaque ATM permettent la circumduction mandibulaire, combinant les mouvements élémentaires précédents de manière asymétrique dans les deux ATM. Cette cinétique est essentielle pour la mastication.

D'un point de vue articulaire les déplacements sont complexes. Ainsi, lors de l'ouverture et de la fermeture buccale, on observe des mouvements de rotation et de translation des condyles mandibulaires par rapport aux surfaces temporales (cavité glénoïde et tubercule temporal) (*figure 19*).

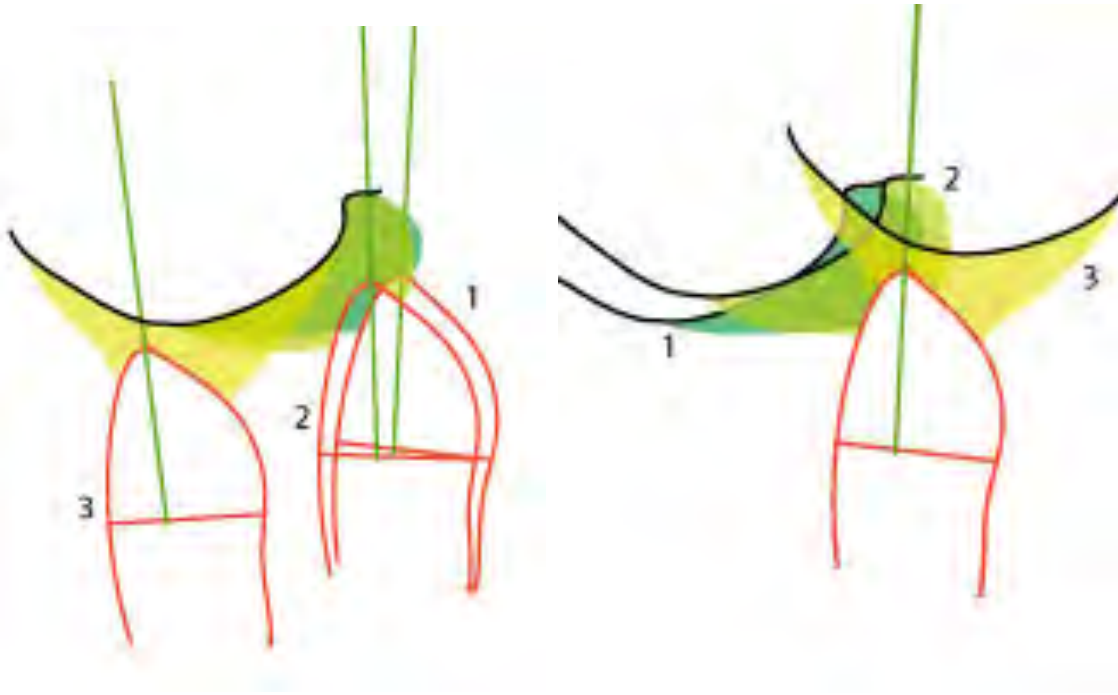


**Figure 19 : cinétique temporo-mandibulaire : rotations et translations<sup>8</sup>.**

---

<sup>8</sup> (Netter 2010)

Par comparaison avec une articulation bicondylienne classique, on considère que les mouvements des compartiments temporo-discal et condylo-discal sont indépendants (Caix 1991). Classiquement la rotation est décrite pour les premiers degrés d'ouverture buccale puis la translation permet d'obtenir l'ouverture buccale maximale. Nous avons pu constater, à partir d'IRM cinétiques, que les premiers degrés d'ouverture étaient concernés par une rotation principalement disco-condylienne puis intervenait une translation principalement temporo-discal (figure 20) (Laurentjoye 2010).



**Figure 20 : superposition des contours condyliens, temporaux et discaux lors de l'ouverture buccale. A gauche, la surface temporale est fixe. A droite, le condyle est fixe. Les premiers degrés d'ouverture buccale sont essentiellement de la rotation puis la translation permet d'augmenter l'amplitude.<sup>9</sup>**

Les théories modernes considèrent le complexe disco-condylien comme une véritable unité fonctionnelle en raison de l'existence de ligaments disco-condyliens très solides et peu élastiques. En revanche, les ligaments temporo-discaux sont très élastiques et ce complexe peut ainsi rouler et glisser sous la surface temporale permettant rotation et translation. Il semble néanmoins, au vu de nos résultats, qu'il existe des mouvements du disque dans les deux compartiments même s'ils sont plus importants dans le compartiment temporo-discal (Laurentjoye 2010).

Il existe une variabilité dans cette cinétique puisque de nombreux auteurs ont montré que le rapport entre rotation et translation était très variable dans un échantillon d'individus (Gal et al. 2004; Luigi M. Gallo 2005; L. M. Gallo et al. 2008). Trois groupes peuvent être distingués selon les déplacements : rotation prédominante, translation prédominante et intermédiaire entre rotation et translation (Coutant et al. 2008).

<sup>9</sup> (Laurentjoye 2010)

### 1.3.1.3 ATM, dysfonction et ostéotomie<sup>10 11</sup>

Les ATM fonctionnant en synergie avec l'articulation dento-dentaire (occlusion dentaire), le traitement des dysmorphoses dentaires et squelettiques nécessite une prise en charge de l'ensemble de la fonction manducatrice pour obtenir un résultat occlusal optimal.

La symptomatologie clinique des dysfonctions de l'ATM est extrêmement banale: douleurs, bruits articulaires, troubles de la mobilité (limitation ou déviation à l'ouverture buccale) et autres signes associés otologiques, cervicaux... Il s'agit souvent de dysfonctionnements affectant le disque et/ou les muscles regroupés sous le terme de dysfonctions temporo-mandibulaires (DTM) présents chez 7 à 17% des enfants et 30 à 40% des adultes (Chassagne et al. 2002). Certains patients dysfonctionnels présentent un trouble occlusal plus ou moins associé à une dysharmonie maxillo-mandibulaire. La suppression des contacts dentaires occlusaux par « gouttières de désocclusion » est souvent utile pour lever le déséquilibre musculaire, conséquence des contacts dentaires prématurés et cause de ces dysfonctions. La restauration orthodontique d'un équilibre occlusal est sans doute favorable à un meilleur équilibre musculo-articulaire.

En chirurgie orthognathique mandibulaire, la portion dentée de la mandibule (segment distal) est séparée de la branche mandibulaire portant le condyle mandibulaire (segment proximal). Une attention particulière doit être portée à la position de ce condyle pendant l'ostéosynthèse mandibulaire. Une erreur de positionnement condylien entraîne inévitablement un trouble occlusal. « Quelle que soit la méthode utilisée, la vérification de l'occlusion dentaire par déblocage en fin d'intervention donne une bonne idée du remplacement en bonne position ou non des condyles mandibulaires » (Boulétreau et al. 2003). Cette « bonne idée du remplacement (...) des condyles » élimine une mauvaise position, responsable d'un trouble occlusal immédiat, mais ne permet pas forcément d'affirmer la bonne position des condyles.

La prise en compte du condyle mandibulaire par l'orthodontiste et le chirurgien orthognathique est fondamentale. Une erreur de positionnement condylien peut induire un trouble occlusal à l'origine de compensations musculaires ou une récurrence par exemple par résorption condylienne (Boulétreau et al. 2004).

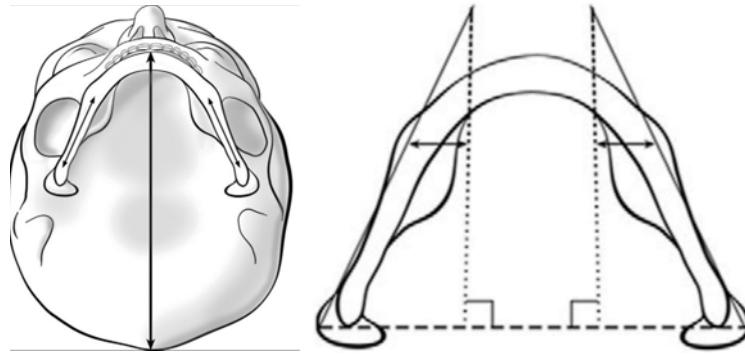
### 1.3.2 INTERET DU POSITIONNEMENT CONDYLIEN

L'une des difficultés technique de l'OSBM est de contrôler la position des condyles lors de l'ostéosynthèse. Toute avancée mandibulaire entraîne une inévitable rotation externe des condyles par valgisation de la valve externe (segment proximal), et inversement en cas de recul (*figure 21*) (Harris, Van Sickels, and Alder 1999).

---

<sup>10</sup> (Laurentjoye, Charton, and Boileau 2015)

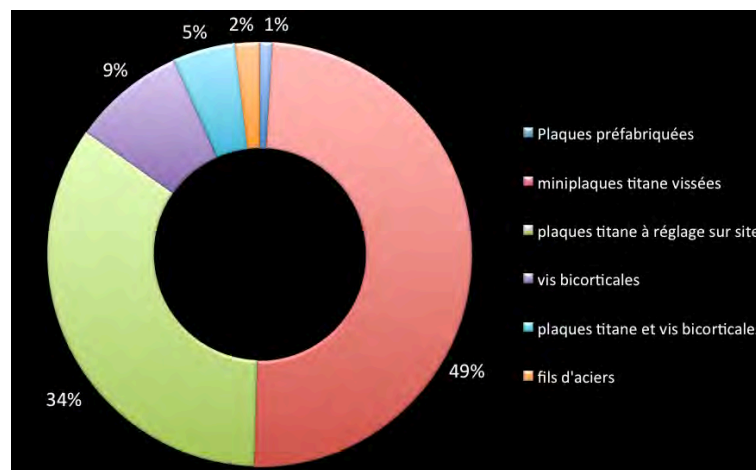
<sup>11</sup> Annexe 2



**Figure 21 : la morphologie du corps mandibulaire en forme de V explique la valgisation du segment proximal (valve externe) lors d'une avancée mandibulaire<sup>12</sup>.**

Dans les années 1970, l'ostéosynthèse aux fils d'acier permettait, au prix d'un blocage maxillo-mandibulaire post-opératoire pendant six semaines, de conserver une certaine adaptabilité de la position condylienne. Les systèmes de fixations rigides ou semi-rigides actuels permettent une reprise de la fonction manducatrice précoce, mais empêchent l'adaptabilité condylienne. Il faut donc éviter toute erreur de positionnement du condyle.

Actuellement 99% des chirurgiens repositionnent le condyle dans une étude que nous avons menée auprès de 105 chirurgiens maxillo-faciaux via la Société Française de Stomatologie et Chirurgie Maxillo-Faciale et Chirurgie Orale<sup>13</sup>. Ce chiffre est en rapport avec l'utilisation d'une ostéosynthèse rigide dans 98% des cas (figure 22).



**Figure 22 : méthodes d'ostéosynthèse utilisées par les chirurgiens orthognathiques en 2015.**

Même si l'intérêt à long terme du repositionnement condylien n'a toujours pas été clairement démontré (Ellis 1994), il permettrait selon Epker d'améliorer la stabilité du résultat chirurgical, d'améliorer la fonction masticatoire, et de réduire le risque de survenue de dysfonctions articulaires

<sup>12</sup> (Harris, Van Sickels, and Alder 1999)

<sup>13</sup> Présentation Congrès de la SFSCMFCO Lyon 2015

(Epker and Wylie 1986). Ces notions sont rappelées dans de nombreuses études comme le soulignait déjà Landes en 2003 (Landes and Sterz 2003).

### 1.3.3 METHODES DE POSITIONNEMENT CONDYLEN

Plusieurs méthodes de positionnement condylien sont décrites dans les paragraphes suivants : empirique, guidée, informatisée... En 2015, la méthode manuelle empirique est la plus utilisée (89% des cas) (figure 23), ce qui n'a pas évolué depuis plus de 10 ans (Boulétreau et al. 2003).

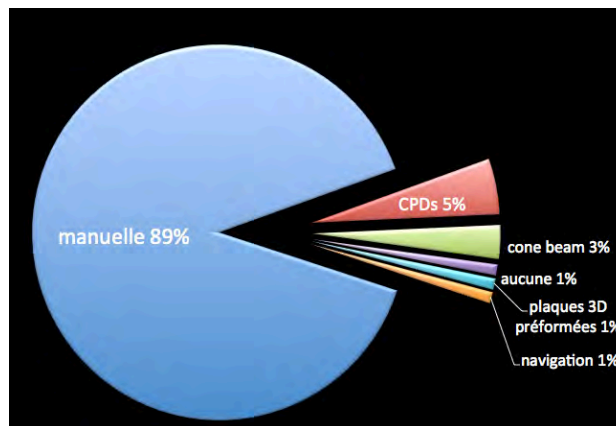


Figure 23 : méthodes de repositionnement condylien par les chirurgiens orthognathiques en 2015.

#### 1.3.1.1 Méthode empirique

Cette méthode empirique (Bénateau et al. 2014; Harris, Van Sickels, and Alder 1999) consiste à aligner les bords basilaires en repoussant le segment proximal condylien en haut et en arrière pour une chirurgie de classe II (figure 24). Pour une chirurgie de classe III, les bords basilaires sont alignés sans exercer de contraintes sur le segment proximal condylien.

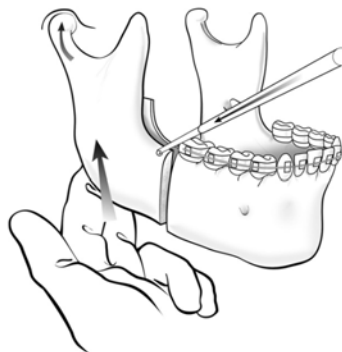


Figure 24 : méthode empirique de positionnement condylien. Le condyle est repoussé en haut et en arrière.<sup>14</sup>

<sup>14</sup> (Harris, Van Sickels, and Alder 1999)

Les avantages sont la rapidité, la disponibilité et le faible coût de la méthode.

Cependant, il semble évident que la relation centrée du condyle dans la cavité glénoïde n'est pas respectée. L'alignement du bord basilaire, entraînant au moins une rotation, ne permet pas non plus de respecter la position initiale du condyle. Les mécanismes d'adaptabilité du condyle mandibulaire sont mis à contribution durant la phase post-opératoire du fait des contraintes biomécaniques imposées.

De plus, cette méthode empirique est très dépendante de l'expérience de l'opérateur (Costa et al. 2008) et non reproductible.

Enfin cette méthode ne permet qu'un contrôle sagittal de la position du condyle.

Récemment, les petites imprécisions liées à cette méthode ont pu être améliorées avec l'avènement des mini-plaques d'ostéosynthèse ajustables (*figure 25*) (Bénateau et al. 2014).



Figure 25 : deux exemples de plaques ajustables sur site opératoire après l'ostéosynthèse.

### 1.3.1.2 Méthodes radiologiques

Il existe des méthodes d'imageries qui sont rarement décrites. La principale concerne l'utilisation de l'ultrasonographie (J. Gateno et al. 1993). C'est une méthode simple, économique et disponible. Elle permet d'identifier les malpositions condyliennes et discales et serait avantageuse dans les cas de DTM (Landes and Sterz 2003; Landes 2004; Bethge et al. 2015). Cette méthode, très peu décrite dans la littérature, nous semble très opérateur dépendante.

### 1.3.1.3 Dispositifs de positionnement condylien

Depuis les années 70 se sont développées des méthodes instrumentales de repérage condylien (*condylar positionong devices* ou CPDs) (Epker and Wylie 1986; Hiatt, Schelkun, and Moore 1988; Raveh et al. 1988; Rotskoff, Herbosa, and Villa 1991). L'intérêt est de reproduire la position préopératoire des condyles pendant la chirurgie en utilisant un point fixe au niveau de l'étage moyen de la face lors de l'ostéosynthèse dans la nouvelle position occlusale (*figures 26 à 31*).

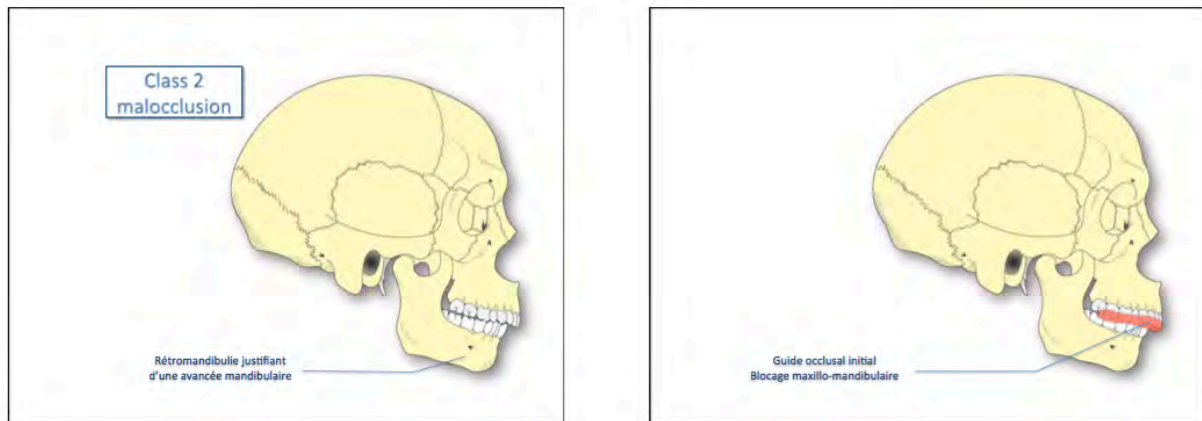


Figure 26 : patient présentant une classe II par rétrognathie mandibulaire. A droite, un guide occlusal en position de départ est mis en place. Les mâchoires sont fixées dans cette position par un blocage maxillo-mandibulaire (BMM).

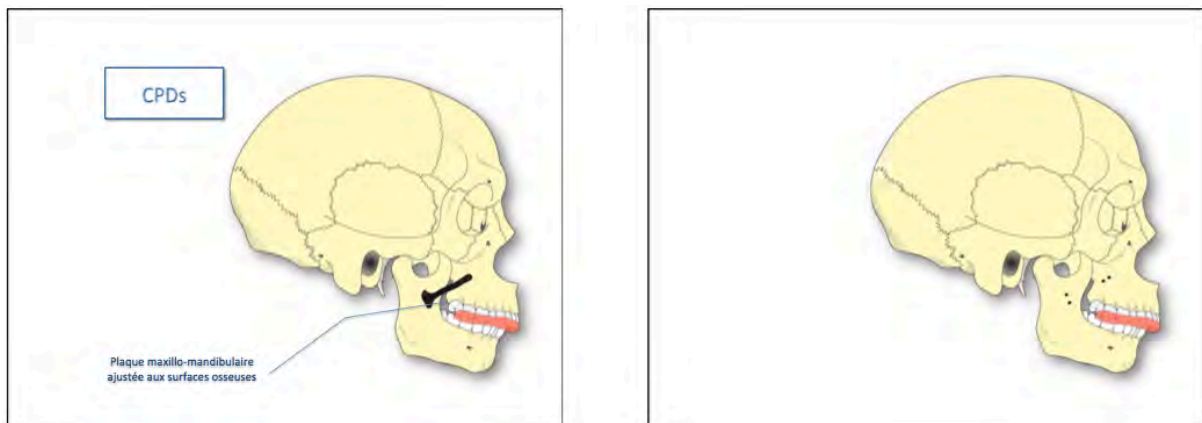


Figure 27 : à gauche, une plaque latérale (CPD) est mise en place entre le maxillaire et la branche mandibulaire. A droite, la plaque a été retirée. Il reste les trous qui permettront de remettre cette plaque lors du positionnement condylien.

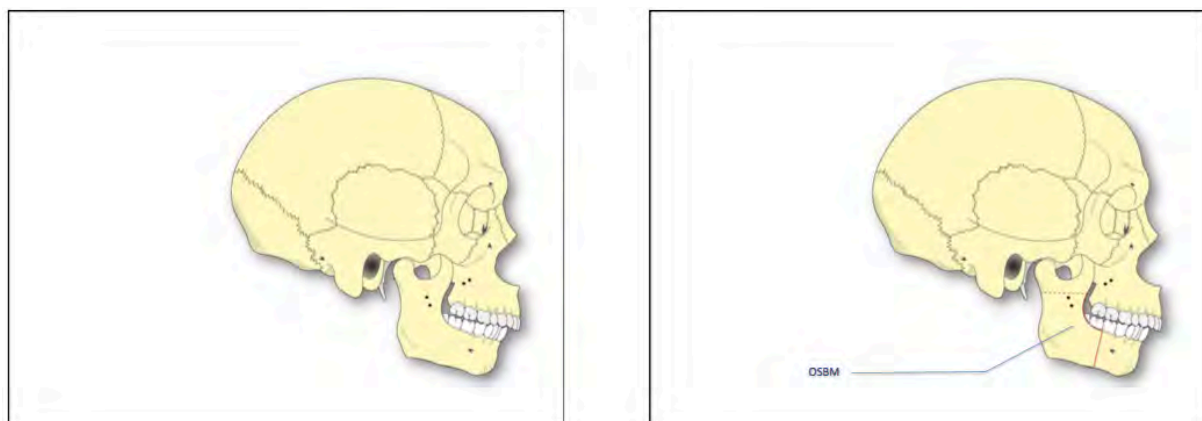


Figure 28 : à gauche, le guide initial et le BMM ont été retirés. A droite, des traits de l'OSBM sont représentés en rouge.

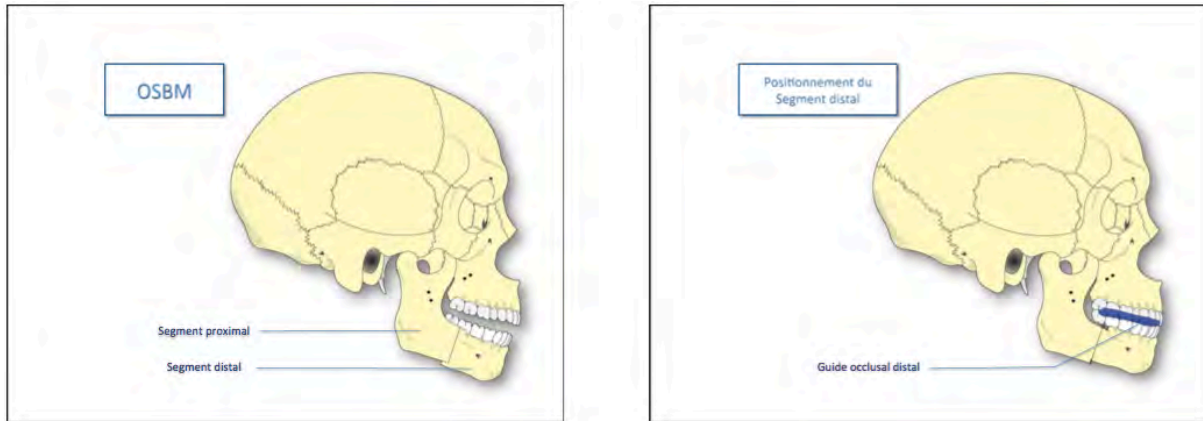


Figure 29 : à gauche l'OSBM a été réalisée et la portion dentée distale est libre. A droite, un guide occlusal final positionne la portion dentée alors que les segments proximaux (ATM) sont mobiles.

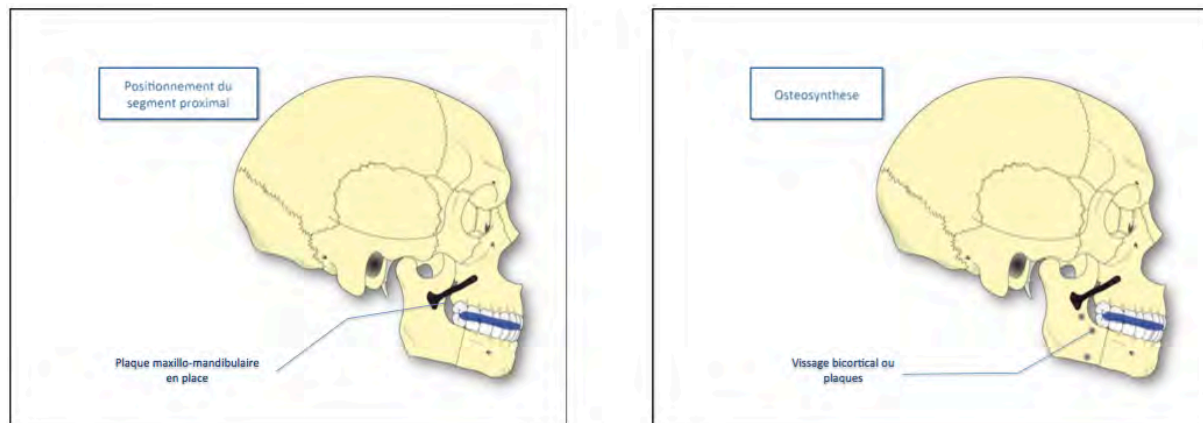


Figure 30 : les plaques latérales sont remises en place, permettant ainsi de repositionner les condyles dans leur situation de départ. A droite, l'ostéosynthese mandibulaire est réalisée (vissage bicortical dans ce cas).

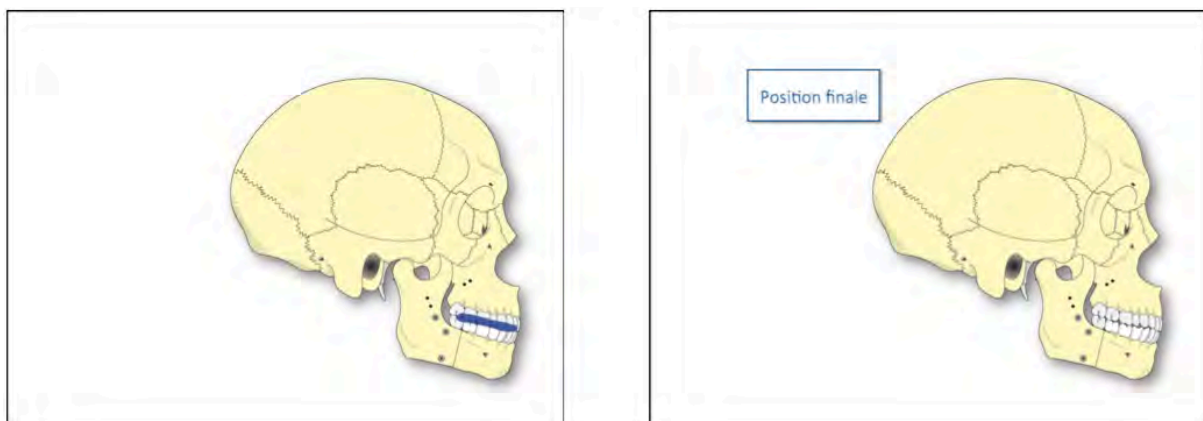
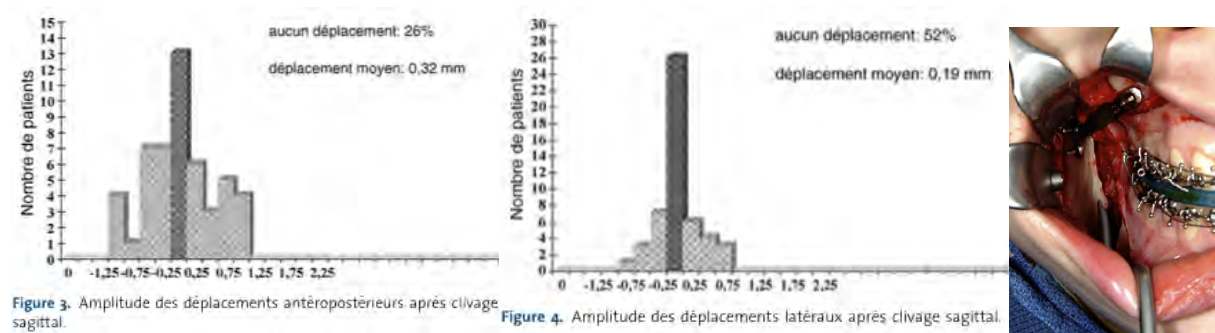


Figure 31 : à gauche, les plaques sont retirées. A droite, le guide et le blocage sont retirés ; l'occlusion est corrigée et les ATM restées dans leur position initiale.



Cette méthode est précise : selon Béziat, dans le sens sagittal, les variations présentent une amplitude moyenne de 0,32 mm dans 74% des cas, dans le sens transversal, elles sont de 0,19 mm en moyenne dans 54% des cas (figure 32) (Beziat et al. 2009).



**Figure 32 : erreurs dans le plan sagittal (gauche) et horizontal (milieu) lors d'une OSBM utilisant un CPDs par plaques latérales selon Béziat. A droite, mise en place peropératoire de CPD.**<sup>15</sup>

Cette méthode a de plus l'avantage d'être reproductible et peu opérateur dépendante. Elle permet de repositionner dans une position initiale déterminée. Pour certain cette méthode serait avantageuse en cas de DTM à condition de repositionner en relation centrée (Bill et al. 2003).

En revanche, cette méthode allonge la durée de l'intervention (10 minutes en moyenne (Boulétreau et al. 2003)). Elle ne contrôle que le sens sagittal et nécessite un geste maxillaire supplémentaire (incision et fraisage) pour placer la plaque.

#### 1.3.1.4 Méthodes informatisées

La principale méthode informatisée est la navigation. Elle consiste à mettre en place des cibles fixées au niveau osseux qui sont repérées par des caméras infra-rouges, permettant de contrôler la position osseuse peropératoire par rapport à un scanner initial. Cette méthode a été appliquée au condyle mandibulaire par deux équipes (G Bettega et al. 1996; Georges Bettega et al. 2002; Marmulla and Mühling 2007).

Les avantages sont les mêmes que pour les CDPs avec un repérage dans les trois plans de l'espace. La précision est évaluée à 0,7 mm (Marmulla and Mühling 2007).

Les inconvénients sont le coût, l'allongement du temps opératoire, la difficulté technique, sans compter la faible disponibilité du matériel.

<sup>15</sup> (J-L Béziat et al. 2009)

### 1.3.1.5 Conclusions sur les méthodes de positionnement

Selon nous, une méthode de positionnement condylien satisfaisante devrait permettre de placer les condyles dans une position choisie (pré-opératoire, relation centrée ou autre déterminée) de manière précise, simple, reproductible, indépendante de l'expérience de l'opérateur, mais aussi rapide et économique.

Si l'on compare les différentes méthodes, les CPDs semblent présenter un bon rapport avantages/inconvénients, même si la méthode manuelle reste la plus utilisée (89%).

	Manuelle	Echographie	Plaques	Navigation
avantages	Rapide Économique Disponible	Sensibilité Économique Disponible	Précis Reproductible ⊖ op dépendant DTM? Economique Enseignement	Précis Reproductible ⊖ op dépendant DTM? Enseignement
inconvénients	Op dépendant ⊖ reproductible Contrôle sagittal	Op dépendant Peu précis	Chronophage Geste maxillaire	Chronophage Complexe Onéreux
Position finale	NOUVELLE	?	INITIALE	initiale

Figure 33 : tableau comparant les avantages et inconvénients de chaque méthode de positionnement condylien.

### 1.3.4 POSITION POST-OPERATOIRE DU CONDYLE MANDIBULAIRE

Chaque dysmorphose dentaire et squelettique possède une morphologie d'articulation temporo-mandibulaire propre, tant par la forme du condyle, sa place dans la cavité glénoïde, que par la position du disque articulaire. Des variations inter-classes occlusales sont également décrites : le condyle est plus antérieur dans une classe II division 1 que dans une classe III ou que dans une classe I occlusale (Rodrigues, Fraga, and Vitral 2009).

La dynamique temporo-mandibulaire est ainsi extrêmement variable au sein de la population (Coutant et al. 2008) mais quasiment spécifique de l'individu.

Positionner le condyle implique la notion de position de référence, position indépendante des dents, reproductible et transférable sur un articulateur. La plupart des études ont choisi jusqu'alors de placer le condyle en position dite de relation centrée, position de référence articulaire. La définition de cette position de relation centrée du condyle par rapport à la cavité glénoïde a

beaucoup varié : d'abord plus postérieure, puis plus haute et actuellement antérieure et supérieure (Orthlieb et al. 2008).

Ce concept, peu physiologique, est aujourd'hui remis en cause. En effet, la position du fragment condylien après OSBM est déterminée, certes par la position des dents et l'occlusion, la relation mutuelle et l'adaptation des fragments fixés entre eux, mais devrait tenir compte également de la musculature des mâchoires. Plus récemment, on a proposé une position dite myocentree, indépendante des appuis dentaires, associée à un tonus musculaire minimal et qui semblerait être une position post-opératoire moins contraignante mécaniquement. Cependant, des enregistrements électromyographiques seraient nécessaires pour retrouver cette position, ce qui semble difficilement envisageable, notamment pour les muscles ptérygoïdiens. De plus, cette position ne serait pas reproductible et nous n'avons pas trouvé d'expérimentation de ce type dans la littérature.

La détermination de la position idéale post-opératoire du condyle reste malgré tout très controversée, et une réponse unique n'a actuellement jamais été apportée.

Cette position, d'après une large revue de la littérature de Ueki (Ueki et al. 2008), devrait entraîner un remodelage post-opératoire minimal de l'ATM : « *The ideal postoperative position should be the position where the remodeling volume of the TMJ induced by postoperative biomechanical stress would be the smallest and degenerative change is not induced* ». Enfin, cette position idéale devrait être très peu différente de la position préopératoire : « *We think that the most favourable postoperative condylar position, including the disc position and horizontal condylar angle may not match the preoperative one but would not be dramatically different except for cases with TMD or asymmetry* ». En cas de DTM et d'asymétrie, Ueki ne conclut pas. Dans la majorité des cas, nous considérons qu'il faut traiter la dysfonction par physiothérapie pour éliminer toute symptomatologie douloureuse avant la chirurgie.

Nous pensons, selon ces données, que la « bonne position » du condyle mandibulaire est une position centrée dans la cavité glénoïde (contrainte biomécanique minimale) avec une occlusion stable (figure 34).

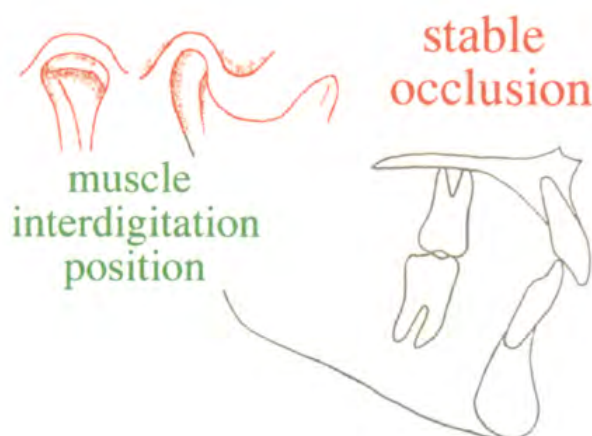


Figure 34 : illustration d'Arnett montrant une occlusion stable et un condyle centré<sup>16</sup>.

<sup>16</sup> (Arnett, Milam, and Gottesman 1996b)

Lorsqu'il existe un stress condylien, une adaptation morphologique se produit. Lorsque le seuil d'adaptation physiologique est dépassé, une résorption condylienne peut être observée. Ce risque apparaît, par exemple, en cas d'excès de torque latéral ou lorsque le condyle est repoussé au fond de la cavité glénoïde ou encore lors d'une dysocclusion post opératoire (Arnett, Milam, and Gottesman 1996b). Il est d'autant plus important que l'ostéosynthèse est rigide et que les capacités d'adaptations physiologiques diminuent (figure 35).

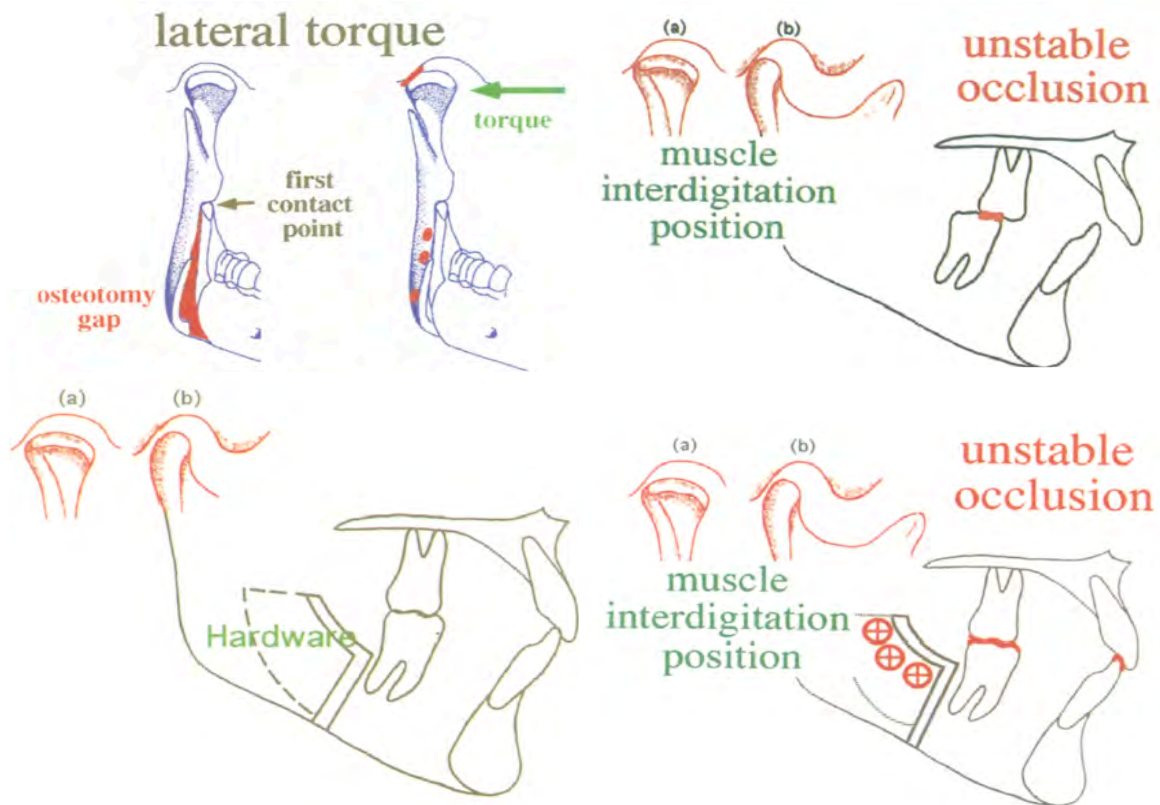


Figure 35 : exemples de causes de stress condylien<sup>17</sup> : les interférences osseuses, les occlusions instables, les positions forcées du condyle, l'ostéosynthèse rigide.

#### 1.4 PLANIFICATION CLASSIQUE D'UNE OSTEOTOMIE MANDIBULAIRE

Une planification virtuelle peut être réalisée avant la chirurgie orthognathique. Cette planification est complétée par la production de guides qui permettront de transférer cette planification au bloc opératoire. Par exemple, un guide de la position occlusale initiale permettra de contrôler la position du condyle mandibulaire.

Chaque chirurgien, selon son expérience, utilise une méthode qui lui permet de déterminer la nouvelle position des structures osseuses. Les outils cliniques de l'examen exo et endo-buccal, radiologiques et céphalométriques ne seront pas rappelés.

<sup>17</sup> (Arnett, Milam, and Gottesman 1996b)

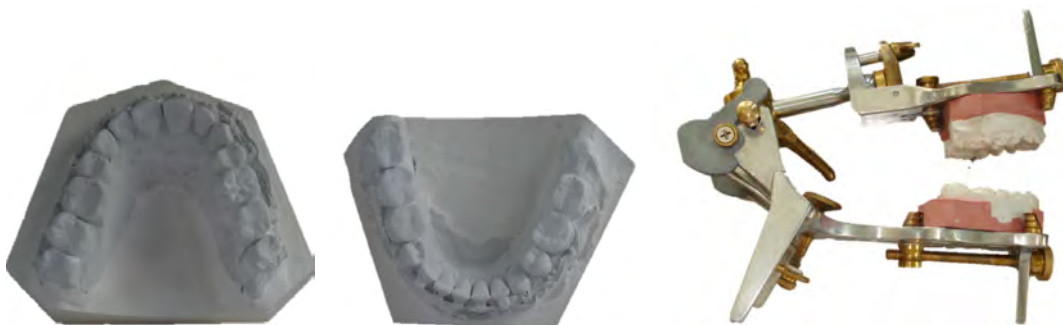L'OSBM peut être réalisée soit seule, soit combinée à une autre ostéotomie. Dans ce cas, l'intervention la plus classique est l'ostéotomie bi-maxillaire : OSBM et ostéotomie de Lefort 1. L'OSBM peut être réalisée soit après, soit avant l'ostéotomie de Lefort 1.

Nous décrivons dans le paragraphe suivant la simulation prothétique d'une ostéotomie bimaxillaire dont le premier temps est l'OSBM. De cette manière l'OSBM ne peut être influencée par l'ostéotomie de Lefort 1. Nous insisterons sur la méthodologie prothétique de simulation chirurgicale permettant la production de guides occlusaux de positionnement des bases osseuses. Cette description pratique reprend succinctement la méthode de Béziat (Jean-Luc Béziat 2013). Cette dernière est reproductible et utilisée dans la méthodologie de son article évaluant la précision des déplacements osseux en chirurgie orthognathique (J-L Béziat et al. 2009). Il est intéressant de noter que tout le travail de recherche exposé dans ce document est inspiré de cette méthodologie parfaitement décrite, reproductible et donc comparable.

#### 1.4.1 SIMULATION DE LA CHIRURGIE SUR ARTICULATEUR

Cette simulation est une véritable collaboration entre chirurgien et prothésiste dentaire.

Le prothésiste dentaire réalise des modèles en plâtre des arcades dentaires. Ces modèles sont montés sur articulateur (*figure 36*).



**Figure 36 : à gauche les moules en plâtre reproduisant les arcades dentaires du patient. A droite ces moules sont montés sur articulateurs pour étudier leur position et réaliser des modifications de celles-ci avant la chirurgie.**

Deux rapports inter-arcades sont simulés sur l'articulateur : la position initiale (préopératoire) et la position finale (postopératoire).

La position initiale correspond à la position de référence à partir de laquelle tous les déplacements (dento-squelettiques) seront réalisés. Elle est déterminée par une cire occlusale. En pratique, on demande au patient de mordre dans la cire. Idéalement cette position devrait être reproductible, mais il existe plusieurs positions de mordu possibles pour un même patient.

Cette position initiale dentaire correspond également à la position initiale du condyle mandibulaire (*figure 37*). C'est cette position qui est reproduite lors de l'utilisation de CPDs pour placer le condyle pendant la chirurgie (chapitre 1.3.1.3). Certains utilisent la position la plus

postérieure du condyle dans la cavité glénoïde pour les classes II (comme dans la méthode empirique du positionnement condylien) (Jean-Luc Béziat 2013). Dans notre pratique clinique, nous utilisons habituellement la position d'occlusion centrée qui nous semble être moins contraignante pour les ATM et qui correspondrait le plus à la position post opératoire idéale (chapitre 1.3.4).

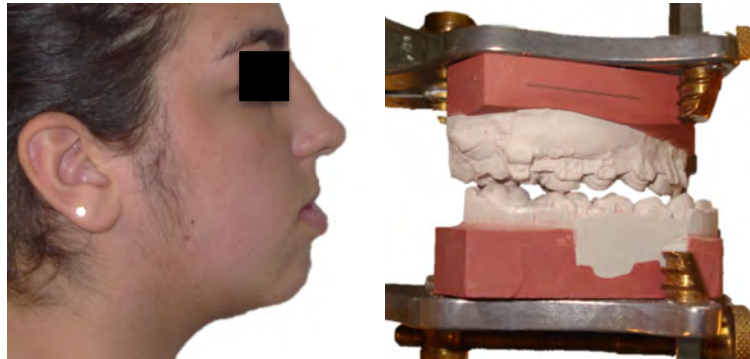


Figure 37 : à gauche, dysmorphose par prognathie mandibulaire. A droite, rapports inter-arcades en position initiale.

Puis les arcades dentaires sont placées en position finale. Celle-ci peut correspondre :

- soit à la position d'intercuspitation maximale en classe I lorsque seule l'OSBM est réalisée,
- soit à une position occlusale correspondant à la nouvelle position de la mandibule lorsque une ostéotomie de Lefort est réalisée après l'OSBM (ostéotomie bi-maxillaire). Nous ne rentrerons pas dans les détails techniques du contrôle de cette position qui est réalisée dans les trois plans de l'espace (sagittal, vertical, transversal) (figure 38).

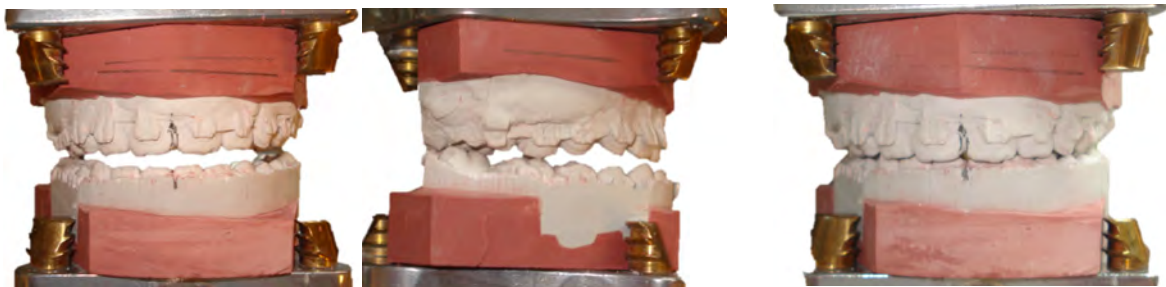


Figure 38 : à gauche, rapports d'occlusion finaux pour l'OSBM avec recul mandibulaire et recentrage. A droite occlusion finale après ostéotomie de Lefort.

#### 1.4.2 GOUTTIERES OCCLUSALES DE POSITIONNEMENT

A partir de ces moulages montés sur articulatoire, des guides occlusaux chirurgicaux sont réalisés par le prothésiste. Ces plans permettront lors de la chirurgie de recréer les rapports inter-arcades simulés et ainsi de réaliser le déplacement osseux planifié (figure 39).

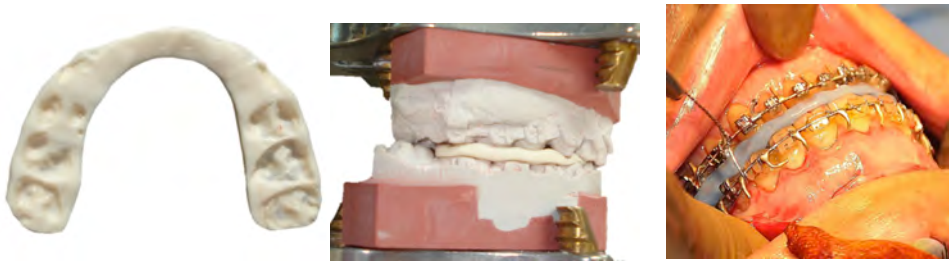


Figure 39 : guide occlusal de la position finale (à gauche), montage sur articulateur (au centre), en peropérateur lors de BMM (à droite).

## 1.5 CHIRURGIE ORTHOGNATHIQUE ASSISTEE PAR ORDINATEUR

### 1.5.1 METHODES D'ACQUISITION DU MAILLAGE 3D

Un maillage 3D ou *mesh* est un objet défini, dans un espace euclidien continu de dimension 3, par un ensemble de sommets (V) à coordonnées 3D, un ensemble d'arêtes qui définissent des connexités entre les sommets et un ensemble de facettes qui représentent des éléments de surface. L'ensemble V de points du maillage est un échantillonnage de la surface plus ou moins dense et régulier.

Un maillage peut soit être synthétisé, soit construit à partir d'une acquisition. Les modèles issus d'acquisition sont soit des acquisitions de surface directe (surfaciques), soit des extractions de surfaces depuis des données volumiques.

#### 1.5.1 Acquisition surfacique ou scanographie tridimensionnelle

Un scanner tridimensionnel permet de numériser en 3 dimensions la forme d'un objet et éventuellement sa texture pour obtenir une image de synthèse en 3D ou objet numérique. Il existe de nombreux domaines d'application, par exemple la conception d'orthèses dans le domaine de la santé.

Plusieurs méthodes permettant la numérisation d'objets 3D sont disponibles. Il existe des scanners avec contact actif qui sondent l'objet physiquement : ils sont très précis mais lents et inadaptés pour des objets fragiles ou uniques. Les scanners sans contact actif projettent un rayonnement (rayons X, ultrason ou lumière) et en analysent la réflexion afin de sonder l'objet :

- scanners passifs : soit ils n'émettent aucun rayonnement et la détection est basée sur le rayonnement ambiant réfléchi, soit ils utilisent d'autres types de rayonnements comme les infra-rouges.
- scanners stéréoscopiques : ils utilisent deux caméras vidéos espacées et orientées vers l'objet permettant par la différence des images de déterminer la distance de chaque point de

l'image. On parle aussi de photographies 3D, dont le principe est basé sur la vision stéréoscopique humaine.

- scanners émettant une lumière structurée ou modulée : ils projettent un motif lumineux ou une lumière changeante dont la caméra détecte la réflexion et détermine selon la déformation la distance que la lumière a parcouru vers chaque point de l'objet, déterminant ainsi les coordonnées de chaque point.
- scanners émetteurs d'un rayonnement laser : l'intérêt est que le rayonnement produit est spatialement et temporellement cohérent contrairement à la lumière solaire ou émise par une ampoule par exemple. Ce rayonnement n'entraîne aucun risque pour l'objet. La détermination des coordonnées des points de l'objet peut se faire en mesurant le temps nécessaire à l'aller-retour de la lumière (scanner par temps de vol) ou par analyse de la position du point par caméra d'angle. On parle dans ce cas de scanner par triangulation parce qu'il existe un angle entre les orientations du laser et de la caméra vers le point mesuré (*figure 40*). Une des limites est représentée par la difficulté de numériser des objets transparents ou brillants même s'il est possible de les recouvrir d'une fine couche de poudre blanche.

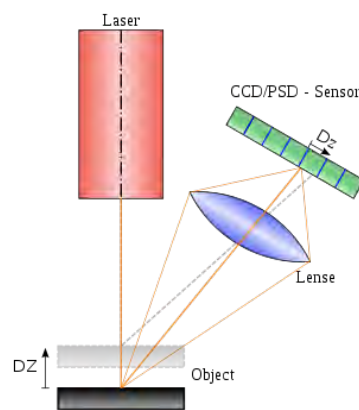


Figure 40 : détecteur utilisant la triangulation laser. Deux positions de l'objet sont montrées <sup>18</sup>.

De nombreuses techniques existent donc pour acquérir la surface d'un objet comme photographies multipoint de vue ou stéréoscopiques. L'acquisition se décompose en trois phases :

- acquisition d'un nuage de points : projection d'une ligne ou d'une grille sur la surface d'un objet par le biais d'une caméra en angle (pour un scanner par triangulation). Le scanner lit la distance entre l'ensemble des points, de la ligne ou de la grille, projetés sur la surface et la source de projection laser. Pour une acquisition d'un nuage de points, le point d'observation se déplace par mobilisation de l'objet ou de la caméra selon le type de matériel utilisé. Une ou plusieurs acquisitions correspondant à différentes parties complémentaires de la surface (avec de larges parties communes) peuvent être réalisées (*figure 41*).

<sup>18</sup> [https://fr.wikipedia.org/wiki/Scanner\\_tridimensionnel#/media/File:Laserprofilometer\\_EN.svg](https://fr.wikipedia.org/wiki/Scanner_tridimensionnel#/media/File:Laserprofilometer_EN.svg)



- mise en concordance des acquisitions : réaligement des différentes acquisitions. Dans un premier temps un réaligement manuel grossier est réalisé entre les différentes acquisitions. Puis un algorithme type ICP (*Iterative Closet Point* : rapprochement itératif de points) (Sharp, Lee, and Wehe 2002; Synave, Desbarats, and Gueorguieva 2007) minimise la distance globale entre chaque nuage de points permettant de faire correspondre les différentes acquisitions.
- reconstruction de la surface à partir du nuage de points : liaison des points entre eux par des approximations discrètes de surface, ou facettes, par un algorithme de reconstruction (il en existe de nombreux (Nonato et al. 2001; Bernardini et al. 1999).



Figure 41 : Aquilon : Scanner mobile d'acquisition de surface de Kréon<sup>19</sup>.

## 1.5.2 Extraction de surface depuis une acquisition volumique

### 1.5.2.1 Acquisition des datas, TDM

L'acquisition volumique peut être obtenue par CT-Scan (computerized tomography), Cone Beam CT-Scan, micro-CT-Scan, IRM (imagerie par résonance magnétique) ou imagerie terahertz.

Par exemple, la tomodensitométrie (TDM) ou scanographie, ou CT-Scan, est une technique d'imagerie médicale de routine qui consiste à visualiser les tissus. Une source émet des rayons X dont on mesure l'absorption par les tissus. Actuellement l'émetteur de rayons X tourne autour du patient en même temps que le récepteur (spiralé). Ces CT-Scan multibarettes permettent une acquisition spiralée, rapide et précise. Les données obtenues sont numérisées puis reconstruites en images 2D ou 3D par traitement informatique.

Les images sont classiquement visualisées sous forme de coupes axiales d'épaisseur variable (0.4 à 10mm). Des reconstructions informatiques peuvent être réalisées afin de permettre une visualisation dans différents plans (horizontal, sagittal et coronal) mais aussi en 3 dimensions (volumique). Une image volumique est une grille régulière d'éléments volumiques appelés *voxels* (*volumetric pixel*) : c'est un pixel en 3D.

<sup>19</sup> <http://www.thesis.com.ru/equip/kreon/aquilon.php>

### 1.5.2.2 Extraction de surface à partir d'un volume

L'extraction de la surface d'un objet contenu dans une image volumique peut être réalisée en utilisant un algorithme type *marching cube*. Publiée initialement en 1987, cette méthode permet de transformer une forme pleine constituée d'un amas de petits cubes (voxel) en une surface creuse constituée de facettes triangulaires qui représente son bord (Lorensen and Cline 1987). Cette frontière est en réalité une approximation.

Commençons par définir les *marching squares* en 2 dimensions. Cette méthode permet de transformer une forme pleine composée d'un amas de petits carrés (quadrangles) en une courbe creuse représentant son bord ou frontière. L'algorithme fonctionne selon plusieurs étapes :

- mise en place d'une grille représentant des quadrangles (*figure 42*),
- traitement individuel de tous les quadrangles en dedans (rouge) et en dehors (bleu) de l'objet (*figure 43*),
- valuation de chaque point,
- découpage des éléments quadrangulaires du bord de l'objet (*figure 44*) ; il existe  $2^4=16$  possibilités de découpage des quadrangles (*figure 45*),
- les points obtenus pour les quadrangles adjacents sont reliés par leurs arêtes pour former une courbe complète représentant une approximation du bord de l'objet ou frontière.

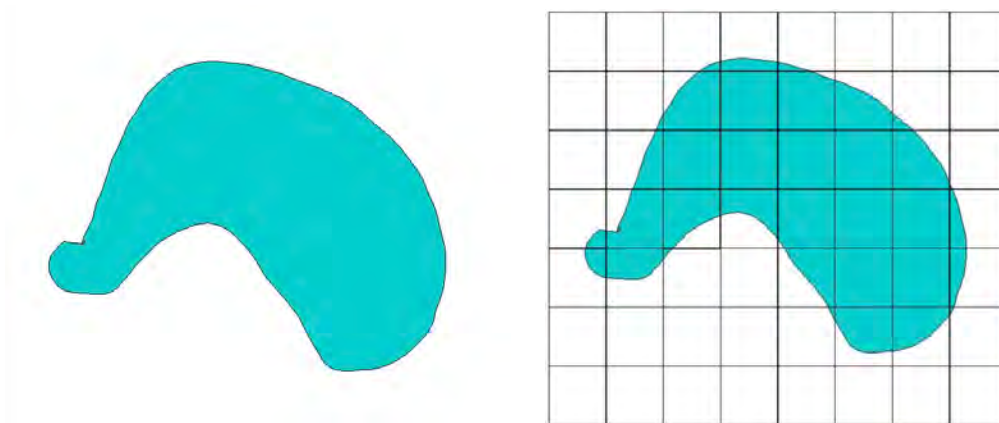


Figure 42 : à gauche, surface de l'objet. A droite, division en quadrangles par quadrillage.<sup>20</sup>

<sup>20</sup> [http://www.cs.carleton.edu/cs\\_comps/0405/shape/marching\\_cubes.html](http://www.cs.carleton.edu/cs_comps/0405/shape/marching_cubes.html)

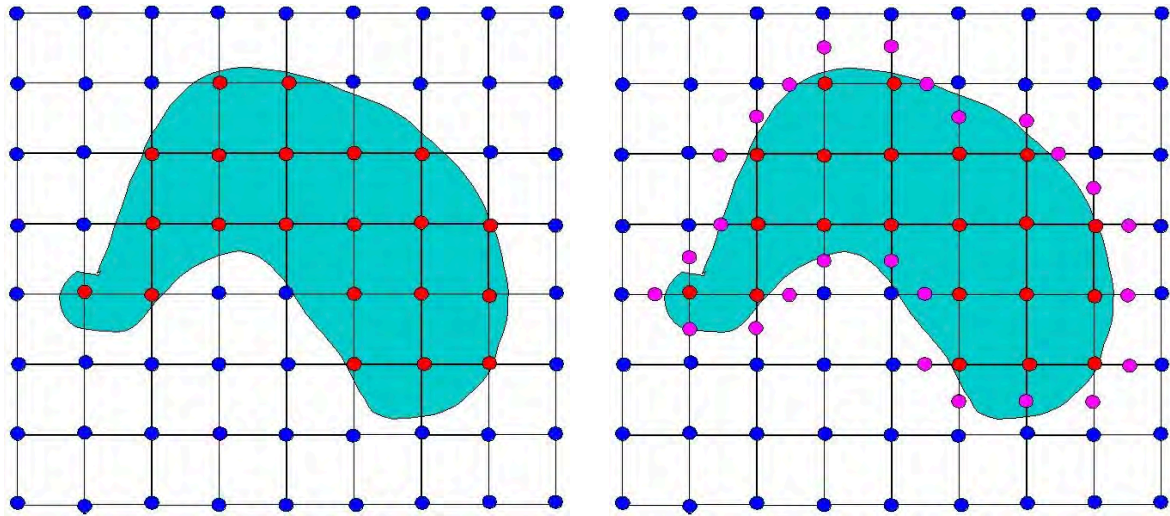


Figure 43 : à gauche, les sommets des quadrangles contenus dans la surface de l'objet sont marqués en rouge, les autres en bleu. A droite, un point violet est noté à équidistance entre un point rouge et un point bleu puisque le bord de l'objet passe entre ces points.<sup>21</sup>

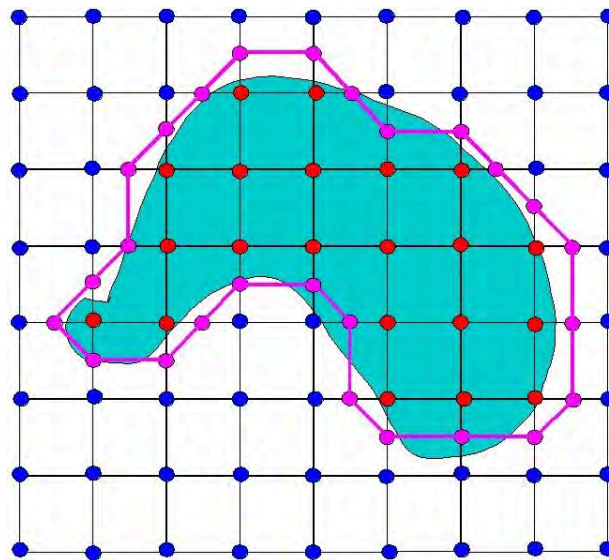


Figure 44 : les points violets sont connectés. La courbe obtenue représente une approximation de la frontière de l'objet de départ.<sup>22</sup>

<sup>21</sup> [http://www.cs.carleton.edu/cs\\_comps/0405/shape/marching\\_cubes.html](http://www.cs.carleton.edu/cs_comps/0405/shape/marching_cubes.html)

<sup>22</sup> *ibid.*

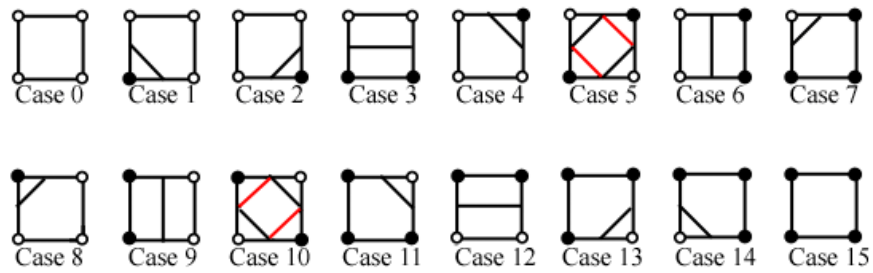


Figure 45 : 16 possibilités de découpe des quadrangles<sup>23</sup>.

En 3D, l'algorithme des *marching cubes* fonctionne de la même manière qu'en 2D (figures 46, 47 et 49). Si les *marching squares* prennent 4 points permettant  $2^4=16$  possibilités de découpe d'un quadrangle, les *marching cubes* prennent 8 points permettant  $2^8=256$  possibilités de découpe d'un cube (figure 48).

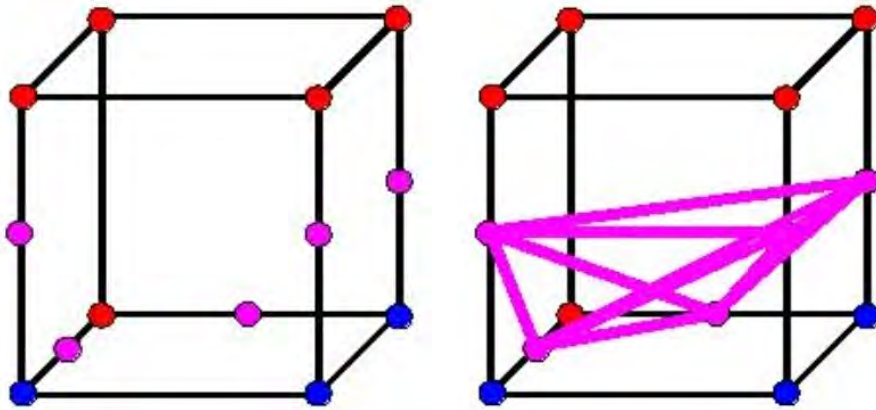


Figure 46 : à gauche, les sommets contenus dans le volume de l'objet sont en rouge et ceux en dehors en bleu, entre les deux se trouvent les points violets. A droite. Les points violets sont reliés par des arêtes.<sup>24</sup>

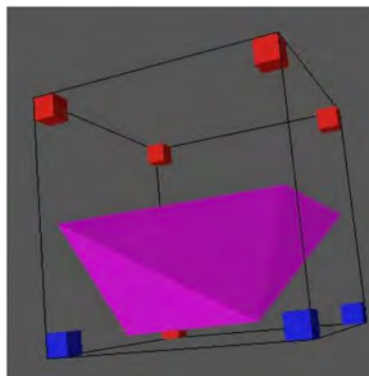


Figure 47 : des facettes triangulaires connectent 3 arêtes. Ces triangles représentent la surface traversant le cube.

<sup>23</sup> <http://users.polytech.unice.fr/~lingrand/MarchingCubes/algo.html>

<sup>24</sup> [http://www.cs.carleton.edu/cs\\_comps/0405/shape/marching\\_cubes.html](http://www.cs.carleton.edu/cs_comps/0405/shape/marching_cubes.html)

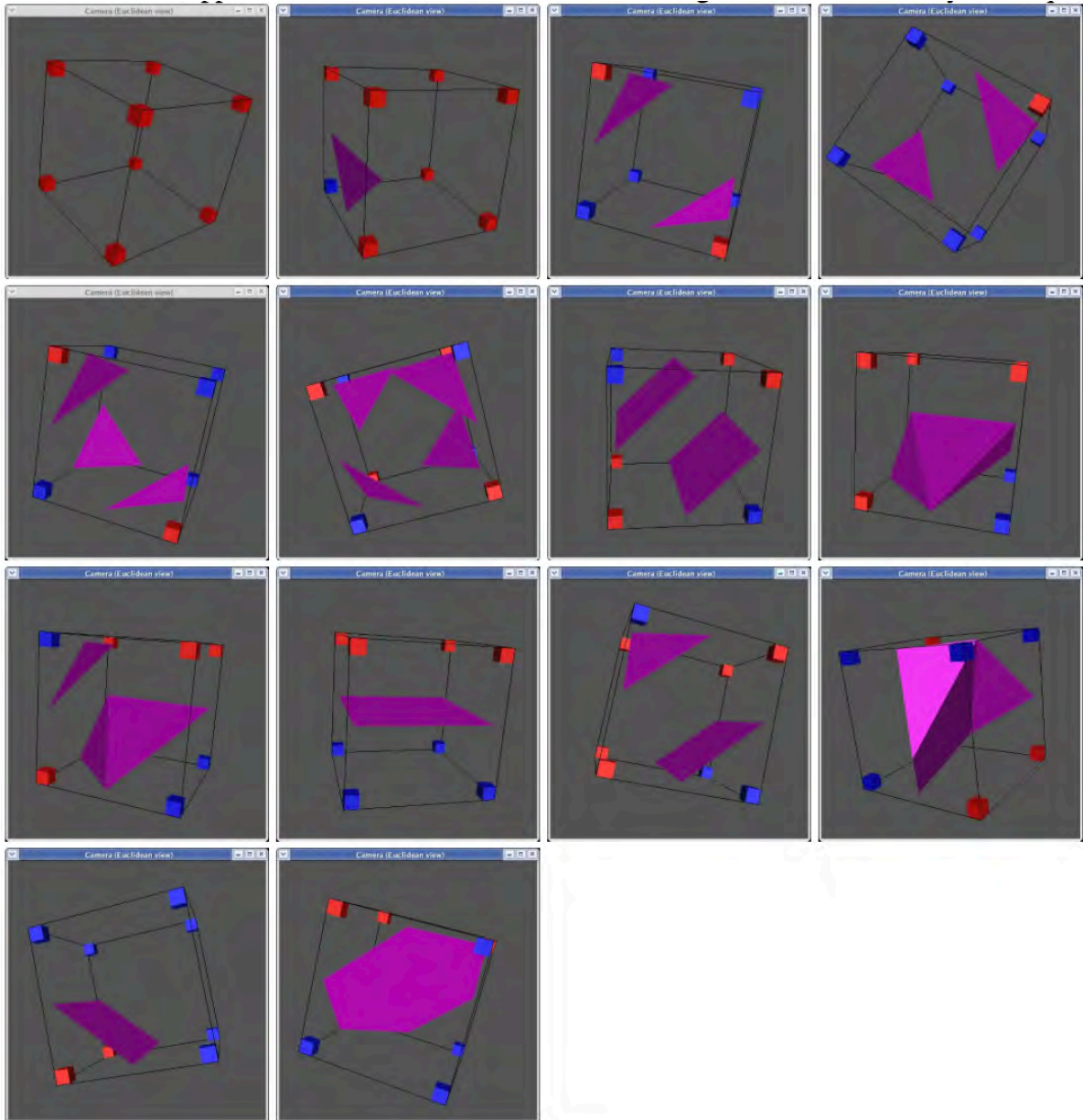


Figure 48 : 14 découpes et rotations donnent en réalité 256 possibilités de découpe de la surface du cube.<sup>25</sup>

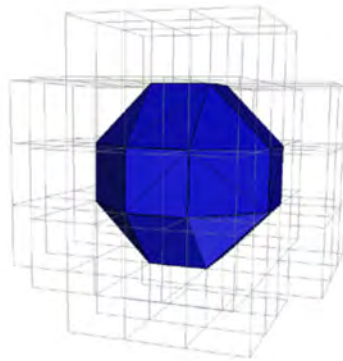


Figure 49 : rendu de facettes triangulaires qui représente la surface de l'objet avec une certaine imprécision<sup>26</sup>.

<sup>25</sup> [http://www.cs.carleton.edu/cs\\_comps/0405/shape/marching\\_cubes.html](http://www.cs.carleton.edu/cs_comps/0405/shape/marching_cubes.html)

Parfois ces algorithmes peuvent conduire à des surfaces ayant un aspect de marche d'escalier (crénelage) éventuellement atténué par lissage (anticrénelage) pour améliorer le rendu. De plus on peut observer des erreurs de reconstruction (*figure 50*). Pour pallier ce problème, on peut réduire la taille des cubes (ce qui induit un lissage implicite).


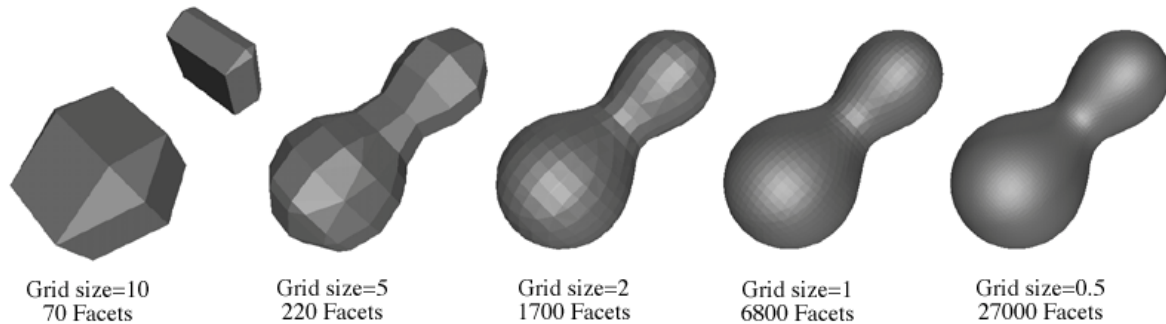


Figure 50 : en haut, un nombre trop faible de cubes peut induire des erreurs topologiques de reconstruction. De plus la diminution de la taille des cubes entraîne une augmentation du nombre de facettes du maillage et donc un lissage de celui-ci<sup>27, 28</sup>.

Aussi ces algorithmes, rapides et reproductibles, présentent des problèmes de précision difficiles à résoudre de manière automatique. La méthode « *Neighbourhood Marching Cubes* » ou NBMC (*Gueorguieva and Desbarats 2005*), basée sur la méthode classique du *marching cubes*, permet une extraction de surface plus précise. En revenant en 2D, il est plus simple d'en expliquer le principe. La position du point violet se précise en fonction des informations contenues dans les quadrangles (ou cubes) de voisinage. L'écart moyen entre la frontière obtenue selon la méthode par rapport au bord de l'objet réel est de 65%. Il est ramené à 6% avec le NBMC (*figure 51*).

<sup>26</sup> <http://paulbourke.net/geometry/polygonise/>

<sup>27</sup> *ibid.*

<sup>28</sup> <http://graphics.stanford.edu/~mdfisher/MarchingCubes.html>

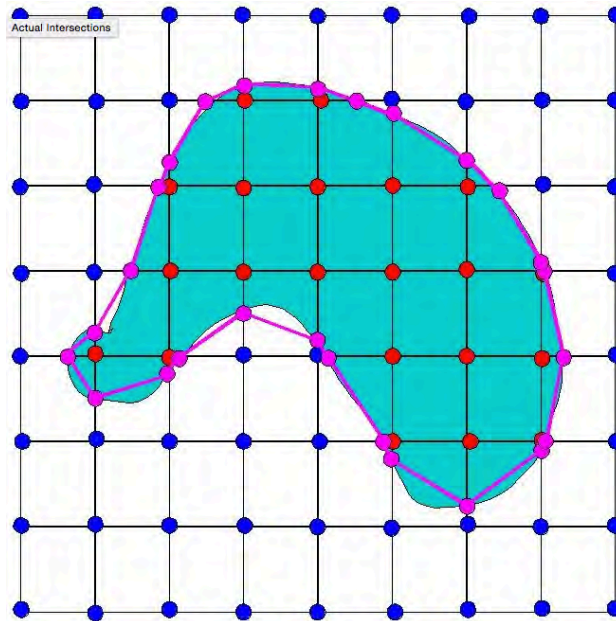


Figure 51 : amélioration de la précision de position de la frontière en fonction des informations contenues dans les quadrangles de voisinage<sup>29</sup>.

### 1.5.2 PLANIFICATION CHIRURGICALE VIRTUELLE

Différents logiciels existent pour la planification chirurgicale orthognathique. Techniquement le chirurgien communique avec le technicien ou l'ingénieur qui suit les consignes médicales. Ce dialogue peut se faire à distance via le web mais reste encore difficile en raison de la lourdeur logicielle et des fichiers à manipuler. Le chirurgien n'est pas très autonome du fait de la complexité des logiciels et des différentes méthodes de planification. Nous avons, en fonction de la littérature et de notre expérience, collecté les informations des logiciels les plus utilisés :

- Dolphin Imaging® (Dolphin Imaging & Management Solutions, Chatsworth, Calif) (figure 52 à 54)(Paniagua et al. 2011) permet de réaliser l'extraction de surface. Néanmoins, en raison des artéfacts métalliques, il est indispensable de remplacer le maillage dentaire issu de l'acquisition in vivo par celui provenant des moulages. Il permet de réaliser une céphalométrie en 2D et différents types d'ostéotomies. Des mesures de position ou de déplacement des segments osseux sont possibles. Il intègre une méthode de simulation des résultats sur les tissus mous. Il permet pas de modéliser les gouttières occlusales et de les exporter pour les imprimer librement mais pas de modéliser un guide osseux.

<sup>29</sup> [http://www.cs.carleton.edu/cs\\_comps/0405/shape/marching\\_cubes.html](http://www.cs.carleton.edu/cs_comps/0405/shape/marching_cubes.html)

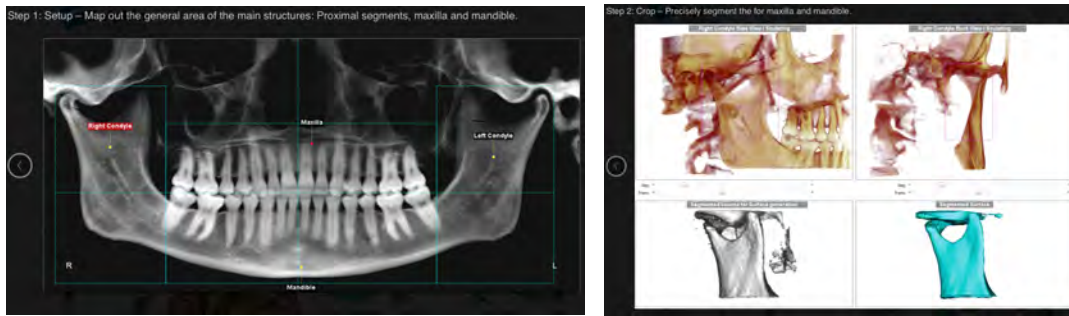

Figure 52 : exemple des possibilités offertes par le logiciel Dolphin Imaging 11.8, 3D Surgery™, définition des régions d'intérêt à gauche. A droite segmentation (pour la visualisation) ou extraction de surface (pour la planification)<sup>30</sup>.

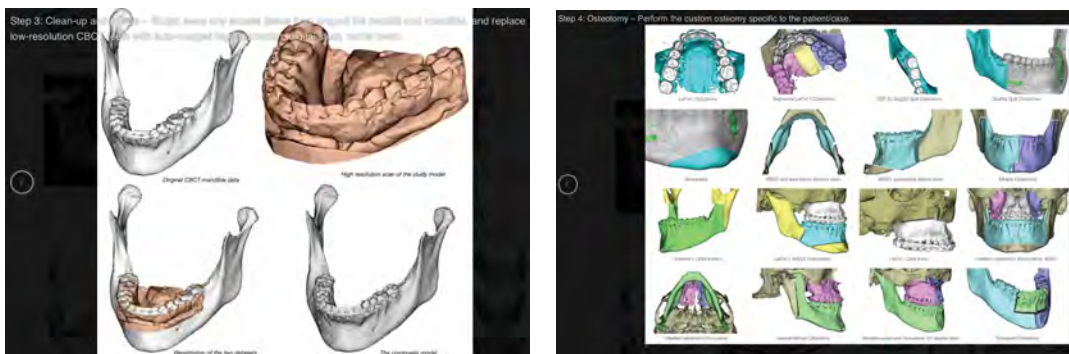


Figure 53 : à gauche, remplacement du maillage dentaire issu de l'acquisition CT par maillage issu de l'acquisition de moulages en plâtre par scanner haute résolution. A droite, différents types d'ostéotomies maxillaires et mandibulaires possibles<sup>31</sup>.

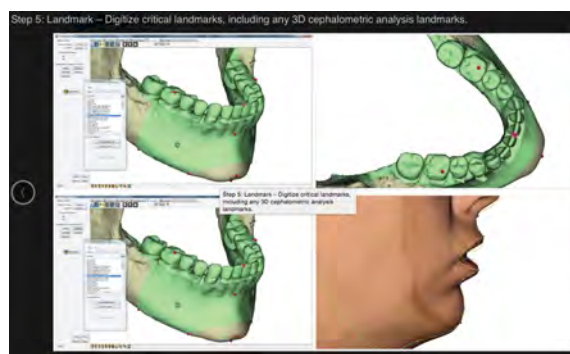


Figure 54 : possibilité de déterminer des points de référence pour analyse 3D céphalométrique<sup>32</sup>.

- SimPlant® O&O (Materialise dental, Leuven, Belgium) (figure 55): (Uribe et al. 2013) le maillage obtenu nécessite aussi un remplacement de la portion dentée en raison des artéfacts métalliques (Zinser et al. 2012). Il permet de réaliser une céphalométrie en 3D

<sup>30</sup> <http://www.dolphinimaging.com/product/ThreeD#>

<sup>31</sup> *ibid.*

<sup>32</sup> *ibid.*



(Zinser et al. 2012) et des ostéotomies. Des mesures de déplacement des segments osseux sont possibles. Il intègre une méthode de simulation des tissus mous et permet de modéliser des guides chirurgicaux imprimés par le fabricant.

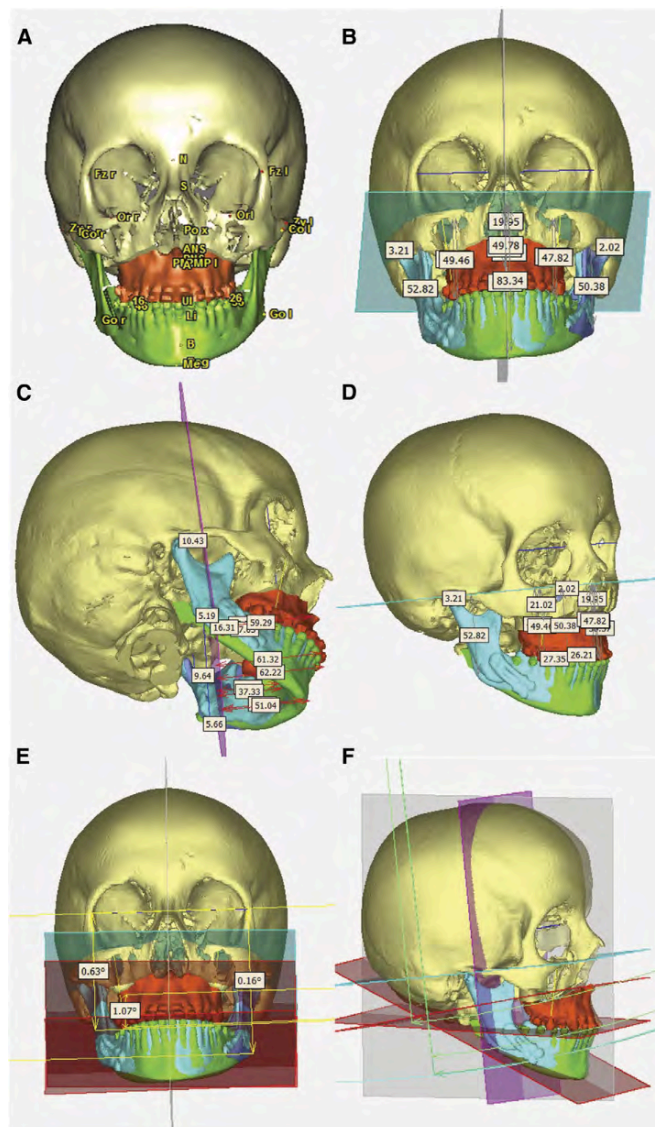


Figure 55 : exemple d'analyse céphalométrique 3D réalisée à l'aide de SimPlant® O&O pour planification orthognathique et comparaison au résultat chirurgical<sup>33</sup>

- Maxilim® (Medicim, Mechelen, Belgium) (figure 56) (Paniagua et al. 2011), permet de réaliser une céphalométrie en 3D et des ostéotomies à partir d'un maillage (extraction de surface à partir d'une acquisition CB ou CT scanner). Des mesures de déplacement des segments osseux sont possibles. Il intègre une méthode de simulation des tissus mous. Il permet de modéliser des guides chirurgicaux qui peuvent être imprimés par Medicim<sup>34</sup>.

<sup>33</sup> (Hernández-Alfaro and Guijarro-Martínez 2013)

<sup>34</sup> <http://www.medicim.com/en/home/surgical-splint-more-information>

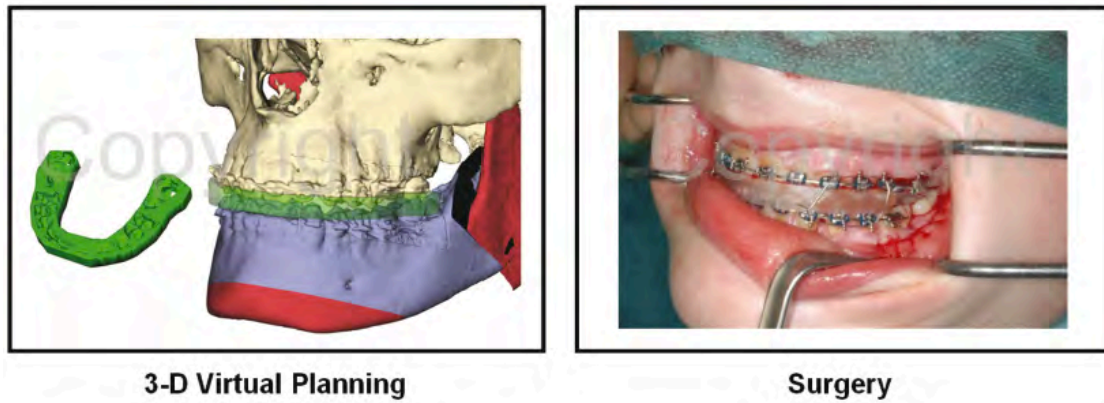


Figure 56 : exemple de modélisation et production de guide chirurgical imprimé en 3D par Medicim<sup>35</sup>.

- CMFApp<sup>®</sup> software<sup>36</sup> est un logiciel développé depuis une dizaine d'années à l'institut Maurice Müller de Bern (Suisse) (L. H. C. Cevidanes et al. 2010). Ce logiciel travaille à partir de maillage. Il permet de réaliser des ostéotomies par plan. Pour la planification de corrections mandibulaires dans le cadre d'asymétrie, les auteurs utilisent des méthodes de *mirroring* par rapport à des plans de symétrie (L. H. S. Cevidanes et al. 2011; Alhadidi et al. 2012). Des mesures de déplacement des segments osseux (distances et rotations) peuvent être réalisées. Il ne permet pas de réaliser l'extraction de surface, n'intègre pas de méthode de simulation des tissus mous et ne permet pas de modéliser des objets.
- Autres logiciels sur le marché dont l'utilisation a été peu retrouvée dans la littérature pour la chirurgie orthognathique :
  - Proplan CMF<sup>®</sup> (Materialise, Leuven, Belgium),
  - SurgiCase CMF<sup>®</sup> 5.0 (Materialise, NV Leuven, Belgium)(Li et al. 2013),
  - 3DMD vultus<sup>®</sup> (3DMD, Atlanta, Ga),
  - InvivoDental<sup>®</sup> (Anatomage, San Jose, Californy USA).

En conclusion, même si des différences dans l'utilisation de ces logiciels existent, tous permettent grâce à une acquisition CT-Scanner ou CB-CT d'obtenir un modèle, le plus souvent surfacique. A partir de celui ci, une planification chirurgicale virtuelle peut être réalisée à l'aide d'une céphalométrie 3D. Cette dernière peut concerner l'os et les tissus mous. Il s'agit d'une méthode moderne, en cours d'amélioration, qui permet d'apporter de nouveaux éléments d'analyse par rapport aux méthodes en 2D (Olszewski et al. 2007; Treil, Braga, and Aït Ameur 2009; Cheung et al. 2011; Lee et al. 2014).

<sup>35</sup>

<http://www.medicim.com/downloadfile.php?file=bmllldXdzLzU1NjA1Y2MyMjkYmNiY2UxYThlYmQ3NGUyZDZhZGQzLnBkZg==&filename=TWF4aWxpbV9PcnRob2duYXRoaWNfcGF0aWVudGNhc2UucGRm>

<sup>36</sup> <http://co-me.ch>

Si certains logiciels permettent de modéliser des guides occlusaux, leur impression 3D est rarement libre. Par ailleurs, aucun n'autorise la conception de guides osseux, potentiellement très utiles dans ce type de chirurgie. Le développement de l'impression en 3D pourrait offrir aux chirurgiens la possibilité de maîtriser la production de ces guides.

### 1.5.3 CONCEPTION ASSISTEE PAR ORDINATEUR (CAO)

#### 1.5.3.1 Principes de la CAO

C'est un processus simulant la fabrication d'un objet par ordinateur. L'objet peut être modélisé en 3D mais on peut aussi anticiper son comportement. La CAO permet de créer un nouvel objet ou de modifier un objet existant dans un but d'optimisation.

Les avantages des logiciels de CAO sont :

- création de nouveaux objets,
- possibilité de grossissement et de travail sur objets de très petite taille,
- optimiser la consommation de matériaux dans l'imprimante 3D.

Il existe des logiciels de modélisation 3D en Open Source comme Blender<sup>37</sup>. D'autres sont payants.

Les objets simulés par CAO et destinés à l'impression 3D sont enregistrés en format STL. Ce format consiste en un assemblage de triangles appelé maillage ou *mesh* (chapitre 1.5.1). Ces maillages peuvent poser des problèmes, par exemple s'il manque un seul triangle, en cas d'impression en 3D de l'objet.

#### 1.5.3.2 Guides de positionnement occlusal

Récemment des publications sont apparues présentant des systèmes de modélisation et d'impression en 3D de guides occlusaux. Ces guides sont modélisés plus souvent par remplacement de la surface du guide par la surface occlusale dentaire. Nous précisons dans notre travail personnel une méthode de modélisation de ces guides (*figure 57*) (chapitre 2.4.1).

L'indication d'utilisation de ces guides occlusaux est essentiellement la chirurgie orthognathique mais d'autres applications existent telle la traumatologie (*figure 58*) (Tepper et al. 2011).

---

<sup>37</sup> <http://www.blender.org>




Figure 57 : exemple de guide occlusal modélisé en 3D à partir des surfaces occlusales des maillages dentaires<sup>38</sup>.

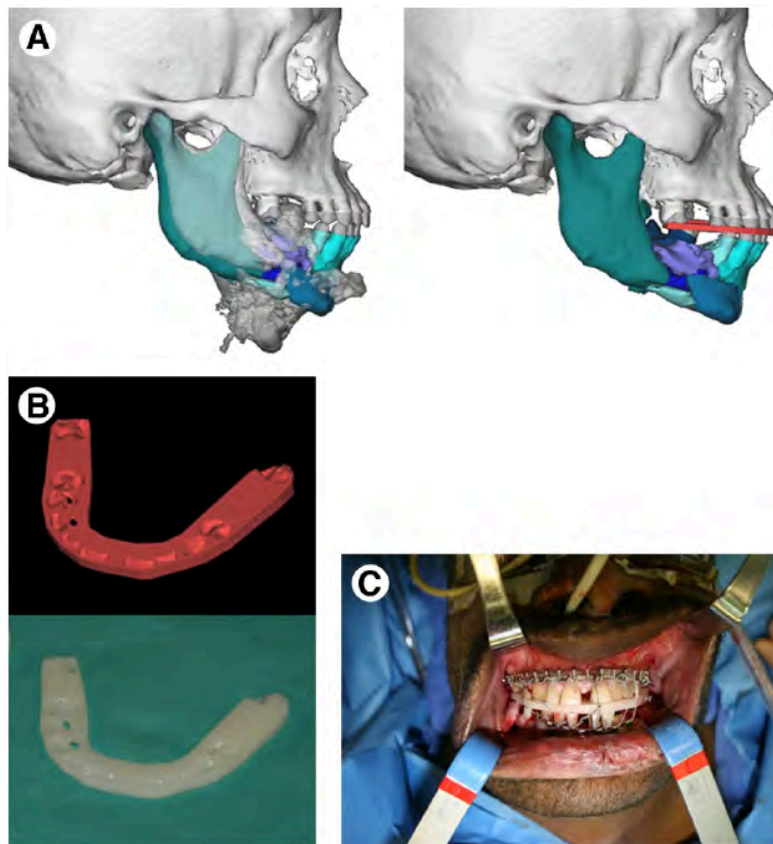


Figure 58 : fracture mandibulaire comminutive. Une planification informatisée est réalisée et un guide occlusal est modélisé puis imprimé en 3D. Ce guide est utilisé en peropératoire pour aider à la réduction des fractures avant l'ostéosynthèse.<sup>39</sup>

### 1.5.3.3 Guide de coupe et positionnement osseux

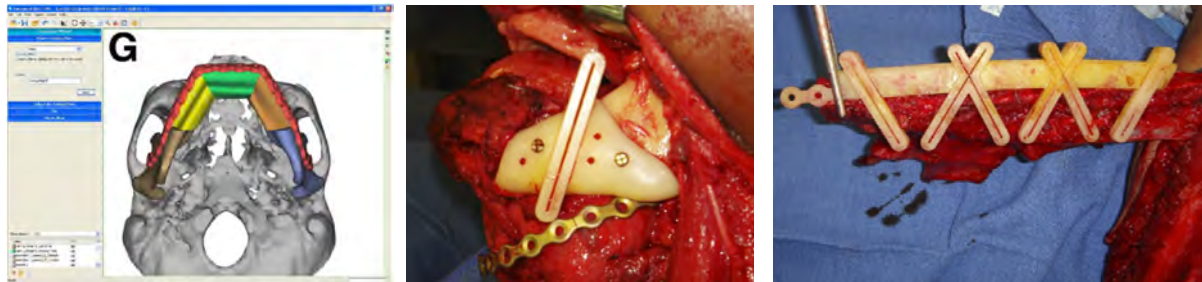
Dans la littérature récente de nombreux modèles de guides osseux ont été proposés. Il peut s'agir de guides de coupes et de guides de positionnement. Ces guides sont réalisés à partir de la

<sup>38</sup> (Metzger et al. 2008)

<sup>39</sup> (Tepper et al. 2011)

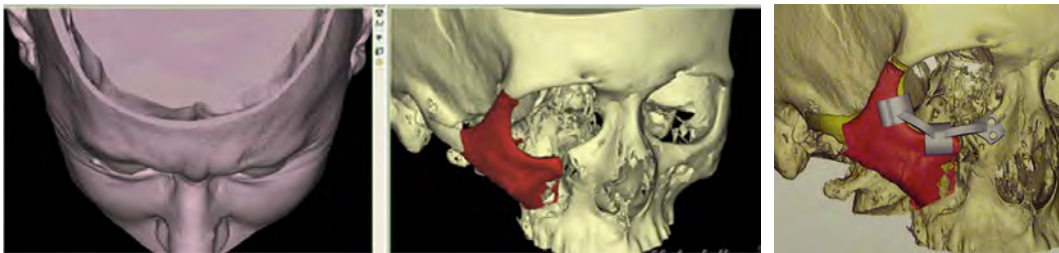
planification virtuelle de l'ostéotomie et de la nouvelle position osseuse prévue. Les indications de ces guides sont par exemple :

- les ostéotomies de lambeaux libres de fibula dans les reconstructions mandibulaires (Hirsch et al. 2009). Il peut s'agir de reconstructions dans le cadre d'exérèses carcinologiques, de reconstructions malformatives ou post-traumatiques (*figure 59*).



**Figure 59 : à gauche, simulation de la reconstruction post exérèse par lambeau de fibula. Des coupes osseuses mandibulaires et fibulaires sont planifiées et des guides modélisés et imprimés en 3D permettront de réaliser ces coupes lors de l'intervention. Au milieu, guide de coupe mandibulaire. A droite le guide de coupes fibulaire.**<sup>40</sup>

- les ostéotomies de repositionnement osseux pour des dysmorphies post traumatiques. Par exemple les ostéotomies de l'os zygomatique pour lesquelles les guides de repositionnement osseux ont permis un véritable bénéfice (*figure 60*). C'est la planification virtuelle qui permet de déterminer la nouvelle position de l'os le plus souvent par *mirroring* du côté opposé et simulation du comportement des tissus mous (Herlin et al. 2011). Le guide permet de réaliser précisément et simplement le déplacement prévu.



**Figure 60 : à gauche, planification d'une ostéotomie zygomatique à partir de la simulation des tissus mous. A droite un guide osseux de positionnement zygomatique.**<sup>41</sup>

- les ostéotomies faciales orthognathiques ou orthomorphiques qui se développent beaucoup ces dernières années avec des guides de découpe osseuse du maxillaire le plus souvent et des guides de positionnement principalement pour le maxillaire et le menton (*figure 61*). Nous n'avons pas retrouvé dans la littérature de guide de positionnement spécifique des segments proximaux (condyles mandibulaires) d'une OSBM.

<sup>40</sup> (Hirsch et al. 2009)

<sup>41</sup> (Herlin et al. 2011)

Les matériaux utilisés pour la production de ces guides ne sont pas toujours précisés.

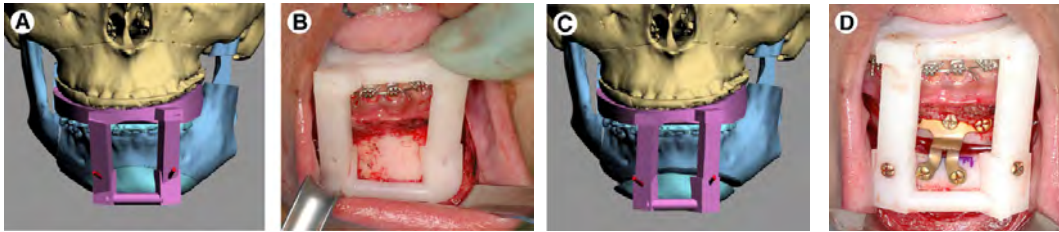


Figure 61 : guide osseux génien permettant de reproduire une avancée génienne lors d'une génioplastie. A noter que le guide prend pour point d'appui l'occlusion dentaire mandibulaire.<sup>42</sup>

#### 1.5.4 IMPRESSION DE GUIDES EN TROIS DIMENSIONS OU 3D

Il s'agit d'une méthode de prototypage rapide qui permet la confection d'un objet unique, reproductible, personnalisable, voire innovant. Il existe différents types d'impression en 3D dont nous préciserons simplement les mécanismes. A faible échelle de production, elle est économiquement plus rentable que la métallurgie ou sidérurgie et donc semble intéressante pour certaines applications dans le domaine médical.

De plus en plus utilisée, l'impression en 3D présente des contraintes liées soit au modèle 3D, soit à l'impression elle-même.

##### 1.5.4.1 Principes de l'impression en 3D

L'impression en 3D consiste en une dépose successive de couches les unes sur les autres sur un support pour reconstruire l'objet. Ces couches sont des tranches que l'imprimante a découpées à partir de l'objet extrait du maillage en format STL et issu de la CAO. C'est une technique de fabrication additive et différents types de matériaux peuvent être déposés. Il existe trois grandes techniques :

- modelage par dépôt de matière fondue ou *Fused Deposition Modeling* (FDM): la matière est déposée par une buse sur un support (*figure 62*). L'impression de très grands objets est possible, comme dans le bâtiment. Ce sont les imprimantes de bureau les plus développées : imprimantes à fil avec une précision d'environ 100µm et des prix abordables (500 à 4000 euros). Cependant, la solidité des objets obtenus et la matière support non dissolvable constituent actuellement leurs limites.
- impression par liage de poudre : une poudre très fine est déposée puis fusionnée par différents procédés.

<sup>42</sup> (Hsu et al. 2013)

- impression par photopolymérisation : la buse dépose les polymères liquides secondairement solidifiés en présence de lumière ou de chaleur :
  - La stéréolithographie (SLA) est la plus ancienne méthode (figure 63). Le support descend progressivement dans une cuve remplie de liquide photopolymérisé en couches successives à la surface de l'objet imprimé. C'est une méthode très précise mais très coûteuse. Un équipement spécifique est nécessaire en raison de vapeurs toxiques dues aux matériaux et aux solvants. Ce ne sont pas des imprimantes destinées aux particuliers (imprimantes de bureau).
  - La technologie Polyjet, créée par Objet Ltd en 1999, utilise un liquide déposé par une ou plusieurs têtes d'impression, puis polymérisé par un rayonnement ultra violet. Le plateau de la chambre d'impression descend au fur et à mesure que les couches sont déposées. Une autre tête d'impression dépose de la résine support, retirée à la fin de l'impression. Plusieurs matériaux d'impression peuvent être utilisés selon les modèles, en particulier des matériaux biocompatibles. Des imprimantes de ce type deviennent accessibles, en terme de prix, aux professionnels de santé. Leur principale contrainte est l'enfermement de matière support dans les objets creux nécessitant la réalisation d'une perforation pour l'éliminer.

Nous avons utilisé l'imprimante en 3D du Laboratoire Bordelais de Recherche en Informatique (LaBRI), employant la technologie Polyjet qui présente des avantages en terme de temps, de coût, de précision de biocompatibilité.

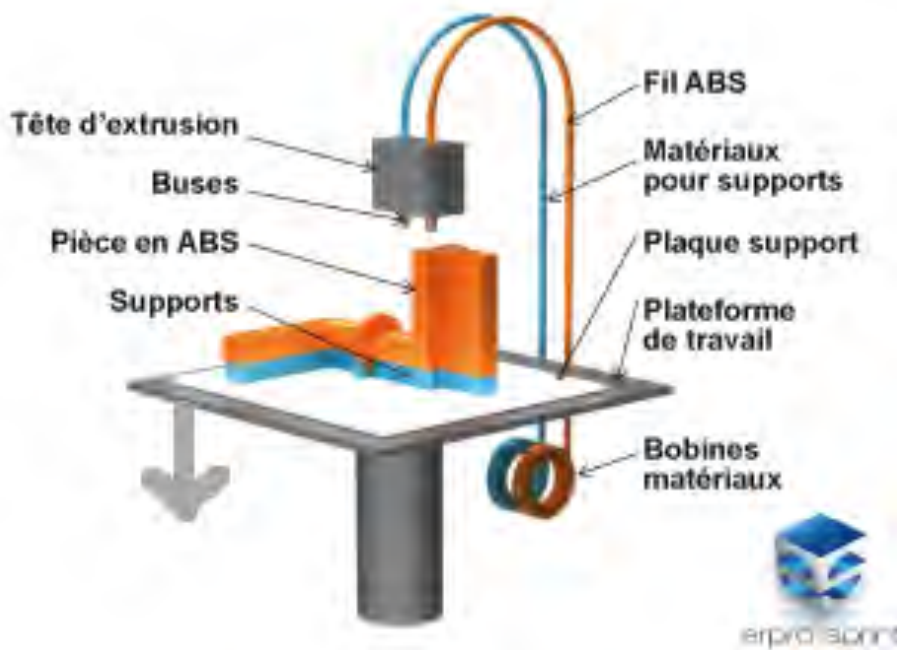


Figure 62 : mécanisme d'impression type FMD<sup>43</sup> et imprimante à fil

<sup>43</sup> <http://lh-fab-lab.e-monsite.com/pages/les-tecnologies-d-impression-3d.html>

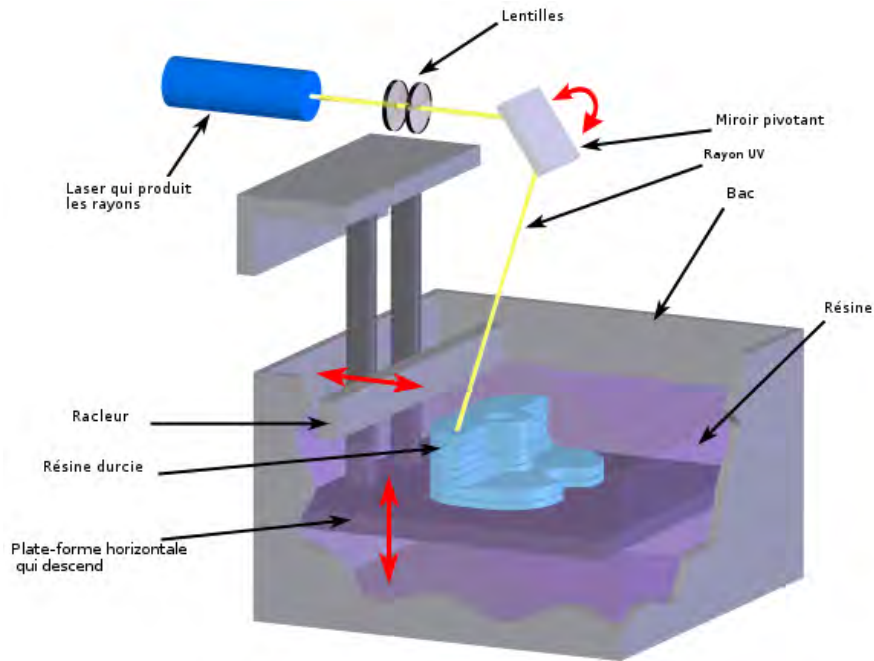


Figure 63 : mécanisme d'impression en 3D type SLA<sup>44</sup>

#### 1.5.4.2 Les contraintes liées à l'impression en 3D

On peut distinguer trois types de contraintes :

- contraintes matérielles liées à la machine : précision de la buse, température de la machine...
- contraintes financières et de temps d'une impression,
- contraintes techniques liées à l'objet à imprimer :
  - contraintes topologiques du maillage : parfois l'objet à imprimer semble satisfaisant à l'écran mais l'impression pose problème : manque d'épaisseur de paroi, défaut de liaison des pièces d'un objet, manque d'un triangle du maillage, taille de l'objet disproportionnée par rapport à la chambre d'impression...
  - contraintes de résistance de l'objet qui dépend de la matière mais aussi de la structure. Il existe des logiciels de simulation de la solidité comme Solidworks Simulation<sup>45</sup>.

<sup>44</sup> <http://serialmakers.com/dessiner-en-3d-pour-la-makerbot/>

<sup>45</sup> <http://www.solidworks.fr/sw/products/simulation/packages.htm>



## 2 TRAVAIL PERSONNEL

### 2.1 INTRODUCTION

Notre travail avait pour objectif la mise en place d'une chaîne méthodologique complète de conception assistée par ordinateur (CAO) pour la planification et la réalisation de guides chirurgicaux destinés à la chirurgie orthognathique.

Cette chaîne méthodologique consistait à transformer la méthode de planification décrite dans le chapitre 1 (chapitre 1.5.2) en une méthode totalement assistée par ordinateur. En 2011, quand nous avons débuté ce travail, aucun logiciel ne permettait de reproduire cette méthode de manière complète et sans contrainte. La construction de cette chaîne nécessitait de mettre en place plusieurs maillons :

- simulation de la chirurgie par ordinateur pour remplacer la simulation de la chirurgie sur articulateur. Deux étapes étaient nécessaires :
  - o obtenir un maillage des structures crânio-faciales et dentaires permettant par la suite la planification chirurgicale virtuelle. Une acquisition par CT-scanner puis une extraction de surface ont été réalisées ainsi qu'un remplacement des maillages en position initiale de l'occlusion dentaire et ainsi des ATM.
  - o à partir des diagnostics cliniques et radiologiques la simulation chirurgicale a été réalisée de manière à reproduire fidèlement la méthode classique. Plusieurs types de mouvements pouvaient être simulés : OSBM, ostéotomie de Lefort 1 plus ou moins associée à une expansion chirurgicale, ostéotomie bimaxillaire. Lors de la réalisation d'une OSBM, la position initiale des condyles mandibulaires était conservée.
- design des guides chirurgicaux : ces guides concernaient soit une portion dentée, soit une portion osseuse, soit les deux.
- production des guides chirurgicaux par impression 3D.

Il s'agissait également d'évaluer les résultats obtenus avec cette méthode selon des critères :

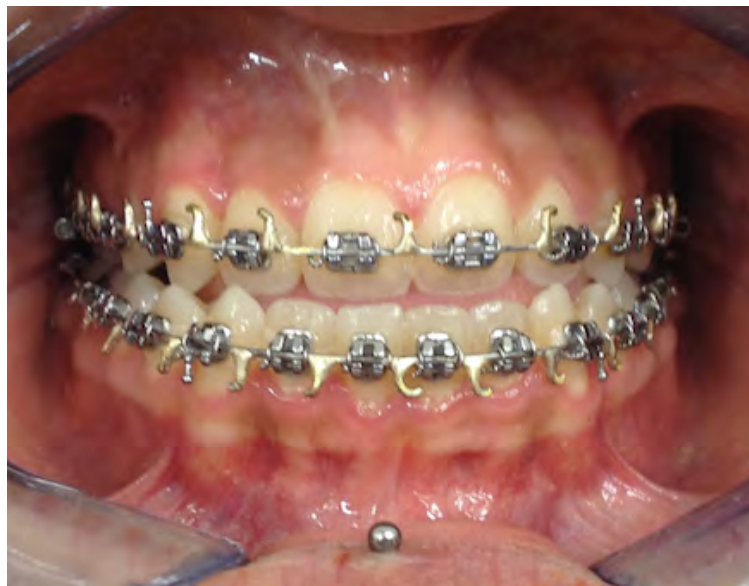- d'amélioration de la planification du geste chirurgical,
- d'amélioration des possibilités de transfert au bloc opératoire de cette planification par les guides chirurgicaux,
- d'intérêt clinique,
- de coût.

Une étude de faisabilité sur cadavres a permis de valider la méthode. Puis une étude clinique préliminaire a permis d'évaluer l'intérêt de la méthode pour le positionnement condylien.

## 2.2 ACQUISITION ET EXTRACTION DE SURFACE

La production de guides de positionnement chirurgicaux nécessite de disposer d'un maillage des structures osseuses et dentaires. Celui-ci ne peut être obtenu en routine qu'à partir de modalités d'imagerie utilisant les rayons X. Nous avons utilisé dans notre étude le CT-Scanner de plus en plus souvent prescrit dans le bilan préopératoire des chirurgies orthognathiques.

La principale limite était la présence d'artéfacts métalliques due au matériel d'orthodontie (brackets, bagues, fils, crochets, ... ) (Hernández-Alfaro and Guijarro-Martínez 2013) mais aussi odontologique (obturations métalliques, *inlay-core*.... Ces artéfacts métalliques, s'ils étaient situés sur les faces occlusales, empêchaient toute exploitation des données pour la planification virtuelle et la production de guides occlusaux (*figure 64*).



**Figure 64 : vue endobuccale, brackets (acier inoxydable) sur chaque dent, reliés par un arc (acier) sur lequel sont soudés des crochets (laiton).**

Une seconde limite était la difficulté de séparation des arcades dentaires supérieure et inférieure en cas de contact dentaire lors de l'acquisition.

L'objectif était de présenter une méthode d'acquisition permettant de réaliser une extraction de surface pour obtenir un maillage des structures crânio-faciales et dentaires satisfaisant pour la réalisation de guides occlusaux précis et stables.

## 2.2.1 MATERIEL ET METHODE

### 2.2.1.1 Sujets inclus

Dix sujets ont été inclus : 2 sujets cadavériques frais et 8 patients ayant donné leur consentement après information complète. Parmi ces sujets, 3 ne présentaient pas de matériel d'orthodontie (2 cadavres : C1 et C2 et 1 patient : P1) et 7 patients (P2 à P8) présentaient du matériel d'orthodontie métallique. Parmi ces derniers, 3 présentaient du matériel métallique de prothèse dentaire (type *inlay-core*). Pour certains les brackets étaient en céramique.

### 2.2.1.2 Acquisition

L'acquisition était réalisée par CT-Scanner dans les jours précédants l'intervention chirurgicale (15 jours maximum). Toute action orthodontique devait être terminée au moins une semaine avant l'acquisition pour éviter tout mouvement dentaire entre la planification et la chirurgie, et ainsi toute incompatibilité entre la denture et le guide occlusal produit.

Un CT-Scanner (SOMATOM Sensation 16, Siemens, Forchheim Germany) était réalisé. Tous ces scanners ont été réalisés dans les mêmes conditions dans le service de radiologie de l'hôpital Haut-Lévêque à Pessac et par le même radiologue. Le protocole d'acquisition était : X-Ray d'intensité du tube 177mA et devoltage 120kV. L'épaisseur de coupe était d'1mm. Les coupes étaient au moins jointives. L'acquisition était réalisée de la base du crâne à l'os hyoïde pour contenir l'ensemble des structures osseuses du squelette facial. Les données étaient stockées au format *Digital Imaging and communication in Medecine* (DICOM).

L'acquisition pouvait être réalisée de deux manières : bouche ouverte ou bouche fermée :

- quand la bouche était ouverte une cale (cire occlusale spécifique) permettait d'obtenir une béance postérieure supérieure à 2 mm. L'objectif était d'éviter les contacts dentaires. L'acquisition supplémentaire d'une cire occlusale (en position initiale) était réalisée selon deux possibilités : CT-Scanner (volumétrique) ou grâce à un scanner laser de surface (Aquilon, Kreon Technology, Limoges, France).
- quand la bouche était fermée, une cire occlusale (en position initiale) permettait de positionner l'occlusion dentaire en position initiale. Dans ce cas un maillage 3D de la surface de moulages dentaires du patient était obtenu grâce au même scanner de surface (Aquilon, Kreon Technology, Limoges, France).

Pendant l'acquisition, la tête du patient était installée de manière à ce que le plan occlusal soit parallèle au plan des coupes afin d'éloigner le plus possible les artéfacts métalliques éventuels des surfaces occlusales.

### 2.2.1.3 Extraction de surface

Une extraction de surface était réalisée à partir des images au format DICOM. La méthode « *Neighbourhood marching cube* » (Gueorguieva and Desbarats 2005) (chapitre 1.5.2.2) permettait d'obtenir un maillage 3D précis de la surface du squelette crânio-facial.

### 2.2.1.4 Obtention des maillages du squelette crânio facial et de la mandibule en position initiale

Une manipulation était réalisée à l'aide du logiciel Geomagic Studio® pour obtenir le maillage du squelette crânio-facial dans la position initiale nécessaire à la planification :

- soit en repositionnant les bases osseuses lorsque l'acquisition était réalisée bouche ouverte,
- soit en remplaçant la partie dentaire du maillage issu de l'acquisition tomodynamométrique du patient (bouche fermée) par le maillage surfacique dentaire issu des moulages dentaires. La méthodologie de cette manipulation est décrite dans le chapitre 2.3.

L'élimination des artefacts métallique était réalisée manuellement par sélection et suppression.

### 2.2.1.5 Modélisation et impression 3D d'un guide occlusal en position initiale et des ailettes latérales

Un guide occlusal et condylien (OCPD) en position initiale était modélisé puis imprimé. La méthodologie sera décrite dans le chapitre 2.4.

### 2.2.1.6 Méthodes d'évaluation

La qualité du maillage obtenu a été évaluée à partir de plusieurs critères :

- présence d'artéfacts métalliques sur les surfaces occlusales de chaque dent. Chaque dent était numérotée selon la classification internationale. On notait si la surface occlusale était traversée par des artéfacts métalliques (1) ou non (0). Pour les sujets portant du matériel métallique, nous avons compté le nombre de surfaces occlusales traversées par un artéfact. Pour chaque dent, la fréquence de ces artéfacts était rapportée à l'ensemble des patients.
- adaptation de guides occlusaux et condyliens modélisés et imprimés selon la méthodologie décrite au chapitre 2.4.3 (*figure 65*) :

- les ailettes latérales étaient placées afin de vérifier leur parfaite adaptation anatomique aux surfaces osseuses.
- le guide occlusal imprimé était placé au niveau des arcades dentaires supérieure et inférieure (intra-buccal du patient et de ses moulages en plâtre) afin d'évaluer l'engrènement et la stabilité.
- le guide total était assemblé pour vérifier son adaptation complète à la mandibule.

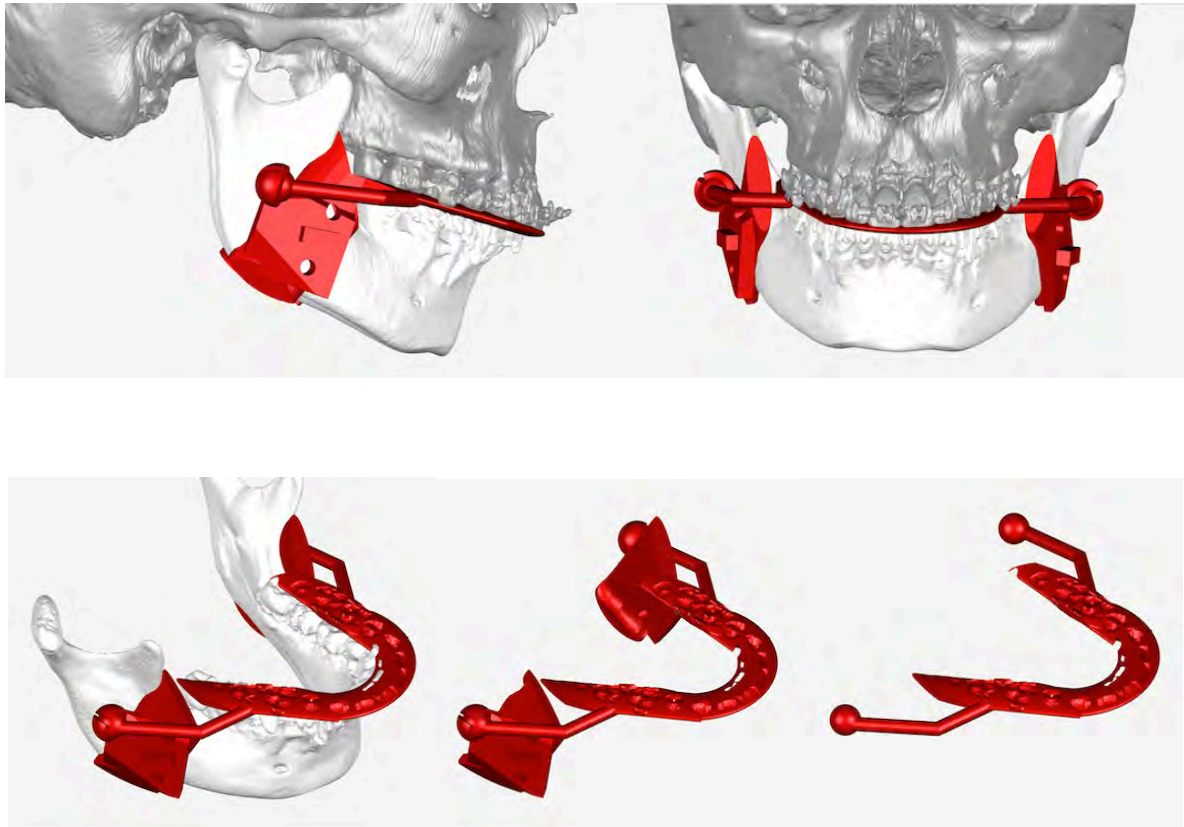


Figure 65 : design du guide OCPDs en position initiale.

## 2.2.2 RESULTATS

### 2.2.2.1 Présence d'artéfacts métalliques au niveau des surfaces occlusales

Dans la population étudiée seuls 7 individus portaient du matériel métallique. Les résultats sont présentés sur les tableaux suivants.

	18	17	16	15	14	13	12	11	21	22	23	24	25	26	27	28	Tot
P2	0	0	0	-	0	0	0	0	0	0	0	0	-	0	0	0	0
P3	0	1	1	-	0	0	0	0	0	0	0	0	-	1	1	0	4
P4	-	0	0	0	0	0	0	0	0	0	0	0	0	0	0	-	0
P5	0	0	0	-	0	0	0	0	0	0	0	0	-	0	0	0	0
P6	-	1	1	-	0	0	0	0	0	0	0	1	-	1	1	-	5
P7	-	1	1	1	0	0	0	0	0	0	0	0	1	1	1	-	6
P8	-	1	-	0	0	0	0	0	0	0	0	1	1	1	1	-	5
%P2 à P8	<b>0</b>	<b>57%</b>	<b>50%</b>	<b>33%</b>	<b>0</b>	<b>0</b>	<b>0</b>	<b>0</b>	<b>0</b>	<b>0</b>	<b>0</b>	<b>28%</b>	<b>66%</b>	<b>57%</b>	<b>57%</b>	<b>0</b>	

**Tableau 1 : présence d'artéfacts métalliques traversant (1) ou non (0) la surface occlusale de chaque dent maxillaire. Ces artéfacts sont plus souvent situés au niveau des dents postérieures. L'absence de chiffre témoigne d'une absence de dent.**

	48	47	46	45	44	43	42	41	31	32	33	34	35	36	37	38	Tot
P2	0	0	0	-	0	0	0	0	0	0	0	0	-	0	0	0	0
P3	-	0	1	1	0	0	0	0	0	0	0	0	1	1	0	-	4
P4	-	0	0	0	0	0	0	0	0	0	0	0	0	0	0	-	0
P5	1	1	1	-	0	0	0	0	0	0	0	1	-	1	1	1	7
P6	-	1	1	-	1	0	0	0	0	0	0	1	-	1	1	-	6
P7	-	1	-	0	0	0	0	0	0	0	0	0	0	-	1	-	2
P8	-	1	1	1	0	0	0	0	0	0	0	1	1	1	1	-	7
%P2 à P8	<b>50%</b>	<b>57%</b>	<b>66%</b>	<b>50%</b>	<b>14%</b>	<b>0</b>	<b>0</b>	<b>0</b>	<b>0</b>	<b>0</b>	<b>0</b>	<b>42%</b>	<b>50%</b>	<b>66%</b>	<b>57%</b>	<b>50%</b>	

**Tableau 2 : présence d'artéfacts métalliques traversant (1) ou non (0) la surface occlusale de chaque dent mandibulaire. Ces artéfacts sont plus souvent situés au niveau des dents postérieures.**

En présence de dispositifs métalliques, des artéfacts étaient retrouvés principalement dans les secteurs molaires. Plus précisément nous avons pu constater que les artéfacts les plus importants étaient dus aux bagues métalliques autour des couronnes dentaires et plus encore, aux tubes de forces extra-orales que peuvent porter ces bagues des molaires (P3, P6 à 9), aux amalgames (P3) et aux matériaux métalliques de reconstruction dentaire (P6 et P8). (figure 68 à 69).

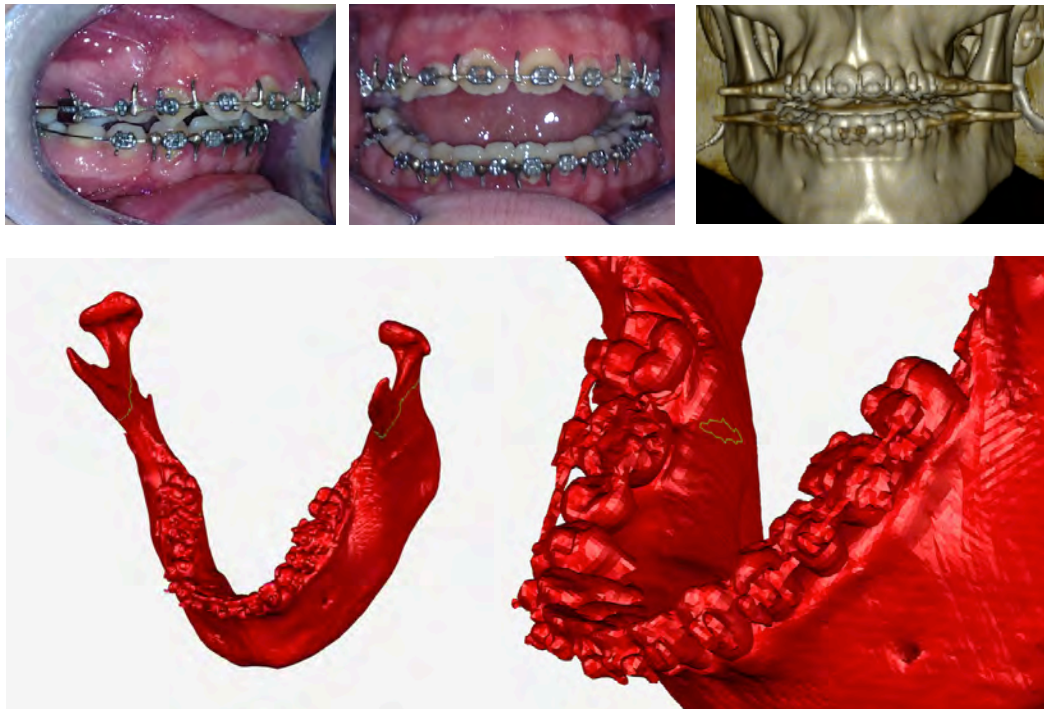


Figure 66 : P3 crochets soudés et bagues métalliques molaires maxillaires, tubes de forces extra-orales 16 et 26 et amalgame métallique sur 46. On observait des artéfacts au niveau des surfaces occlusales des 35, 36, 45, 46.

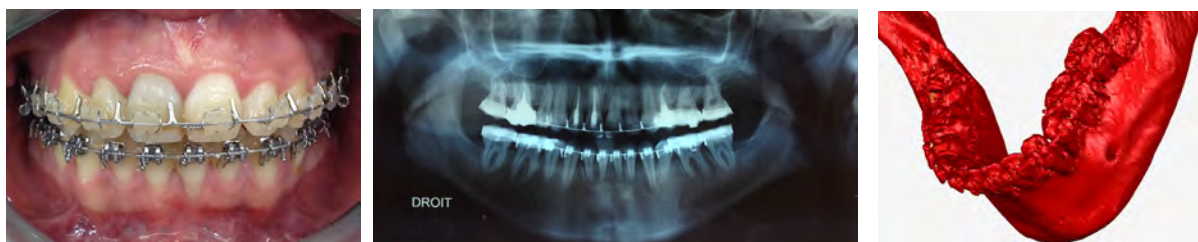
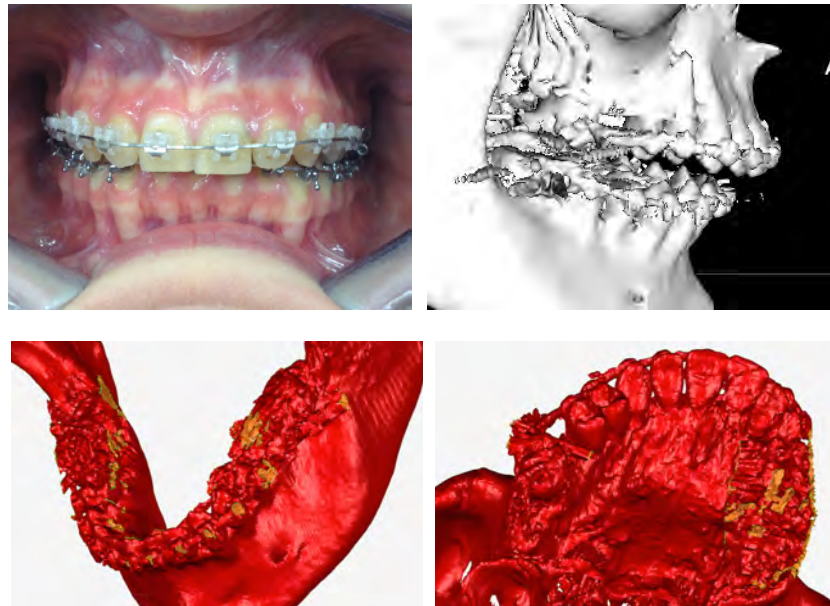
Figure 67 : P6 brackets céramiques maxillaires + bagues métal toutes les molaires, tubes de forces extra-orales métalliques 16 26, crochets soudés, *inlay core* 11 12 16 26. Sur les maillages on observait des artéfacts au niveau des surfaces occlusales des 34, 35, 36, 44, 45, 46.




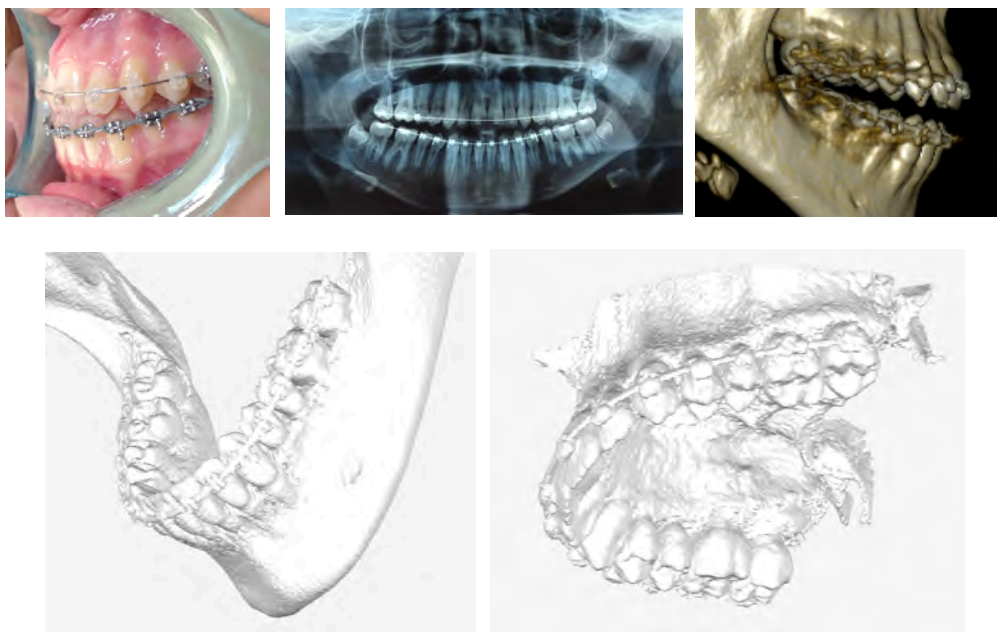
Figure 68 : P7 brackets céramiques maxillaires + bagues métal 17, 27, 37, 47, tubes de forces extra-orales métalliques 17 27, crochets soudés. On observait des artéfacts au niveau des surfaces occlusales des 15, 16, 17, 25, 26, 27.



**Figure 69 : P8 brackets céramiques maxillaires + bagues sur métal toutes les molaires, tubes de forces extra-orales métalliques 16 26, pas de crochets chirurgicaux. Sur les maillages on observait des artéfacts au niveau des surfaces occlusales des 17, 24, 25, 26, 27, 35, 36, 37 44, 45, 46, 47.**

Nous ne retrouvons aucun artéfact au niveau des surfaces occlusales incisives et canines pour tous les patients (P3 à P8), que les brackets d'orthodontie soient en métal ou en céramique.

Le meilleur résultat correspond au patient P4 (*figure 70*) qui ne présente aucun artéfact maxillaire ni mandibulaire. Ce patient ne portait ni bague, ni tube, ni reconstitution dentaire. Les crochets d'orthodontie ont été mis en place après le scanner. L'arc d'orthodontie, à distance des surfaces occlusales, n'entraînait pas d'artéfacts dans la zone occlusale.



**Figure 70 : P4 brackets céramiques et métalliques, tubes collés, pas de crochets chirurgicaux, pas de bagues ou reconstructions dentaires, pas de tubes de forces extra-orales. Pas d'artéfacts observé sur les maillages.**



On constate également que lorsque les bagues sont positionnées à distance de la surface occlusale, les artéfacts occasionnés ne traversent pas ces surfaces (P2 mandibulaire) (figure 71). Lorsqu'elles sont au niveau des surfaces occlusales, ces artéfacts y sont très importants (P5 mandibulaire).

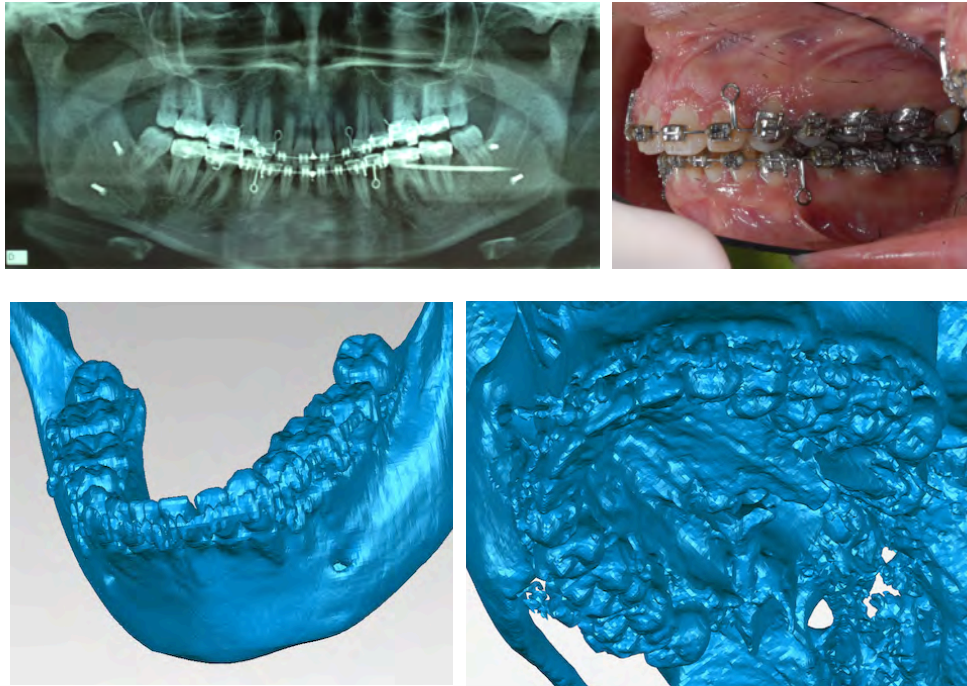


Figure 71 : P2 brackets métalliques et bagues sur les molaires avec tubes. On constate peu d'artéfacts passant par les surfaces occlusales ce qui peut être expliqué par le positionnement plus éloigné des bagues par rapport à ses surfaces, l'.

### 2.2.2.2 Engrènement des objets imprimés et des surfaces anatomiques correspondantes

En raison d'artéfacts trop importants chez le patient 8, la fabrication du guide a été réalisée à partir du maillage issu des moulages dentaires. Ce patient a donc été exclu de l'analyse.

Dans tous les cas, le guide occlusal imprimé présentait un engrènement total et stable avec les surfaces occlusales maxillaires et mandibulaires correspondantes (figure 72).

En présence d'artéfacts l'engrènement était moins précis (intra-buccal et plâtre). C'est à dire qu'il existait un espace entre la surface occlusale et le guide. Cet espace était du à l'artéfact lors de la réalisation de l'opération booléenne réalisée pour modéliser le guide.

En l'absence d'artéfacts, métalliques sur les surfaces occlusales, l'engrènement intra-buccal était soit comparable, soit meilleur que l'engrènement sur les moulages en plâtre.

L'adaptation des ailettes était totale ; leur stabilité était meilleure lorsque le retour à leurs extrémités était plus important (figure 73).

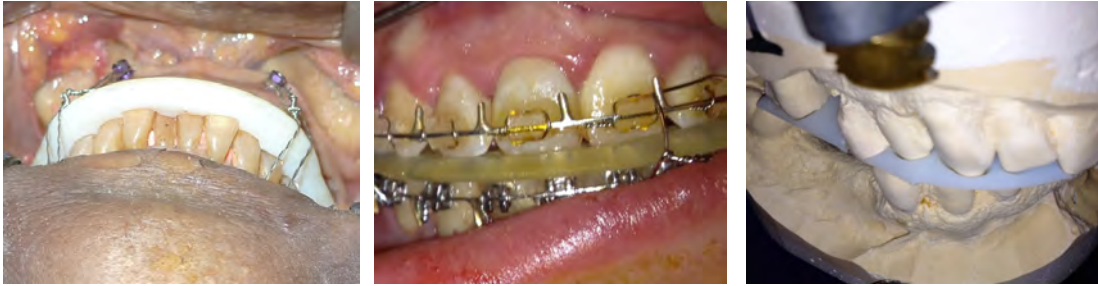

Figure 72 : exemples d'engrètements de guides occlusaux imprimés. On constate qu'in-vivo l'engrènement est parfait. La précision est moins bonne avec le moulage en plâtre.

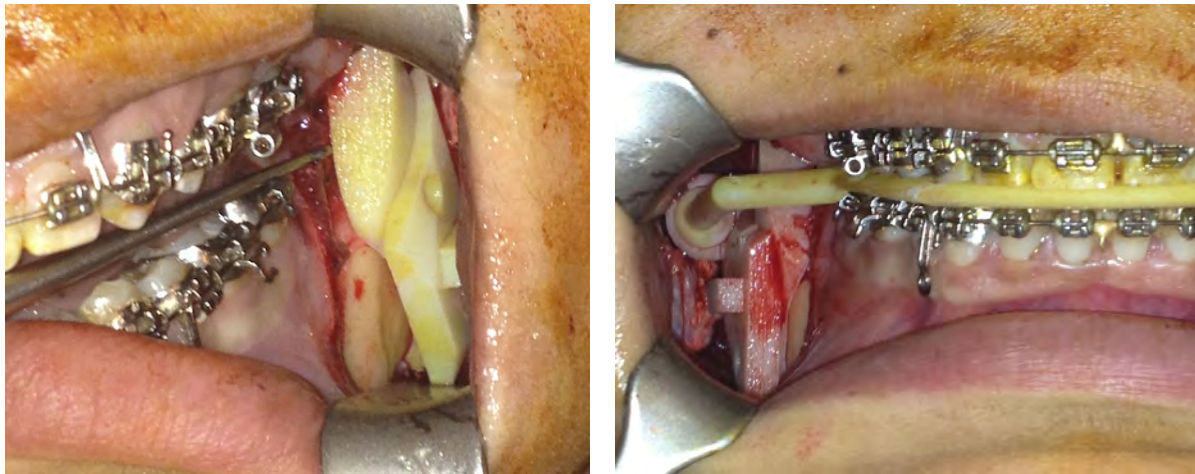


Figure 73 : adaptation anatomique parfaite de l'ailette à la surface osseuse de l'angle mandibulaire (à gauche) et de l'OCPD (à droite).

### 2.2.3 DISCUSSION

L'acquisition CT-Scanographique présentée permet d'obtenir, grâce à l'extraction de surface, un maillage des structures crânio-faciales et dentaires satisfaisant pour la réalisation de guides occlusaux précis et stables. Deux problèmes se posent : l'irradiation due au CT-scanner et les artéfacts métalliques.

#### 2.2.3.1 CT-scan ou CB-CT ?

L'exposition aux rayons X entre dans l'évaluation d'un rapport bénéfice/risque pour l'indication d'un examen d'imagerie en pratique clinique. Il n'existe pas de consensus concernant ce rapport lors de l'utilisation du TDM en pré et post opératoire d'une OSBM. Cet examen est réalisé en routine par certains pour vérifier par exemple la position du nerf alvéolaire inférieur dans l'os mandibulaire.

Dans les années 90 s'est développée la tomographie volumétrique de la face (*cone beam computerized tomography* ou CB-CT) (Jaime Gateno, Xia, Teichgraeber, and Rosen 2003). Son principal avantage est sa faible irradiation (Wörtche et al. 2006; Ziegler et al. 2002) par rapport au scanner traditionnel, tout en permettant d'obtenir des acquisitions tridimensionnelles complètes du squelette maxillo-facial complet ou limitées à certaines parties, notamment dento-alvéolaires.

Le CB-CT fonctionne différemment du scanner traditionnel. Dans ce dernier le faisceau est mince, réalisant plusieurs coupes qui se superposent (chapitre 1.5.2.1). Dans un CB-CT le faisceau, ouvert et conique, balaye l'ensemble du volume en une seule rotation (180 à 360°). Un ordinateur réalise la reconstruction volumique.

Selon l'HAS « la précision et la fiabilité des mesures linéaires sont suffisantes pour recourir à son utilisation (CB-CT) dans la sphère dento-maxillo-faciale » (Haute Autorité de Santé 2009). Cet examen permet, selon les modèles, une acquisition large champ, de l'angle cervico-mentonnier au sinus frontal. Mais le CB-CT ne permet pas une bonne visualisation de certaines structures anatomiques : tissus mous périphériques, condyles, rebords orbitaires (Zinser et al. 2013). En réalité, les doses délivrées peuvent varier selon le volume exposé de 1,5 à 12 par rapport au scanner et aussi selon la taille du champ étudié. Plus le champ est grand plus la dose est élevée. Certains appareils programmés en haute résolution et champ maximal délivrent des doses proches des CT-Scanners.

Certains auteurs utilisent le CB-CT pour réaliser l'acquisition de modèle 3D permettant la planification d'une ostéotomie du fait de sa faible irradiation (Metzger et al. 2008; Wörtche et al. 2006; Ziegler et al. 2002; Macchi et al. 2006; Tucker et al. 2010; L. H. C. Cevidanes et al. 2010; Paniagua et al. 2011; Alhadidi et al. 2012; Alhadidi et al. 2012; L. H. S. Cevidanes et al. 2011). Mais nous n'avons pas retrouvé d'étude comparative entre CT-Scanner et CB-CT (haute résolution et grand champ) dans la littérature concernant l'irradiation du patient et la qualité des surfaces osseuses, notamment condyliennes.

Swennen, qui réalise ses acquisitions à l'aide d'une CB-CT haute résolution et grand champ mais qui n'évalue ni l'irradiation ni la densité osseuse, argue d'un intérêt supplémentaire du CB-CT concernant les tissus mous. Ces derniers peuvent être concernés par la planification virtuelle. L'acquisition en position assise permise par le CB-CT éviterait les déformations dues au décubitus dorsal (Swennen et al. 2009).

### 2.2.3.2 Problématique des artéfacts métalliques

Le second problème de cette méthode est la présence des artéfacts métalliques au niveau des surfaces occlusales. Ces artéfacts métalliques sont en rapport avec le matériel orthodontique et le matériel de reconstitution dentaire.

Certains ont proposé de travailler sur des méthodes de segmentation volumique (*volume based method*) semi-automatiques et de supprimer manuellement les artéfacts métalliques (L. H. C. Cevidanes et al. 2010). Des logiciels en *open access* comme ITK-SNAP<sup>46</sup> (Yushkevich et al. 2006)

---

<sup>46</sup> <http://www.itksnap.org/pmwiki/pmwiki.php>

permettent de réaliser des segmentations plus ou moins automatiques néanmoins la suppression des artéfacts doit se faire manuellement. Paniagua précise que la plupart des méthodes de segmentation automatique proposées par les logiciels dédiés à la chirurgie orthognathique sont insuffisantes pour la segmentation du condyle et de la branche mandibulaire (Paniagua et al. 2011). Nous avons choisi de travailler sur un maillage surfacique obtenu par extraction de surface (*surface based method*) car ce maillage est composé de triangles très précis pour des agrandissements très importants. Ceci qui était fondamental pour la production de guides anatomiques moulés sur la surface des os ou des dents. La plupart des logiciels dédiés à la chirurgie maxillo-faciale utilisent cette méthode. Certains comme Voxim® (IVS Solutions AG, Chemnitz, Germany) emploient une méthode de segmentation volumique. Cette dernière permet une visualisation en 3D ou en coupes mais les limites entre les différents tissus sont parfois difficiles à établir. De plus, les ostéotomies virtuelles sont plus difficiles à réaliser.

Dans la littérature des années 90 sont décrites des méthodes de remplacement des dents issues d'une acquisition tomодensitométrique par le moulage en plâtre (Kärcher 1992; Santler 1998; Santler 2000; Terai et al. 1999). Dirksen a été le premier à décrire une méthode de remplacement d'un maillage dentaire issu de l'acquisition tomодensitométrique par un maillage issu d'une acquisition surfacique de moulages en plâtre (Dirksen et al. 1999). Pour obtenir ce dernier, l'acquisition peut être réalisée par CT-Scanner et extraction de surface, ou bien par un scanner de surface comme nous l'avons réalisé pour P8. Cette méthode a pour avantage d'éliminer les artéfacts métalliques mais pour inconvénient de reporter les éventuelles imprécisions ou erreurs des moulages en plâtre. Pour Gateno, l'utilisation de moulages en plâtres, trop imprécis, n'est pas souhaitable pour planifier des ostéotomies (Jaime Gateno, Xia, Teichgraeber, and Rosen 2003). Comme d'autres auteurs (Aboul-Hosn Centenero and Hernández-Alfaro 2012; Hernández-Alfaro and Guijarro-Martínez 2013), nous pensons que les modèles en plâtre doivent être éliminés au maximum pour deux raisons : leur production chronophage et leur relative imprécision.

D'autres auteurs ont cherché à éliminer les artéfacts en remplaçant le maillage dentaire sans utiliser de moulages en plâtre. Gateno et al. ont été les premiers à reporter les informations dentaires à partir de négatifs de la denture du patient (Jaime Gateno, Xia, Teichgraeber, and Rosen 2003). Un scanner de surface dentaire intra-buccal permet d'obtenir un maillage précis des surfaces dentaires sans artéfact et ne nécessitant pas de moulages en plâtre (Zinser et al. 2012; Hernández-Alfaro and Guijarro-Martínez 2013). Cette méthode nous semble la plus séduisante mais nécessite de disposer d'un scanner de surface intra-buccal, ce qui n'était pas notre cas. Cette méthode présente comme principaux inconvénients son coût, sa lenteur d'acquisition (10 à 20 minutes, mais de plus en plus rapide) (Hernández-Alfaro and Guijarro-Martínez 2013), la difficulté de recalage des maillages.

Pour reconstituer des maillages précis de la mandibule et de la crânio-face deux solutions sont donc envisageables :

- acquisition directe : le dispositif d'acquisition doit permettre de reconstruire le maillage avec une bonne précision des structures osseuses (dont les ATM) et dentaires. Il s'agit de notre méthode, dont les artéfacts sont la limite.

- acquisition double : une acquisition surfacique de la denture est réalisé permettant de remplacer le maillage dentaire issu du scanner. Cette acquisition peut se faire à partir de moulages en plâtre (imprécis), d'empreintes dentaires en alginate ou encore de la denture du patient par scanner intra-oral.

Pour ces trois dernières méthodes, il est nécessaire de recalibrer le maillage obtenu avec le maillage issu de l'acquisition CT. Souvent, la méthode de recalage n'est pas précisée dans la littérature (Zinser et al. 2012). Ce recalage peut être manuel, semi-automatique ou au mieux automatique à l'aide d'algorithmes spécifiques. La présence d'artéfacts métalliques peut donc aussi être une limite au recalage.

Pour contourner l'existence d'artéfacts métalliques passant par les surfaces occlusales et empêchant un recalage direct, la méthode de Swennen pourrait être utilisée. Celui-ci propose un recalage semi-automatique à l'aide de 5 à 7 points repérables fixés sur une gouttière occlusale dans laquelle le patient mord pendant l'acquisition CB-CT (Swennen et al. 2009). Le détail de cette méthode sera décrit au chapitre (chapitre 2.2.3.2). Son principal avantage est la possibilité de recalage indépendant des surfaces occlusales.

Nous avons montré qu'il était possible de réaliser des guides occlusaux directement à partir du maillage dentaire issu de l'acquisition par CT-Scanner du squelette dento-facial du patient. Nous avons observé que les artéfacts métalliques étaient toujours situés dans les secteurs postérieurs. Les principaux dispositifs pourvoyeurs d'artéfacts sont les matériaux de reconstruction dentaires type *inlay-core*, les prothèses métalliques de couronnes ou encore les bagues orthodontiques (principalement lorsque leur limite supérieure est au même niveau que la surface occlusale). Il nous semble indispensable, en collaboration avec l'orthodontiste, d'éliminer au maximum le matériel métallique lors de l'acquisition. Au mieux, les brackets seront en céramique, les bagues et tubes à forces extra-orales éliminées, les crochets orthodontiques posés après l'acquisition et l'arc chirurgical retiré au moment du scanner. En réalité ces mesures ne sont pas toujours possibles pour des raisons techniques.

Nous pensons que le remplacement du maillage dentaire doit être réservé aux cas qui présenteraient des surfaces occlusales totalement inexploitable du fait des artéfacts. La méthode de Swennen est alors actuellement probablement la plus précise (Swennen et al. 2009).

En conclusion, la collaboration avec les orthodontistes est fondamentale afin de limiter les matériaux qui entraînent le plus de risque d'artéfacts (bagues, tubes, amalgames métalliques). Dans la majorité des cas une seule acquisition bouche ouverte sera suffisante pour permettre la planification et la production de guides occlusaux et osseux (chapitre 2.3). Il n'est à l'heure actuelle pas possible de préciser quel est le meilleur examen d'acquisition entre le CB-CT ou le CT-Scanner. Il semble que le CT-Scanner permette une acquisition de meilleure qualité et pour une irradiation peu différente. Le CB-CT serait plus intéressant en cas d'exploitation des tissus mous du fait de la position assise durant l'examen. Enfin, la segmentation ou l'extraction de surface doit être encore améliorée en terme de précision, d'automatisme et de rapidité.

## 2.3 PLANIFICATION CHIRURGICALE VIRTUELLE

### 2.3.1 MAILLAGES 3D DES CRANIO-FACES ET MANDIBULES EN POSITION INITIALE : METHODES - RESULTATS - DISCUSSION

Nous avons vu qu'à partir d'une acquisition par CT-Scanner, ou par CB-CT, une extraction de surface pouvait permettre de réaliser des guides chirurgicaux très précis sans utiliser de modèles en plâtre et à condition d'éliminer le maximum d'artéfacts métalliques.

Pour réaliser la planification virtuelle d'une ostéotomie mandibulaire en contrôlant la position du condyle, il fallait disposer d'un maillage en 3D de la crânio-face (contenant le maxillaire) et de la mandibule en position initiale respectant les critères précédemment définis (condyle centré et occlusion stable, chapitre 1.3.4) Plusieurs méthodes, comprenant différentes étapes, ont été utilisées.

L'objectif était d'obtenir un maillage en 3D de la crânio-face et de la mandibule en position initiale à partir d'une acquisition CT-Scanner, sans utiliser les moulages en plâtre.

#### 2.3.1.1 Séparation des maillages de la mandibule et de la crânio-face à partir d'une acquisition bouche fermée

Nous avons utilisé cette méthode dans un seul cas : notre premier cas (C1). L'acquisition était réalisée bouche fermée. Une extraction de surface était réalisée et le maillage obtenu présentait des points de contact entre la mandibule et la crânio-face au niveau de toutes les dents. Nous avons donc retiré manuellement, à l'aide du logiciel Geomagic® Studio®12, tous les points de contact afin d'obtenir les deux maillages « crânio-face » et « mandibule initiale » (figure 74). Cependant le retrait des points de contact, ayant entraîné des trous dans le maillage dentaire, ce dernier ne pouvait plus permettre de réaliser un guide occlusal. Nous avons donc remplacé ce maillage dentaire par un maillage issu d'une acquisition au scanner laser de surface des moulages dentaires du cadavre (figure 75)

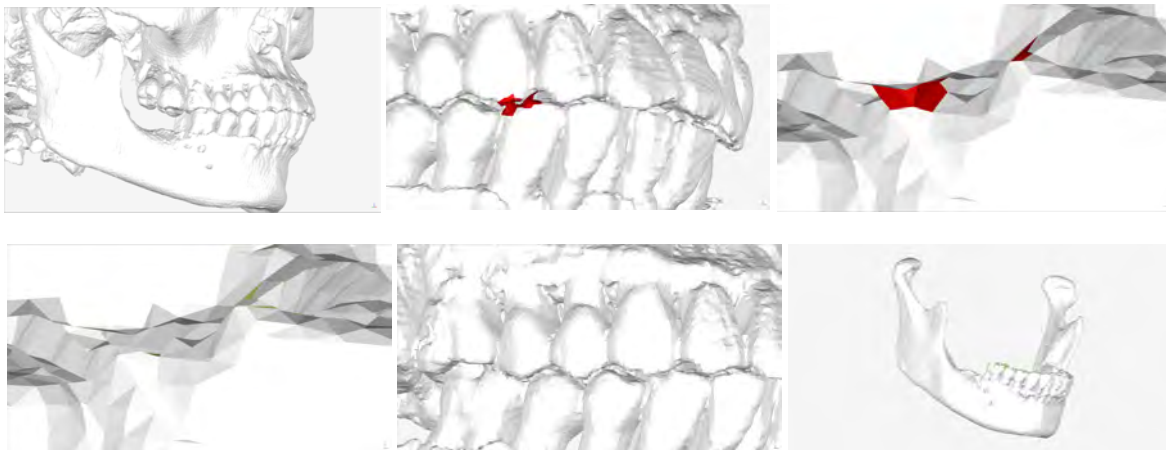


Figure 74 : maillage du squelette bouche fermée : contacts dentaires retirés manuellement

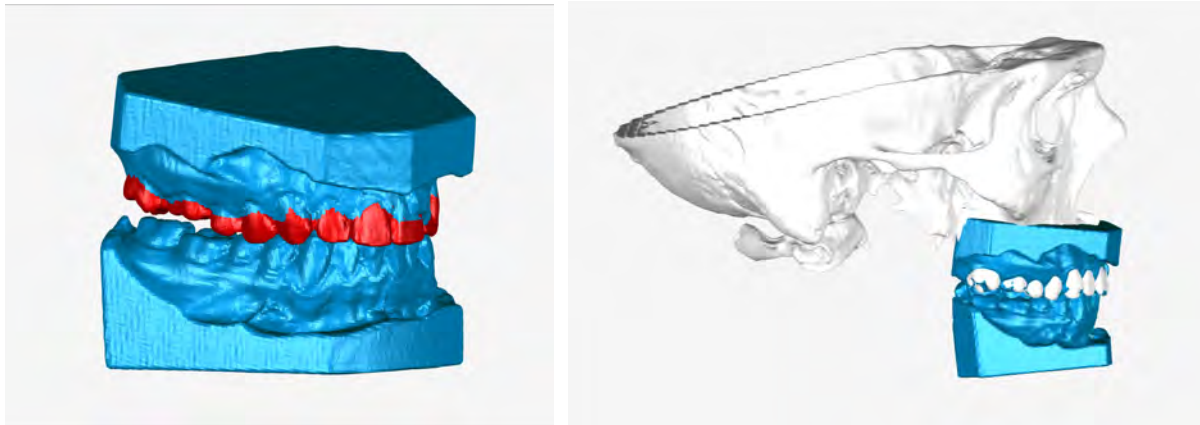


Figure 75 : à gauche, sélection des surfaces dentaires pour recalage automatique des maillages des moulages et du squelette. A droite, recalage.

### 2.3.1.2 Séparation des maillages « mandibule » et « crânioface » et placement en position initiale de la mandibule à partir d'une acquisition bouche ouverte

Pour éviter ces contacts dentaires, l'acquisition a été réalisée dans le reste de l'échantillon bouche ouverte. Les dents n'étant pas en contact la séparation du maillage mandibulaire pouvait se faire assez aisément, les points de contacts éventuels étant alors situés au niveau des ATM.

Cette séparation était réalisée à l'aide du logiciel Geomagic® Studio®12. Nous commençons par sélectionner un triangle dans le maillage mandibulaire puis étendons la sélection à tous les triangles de l'objet (figure 76). Lorsqu'il n'y avait pas de contact entre la mandibule et le reste du maillage, seul le maillage mandibulaire était sélectionné. Nous créons un nouvel objet correspondant à la sélection : « mandibule bouche ouverte ».

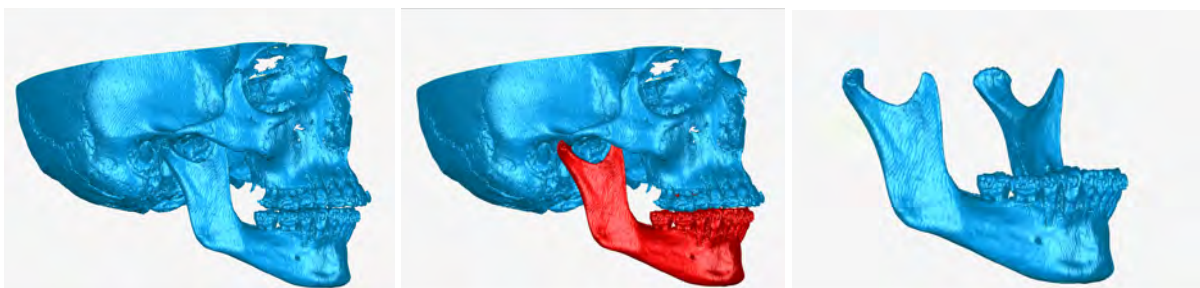


Figure 76 : sélection de la mandibule bouche ouverte et création de l'objet mandibule bouche ouverte.

Parfois, il existait des points de contact au niveau de l'ATM. Dans ce cas, les triangles du maillage perpendiculaires aux surfaces condyliennes et glénoïdes étaient supprimés manuellement. Cette opération était réalisée de manière bilatérale si nécessaire. Sans points de contact l'objet « mandibule bouche ouverte » pouvait alors être créé.

En inversant la sélection de l'objet mandibule on sélectionnait le reste du squelette et créait alors un nouvel objet « crânio-face » contenant le maxillaire (figure 77).

Nous obtenions ainsi deux objets indépendants : « mandibule bouche ouverte » et « crânio-face ».

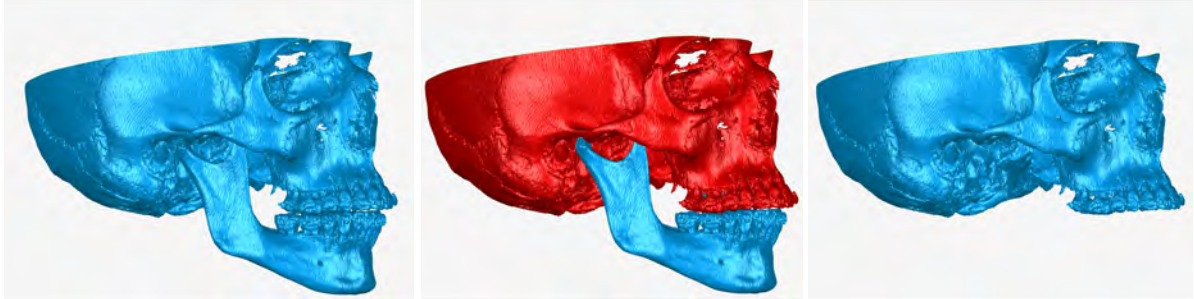


Figure 77 : sélection et création de l'objet et « crânio-face ».

Pour repositionner la mandibule, nous avons utilisé une gouttière occlusale en position de départ. Un cadavre (C2) a permis valider la méthode puis 8 patients ont été inclus après avoir donné leur consentement suite à une information éclairée pour la validation définitive.

Pour obtenir un maillage de l'occlusion de départ nous avons utilisé soit une gouttière en résine (N=4 : P1, P3, P4, P5), soit une cire occlusale (set-up wax) mordue par le patient (N=4 : C2, P2, P6, P7). Enfin dans 1 cas nous avons utilisé directement les moulages en plâtre (P8).

#### 2.3.1.2.1 Utilisation d'une gouttière résine en position de départ

Il s'agit de la méthode que nous avons utilisée au début de notre travail de thèse. Elle consistait à utiliser la gouttière occlusale en position initiale fabriquée par le prothésiste dentaire, comme celle utilisée dans la méthode classique (chapitre 1.4.2).

Nous réalisons une acquisition au scanner laser de surface de cette gouttière (Aquilon, Kreon Technology, Limoges, France). Pour améliorer au maximum l'acquisition, des pigments blancs étaient mélangés à la poudre lors de la fabrication de la résine et la gouttière obtenue n'était pas polie pour être le moins réfléchissante possible.

Le nuage de points obtenu était enregistré en format ASCII et reconstruit automatiquement en maillage 3D surfacique à l'aide du logiciel Geomagic® Studio®12 (figure 78). Le maillage obtenu était retravaillé pour ne garder que l'extrémité la plus distale des faces occlusales de l'arcade. On créait alors un nouvel objet « gouttière position initiale ».



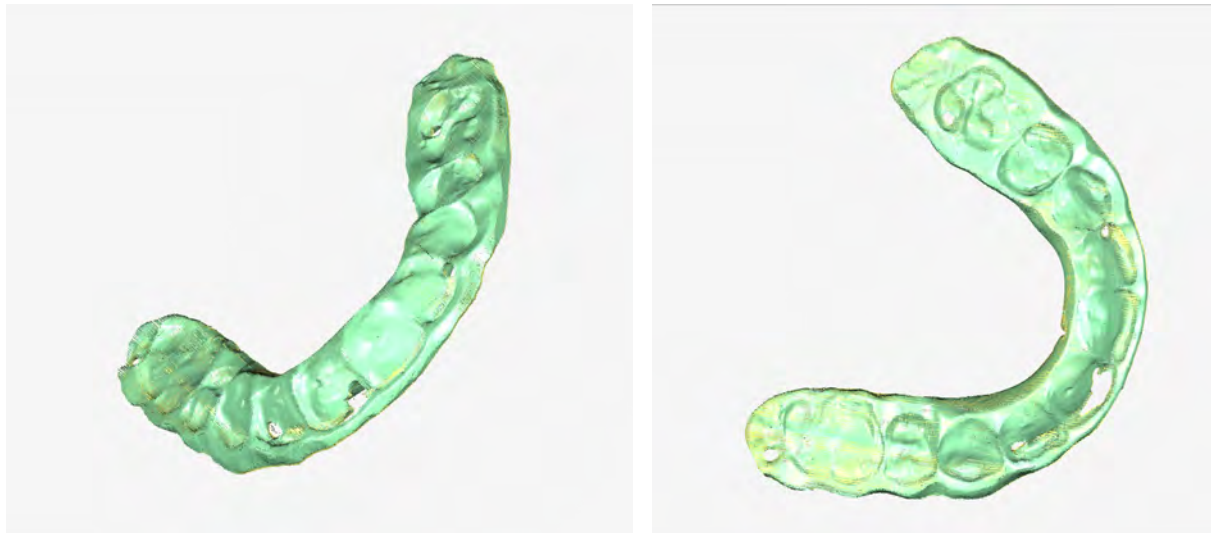

Figure 78 : nuage de point de la gouttière scannée (scanner laser de surface).

Le réalignement pouvait se faire de plusieurs façons. L'objet à réaligner était rapproché au maximum de sa nouvelle position manuellement. Quatre points anatomiques du maillage « gouttière position initiale » étaient réalignés semi-automatiquement sur 4 points dentaires concordants du maillage « crânio-face ». Ces points étaient le plus souvent les pointes canines et une cuspside molaire de chaque côté. Puis un recalage automatique permettait de rapprocher le plus possible les surfaces alignées. Les éventuels artéfacts au niveau des surfaces occlusales molaires entraînant des erreurs de recalage automatique, ont été désélectionnés du maillage lors du recalage. Enfin, lorsque le réalignement était automatique, l'étape d'alignement par 4 points n'était pas nécessaire.

Dans chaque cas, le maillage « crânio-face » restait fixe et le maillage « gouttière en position initiale » se déplaçait.

L'opération était répétée pour le maillage « mandibule bouche ouverte » (mobilisée) qui était recalé avec le maillage « gouttière en position initiale » (fixe) selon la même méthode. On obtenait alors un nouvel objet « mandibule initiale ».

#### 2.3.1.2.2 Utilisation d'une cire d'occlusion en position de départ

Afin d'éviter l'utilisation des moulages en plâtre, nous avons utilisé la cire occlusale mordue par le patient dans la position de départ. Pour le patient 2 un scanner de surface de la cire occlusale était réalisé et le repositionnement mandibulaire se faisait de manière automatique (figures 79 à 84).

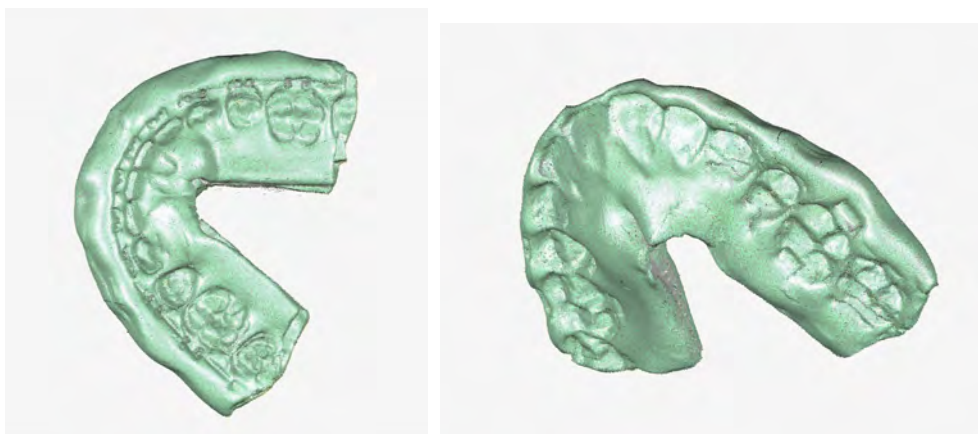


Figure 79 : acquisition par scanner laser de surface de la cire occlusale (nuage de point).




Figure 80 : P2, maillage du squelette bouche ouverte et de la cire occlusale en position initiale.

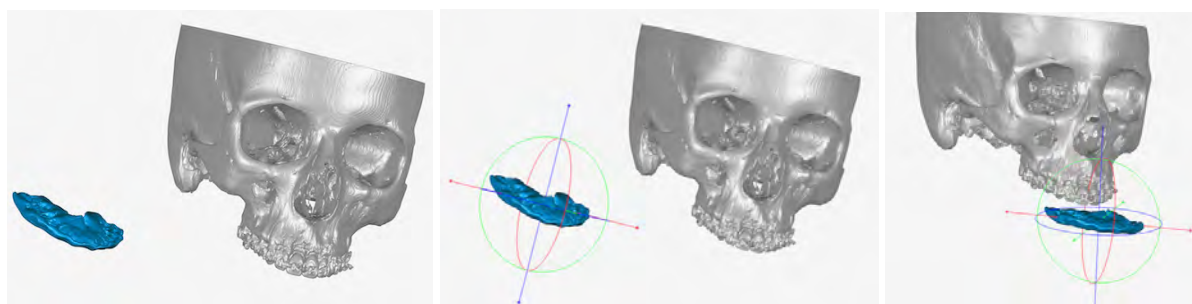


Figure 81 : rapprochement manuel de la cire vers le maxillaire fixe.

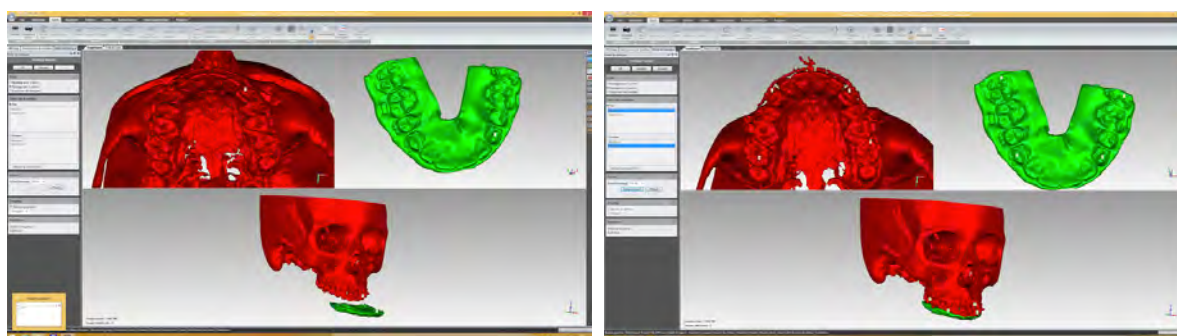


Figure 82 : réalignement automatique de la cire sur le maxillaire par l'algorithme ICP du logiciel Geomagic® Studio®12

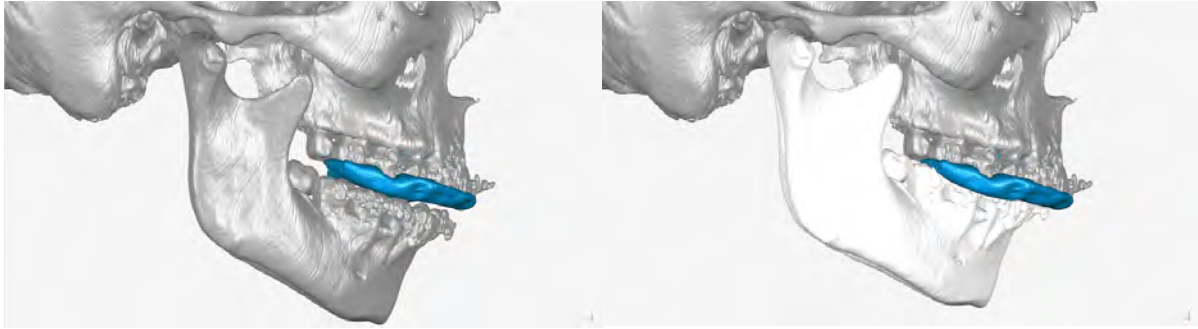


Figure 83 : réalignement de la mandibule « bouche ouverte » (gauche) sur la cire fixe en position « initiale » (droite).



Figure 84 : en gris « mandibule bouche ouverte » et en blanc « mandibule initiale ».

Pour C2, P6 et P7, afin d'éviter l'étape du scanner laser de surface, la cire occlusale était placée dans le champ d'acquisition du scanner, dans la lordose cervicale (figure 85). Une seule acquisition était donc réalisée pour le squelette du patient et la cire d'occlusion. Une extraction de surface était effectuée à partir de l'acquisition volumique de la cire d'occlusion (figure 86). Le maillage de cette cire d'occlusion permettait de déplacer le maillage « mandibule bouche ouverte » en position initiale et d'obtenir l'objet « mandibule initiale ».

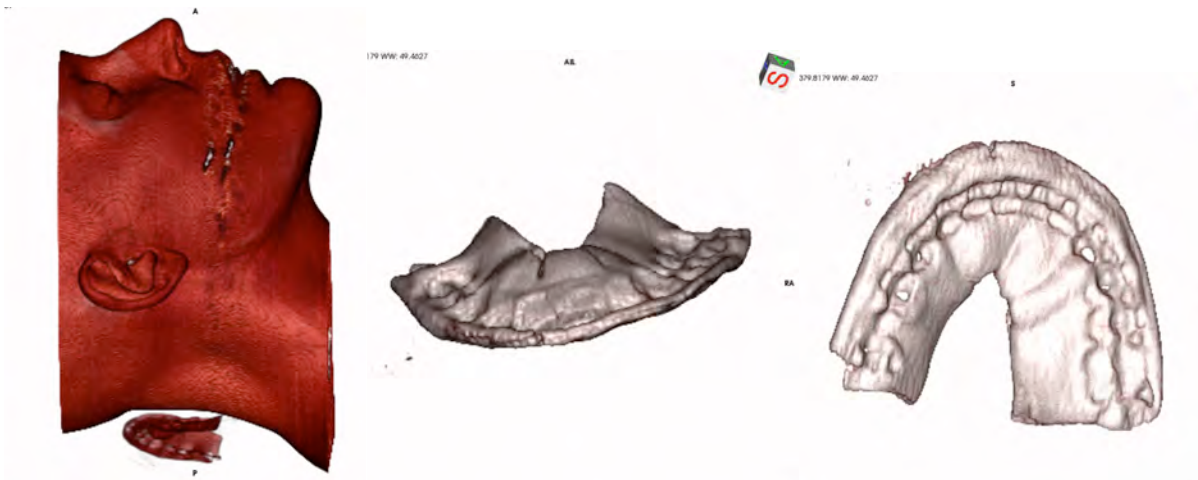


Figure 85 : acquisition volumique CT-Scanner et reconstruction 3D (OsiriX®) de la cire placée dans le champ du CT-Scanner derrière le cou du patient.

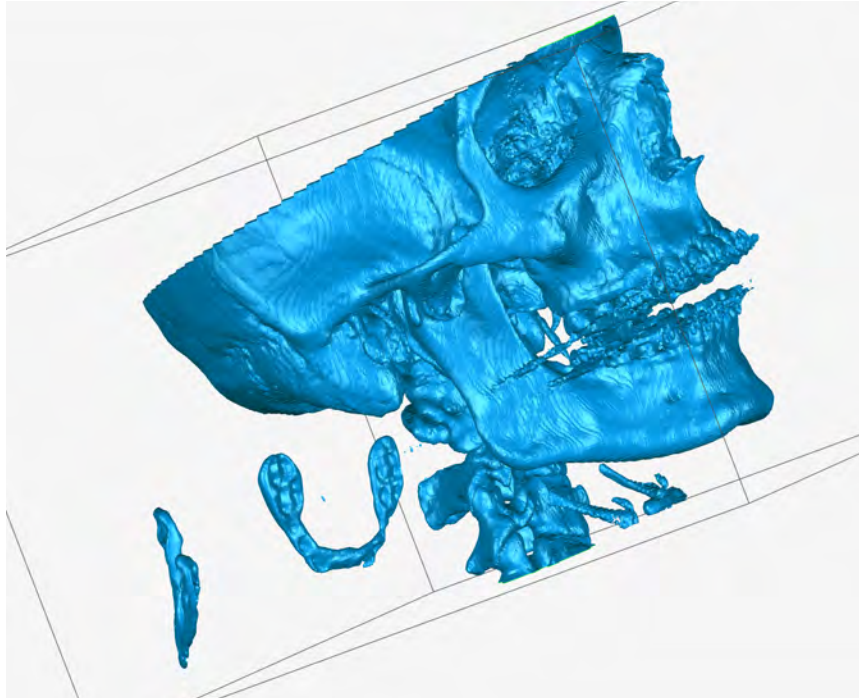


Figure 86 : extraction de surface du squelette et des guides (acquisition CT-Scanner).

### 2.3.1.2.3 Utilisation de modèles en plâtre

Dans 1 cas, la présence d'artéfacts métalliques était tellement importante dans les secteurs molaires (patient 8) que nous ne pouvions pas réaliser le recalage.

Nous avons alors réalisé un scanner laser surfacique des modèles en plâtre en position initiale et utilisé ces derniers (après transformation du nuage de point en maillage surfacique 3D) pour repositionner la mandibule. Pour ce patient nous avons également remplacé le maillage surfaces dentaires obtenues par acquisition tomodynamométrique par le maillage dentaire obtenu grâce à un scanner de surface des moulages dentaires (*figures 87 et 88*).




Figure 87 : maillage des moulages en plâtre issus de l'acquisition par scanner laser de surface.

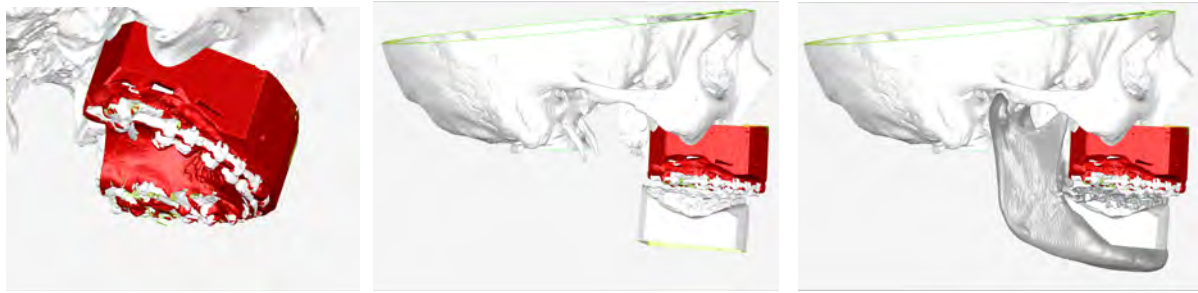


Figure 88 : de gauche à droite recalage du maillage du moulage maxillaire sur le squelette, recalage de la mandibule sur le maillage du moulage mandibulaire : la mandibule est replacée en position initiale.

### 2.3.1.3 Méthode d'évaluation

Deux vérifications étaient réalisées :

- la position de la tête condylienne du maillage « mandibule initiale » devait être centrée dans la cavité glénoïde.
- un guide occlusal était modélisé (chapitre 2.4.1) et imprimé (chapitre 2.4.2) pour être testé dans la bouche du patient. Si les arcades maxillaires et mandibulaires s'emboîtaient sans difficultés dans ce guide, lors de mouvements d'ouverture et fermeture buccale, alors nous pouvions valider la méthode de positionnement de la mandibule en position initiale.
- 

### 2.3.1.3 Résultats

Quelle que soit la méthode de positionnement de la mandibule en position initiale, nous avons observé dans tous les cas une position centrée du condyle mandibulaire dans la cavité glénoïde.

Dans chaque cas, le guide occlusal de position initiale modélisé et imprimé à partir des maillages « crânio-face » et « mandibule initiale » s'emboîtait parfaitement sur le patient ou le cadavre (chapitre 2.2.2.2).

### 2.3.1.4 Discussion

A partir d'une même acquisition tomodensitométrique de l'extrémité céphalique bouche ouverte et d'une cire occlusale en position de départ, la méthode proposée permettait de repositionner le maillage 3D de la mandibule du patient en position initiale par rapport au reste du squelette facial. Cette méthode s'affranchissait totalement des moulages en plâtre et de leurs éventuelles imprécisions.

L'obtention de deux maillages 3D de la « mandibule en position initiale » et de la « crânio-face » est un préalable indispensable à toute céphalométrie et planification virtuelle 3D de chirurgie orthognathique (L. H. C. Cevidanes et al. 2010). La plupart des logiciels du marché permettent une « segmentation » automatique des structures d'intérêt comme la mandibule et le maxillaire. Il est très difficile de réaliser une segmentation ou une extraction de surface entre les surfaces occlusales mandibulaire et maxillaire lorsque la bouche est fermée (Dai et al. 2012). La séparation des surfaces occlusales entraîne des dommages à la surface des dents. Deux solutions existent (chapitre 2.2.3.2) :

- remplacer les surfaces occlusales sur un maillage issu d'une acquisition bouche fermée en position initiale. L'idéal serait d'utiliser un scanner de surface intra-oral pour éviter d'utiliser des moulages en plâtre. C'est la solution de choix lorsque l'acquisition est réalisée par un CB-CT (solution idéale pour la planification des tissus mous).
- repositionner le maillage de la mandibule issu d'une acquisition bouche ouverte en position initiale.

La cinétique temporo-mandibulaire est connue et associe des mouvements de rotation et de translation. Lors de l'ouverture buccale, les mouvements ne sont pas toujours symétriques dans les deux ATM. Par exemple, l'ouverture buccale peut être latéro-déviée ce qui est particulièrement vrai dans les asymétries mandibulaires. Le repositionnement du condyle ne peut donc pas se faire par une simple rotation autour de l'axe bi condylien (*figure 90*) (Dai et al. 2012). De plus il n'est pas possible de l'anticiper à la lumière de la littérature, puisque la proportion entre translation et rotation est très variable selon les individus (Coutant et al. 2008). Ce repositionnement initial du condyle ne peut absolument pas être réalisé manuellement. Une mauvaise position initiale de la mandibule entraînerait une erreur lors de la planification virtuelle, du calcul des mouvements et éventuellement de l'analyse céphalométrique 3D, ce qui pourrait conduire à une malocclusion post-opératoire immédiate.

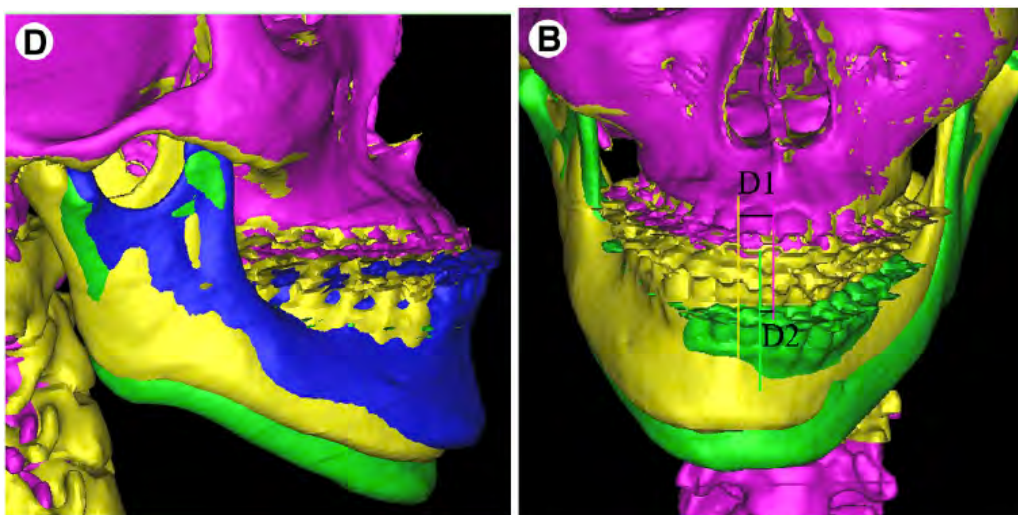


Figure 89 : à gauche, la mandibule jaune est en bouche fermée, en vert en bouche ouverte et en bleu lorsque la fermeture est faite selon l'axe bi condylien. A droite, en ouverture buccale, on voit le décalage des milieux inter-incisifs : ouverture asymétrique.<sup>47</sup>

<sup>47</sup> (Dai et al. 2012)

Il existe très peu de publications concernant le repositionnement d'une mandibule de la position d'ouverture buccale à la position d'occlusion centrée. Seul Dai a décrit une méthode (Dai et al. 2012). Celle-ci consiste à réaliser un CT-Scanner de surface de moulages dentaires en position initiale. A partir de cette acquisition CT une extraction de surface automatique permet d'obtenir un maillage 3D. Ce maillage est réaligné d'abord avec celui des dents maxillaires (fixes) puis le maillage des dents mandibulaires est réaligné à son tour replaçant la mandibule dans sa position initiale (figures 92 et 93).

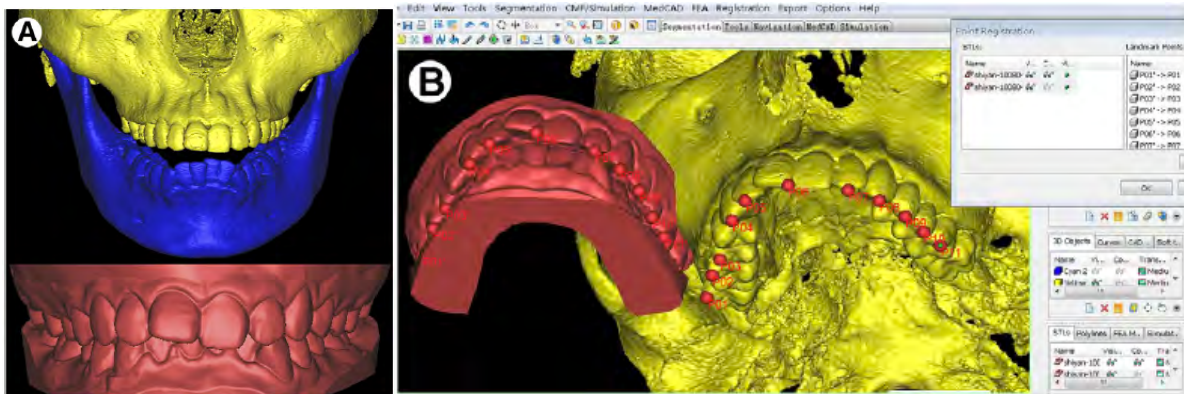


Figure 90 : maillages du squelette (acquisition CT-Scanner) et de l'occlusion initiale (scanner surfacique) à gauche. A droite, réalignement semi-automatique des dents maxillaires par 5 points (Mimics software 10.1, Materialize)<sup>48</sup>

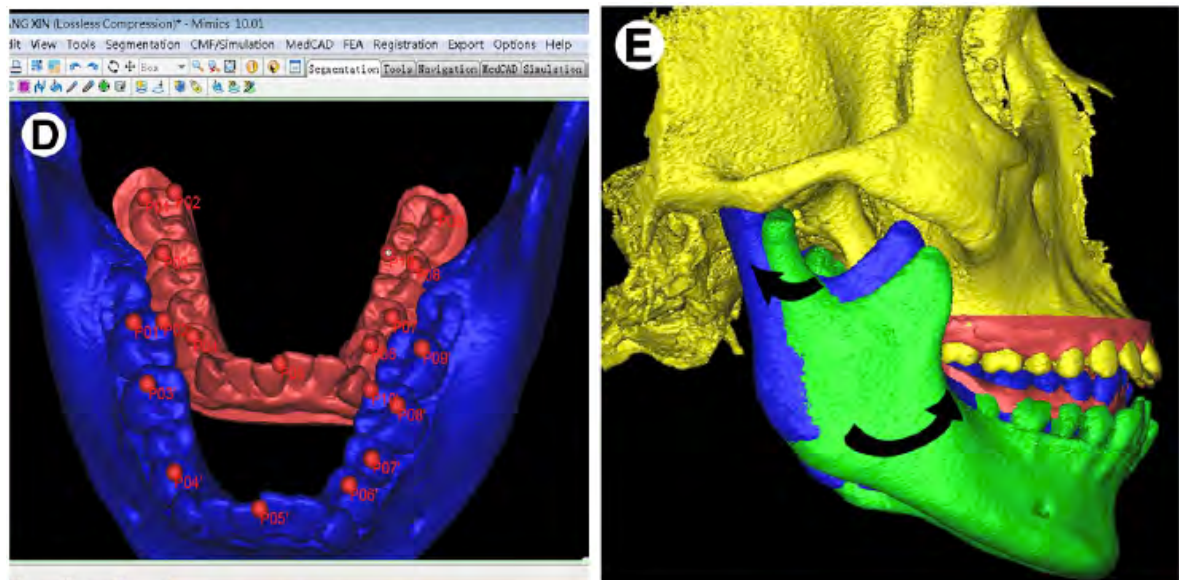


Figure 91 : réalignement des dents mandibulaires à gauche. A droite, on voit le mouvement de fermeture buccale en rotation et translation postérieure parfaitement comparable à nos résultats.<sup>49</sup>

<sup>48</sup> (Dai et al. 2012)

<sup>49</sup> ibid

Cette méthode présente l'inconvénient technique de devoir maintenir des moulages en position initiale pendant l'acquisition. Il faut donc que cette position soit stable pour éviter l'utilisation d'un guide ou de colle. C'est la méthode que nous avons utilisée pour le patient 8 qui présentait trop d'artéfacts métalliques. De plus cette méthode peut aussi permettre de remplacer les surfaces dentaires artéfactées par celles issues de l'acquisition par scanner de surface. Dans l'étude de Dai, le patient ne présente pas de matériel d'orthodontie, or on sait que les artéfacts métalliques peuvent entraîner des erreurs importantes de réalignement.

Swennen propose une méthode de réalignement semi-automatique à l'aide de 5 à 7 points repérables. Il a réalisé cette manipulation avec des moulages en plâtre (Swennen et al. 2007) ou avec des empreintes dentaires (Swennen et al. 2009). Nous préférons cette dernière méthode qui évite l'utilisation de moulages en plâtre même si les empreintes peuvent également être imprécises ou erronées. Il réalise l'acquisition du squelette du patient par CB-CT haute résolution (i)CAT™. Le patient mord dans une gouttière occlusale qui présente plusieurs marqueurs radio-opaques. Parallèlement, une autre acquisition CB-CT est réalisée à partir des empreintes du patient et de la même gouttière occlusale séparées (*figure 92*). Des modèles surfaciques de ces éléments sont obtenus (méthode non précisée) (*figure 93*). Puis un réalignement des deux maillages des surfaces dentaires maxillaires et mandibulaire issus des empreintes avec les surfaces occlusales du guide occlusal est réalisé. L'ensemble [surfaces dentaires maxillaire et mandibulaire et guide occlusal] est réaligné avec l'ensemble [squelette maxillo-mandibulaire et guide occlusal] via les points radio opaques du guide occlusal (*figure 94*). Ce troisième réalignement permet de remplacer les surfaces dentaires issues de l'acquisition du squelette par celles issues de l'acquisition des moulages ou des empreintes. Ces différents réalignements sont réalisés par un ICP dont on ne retrouve aucune référence. Par cet ICP ils ont pu mesurer l'écart entre la gouttière et les surfaces occlusales après le recalage afin d'évaluer la probabilité d'erreur aux 25, 50 et 90 èmes percentiles qui étaient respectivement de <0,22, <0,44 et <1,09mm.



**Figure 92 : à gauche la cire occlusale avec des marqueurs Radio opaques, à droite l'acquisition CB-CT des empreintes et du guide (Swennen et al. 2007).**



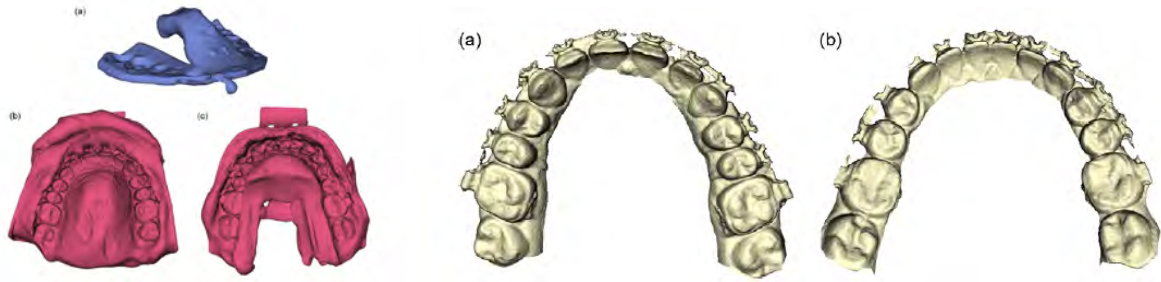


Figure 93 : maillages 3D à gauche, à droite négatifs des alginates (Swennen et al. 2007).

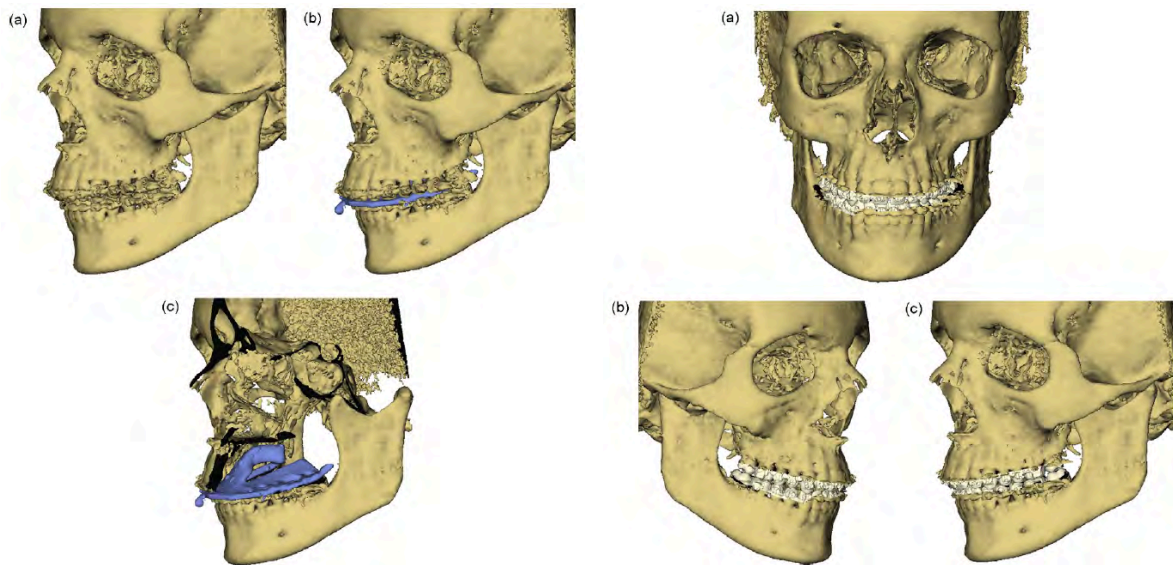


Figure 94 : à gauche, réalignement de la gouttière par les marqueurs radio opaques et donc indépendant des surfaces occlusales. A droite, le maillage final après remplacement des maillages dentaires issus de l'acquisition du squelette par ceux issus de l'acquisition des empreintes et réaligné grâce au guide occlusal (Swennen et al. 2007)

Cette méthode nécessite 3 réalignements contre 2 pour celle que nous avons utilisée mais aussi 2 acquisitions tomodensitométriques contre 1 seule. Néanmoins, ces réalignements sont indépendants des surfaces occlusales issues de l'acquisition du squelette. Nous pensons donc que cette méthode de réalignement est particulièrement intéressante en présence d'artéfacts métalliques importants au niveau des secteurs molaires (chapitre 2.2.3.2).

Nous n'avons pas retrouvé d'autres mesures de la précision d'un recalage de ce type dans la littérature.

En conclusion, lorsqu'il existe peu de risques d'artéfacts métalliques, une acquisition de l'extrémité céphalique bouche ouverte et de la cire occlusale (en position de départ), associée à 2 réalignements, suffit pour obtenir un maillage 3D des structures osseuses en position initiale. Cette méthode s'affranchit totalement des moulages en plâtre et de leurs éventuelles imprécisions.

Lorsqu'il existe un risque de nombreux artéfacts métalliques, la méthode de Swennen, plus chronophage, permet d'obtenir les maillages en s'affranchissant de ces artéfacts.

## 2.3.2 POSITIONNEMENT FINAL DES STRUCTURES OSSEUSES

### 2.3.2.1 Introduction

Le déplacement des bases osseuses peut se faire selon l'occlusion en cas d'ostéotomie mono-maxillaire ou lors du deuxième temps d'une ostéotomie bi-maxillaire. Dans la méthode classique les deux moulages dentaires maxillaire et mandibulaire sont affrontés manuellement pour coordonner les arcades idéalement, selon les critères donnés en amont (chapitre 1.1.1). Souvent tous les critères orthodontiques ne sont pas respectés en raison des contraintes techniques de préparation des arcades dentaires dans le cadre d'anomalies des structures osseuses. Le choix de l'occlusion finale est un compromis qui permettra à l'orthodontiste d'aboutir à la fin du traitement à une occlusion stable au plus proche des critères de normalité. Au minimum, lors du choix de l'occlusion finale, il est souhaitable d'obtenir une stabilité des arcades en « tripode » (appuis incisivo-canin et molaire postérieur), les canines doivent être en classe I, les milieux inter-incisifs maxillaire et mandibulaire concordants. C'est donc à la vue, au toucher (en fonction des contacts occlusaux ressentis) et en fonction de l'expérience, que l'occlusion finale est décidée. Actuellement, aucun logiciel de planification ne permet d'obtenir une occlusion finale aussi satisfaisante que celle obtenue avec la méthode classique. Les machines ne sont pas capables de reproduire ce savoir faire qui dépend de connaissances orthodontiques, chirurgicales et prothétiques.

Le déplacement des bases osseuses peut également se faire selon des mesures. Ces mesures peuvent provenir d'une analyse céphalométrique et de l'examen clinique. Elles sont déterminées dans les trois plans de l'espace. Ce type de déplacement interviendra pour le premier temps d'une ostéotomie bi-maxillaire ou temps intermédiaire. Ce temps est particulièrement important car il règle le résultat morphologique avant que le deuxième temps de l'ostéotomie bi-maxillaire ne règle le résultat occlusal. Ce déplacement intermédiaire peut être réalisé par planification virtuelle. Cette planification virtuelle est particulièrement intéressante car l'ensemble du squelette est visualisé, une céphalométrie 3D peut être utilisée. Certains logiciels permettent également de planifier les déplacements des tissus mous.

Nous avons choisi de ne pas décider des amplitudes des mouvements chirurgicaux par informatique pour plusieurs raisons :

- tout d'abord nous n'avions pas de méthode informatisée pour déterminer l'occlusion idéale.
- au début de notre travail, l'objectif était de reproduire virtuellement la chaîne méthodologique classique et de nous concentrer sur le contrôle de la position du condyle mandibulaire. Nous avons donc choisi d'utiliser la position occlusale déterminée par la méthode classique. Nous avons utilisé le guide occlusal fabriqué par le prothésiste pour repositionner la mandibule. Utiliser cette position permettait de rester comparable à la

méthode classique en ce qui concerne la position du condyle mandibulaire mais aussi d'avoir à disposition ces guides classiques également au bloc opératoire.

L'objectif de ce maillon était donc de proposer une méthode de simulation d'une ostéotomie mandibulaire et de reproduction du déplacement de la portion dentée planifiée par méthode classique. Enfin nous avons évalué si la simulation virtuelle permettait d'optimiser la planification concernant les mouvements des structures osseuses.

### 2.3.2.2 Matériel et méthode

Toutes les manipulations ont été réalisées à l'aide du logiciel Geomagic® Studio®12. Une OSBM virtuelle était réalisée à partir de l'objet « mandibule initiale ». Puis la portion dentée était mobilisée alors que les segments proximaux (condyles mandibulaires) restaient en position initiale.

#### 2.3.2.2.1 Ostéotomie mandibulaire virtuelle portion dentée

L'outil de coupe selon trois points permettait de réaliser les ostéotomies virtuelles par plan de section. Trois points étaient positionnés pour réaliser ce plan :

- point 1 : ligne oblique externe mandibulaire en arrière de la dernière molaire,
- point 2 : à l'intersection de l'axe du bord basilaire mandibulaire et d'une droite perpendiculaire à ce plan passant par le point 1,
- point 3 : immédiatement au-dessus du foramen mandibulaire.

Ces points étaient modifiés afin que le plan d'ostéotomie soit le plus ressemblant possible à celui réalisé au bloc opératoire. Une intersection de plan était réalisée (figure 95). La même manipulation était effectuée du côté opposé de manière à réaliser une OSBM (figure 96).

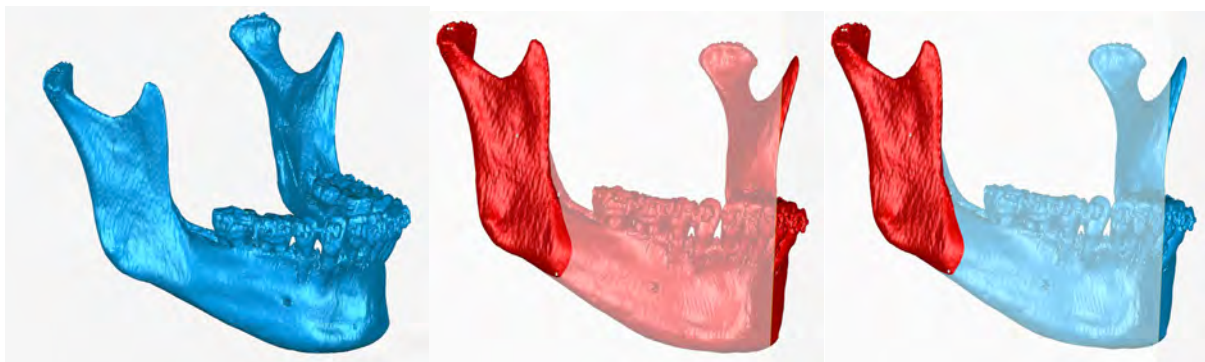


Figure 95 : placement des trois points et coupe de l'objet mandibule, intersection de plan mimant une ostéotomie sagittale de la branche mandibulaire droite (P6).

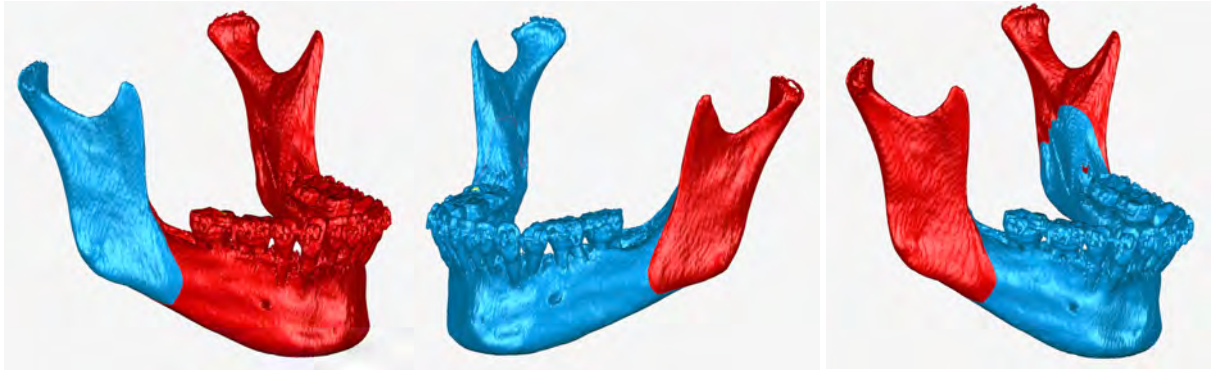


Figure 96 : ostéotomie controlatérale pour compléter l'OSBM virtuelle (P6).

Les deux segments proximaux étaient sélectionnés pour créer un nouvel objet « condyles initiaux ». Le segment distal denté constituait un nouvel objet « portion dentée » (figure 97).

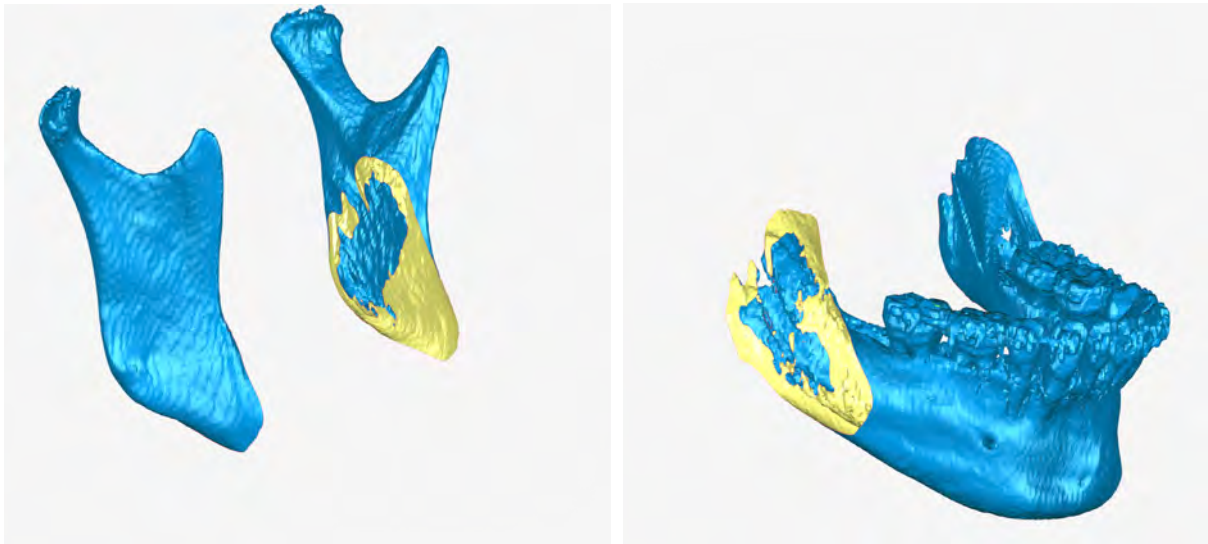


Figure 97 : nouveaux objets : à gauche « condyles initiaux », à droite « segment distal » (P6).

#### 2.3.2.2.2 Déplacement de la portion dentée

La position post-opératoire occlusale était déterminée classiquement à l'aide des moulages en plâtre montés sur articulateur par le chirurgien et le prothésiste dentaire selon les critères occlusaux sus-cités et des critères morphologiques. L'ostéotomie mandibulaire pouvait être réalisée seule ou représenter le premier temps d'une ostéotomie bi-maxillaire. Les déplacements de la portion dentée mandibulaire étaient réalisés dans les trois plans de l'espace (figure 98) (chapitre 1.4.1 Simulation de la chirurgie sur articulateur). Un guide occlusal en résine auto-polymérisable était conçu selon la méthode classique (figure 99).



Figure 98 : mouvements planifiés sur articulateur. A gauche la position initiale, à droite le repositionnement mandibulaire final (avancée, dérotation)

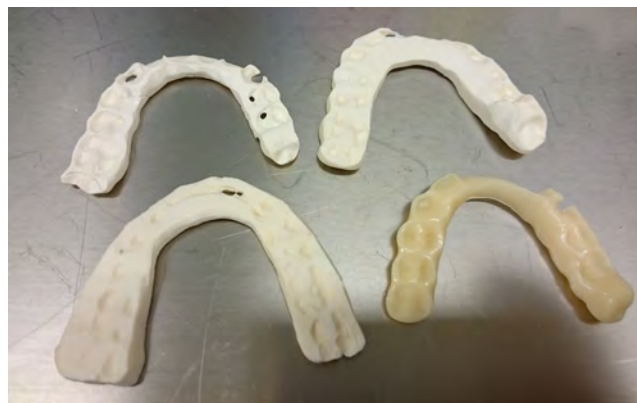

Figure 99 : production de guides occlusaux par le prothésiste : à noter la différence avec le guide classiquement réalisé sans pigments blancs et brillant en raison du polissage par le prothésiste.

Le déplacement de l'objet « portion dentée » a été réalisé de deux façons : à l'aide du guide occlusal conçu par le prothésiste ou à l'aide des moulages en plâtre. Dans les deux cas une acquisition a été effectuée soit par scanner laser de surface, soit par CT-Scanner.

Pour reproduire virtuellement le déplacement de la portion dentée de la mandibule à l'aide d'un guide occlusal, nous avons réalisé un recalage du maillage du guide occlusal selon la même méthode que celle utilisée pour replacer la mandibule en position initiale (figure 100) (chapitre 2.3.1.2.1). L'acquisition de la gouttière en résine a été réalisée soit par scanner laser, soit par CT-Scanner et extraction de surface. Afin de faciliter l'acquisition au scanner laser, des pigments blancs ont été mélangés à la poudre de résine et le guide n'a pas été poli pour conserver un aspect mat.



Figure 100 : à gauche, structures osseuses en position initiale. Recalage de la partie maxillaire du guide occlusal en position finale sur de la portion dentée maxillaire (au milieu) puis recalage de la portion dentée mandibulaire sur le guide (à droite) (P3)

- Pour reproduire virtuellement le déplacement de la portion dentée à l'aide de moulages en plâtre, nous avons d'abord réalisé l'acquisition des moulages en plâtre en position finale par scanner laser. Puis, nous avons réalisé un recalage des portions dentées maxillaires du moulage sur celles de l'objet « crânio-face ». Nous avons enfin recalé la portion dentée de l'objet « mandibule » sur celle du moulage (figures 101 à 103).




Figure 101 : portion dentée mandibulaire en position initiale (P8) de face et profil droit.




Figure 102 : à gauche, recalage de la portion dentée maxillaire du moulage sur celle de l'objet « crânio-face ». A droite, recalage de la portion dentée de l'objet « mandibule » sur celle du moulage.

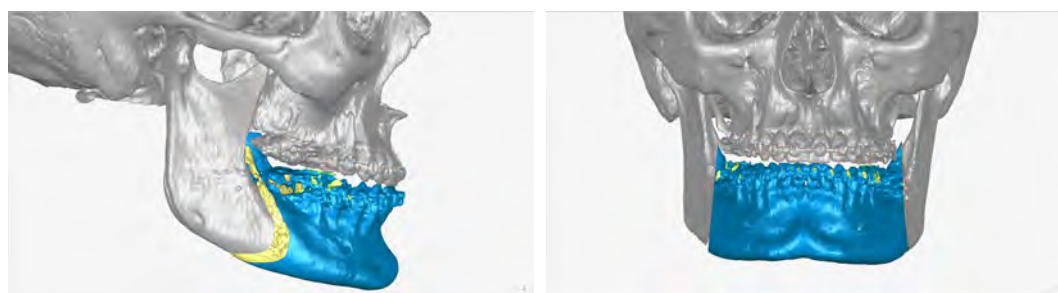


Figure 103 : La position des condyles mandibulaires n'a pas été modifiée lors du déplacement de la portion dentée.

#### 2.3.2.2.2 Méthode d'évaluation de la planification et de son intérêt

Dans chaque cas, nous avons modélisé et imprimé en 3D un guide occlusal de cette position finale selon la méthode décrite au chapitre 2.4. Afin de vérifier la reproduction virtuelle de la position

décidée sur articulateur, le guide imprimé a été substitué au guide en résine dans l'articulateur. Nous avons alors évalué le bon engrènement du guide imprimé lors de la fermeture de l'articulateur, qui devait être facile et sans contrainte.

Enfin nous avons précisé le l'intérêt de cette planification virtuelle de l'OSBM en observant les conflits osseux entre les segments proximaux et distaux. Ces conflits ou interférences osseuses virtuelles étaient visualisés par interpénétration des maillages.

### 2.3.2.2 Résultats

Dans tous les cas, l'engrènement du guide était satisfaisant, facile et sans contrainte entre les moulages en plâtre en position finale (*figure 104*).

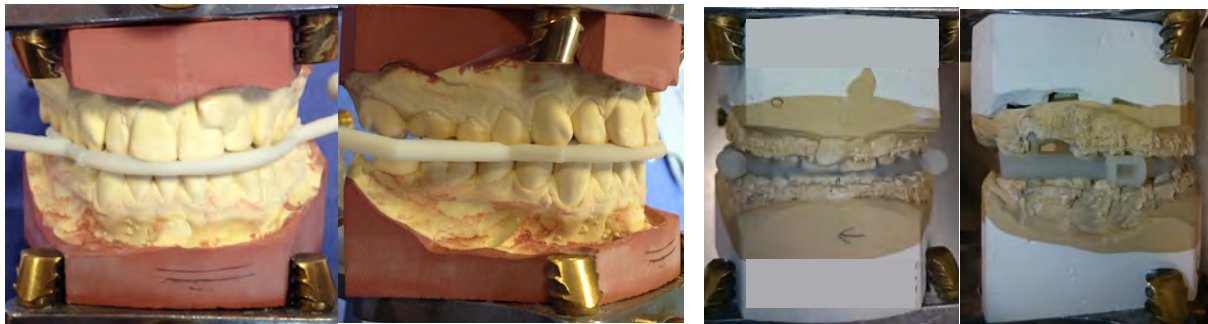


Figure 104 : adaptation parfaite des guides occlusaux imprimés avec les moulages en plâtre en position finale.

Nous avons pu constater un certain nombre de conflits postérieurs lors de la planification virtuelle. Dans tous les cas d'avancée mandibulaire simple, il existait des interférences bilatérales proportionnelles au degré d'avancement (*figures 105 à 107*).

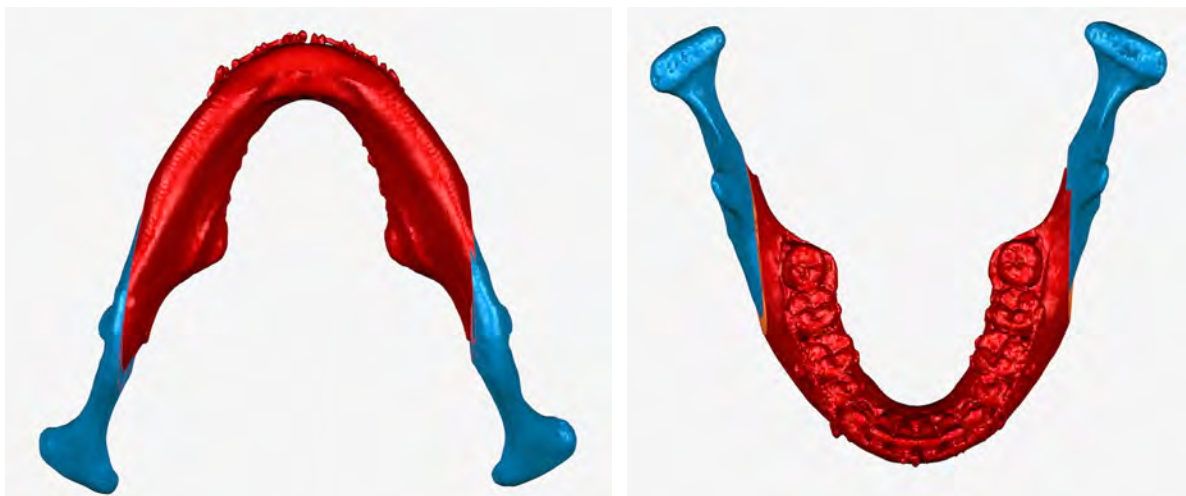


Figure 105 : P2, avancée mandibulaire 5mm. Interférences bilatérales minimales.

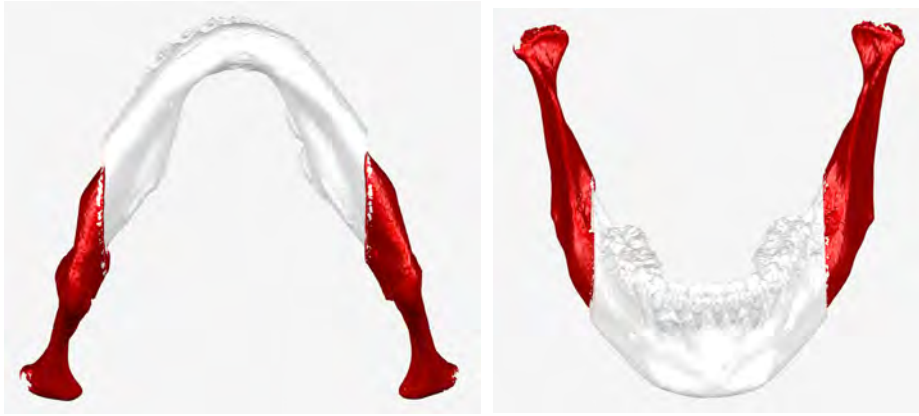

Figure 106 : P6, avancée 5mm. Interférences bilatérales.

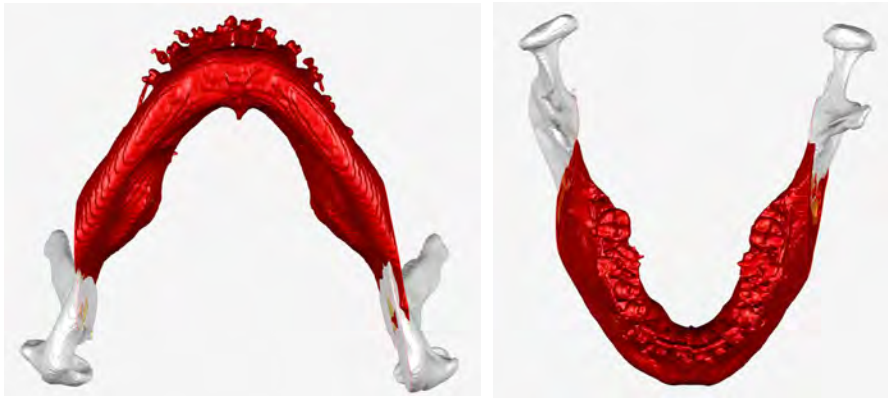


Figure 107 : P3, avancée mandibulaire 15mm. Interférences bilatérales majeures.

Lorsqu'une dérotation mandibulaire était réalisée, il existait des interférences osseuses controlatérales au sens de la dérotation et un défaut d'accolement des segments osseux homolatéraux (figures 108 à 112).

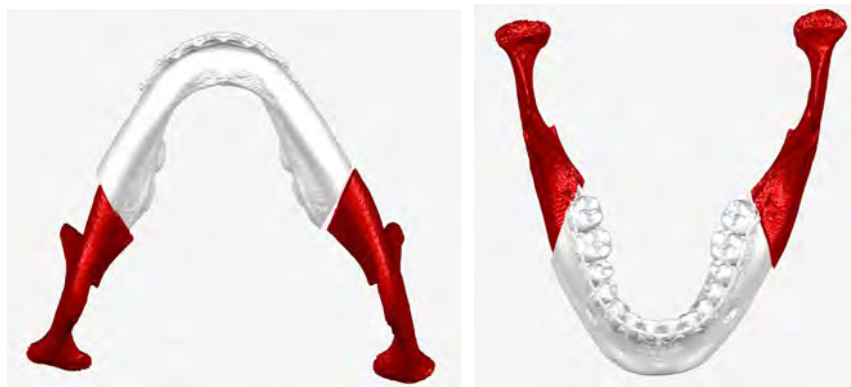

Figure 108 : P4, dérotation mandibulaire vers la gauche. Interférence droite et espace gauche dus à une rotation postérieure.



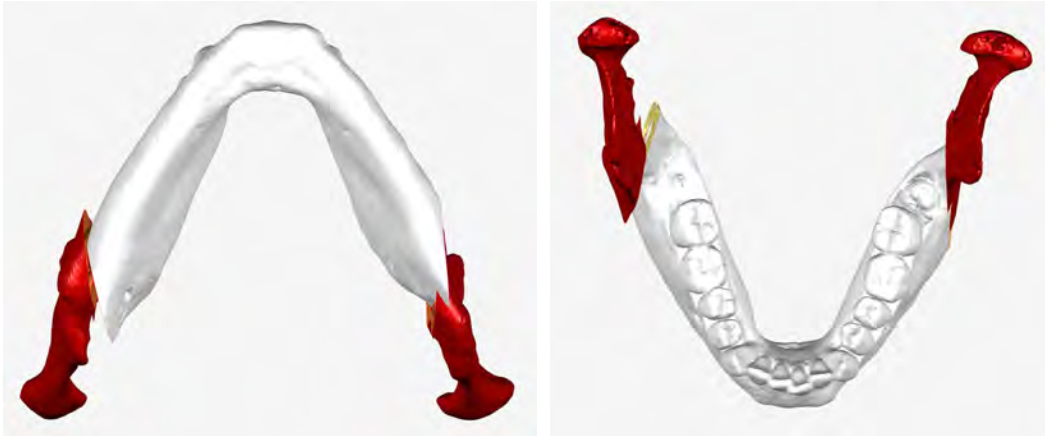


Figure 109 : P1, dérotation mandibulaire vers la droite. Interférence gauche et espace droit dus à une rotation postérieure.

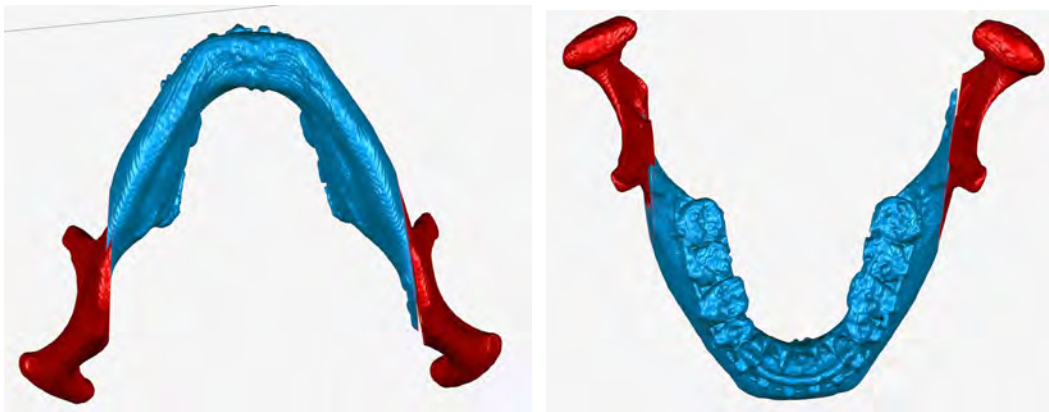


Figure 110 : P5, avancée 5mm et dérotation mandibulaire vers la gauche. Interférence droite et espace gauche dus à une rotation postérieure.

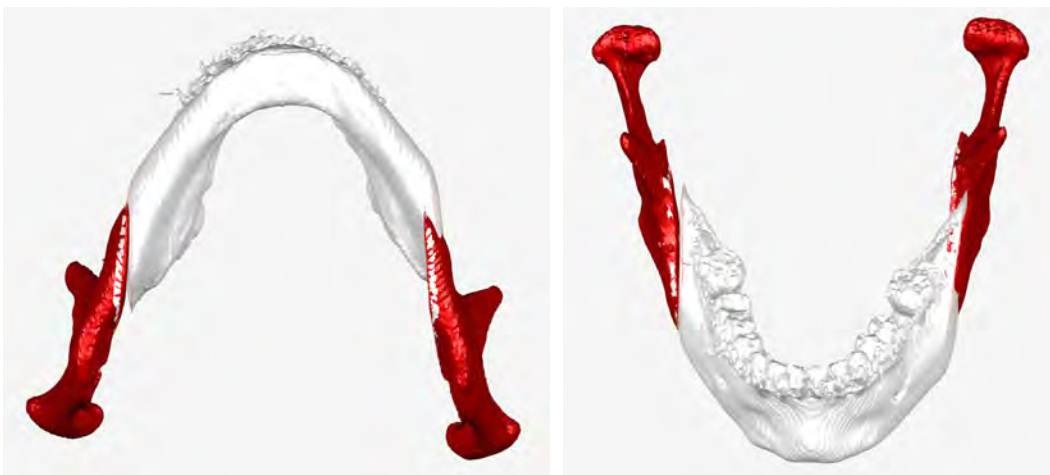

Figure 111 : P7, avancée 5mm et dérotation mandibulaire importante vers la droite. Interférence gauche due à une rotation postérieure. A droite, on ne retrouve ni écart, ni interférence du fait de la dérotation homolatérale et de l'avancée mandibulaire.



**Figure 112 : P8, P7, avancée 5mm et dérotation mandibulaire importante vers la droite. Interférence gauche due à une rotation postérieure. A droite, on ne retrouve ni écart, ni interférence du fait de la dérotation homolatérale et de l'avancée mandibulaire.**

### 2.3.2.3 Discussion

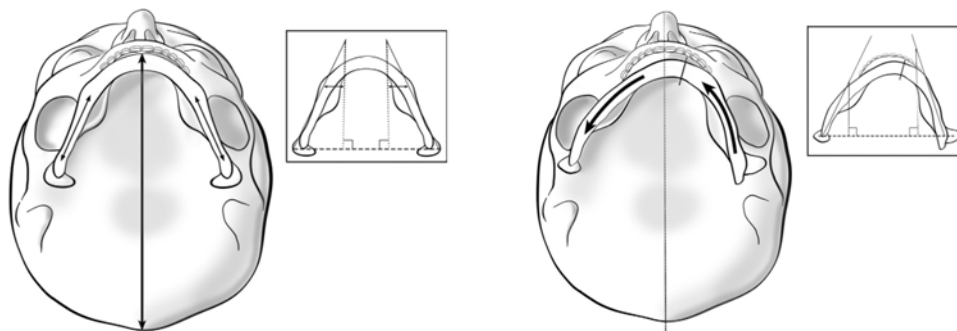
L'OSBM virtuellement réalisée selon notre méthode a permis de reproduire le déplacement planifié classiquement sur les moulages en plâtre. De plus, l'ordinateur permettant de visualiser le rendu osseux de cette simulation, nous avons pu observer la présence d'interférences osseuses entre les segments proximaux et distaux. Ces interférences s'observaient bilatéralement en cas d'avancée symétrique mandibulaire et de manière controlatérale en cas de rotation mandibulaire. Nous pensons qu'un avantage de la planification virtuelle est la visualisation de ces interférences osseuses qui auront une grande importance dans la décision des amplitudes des mouvements chirurgicaux.

La majorité des méthodes de planification commercialisées (Simplant, Daulphin...) utilisent une acquisition par CT-Scanner ou CB-CT des moulages en plâtre en position finale pour réaliser les mouvements des bases osseuses. Nous avons utilisé cette méthode qui nécessite plusieurs recalages et l'avons modifiée en utilisant un guide pour repositionner la portion dentée mandibulaire. Cette modification a pour avantage de réaliser le recalage uniquement à partir des surfaces occlusales. Cependant, lorsqu'on utilise le maillage des moulages, les reliefs de la gencive et le socle en plâtre peuvent perturber le recalage automatique ; il faut donc les retirer. D'autre part, bien souvent avec ces méthodes commercialisées, le maillage dentaire issu du moulage remplace celui issu de l'acquisition scanographique du patient. Le guide occlusal est alors produit à partir du maillage du plâtre avec toutes ses imprécisions.

L'utilisation des modèles en plâtre pour transférer la planification des mouvements osseux entraîne inévitablement le transfert des « limites de la chirurgie des modèles » d'Olszewski (Olszewski and Reyhler 2004). En effet l'auteur avait décrit une accumulation d'erreurs ou d'imprécisions en rapport avec la méthode classique de planification via des modèles en plâtre sur

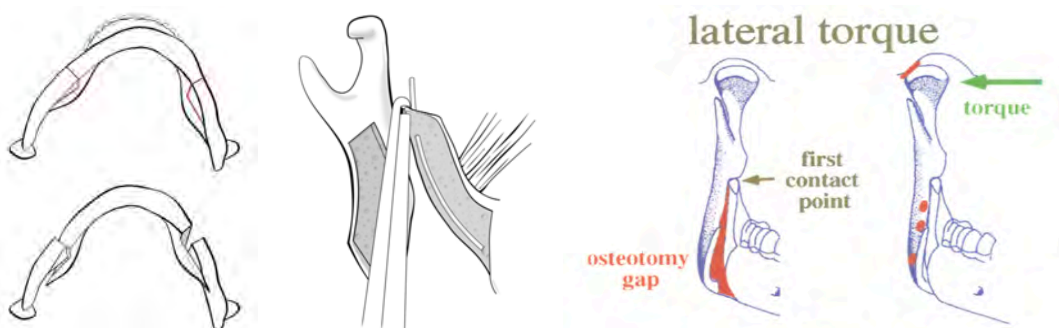
articulateur. Sans évoquer les imprécisions liées à l'analyse céphalométrique bidimensionnelle, ou les celles consécutives au transfert des données du patient sur articulateur, un des principaux problèmes décrits était l'absence de contrôle suffisant des rotations durant la simulation. La planification d'une dérotation est basée sur la rotation du modèle autour d'un axe central imaginaire provoquant un déplacement postérieur de la mâchoire. Ce déplacement entraîne des interférences osseuses importantes entre les segments proximaux et distaux au niveau mandibulaire. Ces interférences doivent être limitées au maximum en réalisant un mouvement de rotation autour d'un axe décentré sur les molaires.

Ces interférences osseuses sont inévitables lors des dérotations indiquées en cas d'asymétries faciales. Elles sont dues à la morphologie de la mandibule en forme de V. Nous avons observé des interférences en rapport avec une avancée mandibulaire symétrique conforme avec la littérature (*figure 113*) (Schwartz 2011). Ces interférences n'existent pas lors des reculs mandibulaires mais sont importantes lors de dérotations du côté opposé au déplacement du milieu inter-incisif.



**Figure 113 : interférences osseuses entre les segments proximaux et distaux lors d'une ostéotomie mandibulaire : symétrique (à gauche) ou asymétrique (à droite)<sup>50</sup>.**

Ces interférences, si elles sont négligées risquent d'entraîner un torque condylien qui peut être à l'origine d'un trouble occlusal immédiat par erreur condylienne, d'un écartement bi-condylien ou même d'une résorption condylienne (chapitre 1.3.4). En pratique, ces interférences résiduelles doivent être évitées et doivent être réséquées chirurgicalement (*figure 114*).

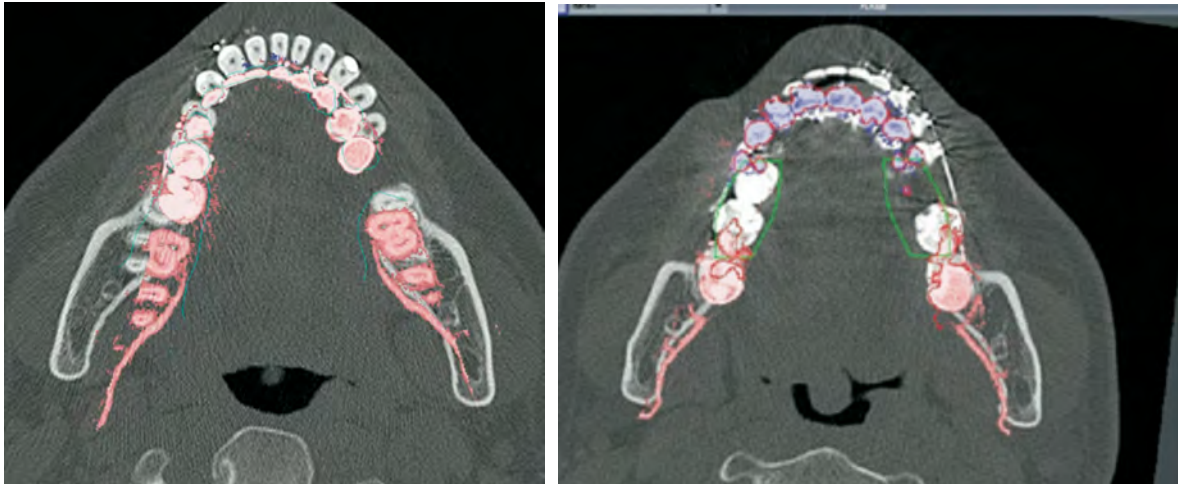


**Figure 114 : à gauche, interférences osseuses du côté gauche consécutives à la dérotation<sup>51</sup>. Au centre, exemple de manœuvre chirurgicale pour réséquer une interférence<sup>52</sup>. A droite, compression de l'espace du à une interférence lors de l'ostéosynthèse entraînant un torque condylien latéral<sup>53</sup>.**

<sup>50</sup> (Schwartz 2011)

La planification virtuelle permet de pré visualiser ces interférences comme nous l'avons observé. Kang précise que la simulation virtuelle permet de vérifier la planification réalisée sur moulages en plâtre (Kang et al. 2010). Il est alors possible de modifier le positionnement osseux pour diminuer au maximum ces interférences (*figure 115*). Il est également possible de tester différents traits d'ostéotomie en fonction des interférences observées (Zinser et al. 2013).

Certains auteurs font la même observation et précisent que la position des structures osseuses peut être modifiée pour faciliter l'intercuspidation optimale en conservant les condyles centrés dans la cavité glénoïde (Zinser et al. 2012).



**Figure 115 : Metzger utilise une acquisition des moulages en plâtre en position finale lors de sa planification. La nouvelle position de la portion dentée mandibulaire est représentée en rouge<sup>54</sup>. A gauche, il existe une déviation par rotation axiale qui a nécessité un ajustement représenté à droite. Il s'agissait d'un recul mandibulaire pour une classe III sans grand risque d'interférences osseuses ; mais cette rotation aurait entraîné de fortes interférences en cas d'avancée mandibulaire associée.**

Cependant, nous pensons qu'il est parfaitement possible de déterminer une position intermédiaire mandibulaire qui dépende moins de l'occlusion que des contraintes fonctionnelles et morphologiques du patient. Mais lorsque l'OSBM est réalisée seule ou lorsqu'elle intervient après le temps maxillaire dans une ostéotomie bimaxillaire, l'occlusion devient le paramètre déterminant le mouvement osseux.

A ce jour aucun logiciel ne permet d'obtenir l'occlusion postopératoire idéale. Le positionnement virtuel réalisé manuellement est trop approximatif et risque d'entraîner une interpénétration des maillages dentaires maxillaire et mandibulaire ce qui est la principale critique de l'étude de Pongracz (Pongrácz and Bárdosi 2006).

Nadjmi a proposé une méthode semi-automatique d'obtention virtuelle de l'occlusion idéale postopératoire (Nadjmi et al. 2010) (*figure 116*). Cette méthode consiste à positionner les arcades dentaires maxillaire et mandibulaire manuellement en occlusion. Puis un certain nombre de paires de points dentaires sont déterminées. Un point maxillaire et un point mandibulaire constituent une

<sup>51</sup> (Schwartz 2011)

<sup>52</sup> ibid

<sup>53</sup> (Arnett, Milam, and Gottesman 1996b)

<sup>54</sup> (Metzger et al. 2008)

paire (par exemple les milieux inter-incisifs ou la pointe canine maxillaire entre la canine et la première prémolaire mandibulaire). Entre les points d'une même paire une connexion à ressort permet au logiciel (Maxilim® 2.0 platform, Medicim NV, Mechelen, Belgium), après plusieurs itérations, de proposer une occlusion stable. L'auteur valide sa méthode en étudiant : la différence d'occlusion « *plaster-digital* » (obtenue entre la méthode virtuelle et la méthode manuelle réalisée par un chirurgien), la différence inter individuelle (plusieurs chirurgiens) et la différence intra individuelle (un même chirurgien à 3 semaines d'intervalle). Il conclut que la variation « *plaster-digital* » est légèrement plus importante que la variation intra individuelle mais moins importante que la variation inter individuelle. Cependant, cette étude ne concernait que des arcades dentaires pour lesquelles l'occlusion post-opératoire ne nécessitait pas d'ajustement orthodontique. Cette donnée est importante puisque lorsqu'il existe de tels ajustements, ces derniers sont fondamentaux dans le choix de la position occlusale post opératoire.

Dans notre méthodologie nous n'avions pas la possibilité d'obtenir une occlusion idéale. Cependant, nous pensons qu'une méthode permettant de repérer automatiquement les points saillants permettrait d'envisager un algorithme de repositionnement condylien semi-automatique. Devraient être intégrées, les normes de l'occlusion idéale, ainsi qu'une certaine liberté de ces paramètres que l'opérateur pourrait faire évoluer. Il serait indispensable d'empêcher toute interpénétration des maillages dentaires. Ainsi, les moulages en plâtre ne seraient plus nécessaires. La planification du mouvement intermédiaire, reposant sur des paramètres morphologiques et fonctionnels pourrait être totalement virtuelle, tout comme alors la planification du mouvement final (une fois que l'ordinateur pourra définir la position d'occlusion idéale).

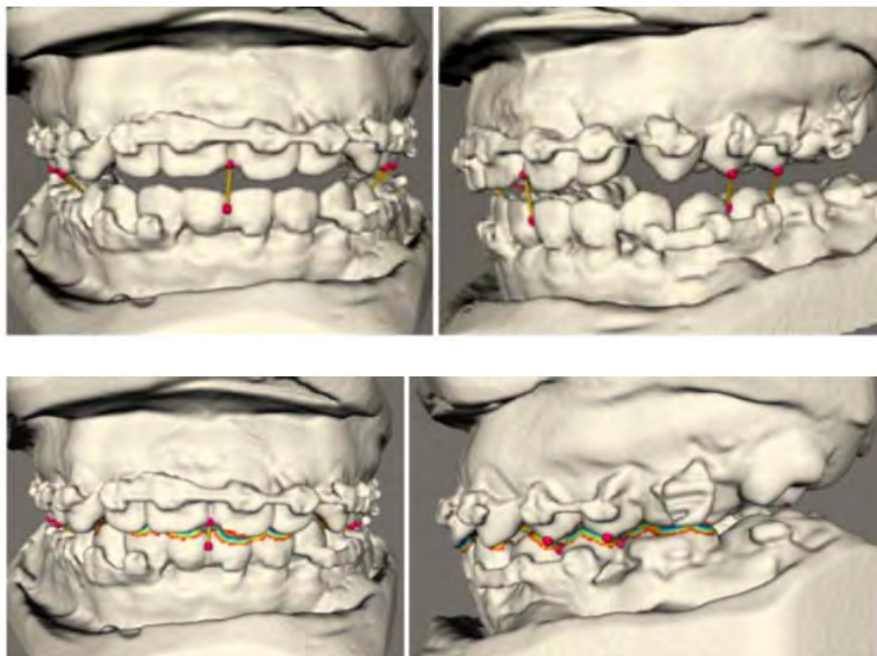


Figure 116 : des paires de points dentaires correspondants maxillaires et mandibulaires sont mis en place manuellement sur les maillages des arcades dentaires rapprochées manuellement.<sup>55</sup>

<sup>55</sup> (Nadjmi et al. 2010)

## 2.4 MODELISATION ET IMPRESSION DU GUIDE CHIRURGICAL

La partie de notre travail consacrée à la conception du guide occlusal et condylien a été la plus importante. Nous avons déposé une demande de brevet en janvier 2015<sup>56</sup> concernant notre dispositif. De nombreuses étapes ont été nécessaires pour aboutir au dernier modèle OCPD : *occlusal and condylar positioning device*.

Dans un premier temps nous avons choisi de reproduire virtuellement la méthode classique telle que nous la réalisions en pratique clinique. Puis nous avons modélisé un guide dit « 3 en 1 » servant à positionner à la fois la portion dentée mais aussi les deux condyles mandibulaires. Nous avons fait évoluer ce guide au fur et à mesure de notre travail. Systématiquement, des tests étaient réalisés sur cadavre puis sur des patients consentants.

### 2.4.1 MODELISATION DU GUIDE

Dans cette partie nous allons décrire différentes étapes qui nous ont permis d'aboutir à modèle OCPD ce dernier étant constitué de trois parties : occlusale et deux ailettes latérales amovibles.

#### 2.4.1.1 Gouttières occlusale

La réalisation des gouttières occlusales était basée sur plusieurs publications mais principalement sur le travail de Metzger (*figure 117*) (Metzger et al. 2008). La précision des guides imprimés a été montrée par Gateno (Jaime Gateno, Xia, Teichgraeber, Rosen, et al. 2003). Une forme de base en forme de U a été réalisée. Plusieurs épaisseurs pouvaient être utilisées en fonction de l'espace inter-occlusal. Cet objet était mis en place entre les maillages des surfaces occlusales mandibulaire et maxillaire et dépassait sur ces surfaces d'environ 2 millimètres. Puis une opération booléenne était réalisée à l'aide du logiciel Geomagic® Studio®12 afin d'obtenir le guide occlusal correspondant à la position occlusale choisie (*figure 118*). Cette opération booléenne permet en effet de chercher l'intersection entre les objets, puis de diviser ces objets au niveau de ces intersections. Les parties non désirées sont supprimées puis le tout est fusionné en un seul objet. Dans notre protocole deux opérations booléennes étaient réalisées pour fabriquer le guide occlusal : d'abord entre le guide et les dents maxillaires puis entre le guide et les dents mandibulaires.

---

<sup>56</sup> voir publications




Figure 117 : « blank splints » de Metzger utilisés pour fabriquer un guide occlusal incluant les informations de repositionnement de la portion dentée : soustraction des portions dentées maxillaire et mandibulaire<sup>57</sup>.



Figure 118 : guide occlusal imprimé en 3D.

Nous avons testé la précision de cette manipulation sur le cadavre (C1) d'une femme de 68 ans dont la denture était bien conservée et ne comportait pas d'éléments métalliques.

Dans un premier temps nous avons réalisé des moulages en plâtre des dentures maxillaire et mandibulaire de la pièce anatomique. Une cire occlusale en position de fermeture buccale (initiale) était enregistrée afin de monter ces modèles sur articulateur dans cette position et de fabriquer un guide occlusal en résine selon la méthode classique (*figure 119*) (chapitre 1.4.2).

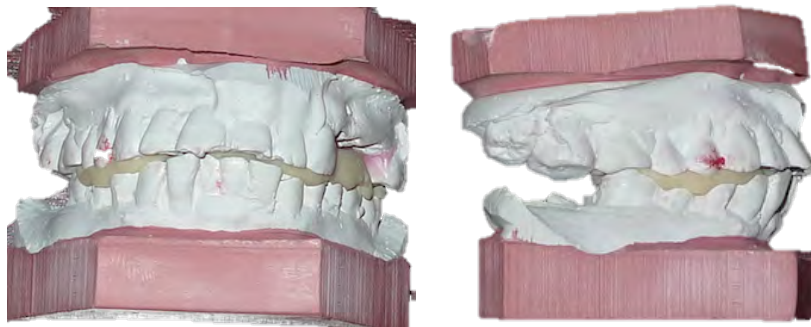
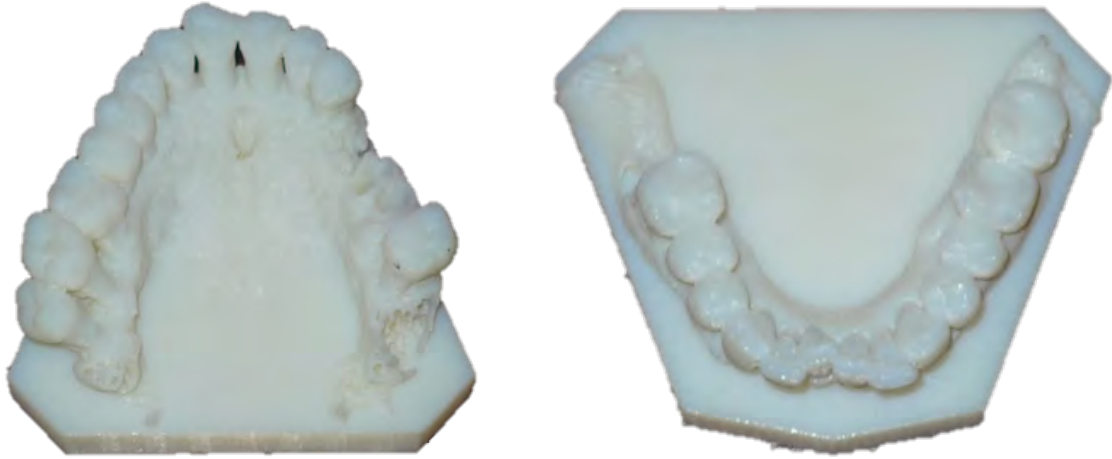

Figure 119 : moulages en plâtre en position initiale avec guide occlusal en résine.

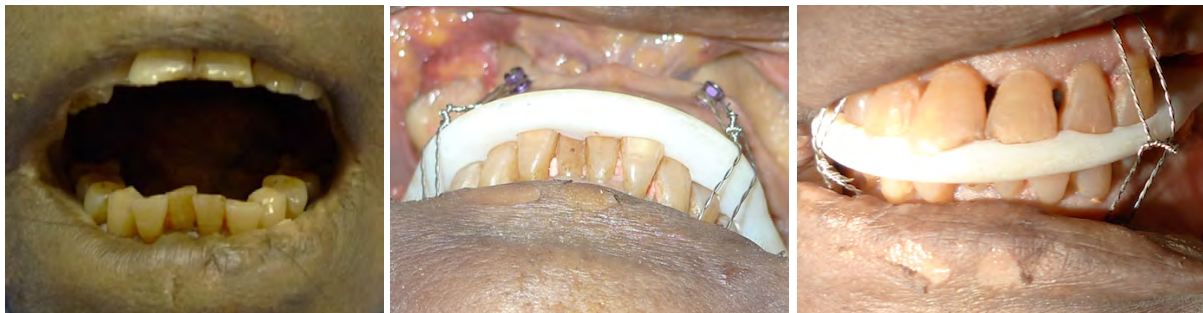Un CT-TDM de la pièce anatomique a été réalisé et une extraction de surface a permis d'obtenir les maillages des objets « crânio-face » et « mandibule ». A partir de ces maillages nous avons coupé les régions dentées de ces objets et les avons associées à un socle virtuel afin de produire des modèles dentaires par impression 3D que nous avons montés sur articulateur (*figure 120*).

<sup>57</sup> (Metzger et al. 2008)



**Figure 120 : modèles dentaires maxillaire et mandibulaire imprimés à partir du maillage.**

Nous avons modélisé et imprimé un guide occlusal. Ce guide occlusal a été testé directement sur le cadavre afin de vérifier qu'il correspondait bien à l'occlusion en fermeture de bouche du cadavre (*figure 121*).



**Figure 121 : mise en place du guide occlusal sur le cadavre. A noter la parfaite adaptation de l'occlusion dans le guide et la précision du guide qui épouse parfaitement les reliefs dentaires.**

Nous avons voulu comparer le guide imprimé et le guide en résine classique. Nous avons donc mis les modèles dentaires imprimés en position initiale sur articulateur à l'aide du guide imprimé. Puis nous avons remplacé le guide imprimé par le guide en résine (*figure 122*). Nous avons observé un mauvais engrènement des dents imprimées en 3D dans le guide en résine et ainsi constaté une imprécision de celui-ci, conformément à ce qui était également observé en intra-buccal. Cette manipulation simple nous a permis de valider la méthode de production des guides occlusaux imprimés.



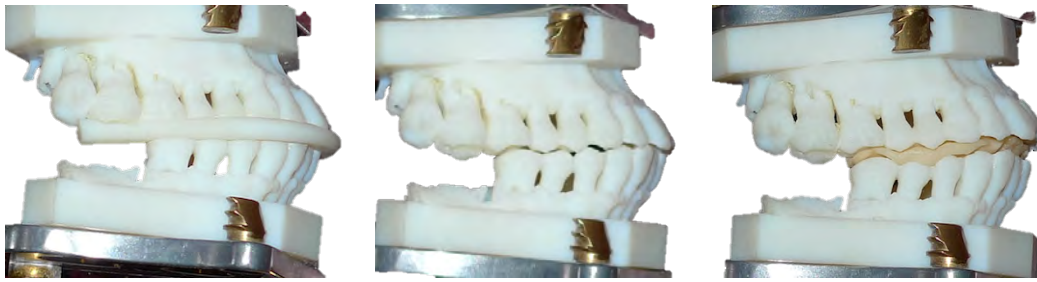


Figure 122 : à gauche, montage sur articulateur des modèles dentaires imprimés. Au milieu, rapport occlusaux maxillo-mandibulaires. A droite, imprécision du guide en résine, noter la légère ouverture et l'engrènement de mauvaise qualité des dents dans le guide.

### 2.4.1.2 Plaques latérales<sup>58</sup>

La même méthodologie a été utilisée pour modéliser et imprimer des plaques latérales servant de dispositif de positionnement condylien ou CPD (chapitre 1.3.1.3). Cette manipulation était réalisée sur le maillage utilisé dans le chapitre 2.3.1.1 précédent qui était en position de fermeture buccale ou position initiale.

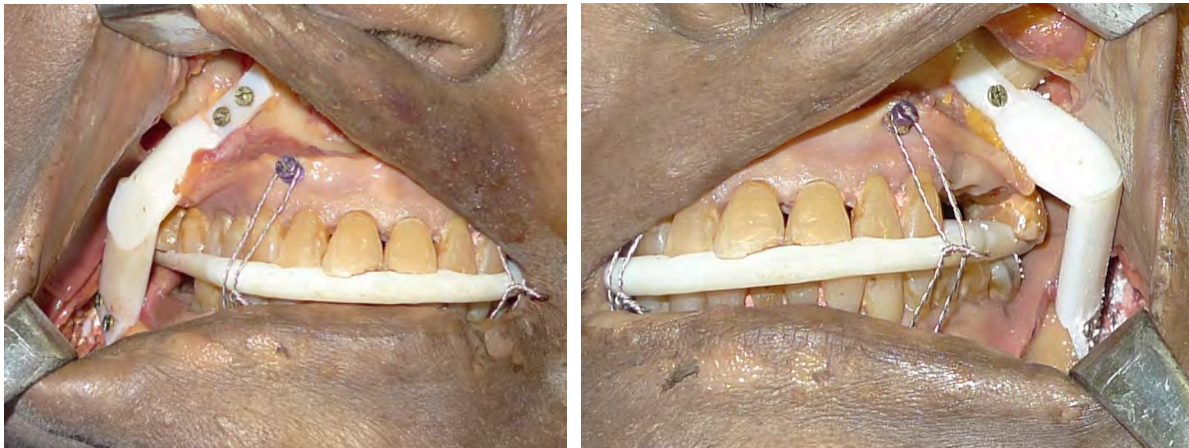Les plaques modélisées devaient prendre appui au delà des traits de corticotomies mandibulaires. Elles étaient positionnées virtuellement sur les lignes de force du squelette afin de pouvoir être fixées à l'aide de vis lors de la chirurgie. Elles étaient concaves en dedans pour laisser un espace suffisant pour ne pas interférer avec les guides occlusaux, mais devaient également ne pas être trop volumineuses pour ne pas gêner la chirurgie. Elles devaient prendre appui sur les cintres maxillo-zygomatiques et au niveau mandibulaire sur la ligne oblique externe. Pour se faire, des opérations booléennes ont permis d'adapter la morphologie des extrémités de ces plaques à l'anatomie du maillage. Les zones d'appui étaient suffisamment importantes pour épouser un relief spécifique. Ces plaques latérales ont été imprimées (figure 123).




Figure 123 : à gauche, modélisation des plaques latérales sur le maillage de C1 en position de départ. A droite, les plaques imprimées.

<sup>58</sup> (Laurentjoye et al. 2014)

Lors de la chirurgie, les mâchoires étaient bloquées en position initiale grâce au guide occlusal imprimé. Les plaques latérales ont été positionnées très simplement sur les reliefs anatomiques correspondant à leurs extrémités. Nous avons donc pu confirmer leur parfaite adaptation à l'anatomie du squelette (*figure 124*). Ceci rendait leur mise en place très rapide et sans hésitation.



**Figure 124 : Lors de la chirurgie, mâchoires bloquées en position initiale par le guide occlusal imprimé, les plaques ont été positionnées et vissées. A noter la parfaite adaptation de ces plaques aux reliefs osseux.**

L'utilisation de ces plaques latérales avait pour avantage de repositionner les condyles mandibulaires au plus proche de leur position initiale déterminée. Elles présentaient d'autres avantages : simplicité, précision, reproductibilité, peu opératoire dépendantes, économiques. Avec cette méthode informatisée, le temps consacré au galbage des plaques pour les adapter à l'anatomie du patient était supprimé.

En revanche, pour certains cette méthode est chronophage car le repositionnement du condyle nécessite de réaliser un blocage maxillo-mandibulaire sur guide en position initiale. Deux guides occlusaux sont donc nécessaires pour une OSBM. De plus, il est nécessaire de réaliser un geste maxillaire supplémentaire (incision, fraisage et utilisation de vis) pour placer la plaque, geste inutile pour la réalisation simple de l'OSBM. Une incision jugale mandibulaire pour mettre en place les vis à l'extrémité inférieure de la plaque doit être réalisée, entraînant un risque de paralysie faciale due au passage de l'écarteur trans-jugal.

### 2.4.1.3 OCPD

Un nouveau guide a été inventé afin de combiner le guide occlusal et les plaques latérales. L'objectif technique de l'invention était la possibilité de positionner en un seul temps (élimination du guide occlusal en position initiale et du premier blocage maxillo-mandibulaire) la portion dentée de la mandibule et les deux segments proximaux droit et gauche (condyles), grâce à des ailettes

anatomiques auto-rétentives (dernier prototype) sur les reliefs anatomiques de la mandibule. Les incisions supplémentaires, le fraisage osseux, l'utilisation de matériel d'ostéosynthèse supplémentaire étaient évités. Ce dispositif devait ainsi permettre un gain de temps par rapport aux plaques de positionnement condylien. Les systèmes de fixation des différentes parties du guide facilitaient les manipulations peropératoires. Ce guide OCPD (occlusal and condylar positioning device) devait pouvoir être utilisé pour tout type d'ostéotomie mandibulaire : avancée, recul, dérotation, rotation horaire ou antihoraire, bascule latérale du plan occlusal...

L'OCPD (*occlusal and condylar positioning device*) est un guide 3 en 1 dans lequel les plaques latérales ont été incorporées. Il est composé de plusieurs parties :

- un guide occlusal qui permet de positionner la portion dentée mandibulaire par rapport à la portion dentée maxillaire.
- deux ailettes latérales qui épousent le relief osseux. Elles remplacent l'extrémité inférieure des plaques latérales. Ces ailettes latérales sont modélisées selon la même méthode que le guide occlusal grâce à une opération booléenne entre l'ailette et la région osseuse d'intérêt. Ainsi l'ailette est parfaitement moulée à la surface osseuse d'intérêt. La précision de cette adaptation a été démontrée en amont (chapitre 2.2.2.2).
- des branches qui relient chaque ailette au guide occlusal. Elles peuvent être ou non amovibles. Elles remplacent l'extrémité proximale des plaques latérales. Le point fixe reste le maxillaire via le guide occlusal.

Plusieurs générations d'OCPD se sont succédées pour aboutir au modèle finalement présenté.

#### 3.4.1.3.1 OCPD monobloc

L'OCPD monobloc intègre les deux plaques latérales non amovibles au guide occlusal.

Les avantages supplémentaires sont le gain de temps : absence de galbage des plaques et l'absence de geste maxillaire. L'inconvénient principal est l'encombrement en bouche gênant le travail du chirurgien.

Deux modèles ont été proposés :

- modèle vissé (Laurentjoye et al. 2014) : les ailettes sont vissées à l'os (*figure 125*). L'inconvénient principal est la nécessité d'utiliser deux guides : un en position occlusale initiale pour réaliser les trous de repérage mandibulaire et un en position occlusale finale pour repositionner à la fois la portion dentée et les condyles.

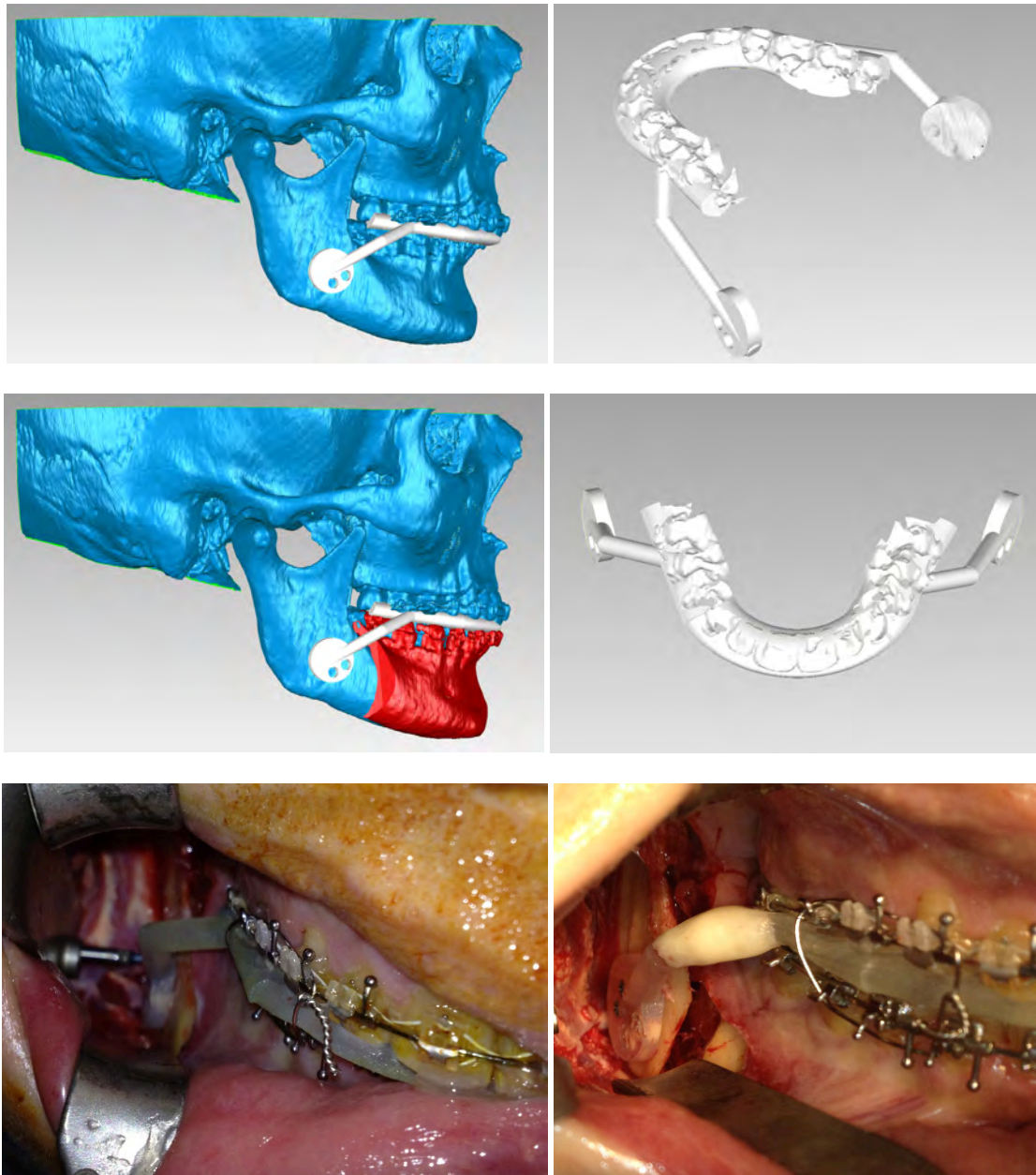


Figure 125 : en haut, OCPD monobloc vissé guide initial modélisé. Au milieu, guide final avec avancée mandibulaire mais conservation de la position condylienne. En bas à gauche, fraisage et vissage par voie trans-jugale du guide en position initiale (repérage). En bas à droite, guide final maintenant la position occlusale finale et la position initiale du segment proximal (condyle) : noter l'avancée mandibulaire créant un espace entre les segments.

- modèle clippé : les ailettes présentent une surface plus importante au niveau de l'angle mandibulaire avec un retour au niveau de la ligne oblique externe et du bord basilaire permettant une auto-fixation par clip permis par l'élasticité de la résine (figures 126 et 127). L'avantage est l'élimination du temps de fraisage et vissage de repérage ; le guide en position initiale occlusale n'est plus nécessaire. Un seul OCPD suffit pour une OSBM. Ce modèle n'a été testé que sur squelette cranio-facial en plastique mais pas sur le patient en raison de son encombrement et de sa trop grande rigidité.

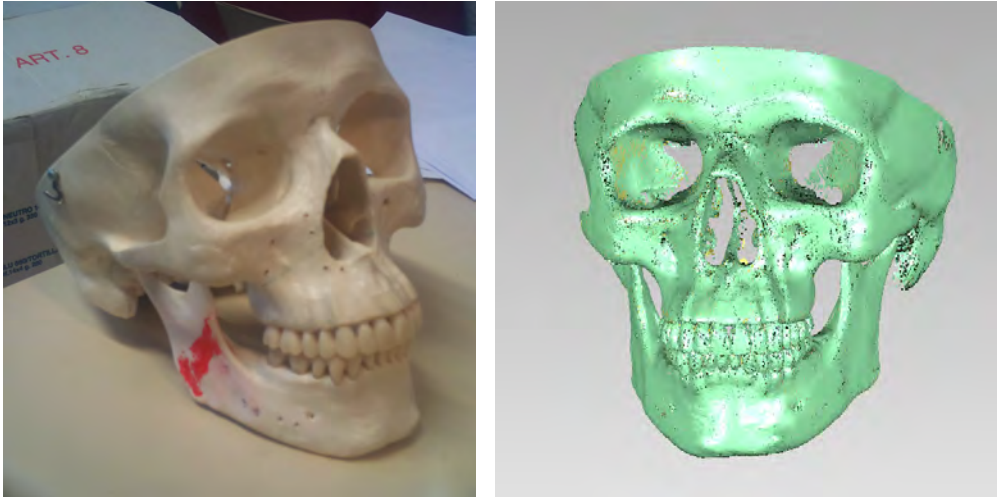

Figure 126 : à gauche, squelette en plastique du commerce. A droite, acquisition surfacique du modèle

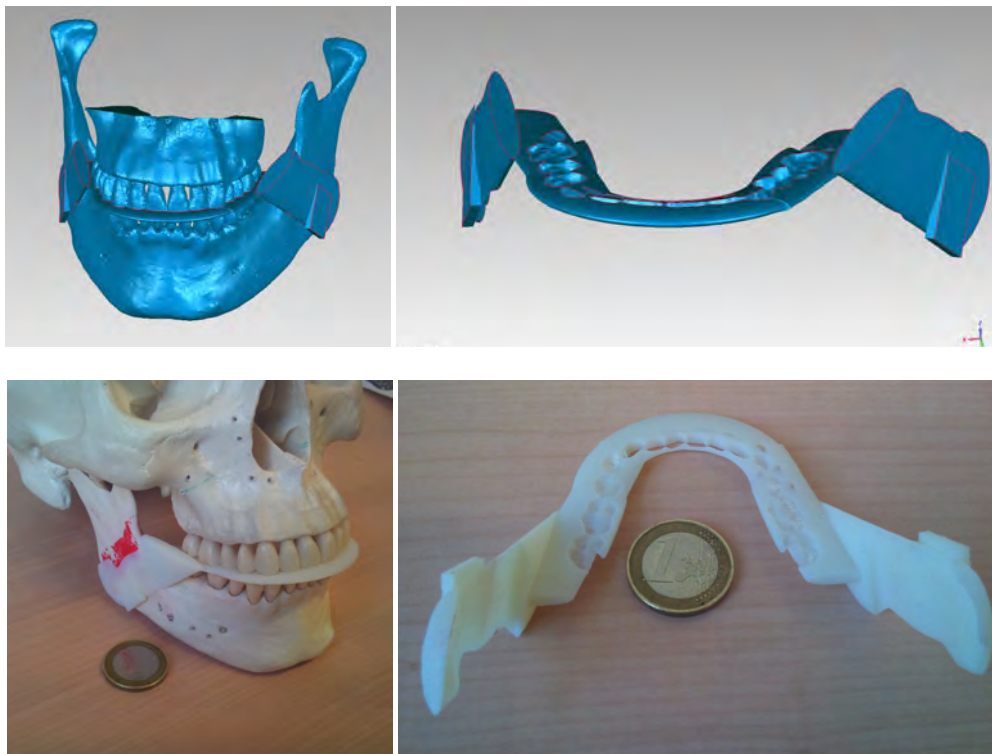

Figure 127 : en haut, modélisation de l'OCPD monobloc clippé. En bas, guide imprimé et mis en place sur le squelette à gauche.

#### 2.4.1.3.2 OCPD amovible

Le principal inconvénient de l'OCPD monobloc est son encombrement intra-buccal. Nous avons donc mis en place des branches amovibles. L'intérêt principal était de pouvoir travailler

indépendamment à droite et à gauche mais aussi de pouvoir n'utiliser que le guide occlusal au besoin. Deux types de systèmes amovibles ont été mis au point :

- OCPD à ailettes clippées amovibles par rotule (*figure 128*). Ces rotules étaient constituées d'une sphère au bout de la branche s'emboîtant dans une cupule située sur la face latérale de l'ailette. L'intérêt était de permettre une certaine mobilité qui pouvait accepter un peu d'écartement des segments proximaux sans permettre de déplacements sagittaux. Nous avons choisi de positionner les rotules au niveau de la *lingula* mandibulaire, centre de moindre mouvement lors de la cinétique mandibulaire. Les inconvénients étaient l'encombrement des rotules dans la voie d'abord chirurgicale et la difficulté de mettre en place les ailettes.

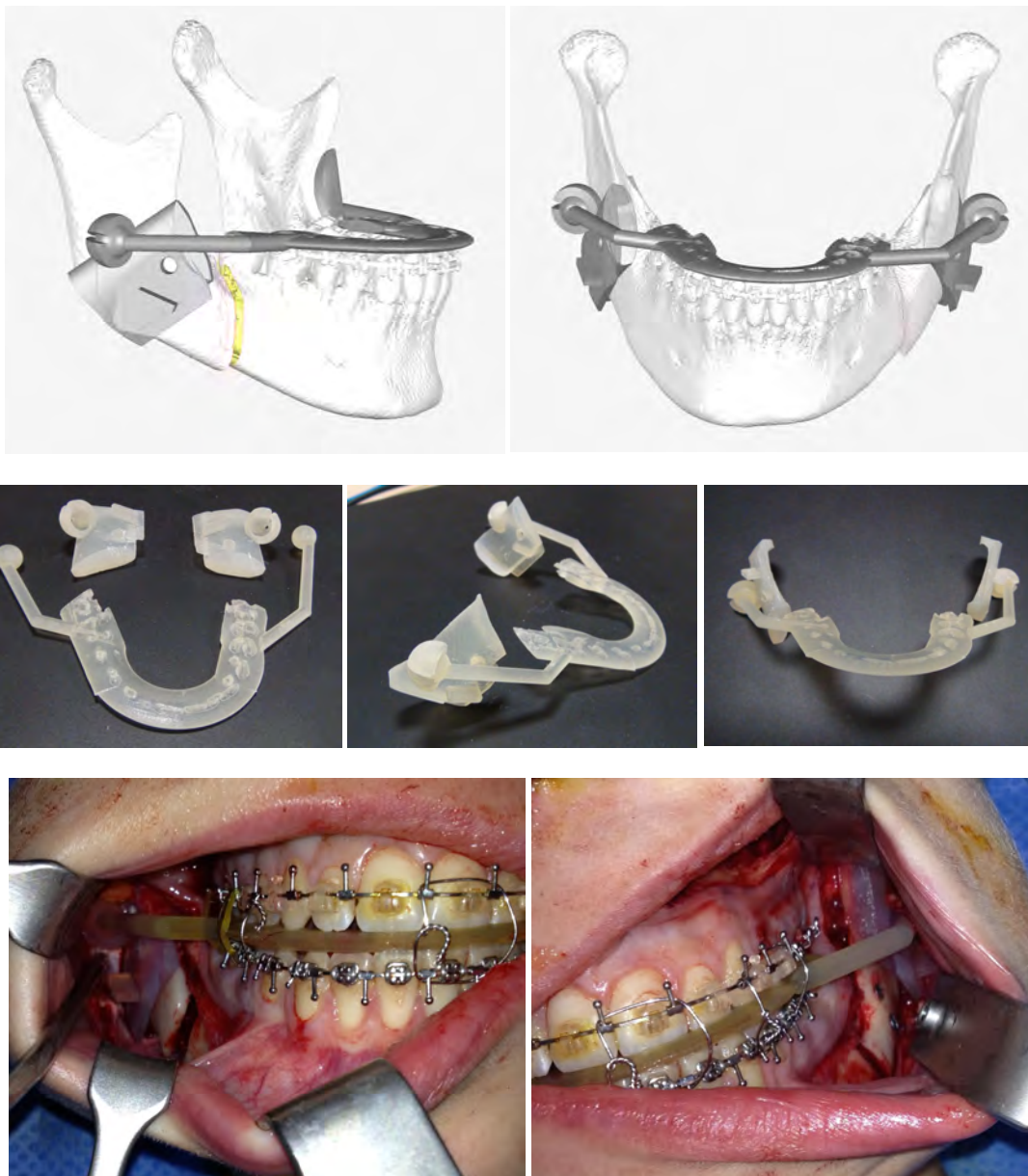


Figure 128 : en haut, OCPD à ailettes clippées amovibles par rotule modélisation, noter la mise en place sur les ailettes de reliefs de préhension et d'un trou pour réaliser un vissage trans-jugal évitant nerf et racines dentaires. Au milieu, guide en trois morceaux amovibles. En bas, utilisation chirurgicale du guide avant (à gauche) et après (à droite) ostéosynthèse.

- OCPD à ailettes clippées amovibles simples (figures 129 à 134). Les rotules trop encombrantes ont été supprimées. Il s'agit du prototype le plus avancé pour lequel une demande de brevet a été déposée en janvier 2015<sup>59</sup>. Il présente pour spécificités :
  - o les ailettes qui épousent le relief osseux peuvent se situer sur la face externe du segment proximal, interne ou les deux. La fixation à l'os est permise par leur parfaite adaptation à la surface osseuse et à la présence d'un retour sur les reliefs osseux. Les ailettes doivent mesurer 4 mm +/- 2 mm d'épaisseur (en accord avec la technique de stérilisation). Les ailettes peuvent présenter plusieurs formes (figure 131). Elles peuvent selon leur morphologie prendre appui sur l'incisure mandibulaire, le bord dorsal de la branche mandibulaire, le bord basilaire du corps mandibulaire, le bord de l'angle, la ligne oblique externe, le trigone rétro-molaire ou le bord antérieur de la branche mandibulaire.
  - o les branches relient les ailettes de chaque côté au guide occlusal et sont pourvues d'un système de clip prenant en compte l'élasticité et la résistance de la résine utilisée. Les clips peuvent au choix être situés entre branches et ailettes ou entre branches et guide occlusal.

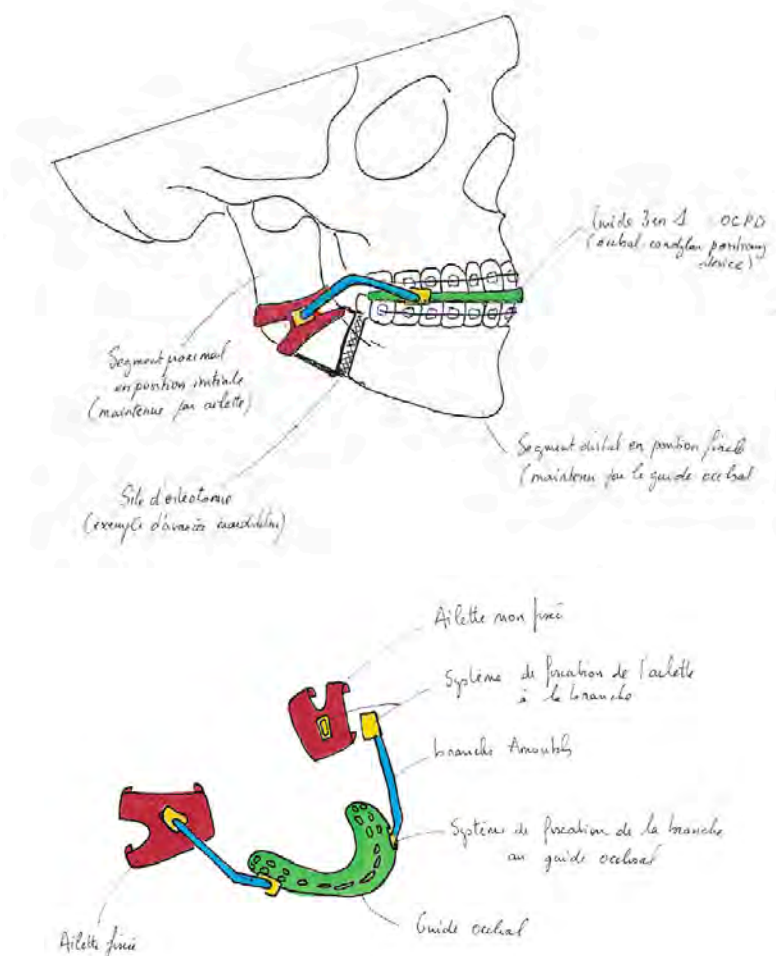


Figure 129 : schéma représentant l'OCPD : guide occlusal (vert, branche (bleu), ailettes en X (rouge), clips (jaune).

<sup>59</sup> Voir publication

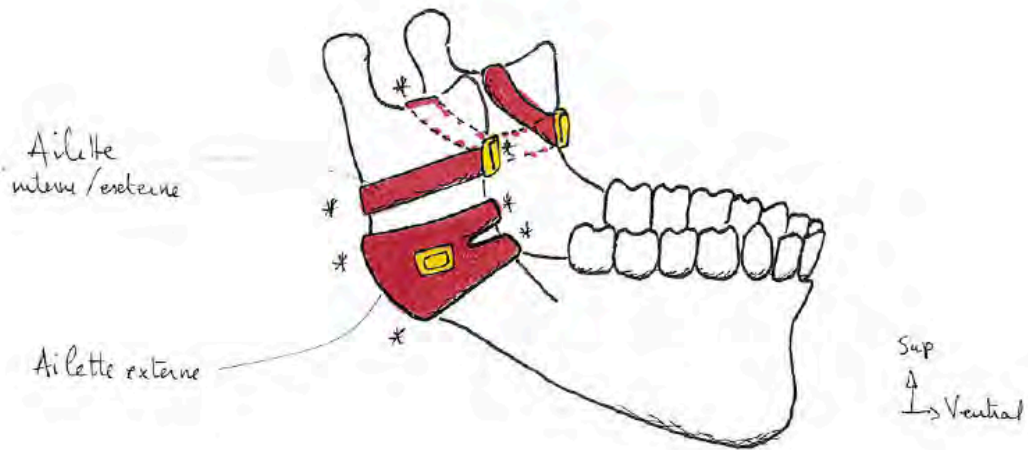


Figure 130 : différentes positions de l'ailette.

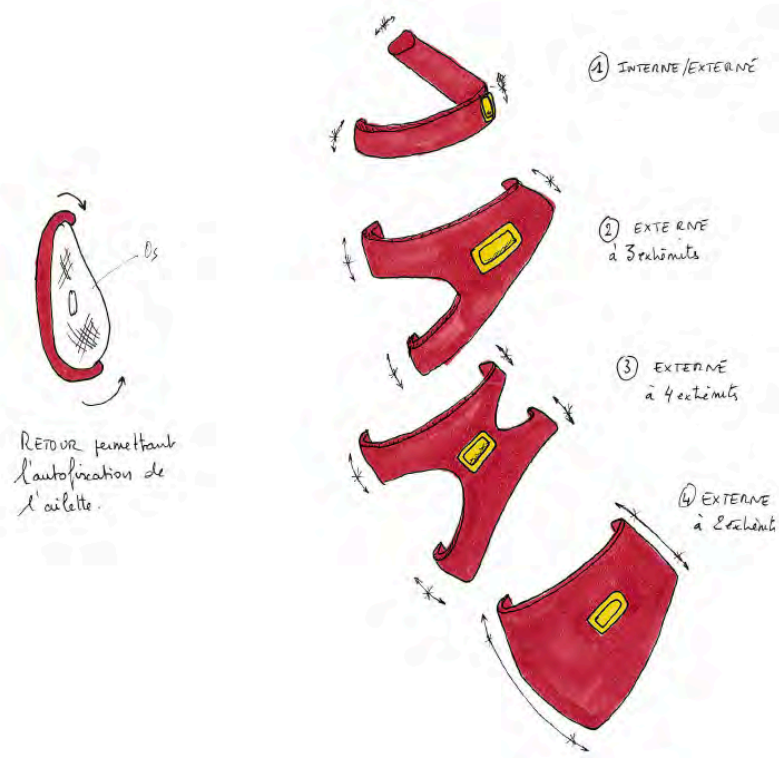


Figure 131 : différentes formes d'ailettes.

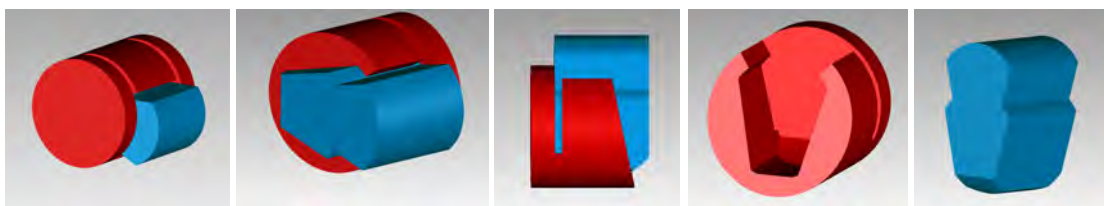


Figure 132 : différentes vues et coupes du clip de fixation des branches sur le guide.



La méthode de modélisation et production idéale de l'OCPD peut être résumée ainsi :

- acquisition : CT-Scanner ou CB-CT, coupes millimétriques jointives, ouverture de bouche >2mm au niveau molaire
- extraction de surface : Algorithme d'extraction de surface "Neighborhood Based Marching Cube" (NBMC) (Gueorguieva and Desbarats 2005)
- suppression des pics d'artefacts métalliques sur le maillage obtenu à l'étape précédente
- placement de la mandibule dans la position choisie pour la position initiale du condyle
- planification de la chirurgie avec déplacement de la portion dentée en ne modifiant pas les segments proximaux grâce à un algorithme de recherche de la position optimale d'occlusion par recalage de crêtes de courbure sur les cuspidés dentaires et laissant les condyles en position initiale
- réalisation du guide par opération booléenne sur les dents et les surfaces osseuses mandibulaires respectant les caractéristiques suivantes :
  - o les cuspidés et sillons dentaires doivent être englobés dans le guide occlusal mais pas le matériel orthodontique.
  - o les ailettes doivent mesurer 4 mm +/- 2 mm d'épaisseur et présenter un retour sur les reliefs osseux
  - o les ailettes peuvent se situer sur la face externe du segment proximal, interne ou les deux
  - o les branches reliant les ailettes au guide occlusal sont ou non amovibles
- impression de l'OCPD sur imprimante 3D

Il s'agit d'un dispositif médical sur mesure, invasif de type chirurgical (non implantable), de classe IIa car temporaire (contact <60 minutes). Les critères pour déterminer si un dispositif médical est sur mesure sont :

- le dispositif est conçu et fabriqué pour l'usage exclusif d'un patient déterminé
- les caractéristiques de conception du dispositif sont spécifiques au point qu'il ne pourrait pas être utilisable par un autre patient
- le dispositif est prescrit par un praticien qui en indique, sous sa responsabilité, les caractéristiques spécifiques de conception fabrication selon un procédé non standard
- la simple déclinaison géométrique de caractéristiques dimensionnelles initiales n'est pas obligatoirement un critère de définition d'un dispositif sur mesure ; un dispositif sur mesure est défini quand un produit standard ou sa simple adaptation ne peut exister au regard des caractéristiques spécifiques d'un patient donné

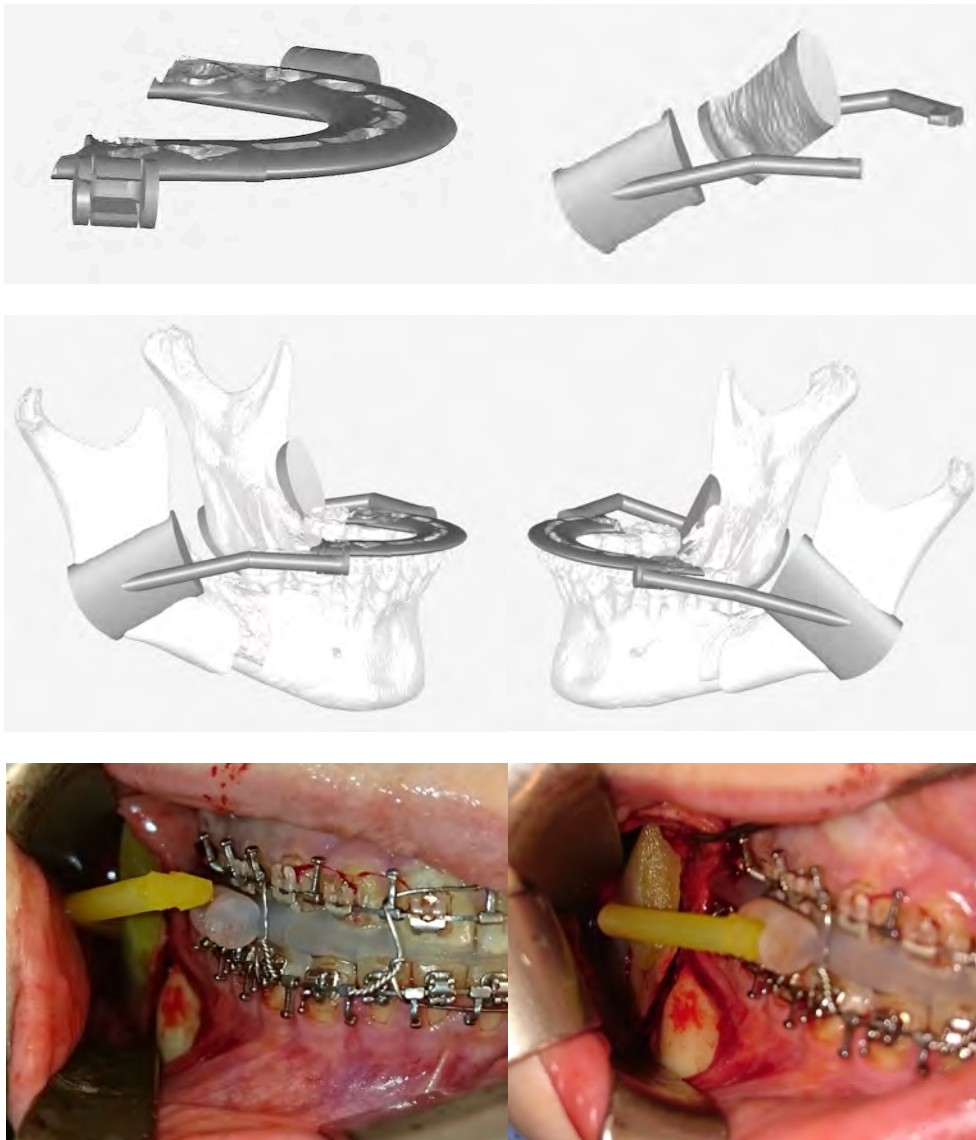


Figure 133 : en haut, OCPD clippées amovibles. Au milieu, guide modélisé assemblé sur la mandibule. En bas, utilisation chirurgicale du guide avant (à gauche) et après (à droite) fixation de la branche sur le guide occlusal, à noter que la branche n'est pas amovible par rapport à l'ailette ce qui permet de manipuler pour mettre en place cette dernière.

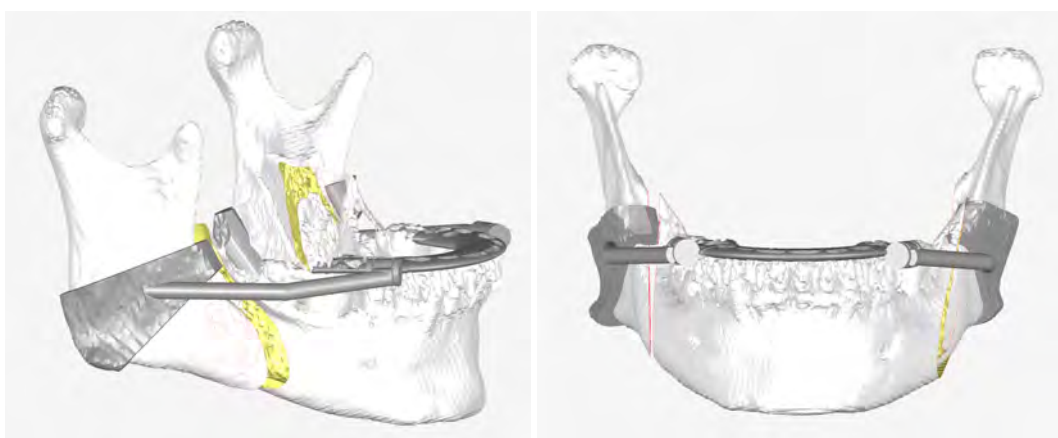


Figure 134 : dans ce modèle d'OCPD amovible clippé les ailettes sont fabriquées directement depuis la surface mandibulaire par agrandissement de l'objet mandibule ce qui permet de voir directement la surface osseuse sur le guide et aide à positionner.

Ce guide (OCPD) permet de réaliser à la fois le déplacement de la portion dentée et le positionnement des deux segments proximaux. La méthode d'utilisation est très simple :

- incision mandibulaire classique
- ostéotomie mandibulaire habituelle
- mise en place du guide OCPD : d'abord du guide occlusal (avec blocage maxillo-mandibulaire) puis des ailettes avec les branches qui permettent de positionner le segment proximal (ATM) rapidement et simplement
- réalisation de l'ostéosynthèse
- ablation du guide OCPD

Nous pouvons résumer les avantages de l'OCPD clippé amovible :

- un seul guide nécessaire pour une OSBM
- parfaitement adapté à l'anatomie du patient et très précis
- pas d'incisions maxillaires ni cutanées
- pas de conformation peropératoire de la plaque
- pas de fraisage osseux ni d'utilisation de vis
- méthode très simple, manipulation aisée des ailettes
- peu encombrant en bouche
- gain de temps d'environ 25%
- économique
- précision infra-millimétrique

#### 2.4.2 IMPRESSION DU GUIDE

Toutes les impressions ont été réalisées au Laboratoire Bordelais de Recherche en Informatique (LaBRI). Les impressions des guides ont été réalisées sur une imprimante en 3 dimensions Objet Eden 250™ de chez Stratasys (*figure 135*). C'est une imprimante haute résolution qui imprime grâce à la technologie PolyJet™ par couches ultra-mince de 16µm. Elle permet l'impression avec plusieurs matériaux garantissant des surfaces fines et des détails précis. La précision moyenne est comprise entre 0,1 et 0,2 mm.



Figure 135 : imprimante en 3 dimensions Objet Eden 250™<sup>60</sup>.

La technologie PolyJet™ permet d'imprimer une gamme large de matériaux<sup>61</sup> : du souple au rigide, du transparent à l'opaque, du neutre au coloré, mais aussi biocompatible. Le fonctionnement est similaire à celui d'une imprimante à jet d'encre mais cette dernière est remplacée par un liquide photopolymérisable durcissable injecté sur un plateau de fabrication (*figures 136 et 137*). L'imprimante injecte le liquide et le durcit instantanément grâce aux rayons UV. Le plateau de fabrication se déplace vers le bas afin de permettre l'accumulation des couches. Lorsqu'il existe des parties complexes ou surélevées un matériau support est injecté par l'imprimante. Ce support est amovible. Il est retiré à la main ou à l'eau par un nettoyeur sous pression. Aucun séchage n'est nécessaire.

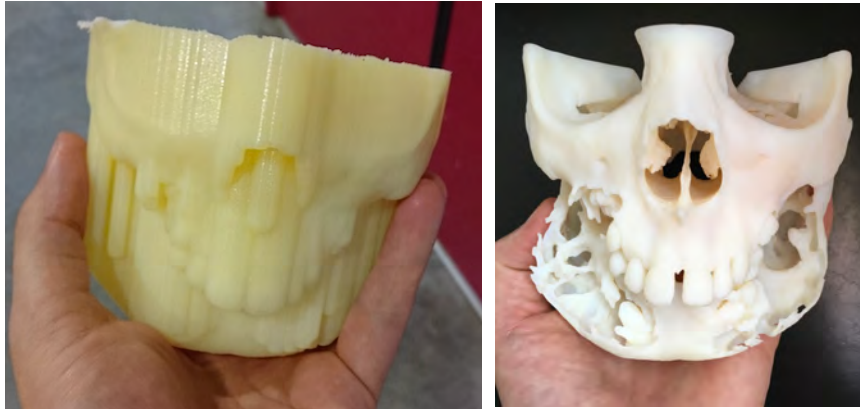
Le fichier de l'objet à imprimer est envoyé dans le logiciel Objet Studio™ au format STL et SCL. L'objet est orienté dans la chambre de construction afin d'être le plus économe en matériau. Le logiciel génère lui même les supports.



Figure 136 : à gauche, l'objet est placé sur le plateau d'impression virtuellement par le logiciel. Au centre, imprimante ouverte. A droite, objet imprimé sur le plateau.

<sup>60</sup> <http://arketyp3d.com/nos-produits/nos-gammes/eden-2/>

<sup>61</sup> <http://www.stratasys.com/fr/materiaux/polyjet>



**Figure 137** : à gauche, objet imprimé avec le matériau support. A droite, le support a été retiré et dévoile le squelette d'une enfant de 13 ans atteinte de chérubisme.

Nous avons utilisé deux types de matériaux (*figure 138*) :

- matériau blanc opaque rigide (VeroWhitePlus RGS835), utilisé pour les manipulations sur cadavre.
- matériau biocompatible (photopolymère PolyJet Biocompatible MED610) pour les essais cliniques. Stable tridimensionnellement, il est transparent, incolore et peut être utilisé au contact de la peau jusqu'à 30 jours et des muqueuses jusqu'à 24 heures. La biocompatibilité comporte cinq approbations médicales dont la cytotoxicité, la génotoxicité, la réaction d'hypersensibilité, l'irritation et le plastique USP de classe VI<sup>62</sup>. Il possède un marquage CE, qui n'est pas indispensable pour les dispositifs médicaux implantables sur mesure.



**Figure 138** : à gauche matériau biocompatible. A droite, matériau rigide opaque.

Les objets imprimés en matériau biocompatible peuvent subir :

- une désinfection à froid par Anioxyde 1000. Il s'agit d'un désinfectant de haut niveau des instruments et endoscopes. Le temps de contact est de 30 minutes pour des actions bactéricide et fongicide.

<sup>62</sup> Tests biologiques : La biocompatibilité des pièces imprimées selon les conditions d'utilisation et d'entretien Objet MED610 a été évaluée conformément à la norme DIN EN ISO 10993-1 : 2009 - See more at: <http://www.stratasys.com/fr/materiaux/polyjet/materiaux-biocompatibles#sthash.b7HLYM9s.dpuf>

- une stérilisation classique par autoclave (20 minutes à 132 degrés) selon le fabricant. En pratique nous avons constaté que pour des objets fins (<1mm) la stérilisation diminuait l'élasticité du matériaux qui devenait plus cassant. Pour un guide occlusal ou une ailette de plus de 2 mm d'épaisseur, après 5 cycles successifs d'autoclave, nous n'avons pas constaté de modifications morphologiques contre-indiquant leur utilisation.

## 2.5 EVALUATION DE L'OCPD

L'évaluation de l'OCPD a été l'étape la plus complexe de notre travail. Un dispositif médical doit être évalué cliniquement pour démontrer sa sécurité et sa performance. Nous avons déjà précisé les spécificités liées aux dispositifs médicaux sur mesure (chapitre 2.4.3.2).

Selon l'ANSM<sup>63</sup>, deux dispositifs sont considérés comme équivalents si l'on peut vérifier à la fois :

- l'équivalence clinique (indication, site d'utilisation, population cible, performances cliniques...),
- l'équivalence technique (conception, spécification, mode opératoire...),
- l'équivalence biologique (biocompatibilité, tissus, matériaux...).

Un certain nombre de non équivalences techniques ont déjà été exposées au cours des chapitres précédents et ont montré des bénéfices techniques de l'OCPD par rapport à la méthode de référence (guide occlusal et plaques latérales) :

- précision du guide et adaptation immédiate parfaite à la surface anatomique,
- l'aillette anatomique optionnelle et possibilité revenir à une autre méthode (empirique par exemple)
- suppression des inconvénients liés aux plaques latérales pour le positionnement du condyle assurant :
  - o un gain de temps (galbage des plaques, blocages maxillo-mandibulaire, incisions maxillaire et jugale mandibulaire, fraisage, vissage, dévissage)
  - o une réduction des risques de comorbidités (œdème et infection sur le site maxillaire, lésion du nerf facial sur le site mandibulaire)
- économie des vis utilisées pour la mise en place des plaques latérales

L'équivalence biologique était déjà prouvée puisqu'il s'agissait d'un guide imprimé dans un matériau biocompatible : photopolymère PolyJet Biocompatible MED610.

---

<sup>63</sup> [http://ansm.sante.fr/var/ansm\\_site/storage/original/application/9083ef97390168536910b268f1410752.pdf](http://ansm.sante.fr/var/ansm_site/storage/original/application/9083ef97390168536910b268f1410752.pdf)

L'équivalence clinique existait pour l'indication (OSBM), le site d'utilisation (mandibule), la population cible (patient bénéficiant d'une OSBM). L'objectif de notre évaluation était de démontrer l'équivalence clinique en terme de performance de notre dispositif par rapport à ceux auxquels se rapportent les données de la littérature. Nous avons dans un premier temps relevé les méthodes d'évaluation possibles. Puis nous avons mené deux types d'étude, une étude de faisabilité sur 2 cadavres et une étude clinique préliminaire de l'utilisation d'un OCPD sur 8 patients. Nous avons évalué la performance peropératoire, pour l'occlusion et les ATM, et postopératoire pour les ATM.

### 2.5.1 MOYENS D'EVALUATION COMMUNE AUX ETUDES

L'évaluation de l'OCPD était le dernier maillon de la chaîne méthodologie. Elle n'a concerné que des OSBM. Il pouvait s'agir d'avancées mandibulaires, de dérotations mandibulaires ou de mouvements combinés. Parfois ces ostéotomies mandibulaires étaient suivies d'une ostéotomie de Lefort 1 dans le cadre d'une ostéotomie bimaxillaire.

De l'imagerie à la chirurgie et son résultat, les étapes de la méthode, commune aux études de faisabilité et clinique préliminaire, étaient :

- prise d'empreintes dentaires maxillaire et mandibulaire et réalisation par le prothésiste dentaire de moulages en plâtre (chapitre 1.4.1).
- enregistrement d'une cire occlusale en relation centrée des condyles mandibulaires correspondant à la position occlusale initiale (chapitre 1.4.2).
- réalisation d'un CT-Scanner (STOMATOM Sensation 16, Siemens, Forchheim Germany) selon la méthodologie décrite précédemment (chapitre 2.2.1.2). L'épaisseur de coupe était d'1mm et les coupes étaient au moins jointives. Tous ces scanners ont été réalisés dans les mêmes conditions. L'acquisition était réalisée de la base du crâne à l'os hyoïde pour contenir l'ensemble des structures osseuses du squelette facial. Les données étaient stockées au format *Digital Imaging and communication in Medicine* (DICOM). Le plus souvent l'acquisition était réalisée bouche entrouverte.
- Planification chirurgicale :
  - extraction de surface par la méthode NBMC (Gueorguieva and Desbarats 2005) permettant d'obtenir un maillage 3D du squelette (chapitre 2.2.1.3)
  - séparation des maillages « crânio-face » et mandibule ». Ces derniers sont replacés en position initiale à l'aide du maillage enregistré de la cire occlusale (chapitre 2.3.1). Ce maillage est obtenu grâce au logiciel Geomagic® Studio®12 à partir d'une acquisition CT-Scanner ou par scanner laser de surface
  - planification d'une ostéotomie mandibulaire (avancée et ou rotation) et production de guides chirurgicaux. Dans chaque cas, la planification était réalisée de deux façons :

- méthode classique : le mouvement mandibulaire était déterminé par le chirurgien et deux guides occlusaux étaient réalisés par le prothésiste dentaire : guide initial (pour le repérage condylien) et guide final (chapitre 1.4.2)
  - méthode virtuelle : l'ostéotomie mandibulaire était réalisée à l'aide du logiciel Geomagic® Studio®12 (chapitre 2.3.2.2.1). Le déplacement de la portion dentée était réalisé virtuellement en reproduisant le déplacement prévu par le prothésiste grâce au guide occlusal final (chapitre 2.3.2.2.2). Le condyle restait dans sa position initiale. Les guides 3D virtuels étaient modélisés et imprimés (chapitre 2.4). Dans tous les cas, ils permettaient de positionner la portion dentée et les segments proximaux (condyles) mandibulaires pendant la chirurgie
- réalisation de la chirurgie. Dans tous les cas, lorsque l'OCPD était utilisée, la méthode classique l'était aussi de manière à éviter toute perte de chance pour le patient
  - évaluation peropératoire : à la fin de l'intervention une vérification de l'emboîtement de l'arcade mandibulaire dans l'empreinte du guide occlusal par manœuvres externes d'ouverture/fermeture buccale était réalisée
  - évaluation post-opératoire immédiate (non réalisée pour P1, P2, P3):
    - un CT-Scanner au maximum à 10 jours post opératoires était réalisé selon un protocole identique à celui du CT-Scanner préopératoire
    - une extraction de surface à partir du CT-Scanner postopératoire permettait d'obtenir un maillage de l'objet « mandibule post opératoire »
    - un recalage global automatique par méthode ICP grâce au logiciel Geomagic® Studio®12 entre les objets « mandibule planifié » et « mandibule postopératoire » était réalisé
    - puis une mesure des écarts entre les deux objets permettait d'obtenir l'écart moyen pour une région sélectionnée et l'écart de tous les points des deux objets par échelle colorimétrique. Le logiciel Geomagic® Studio®12 permettait de réaliser des mesures de distances entre les surfaces de deux objets. Ces distances étaient représentées par une échelle colorimétrique. L'utilisateur définissait une valeur d'écart de base qu'il considérait non significative (dans notre étude de -0,2 à 0,2mm représenté en vert). Puis étaient définis deux distances maximales positive (3mm, rouge) et négative (-3mm, bleu) au delà desquelles la représentation était en gris (non mesuré). Un nombre d'intervalles de couleurs était défini également (27 dans notre étude). Plus ce dernier était élevé, plus la quantification des mesures était précise. Selon la région l'échelle colorimétrique représentait une orientation. Par exemple au bord postérieur de la branche mandibulaire, une valeur positive indiquait un déplacement postérieur et inversement, pour une valeur négative, un déplacement antérieur. Au niveau du condyle on pouvait évaluer les déplacements dans les 3 plans de l'espace :



- au pôle supérieur : un déplacement vertical vers le haut (positif) ou vers le bas (négatif)
  - au pôle latéral : un déplacement transversal vers l'extérieur (positif) ou vers l'intérieur (négatif)
  - au pôle antérieur : un déplacement sagittal vers l'avant (positif) ou l'arrière (négatif)
- Evaluation postopératoire à distance (non réalisée sur les cadavres) :
- analyse clinique de l'occlusion à 6 mois post-opératoires
  - examens cliniques des ATM à la recherche de DTM en préopératoire, à 2 mois et 6 mois postopératoires au minimum

## 2.5.2 ETUDE DE FAISABILITE SUR CADAVRES

### 2.5.2.1 Reproduction de la méthode classique<sup>64 65 66</sup>

Un sujet venant de décéder a permis de réaliser cette manipulation. Il s'agissait d'une femme de 61 ans. A l'exception de la 47 absente toute la denture était très bien conservée et sans traitements. Le CT-Scanner a permis l'acquisition bouche fermée et aucun artéfact métallique n'était retrouvé sur les maillages. Un scanner laser a permis d'acquérir la surface des moulages en plâtre pour remplacer par recalage l'extrémité des surfaces occlusales retirées à la main lorsqu'il existait des contacts dentaires maxillo-mandibulaires.

L'OSBM virtuelle était réalisée et le déplacement consistait en 5,5 mm d'avancée et 2 mm d'ouverture buccale (*figure 139*).

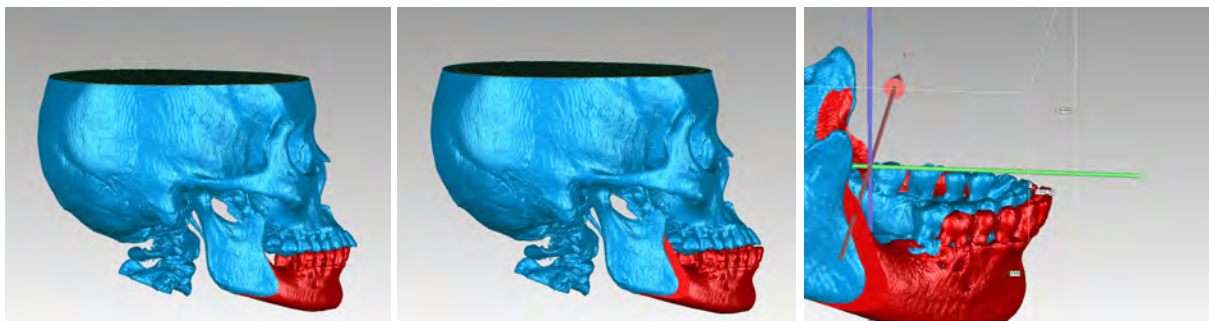


Figure 139 : OSBM d'avancée (5,5mm) et ouverture (2mm).

<sup>64</sup> (Laurentjoye et al. 2014)

<sup>65</sup> Annexe 2

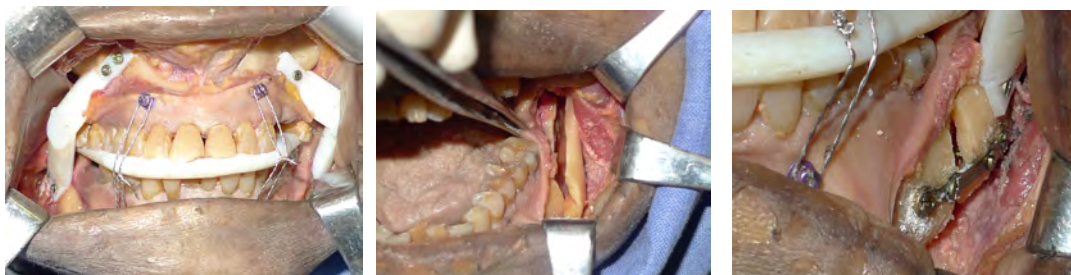<sup>66</sup> Présentation CARS Fukuoka Japan 2014

Puis des guides 3D ont été modélisés et imprimés en 3D :

- deux guides occlusaux en positions initiale et finale (chapitre 2.4.1)
- deux plaques latérales droite et gauche (chapitre 2.4.2)

La chirurgie a été réalisée comme avec la méthode classique (*figure 140*) :

- incision muqueuse vestibulaire permettant d'accéder aux sites d'ostéotomie mandibulaire
- incision maxillaire
- blocage maxillo-mandibulaire (BMM) sur guide occlusal initial
- mise en place des plaques latérales fixées par des vis
- retrait des plaques latérales et du BMM
- OSBM
- mise en place du guide occlusal final et BMM
- mise en place des plaques latérales
- ostéosynthèse mandibulaire droite et gauche
- ablation du BMM
- vérification de l'emboîtement des dents dans le guide par mouvements d'ouverture / fermeture



**Figure 140 : à gauche, blocage sur guide initial et plaques latérales fixées. Au centre, OSBM. A droite, ostéosynthèse mandibulaire**

Les résultats de cette manipulation montraient :

- un emboîtement parfait des dents dans le guide occlusal à la levée du BMM en peropératoire.

- un déplacement condylien minimum sur les images fusionnées et sur l'analyse colorimétrique des distances entre maillages (figures 141 et 142). On observait une très minime valgisation des segments proximaux due à l'avancée mandibulaire.

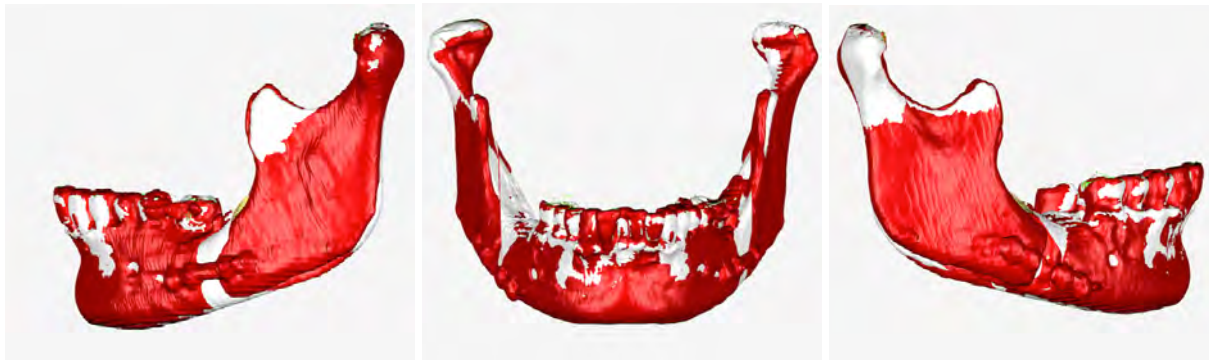

Figure 141 : comparaison des maillages planification (blanc) et résultat post opératoire (rouge). A noter l'excellente superposition des objets notamment au niveau condylien. On remarque une légère valgisation des segments proximaux caractérisée par un discret écartement des processus coronoïdes mandibulaires. Dans ce cas pour un mouvement d'avancée mandibulaire de 5,5mm on observe un mouvement condylien moyen < à 1mm dans les trois plans de l'espace.

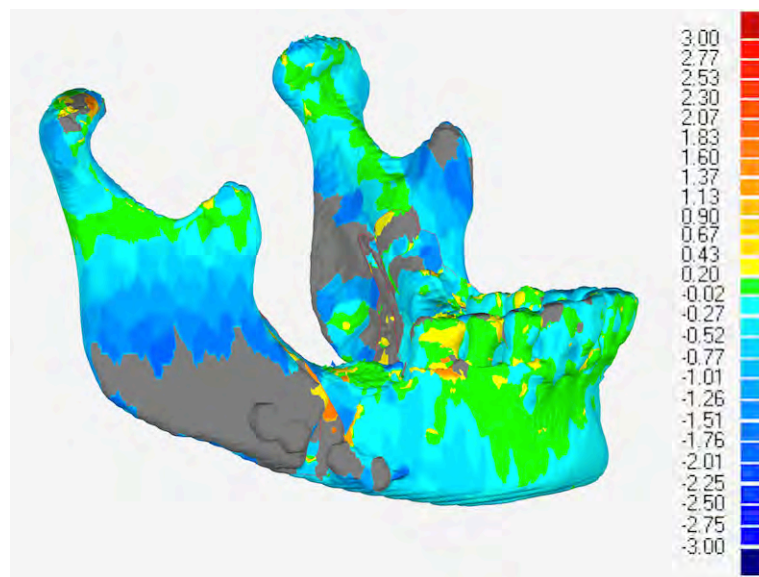


Figure 142 : sur cette représentation des distances entre les deux maillages on observe peu de différences de position au niveau des deux condyles mandibulaires

La planification virtuelle et la modélisation de guides occlusaux et de plaques latérales permettent de déplacer la portion dentée mandibulaire en conservant de manière infra-millimétrique la position initiale des condyles mandibulaires. Nous pouvons conclure à, au moins, une équivalence clinique de performances par rapport à la méthode classique.

Concernant le guide occlusal imprimé, Adolphs a été un des premiers à montrer qu'il était équivalent voire meilleur qu'un guide occlusal réalisé selon la méthode traditionnelle. Son guide était imprimé en 3D selon une méthode Polyjet par RapidSprint® (Adolphs et al. 2014). Liu a proposé une

méthode de modélisation d'un guide occlusal à partir d'un fantôme avec évaluation de l'engrènement des surfaces occlusales dans le guide (figure 143) (Liu et al. 2013).

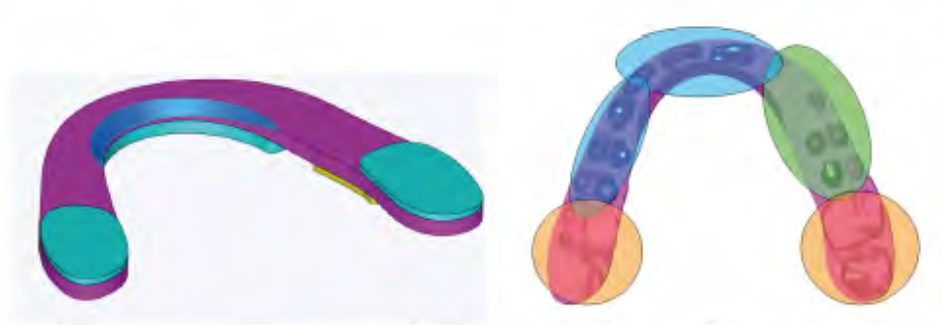


Figure 143 : *Intelligent Modelling Splint* : à gauche le fantôme décomposé en plusieurs parties, à droite l'évaluation de l'engrènement des surface occlusales dans le guide : faible (vert), normal (bleu), excessive (rouge).<sup>67</sup>

### 2.5.2.2 Etude de faisabilité de l'OCPD sur cadavre

Un homme de 75 ans récemment décédé présentait une bonne denture. Le même protocole était réalisé mais un OCPD clippé amovible a été modélisé et imprimé. Une avancée mandibulaire de 5mm était prévue (figures 144 et 145).

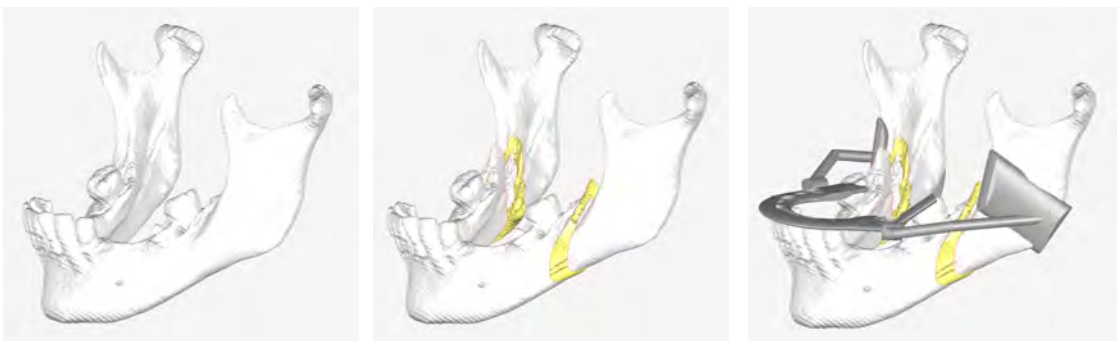



Figure 144 : à gauche, la mandibule préopératoire. Au centre, l'avancée de la portion dentée de 5mm en conservant la position préopératoire des condyles. A droite, la modélisation de l'OCPD clippé amovible.

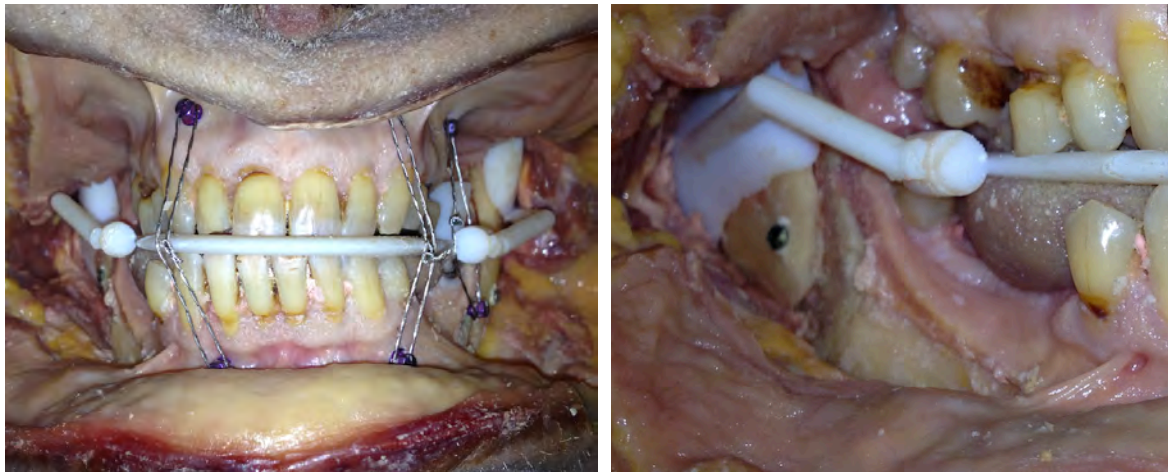


<sup>67</sup> (Liu et al. 2013)

**Figure 145 : l'OCPD clippé amovible en trois parties (à gauche) et assemblé (à droite).**

L'intervention chirurgicale comprenait (figure 148) :

- incision muqueuse vestibulaire permettant d'accéder aux sites d'ostéotomie mandibulaire
- OSBM
- mise en place de la partie occlusale de l'OCPD et BMM
- mise en place des ailettes clippées puis assemblage à la partie occlusale (droite et gauche indépendamment) pour l'ostéosynthèse
- ostéosynthèse mandibulaire droite et gauche
- ablation du BMM
- vérification de l'emboîtement des dents dans le guide par manœuvres externes d'ouverture / fermeture buccale
- des incisions paracommissurales jugales transfixiantes permettaient, avant la levée du BMM, de constater le positionnement du guide et son adaptation anatomique à la surface osseuse



**Figure 146 : à gauche, vue d'ensemble de l'OCPD clippé amovible en place avec BMM. A droite, détail de l'adaptation très précise de l'OCPD à l'anatomie de la branche mandibulaire grâce aux incisions transjugales**

Les résultats de cette manipulation montraient :

- une adaptation parfaite de l'OCPD à l'anatomie des surfaces dentaires et osseuses lors de la mise en place du guide occlusal et des ailettes latérales. Celle-ci était de plus simple et rapide
- une facilité de manipulation des ailettes grâce à leur branche
- une facilité de fixation de la branche de l'ailette à la partie occlusale du guide
- un emboîtement parfait des dents dans le guide occlusal à la levée du BMM en peropératoire

- un mouvement condylien minime sur les images fusionnées et sur l'analyse colorimétrique des distances entre maillages. On observait également une très minime valgisation des segments proximaux et un écartement latéral condylien (figures 147 et 148).

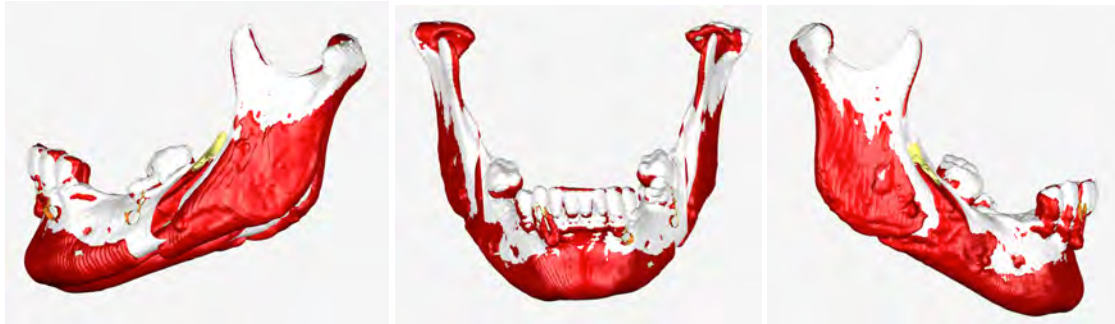

Figure 147 : comparaison des maillages planification (blanc) et résultat post opératoire (rouge). A noter l'excellente superposition des objets notamment au niveau condylien. On remarque une légère valgisation des segments proximaux caractérisée par un discret écartement des processus coronoïdes mandibulaires. Dans ce cas pour un mouvement d'avancée mandibulaire de 5mm on observe un mouvement condylien moyen  $< 1\text{mm}$  dans les trois plans de l'espace.

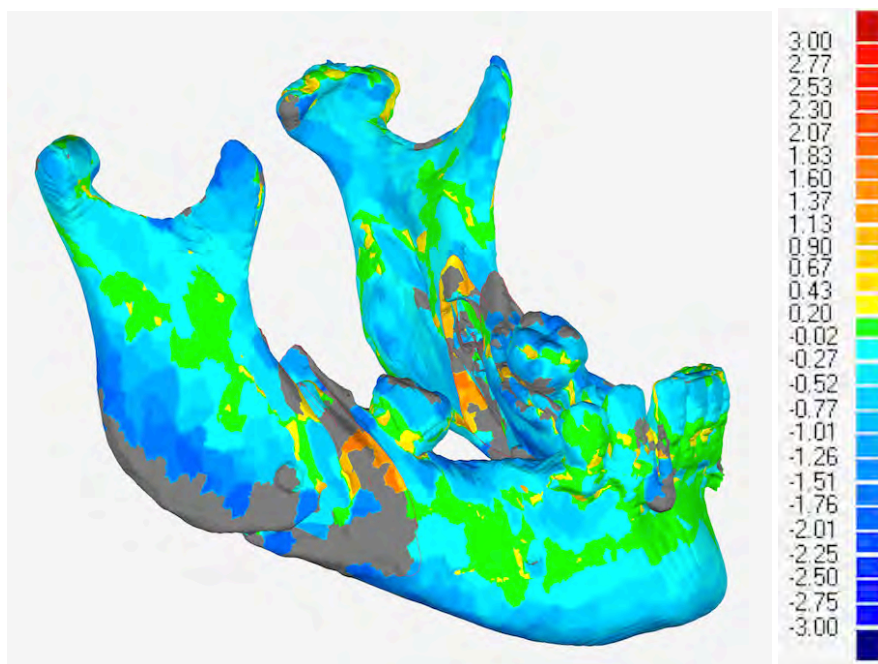


Figure 148 : on observe dans ce cas aussi peu de différences de position au niveau des deux condyles mandibulaires.

En conclusion, la planification virtuelle et la modélisation de l'OCPD clippé amovible permettaient aussi de déplacer la portion dentée mandibulaire en conservant de manière infra-millimétrique la position des condyles mandibulaires. Nous pouvons ainsi considérer cette méthode comme équivalente à la méthode classique.

### 2.5.3 EVALUATION CLINIQUE PRELIMINAIRE SUR PATIENTS

#### 2.5.3.1 Compléments sur la méthode

Huit patients nécessitant une OSBM ont été inclus dans cette étude. Chacun a reçu une information concernant ce protocole de recherche. Tous ont donné leur consentement pour la réalisation des examens d'imagerie et de l'utilisation des guides chirurgicaux conçus par notre méthode. Dans chaque cas, la méthode classique était réalisée avec production des guides habituels par le prothésiste dentaire.

Plusieurs guides type OCPD ont été utilisés : monobloc ou amovible (chapitre 2.4.3) :

- lorsque qu'un OCPD monobloc vissé était utilisé, le protocole chirurgical nécessitait de réaliser une incision mandibulaire. Un premier OCPD en position initiale permettait de réaliser le repérage condylien comme pour la méthode classique avec les plaques latérales par fraisage (Figure 125). Puis l'OSBM était réalisée. L'OCPD en position finale était mis en place puis, une fois l'ostéosynthèse réalisée, retiré.
- lorsque l'OCPD clippé amovible était utilisé le protocole chirurgical était identique à celui de l'étude de faisabilité.

#### 2.5.3.2 Résultats<sup>68 69 70 71 72</sup>

Les résultats peropératoires observés montraient pour tous les patients un emboitement parfait des dents dans le guide occlusal sans interférence et sans forcer lors de mouvements d'ouverture/fermeture buccale réalisés par l'opérateur. Ceci permettait de conclure à une équivalence clinique de performance peropératoire.

On notait également, d'un point de vue strictement clinique tous les patients présentaient un résultat occlusal à 6 mois parfaitement satisfaisant (*figures 149 à 151*). Les patients 1 à 7 ne présentaient pas de DTM préopératoire. Avec un recul d'au moins deux ans aucune DTM n'est apparue, ces patients ayant été revus en consultation à 2, 6, mais aussi 12 et 18 mois postopératoires. Pour P8 une DTM droite avant le début du traitement, caractérisée par des craquements et douleurs, était rapportée. Avant la chirurgie et suite à la décompensation orthodontique et au travail de physiothérapie cette DTM droite avait disparu avant la chirurgie. A 2 mois post opératoires des douleurs étaient retrouvées au niveau de l'ATM droite. Aucun signe de DTM n'était retrouvé à 6 mois post opératoire.

---

<sup>68</sup> (Laurentjoye et al. 2014; Laurentjoye, Charton, and Boileau 2015)

<sup>69</sup> Annexes 1 et 2

<sup>70</sup> Présentation congrès SFSCMFCO Versailles 2013

<sup>71</sup> Présentation CARS Fukuoka Japan 2014

<sup>72</sup> Présentation SFODF 2015

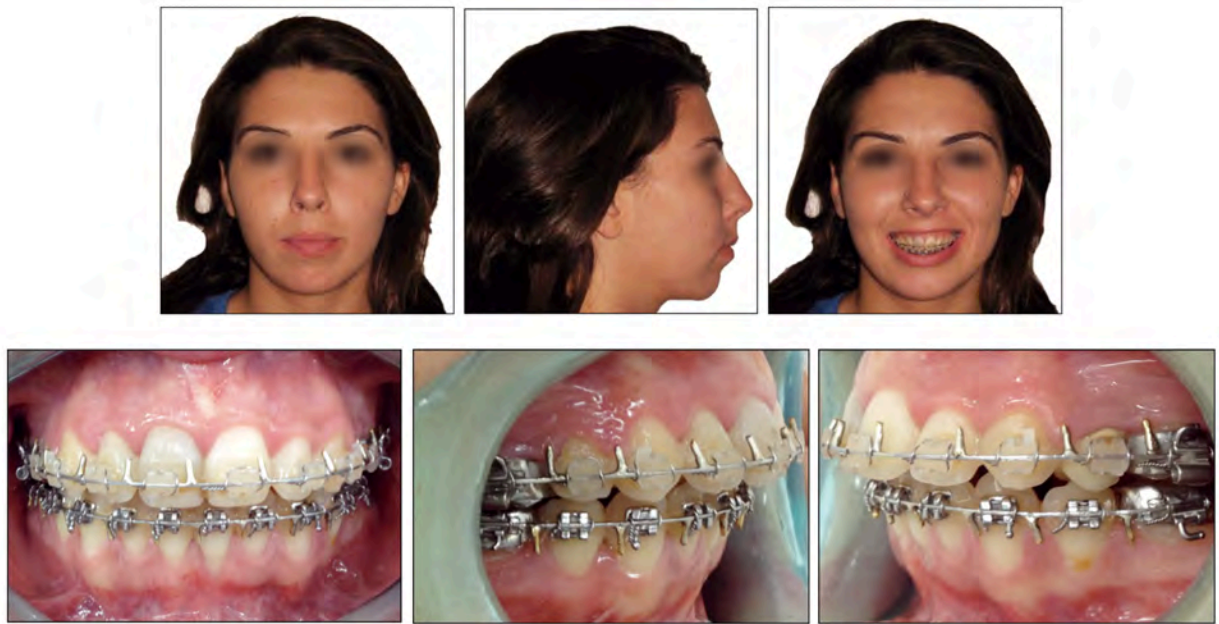


Figure 149 : examens exo et endo-buccaux d'une jeune femme (P6) de 20 ans présentant une dysharmonie maxillo-mandibulaire en classe II dentaire et squelettique, minime latérogathie mandibulaire et hyperdivergence.

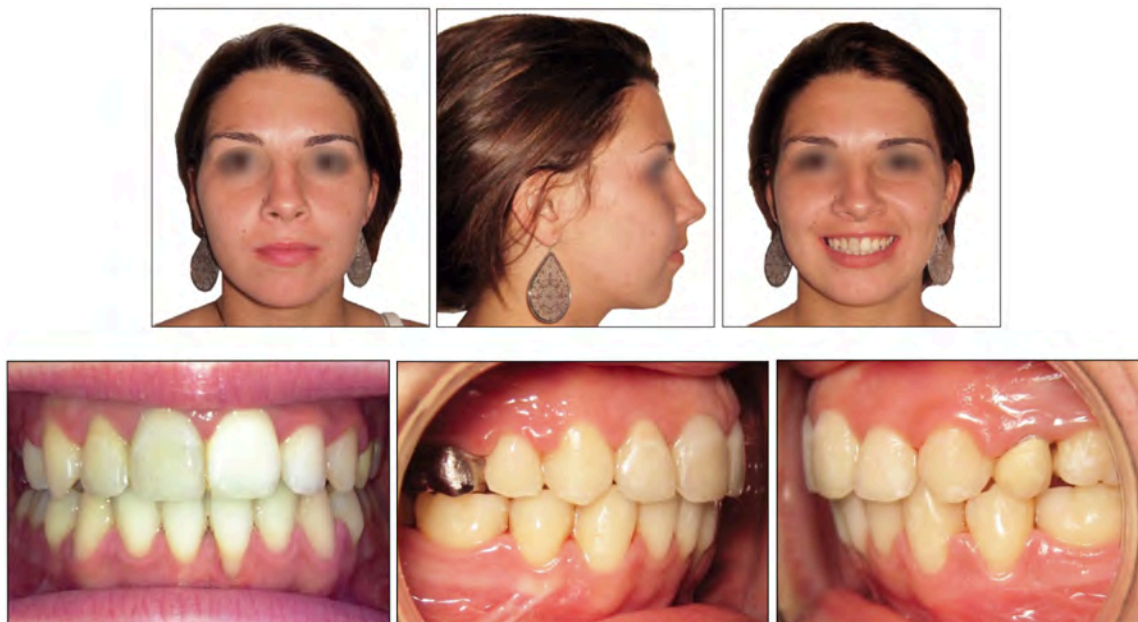


Figure 150 : examens exo et endo-buccaux post opératoires après une ostéotomie bi-maxillaire (mandibule première) : avancée mandibulaire de 5mm et dérotation vers la gauche de 2 mm, impaction différentielle maxillaire.



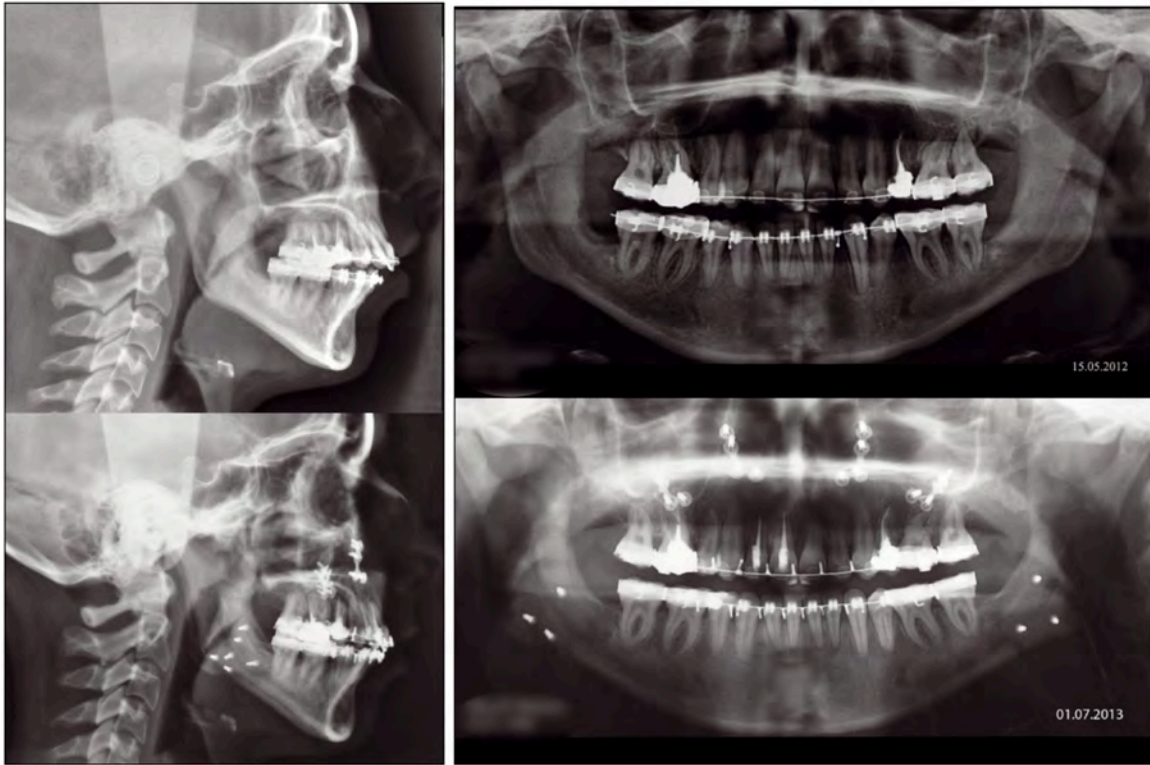


Figure 151 : téléradiographies de profil et orthopantomogrammes pré et post opératoires

Les trois premiers patients (P1 à 3) n'ont pas bénéficié d'un CT-Scanner post opératoire.

En ce qui concerne les patients P4 à P8 nous avons observé que les condyles présentait une position centrée dans la cavité glénoïde lors du CT-Scanner post-opératoire et l'occlusion était satisfaisante ce qui signifiait qu'il n'y avait pas d'erreur majeure de positionnement condylien (figure 154). En effet, aucune adaptation morphologique n'aurait pu compenser une erreur dans le délai de 10 jours post opératoires. Pour ces patients l'écart moyen mesuré entre les maillages mandibulaires planifiés et postopératoires était de 0,48mm.

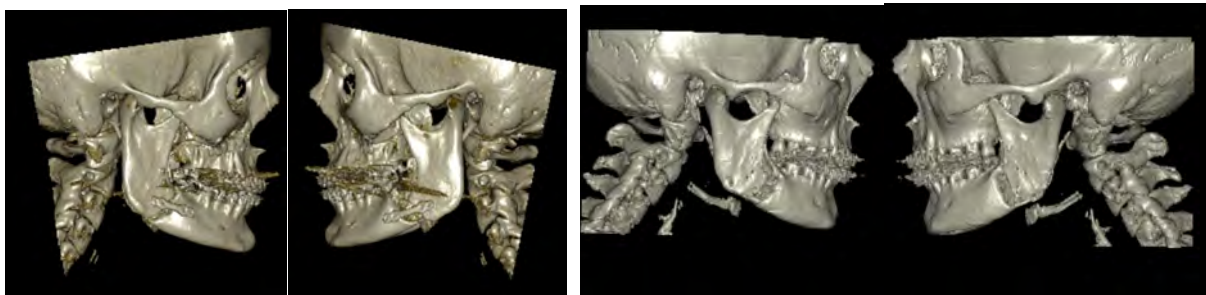


Figure 152 : scanners post opératoires des patients 8 (à gauche) et 5 (à droite). Les condyles sont centrés dans la cavité glénoïde.

Patient	P4	P5	P6	P7	P8	moyenne
Distance moyenne	0,49	0,52	0,50	0,30	0,58	0,48

Tableau 3 : distance moyenne mesurée par le logiciel Geomagic® Studio®12 entre les surfaces des maillages des mandibules planifiées et post opératoires (en millimètres)

Pour ces mêmes patients P4 à P6, les fusions d'images des mandibules planifiées et postopératoires montraient des résultats condyliens similaires à ceux observés lors de l'étude de faisabilité de l'ODPC pour l'ODPC clippé (chapitre 2.5.2.1) (figures 153 à 155). Nous observons simplement un déplacement latéral infra millimétrique des condyles lors des avancées et/ou dérotations mandibulaires. Pour les patients 7 et 8 des écarts supra millimétriques étaient observés pour 1 des condyles. Aucune conséquence occlusale peropératoire n'avait été constatée. Ces déplacements ne concernaient ni le sens antéropostérieur, ni le sens vertical. Il s'agissait d'un écartement par valgisation du segment proximal. Pour le patient 7 la planification prévoyait une interpénétration osseuse au niveau des segments osseux gauches. Nous pensons donc que la résection osseuse de l'interférence sur le segment distal a pu être insuffisante pendant l'intervention. En ce qui concerne le patient 8, le mouvement d'écartement condylien pourrait être du à l'ostéosynthèse renforcé par 2 vis bi corticales sur la ligne oblique externe.

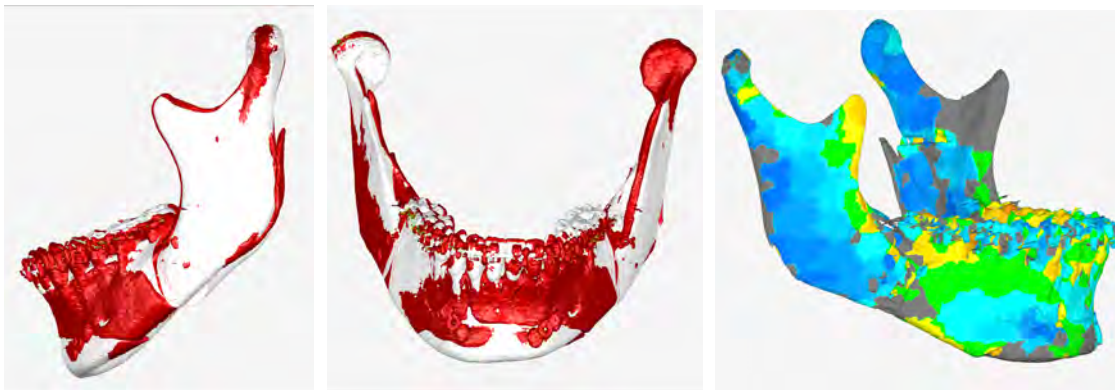


Figure 153 : Superposition des maillages planifié (blanc) et postopératoire (rouge) de la mandibule de P4. A droite échelle colorimétrique des distances identique à celle utilisée pour l'étude de faisabilité sur cadavre. Le déplacement condylien est infra millimétrique dans les trois plans de l'espace.


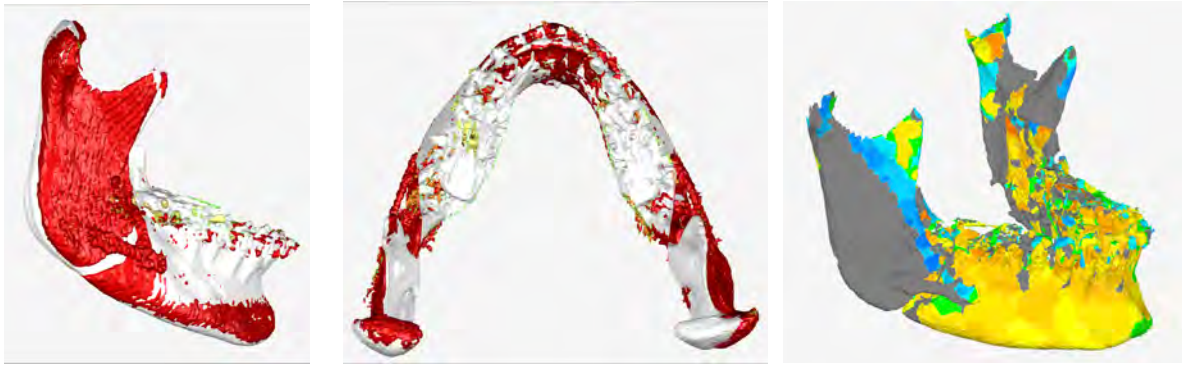


Figure 154 : résultats identiques pour le patient 6 mais avec un écartement transversal des condyles



**Figure 155 : Pour le patient 8, l'extraction de surface n'a pas permis d'obtenir un maillage condylien parfaitement satisfaisant pour l'analyse. La forte présence d'artéfacts métalliques a nécessité de modifier les paramètres d'extraction de surface au détriment de l'os. Dans le sens antéro-postérieur le déplacement au niveau condylien était infra millimétrique. On observe un déplacement supra millimétrique du condyle droit par translation du à une valgisation de la valve externe homolatérale. Nous pensons que ce mouvement est la conséquence d'une ostéosynthèse par deux vis bicorticales supplémentaires sur la ligne oblique externe.**

### 2.5.3.3 Discussion

Dans les prises en charge orthodontico-chirurgicales, l'évaluation des résultats est délicate puisque plusieurs traitements interviennent : orthodontie de préparation à la chirurgie, chirurgie et orthodontie de finition. Le bon résultat final est avant tout fonctionnel, occlusal et condylien, mais aussi morphologique.

En ce qui concerne le résultat morphologique, il est subjectif et dépend essentiellement de l'expérience du chirurgien et de la satisfaction du patient. Dans une ostéotomie bimaxillaire, les amplitudes des mouvements déterminent les changements morphologiques. Nous n'en avons pas tenu compte dans l'évaluation de notre dispositif.

Le résultat occlusal de fin de prise en charge diffère néanmoins du résultat occlusal postopératoire immédiat puisque des modifications orthodontiques postopératoires vont parfaire l'occlusion. Néanmoins, ce dernier démontre la qualité du résultat final et sa stabilité à au moins 6 mois postopératoires.

Il n'était pas possible de baser l'évaluation sur les critères de « normalité » occlusale décrits en introduction (chapitre 1.1.1). En effet, dans certains cas l'occlusion post opératoire prévue par la planification n'est pas « normale ». La préparation orthodontique préchirurgicale doit permettre au chirurgien de rétablir une occlusion assurant à l'orthodontiste de terminer son traitement. Dans certains cas, l'intervention chirurgicale est réalisée précocement, voire avant l'orthodontie. Finalement, l'évaluation du résultat de l'OSBM concernant l'occlusion devrait, selon nous, se faire en peropératoire. Comme l'avait dit Boulétreau : « *quelle que soit la méthode utilisée, la vérification de l'occlusion dentaire par déblocage en fin d'intervention donne une bonne idée du remplacement en bonne position ou non des condyles mandibulaires* » (Boulétreau et al. 2003). Le résultat occlusal est caractéristique du résultat condylien. Cette évaluation était importante puisqu'en cas d'erreur de positionnement du condyle, un trouble occlusal était immédiatement constaté. Dans notre étude l'arcade mandibulaire se replaçait parfaitement dans le guide occlusal, sans interférence,

naturellement et sans forcer lors de mouvements d'ouverture/fermeture buccale réalisés par l'opérateur. Ce critère montrait l'équivalence de performance clinique de l'OCPD.

Une telle évaluation morphologique des résultats condyliens lors d'une OSBM en post opératoire immédiat est rarement rapportée dans la littérature. Seules des études cliniques sur d'éventuelles dysfonctions temporo-mandibulaires à long terme existent. Ces méthodes d'étude n'étaient pas applicables à notre dispositif pour son évaluation. Nous avons néanmoins montré l'absence de DTM postopératoire à 6 mois chez tous nos patients.

Les méthodes d'analyse des positions osseuse et occlusale en 2 dimensions ne permettaient pas une analyse fine du résultat. En 3 dimensions, la plupart des publications évaluaient leurs résultats à partir d'une analyse de distance entre deux objets recalés (plus ou moins automatiquement, au niveau de zones non concernées par la chirurgie, comme le crâne par exemple). Il s'agissait plus souvent de méthodes utilisant un algorithme de mesure de distances entre les surfaces de deux objets et comme nous l'avons réalisé à l'aide du logiciel Geomagic® Studio®<sup>12</sup>.

D'autres logiciels permettent ces mesures comme CMF Software (Tucker et al. 2010; L. H. C. Cevidanes et al. 2010; Carvalho et al. 2010) (chapitre 1.5.2). Il faut rester prudent sur les conclusions qui peuvent être formulées concernant ces échelles colorimétriques de distance (*figure 156*). Leur interprétation pour les faibles valeurs dépend de la précision du modèle surfacique et donc de l'extraction de surface et de l'acquisition. Tucker affirmait par exemple que la précision du CB-CT qu'il utilise est de 0,5mm ce qui rend peu significative sa conclusion de précision infra-millimétrique lors du repositionnement osseux (Tucker et al. 2010). De plus il existe dans la littérature une grande variabilité des valeurs d'écarts utilisées dans les échelles colorimétriques.

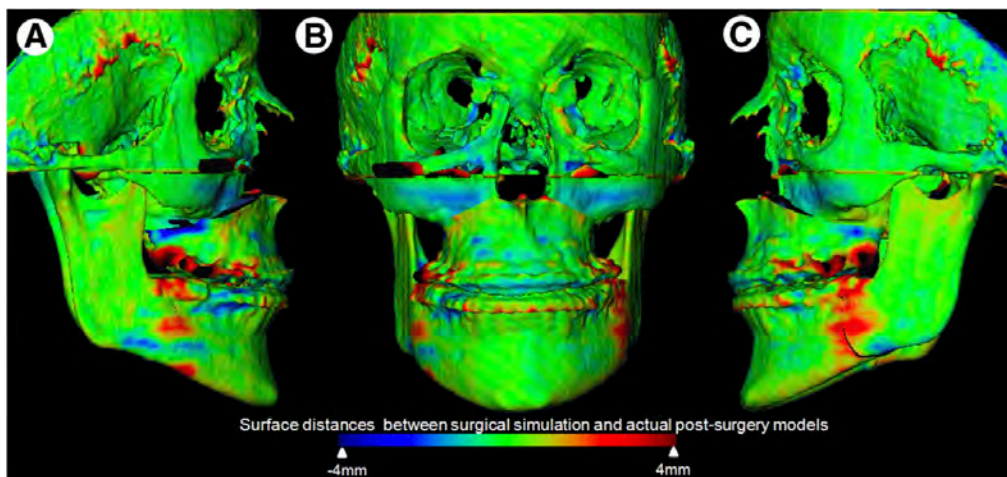
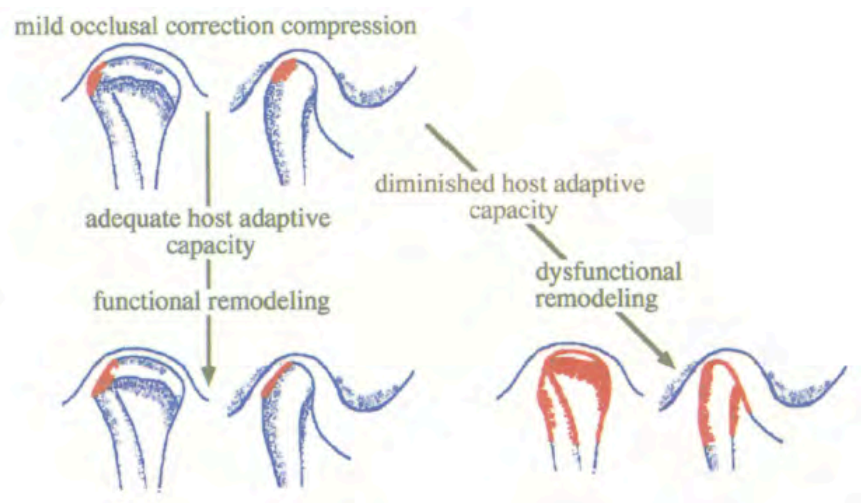


Figure 156 : fusion des maillages planification et post opératoire et mesure des écarts par échelle colorimétrique. L'écart maximal est de 8 mm (-4/4mm). L'écart autour de 0 est d'environ 2mm (zone verte). Les auteurs concluent qu'il n'y a pas de différence significative entre les maillages sauf au niveau des sites d'ostéotomie. Sur ces images l'absence d'écart (zone verte) se situe donc dans un intervalle de 2 mm ce qui ne signifie pas qu'il n'y a pas d'écart entre les maillages. De plus, cette représentation est étonnante car dans les zones qui n'ont pas été déplacées (orbite et crâne) on retrouve des taches de couleurs correspondant à des écarts importants et ponctuels qui pourraient être attribués à des imprécisions de l'acquisition ou de l'extraction de surface.<sup>73</sup>

<sup>73</sup> (Tucker et al. 2010)

Nous pouvons comparer nos résultats à l'étude de Carvalho qui a mesuré des écarts entre maillages de planification et de résultats postopératoires (à 4-6 semaines et 1 an) pour des avancées mandibulaires moyennes de 6,8 +/- 3,2mm chez 27 patients (Carvalho et al. 2010). Il a montré, grâce au logiciel CMF Software, des déplacements condyliens postéro-supérieurs en post opératoire immédiat. Ces déplacements étaient inférieurs à 2mm, sauf dans 1 cas, et asymétriques : 0,98+/- 1,16mm à gauche et 0,81+/-1,40 à droite. Ces déplacements sont donc millimétriques ce qui correspondait à nos résultats. Ils étaient probablement en rapport avec un positionnement condylien manuel empirique peropératoire en haut et en arrière, ce qui n'était pas précisé dans leur étude.

Arnett avait décrit le remodelage fonctionnel et dysfonctionnel selon le stress condylien (*figure 157*) (Arnett, Milam, and Gottesman 1996a).

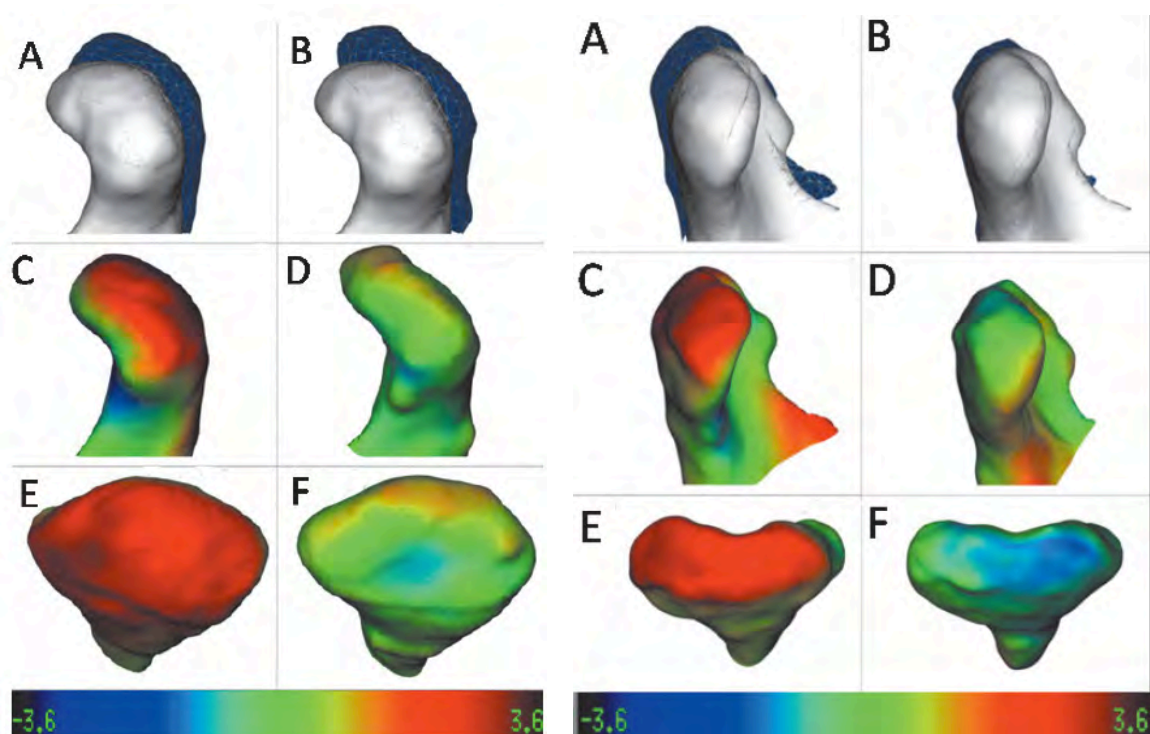


**Figure 157 : adaptation par remodelage fonctionnel ou dysfonctionnel du condyle mandibulaire en cas de stress condylien selon Arnett<sup>74</sup>**

Carvalho a aussi montré qu'il existait un aplatissement postérieur du condyle (remodelage) à 1 an postopératoire qui pouvait être associé à une stabilité de la nouvelle position condylienne ou à un retour à la position initiale dû au remodelage. Il s'agissait de la seule étude que nous avons trouvée qui évaluait en 3D la modification de la morphologie condylienne post-opératoire (*figure 158*). Quelques études étaient basées sur des mesures en 2D et présentaient les variabilités inter et intra-individuelles (Draenert et al. 2010). Ces résultats morphologiques montraient donc une tendance au retour vers la position initiale du condyle. Même si quelques études précisaient que l'absence d'utilisation de CPDs n'entraîne aucune conséquence clinique et même si de nombreux auteurs considèrent les petits mouvements condyliens (rotations notamment) comme non pourvoyeurs de conséquences fonctionnelles, on peut se demander si éviter au maximum les phénomènes de remodelage condylien n'irait pas dans le sens d'une amélioration des pratiques. On sait que le dépassement du seuil de remodelage condylien risque d'entraîner une véritable résorption condylienne catastrophique en terme de résultat. Il n'existe pas actuellement de données

<sup>74</sup> (Arnett, Milam, and Gottesman 1996a)

concernant les conséquences de ces remodelages, les risques de DTM et de dégénérescence articulaires (arthrose) à long terme.



**Figure 158 :** A, comparaison pré-chirurgie (blanc) – post-opératoire immédiat (bleu). B, comparaison pré-chirurgie (blanc) – post-opératoire 1 an (bleu). C et D, distances entre les maillages présents en A. D et F, distances entre les maillages post-opératoires immédiats et à 1 an post-opératoire. Les mesures de distances des surfaces sont représentées par une échelle colorimétrique de -3,6 à 3,6mm. La zone considérée sans écart (vert) correspond environ à 2mm. Sur l'illustration de gauche on observe un déplacement postéro-supérieur du condyle en post-opératoire immédiat conservé 1an plus tard mais avec un remodelage postérieur. Sur l'illustration de droite on observe le même déplacement postéro-supérieur mais qui n'existe plus à 1 an post opératoire par remodelage postérieur plus important.<sup>75</sup>

L'équipe de Cevidanes a proposé une autre méthode de quantification des distances qui emploie également une représentation par échelle colorimétrique : SPHARM-PDM toolbox (Paniagua et al. 2011; L. H. S. Cevidanes et al. 2011; Alhadidi et al. 2012). Cette méthode améliorerait la précision de l'évaluation des résultats par rapport aux mesures de distance entre des surfaces d'objets présentées dans le paragraphe précédent (*figure 159*). Des mesures de distances et d'angulations étaient réalisées entre les voxels de deux objets. Il était donc nécessaire de réaliser une segmentation de l'objet (grâce au logiciel ITK SNAP) à partir d'une acquisition CB-CT. L'intérêt était également de quantifier les déplacements prévus (notamment pour les asymétries mandibulaires) ou obtenus ainsi que les éventuelles résorptions osseuses (Paniagua et al. 2011). L'objectif était de valider leur méthode de quantification des résultats d'une chirurgie orthognathique basée sur une planification virtuelle.

<sup>75</sup> (Carvalho et al. 2010)

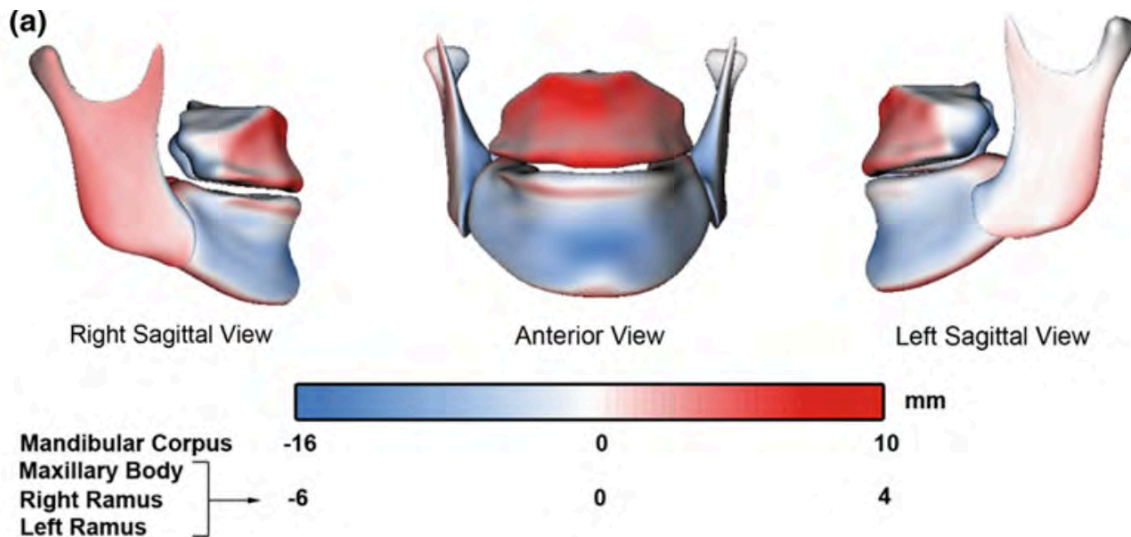


Figure 159 : méthode de mesure des distances et des rotations selon la méthode SPHARM-PDM toolbox. Mesure des distances entre la position pré et post-opératoire de la mandibule et du maxillaire lors d'une ostéotomie bi-maxillaire (avancée maxillaire et recul mandibulaire). L'échelle de couleur montre qu'il existe une différence de position entre la position pré et post-opératoire des condyles même si ce n'était pas l'objectif de cette étude.<sup>76</sup>

Les auteurs présentaient une méthode qui permettrait de comparer les mandibules initiale et planifiée (figures 160, 161). La méthode était complexe. La planification étant réalisée par le logiciel CMF Software, l'objet mandibule planifiée était un maillage. Il fallait donc transformer ce dernier en un volume pour utiliser la méthode SPARM-PMD toolbox. Pour cela les auteurs précisaient leur méthode : fermeture des objets au niveau des coupes (ostéotomies), lissage des surfaces pour diminuer les reliefs dus aux triangles, création d'une segmentation volumique à partir des surfaces (binary segmentation volume).

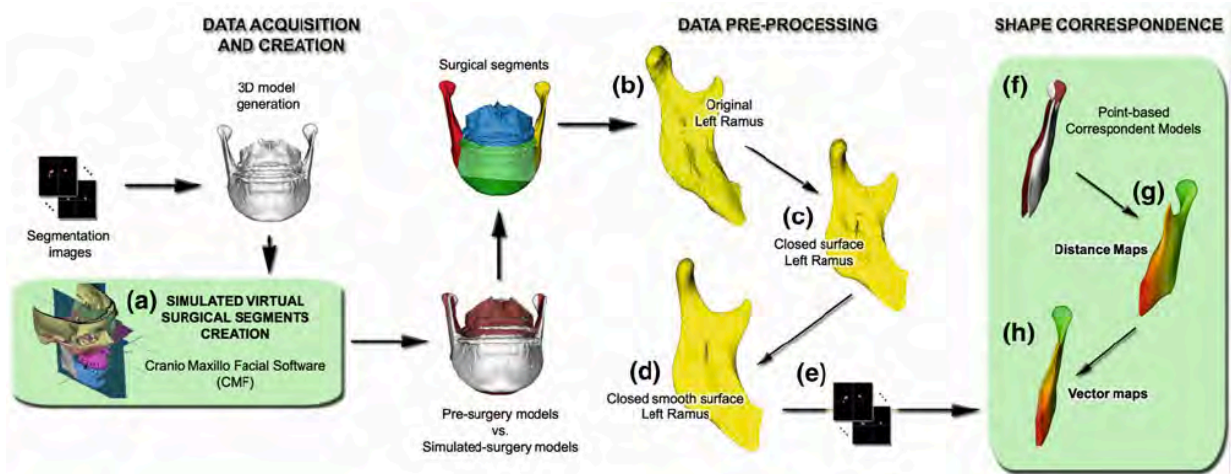


Figure 160 : chaîne méthodologique. CMF Software permet la création des maillages et la planification virtuelle. En (b) la coupe du maillage due à l'ostéotomie virtuelle fermée en (c). En (d) lissage et en (e) rétroconversion en volume. Puis la méthode SPARM-PMD est utilisée pour étudier le mouvement.

<sup>76</sup> (Paniagua et al. 2011)

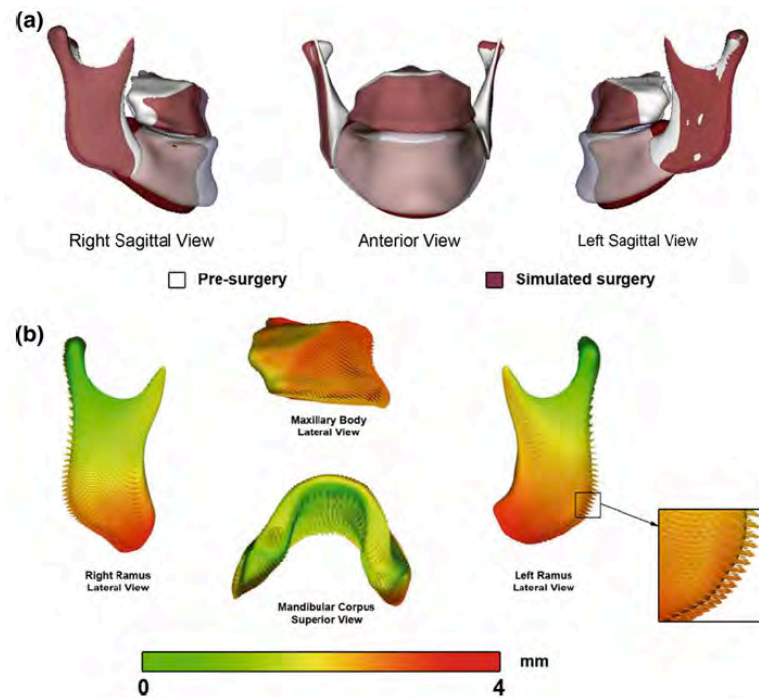


Figure 161 : comparaison entre la mandibule planifiée et la mandibule pré-opératoire permettant de quantifier les déplacements prévus. Dans le texte, les auteurs précisent que les différences étaient inférieures à 0,5mm et 0,75 degrés.<sup>77</sup>

Nous pensons que cette méthode pourrait être utilisée pour évaluer la prédictibilité de notre guide OCPD : évaluation des différences de position entre les mandibules pré-opératoire et planifiée. Cependant elle doit être validée car les multiples manipulations (extraction de surface, fermetures des coupes, lissage, rétroconversion en volume) risqueraient de diminuer la précision des résultats.

Pour analyser plus précisément le résultat du positionnement condylien par l'OCPD, nous avons réalisé des comparaisons entre la position post opératoire et celle planifiée virtuellement à partir des maillages. L'erreur retrouvée pour 14 condyles sur 16 était, infra-millimétrique, comparable aux chiffres de la littérature (Tucker et al. 2010). Pour 2 condyles (P7 et P8) on observait un écart supra-millimétrique condylien. Nous pensons que cet écart était probablement lié à la dérotation mandibulaire et ou à l'ostéosynthèse. Le résultat occlusal peropératoire était néanmoins satisfaisant dans ces cas.

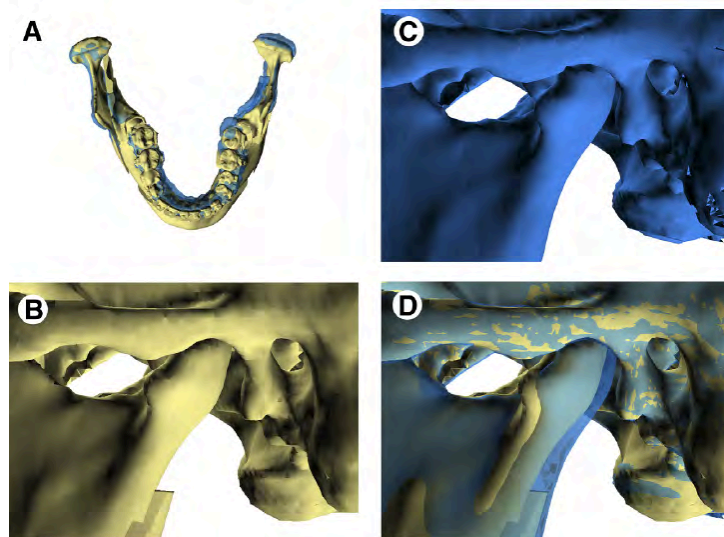
Tucker précisait que les écarts maximums s'observaient au niveau de la branche mandibulaire droite ce qu'il expliquait par la position de l'opérateur lors de la chirurgie (Tucker et al. 2010). Ces résultats étaient confirmés par Carvalho (Carvalho et al. 2010).

Hsu, dans une étude comparative, a observé par des fusions de maillages de mandibules planifiées et post-opératoires d'excellents résultats concernant le repositionnement osseux du menton avec une précision d'environ 1mm et une différence significative de précision dans le positionnement génien en faveur du groupe ayant bénéficié d'un guide occlusal (Hsu et al. 2013). Il s'agissait également d'ostéotomies bi-maxillaires avec temps maxillaire premier. Pour l'ostéotomie

<sup>77</sup> (Paniagua et al. 2011)



mandibulaire, il utilisait un guide occlusal et retrouvait aussi une précision d'1mm dans son positionnement condylien. Cependant dans 3 cas il existait un décalage du milieu inter-incisif maxillaire ou une rétrusion mandibulaire. Cette erreur se retrouvait au niveau condylien et il concluait que celle-ci était due à un défaut de positionnement en relation centrée lors de l'ostéosynthèse maxillaire (figure 162). Il rappelait l'importance du bon positionnement préopératoire en relation centrée symétrique lors de l'ostéosynthèse maxillaire.



**Figure 162 : rétrusion mandibulaire post opératoire (bleu) due à un problème condylien qui n'avait pas été correctement positionné en relation centrée (A). Sur l'image préopératoire (B) le condyle est en position plus antérieure que sur l'image post opératoire (C).**

Cette conclusion nous permet de rappeler ce que proposait Béziat : le temps maxillaire étant plus précis que le temps mandibulaire, l'ostéotomie maxillaire doit être le dernier temps d'une ostéotomie bimaxillaire (J-L Béziat et al. 2009). L'utilisation de l'OCPD, telle que nous l'avons présentée, nécessite de réaliser le temps mandibulaire en premier puisque le point d'appui est le maxillaire via les surfaces occlusales. Le temps mandibulaire pourrait parfaitement être réalisé après l'ostéotomie de Lefort 1 à condition de maîtriser parfaitement la planification et positionnement du maxillaire.

Une autre difficulté était l'absence de consensus sur le choix de la position post opératoire du condyle mandibulaire, mais aussi sur la méthode de positionnement condylien lors d'une OSBM. Cependant nous avons proposé comme postulat que la position post opératoire du condyle mandibulaire devait être très proche de la position préopératoire (chapitre 1.3) : centrée et avec une occlusion stable dans le but d'infliger le moins de contraintes possibles aux ATM en postopératoire.

Dans la littérature, d'autres méthodes de chirurgie guidée sont décrites (figures 163, 164). Récemment d'autres méthodes ont été proposées, qui utilisent des guides pour positionner les traits d'ostéotomies, des guides de positionnement osseux, voire des plaques d'ostéosynthèse sur mesure imprimées en 3D. Les auteurs précisent la simplicité et la rapidité d'utilisation du matériel. Ils ont pu mesurer la précision du positionnement osseux, plus souvent par des méthodes de mesure de

distance semblables à celles que nous avons utilisées. Leurs résultats, le plus souvent infra-millimétriques, sont très encourageants. Néanmoins, la prédictibilité du résultat doit être évaluée plus précisément car ces méthodes rendent le geste chirurgical totalement dépendant du dispositif. Celui-ci pourrait en effet transférer, lors de l'intervention chirurgicale, une erreur due à sa propre conception ou à la planification.

Plusieurs prototypes de guides de positionnement osseux sont décrits dans la littérature pour le maxillaire. (Kang et al. 2014) (Li et al. 2013).

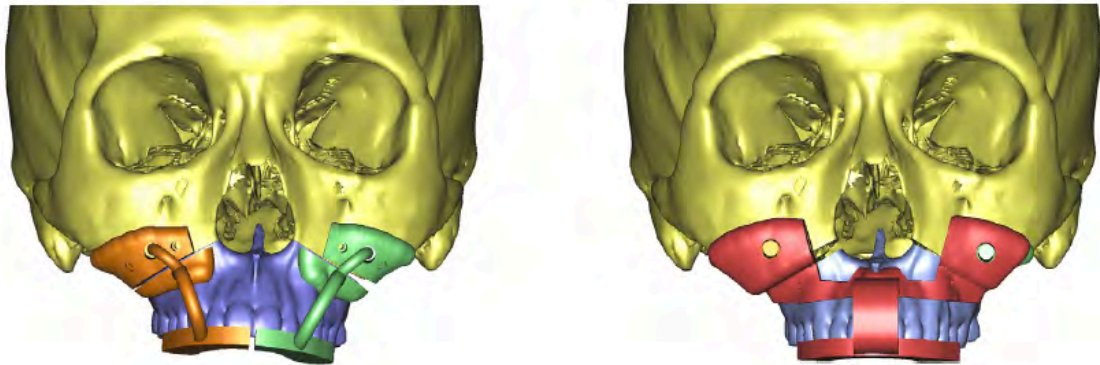


Figure 163 : modélisation à gauche guide de coupe de l'os maxillaire. A droite modélisation d'un guide de positionnement condylien. Ce guide est encombrant. Les auteurs concluent à une précision moyenne infra millimétrique.<sup>78</sup>

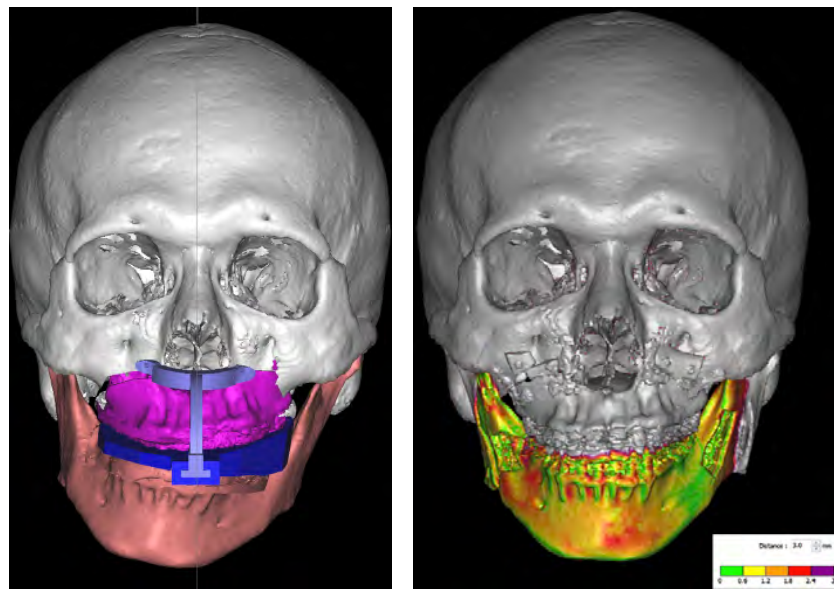


Figure 164 : à gauche simulation de l'ostéotomie maxillaire avec un guide de positionnement à la fois osseux et occlusal : Y-splint. Ce guide utilise la denture mandibulaire pour positionner le maxillaire dans les plans sagittal et transversal et la partie haute de l'os maxillaire pour positionner le sens vertical. A droite les résultats proposés en terme d'évaluation de distance entre la position de la mandibule planifiée et le résultat obtenu. Il n'y a pas dans cette étude d'évaluation concernant la position du maxillaire.<sup>79</sup>

<sup>78</sup> (Li et al. 2013)

<sup>79</sup> (Kang et al. 2014)

Récemment des plaques d'ostéosynthèse sur mesure ont également été décrites pour positionner le maxillaire (*figure 165*) (Gander et al. 2015). Tous les auteurs utilisant ces dispositifs précisent qu'ils permettent de s'affranchir du guide occlusal. Cependant nous pensons que l'occlusion étant le facteur le plus important du résultat, toute erreur de positionnement osseux, entraînant une erreur occlusale, ne pourrait être tolérable (*figure 166*). Ces plaques ont par ailleurs un cout prohibitif.




Figure 165 : à gauche, guide de coupe modélisé sur le maxillaire avec sites de forage qui serviront pour l'ostéosynthèse après le déplacement du maxillaire. Ce guide sera imprimé en 3D puis utilisé au bloc opératoire pour réaliser le trait d'ostéotomie et les trous qui serviront à l'ostéosynthèse par plaque une fois le déplacement maxillaire réalisé. A droite, plaques d'ostéosynthèse modélisées sur mesure (après planification du déplacement maxillaire). Les trous servant au vissage de la plaque correspondent à ceux du guide de coupe<sup>80</sup>

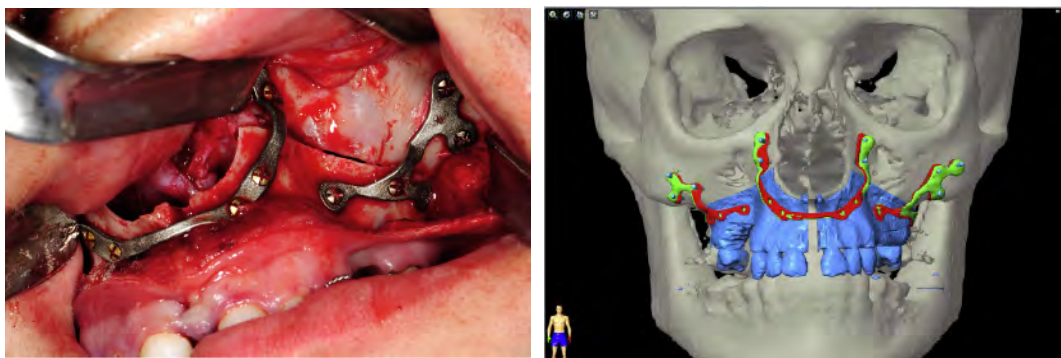


Figure 166 : à gauche les plaques d'ostéosynthèse vont positionner le maxillaire grâce au vissage dans les trous prévus grâce au guide de coupe. A droite, la comparaison des positions planifiée et obtenue des plaques et du maxillaire montrant une minime imprécision<sup>81</sup>

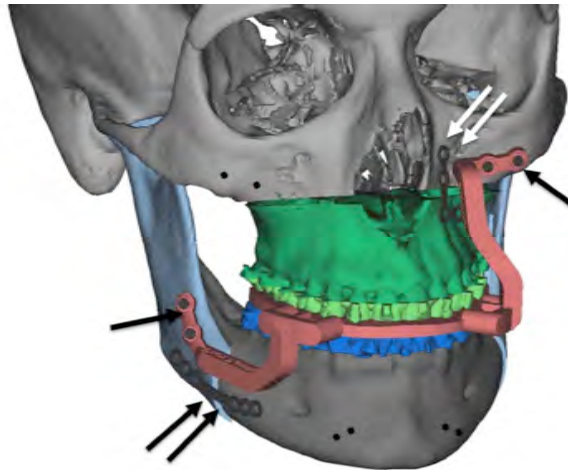
Pour la mandibule, il existe peu de guides de positionnement osseux.

L'OPS (*orthognathic positioning system*) de Polley permet de positionner la portion dentée mandibulaire par rapport aux segments proximaux (*figure 167*) (Polley and Figueroa 2013). Il s'agit

<sup>80</sup> (Gander et al. 2015)

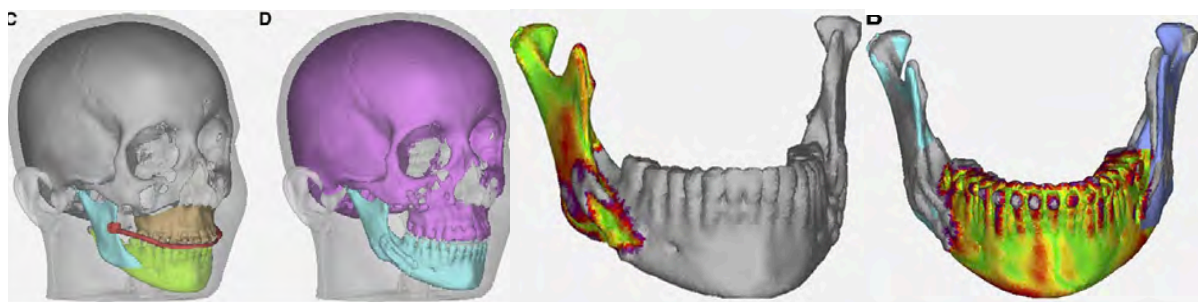
<sup>81</sup> (Gander et al. 2015)

donc indirectement d'un dispositif de positionnement condylien. L'auteur précise : « *With all of the new technology being developed, one can only wonder how we will be positioning condyles in the future.* ». Ce guide est comparable en terme de méthodologie à l'OCPD vissé. Ses branches sont amovibles. Il nécessite de réaliser des fraisages pour sa fixation. A ce jour, n'y a pas dans la littérature d'évaluation des résultats obtenus lors de l'utilisation de ce dispositif en terme de mesures, notamment pour le condyle mandibulaire.



**Figure 167 : Guide 3D présentant une partie occlusale et osseuse (maxillaire et condylienne). Les branches sont amovibles pour positionner l'os maxillaire, la mandibule dentée et les condyles mandibulaires.<sup>82</sup>**

Zinser a publié la seule étude analysant le résultat obtenu en terme de mouvement du condyle lors d'une ostéotomie mandibulaire réalisée à l'aide d'un guide occlusal et condylien (figure 168) (Zinser et al. 2012). Il s'agit d'un guide occlusal et condylien ressemblant dans son fonctionnement au modèle OCPD monobloc vissé. Les écarts de distance au niveau condylien sont entre 0,07 et 0,18mm selon les auteurs. Les superpositions présentées nous permettent de douter de cette précision.



**Figure 168 : en haut à gauche la planification virtuelle et le guide chirurgical est représenté en rouge il permet de guider l'occlusion mais aussi la branche mandibulaire dans le sens antéro-postérieur. En haut à droite, le résultat post opératoire. En bas à gauche, les superpositions planification/résultat pour la région de la branche et du condyle. En bas à droite la superposition condylienne laisse supposer notamment pour le condyle gauche une différence supra millimétrique.<sup>83</sup>**

<sup>82</sup> (Polley and Figueroa 2013)

<sup>83</sup> (Zinser et al. 2013)

En conclusion, l'évaluation de l'OCPD selon les critères d'un dispositif médical est satisfaisante. Sur des critères biologiques, techniques et cliniques notamment de performance, on peut conclure à une équivalence par rapport aux autres méthodes de positionnement condylien. Il évite les inconvénients des CPDs type plaques latérales. L'analyse précise de la modification de position postopératoire du condyle mandibulaire par rapport à la celle de la planification permettrait d'évaluer la prédictibilité de ce positionnement par l'OCPD lors d'une OSBM. Actuellement l'évaluation de cette prédictibilité est un critère de choix pour les dispositifs médicaux en chirurgie orthognathique et principalement mandibulaire. Les méthodes de planification et utilisation de guides occlusaux permettraient de diminuer le temps opératoire (Tucker et al. 2010). L'intérêt principal de l'ailette latérale est d'aider à positionner le condyle mandibulaire mais elle n'est pas obligatoire et toute autre méthode peut être utilisée.

Il s'agit d'une simple étude préliminaire de ce dispositif OCPD, aboutissement de notre travail. L'analyse de nos résultats et de la bibliographie nous encourage à poursuivre ce travail par la mise en place d'une étude clinique sur un échantillon de patients suffisant. Différents mouvements mandibulaires devraient être étudiés séparément.

## CONCLUSION GENERALE ET PERSPECTIVES

La mise en place de la chaîne méthodologique présentée dans ce travail a permis de reproduire virtuellement la méthode de positionnement condylien par plaques latérales. Ces plaques latérales ont été remplacées par la modélisation de l'OCPD, guide 3 en 1, occlusal et condylien qui permettait de transférer la planification virtuelle au bloc opératoire.

Nous avons montré les équivalences techniques, biologiques et cliniques de ce dispositif simple d'utilisation. Aucune publication ne rapporte de méthode guidée aussi simple de contrôle du condyle mandibulaire assistée par ordinateur pour l'OSBM. L'innovation réside dans l'ailette anatomique qui vient se clipper directement sur l'os, permettant de s'affranchir des contraintes classiques de CPDs (incisions, fraisages, galbage des plaques...). De plus, la branche amovible permet de positionner simplement le segment proximal et de contrôler la quantité de résection osseuse à réaliser en cas d'interférence osseuse. Ces interférences peuvent d'ailleurs être anticipées lors de la planification virtuelle, la position postopératoire du condyle mandibulaire étant nécessairement très proche de sa position préopératoire pour diminuer au maximum les contraintes et l'adaptation condylienne. Nous pensons que le contrôle de la position du segment proximal qu'offre l'OCPD est un bon outil complémentaire de la chirurgie guidée (guides occlusaux ou plaques d'ostéosynthèse sur mesure).

Nous avons pu mettre en évidence les points à améliorer dans les maillons de la chaîne.

Concernant l'acquisition, nous pensons que le CB-CT doit être la méthode d'acquisition à privilégier. Elle présente le meilleur rapport bénéfice risque. Ses avantages sont la faible irradiation, la possibilité d'une acquisition en position assise, idéale pour les tissus mous. Nous devons tester cette méthode qui devra permettre d'obtenir un *maillage* de la région condylienne de qualité.

L'extraction de surface est idéale pour la planification virtuelle et surtout la conception de guides anatomiques sur mesure pour le patient. L'inconvénient est la présence des artéfacts qui peuvent être évités par l'élimination du matériel métallique notamment orthodontique. L'acquisition surfacique intra-buccale est une méthode d'avenir pour remplacer les *maillages* dentaires artéfactés. Mieux encore les progrès méthodologiques pourraient permettre de supprimer ces derniers au moment de l'extraction de surface.

L'autonomisation du chirurgien nécessite une simplification des logiciels de planification et la possibilité de modéliser non seulement un guide occlusal, mais un guide osseux si nécessaire. La position postopératoire de l'occlusion doit devenir automatique. Des alertes d'interférences osseuses lors de la planification permettraient au chirurgien d'adapter son geste. Enfin l'anticipation du comportement du condyle mandibulaire est aussi une piste de recherche importante.

Pour le transfert de la planification en salle d'intervention, la navigation et la chirurgie guidée sont les axes à améliorer. L'OCPD est un dispositif simple qui doit maintenant être évalué cliniquement par une étude sur un grand échantillon et pour chaque type d'anomalie. Il nous semble particulièrement utile lors d'asymétries avec nécessité de rotation mandibulaire. La difficulté principale restera la méthode d'analyse qui devrait concerner les résultats peropératoires, postopératoires immédiats et tardifs.

## PUBLICATIONS

### Journaux :

Laurentjoye M, Charton J, and Boileau MJ. 2015. "[Orthognathic mandibular osteotomy and condyle positioning: update and innovation]." *L' Orthodontie Française* 86 (1): 73–81.

Laurentjoye M, Charton J, Desbarats P, and Montaudon M. 2014. "Mandibular Surgery Planning and 3D Printed Splint Design." *International Journal of Computer Assisted Radiology and Surgery* 9 (Suppl 1): S253–54.

### Conférences :

Laurentjoye M, Charton J, Desbarats P, and Montaudon M. Mandibular surgery planning and 3D printed splint design. *CARS 2014*. Fukuoka, Japan 2014

Laurentjoye M, Charton J, Ricard AS, Veyret A, Boileau MJ, Desbarats P, and Montaudon M. Ostéotomie mandibulaire : de la planification virtuelle à la chirurgie. A propos d'un guide chirurgical contrôlant l'occlusion et le condyle mandibulaire. 49<sup>ème</sup> congrès de la Société française de stomatologie, chirurgie maxillo-faciale et chirurgie orale. Versailles, France 2013

### Posters :

Laurentjoye M, Charton J, Ricard AS, Veyret A, Boileau MJ, Desbarats P, and Montaudon M. Ostéotomie mandibulaire : de la planification virtuelle à la chirurgie. Etude anatomique de faisabilité. 49<sup>ème</sup> congrès de la Société française de stomatologie, chirurgie maxillo-faciale et chirurgie orale. Versailles, France 2013

Laurentjoye M, Charton J. Chirurgie Maxillo-Faciale virtuelle avec des techniques de CAD/CAM : de la planification 3D virtuelle aux résultats chirurgicaux immédiats. Arcachon, France 2012

Charton J, Laurentjoye M. Conception virtuelle de guides imprimés de positionnement osseux pour la chirurgie des dysmorphoses maxillo-mandibulaires. Bordeaux, France 2012

### Demande de Brevet :

Laurentjoye M, Charton J, Desbarats P, and Montaudon M. Dispositif de positionnement occlusal et condylien. BNT219395FR00. Demande du 30 janvier 2015.

## LISTE DES ABREVIATIONS

ATM : articulation temporo-mandibulaire

BMM : blocage maxillo-mandibulaire

BSSO : *bilateral sagittal split osteotomy*

C1, C2 : cadavre 1, cadavre 2

CAO : chirurgie assistée par ordinateur

CPD : *condylar positioning device*

CB-CT : *cone beam computed – computerized tomography*

CT : *computerized tomography*

DTM : dysfonction temporo-mandibulaire

DICOM : *digital imaging and communication in medicine*

FDM : *fused deposition modeling*

HAS : haute autorité de santé

ICP : *iterative closet point*

IRM : imagerie par résonance magnétique

LaBRI : Laboratoire Bordelais de Recherche en Informatique

NBMC : *neighbourhood marching cubes*

OCPD : *occlusal and condylar positioning device*

OSBM : ostéotomie sagittale des branches mandibulaires

P1, P2... : patient 1, patient 2...

SLA : stéréolithographie

TDM : tomodensitometrie



## LISTE DES TABLEAUX

Tableau 1 : présence d'artéfacts métalliques traversant (1) ou non (0) la surface occlusale de chaque dent maxillaire. Ces artéfacts sont plus souvent situés au niveau des dents postérieures. L'absence de chiffre témoigne d'une absence de dent. ....	61
Tableau 2 : présence d'artéfacts métalliques traversant (1) ou non (0) la surface occlusale de chaque dent mandibulaire. Ces artéfacts sont plus souvent situés au niveau des dents postérieures. ....	61
Tableau 3 : mesure de la distance moyenne mesurée par le logiciel Geomagic® Studio®12 entre les surfaces des maillages des mandibules planifiées et post opératoires (en millimètres) .....	121

## LISTE DES FIGURES

Figure 1 : overjet et overbite physiologiques .....	12
Figure 2 : à gauche, le nom des dents d'une hémi-arcade dentaire. A droite, formule dentaire. ....	13
Figure 3 : Occlusion de classe I d'Angle.....	14
Figure 4 : Classe II division 1, ses conséquences occlusales et morphologiques.....	14
Figure 5 : Classe II division 2, ses conséquences occlusales et morphologiques.....	14
Figure 6 : Classe III, ses conséquences occlusales et morphologiques.....	15
Figure 7 : hyperdivergence (photo de gauche) et hypodivergence (photo de droite). ....	16
Figure 8 : endognathie maxillaire et latérogathie mandibulaire, leurs conséquences occlusales et morphologiques.....	16
Figure 9 : schématisation de l'ostéotomie de Lefort 1.....	19
Figure 10 : traits d'ostéotomie de Lefort II emportant la pyramide nasale et le maxillaire.....	19
Figure 11 : ostéotomie de Lefort III emportant la pyramide nasale, les pommettes et le maxillaire. ....	20
Figure 12 : schématisation d'une OSBM. Sur le schéma du milieu, on comprend que le segment proximal est en rapport avec l'ATM via le condyle et le segment distal avec les dents. ....	21
Figure 13 : à gauche déplacement sagittal mandibulaire (avancée ou recul). A droite, exemple d'ostéosynthèse par vissage bicortical par voie transjugale. ....	21
Figure 14 : différents traits d'ostéotomies mandibulaires . ....	22
Figure 15 : ATM. A droite, les surfaces articulaires et le disque.....	23
Figure 16 : disque et ses insertions musculaires (muscles ptérygoïdien latéral, masséter et temporal de gauche à droite). A gauche, vue schématique. A droite, vue de dissection. ....	23
Figure 17 : les muscles masticateurs : temporal (gauche), masséter (centre) et ptérygoïdiens médial et latéral (droite).....	23
Figure 18 : système manducateur : ATM et occlusion dentaire.....	24
Figure 19 : cinétique temporo-mandibulaire : rotations et translations.....	24
Figure 20 : superposition des contours condyliens, temporaux et discaux lors de l'ouverture buccale. A gauche, la surface temporale est fixe. A droite, le condyle est fixe. Les premiers degrés d'ouverture buccale sont essentiellement de la rotation puis la translation permet d'augmenter l'amplitude.....	25
Figure 21 : la morphologie du corps mandibulaire en forme de V explique la valgisation du segment proximal (valve externe) lors d'une avancée mandibulaire. ....	27
Figure 22 : méthodes d'ostéosynthèse utilisées par les chirurgiens orthognathiques en 2015. ....	27
Figure 23 : méthodes de repositionnement condylien par les chirurgiens orthognathiques en 2015. ....	28
Figure 24 : méthode empirique de positionnement condylien. Le condyle est repoussé en haut et en arrière. ....	28
Figure 25 : deux exemples de plaques ajustables sur site opératoire après l'ostéosynthèse.....	29

Figure 26 : patient présentant une classe II par rétrognathie mandibulaire. A droite, un guide occlusal en position de départ est mis en place. Les mâchoires sont fixées dans cette position par un blocage maxillo-mandibulaire (BMM).....	30
Figure 27 : à gauche, une plaque latérale (CPD) est mise en place entre le maxillaire et la branche mandibulaire. A droite, la plaque a été retirée. Il reste les trous qui permettront de remettre cette plaque lors du positionnement condylien. .	30
Figure 28 : à gauche, le guide initial et le BMM ont été retirés. A droite, des traits de l'OSBM sont représentés en rouge....	30
Figure 29 : à gauche l'OSBM a été réalisée et la portion dentée distale est libre. A droite, un guide occlusal final positionne la portion dentée alors que les segments proximaux (ATM) sont mobiles. ....	31
Figure 30 : les plaques latérales sont remises en place, permettant ainsi de repositionner les condyles dans leur situation de départ. A droite, l'ostéosynthèse mandibulaire est réalisée (vissage bicortical dans ce cas). ....	31
Figure 31 : à gauche, les plaques sont retirées. A droite, le guide et le blocage sont retirés ; l'occlusion est corrigée et les ATM restées dans leur position initiale. ....	31
Figure 32 : erreurs dans le plan sagittal (gauche) et horizontal (milieu) lors d'une OSBM utilisant un CPDs par plaques latérales selon Béziat. A droite, mise en place peropératoire de CPD. ....	32
Figure 33 : tableau comparant les avantages et inconvénients de chaque méthode de positionnement condylien.....	33
Figure 34 : illustration d'Arnett montrant une occlusion stable et un condyle centré. ....	34
Figure 35 : exemples de causes de stress condylien : les interférences osseuses, les occlusions instables, les positions forcées du condyle, l'ostéosynthèse rigide. ....	35
Figure 36 : à gauche les moulages en plâtre reproduisant les arcades dentaires du patient. A droite ces moulages sont montés sur articulateurs pour étudier leur position et réaliser des modifications de celles-ci avant la chirurgie.....	36
Figure 37 : à gauche, dysmorphose par prognathie mandibulaire. A droite, rapports inter-arcades en position initiale. ....	37
Figure 38 : à gauche, rapports d'occlusion finaux pour l'OSBM avec recul mandibulaire et recentrage. A droite occlusion finale après ostéotomie de Lefort. ....	37
Figure 39 : guide occlusal de la position finale (à gauche), montage sur articulateur (au centre), en peropératoire lors de BMM (à droite). ....	38
Figure 40 : détecteur utilisant la triangulation laser. Deux positions de l'objet sont montrées . ....	39
Figure 41 : Aquilon : Scanner mobile d'acquisition de surface de Kréon. ....	40
Figure 42 : à gauche, surface de l'objet. A droite, division en quadrangles par quadrillage. ....	41
Figure 43 : à gauche, les sommets des quadrangles contenus dans la surface de l'objet sont marqués en rouge, les autres en bleu. A droite, un point violet est noté à équidistance entre un point rouge et un point bleu puisque le bord de l'objet passe entre ces points. ....	42
Figure 44 : les points violets sont connectés. La courbe obtenue représente une approximation de la frontière de l'objet de départ. ....	42
Figure 45 : 16 possibilités de découpe des quadrangles. ....	43
Figure 46 : à gauche, les sommets contenus dans le volume de l'objet sont en rouge et ceux en dehors en bleu, entre les deux se trouvent les points violets. A droite. Les points violets sont reliés par des arêtes. ....	43
Figure 47 : des facettes triangulaires connectent 3 arêtes. Ces triangles représentent la surface traversant le cube.....	43
Figure 48 : 14 découpes et rotations donnent en réalité 256 possibilité de découpe de la surface du cube. ....	44

Figure 49 : rendu de facettes triangulaires qui représente la surface de l'objet avec une certaine imprécision. ....	44
Figure 50 : en haut, un nombre trop faible de cubes peut induire des erreurs topologiques de reconstruction. De plus la diminution de la taille des cubes entraîne une augmentation du nombre de facettes du maillage et donc un lissage de celui-ci,.....	45
Figure 51 : amélioration de la précision de position de la frontière en fonction des informations contenues dans les quadrangles de voisinage. ....	46
Figure 52 : exemple des possibilités offertes par le logiciel Dolphin Imaging 11.8, 3D Surgery™, définition des régions d'intérêt à gauche. A droite segmentation (pour la visualisation) ou extraction de surface (pour la planification).....	47
Figure 53 : à gauche, remplacement du maillage dentaire issu de l'acquisition CT par maillage issu de l'acquisition de moulages en plâtre par scanner haute résolution. A droite, différents types d'ostéotomies maxillaires et mandibulaires possibles. ....	47
Figure 54 : possibilité de déterminer des points de référence pour analyse 3D céphalométrique. ....	47
Figure 55 : exemple d'analyse céphalométrique 3D réalisée à l'aide de SimPlant® O&O pour planification orthognathique et comparaison au résultat chirurgical .....	48
Figure 56 : exemple de modélisation et production de guide chirurgical imprimé en 3D par Medicim. ....	49
Figure 57 : exemple de guide occlusal modélisé en 3D à partir des surfaces occlusales des maillages dentaires.....	51
Figure 58 : fracture mandibulaire comminutive. Une planification informatisée est réalisée et un guide occlusal est modélisé puis imprimé en 3D. Ce guide est utilisé en peropératoire pour aider à la réduction des fractures avant l'ostéosynthèse.....	51
Figure 59 : à gauche, simulation de la reconstruction post exérèse par lambeau de fibula. Des découpes osseuses mandibulaires et fibulaires sont planifiées et des guides modélisés et imprimés en 3D permettront de réaliser ces coupes lors de l'intervention. Au milieu, guide de coupe mandibulaire. A droite le guide de coupes fibulaire. ....	52
Figure 60 : à gauche, planification d'une ostéotomie zygomatique à partir de la simulation des tissus mous. A droite un guide osseux de positionnement zygomatique. ....	52
Figure 61 : guide osseux génien permettant de reproduire une avancée génienne lors d'une génioplastie. A noter que le guide prend pour point d'appui l'occlusion dentaire mandibulaire. ....	53
Figure 62 : mécanisme d'impression type FMD et imprimante à fil .....	54
Figure 63 : mécanisme d'impression en 3D type SLA.....	55
Figure 64 : vue endobuccale, brackets (acier inoxydable) sur chaque dent, reliés par un arc (acier) sur lequel sont soudés des crochets (laiton).....	57
Figure 65 : design du guide OCPDs en position initiale. ....	60
Figure 66 : P3 crochets soudés et bagues métalliques molaires maxillaires, tubes de forces extra-orales 16 et 26 et amalgame métallique sur 46. On observait des artéfacts au niveau des surfaces occlusales des 35, 36, 45, 46.....	62
Figure 67 : P6 brackets céramiques maxillaires + bagues métalliques toutes les molaires, tubes de forces extra-orales métalliques 16 26, crochets soudés, <i>inlay core</i> 11 12 16 26. Sur les maillages on observait des artéfacts au niveau des surfaces occlusales des 34, 35, 36, 44, 45, 46.....	62
Figure 68 : P7 brackets céramiques maxillaires + bagues métal 17, 27, 37, 47, tubes de forces extra-orales métalliques 17 27, crochets soudés. On observait des artéfacts au niveau des surfaces occlusales des 15, 16, 17, 25, 26, 27.....	62

Figure 69 : P8 brackets céramiques maxillaires + bagues sur métal toutes les molaires, tubes de forces extra-orales métalliques 16 26, pas de crochets chirurgicaux. Sur les maillages on observait des artéfacts au niveau des surfaces occlusales des 17, 24, 25, 26, 27, 35, 36, 37 44, 45, 46, 47. ....	63
Figure 70 : P4 brackets céramiques et métalliques, tubes collés, pas de crochets chirurgicaux, pas de bagues ou reconstructions dentaires, pas de tubes de forces extra-orales. Pas d'artéfacts observé sur les maillages. ....	63
Figure 71 : P2 brackets métalliques et bagues sur les molaires avec tubes. On constate peu d'artéfacts passant par les surfaces occlusales ce qui peut être expliqué par le positionnement plus éloigné des bagues par rapport à ses surfaces, l'.....	64
Figure 72 : exemples d'engrènements de guides occlusaux imprimés. On constate qu'in-vivo l'engrènement est parfait. La précision est moins bonne avec le moulage en plâtre. ....	65
Figure 73 : adaptation anatomique parfaite de l'aillette à la surface osseuse de l'angle mandibulaire (à gauche) et de l'OCPD (à droite). ....	65
Figure 74 : maillage du squelette bouche fermée : contacts dentaires retirés manuellement .....	69
Figure 75 : à gauche, sélection des surfaces dentaires pour recalage automatique des maillages des moulages et du squelette. A droite, recalage. ....	70
Figure 76 : sélection de la mandibule bouche ouverte et création de l'objet mandibule bouche ouverte. ....	70
Figure 77 : sélection et création de l'objet et « crânio-face ». ....	71
Figure 78 : nuage de point de la gouttière scannée (scanner laser de surface). ....	72
Figure 79 : acquisition par scanner laser de surface de la cire occlusale (nuage de point). ....	73
Figure 80 : P2, maillage du squelette bouche ouverte et de la cire occlusale en position initiale. ....	73
Figure 81 : rapprochement manuel de la cire vers le maxillaire fixe.....	73
Figure 82 : réalignement automatique de la cire sur le maxillaire par l'algorithme ICP du logiciel Geomagic® Studio®12.....	73
Figure 83 : réalignement de la mandibule « bouche ouverte » (gauche) sur la cire fixe en position « initiale » (droite). ....	74
Figure 84 : en gris « mandibule bouche ouverte » et en blanc « mandibule initiale ». ....	74
Figure 85 : acquisition volumique CT-Scanner et reconstruction 3D (OsiriX®) de la cire placée dans le champ du CT-Scanner derrière le cou du patient. ....	74
Figure 86 : extraction de surface du squelette et des guides (acquisition CT-Scanner). ....	75
Figure 87 : maillage des moulages en plâtre issus de l'acquisition par scanner laser de surface. ....	75
Figure 88 : de gauche à droite recalage du maillage du moulage maxillaire sur le squelette, recalage de la mandibule sur le maillage du moulage mandibulaire : la mandibule est replacée en position initiale. ....	76
Figure 89 : à gauche, la mandibule jaune est en bouche fermée, en vert en bouche ouverte et en bleu lorsque la fermeture est faite selon l'axe bi condylien. A droite, en ouverture buccale, on voit le décalage des milieux inter-incisifs : ouverture asymétrique. ....	77
Figure 90 : maillages du squelette (acquisition CT-Scanner) et de l'occlusion initiale (scanner surfacique) à gauche. A droite, réalignement semi-automatique des dents maxillaires par 5 points (Mimics software 10.1, Materialize) .....	78
Figure 91 : réalignement des dents mandibulaires à gauche. A droite, on voit le mouvement de fermeture buccale en rotation et translation postérieure parfaitement comparable à nos résultats. ....	78

Figure 92 : à gauche la cire occlusale avec des marqueurs Radio opaques, à droite l'acquisition CB-CT des empreintes et du guide (Swennen et al. 2007).	79
Figure 93 : maillages 3D à gauche, à droite négatifs des alginates (Swennen et al. 2007).	80
Figure 94 : à gauche, réalignement de la gouttière par les marqueurs radio opaques et donc indépendant des surfaces occlusales. A droite, le maillage final après remplacement des maillages dentaires issus de l'acquisition du squelette par ceux issus de l'acquisition des empreintes et réaligné grâce au guide occlusal (Swennen et al. 2007)	80
Figure 95 : placement des trois points et coupe de l'objet mandibule, intersection de plan mimant une ostéotomie sagittale de la branche mandibulaire droite (P6).	82
Figure 96 : ostéotomie controlatérale pour compléter l'OSBM virtuelle (P6).	83
Figure 97 : nouveaux objets : à gauche « condyles initiaux », à droite « segment distal » (P6).	83
Figure 98 : mouvements planifiés sur articulateur. A gauche la position initiale, à droite le repositionnement mandibulaire final (avancée, dérotation)	84
Figure 99 : production de guides occlusaux par le prothésiste : à noter la différence avec le guide classiquement réalisé sans pigments blancs et brillant en raison du polissage par le prothésiste.	84
Figure 100 : à gauche, structures osseuses en position initiale. Recalage de la partie maxillaire du guide occlusal en position finale sur de la portion dentée maxillaire (au milieu) puis recalage de la portion dentée mandibulaire sur le guide (à droite) (P3).	84
Figure 101 : portion dentée mandibulaire en position initiale (P8) de face et profil droit.	85
Figure 102 : à gauche, recalage de la portion dentée maxillaire du moulage sur celle de l'objet « crânio-face ». A droite, recalage de la portion dentée de l'objet « mandibule » sur celle du moulage.	85
Figure 103 : La position des condyles mandibulaires n'a pas été modifiée lors du déplacement de la portion dentée.	85
Figure 104 : adaptation parfaite des guides occlusaux imprimés avec les moulages en plâtre en position finale.	86
Figure 105 : P2, avancée mandibulaire 5mm. Interférences bilatérales minimales.	86
Figure 106 : P6, avancée 5mm. Interférences bilatérales.	87
Figure 107 : P3, avancée mandibulaire 15mm. Interférences bilatérales majeures.	87
Figure 108 : P4, dérotation mandibulaire vers la gauche. Interférence droite et espace gauche dus à une rotation postérieure.	87
Figure 109 : P1, dérotation mandibulaire vers la droite. Interférence gauche et espace droit dus à une rotation postérieure.	88
Figure 110 : P5, avancée 5mm et dérotation mandibulaire vers la gauche. Interférence droite et espace gauche dus à une rotation postérieure.	88
Figure 111 : P7, avancée 5mm et dérotation mandibulaire importante vers la droite. Interférence gauche due à une rotation postérieure. A droite, on ne retrouve ni écart, ni interférence du fait de la dérotation homolatérale et de l'avancée mandibulaire.	88
Figure 112 : P8, P7, avancée 5mm et dérotation mandibulaire importante vers la droite. Interférence gauche due à une rotation postérieure. A droite, on ne retrouve ni écart, ni interférence du fait de la dérotation homolatérale et de l'avancée mandibulaire.	89

Figure 113 : interférences osseuses entre les segments proximaux et distaux lors d'une ostéotomie mandibulaire : symétrique (à gauche) ou asymétrique (à droite). .....	90
Figure 114 : à gauche, interférences osseuses du côté gauche consécutives à la dérotation. Au centre, exemple de manœuvre chirurgicale pour réséquer une interférence. A droite, compression de l'espace du à une interférence lors de l'ostéosynthèse entraînant un torque condylien latéral. ....	90
Figure 115 : Metzger utilise une acquisition des moulages en plâtre en position finale lors de sa planification. La nouvelle position de la portion dentée mandibulaire est représentée en rouge. A gauche, il existe une déviation par rotation axiale qui a nécessité un ajustement représenté à droite. Il s'agissait d'un recul mandibulaire pour une classe III sans grand risque d'interférences osseuses ; mais cette rotation aurait entraîné de fortes interférences en cas d'avancée mandibulaire associée. ....	91
Figure 116 : des paires de points dentaires correspondants maxillaires et mandibulaires sont mis en place manuellement sur les maillages des arcades dentaires rapprochées manuellement. ....	92
Figure 117 : « blank splints » de Metzger utilisés pour fabriquer un guide occlusal incluant les informations de repositionnement de la portion dentée : soustraction des portions dentées maxillaire et mandibulaire.....	94
Figure 118 : guide occlusal imprimé en 3D. ....	94
Figure 119 : moulages en plâtre en position initiale avec guide occlusal en résine. ....	94
Figure 121 : mise en place du guide occlusal sur le cadavre. A noter la parfaite adaptation de l'occlusion dans le guide et la précision du guide qui épouse parfaitement les reliefs dentaires.....	95
Figure 122 : à gauche, montage sur articulateur des modèles dentaires imprimés. Au milieu, rapport occlusaux maxillo-mandibulaires. A droite, imprécision du guide en résine, noter la légère ouverture et l'engrènement de mauvaise qualité des dents dans le guide. ....	96
Figure 123 : à gauche, modélisation des plaques latérales sur le maillage de C1 en position de départ. A droite, les plaques imprimées.....	96
Figure 124 : Lors de la chirurgie, mâchoires bloquées en position initiale par le guide occlusal imprimé, les plaques ont été positionnées et vissées. A noter la parfaite adaptation de ces plaques aux reliefs osseux.....	97
Figure 125 : en haut, OCPD monobloc vissé guide initial modélisé. Au milieu, guide final avec avancée mandibulaire mais conservation de la position condylienne. En bas à gauche, fraisage et vissage par voie trans-jugale du guide en position initiale (repérage). En bas à droite, guide final maintenant la position occlusale finale et la position initiale du segment proximal (condyle) : noter l'avancée mandibulaire créant un espace entre les segments. ....	99
Figure 126 : à gauche, squelette en plastique du commerce. A droite, acquisition surfacique du modèle.....	100
Figure 127 : en haut, modélisation de l'OCPD monobloc clippé. En bas, guide imprimé et mis en place sur le squelette à gauche. ....	100
Figure 128 : en haut, OCPD à ailettes clippées amovibles par rotule modélisation, noter la mise en place sur les ailettes de reliefs de préhension et d'un trou pour réaliser un vissage trans-jugal évitant nerf et racines dentaires. Au milieu, guide en trois morceaux amovibles. En bas, utilisation chirurgicale du guide avant (à gauche) et après (à droite) ostéosynthèse.....	101
Figure 129 : schéma représentant l'OCPD : guide occlusal (vert, branche (bleu), ailettes en X (rouge), clips (jaune).....	102
Figure 130 : différentes positions de l'ailette.....	103
Figure 131 : différentes formes d'ailettes. ....	103
Figure 132 : différentes vues et coupes du clip de fixation des branches sur le guide.....	103

Figure 133 : en haut, OCPD clippées amovibles. Au milieu, guide modélisé assemblé sur la mandibule. En bas, utilisation chirurgicale du guide avant (à gauche) et après (à droite) fixation de la branche sur le guide occlusal, à noter que la branche n'est pas amovible par rapport à l'ailette ce qui permet de manipuler pour mettre en place cette dernière. ....	105
Figure 134 : dans ce modèle d'OCPD amovible clippé les ailettes sont fabriquées directement depuis la surface mandibulaire par agrandissement de l'objet mandibule ce qui permet de voir directement la surface osseuse sur le guide et aide à positionner. ....	105
Figure 135 : imprimante en 3 dimensions Objet Eden 250™. ....	107
Figure 136 : à gauche, l'objet est placé sur le plateau d'impression virtuellement par le logiciel. Au centre, imprimante ouverte. A droite, objet imprimé sur le plateau. ....	107
Figure 137 : à gauche, objet imprimé avec le matériaux support. A droite, le support a été retiré et dévoile le squelette d'une enfant de 13 an atteinte de chérubisme. ....	108
Figure 138 : à gauche matériau biocompatible. A droite, matériau rigide opaque. ....	108
Figure 139 : OSBM d'avancée (5,5mm) et ouverture (2mm). ....	112
Figure 140 : à gauche, blocage sur guide initial et plaques latérales fixées. Au centre, OSBM. A droite, ostéosynthèse mandibulaire.....	113
Figure 141 : comparaison des maillages planification (blanc) et résultat post opératoire (rouge). A noter l'excellente superposition des objets notamment au niveau condylien. On remarque une légère valgisation des segments proximaux caractérisée par un discret écartement des processus coronoïdes mandibulaires. Dans ce cas pour un mouvement d'avancée mandibulaire de 5,5mm on observe un mouvement condylien moyen < à 1mm dans les trois plans de l'espace.....	114
Figure 142 : sur cette représentation des distances entre les deux maillages on observe peu de différences de position au niveau des deux condyles mandibulaires .....	114
Figure 143 : <i>Intelligent Modelling Splint</i> : à gauche le fantôme décomposé en plusieurs parties, à droite l'évaluation de l'engrènement des surface occlusales dans le guide : faible (vert), normal (bleu), excessive (rouge).....	115
Figure 144 : à gauche, la mandibule préopératoire. Au centre, l'avancée de la portion dentée de 5mm en conservant la position préopératoire des condyles. A droite, la modélisation de l'OCPD clippé amovible. ....	115
Figure 145 : l'OCPD clippé amovible en trois parties (à gauche) et assemblé (à droite).....	116
Figure 146 : à gauche, vue d'ensemble de l'OCPD clippé amovible en place avec BMM. A droite, détail de l'adaptation très précise de l'OCPD à l'anatomie de la branche mandibulaire grâce aux incisions transjugales .....	116
Figure 147 : comparaison des maillages planification (blanc) et résultat post opératoire (rouge). A noter l'excellente superposition des objets notamment au niveau condylien. On remarque une légère valgisation des segments proximaux caractérisée par un discret écartement des processus coronoïdes mandibulaires. Dans ce cas pour un mouvement d'avancée mandibulaire de 5mm on observe un mouvement condylien moyen < à 1mm dans les trois plans de l'espace.....	117
Figure 148 : on observe dans ce cas aussi peu de différences de position au niveau des deux condyles mandibulaires.....	117
Figure 149 : examens exo et endo-buccaux d'une jeune femme (P6) de 20 ans présentant une dysharmonie maxillo-mandibulaire en classe II dentaire et squelettique, minime latérogathie mandibulaire et hyperdivergence. ....	119
Figure 150 : examens exo et endo-buccaux post opératoires après une ostéotomie bi-maxillaire (mandibule première) : avancée mandibulaire de 5mm et dérotation vers la gauche de 2 mm, impaction différentielle maxillaire.....	119
Figure 151 : téléradiographies de profil et orthopantomogrammes pré et post opératoires .....	120



Figure 152 : scanners post opératoires des patients 8 (à gauche) et 5 (à droite). Les condyles sont centrés dans la cavité glénoïde. ....	120
Figure 153 : Superposition des maillages planifié (blanc) et postopératoire (rouge) de la mandibule de P4. A droite échelle colorimétrique des distances identique à celle utilisée pour l'étude de faisabilité sur cadavre. Le déplacement condylien est infra millimétrique dans les trois plans de l'espace. ....	121
Figure 154 : résultats identiques pour le patient 6 mais avec un écartement transversal des condyles.....	121
Figure 155 : Pour le patient 8, l'extraction de surface n'a pas permis d'obtenir un maillage condylien parfaitement satisfaisant pour l'analyse. La forte présence d'artéfacts métalliques a nécessité de modifier les paramètres d'extraction de surface au détriment de l'os. Dans le sens antéro-postérieur le déplacement au niveau condylien était infra millimétrique. On observe un déplacement supra millimétrique du condyle droit par translation du à une valgisation de la valve externe homolatérale. Nous pensons que ce mouvement est la conséquence d'une ostéosynthèse par deux vis bicorticales supplémentaires sur la ligne oblique externe.....	122
Figure 156 : fusion des maillages planification et post opératoire et mesure des écarts par échelle colorimétrique. L'écart maximal est de 8 mm (-4/4mm). L'écart autour de 0 est d'environ 2mm (zone verte). Les auteurs concluent qu'il n'y a pas de différence significative entre les maillages sauf au niveau des sites d'ostéotomie. Sur ces images l'absence d'écart (zone verte) se situe donc dans un intervalle de 2 mm ce qui ne signifie pas qu'il n'y a pas d'écart entre les maillages. De plus, cette représentation est étonnante car dans les zones qui n'ont pas été déplacées (orbite et crâne) on retrouve des taches de couleurs correspondant à des écarts importants et ponctuels qui pourraient être attribués à des imprécisions de l'acquisition ou de l'extraction de surface. ....	123
Figure 157 : adaptation par remodelage fonctionnel ou dysfonctionnel du condyle mandibulaire en cas de stress condylien selon Arnett .....	124
Figure 158 : A, comparaison pré-chirurgie (blanc) – post-opératoire immédiat (bleu). B, comparaison pré-chirurgie (blanc) – post-opératoire 1 an (bleu). C et D, distances entre les maillages présents en A. D et F, distances entre les maillages post-opératoires immédiats et à 1 an post-opératoire. Les mesures de distances des surfaces sont représentées par une échelle colorimétrique de -3,6 à 3,6mm. La zone considérée sans écart (vert) correspond environ à 2mm. Sur l'illustration de gauche on observe un déplacement postéro-supérieur du condyle en post-opératoire immédiat conservé 1an plus tard mais avec un remodelage postérieur. Sur l'illustration de droite on observe le même déplacement postéro-supérieur mais qui n'existe plus à 1 an post opératoire par remodelage postérieur plus important.....	125
Figure 159 : méthode de mesure des distances et des rotations selon la méthode SPHARM-PDM toolbox. Mesure des distances entre la position pré et post-opératoire de la mandibule et du maxillaire lors d'une ostéotomie bi-maxillaire (avancée maxillaire et recul mandibulaire). L'échelle de couleur montre qu'il existe une différence de position entre la position pré et post-opératoire des condyles même si ce n'était pas l'objectif de cette étude. ....	126
Figure 160 : chaine méthodologique. CMF Software permet la création des maillages et la planification virtuelle. En (b) la coupe du maillage due à l'ostéotomie virtuelle fermée en (c). En (d) lissage et en (e) rétroconversion en volume. Puis la méthode SPARM-PMD est utilisée pour étudier le mouvement. ....	126
Figure 161 : comparaison entre la mandibule planifiée et la mandibule pré-opératoire permettant de quantifier les déplacements prévus. Dans le texte, les auteurs précisent que les différences étaient inférieures à 0,5mm et 0,75 degrés. ....	127
Figure 162 : rétrusion mandibulaire post opératoire (bleu) due à un problème condylien qui n'avait pas été correctement positionné en relation centrée. Sur l'image préopératoire (D) le condyle est en position plus antérieure que sur l'image post opératoire (C).....	128
Figure 163 : modélisation à gauche guide de coupe de l'os maxillaire. A droite modélisation d'un guide de positionnement condylien. Ce guide est encombrant. Les auteurs concluent à une précision moyenne infra millimétrique.....	129
Figure 164 : à gauche simulation de l'ostéotomie maxillaire avec un guide de positionnement à la fois osseux et occlusal : Y-splint. Ce guide utilise la denture mandibulaire pour positionner le maxillaire dans les plans sagittal et transversal et la	

partie haute de l'os maxillaire pour positionner le sens vertical. A droite les résultats proposés en terme d'évaluation de distance entre la position de la mandibule planifiée et le résultat obtenu. Il n'y a pas dans cette étude d'évaluation concernant la position du maxillaire. ....129

Figure 165 : à gauche, guide de coupe modélisé sur le maxillaire avec sites de forage qui serviront pour l'ostéosynthèse après le déplacement du maxillaire. Ce guide sera imprimé en 3D puis utilisé au bloc opératoire pour réaliser le trait d'ostéotomie et les trous qui serviront à l'ostéosynthèse par plaque une fois le déplacement maxillaire réalisé. A droite, plaques d'ostéosynthèse modélisées sur mesure (après planification du déplacement maxillaire). Les trous servant au vissage de la plaque correspondent à ceux du guide de coupe.....130

Figure 166 : à gauche les plaques d'ostéosynthèse vont positionner le maxillaire grâce au vissage dans les trous prévus grâce au guide de coupe. A droite une comparaison des positions planifiée et obtenue des plaques et du maxillaire montrant une minime imprécision.....130

Figure 167 : Guide 3D présentant une partie occlusale et osseuse (maxillaire et condylienne). Les branches sont amovibles pour positionner l'os maxillaire, la mandibule dentée et les condyles mandibulaires.....131

Figure 168 : en haut à gauche la planification virtuelle et le guide chirurgical est représenté en rouge il permet de guider l'occlusion mais aussi la branche mandibulaire dans le sens antéro-postérieur. En haut à droite, le résultat post opératoire. En bas à gauche, les superpositions planification/résultat pour la région de la branche et du condyle. En bas à droite la superposition condylienne laisse supposer notamment pour le condyle gauche une différence supra millimétrique. ....131

## BIBLIOGRAPHIE

- Aboul-Hosn Centenero, Samir, and Federico Hernández-Alfaro. 2012. "3D Planning in Orthognathic Surgery: CAD/CAM Surgical Splints and Prediction of the Soft and Hard Tissues Results - Our Experience in 16 Cases." *Journal of Cranio-Maxillo-Facial Surgery: Official Publication of the European Association for Cranio-Maxillo-Facial Surgery* 40 (2): 162–68.
- Adolphs, Nicolai, Weichen Liu, Erwin Keeve, and Bodo Hoffmeister. 2014. "RapidSplint: Virtual Splint Generation for Orthognathic Surgery - Results of a Pilot Series." *Computer Aided Surgery: Official Journal of the International Society for Computer Aided Surgery* 19 (1-3): 20–28.
- Alhadidi, Abeer, Lucia H. Cevitanes, Beatriz Paniagua, Richard Cook, Frederic Festy, and Donald Tyndall. 2012. "3D Quantification of Mandibular Asymmetry Using the SPHARM-PDM Tool Box." *International Journal of Computer Assisted Radiology and Surgery* 7 (2): 265–71.
- Arnett, G. W., S. B. Milam, and L. Gottesman. 1996a. "Progressive Mandibular Retrusion--Idiopathic Condylar Resorption. Part I." *American Journal of Orthodontics and Dentofacial Orthopedics: Official Publication of the American Association of Orthodontists, Its Constituent Societies, and the American Board of Orthodontics* 110 (1): 8–15.
- Arnett, G. W., S. B. Milam, and L. Gottesman. 1996b. "Progressive Mandibular Retrusion-Idiopathic Condylar Resorption. Part II." *American Journal of Orthodontics and Dentofacial Orthopedics: Official Publication of the American Association of Orthodontists, Its Constituent Societies, and the American Board of Orthodontics* 110 (2): 117–27.
- Bénateau, H., A. Chatellier, N. Leprovost, S. Ghezal, J. F. Compère, and A. Veyssièrè. 2014. "[Condylar positioning during mandibular orthognathic surgery]." *Revue De Stomatologie, De Chirurgie Maxillo-Faciale Et De Chirurgie Orale* 115 (4): 245–49.
- Bernardini, F., J. Mittleman, H. Rushmeier, C. Silva, and G. Taubin. 1999. "The Ball-Pivoting Algorithm for Surface Reconstruction." *IEEE Transactions on Visualization and Computer Graphics* 5 (4): 349–59.
- Bethge, Lena Sydney, Alexander Ballon, Martin Mack, and Constantin Landes. 2015. "Intraoperative Condyle Positioning by Sonographic Monitoring in Orthognathic Surgery Verified by MRI." *Journal of Cranio-Maxillo-Facial Surgery: Official Publication of the European Association for Cranio-Maxillo-Facial Surgery* 43 (1): 71–80.
- Bettega, G, V Dessenne, B Raphaël, and P Cinquin. 1996. "Computer-Assisted Mandibular Condyle Positioning in Orthognathic Surgery." *Journal of Oral and Maxillofacial Surgery: Official Journal of the American Association of Oral and Maxillofacial Surgeons* 54 (5): 553–58.
- Bettega, Georges, Philippe Cinquin, Jacques Lebeau, and Bernard Raphaël. 2002. "Computer-Assisted Orthognathic Surgery: Clinical Evaluation of a Mandibular Condyle Repositioning System." *Journal of Oral and Maxillofacial Surgery: Official Journal of the American Association of Oral and Maxillofacial Surgeons* 60 (1): 27–34; discussion 34–35.
- Béziat, Jean-Luc. 2013. "Réalisation Des Plans D'occlusion Chirurgicaux." In *Chirurgie Orthognathique Piézoélectrique*, edp sciences.
- Béziat, J-L, B Babic, S Ferreira, and A Gleizal. 2009. "[Justification for the Mandibular-Maxillary Order in Bimaxillary Osteotomy]." *Revue de Stomatologie et de Chirurgie Maxillo-Faciale* 110 (6): 323–26.

- Beziat, J-L, S Faghahati, S Ferreira, B Babic, and A Gleizal. 2009. "[Intermaxillary Fixation: Technique and Benefit for Piezosurgical Sagittal Split Osteotomy]." *Revue de Stomatologie et de Chirurgie Maxillo-Faciale* 110 (5): 273–77.
- Bill, J. S., K. Würzler, E. Reinhart, H. Böhm, S. Eulert, and J. F. Reuther. 2003. "[Bimaxillary osteotomy with and without condylar positioning--a 1981-2002 long-term study]." *Mund-, Kiefer- und Gesichtschirurgie: MKG* 7 (6): 345–50.
- Boileau, Marie-José. 2013. *Orthodontie de L'enfant et Du Jeune Adulte, Traitement Des Dysmorphies et Malocclusion*. Vol. Tome 2. Elsevier Masson SAS.
- Boulétreau, P., G. Bettega, P. Breton, and M. Freidel. 2003. "[Results of an evaluation of clinical practice in orthognathic surgery in France in 2002]." *Revue De Stomatologie Et De Chirurgie Maxillo-Faciale* 104 (6): 326–29.
- Boulétreau, P., R. Frey, P. Breton, and M. Freidel. 2004. "[Focus on the effect of orthognathic surgery on condylar remodeling]." *Revue De Stomatologie Et De Chirurgie Maxillo-Faciale* 105 (5): 283–88.
- Caix, Philippe. 1991. *L'articulation Temporo-Mandibulaire et Son Vrai-Faux Ménisque. Approche Morphologique, Fonctionnelle, Clinique et Chirurgicale*. Vol. Thèse d'Universite. Amiens.
- Carvalho, Felipe de Assis Ribeiro, Lucia Helena Soares Cevidanes, Alexandre Trindade Simões da Motta, Marco Antonio de Oliveira Almeida, and Ceib Phillips. 2010. "Three-Dimensional Assessment of Mandibular Advancement 1 Year after Surgery." *American Journal of Orthodontics and Dentofacial Orthopedics: Official Publication of the American Association of Orthodontists, Its Constituent Societies, and the American Board of Orthodontics* 137 (4 Suppl): S53.e1–12; discussion S53–55.
- Cevidanes, Lucia H. C., Scott Tucker, Martin Styner, Hyungmin Kim, Jonas Chapuis, Mauricio Reyes, William Proffit, Timothy Turvey, and Michael Jaskolka. 2010. "Three-Dimensional Surgical Simulation." *American Journal of Orthodontics and Dentofacial Orthopedics: Official Publication of the American Association of Orthodontists, Its Constituent Societies, and the American Board of Orthodontics* 138 (3): 361–71.
- Cevidanes, Lucia H. S., Abeer Alhadidi, Beatriz Paniagua, Martin Styner, John Ludlow, Andre Mol, Timothy Turvey, William R. Proffit, and Paul Emile Rossouw. 2011. "Three-Dimensional Quantification of Mandibular Asymmetry through Cone-Beam Computerized Tomography." *Oral Surgery, Oral Medicine, Oral Pathology, Oral Radiology, and Endodontics* 111 (6): 757–70.
- Chassagne, Jean-François, Sorana Chassagne, Jean-Pascal Fyad, Etienne Simon, Pierre Gillet, Jean-Pierre Kahn, Jean-Eric Bussienne, Francis Pierrucci, and Louis Deblock. 2002. "Pathologie Non Traumatique de L'articulation Temporomandibulaire." *EMC - Chirurgie Orale et Maxillo-Faciale*, 1–46.
- Cheung, Lim Kwong, Yin Man Chan, Yasas S. N. Jayaratne, and John Lo. 2011. "Three-Dimensional Cephalometric Norms of Chinese Adults in Hong Kong with Balanced Facial Profile." *Oral Surgery, Oral Medicine, Oral Pathology, Oral Radiology, and Endodontics* 112 (2): e56–73. doi:10.1016/j.tripleo.2011.02.045.
- Costa, Fabio, Massimo Robiony, Corrado Toro, Salvatore Sembronio, Francesco Polini, and Massimo Politi. 2008. "Condylar Positioning Devices for Orthognathic Surgery: A Literature Review." *Oral Surgery, Oral Medicine, Oral Pathology, Oral Radiology, and Endodontics* 106 (2): 179–90.
- Coutant, J.-Ch, M. Mesnard, J. Morlier, A. Ballu, and M. Cid. 2008. "Discrimination of Objective Kinematic Characters in Temporomandibular Joint Displacements." *Archives of Oral Biology* 53 (5): 453–61.

- Dai, Jiewen, Xudong Wang, Guanghong Hu, and Steve Guofang Shen. 2012. "A New Method to Move Mandible to Intercuspal Position in Virtual Three-Dimensional Orthognathic Surgery by Integrating Primary Occlusion Model." *Journal of Oral and Maxillofacial Surgery: Official Journal of the American Association of Oral and Maxillofacial Surgeons* 70 (9): e484–89.
- Dirksen, D., S. Diederichs, C. Runte, G. von Bally, and F. Bollmann. 1999. "Three-Dimensional Acquisition and Visualization of Dental Arch Features from Optically Digitized Models." *Journal of Orofacial Orthopedics = Fortschritte Der Kieferorthopädie: Organ/Official Journal Deutsche Gesellschaft Für Kieferorthopädie* 60 (2): 152–59.
- Draenert, Florian Guy, Christina Erbe, Viola Zenglein, Peer W Kämmerer, Susanne Wriedt, and Bilal Al Nawas. 2010. "3D Analysis of Condylar Position after Sagittal Split Osteotomy of the Mandible in Mono- and Bimaxillary Orthognathic Surgery - a Methodology Study in 18 Patients." *Journal of Orofacial Orthopedics = Fortschritte Der Kieferorthopädie: Organ/official Journal Deutsche Gesellschaft Für Kieferorthopädie* 71 (6): 421–29.
- Ellis, E, 3rd. 1994. "Condylar Positioning Devices for Orthognathic Surgery: Are They Necessary?" *Journal of Oral and Maxillofacial Surgery: Official Journal of the American Association of Oral and Maxillofacial Surgeons* 52 (6): 536–52; discussion 552–54.
- Epker, B N, and G A Wylie. 1986. "Control of the Condylar-Proximal Mandibular Segments after Sagittal Split Osteotomies to Advance the Mandible." *Oral Surgery, Oral Medicine, and Oral Pathology* 62 (6): 613–17.
- Gal, J. A., L. M. Gallo, S. Palla, G. Murray, and I. Klineberg. 2004. "Analysis of Human Mandibular Mechanics Based on Screw Theory and in Vivo Data." *Journal of Biomechanics* 37 (9): 1405–12.
- Gallo, L. M., D. B. Gössi, V. Colombo, and S. Palla. 2008. "Relationship between Kinematic Center and TMJ Anatomy and Function." *Journal of Dental Research* 87 (8): 726–30.
- Gallo, Luigi M. 2005. "Modeling of Temporomandibular Joint Function Using MRI and Jaw-Tracking Technologies--Mechanics." *Cells, Tissues, Organs* 180 (1): 54–68.
- Gander, Thomas, Marius Bredell, Theodore Eliades, Martin Rücker, and Harald Essig. 2015. "Splintless Orthognathic Surgery: A Novel Technique Using Patient-Specific Implants (PSI)." *Journal of Cranio-Maxillo-Facial Surgery: Official Publication of the European Association for Cranio-Maxillo-Facial Surgery* 43 (3): 319–22.
- Gateno, Jaime, James Xia, John F. Teichgraeber, and Andrew Rosen. 2003. "A New Technique for the Creation of a Computerized Composite Skull Model." *Journal of Oral and Maxillofacial Surgery: Official Journal of the American Association of Oral and Maxillofacial Surgeons* 61 (2): 222–27.
- Gateno, Jaime, James Xia, John F. Teichgraeber, Andrew Rosen, Bruce Hultgren, and Tim Vadvnais. 2003. "The Precision of Computer-Generated Surgical Splints." *Journal of Oral and Maxillofacial Surgery: Official Journal of the American Association of Oral and Maxillofacial Surgeons* 61 (7): 814–17.
- Gateno, J., M. Miloro, B. H. Hendler, and M. Horrow. 1993. "The Use of Ultrasound to Determine the Position of the Mandibular Condyle." *Journal of Oral and Maxillofacial Surgery: Official Journal of the American Association of Oral and Maxillofacial Surgeons* 51 (10): 1081–86; discussion 1086–87.
- Gueorguieva, Stefka, and Pascal Desbarats. 2005. "Reconstruction of Topology Valid Boundary of Discrete Objects from 3D Range Images." In *Reconstruction of Topology Valid Boundary of Discrete Objects from 3D Images*, 338–93. Spain.

- Harris, M D, J E Van Sickels, and M Alder. 1999. "Factors Influencing Condylar Position after the Bilateral Sagittal Split Osteotomy Fixed with Bicortical Screws." *Journal of Oral and Maxillofacial Surgery: Official Journal of the American Association of Oral and Maxillofacial Surgeons* 57 (6): 650–54; discussion 654–55.
- Haute Autorité de Santé. 2009. "Tomographie Volumique à Faisceau Conique de La Face (cone Beam Computerized Tomography)." [http://www.has-sante.fr/portail/upload/docs/application/pdf/2009-12/rapport\\_cone\\_beam\\_version\\_finale\\_2009-12-28\\_17-27-28\\_610.pdf](http://www.has-sante.fr/portail/upload/docs/application/pdf/2009-12/rapport_cone_beam_version_finale_2009-12-28_17-27-28_610.pdf).
- Herlin, Christian, Matthieu Koppe, Jean-Luc Béziat, and Arnaud Gleizal. 2011. "Rapid Prototyping in Craniofacial Surgery: Using a Positioning Guide after Zygomatic Osteotomy - A Case Report." *Journal of Cranio-Maxillo-Facial Surgery: Official Publication of the European Association for Cranio-Maxillo-Facial Surgery* 39 (5): 376–79.
- Hernández-Alfaro, F., and R. Guijarro-Martínez. 2013. "New Protocol for Three-Dimensional Surgical Planning and CAD/CAM Splint Generation in Orthognathic Surgery: An in Vitro and in Vivo Study." *International Journal of Oral and Maxillofacial Surgery* 42 (12): 1547–56.
- Hiatt, W R, P M Schelkun, and D L Moore. 1988. "Condylar Positioning in Orthognathic Surgery." *Journal of Oral and Maxillofacial Surgery: Official Journal of the American Association of Oral and Maxillofacial Surgeons* 46 (12): 1110–12.
- Hirsch, David L., Evan S. Garfein, Andrew M. Christensen, Katherine A. Weimer, Pierre B. Saddeh, and Jamie P. Levine. 2009. "Use of Computer-Aided Design and Computer-Aided Manufacturing to Produce Orthognathically Ideal Surgical Outcomes: A Paradigm Shift in Head and Neck Reconstruction." *Journal of Oral and Maxillofacial Surgery: Official Journal of the American Association of Oral and Maxillofacial Surgeons* 67 (10): 2115–22.
- Hsu, Sam Sheng-Pin, Jaime Gateno, R. Bryan Bell, David L. Hirsch, Michael R. Markiewicz, John F. Teichgraber, Xiaobo Zhou, and James J. Xia. 2013. "Accuracy of a Computer-Aided Surgical Simulation Protocol for Orthognathic Surgery: A Prospective Multicenter Study." *Journal of Oral and Maxillofacial Surgery: Official Journal of the American Association of Oral and Maxillofacial Surgeons* 71 (1): 128–42.
- Kang, Sang-Hoon, Moon-Key Kim, Bong Chul Kim, and Sang-Hwy Lee. 2014. "Orthognathic Y-Splint: A CAD/CAM-Engineered Maxillary Repositioning Wafer Assembly." *The British Journal of Oral & Maxillofacial Surgery* 52 (7): 667–69.
- Kang, Sang-Hoon, Moon-Key Kim, Won-Se Park, and Sang-Hwy Lee. 2010. "Accurate Computerised Mandibular Simulation in Orthognathic Surgery: A New Method for Integrating the Planned Postoperative Occlusion Model." *The British Journal of Oral & Maxillofacial Surgery* 48 (4): 305–7.
- Kärcher, H. 1992. "Three-Dimensional Craniofacial Surgery: Transfer from a Three-Dimensional Model (Endoplan) to Clinical Surgery: A New Technique (Graz)." *Journal of Cranio-Maxillo-Facial Surgery: Official Publication of the European Association for Cranio-Maxillo-Facial Surgery* 20 (3): 125–31.
- Landes, Constantin A. 2004. "Proximal Segment Positioning in Bilateral Sagittal Split Osteotomy: Intraoperative Dynamic Positioning and Monitoring by Sonography." *Journal of Oral and Maxillofacial Surgery: Official Journal of the American Association of Oral and Maxillofacial Surgeons* 62 (1): 22–28.
- Landes, Constantin A., and Marcus Sterz. 2003. "Proximal Segment Positioning in Bilateral Sagittal Split Osteotomy: Intraoperative Controlled Positioning by a Positioning Splint." *Journal of Oral and Maxillofacial Surgery: Official Journal of the American Association of Oral and Maxillofacial Surgeons* 61 (12): 1423–31.
- Laurentjoye, Mathieu. 2010. *Mise Au Point D'une Méthode D'étude 3D et Cinétique Du Système Manducateur Par IRM et Ingénierie Informatique. Etude de Faisabilité*. Mémoire. Paris.

- Laurentjoye, Mathieu, Jérôme Charton, and Marie-José Boileau. 2015. "[Orthognathic mandibular osteotomy and condyle positioning: update and innovation]." *L' Orthodontie Française* 86 (1): 73–81.
- Laurentjoye, Mathieu, Jérôme Charton, Pascal Desbarats, and Michel montaudon. 2014. "Mandibular Surgery Planning and 3D Printed Splint Design." *International Journal of Computer Assisted Radiology and Surgery* 9 (Suppl 1): S253–54.
- Lee, S.-H., T.-J. Kil, K.-R. Park, B. C. Kim, J.-G. Kim, Z. Piao, and P. Corre. 2014. "Three-Dimensional Architectural and Structural Analysis--a Transition in Concept and Design from Delaire's Cephalometric Analysis." *International Journal of Oral and Maxillofacial Surgery* 43 (9): 1154–60.
- Li, Biao, Lei Zhang, Hao Sun, Jianbing Yuan, Steve G. F. Shen, and Xudong Wang. 2013. "A Novel Method of Computer Aided Orthognathic Surgery Using Individual CAD/CAM Templates: A Combination of Osteotomy and Repositioning Guides." *The British Journal of Oral & Maxillofacial Surgery* 51 (8): e239–44.
- Liu, Weichen, Floriane Holzwarth, Nicolai Adolphs, Bodo Hoffmeister, and Erwin Keeve. 2013. "A Novel Concept of Integrated Process Chain for Surgical Splint Generation Based on Clinical Assessment in Orthognathic Surgery." *Biomedizinische Technik. Biomedical Engineering*, September.
- Lorensen, William E, and Harvey E Cline. 1987. "Marching Cube: A High Resolution 3D Surface Construction Algorithm." In , 21(4):163–69. USA.
- Macchi, Aldo, Gianpaolo Carrafiello, Vittorio Cacciafesta, and Antonio Norcini. 2006. "Three-Dimensional Digital Modeling and Setup." *American Journal of Orthodontics and Dentofacial Orthopedics: Official Publication of the American Association of Orthodontists, Its Constituent Societies, and the American Board of Orthodontics* 129 (5): 605–10.
- Marmulla, Rüdiger, and Joachim Mühling. 2007. "Computer-Assisted Condyle Positioning in Orthognathic Surgery." *Journal of Oral and Maxillofacial Surgery: Official Journal of the American Association of Oral and Maxillofacial Surgeons* 65 (10): 1963–68.
- Metzger, Marc Christian, Bettina Hohlweg-Majert, Uli Schwarz, Matthias Teschner, Beat Hammer, and Rainer Schmelzeisen. 2008. "Manufacturing Splints for Orthognathic Surgery Using a Three-Dimensional Printer." *Oral Surgery, Oral Medicine, Oral Pathology, Oral Radiology, and Endodontics* 105 (2): e1–7.
- Nadjmi, N, W Mollemans, A Daelemans, G Van Hemelen, F Schutyser, and S Bergé. 2010. "Virtual Occlusion in Planning Orthognathic Surgical Procedures." *International Journal of Oral and Maxillofacial Surgery* 39 (5): 457–62. doi:10.1016/j.ijom.2010.02.002.
- Netter, Frank H. 2010. *Atlas of Human Anatomy*. 5th ed. Philadelphia, PA: Saunders/Elsevier.
- Nonato, L., R. Minghim, M. C. F. Oliveira, and G. Tavares. 2001. "A Novel Approach for Delaunay 3D Reconstruction with a Comparative Analysis in the Light of Applications." *Computer Graphics Forum* 20 (2): 161–74.
- Olszewski, R, and H Reychler. 2004. "[Limitations of Orthognathic Model Surgery: Theoretical and Practical Implications]." *Revue de Stomatologie et de Chirurgie Maxillo-Faciale* 105 (3): 165–69.
- Olszewski, R., F. Zech, G. Cosnard, V. Nicolas, B. Macq, and H. Reychler. 2007. "Three-Dimensional Computed Tomography Cephalometric Craniofacial Analysis: Experimental Validation in Vitro." *International Journal of Oral and Maxillofacial Surgery* 36 (9): 828–33.
- Orthlieb, J. D., J.P. Ré, C Perez, L Darmouni, B Mantout, G Gossin, and A Giraudeau. 2008. "La Relation Centrée Myostabilisée." *Les Cahiers de Prothèse* 141: 1–7.

- Paniagua, Beatriz, Lucia Cevidanes, Hongtu Zhu, and Martin Styner. 2011. "Outcome Quantification Using SPHARM-PDM Toolbox in Orthognathic Surgery." *International Journal of Computer Assisted Radiology and Surgery* 6 (5): 617–26.
- Polley, John W., and Alvaro A. Figueroa. 2013. "Orthognathic Positioning System: Intraoperative System to Transfer Virtual Surgical Plan to Operating Field during Orthognathic Surgery." *Journal of Oral and Maxillofacial Surgery: Official Journal of the American Association of Oral and Maxillofacial Surgeons* 71 (5): 911–20.
- Pongrácz, Ferenc, and Zoltán Bárdosi. 2006. "Dentition Planning with Image-Based Occlusion Analysis." *International Journal of Computer Assisted Radiology and Surgery* 1 (3): 149–56.
- Raphaël, Bernard, Jacques Lebeau, Georges Betttega, Jean-Guy Passagia, and Martine Richard. 1999. "Chirurgie Des Malformations Craniofaciales." In *Encycl Méd Chir, Techniques - Chirurgicales - Chirurgie Plastique Reconstructrice et Esthétique*. Vol. 45–570. Paris: Elsevier.
- Raphaël, Bernard, Béatrice Morand, Jaques Dechamboux, Valentine Lesne, Catherine Lesne, Jaques Lebeau, Stephane Frenea, Martine Richard, and Gertrude Gariod. 2003. "Ostéotomies Maxillomandibulaires : Techniques." In *Encycl Méd Chir, Techniques - Chirurgicales - Chirurgie Plastique Reconstructrice et Esthétique*. Vol. 45–604. Paris: Elsevier.
- Raveh, J, T Vuillemin, K Lädach, and F Sutter. 1988. "New Techniques for Reproduction of the Condyle Relation and Reduction of Complications after Sagittal Ramus Split Osteotomy of the Mandible." *Journal of Oral and Maxillofacial Surgery: Official Journal of the American Association of Oral and Maxillofacial Surgeons* 46 (9): 751–57.
- Rodrigues, Andréia Fialho, Marcelo Reis Fraga, and Robert Willer Farinazzo Vitral. 2009. "Computed Tomography Evaluation of the Temporomandibular Joint in Class I Malocclusion Patients: Condylar Symmetry and Condyle-Fossa Relationship." *American Journal of Orthodontics and Dentofacial Orthopedics* 136 (2): 192–98.
- Rotskoff, K S, E G Herbosa, and P Villa. 1991. "Maintenance of Condyle-Proximal Segment Position in Orthognathic Surgery." *Journal of Oral and Maxillofacial Surgery: Official Journal of the American Association of Oral and Maxillofacial Surgeons* 49 (1): 2–7; discussion 7–8.
- Santler, G. 1998. "The Graz Hemisphere Splint: A New Precise, Non-Invasive Method of Replacing the Dental Arch of 3D-Models by Plaster Models." *Journal of Cranio-Maxillo-Facial Surgery: Official Publication of the European Association for Cranio-Maxillo-Facial Surgery* 26 (3): 169–73.
- Santler, G. 2000. "3-D COSMOS: A New 3-D Model Based Computerised Operation Simulation and Navigation System." *Journal of Cranio-Maxillo-Facial Surgery: Official Publication of the European Association for Cranio-Maxillo-Facial Surgery* 28 (5): 287–93.
- Schudy, F. F. 1965. "THE ROTATION OF THE MANDIBLE RESULTING FROM GROWTH: ITS IMPLICATIONS IN ORTHODONTIC TREATMENT." *The Angle Orthodontist* 35 (January): 36–50.
- Schwartz, Harry C. 2011. "Efficient Surgical Management of Mandibular Asymmetry." *Journal of Oral and Maxillofacial Surgery: Official Journal of the American Association of Oral and Maxillofacial Surgeons* 69 (3): 645–54. doi:10.1016/j.joms.2009.03.009.
- Sharp, G.C., S.W. Lee, and D.K. Wehe. 2002. "ICP Registration Using Invariant Features." *IEEE Transactions on Pattern Analysis and Machine Intelligence* 24 (1): 90–102.



## BIBLIOGRAPHIE

- Swennen, G. R. J., E.-L. Barth, C. Eulzer, and F. Schutyser. 2007. "The Use of a New 3D Splint and Double CT Scan Procedure to Obtain an Accurate Anatomic Virtual Augmented Model of the Skull." *International Journal of Oral and Maxillofacial Surgery* 36 (2): 146–52.
- Swennen, G. R. J., M. Y. Mommaerts, J. Abeloos, C. De Clercq, P. Lamoral, N. Neyt, J. Casselman, and F. Schutyser. 2009. "A Cone-Beam CT Based Technique to Augment the 3D Virtual Skull Model with a Detailed Dental Surface." *International Journal of Oral and Maxillofacial Surgery* 38 (1): 48–57.
- Synave, Rémi, Pascal Desbarats, and Stefka Gueorguieva. 2007. "Automated Trimmed Iterative Closest Point Algorithm." In , Part II, p 489–98. Lake Tahoe, USA.
- Tepper, Oren M., Sarah Sorice, Gabriel N. Hershman, Pierre Saadeh, Jamie P. Levine, and David Hirsch. 2011. "Use of Virtual 3-Dimensional Surgery in Post-Traumatic Craniomaxillofacial Reconstruction." *Journal of Oral and Maxillofacial Surgery: Official Journal of the American Association of Oral and Maxillofacial Surgeons* 69 (3): 733–41.
- Terai, H., M. Shimahara, Y. Sakinaka, and S. Tajima. 1999. "Accuracy of Integration of Dental Casts in Three-Dimensional Models." *Journal of Oral and Maxillofacial Surgery: Official Journal of the American Association of Oral and Maxillofacial Surgeons* 57 (6): 662–65; discussion 666.
- Treil, J., J. Braga, and A. Aït Aneur. 2009. "[3D representation of skull and soft tissues. Usefulness in orthodontic and orthognathic surgery]." *Journal De Radiologie* 90 (5 Pt 2): 634–41.
- Tucker, Scott, Lucia Helena Soares Cevidanes, Martin Styner, Hyungmin Kim, Mauricio Reyes, William Proffit, and Timothy Turvey. 2010. "Comparison of Actual Surgical Outcomes and 3-Dimensional Surgical Simulations." *Journal of Oral and Maxillofacial Surgery: Official Journal of the American Association of Oral and Maxillofacial Surgeons* 68 (10): 2412–21.
- Ueki, K., K. Nakagawa, S. Takatsuka, E. Yamamoto, and D. M. Laskin. 2008. "Comparison of the Stress Direction on the TMJ in Patients with Class I, II, and III Skeletal Relationships." *Orthodontics & Craniofacial Research* 11 (1): 43–50.
- Uribe, Flavio, Nandakumar Janakiraman, David Shafer, and Ravindra Nanda. 2013. "Three-Dimensional Cone-Beam Computed Tomography-Based Virtual Treatment Planning and Fabrication of a Surgical Splint for Asymmetric Patients: Surgery First Approach." *American Journal of Orthodontics and Dentofacial Orthopedics: Official Publication of the American Association of Orthodontists, Its Constituent Societies, and the American Board of Orthodontics* 144 (5): 748–58.
- Wörtche, R., S. Hassfeld, C. J. Lux, E. Müssig, F. W. Hensley, R. Krempien, and C. Hofele. 2006. "Clinical Application of Cone Beam Digital Volume Tomography in Children with Cleft Lip and Palate." *Dento Maxillo Facial Radiology* 35 (2): 88–94.
- Yushkevich, Paul A., Joseph Piven, Heather Cody Hazlett, Rachel Gimpel Smith, Sean Ho, James C. Gee, and Guido Gerig. 2006. "User-Guided 3D Active Contour Segmentation of Anatomical Structures: Significantly Improved Efficiency and Reliability." *NeuroImage* 31 (3): 1116–28.
- Ziegler, C. M., R. Woertche, J. Brief, and S. Hassfeld. 2002. "Clinical Indications for Digital Volume Tomography in Oral and Maxillofacial Surgery." *Dento Maxillo Facial Radiology* 31 (2): 126–30.
- Zinser, Max J., Robert A. Mischkowski, Hermann F. Sailer, and Joachim E. Zöller. 2012. "Computer-Assisted Orthognathic Surgery: Feasibility Study Using Multiple CAD/CAM Surgical Splints." *Oral Surgery, Oral Medicine, Oral Pathology and Oral Radiology* 113 (5): 673–87.

Zinser, Max J., Hermann F. Sailer, Lutz Ritter, Bert Braumann, Marc Maegele, and Joachim E. Zöller. 2013. "A Paradigm Shift in Orthognathic Surgery? A Comparison of Navigation, Computer-Aided Designed/computer-Aided Manufactured Splints, and 'Classic' Intermaxillary Splints to Surgical Transfer of Virtual Orthognathic Planning." *Journal of Oral and Maxillofacial Surgery: Official Journal of the American Association of Oral and Maxillofacial Surgeons* 71 (12): 2151.e1–21.

**Résumé :** Le but de ce travail était la mise en place d'une chaîne méthodologique de planification virtuelle d'une ostéotomie sagittale des branches mandibulaires (OSBM) et son transfert au bloc opératoire.

Dans la première partie, les méthodes classiques de planification et de transfert sont exposées. Habituellement réalisées à partir de modèles en plâtre sur articulateur, la planification et la production de guides occlusaux chirurgicaux souffrent d'une imprécision potentiellement à l'origine de troubles fonctionnels temporo-mandibulaires. Le contrôle per-opératoire du condyle mandibulaire lors de l'OSBM est un élément de stabilité squelettique dont dépend la qualité du résultat fonctionnel. Une évaluation des pratiques professionnelles des chirurgiens maxillo-faciaux a été réalisée sur ce point. Une méthode de positionnement condylien utilisant un dispositif, moins fréquemment utilisée que la méthode empirique, est proposée comme présentant le meilleur rapport bénéfice/risque. Cette méthode a été reproduite virtuellement à travers les différents maillons de la chaîne méthodologique. Des techniques innovantes informatisées d'acquisition, de conception et modélisation, et d'impression en 3 dimensions ont été utilisées.

Dans la seconde partie, la méthodologie de chacun des maillons de la chaîne a été présentée et évaluée, soit sur sujets cadavériques, soit sur patients. L'objectif était de démontrer la faisabilité de la chaîne.

Le maillon « acquisition et extraction de surface » a mis en exergue le problème des artéfacts dus aux matériaux métalliques dentaires ou orthodontiques. Dans 90% des cas le maillage obtenu était satisfaisant, permettant de s'affranchir des modèles en plâtre.

Le maillon « planification chirurgicale virtuelle » a montré une valorisation par rapport à la technique classique en terme de prévention des interférences des pièces osseuses déplacées.

Le maillon « modélisation et impression du guide chirurgical » a décrit les étapes d'invention d'un guide de positionnement occlusal et condylien (OCPD : *occlusal and condylar positioning device*). Ses caractéristiques techniques, ses modalités de production par impression 3D ainsi que son utilisation peropératoire, ont été précisées.

Enfin le maillon « évaluation de l'OCPD » a permis de montrer la faisabilité de la méthode et l'équivalence clinique, technique et biologique de ce dispositif médical sur mesure par rapport à ceux utilisés dans la méthode classique. Enfin le positionnement condylien obtenu grâce à ce dispositif a été évalué de manière préliminaire et comparé aux données de la littérature.

Grâce à l'OCPD, nous avons montré la possibilité de transférer au bloc opératoire la planification virtuelle d'une OSBM contrôlant la position des condyles.

**Mots clefs :** Chirurgie orthognathique ; Ostéotomie mandibulaire ; Articulation temporo-mandibulaire ; Extraction de surface ; Chirurgie assistée par ordinateur ; Gouttières occlusales ; Dispositifs de fixation chirurgicale ; Impression en trois-dimensions ; Tomodensitométrie

**Summary:** The purpose of this work was the implementation of a methodological chain for bilateral sagittal split osteotomy (BSSO) virtual planning and its transfer in the operating room.

In the first part of the work, usual methods for planning BSSO are exposed. Usually realized from plaster models on articulator, the planning and the occlusal surgical guides production are at risk of temporo-mandibular functional disorders. The quality of the functional result depends on the correct positioning of the mandibular condyle, considered as a skeletal stability element. An assessment of the maxillofacial surgeons practices was realized regarding intra-operative condyle positioning. Using a condylar positioning device (CPD), less frequently employed than the empirical method, meets an acceptable benefit/risk balance. This method was virtually reproduced through various steps of the methodological chain described. Computerized innovative techniques for three-dimensional acquisition, design and manufacturing were used.

In the second part of the work, the methodology of each step of the chain was presented and estimated, either on cadaveric subjects, or on patients. The aim was to demonstrate the feasibility of the whole chain.

The "acquisition and surface extraction" step pointed the issue of artefacts due to dental or orthodontic metallic devices. Ninety % of the obtained meshes were satisfactory, allowing not to use plaster models.

The "virtual surgical planning" step allowed reproducing the usual method and showed great interest in bone interferences prevention.

The "modelling and printing of the surgical guide" step described the stages of occlusal and condylar positioning device (OCPD) invention. Its technical characteristics, its methods of manufacturing by 3D printing, and its intraoperative use were specified.

The step "OCPD evaluation" showed the method feasibility and the clinical, technical and biological equivalence of this custom-made medical device as compared to those used in the usual method. Finally the condylar position obtained with this device was estimated in a preliminary clinical study and compared with the literature.

Thanks to the OCPD, we showed the possibility of transferring in the operating room an OSBM virtual planning controlling condyles position.

**Keywords:** Orthognathic Surgery; Mandibular Osteotomy ; Orthognathic Surgical Procedures ; Temporomandibular Joint ; Surface extraction ; Surgery, Computer-Assisted ; Occlusal Splints ; Surgical Fixation Devices ; Printing, Three-Dimensional ; tomography