



**HAL**  
open science

# Caractérisation immunophénotypique, histopathologique et moléculaire des Syndromes HyperEosinophiliques lymphoïdes avec lymphocytes T CD3-CD4+ circulants

Guillaume Lefèvre

► **To cite this version:**

Guillaume Lefèvre. Caractérisation immunophénotypique, histopathologique et moléculaire des Syndromes HyperEosinophiliques lymphoïdes avec lymphocytes T CD3-CD4+ circulants. Médecine humaine et pathologie. Université du Droit et de la Santé - Lille II, 2015. Français. NNT : 2015LIL2S001 . tel-01433751

**HAL Id: tel-01433751**

**<https://theses.hal.science/tel-01433751>**

Submitted on 13 Jan 2017

**HAL** is a multi-disciplinary open access archive for the deposit and dissemination of scientific research documents, whether they are published or not. The documents may come from teaching and research institutions in France or abroad, or from public or private research centers.

L'archive ouverte pluridisciplinaire **HAL**, est destinée au dépôt et à la diffusion de documents scientifiques de niveau recherche, publiés ou non, émanant des établissements d'enseignement et de recherche français ou étrangers, des laboratoires publics ou privés.

Thèse délivrée par

L'Université de Lille 2 – Droit et Santé

Ecole Doctorale Biologie Santé

Pour obtenir le grade de Docteur en Sciences de la Vie

Présentée et soutenue publiquement par

Guillaume LEFEVRE

Le 12 Janvier 2015

**Caractérisation immunophénotypique, histopathologique et  
moléculaire des Syndromes HyperEosinophiliques lymphoïdes  
avec lymphocytes T CD3-CD4+ circulants**

Devant le jury composé de :

Pr Lionel PRIN, *Université Lille 2*, Président du Jury

Pr Thierry MARTIN, *Université de Strasbourg*, Rapporteur

Dr Valérie GOUILLEUX-GRUART, *Université de Tours*, Rapporteur

Dr Florence ROUFOSSE, *Université Libre de Bruxelles*, Examineur

Dr Jean-Emmanuel KAHN, *Université Versailles Saint Quentin en Yvelines*, Membre invité

Pr Marie-Christine COPIN, *Université Lille 2*, Co-Directeur de Thèse

Pr David LAUNAY, *Université Lille 2*, Directeur de Thèse

**EA 2686 (Directeur : Pr Lionel Prin)**

**Auto et allo-réactivité : Empreintes sur les réponses lymphocytaires T et B**

## **RESUME de la THESE**

**Auteur :** Guillaume Lefèvre

**Titre :** Caractérisation immunophénotypique, histopathologique et moléculaire des Syndromes HyperEosinophiliques lymphoïdes avec lymphocytes T CD3-CD4+ circulants

**Directeurs de Thèse :** Pr David LAUNAY, Pr Marie-Christine COPIN

**Soutenance :** Lille, 12 janvier 2015

## **RÉSUMÉ**

---

Le syndrome hyperéosinophilique dit "lymphoïde" avec cellules T circulantes CD3-CD4+ (SHE-L CD3-CD4+) se caractérise par une hyperéosinophilie secondaire à la présence d'un clone lymphocytaire T producteur de cytokines comme l'IL-5. Trente neuf patients seulement ont été rapportés, dont dix ont présenté un lymphome T périphérique.

Nous décrivons dans cette étude les caractéristiques cliniques, biologiques et le profil évolutif de 21 nouveaux patients. Nous confirmons la prédominance des manifestations cutanées et ganglionnaires et rapportons également 2 cas de lymphomes angio-immunoblastiques (LAI) survenus au cours du SHE-L CD3-CD4+.

Nous décrivons des caractéristiques histopathologiques et immunophénotypiques très similaires au LAI, et la persistance du même clone lymphocytaire T dans le sang et les tissus lésés pendant plusieurs années, qui définissent le SHE-L CD3-CD4+ comme un syndrome lymphoprolifératif clonal T indolent périphérique. L'expression du CD10 et des marqueurs T helper folliculaires semblent intéressants pour le diagnostic différentiel avec le LAI.

Enfin, une approche comparative type single nucleotid polymorphism array (SNPa, n=4 patients) nous a permis d'identifier une zone commune de perte d'hétérozygotie sur le bras long du chromosome 7 qui doit être confirmée sur de nouveaux patients avant d'envisager l'identification d'une mutation par séquençage.

En conclusion, ce travail de Thèse a permis d'apporter des éléments histopathologiques et immunophénotypiques en faveur d'un syndrome lymphoprolifératif T clonal indolent périphérique. Nous espérons pouvoir identifier un ou des gènes d'intérêt, et proposer des mécanismes moléculaires en cause le SHE-L CD3-CD4+.

## **MOTS CLES**

---

Eosinophile, syndrome hyperéosinophilique, lymphome, lymphome T angio-immunoblastique

## **DISCIPLINE**

---

Immunologie

## **ADRESSE DU LABORATOIRE**

---

EA 2686, Institut d'Immunologie, 1 Place de Verdun, CHRU de Lille, 59045 LILLE Cedex

## ABSTRACT

---

### **Immunophenotypic, histopathological and molecular characterization of the CD3-CD4+ lymphoid variant of hypereosinophilic syndrome**

The CD3-CD4+ lymphoid variant of hypereosinophilic syndrome (CD3-CD4+ L-HES) is defined as a hypereosinophilia secondary to a clonal T-cell subset producing cytokines like interleukine-5. Thirty nine patients have already been reported, ten of them have developed a peripheral T-cell lymphoma.

We describe in this study the clinical and biological characteristics, and outcome of 21 new patients. We confirm the predominance of skin and lymph nodes involvement and also report two cases of angioimmunoblastic T-cell lymphoma (AITL) occurred during CD3-CD4+ L-HES course.

We describe immunophenotypic and histopathological characteristics similar to AITL, and the persistence of the same T-cell clone in blood and damaged tissues for several years, which define CD3-CD4+ L-HES as a peripheral indolent clonal T-cell lymphoproliferative disorder. Expression of CD10 and TFH markers (CXCL13, PD1) might be useful for differential diagnosis between AITL and CD3-CD4+ L-HES.

At last, a comparative single nucleotid polymorphism array approach (SNPa, n = 4 patients) identified a common segment of loss of heterozygosity on the long arm of chromosome 7 which must be confirmed in new patients before trying to determinate the mutated gene by sequencing.

In conclusion, this work brings some new histopathological and immunophenotypic features in favor of a peripheral indolent clonal T-cell lymphoproliferative disorder. We hope to identify one or more genes of interest, and some molecular mechanisms involved in the CD3-CD4+ L-HES.

### **KEY WORDS**

Eosinophil, hypereosinophilic syndrome, lymphoma, angio-immunoblastic T-cell lymphoma

## TABLES DES MATIERES

RESUME.....	2
ABSTRACT.....	3
LISTE DES FIGURES.....	7
LISTE DES TABLEAUX.....	8
INTRODUCTION.....	9
<b>I. Le polynucléaire éosinophile.....</b>	<b>11</b>
A. Généralités.....	11
B. Ontogénie des éosinophiles et rôle de l'interleukine 5.....	12
<b>II. Hyperéosinophilies et syndromes hyperéosinophiliques.....</b>	<b>14</b>
A. Le SHE : des définitions historiques aux classifications modernes.....	15
1. Le syndrome hyperéosinophilique : les premières définitions.....	15
2. Les syndromes hyperéosinophiliques : les classifications modernes..	16
B. Les hyperéosinophilies primitives ou clonales.....	20
C. Les hyperéosinophilies secondaires ou réactionnelles.....	21
<b>III. Le syndrome hyperéosinophilique lymphoïde CD3-CD4+.....</b>	<b>21</b>
A. Caractéristiques cliniques du SHE-L CD3-CD4+.....	22
B. Caractéristiques biologiques du SHE-L CD3-CD4+.....	22
C. Caractéristiques histopathologiques du SHE-L CD3-CD4+.....	23
1. Histopathologie cutanée.....	24
2. Histopathologie ganglionnaire.....	24
3. Biopsie ostéo-médullaire.....	24
D. Traitement du SHE-L CD3-CD4+ : indications, profil évolutif.....	25
E. Les cas de lymphome T au cours du SHE lymphoïde CD3-CD4+.....	26
F. Les diagnostics différentiels du SHE-L CD3-CD4+.....	28
1. Les lymphomes cutanés épidermotropes : mycosis fongoïde et syndrome de Sézary.....	28
2. Le lymphome T angio-immunoblastique .....	30
3. Leucémie/lymphome T de l'adulte liée à HTLV1 .....	31
4. Les lymphomes T périphériques sans spécificité (PTCL,N.O.S.).....	32
5. Les autres lymphomes T périphériques.....	33

<b>IV. Le SHE lymphoïde : aspects physiopathologiques.....</b>	<b>34</b>
A. Polarisation fonctionnelle Th2 des lymphocytes T CD4+ : généralités.....	34
B. Dans le SHE-L, les lymphocytes T de phénotype aberrant ont un profil Th2.....	36
C. Caractérisation immunophénotypique des cellules CD3-CD4+.....	36
D. Caractérisation fonctionnelle des lymphocytes CD3-CD4+ .....	37
E. Caractérisation moléculaire du SHE-L CD3-CD4+.....	38
1. Etude cytogénétique conventionnelle .....	38
2. Etude transcriptomique ciblée des composants du complexe CD3/TCR et des facteurs de transcription NFAT.....	39
3. Etude transcriptomique sans a priori.....	40
<b>V. Conclusion.....</b>	<b>41</b>
<b>OBJECTIFS.....</b>	<b>43</b>
1 <sup>ère</sup> partie : Caractéristiques cliniques et biologiques, profil évolutif du SHE-L CD3-CD4+...	44
2 <sup>e</sup> partie. Caractérisation histopathologique et immunophénotypique du SHE-L CD3-CD4+ .....	44
3 <sup>e</sup> partie – Caractérisation moléculaire du SHE-L CD3-CD4+.....	45
<b>RESULTATS.....</b>	<b>46</b>
<b>Caractéristiques cliniques et biologiques, profil évolutif du SHE-L CD3-CD4+.....</b>	<b>47</b>
Introduction.....	47
Matériel et Méthodes.....	48
Résultats.....	48
Conclusion – Discussion .....	49
<b>Caractérisation histopathologique et immunophénotypique du SHE-L CD3-CD4+.....</b>	<b>51</b>
Introduction.....	51
Matériel et Méthodes.....	51
Résultats.....	52
Conclusion .....	53
<b>Caractérisation moléculaire du SHE-L CD3-CD4+.....</b>	<b>54</b>
Introduction.....	54
Matériels et méthodes.....	59
Résultats.....	60

Discussion.....	63
Perspectives .....	66
<b>CONCLUSIONS et PERSPECTIVES.....</b>	<b>68</b>
<b>REFERENCES.....</b>	<b>72</b>
<b>ANNEXES.....</b>	<b>81</b>
<b>Annexe 1. Article n°1.....</b>	<b>82</b>
<b>Annexe 2. Article n°2.....</b>	<b>109</b>
<b>Annexe 3. Liste des gènes portés par le segment de 7q avec disomie     uniparentale (UPD) commun à 4 patients SHE-L CD3-CD4+.....</b>	<b>141</b>

## LISTE DES FIGURES

Figure 1. Critères de Chusid du syndrome hyperéosinophilique.....	15
Figure 2. Critères diagnostiques de SHE du Workshop de Berne 2005.....	16
Figure 3. Classification des SHE : conférence de consensus de 2005.....	17
Figure 4. Définition des HE et SHE : conférence de consensus 2011.....	19
Figure 5. Proposition de classifications des syndromes myéloprolifératifs avec hyperéosinophilies (Conférence de Consensus de Vienne, 2011) .....	20
Figure 6. La polarisation fonctionnelle des lymphocytes T CD4+ .....	35
Figure 7. Rôle de NFATc1/2 vis-à-vis de l'expression de CD3 $\gamma$ en condition physiologique et dans le SHE-L CD3-CD4+.....	40
Figure 8. Principes de la CGH.....	56
Figure 9. Mécanismes de la recombinaison mitotique aboutissant à une perte d'hétérozygotie.....	56
Figure 10. Exemple d'un SNP A ou G et mise en évidence d'une LOH.....	57
Figure 11. Hypothèse des évènements moléculaires successifs dans le SHE-L CD3-CD4+. Exemple de la délétion 6q.....	58
Figure 12. Mise en évidence d'une délétion 6q sur la population CD3-CD4+ non retrouvée sur la population CD3+CD4+ en FISH.....	59
Figure 13. Délétion en 1q(31.3;32.1) dans les cellules CD3-CD4+ du patient PII.....	61
Figure 14. Mise en évidence d'une zone de LOH commune en 7q(22.3;36.3) dans les cellules CD3-CD4+ de 4 patients.....	61
Figure 15. Mécanismes pouvant expliquer la présence d'une LOH sur l'ensemble d'une population clonale.....	65
Figure 16. Différents mécanismes pouvant entraîner la perte de l'allèle sauvage après la mutation du premier allèle .....	66



## LISTE DES TABLEAUX

Tableau 1. Rôle de l'interleukine 5 dans les modèles murins .....	13
Tableau 2. Manifestations cliniques du SHE selon les critères de Chusid, dans des séries américaine, britannique et française .....	16
Tableau 3. Manifestations cliniques du SHE (2009) .....	18
Tableau 4. Caractéristiques des patients SHE-L CD3-CD4+ rapportés dans la littérature..	23
Tableau 5. Caractéristiques cliniques, histopathologiques et pronostiques des lymphomes T décrits au cours du SHE lymphoïde .....	27
Tableau 6. Caractéristiques des patients lors de l'inclusion de l'étude de caractérisation moléculaire du SHE-L CD3-CD4+ .....	60
Tableau 7. Etude des SNP en 7q(22.3;36.3) de la patiente P.IV.....	62
Tableau 8. Gènes présents en 7q(22.3;36.3) et impliqués dans des cancers, des hémopathies, et/ou des pathologies dysimmunitaires.....	64

# ***INTRODUCTION***

Le syndrome hyperéosinophilique (SHE) désigne un ensemble de situations caractérisées par une hyperéosinophilie sanguine et/ou tissulaire. Celle-ci peut avoir un retentissement clinique variable, de la forme asymptomatique à des formes menaçant le pronostic vital. Les progrès dans la compréhension des différents mécanismes responsables d'une hyperéosinophilie et l'apport de la biologie moléculaire permettent aujourd'hui de distinguer différentes formes de SHE, avec des tableaux cliniques et des profils évolutifs différents. Bien qu'il existe un grand nombre de SHE restant inexpliqués, on distingue aujourd'hui des hyperéosinophilies clonales s'intégrant dans un processus myéloprolifératif et les HE secondaires rencontrées dans diverses pathologies et volontiers provoquées par la production de cytokines pro-éosinophiles, comme dans le variant dit « lymphoïde » du SHE qui fait l'objet de ce travail de thèse.

Dans cette entité, le SHE lymphoïde (SHE-L), le bilan étiologique de l'hyperéosinophilie va identifier une population lymphocytaire T, clonale, circulante, persistante, de phénotype aberrant, le plus souvent CD3-CD4+. Cette population lymphocytaire de profil Th2 est capable de produire en excès de l'interleukine-5 responsable de l'hyperéosinophilie. Les hyperéosinophilies secondaires aux lymphomes T sont bien connues et sont pour la plupart provoquées par la sécrétion accrue d'IL-5 par la population clonale T. Mais le SHE-L, en l'absence de caractérisation histopathologique ou moléculaire précise, reste classé dans les hyperéosinophilies et SHE réactionnels, et non dans les hémopathies lymphoïdes T. Pourtant, les cas de lymphomes T survenus au cours des SHE-L soulignent bien l'importance de comprendre les mécanismes moléculaires initiaux à l'origine du dysfonctionnement lymphocytaire.

Les objectifs de ce travail de thèse sont donc de rapporter les caractéristiques cliniques, biologiques et le profil évolutif du SHE-L CD3-CD4+, à travers une cohorte de patients suivis dans le Réseau Eosinophile, et de proposer une caractérisation histopathologique, immunophénotypique et moléculaire pour essayer de l'individualiser en tant que syndrome lympho-prolifératif à part entière.

Après un rappel des connaissances acquises à travers les cas rapportés de SHE-L, nous présenterons les données cliniques, biologiques et les profils évolutifs de ces malades. La cohorte constituée au sein du Réseau Eosinophile nous a permis de réunir une collection importante de biopsies de différents tissus lésés au cours du SHE-L CD3-CD4+ et d'en définir

les caractéristiques histopathologiques. Nous avons également réuni les prélèvements sanguins permettant d'envisager la caractérisation moléculaire de la maladie par des approches de génomique moderne.

## **I. Le polynucléaire éosinophile**

### **A. Généralités**

Décrit par Paul Ehrlich en 1879, le polynucléaire éosinophile est une cellule issue de la lignée myéloïde facilement reconnue à l'examen cytologique par l'affinité de ses granules cytoplasmiques pour les colorants acides, comme l'éosine qui lui confère un aspect rouge-orangé. L'éosinophile est classiquement représenté comme une cellule en charge de la défense anti-parasitaire, notamment vis-à-vis des helminthiases, et associé aux maladies allergiques comme l'asthme. Cette perception classique repose sur la fréquence de l'hyperéosinophilie sanguine et tissulaire dans ces situations d'infections parasitaires ou de maladies allergiques, et sur la présence, au sein des tissus inflammatoires, des protéines cationiques contenues dans les granules spécifiques de l'éosinophile. Ces protéines cationiques sont les isoformes MBP-1 et MBP-2 (major basic protein), l'EPO (eosinophilic peroxydase), et deux ribonucléases : l'ECP (eosinophilic cationic protein) et l'EDN (eosinophil-derived neurotoxin). La MBP-2 est la plus spécifique des protéines cationiques de l'éosinophile, alors que l'ECP peut être également produite par les neutrophiles, la MBP-1 par les basophiles, l'EDN par les cellules mononucléées et les neutrophiles.<sup>1,2</sup>

La vision du rôle de l'éosinophile a évolué ces dernières années. On a notamment pu observer sa présence dans plusieurs organes comme le tube digestif, les glandes mammaires, le thymus ou l'utérus, en condition physiologique, en dehors de tout processus inflammatoire.<sup>3</sup> Ses fonctions connues au sein du système immunitaire se sont considérablement élargies. Ainsi, l'éosinophile intervient notamment dans la régulation de la réponse immunitaire en modulant les fonctions lymphocytaires : il peut contribuer au chimiotactisme des lymphocytes T, faciliter la polarisation Th2 voire Th1, tout en étant capable de réguler la réponse inflammatoire, et de contribuer à la sélection thymique des lymphocytes T immatures. Ces propriétés reposent d'une part sur le large panel de cytokines

que l'éosinophile peut produire, et d'autre part sur sa capacité de présentation d'antigènes aux lymphocytes T et lymphocytes B. Enfin, l'éosinophile peut influencer sur la réponse immunitaire en interagissant avec d'autres cellules immunitaires comme les cellules dendritiques, les mastocytes, les basophiles ou les neutrophiles, ou avec des cellules résidentes non immunitaires comme les cellules épithéliales, les cellules endothéliales, les cellules musculaires lisses ou les fibroblastes.<sup>4</sup> L'ensemble de ces données désigne désormais l'éosinophile comme une cellule régulatrice, impliquée dans les réponses immunitaires tissulaires, le remodelage et la réparation tissulaire.<sup>5</sup>

La production d'IL-5, principalement par les lymphocytes Th2, explique l'hyperéosinophilie sanguine observée au cours des infections parasitaires et l'atopie. Plus largement, toutes les pathologies impliquant une production d'IL-5, comme le SHE-L, peuvent se traduire par une augmentation de l'éosinophilopoièse.

## **B. Ontogénie des éosinophiles et rôle de l'interleukine 5**

Les polynucléaires éosinophiles sont issus de la différenciation de cellules souches hématopoïétiques multipotentes. Leur différenciation médullaire est sous le contrôle de facteurs de transcription, comme GATA-1, PU.1 et C/EBP $\epsilon$ , qui agissent de manière synergique en faveur de la différenciation éosinophile,<sup>6,7</sup> et de la production de protéines spécifiques comme la MBP.<sup>7</sup>

Le facteur de transcription GATA-1 semble jouer un rôle primordial puisqu'il se lie à des séquences palindromiques GATA situées sur des séquences promotrices de gènes impliqués dans la différenciation et la maturation de l'éosinophile comme CCR3 (récepteur de l'éotaxine), la MBP, la chaîne alpha du récepteur de l'interleukine-5 (IL-5R $\alpha$ ), ou encore le gène GATA-1 lui-même.<sup>3</sup> La délétion de la région promotrice de GATA-1 abolit la lignée éosinophile.<sup>6</sup> Les isoformes  $\alpha$  et  $\epsilon$  de c/EBP sont également indispensables à l'éosinophilopoièse. Les souris déficientes en c/EBP $\alpha$  ne produisent ni polynucléaires neutrophiles ni éosinophiles,<sup>8</sup> tandis que les souris déficientes en c/EBP $\epsilon$  produisent des éosinophiles dépourvus de granules secondaires.<sup>9</sup> Le développement de la lignée semble également dépendre de la production de ces protéines spécifiques comme l'EPO. Ainsi, dans un modèle murin dont l'expression d'EPO est réprimée (souris PHIL), on constate l'absence d'éosinophile malgré le respect de toutes les autres lignées hématopoïétiques.<sup>10</sup>

L'interleukine-5 est la cytokine la plus importante de l'éosinophilopoïèse. Néanmoins, la répression de son expression n'empêche pas la production d'éosinophiles mais va inhiber toute production d'éosinophiles en situation pathologique comme l'asthme ou une helminthiase.<sup>11,12</sup> Les autres facteurs de croissance impliqués dans la production médullaire sont l'interleukine-3 et le GM-CSF. Leurs récepteurs partagent avec le récepteur de l'IL-5 une chaîne  $\beta$  commune et disposent d'une chaîne  $\alpha$  spécifique (IL-5R $\alpha$ , IL-3R $\alpha$ , GMR $\alpha$ ).<sup>13</sup> L'activation de ces récepteurs va activer des Janus Kinases, notamment JAK2, qui vont activer à leur tour des facteurs de transcription.

L'IL-5 est la cytokine la plus spécifique de la lignée éosinophile : elle est responsable de la différenciation sélective des éosinophiles,<sup>14</sup> de la mobilisation des éosinophiles vers le sang circulant.<sup>15</sup> Les modèles murins transgéniques pour l'IL-5 présentent une hyperéosinophilie sanguine et tissulaire,<sup>16-18</sup> tandis que les modèles murins déficients en IL-5 présentent une réduction de l'éosinophilie et une incapacité à les mobiliser en situation allergique ou en cas d'infections par une helminthiase (Tableau 1).<sup>11,12</sup>

**Tableau 1. Rôle de l'interleukine 5 (IL-5) dans les modèles murins**

Modèle	Eo	Conséquences pathologiques	Références
Souris IL5 -/-	+	Pas d'HE sanguine ou tissulaire en cas d'helminthiase Pas d'HE sanguine et pulmonaire dans un modèle d'asthme, pas d'hyperréactivité bronchique	Kopf, 1996. <sup>11</sup> Foster, 1996. <sup>12</sup>
Souris $\beta c$ -/-	↓↓	Pas d'HE sanguine ou tissulaire en cas d'helminthiase Infiltrat lymphocytaire péri-bronchique et protéinose alvéolaire (semblable aux souris GM-CSF -/-)	Nishinakamura, 1995. <sup>19</sup>
Cellules épithéliales pulmonaires IL-5Tg	↑↑	Infiltrat péribronchique et alvéolaire à éosinophiles Expansion du tissu lymphoïde associé à la muqueuse bronchique (BALT), des cellules caliciformes, dépôts de collagène	Lee, 1997. <sup>16</sup>
Lymphocytes T IL-5Tg	↑↑	Eosinophilopoïèse extramédullaire (splénique) Infiltrats tissulaires à éosinophiles Cardiopathie hypertrophique (éosinophiles++), ulcération cutanée, alopecie, maladie inflammatoire du tube digestif, adénopathies (↑ avec l'âge)	Lee, 1997. <sup>20</sup>
Souris IL-5Tg	↑↑	Lymphocytes B spléniques IL-5R $\alpha$ +, production d'IgM polyclonales anti-ADNnatif	Tominaga, 1991. <sup>17</sup>
Souris IL-5Tg	↑↑	Infiltrats tissulaires à éosinophiles (rate, foie, péritoine, poumon, plaques de Peyer, lamina propria du tube digestif, ganglions)	Dent, 1990. <sup>21</sup>
Souris IL-5Tg	↑↑	Infiltrats tissulaires à éosinophiles (rate, foie, poumon, tube digestif)	Vaux, 1990. <sup>18</sup>

Eo : éosinophiles sanguins et médullaires ; HE : hyperéosinophilie ;  $\beta c$  : chaîne beta commune des récepteurs de l'IL-5, de l'IL-3 et du GM-CSF ; Tg : transgénique

L'IL-5 peut être produite par les éosinophiles eux-mêmes et leur progéniteurs myéloïdes CD34+, mais également par les mastocytes, les basophiles, les cellules NK et NKT, les lymphocytes Th2. Une production d'IL-5 a également été identifiée en cas d'hyperéosinophilie dans la maladie de Hodgkin par les cellules de Reed-Sternberg, et par des cellules infectées par l'EBV.<sup>22-24</sup> Chez l'homme, l'expression de la chaîne alpha du récepteur à l'IL-5 est limitée à l'éosinophile, au basophile, et aux progéniteurs myéloïdes s'ils s'engagent dans la différenciation éosinophile. La présence d'IL-5R $\alpha$  à la surface des mastocytes fait l'objet de données contradictoires.<sup>23</sup>

Une hyperéosinophilie peut donc être réactionnelle à une production d'IL-5, on parlera alors d'HE secondaire ou réactionnelle.

## II. Hyperéosinophilies et syndromes hyperéosinophiliques

Les maladies à éosinophiles ont fait l'objet de plusieurs classifications et regroupements selon les mécanismes physiopathologiques suspectés. Ces classifications successives ont permis d'individualiser les SHE, qui regroupent un ensemble de maladies dans lesquelles l'éosinophile est responsable de lésions tissulaires et de défaillances d'organes, et non seulement un épiphénomène biologique. Le diagnostic est principalement évoqué devant une hyperéosinophilie tissulaire et/ou sanguine, le taux normal d'éosinophiles dans le sang étant < 0,5 G/L. Un taux modérément élevé d'éosinophiles (0,5-1 G/L) peut se voir dans des situations pathologiques comme l'asthme, les hémopathies, les néoplasies solides ou les helminthiases en dehors de l'invasion tissulaire. Des taux plus élevés (> 1 G/L) doivent alerter le clinicien, a fortiori pour une HE majeure (> 1,5 G/L) et en dehors de tout contexte pathologique classiquement associé à une HE importante, comme les syndromes d'hypersensibilité médicamenteuse, les vascularites, les helminthiases (en période d'invasion tissulaire), les dermatoses bulleuses, les maladies inflammatoires de l'intestin... Lorsque l'enquête étiologique reste négative face à une hyperéosinophilie > 1,5 G/L et/ou un infiltrat tissulaire à éosinophiles, l'hypothèse d'un SHE doit être évoquée.

## **A. Le syndrome hyperéosinophilique : des définitions historiques aux classifications modernes**

### **1. Le syndrome hyperéosinophilique : les premières définitions**

En 1968, Hardy et Anderson ont proposé pour la première fois le terme de SHE en décrivant 3 patients présentant une HE, une splénomégalie et des manifestations cardiaques ou pulmonaires.<sup>25</sup> En 1976, Chusid et coll. ont décrit 14 nouveaux patients et proposé des critères diagnostiques restés en vigueur pendant une trentaine d'année (Figure 1).<sup>26</sup> Les données de trois grandes cohortes américaine, française et britannique, ont ensuite permis de déterminer les principales caractéristiques cliniques et biologiques du SHE,<sup>27-29</sup> reprises dans une revue exhaustive par Weller et Bubley en 1994 (Tableau 2).<sup>30</sup> Le diagnostic de SHE supposait l'exclusion de causes classiques d'HE comme les parasitoses ou le syndrome éosinophilie-myalgies lié au tryptophane, une helminthiase, une infection par le VIH ou par le virus HTLV1, une hypersensibilité médicamenteuse, une hémopathie bénigne ou un lymphome, un contexte allergique. Le SHE était alors classiquement considéré comme une maladie à prédominance masculine (9/1), touchant l'adulte entre 20 et 50 ans. Les atteintes cardiaques, cutanées, neurologiques et pulmonaires étaient les plus fréquentes.

<b>1.</b>	Eosinophiles > 1,5 G/L
<b>2.</b>	Durée > 6 mois
<b>3.</b>	Atteinte tissulaire liée aux ÉOSINOPHILES
<b>4.</b>	Absence de cause identifiée

**Figure 1. Critères de Chusid du syndrome hyperéosinophilique.**<sup>26</sup>



**Tableau 2. Manifestations cliniques du SHE selon les critères de Chusid, dans des séries américaine, britannique et française.**<sup>27-29</sup>

	US (1982)	France (1989)	GB (1983)	Total
<b>Effectifs (n)</b>	50	40	15	105
<b>Manifestations cliniques (%)</b>				
<b>Cardiovasculaires</b> <i>(myocardite, thrombus intra-cavitaire, fibrose endomyocardique, cardiomyopathies dilatées, péricardite, angor spastique, thromboses, phénomène de Raynaud, nécroses digitales)</i>	54	58	73	58
<b>Cutanées</b> <i>(urticairre, angioedème, lésions papulo-nodulaires érythémateuses, prurit, purpura, ulcérations muqueuses, dermatose bulleuse)</i>	56	50	73	56
<b>Neurologiques</b> <i>(accidents vasculaires ischémiques ± thrombo-emboliques, syndrome confusionnel, épilepsie, neuropathie périphérique)</i>	64	35	73	54
<b>Pulmonaires</b> <i>(pneumopathie infiltrative, fibrose, asthme, pleurésie, alvéolite à éosinophiles)</i>	40	63	40	49
<b>Spléniques</b>	46	33	60	43
<b>Hépatiques</b> <i>(hépatomégalie, hépatite aiguë ou chronique)</i>	32	28		30
<b>Ophtalmologiques</b> <i>(occlusion artère ou veine centrale de la rétine, vascularite rétinienne, épisclérite)</i>	18	15	60	23
<b>Digestives</b> <i>(gastrite, gastro-entérite, colite, pancréatite, cholangite sclérosant, ascite)</i>	14	23	53	23
<b>Articulaires</b> <i>(polyarthralgies, polyarthrite, myalgies)</i>		20		20

## 2. Les syndromes hyperéosinophiliques : les classifications modernes

Le Workshop de Berne qui s'est tenu en 2005 a modifié les critères diagnostiques de SHE en retirant le critère de délai de 6 mois pour la persistance de d'hyperéosinophilie (Figure 2), pour tenir compte des situations d'urgence qui justifient la mise en route d'un traitement.<sup>31</sup>

- |    |   |
|----|---|
| 1. | Eosinophiles > 1,5 G/L                                    |
| 2. | HE persistante et/ou responsable d'une atteinte viscérale |
| 3. | Absence de cause identifiée                               |

**Figure 2. Critères diagnostiques de SHE du Workshop de Berne 2005.**<sup>31</sup>

Les progrès techniques ont permis d'identifier de nouveaux mécanismes moléculaires (clonalité des éosinophiles) ou cellulaires (production de cytokines par des clones lymphocytaires) et ont conduit à individualiser des formes différentes de SHE, tant sur le plan nosologique que clinique ou thérapeutique. Le Workshop de Berne a intégré ces nouvelles données et individualisé le variant myéloprolifératif, le variant lymphoïde, et les SHE idiopathiques.<sup>31</sup> Le variant myéloïde comprend 3 entités : la leucémie chronique à éosinophiles (démontrée par des arguments cytogénétiques, la présence de blastes circulants..), le SHE dû à un gène de fusion impliquant PDGFRA (qui deviendra la leucémie chronique à éosinophiles dans les dernières classifications) et les syndromes myéloprolifératifs d'origine indéterminée (Figure 3).

Des maladies à éosinophiles, spécifiques d'organes, comme les gastro-entérites à éosinophiles (eosinophils associated gastro-intestinal disorders, *EGID*), les syndromes myalgies-hyperéosinophilie ou les pneumopathies à éosinophiles ont été classées à part : ces « syndromes de chevauchement » ne répondent pas toujours aux critères de SHE et/ou reposent sur des mécanismes physiopathologiques différents. Par exemple dans l'EGID, une composante allergique est fortement suspectée. Mais dans ce cas comme dans le cas des pneumopathies à éosinophiles, la possibilité qu'un SHE puisse ne toucher qu'un organe, tout en suivant les mêmes processus physiopathologiques que les SHE avec atteinte systémique, n'était pas discutée.

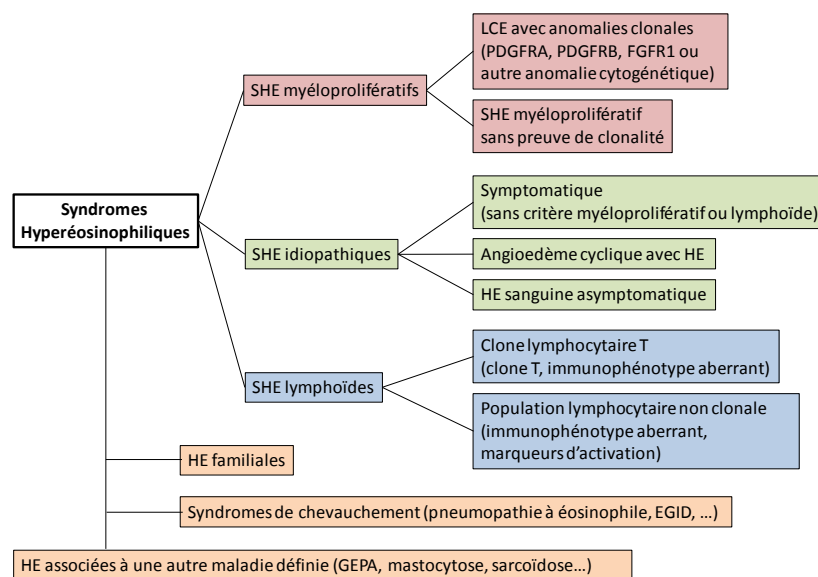


Figure 3. Classification des SHE : conférence de consensus de 2005.<sup>31</sup>

Enfin, des maladies bien caractérisées par ailleurs mais pouvant répondre aux critères de SHE ont été individualisées, comme la granulomatose éosinophilique avec polyangéite (ex-syndrome de Churg & Strauss), la mastocytose systémique, les maladies inflammatoires chroniques de l'intestin (MICI) ...

Les manifestations cliniques du SHE ont été réactualisées en 2009 grâce à une cohorte multicentrique, internationale, rétrospective (Tableau 3). Des modifications significatives apparaissent par rapport aux séries historiques : le sex ratio est cette fois équilibré, les atteintes cardiaques et neurologiques sont plus rares. Le diagnostic précoce de la leucémie chronique à éosinophiles dont on connaît maintenant la prédominance masculine et les atteintes cardiaques particulièrement sévères expliquent en grande partie ces disparités. Cette étude n'apporte cependant pas de comparaison entre les différentes formes de SHE, notamment la LCE ou le SHE-L.

**Tableau 3. Manifestations cliniques du SHE (2009).**<sup>32</sup>

<b>Effectifs (n)</b>	105
<b>Manifestations cliniques (%)</b>	
<b>Cardiovasculaires</b> <i>(insuffisance cardiaque, valvulopathie, myocardite, fibrose endomyocardique, péricardite, thromboses veineuses)</i>	8
<b>Cutanées</b> <i>(urticairre, angioedème, lésions papulo-nodulaires érythémateuses, prurit, ulcérations muqueuses)</i>	37
<b>Neurologiques</b> <i>(accident vasculaire ischémique, neuropathie périphérique, troubles visuels)</i>	5
<b>Pulmonaires</b> <i>(toux, pneumopathie infiltrative, asthme, pleurésie, sinusite)</i>	25
<b>Spléniques</b>	nd
<b>Hépatiques</b>	nd
<b>Ophthalmologiques</b>	nd
<b>Digestives</b> <i>(douleurs abdominales, vomissements, diarrhées)</i>	14
<b>Articulaires</b> <i>(polyarthralgies, polyarthrite, myalgies)</i>	7

Une nouvelle classification proposée en 2010 reprend ces différents groupes avec 2 modifications notables : 1) le variant « myéloïde » est définitivement divisé en LCE d'une part et en syndromes myéloprolifératifs sans preuve de clonalité d'autre part, 2) on ajoute la notion que le variant lymphoïde puisse avoir une expression clinique variable, y compris sous la forme d'une atteinte unique d'organe ou être asymptomatique.<sup>33</sup>

Une nouvelle révision de ces classifications a été élaborée lors de la Conférence de Consensus de 2011 (Figure 4). Son objectif était d'intégrer les définitions de la classification OMS 2008 des syndromes myéloprolifératifs et des syndromes hyperéosinophiliques. La définition de la maladie est à nouveau révisée et distingue cette fois bien les hyperéosinophilies sanguines et/ou tissulaires asymptomatiques, et les SHE symptomatiques. Malgré la tendance de la classification de 2010 à faire des ponts nosologiques entre le SHE-L et les atteintes isolées d'organe, celles-ci sont à nouveau individualisées des SHE : les gastro-entérites, les pancréatites, les hépatites, les myocardites, les néphrites, les endométrites, les cystites... à éosinophiles (liste non exhaustive) seraient autant de situation dans lesquelles la responsabilité de l'éosinophile n'est pas toujours avérée, et les experts souhaitent donc les individualiser.

<b>HE :</b>	<b>1.</b>	Eosinophiles > 1,5 G/L à 2 reprises, intervalle ≥ 1 mois (sauf urgence thérapeutique), Et/ou
	<b>2.</b>	Infiltrats à éosinophiles sur une biopsie ostéo-médullaire (éosinophiles > 20% des cellules nucléées), ou tissulaire, ou dépôts tissulaires de granules protéiques spécifiques de l'éosinophile
<b>SHE :</b>	<b>1.</b>	Critères d'HE
	<b>2.</b>	Atteinte viscérale avec dysfonction d'organe ou lésions tissulaires parmi (1) fibrose (cœur, poumon, peau...), (2) thromboses, (3) lésions cutanées, (4) atteinte du SNC ou SNP, (5) atteintes rares (foie, pancréas, reins..)
	<b>3.</b>	Exclusion de toute autre cause de dysfonction d'organe
<b>Atteinte unique d'organe avec hyperéosinophilie :</b>	<b>1.</b>	Critères d'HE
	<b>2.</b>	Une seule atteinte d'organe

**Figure 4. Définition des HE et SHE : conférence de consensus 2011.**<sup>34</sup>

HE : hyperéosinophilie ; SHE : syndrome hyperéosinophilique

## B. Les hyperéosinophilies primitives ou clonales

L'identification par Cools et coll. en 2003 du gène de fusion FIP1L1-PDGFR A a permis de caractériser la leucémie chronique à éosinophiles (LCE). La détection de mutations activatrices touchant des récepteurs avec une activité tyrosine kinase a bouleversé la prise en charge de ces malades dont le pronostic était lié aux acutisations et aux atteintes cardiaques particulièrement fréquentes.

La dernière classification des SHE a proposé une classification histopathologique et une classification moléculaire des hyperéosinophilies pouvant s'intégrer dans un syndrome myéloprolifératif. Ces définitions intègrent le fait que tout syndrome myéloprolifératif puisse présenter une hyperéosinophilie, voire un SHE. Certaines caractéristiques cliniques ou biologiques doivent faire évoquer ces diagnostics comme une augmentation de la tryptase sérique, de la vitamine B12, des anomalies des autres lignées hématopoïétiques, une hépatomégalie et/ou une splénomégalie, une cortico-résistance.

### Classification histopathologique :

- Leucémie aiguë à éosinophiles : hyperéosinophilie sanguine, éosinophiles  $\geq 30\%$  et myéloblastes  $\geq 20\%$  au frottis médullaire
- Leucémie chronique à éosinophiles : hyperéosinophilie sanguine, éosinophiles  $\geq 30\%$  et myéloblastes  $< 20\%$ , pas de critère pour une autre hémopathie
- SMP avec hyperéosinophilie : éosinophiles  $< 30\%$  et SMP défini (mastocytose, syndrome myélodysplasique..)

### Classification moléculaire :

- Hémopathies myéloïdes, lymphoïdes ou des cellules souches hématopoïétiques avec un réarrangement de PDGFRA, PDGFRB, FGFR1, ou de JAK2 ou FLT3
- SMP défini selon la classification OMS, avec hyperéosinophilie :
  - Leucémie myéloïde chronique BCR/ABL+ (LMC-Eo)
  - SMP JAK2+ (SMP-Eo)
  - Mastocytose systémique KIT 816V+ (MS-Eo)
  - Leucémie aiguë myéloïde type 4 (LAM-4)
  - Syndrome myélodysplasique (SMD-Eo)
  - Autre SMP défini selon la classification OMS
- Leucémie à éosinophiles non spécifiée par ailleurs, sans délétion somatique récurrente ci-dessus
  - Sans délétion ni anomalie chromosomique
  - Avec une anomalie génique ou chromosomique (autre que ci-dessus).

**Figure 5. Proposition de classifications des syndromes myéloprolifératifs (SMP) avec hyperéosinophilies (HE) (Conférence de Consensus de Vienne, 2011)**

### C. Les hyperéosinophilies secondaires ou réactionnelles

Les hyperéosinophilies (par convention sans atteinte d'organe) et SHE (avec dysfonction d'organe) réactionnels désignent l'ensemble des pathologies pouvant s'accompagner d'une hyperéosinophilie. Dans la majorité des cas, une production de cytokines stimulant l'éosinophilopoïèse comme l'IL-5 ou l'IL-3 explique l'hyperéosinophilie. Les causes les plus fréquentes sont les helminthiases, les réactions allergiques, l'atopie et les réactions médicamenteuses. Les causes plus rares sont la maladie du greffon contre l'hôte, les hémopathies malignes (maladie de Hodgkin, leucémies ou lymphomes B ou plus souvent T), des hémopathies plus rares (mastocytose systémique, histiocytose langerhansienne), les néoplasies solides, la gale, l'aspergillose broncho-pulmonaire allergique, les MICI ou certaines maladies auto-immunes. Parmi les hyperéosinophilies et/ou SHE secondaires, le diagnostic de SHE-L n'est retenu que si un clone T circulant a été identifié comme seule cause possible de l'hyperéosinophilie.

### III. Le syndrome hyperéosinophilique lymphoïde CD3-CD4+

Le premier cas de SHE-L a été décrit par Cogan et al. en 1994. Cette première observation a permis de comprendre des éléments déterminants du diagnostic de SHE-L : présence d'une population lymphocytaire T clonale, de phénotype aberrant CD3-CD4+, associée à une augmentation des IgE sériques. Les dosages de cytokines dans les surnageants de culture des lymphocytes CD3-CD4+ ont montré le profil Th2 caractéristique avec une production d'IL-5 et d'IL-4, mais pas d'IL-2 ou d'IFN $\gamma$ . La production d'IL-5, dont on connaît le rôle primordial dans l'éosinophilopoïèse, a permis d'établir le caractère réactionnel de l'HE.<sup>35</sup>

Depuis cette première observation de SHE-L, d'autres populations lymphocytaires clonales de phénotype aberrant ont été décrites comme ayant les mêmes propriétés Th2 : le phénotype CD3-CD4+ reste le plus fréquent, devant les phénotypes CD3+CD4+CD7- et CD3+CD4-CD8-TCR $\alpha\beta$ +

Pour décrire plus précisément les caractéristiques de ces malades, ce travail de thèse s'est intéressé au phénotype aberrant le plus fréquent, les lymphocytes CD3-CD4+.

présenter les caractéristiques de notre cohorte, nous allons décrire les caractéristiques des malades déjà rapportés dans la littérature et les hypothèses physiopathologiques proposées dans cette pathologie.

#### **A. Caractéristiques cliniques du SHE-L CD3-CD4+**

Trente neuf cas de SHE-L CD3-CD4+ ont été signalés et 30 ont été décrits dans la littérature : leurs caractéristiques démographiques et cliniques sont résumées dans le Tableau 4.<sup>35-54</sup>

L'âge moyen était de  $42 \pm 17$  ans et le sexe ratio équilibré. Les symptômes les plus fréquents étaient les manifestations cutanées (80%) et les adénopathies (27%). Les manifestations cutanées étaient très variables (lésions eczématiformes, urticaires, angioedème...) et parfois associées chez un même patient.

La durée moyenne de suivi des premiers symptômes à la dernière visite était de  $8,9 \pm 7,2$  ans (donnée disponible pour  $n=26$ , maximum : 32 ans).

#### **B. Caractéristiques biologiques du SHE-L CD3-CD4+**

Le taux d'éosinophiles était très variable au diagnostic de SHE-L CD3-CD4+. Le pourcentage de lymphocytes CD3-CD4+ également avec des taux allant de 0,6% à 95% des lymphocytes circulants.<sup>48</sup>

Une augmentation des IgE sériques a été constatée chez 80% des patients SHE-L CD3-CD4+ ( $n=16/20$ ),<sup>35-37,40-43,47,48,51</sup>, une augmentation des IgM sériques chez 70% des patients ( $n=9/13$ ).<sup>35,35-38,41,42,44,48</sup>

La chimiokine CCL17 ou TARC (thymus-and-activation-regulated chemokine) est sécrétée par les cellules présentatrices d'antigènes et joue un rôle dans la migration des lymphocytes Th2 qui expriment son récepteur, CCR4. Des taux élevés sont décrits dans l'atopie, les infections parasitaires, les lymphomes hodgkiniens et les lymphomes T, mais surtout dans le SHE-L.<sup>55</sup> Dans l'étude multicentrique internationale de Ogbogu et al., TARC était augmenté dans les SHE non lymphoïdes ( $n=24/66$ , 36%) mais surtout dans le SHE-L ( $n=12/15$ , 75%) et à des taux plus élevés chez ces derniers.<sup>32</sup> Un taux élevé de TARC n'était pas associé à une meilleure réponse au mepolizumab (anti-IL-5) en terme d'épargne cortisonique dans le SHE-L,<sup>56</sup> mais sa place dans le diagnostic et le suivi des malades reste à définir, notamment dans la détection précoce des lymphomes T.

**Tableau 4. Caractéristiques des patients SHE-L CD3-CD4+ rapportés dans la littérature.**

<b>Caractéristiques démographiques</b>	<b>(n=27)</b>		
Sexe masculin	n=14 (52%)		35-51
Age moyen	42 ± 17 ans		35-51
Min - Max	13-76		
Age > 60 ans	19%		38,40,42,45
<b>Manifestations cliniques</b>	<b>(n=30)</b>		
Cutanées	n=24 (80%)	Eczéma (6), lésions nodulaires (4), lésions/rash érythémateux (3), lésions papuleuses (5), érythrodermie (3), nodules sous-cutanés (2), urticaire (5), prurit (1), ulcérations cutanées (1), angioedème épisodique (7), détail non disponible (2).	35-43,47-49,51
Adénopathies	n=8 (27%)		35,37,38,42,47,48,50
Signes généraux	n=5 (17%)	Fièvre (4), perte de poids (1).	35,41,42,45,49
Cardiaques, vasculaires	n=5 (17%)	Thrombose VCS (1), TV membres inférieurs (1), ulcères digitaux (thromboses, anévrismes) (2), fibrose endomyocardique (1), détail non disponible (1).	35,36,42,46,50
Splénomégalie	n=4 (13%)		39,46,50,51
Rhumatologiques	n=4 (13%)	Arthrites (3), détail non disponible (1).	41,42,48,50
Epanchement, ascite	n=2 (7%)	Epanchement pleural (2).	35,42
Pulmonaires	n=2 (7%)	Asthme (1), pneumopathie interstitielle (1).	42,43
Digestives	n=1 (3%)	Détail non disponible (1)	48
Autres	n=1 (3%)	Sinusite (1)	47
Hépatomégalie	n=0		
SNC / SNP	n=0		
Aucune	n=3 (13%)		53

### **C. Caractéristiques histopathologiques du SHE-L CD3-CD4+**

Les biopsies disponibles dans les cas rapportés de SHE-L CD3-CD4+ sont des biopsies cutanées (n=13), ostéo-médullaires (n=10), et ganglionnaires (n=6) : les descriptions, notamment immunophénotypiques, sont rarement détaillées. En outre, une biopsie de sinus a identifié un infiltrat inflammatoire composé d'éosinophiles, de lymphocytes et de plasmocytes sans diagnostic de lymphome T.<sup>47</sup>



## 1. Histopathologie cutanée

Un infiltrat inflammatoire composé au moins en partie d'éosinophiles a été systématiquement décrit : il pouvait d'agir d'un infiltrat à éosinophiles sans précision (n=2 patients),<sup>42,49</sup> d'un infiltrat du derme (n=8),<sup>35,36,42-45,47</sup> associé à un infiltrat de l'épiderme dans un cas,<sup>47</sup> composé d'éosinophiles mais également de lymphocytes voire de plasmocytes (n=6).<sup>36,40,42-44,47</sup> Dans certains cas, la distribution périvasculaire de l'infiltrat était précisée (n=5).<sup>35,36,40,44,47</sup> Seuls 3 auteurs ont affirmé la présence de lymphocytes T.<sup>39</sup> Bien que l'immunohistochimie ne puisse distinguer avec certitude l'expression membranaire (absente pour le CD3) de l'expression cytoplasmique (conservée pour le CD3), deux publications ont évoqué la présence de lymphocytes anormaux sur des critères indirects : l'expression de CD3 par une partie seulement des lymphocytes CD4+,<sup>44</sup> ou sur des arguments immunohistochimiques non précisés.<sup>47</sup>

Dans deux cas, une recherche de clonalité T s'est avérée positive dans une biopsie cutanée et a conduit au diagnostic de lymphome.<sup>37,42</sup> Dans un cas, un fragment d'ADN de même taille issu de la digestion enzymatique et de l'amplification des gènes du TCR $\beta$  (Southern blot), a été identifié à la fois dans le sang et dans la peau du même patient.<sup>42</sup>

## 2. Histopathologie ganglionnaire

Six patients ont bénéficié d'une biopsie ganglionnaire n'ayant pas permis de conclure à un diagnostic de lymphome. Les observations anatomo-pathologiques étaient les suivantes : ganglion normal (n=1),<sup>36</sup> infiltrat à éosinophiles (n=1),<sup>35</sup> hyperplasie réactionnelle avec infiltrat à éosinophiles, lymphocytes d'allure mature et plasmocytes (n=2).<sup>38,47</sup> La présence de la population lymphocytaire aberrante dans le ganglion a été évoquée sur la détection d'IL-5 dans des lymphocytes T CD7-.<sup>40</sup>

Dans deux cas, une recherche de clonalité T s'est avérée positive dans une biopsie ganglionnaire et a conduit au diagnostic de lymphome.<sup>37,47</sup>

## 3. Biopsie ostéo-médullaire

Un infiltrat à éosinophiles a été décrit dans 9 des 10 BOM rapportées,<sup>36-39,42,44,49,50</sup> associé à un infiltrat lymphoïde modéré dans 3 cas,<sup>39,42,44</sup> à un infiltrat plasmocytaire polyclonal dans un cas.<sup>38</sup> Aucune recherche de clonalité T n'a été effectuée sur ces BOM.

#### D. Traitement du SHE-L CD3-CD4+ : indications, profil évolutif

Le traitement du SHE-L n'est pas codifié et repose sur les rares données d'efficacité rapportées dans les cas cliniques. Il faut noter que certains patients peu ou pas symptomatiques n'ont pas reçu de traitement de fond et n'ont pas présenté de manifestation grave malgré un suivi de plusieurs années.<sup>39,41</sup> Chez les patients symptomatiques, le traitement de première intention reste la corticothérapie qui est efficace chez la grande majorité des patients. La posologie n'est, là non plus, pas codifiée : l'hyperéosinophilie est facilement contrôlée et les manifestations cliniques ou dysfonctions d'organes attribuées à l'infiltrat tissulaire à éosinophiles sont sensibles au traitement, dès les premiers jours. Certains patients ont reçu de fortes doses (1mg/kg per os, bolus de methylprednisolone) avec une réponse clinique et biologique (disparition de l'hyperéosinophilie) complète.<sup>38</sup> Des posologies de 10 à 40 mg/j semblent suffisantes dans la majorité des cas pour contrôler l'hyperéosinophilie.<sup>43,44,51</sup> Des traitements immunosuppresseurs ont été proposés parfois en première intention dans l'hypothèse initiale d'une vascularite, ou souvent en épargne cortisonique : les traitements les plus proposés étaient l'interferon-alpha (n=5),<sup>35,41,42,46</sup> l'hydroxyurée (n=2),<sup>43,45</sup> le cyclophosphamide (n=1),<sup>42</sup> l'imatininib (n=1),<sup>45</sup> l'alemtuzumab (n=1),<sup>45</sup> et les immunoglobulines polyvalentes (n=1).<sup>42</sup> De tous ces traitements, l'interferon-alpha semble le plus efficace. Mais les cas cliniques publiés jusqu'à maintenant n'ont fourni que peu d'informations sur les posologies de la corticothérapie ou des traitements d'épargne, et peu ou pas d'informations sur l'efficacité clinique (rémission partielle ? complète ?). Il faut noter que si l'hyperéosinophilie et les symptômes semblent contrôlés par ces traitements, les corticoïdes seuls,<sup>38,41</sup> et en association avec l'interféron-alpha,<sup>35,40</sup> ont également permis de faire diminuer significativement le contingent CD3-CD4+ circulant, mais cette évolution n'est pas retrouvée chez tous les patients.<sup>51</sup>

Les mécanismes physiopathologiques en cause dans le SHE-L ont naturellement conduit à l'utilisation du mepolizumab, un anticorps monoclonal anti-IL-5 efficace dans l'épargne cortisonique du SHE,<sup>57</sup> et notamment chez les patients répondant aux critères de SHE-L.<sup>56</sup>

### **E. Les cas de lymphome T au cours du SHE lymphoïde CD3-CD4+**

Dix cas de lymphomes T survenus chez des malades présentant un SHE-L CD3-CD4+ ont été rapportés dans la littérature (Tableau 5).<sup>36,37,40-42,47,50,58,59</sup>

Les circonstances du diagnostic de lymphome étaient rarement différentes des manifestations cliniques ou biologiques du SHE-L puisque les lésions cutanées (récidive, augmentation, lésions infiltratives..) et les adénopathies étaient les points d'appel les plus fréquents. Une augmentation des lymphocytes T clonaux circulants comme des éosinophiles était également souvent signalée (Tableau 5). Enfin, la présence d'un réarrangement clonal du TCR a probablement été un élément décisif dans le diagnostic de lymphome chez 3 patients. Deux malades ont en revanche présenté des manifestations cliniques nouvelles, non décrites dans le SHE-L mais classiquement rencontrées dans les lymphomes T: un patient qui avait une atteinte sinusienne préalable a développé une atteinte de la langue, du nasopharynx et du palais,<sup>47</sup> un autre patient a présenté une altération de l'état général et une localisation hépatique de lymphome.<sup>42</sup> Le dernier cas de lymphome rapporté, révélé par une adénopathie unique, répondait aux critères de lymphome T angio-immunoblastique (LAI avec expression caractéristique des marqueurs T helper folliculaires (TFH). Cette patiente avait antérieurement présenté des adénopathies au cours du suivi du SHE-L CD3-CD4+ mais sans critère en faveur d'une pathologie lymphomateuse sur les biopsies.<sup>59</sup>

**Tableau 5. Caractéristiques cliniques, histopathologiques et pronostiques des lymphomes T décrits au cours du SHE lymphoïde**

Références	Ancienneté SHE	Signes cliniques et biologiques	Histopathologie			Traitement	Evolution
			Peau	Ganglion	BOM		
O'Shea, 1987 <sup>36</sup>	7 ans	Rash érythémateux Adénopathie = 0 Hépto-splénomégalie = 0	Infiltrat mixte à cellules petites et grandes : « <b>lymphome malin diffus</b> »	Non précisé : « <b>lymphome</b> »		Polychimiothérapie	Décès (pneumocystose) Pas de maladie résiduelle à l'autopsie
Bagot, 1990 <sup>37</sup>	5 ans	Extension papules et lésions nodulaires diffuses Adénopathies axillaires et inguinales, Adénopathies profondes = 0 Hépto-splénomégalie = 0 Eosinophiles ↑	Infiltrats denses périvasculaires, périannexiels non épidermotropes : « <b>lymphome pléomorphe à grandes cellules</b> » TCR clonal	TCR clonal	Hyperplasie des polynucléaires neutrophiles et éosinophiles	1. Polychimiothérapie 2. Polychimiothérapie + irradiation lymphoïde totale 3. Polychimiothérapie + PUVAthérapie, puis IFNα et PUVAthérapie	1. Rémission 6 mois 2. Rémission 6 mois 3. Rémission
Cogan, 1994 <sup>35</sup> Bank, 2001 <sup>42</sup>	6 ans	Anorexie, perte de poids, fièvre, sueurs nocturnes. Hépto-splénomégalie et polyadénopathie profondes		« <b>Lymphome anaplasique diffus CD30+</b> » (biopsie hépatique : idem)	Eosinophilie et nombreux plasmocytes pléiomorphiques	Polychimiothérapie (cyclophosphamide)	Décès (septicémie)
Simon, 1999 <sup>40</sup>	> 7 ans	Ly CD3-CD4+ ↑ Eosinophiles ↑	Non précisé : « <b>lymphome T malin</b> »				
	> 3 ans	Exacerbation lésions cutanées Ly CD3-CD4+ ↑		Non précisé : « <b>lymphome T malin</b> »			
Roufosse, 2000 <sup>41</sup> Ravoet, 2005 <sup>58</sup> Roufosse, 2007 <sup>48</sup>	6 ans	Nodules sous-cutanés, polyadénopathie, Ly ↑		Non précisé : « <b>lymphome T périphérique diffus</b> » avec infiltrats mixtes à cellules petites à moyennes		Fludarabine, polychimiothérapie, allogreffe de CSH	Rémission complète
Bank, 2001 <sup>42</sup>	4 ans	Lésions nodulaires Adénopathies = 0	Non précisé : « <b>lymphome cutané</b> » TCR clonal	Normal	Normale	Radiothérapie cutanée	Disparition des lésions nodulaires
Vaklavas, 2007 <sup>47</sup>	> 8 ans	Polyadénopathie Atteinte ORL (palais, langue, nasopharynx) Atteinte conjonctivale	Non précisé : « <b>lymphome périphérique T cutané primitif sans spécificité</b> »	Non précisé TCR clonal		Polychimiothérapie	Réponse partielle
Bergua, 2007 <sup>50</sup>	1 an	Adénopathie (nombre ?) Splénomégalie (ancienneté ?). Bon état général		Non précisé : « <b>lymphome T périphérique</b> »	Normale	1. Polychimiothérapie 2. Allogreffe CSH 2 ans après pour fibrose endomyocardique	1. Bon état général, persistance de l'hyperéosinophilie et des T CD3-CD4+. 2. Rémission complète
Roufosse, 2014 <sup>59</sup>	6 ans	Adénopathie unique, puis polyadénopathie, prurit		« Lymphome T angio-immunoblastique »	Normale	Polychimiothérapie (R-CHOP)	Décès

## **F. Les diagnostics différentiels du SHE-L CD3-CD4+**

Face à une HE inexplicée (absence de cause parasitaire, allergique...), symptomatique ou non, la démarche diagnostique doit comprendre la recherche d'une population lymphocytaire T aberrante par cytométrie en flux, et la recherche d'un réarrangement clonal du TCR par PCR.<sup>60</sup>

Si l'enquête diagnostique est bien menée, la question du diagnostic différentiel du SHE-L CD3-CD4+ ne se pose que pour les pathologies qui peuvent associer (1) les manifestations cliniques les plus fréquentes du SHE-L comme les manifestations cutanées ou des adénopathies, (2) une hyperéosinophilie sanguine et, (3) une population lymphocytaire T CD3-CD4+ ou CD3dimCD4+. Les principaux diagnostics différentiels sont donc les lymphomes T, dont certains peuvent se caractériser par une lymphocytose tumorale circulante dont l'immunophénotype peut être proche du SHE-L CD3-CD4+. Ces hémopathies avec hyperéosinophilie ont fait l'objet d'une revue de la littérature,<sup>61</sup> et nous détaillons ici les cas de lymphomes T avec hyperéosinophilie dans lesquels une population tumorale CD3-/low et CD4+ a été décrite : les lymphomes cutanés épidermotropes (mycosis fongoïde et syndrome de Sézary), le lymphome T angio-immunoblastique (LAI), les leucémies/lymphomes T de l'adulte associés à HTLV1 (ATLL, adult T-cell leukemia/lymphoma), les lymphomes T périphériques non classés par ailleurs (PTCL N.O.S., Peripheral T-cell lymphoma, Not Otherwise Specified)

### **1. Les lymphomes cutanés épidermotropes : mycosis fongoïde et syndrome de Sézary**

#### **○ Epidémiologie**

Le mycosis fongoïde (MF) est le lymphome T cutané primitif le plus fréquent (50% des cas) et touche préférentiellement les sujets âgés avec un sex ratio H/F de 2/1.<sup>62</sup> Beaucoup plus rare que le MF (5% des lymphomes T cutanés), le syndrome de Sézary (SdS) touche également les adultes âgés avec une nette prédominance masculine.

#### **○ Clinique**

Le MF se caractérise par des lésions cutanées d'évolution lente, à type de plaques érythémateuses plus ou moins infiltrées. L'érythrodermie est plus rare dans le MF et évocatrice de SdS. Dans le MF, les atteintes ganglionnaires, hépatiques, spléniques ou

viscérales ne sont retrouvées que tardivement et dans les formes évoluées. Le SdS associe classiquement une érythrodermie, une polyadénopathie et des cellules circulantes clonales reconnues grâce à leur noyau « cérébriforme » (cellules « de Sézary »).<sup>62</sup>

- **Histopathologie**

L'infiltrat cutané du MF est épidermique, composé de cellules petites à moyennes avec un noyau encoché « cérébriforme » principalement dans la membrane basale, avec parfois des îlots de cellules atypiques désignés sous le terme de pseudo-microabcès de Pautrier. L'infiltrat du derme et la perte de l'épidermotropisme ne se voient que dans les formes évoluées, les cellules pouvant alors être de taille variable mais volontiers larges, capables de passer dans la circulation sanguine et de gagner les espaces paracorticaux des ganglions satellites.<sup>62</sup> Les localisations ganglionnaires tumorales ont une présentation histopathologique difficile à distinguer des lymphomes T périphériques non spécifiques (PTCL N.O.S., voir paragraphe 3 ci-dessous), avec une architecture ganglionnaire qui peut être préservée, partiellement ou complètement effacée. L'infiltrat cutané du SdS est similaire au MF, l'envahissement ganglionnaire par des cellules de Sézary est souvent important avec un effacement de l'architecture ganglionnaire.

- **Hyperéosinophilie**

Dans une cohorte française, 17% (n=12/69) des patients atteints de MF et 77% des patients atteints de SdS (n=11/17) avaient une hyperéosinophilie sanguine supérieure à 0,7 G/L. Cette hyperéosinophilie sanguine était associée à un infiltrat à éosinophiles dans les lésions tumorales et à un moins bon pronostic.<sup>63,64</sup> Cette donnée était confortée par une autre étude sur 345 patients atteints de MF dont 25% avaient une éosinophilie supérieure à 0,3G/L (seuil du laboratoire). Certains patients avaient une HE majeure (> 1,5 G/L) mais leur nombre n'était pas précisé.<sup>65</sup>

- **Immunophénotype**

Le phénotype classique des cellules tumorales en immunohistochimie est CD2+ CD3+ CD4+ TCR $\alpha\beta$ + CD5+ CD7+/- CD8-. La recherche de clonalité T est positive dans les biopsies cutanées.<sup>62</sup> Par analyse des cellules circulantes et/ou des lésions cutanées en cytométrie en flux, il a été plusieurs fois rapporté la diminution de l'expression du CD3 (CD3dim), et plus rarement des cas d'abolition d'expression du CD3 (CD3-).<sup>66-68</sup>

## 2. Le lymphome T angio-immunoblastique (LAI)

### ○ **Epidémiologie**

Le LAI est un lymphome T périphérique touchant préférentiellement les sujets de plus de 60 ans avec une légère prédominance masculine.<sup>69</sup> Le LAI représente 15-20% des cas de lymphomes T périphériques.

### ○ **Clinique**

Il se présente le plus souvent par une polyadénopathie superficielle d'apparition rapide, avec des signes généraux (fièvre, sueurs), une hépatosplénomégalie, un rash cutané, des cytopénies et une hypergammaglobulinémie.<sup>62,69</sup> Des marqueurs d'auto-immunité sont fréquemment retrouvés comme des anticorps antinucléaires, un facteur rhumatoïde, des anticorps anti-muscle lisse. Un facteur déclenchant comme une prise d'antibiotique ou un tableau viral est parfois retrouvé.<sup>69</sup>

### ○ **Hyperéosinophilie**

Une hyperéosinophilie sanguine est retrouvée dans un tiers des cas.<sup>69</sup>

### ○ **Histopathologie**

Le diagnostic histologique est posé sur un infiltrat polymorphe effaçant l'architecture ganglionnaire normale, est respectant les sinus périphériques corticaux. L'hyperplasie des veinules post-capillaires et du réseau folliculaire dendritique sont des éléments histopathologiques caractéristiques du LAI.<sup>62</sup> Les cellules tumorales sont de taille petite à moyenne, avec un cytoplasme plus ou moins clair et abondant. Les infiltrats sont également composés de plasmocytes, d'éosinophiles et de larges cellules B EBV-positives (marquage des ARN de l'EBV par la sonde EBER en hybridation in situ). Dans les lésions cutanées, l'infiltrat concerne le derme, sans épidermotropisme, avec une distribution préférentiellement périvasculaire et périannexielle.<sup>70,71</sup>

### ○ **Immunophénotype**

Le diagnostic est confirmé par l'immunohistochimie qui fournit le phénotype des lymphocytes tumoraux : ils sont le plus souvent CD2+, CD3+, CD4+, CD5+, CD10+ et expriment les marqueurs T helper folliculaires (TFH) comme CXCL13 et PD1.<sup>62</sup> La perte d'expression du CD7 est également souvent rapportée.<sup>72</sup> Plusieurs publications font état de l'identification par cytométrie en flux de cellules T CD3-/low CD4+ sanguines, ganglionnaires ou médullaires.<sup>73-77</sup> Certains auteurs ont d'ailleurs souligné la discordance entre l'absence

de CD3 à la membrane en CMF, alors que l'expression cytoplasmique était bien détectée par IHC.<sup>72,73</sup>

### **3. Leucémie-Lymphome T de l'adulte (ATLL) lié à HTLV-1**

#### **○ Epidémiologie**

Ce lymphome T est associé au virus HTLV-1 (human T lymphotropic virus type 1) et se rencontre essentiellement dans les zones d'endémie du virus comme le Japon, les Caraïbes et l'Afrique centrale. Le diagnostic est posé chez l'adulte à un âge moyen de 60 ans, avec un sex ratio H/F de 1,5. Ce lymphome est précédé d'une phase de latence de l'infection qui peut durer de 20 à 40 ans mais seulement 2,5% des porteurs du virus vont développer un lymphome.

#### **○ Clinique**

Le tableau clinique est variable et on distingue 4 variants : aigu (60% des cas), lymphomateux (20%), chronique (15%) et indolent (5%). Le variant aigu se caractérise par une hyperleucocytose, une atteinte cutanée, des adénopathies et une hypercalcémie, avec ou sans lésions ostéolytiques. Les lésions cutanées peuvent être des lésions nodulaires, papuleuses, purpuriques, ou une érythrodermie. Les signes généraux (fièvre, sueurs nocturnes, altération de l'état général) sont classiquement associés, ainsi qu'une hépatosplénomégalie. Une atteinte du système nerveux central est possible. La maladie est surtout caractérisée par une immunosuppression sévère liée à l'effondrement des lymphocytes T CD4+ normaux : une infection opportuniste (pneumocystose, toxoplasmose, infection à CMV) peut donc être révélatrice de la maladie. Les cellules circulantes sont d'aspect variable au frottis sanguin : le plus souvent polylobées (« en fleur »), elles sont de tailles variables et le cytoplasme, très basophile, peut être abondant. Dans le variant lymphomateux, il n'y a pas de cellules circulantes mais une polyadénopathie au premier plan. Le variant chronique associe habituellement un rash cutané (lésions érythémateuses et/ou desquamatives, nodules, papules), une hyperlymphocytose modérée, une polyadénopathie modérée et une hypercalcémie. Dans le variant indolent, la numération lymphocytaire est normale (les cellules tumorales représentent moins de 5% de la numération), la calcémie est normale, les manifestations cutanées ou pulmonaires sont possibles.

#### **○ Hyperéosinophilie**

Une hyperéosinophilie (>0,5G/L) est retrouvée chez près de 10% à 20% des malades.<sup>78,79</sup>



- **Histopathologie**

La diversité des descriptions histopathologiques de l'ATLL reflète la diversité des présentations cliniques de la maladie. Les cellules sont le plus souvent de taille petite à moyenne mais avec des noyaux pléiomorphes. Des cellules géantes avec un noyau polylobé peuvent être observées. Les lymphocytes sont de petite taille avec un noyau parfois irrégulier. Les ganglions sont le siège d'un infiltrat paracortical composé de lymphocytes de taille petite à moyenne, de noyau parfois irrégulier avec des nucléoles visibles, et d'un cytoplasme peu abondant. Des cellules EBV+ peuvent être détectées mais il est admis que celles-ci sont plus le reflet de l'immunosuppression liée à la maladie qu'un des éléments du diagnostic. La BOM apporte un élément diagnostique originale puisqu'il est fréquemment observé une activité ostéoclastique importante même en l'absence d'infiltrat tumoral. L'atteinte cutanée se caractérise par un infiltrat du derme, essentiellement périvasculaire, mais avec une atteinte épidermique sous la forme de pseudo-microabcès de Pautrier.<sup>62</sup>

- **Immunophénotype**

Les cellules sont CD2+CD3+CD4+ mais n'expriment pas le CD7 le plus souvent. Une baisse d'expression du CD3 membranaire est fréquemment rapportée, une absence d'expression du CD3 comme du TCR $\alpha\beta$  à la membrane est possible.<sup>80-83</sup> Les cellules les plus larges peuvent être CD30+ mais n'expriment pas le marqueur ALK. Le réarrangement du TCR est clonal.<sup>62</sup>

#### **4. Les lymphomes T périphériques sans spécificité (peripheral T-cell lymphoma not otherwise specified, PTCL,N.O.S.)**

- **Epidémiologie**

Cette désignation regroupe un ensemble de lymphomes T périphériques ne répondant pas aux critères des autres lymphomes T cités dans la classification OMS de 2008. Ils représentent 30% des lymphomes T périphériques et concernent en très grande majorité les adultes avec un sexe ratio H/F de 2/1.<sup>62,84</sup>

- **Clinique**

Les PTCL,N.O.S sont révélés par une polyadénopathie périphérique, des signes généraux dans la grande majorité des cas, avec une atteinte ganglionnaire profonde, hépatique et

splénique variable. Les atteintes cutanées et digestives sont les atteintes extraganglionnaires les plus fréquentes.<sup>62,84</sup>

- **Histopathologie**

Les ganglions sont le siège d'un infiltrat paracortical avec effacement de l'architecture ganglionnaire. Les aspects cytologiques sont extrêmement hétérogènes d'un patient à l'autre, et parfois au sein d'un même ganglion. Le plus souvent, les cellules tumorales sont de taille moyenne à grande, avec un noyau irrégulier, hyperchromatique et des nucléoles apparents. Une hyperplasie veineuse postcapillaire est possible. Un infiltrat inflammatoire composé de petits lymphocytes, d'éosinophiles et de plasmocytes est souvent observé. Les lésions cutanées sont provoquées par un infiltrat du derme, nodulaire, parfois responsable d'une ulcération centrale. Un épidermotropisme ou une distribution périvasculaire ou périannexielle du derme peut être retrouvée.<sup>62</sup>

- **Hyperéosinophilie**

Une hyperéosinophilie sanguine est possible mais sa fréquence n'est pas déterminée.<sup>85</sup>

- **Immunophénotype**

Les cellules tumorales sont classiquement CD3+CD4+, rarement CD3+CD8+. La perte d'expression des marqueurs T CD5 ou CD7 est classique. Les marqueurs TFH sont absents. L'étude du TCR retrouve un réarrangement clonal. Des populations circulantes ou ganglionnaires CD3-CD4+ ou CD3dimCD4+ ont été identifiées par CMF dans le PTCL, nos.<sup>77,83</sup>

## **5. Les autres lymphomes T périphériques**

La plupart des autres lymphomes T périphériques de la classification OMS ne posent pas de problème diagnostique différentiel vis-à-vis du SHE-L CD3-CD4+, essentiellement en raison de l'absence de cellules tumorales circulantes, mais surtout par les caractéristiques des cellules tumorales : lymphocytes T  $\gamma\delta$  ou CD8+, lymphocytes T CD30+ et/ou ALK1. Les lymphomes cutanés primitifs T CD4+ sont rares et diagnostiqués le plus souvent sur une lésion unique, une plaque ou un nodule isolé du cuir chevelu, du visage ou du cou. Il peut y avoir un infiltrat à éosinophiles au sein de la lésion mais pas d'hyperéosinophilie sanguine, ni cellules tumorales circulantes.

Un cas clinique de lymphome T anaplasique CD30+ a été récemment décrit au cours du SHE-L CD3-CD4+.<sup>86</sup> Mais l'évolution initiale défavorable sous corticoïdes, l'absence de cellules

CD3-CD4<sup>+</sup> circulantes et la présence dès le diagnostic de cellules CD30<sup>+</sup> étaient autant d'arguments en faveur d'un lymphome T dès le début de l'histoire de la maladie, et en défaveur du diagnostic initial de SHE-L.<sup>87</sup>

La leucémie pro lymphocytaire T est aussi à classer parmi les syndromes lymphoprolifératifs T volontiers CD4<sup>+</sup> (60%) : mais l'hyperlymphocytose sanguine est majeure (> 200G dans la moitié des cas) avec des lymphocytes de taille petite à moyenne, associée à une anémie et une thrombopénie. Le tableau clinique est brutal et d'emblée grave avec une volumineuse splénomégalie, des lésions cutanées (œdèmes, rash, lésions maculo-papuleuses) et des adénopathies d'apparitions rapides.<sup>88</sup> A côté de cette forme agressive et de très mauvais pronostic à court terme, un tiers des malades peut présenter une forme indolente qui précède les manifestations cliniques et biologiques habituelles, mais qui ne s'accompagne pas d'hyperéosinophilie sanguine.<sup>89</sup>

#### **IV. Le SHE lymphoïde : aspects physiopathologiques**

##### **A. Polarisation fonctionnelle Th2 des lymphocytes T CD4<sup>+</sup> : généralités**

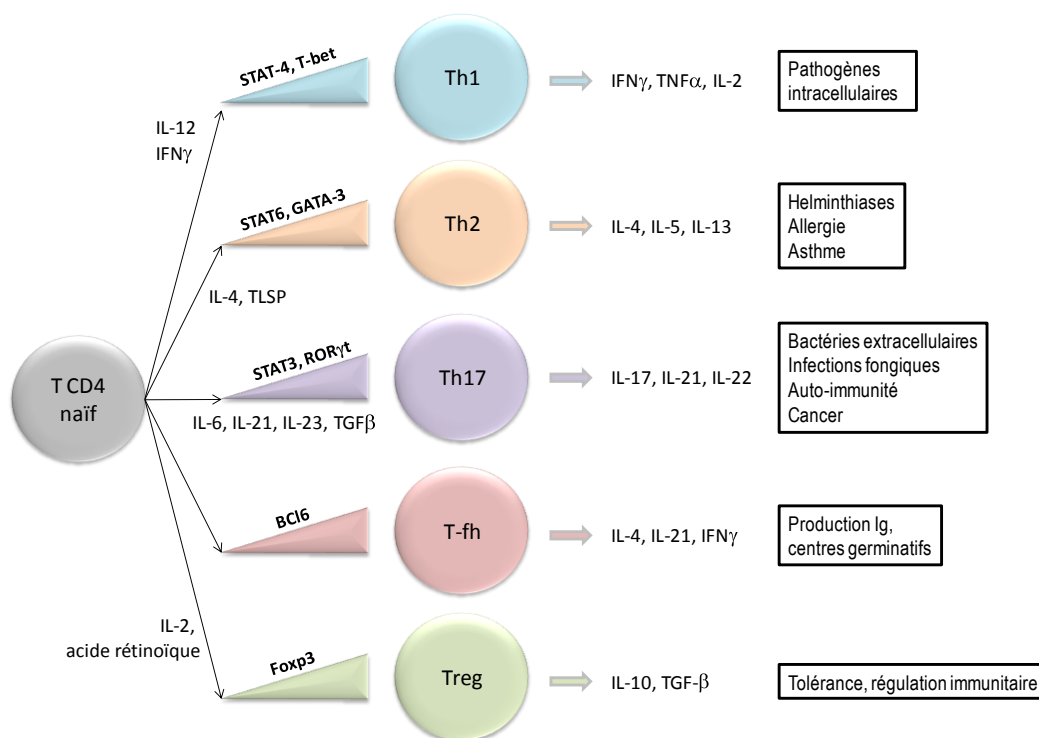
Après activation suite à un contact antigénique, les lymphocytes TCD4<sup>+</sup> prolifèrent, activent les cellules de l'immunité innée et soutiennent l'activation des lymphocytes T CD8<sup>+</sup> et des lymphocytes B. Les lymphocytes T CD4<sup>+</sup> activés sont hétérogènes et peuvent être distingués selon leur profil de production cytokinique.

- Les lymphocytes Th1 sécrétant préférentiellement de l'IFN $\gamma$ , du TNF $\alpha$  et de l'IL-2 sont particulièrement efficaces pour soutenir la réponse immunitaire cellulaire.
- Les lymphocytes Th17 produisent de l'IL-17, de l'IL-22 et de l'IL-21. Ils recrutent et activent les cellules de l'immunité innée (macrophages, polynucléaires neutrophiles) et sont impliqués dans la défense vis-à-vis des virus, des bactéries à développement intracellulaire et les infections fongiques.
- Les lymphocytes Th2 sécrètent principalement de l'IL-4, de l'IL-5 et de l'IL-13, mais également de l'IL-10 ou de l'IL-6. Ils participent à l'élimination des parasites

extracellulaires comme les helminthes en activant les éosinophiles grâce à l'IL-5, et régulent la réponse Th1 principalement par la production d'IL-4 et d'IL-10.

- Les lymphocytes T régulateurs régulent la réponse immunitaire par la production d'IL-10.
- Les lymphocytes T helper folliculaires (T-FH) participent à la constitution des centres germinatifs, à l'activation et la différenciation des lymphocytes B.

Cette polarisation fonctionnelle des lymphocytes T CD4 (Figure 6) est orientée selon les cytokines et les chimiokines produites dans l'environnement, selon l'expression de leurs récepteurs exprimés à leur surface, la densité de molécules de CMH de classe II, des molécules co-stimulatrices... L'environnement va donc activer des voies de signalisation cellulaire différentes selon le contexte et conduire à l'activation de facteurs de transcription.



**Figure 6. La polarisation fonctionnelle des lymphocytes T CD4+**  
(d'après Vahedi et coll. 2013)<sup>90</sup>

## **B. Dans le SHE-L, les lymphocytes T de phénotype aberrant ont un profil Th2**

Le profil cytokinique des lymphocytes T aberrants CD3-CD4<sup>+</sup> a été décrit dès le premier cas documenté par Cogan et al.<sup>35</sup> Depuis, d'autres auteurs ont confirmé la production d'IL-5, d'IL-4 et d'IL-13 par ces lymphocytes CD3-CD4<sup>+</sup>.<sup>38,40-42,43,48</sup> Dans certains cas, une production modérée d'IL-2, de GM-CSF et/ou d'IFN $\gamma$  a également été détectée.<sup>38,40-43</sup> Le taux d'IL-5 sérique peut être élevé,<sup>41,49</sup> mais d'interprétation difficile puisque les éosinophiles eux-mêmes peuvent en sécréter.

Tout comme le SHE-L, les infections parasitaires à helminthes se caractérisent également par un profil lymphocytaire Th2 et peuvent se compliquer d'atteintes pulmonaire ou cardiaque par une hyperéosinophilie tissulaire.<sup>91,92</sup> Mais ces infections n'ont jamais été identifiées comme facteur déclenchant potentiel de SHE-L.

## **C. Caractérisation immunophénotypique des cellules CD3-CD4<sup>+</sup>**

Les cellules CD3-CD4<sup>+</sup> sont aisément identifiées par cytométrie en flux, mais l'analyse doit s'attacher à rechercher des populations lymphocytaires minimes, parfois inférieures à 1% des lymphocytes circulants. D'autres marqueurs membranaires ont été étudiés. L'expression de CD2, CD28 et CD5 est conservée voire fréquemment augmentée,<sup>37,38,41,42</sup> alors que l'expression de CD7 est fréquemment diminuée voire abolie sur l'ensemble de la population.<sup>37,42</sup> L'expression systématique de CD45RO est en faveur d'une clonalité acquise par des cellules mémoires, post-activation antigénique.<sup>38</sup> Le TCR n'est pas détecté à la membrane, mais à l'instar de la chaîne  $\epsilon$  de CD3,<sup>42</sup> son expression est retrouvée en intracellulaire après perméabilisation.<sup>41,42,46</sup> Enfin, certains auteurs ont décrit l'expression de certains marqueurs d'activité lymphocytaire T comme l'expression de CD95, du HLA-DR et de CD25 (chaîne  $\alpha$  du récepteur de l'IL-2).<sup>48</sup>

Le caractère clonal du TCR a été identifié chez 88% des patients (n=22/25), par des techniques de Southern blot ou de PCR des gènes des chaînes  $\beta$  ou  $\gamma$  du TCR.<sup>35,37-44,46-51</sup> Il faut noter ici que la détection d'une clonalité T isolée dans le cadre d'une hyperéosinophilie peut faire évoquer un SHE-L selon les dernières classifications, mais la présence d'une

population lymphocytaire T aberrante identifiée par cytométrie en flux reste un élément quasiment obligatoire du diagnostic pour les experts.<sup>93</sup>

#### **D. Caractérisation fonctionnelle des lymphocytes CD3-CD4+**

Bien que leurs caractéristiques immunophénotypiques et leur profil cytokinique soient bien établis, les lymphocytes présentent des particularités fonctionnelles qui rendent difficile leur étude in vitro.

Tout d'abord, la détection de cytokines comme l'IL-5, l'IL-4 et l'IL-13 requiert le plus souvent d'isoler la population d'intérêt par un tri cellulaire, a fortiori en cas de population à taux faible. Ensuite, cette production peut être détectée de manière spontanée,<sup>40,41</sup> mais nécessite le plus souvent une stimulation par phorbol 12-myristate 13-acetate et la ionomycine (PMA-iono) et/ou anti-CD28.<sup>55,55</sup> Mais même dans ce cas, les dosages peuvent être pris en défaut, notamment sous traitement.

Les lymphocytes CD3-CD4+ ne prolifèrent pas spontanément en culture cellulaire et présentent même un haut degré d'apoptose par rapport aux cellules T CD4+ conventionnelles. Cette sensibilité à l'apoptose peut être corrigée in vitro par l'ajout d'IFN $\alpha$  ou d'IL-2 dans le milieu de culture.<sup>94</sup>

L'absence de CD3 membranaire explique l'échec des tentatives de prolifération in vitro par anti-CD3 ou par phytohémataglutinine (PHA), une lectine qui doit se lier au complexe CD3/TCR pour entraîner l'activation du lymphocyte T en culture.<sup>38</sup> A l'inverse, le PMA-iono traverse la membrane cellulaire librement, sans récepteur membranaire, et permet d'activer les cellules CD3-CD4+ pour étudier leur profil cytokinique en culture cellulaire ou en cytométrie en flux.<sup>38,41,95</sup>

En l'absence de complexe CD3/TCR membranaire et de production spontanée de cytokines in vitro, il a été démontré le rôle de l'IL-2 et des molécules de co-stimulation CD2 et CD28 pour expliquer l'activation indépendante du TCR de ces lymphocytes.<sup>96</sup> Les cellules dendritiques sont ainsi capables d'induire la production d'IL-5 et d'IL-2, l'expression de CD25 par les lymphocytes CD3-CD4+.<sup>96</sup>

Enfin, les cellules mononucléées de patients SHE-L CD3-CD4+ stimulées in vitro par le pokeweed mitogen (PWM), un activateur polyclonal des lymphocytes B, produisent de grandes quantités d'IgE et cette production s'effondre si on retire les cellules CD4+.<sup>42</sup> Cette observation s'explique par la production d'IL-4 et d'IL-13 qui induisent un switch isotypique préférentiel et la production d'IgE par des lymphocytes B.

## **E. Caractérisation moléculaire du SHE-L CD3-CD4+**

Trois approches cytogénétiques ont été mises en œuvre pour améliorer la compréhension du SHE-L CD3-CD4+.

### **1. Etude cytogénétique conventionnelle**

Le premier patient identifié par Cogan et al. avait un caryotype normal au diagnostic.<sup>35</sup> Ensuite, le caryotype médullaire a révélé des anomalies (points de cassure) sur le chromosome 1 sur 3 mitoses, 4 ans avant de développer un lymphome anaplasique à grandes cellules Ki-1 positives. Le caryotype sanguin était normal.<sup>41,42</sup>

Des caryotypes sanguins ont été réalisés chez 2 patients sur des cellules fraîches non triées (stimulation PHA) et sur des cellules CD3-CD4+ triées (stimulation in vitro pendant 5 jours par IL-2, anti-CD28 et PMA).<sup>58</sup> En caryotype conventionnel sur cellules non triées, aucune anomalie caryotypique n'a été identifiée. Après tri cellulaire et culture in vitro, 3 sous-clones ont été identifiés et confirmés en FISH chez le premier malade: un clone 6q- (délétion en q13;q22), un clone 10p- (délétion p11;p13), et un clone 6q-10p- avec des délétions en 10(p11;p13) et en 6(q11.1;q23.1) vraisemblablement issu du clone 10p-. Le deuxième patient quant à lui présentait également un clone 6q- avec une délétion en 6(q13;q22.1). La zone de délétion commune aux 3 délétions 6q chez les 2 malades porte 164 gènes.<sup>58</sup>

Mais dans les 2 cas, d'autres cellules CD3-CD4+ pouvaient avoir un caryotype normal et ces anomalies ne sont donc pas à l'origine de l'émergence d'une population lymphocytaire T aberrante mais témoignent de l'accumulation d'événements moléculaires et de la génération de sous-clones. Quatre autres patients SHE-L CD3-CD4+ avaient d'ailleurs un caryotype normal.

Leurs répartitions dans le temps vont d'ailleurs être différentes pour le premier patient : le sous-clone 6q- va représenter 53% des cellules CD3-CD4+ au diagnostic, puis 80 et 91% à 4 et 6 ans. A 6 ans, un diagnostic de lymphome T est posé : les sous-clones 10p- et 10p-6q- ne sont plus détectés. Les auteurs émettent donc l'hypothèse que le sous-clone 6q- a été à l'origine de la transformation lymphomateuse chez ce malade.

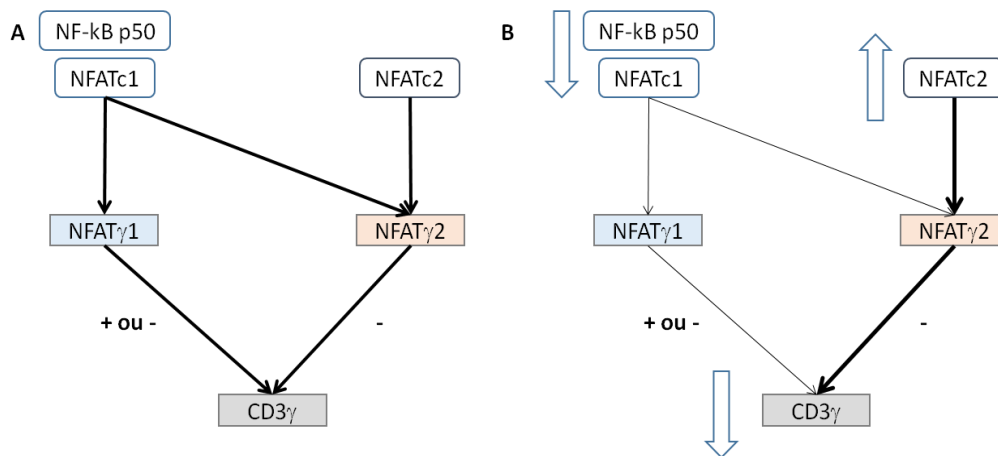
L'ensemble de ces données ne permet pas d'identifier d'anomalie chromosomique en tant qu'évènement moléculaire fondateur de la maladie. En revanche, l'émergence de sous-clones porteurs de telles anomalies chromosomiques pourrait expliquer les transformations lymphomateuses décrites chez plusieurs malades.

## **2. Etude transcriptomique ciblée des composants du complexe CD3/TCR et des facteurs de transcription NFAT**

L'absence du complexe CD3/TCR étant l'anomalie phénotypique la plus caractéristique de ces cellules aberrantes, il paraissait intéressant d'étudier les profils d'expression génique de ses composants (CD3 $\delta,\epsilon,\gamma,\zeta$  et TCR $\alpha,\beta,\gamma,\delta$ ).<sup>97</sup> Les lymphocytes T CD3-CD4+ de 2 malades (P1 et P2) ont été comparés aux lymphocytes T CD3+CD4+ conventionnels d'un malade (P2), à une lignée T CD3+CD4+ et à une lignée de lymphocytes T CD3- (CD3 $\gamma$ -) infectés par le VIH. La seule anomalie confirmée chez les 2 patients et dans toutes les comparaisons est une baisse d'expression du gène de CD3 $\gamma$ , comme observé dans les cellules CD3-CD4+ présentes chez un petit nombre de malades infectés par le VIH1 ou HTLV1.<sup>98</sup> Dans des travaux antérieurs de la même équipe, 2 séquences consensus de NFAT ont été identifiées comme pouvant réguler l'expression de CD3 $\gamma$ . NFAT $\gamma$ 1 est une séquence qui peut influencer positivement ou négativement le promoteur de CD3 $\gamma$  et sur laquelle peuvent se lier les facteurs de transcription NFATc1 et NF-kB p50 ou NFATc2. NFAT $\gamma$ 2 est une séquence qui inhibe l'expression de CD3 $\gamma$  et sur laquelle peut se lier NFATc2.<sup>98</sup> Par une technique dite de "retard sur gel" (EMSA ou electrophoretic mobility shift assay), les auteurs ont évalué la capacité de fixation de NFATc1, NFATc2, NF-kB p65 et p50 sur NFAT $\gamma$ 1 et NFAT $\gamma$ 2 dans les cellules CD3-CD4+ d'un malade. Il a été confirmé que NFATc2 et NFATc1+ NF-kB p50 peuvent se lier à NFAT $\gamma$ 1 mais seul NFATc2 peut se lier à NFAT $\gamma$ 2, et que les motifs régulateurs du complexe NFATc2 se fixent sur le promoteur de CD3 $\gamma$ . Enfin, l'expression génique de NFATc1 et de NF-



KB p50 est diminuée dans les cellules CD3-CD4+ de P1 et P2 par rapport à des cellules CD3+CD4+ conventionnelles. L'expression génique de NFATc2 n'a en revanche pu être étudiée, mais le facteur de transcription lui-même a été détecté en grande quantité.<sup>97</sup> Les auteurs en concluent donc que l'augmentation de NFATc2 aux dépens de NFATc1 est responsable de la diminution d'expression de CD3 $\gamma$ , de la constitution d'un complexe CD3 incomplet qui est alors incapable d'être assemblé en vue d'un adressage membranaire (Figure 7).



**Figure 7. Rôle de NFATc1/2 vis-à-vis de l'expression de CD3 $\gamma$  en condition physiologique (A) et dans le SHE-L CD3-CD4+ (B)**

### 3. Etude transcriptomique sans a priori

La même équipe a dressé le profil moléculaire de patients SHE-L CD3-CD4+ (n=3) par une approche de « whole genome array » : cette approche a permis d'identifier 850 gènes, surexprimés ou réprimés par rapport aux cellules CD3+CD4+ de sujets sains (n=4).<sup>99</sup> Par cette approche, les auteurs retrouvent une régulation négative des transcrits des chaînes du CD3 $\gamma$  et  $\delta$ , du CD7, du CD27 et du CD69, et une augmentation des transcrits de CD5, CD95 et du HLA-DR, en accord avec les données antérieures. De manière attendue, on observe également une régulation négative des gènes impliqués dans la polarisation Th1 et une surexpression des transcrits des gènes impliqués dans la polarisation Th2.

D'autres voies de signalisation d'intérêt ont également été identifiées comme étant réprimées : des molécules membranaires de co-stimulation ou de régulation de l'activation du lymphocyte, des voies de signalisation activatrices comme les protéines de la famille de la

phosphoinositide-3-kinase (PI3K), les tyrosines et les MAP kinases, ou encore les composants de la famille du TGF $\beta$ . NFATc1 est d'ailleurs réprimé par rapport aux cellules contrôles, mais NFATc2 n'est pas identifié dans cette analyse.<sup>99</sup> L'autre élément intéressant est la modification de l'expression de certains gènes après co-stimulation CD2/CD28. Par exemple, IL-17R $\beta$  (récepteur de l'IL-25) est surexprimé ce qui peut expliquer une expansion préférentielle du clone T, mais en revanche, il n'y a pas plus d'expression de gènes « Th2 » après stimulation CD2/CD28 seule, ce qui souligne l'intérêt d'un micro-environnement favorable à la prolifération, et certainement de cytokines comme l'IL-2.<sup>96</sup>

## V. Conclusion

Le SHE-L CD3-CD4<sup>+</sup> est diagnostiqué suite à la mise en évidence d'une hyperéosinophilie, symptomatique ou non, et répond aux différentes définitions de SHE qui ont été reprises à travers les classifications. L'infiltrat tissulaire à éosinophiles est probablement responsable de la majorité des symptômes et est donc la cible du traitement. Néanmoins, ce traitement n'affecte que rarement la population lymphocytaire T qui en est à l'origine.

Les données de la littérature sur le SHE-L CD3-CD4<sup>+</sup> reposent sur des cas cliniques qui ne donnent que des informations partielles sur les manifestations cliniques, les caractéristiques biologiques, les options thérapeutiques prises et les posologies, et l'évolution sous traitement. Nous disposons de revues de la littérature qui permettent d'en cerner les principales caractéristiques.

Le SHE-L CD3-CD4<sup>+</sup> est secondaire à une production de cytokines par un clone lymphocytaire T CD4<sup>+</sup>. Le diagnostic différentiel doit donc éliminer les autres hémopathies lymphoïdes T qui peuvent s'accompagner d'une hyperéosinophilie, a fortiori si elles peuvent également présenter un contingent cellulaire tumoral circulant dont les caractéristiques immunophénotypiques sont proches des cellules du SHE-L CD3-CD4<sup>+</sup>. Les patients présentant un SHE-L sont très souvent en bon état général, mais parfois, des éléments cliniques peuvent faire évoquer une hémopathie maligne comme des signes généraux, une splénomégalie, des épanchements des séreuses... Aujourd'hui, ce diagnostic différentiel est difficile à mener : nous ne disposons pas de description clinique systématique des

différentes manifestations possibles sur une grande population de patients SHE-L CD3-CD4+, ni de description des caractéristiques histopathologiques et immunophénotypiques indispensables au diagnostic différentiel vis-à-vis des lymphomes T. Enfin, la survenue de lymphomes T au cours de la maladie souligne l'importance de tels critères.

Les hémopathies lymphoïdes font l'objet de beaucoup de travaux qui visent à identifier les mécanismes moléculaires qui ont conduit à la génération d'un clone lymphocytaire, voire à l'émergence de sous-clones dont l'évolution sera privilégiée et associée à un moins bon ou à un meilleur pronostic. Ces anomalies moléculaires, qu'elles entraînent des gains ou des pertes de fonctions de gènes, sont autant de marqueurs utiles au diagnostic, et au suivi de la maladie résiduelle après traitement.<sup>100,101</sup>

De tels marqueurs seraient utiles à la prise en charge du SHE-L CD3-CD4+, et nous permettraient d'apporter des éléments complémentaires aux pistes physiopathologiques apportées par les études cytogénétiques et fonctionnelles déjà réalisées.

# ***OBJECTIFS***

## **1<sup>ère</sup> partie : Caractéristiques cliniques et biologiques, profil évolutif du SHE-L CD3-CD4+.**

Le syndrome hyperéosinophilique lymphoïde (SHE-L) est défini par une hyperéosinophilie associée à une population lymphocytaire T clonale produisant notamment de l'interleukine-5 qui permet la survie et la prolifération des polynucléaires éosinophiles. Ces lymphocytes sont identifiés par des caractéristiques immunophénotypiques aberrantes, CD3-CD4+ (le plus fréquent), CD3+CD4+CD7- ou CD3+CD4-CD8-TCR $\alpha\beta$ +.<sup>48</sup>

Le Réseau Eosinophile français a recensé 21 observations de SHE-L avec lymphocytes CD3-CD4+ circulants (SHE-L CD3-CD4+) (NB : 23 observations à ce jour). Cette maladie rare, surtout considérée comme une hyperéosinophilie secondaire, n'a été que peu décrite : 39 cas cités dans la littérature, 28 cas décrits sous la forme de « case report » ponctuels de 1 à 3 patients.<sup>35,45-52</sup> Des revues de cas ont permis d'en déterminer les principales caractéristiques cliniques et biologiques,<sup>48,54</sup> mais aucune grande série n'est actuellement disponible pour décrire à la fois les caractéristiques cliniques, biologiques (phénotypiques), caryotypiques et l'évolution sous traitement de ces malades.

**La première partie de cette étude avait pour objectif de décrire les caractéristiques des patients suivis dans le Réseau Eosinophile, en apportant des observations cliniques originales et en détaillant le profil évolutif des malades sous traitement.**

## **2<sup>e</sup> partie. Caractérisation histopathologique et immunophénotypique du SHE-L CD3-CD4+**

Dix cas de lymphome T ont été rapportés chez des malades répondant préalablement aux critères de SHE-L CD3-CD4+.<sup>36,37,40,42,47,50,58,59</sup> Dans un cas il s'agissait d'un lymphome T CD30+.<sup>42</sup> Dans un autre cas, il s'agissait d'un lymphome non hodgkinien de phénotype T de type angio-immunoblastique (LAI).<sup>59</sup> Dans les autres cas, les diagnostics de lymphome ont été évoqués sur la présence de cellules lymphoïdes atypiques dans des lésions cutanées, une biopsie ostéo-médullaire ou ganglionnaire, avec parfois la mise en évidence d'un clone T : nous ne disposons pas de description détaillée des caractéristiques de ces lymphomes T. Aucune étude n'a décrit à ce jour les caractéristiques histopathologiques du SHE-L. Parmi nos patients, 2 d'entre eux ont présenté un LAI dont on sait qu'il peut se caractériser, en dehors de tout SHE préalable, par des cellules T CD3-CD4+ circulantes, médullaires ou ganglionnaires, une hyperéosinophilie sanguine, des lésions cutanées et le plus souvent une altération de l'état général qui peut être retardée.<sup>69,74,102-104</sup> Ces similitudes posent le

problème du diagnostic différentiel entre les deux maladies, des marqueurs évocateurs de lymphome chez un patient suivi pour une maladie clonale T chronique et d'un éventuel continuum physiopathologique entre les deux entités.

**La deuxième partie de ce travail avait pour objectif de caractériser au plan histologique le SHE-L CD3-CD4+ en effectuant une relecture comparée de l'ensemble des biopsies ganglionnaires, cutanées ou d'autres atteintes extra-ganglionnaires** disponibles au sein du Réseau Eosinophile. Pour chaque malade, nous avons également comparé les réarrangements clonaux du TCR détectés dans le sang et dans les différentes biopsies réalisées au cours du suivi des malades. Les similitudes entre le SHE et le LAI, et la survenue de LAI au cours de SHE-L CD3-CD4+ nous ont amené à comparer les propriétés immunophénotypiques des cellules circulantes du SHE-L et du LAI.

### **3<sup>e</sup> partie – Caractérisation moléculaire du SHE-L CD3-CD4+.**

Des anomalies caryotypiques ont été décrites chez des patients suivis pour un SHE-L CD3-CD4+, isolées (délétion 6q, délétion 10p) ou cumulées au sein d'un sous-clone (délétions 6q et 10p), associées (délétion 6q : 1 malade) ou non à la survenue de lymphome.<sup>58</sup> Des études de transcriptomique ont mis en évidence des altérations dans l'expression des gènes impliqués dans l'homéostasie T en comparant des lymphocytes CD3-CD4+ de malades avec des lymphocytes CD3+CD4+ de sujets sains.<sup>99</sup> Ces études ont apporté des éléments importants dans la compréhension de la maladie et ont notamment identifié des sous-clones lymphocytaires pouvant apparaître au cours du suivi. Aucune étude n'a identifié les anomalies moléculaires inaugurales en cause dans la survenue de la maladie.

**La troisième partie de ce travail avait pour objectif d'identifier des événements moléculaires potentiellement responsables de l'émergence du clone lymphocytaire T CD3-CD4+ et de ses caractéristiques fonctionnelles Th2.** En l'absence d'anomalie identifiée par les méthodes cytogénétiques conventionnelles (caryotype, FISH) sur l'ensemble des cellules CD3-CD4+ chez un même malade, nous avons choisi une approche de type « Single nucleotid polymorphism array » (SNPa) pour une résolution élevée dans la comparaison des CD3-CD4+ et CD3+CD4+ d'un même malade.

# ***RESULTATS***

## 1<sup>ère</sup> partie : Caractéristiques cliniques et biologiques, profil évolutif du SHE-L CD3-CD4+

Résumé de l'Article n°1 (Annexe 1) :

***The Lymphoid Variant of Hypereosinophilic Syndrome  
Study of 21 Patients With CD3-CD4+ Aberrant T-Cell Phenotype  
Lefèvre et al, Medicine (Baltimore) 2014; 93: 255–266***

### Introduction

Le Réseau Eosinophile a été fondé en 1999 sous la forme d'une Association « Loi 1901 » pour fédérer la Recherche et la prise en charge des malades présentant une hyperéosinophilie inexpiquée. Mis en place autour de 2 centres principaux, le CHRU de Lille et l'Hôpital Foch (Université Versailles-Saint-Quentin en Yvelines, Suresnes), le Réseau a pu proposer aux centres correspondants, des explorations comme l'immunophénotypage lymphocytaire à la recherche des populations classiquement décrites au cours du SHE-L (Laboratoire d'Immunologie du CHRU de Lille, Pr Prin, Pr Labalette, Pr Dessaint), ou la recherche du transcrite de fusion FIP1L1-PDGFR et la recherche de clonalité T par PCR (Laboratoire d'Hématologie du CHRU de Lille, Pr Preudhomme). Depuis sa création, le Réseau Eosinophile a collecté près de 800 dossiers d'exploration d'hyperéosinophilie en partie grâce à des cohortes élaborées dans le cadre de PHRC (Réséopil, HelpEo, PHRC 2008). Cette activité de centre de recours pour le diagnostic et la prise en charge des patients a déjà permis de réunir la plus grande série de cas de leucémie chronique à éosinophiles (LCE) publiée à ce jour,<sup>105</sup> de proposer des marqueurs moléculaires d'intérêt dans les syndromes hyperéosinophiliques (SHE),<sup>106</sup> ou encore d'explorer la physiopathologie de la LCE.<sup>107</sup>

Les critères diagnostiques de SHE-L ne sont pas formellement établis, mais la présence d'une population lymphocytaire T déjà décrite comme étant associée à une hyperéosinophilie (CD3-CD4+ CD3+CD4+CD7-, CD3+CD4-CD8-TCR $\alpha\beta$ +) est requise, le seul réarrangement clonal du TCR n'étant vraisemblablement pas suffisant en raison d'un manque de spécificité.<sup>34,93</sup> Dans la cohorte internationale de 188 patients atteints de SHE publiée en 2009, 9% des patients (n=15/168) avaient une population lymphocytaire T aberrante.<sup>32</sup> En 2012, la base de données du Réseau Eosinophile comptait 21 cas de SHE-L avec cellules circulantes CD3-CD4+ (3%), au sein d'une population de plus de 800 patients, dont 698 patients ont bénéficié



d'une exploration des lymphocytes T circulants dans le cadre du bilan d'une hyperéosinophilie sanguine, récente ou chronique. Le SHE dit « lymphoïde » n'a fait l'objet d'aucune publication de cohorte à ce jour. Notre objectif était donc de décrire de manière exhaustive les caractéristiques cliniques, biologiques et le profil évolutif de nos patients.

## **Matériel et Méthodes**

Nous avons collecté les éléments cliniques et biologiques des patients atteints de SHE-L (manifestations cutanées, adénopathies, taux de lymphocytes CD3-CD4+, taux sériques d'IgE, ...) dans les dossiers médicaux des 21 malades suivis dans le Réseau Eosinophile à l'aide d'une grille de recueil standardisée. Nous avons également collecté les antécédents d'atopie, l'évolution clinique ou l'évolution de la population CD3-CD4+ circulante sous traitement.

## **Résultats**

Les principaux résultats sont les suivants :

- La moitié des patients (n=10, 48%) avait un antécédent de manifestations atopiques, apparues dans l'enfance (n=7) ou à l'âge adulte (n=3), mais toujours des années avant le diagnostic de SHE. Une hyperéosinophilie sanguine supérieure à 1,5 G/l chez un patient atopique doit donc faire évoquer un SHE-L.
- Les manifestations cliniques sont variées mais largement dominées par les manifestations cutanées (81%) avec une fréquence importante d'adénopathies superficielles (62%). Ces données confirment les informations fournies par les cas rapportés mais surtout avec un recueil homogène, standardisé et sur une plus grande population. La présence fréquente d'adénopathies pose le problème du diagnostic différentiel vis-à-vis des lymphomes T comme le lymphome angio-immunoblastique (LAI) dont on sait qu'ils peuvent également s'accompagner d'une hyperéosinophilie, de manifestations cutanées, voire de lymphocytes CD3-CD4+ circulants.
- Nous avons également relevé la présence de manifestations pulmonaires ou digestives isolées (sans atteinte cutanée notamment) : ces observations soulignent l'intérêt de

l'immunophénotypage lymphocytaire à la recherche d'une population lymphocytaire anormale dans ce qui était individualisé dans les classifications comme des « maladies à éosinophiles spécifiques d'organes », à l'instar de la pneumopathie à éosinophiles ou de la gastro-entérite à éosinophiles.

- Outre l'absence d'expression membranaire de CD3 avec une expression intracytoplasmique conservée, le phénotype le plus fréquemment rencontré est CD2+/++ CD5+/++ CD7low/- CD10- : ces données sont superposables au phénotype des lymphocytes circulants CD3-CD4+ du LAI, à l'exception du CD10 (positif dans le LAI, mais de manière inconstante).<sup>74,102-104</sup>
- Une hyperplasie de la lignée éosinophile et/ou un infiltrat à éosinophiles était constamment retrouvés sur le frottis médullaire ou la biopsie ostéo-médullaire (n=12/12). L'infiltrat tissulaire à éosinophiles était constamment retrouvé dans les biopsies de tissus lésés (n=10/10) ou dans le liquide de lavage bronchio-alvéolaire en cas d'atteinte pulmonaire (n=2/2)
- Les lymphocytes circulants CD3-CD4+, bien que clonaux, peuvent diminuer en nombre sous corticoïdes seuls et/ou associés à un traitement de seconde ligne comme l'interféron alpha, et persister dans le temps, parfois à taux très faibles. Ces évolutions sous traitements confirment d'autres données de la littérature et vont dans le sens d'un syndrome lympho-prolifératif T indolent, déjà évoqué auparavant mais argumenté uniquement sur la seule présence de cellules T clonales circulantes.<sup>61</sup>
- Nous rapportons deux cas de LAI survenant chez des patients suivi pour un SHE-L CD3-CD4+. Ces deux observations rejoignent un autre cas rapporté récemment.<sup>59</sup>

## **Conclusion – Discussion**

L'ensemble de ces données confirment que l'infiltrat tissulaire à éosinophiles est en grande partie responsable des symptômes dans le SHE-L CD3-CD4+. La corticothérapie, malgré une cortico-dépendance à doses parfois élevées, permet dans la très grande majorité des cas de contrôler l'hyperéosinophilie et les manifestations cliniques. Enfin, même si l'atteinte cutanée est la plus fréquente, le diagnostic de SHE-L doit être évoqué devant de nombreuses manifestations cliniques.

Ces données soulignent également que le SHE-L n'est pas qu'une maladie à éosinophiles et que la population lymphocytaire clonale T associée ne doit pas être négligée.

En effet, les hémopathies lymphoïdes T se manifestent volontiers par des lésions cutanées, des adénopathies, une clonalité T positive dans le sang et les tissus, une hyperéosinophilie, voire même un contingent T CD3-CD4+ circulant. Se pose donc un premier problème diagnostique : comment distinguer un SHE-L d'un lymphome T au diagnostic initial ?

La survenue de lymphomes T périphériques et notamment de lymphomes angio-immunoblastiques au cours du SHE-L CD3-CD4+ pose un deuxième problème diagnostique majeur : comment diagnostiquer précocement un lymphome T survenant au cours d'une maladie clonale T chronique partageant de nombreuses caractéristiques cliniques et biologiques ?

Pour essayer de répondre à ces questions, nous avons repris l'ensemble des biopsies disponibles dans notre cohorte de malades, pour des compléments d'analyse histopathologique tels que réalisés dans les suspicions de lymphome T. Nous avons également réalisé des immunophénotypages lymphocytaires systématiques comparant les caractéristiques des cellules circulantes CD3-CD4+ du SHE-L aux données disponibles dans la littérature dans le LAI, notamment sur l'expression de CD10.

## 2<sup>e</sup> partie. Caractérisation histopathologique et immunophénotypique du SHE-L CD3-CD4+

### Résumé de l'Article n°2 (Annexe 2) :

*CD3-CD4+ lymphoid variant of hypereosinophilic syndrome: nodal and extranodal histopathological and immunophenotypic features of a peripheral indolent clonal T-cell lymphoproliferative disorder.*

### Introduction

Les hémopathies lymphoïdes malignes ou bénignes sont caractérisées par un ensemble de données épidémiologiques, cliniques, histopathologiques, immunophénotypiques et moléculaires présentées dans la classification OMS des hémopathies. Dans sa 4<sup>e</sup> édition publiée en 2008, le chapitre 11 dresse la liste des hémopathies lymphoïdes T et NK.<sup>62</sup> Après avoir détaillé les caractéristiques épidémiologiques, cliniques, biologiques et évolutives du SHE-L CD3-CD4+, notre objectif était de décrire les caractéristiques histopathologiques et immunophénotypiques de la maladie, qu'elles soient similaires ou distinctives des autres hémopathies lymphoïdes T, en particulier celles dont le dénominateur commun était le phénotype T CD4+.

### Matériel et Méthodes

Les biopsies de 12 patients SHE-L CD3-CD4+ suivis dans le Réseau Eosinophile ont été relues de manière centralisée: il s'agissait de biopsies ganglionnaires (n=4 malades), cutanées (n=9), digestives (n=4), synoviale (n=1) et de glande lacrymale (n=1). Des compléments de marquage ainsi qu'une recherche systématique de clonalité T ont été réalisés sur ces biopsies, et deux nouvelles biopsies cutanées ont été étudiées en cytométrie à l'état non fixé.

Pour les 2 malades ayant présenté un LAI au cours d'un SHE-L CD3-CD4+, les caractéristiques immunophénotypiques de cellules CD3-CD4+ circulantes (n=2) et les biopsies cutanées (n=2), ostéo-médullaires (n=2) et ganglionnaire (n=1) recueillies au diagnostic de LAI ont été comparées aux prélèvements antérieurs pour tenter d'identifier des marqueurs diagnostiques d'évolution vers un lymphome.

## Résultats

Les principaux résultats sont les suivants :

- La quasi-totalité des biopsies analysées chez nos patients SHE-L CD3-CD4+ (à l'exception de 3 biopsies digestives) présentent un infiltrat cellulaire composé de lymphocytes atypiques et de phénotype CD3+CD4+ en immunohistochimie (IHC).
- L'IHC ne permet pas de distinguer l'expression membranaire du CD3 (absente dans le SHE-L CD3-CD4+) de son expression cytoplasmique (conservée): l'identification par cytométrie en flux de lymphocytes CD3-CD4+ dans les 2 biopsies cutanées testées confirme la présence des lymphocytes CD3-CD4+ dans les tissus lésés.
- Cette observation est étayée par la présence des mêmes réarrangements clonaux du TCR dans les tissus et dans le sang circulant. La localisation tissulaire des lymphocytes T CD3-CD4+, évoquée sur des arguments histologiques indirects dans 3 cas de la littérature,<sup>40,44,47</sup> est donc confirmée par la présence du même clone T dans le sang et les tissus lésés.
- De plus, le même clone T est identifié dans des prélèvements recueillis sur des années de suivi (maximum 23 ans) et permet d'envisager le SHE-L CD3-CD4+ comme un syndrome lympho-prolifératif T périphérique indolent.
- Les biopsies ganglionnaires et cutanées de SHE-L CD3-CD4+ présentent de fortes similitudes avec les caractéristiques du LAI selon la classification OMS 2008 des hémopathies.<sup>62</sup> Les caractéristiques immunophénotypiques des cellules CD3-CD4+ circulantes sont également très proches de celles décrites dans le LAI. De plus, la présence du même clone dans les tissus tumoraux soulève l'hypothèse d'un continuum physiopathologique entre le SHE-L, maladie clonale indolente, et le LAI.
- Enfin, malgré les fortes similitudes histopathologiques et immunophénotypiques entre les 2 entités, nous avons mis en évidence les différences suivantes entre SHE-L et LAI :
  - Le CD10 et les marqueurs TFH (CXCL13, PD1), caractéristiques du LAI, ne sont jamais exprimés par les cellules circulantes (CD10) ou dans les infiltrats tissulaires (CD10 et marqueurs TFH) au cours du SHE-L
  - Le CD10 (n=1/2) et les marqueurs TFH (n=2/2) ont été identifiés chez les patients ayant présenté un LAI au cours du SHE-L, et seulement au diagnostic de LAI pour un des 2 patients (données non disponibles pour l'autre patient)

## Conclusion

Ces données histopathologiques font du SHE-L CD3-CD4+ un syndrome lymphoprolifératif clonal T périphérique indolent, mais dont le traitement n'est pas la chimiothérapie. Ce profil évolutif rappelle celui d'autres hémopathies lymphoïdes comme la lymphocytose B monoclonale,<sup>108</sup> les lymphomes associés au tissu lymphoïde des muqueuses,<sup>109</sup> la gastropathie lymphomatoïde,<sup>110</sup> ou les lymphomes T cutanés primitifs CD4+.<sup>111</sup>

Le SHE-L CD3-CD4+ partage donc de nombreuses similitudes histopathologiques et immunophénotypiques avec le LAI. La survenue de 2 cas de LAI dans notre série de SHE-L CD3-CD4+ et d'un autre cas publié récemment pose la question d'un continuum physiopathologique entre les deux entités. D'autres formes de lymphomes T ont été décrites au cours du SHE-L CD3-CD4+ (Tableau 5). Leurs caractéristiques histopathologiques étaient peu détaillées mais il est vraisemblable que le SHE-L puisse se transformer en différents types de lymphomes T, probablement en raison de nouveaux événements moléculaires favorisant l'émergence d'un sous-clone plus agressif, ou de facteurs d'activation externes qui restent à identifier.

Nous apportons des éléments de diagnostic différentiel entre le SHE-L CD3-CD4+ et le LAI : l'absence d'expression de CD10 et des marqueurs TFH dans les infiltrats est un argument fort en faveur du SHE-L. L'absence d'expression de CD10 ne suffit pas à écarter le diagnostic de LAI : la place du CD10, comme celle d'autres marqueurs TFH membranaires comme PD1 et ICOS sont en cours d'évaluation.

Les mécanismes moléculaires en cause dans la transformation lymphomateuse doivent être explorés. Mais avant d'essayer d'identifier les mécanismes impliqués dans l'évolution vers une pathologie maligne agressive, il est nécessaire d'identifier le ou les mécanismes génétiques responsables de l'apparition du clone lymphocytaire T dans la forme indolente de la maladie. L'identification de ces différents événements moléculaires fondateurs, responsables de la maladie indolente, ou additionnels, responsables de la transformation, contribuerait à la meilleure caractérisation du SHE-L en tant que pathologie lymphoproliférative T clonale.

### 3<sup>e</sup> partie – Caractérisation moléculaire du SHE-L CD3-CD4+

#### Introduction

Le domaine des hémopathies a bénéficié ces dernières années des progrès de la biologie moléculaire, notamment des puces à ADN et du séquençage génomique. La découverte de nouvelles mutations d'oncogènes ou de gènes suppresseurs de tumeur (GST) a bouleversé le diagnostic de certaines hémopathies malignes ou bénignes voire leur traitement puisque les mutations identifiées peuvent faire l'objet d'un ciblage thérapeutique.

Les mutations de ces gènes peuvent avoir des conséquences diverses selon leur nature (oncogène ou GST) et des conséquences fonctionnelles des mutations (activatrices ou inhibitrices, dominant ou non dominante).

Les capacités de prolifération d'une cellule peuvent se trouver augmentées par différents mécanismes comme la production d'un facteur de croissance, la surexpression ou l'activation constitutionnelle d'un récepteur de facteur de croissance, l'activation d'une voie de signalisation mitogène, ou à l'inverse perte de fonction d'un inhibiteur du cycle cellulaire. L'échappement à la mort cellulaire par perte des mécanismes inducteurs ou effecteurs de l'apoptose, ou un défaut de différenciation par inactivation d'un gène de différenciation sont également des mécanismes qui peuvent permettre la prolifération cellulaire non contrôlée conduisant au développement d'une population clonale.

On définit ainsi les oncogènes, en principe inactivés, qui confèrent un avantage sélectif à la prolifération cellulaire et dont un gain de fonction va permettre la prolifération clonale, et les GST, en principe activés, dont la répression permet la prolifération tumorale. A ces événements moléculaires « fondateurs » s'ajoutent des événements « secondaires », qui peuvent être de nouvelles anomalies moléculaires acquises générant des sous-clones, qui eux-mêmes partageront à la fois l'anomalie fondatrice et la nouvelle anomalie. Ces événements additionnels peuvent donner un nouvel avantage sélectif au sous-clone par rapport aux autres cellules tumorales. D'autres événements peuvent également intervenir comme des modifications des mécanismes épigénétiques régulant la traduction des ARNm (micro-ARN, méthylation de l'ADN...), des modifications post-traductionnelles

(phosphorylation, acétylation, glycosylation...), des modifications de facteurs de croissance ou de cellules impliquées dans l'immunité anti-tumorale.

Différents outils permettent d'explorer le génome complet d'une population cellulaire, avec une résolution et des limites techniques différentes.

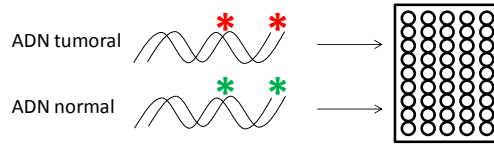
Le caryotype, sur moelle ou sur sang, reste la technique de référence pour la recherche d'anomalies acquises par les cellules hématopoïétiques. Les techniques dites « haute définition » permettent d'identifier des insertions, des délétions, des inversions ou des translocations de segments chromosomiques avec une précision de 5 à 10 millions de paires de bases (5 à 10 MB). Le caryotype ne permet donc pas d'identifier les anomalies chromosomiques de petite taille.

Les techniques de FISH (Fluorescence in situ hybridization) permettent d'identifier des anomalies chromosomiques ciblées de moins de 2 MB (anomalie connue ou identifiée préalablement par une autre technique). La technique est surtout utilisée pour la recherche de délétions ou de gènes de fusion. La FISH, par l'utilisation de sondes d'ADN de séquence et de localisation connues dans le génome, et marquées par des fluorochromes, permet de révéler des anomalies uniquement sur des cellules interphasiques ou métaphasiques disposées sur lame.


L'hybridation génomique comparative (CGH) consiste à comparer des quantités égales d'ADN d'un patient et d'un sujet contrôle (ex : en cytogénétique constitutionnelle) ou d'une population cellulaire clonale tumorale et d'une population cellulaire normale (ex : en oncologie). Les différences observées seront en faveur d'anomalies acquises sur l'ADN testé : ces variations de nombre de copies (CNV, copy number variation) peuvent donc être des gains ou des délétions. On utilise par exemple un fluorochrome rouge pour l'ADN tumoral et un fluorochrome vert pour l'ADN normal et la même quantité de chaque ADN est déposée sur une puce à ADN (Figure 8). Une augmentation de la fluorescence rouge sur une région donnée sera due à un gain sur l'ADN des cellules tumorales (duplication de gènes, ...) (Figure 8). La résolution de la CGH ne permet pas d'identifier de petites CNV ni des pertes d'hétérozygotie (loss of heterozygosity, LOH) sans CNV (on parle de « copy neutral-LOH », CN-LOH).



**1. Marquage des ADN avec des fluorochromes différents et dépôt sur une puce à ADN disposant de sondes connues couvrant le génome**

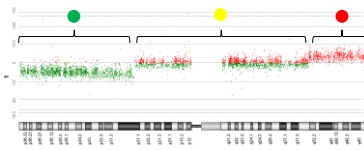


**2. Lecture des ratio de fluorescence**



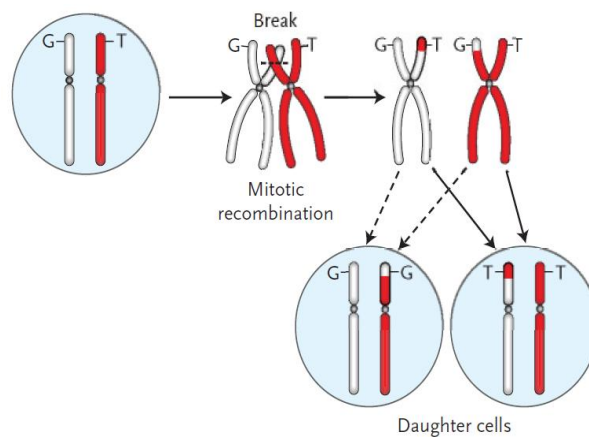
- ADN tumoral = normal, pas de CNV
- ADN tumoral > normal, gain sur ADN tumoral
- ADN tumoral < normal, délétion sur ADN tumoral

**3. Traitement informatique des données et identifications des CNV sur chaque chromosome (exemple: délétion en p31-p36, gain en q32-q43)**



**Figure 8. Principes de la CGH**

L'approche en SNP<sub>a</sub> (Single Nucleotid Polymorphism assay) permet de détecter à la fois les CNV et les CN-LOH. La LOH est la conséquence de la perte d'un segment chromosomique remplacé par le segment homologue de l'autre chromosome, à l'occasion d'une recombinaison mitotique. La conséquence en est l'acquisition de 2 segments chromosomiques identiques (disomie uniparentale) au lieu de deux chromosomes issus des deux parents (Figure 9).



**Figure 9. Mécanismes de la recombinaison mitotique aboutissant à une perte d'hétérozygotie (extrait de Kralovics et al, NEJM 2005).<sup>112</sup>**

Pour atteindre ce degré de résolution dans la comparaison des SNP, le test nécessite d'abord une amplification génomique globale et une hybridation à des sondes alléliques c'est-à-dire qui portent les allèles connus d'un SNP. Les SNP sont des variations alléliques ne portant que sur une seule paire de bases. Ces variants retrouvés dans la population générale sont connus, ainsi que chacune de leur localisation. Il y a environ 10 millions de SNP répartis dans le génome, à des intervalles de 100 à 1000 paires de bases (1kb). En cas de SNP fréquent dans la population générale, les deux parents peuvent transmettre le même SNP et un seul allèle sera détecté, mais cette anomalie ne sera que ponctuelle. En revanche, si un seul allèle est détecté sur plusieurs sondes consécutives, cela signe une LOH (Figure 5).

**ADN** TACTCGTAGCT **A** ? GGTTAACGTCGTAA  
**G**

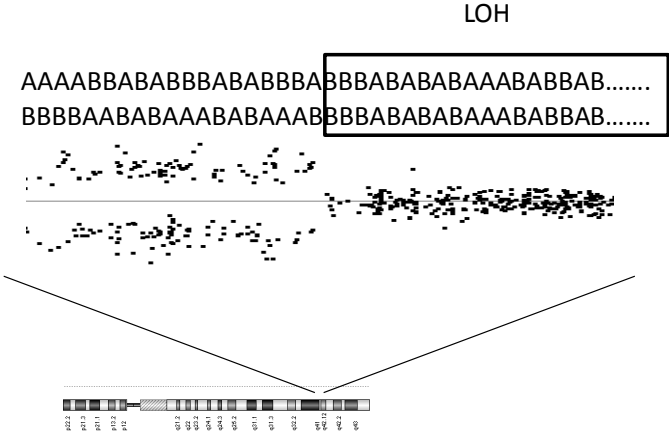
**Sonde « PM » allèle A:** ATGAGCATCGATCCAATTGCAGCATT  
**Sonde « PM » allèle B:** ATGAGCATCGACCCAATTGCAGCATT  
 ( PM : « perfect match »)

**Sur la puce:** il existera des triplets A et des triplets B pour chaque sonde A ou B => hybridation d'un seul allèle A ou B, ou des deux allèles AB

**Pour chaque SNP, 3 résultats possibles:**

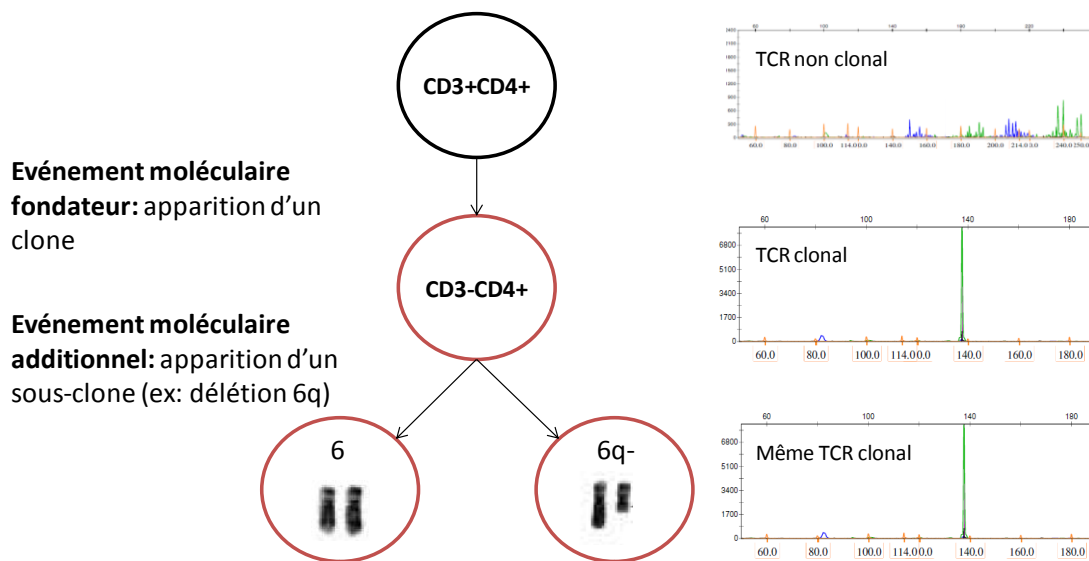
- Sonde A ●●● Patient « AB » pour ce SNP: hétérozygote
- Sonde B ●●●
- Sonde A ●●● Patient « AA » pour ce SNP: homozygote
- Sonde B ○○○
- Sonde A ○○○ Patient « BB » pour ce SNP: homozygote
- Sonde B ●●●

**Après traitement informatique et analyse des SNP contigus:**



**Figure 10. Exemple d'un SNP A ou G et mise en évidence d'une LOH**

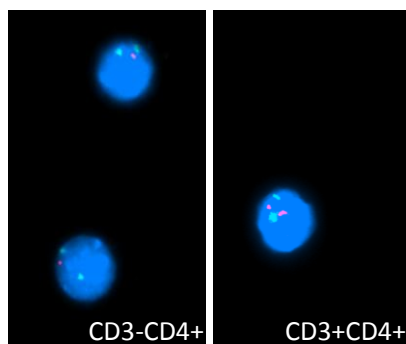
Notre étude du SHE-L CD3-CD4+ démontre que les lymphocytes CD3-CD4+ présentent le même réarrangement clonal du TCR tout au long de la maladie. En revanche, les données de la littérature sont en faveur de l'émergence de sous-clones identifiés par des anomalies chromosomiques acquises comme une délétion 6q ou 10p.<sup>58</sup> Nous pouvons donc émettre l'hypothèse qu'il existe une seule cellule clonale mère dont vont être issues d'autres cellules clonales qui vont acquérir des avantages sélectifs plus ou moins efficaces au gré des réarrangements (Figure 11).



**Figure 11. Hypothèse des événements moléculaires successifs dans le SHE-L CD3-CD4+. Exemple de la délétion 6q.**

Notre objectif est donc de rechercher l'anomalie moléculaire fondatrice en cause dans la survenue des premiers clones lymphocytaires. Pour cela, nous souhaitons identifier une anomalie commune à l'ensemble des cellules CD3-CD4+ circulantes, et non retrouvée dans les cellules CD3+CD4+ d'un même malade.

Notre première approche a été de réaliser des caryotypes sur lymphocytes CD3-CD4+ et CD3+CD4+ triés : chez 3 malades testés, nous n'avons pas pu obtenir de prolifération suffisante pour obtenir des métaphases malgré plusieurs tentatives et de multiples conditions de stimulation testées (PMA, PHA, IL2, IL7.. y compris à doses élevées). Au vue des données de la littérature, nous avons donc exploré 2 malades en FISH et recherché une délétion 6q. Celle-ci a été retrouvée chez un des deux malades, seulement sur les CD3-CD4+ et non les CD3+CD4+, et seulement sur 75% des cellules CD3-CD4+ (Figure 12).



**Figure 12. Mise en évidence d'une délétion 6q sur la population CD3-CD4+ non retrouvée sur la population CD3+CD4+ en FISH (sondes Kreatech® : vert : centromère du chromosome 6, rouge : locus 6q21). Cette délétion 6q n'était retrouvée que sur 75% des cellules CD3-CD4+.**

L'observation d'une délétion sur une partie seulement des cellules CD3-CD4+ d'un de nos malades confirme d'autres observations dans lesquelles les anomalies chromosomiques observées en caryotype et/ou en FISH n'étaient pas retrouvées dans toutes les cellules.<sup>58</sup> Ces anomalies cytogénétiques ne semblent donc être que des événements additionnels au sein de la population CD3-CD4+, et non un événement fondateur. Nous avons donc envisagé des techniques de biologie moléculaire de plus haute résolution qui nous permettent de comparer les cellules CD3-CD4+ aux cellules CD3+CD4+.

Notre choix s'est porté sur le SNP<sub>a</sub> pour comparer les génomes des cellules CD3-CD4+ et CD3+CD4+ d'un même sujet afin d'identifier une anomalie moléculaire spécifique de la population clonale avec la meilleure définition possible.

## Matériels et Méthodes

### Patients

Quatre patients (PI-PIV) ont été inclus dans cette étude génomique préliminaire. Tous les échantillons utilisés ont été prélevés en dehors de toute suspicion de lymphome T. Les caractéristiques des malades sont résumées dans le Tableau 6. Pour ne pas induire de biais, ces patients ont été sélectionnés consécutivement, sans a priori sur les manifestations cliniques, sur le pourcentage de cellules CD3-CD4+ circulantes, sans exploration caryotypique ou FISH préalable.

**Tableau 6. Caractéristiques des patients lors de l'inclusion de l'étude de caractérisation moléculaire du SHE-L CD3-CD4+**

Patients	Age / Sexe	Clinique	Ancienneté SHE-L (années)	CD3-CD4+ (%)	CD3-CD4+ (/mm <sup>3</sup> )
P.I	66/F	Peau (maculo-pap.), tube digestif	21	57	1133
P.II	17/M	Peau (EAE, eczéma), SMG	7	3,5	40
P.III	30/F	Peau (Eczéma)	19	6,7	143
P.IV	56/F	Peau (prurit, urticaire), tube digestif, bronche	23	27	380

EAE : angio-œdème épisodique, SMG : splénomégalie,

### Préparation des échantillons

Les cellules CD3-CD4+ et les cellules CD3+CD4+ ont été isolées par tri cellulaire sur FacsARIA (BD Biosciences) à partir de sang total lors de leur dernière consultation, et congelées à -80°C (pureté du tri > 95%). L'extraction d'ADN a été réalisée avec les kits QuiAmp (Sigma-Aldrich Co., France) selon les recommandations du fournisseur.

### Analyse des puces à Single Nucleotide Polymorphisms (SNP array, SNPa)

La détection de CNV et de LOH a été réalisée à l'aide des puces Genome-Wide Human SNP Array 6.0 selon les recommandations du fabricant (Affymetrix, CA). L'analyse des données a été réalisée avec le logiciel GeneChip Command Console (Affymetrix, CA).

## Résultats

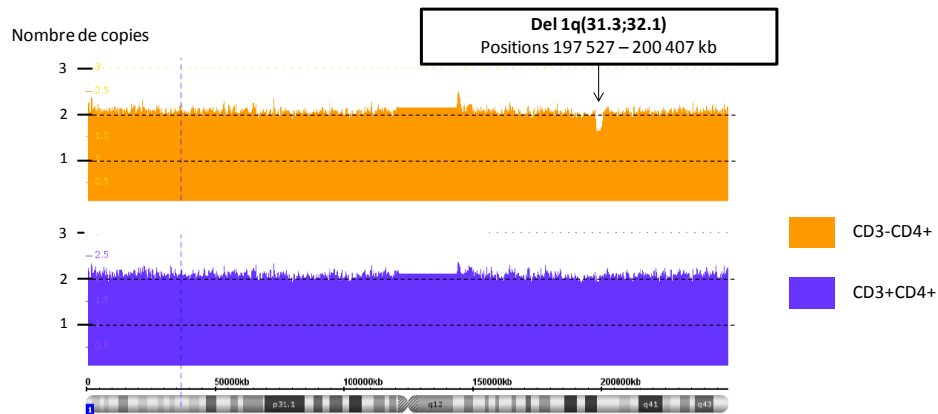
### Identification des variations du nombre de copies dans le SHE-L CD3-CD4+

Parmi les 4 malades dont les cellules CD3-CD4+ et CD3+CD4+ triées ont été comparées, seule une CNV a été identifiée sur le chromosome 1 chez le patient P.II. Il s'agissait d'une délétion 1q(31.3;32.1), non observée chez les 3 autres malades. Cette délétion ne concernait qu'une partie des cellules CD3-CD4+ (Figure 13).

### Identification des variations alléliques par SNPa dans le SHE-L CD3-CD4+

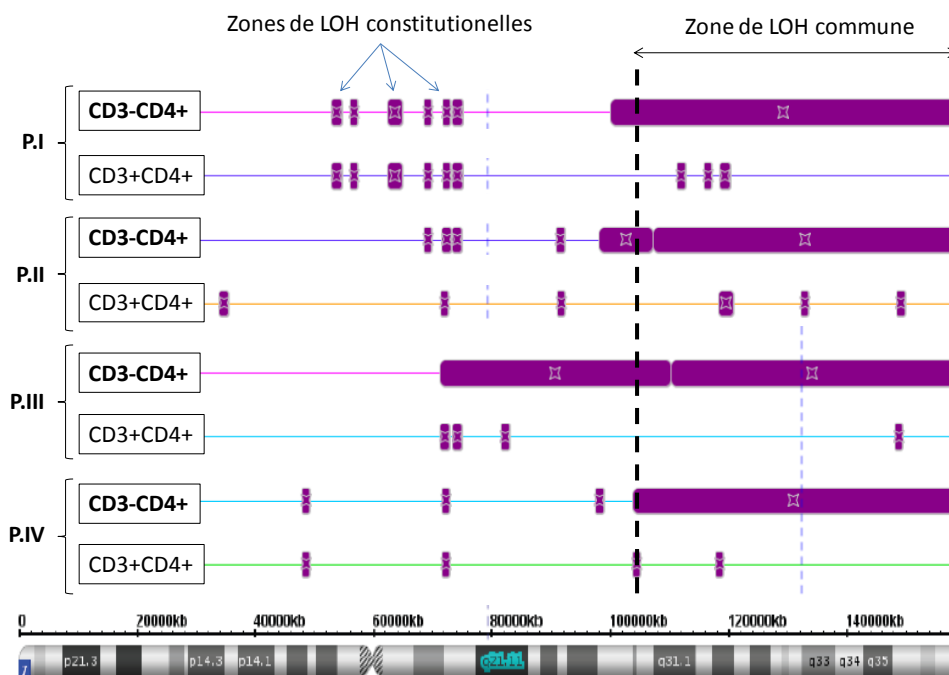
Une LOH sans CNV a été identifiée dans les cellules CD3-CD4+ des 4 malades testés, et non retrouvée dans leurs cellules CD3+CD4+ (Figure 14). Cette zone de LOH commune, dont la patiente P.IV porte la plus petite partie, est située en 7q(22.3;36.3) et mesure 54 608 kb (positions 104 511 – 159 119 kb) (Tableau 7). Elle porte 346 gènes dont les fonctions et

localisations cellulaires sont détaillées en Annexe 3. L'étude des ratio alléliques (ratio de signal A/B, sans le bruit de fond) montre que cette LOH concerne à chaque fois 100% des cellules CD3-CD4+.



**Figure 13. Délétion en 1q(31.3;32.1) dans les cellules CD3-CD4+ du patient P.II.**

Le facteur 2 correspond à la présence normale de 2 copies de gènes pour 100% des cellules (disomie, 2 chromosomes), le facteur 1 représenterait une délétion sur un des 2 chromosomes pour 100% des cellules (unisomie) ou la perte des 2 chromosomes dans 50% des cellules, et le facteur 3 un gain pour 100% des cellules (trisomie). La délétion 1q(31.3;32.1) concerne ici environ 40% des cellules CD3-CD4+.



**Figure 14. Mise en évidence d'une zone de LOH commune en 7q(22.3;36.3) dans les cellules CD3-CD4+ de 4 patients.**

**Tableau 7. Etude des SNP en 7q(22.3;36.3) de la patiente P.IV.**  
(en vert : homozygotie ; en jaune : hétérozygotie)

Sonde	Codes	Signal A	Signal B	Position	
S-3DSTK	AA	1484.6046	552.8263	104461487	LOH constitutionnelle (les parents ont transmis les mêmes SNP)  Signal A ≈ Signal B : AB Signal A >> Signal B : AA  Signal A << Signal B : BB
S-4QAZM	AA	2421.0366	367.9284	104467609	
S-4IBDV	BB	233.85413	1427.7179	104467768	
S-4LGEI	AA	2218.822	182.8187	104471787	
S-3RTRC	AB	1256.1968	928.0536	104472647	
S-3FELF	AA	2369.7046	697.2032	104475567	
S-4EHHV	AB	1949.9045	1357.6353	104478606	
S-4CYPW	AB	3655.851	2365.4272	104482321	
S-3XLTM	AB	788.3195	1149.2854	104482383	
S-3JEYW	BB	835.7785	3332.514	104488267	
S-3JFHE	BB	651.4333	2654.7695	104488344	
S-4AWML	AB	1654.6772	2027.435	104497480	
S-3TMMS	AB	2775.5613	2536.6323	104497678	
S-4HFXP	AB	1366.2716	1544.7855	104510915	
<b>S-3GHLC</b>	<b>AA</b>	<b>3550.6714</b>	<b>1054.979</b>	<b>104511576</b>	<b>Début LOH</b>
S-4EOMU	AA	2779.0725	474.9037	104513624	
S-4QBST	BB	612.674	2663.0132	104513715	
S-3VFAB	AA	1896.3455	1204.0833	104514347	
S-3FDWA	AA	864.1205	261.50635	104529397	
S-4DVZB	BB	149.82156	1415.5375	104530441	
S-4QEOK	AA	1120.7659	271.16562	104540979	
S-4PDWJ	AA	3694.4216	512.6779	104547808	
S-3AAYB	AA	3897.2944	2056.4043	104548266	
S-3FJOT	BB	959.57153	2031.2626	130580343	
S-3XTGB	AA	2054.9807	702.78314	130590540	
S-4FZHM	BB	455.70996	1327.9343	130590978	
S-3PJIL	AA	347.5457	144.49849	130592555	
S-4HVKE	AA	3039.1714	471.67316	130595047	
S-4KMVG	BB	1331.703	2229.3394	130600845	
S-3YSZV	AA	2688.2285	645.7973	130601205	
S-3QXTH	BB	213.15686	1606.1395	159105577	
S-4LODB	AA	1828.8184	153.61505	159116575	
S-3VHGR	AA	2412.048	704.18146	159116965	
S-3RGRI	BB	974.2404	3029.181	159117655	
S-4CSAL	BB	732.9817	1629.553	159117667	
S-4GDWH	BB	339.68707	2221.3699	159118443	
S-4TJRY	BB	1362.091	2715.1965	159119220	

## Discussion

Nous avons identifié dans cette étude préliminaire un gain sur le bras long du chromosome 1 chez un seul malade et une CN-LOH sur le bras long du chromosome 7 commune aux 4 patients SHE-L CD3-CD4+ testés. Les caractéristiques de cette dernière anomalie en font une piste de choix vers l'identification d'une mutation sur un gène d'intérêt dans la physiopathologie du SHE-L CD3-CD4+.

Environ 40% des cellules CD3-CD4+ du patient P.II sont porteuses d'une délétion 1q(31.3;32.1) : il s'agit donc vraisemblablement ici d'une anomalie acquise par un sous-clone. Une analyse par FISH de cellules triées permettra de le confirmer, à l'instar de la délétion 6q identifiée chez un autre de nos patients.

Nous avons identifié une LOH dans les cellules CD3-CD4+ de 4 malades en 7q. La zone minimale commune en 7q(22.3;36.3) porte 346 gènes dont 255 ont été décrits dans des cancers et/ou des hémopathies, et 19 dans des maladies immunologiques ou dysimmunitaires (Behcet, lymphome de Burkitt, susceptibilité au lupus érythémateux systémique...) selon la classification du logiciel IPA (Tableau 8).

La CN-LOH est un mécanisme déjà décrit pour d'autres oncogènes impliqués dans des hémopathies. Ainsi, la mutation V617F de JAK2 a été identifiée dans les syndromes myéloprolifératifs, grâce à la mise en évidence d'une perte d'hétérozygotie responsable d'un gain de fonction du gène. Cette mutation confère aux cellules tumorales un avantage sélectif en terme de survie.<sup>112</sup> Néanmoins, même si les patients porteurs d'une mutation JAK2 à l'état homozygote semblent avoir une maladie plus grave, une mutation hétérozygote suffit à entraîner la prolifération clonale et le syndrome myéloprolifératif.<sup>113</sup>

Dans notre étude, l'identification d'un mécanisme de LOH commun aux 4 malades ne permet cependant pas de conclure, à ce stade, sur le gène en cause. En revanche, la présence d'une LOH chez 4 malades sur le même segment de chromosome est un résultat prometteur vers l'identification de l'événement moléculaire fondateur de la prolifération clonale. Il pourrait s'agir de la modification d'un oncogène ou d'un GST, dont une première mutation non dominante n'aurait pas augmenté ses capacités de prolifération mais n'aurait pas entraîné de mort cellulaire (Figure 15.A). La perte secondaire de l'allèle *wild-type* (WT) favoriserait la prolifération d'une cellule clonale jusqu'alors à faible capacité de prolifération.



Il pourrait également s'agir d'une cellule dont une mutation dominante lui aurait conféré une capacité de prolifération clonale importante (Figure 15.B), mais dont la perte ultérieure de l'allèle WT aurait donné un avantage sélectif supplémentaire aux cellules homozygotes pour la mutation.

**Tableau 8. Gènes présents en 7q(22.3;36.3) et impliqués dans des cancers, des hémopathies, et/ou des pathologies dysimmunitaires.**

Cancer	AASS, ABCB8, ABCF2, ACTR3B, ADCK2, AGAP3, AGK, AKR1B1, AKR1B10, AKR1B15, AKR1D1, AOC1, ARHGEF35, ARHGEF5, ASB10, ASB15, ASIC3, ASZ1, ATG9B, ATP6V0A4, ATXN7L1, BCAP29, BPGM, BRAF, C7orf33, C7orf34, C7orf60, C7orf66, CADPS2, CALD1, CAPZA2, CASP2, CAV1, CBLL1, CCDC136, CDHR3, CDK5, CFTR, CHRM2, CLCN1, CLEC5A, CNOT4, CNPY1, CNTNAP2, COG5, CPA1, CPA2, CPA4, CPA5, CPED1, CREB3L2, CRYGN, CTAGE9, CTTNBP2, CUL1, DENND2A, DGKI, DLD, DNAJB6, DNAJB9, DOCK4, DPP6, EN2, EPHA1, EPHB6, ESYT2, EXOC4, EZH2, FAM115A, FAM115C, FAM131B, FAM71F1, FEZF1, FLNC, FOXP2, FSCN3, GALNT11, GALNTL5, GBX1, GCC1, GIMAP2, GIMAP4, GIMAP5, GIMAP6, GIMAP7, GIMAP8, GPR22, GPR37, GPR85, GRM8, GSTK1, HBP1, HILPDA, HIPK2, HTR5A, HYAL4, IFRD1, IMM2P2L, IMPDH1, ING3, INSIG1, IQUB, IRF5, KCND2, KCNH2, KCP, KEL, KIAA1147, KIAA1549, KLF14, KLRG2, KMT2C, KMT2E, KRBA1, LAMB1, LAMB4, LEP, LMOD2, LRGUK, LRRC4, LRRC61, LRRN3, LUC7L2, MDFIC, MEST, MET, METTL2B, MGAM, mir-129, mir-182, mir-183, mir-29, mir-335, mir-490, mir-96, MKLN1, NAA38, NAMPT, NCAPG2, NOBOX, NOM1, NOS3, NRCAM, NRF1, NUB1, NUP205, OPN1SW, OR2A1/OR2A42, OR2A12, OR2A14, OR2A2, OR2A25, OR2A4/OR2A7, OR2A5, OR2F1, OR2F2, OR6B1, OR9A2, OR9A4, PAX4, PAXIP1, PDIA4, PIK3CG, PIP, PLXNA4, PODXL, POT1, PPP1R3A, PRKAG2, PRKAR2B, PRRT4, PRSS1, PRSS2, PRSS37, PTN, PTPRN2, PTPRZ1, PUS7, RARRES2, RBM28, RBM33, REPIN1, RHEB, RINT1, RNF133, RNF148, SHH, SLC13A1, SLC26A3, SLC26A4, SLC35B4, SLC37A3, SMARCD3, SMO, SND1, SND1-IT1, SPAM1, SRPK2, SSBP1, SSMEM1, SSPO, ST7, STRIP2, SVOPL, TAS2R16, TAS2R3, TAS2R38, TAS2R39, TAS2R4, TAS2R41, TAS2R5, TAS2R60, TBXAS1, TES, TFEC, THAP5, TMEM168, TMEM176A, TMEM176B, TMEM209, TNPO3, TPK1, TRIM24, TRPV5, TRPV6, TSPAN12, TSPAN33, UBE3C, UBN2, WASL, WDR60, WDR86, WDR91, WEE2, WNT16, WNT2, XRCC2, ZC3HAV1, ZC3HC1, ZNF212, ZNF277, ZNF282, ZNF425, ZNF467, ZNF746, ZNF775, ZNF777, ZNF783, ZNF786, ZNF800, ZNF862, ZYX
Maladies inflammatoires et dysimmunitaires	ASB15, BRAF, CASP2, CNTNAP2, KCNH2, KMT2C, GIMAP1, GIMAP2, GIMAP4, IRF5, PAX4, PIK3CG, PTPRZ1, TMEM168, UBE3C, WDR91, ZNF212

Après n'avoir analysé que 4 malades, nous ne pouvons affirmer que le mécanisme de LOH soit le seul expliquant la survenue de la maladie. En effet, notre première étude a démontré que certains patients n'avaient qu'un pourcentage de cellules CD3-CD4+ circulantes faible et stable dans le temps, et que d'autres patients avaient à l'inverse des pourcentages très élevés. Nous avons également observé que certains patients pouvaient voir leur population

CD3-CD4+ diminuer sous traitement, alors que pour d'autres patients, le taux de CD3-CD4+ ne variait pas. Cette hétérogénéité peut donc s'expliquer par l'acquisition d'autres anomalies moléculaires (6q-, 10p-, 1q...) chez certains malades mais aussi par la perte de l'allèle sauvage d'emblée (population CD3-CD4+ 100% homozygote) ou au cours de la maladie (population CD3-CD4+ composite, en partie hétérozygote, en partie homozygote pour la mutation). Enfin si une LOH ne devait pas expliquer la perte de l'allèle WT chez d'autres malades, d'autres mécanismes moléculaires peuvent expliquer la perte de l'allèle sauvage (Figure 16).

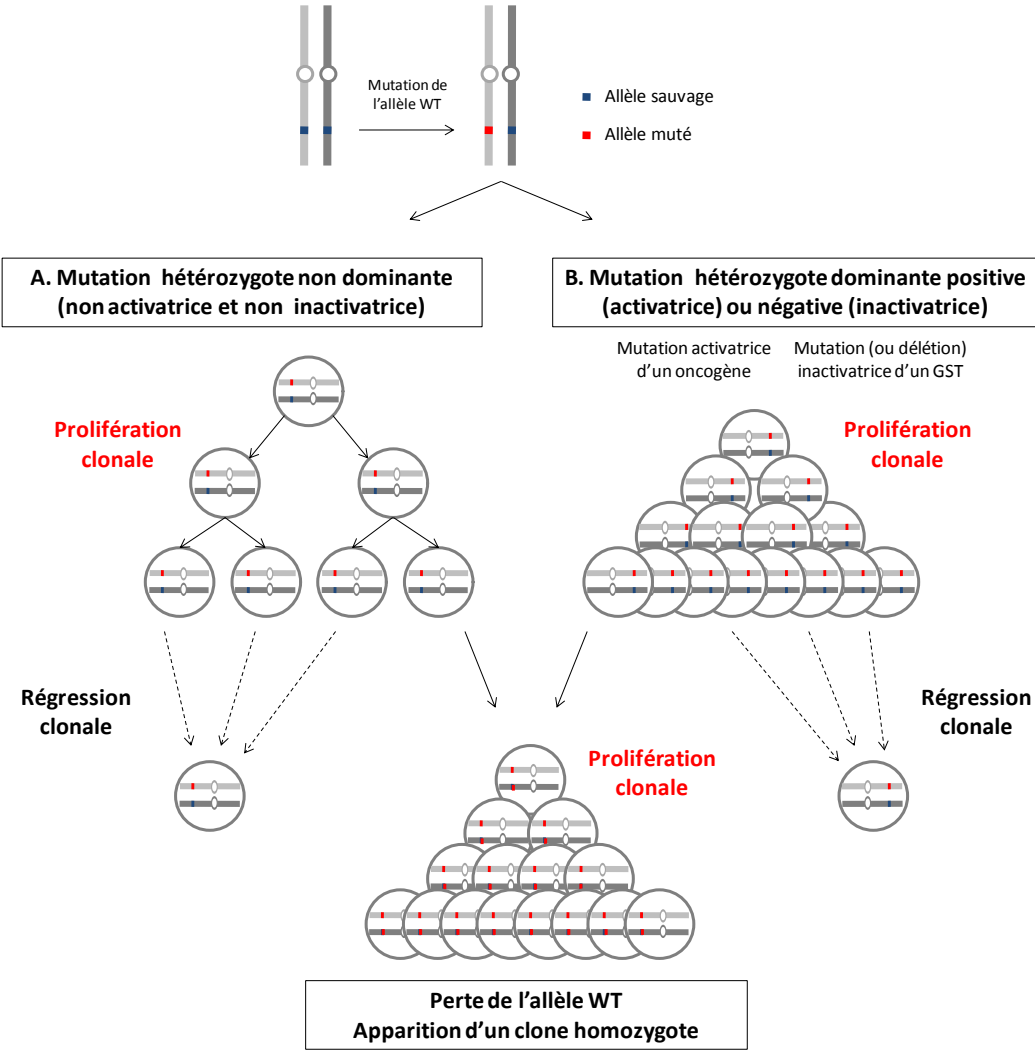
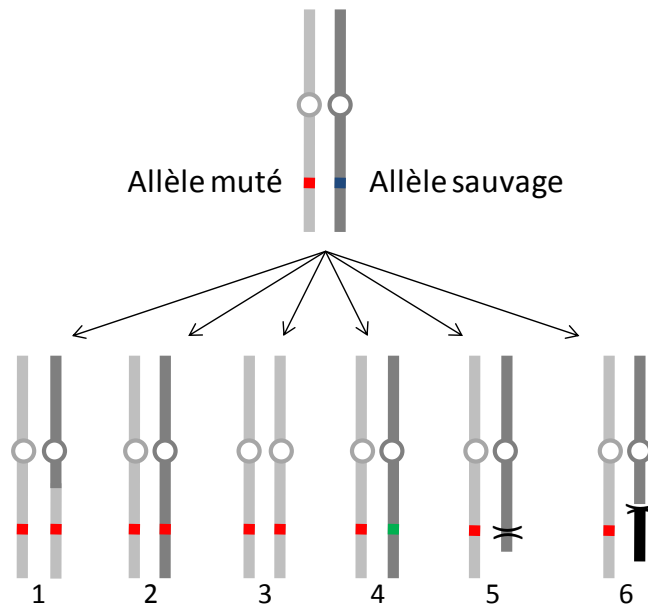


Figure 15. Mécanismes pouvant expliquer la présence d'une LOH sur l'ensemble d'une population clonale



1. Recombinaison mitotique: coupure / réparation d'un segment chromosomique avec le segment chromosomique homologue porteur de l'allèle muté
2. Conversion génique: coupure / réparation de l'allèle WT (wild-type) avec l'allèle muté
3. Duplication du chromosome porteur de l'allèle muté
4. Mutation de l'allèle WT restant
5. Délétion interstitielle avec perte de l'allèle WT
6. Translocation réciproque avec perte de l'allèle WT

**Figure 16. Différents mécanismes pouvant entraîner la perte de l'allèle sauvage après la mutation du premier allèle** (adapté de Preudhomme et coll. Blood, 2000).<sup>114</sup>

## Perspectives

Nous envisageons de procéder à de nouvelles mises en culture des lymphocytes CD3-CD4+ à l'aide d'autres agents stimulants, notamment des anti-CD2 et anti-CD28 permettant d'obtenir une meilleure prolifération, en vue de la réalisation de caryotype.<sup>96</sup> Il conviendra également de confirmer par FISH la présence de la délétion 1q du patient PII et de confirmer sa présence sur une partie des lymphocytes CD3-CD4+ seulement, à l'instar de la délétion 6q identifiée chez un autre malade. L'implication fonctionnelle de ces événements moléculaires additionnels, en termes d'avantage sélectif de prolifération ou de survie, sera à explorer. La persistance dans le temps de ces sous-clones, au sein de la population CD3-CD4+ d'un même malade, devra être étudiée par FISH. Enfin, la recherche de ces délétions pourra être faite dans les tissus biopsiés au diagnostic de LAI pour évaluer l'implication de ces sous-clones dans la survenue du lymphome.

La poursuite de cette caractérisation moléculaire va nécessiter de nouvelles analyses par SNPa de cellules CD3-CD4+ triées chez de nouveaux malades afin d'essayer de réduire le segment chromosomique d'intérêt et le nombre de gènes candidats. Ces compléments d'analyse sont actuellement en cours. L'identification du gène muté pourra alors se faire par séquençage haut débit des gènes situés en 7q. Une approche par séquençage ciblé sur les gènes candidats, sélectionnés sur leur implication dans d'autres cancers et/ou hémopathies, ainsi que sur leur éventuelle fonction dans la lymphopoïèse T, devrait conduire à l'identification de la mutation en cause dans la survenue de la maladie.

## ***CONCLUSIONS et PERSPECTIVES***

Le Réseau Eosinophile offre une aide au diagnostic et à la prise en charge de nombreux patients présentant une hyperéosinophilie. En 15 ans d'existence, son activité a permis de collecter 23 cas d'un variant rare de SHE, le variant dit « lymphoïde ». Nous apportons ici de nouveaux éléments de caractérisation clinique, biologique, immunophénotypique, histopathologique et bientôt moléculaire de cette entité rare.

Dans la première partie de ce travail, nous décrivons 21 nouveaux cas de SHE-L CD3-CD4+ qui s'ajoutent aux 39 cas signalés dans la littérature. Cette maladie rare est aujourd'hui classée dans les syndromes hyperéosinophiliques comme une forme réactionnelle de SHE. Cette dénomination repose sur la responsabilité des éosinophiles dans les symptômes que présentent les malades. En effet, l'infiltrat à éosinophiles est un des éléments du diagnostic et permet d'attribuer un symptôme (prurit, lésions cutanées, douleurs abdominales...) à l'hyperéosinophilie. Le SHE-L CD3-CD4+ a donc sa place dans ces classifications de maladies à éosinophiles, mais la place du clone lymphocytaire T doit être réprécisée.

Nous apportons également des éléments nouveaux sur la réponse aux traitements, et notamment sur la cortico-dépendance assez fréquente dans le SHE-L CD3-CD4+. La persistance de la population lymphocytaire clonale dans le sang et les tissus explique vraisemblablement les rechutes de l'hyperéosinophilie et des symptômes à la décroissance des corticoïdes, qui n'agissent que sur l'hyperéosinophilie dans la grande majorité des cas. Certains patients vont présenter un seuil de cortico-dépendance élevé, supérieur à 20 mg/j de prednisone, malgré un faible pourcentage de cellules CD3-CD4+ circulantes. Ceci suggère que le compartiment circulant de ces lymphocytes CD3-CD4+ ne peut expliquer à lui seul ni la sévérité de la maladie, ni le taux d'éosinophiles sanguins ou tissulaires, ni les réponses aux traitements.

Nous démontrons dans notre étude la présence des lymphocytes CD3-CD4+ dans les tissus et leur persistance pendant plusieurs années. Le SHE-L CD3-CD4+ se caractérise donc non seulement par une hyperéosinophilie sanguine et tissulaire, associée à une lymphocytose CD3-CD4+ sanguine, mais également une lymphocytose CD3-CD4+ tissulaire. Cette observation laisse penser que les lymphocytes CD3-CD4+ tissulaires jouent un rôle majeur dans la prolifération et la survie des éosinophiles dans les tissus lésés. La présence de lymphocytes aberrants producteurs d'IL-5 a d'ailleurs été démontrée dans des travaux

antérieurs.<sup>40</sup> Ces données font du SHE-L CD3-CD4+ un syndrome lymphoprolifératif clonal T, avec hyperéosinophilie secondaire.

La présence de ces lymphocytes dans les lésions cutanées et dans les ganglions pose le problème du diagnostic différentiel avec les lymphomes T. Notre caractérisation histopathologique des atteintes ganglionnaires, cutanées et des autres localisations extra-ganglionnaires de la maladie permet d'une part de faire la distinction avec la plupart des lymphomes T qui posent un problème de diagnostic différentiel, notamment le LAI grâce à l'expression de CD10 et des marqueurs TFH, mais surtout de ne pas poser de diagnostic de lymphome par excès malgré le caractère monotypique CD4+ et monoclonal des infiltrats.

Les éventuels mécanismes moléculaires en cause dans la survenue d'un LAI ou d'un autre type de lymphome T, ainsi que le rôle du micro-environnement devront être explorés pour expliquer cette évolution lymphomateuse. La description de 3 cas de LAI et les similitudes cliniques, biologiques et histopathologiques entre les deux entités nous fait évoquer un possible continuum physiopathologique entre le SHE-L CD3-CD4+ et le LAI. La présence de la même population lymphocytaire clonale dans les lésions de SHE-L CD3-CD4+ et dans les biopsies réalisées au diagnostic de LAI est un argument supplémentaire mais ne permet pas d'affirmer à elle-seule le continuum entre les deux : seule la comparaison des clones lymphocytaires T « bénins » (à distance de tout lymphome) et des clones lymphocytaires T « malins », isolés par des techniques de microdissection, permettrait d'en faire la démonstration définitive. La caractérisation moléculaire du SHE-L CD3-CD4+ permettrait également d'avancer sur ce point, en démontrant la présence de la même anomalie dans les lymphocytes CD3-CD4+ du SHE-L et dans les lymphocytes présents dans les lésions de lymphome, en plus du même réarrangement clonal du TCR.

L'identification de l'événement moléculaire fondateur dans la survenue de la maladie clonale apportera des pistes physiopathologiques, de nouveaux outils diagnostiques et possiblement thérapeutiques si le mécanisme en cause peut être modulé par des traitements autres que ceux déjà utilisés aujourd'hui. Cette première étape est obligatoire avant d'identifier le ou les événements moléculaires impliqués dans la transformation lymphomateuse.

La grande majorité des données cliniques et biologiques ont été recueillies de manière rétrospective. Le matériel biologique à disposition (notamment les cellules triées) a été recueilli de manière prospectif mais sur un petit nombre de patients.

Pour déterminer l'évolution dans le temps des profils immunophénotypiques et moléculaires de ces malades, nous prévoyons la mise en place d'un registre national des SHE-L (CD3-CD4+, mais aussi CD3+CD4+CD7-, CD3+CD4-CD8-TCR $\alpha\beta$ +) et des LAI avec population CD3-CD4+ circulantes avec recueil systématique des informations cliniques, des données biologiques, et conservation de matériel cellulaire trié (ADN, ARN, culots cellulaires, lames de cytologie). Ce recueil prospectif permettra d'évaluer des marqueurs pronostiques comme l'expression du CD10 ou des marqueurs TFH, ou encore la survenue d'événements moléculaires additionnels comme les délétions chromosomiques déjà observées.



## ***REFERENCES***

1. Hogan SP, Rosenberg HF, Moqbel R, Phipps S, Foster PS, Lacy P, et al. Eosinophils: biological properties and role in health and disease. *Clin Exp Allergy J Br Soc Allergy Clin Immunol.* mai 2008;38(5):709- 50.
2. Sur S, Glitz DG, Kita H, Kujawa SM, Peterson EA, Weiler DA, et al. Localization of eosinophil-derived neurotoxin and eosinophil cationic protein in neutrophilic leukocytes. *J Leukoc Biol.* juin 1998;63(6):715- 22.
3. Rothenberg ME, Hogan SP. THE EOSINOPHIL. *Annu Rev Immunol.* avr 2006;24(1):147- 74.
4. Jacobsen EA, Taranova AG, Lee NA, Lee JJ. Eosinophils: Singularly destructive effector cells or purveyors of immunoregulation? *J Allergy Clin Immunol.* juin 2007;119(6):1313- 20.
5. Lee JJ, Jacobsen EA, McGarry MP, Schleimer RP, Lee NA. Eosinophils in health and disease: the LIAR hypothesis. *Clin Exp Allergy J Br Soc Allergy Clin Immunol.* avr 2010;40(4):563- 75.
6. Yu C. Targeted Deletion of a High-Affinity GATA-binding Site in the GATA-1 Promoter Leads to Selective Loss of the Eosinophil Lineage In Vivo. *J Exp Med.* 3 juin 2002;195(11):1387- 95.
7. Du J. Novel Combinatorial Interactions of GATA-1, PU.1, and C/EBPepsilon Isoforms Regulate Transcription of the Gene Encoding Eosinophil Granule Major Basic Protein. *J Biol Chem.* 1 nov 2002;277(45):43481- 94.
8. Zhang D-E, Zhang P, Wang N, Hetherington CJ, Darlington GJ, Tenen DG. Absence of granulocyte colony-stimulating factor signaling and neutrophil development in CCAAT enhancer binding protein  $\alpha$ -deficient mice. *Proc Natl Acad Sci.* 1997;94(2):569- 74.
9. Gombart AF, Kwok SH, Anderson KL, Yamaguchi Y, Torbett BE, Koeffler HP. Regulation of neutrophil and eosinophil secondary granule gene expression by transcription factors C/EBP and PU.1. *Blood.* 15 avr 2003;101(8):3265- 73.
10. Lee JJ. Defining a Link with Asthma in Mice Congenitally Deficient in Eosinophils. *Science.* 17 sept 2004;305(5691):1773- 6.
11. Kopf M, Brombacher F, Hodgkin PD, Ramsay AJ, Milbourne EA, Dai WJ, et al. IL-5-Deficient Mice Have a Developmental Defect in CD5<sup>+</sup> B-1 Cells and Lack Eosinophilia but Have Normal Antibody and Cytotoxic T Cell Responses. *Immunity.* 1996;4(1):15- 24.
12. Foster PS, Hogan SP, Ramsay AJ, Matthaei KI, Young IG. Interleukin 5 deficiency abolishes eosinophilia, airways hyperreactivity, and lung damage in a mouse asthma model. *J Exp Med.* 1996;183(1):195- 201.
13. Adachi T, Alam R. The mechanism of IL-5 signal transduction. *Am J Physiol-Cell Physiol.* 1998;275(3):C623- 33.
14. Sanderson CJ. Interleukin-5, eosinophils, and disease. *Blood.* 1992;79(12):3101- 9.
15. Collins PD, Marleau S, Griffiths-Johnson DA, Jose PJ, Williams TJ. Cooperation between interleukin-5 and the chemokine eotaxin to induce eosinophil accumulation in vivo. *J Exp Med.* 1995;182(4):1169- 74.

16. Lee JJ, McGarry MP, Farmer SC, Denzler KL, Larson KA, Carrigan PE, et al. Interleukin-5 expression in the lung epithelium of transgenic mice leads to pulmonary changes pathognomonic of asthma. *J Exp Med.* 1997;185(12):2143- 56.
17. Tominaga A, Takaki S, Koyama N, Katoh S, Matsumoto R, Migita M, et al. Transgenic mice expressing a B cell growth and differentiation factor gene (interleukin 5) develop eosinophilia and autoantibody production. *J Exp Med.* 1991;173(2):429- 37.
18. Vaux DL, Lalor PA, Cory S, Johnson GR. In vivo expression of interleukin 5 induces an eosinophilia and expanded Ly-1B lineage populations. *Int Immunol.* 1990;2(10):965- 71.
19. Nishinakamura R, Nakayama N, Hirabayashi Y, Inoue T, Aud D, McNeil T, et al. Mice deficient for the IL-3/GM-CSF/IL-5 beta c receptor exhibit lung pathology and impaired immune response, while beta IL3 receptor-deficient mice are normal. *Immunity.* mars 1995;2(3):211- 22.
20. Lee NA, McGarry MP, Larson KA, Horton MA, Kristensen AB, Lee JJ. Expression of IL-5 in thymocytes/T cells leads to the development of a massive eosinophilia, extramedullary eosinophilopoiesis, and unique histopathologies. *J Immunol Baltim Md* 1950. 1 févr 1997;158(3):1332- 44.
21. Dent LA, Strath M, Mellor AL, Sanderson CJ. Eosinophilia in transgenic mice expressing interleukin 5. *J Exp Med.* 1 nov 1990;172(5):1425- 31.
22. Takatsu K. Interleukin-5 and IL-5 receptor in health and diseases. *Proc Jpn Acad Ser B.* 2011;87(8):463- 85.
23. Molfino NA, Gossage D, Kolbeck R, Parker JM, Geba GP. Molecular and clinical rationale for therapeutic targeting of interleukin-5 and its receptor. *Clin Exp Allergy.* mai 2012;42(5):712- 37.
24. Klion AD, Mejia R, Cowen EW, Dowdell KC, Dunleavy K, Fahle GA, et al. Chronic active Epstein-Barr virus infection: a novel cause of lymphocytic variant hypereosinophilic syndrome. *Blood.* 21 mars 2013;121(12):2364- 6.
25. Hardy WR, Anderson RE. The hypereosinophilic syndromes. *Ann Intern Med.* juin 1968;68(6):1220- 9.
26. Chusid MJ, Dale DC, West BC, Wolff SM. The hypereosinophilic syndrome: analysis of fourteen cases with review of the literature. *Medicine (Baltimore).* janv 1975;54(1):1- 27.
27. Fauci AS, Harley JB, Roberts WC, Ferrans VJ, Gralnick HR, Bjornson BH. NIH conference. The idiopathic hypereosinophilic syndrome. Clinical, pathophysiologic, and therapeutic considerations. *Ann Intern Med.* juill 1982;97(1):78- 92.
28. Spry CJ, Davies J, Tai PC, Olsen EG, Oakley CM, Goodwin JF. Clinical features of fifteen patients with the hypereosinophilic syndrome. *Q J Med.* 1983;52(205):1- 22.
29. Lefebvre C, Bletry O, Degoulet P, Guillevin L, Bentata-Pessayre M, Le Thi Huong D u, et al. [Prognostic factors of hypereosinophilic syndrome. Study of 40 cases]. *Ann Médecine Interne.* 1989;140(4):253- 7.

30. Weller PF, Bubley GJ. The idiopathic hypereosinophilic syndrome. *Blood*. 1994;83(10):2759-79.
31. Klion AD, Bochner BS, Gleich GJ, Nutman TB, Rothenberg ME, Simon H-U, et al. Approaches to the treatment of hypereosinophilic syndromes: a workshop summary report. *J Allergy Clin Immunol*. juin 2006;117(6):1292-302.
32. Ogbogu PU, Bochner BS, Butterfield JH, Gleich GJ, Huss-Marp J, Kahn JE, et al. Hypereosinophilic syndrome: a multicenter, retrospective analysis of clinical characteristics and response to therapy. *J Allergy Clin Immunol*. déc 2009;124(6):1319-25.e3.
33. Simon H-U, Rothenberg ME, Bochner BS, Weller PF, Wardlaw AJ, Wechsler ME, et al. Refining the definition of hypereosinophilic syndrome. *J Allergy Clin Immunol*. juill 2010;126(1):45-9.
34. Valent P, Klion AD, Horny H-P, Roufosse F, Gotlib J, Weller PF, et al. Contemporary consensus proposal on criteria and classification of eosinophilic disorders and related syndromes. *J Allergy Clin Immunol*. sept 2012;130(3):607-12.e9.
35. Cogan E, Schandené L, Crusiaux A, Cochaux P, Velu T, Goldman M. Brief report: clonal proliferation of type 2 helper T cells in a man with the hypereosinophilic syndrome. *N Engl J Med*. 24 févr 1994;330(8):535-8.
36. O'Shea JJ, Jaffe ES, Lane HC, MacDermott RP, Fauci AS. Peripheral T cell lymphoma presenting as hypereosinophilia with vasculitis. Clinical, pathologic, and immunologic features. *Am J Med*. mars 1987;82(3):539-45.
37. Bagot M, Bodemer C, Wechsler J, Divine M, Haioun C, Capesius C, et al. [Non epidermotropic T lymphoma preceded for several years by hypereosinophilic syndrome]. *Ann Dermatol Vénéréologie*. 1990;117(11):883-5.
38. Brugnani D, Airo P, Rossi G, Bettinardi A, Simon HU, Garza L, et al. A case of hypereosinophilic syndrome is associated with the expansion of a CD3-CD4+ T-cell population able to secrete large amounts of interleukin-5. *Blood*. 15 févr 1996;87(4):1416-22.
39. Zenone T, Felman P, Malcus C, Durieu I, Durand DV. Indolent course of a patient with hypereosinophilic syndrome associated with clonal T-cell proliferation. *Am J Med*. nov 1999;107(5):509-11.
40. Simon HU, Plötz SG, Dummer R, Blaser K. Abnormal clones of T cells producing interleukin-5 in idiopathic eosinophilia. *N Engl J Med*. 7 oct 1999;341(15):1112-20.
41. Roufosse F, Schandené L, Sibille C, Willard-Gallo K, Kennes B, Efira A, et al. Clonal Th2 lymphocytes in patients with the idiopathic hypereosinophilic syndrome. *Br J Haematol*. juin 2000;109(3):540-8.
42. Bank I, Amariglio N, Reshef A, Hardan I, Confino Y, Trau H, et al. The Hypereosinophilic Syndrome Associated with CD4+ CD3+ Helper Type 2 (Th2) Lymphocytes. *Leuk Lymphoma*. 2001;42(1-2):123-33.
43. Sugimoto K, Tamayose K, Sasaki M, Danbara T, Aikawa Y, Ogawa H, et al. More than 13 years of hypereosinophilia associated with clonal CD3-CD4+ lymphocytosis of TH2/TH0 type. *Int J Hematol*. avr 2002;75(3):281-4.

44. Morgan SJ, Prince HM, Westerman DA, McCormack C, Glaspole I. Clonal T-helper lymphocytes and elevated IL-5 levels in episodic angioedema and eosinophilia (Gleich's syndrome). *Leuk Lymphoma*. sept 2003;44(9):1623- 5.
45. Pitini V, Teti D, Arrigo C, Righi M. Alemtuzumab therapy for refractory idiopathic hypereosinophilic syndrome with abnormal T cells: a case report. *Br J Haematol*. déc 2004;127(5):477.
46. Bassan R, Locatelli G, Borleri G, Salvi A, Barbui T. Immunophenotypic evaluation of circulating T-cell clones in hypereosinophilic syndromes with or without abnormal CD3 and CD4 lymphocytes. *haematologica*. 2004;89(2):238- 9.
47. Vaklavas C, Tefferi A, Butterfield J, Ketterling R, Verstovsek S, Kantarjian H, et al. 'Idiopathic' eosinophilia with an Occult T-cell clone: Prevalence and clinical course. *Leuk Res*. mai 2007;31(5):691- 4.
48. Roufousse F, Cogan E, Goldman M. Lymphocytic variant hypereosinophilic syndromes. *Immunol Allergy Clin North Am*. août 2007;27(3):389- 413.
49. Delgado PG, de la Sen Fernández ML, Gomis VS, Crespo MP, Ruiz CM, Niveiro EH. Cyclical hypereosinophilia with skin manifestations and a clonal T cell population. *J Investig Allergol Clin Immunol*. 2008;18(5):401- 3.
50. Bergua JM, Prieto-Pliego E, Román-Barberá A, García-Torón J, Gómez-Barrado JJ, Marcos G, et al. Resolution of left and right ventricular thrombosis secondary to hypereosinophilic syndrome (lymphoproliferative variant) with reduced intensity conditioning allogeneic stem cell transplantation. *Ann Hematol*. 3 juin 2008;87(11):937- 8.
51. Helbig G, Wichary R, Razny M, Rodzaj M, Wozniczka K, Dziaczkowska-Suszek J, et al. The proportion of CD3- CD4+ T-cell population remained unaffected after corticosteroids treatment for lymphocytic variant hypereosinophilic syndrome (L-HES). *Scand J Immunol*. oct 2010;72(4):372- 3.
52. Galimberti S, Ciabatti E, Ottimo F, Rossi A, Trombi L, Carulli G, et al. Cell clonality in hypereosinophilic syndrome: what pathogenetic role? *Clin Exp Rheumatol*. 2007;25(1):17.
53. Chen Y-YK, Khoury P, Ware JM, Holland-Thomas NC, Stoddard JL, Gurprasad S, et al. Marked and persistent eosinophilia in the absence of clinical manifestations. *J Allergy Clin Immunol*. avr 2014;133(4):1195- 202.
54. Cogan E, Roufousse F. Clinical management of the hypereosinophilic syndromes. *Expert Rev Hematol*. juin 2012;5(3):275- 89; quiz 290.
55. De Lavarelle A, Roufousse F, Schmid-Grendelmeier P, Roumier A-S, Schandené L, Cogan E, et al. High serum thymus and activation-regulated chemokine levels in the lymphocytic variant of the hypereosinophilic syndrome. *J Allergy Clin Immunol*. sept 2002;110(3):476- 9.
56. Roufousse F, de Lavarelle A, Schandené L, Cogan E, Georgelas A, Wagner L, et al. Mepolizumab as a corticosteroid-sparing agent in lymphocytic variant hypereosinophilic syndrome. *J Allergy Clin Immunol*. oct 2010;126(4):828- 35.e3.

57. Rothenberg ME, Klion AD, Roufosse FE, Kahn JE, Weller PF, Simon H-U, et al. Treatment of patients with the hypereosinophilic syndrome with mepolizumab. *N Engl J Med*. 20 mars 2008;358(12):1215- 28.
58. Ravoet M, Sibille C, Roufosse F, Duvillier H, Sotiriou C, Schandené L, et al. 6q- is an early and persistent chromosomal aberration in CD3-CD4+ T-cell clones associated with the lymphocytic variant of hypereosinophilic syndrome. *Haematologica*. juin 2005;90(6):753- 65.
59. Roufosse F, de Leval L, van Krieken H, van Deuren M. Lymphocytic variant hypereosinophilic syndrome progressing to angioimmunoblastic T-cell lymphoma. *Leuk Lymphoma*. 20 oct 2014;1- 13.
60. Roufosse F, Weller PF. Practical approach to the patient with hypereosinophilia. *J Allergy Clin Immunol*. juill 2010;126(1):39- 44.
61. Roufosse F, Garaud S, de Leval L. Lymphoproliferative disorders associated with hypereosinophilia. *Semin Hematol*. avr 2012;49(2):138- 48.
62. Swerdlow SH, Campo E, Harris NL, Jaffe ES, Pileri SA, Stein H, et al. WHO classification of tumours of haematopoietic and lymphoid tissues. Lyon IARC Press. 2008;
63. Tancrede-Bohin E, Ionescu MA, de La Salmoniere P, Dupuy A, Rivet J, Rybojad M, et al. Prognostic value of blood eosinophilia in primary cutaneous T-cell lymphomas. *Arch Dermatol*. 2004;140(9):1057- 61.
64. Ionescu MA, Rivet J, Daneshpouy M, Briere J, Morel P, Janin A. In situ eosinophil activation in 26 primary cutaneous T-cell lymphomas with blood eosinophilia. *J Am Acad Dermatol*. janv 2005;52(1):32- 9.
65. Zampella JG, Hinds GA. Racial differences in mycosis fungoides: A retrospective study with a focus on eosinophilia. *J Am Acad Dermatol*. juin 2013;68(6):967- 71.
66. Edelman J, Meyerson HJ. Diminished CD3 expression is useful for detecting and enumerating Sézary cells. *Am J Clin Pathol*. sept 2000;114(3):467- 77.
67. Feng B, Jorgensen JL, Jones D, Chen SS, Hu Y, Medeiros LJ, et al. Flow cytometric detection of peripheral blood involvement by mycosis fungoides and Sézary syndrome using T-cell receptor V $\beta$  chain antibodies and its application in blood staging. *Mod Pathol*. 2009;23(2):284- 95.
68. Sano S, Matsui Y, Itami S, Yoshikawa K. Immunological study on CD3 defective cutaneous T cell lymphoma cells from a patient with Sézary syndrome. *Clin Exp Immunol*. août 1998;113(2):190- 7.
69. De Leval L, Gisselbrecht C, Gaulard P. Advances in the understanding and management of angioimmunoblastic T-cell lymphoma. *Br J Haematol*. mars 2010;148(5):673- 89.
70. Ortonne N, Dupuis J, Plonquet A, Martin N, Copie-Bergman C, Bagot M, et al. Characterization of CXCL13+ neoplastic t cells in cutaneous lesions of angioimmunoblastic T-cell lymphoma (AITL). *Am J Surg Pathol*. 2007;31(7):1068- 76.
71. Balaraman B, Conley JA, Sheinbein DM. Evaluation of cutaneous angioimmunoblastic T-cell lymphoma. *J Am Acad Dermatol*. oct 2011;65(4):855- 62.

72. Karube K, Aoki R, Nomura Y, Yamamoto K, Shimizu K, Yoshida S, et al. Usefulness of flow cytometry for differential diagnosis of precursor and peripheral T-cell and NK-cell lymphomas: Analysis of 490 cases: Flow cytometry of lymphomas. *Pathol Int.* 10 janv 2008;58(2):89- 97.
73. Baseggio L, Traverse-Glehen A, Berger F, Ffrench M, Jallades L, Morel D, et al. CD10 and ICOS expression by multiparametric flow cytometry in angioimmunoblastic T-cell lymphoma. *Mod Pathol Off J U S Can Acad Pathol Inc.* juill 2011;24(7):993- 1003.
74. Chen W, Kesler MV, Karandikar NJ, McKenna RW, Kroft SH. Flow cytometric features of angioimmunoblastic T-cell lymphoma. *Cytometry B Clin Cytom.* mai 2006;70(3):142- 8.
75. Lee P-S, Lin C-N, Chuang S-S. Immunophenotyping of angioimmunoblastic T-cell lymphomas by multiparameter flow cytometry. *Pathol-Res Pract.* 2003;199(8):539- 45.
76. Serke S, van Lessen A, Hummel M, Szczepek A, Huhn D, Stein H. Circulating CD4+ T lymphocytes with intracellular but no surface CD3 antigen in five of seven patients consecutively diagnosed with angioimmunoblastic T-cell lymphoma. *Cytometry.* 15 juin 2000;42(3):180- 7.
77. Stacchini A, Demurtas A, Aliberti S, di Celle PF, Godio L, Palestro G, et al. The Usefulness of Flow Cytometric CD10 Detection in the Differential Diagnosis of Peripheral T-Cell Lymphomas. *Am J Clin Pathol.* 1 nov 2007;128(5):854- 64.
78. Utsunomiya A, Ishida T, Inagaki A, Ishii T, Yano H, Komatsu H, et al. Clinical significance of a blood eosinophilia in adult T-cell leukemia/lymphoma: A blood eosinophilia is a significant unfavorable prognostic factor. *Leuk Res.* juill 2007;31(7):915- 20.
79. Murata K, Yamada Y, Kamihira S, Atogami S, Tsukasaki K, Momita S, et al. Frequency of eosinophilia in adult T-cell leukemia/lymphoma. *Cancer.* 15 févr 1992;69(4):966- 71.
80. Matutes E. Adult T-cell leukaemia/lymphoma. *J Clin Pathol.* déc 2007;60(12):1373- 7.
81. Tsukasaki K, Hermine O, Bazarbachi A, Ratner L, Ramos JC, Harrington W, et al. Definition, prognostic factors, treatment, and response criteria of adult T-cell leukemia-lymphoma: a proposal from an international consensus meeting. *J Clin Oncol Off J Am Soc Clin Oncol.* 20 janv 2009;27(3):453- 9.
82. Yokote T, Akioka T, Oka S, Hara S, Kobayashi K, Nakajima H, et al. Flow cytometric immunophenotyping of adult T-cell leukemia/lymphoma using CD3 gating. *Am J Clin Pathol.* août 2005;124(2):199- 204.
83. Hara S, Yokote T, Akioka T, Miyoshi T, Ikemoto T, Tanaka H, et al. Flow cytometric immunophenotyping of peripheral T cell neoplasms using CD3 gating. *Acta Haematol.* 2009;121(1):11- 8.
84. Rizvi MA. T-cell non-Hodgkin lymphoma. *Blood.* 15 févr 2006;107(4):1255- 64.
85. Savage KJ, Ferreri AJM, Zinzani PL, Pileri SA. Peripheral T-cell lymphoma – Not otherwise specified. *Crit Rev Oncol Hematol.* sept 2011;79(3):321- 9.
86. D' Elbée JM, Parrens M, Mercié P, Longy Boursier M, Dieval C, de Mascarel A, et al. Hypereosinophilic syndrome – lymphocytic variant transforming into peripheral T-cell

- lymphoma with severe oral manifestations. *Oral Surg Oral Med Oral Pathol Oral Radiol.* sept 2013;116(3):e185- 90.
87. Roufousse F. Peripheral T-cell lymphoma developing after diagnosis of lymphocytic variant hypereosinophilic syndrome: misdiagnosed lymphoma or natural disease progression? *Oral Surg Oral Med Oral Pathol Oral Radiol.* oct 2014;118(4):506- 10.
  88. Dearden CE. T-cell prolymphocytic leukemia. *Med Oncol Northwood Lond Engl.* 2006;23(1):17- 22.
  89. Garand R, Goasguen J, Brizard A, Buisine J, Charpentier A, Claisse JF, et al. Indolent course as a relatively frequent presentation in T-prolymphocytic leukaemia. *Groupe Français d'Hématologie Cellulaire. Br J Haematol.* nov 1998;103(2):488- 94.
  90. Vahedi G, C Poholek A, Hand TW, Laurence A, Kanno Y, O'Shea JJ, et al. Helper T-cell identity and evolution of differential transcriptomes and epigenomes. *Immunol Rev.* mars 2013;252(1):24- 40.
  91. Thaden J, Cassar A, Vaa B, Phillips S, Burkhart H, Aubry M, et al. Eosinophilic endocarditis and *Strongyloides stercoralis*. *Am J Cardiol.* 1 août 2013;112(3):461- 2.
  92. Chitkara RK, Krishna G. Parasitic pulmonary eosinophilia. *Semin Respir Crit Care Med.* avr 2006;27(2):171- 84.
  93. Roufousse F. Hypereosinophilic syndrome variants: diagnostic and therapeutic considerations. *Haematologica.* sept 2009;94(9):1188- 93.
  94. Schandené L, Roufousse F, de Lavareille A, Stordeur P, Efira A, Kennès B, et al. Interferon alpha prevents spontaneous apoptosis of clonal Th2 cells associated with chronic hypereosinophilia. *Blood.* 15 déc 2000;96(13):4285- 92.
  95. Schandené L, Del Prete GF, Cogan E, Stordeur P, Crusiaux A, Kennes B, et al. Recombinant interferon-alpha selectively inhibits the production of interleukin-5 by human CD4+ T cells. *J Clin Invest.* 1996;97(2):309.
  96. Roufousse F, Schandené L, Sibille C, Kennes B, Efira A, Cogan E, et al. T-cell receptor-independent activation of clonal Th2 cells associated with chronic hypereosinophilia. *Blood.* 1 août 1999;94(3):994- 1002.
  97. Willard-Gallo KE, Badran BM, Ravoet M, Zerghe A, Burny A, Martiat P, et al. Defective CD3 $\gamma$  gene transcription is associated with NFATc2 overexpression in the lymphocytic variant of hypereosinophilic syndrome. *Exp Hematol.* oct 2005;33(10):1147- 59.
  98. Badran BM, Wolinsky SM, Burny A, Willard-Gallo KE. Identification of Three NFAT Binding Motifs in the 5'-Upstream Region of the Human CD3 Gene That Differentially Bind NFATc1, NFATc2, and NF- $\kappa$ B p50. *J Biol Chem.* 6 déc 2002;277(49):47136- 48.
  99. Ravoet M, Sibille C, Gu C, Libin M, Haibe-Kains B, Sotiriou C, et al. Molecular profiling of CD3-CD4+ T cells from patients with the lymphocytic variant of hypereosinophilic syndrome reveals targeting of growth control pathways. *Blood.* 1 oct 2009;114(14):2969- 83.
  100. Tiacci E, Trifonov V, Schiavoni G, Holmes A, Kern W, Martelli MP, et al. BRAF mutations in hairy-cell leukemia. *N Engl J Med.* 16 juin 2011;364(24):2305- 15.



101. Poulain S, Roumier C, Decambron A, Renneville A, Herbaux C, Bertrand E, et al. MYD88 L265P mutation in Waldenstrom macroglobulinemia. *Blood*. 30 mai 2013;121(22):4504- 11.
102. Chen W, Kesler MV, Karandikar NJ, McKenna RW, Kroft SH. Flow cytometric features of angioimmunoblastic T-cell lymphoma. *Cytometry B Clin Cytom*. 2006 May;70(3):142-8.
103. Baseggio L, Berger F, Morel D, Delfau-Larue M-H, Goedert G, Salles G, et al. Identification of circulating CD10 positive T cells in angioimmunoblastic T-cell lymphoma. *Leukemia*. févr 2006;20(2):296- 303.
104. Diaz-Alderete A, Menarguez J, Alvarez-Doval A, Sabin P, Escudero A, Fernández-Cruz E, et al. Lymphocyte immunophenotype of circulating angioimmunoblastic T-cell lymphoma cells. *Br J Haematol*. août 2006;134(3):347- 8.
105. Legrand F, Renneville A, Macintyre E, Mastrilli S, Ackermann F, Cayuela JM, et al. The Spectrum of FIP1L1-PDGFR $\alpha$ -Associated Chronic Eosinophilic Leukemia: New Insights Based on a Survey of 44 Cases. *Medicine (Baltimore)*. 26 août 2013;
106. Roche-Lestienne C, Lepers S, Soenen-Cornu V, Kahn J-E, Laï J-L, Hachulla E, et al. Molecular characterization of the idiopathic hypereosinophilic syndrome (HES) in 35 French patients with normal conventional cytogenetics. *Leukemia*. 17 mars 2005;19(5):792 - 8.
107. Kahn J-E, Dutoit-Lefevre V, Duban-Deweere S, Chafey P, Pottiez G, Lefranc D, et al. Comparative proteomic analysis of blood eosinophils reveals redox signaling modifications in patients with FIP1L1-PDGFR $\alpha$ -associated chronic eosinophilic leukemia. *J Proteome Res*. 1 avr 2011;10(4):1468- 80.
108. Fazi C, Scarfò L, Pecciarini L, Cottini F, Dagklis A, Janus A, et al. General population low-count CLL-like MBL persists over time without clinical progression, although carrying the same cytogenetic abnormalities of CLL. *Blood*. 15 déc 2011;118(25):6618- 25.
109. Isaacson PG. Update on MALT lymphomas. *Best Pract Res Clin Haematol*. mars 2005;18(1):57- 68.
110. Takeuchi K, Yokoyama M, Ishizawa S, Terui Y, Nomura K, Marutsuka K, et al. Lymphomatoid gastropathy: a distinct clinicopathologic entity of self-limited pseudomalignant NK-cell proliferation. *Blood*. 16 déc 2010;116(25):5631- 7.
111. James E, Sokhn JG, Gibson JF, Carlson K, Subtil A, Girardi M, et al. CD4+ Primary Cutaneous Small/Medium-Sized Pleomorphic T-Cell Lymphoma: A Retrospective Case Series and Review of Literature. *Leuk Lymphoma*. 4 juill 2014;1- 12.
112. Kralovics R, Passamonti F, Buser AS, Teo S-S, Tiedt R, Passweg JR, et al. A gain-of-function mutation of JAK2 in myeloproliferative disorders. *N Engl J Med*. 28 avr 2005;352(17):1779- 90.
113. Vannucchi AM, Antonioli E, Guglielmelli P, Rambaldi A, Barosi G, Marchioli R, et al. Clinical profile of homozygous JAK2 617V>F mutation in patients with polycythemia vera or essential thrombocythemia. *Blood*. 1 août 2007;110(3):840- 6.
114. Preudhomme C, Warot-Loze D, Roumier C, Grardel-Duflos N, Garand R, Lai JL, et al. High incidence of biallelic point mutations in the Runt domain of the AML1/PEBP2 alpha B gene in Mo acute myeloid leukemia and in myeloid malignancies with acquired trisomy 21. *Blood*. 2000 15;96(8):2862-9.

# ***ANNEXES***

## **The Lymphoid Variant of HES: Study of 21 Patients With CD3-CD4+ Aberrant T-cell Phenotype.**

### *Characteristics and outcome of CD3-CD4+ L-HES*

*Guillaume Lefèvre, MD, Marie-Christine Copin, MD, PhD, Delphine Staumont-Sallé, MD, PhD, Martine Avenel-Audran, MD, Hélène Aubert, MD, Alain Taieb, MD, PhD, Gilles Salles, MD, PhD, Hervé Maisonneuve, MD, Kamel Ghomari, MD, Félix Ackerman, MD, Fanny Legrand, PharmD, PhD, André Baruchel, MD, PhD, David Launay, MD, PhD, Louis Terriou, MD, Christian Leclech, MD, Chahera Khouatra, MD, Chafika Morati-Hafsaoui, MD, Myriam Labalette, MD, PhD, Raphaël Borie, MD, François Cotton, MD, PhD, Noémie Le Gouellec, MD, Franck Morschhauser, MD, PhD, Jacques Trauet, Catherine Roche-Lestienne, PhD, Monique Capron, PharmD, PhD, Pierre-Yves Hatron, MD, PhD, Lionel Prin, MD, PhD, Jean-Emmanuel Kahn, MD, PhD, on behalf the French Eosinophil Network*

From Institut d'Immunologie, Réseau Eosinophile, EA2686 (GL, FL, DL, ML, JT, JEK), Service d'Immunologie Clinique et de Médecine Interne, Centre de Référence Maladies Auto-Immunes Systémiques (GL, DL, LT, NLG, PYH), Institut de Pathologie (MCC), Service de Dermatologie (DSS), Service des Maladies du Sang (FM), Institut de Génétique Médicale, U837 Inserm (CRL), Réseau Eosinophile, U995 Inserm (MC), CHRU de Lille, Université Lille Nord de France, Lille ; Service de Dermatologie (MAA, CL), CHU d'Angers, L'UNAM Université, Angers ; Service de Dermatologie et Dermatologie Pédiatrique, Centre de Référence pour les Maladies Rares de la Peau, U1035 (AT), CHU de Bordeaux, , Bordeaux ; Service d'Hématologie (GS) and Service de Radiologie, CREATIS, UMR5220 CNRS, U1044 Inserm (FC), Hôpital Sud, Service de Pneumologie, Centre de Référence pour les Maladies Pulmonaires Rares (CK), Hospices Civils de Lyon, Université Claude Bernard Lyon I, Lyon ; Service d'Onco-Hématologie (HM), Centre Hospitalier de La Roche-Sur-Yon, La Roche-Sur-Yon; Service d'Onco-Hématologie (KG), Centre Hospitalier de Beauvais, Beauvais; Service de Médecine Interne (FA), Hôpital Bicêtre, APHP, Université Paris Sud XI, Le Kremlin-Bicêtre; Service d'Hématologie et Immunologie Pédiatrique (AB), Hôpital Robert Debré, APHP, Université Paris Diderot and Service de Pneumologie A, Centre de Compétence Maladies Pulmonaires Rares (RB), Hôpital Bichat, APHP, Paris ; Service de Médecine Interne (CMH), Centre Hospitalier d'Annecy, Annecy ; Service de Médecine Interne, Hôpital Foch, Suresne ; EA4340, Biomarqueurs en Cancérologie et en Onco-Hématologie, Université Versailles-Saint-Quentin-en-Yvelines (JEK), ; France

**Corresponding author :** Guillaume Lefèvre, Institut d'Immunologie, Réseau Eosinophile, Centre de Biologie Pathologie, CHRU de Lille, Boulevard J Leclercq, 59037 Lille Cedex. Phone : +33320445572. Fax : +33320446954. Email : guillaume.lefevre@chru-lille.fr

**Financial support:** This work was supported by two national Programme Hospitalier de Recherche Clinique, 2003 (RESEOPIL) and 2008 (HELPEO).

**Key words:** eosinophils; hypereosinophilic syndrome; CD3-CD4+ T-cells; lymphoid variant of hypereosinophilic syndrome; Gleich's syndrome.

**Abbreviations:** AEC = Absolute eosinophil count, CEL = Chronic eosinophilic leukemia, CHR = Complete hematologic response, CS = Corticosteroids, EAE = Episodic angioedema, F/P = fusion gene FIP1L1-PDGFR $\alpha$ , HE = Hypereosinophilia, HES = Hypereosinophilic syndrome, L-HES = Lymphoid variant of hypereosinophilic syndrome, LN = Lymph nodes, PHR = Partial hematologic response, TCR $\gamma\delta$  = T-cell receptor gamma and delta chain.

**Abstract:** CD3-CD4+ aberrant T-cell phenotype is the most described in the lymphoid variant of hypereosinophilic syndrome (L-HES), a rare form of HES. Only a few cases have been reported and data for these patients are scarce. To describe characteristics and outcome of CD3-CD4+ L-HES patients, we have conducted a national multicentric retrospective study in the French Eosinophil Network. All the patients who met the recent criteria of hypereosinophilia (HE) or HES and who had a persistent CD3-CD4+ T-cells subset on blood T-cell phenotyping were included. Clinical and laboratory data were retrospectively collected by chart review. CD3-CD4+ L-HES was diagnosed in 21 patients (13 females, median age 42 years [5-75]). Half (48%) had a history of atopic manifestations. Clinical manifestations were dermatologic (81%), superficial adenopathy (62%), rheumatologic (29%), gastro-intestinal (24%), pulmonary (19%) neurologic (10%), and cardio-vascular (5%). The median absolute CD3-CD4+ T-cell count was 0,35G/L [0.01-28.3], with a clonal TCR $\gamma\delta$  rearrangement in 76% of patients. The mean follow-up duration after HES diagnosis was 6.9  $\pm$  5.1 years. All patients treated with oral corticosteroids (CS) (n=18) obtained a remission, but 16 required CS-sparing treatments. One patient had a T-cell lymphoma 8 years after diagnosis, and 3 deaths occurred during follow-up. In conclusion, clinical manifestations related to CD3-CD4+ T cell-associated L-HES are not limited to skin, and can involve all tissue or organs affected in other types of HE. Contrary to FIP1L1-PDGFR $\alpha$  chronic eosinophilic leukemia patients, CS are always effective, but CS-sparing treatments are frequently needed. The occurrence of T-cell lymphoma, although rare in our cohort, remains a major concern during follow-up.

## INTRODUCTION

Hypereosinophilic syndrome (HES), whose definition has been revised in a recent experts' Working Conference, is now defined by the presence of (1) persistent blood hypereosinophilia (HE)  $> 1,5$  G/L on two examinations and/or tissue HE, (2) organ damage and/or dysfunction attributable to tissue HE and (3) exclusion of other explanations for organ dysfunction.<sup>34</sup>

After the initial clinical evaluation and laboratory tests, 3 types of HESs may be distinguished. Primary or neoplastic HES (HES<sub>N</sub>) is a disorder characterized by clonal eosinophils (chronic eosinophilic leukemia or CEL) and/or a myeloid disorder as defined by the WHO classification. CEL is mostly associated with the fusion gene FIP1L1-PDGFR $\alpha$  (F/P+).<sup>26,34</sup> Secondary or reactive HES (HES<sub>R</sub>) refers to a group of conditions in which eosinophil expansion is induced, most of the time, by eosinophilopoietic cytokines. Lastly, HE or HES of undetermined significance (HE<sub>i</sub>, HES<sub>i</sub>) are diagnosed when there is no evidence for clonal or reactive HE.

Among HE<sub>R</sub>, the lymphoid variant of HES (L-HES) is defined by the presence of a Th2 T-cell subset overproducing interleukin-5 (IL-5),<sup>8,26,31,34</sup> of which the first well-defined case was described by Cogan *et al.* in 1994.<sup>8</sup> The concept of L-HES was definitively established by Simon *et al.*, who identified various abnormal Th2 cell subsets in 16 of 60 (27%) HES patients.<sup>31</sup> At present, our understanding of the disease is that the overproduction of IL-5 by Th2 cells is responsible for blood and tissue HE, leading to clinical manifestations, while the expansion of the abnormal T-cell subset is usually asymptomatic, with the exception of a few cases evolving to T-cell lymphoma.

Among these T-cells overproducing IL-5, many different abnormal T-cell immunophenotypes have been described to date, among which three seem more frequent in L-HES: CD3-CD4+, CD3+CD4+CD7-, and CD3+CD4-CD8- TCR $\alpha\beta$ +.<sup>26,31</sup> A clonal rearrangement of TCR is frequently although not systematically observed in these abnormal T-cells. Recently, an original case of L-HES has been described in a patient with an EBV-infected T-cell clone producing eosinophilopoietic cytokines.<sup>12</sup> Due to the heterogeneity of the T-cell abnormalities identified in L-HES, there is no definitive diagnosis-criteria of L-HES: the presence of an abnormal immunophenotype and/or a clonal TCR rearrangement are usually required, but the identification of an overproduction of IL-5 (in supernatant culture of purified abnormal T-cells, by flow cytometry or serum dosage) is not currently needed and not applicable in routine practice.<sup>2,5</sup> Among the heterogeneous group of L-HES, the CD3-CD4+ immunophenotype is the most frequently identified, in which overproduction of IL-5 has systematically been confirmed when tested. To date 27 CD3-CD4+ L-HES and 3 HE patients have been reported in single case reports or cases series.<sup>1,2,4,5,7-11,15,17,20,26,27,30-33,37</sup>

Since the first described cases of L-HES associated with CD3-CD4+ aberrant T-cells subset, no large case series have been reported in the literature. To better describe this "CD3-CD4+ L-HES" subgroup,

we here report 20 new patients (including one HE) and additional data for one previously reported patient <sup>30</sup> followed in the French Eosinophil Network. This is so far the largest retrospective multicentric study reporting the epidemiological, clinical and laboratory characteristics of this entity.

## METHODS

### Patients

This retrospective survey was initiated by the French Eosinophil Network which comprises 27 University and General Hospitals all over France. The study was approved by the Lille Hospital Ethical Committee and carried out in accordance with the Helsinki convention.

All consecutive HES patients with a documented presence of CD3-CD4+ aberrant subset and a negative F/P fusion gene research (F/P- patients) were included between 1995 and 2013. One patient (patient 8) has previously been reported.<sup>30</sup> All satisfied criteria for HES (n=20) or HE (n=1, no organ damage or clinical manifestation) criteria according to the last updated consensus definitions.<sup>34</sup>

### Data collection

All patients' demographic, clinical and laboratory data were recorded by the practitioners in charge of these patients, and were reviewed by two investigators of this study (GL, JEK). Clinical manifestations were systematically recorded, especially dermatologic, pulmonary, gastrointestinal, rheumatologic, cardiovascular, neurological manifestations and peripheral adenopathy. All biopsy-proven eosinophil tissue infiltrates were also notified.

All the biological parameters relevant in HES diagnosis were recorded: eosinophilia duration, mean and peak of absolute eosinophil count (AEC), total serum gammaglobulins, serum IgE, vitamin B12 and tryptase levels.

### Multiparameter flow cytometry T-cell phenotyping

Fifteen patients had at least one T-cell phenotyping centrally performed in Lille University Hospital's Immunology Laboratory. Phenotyping was performed on whole blood within 24 hours by flow cytometry using a 4-color Beckman Coulter Navios. We considered only patients with a persistent CD3-CD4+ population and/or CD3-CD4+ above 2% of total peripheral T-cells. Additional markers were used to complete the identification of aberrant T-cell subsets. Fluorochrome-coupled antibodies (CD45, CD3, CD3ε, CD4, CD8, CD7, CD2, CD5, TCRαβ, TCRγδ) were purchased from Beckman Coulter and/or BD Biosciences. Intracytoplasmic CD3ε and TCRαβ expression was detected after fixation and permeabilization with the Cytotfix/Cytoperm™ kit (Becton, Dickinson, CA, USA). All the other patients (n=6) had T-cell phenotyping in the local University Hospital with appropriated markers and control isotypes. T-cell receptor gamma and delta chain (TCRγδ) rearrangement analysis was performed as previously described for all patients.<sup>24</sup>

### Response to treatments



Complete clinical remission under corticosteroids (CS) was defined by the disappearance of symptoms. A partial clinical remission was defined as an improvement without disappearance of symptoms. A complete hematological response (CHR) was defined by a decrease of AEC under 0.5 G/L, a partial hematologic response (PHR) by a decrease of AEC of more than 50% without going below 0.5 G/L. Response to second-line treatments given in association with CS was defined as a complete response (complete clinical and hematologic response), a partial response (partial clinical and/or biological response) or an absence of response (no clinical improvement, no hematological response). Dose of CS-dependency was defined by dose of CS under which the patient had some repeated clinical relapses (and not only hematologic relapses).

## RESULTS

### Demographic and clinical characteristics (Table 1)

Twenty-one patients followed in the French Eosinophils Network were included (Table 1): 13 were women (62%), and the median age at HES diagnosis was 42 years [5-75]. Ten (48%) had an atopic history, including eczema (n=6), asthma (n=5) and rhinosinusitis (n=4): 7 patients had childhood-onset atopy (patients 5, 6, 8, 13, 15, 18, 21) and 3 had adult-onset atopy for many years before HES diagnosis (patients 9, 11, 12). Nine patients had a median HE duration of 7 years [1-22] before the first HES symptoms. One patient (patient 17) had had an isolated HE (without any clinical manifestation or visceral involvement) for 6 years.

Skin involvement was the most common HES symptom (n=17, 81%) (Figure 1). Different cutaneous manifestations could be combined in a single patient and included diffused isolated pruritus (n=7), episodic angioedema (EAE) (n=6), diffuse eczema-like lesions (n=5), urticarial plaques (n=4), papular lesions (n=2) (Figure 2, A), macular rash (n=1) and maculo-papular lesions (n=1). Peripheral adenopathy was also frequent (n=13, 62%). Only two patients had splenomegaly (10%). Rheumatologic manifestations (n=6, 29%) included inflammatory arthralgia (n=2), bilateral distal polyarthritis with synovitis or tenosynovitis (n=4) (Figure 3, A). Gastro-intestinal manifestations (n=5, 24%) included chronic diarrhea (n=4) with (n=2) or without (n=2) abdominal pain, and acute recurrent abdominal pain related to an intestinal angioedema crisis (n=1). Four patients (15%) had pulmonary involvement, three classified as eosinophilic pneumonia (Figure 4, A). Neurological manifestations were present in two patients: patient 13 had diplopia and aseptic meningitis with an abnormal brain magnetic resonance imaging (Figure 5,A), patient 11 had an ischemic embolic stroke. This last patient had multiple arterial aneurysms on supra-aortic vessels (including one on the left carotid bulb responsible for the stroke), multiple aneurysms on coronary arteries (responsible for a “silent” myocardial infarction) and a thoracic aortic ectasia. No evidence for a vasculitis (i.e. periarteritis nodosa, eosinophilic granulomatosis with polyangitis) was identified and the patient was classified as L-HES according to HE and recurrent immunophenotypes showing a persistent circulating CD3-CD4+ T-cell subset. Patient 18 had a refractory generalized eczema and “Kimura-like” disease with parotid gland enlargement (biopsy demonstrated an infiltration by eosinophils, without IgG4+ plasma cells), cervical lymph nodes, subcutaneous swelling, but also lacrymal gland enlargement (infiltration by eosinophils) and hypertrophy of the tonsils, with a persistent circulating CD3-CD4+ subset.

### Laboratory and histological findings (Table 2)

The mean AEC at diagnosis was  $5.1 \pm 5$  G/L (range: 1.5-15.5) and the mean of highest AEC recorded during the follow-up was  $11.4 \pm 11.9$  G/L (range: 2.2-52). Total serum IgG levels were increased in 3

of 15 patients (20%, data not available for 6 patients, range 15-16.9 g/l). Total IgM levels were increased in 6 of 15 patients (40%, data not available for 6 patients, range 3.2-15 g/l), including 5 patients with EAE (Patients 1, 4, 8, 14 and 21) defining Gleich syndrome.<sup>23</sup> Serum IgE level was increased in 18 patients (86%). B12 vitamin and tryptase levels were available in 16 patients: tryptase was increased in patient 13 (21.9 µg/l for normal value <13,5 µg/l) and vitamin B12 and tryptase were both increased in patient 14 (tryptase 15.8 µg/l for normal value <13.5 µg/l, B12 vitamin 1043 pmol/l for normal values between 190 and 980).

Only 6 patients had a high total lymphocytes count on diagnosis (29%, range 4.5-29.5 G/L). The median absolute CD3-CD4+ lymphocytes count was 0,35 G/L [0,01-28,3], and the median percentage of CD3-CD4+ lymphocytes among total lymphocytes was 17% [5-96] (Table 2, Figure 2, C, Figure 3, C and D, Figure 4, B-E, and Figure 6, B). Other available phenotype surface markers are described in Table 2: the most common associated phenotype characteristics were CD2+, CD5+/++, CD7- (sometimes for only a part of the CD3-CD4+ subset), TCRαβ- (Table 2). Despite absence of CD3 complex on cell surfaces, an intracellular CD3ε chain was detected whenever it was tested for (8/8 patients). A clonal TCRγδ rearrangement was detected in 16 patients (76%) at diagnosis: 3 of the 5 patients without TCRγδ rearrangements had a CD3-CD4+ population of less than 10% of total lymphocytes (Table 2)

Fifteen patients had a bone marrow (BM) cytology and/or histology: a high eosinophil count and/or infiltration by eosinophils were reported in 12 cases. An extensive tissue infiltration by eosinophils was noted in ten patients (Table 2; Figure 2,B). Two patients who had pulmonary symptoms had an eosinophilic alveolitis on bronchoalveolar lavage (Table 2).

Five patients had a BM karyotype at diagnosis (patients 1, 12, 14, 19 and 21). Patient 13 who had a large CD3-CD4+ subset had a blood karyotype showing numerous chromosomal abnormalities at diagnosis (Table 2). Patient 8 who also had a large CD3-CD4+ subset had a first blood karyotype at diagnosis (in 1999) which showed a trisomy 7 on a few cells, and a second one 12 years later (in 2011) showing a complex karyotype on half of the studied cells (see Table 2 for details).

### **Response to treatment and follow-up**

Oral CS given as monotherapy was the first-line therapy in 18 patients. The initial dose was highly variable from one patient to another. Roughly, 7 patients received a “high-dose” > 0.5 mg/kg/d and 11 patients a “low-dose” ≤ 0.5mg/kg/d. Complete clinical remission was observed in 16 cases, a partial remission in the last two cases (both treated with low-dose CS). Complete biological remission was observed in 14 patients, a partial remission in the 4 last cases (all treated with low-dose CS). Clinical and/or biological relapses occurred under corticosteroid tapering in all patients for whom

data were available (n=16): dose-dependency was usually comprised between 10 and 25 mg/d. (see Table S1 for details)

Many treatments were given as steroid-sparing therapies: interferon- $\alpha$  (n=8), intravenous mepolizumab (n=5), cyclosporin A (n=5), imatinib (n=4), methotrexate (n=4), hydroxycarbamide (n=3) and alemtuzumab (n=1). Complete or partial response was reported for each patient: interferon- $\alpha$  was effective in 7 of 8 (7/8) patients, mepolizumab in 4/5, cyclosporin A in 3/5, imatinib in 1/4 patients, methotrexate in none of 4 patients, hydroxycarbamide in 1/3, alemtuzumab in 1 patient. (Figure 6, see Table S1 for details).

The mean follow-up duration after HES diagnosis was  $6.9 \pm 5.1$  years. As CS and other immunomodulatory or cytotoxic agents could cause lymphopenia and thus modify the CD3-CD4+ percentages, we estimated CD3-CD4+ evolution under treatment only on the absolute count of CD3-CD4+ cells. At the end of the follow-up, 20 patients had at least one T-cell phenotyping control: 6 patients (30%) had a significant increase in the CD3-CD4+ population (above 30% of the initial absolute count), while 10 patients (50%) had a decrease in their CD3-CD4+ (lower than 30% of the initial absolute count), all of them with treatment, 3 of them with CS alone (patients 6, 20, 21). Seventeen patients had at least a second TCR $\gamma\delta$  analysis: 7 (41%) had no T-cell clonality at the end of follow-up, among which four had previously had a clonal TCR $\gamma\delta$  rearrangement (Table 2). Only one lymphoma occurred, 8 years after HES diagnosis (patient 3): skin and bone marrow biopsy demonstrated an angioimmunoblastic T-cell lymphoma (AITL). The patient died 4 months later of lymphoma extension despite appropriate chemotherapy. Two others of the 21 patients died during the follow-up: patient 1 died of unknown causes almost 3 years after L-HES diagnosis (sudden death), patient 5 died of a severe sepsis after allogenic stem cell transplantation for a supposed AITL but retrospective examination of histological data excluded a lymphoma according to 2008 WHO classification.

## DISCUSSION

This study is the first large multicenter series of CD3-CD4+ L-HES cases reported so far. We describe 20 new patients in addition to one (patient 8) already reported 10 years ago.<sup>30</sup>

As nearly half of patients were atopic before CD3-CD4+ L-HES diagnosis, our report highlights the fact that L-HES should be considered in atopic patients who have an HE. Changes in skin lesions, appearance of new symptoms (i.e. gastrointestinal, rheumatologic, pulmonary) and/or appearance of a marked HE in atopic patients should lead the physician to consider HES,<sup>16</sup> and notably L-HES.

In the 26 of 27 previous published CD3-CD4+ L-HES cases with available clinical data, all patients except one had cutaneous manifestations (Figure S1): skin involvement is also the most frequent clinical manifestation in our study (Figure S1). Cutaneous lesions are polymorphic, non-specific, and a same patient can have different skin manifestations. EAE cases have already been reported in CD3-CD4+ patients,<sup>10,15,27,28,33,37</sup> sometimes in association with an increased level of IgE and polyclonal IgM.<sup>15,27</sup> Our study highlights the need for careful detection of CD3-CD4+ in patients with EAE.

Three more patients recently reported had an aberrant CD3-CD4+ T-cell phenotype and HE without associated symptoms like patient 17 in our series.<sup>7</sup>

In the previous series of 26 patients, only four had arthralgia/arthritis,<sup>2,4,26,27</sup> one had gastrointestinal manifestations<sup>26</sup> and three had pulmonary manifestations.<sup>2,8,32</sup> Interestingly, patient 6 with a biopsy-proven synovial infiltration by eosinophils resembles to patients initially described by Butterfield, Leiferman and Gleich as having “NERDS” (nodules, eosinophilia, rheumatism, dermatitis and swelling).<sup>6</sup> Synovitis and tenosynovitis with HE also strongly suggest the detection of CD3-CD4+ T-cells.

Patient 11, who also had multiple supra-aortic vessels aneurysms, was the only one with cardiac involvement. In previously reported CD3-CD4+ L-HES patients, only two cases of cardiac involvement have been reported: one patient presented endocardial thickening and moderate decrease of left ventricular ejection fraction,<sup>20</sup> and the second ventricular thrombosis and endomyocardial fibrosis.<sup>4</sup> To our knowledge, only four HES patients have been reported to have multiple coronary aneurysms.<sup>19,21,22,35</sup> Patient 18 had an original presentation of “Kimura like” disease. Kimura’s disease is usually described in young Asian males and clinical manifestations associate parotid enlargement, subcutaneous swelling of the head and neck and lymphadenopathy. Interestingly, some authors have described an increase in Th2 cells in Kimura’s disease patients despite normal circulating T-cell phenotyping.<sup>36</sup>

Three patients of our study had only digestive (patient 7) or pulmonary symptoms (patients 15 and 20) without any other manifestations except superficial lymphadenopathy: this highlights that “eosinophil-associated single-organ diseases” should be explored like any HE associated disorder to test the hypothesis of a L-HES. Finally, clinical manifestations in L-HES differ from CEL patients who

have more frequently cardiac and pulmonary involvement, splenomegaly, and more rarely dermatologic manifestations (Table S2).<sup>13</sup>

Our study confirms that patients with CD3-CD4+ L-HES share many laboratory characteristics that are unlike those of F/P+ CEL patients. The typical biological profile of L-HES include elevated IgE level, normal serum B12 vitamin and tryptase values, contrary to F/P+ patients (Table S2).<sup>13</sup>

Most of the previously reported cases, except one with 0.6% of total lymphocytes having a CD3-CD4+ phenotype,<sup>26</sup> described a large abnormal subset, often greater than 30% of total lymphocytes. In our experience, CD3-CD4+ T-cells are absent from lymphocyte phenotyping of healthy subjects and even in many pathological situations. In our study, nine patients initially had a CD3-CD4+ T-cell subset  $\leq$  10% of total lymphocytes. This emphasizes that T-cell phenotyping should look carefully at small CD3-CD4+ populations in a HES context, and be renewed if clinical manifestations are evocative of L-HES.

A monoclonal T-cell subset has been described in 20 of 24 (83%) previously reported CD3-CD4+ L-HES patients on the basis of Southern Blot or TCR rearrangement analysis by PCR.<sup>1,2,4,8,10,11,15,26,27,31-33,37</sup>

Our study confirms that a clonal T-cell receptor rearrangement detection is frequent at diagnosis and during follow-up, except in patients having a small CD3-CD4+ subset or for whom the CD3-CD4+ T-cell count decreased under treatment. Indeed, despite T-cell phenotyping demonstrating an aberrant T-cell subset, TCR rearrangements have not been found in 24% of patients at diagnosis and in 42% of patients who had a control. To confirm their clonal nature, purification of CD3-CD4+ T-cells by cell sorting could be performed to search a TCR rearrangement, but it is not done in standard follow-up. Finally, many studies have reported a T-cell clone in an HES context, but only on the basis of a clonal TCR rearrangement (without notion of second test for confirmation) and without T-cell phenotyping abnormalities.<sup>11,18</sup> As TCR rearrangement has also been reported in CEL patients, isolated positive TCR $\gamma\delta$  rearrangement, without abnormalities on T-cell phenotyping, should be considered with caution and should not lead to L-HES diagnosis unless a second PCR confirmed a rearrangement.<sup>25</sup> One of the limits of our study is that IL-5 production by the CD3-CD4+ T-cell aberrant subsets has not been systematically analyzed. Nevertheless, there are many observations showing that CD3-CD4+ cells produce IL-5 and for this reason, cytokine production evaluation is not required in routine for the diagnosis of L-HES.<sup>26,34</sup>

The clinical condition of all patients treated with corticosteroids improved. Hypereosinophilia also decreased in all of them, contrary to F/P+ patients for whom eosinophilia was always refractory to corticosteroids.<sup>13,18</sup> Half of the patients had a significant decrease of CD3-CD4+ T-cells on the last T-cell phenotyping (more than -30% of the initial absolute count), even under CS given as monotherapy, which is important to consider in a disease in which T-cells are central to pathophysiology. In previous reports, decrease of CD3-CD4+ T-cells has rarely been reported under

corticosteroids<sup>5,27</sup> or under interferon- $\alpha$  therapy.<sup>8,31</sup> Our data are retrospective and related to 21 patients only, and must therefore be interpreted with caution. Nevertheless, according to previous reported cases and our study, CS must be the first therapeutic line in CD3-CD4+ L-HES. If a steroid-sparing therapy is needed, interferon- $\alpha$ , cyclosporin A and mepolizumab are appropriate therapeutic choices to control clinical manifestations and HE, and sparing steroid consumption. Indeed, even though mepolizumab is as efficient in disease control and helpful for CS –tapering in L-HES than in HES<sub>US</sub>, some authors have recommended maintaining low-dose CS to potentially target T-cells, in association with mepolizumab which only targets eosinophils.<sup>25,29</sup>

Different T-cell lymphoma histological features have been reported in 7 of 26 previously reported CD3-CD4+ L-HES.<sup>1,17,23,31,33</sup> Surprisingly, only 1 of our patients had histologic features compatible with AITL, and 3 other patients with lymphocytes and eosinophils infiltrated lymph nodes did not (Patients 5, 7, 8). Because of common biological and histological characteristics with L-HES, diagnosis of such T-cell lymphomas during L-HES course remains a challenge, like in patient 5 of our study. Indeed, CD3-CD4+CD7- T cells are found in lymph node biopsies or in peripheral blood in patients with AITL, which can also be revealed by generalized skin lesions and hyper eosinophilia.<sup>3,14</sup>

Finally, cytogenetics abnormalities have been previously described in 4 L-HES patients.<sup>2,32</sup> One patient with a chromosome 1 breakpoint,<sup>2,8</sup> and one patient with a 6q deletion both secondarily developed a T-cell lymphoma.<sup>14</sup> Unfortunately, we could not perform cytogenetic analysis in patient 3 who developed an AITL. In our series, two patients had blood karyotype abnormalities. Patient 8 was already reported with trisomy 7 at diagnosis.<sup>30</sup> Twelve years after diagnosis, his blood karyotype revealed complex clonal abnormalities with, among others, a 6q deletion: histological examination of skin and lymph nodes had excluded a T-cell lymphoma. Another patient of our series with an aggressive form of L-HES had both a (5;16) translocation and a 6q deletion. Prospective studies are needed to confirm that repeated blood karyotypes could be used in lymphoma screening in selected patients with high CD3-CD4+ T-cells subsets.

In conclusion, the present study confirms that CD3-CD4+ L-HES should be considered in many clinical situations associated with HE. Skin involvement is the most frequent but not exclusive clinical manifestation. Aberrant CD3-CD4+ T-cell subset can be really low among blood lymphocytes. Clinical and biological remissions remain the rule under CS, but steroid-sparing treatments are often required because of a frequent CS-dependency. T-cell lymphoma remains a complication which must be suspected even after many years of L-HES follow-up.

## **AKNOWLEDGMENTS**

We would like to acknowledge all of the persons involved in the French Eosinophil Network (alphabetical order): Maïté Balden, Yamina Benallal, Olivier Blétry, Jean-Francois Cordier, Vincent Cottin, Marie Delbeke, Virginie Dutoit-Lefèvre, Sylvie Fievet, Laurence Fofana, Solène Gatault, Nathalie Grardel, Aline Renneville, Christophe Roumier and Amandine Verhaeghe.



## REFERENCES

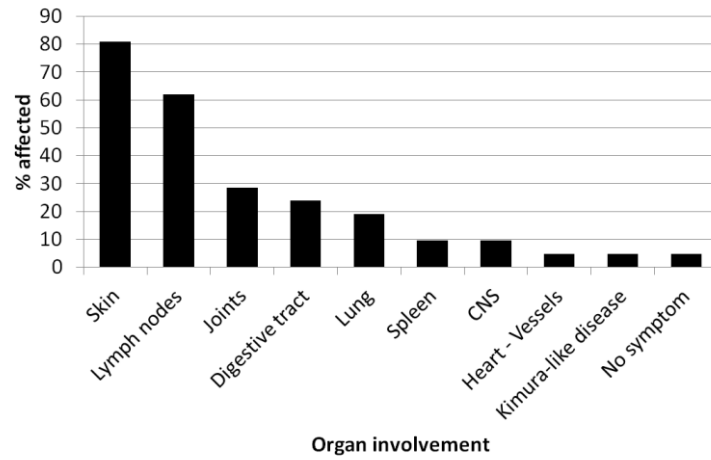
1. Bagot M, Bodemer C, Wechsler J, Divine M, Haioun C, Capesius C, Saal F, Cabotin P, Roubertie E, de Prost Y, et al. [Non epidermotropic T lymphoma preceded for several years by hypereosinophilic syndrome]. *Ann Dermatol Venereol*. 1990;117:883-5.
2. Bank I, Amariglio N, Reshef A, Hardan I, Confino Y, Trau H, Shtrasburg S, Langevitz P, Monselise Y, Shalit M, Rechavi G. The hypereosinophilic syndrome associated with CD4+CD3-helper type 2 (Th2) lymphocytes. *Leuk Lymphoma*. 2001;42:123-33.
3. Baseggio L, Berger F, Morel D, Delfau-Larue MH, Goedert G, Salles G, Magaud JP, Felman P. Identification of circulating CD10 positive T cells in angioimmunoblastic T-cell lymphoma. *Leukemia*. 2006;20:296-303.
4. Bergua JM, Prieto-Pliego E, Roman-Barbera A, Garcia-Toron J, Gomez-Barrado JJ, Marcos G, Lopez-Gomez L, Tomas JF. Resolution of left and right ventricular thrombosis secondary to hypereosinophilic syndrome (lymphoproliferative variant) with reduced intensity conditioning allogeneic stem cell transplantation. *Ann Hematol*. 2008;87:937-8.
5. Brugnoli D, Airo P, Rossi G, Bettinardi A, Simon HU, Garza L, Tosoni C, Cattaneo R, Blaser K, Tucci A. A case of hypereosinophilic syndrome is associated with the expansion of a CD3-CD4+ T-cell population able to secrete large amounts of interleukin-5. *Blood*. 1996;87:1416-22.
6. Butterfield JH, Leiferman KM, Gleich GJ. Nodules, eosinophilia, rheumatism, dermatitis and swelling (NERDS): a novel eosinophilic disorder. *Clin Exp Allergy*. 1993;23:571-80.
7. Chen YY, Khoury P, Ware JM, Holland-Thomas NC, Stoddard JL, Gurprasad S, Waldner AJ, Klion AD. Marked and persistent eosinophilia in the absence of clinical manifestations. *J Allergy Clin Immunol*. 2013.
8. Cogan E, Schandene L, Crusiaux A, Cochaux P, Velu T, Goldman M. Brief report: clonal proliferation of type 2 helper T cells in a man with the hypereosinophilic syndrome. *N Engl J Med*. 1994;330:535-8.
9. Galimberti S, Ciabatti E, Ottimo F, Rossi A, Trombi L, Carulli G, Cervetti G, Matti L, Bianchi G, Petrini M. Cell clonality in hypereosinophilic syndrome: what pathogenetic role? *Clin Exp Rheumatol*. 2007;25:17-22.
10. Gonzalez Delgado P, de la Sen Fernandez ML, Soriano Gomis V, Perez Crespo M, Munoz Ruiz C, Hernandez Niveiro E. Cyclical hypereosinophilia with skin manifestations and a clonal T cell population. *J Invest Allergol Clin Immunol*. 2008;18:401-3.
11. Helbig G, Wieczorkiewicz A, Dziaczkowska-Suszek J, Majewski M, Kyrzcz-Krzemien S. T-cell abnormalities are present at high frequencies in patients with hypereosinophilic syndrome. *Haematologica*. 2009;94:1236-41.
12. Klion AD, Mejia R, Cowen EW, Dowdell KC, Dunleavy K, Fahle GA, Holland-Thomas N, Maric I, Pittaluga S, Raffeld M, Santos C, Stetler-Stevenson M, Krogmann T, Shatzer AN, Turk SP, Yin Y, Xi L, Prussin C, Cohen JI. Chronic active Epstein-Barr virus infection: a novel cause of lymphocytic variant hypereosinophilic syndrome. *Blood*. 2013;121:2364-6.
13. Legrand F, Renneville A, Macintyre E, Mastrilli S, Ackermann F, Cayuela JM, Rousselot P, Schmidt-Tanguy A, Fain O, Michel M, de Jaureguiberry JP, Hatron PY, Cony-Makhoul P, Lefranc D, Sene D, Cottin V, Hamidou M, Lidove O, Baruchel A, Dubucquoi S, Blety O, Preudhomme C, Capron M, Prin L, Kahn JE, on behalf of the French Eosinophil N. The Spectrum of FIP1L1-PDGFR $\alpha$ -Associated Chronic Eosinophilic Leukemia: New Insights Based on a Survey of 44 Cases. *Medicine (Baltimore)*. 2013.
14. Merchant SH, Amin MB, Viswanatha DS. Morphologic and immunophenotypic analysis of angioimmunoblastic T-cell lymphoma: Emphasis on phenotypic aberrancies for early diagnosis. *Am J Clin Pathol*. 2006;126:29-38.

15. Morgan SJ, Prince HM, Westerman DA, McCormack C, Glaspole I. Clonal T-helper lymphocytes and elevated IL-5 levels in episodic angioedema and eosinophilia (Gleich's syndrome). *Leuk Lymphoma*. 2003;44:1623-5.
16. Neve S, Beukers S, Kirtschig G. Hypereosinophilic syndrome in an atopic patient. *Clin Exp Dermatol*. 2009;34:e643-6.
17. O'Shea JJ, Jaffe ES, Lane HC, MacDermott RP, Fauci AS. Peripheral T cell lymphoma presenting as hypereosinophilia with vasculitis. Clinical, pathologic, and immunologic features. *Am J Med*. 1987;82:539-45.
18. Ogbogu PU, Bochner BS, Butterfield JH, Gleich GJ, Huss-Marp J, Kahn JE, Leiferman KM, Nutman TB, Pfab F, Ring J, Rothenberg ME, Roufosse F, Sajous MH, Sheikh J, Simon D, Simon HU, Stein ML, Wardlaw A, Weller PF, Klion AD. Hypereosinophilic syndrome: a multicenter, retrospective analysis of clinical characteristics and response to therapy. *J Allergy Clin Immunol*. 2009;124:1319-25 e3.
19. Okinaka T, Isaka N, Nakano T. Coexistence of giant aneurysm of sinus of Valsalva and coronary artery aneurysm associated with idiopathic hypereosinophilic syndrome. *Heart*. 2000;84:E7.
20. Pitini V, Teti D, Arrigo C, Righi M. Alemtuzumab therapy for refractory idiopathic hypereosinophilic syndrome with abnormal T cells: a case report. *Br J Haematol*. 2004;127:477.
21. Poommipanit PB, Lensky M, Tobis J. Eosinophilic arteritis with coronary aneurysms and stenoses. *The Journal of invasive cardiology*. 2005;17:266-9.
22. Puri R, Dundon BK, Leong DP, Khurana S, Worthley MI. Hypereosinophilic syndrome associated with multiple coronary aneurysms. *Int J Cardiol*. 2009;133:e43-5.
23. Ravoet M, Sibille C, Roufosse F, Duveillier H, Sotiriou C, Schandene L, Martiat P, Goldman M, Willard-Gallo KE. 6q- is an early and persistent chromosomal aberration in CD3-CD4+ T-cell clones associated with the lymphocytic variant of hypereosinophilic syndrome. *Haematologica*. 2005;90:753-65.
24. Roche-Lestienne C, Lepers S, Soenen-Cornu V, Kahn JE, Lai JL, Hachulla E, Drupt F, Demarty AL, Roumier AS, Gardembas M, Dib M, Philippe N, Cambier N, Barete S, Libersa C, Bletry O, Hatron PY, Quesnel B, Rose C, Maloum K, Blanchet O, Fenaux P, Prin L, Preudhomme C. Molecular characterization of the idiopathic hypereosinophilic syndrome (HES) in 35 French patients with normal conventional cytogenetics. *Leukemia*. 2005;19:792-8.
25. Roufosse F. Hypereosinophilic syndrome variants: diagnostic and therapeutic considerations. *Haematologica*. 2009;94:1188-93.
26. Roufosse F, Cogan E, Goldman M. Lymphocytic variant hypereosinophilic syndromes. *Immunol Allergy Clin North Am*. 2007;27:389-413.
27. Roufosse F, Schandene L, Sibille C, Willard-Gallo K, Kennes B, Efira A, Goldman M, Cogan E. Clonal Th2 lymphocytes in patients with the idiopathic hypereosinophilic syndrome. *Br J Haematol*. 2000;109:540-8.
28. Roufosse F, Simonart T, Cogan E. Skin lesions as the only manifestation of the idiopathic hypereosinophilic syndrome. *Br J Dermatol*. 2001;144:639.
29. Roufosse FE, Kahn JE, Gleich GJ, Schwartz LB, Singh AD, Rosenwasser LJ, Denburg JA, Ring J, Rothenberg ME, Sheikh J, Haig AE, Mallett SA, Templeton DN, Ortega HG, Klion AD. Long-term safety of mepolizumab for the treatment of hypereosinophilic syndromes. *J Allergy Clin Immunol*. 2013;131:461-7 e1-5.
30. Roumier AS, Grardel N, Lai JL, Becqueriaux I, Ghomari K, de Lavareille A, Roufosse F, Prin L, Capron M. Hypereosinophilia with abnormal T cells, trisomy 7 and elevated TARC serum level. *Haematologica*. 2003;88:ECR24.
31. Simon HU, Plotz SG, Dummer R, Blaser K. Abnormal clones of T cells producing interleukin-5 in idiopathic eosinophilia. *N Engl J Med*. 1999;341:1112-20.

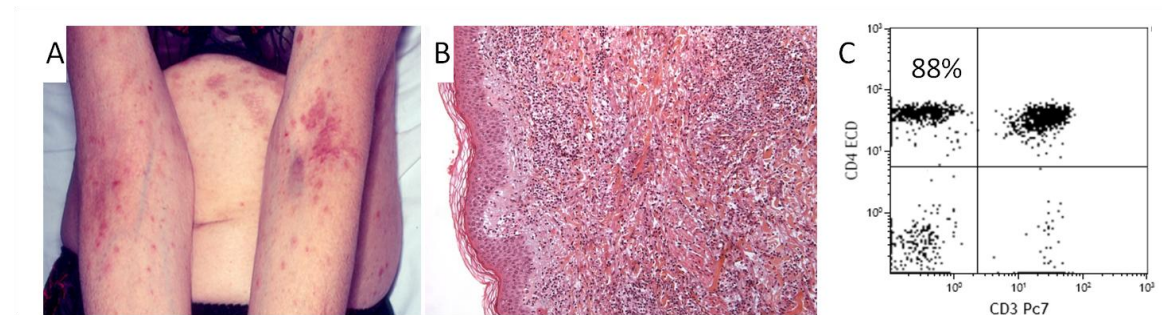
32. Sugimoto K, Tamayose K, Sasaki M, Danbara T, Aikawa Y, Ogawa H, Sato N, Tashiro E, Oshimi K. More than 13 years of hypereosinophilia associated with clonal CD3-CD4+ lymphocytosis of TH2/TH0 type. *Int J Hematol.* 2002;75:281-4.
33. Vaklavas C, Tefferi A, Butterfield J, Ketterling R, Verstovsek S, Kantarjian H, Pardanani A. 'Idiopathic' eosinophilia with an Occult T-cell clone: prevalence and clinical course. *Leuk Res.* 2007;31:691-4.
34. Valent P, Klion AD, Horny HP, Roufosse F, Gotlib J, Weller PF, Hellmann A, Metzgeroth G, Leiferman KM, Arock M, Butterfield JH, Sperr WR, Sotlar K, Vandenberghe P, Haferlach T, Simon HU, Reiter A, Gleich GJ. Contemporary consensus proposal on criteria and classification of eosinophilic disorders and related syndromes. *J Allergy Clin Immunol.* 2012;130:607-12 e9.
35. Wieser M, Emmert MY, Rusch D, Weber B, Grunenfelder J, Falk V, Plass A. Impressive combination of multiple sinus valsalvae and coronary aneurysms due to hypereosinophilic syndrome. *Ann Thorac Surg.* 2010;90:e77.
36. Yamazaki K, Kawashima H, Sato S, Tsunoda H, Yoshimura Y, Higuchi M, Hokibara S, Yamazaki T, Agematsu K. Increased CD45RO+ CD62L+ CD4+ T-cell subpopulation responsible for Th2 response in Kimura's disease. *Human immunology.* 2013;74:1097-102.
37. Zenone T, Felman P, Malcus C, Durieu I, Durand DV. Indolent course of a patient with hypereosinophilic syndrome associated with clonal T-cell proliferation. *Am J Med.* 1999;107:509-11.

## FIGURES

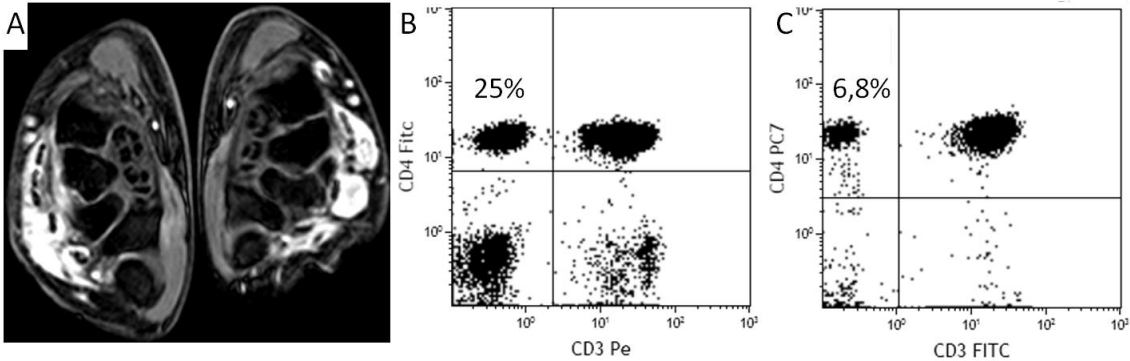
**FIGURE 1.** Clinical manifestations of CD3-CD4+ L-HES patients in the French Eosinophil Network. CNS, central nervous system



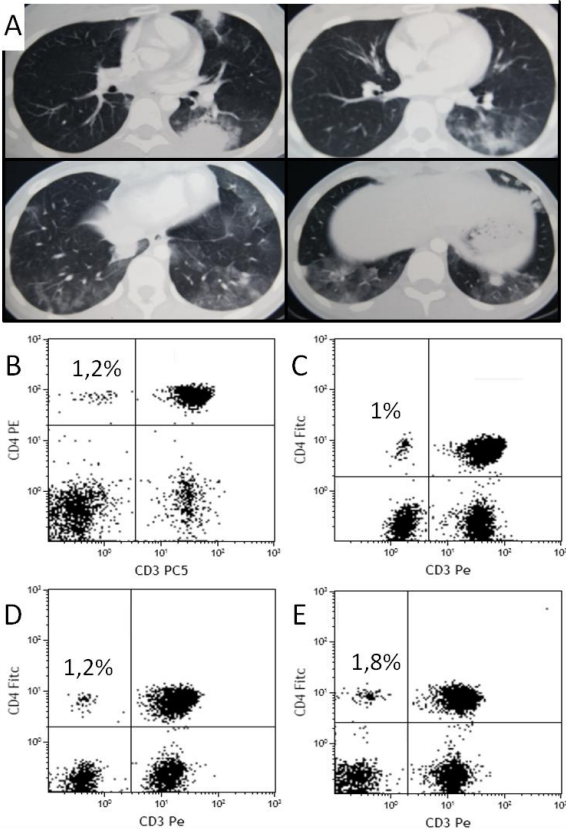
**FIGURE 2.** 51-yr old woman with CD3-CD4+ L-HES, skin lesions and peripheral enlarged lymph nodes (patient 5). Skin lesions were pruritic maculo-papulous and predominated in the inframammary folds and abdomen, the folds of the elbows and the wrists (A). On histological examination, the dermis was infiltrated by numerous eosinophils and some lymphocytes without epidermotropism (B). Laboratory investigations found a high (4,6 G/L) and persistent (peak 5 G/L) eosinophils count and a CD3-CD4+ T-cells aberrant subset on T-cell phenotyping (88% of total lymphocytes, 4.3 G/L ) (C).



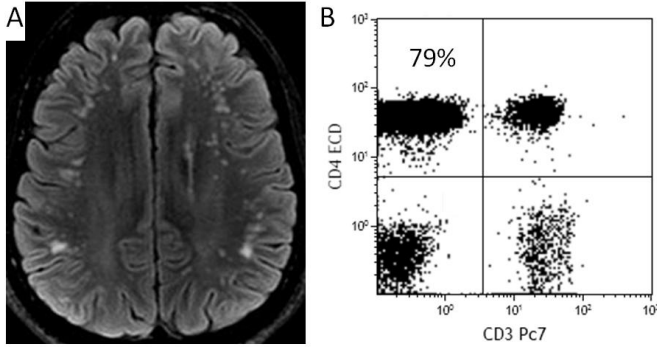
**FIGURE 3.** 31-yr old woman with CD3-CD4+ L-HES and articular involvement (patient 6). She presented a bilateral extensor digitorum tenosynovitis confirmed by a magnetic resonance imaging (here 3D water selective fluid scan or 3D-WATS-f sequences) (A). Synovial biopsy showed an infiltration by eosinophils. T-cells phenotyping showed a circulating CD3-CD4+ T-cells aberrant subset (25% of total lymphocytes, 0,7 G/L ) (B) which decreased with low-dose corticosteroids until the last evaluation more than 3 years after diagnosis (6,8% of total lymphocytes, 0,12 G/L) (C).



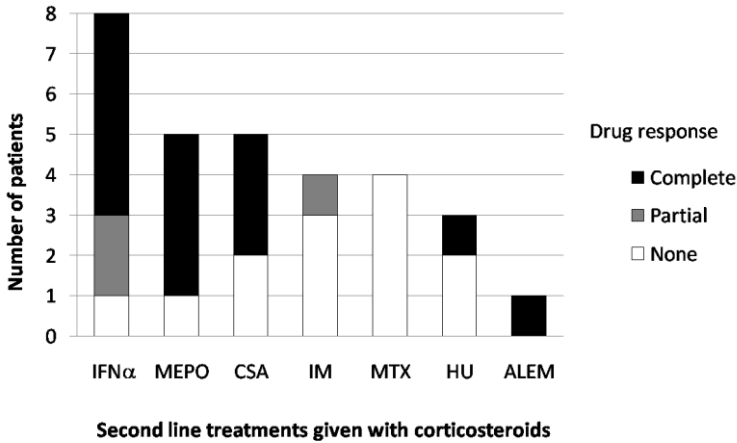
**FIGURE 4.** 17-yr old woman with a CD3-CD4+ L-HES and a pulmonary involvement. Computed-tomography scan (A) showed multiple bilateral alveolar condensations. Repeated T-cell phenotyping (gated on total lymphocytes) on diagnosis in April 2010 (B), in November 2011 (C), June 2012 (D) and December 2012 (E) showed a small but persistent CD3-CD4+ aberrant T-cells subset.



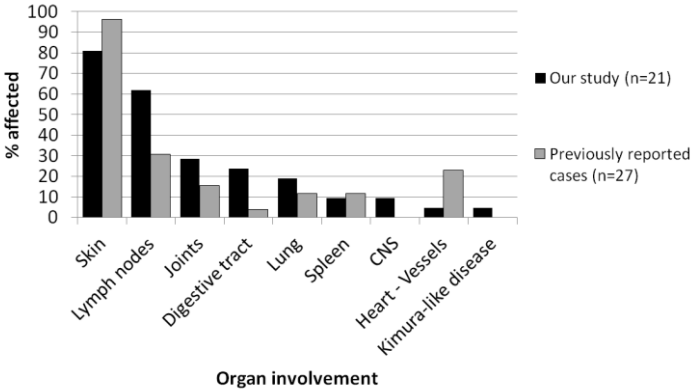
**FIGURE 5.** 36-yr old man with CD3-CD4+ L-HES and diplopia revealing a neuro-meningeal involvement. Cerebrospinal fluid analysis found 22 atypical lymphocytes per microliters but no eosinophil, and brain magnetic resonance imaging (MRI) showed multiple punctate signal abnormalities on subcortical white matter in the fronto-temporal and parietal lobes on T2-weighted fluid-attenuated inversion recovery (FLAIR) images (A). T-cells phenotyping found a large circulating CD3-CD4+ T-cells subset (79% of total lymphocytes count, 3,5 G/L) (B)



**FIGURE 6.** Efficiency of second-lines treatments in association with corticosteroids. *IFN $\alpha$* , interferon  $\alpha$  or peg-interferon  $\alpha$ ; *MEPO*, mepolizumab; *CSA*, cyclosporin A; *IM*, imatinib; *MTX*, methotrexate; *HU*, hydroxycarbamide; *ALEM*, alemtuzumab.



**FIGURE S1.** Comparison of clinical manifestations in CD3-CD4+ L-HES patients between our study and previously reported cases of the literature.



**TABLE 1.** Demographic and clinical characteristics of CD3-CD4+ L-HES patients

Patients	Age (y)*	Sex	Duration (y) of HE and/or symptoms before diagnosis†	Atopic history	Clinical manifestations								
					Dermatologic	Rheumatologic	Gastro-intestinal	Pulmonary	Neurologic	Cardiovascular	Superficial LN	Other	
1	43	F	2		EAE, urticaria		Acute diarrhea and abdominal pain with EAE					Yes	
2	43	F	11		Pruritus, urticarial plaques	Wrists' arthritis, carpal tunnel syndrome	Chronic diarrhea	Acute bronchitis				No	
3	54	M	2		Pruritus, urticarial plaques, EAE	Polyarthritis (hands, wrists, knees, ankles)						Yes	
4	53	M	7		EAE							No	
5	51	F	10	A, E	Diffuse pruritic maculo-papules							Yes	
6	31	F	4	E	E	Bilateral extensor tenosynovitis						No	
7	61	F	22				Chronic diarrhea and abdominal pain					Yes	
8	18	M	7	A, E	EAE, E	Polyarthritis (MCP and IPP joints), extensor tenosynovitis						Yes	Splenomegaly
9	50	F	4	R	Macular rash, pruritus		Chronic diarrhea and abdominal pain					No	
10	43	F	0		Maculo-papules	Polyarthralgias, carpal tunnel syndrome						Yes	
11	38	F	18	A, E	Pruritus					Ischemic embolic stroke	Multiple coronary and supra-aortic vessels aneurysms	Yes	
12	68	M	2	R	Papules, pruritus							No	
13	36	M	1	A, R	Pruritus					Diplopia, aseptic meningitis		Yes	Hypertrophy of the tonsils
14	5	F	0		EAE, urticaria			Asthma, ground glass on CT-scan				Yes	



15	20	M	0	A			Asthma, eosinophilic alveolitis, alveolar opacities on CT-scan	No	
16	18	F	5		E	Polyarthralgia (MCP and IPP joints, knees)		Yes	
17	75	F	6					No	
18	42	M	3	E, R	E			Yes	Hypertrophy of the tonsils, the lacrymal and parotid glands. Subcutaneous masses
19	42	F	0		Pruritus	Chronic diarrhea		No	
20	17	F	0				Dyspnea, pleural effusion, eosinophilic alveolitis, alveolar opacities on CT-scan	Yes	
21	16	M	5	E	EAE, E			Yes	Splenomegaly

Abbreviations: A = asthma, E = eczema, R = rhinitis, EAE = episodic angioedema, MCP = metacarpophalangeal articulations, IPP = interphalangeal articulations, LN = lymph nodes, CT-scan = computed tomography scan

\*Age, at HES diagnosis

†Disease duration: in 5 patients, HES diagnosis was made soon after the first symptoms occurred and disease duration is notified "0"

**TABLE 2.** Laboratory and histological characteristics of CD3-CD4+L- HES patients

Patients	Eosinophils		CD3-CD4+ lymphocytes			Interval between first and last T-cell phenotyping (y)	Other T-cells markers	Karyotype‡	TCRγδ rearr. §	Serum IgE at diagnosis (U/ml) ¶	Serum IgM at diagnosis (g/l) **
	Highest AEC*	Bone marrow or tissue infiltration	CD3-CD4+ lymphocytes on first T-cell phenotyping, G/L (%)†	CD3-CD4+ lymphocytes on last T-cell phenotyping, G/L (%)†							
1	20	BM	0,63 (39%)	12,5 (81%)	1,20	CD2+ CD5+ CD7+/- CD25+ icCD3ε+ mTCRαβ-	46,XX [14]	Y/Y	322	10,8	
2	11,0	BM, Colon	0,15 (7%)	0,1 (6,7%)	5,2	CD5+ CD10- mTCRαβ-	n.a	N/N	720	N	
3	4,5		0,01 (0,5%)	0,68 (25%)	1,10		n.a	Y/Y	140	N	
4	13		0,14 (10%)	0,27 (9,6%)	2,30	CD2+ CD5+ icCD3ε+	n.a	N/N	780	3,2	
5	5	BM, LN, skin	4,3 (88%)	7,5 (90%)	0,80	CD2+ CD5+ CD7- CD25+ mTCRαβ-	n.a	Y/n.a	580	3,35	
6	3	Synovial biopsy	0,70 (25%)	0,12 (6,8%)	3,20	mTCRαβ-	n.a	Y/N	>5000	N	
7	23	Colon, LN	0,13 (17%)	0,017 (3,4%)	3,10	CD2+ CD5+ CD7- CD25+/- mTCRαβ-	n.a	Y/Y	350	N	
8	11,8	BM, LN, skin	28,3 (96%)	53 (98%)	11,20	CD2+ CD5+ CD7- CD10- icCD3ε+	(1999) 46, XY [19] , 46, XY,+7 [3] (2011) 46, XY [7] 46, XY, -1, t(1;12)(p35;q23), +5, der(5)t(5;?)q35;?, del(6)q13q16), del(6)(p22), der(7)t(7;?)p15;?, der(9)t(9;?)q32;? [8]	Y/Y	1580	3,71	
9	28,8	BM, duodenum, ileum, colon	0,82 (34%)	2,0 (58,8%)	6,60	CD2+ CD5+ CD7+/- mTCRαβ-	n.a	N/Y	830	N	
10	3,5	Skin	0,19 (11%)	0,1 (16,7%)	1,50		n.a	Y/n.a	460	N	
11	3	BM	0,10 (7%)	0,1 (6,3%)	5,00	mTCRαβ-	n.a	Y/N	>5000	N	
12	2,2	BM, Skin	1,07 (39%)	1,20 (52%)	3,20	CD2+ CD5+ CD7+/- mTCRαβ-	46, XY [25]	N/Y	11970	N	
13	4,9	BM	3,5 (79%)	1,5 (65%)	0,60	CD2+ CD5+ CD7- CD25- icCD3ε+ mTCRαβ-	46, XY [11] 46, XY,t(5;16)(q15-21;q22-23) [4] 46, XY, del(6)(q16q22) [11]	Y/n.a	>10000	N	
14	52	BM	0,41 (6%)	0,09 (6%)	5,60	mTCRαβ- icCD3ε+	46, XX	Y/Y	560	15	
15	9,1	Bronchus, BAL	0,05 (3%)	0 0	4,40		n.a	N/N	3000	N	
16	4,2	BM	0,07 (22%)	0,12 (6,9%)	7,00	CD2+ CD5+ CD7+/- icCD3ε+ mTCRαβ- icTCRαβ+	n.a	Y/Y	4840	N	
17	6,1		0,07 (5%)	0,07 (6,5%)	1,80	CD5+ mTCRαβ- icCD3ε+	n.a	Y/Y	20	N	
18	4,5	Skin, lacrymal and parotid glands	4,29 (78%)	0,3 (24%)	1,90	CD2+ CD5+ CD7- icCD3ε+ mTCRαβ- icTCRαβ+	n.a	Y/Y	2800	N	
19	8	BM, Colon	0,75 (29%)	n.a	n.a	CD2+ CD5+ CD7- mTCRαβ-	46, XX	Y/n.a	1200	N	
20	4,6	BAL	0,06 (1,2%)	0,016 (1,8%)	2,70		n.a	Y/N	520	N	
21	18	BM	0,35 (6%)	0,046 (3,3%)	0,30	CD2+ CD5+ CD7-	46, XY	Y/N	100	3,8	

Abbreviations: AEC = absolute eosinophils count, BM = bone marrow, LN = lymph node, BAL = broncho-alveolar lavage, mTCRab = membranous expression of TCRab, icCD3 or icTCRab = intracellular expression of CD3 or TCRab, n.a = not available, TCRγδ rearr = T-Cell Receptor γδ rearrangement

\* Eosinophils absolute counts in G/L

† CD3-CD4+ lymphocytes in G/L and percentage of total lymphocytes absolute count (%)

‡ All karyotypes have been made on BM, except for patients 8 and 13 for who karyotypes have been made on blood cells.

§ T-Cell Receptor  $\gamma\delta$  rearrangement present (Y) or absent (N) on diagnosis and on last research

¶ Assay of serum IgE was performed locally, but due to a lack of standardisation, laboratory positivity threshold were comprised between 100 and 200 U/ml for all laboratories.

\*\* Serum IgM level in g/l, normal values < 2,5 g/l in all centers. Only high values are reported and normal values are notified "N".

---

**TABLE S1.** Response to corticosteroids and second-line treatments in CD3-CD4+ HES patients

Patients	CS as first line therapy*				CS dependency	Second line treatment‡		Follow-up after HES diagnosis (y)	
	Initial dose		Clinical response†	Biological response†		Lowest effective CS dose	No response		Partial or complete response
mg/kg/d	mg/d								
1	0,4	50	C	C	25	Yes	IFN $\alpha$ , Mepo, CSA, MTX	2,7	
2	0,4	30	C	C	30	Yes	IM	Mepo	10,0
3	1	80	C	C	20	Yes		IFN $\alpha$	7,0
4	0,5	30	C	C	10	Yes		Peg-IFN $\alpha$	3,3
5	no				n.a	n.a	HU , IM, aSCT		7,0
6	0,1	10	C	C	5	No	no		3,2
7	0,4	20	C	P	n.a	n.a		CSA	3,1
8	no				n.a	n.a	no		12,6
9	0,25	15	P	P	15	Yes	MTX , HU	IFN $\alpha$ , Mepo	14,7
10	0,2	15	P	P	10	Yes		Peg-IFN $\alpha$	2,2
11	0,4	20	C	C	15	Yes		IM, Mepo	4,8
12	0,3	30	C	C	10	No	no		4,2
13	0,7	60	C	C	25	Yes	MTX	Alem	3,2
14	0,5	10	C	P	8	Yes		CSA	5,7
15	0,75	50	C	C	12,5	Yes		HU	7,9
16	0,25	15	C	C	10	Yes	IM	IFN $\alpha$ , Mepo	10,6
17	no				n.a	n.a	no		5,5
18	1	75	C	C	20	Yes	CSA , MTX , phototherapy	peg-IFN $\alpha$	19,5
19	1	50	C	C	20	Yes		CSA (and MMF)	15,1
20	0,75	40	C	C	17,5	Yes		Peg-IFN $\alpha$	3
21	1	80	C	C	10	No	no		0,5

CS, corticosteroids; C, complete; P, partial; n.a, not applicable; IFN  $\alpha$ , interferon  $\alpha$ ; Mepo, mepolizumab; CSA, cyclosporin A; MTX, methotrexate; HYD, hydroxycarbamide; IM, imatinib; aSCT, allogenic stem-cells transplantation, CYC, cyclophosphamide; Alem, alemtuzumab; MMF, mycophenolate mofetil

\* All patients were treated with CS except patients 5, 8 and 17. Patient 8 did not received any treatment because of his initial clinical stability in 1999: he was lost of sight in 2005 and consulted again in 2011 (last evaluation). He's lost of sight again since January 2012 and did not meet any specialist until April 2013 despite multiple requests. Patient 17 was totally asymptomatic and did not present any organ damage or dysfunction.

†Clinical remission and biological remission are "complete" or "partial", as defined in Methods

‡ Second line treatment given as CS-sparing agents except for patient 7 who received ciclosporin A for a severe nail psoriasis (no relapse during CS-tapering until 8 mg/d, associated to CSA), and patient 19 who received ciclosporin A and mycophenolate mofetil for a heart transplantation (after aortic valve prosthesis disinsertion following a Bentall procedure for a Valsalva sinus aneurysm treatment). The second-line treatments are listed in chronological order for each patient. Some treatments have been given for HES as CS-sparing agents before L-HES diagnosis.

**TABLE S2.** Comparison of baseline characteristics between F/P+ CEL (ref 31) and CD3-CD4+ L-HES (this study) in the French Eosinophil Network

Characteristics	F/P+ CEL patients (n=44)	CD3-CD4+ L-HES patients (n=21)	p value
Age at eosinophilia onset (years)			
Median	41	39	
Range	6-67	5-75	
Sex ratio M/F (% M)	43/1 (98%)	8/13 (38%)	< 0,001
Clinical involvement			
Skin	25 (57%)	17 (81%)	0,095
Articulations / Muscles	5 (11%)	6 (29%)	
Gut tractus	7 (16%)	5 (24%)	
Lung	20 (45%)	4 (15%)	0.054
Spleen	23 (52%)	2 (10%)	< 0,001
CNS	7 (16%)	2 (10%)	
Heart, vessels	15 (34%)	1 (5%)	0.01
Eosinophilia peak (G/L)			
Median	10,1	6,1	
Range	1,9-36,9	2,2-52	
Other laboratory findings			
Anemia	16 (37%)	0	0.001
Thrombocytopenia	16 (37%)	0	0.001
TCR $\gamma\delta$ rearrangement	8/37 (21%)	16 (76%)	< 0,001
Increased vitamin B12	28/34 (82%)	2/17 (12%)	< 0,001
Increased tryptase	21/27 (78%)	2/17 (12%)	< 0,001
Increased IgE	5/31 (16%)	18 (86%)	< 0,001
Complete remission under corticosteroids	0/14	14/18 (78%)	< 0,001

*CEL*, chronic eosinophilic leukemia; *L-HES*, lymphoid variant of hypereosinophilic syndrome; *CNS*, central nervous system

***CD3-CD4+ lymphoid variant of hypereosinophilic syndrome: immunophenotypic characteristics, nodal and extranodal histopathological features of a peripheral indolent clonal T-cell lymphoproliferative disorder***

Guillaume Lefèvre<sup>1,2\*</sup>, Marie-Christine Copin<sup>3\*</sup>, Christophe Roumier<sup>4</sup>, Hélène Aubert<sup>5</sup>, Martine Avenel-Audran<sup>6</sup>, Nathalie Grardel<sup>4</sup>, Delphine Staumont-Sallé<sup>7</sup>, Julien Seneschal<sup>8</sup>, Gilles Salles<sup>9</sup>, Kamel Ghomari<sup>10</sup>, Louis Terriou<sup>2</sup>, Christian Leclech<sup>6</sup>, Chafika Morati-Hafsaoui<sup>12</sup>, Franck Morschhauser<sup>13</sup>, Olivier Lambotte<sup>11</sup>, Félix Ackerman<sup>11</sup>, Jacques Trauet<sup>1</sup>, Florent Dumezy<sup>4</sup>, Monique Capron<sup>14</sup>, Catherine Roche-Lestienne<sup>15</sup>, Alain Taieb<sup>8</sup>, Pierre-Yves Hatron<sup>2</sup>, Sylvain Dubucquoi<sup>1</sup>, Eric Hachulla<sup>1,2</sup>, Lionel Prin<sup>1</sup>, Myriam Labalette<sup>1</sup>, David Launay<sup>1,2</sup>, Claude Preudhomme<sup>4\*\*</sup>, Jean-Emmanuel Kahn<sup>1,16\*\*</sup>, on behalf the French Eosinophil Network

1. Institute of Immunology, French Eosinophil Network and Research Unit EA2686, Lille University Hospital, Université Lille Nord de France, Lille, France
2. Department of Internal Medicine - Clinical Immunology Unit and Research Unit EA2686, Lille University Hospital, Université Lille Nord de France, Lille, France
3. Institute of Pathology and CNRS Unit Research UMR 8161, Lille University Hospital, Université Lille Nord de France, Lille, France
4. Institute of Hematology and Inserm Unit U837, Lille University Hospital, Université Lille Nord de France, Lille, France
5. Department of Dermatology, Nantes University Hospital, Nantes, France
6. Department of Dermatology, Angers University Hospital and UNAM University, Angers, France
7. Department of Dermatology, Lille University Hospital, Université Lille Nord de France, Lille, France
8. Department of Dermatology and Pediatric Dermatology, National Reference Center for Rare Skin Diseases and Inserm Unit Research U1035, Bordeaux University Hospital, Bordeaux, France
9. Department of Hematology, Lyon Sud University Hospital, Hospices Civils de Lyon, Lyon 1 University, Bron, France
10. Department of Onco-Hematology, Beauvais Hospital, France
11. Department of Internal Medicine, Bicêtre University Hospital - APHP, Paris Sud XI University, Le Kremlin-Bicêtre, France
12. Department of Internal Medicine, Annecy Hospital, Annecy, France
13. Department of Hematology, Lille University Hospital, Université Lille Nord de France, Lille, France
14. Inserm Unit Research U995, Lille University Hospital, Université Lille Nord de France, Lille, France
15. Institut de Génétique Médicale, Inserm Unit U837, Lille University Hospital, Université Lille Nord de France, Lille, France
16. Department of Internal Medicine, Foch Hospital and Versailles-Saint-Quentin-en-Yvelines University, Suresnes, France

\* These authors contributed equally to this work

\*\* These authors contributed equally to this work

**Correspondence** : Dr Guillaume Lefèvre, Institut d'Immunologie, Réseau Eosinophile, Centre de Biologie Pathologie, CHRU de Lille, Boulevard J Leclercq, 59037 Lille Cedex.

Phone : +33320445572. Fax : +33320446954. Email : [guillaume.lefevre@chru-lille.fr](mailto:guillaume.lefevre@chru-lille.fr)

**Running heads:** The indolent clonal T-cell disease in CD3-CD4+ L-HES

#### Acknowledgements

We would like to acknowledge all of the persons involved in the French Eosinophil Network (alphabetical order): Abibou Ba, Maïté Balden, Yamina Benallal, Pr Olivier Blétry, Pr Jean-Francois Cordier, Pr Vincent Cottin, Marie Delbeke, Virginie Dutoit-Lefèvre, Sylvie Fievet, Laurence Fofana, Solène Gatault, Aline Renneville, and Amandine Verhaeghe. We also want to acknowledge Dr Clio Baillet for 18-FDG-PET pictures, and pathologists who allowed us to recover biopsies for centralized review and analysis complement: Dr Anne Moreau, Dr Sif Bendjaballah, Dr Marthe Delage-Corre, Dr Anne Croué, Dr Thierry Lazure, Dr Jérôme Chetritt, Dr Josette Brière. Mrs Polly Gobin, a medical writer, provided editorial assistance to the authors during preparation of this manuscript. This work was supported by two "Programmes Hospitaliers de Recherche Clinique", in 2003 and 2008.

## ABSTRACT

The CD3-CD4<sup>+</sup> lymphoid variant of Hypereosinophilic Syndrome (L-HES) is characterized by hypereosinophilia and clonal circulating CD3-CD4<sup>+</sup> T-cells. Peripheral T-cell lymphoma have been described during CD3-CD4<sup>+</sup> L-HES course, and we observed in our cohort of 23 patients two cases of angio-immunoblastic T-cell lymphoma (AITL/L-HES patients). We focus here on histopathological (n=12 patients) and immunophenotypic (n=15) characteristics of CD3-CD4<sup>+</sup> L-HES. Atypical CD4<sup>+</sup> T-cells lymphoid infiltrates were found in ten of twelve CD3-CD4<sup>+</sup> L-HES patients, in lymph nodes (n=4/4 patients), in skin (n=9/9) and other extra-nodal tissues (gut, lacrimal gland, synovium). Lymph nodes displayed infiltrates limited to the interfollicular areas or even an effacement of nodal architecture, associated with proliferation of arborizing high endothelial venules and increased follicular dendritic cell meshwork. Analysis of two fresh skin samples confirmed the presence of CD3-CD4<sup>+</sup> T-cells. Clonal T-cells were detected in at least one tissue in eight patients, including lymph nodes (n=4/4): the same clonal T-cells were detected in blood and in at least one biopsy, with a maximum delay of 23 years between samples. In the majority of cases, circulating CD3-CD4<sup>+</sup> T-cells were CD2<sup>hi</sup> (n=9/14), CD5<sup>hi</sup> (n=12/14), and CD7<sup>-</sup> (n=4/14) or CD7<sup>low</sup> (n=10/14). AITL can also present with CD3-CD4<sup>+</sup> T-cells: despite other common histopathological and immunophenotypic features, CD10 expression and follicular helper T-cells markers were not detected in CD3-CD4<sup>+</sup> L-HES patients but in both AITL/L-HES patients at AITL diagnosis. Taken together, persistence of tissular clonal T-cells and histopathological features define CD3-CD4<sup>+</sup> L-HES as a peripheral indolent clonal T-cell lymphoproliferative disorder, which should not be confused with AITL.



## Introduction

Hypereosinophilic syndromes (HES) are defined by a blood hypereosinophilia (HE) > 1.5 G/L on two examinations (and/or tissue HE), organ damage (and/or dysfunction attributable to tissue HE) and exclusion of other explanations for organ dysfunction.<sup>1</sup> The lymphoid variant of HES (L-HES) is considered as a reactive HES characterized by the presence of an abnormal circulating T-cell subset, with a Th2 profile and able to produce eosinophilopoietic cytokines such as interleukin-5.<sup>1,2</sup> The best characterized is the CD3-CD4+ aberrant phenotype with 38 cases cited to date,<sup>3-12</sup> and 21 more patients recently reported by the French Eosinophil Network.<sup>13</sup>

Circulating and/or nodal CD3-CD4+ or CD3lowCD4+ T-cells have also been detected by flow cytometry in various peripheral T-cell lymphomas (PTCL) but mainly in angioimmunoblastic T-cell lymphoma (AITL).<sup>14-18</sup> PTCLs have also been reported during CD3-CD4+ L-HES course.<sup>6,9,19-24</sup> Two of 23 patients currently followed in the French Eosinophil Network developed well-defined AITL several years after L-HES diagnosis, which thus raised the problem of the diagnosis of well-defined T-cell lymphoma in patients who have clonal circulating T-cells.

In this study, we focused on the lymphoid infiltrates in lymph nodes, skin and other available biopsies of tissue involved in L-HES, to assess the presence of clonal T-cells at diagnosis and during CD3-CD4+ L-HES course. We secondly aimed to distinguish L-HES from AITL by comparing histopathological and immunophenotyping characteristics between both entities.

## Material and Methods

### *Patients*

Twenty-three hypereosinophilic syndrome (HES) patients with a documented presence of CD3-CD4+ aberrant subset and a negative FIP1L1-PDGFR $\alpha$  fusion gene research are currently followed in the French Eosinophil Network. For the present study, 16 patients (P1-P16) were included, 12 of them had available tissue biopsies during L-HES course. All satisfied criteria for HES (n=15) or hypereosinophilia (HE) (n=1, P13, no organ damage or clinical manifestation) criteria in accordance with the latest updated consensus definitions.<sup>1</sup> Main clinical characteristics are summarized in Supplementary Table 1. The study was approved by the Lille Hospital Ethical Committee and carried out in accordance with the Helsinki convention.

Ten of these patients had bone marrow biopsies at CD3-CD4+ L-HES diagnosis in order to exclude a T-cell lymphoma (P2-4, P8, P9, P11, P12, P14-16, not shown).

Four patients had lymph nodes biopsies for a suspicion of T-cell lymphoma during follow-up (Patient P1, P3, P4 and P10). For this work, all their biopsies were retrieved for further explorations and a centralized compared analysis.

Finally, patient P4 and P16 developed a well-defined AITL during L-HES course (AITL/L-HES patients):

*Patient P4.* Patient P4 was 18 years-old when CD3-CD4+ L-HES diagnosis was made in 1999. He presented with eczema-like lesions, rare episodes of angioedema and multiple adenopathy. Despite high circulating CD3-CD4+ T-cells count (28 G/L), skin and lymph nodes histological examination concluded to atypical lymphoid infiltrates: as he was in really good health status and slightly embarrassed by his symptoms, diagnosis of T-cell lymphoma was not retained and he did not receive any treatment. He was treated with high-dose corticosteroids for the first time in 2013 for a severe generalized eczema, polyarthritis and high HE (25 G/L). AITL diagnosis was made in July 2014 after he was hospitalized for fever, weight loss, erythroderma, multiple liver lesions and adenopathy. Eighteen-fluoro-deoxyglucose positron emission tomography (18-FDG-PET) scan showed a generalized lymphadenopathy. The patient is currently treated with chemotherapy.

*Patient P16.* First L-HES symptoms were pruritus and/or urticarial plaques, polyarthritis and occurred in 2002. L-HES diagnosis was made in 2004 on the association of HE (4.5 G/L), clonal TCR $\gamma$  rearrangement and really small but persistent CD3-CD4+ circulating T-cells subset. Corticosteroids and interferon-alpha given as a corticosteroid-sparing treatment have permit to improved symptoms and normalized eosinophils count. All treatments were stopped in October 2009. In July 2010, diagnosis of AITL was made after an amoxicillin-induced rash, followed by systemic manifestations including fever, lips angioedema and polyarthritis. AITL

has never been controlled despite appropriate chemotherapy (alemtuzumab and CHOP chemotherapy, vinblastine) and he died 4 months after AITL diagnosis.

### ***Histology and Immunohistochemistry***

All available biopsies in CD3-CD4+ L-HES patients were retrieved for new analysis by an experienced pathologist (MCC) and further explorations were carried out similar to explorations performed for T-cell lymphomas. Nine patients had at least one available skin biopsy during their follow-up, four patients had at least one lymph node biopsy for a suspicion of lymphoma, five had digestive biopsies (available in four patients), one patient had a synovial biopsy, one patient had a lacrymal gland biopsy (available) and biopsy of both parotids (unavailable). All available biopsies are summarized in Supplementary Table 1. Two patients who developed AITL during L-HES course (AITL/L-HES) had bone marrow, skin (P4 and P16) and lymph node biopsies (P4) at AITL diagnosis.

Briefly, morphological analysis of skin, lymph node and other tissue biopsies focused on description of atypical lymphoid cells, pattern of infiltration and presence of other cellular types in the infiltrates (eosinophils and plasmocytes notably). Deparaffinized tissue sections were stained for CD3, CD4, CD5, CD8, CD10, CD20, CD56, PD1, CXCL13. In situ hybridization for EBV was performed on deparaffinized tissue sections using a FITC coupled specific peptidic nucleic acid probe allowing recognition of EBER transcripts. T-cell receptor gamma (TCR $\gamma$ ) rearrangement analysis was performed in tissues as previously described.<sup>25</sup> Two fresh skin samples were comminuted with a razor blade, digested by collagenase and analyzed by flow cytometry after multiple washes using fluorochrome-coupled anti-CD3, -CD4, -CD8, -CD45 antibodies.

### ***Multiparameter flow cytometry and TCR $\gamma$ rearrangement study in circulating CD3-CD4+ T-cells***

All CD3-CD4+ L-HES patients followed in the French Eosinophil Network had been diagnosed on the basis of circulating CD3-CD4+ T-cell aberrant subset detected by flow cytometry as previously described.<sup>13</sup> For this work, fifteen were newly collected (n=13), or reanalyzed (n=2) with Kaluza<sup>®</sup> 1.2 software (Beckman Coulter). Fluorochrome-coupled antibodies (CD45, CD2, CD3, CD4, CD5, CD7, CD8, CD10, CXCL13, and PD1) were purchased from Beckman Coulter<sup>®</sup>. A CD3-CD4+ subset was considered to be positive or negative for a surface marker if > 95% or < 5% of the cells expressed or not the marker, respectively. When only a part of the subset expressed the surface marker, the percentages of positive cells were noted. Mean fluorescence intensities of pan T-cell markers (CD2, CD5, CD7) on CD3-CD4+ T-cells were expressed as “low” or “high” in comparison to CD3+CD4+ T-cells. Study of CD10 expression, which was not done routinely before, was performed on the 14 newly obtained samples. TCR $\gamma$  rearrangement analysis was also performed in peripheral blood as previously described.<sup>25</sup> Analysis was performed with the 3130 Genetic Analyzer<sup>®</sup> and the GeneMapper 4.1<sup>®</sup> software from Applied Biosystems<sup>®</sup>.

## Results

### *Histopathological characteristics in lymph nodes of CD3-CD4+ L-HES patients mimic AITL*

We assessed the lymphoid infiltration in the lymph nodes of four CD3-CD4+ L-HES patients (P1, P3, P4, P10). Lymph node biopsies were performed for a suspicion of lymphoma because of multiple adenopathy although the patients kept a good general status and did not develop any general symptoms (including patient P4 who had biopsies in 2000 and 2011: histopathological characteristics at AITL diagnosis in 2014 are described below). In all cases, eosinophils and lymphoid infiltrates were observed when analyzed in routine practice, without any diagnosis of lymphoma, except for patient P3: AITL diagnosis was evoked but was retrospectively excluded according to the 2008 WHO classification.

The main histopathological features were lymphoid infiltrates, with various extensions, from limited distribution with dense interfollicular infiltrates to effacement of lymph node architecture, sparing the peripheral cortical sinuses (Table 1, Figure S1). Lymphoid infiltrates were composed of atypical monomorphic small to medium size lymphoid cells, with irregular nucleus and scarce cytoplasm. Other typical features were proliferation of arborizing high endothelial venules (HEV), increased CD23+ follicular dendritic cell meshwork. In all cases, lymphoid cells were CD3+CD4+CD5+ T-cells but without expression of CD10 or TFH markers (CXCL13, PD1). There were no EBV-positive B-cells. A clonal TCR $\gamma$  rearrangement was detected in all patients (Table 1). In one case (P10), circulating CD3-CD4+ T-cell subset dramatically increased at lymphoma suspicion: after lymphoma diagnosis was excluded, corticosteroids alone allowed a remarkable decrease of CD3-CD4+ T-cells and an 18-FDG-PET scan showed decrease of lymph nodes (Figure S2). Afterward, the patient has been transiently treated with ciclosporin A for a severe psoriasis, and kept in good health-status for 3 years under corticosteroids alone (prednisone 10mg/d).

### *Skin histopathology in CD3-CD4+ L-HES*

A superficial and/or deep dermis inflammatory infiltrate without epidermotropism was observed in all nine cases. No patient had epidermis involvement and two patients had a hypodermis infiltration (Table 2). Infiltrates were composed of eosinophils, rare plasma cells and the same atypical lymphoid cells as those observed in lymph nodes. IHC revealed that all these lymphoid cells were also CD3+CD4+CD5+ T-cells (Figure 1A) but without any expression of CD10 or TFH markers (CXCL13, PD1). The same lymphoid infiltrates were observed in all available successive skin biopsies for a given patient (n=6/6) (Figure S3).

In L-HES, CD3 is detectable in cytoplasm of permeabilized CD3-CD4+ T-cells by flow cytometry.<sup>3</sup> Since IHC does not distinguish membranous from cytoplasmic CD3 expression in paraffin section, two fresh skin samples (P1 and P2) were analyzed by flow cytometry: in both cases, a large majority of CD4+ T-cells isolated in the skin sample had no membranous CD3 expression (Figure 1B). TCR $\gamma$  rearrangement study performed at the same time in peripheral blood and skin confirmed the presence of the same clonal T-cells in P1 and P2 (Figure 1C). In the whole population, a clonal TCR $\gamma$  rearrangement was detected in at least one

skin biopsy in 6/9 patients. Altogether, these results show that besides eosinophils, CD3-CD4+ clonal T cells are also present in inflammatory infiltrates in skin lesions in CD3-CD4+ L-HES.

### ***Other extra-nodal tissues histopathology in CD3-CD4+ L-HES***

Digestive biopsies were available in four patients (P5, P10, P11 and P14). Eosinophil infiltration was observed in all cases, but was particularly high in patient P10, in association with lymphoid infiltrates which partially destructed colic glands: lymphoid cells had the same characteristics as previously and IHC also found CD3+CD4+CD5+ T-cells, which did not express CD10, CXCL13 or PD1. CD8+ T-cells and CD20+ B-cells were rare. The same characteristics were found in a synovial biopsy (P5) and in a lacrymal gland biopsy (P1) performed for a “Kimura like” disease (Figure S4). In all 3 biopsies with lymphoid infiltrates, a clonal TCR $\gamma$  rearrangement was detected (Table 3).

### ***Immunophenotyping characteristics of circulating CD3-CD4+ T-cells in L-HES***

We have shown above that aberrant T-cells had the same immunophenotype CD3+CD4+CD5+ but did not express CD10 or TFH markers CXCL13 and PD1 in all tissues. We studied peripheral blood samples to characterize circulating CD3-CD4+ T-cells in L-HES. Aberrant T-cells presented with non-specific cytological abnormalities (Figure S5). In comparison to conventional CD3+CD4+ T-cells, CD2 and CD5 expressions were identical or increased, CD7 expression was absent (n=4/14) or partial/diminished (n=10/14). CD10 expression was never detected (n=0/14) (Figure S6, Supplementary Table S2).

### ***Persistence of the same clonal T-cells in blood and various tissues samples collected during CD3-CD4+ L-HES course***

As we found that the lymphoid infiltrates were similar in all successive biopsies for a given patient, we next sought to find whether the circulating aberrant T cells and the infiltrating T cells shared the same clonal rearrangements. We found that, for a given patient, the same clonal TCR $\gamma$  rearrangement was observed in the last blood sample and in at least one tissue for 8 out of 10 patients and in several biopsies for five patients, despite the delay of several years (maximum 23 years) between the biopsy and the blood sample (Figure 2). In the other cases, the quantity of DNA was insufficient for analysis.

### ***Histopathological and immunophenotyping characteristics of two AITL/L-HES patients***

We retrieved all available biopsies and blood samples collected at AITL diagnosis in patients P4 and P16. Histopathological features of lymph node (P4), skin and bone marrow biopsies, immunophenotyping characteristics of circulating CD3-CD4+ T-cells and TCR $\gamma$  rearrangement studies (P4 and P16) were performed and compared to their own previous samples collected since CD3-CD4+ L-HES diagnosis.

#### ***Lymph node***

At AITL diagnosis in 2014, patient's P4 lymph node sampled had common histopathological findings with lymph nodes sampled in 2000 and 2011 (Table 1): HEV, effacement of architecture by CD3+CD4+CD5+ lymphoid infiltrates which spared the peripheral cortical sinuses, and presence of a clonal T-cell subset as demonstrated by TCR $\gamma$  rearrangement study. But contrary to previous biopsies, neoplastic cells were polymorphic, medium to large sized with clear nucleus and clear and large cytoplasm, and expressed CXCL13 and PD1 (TFH markers) and weakly CD10 (Figure 3A), without significant expression of EBER transcripts. As skin and bone marrow histopathological findings were typical in patient P16 (see below), lymph node biopsy was not performed.

### *Skin*

At AITL diagnosis of patient P4, there was a high dermis infiltration by lymphoid cells which were also polymorphic, medium to large sized, with a large and clear cytoplasm, but did not express CD10 and TFH markers (Table 2). At AITL diagnosis in patient P16, there were also important lymphoid infiltrates in all the dermis, and a large involvement of hypodermis composed of lymphoid cells which appeared to be CD3+CD4+, positive for CD10, PD1 and CXCL13 (Table 2, Figure 4). There were rare large B-cells and no EBV-positive B-cells. In both AITL/L-HES patients, a clonal TCR $\gamma$  rearrangement was detected in skin biopsy.

### *Bone marrow*

Large CD10- and TFH markers-positive lymphoid infiltrates were found in P4 and P16's bone marrow biopsies. In all other CD3-CD4+ L-HES patients and in both patients P4 and P16 before AITL diagnosis, there was no bone marrow abnormal lymphoid infiltrate. A clonal TCR $\gamma$  rearrangement was detected in bone marrow biopsy in patient P4 at L-HES diagnosis.

### *Circulating CD3-CD4+ T-cells*

In patient P4, CD3-CD4+ T-cells remained high (between 40-60 G/L since 2011) and did not express CD10 at AITL diagnosis. In patient P16, CD3-CD4+ T-cells subset increased at AITL diagnosis and eighty-five percent of cells were CD10-positive (unfortunately this parameter was not available in previous immunophenotyping analysis) (Figure 4).

### *TCR $\gamma$ rearrangement study*

In patient P4, the same TCR $\gamma$  rearrangement was found in peripheral blood, skin, lymph node and bone marrow biopsies at AITL diagnosis in 2014 and was the same as in previous samples collected since L-HES diagnosis in 2000 (Figure 2 and Figure 3B). In patient P16, the same clonal TCR $\gamma$  rearrangement was detected in skin and peripheral blood at AITL diagnosis in 2010, and was the same as in peripheral blood sample at L-HES diagnosis in 2004 (Figure 4).

## Discussion

To our knowledge, our study demonstrates for the first time that the CD3-CD4+ L-HES is not only a secondary HE to circulating clonal T-cells but a peripheral clonal T-cell lymphoproliferative disorder, characterized by a benign course in the majority of patients despite a nodal and extra-nodal dissemination of clonal T-cells which can persist for many years. We also report the two first well-defined AITL occurring during CD3-CD4+ L-HES course: the presence of the same clonal T-cells in tumor lesions and in peripheral blood or tissue sampled several years before, confirms the hypothesis of a pre-malignant disease.

Some authors have already considered L-HES as a non-malignant T-cell lymphoproliferative disorder, but this definition was supported by the presence of persistent clonal circulating mature T-cells.<sup>26</sup> Only three reports have previously suggested the dissemination of aberrant CD4+ T-cells into skin or lymph node biopsies in L-HES patients and only based on indirect evidence: absence of CD7 expression, which is also fully absent or partially expressed on circulating T-cells, or a partial lack of anti-CD3 staining in CD4 T-cells.<sup>6,21,27</sup> In our cohort of CD3-CD4+ L-HES patients, which is the largest ever reported so far, we show that lymphoid cells which compose the infiltrates have exactly the same phenotypic characteristics whatever the tissue involved and never express CD10 or TFH markers (CXCL13 and PD1). Since IHC cannot distinguish membranous from cytoplasmic CD3 expression in paraffin section, which is conserved in L-HES,<sup>3</sup> we aimed to demonstrate that CD4+ T-cells in diseased tissues are the same as the circulating cells: analysis of two fresh skin samples by flow cytometry confirmed that CD4+ T-cells predominantly lacked CD3 membranous expression. Furthermore, the same clonal TCR $\gamma$  rearrangements were found both in peripheral blood and lymph nodes, skin or other extra-nodal tissues in a large majority of available cases. In the other cases, there was no DNA amplification, probably because of an insufficient quantity of DNA and/or because of paraffin-embedding.<sup>25</sup> Blood, nodal and extra-nodal dissemination of these clonal CD3-CD4+ T-cells are in favor of a peripheral clonal T-cell lymphoproliferative disorder.

The clonal CD3-CD4+ T-cells can infiltrate various tissues and they can persist for several years (up to 23) in the same patient without developing a T-cell lymphoma: indeed, like indolent B-cell lymphoproliferative disorders such as monoclonal B-cell lymphocytosis or mucosa-associated lymphoid tissue lymphoma, CD3-CD4+ L-HES follows a benign course in the majority of patients. Corticosteroids are always effective on symptoms and on eosinophil count. Corticosteroids alone or in association with interferon- $\alpha$  therapy are also able to induce a decrease of CD3-CD4+ circulating T-cell count,<sup>2,13,22,28</sup> like patient P10 in this study, which further highlights the indolent behavior of this disease. This observation is in accordance with the good health status of CD3-CD4+ L-HES patients despite a course over several years. Altogether these data favor the hypothesis that CD3-CD4+ L-HES is a benign peripheral clonal T-cell lymphoproliferative disorder which should not be misdiagnosed (and treated) as an aggressive malignant disease.

Nevertheless, some previous studies reported PCTLs during L-HES course and we describe for the first time two AITL cases in our patients: some objective and easy-to-use criteria are needed to distinguish L-HES from T-cell lymphoma, and especially AITL which shares many clinical manifestations (skin lesions, lymphadenopathy, various peripheral manifestations such as joint or lung involvement...), biological (HE, circulating CD3-CD4+ T-cells, ...) and histopathological characteristics.<sup>29,30</sup> Indeed, circulating aberrant T-cells in AITL seem to have the same cytological characteristics as CD3-CD4+ T-cells in L-HES.<sup>31</sup> In skin, CD3-CD4+ L-HES and AITL are characterized by similar infiltrates in the superficial dermis, rarely in the deep dermis, without epidermotropism.<sup>32,33</sup> In lymph nodes, AITL is also characterized by partial effacement of the architecture, often with perinodal infiltration but peripheral cortical sinuses are spared. There is a proliferation of arborizing HEV and an increased CD23+ follicular dendritic cell meshwork. The infiltrate is composed of atypical lymphoid cells, eosinophils and plasma cells.<sup>32</sup> Abnormal T-cells appear to be CD3+CD4+CD5+ in both entities but these cells express TFH markers (ie CXCL13, PD1) and CD10 specifically in AITL,<sup>32</sup> and in none of our CD3-CD4+ L-HES patients. Coherently, CD10 and TFH markers were detected in biopsies at AITL diagnosis in both AITL/L-HES patients P4 and P16. Reanalysis of patient P4's lymph nodes in 2000 (CD3-CD4+ L-HES diagnosis) and in 2011 (follow-up) did not find these markers and confirmed their interest for AITL diagnosis during CD3-CD4+ L-HES course. The TFH markers were not detected in P4's skin biopsy whereas both morphologic features were in favor AITL in skin and TFH markers were detected in lymph node in the same patient. The presence of EBV-positive B-cells, another characteristic of AITL, was never found in both CD3-CD4+ L-HES patients, and in P4's lymph nodes at AITL diagnosis.

Increased expression of CD2 and/or CD5, loss or diminished expression of CD7 are usually found in CD3-CD4+ T-cells in both L-HES and AITL.<sup>16-18,34-36</sup> But circulating CD3-CD4+ T-cells never express CD10 in CD3-CD4+ L-HES, except in patient P16 at AITL diagnosis.

In previously reported lymphoma cases during L-HES course, the diagnosis of lymphoma relied on the presence of enlarged lymph nodes, progression of skin lesions to infiltrative nodules, presence of dermal and nodal infiltration by atypical lymphoid cells, sometimes with clonal TCR rearrangement, nodular infiltration by T-cells with the same phenotype as circulating T-cells and/or a recent increase in blood CD3-CD4+ T-cells.<sup>3,6,19-21</sup> Our study shows that all these conditions can also be observed in L-HES without lymphoma. Clinicians and pathologists managing these patients should be aware that a T-cell lymphoma, requiring aggressive chemotherapy, should not be diagnosed in a CD3-CD4+ L-HES patient exclusively on the basis of an infiltrative clonal CD4+ T-cells disease or architectural modification of lymph nodes.

In conclusion, our study shows that CD3-CD4+ L-HES can be considered as an indolent T-cell lymphoproliferative disorder with blood, nodal and extra-nodal involvement. CD3-CD4+ T-cells can persist over years without transformation in lymphoma, as demonstrated by repeated biopsies showing persistent clonal T-cells infiltrates. We also reported the two first well-documented cases of AITL, according to the 2008 WHO classification. We have both to increase our series of patients with long-term follow-up and to



understand the molecular mechanisms underlying the development of this disorder, to evaluate the risk of AITL in L-HES and the biological link between these two entities. CD10 and TFH markers, the most specific histopathological characteristics of AITL, were expressed by tumoral T-cells in both AITL/L-HES cases. Absence of TFH markers and CD10-positive T-cells are easy-to-use negative arguments in favor of the indolent disease.

## **Authorship and disclosures**

GL, M-CC, CR, NG, LP, DL, CP and J-EK designed the study and analyzed the data.

GL, HA, MA-A, DS-S, JS, GS, KG, LT, CL, CM-H, FM, OL, FA, AT, P-YH, LP, DL, and J-EK observed the patients and collected the data.

GL, CR, JT, FD and ML performed and interpreted flow cytometry analysis.

M-CC performed histopathological analysis

NG performed and interpreted TCR $\gamma$  rearrangement analysis

GS, LT, FM, MC, CR-L, and LP interpreted data and critically reviewed the manuscript.

GL, M-CC, CR, NG, DL, CP, J-EK wrote the paper

All authors approved the final manuscript.

The authors declare no competing financial interests.

## References

1. Valent P, Klion AD, Horny H-P, Roufosse F, Gotlib J, Weller PF, et al. Contemporary consensus proposal on criteria and classification of eosinophilic disorders and related syndromes. *J Allergy Clin Immunol*. 2012;130(3):607-12.e9.
2. Cogan E, Schandené L, Crusiaux A, Cochaux P, Velu T, Goldman M. Brief report: clonal proliferation of type 2 helper T cells in a man with the hypereosinophilic syndrome. *N Engl J Med*. 1994;330(8):535-8.
3. Roufosse F, Cogan E, Goldman M. Lymphocytic variant hypereosinophilic syndromes. *Immunol Allergy Clin North Am*. 2007;27(3):389-413.
4. Cogan E, Roufosse F. Clinical management of the hypereosinophilic syndromes. *Expert Rev Hematol*. 2012;5(3):275-90.
5. Bassan R, Locatelli G, Borleri G, Salvi A, Barbui T. Immunophenotypic evaluation of circulating T-cell clones in hypereosinophilic syndromes with or without abnormal CD3 and CD4 lymphocytes. *haematologica*. 2004;89(2):238-9.
6. Vaklavas C, Tefferi A, Butterfield J, Ketterling R, Verstovsek S, Kantarjian H, et al. 'Idiopathic' eosinophilia with an Occult T-cell clone: Prevalence and clinical course. *Leuk Res*. 2007;31(5):691-4.
7. Pitini V, Teti D, Arrigo C, Righi M. Alemtuzumab therapy for refractory idiopathic hypereosinophilic syndrome with abnormal T cells: a case report. *Br J Haematol*. 2004;127(5):477.
8. Delgado PG, de la Sen Fernández ML, Gomis VS, Crespo MP, Ruiz CM, Niveiro EH. Cyclical hypereosinophilia with skin manifestations and a clonal T cell population. *J Investig Allergol Clin Immunol*. 2008;18(5):401-3.
9. Bergua JM, Prieto-Pliego E, Román-Barberá A, García-Torón J, Gómez-Barrado JJ, Marcos G, et al. Resolution of left and right ventricular thrombosis secondary to hypereosinophilic syndrome (lymphoproliferative variant) with reduced intensity conditioning allogeneic stem cell transplantation. *Ann Hematol*. 2008;87(11):937-8.
10. Helbig G, Wichary R, Razny M, Rodzaj M, Wozniczka K, Dziaczkowska-Suszek J, et al. The proportion of CD3<sup>-</sup> CD4<sup>+</sup> T-cell population remained unaffected after corticosteroids treatment for lymphocytic variant hypereosinophilic syndrome (L-HES). *Scand J Immunol*. 2010;72(4):372-3.
11. Galimberti S, Ciabatti E, Ottimo F, Rossi A, Trombi L, Carulli G, et al. Cell clonality in hypereosinophilic syndrome: what pathogenetic role? *Clin Exp Rheumatol*. 2007;25(1):17.
12. Chen Y-YK, Houry P, Ware JM, Holland-Thomas NC, Stoddard JL, Gurprasad S, et al. Marked and persistent eosinophilia in the absence of clinical manifestations. *J Allergy Clin Immunol*. 2014;133(4):1195-202.
13. Lefèvre G, Copin M-C, Staumont-Sallé D, Avenel-Audran M, Aubert H, Taieb A, et al. The lymphoid variant of HES: study of 21 patients with CD3-CD4<sup>+</sup> aberrant T-cell phenotype. *Medicine*. 2014; in press.
14. Edelman J, Meyerson HJ. Diminished CD3 expression is useful for detecting and enumerating Sézary cells. *Am J Clin Pathol*. 2000;114(3):467-77.

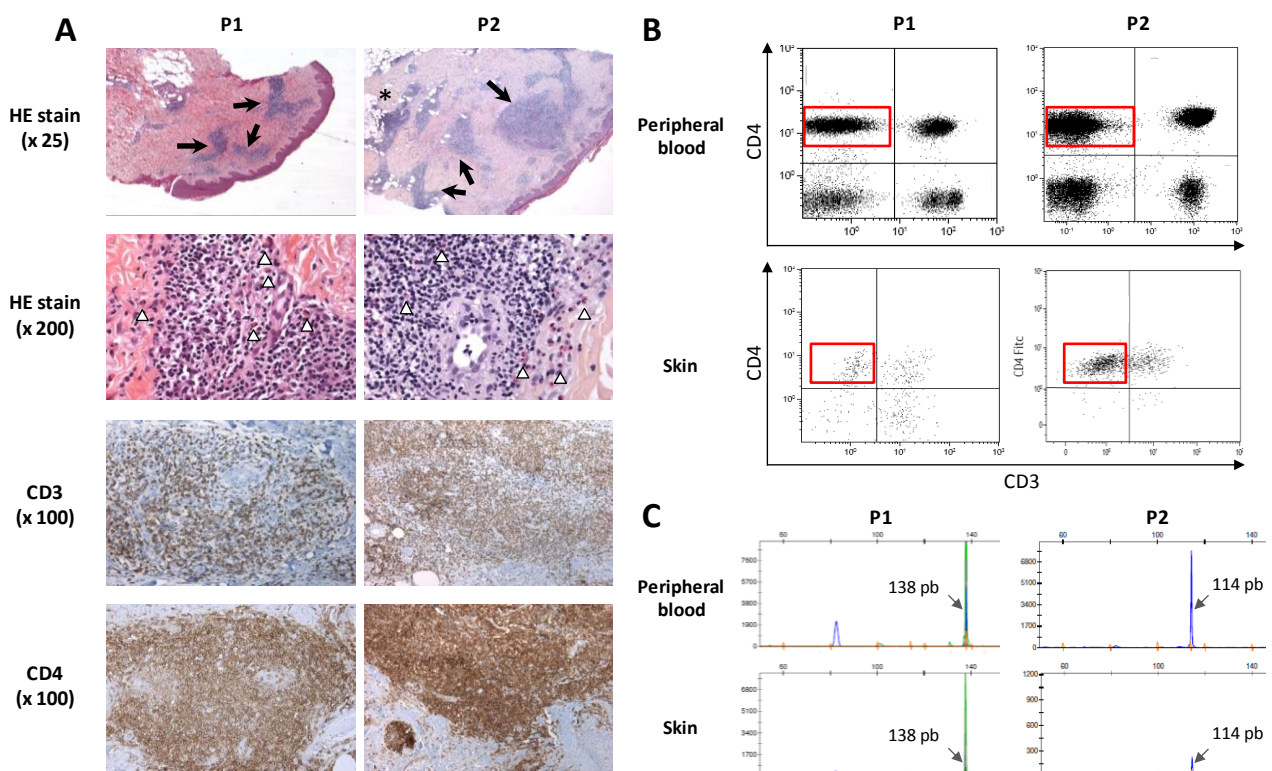
15. Yokote T, Akioka T, Oka S, Hara S, Kobayashi K, Nakajima H, et al. Flow cytometric immunophenotyping of adult T-cell leukemia/lymphoma using CD3 gating. *Am J Clin Pathol.* 2005;124(2):199-204.
16. Stacchini A, Demurtas A, Aliberti S, di Celle PF, Godio L, Palestro G, et al. The Usefulness of Flow Cytometric CD10 Detection in the Differential Diagnosis of Peripheral T-Cell Lymphomas. *Am J Clin Pathol.* 2007;128(5):854-64.
17. Baseggio L, Traverse-Glehen A, Berger F, Ffrench M, Jallades L, Morel D, et al. CD10 and ICOS expression by multiparametric flow cytometry in angioimmunoblastic T-cell lymphoma. *Mod Pathol.* 2011;24(7):993-1003.
18. Serke S, van Lessen A, Hummel M, Szczepek A, Huhn D, Stein H. Circulating CD4+ T lymphocytes with intracellular but no surface CD3 antigen in five of seven patients consecutively diagnosed with angioimmunoblastic T-cell lymphoma. *Cytometry.* 2000;42(3):180-7.
19. O'Shea JJ, Jaffe ES, Lane HC, MacDermott RP, Fauci AS. Peripheral T cell lymphoma presenting as hypereosinophilia with vasculitis. Clinical, pathologic, and immunologic features. *Am J Med.* 1987;82(3):539-45.
20. Bagot M, Bodemer C, Wechsler J, Divine M, Haioun C, Capesius C, et al. [Non epidermotropic T lymphoma preceded for several years by hypereosinophilic syndrome]. *Ann Dermatol Vénéréologie.* 1990;117(11):883-5.
21. Simon HU, Plötz SG, Dummer R, Blaser K. Abnormal clones of T cells producing interleukin-5 in idiopathic eosinophilia. *N Engl J Med.* 1999;341(15):1112-20.
22. Roufousse F, Schandené L, Sibille C, Willard-Gallo K, Kennes B, Efir A, et al. Clonal Th2 lymphocytes in patients with the idiopathic hypereosinophilic syndrome. *Br J Haematol.* 2000;109(3):540-8.
23. Bank I, Amariglio N, Reshef A, Hardan I, Confino Y, Trau H, et al. The Hypereosinophilic Syndrome Associated with CD4+ CD3' Helper Type 2 (Th2) Lymphocytes. *Leuk Lymphoma.* 2001;42(1-2):123-33.
24. Ravoet M, Sibille C, Gu C, Libin M, Haibe-Kains B, Sotiriou C, et al. Molecular profiling of CD3-CD4+ T cells from patients with the lymphocytic variant of hypereosinophilic syndrome reveals targeting of growth control pathways. *Blood.* 2009;114(14):2969-83.
25. Van Dongen JJM, Langerak AW, Brüggemann M, Evans PAS, Hummel M, Lavender FL, et al. Design and standardization of PCR primers and protocols for detection of clonal immunoglobulin and T-cell receptor gene recombinations in suspect lymphoproliferations: Report of the BIOMED-2 Concerted Action BMH4-CT98-3936. *Leukemia.* 2003;17(12):2257-317.
26. Roufousse F, Garaud S, de Leval L. Lymphoproliferative disorders associated with hypereosinophilia. *Semin Hematol.* 2012;49(2):138-48.
27. Morgan SJ, Prince HM, Westerman DA, McCormack C, Glaspole I. Clonal T-helper lymphocytes and elevated IL-5 levels in episodic angioedema and eosinophilia (Gleich's syndrome). *Leuk Lymphoma.* 2003;44(9):1623-5.
28. Brugnani D, Airo P, Rossi G, Bettinardi A, Simon HU, Garza L, et al. A case of hypereosinophilic syndrome is associated with the expansion of a CD3-CD4+ T-cell population able to secrete large amounts of interleukin-5. *Blood.* 1996;87(4):1416-22.
29. De Leval L, Gisselbrecht C, Gaulard P. Advances in the understanding and management of angioimmunoblastic T-cell lymphoma. *Br J Haematol.* 2010;148(5):673-89.

30. Federico M, Rudiger T, Bellei M, Nathwani BN, Luminari S, Coiffier B, et al. Clinicopathologic Characteristics of Angioimmunoblastic T-Cell Lymphoma: Analysis of the International Peripheral T-Cell Lymphoma Project. *J Clin Oncol*. 2012;31(2):240-6.
31. Baseggio L, Berger F, Morel D, Delfau-Larue M-H, Goedert G, Salles G, et al. Identification of circulating CD10 positive T cells in angioimmunoblastic T-cell lymphoma. *Leukemia*. 2006;20(2):296-303.
32. Swerdlow SH, Campo E, Harris NL, Jaffe ES, Pileri SA, Stein H, et al. WHO classification of tumours of haematopoietic and lymphoid tissues. Lyon IARC Press. 2008;
33. Ortonne N, Dupuis J, Plonquet A, Martin N, Copie-Bergman C, Bagot M, et al. Characterization of CXCL13+ neoplastic t cells in cutaneous lesions of angioimmunoblastic T-cell lymphoma (AITL). *Am J Surg Pathol*. 2007;31(7):1068-76.
34. Lee P-S, Lin C-N, Chuang S-S. Immunophenotyping of angioimmunoblastic T-cell lymphomas by multiparameter flow cytometry. *Pathol-Res Pract*. 2003;199(8):539-45.
35. Diaz-Alderete A, Menarguez J, Alvarez-Doval A, Sabin P, Escudero A, Fernández-Cruz E, et al. Lymphocyte immunophenotype of circulating angioimmunoblastic T-cell lymphoma cells. *Br J Haematol*. 2006;134(3):347-8.
36. Chen W, Kesler MV, Karandikar NJ, McKenna RW, Kroft SH. Flow cytometric features of angioimmunoblastic T-cell lymphoma. *Cytometry B Clin Cytom*. 2006;70(3):142-8.

## Figures

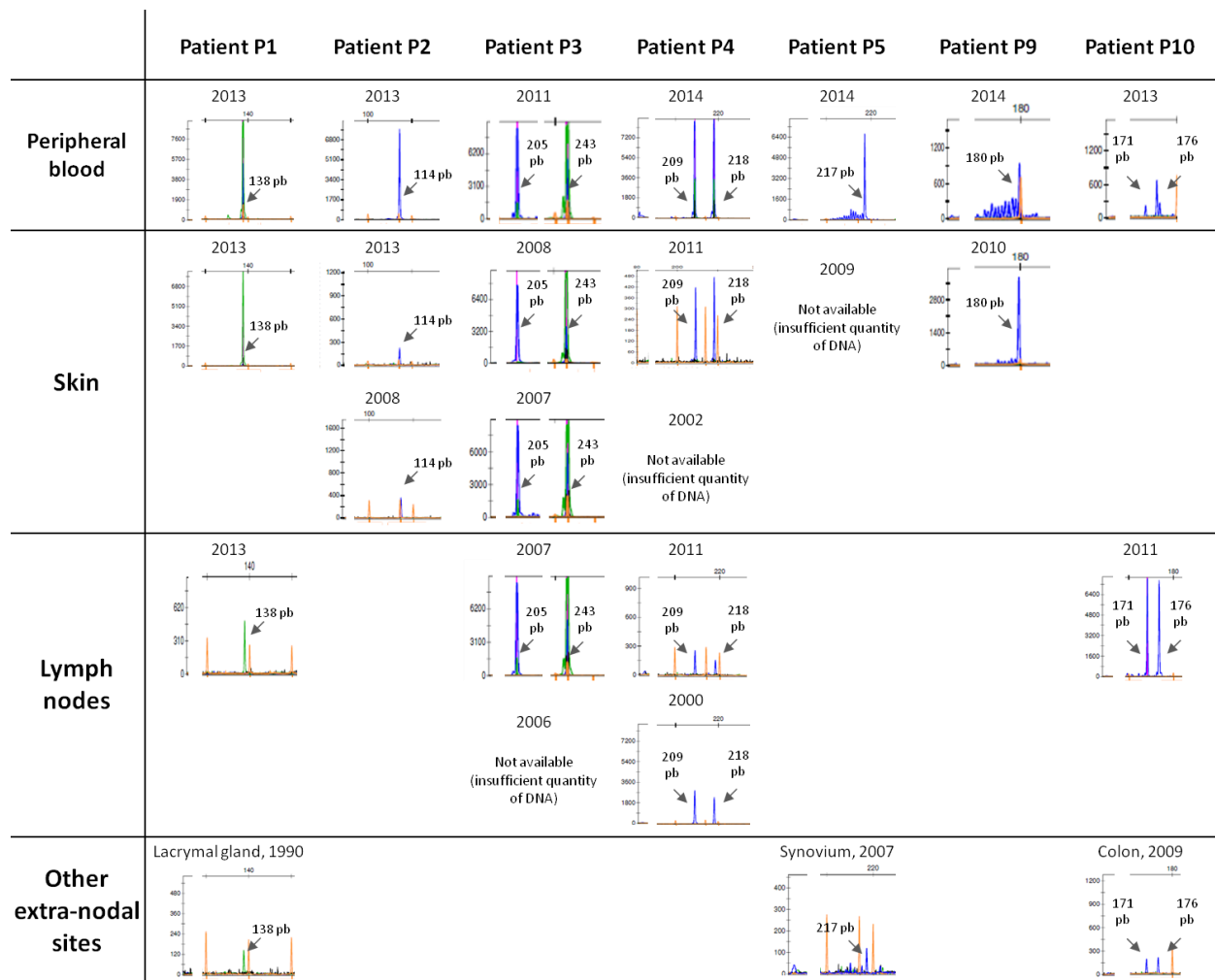
**Figure 1.** Skin histopathology in CD3-CD4+ L-HES. Hematoxylin and Eosin (HE) staining of these two representative skin biopsies (patients P1 and P2) reveal dense nodular, periadnexal and perivascular infiltrates (black arrows), a hypodermis infiltrate in P2 (\*). Lymphoid cells are small to medium-sized, with irregular nucleus and scarce cytoplasm. Numerous eosinophils are also observed ( $\Delta$ ). Cells appear to be CD3+CD4+ (A), there are no CD10, CXCL13 and PD1-positive cells (not shown). Flow cytometry confirms the presence of CD3-CD4+ T-cells in skin lesions (B). The same clonal TCR $\gamma$  rearrangement is detected in skin and blood samples (C).

Figure 1



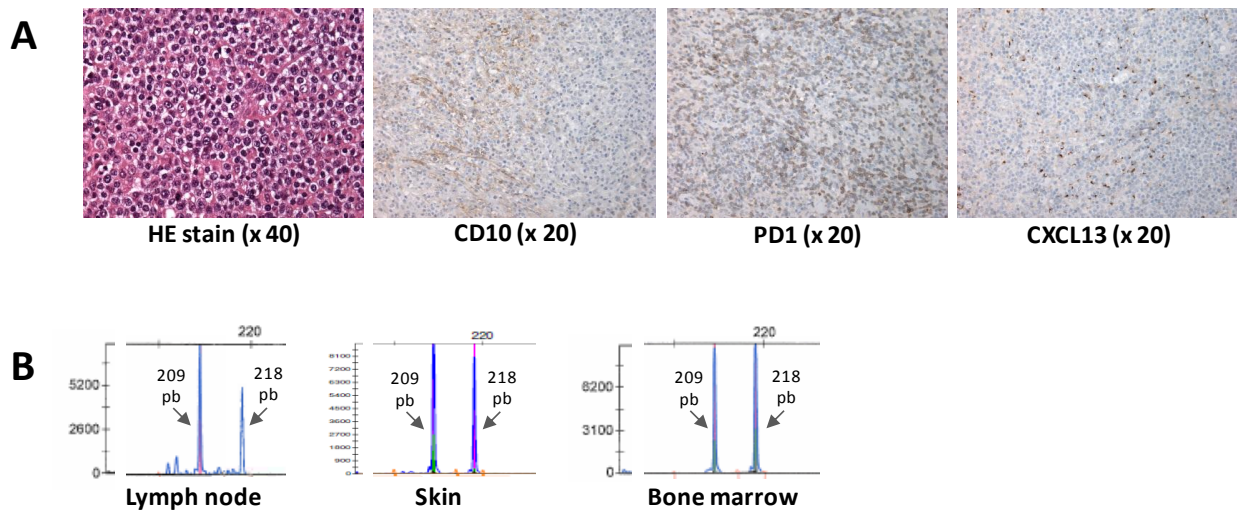
**Figure 2.** Persistence of clonal T-cells in peripheral blood and various tissues CD3-CD4+ L-HES patients. Comparison of TCR rearrangement ( $\gamma$ -10 and  $\gamma$ 9-11 family genes) between the most recent peripheral blood sample and various tissues biopsies in seven representative CD3-CD4+ L-HES patients. Note the spatial dissemination of the clonal T-cell in various sites, including peripheral blood, and its persistence over years in all patients. Patient P4's samples presented here have been collected during L-HES course, before AITL diagnosis.

Figure 2



**Figure 3.** Histopathological features of AITL in patient P4. Lymph node analysis at AITL diagnosis in patient P4 showed polymorphic medium to large sized cells, rare CD10-positive T-cells, and CXCL13 and PD1 positive T-cells (A). The same clonal TCR $\gamma$  rearrangement was detected at AITL diagnosis in peripheral blood, skin and bone marrow (B), as in previous samples collected during CD3-CD4+ L-HES course (see Figure 2).

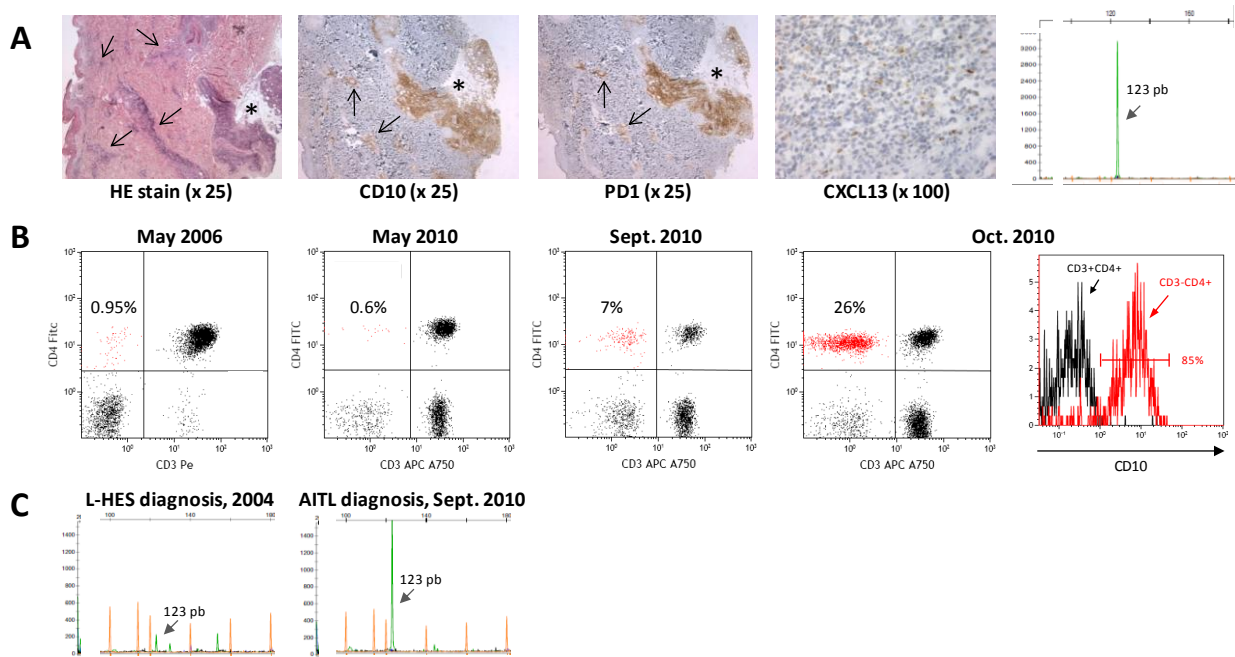
Figure 3





**Figure 4.** Immunophenotyping and histopathological features of AITL in patient P16. Skin biopsy performed at AITL diagnosis shows large lymphoid infiltrates in all the dermis (black arrows), and in the hypodermis (\*). Lymphoid cells are positive for CD10 and T-follicular helper markers PD1 and CXCL13. A clonal TCR $\gamma$  rearrangement is found in skin lesions (A). Circulating CD3-CD4+ T-cell count increased at AITL diagnosis and 85% of them were CD10-positive (B) (not available in previous samples). The same circulating clonal T-cells were present in 2004 at L-HES diagnosis and in 2010 at AITL diagnosis (C).

Figure 4



**Table 1.** Lymph nodes histopathology in CD3-CD4+ L-HES

Diagnosis	Patients and available samples		Morphology of atypical T-cells			Pattern of T-cells infiltration			Increased and/or disorganized FDC CD23+ meshwork <sup>2</sup>	HEV <sup>2</sup>	Eos. <sup>2</sup>	Plasm. <sup>2</sup>	EBV+ B-cells <sup>2</sup>	Immunophenotypic profile of T-cells <sup>2</sup>				Clonal TCR $\gamma$ rearr. <sup>3</sup>
			Size	Nucleus	Cytopl. <sup>1</sup>	Level of effacement of architecture by infiltrates	Respect of peripheral cortical sinuses <sup>2</sup>	CD3+ CD4+ CD5+						CD10	PD1	CXCL13		
L-HES	P1	2013	s/m	irregular, dense	+	n.a	+	++	+	++	+/-	0	+	0	0	0	+	
	P3	2006	s/m	irregular, dense	++	(needle biopsy) interfollicular	+	+/-	+/-	+++ (IF)	+	0	+	0	0	0	n.a	
		2007	s/m	irregular, dense		90%	+	+/-	+	+	+	0	+	0	0	0	+	
	P4	2000	s/m	irregular, dense	++	80%	+	+	+	+	+	0	+	0	0	0	+	
		2011	s/m	irregular, dense		80%	+	+	+	+	+	0	+	0	0	0	+	
	P10	2009	s/m	irregular, dense	++	interfollicular	+	+	+	+++ (IF)	+	0	+	0	0	0	+	
AITL / L-HES	P4	2014	m/l	large, clear	+++	100%	+	+	+	+/-	+	-	+	+	+	+	+	

<sup>1</sup> + scarce cytoplasm, ++ quiet abundant cytoplasm, +++ abundant cytoplasm

<sup>2</sup> 0: absent condition or absence of cells; +/-: moderate infiltrates or rare cells; +: present condition or present cells; ++ or +++: increased FDC CD23+ mesh work, high density of concerned cells

<sup>3</sup> clonal TCR $\gamma$  rearrangement is indicated as present ("+"). In patient P3, there was no amplification probably due to the DNA degradation in paraffin-embedding and was considered as not available ("n.a").

Cytopl, cytoplasm; FDC, follicular dendritic cells ; Eos, eosinophils; Plasm, plasma cells; TCR $\gamma$ rearr, clonal T-Cell Receptor gamma rearrangement; L-HES, lymphoid variant of hypereosinophilic syndrome; n.a, not available; s/m, small-to-medium size; IF, interfollicular infiltrates; AITL / L-HES, angioimmunoblastic T-cell lymphoma occurred during L-HES course

**Table 2.** Skin histopathology in CD3-CD4+ L-HES

Diagnosis	Patients and number of available samples <sup>1</sup>	Morphology of atypical T-cells				Pattern of T-cells infiltration							Immunophenotypic profile of T-cells <sup>3</sup>				Clonal TCR $\gamma$ rearr <sup>d</sup>	
		Size	Nucleus	Cytopl. <sup>2</sup>	Epid. <sup>3</sup>	→EpiD <sup>3</sup>	Dermis				Hypod. <sup>3</sup>	Eos. <sup>3</sup>	Plasm. <sup>3</sup>	CD3+ CD4+ CD5+	CD10	PD1		CXCL13
							S/D	N/D	PV <sup>3</sup>	PA <sup>3</sup>								
L-HES	P1 (2)	s/m	irregular, dense	+	0	0	S/D	N	+	+	0	+	+/-	+	0	0	0	+
	P2 (4)	s/m	irregular, dense	+	0	0	S/D	N	+	+	+	+	+/-	+	0	0	0	+
	P3 (5)	s/m	irregular, dense	+	0	0	S	N	+	0	0	+	+/-	+	0	0	0	+
	P4 (2)	s/m	irregular, dense	++	0	0	S/D	N/D	+	0	0	+/-	+/-	+	0	0	0	+
	P5 (1)	s/m	irregular, dense	+	0	0	S	N	+	0	0	+	0	+	0	0	0	n.a
	P6 (2)	s/m	irregular, dense	+	0	0	S/D	N	+	+	++	+	+/-	+	0	0	0	n.a
	P7 (1)	s/m	irregular, dense	+	0	0	S	N	+	0	0	+	0	+	0	0	0	+
	P8 (4)	s/m	irregular, dense	+	0	0	S	N	+	0	0	+	+/-	+	0	0	0	-
	P9 (1)	s/m	irregular, dense	+	0	0	S	N	+	0	0	0	0	+	0	0	0	+
AITL / L-HES	P4	m/l	large, clear	+++	0	0	S/D	D	+	+	n.a	+	+/-	+	-	-	-	+
	P16	s/m	irregular, dense	++	+	+/-	0	S/D	N	+	+	++	+	+/-	+	+	+	+

<sup>1</sup> Skin lesions in L-HES patients were pruritic papulo-nodular inpatients P1 and P2, pruritic papular lesions in patient P3, eczema-like lesions in patients P4, P5, P8, maculo-papular lesions in patient P6, isolated pruritus in patients P7 and P9. Numbers in parentheses are the number of available biopsies for each patient: in all cases, the same characteristics were observed in each sample, with the exception of the intensity of the lymphoid and eosinophils infiltrates which could change from one biopsy to another.

<sup>2</sup> + scarce cytoplasm, ++ quiet abundant cytoplasm, +++ abundant cytoplasm

<sup>3</sup> 0: absent condition or absence of cells; +/-: moderate infiltrates or rare cells; +: present condition or present cells; ++ or +++: increased FDC CD23+ mesh work, high density of concerned cells; n.a: not available

<sup>4</sup> clonal TCR $\gamma$  rearrangement is indicated as present ("+") if it was detected in at least one biopsy. In patients P5 and P6, there was not enough extracted DNA to make the analysis, and was considered as not available ("n.a"). In patient P7, a clonal TCR $\gamma$  rearrangement was detected on fresh biopsy in 2005, but not on the same paraffin-embedded sample which was retrieved and retested in 2014, despite sufficient quantity of DNA.

Cytopl, cytoplasm; EpiD, epidermis; →EpiD, epidermotropism; S/D, superficial and/or deep dermis involvement; N/D, nodular and/or diffused infiltrates; PV, perivascular; PA, periadnexal; Hypod., hypodermis; Eos, eosinophils; Plasm, plasma cells; TCR $\gamma$  rearr, clonal T-Cell Receptor  $\gamma$  rearrangement; L-HES, lymphoid variant of hypereosinophilic syndrome; s/m, small-to-medium size; n.a, not available; AITL / L-HES, angioimmunoblastic T-cell lymphoma occurred during L-HES course.

**Table 3.** Other extra-nodal tissues histopathology in CD3-CD4+ L-HES

Diagnosis	Patients and available samples <sup>1</sup>	Morphology of atypical T-cells			Pattern of T-cells infiltration	Eos. <sup>3</sup>	Plasm. <sup>3</sup>	EBV+ B-cells <sup>3</sup>	Immunophenotypic profile of T-cells <sup>3</sup>				Clonal TCR $\gamma$ rearr.
		Size	Nucleus	Cytopl. <sup>2</sup>					CD3+ CD4+ CD5+	CD10	PD1	CXCL13	
L-HES	P1, lacrymal gland	s/m	irregular, dense	+	Dense lymphoid infiltrates, partial effacement of lacrymal gland.	+	+	0	+	0	0	0	+
	P5, synovium	s/m	irregular, dense	++	Dense lymphoid infiltrates, thickened synovium.	+	+	0	+	0	0	0	+
	P10, colon	s/m	irregular, dense	+	Dense lymphoid infiltrates, partial effacement of colon glands.	+	+	0	+	0	0	0	+

<sup>1</sup> 3 other patients had digestive biopsies: P5, P11, and P14 (2 biopsies, in 2005 and 2012). There was only an eosinophils infiltration in P5 and P14's biopsies (only in 2005 for P14, not on the second one which was performed under corticosteroids), there was not any abnormal lymphoid infiltrates in all these 4 biopsies.

<sup>2</sup> + scarce cytoplasm, ++ quiet abundant cytoplasm

<sup>3</sup> 0: absent condition or absence of cells; +/-: moderate infiltrates or rare cells; +: present condition or present cells; ++ or +++: increased FDC CD23+ mesh work, high density of concerned cells  
 Cytopl, cytoplasm; Eos, eosinophils; Plasm, plasma cells; TCR $\gamma$ rearr, T-Cell Receptor  $\gamma$ rearrangement; L-HES, lymphoid variant of hypereosinophilic syndrome; s/m, small-to-medium size.

## Supplemental information

**CD3-CD4+ lymphoid variant of hypereosinophilic syndrome: nodal and extranodal histopathological and immunophenotypic features of a peripheral indolent clonal T-cell lymphoproliferative disorder.**

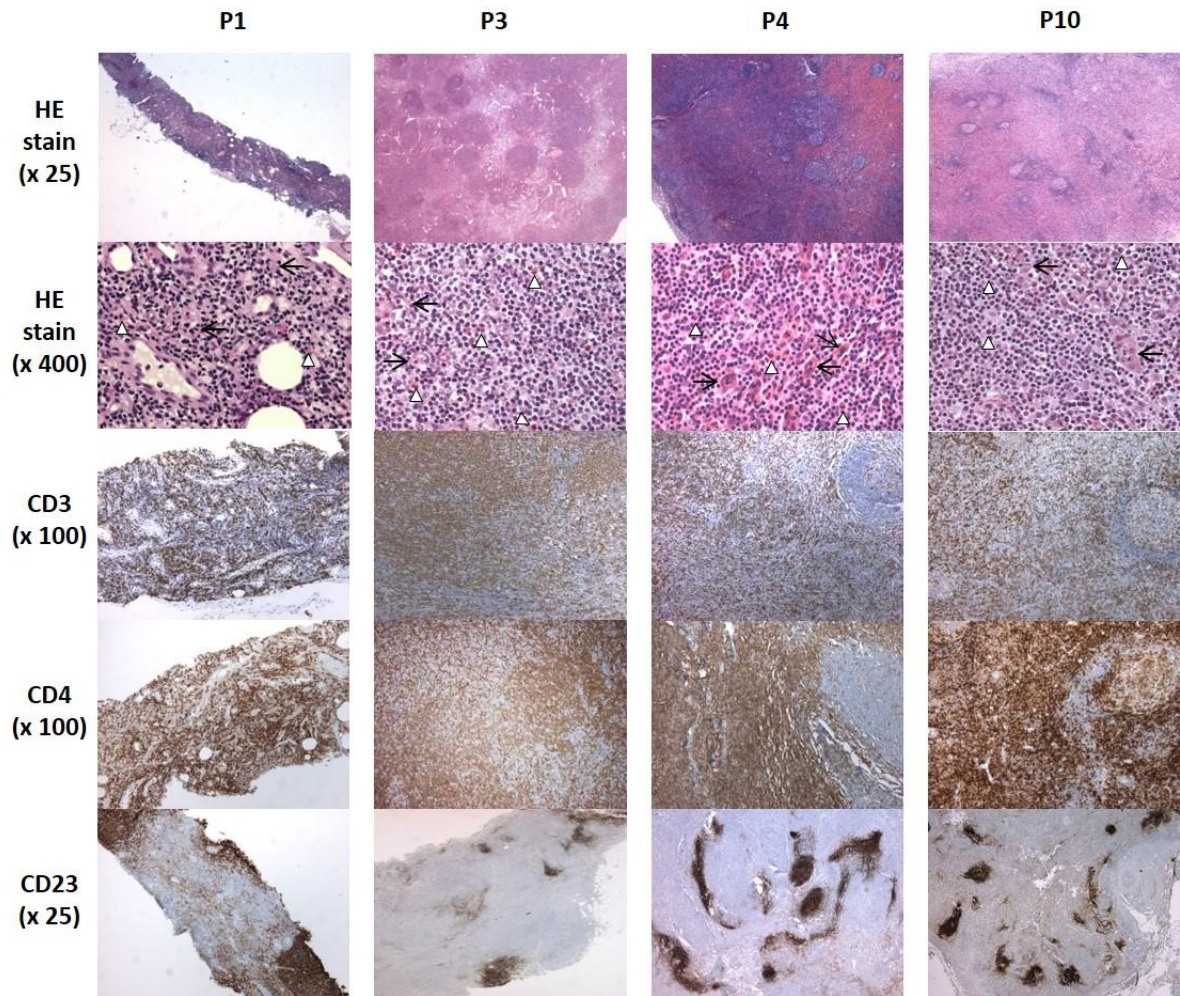
Guillaume Lefèvre<sup>1,2\*</sup>, Marie-Christine Copin<sup>3\*</sup>, Christophe Roumier<sup>4</sup>, Hélène Aubert<sup>5</sup>, Martine Avenel-Audran<sup>6</sup>, Nathalie Grardel<sup>4</sup>, Delphine Staumont-Sallé<sup>7</sup>, Julien Seneschal<sup>8</sup>, Gilles Salles<sup>9</sup>, Kamel Ghomari<sup>10</sup>, Louis Terriou<sup>2</sup>, Christian Leclech<sup>6</sup>, Chafika Morati-Hafsaoui<sup>12</sup>, Franck Morschhauser<sup>13</sup>, Olivier Lambotte<sup>11</sup>, Félix Ackerman<sup>11</sup>, Jacques Trauet<sup>1</sup>, Florent Dumezy<sup>4</sup>, Monique Capron<sup>14</sup>, Catherine Roche-Lestienne<sup>15</sup>, Alain Taieb<sup>8</sup>, Pierre-Yves Hatron<sup>2</sup>, Sylvain Dubucquoi<sup>1</sup>, Eric Hachulla<sup>1,2</sup>, Lionel Prin<sup>1</sup>, Myriam Labalette<sup>1</sup>, David Launay<sup>1,2</sup>, Claude Preudhomme<sup>4\*\*</sup>, Jean-Emmanuel Kahn<sup>1,16\*\*</sup>, on behalf the French Eosinophil Network

**Supplementary Table 1.** Clinical characteristics, available biopsies and blood samples in the CD3-CD4+ L-HES patients

Patients	Age at HES diagnosis	Sex	Date of first blood HE	Date of first HES symptoms	Organs involvement	Available biopsies			Last available blood sample	Treatments received during HES follow-up	Disease duration (years) <sup>a</sup>	Status at the end of follow-up
						Skin	Lymph nodes	Other extra-nodal sites				
P1	42	M	1990	1990	Skin, lymph nodes, tonsils, lacrymal glands, parotid, subcutaneous nodules	2011, 2013	2013	Lacrymal gland (1990)	2013	CS, CSA, MTX, Phototherapy, peg-IFN $\alpha$	24	Alive
P2	68	M	2006	2006	Skin	2008, 2010, 2013			2013	CS	7	Alive
P3	51	F	1996	2000	Skin, lymph nodes	2006, 2007, 2008, 2009, 2010	2006, 2007		2011	HU, IM, multiple lines chemotherapy, aSCT	17	Died (infectious adverse event after aSCT)
P4	18	M	1999	1999	Skin, lymph nodes, episodic angioedema, joints, spleen	2002, 2011, 2014 (AITL)	2000, 2011, 2014 (AITL)	BM (2014, AITL)	2014	CS	15	Alive (AITL, 2014)
P5	31	F	2005	2007	Skin, joints, digestive tract	2009		Synovium (2007), Digestive tract (2011)	2014	CS	8	Alive
P6	43	F	2010	2010	Skin, lymph nodes, joints	2010, 2012			2012	CS, IFN $\alpha$	4	Alive
P7	57	F	2005	2005	Skin	2005			2013	no treatment	9	Alive
P8	18	F	1995	1995	Skin, lymph nodes, joints	2002, 2005, 2009, 2011, 2014			2014	CS, IFN $\alpha$ , IM, MEPO	19	Alive
P9	38	F	1996	1996	Skin, central nervous system, arterial aneurysms	2010			2014	CS, IM, MEPO	18	Alive
P10	61	F	1987	2009	Lymph nodes, digestive tract		2011	Digestive tract (2009)	2013	CS, CSA	27	Alive
P11	43	F	1991	1991	Skin, joints, digestive tract, bronchus			Digestive tract (2004)	2013	CS, IM, MEPO	23	Alive
P12	16	M	2007	2007	Skin, lymph nodes, episodic angioedema, spleen				2013	CS	7	Alive
P13	75	F	2006		No symptom				2014	no treatment	8	Alive
P14	50	F	1993	2005	Skin, digestive tract			Digestive tract (2005, 2012)	2013	CS, MTX, HU, IFN $\alpha$ , MEPO	21	Alive
P15	36	M	2008	2009	Skin, lymph nodes, central nervous system				2010	CS, MTX, CYC, ALEM	4	Alive
P16	52	M	2002	2002	Skin, episodic angioedema, joints	2010 (AITL)		BM (2010, AITL)	2010	CS, IFN $\alpha$	8	Died (AITL, 2010)

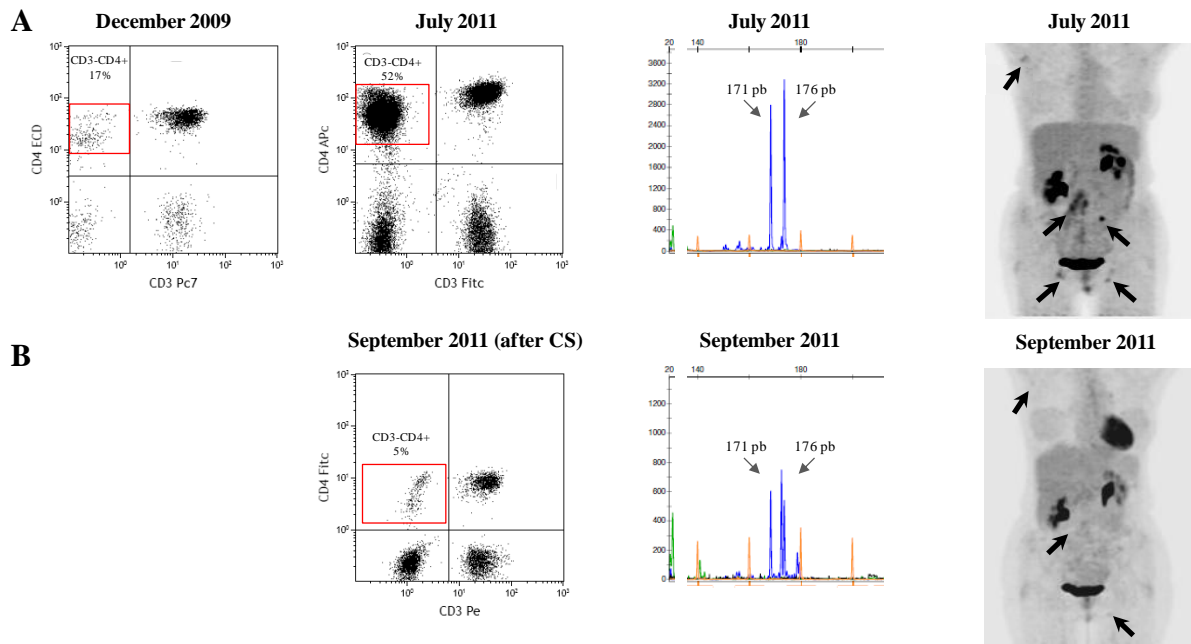
<sup>a</sup>Disease duration is defined as the interval between the first HES symptom and/or the first HE observed on a blood numeration, and the last visit or AITL diagnosis.

L-HES, lymphoid variant of hypereosinophilic syndrome; CS, corticosteroids; CSA, ciclosporin A; IFN $\alpha$ , interferon  $\alpha$ ; MEPO, mepolizumab; MTX, methotrexate; HU, hydroxycarbamide; IM, imatinib; aSCT, allogenic stem-cells transplantation; AITL, angioimmunoblastic T-cell lymphoma; CYC, cyclophosphamide; ALEM, alemtuzumab.



**Figure S1.** Lymph nodes histopathology in CD3-CD4+ L-HES

Histopathological characteristics of lymph nodes (LN) in 4 CD3-CD4+ L-HES patients. Hematoxylin and Eosin (HE) staining revealed a slight (ex: patient P10) to dense lymphoid infiltration responsible of an effacement of LN architecture (patients P3 and P4). LN architecture is not appreciable on LN needle biopsy of patient P1. In all cases, lymphoid infiltrates spare the peripheral cortical sinuses (not appreciable in patient P1) and cases are composed of CD3+CD4+ T-cells, without any CD10, CXCL13 or PD1 positive T-cells (not shown). The other characteristics are the presence of numerous eosinophils ( $\Delta$ ), rare plasma cells, high endothelial veinules (black arrows), and increased of CD23+ follicular dendritic cells meshwork.

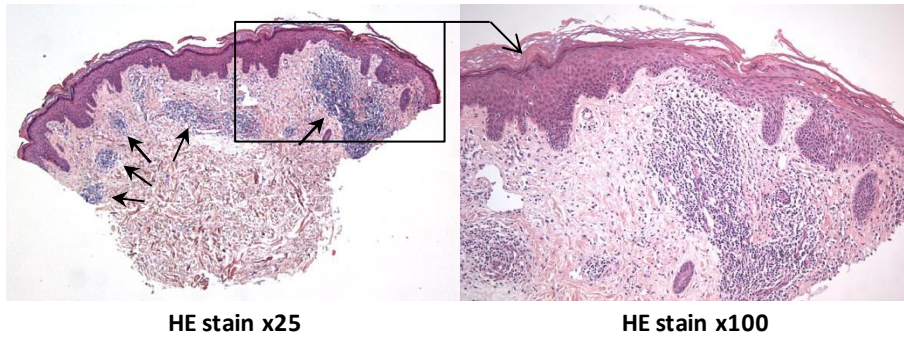


**Figure S2.** Favorable evolution of lymph node involvement in a CD3-CD4+ L-HES patient (P10).

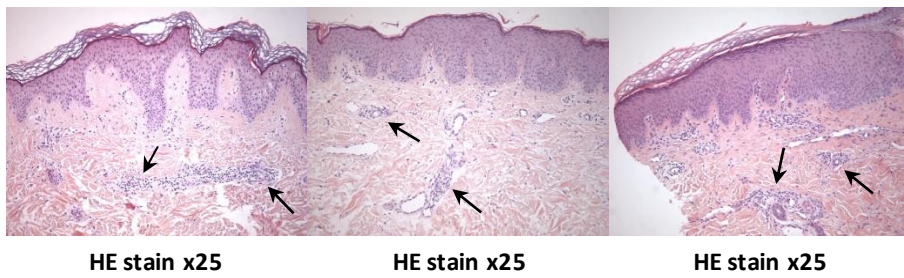
CD3-CD4+ L-HES diagnosis made in 2009 in patient P10 was based on a long-history of blood HE (23 years), an eosinophilic colitis (atypical CD4+ lymphoid infiltrates were observed a posteriori), a circulating CD3-CD4+/low T-cells and a clonal TCR $\gamma$  rearrangement. In July 2011, digestive symptoms worsened, eosinophils count increased to 23 G/L and she developed multiple adenopathies. CD3-CD4+ T-cell subsets increased from 17% to 52% of total lymphocytes, TCR $\gamma$  rearrangement study showed the same circulating T-cell clone as in the lymph node (see Fig 2) and 18-Fluoro-deoxyglucose positron emission tomography (18-FDG-PET) showed multiple adenopathies (arrows) (A). Histopathological examination of a coeliomesenteric lymph node did not conclude in a lymphoma (Figure S1) and corticosteroids were started at 0.5 mg/kg/day: 2 months later, the eosinophil count became normal, digestive symptoms disappeared, the circulating CD3-CD4+ T-cell subset decreased, clonal TCR $\gamma$  rearrangement persisted and 18-FDG-PET dramatically improved (B).



**A: 2002**

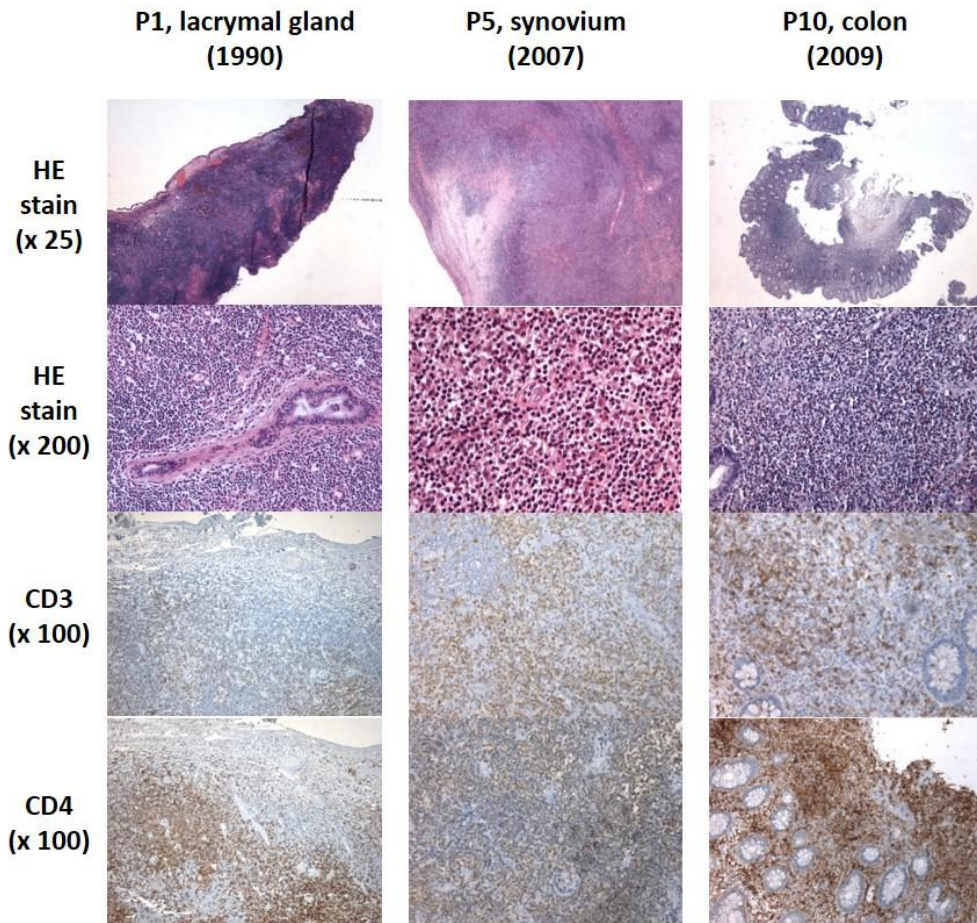


**B: 2005, 2009, 2011**



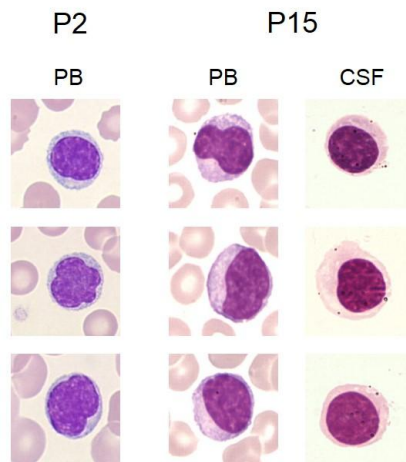
**Figure S3.** Persistence of skin lymphoid infiltrates in a CD3-CD4+ L-HES patient (Ex: patient P8)

At diagnosis in 2002 (A), skin biopsy found dense nodular and perivascular lymphoid infiltrates (arrows) composed of CD2+CD3+CD4+CD5+ T-cell infiltrates (immunohistochemistry not shown), which decreased but persisted over years (B) under corticosteroids alone (since 2002), and then after corticosteroids and mepolizumab (since 2006). Coherently, the first T-cell immunophenotype performed in 2005 showed a CD3-CD4+ circulating subset which decreased from 21% (0,71 G/L) to 6,9% (0,11 G/L) in 2012.



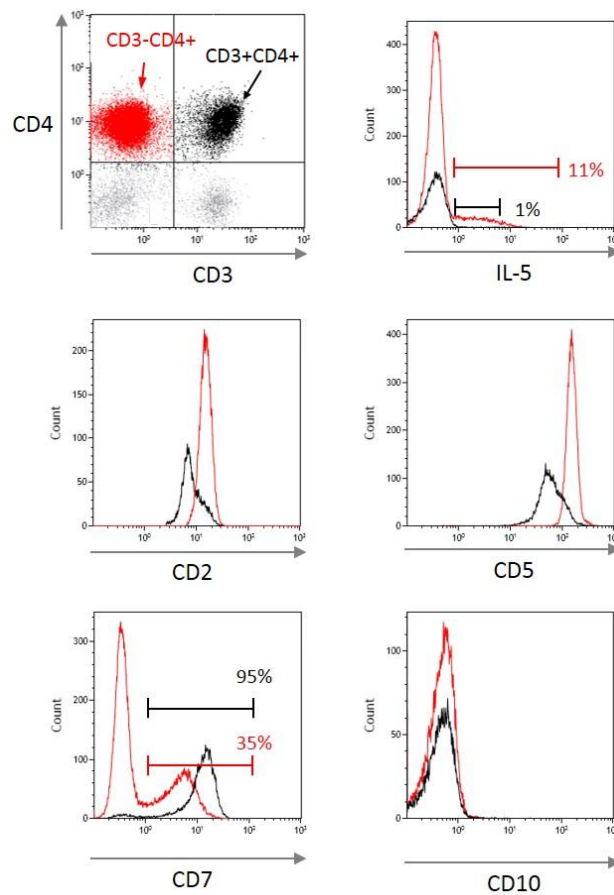
**Figure S4.** Other extra-nodal tissue histopathology in CD3-CD4+ L-HES

Patient P1 had a refractory generalized eczema and “Kimura like” disease with parotid gland enlargement (biopsy demonstrated an infiltration by eosinophils, but was not available for reanalysis), enlarged cervical lymph nodes, subcutaneous swelling, but also lacrimal gland enlargement. The lacrimal glands were highly modified by dense inflammatory infiltrates composed of lymphoid cells and eosinophils. The same eosinophil and lymphoid infiltrates were found in a synovial biopsy of patient P5 who presented a bilateral teno-synovitis of the wrists and intercarpal joints in 2007, and in a colon biopsy of patient P10 who received the diagnosis of eosinophilic colitis in 2009. In all cases, immunohistochemical staining revealed the presence of CD3+CD4+ T-cells without any CD10, CXCL13 or PD1 positive T-cells (not shown). A clonal TCR $\gamma$  rearrangement was detected in all three tissues and still detected in peripheral blood of all three patients in 2013-2014, 23, 7 and 5 years after these biopsies, respectively. All three patients remain in good health status under low-dose corticosteroids (CS) alone (P5 and P10), or under CS and interferon-alpha (P1).



**Figure S5.** Morphology of circulating T-cells of two representative patients, and in cerebrospinal fluid in one patient

As shown here for patients P2 and P15, aberrant circulating T-cells (PB, peripheral blood) were small to medium-sized, with regular nuclei with condensed and sometimes clumped chromatin, or irregular, indented nuclei, with a moderately abundant cytoplasm (such cytological abnormalities was observed in patients with more than 20 % of aberrant T-cells among total lymphocytes, and were confirmed by comparing CD3-CD4<sup>+</sup> versus CD3<sup>+</sup>CD4<sup>+</sup> sorted T-cells in 3 patients). In patient P15 who presented a neuro-meningeal involvement, atypical lymphocytes were found both in blood (left) and cerebrospinal fluid (CSF, right).



**Figure S6.** Typical immunophenotyping characteristics of CD3-CD4<sup>+</sup> circulating T- cells in L-HES (Ex: Patient P14).

In CD3-CD4<sup>+</sup> L-HES, aberrant T-cells produce IL-5 which promotes survival and proliferation of eosinophils (NB: intracellular IL-5 production is detected in permeabilized cells after stimulation by phorbol 12-myristate 13-acetate combined with ionophore, PMA-iono). CD3-CD4<sup>+</sup> T-cells (red), compared to CD3+CD4<sup>+</sup> T-cells (black), share the same surface markers expression with AITL (CD2<sup>+</sup>/hi, CD5<sup>+</sup>/hi, CD7<sup>-</sup>/low). But unlike AITL, CD3-CD4<sup>+</sup> T-cells were always CD10-negative in our L-HES patients.

**Supplemental Table S2.** Immunophenotyping characteristics of circulating CD3-CD4+ T-cells in L-HES

Patients	Percentage of CD3-CD4+ T-cells among total lymphocytes during follow-up (min-max)	CD3-CD4+ T-cells characteristics at last sample					
		% of total lymphocytes	CD2	CD5	CD7*	CD10	TCR $\gamma$ rearr
P1	24-78%	46	+	hi	n.a	-	+
P2	39-52%	50	hi	hi	low (16%)	-	+
P3	81-90%	81	+	hi	-	-	+
P4	84-98%	98	+	hi	-	-	+
P5	7-25%	7	hi	hi	low (30%)	-	+
P6	11-17%	11	n.a	n.a	low (6%)	n.a	+
P7	12%-31%	31	hi	hi	-	-	+
P8	7-22%	7	hi	hi	low (28%)	-	+
P9	3.5-7%	3.5	hi	hi	low (10%)	-	+
P10	3-45%	4	+	low	low (45%)	-	+
P11	6-18%	18	+	hi	low (40%)	-	+
P12	2,5-6%	3	hi	hi	low (22%)	-	-
P13	5-7%	6	hi	low	low (16%)	-	+
P14	34-60%	52	hi	hi	low (35%)	-	+
P15	65-79%	75	hi	hi	-	-	+

Abbreviations: TCR $\gamma$  rearr, clonal T-Cell Receptor  $\gamma$  rearrangement; +, presence; -, absence; hi, high expression; lo, low expression; n.a, not available.

\*Given percentages are the percentages of CD3-CD4+ T-cells which express CD7

**Annexe 3. Liste des gènes portés par le segment de 7q avec disomie uniparentale (UPD) commun à 4 patients SHE-L CD3-CD4+**

	Symbole	Gène	Localisation	Fonction
1	AASS	aminoadipate-semialdehyde svnthase	cytoplasme	enzyme
2	ABC88	ATP-binding cassette, sub-family B (MDR/TAP), member	cytoplasme	transport
3	ABCf2	ATP-binding cassette, sub-family F (GCN20), member 2	cytoplasme	transport
4	ACTR3B	ARP3 actin-related protein 3 homolog B (yeast)	autre	autre
5	ACTR3C	ARP3 actin-related protein 3 homolog C (yeast)	autre	autre
6	ADCK2	aarF domain containing kinase 2	cytoplasme	kinase
7	AGAP3	ArfGAP with GTPase domain, ankyrin repeat and PH	noyau	régulateur de transcription
8	AGBL3	ATP/GTP binding protein-like 3	autre	peptidase
9	AGK	acylglycerol kinase	cytoplasme	kinase
10	AHCYL2	adenosylhomocysteinase-like 2	autre	enzyme
11	AKR1B1	aldo-keto reductase family 1, member B1 (aldose	cytoplasme	enzyme
12	AKR1B10	aldo-keto reductase family 1, member B10 (aldose	cytoplasme	enzyme
13	AKR1B15	aldo-keto reductase family 1, member B15	autre	autre
14	AKR1D1	aldo-keto reductase family 1, member D1	cytoplasme	enzyme
15	ANKRD7	ankyrin repeat domain 7	noyau	régulateur de transcription
16	AOC1	amine oxidase, copper containing 1	espace extracellulaire	enzyme
17	ARF5	ADP-ribosylation factor 5	cytoplasme	enzyme
18	ARHGEF35	Rho guanine nucleotide exchange factor (GEF) 35	autre	autre
19	ARHGEF5	Rho guanine nucleotide exchange factor (GEF) 5	cytoplasme	autre
20	ASB10	ankyrin repeat and SOCS box containing 10	autre	autre
21	ASB15	ankyrin repeat and SOCS box containing 15	noyau	régulateur de transcription
22	ASIC3	acid-sensing (proton-gated) canal ionique 3	membrane	canal ionique
23	ASZ1	ankyrin repeat, SAM and basic leucine zipper domain	noyau	régulateur de transcription
24	ATG9B	autophagy related 9B	cytoplasme	autre
25	ATP6V0A4	ATPase, H+ transporting, lysosomal V0 subunit a4	cytoplasme	transport
26	ATP6V0E2	ATPase, H+ transporting V0 subunit e2	cytoplasme	enzyme
27	ATP6V1F	ATPase, H+ transporting, lysosomal 14kDa, V1 subunit F	cytoplasme	enzyme
28	ATXN7L1	ataxin 7-like 1	autre	autre
29	BCAP29	B-cell receptor-associated protein 29	cytoplasme	transport
30	BPGM	2,3-bisphosphoglycerate mutase	espace extracellulaire	phosphatase
31	BRAF	B-Raf proto-oncogene, serine/threonine kinase	cytoplasme	enzyme
32	C7orf13	chromosome 7 open reading frame 13	autre	autre
33	C7orf33	chromosome 7 open reading frame 33	autre	autre
34	C7orf34	chromosome 7 open reading frame 34	autre	autre
35	C7orf49	chromosome 7 open reading frame 49	autre	autre
36	C7orf55	chromosome 7 open reading frame 55	cytoplasme	autre
37	C7orf60	chromosome 7 open reading frame 60	autre	autre
38	C7orf66	chromosome 7 open reading frame 66	autre	autre
39	CADPS2	Ca <sup>++</sup> -dependent secretion activator 2	membrane	autre
40	CALD1	caldesmon 1	cytoplasme	autre
41	CALU	calumenin	cytoplasme	autre
42	CAPZA2	capping protein (actin filament) muscle Z-line, alpha 2	cytoplasme	autre
43	CASP2	caspace 2, apoptosis-related cysteine peptidase	cytoplasme	peptidase
44	CAV1	caveolin 1, caveolae protein, 22kDa	membrane	récepteur transmembranaire
45	CAV2	caveolin 2	membrane	autre
46	CBLL1	Cbl proto-oncogene-like 1, E3 ubiquitin protein ligase	noyau	enzyme
47	CCDC136	coiled-coil domain containing 136	cytoplasme	autre
48	CDHR3	cadherin-related family member 3	autre	autre
49	CDK5	cyclin-dependent kinase 5	noyau	kinase
50	CEP41	centrosomal protein 41kDa	cytoplasme	autre
51	CFTR	cystic fibrosis transmembrane conductance regulator	membrane	canal ionique
52	CHCHD3	coiled-coil-helix-coiled-coil-helix domain containing 3	cytoplasme	autre
53	CHPF2	chondroitin polymerizing factor 2	cytoplasme	enzyme
54	CHRM2	cholinergic receptor, muscarinic 2	membrane	récepteur couplé aux protéines G
55	CLCN1	chloride channel, voltage-sensitive 1	membrane	canal ionique
56	CLEC2L	C-type lectin domain family 2, member L	autre	autre
57	CLEC5A	C-type lectin domain family 5, member A	membrane	autre
58	CNOT4	CCR4-NOT transcription complex, subunit 4	cytoplasme	enzyme
59	CNPY1	canopy FGF signaling regulator 1	autre	autre
60	CNTNAP2	contactin associated protein-like 2	membrane	autre
61	COG5	component of oligomeric golgi complex 5	cytoplasme	transport
62	COPG2	coatomer protein complex, subunit gamma 2	cytoplasme	transport
63	CPA1	carboxypeptidase A1 (pancreatic)	espace extracellulaire	peptidase
64	CPA2	carboxypeptidase A2 (pancreatic)	espace extracellulaire	peptidase
65	CPA4	carboxypeptidase A4	espace extracellulaire	peptidase
66	CPA5	carboxypeptidase A5	espace extracellulaire	peptidase
67	CPED1	cadherin-like and PC-esterase domain containing 1	cytoplasme	autre
68	CREB3L2	cAMP responsive element binding protein 3-like 2	noyau	autre
69	CRYGN	crystallin, gamma N	autre	autre
70	CTAGE9	CTAGE family, member 4	autre	autre
71	CTAGE9	CTAGE family, member 4	autre	autre
72	CTAGE9	CTAGE family, member 4	autre	autre
73	CTTNBP2	cortactin binding protein 2	cytoplasme	autre
74	CUL1	cullin 1	noyau	enzyme
75	DENND2A	DENN/MADD domain containing 2A	autre	autre
76	DGKI	diacylglycerol kinase, iota	cytoplasme	kinase

77	DLD	dihydrolipoamide dehydrogenase	cytoplasme	enzyme
78	DNAJB6	DnaJ (Hsp40) homolog, subfamily B, member 6	noyau	régulateur de transcription
79	DNAJB9	DnaJ (Hsp40) homolog, subfamily B, member 9	noyau	autre
80	DOCK4	dedicator of cytokinesis 4	membrane	autre
81	DPP6	dipeptidyl-peptidase 6	membrane	peptidase
82	DUS4L	dihydrouridine synthase 4-like (S. cerevisiae)	autre	autre
83	EFCAB10	EF-hand calcium binding domain 10	autre	autre
84	EIF3IP1	eukaryotic translation initiation factor 3, subunit I	autre	autre
85	EN2	engrailed homeobox 2	noyau	régulateur de transcription
86	EPHA1	EPH receptor A1	membrane	kinase
87	EPHB6	EPH receptor B6	membrane	kinase
88	ESYT2	extended synaptotagmin-like protein 2	membrane	autre
89	EXOC4	exocyst complex component 4	cytoplasme	transport
90	EZH2	enhancer of zeste 2 polycomb repressive complex 2	noyau	régulateur de transcription
91	FABP5P3	fatty acid binding protein 5 pseudogene 3	autre	autre
92	FAM115A	family with sequence similarity 115, member A	autre	autre
93	FAM115C	family with sequence similarity 115, member C	autre	autre
94	FAM131B	family with sequence similarity 131, member B	autre	autre
95	FAM180A	family with sequence similarity 180, member A	autre	autre
96	FAM3C	family with sequence similarity 3, member C	espace extracellulaire	cytokine
97	FAM71F1	family with sequence similarity 71, member F1	autre	autre
98	FAM71F2	family with sequence similarity 71, member F2	autre	autre
99	FASTK	Fas-activated serine/threonine kinase	cytoplasme	kinase
100	FEZF1	FEZ family zinc finger 1	autre	autre
101	FLNC	filamin C, gamma	cytoplasme	autre
102	FOXP2	forkhead box P2	noyau	régulateur de transcription
103	FSCN3	fascin actin-bundling protein 3, testicular	cytoplasme	autre
104	GALNT11	polypeptide N-acetylgalactosaminyltransferase 11	cytoplasme	enzyme
105	GALNTL5	polypeptide N-acetylgalactosaminyltransferase-like 5	cytoplasme	enzyme
106	GBX1	gastrulation brain homeobox 1	noyau	régulateur de transcription
107	GCC1	GRIP and coiled-coil domain containing 1	cytoplasme	autre
108	GIMAP1	GTPase, IMAP family member 1	cytoplasme	autre
109	GIMAP2	GTPase, IMAP family member 2	cytoplasme	autre
110	GIMAP4	GTPase, IMAP family member 4	noyau	autre
111	GIMAP5	GTPase, IMAP family member 5	cytoplasme	autre
112	GIMAP6	GTPase, IMAP family member 6	cytoplasme	autre
113	GIMAP7	GTPase, IMAP family member 7	cytoplasme	enzyme
114	GIMAP8	GTPase, IMAP family member 8	autre	autre
115	GPR22	G protein-coupled receptor 22	membrane	récepteur couplé aux protéines G
116	GPR37	G protein-coupled receptor 37 (endothelin receptor)	membrane	récepteur couplé aux protéines G
117	GPR85	G protein-coupled receptor 85	membrane	récepteur couplé aux protéines G
118	GRM8	glutamate receptor, metabotropic 8	membrane	récepteur couplé aux protéines G
119	GSTK1	glutathione S-transferase kappa 1	cytoplasme	enzyme
120	HBP1	HMG-box transcription factor 1	noyau	régulateur de transcription
121	HILPDA	hypoxia inducible lipid droplet-associated	cytoplasme	autre
122	HIPK2	homeodomain interacting protein kinase 2	noyau	kinase
123	HTR5A	5-hydroxytryptamine (serotonin) receptor 5A, G	membrane	récepteur couplé aux protéines G
124	HYAL4	hyaluronoglucosaminidase 4	membrane	enzyme
125	HYALP1	hyaluronoglucosaminidase pseudogene 1	autre	autre
126	IFRD1	interferon-related developmental regulator 1	noyau	autre
127	IMMP2L	IMP2 inner mitochondrial membrane peptidase-like (S.	cytoplasme	peptidase
128	IMPDH1	IMP (inosine 5'-monophosphate) dehydrogenase 1	cytoplasme	enzyme
129	ING3	inhibitor of growth family, member 3	noyau	autre
130	INSIG1	insulin induced gene 1	cytoplasme	autre
131	IQUB	IQ motif and ubiquitin domain containing	cytoplasme	autre
132	IRF5	interferon regulatory factor 5	noyau	régulateur de transcription
133	KCND2	potassium voltage-gated channel, Shal-related	membrane	canal ionique
134	KCNH2	potassium voltage-gated channel, subfamily H (eag-	membrane	canal ionique
135	KCP	kielien/chordin-like protein	espace extracellulaire	autre
136	KDM7A	lysine (K)-specific demethylase 7A	noyau	enzyme
137	KEL	Kell blood group, metallo-endorpeptidase	membrane	peptidase
138	KIAA1147	KIAA1147	autre	autre
139	KIAA1549	KIAA1549	autre	autre
140	KLF14	Kruppel-like factor 14	noyau	autre
141	KLHDC10	kelch domain containing 10	autre	autre
142	KLRG2	killer cell lectin-like receptor subfamily G, member 2	autre	autre
143	KMT2C	lysine (K)-specific methyltransferase 2C	noyau	régulateur de transcription
144	KMT2E	lysine (K)-specific methyltransferase 2E	noyau	enzyme
145	KRBA1	KRAB-A domain containing 1	autre	autre
146	LAMB1	laminin, beta 1	espace extracellulaire	autre
147	LAMB4	laminin, beta 4	autre	autre
148	LEP	leptin	espace extracellulaire	growth factor
149	LHFPL3	lipoma HMGIC fusion partner-like 3	autre	autre
150	LINC00244	long intergenic non-protein coding RNA 244	autre	autre
151	LMBR1	limb development membrane protein 1	membrane	récepteur transmembranaire
152	LMOD2	leiomodien 2 (cardiac)	autre	autre
153	LOC100129148	uncharacterized LOC100129148	autre	autre
154	LOC100130705	uncharacterized LOC100130705	autre	autre
155	LOC154761	family with sequence similarity 115, member C	autre	autre
156	LOC154872	putative uncharacterized protein LOC154872	autre	autre
157	LOC155060	A1894139 pseudogene	autre	autre
158	LOC407835	mitogen-activated protein kinase kinase 2 pseudogene	autre	autre

159	LOC728743	zinc finger protein pseudogene	autre	autre
160	LOC93432	maltase-glucoamylase (alpha-glucoamidase)	autre	autre
161	LRGUK	leucine-rich repeats and guanylate kinase domain	autre	autre
162	LRRC4	leucine rich repeat containing 4	membrane	autre
163	LRRC61	leucine rich repeat containing 61	autre	autre
164	LRRN3	leucine rich repeat neuronal 3	espace extracellulaire	autre
165	LSMEM1	leucine-rich single-pass membrane protein 1	cytoplasme	autre
166	LUC7L2	LUC7-like 2 ( <i>S. cerevisiae</i> )	autre	autre
167	LUZP6	leucine zipper protein 6	autre	autre
168	MDFIC	MyoD family inhibitor domain containing	noyau	autre
169	MEST	mesoderm specific transcript	cytoplasme	peptidase
170	MESTIT1	MEST intronic transcript 1, antisense RNA	autre	autre
171	MET	MET proto-oncogene, receptor tyrosine kinase	membrane	kinase
172	METTL2B	methyltransferase like 2B	autre	enzyme
173	MGAM	maltase-glucoamylase (alpha-glucoamidase)	membrane	enzyme
174	mir-129	microRNA 129-2	cytoplasme	microRNA
175	mir-153	microRNA 153-2	cytoplasme	microRNA
176	mir-182	microRNA 182	cytoplasme	microRNA
177	mir-183	microRNA 183	cytoplasme	microRNA
178	mir-29	microRNA 29a	cytoplasme	microRNA
179	mir-29	microRNA 29a	cytoplasme	microRNA
180	mir-335	microRNA 335	cytoplasme	microRNA
181	mir-490	microRNA 490	cytoplasme	microRNA
182	mir-548	microRNA 548c	cytoplasme	microRNA
183	mir-548	microRNA 548c	cytoplasme	microRNA
184	mir-548	microRNA 548c	cytoplasme	microRNA
185	mir-548	microRNA 548c	cytoplasme	microRNA
186	mir-592	microRNA 592	cytoplasme	microRNA
187	mir-593	microRNA 593	cytoplasme	microRNA
188	mir-595	microRNA 595	cytoplasme	microRNA
189	mir-671	microRNA 671	cytoplasme	microRNA
190	mir-96	microRNA 96	cytoplasme	microRNA
191	MKLN1	muskelin 1, intracellular mediator containing kelch	cytoplasme	autre
192	MKRN1	makorin ring finger protein 1	autre	enzyme
193	MNX1	motor neuron and pancreas homeobox 1	noyau	régulateur de transcription
194	MOXD2P	monooxygenase, DBH-like 2, pseudogene	autre	autre
195	MRPS33	mitochondrial ribosomal protein S33	cytoplasme	autre
196	MTPN	myotrophin	noyau	régulateur de transcription
197	MTRNR2L6	MT-RNR2-like 6	autre	autre
198	NAA38	N(alpha)-acetyltransferase 38, NatC auxiliary subunit	autre	autre
199	NAMPT	nicotinamide phosphoribosyltransferase	espace extracellulaire	cytokine
200	NCAPG2	non-SMC condensin II complex, subunit G2	noyau	autre
201	NDUFA5	NADH dehydrogenase (ubiquinone) 1 alpha	cytoplasme	enzyme
202	NDUFB2	NADH dehydrogenase (ubiquinone) 1 beta subcomplex,	cytoplasme	enzyme
203	NOBOX	NOBOX oogenesis homeobox	noyau	régulateur de transcription
204	NOM1	nucleolar protein with MIF4G domain 1	noyau	autre
205	NOS3	nitric oxide synthase 3 (endothelial cell)	cytoplasme	enzyme
206	NRCAM	neuronal cell adhesion molecule	membrane	autre
207	NRF1	nuclear respiratory factor 1	noyau	régulateur de transcription
208	NUB1	negative regulator of ubiquitin-like proteins 1	noyau	autre
209	NUP205	nucleoporin 205kDa	noyau	autre
210	OPN1SW	opsin 1 (cone pigments), short-wave-sensitive	membrane	récepteur couplé aux protéines G
211	OR2A1/OR2A42	olfactory receptor, family 2, subfamily A, member 1	membrane	récepteur couplé aux protéines G
212	OR2A1/OR2A42	olfactory receptor, family 2, subfamily A, member 1	membrane	récepteur couplé aux protéines G
213	OR2A12	olfactory receptor, family 2, subfamily A, member 12	membrane	récepteur couplé aux protéines G
214	OR2A14	olfactory receptor, family 2, subfamily A, member 14	membrane	récepteur couplé aux protéines G
215	OR2A2	olfactory receptor, family 2, subfamily A, member 2	membrane	autre
216	OR2A20P	olfactory receptor, family 2, subfamily A, member 20	autre	autre
217	OR2A25	olfactory receptor, family 2, subfamily A, member 25	membrane	récepteur couplé aux protéines G
218	OR2A4/OR2A7	olfactory receptor, family 2, subfamily A, member 4	membrane	récepteur couplé aux protéines G
219	OR2A5	olfactory receptor, family 2, subfamily A, member 5	membrane	récepteur couplé aux protéines G
220	OR2A9P	olfactory receptor, family 2, subfamily A, member 9	autre	autre
221	OR2F1	olfactory receptor, family 2, subfamily F, member 1	membrane	récepteur couplé aux protéines G
222	OR2F2	olfactory receptor, family 2, subfamily F, member 2	membrane	récepteur couplé aux protéines G
223	OR6B1	olfactory receptor, family 6, subfamily B, member 1	membrane	récepteur couplé aux protéines G
224	OR6V1	olfactory receptor, family 6, subfamily V, member 1	membrane	autre
225	OR6W1P	olfactory receptor, family 6, subfamily W, member 1	membrane	récepteur couplé aux protéines G
226	OR9A2	olfactory receptor, family 9, subfamily A, member 2	membrane	récepteur couplé aux protéines G
227	OR9A4	olfactory receptor, family 9, subfamily A, member 4	membrane	récepteur couplé aux protéines G
228	PARP12	poly (ADP-ribose) polymerase family, member 12	noyau	autre
229	PAX4	paired box 4	noyau	régulateur de transcription
230	PAXIP1	PAX interacting (with transcription-activation domain)	noyau	autre
231	PDIA4	protein disulfide isomerase family A, member 4	cytoplasme	enzyme
232	PIK3CG	phosphatidylinositol-4,5-bisphosphate 3-kinase,	cytoplasme	kinase
233	PIP	prolactin-induced protein	espace extracellulaire	peptidase
234	PLXNA4	plexin A4	membrane	récepteur transmembranaire
235	PNPLA8	patatin-like phospholipase domain containing 8	cytoplasme	enzyme
236	PODXL	podocalyxin-like	membrane	kinase
237	POT1	protection of telomeres 1	noyau	autre
238	PPP1R3A	protein phosphatase 1, regulatory subunit 3A	cytoplasme	phosphatase
239	PRKAG2	protein kinase, AMP-activated, gamma 2 non-catalytic	cytoplasme	kinase
240	PRKAR2B	protein kinase, cAMP-dependent, regulatory, type II,	cytoplasme	kinase



241	PRRT4	proline-rich transmembrane protein 4	autre	autre
242	PRSS1	protease, serine, 1 (trypsin 1)	cytoplasme	peptidase
243	PRSS2	protease, serine, 2 (trypsin 2)	espace extracellulaire	peptidase
244	PRSS37	protease, serine, 37	espace extracellulaire	peptidase
245	PTN	pleiotrophin	espace extracellulaire	growth factor
246	PTPRN2	protein tyrosine phosphatase, receptor type, N	membrane	phosphatase
247	PTPRZ1	protein tyrosine phosphatase, receptor-type, Z	membrane	phosphatase
248	PUS7	pseudouridylate synthase 7 (putative)	autre	autre
249	RAB19	RAB19, member RAS oncogene family	cytoplasme	enzyme
250	RARRES2	retinoic acid receptor responder (tazarotene induced) 2	membrane	récepteur transmembranaire
251	RBM28	RNA binding motif protein 28	noyau	autre
252	RBM33	RNA binding motif protein 33	autre	autre
253	REPIN1	replication initiator 1	noyau	autre
254	RHEB	Ras homolog enriched in brain	cytoplasme	enzyme
255	RINT1	RAD50 interactor 1	noyau	autre
256	RNF133	ring finger protein 133	cytoplasme	autre
257	RNF148	ring finger protein 148	espace extracellulaire	enzyme
258	RNF32	ring finger protein 32	cytoplasme	autre
259	SHH	sonic hedgehog	espace extracellulaire	peptidase
260	SLC13A1	solute carrier family 13 (sodium/sulfate symporter),	membrane	transport
261	SLC13A4	solute carrier family 13 (sodium/sulfate symporter),	membrane	transport
262	SLC26A3	solute carrier family 26 (anion exchanger), member 3	membrane	transport
263	SLC26A4	solute carrier family 26 (anion exchanger), member 4	membrane	transport
264	SLC35B4	solute carrier family 35 (UDP-xylose/UDP-N-	cytoplasme	transport
265	SLC37A3	solute carrier family 37, member 3	autre	transport
266	SLC4A2	solute carrier family 4 (anion exchanger), member 2	membrane	transport
267	SMARCD3	SWI/SNF related, matrix associated, actin dependent	noyau	régulateur de transcription
268	SMO	smoothed, frizzled class receptor	membrane	récepteur couplé aux protéines G
269	SND1	staphylococcal nuclease and tudor domain containing 1	noyau	enzyme
270	SND1-IT1	SND1 intronic transcript 1 (non-protein coding)	autre	autre
271	SPAM1	sperm adhesion molecule 1 (PH-20 hyaluronidase, zona	membrane	enzyme
272	SRPK2	SRSF protein kinase 2	noyau	kinase
273	SSBP1	single-stranded DNA binding protein 1, mitochondrial	cytoplasme	autre
274	SSMEM1	serine-rich single-pass membrane protein 1	autre	autre
275	SSPO	SCO-spodin	cytoplasme	autre
276	ST7	suppression of tumorigenicity 7	autre	autre
277	ST7-AS1	ST7 antisense RNA 1	autre	autre
278	ST7-AS2	ST7 antisense RNA 2	autre	autre
279	ST7-OT3	ST7 overlapping transcript 3	autre	autre
280	ST7-OT4	ST7 overlapping transcript 4	autre	autre
281	STRA8	stimulated by retinoic acid 8	noyau	autre
282	STRIP2	striatin interacting protein 2	cytoplasme	autre
283	SVOPL	SVOP-like	autre	autre
284	SYPL1	synaptophysin-like 1	membrane	transport
285	TAS2R16	taste receptor, type 2, member 16	membrane	récepteur couplé aux protéines G
286	TAS2R3	taste receptor, type 2, member 3	membrane	récepteur couplé aux protéines G
287	TAS2R38	taste receptor, type 2, member 38	membrane	récepteur couplé aux protéines G
288	TAS2R39	taste receptor, type 2, member 39	membrane	autre
289	TAS2R4	taste receptor, type 2, member 4	membrane	récepteur couplé aux protéines G
290	TAS2R40	taste receptor, type 2, member 40	membrane	récepteur couplé aux protéines G
291	TAS2R41	taste receptor, type 2, member 41	membrane	récepteur couplé aux protéines G
292	TAS2R5	taste receptor, type 2, member 5	membrane	récepteur couplé aux protéines G
293	TAS2R60	taste receptor, type 2, member 60	membrane	récepteur couplé aux protéines G
294	TBXAS1	thromboxane A synthase 1 (platelet)	membrane	enzyme
295	TES	testis derived transcript (3 LIM domains)	membrane	autre
296	TFEC	transcription factor EC	noyau	régulateur de transcription
297	THAP5	THAP domain containing 5	noyau	autre
298	TMEM139	transmembrane protein 139	autre	autre
299	TMEM140	transmembrane protein 140	autre	autre
300	TMEM168	transmembrane protein 168	cytoplasme	autre
301	TMEM176A	transmembrane protein 176A	autre	autre
302	TMEM176B	transmembrane protein 176B	autre	autre
303	TMEM209	transmembrane protein 209	autre	autre
304	TMEM213	transmembrane protein 213	autre	autre
305	TMEM229A	transmembrane protein 229A	autre	autre
306	TMUB1	transmembrane and ubiquitin-like domain containing 1	espace extracellulaire	autre
307	TNPO3	transportin 3	cytoplasme	autre
308	TPI1P2	triosephosphate isomerase 1 pseudogene 2	autre	autre
309	TPK1	thiamin pyrophosphokinase 1	cytoplasme	kinase
310	TRIM24	tripartite motif containing 24	noyau	régulateur de transcription
311	TRPV5	transient receptor potential catcanal ionique, subfamily	membrane	canal ionique
312	TRPV6	transient receptor potential catcanal ionique, subfamily	membrane	canal ionique
313	TSGA13	testis specific, 13	autre	autre
314	TSPAN12	tetraspanin 12	membrane	autre
315	TSPAN33	tetraspanin 33	membrane	autre
316	TTC26	tetratricopeptide repeat domain 26	espace extracellulaire	autre
317	UBE2H	ubiquitin-conjugating enzyme E2H	autre	enzyme
318	UBE3C	ubiquitin protein ligase E3C	noyau	enzyme
319	UBN2	ubiuclen 2	noyau	autre
320	WASL	Wiskott-Aldrich syndrome-like	cytoplasme	autre
321	WDR60	WD repeat domain 60	espace extracellulaire	autre
322	WDR86	WD repeat domain 86	autre	autre

323	WDR91	WD repeat domain 91	autre	autre
324	WEE2	WEE1 homolog 2 (S. pombe)	cytoplasme	kinase
325	WNT16	wingless-type MMTV integration site family, member	espace extracellulaire	autre
326	WNT2	wingless-type MMTV integration site family member 2	espace extracellulaire	cytokine
327	XRCC2	X-ray repair complementing defective repair in Chinese	noyau	enzyme
328	ZBED6CL	ZBED6 C-terminal like	autre	autre
329	ZC3HAV1	zinc finger CCCH-type, antiviral 1	membrane	autre
330	ZC3HAV1L	zinc finger CCCH-type, antiviral 1-like	autre	autre
331	ZC3HC1	zinc finger, C3HC-type containing 1	noyau	autre
332	ZNF212	zinc finger protein 212	noyau	autre
333	ZNF277	zinc finger protein 277	noyau	régulateur de transcription
334	ZNF282	zinc finger protein 282	noyau	régulateur de transcription
335	ZNF398	zinc finger protein 398	noyau	régulateur de transcription
336	ZNF425	zinc finger protein 425	autre	autre
337	ZNF467	zinc finger protein 467	noyau	autre
338	ZNF746	zinc finger protein 746	cytoplasme	régulateur de transcription
339	ZNF767P	zinc finger family member 767, pseudogene	autre	autre
340	ZNF775	zinc finger protein 775	autre	autre
341	ZNF777	zinc finger protein 777	autre	autre
342	ZNF783	zinc finger family member 783	autre	autre
343	ZNF786	zinc finger protein 786	noyau	autre
344	ZNF800	zinc finger protein 800	autre	autre
345	ZNF862	zinc finger protein 862	autre	autre
346	ZYX	zyxin	membrane	autre

