



**HAL**  
open science

# La diversion de flux dans le traitement des anévrismes cérébraux : des études pré-cliniques aux études cliniques

Jean-Christophe Gentric

## ► To cite this version:

Jean-Christophe Gentric. La diversion de flux dans le traitement des anévrismes cérébraux : des études pré-cliniques aux études cliniques. Médecine humaine et pathologie. Université de Bretagne occidentale - Brest, 2016. Français. NNT : 2016BRES0027 . tel-01437053

**HAL Id: tel-01437053**

**<https://theses.hal.science/tel-01437053>**

Submitted on 16 Jan 2017

**HAL** is a multi-disciplinary open access archive for the deposit and dissemination of scientific research documents, whether they are published or not. The documents may come from teaching and research institutions in France or abroad, or from public or private research centers.

L'archive ouverte pluridisciplinaire **HAL**, est destinée au dépôt et à la diffusion de documents scientifiques de niveau recherche, publiés ou non, émanant des établissements d'enseignement et de recherche français ou étrangers, des laboratoires publics ou privés.



université de bretagne  
occidentale

UNIVERSITE  
BRETAGNE  
LOIRE

THÈSE / UNIVERSITÉ DE BRETAGNE OCCIDENTALE

*sous le sceau de l'Université de Bretagne Loire*

pour obtenir le titre de

DOCTEUR DE L'UNIVERSITÉ DE BRETAGNE OCCIDENTALE

*Mention: Biologie-Santé*

École Doctorale ED SICMA

présentée par

**Jean-Christophe GENTRIC**

Préparée au laboratoire GETBO, EA 3878

**Thèse soutenue le 01 juin 2016**  
*devant le jury composé de:*

La diversion de flux dans le  
traitement des anévrismes  
cérébraux ;  
Des études pré-cliniques aux  
études cliniques

**Jean-Yves GAUVRIT**

*Professeur, Université de Rennes 1 / rapporteur*

**Olivier NAGGARA**

*Maitre de Conférence, Université Paris-Descartes / rapporteur*

**Raphaël BLANC**

*Docteur, Fondation Ophtalmologique A. de Rostchild / invité*

**Luc BRESSOLLETTE**

*Professeur, Université de Bretagne Occidentale / examinateur*

**Frédéric CLARENÇON**

*Docteur, Université Paris VI Pierre et Marie Curie / examinateur*

**Michel NONENT**

*Professeur, Université de Bretagne Occidentale / co-directeur*

**Jean RAYMOND**

*Docteur, Université de Montréal / co-directeur*



## Remerciements

*Merci aux membres du jury*

Au Dr Jean Raymond ; Merci de croire en la jeunesse et en ses possibilités. Merci pour ton enseignement pratique et théorique mais surtout pour le développement de mon esprit critique. Merci d'avoir accepté de diriger ce travail. Plus qu'un encadrant tu es devenu un ami, un confident.

Au Pr Michel Nonent ; Car au début, la NRI à Brest c'était ton projet, ton idée.. Merci de ta confiance et de l'autonomie que tu m'as laissée dans mes décisions. Ton soutien était, et est sans faille, sans pause. C'est une grande fierté de travailler tous les jours à tes côtés.

Au Pr Jean-Yves Gauvrit ; Merci de l'énergie que tu as investi et continue d'investir dans ce projet. Tu es pour moi un modèle de gestion humaine de situations complexes. Ton écoute est avisée, experte et tes conseils toujours précieux. Je suis très fier que tu rapportes ce travail aujourd'hui.

Au Pr Luc Bressollette ; Merci à l'homme, au revendicateur d'un exercice dans des conditions appropriées, pour ton appel à la logique et à la simplicité, pour ta passion et ton expertise de la médecine vasculaire. Merci

Au Dr Raphaël Blanc ; Merci pour ton accessibilité, ton aide, tes conseils. À ton contact même les cas impossibles semblent simples. Au plaisir de mettre à nouveau les gants avec toi. Merci.

Au Dr Olivier Naggara ; Merci d'apporter ton œil critique et scientifique à notre spécialité. Merci d'avoir accepté de rapporter ce travail. Au plaisir de collaborer avec toi sur de nouveaux projets, notre base commune ne peut que nous aider à se comprendre.

Au Dr Frédéric Clarençon, Merci pour ton implication, ta volonté que les choses évoluent dans le bon sens. Merci.



*Merci à tous mes proches qui m'ont soutenu pendant ce travail et depuis bien plus longtemps*

À mes amours Elsa, Louis et Jeanne. Ma femme, merci pour ta patience, pour ton écoute pour ta compréhension quand le téléphone sonne la nuit et que je ne suis pas de garde, merci pour ton soutien, ton sourire, ta gestion des affaires qui pour moi n'en sont pas... Cette vie est un travail d'équipe dans laquelle nous nous reposons l'un sur l'autre en permanence. Mais cet équilibre est fort et est le pré-requis de nos actions en cours et futures. Quant à Louis et Jeanne, si, un jour, vous lisez ces remerciements, sachez qu'il n'existe pas de père plus fier de ses enfants que moi.

À mes parents pour leur soutien depuis toutes ces années, pour leur tendance naturelle au souci, à la préoccupation que l'on ne changera jamais. Pour votre bienveillance et votre aide. Merci

A toi mon frère et maintenant Sophie et Mathurin

Merci à ma belle famille Anne, Patrick, Didier, Clément et Marie.

À mes collègues passés ou actuels ; Guylaine, Ruby, Suzanne, Robert, Tim, Igor, André, Naim, Daniel, Alain, Hélène, Jean-Christophe, François, Alain, Vincent, Paolo, Carlos, Omer, Paolo.....

À tout L'équipe médicale et paramédicale des services de Radiologie, Neurochirurgie, Neurologie et d'Anesthésie-Réanimation du CHRU de Brest.

A ma Dream Team Brestoise Julien, Stéphanie, Armelle, Isabelle, Henri, Sophie, Christine, Lydie, Clémence, Cécile, Nelly.

Merci à tous mes amis  
Et à tous ceux que j'oublie.

*« La vérité scientifique sera toujours plus belle que les créations de notre imagination et que les illusions de notre ignorance. » Claude Bernard 1813-1878*

# DIVERSION DE FLUX : DES ÉTUDES PRÉCLINIQUES AUX ÉTUDES CLINIQUE

---



## **SOMMAIRE**

<b>REMERCIEMENTS</b>	<b>3</b>
<b>DIVERSION DE FLUX : DES ÉTUDES PRÉCLINIQUES AUX ÉTUDES CLINIQUE</b>	<b>6</b>
<b>PRÉAMBULE</b>	<b>12</b>
ARTICLES PRÉ-CLINIQUES (EXPÉRIMENTATION ANIMALE)	12
ARTICLES CLINIQUES	13
<b>ABRÉVIATIONS</b>	<b>14</b>
<b>PARTIE 1 : DIVERSION DE FLUX ET ÉTUDES PRÉ-CLINIQUES</b>	<b>16</b>
<b>INTRODUCTION</b>	<b>17</b>
<b>ÉTUDES PRÉ-CLINIQUES</b>	<b>19</b>
<b>ÉTUDES DE L'OUTIL</b>	<b>19</b>
FLOW DIVERTERS : STENTS TRESSÉS DE FAIBLE POROSITÉ	19
FLOW DIVERTERS ET POROSITÉ	21
FLOW DIVERTERS ET DENSITÉ DE PORES (DP)	26
LA COMPOSITION DES FLOW DIVERTERS	27
MISE EN PLACE DU FD / CHOIX DU FD	32
IMPLANTATION	34
TRAITEMENTS DE SURFACE	35
EXTRÉMITÉS DES FDS	36
AUTRES INTÉRÊTS DES ÉTUDES IN VITRO	38
<b>DIVERSION DE FLUX ET ÉTUDES DE FLUX (CFD STUDIES)</b>	<b>39</b>
LES ÉTUDES DE FLUX	39
LES DIFFÉRENTS FLUX INTRA ANÉVRISMAUX	40
LE WSS (WALL SHEAR STRESS):	41
DIVERSION DE FLUX ET ÉTUDES DE FLUX (CFD)	42
<b>ÉTUDES ANIMALES</b>	<b>45</b>
<b>INTRODUCTION</b>	<b>45</b>
LE FD AU NIVEAU CELLULAIRE / TISSULAIRE	45
<b>LES DIFFÉRENTS MODÈLES ANIMAUX</b>	<b>50</b>
<b>LA MÉTA-ANALYSE SUR FDS ET MODÈLES ANIMAUX</b>	<b>52</b>
<b>INTÉRÊT DES ÉTUDES ANIMALES DANS L'ÉVALUATION DES FDS</b>	<b>55</b>
LES FACTEURS RELIÉS AUX CARACTÉRISTIQUES DE L'ANÉVRISME	55
LES FACTEURS RELIÉS AU CHOIX DU FD	57
LES FACTEURS MODIFIABLES PAR L'OPÉRATEUR	59
AUTRES	60
<b>TRAVAUX PRÉCLINIQUES RÉALISÉS</b>	<b>61</b>
<b>LA MÉTHODE UTILISÉE</b>	<b>61</b>
PRINCIPE GÉNÉRAL	61

CRÉATION CHIRURGICALE DES ANÉVRISMES	62
TRAITEMENT ENDOVASCULAIRE ET ANGIOGRAPHIES	62
EUTHANASIE ET ANALYSE DES PIÈCES	63
ANALYSES	64
<b>LES TRAVAUX RÉALISÉS</b>	<b>64</b>
<b>DISCUSSION</b>	<b>71</b>
<b>PARTIE 2 : DIVERSION DE FLUX ET ÉTUDES CLINIQUES</b>	<b>72</b>
<hr/>	
<b>INTRODUCTION</b>	<b>73</b>
<hr/>	
<b>JUGEMENT DE L'EFFICACITÉ DES FDS</b>	<b>75</b>
INTRODUCTION	75
CLASSIFICATION O'KELLY-MAROTTA (OKM)	76
CLASSIFICATION KAMRAN- BYRNE (KB)	77
CLASSIFICATION GRUNWALD (SMART)	78
CLASSIFICATION ÇEKIRGE ET AL.	79
LES LIMITES DES CLASSIFICATIONS	80
<b>L'APPORT DES MÉTA-ANALYSES</b>	<b>82</b>
INTRODUCTION	82
FLOW-DIVERTER DEVICES FOR INTRA-CRANIAL ANEURYSMS: SYSTEMATIC REVIEW AND METANALYSIS. ARRESE ET AL	
NEUROSURGERY 2013	82
ENDOVASCULAR TREATMENT OF INTRACRANIAL ANEURYSMS WITH FD. BRINJIKI ET AL. STROKE 2013	83
LES AUTRES MÉTA-ANALYSES	84
<b>LES COMPLICATIONS</b>	<b>86</b>
<hr/>	
<b>INTRODUCTION</b>	<b>86</b>
<b>LES COMPLICATIONS ISCHÉMIQUES</b>	<b>86</b>
LES COMPLICATIONS ISCHÉMIQUES AU NIVEAU DU FD	87
LA PROBLÉMATIQUE DES ARTÈRES COUVERTES	90
<b>LES COMPLICATIONS HÉMORRAGIQUES</b>	<b>93</b>
RUPTURE ANÉVRISMALE POST FD	93
LES HÉMORRAGIES INTRA-PARENCHYMATEUSES POST FD	94
<b>ANTI-AGRÉGANTS ET FLOW DIVERTERS</b>	<b>98</b>
<hr/>	
<b>INTRODUCTION</b>	<b>98</b>
<b>L'ASPIRINE</b>	<b>99</b>
<b>LE CLOPIDOGREL</b>	<b>100</b>
<b>LES NOUVEAUX ANTI-P2Y12 UTILISÉS EN NRI ; PRASUGREL ET TICAGRELOR</b>	<b>100</b>
<b>LES ANTI GP2B3A ABCIXIMAB, ÉPTIFIBATIDE, TIROFIBAN</b>	<b>102</b>
<b>LA VARIABILITÉ DANS LA DÉCISION D'UN TRAITEMENT PAR FLOW DIVERTER</b>	<b>103</b>
<hr/>	
<b>INTRODUCTION</b>	<b>103</b>
<b>MÉTHODE</b>	<b>103</b>
<b>STATISTIQUES</b>	<b>104</b>
<b>LES CARE TRIALS (ÉTUDES PRAGMATIQUES DE SOINS COURANT RANDOMISÉES)</b>	<b>107</b>
<hr/>	

<b>INTRODUCTION :</b>	<b>107</b>
<b>LE PROTOCOLE D'UN CT</b>	<b>108</b>
<b><u>L'ÉTUDE FIAT (FLOW DIVERSION IN THE TREATMENT OF INTRACRANIAL ANEURYSMS)</u></b>	<b><u>111</u></b>
<b>DESIGN DE FIAT</b>	<b>111</b>
<b>L'HYPOTHÈSE PRINCIPALE</b>	<b>112</b>
LES CRITÈRES DE SELECTION	112
<b>LES ANALYSES</b>	<b>115</b>
<b>DISCUSSION PRÉALABLE</b>	<b>115</b>
<b>RÉSULTATS DE FIAT</b>	<b>117</b>
CRITÈRE DE JUGEMENT PRINCIPAL	122
CRITÈRE DE SÉCURITÉ	122
LES RÉSULTATS DES SOUS GROUPES D'INTÉRÊT	123
<b>DISCUSSION</b>	<b>126</b>
<b>CONCLUSIONS</b>	<b>132</b>
<b>POSTSCRIPTUM</b>	<b>134</b>
<b><u>ANNEXES</u></b>	<b><u>136</u></b>
<b>ANNEXE 1 :</b>	<b>136</b>
TESTING FLOW DIVERSION IN ANIMAL MODELS: A SYSTEMATIC REVIEW. FAHED R, RAYMOND J, DUCROUX C, <b>GENTRIC JC</b> , SALAZKIN I, ZIEGLER D, GEVRY G, DARSAUT TE. NEURORADIOLOGY 2016	136
<b>ANNEXE 2 :</b>	<b>145</b>
THE SUCCESS OF FLOW DIVERSION IN LARGE AND GIANT SIDEWALL ANEURYSMS MAY DEPEND ON THE SIZE OF THE DEFECT IN THE PARENT ARTERY. <b>GENTRIC JC</b> , DARSAUT TE, MAKOYEVA A, SALAZKIN I, RAYMOND J. AMERICAN JOURNAL OF NEURORADIOLOGY, AJNR 2014	145
<b>ANNEXE 3</b>	<b>152</b>
FLOW DIVERSION OF BIFURCATION ANEURYSMS IS MORE EFFECTIVE WHEN THE JAILED BRANCH IS OCCLUDED: AN EXPERIMENTAL STUDY IN A NOVEL CANINE MODEL. FAHED R, <b>GENTRIC JC</b> , SALAZKIN I, GEVRY G, RAYMOND J, DARSAUT TE. JOURNAL OF NEURINTERVENTIONAL SURGERY JNIS 2016	152
<b>ANNEXE 4 :</b>	<b>158</b>
COMPACTION OF FLOW DIVERTERS CAN IMPROVE OCCLUSION OF EXPERIMENTAL WIDE-NECKED ANEURYSMS. <b>GENTRIC JC</b> , SALAZKIN I, GEVRY G, RAYMOND J, DARSAUT TE. JOURNAL OF NEURINTERVENTIONAL SURGERY JNIS 2015	158
<b>ANNEXE 5 :</b>	<b>166</b>
TEMPORARY SURGICAL CLIPPING OF FLOW-DIVERTED ARTERIES IN AN EXPERIMENTAL ANEURYSM MODEL. DARSAUT TE, SALAZKIN I, <b>GENTRIC JC</b> , MAGRO E, GEVRY G, BOJANOWSKI MW, RAYMOND J. J NEUROSURGERY JNS 2016	166
<b>ANNEXE 6</b>	<b>173</b>
FATAL ARTERIAL RUPTURE DURING FLOW DIVERSION OF A PREVIOUSLY Y-STENTED GIANT MCA BIFURCATION ANEURYSM <b>GENTRIC JC</b> , FAHED, R, DARSAUT TE, SALAZKIN I, ROY D, RAYMOND J. INTERVENTIONAL NEURORADIOLOGY 2016	173
<b>ANNEXE 7</b>	<b>183</b>
UNCERTAINTY AND AGREEMENT REGARDING THE ROLE OF FLOW DIVERSION IN THE MANAGEMENT OF DIFFICULT ANEURYSMS. DARSAUT TE, <b>GENTRIC JC</b> , McDougall CM, GEVRY G, ROY D, WEILL A, RAYMOND J. AJNR AM J NEURORADIOL. 2015	183
<b>ANNEXE 8</b>	<b>191</b>
FLOW DIVERSION IN THE TREATMENT OF INTRACRANIAL ANEURYSMS: A RANDOMIZED CARE TRIAL AND REGISTRY. RAYMOND J, <b>GENTRIC JC</b> , DARSAUT TE, IANCU D, CHAGNON M, WEILL A, ROY D. JOURNAL OF NEUROSURGERY. ACCEPTED 2015	191





## Préambule

Cette thèse, dont la thématique est centrée sur la diversion de flux dans les anévrismes intracrâniens, est le résultat d'un travail réalisé en collaboration avec le Centre de Recherche du Centre Hospitalo-universitaire de Montréal (CRCHUM), et notamment son laboratoire de Neuroradiologie interventionnelle (NRI). Ce travail de thèse a permis l'écriture et la publication de 8 articles, dont 7 sont actuellement publiés et un huitième vient d'être accepté pour publication. Ces publications sont un continuum entre le travail axé sur les études précliniques, réalisées sur l'animal au sein du laboratoire de NRI, et les études cliniques menées. Les huit articles présentés dans cette thèse sont disponibles en annexe. Voici la liste de ces publications :

### *Articles pré-cliniques (expérimentation animale)*

1. The success of Flow Diversion in Large and Giant Sidewall aneurysms May Depend on the Size of the Defect in the Parent Artery. **Gentric JC**, Darsaut TE, Makoyeva A, Salazkin I, Raymond J. American Journal of Neuroradiology, AJNR 2014 (IF 3.67)
2. Compaction of Flow Diverters can improve occlusion of Experimental Wide-Necked Aneurysms. **Gentric JC**, Salazkin I, Gevry G, Raymond J, Darsaut TE. Journal of NeurInterventional Surgery, JNIS 2015 (IF 2.78)
3. Flow diversion of bifurcation aneurysms is more effective when the jailed branch is occluded: an experimental study in a novel canine model. Fahed R, **Gentric JC**, Salazkin I, Gevry G, Raymond J, Darsaut TE. Journal of NeurInterventional Surgery, JNIS 2016 (IF 2.78)
4. Temporary Surgical Clipping of Flow-Diverted Arteries in an Experimental Aneurysm Model. Darsaut TE, Salazkin I, **Gentric JC**, Magro E, Gevry G, Bojanowski MW, Raymond J. Journal of Neurosurgery, JNS 2016 (IF 3.74)

5. Testing flow diversion in animal models: a systematic review. Fahed R, Raymond J, Ducroux C, **Gentric JC**, Salazkin I, Ziegler D, Gevry G, Darsaut TE. *Neuroradiology* 2016 (IF 2.49)

### *Articles cliniques*

1. Uncertainty and agreement regarding the role of flow diversion in the management of difficult aneurysms. Darsaut TE, **Gentric JC**, McDougall CM, Gevry G, Roy D, Weill A, Raymond J. *AJNR Am J Neuroradiol.* 2015 (IF 3.67)
2. Flow diversion in the treatment of intracranial aneurysms: A randomized care trial and registry. Raymond J, **Gentric JC**, Darsaut TE, Iancu D, Chagnon M, Weill A, Roy D. *Journal of Neurosurgery JNS Accepted* 2015 (IF 3.74)
3. Fatal arterial rupture during flow diversion of a previously Y-stented giant MCA bifurcation aneurysm **Gentric JC**, Fahed, R, Darsaut TE, Salazkin I, Roy D, Raymond *Interventional Neuroradiology* 2016 (IF 0.78)

## Abréviations

<b>A1 A2</b>	Segment 1 ou 2 de l'artère cérébrale antérieure
<b>AIC</b>	Anévrisme Intra-Crânien
<b>ACI</b>	Artère Carotide Interne
<b>ACM</b>	Artère Cérébrale Moyenne
<b>ACP</b>	Artère Cérébrale Postérieure
<b>AchoA</b>	Artère Choroïdienne Antérieure
<b>BSO</b>	Best Standard Option
<b>CFD</b>	Computational Fluid Dynamics
<b>CI</b>	Intervalle de confiance
<b>CT</b>	Care trial
<b>DSMC/B</b>	Data Safety and Monitoring Committee/Board
<b>DP</b>	Densité de pores
<b>FD</b>	Flow Diverter (SURPASS, FRED, SILK, PED, p64, TUBRIDGE, FLOWWISE, DERVO sont tous des FDs)
<b>FIAT</b>	Flow diversion in the Treatment of Intracranial Aneurysms
<b>FSS</b>	Free Segment of Stent
<b>M1 M2</b>	Segment 1 ou 2 de l'artère cérébrale moyenne
<b>MC</b>	Metal Coverage
<b>mRS</b>	modified Rankin Score
<b>PED</b>	Pipeline (FD)
<b>PVO</b>	Occlusion de l'axe porteur
<b>SAC</b>	Stent-Assisted Coiling
<b>TE</b>	Thrombo Embolique
<b>TZ</b>	Zone de Transition



# PARTIE 1 : DIVERSION DE FLUX ET ÉTUDES PRÉ-CLINIQUES

---

## Introduction

Le traitement endovasculaire des anévrismes cérébraux est le traitement de choix des anévrismes intracrâniens rompus.<sup>1</sup> L'invention des coils largables au début des années 90 est en grande partie responsable du succès du traitement endovasculaire et de son adoption par la majorité des équipes.<sup>2</sup> Cependant, les anévrismes de grande taille, fusiformes ou à collet large sont plus difficiles à traiter par coiling simple et nécessitent, quand elle était possible, un recours à une approche «dé-constructive» avec une occlusion du vaisseau porteur.<sup>3-5</sup> Les techniques plus avancées de stent-assisted coiling, ou de remodeling au ballonnet étaient jusqu'à tout récemment des techniques alternatives au coiling simple dans la prise en charge de certains de ces anévrismes.<sup>6,7</sup> Cependant, de nombreuses études ont montré les limites des approches par coiling, avec ou sans stenting, notamment dans les anévrismes de grande taille et à collet large, avec des taux de recanalisation significatifs.<sup>8-10</sup>

La diversion de flux (flow diversion) est une approche endovasculaire différente, innovante. Elle consiste à traiter l'artère porteuse de l'anévrisme, plutôt que de remplir le sac anévrysmal avec du matériel d'embolisation. La diversion de flux est utilisée depuis une dizaine d'années.<sup>11</sup> Initialement conçue pour les anévrismes latéraux de grande taille, son utilisation par les opérateurs s'est largement diversifiée sans que le périmètre des indications du Flow Diverter (FD) ne fasse l'objet de recommandations de haut grade en lien avec des preuves scientifiques robustes. La technique de diversion de flux peut être utilisée seule ou en association avec d'autres outils endovasculaires comme les coils et les stents. Le Flow Diverter, grâce à sa faible porosité, engendre des modifications hémodynamiques intra anévrysmales, avec stagnation de sang et occlusion de l'anévrisme, tout en conservant le plus souvent perméables les artères dont les origines sont couvertes par le FD.<sup>12</sup> Au niveau de l'anévrisme, la stagnation de sang est suivie d'une thrombose,

d'une inflammation et d'une organisation du thrombus, alors qu'au niveau de l'artère traitée le FD est recouvert d'une formation néointimale qui conduira, éventuellement, à la guérison.<sup>13</sup>

Le processus de mise en place d'innovations interventionnelles implique la survenue d'erreurs inhérentes à l'introduction de toute nouvelle approche.<sup>14</sup> Proposer une innovation thérapeutique ne peut se faire de façon responsable qu'en explorant les chances de succès et les risques attendus ou potentiels dans le cadre d'études précliniques variées; études des propriétés de l'outil, études de flux, études animales... En effet, l'introduction trop hâtive d'une nouvelle méthode de traitement peut conduire à des complications qui auraient dues être anticipées par des travaux de ce type. Malheureusement, il est possible que la diversion de flux ait été prématurément adoptée, avant de maîtriser sa technique, mais aussi avant une compréhension adéquate de son fonctionnement, de ses limites, de ses complications potentielles, et de ce fait de ses indications.

Ce travail illustre une réflexion scientifique menée sur la connaissance de la diversion de flux, qui est une technique innovante mais comportant des risques. Il est divisé en deux parties, une partie pré-clinique, suivi d'une partie clinique. Initialement, nous avons conduit l'observation des propriétés des FDs in vitro, lors d'expérimentations. Ensuite, nous avons étudié l'efficacité des FDs dans différents modèles d'anévrismes canins. Et enfin, dans le cadre de la phase clinique, les résultats d'une étude randomisée sont présentés.

# ÉTUDES PRÉ-CLINIQUES

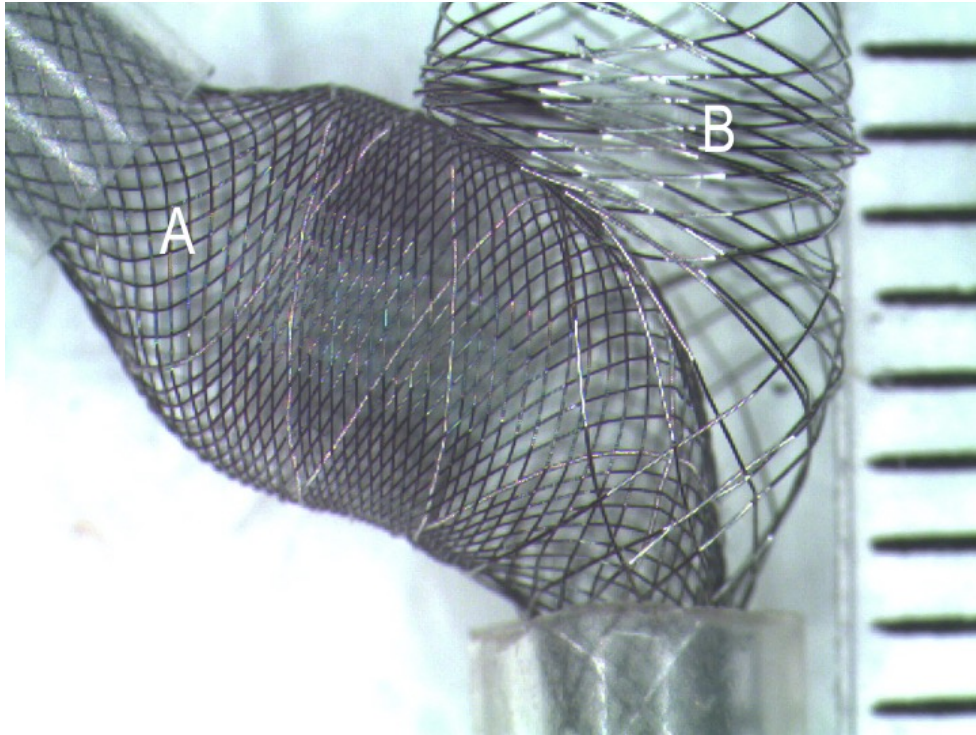
## Études de l'outil

### *Flow Diverters : stents tressés de faible porosité*

Les FDs diffèrent des stents utilisés auparavant par leur conception. Les stents classiques étaient le plus souvent construits par découpage au laser d'un tube métallique creux (hypotube). Les FDs sont formés par le tressage de guides dits « super élastiques », formant ainsi un maillage («the mesh»). Les guides formant le FD peuvent glisser les uns sur les autres (Figure 1), ce qui lui confère une grande conformabilité, à savoir une adaptation à la géométrie du vaisseau.<sup>15</sup> Une vidéo sur la façon dont sont construits ces FDs est disponible à l'adresse suivante <https://youtu.be/9LOBBGrV-fo>. Cette construction par tressage permet de contraindre l'implant et de permettre son passage dans le microcatheter avant son expansion à la sortie de celui-ci (Figure 1).

Les différents FDs sont de plus en plus nombreux. Certains sont approuvés par la Food and Drugs Administration aux USA (PED, SURPASS). D'autres ont obtenu le marquage CE (SILK, FRED, P64, DERIVO), et d'autres sont utilisés en Asie (TUBRIDGE, FLOW WISE). Tous ces produits sont regroupés sous le terme de «Flow diverters» mais ils présentent un grand nombre de différences techniques.





---

*Figure 1: Porosité, stents FD et non-FD. Le stent A est un FD, sa porosité est plus faible. Le stent B est aussi un stent tressé mais n'est pas un FD. Un stent tressé est capable de se déformer et d'ouvrir une cellule unitaire de façon très importante. Ici le FD rentre par une cellule unitaire du stent non-FD sans être contraint*

---

En plus des différences de conception, les FDs diffèrent des stents classiques par leur porosité. Tous les stents tressés ne sont pas considérés comme des FDs (les stents LVIS et les stents LEO sont des stents tressés poreux, mais qui ont peu de capacité de diversion de flux). Il n'existe pas de définition quantifiable différenciant un stent tressé d'un FD. Il est cependant admis qu'un FD est un stent de faible porosité, à la différence des stents tressés non-FD. Par exemple, il est presque impossible de passer un microcathéter à travers les mailles d'un FD alors que cette stratégie est possible (et classique) lors de l'utilisation des autres stents. La surface (l'aire) d'une cellule unitaire est de 1-1.5mm<sup>2</sup> environ pour des stents tressés non-FD de type LVIS et LEO alors que cette surface est de 0.05 mm<sup>2</sup> pour des FD.

## Flow Diverters et Porosité

La porosité se calcule par la formule suivante : 1- la surface métallique du stent (1- Metal Coverage (MC)) dans la littérature.<sup>16</sup> La valeur de la porosité d'un FD implanté est différente de celle d'un FD non implanté et donc non contraint. Sa porosité change selon les contraintes externes imposés par le contenant (courbures de l'artère, longueur du collet anévrisimal...). La porosité nominale des stents est parfois retrouvée dans les publications, mais la plupart du temps, elle est mentionnée par les industriels sans détails quant aux conditions de mesure.<sup>17,18</sup> Elle oscille selon les dispositifs entre 45 et 85% ; cette porosité correspond à la proportion non métallique de la surface du FD déployé à son diamètre nominal (Tableau 1). La compaction imposée ou non par l'opérateur lors du déploiement, le choix du diamètre du FD et sa relation avec le diamètre du segment artériel receveur sont autant de facteurs qui modifient également la porosité de l'implant en place.

Tableau 1 : Porosité nominale des différents stents FD

FD	Porosité nominale en %
SURPASS	45-65
p64	50-65
SILK	55-65
PED	65-70
FRED	56-75
Tubridge	70-75
Derivo	80-85

La taille des pores (cellule unitaire) n'est pas non plus une donnée clairement détaillée par les industriels. Certains donnent la surface de la cellule unitaire au diamètre nominal. Par exemple, elle est de 0.02- 0.05 mm<sup>2</sup> pour le PED et de 0.04-0.05 mm<sup>2</sup> pour le TUBRIDGE.<sup>19,20</sup> D'autres donnent le grand axe de la cellule unitaire, qui serait compris entre 110-250 µm pour le SILK ou de 300-350 µm pour le DERIVO.<sup>17,21</sup> Pour donner un

élément de comparaison la taille des cellules du LEO BABY est de 1 mm de grand axe et celles du LVIS JR est de 1.5mm.

De plus, les données issues de la littérature et celles des industriels ne sont pas toujours comparables. En effet, les techniques de mesures sont soumises à une variabilité importante. Nombres de méthodes sont envisageables pour évaluer la porosité et la densité de pores. Il est en effet possible d'effectuer des calculs mathématiques, des mesures directes associées ou non à des interpolations mathématiques ou encore des calculs selon des mesures directes dans des modèles in vitro. Les techniques d'estimation à l'oeil peuvent être utilisées, mais elles sont également soumises à de grandes variations entre observateurs, comme l'ont montré Farzin et al.<sup>22</sup>

Pour comprendre les différentes caractéristiques techniques influençant la porosité d'un FD, Wang et al. proposent la formule suivante : <sup>23</sup>

$$\text{Porosité} = 1 - \text{MC}$$
$$\text{MC} = [(N.d)^2 / B \sin \alpha] * 100$$

N = Nombre de fils guides

d = Diamètre des fils (section)

B = Longueur de guide pour faire un tour complet, (pas de tressage)

$\alpha$  = Angle entre les guides dans le grand axe du stent.

Pour comprendre l'adaptation du FD à son contenant, une expérimentation consiste à placer un FD dans plusieurs tubes transparents de taille croissante. On observe alors un changement de forme et d'orientation des cellules unitaires. Si le FD est surdimensionné, la cellule unitaire prend la forme d'un losange qui a sa plus grande diagonale dans l'axe du vaisseau. La cellule unitaire change de forme pour devenir un carré lorsque le

surdimensionnement du FD par rapport à son contenant est moindre. Puis, lorsque le FD est sous-dimensionné par rapport à son contenant, la cellule unitaire prend la forme d'un losange dont le grand axe est perpendiculaire au grand axe du vaisseau. La porosité est d'autant plus faible que la forme de la cellule unitaire est proche du carré. Plus la cellule unitaire est losangique, plus la porosité augmente, et ce peu importe le sens du losange (Figure 2).

L'angle alpha est l'angle de la cellule unitaire dans l'axe du FD. Ainsi, plus l'angle alpha est proche de 90°, moins la porosité est importante, pouvant atteindre un minimum de 20%. Quand l'angle alpha est inférieur à 30° (comme lorsque le FD est comprimé dans le microcathéter) ou supérieur à 150° ; la porosité augmente de façon importante.<sup>23-25</sup>

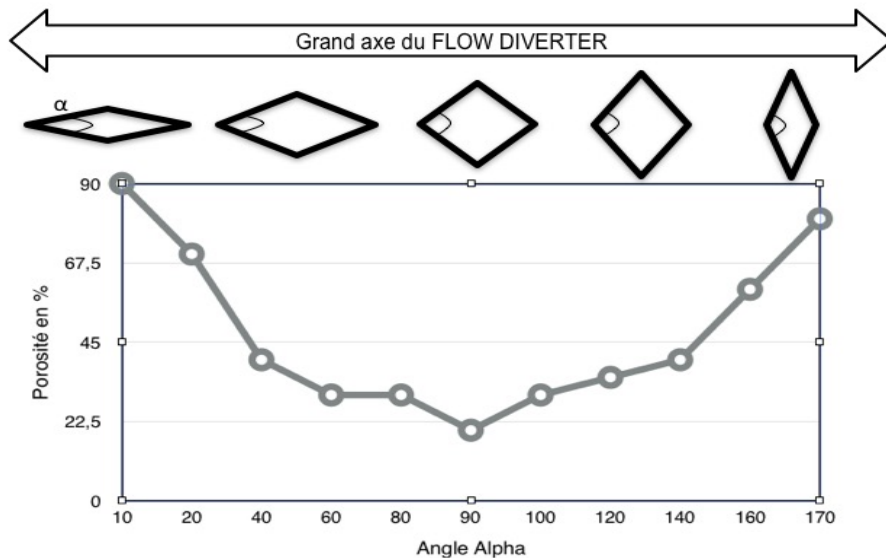



Figure 2: Schéma représentant la variation de la porosité en fonction de la forme d'une cellule unitaire et de l'angle alpha

La porosité d'un FD sera toujours moindre au niveau de la concavité de la courbe qu'au niveau de la convexité (Figure 3). Elle est par contre relativement constante au niveau des faces latérales.<sup>26</sup> Il est à noter qu'un surdimensionnement du FD augmente sa porosité au

niveau du segment contraint (artère porteuse) mais pas au niveau segment non contraint (collet anévrismal) où il reprend naturellement sa taille. Ce phénomène donne l'aspect d'une dilatation fusiforme de la partie moyenne du FD.<sup>27</sup>



---

*Figure 3: Photographie d'un prototype FD (construction stent dans stent), il est possible de voir que la porosité est plus faible au niveau de la concavité de la courbe qu'au niveau de la convexité*

---

La porosité a été individualisée comme un paramètre influençant la réduction de flux au sein de l'anévrisme.<sup>12,28</sup> Des travaux in vitro comparant l'effet sur la diminution du flux de stents de haute porosité et de FD concluent sans équivoque à un effet plus marqué du FD, y compris lors de la comparaison avec plusieurs stents non-FD imbriqués de façon télescopique.<sup>29,30</sup> Des études in vivo animales comparant les stents de haute porosité et les FD ont confirmé ces résultats.<sup>31</sup>

L'implantation de plusieurs FD est parfois proposée dans certaines indications cliniques en cas d'inefficacité d'un premier FD implanté. Cette stratégie est aussi utilisée pour traiter un anévrisme dans les cas où les contraintes anatomiques le nécessitent. Par exemple, en cas

de différence de calibre important entre la zone d'ancrage distale et la zone proximale, des FDs de différentes tailles peuvent être implantés.<sup>32</sup> Pour autant, la porosité résultant d'un montage de plusieurs FD est plus difficile à anticiper. Par exemple, un PED de 3.75 mm de diamètre placé dans un tube de 3.5 mm a une porosité estimée à 78%, mais le placement d'un second PED, de même taille, n'augmente pas forcément la porosité de façon significative.<sup>33</sup> En effet, la superposition des couches peut se faire de manière variable, influant ainsi sur la porosité. Il n'existe pas de méthode reconnue pour visualiser en 3D la porosité qui dans notre domaine est demeurée un concept de surface 2D. Les fils peuvent se placer exactement de la même façon ou se placer dans les interstices libres de métal (Figure 4). Cette disposition est aléatoire, et les valeurs de porosité obtenues ont ainsi de larges intervalles de confiance. De ce fait, Shapiro et al. conseillent le surdimensionnement du second FD implanté. Ils proposent par exemple de placer un second FD de 4.25 mm au sein d'un premier FD de 3.25 mm de diamètre pour atteindre une porosité de 60-65% de façon plus constante.

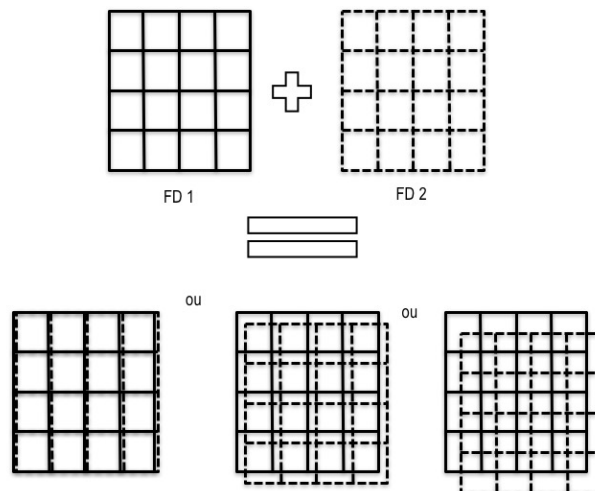


Figure 4: Représentation schématique de trois résultats possibles lors de la superposition de deux couches de FDs de même dimension

### Flow Diverters et densité de pores (DP)

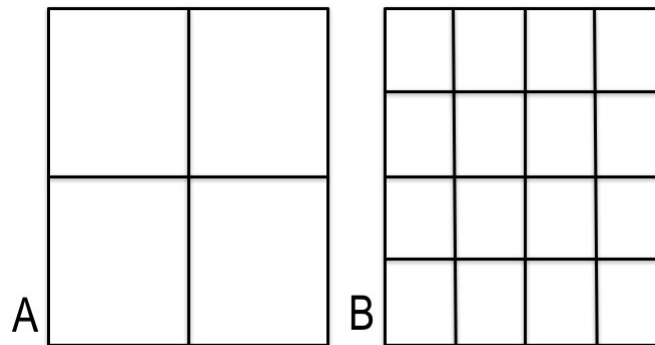
La densité de pores est une entité différente de la porosité. Elle représente le nombre de pores (cellules unitaires) par unité de surface (Figure 5). Sadasivan et al. estiment que la densité de pores est le paramètre le plus important pour juger de l'efficacité des FD.<sup>34</sup> La densité de pores (DP) se calcule par la formule suivante:

$$DP = N^2 / (B \sin \alpha)$$

N = Nombre de fils guides

B = Longueur de guide pour faire un tour complet, (pas de tressage)

$\alpha$  = Angle entre les guides dans le grand axe du stent.



---

*Figure 5: Représentation schématique de la densité de pores. En A, on retrouve 4 pores sur la surface représentée alors qu'en B, on en retrouve 16. La densité de pores est donc 4 fois plus élevée en B*

---

Ainsi, plus le nombre de fils est important, et moins la longueur de fil nécessaire pour faire le tour du FD est importante plus la densité de pores augmente. La densité de pores oscille entre 12-32 pores par mm<sup>2</sup>. Les densités de pores de certains FDs sont les suivantes; SURPASS 21-32 pores/mm<sup>2</sup>, SILK 12 pores/mm<sup>2</sup> et PED 15-22 pores/mm<sup>2</sup>.<sup>35,36</sup> Pour comparaison, un stent carotidien WALL STENT utilisé dans le stenting des sténoses athéromateuses carotidiennes a une densité de pores de 0.2 pores/mm<sup>2</sup>.<sup>36</sup>

### *La composition des Flow diverters*

Le PED est composé de 48 fils dont le calibre est le même pour tous les fils (30 µm).<sup>32</sup> Le SILK comporte 44 fils de 25 µm de calibre et 4 fils guides radio-opaques de 40 µm de calibre.<sup>26</sup> Le p64 est composé de 64 fils et le TUBRIDGE de 62 fils. Le DERIVO présente des brins de différents calibres allant de 35 (n= 44) à 85 µm (n=4).<sup>17,37,38</sup> Concernant le SURPASS et le TUBRIDGE, le nombre de fils augmente avec le diamètre de l'implant, atteignant 96 fils pour un implant de 5 mm de diamètre pour le SURPASS et 62 fils si le diamètre du FD est > à 3.5 mm pour le TUBRIDGE. <sup>20,34</sup>. Le FRED est un système de stent dans un stent présentant 16 fils sur le stent externe et 48 sur le stent interne.<sup>39</sup> Le diamètre des brins et le nombre de brins influent sur : les frictions au sein du microcathéter, la force radiale au sein de l'artère, et sur la couverture des artères perforantes. En effet, le diamètre de l'ostium de celles-ci oscille entre 100 µm et 1 mm.<sup>34</sup>

Les fils métalliques utilisés pour tresser les FDs peuvent être en Nitinol (ie SILK, FRED, TUBRIDGE, p64, DERIVO) ou en chrome-cobalt (PED, SURPASS). Le Nitinol (Nickel-Titane) a moins de force radiale mais il est facile à manier et présente l'avantage d'une excellente mémoire de forme. Il est également moins radio-opaque que le chrome cobalt et nécessite l'ajout de marqueurs ou de 'coils' de platines pour une meilleure visibilité.

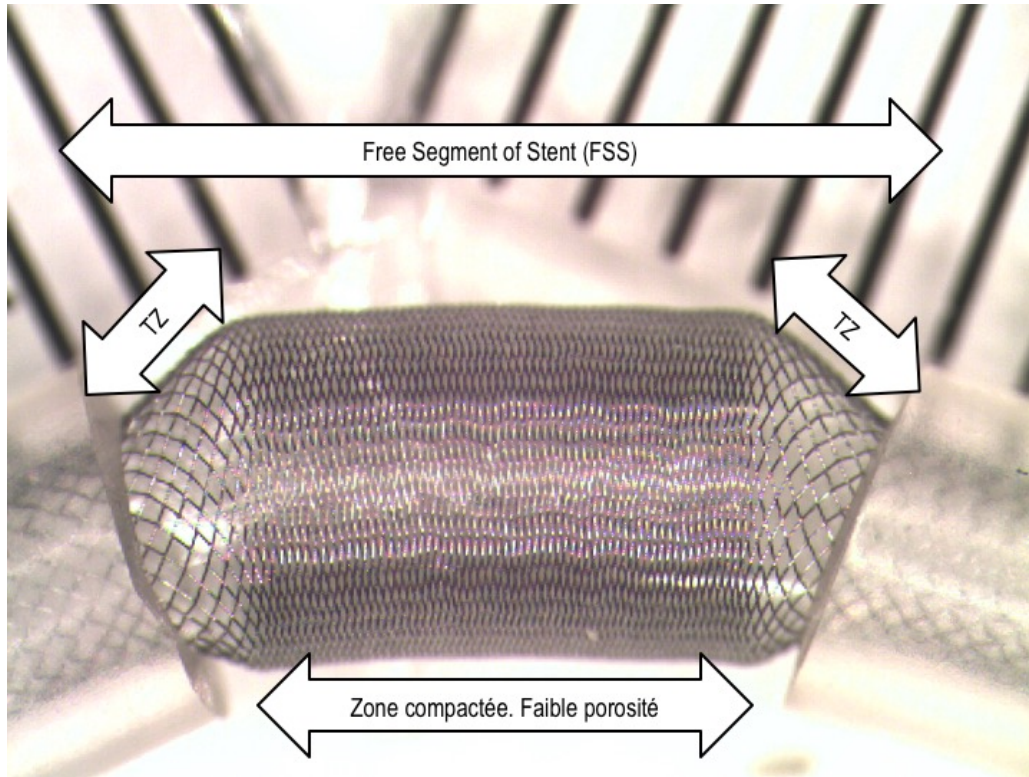


La valeur de la force radiale est difficile à retrouver dans la littérature, mais serait plus de 1.5 fois supérieure dans le cas du PED comparé au SILK.<sup>40</sup> Ces données bien que rarement rapportées peuvent trouver leur sens en pratique clinique. En effet, une trop faible force radiale pourrait être la cause d'une mauvaise ouverture du FD dans les cas où il existe une contrainte externe, comme une sténose pré-anévrismale ou un spasme de l'artère.

Par ailleurs, diminuer la porosité en maintenant ou en augmentant la densité de pores augmente la quantité de métal de l'implant. Plus un FD contient de métal, plus il perd en flexibilité et sa navigation devient difficile. Plus un support important est nécessaire au FD, plus les frictions lors de sa navigation au sein du microcathéter sont importantes, ce qui nécessite des microcathéters de diamètre plus important. Ces cathéters peuvent avoir un diamètre de 0.021" (SILK) à 0.032"- 0.040" (SURPASS). Les problèmes de frictions augmentent aussi avec la longueur du stent mais peuvent être améliorées par des traitements de surface. Un FD trop rigide peut être difficile à naviguer, demandant plus d'assise en aval de l'anévrisme, et faisant ainsi prendre plus de risques au niveau de la zone de largage distale notamment. Les FD en nitinol à 48 fils présentent l'avantage d'une facilité de placement distal (ex SILK, FRED). La construction de 'stent-in stent' du FRED permet de diminuer les points de contact entre le FD et la paroi interne du microcathéter, à la manière des billots de bois qui étaient utilisés pour faire rouler les blocs de calcaire lors de la construction des pyramides.

Les FD sont des stents auto-expansibles, et leur apposition aux parois du vaisseau se fait lentement et de façon séquentielle par l'opérateur.<sup>41</sup> Cependant, ces stents ne sont pas tous tressés de la même façon et le "pas" de tressage varie caractérisé par des angles Alpha et Béta différents. L'angle Alpha représente l'angle de croisement des fils dans le grand axe du stent, et l'angle Beta représente l'angle de croisement des fils dans le petit

axe du stent. Ces angles se modifient selon la courbe réalisée par le FD, ainsi que par son degré de compaction (Figure 6).<sup>26</sup>

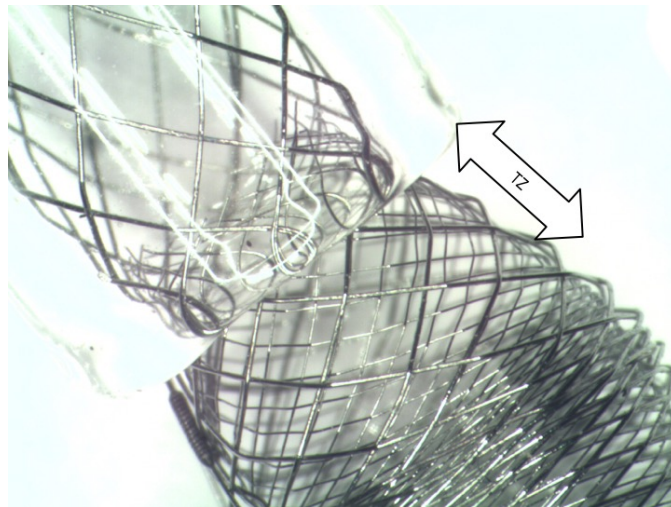


*Figure 6: Photographie d'un PED inséré dans deux tubes creux. On individualise la FSS qui est la portion du FD sans contrainte composée d'une zone de compaction et de deux zones de transition (TZ)*

Entre la zone contrainte apposée aux parois de l'artère porteuse et le stent "libre" (Free Segment of Stent = FSS) situé devant le collet de l'anévrisme existent deux zones transitionnelles (TZ).<sup>42</sup> Ces zones de transition, rapportées dans la littérature, sont décrites comme deux zones incompressibles, où la porosité est plus élevée qu'au niveau de la zone de compaction (centrale) (Figure 6).<sup>32,43</sup> La connaissance de ces zones de transition est importante pour le clinicien lors de l'emploi d'un FD pour traiter un anévrisme à collet large.<sup>31</sup> La zone de transition sera d'une porosité d'autant plus importante que le FD aura

été surdimensionné par rapport au diamètre de l'artère.<sup>43</sup> Ainsi, la tendance est à préconiser l'emploi d'un FD légèrement plus grand que le diamètre de l'artère afin d'assurer la stabilité du FD, et diminuer les risques de migration.

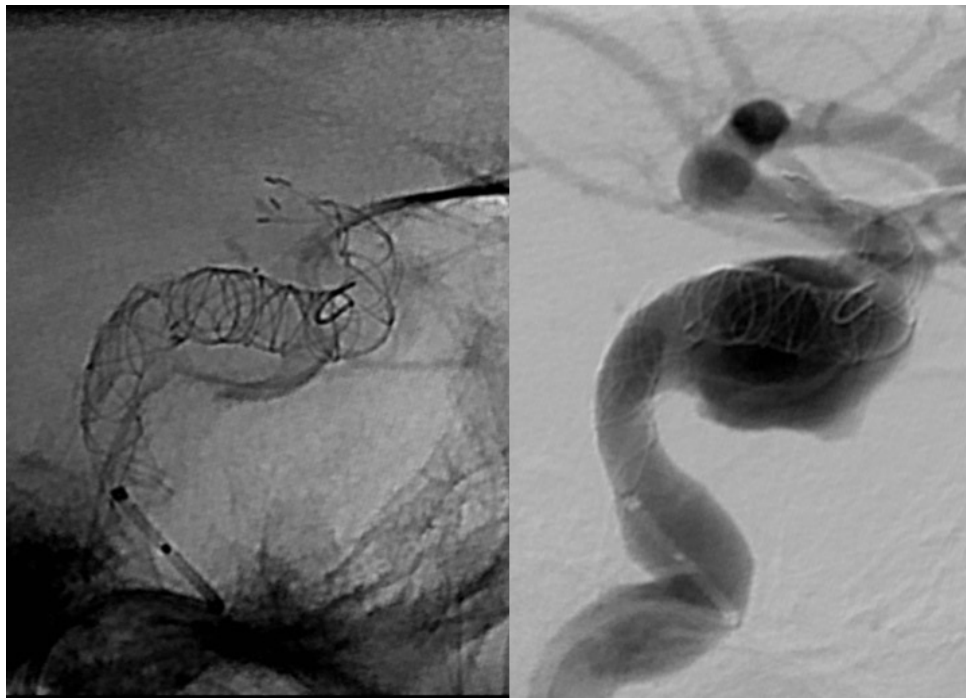
Certaines précautions peuvent être envisagées afin de minimiser l'importance des zones de transition. Une première est d'éviter de surdimensionner le FD. En effet, dans ce cas, le FD est très contraint dans l'artère et son ouverture relative devant le collet de l'anévrisme est importante. La TZ se situe alors à la jonction des zones contraintes et non contraintes du FD (Figure 7). Une autre stratégie est de placer dans un premier temps un stent non-FD au collet de l'anévrisme, et de déployer le FD au sein de ce premier stent, qui fait alors office de tuteur, et permet d'éviter la dilatation fusiforme du FD placé en son sein (Figure 8). Cette stratégie est parfois utile lors de la présence de très larges collets ou d'anévrismes fusiformes. Il est à noter que le dispositif FRED est un stent in stent, avec un stent externe tressé de 16 fils et un stent interne composé de 48 fils. Malgré cela, une dilatation fusiforme de l'ensemble de ce dispositif reste possible comme observé dans certains travaux.<sup>27,43</sup> D'autres auteurs principalement des utilisateurs de PED, conseillent la mise en place de plusieurs FD afin d'éviter ce phénomène. Un premier FD, de plus petit diamètre, est placé en aval, puis est inséré au sein de celui-ci un FD de diamètre plus important déployé jusqu'à la zone d'ancrage proximale.<sup>33</sup> Il est à noter que des FD coniques existent (SILK Tapered) et peuvent être utilisés en cas de différence importante de calibre entre les zones d'ancrage distales et proximales.



---

Figure 7: Photographie d'une zone de transition, FD inséré dans un tube en verre

---



---

Figure 8: Cas clinique illustrant le déploiement d'un stent non-FD préalable à l'implantation de 2 FD (SILKS)


---

### *Mise en place du FD / Choix du FD*

Des données de vélocimétrie particulière montrent que plus le diamètre nominal du FD se rapproche de celui de l'artère, plus l'efficacité est importante.<sup>30</sup> Cependant le choix du diamètre du FD dépend de multiples facteurs, incluant principalement les habitudes, la technique de déploiement de l'opérateur et les mesures effectuées lors de l'intervention, qui visent à choisir le bon FD à placer au bon endroit. Le choix du diamètre est une étape importante de l'implantation et différentes techniques existent selon les opérateurs. Le plus commun est de ne prendre en compte que le diamètre proximal (le plus souvent le plus large), mais certains opérateurs somment les diamètres distaux et proximaux pour en faire une moyenne. Il est à noter que le risque de migration est d'autant plus important que le FD est petit par rapport au diamètre de l'artère. Certains auteurs ont décrit des cas de migration, suite à un raccourcissement de SILK et de PED.<sup>44,45</sup> Pour certains FDs, le diamètre non contraint (lorsque déployé à l'air libre) est plus important que le diamètre sous lequel ils sont labellisés (+0.25 mm pour le PED, et +0.3 mm pour le p64...).<sup>46,47</sup>

Une mauvaise apposition proximale du FD engendre des modifications importantes du flux au sein de l'anévrisme après implantation. En effet, les travaux de Rayepalli et al. montrent qu'une mauvaise apposition proximale entraîne une inversion du sens du flux dans l'anévrisme, flux qui rentre alors préférentiellement par le collet proximal de façon directe puis sort à travers le FD.<sup>48</sup> Il n'existe pas de série clinique étudiant ce phénomène mais nous sommes libres de penser que ce type de mauvaise apposition peut nuire à l'efficacité, voir entraîner une rupture de l'anévrisme concerné (nous étudierons ce problème plus loin). Une apposition incomplète peut par ailleurs être source d'accidents thromboemboliques comme montré pour certains stents.<sup>49</sup>

La longueur est également une dimension importante à anticiper. Le respect de la longueur minimale des zones d'ancrage (7mm minimum) est nécessaire (Figure 9). Ces zones d'ancrage sont une sécurité contre la bascule du FD dans l'anévrisme. Elles sont également un moyen simple de lutter contre les sténoses des extrémités distales des FDs.<sup>43</sup> Ces sténoses distales peuvent être responsables d'évènements ischémiques immédiats ou retardés, ou de sténoses.<sup>44,50</sup> Un surdimensionnement en diamètre entrainera une augmentation de la longueur de l'implant, d'autant que ce surdimensionnement est important (plus de 1-1.5 mm) et présent sur une grande longueur. Dans ce contexte, des chartes existent afin de tenter d'estimer l'allongement de ces outils.



---

*Figure 9: Photographies montrant l'importance d'une zone d'ancrage de 6-7 mm afin d'éviter la sténose de l'extrémité du FD*

---



Le PED est 2 à 3 fois plus long lorsqu'il est contraint dans le microcathéter en comparaison à sa longueur au diamètre nominal. Ceci se traduit par un pourcentage de raccourcissement de 50-66% pendant le déploiement. La connaissance de cette donnée est notamment importante dans les anévrismes fusiformes, au sein desquels le FD prend sa taille nominale car non contraint, ainsi responsable d'un raccourcissement important, potentiellement difficile à prédire.<sup>40</sup> Cette donnée est utile lors de la pose du FD, notamment pour les utilisateurs de SILK et PED, sachant que le SILK raccourcit moins que le PED (Tableau 2).

Tableau 2 : tableau comparatif du raccourcissement des FD PED et SILK

	<b>PED</b>	<b>SILK</b>
<b>Diamètre * Longueur</b>	4*20	4*20
<b>Longueur dans microcathéter</b>	55	35
<b>longueur déployé non contraint</b>	20	20
<b>Raccourcissement</b>	64 %	43 %

### *Implantation*

Tous ces FD sont disponibles dans une large gamme de diamètres et de longueurs, et sont implantés via des microcathéters dont la lumière interne varie de 0.021 à 0.029". Par ailleurs, si initialement le PED ne pouvait pas être recapturé, les nouveaux FD et la dernière version du PED peuvent être recapturés après implantation de la majeure partie de l'implant (PED FLEX).<sup>47,51,52</sup> La possibilité de recapture est un ajout certain à la sécurité de ces procédures, l'opérateur pouvant ainsi tenter d'éviter les couvertures non désirées de

branches, mais aussi avoir recours à plusieurs essais d'ancrage du FD, en amont et en aval, afin d'éviter sa bascule dans l'anévrisme.<sup>53</sup>

Les opérateurs utilisent la technique du « Pull and Push » de façon à alternativement mettre de la pression sur le microcathéter pour permettre l'ouverture de l'implant, puis détendre le système de façon à apposer le FD dans les courbes.<sup>41</sup> Cependant, toutes les situations exigent une adaptation. Par exemple, en cas d'anévrisme caverneux, du fait de l'absence de branches artérielles fonctionnelles majeures, une compaction maximale est recherchée. Par opposition, si lors de la pose d'un FD il est nécessaire de couvrir une branche artérielle fonctionnelle, il peut être décidé par l'opérateur d'augmenter la porosité du FD en regard de celle-ci en diminuant la compaction et/ou en sur dimensionnant en diamètre l'implant utilisé.<sup>32,41</sup>

### *Traitements de surface*

Du fait des nombreux liens qui existent entre les voies de la coagulation, les réactions inflammatoires, et les proliférations cellulaires dans la paroi vasculaire, une haute biocompatibilité des FDs est nécessaire afin d'éviter la thrombose intra-stent.<sup>54-57</sup> Des équipes travaillent ainsi sur des prototypes biodégradables de FD.<sup>58</sup>

D'autres équipes ont évalué la thrombogénicité de stents en Nitinol utilisés en NRI. Ils ont comparé des stent en Nitinol nus à des stents dont la surface est revêtue, dite « coatée », d'héparine ou d'albumine. Ils ont quantifié les marqueurs de l'inflammation et de la coagulation après avoir immergé ces 3 groupes de stents dans un modèle de sang circulant et chauffé. Ils ont montré que le revêtement de ces stents par de l'albumine ou par de l'héparine réduisait leur thrombogénicité.<sup>59</sup>

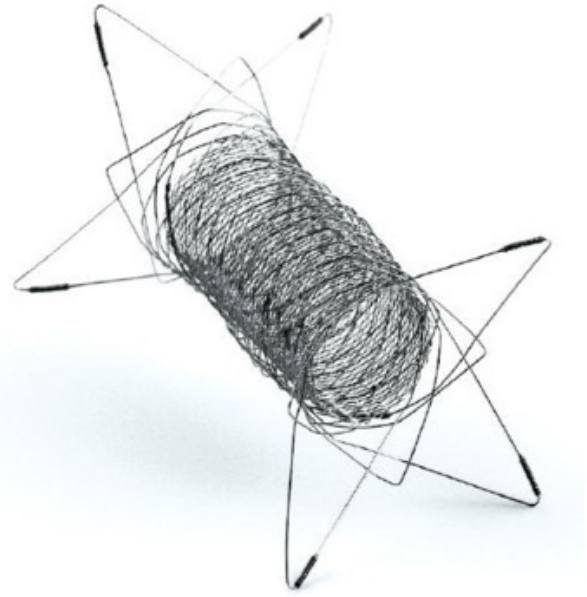

La plupart des FDs subissent un polissage. D'autres proposent un traitement de surface qui peut permettre de diminuer les frictions (DERIVO) ou d'augmenter la biocompatibilité de



l'implant. Les développeurs du PED FLEX ont mis au point une nouvelle modification de surface avec la technologie «SHIELD». Cette technologie est basée sur la choline phosphorylée (CP), abondante à la surface des globules rouges. Cette technique connue depuis plus de 10 ans, permet au PED FLEX SHIELD de se revêtir d'une couche de moins de 3 nm, qui mime la membrane cellulaire. L'activation plaquettaire et les phénomènes de thrombose sont diminués par des stents revêtus de CP dans des artères périphériques animales.<sup>60-62</sup> Girdhar et al ont montré que le PED FLEX SHIELD était moins thrombogène (expérimentation in vitro avec quantification de la formation de thrombine) que les FDs suivants: PED FLEX non-SHIELD, FRED et SILK+.<sup>63</sup> Ils montrent également que son «degré de thrombogénicité » se rapprochait plus d'un stent de type SOLITAIRE AB, qui n'a que 5-8% de couverture métallique (MC).<sup>63</sup>

### *Extrémités des FDs*

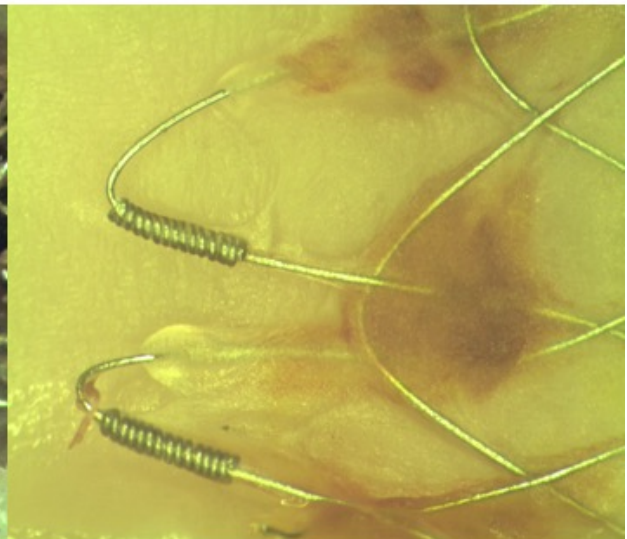
Les « FLAREs », pour évasement en français, sont des modifications des extrémités distales des stents (Figure 10 et 11). Les extrémités évasées peuvent être en rapport avec de véritables FLARES de taille conséquente. Dans ces cas, sur ces bras de Nitinol sont rajoutés des marqueurs (ex : FRED). Les extrémités évasées peuvent être moins marquées et ne représenter qu'une continuité du maillage du FD (ex : SILK, DERIVO). Leur rôle principal de faciliter l'ancrage des extrémités du stent. Cependant, les véritables FLARES posent des soucis de thrombogénicité, et d'ouverture distale, avec une tendance à la sténose distale lors de leur placement dans des artères de plus petit calibre. Ces FLARES peuvent également compliquer la cathétérisation secondaire des FD lors d'un retraitement, ou lors de la mise en place d'un second FD à l'intérieur du premier. La préoccupation est alors de s'assurer de ne jamais sortir de la lumière du FD lors de son cathétérisme, pour éviter le déploiement du second FD entre la paroi de l'artère et le premier.<sup>64</sup>



---

Figure 10: Photographies montrant la différence entre une extrémité évasée et de véritables FLAREs (photographie de droite).

---



---

Figure 11: Photographies montrant des caillots ainsi que des ponts de néointima sur des FLAREs (expérimentations animales).

---

### *Autres intérêts des études in vitro*

Les études pré cliniques in vitro permettent aussi d'avancer dans la tentative de compréhension des mécanismes engendrant des complications ischémiques et hémorragiques. Ainsi, la pression intra anévrismale suite à la pose de FD a été étudiée. Pour expliquer les ruptures retardées, des hypothèses d'augmentation de pression intra-anévrismale ou de pression de surface ont été avancées. Des expérimentations ont montré que la mise en place d'un FD en regard du collet de l'anévrisme ne modifiait pas la pression de façon durable. En effet, celle ci diminuait simplement de façon transitoire lors de la mise en place du FD pour regagner une pression normale peu de temps après. Ces données initialement obtenues sur des travaux de type bench ont ensuite été confirmées par des études de flux assistées par ordinateur (Computational Flow Diversion : CFD), mais aussi par des données recueillies sur l'humain.<sup>65-67</sup>

Une autre préoccupation de l'opérateur est l'occlusion de branches artérielles fonctionnelles couvertes par le FD. Roszelle et al. ont montré par une étude de vélocimétrie particulière que le flux pouvait être diminué de 32.7 à 46.5% dans une telle branche couverte par un seul PED.<sup>68</sup>

## Diversion de flux et études de flux (CFD studies)

### *Les études de Flux*

#### *Introduction*

Il est difficile de parler de diversion de flux sans mentionner les études de flux. Ces études font l'objet de nombreux travaux mais présentent peu d'applications cliniques pertinentes. Nous verrons dans un premier temps les modalités pratiques de la réalisation d'une étude de flux, puis l'état d'avancement de ces travaux dans le champ de la diversion de flux.

#### *Modalités de réalisation d'une étude de flux*

Pour réaliser une étude de Computational Fluid Dynamics (CFD), un angiogramme doit être obtenu à partir de d'une de ces modalités : ARM, CTA ou 3D DSA. La lumière vasculaire est segmentée au sein de chaque image. Puis la surface du volume vasculaire est reconstruite en utilisant des méthodes d'interpolation. Une reconstruction de surface est réalisée grâce à des logiciels permettant de passer d'une reconstruction 3D surfacique à une reconstruction 3D volumique. Puis, le champ de vue est simplifié, et seuls sont conservés pour analyse l'anévrisme et l'artère porteuse. Un filtre passe-bas est ensuite appliqué afin d'augmenter le ratio signal/bruit de cette zone d'intérêt 3D.<sup>69</sup>

Puis on réalise le maillage (« meshing »). Le maillage de la partie structure (artère et anévrisme) est composé d'un certain nombre d'éléments unitaires et le maillage de la partie fluide (sang) contient un autre nombre d'éléments tétraédriques. Les parois vasculaires sont supposées rigides pour permettre les calculs. Une fois réalisée la modélisation physique du contenant, il faut modéliser le contenu ; le sang en utilisant les équations de Navier-

Stockes. En mécanique des fluides, les équations de Navier-Stokes sont des équations aux dérivées partielles non linéaires qui sont censées décrire le mouvement des fluides « newtoniens » (liquide et gaz visqueux ordinaires) dans l'approximation des milieux continus. Le sang est traité comme un fluide Newtonien, avec une densité et une viscosité spécifiée. Le sang est supposé laminaire en entrée et en sortie, avec débit constant et incompressible. Ce débit est calculé à partir d'un examen de type doppler ou IRM en contraste de phase, dans les conditions statiques et pulsatiles, avec synchronisation au rythme cardiaque. L'interaction fluide / structure est ainsi simulée. Ces simulations sont ensuite générées par un logiciel. Classiquement, le modèle génère un flux entrant et un flux sortant séparés par un flux hélicoïdal appelé vortex.<sup>70</sup> Il est utile de remarquer que toutes les suppositions ci-dessous comportent de nombreuses limitations.<sup>71</sup>

### *Les différents flux intra anévrismaux*

Des auteurs ont caractérisé les flux intra anévrismaux en utilisant notamment la complexité et la stabilité des flux pendant le cycle cardiaque. La concentration du flux entrant, et l'importance de la surface qui reçoit le flux entrant (- ou + de 50% de la surface) ont également été étudiées. Ils proposent ainsi une classification du flux intra anévrisimal, qui peut être qualifié de simple ou de complexe selon le nombre de zones de recirculation intra anévrismale (vortex), et s'il existe ou non une angulation du flux entrant. Dans cette classification, Cebal et al ont montré que dans les anévrismes rompus, il y avait plus volontiers une angulation du flux entrant et de nombreuses zones de recirculation.<sup>72</sup> Récemment Cebal et al ont rapporté qu'un flux complexe de recirculation, qu'un flux entrant concentré et qu'une petite surface de réception du flux entrant était des facteurs de risques de rupture.<sup>73</sup>

Ces simulations permettent de chiffrer des variables d'intérêt; le « Wall Shear Stress » (WSS), la pression, le temps de résidence relative (RRT), la vitesse du flux entrant, le

volume de l'inflow, l'index de cisaillement oscillatoire OSI... Le RRT étant un reflet du temps du contact du sang avec la surface interne de l'anévrisme.

Malheureusement, si les études de flux génèrent un nombre de données important, les index ou les variables produites font encore l'objet de spéculations. Nous nous concentrerons donc sur les notions qui sont le plus souvent reconnues et notamment le WSS.

### *Le WSS (Wall Shear Stress):*

Le WSS est une force de cisaillement qui peut être décrite comme une force de friction tangentielle entre la paroi de l'anévrisme et le sang, en lien avec la viscosité du sang.<sup>74</sup> Il peut être exprimé en terme de stress maximal ou moyen. Il est connu pour jouer un rôle dans le remodeling de la paroi et dans l'évolution de l'anévrisme.<sup>69</sup> Le WSS est transformé en signaux biologiques via des récepteurs mécaniques des cellules endothéliales. Ainsi un WSS trop bas pour maintenir les fonctions endothéliales pourrait faciliter la dégénérescence de la paroi anévrismale et être responsable de la croissance et de la rupture des AIC.<sup>75-77</sup> Il est connu que des WSS anormaux induisent des réactions inflammatoires médiées par : les cellules endothéliales,<sup>74</sup> l'activation de métallo-protéases MMP,<sup>78</sup> des phénomènes de mort cellulaire,<sup>55</sup> de dégradation de la matrice extra cellulaire ainsi que des phénomènes de remodelage vasculaire.<sup>79,80</sup> Cependant, et malgré le fait que ce paramètre soit cité comme le plus important, les conclusions quant à son rôle varient du tout au tout.<sup>81</sup> Ainsi, dans une analyse statistique multi variée portant sur 119 anévrismes, Xiang et al concluent que la rupture anévrismale peut être prédite par un WSS bas et un index oscillatoire de cisaillement important.<sup>82</sup> De façon opposée, Castro et al individualisent un WSS haut comme facteur de risque de rupture.<sup>83</sup>

In fine, les auteurs semblent s'accorder sur le rôle des WSS trop hauts dans les phases d'initiation, et proposent deux voies pouvant mener à la rupture. La première, en rapport

avec la formation de thrombus et la réaction inflammatoire en cas de WSS bas. La seconde, plus directe, en lien avec une dégradation matricielle secondaire a un remodelage destructeur en cas de WSS haut.<sup>81</sup>

### *Diversion de flux et études de flux (CFD)*

Afin d'étudier l'impact du FD sur l'hémodynamique codée par les différentes variables mentionnées ci-dessus, il est nécessaire d'engendrer une fusion entre le contenant (artère et anévrisme) et le FD. Cette étape est un préalable à la réalisation des simulations des interactions fluides / solides afin d'étudier l'impact d'un FD. Cette fusion permet de créer les volumes de calculs pour la simulation de l'interaction fluide-structure appelée FSI.

L'apport potentiel des études de CFD avec FD est la prédiction individuelle des modifications des flux intra-anévrismaux suite à l'implantation d'un FD, ceci afin de prédire l'occlusion anévrismale basée sur la modification de paramètres hémodynamiques. Cependant ces modélisations n'incorporent pas les hétérogénéités du FD lors de son déploiement comme les déformations fusiformes de l'implant ou les zones transitionnelles qui sont observées lors des études in vitro ou animales. Elles n'incorporent pas non plus les modifications biologiques secondaires à la mise en place du FD, ce qui limite certainement leur capacité de prédire un résultat d'occlusion sans prendre en compte les paramètres biologiques. Des travaux ont également été publiés sur la potentielle prévision de complications telles que les ruptures post implantation de FD. Sur ce point Cebra et al. initialement mettent en cause, à la phase initiale, l'augmentation de la pression intra-anévrismale comme cause de rupture post FD.<sup>67</sup> Cependant, d'autres sont en désaccord avec ce point, et s'ils admettent tous la réduction du flux entrant dans l'anévrisme, beaucoup s'accordent sur le fait que la pression n'augmente pas après mise en place du



FD.<sup>84,85</sup> Au final, il n'existe pas d'explication satisfaisante dans les études de CFD avec FD pour comprendre le phénomène de rupture retardée.

Deux paramètres différents tels que le WSS et la vitesse diminuent lors de la mise en place du FD au collet de l'anévrisme et l'aspect des lignes de flux se modifie avant et après implantation du FD. Par exemple, la mise en place d'un stent de type NEUROFORM diminue la vitesse du flux moyen entrant de 15%, alors qu'un PED le réduit de plus de 80% ce flux moyen entrant.<sup>84</sup> Ce lien entre la porosité et la réduction du flux entrant est connue depuis l'utilisation des stents non FD.<sup>86</sup> Il est d'autant plus important que la porosité est faible faisant suspecter le rôle important de la modification de ces deux variables dans la formation de thrombus au sein de l'anévrisme.<sup>87</sup> Une réduction relative plus importante du WSS et de la vitesse est observée en cas d'anévrismes de petite taille ou d'anévrismes fusiformes après implantation d'un FD.<sup>66,88</sup> Certains auteurs rapportent que la diminution d'1/3 de la vitesse serait un facteur prédictif d'occlusion à 12 mois.<sup>89</sup>

D'autres paramètres se modifient à la suite de la mise en place de l'implant ; les flux secondaires sont redistribués (vortex), le « temps de résidence relative » (RRT) qui traduit le temps de résidence du flux augmente rapidement avec un implant de faible porosité.<sup>90</sup>

Toutes les études citées précédemment, qui utilisent des systèmes virtuels de déploiement des stents sont limités par l'hypothèse d'un déploiement parfait du FD admettant symétrie et d'homogénéité qui ne tient pas compte des changements de porosité et de géométrie connus lors de l'implantation.<sup>27,43</sup> D'autres auteurs en utilisant le CFD, des modèles animaux et le microCT ont souligné des différences importantes entre les résultats virtuels des simulations et les résultats réellement obtenus.<sup>91</sup> Dans ce contexte, Ma et al ont simulé le déploiement mécanique d'un FD en utilisant un flux de travail basé sur une analyse des éléments finis mais cette technique nécessite plus d'investigations.<sup>36</sup>





# ÉTUDES ANIMALES

## Introduction

L'idée de placer des stents devant le collet des anévrismes afin de réduire le flux sanguin au sein de ceux-ci et d'en induire une thrombose est une idée qui a plus de 20 ans.<sup>92,93</sup> Cependant des outils suffisamment conformables, navigables et efficaces n'ont été développés et approuvés pour des applications cliniques qu'au cours des années 2000. L'introduction en clinique de nouveaux outils, et tout particulièrement de ceux qui changent les logiques de traitement (la technique de flow diversion est un changement d'approche radical, de l'occlusion d'une poche à la réparation de l'artère porteuse) doit de préférence être précédée par des études animales prometteuses. Ces études animales tentent au mieux d'évaluer l'efficacité et les potentielles complications de l'utilisation de ces nouveaux outils.


Nous commencerons par aborder les conséquences au niveau tissulaire de l'implantation d'un FD dans les modèles animaux. Puis nous reverrons les différents modèles animaux d'anévrismes puis une revue systématique de la littérature sur l'expérimentation animale des FDs. Enfin, la méthode et les résultats des travaux réalisés seront présentés.

## *Le FD au niveau cellulaire / tissulaire*

Si la relation entre le stent et la paroi a été abondamment étudiées en cardiologie, la particularité des études animales qui se concentrent sur les flow diverters est que c'est le segment libre du stent (FSS) située au niveau du collet de l'anévrisme (où il n'existe pas de contact entre stent et paroi) qui est la zone d'intérêt majeure. En effet la FSS doit subir des

modifications biologiques afin de permettre l'occlusion de l'anévrisme. Dans les premiers jours (J1-J3) on retrouve une dénudation des cellules endothéliales de l'artère où le FD est implanté. On retrouve également des îlots de cellules inflammatoires aux intersections des fils au niveau de la FSS. La formation néointimale au niveau de l'artère porteuse est assez rapide par rapport à celle, plus retardée au, niveau de la FSS (Figures 13-16).

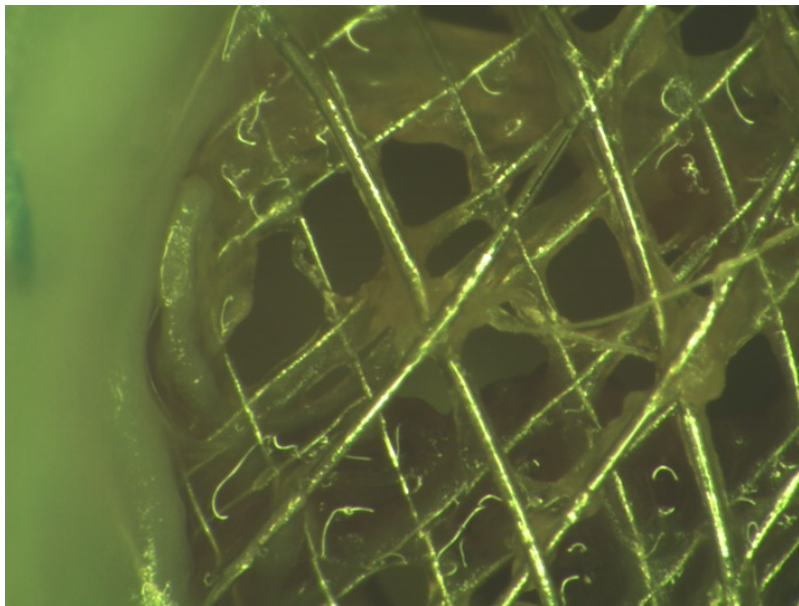
Il existe deux sources potentielles de cellules néointimales et néoendothéliales pour recouvrir le FSS : les cellules de la paroi artérielle adjacente (migration de proche en proche) et les cellules souches circulantes. Pour certains auteurs, la néointima se répand sur les fils de la FSS à partir de l'artère.<sup>13</sup> Dans ce sens il est possible qu'une apposition du FD, la plus parfaite possible soit importante pour permettre à cette couche de se former. A l'opposé, une mauvaise apposition du FD pourrait conduire à une augmentation des risques thrombotiques. Elle pourrait également conduire à l'absence de guérison du fait de canaux situés entre le FD et l'artère, canaux empêchant les cellules progénitrices migrantes de «glisser» de l'artère au FD.<sup>94,95</sup> De nombreuses études ont montré l'importance de cette formation néointimale dans le processus de guérison des anévrismes traités par coils.<sup>96,97</sup> Les cellules endothéliales peuvent provenir de progéniteurs circulants ou de progéniteurs provenant de la paroi du vaisseau. Frosen et al. ont montré que la plus grande proportion des progéniteurs responsables de la formation néointimale proviennent de la paroi vasculaire. Supportant cette conclusion, Li et al ont montré en immunofluorescence, la présence de progéniteurs dans le sous endothélium ainsi qu'autour des fils des FDs.<sup>55</sup>



---

*Figure 13: Section du segment libre du FD après extraction qui retrouve une néointima épaisse*

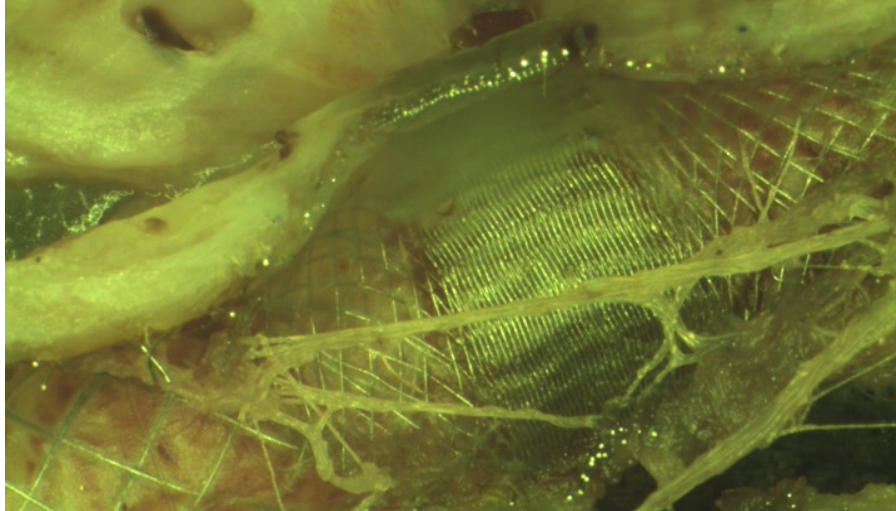
---



---

*Figure 14: Photographie de la FSS d'un FD 3 mois après implantation dans un modèle canin. Cette image montre la progression néointimale, qui prend pour point de départ l'artère et se propage sur les guides du FD en prédominant au niveau des croisements, et se faisant dans le sens du flux*


---



---

*Figure 15: On retrouve parfois la formation de « ponts » de néointima sur la face luminale n'ayant pas respecté la «règle» d'une progression de proche en proche*

---

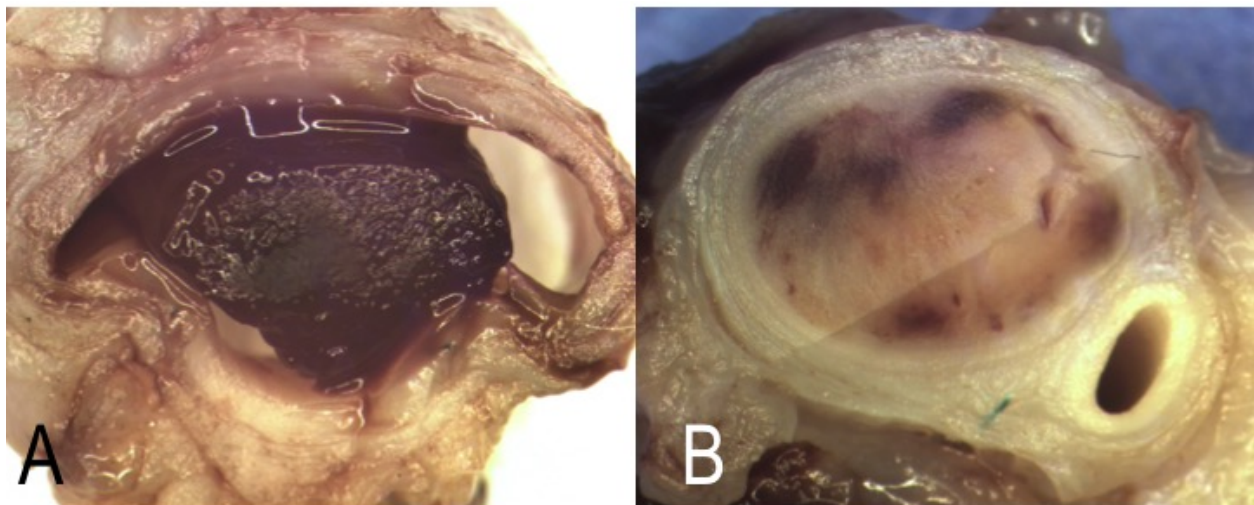


---

*Figure 16: A montre la face luminale de la FSS d'un anévrisme occlus de façon angiographique à trois mois et retrouve une couche continue néointimale sur la surface du FD. B est un cliché plus zoomé d'un anévrisme perméable à trois mois et retrouve des ouvertures dans la couverture néointimale*

---

Toutefois, si cette hypothèse semble supportée par des expérimentations animales il a également été suggéré que le mécanisme de guérison était en lien avec la formation de thrombus au sein de l'anévrisme (Figure 17).<sup>98</sup> Certaines études animales rapportent la possibilité de différents aspects de thrombus au sein de la lumière anévrismale certains étant constitués de strates rouges et blanches.<sup>99</sup> Ces strates sont appelées «lignes de Zahn», les lignes rouges correspondent à des hématies emprisonnées alors que les lignes blanches correspondent à des plaquettes et de la fibrine.<sup>100</sup> Cependant, d'autres thrombi peuvent être plus homogènes. Une complexification de ces explications serait de proposer un processus de guérison multifactoriel en partant d'une modulation de flux induisant de la thrombose notamment au dôme, avec de façon concomitante, une formation néointimale du FD débutant au niveau de l'artère porteuse. Il pourrait exister un lien entre la formation de thrombus et l'endothélialisation du FD intriqués dans processus de guérison.



---

*Figure 17: A montre un thrombus rouge intra anévrismal majoritairement composé d'hématies alors que B retrouve un thrombus plus clair blanchâtre avec des zones rouges-brunâtres majoritairement composé de fibrin (section de modèles canins d'anévrisme)*

---



## Les différents modèles animaux

Les anévrismes spontanés sont rares chez les animaux de laboratoire. Des modèles animaux ont été mis au point dans de nombreuses espèces comme les souris, les rats, les lapins, les cochons, les moutons, les chiens et les primates. Chaque modèle présente des avantages et des inconvénients. Le choix du modèle dépend principalement des objectifs de l'expérimentation.<sup>101</sup> Ces objectifs incluent :

1. La compréhension des mécanismes de naissance, de progression et de rupture des anévrismes.
2. L'évaluation des outils endovasculaires
3. L'entraînement des praticiens

En utilisant des techniques de ligature carotidienne et d'hypertension réno-vasculaire, Hashimoto et al ont développé des modèles de formation anévrismale qui sont d'un point de vue morphologique, hémodynamique et histologique proches des anévrismes intra-crâniens rencontrés chez l'homme. Un avantage de ces modèles est l'induction d'anévrismes sans manipulation directe des artères intra-crâniennes.<sup>102,103</sup> Ces modèles comportent un grave inconvénient : La petite taille des anévrismes et des artères de souris et de rats rendent ces modèles inappropriés aux tests d'efficacité des outils endovasculaires.

L'évaluation et le développement de nouveaux outils endovasculaires (comme les FDs) nécessitent de larges anévrismes chez de grands animaux.<sup>104-106</sup> Les espèces les plus fréquemment utilisées sont donc les lapins, les porcs et les chiens. Les méthodes de création d'anévrismes chez les gros animaux reposent sur les ligatures artérielles, les lésions enzymatiques (élastase) et les constructions chirurgicales utilisant des poches veineuses anastomosées aux artères. Inspirés par les premiers travaux de German et Black publiés en 1954,<sup>107</sup> les constructions chirurgicales varient en complexité, allant

d'anévrismes latéraux créés par une suture latérale d'une poche veineuse, à des anévrismes de bifurcation créés par la greffe d'une poche veineuse sur une bifurcation construite par une anastomose termino-latérale des carotides.<sup>108-110</sup> Les modèles à l'élastase sont plus fréquemment utilisés chez les lapins et le modèle a été modifié de nombreuses fois.<sup>111-114</sup> Cependant le modèle idéal inclurait les caractéristiques suivantes: une morbidité mineure lors de sa création, des conditions hémodynamiques et des dimensions proche des conditions humaines, et une stabilité de l'anévrisme sans thrombose quand il reste non traité. Aujourd'hui, aucun de ces modèles n'offre l'ensemble de ces avantages.

Les équipes de recherche doivent ainsi rester ouvertes à ces différents modèles dans l'évaluation de leurs outils. Pour exemple, les porcs ont été largement utilisés et validés en cardiologie pour l'évaluation du risque de sténose intra-stent. La propension de cette espèce pour la thrombose et la formation néointimale, avec re-sténose constante, était utile aux études portant sur la re-sténose après implantation des stents en cardiologie.<sup>115</sup> Cette même propension à la thrombose et à la formation néointimale rend les modèles porcins impropres à l'évaluation des traitements des anévrismes. Appliqué à la NRI, ces modèles ne semblent pas être d'utilisation logique pour évaluer les traitements endovasculaires, car tous les traitements testés dans un modèle porcin ont conduit à un succès angiographique. On pourrait par contre penser que si une thrombose rapide post FD d'un anévrisme est une cause de rupture, ce modèle porcin pourrait être utilisé pour l'évaluation des ruptures post FD.<sup>116</sup>



## La méta-analyse sur FDs et modèles animaux

De nombreuses études précliniques sur de nombreux modèles animaux ont été réalisées dans des buts d'analyse de sécurité et/ou d'efficacité des FDs. Les résultats de ces différentes expérimentations diffèrent de manière importante. Nous avons réalisé une revue systématique des expérimentations animales afin d'identifier les raisons de ces différences de résultats. Un second but était d'évaluer si les études pré-cliniques anticipent de façon réaliste les résultats cliniques. Et finalement, nous avons évalué la qualité de ces reports en utilisant les guidelines ARRIVE (Animal Research: Reporting of In Vivo Experiments).<sup>117</sup>

L'article intitulé : « Testing flow diversion in animal models: a systematic review » Fahed R, Raymond J, Ducroux C, **Gentric JC**, Salazkin I, Ziegler D, Gevry G, Darsaut TE, a été publiée dans *Neuroradiology* en 2016 et est disponible en [Annexe 1](#).

Après une recherche extensive et méthodique sur les principales bases (MEDLINE, COCHRANE, CINAHL...), l'extraction des données pour une période de 2000 à 2015 a retrouvé 42 articles. Le premier article en recherche animale sur les FDs a été publié en 2003; 11 ont été publiés entre 2003 et 2009; 31 entre 2010 et 2015. Les études ont été menées dans 9 laboratoires; 3 en Amérique du Nord (27 publications), 3 en Asie (10 publications) et 3 en Europe (5 publications). Dix-Huit de ces articles (40.9%) ont été publiés dans deux journaux (*AJNR* & *Neuroradiology*). Le nombre médian de citations était de 12 (google scholar). Trois articles présentant les premiers résultats précliniques des FDs sur le modèle de lapin à l'élastase ont plus de 100 citations.

La qualité des publications de la recherche a été évaluée grâce aux items ARRIVE. Dans ces 42 articles, une moyenne de 20.8 +/- 3.9 items étaient présents avec un intervalle allant de 12 à 28 items sur les 41 mentionnés. Les items les plus fréquemment rapportés étaient

un état de l'art, les détails de la procédure et l'interprétation des résultats. D'autres items tels que la méthode d'allocation du traitement (7/42 soit 16.7%) et les détails des évènements indésirables (13/42, 30.9%) étaient moins souvent rapportés. Deux types d'espèces et de modèles d'animaux ont été utilisés pour ces expérimentations : les lapins (29) et les chiens (13).

Une analyse du taux d'occlusion de ces anévrismes étude a été réalisée dans 92.8% des articles (39/42) et les résultats étaient le plus souvent évalués à trois mois (20/39). Une définition de l'occlusion anévrismale était explicitement rapportée dans 53.8% des articles (21/39). L'échelle de Kamran était la plus utilisée.<sup>118</sup> Dix neuf pour-cent des autres articles (soit 8) ont utilisé une échelle à trois grades (occlusion complète, presque complète ou incomplète). Pour cette évaluation un groupe « contrôle » était présent dans 13/39 articles. Parmi ces 13 articles les groupes contrôles étaient des anévrismes traités par des moyens autres que des FDs dans 7 cas, des contrôles ou les anévrismes n'étaient pas traités dans 3 cas et un mélange des deux dans 3 cas.

Les différentes expérimentations, modèles, outils, critères de jugement, périodes de suivi et définitions des critères d'occlusions étaient trop hétérogènes pour permettre une méta-analyse. Au suivi à trois mois on observait 73.5% d'occlusion satisfaisante dans le modèle à l'élastase, 100% dans les modèles chirurgicaux latéraux et 15.4% d'occlusion dans les modèles complexes canins. Ce dernier taux d'occlusion est relativement faible notamment si on le compare aux données des études supportées par l'industrie. En effet dans celles-ci (7) les seuls modèles utilisés étaient le modèle d'anévrisme à l'élastase et l'anévrisme latéral chirurgical; avec un taux d'occlusion rapporté de 93.3%.

L'efficacité de la diversion de flux a été évaluée de diverses façons, soit par le suivi angiographique à distance, soit par des données de stagnation / ralentissement du produit de contraste immédiatement après l'implantation du FD. Ainsi Struffert et al. ont utilisé un logiciel pour évaluer le temps de passage du produit de contraste avant et après pose de FD.<sup>119</sup>

## Intérêt des études animales dans l'évaluation des FDs

Cette section présente les conditions d'efficacité ou d'inefficacité du traitement par diversion de flux qui sont liées aux caractéristiques morphologiques de l'anévrisme puis aux modifications qui peuvent être générées lors de la pose du FD par l'opérateur, et qui ont pu être identifiées lors des études précliniques animales. Nous parlerons ensuite de l'étude des complications, beaucoup plus difficile, lors de l'expérimentation animale sur les flow diverters.

### *Les facteurs reliés aux caractéristiques de l'anévrisme*

L'importance de la taille et du volume anévrisimal

Il est probable que la taille et le volume total anévrisimal ait un impact sur l'efficacité des FDs. En effet lors de l'analyse de la littérature, les expérimentations menées sur les gros animaux et qui aboutissent volontiers à la formation d'anévrismes dont le volume est plus important présentent un taux d'efficacité plus faible que lors des expériences qui impliquaient des anévrismes de plus petites tailles.<sup>120</sup>

L'importance d'une courbe au niveau de la FSS ou d'une branche couverte

Il a été montré que le FD était d'une efficacité supérieure dans les anévrismes latéraux sur des artères droites que sur des artères courbes, que soit utilisé un ou plusieurs FDs.<sup>121</sup> L'angle entre la FSS et la direction du flux est important et peut être étudié par des études CFD.<sup>135</sup> Plus le flux est parallèle à la FSS plus les conditions semblent bonnes pour fournir un support à la néo-intima. En cas de FSS courbe, ce qui concerne une majeure partie des situations cliniques, la porosité de l'implant est bien sur plus importante au niveau de la convexité de la courbe.

#### Anévrisme latéral ou anévrisme de bifurcation et anévrismes fusiformes

Certains auteurs ont étudié l'efficacité du FD dans des situations d'anévrismes situés au niveau des bifurcations et rapportent un faible taux d'efficacité.<sup>122,123</sup> La diversion de flux dans le traitement des anévrismes de bifurcation pourrait être moins efficace du fait de la présence d'une branche couverte par le FD. Ainsi, dans certaines expérimentations, la présence d'une branche provenant du collet ou du fond anévrisimal a été identifiée comme un facteur d'échec.<sup>132</sup>

#### L'importance des dimensions du collet

Certaines configurations anatomiques (anévrismes latéraux) facilitent une apposition complète de la FSS au collet de l'anévrisme permettant une couverture néointimale continue le long des fils du FD. Cette situation se rencontre plus volontiers dans le cadre des anévrismes latéraux et n'est pas possible dans les anévrismes de bifurcation dans lesquels la FSS ne couvre que de façon partielle le collet. La taille du collet est un facteur qui influence le résultat. Nous avons étudié l'influence des dimensions du collet dans un modèle en silicone ainsi que dans deux groupes d'anévrismes latéraux construits chirurgicalement. (Article en [Annexe 2](#)).

#### La branche couverte dite «jailée»

La présence d'une branche couverte, «jailée» naissant du collet ou de l'anévrisme est souvent retenue comme cause d'inefficacité des FDs. Une FSS peut couvrir à la fois le collet de l'anévrisme et une branche (couverte=jailée) par le FD. Il est souhaité que cette branche reste pour autant ouverte, sans ou avec un minimum de formation de tissu occlusif à son ostium. Darsaut et al, dans un modèle canin d'anévrisme latéral avec une branche, ont montré la capacité du FD d'occlure l'anévrisme tout en laissant la branche perméable.<sup>124</sup> Pour l'instant, dans des modèles animaux d'anévrismes de bifurcation de grande taille, le

FD a échoué dans sa tâche d'occlure ces anévrismes, ceci vient corroborer certains papiers cliniques qui ont par exemple montré l'inefficacité des FDs dans les anévrismes de bifurcation présentant une branche jailée considérée significative d'un point de vue hémodynamique.<sup>121,125,126</sup>

### *Les facteurs reliés au choix du FD*

Le choix du FD


Les effets de la FSS sur le flux sont influencés par la porosité et la densité de pores, elles mêmes en lien avec l'épaisseur des fils guides unitaires et la distance entre ceux-ci.<sup>127-129</sup>

La porosité finale de la FSS diffère significativement de la porosité nominale, et qui devrait être une caractéristique donnée par le fabricant. Plus un FD est surdimensionné par rapport à l'artère; plus sa zone de transition est longue et poreuse, et plus sa déformation est importante (dilatation fusiforme en regard du collet anévrisimal).<sup>43</sup>

De façon conceptuelle, une haute densité de pores diminue la distance physiologique entre les fils guides unitaires facilitant la couverture néointimale de proche en proche. Sadisvan et al. ont montré que la densité de pores était un paramètre plus important que la porosité en terme d'efficacité.<sup>130</sup> Il est probable que l'augmentation du nombre de fils, jouant ainsi sur les deux paramètres cardinaux que sont la porosité et la densité de pores permettent d'augmenter l'efficacité de l'implant. Hong et al. ont montré que la quantité de néointima formée était proportionnelle à la quantité de couverture métallique de l'implant (Metal Coverage = MC).<sup>25,131</sup>

En clinique, le diamètre des FD est généralement choisi par rapport au diamètre proximal (zone de largage proximale), avec un degré de surdimensionnement toujours présent pour éviter les risques de migration. Ce surdimensionnement est souvent plus important au niveau de la zone d'ancrage distale à cause de la diminution progressive du calibre des

vaisseaux. Les degrés d'expansion sont variables et le stent va s'expandre là ou de l'espace est disponible soit ; au niveau du collet anévrismal ou de branches couvertes de calibre conséquent. Cette déformation sera d'autant plus important si le FD est surdimensionné. Les TZ entre les zones comprimées par l'arbre vasculaire et les zones non comprimées sont des zones de plus faible porosité (Figure 18).<sup>43</sup>



---


*Figure 18: Photographie de la face artérielle d'une FSS à trois mois post FD. On retrouve une formation néointimale au niveau de l'artère. Il existe un défaut de formation néointimale au niveau des deux zones de transition et une formation néointimale au niveau de la zone de compaction.*

---

## Les facteurs modifiables par l'opérateur

La compaction du flow diverter par l'opérateur

La compaction du dispositif lors de son déploiement permettra de diminuer la porosité de l'implant afin d'augmenter son potentiel de réduction du flux anévrismal et de fournir un meilleur support pour la formation néointimale. Malheureusement, les zones de transition ne sont pas accessibles à la compaction par l'opérateur et leur porosité est d'autant plus importante que l'implant est surdimensionné en diamètre (Figure 19). Leur responsabilité dans les échecs post FD est probable, d'autant plus que ces zones sont souvent situées dans les zones d'entrée du flux.<sup>31,43,121,122</sup>



---

Figure 19: Photographie de la face artérielle d'une FSS à trois mois post FD. On retrouve une formation néointimale au niveau de l'artère et de la zone compactée et un défaut de formation néointimale au niveau de la zone de transition (=TZ, Ar= Artère).

---



## Autres

Les études animales et les complications des FDs

Si la préoccupation principale des équipes de recherche en expérimentation animale est l'efficacité,<sup>132</sup> certaines équipes ont centré leur recherche sur la couverture des branches par les FD et leur perméabilité.

Ainsi Dai et al. ont couvert des artères lombaires de lapin par la mise en place d'un ou plusieurs FD au niveau de l'aorte abdominale du lapin. Toutes les artères lombaires sont restées perméables malgré une couverture néointimale partielle de la branche couverte. Malgré une épaisseur néointimale supérieure lors de la mise en place de plusieurs FDs, celle-ci restait inférieure à 0.2 mm et ce, même en cas de placement de 3 PED de façon télescopique.<sup>133</sup>

Iosif et al. se sont intéressés au concept de branches couvertes terminales ou anastomotiques, en utilisant l'artère pharyngienne ascendante du modèle porcin. Ils ont transformé cette artère anastomotique en un modèle terminal. Leur comparaison avec un groupe contrôle d'artère pharyngée non modifiée a permis de montrer qu'un flux suffisant était maintenu lors de la mise en place du FD devant une artère pharyngienne modifiée «terminale» ce qui n'est pas le cas en cas de mise en place du FD devant le modèle anastomotique.<sup>134</sup>

## Travaux précliniques réalisés

Nous avons voulu étudier dans les modèles animaux une caractéristique anévrismale susceptible d'influencer les résultats de la diversion de flux : la taille du collet. Nous avons également voulu étudier deux façons de pallier aux échecs potentiels de diversion de flux : La compaction du FD lors de son déploiement et l'occlusion délibérée d'une branche susceptible d'occasionner des flux persistants au sein de l'anévrisme. Finalement, nous nous sommes intéressés aux difficultés potentielles que pourrait rencontrer un chirurgien s'il devait clipper un anévrisme après échec de la diversion de flux. Ces quatre publications ont utilisé des méthodes similaires que nous allons brièvement revoir dans ce qui suit.

## La méthode utilisée

### *Principe général*

Les protocoles pour les expérimentations animales étaient approuvés par les institutions canadiennes légitimes. Toutes les procédures ont été réalisées sur des chiens qui pesaient entre 20 et 30 Kg sous anesthésie générale, au laboratoire animalier du CR CHUM de Montréal. Les modèles pouvaient varier selon les hypothèses de recherche.

Le critère de jugement principal était l'occlusion angiographique à 3 mois. Des critères de jugement secondaires étaient utilisés selon l'hypothèse initiale comme la formation néointimale devant une branche couverte, la déformation du FD etc... Un groupe d'anévrismes contrôles était toujours utilisé pour fin de comparaison. Si une construction bilatérale était possible, l'animal pouvait simultanément inclure le traitement testé et son propre contrôle.

### *Création chirurgicale des anévrismes*

Brièvement, un segment de 30 mm de la veine jugulaire externe était prélevé (pour construire le sac anévrisimal), puis le fascia pré-trachéal était incisé pour exposer et avoir accès à une ou au deux carotides. Selon les modèles de bifurcation souhaités, il était nécessaire de travailler sous arrêt de flux pour anastomoser la poche veineuse soit directement sur une bifurcation soit après latéralisation d'une anastomose artério-artérielle première. Par exemple dans l'article étudiant l'importance de la taille du collet sur le succès de la diversion de flux, une anastomose termino-latérale carotido-carotidienne première a été réalisée puis une artériotomie de longueur différente a été réalisée pour y suturer la poche veineuse. Ces artériotomies, étaient de différentes longueurs afin de pouvoir comparer les groupes dont l'artériotomie était de faible longueur (collets étroits) à ceux dont l'artériotomie était de longueur importante (large collet). L'incision médiane était ensuite refermée en plusieurs plans.

### *Traitement endovasculaire et angiographies*

Le traitement endovasculaire était réalisé 4 à 6 semaines après la création chirurgicale de l'anévrisme. Quatre jours avant le traitement, les animaux étaient préparés par anti-agrégants plaquettaires avec 81 mg d'Aspirine par jour et une dose de charge de 150 mg de Clopidogrel suivi de 37.5 mg en dose quotidienne. Le traitement était réalisé avec des outils identiques au sein de chaque expérimentation. Il pouvait être utilisé un ou plusieurs FD(s). Une incision au niveau de l'artère fémorale était réalisée en début de procédure puis était ligaturée en fin de procédure afin d'éviter les complications au point de ponction sous anti-agrégants. Les flow diverters étaient implantés de façon à éviter les déformations fusiformes en respectant des zones d'ancrage proximales et distales de l'ordre du

centimètre. Une angiographie de contrôle était réalisée immédiatement après l'implantation était réalisée, puis à deux semaines, puis à 3 mois avant l'euthanasie. Les angiographies étaient évaluées par au minimum deux lecteurs et les résultats angiographiques conservés. Le score utilisé pour évaluer l'occlusion angiographique était le score de Kamran.<sup>118</sup> La longueur et la largeur des résidus anévrismaux étaient estimées à l'aide de marqueurs ou de la taille des cathéters inclus dans le champ. D'autres métriques pouvaient être mesurées selon les critères de jugement prédéfinis comme la déformation du FD, la perméabilité de branches couvertes ou encore le diamètre des vaisseaux implantés.

### *Euthanasie et analyse des pièces*

Après une euthanasie par barbituriques à trois mois, la pièce comprenant l'axe porteur, l'anévrisme et le FD était prélevée et fixée dans du formol à 10%. La pièce était ensuite ouverte de façon longitudinale de façon à étudier le segment du FD placé en regard de l'anévrisme (FSS ou Free Segment of Stent) sous microscope avec photographies. (Vision PE ; Clemex Technologies, Longueuil, QC, Canada). Les ostiums des branches couvertes ainsi que toutes les parties d'intérêt du FD ou de l'artère pouvaient ainsi être étudiées. La porosité finale au niveau de la FSS était estimée par deux observateurs selon la formule suivante :

$$\text{Porosité biologique} = 1 - (\text{Surface métallique} + \text{Surface biologique})$$

La FSS pouvait également être analysée sur sa face anévrismale en incisant l'anévrisme. L'estimation de la formation néointimale devant une branche couverte se faisait en regardant de la lumière artérielle vers la branche par la même formule. Les désaccords étaient levés par une séance de lecture commune afin d'obtenir un consensus. Dans certains cas, des biopsies étaient réalisées afin de réaliser des colorations pour analyse histologique.

## Analyses

Les comparaisons entre les groupes étaient réalisées en utilisant des tests spécifiques pour les données non paramétriques de type Mann Whitney. Les corrélations étaient calculées avec des tests de corrélation de type Spearman. Le logiciel SPSS était utilisé (IBM, Armonk, New York).

## Les travaux réalisés

Les travaux réalisés dans le cadre de cette thèse en utilisant cette méthode sont listés ci-dessous, les abstracts sont disposés immédiatement après et les articles sont placés en Annexes 2 à 5.

1. The success of Flow Diversion in Large and Giant Sidewall aneurysms May Depend on the Size of the Defect in the Parent Artery. **Gentric JC**, Darsaut TE, Makoyeva A, Salazkin I, Raymond J. American Journal of Neuroradiology, AJNR 2014
2. Flow diversion of bifurcation aneurysms is more effective when the jailed branch is occluded: an experimental study in a novel canine model. Fahed R, **Gentric JC**, Salazkin I, Gevry G, Raymond J, Darsaut TE. Journal of NeurInterventional Surgery JNIS 2016
3. Compaction of Flow Diverters can improve occlusion of Experimental Wide-Necked Aneurysms. **Gentric JC**, Salazkin I, Gevry G, Raymond J, Darsaut TE. Journal of NeurInterventional Surgery JNIS 2015
4. Temporary Surgical Clipping of Flow-Diverted Arteries in an Experimental Aneurysm Model. Darsaut TE, Salazkin I, **Gentric JC**, Magro E, Gevry G, Bojanowski MW, Raymond J. J Neurosurgery JNS 2016

L'article intitulé : « The success of flow diversion in large and giant sidewall aneurysm may depend on the size of the defect in the parent artery » **Gentric JC**, Darsaut T, Makoyeva A, Salazkin I & Raymond J est paru dans l'American Journal of Neuroradiology (AJNR) en Novembre 2014. Il est placé en [Annexe 2](#).

Hypothèse : L'hypothèse était que le succès du traitement par FD dépend de la taille du collet anévrismal

Méthode : L'expansion et la déformation des flow diverters ont été étudiées dans des tubes en silicones incisés pour créer des ouvertures de tailles variable. Le modèle animal était celui d'un anévrisme canin à large collet avec une branche naissant de l'autre côté du collet. Deux groupes ont été distingués selon la largeur du collet avec un groupe A (n=6) dont la plus grande dimension est comprise entre 6 et 8 mm et un groupe B (n=6) dont la largeur du collet est compris entre 10 et 16 mm. Les résultats angiographiques des deux groupes ont été comparés à 3 mois en utilisant une échelle ordinale. La quantité de néointima formée a la surface du collet anévrismal et en regard de l'ostium de la branche ont été déterminés par photographie des spécimens.

Résultats : La déformation fusiforme des FDs était d'autant plus importante que les ouvertures dans les tubes en silicone étaient importantes. A 3 mois, le groupe B montrait de plus mauvais résultats angiographiques avec des anévrismes résiduels de plus gros volume (p=0.02). La couverture néointimale du FD en regard du collet anévrismal était plus importante dans le groupe A que dans le groupe B (p=0.02).

Conclusions : Les effets d'un traitement par FD varient selon les dimensions du collet anévrismal.

L'article intitulé : « Flow diversion of bifurcation aneurysms is more effective when the jailed branch is occluded: an experimental study in a novel canine model » Fahed R, **Gentric JC**, Salazkin I, Gevry G, Raymond J, Darsaut TE. Cet article a été accepté pour publication dans le Journal of NeuroInterventional Surgery en mars 2016. Les épreuves de cet article sont placées en [Annexe 3](#).

Hypothèse : Les FD sont de plus en plus utilisés en pratique clinique. Cependant des échecs sont parfois observés et pourraient être causés par le flux résiduel entretenu par une branche couverte par le FD. Nous avons testé si l'occlusion de cette branche pouvait augmenter l'efficacité du traitement par FD.

Méthode : Seize anévrismes à collet large situés sur la bifurcation entre la carotide et l'artère linguale ont été créés de façon chirurgicale chez 8 chiens. Les anévrismes perméables à 4 semaines ont été randomisés en deux groupes, un dans lequel la branche couverte par le FD était occluse par coils et/ou onyx (n=6) et l'autre dans lequel la branche couverte par le FD n'était pas occluse (n=8). Les résultats angiographiques de l'occlusion anévrismale à 3 mois ont été gradés en utilisant une échelle ordinale. Après sacrifice, les spécimens ont été photographiés et la couverture néointimale estimée en utilisant une échelle semi-quantitative.

Résultats : Quatorze anévrismes étaient perméables à 4 semaines. Le déploiement des FD fut un succès technique dans tous les cas mais au suivi à 3 mois, 3 FD avait migré ne couvrant plus le collet distal de l'anévrisme. Aucun des anévrismes de bifurcation traités par FD seul n'était occlus à trois mois. Dans le groupe où la branche était occluse, le score médian angiographique était de 2 (score de Kamran). La différence était significative entre les deux groupes ( $p=0.0137$ ). Il n'a pas été observé de sténose post FD. Les FD étaient

couverts d'une néointima épaisse dans la plupart des cas, mais dans les cas d'anévrismes non occlus, on retrouvait des orifices dans la néointima au niveau du collet de l'anévrisme.

Conclusion : Les échecs de traitement des FD dans les anévrismes de bifurcation peuvent être causés par la persistance de la branche couverte par le FD. L'occlusion de cette branche améliore l'efficacité angiographique du FD dans ce modèle canin d'anévrisme de bifurcation.



L'article intitulé : « Compaction of flow diverters improves occlusion of experimental aneurysm » **Gentric JC**, Salazkin I, Gevry G, Raymond J & Darsaut T, est paru dans le Journal of NeuroInterventional Surgery en Octobre 2015. Il est placé en Annexe 4.

L'objectif était d'examiner l'hypothèse que la compaction volontaire des FDs améliorerait le taux d'occlusion.

Méthode : Des anévrismes bilatéraux à collet large ont été construits de façon chirurgicale chez 12 chiens. Les implantations de FD ont eu lieu un mois après en utilisant un PED placé en regard du collet de l'anévrisme. Le groupe 1A représentait les anévrismes traités par un seul PED compacté (n=8) et le groupe 1B ceux traités par deux PED compactés (n=4). Deux groupes contrôles ont été utilisés, ceux traités par un PED non compacté (groupe 3; n=6) et ceux non traités (groupe 4; n=4). Les résultats angiographiques ont été comparés à 3 mois. Après extraction de la pièce, les spécimens ont été photographiés et la couverture néointimale des FDs a été gradée en utilisant un système ordinal.

Résultats : Vingt-deux des 24 anévrismes étaient circulants lors de l'implantation à un mois. L'implantation avec compaction a été réussie dans 8 cas (Groupe 1A). Cette manœuvre a conduit à la bascule du PED dans l'anévrisme dans 4 cas nécessitant l'implantation d'un second PED de façon télescopique (Groupe 1B). Un des PED compacté a migré distalement, laissant l'anévrisme non traité. Les résultats angiographiques diffèrent significativement entre les groupes ( $p=0.0002$ ). A trois mois, les anévrismes traités par un PED compacté étaient plus souvent guéris (7/7) que les anévrismes traités par un PED non compacté (2/6  $p=0.021$ ). Tous les anévrismes traités par deux PED étaient occlus alors que tous les anévrismes non traités sont restés perméables. Il n'a pas été observé de sténose de l'axe porteur.

Conclusion : La compaction des FD améliore les résultats angiographiques dans les anévrismes canins à collet large.

L'article intitulé : « Temporary Surgical Clipping of Flow-Diverted Arteries in an Experimental Aneurysm Model ». Darsaut TE, Salazkin I, **Gentric JC**, Magro E, Gevry G, Bojanowski MW, Raymond J est paru dans le Journal of Neurosurgery en janvier 2016. Cet article est placé en Annexe 5.

L'hypothèse : La prise en charge chirurgicale des récurrences anévrismales après mise en place de FD(s) peut poser des difficultés lors du contrôle vasculaire par les clips temporaires. Nous avons testé l'efficacité et l'impact des différents clips anévrismaux sur des artères au sein desquelles avait été implanté au préalable un FD.

Méthode : Six anévrismes expérimentaux ont été créés de façon chirurgicale chez des chiens puis traités par la mise en place d'un PED. Pour 4 anévrismes, il a été tenté d'occlure l'artère au niveau proximal et distal en utilisant les stratégies de clipping suivantes : clip temporaire, clip fenêtré, clip définitif simple ou clips définitifs double. Les deux autres anévrismes n'ont pas été traités et ont servi de contrôle. Lors de la mise en place des clips, des angiographies sériées ont été réalisées afin d'évaluer l'occlusion provoquée, la déformation du FD et la présence ou l'absence de complication thrombo-embolique. Après le sacrifice des animaux, les dommages du FD et de la néointima ont été photographiés.

Résultats : L'occlusion du FD n'a été possible que dans 4 des 8 segments clippés. La mise en place du clip a engendré des images endoluminales compatibles avec des thrombi dans 2 des cas 4 cas et un dommage des guides du FD a été observé dans un cas.

Conclusions : Les clips placés au niveau d'un FD n'engendrent un arrêt du flux que dans 50% des cas. La mise en place du clip peut être dommageable pour le FD et la néointima ce qui peut se traduire par des complications thrombo-emboliques. Si possible, en cas de FD implanté, les contrôles vasculaires doivent être faits au delà des limites du FD.

## Discussion

Il est important d'avoir conscience des limites de tels travaux avant d'envisager l'extrapolation des résultats chez l'homme. Les comparaisons de ces résultats sont souvent faites entre deux groupes dont le nombre total est faible limitant la puissance de l'expérimentation.

De plus, des différences significatives existent. L'anévrisme est une poche veineuse, située sur une artère mobile cervicale et son environnement péri anévrisimal n'est pas le même. Le système de coagulation canin est également différent de celui de l'homme. Le suivi est lui aussi différent, plus court que chez l'homme, même si l'équipe avait déjà démontré le faible potentiel en terme d'amélioration si le suivi était étendu à 6 mois.<sup>121</sup> Enfin dans certaines de ces publications ce sont des FD prototypes non disponibles en clinique qui ont été utilisés.

Ainsi, l'expérimentation animale permet une certaine reproductibilité, et la manipulation d'une seule variable en laissant toutes les autres données constantes afin d'étudier l'impact de cette variable sur l'efficacité de cette thérapeutique. Procédant ainsi, il a été possible de montrer que la technique de diversion de flux a un meilleur taux d'occlusion sur : les anévrismes à petits collets, les anévrismes latéraux dont le vaisseau porteur est droit, et moindre dans des anévrismes de bifurcation ou à large collet, ou encore des anévrismes latéraux dont le vaisseau porteur est courbe.<sup>121</sup> Mais les paramètres intrinsèques au modèle ne semblent pas être les seuls à influencer l'efficacité des FDs et nous avons pu montrer que diminuer la porosité de l'implant par des manœuvres de compaction ou par l'ajout d'un autre FD augmentait l'efficacité angiographique.

## PARTIE 2 : DIVERSION DE FLUX ET ÉTUDES CLINIQUES

---

## Introduction

Les avancées technologiques endovasculaires des dernières décennies ont été nombreuses et rapprochées dans le temps ; la diversion de flux en fait partie. Lorsqu'une nouvelle approche permet de traiter de façon efficace et sûre un certain nombre de patients représentant des défis jusque-là difficile à surmonter, son adoption en pratique clinique peut-être précoce, voir prématurée. En effet, la technique voit ses indications se multiplier, avant même que le milieu ait eu l'occasion de comprendre son fonctionnement, de préciser ses indications, d'anticiper les complications potentielles, et de procéder à une évaluation rigoureuse et comparative des résultats cliniques.

Les publications sur la diversion de flux sont nombreuses. La plupart sont des séries de cas ou des registres prospectifs non contrôlés. Il n'existe pas d'étude randomisée publiée à ce jour, mais trois études sont en cours.<sup>135-137</sup> Les articles publiés rapportent l'efficacité des FDs, ainsi que la morbi-mortalité liée à leur utilisation. La définition de cette morbi-mortalité varie selon les séries. Elle est également soumise à la variabilité du jugement des situations cliniques, ainsi qu'à la rigueur des personnes en charge de rapporter ces séries. Certaines séries se veulent comparatives à des séries passées dont les données ont été collectées avant l'utilisation du FD (contrôles historiques). Dans d'autres cas l'analyse comparative est faite grâce à des cas jugés comparables (match-pair analysis).<sup>138-140</sup> La FDA a donné son approbation au PED en Avril 2011, suite aux résultats issus d'un registre d'une centaine de patients sélectionnés sur le volet, et comparés, non pas à un groupe contrôle, mais à des hypothèses inspirées de résultats historiques issus de la littérature. Ainsi, l'indication officielle d'implantation du PED n'inclut que le traitement d'un anévrisme gros ou géant, à collet large, et se situant entre le segment pétreux et le segment hypophysaire supérieur de la carotide interne.

Après un rappel des différentes classifications utilisées pour juger de l'efficacité d'un traitement par FD, nous verrons dans un premier temps les données de la littérature sur l'efficacité et la sécurité de l'utilisation des FDs, en étudiant notamment les méta-analyses publiées. Puis nous étudierons les complications liées à l'utilisation des FDs en insistant sur les complications thrombo-emboliques (TE) et la gestion des antiagrégants plaquettaires. Nous étudierons ensuite la variabilité dans la décision de l'implantation d'un FD. Puis nous introduirons le concept de « care trial » (CT= étude pragmatique randomisée en soins courants) et son intérêt dans l'évaluation de l'introduction de nouveaux outils en clinique. Enfin, nous présenterons l'étude FIAT (Flow diversion in the Treatment of Intracranial Aneurysms) ainsi que ses résultats.

## Jugement de l'efficacité des FDs

### *Introduction*

Pour évaluer nos interventions, nous n'avons pas d'autre choix que de réduire la variété et l'hétérogénéité des résultats cliniques.<sup>141</sup> Il est préférable de juger les résultats de ces interventions en un nombre réduit de catégories. Il faut ensuite déterminer le nom de ces catégories afin de différencier les succès des échecs. Cette étape permet alors, le décompte de ces succès/échecs afin de permettre les comparaisons. Ces classifications permettent aussi l'apparition d'un langage commun permettant aux cliniciens de discuter de leurs résultats en diminuant l'ambiguïté de l'interprétation. Une classification peut être difficile à adopter et est soumise à une importante variabilité selon les examinateurs.<sup>142</sup> Une bonne classification doit donc être simple, avec peu de catégories. Elle doit également être adaptée dans toutes les modalités d'imagerie utilisées en clinique pour le jugement des interventions. Par exemple, si une classification demande une évaluation de la phase veineuse ou de la stagnation intra anévrismale, elle devient peu adaptée aux autres formes d'imagerie en coupe. De plus, si le but d'une étude est de comparer coiling et FD, par exemple, on ne peut référer à deux classifications différentes (une pour le coiling, l'autre pour FD) car il est nécessaire de trouver un critère de jugement commun aux deux techniques.

Les jugements angiographiques après coiling des anévrismes cérébraux sont généralement rapportés en utilisant la classification Roy/Raymond qui juge en trois catégories l'occlusion anévrismale (occlusion complète, collet résiduel ou anévrisme résiduel).<sup>9,143</sup> Si cette échelle est facile d'utilisation pour le jugement des anévrismes traités par coils, la reproductibilité de l'attribution d'un résultat angiographique à un patient traité par coiling par différents



observateurs présente des limites.<sup>144</sup> Des résultats similaires ont été obtenus en résonance magnétique.<sup>142</sup>

La même classification a été utilisée pour évaluer les résultats post-FD, mais on est en droit de se demander si elle est appropriée. En effet, des anévrismes résiduels sont des constatations communes après mise en place des FD et les résultats d'occlusion ont un potentiel d'amélioration avec le temps. La situation est différente avec le coiling des anévrismes cérébraux pour lesquels il est souhaité que le résultat en fin d'intervention persiste. Un collet résiduel est souvent un résultat acceptable lors du suivi d'un anévrisme traité par coiling. Ce peut être également le cas lors d'un traitement par FD mais pas toujours car même une opacification lente d'un anévrisme traité par FD peut suffire à entretenir un effet de masse, la progression d'un anévrisme et dans certains cas sa rupture.

145

Plusieurs classifications dédiées aux résultats angiographiques post diversion de flux ont été proposées. Les principales classifications publiées sont listées ci-dessous:

#### *Classification O'Kelly-Marotta (OKM)*

Dans cette classification, un grade est assigné à chaque anévrisme un grade en fonction du degré d'opacification initial (ABCD) et du degré de stase (1,2,3) observée lors des différentes phases angiographiques (artérielles = 1, capillaires = 2 et veineuses = 3).<sup>146</sup>

- A: Opacification totale
- B: Opacification sub-totale
- C: Collet résiduel
- D: Occlusion complète

### *Classification Kamran- Byrne (KB)*

Cette classification est proposée pour les anévrismes sacciformes et fusiformes (Figure 12). Pour ces deux types d'anévrismes, elle documente 2 items : le degré d'occlusion anévrismale en utilisant une classification en 5 grades pour l'occlusion anévrismale et une classification en trois points pour l'artère porteuse. <sup>118</sup>

Item 1 : Degré d'occlusion pour les anévrismes sacculaires (il en existe une équivalente pour les anévrismes fusiformes)

Grade 0, Pas de changement du flux intra-anévrismal

Grade 1, Opacification de plus de 50% du volume anévrismal initial

Grade 2, Opacification de moins de 50% du volume anévrismal initial

Grade 3, Opacification limitée à la région du collet anévrismal

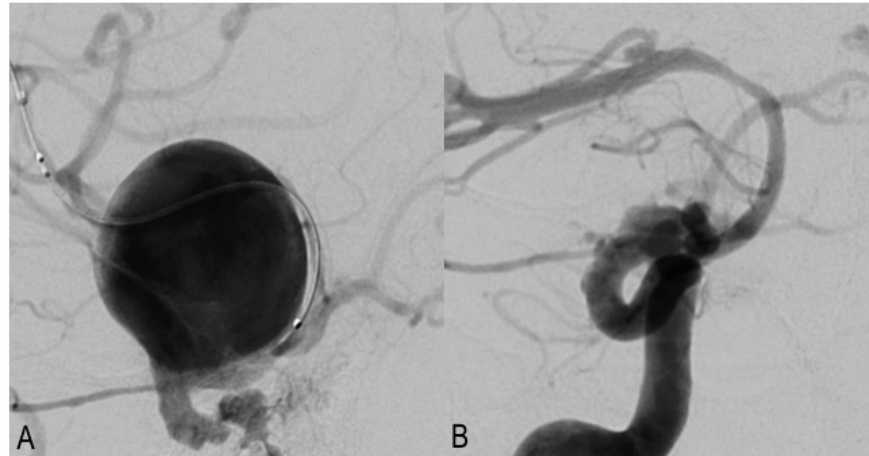
Grade 4, Occlusion complète

Item 2 : Évaluation de l'artère porteuse.

« a »: Pas de changement de calibre de l'artère porteuse

« b »: Sténose de l'artère porteuse

« c »: Occlusion de l'artère porteuse



---

Figure 12: Jugement angiographique après traitement par FD: Grade 3b selon la classification de Kamran avec opacification résiduelle au collet et sténose de l'axe porteur

---

### Classification Grunwald (SMART)

On retrouve dans cette classification 5 grades de 0 à 4.<sup>147</sup> Cette classification est la même pour les anévrismes sacculaires et les anévrismes fusiformes. La SMART classification prend en compte l'aspect de l'inflow, la stase (a,b ou c) et la localisation de l'opacification résiduelle au sein de l'anévrisme ainsi que le degré de sténose de l'artère porteuse.

#### Évaluation de l'occlusion

Grade 0 (temps artériel): On retrouve un In-jet précoce

Grade 1 (temps veineux): L'anévrisme est circulant

Grade 2 (temps veineux): Les parois et le dôme sont jugés non sécurisés

Grade 3 (temps veineux): Les parois et le dôme sont jugés sécurisés

Grade 4 (temps veineux): Occlusion complète

## Évaluation hémodynamique

«a»: pas de stase significative

«b»: la stase est visible à la phase capillaire

«c»: la stase est visible à la phase veineuse

## Axe porteur, sténose intra-stent (ISS):

Grade 0: Pas de sténose

Grade 1: Sténose légère

Grade 2: Sténose modérée

Grade 3: Sténose sévère (>70%)

Grade 4: Occlusion

## *Classification Cekirge et al.*

Cette classification est adaptable à tout type de traitement endovasculaire (coils, FD, WEB) et fait évoluer la Classification Roy-Raymond comme suit :

Grade 1: Occlusion complète. Si une branche sort du sac, ils ajoutent les précisions suivantes

Grade 1A: Cette branche est perméable et de calibre normal

Grade 1B: Cette branche est perméable mais réduite de calibre

Grade 1C: Occlusion de la branche

Grade 2: Collet résiduel

Grade 3: Occlusion incomplète de l'anévrisme avec remplissage de celui-ci

Grade 4: Remplissage de l'anévrisme. Cette classe est réservée à la période de post opératoire immédiat après flow diversion ou disruption.

Grade 4A: avec stagnation de contraste

Grade 4B: sans stagnation de contraste

Grade 5 Anévrisme stable mais non complètement occlus avec une opacification du collet

### Les limites des classifications

Mazur et al ont étudié la variabilité inter-observateurs à partir de 50 cas consécutifs traités par FD. L'accord inter observateur était très faible ou faible (Tableau 3). Voici les résultats de leurs Kappas:<sup>148</sup>

Tableau 3: Variabilité inter-observateur des 3 échelles évaluées de façon externe par Mazur et al.

	Occlusion anévrismale	Sténose de l'artère porteuse
<b>SMART</b>	K=0.30, W= 0.36, ICC=0.12	K=0.07, W=0.33, ICC=0.12
<b>KAMRAN</b>	K= 0.24, W=0.50, ICC=0.25	K=0.07, W=0.30, ICC=0.06
<b>OKM</b>	K=0.23, W= 0.45, ICC= 0.13	

Il est à remarquer qu'aucune de ces classifications n'utilise l'IRM. Pourtant l'IRM est un allié incontournable dans la surveillance de ces anévrismes volumineux souvent responsables de symptômes par compression

Ces classifications, utilisées dans le report des séries de cas soulèvent une question. En effet elles ont pour but de juger un résultat d'occlusion anévrismale. Or la variabilité du jugement et la diversité des échelles peuvent influencer sur les résultats, un même patient pouvant être jugé succès ou échec selon les classifications ou selon les observateurs. De plus, ces évaluations posent le souci de savoir quand faire ces évaluations. En effet, quelqu'un peut toujours argumenter que l'évaluation a été trop précoce et que le résultat définitif ne le sera que plus tard... mais quand?

Mazur et al. comparent les Kappas qu'ils ont retrouvés dans leur étude aux Kappas publiés dans la littérature. Celles ci rapportent des chiffres de très bon accord entre les

observateurs (Kamram et OKM). Cependant, il n'est jamais noté aucun essai de validation externe de ces échelles. Les bons kappas publiés ne le sont pas par les équipes qui ont mis au point ces échelles. Les techniques d'angiographie (protocoles d'injection..), la qualité des images, des projections, la cadence des images, le temps d'acquisition, la sélection des images transmises sur les systèmes d'archivage sont aussi source de variabilité. En comparaison à l'échelle Raymond-Roy pour les anévrismes qui offre 3 possibilités, les classifications proposées pour l'évaluation des FDs sont peut-être trop complexes. Le nombre de classes possibles pour SMART est de 25, 15 pour KB et 10 pour OKM. Suh et al utilisent quant à eux une classification en trois points identiques à la classification Roy/Raymond et retrouvent un excellent accord inter-observateur.<sup>149</sup> Or on sait que plus il y a de catégories, plus il y a de variabilité dans les jugements.<sup>144,150</sup>

## L'apport des méta-analyses

### *Introduction*

De nombreuses séries rapportent les taux d'efficacité (en termes d'occlusion angiographique) ainsi que les taux de morbi-mortalité de l'utilisation de la technique de diversion de flux. Les différences au sein de ces séries sont nombreuses et sont liées :

- Aux caractéristiques des anévrismes traités, par exemple leur localisation non proximale, ou au niveau d'une bifurcation<sup>126,151-158</sup>
- Au contexte de leur utilisation, Anévrismes rompus<sup>159-161</sup>, dissections-blisters<sup>162,163</sup>, plaies chirurgicales<sup>164,165</sup>, récurrences anévrismales<sup>166</sup>
- Au type de FD<sup>11,20,35,39,167-169</sup>

L'approbation de la FDA a fait suite à l'étude PUFs, étude non contrôlée prospective qui avait obtenu 73.6% d'occlusion complète à 6 mois et un taux de morbi-mortalité de 5.6% sur 107 patients.<sup>11</sup> Des chiffres sensiblement identiques d'efficacité et de morbi-mortalités seront retrouvés dans de nombreux registres prospectifs, tel qu'IntrePED.<sup>170</sup> En 2013 ont été publiées des méta-analyses conséquentes dont nous allons détailler les principaux résultats.

### *Flow-diverter devices for intra-cranial aneurysms: Systematic Review and Metanalysis. Arrese et al Neurosurgery 2013*

L'inclusion des études s'est arrêtée en Mai 2012.<sup>171</sup> Les critères d'éligibilité étaient des études portant sur plus de 10 patients, et rapportant le nombre de patients suivis, la durée du suivi, les patients perdus de vue, les taux d'occlusion, ainsi que la morbi-mortalité précoce ou retardée. Quinze études ont été analysées pour un total de 897 patients

porteurs de 1018 anévrismes. La qualité méthodologique moyenne des études était de 14.4/22 selon le score STROBE.<sup>172</sup>

La durée moyenne de suivi des patients était de 8.5 mois. Le taux de mortalité précoce (1 mois) était de 2.8% (1.7% d'hémorragies et 0.9% d'ischémies). Le taux de morbidité neurologique précoce était de 7.3%. À plus d'un mois, la complication la plus fréquente était l'ischémie (3.6%), puis l'effet de masse (1.1%), et la rupture (0.9%). Le taux de mortalité retardée était de 1.3% (total 4.1%) et celui de morbidité neurologique tardive de 2.6%. Soit un total de 14% de morbi-mortalité sur la durée moyenne du suivi (8.5 mois) selon les critères de jugement utilisés.

En ce qui concerne le taux d'occlusion, le taux moyen était de 76.2%. Les auteurs ont trouvé une différence significative entre le taux d'occlusion du SILK (68%) et du PED (88%) pour un temps de suivi comparable. Les auteurs mentionnent qu'à la lumière de leur travail, les résultats avec FDs sont plus mauvais que dans des séries rapportées de coiling, ou même de clipping.<sup>173,174</sup> Le biais est ici évident, et la conclusion sévère si les FDs ont été utilisés après avoir écarté les autres traitements. Cependant, le haut taux d'occlusion à 9 mois interroge sur le fait que cette population soit majoritairement constituée d'anévrismes complexes.

#### *Endovascular Treatment of Intracranial Aneurysms with FD. Brinjikji et al. Stroke 2013*

À partir d'une recherche par mots clés, 29 études ont été incluses (publiées entre janvier 2005 et Septembre 2012) pour un total de 1451 patients et 1654 anévrismes. Le but était d'étudier les occlusions anévrismales à 6 mois, la morbi-mortalité de ces procédures et les complications.<sup>175</sup>

Le taux d'occlusion complète à 6 mois était de 76%. La morbidité liée à la procédure était de 5% et la mortalité de 4%. Le taux d'hémorragie sous arachnoïdienne post procédure



était de 3%. Le taux d'hémorragie intra cérébrale était également de 3%. Le taux d'infarctus sur perforantes était aussi de 3%, significativement moins important dans la circulation antérieure que dans la circulation postérieure. Il en est de même pour le taux d'accidents ischémiques, qui était de 6%, et significativement plus bas dans la circulation antérieure que dans la circulation postérieure. Cette méta-analyse montre que le traitement par FD est plus sûr dans les anévrismes de petite taille avec un taux plus bas d'accidents ischémiques et d'hémorragie sous arachnoïdienne. Ces taux de complication sont en accord avec une revue systématique de Briganti et al. qui retrouvent une morbidité neurologique moyenne de 3.5% et une mortalité moyenne de 3.4%.<sup>176</sup>

Concernant la circulation postérieure, les données des revues précédentes sont en accord avec une méta-analyse qui a été publiée dans *Neuroradiology* en 2016, incluant 14 études pour un total de 225 anévrismes de la circulation postérieure chez 220 patients. Le taux de mortalité en lien avec la procédure était de 15%, avec un taux d'occlusion de 84%. Le taux d'accidents ischémiques était de 11% (7% en lien avec des perforantes). Le taux d'hémorragie sous arachnoïdienne post procédure était de 3%. Le taux d'hémorragie intra cérébrale était de 4%.<sup>177</sup>

### *Les autres méta-analyses*

Lv et al. dans «Flow -diverter devices in the treatment of intracranial aneurysms: A meta-analysis and systematic review» analysent 29 études soit 1524 patients entre 2009 et 2014 et rapportent une morbidité de 14% et une mortalité de 6.6%. Les anévrismes fusiformes, disséquant, d'implantation circonférentielle, à localisations postérieures et distales étaient les facteurs de risques retenus.<sup>178</sup>

Dans une autre méta-analyse publiée dans *J Mol Neuroscience* 2016 par Ye et al <sup>179</sup>, les inclusions d'articles se sont arrêtées en février 2015, incluant 48 articles au sujet de 2508

patients porteurs de 2826 anévrismes. Le suivi moyen était de 6.3 mois et le taux d'occlusion anévrismal de 77.9%. La morbidité totale était de 9.8% et la mortalité de 3.8%. Les taux de rupture et d'hémorragie intra parenchymateuse étaient de 2.0% et 2.5% respectivement. Le taux d'accident ischémique était de 5.5%.

# Les complications

## Introduction

Elles peuvent être neurologiques ou systémiques. Lorsqu'elles sont neurologiques, elles sont de deux natures principales, ischémiques ou hémorragiques. Elles peuvent être symptomatiques ou non ; simplement révélées par des examens de suivis.<sup>180</sup> La principale difficulté est leur définition, car il est évident que les taux rapportés seront différents selon la définition. Dans le cas du flow diverter, l'implant met à risque l'artère porteuse de façon permanente et les complications peuvent survenir de façon retardée. Cette donnée est importante, les séries de cas ont souvent une durée moyenne de suivi courte, risquant de ne pas mettre en évidence ces complications à distance.

## Les complications ischémiques

Un traitement endovasculaire qui nécessite l'implantation intra-artérielle d'une prothèse métallique, fait craindre des complications thromboemboliques (TE) similaires aux thromboses subaigües rencontrées lors des angioplastie-stenting des pathologies sténosantes des artères coronaires ou périphériques.<sup>181</sup> Dans l'historique du traitement endovasculaire des anévrismes, ces complications ont d'abord été rencontrées avec les stents de forte porosité.<sup>182</sup> Elles sont liées en grande partie à l'agrégation plaquettaire incontrôlée à la surface du corps étranger qui n'est pas encore incorporé à la paroi via la formation néointimale. La diversion de flux nécessite donc a priori une thérapie antiplaquettaire double, que nous reverrons plus loin. Les complications thromboemboliques aiguës, subaiguës et retardées de la diversion de flux sont peu rapportées de façon spécifique.

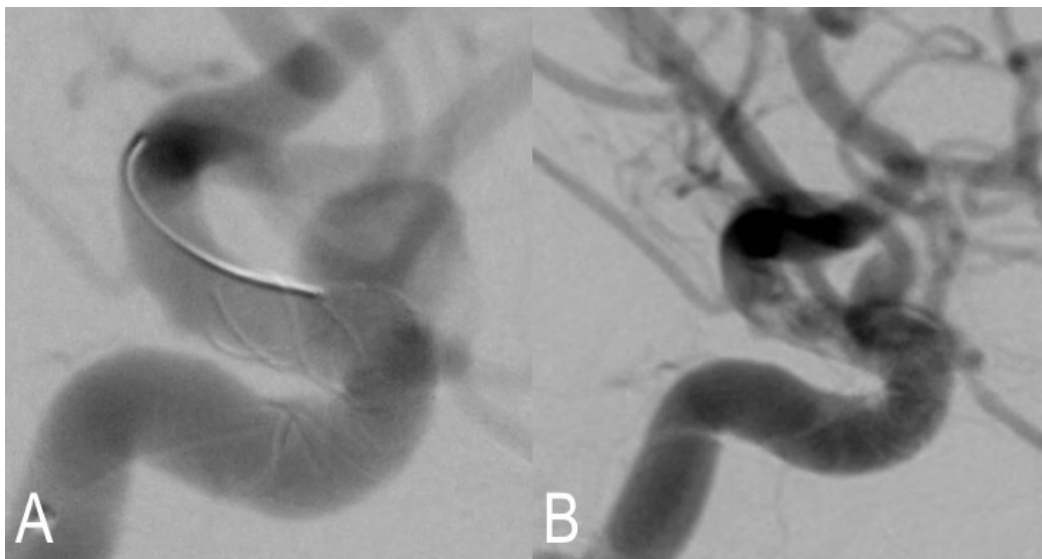
Les complications TE, peuvent être immédiates ou retardées, symptomatiques ou non. Elles peuvent avoir lieu au niveau du stent, mais aussi en aval ou au niveau d'une branche couverte par le FD. Elles représentent un spectre large de complications : thrombose de FD (Figure 20), sténose de FD, thrombus d'aval, ischémie de perforantes ou de branches couvertes... L'hétérogénéité de leurs causes, de leurs présentations rend leur rapport dans les séries cliniques très hétérogène également. Pour autant, le taux de complications TE est reporté comme étant plus haut au niveau de la circulation postérieure, mais aussi sur les anévrismes de grosse taille.<sup>175,183,184</sup> Cependant, ces données publiées sont limitées par une courte durée de suivi des patients. Skukalek et al ont publié récemment une revue de la littérature et une méta-analyse des complications post FD, incluant les complications TE. Dix neuf études ont été analysées pour un total de 1110 patients.<sup>185</sup> Voici leurs résultats :

- TE symptomatiques et transitoires : 3.67%
- TE symptomatiques permanents et mortalité : 1.35%
- TE asymptomatiques : 1.93%

### *Les complications ischémiques au niveau du FD*

Des cas de thrombose de FD, précoces ou retardées, sont toujours rapportées dans les séries composées d'une centaine de patients, avec des taux d'occurrence de moins de 5%.<sup>46,57,186</sup> Certains auteurs ont essayé d'individualiser les facteurs de risques de thrombose des FDs. Tan et al. ont montré que le temps de procédure (>116 minutes) et le nombre de PED (>1) étaient associés à plus d'évènements neurologiques, et à plus de lésions en IRM de diffusion.<sup>187</sup> Il est important de garder à l'esprit, que les indications dans lesquelles les premiers FDs ont été implantés (anévrisme carotidien proximal), étaient auparavant traitées par occlusion de l'axe porteur (carotidienne). Chez ces patients, pour qui l'occlusion était possible, le retentissement de la thrombose complète d'un FD est

supposé faible (à moins que le FD ne chevauche les voies de suppléance du polygone de Willis). Dans ce sens Labeyrie et al. rapportent en janvier 2015 une série d'anévrismes de grande taille ou fusiformes traités par occlusion de l'axe porteur. La morbidité neurologique permanente de cette série est de 5%.<sup>188</sup> Ainsi, l'évaluation du polygone, ou de la suppléance par anastomoses habituelles ou inhabituelles est importante à évaluer avant la mise en place d'un FD. En d'autres termes, si un FD est implanté chez un patient tolérant l'occlusion, il est important de le savoir avant la mise en place de l'implant.



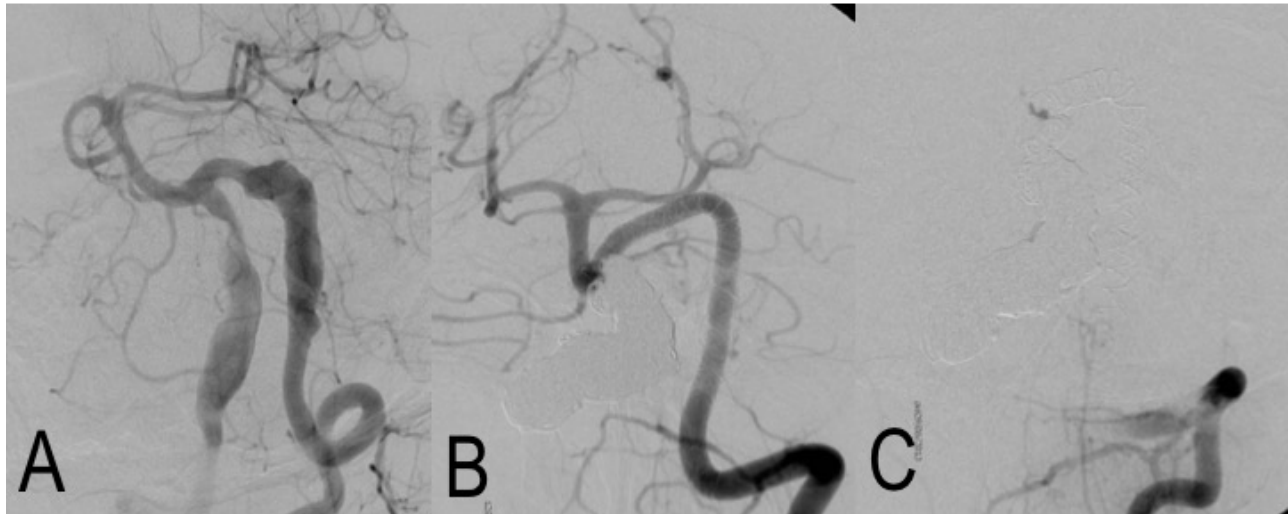
---

*Figure 20: Thrombose distale immédiate de la partie distale d'un FD utilisé pour le traitement d'un anévrisme carotido-ophthalmique. A : le résultat immédiatement après le déploiement du flow diverter. B : thrombose visible sur la série suivante.*

---

Une autre complication en lien avec l'utilisation des flow diverters est la sténose retardée de l'artère porteuse de l'implant. Chalouhi et al. rapportent un taux d'observation de ces sténoses de 15.8%, toutes asymptomatiques, dans un étude angiographique de 139 patients ; 73% de ces sténoses étaient détectées à 6 mois.<sup>189</sup>

Enfin, comme montré dans la littérature sur les stents intracrâniens non FD, la période d'arrêt de l'anti P2Y12, est un moment délicat.<sup>190</sup> Une des causes, toujours soulevée par les auteurs, est le rôle des antiagrégants dans les complications ischémiques et hémorragiques. Certaines thromboses très tardives (définies dans la littérature cardiologique comme ayant lieu plus d'un an après l'implantation) sont rapportées. L'équipe de Fiorella et al. dans deux articles dont le titre commence tous deux ainsi: « Very late Thrombosis of Flow diverting constructs..... » rapportent un total de 3 cas de thrombose très retardée en circulation postérieure.<sup>190</sup> Les cas rapportés sont des anévrismes fusiformes du tronc basilaire traités par multiples PED de façon télescopique. Il est sûr que la formation néointimale sur des anévrismes fusiformes traités par de multiples prothèses est plus longue à obtenir (Figure 21). Elle peut également ne jamais être obtenue, et l'ajout de nouveaux FD comme le suggère certains n'est pas forcément la solution.<sup>33</sup> Plus le segment d'anévrisme est long, plus le potentiel thrombotique de ces FD semble important. Dans de tels cas, les auteurs conseillent de maintenir une double antiagrégation de plus longue durée (plus d'un an). Ces cas particuliers sont difficiles en pratique, car face à des patients qui s'aggravent cliniquement, la difficulté est de ne rien faire. Sur une série de 86 patients incluant des anévrismes de la circulation antérieure ou postérieure, Guédon et al. rapportent un taux de 3.5% de complications ischémiques tardives.<sup>191</sup>



---

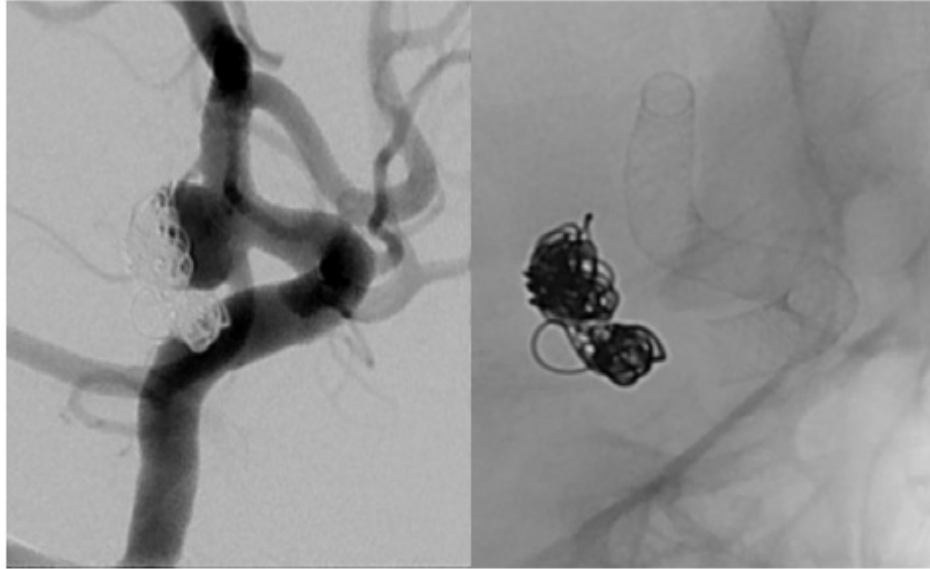
Figure 21: Thrombose à 14 mois d'une construction FD et d'occlusion de l'artère vertébrale droite pour le traitement d'anévrismes fusiformes bilatéraux compressifs. A : Image initiale. B : Angiographie de suivi. C : Thrombose

---

### *La problématique des artères couvertes*

Les complications ischémiques liées aux occlusions de perforantes après diversion de flux sont bien connues et décrites (Figure 22). Leur taux global est estimé par les méta-analyses à environ 6%. La branche couverte par le FD peut être une artère dont la vascularisation est terminale, de type artère perforante<sup>192,193</sup>, ou être une branche dont le régime de vascularisation dispose ou peut disposer de suppléances (artères communicantes, artères piales, artère ophtalmique...).<sup>194</sup> En ce qui concerne les anévrismes de la fosse postérieure, le nombre de perforantes potentiellement couvertes par le FD est très important. Le plus grand nombre des complications du traitement des anévrismes basilaires pourrait s'expliquer par la perfusion délicate et terminale des structures fonctionnelles du tronc cérébral, et leur possibilité limitée de collatéralité.<sup>195-197</sup> En ce qui concerne la circulation antérieure, Gawlitza et al rapportent sur 18 anévrismes, 17.6% de lésion lacunaires

symptomatiques rapidement régressives et 29.4% de lésions lacunaires asymptomatiques.<sup>155</sup>



---

*Figure 22: FD couvrant l'ensemble des branches de la carotide distale ainsi que l'ostium de l'artère ophtalmique*

---

Dans ce contexte, la couverture de l'artère choroïdienne antérieure (AchoA) par des FDs a fait l'objet de plusieurs publications.<sup>193,198,199</sup> La plupart des auteurs rapportent l'absence de complications cliniques. Ils rapportent cependant de rares cas d'occlusions asymptomatiques. Le territoire de l' AchoA peut être suppléé par d'autres apports, comme l'a. choroïdienne postéro-latérale de l'artère cérébrale postérieure. Takahashi et al décrivent en angiographie, 7 cas de remplissage rétrograde de l'AchoA en cas d'occlusion de l'ICA clinéoïdienne. L'AchoA normale présente des anastomoses avec l'artère communicante postérieure et l'ACP. Ces anastomoses se situent au niveau des plexus choroïdes, du corps géniculé latéral, ou au niveau de la portion proximale de l'ACP.<sup>200,201</sup>



Une autre artère souvent couverte est l'artère ophtalmique. Certains auteurs ont rapporté un taux d'occlusion de cette artère de 25% lors de la mise en place d'un FD.<sup>202</sup> Rouchaud et al ont fait passer des examens ophtalmologiques à 28 patients traités par FD pour des anévrismes carotido-ophtalmiques ; 31% des patients se sont plaints de l'apparition ou de la progression de symptômes visuels. Dans 39.3% des cas des anomalies ont été trouvées à l'examen ophtalmologique, avec notamment des embolies rétiniennes et des atrophies du nerf optique.<sup>203</sup> Les branches collatérales à l'artère ophtalmique sont nombreuses, et si une occlusion proximale ne semble pas dangereuse, ce sont les embolies vers la rétine qui semblent plus inquiétantes.

En ce qui concerne la couverture des artères aux suppléances évidentes (artères communicantes, segment A1 avec une communicante antérieure efficace), celles-ci peuvent diminuer de calibre ou s'occlure selon les régimes hémodynamiques, et ceci sans déficit neurologique dans la grande majorité des cas.<sup>204</sup> Un autre facteur important est la porosité réelle du FD situé en face de ces branches, porosité influencée par la technique de pose (compression de l'implant) et par le choix de sa taille.<sup>205</sup>

## Les complications hémorragiques

Lors de la mise en place d'un flow diverter pour le traitement d'un anévrisme, le taux de complications hémorragiques est évalué à environ 5% mais les chiffres varient de 0-10% selon les séries.<sup>167,206-209</sup> Les complications décrites sont les hémorragies sous arachnoïdiennes et intra-parenchymateuses. Celles ci peuvent être à proximité ou a distance de l'anévrisme correspondant à une rupture anévrismale ou à une hémorragie parenchymateuse. Les complications hémorragiques sont grevées d'un pronostic sombre incluant morbidité majeure et mortalité. La prise en charge de ces patients sous double antiagrégation est délicate et la transfusion de plaquettes, l'éventuel recours à la chirurgie et le risque de thrombose du FD créent des situations cliniques souvent compliquées.<sup>210</sup>

### *Rupture anévrismale post FD*

Les ruptures qui suivent la mise en place de flow diverters ont été largement rapportées.<sup>197,211-214</sup> Leur date de survenue ne se limite pas à la période périopératoire d'après les cas cliniques rapportés. En effet, Kulcsar et al rapportent 13 cas de rupture ont 10 cas au cours des 2 premiers mois et 3 cas après 3 mois.<sup>215</sup> Rouchaud et al. ont réalisé une revue de la littérature et rapportent que les 3/4 des ruptures retardées ont lieu dans le premier mois, que dans 50 % des cas, ce sont des anévrismes géants, et que dans 20% des cas, ces ruptures surviennent malgré un coiling préalable. Le pronostic de ces ruptures est très mauvais dans 80% des cas.<sup>216</sup> Des ruptures ont été rapportées après la mise en place de SILK et de PED, ne semblant donc pas être une complication liée au type de FD.

Les hypothèses pour expliquer ces ruptures sont nombreuses:

- En lien avec le thrombus qui pourrait causer une déstabilisation transitoire de la paroi anévrismale<sup>211</sup>

- D'origine biologique liée à une hypoxie murale, inflammation et dégradation enzymatique. Cette réaction biologique peut causer des sécrétions inflammatoires dans la paroi de l'anévrisme via notamment les protéases.<sup>54,56,217</sup>
- D'origine hémodynamique, comme la présence d'un flux résiduel au niveau de zone d'entrée du flux<sup>67,218</sup>

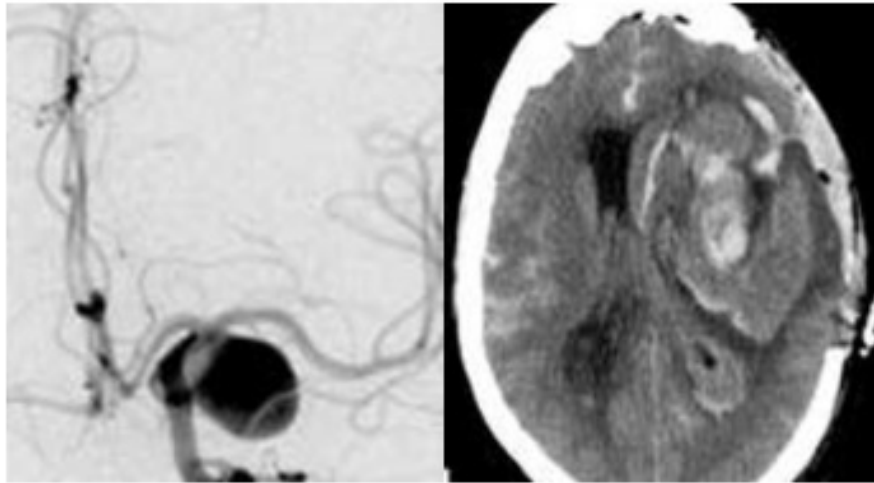
L'augmentation de la pression après la mise en place d'un FD a été également évoquée pour expliquer les ruptures. Cependant des études in vitro ne semblent pas montrer d'augmentation ou de diminution significative de la pression intra anévrismale après mise en place d'1 ou de 2 FD.<sup>65,219</sup> La conclusion des auteurs est que les FD n'induisent pas d'augmentation de pression intra-anévrismale mais que la création rapide d'un thrombus intra-anévrismal crée une force interne responsable de la déchirure du sac anévrismal.<sup>220</sup>

Lors de l'utilisation de certains FD comme le SILK, la société BALT recommande l'utilisation de coils associés à l'implantation du FD. Cependant, ces coils ne représentent pas une protection parfaite, Siddiqui et al reportant deux cas de rupture après coiling et pose de FD et Fischer et al. en rapportant un.<sup>46,197</sup> Des techniques par étapes, avec un coiling premier du fond de l'anévrisme suivi de l'implantation du FD sont rapportées pour des cas d'anévrismes rompus. Le but est double : éviter les ruptures anévrismales précoces, et maximiser l'occlusion anévrismale. Il n'existe cependant pas de données scientifiques appuyant cette stratégie, hormis deux articles traitant principalement des anévrismes rompus et des blisters.<sup>160,221</sup>

### *Les hémorragies intra-parenchymateuses post FD*

Les hémorragies intra-parenchymateuses sont de gravité variable en fonction de la situation et de la taille de l'hématome.<sup>214,222-224</sup> Il n'existe pas de consensus pour la prise en charge de ces hémorragies, les attitudes dépendent évidemment de la présentation clinique. En

fonction de celle-ci, plusieurs options sont possibles : la modification, ou pas, du régime d'anti-agrégation plaquettaire, le recours à la chirurgie.<sup>224,225</sup>



---

*Figure 23: Hématome parenchymateux évacué chirurgicalement après implantation d'un FD*

---

L'explication la plus commune est la transformation hémorragique d'une lésion ischémique silencieuse, aggravée par la double anti-agrégation plaquettaire. Cependant il est intéressant de noter qu'aucune lésion ischémique préalable n'a été observée dans les cas d'hématomes rapportés. Pourtant, ces patients ont fréquemment des imageries de contrôle post procédurales, mais des séries IRM ont montré que les lésions ischémiques silencieuses sont fréquentes.<sup>226</sup> On pourrait toujours imaginer une transformation hémorragique d'une lésion de petite taille, ou d'une lésion ischémique qui aurait eu lieu à distance de la procédure. D'autres auteurs ont évoqué des embolies microscopiques de corps étrangers (PVP, poluvinylpyrrolidone), composés des revêtements internes des cathéters, qui ont été retrouvés dans le parenchyme cérébral de patients décédés de complications hémorragiques post FD.<sup>227</sup>

Une autre explication originale est la modification par le Flow diverter de la compliance du vaisseau dans lequel il est placé. Cette implantation changerait le régime de pression transmis à la vascularisation distale, et aboutirait à une complication hémorragique.<sup>207</sup> Ce concept appelé « l'effet Windkessel » est largement débattu et critiqué.<sup>228</sup>

Il existe d'autres causes de complications hémorragiques comme les perforations distales par guides. Nous avons par exemple rapporté une rupture artérielle, causée par une tentative d'angioplastie d'un FD qui ne s'était pas déployé correctement, dans l'article intitulé : «Fatal arterial rupture during flow diversion of a previously Y-stented giant MCA bifurcation aneurysm» **Gentric JC**, Fahed, R, Darsaut TE, Salazkin I, Roy D, Raymond J, paru dans le Journal of Interventional Neuroradiology en Février 2016, et disponible en Annexe 6.

Contexte : Une récurrence majeure est retrouvée chez une patiente traitée d'un anévrisme géant sylvien gauche par Y-stenting.

Matériel : Un FD a été déployé d'une branche M2 vers M1. La partie proximale du FD ne s'est pas ouverte motivant la réalisation d'une angioplastie au ballonnet, cause de la rupture artérielle de M1.

Résultats : L'autopsie a retrouvé l'hémorragie sous arachnoïdienne, la rupture artérielle ainsi que la fracture de la partie proximale du Solitaire (un des deux stents réalisant la construction en Y). Les études photographiques de la pièce ont montré que le FD n'a pas pu s'ouvrir car le microguide est entré par le versant externe d'une cellule du stent Solitaire avant de naviguer à l'intérieur de celui-ci. Ce stent était de façon partielle incorporé dans la paroi de l'artère cérébrale moyenne. L'angioplastie au ballonnet a donc eu lieu entre le stent Solitaire et la paroi de l'artère et a causé la rupture de la paroi artérielle ainsi que la fracture du stent Solitaire.

Conclusion : La mise en place d'un FD dans un montage en Y peut causer de complications sérieuses notamment en cas de navigation du guide entre le montage préexistant et l'artère.

# Anti-agrégants et Flow Diverters

## Introduction

Les anti-agrégants sont d'utilisation de plus en plus fréquente dans la pratique de la NRI. Ils sont utilisés en pré-procédure, en per-procédure ainsi qu'au décours, parfois pendant plusieurs années suivant le traitement. Pour autant il n'existe pas de recommandations basées sur des preuves scientifiques, et la gestion des antiagrégants en amont comme en aval de la procédure reste débattue. La préparation classique, qui utilise deux molécules complémentaires, l'Aspirine et le Clopidogrel, a ses limites. La variabilité de la réponse au Clopidogrel est démontrée, et son lien avec les complications ischémiques et hémorragiques fortement suspectée.<sup>187,229</sup> Dans ce contexte, certaines sociétés savantes comme la SNIS (NeuroInterventional Surgery) concluent en 2014 qu'il n'existe pas de preuves suffisantes pour recommander l'utilisation de routine de tests de la fonction plaquettaire.<sup>230</sup>

La durée de vie des plaquettes est de 7 à 10 jours. Environ 10 à 15% du stock de plaquettes est remplacé quotidiennement. Les tests pour évaluer le degré d'inhibition plaquettaire sont nombreux, et le gold standard est la LTA (Light Transmission Aggregometry). Dans le domaine de la NRI, le test le plus étudié qui est le « Verify Now », fait l'objet de recommandations d'auteurs.<sup>231-233</sup> Ce test estime la capacité d'un médicament de bloquer le récepteur P2Y12 et permet ainsi d'identifier les hypo et les hyper-répondeurs. En effet des raisons générales et spécifiques rendent unique la sensibilité de chacun aux anti-agrégants comme le clopidogrel (obésité, interactions médicamenteuses, mutations génétiques, les états pro-coagulants, le tabagisme...<sup>234-237</sup> Les résultats sont reportés en unité réactive de P2Y12 (PRU). Si le PRU est haut : beaucoup de plaquettes sont réactives,

le risque est thrombotique, Si le PRU est bas : peu de plaquettes sont réactives, le risque est hémorragique. Delgado et al ont proposé des valeurs acceptables entre 60 et 240 pour le traitement endovasculaire par stent / FD des anévrismes cérébraux.<sup>233</sup> Cependant, d'autres auteurs comme Tan et al placent le seuil de résistance à 208.<sup>187</sup>

Dans sa méta-analyse, Skukalek et al. rapportent les éléments suivants : une haute dose d'Aspirine administrée pendant plus de 6 mois est associée à moins d'événements TE ou hémorragiques. Une durée de moins de 6 mois d'administration de Clopidogrel est associée à plus d'accidents TE. Les doses de charge d'Aspirine et de Clopidogrel sont associées à une diminution des événements hémorragiques. Les résultats des tests d'inhibition plaquettaire ne sont pas corrélés aux complications.<sup>185</sup> Les données de cette méta-analyse semblent préconiser l'utilisation de hautes doses d'Aspirine (>160 mg) et de Clopidogrel pendant au moins 6 mois, en une association à une dose de charge pré-procédure.

## L'Aspirine

Inhibiteur de la COX 1, il empêche la synthèse du TXA2 qui inhibe la plaquette pendant toute sa durée de vie.<sup>238</sup> L'Aspirine est rapidement efficace, avec un maximum d'activité mesurable dès 30-60 minutes après l'administration.<sup>239</sup> De petites doses, inférieures à 100 mg suffisent pour bloquer complètement la synthèse du TXA2. Cependant, si une période de 4-7 jours est nécessaire pour la normalisation totale de l'activité plaquettaire, la normalisation du TS est observée entre 48 et 72H après l'arrêt.<sup>240</sup> L'inversion de l'effet thérapeutique peut être obtenue par transfusion de plaquettes. La résistance à l'aspirine est controversée, et les taux de résistance rapportés varient entre 5 et 40%.<sup>241</sup> La résistance peut être levée par l'augmentation de la dose.



## Le Clopidogrel

Le Clopidogrel est une pro-drogue à métabolisme hépatique induisant un blocage irréversible de l'ADP au récepteur de surface P2Y12. Le Clopidogrel n'a pas d'effet immédiat en dose d'entretien de 75mg mais nécessite 3 à 7 jours pour l'obtention de l'inhibition souhaitée.<sup>242</sup> Une dose de charge de Plavix de 600mg permet d'atteindre une inhibition plaquettaire en 2 à 4h.<sup>243</sup> La définition de la résistance varie selon les essais et influe sur la proportion des patients résistants. Le taux de résistance au Clopidogrel varie selon les études et les tests utilisés, et atteint dans certaines séries plus de 50%.<sup>231,244</sup> L'interaction la plus rapportée est celle avec les inhibiteurs de la pompe à protons. Cette interaction a fait l'objet d'un avertissement par la FDA en 2009 et une étude a suggéré que l'association Clopidogrel-Pantoprazole était à privilégier en cas d'utilisation conjointe de ces médicaments.<sup>245</sup>

## Les nouveaux anti-P2Y12 utilisés en NRI ; Prasugrel et Ticagrelor

Ces deux molécules ont déjà été adoptées par de nombreuses équipes malgré l'absence de démonstration de leur supériorité.<sup>246-250</sup> Dans des études cardiologiques, un taux plus important d'hémorragies cérébrales avec le Prasugrel et le Ticagrelor comparés au Clopidogrel a été rapporté.<sup>249,251</sup> L'extension à la NRI de données issues de la cardiologie est difficile et des études randomisées sont nécessaires sur ce sujet. Si le Prasugrel est une pro-drogue nécessitant au niveau hépatique une hydrolyse et une oxydation avant de se lier au récepteur P2Y12, le Ticagrelor lui ne subit pas de transformation in vivo. Les principales caractéristiques de ces deux molécules sont résumées dans le [Tableau 4](#).

Tableau 4 : Caractéristiques des anti P2Y12 utilisés en clinique.

	Clopidogrel	Prasugrel	Ticagrelor
<b>Temps pour que la dose de charge soit active</b>	2-4h	1-2h	1.5-2h
<b>Temps pour que les effets s'arrêtent après dose entretien</b>	5-7j	5-7j	2j
<b>Dose quotidienne</b>	75 mg	5-10 mg	90mg deux fois /j
<b>lien au récepteur</b>	irréversible	irréversible	réversible

Le Prasugrel par exemple montre moins de variabilité inter-patients que le Clopidogrel.<sup>252</sup> La plus large série publiée est celle de Akbari et al qui rapportent dans une étude non randomisée, un taux de complications hémorragiques de 19.4% dans le bras Aspirine/Prasugrel comparé à un taux de 3.6% dans le bras Aspirine/Clopidogrel.<sup>246</sup> Les auteurs conseillent d'ailleurs de baisser la dose journalière de Prasugrel a 5 mg. Il est à noter que Stetler et al, sur 16 patients ne retiennent eux aucune complication significative.<sup>248</sup> Les recommandations d'utilisation pour le Prasugrel sont d'éviter de traiter les personnes de plus de 75 ans, de considérer de maintenir une dose de 5 mg chez les patients de moins de 60 kg et de ne pas l'utiliser chez les patients avec des antécédents cérébraux ischémiques.

Le Ticagrelor ne présente pas que des avantages. Il est nécessaire de le prendre deux fois par jour, ce qui diminue son observance, et il est difficile à antagoniser, avec une efficacité théorique faible des transfusions plaquettaires en cas de complications hémorragiques. De plus, il présente des effets indésirables comme la dyspnée et les manifestations auto immunes.<sup>253,254</sup> Il est nécessaire de se méfier de ses interactions médicamenteuses ; ainsi il est recommandé de maintenir une dose d'aspirine inférieure à 100mg par jour, et d'éviter les doses supérieures à 40 mg des statines suivantes : Simvastatin et Lovastatin.

## Les anti GP2B3A Abciximab, Eptifibatide, Tirofiban

Ces molécules provoquent une inhibition plaquettaire plus rapide que le Clopidogrel.<sup>244</sup> Elles peuvent être injectées par voie intra-artérielle ou intra-veineuse. Elles peuvent être utilisées de façon préventive ou dans un contexte de complications TE clinique ou angiographique.<sup>255</sup> Leur utilisation est possible lors de techniques de coiling, de stenting ou lors de l'implantation de FDs.<sup>256,257</sup> L'utilisation de l'Eptifibatide et le Tirofiban peut sembler plus adaptée que l'utilisation de l'Abciximab notamment à cause des complications hémorragiques potentielles de ces procédures car leur durée de vie est plus courte. Un protocole de type bolus per procédure IV ou IA d'anti GP2B3 pourrait permettre une inhibition plaquettaire rapide et constante, évitant ainsi les préparations préalables et les tests.

Cependant les modalités de relais du traitement qui sera continué en prise orale par le patient posent question. En effet, l'intérêt d'une préparation testée avant l'intervention est l'obtention probable d'un régime stable et d'un traitement post procédure prédéfini. Si une approche par bolus per-procédure devait être appliquée, la thérapeutique post-procédure ne devrait pas souffrir de résistance et/ou d'un taux trop important de complications hémorragiques. Dans ces cas des molécules telles que le Prasugrel et le Ticagrelor peuvent être intéressantes grâce à leur efficacité, mais peuvent également faire craindre une majoration des complications hémorragiques décrites dans la littérature cardiologique.<sup>258</sup>

# La variabilité dans la décision d'un traitement par Flow Diverter

## Introduction

Bien que certains se soient d'emblée montrés enthousiastes à l'adoption de cette technique, d'autres se sont montrés bien plus réservés.<sup>171,259-264</sup> Dans une étude de 200 anévrismes, 4 opérateurs ont trouvé que le FD était un traitement possible dans la 1/2 des cas.<sup>265</sup> Étant donné qu'il n'existe pas d'études comparatives randomisée sur le sujet, personne ne sait quand le FD est une meilleure solution qu'un traitement alternatif existant.

L'article intitulé : «Uncertainty and agreement regarding the role of flow diversion in the management of difficult aneurysms». Darsaut TE, **Gentric JC**, McDougall CM, Gevry G, Roy D, Weill A, Raymond J. est paru dans l'AJNR Am J Neuroradiol. en 2015. Il est placé en Annexe 7.<sup>266</sup>

## Méthode

Nous avons fait parvenir à 40 cliniciens, entraînés au traitement endovasculaire des anévrismes, un portfolio contenant 35 cas cliniques sous formes de vignettes. Les situations cliniques présentées ont été extraites de l'étude FIAT (Flow diversion In Aneurysm Treatment).<sup>135</sup> Nous avons obtenu 22 réponses de la part de 16 neuroradiologues et de 6 neurochirurgiens. Leur lieu d'exercice était : l'Amérique du nord pour 16 d'entre eux, et l'Europe pour les 6 autres. La durée d'exercice était de 0-5 ans pour 6 d'entre eux, 5-10 ans pour 3 autres et supérieure à 10 ans pour les 13 derniers. Neuf des praticiens (41%) avaient traité plus de 15 patients avec des FDs. Quatre praticiens ayant plus de 20 ans

d'expérience ont répondu deux fois au questionnaire à plus de trois mois d'intervalle pour l'évaluation intra-observateur. Cinq questions identiques en lien avec le cas étaient présentées.

1. Le FD est-t-il une option chez ce patient ?
2. Existe-t-il une autre option que le FD et si oui, laquelle ?
3. Seriez vous d'accord pour inclure ce patient dans une RCT dans laquelle ce patient aurait 50% de chance de recevoir un FD et 50% de chances de recevoir le traitement alternatif ?
4. Quel serait votre choix final pour ce patient ?
5. Quelle est votre confiance dans votre choix final.

## Statistiques

Les Kappa(s) inter et intra- observateurs ont été interprétés comme décrit par Landis et Koch et calculé en utilisant SPSS (Tableau 5).<sup>267</sup> Un test de Mann-Whitney a été utilisé pour calculer la distribution des choix FD à travers les différents groupes de patients ou d'anévrismes ou de cliniciens en charge selon les catégories suivantes :

- Anévrisme extradural vs intradural
- Anévrisme de circulation antérieure vs postérieure
- Large collet vs collet étroit
- Randomisé dans FIAT ou non
- Anévrismes de bifurcation vs anévrismes latéraux
- La formation initiale Neurochirurgien vs Neuroradiologue vs Neurologue
- Les années d'expérience de l'opérateur dans la technique de diversion de flux

Tableau 5 : Signification des Kappas

Les Kappa(s) inter et intra- observateurs	
<0	Grand désaccord
0.00-0.20	Accord très faible
0.21-0.40	Accord faible
0.41-0.60	Accord moyen
0.61-0.80	Accord satisfaisant
0.81-1.00	Accord excellent

Les résultats montrent que le FD était mentionné en choix final pour un nombre plus important de cas (n=300, 39%), que le coiling (n=163, 21.2%), l'observation (n=102, 13.2%) ou le traitement chirurgical (n=66, 8.6%).

Les anévrismes de type « latéraux » étaient associés avec le choix de traiter cet anévrisme par FD (p=0.01). L'accord inter observateur était au mieux « faible » (Kappa<0.3) pour tous les cas et pour tous les observateurs malgré une importante confiance dans leur choix (7.2-8.9+/- 2.0 sur une échelle de 0-10). L'accord du type de traitement n'était pas supérieur au sein des groupes de spécialité ou chez les praticiens les plus expérimentés. Il a été reconnu la possibilité d'un traitement alternatif chez tous les patients. Les observateurs étaient d'accord pour offrir au patient la possibilité de participer à une étude randomisée dans 417 des 741 scénarios soit 56.3% des cas. Ceci de façon plus fréquente en présence d'un anévrisme latéral (p=0.01) ou d'un anévrisme de la circulation antérieure (p=0.028).

En ce qui concerne les questions 4 et 5 à propos de la décision finale, bien que le FD fut la thérapeutique la plus retenue (biais de sélection dû à l'étude), la confiance des observateurs ayant la plus grande expérience des FDs n'était pas supérieure à celle des moins expérimentés. La solution FD a été considérée comme la meilleure option par au moins un clinicien dans chacun des 35 scénarios. Les cliniciens ont proposé un FD comme

meilleure option pour 36% des patients randomisés dans FIAT, tandis qu'ils l'ont proposée pour 42% des patients du registre FIAT.

La principale conclusion de cette étude est que les cliniciens ne s'accordent pas sur les indications du FD, même si le FD est l'option la plus fréquemment choisie en cas d'anévrismes difficiles. De façon non surprenante, les opérateurs ont plus volontiers tendance à choisir le FD dans la circulation antérieure et pour des anévrismes latéraux. Devant le très faible accord sur les indications, une option pourrait être d'utiliser un FD quand il n'existe pas d'autres choix guidés par des considérations de risque et d'efficacité. Toutefois, une telle attitude ne saurait mettre en lumière les avantages de cet outil, les anévrismes difficiles étant reliés à une plus forte morbi-mortalité thérapeutique.

Les importantes variations décisionnelles mises en évidence dans cette étude montrent la présence d'une incertitude importante justifiant le recours à une étude randomisée.

# Les care trials (Études pragmatiques de soins courant randomisées)

## Introduction :

Les études randomisées visant à tester le rôle des interventions neurovasculaires demeurent impopulaires et difficiles à réaliser.<sup>268,269</sup> Si les praticiens souhaitent une pratique neurovasculaire basée sur les preuves, les trois obstacles suivants doivent être levés :

1. La dichotomie entre recherche et soins doit être revue. La recherche clinique est perçue comme un effort vers un gain de savoir potentiellement utile aux patients à venir. Dans cette vision, manque le fait que la recherche clinique peut jouer un rôle immédiat pour guider les soins pratiqués en contexte d'incertitude. Quand la pratique quotidienne est faite d'interventions aux bénéfices non prouvés, la recherche doit faire irruption dans le soin. En effet, une distinction est à faire entre une intervention validée par une recherche rigoureuse et des soins prodigués dans un processus de validation...<sup>270-274</sup> Si des soins/interventions, innovants mais pour lesquels on dispose de peu de recul, peuvent sembler prometteurs, les CT peuvent jouer un double rôle : valider une intervention, et proposer un cadre éthique de prise en charge des patients. Dans ce contexte, le CT doit être conçu pour protéger le patient, pour son propre bénéfice.
2. Le second obstacle est pratique: il s'agit des difficultés administratives, financières et organisationnelles qui peuvent retarder les études cliniques de plusieurs années. Cependant si le but de ces CT est de valider ou au contraire d'invalider les pratiques, la simplification de ces procédures devrait être une préoccupation.
3. Le troisième obstacle est celui de la croyance en une médecine qui répond à chaque situation de manière individuelle.<sup>269</sup> Une pratique non validée et répétée à travers les



génération de praticiens n'est souvent basée que sur des dogmes, des croyances ou des habitudes. Cet obstacle pourrait être franchi par la compréhension que le CT est la façon la plus éthique de prendre en charge un patient dans un contexte d'incertitude médicale. Afin de faciliter l'utilisation du CT en pratique clinique, la révision et l'implémentation de ces CT doivent être simple et rapide. Ces CT doivent être évalués et satisfaire un certain nombre de critères.

Les CT ont deux rôles principaux. D'abord, ils offrent un cadre de traitement optimal dans un contexte d'incertitude. Puis ils testent une intervention dans un processus de validation des bénéfices de l'intervention.

### [Le protocole d'un CT](#)

Science, éthique et soins ne peuvent pas être séparés.<sup>275</sup> Ils sont réconciliés dans la question de recherche. Entre deux choix thérapeutiques A et B, où A est la thérapeutique qui requiert confirmation et B la thérapeutique validée, la volonté du clinicien est de faire au mieux pour son patient. Cependant, son jugement peut être influencé par différents facteurs dans le choix de ce qu'il considère comme la meilleure option pour le patient. Dans ce contexte, l'option la plus prudente est de ne proposer l'option A qu'en alternative à l'option B, dans une randomisation. Ainsi, le CT protège le patient du remplacement prématuré d'une intervention connue par une intervention prometteuse mais moins bien connue.

Design:

Les CT sont simples, pragmatiques, randomisés et multicentriques. Ils sont monitorés, afin de cesser une thérapeutique qui pourrait se révéler dangereuse. Ils sont intégrés aux soins. Ils sont randomisés car si cliniciens et patients peuvent être tentés par une nouvelle intervention, ils reconnaissent que la médecine a souvent erré et qu'une alternative déjà

validée, ou plus conservatrice existe presque toujours. Ils sont «all-inclusive» car le CT est un cadre pour protéger les patients. Ils doivent également être offerts à tous les patients éligibles à la technique évaluée. Il est également nécessaire d'inclure les tous premiers patients afin de les protéger.

#### Les critères de jugement

Ces critères sont prédéfinis et clairs afin de résister aux biais. Ils doivent donner une idée en un jugement si l'intervention a été un succès ou non. Ils peuvent être composites, par exemple la définition d'un succès dans FIAT est une occlusion anévrysmale complète ou presque, ET un mRS inférieur ou égal à 2.

#### Les interventions

Les CTs incluent au moins deux types de thérapeutiques, toutes deux appropriées à la prise en charge du patient. L'intervention qui doit être validée est présente dans un bras, et opposée au bras contrôle représentant l'intervention validée auparavant. Quand celle ci n'existe pas, la comparaison peut se faire avec une attitude conservatrice ou un traitement placebo. Quand de multiples alternatives validées existent, celles ci peuvent être regroupées dans le deuxième bras, et ne feront pas l'objet de l'évaluation. En d'autres termes, le fardeau de la preuve est sur la thérapeutique qui recherche la validation.

#### La randomisation

Elle est essentielle pour une comparaison non biaisée d'interventions, mais surtout elle balance les risques et protège des actes basés sur des croyances non validées. Elle est bien sûr rendue éthique par l'incertitude. Un ratio 1:1 évite toute suggestion qu'un groupe est meilleur que l'autre. De plus, la résolution de la question de recherche est un objectif important mais qui peut être vu comme secondaire au profit de la protection des patients.<sup>269</sup>

Des méthodes de méta-analyses pourraient être anticipées de façon prospective pour combiner les résultats de CT de faible puissance.

Les compensations financières nécessaires

Elles sont limitées aux couts d'une plateforme de randomisation, au monitoring et à la collection des données. Dans le futur, ces coûts, si modestes comparés aux coûts d'une médecine non vérifiable, devraient être considérés comme de dépenses de santé.

Ces études doivent être monitorées en utilisant l'approche proposée par le groupe DAMOCLES dans l'article intitulé : « A proposed charter for clinical trial data monitoring committees: helping them to do their job well » *Lancet 2005*.<sup>276</sup>

# L'étude FIAT (Flow diversion in the Treatment of Intracranial Aneurysms)

## Design de FIAT

Le but de FIAT est d'offrir un cadre contrôlé et prudent de l'utilisation des Flow Diverters dans la prise en charge des patients porteurs d'anévrismes complexes.<sup>135</sup> FIAT est une étude multi-centrique, randomisée, pragmatique en soins courants, conçue pour être intégrée dans la pratique clinique quotidienne. Les critères de sélections sont lâches pour ne pas contraindre l'évaluation des FD dans une population trop restreinte. FIAT est une étude pragmatique sans examen surajouté s'intégrant dans le suivi standard des patients. Les données sont collectées sur un site en ligne via des eCRF simples. Les critères de jugement sont simples, cliniques, significatifs et résistant aux biais. FIAT est multi-centrique, randomisée, pragmatique en soins courants. FIAT compare les résultats cliniques des patients traités par FDs comparés à ceux traités par la meilleure autre alternative (=BSO; Best Standard Option) selon le jugement du clinicien. Tous les patients pour lesquels un FD est considéré pour le traitement d'un AIC sont recrutés. FIAT inclut également un registre pour les patients éligibles à la mise en place d'un FD mais pour lesquels le clinicien ne souhaite pas randomiser le patient. Dans le cadre de la randomisation, le clinicien sélectionne l'alternative au sein du groupe BSO. Ce groupe nommé BSO se compose d'un regroupement des alternatives au FD que sont la chirurgie, le coiling+/- stenting, l'occlusion de l'axe porteur (PVO) et l'observation. FIAT n'impose pas de tests de sensibilité aux antiagrégants, ni de régime particulier hormis une double antiagrégation efficace pendant 3 mois. FIAT nécessite 344 patients pour répondre au critère de jugement principal.

Les critères de jugement angiographiques seront évalués par un comité indépendant. Les statuts cliniques des patients seront évalués par le clinicien (mRS). La sécurité des sujets de l'étude sera évaluée périodiquement par le DSMC (Data Safety and Monitoring Committee).

### L'hypothèse principale

Pour la phase pilote et le registre, l'hypothèse principale est que la procédure de FD peut être réalisée avec un taux acceptable de complications défini par un taux de morbi-mortalité < 15%. La morbidité est définie par un mRS>2 à trois mois. Pour valider cette hypothèse, 200 patients seront nécessaires.

En ce qui concerne la phase principale de l'étude, celle-ci devra satisfaire un critère de jugement composite, à savoir un mRS de 0, 1 ou 2 à trois mois ET une occlusion satisfaisante (complète ou presque complète) de l'anévrisme. Une variation de 15% passant de 75 à 90% nécessite l'inclusion de 112 patients dans chaque bras (donc environ 250 patients supplémentaires).

### *Les critères de sélection*

#### Critères d'inclusion

Tout patient pour lequel un FD est considéré comme traitement. Les anévrismes rompus pourront également être inclus de façon exceptionnelle après jugement clinique du praticien.

#### Critères d'exclusion

- Allergie sévère, intolérance ou saignement interdisant l'utilisation d'antiagrégants plaquettaire
- Une contre indication absolue au traitement endovasculaire ou à l'anesthésie
- Patient incapable de donner son consentement

#### Randomisation

Un algorithme de minimisation sera utilisé pour assurer l'équilibre entre les groupes sur les paramètres suivants

- Type de BSO utilisé comme comparateur
- Par centre.

#### Type, fréquence et durée du suivi

Le statut clinique sera enregistré à 24 heures, à la sortie, à 3-6 mois et à 10-12 mois (Tableau 6). Ces évaluations cliniques utiliseront le score de Rankin modifié (mRS). Une imagerie du parenchyme cérébral sera réalisée à 24 heures pour détecter les événements silencieux si cette pratique est considérée comme normale dans l'institution ou a eu lieu le traitement. (Tableau 6)

Pendant les 12 mois de suivi, les événements indésirables seront enregistrés immédiatement après leur constatation et ce, pendant les 12 mois du suivi. Le suivi angiographique sera réalisé à 2-6 mois puis à 10-12 mois. L'angiographie conventionnelle reste l'examen de référence pour étudier l'occlusion anévrismale après traitement endovasculaire. Récemment les techniques d'imagerie non invasive ont remplacé peu à peu l'angiographie. Cependant, il peut être difficile après l'implantation d'un FD d'évaluer l'occlusion anévrismale notamment en cas d'ajout de coils, ou d'autres outils visant soit à l'occlusion de l'anévrisme ou à la protection du collet. Cependant, dans ce contexte d'étude de soins courants, l'évaluation angiographique de contrôle sera réalisée selon les habitudes du centre.

#### Cross overs

Les patients du groupe contrôle (BSO), pour lesquels un traitement secondaire par FD est considéré seront comptés comme des échecs de BSO. Les résultats seront évalués en intention de traiter puis comme traité réellement. Il est à noter que la logique sera respectée dans l'autre sens et que l'impossibilité d'implantation du FD en fera un échec du groupe FD.

Tableau 6 : Tableau d'inclusion et de suivi du patient FIAT

Évaluation	Entrée	Traitement	Sortie	2-6 mois	10-12 mois
Consentement	X				
Histoire de la maladie	X				
ATCD, traitements	X				
Examen clinique	X	X	X	X	X
Examen Neurologique	X		X	X	X
Imagerie angiographique	X	X		X	X
Imagerie cérébrale			X	X	X
mRS	X		X	X	X

#### Taux de recrutement et centres

Les lésions cibles ne sont pas des anévrismes fréquents et une dizaine de patients par an sont attendus par centre. Les centres doivent avoir l'expérience dans le traitement endovasculaire des anévrismes cérébraux (au moins 100 patients) ainsi qu'une expérience dans le stenting intracrânien (au moins 10 patients).

#### La durée de l'étude

Une durée initiale de 3 ans de recrutement avec une période de suivi de 12 mois sont prévus initialement avec une fin programmée en 2017.

## Les analyses

Des statistiques descriptives seront données afin de s'assurer de la comparabilité des deux groupes. Les moyennes et écart-types seront présentées pour les variables quantitatives et les fréquences pour les variables catégorielles. Les tests ANOVAs seront utilisés pour s'assurer de la comparabilité des groupes (variables quantitatives) et des  $X^2$  pour les variables catégorielles. Le critère de jugement principal sera évalué par un Z-test pour comparer entre les deux groupes. Les critères de jugement secondaires et les données de sécurité seront comparés entre les groupes en utilisant des T-tests (variables quantitatives) ou des  $X^2$  (variables catégorielles). Les analyses des données neurologiques pendant le suivi seront comparées aux données initiales en utilisant une régression logistique (ANCOVA ou modèle de régression multivariée). Enfin, une régression logistique sera utilisée pour trouver les variables capables de prédire le succès à 12 mois (taille des anévrismes, récurrences).

## Discussion préalable

FIAT met à l'épreuve le FD face au BSO dont les différentes alternatives (coiling+/-stenting, occlusion, chirurgie, observation) ne sont pas évaluées. Le but est double :

1. Fournir un cadre prudent, éthique et vérifiable à l'utilisation de ces nouveaux outils.
2. Evaluer la place des FD dans la prise en charge des anévrismes difficiles.

FIAT remplit tous les critères d'un care trial: des critères de sélection larges, pas de risque supplémentaire pour le patient, pas de test supplémentaire, pas de surcoût, des CRF simples remplis par l'équipe en charge du patient, un suivi standard, et la possibilité d'être flexible dans les orientations thérapeutiques.<sup>275</sup>



L'article intitulé: «Flow diversion in the treatment of intracranial aneurysms (FIAT): A randomized care trial and registry» Raymond J, **Gentric JC**, Darsaut TE, Iancu D, Chagnon M, Weill A, Roy D. Journal of Neurosurgery, actuellement sous presse 2015. Il est placé en Annexe 8.

## Résultats de FIAT

Suite à analyse intermédiaire, en juin 2014, le DSMB a recommandé une interruption temporaire des randomisations durant l'étude détaillée des données. L'étude a été relancée en Aout 2014 avec une mise en garde sur l'utilisation des FDs et la prévision d'une nouvelle analyse par le DSMB des 100 premiers patients randomisés. En février 2015, le Steering Comitte a été alerté de la survenue d'autres évènements adverses et du dépassement d'une limite de sécurité pré-spécifiée. Le critère de jugement principal et les données concernant la sécurité de l'utilisation des FDs sont disponibles pour 111 patients. Les données concernant les patients et les anévrismes sont détaillées (Tableau 7).

Les patients inclus dans le registre, les patients randomisés et dont les données ont été analysées sont représentés dans le Flow Chart (Figure 24). Sur les 112 patients inclus dans l'étude entre Mai 2011 et Février 2015, 34 patients jugés inéligibles aux différentes alternatives BSO ont été traités par mise en place d'un FD ; 78 patients ont été randomisés, 39 alloués au bras FD et 39 au bras BSO. Un patient n'a pas encore reçu de traitement (dans le bras FD). Deux patients randomisés dans le bras FD ont reçu un traitement BSO alors qu'un patient randomisé BSO a été traité par FD.

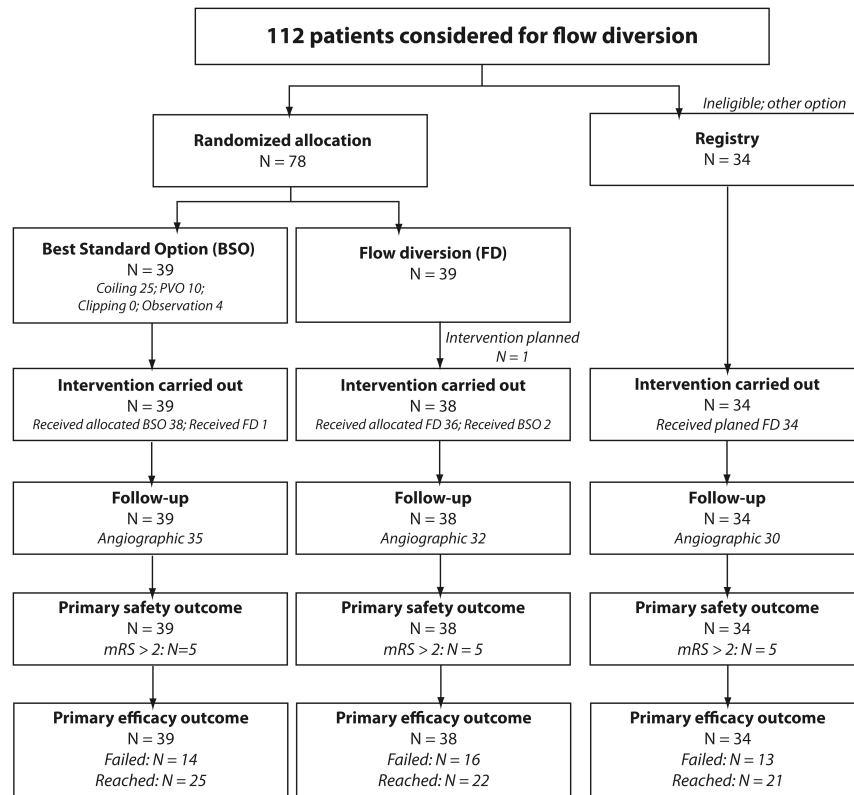


Figure 24: Flow Chart FIAT

La modalité choisie (BSO) comme meilleure option alternative au FD au moment de la randomisation était le coiling (+/- stenting) dans 25 cas, l'occlusion de l'axe porteur dans 10 cas et l'observation dans 4 cas. Le clipping chirurgical n'a pas été sélectionné comme alternative au FD. Les patients traités par FD, qu'ils soient dans la partie randomisée de l'étude ou dans la partie registre ont été traité par un seul FD (n=56), de multiples FDs (n=15) pour un total de 47 Silk et 38 PED. Les résultats cliniques sont représentés dans les Tableaux 8 et 9.

Tableau 7: Tableau descriptif des patients FIAT et de leur anévrismes

	Randomisation		Registre	Tout flow diverter
	BSO N=39	Flow diversion N=39	N=34	N=76
<b>Age, (SD)</b>	57 (11)	59 (12)	58 (13)	58 (13)
<b>Femme, N (%)</b>	34 (87.2%)	32 (82.1%)	25 (73.5%)	59 (77.6%)
<b>Présentation, N (%)</b>				
Asymptomatique	20 (51.3%)	20 (51.2%)	17 (50.0%)	38 (50.0%)
Effet de masse	16 (41.0%)	18 (46.2%)	16 (47.1%)	36 (47.4%)
HSA	3 (7.7%)	1 (2.6%)	1 (2.9%)	2 (2.6%)
<b>Taille anévrismale (mm)</b>				
Moyenne (SD)	16 (11)	16 (12)	19 (13)	17 (12)
Médiane (Min - Max)	12 (3 - 51)	12 (3 - 56)	15 (2-60)	15 (2-60)
> 10 mm, N (%)	24 (61.5%)	23 (59.0%)	26 (70.0%)	52 (68.4%)
<b>Collet anévrisimal (mm)</b>				
Médiane (Min - Max)	5 (2 - 10)	5 (2 - 14)	6 (2 - 16)	5 (2 - 16)
Non-défini N (%)	12 (30.8%)	15 (38.5%)	21 (61.8%)	39 (51.3%)
<b>Localisation, N (%)</b>				
Carotide proximale	28 (71.8%)	26 (66.7%)	22 (64.7%)	50 (65.8%)
Autres antérieurs	4 (10.3%)	6 (15.4%)	7 (20.6%)	13 (17.1%)
Circulation Postérieure	7 (17.9%)	7 (17.9%)	5 (14.7%)	13 (17.1%)

Tableau 8: Résultats cliniques des patients FIAT

	Randomisation				Registre		Tout flow diverter	
	Meilleure option alternative		Flow diversion		N=34	N=75	N=34	N=75
	N=39		N=38					
	N(%)	95%CI	N(%)	95%CI	N(%)	95%CI	N(%)	95%CI
<b>Décès</b>								
en lien	2 (5.1%)	[0.9%;18.6%]	2 (5.3%)	[0.9%;19.1%]	4 (11.8%)	[3.8%;28.4%]	7 (9.3%)	[4.2%;18.9%]
sans lien	1 (2.6%)	[0.1%;15.1%]	0 (0.0%)	[0%;11.4%]	1 (2.9%)	[0.2%;17.1%]	1 (1.3%)	[0.1%;8.2%]
Total	3 (7.7%)	[2.0%;22.0%]	2 (5.3%)	[0.9%;19.1%]	5 (14.7%)	[5.5%;31.8%]	8 (10.7%)	[5.1%;20.5%]
mRS 3-5	2 (5.1%)	[0.9%;18.6%]	3 (7.9%)	[2.1%;22.5%]	0 (0.0%)	[0%; 12.6%]	4 (5.3%)	[1.7%;13.8%]
Critère de jugement principal	<b>5 (12.8%)</b>	<b>[4.8%;28.2%]</b>	<b>5 (13.2%)</b>	<b>[5.0%;28.9%]</b>	<b>5 (14.7%)</b>	<b>[5.5%; 31.8%]</b>	<b>12 (16.0%)</b>	<b>[8.9%;26.7%]</b>
Tout AVC	4 (10.3%)	[3.3%;25.2%]	5 (13.2%)	[5.0%;28.9%]	2 (5.9%)	[1.0%; 21.1%]	7 (9.3%)	[4.2%;18.9%]
Tout autre complication ou AE	4 (10.3%)	[3.3%;25.2%]	11 (28.9%)	[16.0%;46.1%]	6 (17.6%)	[7.4%; 35.2%]	17 (22.7%)	[14.1%;34.1%]
Pas de complication	26 (66.7%)	[49.7%;80.4%]	17 (44.7%)	[29.0%;61.5%]	21 (61.8%)	[43.6%;77.3%]	39 (52.0%)	[40.2%;63.6%]
<b>Résultats Angiographiques</b>								
Échec Immédiat	3 (7.7%)	[2.0%;22.0%]	8 (21.1%)	[10.1%;37.8%]	1 (2.9%)	[0.2%;17.1%]	9 (12.0%)	[6.0%;22.1%]
Anévrisme résiduel	8 (20.5%)	[9.9%;36.9%]	7 (18.4%)	[8.3%;34.9%]	10 (29.4%)	[15.7%;47.7%]	17 (22.7%)	[14.1%;34.1%]
Collet résiduel	7 (17.9%)	[8.1%;34.1%]	1 (2.6%)	[0.1%;15.4%]	0 (0.0%)	[0%;12.6%]	1 (1.3%)	[0.1%;8.2%]
Occlusion complète	20 (51.3%)	[35.0%;67.3%]	21 (55.3%)	[38.5%;71.0%]	21 (61.8%)	[43.6%;77.3%]	44 (58.7%)	[46.7%;69.7%]
Donnée non disponible	1 (2.6%)	[0.1%;15.1%]	1 (2.6%)	[0.1%;15.4%]	2 (5.9%)	[1.0%;21.1%]	4 (5.3%)	[1.7%;13.8%]
<b>Critère de jugement principal d'efficacité</b>								
Échec d'atteinte du critère de jugement principal	<b>14 (35.9%)</b>	<b>[21.7%;52.9%]</b>	<b>16 (42.1%)</b>	<b>[26.7%;59.1%]</b>	<b>13 (38.2%)</b>	<b>[22.7%;56.4%]</b>	<b>31 (41.3%)</b>	<b>[30.3%;53.3%]</b>
Critère de jugement principal atteint	25 (64.1%)	[47.2%;78.3%]	22 (57.9%)	[40.9%;73.3%]	21 (61.8%)	[43.6%;77.3%]	44 (58.7%)	[46.7%;69.7%]

Tableau 9: Détails des complications majeures des patients FIAT (n=15) \* : Patient qui a bénéficié d'un coiling et non d'un FD ; †: Patient qui a été traité par Flow Diversion pour échec de l'observation ou pour un second anévrisme

Patients et anévrismes	Traitement	mRS	Jours depuis la première procédure	Détails
<b>Flow Diversion</b>				
Homme 66 ans, anévrisme vertébral de 24 mm	Flow diversion*	5	0	Effet de masse progressif, chirurgie
Femme 56 ans, anévrisme basilaire de 27 mm	Flow diversion	5	95	Effet de masse progressif, chirurgie
Femme 66 ans, anévrisme cérébelleux supérieur de 27 mm	Flow diversion	5	30	Effet de masse progressif, chirurgie
Femme 63 ans, anévrisme de l'ACM de 20 mm	Flow diversion	6	509	Rupture artérielle sur la 3e intervention (FD)
Homme de 75 ans, anévrisme rompu de la carotide distale de 3 mm	Flow diversion	6	8	Migration – Thrombose carotidienne
Femme de 70 ans, anévrisme de la carotide distale de 14 mm	Registre	6	357	Rupture retardée
Homme de 50 ans, anévrisme fusiforme de 25 mm de l'artère basilaire.	Registre	6	586	Thrombose basilaire (4e intervention)
Femme de 82 ans, anévrisme caverneux symptomatique de 19 mm	Registre	6	225	Pneumonie
Femme de 73 ans, anévrisme caverneux symptomatique de 50 mm	Registre	6	8	Rupture anévrismale
Homme de 76 ans, anévrisme vertébro-basilaire de 24 mm	Registre	6	37	Thrombose basilaire
<b>Contrôles (BSO)</b>				
Femme de 66 ans, anévrisme caverneux symptomatique de 19 mm	Observation †	5	36	Hématome cérébral
Homme de 58 ans, anévrisme basilaire de 50 mm	Coils et occlusion de l'axe porteur (PVO)	5	20	Effet de masse progressif, chirurgie
Homme de 17 ans, anévrismes fusiformes bilatéraux de 30 mm	PVO †	6	427	Thrombose basilaire
Homme de 38 ans, anévrisme disséquant de 8 mm vertébral	PVO	6	1	Rupture péri-procédurale
Femme de 68 ans, anévrisme de 16 mm caverneux	PVO	6	368	Néoplasie

### *Critère de jugement principal*

Dans 43/111 patients (38.7%; IC [29.8%-48.5%]), le critère de jugement principal n'a pas été atteint (mRS >2: n=15; échec: n=10; re-traitements: n=5; récurrence anévrysmale au suivi: n=13). Le temps moyen de suivi angiographique était de 9.8+/-3.9 mois dans le groupe randomisé BSO (n=35), 8.3+/-5.6 mois pour ceux randomisés FD (n=32), et 16.3+/-17.8 mois pour ceux traités par FD dans le registre (n=30). Seize des 38 patients randomisés au bras FD (42.1%; IC [26.7%-59.1%]) n'ont pas réussi à atteindre le critère de jugement principal. Quatorze des 39 patients randomisés au bras BSO (35.9%; IC [21.7%- 52.9%]) ne l'ont pas atteint.

Trente et un des 75 patients (41.3%; IC [30.3%-53.3%]) n'ont pas atteint de critère de jugement d'efficacité (mRS >2: 12; Échec: 8; retraitements: 3; anévrysme résiduel: 8).

### *Critère de sécurité*

Douze des 75 patients (16.0% ; IC [8.9%-26.7%]) qui ont été traités par FD dans le cadre de cette étude sont morts (8) ou étaient dépendants (4) à trois mois ou plus. Les décès ou la dépendance en lien avec le traitement par FD (n=8 au total) ont été la conséquence d'une complication procédurale dans 4 cas (migration du FD, rupture artérielle, rupture anévrysmale retardée, hémorragie à distance de l'anévrysme, ou occlusion non attendue du FD). Au total, 10 patients sont décédés, 5 patients ont un mRS > 2. Les détails sont fournis dans le tableau X.

La morbi-mortalité est de 5/38 patients dans le bras FD (13.2%; IC [5.0%-28.9%]) et de 5/39 patients dans le bras BSO (12.8%; IC [4.8%-28.2%]). Deux patients du groupe BSO sont morts ou étaient dépendants, suite aux complications liées à l'usage du FD, envisagé du fait de l'échec du traitement BSO (Thrombose basilaire retardée chez deux patients porteurs d'anévrysmes géants ; et un hématome retardé).

### *Les résultats des sous groupes d'intérêt*

Ces résultats sont représentés dans les Tableaux 10 et 11.

Quatre des 50 patients (8.0%; IC [2.6%-20.1%]) traités par FD d'anévrismes carotidiens proximaux sont morts ou étaient dépendants. Onze des 26 patients porteurs d'anévrismes carotidiens proximaux et randomisés au bras FD (42.3%; IC [24.0%- 62.8%]) n'ont pas atteint le critère d'efficacité. Pour comparaison, dans le bras BSO, 10/28 patients (35.7%; IC [19.3%-55.9%]) n'ont pas atteint le critère d'efficacité (Tableau 10).

Six des 13 patients (46.2%; IC [20.4%-73.9%]) traités par FD d'un anévrisme de la circulation postérieure (groupement «tout FD») sont morts ou étaient dépendants. Sur ces 13 patients, 6 étaient randomisés FD et 7 randomisés BSO, 6 sont morts ou étaient dépendants, 3 dans chaque bras.

Sur les 51 patients éligibles pour un coiling/stent-coiling, 2 des 25 patients randomisés FD (8.0%; IC [1.4%- 27.5%]) sont morts ou étaient dépendants, et aucun 0/26 dans le groupe coiling/stent-coiling (IC [0.0%-16.2%]). Neuf patients randomisés FD (36.0%; IC [18.7%-57.4%]) ont échoué à atteindre le critère de jugement principal, comparé aux 7 patients randomisés coiling/stent-coiling (26.9%; IC [12.4%-48.1%]).



Tableau 10: Critères de jugements principaux pour l'efficacité et la sécurité (patients avec des anévrismes carotidiens proximaux)

	Randomisé		Registre	Tout flow diverter
	Meilleure option standard (BSO)	Flow diversion		
	N=28	N = 26	N = 22	N = 50
<b>Décès:</b>				
en lien	0 (0.0%)	1 (3.8%)	1 (4.5%)	2 (4.0%)
sans lien	1 (3.6%)	0 (0.0%)	1 (4.5%)	1 (2.0%)
Total	1 (3.6%)	1 (3.8%)	2 (9.1%)	3 (6.0%)
mRS 3-5	1 (3.6%)	0 (0.0%)	0 (0.0%)	1 (2.0%)
Critère de jugement principal non atteint en ce qui concerne la sécurité	<b>2 (7.1%)</b>	<b>1 (3.8%)</b>	<b>2 (9.1%)</b>	<b>4 (8.0%)</b>
Tout AVC	3 (10.7%)	2 (7.7%)	1 (4.5%)	3 (6.0%)
Toute autre complication	4 (14.3%)	10 (38.5%)	4 (18.2%)	14 (28.0%)
Pas de complication	19 (67.9%)	13 (50.0%)	15 (68.2%)	29 (58.0%)
<b>Résultats angiographiques</b>				
Échec immédiat	2 (7.1%)	7 (26.9%)	1 (4.5%)	8 (16.0%)
Anévrisme résiduel	6 (21.4%)	3 (11.5%)	3 (13.6%)	6 (12.0%)
Collet résiduel	4 (14.3%)	1 (3.8%)	0 (0.0%)	1 (2.0%)
Occlusion complète	15 (53.6%)	14 (53.8%)	17 (77.3%)	32 (64.0%)
<i>Donnée non disponible</i>	1 (3.6%)	1 (3.8%)	1 (4.5%)	3 (6.0%)
<b>Critère de jugement principal en ce qui concerne l'efficacité</b>				
<b>Critère non atteint</b>	<b>10 (35.7%)</b>	<b>11 (42.3%)</b>	<b>5 (22.7%)</b>	<b>17 (34.0%)</b>
Critère atteint	18 (64.3%)	15 (57.7%)	17 (77.3%)	33 (66.0%)

Tableau 11: Critères de jugements principaux pour l'efficacité et la sécurité (patients éligibles au coiling ou stent-coiling)

	Randomisé :	
	Coiling ou stent-coiling N=26	Flow diversion N = 25
Décès	0 (0.0%)	1 (4.0%)
mRS 3-5	0 (0.0%)	1 (4.0%)
Critère de jugement principal	<b>0 (0.0%)</b>	<b>2 (8.0%)</b>
Tout AVC	1 (3.8%)	2 (8.0%)
Tout autre complication sérieuse	3 (11.5%)	8 (32.0%)
Pas de complication	22 (84.6%)	13 (52.0%)
<b>Résultats angiographiques</b>		
Échec immédiat	1 (3.8%)	4 (16.0%)
Anévrisme résiduel	6 (23.1%)	4 (16.0%)
Collet résiduel	7 (26.9%)	0 (0.0%)
Occlusion	12 (46.2%)	16 (64.0%)
<i>Donnée non disponible</i>	0 (0.0%)	1 (4.0%)
<b>Critère de jugement principal d'efficacité</b>		
Non atteint	<b>7 (26.9%)</b>	<b>9 (36.0%)</b>
Atteint	19 (73.1%)	16 (64.0%)

## Discussion

Dans cette étude, la technique de flow diversion a conduit à 5.3% de morbidité et 10.7% de mortalité. L'efficacité de la technique de flow diversion chez les patients éligibles pour un autre traitement fut moins importante qu'attendue : l'intervalle de confiance à 95% de la proportion des patients traités par FD qui n'ont pas atteint le critère primaire d'efficacité (30.3%-53.3%) était significativement supérieur à la proportion qui avait été posée comme hypothèse dans le groupe contrôle (25%). Ces échecs s'expliquent le plus souvent par les complications sévères avec dépendance, les déficits neurologiques progressifs et les re-traitements (par voie endovasculaire ou chirurgicale) chez 12 des 38 patients (31.6%; CI [18.0%- 48.8%]); En supposant que tous les anévrismes résiduels allaient s'occlure au suivi à plus long terme, le taux d'atteinte du critère de jugement principal resterait sous les hypothèses initiales (51.2%- 82.0%).

La morbi-mortalité des patients inclus dans FIAT est élevée en comparaison aux études publiées dans la littérature de coiling pour le traitement des anévrismes intra-crâniens dans la littérature.<sup>277-279</sup> Il est sûr que de telles comparaisons ne sont pas valides car les patients et les anévrismes traités dans ces études diffèrent. Les anévrismes traités par FD sont typiquement plus gros, ont un collet moins définissable, sont parfois fusiformes et exercent volontiers un effet de masse. Ces taux de complication sont également plus importants que dans les registres initiaux qui ont été examinés par la FDA, portant sur des anévrismes dont la localisation était restreinte du segment hypophysaire supérieur au segment pétreux de la carotide, et rapportant des taux de complications de 2.8% de morbidité et 2.8% de mortalité.<sup>11</sup> De nombreuses séries sont disponibles sur PUBMED, ce sont des registres monocentriques souvent rétrospectifs. La durée du suivi est souvent courte, ils rapportent l'utilisation de tous les FD ayant une autorisation pour être implanté (SILK, PED, FRED, SURPASS, 64.....).<sup>35,39,154,168</sup>

D'après la littérature, la localisation de l'anévrisme semble influencer sur les taux de complication. En ce qui concerne la circulation postérieure, Toth et al. proposent une revue de la littérature portant sur 7 séries. Ils rapportent un taux de mortalité compris entre 0 et 57% (moyenne 11%), et la survenue d'un déficit neurologique persistant dans 5 à 25% (Moyenne 12.3%). Les complications étaient plus marquées en cas d'anévrisme fusiforme qu'en cas d'anévrisme sacciforme.<sup>280</sup> Concernant les anévrismes géants en fosse postérieure, et ce d'autant que l'artère basilaire est impliquée, il n'existe pas de traitement efficace et sûr. Le taux d'occlusion complète varie dans la littérature entre 43 et 100%.<sup>46,196,206,280,281</sup> Dans FIAT, la morbi-mortalité était moindre pour les anévrismes carotidiens proximaux (8.0%) que pour les anévrismes de la circulation postérieure (46.2%). Cette différence en fonction de la localisation, est rapportée dans des revues systématiques, dans des registres et des séries de cas.<sup>11,170,171,175</sup> D'autres papiers ont été publiés sur l'utilisation de plus petits FDs dans des localisations plus distales avec notamment des FDs placées au niveau de A1-A2 ou de M1-M2, et malgré des cas rapportés d'occlusion de perforantes et la lecture de certaines méta-analyses, les auteurs sont enthousiastes.<sup>151,158,263,282,283</sup> Certains rapportent également des cas d'occlusions asymptomatiques de FDs.<sup>282</sup> Caroff et al. rapportent sur une série de 15 patients traités par FD d'un anévrisme de bifurcation de l'ACM par FD, une morbidité de 21%, avec un taux d'occlusion de 62% et conclut d'éviter leur utilisation dans cette localisation.<sup>152</sup> Topcuoglu et al, dans une série de 26 anévrismes, rapportent un taux de mortalité de 10.3 % avec une efficacité comparable à celle mentionnée par Caroff et al., et déconseille l'utilisation du FD dans ces localisations, sauf pour les anévrismes fusiformes.<sup>126</sup> Il note par contre un lien entre l'efficacité et l'occlusion de la branche «jailée». Si le FD a été conçu pour les anévrismes difficiles et volumineux, de nombreux praticiens les utilisent volontiers pour le traitement de plus petits anévrismes de la carotide distal et proximale. Dans ces localisations et dans ces tailles, les taux d'occlusion semblent très importants et la morbidité faible.<sup>259</sup>

Dans FIAT, les comparaisons randomisées disponibles pour les patients éligibles pour un traitement par FD ET pour un traitement «BSO»: montrent une sécurité comparable de l'utilisation de ces deux approches. Cependant, deux évolutions défavorables post-traitement dans le groupe contrôle étaient liés à l'utilisation de FDs. Les résultats de la diversion de flux étaient plus encourageants dans le cadre des anévrismes proximaux traitables par coiling, et particulièrement dans le cadre des anévrismes de la carotide proximale. Cependant, les patients alloués au groupe BSO ont montré des résultats équivalents. Les complications majeures associées à la technique de Flow Diversion (migration, ruptures retardées, hémorragies sans lien avec l'anévrisme, occlusion retardée du vaisseau porteur) sont préoccupantes. Si certaines de ces complications auraient peut-être pûes être prévenues par une plus forte sélection des cas ou par l'atteinte du plateau de la courbe d'apprentissage des opérateurs, nombre de complications sont imprévisibles. Beaucoup arrivent dans des situations cliniques complexes et certaines de ces situations ont été publiées.<sup>50,64,284</sup>

L'introduction d'innovations en clinique amène des difficultés entre les modalités pratiques de la recherche et le soin.<sup>266</sup> Le nouveau traitement peut être utilisé chez des patients déclarés «intraitables» par d'autres moyens. Si c'était vraiment le cas, la randomisation serait impossible et toute comparaison avec d'autres traitements serait futile. Un jugement porté sur la sécurité ou à l'efficacité d'une telle procédure deviendrait arbitraire. Cependant, les patients inclus dans le registre FIAT présentent une mortalité de 14.7% (5.6%-31.8%). Le critère « intraitable par d'autres moyens » est vague et subjectif. Nous avons examiné de façon rétrospective les 34 patients inclus dans le registre et seuls un nombre très faible d'entre eux n'étaient pas éligible à un autre traitement (PVO, coiling, chirurgie). Quand on rajoute à cet arsenal thérapeutique, la possibilité d'avoir une attitude conservatrice, notamment dans des cas d'anévrismes de la circulation postérieure ou dans des cas d'anévrismes caverneux (d'évolution favorable dans une proportion significative de cas

sans traitement), aucun patient n'a finalement aucune autre option possible. La subjectivité du jugement, en ce qui concerne les traitements alternatifs, influe sur plusieurs aspects du design et du déroulement de l'étude comme : les critères de sélection, le recrutement, la diversité des patients recrutés, mais aussi sur les résultats variant selon les patients inclus pour la comparaison.

Les données de FIAT montrent des complications inquiétantes en lien avec l'utilisation des FDs, mais ne met pas en évidence une supériorité de l'attitude non FD vis à vis d'une attitude FD pour la prise en charge de ces différents anévrismes. Le nombre de patients est faible, et la puissance obtenue ne permet pas de conclure à un verdict définitif. Malgré tout, le fardeau de la preuve reste du côté de la diversion de flux. Ainsi, l'utilisation des FD doit rester prudente et doit être offerte dans un cadre scientifique transparent notamment lorsqu'une alternative thérapeutique existe.

Les résultats des études en cours ne sont normalement pas révélés aux cliniciens dans le but d'éviter qu'ils tirent des conclusions hâtives, interférant avec le recrutement des patients. Quand apparaît un questionnement sur la sécurité des patients, l'étude est arrêtée et les patients ne sont plus exposés à la thérapeutique testée. Avec les FDs, la situation est différente. Les agences de régulation n'ont pas exigé de preuves, basées sur une étude randomisée, du bénéfice clinique pour ces patients. Les FDs restent donc disponibles. De plus la diversion de flux s'est montrée capable de guérir des anévrismes difficiles tout en maintenant le vaisseau porteur perméable. L'étude FIAT été conçue comme un moyen d'introduire cette innovation en pratique clinique afin de traiter les anévrismes difficiles. L'arrêt prématuré est une décision difficile, particulièrement dans ce contexte. En effet, si le FD est censé devenir le traitement de choix pour certains patients dans le futur, tant que de meilleures évolutions cliniques ne sont pas démontrées, la façon la plus sûre d'offrir un traitement par FD devrait être de l'utiliser dans un contexte d'étude randomisée.

D'autres études sont actuellement en période d'inclusion.

3. EVIDENCE est une étude française de phase 2, randomisée multicentrique comparant l'utilisation du PED à une stratégie conventionnelle dans le traitement des anévrismes compris entre 7 et 20 mm. Le critère de jugement principal est angiographique à 12 mois.<sup>137</sup>
4. LARGE est une étude franco-américaine prospective, randomisée, et multicentrique, évaluant également l'apport du FD dans les anévrismes supra centimétriques.<sup>136</sup>

De façon à ne pas faire prendre plus de risques à un nombre plus élevé de patients, et à ne pas retarder l'information aux cliniciens, le Steering Committee a choisi d'informer les cliniciens et les futurs patients que les risques en lien avec le FD ne sont pas aussi faibles, et l'efficacité pas aussi grande que ne le suggèrent la littérature non randomisée. En décembre 2014, le protocole a été modifié de façon à ne proposer le FD que dans le cadre d'une randomisation, et en proposant une pré-randomisation.<sup>285</sup>

Les hypothèses chiffrées initiales ont besoin d'être ajustées comme le montre les données de FIAT. Nous estimons que si il y a lieu de penser que l'utilisation des FD semble plus efficace, et plus sûre, lors de son utilisation pour certains anévrismes comme les anévrismes carotidiens proximaux, de plus larges études nécessitant un groupe contrôle seront nécessaires, le traitement standard semblant être aussi sûr et efficace qu'un traitement par FD pour ces patients.<sup>279</sup>

Les limitations de cette étude sont les suivantes : seuls trois centres participaient, ce qui limite la généralisation des résultats. Le caractère «all inclusive» de l'étude FIAT, avec sa partie randomisée et son registre, est en lien avec le concept de «care trial» de cette étude. Ce concept protège les patients des effets des courbes d'apprentissage et de l'adoption prématurée d'une technique non encore validée, qui serait moins efficace et moins sûre que la technique standard. En effet, un anévrisme «pour lequel la technique de FD est

considéré comme une technique prometteuse » est une définition vague d'une situation clinique, et est soumise à une variabilité majeure d'interprétation selon les cliniciens. L'étude a été arrêtée de façon prématurée et le nombre de patients est faible. Il n'y a pas eu de tests statistiques formels à cause du caractère pilote de cette étude. L'évaluation clinique n'était pas aveugle de la thérapeutique proposée. Les résultats angiographiques n'ont pas été examinés de façon indépendante et la durée du suivi était courte. En termes d'occlusion angiographique, le temps favorise le groupe des FDs pour lesquels il existe un potentiel plus important d'amélioration du taux d'occlusion.<sup>286</sup> Le bénéfice de l'approche par FD pourrait se révéler à plus long terme avec un résultat plus stable, moins de re-traitement, moins de re-saignement... Les centres et les opérateurs n'étaient pas sélectionnés en fonction de leur expérience. Comme discuté précédemment, l'introduction de procédures innovantes crée une période d'incertitude et peut exposer le patient aux courbes d'apprentissage du médecin, pour les indications comme pour la technique. La meilleure façon de protéger le patient durant cette période d'incertitude est de proposer un contexte scientifique et éthique, randomisé, permettant au patient l'accès à l'option alternative mais également à l'innovation.



## CONCLUSIONS

Dans l'étude FIAT, la diversion de flux n'était pas aussi sûre et efficace que nous l'avions initialement pensé en formulant l'hypothèse chiffrée. Un nombre plus important d'études randomisées est nécessaire afin de déterminer les limites des apports de la diversion de flux dans la prise en charge des patients porteurs d'anévrismes cérébraux.



## Postscriptum

Ce travail m'a donné l'occasion de revoir les étapes successives de l'introduction d'une nouvelle stratégie thérapeutique, de l'idée de départ jusqu'à son utilisation en pratique clinique.

J'ai pu ainsi m'initier aux différentes approches méthodologiques, leurs forces, leurs faiblesses et leurs apports respectifs, à partir des études de simulation virtuelles, des expériences dans des conditions in vitro simplifiées, des complexités inhérentes au monde du vivant dans les expériences animales, jusqu'à l'évaluation de la technique au moment de son introduction en pratique clinique.

Ce travail m'a également permis de me familiariser avec diverses méthodes scientifiques, telles la revue systématique de la littérature, l'évaluation de l'accord inter-observateur, la variabilité des mesures, le rôle des classifications, le choix des critères de jugement dans les études cliniques, les difficultés inhérentes à l'évaluation de la pratique, qui nécessite une approche radicalement différente, puisqu'elle doit inverser les rôles.

Alors que jusque-là, la recherche utilisait ses sujets pour en venir à ses propres fins, la recherche clinique doit alors devenir un outil, mis au service de l'intérêt du patient. Cette approche n'en est qu'à ces débuts mais, en même temps, ouvre des horizons à un formidable projet collectif d'avenir afin de réconcilier au mieux l'éthique, la science, la recherche et la pratique clinique notamment dans les contextes d'incertitude et/ou d'introduction d'innovations.



# Annexes

## Annexe 1 :

*Testing flow diversion in animal models: a systematic review. Fahed R, Raymond J, Ducroux C, **Gentric JC**, Salazkin I, Ziegler D, Gevry G, Darsaut TE. *Neuroradiology* 2016*

## Testing flow diversion in animal models: a systematic review

Robert Fahed<sup>1</sup> · Jean Raymond<sup>1,2</sup> · Céline Ducroux<sup>1</sup> · Jean-Christophe Gentric<sup>2,3</sup> · Igor Salazkin<sup>1</sup> · Daniela Ziegler<sup>4</sup> · Guylaine Gevry<sup>1</sup> · Tim E. Darsaut<sup>5</sup>

Received: 16 October 2015 / Accepted: 16 December 2015  
© Springer-Verlag Berlin Heidelberg 2016

### Abstract

**Introduction** Flow diversion (FD) is increasingly used to treat intracranial aneurysms. We sought to systematically review published studies to assess the quality of reporting and summarize the results of FD in various animal models.

**Methods** Databases were searched to retrieve all animal studies on FD from 2000 to 2015. Extracted data included species and aneurysm models, aneurysm and neck dimensions, type of flow diverter, occlusion rates, and complications. Articles were evaluated using a checklist derived from the Animal Research: Reporting of In Vivo Experiments (ARRIVE) guidelines.

**Electronic supplementary material** The online version of this article (doi:10.1007/s00234-015-1635-0) contains supplementary material, which is available to authorized users.

✉ Jean Raymond  
jean.raymond@umontreal.ca

<sup>1</sup> Centre Hospitalier de l'Université de Montréal (CHUM), Research Centre, Interventional Neuroradiology Laboratory, Montreal, Quebec, Canada

<sup>2</sup> Centre Hospitalier de l'Université de Montréal (CHUM), Notre-Dame Hospital, Department of Radiology, 1560 Sherbrooke East, Pavillon Simard, Suite Z12909, Montreal, Quebec, Canada H2L 4M1

<sup>3</sup> Groupe d'étude de la Thrombose en Bretagne Occidentale (GETBO, EA 3878), Brest, France

<sup>4</sup> Centre Hospitalier de l'Université de Montréal (CHUM), Direction de l'Enseignement et de l'Académie CHUM/Bibliothèque, Montreal, Quebec, Canada

<sup>5</sup> Department of Surgery, Division of Neurosurgery, University of Alberta Hospital, Mackenzie Health Sciences Centre, Edmonton, Alberta, Canada

**Results** Forty-two articles reporting the results of FD in nine different aneurysm models were included. The rabbit elastase-induced aneurysm model was the most commonly used, with 3-month occlusion rates of 73.5 %, (95 %CI [61.9–82.6 %]). FD of surgical sidewall aneurysms, constructed in rabbits or canines, resulted in high occlusion rates (100 % [65.5–100 %]). FD resulted in modest occlusion rates (15.4 % [8.9–25.1 %]) when tested in six complex canine aneurysm models designed to reproduce more difficult clinical contexts (large necks, bifurcation, or fusiform aneurysms). Adverse events, including branch occlusion, were rarely reported. There were no hemorrhagic complications. Articles complied with 20.8±3.9 of 41 ARRIVE items; only a small number used randomization (3/42 articles [7.1 %]) or a control group (13/42 articles [30.9 %]).

**Conclusion** Preclinical studies on FD have shown various results. Occlusion of elastase-induced aneurysms was common after FD. The model is not challenging but standardized in many laboratories. Failures of FD can be reproduced in less standardized but more challenging surgical canine constructions. The quality of reporting could be improved.

**Keywords** Flow diverter · Animal model · Experimental aneurysm · Systematic review

### Introduction

The idea that stents placed in arteries bearing an aneurysm could reduce blood flow in the sac to induce aneurysmal thrombosis is at least 20 years old [1, 2], but flexible devices capable of safely reaching intracranial arteries have only recently been developed and approved for clinical use in 2007 [3] and 2011 [4]. The clinical introduction of new devices, especially those that change treatment paradigms (for flow

diversion (FD), from occluding the aneurysm sac to repairing the parent vessel), is typically preceded by positive animal studies. FD is a promising and innovative treatment strategy, but unexpected complications and failures have occurred in early clinical series [5–7]. There is little agreement regarding indications, and the exact role FD should play in practice remains unclear [8]. A re-appraisal of the animal studies performed to date may be warranted in order to better understand possible reasons for failures or complications. Multiple pre-clinical studies, featuring different flow diverters with various aneurysm models have now been published and results vary widely (references available in [online supplement](#)). We sought to systematically review the preclinical animal studies to summarize the results and attempt to identify reasons for discrepancies. A second goal was to assess whether preclinical studies realistically anticipated clinical results. Finally, we aimed to assess the quality of reporting using a checklist derived from the Animal Research: Reporting of In Vivo Experiments (ARRIVE) guidelines [9].

## Materials and methods

### Search strategy

The systematic review was performed according to the guidelines [10–12]. Search strategies were developed using terms from controlled vocabularies (MeSH for MEDLINE, Emtree for EMBASE, and CINAHL Headings). We used words from “all fields” for Cochrane Central and from “title” and “abstract” to identify studies in MEDLINE, EMBASE, and CINAHL. The search interfaces were PubMed for MEDLINE, Ovid for MEDLINE, EMBASE and Cochrane, and EBSCO for CINAHL. Details of the search strategy are provided in the [Appendix](#). We also hand-searched grey literature sources, including: System for Information on Grey Literature in Europe (Open Grey), National Guideline Clearing House, National Institutes for Health and Clinical Excellence (NICE), The Grey Literature Report (NYAM), Google, and Google Scholar.

We included all articles that met the following selection criteria: (1) an animal study; (2) at least one flow diverter used; (3) peer-reviewed; (4) original research (review articles, abstracts, editorials, and letters excluded); (5) English or French language.

### Data extraction

The data extraction form is available in the [supplemental material \(online\)](#). Extracted data included: (i) study characteristics: (year of publication, laboratory, funding source (industry, public, both or unclear), and number of citations); (ii) animal model: (species, type of aneurysm(s), aneurysm dimensions,

and presence of jailed branches; (iii) type of flow diverter; (iv) treatment (single or multiple devices, anti-platelet medications); (v) results: method of angiography, timing of follow-up studies, aneurysm occlusion rates, incidence of parent or jailed branch vessel stenosis or occlusion; and pathology. Successful FD was predefined as complete or near-complete occlusion of the aneurysm.

To assess the quality of reporting, we used a checklist derived from the 38 ARRIVE guidelines [9]. Three items were added for a total of 41 items: (i) the use of a control group, (ii) the use of an explicit definition of aneurysm occlusion, and (iii) the mention of the method of selection of the size of the device. Data extraction was performed by two independent authors (RF and CD), and discrepancies were reviewed through consensus. Differences in experimental methods, animal models, species, devices, outcome measures, follow-up periods, and definitions of angiographic occlusion were considered in the judgment of whether numerical results could be combined into a meta-analysis.

## Results

The initial title search yielded 3544 publications (Fig. 1). After viewing the abstracts, 3462 articles were excluded, retaining 82 articles for full text evaluation; 40 articles were excluded because they did not meet the selection criteria, leaving 42 articles for final analyses (references available in [online supplement](#)).

The first paper on FD in laboratory animals was published in 2003; 11 were published between 2003 and 2009; 31 (or 74 %) between 2010 and 2015. Studies were conducted in 9 laboratories, 3 in North America (27 publications), 3 in Asia (10 publications), and 3 in Europe (5 publications).

Eighteen articles (40.9 %) were published in two journals (AJNR and Neuroradiology). The median (interquartile range (IQR)) number of citations (according to [<http://scholar.google.ca>])—search performed on August 11, 2015) was 12 (5–18). Three articles presenting the first preclinical results of FD in the rabbit elastase-induced model had more than 100 citations.

Twenty-eight (67 %) studies were at least partially funded by public institutions; seven studies (17 %) were solely funded by industry. Funding sources could not clearly be identified in seven articles (17 %).

### Quality of reporting

Overall, articles complied with  $20.8 \pm 3.9$  ARRIVE items, with a range of 12–28/41. Five articles included more than 25 of 41 items; 21 articles complied with 20–25 items; 16 articles included less than 20 items. Main results are presented in Fig. 2 (details can be found in Fig. 3). The median number of items was 23 (22–24) in canine studies; 20 (17–22) in rabbit

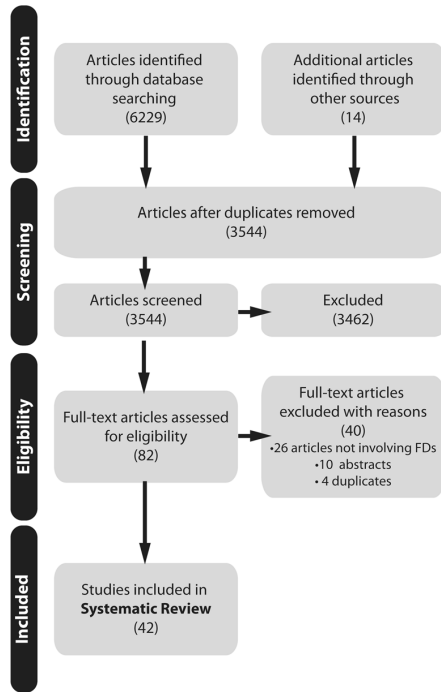


Fig. 1 Flow-chart

studies. The median number of items reported in the seven industry-funded studies was 20 (18.5–20.5) versus 22 (18–23.5) in the remaining 35 studies.

The items that were most commonly reported were provision of a scientific background, details of how the procedure was carried out, and interpretation of results. Other items, such as mode of treatment allocation (7/42,

16.7 %) and details of adverse events (13/42, 30.9 %) were less commonly reported.

A justification for the choice of the size of the device was mentioned in 14/42 (33.3 %) articles. None of the 42 articles mentioned the ARRIVE guidelines for reporting animal studies.

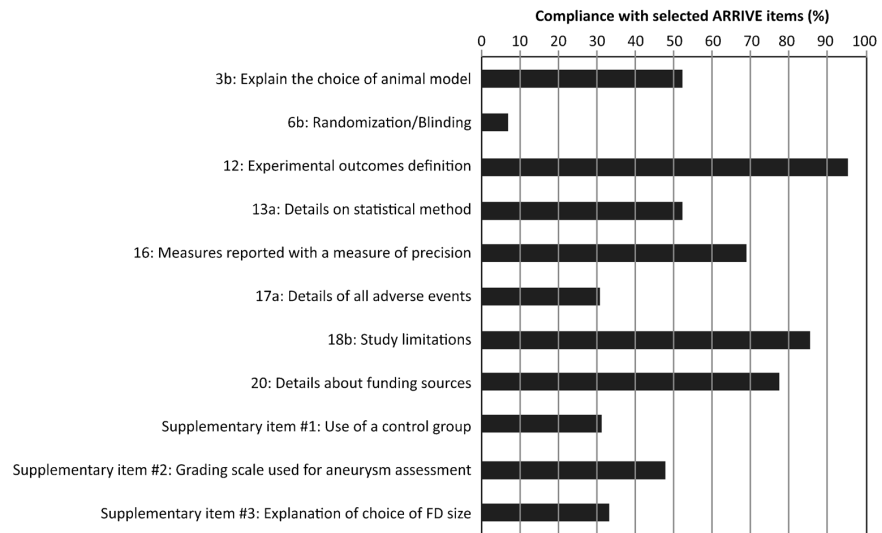
**Aneurysm models**

Two species were used: rabbits (29) and canines (13 articles). None of the articles tested FD in both species.

There were nine different aneurysm models. The rabbit-elastase model was used in 25 articles (440 aneurysms), by eight of nine laboratories. The surgical sidewall carotid model was the next most frequently used, with two laboratories, six articles, 67 aneurysms in canines, and one laboratory, one article, 22 aneurysms in rabbits. Six complex canine models were reported in seven articles, including a curved sidewall (two articles, nine aneurysms), an end-wall bifurcation (two articles, 23 aneurysms), a Y-bifurcation (one article, 20 aneurysms), and a giant fusiform aneurysm model (one article, six aneurysms). Mean aneurysm dimensions for the various models are presented in Table 1.

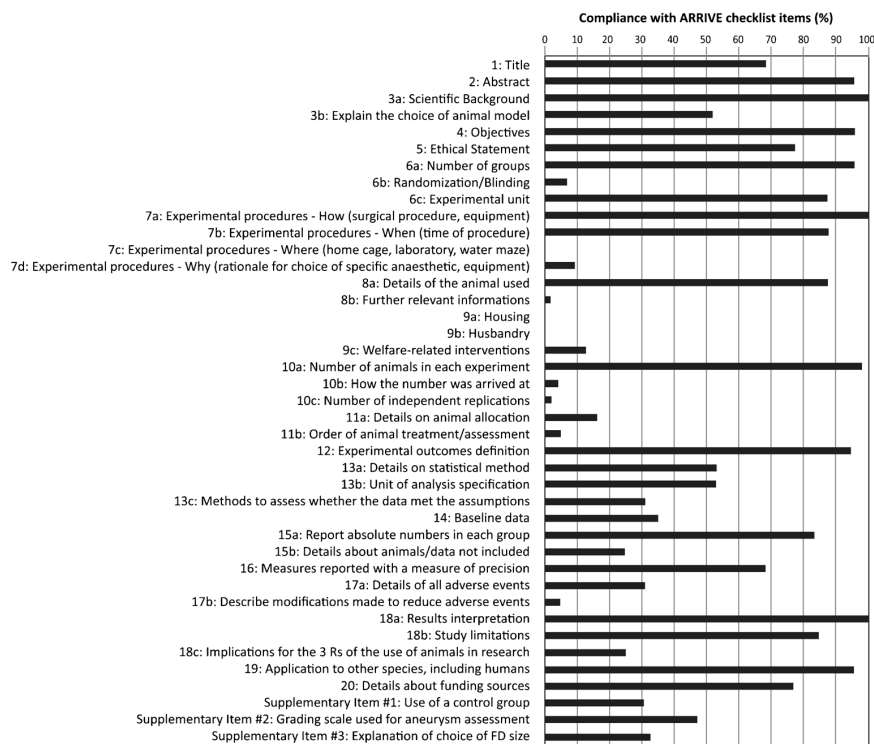
Articles reported a mean of  $17.7 \pm 8.5$  rabbits per study (elastase model); studies on canine models reported  $11.2 \pm 6.2$  animals per article. Published operative mortality rates were 1.4 % (95 %CI [0.6–2.9 %]) in the rabbit studies and 3.4 % (95 %CI [0.1–6.7 %]) in the canine studies. Most aneurysms were reported to be patent at the time of treatment (462/462 rabbit aneurysms; 165/168 canine aneurysms).

Fig. 2 Compliance with selected ARRIVE guidelines





**Fig. 3** Compliance with ARRIVE guidelines



**Flow diverters**

The PED was most frequently studied, but only in rabbits (153 devices in 153 rabbit aneurysms). The FRED device was mostly used in canine aneurysms (137 devices; 115 devices

in 85 canine aneurysms). Twelve different devices were tested in the rabbit-elastase model. Most studies (39/42, 92.8 %) used a single flow diverter (in 476 aneurysms), while multiple telescoping devices were studied in 3 articles (65 devices to treat 26 aneurysms). Two articles assessed intra-saccular FD

**Table 1** Aneurysm models

	Number of articles	Total number of aneurysms	Mean aneurysm dimensions (mm)		
			Length	Width	Neck
<b>Rabbits</b>					
Elastase aneurysm	25	440	7.2±2.0	3.8±0.7	3.6±1.0
Sidewall aneurysm with a vein pouch	1	22	6.1±0.5	5.9±0.5	3.7±0.2
Rabbit total	26	462	7.1±2.0	4.0±0.9	3.6±0.9
<b>Canines</b>					
Sidewall aneurysm	6	67	9.8±0.6	NA	5.3±0.5
Sidewall aneurysm with branch	4	41	24.0±5.6	8.4±0.4	9.1±3.2
Sidewall aneurysm with branch from fundus	1	2			
Curved sidewall aneurysm	2	9	24.4±8.8	9.1±1.4	7.2±1.4
Endwall aneurysm	2	23	22.8±8.9	9.2±2.8	7.2±1.6
Y-bifurcation aneurysm	1	20	23.9±4.9	8.8±1.5	7.9±1.3
Fusiform aneurysm	1	6	21.6±3.8	11.2±1.3	NA
Canine total	13 <sup>a</sup>	168	18.2±8.6	9.4±2.3	6.9±2.0

(<sup>a</sup>Some canine studies involved several aneurysm models)

(36 devices in 36 rabbit elastase-induced aneurysms). Details about the number of articles assessing each device are available in Table 2.

### Results of flow diversion

Aneurysm occlusion was studied in 39/42 articles (92.8 %); the three remaining articles focused on the patency of jailed branches. An explicit definition of aneurysm occlusion was reported in 21/39 (53.8 %) articles, with the scale of Kamran et al. [13] most commonly used (eight articles). Eight other articles (19 %) used a 3-point occlusion scale (complete/near-complete/incomplete occlusion).

Intra-arterial catheter angiography was used to assess results of FD in 32/39 articles (82 %). Intravenous angiography was used in 4/39 articles (10.2 %). The occlusion of aneurysms was only verified at pathology in 4/39 articles (10.2 %).

A comparator or control group was reported in 13/39 (33.3 %) articles (nine canine studies and four rabbit studies); 7/39 (17.9 %) studies included aneurysms treated with non-FD devices; 3/39 (7.7 %) included untreated control aneurysms, and 3/39 articles (7.7 %) involved both types of controls.

The various experimental methods and models, species, devices, outcome measures, follow-up periods, and definitions of angiographic occlusion were too heterogeneous to allow meta-analysis.

Aneurysm occlusion was most commonly assessed at 3 months (20/39 articles [51.3 %]). Results are summarized in Table 3. Details are provided in Table 4.

**Table 2** Details of FDs used in each species

Device	Number of aneurysms treated (Total = 502 aneurysms)	
	Rabbit aneurysms	Canine aneurysms
<b>Intraluminal FD</b>		
PED	153 (28.7 %)	0
FRED	22 (4.1 %)	85 (16.0 %)
Tubridge	49 (9.8 %)	0
Surpass	30 (5.6 %)	0
Silk	12 (2.2 %)	0
Asymmetric vascular stent (AVS)	26 (5.2 %)	10 (1.9 %)
Microporous stentgraft	10 (1.9 %)	33 (6.2 %)
Undetermined/other	33 (6.2 %)	3 (0.6 %)
<b>Intrasaccular FD</b>		
Web	24 (4.5 %)	0
Luna	12 (2.2 %)	0
Total	371 (73.9 %)	131 (26.1 %)

**Table 3** Summary of aneurysm occlusion rates at 3 months

	Near-complete or complete occlusion rate at 3 months
Rabbit elastase-induced model	50/68 (73.5 %; 95 %CI [61.9–82.6 %])
<b>Surgical sidewall models</b>	
Rabbit surgical sidewall model	5/5 (100 %; [51.1–100 %])
Canine surgical sidewall model	4/4 (100 %; [45.4–100 %])
<b>Complex canine models</b>	
Sidewall aneurysm with branch	7/22 (31.8 %; [16.2–52.8 %])
Sidewall aneurysm with branch from fundus	0/2 (0 %; [0–71.0 %])
Curved sidewall aneurysm	1/9 (11.1 %; [0.1–45.7 %])
Endwall aneurysm	2/23 (8.7 %; [1.2–30.0 %])
Y-bifurcation aneurysm	0/16 (0 %; [0–22.7 %])
Fusiform aneurysm	2/6 (33.3 %; [9.2–70.4 %])
Total	12/78 (15.4 %; [8.9–25.1 %])

Three months after FD, rabbit elastase-induced aneurysms were completely or near-completely occluded in 50/68 cases (73.5 %, 95 %CI [61.9–82.6 %]); surgical sidewall aneurysms were completely and near-completely occluded in 9/9 cases (100 %, [65.5–100 %]). Canine complex aneurysms were completely and near-completely occluded in 12/78 cases (15.4 %, [8.9–25.1 %]).

All seven industry-funded studies involved rabbits: five used the rabbit elastase-induced model, one used the rabbit surgical sidewall model, and one study focused on the patency of jailed branches after device implantation in the abdominal aorta. The overall rate of (near)-complete occlusion of the industry-funded studies was 98/105 aneurysms (93.3 %, [86.6–97.0 %]).

### Anti-platelet regimen

Details regarding the anti-platelet regimen were available in 35/42 (83.3 %) of articles. ASA and clopidogrel were used in 25 articles, a single anti-platelet agent in five articles. Anti-platelet agents were not administered in four studies.

### Complications

Five articles reported seven parent artery occlusions visible on follow-up angiograms. In two articles (four parent artery occlusions), the authors proposed that complications were due to a failure to fully deploy the devices.

There was a single reported branch occlusion (out of 18 articles) in which retrograde flow in a jailed right vertebral artery was noted.

Because none of the articles reported a denominator (the number of arteries or branches that could have become

**Table 4** Summary of aneurysm occlusion rates

	Complete or near-complete aneurysm occlusion rates			
	1 month	3 months	6 months	12 months
Rabbit elastase-induced model	80/101 (79.2 %; [70.3–86.0 %])	50/68 (73.5 %; [61.9–82.6 %])	29/30 (96.7 %; [81.9–99.9 %])	2/3 (66.7 %; [20.2–94.4 %])
Surgical sidewall model				
Rabbit surgical sidewall model	5/5 (100 %; [51.1–100 %])	5/5 (100 %; [51.1–100 %])	4/4 (100 %; [45.4–100 %])	8/8 (100 %; [62.8–100 %])
Canine surgical sidewall model	21/25 (84.0 %; [64.7–94.2 %])	4/4 (100 %; [45.4–100 %])	4/4 (100 %; [45.4–100 %])	3/3 (100 %; [38.2–100 %])
Complex canine models				
Sidewall aneurysm with branch	–	7/22 (31.8 %; [16.2–52.8 %])	–	–
Sidewall aneurysm with branch from fundus	–	0/2 (0 %; [0–71.0 %])	–	–
Curved sidewall aneurysm	–	1/9 (11.1 %; [0.1–45.7 %])	–	–
Endwall aneurysm	–	2/23 (8.7 %; [1.2–30.0 %])	0/3 (0 %; [0–61.7 %])	–
Y-bifurcation aneurysm	–	0/16 (0 %; [0–22.7 %])	–	–
Fusiform aneurysm	–	2/6 (33.3 %; [9.2–70.4 %])	–	–

occluded after flow diversion), a rate of arterial or branch occlusion could not be extracted in this review.

Parent artery stenosis was assessed in 22/42 articles (52.4 %) (eight canine and 14 rabbit studies). Among the 22 studies, at least one parent vessel stenosis was noted in 5/8 canine studies (62.5 %) and 3/14 rabbit studies (21.4 %). Because of suboptimal reporting and heterogeneity, a rate of parent artery stenosis could not be extracted from this data.

No hemorrhagic complications from FD were reported in any article.

### Pathological analyses

Pathological results were reported in 31/42 (73.8 %) of articles. Most common findings were that treated aneurysms were partially or completely filled with organized connective tissue (18 articles; seven canine and 11 rabbit studies), and partial or complete neointimal coverage of the device overlying the aneurysm ostium was found (19 articles; six canine and 13 rabbit studies).

### Discussion

The main findings of this review are (1) almost all laboratories used a standardized rabbit-elastase model, featuring small aneurysms with a narrow neck, to test 12 different devices. Occlusion rates were high at all time points with most devices; (2) fewer laboratories used surgical sidewall aneurysms; only three devices were tested in rabbits and canines, with high occlusion rates; (3) more complex canine models were used to test FD in contexts of treatment failure (large or giant wide-necked aneurysms at bifurcations for example), with modest occlusion rates (approximately 15 %); (4) branch or parent

vessel occlusion has rarely been reported, and none of the hemorrhagic complications reported in humans treated with FD have been described in animals; (5) reporting of animal studies could benefit from compliance with the ARRIVE guidelines.

The capacity for animal studies to predict the clinical efficacy of innovative treatments has been questioned, particularly after the disappointing results of clinical trials on neuroprotective agents shown effective in preclinical studies [14–16]. There are many reasons for the discrepancies between animal and clinical results. One surmountable problem is the lack of transparent reporting of study design and implementation [14, 17]. Recent studies have shown that 80 % of reported animal studies do not describe key aspects of study design, such as randomization or method of blinding [17, 18]. In one survey, important adverse events in animals were reported in less than 10 % of publications [19]. Inadequate reporting may reduce the credibility of preclinical studies and act as barriers to successful translation of research findings. The ARRIVE guidelines were developed to promote consistency in reporting of animal studies [9]. They have been endorsed by the US National Research Council Institute for Laboratory Animal Research [20, 21]. The present review suggests that the design and reporting of animal studies on FD could be improved if investigators complied with available guidelines. Items that can substantially influence results, such as randomization, blinding, or justification of sample size, were infrequently used or reported.

Another barrier to the reliability of preclinical reviews is the presence of publication bias [22, 23]. The predominance of positive studies for various devices in terms of aneurysm occlusion and safety, and the low mortality and spontaneous aneurysm occlusion rates suggest the present review may be affected by publication bias.

Most devices were studied in a generally practiced, apparently standardized rabbit elastase aneurysm model. The severity of the testing accomplished with this model may be questioned when one considers the variety of treatment strategies (including coiling or second-generation coiling [24, 25], and high-porosity stenting [26, 27]) previously shown successful and the high occlusion rates reported in the present review. Yet, the overall occlusion rates obtained with FD in the rabbit model is in line with human results reported in systematic reviews of clinical case series [28].

Similar considerations apply to the ability of preclinical testing to anticipate clinical complications. While the parenchymal hematomas and the delayed aneurysmal ruptures that occasionally follow clinical applications of FD [5, 7, 29] were never reported in animal models (except in a small explanatory study that did not specifically use flow diverters [30]), the reassuring paucity of thrombotic complications seems to have correctly anticipated the relatively small number of ischemic complications encountered in human applications [6, 28]. It is important to remember that few studies looking at arterial patency rates in a small number of animals at fixed time points (which could miss occluded arteries that subsequently recanalized) should not be expected to anticipate clinical complications that could follow even a transient occlusion of a human perforating artery.

Results of FD were heterogeneous. The wide discrepancies between occlusions reported in rabbit models (and sidewall canine aneurysms) and failures reported in other canine models can readily be explained by differences in the configuration of the parent vessel-aneurysm complex (such as surgically created bifurcations), parent artery sizes and flow rates, aneurysm dimensions, in addition to biological differences between species. Thus, a meta-analysis of all results obtained with the various models combined to estimate the overall success of FD, in an attempt to anticipate results in human applications, would not make sense. The more severe testing that can be achieved with some surgical canine models was not designed to match a clinical occlusion rate, but to investigate potential causes for failures which can occur when FD is used in challenging clinical contexts [31].

For the same reasons, comparing occlusion rates for various devices in different studies is inappropriate. One must ensure that the same aneurysm model, aneurysm and neck sizes, methodology, time points, and occlusion scales have been used. Ideally, valid comparisons would necessitate a specific experimental design, with blinded adjudication of angiographic outcomes, comparing animals randomly allocated to one device or another.

Various animal models may play different roles. The most frequently used rabbit elastase-induced aneurysm model features small aneurysms that do not severely test the device under examination. It is a standardized model, available in multiple laboratories, that seems to be a good starting point.

Failures observed in this relatively easy model may signify that the device being tested needs further improvements.

Some surgical constructions in canines have the capacity to place FD into circumstances where aneurysm occlusion can be a challenge. However, these models have not been replicated and standardized, and they may require a surgical expertise that is not readily available in all laboratories.

## Limitations

We included only studies published in English or French, and some publications may have been missed. Positive studies are more likely to be published in English, and the review may suffer from language bias [32]. We did not perform a meta-analysis because of the substantial heterogeneity in methods and results. One important source of heterogeneity, whose impact on treatment results and complications remains unclear, is the differences in biology and response to antiplatelet agents between animals of the same species as well as between different species.

## Conclusion

Preclinical studies on FD have shown various results. Occlusion of elastase-induced aneurysms was common after FD. The model is not challenging but standardized in many laboratories. Failures of FD can be reproduced in less standardized but more challenging surgical canine constructions. Quality of reporting could be improved.

**Acknowledgments** RF receives a research scholarship from the Fondation pour la Recherche Médicale (FRM), Paris, FRANCE (grant number DEA20140630151). Tim Darsaut received a research grant from the Heart and Stroke Foundation of Alberta (grant # GIA-0200296).

**Compliance with ethical standards** We declare that this manuscript does not contain clinical studies or patient data

**Conflict of interest** We declare that we have no conflict of interest.

## References

1. Turjman F, Acevedo G, Moll T, Duquesnel J, Eloy R, Sindou M (1993) Treatment of experimental carotid aneurysms by endoprosthesis implantation: preliminary report. *Neurol Res* 15: 181–184
2. Geremia G, Haklin M, Brennecke L (1994) Embolization of experimentally created aneurysms with intravascular stent devices. *AJNR Am J Neuroradiol* 15:1223–1231
3. Byrne JV, Beltechi R, Yarnold JA, Birks J, Kamran M (2010) Early experience in the treatment of intra-cranial aneurysms by endovascular flow diversion: a multicentre prospective study. *PLoS One* 5:e12492. doi:10.1371/journal.pone.0012492

4. U.S. Food and Drug Administration. Pipeline™ Embolization Device-P100018. USA: 2011/04/06; [http://www.hc-sc.gc.ca/dhp-mps/prodpharma/sbd-smd/md-im/sbd\\_smd\\_2010\\_pipeline\\_embolization\\_148227-eng.php](http://www.hc-sc.gc.ca/dhp-mps/prodpharma/sbd-smd/md-im/sbd_smd_2010_pipeline_embolization_148227-eng.php). <http://www.fda.gov/MedicalDevices/ProductsandMedicalProcedures/DeviceApprovalsandClearances/Recently-ApprovedDevices/ucm252130.htm>
5. Kulcsar Z, Houdart E, Bonafe A, Parker G, Millar J, Goddard AJ, Renowden S, Gál G, Turowski B, Mitchell K, Gray F, Rodriguez M, van den Berg R, Gruber A, Desal H, Wanke I, Rüfenacht DA (2011) Intra-aneurysmal thrombosis as a possible cause of delayed aneurysm rupture after flow-diversion treatment. *AJNR Am J Neuroradiol* 32:20–25. doi:10.3174/ajnr.A2370
6. Kulcsar Z, Ernemann U, Wetzel SG, Bock A, Goericke S, Panagiotopoulos V, Forsting M, Ruefenacht DA, Wanke I (2010) High-profile flow diverter (SILK) implantation in the basilar artery: efficacy in the treatment of aneurysms and the role of the perforators. *Stroke* 41:1690–1696. doi:10.1161/STROKEAHA.110.580308
7. Turowski B, Macht S, Kulcsar Z, Hänggi D, Stummer W (2011) Early fatal hemorrhage after endovascular cerebral aneurysm treatment with a flow diverter (SILK-Stent): do we need to rethink our concepts? *Neuroradiology* 53:37–41. doi:10.1007/s00234-010-0676-7
8. Darsaut TE, Gentric JC, McDougall CM, Gevry G, Roy D, Weill A, Raymond J (2015) Uncertainty and agreement regarding the role of flow diversion in the management of difficult aneurysms. *AJNR Am J Neuroradiol* 36:930–936. doi:10.3174/ajnr.A4201
9. Kilkeny C, Browne M, Cuthill IC, Emerson M, Altman DG (2010) Improving bioscience research reporting: the ARRIVE guidelines for reporting animal research. *PLoS Biol* 8:e1000412. doi:10.1371/journal.pbio.1000412
10. Higgins J, Green S Cochrane handbook for systematic reviews of interventions. Version 5.1.0. (updated March 2011) <http://handbook.cochrane.org/>
11. Stroup DF, Berlin JA, Morton SC, Olkin I, Williamson GD, Rennie D, Moher D, Becker BJ, Sipe TA, Thacker SB (2000) Meta-analysis of observational studies in epidemiology: a proposal for reporting. Meta-analysis of observational studies in epidemiology (MOOSE) group. *JAMA* 283:2008–2012
12. Moher D, Liberati A, Tetzlaff J, Altman DG, PRISMA Group (2009) Preferred reporting items for systematic reviews and meta-analyses: the PRISMA statement. *PLoS Med* 6:e1000097. doi:10.1371/journal.pmed.1000097
13. Kamran M, Yamold J, Grunwald IQ, Byrne JV (2011) Assessment of angiographic outcomes after flow diversion treatment of intracranial aneurysms: a new grading schema. *Neuroradiology* 53:501–508. doi:10.1007/s00234-010-0767-5
14. Cumberland Consensus Working Group, Cheeran B, Cohen L, Dobkin B, Ford G, Greenwood R, Howard D, Husain M, Macleod M, Nudo R, Rothwell J, Rudd A, Teo J, Ward N, Wolf S (2009) The future of restorative neurosciences in stroke: driving the translational research pipeline from basic science to rehabilitation of people after stroke. *Neurorehabil Neural Repair* 23:97–107. doi:10.1177/1545968308326636
15. Kaste M (2005) Use of animal models has not contributed to development of acute stroke therapies: pro. *Stroke* 36:2323–2324
16. Pound P, Ebrahim S, Sandercock P, Bracken MB, Roberts I, Reviewing Animal Trials Systematically (RATS) Group (2004) Where is the evidence that animal research benefits humans? *BMJ* 328:514–517
17. Kilkeny C, Parsons N, Kadoszewski E, Festing MF, Cuthill IC, Fry D, Hutton J, Altman DG (2009) Survey of the quality of experimental design, statistical analysis and reporting of research using animals. *PLoS One* 4:e7824. doi:10.1371/journal.pone.0007824
18. Vesterinen HM, Sena ES, French-Constant C, Williams A, Chandran S, Macleod MR (2010) Improving the translational hit of experimental treatments in multiple sclerosis. *Mult Scler* 16:1044–1055. doi:10.1177/1352458510379612
19. Ting KH, Hill CL, Whittle SL (2015) Quality of reporting of interventional animal studies in rheumatology: a systematic review using the ARRIVE guidelines. *Int J Rheum Dis* 18:488–494. doi:10.1111/1756-185X.12699
20. Landis SC, Amara SG, Asadullah K, Austin CP, Blumenstein R, Bradley EW, Crystal RG, Darnell RB, Ferrante RJ, Fillit H, Finkelstein R, Fisher M, Gendelman HE, Golub RM, Goudreau JL, Gross RA, Gubitza AK, Hesterlee SE, Howells DW, Huguenard J, Kelner K, Koroshetz W, Krainc D, Lasic SE, Levine MS, Macleod MR, McCall JM, Moxley RT 3rd, Narasimhan K, Noble LJ, Perrin S, Porter JD, Steward O, Unger E, Utz U, Silberberg SD (2012) A call for transparent reporting to optimize the predictive value of preclinical research. *Nature* 490:187–191. doi:10.1038/nature11556
21. National Research Council Institute for Laboratory Animal Research (2011) Guidance for the description of animal research in scientific publications. Washington (District of Columbia). National Academies Press. Available online [http://www.nap.edu/openbook.php?record\\_id=13241](http://www.nap.edu/openbook.php?record_id=13241)
22. Sena ES, van der Worp HB, Bath PM et al (2010) Publication bias in reports of animal stroke studies leads to major overstatement of efficacy. *PLoS Biol* 8:e1000344. doi:10.1371/journal.pbio.1000344
23. Sena ES, van der Worp HB, Bath PM, Howells DW, Macleod MR (2010) Factors affecting the apparent efficacy and safety of tissue plasminogen activator in thrombotic occlusion models of stroke: systematic review and meta-analysis. *J Cereb Blood Flow Metab* 30:1905–1913. doi:10.1371/journal.pbio.1000344
24. Kallmes DF, Helm GA, Hudson SB, Altes TA, Do HM, Mandell JW, Cloft HJ (1999) Histologic evaluation of platinum coil embolization in an aneurysm model in rabbits. *Radiology* 213:217–222
25. Ding YH, Dai D, Lewis DA, Cloft HJ, Kallmes DF (2005) Angiographic and histologic analysis of experimental aneurysms embolized with platinum coils, Matrix, and HydroCoil. *AJNR Am J Neuroradiol* 26:1757–1763
26. Hans FJ, Krings T, Moller-Hartmann W, Thies R, Pfeiffer J, Scherer K, Brunn A, Dreeskamp H, Stein KP, Meetz A, Gilsbach JM, Thron A (2003) Endovascular treatment of experimentally induced aneurysms in rabbits using stents: a feasibility study. *Neuroradiology* 45:430–434
27. Krings T, Hans FJ, Moller-Hartmann W, Brunn A, Thies R, Schmitz-Rode T, Verken P, Scherer K, Dreeskamp H, Stein KP, Gilsbach J, Thron A (2005) Treatment of experimentally induced aneurysms with stents. *Neurosurgery* 56:1347–1359, discussion 1360
28. Brinjikji W, Murad MH, Lanzino G, Cloft HJ, Kallmes DF (2013) Endovascular treatment of intracranial aneurysms with flow diverters: a meta-analysis. *Stroke* 44:442–447. doi:10.1161/STROKEAHA.112.678151
29. Cruz JP, Chow M, O’Kelly C, Marotta B, Spears J, Montanera W, Fiorella D, Marotta T (2012) Delayed ipsilateral parenchymal hemorrhage following flow diversion for the treatment of anterior circulation aneurysms. *AJNR Am J Neuroradiol* 33:603–608. doi:10.3174/ajnr.A3065
30. Raymond J, Darsaut TE, Kotowski M, Makoyeva A, Gevry G, Berthelet F, Salazkin I (2013) Thrombosis heralding aneurysmal rupture: an exploration of potential mechanisms in a novel giant swine aneurysm model. *AJNR Am J Neuroradiol* 34:346–353. doi:10.3174/ajnr.A3407
31. Siddiqui AH, Abula AA, Kan P, Dumont TM, Jahshan S, Britz GW, Hopkins LN, Levy EI (2012) Panacea or problem: flow diverters in the treatment of symptomatic large or giant fusiform vertebrobasilar aneurysms. *J Neurosurg* 116:1258–1266. doi:10.3171/2012.2.JNS111942
32. Juni P, Holenstein F, Sterne J, Bartlett C, Egger M (2002) Direction and impact of language bias in meta-analyses of controlled trials: empirical study. *Int J Epidemiol* 31:115–123

## Annexe 2 :

*The success of Flow Diversion in Large and Giant Sidewall aneurysms May Depend on the Size of the Defect in the Parent Artery. **Gentric JC**, Darsaut TE, Makoyeva A, Salazkin I, Raymond J. American Journal of Neuroradiology, AJNR 2014*





# The Success of Flow Diversion in Large and Giant Sidewall Aneurysms May Depend on the Size of the Defect in the Parent Artery

J.C. Gentric, T.E. Darsaut, A. Makoyeva, I. Salazkin, and J. Raymond

## ABSTRACT

**BACKGROUND AND PURPOSE:** Flow diverters are designed to occlude aneurysms while preserving flow to jailed arterial branches. We postulated that treatment success depended on the size of the aneurysm ostium or defect in the parent artery.

**MATERIALS AND METHODS:** Flow diverter expansion and deformation were studied in silicone tubes with wall apertures of various sizes. Large and giant canine sidewall aneurysms, featuring a branch located immediately opposite the aneurysm, and a smaller 6- to 8-mm (group A,  $n = 6$ ) or a larger 10- to 16-mm (group B,  $n = 6$ ) ostium were created to study the effects of ostium size on aneurysm or branch occlusion by flow diverters. Angiographic results after deployment and at 3 months were scored by using an ordinal scale. The amount of neointima formation on the segment of the device overlying the aneurysm or the branch ostia was determined by specimen photography.

**RESULTS:** The fusiform deformation of flow diverters was maximal with larger defects in silicone tubes. At 3 months, group B aneurysms showed worse angiographic results than group A aneurysms, with larger residual aneurysm volumes ( $P = .002$ ). Neointimal coverage of the aneurysm ostia was more complete in group A compared with group B ( $P = .002$ ).

**CONCLUSIONS:** The effects of flow diversion may vary with the size of the aneurysm ostium.

**ABBREVIATIONS:** FD = flow diverter; FSS = free segment of the stent

Flow diverters are increasingly used to treat large, giant, and, more recently, bifurcation aneurysms.<sup>1-8</sup> Successful treatment of the aneurysm with a flow diverter (FD) requires protecting the patient from rupture by reducing aneurysm flow, promoting thrombosis, and perhaps even repairing the defect in the parent artery, without occluding arterial branches covered by the device. The optimal device porosity and pore density to successfully occlude aneurysms while sparing jailed branches remain unknown and most likely differ from case to case. While FDs have been introduced in the market as if 1 porosity would be appropriate for

all cases, previous studies, in a modular carotid aneurysm model, have shown that some FDs are capable of occluding straight sidewall aneurysms but fail when implanted across curved sidewall, bifurcation, or giant fusiform aneurysms with multiple side branches.<sup>9-12</sup>

The capacity for a particular FD to occlude an aneurysm may correlate with the size of the defect in the parent vessel or ostium of the aneurysm. In the present investigation, we explored how flow diverters become deformed in silicone tubes in which wall defects of variable sizes have been created. Deformation of the device may change its capacity to divert flow. In vivo, we used a straight sidewall aneurysm model, a configuration previously shown to be favorable to flow diversion,<sup>9</sup> but modified to obtain large or giant aneurysms with variable-sized ostia (small or wide), to study how the size of the defect of the parent artery could influence device expansion, deformation, shortening, and angulation and how it could affect the efficacy of aneurysm occlusion at 3 months.

## MATERIALS AND METHODS

The 3.75 × 32 mm FDs used were stent-in-stent constructions made of 1 outer high-porosity braided stent (similar to the LVIS; MicroVention, Tustin, California) and 1 inner low-porosity FD (a stent-in-stent construction similar to the FRED; MicroVention).

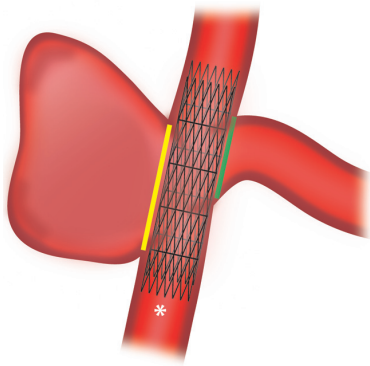
Received February 19, 2014; accepted after revision April 21.

From the Department of Radiology (J.C.G., J.R.), Centre Hospitalier de l'Université de Montréal, Notre-Dame Hospital, Montreal, Quebec, Canada; Groupe d'étude de la Thrombose en Bretagne Occidentale (J.C.G.), Université de Bretagne Occidentale, Brest, France; Division of Neurosurgery (T.E.D.), Department of Surgery, University of Alberta Hospital, Mackenzie Health Sciences Centre, Edmonton, Alberta, Canada; and Laboratory of Interventional Neuroradiology (A.M., I.S., J.R.), Centre Hospitalier de l'Université de Montréal, Notre-Dame Hospital Research Centre, Montreal, Quebec, Canada.

This work was supported by a grant from the Heart and Stroke Foundation of Alberta to Tim E. Darsaut.

Please address correspondence to Jean Raymond, MD, Centre Hospitalier de l'Université de Montréal, Notre-Dame Hospital, Interventional Neuroradiology, 1560 Sherbrooke East, Pavillon Simard, Room Z12909, Montreal, Quebec, Canada H2L 4M1; e-mail: jean.raymond@umontreal.ca

<http://dx.doi.org/10.3174/ajnr.A4010>



**FIG 1.** Description of the model. Schematic showing the branch opposite the constructed lateral wall aneurysm, with the proximal portion of the flow diverter denoted by an asterisk. Aneurysm-FSS is shown in yellow, and the branch-FSS is shown in green.

Benchtop experiments were performed by using FDs with inner stents of 36, 48, and 64 wires. All in vivo experiments were performed with devices characterized by a very low-porosity inner stent made of 64 braided wires. All devices were gifts from MicroVention.

#### **Benchtop Studies**

Experiments were performed by using silicone tubes of various diameters (2.0, 2.5, 3.5, 4.0 mm), simulating the parent carotid arteries of the animal model. We cut elliptic holes of various lengths (5, 10, 15 mm) from the tubes, removing a varied proportion of the tube circumference (approximately 25%, 50%, or 75%) for 9 different apertures. FDs were deployed within the silicone tubes by using standard deployment techniques. Microphotographs, scaled by including a ruler in the experimental setup, were taken for each condition with a stereomicroscope and were analyzed with image-processing software (ImageJ software; National Institutes of Health, Bethesda, Maryland).<sup>13</sup> Given a sufficiently large opening, flow diverters progressively adopted a characteristic fusiform deformation,<sup>3,13</sup> with 2 transition zones on each side of a compaction zone. Porosities of the transition zones were measured by calculating 1-metallic surface of the device.

#### **In Vivo Studies**

**Surgical Construction of Aneurysms.** All procedures were performed in 7- to 10-kg beagles under general anesthesia, in accordance with the guidelines of the Canadian Council on Animal Care. The model used is a modification of the one previously described (Fig 1).<sup>9</sup>

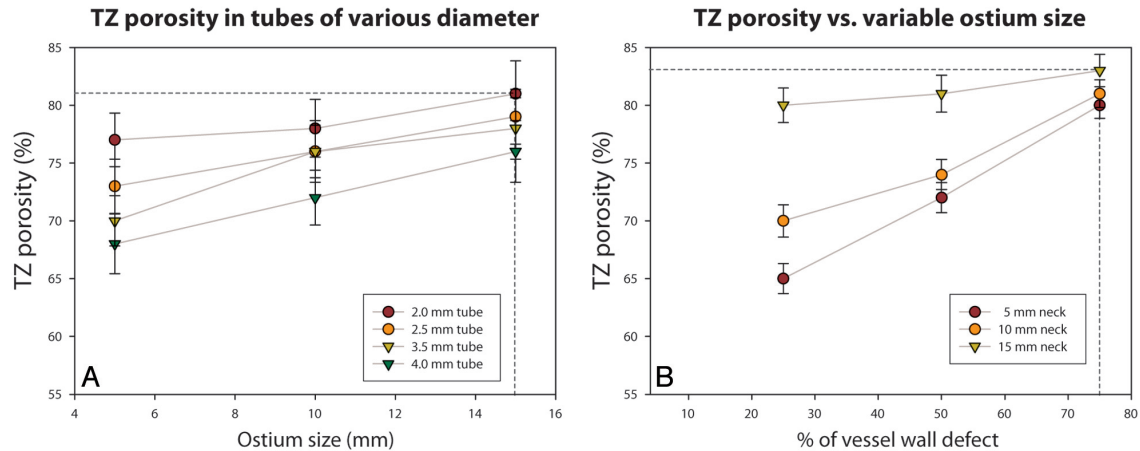
Briefly, through a linear midline incision, a segment (>30 mm) of the external jugular vein was harvested; then the pretracheal fascia was incised to expose and gain access to both carotid arteries. Under flow arrest, we ligated the left carotid artery proximally and tunneled the distal end behind the esophagus, anastomosing the left carotid to the right carotid artery in an end-to-side configuration. To create giant aneurysms, we anastomosed the venous segment to the right carotid artery side-to-side on the arterial wall.<sup>9</sup> The arteriotomy on the right carotid artery was short (between 6 and 8 mm, group A;  $n = 6$ ) or long (between 10

and 16 mm, group B;  $n = 6$ ) to receive the side-to-side venous graft and produce ostia of various sizes. All incisions were closed in multiple layers (Fig 1).

**Endovascular Treatment and Angiography.** Four days before endovascular treatment, animals were premedicated with acetyl salicylic acid, 81 mg daily, along with a loading dose of 150 mg of clopidogrel, followed by 37.5 mg daily. Endovascular treatment was performed 4–6 weeks after surgical aneurysm construction, through a coaxial microcatheter system introduced by a percutaneous transfemoral approach. All aneurysms were treated with a single 64-wire FD, deployed to leave a minimum of approximately 10-mm landing zones on each side. Clopidogrel therapy was discontinued 10 days post-stent implantation, while acetyl salicylic acid, 81 mg per day, was continued until euthanasia. Transfemoral angiography was performed in all animals immediately before and following FD deployment, at 2 weeks, and immediately before euthanasia at 3 months. To prevent femoral hematomas on dual antiplatelet therapy, all punctured femoral arteries were surgically exposed through a small linear incision and ligated. Angiographic results were scored by 2 experienced observers (T.E.D. and J.R.) by using a previously published system modified from Kamran et al.<sup>1</sup> A score of 0 indicated no change in aneurysm volume with treatment; 1, residual contrast filling >50% of the pretreatment aneurysm volume; 2, residual contrast filling <50% of the pretreatment aneurysm volume; 3, residual filling confined to the neck region; and 4, no residual filling (complete occlusion). The length and width of residual aneurysms at 3 months were also measured by using the distal tip of the angiographic catheter as a fiducial marker to calibrate measurements. The fusiform deformation of the device was measured by the ratio of the diameter of the device at the level of the midpoint of the ostium divided by the mean diameter of the device measured proximal and distal to the ostial opening of aneurysms. The angle between the proximal and distal carotid artery segments of the devices was also measured in the coronal plane defined by the 2 anastomoses, by drawing lines in the center of the lumen of the carotid arteries. The patency of the parent arteries and arterial branches was also assessed, and stenoses, if present, were calculated by using  $1 - N / D$ , where  $N$  indicates the diameter at the level of the more severe stenosis and  $D$ , the diameter of the distal normal artery.

**Euthanasia and Pathology.** Euthanasia by barbiturate overdose was performed at 3 months. After fixation in 10% formalin, the carotid artery aneurysm construct was opened longitudinally. We studied the portion of the stent that was visible over the aneurysm ostium. This free segment of the stent (FSS) or aneurysm-FSS,<sup>14</sup> was photographed by using a computerized imaging system (Vision PE; Clemex Technologies, Longueuil, Quebec, Canada). We also attempted to separately assess the branch-FSS, the segment of the FD covering the ostium of the left carotid artery (Fig 1). For each ex vivo aneurysm and branch, we attempted to determine the final porosity (the surface area through which blood could flow after neointima formation on the FSS), which was calculated by taking 1 minus the surface area of the biologic material plus the area of the metal struts, divided by the ostial surface area, as described by Bing et al.<sup>12</sup> Neointimal coverage was graded by 2 ex





**FIG 2.** Result of benchtop studies. The porosity of the transition zones (TZs) is shown to increase when FDs are constrained in tubes of smaller diameters (A), when the size of the defect is increased in length (A), or when the opening takes a greater proportion of the silicone tube circumference (B).

**Aneurysm characteristics and evolution with treatment**

Animal	Initial Aneurysm Dimensions		Final Aneurysm Dimensions (L × W) (mm)	Neointima Formation on FD (%)		Arterial Stenoses (%)		Angiographic Score	Device Geometry	
	Ostium (mm)	Fundus (L × W) (mm)		Aneurysm FSS	Branch FSS	Stented Artery	Jailed Artery		Ratio of Fusiform Dilatation	Angle
Group A										
1	8	30 × 10	16 × 5	90	20	50	0	2	1.8	6°
2	7	15 × 10	9 × 4	80	90	40	20	2	1.6	9°
3	8	35 × 10	13 × 10	80	80	20	0	2	1.8	5°
4	8	26 × 10	9 × 16	90	80	20	50	2	2.5	4°
5	8	17 × 7	17 × 9	70	80	50	0	2	1.4	-6°
6	6	17 × 7	4 × 3	100	80	50	0	3	1.5	-6°
Group B										
7	16	34 × 10	42 × 12	10	0	10	0	0	1.3	30°
8	14	28 × 8	39 × 8	50	60	10	80	0	1.5	26°
9	15	35 × 8	39 × 8	50	80	50	0	0	2.5	26°
10	14	32 × 7	35 × 11	50	50	50	30	0	2.2	25°
11	10	24 × 7	35 × 11	60	90	40	0	0	1.5	16°
12	11	30 × 10	39 × 11	50	90	20	0	0	1.7	16°

Note:—L × W indicates length × width.

perienced observers (I.S. and J.R.), and disagreements were resolved during a consensus session. Selected samples of tissue coverage over areas of interest were biopsied under a microscope. Biopsy specimens were stained with hematoxylin-eosin and Movat Pentachrome, followed by immunohistochemistry with smooth-muscle cell  $\alpha$ -actin and endothelial Factor VIII.

**Statistics**

Comparisons between groups were made by using the Mann-Whitney test for nonparametric data. For paired data, the Wilcoxon signed rank test was used instead. Correlations between nonparametric data were explored with Spearman rank correlation coefficient  $\rho$ . All analyses were carried out with SPSS, Version 20 (IBM, Armonk, New York).

**RESULTS**

**Benchtop Studies**

When constrained within silicone tubes smaller than their diameter, all types of FDs tend to expand through the defect in the wall

of the tube, provided the defect is sufficiently large. This expansion causes a fusiform deformation, associated with a characteristic pattern of changing porosities, with a middle compaction zone between 2 transition zones. The transition zones are more porous than the compaction zone, and the porosity of the transition zone increases as the defect in the parent vessel increases in length (Fig 2A), as the defect takes a larger proportion of the wall circumference (Fig 2B), and with a larger discrepancy between tube diameter and the diameter of the stent (Fig 2A). The porosity of the transition zone is maximal, with a combination of the smallest parent vessel diameter with the longest and largest circumferential wall defect (Fig 2B).

**In Vivo Results**

The aneurysm characteristics and evolution with treatment are summarized in the Table and illustrated in Fig 3.

Group B aneurysms had significantly wider ostia (mean, 13 ± 2 mm) than group A aneurysms (8 ± 1 mm;  $P = .002$ ), but other

aneurysm dimensions and volumes were similar before treatment ( $P = .7$ ).

At 3 months, wider ostium aneurysms had significantly worse angiographic outcomes (median Kamran score of 0) than smaller ostium aneurysms (median score of 2;  $P = .002$ ).

Aneurysm volumes were also significantly different at 3 months (mean,  $16,915 \pm 5724 \text{ mm}^3$  compared with  $2500 \pm 2468 \text{ mm}^3$ ;  $P = .002$ ); while smaller ostium aneurysms had substantially decreased in size (mean,  $-6063 \pm 4949 \text{ mm}^3$ ), wider ostium aneurysms had increased in size at 3 months (mean,  $+7717 \pm 4826 \text{ mm}^3$ ;  $P = .004$ ).

Neointimal coverage of the aneurysm-FSS was more complete in the smaller ostium (mean,  $85 \pm 10\%$ ) compared with the wider ostium aneurysms (mean,  $45 \pm 18\%$ ;  $P = .002$ ). There was no significant difference between neointimal coverage of the aneurysm or branch-FSS ( $P = .57$ ) and no difference in branch-FSS neointimal coverage between groups ( $P = .82$ ).

A fusiform deformation of devices was observed at the level of the aneurysm ostium in most cases but was of similar extent in both groups (mean ratio of diameters,  $1.8 \pm 0.5$ ;  $P = .82$ ). The angle between the proximal and distal halves of the device within the parent artery was significantly different in wider ostium ( $23 \pm 6^\circ$ ) compared with smaller ostium aneurysms ( $2 \pm 6^\circ$ ;  $P = .002$ ).

There was no significant difference in the degree of parent artery or branch stenosis between groups.

The most significant correlation was found between neointimal coverage of the aneurysm-FSS and angiographic evolution of aneurysms ( $\rho = -0.757$ ,  $P = .004$ ). There was also a significant correlation between the angiographic evolution of lesions at 3 months and the size of the ostium ( $\rho = 0.620$ ,  $P = .03$ ). Angiographic evolution nearly significantly correlated with parent vessel angle ( $\rho = 0.573$ ,  $P = .05$ ), but no significant correlation was found with the extent of fusiform deformation of the device ( $\rho = -0.424$ ,  $P = .17$ ).

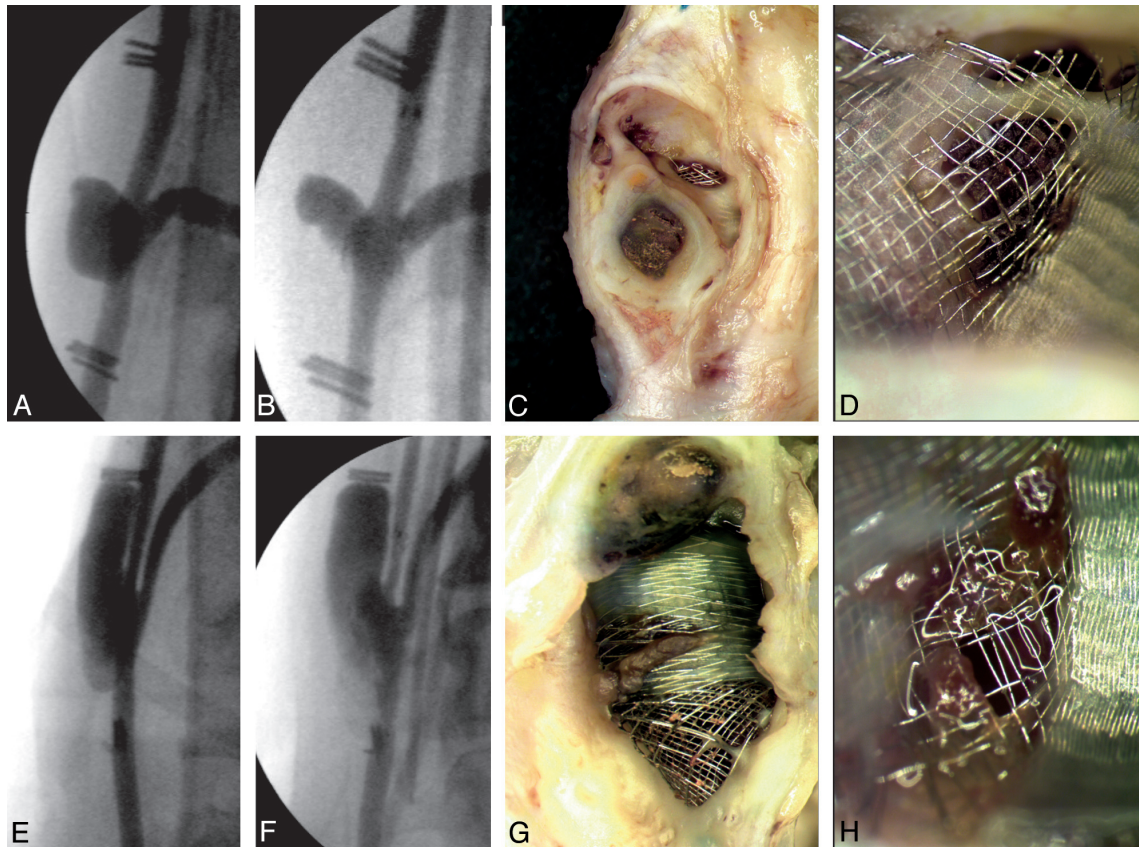
Pathologically, the smaller ostium aneurysms that decreased in size were partially filled with thrombus in various stages of organization combined with vascularized connective tissue, while wider ostium aneurysms were mostly empty and thick-walled. The portion of the device covering the aneurysm ostium (the aneurysm-FSS) was most often covered with thick mature neointima on both the aneurysm and parent artery surfaces, leaving visible holes within the metal struts, which were occasionally partially covered with unorganized thrombus where leaks presumably occurred. Sometimes the aneurysm was fed mainly by a major leak in the distal transition zone of the aneurysm-FSS, while the branch was fed mainly by a leak in the proximal transition zone of the branch-FSS (Fig 4). In some other cases, leaks could be detected at the distal margin of the inner stent, barely bridging the aneurysm ostium and not incorporated into the neointima that covered the landing zone of the outer stent (Fig 5). There was no difference in the appearance of the neointima covering the aneurysm or branch-FSS (Fig 3). Many branches appeared almost completely occluded by neointima at pathology, while no stenosis was perceptible by angiography performed immediately before euthanasia.

## DISCUSSION

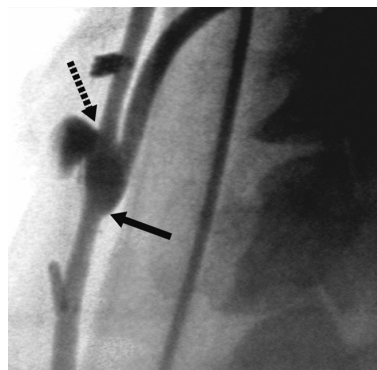
The main finding of this work is that the size of the arterial defect (or aneurysm ostium) was an important determinant of the evolution of aneurysms after flow diversion of large or giant sidewall aneurysms. The size of the defect can impact the fusiform deformation of the device and the porosity of the transition zones, at least in benchtop studies. While it is tempting to suggest that worse angiographic outcomes may be the result of the more extensive fusiform deformation seen with the in vitro studies that occurs when the aneurysm ostium is larger, there are other plausible variables to consider. The size of the ostium was also related to device protrusion and angulation, 2 factors that may impact flow diversion. Smaller ostium aneurysms had better neointimal coverage of the FSS and better angiographic evolution, compared with wider ostium large or giant aneurysms. Finally, branches that were bridged by the device were always patent, but substantial neointimal occlusion could also be found at the level of the branch-FSS.

While the sidewall aneurysm model was previously shown to be curable by flow diversion when the neck of aneurysms was small (approximately 5 mm),<sup>9</sup> flow diversion can fail, even in this sidewall configuration, when the defect of the parent artery is large and the aneurysm is large or giant. Many potential mechanisms may contribute to the failure of flow diversion in this wide-ostium aneurysm model. The benchtop studies we performed showed that flow diverters cannot display the characteristic fusiform deformation they adopt when they are free to expand, unless the aperture in the parent vessel is long enough and takes up a sufficient enough proportion of the tube circumference to allow expansion and protrusion of the device through the ostium.<sup>12,13</sup> In vivo, devices adopted the characteristic fusiform deformation as they crossed the level of the aneurysm ostium, but the deformation, when measured as a ratio of diameters, was not shown to be more substantial with wider aneurysm ostia, probably because even the smaller ostium aneurysms already had ostia sufficiently large for the deformation to be equally present in both groups (Table). The evolution of aneurysm size at follow-up correlated with neointimal coverage of the aneurysm-FSS, shown to be less complete in wide-ostium aneurysms.

Residual aneurysms were associated with leaks through the gaps in the neointima that tended to occur at the more porous transition zones. Asymmetric device protrusion through the ostium, with the development of an angle between the proximal and distal segments of the device, was constantly observed in the wider ostium aneurysms, and the angle correlated with angiographic evolution, with  $\rho = 0.573$  and  $P = .05$ . This angle was shown in other studies to influence flow after stent placement and flow diversion in computational fluid dynamics studies and in vitro.<sup>2</sup> We speculate that this angle could perhaps have favored residual flow through the distal transition zone, which was always lacking neointimal coverage when aneurysms persisted at 3 months. Microscopically, leaks were found not only at the level of gaps in the neointima that covered the FSS but also beyond the distal margin of the inner stent, which shortened with expansion at the level of wider ostium aneurysms and may no longer have assured complete neointimal closure of the distal ostium (Fig 5). This phenomenon occurred despite the outer stent, the most visible por-



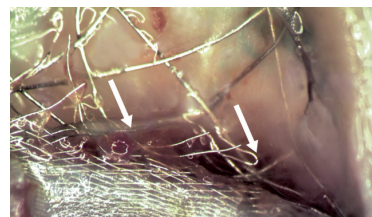
**FIG 3.** Results of in vivo studies. Initial preimplantation angiography (A and E), angiographic results at 3 months (B and F), and photographs of neointimal formation over the device at the level of the aneurysm- (C and G) or branch-FSS (D and H). Panels show how giant aneurysms with smaller ostia (A–D) are more completely occluded at 3 months, with more complete neointimal coverage of the aneurysm-FSS, than aneurysms with a wider ostium (E–H). Note how leaks are related to the more porous transition zones. Neointima formation over the branches is also substantial (D and H).



**FIG 4.** Transition zones and flows. Angiographic results 3 months after flow diversion show how the aneurysm fills from persistent flow through the distal transition zone (*dotted arrow*), while the branch is fed by the proximal transition zone (*arrow*).

tion of the device, being satisfactorily deployed with comfortable landing zones.

We speculate that device deformation, expansion, shortening, and angulation, responsible for treatment failures in this wide-



**FIG 5.** Distal ostial leaks. With device expansion in front of wider ostium aneurysms, there is deformation and shortening of the inner stent, which may no longer fully cover the distal edge of the aneurysm ostium (*arrows*).

ostium animal model, could theoretically be minimized by coiling the aneurysm sac or by stent placement before flow diversion. Because the devices we used were already stent-in-stent constructions, more rigid or stronger high-porosity stents would perhaps be necessary for this strategy to succeed.

The 64-wire devices we used for this study were of much lower porosity than the 36-wire devices that were shown to successfully treat sidewall aneurysms with even smaller ( $\approx 5$  mm) necks.<sup>9</sup> They are also less porous than clinically available 48-wire flow diverters. Therefore, we question whether the problems described here



could be completely solved by using devices of even lower porosities without jeopardizing the patency of branches or perforators or even of the parent vessel.

When this canine model was developed, we had postulated that neointima formation on the free segment of stent overlying the aneurysm ostium (or aneurysm-FSS) could meaningfully be compared with neointima formation overlying the branch ostium (the branch-FSS). Quantification of neointimal coverage of the aneurysm or branch-FSS, the segments of the device directly en face the aneurysm or branch ostium, did not turn out to be simple, and the meaning of the proportion of the segment of the device that was covered with neointima may not be as clear as hoped; sometimes large residual aneurysms persisted with only a small hole in the neointimal layer. When we carefully studied and correlated angiographic and pathologic specimens, we realized that blood flow can escape the flow diverter proximally, at the level of the proximal transition zone for example, and contribute to feeding the arterial branch. Thus, thick neointima formation at the level of the branch or aneurysm-FSS may be related to blood flowing inside and outside the lumen of the flow diverter, and neointimal gaps shown directly in front of the branch or aneurysm ostium may not represent all of the flow contributions to the branch or aneurysm.<sup>9,14</sup>

Furthermore, the neointimal gaps we observed were not always in the center of the transition zone, which might have suggested, if neointima formation is centripetal, that the worse outcomes observed in the larger ostium aneurysms could have been related to the amount of time it takes for neointima to cover an implanted device. Because the neointimal gaps were observed to be heterogeneously distributed, we do not think that the failures occurred simply due to an insufficient length of time for the larger aneurysm ostia to be covered.

### Limitations

The construction of large aneurysms with small ostia may result in smaller-sized aneurysms at the time of device implantation compared with aneurysms with larger ostia, as suggested by the seminal work of German and Black,<sup>15</sup> though differences in initial aneurysm dimensions were not significant in the present work ( $P = .7$ ). Whether the canine aneurysm models we have used can help predict the clinical efficacy of flow diverters in patients remains to be validated. The number of animals studied in this work is small, and long-term follow-up angiography beyond 3 months was not performed. We have previously shown, however, that failures at 3 months were not followed by improvement at 6 months.<sup>10</sup> Experimental aneurysms were surgical constructions, with venous pouches anastomosed to cervical carotid arteries; hence, results may differ significantly from spontaneous intracranial aneurysms. Canine biology certainly differs from human biology, and any extrapolation of findings to clinical cases should remain cautious. Although the experimental canine model used here yields different results from those reported in clinical series, we, nonetheless, find them useful because more can be learned from failures than from success.

Finally, the FDs used in this work were prototypes, and substantial modifications of device construction and characteristics have since been made. The results we obtained may not apply to

devices currently available. The device deformations shown in benchtop studies have, however, been reproduced with the Pipeline Embolization Device (Covidien, Irvine, California).<sup>3</sup>

### CONCLUSIONS

Flow diverters may fail to occlude large or giant sidewall aneurysms when the arterial defect or aneurysm ostium is too large. This failure may be related to device deformation and protrusion through the ostial opening and incomplete neointimal closure of the aneurysm ostium.

Disclosures: Tim E. Darsaut—*RELATED*: grant funding in direct support of the current work,\* from the Heart and Stroke Foundation of Alberta (Protocol 678/01/13/D, funding agency/sponsor: Heart and Stroke Foundation, Research Service Office Project RES0011612). Tim E. Darsaut and Jean Raymond—*UNRELATED*: Canadian Institutes of Health Research operating grant unrelated (MOP-119554: for the Canadian UnRuptured Endovascular versus Surgery (CURES) Trial [randomized controlled trial]).\*  
\*Money paid to the institution.

### REFERENCES

1. Kamran M, Yarnold J, Grunwald IQ, et al. **Assessment of angiographic outcomes after flow diversion treatment of intracranial aneurysms: a new grading schema.** *Neuroradiology* 2011;53:501–08
2. D'Urso PI, Lanzino G, Cloft HJ, et al. **Flow diversion for intracranial aneurysms: a review.** *Stroke* 2011;42:2363–68
3. Shapiro M, Raz E, Beckske T, et al. **Variable porosity of the Pipeline embolization device in straight and curved vessels: a guide for optimal deployment strategy.** *AJNR Am J Neuroradiol* 2014;35:727–33
4. Pistocchi S, Blanc R, Bartolini B, et al. **Flow diverters at and beyond the level of the circle of Willis for the treatment of intracranial aneurysms.** *Stroke* 2012;43:1032–38
5. Beckske T, Kallmes DF, Saatci I, et al. **Pipeline for uncoilable or failed aneurysms: results from a multicenter clinical trial.** *Radiology* 2013;267:858–68
6. Szikora I, Berentei Z, Kulcsar Z, et al. **Treatment of intracranial aneurysms by functional reconstruction of the parent artery: the Budapest experience with the Pipeline embolization device.** *AJNR Am J Neuroradiol* 2010;31:1139–47
7. Byrne JV, Beltechi R, Yarnold JA, et al. **Early experience in the treatment of intra-cranial aneurysms by endovascular flow diversion: a multicentre prospective study.** *PLoS One* 2010;5:9:1–8
8. Piano M, Valvassori L, Quilici L, et al. **Midterm and long-term follow-up of cerebral aneurysms treated with flow diverter devices: a single-center experience.** *J Neurosurg* 2013;118:408–16
9. Darsaut TE, Bing F, Salazkin I, et al. **Flow diverters can occlude aneurysms and preserve arterial branches: a new experimental model.** *AJNR Am J Neuroradiol* 2012;33:2004–09
10. Darsaut TE, Bing F, Salazkin I, et al. **Flow diverters failing to occlude experimental bifurcation or curved sidewall aneurysms: an in vivo study in canines.** *J Neurosurg* 2012;117:37–44
11. Darsaut TE, Bing F, Salazkin I, et al. **Testing flow diverters in giant fusiform aneurysms: a new experimental model can show leaks responsible for failures.** *AJNR Am J Neuroradiol* 2011;32:2175–79
12. Bing F, Darsaut TE, Salazkin I, et al. **Stents and flow diverters in the treatment of aneurysms: device deformation in vivo may alter porosity and impact efficacy.** *Neuroradiology* 2013;55:85–92
13. Makoyeva A, Bing F, Darsaut TE, et al. **The varying porosity of braided self-expanding stents and flow diverters: an experimental study.** *AJNR Am J Neuroradiol* 2013;34:596–602
14. Darsaut TE, Bing F, Makoyeva A, et al. **Flow diversion to treat aneurysms: the free segment of stent.** *J Neurointerv Surg* 2013; 5:452–57
15. German WJ, Black SP. **Experimental production of carotid aneurysms.** *N Engl J Med* 1954;250:104–06

## Annexe 3

*Flow diversion of bifurcation aneurysms is more effective when the jailed branch is occluded: an experimental study in a novel canine model. Fahed R, **Gentric JC**, Salazkin I, Gevry G, Raymond J, Darsaut TE. Journal of NeurInterventional Surgery JNIS 2016*

## ORIGINAL RESEARCH

## Flow diversion of bifurcation aneurysms is more effective when the jailed branch is occluded: an experimental study in a novel canine model

R Fahed,<sup>1,2</sup> J C Gentric,<sup>3</sup> I Salazkin,<sup>4</sup> G Gevry,<sup>4</sup> J Raymond,<sup>2,4</sup> T E Darsaut<sup>5</sup>

<sup>1</sup>Department of Interventional Neuroradiology, Fondation Rothschild, Paris, France  
<sup>2</sup>Department of Radiology, Centre Hospitalier de l'Université de Montréal (CHUM), Notre-Dame Hospital, Montreal, Quebec, Canada  
<sup>3</sup>Department of Radiology, Centre Hospitalier de l'Université de Montréal (CHUM), Montreal, Quebec, Canada  
<sup>4</sup>Laboratory of Interventional Neuroradiology, Centre Hospitalier de l'Université de Montréal, Notre-Dame Hospital Research Centre (CRCHUM), Montreal, Quebec, Canada  
<sup>5</sup>Department of Surgery, Division of Neurosurgery, University of Alberta Hospital, Mackenzie Health Sciences Centre, Edmonton, Alberta, Canada

**Correspondence to**  
 Dr Tim E Darsaut, University of Alberta Hospital, 8440—112th Street, WMC 2C3.83, Edmonton, Alberta, Canada T6G 2B7; tdarsaut@ualberta.ca

Received 17 December 2015  
 Revised 15 March 2016  
 Accepted 18 March 2016

**ABSTRACT**

**Background** Flow diverters (FDs) are increasingly used for bifurcation aneurysms. Failure of aneurysm occlusion may be caused by residual flow maintaining patency of the jailed branch along with the aneurysm. Our aim was to test whether endovascular occlusion of the jailed branch could improve efficacy of flow diversion of bifurcation aneurysms.

**Materials and methods** Sixteen wide-necked lingual-carotid artery bifurcation aneurysms were created in eight canines. Patent aneurysms were randomly allocated 4 weeks later to flow diversion combined with jailed branch occlusion using coils and/or Onyx (n=6) or flow diversion alone (n=8). Angiographic results of aneurysm occlusion at 3 months were scored using an ordinal scale. Pathology specimens were photographed and neointimal coverage estimated using a semiquantitative scoring system.

**Results** Fourteen aneurysms were patent at 1 month. FD deployment was successful in all cases but, at 3-month follow-up, three devices had prolapsed into the aneurysm. None of the bifurcation aneurysms treated with FD alone were occluded at 3 months. Endovascular branch occlusion combined with flow diversion significantly improved aneurysm occlusion rates compared with flow diversion alone (median angiographic scores 2 vs 0: p=0.0137). Flow-limiting parent vessel stenosis was not observed in any arteries. Devices were covered with thick neointima in most cases, but patent aneurysms were associated with leaks or holes in the neointima covering the aneurysm neck.

**Conclusions** Treatment failures following flow diversion of bifurcation aneurysms can be caused by persistent flow to the jailed branch. Branch occlusion combined with flow diversion may improve angiographic occlusion scores of a canine bifurcation aneurysm model.

**INTRODUCTION**

The role of flow diversion in the treatment of intracranial aneurysms remains to be defined.<sup>1</sup> A recent survey has shown that clinicians favor flow diversion of aneurysms with lateral wall morphologies rather than other types of lesions, including bifurcation aneurysms.<sup>2</sup> However, some bifurcation aneurysms have been treated successfully by flow diversion.<sup>2–8</sup>

One factor suggested to inhibit aneurysm occlusion, at least in preliminary animal and CFD studies, is the continued flow to the branch jailed by the flow diverter (FD).<sup>9–12</sup> In the setting of poor collateral circulation, jailing of the branch

may lead to ischemic complications.<sup>13</sup> However, in circumstances where robust collaterals exist, branch occlusion may promote aneurysm occlusion. The effect of intentional deconstruction of one of the branches of the bifurcation on aneurysm occlusion rates following flow diversion has not been formally studied in animal models. We endeavored to test the hypothesis that branch occlusion could improve angiographic outcomes of flow diverted experimental bifurcation aneurysms.

**MATERIALS AND METHODS****Surgical aneurysm creation**

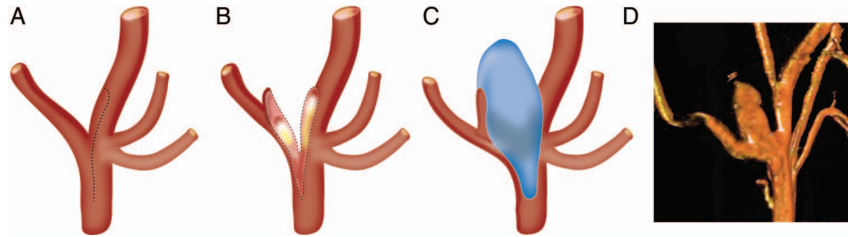
This report was prepared using the ARRIVE guidelines for animal research.<sup>14</sup>

Protocols for animal experimentation were approved by the Institutional Animal Care Committee in accordance with guidelines of the Canadian Council on Animal Care. All procedures were performed in 22–32 kg mongrel canines under general anesthesia. Wide-necked bifurcation aneurysms<sup>15</sup> were created at the bifurcation of the carotid and lingual artery in eight animals, combining a previously published method to produce wide-necked carotid bifurcation aneurysms with a bilateral lingual aneurysm model to form a novel animal model.<sup>16</sup> Briefly, through a paramedian vertical cervical incision, the left external jugular vein was harvested, inverted to remove valves, and placed in heparinized saline until vein pouch creation. The incision was closed in multiple layers over a separately tunneled drain, which was left for 48 h. Further rostrally, an additional paramedian vertical incision was carried down to expose the distal carotid artery at the level of the lingual artery. Temporary clips were applied, and an arteriotomy created on the medial aspect of the distal carotid artery, carried down to incorporate the lingual artery takeoff within the lateral aspect of the aneurysm fundus, just distal to the aneurysm neck. The harvested external jugular vein was divided in half, symmetric linear venotomies of appropriate length fashioned, and the vein pouch anastomosed to the carotid artery and lingual artery takeoff using continuous 7.0 Prolene suture (Ethicon, Cincinnati, Ohio, USA). The end of the vein pouch was secured and temporary clips were removed (figure 1). Any bleeding sites were suture repaired and the procedure was then repeated on the contralateral carotid artery to form bilateral wide-neck lingual artery aneurysms. Further details



**To cite:** Fahed R, Gentric JC, Salazkin I, et al. *J NeuroIntervent Surg* Published Online First: [please include Day Month Year] doi:10.1136/neurintsurg-2015-012240

129 **Figure 1** Schematic detailing the  
130 surgical aneurysm construction  
131 whereby the lingual artery branch  
132 origin is incorporated into the body of  
133 the aneurysm (A–C), with  
134 three-dimensional angiographic image  
135 of typical final aneurysm morphology  
136 obtained (D).



139 regarding animal anesthesia, housing, husbandry conditions,  
140 and welfare are available on request.

#### 142 Endovascular treatment

143 Endovascular treatment was performed at least 4 weeks after  
144 surgical aneurysm construction through a coaxial microcatheter  
145 system introduced by a percutaneous transfemoral approach.  
146 Aneurysm and arterial dimensions were directly measured using  
147 a Siemens Leonardo workstation using Syngo software.  
148 Aneurysms were randomly allocated to treatment with FD with  
149 or without lingual branch occlusion. Randomization was per-  
150 formed by drawing lots. An Echelon-10 microcatheter  
151 (Covidien/Medtronic, Dublin, Ireland) was navigated into the  
152 lingual artery and platinum coils of diameter 2–4 mm and  
153 lengths 4–6 cm were used to occlude the lingual artery. For  
154 the last three such aneurysms, coils were combined with an injection  
155 of 0.1–0.2 mL liquid embolic (Onyx; Covidien/Medtronic). FDs  
156 were then deployed through a Marksman microcatheter  
157 (Covidien/Medtronic) bilaterally from the distal to the proximal  
158 carotid artery to span each aneurysm neck with adequate proximal  
159 and distal landing zones (5–10 mm), as in clinical practice.  
160 The FD used was the Pipeline Embolization Device (PED; gift  
161 from Covidien/Medtronic), 3.75–4.75 mm in diameter and 18–  
162 25 mm in length. The size of FD was selected according to the  
163 diameter of the proximal landing zone of the recipient vessel  
164 (3.5–4.5 mm in this model).

#### 166 Antiplatelet regimen

167 Animals were treated with daily aspirin 325 mg and clopidogrel  
168 75 mg for 4 days prior to flow diversion, according to previous  
169 experience.<sup>11</sup> Clopidogrel therapy was discontinued 10 days  
170 post-PED implantation while aspirin was continued until  
171 sacrifice.

#### 174 Angiography

175 Transfemoral angiography was performed in all animals immedi-  
176 ately before and after PED deployment, and immediately prior  
177 to euthanasia at 3 months. To prevent femoral hematomas on  
178 dual antiplatelet therapy, all punctured femoral arteries were  
179 surgically exposed through a small linear incision and ligated.  
180 Angiographic results were scored using an ordinal system mod-  
181 ified from Kamran *et al.*<sup>17</sup> A score of 0 indicated no change in  
182 aneurysm volume with treatment, a score of 1 indicated residual  
183 contrast filling >50% of the pre-treatment aneurysm volume, 2  
184 indicated residual contrast filling <50% of the pre-treatment  
185 aneurysm volume, 3 indicated residual filling confined to the  
186 neck region, and a score of 4 indicated no residual filling (com-  
187 plete occlusion). The parent vessels were carefully checked at the  
188 proximal and distal landing zones for the presence of stenosis.

#### 189 Sacrifice, photography, pathology

190 Euthanasia by barbiturate overdose was performed at 12 weeks.  
191 After fixation in 10% formalin for at least 7 days, the body of

the aneurysm was sectioned longitudinally, making an attempt  
to capture the exiting lingual artery branch in the section.  
Specimens were photographed using a computerized imaging  
system (Vision PE, Clemex Technologies, Montreal, Canada).  
The carotid artery aneurysm construct was then opened along  
the longitudinal axis of the device with microsurgical dissecting  
tools under  $\times 4.5$  loupe magnification. After the FD had been  
cut, the edges of the cylindrical device were opened and the  
edges were fixed and mounted to a stage to permit further mag-  
nified photography.

The degree of neointimal coverage of each device at the level  
of the aneurysm neck was scored independently by two obser-  
vers (TED and JR) according to a semiquantitative scale using  
percentiles from 0 to 100% coverage (in 10% increments), with  
disagreements resolved in a consensus session as previously  
described.<sup>11 18</sup>

#### 220 Statistics

221 Aneurysm dimensions were compared across the two groups  
222 with t tests and aneurysm occlusion scores were compared with  
223 the Kruskal–Wallis test for non-parametric data. The significance  
224 level was set at 0.05.

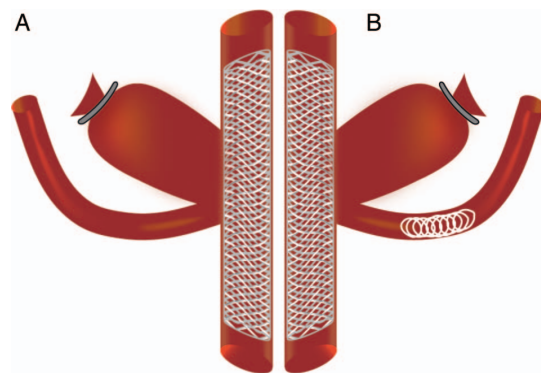
## 226 RESULTS

#### 227 Aneurysm creation

228 At initial angiography, 2/16 aneurysms were found to be  
229 occluded (prior to any treatment) and were excluded from sub-  
230 sequent analysis. Aneurysm characteristics for the treatment  
231 groups are presented in figure 2 and table 1. Aneurysm and  
232 neck dimensions were similar ( $p=0.6$  and  $p=0.3$ , respectively).

#### 234 Endovascular treatment

235 FDs were successfully deployed in all cases, with adequate  
236 landing zones and without technical difficulties. Coiling of the



238  
239  
240  
241  
242  
243  
244  
245  
246  
247  
248  
249  
250  
251  
252  
253  
254  
255  
256  
**Figure 2** Schematic demonstrating the two groups of experimental  
wide-necked bifurcation aneurysms treated with (A) flow diverter (FD)  
alone and (B) FD with occlusion of the lingual branch.

**Table 1** Aneurysm and flow diverter characteristics per treatment group

Aneurysm	Aneurysm dimensions (mm)			Pipeline dimensions (mm)	
	Length	Width	Neck	Diameter	Length
Flow diversion with branch occlusion					
1	11.0	7.0	5.5	3.75	25
2	12.8	7.9	7.8	3.75	25
3	15.2	5.8	7.8	4.25	25
4	16.8	8.0	7.5	4.75	25
5	18.3	7.7	8.7	4.50	25
6	12.2	9.3	6.1	4.00	20
Flow diversion alone					
7	15.0	6.0	6.6	3.75	25
8	14.7	7.6	7.5	4.00	20
9	8.2	6.0	8.1	4.75	25
10	18.5	7.9	8.9	4.25	18
11	11.3	9.1	8.3	4.50	18
12	15.2	7.6	8.4	4.25	25
13	17.6	7.1	6.4	4.00	25
14	11.2	7.4	7.7	4.00	25

lingual artery did not lead to immediate complete occlusion in the first 2/3 animals. In these two animals, some flow was seen entering small arterial branches originating proximal to the coil pack, as well as continuing slowly through the coil mass. Coiling combined with Onyx led to immediate branch occlusion in all three cases.

### Angiographic results

Angiographic results of flow diversion with or without branch occlusion are presented in table 2. After 3 months, 3/14 (18%) of FDs were found to have prolapsed into the aneurysms (1 in the FD with branch occlusion group, 2 in the FD alone group). These technical failures were excluded, leaving 11 aneurysms for final analysis. Aneurysms allocated to flow diversion plus branch occlusion had improved aneurysm occlusion scores at 3-month follow-up (median score 2) compared with aneurysms

**Table 2** Angiographic and pathologic results at 3 months

	Angiographic score	Parent vessel stenosis (%)	Neointimal coverage (%)
Flow diversion with branch occlusion			
1	2	0	80
2*	/	/	/
3	3	20	90
4	4	30	90
5	2	10	80
6	2	0	100
Flow diversion alone			
7	0	0	80
8	0	0	10
9	2	20	90
10*	/	/	/
11*	/	/	/
12	0	0	20
13	0	0	100
14	1	0	100

treated with FD alone (median score 0;  $p=0.0137$ ). Typical angiographic results are presented in figure 3. The two aneurysms in the branch occlusion group with small branches originating proximal to the coil mass were occluded at 3 months (occlusion scores of 4 and 3).

Stenosis within the body of the FD ranging from 10% to 30% was observed in 4/11 (36%) parent vessels (table 2); in no case was the stenosis flow-limiting.

### Pathology results

All five aneurysms in the group treated with FD and branch occlusion had at least 80% of FD struts covered in dense neointima (figure 4). Four of the six aneurysms in the group treated with FD alone had at least 80% dense neointimal coverage of the FD struts while the other two aneurysms had only 10–20% coverage of the stent struts. There was no statistical difference in neointimal coverage between groups ( $p=0.28$ ). In aneurysms where the lingual artery was occluded, the neointima at the level of the lingual artery origin was indistinguishable from that overlying the rest of the device at the level of the aneurysm ostium. However, when the lingual artery was kept patent, pores in the neointima were typically found immediately overlying the branch artery origin (figure 5).

### DISCUSSION

This work demonstrates that flow diversion of bifurcation aneurysms may fail, at least in this model, but that intentional occlusion of one branch of the bifurcation can promote aneurysm occlusion.

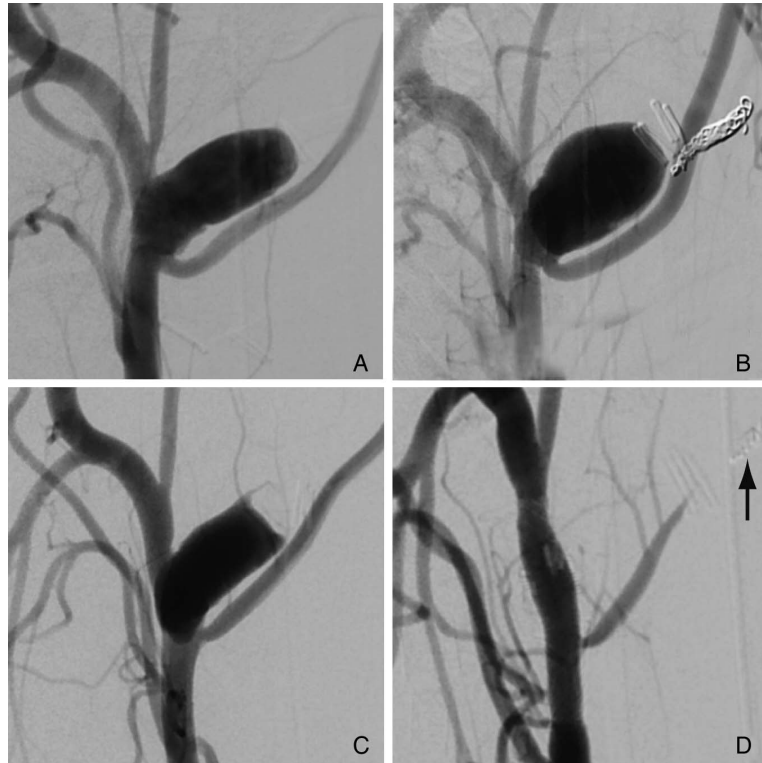
This finding confirms our previous exploratory work in canines on mechanisms potentially associated with success or failure of flow diversion, where the anastomosis of an efferent branch from the apex of the fundus of two lateral wall aneurysms negated the effects of flow diversion,<sup>11</sup> which was found to be a successful treatment for aneurysms without an efferent branch. It similarly confirms an experiment performed in a large fusiform aneurysm model, where persistent branch flows were associated with fully patent aneurysms whereas animals in which branches had been surgically clipped had improved angiographic occlusion scores.<sup>10</sup> The small numbers of pilot animals included in those studies did not permit firm conclusions to be drawn. By using this new wide-necked lingual bifurcation model with bilateral aneurysms, we were able to formally demonstrate the influence of branch occlusion in a difficult aneurysm model using fewer animals.

The possible link between branch flow and aneurysm occlusion rates is difficult to extract from the clinical literature, as the series published to date have reported branch and aneurysm occlusion separately.<sup>19–22</sup> It has been suggested that the presence of an adequate collateral supply to the territory of the branch covered by the FD may favor safe, usually asymptomatic, branch remodeling or occlusion.<sup>5–7</sup> Slow branch remodeling after flow diversion of bifurcation aneurysm, where a major vessel is jailed with eventual development of robust collaterals, may occur without complication, but the risk of symptomatic ischemia of this approach remains undefined.<sup>5–21</sup>

In select anatomical circumstances and where robust collaterals exist, intentional occlusion of one limb of a bifurcation may promote durable occlusion of a bifurcation aneurysm.<sup>23</sup> It should be emphasized that a strategy that intentionally occludes a normal arterial segment should be reserved for difficult aneurysms, as intentional arterial occlusion will pose a risk of ischemic neurological deficits, including that from perforating arteries originating from that segment. Occasionally, attempts to



**Figure 3** Angiographic images showing similar aneurysms prior to treatment (A, C). (B) Typical 3-month follow-up results after treatment with a flow diverter (FD) alone, with a widely patent aneurysm. (D) Treatment with FD as well as branch occlusion with coils (arrow) led to complete aneurysm occlusion.

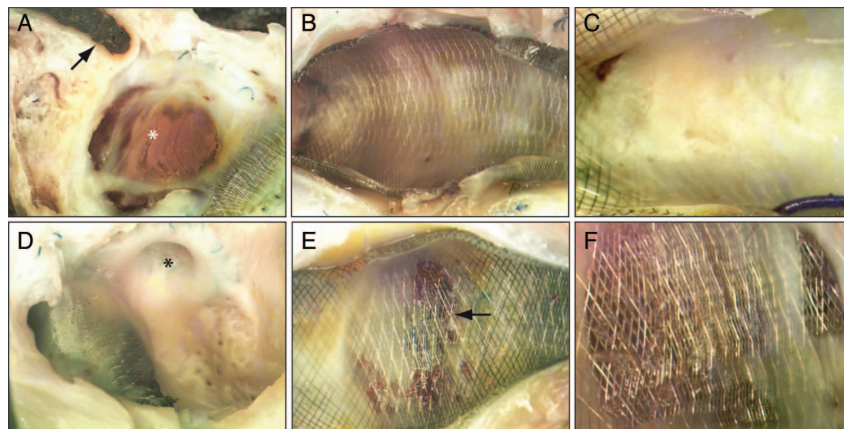


occlude an arterial segment are not completely successful and a small amount of flow persists. The two aneurysms with maintained flow through small arterial branches proximal to the coil pack were still completely or near completely occluded, suggesting that a small amount of residual flow can still be consistent with good results.

Animal studies can provide information relevant to clinical use. With animal models, a variable of interest (in this case branch occlusion) can be manipulated while keeping other

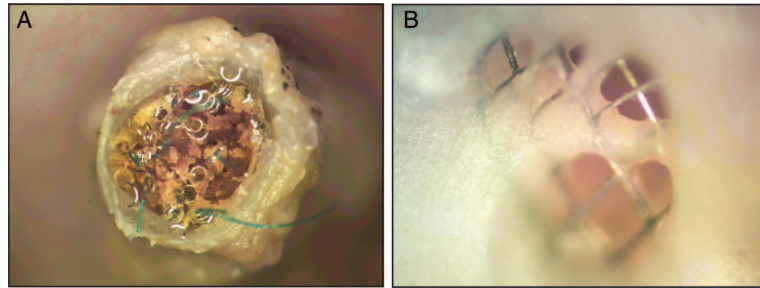
variables constant. Varying one factor at a time permits study of the impact of that variable on the treatment outcome. A bilateral model allows comparison of two aneurysms while keeping all other factors (including individual biological variations such as coagulation and platelet function) constant.

The model has several limitations. In this experiment, flow-diverted lingual bifurcation aneurysms had high rates of device prolapse (3/14). In this model, aneurysms are constructed with very wide necks that may require longer landing zones.



**Figure 4** Macroscopic photographs of experimental aneurysms treated with flow diverter (FD) and branch occlusion (A–C) or with FD alone (D–F). (A) Sagittal section showing the Onyx-filled branch (arrow) and aneurysmal cavity (\*) with mature thrombus. (B, C) En-face view of device struts covering the aneurysm ostium with complete or near-complete neointimal coverage. (D) Sagittal section of aneurysm treated without branch occlusion showing a patent branch origin (\*) exiting an aneurysm devoid of thrombus or organized tissue. (E, F) Neointimal coverage of aneurysms treated with FD alone (no branch occlusion), with large area of either bare or minimally covered stent struts and mostly immature (non-organized) tissue (arrow).

**Figure 5** (A) Cross-section of an intentionally occluded lingual artery after treatment with coils and flow diversion showing complete obliteration of the vessel lumen. (B) Incomplete neointimal coverage of the flow diverter struts covering the origin of an unoccluded lingual artery origin.



Furthermore, aneurysms located distally on the carotid artery under the angle of the canine mandible may be subjected to movements associated with deglutition and jaw opening, in addition to movements of the neck.

A small number of aneurysms were studied. It is possible to safely occlude the lingual arteries over a relatively long segment. Although recently introduced devices have been reported to facilitate safe vessel occlusion of human arteries over a short segment,<sup>24–25</sup> the safety of deconstructive approaches in these circumstances has not been fully elucidated. A longer period of follow-up time after treatment may have resulted in improved occlusion scores, but this was not studied in this work. Cervical carotid aneurysm models differ from spontaneous intracranial aneurysms, and canine and human biology are different; any extrapolation of these results to the clinical realm must be cautious.

## CONCLUSION

In this animal model, flow diversion of wide-necked bifurcation aneurysms did not lead to aneurysm occlusion by 3 months. When flow diversion was combined with intentional occlusion of the jailed branch, aneurysm occlusion scores were significantly improved.

**Contributors** JR and TED designed the experiments; JR, TED, IS, RF and JCG performed the experiments; JR, TED, IS, RF, JCG and GG analyzed and processed the data and drafted the manuscript. All authors revised the draft manuscript and gave final approval of the version to be published. JR and TED agree to be accountable for all aspects of the work in ensuring that questions related to the accuracy or integrity of any part of the work are appropriately investigated and resolved.

**Funding** This work was supported by a research grant delivered by the Heart and Stroke Foundation of Alberta (grant number GIA-0200296) to TED. RF is the recipient of a research scholarship delivered by the Fondation pour la Recherche Médicale (FRM), Paris, France (grant number DEA20140630151).

**Competing interests** None declared.

**Provenance and peer review** Not commissioned; externally peer reviewed.

**Data sharing statement** Unpublished/raw data may be available to academic researchers on a per request basis to the corresponding author.

**Animal studies** Principles of laboratory animal care (NIH publication No 86-23, revised 1985) were followed, as well as the guidelines of the Canadian Council on Animal Care. The protocol for animal experimentation was approved by the Institutional Animal Care Committee of our institution (CIPA).

## REFERENCES

- Raymond J, Darsaut TE, Guilbert F, *et al*. Flow diversion in aneurysms trial: the design of the FIAT study. *Interv Neuroradiol* 2011;17:147–53.
- Darsaut TE, Gentric JC, McDougall CM, *et al*. Uncertainty and agreement regarding the role of flow diversion in the management of difficult aneurysms. *AJNR Am J Neuroradiol* 2015;36:930–6.
- Darsaut TE, Bing F, Makoyeva A, *et al*. Flow diversion to treat aneurysms: the free segment of stent. *J Neurointerv Surg* 2013;5:452–7.
- Pistocchi S, Blanc R, Bartolini B, *et al*. Flow diverters at and beyond the level of the circle of Willis for the treatment of intracranial aneurysms. *Stroke* 2012;43:1032–8.

- Saleme S, Iosif C, Ponomarjova S, *et al*. Flow-diverting stents for intracranial bifurcation aneurysm treatment. *Neurosurgery* 2014;75:623–31; quiz 31.
- Wajnberg E, Silva TS, Johnson AK, *et al*. Progressive deconstruction: a novel aneurysm treatment using the pipeline embolization device for competitive flow diversion: case report. *Neurosurgery* 2014;10(Suppl 1):E161–6.
- Yavuz K, Geyik S, Saatci I, *et al*. Endovascular treatment of middle cerebral artery aneurysms with flow modification with the use of the pipeline embolization device. *AJNR Am J Neuroradiol* 2014;35:529–35.
- Zanaty M, Chalouhi N, Tjoumakaris SI, *et al*. Flow diversion for complex middle cerebral artery aneurysms. *Neuroradiology* 2014;56:381–7.
- Darsaut TE, Bing F, Makoyeva A, *et al*. Flow diversion of giant curved sidewall and bifurcation experimental aneurysms with very-low-porosity devices. *World Neurosurg* 2014;82:1120–6.
- Darsaut TE, Bing F, Salazkin I, *et al*. Testing flow diverters in giant fusiform aneurysms: a new experimental model can show leaks responsible for failures. *AJNR Am J Neuroradiol* 2011;32:2175–9.
- Darsaut TE, Bing F, Salazkin I, *et al*. Flow diverters can occlude aneurysms and preserve arterial branches: a new experimental model. *AJNR Am J Neuroradiol* 2012;33:2004–9.
- Xiang J, Damiano RJ, Lin N, *et al*. High-fidelity virtual stenting: modeling of flow diverter deployment for hemodynamic characterization of complex intracranial aneurysms. *J Neurosurg* 2015;123:832–40.
- Caroff J, Neki H, Mihalea C, *et al*. Flow-diverter stents for the treatment of saccular middle cerebral artery bifurcation aneurysms. *AJNR Am J Neuroradiol* 2016;37:279–84.
- Kilkenny C, Browne WJ, Cuthill IC, *et al*. Improving bioscience research reporting: the ARRIVE guidelines for reporting animal research. *PLoS Biol* 2010;8:e1000412.
- Raymond J, Darsaut TE, Bing F, *et al*. Stent-assisted coiling of bifurcation aneurysms may improve endovascular treatment: a critical evaluation in an experimental model. *AJNR Am J Neuroradiol* 2013;34:570–6.
- Raymond J, Salazkin I, Metcalfe A, *et al*. Lingual artery bifurcation aneurysms for training and evaluation of neurovascular devices. *AJNR Am J Neuroradiol* 2004;25:1387–90.
- Kamran M, Yarnold J, Grunwald IQ, *et al*. Assessment of angiographic outcomes after flow diversion treatment of intracranial aneurysms: a new grading schema. *Neuroradiology* 2011;53:501–8.
- Gentric JC, Salazkin I, Gevry G, *et al*. Compaction of flow diverters improves occlusion of experimental wide-necked aneurysms. *J Neurointerv Surg*. Published Online First: 9 Oct 2015.
- Brinjikji W, Kallmes DF, Cloft HJ, *et al*. Patency of the anterior choroidal artery after flow-diversion treatment of internal carotid artery aneurysms. *AJNR Am J Neuroradiol* 2015;36:537–41.
- Brinjikji W, Lanzino G, Cloft HJ, *et al*. Patency of the posterior communicating artery after flow diversion treatment of internal carotid artery aneurysms. *Clin Neurol Neurosurg* 2014;120:84–8.
- Gasco G, Lobotesis K, Brunel H, *et al*. Extra-aneurysmal flow modification following pipeline embolization device implantation: focus on regional branches, perforators, and the parent vessel. *AJNR Am J Neuroradiol* 2015;36:725–31.
- Vedantam A, Rao VY, Shaltoni HM, *et al*. Incidence and clinical implications of carotid branch occlusion following treatment of internal carotid artery aneurysms with the pipeline embolization device. *Neurosurgery* 2015;76:173–8.
- Tollard E, Niemschik L, Darsaut TE, *et al*. Endovascular parent artery occlusion for the treatment of wide-neck A1 segment aneurysms: a single-center experience. *AJNR Am J Neuroradiol* 2011;32:174–8.
- Beatty NB, Jindal G, Gandhi D. Micro Vascular Plug (MVP)-assisted vessel occlusion in neurovascular pathologies: technical results and initial clinical experience. *J Neurointerv Surg* 2015;7:758–61.
- Kleine JF, Prothmann S, Boeckh-Behrens T. Occlusion of small arteries in the neuroendovascular and head and neck territory: initial experiences with a microvascular plug. *J Vasc Interv Radiol* 2015;26:426–31.

Annexe 4 :

*Compaction of Flow Diverters can improve occlusion of Experimental Wide-Necked Aneurysms. **Gentric JC**, Salazkin I, Gevry G, Raymond J, Darsaut TE. Journal of NeurInterventional Surgery JNIS 2015*

## ORIGINAL RESEARCH

# Compaction of flow diverters improves occlusion of experimental wide-necked aneurysms

Jean-Christophe Gentric,<sup>1,2</sup> Igor Salazkin,<sup>3</sup> Guylaine Gevry,<sup>3</sup> Jean Raymond,<sup>1,3</sup> Tim Darsaut<sup>4</sup>

<sup>1</sup>Department of Radiology, Centre Hospitalier de l'Université de Montréal (CHUM), Notre-Dame Hospital, Montreal, Quebec, Canada  
<sup>2</sup>Groupe d'étude de la Thrombose en Bretagne Occidentale (GETBO, EA 3878), Brest, France  
<sup>3</sup>Laboratory of Interventional Neuroradiology, Centre Hospitalier de l'Université de Montréal, Notre-Dame Hospital Research Centre (CRCHUM), Montreal, Quebec, Canada  
<sup>4</sup>Division of Neurosurgery, Department of Surgery, University of Alberta Hospital, Mackenzie Health Sciences Centre, Edmonton, Alberta, Canada

**Correspondence to**  
 Dr Tim E Darsaut, Division of Neurosurgery, Department of Surgery, University of Alberta Hospital, 8440-112th Street, WMC 2C3.83, Edmonton, Alberta, Canada T6G 2B7; [tdarsaut@ualberta.ca](mailto:tdarsaut@ualberta.ca)

Received 10 August 2015  
 Revised 10 September 2015  
 Accepted 17 September 2015

**ABSTRACT**

**Introduction** Flow diverters (FDs) are increasingly used in the treatment of wide-necked aneurysms.

**Objective** To examine the hypothesis that intentional FD compaction might improve aneurysm occlusion rates.

**Methods** Bilateral wide-necked carotid aneurysms were created in 12 dogs. Endovascular treatment was performed 1 month later, using Pipeline embolization devices deployed with compaction across the aneurysm neck (n=12). Group 1a consisted of aneurysms treated with a single compacted FD (n=8), while group 1b aneurysms required two compacted FDs (n=4). Control aneurysms were treated with a single non-compacted FD (group 3; n=6), or not treated (group 4; n=4). Angiographic results were compared at 3 months. Pathology specimens were photographed and the neointimal coverage of devices scored using an ordinal grading system.

**Results** Twenty-two of 24 aneurysms were patent at 1 month. Deployment with compaction was successful in eight cases (group 1a aneurysms). The compaction maneuver led to immediate FD prolapse into the aneurysm in four cases, rescued by deploying a second, telescoping FD (forming group 1b aneurysms). One compacted device later migrated distally, leaving the aneurysm untreated. Angiographic results differed significantly between groups (p=0.0002). At 3 months, aneurysms successfully treated with a single compacted FD were more often occluded at 3 months (7/7) than aneurysms flow-diverted without compaction (2/6; p=0.021). All aneurysms treated with two compacted FDs were occluded, while all untreated aneurysms remained patent. There were no parent vessel stenoses.

**Conclusions** Compaction of FDs can improve angiographic occlusion of experimental wide-necked aneurysms.

**INTRODUCTION**

Flow diverting devices are increasingly used to treat aneurysms.<sup>1</sup> Compared with stents, flow diverters (FDs) have a lower porosity and a higher pore density metallic mesh. FDs aim to redirect flow patterns, to induce aneurysm thrombosis, and to repair the defect in the wall of the parent vessel, by providing an endoluminal scaffold at the level of the aneurysm ostium on which neointima can form.<sup>2</sup> Constructs of lower porosity and higher pore density have been shown to improve the efficacy of experimental aneurysm occlusion.<sup>3,4</sup>

Recently, device delivery technique has been shown to affect the amount of metallic coverage, with the potential to improve treatment results.<sup>5</sup>

Compacting the device over an aneurysm ostium, but ensuring the device is not compacted over branch origins, may improve aneurysm occlusion rates and reduce risks of branch occlusion.<sup>6-8</sup> This technique might obviate the need for re-treatment with additional FDs, by obtaining with one device the amount of metallic coverage which would otherwise only be possible with overlapping multiple devices.<sup>9</sup>

Canine aneurysm models have previously been shown to be challenging tests for flow diversion, particularly when the aneurysms have wide necks.<sup>3,9,10-11</sup> We sought to use an animal model to explore whether we could improve aneurysm occlusion rates by intentionally compacting FDs during deployment.

**METHODS****Surgical aneurysm creation**

Protocols for animal experimentation were approved by the Institutional Animal Care Committee in accordance with guidelines of the Canadian Council on Animal Care. All procedures were performed in 7-15 kg canines under general anesthesia. Using a modification of the seminal work of German and Black,<sup>12</sup> in 12 animals, through a midline vertical cervical incision, the left external jugular vein was harvested, inverted to remove valves, and placed in heparinized saline until vein pouch creation. On each carotid artery, temporary clips were applied, and an arteriotomy created on the lateral aspect of the carotid artery. The harvested external jugular vein was divided in half, a linear venotomy of appropriate size fashioned, and the vein attached to the carotid artery in a side-to-side anastomosis using a continuous 7.0 Prolene suture (Ethicon, Cincinnati, Ohio, USA). The ends of the veins were secured, and temporary clips were removed. Any bleeding sites were repaired, and the procedure was then repeated on the contralateral carotid artery. The incision was closed in multiple layers over a separately tunneled drain, which was typically left for 24-48 h.

**Endovascular treatment**

Endovascular treatment was performed at least 4 weeks after surgical aneurysm construction, through a coaxial microcatheter system introduced by a percutaneous transfemoral approach. Guiding catheters used were Envoy 5F (Cordis Neurovascular, Fremont, California, USA), through which a Marksman microcatheter (Covidien/Medtronic, Minneapolis, Minnesota, USA) was placed. FDs were

**To cite:** Gentric J-C, Salazkin I, Gevry G, et al. *J NeuroIntervent Surg* Published Online First: [please include Day Month Year] doi:10.1136/neurintsurg-2015-012016



## Basic science

Pipeline embolization devices (PEDs; gifts from Covidien) 3.5–3.75 mm in diameter, 30–35 mm in length. The size of FD was selected according to the diameter of the proximal landing zone of the recipient vessel (3.5–4 mm in this model). After partial deployment, leaving at least 10 mm of distal landing zone, the FDs were delivered using compaction: the FD was intentionally compacted over the aneurysm ostium by pushing on the delivery wire, keeping forward pressure on the delivery microcatheter (n=12). In five aneurysms, excessive compaction led to prolapse of FDs into the aneurysm fundus. The four cases where this occurred during treatment were salvaged using a second FD, deployed with compaction again, inside the first FD in a telescoping fashion. The fifth case prolapsed distally in a delayed fashion, and could not be salvaged. Aneurysms treated with a single compacted FD constitute group 1a aneurysms (n=8); aneurysms treated with an additional layer of compacted metal coverage constitute group 1b aneurysms (n=4). Control flow-diverted aneurysms were treated without compaction (n=6): by simple unsheathing of the FD, by stabilizing the pusher wire and pulling on the delivery microcatheter, as summarized by Ma *et al.*<sup>7</sup> The amount of FD compaction used during the delivery of FDs was crudely estimated post hoc in animals treated with a single device by a compaction index (measured length of the deployed FD/nominal FD length). Group 4 comprised untreated control aneurysms (n=4). Treatment groups are presented in figure 1. The characteristics of aneurysms, FDs, and treatments are summarized in table 1.

### Antiplatelet regimen

Animals were treated with daily acetylsalicylic acid (ASA) 325 mg and clopidogrel 75 mg for 4 days before flow diversion, according to previous experience.<sup>13</sup> Clopidogrel therapy was discontinued 10 days after PED implantation, while ASA was continued until sacrifice. Control animals received the same course of antiplatelet drugs.

### Angiography

Transfemoral angiography was performed in all animals immediately before and after PED deployment, and immediately before sacrifice. To prevent femoral hematomas on dual antiplatelet therapy, all punctured femoral arteries were surgically exposed through a small linear incision and ligated, a routine procedure that is well-tolerated by the animals. Angiographic results were scored using an ordinal system modified from Kamran *et al.*<sup>14</sup> A score of 0 indicated no change in aneurysm volume with treatment, 1 residual contrast filling more than 50% of the

pretreatment aneurysm volume, 2 residual contrast filling <50% of the pretreatment aneurysm volume, 3 residual filling confined to the neck region, and 4 no residual filling (complete occlusion). Aneurysm occlusion rates were further dichotomized into failure (scores of 0, 1, 2) or success (scores of 3, 4). The parent vessels were carefully checked for the presence of stenoses.

### Sacrifice, photography, pathology

Euthanasia by barbiturate overdose was performed at 12 weeks. After fixation in 10% formalin, the carotid artery aneurysm construct was opened longitudinally and photographed using a computerized imaging system (Vision PE, Clemex Technologies, Montreal, Canada).

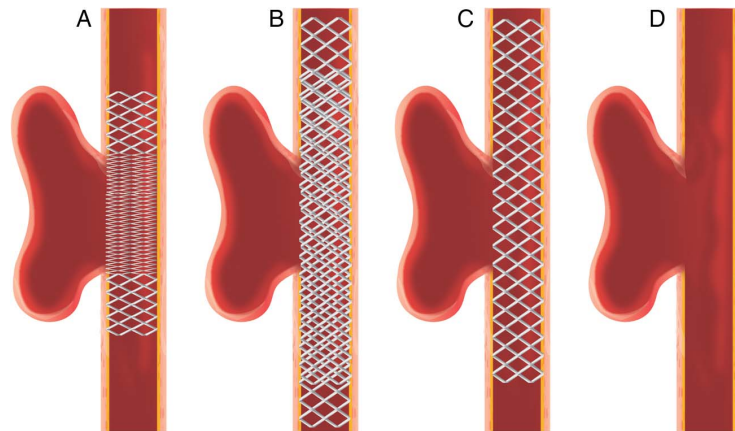
The degree of neointimal coverage of the device(s) was scored independently by two observers according to a semiquantitative scale using centiles of neointimal coverage, from 0% to 100% (in 10% increments), conceived as the ratio of the FD surface covered with mature neointimal tissue and divided by the total area, as described by Darsaut *et al.*<sup>11–13</sup> In cases of disagreement, a final score was decided in a consensus session.

Fixed selected aneurysms, together with a biopsied samples of the tissue covering the free segment of the FD overlying the aneurysm ostium, were stained with hematoxylin phloxine saffron and Movat's pentachrome and studied under the microscope, to look for the presence of neointimal tissue covering the device, and for the presence of organized thrombus inside the sac of aneurysms.

### Statistics

We did not perform a formal sample size calculation according to a predetermined hypothesis, but we estimated from previous work that 12 animals (24 aneurysms) would enable us to explore the technique of compaction and show a large difference between pertinent groups (compacted vs non-compacted), reserving four aneurysms as untreated controls, and six as controls treated with flow diversion without compaction. Aneurysms dimensions were compared between groups using t tests. Mann–Whitney U tests for ordinal data were used to compare the compaction index and the neointimal scores of the groups treated with a single FD. The Freeman–Halton extension of the Fisher exact probability test was used to compare angiographic results between the four groups, followed by a single 2×2 comparison between the two groups of interest (aneurysms treated with a single compacted (group 1) or non-compacted FD (group 3). The threshold for significance was set at p=0.05.

**Figure 1** Schematic representation of treatment of the wide-necked aneurysms. (A) Group 1a: single flow diverter (FD), compacted. (B) Group 1b, double FDs, compacted (rescue maneuver when devices prolapsed acutely). (C) Group 3, single FD, non-compacted. (D) Group 4, untreated controls.



**Table 1** Aneurysm and flow diverter characteristics and treatment outcomes

	Length	Width	Neck	Pipeline dimensions	Compaction index	Angiographic score at 3 months	Neointima score
Aneurysms treated with compacted FD—single							
1	21	7	10	3.75×35	0.9	4	90
2	18	9	7	3.5×35	0.8	4	90
3	22	8	14	3.5×35	0.7	3	90
4	13	10	7	3.75×30	0.9	3	100
5	5	9	10	3.75×35	0.5	3	100
6	25	9	11	3.75×35	0.6	4	90
7	7	6	6	3.75×30	0.5	0*	/
8	11	4	11	4.0×35	0.9	4	100
Aneurysms treated with compacted FD—double							
1	18	8	10	3.5×35 3.5×35	NC	4	100
2	20	9	11	3.75×30 3.75×35	NC	4	100
3	30	10	16	4.0×35 4.0×35	NC	4	100
4	31	11	16	3.5×35 4.0×35	NC	4	90
Aneurysms treated with non-compacted FD							
1	18	8	7	3.5×30	1.1	2	90
2	16	7	7	3.5×30	1.3	3	90
3	30	9	15	3.5×35	1.6	1	60
4	30	9	15	3.5×30	1.8	1	50
5	26	10	11	3.5×35	1.1	3	50
6	28	8	11	3.5×35	1.4	2	90
Untreated control aneurysms							
1	32	8	12	/	/	0	/
2	30	10	12	/	/	0	/
3	24	9	12	/	/	0	/
4	26	13	11	/	/	0	/

\*FD migrated distally.  
FD, flow diverter; NC, not calculated.

## RESULTS

At angiography, 2/24 (8%) surgically created aneurysms were occluded before treatment. These aneurysms were excluded from subsequent analyses. Aneurysm dimensions are presented in [table 1](#). There were no significant differences in aneurysm dimensions between the groups.

Deploying FDs with a compaction maneuver was trickier than we initially expected. The main difficulties in this relatively straight model were related to device shortening with compaction, and the resulting unpredictability of the location of the proximal landing zone. The wide necks of experimental aneurysms could be satisfactorily covered in seven cases, but compaction of the device was excessive and resulted in prolapse of the FD into the aneurysm in four cases. A second telescoping device was used in these four cases, deployed once more with compaction. Another aneurysm, treated with a compacted FD, was found at follow-up angiography to no longer be covered by the device at all; the FD had migrated distally to the maxillary artery.

By comparison, unsheathing of the device without compaction permitted complete coverage of the aneurysm ostium with a single FD without complication in all cases. The extent of device compaction during deployment, calculated using a compaction index (nominal FD length/measured length of deployed device), was significantly different between groups 1a and 3; ( $p < 0.05$ , Mann–Whitney U test).

## Angiographic results

Angiographic results differed significantly between groups ( $p = 0.0002$ ). Group 1a aneurysms treated with a single, compacted FD, were more likely to be occluded at 3 months (7/7 aneurysms), than group 3 aneurysms (2/6;  $p = 0.021$ ). Representative cases comparing angiographic results of compacted and non-compacted FDs are shown in [figure 2](#). All four group 1b aneurysms treated with two compacted FDs were occluded by 3 months, while all four untreated group 4 aneurysms remained widely patent. No parent vessel stenosis was noted within any arteries treated with one or two FDs.

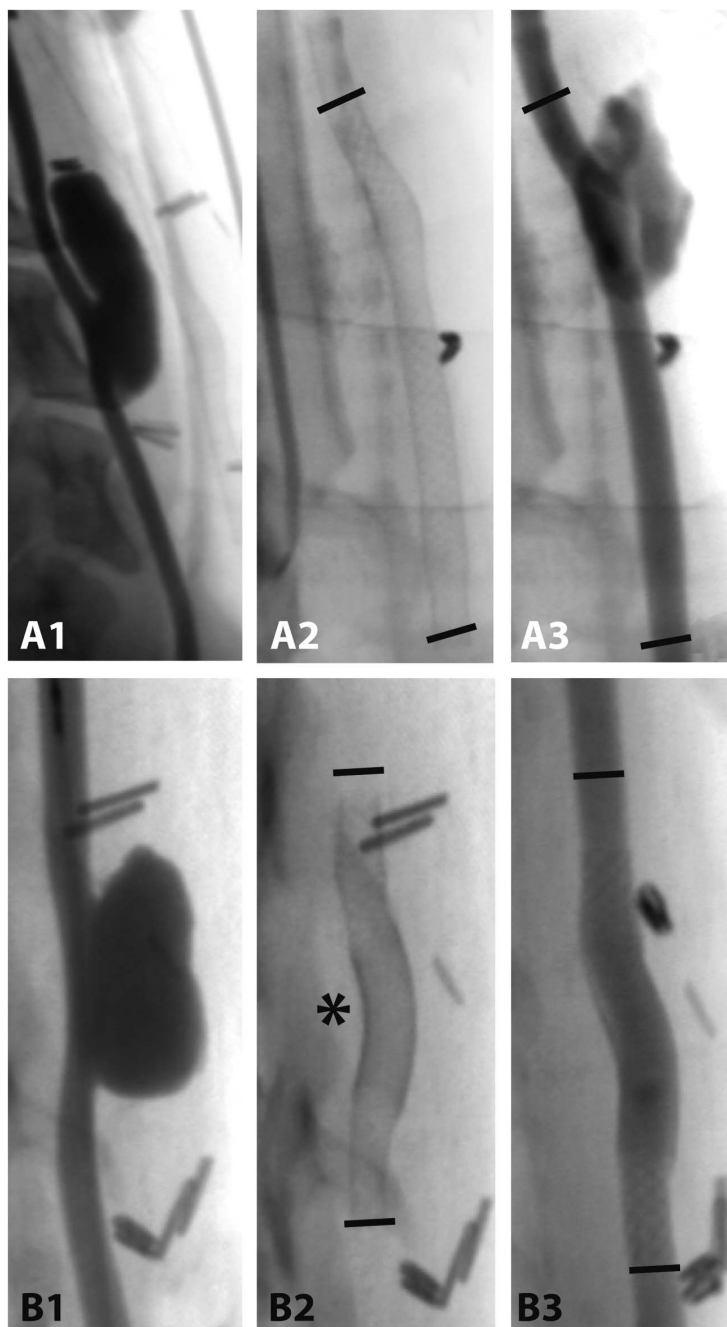
## Macroscopic photography

There was a significant difference in the neointimal scores between groups ( $p = 0.039$ ). Compacted single FDs were covered with thick neointima, with three cases showing complete closure of the aneurysm ostium ([figure 3C](#)). The other four cases showed almost complete neointimal coverage.

Aneurysms treated with non-compacted FDs showed leaks or apertures through the neointima covering the FD mesh in all cases, with only three of six cases showing near-complete coverage (90%). Three cases had large areas of bare FD struts, with adherent red material ([figure 3A, B](#)), usually located in the distal transition zone of the device. Residual aneurysms were partially filled with thrombus of varying ages. Aneurysms treated with two telescoping compacted FDs ([figure 3D](#)) showed complete

## Basic science

**Figure 2** (A) Group 3 aneurysm before treatment (A1) with single non-compacted flow diverter (FD) (A2), showing a large residual aneurysm at 3 months (A3). (B) Group 1a aneurysm before treatment (B1) with a single FD compacted at (\*) (B2), leading to complete aneurysm occlusion at 3 months (B3). Note that the same size FD was used in both cases (3.5×35 mm).



coverage with thick neointima in three of four cases, with almost complete coverage of the aneurysm ostium in the fourth case. Aneurysms were completely occluded and filled with connective tissue.

The deployed PEDs were well apposed to the parent artery in all cases, without neointimal hyperplasia around the terminal ends of the devices (figure 4).

#### Microscopic pathology


When the aneurysm was completely occluded by the FD, the fundus was filled with organized thrombus, and the FD

spanning the neck was covered with neointima (figure 5A). Incompletely occluded aneurysms (figure 5B, C) were characterized by the presence of thrombus, in varying stages of organization. Residual aneurysms were fed by endothelial cell-lined crevices, which occasionally were found to exit the confines of the neointima-covered FD (figure 5C).

#### DISCUSSION

The salient feature of this study is the demonstration that technical differences in FD deployment can affect the angiographic results. Intentional compaction of the device along the long axis

**Figure 3** En face views of flow diverters (FDs) covering the aneurysm ostia. (A) Non-compacted FD showing incomplete neointimal coverage with apertures in the distal transition zone (B). (C) Compacted FD showing complete neointimal coverage, which also occurred when two overlapping FDs were used (D).



can reduce the size of leaks or holes in the neointima covering the FD and increase the likelihood of aneurysm occlusion. This work confirms in an in vivo model the potential importance of deployment technique in the outcome of aneurysms treatment, as has been suggested with computational fluid dynamics and bench-top studies.<sup>5 8 15</sup>

Leaks or holes through the neointimal coverage over the aneurysm ostium were found in persistent aneurysms when the device was not compacted. These leaks were predictably located at the site of the more porous distal transition zone of the device.<sup>15</sup> Device compaction helps to increase the metallic coverage of the aneurysm ostium, and increasing metallic density is known to be associated with increasing neointima formation.<sup>3</sup> Although compaction maneuvers over the aneurysm ostia may increase strut density, this same maneuver may also increase the ischemic risks to branches jailed by a compacted device.

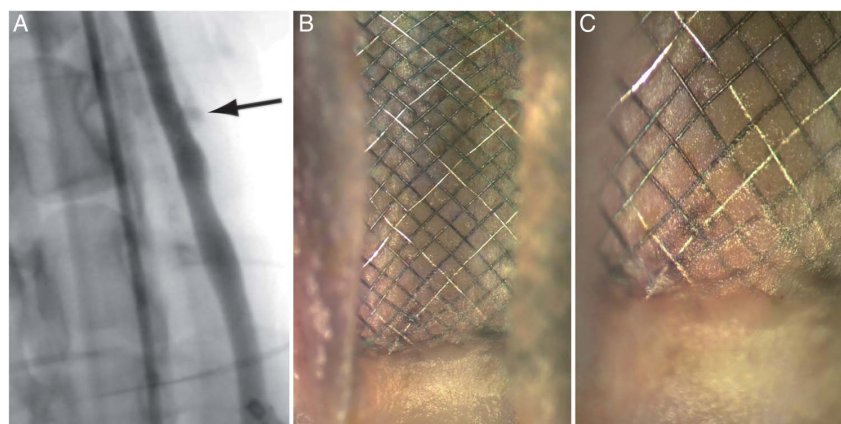
Excessive compaction was associated with device prolapse. A second device was required to salvage four aneurysms in the compacted group. The application of forward pressure required

to compact the devices may also increase the likelihood of delayed stent 'creep',<sup>16</sup> which might have been responsible for the distal FD migration seen in one case.

Prolapse of FDs during deployment can be a difficult complication to manage,<sup>17</sup> particularly when distal wire access is lost and the proximal landing zone has fallen into the aneurysm. Maintaining distal wire access in the event of prolapse is crucially important, as this permits placement of an additional device to create a multi-device construct. Although additional metal coverage provided by using two overlapping FDs may favor aneurysm occlusion, it may also increase the risk of ischemia in vessels jailed by the devices.

#### Limitations

The number of animals and aneurysms was small. We chose a model allowing the construction of two aneurysms per animal. The study was designed as an exploration and the sample size was not predetermined according to a precise hypothesis; groups were defined in a post hoc fashion in order to make

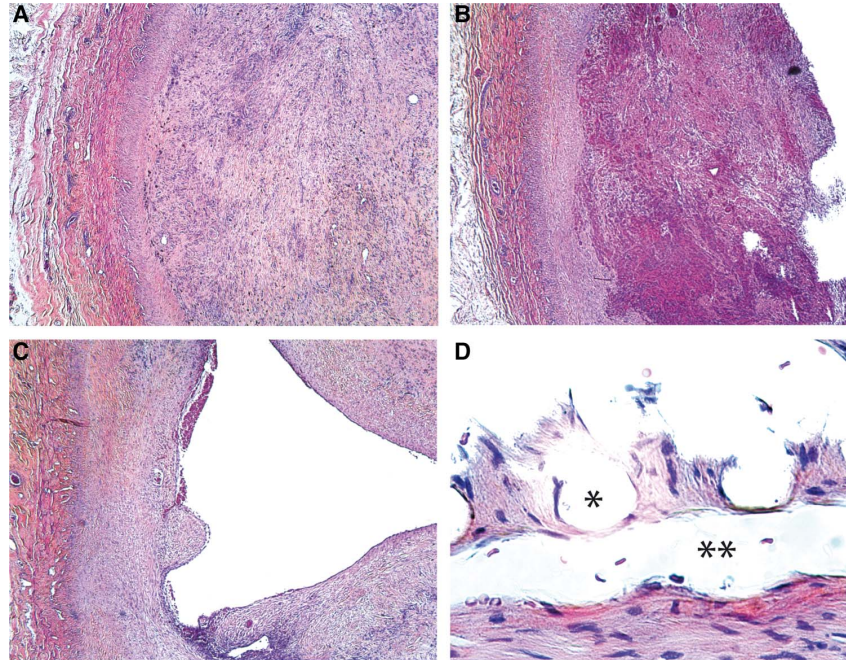


**Figure 4** (A) Three-month angiography showing no significant parent vessel stenosis (arrow: small residual aneurysm filling). (B) and (C) show mature tissue coverage over the ends of the device without neointimal proliferation.



## Basic science

**Figure 5** (A) Microscopic pathology (hematoxylin phloxine saffron) of (A) organized thrombus inside completely occluded aneurysm, (B) thrombus in various stages of organization, (C) patent residual aneurysm cavity (\*), (D) endothelial-lined channel (\*\*\*) outside the confines of the flow diverter struts (\*), which are well-covered with neointima.



meaningful comparisons. For example, immediate failures were rescued by forming group 1b, composed of aneurysms treated with two FDs, which could no longer be compared with other lesions treated with a single device. Such a strategy may spuriously increase the statistical significance of findings, but it is in line with a philosophy of assuring the experimental efficiency while minimizing the number of animals used to make meaningful comparisons. Because the model does not feature a branch jailed by the FD, we were unable to study the effect of device compaction on branch occlusion. Although the rate of persistent aneurysms was lower than we have historically observed, strictly speaking results cannot be compared because the models differed.<sup>3</sup>

Devices cannot be uniformly compacted throughout deployment. The ‘compaction index’ we used was a convenient tool to compare means between two groups. It provided only a global measurement, not taking account of heterogeneities in porosity that are known to occur along the length of the same device.<sup>15</sup>

Animal models certainly differ from human aneurysms, and extrapolation of these data to clinical applications should be cautious. The canine wide-necked aneurysms can mimic some, but certainly not all, of the challenges in treating clinically encountered aneurysms. The absence of a proximal carotid siphon in canines may make it easier to achieve device compaction in an animal than in a human.

The animal model we chose may be more challenging than other available models, such as the rabbit elastase models, which typically have smaller aneurysms with smaller necks.<sup>18</sup> The choice of a wide-necked aneurysm model may explain why a second device was required to completely cover the aneurysm neck in some cases. Re-sheathable Pipeline devices were not available at the time of this work; whether re-sheathability would permit compaction without increasing risks of

malpositioning remains to be studied. Choice of longer devices, with larger landing zones, may be necessary if compaction maneuvers are contemplated.

### CONCLUSION

Compaction of FDs across wide-necked canine aneurysms improves angiographic aneurysm occlusion rates at 3 months. Excessive compaction may increase risks of device mal-positioning.

**Contributors** Conception and design: TD, JR, IS, J-CG; collection and assembly of data, data analysis and interpretation, manuscript writing: TD, JR, J-CG, IS, GG; final approval of manuscript: TD, JR.

**Funding** This work was supported by a grant from the Heart and Stroke Foundation of Alberta (GIA-0200296) to TD. The authors also thank Covidien (Medtronic) for providing free of charge the flow diverters used in this study.

**Competing interests** None declared.

**Provenance and peer review** Not commissioned; externally peer reviewed.

**Animal studies** Principles of laboratory animal care (NIH publication No 86-23, revised 1985) were followed, as well as the guidelines of the Canadian Council on Animal Care. The protocol for animal experimentation was approved by the Institutional Animal Care Committee of our institution (CIPA).

### REFERENCES

- 1 Crobbeddu E, Lanzino G, Kallmes DF, *et al*. Marked decrease in coil and stent utilization following introduction of flow diversion technology. *J Neurointerv Surg* 2013;5:351–3.
- 2 Lieber BB, Sadasivan C. Endoluminal scaffolds for vascular reconstruction and exclusion of aneurysms from the cerebral circulation. *Stroke* 2010;41(10 Suppl):S21–5.
- 3 Darsaut TE, Bing F, Salazkin I, *et al*. Testing flow diverters in giant fusiform aneurysms: a new experimental model can show leaks responsible for failures. *AJNR Am J Neuroradiol* 2011;32:2175–9.
- 4 Sadasivan C, Cesar L, Seong J, *et al*. Treatment of rabbit elastase-induced aneurysm models by flow diverters: development of quantifiable indexes of device performance using digital subtraction angiography. *IEEE Trans Med Imaging* 2009;28:1117–25.

- 5 Xiang J, Ma D, Snyder KV, *et al.* Increasing flow diversion for cerebral aneurysm treatment using a single flow diverter. *Neurosurgery* 2014;75:286–94.
- 6 Hong B, Wang K, Huang Q, *et al.* Effects of metal coverage rate of flow diversion device on neointimal growth at side branch ostium and stented artery: an animal experiment in rabbit abdominal aorta. *Neuroradiology* 2012;54:849–55.
- 7 Ma D, Xiang J, Choi H, *et al.* Enhanced aneurysmal flow diversion using a dynamic push-pull technique: an experimental and modeling study. *AJNR Am J Neuroradiol* 2014;35:1779–85.
- 8 Ma D, Dumont TM, Kosukegawa H, *et al.* High fidelity virtual stenting (HiFIVS) for intracranial aneurysm flow diversion: in vitro and in silico. *Ann Biomed Eng* 2013;41:2143–56.
- 9 Darsaut TE, Bing F, Makoyeva A, *et al.* Flow diversion of giant curved sidewall and bifurcation experimental aneurysms with very-low-porosity devices. *World Neurosurg* 2014;82:1120–6.
- 10 Gentric JC, Darsaut TE, Makoyeva A, *et al.* The success of flow diversion in large and giant sidewall aneurysms may depend on the size of the defect in the parent artery. *AJNR Am J Neuroradiol* 2014;35:2119–24.
- 11 Darsaut TE, Bing F, Salazkin I, *et al.* Flow diverters failing to occlude experimental bifurcation or curved sidewall aneurysms: an in vivo study in canines. *J Neurosurg* 2012;117:37–44.
- 12 German WJ, Black SP. Experimental production of carotid aneurysms. *N Engl J Med* 1954;250:104–6.
- 13 Darsaut TE, Bing F, Salazkin I, *et al.* Flow diverters can occlude aneurysms and preserve arterial branches: a new experimental model. *AJNR Am J Neuroradiol* 2012;33:2004–9.
- 14 Kamran M, Yarnold J, Grunwald IQ, *et al.* Assessment of angiographic outcomes after flow diversion treatment of intracranial aneurysms: a new grading schema. *Neuroradiology* 2011;53:501–8.
- 15 Makoyeva A, Bing F, Darsaut TE, *et al.* The varying porosity of braided self-expanding stents and flow diverters: an experimental study. *AJNR Am J Neuroradiol* 2013;34:596–602.
- 16 Cohen JE, Gomori JM, Moscovici S, *et al.* Delayed complications after flow-diverter stenting: reactive in-stent stenosis and creeping stents. *J Clin Neurosci* 2014;21:1116–22.
- 17 Darsaut TE, Rayner-Hartley E, Makoyeva A, *et al.* Aneurysm rupture after endovascular flow diversion: the possible role of persistent flows through the transition zone associated with device deformation. *Interv Neuroradiol* 2013;19:180–5.
- 18 Ding YH, Dai D, Lewis DA, *et al.* Long-term patency of elastase-induced aneurysm model in rabbits. *AJNR Am J Neuroradiol* 2006;27:139–41.

Annexe 5 :

*Temporary Surgical Clipping of Flow-Diverted Arteries in an Experimental Aneurysm Model. Darsaut TE, Salazkin I, **Gentric JC**, Magro E, Gevry G, Bojanowski MW, Raymond J. J Neurosurgery JNS 2016*

## Temporary surgical clipping of flow-diverted arteries in an experimental aneurysm model

Tim E. Darsaut, MD, FRCSC,<sup>1</sup> Igor Salazkin, MD,<sup>2</sup> Jean-Christophe Gentric, MD,<sup>3,4</sup>  
Elsa Magro, MD,<sup>5,6</sup> Guylaine Gevry, BSc,<sup>2</sup> Michel W. Bojanowski, MD, FRCSC,<sup>6</sup> and  
Jean Raymond, MD, FRCPC<sup>2,3</sup>

<sup>1</sup>Division of Neurosurgery, Department of Surgery, University of Alberta Hospital, Mackenzie Health Sciences Centre, Edmonton, Alberta; <sup>2</sup>Interventional Neuroradiology Research Laboratory, Centre Hospitalier de l'Université de Montréal Research Centre, Notre-Dame Hospital, Montreal, Quebec; <sup>3</sup>Service of Neuroradiology, Department of Radiology, Centre Hospitalier de l'Université de Montréal, Notre-Dame Hospital, Montreal, Quebec, Canada; <sup>4</sup>Groupe d'étude de la Thrombose en Bretagne Occidentale, EA 3878, Brest; <sup>5</sup>Service de Neurochirurgie, CHU Cavale Blanche, INSERM UMR 1101 LaTIM, Brest, France; and <sup>6</sup>Service of Neurosurgery, Department of Surgery, Centre Hospitalier de l'Université de Montréal, Montreal, Quebec, Canada

**OBJECTIVE** Surgical management of recurrent aneurysms following failed flow diversion may pose difficulties in securing vascular control with temporary clips. The authors tested the efficacy and impact of different types of aneurysm clips on flow-diverted arteries.

**METHODS** Six wide-necked experimental aneurysms were created in canines and treated with Pipeline flow diverters. In 4 aneurysms, occlusion of the artery at the level of the proximal and distal landing zones ( $n = 2$  per aneurysm) was attempted, using temporary, fenestrated, single, and double permanent aneurysm clips. Two aneurysms served as unclipped controls. Serial angiography was performed to investigate the efficacy of clip occlusion, flow diverter deformation, and thrombus formation. After the animals were killed, the flow-diverted aneurysm constructs were opened and photographed to determine neointimal or device damage as a result of clip placement.

**RESULTS** Angiography-confirmed clip occlusion was only possible for 4 of 8 of the tested flow-diverted arterial segments. Clip application attempts led to filling defects consistent with thrombus formation in 2 of 4 flow-diverted constructs, and to minor damage of the flow diverter with neointimal fracture in 1 of 4 cases.

**CONCLUSIONS** Aneurysm clips placed on canine parent arteries bearing a Pipeline flow diverter were unable to reliably stop blood flow. Application of aneurysm clips can cause mild damage to the device and neointima, which might translate into thromboembolic risks. If possible, vascular control should be sought beyond the terminal ends of the implanted device.

<http://thejns.org/doi/abs/10.3171/2015.7.JNS151006>

**KEY WORDS** aneurysm clip; closing forces; experimental model; flow diverter; vascular disorders

As flow diversion increases in popularity, neurosurgeons may be faced with persistent or recurring aneurysms following endovascular treatment.<sup>1,5,8</sup> In narrow surgical corridors, or when the flow diverter spans a long arterial segment, it may be difficult to gain access to a normal artery proximal or distal to the device to place an aneurysm clip, and temporarily clipping the segment of artery containing the flow diverter may become necessary.<sup>4,9</sup> Clipping of a flow-diverted arterial segment, to our knowledge, has not been reported in the literature. It

is currently unknown whether an aneurysm clip placed on a flow diverter can effectively stop blood flow, or whether clip placement will damage the flow diverter or the vessel bearing the device. We addressed these questions using an *in vivo* experimental aneurysm model.

### Methods

#### Surgical Aneurysm Creation

Protocols for animal experimentation were approved by

**ABBREVIATIONS** PED = Pipeline Embolization Device.

**SUBMITTED** May 1, 2015. **ACCEPTED** July 15, 2015.

**INCLUDE WHEN CITING** Published online January 8, 2016; DOI: 10.3171/2015.7.JNS151006.

the Institutional Animal Care Committee in accordance with guidelines of the Canadian Council on Animal Care. All procedures were performed in 7–15 kg canines under general anesthesia. Briefly, 6 aneurysms in 4 animals were surgically constructed. Bilateral lingual artery bifurcation aneurysms (n = 2) were made in 2 animals, and curved sidewall carotid aneurysms (n = 1) in 2 animals. Details regarding surgical aneurysm creation can be found elsewhere.<sup>6,11</sup>

**Endovascular Treatment**

Aneurysms were treated with flow diverters at least 4 weeks following surgical construction. Animals were treated with 325 mg daily of acetylsalicylic acid and 75 mg of clopidogrel for 4 days prior to flow diversion.

Endovascular treatment was performed with a coaxial microcatheter system inserted through a percutaneous femoral approach. A Marksman microcatheter (Medtronic) was placed distal to the aneurysm, and used to deploy a single Pipeline Embolization Device (PED) flow diverter of nominal dimensions (3.75 × 30 mm) in all cases (flow diverters gifts from Medtronic). The size of flow diverter was selected according to the diameter of the proximal landing zone of the recipient vessel (3.5–4 mm in this model). Clopidogrel therapy was discontinued 10 days after PED implantation, while 325 mg per day of acetylsalicylic acid was continued until the animals were killed at 3 months.

**Surgical Clipping of Parent Vessel Containing the Flow Diverter**

At 3 months, transfemoral angiography was performed to document the patency of the arteries bearing flow diverters and the degree of aneurysm occlusion. The flow-diverted aneurysm constructs and the proximal and distal device landing zones of the arteries were surgically exposed to permit unobstructed placement of the aneurysm clips (Aesculap AG). Aneurysm clips were new, commercially available clips that are currently in use at our institution. Clip characteristics, including closing forces, are provided in Table 1. Systolic blood pressure was maintained above 110 mm Hg throughout the procedure to ensure reliability of the results of clip placement.

Starting with the temporary aneurysm clip (lowest closing force), an attempt was made to place the clip across the proximal flow diversion. The incidence of clip slippage from the flow-diverted artery was recorded. Clip slippage<sup>3</sup> was adjudicated when 3 successive attempts all resulted in the clip slipping off the artery. When the clip was successfully applied to the artery, angiography was repeated to assess for arterial occlusion. If the clip failed to occlude

the artery, it was removed, and angiography repeated to examine for deformation of the flow diverter and to look for thrombus formation. The clip with the next greatest closing force was then tried, and the above sequence repeated with clips of progressively increasing closing force until the clip closing force required to occlude the flow-diverted artery was identified. The sequence of aneurysm clip applications was as follows: temporary clip (closing force 90 g), fenestrated clip (closing force 150 g), and permanent clip (closing force 200 g). When a permanent clip failed to successfully occlude the flow-diverted artery, an additional identical permanent clip was placed in an attempt to occlude blood flow. For an arterial segment to be therefore judged “not occludable” would imply that 3 different attempts to clip the artery with clips of increasing closing force had failed, as had the simultaneous application of 2 permanent clips. At the completion of the experiments on the proximal portion of the flow diversion, the same procedure was repeated on the distal end of the flow diversion. When both terminal ends of the flow diversion had been tested, angiography and 3D angiography with Dyna CT was performed to investigate device deformation, thrombus formation, or angiographic flow disturbances as a result of clip placement.

**Photography and Pathology**

Animals were killed by barbiturate overdose, and the flow-diverted aneurysm constructs harvested and placed in 10% formalin for pathological analysis. The constructs were opened longitudinally and photographed using a computerized imaging system (Vision PE, Clemex Technologies). The presence or absence of neointimal disruption, intraluminal thrombus, and device deformation were documented.

**Results**

Three months following flow diversion, 5 treated aneurysms had large saccular remnants, while in the sixth case a small remnant filled only through small channels (Table 2). Untreated aneurysms and parent vessels were patent, without stenosis.

**Incidence of Clip Slippage With Flow Diverted Arteries**

Clip slippage occurred frequently (in 4 of 8 attempted temporary clip applications, including 2 of 8 fenestrated clip applications and 2 of 8 permanent clip applications). Clips were more likely to slip when the clip was applied to an axially compacted segment of the flow diverter (segments with a higher metallic density). Each device segment was eventually clipped with a different number of

**TABLE 1. Yasargil aneurysm clip characteristics**

Characteristic	Temporary Clips	Fenestrated Clips	Permanent Clips
Description	Gold, curved phynox clips	3.5-mm fenestration	Side angle
Serial number	FE795K	FE610K	FT761
Blade length (mm)	16.8	9	8
Closing force (g)	90	150	200



clips due to clip slippage, and because when successful angiographic occlusion was achieved, no further clips were applied. Occasionally, the landing zones were of insufficient length to permit placement of multiple clips. The total number of clips applied to each flow diverter construct ranged from 4 to 8 clips (Table 2).

**Efficacy of Attempted Arterial Occlusion**

The results of the attempts to gain vascular control of a flow-diverted artery using aneurysm clips are presented in Table 2 and Fig. 1. Temporary clips placed on arterial segments beyond the segment bearing the flow diverter were able to temporarily occlude blood flow in all cases. Vascular control by clipping the proximal or distal landing zone of the flow diverter of the same artery was possible in only 1 of 4 cases. For the 3 other cases, either the proximal or distal end, and occasionally neither end, could be occluded by any combination of clips. There was no difference in rates of clip occlusion of proximal compared with distal ends of the flow diverters.

A fenestrated clip was sufficient to occlude 1 proximal flow-diverted arterial segment, a single permanent clip proved effective for 2 segments, and in 1 case, 2 permanent clips were required to stop blood flow. Clips were more likely to be effective when they were applied to segments of the flow diverter that were not axially compacted (where metallic density is less).

**Device Deformation and Thrombus Formation Following Clip Removal**

Three of the 4 clipped flow diverters immediately returned to their baseline state when clips were removed (Fig. 2). One flow diverter was slightly deformed by clip placement, with a minor stenosis. Three clips had been successfully applied to the proximal portion of this flow diversion, along with 1 permanent clip on the distal end of the flow diversion, in addition to multiple clips slipping off the device. In 2 cases, filling defects consistent with thrombus formation were observed at final angiography when clips were removed.

**Pathological Analysis**

Three specimens showed no evidence of having been

compressed or damaged despite multiple (4–8) successful clip applications (Fig. 3). One clipped flow-diverted specimen was found to have fractured neointima, with the flow diverter struts slightly deformed and pulled away from the arterial wall. The 2 control aneurysms showed good apposition of the flow diverter to the arterial wall, without evidence of endoleaks. No thrombus was found at pathological examination.

**Discussion**

The salient feature of this work is that although vascular control can occasionally be obtained with aneurysm clips placed on arteries containing a flow diverter, it remains an unreliable means to stop blood flow. Partial or complete occlusions were reversible but attempts carried a risk of damaging the flow diverter and the neointimal lining that had formed over the device. If it is not possible to expose a normal segment of artery proximal and distal to the flow diverter, and it is judged necessary to place aneurysm clips on a flow-diverted artery, temporary clips may not suffice, and a clip with a closing force of at least 200 g may be necessary. Confirmation of the occlusion with ultrasonography or fluorescence angiography would appear desirable prior to manipulating the aneurysm.

When a flow diversion strategy with a single flow diverter fails, additional devices may be deployed prior to considering a surgical option. The difficulties encountered here, of gaining vascular control over an arterial segment with a single flow diverter, makes it appear unlikely that currently available aneurysm clips would be of sufficient closing force to occlude an arterial segment containing multiple overlapping layers of flow diverter, although this was not studied.

Failure of flow diversion may be associated with improper sizing of the device diameter, inadequate wall apposition, and endoleaks.<sup>2,12</sup> Temporary clipping of arterial segments in these circumstances was not studied in the present work.

The few cases in which clip application was able to completely occlude the devices occurred when the clip was applied to a relatively noncompacted segment of the flow diverters. The structure of a flow diverter can be modified depending on deployment technique,<sup>10</sup> and more

**TABLE 2. Residual aneurysm characteristics, with impact of clip application**

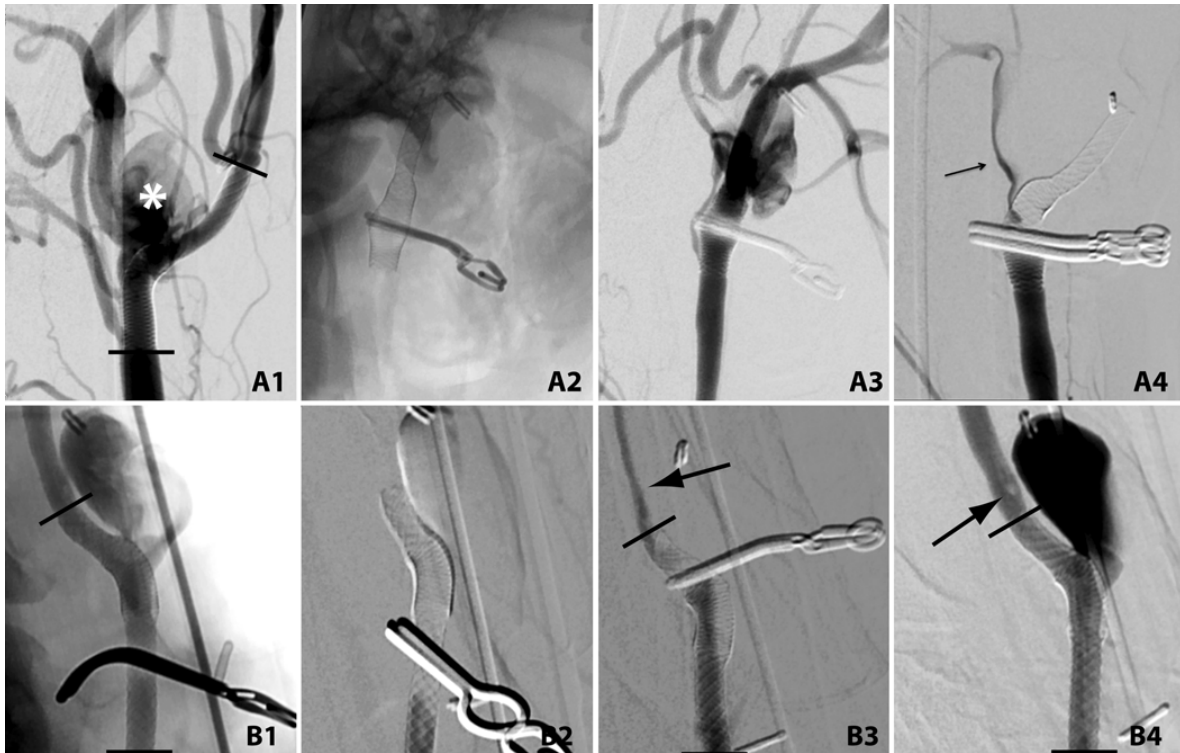
Aneurysm No.	Length × Width of Residual Aneurysm (mm)	Proximal Flow Diverter Occlusion	Distal Flow Diverter Occlusion	Total No. of Clips Applied to Flow Diverter	Resumed Pre-Clipping State When Clips Removed	Thrombus Formation	Neointimal Damage
1	6 × 4	Unable to occlude*	Permanent clip	8	Yes	No	No
2	17 × 10	Unable to occlude†	Unable to occlude*	4	Yes	No	No
3	14 × 7	Fenestrated clip	2 permanent clips	7	Yes	Yes	No
4	Crescentic filling only	Permanent clip	Unable to occlude†	4	No, minor deformation	Yes	Yes
5‡	15 × 7	NA	NA	0	NA	No	No
6‡	12 × 6	NA	NA	0	NA	No	No

NA = not applicable.

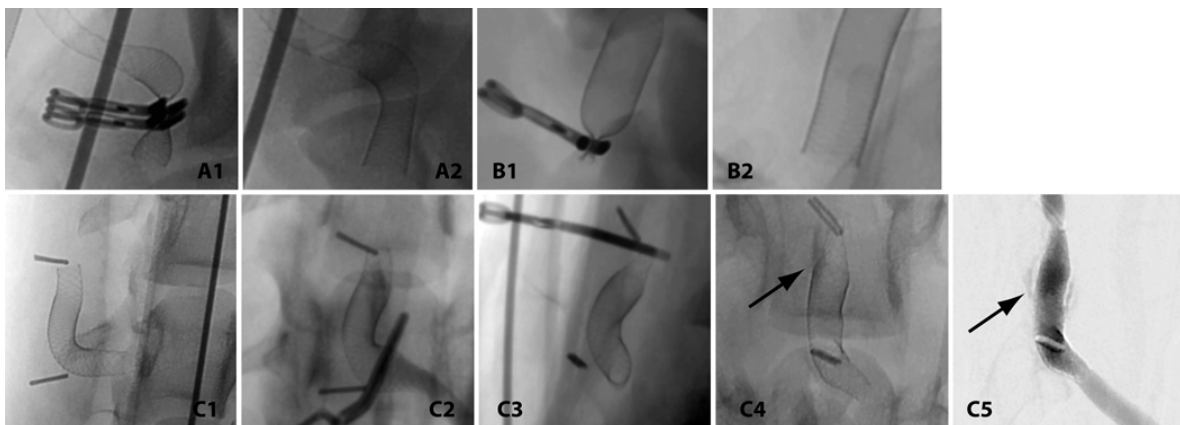
\* With 1 temporary clip (closing force 90 g), 1 fenestrated clip (closing force 150 g), a single permanent clip (closing force 200 g), or 2 permanent clips (closing force 200 g).

† Due to clip slippage.

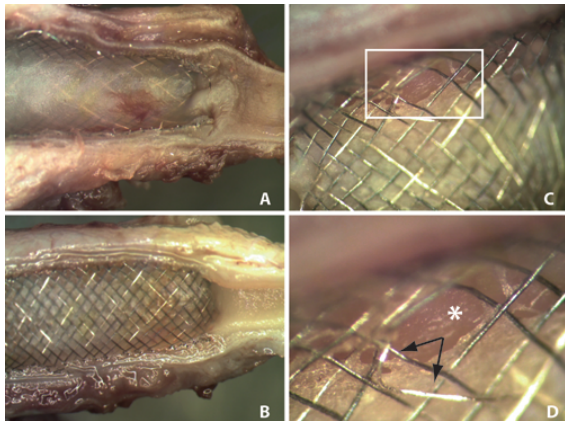
‡ Control aneurysms.



**FIG. 1.** Angiograms of attempts to gain vascular control of a flow-diverted artery using aneurysm clips. Black lines denote the terminal ends of the flow diverters. **A1–A4:** Residual flow-diverted aneurysm (*asterisk*, A1), showing the effects of flow diverter clipping with a single permanent clip (A2). There was unimpeded blood flow beyond the clip (A3). Failure of proximal vascular control with 2 permanent aneurysm clips is shown (A4; *arrow* shows continued blood flow). **B1–B4:** Unimpeded flow with a temporary clip (B1), but successful proximal occlusion with a fenestrated clip (B2). Distal control of the same flow diverter was not possible with a permanent clip (B3; *arrow* shows continued blood flow); there was evidence of distal thrombus formation (*arrow*) when all clips were removed (B4).



**FIG. 2. A and B:** Unsubtracted angiographic images demonstrating complete clipping of flow-diverted arteries (A1, B1), with full return to preclipping state when clips were removed (A2, B2). **C:** Demonstration that clipping can damage a flow-diverted artery. The flow diverter before clipping (C1), after proximal (C2) and distal (C3) clipping, with a mild stenotic deformation (*arrow*, C4), and new contrast leakage outside the flow-diverter confines (*arrow*, C5).



**FIG. 3.** Microscopic photograph of clipped ends of 2 different flow-diverted arteries (**A and B**), showing no evidence of neointimal or device damage. **C and D:** Damage due to aneurysm clip application can occur (**C**, magnified in **D**). Note the gap created as the neointima was fractured away from the arterial wall (*asterisk*), and the deformed flow-diverter struts (*arrows*). Figure is available in color online only.

compacted segments of the devices were found to be more difficult to occlude. Clip slippage also occurred more frequently when the segment of flow diversion was compacted. Careful study of the extent of device compaction across the zones of interest might help predict the efficacy of clip application.

Damage to the flow diverter and neointima occurred in 1 case, and filling defects were noted at angiography after clip removal in 2 cases, illustrating that surgically clipping a flow diverter likely carries some thromboembolic risk. Although no thrombus was found on the specimens at the time of pathological examination, fresh thrombus, if any, could have been lost during sample preparation. Endothelial damage after temporary clipping of normal animal vessels has previously been documented by electron microscopy,<sup>7</sup> but we did not assess the intima or neointima of flow-diverted specimens with this method.

Although in vitro or bench-top studies readily showed that flow diversions regain their preclipped form when clips are removed (data not presented), these experiments cannot predict the effects of clipping when the flow diverter is implanted in vivo and covered with neointima.

#### Limitations of the Study

A small number of animals were included in this work. Surgical aneurysm creation may promote fibrosis around an arterial segment, making it more difficult to successfully occlude blood flow with clips. We do not think this would have significantly influenced the results found here, as temporary clips were readily able to occlude arterial segments beyond the flow diverters. Canine arteries tested in this work remain different from human arteries, and any extrapolation of these results to clinical care should be cautious. We only tested the effects of aneurysm clips on single flow diverters, and arteries containing multiple overlapping devices may be more difficult to occlude.

The aneurysm clips used were new at the beginning of our experiment, but due to repeat clip applications, closing forces exerted by each clip may have been diminished as the study progressed.

We only tested the Pipeline flow diverter, which has a homogeneous construction; flow diverters with different constructions may respond differently to clip application. All aneurysm clips tested were from 1 manufacturer (Aesculap AG), and the length of time of clip application was not measured in this work.

#### Conclusions

Securing vascular control with aneurysm clips on arteries containing a single Pipeline flow diverter proved unreliable but not impossible in this canine model. Although most flow-diverted arteries could be repeatedly clipped with no consequence, clip application occasionally resulted in thrombus formation, as well as damage to the device and neointima.

#### References

1. Ablal AA, Zaidi HA, Crowley RW, Britz GW, McDougall CG, Albuquerque FC, et al: Optic chiasm compression from mass effect and thrombus formation following unsuccessful treatment of a giant supraclinoid ICA aneurysm with the Pipeline device: open surgical bailout with STA-MCA bypass and parent vessel occlusion. *J Neurosurg Pediatr* **14**:31–37, 2014
2. Carneiro A, Rane N, Küker W, Cellerini M, Corkill R, Byrne JV: Volume changes of extremely large and giant intracranial aneurysms after treatment with flow diverter stents. *Neuroradiology* **56**:51–58, 2014
3. Carvi y Nievas MN, Höllerhage HG: Risk of intraoperative aneurysm clip slippage: a new experience with titanium clips. *J Neurosurg* **92**:478–480, 2000
4. Charbel FT, Ausman JI, Diaz FG, Malik GM, Dujovny M, Sanders J: Temporary clipping in aneurysm surgery: technique and results. *Surg Neurol* **36**:83–90, 1991
5. Chung J, Lim YC, Kim BS, Lee D, Lee KS, Shin YS: Early and late microsurgical clipping for initially coiled intracranial aneurysms. *Neuroradiology* **52**:1143–1151, 2010
6. Darsaut TE, Bing F, Salazkin I, Gevry G, Raymond J: Flow diverters failing to occlude experimental bifurcation or curved sidewall aneurysms: an in vivo study in canines. *J Neurosurg* **117**:37–44, 2012
7. Gertz SD, Rennels ML, Forbes MS, Kawamura J, Sunaga T, Nelson E: Endothelial cell damage by temporary arterial occlusion with surgical clips. Study of the clip site by scanning and transmission electron microscopy. *J Neurosurg* **45**:514–519, 1976
8. Klein O, Colnat-Coulbois S, Civit T, Auque J, Bracard S, Pinelli C, et al: Aneurysm clipping after endovascular treatment with coils: a report of 13 cases. *Neurosurg Rev* **31**:403–411, 2008
9. Ljunggren B, Brandt L, Säveland H, Nilsson PE: Ruptured intracranial aneurysms. *Surg Neurol* **19**:393, 1983 (Letter)
10. Makoyeva A, Bing F, Darsaut TE, Salazkin I, Raymond J: The varying porosity of braided self-expanding stents and flow diverters: an experimental study. *AJNR Am J Neuroradiol* **34**:596–602, 2013
11. Raymond J, Salazkin I, Metcalfe A, Robledo O, Gevry G, Roy D, et al: Lingual artery bifurcation aneurysms for training and evaluation of neurovascular devices. *AJNR Am J Neuroradiol* **25**:1387–1390, 2004
12. Shapiro M, Raz E, Becske T, Nelson PK: Variable porosity of



the pipeline embolization device in straight and curved vessels: a guide for optimal deployment strategy. **AJNR Am J Neuroradiol** 35:727–733, 2014

---

### Disclosures

The authors report no conflict of interest concerning the materials or methods used in this study or the findings specified in this paper.

### Author Contributions

Conception and design: Raymond, Darsaut, Salazkin, Gentric, Magro. Acquisition of data: Raymond, Darsaut, Salazkin,

Gentric, Magro, Gevry. Analysis and interpretation of data: all authors. Drafting the article: all authors. Critically revising the article: Raymond, Darsaut, Salazkin, Gentric, Magro, Bojanowski. Reviewed submitted version of manuscript: all authors. Approved the final version of the manuscript on behalf of all authors: Raymond. Statistical analysis: Darsaut. Administrative/technical/material support: Gevry. Study supervision: Raymond, Darsaut, Gevry.


### Correspondence

Jean Raymond, CHUM–Notre Dame Hospital, Interventional Neuroradiology (NRI), 1560 Sherbrooke E, Pavillion Simard, Rm. Z12909, Montreal, QC H2L 4M1, Canada. email: jean.raymond@umontreal.ca.

## Annexe 6

*Fatal arterial rupture during flow diversion of a previously Y-stented giant MCA bifurcation aneurysm*  
**Gentric JC, Fahed, R, Darsaut TE, Salazkin I, Roy D, Raymond J. Interventional Neuroradiology 2016**

# Fatal arterial rupture during angioplasty of a flow diverter in a recurrent, previously Y-stented giant MCA bifurcation aneurysm

Interventional Neuroradiology  
0(00) 1–9  
© The Author(s) 2016  
Reprints and permissions:  
sagepub.co.uk/journalsPermissions.nav  
DOI: 10.1177/1591019916631147  
ine.sagepub.com  


Jean-Christophe Gentric<sup>1</sup>, Robert Fahed<sup>1</sup>, Tim E Darsaut<sup>2</sup>, Igor Salazkin<sup>3</sup>, Daniel Roy<sup>1</sup> and Jean Raymond<sup>1</sup>

## Abstract

**Background and purpose:** A patient with a previously Y-stented giant left middle cerebral artery (MCA) bifurcation aneurysm returned with a recurrence.

**Materials and methods:** A flow diverter (FD) was deployed through one limb of the high-porosity Y-stenting construction. The proximal FD failed to expand and an attempt at balloon angioplasty led to fatal rupture of the MCA.

**Results:** Autopsy demonstrated subarachnoid hemorrhage, vessel rupture and fracture of the proximal high-porosity stent. Microscopic photographs showed that the FD had failed to open because the guiding wire had inadvertently exited and re-entered the proximal segment of the high-porosity stent partially incorporated to the wall of the MCA. Balloon dilatation of the FD which had remained collapsed between the stent and the vessel wall caused fracture of the stent and rupture of the artery.

**Conclusion:** Angioplasty and flow-diversion of previously Y-stented aneurysms can lead to serious complications.

## Keywords

Flow diverter, intracranial aneurysm, complication, stenting, coiling

Received 7 December 2015; accepted 13 January 2016

## Introduction

Stent-assisted coiling, including Y-stenting of bifurcation aneurysms, has been associated with a lesser risk of aneurysm recurrence at follow-up.<sup>1–4</sup> Yet, little is known about the efficacy or safety of re-treating these aneurysms when they recur.

Flow diverters (FDs) have been approved for the treatment of large and giant proximal carotid aneurysms.<sup>5–10</sup> Clinical applications have expanded to diverse clinical situations, including middle cerebral artery (MCA) bifurcation aneurysms and recurrences after coiling or stent-assisted coiling.<sup>11–21</sup>

We report a fatal complication related to angioplasty of an FD that failed to open properly during retreatment of a recurrent, previously coiled and Y-stented unruptured giant MCA bifurcation aneurysm.

## Clinical case

A 68-year-old woman was found in June 2012 to harbor a 25 mm left partially thrombosed MCA aneurysm at the time she presented with an ipsilateral subcortical ischemic stroke, which had led to a mild hemiparesis (Figure 1(a)–(c)). She made an excellent

recovery. Endovascular treatment of the aneurysm was proposed within the Flow Diversion in Aneurysms trial (FIAT),<sup>22</sup> and she was randomly allocated to treatment with flow diversion (with coiling).

The initial treatment strategy, which eventually proved not possible, was to reconstruct the bifurcation using a combination of low-porosity stenting (LVIS<sup>®</sup> stent (MicroVention, Aliso Viejo, CA, USA)) in the superior, anterior M2 branch and an FD in the inferior, posterior and larger M2 branch, trapping a second

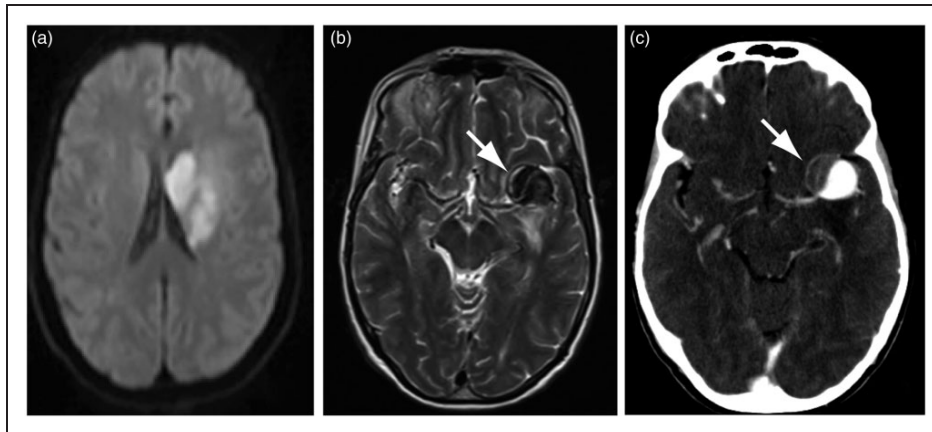
<sup>1</sup>Centre Hospitalier de l'Université de Montréal (CHUM), Notre-Dame Hospital, Department of Radiology, Service of Neuroradiology, Canada

<sup>2</sup>University of Alberta Hospital, Mackenzie Health Sciences Centre, Department of Surgery, Division of Neurosurgery, Canada

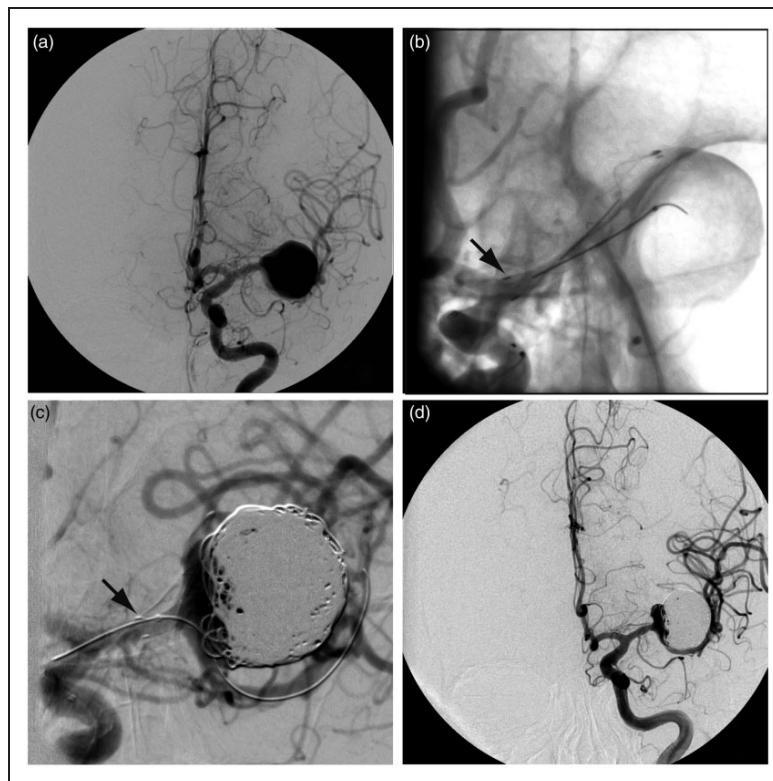
<sup>3</sup>Centre Hospitalier de l'Université de Montréal Research Centre (CRCHUM), Notre-Dame Hospital, Interventional Neuroradiology Research Laboratory, Canada

### Corresponding author:

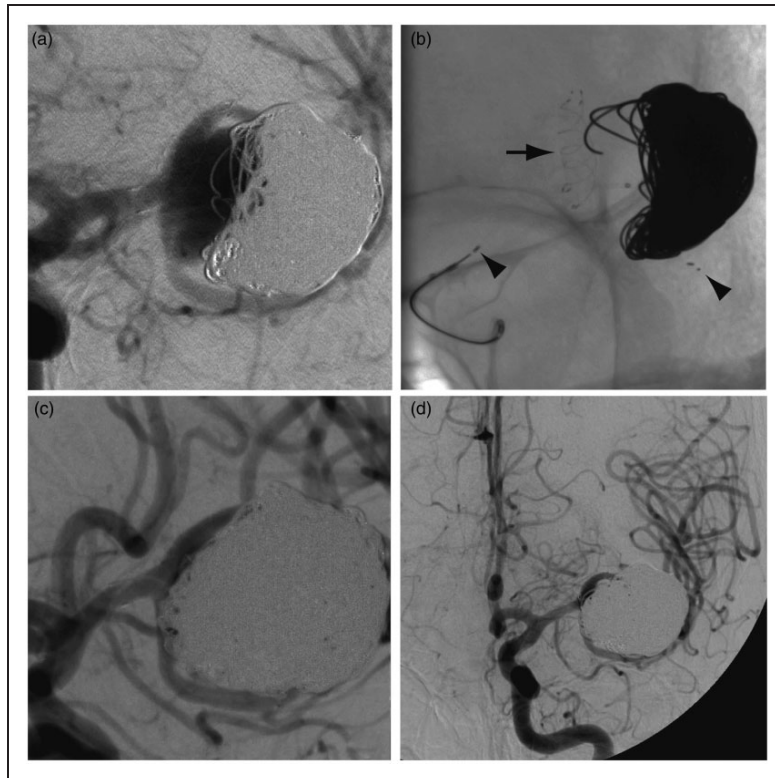
Jean Raymond, CHUM – Notre-Dame Hospital, Interventional Neuroradiology (NRI), 1560 Sherbrooke East, Pavillon Simard, room Z12909, Montreal, Quebec, H2L 4M1, Canada.  
Email: jean.raymond@umontreal.ca



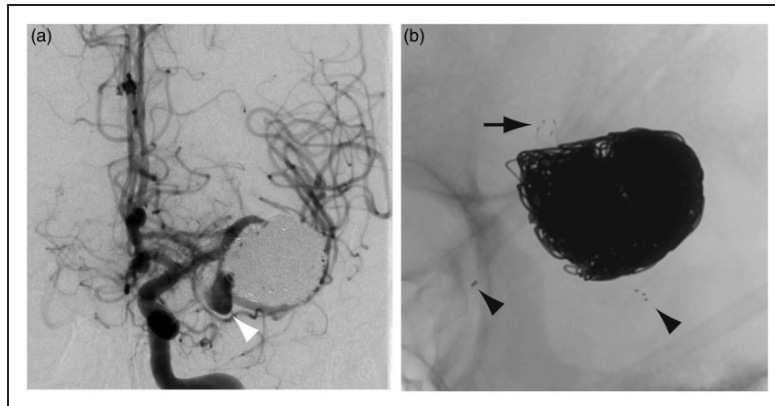
**Figure 1.** (a) Initial MRI (DWI) showing the ischemic lesion that revealed the aneurysm (white arrow in (b)). (c): CTA showing the partially thrombosed aneurysm of the left MCA bifurcation (white arrow). MRI: magnetic resonance imaging; DWI: diffusion weighted imaging; CTA: computed tomography angiography; MCA: middle cerebral artery.



**Figure 2.** First treatment. (a) Angiography before and after (b) deployment of a 2.5 × 25 mm LVIS JR stent in the upper branch of the MCA bifurcation, with its proximal end located in the proximal M1 segment (black arrow in (b)). (c) The attempt at catheterization of the lower branch in order to deploy a flow diverter resulted in shortening and compaction of the stent (black arrow in (c)). The catheter could not be advanced in the lower branch. The aneurysm was filled with 616 cm of platinum coils (d). MCA: middle cerebral artery.



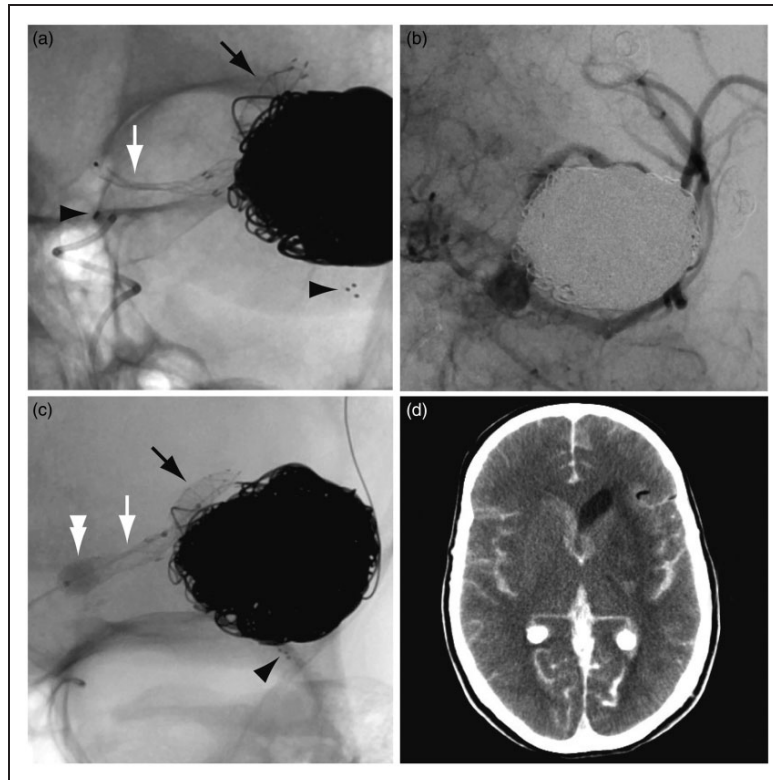
**Figure 3.** Second treatment. (a) Follow-up angiography revealed a recurrence. (b) A  $3 \times 20$  mm Solitaire AB stent was deployed in the lower branch of the MCA bifurcation (proximal and distal end of the stent shown with black arrowheads) and the aneurysm was packed with 365 cm of platinum coils ((c), (d)). MCA: middle cerebral artery.



**Figure 4.** (a) Follow-up angiography seven months later showed the development of a daughter sac in the vicinity of the inferior branch (white arrowhead). (b) A close-up view shows the distal end of the LVIS Junior stent (black arrow in (b)) and the proximal and distal end of the Solitaire AB stent (black arrowheads in (b)).

microcatheter inside the aneurysm sac for coiling. Stenting of the upper M2 (LVIS  $2.5 \times 25$  mm) proceeded without difficulty (Figure 2(b)), but tracking of the delivery catheter (Vasco® (Balt Extrusion,

Montmorency, France)) over the exchange wire positioned in the lower M2 branch proved impossible (Figure 2(c)). Instead, the patient was eventually treated with a single low-porosity stent in the upper M2 and



**Figure 5.** Third treatment. (a) The FD opened distally (black arrow), across the expected narrowing upon entering the Solitaire, and in the distal M1 segment, but remained collapsed in the proximal M1 segment (white arrow). (b) Angiography showed slow blood flow in the MCA branches. (c) The Scepter balloon catheter is inflated (white double arrowhead). (d) Postoperative CT shows subarachnoid hemorrhage. FD: flow diverter; MCA: middle cerebral artery; CT: computed tomography.

616 cm of platinum coils inside the aneurysm sac (mostly helical caliber 18 coils (MicroVention, Aliso Viejo, CA, USA)). She tolerated this procedure without complication, although a residual aneurysm neck remained (Figure 2(d)).

A follow-up angiography was performed five months later: the aneurysm was found to be enlarging in spite of stent-assisted coiling (Figure 3(a)), and a second endovascular treatment attempt was made in March 2013. This time, the inferior M2 branch was successfully catheterized with a Prowler Select Plus microcatheter (Codman Neurovascular, Raynham, MA, USA); a  $3 \times 20$  mm Solitaire<sup>®</sup> AB stent (Covidien, Irvine, CA, USA) was deployed in the inferior M2 trunk (Figure 3(b)) and the recurrent aneurysm coiled with 365 additional cm of coils. Near-complete angiographic occlusion of the aneurysm was achieved, without complication (Figure 3(c), (d)).

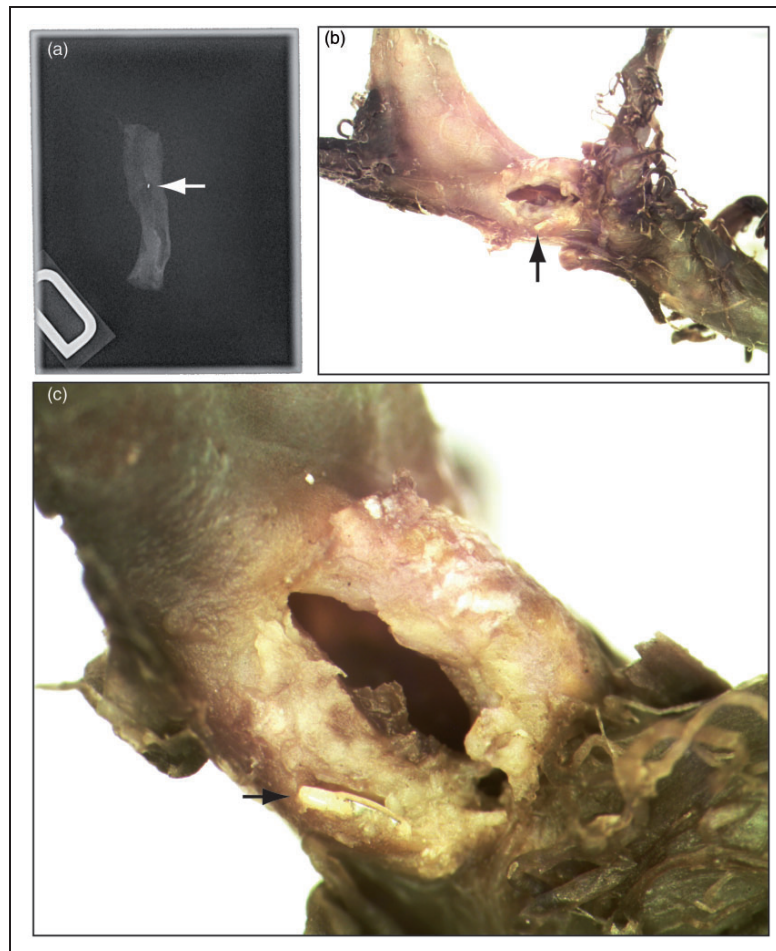
In October 2013 (seven months later) the aneurysm was found to have again recurred on follow-up magnetic resonance (MR) imaging, with the development of a daughter sac in the vicinity of the inferior branch. This finding was confirmed on a follow-up digital subtraction angiography (DSA) (Figure 4). Recoiling and

flow diversion of the inferior M2 trunk was considered as a treatment option.

In November 2013, the recurrent portion of the aneurysm sac could not be catheterized for additional coiling. Catheterization of the inferior M2 branch proved impossible, and the decision was made to instead deploy the FD (SILK<sup>®</sup>  $3.5 \times 25$  mm (Balt Extrusion, Montmorency, France)) in the superior M2 trunk. This would entail starting the deployment of the FD in and beyond the LVIS stent positioned in the upper branch, passing through one cell of the Solitaire stent, with potential stenosis of the FD within that cell, landing the proximal FD within the Solitaire inside the M1 segment of the MCA. The deployment of the FD went well in the upper M2 trunk, across the expected mild stenosis upon entering the Solitaire, and in the distal M1 segment, but the FD did not open into the proximal M1 segment (Figure 5(a)).

Angiographic series at this point showed slow blood flow in all the MCA branches (Figure 5(b)). The FD could not be re-sheathed. It was finally decided to deliver the collapsed SILK. The delivery catheter was repositioned inside the distal FD over the pusher



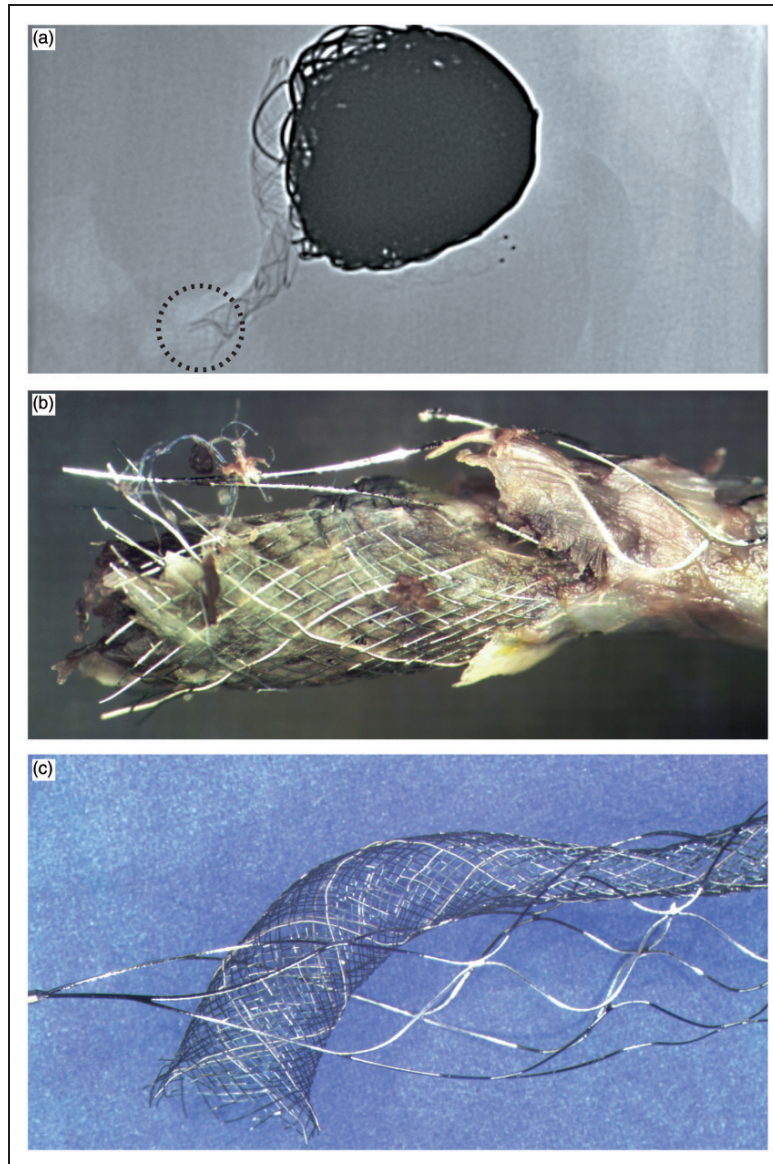


**Figure 6.** Pathology: (a) The proximal marker of the Solitaire stent was found at the level of the petrous carotid artery (white arrow). The rupture was found in the proximal M1 artery (black arrow in (b)). Note the metallic fragment embedded in the vessel wall (black arrow in (c)).

wire, the pusher wire replaced with an exchange wire, the delivery catheter retrieved and a Scepter® 4 × 10 mm balloon catheter (MicroVention, Aliso Viejo, CA, USA) was inflated inside the FD in an attempt to open the SILK, first within the distal and then the proximal M1 segments of the FD (Figure 5(c)). When the proximal FD was opened by balloon inflation, sudden hemodynamic changes occurred and immediate angiography demonstrated intracranial hypertension with flow arrest. The Scepter balloon was inflated, protamine administered and an urgent external ventricular drain placed, but it did not suffice to re-establish normal intracranial circulation. Immediate computed tomography (CT) scanning confirmed massive subarachnoid hemorrhage (Figure 5(d)). In retrospective, examination of the last angiographic series demonstrated that the proximal marker of the Solitaire stent had migrated proximally in the petrous

carotid region, suggesting rupture of the stent during balloon inflation. The patient died the following day.

Autopsy showed massive subarachnoid hemorrhage. Radiographs of the resected brain and skull base confirmed the fracture of the Solitaire stent, with separation of the proximal marker recovered at the level of the petrous carotid artery (Figure 6(a)). After four months of fixation in formalin, microscopic dissection of the MCA aneurysm complex was performed under a stereomicroscope. A 2 mm point of rupture was found in the proximal M1 (Figure 6(b), (c)). The FD was found to have passed through a proximal cell of the Solitaire, resulting in the failure of the FD to open between the Solitaire and the vessel wall, within the proximal M1. When the balloon was inflated, the Solitaire stent, which had become partially integrated into the wall of the parent vessel, was fractured, with avulsion and tearing of the wall of the MCA.



**Figure 7.** Proximal stent and flow diverter: Radiography (a) and photography (b) of the specimen reveal a fracture of the proximal Solitaire stent and the proximal end of the flow diverter. The bench reconstruction shows how the flow diverter entered the Solitaire stent and exited through one of its proximal cells (c).


Figures 7 and 8 show an in vitro reconstruction of the stent set-up.

### Discussion

Peri-procedural complications have been reported in 5%–35% of flow diversion procedures.<sup>23</sup> Complex constructions, including flow diversion after Y-stenting, may be associated with unique complications.

Braided self-expanding stents such as the first stent (LVIS) used in this particular case are able, in bench-top studies, to accommodate other stents and FDs passing through to construct Y-stented bifurcations in situ, without resulting in significant device stenosis.<sup>24</sup> However, some laser-cut stents, with closed cells, including the Solitaire (the second stent used in this case), can partially restrict expansion of FDs inserted through them.<sup>25</sup> The resulting mild stenosis is not





**Figure 8.** Reconstruction of the stent and flow diverter: Radiography (a) and photography (b) of the specimen reveal how the flow diverter exited the Solitaire through a more distal cell, resulting in a mild stenosis. A bench reconstruction is shown in (c).

necessarily cause for concern; in this case, the SILK crossed through the cells of the distal Solitaire stent without significant stenosis (Figure 8), and may well have led to an acceptable result. However, when stents have been deployed for weeks or months *in vivo*, some stent segments may have become embedded into the neointima attempting to incorporate the foreign body to the vessel wall, while other wires (and cells) may still be suspended within the vessel lumen (Figure 7). In this situation, it is nearly impossible to ensure the guidewire used to re-catheterize the stented vessel has not been threaded through a suspended cell composed of wires that have been partially

embedded in neointima. The winding path of the guidewire or the delivery catheter navigating through the poorly visible stent wires could perhaps have been better understood had advanced imaging methods been used.<sup>26</sup> The deployment of intracranial stents can be examined with flat-panel detector CT.<sup>27</sup> We speculate that the large coil mass would have produced many artifacts, but metal artifact reduction algorithms have been proposed.<sup>28,29</sup>

While the delivery catheter may follow the wire, the FD will fail to open when deployed. Complete or near-complete re-sheathability of FDs is important, but stent wires may obstruct the re-sheathing of a misplaced FD

that fails to deploy properly, as in this case. Rescue strategies and removal of the device<sup>30,31</sup> may become impossible once the distal FD has expanded beyond the stent.

Balloon dilatation of the collapsed FD, trapped between the embedded stent and the vessel wall, should not be attempted as it can cause vessel rupture. It is probably better to leave the collapsed FD in place when it cannot be re-sheathed. Slow blood flow (which now has to cross the FD twice to feed MCA branches) may cause ischemic complications. Perhaps a surgical bypass procedure should have been considered.

## Conclusion

Physicians should be warned that catheterization of a previously deployed stent may be dangerous, because the micro-guidewire may exit and re-enter the stent. Angioplasty of a stent or an FD that would subsequently fail to open may lead to a fatal arterial rupture.

## Funding

This research received no specific grant from any funding agency in the public, commercial, or not-for-profit sectors.

## Declaration of conflicting interests

The authors declared no potential conflicts of interest with respect to the research, authorship, and/or publication of this article.

## References

- Hong Y, Wang YJ, Deng Z, et al. Stent-assisted coiling versus coiling in treatment of intracranial aneurysm: A systematic review and meta-analysis. *PLoS One* 2014; 9: e82311.
- Piotin M, Blanc R, Spelle L, et al. Stent-assisted coiling of intracranial aneurysms: Clinical and angiographic results in 216 consecutive aneurysms. *Stroke* 2010; 41: 110–115.
- Piotin M and Blanc R. Balloons and stents in the endovascular treatment of cerebral aneurysms: Vascular anatomy remodeled. *Front Neurol* 2014; 5: 41.
- Chalouhi N, Jabbour P, Singhal S, et al. Stent-assisted coiling of intracranial aneurysms: Predictors of complications, recanalization, and outcome in 508 cases. *Stroke* 2013; 44: 1348–1353.
- Becske T, Kallmes DF, Saatci I, et al. Pipeline for uncoiled or failed aneurysms: Results from a multicenter clinical trial. *Radiology* 2013; 267: 858–868.
- Brinjikji W, Murad MH, Lanzino G, et al. Endovascular treatment of intracranial aneurysms with flow diverters: A meta-analysis. *Stroke* 2013; 44: 442–447.
- Szikora I, Berentei Z, Kulcsar Z, et al. Treatment of intracranial aneurysms by functional reconstruction of the parent artery: The Budapest experience with the Pipeline embolization device. *AJNR Am J Neuroradiol* 2010; 31: 1139–1147.
- Lylyk P, Miranda C, Ceratto R, et al. Curative endovascular reconstruction of cerebral aneurysms with the Pipeline embolization device: The Buenos Aires experience. *Neurosurgery* 2009; 64: 632–642. discussion 642–643; quiz N6.
- D'Urso PI, Lanzino G, Cloft HJ, et al. Flow diversion for intracranial aneurysms: A review. *Stroke* 2011; 42: 2363–2368.
- Arrese I, Sarabia R, Pintado R, et al. Flow-diverter devices for intracranial aneurysms: Systematic review and meta-analysis. *Neurosurgery* 2013; 73: 193–199. discussion 199–200.
- Pistocchi S, Blanc R, Bartolini B, et al. Flow diverters at and beyond the level of the circle of Willis for the treatment of intracranial aneurysms. *Stroke* 2012; 43: 1032–1038.
- Saleme S, Iosif C, Ponomarjova S, et al. Flow-diverting stents for intracranial bifurcation aneurysm treatment. *Neurosurgery* 2014; 75: 623–631. quiz 631.
- Benaissa A, Januel AC, Herbreteau D, et al. Endovascular treatment with flow diverters of recanalized and multitransformed aneurysms initially treated by endovascular approach. *J Neurointerv Surg* 2015; 7: 44–49.
- Daou B, Starke RM, Chalouhi N, et al. The use of the Pipeline embolization device in the management of recurrent previously coiled cerebral aneurysms. *Neurosurgery* 2015; 77: 692–697.
- Gawlitza M, Januel AC, Tall P, et al. Flow diversion treatment of complex bifurcation aneurysms beyond the circle of Willis: A single-center series with special emphasis on covered cortical branches and perforating arteries. *J Neurointerv Surg*. Epub ahead of print 15 April 2015. DOI: 10.1136/neurintsurg-2015-011682.
- Zanaty M, Chalouhi N, Tjoumakaris SI, et al. Flow-diversion panacea or poison? *Front Neurol* 2014; 5: 21.
- Chalouhi N, Chitale R, Starke RM, et al. Treatment of recurrent intracranial aneurysms with the Pipeline embolization device. *J Neurointerv Surg* 2014; 6: 19–23.
- Leung GK, Tsang AC and Lui WM. Pipeline embolization device for intracranial aneurysm: A systematic review. *Clin Neuroradiol* 2012; 22: 295–303.
- Caroff J, Neki H, Mihalea C, et al. Flow-Diverter stents for the treatment of saccular middle cerebral artery bifurcation aneurysms. *AJNR Am J Neuroradiol*. Epub ahead of print 24 September 2015.
- Briganti F, Delehay L, Leone G, et al. Flow diverter device for the treatment of small middle cerebral artery aneurysms. *J Neurointerv Surg*. Epub ahead of print 20 January 2015. DOI: 10.1136/neurintsurg-2014-011460.
- Yavuz K, Geyik S, Saatci I, et al. Endovascular treatment of middle cerebral artery aneurysms with flow modification with the use of the Pipeline embolization device. *AJNR Am J Neuroradiol* 2014; 35: 529–535.
- Raymond J, Darsaut TE, Guilbert F, et al. Flow diversion in aneurysms trial: The design of the FIAT study. *Interv Neuroradiol* 2011; 17: 147–153.
- Burrows AM, Cloft H, Kallmes DF, et al. Periprocedural and mid-term technical and clinical events after flow diversion for intracranial aneurysms. *J Neurointerv Surg* 2015; 7: 646–651.
- Makoyeva A, Darsaut TE, Salazkin I, et al. Y-crossing of braided stents with stents and flow diverters does not cause significant stenosis in bench-top studies. *Interv Neuroradiol* 2013; 19: 455–460.
- Lazzaro MA and Zaidat OO. X-configuration intersecting Enterprise stents for vascular remodeling and assisted coil embolization of a wide neck anterior communicating artery aneurysm. *J Neurointerv Surg* 2011; 3: 348–351.

26. Mitchell BD, Chinnadurai P, Chintalapani G, et al. Endovascular recanalization in acute ischemic stroke using the Solitaire FR revascularization device with adjunctive C-arm CT imaging. *AJNR Am J Neuroradiol* 2015; 36: 1317–1320.
27. Clarençon F, Piotin M, Pistocchi S, et al. Evaluation of stent visibility by flat panel detector CT in patients treated for intracranial aneurysms. *Neuroradiology* 2012; 54: 1121–1125.
28. van der Bom IM, Hou SY, Puri AS, et al. Reduction of coil mass artifacts in high-resolution flat detector cone-beam CT of cerebral stent-assisted coiling. *AJNR Am J Neuroradiol* 2013; 34: 2163–2170.
29. Psychogios MN, Scholz B, Rohkohl C, et al. Impact of a new metal artefact reduction algorithm in the noninvasive follow-up of intracranial clips, coils, and stents with flat-panel angiographic CTA: Initial results. *Neuroradiology* 2013; 55: 813–818.
30. Colby GP, Gomez JF, Lin LM, et al. In situ removal of the Pipeline embolization device: The ‘corking’ and ‘pseudo-corking’ techniques. *J Neurointerv Surg* 2013; 5: e6.
31. Lin LM, Colby GP, Jiang B, et al. Intra-DIC (distal intracranial catheter) deployment of the Pipeline embolization device: A novel rescue strategy for failed device expansion. *J Neurointerv Surg*. Epub ahead of print 22 June 2015. DOI: 10.1136/neurintsurg-2015-011771.

## Annexe 7

*Uncertainty and agreement regarding the role of flow diversion in the management of difficult aneurysms. Darsaut TE, **Gentric JC**, McDougall CM, Gevry G, Roy D, Weill A, Raymond J. AJNR Am J Neuroradiol. 2015*

# Uncertainty and Agreement Regarding the Role of Flow Diversion in the Management of Difficult Aneurysms

T.E. Darsaut, J.-C. Gentric, C.M. McDougall, G. Gevry, D. Roy, A. Weill, and J. Raymond



## ABSTRACT

**BACKGROUND AND PURPOSE:** The role of flow diversion in the management of aneurysms remains unknown. We sought to evaluate the community agreement regarding indications for flow diversion.

**MATERIALS AND METHODS:** A portfolio of 35 difficult aneurysm cases was sent to 40 clinicians with varying backgrounds and experience. Responders were asked whether they considered flow diversion a treatment option, whether other options were possible, whether recruitment in a randomized trial would be considered, and to select their final choice. Agreement was studied by using  $\kappa$  statistics.

**RESULTS:** Decisions for flow diversion were more frequent ( $n = 300$ , 39%) than decisions to coil ( $n = 163$ , 21.2%), to observe ( $n = 121$ , 15.7%), to occlude the parent vessel ( $n = 102$ , 13.2%), or to clip ( $n = 66$ , 8.6%). Sidewall aneurysm morphology was associated with flow diversion as the final choice ( $P = .001$ ). Interjudge agreement was fair at best ( $\kappa < 0.3$ ) for all cases and all judges, despite high certainty levels (range,  $7.2-8.9 \pm 2.0$  on a 0–10 scale). Agreement was no better within specialties or with more experience. All patients were judged to have other treatment options. Judges were willing to offer trial participation in 417 of 741 (56.3%) scenarios, more frequently when the aneurysm was sidewall ( $P = .001$ ) or in the anterior circulation ( $P = .028$ ).

**CONCLUSIONS:** Individuals did not agree regarding the indications for flow diversion. There is sufficient uncertainty to justify trials designed to protect patients from the potential risks of premature adoption of an innovation.

**ABBREVIATIONS:** BST = best standard treatment; CL = confidence level; FD = flow diversion; FIAT = Flow diversion In Aneurysm Treatment; RCT = randomized controlled trial

Flow diversion (FD) of intracranial aneurysms is an innovative therapeutic approach.<sup>1-3</sup> The introduction of surgical innovations involves a process of trial and error when entering unknown territory.<sup>4</sup> The early adoption of innovations can result in spectacular advances or unexpected complications: FD has been shown to be capable of arterial reconstruction in patients with giant aneurysms who previously might have been treated only with parent vessel occlusion, but FD has also been associated with the rupture of unruptured aneurysms.<sup>5,6</sup> Using flow diversion

also means working with new devices, which may also introduce unexpected adverse events. For example, embolism of material used to coat endovascular delivery tools has been implicated in the occurrence of fatal parenchymal hemorrhages, occurring at a distance from the aneurysm.<sup>7</sup>

Although there have been enthusiastic proponents for early adoption of FD,<sup>8-11</sup> others have urged restraint,<sup>12,13</sup> at least until reliable information becomes available. To minimize the potential harm associated with innovations, progressive steps have recently been proposed, including the careful selection of well-informed participants, when interventions are still considered “experimental.”<sup>14</sup> Important questions that immediately arise are the following: 1) In what context are these experimental interventions to be offered, care or research? and 2) On what basis will patients be selected?

The approach regulatory agencies used to approve the first flow diverters was a registry of consecutive but carefully selected patients.<sup>1</sup> Alternatively, beginning with a randomized trial would have been a prudent option.<sup>12</sup> Long ago, Chalmers<sup>15</sup> suggested that we should “randomize the first patient” to give each patient a chance to receive the best therapy until the best therapy is identi-

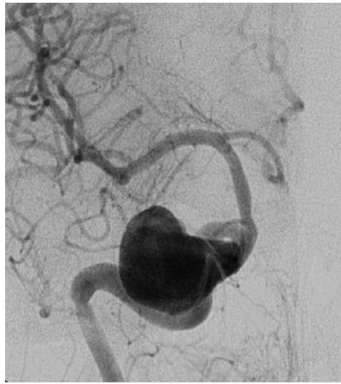
Received October 16, 2014; accepted after revision November 6.

From the Division of Neurosurgery (T.E.D., C.M.M.), Department of Surgery, University of Alberta Hospital, Mackenzie Health Sciences Centre, Edmonton, Alberta, Canada; Department of Radiology (J.-C.G., D.R., A.W., J.R.), Centre Hospitalier de l'Université de Montréal, Notre-Dame Hospital, Montreal, Quebec, Canada; and Laboratory of Interventional Neuroradiology (G.G., J.R.), Centre Hospitalier de l'Université de Montréal, Notre-Dame Hospital Research Centre, Montreal, Quebec, Canada.

Please address correspondence to Jean Raymond, MD, CHUM–Notre-Dame Hospital, Interventional Neuroradiology, 1560 Sherbrooke East, Pavillion Simard, Room Z12909, Montreal, Quebec, Canada H2L 4M1; e-mail: jean.raymond@umontreal.ca

Indicates article with supplemental on-line appendix.

<http://dx.doi.org/10.3174/ajnr.A4201>



**Case 3**  
53 M  
43 mm unruptured cavernous ICA aneurysm  
Ophthalmoplegia  
Passed Test Balloon Occlusion

1. Is Flow diversion ( $\pm$  coils) an option for this patient ?  
 Yes  No
2. Any other option that you would conceivably offer this patient ? Choose one :  
 No, only FD  $\pm$  coils  
 Coiling  $\pm$  stenting  
 Parent vessel occlusion  $\pm$  bypass  
 Surgical clipping  
 Observation
3. Would you be willing to recruit *this* patient in an RCT that would give a 50% chance of FD and a 50% chance of Best Standard Treatment  Yes  No
4. Final best treatment choice:  
 Flow diversion  
 Coiling  $\pm$  stenting  
 Parent vessel occlusion  $\pm$  bypass  
 Surgical clipping  
 Observation
5. Confidence level in your selection of final treatment choice:  
         
0%    20%    40%    60%    80%    100%

**FIG 1.** Example. One of the 35 cases, corresponding vignette, and survey questions that were presented to judges is illustrated.

fied. In these situations, we have proposed care trials.<sup>16</sup> The Flow diversion In Aneurysm Treatment (FIAT) study was conceived and designed to guide the ethical introduction of FD into daily clinical management of patients with difficult aneurysms.<sup>17</sup> FIAT is meant to be offered to any patient for whom the use of FD is contemplated.

Should patients receive FD in the context of a registry or of a trial? It still remains unclear to whom FD should be offered. By definition, no one really knows because a proper comparative evaluation of FD efficacy and safety has yet to be performed for any group of patients.

To help with this dilemma, we sought to explore the opinions of clinicians and study agreement within the neurointerventional community regarding the use of FD. Furthermore, a survey of opinions may inform trial design considerations.

## MATERIALS AND METHODS

This study, which involved anonymous colleagues questioned on images of anonymous patients, was considered by our institutional review board committee and approval was deemed to not be required.

### Patients

A portfolio of 35 clinical cases of difficult aneurysms was prepared, along with a short clinical vignette, such as the following: a 53-year-old man, 43-mm unruptured cavernous ICA aneurysm, ophthalmoplegia, passed test balloon occlusion. Respondents were asked a series of 5 questions: 1) whether they considered FD ( $\pm$  coils) to be a treatment option; 2) whether there was another treatment choice they would conceivably offer the patient (respondents could select from the following: i) no, FD  $\pm$  coils only, ii) coiling  $\pm$  stent placement, iii) parent vessel occlusion  $\pm$  bypass, iv) surgical clipping, or v) observation); 3) whether they would consider offering the patient a randomized trial given a 50% chance of treatment with FD or a 50% chance of “best stan-

dard treatment” (BST), 4) their best final choice (same options as question 2), and 5) their confidence level regarding their final choice on a scale of 0–10 (Fig 1).

All cases were selected either from the FIAT trial ( $n = 14$ ), comparing FD with BST, or were patients treated with FD outside the randomized controlled trial (RCT) ( $n = 21$ ), but raters were not informed of the source of the cases. All cases had thus been judged by at least 1 clinician to be a candidate for FD. In reality, 28 of the 35 patients had been treated with FD. The 7 other patients had also been judged appropriate for FD but had been allocated to BST. Our aims were the following: 1) to ensure that we had included cases appropriate for flow diversion, 2) to assess whether other treatment options would be chosen as preferable or possible, and 3) to assess the community willingness to participate in a trial such as FIAT.

### Raters

The e-mailed or paper portfolio (On-line Appendix) was addressed to 40 clinicians, selected because they had presented or published on flow diverters or were on a list of potential FIAT participants, and all received responses were included. We did not require participants to have performed a minimum number of FDs. In the end, the survey was independently evaluated by 22 practicing interventionists with the following demographic information: 16 radiologists and 6 cross-trained neurosurgeons, able to deliver surgical and endovascular care. Respondents were from academic centers in North America (Canada and the United States) ( $n = 16$ ) or Europe ( $n = 6$ ). Clinicians had been in practice for 0–5 years ( $n = 6$ ), 5–10 years ( $n = 3$ ), or >10 years ( $n = 13$ ). Nine judges (41%) had previous experience in >15 patients with flow diverters. Repeatedly responding to the same questionnaire can be a painful experience. Four senior raters (with >20 years of experience), selected on the basis of previous mutual collaborations, were commissioned to respond to the questionnaire twice, >3 months apart, to generate the intraobserver evaluations.

### Statistics

$\kappa$  statistics were calculated by using SPSS software (Version 20; IBM, Armonk, New York). The  $\kappa$  values reflect agreement beyond chance, with a score of zero no better than flipping a coin, 1 representing perfect agreement, and  $-1$  representing perfect disagreement.  $\kappa$  values were interpreted according to Landis and Koch<sup>18</sup>:  $\leq 0.0$ , poor; 0–0.2, slight; 0.21–0.4, fair; 0.41–0.6, moderate; 0.61–0.8, substantial; and 0.81–1.0, almost perfect agreement. Confidence in decision-making along a scale of 0–10 was analyzed with ANOVAs. Multiple comparisons among confidence levels according to treatment choices were adjusted according to Bonferroni. A Mann-Whitney or Kruskal-Wallis test was done (according to the number of categories of the independent

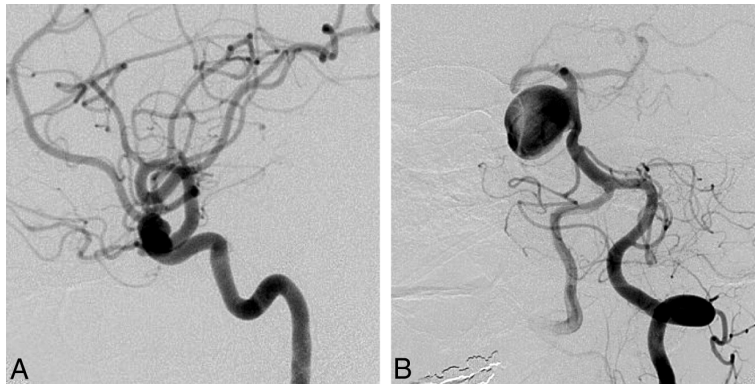


**Table 1: Patient and aneurysm characteristics**

	All Cases	Patients in RCTs	Others
Patients (No.)	35	14	21
Male/female	14/21	4/10	10/11
Mean age (yr)	52.4 ± 14.5	49.6 ± 18.0	54.3 ± 11.3
<b>Aneurysms</b>			
Mean size (range) (mm)	23.5 ± 12.9 (3–55)	22.6 ± 9.5 (5–40)	24.1 ± 14.8 (3–55)
Anterior circulation	26 (74%)	12 (86%)	14 (67%)
Extradural carotid	10 (29%)	5 (36%)	5 (24%)
Intradural carotid	15 (43%)	7 (50%)	8 (38%)
Posterior circulation	9 (26%)	2 (14%)	7 (33%)
Intradural vertebral	6 (17%)	1 (7%)	5 (24%)
Basilar	3 (9%)	1 (7%)	2 (10%)
Proximal <sup>a</sup> aneurysms	23 (66%)	9 (64%)	14 (66%)
Proximal <sup>a</sup> aneurysms, passed TBO	11 (48%)	3 (33%)	8 (38%)
Sidewall aneurysm	17 (49%)	5 (36%)	12 (57%)
Recurrent aneurysms	5 (14%)	2 (14%)	3 (14%)
Ruptured (recent SAH)	4 (11%)	1 (7%)	3 (14%)
Symptomatic aneurysms	20 (57%)	6 (43%)	14 (67%)

**Note:**—TBO indicates test balloon occlusion.

<sup>a</sup> Proximal indicates cavernous, ophthalmic, and intradural vertebral locations.



**FIG 2.** Responses to question 4 (best final management choice). FD was commonly selected as the best final treatment choice for anterior circulation (A, 9-mm asymptomatic paraophthalmic aneurysm; 10 votes for FD) or sidewall aneurysms (B, 38-mm asymptomatic sidewall basilar trunk aneurysm; 12 votes for FD).

variable) to compare the distribution of FD choices among different groups of aneurysms or patients (extra-/intradural, anterior/posterior circulation; neck size; randomized in FIAT or not; and sidewall versus bifurcation versus fusiform aneurysms) or different groups of raters (background; FD experience or years of experience). Exploratory comparisons between proportions of treatment choices for patients in FIAT or not in FIAT were performed by using  $\chi^2$  tests and among mean confidence levels by using paired Student *t* tests.  $\chi^2$  tests were also used to compare willingness to recruit patients in a RCT, adjusted for multiplicity according to Bonferroni.

## RESULTS

Patient and aneurysm characteristics are presented in Table 1.

### Final Management Decisions with Confidence Levels (Questions 4 and 5)

Of 752 responses (97.7% of 770 possible responses; 2.3% missing responses) to question 4, which asked clinicians to make a final choice, decisions to use FD were more frequent ( $n = 300$ , 39%) than decisions to coil ( $n = 163$ , 21.2%), to observe ( $n = 121$ ,

15.7%), to occlude the parent vessel ( $n = 102$ , 13.2%), or to surgically clip ( $n = 66$ , 8.6%).

Clinicians were generally confident that they had selected the best option (mean confidence levels [CLs] between 7.2 and 8.9). CLs were not significantly different for radiologists or surgeons ( $P = .09$ ), for more or less experienced clinicians ( $P = .22$ ), or for those having more or less FD experience ( $P = .11$ ). CLs varied according to treatment choices ( $P = .012$ ); clinicians showed more confidence when they chose observation (8.9) than FD (7.7,  $P = .043$ ). FD was considered the best option by at least 1 clinician (minimum = 1, maximum = 18) for each case, but the same treatment option was not chosen unanimously for any single case. The most common final choice was different overall for patients in FIAT compared with those patients not randomized to FIAT: Clinicians favored FD in 36.6% of patients randomized to FIAT, whereas 42.2% of those not randomized to FIAT were selected for FD. The main difference was that responders chose observation more frequently for patients randomized to FIAT (23.5%) than for the patients treated outside the trial (11.0%) ( $P = .0001$ ). The only characteristic associated with a FD choice was sidewall aneurysm morphology ( $P = .001$ ). For 11 (31%) of 35 cases, FD was selected most frequently as the best final treatment choice. Ten of 11 (91%) of these

cases were proximal carotid aneurysms (perhaps corresponding to American on-label use); the other was a 38-mm basilar trunk sidewall aneurysm (Fig 2).

Interrater agreement regarding the best treatment choice was “poor” to “slight” for all clinicians (in the range of  $\kappa = 0.0$ – $0.2$ ) and no better among neurosurgeons or among radiologists or when responders were experienced or had performed >15 FD treatments (Table 2). Agreement was no better when answers were dichotomized (FD versus any other option). Intrarater agreement at least 3 months apart was better ( $\kappa = 0.387$ – $0.634$ ) (Table 2).

### Is FD an Option for This Case? (Question 1)

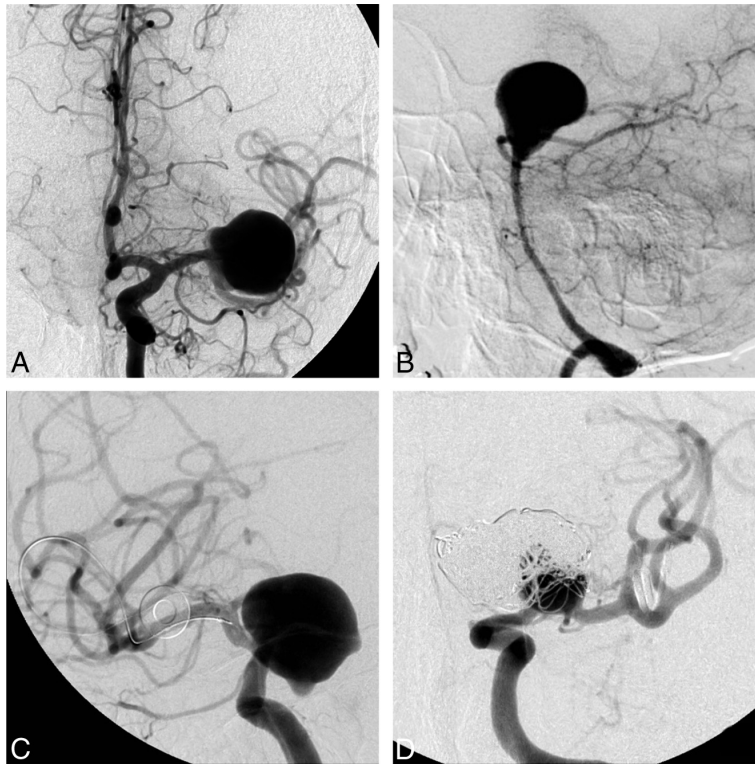
FD was always an option (mean,  $16 \pm 4$  positive responses to question 1; minimum = 7, maximum = 21 of 22 responders). Anterior location ( $P = .025$ ) and sidewall morphology ( $P = .001$ ) were aneurysm characteristics associated with considering FD as a treatment option.

The 2 cases with the highest number of dissenting raters, who did not consider FD to be an option, were the following: an inci-

**Table 2: Inter- and intraobserver agreement regarding question 4 (best final management choice)**

	Categories <sup>a</sup>	All Cases (n = 35)	Patients in RCTs (n = 14)	Others (n = 21)
<b>Interobserver agreement</b>				
All raters (n = 22)	5	0.219 ± 0.017	0.225 ± 0.020	0.190 ± 0.025
	2	0.111 ± 0.018	0.151 ± 0.036	0.072 ± 0.020
Surgeons (n = 6)	5	0.252 ± 0.025	0.202 ± 0.043	0.271 ± 0.033
	2	0.114 ± 0.084	0.063 ± 0.131	0.148 ± 0.109
>10 years' experience (n = 13)	5	0.210 ± 0.019	0.203 ± 0.030	0.199 ± 0.025
	2	0.062 ± 0.030	0.120 ± 0.050	0.024 ± 0.038
>15 FD experiences (n = 9)	5	0.182 ± 0.029	0.258 ± 0.042	0.116 ± 0.040
	2	0.093 ± 0.032	0.201 ± 0.055	0.018 ± 0.040
<b>Intraobserver agreement</b>				
Rater 1	5	0.465 ± 0.115	0.432 ± 0.162	0.465 ± 0.163
	2	0.634 ± 0.109	0.340 ± 0.178	0.463 ± 0.195
Rater 2	5	0.387 ± 0.112	0.421 ± 0.175	0.333 ± 0.143
	2	0.243 ± 0.175	0.176 ± 0.272	0.271 ± 0.208
Rater 3	5	0.501 ± 0.104	0.246 ± 0.141	0.629 ± 0.124
	2	0.382 ± 0.114	0.263 ± 0.154	0.442 ± 0.160
Rater 4	5	0.634 ± 0.109	0.509 ± 0.178	0.707 ± 0.129
	2	0.651 ± 0.129	0.571 ± 0.198	0.712 ± 0.153

<sup>a</sup> The number 5 indicates that answers were treated as 5 categories: FD, coiling, observation, occlusion of the parent vessel, and surgical clipping. The number 2 indicates that answers were treated as 2 categories: flow diversion versus all other treatment groups.



**FIG 3.** Responses to question 1 (Is flow diversion an option?). FD was considered an option by at least 7 judges in all cases. The cases in which flow diversion was most frequently judged not to be a viable option were a 20-mm MCA bifurcation aneurysm (A, 15/22 “no” votes) and a 38-mm basilar tip aneurysm (B, 14/22 “no” votes). The cases in which flow diversion was least frequently thought not to be an option, with only 1/22 “no” votes each, were a 22-mm ophthalmic segment aneurysm (C) and a recurrent previously coiled carotid bifurcation aneurysm (D).

dental 20-mm MCA aneurysm in a 56-year-old woman (case 20, n = 15 negative answers) and a 67-year-old woman with headaches and a 38-mm unruptured basilar tip aneurysm (case 10, n =

14). On the other hand, there were 6 cases for which a single “No, FD is not an option” response (of 22 raters) was obtained (Fig 3).

The judgment of whether FD was a treatment option did not feature significant agreement for any group of raters or for any group of patients (Table 3).

**For This Patient’s Aneurysm, Are There Treatment Alternatives? (Question 2)**

Treatment options other than FD were considered viable by at least some clinicians for all 35 cases. The greatest number of clinicians who judged that FD was the only possible option was 5 of 22 judges for a blister aneurysm in a 45-year-old man. All other cases had ≤4 votes for “FD is the only option,” with an overall mean of 1.85 judges considering that FD was the only appropriate treatment for an aneurysm (Fig 4).

**Are Clinicians Willing to Recruit This Particular Patient in a Trial? (Question 3)**

Respondents were willing to offer trial participation in 417 of 741 (56.3%) responses to question 3. The percentage of positive responses was 60.7% from surgeons, 54.6% from radiologists (P = .146), 52.3% from senior clinicians, 61.2% from junior clinicians (P = .022), 52.9% from clinicians with the largest FD experience compared with 65.1% from clinicians with less experience (P = .016), 52.9% for patients in FIAT, and 58.3% for those not in FIAT (P = .022). Given the multiplicity of testing, none of these P values were significant. In 74% of patients with proposed participation in question 3, FD was selected as the best option in question 4. Clinicians not willing to offer participation were more confident in their treatment choice (8.7 ± 1.3) than clinicians willing to offer participation (7.5 ± 1.5, P = .005).

In 4 cases, more than half of the raters showed willingness to include that patient in a RCT, all of which featured aneurysms in ophthalmic or paraophthalmic locations (Fig 5). Interrater agreement regarding recruitment in an RCT was poor; intrarater agreement was also

low (Table 4). Clinicians were more willing to recruit a patient in an RCT when the lesion was in the anterior circulation (P = .028) or when the aneurysm featured a sidewall morphology (P = .001).



## DISCUSSION

The main finding of this survey was that if FD is frequently chosen as the best option for patients with difficult aneurysms, there was poor agreement regarding indications. Choices of FD as the best therapy were more frequent for sidewall and anterior circulation aneurysms, but the same patients were uniformly considered to have other treatment options. Substantial variability existed in deciding how to best manage these patients. Discrepant recommendations were made at the individual level, and clinicians' decisions did not follow according to their number of years in practice, specialty backgrounds, or experience with FD. Wide discrepancies were present within all subgroups of decision-makers and for all sorts of patients. If the best management decision for an individual patient is the consensus of a panel of clinicians, it appears reasonable to conclude that for most patients, one decision cannot rationally be justified over another. Nonetheless, individuals had high confidence levels regarding their treatment choices. Clinicians were willing to recruit patients in a randomized trial in half of the cases, but agreement regarding who should be enrolled was poor.

When reliable evidence is absent, the selection of patients for an innovative therapy can be based on various considerations. The first and perhaps most intuitive approach is to restrict the use of the unproven device to patients for whom conventional options are (relatively) contraindicated because risks are considered prohibitive or because efficacy of other management choices is expected to be low.<sup>13,19</sup> One drawback of this strategy is that it is unlikely to portray the device in a good light because difficult cases are also more likely to have poor outcomes, compared with "stan-

dard cases." Furthermore, if access to the device under strict conditions is truly enforced, a proper comparative evaluation cannot be done when users claim there are no viable alternative treatment options with which to compare results.<sup>20</sup> Here, we see that restricting the use of FD to patients with aneurysms because they have "no other choice" really applies to very few patients; the answers to question 2 suggests that FD is rarely the sole possible treatment option.

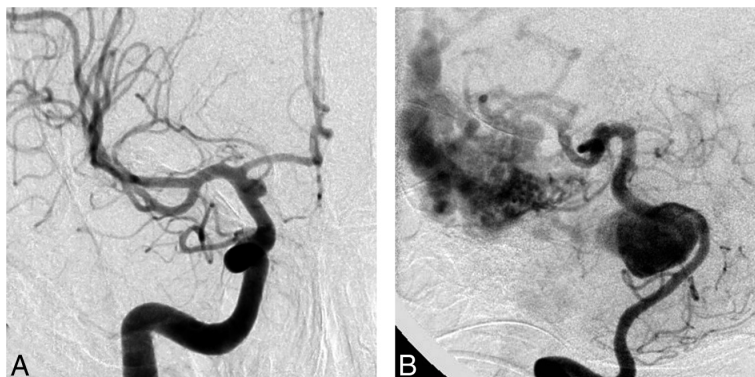
Another approach to introducing an innovation is to restrict early use of the novelty to cases with the best chance of success, as judged from a priori reasoning, clinical intuition, or animal studies. In a sense, this is what was done for FD.<sup>1</sup> The concept of the device makes it ideal for sidewall aneurysms. The success of FD with sidewall aneurysms yet failing in bifurcation or giant fusiform aneurysms has been confirmed in animal models.<sup>21-23</sup> Early series and meta-analyses have suggested that FD is associated with good outcomes in proximal carotid aneurysms; results were not as good in fusiform or bifurcation aneurysms of the posterior circulation.<sup>1,12,24,25</sup> Perhaps most unsurprising, our survey confirms that anterior circulation and sidewall dispositions are aneurysm characteristics associated with frequent FD choices. However, 2 major difficulties exist with using this approach to decide who should receive a new treatment or device. First, comparisons among different patients treated with the same method cannot provide the evidence necessary to support treatment decision-making for individual patients: The fact that FD works better in proximal carotid compared with basilar aneurysms cannot be used to suggest that FD should not be performed for basilar aneurysms or should be used for anterior circulation aneurysms.

To make rational treatment choices based on evidence, we need a valid comparison among similar patients treated by different treatments, showing better results with FD compared with an alternative. Second, if a registry of selected patients eligible for standard treatment options is suggested, it remains unclear why FD should be chosen over established alternatives. Although in some cases, authors claimed patients were "untreatable" by standard means, and even though in most early series patients and aneurysms were carefully selected, few patients with aneurysms truly have no other manage-

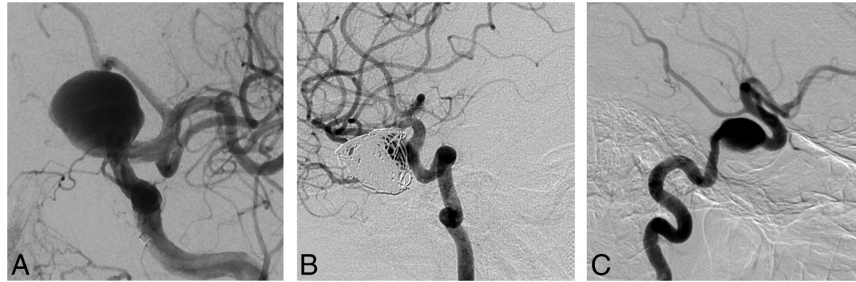
ment option, as shown by this survey. An approach that restricts FD use to patients considered to have the best chance of success may not be in the best interest of current patients because with narrow selection, some patients with truly difficult aneurysms in need of innovative treatments are denied a chance to receive the novelty. Those with more favorable characteristics for FD, enthusiastically selected to be offered the new treatment, are exposed to unknown risks but under pressure to accept. These patients, treatable by other means, may have had as good an outcome with standard therapy. In our view, these patients should have been offered participation in a trial comparing the innovation with standard treatment until the best treatment is identified.

**Table 3: Interrater agreement regarding question 1 (Is FD an option in this case?)**

	All Cases (n = 35)	Patients in RCTs (n = 14)	Others (n = 21)
All raters (n = 22)	0.136 ± 0.052	0.162 ± 0.070	0.110 ± 0.075
Surgeons (n = 6)	0.042 ± 0.121	0.013 ± 0.147	0.036 ± 0.191
>10 years' experience (n = 13)	0.070 ± 0.070	0.078 ± 0.101	0.062 ± 0.097
>15 FD experiences (n = 9)	0.131 ± 0.084	0.135 ± 0.137	0.128 ± 0.106



**FIG 4.** Responses to question 2 (Any other treatment option?). In all cases, judges were able to find a viable alternative to flow diversion. The cases with the largest number of votes for "No, flow diversion only" were a ruptured supraclinoid carotid blister aneurysm (A, 5 votes) and a giant basilar aneurysm with an associated AVM (B, 4 votes). All other aneurysm-patient combinations were thought to have >1 treatment option.



**FIG 5.** Responses to question 2 (Would you recruit this patient in a RCT?). Aneurysm-patient combinations, which more than half of judges were willing to include in a randomized trial, were all ophthalmic or paraophthalmic: for example, a 22-mm ophthalmic segment in a 57-year-old patient (A, 18/22 votes for trial participation) and a recurrent giant ophthalmic artery aneurysm in a 37-year-old patient (B, 20/22 votes). The case with the fewest number of judges willing to randomize was a 16-mm asymptomatic cavernous aneurysm in a 79-year-old patient (C, 4/22 votes).

**Table 4: Inter- and intrarater agreement regarding question 3 (Would you recruit this patient in a RCT?)**

	All Cases (n = 35)	Patients in RCTs (n = 14)	Others (n = 21)
Interrater agreement			
All raters (n = 22)	0.162 ± 0.023	0.170 ± 0.031	0.154 ± 0.033
Surgeons (n = 6)	0.190 ± 0.062	0.161 ± 0.077	0.180 ± 0.101
>10 years' experience (n = 13)	0.121 ± 0.023	0.133 ± 0.041	0.109 ± 0.030
>15 FD experiences (n = 9)	0.168 ± 0.032	0.179 ± 0.058	0.142 ± 0.046
Intrarater agreement			
Rater 1	0.229 ± 0.160	0.263 ± 0.154	0.250 ± 0.238
Rater 2	0.687 ± 0.145	0.625 ± 0.240	0.729 ± 0.180
Rater 3	0.249 ± 0.205	0.440 ± 0.305	0.000 ± 0.000
Rater 4	0.370 ± 0.217	0.264 ± 0.313	0.462 ± 0.305

A survey of prevalent opinions on treatment choices can be instructive in the context of a conventional trial: It may help in the design of the trial, in determining selection criteria, or in fixing the comparative interventions. It may also instruct the notion of community equipoise<sup>26</sup> and indicate whether a trial is likely to be successfully completed. For example, answers to question 1 (Is FD an option for this patient?) could have been used to determine exclusion criteria had we found patients for whom “no” was a unanimous answer. In these types of trials, the priority is to come up with an answer to a precise research question.

In the context of surgical innovations, we believe these notions need to be revised because they presuppose knowledge that has yet to be discovered. Looking for agreement before initiating the trial is putting the cart before the horse. In the absence of reliable knowledge, on what basis would agreement be constructed? Waiting for agreement regarding indications is at the root of the “it is always too early until it is too late” phenomenon, leading to decades of medical history in which interventions are practiced without evidence that they are beneficial.<sup>27</sup>

Care trials such as FIAT differ from conventional trials.<sup>16</sup> In the presence of little agreement and scant knowledge, they provide a prudent, orderly way to introduce innovations, to assist in the care of patients in the presence of uncertainty. They prioritize the protection of patients being offered promising but unvalidated therapies because the unknown implies potential risks. The trial is constructed on a principle of prudence: Novel therapies should be offered only within the trial until they are either shown to be beneficial and adopted to replace standard

options or are shown to be harmful and abandoned. With FIAT, a patient for whom the treating physician considers using FD is a potential study participant. The treating physician is asked to select another option (BST), and the patient is allocated to either treatment with FD or BST. Thus, the patient has a 50% chance of receiving the promising FD, hypothesized but not yet proved better, but also a balanced 50% chance of receiving BST and avoiding the potential morbidity that might arise from using barely tested treatments that may entail risks.<sup>15,28</sup> FIAT also includes a registry for patients with no other therapeutic option, but as this survey showed, this option should not need to be used frequently.

Our survey may also inform whether the condition of “clinical equipoise” exists regarding the use of FD.<sup>26</sup> While many clinicians may believe that equipoise requires an absence of preference or think that there is no reason to lean toward one treatment or another in this particular patient, this understanding is both conceptually odd and ethically irrelevant.<sup>26</sup> According to Freedman,<sup>26</sup> who introduced and popularized the concept, clinical equipoise occurs when “there is no consensus within the clinical expert community about the comparative merits of the alternatives to be tested.” If this survey shows that such a condition is met for FD, we believe that for a clinician to use FD or any surgical innovation, the correct approach is to replace the notion of clinical equipoise with the notion that in the absence of a good exemptive reason, a clinician should only use an unvalidated intervention within the context of a declared care trial.<sup>16</sup>

The widespread discrepancies in management decisions shown in this survey should provide the evidence for collective community uncertainty needed to proceed with a trial. The choices patients and clinicians face are not care versus research. The use of FD in the care of patients is far from being established therapy. Controversy also remains regarding coiling or stent-assisted coiling versus open surgery for the treatment of difficult aneurysms. Randomized clinical trials are required if physicians want to properly counsel their patients regarding the relative risks and benefits of potential management options in the future. In the meantime, a more immediate goal is to enable experimentation with a promising innovation in the care of patients with difficult aneurysms while attempting to minimize the risks to patients who are exposed to the innovation.

## Limitations

There were several limitations of this study. The questionnaire was submitted to 40 experts. Only 22 answers (55%) were received. The responders were not a random sample of a population of experts, and there is no reason to believe that they are representative of such a population, if it could be defined. We can only conjecture that results reflect the opinions of a self-selected group of clinicians who took the time and energy to respond. Some participants had little experience with FD, and one may question the significance of their opinions. However, agreement among more experienced participants was equally poor. The portfolio was artificially constructed. Absolute numbers of choices are thus not meaningful, but we were careful to present cases that are currently at least considered for FD. Agreement regarding particular cases (reliability) does not mean accuracy (in other words everyone could be wrong). Finally, answering a questionnaire and caring for real patients represent different contexts for decision-making; we can only speculate about how seriously the responders imagined they were dealing with important clinical decisions. Clinical decision-making in practice is rarely performed by a single individual in isolation and typically takes into consideration opinions from collaborators and patient preferences.

## CONCLUSIONS

Wide variability and poor agreement exist regarding the indications for FD. This uncertainty should provide ample room for participation in trials designed to safely introduce promising technology in the care of patients with difficult aneurysms.

Disclosures: Daniel Roy—UNRELATED: Grants/Grants Pending: Stryker,\* MicroVention,\* Covidien,\* Codman,\* Comments: fellowship support. Alain Weill—UNRELATED: Grants/Grants Pending: MicroVention,\* Stryker,\* Covidien,\* Codman,\* Comments: We receive support from these entities in our academic fund for fellowship support; Payment for Lectures (including service on Speakers Bureaus): MicroVention,\* Comments: We received money from MicroVention in our academic fund for a lecture I gave at the Asian Australasian Federation of Interventional and Therapeutic Neuroradiology 2014 conference ("Bailout in Aneurysm Treatment"). Jean Raymond—UNRELATED: Grant: Canadian Institute of Health Research,\* Johnson & Johnson,\* Comments: Canadian Institute of Health Research: funding for the Collaborative Unruptured Endovascular versus Surgery trial; Johnson & Johnson: unrestricted research funding for the Does Embolization with Larger coils lead to better Treatment of Aneurysms trial (investigator-initiated study). \*Money paid to the institution.

## REFERENCES

1. Becks T, Kallmes DF, Saatci I, et al. Pipeline for uncoilable or failed aneurysms: results from a multicenter clinical trial. *Radiology* 2013;267:858–68
2. Lylyk P, Miranda C, Ceratto R, et al. Curative endovascular reconstruction of cerebral aneurysms with the Pipeline embolization device: the Buenos Aires experience. *Neurosurgery* 2009;64:632–42; discussion 642–43; quiz N6
3. Nelson PK, Lylyk P, Szikora I, et al. The Pipeline embolization device for the intracranial treatment of aneurysms trial. *AJNR Am J Neuroradiol* 2011;32:34–40
4. Barkun JS, Aronson JK, Feldman LS, et al. Evaluation and stages of surgical innovations. *Lancet* 2009;374:1089–96
5. Darsaut TE, Rayner-Hartley E, Makoyeva A, et al. Aneurysm rupture after endovascular flow diversion: the possible role of persistent flows through the transition zone associated with device deformation. *Interv Neuroradiol* 2013;19:180–85
6. Kulcsár Z, Houdart E, Bonafé A, et al. Intra-aneurysmal thrombosis as a possible cause of delayed aneurysm rupture after flow-diversion treatment. *AJNR Am J Neuroradiol* 2011;32:20–25
7. Hu YC, Deshmukh VR, Albuquerque FC, et al. Histopathological assessment of fatal ipsilateral intraparenchymal hemorrhages after the treatment of supraclinoid aneurysms with the Pipeline embolization device. *J Neurosurg* 2014;120:365–74
8. Chalouhi N, Starke RM, Yang S, et al. Extending the indications of flow diversion to small, unruptured, saccular aneurysms of the anterior circulation. *Stroke* 2014;45:54–58
9. Crobeddu E, Lanzino G, Kallmes DF, et al. Marked decrease in coil and stent utilization following introduction of flow diversion technology. *J Neurointerv Surg* 2013;5:351–53
10. Jabbour P, Chalouhi N. The era of flow diverters in aneurysm treatment. *Neurosurgery* 2014;74:E341–42
11. Fang S, Lanzino G. Paraclinoid aneurysms: is there a new endovascular standard? *Neurol Res* 2014;36:314–22
12. Arrese I, Sarabia R, Pintado R, et al. Flow-diverter devices for intracranial aneurysms: systematic review and meta-analysis. *Neurosurgery* 2013;73:193–99; discussion 199–200
13. van Rooij WJ, Sluzewski M, van der Laak C. Flow diverters for unruptured internal carotid artery aneurysms: dangerous and not yet an alternative for conventional endovascular techniques. *AJNR Am J Neuroradiol* 2013;34:3–4
14. McCulloch P, Altman DG, Campbell WB, et al. No surgical innovation without evaluation: the IDEAL recommendations. *Lancet* 2009;374:1105–12
15. Chalmers TC. Randomize the first patient. *N Engl J Med* 1977;296:107
16. Raymond J, Darsaut TE, Altman DG. Pragmatic trials used as optimal medical care: principles and methods of care trials. *J Clin Epidemiol* 2014;67:1150–56
17. Raymond J, Darsaut TE, Guilbert F, et al. Flow diversion in aneurysms trial: the design of the FIAT study. *Interv Neuroradiol* 2011;17:147–53
18. Landis JR, Koch GG. The measurement of observer agreement for categorical data. *Biometrics* 1977;33:159–74
19. Toma AK, Robertson F, Wong K, et al. Early single centre experience of flow diverting stents for the treatment of cerebral aneurysms. *Br J Neurosurg* 2013;27:622–28
20. Raymond J, Darsaut TE. Stenting for intracranial aneurysms: how to paint oneself into the proverbial corner. *AJNR Am J Neuroradiol* 2011;32:1711–13
21. Sadasivan C, Cesar L, Seong J, et al. An original flow diversion device for the treatment of intracranial aneurysms: evaluation in the rabbit elastase-induced model. *Stroke* 2009;40:952–58
22. Raymond J, Darsaut TE, Makoyeva A, et al. Endovascular treatment with flow diverters may fail to occlude experimental bifurcation aneurysms. *Neuroradiology* 2013;55:1355–63
23. Darsaut TE, Bing F, Salazkin I, et al. Flow diverters failing to occlude experimental bifurcation or curved sidewall aneurysms: an in vivo study in canines. *J Neurosurg* 2012;117:37–44
24. Kulcsár Z, Ernemann U, Wetzel SG, et al. High-profile flow diverter (Silk) implantation in the basilar artery: efficacy in the treatment of aneurysms and the role of the perforators. *Stroke* 2010;41:1690–96
25. Siddiqui AH, Abla AA, Kan P, et al. Panacea or problem: flow diverters in the treatment of symptomatic large or giant fusiform vertebral basilar aneurysms. *J Neurosurg* 2012;116:1258–66
26. Freedman B. Equipoise and the ethics of clinical research. *N Engl J Med* 1987;317:141–45
27. Buxton MJ. Problems in the economic appraisal of new health technology: the evaluation of heart transplants in the UK. In: Drummond MF, ed. *Economic Appraisal of Health Technology in the European Community*. Oxford: Oxford University Press; 1987:103–18
28. Cloft HJ. What is all of the hype about? *AJNR Am J Neuroradiol* 2008;29:1604

## Annexe 8

*Flow diversion in the treatment of intracranial aneurysms: A randomized care trial and registry. Raymond J, **Gentric JC**, Darsaut TE, Iancu D, Chagnon M, Weill A, Roy D. Journal of Neurosurgery. Accepted 2015*

## **Flow diversion in the treatment of aneurysms: A randomized care trial and registry**

Jean Raymond<sup>1</sup>, M.D., Jean-Christophe Gentric<sup>1,2</sup>, M.D., Tim E. Darsaut<sup>3</sup>, M.D., Daniela Iancu<sup>4</sup>, M.D., Miguel Chagnon<sup>5</sup>, M. Sc., Alain Weill<sup>1</sup>, M.D., Daniel Roy<sup>1</sup>, M.D.

1. Centre Hospitalier de l'Université de Montréal, Notre-Dame Hospital, Department of Radiology, Montreal, Quebec, CANADA
2. Groupe d'Étude de la Thrombose en Bretagne Occidentale (GETBO, EA 3878), Brest, FRANCE
3. Department of Surgery, Division of Neurosurgery, University of Alberta Hospital, Mackenzie Health Sciences Centre, Edmonton, Alberta, CANADA
4. Ottawa hospital, Civic campus, Department of Radiology, Ottawa, CANADA
5. Université de Montréal, Department of Mathematics and Statistics, Montreal, CANADA

### **Corresponding author:**

Dr. Jean Raymond

CHUM, Notre-Dame Hospital, Department of Radiology,

1560 Sherbrooke East, Pavillon Simard, suite Z12909,

Montreal, Quebec, CANADA H2L 4M1

Tel.: +1 (514) 890-8000 ext. 27235

Fax: +1 (514) 412-7621

Email : jean.raymond@umontreal.ca

## **Flow diversion in the treatment of aneurysms: A randomized care trial and registry**

**Cover title:** Flow diversion in aneurysms: a randomized trial

**There are 5 (five) tables and 1 (one) Figure in the article :**

- Figure 1: Trial Profile
- Table 1: Characteristics of patients and aneurysms
- Table 2: Primary safety and efficacy outcomes (all patients)
- Table 3 (**online**): Poor clinical outcomes (all patients)
- Table 4: Primary safety and efficacy outcomes (patients with proximal carotid aneurysms)
- Table 5: Primary safety and efficacy outcomes (patients eligible to coiling or stent-coiling)

**Key words:** aneurysm – flow diversion – flow diverter – trial

**Subject codes:** [Stroke] – Cerebral aneurysm – Cerebrovascular procedures

[Intervention] Stent

**Statement:**

This manuscript has not been published elsewhere and is not being submitted simultaneously to another journal.

**Competing interests:** The authors declare that they have no competing interests.

## **ABSTRACT**

### **Object:**

The Flow diversion in the treatment of Intracranial Aneurysm (FIAT) trial was designed to guide the clinical use of flow diversion, an innovative method to treat intracranial aneurysms, within a care trial and study safety and efficacy.

### **Methods:**

FIAT, conducted in 3 Canadian hospitals, proposed randomized allocation to flow diversion or standard management options (observation, coiling, parent vessel occlusion, or clipping), and a registry of non-randomized patients treated with flow diversion. The primary safety outcome was death or dependency (mRS > 2) at 3 months, to be determined for all patients who received flow diversion at any time. The primary efficacy outcome was angiographic occlusion at 3-12 months combined with an independent clinical outcome.

### **Results:**

Of 112 participating patients recruited between May 2<sup>nd</sup> 2011 and February 25<sup>th</sup> 2015, 78 were randomized (39 in each arm), and 34 received flow diversion within the registry. The study was halted due to safety concerns. Twelve of 75 patients (16.0%; CI [8.9%-26.7%]) who were allocated or received flow diversion at any time were dead (n=8) or dependent (n=4) at 3 months or more, crossing a predefined safety boundary. Death or dependency occurred in 5 of 38 patients randomly allocated and treated by flow diversion (13.2%; CI [5.0%-28.9%]) and in 5 of 39 patients allocated standard treatment (12.8%; CI [4.8%-28.2%]). Efficacy was below expectations of the trial hypothesis: 16 of 38 patients

(42.1%; CI [26.7%- 59.1%]) randomly allocated flow diversion failed to reach the primary outcome, as compared to 14 of 39 patients allocated standard treatment (35.9%; CI [21.7%- 52.9%]).

**Conclusion:**

Flow diversion was not as safe and effective as hypothesized. More randomized trials are needed to determine the role of flow diversion in the management of aneurysms.

**Clinical trial registration:**

Clinical Trial Registration-URL: <http://www.clinicaltrials.gov>. Unique identifier: NCT01349582

**Funding:**

There was no funding for this study.



## INTRODUCTION

Flow diversion is a new endovascular treatment of intracranial aneurysms.<sup>1,3</sup> Unlike coiling, where the goal is to occlude the aneurysm sac, treatment with flow diversion attempts to normalize arterial flow and repair the vessel bearing the aneurysm. Flow diverters have been approved for the treatment of large and giant aneurysms of the cavernous to superior hypophyseal segments of the carotid artery, but usage has expanded to other difficult aneurysms, and more recently to small aneurysms treatable by other means.<sup>6,13,16,19,21,252,33</sup> Systematic reviews of case series and registries have shown occlusion rates exceeding 75%.<sup>1,3</sup> There is poor agreement regarding indications.<sup>8</sup> The role flow diversion should play in clinical practice remains unclear.<sup>4,11,20,26,28,31</sup> Non-randomized comparisons with coiling have shown promising results, but a randomized trial has not been reported.<sup>7,14</sup>

The purpose of the Flow diversion in the treatment of Intracranial Aneurysm Trial (FIAT) was to provide a clinical trial context for the use of flow diversion in the care of patients with difficult intracranial aneurysms. FIAT proposed randomized allocation to flow diversion or standard management options, and a registry of flow diverted patients considered ineligible for standard management options.<sup>23</sup> The main hypothesis of the pivotal trial was that treatment with flow diversion, compared with other management options, would increase the proportion of patients reaching the primary outcome, occlusion or near-occlusion of the aneurysm combined with an independent clinical outcome (mRS > 2).

## **METHODS**

FIAT was an investigator-led, simple, pragmatic, multicenter randomized controlled care trial integrated into clinical practice.<sup>22</sup> FIAT compared a policy of using either flow diversion (any device, with or without coiling) or best standard treatment to manage patients with intracranial aneurysms. Standard treatment was selected according to clinical judgment at the time of enrolment but prior to randomization. Patients deemed ineligible for other management alternatives were included in a parallel registry. There were 3 participating Canadian centers. All sites received Institutional Review Board approval. The protocol was published<sup>23</sup>, and the trial registered with the U.S. National Institutes of Health: ClinicalTrials.gov number NCT01349582.

### **Patients**

All patients harbouring an aneurysm for which flow diversion was considered a promising treatment were eligible to participate. Exclusion criteria were few: i) Severe allergy, intolerance or bleeding disorder that precluded dual antiplatelet regimens; ii) Absolute contraindication to endovascular treatment or anaesthesia; iii) Inability to provide consent. All patients signed an informed consent form.

### **Randomization and masking**

Concealment of randomized allocation (ratio 1:1) was assured through a web-based platform. Treating physicians had to first choose, according to clinical judgment and for each patient, one of 5 alternatives to permit computer-generated randomization or not (1: coiling [with or without stenting], 2: parent vessel occlusion, 3: surgical clipping, 4: conservative management) or 'None (registry for compassionate use)'. A minimization algorithm was used to balance groups according to comparator intervention and centre. Patients, interventionists, and outcome assessors were not masked to treatment assignment.

## **Interventions**

There were no selection criteria for centers, but all participating operators had performed at least 10 flow diversion cases. Standard local procedures were followed. Any arterial (not intra-aneurysmal) flow diverting devices were permitted. Testing for platelet inhibition was not required per protocol; Antiplatelet and anticoagulation regimens were prescribed according to routine practice at each site. Follow-up tests and visits, judged to be clinically indicated, included neurological examinations, brain imaging studies and a functional assessment according to the modified Rankin Scale (mRS) at discharge, one month, and 3 to 12 months, and angiography (invasive or non-invasive) at 3-12 months. Data capture and management were through secure servers (MedSciNet) in compliance with GCP requirements. Case report forms were simple, and data collected parsimonious, in order to facilitate completion by normal care personnel. No financial compensation was provided to participating centers.

## **Hypotheses and outcomes**

FIAT included a pilot and a pivotal phase. The hypothesis of the pilot phase was that flow diversion could be performed safely, defined in terms of the mRS scale at 3 months: '200 patients could suffice to show that, if the observed number of patients with  $mRS > 2$  is 10%, the 95% CI of the proportion is from 7.0% to 14.9%.'<sup>20</sup> The pivotal phase (250 randomized patients) was powered to show an increase (from 75 to 90%) in the proportion of patients reaching the composite primary efficacy outcome, the complete or near-complete occlusion of the aneurysm (3-12 months) combined with an independent functional outcome ( $mRS \leq 2$ ). Clinical outcome was determined by attending clinicians not blinded to treatment allocation according to the mRS scale.

Secondary outcomes included the mRS score at discharge, 3 and 12 months post-treatment; the success in occluding the aneurysm at the end of the procedure (when appropriate); Peri-operative complications

(ischemic strokes and intracranial haemorrhages); Angiographic outcomes (invasive or non-invasive imaging) results at 3 and 12 months ; Length of hospital stay (number of days); Discharge disposition (home; other hospital; rehabilitation facility; death); Any new stroke, neurological symptom or sign during follow-up; and re-treatment of the index aneurysm at any time.

### **Analyses and statistics**

Blinded data were to be examined at pre-specified intervals by an independent Data Safety and Monitoring Committee (DSMC), composed of an interventional neuroradiologist, a statistician and an ethicist. Means, standard deviations, medians and ranges are presented for quantitative variables and frequency tables for categorical variables. Three groups of patients were analyzed as registered: Standard management (randomly allocated), flow diversion (randomly allocated), and ‘registry’ (patients deemed ineligible for other management options). A fourth group including all patients who were allocated or received flow diversion at any time was predefined for the safety analyses of the pilot phase (‘Any flow diverter’). Treatment safety and efficacy were determined by inspecting results (intent-to-treat) tabulated according to treatment groups. Ninety-five percent confidence intervals with continuity correction are provided for primary and secondary outcome measures. The primary safety outcome was adjudicated when the mRS was  $> 2$ , regardless of the cause. Failure to reach the primary efficacy endpoint was adjudicated in case of death or dependency, treatment failure, re-treatment during follow-up or recurrent or enlarging aneurysm on angiography at 3-12 months. Operator-assessed angiographic results are categorized as complete/near-complete occlusions, residual/recurrent aneurysms, immediate failures or not available. Subgroup analyses were predefined according to aneurysm location (proximal carotid artery (cavernous to the superior hypophyseal segment), other anterior circulation, and posterior circulation aneurysms) and according to best standard management options.

### **Roles of the funding source**

The trial was sponsored by the Centre Hospitalier de l'Université de Montréal. The sponsor had no part in study design, data collection, analysis, or reporting, and no access to the data or source documents.

The corresponding author had full access to all the data in the study and had final responsibility for the decision to submit for publication. There was no funding source for this study.

## RESULTS

The number of patients, who were registered, randomly assigned, received intended treatment, and were analyzed for the outcomes are shown in the trial profile (Figure 1). Of 112 registered patients between May 2<sup>nd</sup> 2011 and February 25<sup>th</sup> 2015, 34 deemed ineligible for standard options received flow diversion; 78 patients were randomized: 39 to flow diversion, 39 to standard treatment. One patient has yet to receive any intervention (in the flow diversion arm). Two patients randomly allocated flow diversion initially received standard treatment, while one patient allocated standard treatment initially received flow diversion.

The DSMC recommended temporary interruption of randomization in June 2014, while unblinded data was examined. The trial was restarted in August 2014 with a warning: FD was to be used with caution until the results of the first 100 randomized patients would become available. In February 2015, the SC was notified of additional serious adverse events and that a pre-specified safety boundary had been crossed.

The primary efficacy outcome and the safety data are available for 111 patients. Patients and aneurysms are described in Table 1. A single angiographic image of each case is provided in the annex (online). The best standard option (BSO) selected at the time of randomization was coiling (with or without stenting) in 25, parent vessel occlusion in 10, and observation in 4 patients. Surgical clipping was not selected as best standard option for any patient. Patients allocated to flow diversion or treated in the registry were initially treated with a single FD (n= 56) or two devices (n=15), for a total of 47 Silk and 38 PED devices. Clinical results are summarized in Table 2. Overall, 10 patients died, 5 had a mRS > 2 (details are provided in Table 3 (online)), and 43/111 (38.7%; CI [29.8%-48.5%] patients failed to reach the primary efficacy endpoint (adjudicated as mRS >2: 15; failures: 10; retreatments: 5; recurrent aneurysms

**Table 1: Characteristics of patients and aneurysms**

Population characteristics	Randomized to:		Registry N=34	Any flow diverter N=76
	Best standard option N=39	Flow diversion N=39		
<b>Age, Mean (SD)</b>	57 (11)	59 (12)	58 (13)	58 (13)
<b>Female, N (%)</b>	34 (87.2%)	32 (82.1%)	25 (73.5%)	59 (77.6%)
<b>Presentation, N (%)</b>				
Asymptomatic	20 (51.3%)	20 (51.2%)	17 (50.0%)	38 (50.0%)
Mass effect	16 (41.0%)	18 (46.2%)	16 (47.1%)	36 (47.4%)
SAH	3 (7.7%)	1 (2.6%)	1 (2.9%)	2 (2.6%)
<b>Aneurysm size (mm)</b>				
Mean (SD)	16 (11)	16 (12)	19 (13)	17 (12)
Median (Min - Max)	12 (3 - 51)	12 (3 - 56)	15 (2-60)	15 (2-60)
> 10 mm, N (%)	24 (61.5%)	23 (59.0%)	26 (70.0%)	52 (68.4%)
<b>Aneurysm neck (mm)</b>				
Median (Min - Max)	5 (2 - 10)	5 (2 - 14)	6 (2 - 16)	5 (2 - 16)
Undefined, N (%)	12 (30.8%)	15 (38.5%)	21 (61.8%)	39 (51.3%)
<b>Location, N (%)</b>				
Proximal carotid	28 (71.8%)	26 (66.7%)	22 (64.7%)	50 (65.8%)
Other anterior	4 (10.3%)	6 (15.4%)	7 (20.6%)	13 (17.1%)
Posterior circulation	7 (17.9%)	7 (17.9%)	5 (14.7%)	13 (17.1%)

**Table 2: Primary safety and efficacy outcomes (all patients)**

	Randomized to				Registry		Any flow diverter	
	Best standard option		Flow diversion		N=34		N=75	
	N(%)	95%CI	N(%)	95%CI	N(%)	95%CI	N(%)	95%CI
<b>Death</b>								
Related	2 (5.1%)	[0.9%;18.6%]	2 (5.3%)	[0.9%;19.1%]	4 (11.8%)	[3.8%;28.4%]	7 (9.3%)	[4.2%;18.9%]
Unrelated	1 (2.6%)	[0.1%;15.1%]	0 (0.0%)	[0%;11.4%]	1 (2.9%)	[0.2%;17.1%]	1 (1.3%)	[0.1%;8.2%]
Total	3 (7.7%)	[2.0%;22.0%]	2 (5.3%)	[0.9%;19.1%]	5 (14.7%)	[5.5%;31.8%]	8 (10.7%)	[5.1%;20.5%]
<b>mRS 3-5</b>	2 (5.1%)	[0.9%;18.6%]	3 (7.9%)	[2.1%;22.5%]	0 (0.0%)	[0%; 12.6%]	4 (5.3%)	[1.7%;13.8%]
<b>Primary safety outcome</b>	<b>5 (12.8%)</b>	<b>[4.8%;28.2%]</b>	<b>5 (13.2%)</b>	<b>[5.0%;28.9%]</b>	<b>5 (14.7%)</b>	<b>[5.5%; 31.8%]</b>	<b>12 (16.0%)</b>	<b>[8.9%;26.7%]</b>
<b>Any Stroke</b>	4 (10.3%)	[3.3%;25.2%]	5 (13.2%)	[5.0%;28.9%]	2 (5.9%)	[1.0%; 21.1%]	7 (9.3%)	[4.2%;18.9%]
<b>Any other SAE or complication</b>	4 (10.3%)	[3.3%;25.2%]	11 (28.9%)	[16.0%;46.1%]	6 (17.6%)	[7.4%; 35.2%]	17 (22.7%)	[14.1%;34.1%]
<b>No complication</b>	26 (66.7%)	[49.7%;80.4%]	17 (44.7%)	[29.0%;61.5%]	21 (61.8%)	[43.6%;77.3%]	39 (52.0%)	[40.2%;63.6%]
<b>Angiographic results</b>								
Immediate failure	3 (7.7%)	[2.0%;22.0%]	8 (21.1%)	[10.1%;37.8%]	1 (2.9%)	[0.2%;17.1%]	9 (12.0%)	[6.0%;22.1%]
Residual aneurysm	8 (20.5%)	[9.9%;36.9%]	7 (18.4%)	[8.3%;34.9%]	10 (29.4%)	[15.7%;47.7%]	17 (22.7%)	[14.1%;34.1%]
Residual neck	7 (17.9%)	[8.1%;34.1%]	1 (2.6%)	[0.1%;15.4%]	0 (0.0%)	[0%;12.6%]	1 (1.3%)	[0.1%;8.2%]
Complete occlusion	20 (51.3%)	[35.0%;67.3%]	21 (55.3%)	[38.5%;71.0%]	21 (61.8%)	[43.6%;77.3%]	44 (58.7%)	[46.7%;69.7%]
Data not available	1 (2.6%)	[0.1%;15.1%]	1 (2.6%)	[0.1%;15.4%]	2 (5.9%)	[1.0%;21.1%]	4 (5.3%)	[1.7%;13.8%]
<b>Primary efficacy endpoint</b>								
Failed to reach primary endpoint	<b>14 (35.9%)</b>	<b>[21.7%;52.9%]</b>	<b>16 (42.1%)</b>	<b>[26.7%;59.1%]</b>	<b>13 (38.2%)</b>	<b>[22.7%;56.4%]</b>	<b>31 (41.3%)</b>	<b>[30.3%;53.3%]</b>
Reached primary endpoint	25 (64.1%)	[47.2%;78.3%]	22 (57.9%)	[40.9%;73.3%]	21 (61.8%)	[43.6%;77.3%]	44 (58.7%)	[46.7%;69.7%]

95% CI: 95% confidence Interval

Values outside the 95% CI are not plausible at 5% significant level



at follow-up: 13). Mean time of angiographic follow-up was 9.8+/-3.9 months for patients randomly allocated BSO (n=35), 8.3+/-5.6 months for those randomly allocated FD (n=32), and 16.3+/-17.8 months for those treated with FD within the registry (n=30).

Twelve of 75 patients (16.0%; CI [8.9%-26.7%]) who received flow diversion at any time were dead (8) or dependent (4) at 3 months or more. Treatment-related death or dependency related to flow diversion (n=8 overall) occurred as a result of procedural complications (n = 2, including device migration (n=1) and arterial rupture (1)), delayed aneurysmal ruptures (2), hemorrhage at a distance from the aneurysm (1), and unexpected delayed parent vessel occlusions (n = 3). None of these poor outcomes were related to resistance to platelet inhibition (Table 3 (online)). Thirty one of 75 patients (41.3%; CI [30.3%-53.3%]) failed to reach the primary efficacy outcome (mRS >2: 12; failures: 8; retreatments: 3; residual aneurysms: 8).

Morbidity or mortality occurred in 5 of 38 patients randomly allocated flow diversion (13.2%; CI [5.0%-28.9%]) and in 5 of 39 patients allocated standard treatment (12.8%; CI [4.8%-28.2%]). Two patients in the control group were dead or dependent from flow diversion-related complications (delayed basilar thrombosis in a patient with 2 giant aneurysms; one delayed parenchymal hematoma with flow diversion done after failure of standard management).

Sixteen of 38 patients (42.1%; CI [26.7%- 59.1%]) randomly allocated flow diversion failed to reach the primary outcome, compared to 14 of 39 patients allocated to standard treatment (35.9%; CI [21.7%-52.9%]).

Predefined subgroups of interest are shown in Tables 4-5. Four of 50 patients (8.0%; CI [2.6% - 20.1%]) with proximal carotid aneurysms treated by flow diversion at any time were dead or dependent. Eleven of 26 patients with proximal carotid aneurysms randomly allocated flow diversion (42.3%; CI [24.0%-

**Table 3: Poor clinical outcomes (all patients)**

<b>Patients and aneurysms</b>	<b>Allocated Treatment</b>	<b>mRS</b>	<b>Days elapsed since target procedure</b>	<b>Details</b>
	<b>Flow Diversion</b>			
66 yo male with 24 mm vertebral artery aneurysm	Flow diversion*	5	0	Progressive mass effect - Surgery
56 yo female with 27 mm basilar bifurcation aneurysm	Flow diversion	5	95	Progressive mass effect - Surgery
66 yo female with 27 mm superior cerebellar artery aneurysm	Flow diversion	5	30	Progressive mass effect - Surgery
63 yo female with 20 mm middle cerebral artery aneurysm	Flow diversion	6	509	Periprocedural (3rd intervention on target aneurysm) arterial rupture
75 yo male with 3 mm ruptured carotid artery aneurysm	Flow diversion	6	8	Migration - carotid thrombosis
70 yo female with 14 mm distal carotid artery aneurysm	Registry	6	357	Delayed rupture
50 yo male with 25 mm fusiform basilar aneurysm	Registry	6	586	Basilar thrombosis (4th intervention on target aneurysm)
82 yo female with 19 mm symptomatic cavernous artery aneurysm	Registry	6	225	Pneumonia
73 yo female with 50 mm symptomatic cavernous artery aneurysm	Registry	6	8	Aneurysmal rupture
76 yo male with 24 mm vertebrobasilar artery aneurysm	Registry	6	37	Basilar thrombosis
	<b>Standard options</b>			
66 yo female with 20 mm symptomatic cavernous artery aneurysm	Observation †	5	36	Parenchymal hematoma
58 yo male with 50 mm basilar bifurcation aneurysm	Coils and PVO	5	20	Progressive mass effect - surgery
17 yo male with bilateral 30 mm vertebral artery aneurysm	PVO †	6	427	Basilar thrombosis
38 yo male with 8 mm dissecting vertebral artery aneurysm	PVO	6	1	Periprocedural rebleeding
68 yo female 16 mm symptomatic cavernous artery aneurysm	PVO	6	368	Neoplasia

\* : Patient received coiling but not flow diversion

†: Patient received flow diversion for failure of observation or for second aneurysm

**Table 4: Primary safety and efficacy outcomes (patients with proximal carotid aneurysms)**

	Randomized to:		Registry N = 22	Any flow diverter N = 50
	Best standard option N=28	Flow diversion N = 26		
<b>Death:</b>				
Related	0 (0.0%)	1 (3.8%)	1 (4.5%)	2 (4.0%)
Unrelated	1 (3.6%)	0 (0.0%)	1 (4.5%)	1 (2.0%)
Total	1 (3.6%)	1 (3.8%)	2 (9.1%)	3 (6.0%)
<b>mRS 3-5</b>	1 (3.6%)	0 (0.0%)	0 (0.0%)	1 (2.0%)
<b>Primary safety outcome</b>	<b>2 (7.1%)</b>	<b>1 (3.8%)</b>	<b>2 (9.1%)</b>	<b>4 (8.0%)</b>
<b>Any Stroke</b>	3 (10.7%)	2 (7.7%)	1 (4.5%)	3 (6.0%)
<b>Any other SAE or complication</b>	4 (14.3%)	10 (38.5%)	4 (18.2%)	14 (28.0%)
<b>No complication</b>	19 (67.9%)	13 (50.0%)	15 (68.2%)	29 (58.0%)
<b>Angiographic results</b>				
Immediate Failure	2 (7.1%)	7 (26.9%)	1 (4.5%)	8 (16.0%)
Residual aneurysm	6 (21.4%)	3 (11.5%)	3 (13.6%)	6 (12.0%)
Residual neck	4 (14.3%)	1 (3.8%)	0 (0.0%)	1 (2.0%)
Complete occlusion	15 (53.6%)	14 (53.8%)	17 (77.3%)	32 (64.0%)
<i>Data not available</i>	1 (3.6%)	1 (3.8%)	1 (4.5%)	3 (6.0%)
<b>Primary efficacy endpoint</b>				
<b>Failed to reach primary endpoint</b>	<b>10 (35.7%)</b>	<b>11 (42.3%)</b>	<b>5 (22.7%)</b>	<b>17 (34.0%)</b>
Reached primary endpoint	18 (64.3%)	15 (57.7%)	17 (77.3%)	33 (66.0%)

**Table 5: Primary safety and efficacy outcomes (patients eligible to coiling or stent-coiling)**

	Randomized to:	
	coiling or stent-coiling N=26	Flow diversion N = 25
<b>Death</b>	0 (0.0%)	1 (4.0%)
<b>mRS 3-5</b>	0 (0.0%)	1 (4.0%)
<b>Primary safety outcome</b>	<b>0 (0.0%)</b>	<b>2 (8.0%)</b>
Any Stroke	1 (3.8%)	2 (8.0%)
Any other SAE or complication	3 (11.5%)	8 (32.0%)
No complication	22 (84.6%)	13 (52.0%)
<b>Angiographic results</b>		
Immediate Failure	1 (3.8%)	4 (16.0%)
Residual aneurysm	6 (23.1%)	4 (16.0%)
Residual neck	7 (26.9%)	0 (0.0%)
Occlusion	12 (46.2%)	16 (64.0%)
Data not available	0 (0.0%)	1 (4.0%)
<b>Primary efficacy endpoint</b>		
Failed to reach primary endpoint	<b>7 (26.9%)</b>	<b>9 (36.0%)</b>
Reached primary endpoint	19 (73.1%)	16 (64.0%)

62.8%]) failed to reach the primary efficacy outcome, as compared to 10 of 28 (35.7%; CI [19.3% - 55.9%]) patients allocated standard treatment (Table 4).

Six of 13 patients (46.2%; CI [20.4%-73.9%]) with posterior circulation aneurysms treated by flow diversion (at any time) were dead or dependent. Of 13 patients randomly allocated flow diversion (n = 6) or standard treatment (n = 7), 6 were dead or dependent, 3 in each arm.

Of 51 patients eligible for coiling/stent-coiling, 2 of 25 allocated flow diversion (8.0%; CI [1.4%-27.5%]) were dead or dependent, as compared to 0 of 26 who were allocated coiling (CI [0.0%-16.2%]). Nine patients allocated flow diversion (36.0%; CI [18.7%- 57.4%]) failed to reach the primary outcome, as compared to 7 patients who were allocated coiling (26.9%; CI [12.4%-48.1%]); Table 5).

## **DISCUSSION**

In this study, flow diversion in 75 patients led to 5.3% morbidity and 10.7% mortality. The efficacy of flow diversion in patients eligible for other management options was below expectations: the 95% confidence interval of the proportion of flow diverted patients failing to reach the primary efficacy outcome (30.3%-53.3%) was significantly superior to the proportion hypothesized for the control group (25%). Poor outcomes were adjudicated because of immediate treatment failures, serious adverse events with dependency, progressive neurological deficits, or retreatments (endovascular or surgical) in 12 of 38 patients (31.6%; CI [18.0%- 48.8%]); supposing all remaining aneurysms would become occluded with longer follow-up, the primary efficacy outcome would still remain well below expectations (51.2%-82.0%).

The morbidity and mortality of patients treated with flow diversion in FIAT are high as compared to endovascular coiling trials.<sup>17,18,24,33</sup> Such comparisons are invalid, because patients and aneurysms differ. Aneurysms treated with flow diversion are typically larger, present more often with mass effect and are more difficult to treat. Morbidity and mortality are also high when compared to initial registries examined for FDA approval (reporting 2.8% and 2.8% respectively), where cases were restricted to patients with proximal carotid aneurysms,<sup>2</sup> or to single center case series that may include other locations, but that may be affected by publication bias.<sup>1-4,6,13,21,25</sup> In FIAT, morbidity and mortality were lower for proximal carotid (8.0%) than for posterior circulation aneurysms (46.2%). A similar contrast between anterior and posterior circulation aneurysms were reported in systematic reviews of flow diversion case series and registries.<sup>1,3</sup>

Randomized comparisons are available for patients with aneurysms deemed eligible for both treatment arms: although the number of patients is small, safety outcomes were similar. Yet two unfavourable outcomes in the control group were related to flow diversion. Serious clinical events associated with flow diversion (device migration, delayed ruptures, haemorrhage unrelated to the aneurysm, delayed parent vessel occlusions) are concerning. If some complications may have been prevented by case selection, or after learning curves plateau, others occurred in an unpredictable fashion. Many occurred in complex clinical circumstances; some have been previously published.<sup>9-10,12</sup> Poor clinical outcomes following flow diversion of posterior circulation aneurysms have been reported<sup>11,20,26,28</sup>, and these patients may do poorly no matter which treatment is selected. Results of flow diversion were more encouraging for aneurysms amenable to coiling, particularly on the proximal carotid artery; however, the patients who were randomly allocated to standard treatment did at least as well.

The clinical introduction of surgical innovations raises intricate conceptual and practical problems related to research and care.<sup>8</sup> The new treatment may be used in selected patients deemed 'untreatable by

other means'. If this were truly the case, then randomized allocation would be impossible, and strictly speaking results could not be compared with that of other treatments. Any judgment regarding treatment safety and efficacy may then appear arbitrary. Yet, patients included in the FIAT registry had 14.7% mortality (5.6%-31.8%). The criterion of 'untreatability by other means' is vague and subjective<sup>8</sup>; when examined in retrospect, few of the 34 patients of the registry were truly ineligible for other management options. Had conservative management been considered (for aneurysms with a favorable evolution, such as cavernous aneurysms, or conversely for posterior circulation aneurysms associated with a poor evolution but where flow diversion did poorly), then none of the patient included in the registry had no other option. The subjectivity of the judgement regarding eligibility for alternative treatments impacts on several aspects of the design and conduct of the trial, such as selection criteria, recruitment, the diversity of recruited patients, and results, which may vary according to the kind of patients included in the comparison.

FIAT was designed as a care trial.<sup>22</sup> Care trials are inspired from Chalmers' notion that we should "randomize the first patient, until the best therapy is identified".<sup>5</sup> Care trials may eventually provide a verdict regarding the hypothetical benefits of a promising yet unvalidated intervention. In the meantime, they regulate practice under uncertainty, because using innovative instead of standard care calls for special measures: While standard care can be prescribed, unvalidated care is offered as a 50% chance of getting the innovative treatment, and an equal 50% chance of getting standard care, in order to balance risks of receiving the inferior treatment, which is for the time being unknown. FIAT meets all of the characteristics of a care trial: inclusive selection criteria, no extra risk, no extra test, no extra cost, simple forms completed by care personnel, standard follow-up, and flexible care.<sup>22</sup>

The FIAT data showed worrisome complications from flow diversion, but no clear superiority of any treatment for aneurysms of any type. Numbers are small and a final verdict would be premature.

However, the burden of the proof remains on flow diversion. Flow diversion may more prudently be offered within a trial that makes it transparent that we are proposing a novel treatment under investigation, particularly when standard management options are possible.

Results of ongoing trials are normally concealed from clinicians, in order to prevent jumping to conclusions and interfering with enrolment. When there are concerns regarding the safety of participants, the trial is stopped, and patients are no longer exposed to experimental therapy. With flow diversion, circumstances differ. Regulatory agencies have not required that new devices be shown to improve outcomes in randomized trials and flow diverters remain available. Furthermore, flow diversion has been shown capable of curing difficult giant aneurysms while preserving the parent vessel. The trial was designed as a way to introduce the innovation in the care of patients with difficult aneurysms. Early stopping is a difficult decision<sup>30</sup>, particularly in this context: if flow diversion turns out to be the best treatment for some patients in the future, until better clinical outcomes are shown, the safest way to offer flow diversion may still be within a trial. Other trials on flow diversion have been designed.<sup>29-30</sup> In order not to put patients at unnecessary risk and not to delay the dissemination of important information, the SC chose to inform clinicians and future patients that the risks of flow diversion may not be as low and the efficacy may not be as high as the current non-randomized literature suggests. In December 2014, the protocol was modified to encourage the use of flow diversion only as a randomized option, by proposing prerandomization.<sup>34</sup> The trial hypotheses need to be adjusted in the light of the present data. We estimate that if there are reasons to believe that flow diversion may be more likely to be safe and effective with certain aneurysm locations, such as proximal carotid aneurysms, as compared to other locations, large trials (in the range of 600 patients) will be necessary to demonstrate a clinical benefit, because standard care is likely to be as safe and effective for those same patients.<sup>24</sup>



There are limitations to this study: only 3 centres participated, limiting the generalizability of results. The all-inclusive nature of the Fiat trial and registry is in line with the concept of using a care trial to offer an innovative procedure while simultaneously protecting patients from learning curves, or from the premature clinical adoption of unvalidated care that may turn out to be less safe or effective than standard therapy. An aneurysm 'for which flow diversion is considered a promising treatment' is a vague definition that may be interpreted differently from one clinician to another. The trial was prematurely halted and the number of patients was small; no formal statistical testing was performed because of the exploratory nature of the study; outcome assessment was not blinded and angiographic results were not evaluated by a core laboratory; the follow-up period was short. Flow diverted aneurysms may become occluded in a delayed fashion, while recurrences after coiling may only become apparent with long-term follow-up<sup>15</sup>; thus the potential benefits of flow diversion may be revealed only in the long term. Centers and operators were not selected on the basis of prior experience. As discussed above, the introduction of an innovative procedure involves entering uncertain territory, which may expose patients to physician learning curves regarding indications and procedural technique. The best way to protect patients during this period of uncertainty is to propose randomized allocation, the alternative option being the treatment that would have been offered before the innovative treatment was introduced.

## **CONCLUSION**

In the FIAT study flow diversion was not as safe and effective as initially hypothesized. More randomized trials are necessary to determine the role of flow diversion in the management of patients with intracranial aneurysms.

## **Declaration of interests**

All authors declare no competing interests.

## REFERENCES

1. Arrese I, Sarabia R, Pintado R, Delgado-Rodriguez M: Flow-diverter devices for intracranial aneurysms: systematic review and meta-analysis. **Neurosurgery** **73**:193-199; discussion 199-200, 2013
2. Becske T, Kallmes DF, Saatci I, McDougall CG, Szikora I, Lanzino G, et al: Pipeline for uncoilable or failed aneurysms: results from a multicenter clinical trial. **Radiology** **267**:858-868, 2013
3. Brinjikji W, Murad MH, Lanzino G, Cloft HJ, Kallmes DF: Endovascular treatment of intracranial aneurysms with flow diverters: a meta-analysis. **Stroke** **44**:442-447, 2013
4. Burrows AM, Cloft H, Kallmes DF, Lanzino G: Periprocedural and mid-term technical and clinical events after flow diversion for intracranial aneurysms. **J Neurointerv Surg** **7**:646-651, 2015
5. Chalmers TC: Randomize the first patient. **N Engl J Med** **296**:107, 1977
6. Chalouhi N, Starke RM, Yang S, Bovenzi CD, Tjoumakaris S, Hasan D, et al: Extending the indications of flow diversion to small, unruptured, saccular aneurysms of the anterior circulation. **Stroke** **45**:54-58, 2014
7. Chalouhi N, Tjoumakaris S, Starke RM, Gonzalez LF, Randazzo C, Hasan D, et al: Comparison of flow diversion and coiling in large unruptured intracranial saccular aneurysms. **Stroke** **44**:2150-2154, 2013
8. Darsaut TE, Gentric JC, McDougall CM, Gevry G, Roy D, Weill A, et al: Uncertainty and agreement regarding the role of flow diversion in the management of difficult aneurysms. **AJNR Am J Neuroradiol** **36**:930-936, 2015

9. Darsaut TE, Rayner-Hartley E, Makoyeva A, Salazkin I, Berthelet F, Raymond J: Aneurysm rupture after endovascular flow diversion: the possible role of persistent flows through the transition zone associated with device deformation. **Interv Neuroradiol** **19**:180-85, 2013
10. Estrade L, Makoyeva A, Darsaut TE, Ghostine J, Kouznetsov E, Salazkin I, et al: In vitro reproduction of device deformation leading to thrombotic complications and failure of flow diversion. **Interv Neuroradiol** **19**: 432-37, 2013
11. Fargen KM, Velat GJ, Lawson MF, Mocco J, Hoh BL. Review of reported complications associated with the Pipeline Embolization Device. **World Neurosurg** **77**:403-404, 2012
12. Gentric JC, Fahed R, Darsaut TE, Salazkin I, Roy D, Raymond J: Fatal arterial rupture during angioplasty of a flow diverter in a recurrent, previously Y-stented giant MCA bifurcation aneurysm. **Interv Neuroradiol** Feb 17, 2016. pii: 1591019916631147. [Epub ahead of print]
13. Kuhn AL, Hou SY, Perras M, Brooks C, Gounis MJ, Wakhloo AK, et al: Flow diverter stents for unruptured saccular anterior circulation perforating artery aneurysms: safety, efficacy, and short-term follow-up. **J Neurointerv Surg** **7**:634-640, 2015
14. Lanzino G, Crobeddu E, Cloft HJ, Hanel R, Kallmes DF: Efficacy and safety of flow diversion for paraclinoid aneurysms: a matched-pair analysis compared with standard endovascular approaches. **AJNR Am J Neuroradiol** **33**:2158-2161, 2012
15. Lecler A, Raymond J, Rodriguez-Regent C, Al Shareef F, Trystram D, Godon-Hardy S, et al: Intracranial Aneurysms: Recurrences More than 10 Years after Endovascular Treatment-A Prospective Cohort Study, Systematic Review, and Meta-Analysis. **Radiology** **277**:173-180, 2015
16. Lin N, Brouillard AM, Keigher KM, Lopes DK, Binning MJ, Liebman KM, et al: Utilization of Pipeline embolization device for treatment of ruptured intracranial aneurysms: US multicenter experience. **J Neurointerv Surg** **7**:808-815, 2015

17. McDougall CG, Johnston SC, Gholkar A, Barnwell SL, Vazquez Suarez JC, Masso Romero J, et al: Bioactive versus bare platinum coils in the treatment of intracranial aneurysms: the MAPS (Matrix and Platinum Science) trial. **AJNR Am J Neuroradiol** **35**:935-942, 2014
18. Molyneux AJ, Clarke A, Sneade M, Mehta Z, Coley S, Roy D, et al: Cerecyte coil trial: angiographic outcomes of a prospective randomized trial comparing endovascular coiling of cerebral aneurysms with either cerecyte or bare platinum coils. **Stroke** **43**:2544-2550, 2012
19. Nelson PK, Lylyk P, Szikora I, Wetzel SG, Wanke I, Fiorella D. The Pipeline embolization device for the intracranial treatment of aneurysms trial. **AJNR Am J Neuroradiol** **32**:34-40, 2010
20. Park MS, Albuquerque FC, Nanaszko M, Sanborn MR, Moon K, Abla AA, et al: Critical assessment of complications associated with use of the Pipeline Embolization Device. **J Neurointerv Surg** **7**:652-659, 2015
21. Pistocchi S, Blanc R, Bartolini B, Piotin M. Flow diverters at and beyond the level of the circle of Willis for the treatment of intracranial aneurysms. **Stroke** **43**:1032-1038, 2012
22. Raymond J, Darsaut TE, Altman DG: Pragmatic trials can be designed as optimal medical care: principles and methods of care trials. **J Clin Epidemiol** **67**:1150-1156, 2014
23. Raymond J, Darsaut TE, Guilbert F, Weill A, Roy D: Flow diversion in aneurysms trial: the design of the FIAT study. **Interv Neuroradiol** **17**:147-153, 2011
24. Raymond J, Klink R, Chagnon M, Barnwell SL, Evans AJ, Mocco J, et al: Patients prone to recurrence after endovascular treatment: periprocedural results of the PRET randomized trial on large and recurrent aneurysms. **AJNR Am J Neuroradiol** **35**:1667-1676, 2014
25. Saatci I, Yavuz K, Ozer C, Geyik S, Cekirge HS: Treatment of intracranial aneurysms using the Pipeline flow-diverter embolization device: a single-center experience with long-term follow-up results. **AJNR Am J Neuroradiol** **33**:1436-1446, 2012.

26. Siddiqui AH, Abla AA, Kan P, Dumont TM, Jahshan S, Britz GW, et al: Panacea or problem: flow diverters in the treatment of symptomatic large or giant fusiform vertebrobasilar aneurysms. **J Neurosurg** **116**:1258-1266, 2012
27. Stallard N, Whitehead J, Todd S, Whitehead A: Stopping rules for phase II studies. **Br J Clin Pharmacol** **51**:523-529, 2001
28. Toth G, Bain M, Hussain MS, Moskowitz S, Masaryk T, Rasmussen P, et al: Posterior circulation flow diversion: a single-center experience and literature review. **J Neurointerv Surg** **7**:574-583, 2015
29. Turjman F, Levrier O, Combaz X, Bonafe A, Biondi A, Desal H, et al: EVIDENCE trial: design of a phase 2, randomized, controlled, multicenter study comparing flow diversion and traditional endovascular strategy in unruptured saccular wide-necked intracranial aneurysms. **Neuroradiology** **57**:49-54, 2015
30. Turk AS, 3<sup>rd</sup>, Martin RH, Fiorella D, Mocco J, Siddiqui A, Bonafe A: Flow diversion versus traditional endovascular coiling therapy: design of the prospective LARGE aneurysm randomized trial. **AJNR Am J Neuroradiol** **35**:1341-1345, 2014
31. van Rooij WJ, Sluzewski M, van der Laak C: Flow diverters for unruptured internal carotid artery aneurysms: dangerous and not yet an alternative for conventional endovascular techniques. **AJNR Am J Neuroradiol** **34**:3-4, 2013
32. White PM, Lewis SC, Gholkar A, Sellar RJ, Nahser H, Cognard C, et al: Hydrogel-coated coils versus bare platinum coils for the endovascular treatment of intracranial aneurysms (HELPS): a randomised controlled trial. **Lancet** **377**:1655-1662, 2011.
33. Zanaty M, Chalouhi N, Tjoumakaris SI, Gonzalez LF, Rosenwasser R, Jabbour P: Flow diversion for complex middle cerebral artery aneurysms. **Neuroradiology** **56**:381-387, 2014

34. Zelen M. Randomized consent designs for clinical trials: an update. **Stat Med** 9:645-656, 1990







## Références

1. Molyneux A, Kerr R, Stratton I, et al. International Subarachnoid Aneurysm Trial (ISAT) of neurosurgical clipping versus endovascular coiling in 2143 patients with ruptured intracranial aneurysms: a randomised trial. *Lancet*. 2002;360(9342):1267-1274. <http://www.ncbi.nlm.nih.gov/pubmed/16139655>.
2. Guglielmi G, Vinuela F, Sepetka I, Macellari V. Electrothrombosis of saccular aneurysms via endovascular approach. Part 1: Electrochemical basis, technique, and experimental results. *J Neurosurg*. 1991;75(1):1-7. doi:10.3171/jns.1991.75.1.0001.
3. Mascitelli JR, Oermann EK, De Leacy RA, Moyle H, Mocco J, Patel AB. Predictors of treatment failure following coil embolization of intracranial aneurysms. *J Clin Neurosci Off J Neurosurg Soc Australas*. 2015;22(8):1275-1281. doi:10.1016/j.jocn.2015.03.002.
4. Darflinger R, Thompson LA, Zhang Z, Chao K. Recurrence, retreatment, and rebleed rates of coiled aneurysms with respect to the Raymond-Roy scale: a meta-analysis. *J Neurointerv Surg*. 2015. doi:10.1136/neurintsurg-2015-011668.
5. Derrey S, Penchet G, Thines L, et al. French collaborative group series on giant intracranial aneurysms: Current management. *Neurochirurgie*. 2015;61(6):371-377. doi:10.1016/j.neuchi.2013.11.006.
6. Spelle L, Piotin M, Blanc R, Moret J. Remodeling Technique in the Treatment of Intracranial Aneurysms: Indications, Limits and Non-indications. *Interv Neuroradiol*. 2008;14 Suppl 1 (figure 2):52-59. <http://www.pubmedcentral.nih.gov/articlerender.fcgi?artid=3328059&tool=pmcentrez&rendertype=abstract>.
7. Moret J, Cognard C, Weill A, Castaings L, Rey A. [Reconstruction technic in the treatment of wide-neck intracranial aneurysms. Long-term angiographic and clinical results. Apropos of 56 cases]. *J Neuroradiol*. 1997;24(1):30-44. <http://www.ncbi.nlm.nih.gov/pubmed/9303942>. Accessed September 4, 2013.
8. Chalouhi N, Tjoumakaris S, Gonzalez LF, et al. Coiling of large and giant aneurysms: Complications and long-term results of 334 cases. *Am J Neuroradiol*. 2014;35(3):546-552. doi:10.3174/ajnr.A3696.
9. Raymond J, Guilbert F, Weill A, et al. Long-term angiographic recurrences after selective endovascular treatment of aneurysms with detachable coils. *Stroke*. 2003;34(6):1398-1403. doi:10.1161/01.STR.0000073841.88563.E9.
10. Gallas S, Januel AC, Pasco A, et al. Long-term follow-up of 1036 cerebral aneurysms treated by bare coils: a multicentric cohort treated between 1998 and 2003. *AJNR Am J Neuroradiol*. 2009;30(10):1986-1992. doi:10.3174/ajnr.A1744.
11. Becske T, Kallmes DF, Saatci I, et al. Pipeline for Uncoilable or Failed Aneurysms: Results from a Multicenter Clinical Trial. *Radiology*. 2013;267(3):858-868. doi:10.1148/radiol.13120099.
12. Augsburger L, Farhat M, Reymond P, et al. Effect of flow diverter porosity on intraaneurysmal blood flow. *Klin Neuroradiol*. 2009;19(3):204-214. doi:10.1007/s00062-009-9005-0.
13. Kadirvel R, Ding Y-H, Dai D, Rezek I, Lewis DA, Kallmes DF. Cellular mechanisms of aneurysm occlusion after treatment with a flow diverter. *Radiology*. 2014;270(2):394-399. doi:10.1148/radiol.13130796.
14. Barkun JS, Aronson JK, Feldman LS, et al. Evaluation and stages of surgical innovations. *Lancet*.

- 2009;374(9695):1089-1096. doi:10.1016/S0140-6736(09)61083-7.
15. Valdivia y Alvarado M, Ebrahimi N, Benndorf G. Study of conformability of the new leo plus stent to a curved vascular model using flat-panel detector computed tomography (DynaCT). *Neurosurgery*. 2009;64(3 Suppl):ons130-ons134; discussion ons134. doi:10.1227/01.NEU.0000336304.26756.21.
  16. Nimmo JR, Survey USG, Park M. Porosity and Pore Size Distribution. 2004:295-303.
  17. Simgen A, Ley D, Roth C, et al. Evaluation of a newly designed flow diverter for the treatment of intracranial aneurysms in an elastase-induced aneurysm model, in New Zealand white rabbits. *Neuroradiology*. 2013:129-137. doi:10.1007/s00234-013-1296-9.
  18. Alghamdi F, Morais R, Scillia P, Lubicz B. The Silk flow-diverter stent for endovascular treatment of intracranial aneurysms. *Expert Rev Med Devices*. 2015;12(6):753-762. doi:10.1586/17434440.2015.1093413.
  19. Eller JL, Dumont TM, Sorkin GC, et al. The Pipeline embolization device for treatment of intracranial aneurysms The Pipeline embolization device for treatment of intracranial aneurysms. 2014;4440(February 2016). doi:10.1586/17434440.2014.877188.
  20. Zhou Y, Yang P-F, Fang Y-B, et al. A Novel Flow-Diverting Device (Tubridge) for the Treatment of 28 Large or Giant Intracranial Aneurysms: A Single-Center Experience. *AJNR Am J Neuroradiol*. 2014. doi:10.3174/ajnr.A3925.
  21. Alghamdi F, Morais R, Scillia P, Lubicz B, Scillia P. treatment of intracranial aneurysms The Silk flow-diverter stent for endovascular treatment of intracranial aneurysms. 2016;4440(February). doi:10.1586/17434440.2015.1093413.
  22. Farzin B, Brosseau L, Jamali S, et al. Flow diverters: inter and intra-rater reliability of porosity and pore density measurements. *J Neurointerv Surg*. 2014. doi:10.1136/neurintsurg-2014-011240.
  23. Wang K, Yuan S. Actual metal coverage at the neck is critical for flow-diverting stents in treating intracranial aneurysms. *AJNR Am J Neuroradiol*. 2013;34(3):E31-E32. doi:10.3174/ajnr.A3451.
  24. Huang Q, Xu J, Cheng J, Wang S, Wang K, Liu J-M. Hemodynamic changes by flow diverters in rabbit aneurysm models: a computational fluid dynamic study based on micro-computed tomography reconstruction. *Stroke*. 2013;44(7):1936-1941. doi:10.1161/STROKEAHA.113.001202.
  25. Hong B, Wang K, Huang Q, et al. Effects of metal coverage rate of flow diversion device on neointimal growth at side branch ostium and stented artery: an animal experiment in rabbit abdominal aorta. *Neuroradiology*. 2012;54(8):849-855. doi:10.1007/s00234-011-0984-6.
  26. Aurboonyawat T, Blanc R, Schmidt P, et al. An in vitro study of silk stent morphology. *Neuroradiology*. 2011;53(9):659-667. doi:10.1007/s00234-010-0784-4.
  27. Bing F, Darsaut TE, Salazkin I, Makoyeva A, Gevry G, Raymond J. Stents and flow diverters in the treatment of aneurysms: device deformation in vivo may alter porosity and impact efficacy. *Neuroradiology*. 2013;55(1):85-92. doi:10.1007/s00234-012-1082-0.
  28. Barath K, Cassot F, Fasel JHD, Ohta M, Rufenacht DA. Influence of stent properties on the alteration of cerebral intra-aneurysmal haemodynamics: flow quantification in elastic sidewall aneurysm models. *Neurol Res*. 2005;27 Suppl 1:S120-S128. doi:10.1179/016164105X35477.
  29. Kojima M, Irie K, Fukuda T, Arai F, Hirose Y, Negoro M. The study of flow diversion effects on aneurysm using multiple enterprise stents and two flow diverters. *Asian J Neurosurg*. 2012;7(4):159-165. doi:10.4103/1793-5482.106643.

30. Dennis KD, Rossman TL, Kallmes DF, Dragomir-Daescu D. Intra-aneurysmal flow rates are reduced by two flow diverters: an experiment using tomographic particle image velocimetry in an aneurysm model. *J Neurointerv Surg*. 2014;1-6. doi:10.1136/neurintsurg-2014-011323.
31. Darsaut TE, Bing F, Salazkin I, Gevry G, Raymond J. Testing flow diverters in giant fusiform aneurysms: a new experimental model can show leaks responsible for failures. *AJNR Am J Neuroradiol*. 2011;32(11):2175-2179. doi:10.3174/ajnr.A2657.
32. Shapiro M, Raz E, Becske T, Nelson PK. Variable Porosity of the Pipeline Embolization Device in Straight and Curved Vessels: A Guide for Optimal Deployment Strategy. *AJNR Am J Neuroradiol*. 2013;1-7. doi:10.3174/ajnr.A3742.
33. Shapiro M, Raz E, Becske T, Nelson PK. Building Multidevice Pipeline Constructs of Favorable Metal Coverage: A Practical Guide. *AJNR Am J Neuroradiol*. 2014;1-6. doi:10.3174/ajnr.A3902.
34. Sadasivan C, Cesar L, Seong J, et al. An original flow diversion device for the treatment of intracranial aneurysms: evaluation in the rabbit elastase-induced model. *Stroke*. 2009;40(3):952-958. doi:10.1161/STROKEAHA.108.533760.
35. De Vries J, Boogaarts J, Van Norden A, Wakhloo AK. New generation of Flow Diverter (surpass) for unruptured intracranial aneurysms: a prospective single-center study in 37 patients. *Stroke*. 2013;44(6):1567-1577. doi:10.1161/STROKEAHA.111.000434.
36. Ma D, Dargush GF, Natarajan SK, Levy EI, Siddiqui AH, Meng H. Computer modeling of deployment and mechanical expansion of neurovascular flow diverter in patient-specific intracranial aneurysms. *J Biomech*. 2012;45(13):2256-2263. doi:10.1016/j.jbiomech.2012.06.013.
37. Ley D, Muhl-Benninghaus R, Yilmaz U, et al. The Derivo Embolization Device, a Second-Generation Flow Diverter for the Treatment of Intracranial Aneurysms, Evaluated in an Elastase-Induced Aneurysm Model. *Clin Neuroradiol*. 2015. doi:10.1007/s00062-015-0493-9.
38. Simgen A, Ley D, Roth C, et al. Evaluation of a newly designed flow diverter for the treatment of intracranial aneurysms in an elastase-induced aneurysm model, in New Zealand white rabbits. *Neuroradiology*. 2014;56(2):129-137. doi:10.1007/s00234-014-1320-8.
39. Kocer N, Islak C, Kizilkilic O, Kocak B, Saglam M, Tureci E. Flow Re-direction Endoluminal Device in treatment of cerebral aneurysms: initial experience with short-term follow-up results. *J Neurosurg*. 2014;120(5):1158-1171. doi:10.3171/2014.1.JNS131442.
40. Kim BM, Kim DJ, Kim DI. A New Flow-Diverter ( the FloWise ): In-Vivo Evaluation in an Elastase-Induced Rabbit Aneurysm Model. 2016;17(1):151-158.
41. Ma D, Xiang J, Choi H, et al. Enhanced Aneurysmal Flow Diversion Using a Dynamic Push-Pull Technique: An Experimental and Modeling Study. *AJNR Am J Neuroradiol*. 2014;1-7. doi:10.3174/ajnr.A3933.
42. Darsaut TE, Bing F, Makoyeva A, Gevry G, Salazkin I, Raymond J. Flow diversion to treat aneurysms: the free segment of stent. *J Neurointerv Surg*. 2012. doi:10.1136/neurintsurg-2012-010451.
43. Makoyeva a, Bing F, Darsaut TE, Salazkin I, Raymond J. The varying porosity of braided self-expanding stents and flow diverters: an experimental study. *AJNR Am J Neuroradiol*. 2013;34(3):596-602. doi:10.3174/ajnr.A3234.
44. Cohen JE, Gomori JM, Moscovici S, Leker RR, Itshayek E. Delayed complications after flow-diverter

- stenting: Reactive in-stent stenosis and creeping stents. *J Clin Neurosci*. 2014;21(7):1116-1122. doi:10.1016/j.jocn.2013.11.010.
45. Chalouhi N, Tjoumakaris SI, Gonzalez LF, et al. Spontaneous delayed migration/shortening of the pipeline embolization device: report of 5 cases. *AJNR Am J Neuroradiol*. 2013;34(12):2326-2330. doi:10.3174/ajnr.A3632.
  46. Fischer S, Vajda Z, Aguilar Perez M, et al. Pipeline embolization device (PED) for neurovascular reconstruction: initial experience in the treatment of 101 intracranial aneurysms and dissections. *Neuroradiology*. 2012;54(4):369-382. doi:10.1007/s00234-011-0948-x.
  47. Fischer S, Aguilar-Perez M, Henkes E, et al. Initial Experience with p64: A Novel Mechanically Detachable Flow Diverter for the Treatment of Intracranial Saccular Sidewall Aneurysms. *AJNR Am J Neuroradiol*. 2015;36(11):2082-2089. doi:10.3174/ajnr.A4420.
  48. Rayepalli S, Gupta R, Lum C, Majid A, Koochesfahani M. The impact of stent strut porosity on reducing flow in cerebral aneurysms. *J Neuroimaging*. 2013;23(4):495-501. doi:10.1111/jon.12044.
  49. Heller R, Calnan DR, Lanfranchi M, Madan N, Malek AM. Incomplete stent apposition in Enterprise stent-mediated coiling of aneurysms: persistence over time and risk of delayed ischemic events. *J Neurosurg*. 2013;118(5):1014-1022. doi:10.3171/2013.2.JNS121427.
  50. Estrade L, Makoyeva A, Darsaut TE, et al. In vitro reproduction of device deformation leading to thrombotic complications and failure of flow diversion. *Interv Neuroradiol*. 2013;19(4):432-437. <http://www.ncbi.nlm.nih.gov/pubmed/24355146>. Accessed April 29, 2014.
  51. Pereira VM, Kelly M, Vega P, et al. New Pipeline Flex device: initial experience and technical nuances. *J Neurointerv Surg*. 2014:1-6. doi:10.1136/neurintsurg-2014-011347.
  52. Martinez-Galdamez M, Gil a., Caniego JL, et al. Preliminary experience with the Pipeline Flex Embolization Device: technical note. *J Neurointerv Surg*. 2014;(June):1-4. doi:10.1136/neurintsurg-2014-011385.
  53. Martinez-Galdamez M, Perez S, Vega A, et al. Endovascular treatment of intracranial aneurysms using the Pipeline Flex embolization device: a case series of 30 consecutive patients. *J Neurointerv Surg*. 2016;8(4):396-401. doi:10.1136/neurintsurg-2015-011669.
  54. Tulamo R, Frosen J, Hernesniemi J, Niemela M. Inflammatory changes in the aneurysm wall: a review. *J Neurointerv Surg*. 2010;2(2):120-130. doi:10.1136/jnis.2009.002055.
  55. Frosen J, Tulamo R, Paetau A, et al. Saccular intracranial aneurysm: pathology and mechanisms. *Acta Neuropathol*. 2012;123(6):773-786. doi:10.1007/s00401-011-0939-3.
  56. Frosen J, Piippo A, Paetau A, et al. Remodeling of saccular cerebral artery aneurysm wall is associated with rupture: histological analysis of 24 unruptured and 42 ruptured cases. *Stroke*. 2004;35(10):2287-2293. doi:10.1161/01.STR.0000140636.30204.da.
  57. Fiorella D, Hsu D, Woo HH, Tarr RW, Nelson PK. Very late thrombosis of a pipeline embolization device construct: case report. *Neurosurgery*. 2010;67(3 Suppl Operative):onsE313-onsE314; discussion onsE314. doi:10.1227/01.NEU.0000383875.08681.23.
  58. Wang K, Yuan S, Zhang X, et al. Biodegradable flow-diverting device for the treatment of intracranial aneurysm: short-term results of a rabbit experiment. *Neuroradiology*. 2013;55(5):621-628. doi:10.1007/s00234-013-1150-0.
  59. Krajewski S, Neumann B, Kurz J, et al. Preclinical Evaluation of the Thrombogenicity and

- Endothelialization of Bare Metal and Surface-Coated Neurovascular Stents. *AJNR Am J Neuroradiol*. 2014. doi:10.3174/ajnr.A4109.
60. Lewis AL, Stratford PW. Phosphorylcholine-coated stents. *J Long Term Eff Med Implants*. 2002;12(4):231-250.
  61. Whelan DM, van der Giessen WJ, Krabbendam SC, et al. Biocompatibility of phosphorylcholine coated stents in normal porcine coronary arteries. *Heart*. 2000;83(3):338-345.
  62. Kuiper KK, Robinson KA, Chronos NA, Cui J, Palmer SJ, Nordrehaug JE. Phosphorylcholine-coated metallic stents in rabbit iliac and porcine coronary arteries. *Scand Cardiovasc J*. 1998;32(5):261-268.
  63. Girdhar G, Li J, Kostousov L, Wainwright J, Chandler WL. In-vitro thrombogenicity assessment of flow diversion and aneurysm bridging devices. *J Thromb Thrombolysis*. 2015;40(4):437-443. doi:10.1007/s11239-015-1228-0.
  64. Gentric J-C, Fahed R, Darsaut TE, Salazkin I, Roy D, Raymond J. Fatal arterial rupture during angioplasty of a flow diverter in a recurrent, previously Y-stented giant MCA bifurcation aneurysm. *Interv Neuroradiol*. 2016:1591019916631147. doi:10.1177/1591019916631147.
  65. Schneiders JJ, Vanbavel E, Majoie CB, Ferns SP, Berg R Van Den. INTERVENTIONAL A Flow-Diverting Stent Is Not a Pressure-Diverting Stent. 2013:1-4.
  66. Larrabide I, Aguilar ML, Morales HG, et al. Intra-aneurysmal pressure and flow changes induced by flow diverters: relation to aneurysm size and shape. *AJNR Am J Neuroradiol*. 2013;34(4):816-822. doi:10.3174/ajnr.A3288.
  67. Cebal JR, Mut F, Raschi M, et al. Aneurysm rupture following treatment with flow-diverting stents: computational hemodynamics analysis of treatment. *AJNR Am J Neuroradiol*. 2011;32(1):27-33. doi:10.3174/ajnr.A2398.
  68. Roszelle BN, Gonzalez LF, Babiker MH, Ryan J, Albuquerque FC, Frakes DH. Flow diverter effect on cerebral aneurysm hemodynamics: an in vitro comparison of telescoping stents and the Pipeline. *Neuroradiology*. 2013;55(6):751-758. doi:10.1007/s00234-013-1169-2.
  69. Shojima M, Oshima M, Takagi K, et al. Magnitude and role of wall shear stress on cerebral aneurysm: computational fluid dynamic study of 20 middle cerebral artery aneurysms. *Stroke*. 2004;35(11):2500-2505. doi:10.1161/01.STR.0000144648.89172.0f.
  70. Cebal JR, Mut F, Raschi M, Ding Y-H, Kadirvel R, Kallmes D. Strategy for analysis of flow diverting devices based on multi-modality image-based modeling. *Int j numer method biomed eng*. 2014;30(10):951-968. doi:10.1002/cnm.2638.
  71. Xiang J, Tutino VM, Snyder K V, Meng H. CFD: computational fluid dynamics or confounding factor dissemination? The role of hemodynamics in intracranial aneurysm rupture risk assessment. *AJNR Am J Neuroradiol*. 2014;35(10):1849-1857. doi:10.3174/ajnr.A3710.
  72. Cebal JR, Castro MA, Burgess JE, Pergolizzi RS, Sheridan MJ, Putman CM. Characterization of cerebral aneurysms for assessing risk of rupture by using patient-specific computational hemodynamics models. *AJNR Am J Neuroradiol*. 2005;26(10):2550-2559.
  73. Cebal JR, Mut F, Weir J, Putman CM. Association of hemodynamic characteristics and cerebral aneurysm rupture. *AJNR Am J Neuroradiol*. 2011;32(2):264-270. doi:10.3174/ajnr.A2274.
  74. Malek AM, Alper SL, Izumo S. Hemodynamic shear stress and its role in atherosclerosis. *JAMA*.

- 1999;282(21):2035-2042.
75. Gibbons GH, Dzau VJ. The emerging concept of vascular remodeling. *N Engl J Med*. 1994;330(20):1431-1438. doi:10.1056/NEJM199405193302008.
  76. Kondo S, Hashimoto N, Kikuchi H, Hazama F, Nagata I, Kataoka H. Cerebral aneurysms arising at nonbranching sites. An experimental Study. *Stroke*. 1997;28(2):394-398.
  77. Omodaka S, Sugiyama S-I, Inoue T, et al. Local hemodynamics at the rupture point of cerebral aneurysms determined by computational fluid dynamics analysis. *Cerebrovasc Dis*. 2012;34(2):121-129. doi:10.1159/000339678.
  78. Kang H, Duran CL, Abbey CA, Kaunas RR, Bayless KJ. Fluid shear stress promotes proprotein convertase-dependent activation of MT1-MMP. *Biochem Biophys Res Commun*. 2015;460(3):596-602. doi:10.1016/j.bbrc.2015.03.075.
  79. Metaxa E, Tremmel M, Natarajan SK, et al. Characterization of critical hemodynamics contributing to aneurysmal remodeling at the basilar terminus in a rabbit model. *Stroke*. 2010;41(8):1774-1782. doi:10.1161/STROKEAHA.110.585992.
  80. Kolega J, Gao L, Mandelbaum M, et al. Cellular and molecular responses of the basilar terminus to hemodynamics during intracranial aneurysm initiation in a rabbit model. *J Vasc Res*. 2011;48(5):429-442. doi:10.1159/000324840.
  81. Meng H, Tutino VM, Xiang J, Siddiqui A. High WSS or low WSS? Complex interactions of hemodynamics with intracranial aneurysm initiation, growth, and rupture: toward a unifying hypothesis. *AJNR Am J Neuroradiol*. 2014;35(7):1254-1262. doi:10.3174/ajnr.A3558.
  82. Xiang J, Natarajan SK, Tremmel M, et al. Hemodynamic-morphologic discriminants for intracranial aneurysm rupture. *Stroke*. 2011;42(1):144-152. doi:10.1161/STROKEAHA.110.592923.
  83. Castro MA, Putman CM, Sheridan MJ, Cebra JR. Hemodynamic patterns of anterior communicating artery aneurysms: a possible association with rupture. *AJNR Am J Neuroradiol*. 2009;30(2):297-302. doi:10.3174/ajnr.A1323.
  84. Shobayashi Y, Tateshima S, Kakizaki R, Sudo R, Tanishita K, Vinuela F. Intra-aneurysmal hemodynamic alterations by a self-expandable intracranial stent and flow diversion stent: high intra-aneurysmal pressure remains regardless of flow velocity reduction. *J Neurointerv Surg*. 2013;5 Suppl 3:iii38-iii42. doi:10.1136/neurintsurg-2012-010488.
  85. Kerl HU, Boll H, Fiebig T, et al. Implantation of pipeline flow-diverting stents reduces aneurysm inflow without relevantly affecting static intra-aneurysmal pressure. *Neurosurgery*. 2014;74(3):321-334; discussion 334. doi:10.1227/NEU.0000000000000253.
  86. Cantón G, Levy DI, Lasheras JC. Hemodynamic changes due to stent placement in bifurcating intracranial aneurysms. *J Neurosurg*. 2005;103(1):146-155. doi:10.3171/jns.2005.103.1.0146.
  87. Liou T-M, Li Y-C. Effects of stent porosity on hemodynamics in a sidewall aneurysm model. *J Biomech*. 2008;41(6):1174-1183. doi:10.1016/j.jbiomech.2008.01.025.
  88. Kulcsar Z, Augsburg L, Reymond P, et al. Flow diversion treatment: intra-aneurysmal blood flow velocity and WSS reduction are parameters to predict aneurysm thrombosis. *Acta Neurochir (Wien)*. 2012;154(10):1827-1834. doi:10.1007/s00701-012-1482-2.
  89. Ribeiro de Sousa D, Vallecilla C, Chodzynski K, et al. Determination of a shear rate threshold for thrombus formation in intracranial aneurysms. *J Neurointerv Surg*. 2015. doi:10.1136/neurintsurg-



- 2015-011737.
90. Seshadhri S, Janiga G, Beuing O, Skalej M, Thevenin D. Impact of stents and flow diverters on hemodynamics in idealized aneurysm models. *J Biomech Eng*. 2011;133(7):71005. doi:10.1115/1.4004410.
  91. Xu J, Deng B, Fang Y, et al. Hemodynamic Changes Caused by Flow Diverters in Rabbit Aneurysm Models: Comparison of Virtual and Realistic FD Deployments Based on Micro-CT Reconstruction. *PLoS One*. 2013;8(6):e66072. doi:10.1371/journal.pone.0066072.
  92. Turjman F, Acevedo G, Moll T, Duquesnel J, Eloy R, Sindou M. Treatment of experimental carotid aneurysms by endoprosthesis implantation: preliminary report. *Neurol Res*. 1993;15(3):181-184.
  93. Geremia G, Haklin M, Brennecke L. Embolization of experimentally created aneurysms with intravascular stent devices. *AJNR Am J Neuroradiol*. 1994;15(7):1223-1231.
  94. Chen YA, Drake BJ, Chiu AHY, Marotta TR. Pipeline embolization device induced collateral channels in elective flow diversion treatment. *J Neurointerv Surg*. 2016. doi:10.1136/neurintsurg-2016-012297.rep.
  95. Chiu AHY, Marotta TR. Pipeline embolization device thrombosis induced peri-construct collateral channels. *J Neurointerv Surg*. 2015. doi:10.1136/neurintsurg-2015-012093.rep.
  96. Bavinzski G, Talazoglu V, Killer M, et al. Gross and microscopic histopathological findings in aneurysms of the human brain treated with Guglielmi detachable coils. *J Neurosurg*. 1999;91(2):284-293. doi:10.3171/jns.1999.91.2.0284.
  97. Ozawa T, Tamatani S, Koike T, et al. Histological evaluation of endothelial reactions after endovascular coil embolization for intracranial aneurysm. Clinical and experimental studies and review of the literature. *Interv Neuroradiol*. 2003;9(Suppl 1):69-82.
  98. Sadasivan C, Cesar L, Seong J, Wakhloo AK, Lieber BB. Treatment of rabbit elastase-induced aneurysm models by flow diverters: development of quantifiable indexes of device performance using digital subtraction angiography. *IEEE Trans Med Imaging*. 2009;28(7):1117-1125. doi:10.1109/TMI.2008.2012162.
  99. Mallik AS, Nuss K, Kronen PW, et al. NEURO A new-generation , low-permeability flow diverting device for treatment of saccular aneurysms. 2013. doi:10.1007/s00330-013-2970-3.
  100. Wolberg AS, Aleman MM, Leiderman K, Machlus KR. Procoagulant activity in hemostasis and thrombosis: Virchow's triad revisited. *Anesth Analg*. 2012;114(2):275-285. doi:10.1213/ANE.0b013e31823a088c.
  101. Bouzeghrane F, Naggara O, Kallmes DF, Berenstein a, Raymond J. In vivo experimental intracranial aneurysm models: a systematic review. *AJNR Am J Neuroradiol*. 2010;31(3):418-423. doi:10.3174/ajnr.A1853.
  102. Hashimoto N, Handa H, Nagata I, Hazama F. Animal model of cerebral aneurysms: pathology and pathogenesis of induced cerebral aneurysms in rats. *Neurol Res*. 1984;6(1-2):33-40.
  103. Morimoto M, Miyamoto S, Mizoguchi A, Kume N, Kita T, Hashimoto N. Mouse model of cerebral aneurysm: experimental induction by renal hypertension and local hemodynamic changes. *Stroke*. 2002;33(7):1911-1915.
  104. Reul J, Weis J, Spetzger U, Konert T, Fricke C, Thron A. Long-term angiographic and histopathologic findings in experimental aneurysms of the carotid bifurcation embolized with

- platinum and tungsten coils. *AJNR Am J Neuroradiol.* 1997;18(1):35-42.
105. Murayama Y, Vinuela F, Suzuki Y, et al. Development of the biologically active Guglielmi detachable coil for the treatment of cerebral aneurysms. Part II: an experimental study in a swine aneurysm model. *AJNR Am J Neuroradiol.* 1999;20(10):1992-1999.
  106. Raymond J, Guilbert F, Metcalfe A, Gevry G, Salazkin I, Robledo O. Role of the endothelial lining in recurrences after coil embolization: prevention of recanalization by endothelial denudation. *Stroke.* 2004;35(6):1471-1475. doi:10.1161/01.STR.0000126042.76153.f7.
  107. German WJ, Black SPW. Experimental Production of Carotid Aneurysms. *N Engl J Med.* 1954;250(3):104-106. doi:10.1056/NEJM195401212500303.
  108. Guglielmi G, Ji C, Massoud TF, et al. Experimental saccular aneurysms. II. A new model in swine. *Neuroradiology.* 1994;36(7):547-550.
  109. Massoud TF, Guglielmi G, Ji C, Vinuela F, Duckwiler GR. Experimental saccular aneurysms. I. Review of surgically-constructed models and their laboratory applications. *Neuroradiology.* 1994;36(7):537-546.
  110. Bavinzski G, al-Schameri A, Killer M, et al. Experimental bifurcation aneurysm: a model for in vivo evaluation of endovascular techniques. *Minim Invasive Neurosurg.* 1998;41(3):129-132. doi:10.1055/s-2008-1052027.
  111. Cloft HJ, Altes TA, Marx WF, et al. Endovascular creation of an in vivo bifurcation aneurysm model in rabbits. *Radiology.* 1999;213(1):223-228. doi:10.1148/radiology.213.1.r99oc15223.
  112. Altes TA, Cloft HJ, Short JG, et al. 1999 ARRS Executive Council Award. Creation of saccular aneurysms in the rabbit: a model suitable for testing endovascular devices. American Roentgen Ray Society. *AJR Am J Roentgenol.* 2000;174(2):349-354. doi:10.2214/ajr.174.2.1740349.
  113. Krings T, Moller-Hartmann W, Hans F-J, et al. A refined method for creating saccular aneurysms in the rabbit. *Neuroradiology.* 2003;45(7):423-429. doi:10.1007/s00234-003-0976-2.
  114. Hoh BL, Rabinov JD, Pryor JC, Ogilvy CS. A modified technique for using elastase to create saccular aneurysms in animals that histologically and hemodynamically resemble aneurysms in human. *Acta Neurochir (Wien).* 2004;146(7):705-711. doi:10.1007/s00701-004-0276-6.
  115. Kantor B, Ashai K, Holmes DRJ, Schwartz RS. The experimental animal models for assessing treatment of restenosis. *Cardiovasc Radiat Med.* 1999;1(1):48-54.
  116. Raymond J, Darsaut TE, Kotowski M, et al. Thrombosis heralding aneurysmal rupture: an exploration of potential mechanisms in a novel giant swine aneurysm model. *AJNR Am J Neuroradiol.* 2013;34(2):346-353. doi:10.3174/ajnr.A3407.
  117. Kilkeny C, Browne WJ, Cuthill IC, Emerson M, Altman DG. Improving bioscience research reporting: The ARRIVE guidelines for reporting animal research. *J Pharmacol Pharmacother.* 2010;1(2):94-99. doi:10.4103/0976-500X.72351.
  118. Kamran M, Yarnold J, Grunwald IQ, Byrne J V. Assessment of angiographic outcomes after flow diversion treatment of intracranial aneurysms: a new grading schema. *Neuroradiology.* 2011;53(7):501-508. doi:10.1007/s00234-010-0767-5.
  119. Struffert T, Ott S, Kowarschik M, et al. Measurement of quantifiable parameters by time-density curves in the elastase-induced aneurysm model: first results in the comparison of a flow diverter and a conventional aneurysm stent. *Eur Radiol.* 2013;23(2):521-527. doi:10.1007/s00330-012-2611-2.

120. Fahed R, Raymond J, Ducroux C, et al. Testing flow diversion in animal models: a systematic review. *Neuroradiology*. 2016;1-8. doi:10.1007/s00234-015-1635-0.
121. Darsaut TE, Bing F, Salazkin I, Gevry G, Raymond J. Flow diverters failing to occlude experimental bifurcation or curved sidewall aneurysms: an in vivo study in canines. *J Neurosurg*. 2012;117(1):37-44. doi:10.3171/2012.4.JNS111916.
122. Darsaut TE, Bing F, Makoyeva A, Gevry G, Salazkin I, Raymond J. Flow diversion of giant curved sidewall and bifurcation experimental aneurysms with very low porosity devices. *World Neurosurg*. 2013. doi:10.1016/j.wneu.2013.09.036.
123. Raymond J, Darsaut TE, Makoyeva A, Bing F, Salazkin I. Endovascular treatment with flow diverters may fail to occlude experimental bifurcation aneurysms. *Neuroradiology*. 2013. doi:10.1007/s00234-013-1272-4.
124. Darsaut TE, Bing F, Salazkin I, Gevry G, Raymond J. Flow diverters can occlude aneurysms and preserve arterial branches: a new experimental model. *AJNR Am J Neuroradiol*. 2012;33(10):2004-2009. doi:10.3174/ajnr.A3075.
125. Tsang ACO, Fung AMY, Tsang FCP, Leung GKK, Lee R, Lui WM. Failure of Flow Diverter Treatment of Intracranial Aneurysms Related to the Fetal-type Posterior Communicating Artery. *Neurointervention*. 2015;10(2):60-66. doi:10.5469/neuroint.2015.10.2.60.
126. Topcuoglu OM, Akgul E, Daglioglu E, et al. Flow Diversion in Middle Cerebral Artery Aneurysms: Is It Really an All-Purpose Treatment? *World Neurosurg*. 2016;87:317-327. doi:10.1016/j.wneu.2015.11.073.
127. Cebra JR, Lohner R. Efficient simulation of blood flow past complex endovascular devices using an adaptive embedding technique. *IEEE Trans Med Imaging*. 2005;24(4):468-476.
128. Kim M, Taulbee DB, Tremmel M, Meng H. Comparison of two stents in modifying cerebral aneurysm hemodynamics. *Ann Biomed Eng*. 2008;36(5):726-741. doi:10.1007/s10439-008-9449-4.
129. Lieber BB, Sadasivan C. Endoluminal scaffolds for vascular reconstruction and exclusion of aneurysms from the cerebral circulation. *Stroke*. 2010;41(10 Suppl):S21-S25. doi:10.1161/STROKEAHA.110.595066.
130. Sadasivan C, Cesar L, Seong J, et al. An Original Flow Diversion Device for the Treatment of. 2009;952-958. doi:10.1161/STROKEAHA.108.533760.
131. Wang K, Huang Q, Hong B, Li Z, Fang X, Liu J. Correlation of aneurysm occlusion with actual metal coverage at neck after implantation of flow-diverting stent in rabbit models. *Neuroradiology*. 2012;54(6):607-613. doi:10.1007/s00234-011-0922-7.
132. Gentric JC, Darsaut TE, Makoyeva A, Salazkin I, Raymond J. The success of flow diversion in large and giant sidewall aneurysms may depend on the size of the defect in the parent artery. *AJNR Am J Neuroradiol*. 2014;35(11):2119-2124. doi:10.3174/ajnr.A4010.
133. Dai D, Ding YH, Kadirvel R, Rad AE, Lewis DA, Kallmes DF. Patency of branches after coverage with multiple telescoping flow-diverter devices: an in vivo study in rabbits. *AJNR Am J Neuroradiol*. 2012;33(1):171-174. doi:10.3174/ajnr.A2879.
134. Iosif C, Berg P, Ponsonnard S, et al. Role of terminal and anastomotic circulation in the patency of arteries jailed by flow-diverting stents: animal flow model evaluation and preliminary results. *J Neurosurg*. 2016;1-11. doi:10.3171/2015.8.JNS151296.

135. Raymond J, Darsaut TE, Guilbert F, Weill A, Roy D. Flow diversion in aneurysms trial: the design of the FIAT study. *Interv Neuroradiol*. 2011;17(2):147-153.  
<http://www.pubmedcentral.nih.gov/articlerender.fcgi?artid=3287264&tool=pmcentrez&rendertype=abstract>. Accessed June 10, 2014.
136. Turk AS, Martin RH, Fiorella D, Mocco J, Siddiqui A, Bonafe A. Flow Diversion versus Traditional Endovascular Coiling Therapy: Design of the Prospective LARGE Aneurysm Randomized Trial. *AJNR Am J Neuroradiol*. 2014. doi:10.3174/ajnr.A3968.
137. Turjman F, Levrier O, Combaz X, et al. EVIDENCE trial: design of a phase 2, randomized, controlled, multicenter study comparing flow diversion and traditional endovascular strategy in unruptured saccular wide-necked intracranial aneurysms. *Neuroradiology*. 2015;57(1):49-54. doi:10.1007/s00234-014-1439-7.
138. Chalouhi N, Tjoumakaris S, Starke RM, et al. Comparison of flow diversion and coiling in large unruptured intracranial saccular aneurysms. *Stroke*. 2013;44(8):2150-2154. doi:10.1161/STROKEAHA.113.001785.
139. Lanzino G, Crobeddu E, Cloft HJ, Hanel R, Kallmes DF. Efficacy and safety of flow diversion for paraclinoid aneurysms: a matched-pair analysis compared with standard endovascular approaches. *AJNR Am J Neuroradiol*. 2012;33(11):2158-2161. doi:10.3174/ajnr.A3207.
140. Zanaty M, Chalouhi N, Starke RM, et al. Flow Diversion Versus Conventional Treatment for Carotid Cavernous Aneurysms. *Stroke*. 2014. doi:10.1161/STROKEAHA.114.006247.
141. Gaha M, Roy C, Estrade L, et al. Inter- and intraobserver agreement in scoring angiographic results of intra-arterial stroke therapy. *AJNR Am J Neuroradiol*. 2014;35(6):1163-1169. doi:10.3174/ajnr.A3828.
142. Jamali S, Fahed R, Gentric J-C, et al. Inter- and Intrarater Agreement on the Outcome of Endovascular Treatment of Aneurysms Using MRA. *AJNR Am J Neuroradiol*. 2015. doi:10.3174/ajnr.A4609.
143. Roy D, Milot G, Raymond J. Endovascular treatment of unruptured aneurysms. *Stroke*. 2001;32(9):1998-2004.
144. Tollard E, Darsaut TE, Bing F, Guilbert F, Gevry G, Raymond J. Outcomes of endovascular treatments of aneurysms: observer variability and implications for interpreting case series and planning randomized trials. *AJNR Am J Neuroradiol*. 2012;33(4):626-631. doi:10.3174/ajnr.A2848.
145. Raychev R, Tateshima S, Vinuela F, et al. Predictors of thrombotic complications and mass effect exacerbation after pipeline embolization: The significance of adenosine diphosphate inhibition, fluoroscopy time, and aneurysm size. *Interv Neuroradiol*. 2016;22(1):34-41. doi:10.1177/1591019915609125.
146. O'Kelly CJ, Krings T, Fiorella D, Marotta TR. A novel grading scale for the angiographic assessment of intracranial aneurysms treated using flow diverting stents. *Interv Neuroradiol*. 2010;16(2):133-137. doi:IN.v16.i2.p133 [pii].
147. Grunwald IQ, Kamran M, Corkill R a, et al. Simple measurement of aneurysm residual after treatment: the SMART scale for evaluation of intracranial aneurysms treated with flow diverters. *Acta Neurochir (Wien)*. 2012;154(1):21-26; discussion 26. doi:10.1007/s00701-011-1177-0.
148. Mazur MD, Taussky P, Shah LM, Winegar B, Park MS. Inter-rater reliability of published flow

- diversion occlusion scales. *J Neurointerv Surg*. 2016;neurintsurg - 2015-012193. doi:10.1136/neurintsurg-2015-012193.
149. Suh SH, Cloft HJ, Lanzino G, Woodward K, Kallmes DF. Interobserver agreement after pipeline embolization device implantation. *AJNR Am J Neuroradiol*. 2013;34(6):1215-1218. doi:10.3174/ajnr.A3371.
  150. Rouchaud A, Brinjikji W, Gunderson T, et al. Validity of the Meyer Scale for Assessment of Coiled Aneurysms and Aneurysm Recurrence. *AJNR Am J Neuroradiol*. 2015. doi:10.3174/ajnr.A4616.
  151. Briganti F, Delehay L, Leone G, et al. Flow diverter device for the treatment of small middle cerebral artery aneurysms. *J Neurointerv Surg*. 2016;8(3):287-294. doi:10.1136/neurintsurg-2014-011460.
  152. Caroff J, Neki H, Mihalea C, et al. Flow-Diverter Stents for the Treatment of Saccular Middle Cerebral Artery Bifurcation Aneurysms. *AJNR Am J Neuroradiol*. 2016;37(2):279-284. doi:10.3174/ajnr.A4540.
  153. Chalouhi N, Tjoumakaris S, Dumont AS, et al. Treatment of posterior circulation aneurysms with the pipeline embolization device. *Neurosurgery*. 2013;72(6):883-889. doi:10.1227/NEU.0b013e31828ba984.
  154. Fang Y-B, Wen W-L, Yang P-F, et al. Long-Term Outcome of Tubridge Flow Diverter(S) in Treating Large Vertebral Artery Dissecting Aneurysms-A Pilot Study. *Clin Neuroradiol*. 2016. doi:10.1007/s00062-015-0494-8.
  155. Gawlitza M, Januel A-C, Tall P, Bonneville F, Cognard C. Flow diversion treatment of complex bifurcation aneurysms beyond the circle of Willis: a single-center series with special emphasis on covered cortical branches and perforating arteries. *J Neurointerv Surg*. 2015:1-7. doi:10.1136/neurintsurg-2015-011682.
  156. Kühn AL, Hou SY, Perras M, et al. Flow diverter stents for unruptured saccular anterior circulation perforating artery aneurysms: safety, efficacy, and short-term follow-up. *J Neurointerv Surg*. 2014:1-7. doi:10.1136/neurintsurg-2014-011237.
  157. Martin AR, Cruz JP, O'Kelly C, Kelly M, Spears J, Marotta TR. Small Pipes: Preliminary Experience with 3-mm or Smaller Pipeline Flow-Diverting Stents for Aneurysm Repair prior to Regulatory Approval. *AJNR Am J Neuroradiol*. 2014. doi:10.3174/ajnr.A4170.
  158. Pistocchi S, Blanc R, Bartolini B, Piotin M. Flow Diverters at and Beyond the Level of the Circle of Willis for the Treatment of Intracranial Aneurysms. *Stroke*. 2012;43 (4 ):1032-1038. doi:10.1161/STROKEAHA.111.636019.
  159. McAuliffe W, Wenderoth JD. Immediate and midterm results following treatment of recently ruptured intracranial aneurysms with the Pipeline embolization device. *AJNR Am J Neuroradiol*. 2012;33(3):487-493. doi:10.3174/ajnr.A2797.
  160. Brinjikji W, Piano M, Fang S, et al. Treatment of ruptured complex and large/giant ruptured cerebral aneurysms by acute coiling followed by staged flow diversion. *J Neurosurg*. 2015:1-8. doi:10.3171/2015.6.JNS151038.
  161. Lin N, Brouillard AM, Keigher KM, et al. Utilization of Pipeline embolization device for treatment of ruptured intracranial aneurysms: US multicenter experience. *J Neurointerv Surg*. 2014. doi:10.1136/neurintsurg-2014-011320.

162. Chalouhi N, Zanaty M, Tjoumakaris S, et al. Treatment of blister-like aneurysms with the pipeline embolization device. *Neurosurgery*. 2014;74(5):527-532; discussion 532. doi:10.1227/NEU.0000000000000309.
163. Kalani MYS, Albuquerque FC, Levitt M, Nakaji P, Spetzler RF, McDougall C. Pipeline embolization for definitive endoluminal reconstruction of blister-type carotid aneurysms after clip wrapping. *J Neurointerv Surg*. 2015. doi:10.1136/neurintsurg-2015-011659.
164. Iancu D, Lum C, Ahmed ME, et al. Flow diversion in the treatment of carotid injury and carotid-cavernous fistula after transsphenoidal surgery. *Interv Neuroradiol*. 2015;21(3):346-350. doi:10.1177/1591019915582367.
165. Nerva JD, Morton RP, Levitt MR, et al. Pipeline Embolization Device as primary treatment for blister aneurysms and iatrogenic pseudoaneurysms of the internal carotid artery. *J Neurointerv Surg*. 2015;7(3):210-216. doi:10.1136/neurintsurg-2013-011047.
166. Chalouhi N, Chitale R, Starke RM, et al. Treatment of recurrent intracranial aneurysms with the Pipeline Embolization Device. *J Neurointerv Surg*. 2014;6(1):19-23. doi:10.1136/neurintsurg-2012-010612.
167. Berge J, Biondi A, Machi P, et al. Flow-diverter silk stent for the treatment of intracranial aneurysms: 1-year follow-up in a multicenter study. *AJNR Am J Neuroradiol*. 2012;33(6):1150-1155. doi:10.3174/ajnr.A2907.
168. Diaz O, Gist TL, Manjarez G, Orozco F, Almeida R. Treatment of 14 intracranial aneurysms with the FRED system. *J Neurointerv Surg*. 2013:1-4. doi:10.1136/neurintsurg-2013-010917.
169. Leonardi M, Cirillo L, Toni F, et al. Treatment of intracranial aneurysms using flow-diverting silk stents (BALT): a single centre experience. *Interv Neuroradiol*. 2011;17(3):306-315. <http://www.pubmedcentral.nih.gov/articlerender.fcgi?artid=3396033&tool=pmcentrez&rendertype=abstract>. Accessed July 29, 2014.
170. Kallmes DF, Hanel R, Lopes D, et al. International retrospective study of the pipeline embolization device: a multicenter aneurysm treatment study. *AJNR Am J Neuroradiol*. 2015;36(1):108-115. doi:10.3174/ajnr.A4111.
171. Arrese I, Sarabia R, Pintado R, Delgado-Rodriguez M. Flow-Diverter Devices for Intracranial Aneurysms: Systematic Review and Meta-analysis. *Neurosurgery*. 2013;73(2):193-200. doi:10.1227/01.neu.0000430297.17961.f1.
172. von Elm E, Altman DG, Egger M, Pocock SJ, Gøtzsche PC, Vandenbroucke JP. The Strengthening of Reporting of Observational Studies in Epidemiology (STROBE) statement: guidelines for reporting observational studies. *Lancet (London, England)*. 2007;370(9596):1453-1457. doi:10.1016/S0140-6736(07)61602-X.
173. Naggara ON, White PM, Guilbert F, Roy D, Weill A, Raymond J. Endovascular treatment of intracranial unruptured aneurysms: systematic review and meta-analysis of the literature on safety and efficacy. *Radiology*. 2010;256(3):887-897. doi:10.1148/radiol.10091982.
174. Ogilvy CS, Cheung AC, Mitha AP, Hoh BL, Carter BS. Outcomes for surgical and endovascular management of intracranial aneurysms using a comprehensive grading system. *Neurosurgery*. 2006;59(5):1037-1042; discussion 1043. doi:10.1227/01.NEU.0000246579.51572.6D.
175. Brinjikji W, Murad MH, Lanzino G, Cloft HJ, Kallmes DF. Endovascular treatment of intracranial

- aneurysms with flow diverters: a meta-analysis. *Stroke*. 2013;44(2):442-447. doi:10.1161/STROKEAHA.112.678151.
176. Briganti F, Napoli M, Leone G, et al. Treatment of intracranial aneurysms by flow diverter devices: Long-term results from a single center. *Eur J Radiol*. 2014. doi:10.1016/j.ejrad.2014.05.029.
177. Wang C-B, Shi W-W, Zhang G-X, Lu H-C, Ma J. Flow diverter treatment of posterior circulation aneurysms. A meta-analysis. *Neuroradiology*. 2016. doi:10.1007/s00234-016-1649-2.
178. Lv X, Yang H, Liu P, Li Y. Flow-diverter devices in the treatment of intracranial aneurysms: A meta-analysis and systematic review. *Neuroradiol J*. 2016;29(1):66-71. doi:10.1177/1971400915621321.
179. Ye G, Zhang M, Deng L, Chen X, Wang Y. Meta-Analysis of the Efficiency and Prognosis of Intracranial Aneurysm Treated with Flow Diverter Devices. *J Mol Neurosci*. 2016. doi:10.1007/s12031-016-0723-x.
180. Safain MG, Roguski M, Heller RS, Malek AM. Flow Diverter Therapy With the Pipeline Embolization Device Is Associated With an Elevated Rate of Delayed Fluid-Attenuated Inversion Recovery Lesions. *Stroke*. 2016;47(3):789-797. doi:10.1161/STROKEAHA.115.010522.
181. Saleh A, Hammoudeh A, Tabbalat R, et al. Incidence and prognosis of stent thrombosis following percutaneous coronary intervention in Middle Eastern patients: The First Jordanian Percutaneous Coronary Intervention Registry (JoPCR1). *Ann Saudi Med*. 2016;36(1):17-22. doi:10.5144/0256-4947.2016.17.
182. Mocco J, Fargen KM, Albuquerque FC, et al. Delayed thrombosis or stenosis following enterprise-assisted stent-coiling: is it safe? Midterm results of the interstate collaboration of enterprise stent coiling. *Neurosurgery*. 2011;69(4):904-908. doi:10.1227/NEU.0b013e318228490c.
183. D'Urso PI, Lanzino G, Cloft HJ, Kallmes DF. Flow diversion for intracranial aneurysms: a review. *Stroke*. 2011;42(8):2363-2368. doi:10.1161/STROKEAHA.111.620328.
184. Wong GKC, Kwan MCL, Ng RYT, Yu SCH, Poon WS. Flow diverters for treatment of intracranial aneurysms: current status and ongoing clinical trials. *J Clin Neurosci Off J Neurosurg Soc Australas*. 2011;18(6):737-740. doi:10.1016/j.jocn.2010.10.011.
185. Skukalek SL, Winkler AM, Kang J, et al. Effect of antiplatelet therapy and platelet function testing on hemorrhagic and thrombotic complications in patients with cerebral aneurysms treated with the pipeline embolization device: a review and meta-analysis. *J Neurointerv Surg*. 2014. doi:10.1136/neurintsurg-2014-011145.
186. Szikora I, Berentei Z, Kulcsar Z, et al. Treatment of intracranial aneurysms by functional reconstruction of the parent artery: the Budapest experience with the pipeline embolization device. *AJNR Am J Neuroradiol*. 2010;31(6):1139-1147. doi:10.3174/ajnr.A2023.
187. Tan LA, Keigher KM, Munich SA, Moftakhar R, Lopes DK. Thromboembolic complications with Pipeline Embolization Device placement: impact of procedure time, number of stents and pre-procedure P2Y12 reaction unit (PRU) value. *J Neurointerv Surg*. 2015;7(3):217-221. doi:10.1136/neurintsurg-2014-011111.
188. Labeyrie M-A, Lenck S, Bresson D, et al. Parent artery occlusion in large, giant, or fusiform aneurysms of the carotid siphon: clinical and imaging results. *AJNR Am J Neuroradiol*. 2015;36(1):140-145. doi:10.3174/ajnr.A4064.
189. Chalouhi N, Polifka A, Daou B, et al. In-Pipeline Stenosis: Incidence, Predictors, and Clinical

- Outcomes. *Neurosurgery*. 2015;77(6):875-879; discussion 879.  
doi:10.1227/NEU.0000000000000908.
190. Klisch J, Turk a, Turner R, Woo HH, Fiorella D. Very late thrombosis of flow-diverting constructs after the treatment of large fusiform posterior circulation aneurysms. *AJNR Am J Neuroradiol*. 2011;32(4):627-632. doi:10.3174/ajnr.A2571.
  191. Guedon A, Clarencon F, Di Maria F, et al. Very late ischemic complications in flow-diverter stents: a retrospective analysis of a single-center series. *J Neurosurg*. 2016:1-7.  
doi:10.3171/2015.10.JNS15703.
  192. van Rooij WJ, Sluzewski M. Perforator infarction after placement of a pipeline flow-diverting stent for an unruptured A1 aneurysm. *AJNR Am J Neuroradiol*. 2010;31(4):E43-E44. doi:10.3174/ajnr.A2034.
  193. Brinjikji W, Kallmes DF, Cloft HJ, Lanzino G. Patency of the anterior choroidal artery after flow-diversion treatment of internal carotid artery aneurysms. *AJNR Am J Neuroradiol*. 2015;36(3):537-541. doi:10.3174/ajnr.A4139.
  194. Rouchaud A, Leclerc O, Benayoun Y, et al. Visual outcomes with flow-diverter stents covering the ophthalmic artery for treatment of internal carotid artery aneurysms. *AJNR Am J Neuroradiol*. 2015;36(2):330-336. doi:10.3174/ajnr.A4129.
  195. Kulcsár Z, Ernemann U, Wetzel SG, et al. High-profile flow diverter (silk) implantation in the basilar artery: efficacy in the treatment of aneurysms and the role of the perforators. *Stroke*. 2010;41(8):1690-1696. doi:10.1161/STROKEAHA.110.580308.
  196. Phillips TJ, Wenderoth JD, Phatouros CC, et al. Safety of the pipeline embolization device in treatment of posterior circulation aneurysms. *AJNR Am J Neuroradiol*. 2012;33(7):1225-1231. doi:10.3174/ajnr.A3166.
  197. Siddiqui AH, Kan P, Abla AA, Hopkins LN, Levy EI. Complications after treatment with pipeline embolization for giant distal intracranial aneurysms with or without coil embolization. *Neurosurgery*. 2012;71(2):E509-E513; discussion E513. doi:10.1227/NEU.0b013e318258e1f8.
  198. Neki H, Caroff J, Jittapiromsak P, et al. Patency of the anterior choroidal artery covered with a flow-diverter stent. *J Neurosurg*. 2015;123(6):1540-1545. doi:10.3171/2014.11.JNS141603.
  199. Raz E, Shapiro M, Becske T, et al. Anterior choroidal artery patency and clinical follow-up after coverage with the pipeline embolization device. *AJNR Am J Neuroradiol*. 2015;36(5):937-942. doi:10.3174/ajnr.A4217.
  200. Morandi X, Brassier G, Darnault P, Mercier P, Scarabin JM, Duval JM. Microsurgical anatomy of the anterior choroidal artery. *Surg Radiol Anat*. 1996;18(4):275-280.
  201. Takahashi S, Suga T, Kawata Y, Sakamoto K. Anterior choroidal artery: angiographic analysis of variations and anomalies. *AJNR Am J Neuroradiol*. 1990;11(4):719-729.
  202. Puffer RC, Kallmes DF, Cloft HJ, Lanzino G. Patency of the ophthalmic artery after flow diversion treatment of paraclinoid aneurysms. *J Neurosurg*. 2012;116(4):892-896.  
doi:10.3171/2011.11.JNS111612.
  203. Rouchaud A, Leclerc O, Benayoun Y, et al. Visual Outcomes with Flow-Diverter Stents Covering the Ophthalmic Artery for Treatment of Internal Carotid Artery Aneurysms. *Am J Neuroradiol*. 2014.  
doi:10.3174/ajnr.A4129.
  204. Brinjikji W, Lanzino G, Cloft HJ, Kallmes DF. Patency of the posterior communicating artery after



- flow diversion treatment of internal carotid artery aneurysms. *Clin Neurol Neurosurg*. 2014;120:84-88. doi:10.1016/j.clineuro.2014.02.018.
205. Berg P, Iosif C, Ponsonnard S, Yardin C, Janiga G, Mounayer C. Endothelialization of over- and undersized flow-diverter stents at covered vessel side branches: An in vivo and in silico study. *J Biomech*. 2016;49(1):4-12. doi:10.1016/j.jbiomech.2015.10.047.
206. Byrne J V, Beltechi R, Yarnold J a, Birks J, Kamran M. Early experience in the treatment of intracranial aneurysms by endovascular flow diversion: a multicentre prospective study. *PLoS One*. 2010;5(9):1-8. doi:10.1371/journal.pone.0012492.
207. Cruz JP, Chow M, O'Kelly C, et al. Delayed ipsilateral parenchymal hemorrhage following flow diversion for the treatment of anterior circulation aneurysms. *AJNR Am J Neuroradiol*. 2012;33(4):603-608. doi:10.3174/ajnr.A3065.
208. McAuliffe W, Wycoco V, Rice H, Phatouros C, Singh TJ, Wenderoth J. Immediate and midterm results following treatment of unruptured intracranial aneurysms with the pipeline embolization device. *AJNR Am J Neuroradiol*. 2012;33(1):164-170. doi:10.3174/ajnr.A2727.
209. Leung GKK, Tsang a CO, Lui WM. Pipeline embolization device for intracranial aneurysm: a systematic review. *Clin Neuroradiol*. 2012;22(4):295-303. doi:10.1007/s00062-012-0178-6.
210. Skukalek SL, Winkler AM, Kang J, et al. Effect of antiplatelet therapy and platelet function testing on hemorrhagic and thrombotic complications in patients with cerebral aneurysms treated with the pipeline embolization device: a review and meta-analysis. *J Neurointerv Surg*. 2016;8(1):58-65. doi:10.1136/neurintsurg-2014-011145.
211. Chow M, McDougall C, O'Kelly C, Ashforth R, Johnson E, Fiorella D. Delayed spontaneous rupture of a posterior inferior cerebellar artery aneurysm following treatment with flow diversion: a clinicopathologic study. *AJNR Am J Neuroradiol*. 2012;33(4):E46-E51. doi:10.3174/ajnr.A2532.
212. Hampton T, Walsh D, Tolia C, Fiorella D. Mural destabilization after aneurysm treatment with a flow-diverting device: a report of two cases. *J Neurointerv Surg*. 2011;3(2):167-171. doi:10.1136/jnis.2010.002873.
213. Kacar E, Fatih Nas O, Erdogan C, Hakyemez B. Intracranial aneurysm rupture during flow diverter stent placement: successful treatment with stent-in-stent combination. *Diagn Interv Imaging*. 2015;96(4):411-413. doi:10.1016/j.diii.2015.01.002.
214. Turowski B, Macht S, Kulcsár Z, Hänggi D, Stummer W. Early fatal hemorrhage after endovascular cerebral aneurysm treatment with a flow diverter (SILK-Stent): do we need to rethink our concepts? *Neuroradiology*. 2011;53(1):37-41. doi:10.1007/s00234-010-0676-7.
215. Kulcsar Z, Houdart E, Bonafe A, et al. Intra-aneurysmal thrombosis as a possible cause of delayed aneurysm rupture after flow-diversion treatment. *AJNR Am J Neuroradiol*. 2011;32(1):20-25. doi:10.3174/ajnr.A2370.
216. Rouchaud A, Brinjikji W, Lanzino G, Cloft HJ, Kadirvel R, Kallmes DF. Delayed hemorrhagic complications after flow diversion for intracranial aneurysms: a literature overview. *Neuroradiology*. 2016;58(2):171-177. doi:10.1007/s00234-015-1615-4.
217. Hasan DM, Chalouhi N, Jabbour P, Magnotta VA, Kung DK, Young WL. Imaging aspirin effect on macrophages in the wall of human cerebral aneurysms using ferumoxytol-enhanced MRI: Preliminary results. *J Neuroradiol*. 2013. doi:10.1016/j.neurad.2012.09.002.

218. Ikeda H, Ishii A, Kikuchi T, et al. Delayed aneurysm rupture due to residual blood flow at the inflow zone of the intracranial paraclinoid internal carotid aneurysm treated with the Pipeline embolization device: Histopathological investigation. *Interv Neuroradiol.* 2015;21(6):674-683. doi:10.1177/1591019915609121.
219. Majidi S, Watanabe M, Chaudhry SA, Qureshi AI. Flow-independent dynamics in aneurysm ( FIDA ): pressure measurements following partial and complete flow impairment in experimental aneurysm model. 2014.
220. Fox B, Humphries WE, Doss VT, Hoit D, Elijovich L, Arthur AS. Rupture of giant vertebrobasilar aneurysm following flow diversion: mechanical stretch as a potential mechanism for early aneurysm rupture. *J Neurointerv Surg.* 2014. doi:10.1136/neurintsurg-2014-011325.rep.
221. Princiotta C, Dall'olio M, Cirillo L, Leonardi M. Staged treatment of a blood blister-like aneurysm with stent-assisted coiling followed by flow diverter in-stent insertion. A case report. *Interv Neuroradiol.* 2011;17(3):365-370.
222. Velat GJ, Fargen KM, Lawson MF, Hoh BL, Fiorella D, Mocco J. Delayed intraparenchymal hemorrhage following pipeline embolization device treatment for a giant recanalized ophthalmic aneurysm. *J Neurointerv Surg.* 2012;4(5):e24. doi:10.1136/neurintsurg-2011-010129.
223. Fargen KM, Hoh BL. Ipsilateral cerebral hemorrhage following deployment of the Pipeline Embolization Device. *J Neurosurg.* 2014;120(2):363-364. doi:10.3171/2013.10.JNS132111.
224. Tomas C, Benaissa A, Herbreteau D, Kadziolka K, Pierot L. Delayed ipsilateral parenchymal hemorrhage following treatment of intracranial aneurysms with flow diverter. *Neuroradiology.* 2014;56(2):155-161. doi:10.1007/s00234-013-1302-2.
225. Clarencon F, Di Maria F, Biondi A, Chiras J, Sourour N-A. Distant and delayed (>7 days) hemorrhage after treatment by flow-diverter stents in intracranial aneurysms: a rare but potentially serious complication. *AJNR Am J Neuroradiol.* 2013;34(7):E81-E82. doi:10.3174/ajnr.A3597.
226. Grunwald IQ, Papanagiotou P, Politi M, Struffert T, Roth C, Reith W. Endovascular treatment of unruptured intracranial aneurysms: occurrence of thromboembolic events. *Neurosurgery.* 2006;58(4):612-618. doi:10.1227/01.NEU.0000204101.00996.D9.
227. Hu YC, Deshmukh VR, Albuquerque FC, et al. Histopathological assessment of fatal ipsilateral intraparenchymal hemorrhages after the treatment of supraclinoid aneurysms with the Pipeline Embolization Device. *J Neurosurg.* 2014;120(2):365-374. doi:10.3171/2013.11.JNS131599.
228. Mitha AP, Mynard JP, Storwick JA, Shivji ZI, Wong JH, Morrish W. Can the Windkessel Hypothesis Explain Delayed Intraparenchymal Haemorrhage After Flow Diversion? A Case Report and Model-Based Analysis of Possible Mechanisms. *Heart Lung Circ.* 2015;24(8):824-830. doi:10.1016/j.hlc.2015.02.001.
229. Oran I, Cinar C, Bozkaya H, Korkmaz M. Tailoring platelet inhibition according to multiple electrode aggregometry decreases the rate of thrombotic complications after intracranial flow-diverting stent implantation. *J Neurointerv Surg.* 2015;7(5):357-362. doi:10.1136/neurintsurg-2013-011023.
230. Gandhi CD, Bulsara KR, Fifi J, et al. Platelet function inhibitors and platelet function testing in neurointerventional procedures. *J Neurointerv Surg.* 2014;6(8):567-577. doi:10.1136/neurintsurg-2014-011357.
231. Delgado Almandoz JE, Kadkhodayan Y, Crandall BM, Scholz JM, Fease JL, Tubman DE. Variability

- in initial response to standard clopidogrel therapy, delayed conversion to clopidogrel hyper-response, and associated thromboembolic and hemorrhagic complications in patients undergoing endovascular treatment of unruptured cerebral aneurysms. *J Neurointerv Surg.* 2014;6(10):767-773. doi:10.1136/neurintsurg-2013-010976.
232. Delgado Almandoz JE, Crandall BM, Scholz JM, et al. Last-recorded P2Y12 reaction units value is strongly associated with thromboembolic and hemorrhagic complications occurring up to 6 months after treatment in patients with cerebral aneurysms treated with the pipeline embolization device. *AJNR Am J Neuroradiol.* 2014;35(1):128-135. doi:10.3174/ajnr.A3621.
233. Delgado Almandoz JE, Crandall BM, Scholz JM, et al. Pre-procedure P2Y12 reaction units value predicts perioperative thromboembolic and hemorrhagic complications in patients with cerebral aneurysms treated with the Pipeline Embolization Device. *J Neurointerv Surg.* 2013;5 Suppl 3:iii3-iii10. doi:10.1136/neurintsurg-2012-010582.
234. Nakagawa I, Park HS, Yokoyama S, et al. Influence of Diabetes Mellitus and Cigarette Smoking on Variability of the Clopidogrel-Induced Antiplatelet Effect and Efficacy of Active Management of the Target P2Y12 Reaction Unit Range in Patients Undergoing Neurointerventional Procedures. *J Stroke Cerebrovasc Dis.* 2016;25(1):163-171. doi:10.1016/j.jstrokecerebrovasdis.2015.09.010.
235. Luinstra M, Naunton M, Peterson GM, Bereznicki L. PPI use in patients commenced on clopidogrel: a retrospective cross-sectional evaluation. *J Clin Pharm Ther.* 2010;35(2):213-217. doi:10.1111/j.1365-2710.2009.01089.x.
236. Pankert M, Quilici J, Loundou AD, et al. Impact of obesity and the metabolic syndrome on response to clopidogrel or prasugrel and bleeding risk in patients treated after coronary stenting. *Am J Cardiol.* 2014;113(1):54-59. doi:10.1016/j.amjcard.2013.09.011.
237. Simon T, Verstuyft C, Mary-Krause M, et al. Genetic determinants of response to clopidogrel and cardiovascular events. *N Engl J Med.* 2009;360(4):363-375. doi:10.1056/NEJMoa0808227.
238. Schafer AI. Antiplatelet therapy. *Am J Med.* 1996;101(2):199-209.
239. Dabaghi SF, Kamat SG, Payne J, et al. Effects of low-dose aspirin on in vitro platelet aggregation in the early minutes after ingestion in normal subjects. *Am J Cardiol.* 1994;74(7):720-723.
240. Mousa SA, Forsythe MS, Bozarth JM, Reilly TM. Effect of single oral dose of aspirin on human platelet functions and plasma plasminogen activator inhibitor-1. *Cardiology.* 1993;83(5-6):367-373.
241. McKee SA, Sane DC, Deliargyris EN. Aspirin resistance in cardiovascular disease: a review of prevalence, mechanisms, and clinical significance. *Thromb Haemost.* 2002;88(5):711-715. doi:10.1267/th02110711.
242. Savcic M, Hauert J, Bachmann F, Wyld PJ, Geudelin B, Cariou R. Clopidogrel loading dose regimens: kinetic profile of pharmacodynamic response in healthy subjects. *Semin Thromb Hemost.* 1999;25 Suppl 2:15-19.
243. Steinhubl SR, Berger PB, Mann JT 3rd, et al. Early and sustained dual oral antiplatelet therapy following percutaneous coronary intervention: a randomized controlled trial. *JAMA.* 2002;288(19):2411-2420.
244. Guo LZ, Kim MH, Jin C De, et al. Comparison of pharmacodynamics between low dose ticagrelor and clopidogrel after loading and maintenance doses in healthy Korean subjects. *Platelets.* 2015;26(6):563-569. doi:10.3109/09537104.2014.959913.

245. Fontes-Carvalho R, Albuquerque A, Araujo C, Pimentel-Nunes P, Ribeiro VG. Omeprazole, but not pantoprazole, reduces the antiplatelet effect of clopidogrel: a randomized clinical crossover trial in patients after myocardial infarction evaluating the clopidogrel-PPIs drug interaction. *Eur J Gastroenterol Hepatol.* 2011;23(5):396-404. doi:10.1097/MEG.0b013e3283460110.
246. Akbari SH, Reynolds MR, Kadkhodayan Y, Cross DT 3rd, Moran CJ. Hemorrhagic complications after prasugrel (Effient) therapy for vascular neurointerventional procedures. *J Neurointerv Surg.* 2013;5(4):337-343. doi:10.1136/neurintsurg-2012-010334.
247. Leslie-Mazwi TM, Chandra R V, Yoo AJ, Rabinov JD, Hirsch JA. Hemorrhagic complications with prasugrel therapy for vascular neurointerventional procedures. *J Neurointerv Surg.* 2013;5(4):344-345. doi:10.1136/neurintsurg-2012-010406.
248. Stetler WR, Chaudhary N, Thompson BG, Gemmete JJ, Maher CO, Pandey AS. Prasugrel is effective and safe for neurointerventional procedures. *J Neurointerv Surg.* 2013;5(4):332-336. doi:10.1136/neurintsurg-2012-010302.
249. Pride YB, Wiviott SD, Buros JL, et al. Effect of prasugrel versus clopidogrel on outcomes among patients with acute coronary syndrome undergoing percutaneous coronary intervention without stent implantation: a TRial to assess Improvement in Therapeutic Outcomes by optimizing platelet inhibito. *Am Heart J.* 2009;158(3):e21-e26. doi:10.1016/j.ahj.2009.06.021.
250. Jones GM, Twilla JD, Hoit DA, Arthur AS. Prevention of stent thrombosis with reduced dose of prasugrel in two patients undergoing treatment of cerebral aneurysms with pipeline embolisation devices. *J Neurointerv Surg.* 2013;5(5):e38. doi:10.1136/neurintsurg-2012-010482.rep.
251. Wallentin L, Becker RC, Cannon CP, et al. Review of the accumulated PLATO documentation supports reliable and consistent superiority of ticagrelor over clopidogrel in patients with acute coronary syndrome: Commentary on: DiNicolantonio JJ, Tomek A, Inactivations, deletions, non-adjudications, and. *Int J Cardiol.* 2014;170(3):e59-e62. doi:10.1016/j.ijcard.2013.11.003.
252. Giorgi MA, Cohen Arazi H, Gonzalez CD, Di Girolamo G. Beyond efficacy: pharmacokinetic differences between clopidogrel, prasugrel and ticagrelor. *Expert Opin Pharmacother.* 2011;12(8):1285-1295. doi:10.1517/14656566.2011.550573.
253. Serebruany VL, Sibbing D, DiNicolantonio JJ. Dyspnea and reversibility of antiplatelet agents: ticagrelor, elinogrel, cangrelor, and beyond. *Cardiology.* 2014;127(1):20-24. doi:10.1159/000354876.
254. Cattaneo M. Diagnosis and management of high platelet reactivity on treatment with clopidogrel. *Semin Thromb Hemost.* 2012;38(7):645-651. doi:10.1055/s-0032-1326785.
255. Gentric J-C, Brisson J, Batista AL, et al. Safety of Abciximab injection during endovascular treatment of ruptured aneurysms. *Interv Neuroradiol.* 2015;21(3):332-336. doi:10.1177/1591019915582001.
256. Sedat J, Chau Y, Gaudard J, Suissa L, Lachaud S, Lonjon M. Administration of eptifibatide during endovascular treatment of ruptured cerebral aneurysms reduces the rate of thromboembolic events. *Neuroradiology.* 2015;57(2):197-203. doi:10.1007/s00234-014-1452-x.
257. Chalouhi N, Jabbour P, Daou B, Starke RM, Shields B, Hasan DM. A New Protocol for Anticoagulation With Tirofiban During Flow Diversion. *Neurosurgery.* 2015. doi:10.1227/NEU.0000000000001071.

258. Valgimigli M, Tebaldi M, Campo G, et al. Prasugrel versus tirofiban bolus with or without short post-bolus infusion with or without concomitant prasugrel administration in patients with myocardial infarction undergoing coronary stenting: the FABOLUS PRO (Facilitation through Aggrastat By drOppin). *JACC Cardiovasc Interv.* 2012;5(3):268-277. doi:10.1016/j.jcin.2012.01.006.
259. Chalouhi N, Starke RM, Yang S, et al. Extending the indications of flow diversion to small, unruptured, saccular aneurysms of the anterior circulation. *Stroke.* 2014;45(1):54-58. doi:10.1161/STROKEAHA.113.003038.
260. Crobeddu E, Lanzino G, Kallmes DF, Cloft HJ. Marked decrease in coil and stent utilization following introduction of flow diversion technology. *J Neurointerv Surg.* 2013;5(4):351-353. doi:10.1136/neurintsurg-2012-010320.
261. Jabbour P, Chalouhi N. The era of flow diverters in aneurysm treatment. *Neurosurgery.* 2014;74(3):E341-E342. doi:10.1227/NEU.0000000000000255.
262. Fang S, Lanzino G. Paraclinoid aneurysms: is there a new endovascular standard? *Neurol Res.* 2014;36(4):314-322. doi:10.1179/1743132814Y.0000000326.
263. van Rooij WJ, Sluzewski M, van der Laak C. Flow diverters for unruptured internal carotid artery aneurysms: dangerous and not yet an alternative for conventional endovascular techniques. *AJNR Am J Neuroradiol.* 2013;34(1):3-4. doi:10.3174/ajnr.A3317.
264. McCulloch P, Altman DG, Campbell WB, et al. No surgical innovation without evaluation: the IDEAL recommendations. *Lancet (London, England).* 2009;374(9695):1105-1112. doi:10.1016/S0140-6736(09)61116-8.
265. Brinjikji W, Cloft HJ, Fiorella D, Lanzino G, Kallmes DF. Estimating the proportion of intracranial aneurysms likely to be amenable to treatment with the pipeline embolization device. *J Neurointerv Surg.* 2013;5(1):45-48. doi:10.1136/neurintsurg-2011-010165.
266. Darsaut TE, Gentric JC, McDougall CM, et al. Uncertainty and agreement regarding the role of flow diversion in the management of difficult aneurysms. *AJNR Am J Neuroradiol.* 2015;36(5):930-936. doi:10.3174/ajnr.A4201.
267. Landis JR, Koch GG. The measurement of observer agreement for categorical data. *Biometrics.* 1977;33(1):159-174. <http://www.ncbi.nlm.nih.gov/pubmed/843571>. Accessed May 23, 2014.
268. Fiorella D, Mocco J, Athur A, et al. Randomized controlled trials for everything? *J Neurointerv Surg.* 2015;7(12):861-863. doi:10.1136/neurintsurg-2015-012110.
269. Raymond J, Darsaut TE, Molyneux AJ. A trial on unruptured intracranial aneurysms (the TEAM trial): results, lessons from a failure and the necessity for clinical care trials. *Trials.* 2011;12:64. doi:10.1186/1745-6215-12-64.
270. Berkhemer OA, Fransen PSS, Beumer D, et al. A randomized trial of intraarterial treatment for acute ischemic stroke. *N Engl J Med.* 2015;372(1):11-20. doi:10.1056/NEJMoa1411587.
271. Goyal M, Demchuk AM, Menon BK, et al. Randomized assessment of rapid endovascular treatment of ischemic stroke. *N Engl J Med.* 2015;372(11):1019-1030. doi:10.1056/NEJMoa1414905.
272. Mohr JP, Parides MK, Stapf C, et al. Medical management with or without interventional therapy for unruptured brain arteriovenous malformations (ARUBA): a multicentre, non-blinded, randomised trial. *Lancet.* 2014;383(9917):614-621. doi:10.1016/S0140-6736(13)62302-8.
273. Darsaut TE, Magro E, Gentric J-C, et al. Treatment of Brain AVMs (TOBAS): study protocol for a

- pragmatic randomized controlled trial. *Trials*. 2015;16:497. doi:10.1186/s13063-015-1019-0.
274. Pierot L, Costalat V, Moret J, et al. Safety and efficacy of aneurysm treatment with WEB: results of the WEBCAST study. *J Neurosurg*. 2015;1-7. doi:10.3171/2015.2.JNS142634.
275. Raymond J, Darsaut TE, Altman DG. Pragmatic trials can be designed as optimal medical care: Principles and methods of care trials. *J Clin Epidemiol*. 2014;67(10):1150-1156. doi:10.1016/j.jclinepi.2014.04.010.
276. A proposed charter for clinical trial data monitoring committees: helping them to do their job well. *Lancet (London, England)*. 2005;365(9460):711-722. doi:10.1016/S0140-6736(05)17965-3.
277. McDougall CG, Johnston SC, Gholkar A, et al. Bioactive versus bare platinum coils in the treatment of intracranial aneurysms: the MAPS (Matrix and Platinum Science) trial. *AJNR Am J Neuroradiol*. 2014;35(5):935-942. doi:10.3174/ajnr.A3857.
278. Molyneux AJ, Clarke A, Sneade M, et al. Cerecyte coil trial: angiographic outcomes of a prospective randomized trial comparing endovascular coiling of cerebral aneurysms with either cerecyte or bare platinum coils. *Stroke*. 2012;43(10):2544-2550. doi:10.1161/STROKEAHA.112.657254.
279. Raymond J, Klink R, Chagnon M, et al. Patients prone to recurrence after endovascular treatment: periprocedural results of the PRET randomized trial on large and recurrent aneurysms. *AJNR Am J Neuroradiol*. 2014;35(9):1667-1676. doi:10.3174/ajnr.A4035.
280. Toth G, Bain M, Hussain MS, et al. Posterior circulation flow diversion: a single-center experience and literature review. *J Neurointerv Surg*. 2014;1-10. doi:10.1136/neurintsurg-2014-011281.
281. Siddiqui AH, Abla AA, Kan P, et al. Panacea or problem: flow diverters in the treatment of symptomatic large or giant fusiform vertebrobasilar aneurysms. *J Neurosurg*. 2012;116(6):1258-1266. doi:10.3171/2012.2.JNS111942.
282. Zanaty M, Chalouhi N, Tjoumakaris SI, Gonzalez LF, Rosenwasser R, Jabbour P. Flow diversion for complex middle cerebral artery aneurysms. *Neuroradiology*. 2014;56(5):381-387. doi:10.1007/s00234-014-1339-x.
283. Gawlitza M, Januel A-C, Tall P, Bonneville F, Cognard C. Flow diversion treatment of complex bifurcation aneurysms beyond the circle of Willis: a single-center series with special emphasis on covered cortical branches and perforating arteries. *J Neurointerv Surg*. 2015. doi:10.1136/neurintsurg-2015-011682.
284. Darsaut TE, Rayner-Hartley E, Makoyeva A, Salazkin I, Berthelet F, Raymond J. Aneurysm Rupture after Endovascular Flow Diversion: the Possible Role of Persistent Flows through the Transition Zone Associated with Device Deformation. *Interv Neuroradiol*. 2013;19(2):180-185. <http://www.ncbi.nlm.nih.gov/pubmed/23693041>.
285. Zelen M. Randomized consent designs for clinical trials: an update. *Stat Med*. 1990;9(6):645-656.
286. Lecler A, Raymond J, Rodriguez-Regent C, et al. Intracranial Aneurysms: Recurrences More than 10 Years after Endovascular Treatment-A Prospective Cohort Study, Systematic Review, and Meta-Analysis. *Radiology*. 2015;277(1):173-180. doi:10.1148/radiol.2015142496.



## TITRE

La diversion de flux ; des études pré-cliniques aux études cliniques.

## RÉSUMÉ

Les avancées technologiques endovasculaires des dernières décennies ont été nombreuses ; la diversion de flux en fait partie. Lorsqu'une nouvelle approche permet de traiter de façon efficace et sûre un certain nombre de patients présentant des défis jusque-là difficile à surmonter, son adoption en pratique clinique peut-être précoce, voir prématurée. Nous avons dans un premier travail réalisé une revue systématique sur les stents dits «Flow Diverters» (FD) et les modèles animaux. Puis nous avons mené quatre expérimentations animales évaluant l'efficacité des FDs dans différents modèles d'anévrismes canins adaptés à l'hypothèse de travail par l'application d'une méthodologie rigoureuse. Nous avons été en mesure de montrer que la technique de diversion de flux est plus à même d'occlure les anévrismes avec de petits collets, des anévrismes dont la branche couverte par le FD est occluse, ou encore quand la porosité du FD en regard de l'anévrisme est diminuée par l'opérateur. Dans le sixième travail, nous avons expérimenté les résultats de la mise en place d'un clip chirurgical sur ces FDs avant d'en déconseiller la pratique. Puis nous avons étudié la variabilité dans la décision des opérateurs d'implanter un FD pour le traitement d'un anévrisme à l'aide d'un questionnaire et ainsi montré l'importante variabilité présente. Enfin nous rapportons le design de l'étude randomisée, pragmatique, multicentrique FIAT (Flow diversion In Aneurysm Treatment) ainsi que ces résultats.

## MOTS CLÉS

Anévrisme cérébral ; modèles animaux ; Études cliniques ; diversion de flux ; stents ; complications ; variabilité inter-observateurs.



**Docteur Jean-Christophe GENTRIC**

CCA Radiologie et Imagerie médicale

EA GETBO 3878

Université Bretagne Loire

Université de Bretagne Occidentale

Centre Hospitalier Régional Universitaire de Brest