



HAL
open science

Traitement des métastases péritonéales microscopiques des cancers épithéliaux de l'ovaire par thérapie photodynamique ciblée utilisant un adressage par acide folique. Données précliniques

Henri Azaïs

► **To cite this version:**

Henri Azaïs. Traitement des métastases péritonéales microscopiques des cancers épithéliaux de l'ovaire par thérapie photodynamique ciblée utilisant un adressage par acide folique. Données précliniques. Médecine humaine et pathologie. Université du Droit et de la Santé - Lille II, 2016. Français. NNT : 2016LIL2S014 . tel-01461542

HAL Id: tel-01461542

<https://theses.hal.science/tel-01461542>

Submitted on 8 Feb 2017

HAL is a multi-disciplinary open access archive for the deposit and dissemination of scientific research documents, whether they are published or not. The documents may come from teaching and research institutions in France or abroad, or from public or private research centers.

L'archive ouverte pluridisciplinaire **HAL**, est destinée au dépôt et à la diffusion de documents scientifiques de niveau recherche, publiés ou non, émanant des établissements d'enseignement et de recherche français ou étrangers, des laboratoires publics ou privés.

UNIVERSITE LILLE 2 DROIT ET SANTE
ECOLE DOCTORALE BIOLOGIE SANTE DE LILLE

Année : 2016

THESE D'UNIVERSITE

**Traitement des métastases péritonéales microscopiques des cancers épithéliaux de
l'ovaire par thérapie photodynamique ciblée utilisant un adressage par acide folique.
Données précliniques.**

Présentée et soutenue publiquement le 28 septembre 2016 par

Henri AZAÏS

Thèse dirigée par Monsieur le Professeur Pierre Collinet

Travail de recherche réalisé au sein de l'Unité INSERM 1189 - OncoTHAI
Dirigée par Monsieur le Professeur Serge Mordon

JURY

Rapporteurs :

Madame le Professeur Muriel Barberi-Heyob
Madame le Docteur Geneviève Bourg-Heckly

Membres du Jury :

Monsieur le Professeur Pierre Collinet
Monsieur le Professeur Arnaud Scherpereel
Monsieur le Professeur Cyrille Huchon
Monsieur le Docteur Eric Leblanc

A mon Directeur de Thèse

Monsieur le Professeur Pierre Collinet

Professeur de Gynécologie-Obstétrique de l'Université Lille II

Service de Gynécologie - Hôpital Jeanne de Flandre

Centre Hospitalier Universitaire de Lille - France

Merci Pierre, de m'avoir fait progresser et encourager, au cours de mon internat et de mon clinicat, et de m'avoir proposé ce projet passionnant de thérapie photodynamique intrapéritonéale qui me tient particulièrement à cœur et que j'espère nous mènerons à son application clinique. Soit assuré de mon amitié sincère.

Aux Rapporteurs

Madame le Professeur Muriel Barberi-Heyob

Professeur des Universités de l'Université de Lorraine

Centre de Recherche en Automatique de Nancy

Département Santé-Biologie-Signal

Nancy - France

Madame le Docteur Geneviève Bourg-Heckly

MCU Hors Classe Emérite de l'Université Pierre et Marie Curie

Laboratoire Jean Perrin - UMR 8237 - CNRS

Paris - France

Merci d'avoir accepté de juger ce travail et de partager vos commentaires qui enrichiront et feront progresser ce projet de recherche.

Aux Membres du Jury

Monsieur le Professeur Arnaud Scherpereel

Professeur de Pneumologie de l'Université Lille II
Service de Pneumologie - Hôpital Calmette
Centre Hospitalier Universitaire de Lille - France

Monsieur le Professeur Cyrille Huchon

Professeur de Gynécologie-Obstétrique de l'Université Versailles Saint-Quentin en Yvelines
Service de Gynécologie
CHI Poissy / Saint-Germain-en-Laye
Poissy - France

Monsieur le Docteur Eric Leblanc

Chef du Service de Chirurgie Gynécologique Oncologique
Centre Oscar Lambret
Lille - France

Je vous remercie d'avoir accepté avec tant de spontanéité de participer à mon jury de thèse et suis conscient de la chance de pouvoir profiter de vos expériences respectives en oncologie gynécologique et dans le domaine des applications cliniques de la thérapie photodynamique.

A tous ceux qui m'ont accompagné pendant ce travail

Le Professeur Serge Mordon,

Directeur de l'unité INSERM U1189 OncoTHAI.

Merci pour vos conseils et votre expérience unique dans le domaine de la thérapie photodynamique. Merci de m'avoir mis sur la voie du récepteur au folate qui permettra peut-être à la PDT de prendre une place dans la prise en charge des cancers ovariens.

Le Docteur Nacim Betrouni,

Merci Nacim d'avoir été si disponible et dynamique pour l'encadrement de ce travail. C'est un réel plaisir de travailler avec toi.

Le Docteur Céline Frochot et son équipe (Laboratoire Réactions et Génie des Procédés, UMR 7274 CNRS - Université de Lorraine), nos collaborateurs au quotidien.

Merci Céline pour ton dynamisme et ton optimisme sur ce projet.

Soraya Khodja Bach,

Alfred Bassil,

Périne Foucher,

Merci sincèrement à vous trois pour le travail accompli sur ce projet dans le cadre de vos Master 2 respectifs et l'énergie que vous avez investie. Vous savez l'importance de votre rôle pour la progression de ce travail au quotidien. Merci de m'avoir accompagné pendant ces trois années de thèse.

Bertrand Leroux,

Merci Bertrand d'avoir participé à toutes les manip', d'avoir vécu les difficultés et les succès de la recherche sur modèle animal avec nous.

Jean-Baptiste Tylcz,

Merci Jean-Baptiste d'avoir apporté à ce projet ton expertise pour la détection de fluorescence, le traitement des spectres et leur interprétation.

Merci au **Professeur Philippe Morice** (Gustave Roussy - Villejuif) d'avoir accepté de participer à mon Comité de Suivi de Thèse et d'avoir ainsi enrichi de son expérience notre réflexion à mi-parcours.

Merci à **Samah Sfaxi**, aux **Docteurs Nadira Delhem** et **Olivier Moralès** (CNRS UMR8161 - Equipe 6 - Virus, Cancer & Transcription : Immunoregulation of Virus-induced Cancer), de l'Institut de Biologie de Lille (IBL), pour partager avec nous le plaisir d'une collaboration naissante et prometteuse sur les applications de la PDT en immunothérapie.

Merci à l'équipe de l'unité Inserm U859 « Biothérapie du Diabète » des **Professeurs François Pattou** et **Julie Kerr-Conte** pour leur accueil, en particulier les docteurs **Caroline Bonner**, **Gurvan Queniat** et **Cédric Beaucamps**.

Merci à **Meryem Tardivel** de la plate-forme d'imagerie cellulaire du Pôle recherche de la Faculté de Médecine de Lille pour sa disponibilité et sa maîtrise du microscope confocal.

Merci au **Docteur Caroline Schmitt** et à **Sylvie Simonin** du Centre Français des Porphyrines pour la réalisation des dosages tissulaires de porphyrines à l'Hôpital Louis Mourier (Colombes. AP-HP).

Merci au **Docteur Olivier Kerdraon** et à **Marc Samyn** pour la mise au point de l'anticorps et à l'équipe d'histologie du **Professeur Claude-Alain Maurage** pour la réalisation des lames d'histologie, en particulier **Marie-Hélène Gevaert** et **Rose-Marie Siminski**.

Merci à toute l'équipe du **Département Hospitalo-Universitaire de Recherche Expérimentale** (DHURE - Faculté de Médecine - Pôle Recherche - CHRU de Lille).

Merci au **Docteur Ancuta Apreutese** (Oncovet clinical research) pour son expertise anatomopathologique.

A Justine, Pacôme et Octave.

Sommaire

Résumé	11
Avant-Propos	14
PARTIE 1 Données générales	15
A) Cancers épithéliaux de l’ovaire	17
a. Epidémiologie.....	17
b. Métastases péritonéales	17
c. Prise en charge	20
B) Hypothèse : les métastases péritonéales microscopiques sont une cible thérapeutique accessible à une stratégie loco-régionale.	25
a. Quelle indication pour traiter l’atteinte microscopique ?	25
b. Comment atteindre les métastases péritonéales microscopiques ?	26
c. Conclusion	28
C) Thérapie photodynamique : une indication pertinente.....	30
a. Bases physiques du Photodiagnostic et de la Thérapie Photodynamique.....	30
b. PDT intrapéritonéale en clinique humaine	34
c. Ciblage thérapeutique.....	36
D) Le récepteur au folate : Une cible spécifique des cancers épithéliaux de l’ovaire	37
a. Acide Folique	37
b. Récepteur au Folate α	37
c. Profil d’expression de FR α et cancer de l’ovaire	38
d. Thérapies ciblées par le folate.....	39
e. Conclusion.	40
E) Un candidat médicament : Photosensibilisateur couplé à l’acide folique	41
a. Définition.....	41
b. Intérêt du couplage au folate en thérapie photodynamique	41
c. Photosensibilisateur 1 - PS1	42
d. Photosensibilisateur 2 - PS2	44

PARTIE 2	Expérimentation et données précliniques	45
A)	Lignées cellulaires et modèle animal de carcinose péritonéale	46
a.	Lignées cellulaires	46
b.	Modèle animal de carcinose péritonéale	47
B)	Validation du modèle animal pour l'évaluation d'un photosensibilisateur couplé au folate	48
a.	Etude sur modèle cellulaire : Matériel et Méthode	48
b.	Etude sur modèle cellulaire : Résultats	50
c.	Etude sur modèle animal : Matériel et Méthode	53
d.	Etude sur modèle animal : Résultats	55
e.	Conclusion	65
C)	Etude de la spécificité du photosensibilisateur pour les lésions de carcinose	67
a.	Matériel et méthode	67
b.	Résultats	69
c.	Discussion	73
D)	Evaluation <i>in vivo</i> et <i>in vitro</i> de l'efficacité de fluorescence de PS1 et PS2	75
a.	Matériel et Méthode	75
b.	Résultats	84
c.	Discussion	90
E)	Efficacité pour induire la nécrose de la cible <i>in vitro</i> et <i>in vivo</i>	94
a.	Evaluation de la mortalité cellulaire obtenue par PDT <i>in vitro</i> sur lignées de carcinome ovarien murin (NuTu-19) et humain (SKOV-3 et OVCAR-3)	94
b.	Efficacité tissulaire de la thérapie photodynamique <i>in vivo</i> sur les lésions de carcinose péritonéale d'origine ovarienne	103
F)	Immunothérapie et PDT : résultats préliminaires	113
a.	Matériel et Méthode	113
b.	Résultats	114
c.	Discussion	115
PARTIE 3	Synthèse générale et Perspectives	118
	Conclusion	129
	Références	131
	Annexes	144
	Communications et Prix	148
	Publications	151

Abréviations

- **CEO** Cancer épithélial de l'Ovaire
- **CIP** Chimiothérapie intrapéritonéale
- **CHIP** CIP hyperthermique
- **FIGO** Fédération Internationale de Gynécologie-Obstétrique
- **FR α** Récepteur au Folate α
- **HAL** Héxaminolévulinate
- **IP** Intrapéritonéal
- **MP** Métastase péritonéale
- **mPM** MP microscopique
- **PBMC** Cellules mononucléaires humaines du sang périphérique
- **PDD** Photodiagnostic
- **PDT** Thérapie Photodynamique
- **PpIX** Protoporphyrine IX
- **PS** Photosensibilisateur
- **SFOG** Société Française d'Oncologie Gynécologique

Résumé

Traitement des métastases péritonéales microscopiques des cancers épithéliaux de l'ovaire par thérapie photodynamique ciblée utilisant un adressage par acide folique.

Données précliniques.

Le pronostic des cancers ovariens reste sombre, en particulier en raison du retard diagnostic. Les traitements actuels associent une chirurgie de cytoréduction complète à l'administration de chimiothérapie à base de sels de platine. Les métastases viscérales sont rares dans cette pathologie, et la maladie est longtemps localisée à la cavité péritonéale. Pour cette raison, une attention particulière est portée au traitement des métastases péritonéales. Il est admis en effet que le facteur principal de réduction des récurrences est l'absence de résidu tumoral en fin d'intervention. Malgré les progrès et la standardisation des techniques chirurgicales, la chirurgie de cytoréduction macroscopiquement complète, associée à une chimiothérapie efficace, ne prévient pas la survenue des récurrences qui concerneront 60% des femmes en rémission à l'issue de ce traitement. Parmi les hypothèses expliquant ce taux élevé de récurrence, l'existence d'une maladie microscopique résiduelle à l'issue de la chirurgie est évoquée. Le traitement de cette maladie microscopique représente un nouveau défi à relever pour les oncologues médicaux et les chirurgiens, et de nouvelles stratégies thérapeutiques sont à développer dans ce domaine.

Notre objectif est de réaliser la destruction ciblée par thérapie photodynamique (PDT) des métastases péritonéales microscopiques qui sont ignorées lors de la chirurgie. Nous espérons ainsi diminuer l'incidence des récurrences locales qui concernent la majorité des patientes. Pour apporter la preuve de l'efficacité de cette stratégie innovante, un ciblage thérapeutique est indispensable car le développement de la PDT dans cette indication est limité par la mauvaise tolérance des tissus sains.

Nous présentons ici les résultats précliniques obtenus *in vitro* et *in vivo* pour l'évaluation de photosensibilisateurs couplés à l'acide folique (**PS1** et **PS2**) et ainsi dirigés vers le récepteur au folate, récepteur membranaire spécifique des cancers épithéliaux de l'ovaire (CEO). Nous avons travaillé sur des lignées cellulaires murine (NuTu-19) et humaines (SKOV-3, OVCAR-3) de CEO et sur un modèle animal de carcinose péritonéale. Après validation du modèle animal pour l'évaluation de molécule couplée à l'acide folique, nous avons montré la bonne spécificité du **PS1** pour sa cible tumorale, meilleure que celle rapportée pour les autres photosensibilisateurs utilisés dans

cette indication. Les lignées cellulaires émettent une fluorescence détectable après mise en culture dans un milieu enrichi en PS ce qui indique leur capacité à incorporer la molécule d'intérêt. Cette fluorescence a été détectée par spectrofluorimétrie (**PS1** et **PS2**) et en photodiagnostic (**PS2**) *in vivo* au niveau des métastases péritonéales. La PDT permet d'obtenir la mort cellulaire des cellules humaines *in vitro* avec une excellente efficacité. Les premières données précliniques obtenues *in vitro* sur lignées humaines indiquent que la PDT utilisant un photosensibilisateur couplé à l'acide folique pourrait avoir des applications en immunothérapie.

Un photosensibilisateur spécifique pourrait autoriser le développement d'une technique de PDT sûre et efficace et jouer ainsi un rôle dans le traitement et la prévention des récurrences péritonéales des cancers épithéliaux de l'ovaire.

Abstract

Folic acid-targeted photodynamic therapy for microscopic peritoneal metastases of epithelial ovarian cancer. Preclinical studies.

Ovarian cancer's prognosis remains dire after primary therapy. The standard of care remains debulking surgery in combination with platinum-based chemotherapy. This consists of either primary debulking surgery and adjuvant chemotherapy or neoadjuvant chemotherapy followed by interval debulking surgery, depending on FIGO stage and predictive factors concerning residual macroscopic disease after surgery. Recurrence rate is disappointingly high as 60-80% of women with epithelial ovarian cancer (EOC) considered in remission will develop recurrent disease within five years. Special attention to undetected peritoneal metastases and residual tumorous cells during surgery is necessary as they are the main predictive factors of recurrences.

An option to improve the completion of cytoreductive surgery is using photodynamic therapy (PDT) to induce necrosis of micrometastases. A limit of this technique is the toxicity induced by the low photosensitizer (PS) specificity for tumor tissue if the light cannot be specifically applied. This would be the case in advanced ovarian cancer. To solve this problem, a solution is the design of selective PS, that is to say PS coupled to a unit that target over-expressed receptors on tumor cells. Approximately, 72-100% of ovarian carcinoma overexpress Folate Receptor α (FR α) in particular the serous carcinoma. FR α is absent in most of the healthy tissues; thus, representing a promising target for EOC targeted therapy.

We present preclinical results of *in vitro* and *in vivo* studies concerning properties of folic-acid targeted photosensitizers (**PS1** and **PS2**). Those studies have been performed on murine and human cell lines of EOC and on a preclinical model of peritoneal carcinomatosis (Fisher F344 rat / NuTu-19 cell line). Results suggest that specificity for ovarian cancer metastases is better than previously reported with other photosensitizer. Fluorescence emission was higher in peritoneal metastases than in liver and healthy peritoneum. Tissue quantification of the PS showed specific incorporation of the folate-targeted PS within tumor tissue. Folic acid targeted PDT induced cellular death on EOC human cell lines.

Specific PS may allow the development of efficient and safe intraperitoneal PDT procedure which could play a role in the prevention of EOC peritoneal recurrences.

Avant-Propos

Le travail rapporté dans ce document concerne l'évaluation des propriétés photochimiques *in vitro* et *in vivo* de composés chimiques associant un photosensibilisateur et une molécule d'acide folique permettant l'adressage spécifique vers le récepteur au folate.

La majeure partie des résultats qui sont présentés a été obtenue avec un premier photosensibilisateur, une tétraphénylporphyrine monocarboxylique couplée à l'acide folique. Ce composé est appelé généralement **PS1**, mais dans les différentes publications et les figures, il est parfois désigné différemment (TPP-fol, Porph-s-FA). Cette molécule a été publiée et par conséquent n'est pas protégée par la propriété intellectuelle.

Plus récemment, l'équipe du Docteur Céline Frochot (Laboratoire Réactions et Génie de Procédés, Nancy, France) a mis au point un second photosensibilisateur couplé au folate appelé **PS2**. Les démarches ont été entreprises pour déposer un brevet. Pour cette raison, aucune donnée sensible concernant la synthèse de cette molécule n'apparaît dans ce texte.

PARTIE 1

Données générales

Le pronostic des cancers ovariens reste sombre, en particulier en raison du retard diagnostic. Les traitements actuels associent une chirurgie de cytoréduction complète à l'administration de chimiothérapie à base de sels de platine.

Les métastases viscérales sont rares dans cette pathologie, et la maladie est longtemps localisée à la cavité péritonéale. Pour cette raison, une attention particulière est portée au traitement des métastases péritonéales. Il est admis en effet que le facteur principal de réduction des récurrences est l'absence de résidu tumoral en fin d'intervention ^[1,2]. Malgré les progrès et la standardisation des techniques chirurgicales, la chirurgie de cytoréduction macroscopiquement complète, associée à une chimiothérapie efficace, ne prévient pas la survenue des récurrences qui concerneront 60% des femmes en rémission à l'issue de ce traitement ^[3].

Parmi les hypothèses expliquant ce taux élevé de récurrence, l'existence d'une maladie microscopique résiduelle à l'issue de la chirurgie est évoquée. La pression de sélection des traitements systémiques pourrait par ailleurs expliquer le développement de contingents tumoraux résistants à la chimiothérapie et en particulier aux sels de platine. Le traitement de cette maladie microscopique représente un nouveau défi à relever pour les oncologues médicaux et les chirurgiens, et de nouvelles stratégies sont à développer dans ce domaine ^[4].

Notre objectif est de réaliser la destruction ciblée par thérapie photodynamique (PDT) des microlésions de carcinose péritonéale qui sont ignorées lors de la chirurgie. Nous espérons ainsi diminuer l'incidence des récurrences locales qui concernent la majorité des patientes. Pour apporter la preuve de l'efficacité de cette stratégie innovante, un ciblage thérapeutique est indispensable car le développement de la PDT dans cette indication est limité par la mauvaise tolérance des tissus sains.

Nous présentons ici les résultats précliniques obtenus *in vitro* et *in vivo* pour l'évaluation de photosensibilisateurs couplés à l'acide folique et ainsi dirigés vers le récepteur au folate, récepteur membranaire spécifique des carcinomes épithéliaux de l'ovaire.

A) Cancers épithéliaux de l'ovaire

a. Epidémiologie

Le cancer de l'ovaire est le 5^{ème} cancer le plus fréquent et se classe au 6^{ème} rang des causes de mortalité par cancer chez les femmes (65500 nouveaux cas en Europe en 2012, et 42700 morts) ^[5]. Pour la France, cela représente 4532 cas diagnostiqués, et 3133 décès en 2010 ^[6].

L'âge moyen de découverte est 63 ans. Ce cancer se distingue par un diagnostic souvent tardif, en raison d'une symptomatologie frustrée dans les stades précoces. Le diagnostic est donc porté aux stades III et IV de la FIGO (Fédération Internationale des Gynécologues-Obstétriciens) dans 75% des cas (Tableau 1).

	Stade au diagnostic	Survie à 5 ans		Survie à 10 ans	Survie Globale médiane
FIGO I	25-30%	93%	45%	73-92%	66 mois
FIGO II		80%		45-55%	
FIGO III	70-75%	< 30%		21%	
FIGO IV				< 6%	

Tableau 1 :
Survie des patientes en fonction du stade FIGO ^[6-9].

b. Métastases péritonéales

Le péritoine est une séreuse continue constituée d'une monocouche de cellules mésothéliales qui tapisse les organes de la cavité abdominale. On distingue le péritoine pariétal, au contact de la paroi abdominale, et le péritoine viscéral qui recouvre les viscères intra-abdominaux (Figure 1A1). Cette séreuse est soutenue par un tissu conjonctif sous-mésotéliale où circulent les vaisseaux sanguins et lymphatiques. Elle doit être considérée comme un organe à part entière qui assure des fonctions de sécrétion, d'absorption, de défense anti-infectieuse et de contrôle de l'inflammation ^[10].

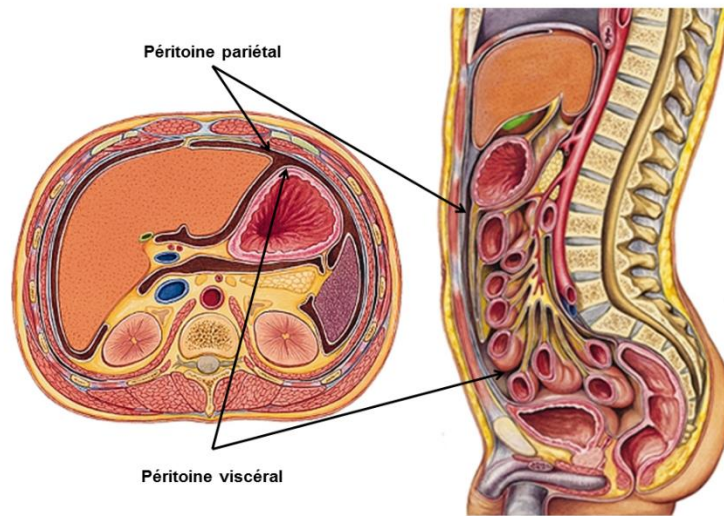


Figure 1A1 :

La cavité péritonéale est située entre le péritoine pariétal et le péritoine viscéral, séreuse qui recouvre les viscères intra-abdominaux (image adaptée du Larousse Médical ^[11])

La carcinose péritonéale est l'envahissement de cette séreuse par des lésions tumorales secondaires, prenant l'aspect d'implants posés à la surface du péritoine et de taille variable (Figure 1A2).

Les deux tiers des carcinoses péritonéales sont d'origine digestive, dont plus de 50% d'origine colorectale, 20% d'origine gastrique, et 20% d'origine pancréatique. Parmi les cas d'origine non digestive, plus de la moitié sont d'origine ovarienne.

La localisation des lésions de carcinose semble influencée par les mouvements liquidiens intrapéritonéaux. Ainsi, les coupes diaphragmatiques sont fréquemment atteintes, ainsi que le cul-de-sac de Douglas en raison de sa position déclive. Le grand épiploon est également un site privilégié de localisation tumorale en raison de son rôle important dans les mécanismes d'absorption des liquides péritonéaux. Les zones inflammatoires ou traumatisées peuvent également être atteintes ^[10].

Les métastases péritonéales (MP) des cancers épithéliaux de l'ovaire (CEO) proviennent de la dissémination depuis la tumeur primitive de cellules tumorales par voie transcoelomique et leur implantation directe sur la surface péritonéale ^[12]. La carcinose péritonéale apparaît sous la forme de nombreux implants de taille variable, volontiers blanchâtres, à la surface de la séreuse. Ces lésions sont présentes au diagnostic dans la majorité des cas (Figure 1A2).

Selon Amate *et al.*, le péritoine est le site de plus fréquent de récurrence observée au cours du suivi des stades précoces ou avancés. Les auteurs décrivent ainsi une récurrence péritonéale dans 20% des cas pour les stades I à IIA, et dans 62,1% pour les stades IIB à IV. Ces récurrences peuvent survenir sur une zone traitée chirurgicalement ou sur péritoine décrit comme étant sain initialement ^[13].

Il est délicat d'affirmer le lien entre une atteinte microscopique et la survenue de récurrence, mais ces données suggèrent l'existence d'une cible thérapeutique et la nécessité d'aller plus loin dans la prise en charge chirurgicale initiale. Les symptômes liés à la progression péritonéale ne sont pas spécifiques. Pour cette raison, le diagnostic est souvent porté à un stade avancé. 5 à 35% des patientes présenteront un syndrome occlusif au cours de la maladie ^[14]. Les phénomènes conduisant à l'occlusion sont multifactoriels, depuis la compression extrinsèque par le volume tumoral jusqu'à défaut de motilité intestinal secondaire aux lésions de carcinose. Le décès survient souvent dans un contexte d'occlusion concernant souvent plusieurs localisations et ne permettant pas dans ce cas de prise en charge chirurgicale ^[15]. Le décès peut également être la conséquence d'une dénutrition sévère en partie liée au phénomène de malabsorption et de dysfonction digestive qui accompagne la carcinose ^[16].

Les récurrences péritonéales sont fréquentes et sont responsables d'une morbidité et d'une altération de la qualité de vie supérieure à la survenue de métastases parenchymateuses. Les traitements adjuvants systémiques ont un rôle à jouer dans la prévention des métastases à distance, mais le contrôle locorégional de l'atteinte péritonéale est essentiel.

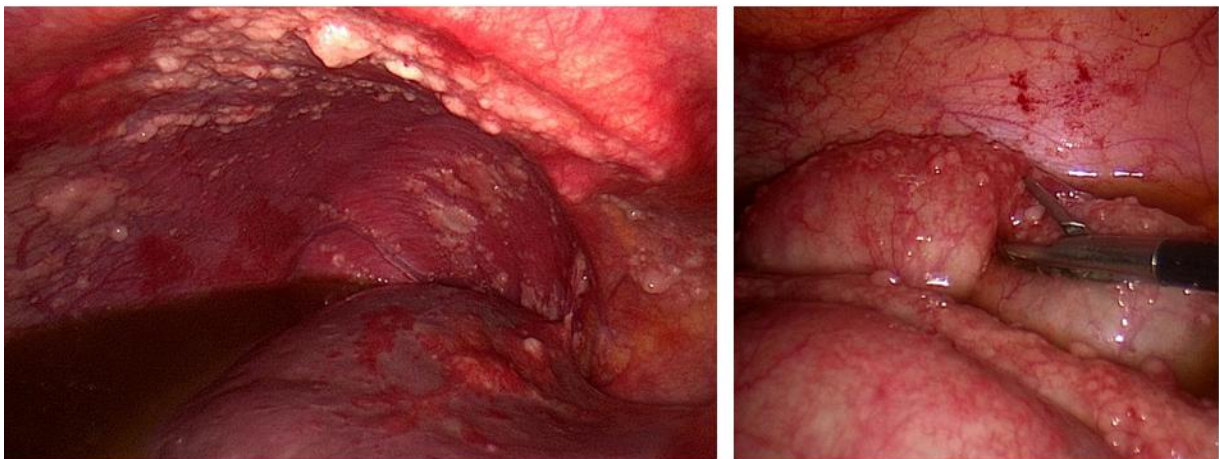


Figure 1A2 :
Carcinose péritonéale étendue. A gauche, nodules du péritoine pariétal (coupole diaphragmatique droite) et ascite. A droite, nodules du péritoine viscéral à la surface des anses digestives
(Image : Centre Oscar Lambret)

Les cancers ovariens présentent un certain nombre de particularités. L'origine de la tumeur primitive peut ainsi provenir de l'ovaire, mais également de la trompe, de l'endomètre, ou du péritoine. Les mécanismes physiques décrits précédemment peuvent être impliqués dans la localisation des métastases péritonéales, mais l'importance de l'environnement apparaît essentielle. Les cellules stromales, comme les cellules mésothéliales ou les cellules souches mésenchymateuses peuvent réguler la composition de la matrice extracellulaire et libérer des molécules pouvant attirer les cellules de carcinome ovarien dans des sites privilégiés. Le microenvironnement tumoral joue un rôle dans la croissance et le développement des lésions secondaires. Il participe également aux mécanismes de chimiorésistance, le stroma ayant la capacité de modifier les propriétés néoplasiques des cellules cancéreuses.

Les lésions secondaires peuvent adopter un comportement différent de celui de la tumeur primitive, en particulier concernant leur sensibilité au traitement. Si les cellules tumorales ovariennes sont initialement sensibles à la chimiothérapie, des mécanismes de résistance peuvent survenir en cours de traitement et sont secondaires à des mutations successives. La comparaison du matériel génétique de la tumeur primitive et de celui des lésions secondaires a montré que les métastases péritonéales étaient plus proches du tissu normal que de la tumeur primitive ^[17].

c. Prise en charge

Le traitement du cancer de l'ovaire repose sur une chirurgie de cytoréduction complète lorsqu'elle est possible, associée à une chimiothérapie à base de sels de platine. La séquence de traitement dépend de la localisation initiale des lésions, dont la cartographie est réalisée le plus souvent au cours d'une coelioscopie diagnostique qui permet également de confirmer le diagnostic par la réalisation d'une biopsie pour examen anatomo-pathologique. Si la totalité des lésions peut être réséquée, on propose une chirurgie de cytoréduction première qui sera suivie d'une chimiothérapie adjuvante.

En cas de lésions non résécables, on propose un traitement par chimiothérapie néoadjuvante dans l'objectif de rendre possible un geste chirurgical secondaire après trois cures (intervalle) ou 6 cures. Si la chirurgie de cytoréduction est réalisable à l'issue de la chimiothérapie néoadjuvante, cette stratégie a montré des résultats équivalents à la chirurgie première ^[18,19].

Les progrès réalisés dans le traitement des cancers ovariens ces dernières décennies ont permis de faire augmenter la médiane de survie de 12 mois dans les années 1970, à plus de 65 mois dans les années 2000 ^[6].

- **Chirurgie**

La chirurgie est au cœur de la prise en charge initiale des cancers de l'ovaire. Des critères de qualité de la prise en charge chirurgicale des cancers ovariens ont été récemment publiés par la Société Française d'Oncologie Gynécologique (SFOG) dans le but d'améliorer la prise en charge des patientes ^[20]. Elle doit être réalisée par un chirurgien expérimenté et comporter une évaluation complète de la cavité péritonéale et du statut ganglionnaire. Il est admis que le facteur principal de réduction des récurrences est l'absence de résidu tumoral en fin d'intervention ^[1,2,21]. Il existe une corrélation significative entre la taille du résidu tumoral post-chirurgie et la survie médiane globale dans une étude de Chi *et al.* portant sur 465 patientes atteintes d'un cancer de l'ovaire de stade IIIc ^[22]. Il a également été montré par Chang *et al.*, qu'une médiane de survie à 86 mois après chirurgie de cytoréduction complète n'était plus que de 46 mois lorsqu'il était laissé en place un résidu tumoral de moins de 1 cm, et seulement 37 mois, lorsque ce dernier était supérieur à 1 cm ^[23]. Le rôle du chirurgien et la qualité de l'exérèse chirurgicale sont donc des éléments déterminants. L'exérèse macroscopique des lésions peut justifier la réalisation de résections digestives mais seulement dans le cadre d'une morbidité acceptable ^[6].

Dans la revue de la Cochrane publiée par Elattar *et al.*, les patientes qui ont pu profiter d'une chirurgie sans résidu visible présentent une survie globale et une survie sans récurrence augmentée de manière significative ^[24].

- **Chimiothérapie systémique**

Le traitement systémique de première ligne associe le carboplatine ($AUC \geq 4$) au paclitaxel (175 mg/m², 3h), toutes les trois semaines pour un minimum de six cycles dans la majorité des cas ^[6]. Le taux de réponse initiale à la chimiothérapie est élevé (60-80% des patientes). 60% des femmes en rémission à l'issue de ce traitement vont présenter une récurrence ^[3], le plus souvent péritonéale ^[13]. Le traitement de ces récurrences est rendu difficile par l'apparition de chimiorésistance qui semble être liée à l'existence

de clones tumoraux résistants induits par la pression sélective des traitements initiaux, et protégés des effets immédiats de la chimiothérapie par le microenvironnement tumoral ^[25].

- **Voie intrapéritonéale**

On distingue la chimiothérapie intrapéritonéale (CIP) de la chimiothérapie hyperthermique intrapéritonéale (CHIP). L'objectif de la chimiothérapie intrapéritonéale (CIP) est de traiter la maladie microscopique résiduelle après chirurgie de cytoréduction complète, lors de la même intervention. L'agent cytotoxique est administré directement dans la cavité péritonéale, ce qui permet l'obtention d'une concentration tissulaire plus élevée que par voie intraveineuse ^[26]. La CIP peut être associée à l'hyperthermie (CHIP) en élevant la température à 42°C pour augmenter l'effet cytotoxique et la qualité de la pénétration tissulaire ^[27].

La CHIP, dont l'objectif est de traiter la cavité en diminuant la toxicité systémique des drogues utilisées, s'est imposée pour le traitement d'autres atteintes péritonéales telles que le pseudomyxome ^[28], les métastases péritonéales des cancers colo-rectaux ^[29], ou le mésothéliome malin péritonéal ^[30]. Les difficultés techniques et organisationnelles de cette voie d'administration, ainsi que la possible mauvaise tolérance du traitement font de la CIP une option pouvant être discutée par des équipes spécialisée après chirurgie de cytoréduction complète dans le cadre d'essais cliniques ^[31]. Il n'existe en effet toujours pas de recommandations invitant à utiliser la CHIP dans le traitement du cancer de l'ovaire ^[27] car cette stratégie n'a pas fait la preuve de son efficacité pour améliorer la survie dans cette indication ^[32-34].

Pourtant, l'administration intrapéritonéale de cisplatine et paclitaxel a été évaluée dans le cancer de l'ovaire et a montré un bénéfice en terme de survie globale en comparaison avec l'administration intraveineuse ^[35].

Compte-tenu du taux élevé de récurrence après chirurgie dans cette pathologie, la CHIP pourrait néanmoins apporter un bénéfice théorique pour traiter la maladie microscopique résiduelle. Il n'a pas été établi de manière précise à quel temps de l'histoire naturelle de la maladie, la CHIP, en complément de la chirurgie de cytoréduction complète, pourrait apporter un bénéfice (prophylaxie, consolidation, traitement des récurrences). Il est difficile de conclure sur les modalités de ce traitement, dans la mesure où la CHIP a principalement été étudiée dans le traitement des récurrences, avec des critères de sélection des patientes et des paramètres techniques hétérogènes ^[32,36-39]. Certaines patientes très sélectionnées pourraient bénéficier de la CHIP, en particulier celles présentant une résistance aux sels de platine (définie par une récurrence dans les six mois suivant la chimiothérapie) ^[39]. Dans une série récente rétrospective, Cascales-Campos *et al.* ont montré un bénéfice significatif de la CHIP (Paclitaxel

60 mg/m², 60 min, 42 °C) sur la survie sans progression à 1 et 3 ans chez les patientes présentant des cancers ovariens de stades IIIc et IV, après chirurgie (survie sans progression à 1 et 3 ans de 66% et 18% en l'absence de CHIP, et de 81% et 63% dans le groupe traité par CHIP). Ce bénéfice n'a pas été observé pour les tumeurs indifférenciées. Pour les auteurs, le traitement des métastases microscopiques après chirurgie de cytoréduction complète permet d'expliquer en partie l'amélioration de la survie sans progression après CHIP ^[40,41].

Il est en effet difficile de démontrer les bénéfices de cette technique car les protocoles de CHIP et la sélection des patientes dans les essais cliniques est hétérogène, et que de nombreux paramètres peuvent modifier et influencer les résultats obtenus ^[27,42] : indications (*chirurgie première, d'intervalle, en cas de récurrence ou de patients présentant une résistance à la chimiothérapie*), drogue utilisée (*paclitaxel, cisplatine, carboplatine, oxaliplatine, doxorubicine, mitomycine C, interféron-α ou différentes combinaisons associant ces traitements*), dose, température (40 - 46 °C), durée (60 - 120 min) ^[42]. Dans le cancer de l'ovaire, la CHIP dans une indication prophylactique, en amont de l'apparition des métastases péritonéales, n'a pas été étudiée.

Dans une étude portant sur 26 patientes présentant une récurrence de cancer ovarien (12 traitées sans CHIP et 14 traitées CHIP avec paclitaxel), Muñoz-Casares *et al.* ^[43] ont montré une meilleure survie globale à 5 ans dans le groupe CHIP (58% vs 11%). Spiliotis *et al.* ont mené un essai prospectif randomisé portant sur 120 patientes en récurrence (60 patientes par groupe) ^[44] et ont obtenu des résultats comparables (survie à 3 ans : 75% vs 18%). Dans la revue Hotouras *et al.* (16 études - 1168 patientes en récurrence), la CHIP apparaît associé à une amélioration de la survie globale et sans progression ^[45].

Enfin, Landrum *et al.* ont montré que la survie était très supérieure à celle habituellement observée dans la population des patientes présentant un reliquat tumoral nul en fin de chirurgie première et traitée avec une chimiothérapie IP à base de cisplatine (36% des patientes, sans lésion résiduelle : survie sans progression médiane de 43,2 mois (95% CI 32,5-60,4) et survie globale médiane de 110 mois (95% CI, 60,0-161,3) ^[46]. Pour Gourley *et al.* le bénéfice démontré de la CIP sur la survie est indéniable ^[47].

D'autres études prospectives, internationales portant sur un effectif important sont nécessaires pour quantifier avec précision l'efficacité de la CIP, pour identifier les protocoles de chimiothérapie optimaux, ainsi que les protocoles opératoires, mais également pour définir les indications afin d'assurer un bénéfice maximal de cette stratégie thérapeutique.

- **Thérapies ciblées**

Un rapport récent provenant de la « National Academies of Sciences, Engineering, and Medicine » américaine insiste sur l'importance de considérer davantage le cancer de l'ovaire comme un ensemble de sous-groupes de maladies distinctes partageant des points communs mais présentant également des originalités concernant l'origine du primitif, le patrimoine génétique, et le comportement de la maladie ^[48,49]. Il semble aujourd'hui évident que la stratégie thérapeutique proposée à l'ensemble des patientes sur le modèle du traitement des carcinomes ovariens sévères de haut grade manque de précision et qu'il convient d'identifier des sous-groupes de maladie dans le but de mettre en place des traitements plus personnalisés.

Le bevacizumab, un anticorps monoclonal dirigé contre le VEGF (vascular endothelial growth factor), peut être prescrit en première ligne en association avec le schéma carboplatine-paclitaxel, puis en maintenance, pour les cancers de stades IIIB à IV, ou en cas de récurrence sensible ou résistante aux platines. Cette molécule a montré un bénéfice en termes de survie sans progression dans plusieurs essais de phase III.

La recherche de mutation des gènes BRCA 1 et 2, germinale et somatique, doit maintenant être proposée de manière systématique aux patientes présentant un cancer de l'ovaire, d'une part pour repérer les familles à risque et prévenir la survenue d'un cancer chez les proches, et d'autre part pour discuter l'indication d'un traitement inhibiteur de PARP (poly [ADP-ribose] polymérase) dans cette situation. D'autres thérapies ciblées sont à l'étude et ne font pas l'objet de recommandations ^[31].

D'une manière générale, un effort doit être fourni par les équipes impliquées dans la recherche sur le cancer de l'ovaire pour prendre en compte les différentes origines, histologies des tumeurs, car elles ont une implication sur les mécanismes de la maladie et sur son traitement, et permettent d'améliorer la prévention et l'information donnée aux patientes.

B) Hypothèse : les métastases péritonéales microscopiques sont une cible thérapeutique accessible à une stratégie loco-régionale.

Bien que l'existence de métastases péritonéales microscopiques (mPM) soit souvent évoquée, en particulier pour expliquer la survenue de récurrences péritonéales, et soit la justification pour un grand nombre d'essais clinique en particulier dans le domaine de la CHIP, très peu de publications ont fait la preuve de l'existence de ces lésions.

Pour affirmer l'existence des mPM, la plupart des données disponibles proviennent des études évaluant l'intérêt des biopsies péritonéales systématiques et de l'omentectomie dans les cancers ovariens de stade précoce. La fréquence des mPM dans ces études est résumé dans le tableau 2, les études rapportent un taux de mPM variant de 1,2% à 9,3% [50-57]. Dans l'étude de Ayhan *et al.*, il est indiqué que la présence de métastases occultes en cas de stade précoce macroscopiquement entraîne une diminution de la survie à 5 ans (61,8% contre 88,3% en l'absence de métastases occultes). Parmi ces patientes, le pronostic était moins bon si les métastases étaient péritonéales ou épiploïques, plutôt que ganglionnaires [51]. Il n'existe pas de données permettant d'affirmer le lien entre ces mPM et la récurrence péritonéale mais il semble néanmoins pertinent de traiter ces lésions.

a. Quelle indication pour traiter l'atteinte microscopique ?

- ***Stade précoce : une approche prophylactique***

Comme indiqué précédemment, les données provenant des stades précoces indiquent une prévalence relativement élevée d'atteinte occulte. Dans la mesure où la surface péritonéale est équivalente à la surface corporelle (80% : péritoine viscéral, 20% : péritoine pariétal) [58] et que les biopsies sont prélevées de manière aléatoire, il est évident qu'il existe une sous-stadification pouvant justifier la réalisation d'un traitement prophylactique sur péritoine macroscopiquement sain [59], dès le diagnostic de CEO confirmé.

- **Stades avancés : une approche locorégionale en complément de la chirurgie de cytoréduction**

Il s'agit de la situation la plus fréquente. L'objectif de la chirurgie est d'assurer l'exérèse de l'ensemble des MP visibles. Présentes dès les stades précoces, il est légitime de penser que des mPM sont présentes à la fin d'une chirurgie de cytoréduction complète. Il existerait dans cette indication une place pour un traitement locorégional en complément de la chirurgie.

- **En cas de récurrence péritonéale**

90% des patientes opérées avec un résidu et 70% des patientes ayant bénéficié d'une chirurgie complète présenteront une récurrence dans les 18 à 24 mois qui suivent la fin de la prise en charge initial [35,60]. Quand une récurrence isolée est diagnostiquée, la chirurgie et la chimiothérapie améliorent la survie en comparaison avec la chimiothérapie seule en cas de tumeur résistante au platine [61]. Dans ces cas de récurrences isolées ou localisées, il existe donc une place pour la chirurgie, et au même titre que pour la chirurgie initiale, la probabilité qu'il existe une atteinte microscopique pourrait justifier la réalisation d'une stratégie complémentaire. Ces interrogations sont à la base des traitements prophylactiques proposés dans certains essais s'intéressant aux carcinomes d'origine digestive. L'essai Prophylo-Chip est un essai de phase III comparant la surveillance simple (standard) à la laparotomie exploratrice avec CHIP, chez les patients atteints d'un cancer colorectal traités, initialement par chirurgie et chimiothérapie adjuvante, et présentant un haut risque de développer une carcinome péritonéale

b. Comment atteindre les métastases péritonéales microscopiques ?

La chimiothérapie systémique atteint-elle les mPM ? Le taux élevé de récurrence péritonéale interroge sur l'efficacité de la chimiothérapie néo-adjuvante ou adjuvante pour traiter ces lésions. A notre connaissance, il n'est pas connu de taille seuil à partir de laquelle les métastases péritonéales ont une vascularisation propre qui leurs permettrait d'être accessibles par voie générale.

Un des rationnels de la CHIP est d'accéder aux mPM par voie transpéritonéale à une concentration plus importante, mais l'efficacité de cette stratégie pourrait être en lien avec une meilleure accessibilité des drogues par cette voie d'abord, en particulier pour les contingents cellulaires tumoraux qui ne disposent pas d'une vascularisation propre.

Les stratégies de photodiagnostic et de chirurgie guidée par la fluorescence, dont les principes physiques sont détaillés au chapitre suivant, apportent quelques résultats qui peuvent faire l'objet de réflexion à ce sujet.

Dans leur étude, van Dam *et al.* indiquent qu'ils ont pu observer un signal fluorescent leur permettant de réaliser une chirurgie guidée par la fluorescence. Cette fluorescence permettait la détection de lésion de moins de 0,5 millimètre et l'agent fluorescent était injecté par voie veineuse ^[62], ce qui signifie que les lésions de 0,5 mm sont accessibles par cette voie d'administration et dispose vraisemblablement d'une vascularisation propre. Il n'est pas possible de conclure pour les lésions de plus petite taille, car il est possible que leur détection soit limitée par la sensibilité des dispositifs utilisés.

La voie intrapéritonéale (IP) permet également d'observer une fluorescence de lésion de taille équivalente, et même de taille inférieure selon Löning *et al.* ^[63]. La voie IP a l'avantage d'assurer l'administration tissulaire au péritoine par diffusion et également par voie systémique secondairement au passage vasculaire transpéritonéale des drogues utilisées. Ce mécanisme de diffusion directe aux tissus tumoraux pourrait expliquer la forte concentration tissulaire observée après administration IP dans des essais précliniques ^[64]. La distribution systémique des petites molécules par voie intrapéritonéale serait équivalente à la voie orale ou intraveineuse ^[63]. Ainsi, la voie IP aurait le double avantage de shunter la vascularisation pauvre des lésions péritonéales microscopiques en augmentant la concentration tissulaire pour ces tumeurs ^[26], ce qui permettrait également d'augmenter les doses tissulaires sans observer la mauvaise tolérance associée à une augmentation de la dose délivrée par voie intraveineuse ^[65].

Ces données ne permettent pas de conclure sur l'efficacité de la chimiothérapie systémique sur les mPM, car de nombreux autres facteurs entrent en jeu (chimiosensibilité, microenvironnement, ...), néanmoins, il est possible que les plus petites lésions puissent bénéficier d'un traitement locorégional si elles ne sont pas accessibles par voie générale.

La Figure 1B1 montre l'existence de contingents cellulaires tumoraux mis en évidence en territoire macroscopiquement sain sur des pièces opératoires provenant d'une chirurgie réalisée après chimiothérapie néoadjuvante. Ces contingents ne s'organisent pas autour d'une vascularisation spécifique. Ils sont une preuve que la chimiothérapie ne peut assurer à elle seule la stérilisation des métastases péritonéales microscopiques.

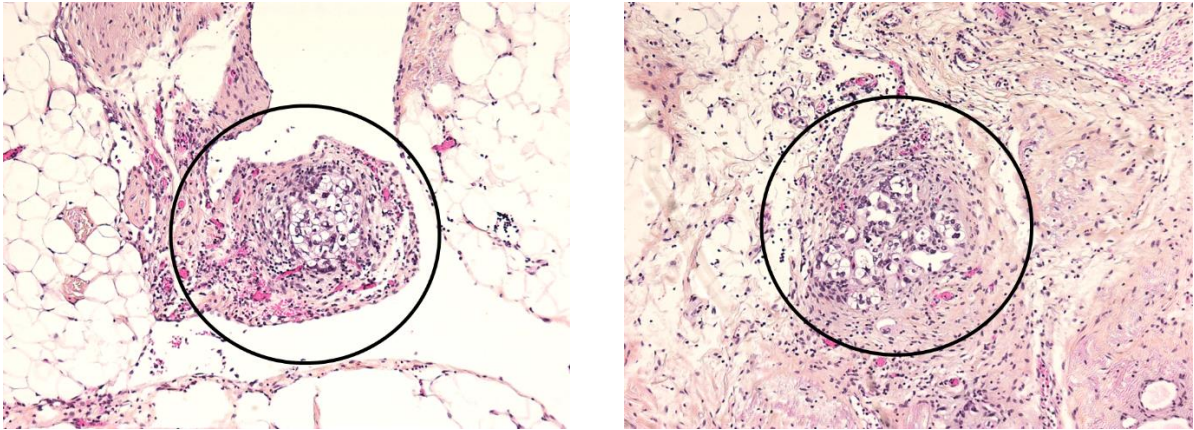


Figure 1B1 :

Coloration HES. X 100. Chirurgie de cytoréduction complète réalisée après chimiothérapie néoadjuvante. On observe des contingents contenant moins de 50 cellules tumorales d'un carcinome ovarien séreux de haut grade sur tissu macroscopiquement sain. Epiploon (à gauche), Péritoine (à droite).

c. Conclusion

Parmi les voies de recherche permettant l'amélioration de la prise en charge du cancer de l'ovaire et de son pronostic, celles qui ont pour objectif le contrôle de la maladie péritonéale microscopique pourront certainement apporter un gain significatif pour les patientes, en dépassant le seuil de la cytoréduction macroscopique. La thérapie photodynamique pourrait être une technique pertinente dans cette indication, d'autant plus qu'elle a déjà fait la preuve de son efficacité dans d'autres domaines.

	Nombre de Patient	Histologie	Stade	Nombre de patients présentant une lésion microscopique sur tissu macroscopiquement sain	
				Péritoine (%)	Omentum (%)
Shroff <i>et al.</i> ^[50]	122	CEO	Stade précoce	6 (4,9%)	5 (4%)
Ayhan <i>et al.</i> ^[51]	169	CEO	Stade précoce	2 (1,2%)	6 (3,6%)
Garcia-Soto <i>et al.</i> ^[52]	86	CEO	Stade précoce	8 (9,3%)	13 (15,1%)
Powless <i>et al.</i> ^[53]	211	CEO	Stade précoce	5 (2,4%)	4 (1,9%)
Lee <i>et al.</i> (péritoine) ^[54]	127	CEO	Stade précoce	9 (7,1%)	-
Lee <i>et al.</i> (omentum) ^[54]	256	CEO	Stade précoce	-	7 (2,7%)
Total				30/715 (4,2%)	35/844 (4,1%)

Tableau 2 :
Fréquence des métastases péritonéales occultes observées sur des biopsies systématiques lors de la stadification péritonéale des CEO à un stade précoce.

C) Thérapie photodynamique : une indication pertinente

Adapté de l'éditorial suivant publié dans la revue *Photodiagnosis Photodynamic Therapy*:

Azaïs H, Betrouni N, Mordon S, Collinet P.

Targeted approaches and innovative illumination solutions: A new era for photodynamic therapy applications in gynecologic oncology? *Photodiagnosis Photodyn Ther* 2016;13:128–9.

a. Bases physiques du Photodiagnostic et de la Thérapie Photodynamique

- **Photodiagnostic**

Cette propriété est utilisée en chirurgie pour réaliser une cartographie lésionnelle des tissus tumoraux où s'est accumulé le photosensibilisateur (PS). La détection des lésions devant faire l'objet d'une exérèse chirurgicale est donc plus précise qu'en lumière blanche par l'amélioration du contraste entre la lésion d'intérêt et le tissu sain. Il peut alors être réalisé une « chirurgie guidée par la fluorescence ».

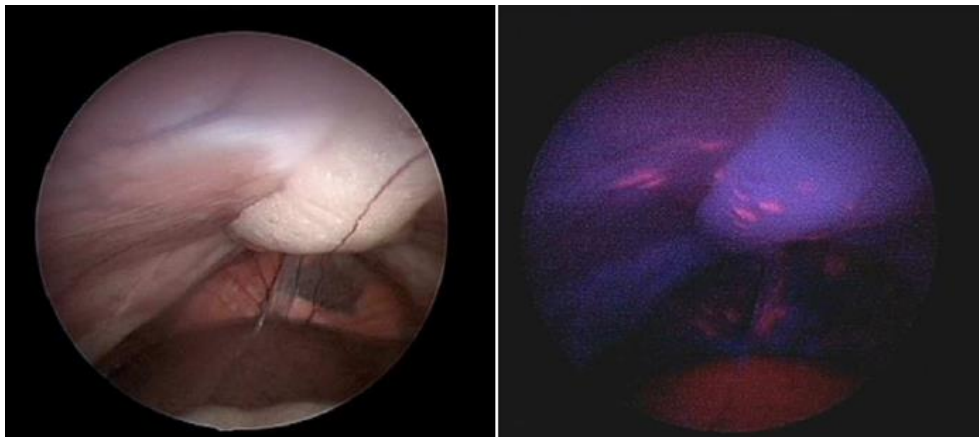


Figure 1C1 :

Métastases péritonéales au cours d'une coéloscopie en lumière blanche (à gauche), puis en lumière bleue, après administration intrapéritonéale de HAL (à droite) [66].

- **Thérapie photodynamique**

Le concept de thérapie photodynamique antitumorale repose sur l'activation d'un photosensibilisateur par une lumière de longueur d'onde spécifique de ce dernier.

Le PS, ou un précurseur, est administré par voie orale, intraveineuse, intrapéritonéale ou topique, et va se concentrer dans les cellules cibles tumorales.

Les photosensibilisateurs peuvent induire un effet photobiologique cytotoxique lorsqu'ils sont exposés à une lumière de longueur d'onde qui leur est spécifique. La molécule ainsi stimulée atteint un état excité. Pour retourner à son état initial, le PS libère de l'énergie transférée à l'oxygène du milieu et crée ainsi des « espèces réactives de l'oxygène ». Dans son état triplet de durée de vie plus longue (10^{-6} à 1s en fonction de son environnement), le photosensibilisateur est un agent très réactif pouvant intervenir dans deux types de réaction photochimique :

- La réaction photochimique de type I : cette réaction implique l'interaction directe du PS à l'état excité triplet avec les substrats biologiques se trouvant à proximité. Elle se traduit par la formation d'espèces réactives de l'oxygène et de radicaux libres comme le peroxyde d'hydrogène (H_2O_2), l'anion superoxyde (O_2^-) et le radical hydroxyle (OH), reconnus comme de puissants oxydants d'une grande variété de biomolécules.
- La réaction photochimique de type II : le PS à l'état triplet réagit avec l'oxygène moléculaire (O_2) conduisant à la formation d'une espèce particulièrement réactive de l'oxygène, l'oxygène singulet (1O_2), dont la demi-vie est courte (environ 0.01- 0.004 μs). De par sa forte réactivité l'oxygène singulet réagit avec un grand nombre de substrats biologiques (certaines organelles, comme les mitochondries et le réticulum endoplasmique) provoquant des dommages oxydatifs aboutissant à la mort cellulaire.

Les réactions de type I et de type II peuvent se produire simultanément. Elles sont illustrées par le diagramme de Jablonski (Figure 1C2). Cependant, la réaction de type II apparaît majoritairement en PDT antitumorale. La cytotoxicité induite par la PDT est donc principalement le résultat de phénomènes d'oxydation entraînant la dégradation des acides aminés et des lipides composant les membranes cellulaires et les mitochondries [67].

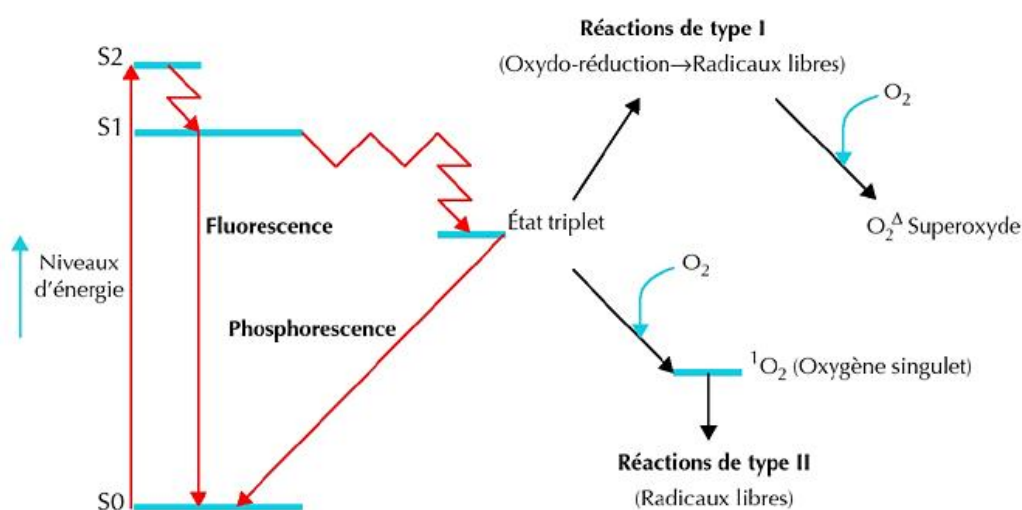


Figure 1C2 :
Diagramme de Jablonski [68].

Trois mécanismes sont responsables de l'effet antitumoral de la PDT ^[69] :

- Toxicité directe : En fonction de la localisation du PS dans la cellule (dans le cytoplasme ou dans les organelles), la réaction peut induire la nécrose de la cellule ou son apoptose (PS à localisation mitochondriale en particulier) ^[66].
- Toxicité indirecte : La toxicité cellulaire peut provenir de l'impact de la PDT sur le microenvironnement, en particulier sur ses effets anti-vasculaires, conduisant à la thrombose des vaisseaux et à l'ischémie du tissu cible ^[70,71]. Ces mécanismes dépendent en partie du temps entre l'administration du PS et l'application de la lumière.
- Réponse immunologique : La PDT peut induire une réponse immunologique en stimulant la libération de cytokines pro-inflammatoires et le recrutement au sein de la tumeur des cellules immunitaires antitumorales ^[72].

La réponse des cellules tumorales à la PDT dépend donc de multiples facteurs parmi lesquels ^[73] :

- La spécificité du PS pour la cellule cible.
- La région intracellulaire où il se localise (cytoplasme / organelles).
- Le temps entre l'administration du PS et l'exposition lumineuse.
- La présence d'oxygène dans le milieu.
- Les paramètres d'illumination.

- *Fluence*

Exprimée en J/cm^2 ($1J = 1Ws$). Il s'agit de l'énergie lumineuse (en Joule) délivrée au tissu (surface en cm^2). Le Joule dépend donc de la puissance délivrée par la source lumineuse (en Watt), et de la durée d'exposition (en seconde).

- *Puissance*

Quantité d'énergie par unité de temps fournie par un système à un autre. La puissance correspond donc à un débit d'énergie. Une puissance s'exprime généralement en watts, en joules par seconde.

- *Irradiance*

Puissance d'un rayonnement électromagnétique frappant par unité de surface. Dans le système international d'unités, elle s'exprime en watts par mètre carré (W/m^2 ou $W \cdot m^{-2}$).

Suite au traitement photodynamique, les cellules peuvent mourir par nécrose, apoptose ou autophagie. En général, la voie nécrotique est induite lorsque les cellules sont exposées à de fortes concentrations de PS associées à des doses de lumière importantes, à l'origine de dommages cellulaires particulièrement sévères. Mais la localisation subcellulaire du PS influence également le mode de mort cellulaire. Les espèces réactives de l'oxygène générées au cours des réactions photochimiques possèdent une durée de vie et un rayon de diffusion limité. Les sites initiaux de dommages sont donc étroitement liés à la localisation subcellulaire du PS. De façon générale, un photosensibilisateur localisé dans les mitochondries induit l'apoptose alors qu'une localisation dans les lysosomes ou la membrane plasmique aura tendance à conduire à une mort cellulaire par nécrose [74]. En revanche, il est important de noter que le noyau n'est pas un organe cible des photosensibilisateurs ce qui, dans un contexte clinique, est d'une importance capitale car cela évite la formation de dommages au niveau de l'ADN qui pourraient avoir des effets carcinogènes irréversibles.

Seules les lésions accessibles à la lumière, et peu volumineuses peuvent bénéficier d'un tel traitement, la lumière ne pouvant pénétrer dans le tissu à plus de 5 à 10 mm de profondeur (Figure 1C3) [75].

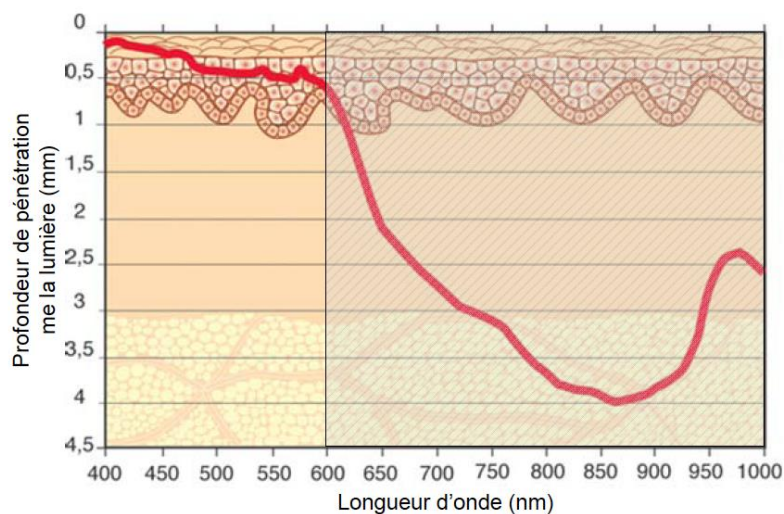


Figure 1C3 :
Profondeur de pénétration de la lumière dans la peau pour différentes longueurs d'onde exprimée en pourcentage d'énergie traversant l'épiderme et/ou le derme [76].

La tolérance de la procédure est dépendante d'une double sélectivité : celle du PS pour la cellule-cible d'une part, et celle de la lumière, dont la longueur d'onde doit être spécifique du PS à activer, et dont l'application est dépendante des surfaces à traiter.

En jouant sur ces deux paramètres, on peut obtenir en théorie une sélectivité optimale de la procédure et améliorer ainsi la tolérance globale en contrôlant par l'illumination les régions où l'on souhaite activer la réaction photodynamique.

b. PDT intrapéritonéale en clinique humaine

L'intérêt porté à cette technique, pour le traitement des carcinoses péritonéales d'origine digestive ou ovarienne, vient de la possibilité de traiter des surfaces étendues en ciblant le tissu tumoral par la création d'une différentielle tumeur / tissu sain dépendant de la sélectivité du PS. La PDT est un traitement locorégional de surface, elle ne peut donc pas contrôler à elle seule les lésions profondes (adénopathies, ...) et ne peut s'envisager qu'en complément de la chirurgie pour le contrôle des masses volumineuses et/ou de la chimiothérapie pour celui des lésions secondaires à distance. La difficulté est de définir avec précision les indications pour lesquelles son bénéfice serait maximal ^[69].

Peu d'essais ont été entrepris pour étudier la tolérance et l'efficacité de la thérapie photodynamique pour le traitement des carcinoses péritonéales ovariennes chez la femme.

Un essai de phase I a été mis en œuvre aux États-Unis ^[77-79] au début des années 1990 dont l'objectif était d'évaluer la tolérance de PDT utilisant le Dihématoporphyrin Ethers (DHE) chez 70 patients présentant une carcinose péritonéale d'origine ovarienne ou une sarcomatose péritonéale. Ces patients ne présentaient pas d'autres localisations tumorales. Le PS était injecté par voie intraveineuse avant la chirurgie. L'objectif de la chirurgie était de réséquer toutes les lésions, ou ne laisser en place que des lésions non résécables de moins de 5 mm. Dans le cas contraire, le sujet était exclu de l'étude. La procédure a été pratiquée pour 46 patients. L'illumination était assurée avec une longueur d'onde de 630 nm. Une dosimétrie en temps réel était pratiquée nécessitant la mise en place de diodes photosensibles dans la cavité. Plusieurs doses de PS ont été testées entre 1,5 et 2,5 mg/Kg, ainsi que plusieurs intervalles entre administration du PS et illumination.

Une toxicité digestive initialement observée a conduit les auteurs à utiliser une longueur d'onde de 514 nm pour l'illumination des anses digestives et du mésentère.

Dans cette étude, la toxicité digestive était limitante. Ainsi, les auteurs rapportent 4 patients présentant une fistule digestive, trois autres présentant une perforation digestive, dont un décès

compliquant la prise en charge d'une perforation colique. Tous les patients présentant une perforation digestive avaient été traités avec une longueur d'onde de 630 nm ou de 514 nm avec une dose supérieure ou égale à 3,8 J/cm². 7 patients ayant reçu une dose de 10 J/cm² sur le diaphragme ont présenté des épanchements pleuraux responsables de troubles respiratoires et justifiant un drainage thoracique. Parmi les autres complications, les auteurs rapportent une hémorragie post-opératoire, une nécrose pancréatique, une rupture splénique, une fistule urétérale avec urinome.

Le Porfimer sodium (Photofrin[®]) a également été évalué dans cette indication. Il a été estimé que la dose maximale était 2,5 mg/Kg administrée 48 heures avant la chirurgie. La dose maximale d'illumination à une longueur d'onde de 514 nm appliquée sur l'intestin et le mésentère était 2,5 J/cm². Pour les autres localisations, une illumination à 630 nm était réalisée à la dose de 5 J/cm² pour l'estomac, 7,5 J/cm² pour le foie, la rate, le diaphragme, 10 J/cm² pour les gouttières pariéto-coliques, le pelvis. Une surexposition de 15 J/cm² était pratiquée sur les zones présentant des lésions résiduelles macroscopiques au niveau du diaphragme, des gouttières pariéto-coliques ou du pelvis.

Un essai de phase II a été construit sur la base de ces observations. Les auteurs de cet essai (Université de Pennsylvanie, USA) rapportent dans plusieurs publications leur expérience de la thérapie photodynamique intrapéritonéale pour carcinose péritonéale et sarcomatose [69,80-86].

En 2006, Hahn *et al.* publient des résultats concernant l'évaluation de l'efficacité et la tolérance de la thérapie photodynamique intrapéritonéale chez des patients présentant une carcinose ou une sarcomatose péritonéale. Dans cette étude, une dose de Photofrin[®] de 2,5 mg/kg était administrée 48h avant l'intervention chirurgicale. 100 patients ont été inclus, parmi lesquels 33 femmes traitées pour un cancer de l'ovaire. 23 d'entre elles ont finalement bénéficiées de la procédure. 6 mois après la PDT, 3/33 (9,1%) des femmes suivies présentaient une réponse complète constatée par une coelioscopie ou une minilaparotomie.

L'effet secondaire le plus fréquemment observé en post-opératoire est le « syndrome de fuite capillaire » [80] qui se manifeste par une tachycardie, une hypotension, et la nécessité d'un remplissage vasculaire massif (20 litres/jour) les 4 à 5 jours suivant l'intervention. Il est secondaire aux lésions sévères intrapéritonéales pouvant être comparées aux lésions observées chez les grands brûlés. Les auteurs rapportent par ailleurs des durées opératoires élevées (9,8 heures en moyenne), des pertes sanguines importantes (1450 mL en moyenne), et la nécessité de poursuivre l'intubation oro-trachéale pendant des durées prolongées en unité de soins intensifs (8,3 jours en moyenne pour les patients intubés plus de 24 heures) [80].

Avec un suivi médian de 51 mois, dans le groupe ovaire, la survie sans progression médiane était de 2,1 mois et la survie globale médiane de 20,1 mois. Pour les patientes ayant bénéficié de la procédure de PDT, ces valeurs étaient respectivement 3 mois et 22 mois.

Les auteurs concluent de cette étude que les effets secondaires et complications, rapportés à l'absence d'efficacité thérapeutique significative sont en faveur d'une fenêtre thérapeutique étroite pour la PDT intrapéritonéale médiée par le Photofrin[®]. Une des explications avancées par les auteurs est qu'un des mécanismes d'action principaux de la PDT médiée par le Photofrin[®] est l'effet vasculaire et que ce dernier ne serait pas optimal sur des lésions résiduelles de petite taille traitée après chirurgie de cytoréduction maximale [81]. Les membres de la même équipe ont également montré que les lésions de taille inférieure à 5 mm étaient vascularisées et pouvaient capturer le PS, retrouvé dans des lésions inférieures à 1 mm [82].

On peut reprocher à ces travaux l'inhomogénéité des critères d'inclusion. La diversité des pathologies traitées rend difficile de conclure sur l'efficacité de la technique. Par ailleurs, les auteurs réalisent une chirurgie laissant en place les lésions de moins de 5 mm [82]. On sait pourtant que l'absence de lésion résiduelle en fin de chirurgie de cytoréduction complète est le principal facteur de diminution des récurrences péritonéales dans le cancer de l'ovaire [1,2].

Les auteurs décrivent des interventions longues, et des suites post-opératoires compliquées pour lesquelles il est difficile de savoir quelles complications sont imputables à la PDT ou à l'acte chirurgical.

c. Ciblage thérapeutique

Ces observations et la mauvaise tolérance de la PDT intrapéritonéale ont conduit les auteurs des essais cliniques à s'interroger sur la spécificité du photosensibilisateur pour sa cible. Ainsi, il a été montré que le ratio de concentration tissulaire moyenne entre le tissu tumoral et l'intestin pour le Photofrin[®] était $\leq 2,31$ [83], ce qui est insuffisant pour assurer une illumination efficace et une bonne tolérance des tissus sains. Ces données sont cohérentes avec d'autres publications concernant d'autres cancers. Le ratio dans ces études entre la tumeur et l'intestin varie entre 1,5 et 5 pour le Photofrin[®] [87-89]. Il apparaît évident que pour rendre possible une application intrapéritonéale de la PDT pour le traitement des carcinomes péritonéaux, le ciblage thérapeutique est un prérequis indispensable [69]. Le récepteur au folate (FR) fait partie des cibles pouvant permettre l'adressage spécifique de photosensibilisateur.

D) Le récepteur au folate : Une cible spécifique des cancers épithéliaux de l'ovaire

Adapté de la publication suivante dans la revue *Bulletin du Cancer* :
Azaïs H, Moussaron A, Khodja Bach S, Bassil A, Betrouni N, Frochet C, Collinet P, Mordon S.
FR α : a target for prophylactic photodynamic therapy of ovarian peritoneal metastasis?
Bull Cancer. 2014 Dec 1;101(12):1109-1113

a. Acide Folique

L'acide folique (folate, vitamine B9) est une vitamine hydrosoluble. Il est le précurseur métabolique d'une coenzyme, le tétrahydrofolate, impliquée notamment dans la synthèse des bases nucléotidiques, purines et pyrimidines, constituant des acides nucléiques (ADN et ARN). A ce titre, le folate est essentiel au métabolisme des cellules, car il est indispensable pour la synthèse et la réparation de l'ADN. Les cellules normales et tumorales sont donc dépendantes du folate, en particulier pour les cellules à développement rapide ^[90].

Le folate est apporté par l'alimentation. Deux mécanismes permettent la capture du folate circulant par les cellules de l'organisme :

Le RFC (*Reduced Folate Carrier*) est un transporteur ATP-dépendant dont l'expression est ubiquitaire et qui assure dans les conditions physiologiques normales la capture du folate par la plupart des cellules. Il lie le folate (sous forme réduite) avec une faible affinité et représente le plus souvent le seul type de récepteur au folate exprimé par la cellule ^[91,92].

La famille des récepteurs au folate (FR) permet aux cellules d'internaliser l'acide folique (sous forme oxydée) dans des vésicules d'endocytose après fixation à un récepteur de forte affinité ^[93]. Il existe trois isoformes de ce récepteur, α , β , γ . Chacune d'entre elle à une distribution tissulaire spécifique et une capacité différente à fixer le folate ^[92].

b. Récepteur au Folate α .

L'isoforme α (FR α) est une glycoprotéine transmembranaire de poids moléculaire 38-40 kDa ancrée à la membrane des cellules par un glycosylphosphatidylinositol (GPI) ^[94]. Son expression est hautement limitée au pôle apical des cellules épithéliales polarisées et elle n'est pas exposée au folate circulant ^[95]. Elle est la plus étudiée des isoformes de FR ^[92].

Le récepteur fixe le folate puis le complexe est internalisé par endocytose dans le cytoplasme de la cellule. Le récepteur est recyclé secondairement à la surface de la cellule ^[95].

c. Profil d'expression de FR α et cancer de l'ovaire

FR α est surexprimé dans environ 40 % des tumeurs solides, en particulier dans les cancers d'origine épithéliale de l'ovaire, du sein, du rein, du poumon ^[95]. 72 à 100 % des carcinomes ovariens le surexpriment ^[95-99], en particulier les carcinomes séreux ^[96]. Selon Crane *et al.*, ce récepteur est surexprimé par 81,8% des carcinomes séreux contre seulement 39,9% des carcinomes mucineux ^[100]. Le récepteur est absent de la majorité des tissus normaux ^[92,98]. Il représente à ce titre une cible de choix pour les thérapies ciblées des carcinomes ovariens, d'autant plus qu'il a été montré que le profil d'expression du récepteur entre la lésion primitive et les localisations secondaires (péritonéales et ganglionnaires) est le même. De la même manière, les récurrences adoptent le même profil d'expression que la tumeur initiale ^[96].

Il a également été montré que la chimiothérapie n'avait pas d'impact sur l'expression du récepteur par les lésions résiduelles, après comparaison de prélèvements avant traitement et lors d'une chirurgie d'intervalle ou de clôture ^[91,100].

Il semble donc légitime d'envisager une thérapie ciblée utilisant ce récepteur, dès les résultats d'une biopsie initiale confirmant son expression par la tumeur, et de poursuivre cette stratégie aux différentes étapes de la prise en charge des patientes.

L'expression de FR α pourrait également avoir un rôle pronostique. Certains auteurs affirment que des taux élevés de FR α sont associés à une agressivité tumorale plus importante et par conséquent à un pronostic plus péjoratif ^[94,101,102]. Pour d'autres auteurs, il n'existe pas d'association démontrée entre l'expression du récepteur et la survie globale ou sans récurrence, même si le récepteur est plus exprimé par les tumeurs de haut grades ^[91,100]. Au contraire, une expression forte de RFC est associée avec un allongement de la survie globale et sans récurrence chez les patients qui surexpriment FR α ^[103].

In vitro, il semble que la surexpression du récepteur stimule la croissance cellulaire et participe à inhiber les phénomènes d'apoptose induits par les drogues cytotoxiques. Cela pourrait participer aux mécanismes de résistance aux produits de chimiothérapie ^[101,104]. Le folate stimulerait par ailleurs la prolifération cellulaire, la migration et l'invasion par une diminution de l'expression de la E-Cadherine ^[103]. Cette diminution est associée à une survie diminuée et à une augmentation des métastases ^[105,106].

Enfin, l'alimentation et les apports en folate pourraient influencer l'expression du récepteur et donc avoir un impact sur les traitements qui l'utiliseraient comme cible, même si leurs influences semblent faibles ^[107]. Il convient d'être vigilant lors de la supplémentation en folate proposée aux patients atteints d'un cancer ^[103]. Le folate pourrait ainsi prévenir l'initiation du cancer d'une part en tant que cofacteur indispensable aux mécanismes de réparation de l'ADN, mais sa supplémentation pourrait d'autre part stimuler la progression de la maladie après son apparition.

d. Thérapies ciblées par le folate

L'adressage de molécule à visée diagnostique ou thérapeutique utilisant le récepteur au folate FR α fait l'objet de recherche depuis plus de 20 ans ^[108]. La plupart des données concernant la délivrance de molécule par l'intermédiaire du folate proviennent d'études réalisées *in vitro*. Les données permettant son évaluation *in vivo* sont plus rares ^[93].

Le récepteur au folate est une des cibles les plus prometteuses pour le développement de thérapies ciblées pour le cancer de l'ovaire ^[109-112]. Pour Sudimack *et al.*, le folate possède une forte affinité pour le récepteur lorsqu'il est lié de manière covalente à la molécule transportée par son groupe γ -carboxyl. Il rassemble de nombreuses qualités requises pour une molécule d'adressage, en particulier sa sélectivité démontrée ^[93]. La petite taille de la molécule permettrait de conférer au conjugué de meilleurs propriétés pharmacocinétiques, et réduirait son immunogénicité, permettant alors des administrations répétées. Il est facilement disponible et peu onéreux. La conjugaison de composés chimiques avec cette molécule est relativement simple. L'adressage vers un récepteur de haute affinité avec une expression faible en tissu normal et par conséquent une forte spécificité en raison d'un fort différentiel d'expression entre les tissus sains et la cible est possible. L'incorporation du composé se fait par endocytose ce qui peut faciliter l'administration cytosolique de l'agent ^[94]. Enfin, il existe une large distribution du récepteur dans différents types de tumeurs, ce qui permet d'envisager d'autres champs d'application avec en particulier dans le domaine de la gynécologie, le cancer de l'endomètre ^[91].

Il existe donc de nombreuses applications prometteuses à visée diagnostique ou thérapeutique pour les cancers épithéliaux non mucineux. Pour être efficaces, ces stratégies imposent une connaissance de l'expression du récepteur par le tissu cible ^[91].

Il est possible d'adresser des produits de chimiothérapie ^[113-115] ou radiothérapie sous la forme de nanoparticules adressées par folate. *In vitro* et *in vivo*, dans un modèle animal de carcinose péritonéale (modèle de souris NuNu avec inoculation de cellules issues de lignées de carcinomes ovariens

humains), il a été montré que ces molécules étaient plus efficaces que les produits seuls sans adressage par folate ^[116].

Si le récepteur n'est pas utilisé pour l'internalisation de molécule d'intérêt, il peut être inhibé par l'administration d'un anticorps monoclonal humanisé de haute affinité, MORAb-003 ou Farletuzumab ^[109]. Son administration inhibe *in vitro* la croissance cellulaire dépendante de la présence du récepteur au folate ^[117] et active une réaction immunitaire à médiation cellulaire ou médiée par le complément contre les cellules exprimant FR α ^[118].

e. Conclusion.

Le développement d'un photosensibilisateur de nouvelle génération ciblant les cellules de carcinose péritonéale ovarienne par l'intermédiaire du récepteur au folate α , nous permet d'envisager le traitement de ces lésions par thérapie photodynamique ciblée. Nous souhaitons proposer une stratégie innovante complémentaire de la chirurgie, permettant la destruction prophylactique des lésions microscopiques. Nous pensons ainsi réduire le volume tumoral résiduel en fin d'intervention, et par conséquent la fréquence des récurrences péritonéales.

E) Un candidat médicament : Photosensibilisateur couplé à l'acide folique

a. Définition

Le photosensibilisateur (PS) est une molécule endogène ou exogène ayant la propriété de réagir lors de l'exposition à une lumière de longueur d'onde spécifique en émettant une fluorescence utile pour ses propriétés diagnostiques, ou en interagissant avec l'oxygène du milieu pour produire des espèces réactives de l'oxygène cytotoxiques produisant un effet photobiologique attendu en thérapie photodynamique. En 2002, Konan *et al.* définissent les critères du photosensibilisateur idéal ^[119] :

- Composé pur et facile à synthétiser
- Faible toxicité à l'obscurité et photosensibilisation cutanée limitée
- Bonne sélectivité tumorale
- Clairance rapide
- Rendement quantique en oxygène singulet élevé
- Forte absorption entre 620 et 800 nm (fenêtre thérapeutique) afin de permettre une pénétration tissulaire optimale
- Solubilité en milieu aqueux afin de faciliter l'administration systémique

b. Intérêt du couplage au folate en thérapie photodynamique

Il existe dans la littérature plusieurs PS utilisant un adressage par le folate. La tétraphénylporphyrine couplée au folate (**PS1**) que nous utilisons a été décrite pour la première fois par Schneider *et al.* en 2005 ^[120]. D'autres PS ont été couplés au folate, en particulier des chlorines ^[121-123]. Ces couplages ont permis de montrer une meilleure sélectivité du PS pour la cible, une meilleure solubilité et une diminution de la cytotoxicité sur les tissus sains, mais également une amélioration de l'activité photodynamique de la molécule. L'acide folique possède de nombreuses qualités pour assurer l'adressage de molécule et permettre le développement d'une thérapie photodynamique ciblée ^[124], et le nombre de publications croissant sur le sujet est un bon indicateur de l'intérêt qui lui est porté (Figure 1E1).

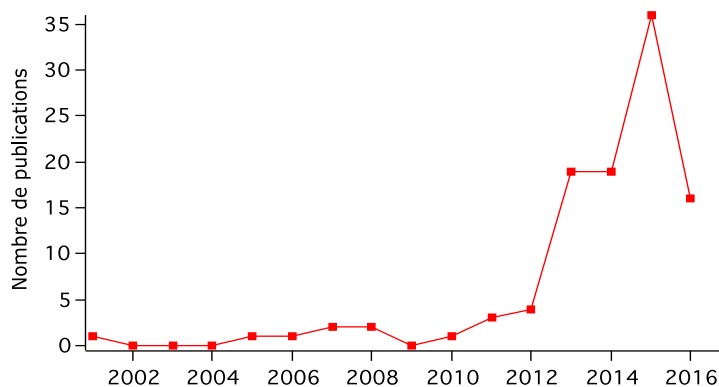
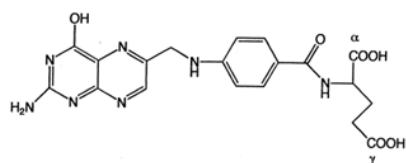


Figure 1E1 :
Nombre de publication relatives à Acide Folique et PDT ^[124]

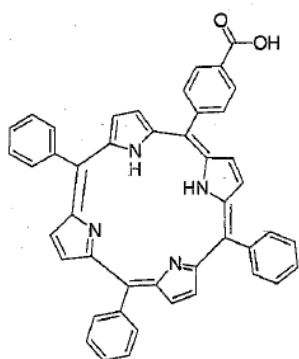
c. Photosensibilisateur 1 - PS1

La molécule étudiée est une synthèse originale réalisée par l'équipe du docteur Céline Frochot (Laboratoire de Réactions et Génie des Procédés, UMR 7274 CNRS - Université de Lorraine). L'objectif de cette synthèse est d'associer les propriétés de photosensibilisateur de la porphyrine à une molécule d'adressage (folate) ciblant le récepteur au folate FR α avec une forte affinité.

Nous disposons d'un photosensibilisateur de nouvelle génération, la tétraphénylporphyrine qui a été couplée au folate sur son groupe γ -carboxyl par l'intermédiaire d'un bras espaceur de polyéthylèneglycol (PEG). L'objectif de cette synthèse est d'associer les propriétés de photosensibilisateur de la porphyrine à une molécule d'adressage (folate) ciblant le récepteur au folate FR α avec une forte affinité. Les formules moléculaires de l'acide folique, de la tétraphénylporphyrine (5-(4-carboxyphenyl)-10,15,20-triphenylporphyrin) (TPP) et du couple tétraphénylporphyrine-folate (N-{2-[2-(2-aminoethoxy)ethoxy]ethyl}folicacid}-4-carboxyphenylporphyrin) (**PS1**) sont représentées par la figure 1E2.

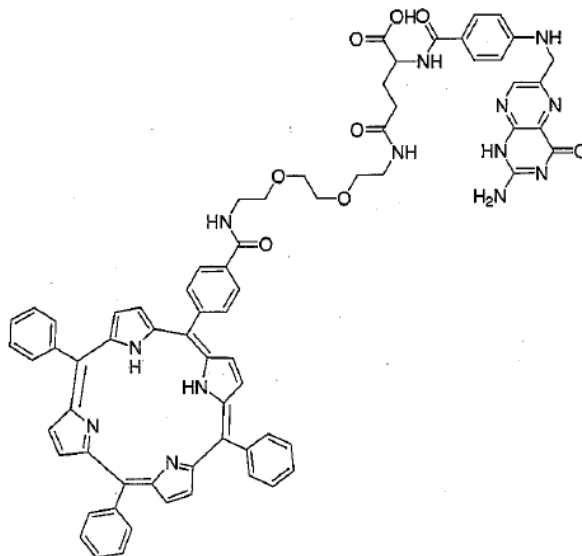


Acide Folique



**Tétraphénylporphyrine
monocarboxylique**

$C_{45}H_{30}N_4O_2$
Masse mol : 658 g/mol



**Tétraphénylporphyrine
monocarboxylique- PEG - Folate**

$C_{70}H_{61}N_{13}O_8$
Masse mol : 1211 g/mol

Figure 1E2 :
Formule moléculaire de l'acide folique, de la tétraphénylporphyrine monocarboxylique et du conjugué tétraphénylporphyrine monocarboxylique-PEG-folate.

La figure 1E3 illustre les spectres d'excitation (absorption) et d'émission (fluorescence) du composé **PS1** dans l'éthanol.

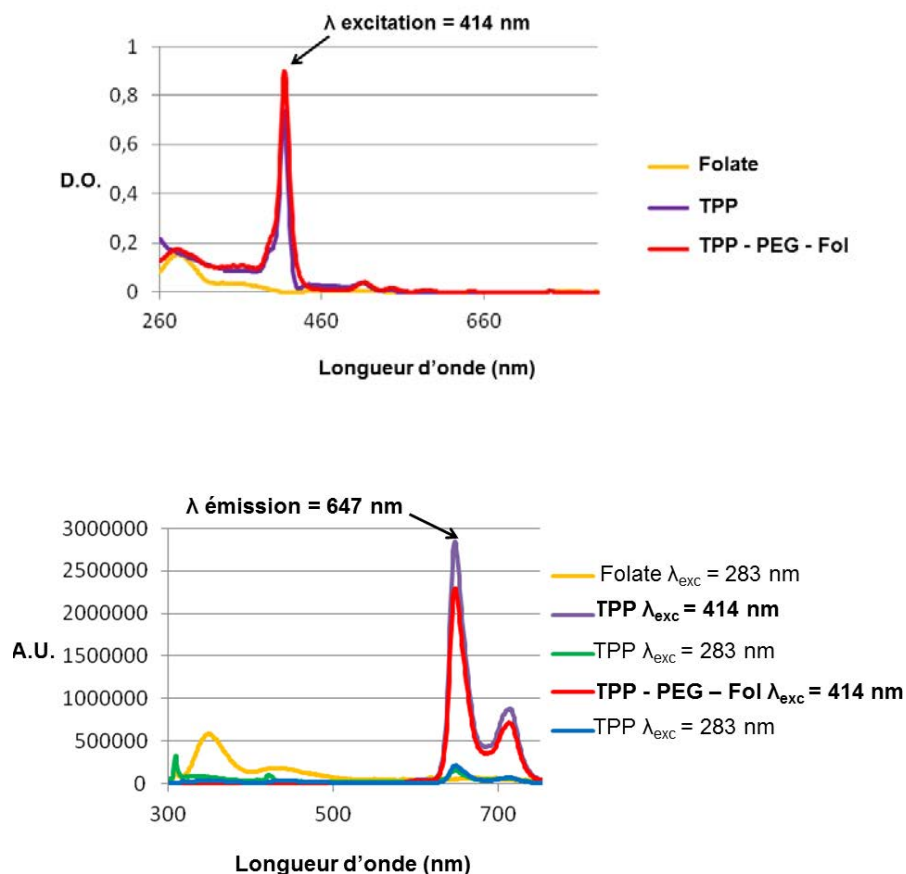


Figure 1E3 :
Spectres d'absorption (en haut) / fluorescence (en bas) de la tétraphénylporphyrine monocarboxylique (TPP) et du composé TPP - PEG - Fol (**PS1**) dans l'éthanol.

d. Photosensibilisateur 2 - **PS2**

Cette molécule est également une synthèse originale réalisée par l'équipe du docteur Céline Frochot (Laboratoire de Réactions et Génie des Procédés, UMR 7274 CNRS - Université de Lorraine). Nous l'avons utilisé pour les dernières expérimentations présentées dans ce document. Comme indiqué en Avant-Propos, cette molécule doit faire l'objet d'un dépôt de brevet, raison pour laquelle sa formule chimique ne sera pas détaillée ici. La longueur d'onde d'excitation pour ce composé est 668 nm.

PARTIE 2

Expérimentation et données précliniques

A) **Lignées cellulaires et modèle animal de carcinose péritonéale**

a. Lignées cellulaires

- **Carcinome ovarien de rat : Lignée cellulaire NuTu-19**

La lignée cellulaire NuTu-19 est une lignée d'adénocarcinome ovarien syngénique de rat permettant le développement de tumeur ovarienne chez un rat immunocompétent [125]. Les cellules sont conservées dans l'azote liquide (5.10⁶ cellules par cryotube) puis cultivées dans du DMEM (*Gibco - Life Technologies™*) supplémenté avec 10% de sérum de veau fœtal décomplémenté, et 1% de mélange pénicilline / streptomycine et 1% de Glutamax. Les cellules sont incubées dans des conditions standardisées (CO₂ 5%, humidité 100%, 37°C). Lorsque les cellules sont à confluence, elles sont trypsinisées afin de lever l'adhérence et permettre leur recueil (solution trypsine 0,25%, *Gibco - Life Technologies™*), lavées au PBS (Dulbecco's phosphate buffered saline, *Gibco - Life Technologies™*) et comptées après test d'exclusion au bleu trypan pour évaluer la viabilité. Selon les cas, les cellules ont été repiquées pour test d'incorporation du photosensibilisateur *in vitro*, préparées pour étude en immunohistochimie, ou injectées sous forme de suspension cellulaire dans du PBS par voie intrapéritonéale aux différents rats afin d'obtenir un modèle de carcinose péritonéale.

- **Carcinome ovarien humain : Lignées OVCAR-3, SKOV-3, IGROV-1**

Ces lignées nous ont été fournies par l'équipe du Professeur Bettina Couderc (Institut Claudius Regaud - Toulouse). La culture de ces lignées est réalisée dans les mêmes conditions que décrites précédemment dans un milieu de culture différent (RPMI supplémenté avec 10% de sérum de veau fœtal décomplémenté, et 1% de mélange pénicilline / streptomycine). Pour les travaux sur le **PS2**, les lignées tumorales ovariennes SKOV-3 et OVCAR-3 ont été achetées auprès de l'American Type Culture Collection (ATCC) par l'équipe du Docteur Nadira Delhem (IBL) qui nous a fourni ces lignées.

- **Insulinome de souris : Lignée TGP52**

Cette lignée provient de l'équipe des Professeurs François Pattou et Julie Kerr-Conte (Unité Inserm U859 - Biothérapies du diabète - Faculté de médecine - Pôle Recherche - CHRU de Lille). La culture cellulaire est réalisée dans les mêmes conditions en utilisant du DMEM (*Gibco - Life Technologies™*) supplémenté avec 10% de sérum de veau fœtal décomplémenté, et 1% de mélange pénicilline / streptomycine.

b. Modèle animal de carcinose péritonéale

Nous utilisons un modèle validé de carcinose péritonéale ^[125]. Les rats femelles Fisher F344 ont été obtenues auprès du fournisseur *Harlan*[®]. Les animaux sont hébergés à l'animalerie du Département Hospitalo-Universitaire de Recherche Expérimentale (DHURE - Université de médecine Pôle Recherche - CHRU de Lille). L'alimentation (*SAFE*[™]) et l'eau sont fournies *ad libitum*.

Le modèle de carcinose était obtenu par inoculation intrapéritonéale d'une suspension cellulaire de NuTu-19 dans du PBS (20.10⁶ cellules par rat). Les rats ont été surveillés régulièrement jusqu'au développement d'une ascite témoignant de l'évolution tumorale, ou jusqu'à la réalisation d'une coelioscopie exploratrice destinée à confirmer la présence de lésions de carcinose péritonéale (Figure 2A1).

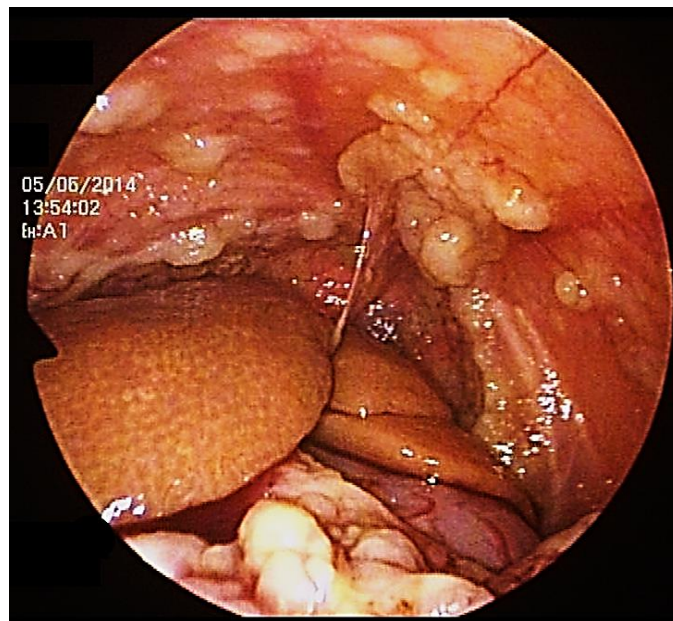


Figure 2A1 :
Vue coelioscopique : carcinose péritonéale. Modèle animal Fisher / NuTu-19

B) Validation du modèle animal pour l'évaluation d'un photosensibilisateur couplé au folate

Adapté de la publication dans la revue *International Journal of Gynecological Cancer*:
Azaïs H, Queniat G, Bonner C, Kerdraon O, Tardivel M, Jetpisbayeva G, Frochot C, Betrouni N, Collinet P, Mordon S.
Fischer 344 Rat: A Preclinical Model for Epithelial Ovarian Cancer Folate-Targeted Therapy.
Int J Gynecol Cancer. 2015 Sep;25(7):1194-200

Il nous a semblé indispensable, avant de commencer ce travail sur les propriétés des photosensibilisateurs couplés au folate, de valider l'expression du récepteur au folate par les lignées cellulaires utilisées pour l'obtention de la carcinose péritonéale *in vivo* et *in vitro*.

a. Etude sur modèle cellulaire : Matériel et Méthode

- **Mise en évidence de l'expression de FR α par les cellules NuTu-19**

Immunocytofluorescence (Cytospin[®])

Pour la réalisation des lames de Cytospin[®], nous avons réalisé un comptage cellulaire sur lame de THOMA après test d'exclusion au bleu trypan permettant d'obtenir une suspension cellulaire à une concentration de 9.10^4 cellules par mL de PBS. Nous avons disposé 1 mL de cette suspension pour chaque plaque dans le dispositif Cytospin[®] permettant d'appliquer les cellules sur les lames par centrifugation à 750 tours par minute pendant 4 minutes. Après contrôle de la densité cellulaire sur lame au microscope, nous avons laissé sécher les lames pendant 24 heures à température ambiante. Le dépôt cellulaire est ensuite contourné au Dakopen[®] (Dako SA, Trappes, France). Sur les dépôts, nous avons déposé de l'éthanol 80% pendant 15 minutes à 4°C afin de fixer les cellules. Les lames sont ensuite lavées au PBS pendant 30 minutes avant l'application de PBS tween 20 1% pendant 5 minutes à température ambiante. Après un nouveau lavage au PBS pendant 5 minutes, l'anticorps primaire (Anticorps anti FR : FR (FL-257)[®] 1/200^e, *Santa Cruz Biotechnology™*) est déposé pendant toute une nuit à 4°C. Une lame contrôle avec dépôt de PBS seul a été réalisée. Après lavage, l'anticorps secondaire (Alexa Fluor[®] 488 Dye, donkey anti-rabbit, *Life Technologies™* 1/300^e) est appliqué sur toutes les lames pendant une heure à température ambiante. Les lames sont enfin montées en immunomount + DAPI (Vectashield mounting medium for fluorescence with DAPI, *Vector Laboratories™*) et lamelles après un dernier lavage et sont observées au microscope à fluorescence après un délai de 30 minutes.

Immunocytofluorescence

Le produit d'une flasque de culture de cellules NuTu-19 à confluence a été trypsinisé, lavé au PBS, puis centrifugé afin d'obtenir un culot cellulaire sec. Nous avons ajouté 100µL de thrombine puis 100µL de fibrinogène permettant ainsi l'obtention d'un bloc de cellules. Ce bloc de cellules est ensuite fixé dans du paraformaldéhyde 4% durant 24 heures. Les blocs cellulaires sont ensuite inclus en paraffine (Laboratoire d'histologie du Professeur Claude-Alain Maurage - Pôle Recherche - CHRU de Lille). Les lames obtenues sont déparaffinées et réhydratées sous hotte par bains de xylène puis d'éthanol en concentration décroissante puis disposées dans un tampon citrate à pH 6 et chauffées pendant 9 minutes à 650 watts au four à micro-ondes. Après lavage au PBS, le dépôt des anticorps est réalisé de la même manière que décrit précédemment pour les lames de Cytospin®.

Les anticorps primaires utilisés sont :

Anticorps polyclonal anti-FR : FR (FL-257)®, *Santa Cruz Biotechnology™*. 1/200^e.

Anticorps polyclonal anti-FRα : ABIN502107® *Antibodies-online™*. 1/200^e.

- Incorporation du photosensibilisateur *in vitro*

Nous avons testé l'incorporation du photosensibilisateur adressé par folate dans les différentes lignées cellulaires. L'incorporation par la lignée d'intérêt NuTu-19 est comparée aux lignées de carcinomes ovariens humains (SKOV-3, OVCAR-3, IGROV-1) utilisées comme témoin positif car il est connu que ces lignées expriment FRα^[116,126]. Le témoin négatif choisi est la lignée d'insulinome de souris TGP52 pour lequel le statut d'expression pour FRα est inconnu et supposé négatif.

Nous avons repris le protocole décrit par Schneider *et al.*^[120]. 10⁶ cellules ont été mises en culture dans une flasque de 25 cm² dans leur milieu habituel pendant 72 heures (2 groupes pour chaque lignée cellulaire). Pour chacune des lignées, le milieu de culture d'un groupe a été changé pour un milieu standard, et le milieu de l'autre groupe pour un milieu de culture enrichi en TPP-PEG-Fol (**PS1**) (concentration 10⁻⁵ Mol.L⁻¹). Les cellules ont été ensuite protégées de la lumière et incubées pendant 24 heures.

Les cellules des différents groupes sont ensuite récupérées selon la technique habituelle et les culots cellulaires inclus en paraffine. Les lames sont examinées en microscopie confocale afin de mettre en évidence la fluorescence induite par le photosensibilisateur. Un marquage de FRα a été réalisé dans le même temps.

Les lames ont été examinées sur un microscope confocale inversé Zeiss LSM 710 (*Carl Zeiss™*, Jena, Germany). Le logiciel ZEN 2010 (*Zeiss Efficient Navigation, Carl Zeiss™*, Jena, Germany) a permis l'acquisition des images. Pour permettre la mise en évidence de la fluorescence spécifique de TPP-PEG-Fol, il est nécessaire d'exciter la molécule à la longueur d'onde maximale d'absorption (bande de Soret) λ_{ex} (405 nm) et de récupérer le signal émis à une longueur d'onde λ_{em} (650 nm).

b. Etude sur modèle cellulaire : Résultats

- *La lignée cellulaire NuTu-19 exprime le récepteur membranaire FR α .*

Les techniques d'immunocytofluorescence ont permis de mettre en évidence l'expression du récepteur FR α par les cellules de la lignée NuTu-19. Le marquage spécifique a été observé au niveau cytoplasmique avec un renforcement membranaire et obtenu de la même manière en utilisant l'anticorps spécifique des récepteurs au folate (*Santa Cruz Biotechnology™*) d'une part, et l'anticorps spécifique de l'isoforme α (*Antibodies Online™*) du récepteur (figure 2B1).

Le marquage était de meilleure qualité lors de la lecture des lames « cytospin » en raison d'un marquage non spécifique de la paraffine responsable d'un bruit de fond sur les lames préparées à partir des blocs cellulaires inclus en paraffine.

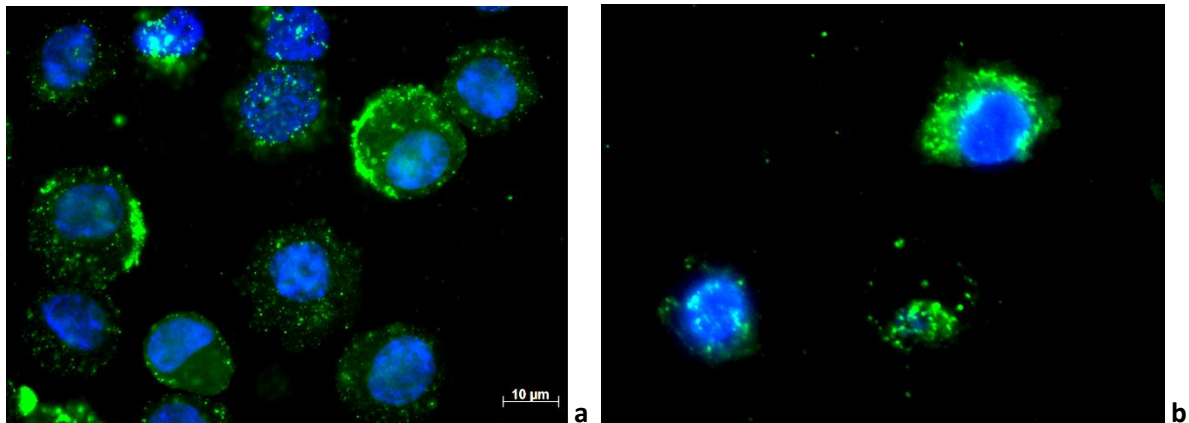


Figure 2B1 :

Expression de FR α par la lignée NuTu-19 en immunocytofluorescence

Marquage bleu : noyau cellulaire (DAPI)

Marquage vert : Récepteur au folate (Alexa Fluor® 488 Dye)

a. « Cytospin ». Anticorps anti FR : FR (FL-257)®, *Santa Cruz Biotechnology™*.

b. Immunocytofluorescence après inclusion d'un culot cellulaire en paraffine. Anticorps ABIN502107® *Antibodies-online™* spécifique de l'isoforme FR α .

- **Le photosensibilisateur PS1 est incorporé dans les cellules exprimant FR α in vitro.**

Nous avons pu mettre en évidence l'incorporation du photosensibilisateur *in vitro*. Un signal intracellulaire a été mis en évidence dans le cytoplasme des cellules cultivées en présence du conjugué **PS1**, et n'a pas été observé dans celui des cellules cultivées dans un milieu standard (figure 2B2). Le protocole défini en microscopie confocale est donc pertinent. Le marquage du photosensibilisateur, lorsqu'il est observé, apparaît sous forme ponctiforme rouge cytoplasmique, correspondant vraisemblablement aux vésicules d'endocytose. Cette image est absente des cellules mises en culture en milieu standard.

Nous avons observé que l'expression cellulaire de FR α était inconstante d'une cellule à l'autre. Le DAPI qui marque le noyau (intercalant de l'ADN) est excité à la même longueur d'onde que la porphyrine et a un spectre de fluorescence large et il est donc présent à la même longueur d'onde d'émission ($\lambda_{em} = 650$ nm).

Nous avons donc observé (figure 2B2) :

- IGROV-1 :
 - Absence d'incorporation du PS.
 - Marquage FR α de faible intensité.

- OVCAR-3 :
 - Incorporation du PS en faible quantité.
 - Marquage FR α de très faible intensité.

- SKOV-3 :
 - Incorporation du PS en quantité moyenne (marquage périphérique diffus).
 - Marquage FR α de forte intensité.

- NuTu-19 :
 - Incorporation du PS en forte quantité (vésicule cytoplasmique).
 - Marquage FR α d'intensité moyenne.

- TGP 52 :
 - Incorporation du PS en très forte quantité (vésicule cytoplasmique).
 - Marquage FR α d'intensité moyenne.

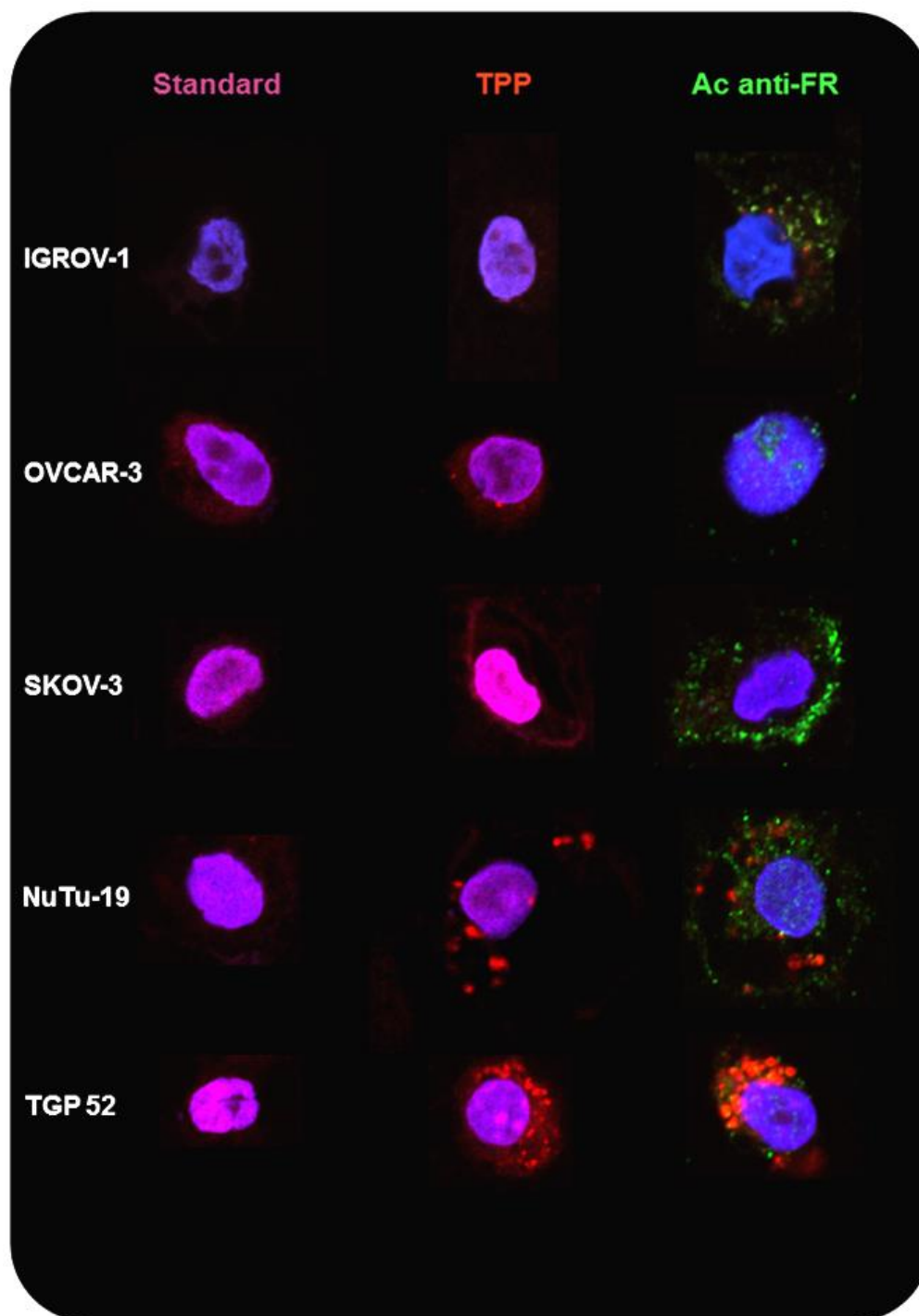


Figure 2B2 :
Incorporation cellulaire de TPP (milieu standard ou enrichie en TPP-PEG-Fol)
Marquage bleu : Noyau cellulaire (DAPI)
Marquage rouge : Tétraphénylporphyrine monocarboxylique
Marquage vert : Récepteur au folate (Alexa Fluor® 488 Dye)

c. Etude sur modèle animal : Matériel et Méthode

- **Protocole de prélèvement tissulaire**

Les 18 rats Fisher F344 ont été répartis en 3 groupes de rats :

Groupe 1 (Rats 1 à 6) : Témoin (aucun PS n'a été injecté).

Groupe 2 (Rats A à F) : injection de tétraphénylporphyrine monocarboxylique (TPP).

Groupe 3 (Rats M à R) : injection du conjugué TPP-PEG-fol (**PS1**).

30 à 40 jours après l'inoculation intrapéritonéale de NuTu-19, il a été administré par voie intrapéritonéale aux rats des groupes 2 et 3 la molécule d'intérêt (TPP seule pour le groupe 2 et TPP-PEG-fol pour le groupe 3) à la dose de $3 \cdot 10^{-6}$ mol/Kg.

Les animaux étaient disposés à l'abri de la lumière pendant une durée de 4 heures, comme décrit par Gravier *et al.*^[121], avant d'être anesthésiés à l'isoflurane. Nous avons réalisé ensuite une exploration minutieuse de la cavité péritonéale des animaux à la recherche de lésion de carcinose péritonéale. Les rats étaient ensuite sacrifiés par déplétion sanguine (section de l'aorte). Les prélèvements tissulaires ont été réalisés rapidement afin d'éviter la dénaturation des protéines et acides nucléiques.

Les prélèvements destinés aux études d'histologie étaient disposés dans une solution de formol à l'abri de la lumière pendant 24 heures avant d'être placés dans de l'éthanol à 70% puis inclus en paraffine.

- **Cartographie de l'expression de FR α par le modèle animal**

Immunohistochimie

Nous avons déterminé l'expression tissulaire de FR α dans chaque tissu par immunohistochimie sur trois animaux. Les tissus prélevés comme décrit précédemment ont été inclus en paraffine. Un rat de chaque groupe a été utilisé pour l'étude en immunohistochimie de l'expression tissulaire de FR α .

Les deux anticorps (*Santa Cruz Biotechnology*TM et *Antibodies-online*TM) ont été mis au point sur des lames de carcinomes ovariens séreux de haut grade humain avant d'être testés sur les lames de rat. L'anticorps *Santa Cruz Biotechnology*TM a été choisi car il donnait les meilleurs résultats.

Les lames ont été déparaffinées puis préparées selon le protocole décrit brièvement ci-dessous :

- Prétraitement (restauration antigénique) par tampon EDTA pH8 à 98°C pendant 90 min.
- Rinçage puis blocage des peroxydases : H₂O₂ 3% pendant 15 min.
- Blocage des biotines endogènes par avidine (10 min) puis biotine pour saturer l'avidine.

- Blocage des sites non spécifiques : Diluant Ventona 20% pendant 30 min.
- Application de l'anticorps primaire 1/1000^e : FR (FL-257)[®], *Santa Cruz Biotechnology™* pendant 60 min.
- Lavage avec du tampon TBS tween 10 min.
- Application de l'anticorps secondaire anti-lapin biotinylé.
- Lavage avec du tampon TBS tween 10 min.
- Application de peroxidase conjuguée à la streptavidine.
- Lavage avec du tampon TBS tween 10 min.
- Révélation par DAB (diaminobasidine).

Les lames ont été examinées sur un microscope inversé Eclipse Ti (*Nikon*[®]).

Toutes les lames ont été relues par un anatomopathologiste senior.

Microscopie confocale

Nous avons voulu mettre en évidence l'existence d'une fluorescence induite par le photosensibilisateur en microscopie confocale au niveau tissulaire. Pour cela, nous avons déparaffiné chacune des lames comme décrit précédemment. Les lames étaient montées en DAPI (Vectashield mounting medium for fluorescence with DAPI, *Vector Laboratories™*) et lamelle afin de visualiser les noyaux cellulaires. Pour chaque organe étudié, une lame était montée en milieu de montage seul (*Shandon Immuno-Mount™*, *Thermo Scientific™*) afin d'identifier l'émission d'autofluorescence par le tissu.

La préparation des lames a été réalisée à l'abri de la lumière.

Les lames étudiées :

Groupe 1 : Rat 5.

Groupe 3 : Rat M + Rat O.

Les lames ont été examinées sur un microscope confocale inversé Zeiss LSM 710 (*Carl Zeiss™*, Jena, Germany). Les objectifs 10x et 40x ont été utilisés pour les acquisitions standards et les mosaïques ont été réalisées avec un objectif 10x. Le logiciel ZEN 2010 (Zeiss Efficient Navigation, *Carl Zeiss™*, Jena, Germany) a permis l'acquisition des images. La longueur d'onde d'excitation $\lambda_{ex1} = 405$ nm a été utilisé initialement puis nous avons complété l'étude des lames par une excitation $\lambda_{ex2} = 561$ nm dans l'objectif d'exciter la bande QIII de la tétraphénylporphyrine monocarboxylique pour diminuer l'autofluorescence parasite. Le signal émis était récupéré à une longueur d'onde $\lambda_{em} = 650$ nm (Figure 2).

d. Etude sur modèle animal : Résultats

Nous détaillons ici les résultats correspondant à la mise en évidence de FR α en immunohistochimie et à l'incorporation tissulaire du photosensibilisateur en microscopie confocale pour chacun des organes étudiés.

Ovaire (figure 2B3)

L'épithélium de surface de l'ovaire exprime FR α en immunohistochimie. Ces populations cellulaires incorporent le photosensibilisateur, ce qui se traduit par une fluorescence d'intensité plus forte à 650 nm après injection du conjugué TPP-PEG-Fol en microscopie confocale. L'excitation à une longueur d'onde de 531 nm diminue en partie les phénomènes d'autofluorescence. Il existe une bonne corrélation entre le marquage FR α brun et l'émission d'une fluorescence spécifique rouge correspondant à la présence de porphyrine (Images C, D et E). A plus fort grossissement (40x), on observe au niveau cellulaire l'accumulation d'un signal spécifique cytoplasmique vésiculaire rouge correspondant à l'internalisation du conjugué TPP-PEG-Fol (Image G) en comparaison avec le tissu ovarien témoin (Image F). Les structures discoïdes fluorescentes en rose correspondent aux hématies qui émettent un signal à cette longueur d'onde (autofluorescence).

Il existe donc une incorporation du photosensibilisateur par le parenchyme ovarien sain.

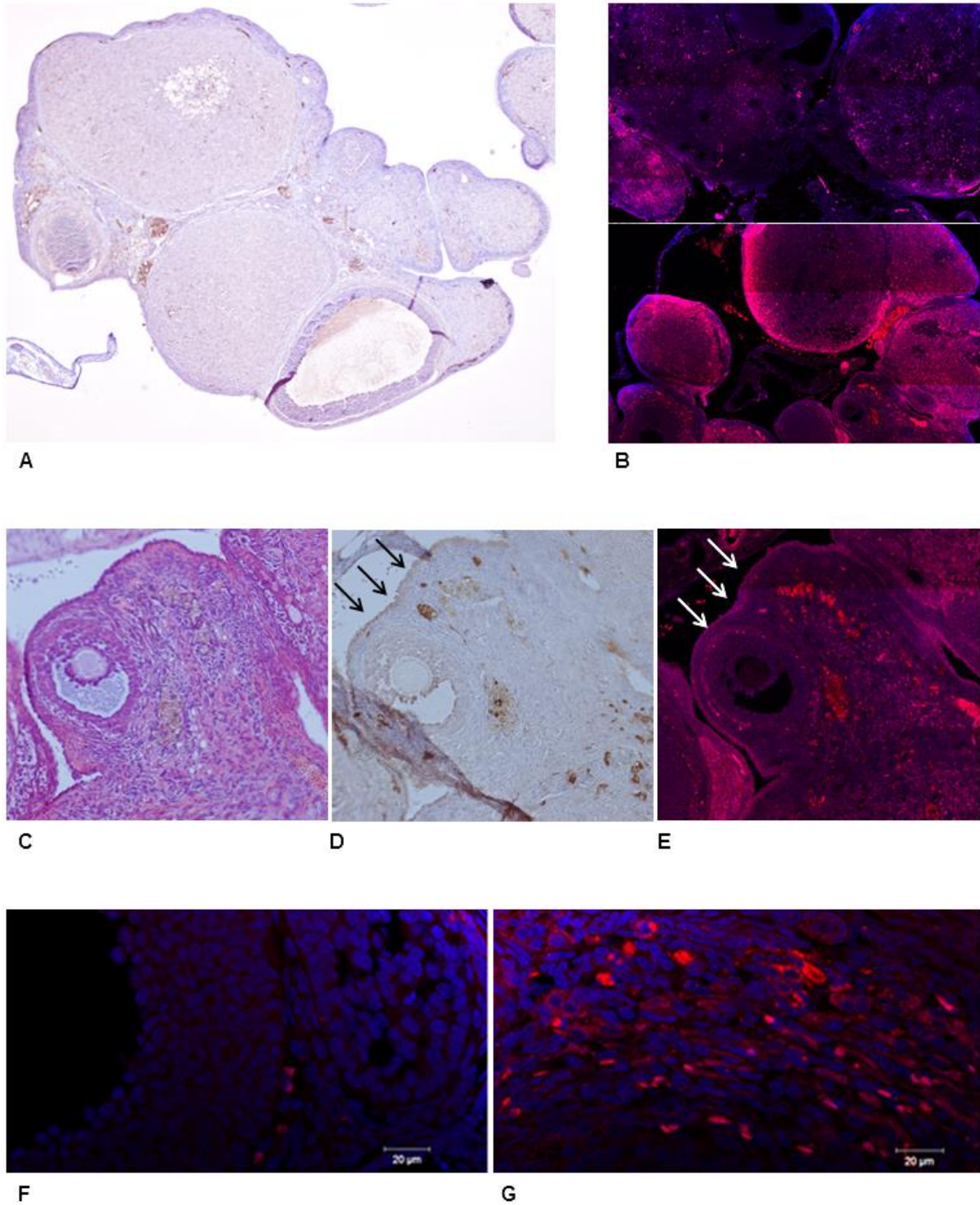


Figure 2B3 : Ovaire

A : Immunomarquage FR α ; 4x. B : Majoration de la fluorescence observée au niveau de l'ovaire après injection (B bas) par rapport au tissu ovarien en l'absence d'injection du PS (B haut). 10x. Mosaïque.
C : Coloration H&E. 20x. D : L'épithélium de surface exprime FR α (flèches). E : Fluorescence spécifique en microscopie confocale. 20x. G : Signal spécifique cytoplasmique rouge au sein du parenchyme après injection du conjugué TTP-fol. Absence du signal émis par le tissu du groupe témoin ; 40x (F).

Foie (figure 2B4)

Il existe un marquage brun d'intensité modérée, diffus, au sein du parenchyme hépatique (Image B ; 10x, Image D ; 40x). Ce marquage semble intéresser l'endothélium des capillaires sinusoides du parenchyme hépatique. Le cytoplasme des cellules hépatiques fluoresce lorsqu'il est excité à la longueur d'onde d'intérêt (autofluorescence). Après injection du PS, on observe néanmoins l'apparition d'un signal spécifique cytoplasmique vésiculaire rouge absent du groupe contrôle correspondant à l'internalisation du PS par les hépatocytes (les hématies, qui fluorescent également, ont une répartition extracellulaire et sont de diamètre supérieur ce qui permet de les différencier).

Il existe donc une incorporation du photosensibilisateur par le parenchyme hépatique sain.

Péritoine (figure 2B5)

Nous n'avons pas mis en évidence d'expression de $FR\alpha$ au niveau du péritoine (Image B), ni de fluorescence spécifique induite par la présence du photosensibilisateur (Images C, D).

Rein (figure 2B6)

Nous n'avons pas observé de marquage spécifique au niveau du parenchyme rénal (figure 8B). En microscopie confocale, nous n'avons pas retrouvé le marquage cytoplasmique spécifique dans le groupe 3 après injection du conjugué TPP-PEG-Fol. Il existe une forte autofluorescence tissulaire observée sur les lames du groupe témoin (Images C et E), au même titre que sur les lames du groupe 3 (Images D et F).

Grêle (figure 2B7)

Nous n'avons pas observé de marquage correspondant à une expression du récepteur $FR\alpha$ par les cellules de l'intestin grêle (Image B) en dehors de rares îlots cellulaires situés au sein de l'arbre vasculaire des villosités (Image C). Ces îlots cellulaires correspondent vraisemblablement aux rares cellules qui internalisent le conjugué TPP-PEG-Fol après son injection (Image E). Néanmoins, on peut considérer qu'en microscopie, cette incorporation tissulaire du photosensibilisateur est négligeable, ce qui est bien mis en évidence par l'image F.

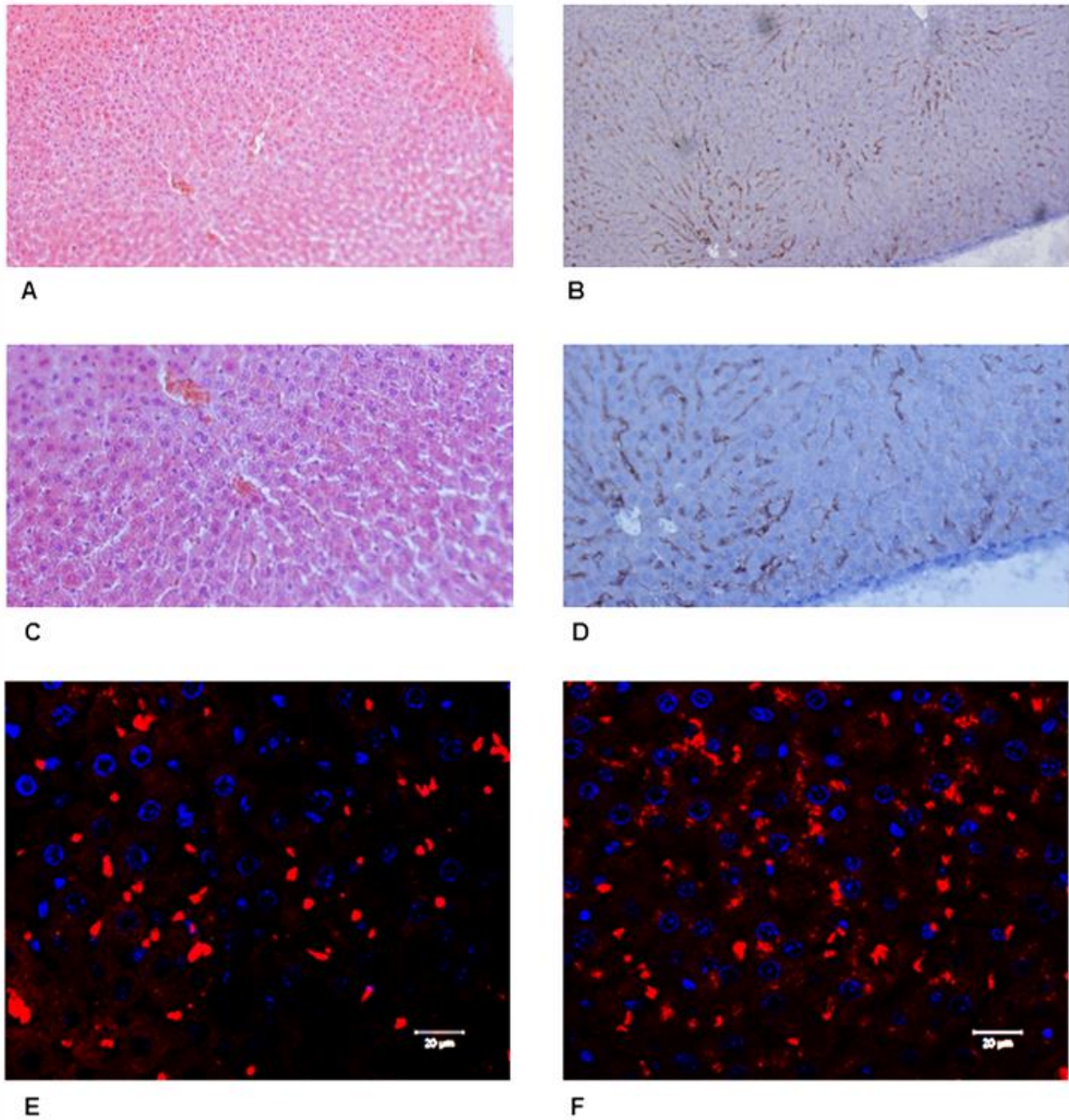


Figure 2B4 : Foie

- A : Parenchyme hépatique. Coloration H&E. 10x. B : Parenchyme hépatique. Marquage FR α . 10x.
C : Parenchyme hépatique. Coloration H&E. 20x. D : Parenchyme hépatique. Marquage FR α diffus le long des travées hépatocytaires. 20x.
F : Signal spécifique cytoplasmique rouge au sein du parenchyme après injection du conjugué TTP-fol. 40x.
E : Absence du signal émis par le tissu du groupe témoin. 40x. Les hématies apparaissent sous la forme de structures ovales qui fluorescent en rouge dans les espaces intercellulaires.

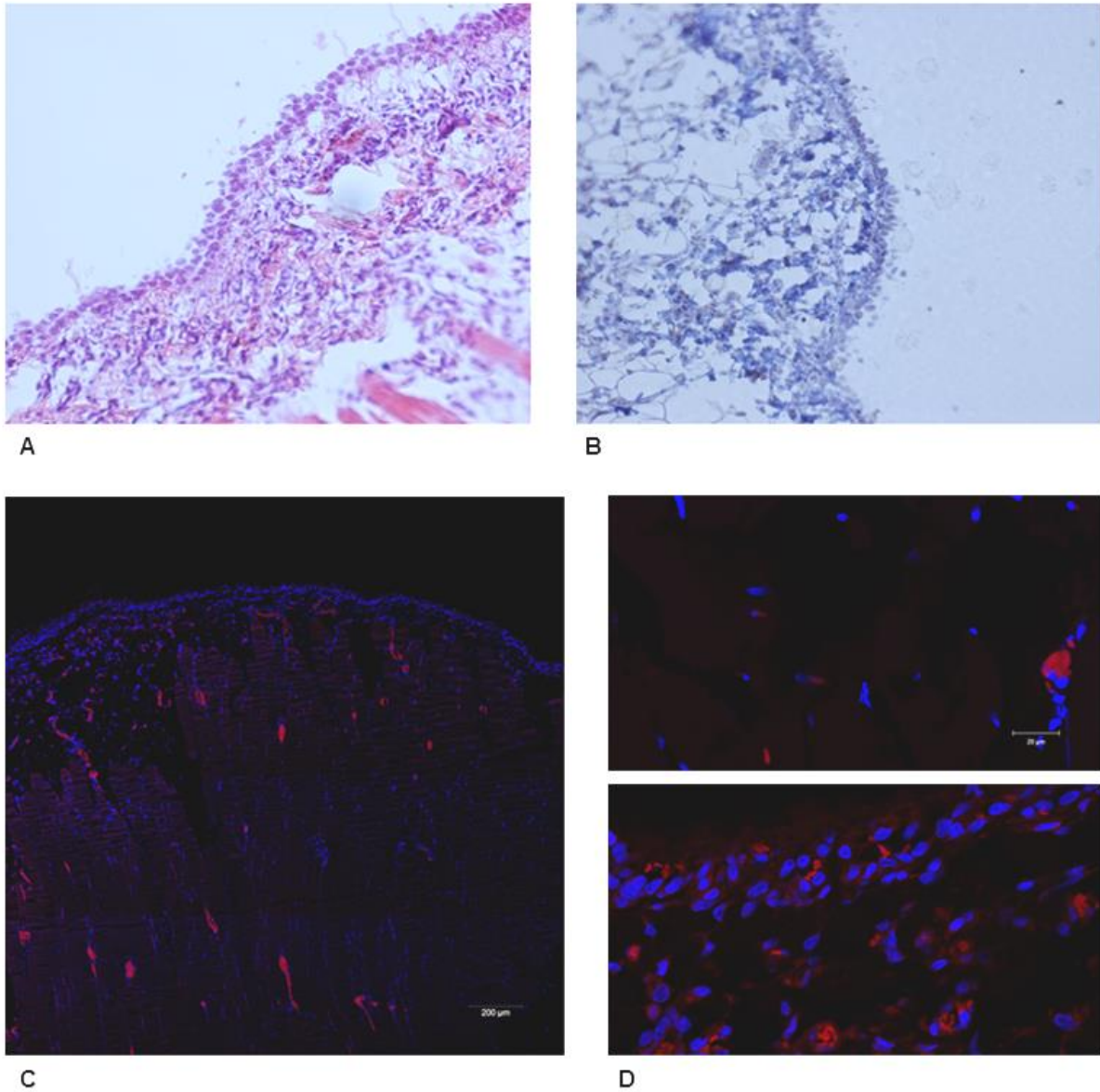


Figure 2B5 : Péritoine

A : Péritoine. Coloration H&E. 20x. B : Péritoine. Absence de marquage FR α . 20x. Absence d'internalisation du photosensibilisateur TPP-PEG-Fol après injection en microscopie confocale à faible (C : 10x ; mosaïque) et fort grossissement (D bas : 40x) par rapport au tissu témoin (D haut : 40x).

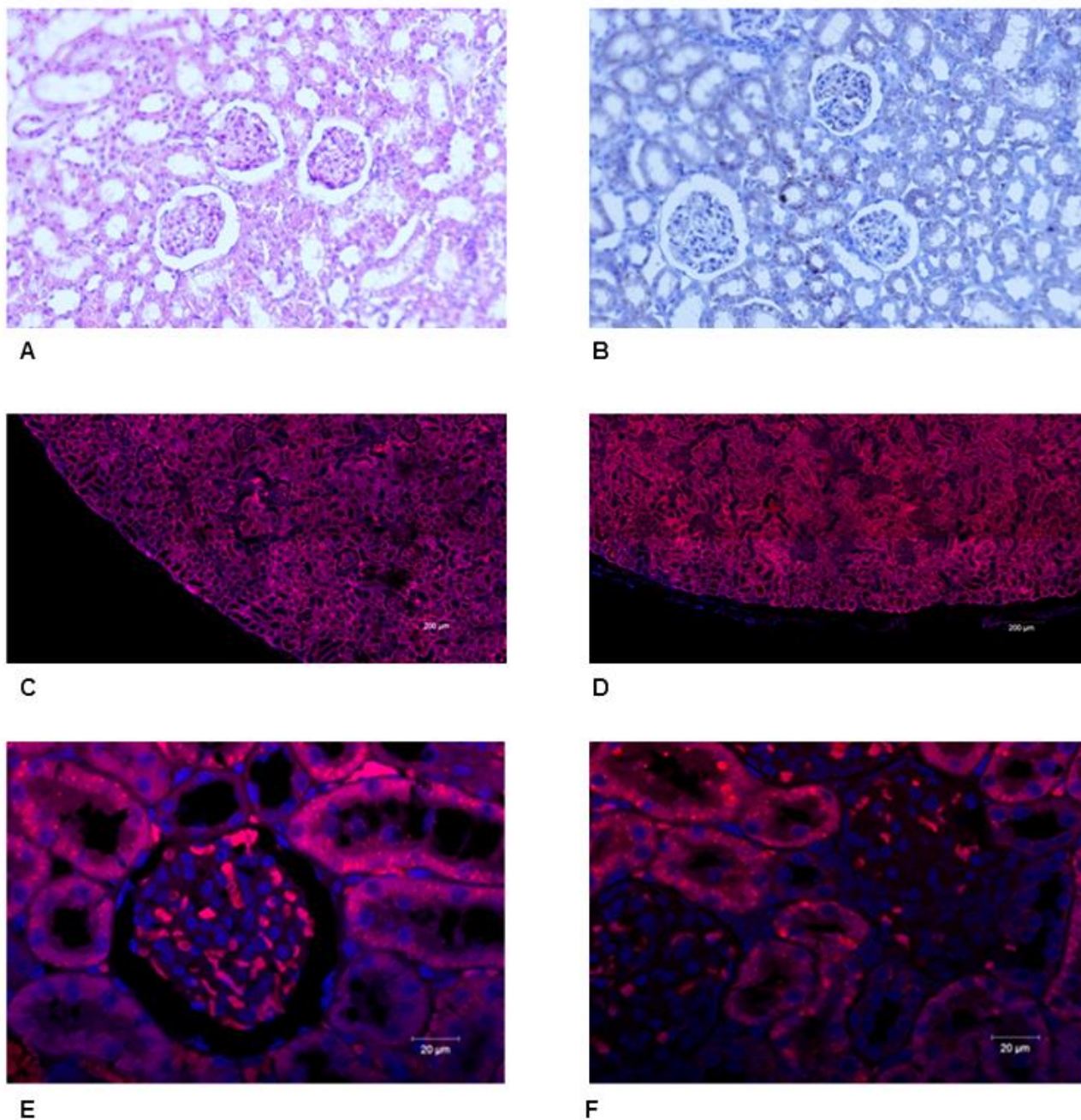


Figure 2B6 : Rein

A : Parenchyme rénal. Coloration H&E. 20x. B : Parenchyme rénal. Absence de marquage FR α . 20x. Absence de marquage spécifique mis en évidence en microscopie confocale après injection du conjugué TPP-PEG-Fol (D : 10x ; F : 40x) par rapport au tissu du groupe témoin (C : 10x ; E : 40x). Il existe une forte autofluorescence tissulaire.

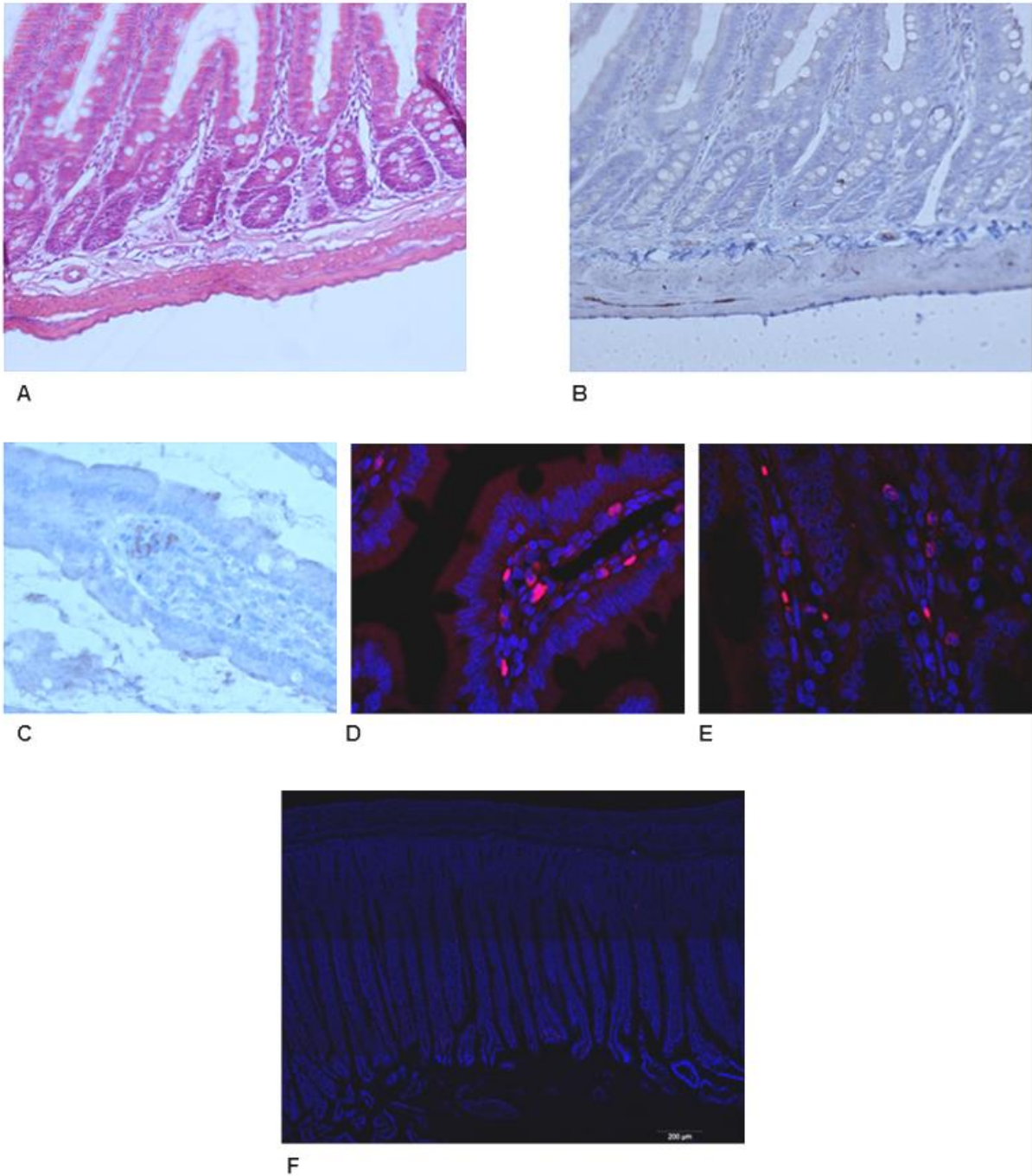


Figure 2B7 : Intestin grêle

A : Intestin grêle. Coloration H&E. 20x. B : Intestin grêle. Absence de marquage FR α . 20x. Quelques cellules de l'arbre vasculaire de la villosité semblent exprimer FR α (C : 40x) ce qui explique l'existence de signal spécifique en microscopie au sein de cellules isolées après injection du conjugué TPP-PEG-Fol (E : 40x), absent du groupe témoin (D : 40x). Les hématies apparaissent sous la forme de structures discoïdes roses. Sur un grossissement moins important, l'incorporation du photosensibilisateur n'est pas responsable d'une fluorescence significative au niveau tissulaire (F : 10x ; mosaïque).

Colon (figure 2B8)

Nous n'avons pas retrouvé d'expression de FR α au niveau du colon (Image B), et aucune fluorescence spécifique induite par la présence du photosensibilisateur (Images C et E).

Tissu tumoral (figure 2B9)

La nature tumorale de tous les tissus prélevés lors de l'examen macroscopique pour le dosage tissulaire et pour la réalisation des lames d'histologie a été vérifiée par un anatomopathologiste senior.

L'iconographie proposée en figure 2B9 montre l'existence de tissu tumoral au niveau des nodules prélevés sur l'animal lors de l'examen macroscopique (Images A et B). L'étude des lames en immunohistochimie n'a pas permis de mettre en évidence un marquage intense pour FR α au niveau des différents prélèvements. L'expression du récepteur apparaît hétérogène avec une intensité de marquage le plus souvent faible (Image E). Il existe néanmoins des contingents cellulaires présentant un marquage plus franc (Image F - flèches).

Nous ne disposons pas pour les tissus tumoraux de témoin négatif en l'absence de développement d'une carcinose péritonéale dans les groupes 2 et 3. Néanmoins, l'examen des lames par microscopie confocale a révélé l'existence d'une fluorescence spécifique également hétérogène dans les différents tissus examinés (Images C et E).

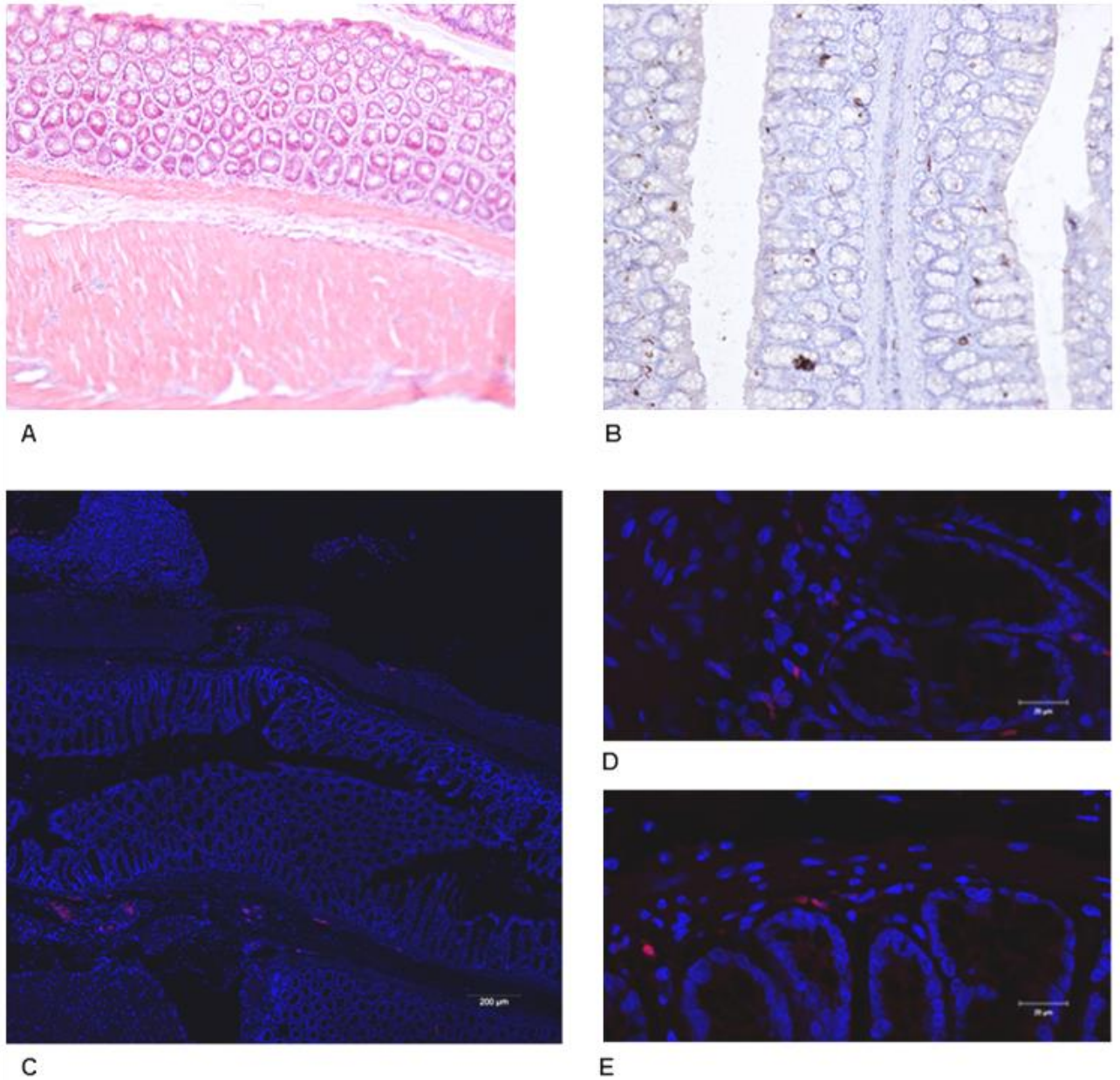


Figure 2B8 : Colon

10A : Colon. Coloration H&E. 20x. 10B : Colon. Absence de marquage FR α . 20x.
Absence d'internalisation du photosensibilisateur TPP-PEG-Fol après injection en microscopie confocale à faible (10C : 10x ; mosaïque) et fort grossissement (10E : 40x) par rapport au tissu témoin (10D : 40x).

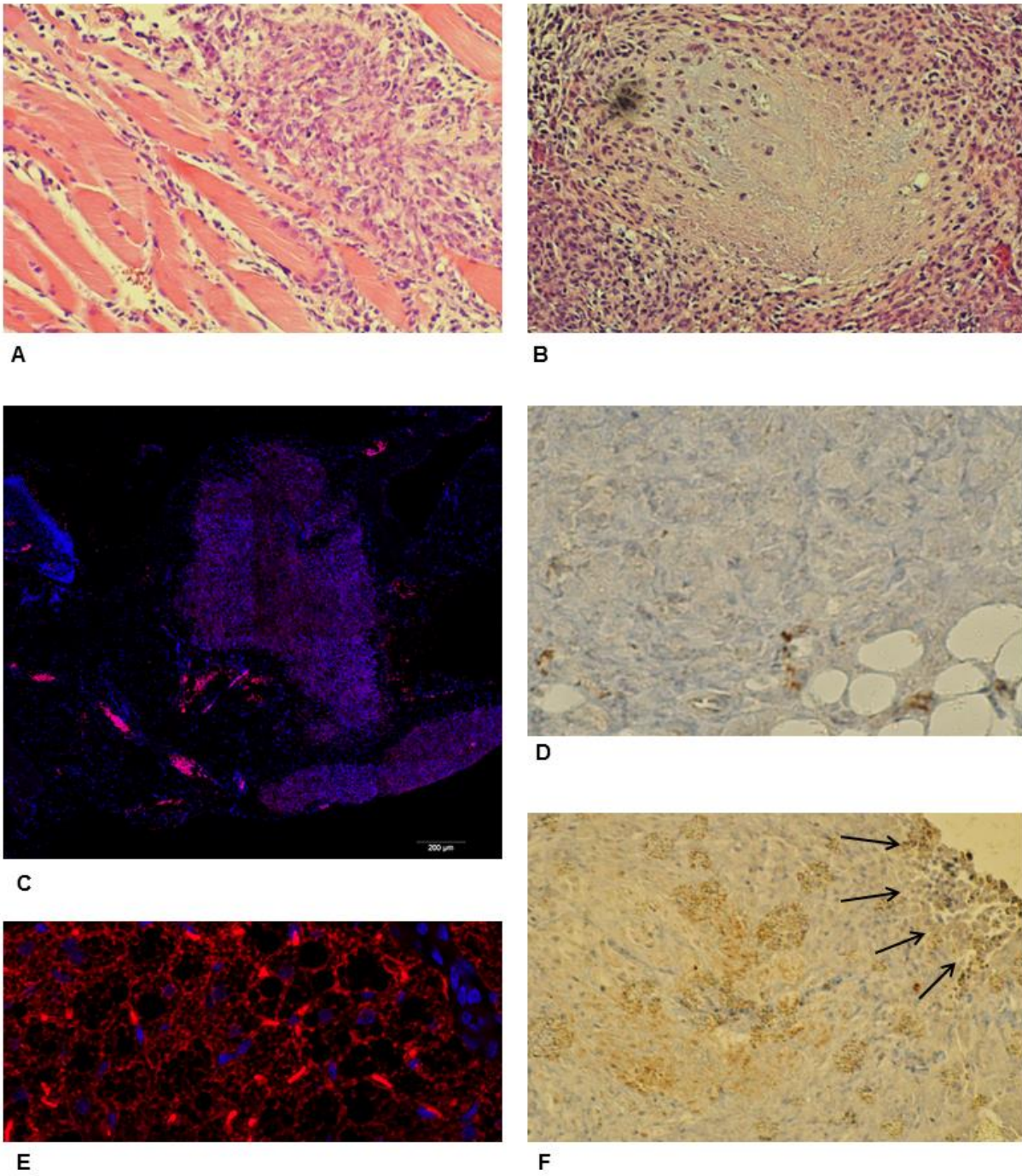


Figure 2B9 : Tissu tumoral

A : Tumeur sous-cutanée au site d'injection de la suspension cellulaire de NuTu-19 en coloration H&E. Infiltration du tissu musculaire par la tumeur. 20x. B : Lésion de carcinose péritonéale diaphragmatique avec foyer de nécrose central en coloration H&E. 20x. D : Tissu tumoral. Faible marquage FR α . 20x. F : Contingent cellulaire tumoral présentant un marquage plus intense pour FR α (flèches). 20x. En microscopie confocale, l'intensité du signal au niveau tissulaire est hétérogène (C : 10x, mosaïque. E : 40x).

e. Conclusion

Nos résultats indiquent que le modèle syngénique de rat femelle Fisher F344 développant une carcinose péritonéale suite à l'inoculation d'une lignée de carcinome ovarien de rat (NuTu-19) permet l'étude *in vivo* des thérapies ciblées utilisant un adressage par FR α dans le cadre du traitement des cancers ovariens à un stade avancé.

En effet, nous montrons ici que la lignée NuTu-19 exprime le récepteur FR α , ce qui n'était pas décrit dans la littérature, et qu'elle permet le développement de lésions tumorales exprimant FR α et captant une molécule adressée par folate avec une bonne spécificité par rapport au tissu sain. Ces résultats sont encourageants et nous invitent à évaluer l'efficacité du photosensibilisateur de nouvelle génération TPP-PEG-Fol (**PS1**) pour le traitement en PDT des lésions de carcinose péritonéale.

- **Au niveau cellulaire.**

Nous avons mis en évidence l'expression de FR α par la lignée cellulaire NuTu-19, ce qui était un prérequis essentiel pour valider le modèle animal avant un projet de développement d'une technique de thérapie ciblée utilisant cette cible. Nous avons constaté que l'intensité du marquage était plus forte ou équivalente à celle observée pour les lignées humaines (SKOV-3, OVCAR-3, IGROV-1) lors de l'étude de l'incorporation du PS par les cellules *in vitro*. Nous pensons donc, qu'au même titre que ces lignées habituellement utilisées dans la littérature ^[116,126], la lignée NuTu-19 peut servir de modèle lors de l'évaluation de molécule conjuguée au folate *in vitro*.

L'incorporation cellulaire du photosensibilisateur *in vitro* nous a permis de valider la capacité des cellules à internaliser la molécule lorsqu'elle était présente dans le milieu de culture. Il n'a pas été possible de réaliser la procédure avec un milieu enrichie en tétraphénylporphyrine monocarboxylique non conjuguée au folate (non disponible), ce qui aurait permis, en l'absence d'internalisation, de valider l'existence d'un mécanisme d'internalisation dépendant spécifiquement de la présence de FR α . La nature des images observées, et la mise en évidence du PS sous la forme de vésicules fortement fluorescentes correspond à l'internalisation par endocytose décrite dans la littérature ^[91,92,94,95].

Ces observations nous ont par ailleurs permis de mettre au point et de confirmer l'efficacité des paramètres de microscopie confocale pour évaluer l'internalisation de la porphyrine au niveau cellulaire et tissulaire.

- **Au niveau tissulaire.**

Il est montré que les carcinomes ovariens, en particulier séreux, surexpriment FR α ^[95-99] chez l'homme. Il est attendu que l'isoforme α de la famille des récepteurs au folate soit exprimée par les cellules épithéliales dans les tissus sains ^[95,127], en particulier au niveau des poumons, de la thyroïde et du rein ^[128], elle assure alors la recapture du folate dans les urines au niveau du tubule proximal ^[129,130]. A notre connaissance, seul Parker *et al.* donnent une information sur l'expression de FR α par le rat (rat Sprague-Dawley). Les organes abdominaux testés par cette équipe sont le foie, l'intestin, le rein et la rate. Les auteurs décrivent une très faible expression de FR α au niveau du foie et de l'intestin, tandis que le rein exprime le récepteur ^[95]. Nos résultats sont discordants puisqu'en immunohistochimie, nous n'avons retrouvé qu'un marquage faible pour FR α sur les coupes des reins, tandis qu'un marquage diffus d'intensité modérée a été mis en évidence au niveau du parenchyme hépatique. Il nous semble qu'il n'y a pas d'expression de FR α par le colon, le grêle, ni par le péritoine.

Certains contingents cellulaires du parenchyme ovarien semblent exprimer le récepteur au folate, en particulier l'épithélium de surface de l'ovaire. O'Shannessy *et al.* ont récemment précisé la nature de l'expression de FR α par les organes du tractus génital féminin. Il semble que l'ovaire normal n'exprime pas FR α chez la femme, mais que des kystes séreux corticaux ainsi que l'épithélium tubaire normal expriment le récepteur. Pour les auteurs, cela renforce l'hypothèse de l'origine tubaire des cancers ovariens et suggère que l'expression de FR α par les carcinomes ovariens provient davantage de l'origine des clones tumoraux qui exprimaient déjà le récepteur, ce qui leur conférerait un avantage de prolifération, plutôt qu'une expression aberrante secondaire à leur transformation tumorale ^[99].

Nous avons prélevé les tissus envahis par la carcinose lors de l'examen macroscopique. Nous avons retrouvé au sein de ces tissus des foyers de cellules exprimant le récepteur au folate, ce qui est parfaitement cohérent avec les données de la littérature qui sont nombreuses à affirmer l'expression de FR α par carcinomes ovariens ^[62,91,95-97,99,100,128], mais également avec notre observation de la lignée cellulaire NuTu-19 *in vitro*.

C) Etude de la spécificité du photosensibilisateur pour les lésions de carcinose

Adapté de la publication dans la revue *Photodiagnosis Photodynamic Therapy*:

Azaïs H, Schmitt C, Tardivel M, Kerdraon O, Stallivieri A, Frochot C, Betrouni N, Collinet P, Mordon S. Assessment of the specificity of a new folate-targeted photosensitizer for peritoneal metastasis of epithelial ovarian cancer to enable intraperitoneal photodynamic therapy. A preclinical study. *Photodiagnosis Photodyn Ther* 2016;13:130–8.

a. Matériel et méthode

- **Protocole de prélèvement tissulaire**

Les prélèvements tissulaires destinés à étudier la spécificité de **PS1** proviennent des mêmes rats que ceux décrits dans le protocole précédent. Pour cette raison, nous ne détaillons pas ici le protocole d'obtention du modèle animal et d'administration du PS. Les 18 rats Fisher F344 ont été répartis en 3 groupes de rats :

- **Groupe 1 (Rats 1 à 6) : Témoin (aucun PS n'a été injecté).**
- **Groupe 2 (Rats A à F) : injection de tétraphénylporphyrine monocarboxylique (TPP).**
- **Groupe 3 (Rats M à R) : injection du conjugué TPP-PEG-fol (PS1).**

Pour chacun des rats, il a été prélevé des échantillons de foie, rein, colon, grêle, ovaire, péritoine sain, tissu tumoral lorsqu'il était retrouvé. Les prélèvements destinés au dosage tissulaire de **PS1** ont été plongés immédiatement dans l'azote liquide, après avoir été disposés dans une feuille d'aluminium, puis conservés à -80°C.

Un nouveau dosage a été réalisé lors d'une seconde évaluation menée sur trois animaux selon le même protocole que le groupe 3 : Prélèvement 4 heures après l'administration intrapéritonéale de **PS1** à la dose de 2 mg/Kg.

- **Dosage tissulaire de tétraphénylporphyrine monocarboxylique**

Dosage réalisé par Sylvie Simonin et le Docteur Caroline Schmitt
Centre Français des Porphyrines
Hôpital Louis Mourier (Colombes, AP-HP)

50 mg de tissu ont été repris et coupés finement dans 500 µL de solution de NaCl à 0,9%, puis lysés par trois sonifications de douze secondes (sonificateur BIOBLOCK).

Le lysat tissulaire a ensuite été dilué au demi dans la solution de NaCl à 0,9%. Le dosage des protéines et des porphyrines TPP et TPP-PEG-Fol a été effectué sur ce lysat dilué au demi.

La concentration totale en protéine a été déterminée par dosage par la méthode du bleu de Coomassie (Protein Assay, *BioRad Laboratories*).

Pour l'extraction des porphyrines, le lysat est dilué au 1/10^e dans un mélange méthanol / acide perchlorique 1N (V : V). Cette solution a été bien vortexée puis placée dans la glace pendant dix minutes afin de précipiter les protéines. Elle a ensuite été centrifugée pendant 10 min à 4000 rpm (centrifugeuse HETTICH Rotanta). Le surnageant a été repris dans une cuve pour lecture de la fluorescence (spectrofluorimètre VARIAN Cary Eclipse).

Les longueurs d'onde maximales d'excitation et d'émission ont été déterminées dans le mélange méthanol / acide perchlorique 1N (V : V), respectivement à 410 et 600 nm pour la protoporphyrine, 438 et 672 nm pour la tétraphénylporphyrine monocarboxylique et le conjugué TPP-PEG-fol.

Le spectrofluorimètre a été étalonné avec des solutions de protoporphyrine, tétraphénylporphyrine monocarboxylique et conjugué TPP-PEG-Fol dans le mélange.

Après lecture de la fluorescence aux longueurs d'onde caractéristiques, les taux de porphyrine (TPP et TPP-PEG-fol) sont calculés de la manière suivante :

$$\frac{\text{Etalon}}{\text{Fet}} \times \text{Fd} \times 10 \times \frac{1}{\text{Prot.}}$$

Etalon en nmol / L

Fet : valeur de fluorescence de l'étalon

Fd : valeur de fluorescence du dosage

10 : dilution au 1/10^e

Prot. : taux de protéines en mg / mL

- **Analyse statistique**

La comparaison non paramétrique pour chaque paire avec la méthode de Wilcoxon a été utilisée pour l'analyse statistique avec le logiciel JMP® pro 10.0.0 (SAS).

Une valeur de p < 0,05 était considérée comme statistiquement significative.

b. Résultats- **Dosage tissulaire de tétraphénylporphyrine monocarboxylique**

Pour le groupe témoin (groupe1), en l'absence de carcinose péritonéale, nous avons réalisé le dosage de la TPP sur tissu tumoral à partir de prélèvements provenant de six rats d'un projet antérieur. Les prélèvements ont été réalisés dans les mêmes conditions et les échantillons ont été conservés à - 80 degrés.

Le dosage tissulaire de la tétraphénylporphyrine monocarboxylique, exprimé en nanomoles par gramme de protéine (nmol / g prot.), nous a permis d'avoir une évaluation chiffrée et objective de l'internalisation du PS dans les tissus, quatre heures après son administration par voie intrapéritonéale (tableaux 3 et 5 / figure 2C1).

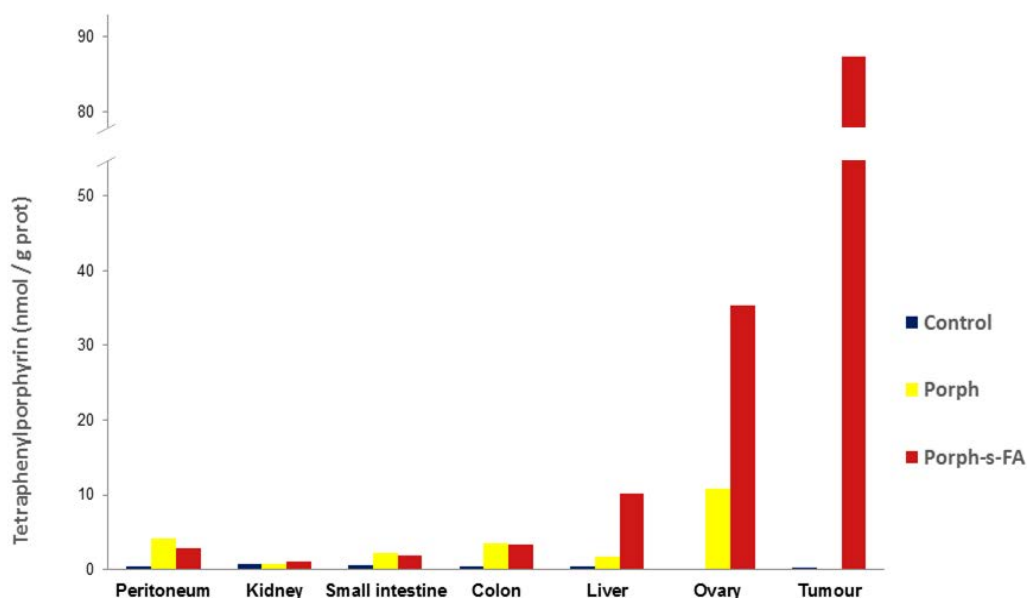


Figure 2C1 :

Tétraphénylporphyrine monocarboxylique (nmol / g prot.). Valeurs moyennes pour chaque organe dans les différents groupes (Groupe 1 : Témoin, pas d'injection de PS. Groupe 2 : injection de TPP / Porph. Groupe 3 : injection du conjugué TPP-PEG-Fol / Porph-s-FA : PS1).

Le faible nombre de sujet traité et l'absence de distribution modale des valeurs nous a conduit à utiliser la comparaison non paramétrique pour chaque paire avec la méthode de Wilcoxon. Le tableau 4 rapporte les résultats de la comparaison des dosages entre les différents groupes pour chaque organe.

Il n'a pas été mis en évidence de différence significative pour le rein entre les différents groupes. Le rein n'a donc pas capté le photosensibilisateur, qu'il soit ou non conjugué au folate.

Le taux de TPP est plus élevé entre le groupe 3 et le groupe 1 pour le foie, le grêle, le colon, le péritoine et l'ovaire, le PS a été capté par ces organes lorsqu'il était conjugué au folate. Pour établir le rôle du couplage avec le folate sur l'amélioration de l'incorporation du photosensibilisateur, il faut montrer une différence entre les groupes 2 (TPP) et 3 (TPP-PEG-Fol). Une différence statistiquement significative entre le taux de TPP mesuré dans les groupes 2 et 3 n'a été établie que pour le foie. Pour l'ovaire, la valeur de p mesurée (0,0651) est la plus proche de 0,05 parmi les différents organes ce qui montre une tendance qui aurait certainement conduit à une différence sur une population plus nombreuse. On peut noter ici que le rat M a une valeur pour l'ovaire de 3,2 nanomoles par gramme de protéine, ce qui est beaucoup plus faible que les autres valeurs observées pour l'ovaire dans ce groupe. Ce dosage est certainement responsable de l'absence de significativité statistique observée. Néanmoins, en dehors du foie, il n'y a pas de différence du taux de TPP dans les organes entre les groupes 1 et 2 ce qui signifie qu'il n'y a pas d'augmentation franche du taux de PS dans ces tissus lorsqu'il est administré seul en comparaison avec les tissus témoins.

Dans le foie, il semble que la tétraphénylporphyrine monocarboxylique injectée seule ait été capté par le parenchyme. Il est possible que le foie soit une voie de métabolisation et d'élimination de la molécule.

Pour deux rats (rats M et O) qui ont développé des lésions de carcinose péritonéale, nous avons pu réaliser le dosage de TPP. Il est observé une élévation du taux de TPP dans ces tissus sans qu'une différence statistiquement significative ait été mise en évidence en raison du très faible nombre de sujet. En particulier, l'examen du rat O a révélé l'existence de lésions des coupes diaphragmatiques (49 nmol / g prot.) et de l'épiploon (282 nmol / g prot.) qui semblent capter fortement le PS. Le rat M présentait une tumeur sous-cutanée au site d'injection (11,4 nmol / g de prot.) et des nodules péritonéaux (6,8 nmol / g prot.). Ces valeurs sont plus faibles que celles observées sur les lésions du rat O, il existe néanmoins une forte augmentation du taux de TPP dans ces tissus par rapport au tissu tumoral en l'absence d'injection du conjugué TPP-PEG-Fol (moyenne : 0,19 +/- 0,09 nmol / g prot.).

	Groupe 1	Groupe 2	Groupe 3
Péritoine	0,37 +/- 0,20	4,17 +/- 6,51	2,82 +/- 1,91
Rein	0,80 +/- 0,00	0,70 +/- 0,27	1,03 +/- 0,72
Grêle	0,53 +/- 0,08	2,15 +/- 2,37	1,82 +/- 1,00
Colon	0,48 +/- 0,17	3,57 +/- 5,15	3,27 +/- 2,97
Foie	0,40 +/- 0,00	1,77 +/- 1,48	10,25 +/- 5,69
Ovaire	0,17 +/- 0,06	10,90 +/- 13,87	35,30 +/- 31,52
Tumeurs	0,19 +/- 0,09	-	87,30 +/- 131,17

Tableau 3 :
Tétraphénylporphyrine monocarboxylique (nmol / g prot.). Moyenne +/- ET

	1 - 2	2 - 3	1 - 3
Rein	0,6539	0,5129	0,5993
Foie	0,0489*	0,0200 *	0,0028 *
Grêle	1	0,9362	0,0090 *
Colon	0,3760	0,8099	0,0062 *
Péritoine	1	0,5725	0,0100 *
Ovaire	0,2785	0,0651	0,0275 *
Carcinose	-	-	0,0587

Tableau 4 :
Comparaison du dosage tissulaire du photosensibilisateur entre les différents groupes (valeurs de p)

	Rein	Foie	Grêle	Colon	Péritoine	Ovaire	Tumeur	Tumeur 2
1	0,8	0,4	0,4	0,3	0,3	-	0,2	-
2	0,8	0,4	0,6	0,6	0,5	0,2	0,1	-
3	0,8	0,4	0,5	0,7	0,2	-	0,1	-
4	0,8	0,4	0,5	0,3	0,7	0,2	0,3	-
5	0,8	0,4	0,6	0,4	0,3	0,1	0,1	-
6	0,8	0,4	0,6	0,6	0,2	-	0,3	-
A	0,4	0,3	0,2	0,1	0,1	0,1	-	-
B	0,5	0,5	0,1	0,1	0,1	0,2	-	-
C	1	3,1	2,6	1,6	16,9	12,4	-	-
D	1	2,7	3,9	3,8	4,2	34,7	-	-
E	0,5	0,5	0,3	2,1	0,1	0,2	-	-
F	0,8	3,5	5,8	13,7	3,6	17,8	-	-
M	0,6	13,6	1,3	2,3	2,3	3,2	11,4	6,8
N	2,5	9	3,6	7,7	1,9	22	-	-
O	0,7	1,1	0,6	1,1	2,1	19,4	282	49
P	0,8	7,1	2	0,7	0,5	19,6	-	-
Q	0,8	16,7	1,6	1,5	5,1	86	-	-
R	0,8	14	1,8	6,3	5	61,6	-	-

Tableau 5 :
Tétraphénylporphyrine monocarboxylique (nmol / g prot.). Détail.

Lors d'une nouvelle série de prélèvement portant sur 3 rats, nous avons confirmé la spécificité du **PS1** pour les lésions de carcinose péritonéale dans les mêmes conditions (**PS1** 2 mg/Kg, prélèvements et dosage du PS selon un protocole identique). La figure 2C2 représente le dosage tissulaire (*tissular sampling*) de **PS1** au niveau des lésions de carcinose, du foie et du péritoine sain. Les résultats sont normalisés par rapport au péritoine sain. Il existe un taux de **PS1** significativement plus élevé au niveau des nodules tumoraux qu'au niveau du foie ou du péritoine.

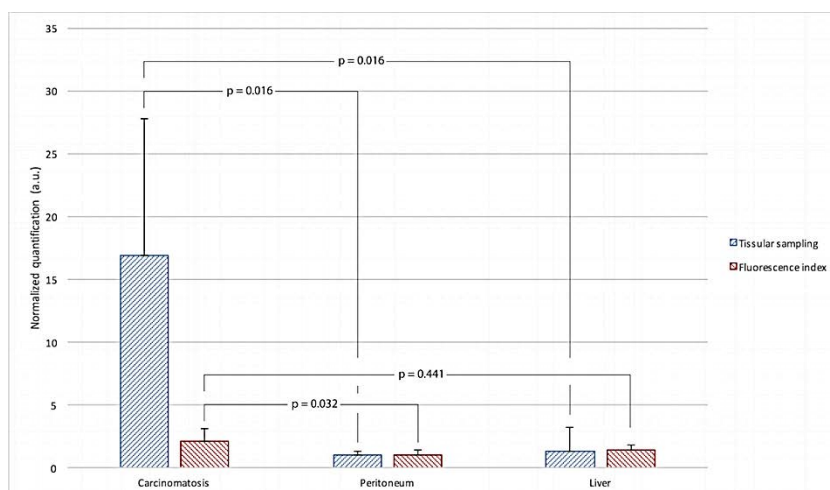


Figure 2C2 :

Dosage tissulaire de PS1 et mesure de fluorescence en spectrofluorimétrie concernant le tissu tumoral, le foie, le péritoine sain. 4 heures après l'administration de PS1 à la dose de 2 mg/Kg.

c. Discussion

Nous avons mis en évidence en immunohistochimie et lors de la lecture des lames en microscopie confocale une bonne spécificité entre les tissus exprimant FR α et leur capacité à internaliser le photosensibilisateur, ce qui confirme l'efficacité de l'adressage par folate permettant l'internalisation du PS par la cellule via le récepteur FR α [93,94,108].

Les dosages tissulaires de tétraphénylporphyrine monocarboxylique sont cohérents avec le profil d'expression observé pour FR α . L'incorporation du photosensibilisateur par le tissu tumoral, l'ovaire, et le foie, est vraisemblable si on s'intéresse aux données détaillées des dosages, bien que la significativité statistique n'ait pu être obtenue compte tenu du faible effectif des groupes et en particulier de la difficulté rencontrée pour obtenir une carcinose péritonéale dans les différents groupes. La figure 2C1 est démonstrative. Le tissu tumoral est le tissu qui capte le photosensibilisateur en plus grande quantité ce qui est l'objectif attendu pour la réalisation de la thérapie photodynamique et cela représente une amélioration déterminante en comparaison avec les profils de répartition de la protoporphyrine IX (PPIX) observée lors de travaux antérieurs (figure 2C3 – données non publiées). Quatre heures après l'injection d'héxaminolévéulinate (HAL), une élévation du taux de PPIX tissulaire avait alors été mesurée au sein des nodules tumoraux, mais également dans d'autres organes de la cavité abdominale, en particulier l'intestin et le foie dans une proportion plus importante.

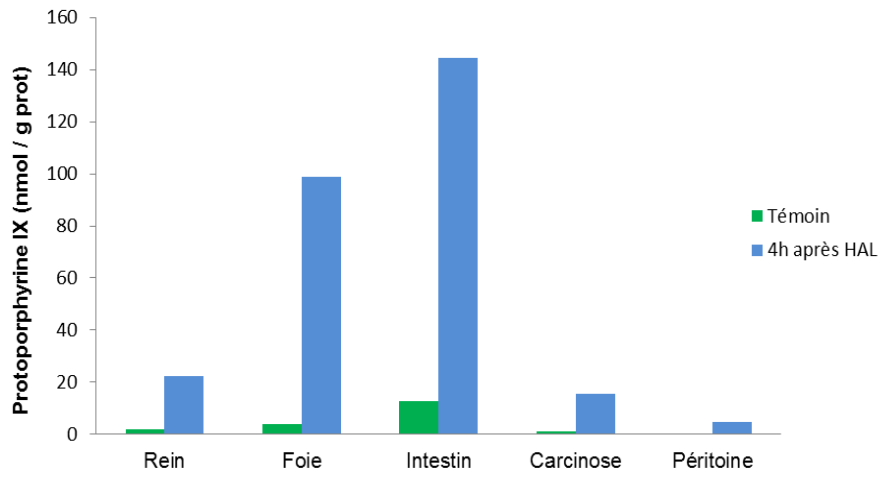


Figure 2C3 :
Dosage tissulaire de protoporphyrine IX sans injection (Témoin ; n=9) et 4 heures après injection de HAL (n=9). Laurie Guyon et Justine Figurelli. Données non publiées.

D) Evaluation *in vivo* et *in vitro* de l'efficacité de fluorescence de PS1 et PS2

Les photosensibilisateurs ont la propriété d'interagir avec l'oxygène du milieu et d'induire une réaction cytotoxique. La plupart ont également la propriété d'émettre des photons lorsqu'ils sont excités. C'est le phénomène de fluorescence. Cette propriété est utilisée pour rendre possible un geste chirurgical guidée par la fluorescence.

Bien que nous souhaitions développer davantage la thérapie photodynamique pour le traitement des carcinomes péritonéales, nous avons voulu mettre en évidence la capacité des photosensibilisateurs **PS1** et **PS2** à émettre un signal fluorescent *in vitro* et *in vivo*. En effet, plusieurs applications cliniques directes pourraient être envisagées, en particulier le diagnostic des lésions péritonéales, lors d'une coelioscopie exploratrice préthérapeutique, ou pour faire le bilan de la maladie résiduelle en fin de chirurgie de cytoréduction, avant d'envisager un traitement complémentaire par thérapie photodynamique intrapéritonéale.

a. Matériel et Méthode

- **Cultures cellulaires**

Le protocole de culture cellulaire de la lignée NuTu-19 a été décrit précédemment. Les lignées tumorales ovariennes SKOV-3 et OVCAR-3 ont été achetées auprès de l'American Type Culture Collection (ATCC). Les SKOV-3 ont été mises en culture dans 50% DMEM (4,5 g/L D-Glucose, L-Glutamine ; Gibco®) et 50% F-12 (Ham's F-12 Nutrient Mix, Gibco®), les OVCAR-3 ont été mises en culture dans du RPMI-1640 contenant du L-Glutamine 2mM 1%, 0,02 mM de sodium-pyruvate, 100 U/mL de pénicilline, 100 µg/mL de streptomycine et 10% de sérum de veau fœtal décomplémenté (Gibco®).

Pour chaque lignée, 10^6 cellules sont mises en culture dans un flacon de culture de 25 cm² pendant 24 heures dans le milieu de culture habituel. A l'abri de la lumière, un milieu enrichi en PS à une concentration de 10^{-5} mol/L est préparé : Pour 100 mL de milieu enrichi (volume nécessaire pour un flacon de 25 cm² : environ 10 mL), on dissout 1,21 mg de **PS1** ou 1,09 mg de **PS2** (en fonction du PS étudié) dans 100 µL de DMSO. La quantité de DMSO peut être augmentée si nécessaire (max 500 µL). La préparation est diluée avec le milieu de culture pour obtenir 100 mL de milieu enrichi.

Le milieu de culture des cellules est remplacé par le milieu enrichi. Les cellules sont incubées avec le milieu pendant 24 heures à l'abri de la lumière. A l'issue des 24 heures d'incubation, on rince les cultures à deux reprises au PBS avant de procéder à la mesure de fluorescence.

- **Modèle animal de carcinose péritonéale**

Le modèle animal utilisé ici est celui décrit dans la première partie de ce document. Les mesures de fluorescence *in vivo* sont réalisées 4 heures après l'administration du photosensibilisateur (**PS1** ou **PS2**) à la dose de 2 mg/Kg ou 4 mg/Kg par voie intrapéritonéale. Le protocole de détection est mis en œuvre immédiatement après une anesthésie à l'isoflurane.

Deux méthodes de détection de la fluorescence ont été mises en œuvre :

- Par voie coelioscopique pour visualiser la fluorescence émise par les lésions de carcinose (photodiagnostic).
- Par spectrofluorimétrie : Une large laparotomie permet d'appliquer la fibre de détection sur les régions d'intérêt afin de recueillir l'émission de fluorescence.

- **Photodiagnostic**

Nous utilisons le matériel de coelioscopie Olympus® (EVIS EXERA II), présentant une fonction PDD (photodiagnostic). L'optique de coelioscopie utilisé est un cystoscope Olympus® de 4 mm présentant un angle de vue de 30°.

La fonction PDD a été élaborée par Olympus® pour le diagnostic de tumeurs de vessie non visibles en lumière blanche (carcinomes *in situ*, dysplasies, petites tumeurs focales). L'administration d'un précurseur de la protoporphyrine IX (PpIX), l'acide 5-aminolévulinique (5-ALA) et plus récemment l'hexyl-aminolévulinate (HAL, Hexvix®), permet de visualiser de façon spécifique les lésions vésicales qui apparaissent fluorescentes (rouge) en lumière bleue.

La source lumineuse est une source Xénon. Un premier système de filtre permet une excitation lumineuse bleue entre 380 et 440 nm. Un second filtre jaune permet d'accentuer le contraste entre la lumière bleue et la fluorescence rouge émise entre 625 et 655 nm, sachant que ce filtre permet l'observation optimale d'une fluorescence émise autour de 640 nm. La fluorescence rouge émise par la PpIX étant trop faible par rapport à la lumière bleue, ce filtre jaune a été mis en place au niveau de la caméra afin d'accentuer le contraste entre le bleu et le rouge et de permettre une bonne visualisation des lésions.

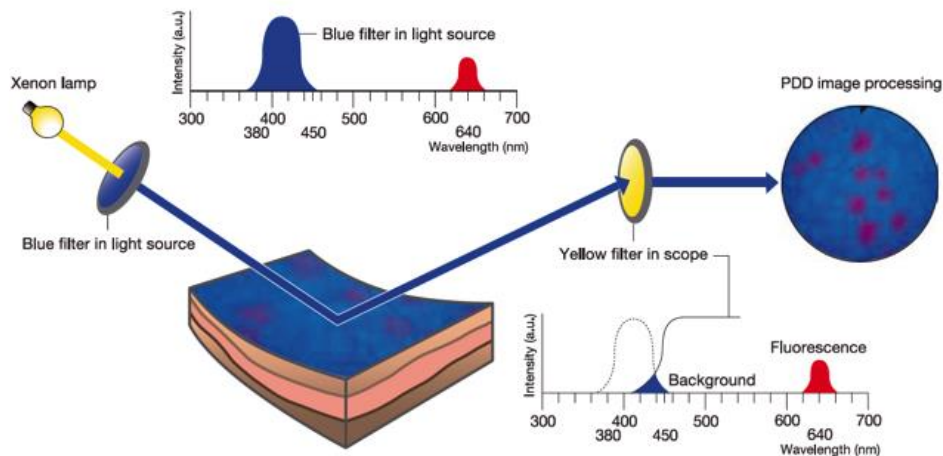


Figure 2D1 :
Système de PDD Olympus® (EVIS EXERA II).

La fonction PDD du système Olympus® n'ayant jamais été testée avec notre photosensibilisateur, nous avons échelonné les concentrations de **PS1** injectées afin d'identifier la dose permettant la détection du produit. 11 animaux ont été nécessaires pour cette procédure. Nous avons injecté à 9 de nos animaux en intra péritonéal, 2 mg/Kg, 4 mg/Kg, 8 mg/Kg, 20 mg/Kg et 40 mg/Kg de **PS1**. 3 animaux témoins n'ont pas reçu l'injection de **PS1** mais une injection intrapéritonéale de sérum physiologique. Quatre heures après l'injection intra-péritonéale, une anesthésie générale est réalisée par inhalation continue d'isoflurane (concentration variant de 1,5 à 3%). Une open cœlioscopie était réalisée sur la ligne médiane, à hauteur des plis des pattes arrière de l'animal permettant l'introduction d'un trocart de 5mm. Une bourse est réalisée au Vicryl® 2.0 afin de maintenir l'étanchéité autour du trocart. L'insufflation était mise en place sur le robinet de ce trocart avec un débit de 0,2 L/min de CO₂ permettant d'obtenir un pneumopéritoine constant de 3 mmHg.

L'introduction d'un cœlioscope de 5 mm à travers ce trocart permet d'explorer la cavité péritonéale, d'abord en lumière blanche puis en lumière bleue.

La même procédure a été réalisée pour évaluer la faisabilité de la PDD avec le **PS2** sur 3 rats après administration du PS par voie intrapéritonéale à la dose de 4 mg/Kg.

- **Spectrofluorimétrie**

La spectrofluorimétrie étudie l'émission de fluorescence par le photosensibilisateur après son excitation par une source lumineuse et permet la mesure d'un spectre d'émission de fluorescence. L'intensité de la fluorescence émise à une longueur d'onde donnée est directement corrélée au rendement quantique de fluorescence de la molécule.

Dans notre étude, nous avons utilisé une source LASER émettant à 405 nm et une source Xénon filtrée à 510 nm (Bande Passante : 20 nm avec filtre interférentiel) : nous avons en effet observé que le signal de fluorescence du **PS1** activé à 405 nm était très faible et noyé dans la fluorescence des porphyrines endogènes. Pour cette raison, nous avons utilisé pour l'excitation du **PS1** une lumière verte à 510 nm. A l'inverse, nous avons gardé pour le **PS2** une source d'excitation à 405 nm qui permettait d'obtenir les meilleurs résultats.

Les Sources LASER sont reliées à des fibres optiques simples et des fibres de type bundle. Le bundle est un système associant 2 fibres dans une gaine (émettrice et une réceptrice).

Les 2 fibres optiques sont à la fois raccordées au LASER et au capteur de fluorescence (Spectromètre OceanOptics® USB 2000). Le spectre de fluorescence est analysé par le Logiciel OceanOptics® Ocean View. La figure 2D2 illustre le montage du système.




Figure 2D2 :
Montage : Logiciel OceanOptics® Ocean View. Spectromètre OceanOptics®. Source Xénon Filtré.

- **Mesure de la fluorescence *in vitro***

La caractérisation spectrométrique des photosensibilisateurs a été réalisée *in vitro* sur une suspension cellulaire de NuTu-19. Un premier câble optique (27 fibres) a été connecté à la source LASER et un second câble (10 fibres) au spectrofluorimètre. Le capteur a été disposé au contact du tube Eppendorf® qui contient la suspension de la solution et la fluorescence a été mesurée à travers l'épaisseur du plastique.

La puissance de la source LASER (405 nm) et de la source Xénon filtrée ont été fixées à 4,5 mW à l'extrémité du câble optique et le temps d'intégration du spectrofluorimètre a été fixé à 500 ms, chaque mesure étant la moyenne de 10 spectres.

Les mêmes mesures ont été réalisées sur des cellules cultivées sans PS afin de démontrer que la fluorescence observée est celle du PS. La mesure étalon a été faite sur un tube Eppendorf® contenant uniquement du PS dilué. La longueur d'onde d'excitation à 405 nm.

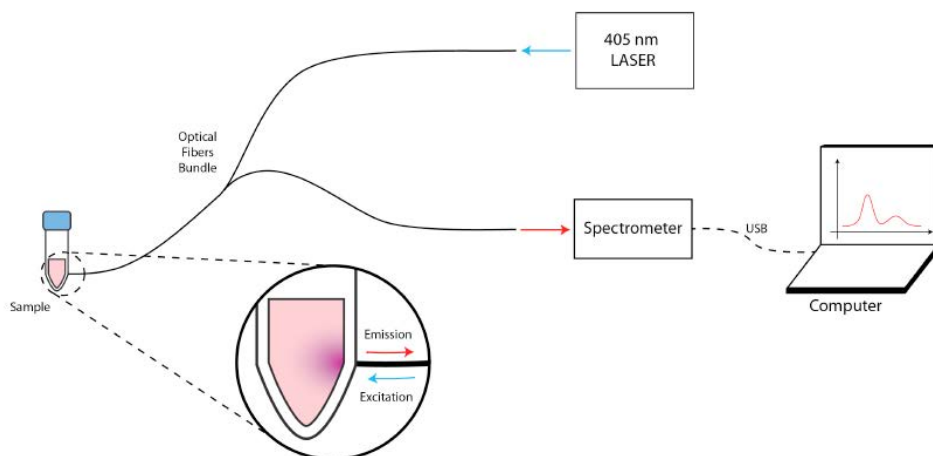


Figure 2D3 :
Montage du dispositif de mesure de fluorescence *in vitro* par spectrofluorimétrie

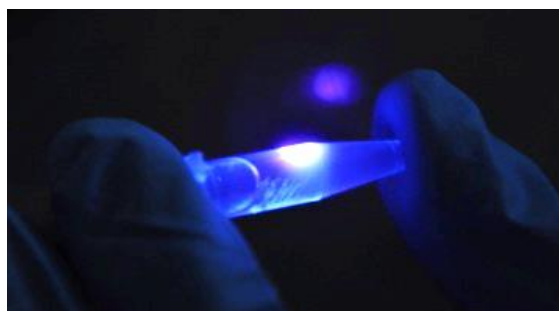

Figure 2D4 :
Détection de la fluorescence *in vitro* à 405 nm

- **Traitement des spectres *in vitro***

Avant les mesures, un spectre « dark » (sans source lumineuse) est enregistré et soustrait au spectre de fluorescence. Les spectres de référence (milieu de culture sans cellules ni photosensibilisateur) sont également enregistrés et soustraits aux mesures. Après avoir soustrait ces spectres, chaque spectre est soumis à un algorithme de suppression de la ligne de base à l'aide du logiciel Matlab® (Mathworks) dans le but de retirer les derniers signaux indésirables (dus au rétroéclairage et à l'autofluorescence des tissus). Le spectre représenté correspond à la moyenne de trois spectres mesurés dans les mêmes conditions expérimentales.

Les amplitudes de chaque spectre sont normalisées à l'aide du logiciel Excel® (version 2015.11.2) afin d'obtenir un index de fluorescence mesuré en unité arbitraire (U.A.), ce qui permet de comparer de manière quantitative les index de fluorescence des différents tissus analysés (mesures *in vivo*). Les amplitudes sont normalisées à partir du tissu sain de référence que l'on définit comme étant le péritoine sain, car nous partons du postulat qu'il n'émet aucune fluorescence en comparaison aux lésions de carcinose péritonéale.

- **Mesure de la fluorescence *in vivo***

Les mesures ont été réalisées sur des rats femelles Fischer F344 auxquelles une carcinose péritonéale a été obtenue à l'aide d'une lignée cellulaire Nu-Tu 19. Quatre heures après l'injection, le rat est endormi et une laparotomie est pratiquée afin de d'accéder à ses organes abdominaux. Des mesures de fluorescence au contact de différents organes, tissus sains et tumoraux sont ensuite réalisées.

La première entrée à 27 fibres du bundle (bleue sur le schéma ci-dessous) a été raccordée à la source LASER et la seconde (en rouge) au spectromètre. La puissance d'excitation en sortie de bundle a été fixée à 2,4mW, le temps d'intégration du spectromètre à 100 ms pour le **PS2** et 5 s pour le **PS1** et chaque mesure est le résultat d'une moyenne sur 10 spectres.

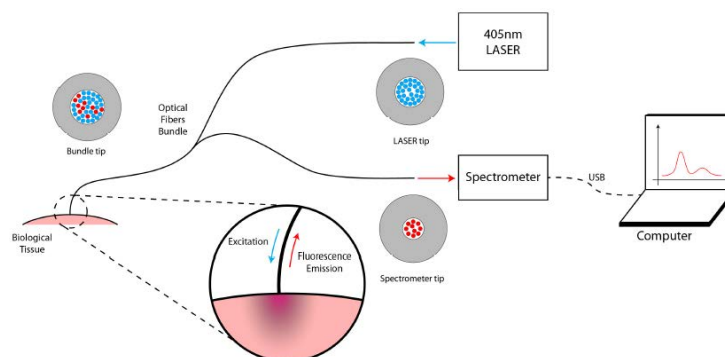


Figure 2D5 :
Montage du dispositif de mesure de fluorescence *in vivo* par spectrofluorimétrie

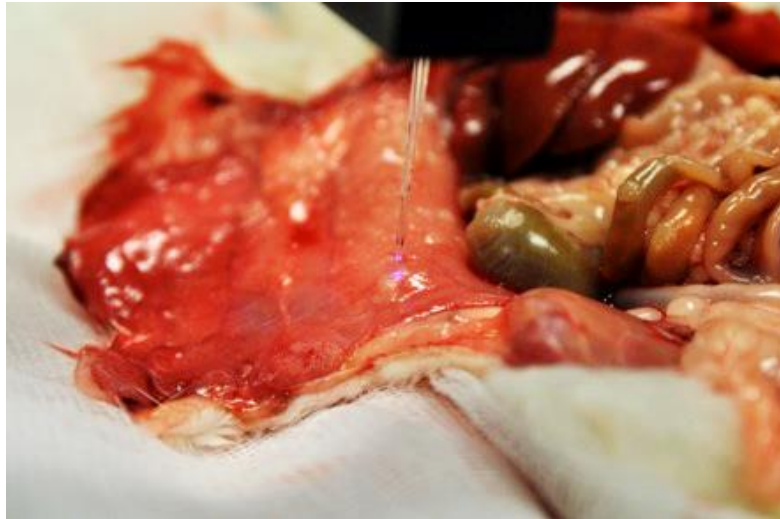

Figure 2D6 :
Application du bundle sur le tissu cible

- **Traitement des spectres obtenus *in vivo* de PS1**

Après avoir récolté les spectres de fluorescence sur divers sites *in vivo*, il est nécessaire de traiter ces derniers afin d'en extraire l'information souhaitée, à savoir une grandeur physique représentative de la concentration de PS dans les tissus d'intérêt.

Plusieurs étapes sont nécessaires pour arriver à un résultat exploitable, notamment à cause du rapport signal sur bruit très faible dû à l'autofluorescence des tissus, à un effet de rétrodiffusion, au bruit de capteur ou tout simplement au manque de précision de l'opérateur (**PS1**). Pour l'étude de **PS2** *in vivo*, la seule étape de traitement des spectres consistait en la normalisation de ces derniers par rapport à leur valeur maximale de fluorescence.

- **Processus exhaustif de traitement de spectres fortement bruités (cas de PS1)**

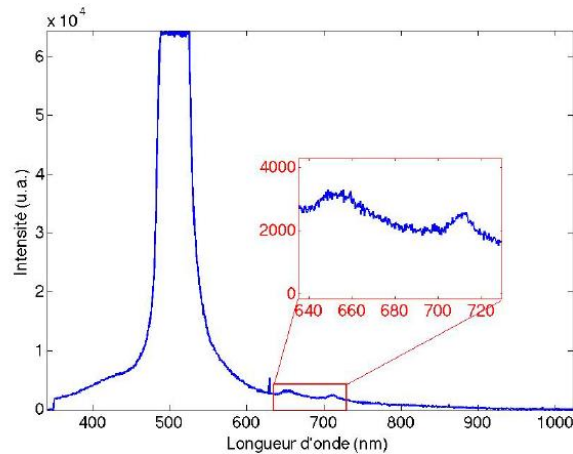


Figure 2D7 :

Spectre type mesuré lors des expérimentations (PS1).

Le pic aux alentours de 500 nm représente la rétrodiffusion de la source lumineuse. Les longueurs d'ondes d'émission connues du PS utilisé se trouvent entre 635 et 730 nm, ces valeurs définissent les bornes de notre bande d'intérêt. Notons la présence d'un artefact à 629 nm, présent sur tous les spectres, même à l'obscurité, indiquant sans doute un défaut du capteur.

- Suppression de la ligne de base :

Notre signal d'intérêt (**PS1**), situé entre 635 et 730 nm, est confondu dans la rétrodiffusion de la source d'excitation qui couvre une bonne partie du spectre mesuré. Il s'agit en quelque sorte d'un bruit de fond, appelé ligne de base, dont il faut s'affranchir afin d'extraire l'intensité lumineuse uniquement issue du PS. Pour ce faire, un algorithme d'estimation de cette ligne de base (sous la forme d'un polynôme d'ordre 3). Cet algorithme a été exécuté pour chaque spectre afin d'obtenir une ligne de base par point de mesure.

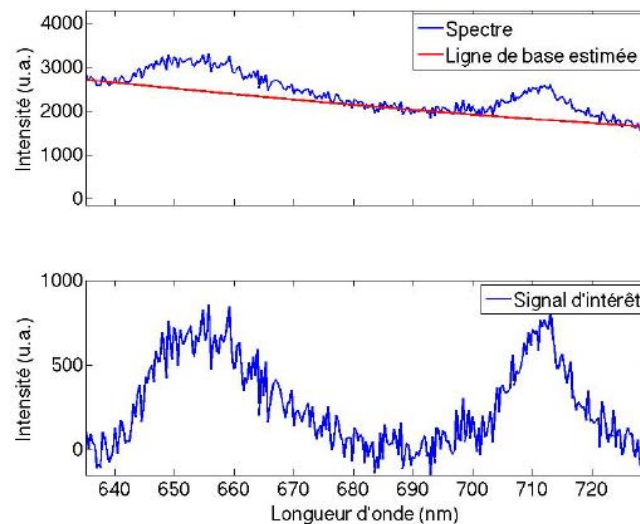


Figure 2D8 :

**En haut : Spectre mesuré représenté avec sa ligne de base estimée.
En bas : Signal d'intérêt (après soustraction de la ligne de base).**

- Débruitage :

Afin d'augmenter l'efficacité des techniques qui vont suivre, le signal d'intérêt a été lissé par un filtre.

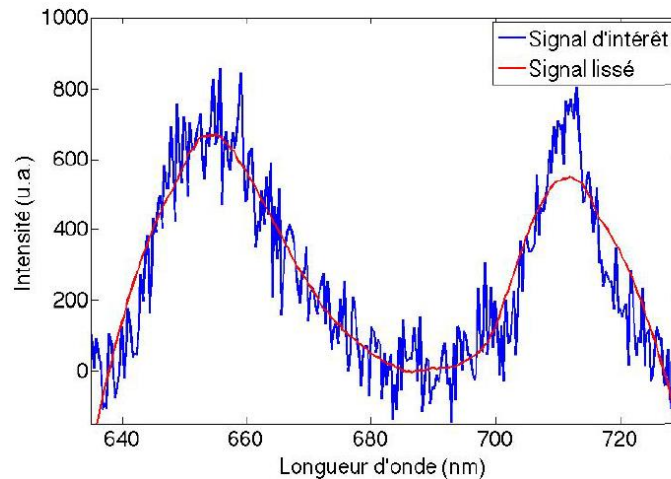


Figure 2D9 :
Signal d'intérêt (bleu) et lissé (rouge)

On peut constater ici que le signal lissé ne prend pas totalement en compte le pic de fluorescence aux alentours de 710 nm. En effet, le filtre informatique utilisé est conçu de manière à éviter les changements brusques dans l'allure du spectre traité (caractéristique principale du bruit), ce qui permet de reconstruire le signal de fluorescence originel, qui suit une évolution relativement souple en fonction de la longueur d'onde.

Le fait d'ignorer une partie de l'intensité de fluorescence à 710 nm peut se justifier de plusieurs façons : (i) la forme attendue du spectre de fluorescence présente, certes, un second à environ 710 nm mais qui est beaucoup plus petit que celui à 650 nm, (ii) l'allure de ce pic sur les spectres mesurés est bien trop « abrupte » pour pouvoir être corrélé à la fluorescence du PS et (iii) la présence de ce pic sur les spectres mesurés sur tissu sain (qui ne présente pas le premier à 650 nm) semble indiquer une contribution de fluorescence plutôt induite par un fluorophore endogène que pas le PS étudié.

- Estimation du mélange gaussien

L'idée est de considérer le spectre lissé comme un mélange de plusieurs gaussiennes. L'hypothèse la plus forte étant que le signal de fluorescence du PS est ici vu comme étant gaussien. Cette hypothèse est très largement utilisée dans le traitement de spectres de fluorescence. Un algorithme itératif est utilisé afin de reconstruire au mieux le signal étudié à partir d'un mélange de 3. L'algorithme retourne

les longueurs d'ondes autour desquelles sont centrées les gaussiennes, leur amplitude ainsi que leur écart-type.

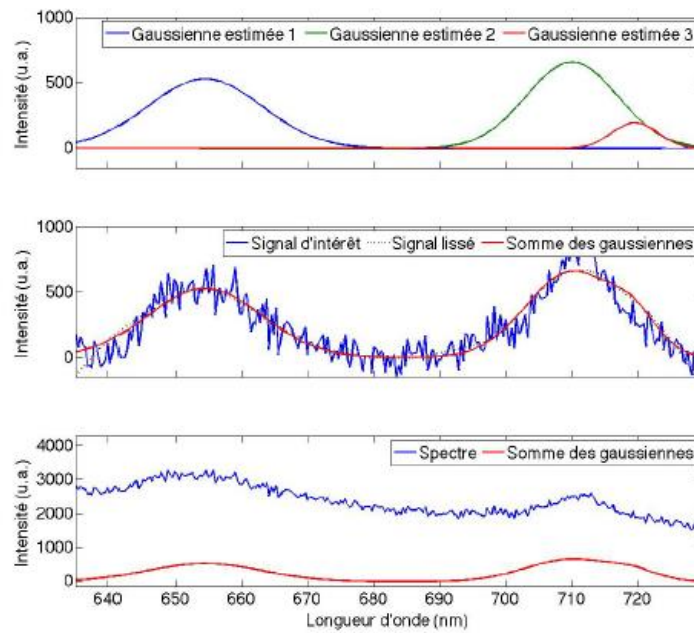


Figure 2D10 :
Gaussiennes estimées et leur somme par rapport au signal d'intérêt et au spectre initial

b. Résultats

Les milieux enrichis en PS émettent une fluorescence détectable en spectrofluorimétrie correspondant à la présence du PS (Figures 2D11 et 2D12)

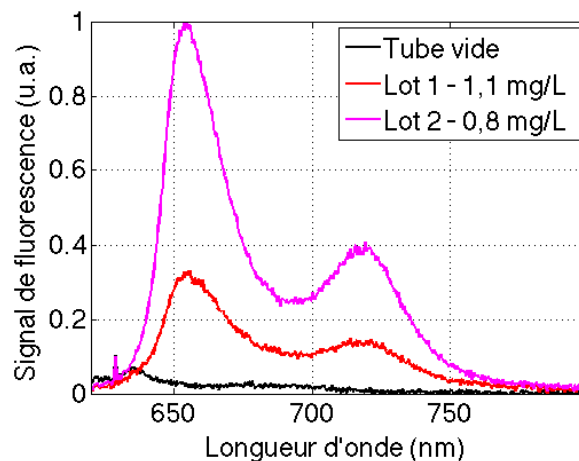


Figure 2D11 :
Mesure *in vitro* sur deux lots différents de PS1 et sur tube vide (témoin)

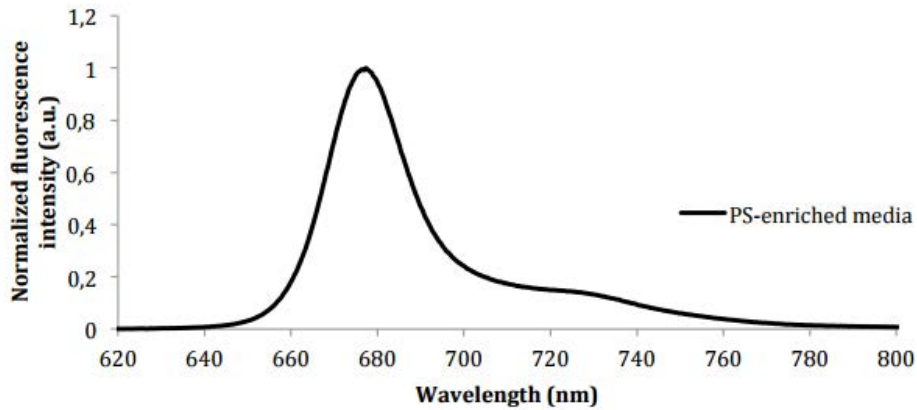


Figure 2D12 :
Spectres de fluorescence du milieu de culture enrichie en PS2 (excitation à 405 nm)

- **Mesure de la fluorescence émise par PS1 in vitro**

L'émission de fluorescence par les cellules cultivées en présence de photosensibilisateur puis rincées confirme la capacité des cellules exprimant le récepteur au folate à internaliser une molécule fluorescente adressée par l'acide folique. Le spectre présenté ci-dessous montre l'émission par les cellules d'un signal spécifique comparable à celui de la solution de PS seule (témoin positif). Aucun signal spécifique n'a été observé lors des mesures pratiquées sur les suspensions des cellules cultivées dans un milieu de culture normal.

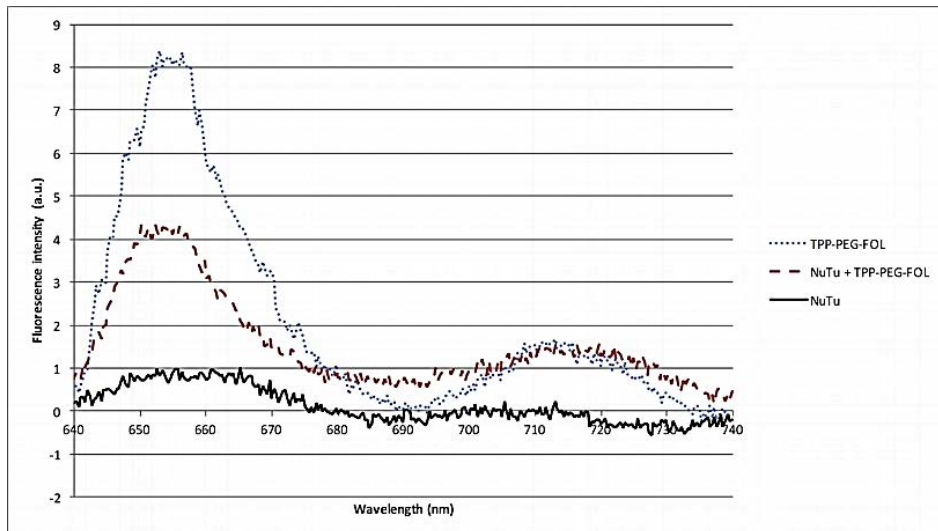


Figure 2D13 :
Spectres de fluorescence obtenus à partir des mesures réalisées sur la solution de PS1 (TPP-PEG-FOL), les suspensions de cellules cultivées en présence (NuTu + TPP-PEG-FOL) ou non (NuTu) de PS1. Les spectres sont normalisés par rapport au témoin négatif (NuTu).

- **Mesure de la fluorescence émise par PS1 *in vivo***

D'une manière générale, il faut ici noter que la fluorescence du **PS1** a été très difficile à mesurer *in vivo*. Les résultats présentés ici correspondent aux mesures réalisées dans les cas de signal détectable (la détection était possible chez certains rats). Dans ce cas, les mesures réalisées *in vivo* vont dans le même sens que le dosage tissulaire de **PS1**. Elles mettent en évidence l'émission d'un signal spécifique par les lésions de carcinose péritonéale. Les spectres présentés dans la figure 2D14 sont normalisés par rapport au signal du péritoine sain. Les mesures ont été répétées à trois reprises sur chaque site et le spectre présenté sur la figure est la moyenne des mesures. L'intensité de fluorescence émise par les lésions de carcinose est supérieure à celle observée au niveau du foie et du péritoine.

Néanmoins, il faut ici noter qu'avec le matériel disponible (**Olympus**) et après injection intrapéritonéale du **PS1** à la dose de 2 mg/Kg, aucune fluorescence spécifique n'a pu être mise en évidence en photodiagnostic.

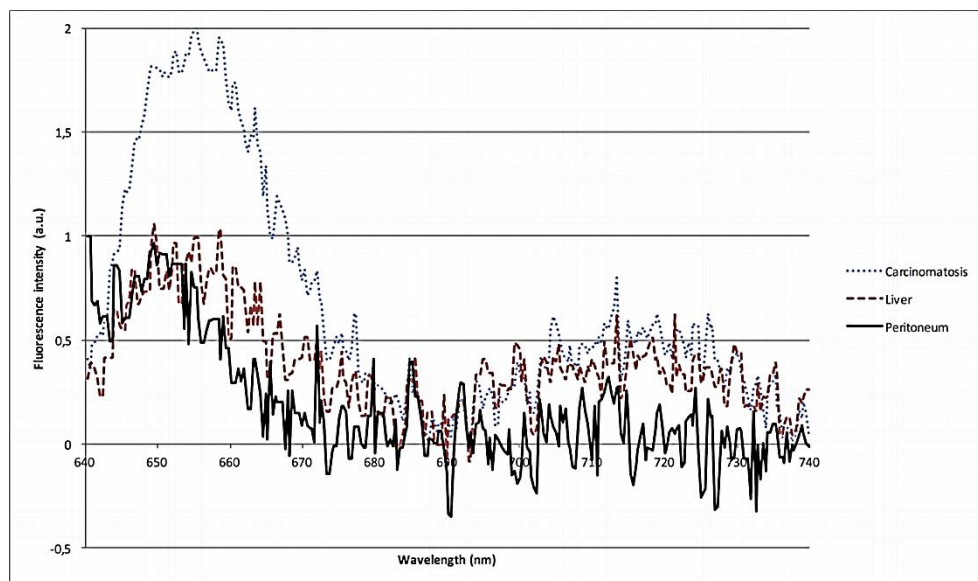


Figure 2D14 :
Spectres de fluorescence mesurés au niveau du foie, du péritoine et des lésions tumorales normalisés sur le péritoine sain. Mesures sur un rat. PS administrée par voie intrapéritonéale. 2 mg/Kg. (PS1)

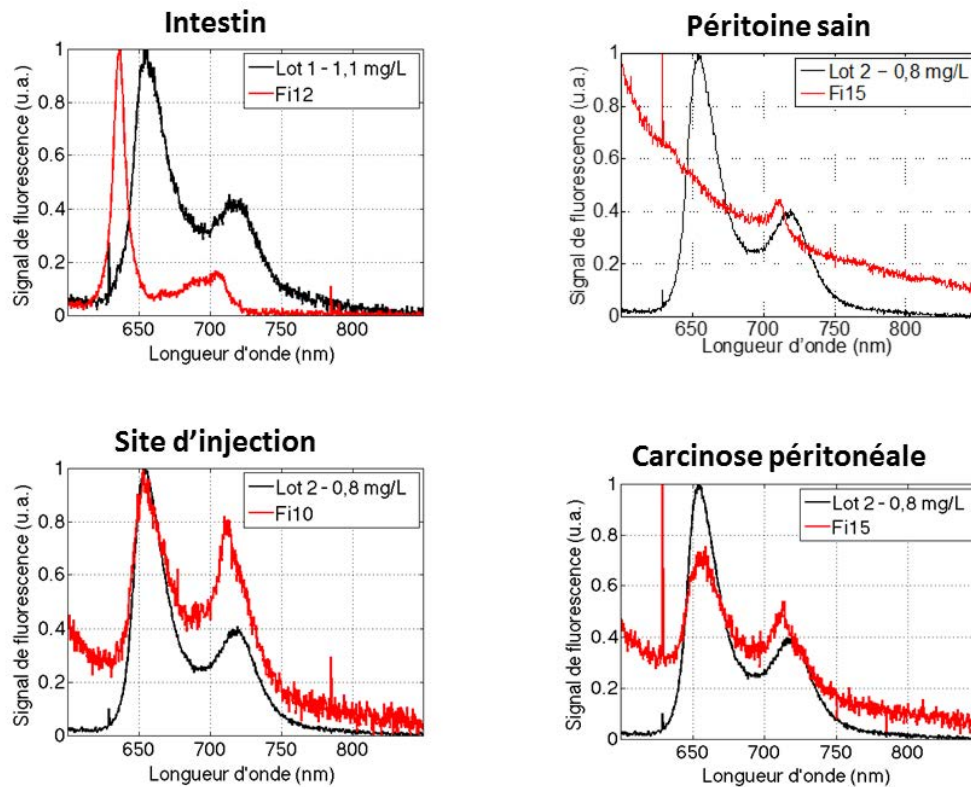


Figure 2D15 :
Exemples de spectre observé *in vivo* en fonction des sites d'application du bundle. Mesures sur un rat. PS administré par voie intrapéritonéale. 2 mg/Kg (PS1).

- **Mesure de la fluorescence émise par PS2 *in vitro***

Le **PS2** a un meilleur rendement en fluorescence et son intensité est plus facile à mesurer. Dans les mêmes conditions, le signal est plus propre et requiert moins de traitement. Les pics de fluorescence ont été observés autour de 677 nm et 727 nm.

Le signal est mesuré sur les différentes lignées incubées avec le **PS2**. Les lignées murines (NuTu-19) et humaines (SKOV-3 et OVCAR-3) internalisent le **PS2** (Figures 2D16 et 2D17). Des cultures témoins ont été réalisées pour chacune des lignées en condition normale (milieu de culture non enrichi). Dans ces conditions, le signal correspondant à la présence du **PS2** n'a pas été observé.

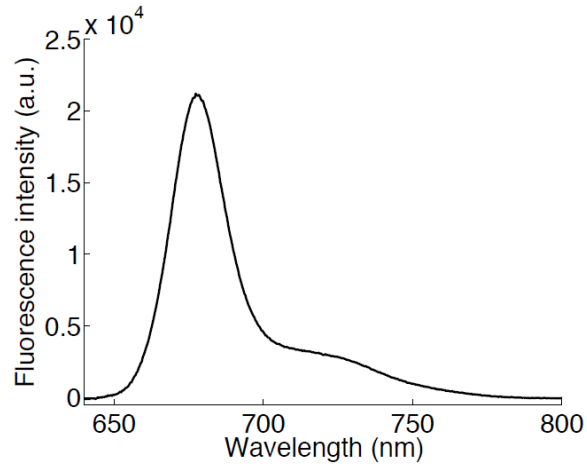


Figure 2D16

Spectre de fluorescence émis par les cellules NuTu-19 seules cultivées en présence du PS2 (Excitation à 405 nm)

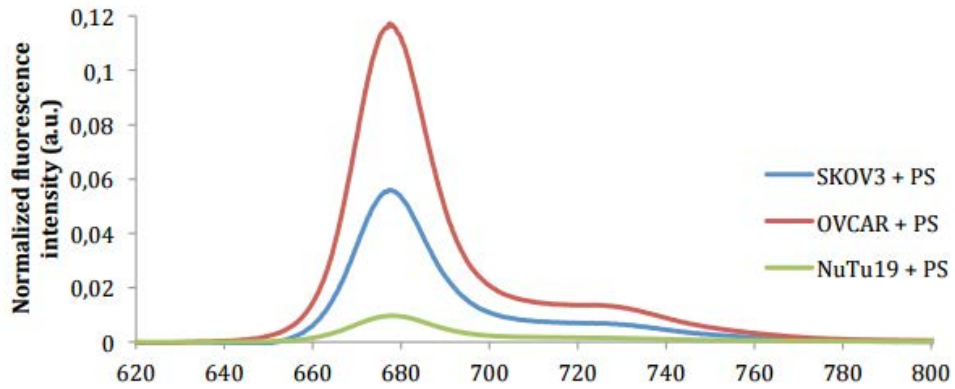


Figure 2D17

Spectres de fluorescence des cellules SKOV-3, OVCAR-3 et NuTu-19 incubées dans un milieu de culture enrichie en PS2 (excitation à 405 nm)

- **Mesure de la fluorescence émise par PS2 in vivo**

Une campagne de mesure de fluorescence a été réalisée avec le **PS2** à titre exploratoire dans le cadre d'une étude ancillaire au protocole destiné à mettre en évidence l'efficacité photodynamique du **PS2** sur les lésions de carcinose péritonéale. L'objectif était de valider l'existence d'une fluorescence détectable au niveau des lésions de carcinose péritonéale.

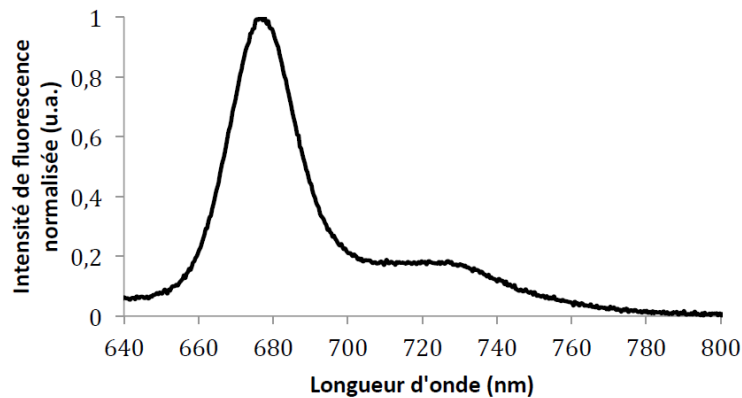


Figure 2D18 :
PS2 : Exemple de spectre de fluorescence mesuré sur une lésion de carcinose (excitation à 405 nm)

Au cours de cette campagne de mesure il a été impossible de mettre en évidence la sélectivité du produit, ce pour plusieurs raisons :

- L'intensité de fluorescence observée sur les spectres est fortement corrélée à la pression appliquée par le manipulateur sur le tissu biologique (une forte pression induira un plus grand signal), diminuant ainsi la reproductibilité des mesures.
- Le temps d'acquisition des mesures d'environ une seconde (moyenne sur 10 spectres de 100 ms) relativement long nécessite une position fixe du bundle par rapport au site de mesure (parfois très petit) qui n'est pas facile à maintenir aussi longtemps.
- La pénombre dans laquelle sont réalisées les mesures empêche le placement précis du bundle.
- Le PS semble présenter un photoblanchiment très rapide et le temps de faire une mesure, le signal a le temps de diminuer rendant ainsi plus difficile la discrimination entre tissu sain et tumoral.

Toutefois, il est important de constater que ce PS est beaucoup plus fluorescent que le précédent.

De la même manière, une séance de PDD avec le système Olympus® a été réalisée sur 3 rats présentant une atteinte très limitée. Une fluorescence relativement intense a été observée sur le liquide intrapéritonéal correspondant à l'administration du **PS2** par voie intrapéritonéale. Une fluorescence spécifique a pu être observée sur quelques lésions de carcinose péritonéale (Figure 2D19).

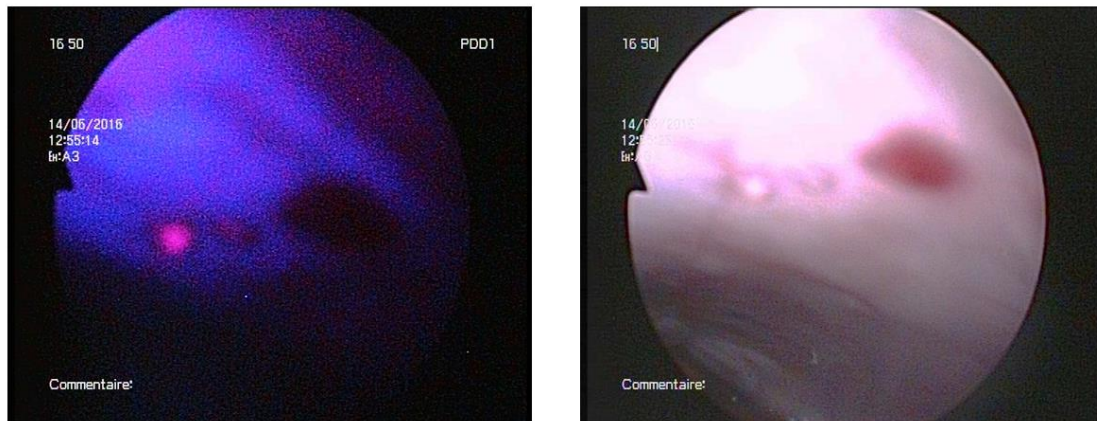


Figure 2D19 :
Fluorescence observée en photodiagnostic 4 heures après l'administration du PS2 à la dose de 4 mg/Kg par voie intrapéritonéale.

c. Discussion

Nous rapportons donc des résultats obtenus *in vitro* et *in vivo* concernant les propriétés de deux photosensibilisateurs pour l'émission de fluorescence. Ces deux molécules ont été développées davantage pour leur capacité à rendre possible les applications intrapéritonéales de la PDT pour le traitement des CEO, mais le volet photodiagnostic est un élément important pour le développement de cette technique ^[120].

Ces manipulations confirment la possibilité de détecter un signal fluorescent provenant des lésions de carcinose péritonéale secondaire à l'incorporation d'un photosensibilisateur (**PS1** ou **PS2**) adressé vers le récepteur au folate.

Nous avons néanmoins souhaité identifier l'émission d'un signal par spectrofluorimétrie *in vivo*. La fibre optique de détection était appliquée directement à la surface des régions d'intérêt. Nous

montrons ici les mesures obtenues sur le péritoine sain, à la surface du foie, et au contact des lésions de carcinose péritonéale. Le foie est un site particulièrement intéressant car il a été identifié comme étant un organe présentant une concentration relativement élevée en **PS1** ^[131], et a été impliqué dans des mécanismes de mauvaise tolérance dans le passé lorsque le PS utilisé était la PPIX ^[132].

La spectrofluorimétrie permet une évaluation semi-quantitative de la quantité de PS présente dans le tissu, mais ces résultats ne peuvent être comparés directement avec les informations obtenues lors de la quantification tissulaire du PS. En effet, la concentration tissulaire est déterminée sur la base de prélèvements parenchymateux, tandis que la spectrofluorimétrie apporte une information sur la présence d'un PS émettant un signal provenant des couches les plus superficielles de l'organe.

Dans ce sens, si elle fournit probablement une information moins précise pour discuter de la spécificité de l'internalisation du PS par l'organe, elle permet de discuter de la tolérance d'une procédure de PDT dans la mesure où les tissus émettant de la fluorescence seront vraisemblablement accessibles et sensibles à la PDT. Le signal émis provient en effet des tissus activés par la source lumineuse et donc à une profondeur accessible par la lumière.

Nous avons montré la spécificité de **PS1** pour les tissus exprimant FR ^[131,133]. Ces résultats sont cohérents avec les observations publiées par Kennedy *et al.*, qui mettent en évidence la faisabilité d'une démarche de photodiagnostic utilisant un marqueur fluorescent adressé par acide folique pour diagnostiquer les tumeurs exprimant FR. Les auteurs précisent que ces applications pourraient être appliquées dans une stratégie de diagnostic pour améliorer la sensibilité de détection des métastases péritonéales et dans un second temps pour permettre une chirurgie guidée par la fluorescence ^[134].

Dans le cadre du diagnostic des métastases péritonéales des CEO, le photodiagnostic, qui a été évalué dans des études précliniques et cliniques a fait la preuve de son efficacité. Il permet de réaliser une chirurgie plus précise et efficace que la chirurgie traditionnelle ^[66].

La protoporphyrine IX (PpIX) a été utilisée car elle émet une fluorescence rouge lorsqu'elle est exposée à de la lumière bleue ^[135,136]. Les précurseurs de la PPIX sont les molécules les plus étudiés dans cette indication et le photodiagnostic utilisant la PPIX a fait la preuve de son efficacité et de son innocuité ^[137].

La détection de fluorescence après administration d'un précurseur de la PpIX permet d'améliorer la qualité du diagnostic. Ainsi, certaines études précliniques ont montré que cette chirurgie guidée permet de détecter 1,3 à 2 fois plus de lésions qu'en coelioscopie conventionnelle en lumière blanche ^[138-141], et des lésions plus petites d'environ 30% ^[142].

Les études cliniques menées par l'équipe de Löning *et al.* chez des patientes présentant un carcinome ovarien ont permis d'évaluer la faisabilité d'une procédure de chirurgie guidée par la fluorescence en laparoscopie, cinq heures après l'administration d'un précurseur de la PpIX. L'examen histologique des biopsies prélevées en zones fluorescentes et non-fluorescentes a permis de calculer une spécificité de la fluorescence de 88%, une sensibilité de 100%, une valeur prédictive négative de 100% et une valeurs prédictive positive de 91%^[143]. Les auteurs ont observé des lésions fluorescentes de moins de 0,5 mm. Le péritoine, l'intestin et le foie ne présentaient pas de fluorescence. Certaines lésions bénignes (endométriose) peuvent être responsables de faux positifs. La tolérance du précurseur administré et de la procédure était excellente. Aucune complication n'a été déplorée en lien avec l'intervention^[63]. Il est également possible d'utiliser un agent fluorescent couplé à une molécule d'adressage. L'équipe de Van Dam a entrepris pour la première fois l'application de cette technique chez l'humain avec une molécule (EC17) associant l'isothiocyanate de fluorescéine (FITC), et un folate dirigé vers un récepteur au folate surexprimé par les cancers épithéliaux de l'ovaire (FR α)^[62]. Ils rapportent la première procédure utilisant une molécule fluorescente couplée au folate dans une étude pilote portant sur des femmes présentant des tumeurs malignes ou bénignes de l'ovaire. Il a été observé la possibilité de visualiser des lésions mesurant moins de 1 mm. Il existait une excellente corrélation entre la fluorescence observée et l'examen histologique (les tissus fluorescents correspondant en effet à du tissu tumoral). Les tissus sains ne présentaient aucune fluorescence, *in vivo*, *in vitro*, ou lors de l'examen histologique. La fluorescence des tissus tumoraux a été observée 2 à 8 heures après son administration^[62]. Tummers *et al.* rapportent leur expérience avec la même molécule (EC17) et indiquent que 16% des lésions prélevées dont la nature tumorale a été confirmée en histologie n'étaient pas visibles en lumière blanche^[144]. Plus récemment Hoogstins *et al.* ont montré des résultats comparables en utilisant un agent couplé au folate, fluorescent dans l'infra-rouge (OTL38) permettant de prélever 29% de lésions tumorales de plus qu'en lumière blanche^[145]. La même équipe avait publié quelques mois auparavant une étude destinée à évaluer l'efficacité du vert d'indocyanine (ICG) dans cette indication. Les auteurs ont rapporté un taux de faux positifs de 62% en lien avec le manque de sélectivité de la molécule ce qui confirme la nécessité du ciblage^[146].

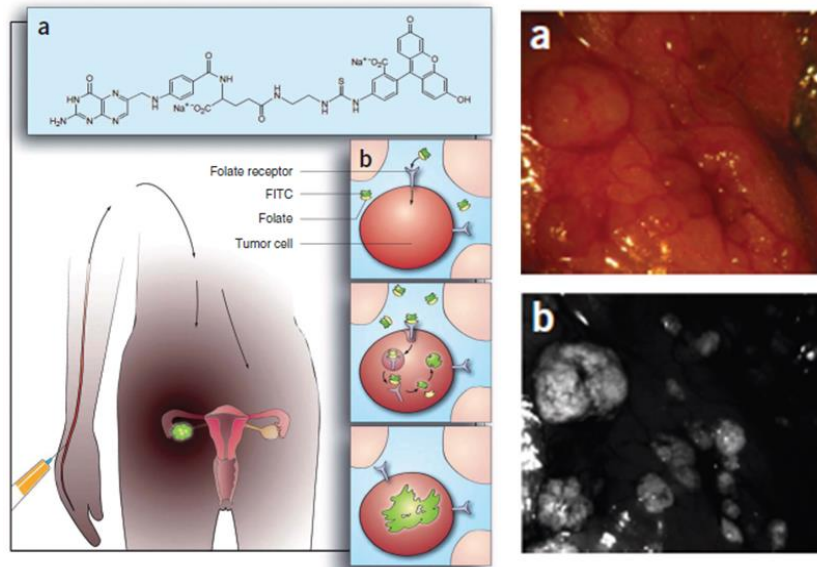


Figure 2D20 :

L'isothiocyanate de fluorescéine (FITC) couplée au folate (EC17) permet d'augmenter le nombre de lésions péritonéales visualisées en fluorescence par rapport à la vision en lumière blanche ^[62].

Dans l'essai clinique de phase I conduit par Liu *et al.*, les auteurs annoncent une spécificité de 100% pour la détection en lumière bleue des métastases péritonéales de cancer ovarien utilisant la PPIX ce qui offre la possibilité de réaliser une chirurgie de cytoréduction guidée par la fluorescence, deux heures après l'administration de 5-ALA (20mg/kg) par voie orale, permettant l'ablation de tumeur de 0,5mm. Les auteurs associaient à cette technique une chimiothérapie hyperthermique intrapéritonéale (CHIP). Les lésions résiduelles dans les cas de chirurgie de cytoréduction incomplète émettaient une fluorescence rouge avec la CHIP ^[147], et pourraient représenter une indication pertinente pour la thérapie photodynamique. L'utilisation d'un PS ciblé pourrait diminuer les effets secondaires associés à cette technique.

Concernant la détection des **PS1** et **PS2** en photodiagnostic, il semble qu'à la dose utilisée ici (2mg/Kg), le **PS1** ne permettent pas l'émission d'une fluorescence suffisamment intense pour être détecté avec le matériel dont nous disposons (Olympus). Le **PS2** semble être plus fluorescent car sa mesure *in vitro* et *in vivo* a été plus aisée. Il a été possible d'observer un signal fluorescent sur des lésions de carcinose en PDD avec le **PS2** à la dose de 4 mg/Kg. Ces données confirment les attentes de l'équipe de Céline Frochot dans la mesure où ce nouveau PS a été conçu pour être plus stable, plus efficace en termes d'activité photodynamique et plus fluorescent que **PS1**. Dans ce sens, ces résultats préliminaires sont encourageant et devront être confirmés.

E) **Efficacité pour induire la nécrose de la cible *in vitro* et *in vivo***

- a. Evaluation de la mortalité cellulaire obtenue par PDT *in vitro* sur lignées de carcinome ovarien murin (NuTu-19) et humain (SKOV-3 et OVCAR-3).

L'étude présentée ci-dessous est le fruit d'une collaboration avec l'équipe
CNRS UMR8161 - Equipe 6 - Virus, Cancer & Transcription: Immunoregulation of Virus-induced Cancer
Institut de Biologie de Lille (IBL)
Dirigé par Nadira DELHEM
Samah SFAXI, Olivier MORALES, Nadira DELHEM

- **Matériel et Méthode**

Cultures cellulaires

Les modalités de cultures cellulaires des lignées NuTu-19, SKOV-3, OVCAR-3 sont les mêmes que celles décrites précédemment. Les cellules ont été mise en culture en présence du **PS2** selon le même protocole que pour la mesure de fluorescence. A l'issue des 24 heures d'incubation, on rince les cultures à deux reprises au PBS avant de procéder à l'illumination destinée à obtenir une réaction photodynamique.

Expression génique du Récepteur au Folate par les SKOV-3, OVCAR-3, et cellules immunitaires

L'expression de FR α par ces lignées est décrite dans la littérature ^[116,126]. Néanmoins, l'expression génique de FR α (FOLR1) a été vérifiée par RT-QPCR.

Extraction des ARNs

L'extraction des ARNs à partir des NK, Lymphocyte B, lymphocytes CD4+, Treg et les lymphocytes CD8+ est réalisée à partir d'un culot sec de 2.10^5 de cellules avec le kit d'extraction RNeasy Plus Mini Kit (QIAGEN, Hilden, Allemagne), selon les instructions du fabricant. 30 μ L d'eau sans RNase/DNase (UltraPure Distilled Water, Gibco BRLTM, Invitrogen, GB), sont utilisés pour l'élution de l'ARN. L'extraction des ARNs SKOV-3, OVCAR-3 et PBMC (cellules mononucléaires du sang périphérique) est réalisée à partir d'un culot de 106 cellules dissout dans 1mL de Trizol (Invitrogen, Nouvelle-Zelande), selon les instructions du fabricant. Le culot est solubilisé dans 10 μ L d'eau sans RNase/DNase. La quantification des ARNs est réalisée par spectrophotométrie (Ultraspec 3100 Pro, Amersham

Biosciences, USA). L'ARN total est conservé à -80°C. Une électrophorèse en gel d'agarose 1% (UltraPure Agarose, Invitrogen, USA) permet de vérifier l'intégrité des ARNs extraits.

Rétro-transcription (RT)

Le kit de Transcriptase Reverse Superscript™ II est utilisé pour la RT (GIBCO BRL™, Invitrogen®, GB). L'ADNc est synthétisé à partir de 2 µg/µL d'ARN total, dans un volume de 15 µL d'eau. Puis, sont ajoutés 5 µL du mélange suivant : 1 µL d'oligo dT (Roche, France) + 0,1 µL de RNAsin 40U/µL (Promega, USA) + 4 µL d'eau sans RNase/Dnase. Après 10 min à 70°C puis 5 min à TA, 10 µL d'un second mélange contenant : 6 µL de Tampon 5X (Tris-HCl, KCl, MgCl₂, Invitrogen, GB) + 1 µL de DiThioThréitol (Invitrogen, GB) + 2 µL de dNTPs 10mM (Amersham Biosciences, GB) + 0,1 µL de RNAsin (Promega, USA) + 1 µL de Transcriptase Reverse Superscript™ II (Invitrogen, GB) sont ajoutés. L'échantillon est incubé 1h à 45°C puis 5 min à 95°C. La réaction est stoppée par l'ajoute de 70 µL d'eau/µg d'ARN initial, la concentration finale est de 10 ng/µL.

PCR-Quantitative

Le principe est de suivre la néosynthèse du double brin d'ADN, grâce à la mesure de l'incorporation du SybrGreen (fluorochrome intercalant l'ADN). Cette réaction est réalisée à partir d'ADNc à une concentration équivalente à 10 ng d'ARN/µL de mélange réactionnel. Les amorces ont été conçues et synthétisés spécifiquement pour la Q-PCR (MWG-Biotech, Allemagne). Les résultats sont normalisés par 3 gènes de ménage : 18S, GAPDH et HPRT (tableau 6).

Les transcrits sont quantifiés par le Mx3005P (Stratagène, USA) dans des plaques optiques 96 puits (Eurogentec, France). Dans chaque puits, 10 µL d'un couple d'amorces spécifiques (10 pmol/µL) sont déposés, chaque plaque contenant les 44 couples amorces et un puits contrôle contenant de l'H₂O, en double exemplaire. Les Q-PCR sont réalisées, à partir d'1 µL d'échantillon d'ADNc (concentration équivalente à 10ng d'ARN/µL) / puits, suivant les instructions du fabricant avec le kit MESA GREEN qPCR MasterMix Plus for SYBR® Assay (Eurogentec, France). Après une première dénaturation de 5 minutes à 95°C, le mélange réactionnel va subir 45 cycles d'amplification consistant en une succession de passage de 15s à 95°C (Dénaturation du double brin d'ADN) puis de 1 minute à 60°C (Hybridation des amorces et élongation du brin d'ADN néosynthétisé). L'intensité de fluorescence est mesurée à la fin de chaque cycle d'élongation et un cycle de fusion est programmé immédiatement après la dernière amplification. L'expression des deux isoformes du récepteur aux Folate, FOLR1 et FOLR2, par les cellules tumorales SKOV-3 et OVCAR-3 et par les différentes sous-populations de cellules

immunitaires [les lymphocytes Natural Killer (NK), les lymphocytes B, les lymphocytes CD4+, les lymphocytes CD8+ et les lymphocytes T régulateurs) a été analysée.

Analyse et représentation des résultats

L'expression quantitative d'un gène est interprétée en utilisant la méthode ΔCT . L'expression des gènes est donnée en « CT » (Cycle Threshold) puis normalisée par la moyenne des 3 gènes de ménages = ΔCT . Les expériences ont été dupliquées.

	Primer sens et anti-sens	
FOLR1	5'-AGGTGCCATCTCTCCACAGT	5'-GAGGACAAGTTGCATGAGCA
FOLR2	5'-CTGGCTCCTTGGCTGAGTTC	5'-GCCCAGCCTGGTTATCCA
18S	5'-TCAAGAACGAAAGTCGGAGG	5'-GGACATCTAAGGGCATCACA
GAPDH	5'-GCCAAGGTCATCCATGACAACCTTGG	5'-GCCTGCTTCACCACCTTCTTGATGTC
HPRT	5'-CCCTGGCGTCGTGATTAG	5'-ATGGCCTCCCATCTCCTT

Tableau 6 :
Récapitulatif des amorces

Protocole d'illumination

Pour chaque lignée : 4 conditions sont étudiées.

- a. Témoin (culture standard).
- b. « ill » (+ illumination sans PS).
- c. « PS » (+ PS sans illumination).
- d. « PDT » (PS + Illumination).

L'objectif est de montrer que la mort cellulaire est la conséquence de la PDT et pas seulement de la culture en présence du PS, ni de l'illumination seule.

Le flacon de culture cellulaire est protégé de la lumière. Les manipulations se font dans la mesure du possible dans l'obscurité. L'application de lumière se fait à l'aide d'un textile lumineux correspondant à un tressage de fibre optique destiné à permettre l'illumination homogène d'une surface donnée, ce qui n'est pas possible avec une source LASER directe ^[148,149] (Figure 2E1).

Le textile est branché sur la source lumineuse (LaserNovaPRO 670 nm - 500mW) et diffuse donc une lumière de longueur d'onde proche de 668 nm (spécifique de **PS2**) au contact directe d'un tapis monocellulaire.

L'illumination se fait selon le schéma suivant

- Illumination continue
- Puissance 500 mW
- Irradiance : 1,2 mW/cm².
- Objectif Fluence : 4,3 J/ cm².
- Soit une durée d'illumination de 60 min

Les paramètres d'illumination ont été vérifiés avant chaque séance d'illumination (Figure 2E2).




Figure 2E1 :
Textile lumineux avec support adapté à la taille des flacons 25cm² / Illumination des flacons

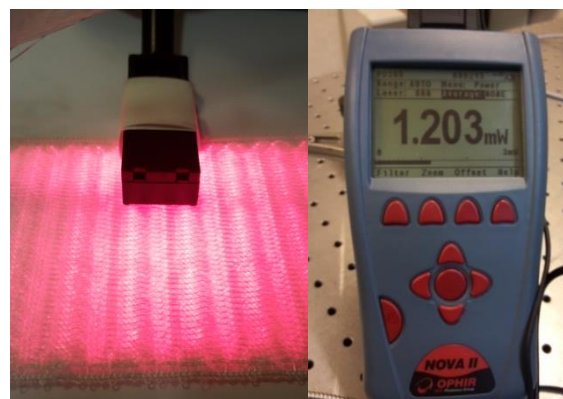


Figure 2E2 :
Etalonnage du dispositif d'illumination : mesure de l'irradiance

Photosensibilisateur utilisé

Le photosensibilisateur utilisé pour ce protocole est le **PS2**.

Mortalité cellulaire*Mortalité cellulaire NuTu-19 : Test au bleu trypan*

L'étape de dénombrement est réalisée avant illumination et 24 heures après par un test au bleu trypan.

La viabilité cellulaire est rendue en survie cellulaire (% de mortalité par rapport au témoin).

Mortalité cellulaire SKOV-3 et OVCAR-3 : Test de viabilité

2000 cellules tumorales (SKOV-3 et OVCAR-3) ont été mises en plaque 96 puits à fond blanc (Falcon®) dans 100µl de leur milieu correspondant (DMEM/F-12 et RPMI). Les cellules ont été activées par 1µg/mL d'anti-CD3, préalablement coaté sur les plaques (2h à 37°C), et 1µg/mL d'anti-CD28. La mise en culture est réalisée selon une cinétique de 3h, 24h, 72h et 120h puis un test de viabilité a été réalisé pour chaque temps. Ce test permet la quantification d'ATP présente dans les cellules grâce à la réaction de luciférase pour déterminer le nombre de cellules viables en culture.

- **Résultats**Lignée NuTu-19

La survie cellulaire dans le groupe témoin à H24 est 80,3%.

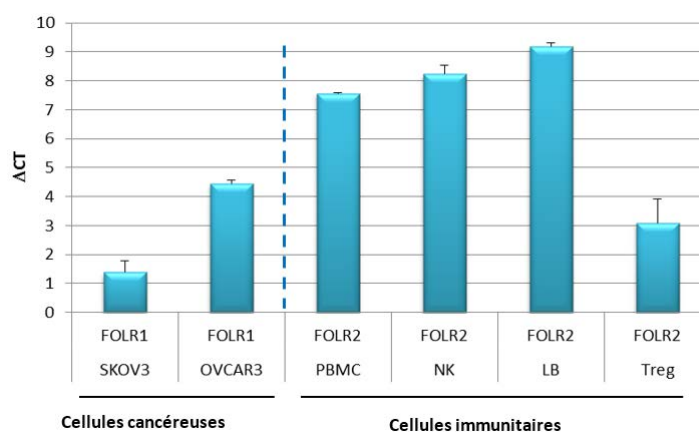
La survie dans les groupes ayant subi une intervention est exprimée dans le tableau 7 en % par rapport au témoin.

	+ ill	+ PS	PDT
Mesure 1	99,9	106,6	59
Mesure 2	121,9	109,5	69,2
Mesure 3	121,5	115,9	68,5
Moyenne +/- ET	114,3 +/- 12,6	110,7 +/- 4,6	65,6 +/- 5,7

Tableau 7 :
Survie des cellules NuTu-19 soumise aux différentes conditions expérimentales (%/témoin)

Lignées SKOV-3 et OVCAR-3

Afin de pouvoir valider l'efficacité du nouveau photosensibilisateur couplé à l'acide folique, l'expression du récepteur aux folates, par les cellules tumorales et des cellules immunitaires, a été analysé par RT-QPCR (Figure 2E3). Par ailleurs, les modifications de l'aspect morphologique de ces cellules ont été évaluées par microscopie optique, avant et après chaque étape du traitement (avant rajout du PS, 24h après rajout du PS, 1h et 24h après l'illumination). Ces résultats ont été corrélés à un test de viabilité sur les cellules tumorales SKOV-3 et OVCAR-3 soumises à la thérapie photodynamique.

Expression génique du Récepteur au Folate par les SKOV-3, OVCAR-3, et cellules immunitaires**Figure 2E3 :**

Expression des transcrits des récepteurs aux folates : Analyse par RT-QPCR de l'expression génique de FOLR1 et FOLR2 par les cellules tumorales ovariennes et des cellules immunitaires.

L'analyse transcriptomique montre que les cellules tumorales ovariennes SKOV-3 et OVCAR-3 expriment l'isoforme FOLR1 et que les différentes cellules immunitaires expriment l'isoforme FOLR2. Nous ne retrouvons pas l'expression de FOLR1 dans les cellules immunitaires, ni l'expression de FOLR2 dans les cellules tumorales ovariennes. Ce résultat suggère que les cellules tumorales ovariennes expriment préférentiellement l'isoforme FOLR1 et que les différentes cellules immunitaires expriment préférentiellement l'isoforme FOLR2. Ce résultat est concordant avec la littérature ^[150,151].

Modification de l'aspect morphologique des cellules tumorales SKOV-3 et OVCAR-3 soumises à la PDT.

Les modifications de l'aspect morphologique des cellules tumorales ont été évaluées par microscopie optique (figure 2E4).

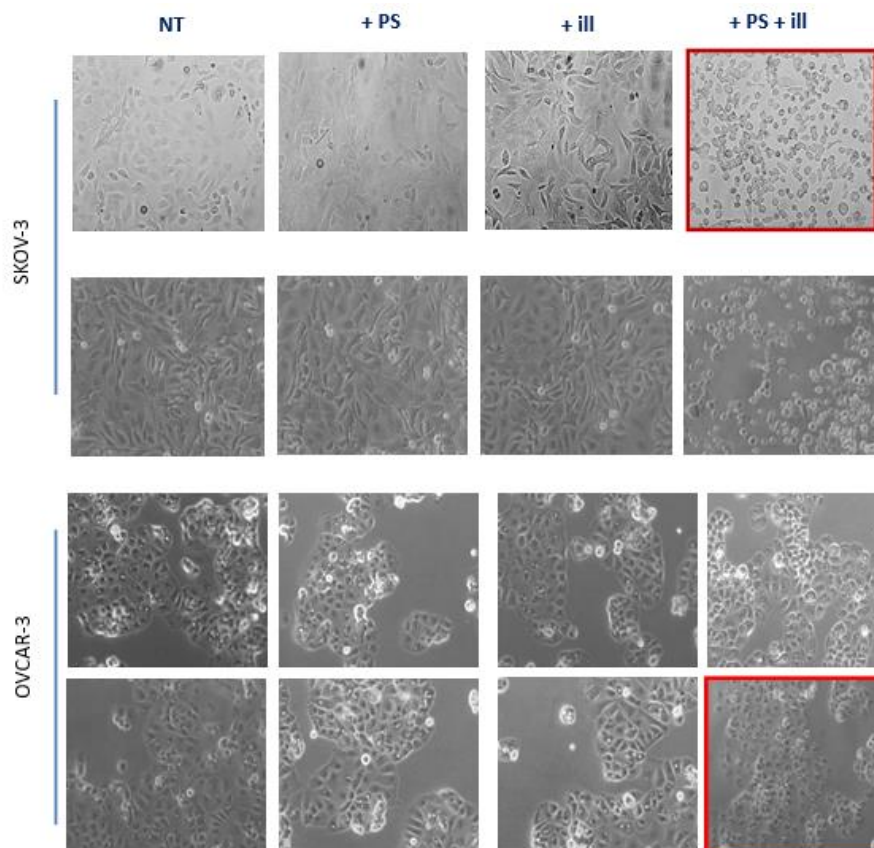


Figure 2E4 :
Aspect morphologique des cellules tumorales SKOV-3 et OVCAR-3 soumises à la PDT
(Grossissement 20X)

Les cellules tumorales ovariennes sont sensibles à la PDT. En effet, les SKOV-3 soumises à la PDT, sont toutes en suspension au bout d'une heure d'illumination, le même résultat est retrouvé après 24h d'illumination. Alors que, les SKOV-3 soumises à l'illumination uniquement et celles traitées uniquement par le PS sont morphologiquement identiques aux SKOV-3 non traitées. Pareillement, les OVCAR-3 ont complètement changé d'aspect et sont en suspension au bout de 24h de PDT, alors que les cellules soumises uniquement à l'illumination ou au photosensibilisateur sont identiques aux cellules contrôles.

Evaluation de la viabilité des SKOV-3 et OVCAR-3 soumises à la PDT

La viabilité des cellules tumorales ovariennes SKOV-3 et OVCAR-3, soumises à la PDT, a été évaluée par la mesure de leur métabolisme mitochondrial (CellTiter-Glo®, Promega).

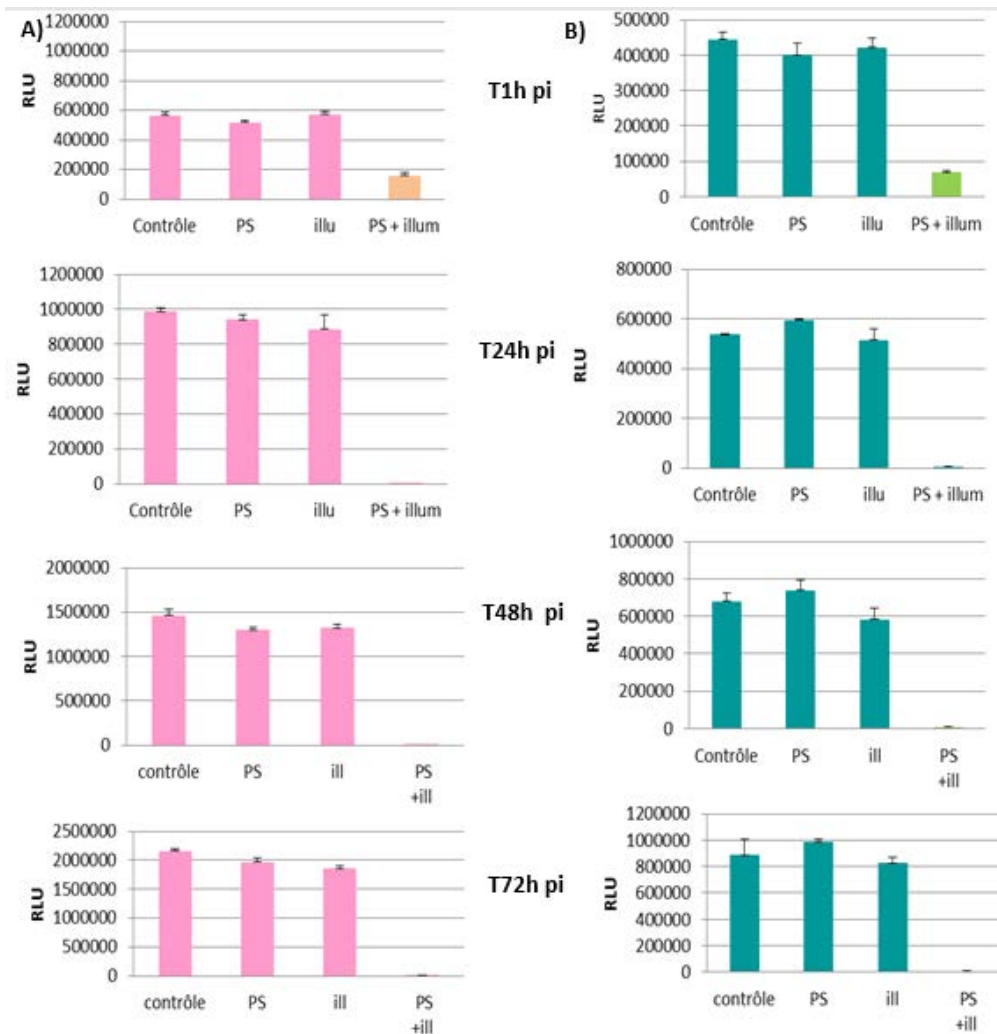


Figure 2E5 :
Mesure du taux relatif d'ATP dans les SKOV et OVCAR-3. Analyse de l'effet de la PDT sur la viabilité des cellules tumorales ovariennes.
A) effet de la PDT sur la viabilité des cellules SKOV-3
B) Effet de la PDT sur la viabilité des cellules OVCAR-3.

On observe que les SKOV-3 soumises à la PDT présentent une diminution importante de leur viabilité cellulaire dès 1h post-illumination. Un résultat identique est retrouvé avec les cellules tumorales OVCAR-3. On note, également, qu'il n'y a pas de modification notable de la viabilité des cellules SKOV-3 et OVCAR-3 non traitées ou soumises uniquement au PS ou à l'illumination.

- **Conclusion**

Les résultats présentés dans cette partie montrent l'excellente efficacité de la PDT sur les lignées cellulaires humaines de carcinome ovarien. La PDT est bien capable d'induire la mort des cellules tumorales ovariennes avec un effet très rapide, puisque 90% des cellules tumorales sont mortes après seulement 1h d'illumination. L'absence de surmortalité dans les autres conditions expérimentales confirment que la mortalité mise en évidence dans le groupe PDT est liée au déclenchement d'une réaction photodynamique. Il aurait été intéressant de tester l'efficacité du photosensibilisateur sans couplage avec l'acide folique pour confirmer l'importance de l'adressage dans la réaction observée. Les cellules mises en cultures sont lavées à deux reprises avant d'être exposées aux différentes conditions expérimentales, la réaction observée dans le groupe PDT n'est donc pas secondaire à la présence de PS dans le milieu mais en situation intracellulaire.

Les résultats que nous avons obtenus montrent très clairement que les lignées SKOV-3 et OVCAR-3 sont sensibles à la PDT et permettent de valider l'efficacité du **PS2**. L'analyse morphologique montre également que la lignée SKOV-3 semble plus sensible que les OVCAR-3, avec un effet visible dès 1h post-illumination (cellules non adhérentes, aspect de lyse cellulaire). Ce résultat est d'autant plus surprenant que les cellules SKOV-3 expriment moins le transcrite de FOLR1. Il ne semble donc pas y avoir de corrélation directe entre le niveau d'expression génique du récepteur et la sensibilité à la PDT. Néanmoins, il faut être vigilant car il s'agit de l'expression des ARN et non de l'expression protéique du récepteur.

Concernant l'évaluation de la mortalité obtenue par PDT sur la lignée NuTu-19, il est important de préciser que la différence d'efficacité observée en comparaison avec les lignées humaines peut être simplement due à la différence de technique utilisée. En effet, à l'instar de résultats obtenus par l'équipe de l'IBL, nous avons observé en microscopie des modifications morphologiques des cellules soumises à PDT. Les cellules sont colorées par le bleu trypan, mais apparaissent de petite taille (environ 1/3 de la taille des cellules dans les autres groupes) et de forme irrégulière, comparable à la morphologie des cellules mortes. On constate également la présence d'un grand nombre de débris cellulaires. Il est possible que le test au bleu trypan soit moins sensible pour quantifier la mortalité cellulaire que le test de viabilité utilisé par l'équipe de l'IBL. Nos observations sont par ailleurs comparables aux résultats publiés par Schneider *et al.* En utilisant le **PS1** et un protocole d'illumination avec une fluence de 5 J/cm², les auteurs rapportent une survie cellulaire de 55%, 24 heures après que les cellules KB aient été soumises à la PDT ^[120]. Ces courbes de survie ont été obtenues avec un test MTT.

Nos résultats confirment donc la bonne efficacité de la PDT utilisant le **PS2** *in vitro* sur lignées cellulaires humaines et murine de carcinome ovarien.

b. Efficacité tissulaire de la thérapie photodynamique *in vivo* sur les lésions de carcinose péritonéale d'origine ovarienne

- **Matériel et Méthode**

Photosensibilisateur utilisé

Le photosensibilisateur utilisé pour ce protocole est le **PS2**.

Protocole opératoire

Le modèle animal de carcinose péritonéale a été obtenu comme détaillé précédemment.

Une cœlioscopie diagnostique sous anesthésie générale à l'isoflurane a été réalisée 6 semaines après l'injection intrapéritonéale de 20 millions de cellules NuTu-19 selon le protocole suivant :

Une incision transversale médiane de 1 cm est réalisée au-dessus du renflement vésical, permettant la mise en place d'un trocart de 5 mm et la création d'un pneumopéritoine à une pression intra-abdominale maximale 3 mmHg. L'utilisation d'un cœlioscope OLYMPUS de 3 mm présentant un angle de 30 degrés permet de réaliser une étude complète de la cavité abdominale à la recherche de lésions de carcinose péritonéale. Une fois le diagnostic confirmé, le trocart est retiré et la peau fermée par un point en X avec un fil Optime 0 (figure 2E6).

Après réalisation de la cœlioscopie diagnostique, confirmant la présence de carcinose péritonéale, les 30 rats Fischer 344 ont été répartis de façon aléatoire par tirage au sort dans trois groupes :

Groupe 1 : PDT (PS + illumination)

Injection intrapéritonéale de 4 mg/kg de PS dilué préalablement dans 100 µL de DMSO sous anesthésie générale.

Groupe 2 : PS sans illumination

Injection intrapéritonéale de 4 mg/Kg de PS dilué préalablement dans 100 µL de DMSO sous anesthésie générale.

Groupe 3 : Placebo + illumination

Injection intrapéritonéale de 3 mL de sérum physiologique sous anesthésie générale.

Un temps de latence de 4h est respecté après réalisation des injections, ce qui correspond au temps nécessaire au PS pour être incorporé par les cellules ^[120]. Les rats sont maintenus dans l'obscurité totale durant cette période.

4 heures après l'injection, une laparotomie transversale médiane reprenant la précédente incision est réalisée sous anesthésie générale par inhalation d'isoflurane. Un panneau rectangulaire protégé par une housse transparente est inséré dans la cavité abdominale par cette incision. Ce dernier sert d'applicateur de lumière. Une séance de PDT de 33 minutes est réalisée par la suite selon un protocole prédéfini identique pour les groupes 1 et 3. Pour le groupe 2, le panneau était introduit mais maintenu éteint pendant 33 minutes. Une fois la laparotomie effectuée et le panneau inséré, la salle d'intervention est replongée dans une obscurité relative de façon à pouvoir monitorer les signes vitaux des rats maintenus sous anesthésie générale sans pour autant induire une activation non spécifique du PS. En fin d'intervention, l'incision est fermée par un surjet simple au fil Optime 0, les rats sont réveillés et maintenus dans l'obscurité pendant 48 heures.

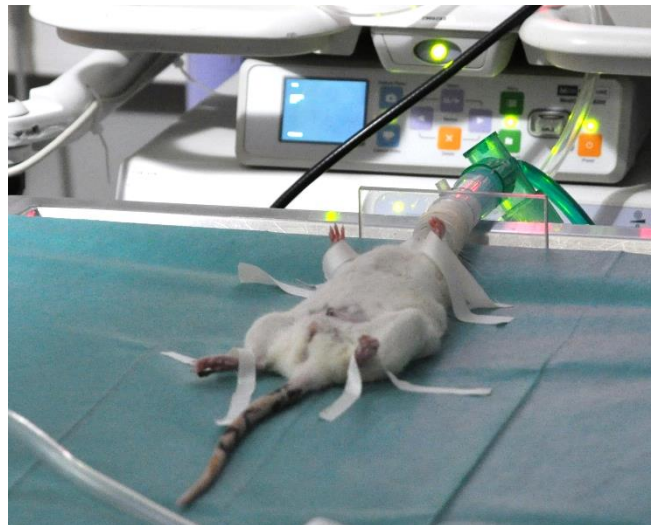

Figure 2E6 :
Installation d'un rat pour réaliser une cœlioscopie exploratrice

Protocole d'illumination

L'illumination est réalisée à l'aide d'un panneau lumineux mesurant 2.54 x 5 cm à la longueur d'onde de 668 nm avec une irradiance moyenne de 7 mW/cm² (\pm 1 mW/cm²) pendant 33 minutes pour obtenir une fluence de 14 J/cm².

L'irradiance du panneau est mesurée à l'aide d'un wattmètre en début d'intervention afin de s'assurer de la qualité de l'irradiation.

Sacrifices et prélèvements histologiques

Tous les rats étaient sacrifiés 48 heures après la réalisation du traitement par section de l'aorte abdominale sous anesthésie générale. Les prélèvements concernaient tous les organes présentant macroscopiquement des lésions de carcinose péritonéale (Péritoine diaphragmatique, épiploon) et du péritoine macroscopiquement sain.

Une fois les prélèvements réalisés, les tissus sont fixés dans du formol pendant 48 heures, puis inclus dans des blocs de paraffine et débités en lame de lecture. Une coloration standard HES est réalisée. L'analyse histologique est réalisée sur lames au microscope optique par un anatomopathologiste vétérinaire expert en aveugle du groupe de traitement.

Critère de jugement principal

Le critère de jugement principal est la nécrose des lésions de carcinose péritonéale. Pour chaque lésion, la présence de carcinose péritonéale était confirmée et un score de profondeur de nécrose décrit au tableau 8 était attribué.

Score	Surface de nécrose observée
-	Pas de nécrose
1+	Moins de 25%
2+	Entre 26% et 50%
3+	Entre 51% et 75%
4+	Entre 76% et 100%

Tableau 8 :
Echelle d'évaluation histologique de la surface de la tumeur présentant de la nécrose

- **Résultats**

Les résultats détaillés de l'examen anatomopathologique des prélèvements biopsiques sont présentés pour chaque groupe dans les tableaux 9, 10 et 11.

Groupe 1 (tableau 9) :

12 rats ont été traités par thérapie photodynamique (2 rats disponibles en fin de protocole ont été finalement inclus dans ce groupe).

30 lésions tumorales confirmées à l'examen anatomopathologique ont été prélevées. Il a été observé une nécrose cotée + pour 10 lésions (33,3%), une nécrose cotée ++ pour 5 lésions (16,7%). 15 lésions ne présentaient pas de nécrose.

Au total, une nécrose tissulaire a été observée dans 50% des cas.

Commentaires de l'anatomopathologiste : il est noté la présence de nécrose musculaire étendue chez 10 rats, au contact des tissus prélevés. Cette nécrose musculaire est qualifiée de focale sur les deux autres rats. Un exemple de lésion tumorale présentant des zones de nécrose est présenté figure 2E7.

Groupe 2 (tableau 10) :

26 lésions tumorales confirmées à l'examen anatomopathologique ont été prélevées. Il a été observé une nécrose cotée + pour 6 lésions (23,1%), une nécrose cotée ++ pour 2 lésions (7,7%). 18 lésions ne présentaient pas de nécrose (69,2%).

Au total, une nécrose tissulaire a été observée dans 30,8% des cas.

Commentaires de l'anatomopathologiste : il est noté la présence de nécrose musculaire focale chez deux rats. Les autres sujets ne présentent pas ce type de lésion.

Groupe 3 (tableau 11) :

23 lésions tumorales confirmées à l'examen anatomopathologique ont été prélevées. Il a été observé une nécrose cotée + pour 12 lésions (52,2%), une nécrose cotée ++ pour 3 lésions (13%), une nécrose cotée +++ pour 1 lésion (4,3%). 7 lésions ne présentaient pas de nécrose (30,4%).

Au total, une nécrose tissulaire a été observée dans 69,6% des cas.

Commentaires de l'anatomopathologiste : il est noté la présence de nécrose musculaire étendue chez un rat au contact des tissus prélevés. Cette nécrose musculaire est qualifiée de focale sur cinq autres rats.

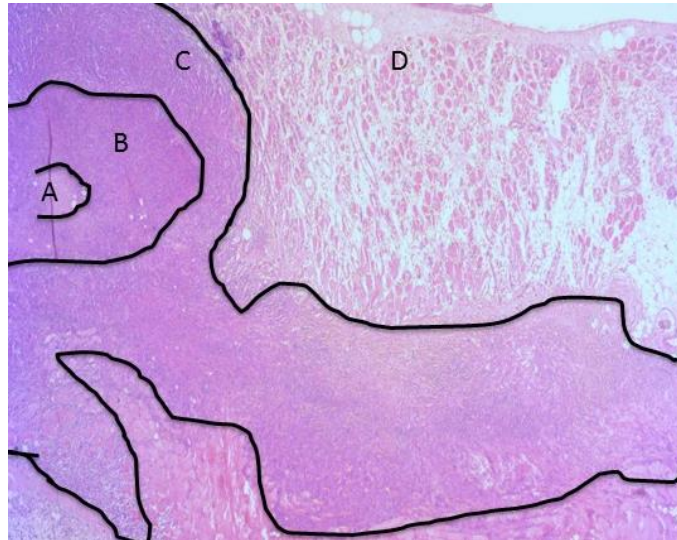


Figure 2E7 :
Examen anatomopathologique d'une lésion de carcinose péritonéale. A : Nécrose de désintégration, B : Nécrose de coagulation, C : Tumeur, D : Muscle.

- **Discussion**

Le premier regard porté sur ces résultats est décevant car il ne fait pas apparaître de manière évidente une efficacité franche de la PDT ni la spécificité attendue sur la base des prélèvements tissulaires que nous avons réalisés et sur la base de l'examen de la littérature qui rend compte d'une forte spécificité des composés couplés au folate pour atteindre les lésions tumorales d'origine ovarienne chez l'homme. Ces résultats sont néanmoins très encourageants pour les raisons suivantes :

Dans le groupe 1, on observe que parmi les lésions localisées au niveau des coupes diaphragmatique, seule deux lésions sur 11 présentent une nécrose cotée +. Si on retire donc de l'analyse les lésions présentes dans cette localisation, on obtient un total de 19 lésions, dont 8 présentent un score de nécrose + (42,1%) et 5 présentent un score de nécrose ++ (26,3%). Soit une nécrose observée sur 68,4% des lésions. C'est également ce groupe qui présente le plus de lésions cotées ++.

Par ailleurs, il est noté dans ce groupe la présence de lésions de nécrose musculaire étendue dans des proportions beaucoup plus importante que dans les autres groupes. Cette constatation confirme l'existence d'une réaction photodynamique qui n'est pas observée dans les autres groupes. Il est très intéressant de discuter cette observation, car la nécrose musculaire a été observée lors d'une étude

réalisée par notre équipe et destinée à évaluer la toxicité de la PDT utilisant un précurseur de la PpIX sur le même modèle animal ^[132]. Dans cette étude, les rats ont été exposés à différents protocoles de PDT en faisant varier la dose de photosensibilisateur ou de lumière appliquée (n = 37). Les rats traités étaient comparés à un groupe de rats témoins (n = 5) recevant une administration intrapéritonéale de PBS puis illuminés à une fluence de 20 J/cm². Une étude de tolérance était réalisée en per et post-opératoire basée sur la température, le comportement et des données biologiques. Les rats du groupe témoin avaient un comportement normal après la procédure et ne présentaient aucune perturbation des paramètres biologiques. Aucun décès n'a été constaté à l'issue du protocole dans le groupe témoin. Concernant les rats traités, indépendamment du protocole mis en œuvre, il est noté un aspect congestif du foie, de la paroi abdominale antérieure, dès la fin de l'intervention. 35 rats / 37 sont morts dans la période post-opératoire immédiate et seulement 15 se sont réveillés léthargiques, hypothermes et cyanosés. Les muscles étaient rigides. Les urines émises étaient sombres, en rapport avec une hématurie confirmée à la lecture de la bandelette urinaire et en rapport avec la lyse cellulaire musculaire. Dans le cas de décès retardés, les selles étaient décolorées. Un aspect congestif du foie, de la paroi abdominale antérieure et un œdème de la paroi digestive a été observé lors de l'autopsie. L'examen anatomo-pathologique des organes a révélé une rhabdomyolyse et des lésions de nécroses tubulaires rénales. La rhabdomyolyse semble expliquer l'ensemble du tableau et la mort des rats soumis à la PDT, avec également une atteinte hépatique. L'équipe de Major ont publié des observations comparables ^[152]. La toxicité digestive semble au premier plan dans l'expérience d'équipe utilisant d'autres PS (Photofrin®) ^[153,154].

Dans notre étude, l'efficacité tissulaire de la PDT sur les lésions de carcinose est difficile à discuter car des lésions de nécrose sont observées dans les groupes témoins. Il est possible que les lésions tumorales présentent des zones de nécrose spontanée. L'existence de réaction tissulaire pariétale au niveau musculaire confirme qu'une réaction a eu lieu. Aucune constatation équivalente à celles de Guyon *et al.* n'a été observée, même si nous n'avons pas dans cette étude pris en compte les données biologiques. Cela représente un résultat très positif car la tolérance de la procédure a été excellente pour les rats traités. Le comportement était normal pour les rats de tous les groupes au décours de l'intervention et aucune lésion macroscopique ou complication n'ont été constatées lors du sacrifice et des prélèvements.

Concernant le groupe 2, on note une proportion importante de lésions présentant de la nécrose, mais aucune réaction musculaire. Il faut ici discuter la possible toxicité directe de la molécule qui a pu entraîner des lésions tissulaires. Tirand *et al.* ^[155] ont évoqué une « dark phototoxicity » sur des lignées cellulaires ayant été incubés avec du PS mais non illuminés. Schneider *et al.* ^[156], ont également mis

en évidence une augmentation de la toxicité cellulaire en fonction de la concentration de PS en l'absence d'illumination.

Dans le groupe 3, en présence du placebo, environ 1/3 des lésions présentent de la nécrose, on observe également des lésions musculaires focales. Cette atteinte peut être en lien avec des lésions traumatiques liées à la présence du panneau d'illumination ou à l'élévation, même modérée de la température au contact du panneau, comme observée dans l'étude de Guyon *et al.* ^[132].

La nécrose des lésions est observée de façon inconstante et mal systématisée dans le groupe 1, et la surface de nécrose est seulement cotée à + ou ++, bien que l'on souhaite obtenir une nécrose plus complète. Cela peut être lié à une expression inconstante du récepteur au folate par la lignée NuTu-19 et *in vivo*.

La dose de photosensibilisateur, élevée au regard des doses administrées de molécules couplées au folate testées chez l'homme, peut expliquer l'existence de lésion musculaire par perte de la spécificité dans la mesure où à ce jour, l'expression du récepteur au folate par les fibres musculaires n'est pas montrée chez l'homme, mais n'a pas été cherchée chez le rat.

Les résultats de ce travail en termes de tolérance sont intéressants car dans les essais réalisés chez l'homme, la mauvaise tolérance de la PDT intrapéritonéale était en lien avec la toxicité digestive, le syndrome de fuite capillaire, mais pas en rapport avec des rhabdomyolyse étendue. Cela peut s'expliquer par l'épaisseur du tissu sous-péritonéale chez l'homme qui protège le muscle de l'illumination, alors que la paroi du rat est très mince, et le plan musculaire directement exposé par l'illumination. Dans le groupe 1, toutes les lésions musculaires ont été observées sur les lames de nodules de carcinose péritonéale localisés directement au contact de la source lumineuse, mais jamais sur les lésions des coupes, ce qui permet également d'expliquer l'absence de nécrose tumorale à ce niveau si l'illumination n'a pas atteint ces espaces.

D'autres études sont évidemment nécessaires pour affiner cette discussion, évaluer l'influence de la dose de photosensibilisateur et de la qualité de l'illumination de la cavité, qui est une critique souvent formulée à l'encontre de la PDT intrapéritonéale, sur l'efficacité de la procédure.

L'adressage par acide folique semble permettre d'envisager une stratégie de traitement bien tolérée.

Identifiant		20	21	22	23	25	26	28	29	37	38	39	47
Lésion coupole diaphragmatique	Tumeur	+	+	+	+	+	+	+	+	+	+	+	-
	Nécrose	-	-	-	-	-	-	-	-	+	+	-	-
Péritoine sain	Tumeur	+	-	+	+	-	-	Cluster	-	-	-	-	-
	Nécrose	+	-	-	-	-	-	-	-	-	-	-	-
Lésion péri-pancréatique	Tumeur	+	+	+	-	+	+	+	-	-	+	+	+
	Nécrose	-	2+	-	-	+	+	2+	-	-	+	2+	+
Lésion péritonéale 1	Tumeur	NA	NA	NA	NA	NA	NA	NA	+	NA	NA	NA	NA
	Nécrose	NA	NA	NA	NA	NA	NA	NA	-	NA	NA	NA	NA
Lésion péritonéale 2	Tumeur	+	+	+	-	-	-	Cluster	-	+	+	+	+
	Nécrose	-	+	-	-	-	-	-	-	+	2+	2+	+
Lésion mésentère	Tumeur	NA	NA	NA	-	NA	NA	NA	-	NA	NA	Cluster	-
	Nécrose	NA	NA	NA	-	NA	NA	NA	-	NA	NA	-	-

Tableau 9 :
Examen anatomopathologique des pièces opératoires du groupe 1 (PDT)

Identifiant		16	18	24	27	30	48	49	51	53	54
Lésion coupole diaphragmatique	Tumeur	+	+	+	+	-	+	+	+	+	+
	Nécrose	-	-	2+	-	-	-	-	-	-	-
Péritoine sain	Tumeur	-	-	+	-	-	-	-	-	-	-
	Nécrose	-	-	-	-	-	-	-	-	-	-
Lésion péri-pancréatique	Tumeur	+	+	+	+	+	+	+	+	+	+
	Nécrose	+	+	+	-	+	+	-	-	-	-
Lésion péritonéale 1	Tumeur	-	NA	NA	NA	NA	NA	NA	NA	NA	NA
	Nécrose	2+	NA	NA	NA	NA	NA	NA	NA	NA	NA
Lésion péritonéale 2	Tumeur	+	-	+	-	+	+	+	-	-	+
	Nécrose	+	-	-	-	2+	-	-	-	-	-
Lésion mésentère	Tumeur	NA	NA	NA	NA	NA	-	NA	NA	NA	NA
	Nécrose	NA	NA	NA	NA	NA	-	NA	NA	NA	NA

Tableau 10 :
Examen anatomopathologique des pièces opératoires du groupe 2 (PS2 + panneau éteint)

Identifiant		33	34	35	41	42	43	44	46	40	36
Lésion coupole diaphragmatique	Tumeur	+	+	+	+	-	+	+	+	+	+
	Nécrose	+	-	+	+	-	2+	+	-	+	+
Péritoine sain	Tumeur	Cluster	-	+	-	-	-	-	-	-	Cluster
	Nécrose	-	-	+	-	-	-	-	-	-	-
Lésion péri-pancréatique	Tumeur	+	+	+	+	Cluster	+	+	-	+	+
	Nécrose	-	+	-	+	-	+	+	-	3+	-
Lésion péritonéale 1	Tumeur	NA	NA	NA	NA	NA	NA	NA	NA	NA	Cluster
	Nécrose	NA	NA	NA	NA	NA	NA	NA	NA	NA	-
Lésion péritonéale 2	Tumeur	-	-	-	+	-	+	-	+	+	NA
	Nécrose	-	-	-	-	+	2+	-	2+	+	NA
Lésion mésentère	Tumeur	NA	NA	NA	NA	+	NA	NA	NA	NA	NA
	Nécrose	NA	NA	NA	NA	-	NA	NA	NA	NA	NA

Tableau 11 :
Examen anatomopathologique des pièces opératoires du groupe 3 (Placebo + illumination)

F) Immunothérapie et PDT : résultats préliminaires

L'étude présentée ci-dessous est le fruit d'une collaboration avec l'équipe
CNRS UMR8161 - Equipe 6 - Virus, Cancer & Transcription: Immunoregulation of Virus-induced Cancer
Institut de Biologie de Lille (IBL)
Dirigé par Nadira DELHEM
Samah SFAXI, Olivier MORALES, Nadira DELHEM

a. Matériel et Méthode

- ***Isolement des PBMC***

Les PBMC sont isolés à partir de prélèvements sanguins dilués dans un volume de PBS stérile (GIBCO BRL TM, Invitrogen, GB) et déposés sur gradient de densité Ficoll-Paque TM Plus (Amersham Biosciences AB, Suède). Après une centrifugation de 40 min à 400g sans décélération, l'anneau de cellules mononuclées est récupéré, lavé 2 fois dans du PBS (300g, 10min) puis filtré.

- ***Cytométrie en Flux***

Les Anticorps (Ac) monoclonaux anti-humains utilisés sont couplés à des fluorochromes. Pour le contrôle, un isotype des différents anticorps monoclonaux a été utilisé en tant que contrôle. 10^5 cellules sont reprises dans un volume de 100 μ L de PBS stérile et incubées avec 5 μ L de chaque Ac (10min à T° ambiante (TA) et à l'obscurité). Les cellules marquées sont lavées par ajout de 200 μ L de PBS puis centrifugation 5 minutes à 600 G, le surnageant est ensuite jeté. Les cellules sont ensuite reprises dans 200 μ L de PBS et enfin analysées par cytométrie de flux (BD FACSCanto -II).

b. Résultats

Les figures illustrant les résultats sont disponibles en annexe.

- ***Impact du sécrétome des cellules tumorales ovariennes soumises à la PDT sur les PBMC humains***

Effet du sécrétome des cellules tumorales ovariennes sur la viabilité des PBMC humains

Les surnageants des cellules tumorales SKOV-3 et OVCAR-3, mises en cultures selon les différentes conditions (NT, + PS, + illumination et PDT), ont été mis en contact *in vitro* avec des PBMC humains isolées à partir de sang de donneurs sains. Ces PBMC ont ensuite été soumises à un test de viabilité selon une cinétique de 3h, 24h, 48h, 72h et 120h post-traitement. Cette expérience a été réalisée une fois avec les surnageants des OVCAR-3 et deux fois avec les surnageants des SKOV-3.

Les PBMC, mises en culture dans du milieu contenant 50% du surnageant de SKOV-3 soumises à la PDT, montrent une augmentation de leur viabilité après 3 heures de mise en culture. Cette augmentation du métabolisme mitochondrial est maintenue après 48 heures, 72h et 120h d'incubation.

Effet du sécrétome des cellules tumorales SKOV-3 soumises à la PDT sur le phénotype des populations immunitaires.

L'expression des marqueurs des différentes populations immunitaires a été analysée par cytométrie en flux, après avoir mis les PBMC humains en culture durant 96h avec les surnageants des cellules SKOV-3 soumises à la PDT.

On observe aucune modification du pourcentage des monocytes, des lymphocytes B ou des NK dans les PBMC, quelles que soit les conditions de cultures. Cependant, on observe une très légère augmentation du pourcentage de lymphocytes T CD4+ et T CD8+, mais dans les 3 conditions (+PS, +illumination, +PDT). Par contre, de façon très intéressante, lorsque les PBMC sont mises en culture avec le surnageant des cellules tumorales SKOV-3 uniquement illuminées, on observe une augmentation du pourcentage des cellules exprimant les marqueurs des cellules dendritiques myéloïdes. Des résultats similaires, mais légèrement moins importants, sont également observés avec le surnageant des cellules tumorales traitées par le photosensibilisateur seul.

Effet du sécrétome des cellules tumorales SKOV-3 soumises à la PDT sur l'activation des populations immunitaires.

Les PBMC mises en cultures avec les surnageants des cellules tumorales SKOV-3 (NT, + PS, + ill et PDT) ont été analysés par cytométrie de flux, afin d'évaluer l'activation des populations T CD4+. Les marqueurs d'activation précoces et tardifs (CD25, CCR7, HLADR, CD69 et CTLA4) ont été spécifiquement analysés par double marquage au sein de la population T CD4+. Les résultats montrent que le sécrétome des cellules tumorales ovariennes soumises aux différents traitements n'induit pas de modification de l'activation des T CD4+.

Effet du sécrétome des cellules tumorales SKOV-3 soumises à la PDT sur l'évolution des lymphocytes T régulateurs induits.

Les PBMC mises en cultures avec les surnageants des cellules tumorales SKOV-3 (NT, +PS, +ill et PDT) ont été analysées par cytométrie de flux afin d'évaluer l'induction potentielle de lymphocytes T régulateurs induits de type 1 (Tr1). Les marqueurs utilisés sont : le CD4, CD49b, CD18 et LAG3.

L'analyse des résultats obtenus (en analysant les Tr1 sur la base des triples marquages CD4+CD18+CD49b ou CD4+CD49b+LAG3+) montrent que le sécrétome des cellules SKOV-3 non traitées semblent induire des populations de type Tr1. De façon intéressante, on constate que les différents traitements (+ Illumination, PS+ ou PDT) ne semblent pas favoriser cette induction de Tr1.

c. Discussion

Cette étude avait pour objectif d'analyser les conséquences de la PDT sur les lignées humaines de cancer de l'ovaire sur la régulation du système immunitaire humain. Nous avons étudié l'impact du sécrétome des cellules tumorales ovariennes soumises à la PDT sur les cellules mononuclées humaines du sang périphérique. A ce jour, aucune étude antérieure n'a été réalisée spécifiquement sur les carcinomes ovariennes.

Nous avons étudié l'impact du sécrétome des cellules tumorales ovariennes soumises à la PDT sur les cellules mononuclées du sang périphérique (PBMC). Les surnageants des cellules tumorales SKOV-3 et OVCAR-3, mises en cultures selon les différentes conditions (NT, +PS, +illumination et PDT), ont été mis en contact *in vitro* avec des PBMC humains.

Les PBMC, mis en culture avec du surnageant de OVCAR-3 ou de SKOV-3 soumises à la PDT, montrent une augmentation de leur viabilité après 3 heures de mise en culture. Cette augmentation faible mais reproductible (3 expériences indépendantes) du métabolisme mitochondrial est maintenue après 48 heures, 72h et 120h d'incubation. Néanmoins, l'étude ayant été réalisés sur des PBMC totaux, il n'est pas possible dans cette expérience de déterminer spécifiquement la sous-population immunitaire qui présente un métabolisme activé. Ces résultats suggèrent donc que la PDT utilisant ce nouveau photosensibilisateur est susceptible de modifier le sécrétome des cellules tumorales en faveur d'un sécrétome activant la prolifération des cellules immunitaires humaines.

Afin de compléter cette étude, nous avons souhaité analyser l'effet du sécrétome des cellules tumorales SKOV-3 soumises à la PDT sur le phénotype des populations immunitaires. Pour cela, l'expression des marqueurs des différentes populations immunitaires a été analysée par cytométrie en flux. Les résultats que nous avons obtenus, suggèrent que ce sécrétome n'induit pas de modification du pourcentage des monocytes, des lymphocytes B ou des NK dans les PBMC, quel que soit les conditions de cultures. Cependant, on observe une très légère augmentation du pourcentage de lymphocytes T CD4+ et T CD8+, mais toujours dans les 3 conditions (+ PS, + illumination, + PDT). Par ailleurs, les marqueurs d'activation précoces et tardifs ont été spécifiquement analysés dans les T CD4+, mais les résultats suggèrent que le sécrétome des cellules tumorales ovariennes soumises aux différents traitements n'induit pas de modification de l'activation des T CD4+.

Ainsi, contrairement à la radiothérapie ou la chimiothérapie, l'ensemble des résultats obtenu montre que la PDT utilisant le nouveau photosensibilisateur n'est pas susceptible d'altérer la qualité de réponse immunitaire effectrice anti-tumorale.

Par contre, il est très intéressant d'observer que lorsque les PBMC sont mises en culture avec le surnageant des cellules tumorales SKOV-3 traitées uniquement par illumination ou par le photosensibilisateur, on observe une augmentation du pourcentage des cellules exprimant les marqueurs des cellules dendritiques myéloïdes. Ce résultat est extrêmement important car il suggère que l'illumination serait capable d'induire la différenciation de cellules dendritiques, probablement à partir des monocytes présents dans les PBMC. Or, les cellules dendritiques jouent un rôle très important dans la présentation des antigènes tumoraux aux cellules T, permettant ainsi leur activation et leur différenciation en cellules T effectrices helper et cytotoxiques^[157]. Néanmoins, pour conforter cette hypothèse, il faudra s'assurer par la suite que ces cellules dendritiques aient bien un phénotype mature.

Enfin, nous nous sommes plus particulièrement intéressés à l'impact du sécrétome des cellules SKOV-3 soumises à la PDT sur les populations de lymphocytes T régulateurs induits. L'analyse des résultats obtenus (en analysant les Tr1 sur la base des triples marquages CD4+CD18+CD49b ou CD4+CD49b+LAG3+) montrent que le sécrétome des cellules SKOV-3 non traitées semblent induire des populations de type Tr1. Ce résultat n'est pas surprenant, dans la mesure où les Tr1 sont induits par présentation des antigènes tumoraux à des lymphocytes T naïfs par les cellules dendritiques immatures ^[158]. Or, il est bien décrit que les Tr1 sont associés à un mauvais pronostic dans les cancers. Ainsi, il est probable que les cellules cancéreuses ovariennes produisent naturellement des facteurs en faveur de l'induction de Tr1. Cependant, de façon intéressante, on constate que les différents traitements (+ Illumination, + PS ou PDT) ne semblent pas favoriser cette induction de Tr1.

Ce point est très important, car il montre que, contrairement à la radiothérapie classique, la PDT utilisant ce nouveau sensibilisateur n'est pas susceptible de modifier le sécrétome des cellules tumorales en faveur d'un environnement encore plus immunosuppresseur qui serait favorable à l'échappement de la tumeur au système immunitaire et donc à la progression tumorale.

En conclusion, l'ensemble des résultats, bien que préliminaires, suggère que la PDT pourrait être un vecteur pertinent pour stimuler la réponse immunitaire dans les carcinomes ovariennes. En effet, le sécrétome des cellules tumorales ovariennes soumises à la PDT, semblent activer le métabolisme mitochondrial d'une ou plusieurs sous-populations immunitaires et contrairement à d'autres traitements conventionnelles, telles que la radiothérapie ou la chimiothérapie ^[159], la PDT ne semble pas modifier le sécrétome des cellules tumorales ovariennes en faveur d'un micro-environnement immunosuppresseur favorable à l'échappement de la tumeur au système immunitaire et à la progression tumorale.

PARTIE 3

Synthèse générale et Perspectives

Au moment où j'achève la rédaction de ce manuscrit, nous disposons de données précliniques qui permettent de mieux connaître les propriétés de deux photosensibilisateurs couplés à l'acide folique. Nous avons essentiellement travaillé avec le **PS1**, mais c'est le **PS2** qui retient désormais notre attention. Ce PS possède les meilleures propriétés photobiologiques et sa protection par le dépôt d'un brevet rend la molécule intéressante pour un investisseur éventuel qui serait intéressé pour soutenir notre projet de recherche.

Certaines observations méritent d'être discutées :

Difficulté à réaliser un photodiagnostic *in vivo*

L'impact thérapeutique de la chirurgie guidée par fluorescence dans la prise en charge des métastases péritonéales d'origine ovarienne reste incertain dans la mesure où il semble difficile de traiter l'ensemble de la cavité par la résection chirurgicale des lésions ignorées par la chirurgie conventionnelle en lumière blanche, même en augmentant le nombre de lésions prélevées.

Néanmoins, cette approche peut être associée à la prise en charge de la maladie péritonéale en permettant un diagnostic plus précis de l'étendue de l'atteinte initiale, ou pour confirmer le caractère complet de la chirurgie en fin d'intervention. La mise en évidence de lésion résiduelle pose la question d'un traitement complémentaire (CHIP ou PDT), en particulier pour cibler les atteintes microscopiques. De récentes publications soulignent l'intérêt porté à la chirurgie guidée par la fluorescence ^[62,144,145] et il semble pertinent de proposer un versant diagnostique avant la réalisation de la PDT.

L'absence de visualisation du **PS1** *in vivo* peut s'expliquer simplement par son faible rendement en fluorescence. Le **PS2**, plus fluorescent, a pu être observé en lumière bleue en utilisant le dispositif Olympus indiqué précédemment. Il existait lors de cette intervention une fluorescence provenant du liquide péritonéal ce qui s'explique par l'administration intrapéritonéale de la solution contenant le PS. Nous avons également constaté une autofluorescence tissulaire faible mais rendant moins précise la détection des plus petites lésions.

Le développement d'une stratégie diagnostique et thérapeutique basée sur l'utilisation du PS2 requiert la mise en point d'un dispositif de détection spécifique.

Illuminer la cavité péritonéale : est-ce possible ?

Développer un dispositif permettant d'assurer l'application de lumière de manière homogène sur les surfaces péritonéales est un autre enjeu essentiel pour pouvoir activer le PS. La surface péritonéale à traiter correspond environ à la surface corporelle ^[160]. Delaney *et al.* avaient proposé en 1991 un dispositif conçu à partir d'une sonde d'intubation trachéale permettant d'introduire une fibre lumineuse et de diffuser ainsi la lumière aux cavités pleurale ou péritonéale ^[161]. Ce dispositif est celui utilisé aujourd'hui chez l'homme pour le traitement endocavitaire du mésothéliome pleural malin par PDT ^[162].

La procédure consiste à remplir la cavité d'une émulsion lipidique à 0,02 % permettant d'améliorer la diffusion de la lumière, de diminuer les zones d'ombres et ainsi d'assurer une illumination plus homogène. La présence de sang dans la préparation diminue considérablement la dose délivrée. Pour cette raison, une hémostase soigneuse est nécessaire avant de débiter la procédure.

Des diodes photosensibles sont placées dans la cavité péritonéale et permettent d'indiquer une diminution de la puissance délivrée. Le milieu est changé régulièrement, et l'hémostase peut être complétée avant de reprendre l'illumination.

Wang *et al.* ont rapporté en 2005 les données permettant d'évaluer les propriétés optiques des tissus de la cavité péritonéale (colon, grêle, foie, péritoine, peau et tumeur) chez douze patients inclus dans un essai de phase II évaluant l'efficacité de la PDT intrapéritonéale médiée par le Photofrin®. La profondeur de pénétration tissulaire d'une lumière de longueur d'onde de 630 nm a été estimée (valeurs en millimètre) à $4,8 \pm 0,6$ pour le grêle, $5,2 \pm 0,7$ pour le colon, $3,4 \pm 0,3$ pour le péritoine, $5,2 \pm 1,4$ pour la peau, $1,0 \pm 0,1$ pour le foie, $3,0 \pm 0,7$ pour la tumeur ^[163]. Dans cette étude, le péritoine semble avoir des propriétés optiques semblables à celles de la peau, ce qui peut s'expliquer par la nature des tissus présents sous l'épithélium qui sont comparables (tissu conjonctif, tissu graisseux et muscle).

Ces données sont essentielles car elles peuvent en partie expliquer la toxicité tissulaire de la procédure sur les parenchymes. Elles permettent également d'envisager des stratégies d'illumination permettant d'adapter la longueur d'onde à la surface à traiter en prenant en compte la nature du parenchyme sous-jacent, afin de diminuer le risque de lésion viscérale. Il est ainsi possible d'illuminer les séreuses digestives avec des longueurs d'onde comprises entre 514 et 530 nm ^[161,163], et d'illuminer le reste de la cavité à 630 nm. En effet, à cette longueur d'onde, la profondeur de pénétration de la lumière est plus faible, ce qui pourrait permettre de traiter la maladie microscopique, ou les lésions résiduelles de faible volume sur l'intestin et le mésentère ^[161].

Il existe une variabilité inter et intra-individuelle lorsqu'on considère les propriétés optiques et physiologiques des tissus concernés, tumoraux ou normaux, avant et après PDT. Il semble donc essentiel de pouvoir réaliser une dosimétrie per-opératoire en temps réel afin de s'assurer que l'application de lumière soit homogène ^[163].

Les essais de phase I destinés à évaluer la toxicité d'une thérapie photodynamique intrapéritonéale ont étudié différents protocoles d'illumination. En utilisant le Photofrin® (1,5 à 2,5 mg/kg), il a été observé une plus grande toxicité avec une illumination à 630 nm (lumière rouge), qu'à 514 nm (lumière verte). Il a été mis en évidence après exposition à la lumière rouge des œdèmes de la paroi de l'intestin grêle, témoignant de la souffrance tissulaire, allant jusqu'à la perforation dans trois cas ^[77]. L'utilisation de la lumière verte permet donc d'augmenter la dose administrée sur les lésions de surface en diminuant l'impact en profondeur, et ainsi de traiter des surfaces telles que la séreuse des anses digestives (grêle et colon) ou le mésentère.

Dans cette étude de phase I menée par Delaney, trois patients ont été traités avec une dose maximale de 5,0 J/cm² en lumière verte. A cette dose, deux patients ont présenté un épanchement pleural réactionnel justifiant la pose d'un drain thoracique et une assistance respiratoire post-opératoire de 7 à 9 jours.

Les auteurs proposent donc le protocole suivant :

Photofrin® 2,5 mg/kg administré par voie intraveineuse 48h avant l'intervention chirurgicale. Illumination en lumière verte 514 nm de la totalité de la cavité abdominale à une puissance de 3,75 J/cm² avec localement la possibilité de réaliser des surimpressions à une puissance de 5,0 à 7,5 J/cm² en lumière verte ou 10 à 15 J/cm² en lumière rouge dans les zones tumorales.

La PpIX absorbe la lumière à différentes longueurs d'onde avec des pics à 630, 575, 540, 505 et 405 nm. A 405 nm, l'absorption est environ 30 fois plus importante qu'à 630 nm. Considérant que l'efficacité de la PDT est proportionnelle au nombre de photon absorbé par le PS dans la cellule, il a été suggéré qu'une illumination à 405 nm serait plus efficace que la lumière rouge ^[164]

Si on utilise de l'HPD (40mg/Kg), la lumière violette permet d'induire la nécrose des lésions tumorales à 0,8 J/cm², contre 2,5 J/cm² pour la lumière verte et 4,2 J/cm² pour la lumière rouge ^[165].

La cavité péritonéale étant une structure difficile à illuminer de manière homogène, l'utilisation d'une longueur d'onde courte (lumière violette en particulier) pourrait avoir l'avantage d'améliorer

l'absorption par le photosensibilisateur, tout en bénéficiant d'une profondeur de pénétration faible permettant de diminuer le risque de lésion parenchymateuse, en particulier digestive ^[152].

Il est difficile de définir un protocole reproductible sur la base de ces observations car l'interprétation des résultats obtenus est délicate. **En effet, les paramètres pouvant influencer l'issue de la procédure sont nombreux. La qualité de l'illumination dépend de la source, de la longueur d'onde utilisée, et du schéma d'illumination qui a été déterminé. Il y a peu de publications récentes à ce sujet, et l'utilisation d'un nouveau photosensibilisateur impose de redéfinir les modalités d'illumination.** Néanmoins, ces données sont essentielles car elles ont permis d'identifier les risques de la PDT intrapéritonéale et les organes les plus sensibles qu'il faut en premier lieu protéger.

Peu d'essais cliniques sont disponibles pour discuter l'efficacité d'une procédure de thérapie photodynamique intrapéritonéale en clinique humaine. Les essais sont en effet difficilement interprétables, dans la mesure où les populations sont hétérogènes, et où plusieurs variables techniques ont été évaluées en même temps. Les photosensibilisateurs utilisés dans cette indication ont fait la preuve d'une spécificité insuffisante pour la cible.

La thérapie photodynamique intrapéritonéale a surtout fait l'objet d'évaluations précliniques. Plusieurs paramètres sont impliqués pour la mise en œuvre du traitement (photosensibilisateurs, source lumineuse, dosimétrie, biologie). Il est donc essentiel d'avoir une réflexion globale pour développer ces différentes composantes afin de proposer un protocole efficace, simple et reproductible pour les cliniciens

En pratique : Quel protocole d'illumination intrapéritonéale ?

Source lumineuse et longueur d'onde

Si le choix du PS est déterminant, son activation dépend de la qualité du dispositif d'illumination utilisé. Il est nécessaire de développer des dispositifs destinés à délivrer la lumière aux tissus. Il est possible d'utiliser une source directe, mais dans le cas de surfaces étendues, les sources permettant une large surface d'illumination doivent permettre d'assurer une illumination plus homogène (Figure 3A). Les textiles lumineux peuvent dans ce cadre apporter des solutions pertinentes ^[148]. L'unité INSERM U1189 Onco-THAI a développé des textiles lumineux permettant de couvrir une surface allant jusqu'à 800 cm² (*Light Emitting Fabric*) et de délivrer ainsi une lumière homogène (Figure 3B) ^[149].

Par ailleurs, la source lumineuse doit être transportable et permettre un encombrement minimal pour être utilisée au bloc opératoire. A l'inverse des dispositifs offrant une surface d'illumination large, les sources directes ont l'avantage d'être orientables et se manipulent facilement. Elles sont adaptées pour l'illumination des régions difficilement accessibles. Dans la cavité péritonéale, on pense en particulier aux coupes diaphragmatiques, mais également à la nécessité de mobiliser les anses digestives pour exposer successivement la totalité de la surface du mésentère ^[166].

L'objectif est de traiter des lésions microscopiques de surface, pour cette raison, il est nécessaire de déterminer la longueur d'onde permettant d'activer efficacement le PS, sans justifier nécessairement d'une profondeur importante. Les données précliniques indiquent que la lumière verte est mieux tolérée par l'intestin (en raison d'une profondeur de pénétration limitée). La lumière rouge a l'avantage de permettre une diffusion de meilleure qualité en profondeur. Son utilisation, en particulier sur les structures les plus fragiles, est limitée par la spécificité du photosensibilisateur.

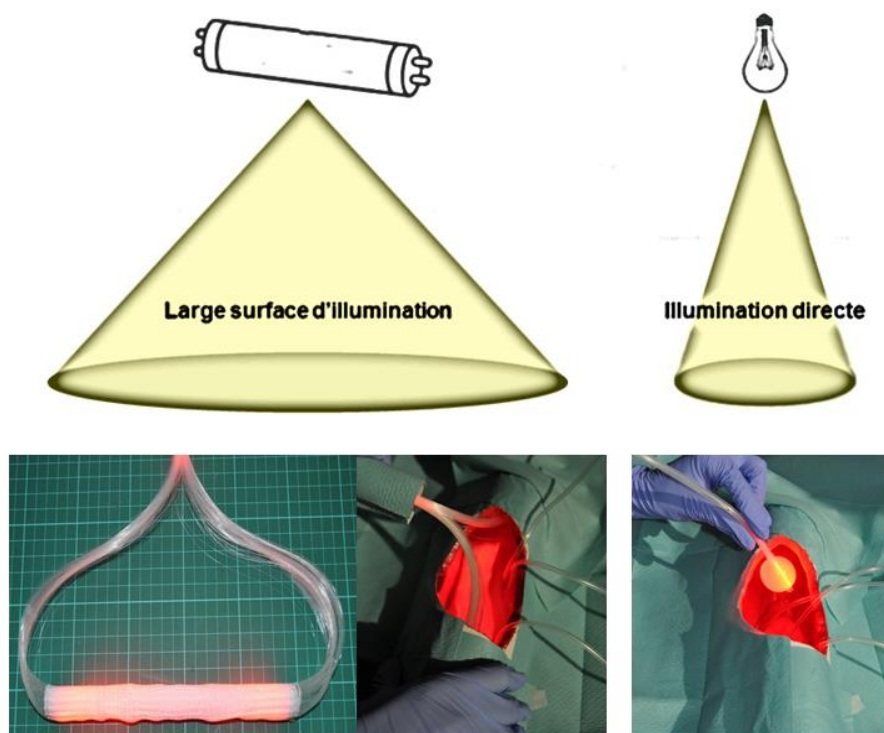


Figure 3A :

Les textiles lumineux peuvent apporter une solution en permettant une large diffusion de la lumière pour une application plus homogène (à gauche). Les sources d'illumination focale (à droite) ont l'avantage d'être plus facile à manipuler et permettent d'accéder aux sites plus étroits (Image INSERM U1189).

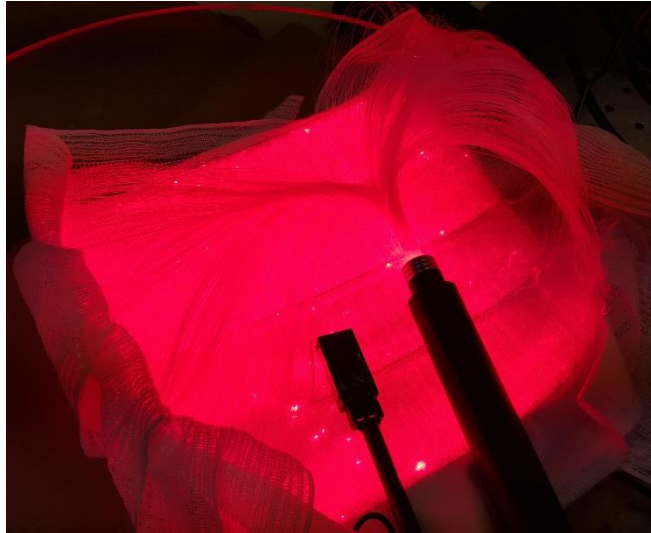


Figure 3B :
Light Emitting Fabric

Dosimétrie

La dosimétrie doit permettre d'assurer la sécurité de la procédure en adaptant de manière précise la dose à appliquer (fluence) et le schéma d'illumination à la surface à traiter. Il est possible de modéliser la cavité pour étudier et calculer la dose nécessaire. Ainsi, Guyon *et al.* ont estimé la surface péritonéale sur modèle animal à partir de données mesurées en imagerie par résonance magnétique. Cette estimation est corrélée aux poids des animaux ^[132,167].

Une étude d'anatomie a été menée en 2009 par Albanese *et al.* à partir des dissections de 10 femmes (cadavres fixés non éviscérés). Ces résultats ont une application directe sur la mise en œuvre du traitement. Il sera en effet difficile de réaliser la procédure par cœlioscopie en raison de la difficulté à assurer l'illumination du mésentère ou des coupes diaphragmatiques qui représentent une part importante de la surface péritonéale. La surface du grêle et du mésentère représente 39,21% de la surface totale du péritoine. La surface totale comprend celle du péritoine viscéral (81,9%) et celle du péritoine pariétal (18,1%). Elle est estimée dans cette série à $1,43 \pm 0,08 \text{ m}^2$, et est corrélée au poids du sujet. Le ratio entre la surface totale et le poids est $313,1 \pm 25,71 \text{ cm}^2/\text{Kg}$ ^[58].

Schéma d'illumination

Concernant le schéma, il a été montré que les schémas fractionnés (respectant des temps de pause entre deux temps d'illumination) étaient plus efficaces ^[168,169]. Ces temps de pause permettent au tissu cible de se recharger en oxygène et sont donc indispensables à l'efficacité de la procédure (Figure 3C).

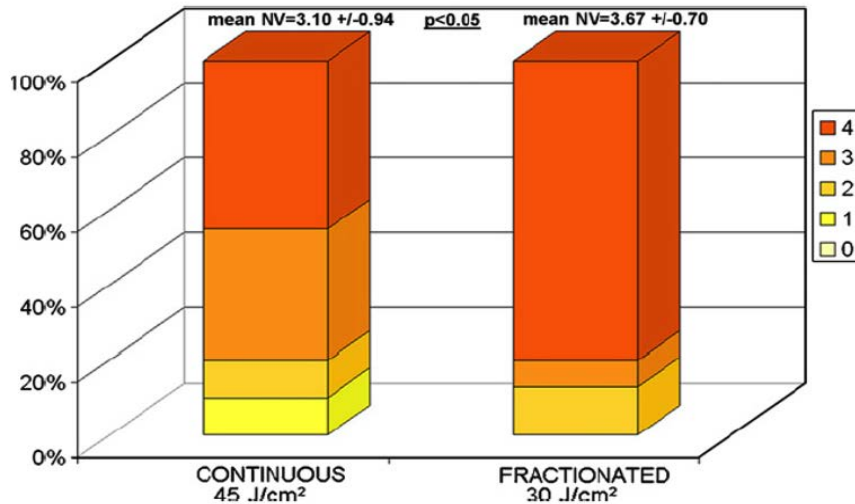


Figure 3C :

Ce diagramme illustre la qualité de la nécrose obtenue après la séance de PDT (score de nécrose de 0 à 4 en fonction de la profondeur de nécrose observée). Le schéma fractionné a permis d'obtenir une nécrose plus importante avec une fluence moindre ^[168].

Certains essais précliniques ont montré l'intérêt de renouveler la séance de PDT à distance de la première procédure. Compte tenu de la morbidité induite par les laparotomies itératives dans une population de patientes fragiles, cette option ne semble pas applicable en clinique humaine.

Evaluer la qualité de l'illumination

L'objet de la plupart des études précliniques était le plus souvent uniquement la validation d'une preuve de concept à propos de l'efficacité d'une procédure simple. Par conséquent, la qualité de l'illumination, son homogénéité étaient secondaires et peu de données existent dans la littérature concernant l'évaluation de la qualité de l'illumination.

Hors, il s'agit d'un point clé. La cavité péritonéale, plus encore que la cavité pleurale, présente un grand nombre de régions difficiles à éclairer (coupes diaphragmatiques, sillons hépatiques, surfaces digestives et mésentériques). Il est essentiel de pouvoir mesurer la dose de lumière appliquée dans les différents quadrants de la cavité afin d'assurer une illumination homogène et reproductible.

Cengel *et al.* évoquent le principe de dosimétrie per-opératoire, mise en place sous la forme de diodes photosensibles dans quatre à six quadrants de la cavité, permettant de mesurer la dose de lumière incidente. Des systèmes sphériques permettent de mesurer la dose reçue par le tissu en dose directe ou diffusée ^[69]. Ces dispositifs sont anciens. Il est désormais possible de réaliser un « tracking » de la source lumineuse afin de s'assurer que l'opérateur a déplacé le dispositif dans toutes les régions cibles. Le photoblanchiment (« photobleaching ») correspond à la disparition progressive de la fluorescence émise par le tissu cible au cours de la séance de PDT (Figure 3D). Il a été montré une excellente corrélation entre ce phénomène et la qualité de la nécrose induite par la procédure (Figure 3E) ^[170].

Dans le cadre d'une PDT ciblant la maladie péritonéale microscopique, il est attendu que la fluorescence du tissu cible soit faible ou nulle macroscopiquement, et l'opérateur ne pourra donc pas s'appuyer sur cette observation pour monitorer la progression de la procédure.

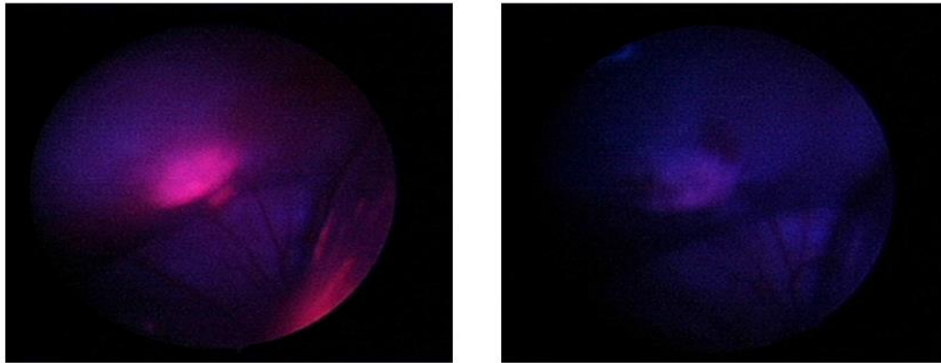


Figure 3D :
Cœlioscopie en lumière bleue avant (à gauche) et après (à droite) une séance de thérapie photodynamique utilisant un précurseur de la PpIX (modèle animal de carcinose péritonéale : Rats Fisher F344 / NuTu-19) [66].

De la même manière, les lésions n'étant pas visibles, il sera impossible de juger l'efficacité de la technique à court terme. Dans le cadre d'un essai clinique, l'efficacité ne pourra être évaluée qu'à moyen terme sur la survie sans progression et la survie globale des patientes.

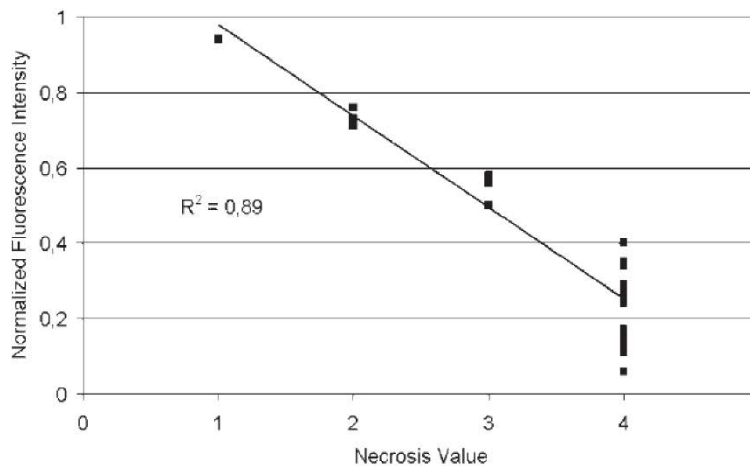


Figure 3E :
Intensité de la fluorescence en fonction du score de nécrose observé [170].

Améliorer la tolérance et prévenir les complications

La chirurgie a fait des progrès considérables, permettant de proposer à un plus grand nombre de patientes une chirurgie de cytoréduction complète avec une morbidité acceptable. Néanmoins, le taux de complications augmente avec la complexité de la chirurgie [171]. L'innocuité de la procédure de PDT

est donc un enjeu primordial, car il est difficilement concevable de majorer la morbidité opératoire, en particulier dans le cadre d'une stratégie prophylactique.

Les auteurs qui ont publiés les résultats sur la PDT intrapéritonéale rapportent une toxicité importante de la procédure, en particulier digestive, justifiant le recours à des unités de soins intensifs dans la période post-opératoire (syndrome de fuite capillaire, conséquence respiratoire, rénale, ...). L'index thérapeutique de la technique est donc faible dans la mesure où le bénéfice est discutable en termes de survie globale et sans récurrence dans ces séries.

L'efficacité de la PDT, au même titre que la toxicité qu'elle peut entraîner dépend de la double sélectivité du photosensibilisateur et de la lumière. Améliorer ces deux paramètres, par le développement d'un PS spécifique et de dispositifs d'illumination performants devrait conduire à une meilleure tolérance. Il s'agit donc de définir le schéma d'illumination permettant d'appliquer la dose maximale à l'ensemble de la cavité péritonéale, sans induire de toxicité sur des organes sains.

Il faut limiter l'exposition lumineuse efficace au seul temps de la procédure de PDT. Après l'administration du PS, il est nécessaire de prévenir son activation et sa consommation en dehors des conditions optimales. Il est possible d'équiper les scialytiques de la salle opératoire avec des filtres destinés à opérer à une lumière de longueur d'onde qui n'activera pas la PS. Il faut limiter l'exposition lumineuse des tissus lorsqu'elle n'est pas nécessaire (la peau en particulier) ^[162].

PS2 : le photosensibilisateur idéal ?

Le **PS2** possède la majorité des caractéristiques du photosensibilisateur idéal. Il est facile synthétiser et soluble en milieu aqueux. Nous avons démontré sa bonne sélectivité tumorale et sa faible toxicité dans le cadre de notre étude destinée à évaluer son efficacité pour permettre la nécrose tissulaire.

Il est nécessaire de réaliser des études de pharmacologie et de toxicité afin de déterminer la clairance de la molécule et la tolérance de la procédure dans des conditions expérimentales différentes.

L'efficacité de la PDT dépend de la sélectivité du produit, et de son activation par la lumière. Les résultats obtenus *in vivo* sont décevants du point de vue de l'efficacité de la PDT mais très rassurants du point de vue de la tolérance. Il est nécessaire de renouveler les expérimentations en faisant varier les conditions d'exposition à la lumière et au PS. Les études cliniques menées chez l'Homme avec un

agent fluorescent couplé à l'acide folique indiquent que les doses élevées diminuent la spécificité de la molécule pour la cible. Par ailleurs, la voie intrapéritonéale permet en théorie d'augmenter la concentration de produit dans les lésions de surface, mais pose le problème du photosensibilisateur libre dans la cavité pouvant justifier un lavage de la cavité abdominale avant la PDT.

Le modèle animal utilisé présente des limites qu'il conviendra de dépasser pour gagner en niveau de preuve scientifique. La qualité de l'expression tissulaire du récepteur au folate par les lésions secondaires à l'inoculation de NuTu-19 est en effet imprécise et peut en partie expliquer ces résultats. Les résultats observés *in vitro* sur des lignées tumorales humaines sont à l'inverse tout à fait satisfaisante et il serait pertinent de travailler sur un modèle humanisé.

Les dispositifs d'illumination développés par l'équipe OncoTHAI doivent également permettre d'optimiser les possibilités d'illumination de la cavité péritonéale afin envisager la mise en œuvre d'un essai clinique si les performances du PS2 étaient confirmées dans le futur.

Conclusion

Ce travail de thèse a été pour moi l'occasion d'apprendre le travail en équipe, la collaboration, la mise en commun des compétences de chacun. Le projet **PRODYNNOV** (*PRO*phylactic photo*DYN*amic therapy for *OV*arian cancer) m'est apparu enthousiasmant car il s'inscrit résolument dans l'actualité médicale et scientifique en cherchant à proposer une alternative thérapeutique s'appuyant sur le concept de thérapie ciblée destinée à apporter aux patientes un bénéfice en termes de survie tout en cherchant à améliorer la tolérance au traitement.

J'ai cherché à identifier les verrous qui ont empêché jusqu'à présent l'application clinique de la PDT intrapéritonéale en pratique clinique pour le traitement des carcinomes péritonéaux d'origine ovarienne, en particulier l'atteinte microscopique, afin de compléter la chirurgie de cytoréduction, dans l'objectif de diminuer le taux de récurrence locale et la morbi-mortalité qui lui est associée.

J'espère avoir donné à cette stratégie thérapeutique alternative une plus grande maturité et une plus grande crédibilité. L'approche ciblée est sans aucun doute un élément déterminant permettant de s'affranchir des limites et critiques liées à la mauvaise tolérance du traitement en lien avec la localisation de la maladie cible à la surface des organes intraabdominaux.

Préciser les indications et leurs limites est également un point clé afin d'énoncer des objectifs réalistes et atteignables afin de gagner en crédibilité. La PDT ne résoudra pas tous les problèmes. Elle peut apporter une solution locale, en maximisant la qualité de la cytoréduction sans effet secondaire systémique, au contraire de la chimiothérapie intrapéritonéale, stratégie qui n'a pas trouvé à ce jour d'indication précise dans le traitement des carcinomes péritonéaux d'origine ovarienne.

L'immunothérapie est une approche nouvelle, qui a été peu détaillée dans cette thèse mais pourrait faire l'objet d'un travail à part entière tant cette approche est prometteuse. L'idée d'associer à l'approche cytotoxique directe de la PDT un effet retardé sous la forme d'une stimulation des défenses immunitaires spécifiques conduisant à une meilleure immunité antitumorale est séduisante et pourrait constituer un argument de poids pour poursuivre la recherche sur la thérapie photodynamique intrapéritonéale. Il s'agit là peut-être de la meilleure application de la PDT, alors que les premiers résultats obtenus par l'équipe de Nadira Delhem (IBL) ont montré que la PDT ne semblait pas altérer

la qualité de la réponse immunitaire effectrice anti-tumorale, contrairement à la radiothérapie ou la chimiothérapie.

Enfin, la maîtrise de cette technique requiert des compétences en photochimie, biologie cellulaire, immunologie, ingénierie des procédés d'illumination, chirurgie, cancérologie. L'équipe de l'unité INSERM U1189 Onco-THAI, en collaboration avec le service de chirurgie gynécologique du CHRU de Lille et le Laboratoire Réactions et Génie de Procédés de Nancy, disposent de ces compétences et s'appuie sur des partenariats solides qui lui permettront d'être un acteur incontournable du développement de cette stratégie thérapeutique innovante si elle bénéficie des soutiens financiers, académiques et industriels qui seront déterminants.

Références

1. Eisenkop SM, Spirtos NM, Lin W-CM. "Optimal" cytoreduction for advanced epithelial ovarian cancer: A commentary. *Gynecol Oncol* 2006;103(1):329–35.
2. Vergote I, Amant F, Kristensen G, Ehlen T, Reed NS, Casado A. Primary surgery or neoadjuvant chemotherapy followed by interval debulking surgery in advanced ovarian cancer. *Eur J Cancer* 2011;47, Supplement 3:S88–92.
3. Al Rawahi T, Lopes AD, Bristow RE, Bryant A, Elattar A, Chattopadhyay S, et al. Surgical cytoreduction for recurrent epithelial ovarian cancer. *Cochrane Database Syst Rev* 2013;2:CD008765.
4. Querleu D, Gladiéff L, Ferron G, Rougé P. [Towards a new standard in cytoreductive surgery for advanced ovarian cancer]. *Bull Cancer (Paris)* 2009;96(12):1175–82.
5. Ferlay J, Steliarova-Foucher E, Lortet-Tieulent J, Rosso S, Coebergh JWW, Comber H, et al. Cancer incidence and mortality patterns in Europe: Estimates for 40 countries in 2012. *Eur J Cancer* 2013;49(6):1374–403.
6. Soria J-C, Mir J-CS Stéphane Vignot, Christophe Massard, Olivier, Vignot S, Massard C. Cours de chimiothérapie antitumorale et traitement médical du cancer: XXVIIe cours de l'Institut de cancérologie Gustave-Roussy du 16 au 27 janvier 2012. John Libbey Eurotext; 2013.
7. Chan JK, Tian C, Teoh D, Monk BJ, Herzog T, Kapp DS, et al. Survival after recurrence in early-stage high-risk epithelial ovarian cancer: A Gynecologic Oncology Group study. *Gynecol Oncol* 2010;116(3):307–11.
8. Collinson F, Qian W, Fossati R, Lissoni A, Williams C, Parmar M, et al. Optimal treatment of early-stage ovarian cancer. *Ann Oncol* 2014;25(6):1165–71.
9. Jayson GC, Kohn EC, Kitchener HC, Ledermann JA. Ovarian cancer. *Lancet* 2014;
10. Elias D, Gaujoux S. Traitement des pathologies tumorales du péritoine. *EMC - Gastro-Entérologie* 2010;5(2):1–15.
11. Encyclopédie Larousse en ligne - péritoine [Internet]. [cited 2014 Jun 15];Available from: <http://www.larousse.fr/encyclopedie/medical/péritoine/15278>
12. Tan DS, Agarwal R, Kaye SB. Mechanisms of transcoelomic metastasis in ovarian cancer. *Lancet Oncol* 2006;7(11):925–34.
13. Amate P, Huchon C, Dessapt AL, Bensaid C, Medioni J, Le Frère Belda M-A, et al. Ovarian cancer: sites of recurrence. *Int J Gynecol Cancer Off J Int Gynecol Cancer Soc* 2013;23(9):1590–6.
14. Bais JMJ, Schilthuis MS, Slors JFM, Lammes FB. Intestinal obstruction in patients with advanced ovarian cancer. *Int J Gynecol Cancer Off J Int Gynecol Cancer Soc* 1995;5(5):346–50.
15. Jayson GC, Kohn EC, Kitchener HC, Ledermann JA. Ovarian cancer. *The Lancet* 2014;384(9951):1376–88.

16. Tunca JC, Buchler DA, Mack EA, Ruzicka FF, Crowley JJ, Carr WF. The management of ovarian-cancer-caused bowel obstruction. *Gynecol Oncol* 1981;12(2 Pt 1):186–92.
17. Thibault B, Castells M, Delord J-P, Couderc B. Ovarian cancer microenvironment: implications for cancer dissemination and chemoresistance acquisition. *Cancer Metastasis Rev* 2014;33(1):17–39.
18. Vergote I, Tropé CG, Amant F, Kristensen GB, Ehlen T, Johnson N, et al. Neoadjuvant Chemotherapy or Primary Surgery in Stage IIIC or IV Ovarian Cancer. *N Engl J Med* 2010;363(10):943–53.
19. Kehoe S, Hook J, Nankivell M, Jayson GC, Kitchener H, Lopes T, et al. Primary chemotherapy versus primary surgery for newly diagnosed advanced ovarian cancer (CHORUS): an open-label, randomised, controlled, non-inferiority trial. *Lancet Lond Engl* 2015;386(9990):249–57.
20. Querleu D, Ray-Coquard I, Classe JM, Aucoeur JS, Bonnet F, Bonnier P, et al. Quality indicators in ovarian cancer surgery: Report from the French Society of Gynecologic Oncology (Société Française d'Oncologie Gynécologique, SFOG). *Ann Oncol* 2013;24(11):2732–9.
21. Bristow RE, Tomacruz RS, Armstrong DK, Trimble EL, Montz FJ. Survival Effect of Maximal Cytoreductive Surgery for Advanced Ovarian Carcinoma During the Platinum Era: A Meta-Analysis. *J Clin Oncol* 2002;20(5):1248–59.
22. Chi DS, Eisenhauer EL, Lang J, Huh J, Haddad L, Abu-Rustum NR, et al. What is the optimal goal of primary cytoreductive surgery for bulky stage IIIC epithelial ovarian carcinoma (EOC)? *Gynecol Oncol* 2006;103(2):559–64.
23. Chang S-J, Bristow RE, Ryu H-S. Impact of Complete Cytoreduction Leaving No Gross Residual Disease Associated with Radical Cytoreductive Surgical Procedures on Survival in Advanced Ovarian Cancer. *Ann Surg Oncol* 2012;19(13):4059–67.
24. Elattar A, Bryant A, Winter-Roach BA, Hatem M, Naik R. Optimal primary surgical treatment for advanced epithelial ovarian cancer [Internet]. In: *Cochrane Database of Systematic Reviews*. John Wiley & Sons, Ltd; 2011 [cited 2016 Jan 1]. Available from: <http://onlinelibrary.wiley.com/doc-distant.univ-lille2.fr/doi/10.1002/14651858.CD007565.pub2/abstract>
25. Meads MB, Gatenby RA, Dalton WS. Environment-mediated drug resistance: a major contributor to minimal residual disease. *Nat Rev Cancer* 2009;9(9):665–74.
26. Fagotti A, Gallotta V, Romano F, Fanfani F, Rossitto C, Naldini A, et al. Peritoneal carcinosis of ovarian origin. *World J Gastrointest Oncol* 2010;2(2):102–8.
27. Elias D, Goéré D, Dumont F, Honoré C, Dartigues P, Stoclin A, et al. Role of hyperthermic intraoperative peritoneal chemotherapy in the management of peritoneal metastases. *Eur J Cancer Oxf Engl* 1990 2014;50(2):332–40.
28. Yan TD, Black D, Savady R, Sugarbaker PH. A systematic review on the efficacy of cytoreductive surgery and perioperative intraperitoneal chemotherapy for pseudomyxoma peritonei. *Ann Surg Oncol* 2007;14(2):484–92.

29. Verwaal VJ, van Ruth S, de Bree E, van Sloothen GW, van Tinteren H, Boot H, et al. Randomized trial of cytoreduction and hyperthermic intraperitoneal chemotherapy versus systemic chemotherapy and palliative surgery in patients with peritoneal carcinomatosis of colorectal cancer. *J Clin Oncol Off J Am Soc Clin Oncol* 2003;21(20):3737–43.
30. Yan TD, Welch L, Black D, Sugarbaker PH. A systematic review on the efficacy of cytoreductive surgery combined with perioperative intraperitoneal chemotherapy for diffuse malignancy peritoneal mesothelioma. *Ann Oncol Off J Eur Soc Med Oncol ESMO* 2007;18(5):827–34.
31. Tazi Y, Pautier P, Leary A, Lhomme C. Chimiothérapie des cancers épithéliaux de l'ovaire. *Gynécologie Obstétrique Fertil* 2013;41(10):611–6.
32. Helm CW. Current Status and Future Directions of Cytoreductive Surgery and Hyperthermic Intraperitoneal Chemotherapy in the Treatment of Ovarian Cancer. *Surg Oncol Clin N Am* 2012;21(4):645–63.
33. Deraco M, Baratti D, Laterza B, Balestra MR, Mingrone E, Macrì A, et al. Advanced cytoreduction as surgical standard of care and hyperthermic intraperitoneal chemotherapy as promising treatment in epithelial ovarian cancer. *Eur J Surg Oncol EJSO* 2011;37(1):4–9.
34. Chua TC, Robertson G, Liauw W, Farrell R, Yan TD, Morris DL. Intraoperative hyperthermic intraperitoneal chemotherapy after cytoreductive surgery in ovarian cancer peritoneal carcinomatosis: systematic review of current results. *J Cancer Res Clin Oncol* 2009;135(12):1637–45.
35. Armstrong DK, Bundy B, Wenzel L, Huang HQ, Baergen R, Lele S, et al. Intraperitoneal Cisplatin and Paclitaxel in Ovarian Cancer. *N Engl J Med* 2006;354(1):34–43.
36. Bae JH, Lee JM, Ryu KS, Lee YS, Park YG, Hur SY, et al. Treatment of ovarian cancer with paclitaxel- or carboplatin-based intraperitoneal hyperthermic chemotherapy during secondary surgery. *Gynecol Oncol* 2007;106(1):193–200.
37. Cotte E, Glehen O, Mohamed F, Lamy F, Falandry C, Golfier F, et al. Cytoreductive Surgery and Intraperitoneal Chemohyperthermia for Chemoresistant and Recurrent Advanced Epithelial Ovarian Cancer: Prospective Study of 81 Patients. *World J Surg* 2007;31(9):1813–20.
38. Raspagliesi F, Kusamura S, Campos Torres JC, de Souza GA, Ditto A, Zanaboni F, et al. Cytoreduction combined with intraperitoneal hyperthermic perfusion chemotherapy in advanced/recurrent ovarian cancer patients: The experience of National Cancer Institute of Milan. *Eur J Surg Oncol EJSO* 2006;32(6):671–5.
39. Bakrin N, Cotte E, Golfier F, Gilly FN, Freyer G, Helm W, et al. Cytoreductive Surgery and Hyperthermic Intraperitoneal Chemotherapy (HIPEC) for Persistent and Recurrent Advanced Ovarian Carcinoma: A Multicenter, Prospective Study of 246 Patients. *Ann Surg Oncol* 2012;19(13):4052–8.
40. Cascales-Campos PA, Gil J, Gil E, Feliciangeli E, González-Gil A, Parrilla JJ, et al. Treatment of Microscopic Disease with Hyperthermic Intraoperative Intraperitoneal Chemotherapy After Complete Cytoreduction Improves Disease-Free Survival in Patients with Stage IIIC/IV Ovarian Cancer. *Ann Surg Oncol* 2014;21(7):2383–9.

41. Cascales-Campos P, Gil J, Feliciangeli E, Parrilla P. HIPEC in ovarian cancer: treatment of a new era or is it the end of the pipeline? *Gynecol Oncol* 2015;139(2):363–8.
42. Cascales PA, Gil J, Galindo PJ, Machado F, Frutos IMM, Paricio PP. Heterogeneity in patients and methods. A problem for hyperthermic intraoperative intraperitoneal chemotherapy (HIPEC) in ovarian carcinoma. *Eur J Obstet Gynecol Reprod Biol* 2011;158(2):361–2.
43. Muñoz-Casares FC, Rufián S, Rubio MJ, Díaz CJ, Díaz R, Casado A, et al. The role of hyperthermic intraoperative intraperitoneal chemotherapy (HIPEC) in the treatment of peritoneal carcinomatosis in recurrent ovarian cancer. *Clin Transl Oncol Off Publ Fed Span Oncol Soc Natl Cancer Inst Mex* 2009;11(11):753–9.
44. Spiliotis J, Halkia E, Lianos E, Kalantzi N, Grivas A, Efstathiou E, et al. Cytoreductive surgery and HIPEC in recurrent epithelial ovarian cancer: a prospective randomized phase III study. *Ann Surg Oncol* 2015;22(5):1570–5.
45. Hotouras A, Desai D, Bhan C, Murphy J, Lampe B, Sugarbaker PH. Heated IntraPERitoneal Chemotherapy (HIPEC) for Patients With Recurrent Ovarian Cancer: A Systematic Literature Review. *Int J Gynecol Cancer Off J Int Gynecol Cancer Soc* 2016;
46. Landrum LM, Java J, Mathews CA, Lanneau GS, Copeland LJ, Armstrong DK, et al. Prognostic factors for stage III epithelial ovarian cancer treated with intraperitoneal chemotherapy: a Gynecologic Oncology Group study. *Gynecol Oncol* 2013;130(1):12–8.
47. Gourley C, Walker JL, Mackay HJ. Update on Intraperitoneal Chemotherapy for the Treatment of Epithelial Ovarian Cancer. *Am Soc Clin Oncol Educ Book ASCO Am Soc Clin Oncol Meet* 2016;35:143–51.
48. Levine DA, Karlan BY, Strauss JF, III. Evolving approaches in research and care for ovarian cancers: A report from the national academies of sciences, engineering, and medicine. *JAMA* 2016;315(18):1943–4.
49. Committee on the State of the Science in Ovarian Cancer Research, Board on Health Care Services, Institute of Medicine, National Academies of Sciences, Engineering, and Medicine. *Ovarian Cancers: Evolving Paradigms in Research and Care*. Washington (DC): National Academies Press (US); 2016.
50. Shroff R, Brooks RA, Zigelboim I, Powell MA, Thaker PH, Mutch DG, et al. The utility of peritoneal biopsy and omentectomy in the upstaging of apparent early ovarian cancer. *Int J Gynecol Cancer Off J Int Gynecol Cancer Soc* 2011;21(7):1208–12.
51. Ayhan A, Gultekin M, Celik NY, Dursun P, Taskiran C, Aksan G, et al. Occult metastasis in early ovarian cancers: risk factors and associated prognosis. *Am J Obstet Gynecol* 2007;196(1):81.e1-6.
52. Garcia-Soto AE, Boren T, Wingo SN, Heffernen T, Miller DS. Is comprehensive surgical staging needed for thorough evaluation of early-stage ovarian carcinoma? *Am J Obstet Gynecol* 2012;206(3):242.e1-5.
53. Powless CA, Bakkum-Gamez JN, Aletti GD, Cliby WA. Random peritoneal biopsies have limited value in staging of apparent early stage epithelial ovarian cancer after thorough exploration. *Gynecol Oncol* 2009;115(1):86–9.

54. Lee J-Y, Kim HS, Chung HH, Kim JW, Park NH, Song Y-S. The Role of Omentectomy and Random Peritoneal Biopsies as Part of Comprehensive Surgical Staging in Apparent Early-Stage Epithelial Ovarian Cancer. *Ann Surg Oncol* 2014;21(8):2762–6.
55. Soper JT, Johnson P, Johnson V, Berchuck A, Clarke-Pearson DL. Comprehensive restaging laparotomy in women with apparent early ovarian carcinoma. *Obstet Gynecol* 1992;80(6):949–53.
56. Schueler JA, Trimbos JB, Hermans J, Fleuren GJ. The yield of surgical staging in presumed early stage ovarian cancer: benefits or doubts? *Int J Gynecol Cancer Off J Int Gynecol Cancer Soc* 1998;8(2):95–102.
57. Young RC, Decker DG, Wharton J, et al. STaging laparotomy in early ovarian cancer. *JAMA* 1983;250(22):3072–6.
58. Albanese AM, Albanese EF, Miño JH, Gómez E, Gómez M, Zandomeni M, et al. Peritoneal surface area: measurements of 40 structures covered by peritoneum: correlation between total peritoneal surface area and the surface calculated by formulas. *Surg Radiol Anat* 2009;31(5):369–77.
59. Azaïs H, Moussaron A, Khodja Bach S, Bassil A, Betrouni N, Frochot C, et al. FR α : a target for prophylactic photodynamic therapy of ovarian peritoneal metastasis? *Bull Cancer (Paris)* 2014;101(12):1109–13.
60. Dizon DS, Hensley ML, Poynor EA, Sabbatini P, Aghajanian C, Hummer A, et al. Retrospective analysis of carboplatin and paclitaxel as initial second-line therapy for recurrent epithelial ovarian carcinoma: application toward a dynamic disease state model of ovarian cancer. *J Clin Oncol Off J Am Soc Clin Oncol* 2002;20(5):1238–47.
61. Petrillo M, Pedone Anchora L, Tortorella L, Fanfani F, Gallotta V, Pacciani M, et al. Secondary cytoreductive surgery in patients with isolated platinum-resistant recurrent ovarian cancer: a retrospective analysis. *Gynecol Oncol* 2014;134(2):257–61.
62. van Dam GM, Themelis G, Crane LMA, Harlaar NJ, Pleijhuis RG, Kelder W, et al. Intraoperative tumor-specific fluorescence imaging in ovarian cancer by folate receptor- α targeting: first in-human results. *Nat Med* 2011;17(10):1315–9.
63. Löning M, Diddens H, Kùpker W, Diedrich K, Hùttmann G. Laparoscopic fluorescence detection of ovarian carcinoma metastases using 5-aminolevulinic acid-induced protoporphyrin IX. *Cancer* 2004;100(8):1650–6.
64. Los G, Mutsaers PH, van der Vijgh WJ, Baldew GS, de Graaf PW, McVie JG. Direct diffusion of cis-diamminedichloroplatinum(II) in intraperitoneal rat tumors after intraperitoneal chemotherapy: a comparison with systemic chemotherapy. *Cancer Res* 1989;49(12):3380–4.
65. Dedrick RL, Flessner MF. Pharmacokinetic problems in peritoneal drug administration: tissue penetration and surface exposure. *J Natl Cancer Inst* 1997;89(7):480–7.
66. Guyon L, Ascencio M, Collinet P, Mordon S. Photodiagnosis and photodynamic therapy of peritoneal metastasis of ovarian cancer. *Photodiagnosis Photodyn Ther* 2012;9(1):16–31.

67. Dougherty TJ, Kaufman JE, Goldfarb A, Weishaupt KR, Boyle D, Mittleman A. Photoradiation Therapy for the Treatment of Malignant Tumors. *Cancer Res* 1978;38(8):2628–35.
68. Colin P, Estevez JP, Betrouni N, Nevoux P, Puech P, Leroy X, et al. [Photodynamic therapy and urothelial carcinoma]. *Bull Cancer (Paris)* 2011;98(7):769–78.
69. Cengel KA, Glatstein E, Hahn SM. Intraperitoneal photodynamic therapy. *Cancer Treat Res* 2007;134:493–514.
70. Dolmans DEJGJ, Fukumura D, Jain RK. Photodynamic therapy for cancer. *Nat Rev Cancer* 2003;3(5):380–7.
71. Juarranz A, Jaén P, Sanz-Rodríguez F, Cuevas J, González S. Photodynamic therapy of cancer. Basic principles and applications. *Clin Transl Oncol Off Publ Fed Span Oncol Soc Natl Cancer Inst Mex* 2008;10(3):148–54.
72. van Duijnhoven FH, Aalbers RIJM, Rovers JP, Terpstra OT, Kuppen PJK. The immunological consequences of photodynamic treatment of cancer, a literature review. *Immunobiology* 2003;207(2):105–13.
73. Almeida RD, Manadas BJ, Carvalho AP, Duarte CB. Intracellular signaling mechanisms in photodynamic therapy. *Biochim Biophys Acta* 2004;1704(2):59–86.
74. Konan YN, Gurny R, Allémann E. State of the art in the delivery of photosensitizers for photodynamic therapy. *J Photochem Photobiol B* 2002;66(2):89–106.
75. Agostinis P, Berg K, Cengel KA, Foster TH, Girotti AW, Gollnick SO, et al. Photodynamic therapy of cancer: an update. *CA Cancer J Clin* 2011;61(4):250–81.
76. Mordon S. Lasers thérapeutiques : bases fondamentales. EMC - Cosmétologie Dermatol Esthét 2006;1(1):1–10.
77. Delaney TF, Sindelar WF, Tochner Z, Smith PD, Friauf WS, Thomas G, et al. Phase I study of debulking surgery and photodynamic therapy for disseminated intraperitoneal tumors. *Int J Radiat Oncol* 1993;25(3):445–57.
78. Sindelar WF, DeLaney TF, Tochner Z, et al. Technique of photodynamic therapy for disseminated intraperitoneal malignant neoplasms: Phase i study. *Arch Surg* 1991;126(3):318–24.
79. Sindelar WF, Sullivan FJ, Abraham E, DeLaney TF, Smith PD, Friauf GF, et al. Intraperitoneal photodynamic therapy shows efficacy in phase I trial. In: *Proc Am Soc Clin Oncol*. 1995. page 447.
80. Canter RJ, Mick R, Kesmodel SB, Raz DJ, Spitz FR, Metz JM, et al. Intraperitoneal photodynamic therapy causes a capillary-leak syndrome. *Ann Surg Oncol* 2003;10(5):514–24.
81. Hahn SM, Fraker DL, Mick R, Metz J, Busch TM, Smith D, et al. A Phase II Trial of Intraperitoneal Photodynamic Therapy for Patients with Peritoneal Carcinomatosis and Sarcomatosis. *Clin Cancer Res* 2006;12(8):2517–25.
82. Menon C, Kutney SN, Lehr SC, Hendren SK, Busch TM, Hahn SM, et al. Vascularity and Uptake of Photosensitizer in Small Human Tumor Nodules Implications for Intraperitoneal Photodynamic Therapy. *Clin Cancer Res* 2001;7(12):3904–11.

83. Hahn SM, Putt ME, Metz J, Shin DB, Rickter E, Menon C, et al. Photofrin uptake in the tumor and normal tissues of patients receiving intraperitoneal photodynamic therapy. *Clin Cancer Res Off J Am Assoc Cancer Res* 2006;12(18):5464–70.
84. Hendren SK, Hahn SM, Spitz FR, Bauer TW, Rubin SC, Zhu T, et al. Phase II trial of debulking surgery and photodynamic therapy for disseminated intraperitoneal tumors. *Ann Surg Oncol* 2001;8(1):65–71.
85. Busch TM, Hahn SM, Wileyto EP, Koch CJ, Fraker DL, Zhang P, et al. Hypoxia and Photofrin Uptake in the Intraperitoneal Carcinomatosis and Sarcomatosis of Photodynamic Therapy Patients. *Clin Cancer Res* 2004;10(14):4630–8.
86. Bauer TW, Hahn SM, Spitz FR, Kachur A, Glatstein E, Fraker DL. Preliminary report of photodynamic therapy for intraperitoneal sarcomatosis. *Ann Surg Oncol* 2001;8(3):254–9.
87. Pahernik SA, Dellian M, Berr F, Tannapfel A, Wittekind C, Goetz AE. Distribution and pharmacokinetics of Photofrin in human bile duct cancer. *J Photochem Photobiol B* 1998;47(1):58–62.
88. Henderson BW, Busch TM, Vaughan LA, Frawley NP, Babich D, Sosa TA, et al. Photofrin photodynamic therapy can significantly deplete or preserve oxygenation in human basal cell carcinomas during treatment, depending on fluence rate. *Cancer Res* 2000;60(3):525–9.
89. Friedberg JS, Mick R, Stevenson JP, Zhu T, Busch TM, Shin D, et al. Phase II trial of pleural photodynamic therapy and surgery for patients with non-small-cell lung cancer with pleural spread. *J Clin Oncol Off J Am Soc Clin Oncol* 2004;22(11):2192–201.
90. Choi S-W, Mason JB. Folate and Carcinogenesis: An Integrated Scheme. *J Nutr* 2000;130(2):129–32.
91. Despierre E, Lambrechts S, Leunen K, Berteloot P, Neven P, Amant F, et al. Folate receptor alpha (FRA) expression remains unchanged in epithelial ovarian and endometrial cancer after chemotherapy. *Gynecol Oncol* 2013;130(1):192–9.
92. Antony AC. Folate Receptors. *Annu Rev Nutr* 1996;16(1):501–21.
93. Leamon CP, Low PS. Folate-mediated targeting: from diagnostics to drug and gene delivery. *Drug Discov Today* 2001;6(1):44–51.
94. Sudimack J, Lee RJ. Targeted drug delivery via the folate receptor. *Adv Drug Deliv Rev* 2000;41(2):147–162.
95. Parker N, Turk MJ, Westrick E, Lewis JD, Low PS, Leamon CP. Folate receptor expression in carcinomas and normal tissues determined by a quantitative radioligand binding assay. *Anal Biochem* 2005;338(2):284–93.
96. Kalli KR, Oberg AL, Keeney GL, Christianson TJH, Low PS, Knutson KL, et al. Folate receptor alpha as a tumor target in epithelial ovarian cancer. *Gynecol Oncol* 2008;108(3):619–26.
97. Markert S, Lassmann S, Gabriel B, Klar M, Werner M, Gitsch G, et al. Alpha-folate Receptor Expression in Epithelial Ovarian Carcinoma and Non-neoplastic Ovarian Tissue. *Anticancer Res* 2008;28(6A):3567–72.

98. Elnakat H, Ratnam M. Distribution, functionality and gene regulation of folate receptor isoforms: implications in targeted therapy. *Adv Drug Deliv Rev* 2004;56(8):1067–84.
99. O'Shannessy DJ, Somers EB, Smale R, Fu Y-S. Expression of folate receptor- α (FRA) in gynecologic malignancies and its relationship to the tumor type. *Int J Gynecol Pathol Off J Int Soc Gynecol Pathol* 2013;32(3):258–68.
100. Crane LMA, Arts HJG, Oosten M, Low PS, Zee AGJ, Dam GM, et al. The effect of chemotherapy on expression of folate receptor-alpha in ovarian cancer. *Cell Oncol* 2011;35(1):9–18.
101. Chen Y-L, Chang M-C, Huang C-Y, Chiang Y-C, Lin H-W, Chen C-A, et al. Serous ovarian carcinoma patients with high alpha-folate receptor had reducing survival and cytotoxic chemo-response. *Mol Oncol* 2012;6(3):360–9.
102. Toffoli G, Cernigoi C, Russo A, Gallo A, Bagnoli M, Boiocchi M. Overexpression of folate binding protein in ovarian cancers. *Int J Cancer* 1997;74(2):193–198.
103. Siu MKY, Kong DSH, Chan HY, Wong ESY, Ip PPC, Jiang L, et al. Paradoxical Impact of Two Folate Receptors, FR α and RFC, in Ovarian Cancer: Effect on Cell Proliferation, Invasion and Clinical Outcome. *PLoS ONE* 2012;7(11):e47201.
104. Bottero F, Tomassetti A, Canevari S, Miotti S, Ménard S, Colnaghi MI. Gene Transfection and Expression of the Ovarian Carcinoma Marker Folate Binding Protein on NIH/3T3 Cells Increases Cell Growth in Vitro and in Vivo. *Cancer Res* 1993;53(23):5791–6.
105. Daraï E, Scoazec JY, Walker-Combrouze F, Mlika-Cabanne N, Feldmann G, Madelenat P, et al. Expression of cadherins in benign, borderline, and malignant ovarian epithelial tumors: a clinicopathologic study of 60 cases. *Hum Pathol* 1997;28(8):922–8.
106. Sawada K, Mitra AK, Radjabi AR, Bhaskar V, Kistner EO, Tretiakova M, et al. Loss of E-Cadherin Promotes Ovarian Cancer Metastasis via α 5-Integrin, which Is a Therapeutic Target. *Cancer Res* 2008;68(7):2329–39.
107. Leamon CP, Reddy JA, Dorton R, Bloomfield A, Emsweller K, Parker N, et al. Impact of High and Low Folate Diets on Tissue Folate Receptor Levels and Antitumor Responses Toward Folate-Drug Conjugates. *J Pharmacol Exp Ther* 2008;327(3):918–25.
108. Leamon CP, Low PS. Delivery of macromolecules into living cells: a method that exploits folate receptor endocytosis. *Proc Natl Acad Sci* 1991;88(13):5572–6.
109. Itamochi H, Kigawa J. Clinical trials and future potential of targeted therapy for ovarian cancer. *Int J Clin Oncol* 2012;17(5):430–40.
110. Kelemen LE. The role of folate receptor α in cancer development, progression and treatment: Cause, consequence or innocent bystander? *Int J Cancer* 2006;119(2):243–50.
111. Crane LMA, van Oosten M, Pleijhuis RG, Motekallemi A, Dowdy SC, Cliby WA, et al. Intraoperative imaging in ovarian cancer: fact or fiction? *Mol Imaging* 2011;10(4):248–57.

112. Cheung A, Bax HJ, Josephs DH, Ilieva KM, Pellizzari G, Opzoomer J, et al. Targeting folate receptor alpha for cancer treatment. *Oncotarget* 2016;5(0).
113. Naumann RW, Coleman RL, Burger RA, Sausville EA, Kutarska E, Ghamande SA, et al. PRECEDENT: A Randomized Phase II Trial Comparing Vintafolide (EC145) and Pegylated Liposomal Doxorubicin (PLD) in Combination Versus PLD Alone in Patients With Platinum-Resistant Ovarian Cancer. *J Clin Oncol* 2013;JCO.2013.49.7685.
114. Razzak M. Gynaecological cancer: Vintafolide-targeting the folate receptor with a cytotoxic offers hope. *Nat Rev Clin Oncol* 2013;10(12):668.
115. Vergote I, Leamon CP. Vintafolide: a novel targeted therapy for the treatment of folate receptor expressing tumors. *Ther Adv Med Oncol* 2015;7(4):206–18.
116. Werner ME, Karve S, Sukumar R, Cummings ND, Copp JA, Chen RC, et al. Folate-targeted nanoparticle delivery of chemo- and radiotherapeutics for the treatment of ovarian cancer peritoneal metastasis. *Biomaterials* 2011;32(33):8548–54.
117. Figini M, Ferri R, Mezzanzanica D, Bagnoli M, Luison E, Miotti S, et al. Reversion of transformed phenotype in ovarian cancer cells by intracellular expression of anti folate receptor antibodies. *Gene Ther* 2003;10(12):1018–25.
118. Ebel W, Routhier EL, Foley B, Jacob S, McDonough JM, Patel RK, et al. Preclinical evaluation of MORAb-003, a humanized monoclonal antibody antagonizing folate receptor-alpha. *Cancer Immun J Acad Cancer Immunol [Internet]* 2007 [cited 2013 Aug 5];7. Available from: /pmc/articles/PMC2935753/?report=abstract
119. Konan YN, Gurny R, Allémann E. State of the art in the delivery of photosensitizers for photodynamic therapy. *J Photochem Photobiol B* 2002;66(2):89–106.
120. Schneider R, Schmitt F, Frochot C, Fort Y, Lourette N, Guillemin F, et al. Design, synthesis, and biological evaluation of folic acid targeted tetraphenylporphyrin as novel photosensitizers for selective photodynamic therapy. *Bioorg Med Chem* 2005;13(8):2799–808.
121. Gravier J, Schneider R, Frochot C, Bastogne T, Schmitt F, Didelon J, et al. Improvement of meta-tetra (hydroxyphenyl) chlorin-like photosensitizer selectivity with folate-based targeted delivery. Synthesis and in vivo delivery studies. *J Med Chem* 2008;51(13):3867–3877.
122. Moret F, Scheglmann D, Reddi E. Folate-targeted PEGylated liposomes improve the selectivity of PDT with meta-tetra(hydroxyphenyl)chlorin (m-THPC). *Photochem Photobiol Sci* 2013;12(5):823.
123. Li D, Li P, Lin H, Jiang Z, Guo L, Li B. A novel chlorin-PEG-folate conjugate with higher water solubility, lower cytotoxicity, better tumor targeting and photodynamic activity. *J Photochem Photobiol B* 2013;127C:28–37.
124. Stallivieri A, Baros F, Jetpisbayeva G, Myrzakhmetov B, Frochot C. The Interest of Folic Acid in Targeted Photodynamic Therapy. *Curr Med Chem* 2015;22(27):3185–207.

125. Rose GS, Tocco LM, Granger GA, DiSaia PJ, Hamilton TC, Santin AD, et al. Development and characterization of a clinically useful animal model of epithelial ovarian cancer in the Fischer 344 rat. *Am J Obstet Gynecol* 1996;175(3 Pt 1):593–9.
126. Müller C, Schibli R, Krenning EP, de Jong M. Pemetrexed improves tumor selectivity of ¹¹¹In-DTPA-folate in mice with folate receptor-positive ovarian cancer. *J Nucl Med Off Publ Soc Nucl Med* 2008;49(4):623–9.
127. Ross JF, Chaudhuri PK, Ratnam M. Differential regulation of folate receptor isoforms in normal and malignant tissues in vivo and in established cell lines. Physiologic and clinical implications. *Cancer* 1994;73(9):2432–43.
128. Weitman SD, Lark RH, Coney LR, Fort DW, Frasca V, Zurawski VR, et al. Distribution of the Folate Receptor GP38 in Normal and Malignant Cell Lines and Tissues. *Cancer Res* 1992;52(12):3396–401.
129. Birn H, Nielsen S, Christensen EI. Internalization and apical-to-basolateral transport of folate in rat kidney proximal tubule. *Am J Physiol* 1997;272(1 Pt 2):F70-78.
130. Birn H, Selhub J, Christensen EI. Internalization and intracellular transport of folate-binding protein in rat kidney proximal tubule. *Am J Physiol* 1993;264(2 Pt 1):C302-310.
131. Azaïs H, Schmitt C, Tardivel M, Kerdraon O, Stallivieri A, Frochot C, et al. Assessment of the specificity of a new folate-targeted photosensitizer for peritoneal metastasis of epithelial ovarian cancer to enable intraperitoneal photodynamic therapy. A preclinical study. *Photodiagnosis Photodyn Ther* 2016;13:130–8.
132. Guyon L, Farine M-O, Lesage JC, Gevaert A-M, Simonin S, Schmitt C, et al. Photodynamic therapy of ovarian cancer peritoneal metastasis with hexaminolevulinate: a toxicity study. *Photodiagnosis Photodyn Ther* 2014;
133. Azaïs H, Queniat G, Bonner C, Kerdraon O, Tardivel M, Jetpisbayeva G, et al. Fischer 344 Rat: A Preclinical Model for Epithelial Ovarian Cancer Folate-Targeted Therapy. *Int J Gynecol Cancer* 2015;25(7):1194–200.
134. Kennedy MD, Jallad KN, Thompson DH, Ben-Amotz D, Low PS. Optical imaging of metastatic tumors using a folate-targeted fluorescent probe. *J Biomed Opt* 2003;8(4):636–41.
135. Major AL, Rose GS, Chapman CF, Hiserodt JC, Tromberg BJ, Krasieva TB, et al. In vivo fluorescence detection of ovarian cancer in the NuTu-19 epithelial ovarian cancer animal model using 5-aminolevulinic acid (ALA). *Gynecol Oncol* 1997;66(1):122–32.
136. Hornung R, Major AL, McHale M, Liaw LH, Sabiniano LA, Tromberg BJ, et al. In vivo detection of metastatic ovarian cancer by means of 5-aminolevulinic acid-induced fluorescence in a rat model. *J Am Assoc Gynecol Laparosc* 1998;5(2):141–8.
137. Almerie MQ, Gossedge G, Wright KE, Jayne DG. Photodynamic diagnosis for detection of peritoneal carcinomatosis. *J Surg Res* 2015;195(1):175–87.

138. Canis M, Botchorishvili R, Berreni N, Manhes H, Wattiez A, Mage G, et al. 5-aminolevulinic acid-induced (ALA) fluorescence for the laparoscopic diagnosis of peritoneal metastasis. *AST An experimental study. Surg Endosc* 2001;15(10):1184–6.
139. Lüdicke F, Gabrecht T, Lange N, Wagnières G, van den Bergh H, Berclaz L, et al. Photodynamic diagnosis of ovarian cancer using hexaminolaevulinate: a preclinical study. *Br J Cancer* 2003;88(11):1780–4.
140. Collinet P, Sabban F, Cosson M, Farine MO, Villet R, Vinatier D, et al. Laparoscopic photodynamic diagnosis of ovarian cancer peritoneal micro metastasis: an experimental study. *Photochem Photobiol* 2007;83(3):647–51.
141. Regis C, Collinet P, Farine MO, Mordon S. Comparison of aminolevulinic acid- and hexylester aminolevulinate-induced protoporphyrin IX fluorescence for the detection of ovarian cancer in a rat model. *Photomed Laser Surg* 2007;25(4):304–11.
142. Chan JK, Monk BJ, Cuccia D, Pham H, Kimel S, Gu M, et al. Laparoscopic Photodynamic Diagnosis of Ovarian Cancer Using 5-Aminolevulinic Acid in a Rat Model. *Gynecol Oncol* 2002;87(1):64–70.
143. Löning MC, Diddens HC, Holl-Ulrich K, Löning U, Kúpker W, Diedrich K, et al. Fluorescence staining of human ovarian cancer tissue following application of 5-aminolevulinic acid: Fluorescence microscopy studies. *Lasers Surg Med* 2006;38(5):549–54.
144. Tummers QRJG, Hoogstins CES, Gaarenstroom KN, Kroon CD de, Poelgeest MIE van, Vuyk J, et al. Intraoperative imaging of folate receptor alpha positive ovarian and breast cancer using the tumor specific agent EC17. *Oncotarget* 2016;7(22):32144–55.
145. Hoogstins CES, Tummers QRJG, Gaarenstroom KN, Kroon CD de, Trimbos JBMZ, Bosse T, et al. A Novel Tumor-Specific Agent for Intraoperative Near-Infrared Fluorescence Imaging: A Translational Study in Healthy Volunteers and Patients with Ovarian Cancer. *Am Assoc Cancer Res* 2016;22(12):2929–38.
146. Tummers QRJG, Hoogstins CES, Peters AAW, de Kroon CD, Trimbos JBMZ, van de Velde CJH, et al. The Value of Intraoperative Near-Infrared Fluorescence Imaging Based on Enhanced Permeability and Retention of Indocyanine Green: Feasibility and False-Positives in Ovarian Cancer. *PLoS ONE* 2015;10(6).
147. Liu Y, Endo Y, Fujita T, Ishibashi H, Nishioka T, Canbay E, et al. Cytoreductive surgery under aminolevulinic acid-mediated photodynamic diagnosis plus hyperthermic intraperitoneal chemotherapy in patients with peritoneal carcinomatosis from ovarian cancer and primary peritoneal carcinoma: results of a phase I trial. *Ann Surg Oncol* 2014;21(13):4256–62.
148. Cochrane C, Mordon SR, Lesage JC, Koncar V. New design of textile light diffusers for photodynamic therapy. *Mater Sci Eng C* 2013;33(3):1170–5.
149. Mordon S, Cochrane C, Vignion AS, Betrouni N, Mortier L, Koncar V. Light Emitting Fabric Technologies for Photodynamic Therapy. *Photodiagnosis Photodyn Ther* [Internet] [cited 2014 Dec 12]; Available from: <http://www.sciencedirect.com/science/article/pii/S1572100014001380>

150. Jager NA, Teteloshvili N, Zeebregts CJ, Westra J, Bijl M. Macrophage folate receptor- β (FR- β) expression in autoimmune inflammatory rheumatic diseases: a forthcoming marker for cardiovascular risk? *Autoimmun Rev* 2012;11(9):621–6.
151. Bagnoli M, Tomassetti A, Figini M, Flati S, Dolo V, Canevari S, et al. Downmodulation of caveolin-1 expression in human ovarian carcinoma is directly related to alpha-folate receptor overexpression. *Oncogene* 2000;19(41):4754–63.
152. Major AL, Rose GS, Svaasand LO, Lüdicke F, Campana A, van Gemert MJC. Intraperitoneal photodynamic therapy in the Fischer 344 rat using 5-aminolevulinic acid and violet laser light: a toxicity study. *J Photochem Photobiol B* 2002;66(2):107–14.
153. Veenhuizen RB, Ruevekamp-Helmers MC, Helmerhorst TJ, Kenemans P, Mooi WJ, Marijnissen JP, et al. Intraperitoneal photodynamic therapy in the rat: comparison of toxicity profiles for photofrin and MTHPC. *Int J Cancer J Int Cancer* 1994;59(6):830–6.
154. Veenhuizen RB, Ruevekamp MC, Oppelaar H, Ransdorp B, van de Vijver M, Helmerhorst TJM, et al. Intraperitoneal Photodynamic Therapy: Comparison of Red and Green Light Distribution and Toxicity. *Photochem Photobiol* 1997;66(3):389–95.
155. Tirand L, Frochot C, Vanderesse R, Thomas N, Trinquet E, Pinel S, et al. A peptide competing with VEGF165 binding on neuropilin-1 mediates targeting of a chlorin-type photosensitizer and potentiates its photodynamic activity in human endothelial cells. *J Control Release Off J Control Release Soc* 2006;111(1–2):153–64.
156. Schneider R, Schmitt F, Frochot C, Fort Y, Lourette N, Guillemin F, et al. Design, synthesis, and biological evaluation of folic acid targeted tetraphenylporphyrin as novel photosensitizers for selective photodynamic therapy. *Bioorg Med Chem* 2005;13(8):2799–808.
157. Inaba K, Steinman RM. Antibody responses to T-dependent antigens: contributions of dendritic cells and helper T lymphocytes. *Adv Exp Med Biol* 1985;186:369–76.
158. Volchenkov R, Karlsen M, Jonsson R, Appel S. Type 1 regulatory T cells and regulatory B cells induced by tolerogenic dendritic cells. *Scand J Immunol* 2013;77(4):246–54.
159. Persa E, Balogh A, Sáfrány G, Lumniczky K. The effect of ionizing radiation on regulatory T cells in health and disease. *Cancer Lett* 2015;368(2):252–61.
160. Dedrick RL. Theoretical and experimental bases of intraperitoneal chemotherapy. *Semin Oncol* 1985;12(3 Suppl 4):1–6.
161. DeLaney TF, Smith PD, Thomas GF, Tochner ZA, Sindelar WF, Pass HI, et al. A light-diffusing device for intraoperative photodynamic therapy in the peritoneal or pleural cavity. *J Clin Laser Med Surg* 1991;9(5):361–6.
162. Friedberg JS. Photodynamic therapy as an innovative treatment for malignant pleural mesothelioma. *Semin Thorac Cardiovasc Surg* 2009;21(2):177–87.

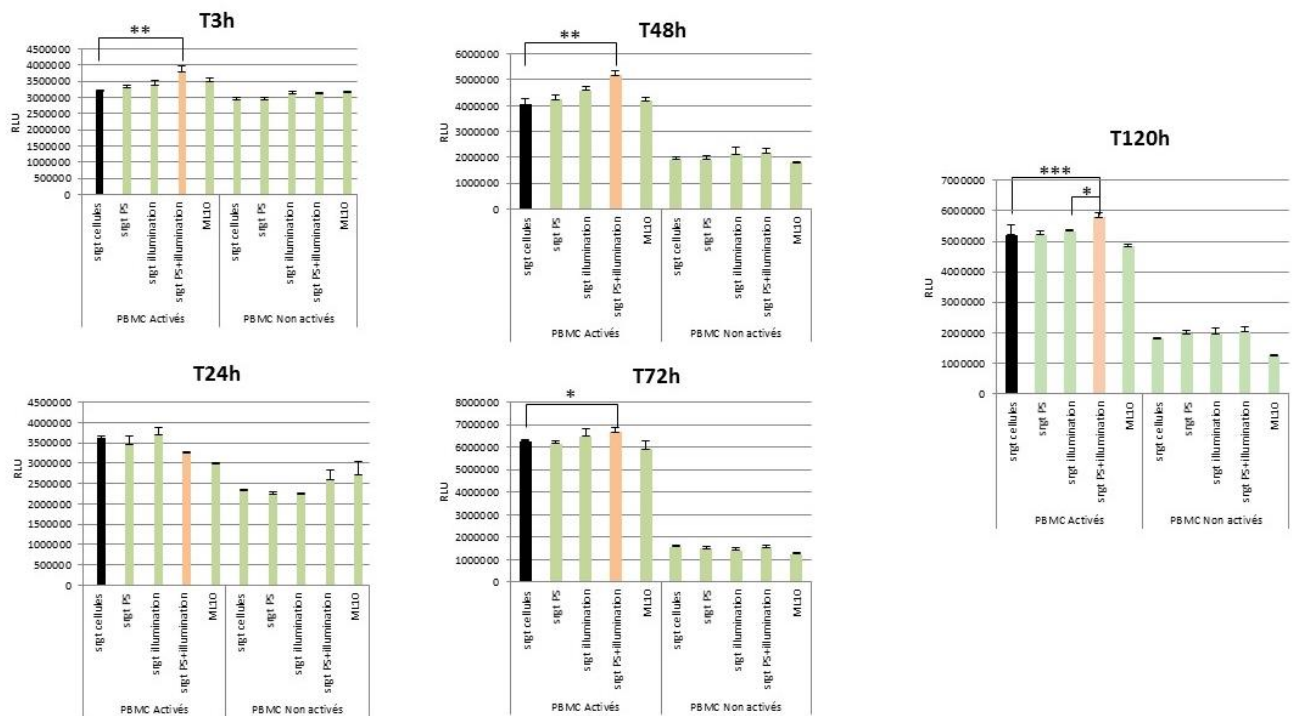
163. Wang H-W, Zhu TC, Putt ME, Solonenko M, Metz J, Dimofte A, et al. Broadband reflectance measurements of light penetration, blood oxygenation, hemoglobin concentration, and drug concentration in human intraperitoneal tissues before and after photodynamic therapy. *J Biomed Opt* 2005;10(1):14004.
164. Kinsey JH, Cortese DA, Moses HL, Ryan RJ, Branum EL. Photodynamic Effect of Hematoporphyrin Derivative as a Function of Optical Spectrum and Incident Energy Density. *Cancer Res* 1981;41(12 Part 1):5020–6.
165. Gemert JC van, Berenbaum MC, Gijssbers GH. Wavelength and light-dose dependence in tumour phototherapy with haematoporphyrin derivative. *Br J Cancer* 1985;52(1):43.
166. Azaïs H. Quelles perspectives pour la thérapie photodynamique prophylactique des métastases péritonéales d'origine ovarienne ? - Thèse d'exercice de médecine - Faculté de Médecine de Lille - Université Lille 2 - Juillet 2014.
167. Guyon L, Lesage JC, Betrouni N, Mordon S. Development of a new illumination procedure for photodynamic therapy of the abdominal cavity. *J Biomed Opt* 2012;17(3):38001.
168. Ascencio M, Estevez JP, Delemer M, Farine MO, Collinet P, Mordon S. Comparison of continuous and fractionated illumination during hexaminolaevulinate-photodynamic therapy. *Photodiagnosis Photodyn Ther* 2008;5(3):210–6.
169. Estevez JP, Ascencio M, Colin P, Farine MO, Collinet P, Mordon S. Continuous or fractionated photodynamic therapy? Comparison of three PDT schemes for ovarian peritoneal micrometastasis treatment in a rat model. *Photodiagnosis Photodyn Ther* 2010;7(4):251–7.
170. Ascencio M, Collinet P, Farine MO, Mordon S. Protoporphyrin IX fluorescence photobleaching is a useful tool to predict the response of rat ovarian cancer following hexaminolevulinate photodynamic therapy. *Lasers Surg Med* 2008;40(5):332–41.
171. Wright JD, Lewin SN, Deutsch I, Burke WM, Sun X, Neugut AI, et al. Defining the limits of radical cytoreductive surgery for ovarian cancer. *Gynecol Oncol* 2011;123(3):467–73.

Annexes

Les figures présentées en annexes proviennent du travail de Master 2 Professionnel de Samah SFAXI :
 « Impact de la Thérapie Photodynamique sur les cellules de cancers ovariens et conséquences sur les
 cellules immunitaires humaines ».

Elles illustrent les données présentées dans le chapitre

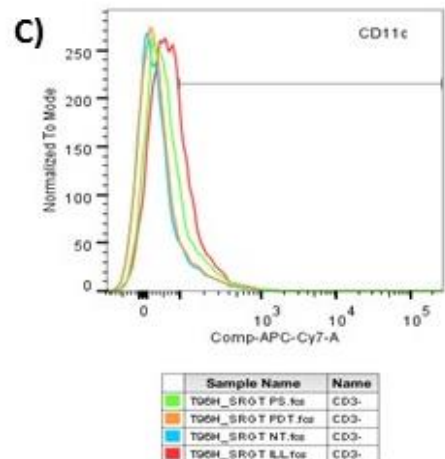
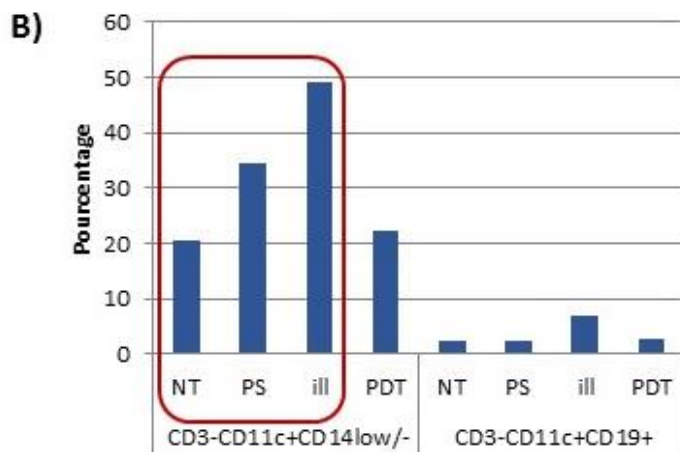
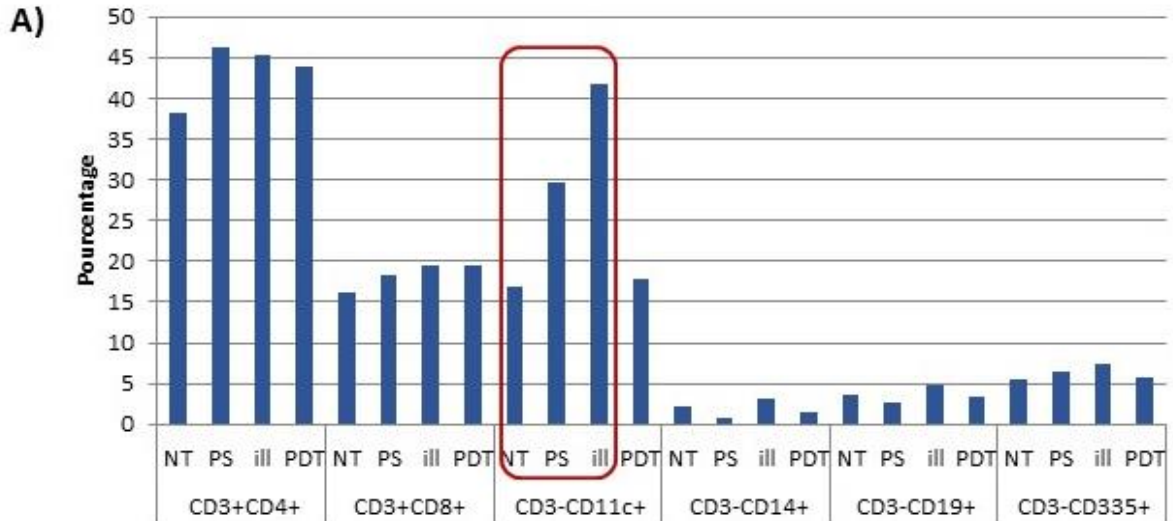
« Immunothérapie et PDT : résultats préliminaires ».



Annexe 1 :

Effet du sécrétome des cellules SKOV-3 soumises à la PDT sur les PBMCs.

Analyse de l'impact du sécrétome des cellules SKOV-3 soumises à la PDT sur la viabilité des PBMCs au cours du temps.



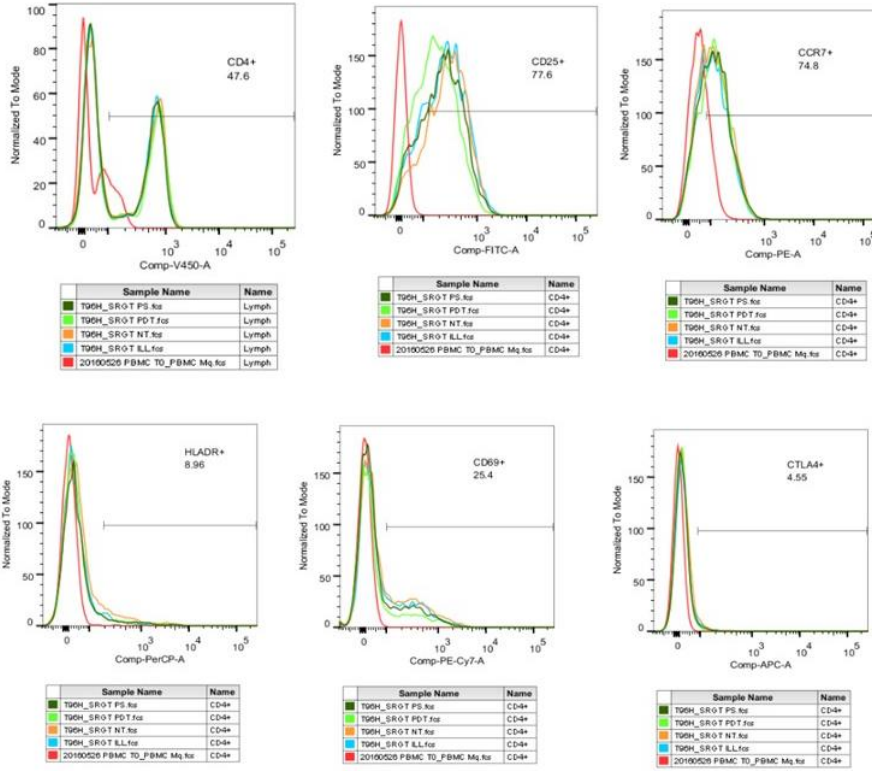
Annexe 2 :

Analyse de l'expression des marqueurs des différentes populations immunitaires dans les PBMC mises en culture durant 96h avec le surnageant des cellules tumorales SKOV-3 soumises aux différentes conditions (NT, +PS, +ill, PDT).

A) Analyse des marqueurs des populations immunitaires. Les résultats sont exprimés en pourcentage.

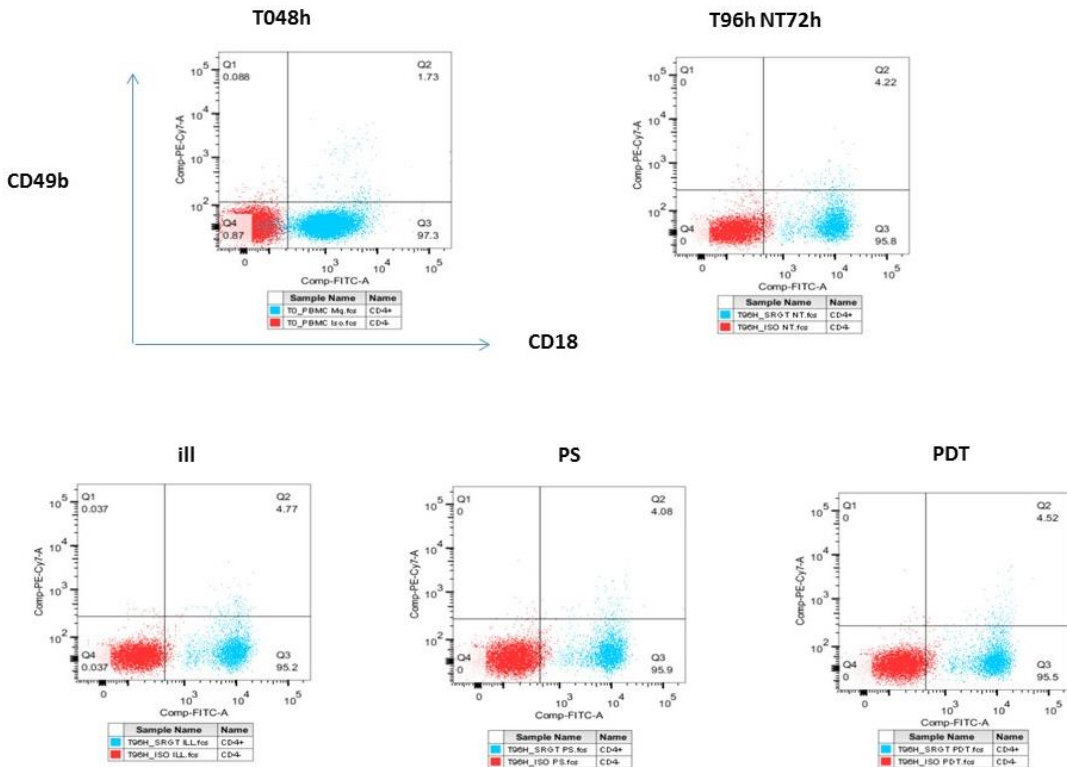
B) Analyse en pourcentage des cellules dendritiques (triple marquage CD3CD11cCD14).

C) Analyse en overlay de la population CD11c+ dans les PBMC mises en culture avec les surnageants de SKOV-3 traitées ou non-traitées (Illuminées en rouge/ Non traités en bleu/PDT en orange/ et PS en vert)



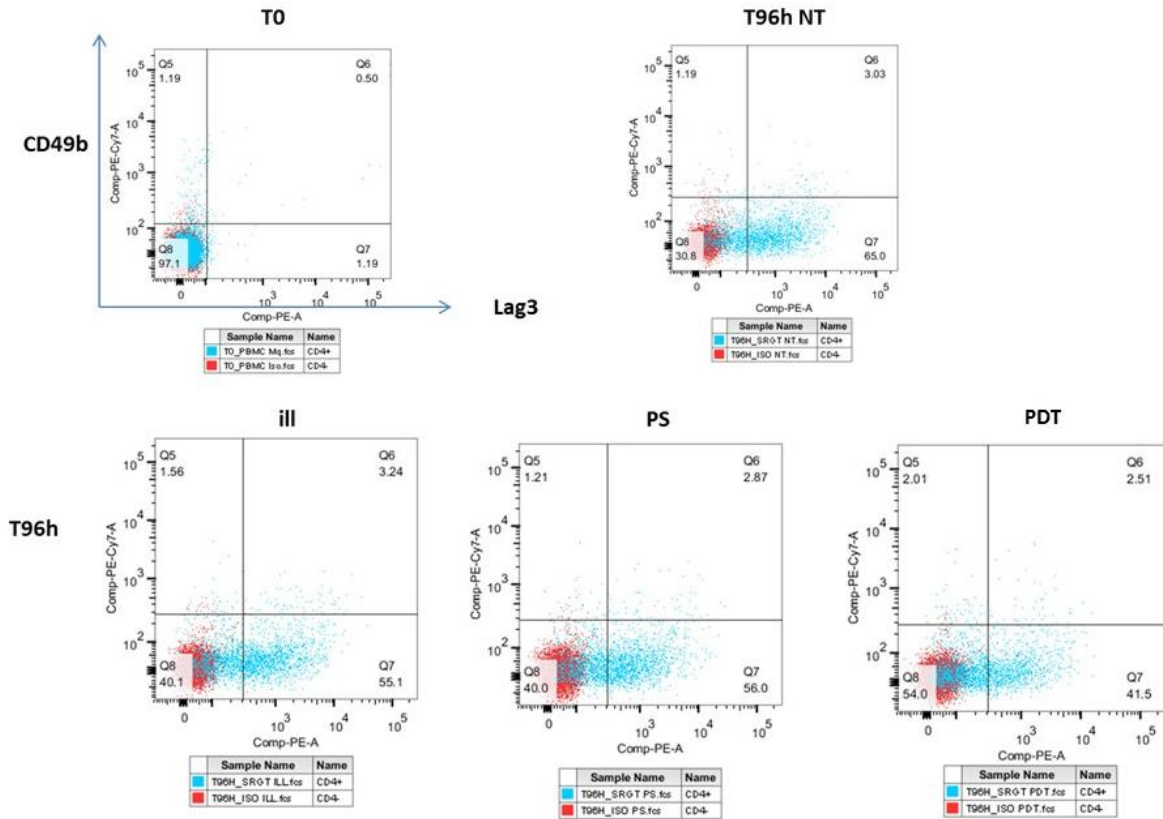
Annexe 3 :

Analyse des marqueurs d'activation des cellules immunitaires par cytométrie en flux.



Annexe 4 :

Analyse des marqueurs des lymphocytes T régulateurs induits par cytométrie en flux. Triple marquage CD/CD49b/CD18



Annexe 5 :
Analyse des marqueurs des lymphocytes T régulateurs induits par cytométrie en flux. Triple marquage CD4/
CD49b/ Lag3.

Communications et Prix

Communications orales

Photodiagnosis and photodynamic therapy in advanced ovarian cancer.

Azaïs H, Leroux B, Collinet P, Mordon S.

Peritoneal carcinomatosis : First Workshop on basic science. Paris. 2 mai 2013.

Evaluation de la spécificité d'un photosensibilisateur de nouvelle génération utilisant un adressage par folate et destiné au traitement des carcinoses péritonéales ovariennes par thérapie photodynamique.

Azaïs H, Leroux B, Moussaron A, Bonner C, Schmitt C, Betrouni N, Collinet P, Mordon S.

12^e journée Francophone de Recherche en Obstétrique et Gynécologie. Paris. 12 décembre 2013.

Evaluation de la spécificité d'un photosensibilisateur de nouvelle génération utilisant un adressage par folate et destiné au traitement des carcinoses péritonéales ovariennes par thérapie photodynamique.

Azaïs H, Leroux B, Moussaron A, Bonner C, Schmitt C, Betrouni N, Collinet P, Mordon S.

24^e Journées Nationales de la Société Française d'Oncologie Gynécologique. Paris. 13 décembre 2013.

A photosensitizer targeted by folate to improve specificity of prophylactic photodynamic therapy of ovarian peritoneal metastasis.

Azaïs H, Moussaron A, Frochot C, Betrouni N, Leroux B, Collinet P, Mordon S.

Congrès International des Applications Photodynamiques (ICPA) 2014. Dundee - Ecosse.

25-28 mai 2014.

Photodynamic therapy applications in gynecologic oncology: new trends?

Azaïs H, Betrouni N, Mordon S, Collinet P.

15^e Congrès Mondial de l'IPA (International Photodynamic Association). Rio de Janeiro – Brésil.

23-26 mai 2015

A folate-targeted photosensitizer to improve specificity of intraperitoneal photodynamic therapy of ovarian peritoneal metastasis.

Azaïs H, Frochot C, Betrouni N, Collinet P, Mordon S.

15^e Congrès Mondial de l'International Photodynamic Association (IPA). Rio de Janeiro - Brésil.

23-26 mai 2015

Targeted porphyrins and nanoparticles for both detection and photodynamic therapy.

Frochot C, Acherar S, Azaïs H, Barberi-Heyob M, Mordon S, Pinel S, Vanderesse R.

International conference on porphyrins and phthalocyanines (ICPP-9).

2016 July 3-8. Nanjing, China

Tolerance of pathogen-free peritoneum for intraperitoneal PDT targeted toward folate receptor to treat ovarian peritoneal carcinomatosis.

Bassil A, Azaïs H, Wacrenier A, Mordon S, Frochot C, Collinet P, Betrouni N.

36th Annual Conferenc of the American Society for Laser Medicine and Surgery

Boston, Massachusetts. USA. April 2, 2016

Folic acid-targeted photodynamic therapy for peritoneal metastases of epithelial ovarian cancer.

H. Azaïs, P. Foucher, A. Bassil, S. Khodja Bach, B. Leroux, J.B. Tylcz, C. Frochot, N. Betrouni, P. Collinet, S. Mordon.

Photodynamic Therapy and Photodiagnosis update. October 24 - 28, 2016. Nancy, France

Poster

Ovarian carcinoma detection by spectrofluorimetry using a folate-targeted photosensitizer

Khodja Bach S, Tylcz JB, Azaïs H, Collinet P, Mordon S, Betrouni N.

15^e Congrès Mondial de l'International Photodynamic Association (IPA). Rio de Janeiro – Brésil.

23-26 Mai 2015

Fischer 344 rat: A preclinical model for epithelial ovarian cancer folate-targeted therapy

Azaïs H, Betrouni N, Kerdraon O, Frochot C, Collinet P, Mordon S

International Meeting of the European Society of Gynaecological Oncology (ESGO)

October 24-27, 2015. Nice. France

A folate-targeted photosensitizer to improve specificity of intraperitoneal photodynamic therapy of ovarian peritoneal metastasis. A preclinical study.

Azaïs H, Frochot C, Betrouni N, Kerdraon O, Collinet P, Mordon S

International Meeting of the European Society of Gynaecological Oncology (ESGO)

October 24-27, 2015. Nice. France

Photodiagnosis and Photodynamic therapy: Current applications in gynecologic oncology.

Azaïs H, Betrouni N, Mordon S, Collinet P.

International Meeting of the European Society of Gynaecological Oncology (ESGO)

October 24-27, 2015. Nice. France

Prix

Prix Guy Michel de la meilleure communication libre (SFOG).

24^e Journées Nationales de la Société Française d'Oncologie Gynécologique. Paris. 13 décembre 2013.

Basic PDT Research Excellence Award

15^e Congrès Mondial de l'International Photodynamic Association (IPA). Rio de Janeiro - Brésil.

23-26 Mai 2015

Financement

SIRIC ONCOLille, Grant INCa-DGOS-Inserm 6041

Publications

- 1) Azaïs H, Moussaron A, Khodja Bach S, Bassil A, Betrouni N, Frochot C, Collinet P, Mordon S. **FR α : a target for prophylactic photodynamic therapy of ovarian peritoneal metastasis?** *Bull Cancer*. 2014 Dec 1;101(12):1109-1113

- 2) Azaïs H, Queniat G, Bonner C, Kerdraon O, Tardivel M, Jetpisbayeva G, Frochot C, Betrouni N, Collinet P, Mordon S. **Fischer 344 rat: a preclinical model for epithelial ovarian cancer folate-targeted therapy.** *Int J Gynecol Cancer*. 2015 Sep;25(7):1194-200.

- 3) Azaïs H, Betrouni N, Mordon S, Collinet P. **Targeted approaches and innovative illumination solutions: A new era for photodynamic therapy applications in gynecologic oncology?** *Photodiagnosis Photodyn Ther* 2016;13:128–9.

- 4) Azaïs H, Schmitt C, Tardivel M, Kerdraon O, Stallivieri A, Frochot C, Betrouni N, Collinet P, Mordon S. **Assessment of the specificity of a new folate-targeted photosensitizer for peritoneal metastasis of epithelial ovarian cancer to enable intraperitoneal photodynamic therapy. A preclinical study.** *Photodiagnosis Photodyn Ther* 2016;13:130–8.

- 5) Gazzali AM, Lobry M, Colombeau L, Acherar S, Azaïs H, Mordon S, Arnoux P, Baros F, Vanderesse R, Frochot C. **Stability of folic acid under several parameters.** *Eur J Pharm Sci*. doi: 10.1016/j.ejps.2016.08.045. In press.

- 6) Azaïs H, Estevez JP, Mordon S, Collinet P. **Dealing with microscopic peritoneal metastasis of epithelial ovarian cancer. A surgical challenge.** *Surg Oncol*. Under review.

Nom : AZAÏS

Prénom : Henri

Titre de la Thèse :

Traitement des métastases péritonéales microscopiques des cancers épithéliaux de l'ovaire par
thérapie photodynamique ciblée utilisant un adressage par acide folique.
Données précliniques.

Thèse d'Université - Ecole Doctorale Biologie Santé de Lille - Septembre 2016

Mots clés Cancer de l'ovaire, Thérapie photodynamique, Récepteur au folate, Thérapie ciblée

Résumé

Le pronostic des cancers ovariens reste sombre, en particulier en raison du retard diagnostic. Les traitements actuels associent une chirurgie de cytoréduction complète à l'administration de chimiothérapie à base de sels de platine. Le facteur principal de réduction des récurrences est l'absence de résidu tumoral en fin d'intervention. Malgré les progrès et la standardisation des techniques chirurgicales, la chirurgie de cytoréduction macroscopiquement complète, associée à une chimiothérapie efficace, ne prévient pas la survenue des récurrences qui concerneront 60% des femmes en rémission à l'issue de ce traitement. Parmi les hypothèses expliquant ce taux élevé de récurrence, l'existence d'une maladie microscopique résiduelle à l'issue de la chirurgie est évoquée. Le traitement de cette maladie microscopique représente un nouveau défi à relever pour les oncologues médicaux et les chirurgiens, et de nouvelles stratégies thérapeutiques sont à développer dans ce domaine.

Notre objectif est de réaliser la destruction ciblée par thérapie photodynamique (PDT) des métastases péritonéales microscopiques. Nous espérons ainsi diminuer l'incidence des récurrences péritonéales. Un ciblage thérapeutique est indispensable car le développement de la PDT dans cette indication est limité par la mauvaise tolérance des tissus sains. Nous présentons ici les résultats précliniques obtenus *in vitro* et *in vivo* pour l'évaluation de photosensibilisateurs couplés à l'acide folique (**PS1** et **PS2**) et ainsi dirigés vers le récepteur au folate, spécifique des cancers épithéliaux de l'ovaire (CEO).

Nous avons travaillé sur des lignées cellulaires murine (NuTu-19) et humaines (SKOV-3, OVCAR-3) de CEO et sur un modèle animal de carcinose péritonéale. Nous avons montré la bonne spécificité du **PS1** pour sa cible tumorale, meilleure que celle rapportée pour les autres photosensibilisateurs utilisés dans cette indication. Les lignées cellulaires émettent une fluorescence détectable après mise en culture dans un milieu enrichi en PS ce qui indique leur capacité à incorporer la molécule d'intérêt. Cette fluorescence a été détectée par spectrofluorimétrie (**PS1** et **PS2**) et en photodiagnostic (**PS2**) *in vivo* au niveau des métastases péritonéales. La PDT permet d'obtenir la mort cellulaire des cellules humaines *in vitro* avec une excellente efficacité. Les premières données précliniques obtenues *in vitro* sur lignées humaines indiquent que la PDT utilisant le **PS2** pourrait avoir des applications en immunothérapie.

Un photosensibilisateur spécifique pourrait autoriser le développement d'une PDT sûre et efficace et jouer ainsi un rôle dans le traitement et la prévention des récurrences péritonéales des cancers épithéliaux de l'ovaire.

Composition du Jury

Madame le Professeur Muriel Barberi-Heyob
Madame le Docteur Geneviève Bourg-Heckly
Monsieur le Professeur Arnaud Scherpereel
Monsieur le Professeur Cyrille Huchon
Monsieur le Docteur Eric Leblanc

Directeur de Thèse

Monsieur le Professeur Pierre Collinet

Adresse de l'auteur

2 rue de Courtrai, 59000 Lille
henriazais@gmail.com