



**HAL**  
open science

# La compétition de flux comme facteur prédictif de la perméabilité des branches artérielles collatérales après mise en place des stents de diversion de flux dans les artères intracrâniennes

Christina Iosif

► **To cite this version:**

Christina Iosif. La compétition de flux comme facteur prédictif de la perméabilité des branches artérielles collatérales après mise en place des stents de diversion de flux dans les artères intracrâniennes. Médecine humaine et pathologie. Université de Limoges, 2016. Français. NNT : 2016LIMO0002 . tel-01462821

**HAL Id: tel-01462821**

**<https://theses.hal.science/tel-01462821>**

Submitted on 9 Feb 2017

**HAL** is a multi-disciplinary open access archive for the deposit and dissemination of scientific research documents, whether they are published or not. The documents may come from teaching and research institutions in France or abroad, or from public or private research centers.

L'archive ouverte pluridisciplinaire **HAL**, est destinée au dépôt et à la diffusion de documents scientifiques de niveau recherche, publiés ou non, émanant des établissements d'enseignement et de recherche français ou étrangers, des laboratoires publics ou privés.

# UNIVERSITÉ DE LIMOGES

ECOLE DOCTORALE Bio-Santé N° 524

FACULTE DE MEDECINE DE LIMOGES

Equipe ERMA (Équipe de Recherche Médicale Appliquée)

## THÈSE

Pour obtenir le grade de

**DOCTEUR DE L'UNIVERSITÉ DE LIMOGES**

**Discipline : Biologie, Sciences, Santé**

**Spécialité : Neurosciences**

**Présenté et soutenu publiquement par**

*Christina Iosif*

Le 8 Février 2016

*La compétition de flux comme facteur prédictif de la perméabilité des branches artérielles collatérales après mise en place des stents de diversion de flux dans les artères intracrâniennes*

Co-Directeurs de Thèse :

Professeur Charbel MOUNAYER et Professeur Catherine YARDIN

## Jury :

### *Président*

Monsieur le Pr Pierre-Marie Preux, Professeur des Universités, Limoges

### *Rapporteurs*

Madame le Pr Alessandra Biondi, Professeur des Universités, Besançon

Monsieur le Pr Hubert Desal, Professeur des Universités, Nantes

### *Examineurs*

Madame le Pr Catherine Yardin, Professeur des Universités, Limoges

Monsieur le Pr Charbel Mounayer, Professeur des Universités, Limoges

Monsieur le Pr, André Gaston, Professeur des Universités, Paris-Est, Créteil





*À mes parents, Savvas et Elpida*  
*Qui m'ont transmis la passion pour la recherche scientifique*

*À la mémoire de ma grande mère Kalliopi*  
*Mon inspiration dans mon parcours de vie professionnelle*

*“Everything should be made as simple as possible, but not simpler”*

*Albert Einstein*

## Remerciements

Je tiens à remercier tout particulièrement,

Le Professeur **Charbel Mounayer**, Chef des Services de Neuroradiologie et de Radiologie du Centre Hospitalier Universitaire Dupuytren de Limoges et directeur de ce travail de thèse, pour la confiance qu'il m'a accordé en me proposant ces travaux de recherche ambitieux. Sa disponibilité et son soutien académique et moral ont été indispensables pour la réalisation de ce projet. Son esprit scientifique et son regard critique m'ont guidé tout le long des travaux de recherche.

Le Professeur **Catherine Yardin**, Chef du Service d'Histologie, de Cytologie, de Biologie Cellulaire et de Cytogénétique de l'Hôpital Universitaire Mère et Enfant de Limoges, co-directrice de thèse et directrice de l'équipe de recherche ERMA, pour sa confiance et son soutien sans faille tout le long des travaux de recherche, ainsi que pour sa pertinence dans l'analyse des travaux de Microscopie Electronique en Balayage.

Le Professeur **Pierre-Marie Preux**, Directeur de l'Institut de Neuro-Epidémiologie et de Neurologie Tropicale du Centre Hospitalier Universitaire Dupuytren de Limoges, qui a accepté d'être Président de ce Jury de Thèse, pour son soutien scientifique et ses conseils durant les travaux de recherche.

Le Professeur **Alessandra Biondi**, Chef de Service de Neuro-Radiologie et Thérapie Endovasculaire du Centre Hospitalier Universitaire Jean Minjoz de Besançon, qui a accepté d'être Rapporteur de ce Jury de Thèse pour sa disponibilité et son soutien scientifique. Ses conseils précieux ont été très utiles pour la bonne présentation de ce travail.

Le Professeur **Hubert Desal**, Chef de Service de Neuroradiologie Diagnostique et Interventionnelle du Centre Hospitalier Universitaire G. R. Laennec de Saint-Herblain, qui a accepté d'être Rapporteur de ce Jury de Thèse pour sa disponibilité, son soutien scientifique et ses conseils précieux.

Le Professeur **André Gaston**, Chef de Service de Neuroradiologie Interventionnelle de l'Hôpital Henri-Mondor de Créteil, qui a accepté d'être Examineur de ce Jury de Thèse pour sa disponibilité, sa gentillesse et son soutien scientifique et morale.

J'adresse également mes remerciements au Docteur **Claude Couquet**, Chef du Laboratoire d'Analyses d'Haute Vienne, qui a supervisé les manipulations de recherche animalière, pour son soutien, son aide scientifique et sa disponibilité pour les manipulations chez animal.

Je remercie chaleureusement

Monsieur **Pierre Carles**, Ingénieur de l'Institut des Sciences des Procédés Céramiques et Traitements de Surface du Centre Européen de la Céramique de l'Université de Limoges, pour son inventivité et ses capacités extraordinaires, qui ont été cruciales pour la bonne conduite de ce travail.

Monsieur **Philipp Berg**, Docteur en Mécanique des Fluides du Laboratoire de Dynamique de Fluides et de Flux Technique de l'Université de Magdeburg "Otto von Guericke" en Allemagne, pour sa pertinence, son professionnalisme, sa ponctualité et son soutien moral et scientifique concernant les travaux de simulation de flux.

Monsieur le Docteur **Gilles Trolliard**, Chef de Service l'Institut des Sciences des Procédés Céramiques et Traitements de Surface du Centre Européen de la Céramique de l'Université de Limoges, pour la mise en disposition de l'équipement, du matériel et du personnel de son service pour les travaux de recherche en Microscopie Electronique en Balayage.

Madame **Marie-Jeanne Cornuejols**, l' « âme » de l'équipe pour les manipulations de recherche chez porc pour ce projet ambitieux ; son énergie infini, ses compétences et son soutien continu ont été primordiales pour la réalisation de ce travail.

Le Docteur **Sébastien Ponnard**, Praticien Hospitalier du Service d'Anesthésie du Centre Hospitalier Universitaire Dupuytren de Limoges, pour son engagement dans le projet, son aide scientifique sur l'anesthésie des animaux et sa disponibilité.

Les **élèves de l'Ecole des Infirmiers Anesthésistes EIADE** pour l'intérêt qui ont portés pour soutenir ce projet, leur disponibilité pendant des longues heures de travail, leur sourire.

Madame **Adeline Dumas** et Monsieur **Mathieu Fournier**, Manipulateurs en Radiologie du Service de Neuroradiologie du Centre Hospitalier Universitaire Dupuytren de Limoges, pour leur engagement, leur aide et soutien pour ce travail de recherche, ainsi que pour leur veille continu pour la bonne qualité des données d'imagerie.

Messieurs **André Bonnaud** et **Jean Marc Dathout**, Manipulateurs en Radiologie du Service de Neuroradiologie du Centre Hospitalier Universitaire Dupuytren de Limoges, pour leur aide précieuse pendant les manipulations de recherche sur animal.

Madame **Delphine Tarnaud**, Secrétaire du Service de Neuroradiologie du Centre Hospitalier Universitaire Dupuytren de Limoges et Madame **Annette Frugier**, Responsable de Matériel dans le Service de Neuroradiologie Interventionnelle du Centre Hospitalier Universitaire Dupuytren de Limoges, pour leur aide précieuse avec la logistique de ce travail.

*If I have seen further than others, it is by standing upon the shoulders of giants.*

*Isaac Newton*



# Résumé

## Objet

Le devenir des branches artérielles émergentes de la proximité d'un anévrisme intracrânien et couvertes par un stent à diversion de flux lors le traitement de l'anévrisme reste controversé. Une recherche animalière de caractère translationnel a été conduite afin d'élucider le rôle du flux collatéral dans les changements hémodynamiques apportés par un stent à diversion de flux. La couverture néointimale relative aux modifications hémodynamiques aux *ostia* de ces artères a été également évaluée. Pour atteindre notre objectif, nous avons cherché à quantifier les changements hémodynamiques dans les artères couvertes à leurs origines et à quantifier leur surface de couverture par le tissu endothélial à 3 mois après le placement du stent à diversion de flux dans un modèle animal porcin.

## Méthodes

Suivant une analyse de pouvoir statistique *a priori*, deux groupes (A, B), chacun contenant sept porcs de race large white, ont été créés, suivant un modèle de flux de circulation artérielle terminale ou anastomotique. Le Groupe A correspondait à une configuration artérielle de type anastomotique pour l'artère Pharyngienne ascendante droite et le groupe B à une configuration terminale concernant la même branche ; cette configuration terminale a été créée par l'occlusion endovasculaire sélective des apports artériels collatéraux pour le territoire de suppléance de l'artère Pharyngienne ascendante droite. Ensuite, pour chacun des 14 animaux, un stent à diversion de flux a été placé dans l'artère carotide interne droite couvrant ainsi l'*ostium* de l'artère pharyngienne ascendante homolatérale. Pour mesurer les vitesses à l'origine de cette artère, une séquence IRM de contraste de phase tridimensionnelle avec une résolution temporelle (4D) a été utilisée. Des valeurs ont été

obtenues avant et après stenting. Trois mois plus tard, un travail de prélèvement anatomique suivi d'une analyse par microscopie à balayage anatomique a été réalisé. Une quantification surfacique a été ainsi obtenue permettant de déterminer la perméabilité des *ostia* des artères pharyngiennes ascendantes. Les données ont été ainsi analysées grâce à des tests de statistique descriptive et comparative des deux groupes prédéterminés. Des tests paramétriques et non paramétriques ont également été obtenus.

## **Résultats**

La faisabilité a pu être obtenue dans tous les spécimens utilisés. Nous n'avons déploré aucune mortalité immédiate ni aucune occlusion intra-stent relatives à la procédure. Les séquences IRM de diffusion ont témoigné de l'absence d'ischémie distale à la phase aigüe après la mise en place du stent. Immédiatement, en post stenting, le flux moyen dans les artères pharyngiennes ascendantes droites du groupe A a été réduit d'une façon significative, comparativement à la valeur moyenne en pré- stenting [ $P = 0.0008$ , pouvoir statistique: 0.9548]. Au contraire, le flux moyen dans les artères pharyngiennes ascendantes droites du groupe B est resté comparable à la valeur moyenne pré- stenting. Après trois mois de suivi, la valeur moyenne de surface perméable était significativement plus élevée dans le groupe B ( $527,911 \pm 306,229 \mu\text{m}^2$ ) que dans le groupe A ( $89,329 \pm 59,762 \mu\text{m}^2$ ) [ $P < 0.01$ , power: 1.00], malgré la similarité les dimensions artérielles initiales (pré-stenting) dans les deux groupes. Une corrélation positive significative a été retrouvée entre les deux groupes concernant le flux moyen post stenting et la surface moyenne de couverture aux *ostia*, à trois mois de suivi.

## **Conclusion**

Notre travail a prouvé un comportement différent des flux au sein des artères couvertes par un stent à diversion de flux. Cette différence est basée sur le principe de la suppléance

collatérale du territoire irrigué par cette artère. Cette constatation a été renforcée par l'analyse au microscope électronique à balayage, de la surface des *ostia* couvertes par les cellules endothéliales. Ceci conforte nos hypothèses cliniques et nous aide à réduire significativement les risques de complications ischémiques rapportés dans la bibliographie.

**Mots clés:** stent à diversion de flux (flow-diverting stent), artères collatérales (collateral arteries), endothélialisation (endothelialization), ostium, embolisation (embolization), angiographie par résonance magnétique (magnetic resonance angiography), imagerie par résonance magnétique (magnetic resonance imaging)

# Summary

## Object

The outcome of jailing arterial branches that emerge near intracranial aneurysms during flow-diverting stent deployment remains controversial. We report an animal research study aiming to elucidate the role of collateral supply in the hemodynamic changes and neointimal modifications resulting from jailing arteries with flow-diverting stents. To serve this purpose, we sought to quantify the hemodynamic changes at the jailed arterial branches immediately after stenting, as well as quantify the *ostia* surface values at three months post-stenting, in the presence or absence of collateral arterial flow.

## Methods

After *a priori* power analysis, two groups (A, B), each containing seven large white swine, were created according to an animal flow model for terminal and anastomotic arterial circulation. Group A corresponded to an arterial configuration with anastomotic type of arterial supply for the territory of the right Ascending Pharyngeal artery (APhA) and group B to an arterial configuration of terminal type of arterial supply for the territory of the right APhA. Subsequently, all animals were stented by flow-diverting stents, jailing the right ascending pharyngeal arteries. Mean flow rates and velocities inside the jailed branches were quantified before and after stenting by time-resolved, 3D, phase contrast MRA. After three months the jailed *ostia* surface values were quantified on scanning electron microscopic images. The data were analyzed using descriptive statistics and group comparisons with parametric and non-parametric tests.

## Results

Endovascular procedures were feasible, without in situ thrombus formation or ischemic DWI findings on post-procedure MRIs. Immediately following stenting, mean flow rate values at the jailed right ascending pharyngeal arteries were reduced in group A, as compared to the pre-stenting values [P = 0.0008, power: 0.9548]. In contrast, mean flow rates for group B remained similar to the pre-stenting values. At three months post-stenting, mean *ostia* surface values were significantly higher for group B ( $527,911 \pm 306,229 \mu\text{m}^2$ ) than for group A ( $89,329 \pm 59,762 \mu\text{m}^2$ ) [P < 0.01, power: 1.00], even though the initial dimensions of the jailed *ostia* were similar between groups. A statistically significant correlation was found between group (A or B), mean flow rates post-stenting and *ostia* surface values at three months.

## **Conclusion**

When important collateral supply was present, jailing side arteries with flow-diverters resulted in an immediate, significant reduction in flow rate inside these arteries, as compared to the pre-stenting values. In contrast, when competitive flow was absent, jailing did not result in significant flow rate reductions inside the jailed arteries. *Ostium* surface values at three months were significantly higher in the terminal group of jailed arteries, compared to the anastomotic group and strongly correlated with the velocity value reductions post-stenting.

**Key words:** flow-diverting stent, collateral arteries, endothelialization, ostium, embolization, magnetic resonance angiography, magnetic resonance imaging

# Table des matières

I. Liste de Figures.....	14
II. Liste de Tableaux.....	15
III. Abréviations et acronymes.....	16
IV. Généralités sur le concept de la diversion de flux .....	17
1. <i>Définition</i>	
2. <i>Concept et dessin des appareils de diversion de flux</i>	
3. <i>Recherche animalière</i>	
4. <i>Branches couvertes et perméabilité</i>	
5. <i>Etudes cliniques</i>	
V. Problématique/Rationnel.....	33
VI. Hypothèse scientifique et objectifs.....	35
VII. Techniques et méthodes adaptées.....	37
1. <i>Les modèles animaliers de flux terminale et anastomotique</i>	
2. <i>La quantification des modifications de flux artérielle dans les branches couvertes</i>	
3. <i>L'Etude de Dynamique de Flux Numérisée</i>	
4. <i>La Microscopie Electronique en Balayage pour l'étude des stents a Diversion de Flux</i>	
VIII. Résultats.....	51
1. <i>Article No 1</i>	
2. <i>Article No 2</i>	
3. <i>Article No 3</i>	
IX. Synthèse/Discussion.....	128
X. Conclusion.....	134
XI. Perspectives.....	135
XII. Bibliographie.....	143
XIII. Annexe.....	150
XIV. Communications aux congrès scientifiques.....	151

## I. Liste des Figures

Figure 1.....	18
Figure 2.....	38
Figure 3.....	38
Figure 4.....	39
Figure 5.....	42
Figure 6.....	43
Figure 7.....	43
Figure 8.....	44
Figure 9.....	44
Figure 10.....	45

## II. Liste de Tableaux

Tableau 1.....	145
----------------	-----



### **III. Abréviations et acronymes**

APhA: Ascending Pharyngeal artery (artère Pharyngienne ascendante)

CCA: Common Carotid artery (artère carotide commune)

MCA : Artère cérébrale moyenne

CFD : Computational Fluid Dynamics (étude de dynamique de flux numérisée)

ECA; External Carotid artery (artère carotide externe)

FD: Flow Diverting Stent (Stent a Diversion de Flux)

FU: follow-up (suivi)

SEM: Scanning Electron Microscopy (MEB: Microscopie Electronique en Balayage)

FSS: Free Segments of Stent (segments du stent libres)

FDA : Food and Drug Administration (administration d'aliments et de médicaments des Etats Unis)

MCR : Metal Coverage Rate (taux de couverture métallique)

## **IV. Généralités sur le concept de la diversion de flux**

### *1. Définition*

L'hémorragie sous-arachnoïdienne secondaire à la rupture anévrysmale est une cause importante de morbidité, handicap et de mortalité. En l'absence de traitement, le taux de re-saignement est élevé à court-terme avec une mortalité associée avoisinant les 80% (Rosenorn, Eskesen et al. 1987). La neuroradiologie interventionnelle est une jeune spécialité qui occupe depuis une dizaine d'années une place primordiale dans la prise en charge de ces lésions. En effet, ses techniques sont mini-invasives permettant d'occlure les anévrysmes en procédant par cathétérisme endovasculaire, évitant ainsi l'ouverture crânienne. Elle est donc en première ligne pour traiter et sécuriser les anévrysmes contre une rupture ou une ré-rupture (Molyneux, Kerr et al. 2002).

Quelle que soit la technique utilisée, le but du traitement endovasculaire est d'exclure l'anévrysme de la circulation artérielle. Les premières approches consistaient à déployer des spirales dans le sac, obtenant ainsi la formation d'un thrombus endosacculaire. Avec cette technique simple développée fin des années 80, le traitement endovasculaire était réservé seulement aux anévrysmes non traitables par chirurgie d'ouverture. Le problème était celui du contact entre la poche anévrysmale et son artère porteuse appelé collet. Quand ce collet est large, il est difficile d'envisager le déploiement des spirales dans le sac anévrysmal sans risques de débord dans la lumière artérielle provoquant ainsi un accident vasculaire ischémique. Fin des années 90, Jacques Moret rapporte la technique de remodelage (Moret, Cognard et al. 1997). Elle consiste en un placement de ballonnet en regard du collet de l'anévrysme lors de l'occlusion de ce dernier grâce aux spirales. Ce ballonnet sera retiré en fin de procédure. Cette technique a élargi le champ d'action du traitement endovasculaire

pour arriver à la situation actuelle. A titre indicatif, 99% des anévrismes intracrâniens sont traités par voie endovasculaire dans notre CHU.

Remplir un anévrisme par des spirales de platine est un moyen de dériver le flux, l'empêchant ainsi d'avoir un contact avec la paroi du sac. Cette technique a aussi des limites. Le sac anévrysmal n'est que le symptôme mais la pathologie réside sur la paroi de l'artère dont la fragilité, soumise aux contraintes hémodynamiques, est à l'origine de la formation herniaire anévrysmale. Cette évidence se manifeste, entre autres, par la recanalisation de certains anévrismes après leur traitement endovasculaire ou chirurgical. L'introduction des études de dynamique de flux pour les anévrismes intracrâniens (Karmonik, Yen et al. 2009) a avancé la réflexion sur le traitement, introduisant l'idée de diversion de flux sans déploiement de matériel étranger dans le sac. L'idée est de déployer dans l'artère porteuse de l'anévrisme, et en regard de ce dernier, un stent dont les mailles sont suffisamment serrées pour modifier les flux dans l'anévrisme sans compromettre les artères collatérales adjacentes couvertes également par le dispositif. L'objectif est de garantir un environnement hémodynamiquement et physiologiquement favorable à une thrombose progressive de l'anévrisme et la guérison de l'artère porteuse par endothélialisation (Kobayashi, Miyachi et al. 2004). Le concept d'un dispositif endovasculaire de diversion de flux exploitant leurs propriétés mécaniques de porosité (Liou and Li 2008) a donné naissance aux techniques modernes de diversion de flux dans la pratique clinique, avec un spectre d'applications cliniques très intéressant.


Le but de la diversion de flux pour le traitement endovasculaire des anévrismes intracrâniens est la reconstruction de la paroi artérielle et la normalisation de la distorsion hémodynamique provoquée par les turbulences sacculaires. La technique est devenue réalisable avec l'introduction, en 2008, des dispositifs endoluminaux tubulaires à filaments tressés appelés "flow-diverteurs" ou "flow diverting stents" (stents de diversion de flux).

Trois niveaux d'action structurent leur fonctionnalité: i) mécanique par redirection de flux en dehors de l'anévrisme, ii) physiologique par promotion de stase et de thrombose intra anévrysmale et iii) biologique par endothélialisation. On va ainsi obtenir non seulement une restauration physiologique-fonctionnelle, mais aussi, dans certains cas, une cure anatomique. Le devenir des artères collatérales reste d'une haute importance et représente l'objectif de notre travail. Son implication est fondamentale dans notre activité. La compréhension prospective du devenir des artères collatérales éviterait un risque supplémentaire d'accident vasculaire cérébral secondaire.

## 2. Concept et dessin des appareils de diversion de flux

Leur concept se base sur des études qui montrent qu'un stent endoluminal avec une surface de couverture de 50% réduit significativement l'*in flow* au dôme de l'anévrisme jusqu'à moins de 5% de la vitesse du vaisseau porteur (Liou and Li 2008). Des études animales précoces avec des modèles d'anévrismes induits à l'élastase chez le lapin ont montré que les stents endoluminaux avec une porosité de 70% et une densité de pores de 18 pores/mm<sup>2</sup> ont un meilleur fonctionnement pour occlure les anévrismes à six mois que d'autres stents : par exemple des stents ayant une porosité de 70% et une densité des pores de 12 pores/mm<sup>2</sup>, ou des stents avec une porosité de 65% et une densité des pores de 14 pores/mm<sup>2</sup>.

Le premier appareil de diversion de flux qui a obtenu l'autorisation de l'FDA aux Etats-Unis est appelé « Pipeline Embolization Device-PED » [Covidien-Medtronic, Irvine CA, USA](Kallmes, Ding et al. 2007, Fiorella, Lylyk et al. 2009). Il s'agit d'un tube tressé de 48 fils métalliques de 25% platine et de 75% d'un alliage de cobalt-nickel, estimé produire une couverture métallique de la surface interne du vaisseau cible de 30–35%, avec une taille des pores de 0.02–0.05 mm<sup>2</sup> au diamètre nominal d'ouverture du stent (Fiorella, Lylyk et al. 2009, Lylyk, Miranda et al. 2009). Chaque fil métallique est d'épaisseur de diamètre externe de 28 à 33µm (0.0011–0.0013 inches), ce qui donne une surface de couverture de 35%. Les études initiales ont montré qu'une surface de couverture d'au minimum 30% est essentielle pour une diversion de flux suffisante pour l'occlusion des anévrismes (Lieber, Stancampiano et al. 1997, Augsburg, Farhat et al. 2009). Comme pour tous stents intracrâniens tressés, pour le PED et le SFD la couverture métallique dépend du "sizing" et de l'apposition contre le vaisseau et peut être en plus modifiée par le déploiement de deux ou plus de stents grâce à une technique télescopique.



**Figure 1** : Aspect d'un stent a diversion de flux

1A : Stent à diversion de flux (PED, Pipeline Embolization Device), déployé dans un modèle d'artère en silicone.

1B : Maille du stent.  $\alpha$ ,  $\beta$ , les angles produits par les filaments métalliques tressés

Taille des pores :  $0.02-0.05\text{mm}^2$  au diamètre nominal

Le filament individuel mesure entre 28 et  $33\mu\text{m}$  de diamètre externe

### 3. Recherche animale

Une des premières études *animales* concernant les appareils endoluminaux de diversion de flux a été réalisée par Kallmes et al (Kallmes, Ding et al. 2007), pour évaluer le PED (Pipeline embolisation device), concernant sa capacité à diverger le flux et à traiter les anévrismes sans l'utilisation adjuvant des coils. Les chercheurs ont implanté l'appareil en regard du collet de 17 anévrismes induits par élastase chez de modèles de lapins blancs de New Zélande et ont suivi les lapins pendant six mois. Chez chaque modèle un deuxième PED était implanté au niveau de l'aorte abdominale afin de couvrir les ostia des artères iliaques. L'efficacité était évaluée par i) le taux d'occlusion de l'anévrisme par angiographie, ii) le pourcentage de sténose du vaisseau porteur post stent, iii) la présence d'embolies distales en aval du vaisseau porteur et iv) la sténose ou occlusion des vaisseaux filiaux. Les auteurs ont documenté un taux d'occlusion complète ou presque complète des anévrismes de 88%, avec zéro cas d'occlusion de vaisseau filial ou d'embolie distale. L'atteinte de l'artère porteuse par hyperplasie néointimale était minime dans la plupart des cas. Les auteurs sont arrivés à la conclusion que le Pipeline est un appareil de diversion de flux capable d'occlure les anévrismes sacciformes en préservant les artères porteuses et les artères filiales.

Dans une autre étude animale réalisée par Sadasivan et al (Sadasivan, Cesar et al. 2009), trois configurations différentes de positionnement de stent de diversion de flux étaient réalisées chez des modèles d'anévrismes induits par élastase chez le lapin. Dix animaux par configuration différente étaient suivis pour six mois et étaient ensuite sacrifiés. Les tissus stentés étaient prélevés et envoyés pour évaluation histologique. La variation d'intensité de produit de contraste avec le temps dans chaque anévrisme était accordée grâce à un modèle mathématique pour quantifier l'altération hémodynamique locale produit par le stent implanté. Un index prédictif, le "washout coefficient", était établi pour estimer la probabilité d'occlusion de l'anévrisme dans le long-terme, en calculant immédiatement après traitement

avec un stent de diversion de flux. Un stent d'une porosité de 70% et d'une densité de pore de 18 pores/mm<sup>2</sup> avait une meilleure performance d'occlusion d'anévrisme qu'un stent de porosité de 70%, avec 12 pores /mm<sup>2</sup> et qu'un stent de porosité de 65%, avec 14 pores /mm<sup>2</sup>. Une valeur de coefficient d'écoulement (washout coefficient) de moins de 30 était prédictive de taux d'occlusion angiographique supérieur de 97% dans une période de 6 mois, avec une sensibilité de 73% et une spécificité de 82%. Les chercheurs ont conclu que les stents de diversion de flux sont capables de produire une occlusion d'anévrisme efficace et stable, la densité des pores étant le facteur critique de modulation d'efficacité de la diversion de flux comparée à la porosité.

Dans une étude animalière plus récente réalisée par Kallmes et al en 2009 (Kallmes, Ding et al. 2009) la seconde génération de Pipeline (PED) était testée. Les auteurs ont implanté le stent en regard du collet de 18 modèles d'anévrismes induits par élastase chez le lapin et les ont suivis pour six mois. Un deuxième PED était implanté au niveau de l'aorte abdominale chez chaque modèle, afin de couvrir les ostia des artères iliaques. Le taux d'occlusion angiographique était documenté comme occlusion complète, presque complète ou incomplète. Le pourcentage de sténose de l'artère porteuse était calculé. Les résultats étaient statistiquement comparés au ceux de la publication précédente. Les chercheurs ont trouvé des taux d'occlusion supérieurs (94%) comparativement au stent de la première génération, sans incidents d'occlusion ni d'embolies en aval de l'artère porteuse. L'hyperplasie néointimale observée était minimale dans la plupart des cas et significativement inférieure par rapport au stent de première génération.



#### 4. Branches couvertes et perméabilité

Darsault et al.(Darsaut, Bing et al. 2012), dans une étude *in vivo* chez le chien, ont créé trois variantes d'un modèle d'anévrisme chez 21 animaux, dans une tentative de clarifier les applications cliniques potentielles des stents de diversion de flux, selon les différentes configurations anévrysmales. Des anévrismes latéraux (*sidewall*), latéraux courbés (*curved sidewall*), et de bifurcation (*end-wall bifurcation*) étaient traités par stents de diversion de flux, suivis par angiographie et, finalement, après euthanasie des animaux étudiés par microscopie. Selon les auteurs, les stents de diversion de flux ont réussi à traiter les anévrismes latéraux mais n'ont pas réussi à traiter les anévrismes latéraux courbés ni ceux des bifurcations.

La même équipe scientifique, dans une étude publiée en 2012 (Farzin, Brosseau et al. 2014), a tenté de traiter le problème de perméabilité des vaisseaux filiaux, quand leur ostia est couvert par un stent déposé dans l'artère porteuse. Ils ont utilisé 16 modèles animaliers chez lesquels ils ont créé chirurgicalement des anévrismes latéraux, qui avaient une branche artérielle filiale située en face de l'anévrisme. Ils ont réalisé un stenting simple, un double stenting ou un stenting par stent de diversion de flux. En plus, ils ont traité deux autres animaux par stents de diversion de flux, chez lesquels une branche artérielle était anastomosée au dôme de l'anévrisme. Les résultats angiographiques étaient évalués par classement ordinal. La porosité métallique du segment libre du stent [*free segment of the stent* (FSS)] et sa quantité de formation néointimale étaient déterminées par photographie post-mortem. Les résultats ont montré des taux d'occlusion supérieurs pour les stents de diversion de flux, comparativement aux stents standard, avec une probabilité d'occlusion d'anévrisme supérieure à la probabilité d'occlusion de branche filiale. Quant aux branches qui émergeaient du dôme des anévrismes, les stents de diversion de flux devenaient inefficaces. L'occlusion d'anévrisme par formation néointimale à son ostium était significativement

supérieure avec des flow-diverteurs qu'avec des stents standard, même si un double stenting était fait. L'occlusion angiographique était bien corrélée avec la porosité métallique et la couverture néointimale. Les stents de diversion de flux étaient capables d'occlure les anévrysmes latéraux beaucoup plus que des branches filiales latérales et la porosité métallique influençait fortement le taux d'occlusion.

Dai et al (Dai, Ding et al.), dans une étude préclinique récente, ont argumenté la sécurité de positionnement des stents de diversion de flux multiples superposés. En effet des branches filiales fines mais importantes pourraient théoriquement s'occlure quand elles sont couvertes par un stent. Les auteurs ont testé leur hypothèse par positionnement des stents de diversion de flux uniques ou multiples en regard des petites branches artérielles sur des aortes abdominales de 22 lapins de Nouvelle Zélande, de façon à couvrir les iliaques afin de déterminer l'incidence d'occlusion des petites artères. Les animaux étaient suivis par angiographie pendant 6 à 12 mois et ensuite le tissu était traité, sectionné et coloré avec H&E pour évaluation histologique, histomorphométrie et analyse. Toutes les artères iliaques couvertes par stent étaient retrouvées perméables à l'angiographie. Une formation néointimale partielle était présente aux ostia des branches filiales, mais sans occlusion de branche. L'hyperplasie néointimale était minime pour les flow-diverteurs uniques, mais était plus épaisse pour le double- ou triple-flow-diverteurs. Pourtant, dans tous les groupes, l'épaisseur moyenne de la néointima était  $\leq 0.2$  mm, et le pourcentage de sténose de l'artère porteuse était  $<15\%$  et  $18\%$  pour 6 et 12 mois, respectivement. Les auteurs ont conclu que les petites branches restent perméables même quand stentées par flow-diverteurs multiples superposés.

Dans une étude réalisée par Hong et al (Hong, Wang et al.) cette année, l'équipe a tenté de traiter la question de l'effet du taux de couverture métallique [*metal coverage rate (MCR)*] sur la formation néointimale des ostia des branches filiales couvertes par stents de diversion

de flux placés aux artères porteuses. Ils ont utilisé 20 modèles de lapins de Nouvelle Zélande, stentés à leurs aortes abdominales et suivis par angiographie pour vérifier la perméabilité des branches filiales couvertes par stent. Les animaux étaient sacrifiés après 3 mois et le MCR local actuel était évalué et calculé sous microscope. La plage de couverture néointimale aux ostia des branches et la neointima dans le stent étaient examinées par histologie et par microscopie électronique. Ils ont constaté l'absence d'occlusion de branche filiale. A 3 mois post implantation, la couverture intimale des ostia de branches filiales provoquées par 30–40% MCR n'avait pas de différence statistiquement significative par rapport à celui provoqué par un  $MCR \leq 30\%$ , mais était significativement inférieur à celui provoqué par un  $MCR \geq 40\%$ . L'épaisseur néointimale au niveau de l'artère aorte abdominale stentée, composée principalement des cellules musculaires lisses et fibres de collagène, était positivement corrélée au MCR. Le vrai MCR avait des variations remarquables une fois le flow-diverteur déployé *in vivo*. Quand le MCR était de  $\geq 40\%$ , significativement plus de couverture néointimale était induite aux ostia des branches filiales. L'épaisseur néointimale dans le stent était positivement corrélée à son MCR.

## *5. Etudes cliniques*

### *Etudes prospectives multicentriques*

Le “Pipeline for uncoilable or failed aneurysms trial” (PUFs: *US FDA Data 2011*) était une étude clinique prospective et multicentrique pour la sécurité et l'efficacité de l'appareil intracrânien de diversion de flux “Pipeline”, par laquelle le « Pipeline embolisation device (PED) » a réussi à acquérir l'approbation de la FDA. L'étude a inclus un ensemble de 108 anévrysmes larges ou géants situés au niveau pétreux, caverneux et para-ophtalmique et a constaté un taux d'occlusion de 81.8% à 180 jours et de 85.7% à un an post stenting, avec un taux global d'AVC et de mort de 5.6%.

“The pipeline embolisation device for the intracranial treatment of aneurysms trial (PITA)” par Nelson et al (Nelson, Lylyk et al.) était une étude prospective de 31 anévrysmes (71% collet large, 35.5 anévrysmes large ou géant) traités avec le «Pipeline embolisation device» pendant une période de 26 mois. Les auteurs ont constaté un taux de succès technique de 97.9%, avec un taux d’occlusion de 95% à 12 mois, sans récurrence. Le taux de mortalité était de 0% et de morbidité de 6.5% (1 cas d’AVC Sylvien majeur).

McAuliffe et al (McAuliffe and Wenderoth) ont publié une étude clinique prospective multicentrique, de trois centres, qui incluait 54 patients avec 57 anévrysmes non rompus. Les auteurs ont constaté un taux d’occlusion de 61.3% à un mois et de 85.7% à six mois, avec un taux de mortalité de 0%. Les complications incluait 15 incidents d’effet de masse, résolus dans les 6 mois dans 13 cas, et une diplopie persistante dans 2 cas. Seize patients étaient diagnostiqués comme porteurs d’une récurrence.

Dans une autre étude multicentrique de 18 centres, pendant 8 mois, chez 70 patients traités avec des stents de diversion de flux (SILK flow diverter-SFD), seuls (81%) ou avec coils (14%), Byrne et al (Byrne, Beltechi et al.) ont présenté leur expérience dans le traitement de anévrysmes intracrâniens par diversion de flux par voie endovasculaire. Dans 44 (63%) cas les anévrysmes étaient de type sacciforme et dans 26 (37%) ils étaient de type fusiforme. Des difficultés techniques de déploiement des SFD étaient présentes dans 15 (21%) procédures et une thrombose de l’artère porteuse est survenue dans 8 (11%) procédures. Les complications liées à la procédure ont provoqué un AVC ischémique chez un patient et une hémorragie extra crânienne chez trois patients; 2 entre eux ont développé des pneumonies fatales. Une aggravation des symptômes tardive était reportée chez 5 patients (3 résolus, 1 déficit permanent et 1 mort) et une hémorragie anévrysmale fatale chez 1 patient. Le taux de morbidité globale était de 2 (4%) et de mortalité de 4 (8%). Cette série de patients est, jusqu’à présent, la plus grande qui présente un résultat concernant la nouvelle technique de diversion

de flux. La morbidité tardive semble être la conséquence de cette nouvelle approche, qui mérite une attention particulière dans la sélection des patients éligibles pour le traitement, ainsi que la réalisation d'études plus étendues.

Lubicz et al en 2010 (Lubicz, Collignon et al.) dans une étude prospective d'expérience préliminaire avec le "Silk flow-diverting device" (SFD) ont trouvé un taux de complications tardives élevé qui, selon leurs commentaires, contrariait le potentiel thérapeutique du stent.

### Séries de cas clinique

Fisher et al (Fischer, Vajda et al.) ont publié en 2012 une série de cas cliniques obtenue pendant trois ans consécutifs, qui a inclus 101 anévrysmes intracrâniens et dissections, parmi lesquels 63 étaient des anévrysmes sacciformes et 38 étaient des anévrysmes fusiformes ou disséquants. Treize parmi les anévrysmes de la série étaient symptomatiques (ischémie/HSA). Le taux de succès technique était de 99% et les résultats à six mois rapportaient un taux d'occlusion angiographique de 74%, un taux de mortalité de 2% et un taux de morbidité de 4%. Un anévrysmes a rompu pendant la période postopératoire et deux hémorragies à distance des anévrysmes sont survenues pendant cette période.

Les équipes de Colby et al (Colby, Lin et al.), Szikora et al (Szikora, Berentei et al.) ,Lubicz et al (Lubicz, Collignon et al.) et Lylyk et al (Lylyk, Miranda et al. 2009) ont publié, pendant les deux dernières années, leurs expériences de centres (single-center) avec le « Pipeline flow-diverting device » (PED), dans lesquelles ils ont constaté une faisabilité technique de 93% à 100%, un taux d'oblitération à six mois de 81.8% à 95% et une morbidité et une mortalité de 0-15% et de 0-8%, respectivement.

### Etudes rétrospectives

L'expérience multicentrique Italienne avec des stents de diversion de flux (Silk et Pipeline) dans les anévrismes intracrâniens non rompus, par Briganti et al (Briganti, Napoli et al.), est l'étude rétrospective la plus large jusqu'à présent, incluant 295 anévrismes non rompus, traités avec PED ou SFD dans 25 centres. Des événements indésirables techniques sont survenus chez 59 patients (21.6 %); 5 patients sont morts après des événements ischémiques, 10 à cause des complications hémorragiques et un à cause d'une ventriculostomie externe mal-placée. A un mois post-traitement, les taux de morbidité et de mortalité étaient de 3.7 % et de 5.9 %, respectivement, qui étaient comparables aux données publiées sur le sujet.

Dans une étude avec le titre "High-profile flow diverter (silk) implantation in the basilar artery: efficacy in the treatment of aneurysms and the role of the perforators", Kulcsar et al (Kulcsar, Ernemann et al.) adressent la question de la perméabilité tardive des artères perforantes et des branches filiales couvertes pendant stenting avec des stents de diversion de flux, et de la possibilité d'une étude clinique rétrospective qui évalue la performance et le résultat précoce après implantation du flow-diverteur « Silk » dans le traitement des anévrismes de l'artère Basilaire. Douze patients avec des anévrismes, rompus ou non rompus, de l'artère Basilaire étaient inclus, préalablement non-traités ainsi que récurrents. Parmi les deux anévrismes rompus dans l'étude, un était initialement traité par implantation de stent de diversion de flux. Le stent couvrait la bifurcation Basilaire et l'origine du segment P1 de l'artère Cérébrale Postérieure dans 9 cas, l'origine de la Cérébelleuse Supérieure dans 9 cas et l'origine de la Cérébelleuse Antéro-inférieure dans 3 cas. Un cas d'occlusion précoce, quelques heures post-stenting a été constaté. Pendant la période de suivi clinique de 16 semaines, 3 patients ont eu un événement neurologique symptomatique. Les auteurs ont conclu que malgré la faisabilité de l'implantation des stents de diversion de flux à l'artère Basilaire, les effets ischémiques secondaires des artères perforantes peuvent survenir post

implantation, ce qui veut dire que l'indication de la technique dans cette localisation devrait être restreinte aux anévrismes non-traitables par une autre technique.

Berge et al 2012 (Berge, Biondi et al. 2012) ont publié une expérience multicentrique de Silk Stent pour le traitement de 77 anévrismes intracrâniens, avec un suivi clinique de un an. Ils ont constaté un taux de succès technique de 98.5%, un taux de morbidité globale aigüe ou subaigüe liée à la procédure de 7.7%, avec zéro mortalité. Ils ont observé des complications tardives dans 10.9% des sujets. La morbidité permanente était de 7.8% et la mortalité de 3%, au suivi clinique après six mois. L'oblitération complète est survenue dans les 12 mois post traitement pour 84.5% des anévrismes, avec une analyse IRM et Scanner qui a montré une disparition complète des anévrismes thrombosés dans 30% des cas et un rétrécissement partiel dans 52% des cas.

Wagner et al (Wagner, Cortsen et al.) ainsi que Maimon et al (Maimon, Gonen et al.) ont publié leurs expériences de centres uniques avec le stent « Silk », en constatant que le stent avait une sécurité et une efficacité satisfaisante, en accentuant la nécessité de bonne connaissance des complications potentielles et de l'importance d'une antiagrégation postopératoire optimale.

De Barros Faria (de Barros Faria, Castro et al.) a récemment publié une étude sur le rôle de la « pipeline embolisation device » pour le traitement des anévrismes intracrâniens disséquants, chez 23 patients, traités pendant une période de 36 mois. La présentation clinique était HSA (52%), effet de masse (22%), ischémie (4%) et découverte fortuite (22%). La circulation postérieure était impliquée dans 91% des cas. Un traitement médical standard antiplaquettaire était introduit et le suivi clinique était continué jusqu'à 12 mois. L'oblitération complète était démontrée chez 69.5% des patients, avec une augmentation à 87.5% lorsque les patients avaient un minimum de suivi de 3 mois. Les petits anévrismes ont eu un taux d'oblitération supérieur (6/7) comparativement aux larges (5/7) ou aux géants



(5/9). Un bon résultat clinique était atteint chez 74% des patients. La conclusion des auteurs était que le traitement endovasculaire de reconstruction des anévrysmes disséquants intracrâniens avec le PED a donné de bons résultats cliniques et angiographiques, avec un risque acceptable, constituant une option thérapeutique attirante, surtout quand la préservation de l'artère porteuse est vitale.

## **V. Problématique/Rationnel**

Puffer et al ont publié en 2012 (Puffer, Kallmes et al.) une étude très intéressante sur la question de la perméabilité des branches filles post largage des flow-diverteurs. Selon leurs conclusions presque un quart des artères ophtalmiques vont se thromboser après couverture de leurs ostia par des stents de diversion de flux. Malgré tout, les occlusions proximales étaient bien tolérées cliniquement. Cela peut signifier que la couverture des branches filles présentant une circulation collatérale adéquate peut conduire à une occlusion spontanée de ces branches. Les auteurs ont insisté sur le fait que même un seul flow-diverteur peut provoquer l'occlusion d'une branche fille. Selon leurs observations, des branches artérielles qui ne présentent pas une circulation collatérale significative sont probablement moins sujettes à l'occlusion, mais plus dangereuses cliniquement en cas de couverture par un flow-diverteur.

Certaines données cliniques publiées récemment suggèrent que les stents de diversion de flux peuvent être déployés avec succès, être effectifs et avoir une sécurité satisfaisante pour des anévrysmes localisés sur et en aval du polygone de Willis (Pistocchi, Blanc et al.). Ceci constitue une raison supplémentaire pour étudier en détail les mécanismes de thrombose dans les branches filles après couverture par stents de diversion de flux.

Jusqu'à présent, l'utilisation clinique des stents de diversion de flux a montré des résultats intéressants concernant leur efficacité, avec des taux d'oblitération anévrysmale élevés dans le moyen terme, avec ou sans l'usage adjuvant de coiling, avec plusieurs cas d'anévrysmes qui ont montré une résorption complète ou quasi complète. La perméabilité des branches filles après positionnement des stents de diversion de flux était initialement considérée garantie. Cependant des publications récentes suggèrent que l'occlusion des branches filles peut survenir même avec couverture d'un seul stent. Etant une complication avec des facteurs

de risque peu connus à l'heure actuelle, l'occlusion indésirable des branches filles reste une question ouverte, qui doit être étudiée méticuleusement.

## VI. Hypothèse scientifique et objectifs

L'absence de données concrètes dans la littérature concernant les facteurs qui prédisposent à l'occlusion de branches collatérales et à la formation néointimale au niveau de leur *ostia*, à l'exception de la couverture métallique, empêche l'implication étendue des flow-diverteurs dans la décision thérapeutique. Des données scientifiques récentes supportent l'hypothèse que les branches collatérales s'occluent dans certaines conditions, qui restent obscures.

Notre hypothèse, basée sur notre expérience clinique avec des stents de diversion de flux et soutenue par peu de cas publiés dans la littérature internationale, est fondée sur l'effet d'aspiration ou « *sump effect* ». Cet effet est engendré par les tissus sur les branches artérielles terminales, afin de maintenir une suppléance hématique suffisante pour le territoire qu'elles perfusent.

Comme déjà connu par les lois de la Physique, le sang est un fluide non-Newtonien. Quand il passe *via* un dispositif poreux (comme un flow-diverteur), il subit une chute de pression ou un gradient de pression, à cause de la résistance des parties solides du dispositif poreux. Le flux laminaire, d'habitude présent dans les branches non-sténotiques, devient turbulent suite à l'interférence produite par un appareil de diversion de flux (dispositif poreux) placé à l'ostium d'une branche. Le fluide visqueux (sang) subit à titre additionnel une perte d'énergie à cause des courants d'Eddie, qui se développent au passage par le dispositif poreux. Avec ce mécanisme le nombre de Reynolds du fluide augmente.

La loi de Poiseuille sur la circulation sanguine concerne un flux laminaire. Quand le flux est turbulent, le degré de flux est proportionnel à la racine carrée du gradient de pression, alors qu'il est directement proportionnel au gradient de pression quand le flux est laminaire. En d'autres mots l'interférence d'un flow-diverteur dans une artère change localement l'hydrodynamique de telle sorte que plusieurs facteurs influencent le degré de flux le long de

l'artère.

D'un autre côté, des branches artérielles sans flux collatéral peuvent assurer un gradient de pression le long de la branche fille, pouvant être suffisant pour empêcher la stase et la thrombose éventuelle, ainsi que l'endothélialisation du stent en face de l'*ostium* de la branche fille. La présence de flux collatéral théoriquement diminue le gradient de pression entre l'*ostium* de l'artère et sa partie distale. La présence d'un flux collatéral en aval de l'*ostium* d'une artère pourrait contribuer à créer des conditions inadéquates pour assurer un degré de flux après mise en place d'un dispositif poreux, comme un flow-diverteur.

Dans la mesure où la plupart des phénomènes biologiques sont complexes et pas toujours suffisamment reproductibles *in vitro*, une étude *in vivo* des situations décrites précédemment est indispensable pour pouvoir mettre en évidence les facteurs favorisant ou au contraire prévenant l'occlusion des branches filles post stenting par diverteurs de flux. Afin de tester notre hypothèse un modèle animal est nécessaire. Cet animal devra présenter des artères avec un flux collatéral étendu, une longueur des branches suffisante éventuellement modifiable pour devenir terminale chez quelques sous-groupes, mais également des artères de petit calibre simulant la taille de la circulation intracrânienne. Le cochon, constitue un très bon modèle animal dans ce contexte, grâce à l'interférence du *rete mirabile* avec la circulation intracrânienne. De plus, certaines modifications peuvent être effectuées concernant notamment la présence ou l'absence de flux collatéral, ainsi que des longueurs de trajet différentes jusqu'au tissu cible.

## VII. Techniques et méthodes adaptées

Cette étude de caractère translationnelle a eu comme objectif principal de documenter, analyser et comparer les modifications aiguës (hémodynamiques) et tardives (anatomopathologiques) dans deux configurations artérielles différentes, le flux terminal et le flux anastomotique. Pour ce raison, un modèle animal a été créé et décrit pour la première fois, afin de simuler les deux situations pré-décrites. Une séquence IRM de contraste de phase tridimensionnelle a été mise au point, afin de quantifier les modifications de flux dans les branches couvertes. Une technique de MEB a été également optimisée, afin d'étudier le résultat anatomopathologique de la couverture des *ostia* artérielles par un stent a diversion de flux.

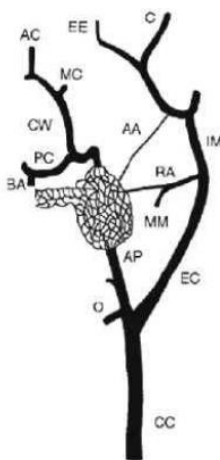
Deux groupes de porcs ont été créés avec le modèle animal : groupe A simulait la configuration anastomotique et groupe B la configuration terminale (**Figure 4**). Le protocole complet comprenait, pour les deux groupes, une quantification de flux avant stenting par IRM de contraste de phase, un stenting de l'artère carotide commune, de façon à couvrir l'artère pharyngienne ascendante droite, ensuite encore la même séquence IRM juste après stenting, afin de quantifier le flux dans l'AphA droite après le stenting. Un suivi de trois mois a été assuré avant le sacrifice et prélèvement des artères *en bloc* pour les deux groupes.

Une analyse par MEB a été réalisée au niveau des *ostia* couvertes par les stents. Afin de réaliser cette étude MEB techniquement compliquée, on a optimisé une technique de prélèvement et de fixation chimique. Les problèmes principaux ont été un prélèvement sans résidu thrombotique *post-mortem*, la découpe longitudinal du stent, qui devrait préserver l'endothélium fragile sur les mailles du stent et la fixation chimique sans rétraction. La technique mise au point a pu répondre aux attentes et a été publiée. Une analyse par groupes des modifications hémodynamiques et anatomopathologiques a été réalisée.

### 1. Le modèle animal de flux terminale et anastomotique

Le porc, comme modèle animal, possède une anatomie cérébrofaciale complexe, qui permet la création d'un effet aspiratif suffisant dans ses artères pharyngiennes ascendantes, grâce à ses *rete mirabile* qui existent naturellement dans la région.

#### Caractéristiques anatomiques du porc



#### Anatomie crânio-cérébrale du système artériel du porc.

CC = Artère carotide commune, O = Artère occipitale, EC = Artère carotide externe, AP = Artère pharyngienne ascendante, EE = Branches de l'Artère ethmoïdale externe, MM = Artère méningée moyenne, RA = *ramus anastomoticus*, AA = *arteria anastomotica*, IM = Artère maxillaire interne, C = Artère ciliaire.

#### Anatomie intracrânienne:

PC = Artère cérébrale postérieure, BA = Artère basilaire, CW = polygone de Willis, MC = Artère cérébrale moyenne, AC = Artère cérébrale antérieure

(Burbridge, Matte et al. 2004).

**Figure 2 :** Anatomie des artères cervicales et intracrâniennes du porc

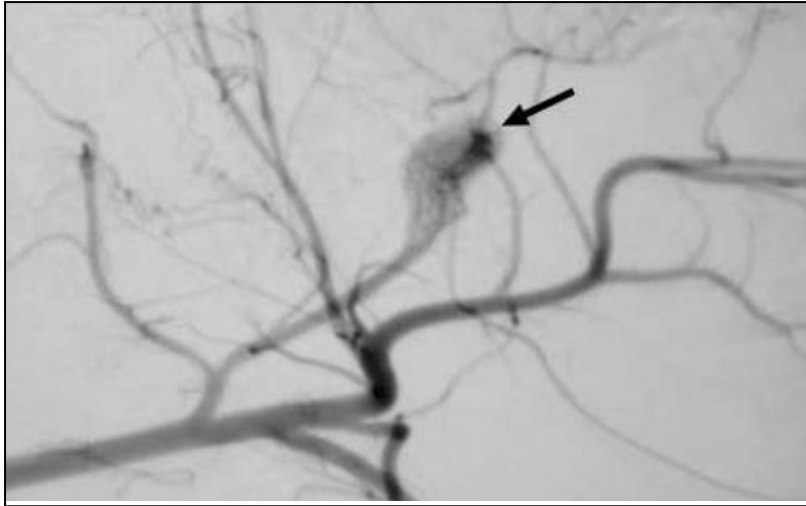


Image de la vascularisation de *rete mirabile*, avec anastomoses de la circulation interne-externe (flèche noir).

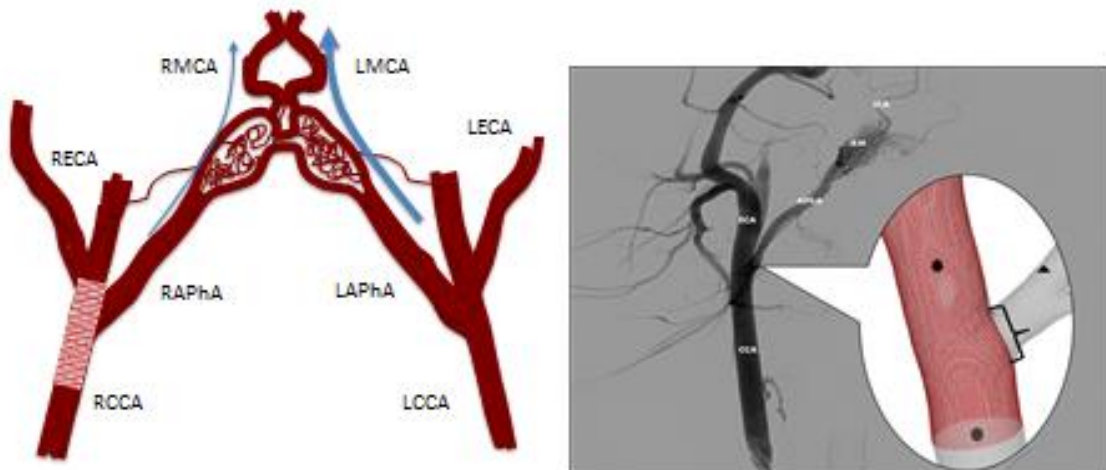
*Image par Burbridge, B. et al Can Assoc Radiol. J,2004 (Burbridge, Matte et al. 2004)*

**Figure 3 :** Artériographie soustraite numérisée de face, injection par l'artère carotide commune gauche

Dans le groupe A de cette étude l'artère Pharyngienne ascendante était dans un régime de flux anastomotique, à cause de la présence d'un flux collatérale importante par l'artère Pharyngienne ascendante gauche et par les *rami* anastomotiques. Par embolisation sélective de l'artère Pharyngienne ascendante gauche et des branches anastomotiques des ramus anastomoticus et de l'arteria anastomotica, qui anastomosent les *rete mirabile* -donc la circulation cérébrale- avec l'artère maxillaire interne (suppléance cervico-faciale), on a pu créer une suppléance cérébrale unique par l'artère pharyngienne ascendante droite, via le *rete mirabile* (groupe B).



## Group A



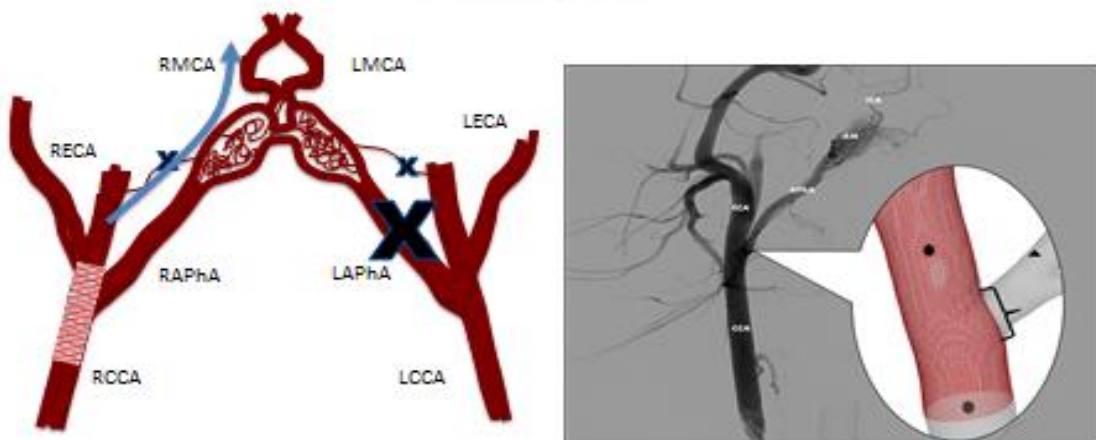
Circulation cérébrofaciale non-modifiée = type anastomotique



compétition de flux

### Création model de flux animal :

## Group B



Circulation cérébrofaciale modifiée = type terminal



Absence de compétition de flux

### Figure 4

En haut, à gauche: image schématique de modèle animal de groupe A

Le groupe A simule une situation de flux anastomotique pour l'artère pharyngienne ascendante (AphA) droite. Quand un stent à diversion de flux couvre son *ostium*, le flux dans

l'AphA gauche augmente (flèche bleu de gauche), comparativement au flux dans l'AphA droite (flèche bleu de droite) afin de préserver un débit suffisant pour la vascularisation intracrânienne.

En bas, à gauche : image schématique de modèle animal de groupe B

Le groupe B simule une situation de flux terminal pour l'artère pharyngienne ascendante (AphA) droite. Quand un stent à diversion de flux couvre son ostium, les flux dans l'AphA droite ne se réduit pas (flèche bleu), comparativement au flux dans l'AphA droite avant stent, afin de préserver un débit suffisant pour la vascularisation intracrânienne, puisque du cote gauche il n'y a pas de flux artérielle.

Image de droite, de haut et de bas : angiographie soustraite numérisée de face, par l'artère carotide commune droite. Sur l'image d'addition, une représentation de la région de l'ostium de l'AphA droite, couvert par un stent a diversion de flux : l'*ostium* est délinéé par une accolade [ ]].

## 2. La quantification des modifications de flux artérielle dans les branches couvertes

La quantification de flux dans les artères en question a été réalisée, avant et après le stenting, avec une séquence d'IRM de contraste de phase tridimensionnelle avec une résolution dans le temps (4D pcMRA) chez porc sous anesthésie générale, avec du matériel d'anesthésie IRM-compatible. Les mesures du débit moyen et des vitesses de flux ont été extraites par un logiciel de post traitement à partir de données brutes obtenues par l'acquisition IRM [GTFlow, Gyrotools, Genève, Suisse] (**Tableau 1, annexe**).

Les données de l'acquisition dans le temps de l'IRM à contraste de phase 4D, ont été obtenues sur un système 3.0 Tesla (Achieva, Philips Healthcare, Best, La Hollande) utilisant une antenne Neurovasculaire à 16 canaux (SENSE-NV-16), et une acquisition électrocardiographique rétrospective (retrospective electrocardiographic gating). Les paramètres de numérisation étaient : Champs de vue 230X188.5X40.5mm, ACQ voxel MPS (mm) = 0.80 / 0.86 / 0.90, REC voxel MPS (mm) = 0.65 / 0.65 / 0.90, acquisition matricielle MXP= 288 × 219, reconstruction matricielle =352, TR/TE = 8.3 ms / 4.5 ms,  $\alpha = 15^\circ$ , NEX (NSA) = 1 et Bande passante de réception =  $\pm 64.8$  kHz. Un codage de la vitesse des flux (venc) = 70 cm/s a été sélectionné le long des 3 axes principaux. Les données ont été reconstruites sur 14 points dans le temps, espacé uniformément d'un intervalle R-R (cycle cardiaque). Le total des acquisitions dans le temps pour l'IRM à contraste de phase 4D était rythme-dépendant et s'étalait de 18 à 25 minutes.

Une séquence de diffusion pondérée [gradient de diffusion a été appliquée dans chaque direction x,y,z avec 2 valeurs (0 and 1000 s/mm<sup>2</sup>)] a été ajoutée à la fin de chaque examen IRM, à la recherche d'évènements thrombotiques ou ischémiques post-opératoires et au cours du suivi.

### *3. L'Etude de Dynamique de Flux Numérisée*

La simulation des flux sanguins de chaque cas a été réalisée incluant une simulation pré et post opératoire pour chaque série de cas, dans le but d'évaluer l'impact du stent à diversion de flux. Le calcul global du processus incluait cinq étapes :

1. La reconstruction vasculaire : Pour chaque sujet un modèle de vaisseau tridimensionnel a été reconstruit en se basant sur les images de l'angiographie à soustraction numérique. Pour cela MeVisLab 2.3 (MeVis Medical Solutions AG, Brême, Allemagne) fut utilisé. L'entrée et la sortie des sections transversales ont été suffisamment extrudées dans le but de garantir un plein développement et des conditions d'écoulement stable.

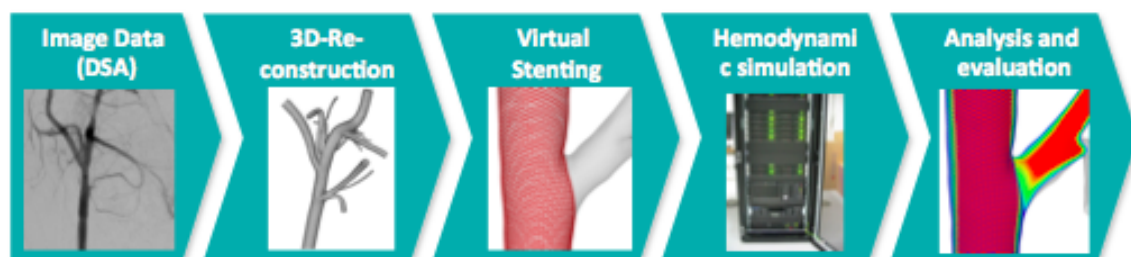2. Modélisation du stent: un PED non déformé fut virtuellement reproduit en se basant sur le stent implanté au cours de chaque intervention. La longueur et le diamètre du stent, le diamètre de l'entretoise ainsi que les angles de pore ont été ajustés en conséquence. Un logiciel interne (Berg, Janiga et al. 2013) a été utilisé pour virtuellement déployer le stent dans la section de vaisseau correspondante.

3. Discrétisation Spatiale : Pour être en mesure de comparer les résultats des flux préopératoires avec la configuration une fois le stent virtuel déployé, les éléments de volumes ont été générés à nouveau. La visualisation claire des stents à diversions de flux nécessite un nombre d'élément de volume compris entre 10 et 15 millions.

4. Simulation hémodynamique : Le comportement de l'écoulement hémodynamique dans les régions vasculaires considérées a été modélisé en utilisant les équations tridimensionnelles de Navier-Stokes. Pour chaque sujet, les mesures de flux ont été réalisées avant et après le déploiement du stent en utilisant l'angiographie par résonance magnétique tridimensionnelle avec résolution dans le temps et ensuite post-traités dans une station de travail dédiée (Qflow, Gyrotools, Suisse). Par conséquent, les courbes de débit en fonction du temps pour les

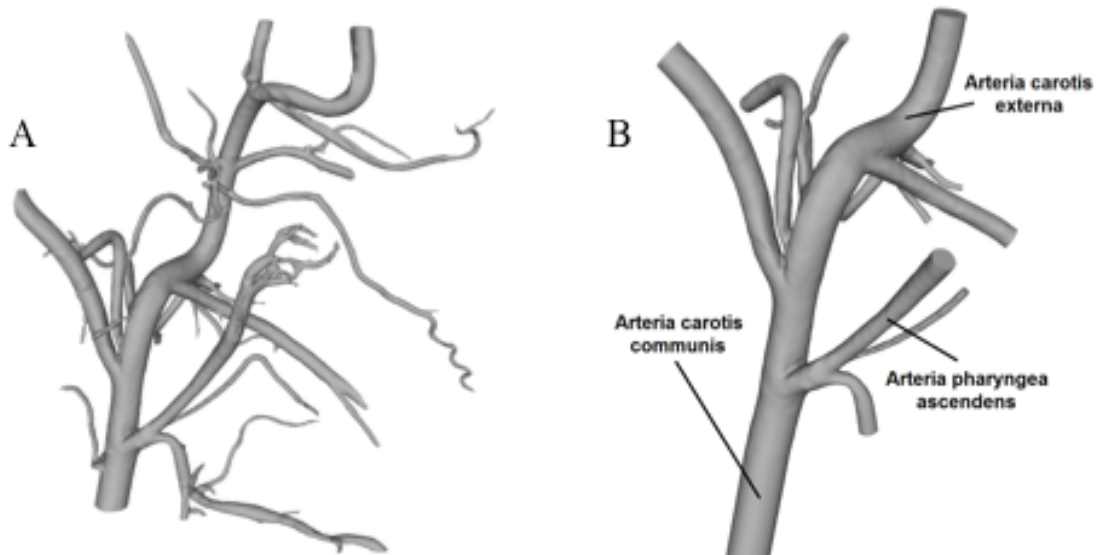
principaux vaisseaux (Artère Carotide Commune, Artère Carotide Externe et Artère Pharyngienne ascendante) ont été appliquées aux sections correspondantes. Les vaisseaux et le stent ont été considérés comme rigides et le sang comme un fluide incompressible ( $\rho=1055 \text{ kg/m}^3$ ) et Newtonien ( $\eta=4 \text{ mPa}\cdot\text{s}$ ). Pour les sorties restantes, le flux a été divisé selon la surface correspondante. En raison des résolutions spatiales et temporelles élevées ( $\Delta t=1\cdot 10^{-4} \text{ s}$ ) et de l'examen d'au moins 2 cycles cardiaques, cela mène à des simulations s'étalant sur plusieurs jours par cas.

5. Analyses quantitatives et qualitatives : Pour évaluer l'impact du déploiement virtuelle du PED sur l'hémodynamique local, les contours de vitesse iso-surface ont été générés afin de permettre la visualisation des structures locales de flux et d'identifier les régions à réduction de vitesses. De plus, les plans de coupe ont été comparés avant et après la pose du stent dans le but de décrire le comportement des flux à proximité de l'ostium de la branche couverte. L'information détaillée concernant la mécanique des fluides numériques a déjà été publiée ailleurs. (Janiga, Berg et al. 2013, Janiga, Rossl et al. 2013, Berg, Stucht et al. 2014).



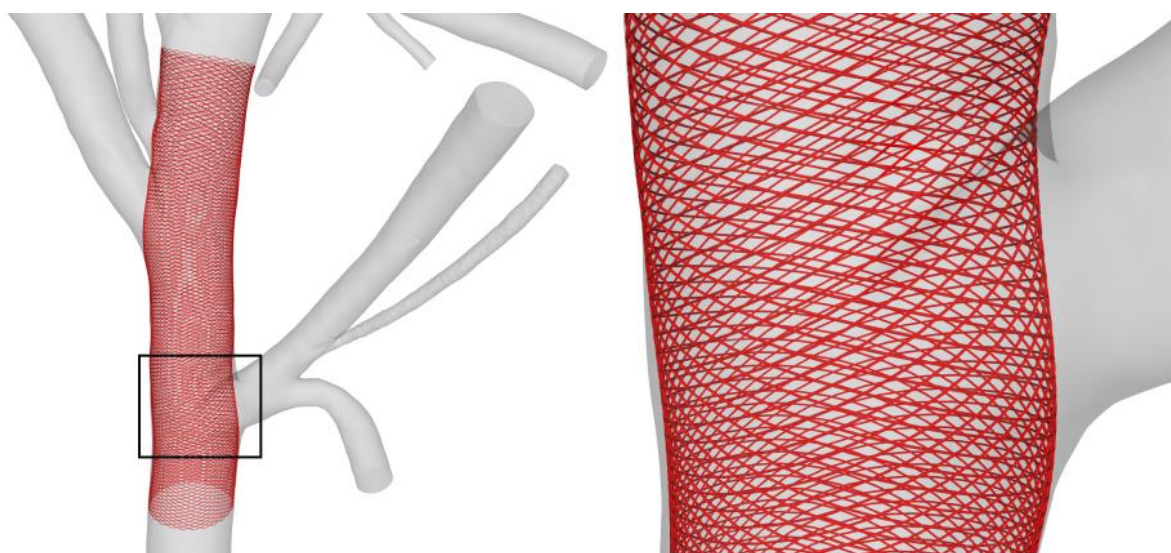
**Figure 5.**

Représentation des étapes nécessaires à la réalisation d'étude numérisée de dynamique de flux sur le réseau artériel 1) Acquisition des images angiographiques à soustraction numérique. 2) Reconstruction numérique tridimensionnel à partir de ces images. 3) Modélisation et positionnement virtuel du stent 4) Simulation des écoulements hémodynamiques. 5) Analyses quantitatives et qualitatives des résultats.




**Figure 6.**

Modèle de vaisseaux tridimensionnels reconstruits par MeVisLab 2.3 (MeVis Medical Solutions AG, Brême, Allemagne) en se basant sur les images de l'angiographie 3D à soustraction numérique du porc. A : Reconstruction initiale. B : Modèle final 3D.



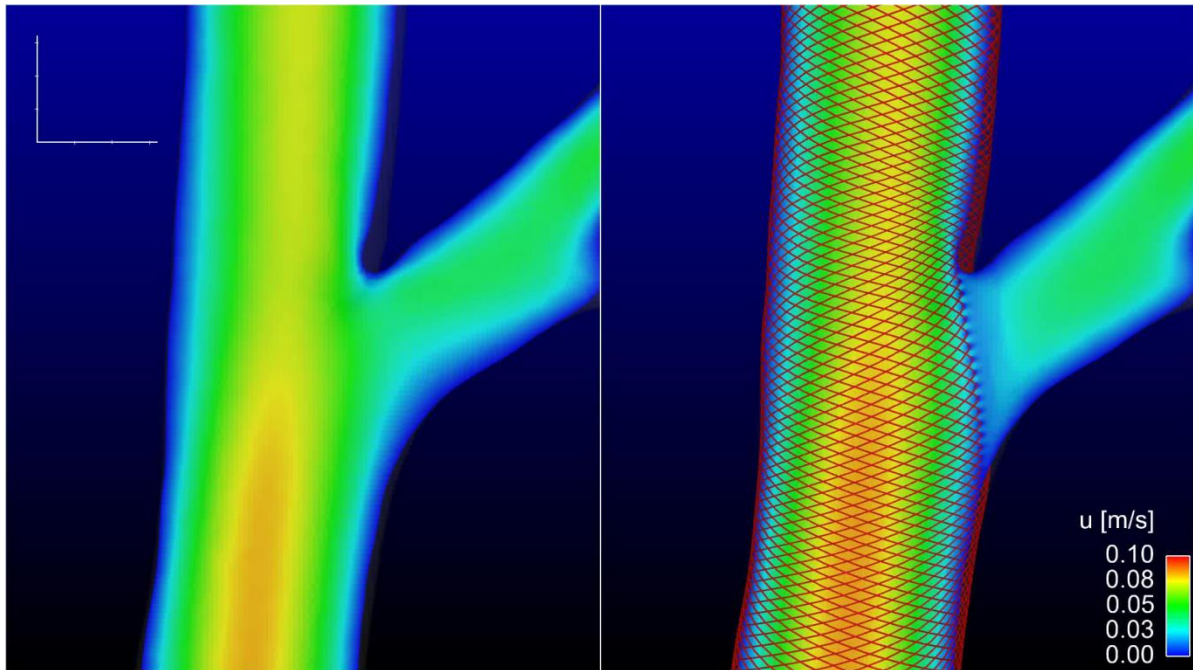
**Figure 7.**

Représentation virtuelle d'un stent à diversion de flux, non déformé, reproduit en se basant sur les caractéristiques du stent implanté au cours de chaque intervention.



**Figure 8.**


Image extraite du logiciel de post-traitement. Les éléments de volume nécessaire à la simulation du flux sanguins sont en cours de génération. Un nombre important d'éléments de volumes polyédriques est nécessaire à cette simulation, soit plus de 15 millions.



**Figure 9.**

Coupes artérielles avant (à gauche) et après (à droite) la pose du stent réalisée par analyse numérisée des flux (logicielle cd-adapco StarCCM+ 9) représentant les modifications de vitesses moyennes imputables au stent à diversion de flux au niveau de l'artère pharyngienne ascendante droite du porc. On observe que les vitesses sont plus importantes à la partie supérieure de l'*ostium*.





**Figure 10.**

Coupes artérielles avant (à gauche) et après (à droite) la pose du stent réalisée par analyse numérisée des flux (logicielle cd-adapco StarCCM+ 9) représentant les modifications de vitesses vectorielles imputables au stent à diversion de flux. On observe que les vitesses vectorielles sont plus importantes à la partie supérieure de l'ostium.

#### *4. La Microscopie Electronique en Balayage pour l'étude des stents à Diversion de Flux*

Un protocole dédié a été développé et évalué dans la phase préliminaire de l'étude afin notamment de pouvoir faire une quantification du degré d'endothélialisation. Celui-ci a été publié (Iosif, Carles et al. 2015) (voir Article No1) ; il consiste de quatre phases, résumées ci-dessous. Les modifications du protocole standard, décrits dans l'article No1, ont permis à la réalisation des images MEB de très haute qualité, avec lesquels une quantification de surface précise a été possible.

##### *A. Fixation chimique :*

Elle débute par une fixation au glutaraldéhyde dilué de 5% pendant 24h à 4°C, suivie par une fixation au tétroxyde d'osmium pendant 24h.

##### *B. Dessiccation au point critique*

Dessiccation au point critique, dans un appareil dédiée, en remplacent le H<sub>2</sub>O cellulaire par de l'acétone, puis l'acétone par du CO<sub>2</sub>. Par contournement du point critique du CO<sub>2</sub>, on assèche complètement l'échantillon.

##### *C. Découpe longitudinale par une Scie à fil diamanté*

Découpe de l'échantillon en longitudinal à l'aide d'une scie à fils diamanté, en respectant l'*ostium*; cette technique a permis d'obtenir une découpe aux bords lisses, qui ne modifiait pas la région fragile des *ostia* couvertes par stent. .

##### *D. Métallisation par pulvérisation cathodique*

Métallisation de l'échantillon via le Platine, dans un vide primaire, au moyen de plasma Argon.

##### *E. Observation MEB*

L'observation des échantillons en Microscopie Electronique en Balayage (MEB) équipé d'une source à effet de champ : « JEOL JSM-7400F ».

## *2. La quantification des surfaces des ostia couvertes par les stents à Diversion de Flux*

La quantification des ostia couvertes a été réalisée avec une sélection manuelle sur les images MEB à l'aide d'un logiciel dédié [image-J1, NIH, USA] (Schindelin, Arganda-Carreras et al. 2012).

## VIII. Résultats

### 1. Article No 1

Publié : Iosif C et al. *Microscopy* 2015; 64(3): 219-23.

Une technique MEB qui pourrait permettre une quantification détaillée de la surface des *ostia* couvertes par endothélium n'a jamais été publiée précédemment. Malgré le fait que certaines études animalières déjà publiées ont utilisé la MEB pour visualiser la perméabilité ou non des branches couvertes, la technique n'a jamais été optimisée afin d'être efficace pour une quantification fiable de surface d'échelle micrométrique.

Cet article de faisabilité, qui a visé à optimiser une technique de Microscopie Electronique en Balayage pour utilisation dans la recherche animalière des stents à diversion de flux, a obtenu, après expérimentation avec trois protocoles de fixation chimique, une visualisation des surfaces endothélialisés après stenting sans *thrombi*, ni déformation ou artefacts liées à la technique. La technique développée était capable de préserver le tissu néointimal très fragile sur les surfaces des filaments libres du stent, durant les différentes étapes de préparation pour l'observation, afin d'obtenir des images de très haute qualité, avec lesquelles une quantification des surfaces serait possible.

## **Scanning electron microscopy for flow diverting stent research:**

### **Technical tips and tricks**

Scanning Electron Microscopy in Neurovascular research

Christina Iosif<sup>1,2</sup> MD, MSc, PhD, Pierre Carles<sup>3</sup> RE, Gilles Trolliard<sup>3</sup> PhD, Catherine Yardin<sup>2,4</sup> MD, PhD and Charbel Mounayer<sup>1,2</sup> MD, PhD

1. CHU de Limoges, Service de Neuroradiologie Interventionnelle, F-87000 LIMOGES
2. Université de Limoges, Équipe de recherche médicale appliquée, F-87000 LIMOGES.
3. Science of Ceramic Processes and Surface Treatments, CNRS, UMR 7315, European Ceramic Center, University of Limoges, France
4. Service de Cytologie et Cytogénétique HME, F-87000 LIMOGES

## **ABSTRACT**

Flow diverting stents represent a new concept in the treatment of intracranial aneurysms with challenging anatomical dispositions. Having been introduced to clinical practice only in the last five years and featuring complex mechanisms of action, they are still under research. Scanning electron microscopy, as part of an animal research protocol, provides detailed surface observations of neointimal healing at the aneurysm's neck, as well as covered side branch ostia, allowing for the confirmation of scientific hypotheses and observations. Technical adaptations of preparation protocols are presented based on a pilot study on Large White pigs, stented with flow diverting stents at carotid bifurcations.

**Keywords:** flow diverting stent, scanning electron microscopy, computational fluid dynamics, critical point drying, chemical fixation, ostium, endothelialization

## **INTRODUCTION**

Scanning electron microscopy (SEM) for endothelial tissue observation has had more than thirty years (Davies and Bowyer 1975) of presence in the research arsenal; in the early 2000s, new publications implementing this technique for the evaluation of neointimal healing of stent-covered arteries (Masuo, Terada et al. 2002, Masuo, Terada et al. 2004, Masuo, Terada et al. 2005) came to light. Since then, fewer articles using the SEM technique in stent-related experimental studies have been published. During the last three years, SEM has become very interesting for the experimental evaluation of a new type of stent, the flow diverting stent (FD). Its use represents a paradigm shift in endovascular intracranial aneurysm treatment. Flow diverting stents, when deployed in front of the aneurysm's neck, prevent blood from circulating inside the aneurysm, thus promoting thrombosis and subsequent healing by endothelialization (Kallmes, Ding et al. 2007, Fiorella, Lylyk et al. 2009). The quality of aneurysm neck neointimal healing, as well as the patency of jailed side branches, represent important research interests in animal studies implementing SEM protocols.

The mechanical properties of FD stents, with a thick, braided, metallic mesh, are responsible for its functionality, but are, at the same time, the root of some technical issues regarding specimen preparation in animal studies. Previously described techniques for other types of stents do not take into account the important interface of biological tissue and braided metal struts, nor the thickness of the specimen itself, especially in cases of large animal translational studies. Additionally, a lack of detailed protocol descriptions in recent studies does not provide guidance regarding technical issues.

Nevertheless, in most cases, a detailed analysis or even surface quantification are needed in FD animal studies, in order to evaluate covered side branch ostia and aneurysm necks.

## **TECHNIQUE**

In the setting of an animal study aiming to quantify side branch ostium surfaces after FD stenting, a pilot study was conducted, aiming at the optimization of an SEM preparation protocol. Approval of the Regional Ethics Committee and the University was obtained for the experimental protocol.

Three Large White swine, three months old, were stented under general anaesthesia and analgesia, with six FD (Pipeline Embolization Device, Covidien, CA, USA) deployed at the level of the common carotid-ascending pharyngeal artery bifurcation. The animals were followed for 12 weeks before euthanasia with pentobarbital. Six specimens were harvested and observed with the same scanning electron microscope (JEOL JSM-7400F), with a beam voltage of 10 kV and magnifications ranging from 125X to 2200X, depending on the region of interest.

The post-processing protocol consisted of chemical fixation with a glutaraldehyde solution in Sorensen phosphate buffer, followed by a second fixation with osmium tetroxide at 4°C. Three variations of the chemical fixation protocol (Reidy and Langille 1980) were tested: in *Protocol "A"*, 2% glutaraldehyde fixation solution was used for 8 h, followed by 1% osmium tetroxide for 1 h, which is the usual protocol for stent-covered arteries. *Protocol "B"* included 2% glutaraldehyde solution for 24 h, followed by 1% osmium tetroxide for 12 h. *Protocol "C"* included 5% glutaraldehyde solution for 24 h, followed by osmium tetroxide fixation for at least 12 h.

Subsequently, specimens underwent critical point drying in a CO<sub>2</sub> critical point dryer (Balzers Union, CPD 020) and metallization (Bal-Tec SCD050) of the region of interest with 12 nm platinum (Pt). Testing was also done regarding cutting techniques, i.e. with tungsten scissors and a diamond wire saw (W3032, Well, Le Locle, Switzerland). Several other



modifications were adopted in order to address the technical challenges which are listed below.

*Technical challenges:*

The absence of a thrombus or debris should be ensured, especially between the struts in free segments of stent (FSS), in order to have exploitable and reliable results. Thrombus formation during harvesting is an important concern, especially in large animals, where surgical harvesting times may be long. Side branch studies may require longer surgical times for harvesting, in order to identify and mark the jailed branch. Additionally, in small side branch ostia evaluation, thrombus formation within the euthanasia-specimen fixation time window can degrade the quality of the study.

Appropriate cutting of the specimen, longitudinally to the artery's main axis, was mandatory in order to observe the artery's inner surface, since the latter harboured the stented aneurysm neck or the stented side branch ostium. Stent deformation and interface integrity between biological tissue and metal struts were the main concerns of this part of the protocol.

Effective chemical fixation of thick arterial specimens without condensation was important. At the same time, preservation of the thin endothelial layer on the FSS was a crucial issue. The chemical fixation protocol should sufficiently fix and stabilize at the same time both the thick artery-stent specimen and the single-cell endothelial lining on the FSS in front of covered arterial ostia or still circulating aneurysm necks.

## **RESULTS**

All protocol modifications and technical specifications resulting in optimization of the FD-specific post-processing technique are listed below.

### **I. Specimen care during harvesting**

i) Heparinization of the animal with an IV bolus of heparin (6000 IU), 20 min before barbiturate injection, contributed significantly at avoiding thrombus formation during harvesting and obtaining a thrombus-free specimen, even at the jailed side branch ostia level (*Figure 1*).

ii) Continuous saline flushing of the concerned arterial trunk by a femoral catheter during harvesting was an additional technique contributing to a cleaner inner surface of the specimen. A balloon-occlusion 6F guiding catheter (Corail plus, Balt Extrusion, Montmorency, France) was placed 8-10 cm proximally to the region of interest and continuous saline was administered under pressure.

iii) In situ rinsing with a 5% glutaraldehyde solution (diluted in Sorensen phosphate buffer) just before removing the specimen contributed to proper, rapid tissue fixation of the endothelium, especially on the FSS.

## II. Cutting technique

Longitudinal specimen cutting was performed with a diamond wire saw (W3032, Well diamond wire saw, Le Locle, Switzerland) in order to avoid the stent strut micro-bending that occurred using tungsten scissors, based on optical microscopy observations (*Figure 2*). The diameter of wire used was 130  $\mu\text{m}$ . A mould prepared with an electrical-conductive, vacuum-resistant adhesive paste (Leit-C-Plast™, Hatfield, PA, USA) was used to stabilize the specimen during cutting. This technique proved to be much more precise than tungsten scissors, in terms of cut region deformation (*Figure 3*).

## III. Chemical fixation protocol

Among the three protocol variations, protocol “C” seemed more efficient in terms of tissue stability, minimal tissue deformation, response to cutting of the specimen and quality of SEM

images than both protocols “A” (*Figure 4*) and “B”. For optimal chemical fixation, immediately after harvesting, the specimen should be immersed in a 5% glutaraldehyde solution (in Sorensen phosphate buffer) (Goldsmith, Kumar et al. 2000). This concentration is higher than usual (Masuo, Terada et al. 2002), but allows for an adequate fixation of harvested arteries. A longer fixation time of 24 h seemed better when stented arteries of 4.5-5 mm or more were fixed. The second post-fixation step included 1% osmium tetroxide (in Sorensen phosphate buffer (Goldsmith, Kumar et al. 2000) for 12 h.

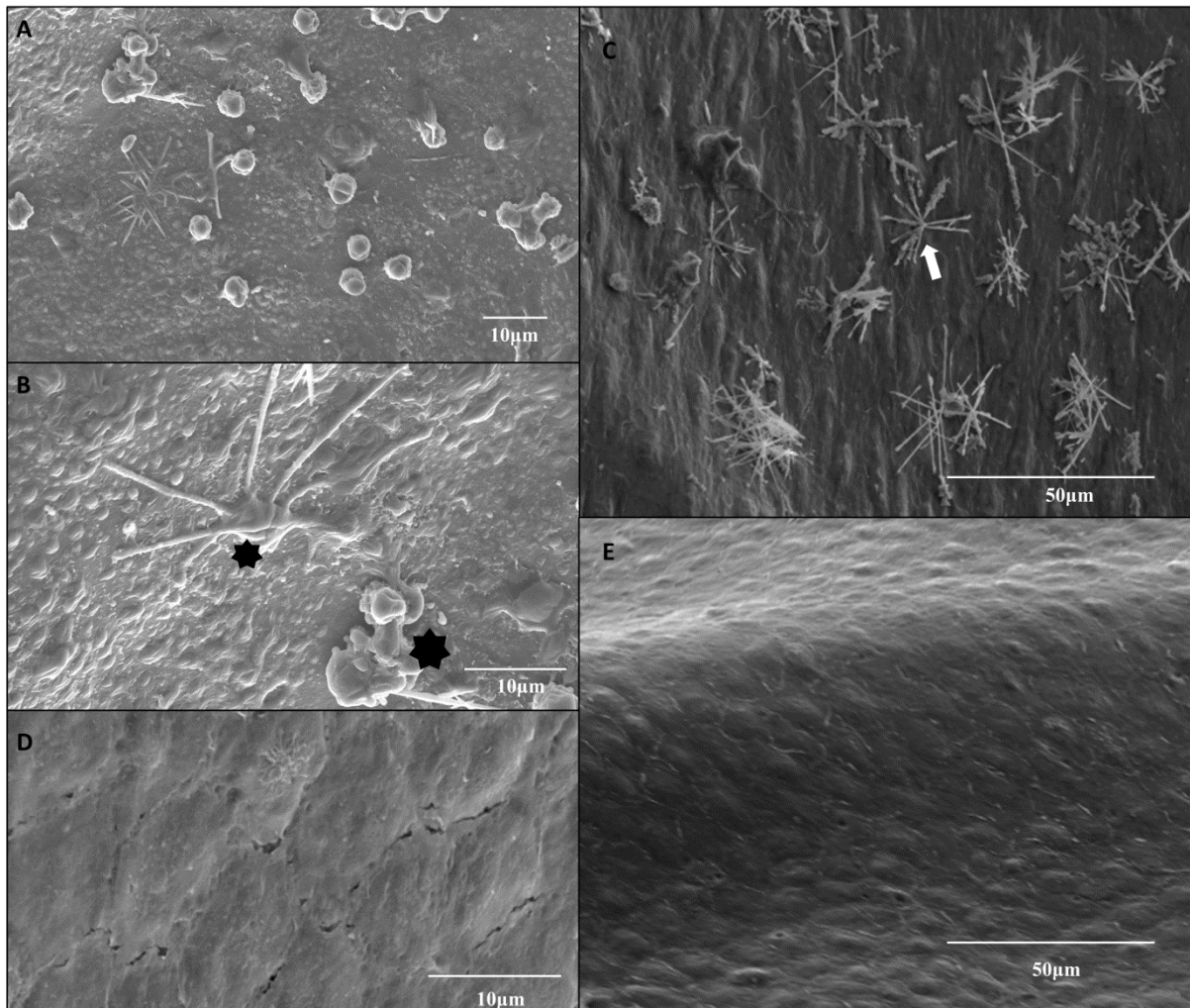
#### IV. Critical point drying

The next step in the procedure was critical point drying, comprising around 8-10 slow, repetitive desiccation cycles, in order to avoid tissue condensation. Acetone was used as the intermediate liquid in the CO<sub>2</sub> critical point dryer. The substitution of acetone with amyl acetate resulted in less rigid specimens which caused surface interface deformation during cutting. During critical point drying, the exchange of liquids and phase modifications were performed very slowly, over more than 20 min each time, in order to avoid specimen volume condensation.

#### **CONCLUDING REMARKS**

The technical modifications described herein were helpful in acquiring specimens without artefacts related to thrombus formation or tissue deformation, allowing for detailed SEM observations and accurate quantitative surface calculations, in the setting of flow diverter animal research.

## Figures




**Figure 1**

SEM images of two different specimens, both harvested under continuous arterial flushing with saline, one without heparinization of the animal before euthanasia (images A, B, C) and one (images D, E) with an IV bolus of 6000IU heparin administered 20 min before euthanasia. Both of them were fixed with protocol “C” and cut with diamond wire.

A; magnification X1200, B: magnification X2200 and C; magnification X 600, Activated platelets (asterisks, image B) and fibrin (white arrow, image C) are adhered to the neo-endothelium covering the stent struts.


D; magnification X2500 and E; magnification X600, clean neo-endothelial surface is observed, without clusters of activated platelet or fibrin.



**Figure 2**

Scanning electron microscopic images of a cut interface in a longitudinally-cut stented arterial specimen fixed with protocol “C” and cut with diamond wire.

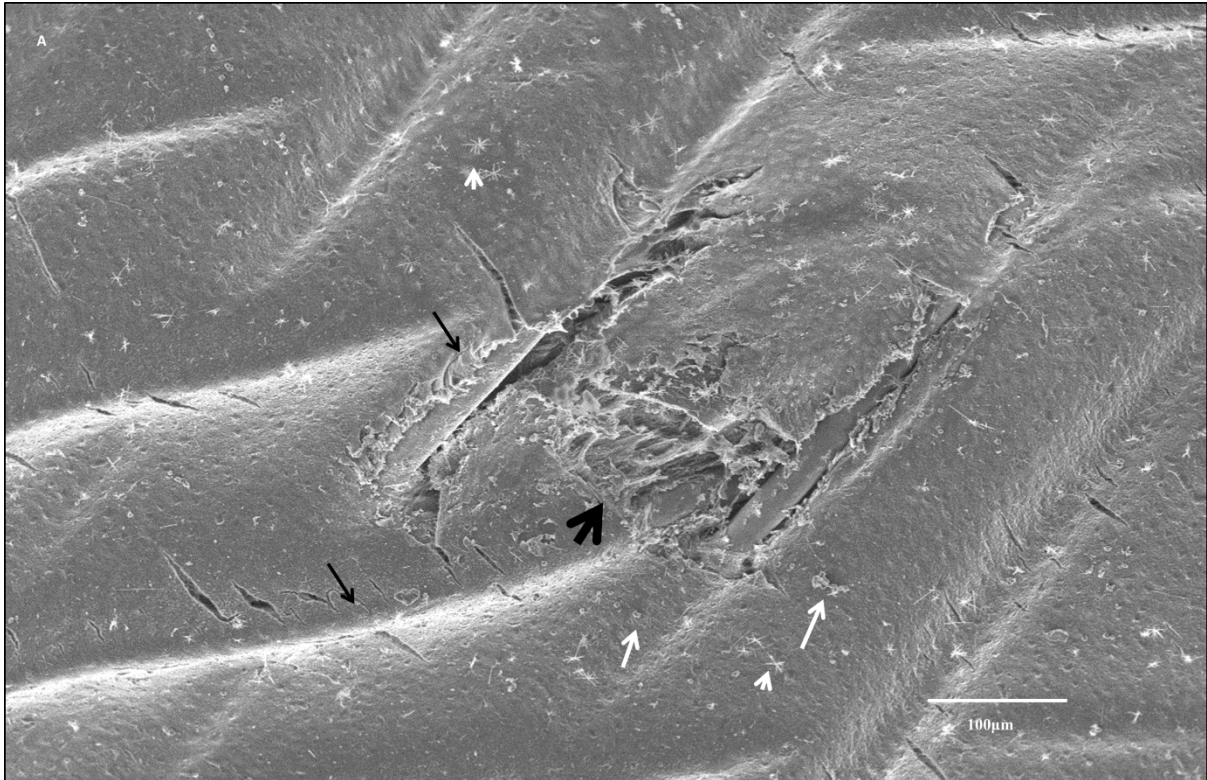
A, Magnification X125, endothelium-covered stent struts are observed (black arrows). Neo-endothelial thickness is shown by brackets. B, the same cut surface with X265 magnification, showing a transverse cut of stent struts; no significant deformation or displacement of the stent struts is observed (large white arrows delineate the stent strut limits); neo-endothelial lining (shown with brackets) at the level of the cut is homogeneous, with clean and sharp borders; absence of relative movement of endothelial lining and stent struts. The characteristic endothelial surface relief is evident (curved arrow).



**Figure 3**

Scanning electron microscopic image of two longitudinally-cut arterial specimens, fixed with protocol “C”.

A: cut with diamond wire (magnification X200) and B: with tungsten scissors (magnification X170). The stent is cut evenly with the diamond wire, without movement of the struts (A, white arrow), leaving an interface with minimal damage, while with the scissors, the stent struts have moved (B, white arrow), leaving an interface with a distended adventitia, which affects the neo-endothelial surface. The borders of the cut at the level of endothelium are even and non-deformed with the diamond cut (A, black arrows and straight line), compared to the scissors cut (B, black arrows and wavy line).



**Figure 4**

Scanning electron microscopic image (magnification X140) of a longitudinally-cut stented arterial swine specimen, chemically fixed with protocol “A”. This protocol of chemical fixation resulted in suboptimal fixation, with partial condensation during critical point drying. The neo-endothelium was damaged (thick black arrow), during condensation of the arterial wall and stent deformation occurred (black arrows). Activated platelets and fibrin are observed along the endothelial surface (white arrows and arrowhead, respectively). Heparin was not used for harvesting of this specimen.

## *1. Article No 2*

Article accepté dans « **Journal of Neurosurgery** », en cours de production (**JNS15-1296**)

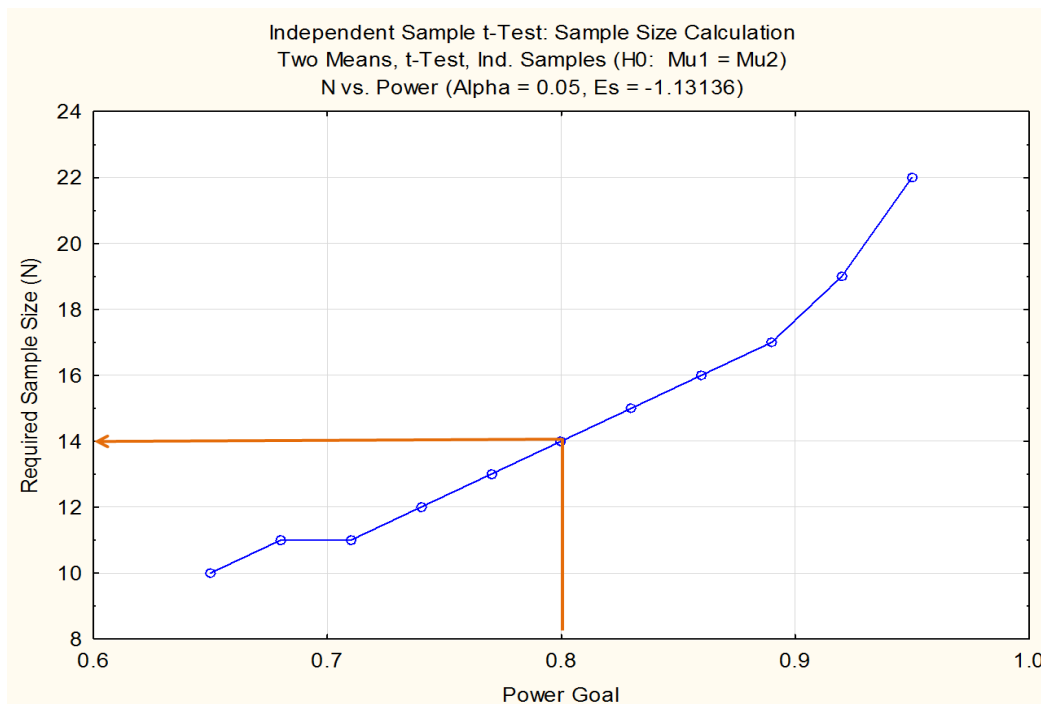
Cet article de caractère préliminaire (étude pilote) a été réalisé en deux phases : la première avait un caractère de faisabilité et de validation d'un modèle animal simulant flux terminal et flux anastomotique et la deuxième avait un caractère d'étude pilote en utilisant le modèle réalisé, afin d'obtenir des premiers résultats qualitatifs et surtout quantitatifs, permettant de déterminer les résultats attendus de l'étude principale et le nombre des sujets nécessaires afin d'obtenir une puissance statistique importante à partir des résultats quantitatifs.

Deux porcelets de race Large White étaient utilisés pour valider le modèle animal de flux terminal. L'artère d'intérêt était l'artère pharyngienne ascendante droite, pour laquelle on a obtenu une suppléance de type terminal en occluant de manière endovasculaire (par coils de platine et par colle biologique avec une dilution à 80%). La modification a été validée, avec un taux d'augmentation de vitesse de 75.8% dans l'artère Pharyngienne Ascendante droite après la modification de type terminale.

Ensuite deux porcelets sans modification de type terminal, qui conservaient leur disposition anastomotique de l'artère AphA droite (group A) et deux autres qui ont subi la modification terminale (groupe B) ont été stentés par stents à diversion de flux, avec un diamètre nominal pour chaque cas. Juste avant et après le stenting les porcelets ont bénéficié d'un IRM 4D de contraste de phase. Les manœuvres, malgré leur complexité et leur durée longue sous anesthésie générale, ont été réalisables. Les données des IRM étaient exploitables et de très bonne qualité, sans artefact de repliement ou autre.



Le taux de flux moyen dans les APHA de group A avant stenting était  $0.31 \pm 0.19$  ml/sec (95% CI: -1.39 to 2.01) et après stenting était de  $0.21 \pm 0.07$  ml/sec (95% CI: -0.45 to 0.87). Pour le groupe B les valeurs correspondantes étaient  $0.87 \pm 0.32$  ml/sec (95% CI: -1.98 to 3.73) avant stenting et  $0.76 \pm 0.13$  ml/sec (95% CI: -0.41 to 1.93) après stenting. Les valeurs après stenting étaient plus élevées pour le groupe B de façon statistiquement significative comparativement aux valeurs du groupe A (Welch test). Les valeurs de vitesses moyennes et maximales dans les cas du group A ont été réduites de façon statistiquement significative dans le groupe A. Dans le groupe B la réduction des mêmes valeurs n'était pas significative. Les artériographies soustraites numérisées de contrôle à 3 mois ont montré des sténoses pré-occlusives dans les deux cas de groupe anastomotique (A, surface circulante ostiale moyenne:  $32,776\mu\text{m}^2$ ) et une bonne perméabilité dans les cas de groupe terminale (B, surface circulante ostiale moyenne:  $422,334\mu\text{m}^2$ ). Le nombre des porcelets nécessaires afin de démontrer cette différence de façon statistiquement significative était 14, ou 7 dans chaque groupe (pouvoir de 0.8, erreur de type A : 0.05).



# **The role of terminal and anastomotic circulation in the patency of arteries jailed by flow diverting stents:**

## **Animal flow model evaluation and preliminary results**

Running title

*Modelling the presence and absence of flow competition in swine APhAs*

Christina Iosif<sup>1,2</sup> MD, MSc, PhD, Philipp Berg<sup>3</sup> PhD, Sebastien Ponsonnard<sup>4</sup> MD, Pierre Carles<sup>5</sup> RE, Suzana Saleme<sup>1</sup> MD, Eduardo Pedrolo-Silveira<sup>1</sup> MD, Georges Mendes<sup>1</sup> MD, Eduardo Waihrich<sup>1</sup> MD, Gilles Troliard<sup>5</sup> PhD, Claude-Yves Couquet<sup>6</sup> D.V.M, Catherine Yardin<sup>2,7</sup> MD, PhD and Charbel Mounayer<sup>1,2</sup> MD, PhD

1. Interventional Neuroradiology Department, Dupuytren University Hospital (CHU Limoges), F-87000 Limoges, France
2. Applied Medical Research Team (ERMA), University of Limoges, F-87000 Limoges, France
3. Laboratory of Fluid Dynamics and Technical Flows, University of Magdeburg “Otto von Guericke”, Magdeburg, Germany
4. Anesthesiology Department, Dupuytren University Hospital (CHU Limoges), F-87000 Limoges, France
5. Science of Ceramic Processes and Surface Treatments, CNRS, UMR 7315, European Ceramic Center, University of Limoges, France
6. Research and Analysis Laboratory, Haute-Vienne, Limoges, France
7. Department of Histology, Cytology, Cellular Biology and Cytogenetics, Mother and Child (HME) University Hospital, F-87000 Limoges, France

# **The role of terminal and anastomotic circulation in the patency of arteries jailed by flow diverting stents:**

## **Animal flow model evaluation and preliminary results**

Cover title

*Modelling the presence and absence of flow competition in swine APhAs*

### **Object**

We report herein the creation of an animal model able to produce quantifiable data regarding flow and velocity modifications in terminal and anastomotic type of cerebrofacial circulation; we also present the preliminary results of a translational study aiming to investigate the role of terminal and anastomotic type of circulation in arterial branches jailed by flow diverting stents, as factors contributing to their patency or occlusion.

### **Methods**

Two Large White swine were used in order to validate a terminal-type arterial model at the level of the right APhA, created exclusively by endovascular means. Subsequently four animals, allocated to two groups, corresponding to the presence or absence of terminal-type flow modification, were stented by flow diverters. Blood flow rates and velocities were quantified with the use of a dedicated 4D phase contrast MRI sequence before and after stenting. After three months the stented arteries were evaluated by DSA and Scanning Electron Microscopy. Circulating ostia quantification was performed on the SEM images.

### **Results**

Terminal-type flow modification was feasible; an increase of 75.8% in mean velocities was observed in the right APhAs. Mean flow rate for group A before stenting was  $0.31 \pm 0.19$

ml/sec (95% CI: -1.39 to 2.01) and after stenting  $0.21 \pm 0.07$  ml/sec (95% CI: -0.45 to 0.87). Mean flow rate for group B before stenting was  $0.87 \pm 0.32$  ml/sec (95% CI: -1.98 to 3.73) and after stenting  $0.76 \pm 0.13$  ml/sec (95% CI: -0.41 to 1.93). Mean flow rates after stenting showed statistically significant difference between groups A and B (Welch test). Mean and maximal velocities underwent reduction in group A cases and no decrease in group B cases. Control DSA and SEM findings showed near-occlusion of the jailed APhAs in both cases of anastomotic circulation (mean circulating ostium surface:  $32,776\mu\text{m}^2$ ) and patency in both cases of terminal-type circulation (mean circulating ostium surface:  $422,334\mu\text{m}^2$ ).

### **Conclusions**

The terminal-type arterial modification in swine APhAs is feasible. Sufficient data were acquired in order to perform a priori analysis for further research. Flow diversion at the level of APhA ostium resulted in significant stenosis in cases of anastomotic circulation, while sufficient patency was observed in terminal-type circulation.

**Key words:** flow diverting stent, collateral arteries, endothelialization, ostium, embolization, magnetic resonance angiography

**Abbreviations:** DWI: Diffusion Weighted imaging, FD: Flow Diverter (Flow Diverting Stent), FU: follow-up, APhA: Ascending Pharyngeal artery, CCA: Common Carotid artery, ECA; External Carotid artery, RM: Rete Mirabile, SEM: Scanning Electron Microscopy

## **Introduction**

Flow-diverting stents (FDs) represent a very interesting alternative for the treatment of anatomically challenging intracranial aneurysms (Beckske, Kallmes et al. 2013). Initial animal studies in rabbits showed patency of arterial branches jailed by the device (Kallmes, Ding et al. 2009). Nevertheless, recent clinical data challenge this conclusion (Brinjikji, Murad et al. 2013), even in adequately premedicated patients (Lall, Crobeddu et al. 2014).

Clinical observations led us to the assumption that direct collateral supply in the territory supplied by a jailed artery favors asymptomatic occlusion of the latter (Iosif, Camilleri et al. 2015). On the contrary, when only pial collateral circulation is present, the arterial branch tends to remain patent, without significant remodelling over time (Saleme, Iosif et al. 2014). These observations were not exhaustively explored qualitative and quantitative to date. In a simplified model, with straight arterial segments and minimal stent pore variations, these phenomena are expected to be reproduced, in terminal and anastomotic types of circulation. In a terminal type of circulation no significant reduction in velocities and flow rates should be expected in the jailed artery post stenting; on the contrary in the presence of collateral supply at the same-anatomically-arterial segment, the flow rates and velocities through the stent are expected to significantly decrease. These phenomena are expected to affect the vascular remodelling process and endothelialization rate of the free segments of the stents.

The study presented attempted to simulate terminal and anastomotic types of arterial circulation in arteries having size and hemodynamic characteristics similar to proximal intracranial branches, namely diameters of 1-2mm and positive end-diastolic waveform curves. The goal was to evaluate the modifications of flow rates, velocities and pressure gradients brought by the stent apposition and finally to correlate them to the imaging and

anatomopathologic results after a chronological period adequate for sufficient neointimal development on the jailed arterial ostia.

## **Methods**

A translational animal study on Large White swine was designed, including a preliminary phase of flow model evaluation, feasibility study and preliminary results evaluation. Four swine, 3 months old at the day of stenting, two male and two female, were used. Mean body weight, at the day of stenting, was  $20.5 \pm 1.1$  Kgr.

Anastomotic type of circulation or presence of flow competition regarding the arterial branch explored was defined as the presence of important, direct collateral arterial network contributing to the supply of this branch's vascular territory (Group A in the study). Terminal type of circulation or absence of flow competition was defined as absence of important collateral supply for the branch's vascular territory (group B in the study).

### *Ethical standards and animal care*

The Institutional Ethical committee for animal care and the Regional Ethical Committee for experiments on animals approved the study and validated its adherence to the National guidelines and regulations for the care and use of laboratory animals. The study design and reporting is in accordance with the ARRIVE guidelines (Kilkenny, Browne et al. 2011) for reporting animal research. Animal care installations, anti-aggregation protocol and general care were identical for all animals and adherent to the European Convention for the Protection of Vertebrate Animals Used for Experimental and Other Scientific Purposes (Newcomer 2012).

### *Blinding methods*

Animals were randomized by closed envelope containing the ID number of each animal in two groups. Concealment of group allocation was constant throughout the experiment period, from group randomization until euthanasia. Blinding as to the interpretation and statistical analysis of quantitative data was applied.

#### *Anesthesia, analgesia, medications, euthanasia*

Animals were premedicated with aspirin (10 mg/kg PO) and clopidogrel (10 mg/kg PO), 48 hours prior interventions, regime which was maintained throughout the follow-up period of three months. Endovascular procedures and MRI scans were performed under general anesthesia. Each animal was premedicated with intramuscular 20 mg/kg of ketamine and 2 mg/kg of xylazine and intubated. Anesthesia was maintained with propofol and sevoflurane (Chang, Uchiyama et al. 2009). Percutaneous right femoral approach was used for all interventions, with the Seldinger technique, during which local percutaneous anesthetic was used (lidocaine). Euthanasia was performed with barbiturate overdose (Sodium pentobarbital 390 mg + sodium phenytoin 50 mg/ml, 0.22 ml/kg IV) in anesthetized animals with propofol.

#### *Flow model rationale and creation*

The large White swine was chosen as an experimental animal because of the similarity of its Ascending Pharyngeal arteries (APhA) to the human intracranial arteries in terms of diameter (1-2mm) and blood waveforms (Ohlsson, Fong et al. 1991). The swine model has a complex cerebrofacial anatomy that allows for the creation of a sufficient “sump effect” in its APhAs with the exploitation of the rostral epidural rete mirabile (or simply rete mirabile)(Oliveira and Campos 2005), a dense arterial network present at the distal end of APhAs, at the skull base, via which the brain carotid arteries are supplied (**Figure 1**).

By endovascular, selective embolization of the anastomotic branches (ramus anastomoticus, arteria anastomotica) which connect the rete mirabile with the internal maxillary artery (cervicofacial supply), intracranial supply to the brain carotid arteries is maintained via the ascending pharyngeal arteries of both sides, through the rete mirabile. By further endovascular coil obliteration of the left Ascending Pharyngeal artery, vascularization of the rete mirabile only by the right APhA is obtained. This corresponds to a terminal-type of arterial circulation, regarding the rete mirabile.

#### *Endovascular procedures*

All procedures and follow-ups were performed on a biplane, flat-panel Digital Subtraction Angiography unit (Allura Xper FD20, Philips, Eindhoven, The Netherlands). Arterial diameters for stent size choice were measured by contrast-enhanced 3D Rotational Angiography (contrast medium injection rate: 4ml/sec and volume: 16ml, delay of 1sec). In all cases the non-ionic iodinated contrast medium (Iohexol 300mg/mL, Omnipaque, GE Healthcare, US) was administered through mechanical, pre-programmed injector.

#### *Flow model endovascular modifications*

The left APhAs were occluded by means of bare platinum coils, with diameters ranging from 2-4mm. Anastomotic branches to the Rete Mirabile were successfully occluded with a 50% mixture of N-Butyl-Cyanoacrylate glue (Glubran®; Gem Srl, Viareggio, Italy) and ethiodized oil (Lipiodol, Andre Guerbet; Aulnay-sous-Bois; France) without adverse events.

#### *Main study protocol*

Four large white swine were allocated into two groups (A, B) of two animals. The animals of group A did not undergo cerebrofacial flow modification, while these of group B underwent



cerebrofacial arterial modification, as described. In this way group A corresponded to the anastomotic type of circulation and group B represented the terminal type.

A 6 French guiding catheter (Navien, Covidien, USA) was navigated into the common carotid artery and the delivery micro catheter (Marksman; Covidien-Medtronic, USA) was positioned in the right ECA. The stent (Pipeline Embolization Device, Covidien-Medtronic, CA, USA) was chosen at nominal diameter in all cases; its length was consistently of 20mm and was deployed in a way to cover the right APhA ostium at its middle part. Before and after stenting direct pressure measurements were obtained in the CCA, ECA and APhA, through the micro-catheter, except for APhA pressure measurements post stenting. These were indirectly calculated with CFD, in order to avoid the influence a second, jailed microcatheter at the pressure difference measurements before and after stenting.

#### *Velocity and flow rate evaluation techniques*

Before and after selective endovascular arterial occlusions, velocities and flow rates at the level of the right Ascending Pharyngeal Artery were assessed by Color Doppler Ultrasonography (Aplio-400, Toshiba Medical Systems Corporation, Japan) with a 10 MHz probe (angle: 26°). Velocity waveforms were obtained.

For the main experiments, thus before and after stenting, as well as at three months' controls, quantification of mean flow rates and velocities were measured by a time-resolved, 3D phase contrast Magnetic Resonance Angiography (4D pcMRA) protocol. This protocol was not used for the model evaluation, since Color Doppler Ultrasonography with the pre-described standardized protocol was enough for evaluation of the velocity modifications (Jiang, Strother et al. 2011); the more resource consuming, but very accurate MRI protocol was not necessary for this part of the study.

Time-resolved or four-dimensional phase-contrast magnetic resonance (pc-MR) data were obtained on a 3.0 Tesla system (Achieva, Philips Healthcare, Best, The Netherlands), using a 16-channel neuro-vascular coil (SENSE-NV-16), with retrospective electrocardiographic gating. The scanning parameters were: Field of View (FOV) 230X188.5X40.5mm, reconstruction matrix =352, ACQ voxel MPS (mm) = 0.80 / 0.86 / 0.90, REC voxel MPS (mm) = 0.65 / 0.65 / 0.90, acquisition matrix MXP= 288 × 219, TR/TE = 8.3 ms / 4.5 ms,  $\alpha = 15^\circ$ , NEX = 1 and receiver bandwidth =  $\pm 64.8$  kHz. A flow velocity encoding (venc) = 70 cm/s was chosen along each of the three principal axes. The data was reconstructed at 14 time points evenly spaced over the R-R interval (cardiac cycle). Total acquisition times for 4D flow MR imaging were heart rate-dependent and ranged between 18-25 minutes.

A Diffusion weighted sequence [Diffusion gradients were applied in each of the x, y and z directions with two b values (0 and 1000 s/mm<sup>2</sup>)] was added in the end of each MRI examination, in search of embolic or ischemic events post stenting and at follow up.

### *Computational Fluid Dynamics*

Case-specific blood flow simulations were carried out, including a pre- and post-stenting simulation for each dataset in order to evaluate the impact of the flow-diverting device. The overall computational workflow included five steps:

1. Vascular reconstruction: For each subject a three-dimensional vessel model was reconstructed based on the acquired DSA images. For this purpose MeVisLab 2.3 (MeVis Medical Solutions AG, Bremen, Germany) was used. Inflow and outflow cross-sections were sufficiently extruded in order to guarantee fully-developed and stable flow conditions.
2. Device modeling: An un-deformed PED was virtually reproduced based on the implanted stent that was used during every intervention. Device length and diameter, strut diameter as

well as the pore angles were adjusted accordingly. An in-house software package (Berg 2013) was used to virtually deploy the stents in the corresponding vessel section.

3. Spatial discretization: To be able to compare the pre-stenting flow results with the virtually deployed configurations, volume meshes were generated again. The explicit description of the flow-diverting devices required volume element numbers ranging from 10 to 15 million.

4. Hemodynamic simulations: The hemodynamic flow behavior within the considered vessel regions was modeled using the three-dimensional Navier-Stokes equations. In each subject flow measurements were carried out before and after stent deployment using the 3D pcMRA measurements. Hence, the time-dependent flow curves for the main vessels (CCA, ECA and APhA) were applied to the corresponding cross sections. The vessel and stent walls were assumed to be rigid and blood was treated as incompressible ( $\rho=1055 \text{ kg/m}^3$ ), Newtonian ( $\eta=4 \text{ mPa}\cdot\text{s}$ ) fluid. For the remaining outlets the flow was split depended on the corresponding surface area. Due to the high spatial and temporal ( $\Delta t=1\cdot 10^{-4} \text{ s}$ ) resolutions and the consideration of at least two cardiac cycles leads to simulations time of several days per case.

5. Qualitative and quantitative analysis: To evaluate the impact of the virtual PED deployment on the local hemodynamics, iso-surface velocity contours were generated providing visualization of the local flow structures and identifying regions of velocity reduction. Furthermore, velocity cut-planes were compared pre- and post-stenting in order to describe the flow behavior close to the covered vessel ostium. Detailed information regarding the CFD protocol has already been published elsewhere (Janiga, Berg et al. 2013, Janiga, Rossl et al. 2013, Berg, Stucht et al. 2014).

*A posteriori evaluation of CFD simulations*

Qualitative assessment was performed independently by two researchers (CI and CM) by comparison of the cut-plane velocity simulations before and after stenting with 30im/sec DSA runs at working projections, before and after stenting, for all cases. Furthermore, the free segments of stent, photographed by SEM at three months, were correlated with the images of the virtual stenting. Four stent strut angles were measured on posteriorly illuminated optical microscopic images (in order to visualize the stent struts on a larger surface) by appropriate software (image-J1, NIH, USA) (Schindelin, Arganda-Carreras et al. 2012) and were compared to the angles produced by the virtual stenting for each stented ostium. Variations in angles from 0 to 9 degrees were considered acceptable.

#### *Scanning Electron Microscopy*

The stented arteries were harvested en bloc and longitudinally opened, in order to expose the inner surface of the stented APhA ostia. The latter were observed with Scanning Electron Microscopy (JEOL JSM-7400F). The specific chemical fixation and Scanning Electron Microscopy preparation protocols are described in detail elsewhere (Iosif, Carles et al. 2015). Digital images were taken (voltage: 10-15kV, magnifications: X35 to X120) allowing to observe ostia ranging from 3mm to 50 $\mu$ m. Quantification of the endothelialized ostia surfaces was performed with the image-J1 (NIH, USA) open-source software (Schindelin, Arganda-Carreras et al. 2012).

#### *Feasibility and Experimental outcomes*

Animal immobility during the stenting and MRI manipulations were evaluated in an in-house, 4-step scale. Animal clinical state and vital signs were assessed by a Veterinary Doctor in a blinded way as to the group (A, B) of the animals.

1. Flow model validation: Primary endpoint regarding mean velocity values was increase of  $\geq 40\%$ . Secondary endpoint was at least equal to the post-occlusion velocities, three weeks post endovascular modifications (Garcia-Villalon, Roda et al. 1992).

2. Preliminary results validation: Qualitative analysis of the DSA runs before and after stenting was performed, regarding the jailed APhAs. Mean flow rates and maximal velocities before and after stenting were compared among the two groups. Quantitative evaluation of the stented ostia was performed by SEM images of the longitudinally opened arterial specimen.

### *Statistical methods*

Flow rates, velocities and ostia surfaces were treated with descriptive statistics and expressed in mean values, standard deviation and 95% confidence intervals of the mean. Comparisons of mean flow rates and of ostia surfaces between groups A and B were done, assuming unequal variances, by means of the Welch test. Power analysis was performed, using the mean values and SD of mean flow rates before and after stenting, as well as effect size estimation, regarding the circulating ostia surfaces, using the Statistica (StatSoft Inc., Tulsa, OK, U.S.A.) software. Level of statistical significance was  $< 0.05$ .

## **Results**

All animals maintained normal weight gain curves; veterinary evaluation was satisfactory throughout the follow-up period. In the absence of adverse events, no modification of the study protocol was judged necessary.

### *Technical feasibility*

The four stenting procedures, including endovascular stenting and MRI sequences before and after stenting, lasted for  $134 \pm 8.4$  minutes. General anesthesia was feasible without movement

of the animals (one case scored 1 and all others zero in the in-house movement scale) or general state compromise. Immobility was very important for the time-resolved 3D phase-contrast MRI acquisitions and it was achieved without exception. All MRI acquisitions were free of movement artefacts and fully exploitable. Mean waking up time of the animals was  $20\pm 3.1$  minutes, uneventful in all cases.

#### *Animal model validation*

Both animals used for the evaluation of the terminal-type arterial modifications were successfully embolized. The craniocervical flow modification was feasible. Control angiograms showed persistent occlusion of the arterial branches supplying the RM from the left CCA contrast injection, as well as patency of the right APhAs and improved contrast enhancement of the RM from the right CCA injections, due to the hemodynamic modifications (**Figure 2**).

Feasibility of the endovascular model creation of terminal-type circulation in the right APhAs was evaluated qualitatively, by selective DSA runs post-procedure and quantitatively by comparison of the US velocity waveform values before and after embolization. The outcomes are summarized in (**Table 1**). Following terminal-type flow modification, an increase of 75.8% in mean velocity values was observed.

Further increase in velocity values was observed 3weeks post stenting, attributed to continuous aspiration effect related to terminal type of circulation. Primary and secondary endpoints were achieved. Mean rete mirabile volume (3DRA reconstructions) by injection of the right CCA, before vascular modification was  $566\pm 59$  ml (95% CI: 33 to 1099) and after modification  $1054\pm 92$  ml (95% CI: 222 to 1886).

#### *Preliminary results*

Absence of Diffusion weighted spots was confirmed post stenting and at follow up for all animals. Baseline characteristics of the cases are summarized on (**Table 2**). Mean, case-averaged velocity values before stenting were  $12.5 \pm 6.2$  cm/sec (95% CI of the mean: -43.3 to 68.4) for group A and  $17.8 \pm 5.5$  cm/sec (95% CI of the mean: -32.1 to 67.7) for group B. Respective values after stenting were  $10.1 \pm 3.1$  cm/sec (95% CI of the mean: -17.1 to 37.5) and  $19.9 \pm 2.9$  cm/sec (95% CI of the mean: -6.3 to 46.1). Mean velocity values immediately post stenting for group A underwent reduction (**Figure 3**), which was not the case for group B (**Figure 4**); on the contrary mean velocity values actually increased post stenting for group B.

Maximal, peak systolic velocities for group A were  $18.4 \pm 10.2$  cm/sec (95% CI of the mean: -72.7 to 109.5) before stenting and  $14.2 \pm 4.5$  cm/sec (95% CI of the mean: -25.7 to 54.3) after stenting. The same values for group B were  $23.7 \pm 2.4$  cm/sec (95% CI of the mean: 2.1 to 45.3) and after stenting  $26.3 \pm 1.9$  cm/sec (95% CI of the mean: 9.4 to 43.2). Maximal velocities increased post stenting in group B, while they decreased in group A.

Mean flow rate for group A before stenting was  $0.31 \pm 0.19$  ml/sec (95% CI: -1.39 to 2.01) and after stenting  $0.21 \pm 0.07$  ml/sec (95% CI: -0.45 to 0.87). Mean flow rate for group B before stenting was  $0.87 \pm 0.32$  ml/sec (95% CI: -1.98 to 3.73) and after stenting  $0.76 \pm 0.13$  ml/sec (95% CI: -0.41 to 1.93). Twenty-four point four percent of mean flow rate decrease was observed after stenting in the anastomotic-type model and 9.6% in the terminal type model. Even though the sample is very small, independent the Welch test comparing mean flow rates after stenting showed statistically significant difference ( $p = 0.035$ ) between groups A and B.

Mean ostia surface for Group A was  $32,776 \pm 15,937 \mu\text{m}^2$  (95% CI for the mean: -110,410 to 175,962) and for group B  $422,334 \pm 12,602 \mu\text{m}^2$  (95% CI for the mean: 309,109 to 535,558).

Ostia in group A were pre-occlusive; while in group B they were sufficiently patent (**Figure 5**). The percentage of difference between the mean ostia surfaces of the two groups was 171.2%. The power of this preliminary study, calculated by use of the means and SD of the circulating ostia at three months, was significant [Standardized Effect (Es):-24.4436, Type I Error Rate (Alpha): 0.0500, Critical Value of t: 4.3027, Power: 1.0000]. On the contrary, a larger sample is needed in order to evaluate velocity changes with more statistical power.

#### *Validity of the flow model regarding measurable outcomes*

The MRI protocol was able to detect arithmetic differences in mean flow rates before and after stenting with precision, with values starting at 0.02ml/sec (ranging up to 0.245ml/sec) and percentage of differences ranging from 3 to 50%, in the preliminary study. The mean flow rate decrease between the groups of anastomotic and terminal circulation (A and B) was easily detectable and important (24.4% versus 9.6%, respectively), which further confirms the validity of the flow model. On overall flow modifications were detectable in all cases and were expressed differently among the two groups, with important reduction after stenting in the anastomotic type of circulation (group A) and mainly preservation of values in the terminal type of circulation (group B).

#### *A posteriori evaluation of CFD simulations*

Computational fluid dynamic simulations demonstrated sufficiently the velocity and flow rate modifications measured by 4DpcMRA, as discussed in the previous section. Qualitative assessment showed good correlation of the CFD simulations with the 30im/sec selective DSA imaging findings. The measurements of stent strut angles correlated well to the virtual deployment simulations in all cases (**Table 3, Figure 6**).

#### *Computational fluid dynamics results*



For group B cases, flow rates and mean velocity values post-stenting were maintained, with a large area of the stented ostia maintaining maximal peak systolic velocities, in comparison to the pre-stenting values. Pressure gradients through the stent were also maintained.

The pressure gradient after stenting decreased for group A cases. Velocity and mean flow rate values also showed significant decrease; especially the areas of the stented ostia still maintaining relatively high maximal velocities and adequate mean flow rates were very limited. This result correlated with the small areas of patent ostia at three months' angiographic and SEM controls. These areas seemed to correspond to the distal part of the ostia (*Figures 3 and 4*).

## **Discussion**

Increasing tendency for use of flow diverters in off-label arterial sites (Chalouhi, Starke et al. 2014), mainly in distal intracranial locations often involves jailing of intracranial arterial branches, with uncertain result in terms of patency. In a recent retrospective case series, during the treatment of 66 aneurysms, 68 non-involved side branches were covered (Gascou, Lobotesis et al. 2015). While retrospective clinical studies on jailed arteries are ethically acceptable, a prospective, comparative clinical study of jailed intracranial arteries could be problematic, since the danger of inadvertent branch occlusion is existent, even in adequately premedicated patients (Lall, Crobeddu et al. 2014).

Apart from a few animal studies (Kallmes, Ding et al. 2007, Kallmes, Ding et al. 2009) which reported patency of jailed arteries after stenting, there is absence of exhaustive animal data dedicated to jailed branch fate after FD stenting. This is the first study proposing an animal model able to simulate terminal and anastomotic arterial circulation and to provide quantifiable data for FD research. A qualitative distinction of flow competition for stent research, measured quantitatively, has never been proposed to date.

In the current study we propose a valid animal flow model for the evaluation of Flow Diverter jailed side arterial branches, simulating terminal and anastomotic circulation. In clinical practice, these two anatomic entities seem to play a role in the remodelling process and subsequent patency or occlusion of these branches, in sufficiently anti-aggregated patients (Saleme, Iosif et al. 2014).

This study provides preliminary evidence that, in the presence of flow competition, the decrease in flow rates and velocities after stenting favors significant endothelialization of the covered ostia, leading potentially to occlusion of the branch. On the contrary, absence of flow competition seems to promote patency of the branch, by restricting endothelial coverage through increase in peak systolic velocities and persistence of important flow rates post stenting.

The anastomotic type of circulation (group A) in this study provides an approximation for clinical cases involving jailing of Acom, Pcom, AChA, ophthalmic artery. When direct anastomotic circulation is present, we demonstrated that jailed branches undergo important flow rate and velocity reductions, factors that seemed to be correlated to important ostia endothelialization. These conclusions may explain why in human Willis direct anastomotic configurations, jailed branches occlude without clinical consequence, as confirmed by recent clinical data (Brinjikji, Lanzino et al. 2014, Iosif, Carles et al. 2015).

The terminal type of circulation (group B) in this study simulates clinical situations where direct collateral supply is absent. Such cases are usually encountered in MCA branches, A1-A2 aneurysms with hypoplastic contralateral A1 segment or fetal configuration of PCA. In the absence of flow competition, the jailed branch is expected to maintain more or less its pre-stenting flow rates and velocities, which in turn results in patency. In clinical data, late transient symptoms in MCA jailed branches and late-occurring, silent DWI findings were

described (Saleme, Iosif et al. 2014, Iosif, Camilleri et al. 2015). These events were probably related to pial anastomoses development during the post-procedural period (Saleme, Iosif et al. 2014), resulting in a limited degree of flow competition.

Regarding technical matters of the presented model, the swine rete mirabile, which has already been successfully used in arteriovenous malformation animal models (Chaloupka, Vinuela et al. 1994, Massoud, Ji et al. 1994), was exploited here in order to obtain direct anastomotic circulation and to accentuate the differences among terminal and anastomotic circulation. The goal was to produce quantifiable, measurable flow rate differences among terminal and anastomotic configurations when a flow diverting stent was superimposed at APhA ostia.

Even though swine APhAs are extra cranial and thus not directly comparable to human intracranial arteries, they exhibit low-resistance color Doppler arterial flow waveforms, similar to the human intracranial arteries (Cebal, Raschi et al. 2014) providing a more reliable approximation to reality, regarding the blood flow behaviour than rabbit abdominal aortas, which is the most commonly used model to date.

Even though in the published literature mean velocity increases of around 20% were reported after occlusion of contralateral carotid arteries in animals (Garcia-Villalon, Roda et al. 1992), a higher endpoint of at least 40% was chosen in order to validate the flow model. This choice was mainly based on the working hypothesis that blood flow rates and volumes should remain adequate for normal brain function after contralateral side arterial occlusions.

Most of the reluctance regarding clinical use of FDs in distal intracranial locations comes from the fact that jailed branch fate remains unclear; the flow competition concept could facilitate the therapeutic decision making in challenging intracranial aneurysm cases. The preliminary results presented can be used as input for *a priori* power analysis in further

animal studies, since statistical power is important in order to ensure the validity of these observations. The results will be helpful in defining clearer indications as to when a jailed branch should or should not be covered in clinical practice, by *a priori* qualitative and quantitative analysis of DSA and MRI data before treatment, by the Neuro-interventionist. .

## **Conclusions**

The terminal-type arterial modification in swine APhAs is feasible. The flow model is effective for simulation and quantification of terminal and anastomotic arterial circulation. After jailing by flow diverters, sufficient patency of the branches was observed in the absence of flow competition. On the contrary, pre-occlusive stenoses were observed with the anastomotic type of circulation. Smaller differences in flow rates before and after stenting seemed also to be correlated with terminal type of circulation. Further research, exploiting this model, is needed in order to confirm these preliminary results.

## **Limitations**

This is a feasibility study aiming to provide preliminary data for further research; as such it lacks significant number of subjects, thus statistical power, in compliance to ethical standards. Nevertheless, it provides useful data for further research planning and highlights several interesting aspects of flow changes induced in terminal and anastomotic types of circulation. The results apply to arteries around 1-2mm in diameter, thus excluding from generalizations arteries with diameters in the range of human intracranial perforators. Even though APhAs are not intracranial arteries, thus are not directly comparable to intracranial arteries, especially with respect to smooth muscle adrenergic receptors and endothelial tight junctions, they provide reliable approximation of reality in terms of hemodynamics.

## Tables

**Table 1**

FLOW MODEL VALIDATION					
	APhA BO (mean velocity, cm/sec)	APhA AO (mean velocity, cm/sec)	APhA 3W (mean velocity, cm/sec)	Percentage change (increase) BO- AO*	Percentage of difference BO- AO <sup>†</sup>
<b>Subject 1</b>	17.2	29.8	41.9	73.25%	53.62%
<b>Subject 2</b>	11.8	21.3	36.4	80.50%	57.40%
<b>Mean values (arithmetic mean ±SD)</b>	14.5±3.8	25.5±6.0	39.2±3.9	75.8%	55%

Flow model Validation: Mean blood flow velocities (in cm/sec), as measured by Color Doppler Ultrasonography, before and after endovascular cerebrofacial flow modifications, in order to produce terminal type of circulation in the right Ascending Pharyngeal Artery (APhA). BO: before occlusion, AO: after occlusion, 3W: after three weeks of follow-up. SD: standard deviation.

### Abbreviations

CCA: Common Carotid artery; ECA: External Carotid artery; APhA: Ascending Pharyngeal artery; dm: diameter; mFRb: mean flow rate before stenting; mFRp: mean flow rate immediately post stenting; OS: ostium surface at three months, measured in micrometers (µm).

\*Calculation of percentage of change:  $[ ((V2 - V1) / |V1|) * 100 ]$

†Calculation of percentage of difference  $[ | \Delta V | / ( \sum V / 2 ) ) * 100 = ( | (V1 - V2) | / ((V1 + V2) / 2) ) * 100 ]$

**Table 2****PRELIMINARY RESULTS**

case No	Group	CCA dm	ECA dm	stent size	APhA mFRb	APhA mFRp	Arithmetic difference	% change* (decrease)	% difference <sup>+</sup>	OS in (μm <sup>2</sup> )
								mFRb-mFRp	mFRb-mFRp	
1	A	5.01	4.9	5.00X20	0.445	0.266	0.179	40.22	50.35	44,045
2	A	4.51	4.23	4.50X20	0.177	0.162	0.015	8.47	8.85	21,507
3	B	4.52	4.3	4.50X20	0.649	0.669	-0.02	-3.08	3.05	413,423
4	B	5.04	4.65	5.00X20	1.098	0.853	0.245	22.31	25.11	431,245

Preliminary results: Baseline measurements of arterial diameters before stenting, of stent sizes, of mean flow rates (in ml/sec) before and immediately after stenting and of measured ostia surfaces at three months post stenting are shown. Arterial diameters are measured in millimeters.

Numbering is in US scales; commas [,] indicate power of 10<sup>3</sup> and dots [.] indicate decimals.

**Abbreviations**

CCA: Common Carotid artery; ECA: External Carotid artery; APhA: Ascending Pharyngeal artery; dm: diameter; mFRb: mean flow rate before stenting; mFRp: mean flow rate immediately post stenting; OS: ostium surface at three months, measured in square micrometers (μm<sup>2</sup>).

\*Calculation of percentage of change:  $[ ((V2 - V1) / |V1|) * 100 ]$

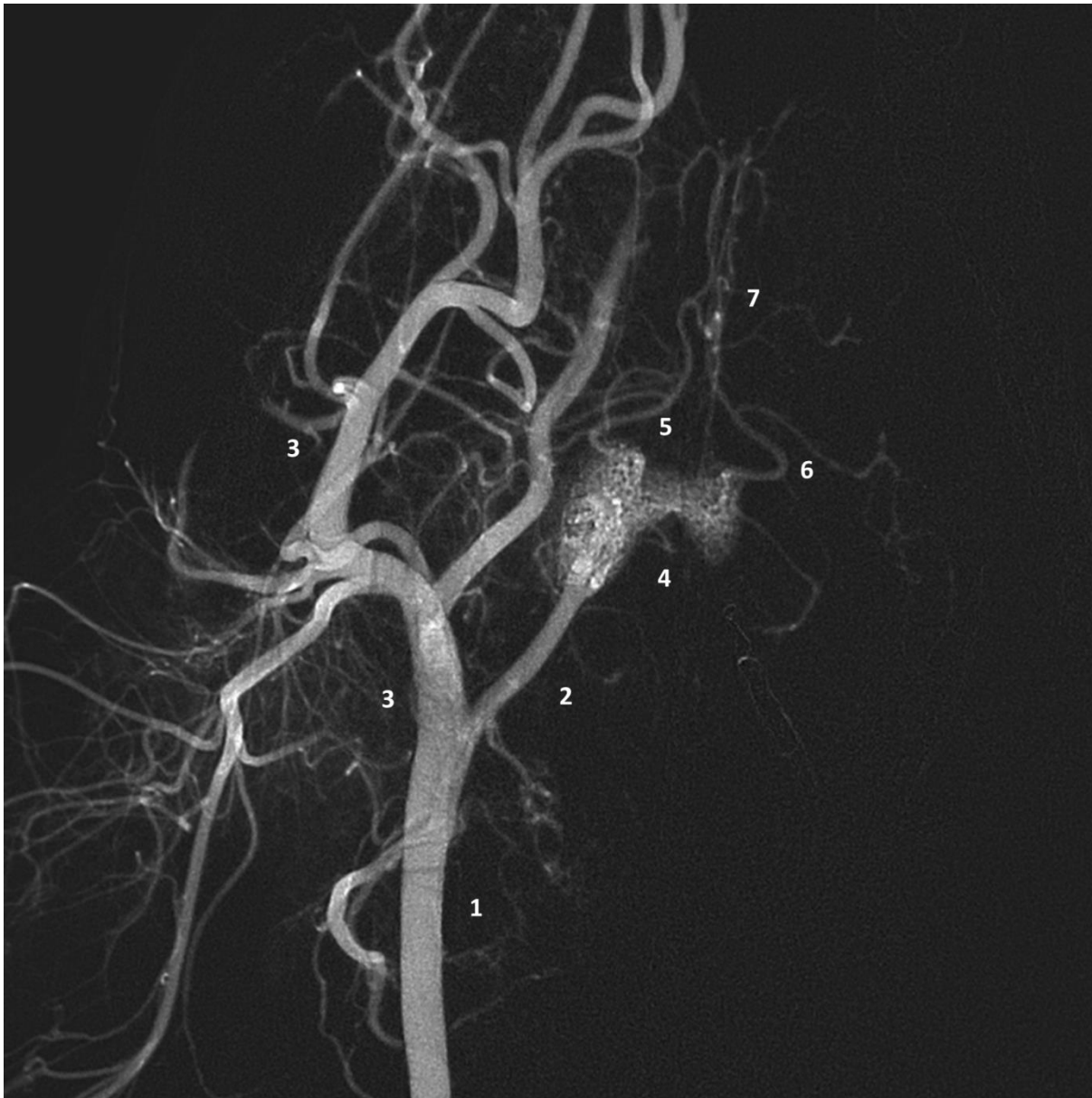
+Calculation of percentage of difference  $[ | \Delta V | / ( \sum V / 2 ) ) * 100 = ( | (V1 - V2) | / ((V1 + V2) / 2) ) * 100 ]$

**Table 3**

Angle comparative measurements from Optical microscopic images (OM images) and from computational stent deployment (CFD angles), example from the case shown in Figure 4, showing acceptable stent representation; all measurements did not differ to a degree higher than 10°. The comparisons referred to either blunt or acute angles among them.

measurement No	OM Angles	CFD Angles
1	52.4°	44.1°
2	53.7°	48.8°
3	58.8°	53.2°
4	116.6°	124.4°
5	125.9°	131.7°
6	133.2°	134.7°

## Figures

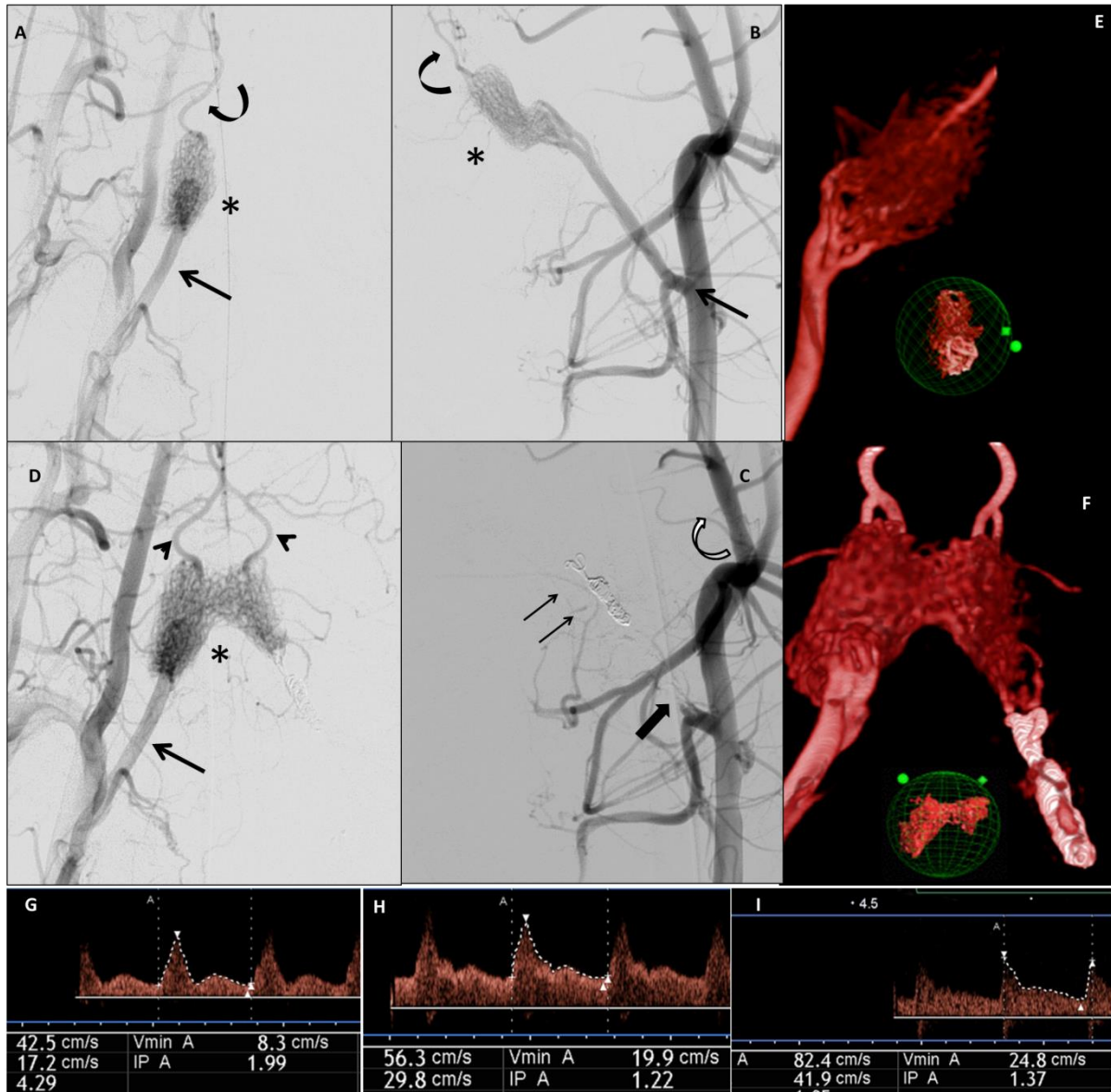


**Figure 1**

Craniofacial arterial anatomy of the Large White swine, shown here by selective Digital Subtraction Angiography, contrast medium injection from the right common carotid artery, in an AP view. **1**, common carotid artery; **2**, ascending pharyngeal artery, the equivalent of the internal carotid artery in humans in terms of intracranial supply; **3**, external carotid artery, with its branches, supplying the snout (rostrum), tongue, pinnae, eyes and surrounding tissues



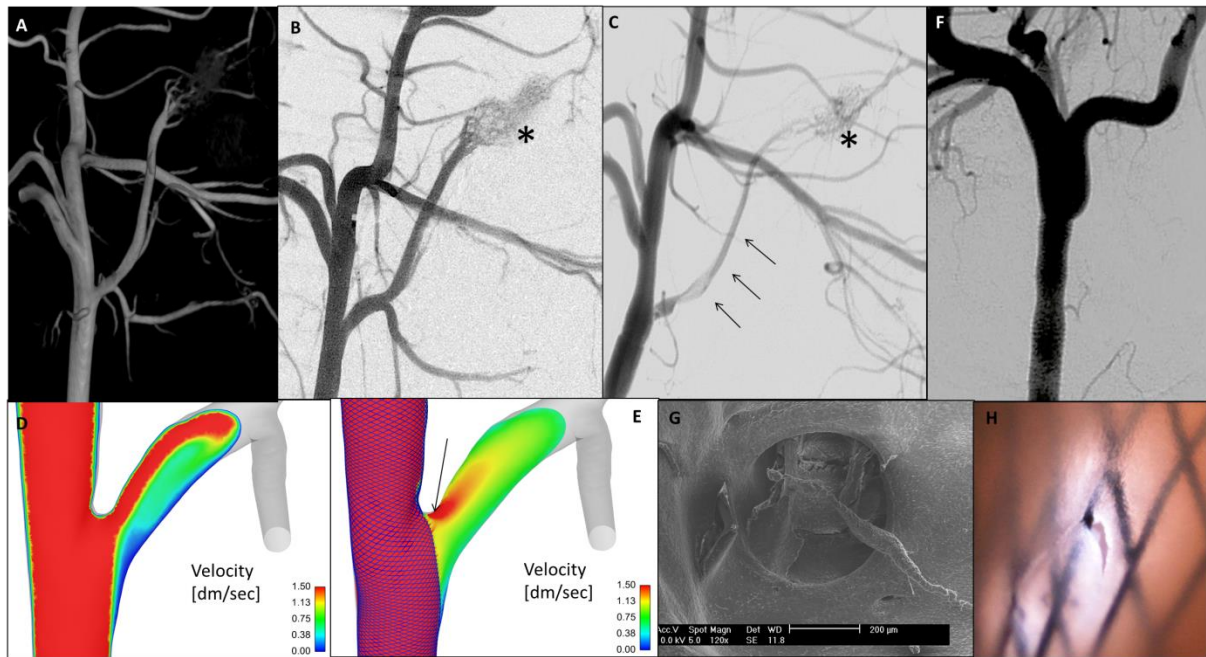
of the head, as well as the anatomical structures of the neck; **4**, rostral epidural rete mirabile, two lobes interconnected with an isthmus of arterial anastomotic network at the midline, giving rise to the two brain carotid arteries (right and left), which in turn branch to supply the brain; **5**, right brain carotid artery ; **6**, rostral branch of the left middle cerebral artery (left and right); **7**, rostral cerebral arteries (left and right).



**Figure 2**

Large-white swine, flow modification endovascular procedure, aiming to achieve a terminal circulation in the right Ascending Pharyngeal artery **A**, selective DSA, working projection, AP view with contrast medium injection from the right CCA, showing the right APhA (arrow) and the right lobe of the rete mirabile (asterisk); the curved arrow shows the right brain carotid artery, arising from the right lobe of the rete mirabile; **B**, selective DSA from the left CCA, showing the CCA-APhA bifurcation (arrow), the left lobe of the rete mirabile (asterisk) and the left brain carotid artery (curved arrow); **C**, control DSA from the left CCA, after selective embolization of the left APhA with coils (thin arrows), which resulted in occlusion of the branch (thick arrow); hyper-selective micro catheterization of the Arteria Anastomotica with a flow-directed microcatheter, followed by biological glue injection at 50% dilution, taking care not to diffuse into the rete mirabile, resulted in occlusion of the anastomotic network to the rete mirabile by the ECA (curved white arrow); the left lobe of the rete mirabile is not visualized by the left CCA injection **D**, control DSA from the right CCA after left APhA occlusion, showing visualization of the both lobes of the rete mirabile (asterisk), both brain carotid arteries (arrowheads), as well as more intense ICA visualization (arrow) than in figure A (before flow modification procedure). **E**, 3D Rotational Angiography reconstruction, CM injection from the right CCA, showing the enhancing part of the rete mirabile before terminal type endovascular modification; **F**, 3D Rotational Angiography reconstruction, CM injection from the right CCA, showing the enhancing part of the rete mirabile after terminal type endovascular modification; almost double the initial volume is now visible. **G, H, I**, ultrasonographic waveforms obtained in the middle part of the right APhA, from left to right: before terminal type endovascular modification, immediately after modification and at three weeks post modification; immediately after modification the velocities, which are proportional to the flow rate, according to Poiseuille's law, increase significantly, since the whole brain supply previously ensured by both APhAs is now coming

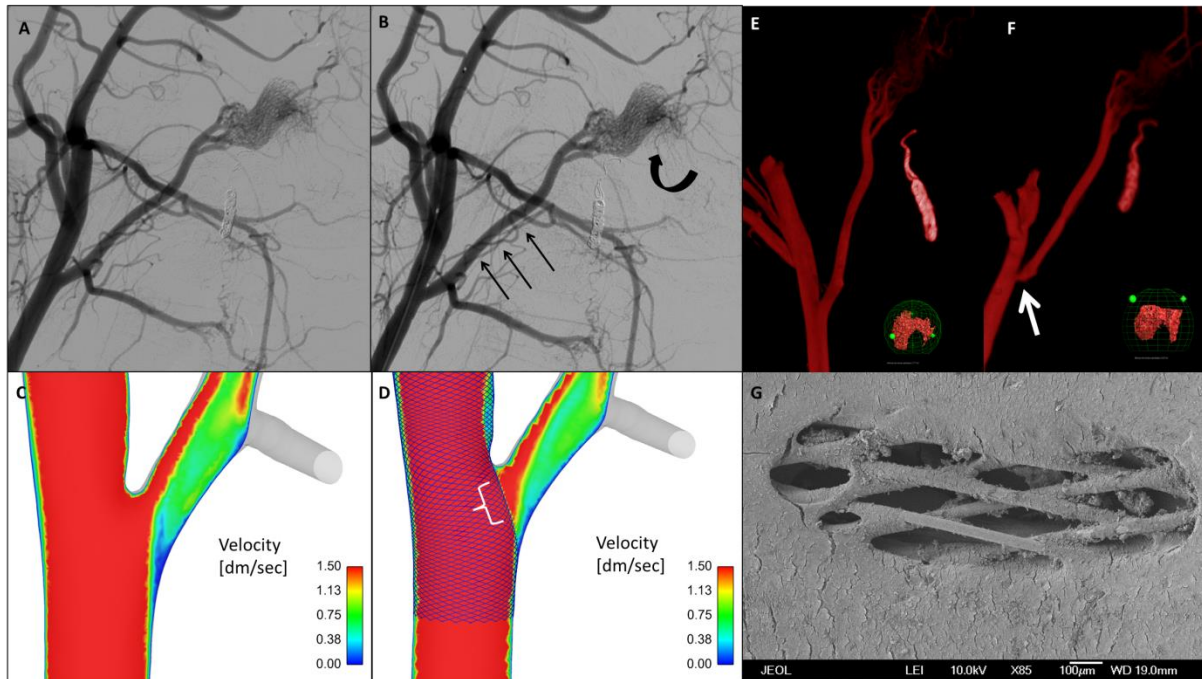
only from the right side; further increase after three months shows the stability of the terminal type of modification and further reflects the compensatory vasodilatation mechanisms and natural animal growth.



**Figure 3**

Case A, anastomotic type of circulation, Digital Subtraction Angiography (DSA) before and after stenting, as well as at three months, with quantitative and qualitative flow analysis. **A**, 3D Rotational Angiography reconstruction of the right CCA, at working projection; **B**, selective DSA from the right CCA, working projection, before stenting, the microcatheter is placed in the ECA, at the level of deployment starting point; asterisk shows the right lobe of the rete mirabile; **C**, selective DSA run at working projection, right after stenting, showing moderate visualization of the right APhA (thin arrows). This fact is explained by the presence of collateral supply by the left APhA, thus flow rate in the right APhA decreases. Poorer visualization of the rete mirabile (asterisk) is evident, comparatively to the pre-stenting run; **D, E**, Computational Fluid Dynamic reconstructions of maximal velocities at the CCA-APhA bifurcation level, before and after stenting, respectively. Notice the important decrease in velocities post-stenting, with a minimal region of the stent maintaining high velocity values (arrow). **F**, three-month follow-up selective DSA at working projection, showing absence of visualization of the right APhA. The rete mirabile and the brain continued to be supplied by


the left side. **G**, SEM image of the ostium at three months showing a minimal region of ostium persistence; this is a pre-occlusive state; **F**, optical microscopic image of the same ostium, obtained after chemical fixation and before critical point drying, showing an endothelial lining which is about to occlude the last patent pore of the stent



**Figure 4**

Case B, terminal type of circulation, Digital Subtraction Angiography (DSA), before and after stenting with quantitative and qualitative flow analysis **A**, selective DSA run from the right common carotid artery, working projection, before stenting; **B**, selective DSA run from the right CCA, right after stenting, showing good visualization of the right APhA (thin arrows) and increased visualization of the rete mirabile (curved arrow). This fact is explained by the absence of collateral supply by the left APhA, thus flow rate in the right APhA persists, in order to continue to supply the rete mirabile and through it, the brain.; **C** and **D**, Computational Fluid Dynamic reconstructions of maximal velocities at the CCA-APhA bifurcation level, before and after stenting, respectively. Velocity values post-stenting persist


and there is even larger area of high velocity passage through the stent in the post-stenting reconstruction (white parenthesis); **E** and **F**, 3D Rotational Angiography reconstructions of a right CCA injection before stenting [**E**] and at three months' angiographic control [**F**] showing only minimal vascular remodelling of the right APhA ostium; **G**, SEM image of the stented ostium at three months, with a X85 zoom, showing a sufficiently patent ostium. Notice the endothelial cells wrapped around the stent struts.



**Figure 5**

Comparative graphic representation of the terminal circulation ostium (top row, schema A), from the case presented in Figure 3, comparatively to the anastomotic circulation ostium of Figure 2 (bottom row, schema B)

With black are represented the regions of patency of the ostia. Notice the important difference between the two areas. In the flow competition case the ostium is around one nineteenth the surface of the terminal circulation ostium. Absolute values for these cases were  $21,507\mu\text{m}^2$  and  $413,423\mu\text{m}^2$ , respectively.



**Figure 6**

A, Optical microscopy image (zoom X40, Nikon Eclipse 50i Microscope, Nikon Inc., N.Y., U.S.A) of a harvested and chemically fixed (5% Glutaraldehyde in Sorensen's solution) carotid artery. The artery is has been longitudinally cut and the inner surface is exposed. For this image, lighting below the specimen was preferred, in order to make the stent struts appear clearer, thus to be able to calculate the stent strut angles. The stent is braided, which means that the struts can move freely during positioning. This is turn can result in variations of the blunt ( $\theta 1$ ) and acute ( $\theta 2$ ) angles of the cells.

B, Virtual stent deployment in volume meshes reconstructed from the 3D Rotational Angiographic images during the stenting procedure of the same animal. To generate the virtual deployment, the volume element numbers ranged from 10 to 15 million.

Three measurements for each type of angle were performed both in the optical and in the virtual images of the stent; the comparison revealed good correlation between the optical images and the virtual stenting (*Table 3*).

## **Supplementary material**

### **Introduction**

#### *Rationale*

Recent clinical data regarding jailed distal intracranial arteries converge to the assumption that when direct anastomotic connection exists for a jailed branch, such as in case of a patent Acom or Pcom artery, asymptomatic occlusion of the jailed branch occurs, without silent or clinically evident Diffusion Weighted ischemic findings on 24h control MRIs (Iosif, Camilleri et al. 2015). On the contrary, in cases of absence of direct collateral anastomoses for the jailed artery, such as in cases of MCA bifurcations, patency of covered branches was found on control angiograms. Recent clinical research on Pcom jailed branches further favors our observations (Brinjikji, Lanzino et al. 2014), since in around half of cases these branches occluded without clinical consequence, apparently in the setting of direct sufficient collateral supply by the posterior circulation.

In some MCA cases symptoms, often transient, occasionally occurred within the 3 months following interventions, related to positive DWI findings on MRI (Saleme, Iosif et al. 2014, Iosif, Camilleri et al. 2015). Late-occurring, silent DWI findings were more frequent as well. These were correlated to a varied degree of pial anastomoses development, in the setting of reduced flow to the target brain (Saleme, Iosif et al. 2014).

The relative oligemia produced by the interference of the FD (porous medium) in terminal circulation arterial territories, seems to trigger vasodilatation compensatory mechanisms and



arteriogenesis in the brain (Hillmeister, Lehmann et al. 2008). In other words, in terminal type of circulation the brain seems to react to the flow rate reduction stimuli by ensuring patency of the covered branch, while at the same time pial collateral network develops. The equilibrium of both arrives when homeostasis is re-established.

### *Scientific hypothesis*

Our scientific hypothesis, supported by the published data described above, is based on the aspiration or “sump” effect, occurring on terminal arterial branches, in order to maintain sufficient blood supply for the territory they perfuse. Poiseuille's law for laminar flow in tubular structures determines the relationship between flow rate, pressure gradient and tubular dimensions, as follows:

(Where  $\Delta P$  is the pressure loss,  $L$  is the length of pipe,  $\mu$  is the dynamic viscosity,  $Q$  is the volumetric flow rate,  $r$  is the radius and  $\pi$  is the mathematical constant Pi).

For a given artery (constant  $r$  and  $L$ ) mean flow rate will be proportional to the pressure gradient along its ends. In terminal type of circulation, the pressure at the distal end of the branch, thus in the capillary bed, is assumed to approximate zero (Zweifach 1974), so an adequate pressure gradient is expected. In anastomotic type of circulation the pressure at the distal end of the artery is higher than zero, since direct collateral branches give also supply (Pascal's law for communicative vessels). As a consequence, the pressure gradient is expected to be lower than when the same arterial branch ends in a capillary bed.

Blood passing through a porous medium (such as a flow-diverter) experiences an additional pressure drop, or loss of pressure gradient, due to the resistance of the solid parts of the porous medium (Darcy's law). More precisely, linear flow, usually present in non-stenotic

arterial branches, becomes disturbed with the interference of a flow-diverting device (porous medium) placed at the ostium of a branch. The viscous fluid (blood) experiences additional drag and energy loss at its passage through the porous medium, due to friction energy.

When these facts are applied for an anastomotic type of circulation, the already low flow rate, due to a limited pressure gradient, experiences further reduction due to local energy loss by the interference of the flow diverting surface, as previously described. In some cases the pressure gradient may not be enough in order to maintain sufficient arterial supply. Nevertheless, the organ target is still supplied by the direct collaterals.

One can thus assume that the presence of collateral flow distally to the artery's ostium will be a factor contributing to the absence of necessary conditions for ensuring adequate flow rate after the interference of a porous medium, such as a flow diverter. In other words the collateral flow is applying a "flow competition" over the flow rate inside the jailed branch. On the contrary, arterial branches with non-collateral supply may more easily ensure a pressure gradient along the arterial side branch, which may be sufficient for preventing endothelialization of the stent along the side-branch ostium (*Figure 1*). In this case the absence of "flow competition" allows the jailed branch to maintain higher flow rates after stenting.

## **Methods**

For the same reason it has already been successfully used as model for brain arteriovenous malformations (Massoud, Ji et al. 1994, Siekmann, Wakhloo et al. 2000).

*Feasibility and Experimental outcomes*

Animal immobility during the stenting and MRI manipulations were evaluated in an in-house, 4-step scale. Animal clinical state and vital signs were assessed by a Veterinary Doctor in a blinded way as to the group (A, B) of the animals.

## **Supplementary results**

### *Technical feasibility*

The four stenting procedures, including endovascular stenting and MRI sequences before and after stenting, lasted for  $131 \pm 7.6$  minutes. General anesthesia was feasible without movement of the animals (one case scored 1 and all others zero in the in-house movement scale) or general state compromise. Immobility was very important for the time-resolved 3D phase-contrast MRI acquisitions and it was achieved without exception. All MRI acquisitions were free of movement artefacts and fully exploitable. Mean waking up time of the animals was uneventful in all cases and lasted for  $21 \pm 2.5$  minutes.

### *Preliminary study results*

Mean flow rate for group A before stenting was  $0.31 \pm 0.19$  ml/sec (95% CI: -1.39 to 2.01) and after stenting  $0.21 \pm 0.07$  ml/sec (95% CI: -0.45 to 0.87). Mean flow rate for group B before stenting was  $0.87 \pm 0.32$  ml/sec (95% CI: -1.98 to 3.73) and after stenting  $0.76 \pm 0.13$  ml/sec (95% CI: -0.41 to 1.93). The percentage of difference between mean flow rates before and after stenting was 38.5% for group A and 13.5 % for group B. The percentage of change between the same variables for group A was a decrease of 32.2% and for group B a decrease of 12.6%.

### 1. Article No 3

Article accepté dans « **Journal of Neurosurgery** » (JNS15-2120), édition (« proofs ») en attente.

Dans ce troisième article, qui constitue le corps principal de ce travail, 14 porcelets randomisés de façon aveugle dans deux groupes ont été utilisés. En employant le protocole pré - décrit dans l'article préliminaire on est arrivé à obtenir des data quantitatives de flux et de vitesses en fonction du temps dans les AphAs avant et juste après stenting. On a pu évaluer et quantifier aussi les surfaces des *ostia* couvertes par stent après trois mois de suivi. L'absence de micro-AVC a été confirmée sur les séquences de Diffusion ; avec la technique d'OCT l'absence de thrombus précoce sur les mailles des stents *in vivo* a été également confirmée.

Immédiatement post stenting la valeur de taux de flux sanguin moyen dans les AphAs droites du groupe A été réduite, comparativement à la valeur pré-stenting ; cette différence était statistiquement significative et puissante [P = 0.0008, pouvoir statistique: 0.9548]. Au contraire, la valeur de flux moyen dans les AphAs du groupe B est restée comparable à la valeur pré- stenting. Après trois mois de suivi, les surfaces circulantes des *ostia* couvertes par stent ont été retrouvées significativement plus élevées dans les cas du groupe B ( $527,911 \pm 306,229 \mu\text{m}^2$ ), comparativement aux valeurs du groupe A ( $89,329 \pm 59,762 \mu\text{m}^2$ ) [P< 0.01, pouvoir statistique: 1.00], bien que les dimensions initiales des AphAs dans les deux groupes aient été similaires. Une corrélation statistique positive significative a été obtenue entre groupe (A ou B), taux de flux moyen et valeur de surface des *ostia* circulante à trois mois.

Avec des mesures de pressions directes *in situ* avant et après stenting dans les artères porteuses et à l'aide des simulations numériques en utilisant comme conditions extrêmes les data quantitatives de flux et de vitesses avant et après stenting pour chaque cas, on a constaté un gradient de pression entre les deux surfaces du segment libre du stent (au niveau de l'ostium artériel) plus élevé dans les cas du groupe B que dans les cas du groupe A. Ce gradient de pression est celui qui permet de maintenir un taux de flux sanguin post stenting comparable aux valeurs pré stenting dans les branches couvertes.

En plus, on a calculé la contrainte de cisaillement sur les segments libres du stent (le « stent shear stress ») ; on a trouvé que dans les cas du groupe A les valeurs étaient moins élevées que dans les cas du groupe B au niveau des *ostia*. Cette observation est en accord avec le taux d'endothélialisation élevé qu'on trouve chez les contrôles pour les cas du groupe A, vu qu'il est déjà prouvé dans la littérature qu'une contrainte de cisaillement basse favorise l'hyperplasie néointimale.

**The role of terminal and anastomotic circulation in the patency of arteries  
jailed by flow-diverting stents, part II:  
from hemodynamic changes to ostia surface modifications**

Running title

*Flow competition and jailed artery fate with flow diverters*

Christina Iosif<sup>1,2</sup> MD, MSc, PhD, Philipp Berg<sup>3</sup> PhD, Sebastien Ponsonnard<sup>4</sup> MD, Pierre Carles<sup>5</sup> RE, Suzana Saleme<sup>1</sup> MD, Sanita Ponomarjova<sup>1</sup> MD, Eduardo Pedrolo-Silveira<sup>1</sup> MD, Georges Mendes<sup>1</sup> MD, Eduardo Waihrich<sup>1</sup> MD, Gilles Trolliard<sup>5</sup> PhD, Claude-Yves Couquet<sup>6</sup> MD, PhD, Catherine Yardin<sup>2,7</sup> MD, PhD and Charbel Mounayer<sup>1,2</sup> MD, PhD

1. Interventional Neuroradiology Department, Dupuytren University Hospital (CHU Limoges), F-87000 Limoges, France
2. Applied Medical Research Team (ERMA), University of Limoges, F-87000 Limoges, France
3. Laboratory of Fluid Dynamics and Technical Flows, University of Magdeburg “Otto von Guericke”, Magdeburg, Germany
4. Anesthesiology Department, Dupuytren University Hospital (CHU Limoges), F-87000 Limoges, France
5. Science of Ceramic Processes and Surface Treatments, CNRS, UMR 7315, European Ceramic Center, University of Limoges, France
6. Research and Analysis Laboratory, Haute-Vienne, Limoges, France
7. Department of Histology, Cytology, Cellular Biology and Cytogenetics, Mother and Child (HME) University Hospital, F-87000 Limoges, France

**The role of terminal and anastomotic circulation in the patency of arteries  
jailed by flow-diverting stents, part II:  
from hemodynamic changes to ostia surface modifications**

Running title

*Flow competition and jailed artery fate with flow-diverters*

**Object**

The outcome of jailing arterial branches that emerge near intracranial aneurysms during flow-diverting stent deployment remains controversial. We report an animal research study aiming to elucidate the role of collateral supply in the hemodynamic changes and neointimal modifications resulting from jailing arteries with flow-diverting stents. To serve this purpose, we sought to quantify the hemodynamic changes at the jailed arterial branches immediately after stenting, as well as quantify the ostia surface values at three months post-stenting, in the presence or absence of collateral arterial flow.

**Methods**

After *a priori* power analysis, two groups (A, B), each containing seven large white swine, were created according to an animal flow model for terminal and anastomotic arterial circulation. Group A corresponded to an arterial configuration with anastomotic type of arterial supply for the territory of the right Ascending Pharyngeal artery (APhA) and group B to an arterial configuration of terminal type of arterial supply for the territory of the right APhA. Subsequently, all animals were stented by flow-diverting stents, jailing the right ascending pharyngeal arteries. Mean flow rates and velocities inside the jailed branches were quantified before and after stenting by time-resolved, 3D, phase contrast MRA. After three months the jailed ostia surface values were quantified on scanning electron microscopic

images. The data were analyzed using descriptive statistics and group comparisons with parametric and non-parametric tests.

## **Results**

Endovascular procedures were feasible, without in situ thrombus formation or ischemic DWI findings on post-procedure MRIs. Immediately following stenting, mean flow rate values at the jailed right ascending pharyngeal arteries were reduced in group A, as compared to the pre-stenting values [ $P = 0.0008$ , power: 0.9548]. In contrast, mean flow rates for group B remained similar to the pre-stenting values. At three months post-stenting, mean ostia surface values were significantly higher for group B ( $527,911 \pm 306,229 \mu\text{m}^2$ ) than for group A ( $89,329 \pm 59,762 \mu\text{m}^2$ ) [ $P < 0.01$ , power: 1.00], even though the initial dimensions of the jailed ostia were similar between groups. A statistically significant correlation was found between group (A or B), mean flow rates post-stenting and ostia surface values at three months.

## **Conclusion**

When important collateral supply was present, jailing side arteries with flow-diverters resulted in an immediate, significant reduction in flow rate inside these arteries, as compared to the pre-stenting values. In contrast, when competitive flow was absent, jailing did not result in significant flow rate reductions inside the jailed arteries. Ostium surface values at three months were significantly higher in the terminal group of jailed arteries, compared to the anastomotic group and strongly correlated with the velocity value reductions post-stenting.

**Key words:** flow-diverting stent, collateral arteries, endothelialization, ostium, embolization, magnetic resonance angiography, magnetic resonance imaging



**Abbreviations:** DWI: Diffusion Weighted imaging, FD: Flow-Diverting Stent, FU: follow-up, APhA: Ascending Pharyngeal artery, CCA: Common Carotid artery, ECA; External Carotid artery, RM: Rete Mirabile, DSA: Digital Subtraction Angiography; CFD: Computational Fluid Dynamics

Word count abstract: 432, Manuscript: 4690

## **Introduction**

Flow-diverting stents (FDs) (Kallmes, Ding et al. 2007) have emerged as a new generation of endoluminal implants, which have proven to be useful in the treatment of intracranial aneurysms with complex (Becske, Kallmes et al. 2013), technically challenging anatomic configurations. Their relatively simple procedural technique and stability of angiographic aneurysm occlusion have led to an increasing tendency in off-label use, at distal intracranial locations (Chalouhi, Starke et al. 2014).

At the same time, controversy has been raised with FDs in clinical practice (Brinjikji, Murad et al. 2013), regarding jailing arterial branch patency. Initial animal studies showed patency of jailed branches (Darsaut, Bing et al. 2012), even with increased metal coverage (Hong, Wang et al. 2012) or in telescopic fashion (Dai, Ding et al. 2012). Nevertheless their study design was not focused in providing evidence for procedure-related asymptomatic branch occlusions or delayed, transient or permanent symptoms (Gascou, Lobotesis et al. 2014, Iosif, Camilleri et al. 2015) in patients treated with FDs.

Clinical observations (Saleme, Iosif et al. 2014, Iosif, Camilleri et al. 2015) regarding intracranial arteries jailed by flow-diverting stents generally support the hypothesis that terminal or anastomotic type of circulation has a role in the patency or occlusion of jailed branches, probably due to different hemodynamic modifications inside the jailed branches

(Rouchaud, Leclerc et al. 2015); significant flow rate reduction seems to trigger endothelial proliferation on the jailed ostia.

A preliminary study aiming to evaluate an animal model of terminal and anastomotic arterial flow at the level of large swine ascending Pharyngeal arteries yielded results worth further exploring. Exploiting the flow model of our preliminary study, we sought to compare the hemodynamic and anatomopathologic results of jailing arterial branches, in the presence or absence of collateral flow, in jailed arteries with diameters ranging from 1.5 to 2.5 mm, simulating intracranial arterial bifurcations.

Dedicated swine models of anastomotic and terminal circulation were created, in order to simulate the presence or absence of flow competition. Time-resolved 3D phase contrast MRA data was post-treated in order to extract time-dependent flow rate and velocity values before and after stenting. For each jailed arterial branch, SEM images were used to quantify the ostia surface values at three months post-stenting. These results were compared between the two groups, in an attempt to elucidate the effects of flow diversion on isolated jailed arterial branches.

## **Methods**

An animal study was conducted using fourteen Large White swine. The sample size was defined by *a priori* power analysis with variables obtained from a preliminary study. In order to ensure statistical validity, the animals used in the preliminary study were not included in the main study. Animals were blindly randomized in two groups. Concealment of group and ID allocation was constant throughout the experiment period, from randomization until euthanasia, including the statistical analysis of quantitative data.

*Ethical standards and animal care*

The institutional Ethical Committee for experiments on animals approved the study and validated its adherence to the national guidelines and regulations for the care and use of laboratory animals. The study design and reporting was in accordance with the ARRIVE guidelines (Kilkenny, Browne et al. 2011). Animal care installations, anti-aggregation protocol and general care were identical for all animals and adherent to the European Convention for the Protection of Vertebrate Animals Used for Experimental and Other Scientific Purposes (Newcomer 2012).

#### *Anesthesia, analgesia, medications, euthanasia*

Animals were premedicated with aspirin (10 mg/kg PO) and clopidogrel (10 mg/kg PO), 48 hours prior to interventions, a regime which was maintained throughout the three month follow-up period. In order to verify absence of procedure-related thrombus formation, intravascular optical coherence tomography (Saint Jude Medical Inc., Minnesota, U.S.A.) was used immediately after stenting.

Endovascular procedures and MRI scans were performed under general anesthesia. Animals were premedicated with 20 mg/kg of ketamine and 2 mg/kg of xylazine (intramuscular) and intubated. Anesthesia was maintained with propofol and sevoflurane. Euthanasia was performed with barbiturate overdose (sodium pentobarbital 390 mg + sodium phenytoin 50 mg/cm<sup>3</sup>, 0.22 cm<sup>3</sup>/kg of intravenous administration) in anesthetized animals.

#### *Flow model creation*

In swine, the right and left APhAs are the major branches supplying the Rete Mirabile (RM) and through them, the brain. In a preliminary study, we demonstrated that endovascular embolization of the left APhA, using bare platinum coils, and of the ECA-rete mirabile anastomotic branches, using N-Butyl-Cyanoacrylate glue (Glubran®; Gem Srl, Viareggio,

Italy), were effective in eliminating competitive flow, thus producing a terminal type of circulation in the right APhA. In this way, two groups, each containing seven animals, were created.

Group A received collateral flow for the territory supplied by the right APhA by the patent left APhA and anastomotic rami which contributed to the Rete Mirabile (RM) vascularization. Flow competition concerning the right APhA was defined as the presence of important, direct collateral arterial network contributing to the supply of the RM. Group B was created by the vascular modifications described above, resulting in terminal type circulation for the right APhA, due to the occlusion of the left APhA and the anastomotic rami. This group represented the absence of flow competition, which was defined as absence of important collateral supply for the right APhA's vascular territory.

#### *Endovascular procedure technique (FD stenting)*

Fourteen swine, three months old, mean weight of  $23.5 \pm 1.1$  kg (95% CI for the mean was 22.9 to 24.2 kg) were allocated into two groups (A, B) of seven animals. The animals in group A did not undergo terminal-type flow modification, while those in group B underwent terminal cerebrofacial arterial modification, as described in the previous section. All procedures were performed on a biplane, flat-panel digital subtraction angiography unit (Allura Xper FD20, Philips, Eindhoven, The Netherlands). The stent size (Pipeline Embolization Device, Covidien-Medtronic, CA, USA) was chosen at nominal CCA diameter in all cases, using 3D rotational angiography reconstructions; stents were deployed so as to cover the right APhA ostium with their middle part.

In situ pressure measurements were performed through the microcatheter (Marksman, Covidien-Medtronic, USA) inside the right APhAs before stenting at 2 cm from the ostium.

The measurements were also performed before and after stenting inside the right CCA at the level of the jailed APhA, 3 cm proximally and 3 cm distally to it.

#### *Velocity and flow rate quantification*

Mean flow rates and velocities were quantified before and immediately after stenting by means of a dedicated, time-resolved, 3D phase contrast magnetic resonance angiography (4D pcMRA) protocol applied on a 3.0 Tesla system (Achieva, Philips Healthcare, Best, The Netherlands). The field of view covered the whole APhA region, as well as the CCA-ECA regions, extending several centimeters above and below the stent borders. The values reported for velocity and flow rate were derived from raw data post-processing, from regions of interest (ROIs) chosen at 2–3 cm from the origin of the right APhAs. The CCA and ECA flow rate and velocity value measurements reported corresponded to ROIs placed 2 cm proximally and distally to the stent borders, respectively.

#### *Computational fluid dynamics*

Case-specific blood flow simulations including virtual stenting, pre- and post-stenting hemodynamic simulations were carried out for each dataset. The pressure inside the APhAs after stenting was calculated by a computational method, using, as boundary conditions, blood flow data obtained by pcMRA and in situ direct pressure measurements. The pressure gradient at the level of the stented ostium was considered to be the difference in pressure in the CCA, at the level of the CCA-APhA bifurcation, minus the pressure inside the APhA. Pressure gradients were compared before and after stenting for each case.

The local impact of flow on the individual struts was evaluated by the computation of the shear stress on the free segments of stent, which will be referred to as stent shear stress (SSS). Highly resolved volume meshes (9.5 to 9.7 million elements for each case) were used for the

characterization of the local impact of flow on the individual struts. The SSS was computed considering the velocity gradients along the implant.

#### *Optical coherence tomography*

An optical coherence tomography imaging catheter (Dragonfly™ Duo, Saint Jude Medical, France) was used (external diameter 2, 7 F, navigated with a 0.014 inch guidewire), through the guiding catheter in order to produce cross-sectional images. A motorized pullback technique during contrast medium injection (5 cm of pullback, the ostium of the APhA being in the center of the pullback length, CM injection rate: 7 ml/sec, time :4 sec) was used, with an acquisition of 180 images/sec. Cross sectional and 3D images were post-treated in a dedicated console (Ilumien Optis, Saint Jude Medical, France).

#### *Scanning electron microscopy*

The stented arteries were harvested and longitudinally opened using a previously published FD-dedicated protocol (Iosif, Carles et al. 2015). Optical microscopy (Nikon Eclipse 50i Microscope, Nikon Inc., N.Y., U.S.A) was employed for the observation of the inner and outer surfaces of the freshly harvested specimens (zoom 10X or 20X) in order to verify the presence or absence of thrombus around the stent struts.

Inner surfaces of APhA ostia were photographed (voltage: 10–15 kV, magnifications: 35X to 120X) with scanning electron microscopy (JEOL JSM-7400F). Circulating ostium surface for each stented ostium was considered to be the sum of the ostium areas that were not covered by free segments of stent or by neo-intimal formation; consequently, it corresponded to the area through which blood was able to flow for each jailed artery. Quantification of the circulating ostia surfaces was performed with open-source software (Image-J1, NIH, USA) by hand selection of the appropriate areas.

### *Data comparisons and statistical methods*

The sample was analyzed by descriptive statistics, after verifying normality using the Kolmogorov-Smirnov test. An F-test for equal variances was performed and, based on the result, either an independent samples T-test or Welch test was used for comparison of ordinal data; a paired samples T-test or Wilcoxon test (Mann-Whitney U) was used for paired data comparisons. Group correlations were analyzed using non-parametric tests (Kruskal-Wallis test, Spearman's Rho rank coefficient). All data were processed with the Statistica software (StatSoft Inc., Tulsa, OK, U.S.A.); the level of statistical significance was  $P < 0.05$ .

## **Results**

All animals were successfully embolized. All pre-, per- and post-operative qualitative and quantitative data from DSA and MRI were successfully acquired. Uneventful post-procedural recovery satisfactory veterinary evaluation and normal weight gain curves were ascertained for all animals throughout the study time span.

### *Baseline characteristics*

The mean diameter of the jailed APhAs was  $2.16 \pm 0.31$  mm (95% CI for the mean: 1.98 to 2.35 mm) before stenting (Table 1). Mean APhA and CCA diameters were similar in the two groups (independent samples T-test:  $P = 0.7$  and  $P = 0.9$ , respectively). Mean in situ arterial pressure inside the APhAs for the whole sample, measured directly by the microcatheter was  $10.04 \pm 2.03$  kPa (95% CI for the mean: 8.75 to 11.34 kPa); the values were similar for groups A and B (independent samples T-test:  $P = 0.5$ ).

### *Endovascular procedures*

The vascular modification procedures, aiming to create arterial models of terminal circulation in group B animals, were feasible. Selective angiographic runs from the left common carotid

arteries confirmed absence of rete mirabile or cerebral artery opacification for group B. All stents were successfully deployed at the right common carotid arteries, covering the right APhAs. The stent sizes used were 4.5 x 20mm for 28.6% (N = 4/14) of the sample, 4.75 x 20mm for 42.9% (N = 6/14) and 5 x 20mm for 28.6% (N = 4/14), with equal repartition among the two groups [chi-square: 0.000, DF 2, P = 1.0000].

Selective DSA runs from the right CCAs immediately post-stenting showed significant reduction of contrast-medium enhancement of the jailed APhAs in group A (Figure 1). In contrast, for group B cases, similar contrast- medium enhancement was observed between the pre- and post-stenting DSA runs (Figure 2). Immediate post-deployment intravascular optical coherence tomography controls confirmed the absence of thrombus formation in all 14 cases.

The mean pressure gradient through the stent for group A was 0.198 kPa before stenting and 0.361 kPa after stenting; the corresponding values for group B were 0.529 kPa and 0.833 kPa. The mean pressure gradient difference pre- and post-stenting was 0.252 kPa for group A and 0.493 kPa for group B; the former being almost 50% lower than the latter (Figure 3).

#### *Velocities and flow rates before and after stenting*

Blood flow rate and velocity values, pre- and post-stenting, were successfully obtained. Absence of DWI hyper-intensities was confirmed for all animals. The mean blood flow rate for the whole sample of jailed APhAs was  $0.553 \pm 0.299$  cm<sup>3</sup>/sec pre-stenting and  $0.428 \pm 0.321$  cm<sup>3</sup>/sec post-stenting; these values were not significantly different from each other (independent samples T-test, two-tailed probability: P = 0.29).

Case-averaged mean and maximal velocities for the sample before stenting were  $1.46 \pm 0.73$  cm<sup>3</sup>/sec and  $2.08 \pm 0.98$  cm<sup>3</sup>/sec, respectively; after stenting the same parameters measured  $1.14 \pm 0.60$  cm<sup>3</sup>/sec and  $1.76 \pm 0.93$  cm<sup>3</sup>/sec, respectively (Table 1). While overall, the



presence of a stent did not significantly reduce flow rate and velocity values for the whole sample, subgroup analysis revealed significant reductions in both parameters after stenting for group A, but not for group B, as described below.

Mean flow rates for group A were reduced from 0.367 cm<sup>3</sup>/sec before stenting to 0.17 cm<sup>3</sup>/sec after stenting; this difference was significant and statistically powerful (paired samples T-test: P = 0.02, power: 0.8). In contrast, mean flow rates for group B changed from 0.754 cm<sup>3</sup>/sec before to 0.686 cm<sup>3</sup>/sec after stenting, a change which was not statistically significant (paired samples T-test: P = 0.64). The pre-stenting flow rate values were statistically different for the two groups, with group B having higher values (P = 0.005), without significant statistical power; the respective post-stenting values were found to be lower for group A, with a powerful statistical difference (P = 0.0008, power: 0.95) (Table 2).

For the whole sample, the reductions in mean and maximal velocities inside the jailed arteries post-stenting were not significant (independent samples T-test, two-tailed probability: P = 0.20 and P = 0.39, respectively). Mean and maximal velocity values pre-stenting were similar for the two groups. Both values underwent statistically significant reduction for group A comparatively to the pre-stenting values (Wilcoxon's paired samples test, two-tailed probability: P = 0.01), from 0.122 m/sec to 0.075 m/sec and from 0.164 m/sec to 0.11 m/sec, respectively. In contrast, for group B, the pre-stenting mean and maximal velocities did not change post-stenting (Wilcoxon's paired samples test, two-tailed probability: P = 0.3 and P = 1.0, respectively) (Table 2).

### *Three month DSA controls*

No device displacement or deformation was observed in three-month controls. On selective DSA runs from the right CCA, significant APhA stenoses were observed in four cases and

near-occlusion was observed in three cases within group A; no significant remodeling was found in any APhAs in group B.

Control measurements of the carotid artery diameters with 3DRA, at the level of the ostia, showed a mean diameter of  $5.1 \pm 0.6$  mm (95% CI 4.9 to 6.3 mm) for the right carotid arteries and  $5.6 \pm 0.3$  mm (95% CI 3.5 to 6.6 mm) for the left carotid arteries; values which were not statistically different (Welch test,  $P = 0.2768$ ).

Optical coherence tomography results at three months post-stenting confirmed the absence of thrombus inside all jailed APhAs and the presence of neo-intimal tissue on parts of the free segments of the stents, with a mean thickness of  $0.13 \pm 0.04$  mm (95% CI: 0.10 to 0.16 mm).

#### *SEM results*

At harvesting, optical microscopic images confirmed that the inner and outer ostia surfaces were clear of thrombus around the stent struts, which was consistent with OCT and DSA findings. SEM images were obtained and ostia surfaces were quantified for all specimens. Mean circulating ostia surface (Table 1) was  $308,620 \pm 310,994 \mu\text{m}^2$  (95% CI: 129,057 to  $488,183 \mu\text{m}^2$ ) for the whole sample,  $89,329 \pm 59,762 \mu\text{m}^2$  (95% CI: 34,058 to  $144,601 \mu\text{m}^2$ ) for group A and  $527,911 \pm 306,229 \mu\text{m}^2$  (95% CI: 244,696 to  $811,125 \mu\text{m}^2$ ) for group B.

Even though APhA diameters were similar before stenting for the two groups, the mean ostium surface value at three months was significantly smaller for group A (Figure 1) than for group B (Figure 2) (Welch test:  $P = 0.0099$ , power: 1.00). Furthermore, non-parametric analysis of variance (by ranks) of ostia surfaces showed a statistically significant difference between the medians of the two groups (Kruskal-Wallis test:  $P = 0.0017$ ). Significant differences in hemodynamic parameters and ostia endothelialization between the two groups are summarized in Table 2.

### *Statistical correlations and regression analysis*

Circulating ostium surface values at three months post-stenting were correlated with the various hemodynamic pre- and post-stenting variables (Spearman's Rho); a significant correlation with maximal velocities, as well as mean flow rates post-stenting was found ( $r: 0.609, P = 0.02$  and  $r: 0.635, P = 0.01$ , respectively).

Multiple regression analysis showed statistically significant linear correlation of ostia surface values at three months post-stenting, with the hemodynamic values and the absence of flow competition ( $P = 0.04$ , multiple correlation coefficient: 0.9189, coefficient of determination  $R^2: 0.8443$ ,  $R^2$ -adjusted: 0.6627, and residual standard deviation: 180630.87241). Zero order correlation coefficients showed positive statistical correlation with circulating ostia at three months. The regression equation retained as statistically significant parameters mean flow rates post-stenting ( $P = 0.05$ ) and group ( $P = 0.04$ ).

### *CFD analysis and comparisons*

Comparison of the virtual stent deployments with the angiographic data post-stenting showed good imaging correlation. Computational fluid dynamic (CFD) results showed a reduction in flow rates and maximal velocities in the jailed arteries post-stenting. In group A cases, maximal velocities inside the APhAs decreased with the distance (1–2 cm) from the stent, while for group B, maximal velocities seemed to be maintained regardless of distance from the stent. The highest SSS values occurred in the upper central areas of the covered side branches in all cases. This observation was in agreement with the ostia regions that stayed patent after three months. Shear stress values in group A were lower than those observed in group B (Figure 4).

## Discussion

Clinical, bench and computational studies (Kallmes, Ding et al. 2007, Fiorella, Lylyk et al. 2009, Ma, Dargush et al. 2012) concerning hemodynamic changes provoked by flow-diverting stents were initially focused on modifications occurring inside the aneurysm's sac. Jailed arterial branches have only recently been in the center of scientific research (Gascou, Lobotesis et al. 2015), partially due to an increasing tendency to be used in distal, off-label intracranial locations. Initially focused on bifurcation aneurysms (Darsaut, Bing et al. 2013), pre-clinical studies were not exhaustive on isolated jailed branches, until clinical evidence of jailed branch occlusions with variable clinical results came to light (Puffer, Kallmes et al. 2012, Saleme, Iosif et al. 2014, Brinjikji, Kallmes et al. 2015, Iosif, Camilleri et al. 2015, Raz, Shapiro et al. 2015).

A recent experimental study suggested that in order to significantly alter the flow rate passing through a jailed branch, a proximal resistance comparable to the distal resistance needs to be created (Cebal, Raschi et al. 2014). According to Rouchaud et al. (Rouchaud, Leclerc et al. 2015), in human intracranial arteries, this condition is met when an important collateral network is present. For ethical reasons, they suggested that this hypothesis requires further confirmation by experimental animal studies. In accordance with these observations, in a study of jailed adult-type posterior communicating arteries during endovascular FD treatment, Brinjikji et al. (Brinjikji, Lanzino et al. 2014) observed important immediate flow reductions post-stenting, which were persistent or increased at follow-up for almost half of the cases.

Exploiting an animal model which simulated terminal and anastomotic circulation, in the present study we report important immediate pressure gradient reductions in the group of jailed arteries with anastomotic circulation, which were not reproduced in the terminal group,

providing further evidence for these recent clinical observations. Furthermore, the hemodynamic parameters (e.g. flow rates and velocities) inside the jailed arteries seemed to follow the same pattern of reduction: for the anastomotic group of arteries, immediate important flow rate and velocity value reductions were observed, while for the terminal group of arteries, significant hemodynamic reductions were absent. At the same time, for the overall population, mean hemodynamic modifications were not significant post-stenting; this result is in accordance with clinical studies which reported patency of jailed branches post-FD-stenting, apart from isolated cases of anti-aggregation treatment failures (Beckske, Kallmes et al. 2013).

In the present study, with the initiation of the flow competition concept in flow diversion animal research, we provide mechanistic evidence to explain why arteries with direct or important collateral flow, such as Acom or Pcom arteries, have a tendency to occlude post-FD-stenting, without causing symptoms, while others, such as AChA (Brinjikji, Kallmes et al. 2015, Raz, Shapiro et al. 2015) or MCA (Saleme, Iosif et al. 2014, Yavuz, Geyik et al. 2014, Zanaty, Chalouhi et al. 2014) branches, tend to remain patent. Indeed, in most cases of MCA bifurcation arteries, jailed branches tend to remain patent, even when originating from the aneurysm fundus (Yavuz, Geyik et al. 2014), where one would expect that the flow reduction (Kerl, Boll et al. 2014) inside the aneurysm's sac would favor occlusion of the branch. The observations of this study regarding absence of competitive flow, could explain why in some cases of aneurysms with branches arising from the sac, failure of sac occlusion was reported (Darsaut, Bing et al. 2012, Caroff, Neki et al. 2015). When important post-stenting flow rates are maintained inside the jailed artery, the common neck-ostium will have a tendency to remain patent.

At the same time, throughout the time course of progressive peripheral endothelialization of the common neck-ostium, flow rates will probably be subjected to modifications over time.

In some cases, the simultaneous effects of progressive flow reduction and pial network development may not be sufficient for mutual counterbalance. This may be an explanation for several delayed, transient symptoms observed during the late post-procedural time in bifurcation aneurysms, especially ones located in MCA bifurcations (Saleme, Iosif et al. 2014). Even though the present study explored isolated jailed branches, absence of competitive flow could be related to these observations and merits further study.

The presence or absence of collateral supply was retained in this study as an important factor related to ostium degree of patency at three months post-stenting. The nature – terminal or anastomotic – of an artery susceptible to being jailed by a flow-diverter was shown to have an important role on its fate with respect to patency. In accordance with recent clinical observations (Saleme, Iosif et al. 2014), these results suggest that the presence or absence of competitive flow within a specific artery should be taken into account before coverage of its ostium by a flow-diverter. Direct anastomotic arterial configurations could indeed be helpful for rapid healing in human intracranial aneurysm treatment; on the contrary, a terminal type of arterial supply is expected to prevent significant stenosis of a jailed artery.

In the present study, all animals exhibited a degree of jailed ostium neointimal coverage, which was significantly correlated with the degree of reduction in immediate flow rate and velocity values. The results of this study demonstrate that the ostium surface reduction at three months post-stenting is dependent on flow rate and velocity values inside the jailed artery immediately after stenting. These results reinforce the hypothesis that, apart from thrombotic mechanisms, hemodynamic changes may also induce side branch remodeling or even occlusion in effectively anti-aggregated patients, even without the presence of acute thrombotic and recanalization mechanisms.

Furthermore, shear stress calculations for the anastomotic cases showed lower values at the level of the free segments of stent than those observed in the terminal circulation cases. Given that vascular cells are equipped with receptors which allow them to detect and respond to the mechanical forces generated by shear stress (Valls i Soler and Wauer 2001), shear stress differences on the free segments of stent in terminal and anastomotic circulation may have a role in determining the extent of neointimal coverage of the ostia.

Further research on the effects of hemodynamic modifications post-stenting on the mechanisms of signaling and endothelial proliferation on the free segments of the stent, seems to be important in the field of intracranial flow diversion. Determining cutoffs of pre-stenting velocities that could be considered safe, according to the jailed branch localization and collateral supply, is also an important goal of translational and clinical research in the field.

### *Limitations*

The results of this study do not exclude transient or permanent neurologic symptoms after jailing of a terminal-type human intracranial artery. Nevertheless, this study provides a valid concept for further understanding the important role of hemodynamic factors in the fate of jailed branches and gives a new basis for further research involving bifurcation experimental aneurysms. The results of the present study apply only in cases with effective anti-aggregation regimen; otherwise thrombotic mechanisms may produce a different outcome.

In a few human case series on intracranial arterial perforators (Gawlitza, Januel et al. 2015, Kuhn, Hou et al. 2015), rare symptomatic occlusions in jailed branches were reported. Perforators are by definition terminal arteries and, according to our observations, are expected to remain patent after stenting. A recent clinical study on intracranial perforators has shown results which further support our observations (Kuhn, Hou et al. 2015). Additionally,

in a recent CFD study in small-caliber human arteries (Hu, Qian et al. 2015), a relatively low flow rate reduction of 8% was found after FD jailing. In a recent animal study dealing with telescopic stenting, Dai et al. (Dai, Ding et al. 2012) found patency of the jailed branches, acknowledging at the same time limitations regarding perforators.

Nevertheless, intracranial perforators represent a limitation of the present study; the study concerns jailed branches of diameters ranging 1-2.3mm and does not examine those with diameters less than 1mm. Human intracranial perforators are very small caliber arteries which have much lower initial flow rates and probably will result in even lower flow rates post stenting. As stated by Cebal et al. (Cebal, Raschi et al. 2014), “important flow reductions can be expected when the FD covers a significant portion of the area of the orifice”.

Jailing a very small ostium may result in a much higher percentage of metal coverage than expected by a commercial FD stent; telescopic stenting in very narrow arteries may further accentuate this result (Hong, Wang et al. 2012). In our opinion, although human perforators are considered terminal arterial branches, their relatively long course, coupled with a very small diameter, may result in important flow rate reductions in cases of increased metal coverage, as may occur in telescopic stenting. Further research is needed and is currently underway, addressing this important issue.

## **Conclusion**

This study demonstrated that the absence of collateral supply in an artery jailed by a flow-diverting stent contributed to the preservation of flow rates comparable to those measured prior to stenting. In contrast, the presence of collateral supply resulted in a significant reduction in flow rate as compared to pre-stenting values. Important flow rate reductions immediately after stenting were strongly correlated with increased neointimal coverage of the



ostia at three months post-stenting. The absence of flow competition was correlated with significantly higher values of circulating ostia surfaces after three months.

**Table 1**

Baseline characteristics of the sample in chronological order, from left to right

Baseline characteristics				Before stenting			Immediately post stenting			Long term (3 months)
Group	N° of cases	Average CCA diam. (in mm)	APhA diam. (in mm)	Mean Flow Rates before stenting (cm <sup>3</sup> /sec)	Mean velocities before stenting (in 10 <sup>-1</sup> m/sec)	Maximal velocities before stenting (in 10 <sup>-1</sup> m/sec)	Mean Flow Rates after stenting (cm <sup>3</sup> /sec)	Mean velocities after stenting (10 <sup>-1</sup> m/sec)	Maximal velocities after stenting (in 10 <sup>-1</sup> m/sec)	Circulating ostia surfaces (μm <sup>2</sup> =10 <sup>-12</sup> m <sup>2</sup> )
A+B	14	4.64±0.22 (95% CI: 4.51 to 4.77)	2.16±0.31 (95% CI: 1.98 to 2.35)	0.553±0.299 (95% CI: 0.381 to 0.726)	1.46 ± 0.73 (95% CI: 1.04 to 1.89)	2.08 ± 0.98 (95% CI: 1.52 to 2.65)	0.428±0.321 (95% CI: 0.243 to 0.613)	1.14 ±0.60 (95% CI: 0.79 to 1.48)	1.76 ± 0.93 (95% CI: 1.23 to 2.30)	308,620 ± 310,994 (95% CI: 129,057 to 488,183)
A	7	4.65±0.28 (95% CI: 4.39 to 4.09)	2.14±0.39 (95% CI: 1.67 to 2.58)	0.367 ± 0.178 (95% CI: 0.202 to 0.531)	1.22 ± 0.84 (95% CI: 0.44 to 1.99)	1.64 ± 0.91 (95% CI: 0.80 to 2.48)	0.170 ± 0.093 (95% CI: 0.084 to 0.255)	0.75 ± 0.26 (95% CI: 0.51 to 0.99)	1.10 ± 0.31 (95% CI: 0.81 to 1.39)	89,329 ± 59,762 (95% CI: 34,058 to 144,601)
B	7	4.63±0.17 (95% CI: 4.48 to 4.79)	2.20±0.26 (95% CI: 1.90 to 2.48)	0.754 ± 0.276 (95% CI: 0.499 to 1.009)	1.71 ± 0.55 (95% CI: 1.21 to 2.22)	2.53 ± 0.88 (95% CI: 1.71 to 3.34)	0.686 ± 0.242 (95% CI: 0.462 to 0.910)	1.52 ± 0.61 (95% CI: 0.95 to 2.09)	2.43 ± 0.86 (95% CI: 1.63 to 3.22)	527,911 ± 306,229 (95% CI: 244,696 to 811,125)

Abbreviations: CCA: common carotid artery, APhA: ascending Pharyngeal artery, diam: diameter

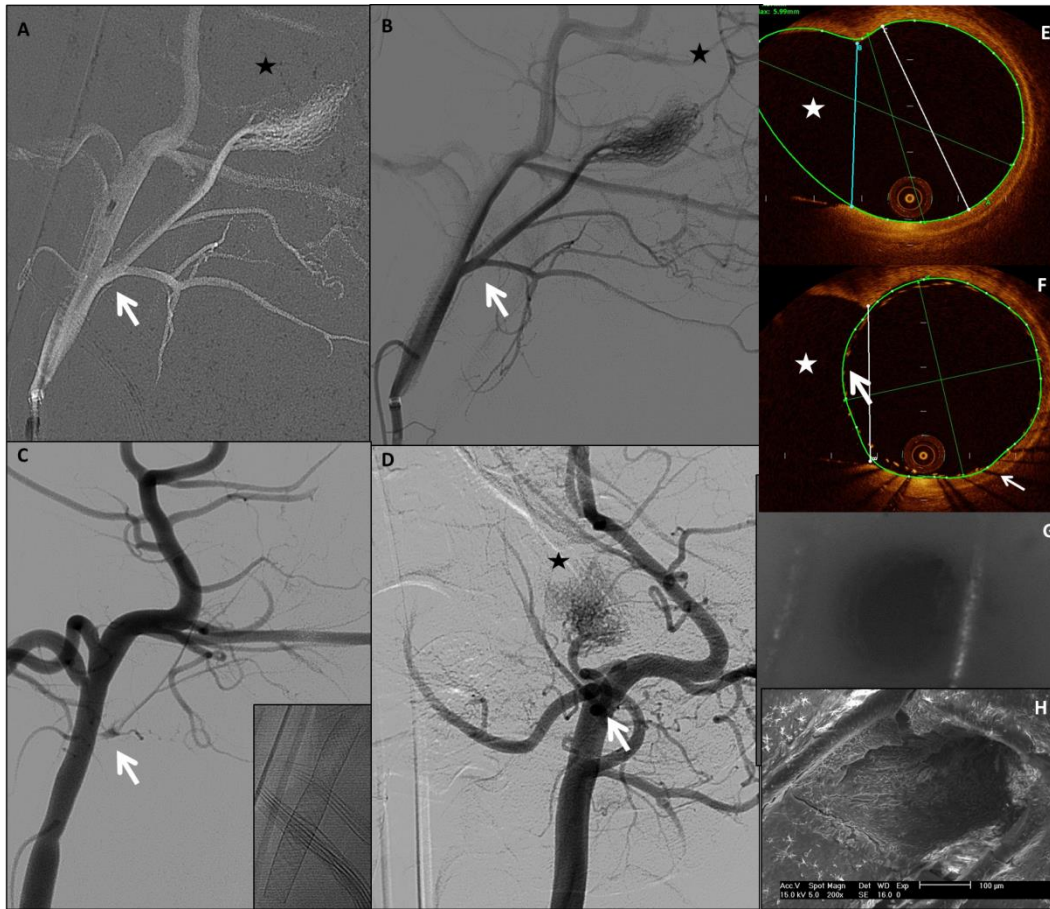
Velocities are displayed in dm/sec, which corresponds to 10<sup>-1</sup>m/ sec and surfaces in square micrometers (μm<sup>2</sup>=10<sup>-12</sup>m<sup>2</sup>)

**Table 2**

Comparisons between major quantitative findings for the two groups( group A, anastomotic circulation, group B, terminal circulation); mean flow rates (in cm<sup>3</sup>/sec), mean and maximal velocities (in dm/sec=10<sup>-1</sup>m/sec) before and after stenting were obtained by 4D phase contrast MRA data; ostia surfaces were calculated by SEM images. Horizontal lines correspond to comparisons between groups A and B and columns to comparison within each group.

Variable	Group A (N=7)	Group B (N=7)	Test
Case-averaged, mean FR before stenting	0.367 ± 0.178 (95% CI: 0.202 to 0.531)	0.754 ± 0.276 (95% CI: 0.499 to 1.009)	independent samples T-test, t: 3.366, difference: 0.4010, SE: 0.1191, DF: 12 <i>P</i> = 0.005
Case-averaged mean FR after stenting	0.170 ± 0.093 (95% CI : 0.084 to 0.255)	0.686 ± 0.242 (95% CI: 0.462 to 0.910)	Welch test, t: 5.270, difference: 0.5166, SE: 0.09803 <b><i>P</i> = 0.0008</b> <b>Power: 0.95</b> [Standardized Effect (Es): -2.1322, Type I (α): 0.05, critical value of t: 2.1788]
<b><i>In-group comparison</i></b>	Paired samples T-test <b><i>P</i> = 0.02</b> <b>Power: 0.8</b> [standardized effect (Es) 1.2187, type I error (α)M 0.05, critical value of t: 2.4469]	Paired samples T-test <i>P</i> = 0.64	
Case-averaged max Velocity before stenting	1.64 ± 0.91 (95% CI: 0.80 to 2.48)	2.53 ± 0.88 (95% CI: 1.71 to 3.34)	independent samples T-test: 1.860, two-tailed probability <i>P</i> = 0.09
Case-averaged max Velocity after stenting	1.10 ± 0.31 (95% CI: 0.81 to 1.39)	2.43 ± 0.86 (95% CI: 1.63 to 3.22)	Welch test statistic t (d): 3.849, two-tailed probability <b><i>P</i> = 0.004</b>
<b><i>In-group comparison</i></b>	Wilcoxon's paired samples test, two tailed probability <i>P</i> = 0.01	Wilcoxon's paired samples test, two-tailed probability <i>P</i> = 1.00	
Case-averaged mean Velocity before stenting	1.22 ± 0.84 (95% CI: 0.44 to 1.99)	1.71 ± 0.55 (95% CI: 1.21 to 2.22)	independent samples T-test: 1.308 Two-tailed probability <i>P</i> = 0.22
Case-averaged mean Velocity after stenting	0.75 ± 0.26 (95% CI: 0.51 to 0.99)	1.52 ± 0.61 (95% CI: 0.95 to 2.09)	independent samples T-test: 3.048, Two-tailed probability <i>P</i> = 0.01
<b><i>In-group comparison</i></b>	Wilcoxon's paired samples test, Two-tailed probability <i>P</i> = 0.01	Wilcoxon's paired samples test, Two-tailed probability <i>P</i> = 0.2969	
Mean circulating surface at three months	89,329 ± 59,762 (95% CI: 34,058 to 144,601)	527,911 ± 306,229 (95% CI: 244,696 to 811,125)	Welch test, t: 3.719, DF: 6.5: <b><i>P</i> = 0.0099</b> Variance of medians: Kruskal-Wallis test, <i>P</i> = 0.0017 <b>Power: 1.00</b> [Type I error (α): 0.05, standardized effect: -16.9477, critical value of t: 2.1788]

## Figures



**Figure 1**

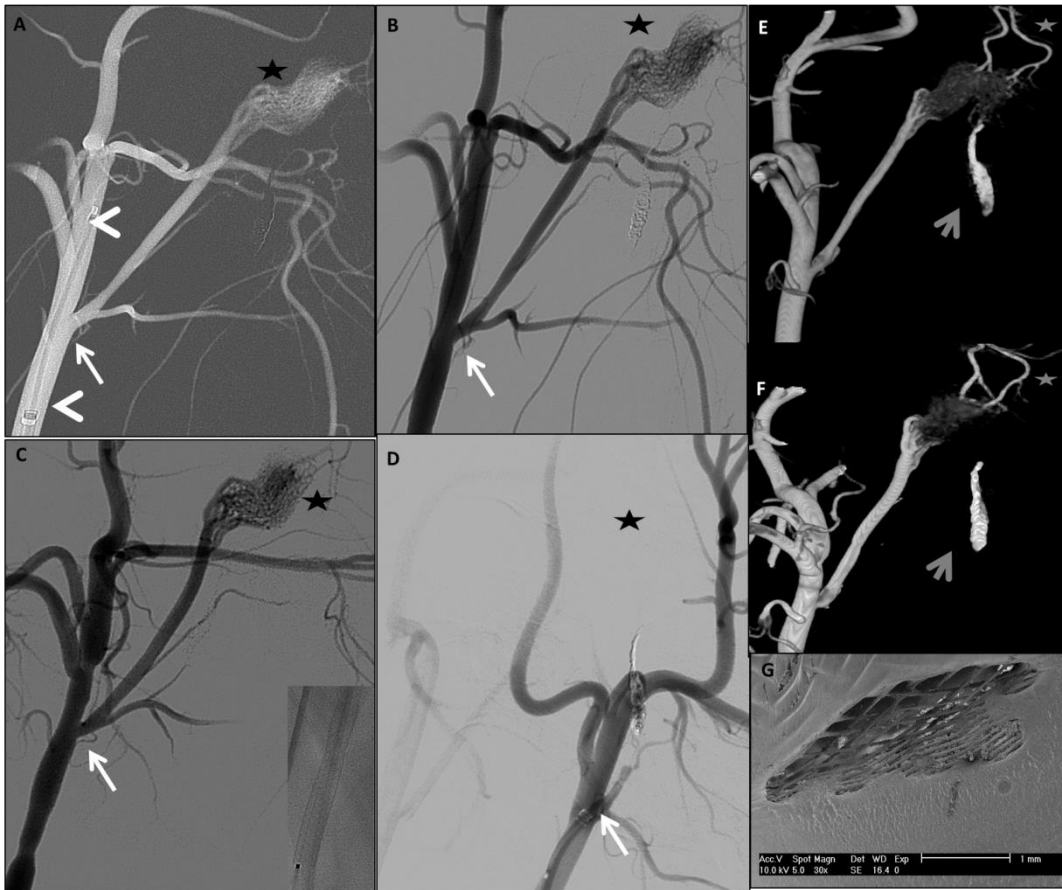
Group A case, with anastomotic circulation, the right APhA receiving flow competition from the contralateral left APhA, through the Rete Mirabile (RM). Mean flow rate before stenting was  $0.224 \text{ cm}^3/\text{sec}$  and  $0.149 \text{ cm}^3/\text{sec}$  right after stenting, as measured by the 3D phase contrast MRA study. On images A–D, white arrows show the APhA-CCA bifurcation site and black asterisks indicate the Rete Mirabile.

Selective DSA runs from the CCA through the 6F guiding catheter: [A] road map from the right CCA, working projection, showing the CCA-APhA bifurcation before stenting; notice the Marksman microcatheter's tip at the level of the right ECA; [B] selective contrast medium injection immediately post-stenting, showing good opacification of the jailed APhA

and the RM; [C] selective DSA at working projection, in three month controls, showing important remodeling of the right APhA, with pre-occlusive aspect (white arrow) and absence of opacification of the Rete Mirabile (asterisk); the inserted image is a single-shot showing the stent, without deformation or migration; [D] selective DSA run from the left CCA, at AP view, showing good opacification of the left APhA and RM.

[E] OCT transverse cut reconstructed at the level of the right CCA-APhA bifurcation, from the pullback run before stenting; the lumen of the right APhA (asterisk) is patent. [F] OCT transverse cut reconstructed at the level of the right CCA-APhA bifurcation, from the pullback run immediately after stenting; the lumen of the right APhA (asterisk) is still patent, with no evidence of thrombus in situ. Notice the optical shadow created by the stent struts (thin arrow) and the stent struts of the free segment of stent (thick arrow).

[G] optical microphotograph of three month controls, zoom 40X, showing the thin endothelial layer covering the stent cells; [H] SEM image (acquisition voltage of 15kV, zoom 200X) of the harvested ostium, confirming a pre-occlusive state; the ostium is extended only within one cell of the stent (circulating ostium surface at three months:  $85,391 \mu\text{m}^2$ ; initial APhA diameter: 2.50 mm).

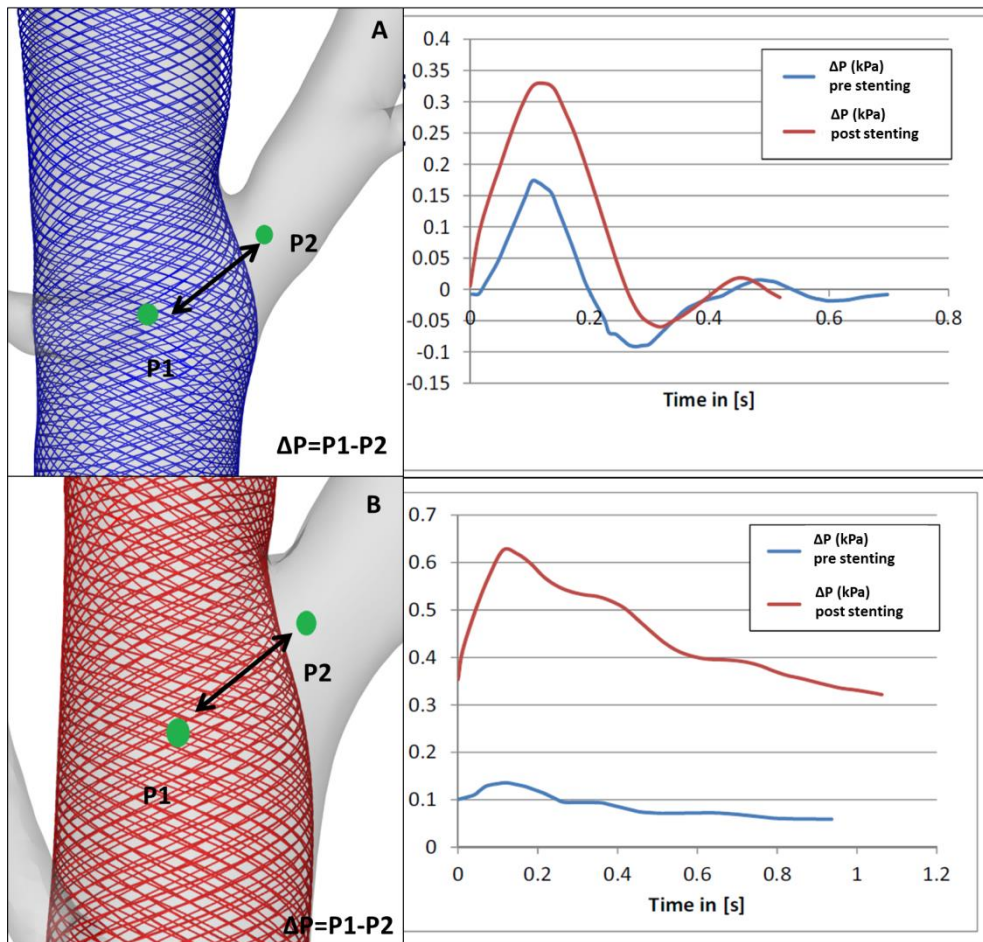


**Figure 2**

Group B is a terminal circulation case, featuring absence of flow competition after occlusion of the left APhA and the anastomotic ramuses. Mean flow rate before stenting was 0.358 cm<sup>3</sup>/sec and right after stenting was 0.304 cm<sup>3</sup>/sec, as measured by the 3D phase contrast MRA study. On images A–D, white arrows show the APhA-CCA bifurcation site and black asterisks indicate the Rete Mirabile.

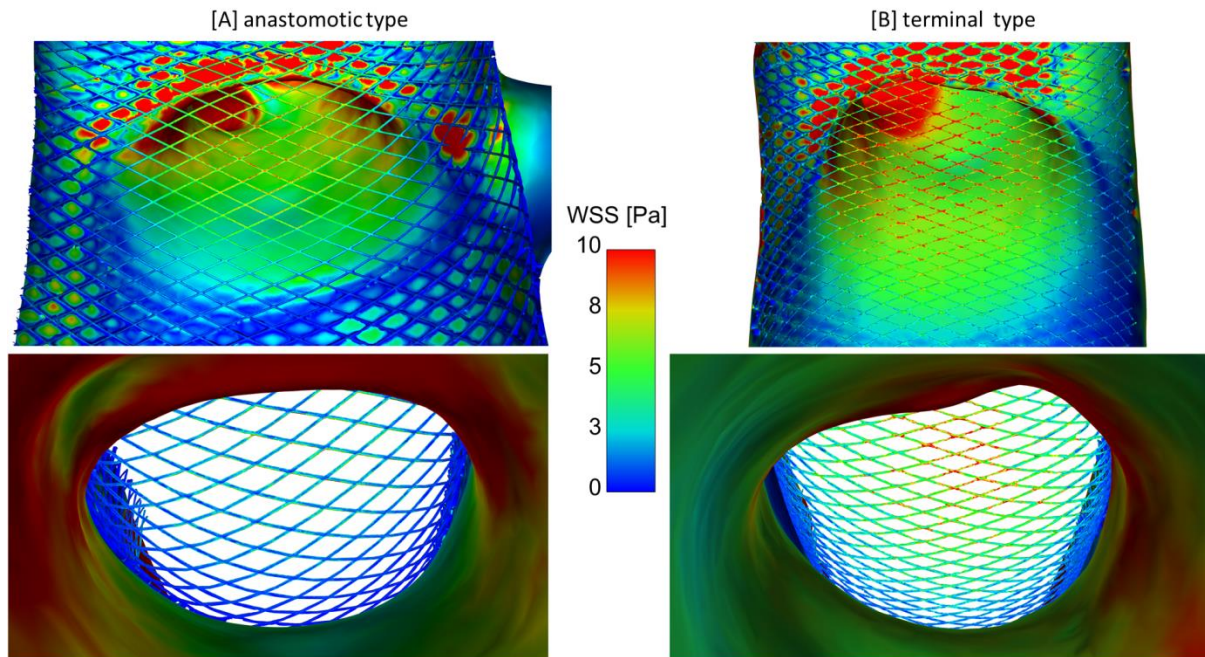
Selective DSA runs from the CCA through the 6F guiding catheter. [A] road map from the right CCA, working projection, showing the CCA-APhA bifurcation before stenting; notice the Marksman microcatheter at the level of the right ECA (arrowheads); [B] selective DSA at working projection immediately post-stenting, showing good opacification of the jailed APhA and the RM; notice the shadow of the cast of coils that was used for the occlusion of

the left APhA during the flow model creation; [C] selective DSA at working projection, in three month controls, showing good patency of the right APhA, without remodeling; the inserted image is a single-shot of the stent, showing no deformation or migration; [D] selective DSA from the left CCA, showing persistent occlusion of the left APhA; the RM and swine brain is supplied by the right APhA; [E] 3DRA reconstructions before stenting and [F] in three month controls, showing patency of the right APhA in both cases along with significant opacification of the RM and the brain carotid arteries (equivalent of terminal ICAs in humans, grey asterisks) of both sides emerging from the RM; notice also the cast of coils (grey arrows) corresponding to the level of the occluded left APhA; [G] scanning electron microscopic image (acquisition of 10kV, zoom 30X) of the ostium at three months post-stenting, showing a patent ostium without significant endothelial coverage of the free segments of the stent (circulating ostium surface at three months:  $1,040,548 \mu\text{m}^2$ , initial APhA ostium diameter: 2.45 mm).



**Figure 3**

Same cases as figures 1 and 2, top row corresponds to figure 1 case, featuring anastomotic type of arterial flow and lower row corresponds to the figure 2 case, with terminal type of circulation. Images on the left are virtual stenting reconstructions, showing the pressure difference (pressure gradient)  $\Delta P = P1 - P2$ . The time graphs on the right show the pressure gradient fluctuation over one cardiac cycle before (blue line) and after (red line) stenting. Notice the higher pressure gradient maintained after stenting for the terminal type of circulation (lower graph, red line), compared to the anastomotic type (top line graph, red line).



**Figure 4**

Illustration of the cycle-averaged shear stresses on the vessel walls and the stent struts for the anastomotic (left) and terminal (right) cases described in figures 1 and 2, respectively; views from opposite perspectives (CCA to AphA on the top and AphA to CCA on the bottom). Highest shear stress values occur in the center of the ostium and continuously decrease in each direction. The comparison of the two cases reveals that, although similar SSS patterns are present, the cycle-averaged values differ significantly. For the stent area that is not attached to the wall, mean shear stress measured 6.7 Pa for the anastomotic case and 11.3 Pa for the terminal case.



## **IX. Synthèse / Discussion**

L'utilisation des stents à diversion de flux dans le traitement des anévrismes intracrâniens est devenue de plus en plus courante. Cette pratique a dépassé les limites fixées par la FDA (Chalouhi, Starke et al. 2014) à savoir leur implantation au-delà du polygone de Willis. D'après les règles anatomiques, plus distale sera le placement du dispositif, plus grand sera le risque de couverture de branches artérielles normales, adjacentes à la lésion anévrysmale. La littérature n'a fait que le constat de la perméabilité ou l'occlusion de ces artères après leur couverture par le stent (Gascou, Lobotesis et al. 2015). Bien que la revue de la littérature, basée essentiellement sur des études retrospectives, montre que l'occlusion de ces artères reste à conséquences cliniques éthiquement acceptables, leur occlusion reste à notre sens un facteur majeur dans la majoration des risques ischémiques lors du traitement d'un anévrisme intracrânien par un stent à diversion de flux (Lall, Crobeddu et al. 2014).

Les études préliminaires, qu'elles soient animalières ou cliniques (Kallmes, Ding et al. 2007, Fiorella, Lylyk et al. 2009, Ma, Dargush et al. 2012) ont rapporté les effets provoqués par le stent sur l'hémodynamique intra-anévrysmale. Ce dispositif était alors dédié au siphon carotidien où les artères collatérales sont limitées et généralement bien supplées, comme l'artère ophtalmique ou l'artère choroïdienne antérieure. Bien entendu, l'occlusion de l'une de ces artères pourrait être à conséquences cliniques graves mais la rareté d'un tel accident a relégué l'intérêt pour ces branches collatérales au second plan. Elles ont alors été mises exergue plus récemment avec l'usage du stent de diversion de flux au-delà du polygone de Willis. Nous étions des premiers à nous intéresser au devenir de ces artères et nos publications en témoignent (Saleme, Iosif et al. 2014, Iosif, Camilleri et al. 2015). Notre travail clinique nous a permis d'identifier et de rapporter les conséquences cliniques relatives à la couverture des branches artérielles par le stent à diversion de flux.

Une étude expérimentale récente a suggéré que pour altérer de manière significative le flux sanguin passant par une artère couverte, une résistance proximale à l'écoulement doit être comparable à celle retrouvée à la partie distale de cette même artère (Cebal, Raschi et al. 2014). Les résultats d'un autre travail effectué dans notre service (Rouchaud, Leclerc et al. 2015), centré sur le devenir des artères ophtalmiques allaient dans le même sens que cette hypothèse.

Dans les artères intracrâniennes humaines, cette condition est satisfaite lorsqu'un réseau anastomotique de suppléance est présent. Certains auteurs ont également constaté que certaines artères communicantes postérieures couvertes par des stents à diversion voyaient leur flux se réduire d'une façon significative, voire disparaître (Brinjikji, Lanzino et al. 2014). Pour des raisons éthiques, l'hypothèse de la compétition des flux doit être confirmée par une étude expérimentale effectuée sur l'animal.

Notre travail a cherché à mettre à l'épreuve l'hypothèse hémodynamique. Deux modèles animaux basés sur la suppléance du *rete mirabile* du porc ont été utilisés. En effet, cet organe localisé à la base du crâne de l'animal est suppléé principalement par 2 artères pharyngiennes ascendantes naissant chacune d'une carotide primitive. L'organe est en lui-même formé de 2 lobes, suppléés chacun par la pharyngienne ascendante homolatérale. Il existe un réseau artériel anastomotique riche entre les 2 lobes. Par nos deux modèles nous avons voulu simuler le réseau artériel terminal et le réseau artériel anastomotique. Pour le réseau terminal (groupe A), un modèle a été créé en occluant la collatéralité artérielle controlatérale, et pour le réseau anastomotique, cette suppléance controlatérale a été gardée intacte.

Arbitrairement le stent à diversion de flux a été placé dans la carotide droite couvrant ainsi la pharyngienne ascendante homolatérale. La mesure immédiate des gradients de pression montre une chute immédiate dans le groupe A alors qu'ils restent inchangés après la

déposition du stent dans le groupe B. Les autres paramètres hémodynamiques mesurés comme le débit et les vitesses ont suivi le même schéma de réduction en fonction du groupe. Pour le groupe B, les modifications hémodynamiques sont restées non significatives après le placement du stent. Ce résultat est en accord avec celui des études cliniques qui ont rapporté la perméabilité des artères couvertes lorsque ces dernières sont à suppléance terminale (Beckske, Kallmes et al. 2013).

Le groupe A dans cette étude reproduit les situations cliniques lorsqu'une artère à suppléance controlatérale efficace est couverte par un stent à diversion de flux. Les artères de ce régime sont principalement l'artère communicant antérieure perméable et l'artère communicant postérieure de type adulte. Dans ce modèle, nous avons observé une chute brutale des constantes mesurées à l'origine de l'artère couverte. Cette importante modification des facteurs hémodynamiques nous avons pu la corrélérer avec une importante couverture de la surface du stent en regard de l'ostium artériel par le tissu endothélial. Ceci démontre les rapports des études cliniques traitant le sujet (Brinjikji, Lanzino et al. 2014, Iosif, Carles et al. 2015).

Le type de circulation terminal (groupe B) dans cette étude simule des situations cliniques où une suppléance anastomotique directe est absente. Ces cas sont généralement rencontrés dans les branches de bifurcation de l'artère Sylvienne (MCA), les anévrismes A1-A2 avec segment A1 controlatéral hypoplasique ou la configuration fœtale de l'APC. En l'absence de concurrence sur le flux, la branche couverte est censée de maintenir ses taux et les vitesses flux pré-stenting, ce qui entraîne une perméabilité des ostia très satisfaisante. En données cliniques, des symptômes transitoires concernant les branches MCA couvertes et lésions en hyper signal en Diffusion silencieuses tardives ont été décrits (Saleme, Iosif et al. 2014, Iosif, Camilleri et al. 2015). Ces événements étaient probablement liés au développement des

anastomoses piales pendant la période post-procédurale (Saleme, Iosif et al. 2014), ce qui a entraîné un degré limité de la compétition de flux.

Dans la présente étude, avec le lancement du concept de la concurrence de flux artérielle dans la recherche animale pour les stents à diversion de flux, nous apportons la preuve mécanistique pour expliquer pourquoi les artères avec débit collatéral direct ou important, comme les artères Acom ou PCom, ont la tendance à obstruer post-FD stenting, sans causer de symptômes, tandis que d'autres, tels que l'Acha (Brinjikji, Kallmes et al. 2015, Raz, Shapiro et al. 2015) ou MCA (Saleme, Iosif et al. 2014, Yavuz, Geyik et al. 2014, Zanaty, Chalouhi et al. 2014), ont tendance à rester perméables.

En effet, dans la plupart des cas d'artère de bifurcation MCA, les branches couvertes ont la tendance à rester perméables, même si elles naissent directement du sac anévrysmal (Yavuz, Geyik et al. 2014), et que l'on pourrait s'attendre à ce que la réduction du débit (Kerl, Boll et al. 2014) à l'intérieur du sac de l'anévrisme soit favorable à une occlusion de la branche. Les observations de cette étude en ce qui concerne l'absence de compétition de flux, pourraient expliquer pourquoi dans certains cas des anévrysmes avec des branches provenant du sac, l'échec de l'occlusion du sac a été signalé (Darsaut, Bing et al. 2012, Caroff, Neki et al. 2015). Lorsque d'importants débits post-stenting sont maintenus à l'intérieur de l'artère couverte, le collet anévrysmal et *ostium* artériel commun auront la tendance à rester perméables.

Dans le même temps, tout au long de l'évolution dans le temps de l'endothélialisation périphérique progressive du collet et de l'*ostium* commun, les débits seront probablement soumis à des modifications au fil du temps. Dans certains cas, les effets simultanés de la réduction progressive des flux et le développement du réseau pial peuvent être insuffisants pour se contrebalancer mutuellement. Cela peut être une explication pour plusieurs symptômes transitoires retardés, observés pendant la période post-procédurale dans le

traitement des anévrismes de bifurcation, en particulier ceux situés dans des bifurcations MCA (Saleme, Iosif et al. 2014). Même si la présente étude a exploré des branches couvertes isolées, l'absence de compétition de flux pourrait être liée à ces observations et mérite une étude plus approfondie.

La présence ou l'absence de compétition de flux ont été retenues dans cette étude comme facteurs importants liés au degré de perméabilité des *ostia* à trois mois post-stenting. Il a été démontré que la nature - terminale ou anastomotique- d'une artère susceptible d'être couverte par un stent à diversion de flux a un rôle important sur sa future perméabilité. En conformité avec les observations cliniques récentes (Saleme, Iosif et al. 2014), ces résultats suggèrent que la présence ou l'absence de flux compétitif dans une artère spécifique devraient être prises en compte avant couverture de son orifice par un flux de dérivation. Les configurations artérielles anastomotiques directes pourraient en effet être utiles pour une guérison rapide dans le traitement de l'anévrisme intracrânien humain; au contraire, un type de régime artériel terminal est censé empêcher la sténose ou l'occlusion d'une artère couverte.

Dans la présente étude, tous les animaux présentaient un degré de couverture néointimale, qui a été significativement corrélée avec le degré de réduction du débit et de la vitesse des valeurs immédiates. Les résultats de cette étude démontrent que la réduction de la surface d'ostium à trois mois post-stenting dépend des valeurs de débit et de la vitesse à l'intérieur de l'artère couverte immédiatement après la pose de stents. Ces résultats renforcent l'hypothèse que, en dehors des mécanismes thrombotiques, les changements hémodynamiques peuvent également induire le remodelage de la branche latérale ou même l'occlusion chez les patients efficacement anti-agrégés, même en l'absence de mécanismes de thrombose et de recanalisation aigus.

En outre, les calculs de contrainte de cisaillement pour les cas anastomotiques ont montré des valeurs inférieures au niveau des segments de stent libres par rapport à celles observées dans les cas de circulation terminale. Étant donné que les cellules endothéliales vasculaires sont équipées de récepteurs qui leur permettent de détecter et de répondre à des forces mécaniques engendrées par le stress de cisaillement (Valls i Soler and Wauer 2001), les différences de contrainte de cisaillement sur les segments libres de stent dans la circulation terminale et anastomotique peuvent avoir un rôle dans la détermination du degré de couverture néointimale des orifices artériels.

Des recherches complémentaires sur les effets des modifications hémodynamiques post-stenting sur les mécanismes de signalisation et sur la prolifération endothéliale des segments libres du stent, semblent être importantes dans le domaine de la diversion de flux intracrânienne. Déterminer les seuils de vitesses pré-stenting qui pourraient être considérés comme sûrs, selon la localisation de la branche couverte et le régime de suppléance, est également un objectif important de la recherche translationnelle et clinique dans le domaine.

## X. Conclusion

La modification artérielle de type terminal dans les artères pharyngiennes ascendantes porcines est réalisable. Le modèle de flux est efficace pour la simulation et la quantification de la circulation artérielle terminale et anastomotique. Après couverture par les stents à diversion de flux, une perméabilité suffisante des branches a été observée en l'absence de compétition de flux. En revanche, des sténoses pré-occlusives ont été mises en évidence avec le type de circulation anastomotique.

Cette conclusion a été confirmée par une étude à puissance statistique importante, qui a démontré que l'absence de flux collatéral dans une artère couverte par un stent à diversion de flux contribue à la préservation du flux artériel avec des taux comparables à ceux mesurés avant stenting. En revanche, la présence de flux collatéral entraîne une réduction significative de la vitesse d'écoulement par rapport aux valeurs pré-implantation intravasculaire. Les importantes réductions de débit immédiatement après stenting étaient fortement corrélées à la couverture importante de la surface des *ostia* par tissu néointimal à trois mois post-stenting. L'absence de compétition de flux a été corrélée avec des valeurs significativement plus élevées de surfaces d'ostia perméables après trois mois.

Ces résultats ont des applications cliniques importantes avant pose d'un stent à diversion de flux pour le traitement des anévrysmes intracrâniens. Une configuration anastomotique directe peut favoriser, en même temps que l'occlusion de la branche collatérale, une cicatrisation rapide d'un anévrysme ; au contraire la couverture d'une branche de flux terminale par un stent à diversion de flux ne favorisera pas l'occlusion de la branche.

## **XI. Perspectives**

Les résultats de la présente étude et les techniques développées pour sa réalisation seront utilisés comme base dans d'autres projets de recherche, dont les plus importantes sont listées ci-dessous.

En plus, la technique de MEB pour les stents, après minimales modifications afin de répondre à une épaisseur de filaments métalliques plus importante, sera utilisée dans une étude doctorale intitulée « Impact du design du stent sur les propriétés mécaniques de l'artère carotide, le flux et l'hyperplasie intinale » par le doctorant Dr Alessandro PICCARDO, qui est en partie encadré dans son travail de Thèse par l'auteur du présent travail.



# **1. Etude de quantification des modifications de flux dans des artères intracrâniennes couvertes par stent à diversion de flux lors le traitement des anévrismes intracrâniens chez l'homme.**

## **Objectifs**

Exploiter cliniquement une technique élaborée lors l'étude doctorale portant sur le traitement endovasculaire des anévrismes intracrâniens, afin de quantifier les modifications de flux sanguin dans les branches artérielles collatérales suite au déploiement d'un stent à diversion de flux dans une artère intracrânienne.

Réaliser une étude numérisée de dynamique de flux chez un patient traité par stent de diversion de flux, avec pour but final de développer un logiciel de prévision personnalisée des modifications attendues lors d'un traitement endovasculaire avec un stent de diversion de flux.

## **Méthode**

Emploi d'une séquence IRM à contraste de phase quadridimensionnelle pré et post-opératoire des patients traités par stent de diversion de flux pour anévrismes intracrâniens, afin de quantifier les modifications du flux artériel dans les branches couvertes et de réduire le flux d'entrée dans les anévrismes traités. La séquence IRM a été préalablement optimisée pour être utilisée dans la pratique clinique. Les résultats seront exploités par statistique descriptive. Deux groupes d'artères couvertes seront étudiés, selon la présence ou l'absence de flux collatéral direct. Les résultats quantitatifs seront exploités en tant que conditions extrêmes pour une étude numérisée de dynamique de flux. Cette dernière sera *a posteriori* corrélée avec les résultats angiographiques et cliniques du patient.

## **Résultats attendus**

Les modifications apportées par la pose d'un stent à diversion de flux sur le flux artériel et les vitesses moyennes et maximales seront quantifiées grâce aux données obtenues par la séquence d'IRM de contraste de phase, après post-traitement par un logiciel dédié. Le débit moyen dans l'ensemble des artères couvertes par stent sera quantifié avant et après l'intervention. L'analyse de sous-groupes est attendue afin de démontrer une réduction statistiquement significative du débit sanguin et des vitesses dans le groupe d'artères avec un flux collatéral direct et une réduction non significative statistiquement pour les artères avec une collatéralité indirecte. L'étude numérisée de dynamique de flux devrait permettre de reproduire les observations angiographiques et les modifications de flux quantifiées post interventions. A partir de cette étude, des valeurs de contrainte de cisaillement au niveau des segments libres du stent seront obtenues pour chaque cas. Les résultats seront corrélés avec le remodelage des artères couvertes à six mois post intervention.

## **2. Evaluation de modifications hémodynamiques apportées par stent de diversion de flux dans des anévrysmes de bifurcation en fonction de la taille de l'anévrysme : une étude *in silico* à partir de modèles d'anévrysmes de bifurcation Sylvienne**

### **Objectif**

Evaluer les modifications sur le débit sanguin ainsi que sur les vecteurs et les valeurs de vitesse dans un anévrysme de bifurcation ainsi que dans la branche couverte par stent à diversion de flux, pour trois différentes tailles d'anévrysme : petit, grand, géant.

### **Technique**

Trois modèles d'anévrysme de bifurcation seront construits à partir d'un polymère dédié, capable de simuler les propriétés mécaniques de la paroi artérielle, à l'aide d'une imprimante tridimensionnelle. Les modèles seront imprimés à partir des images d'angiographie 3D rotationnelle de patients, qui auront des anévrysmes avec une configuration anatomique d'anévrysme de bifurcation.

Ensuite le modèle sera connecté avec une pompe dédiée. Le liquide circulant sera chargé en microparticules hyperéchogènes, qui seront détectées au niveau de l'artère porteuse et des branches de la bifurcation à l'aide de sondes de détecteurs d'échographie. Les données quantitatives seront utilisées comme conditions extrêmes, afin de réaliser des analyses informatiques de dynamique de flux.

### **3. Etude de dynamique de flux numérisée de l'effet hémodynamique de télescopage par stent à diversion de flux dans les artères à type de flux terminal**

#### **Objectif**

Dans certaines circonstances de traitement d'anévrisme intracrânien nécessitant une réduction très importante et immédiate de flux dans le sac anévrysmale, un double stenting en télescopage peut être envisagé. Ce travail aura comme objectif d'évaluer les modifications du débit sanguin dans les branches artérielles couvertes par stent à diversion de flux de configuration terminale, par un double stenting à télescopage par stent à diversion de flux.

#### **Technique**

Trois cas du groupe B de l'étude présente seront utilisés. Un double stenting virtuel sera employé avec la même technique que celle présentée dans les méthodes de cette étude. Le deuxième stent à diversion de flux sera choisi de dimensions identiques au premier. Une étude informatique de dynamique de flux suivra, en utilisant comme conditions extrêmes avant stenting les valeurs de débit sanguin et de vitesses issues de l'étude tridimensionnelle de contraste de phase IRM (voir annexe).

#### **Résultats attendus**

Le pourcentage de réduction du débit sanguin après le double stenting devrait être plus important, comparativement au stenting simple. Un essai préliminaire a montré une réduction de débit de 26% pour un cas qui a eu une réduction de 12% au stenting avec un seul stent à diversion de flux.

## **4. Etude numérisée de l'effet hémodynamique du stent à diversion de flux dans les artères simulant les perforantes de l'artère cérébrale moyenne humaine**

### **Objectif**

Evaluer les modifications du débit sanguin dans des branches artérielles qui simulent les perforantes humaines de l'artère cérébrale moyenne, quand elles sont couvertes par un stent à diversion de flux.

### **Technique**

Quatre cas du groupe B de l'étude présente seront utilisés. Une modification numérisée sera effectuée sur les configurations anatomiques des artères pharyngiennes ascendantes, afin de réduire virtuellement leur calibre à un diamètre d'environ 500  $\mu\text{m}$ , qui est comparable au diamètre du groupe latéral des perforantes de M1 de l'artère cérébrale moyenne chez l'homme. Un stenting virtuel sera employé avec la même technique que celle présentée dans les méthodes de cette étude. Une étude informatique de dynamique de flux suivra, en utilisant comme conditions extrêmes avant stenting les valeurs de débit sanguin et de vitesses issues de l'étude tridimensionnelle de contraste de phase IRM (voir annexe). Le gradient de pression ainsi que la contrainte de cisaillement sur les segments libres du stent seront calculés.

### **Résultats attendus**

Le pourcentage de réduction du débit sanguin après le stenting devrait être comparable aux valeurs pré-stenting, car les artères perforantes sont de nature terminale. Le gradient de pression devrait rester également comparable.

## **5. Etude translationnelle informatique des résultats hémodynamiques dans les branches artérielles couvertes par stent à diversion de flux dans les cas de sur-dimension et sous-dimension de la taille du stent, par rapport à la taille de l'artère porteuse.**

### **Objectif**

Bien que les stents à diversion de flux soient prometteurs pour le traitement des anévrismes intracrâniens, certaines branches latérales éventuellement couvertes pourraient s'obstruer. Surtout des différences dans la compression du stent par endroits, à cause de la fabrication tressée des stents à diversion de flux, peuvent avoir une influence drastique sur l'endothélialisation consécutive.

### **Technique**

Pour étudier les résultats de différents scénarios de traitement, des déploiements de stents sur- et sous-dimensionnés ont été réalisés, suivis par des analyses informatiques de dynamique de flux. Deux stents à diversion de flux ont été placés dans l'artère carotide droite commune de deux porcs de la race large white, en couvrant l'orifice de l'artère pharyngienne ascendante. Des données d'angiographie tridimensionnelle rotationnelle ainsi que d'IRM 4D en contraste de phase ont été acquises avant et après la pose de stent et après trois mois. Pour évaluer l'endothélialisation sur les stents et la perméabilité des orifices correspondants, les porcs ont été sacrifiés et les mesures de microscopie électronique à balayage ont été réalisées. Une analyse plus détaillée de l'hémodynamique autour du stent a été réalisée par un stenting virtuel réaliste en combinaison avec une analyse informatique de simulation de flux très haute résolution.

## **Résultats**

Le surdimensionnement a entraîné un déploiement de stent allongé avec des pores du stent plus ouverts, tandis que dans le cas d'un déploiement trop petit, un raccourcissement du stent, avec plus de pores condensés était présent. En conséquence, la branche latérale du premier cas est restée perméable après trois mois tandis que pour le cas de sous-dimension du stent celui-ci était presque entièrement occlus. L'analyse virtuelle a confirmé les conclusions expérimentales en identifiant les différences entre les vitesses individuelles ainsi que les contraintes de cisaillement sur les parties libres des stents au niveau des ostia artériels.

## **XII. Bibliographie**

Augsburger, L., M. Farhat, P. Reymond, E. Fonck, Z. Kulcsar, N. Stergiopoulos and D. A. Rufenacht (2009). "Effect of flow diverter porosity on intraaneurysmal blood flow." *Klin Neuroradiol* 19(3): 204-214.

Becske, T., D. F. Kallmes, I. Saatci, C. G. McDougall, I. Szikora, G. Lanzino, C. J. Moran, H. H. Woo, D. K. Lopes, A. L. Berez, D. J. Cher, A. H. Siddiqui, E. I. Levy, F. C. Albuquerque, D. J. Fiorella, Z. Berentei, M. Marosfoi, S. H. Cekirge and P. K. Nelson (2013). "Pipeline for uncoilable or failed aneurysms: results from a multicenter clinical trial." *Radiology* 267(3): 858-868.

Berge, J., A. Biondi, P. Machi, H. Brunel, L. Pierot, J. Gabrillargues, K. Kadziolka, X. Barreau, V. Dousset and A. Bonafe (2012). "Flow-diverter silk stent for the treatment of intracranial aneurysms: 1-year follow-up in a multicenter study." *AJNR Am J Neuroradiol* 33(6): 1150-1155.

Berg, P., Janiga, G., Beuing, O., Rössl, C. and Thévenin, D. (2013). "Virtual Intracranial Stenting: How does stent porosity influence hemodynamics?" *Interventional Neuroradiology* 11(19 (suppl 1)): 191.

Berg, P., D. Stucht, G. Janiga, O. Beuing, O. Speck and D. Thevenin (2014). "Cerebral blood flow in a healthy Circle of Willis and two intracranial aneurysms: computational fluid dynamics versus four-dimensional phase-contrast magnetic resonance imaging." *J Biomech Eng* 136(4).

Briganti, F., M. Napoli, F. Tortora, D. Solari, M. Bergui, E. Boccardi, E. Cagliari, L. Castellan, F. Causin, E. Ciceri, L. Cirillo, R. De Blasi, L. Delehay, F. Di Paola, A. Fontana, R. Gasparotti, G. Guidetti, I. Divenuto, G. Iannucci, M. Isalberti, M. Leonardi, F. Lupo, S. Mangiafico, A. Manto, R. Menozzi, M. Muto, N. P. Nuzzi, R. Papa, B. Petralia, M. Piano, M. Resta, R. Padolecchia, A. Saletti, G. Sirabella and L. P. Bolge "Italian multicenter experience with flow-diverter devices for intracranial unruptured aneurysm treatment with periprocedural complications-a retrospective data analysis." *Neuroradiology*.

Brinjikji, W., D. F. Kallmes, H. J. Cloft and G. Lanzino (2015). "Patency of the anterior choroidal artery after flow-diversion treatment of internal carotid artery aneurysms." *AJNR Am J Neuroradiol* 36(3): 537-541.

Brinjikji, W., G. Lanzino, H. J. Cloft and D. F. Kallmes (2014). "Patency of the posterior communicating artery after flow diversion treatment of internal carotid artery aneurysms." *Clin Neurol Neurosurg* 120: 84-88.

Brinjikji, W., M. H. Murad, G. Lanzino, H. J. Cloft and D. F. Kallmes (2013). "Endovascular treatment of intracranial aneurysms with flow diverters: a meta-analysis." *Stroke* 44(2): 442-447.

Burbridge, B., G. Matte and A. Remedios (2004). "Complex intracranial arterial anatomy in swine is unsuitable for cerebral infarction projects." *Can Assoc Radiol J* 55(5): 326-329.



Byrne, J. V., R. Beltechi, J. A. Yarnold, J. Birks and M. Kamran "Early experience in the treatment of intra-cranial aneurysms by endovascular flow diversion: a multicentre prospective study." *PLoS One* 5(9).

Caroff, J., H. Neki, C. Mihalea, F. D'Argento, H. Abdel Khalek, L. Ikka, J. Moret and L. Spelle (2015). "Flow-Diverter Stents for the Treatment of Saccular Middle Cerebral Artery Bifurcation Aneurysms." *AJNR Am J Neuroradiol*.

Cebral, J. R., M. Raschi, F. Mut, Y. H. Ding, D. Dai, R. Kadirvel and D. Kallmes (2014). "Analysis of flow changes in side branches jailed by flow diverters in rabbit models." *Int J Numer Method Biomed Eng* 30(10): 988-999.

Chalouhi, N., R. M. Starke, S. Yang, C. D. Bovenzi, S. Tjoumakaris, D. Hasan, L. F. Gonzalez, R. Rosenwasser and P. Jabbour (2014). "Extending the indications of flow diversion to small, unruptured, saccular aneurysms of the anterior circulation." *Stroke* 45(1): 54-58.

Chaloupka, J. C., F. Vinuela, J. Robert and G. R. Duckwiler (1994). "An in vivo arteriovenous malformation model in swine: preliminary feasibility and natural history study." *AJNR Am J Neuroradiol* 15(5): 945-950.

Chang, C., A. Uchiyama, L. Ma, T. Mashimo and Y. Fujino (2009). "A comparison of the effects on respiratory carbon dioxide response, arterial blood pressure, and heart rate of dexmedetomidine, propofol, and midazolam in sevoflurane-anesthetized rabbits." *Anesth Analg* 109(1): 84-89.

Colby, G. P., L. M. Lin, J. F. Gomez, A. R. Paul, J. Huang, R. J. Tamargo and A. L. Coon "Immediate procedural outcomes in 35 consecutive pipeline embolization cases: a single-center, single-user experience." *J Neurointerv Surg*.

Dai, D., Y. H. Ding, R. Kadirvel, A. E. Rad, D. A. Lewis and D. F. Kallmes "Patency of branches after coverage with multiple telescoping flow-diverter devices: an in vivo study in rabbits." *AJNR Am J Neuroradiol* 33(1): 171-174.

Dai, D., Y. H. Ding, R. Kadirvel, A. E. Rad, D. A. Lewis and D. F. Kallmes (2012). "Patency of branches after coverage with multiple telescoping flow-diverter devices: an in vivo study in rabbits." *AJNR Am J Neuroradiol* 33(1): 171-174.

Darsaut, T. E., F. Bing, A. Makoyeva, G. Gevry, I. Salazkin and J. Raymond (2013). "Flow Diversion of Giant Curved Sidewall and Bifurcation Experimental Aneurysms with Very-Low-Porosity Devices." *World Neurosurg*.

Darsaut, T. E., F. Bing, I. Salazkin, G. Gevry and J. Raymond (2012). "Flow diverters can occlude aneurysms and preserve arterial branches: a new experimental model." *AJNR Am J Neuroradiol* 33(10): 2004-2009.

Darsaut, T. E., F. Bing, I. Salazkin, G. Gevry and J. Raymond (2012). "Flow diverters failing to occlude experimental bifurcation or curved sidewall aneurysms: an in vivo study in canines." *J Neurosurg* 117(1): 37-44.

Davies, P. F. and D. E. Bowyer (1975). "Scanning electron microscopy: arterial endothelial integrity after fixation at physiological pressure." *Atherosclerosis* 21(3): 463-469.

de Barros Faria, M., R. N. Castro, J. Lundquist, E. Scrivano, R. Ceratto, A. Ferrario and P. Lylyk "The role of the pipeline embolization device for the treatment of dissecting intracranial aneurysms." *AJNR Am J Neuroradiol* 32(11): 2192-2195.

Farzin, B., L. Brosseau, S. Jamali, I. Salazkin, A. Jack, T. E. Darsaut and J. Raymond (2014). "Flow diverters: inter and intra-rater reliability of porosity and pore density measurements." *J Neurointerv Surg*.

Fiorella, D., P. Lylyk, I. Szikora, M. E. Kelly, F. C. Albuquerque, C. G. McDougall and P. K. Nelson (2009). "Curative cerebrovascular reconstruction with the Pipeline embolization device: the emergence of definitive endovascular therapy for intracranial aneurysms." *J Neurointerv Surg* 1(1): 56-65.

Fischer, S., Z. Vajda, M. Aguilar Perez, E. Schmid, N. Hopf, H. Bazner and H. Henkes "Pipeline embolization device (PED) for neurovascular reconstruction: initial experience in the treatment of 101 intracranial aneurysms and dissections." *Neuroradiology* 54(4): 369-382.

Garcia-Villalon, A. L., J. M. Roda, F. Alvarez, B. Gomez and G. Dieguez (1992). "Carotid blood flow in anesthetized rats: effects of carotid ligation and anastomosis." *Microsurgery* 13(5): 258-261.

Gascou, G., K. Lobotesis, H. Brunel, P. Machi, C. Riquelme, O. Eker, A. Bonafe and V. Costalat (2015). "Extra-aneurysmal flow modification following pipeline embolization device implantation: focus on regional branches, perforators, and the parent vessel." *AJNR Am J Neuroradiol* 36(4): 725-731.

Gawlitza, M., A. C. Januel, P. Tall, F. Bonneville and C. Cognard (2015). "Flow diversion treatment of complex bifurcation aneurysms beyond the circle of Willis: a single-center series with special emphasis on covered cortical branches and perforating arteries." *J Neurointerv Surg*.

Goldsmith, I., P. Kumar, P. Carter, A. D. Blann, R. L. Patel and G. Y. Lip (2000). "Atrial endocardial changes in mitral valve disease: a scanning electron microscopy study." *Am Heart J* 140(5): 777-784.

Hillmeister, P., K. E. Lehmann, A. Bondke, H. Witt, A. Duelsner, C. Gruber, H. J. Busch, J. Jankowski, P. Ruiz-Noppinger, K. A. Hossmann and I. R. Buschmann (2008). "Induction of cerebral arteriogenesis leads to early-phase expression of protease inhibitors in growing collaterals of the brain." *J Cereb Blood Flow Metab* 28(11): 1811-1823.

Hong, B., K. Wang, Q. Huang, Y. Xu, X. Fang, Z. Li and J. Liu "Effects of metal coverage rate of flow diversion device on neointimal growth at side branch ostium and stented artery: an animal experiment in rabbit abdominal aorta." *Neuroradiology*.

Hong, B., K. Wang, Q. Huang, Y. Xu, X. Fang, Z. Li and J. Liu (2012). "Effects of metal coverage rate of flow diversion device on neointimal growth at side branch ostium and stented artery: an animal experiment in rabbit abdominal aorta." *Neuroradiology* 54(8): 849-855.

Hu, P., Y. Qian, Y. Zhang, H. Q. Zhang, Y. Li, W. Chong and F. Ling (2015). "Blood flow reduction of covered small side branches after flow diverter treatment: a computational fluid hemodynamic quantitative analysis." *J Biomech* 48(6): 895-898.

Iosif, C., Y. Camilleri, S. Saleme, F. Caire, C. Yardin, S. Ponomarjova, M. P. Boncoeur-Martel and C. Mounayer (2015). "Diffusion-weighted imaging-detected ischemic lesions associated with flow-diverting stents in intracranial aneurysms: safety, potential mechanisms, clinical outcome, and concerns." *J Neurosurg*: 1-10.

Iosif, C., P. Carles, G. Trolliard, C. Yardin and C. Mounayer (2015). "Scanning electron microscopy for flow-diverting stent research: technical tips and tricks." *Microscopy (Oxf)* 64(3): 219-223.

Janiga, G., P. Berg, O. Beuing, M. Neugebauer, R. Gasteiger, B. Preim, G. Rose, M. Skalej and D. Thevenin (2013). "Recommendations for accurate numerical blood flow simulations of stented intracranial aneurysms." *Biomed Tech (Berl)* 58(3): 303-314.

Janiga, G., C. Rossl, M. Skalej and D. Thevenin (2013). "Realistic virtual intracranial stenting and computational fluid dynamics for treatment analysis." *J Biomech* 46(1): 7-12.

Jiang, J., C. Strother, K. Johnson, S. Baker, D. Consigny, O. Wieben and J. Zagzebski (2011). "Comparison of blood velocity measurements between ultrasound Doppler and accelerated phase-contrast MR angiography in small arteries with disturbed flow." *Phys Med Biol* 56(6): 1755-1773.

Kallmes, D. F., Y. H. Ding, D. Dai, R. Kadirvel, D. A. Lewis and H. J. Cloft (2007). "A new endoluminal, flow-disrupting device for treatment of saccular aneurysms." *Stroke* 38(8): 2346-2352.

Kallmes, D. F., Y. H. Ding, D. Dai, R. Kadirvel, D. A. Lewis and H. J. Cloft (2009). "A second-generation, endoluminal, flow-disrupting device for treatment of saccular aneurysms." *AJNR Am J Neuroradiol* 30(6): 1153-1158.

Karmonik, C., C. Yen, R. G. Grossman, R. Klucznik and G. Benndorf (2009). "Intra-aneurysmal flow patterns and wall shear stresses calculated with computational flow dynamics in an anterior communicating artery aneurysm depend on knowledge of patient-specific inflow rates." *Acta Neurochir (Wien)* 151(5): 479-485; discussion 485.

Kerl, H. U., H. Boll, T. Fiebig, G. Figueiredo, A. Forster, I. S. Nolte, A. Nonn, C. Groden and M. A. Brockmann (2014). "Implantation of pipeline flow-diverting stents reduces aneurysm inflow without relevantly affecting static intra-aneurysmal pressure." *Neurosurgery* 74(3): 321-334; discussion 334.

Kilkenny, C., W. Browne, I. C. Cuthill, M. Emerson, D. G. Altman, R. National Centre for the Replacement and R. Reduction of Animals in (2011). "Animal research: reporting in vivo experiments--the ARRIVE guidelines." *J Cereb Blood Flow Metab* 31(4): 991-993.

Kobayashi, N., S. Miyachi, T. Okamoto, K. Hattori, T. Kojima, K. Hattori, K. Nakai, S. Qian, H. Takeda and J. Yoshida (2004). "Computer simulation of flow dynamics in an intracranial aneurysm. Effects of vessel wall pulsation on a case of ophthalmic aneurysm." *Interv Neuroradiol* 10 Suppl 1: 155-160.

Kuhn, A. L., S. Y. Hou, M. Perras, C. Brooks, M. J. Gounis, A. K. Wakhloo and A. S. Puri (2015). "Flow diverter stents for unruptured saccular anterior circulation perforating artery aneurysms: safety, efficacy, and short-term follow-up." *J Neurointerv Surg* 7(9): 634-640.

Kulcsar, Z., U. Ernemann, S. G. Wetzel, A. Bock, S. Goericke, V. Panagiotopoulos, M. Forsting, D. A. Ruefenacht and I. Wanke "High-profile flow diverter (silk) implantation in the basilar artery: efficacy in the treatment of aneurysms and the role of the perforators." *Stroke* 41(8): 1690-1696.

Lall, R. R., E. Crobeddu, G. Lanzino, H. J. Cloft and D. F. Kallmes (2014). "Acute branch occlusion after Pipeline embolization of intracranial aneurysms." *J Clin Neurosci* 21(4): 668-672.

Lieber, B. B., A. P. Stancampiano and A. K. Wakhloo (1997). "Alteration of hemodynamics in aneurysm models by stenting: influence of stent porosity." *Ann Biomed Eng* 25(3): 460-469.

Liou, T. M. and Y. C. Li (2008). "Effects of stent porosity on hemodynamics in a sidewall aneurysm model." *J Biomech* 41(6): 1174-1183.

Lubicz, B., L. Collignon, G. Raphaeli and O. De Witte "Pipeline flow-diverter stent for endovascular treatment of intracranial aneurysms: preliminary experience in 20 patients with 27 aneurysms." *World Neurosurg* 76(1-2): 114-119.

Lubicz, B., L. Collignon, G. Raphaeli, J. P. Pruvo, M. Bruneau, O. De Witte and X. Leclerc "Flow-diverter stent for the endovascular treatment of intracranial aneurysms: a prospective study in 29 patients with 34 aneurysms." *Stroke* 41(10): 2247-2253.

Lylyk, P., C. Miranda, R. Ceratto, A. Ferrario, E. Scrivano, H. R. Luna, A. L. Berez, Q. Tran, P. K. Nelson and D. Fiorella (2009). "Curative endovascular reconstruction of cerebral aneurysms with the pipeline embolization device: the Buenos Aires experience." *Neurosurgery* 64(4): 632-642; discussion 642-633; quiz N636.

Ma, D., G. F. Dargush, S. K. Natarajan, E. I. Levy, A. H. Siddiqui and H. Meng (2012). "Computer modeling of deployment and mechanical expansion of neurovascular flow diverter in patient-specific intracranial aneurysms." *J Biomech* 45(13): 2256-2263.

Maimon, S., L. Gonen, E. Nossek, I. Strauss, R. Levite and Z. Ram "Treatment of intra-cranial aneurysms with the SILK flow diverter: 2 years' experience with 28 patients at a single center." *Acta Neurochir (Wien)* 154(6): 979-987.

Massoud, T. F., C. Ji, F. Vinuela, G. Guglielmi, J. Robert, G. R. Duckwiler and Y. P. Gobin (1994). "An experimental arteriovenous malformation model in swine: anatomic basis and construction technique." *AJNR Am J Neuroradiol* 15(8): 1537-1545.

Masuo, O., T. Terada, T. Tsumoto, H. Yamaga, K. Nakai and T. Itakura (2004). "The study on the patency of the perforating arteries after stent placement in atherosclerosis induced rabbits." *Interv Neuroradiol* 10 Suppl 1: 57-62.

Masuo, O., T. Terada, G. Walker, M. Tsuura, H. Matsumoto, K. Tohya, M. Kimura, K. Nakai and T. Itakura (2002). "Study of the patency of small arterial branches after stent placement with an experimental in vivo model." *AJNR Am J Neuroradiol* 23(4): 706-710.

Masuo, O., T. Terada, G. Walker, M. Tsuura, K. Nakai and T. Itakura (2005). "Patency of perforating arteries after stent placement? A study using an in vivo experimental atherosclerosis-induced model." *AJNR Am J Neuroradiol* 26(3): 543-548.

McAuliffe, W. and J. D. Wenderoth "Immediate and midterm results following treatment of recently ruptured intracranial aneurysms with the Pipeline embolization device." *AJNR Am J Neuroradiol* 33(3): 487-493.

Molyneux, A., R. Kerr, I. Stratton, P. Sandercock, M. Clarke, J. Shrimpton and R. Holman (2002). "International Subarachnoid Aneurysm Trial (ISAT) of neurosurgical clipping versus endovascular coiling in 2143 patients with ruptured intracranial aneurysms: a randomized trial." *J Stroke Cerebrovasc Dis* 11(6): 304-314.

Moret, J., C. Cognard, A. Weill, L. Castaings and A. Rey (1997). "[Reconstruction technic in the treatment of wide-neck intracranial aneurysms. Long-term angiographic and clinical results. Apropos of 56 cases]." *J Neuroradiol* 24(1): 30-44.

Nelson, P. K., P. Lylyk, I. Szikora, S. G. Wetzel, I. Wanke and D. Fiorella "The pipeline embolization device for the intracranial treatment of aneurysms trial." *AJNR Am J Neuroradiol* 32(1): 34-40.

Newcomer, C. E. (2012). "The evolution and adoption of standards used by AAALAC." *J Am Assoc Lab Anim Sci* 51(3): 293-297.

Ohlsson, A., K. Fong, M. L. Ryan, L. Yap, J. D. Smith, A. T. Shennan and P. Glanc (1991). "Cerebral-blood-flow-velocity measurements in neonates: technique and interobserver reliability." *Pediatr Radiol* 21(6): 395-397.

Oliveira, J. C. and R. Campos (2005). "A systematic study of brain base arteries in the wild boar (*Sus scrofa scrofa*)." *Anat Histol Embryol* 34(4): 232-239.

Pierot, L., A. C. Januel, D. Herbreteau, X. Barreau, J. Drouineau, J. Berge, N. Sourour and C. Cognard (2005). "Endovascular treatment of brain arteriovenous malformations using onyx: preliminary results of a prospective multicenter study." *Interv Neuroradiol* 11(Suppl 1): 159-164.

Pistocchi, S., R. Blanc, B. Bartolini and M. Piotin "Flow diverters at and beyond the level of the circle of willis for the treatment of intracranial aneurysms." *Stroke* 43(4): 1032-1038.

Puffer, R. C., D. F. Kallmes, H. J. Cloft and G. Lanzino (2012). "Patency of the ophthalmic artery after flow diversion treatment of paraclinoid aneurysms." *J Neurosurg* 116(4): 892-896.

Raz, E., M. Shapiro, T. Becske, D. W. Zumofen, O. Tanweer, M. B. Potts, H. A. Riina and P. K. Nelson (2015). "Anterior choroidal artery patency and clinical follow-up after coverage with the pipeline embolization device." *AJNR Am J Neuroradiol* 36(5): 937-942.

Reidy, M. A. and B. L. Langille (1980). "The effect of local blood flow patterns on endothelial cell morphology." *Exp Mol Pathol* 32(3): 276-289.

Rosenorn, J., V. Eskesen, K. Schmidt and F. Ronde (1987). "The risk of rebleeding from ruptured intracranial aneurysms." *J Neurosurg* 67(3): 329-332.

Rouchaud, A., O. Leclerc, Y. Benayoun, S. Saleme, Y. Camilleri, F. D'Argento, M. P. Boncoeur, P. Y. Robert and C. Mounayer (2015). "Visual outcomes with flow-diverter stents covering

the ophthalmic artery for treatment of internal carotid artery aneurysms." *AJNR Am J Neuroradiol* 36(2): 330-336.

Sadasivan, C., L. Cesar, J. Seong, A. Rakian, Q. Hao, F. O. Tio, A. K. Wakhloo and B. B. Lieber (2009). "An original flow diversion device for the treatment of intracranial aneurysms: evaluation in the rabbit elastase-induced model." *Stroke* 40(3): 952-958.

Saleme, S., C. Iosif, S. Ponomarjova, G. Mendes, Y. Camilleri, F. Caire, M. P. Boncoeur and C. Mounayer (2014). "Flow-diverting stents for intracranial bifurcation aneurysm treatment." *Neurosurgery* 75(6): 623-631.

Schindelin, J., I. Arganda-Carreras, E. Frise, V. Kaynig, M. Longair, T. Pietzsch, S. Preibisch, C. Rueden, S. Saalfeld, B. Schmid, J. Y. Tinevez, D. J. White, V. Hartenstein, K. Eliceiri, P. Tomancak and A. Cardona (2012). "Fiji: an open-source platform for biological-image analysis." *Nat Methods* 9(7): 676-682.

Siekman, R., A. K. Wakhloo, B. B. Lieber, M. J. Gounis, A. A. Divani and L. N. Hopkins (2000). "Modification of a previously described arteriovenous malformation model in the swine: endovascular and combined surgical/endovascular construction and hemodynamics." *AJNR Am J Neuroradiol* 21(9): 1722-1725.

Szikora, I., Z. Berentei, Z. Kulcsar, M. Marosfoi, Z. S. Vajda, W. Lee, A. Berez and P. K. Nelson "Treatment of intracranial aneurysms by functional reconstruction of the parent artery: the Budapest experience with the pipeline embolization device." *AJNR Am J Neuroradiol* 31(6): 1139-1147.

Valls i Soler, A. and R. R. Wauer (2001). "2nd European symposium on liquid ventilation." *Eur J Med Res* 6(3): 115-138.

Wagner, A., M. Cortsen, J. Hauerberg, B. Romner and M. P. Wagner "Treatment of intracranial aneurysms. Reconstruction of the parent artery with flow-diverting (Silk) stent." *Neuroradiology*.

Yavuz, K., S. Geyik, I. Saatci and H. S. Cekirge (2014). "Endovascular treatment of middle cerebral artery aneurysms with flow modification with the use of the pipeline embolization device." *AJNR Am J Neuroradiol* 35(3): 529-535.

Zanaty, M., N. Chalouhi, S. I. Tjoumakaris, L. F. Gonzalez, R. Rosenwasser and P. Jabbour (2014). "Flow diversion for complex middle cerebral artery aneurysms." *Neuroradiology* 56(5): 381-387.

Zweifach, B. W. (1974). "Quantitative studies of microcirculatory structure and function. I. Analysis of pressure distribution in the terminal vascular bed in cat mesentery." *Circ Res* 34(6): 843-857.

### XIII. Annexe

**Tableau 1**

Quantitative characteristics of the sample presented in a timeline fashion, from left to right.

case No	Group	Baseline characteristics		Before stenting			Immediately post stenting			Long term (3 months) Circulating ostia surfaces at 3 months ( $\mu\text{m}^2=10^{12}\text{m}^2$ )
		average CCA diameter (in $\text{mm}=10^{-3}\text{m}$ )	stent diameter (in $\text{mm}=10^{-3}\text{m}$ )	Mean Flow Rates before stenting ( $\text{cm}^3/\text{sec}$ )	Case-averaged mean velocities before stenting ( $\text{dm}/\text{sec}=10^{-1}\text{m}/\text{sec}$ )	Case-averaged maximal velocities before stenting ( $\text{dm}/\text{sec}$ )	Mean Flow Rates after stenting ( $\text{cm}^3/\text{sec}$ )	Case-averaged mean velocities after stenting ( $\text{dm}/\text{sec}=10^{-1}\text{m}/\text{sec}$ )	Case-averaged maximal velocities after stenting ( $\text{dm}/\text{sec}=10^{-1}\text{m}/\text{sec}$ )	
1	A	4.96	5	0.445	1.698	2.556	0.266	1.234	1.741	44045
2	A	4.23	4.5	0.177	0.818	1.121	0.162	0.804	1.111	21507
3	A	4.43	4.5	0.474	2.949	3.232	0.132	0.705	0.977	29440
4	A	4.62	4.75	0.569	0.928	1.591	0.321	0.892	1.215	132310
5	A	4.7	4.75	0.224	0.702	0.991	0.149	0.657	0.942	85391
6	A	4.57	4.75	0.374	0.674	0.977	0.095	0.482	0.834	169677
7	A	5.05	5	0.206	0.74	0.978	0.062	0.482	0.874	142937
8	B	4.41	4.5	0.649	1.387	2.203	0.669	2.194	2.766	873506
9	B	4.85	5	1.098	2.173	2.543	1.01	1.782	2.5	443023
10	B	4.56	4.5	0.844	1.683	2.839	0.68	0.76	1.766	434906
11	B	4.6	4.75	0.358	1.2	1.53	0.304	1.137	1.686	104054
12	B	4.66	4.75	0.969	2.673	4.04	0.928	2.407	4.127	323198
13	B	4.51	4.75	0.45	1.177	1.534	0.484	1.179	1.787	220989
14	B	4.87	5	0.908	1.692	2.994	0.728	1.182	2.356	359208

## **XIV. Communications aux congrès scientifiques**

### **A. Internationaux**

1. ABC-WIN Seminar, Val D'Isère 18-23 Janvier 2015

Flow competition as a factor of patency or occlusion of side branches after flow diverting stent placement in intracranial arteries

Christina IOSIF<sup>1,2</sup>, Philipp BERG<sup>3</sup>, Sebastien PONSONNARD<sup>4</sup>, Sanita PONOMARJOVA<sup>1</sup>,  
Eduardo PEDROLO-SILVEIRA<sup>1</sup>, George MENDES<sup>1</sup>, Suzana SALEME<sup>1</sup>, Catherine  
YARDIN<sup>1,5</sup> and Charbel MOUNAYER<sup>1,2</sup>

1. University of Limoges, Équipe de Recherche Médicale Appliquée, F-87000 Limoges, France.

2. CHU Limoges, Interventional Neuroradiology department, F-87000 Limoges, France.

3. Laboratory of Fluid Dynamics and Technical Flows, University of Magdeburg “Otto von Guericke”, Magdeburg, Germany.

4. CHU Limoges, Anesthesiology department, F-87000 Limoges, France.

5. CHU Limoges, Department of Histology, Cytology and Cytogenetics, F-87000 Limoges, France.

(Communication orale)



2. ASNR 53rd Annual Meeting & The Foundation of the ASNR Symposium 2015, Chicago, Illinois April 25 - 30

I) Flow Competition as a Factor of Jailed Arterial Branch Fate in Endovascular Flow Diversion: Model Description and Preliminary Results

Christina IOSIF<sup>1,4</sup>, Sebastien PONSONNARD<sup>2</sup>, Eduardo PEDROLO-SILVEIRA<sup>1</sup>, Mathieu FOURNIER<sup>1</sup>, Geogre MENDES<sup>1</sup>, Suzana SALEME<sup>1</sup>, Catherine YARDIN<sup>3,4</sup>, Charbel MOUNAYER<sup>1,4</sup>

1. Service de Neuroradiologie Interventionnelle, CHU Limoges, France
2. Service d'Anesthésie, CHU Limoges, France
3. Service d'Histologie, Cytologie et Cytogénétique, HME Limoges, France
4. Equipe de Recherche ERMA, Université de Limoges, France

(Poster électronique)

II) Flow Competition as a Factor of Patency or Occlusion of Jailed Side Branches after Flow Diverting Stent Placement in Intracranial Arteries

Christina Iosif MD, MSc, PhD, Philipp Berg PhD, Sebastien Ponsonnard MD, Pierre Carles RE, Suzana Saleme MD, Eduardo Pedrolo-Silveira MD, Georges Mendes MD, Eduardo Waihrich, MD, Catherine Yardin MD, PhD, Charbel Mounayer MD, PhD

1. Interventional Neuroradiology department, CHU Limoges, F-87000 Limoges, France.
2. Équipe de Recherche Médicale Appliquée, University of Limoges, F-87000 Limoges, France.

3. Laboratory of Fluid Dynamics and Technical Flows, University of Magdeburg “Otto von Guericke”, Magdeburg, Germany

4. Anesthesiology department, CHU Limoges, F-87000 Limoges, France.

5. Science of Ceramic Processes and Surface Treatments, CNRS, UMR 7315, European Ceramic Center, University of Limoges, France

6. Department of Histology, Cytology and Cytogenetics, Hôpital Mere et Enfant, Limoges, F-87000 Limoges, France.

(Communication orale)

## **B. Nationaux**

1. Journée Recherche Tours – Poitiers - Limoges, Vendredi 5 décembre 2014, Faculté de Médecine de TOURS

### FLOW COMPETITION AS A FACTOR OF JAILED SIDE ARTERIAL BRANCH FATE IN ENDOVASCULAR FLOW DIVERSION: MODEL DESCRIPTION AND PRELIMINARY RESULTS

Christina IOSIF<sup>1,4</sup> (CI), Geogre MENDES<sup>1</sup> (GM), Sebastien PONSONNARD<sup>2</sup> (SM), Sanita PONOMARJOVA<sup>1</sup> (SM), Suzana SALEME<sup>1</sup> (SS), Mathieu FOURNIER<sup>1</sup> (MF), Eduardo PEDROLO-SILVEIRA<sup>1</sup> (ES), Catherine YARDIN<sup>3,4</sup> (CY), Charbel MOUNAYER<sup>1,4</sup> (CM)

1. Service de Neuroradiologie Interventionnelle, CHU Limoges, France 2. Service d'Anesthésie, CHU Limoges, France 3. Service d'Histologie, Cytologie et Cytogénétique, HME Limoges, France 4. Equipe de Recherche ERMA, Université de Limoges, France

(Poster)

2. 42eme Congrès Annuel de la Société Français de Neuroradiologie, Paris 8-10 Avril 2015

### D) LA COMPETITION DE FLUX COMME FACTEUR PREDICTIF DU DEVENIR DES BRANCHES ARTERIELLES COLLATERALES DANS LA DIVERSION DE FLUX ENDOVASCULAIRE: DESCRIPTION D'UN MODELE ANIMALE ET RESULTATS PRELIMINAIRES

C. Iosif<sup>1,4</sup>, S. Ponsonnard<sup>2</sup>, S. Ponomarjova<sup>1</sup>, E. Pedrolo-Silveira<sup>1</sup>, G. Mendes<sup>1</sup>, S. Saleme<sup>1</sup>, C. Yardin<sup>3,4</sup>, C. Mounayer<sup>1,4</sup>

1. CHU Limoges, Service de Neuroradiologie Interventionnelle, F-87000 Limoges, France.

2. CHU Limoges, Service d'Anesthésie, F-87000 Limoges, France.

3. HME Limoges, Service d'Histologie, Cytologie et Cytogénétique, F-87000 Limoges, France.

4. Université de Limoges, Équipe de Recherche Médicale Appliquée, F-87000 Limoges, France.

(Communication orale)

II) LA COMPETITION DE FLUX COMME FACTEUR PREDICITIF DE PERMEABILITE  
OU D'OCCLUSION DE BRANCHES ARTERIELLES COLLATERALES APRES  
POSITIONNEMENT DE STENT DE DIVERSION DE FLUX DANS LES ARTERES  
INTRACRANIENNES

C. Iosif<sup>1,2</sup>, P. Berg<sup>3</sup>, S. Ponsonnard<sup>4</sup>, S. Ponomarjova<sup>1</sup>, S. Saleme<sup>1</sup>, E. Pedrolo-Silveira<sup>1</sup>, G. Mendes<sup>1</sup>, C. Yardin<sup>2,5</sup> and C. Mounayer<sup>1,2</sup>

1. CHU Limoges, Service de Neuroradiologie Interventionnelle, F-87000 Limoges, France.

2. Université de Limoges, Équipe de Recherche Médicale Appliquée, F-87000 Limoges, France.

3. Laboratory of Fluid Dynamics and Technical Flows, University of Magdeburg "Otto von Guericke", Magdeburg, Germany.

4. CHU Limoges, Service d'Anesthésie, F-87000 Limoges, France.

5. CHU Limoges, Service d'Histologie, Cytologie et Cytogénétique, F-87000 Limoges, France.

(Communication orale)



## Résumé

Le devenir des branches artérielles émergentes de la proximité d'un anévrisme intracrânien et couvertes par un stent à diversion de flux lors du traitement de l'anévrisme reste controversé. Une recherche animalière de caractère translationnel a été conduite afin d'élucider le rôle du flux collatéral dans les changements hémodynamiques apportés par un stent à diversion de flux. Suivant une analyse de pouvoir statistique *a priori*, deux groupes (A, B), chacun contenant sept porcs de race large white, ont été créés. Le Groupe A correspondait à une configuration artérielle de type anastomotique pour l'artère Pharyngienne ascendante (AphA) droite et groupe B à une configuration terminale concernant la même branche ; cette configuration terminale a été créée par l'occlusion endovasculaire sélective des apports artériels collatéraux pour le territoire de suppléance de l'AphA droite. Ensuite, pour chacun des 14 animaux, un stent à diversion de flux a été placé dans la carotide interne droite couvrant ainsi l'ostium de l'AphA homolatérale. Pour mesurer les vitesses à l'origine de cette artère, une séquence IRM de contraste de phase tridimensionnelle avec une résolution temporelle (4D) a été utilisée, avant et après stenting. Les séquences IRM ont témoigné en post stenting, un flux moyen dans les AphA droites du groupe A réduit d'une façon significative, comparativement à la valeur moyenne en pré- stenting. Au contraire, le flux moyen dans les artères pharyngiennes ascendantes droites du groupe B est resté comparable à la valeur moyenne pré- stenting. Trois mois plus tard, un travail de prélèvement anatomique suivi d'une analyse par microscopie électronique à balayage a été réalisé, qui a montré que la valeur moyenne de surface perméable était significativement plus élevée dans le groupe B que dans le groupe A, malgré la similarité des dimensions artérielles initiales dans les deux groupes. Une corrélation positive significative a été retrouvée entre les deux groupes concernant le flux moyen post stenting et la surface moyenne de couverture aux *ostia*, à trois mois de suivi. Ce travail a prouvé un comportement différent des flux au sein des artères couvertes par un stent à diversion de flux. Cette différence est basée sur le principe de la suppléance collatérale du territoire irrigué par cette artère. Cette constatation a été renforcée par l'analyse au microscope électronique à balayage, de la surface des *ostia* couverte par les cellules endothéliales. Ceci conforte nos hypothèses cliniques et nous aide à réduire significativement les risques de complications ischémiques rapportées dans la bibliographie.

## Summary

The outcome of jailing arterial branches that emerge near intracranial aneurysms during flow-diverting stent deployment remains controversial. We report an animal research study aiming to elucidate the role of collateral supply in the hemodynamic changes and neointimal modifications resulting from jailing arteries with flow-diverting stents. After *a priori* power analysis, two groups (A, B), each containing seven large white swine, were created according to an animal flow model for terminal and anastomotic arterial circulation. Group A corresponded to an arterial configuration with anastomotic type of arterial supply for the territory of the right Ascending Pharyngeal artery (AphA) and group B to an arterial configuration of terminal type of arterial supply for the territory of the right AphA. Subsequently, all animals were stented by flow-diverting stents, jailing the right AphAs. Mean flow rates inside the jailed branches were quantified before and after stenting by time-resolved, 3D, phase contrast MRA. After three months the jailed *ostia* surface values were quantified on scanning electron microscopic images. Immediately following stenting, mean flow rate values at the jailed right AphAs were reduced in group A, as compared to the pre-stenting values. In contrast, mean flow rates for group B remained similar to the pre-stenting values. At three months post-stenting, mean *ostia* surface values were significantly higher for group B than for group A, even though the initial dimensions of the jailed ostia were similar between groups. A statistically significant correlation was found between group (A or B), mean flow rates post-stenting and *ostia* surface values at three months. When important collateral supply was present, jailing side arteries with flow-diverters resulted in an immediate, significant reduction in flow rate inside these arteries, as compared to the pre-stenting values. In contrast, when competitive flow was absent, jailing did not result in significant flow rate reductions inside the jailed arteries. *Ostium* surface values at three months were significantly higher in the terminal group of jailed arteries, compared to the anastomotic group and strongly correlated with the velocity value reductions post- stenting.