



**HAL**  
open science

# Preuve de concept d'une stratégie thérapeutique avec des neuro-implants microstructurés dans un nouveau modèle de lésion cérébrale focale chez le marmouset

Boris Demain

► **To cite this version:**

Boris Demain. Preuve de concept d'une stratégie thérapeutique avec des neuro-implants microstructurés dans un nouveau modèle de lésion cérébrale focale chez le marmouset. Neurosciences. Université Paul Sabatier - Toulouse III, 2015. Français. NNT : 2015TOU30347 . tel-01478801

**HAL Id: tel-01478801**

**<https://theses.hal.science/tel-01478801>**

Submitted on 28 Feb 2017

**HAL** is a multi-disciplinary open access archive for the deposit and dissemination of scientific research documents, whether they are published or not. The documents may come from teaching and research institutions in France or abroad, or from public or private research centers.

L'archive ouverte pluridisciplinaire **HAL**, est destinée au dépôt et à la diffusion de documents scientifiques de niveau recherche, publiés ou non, émanant des établissements d'enseignement et de recherche français ou étrangers, des laboratoires publics ou privés.

Université Fédérale



Toulouse Midi-Pyrénées

# THÈSE

En vue de l'obtention du

## DOCTORAT DE L'UNIVERSITÉ DE TOULOUSE

Délivré par :

Université Toulouse 3 Paul Sabatier (UT3 Paul Sabatier)

---

**Présentée et soutenue par :**

**M Boris DEMAIN**

le 1er Décembre 2015

**Titre :**

Preuve de concept d'une stratégie thérapeutique  
avec des neuro-implants microstructurés  
dans un nouveau modèle de lésion cérébrale focale  
chez le marmouset

---

**École doctorale et discipline ou spécialité :**

ED CLESCO : Neurosciences, comportement et cognition

**Unité de recherche :**

UMR 825 INSERM / Université de Toulouse III et UMR 8001 LAAS-CNRS

**Directeur/trice(s) de Thèse :**

Dr. Isabelle LOUBINOUX

Pr. Christophe Vieu

**Jury :**

Pr. Omar TOUZANI  
Dr. Emmanuel BARBIER  
Dr. Catherine VILLARD  
Pr. Philippe MARQUE  
Dr Isabelle LOUBINOUX  
Pr. Christophe VIEU  
Dr. Caroline FONTA

Rapporteur  
Rapporteur  
Examineur  
Examineur  
Directeur de thèse  
Co-directeur de thèse  
Invité



En avançant dans la découverte de l'inconnu,  
le savant ressemble au voyageur qui atteint des sommets de plus en plus élevés,  
d'où sa vue aperçoit sans cesse des étendues nouvelles à explorer.

*Peste et Choléra*

*Patrick Deville*





---

# Remerciements

---

**Isabelle** et **Christophe**, vous êtes à l'origine de ce beau projet ambitieux et multidisciplinaire, je tiens à vous remercier de m'avoir accepté dans cette aventure passionnante.

**Isabelle**, tu m'as encadré de la plus belle des manières, tu as su me cerner, me comprendre, me motiver, me remobiliser et me faire confiance... Sans en rajouter, je n'aurais pu espérer mieux comme directrice de thèse. Merci pour ta bienveillance amicale.

**Christophe**, merci d'avoir été présent dès que j'en avais besoin. Ce fut un plaisir de partager ces quelques moments mais ô combien importants.

**Carole**, tu mérites un paragraphe à toi toute seule ! Je te remercie du fond du cœur pour tes intentions bienveillantes, ton enthousiasme, ton dynamisme et ton franc parlé. C'est avec plaisir que j'ai travaillé avec et auprès de toi.

Je remercie tous les membres de l'unité 825, future « TONIC », de m'avoir accueilli pour ces trois ans et deux mois. Particulièrement, **Laurence** pour ses conseils sur la recherche et l'avenir et **Robert** pour avoir créé un DPT d'enfer. Merci aux stagiaires, qui ont apporté leur pierre à l'édifice : **Carole** (encore !), **Benjamin, Audrey, Fanny et Johanna**

Au plateau IRM qui est toujours prêt à rendre service, **Hélène, Nathalie, Jean-Pierre et Dominique**, Merci.

Je remercie l'équipe SARA du Cerco pour m'avoir formé à la partie la plus amusante de mon travail, les marmousets. **Luc**, pour ton expertise que tu as partagée, **Camille** pour tes conseils bien avisés.

Enfin, je remercie tous les copains qui ont permis de créer plus que des relations de travail, qui ont égaillé les repas et la vie du laboratoire. Sans ordre : **Carole** (encore !), **Pistache, Emilie, Déborah, Mélanie, Lola, Sophie, Nabila, Aurélie, Charlotte, Jean, Dji, Ludo, Fédé, Laure, Thomas, Anne-Sophie, Stéphanie, Germain, Brigitta, Medhi et les autres et les n+1...**

Enfin merci à **toute la famille** qui m'a permis d'être là où j'en suis, d'être présent toujours quand on en a besoin et même quand on n'en a pas besoin, parce que ça fait juste plaisir.

Enfin, **Raphaëlle**, je te remercie pour tout l'amour que tu me portes, merci de partager ta vie avec moi. Tu me rends heureux et tu me pousses à vivre la vie, simplement avec ton sourire.

J'aime ce que nous avons construit, je t'aime.



---

# Sommaire

---



---

# Sommaire

---

Remerciements .....	5
Sommaire .....	2
Table des abréviations.....	7
Introduction générale.....	8
<b>Etat de l'art</b> .....	<b>12</b>
I. Ischémie cérébrale .....	12
A. Epidémiologie .....	12
B. Facteurs de risques, prévention .....	13
II. Physiopathologie .....	14
A. Etiologie .....	14
B. Formation de la lésion cérébrale .....	15
III. Motricité .....	17
IV. Mécanismes d'adaptation post AVC. ....	21
A. Compensation et récupération .....	21
B. Plasticité cérébrale .....	22
C. Régénération .....	24
V. Stratégies thérapeutiques .....	25
A. Actions en phase aiguë .....	26
B. Modulation des circuits moteurs.....	27
C. Remplacement cellulaire .....	27
VI. Tests comportementaux chez le rat et leurs limites .....	29
A. Test d'agrippement .....	29
B. Staircase Test .....	30
VII. Marmouset .....	31
Outils d'évaluation : .....	33
Echelles neurologiques.....	33
Tests de la force .....	33
Test de la dextérité.....	34
Imagerie par résonance magnétique .....	35
Objectifs de la thèse .....	37

<b>Etude 1</b> : Profil de récupération chez le rat, de la force et de la dextérité fine après une lésion du cortex moteur primaire et effet d'une greffe de cellules neuronales .....	39
I. Présentation et objectifs .....	39
II. Protocole .....	40
III. Résumé des résultats.....	41
<i>Strength and Fine Dexterity Recovery Profiles After a Primary Motor Cortex Insult and Effect of a Neuronal Cell Graft</i> .....	43
IV. Discussion .....	55
<b>Etude 2</b> : Suivi du Faisceau Cortico Spinal chez le marmouset par une technique d'IRM utilisant un agent de contraste : le manganèse .....	57
I. Présentation .....	57
II. Résumé des résultats .....	58
<i>Corticospinal Tract Tracing in the Marmoset with a Clinical Whole-Body 3T scanner Using Manganese-Enhanced MRI</i> .....	61
III. Discussion complémentaire :.....	75
A propos des risques opératoires :.....	75
A propos de la spécificité du manganèse comme traceur neuronal : .....	75
A propos de l'artéfact induit par le manganèse.....	76
A propos de la diffusion dans le cortex, aux fortes doses avec un volume constant... ..	77
Concernant la possibilité d'avoir une meilleure définition du faisceau allant du site d'injection aux pédoncules cérébraux : .....	78
A propos de la profondeur du marquage.....	79
IV. Conclusion :.....	81
<b>Etude 3</b> : Mise au point d'un nouveau modèle de lésion cérébrale focale chez le marmouset et preuve de concept d'une thérapie par neuro-implants micro-structurés .....	83
I. Introduction.....	83
II. Matériels et Méthodes :.....	87
A. Ethique.....	87
B. Protocole.....	87
C. Hébergement des animaux .....	91
D. Chirurgies.....	92
Lésion.....	92
Chlorure de Manganèse (MnCl <sub>2</sub> ).....	93
Implantation des biomatériaux et traitement à la Chondroitinase. ....	93
E. Imagerie par Résonance Magnétique IRM, <i>In vivo</i> .....	95

F.	Analyses d'images et statistiques.....	95
	Cartes du manganèse à chaque temps donné :.....	96
	Décours temporel du marquage par le MnCl <sub>2</sub> :.....	96
	Détermination du volume lésionnel :.....	96
G.	Tests comportementaux.....	97
	Test de l'escalier colline et vallée : "Staircase Hill and Valley" .....	97
	Test de force de traction du membre supérieur : "Dynamometric pull test" .....	98
	Echelle Neurologique .....	98
H.	Sacrifice et Histologie .....	99
I.	Statistiques .....	100
III.	Résultats .....	102
	Réussite chirurgicale.....	102
A.	Caractérisation du modèle lésionnel.....	102
	Volume lésionnel.....	102
	Choix du volume d'injection de malonate.....	102
	Volume lésionnel T2 .....	103
	Evolution du volume lésionnel T2 au cours du temps .....	107
	Histologie .....	110
	Comportement.....	115
	Apprentissage .....	115
	Effet de la lésion .....	116
	La récupération fonctionnelle et neurologique. ....	122
	Effet de l'entraînement .....	123
	Récupération fonctionnelle et neurologique du groupe lésé contrôle.....	125
	Récupération de la patte contro-lésionnelle.....	127
	Récupération patte ipsi-lésionnelle.....	132
	Corrélation Volume lésionnel-déficits comportemental .....	133
	Patte contro-lésionnelle : .....	133
	Patte ipsi lésionnelle : échelle neurologique, Staircase, DPT.....	137
B.	Suivi de l'intégrité du FCS grâce au Chlorure de Manganèse.....	138
C.	Traitement : .....	146
	Volume lésionnel.....	146
	Déficit sensorimoteur.....	151



Effet du traitement sur la récupération fonctionnelle et neurologique et mise en relation avec le volume lésionnel .....	151
IV. Discussion : .....	156
Volume lésionnel.....	157
Statistiques .....	161
Récupération motrice.....	161
Corrélations .....	166
Intégrité du FCS .....	167
Thérapie des neuro-implants associé à la chondroïtinase.....	170
V. Perspectives.....	172
VI. Conclusion :.....	173
<b>Etude 4</b> Suivi de l'intégrité du Faisceau cortico spinal par imagerie de diffusion. ....	175
I. Présentation et objectif.....	175
II. Protocole : .....	177
III. Résultats : .....	180
A. Analyse descriptive .....	180
B. Analyses quantitatives.....	180
C. Corrélation anatomo-fonctionnelle.....	183
IV. Discussion .....	184
V. Conclusion .....	185
<b>Conclusions générales et perspectives</b> .....	186
<i>Stem cells and motor recovery after stroke</i> .....	191
<b>Bibliographie</b> .....	201
<b>Annexes</b> .....	215



---

# Table des abréviations

---

ac pc	Commissure antérieure –commissure postérieure
AMM	Autorisation de mise sur le marché
AVC	Accident vasculaire cérébral
BDNF	<i>Brain Derived Neurotrophic Factor</i> : facteur de croissance
B-H	Bonferroni Holm
BPCI	Bras postérieur de la capsule interne
Ca <sup>2+</sup>	Ion calcium
Cc	Corps calleux
cd	Noyau caudé
CI	Capsule interne
DTI	Imagerie en tenseur de diffusion
DPT	Dynamometric pull test
FCS	Faisceau corticospinal
G-G	Greenhouse Geiser
GP	Globus pallidus
hNT2	Lignée cellulaire : humaine Neural Tératocarcinome
HTA	Hypertension artérielle
IRM	Imagerie par résonance magnétique
LF	Lenticular fasciculus
M1	Cortex moteur primaire
MCAo	Oclusion de l'artère cérébrale moyenne
ME-MRI	Manganèse enhance-MRI : amélioration par le manganèse de l'IRM
MnCl <sub>2</sub>	Chlorure de manganèse
OR	Radiations optiques
PNH	Région d'intérêt
Pu	Primate non humain
ROI	Putamen
S1	Cortex somesthésique primaire

SMA	Aire motrice supplémentaire
SNC	Système nerveux central
TEP	Tomographie par émission de positons
VA	Noyau thalamique ventro-antérieur
VEGF	<i>Vascular endothelial growth factor</i> : facteur de croissance
VL	Noyau thalamique ventro-latéral
VPL	Noyau thalamique ventro-postéro latéral
VPM	Noyau thalamique ventro-postéro médian



---

# **Introduction générale**

---



---

# Introduction générale

---

L'Accident Vasculaire Cérébral (AVC) est la première cause de handicap acquise chez l'adulte, la seconde cause de mortalité dans le monde et la troisième en France, ce qui fait de cette pathologie un axe prioritaire de santé publique. Ainsi, en France, nous avons pu bénéficier d'un « plan national d'actions accidents vasculaires cérébraux » sur la période 2010-2014, pour favoriser la prévention, la prise en charge des patients avec des filières spécialisées, la formation de professionnels et la promotion de la recherche.

L'AVC est dans 80 % des cas d'origine ischémique : une artère s'obstrue soit par une plaque d'athérosclérose soit par un caillot sanguin. Dans 20% des cas il est d'origine hémorragique : un vaisseau se rompt. En France, 130 000 nouveaux cas par an, ce qui représente un AVC toutes les quatre minutes. Parmi ces hospitalisations, 75% des patients survivent mais une grande majorité présente des atteintes motrices, sensitives, sensorielles et cognitives.

Actuellement si la prise en charge est rapide (inférieur à 4h30), le patient peut bénéficier d'une thrombolyse mais cela ne garantit pas l'absence de séquelles. Pour l'heure, il n'existe aucun traitement en phase chronique pour les patients AVC, la seule solution reste la rééducation où la plasticité cérébrale permet de récupérer des fonctions essentiellement motrices. D'où la nécessité de développer de nouvelles stratégie thérapeutique.

Pour cela des études précliniques sont obligatoire en amont des tests chez l'Homme. Il existe de nombreux modèles animaux qui ont permis d'étudier d'une part les mécanismes physiologiques, cellulaires et biochimiques, après une lésion cérébrale et d'autre part de tester des nouvelles thérapies potentiellement transférables à l'Homme. Malheureusement, jusqu'à maintenant peu de transfert chez l'Homme ont été concluant malgré de bons résultats chez l'animal.

Le plus souvent ces modèles sont des modèles rongeurs, et de nombreux comités d'experts mettent en cause le trop grand éloignement phylogénétique entre les rongeurs et l'Homme. C'est pourquoi, ils suggèrent l'utilisation de modèles venant d'espèces plus proches de l'Homme, dont les primates non humains (PNH), pour confirmer les résultats observés chez



les rongeurs. Il est d'ailleurs mentionné dans la loi Huriet (1988), qu'il faut démontrer l'efficacité et la non toxicité d'une thérapie sur deux espèces animales différentes avant un essai clinique.

Il est ancré dans l'inconscient collectif, que lorsque l'on parle de primate proche de l'Homme, on pense aux grands primates : Chimpanzé, Macaque et Babouin. Certes les premières études sur la physiopathologie de l'AVC ont été réalisées sur ces espèces de choix de par leur proximité phylogénétique, anatomique et comportementale. Cependant, pour des raisons essentiellement éthique (pression sociétale) mais aussi pratique (contraintes : d'accessibilité, d'hébergement et de manipulation), des modèles issus des PNH du nouveau monde ce sont vu préférés. En effets, malgré leur plus grand éloignement phylogénétique à l'homme, ils sont un bon compromis entre les grands primates et les rongeurs.

Dans l'équipe, des résultats prometteur dans la récupération fonctionnelle après une lésion cérébrale chez le rat grâce à la greffe de cellules souches neurales implémentées sur des prothèses micro-structurées, ainsi que le contexte législatif et les préconisations scientifiques (STAIR), nous ont conduit à l'élaboration d'un nouveau modèle primate pour tester cette stratégie thérapeutique. Ces prothèses ont été mises au point grâce à une collaboration multidisciplinaire avec les physiciens du LAAS. Cette collaboration a permis le bon déroulement de mes travaux de recherche par l'encadrement de ma thèse.

Nous avons donc fait le choix du Marmouset (*Callithrix jacchus*) comme espèce de PNH du nouveau monde, d'une part car il répond aux critères précédents et d'autres part grâce nos facilités d'accès puisqu'en effet, nous disposons d'une animalerie primate (appartenant au CNRS) dans le bâtiment qui possède une colonie de marmousets. L'équipe était novice en primatologie mais la bonne entente des personnelles des unités a permis un transfert de connaissance facilité.

C'est dans ce contexte que ma thèse s'est inscrite. Ayant pour but de mettre au point un modèle d'ischémie cérébrale chez le marmouset afin de tester cette nouvelle stratégie thérapeutique. Pour cela il était nécessaire, comme le suggère les comités experts, de penser ce modèle comme un modèle préclinique pertinent, c'est-à-dire qui permette un suivi longitudinal et d'en évaluer l'évolution de la lésion cérébrale, des déficits et des récupérations spontanées. Un gros travail comportemental a été fourni puisque peu d'outils quantitatifs

existaient. Un suivi anatomo-fonctionnel a pu être mis en place grâce à l’Imagerie par Résonance Magnétique (IRM), afin d’être au plus proche de la clinique, de développer de nouvelles approches expérimentales et de respecter le suivi longitudinal. Notre modèle lésionnel a pour objectif d’être une lésion focale, ciblant le cortex moteur primaire qui est responsable de l’exécution des mouvements volontaires, car cette zone est touchée dans la grande majorité des AVC ischémique et entraîne une dégénérescence du faisceau cortico spinal (FCS). Il n’existait jusqu’alors aucun modèle marmouset d’ischémie cérébrale permettant de cibler n’importe quelle zone spécifique du cerveau indépendamment de la vascularisation.

Après une introduction, sur l’AVC, ses principes physiopathologiques et les moyens connus de réadaptation cérébrale, j’aborderais les différentes voix motrices qui peuvent être impacté par ces modifications. Ensuite, nous verrons un état de l’art des différentes stratégies thérapeutique exploré à ce jour puis nous finirons par la présentation du modèle marmouset ainsi que les outils dont nous disposons afin de l’évaluer et d’être au plus proche de la clinique.

Dans une première étude, nous verrons l’effet de la greffe de cellules neurales, chez les rats cérébraux lésés puisque j’ai eu la chance de débiter ma thèse avec ces résultats prometteurs et de participer à leurs analyses. J’ai également pu m’exercer au modèle lésionnel chez le rongeur.

Dans le but de mettre au point une technique d’imagerie permettant le suivi longitudinal de l’intégrité du FCS, je vous présenterai une étude caractérisant le FCS du marmouset sain par l’injection de manganèse, un produit de contraste hyperintense en IRM pondéré en T1.

Ensuite nous verrons dans une troisième étude, la caractérisation du modèle lésionnel. Cette caractérisation s’articule en quatre étapes : premièrement, l’évolution du volume lésionnel en phase aiguë, à un mois puis à trois mois. Deuxièmement, l’évaluation des déficits comportementaux. Troisièmement, le suivi longitudinal de l’intégrité du FCS avec le manganèse. Et quatrièmement, une étude pilote d’une thérapie associant neuro-implants micro-structurés et injection de chondroïtinase dans la lésion.

Enfin la quatrième étude s’intéresse au suivi de l’intégrité du FCS par imagerie de diffusion (DTI) chez le marmouset cérébro-lésé en phase subaiguë et chronique.

Les études présentées seront sous forme d'articles (ayant contribué à l'élaboration de chacun d'entre eux). Il y aura une courte introduction, description des résultats et conclusion en français pour les articles en anglais. Les études trois et quatre, s'étant finies récemment, seront présentées en français de manière plus détaillée qu'un article mais structurées de la même manière.

Nous finirons par une conclusion générale des principaux résultats obtenus au cours de ma thèse, ce qui ouvrira sur des perspectives dont un article pour lequel je suis co-auteur.

Je vous souhaite une bonne lecture.

---

# Etat de l'art

---



---

# Etat de l'art

---

## I. Ischémie cérébrale

### A. Epidémiologie

L'Accident Vasculaire Cérébral (AVC) est la troisième cause de mortalité en France derrière les maladies cardio-vasculaires et les cancers. L'organisation mondiale de la santé définit l'AVC comme : « le résultat d'une interruption de la circulation sanguine dans le cerveau. » Les AVC représentent un enjeu majeur de santé publique avec 10,7% des dépenses de santé, principalement à cause de la prise en charge coûteuse des AVC invalidants. Plus de 500 000 patients sont enregistrés en affection de longue durée (ministère de la santé). L'AVC est la 1<sup>ère</sup> cause de handicap acquis chez l'adulte. Nous verrons par la suite qu'il n'existe aucun traitement en phase chronique excepté la rééducation. Malgré la rééducation, 75% des survivants garderont des séquelles et ¼ ne reprendront jamais une activité professionnelle. Il y a 130 000 nouveaux cas par an en France, ce qui représente 1 AVC toute les 4 minutes, et le nombre d'AVC pourrait augmenter de 28% entre 2000 et 2020 du simple vieillissement de la population. Bien que l'âge moyen de survenue d'un AVC soit de 73 ans, un quart concerne les moins de 65 ans.

La conséquence majeure des AVC est l'atteinte fonctionnelle et/ou cognitive, qui dépendra du territoire cérébral lésé. Environ 50% des AVC entraînent des handicaps fonctionnels majeurs. Les déficits observés sont généralement d'ordre moteur, avec une hémiparésie (paralysie partielle des membres d'un côté du corps) pouvant aller jusqu'à l'hémiplégie (paralysie complète d'un côté du corps). Les déficits peuvent être également d'ordre sensitif, avec une hémianesthésie, ou se traduire par une hémignégligence (le patient utilise moins la moitié de son corps situé dans l'espace négligé en l'absence de parésie, de signes pyramidaux, de déficits sensoriels). En fonction de l'hémisphère lésé, des troubles du langage (aphasie) ou encore des troubles de la mémoire et de l'apprentissage peuvent s'observer.

## B. Facteurs de risques, prévention

Une nette diminution du nombre d'AVC pourrait avoir lieu en diminuant les facteurs de risque. Certes, il existe des facteurs de risques non modifiables, mais des facteurs de risque le sont par des manières simples et accessibles à tous (au moins dans les pays industrialisés).

En ce qui concerne les facteurs de risque non modifiables, le principal est l'âge avec en effet un risque d'AVC doublé tous les 5 ans passé 65 ans. Il y a également le sexe, avec plus de femmes qui sont touchées mais cela pourrait être expliqué par une espérance de vie plus longue. Il faut aussi prendre en compte les antécédents familiaux et les origines ethniques, ces derniers sont essentiellement liés à l'hypertension et aux maladies du cœur. Enfin si vous avez déjà été victime d'un AVC vos risques d'en subir un autre sont plus élevés (O'Donnell et al., 2010).

Cependant, nous pouvons intervenir sur les facteurs de risques modifiables qui sont clairement établis et qui sont en majorité associé à notre mode de vie. Les 10 facteurs de risques que nous allons aborder sont responsables de la survenue de 90% de AVC.

Le premier est l'hypertension artérielle (HTA). En effet, sa contribution est particulièrement importante puisque elle est présente chez 35% des patients victimes d'un AVC. De plus, une HTA (>140/90 mmHg sachant que la normale est à 120/80 mmHg) multiplie le risque d'AVC par 9 avant 45 ans et par 4 chez les plus de 45 ans. Le tabagisme est le second facteur de risque puisqu'il multiplie par 2 le risque d'AVC. L'obésité abdominale est présent chez 26% des patients mais aucun lien n'a été trouvé entre la masse corporelle et le risque d'AVC. L'alimentation et l'activité physique module le risque d'AVC. D'une part, consommer plus de fruit et de poisson est associé à une réduction du risque ainsi que la pratique d'une activité physique régulière qui diminue d'un tiers le risque d'AVC. Comme dit précédemment, l'hypertension est le facteur de risque modifiable principal et manger trop salé augmente la tension artérielle significativement. De plus, la consommation d'alcool (>30 verres/mois ou le «binge drinking») majore les risques d'AVC alors qu'une consommation inférieure à 30 verres/mois réduit les risques d'AVC. Le diabète, le stress et la dépression sont également des facteurs de risque. Enfin, la fibrillation atriale constitue le premier facteur de risque d'origine cardiaque (O'Donnell et al., 2010).

A tous âges, on peut prévenir ces facteurs de risques en adoptant une meilleure hygiène de vie. Après l'arrêt du tabac, le risque de l'ancien fumeur revient à la normale deux à cinq ans après. De plus, manger moins salé, exercer une activité physique, perdre quelques kilos si nécessaire vont permettre de diminuer l'HTA, l'obésité abdominale, et peuvent permettre moins de stress et de dépression.

## II. Physiopathologie

### A. Etiologie

Le cerveau représente 2% de la masse corporelle mais consomme 20% de l'oxygène qui circule dans notre sang. L'AVC correspond à l'interruption de la circulation sanguine dans une partie du cerveau. Il peut être de deux sortes. L'AVC d'origine ischémique, l'AVC d'origine hémorragique respectivement dans 80% et 20% des cas.

Pour les AVC d'origine ischémique, c'est soit un caillot de sang qui s'est constitué dans le cœur, on parle d'embolie cérébrale (30% des AVC ischémiques), soit une plaque d'athérome qui se détache d'une paroi d'un vaisseau, on parle de thrombose cérébrale qui va remonter par une artère carotide et obstruer un vaisseau du cerveau (40 à 50% des AVC ischémiques), mais ce peut être aussi un épaississement d'une paroi d'un vaisseau directement dans le cerveau.

Pour les AVC hémorragiques, le plus souvent ils sont dus à une rupture d'anévrisme, mais peuvent également être causés par une tumeur ou des crises d'hypertension. Il en résulte la déchirure d'un vaisseau cérébral et donc une hémorragie.

La majorité des AVC ischémiques obstruent l'artère cérébrale moyenne (ou artère sylvienne) qui irrigue la face latérale des lobes frontal et temporal ainsi que le lobe pariétal. Elle naît du flanc externe de la carotide, et son tronc est dans le prolongement du siphon, ce qui « oriente » souvent les embolies à travers elle.



## B. Formation de la lésion cérébrale

Quelle que soit l'origine de l'AVC, il en résulte une diminution de l'apport en oxygène, en glucose et autres éléments nutritifs pour le bon fonctionnement des cellules cérébrales dont les neurones (Mountz et al., 2003). La zone du cerveau totalement irriguée par le vaisseau obstrué va très vite se **nécroser**. Le manque énergétique génère le cœur de la lésion également appelé foyer de la lésion. Cependant le cerveau dispose d'un réseau vasculaire avec des anastomoses (le plus important à la base du cerveau : le polygone de Willis). Les territoires du cerveau irrigués par ce même vaisseau obstrué mais également par d'autres vaisseaux voient leur apports sanguin diminués. Les neurones rentrent alors dans un état fonctionnellement inactif par manque d'énergie (cellules électriquement silencieuses) mais l'homéostasie des cellules est maintenue, on parle de zone de pénombre. Dans cette zone les cellules sont en « stress » mais ne s'engage pas pour le moment vers la mort cellulaire. C'est deux zones sont dynamiques, en effet plus longtemps les cellules de la pénombre restent en manque d'énergie, plus elles auront de risque de s'engager vers la mort cellulaire et augmenter la zone nécrosée : le foyer. L'évolution dépend des espèces et des vaisseaux obstrués mais de manière générale la pénombre est totalement recrutée par le foyer environ 4h30 après le début des symptômes, ce qui explique le temps d'accès à la thrombolyse (Bandera et al., 2006). Cette thérapie vise à dissoudre le caillot afin de sauver les territoires de la pénombre.

La formation de la lésion découle d'une cascade d'événements interconnectés. Premièrement la mort des neurones arrive à la suite de la lésion initiale puis les dommages se répandent dans la zone marginalement touchée (la pénombre), ainsi les tissus périphériques perdent leur viabilité dans une série d'événements, radicaux libres, excitotoxicité, apoptose, etc... (Kunz et al., 2010). Les mécanismes impliqués dans cette dégénérescence secondaire sont très brièvement présentés ici (pour revue, Viscomi and Molinari, 2014).

Le mécanisme majeur et un des plus précoces dans l'établissement de la lésion est l'**excitotoxicité**, qui est dû à une libération de glutamate entraînant une hyperexcitation des récepteurs glutaminergiques. Elle va provoquer une entrée massive d'ion calcium ( $Ca^{2+}$ ) dans la cellule et induire une perte d'homéostasie membranaire qui conduit à la lyse cellulaire. Cela provoque un œdème cytotoxique qui est visible très précocement par imagerie de diffusion,

mais non visible par IRM pondéré T2 contrairement à l'œdème vasogénique. Ce dernier résulte de la rupture de la barrière hématoencéphalique, qui augmente les lésions et augmente les risques d'aggravations secondaires (Gasche and Copin, 2003). Tous ces mécanismes sont étroitement liés.

L'entrée massive du  $\text{Ca}^{2+}$  dans la cellule provoque également l'activation de plusieurs enzymes qui vont produire des **radicaux libres** qui, quand ils sont surnuméraires, peuvent altérer les structures tels que les phospholipides, l'ADN, les acides aminés et provoquent également des dommages mitochondriaux. (Lo et al., 2005)

La **réponse inflammatoire** suite à une lésion cérébrale est une des premières à se mettre en place avec un recrutement des cellules de l'immunité du système nerveux central (SNC) et spécialement la microglie, mais aussi les macrophages, les neutrophiles et les cellules présentatrices d'antigènes. Cette neuro-inflammation peut être protectrice par la production de facteurs de croissance pour exemple le BDNF (*Brain Derived Neurotrophic Factor*), mais elle peut être délétère par la production de cytokines et de protéases. Cela va dépendre de l'intensité de la réponse inflammatoire, du moment de l'initiation et si elle s'arrête en temps voulu (Kim et al., 2014; Tovar-Y-Romo et al., 2015). Le processus inflammatoire est particulier dans le SNC puisque la barrière hématoencéphalique bloque l'accès au cerveau des cellules immunes venant du reste du corps (Galea et al., 2007). Cependant, après une lésion cette barrière est rompue et les leucocytes s'infiltrent dans le parenchyme cérébral, guidées par les interleukines sécrétées par les cellules soumises au stress de la lésion. D'une part, elles ont un effet bénéfique puisque elles inhibent les processus de mort cellulaire induit par les kinases p38 MAPK et ERK (Shrestha et al., 2014) et elles préviennent des futures dégénérescences axonales (Mesnard-Hoaglin et al., 2014). Mais d'autre part, dans le cas de reperfusion post-ischémique, l'infiltration de neutrophiles polynucléaires peut augmenter la taille de la lésion. Il a été montré en effet qu'un blocage des récepteurs aux interleukines diminue la taille de la lésion chez le rat (Garau et al., 2005).

L'**apoptose** ou mort cellulaire programmée est un peu la résultante sombre des mécanismes vus précédemment. Ce processus est un processus naturel qui survient chez les sujet sains pour éliminer les cellules vieillissantes ou encore les cellules soumises à un stress trop important. Il est essentiellement médié par les caspases 3, 8 et 10 ou par l'altération des mitochondries (Cavallucci et al., 2014). **Nécrose** et apoptose sont les deux processus de mort

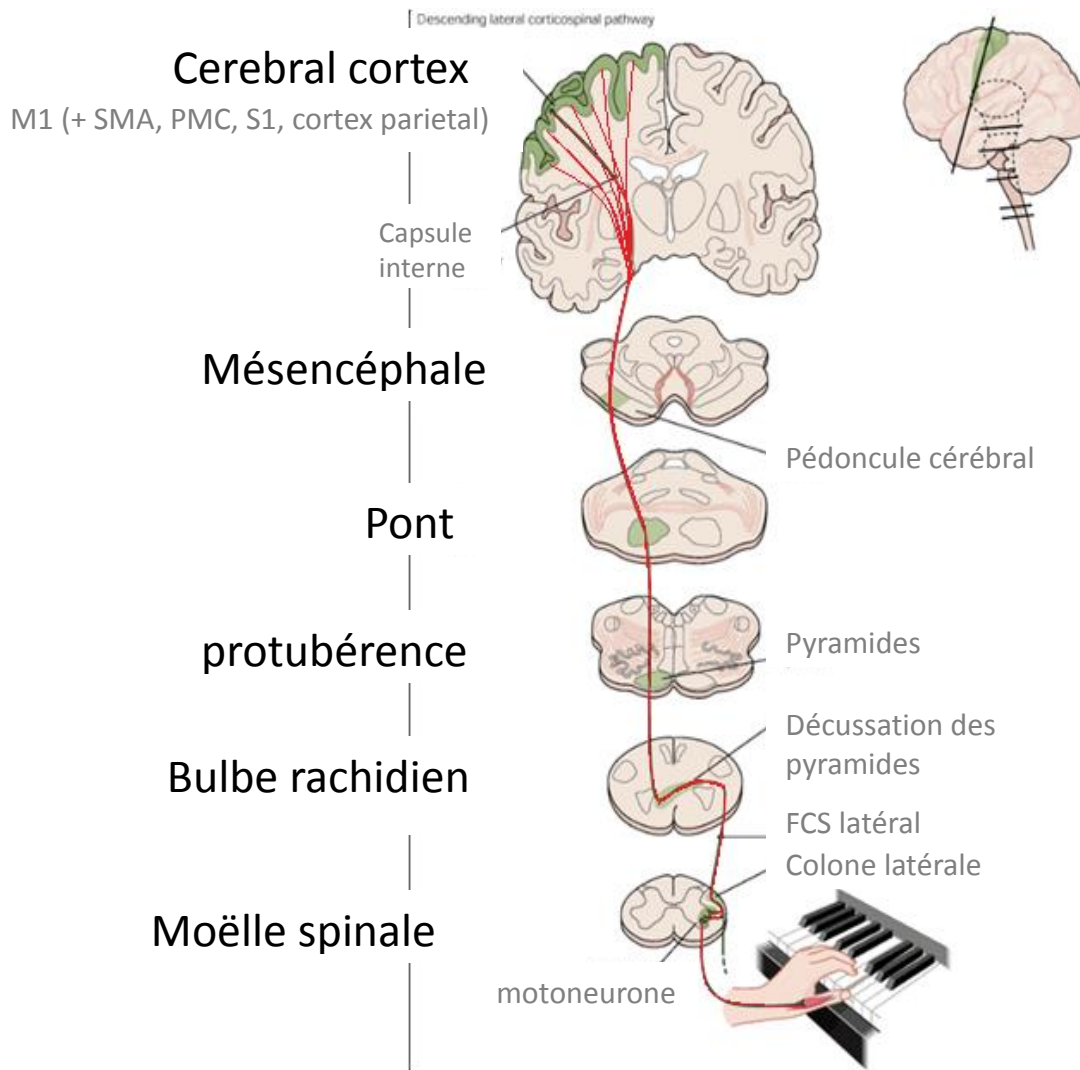
cellulaire mécaniquement connus et distincts, à visée de mort cellulaire. Dans le cas de l'ischémie cérébrale, le mécanisme emprunté dépendra de l'intensité de la lésion initiale et sa proximité, les deux faisant parti d'un continuum (Yuan, 2009).

Il existe également, des pertes de fonctionnalité à distance de la lésion causées par une hypostimulation de ces régions qui étaient connectées à la zone lésée. Cela va entraîner une diminution de leur métabolisme qui peut provoquer une non-fonctionnalité passagère (on parle de **diaschisis**) (Chen et al., 2014). Cette chute du métabolisme pourrait engendrer des lésions secondaires comme observé dans l'épilepsie (Baheti et al., 2009), cependant aucune étude ne montre cette dégénérescence secondaire dans l'AVC à ma connaissance.

### III. Motricité

Dans la majorité des AVC sylviens il y a une atteinte fonctionnelle de la motricité. Avant d'aborder les mécanismes de récupération de ces fonctions, il me paraît intéressant de bien comprendre comment la motricité est régulée. Je vais vous présenter schématiquement les voies de la motricité pour avoir un aperçu de sa complexité.

Commençons par la fin. L'exécution d'un mouvement simple résulte de la contraction de plusieurs muscles. Cette contraction est possible par la stimulation des motoneurones innervant ce muscle. Ces motoneurones dont le corps cellulaire se trouve dans la moelle spinale reçoivent une stimulation excitatrice par les neurones pyramidaux ou inhibitrice (par des interneurones) (Figure 1). Ces neurones pyramidaux ont leur corps cellulaire principalement dans la couche V du cortex moteur primaire (M1) mais aussi des cortex prémoteurs et pariétaux dans une moindre mesure formant le faisceau corticospinal (FCS).



*Figure 1 : Du cortex au mouvement. Schéma représentant le parcours du Faisceau corticospinal (FCS) jusqu'aux motoneurones. M1 : cortex moteur primaire, SMA : aire motrice supplémentaire, PMC : cortex prémoteur*

Cette simple voie permet l'exécution effective du mouvement. En effet, une stimulation électrique au niveau de M1 déclenche un mouvement. Les projections motrices sont organisées de manière somatotopique, c'est-à-dire qu'une région du corps va être représentée par une région de M1 (Figure 2).

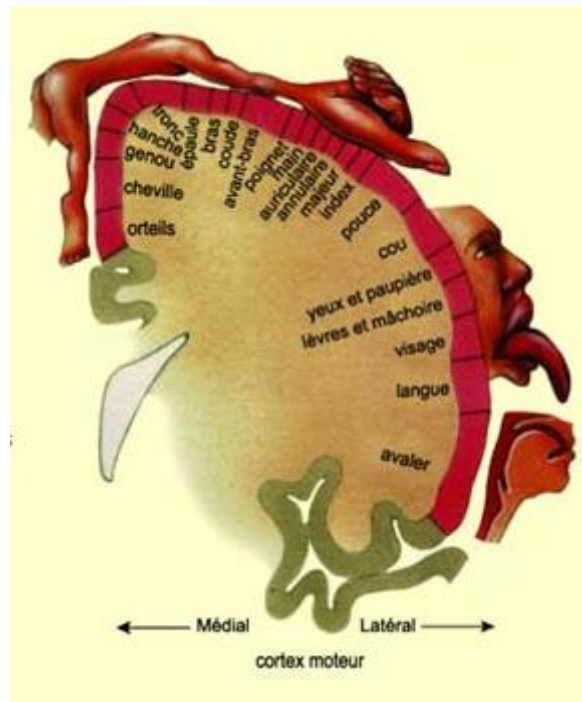


Figure 2 : Homuncule moteur. Représentation de l'organisation de la commande motrice des muscles du corps humain à la surface du cerveau

Cependant, ce mouvement ne survient pas tout seul, il résulte d'une intention qui est guidée par l'intégration des événements extérieurs. Ainsi, l'intention et la planification est supportée par le cortex préfrontal. Les aires corticales pariétales postérieures font l'intégration de la perception spatiale, l'analyse de la position du corps des différents membres dans l'espace et le cortex somesthésique S1 intègre les informations sensibles. Les ganglions de la base (noyaux caudés, putamen, pallidum, le noyau sous-thalamique et la substance noire) sont également impliqués dans l'intégration.

Ainsi, en plus de l'exécution directe du mouvement, il existe plusieurs boucles de contrôle du mouvement qui permettent la finesse, la précision, la coordination des membres. Je vous présente ici les trois boucles les mieux décrites : le circuit moteur, le circuit associatif et le circuit limbique (Krack et al., 2010; Tononi et al., 1994).

Le circuit moteur, part du cortex moteur au sens large (cortex sensorimoteur et cortex prémoteur), se projette dans le putamen, puis dans le globus pallidus externe et interne avec relai par la substance noire. Il passe par le thalamus (noyau ventro latéral VL) pour revenir au cortex. Cette boucle permet l'inhibition des mouvements non programmées (Figure 3A).

Le circuit associatif a plus un rôle dans l'adaptation en temps réel des programmes moteurs. Il démarre du cortex préfrontal (dorso-latéral et orbitofrontal cortex), passe préférentiellement au niveau du noyau caudé puis dans le globus pallidus interne et dans le noyau thalamique ventro-antérieur (VA) et revient dans le cortex. Une voie indirecte fait relai dans le putamen et le globus pallidus externe (Figure 3B).

Le circuit limbique part du cortex limbique et paralimbique ainsi que de l'hippocampe et de l'amygdale. Il fait lui aussi relai dans le noyau caudé, le putamen, le globus pallidus et le thalamus (noyau médiodorsal) avant de revenir dans le cortex cingulaire. Il est responsable de l'intégration émotionnelle et des rappels à la mémoire procédurale (Figure 3C).

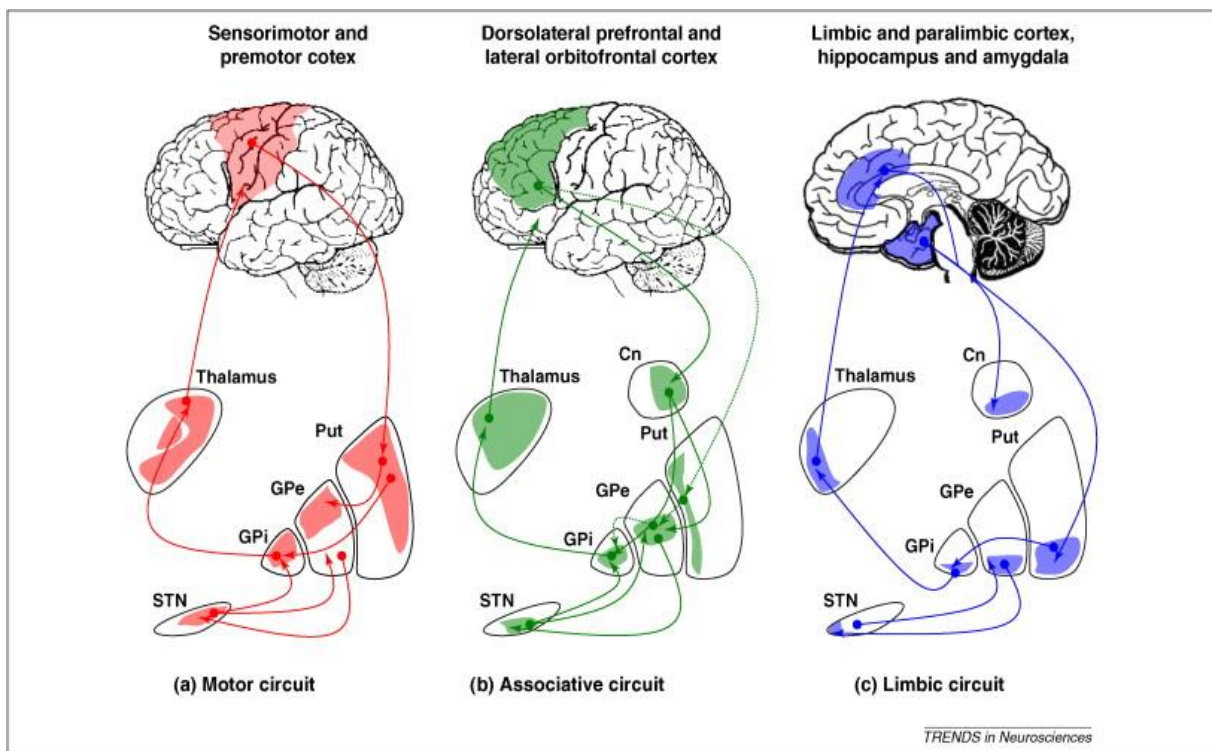


Figure 3 : Boucles de contrôle cortico-sous corticales de la motricité. A) circuit moteur B) circuit associatif et C) circuit limbique.

L'ensemble de ces boucles se chevauchent autant dans les aires corticales entremêlées que dans les noyaux sous-corticaux. De plus, toutes les boucles reçoivent des intégrations de la substance noire comme on peut le voir sur la figure 3 mais également du cervelet qui n'est pas représenté. Il faut donc comprendre que la régulation du mouvement est un processus complexe et global.

## IV. Mécanismes d'adaptation post AVC.

Après une lésion, le cerveau met en place des mécanismes visant à rétablir une partie des fonctionnalités de la zone cérébrale touchée afin de compenser ou récupérer certains déficits fonctionnels. Il est évident que cette adaptation sera dépendante de la zone lésée ainsi que de la sévérité de la lésion, nous nous intéresserons aux mécanismes de récupération essentiellement moteurs. Il est observé chez les patients un rétablissement, souvent partiel des fonctions perdues. Il existe deux grands mécanismes qui visent à rétablir la fonctionnalité : la compensation et la récupération. C'est deux mécanismes sont cliniquement distincts mais trop souvent mélangés (Levin et al., 2009).

La récupération se définit comme la réapparition de pattern moteur élémentaire présent avant la lésion du SNC. Alors que la compensation se définit comme l'apparition d'un nouveau pattern moteur qui résulte de l'adaptation d'un élément moteur restant ou sa substitution.

### A. Compensation et récupération

En ce qui concerne la compensation, elle va remplacer une fonction perdue en substituant le schéma moteur par exemple, le patient va se servir d'une autre partie de son corps pour effectuer la tâche (ouvrir un paquet de chips avec une main et la bouche au lieu d'utiliser les deux mains). Dans le cas de déficits sévères, ce mécanisme permet au patient de retrouver de la fonctionnalité. Toutefois, chez les patients modérément déficitaires bien que cela permette également de réaliser la tâche à court terme, à long terme cela peut être associé à des réductions dans les gammes de mouvement et l'apparition de douleurs (Levin and Dimov, 1997). De plus, il a été montré que laisser la possibilité au patient d'utiliser la compensation motrice donne la possibilité à un apprentissage du « non-use = non utilisation » qui limite les capacités de retrouver de la motricité pour le membre parétique (Alaverdashvili et al., 2008). D'où l'utilisation de la thérapie contrainte.

En ce qui concerne la récupération, elle est souvent spontanée et peut correspondre à la restitution de la fonctionnalité de la zone de pénombre, à la résolution du diaschisis ou à une réorganisation des projections motrices. Ces processus font partie de la plasticité cérébrale. Un autre processus est la régénération du tissu lésé. Ces phénomènes ne sont bien sûr pas indépendants.



## B. Plasticité cérébrale

La plasticité cérébrale est décrite chez le sujet sain dans l'apprentissage et l'expertise. Chez le sujet lésé le mécanisme est le même, il résulte à l'adaptation du réseau neuronal, soit par la création de nouvelles connexions ou des changements de connexions synaptiques (Xerri et al., 1996). Chez l'homme la première mise en évidence, chez le patient AVC, d'une nouvelle organisation cérébrale, a été faite en imagerie par émission de positons (TEP), qui a montré le recrutement de l'aire de la face pour une tâche de mouvement des doigts (Chollet et al., 1991) (Figure 4). Depuis, cela a été beaucoup étudié chez l'animal et chez l'homme (pour revue, Cheatwood et al., 2008; Murphy and Corbett, 2009).

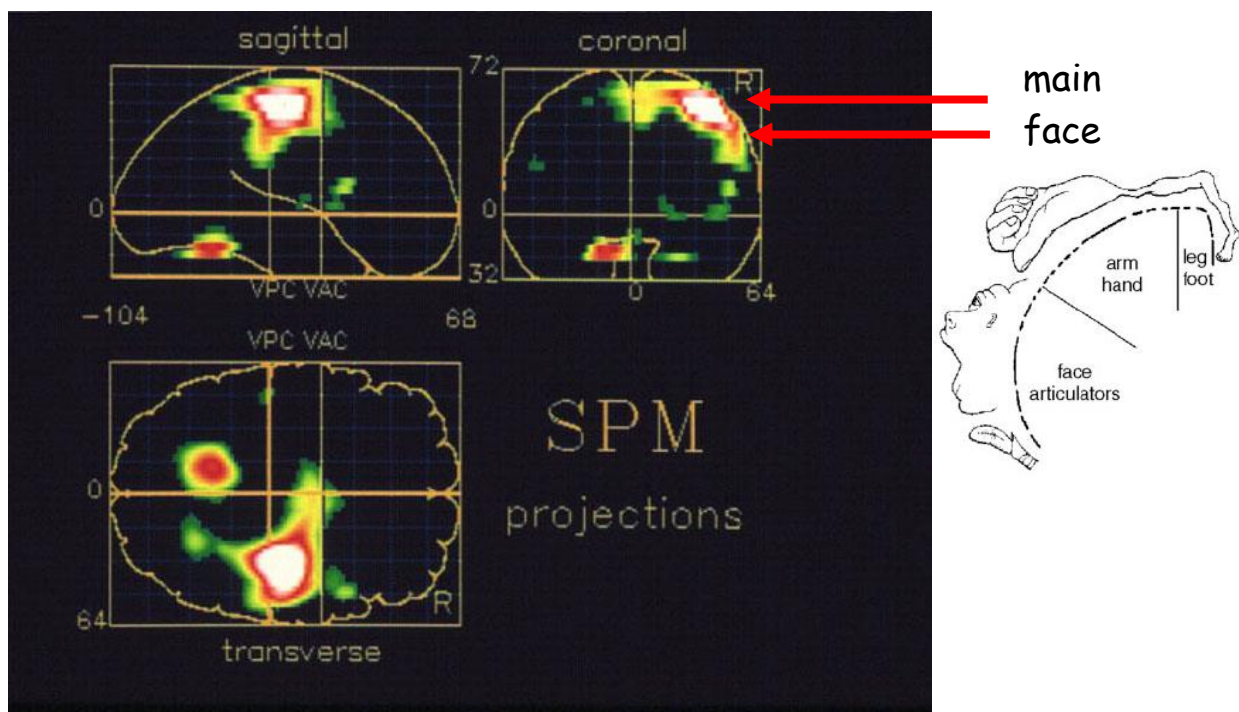


Figure 4 : Réorganisation post-AVC vue en imagerie par émission de positons. L'aire de la face est activée pour réaliser une tâche motrice des doigts. (D'après Chollet et al., 1991)

Par la suite, l'IRM fonctionnelle a permis également d'observer ces réorganisations (pour revue Baron et al., 2004). Cette technique permet une meilleure résolution spatiale pour étudier les modifications des activations cérébrales. Par exemple, chez le patient cérébrolésé, il est décrit en phase aiguë une activation des aires motrices contro-lésionnelles dans une tâche de tapement du doigt (Bütefisch et al., 2005; Tombari et al., 2004). En phase chronique, il est relevé une activation du cervelet ipsilatéral ainsi qu'une reprise d'activité dans le cortex



ipsilésionnel mais de manière plus étendue comparativement au contrôle, ce qui pourrait correspondre au recrutement des aires péri-lésionnelles (Cramer and Crafton, 2006) (Figure 5).

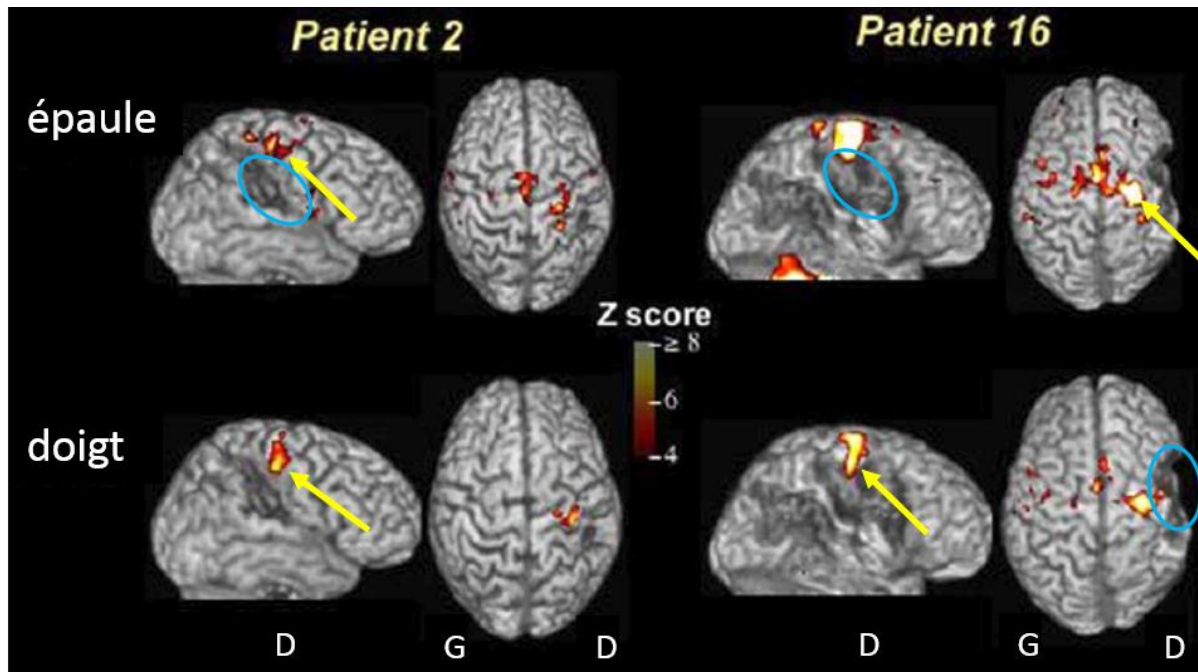


Figure 5 : Visualisation des activations corticales en IRM fonctionnelle lors d'une tâche de mouvement d'épaule (en haut) au des doigts (en bas). Les patients présentent des lésions corticales (cercle bleu) et des activations péri-lésionnelles (flèches jaunes). (D'après Cramer et al., 2006).

Les études chez l'animal sont indispensables pour découvrir les nombreux mécanismes encore non connus de la plasticité cérébrale. Les mêmes schéma d'activation ont été décrits après une ischémie focale chez le rat (Dijkhuizen et al., 2001). La réorganisation des aires motrices observées chez le rat (Carmichael et al., 2001) et le primate non humain (Nudo and Milliken, 1996) ont permis de proposer des processus responsables de la plasticité. D'une part, le démasquage de réseaux neuronaux existants mais initialement inhibés, d'autre part, le renforcement des connexions existantes avec des renforcements dendritiques et synaptiques, enfin la création de nouvelles connexions neuronales (synaptogénèse). Un autre processus, la neurogénèse sera présenté dans le chapitre suivant. Ces processus sont schématiquement récapitulés dans la Figure 6 (Murphy and Corbett, 2009).

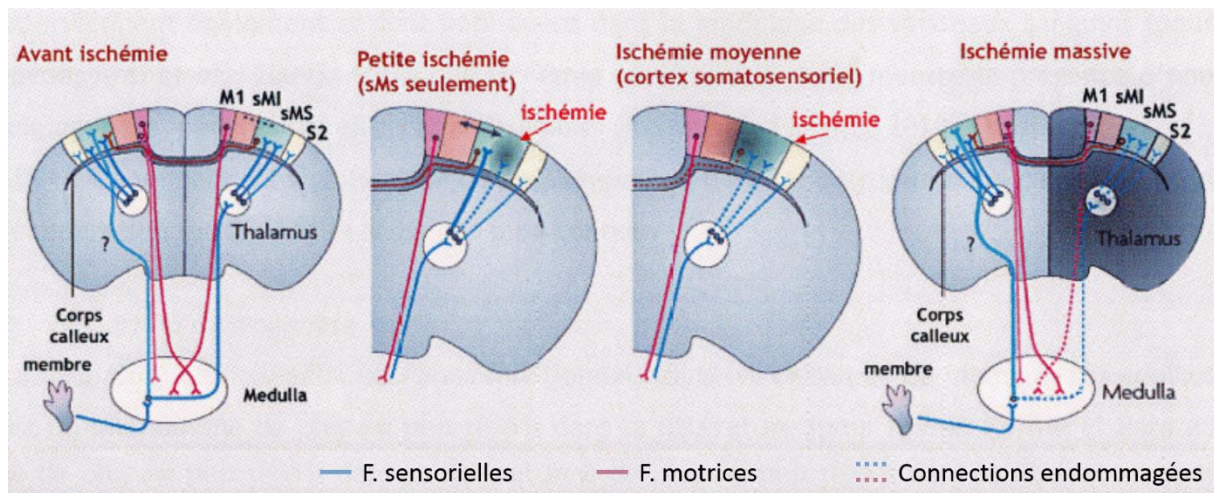


Figure 6 : Mécanismes de la récupération fonctionnelle après une ischémie cérébrale chez le rat. En fonction de l'étendue de la lésion, les aires voisines contribueront à la récupération en renforçant ou créant des connexions synaptiques. L'hémisphère contro-lésionnel peut également suppléer un cas de lésion massive. M1 : cortex moteur primaire, sMI sMS : cortex sensorimoteur des membres inférieur ou supérieur, S2 : cortex sensoriel secondaire. (D'après Murphy et Corbett, 2009).

Nous ne connaissons pas bien les mécanismes initiateurs de la plasticité cérébrale. Néanmoins, le microenvironnement de la lésion et des aires péri-lésionnelles est prépondérant avec la libération de facteur de croissance apportés par les cellules gliales tels que le BDNF et VEGF pour la repousse axonale, la synaptogénèse et la revascularisation du tissu (Kernie and Parent, 2010; Madinier et al., 2009).

### C. Régénération

La régénération du tissu lésé est un processus mis en place spontanément. Bien qu'efficace pour réparer de petites lésions et il n'est cependant pas suffisant pour combler une lésion étendue, ni récupérer l'intégrité du tissu et récupérer les fonctions perdues.

La régénération tissulaire concerne à la fois les neurones perdus mais également les cellules de structure et nourricières : astrocytes, cellules gliales et revascularisation. Je n'aborderai ici que la neurogénèse succinctement.

Il y a plusieurs dizaines d'années, on ne pensait pas avoir de cellules souches dans le cerveau, on pensait cet organe figé et voué à perdre ses neurones et fonctions avec le temps. Il a été montré une neurogénèse à l'âge adulte chez l'homme à la fin des années 90 (Eriksson et al., 1998). Elle a lieu dans la zone sous ventriculaire et dans le gyrus denté. Il a été montré chez

l'animal et chez l'homme, qu'après une lésion, la neurogénèse est stimulée (Jin et al., 2006; Zhang et al., 2008). Ces cellules souches vont proliférer puis migrer et se différencier en neuroblastes puis en neurones. Les neurones immatures migrent vers la lésion pour se différencier. Cependant, chez le rat, il a été montré que seulement 0,2% de ces neurones survivent (Arvidsson et al., 2002). Une des explications serait que le microenvironnement de la lésion ne serait pas propice à la vie cellulaire.

L'ensemble des phénomènes décrits plus haut participent à la mise en place de la lésion et de sa récupération spontanée des fonctions chez le patient. Malheureusement, Trois quart des patients vont garder des séquelles à vie car les mécanismes d'adaptation sont la plupart du temps insuffisants. Il est donc primordial de chercher une thérapie permettant une meilleure récupération des fonctions. Afin de proposer de nouvelles thérapies aux patients, il est nécessaire de tester en amont les stratégies sur des modèles animaux, c'est pourquoi la principale fonction évaluée est la motricité car nous sommes dans l'incapacité à communiquer avec eux.

## V. Stratégies thérapeutiques

Les différents mécanismes physiopathologiques d'induction de la lésion et les mécanismes de récupération ne sont pas tous concomitants ce qui offre plusieurs stratégies thérapeutiques (Figure 7).

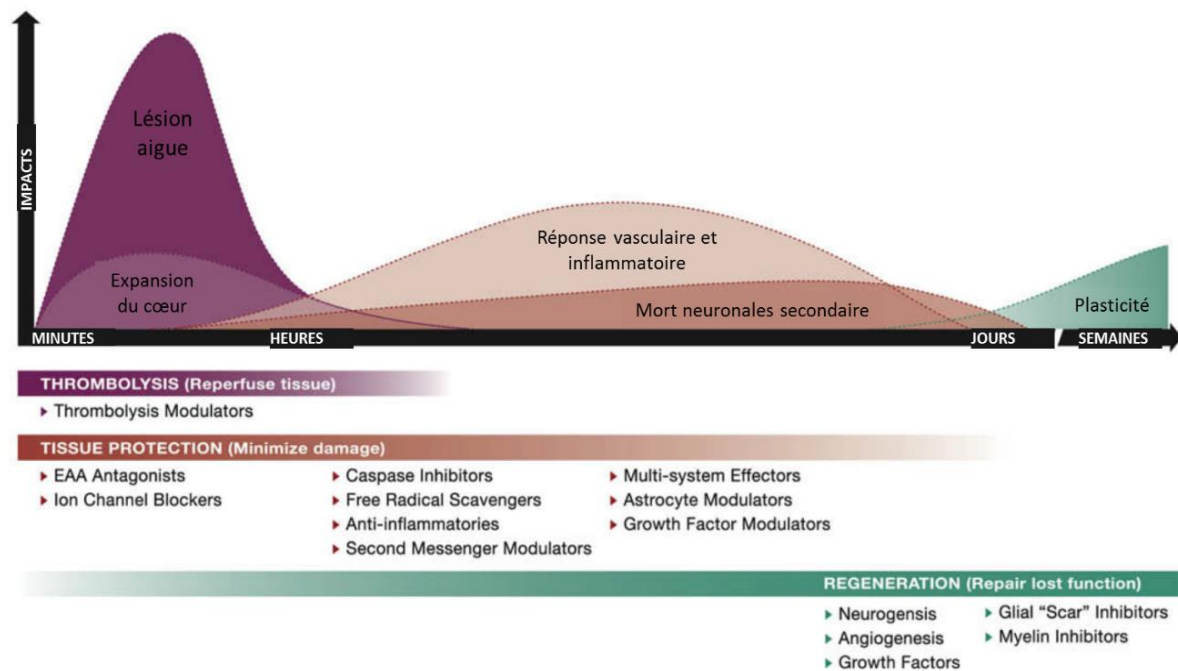


Figure 7 : Schéma montrant l'évolution des différents mécanismes impactant la lésion et la récupération après un AVC. Cela ouvre des fenêtres thérapeutiques différentes en fonction du mécanisme ciblé.

## A. Actions en phase aiguë

En effet, en phase aiguë de l'AVC on va chercher à restaurer le flux sanguin. Une seule thérapie dispose actuellement d'une autorisation de mise sur le marché (AMM) depuis janvier 2003 en France. L'Altéplase est un agent qui active la biotransformation du plasminogène en plasmine. C'est en se liant à la fibrine qu'il induit cette conversion entraînant ainsi la dissolution du caillot de fibrine. Il permet la **thrombolyse**. Cependant, s'il n'est pas administré dans les 4,5h après l'apparition des symptômes, il peut provoquer plus de dégâts par majoration de la réponse vasculaire. D'autres molécules sont étudiées pour augmenter cette fenêtre d'intervention (pour revue (Marshall, 2015)). D'autres pistes telle que la **thrombectomie** sont explorées pour déboucher par des moyens mécaniques le vaisseau obstrué (Berkhemer et al., 2015) ou la thrombolyse assistée par ultrasons (Barreto et al., 2013).

Cependant, de par la nécessité d'une prise en charge précoce et certaines contre-indications, peu de patient peuvent bénéficier de ces thérapies. Toujours en phase aiguë, certains s'intéressent à la **neuroprotection** afin de limiter l'expansion de la pénombre ainsi que les morts cellulaires qui se déclenchent secondairement. L'ensemble des cascades de

signalisation sont des cibles pharmacologiques potentielles (pour revue (Cramer, 2015). L'hypothermie est également à l'étude à des fins de neuroprotection (Piironen et al., 2014).

## B. Modulation des circuits moteurs

Il est également possible de moduler la plasticité en jouant sur la réorganisation des aires corticales. Différents moyens de moduler ces circuits sont à l'étude. Sans rentrer dans les détails, je citerai la stimulation magnétique transcranienne (pour revue Jones and Adkins, 2015) ou la tDCS, transcranial direct current stimulation (Kleim et al., 2003). Le principe général de ces stimulations magnétiques repose sur le fait que les hautes fréquences augmentent l'excitabilité corticale et les basses fréquences en diminuent l'excitabilité. Des stimulations ipsi-lésionnelles ou contro-lésionnelles montrent une amélioration de la fonction motrice dans une période proche (Sattler et al., 2015).

## C. Remplacement cellulaire

Les thérapies basées sur les cellules souches sont en plein essor depuis une dizaine d'année, en effet la découverte d'une **neurogénèse endogène** a suscité la possibilité de stimuler celle-ci afin de combler les lacunes actuelles. Plusieurs voies induisent la neurogénèse dont celles stimulées par des facteurs trophiques ou de croissance (GDNF, BDNF, IGF et autres) (Kobayashi et al., 2006). Malheureusement, les essais cliniques sur ces facteurs trophiques sont soit négatifs avec le granulocyte colony-stimulating factor (G-CSF), n=548 patients en phase aiguë (Bath et al., 2013) et en phase chronique (Floel et al., 2011). Soit ils sont toxiques en phase aiguë comme le basic Fibroblast Growth Factor (bFGF) ou le Trafermin dont l'essai a été arrêté pour cause de mortalité à 286 patients inclus (Bogousslavsky et al., 2002). Le premier stimulait l'angiogenèse qui n'est peut-être pas un facteur très limitant en post-lésion et qui pourrait expliquer son inefficacité, le deuxième favorise la croissance des neurites mais est toxique en tout cas en phase aiguë. D'autres alternatives sont celles stimulées par des anti-inflammatoires, ARN non codant ou des hormones (érythroproétine ou EPO) (Hoehn et al., 2005; Schouten et al., 2012). Mais là encore, un essai clinique sur 785 patients n'a pas montré d'efficacité de l'EPO qui augmente le nombre de globules rouges, angiogenèse (Bath et al., 2013). En parallèle d'une stimulation de la neurogénèse, une amélioration de la migration peut être induite avec des chémokines (Ohab et al., 2006) ou en manipulant la matrice extracellulaire avec de la chondroïtinase par exemple (Hyatt et al., 2010).

L'apport de **cellules exogènes** peut se faire via la circulation sanguine ou directement dans le cerveau et la lésion. Les sources cellulaires sont essentiellement de deux sortes : des lignées cellulaires immortalisées, des cellules souches neurales ou progénitrices, et des cellules souches embryonnaires ou de la moelle osseuse (pour revue Bliss et al., 2010 et dernier chapitre de la thèse Loubinoux et al., 2014). Pour des raisons éthiques et de potentielles inductions de tumeurs cérébrales, ces souches sont très contrôlées. Une récente source est à l'étude avec les cellules souches pluripotentes induites (iPS). L'absence de contrôle sur la phase pluripotente faisait craindre à des évolutions cancéreuses. Cependant, chez la souris et l'homme, ils ont été capables de générer des cellules neurales à partir de fibroblastes en utilisant des facteurs de croissance sans passer par la phase pluripotente (Pang et al., 2011). Néanmoins, ces cellules doivent être cultivées avec des facteurs de transcription qui modifient leur génome ce qui posera un problème de sécurité pour le transfert en clinique. Enfin, les greffes autologues seront favorisées tant qu'il y aura des effets de rejet par le système immunitaire.

Les mécanismes d'action des cellules souches sur la récupération restent peu connus et c'est pour cela que les essais cliniques sont peu nombreux. La capacité de sécréter des facteurs trophiques est un point commun à toutes les cellules souches. Outre la stimulation de la neurogenèse, de l'angiogenèse et leur capacité de neuroprotection, ces facteurs trophiques diminuent l'apoptose, la réponse inflammatoire et la réaction gliale cicatricielle (Bacigaluppi et al., 2009). L'injection intraveineuse de cellules souches mésenchymateuse par exemple est la voie la plus sûre mais les bénéfices observés chez l'animal sont expliqués essentiellement par des effets trophiques et ne peuvent être dus à la colonisation par les cellules au niveau de la lésion même s'il est montré que quelques cellules arrivent à rentrer dans le parenchyme cérébral et à se différencier en neurones. Les cellules souches créeraient un environnement favorable pour la récupération après un AVC (Bliss et al., 2010), mais dans le cas de grosses lésions, elles ne sont pas suffisantes pour maintenir un environnement favorable. Les premiers essais cliniques avec des cellules souches n'ont pas rapporté d'effets majeurs sur la récupération fonctionnelle et sont de petits essais de faisabilité et de sécurité. Cependant, ils ont montré une innocuité de certaines sources cellulaires ainsi que la faisabilité de ces thérapies (pour revue George and Steinberg, 2015). C'est pourquoi les recherches s'orientent vers l'utilisation de support pour fournir un environnement favorable et stable pour un

encrage à la fois des cellules endogènes et exogènes. Les hydrogels sont les premiers à avoir été étudiés (Park et al., 2002; Teng et al., 2002). Des supports inertes tels que des billes de polymères ont également été utilisées (Bible et al., 2009). Les générations suivantes de support ont plus pris en compte la nécessité de recréer des connexions soit avec des biomatériaux biodégradable faits de peptides par exemple (Ellis-Behnke et al., 2006; Tysseling et al., 2010) soit des biomatériaux non dégradables et structurées comme ceux fabriqués par l'équipe de Christophe Vieu au LAAS-CNRS à Toulouse que nous avons testé dans l'équipe (Bédurier et al., 2012; Vaysse et al., 2015a). L'ensemble de ces études montrent des améliorations de la régénération tissulaire ainsi qu'une amélioration de la récupération fonctionnelle chez les rongeurs. Enfin une étude récente in vitro, met en avant un support qui apporte une structure 3D et qui est compressible afin d'être injecté dans la lésion avec les cellules exogènes dessus sans pratiquer une large craniotomie (Bédurier et al., 2015).

A l'heure actuelle, en phase chronique, la rééducation reste la seule thérapie qui montre des bénéfices fonctionnels (Ottenbacher and Stull, 1993). La recherche de nouvelles stratégies ne peut se faire sans la prise en compte de cette rééducation.

La greffe de cellules souches sur neuro-implant est la stratégie retenue par notre équipe qui présente une expertise chez le rongeur depuis cinq ans, les résultats prometteurs nous poussent à étudier cette stratégie sur un modèle animal plus proche de l'homme afin de confirmer nos résultats et envisager un essai clinique.

## VI. Tests comportementaux chez le rat et leurs limites

### A. Test d'agrippement

Le test d'agrippement utilisé dans l'étude 1 mesure la force du membre supérieur du rat qu'il applique pour ne pas tomber en attrapant une barre de métal de 13 cm qui est reliée à un dynamomètre alors qu'il est tenu par les hanches et tiré doucement par l'expérimentateur au-dessus du vide (Figure 8). Nous avons réussi à entraîner le rat afin qu'il ne se contorsionne pas trop et qu'on puisse mesurer séparément chacune des pattes. Néanmoins, ce test reste



expérimentateur-dépendant selon la position qu'il fait prendre au rat et la force et la vitesse avec lesquelles il tire.



*Figure 8 : Le Grip Strength Test. Le rat maintenu par l'expérimentateur par les hanches doit saisir avec l'une de ses pattes avant la barre métallique reliée à un appareil mesurant la force de traction.*

## B. Staircase Test

Le Staircase Test (Montoya et al., 1991) est utilisé pour déterminer les capacités sensorimotrices des pattes avant. Les rats sont placés dans une boîte pendant 10 min durant lesquelles ils doivent attraper depuis un plateau central des sucrètes localisées sur des escaliers latéraux composés de 7 marches (Figure 9). Chaque marche est constituée d'un puits dans lequel on place 3 sucrètes. Nous avons utilisés des sucrètes de précision BioServ de 20 mg ("Dustless Precision Pellets", Composition : Dextrose, Fructose, Cellulose, Stéarate de Magnésium).

Dans ce test, la patte avant droite ne peut attraper que les sucrètes situées du côté droit et la patte gauche seulement celles situées à gauche ce qui permet de mesurer les performances de chaque patte indépendamment (nombre de sucrètes consommées).

Familiarisation : les rats sont placés 10 min dans la boîte et des sucrètes sont déposées sur le plateau central, durant cette phase on met un nombre de sucrètes plus important dans les puits (8 sucrètes) afin que les rats les perçoivent plus rapidement et s'habituent au dispositif.

Entraînement et Test : 10 min dans la boîte avec 3 sucrètes dans chaque puits.






Figure 9 : Staircase Test. A) Rat sur le plateau central du dispositif. B) Escalier bilatéral avec 7 marches contenant les suettes

Ce test est très difficile pour les rats qui doivent être mis à la diète (10g/jour/rat) pour augmenter leur motivation. L'entraînement dure entre 1 et 2 mois. En effet, il est peu écologique étant donné que le rat n'a pas l'habitude de se servir des pattes pour attraper la nourriture et la porter à sa bouche. Les performances peuvent fluctuer d'un jour à l'autre. On fait donc la moyenne des performances sur trois jours.

## VII. Marmouset

Une des raisons de l'échec de transfert des résultats des essais précliniques (chez l'animal) aux essais cliniques (chez l'homme) est le choix du modèle animal selon le comité d'expert « stroke therapy academic and industry roundtable » (Fisher et al., 2009; Stroke Therapy Academic Industry Roundtable (STAIR), 1999). En effet, le plus souvent les modèles expérimentaux sont des modèles rongeurs qui présentent un grand éloignement phylogénétique vis à vis de l'Homme. C'est pourquoi, ils suggèrent l'utilisation de modèles venant d'espèces plus proches de l'Homme, dont les primates non humains (PNH) pour les affections neurologiques, pour confirmer les résultats observés chez les rongeurs. Il est d'ailleurs mentionné dans la loi Huriet (1988), qu'il faut démontrer l'efficacité et la non toxicité d'une thérapie sur deux espèces animales différentes avant un essai clinique. Nous préférons donc tester notre thérapie sur un modèle primate plutôt qu'un autre modèle rongeur.

Le marmouset commun (*Callithrix jacchus*) (Figure 10) nous semble être un bon compromis dans l'utilisation d'un modèle de primate non-humain. Je vais vous exposer les avantages et inconvénients de cette espèce.



Primate du nouveau monde, Omnivore, insectivore et gommivore.

Il est arboricole, pèse environ entre 250 et 400g, avec un cerveau qui pèse 7,9g.

Il a en moyenne  $635.10^6$  neurones et le ratio glie/ neurone est de 0.93

Il présente un caryotype de  $2n=46$ .

*Figure 10 : Caractéristiques du marmouset (Callithrix jacchus)*

Premièrement, sa proximité phylogénique est plus proche de l'homme que du rongeur (ancêtre commun plus proche) (Prasad et al., 2008). De plus, son cerveau, bien que quasi lissencéphale, présente une organisation cérébrale qui se rapproche de celle de l'homme avec cinq aires motrices et quatre aires sensorielles contrairement au rongeur qui présente deux aires motrices et deux aires sensorielles (pour revue Kaas, 2004). Comme nous l'avons vu précédemment, les aires péri-lésionnelles jouent un rôle important dans la plasticité cérébrale post-ischémique. Des structures moins différenciées comme chez le rongeur faciliteraient la récupération. En effet, on constate fréquemment une bonne récupération chez le rongeur, un succès des thérapies qui ne se traduit que rarement chez l'homme.

Cependant, bien que le marmouset présente une projection de axones de ses neurones cortico-spinaux dans la branche dorso latéral de la moelle comme l'homme, il est évoqué qu'il ne possède pas ou peu de connexions directes entre les neurones cortico-spinaux et les motoneurones (Kondo et al., 2015). Cette connexion serait en lien directe avec le degré de dextérité (Courtine et al., 2007).

Un des autres avantages est sa disponibilité et sa manipulation. En effet, les grands primates non-humains sont plus complexes à manipuler, de par leur grande taille et leur poids. Les contraintes éthiques sont les mêmes quelle que soit l'espèce animale, mais les pressions sociales rendent plus pesantes les expérimentations sur les grands primates. De plus, une évaluation préclinique d'une nouvelle thérapie nécessiterait un trop grand nombre de primates ainsi que des conditions expérimentales lourdes ce qui rendrait l'étude longue et coûteuse. Toutes les dispositions ont été prises pour « réutiliser » les animaux dans d'autres protocoles comme le préconisent les comités d'éthique. De plus, nous avons l'avantage d'avoir accès à une animalerie marmouset située dans notre bâtiment et appartenant au CerCo, laboratoire CNRS voisin.

Enfin, pour le moment ce n'est pas un grand avantage car c'est un modèle beaucoup moins connu que les rongeurs mais il tend à le devenir puisque le marmouset est une espèce de plus en plus étudiée. Les outils adaptés à son évaluation se mettent en place (Tokuno et al., 2012), avec par exemple la création en 2015 d'un atlas positionnant les aires cérébrales sur des coupes histologiques en 3D (Hashikawa et al., 2015). Le Japon a également lancé un projet de cartographie du cerveau de marmouset en associant électrophysiologie, histologie et connectivité par tractographie (Okano and Mitra, 2015).

## Outils d'évaluation :

Depuis les travaux des équipes de Annett et de Marshall (Annett et al., 1992; Marshall and Ridley, 1996), de nombreux tests sensorimoteurs sont disponibles. Voici les tests qui ont servi pour notre étude.


### Echelles neurologiques

Au début de mes travaux de thèse, il existait à ma connaissance deux échelles neurologiques destinées au marmouset. La première, mise en place par Freret et al. (Freret et al., 2007), était une adaptation du score neurologique utilisé par l'équipe de Marshall à laquelle il a rajouté des composantes de force et de sensibilité. La seconde évalue le marmouset après une lésion de la moelle épinière. Elle est plus axée sur les déficits fonctionnels des membres (Kitamura et al., 2011). Puentes a mis au point une échelle neurologique publiée en 2015 (Puentes et al., 2015), qui se base sur l'observation comportementale de l'animal par vidéo, tous les critères évalués sont sur des mouvements naturels du marmouset : recherche de nourriture, agrippement...

### Tests de la force

L'évaluation de la force est quelque chose de compliqué puisque peu d'outils sont disponibles pour le marmouset. Le test le plus utilisé donne un score de la force d'agrippement des doigts avec un pinceau (Bihel et al., 2009). Chez le marmouset avec une lésion de la moelle spinale, un dynamomètre a été proposé. Il est relié à une grille, ce qui permet d'évaluer la force de traction des deux membres supérieurs simultanément (Iwanami et al., 2005)(Figure 11). Nous avons mis au point un dispositif qui est largement décrit dans l'étude 3 et dont les plans

initiaux sont dans l'annexe 1 (fabrication Robert Darmana, ingénieur biomécanicien dans l'équipe).



*Figure 11 : Dispositif évaluant la force de traction des deux pattes chez le marmouset. (Iwanami et al., 2005)*

### Test de la dextérité

Enfin, l'évaluation de la dextérité peut se faire avec différents tests. La recherche de nourriture dans des seringues graduées est le premier à avoir été mis en place (Marshall and Ridley, 1996) mais il présente un manque de sensibilité puisque aucun marmouset cérébrolésé ne récupère. Le second est le test du staircase qui présente deux configurations. L'une colline et l'autre vallée.

La version Colline permet d'évaluer la dextérité du bras ipsi-lésionnel en utilisant l'hémi-champ visuel contro-lésionnel et vice versa. Seul, il ne prend donc pas en compte l'influence d'une héminégligence. Ainsi la version Vallée est complémentaire en évaluant le bras contro-lésionnel avec l'hémi-champ ipsi-lésionnel et inversement. S'il y a une baisse similaire des performances aux deux versions, on pourra alors exclure une héminégligence, alors qu'un déficit plus important en vallée pourrait être attribué à une héminégligence. Les marches sont cotées de 1 à 5 et les points sont attribués lorsqu'ils récupèrent la récompense sans la faire tomber. Nous avons modifié quelque peu ce test en creusant des gouttières qui rendent plus difficile la préhension des récompenses. Le système de notation que nous avons défini prend en compte une récompense tombée dans une marche inférieure. Comme nous le verrons, ce système permettra de différencier plus graduellement les déficits.

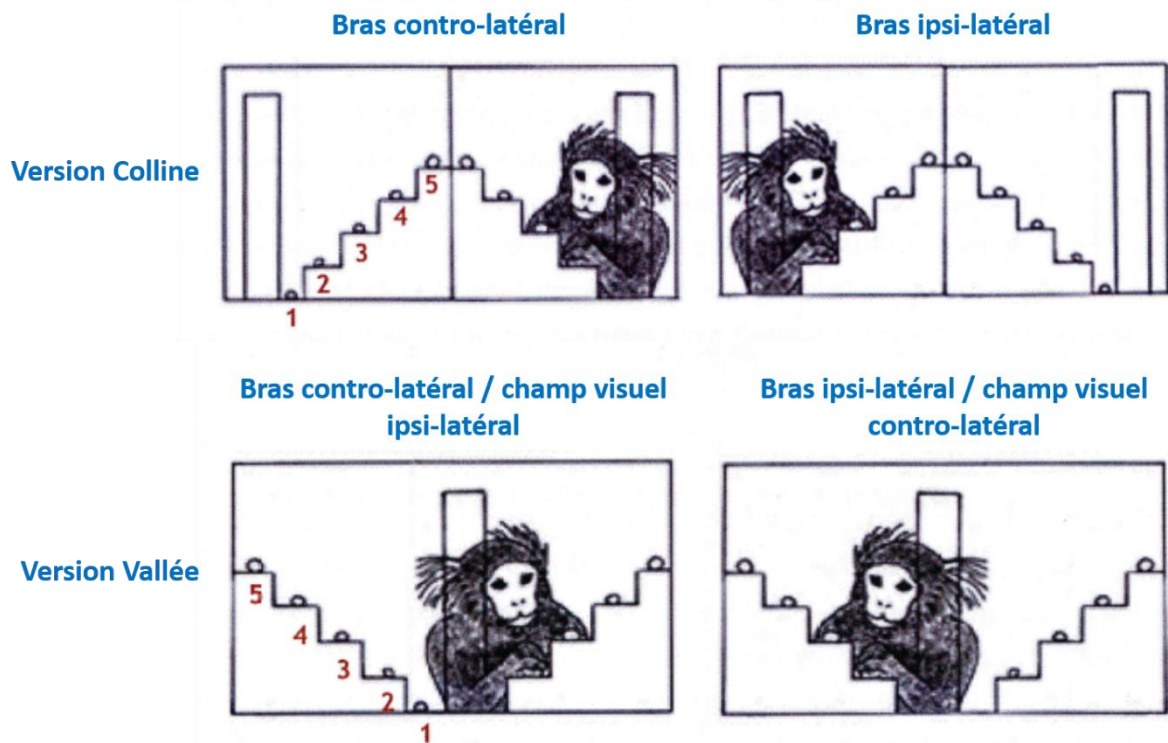


Figure 12 Tests du staircase. La position du marmouset et l'utilisation de son champ visuel sont différentes entre la version colline (en haut) et la version (vallée en bas). Dessins issus de la thèse d'Ebeline Bihel.

### Imagerie par résonance magnétique

En plus des outils d'évaluation comportementaux, nous disposons d'outils d'exploration non invasifs utilisés couramment en pratique clinique humaine.

En effet, grâce à l'IRM nous pouvons obtenir des séquences pondérées en T1 qui nous donne des renseignements sur l'anatomie par le contraste substance blanche/substance grise où la substance blanche a un signal plus élevée que la grise. Elle peut être associée chez l'animal à des agents de contraste tel que le Chlorure de Manganèse qui sortira en hypersignal sur les images.

L'imagerie pondéré T2 est une image anatomique de haute résolution qui permet de localiser en hypersignal les tissus présentant des protons de l'eau plus mobiles, donc les zones déstructurées comme une lésion ou un ventricule. L'œdème vasogénique est également visible grâce à cette séquence.

L'imagerie en tenseur de diffusion (DTI), basée sur la vitesse de diffusion brownienne de l'eau et l'application de gradients permettant de sélectionner les directions de diffusion, peut être reconstruite en carte de fraction d'anisotropie (FA). Cette anisotropie renseigne sur l'homogénéité de l'eau à diffuser dans une direction. Ainsi, dans le cerveau, cette anisotropie est interprétée comme une orientation des fibres nerveuses myélinisées car les gaines de myéline des axones restreignent particulièrement la diffusion de l'eau dans l'axe de l'axone. La plupart des études IRM chez le petit animal se font sur des scanners IRM 7 Teslas. Nous disposons d'une IRM moins puissante de 3T qui n'offre pas la même résolution spatiale et temporelle. De nombreuses études cherchent à améliorer les séquences d'acquisition des images ou les logiciels de traitement d'images (Okano and Mitra, 2015; Risser et al., 2014).



---

# Objectifs de la thèse

---





---

## Objectifs de la thèse

---

Dans ce contexte de lacunes en termes de capacité de transférer les thérapies montrant des effets chez le rongeur mais n'ayant aucun effet chez l'homme, ma thèse s'inscrit dans l'élaboration d'un nouveau modèle d'ischémie cérébrale focale capable de cibler le cortex moteur primaire chez le marmouset. Espèce donnant un bon compromis entre proximité phylogénique avec l'homme et facilité d'expérimentation.

L'objectif principal de ma thèse est de mettre au point un modèle de lésion cérébral chez le marmouset, qui cible le cortex moteur primaire par transposition du modèle nouvellement caractérisé chez le rat. De plus, ce modèle doit permettre une évaluation de la récupération fonctionnelle des déficits, et mettre en évidence des déficits chroniques. Une adaptation des tests comportementaux sera vraisemblablement nécessaire.

La caractérisation du modèle doit se faire par une approche multimodale pour être la plus complète possible. Ainsi l'objectif secondaire est d'associer ou développer des techniques complémentaires afin d'observer : la lésion (IRM et histologie), les déficits (tests de force, test de dextérité, échelle neurologique), et l'intégrité du FCS qui comme on l'a vu dans l'état de l'art est corrélée avec la récupération.

La mise au point de ce modèle a pour objectif final de tester de nouvelles stratégies thérapeutiques afin d'améliorer la récupération fonctionnelle après une lésion cérébrale. En corollaire, étant donné la méconnaissance actuelle des mécanismes de plasticité cérébrale et de réorganisation post-AVC, il est souhaitable d'essayer de mieux comprendre ces mécanismes pour proposer les meilleures stratégies thérapeutiques possibles.

La première étude, a pour objectif de montrer la faisabilité de ce modèle chez le rongeur. Au cours de ce travail, j'ai acquis les connaissances nécessaires à la transposition du modèle au marmouset.

La deuxième étude vise à développer une technique afin de suivre l'intégrité du FCS à différents temps avant et après une lésion, à l'aide d'un agent de contrat : le manganèse.

La troisième étude est celle qui caractérise le modèle lésionnel, les déficits associés, la récupération fonctionnelle, ainsi que l'application de la technique de traçage neuronal mise au point dans la seconde étude. Une étude pilote a pu être menée afin d'appréhender l'effet d'une thérapie avec des neuro-implants.

Enfin, la quatrième étude vise à mettre au point une technique complémentaire afin de suivre l'intégrité du FCS à l'aide de l'imagerie en tenseur de diffusion et aux cartes de fractions d'anisotropie.

---

# Etude 1

---

Profil de récupération chez le rat, de la force et de la dextérité fine après une lésion du cortex moteur primaire et effet d'une greffe de cellules neuronales



---

# Etude 1 : Profil de récupération chez le rat, de la force et de la dextérité fine après une lésion du cortex moteur primaire et effet d'une greffe de cellules neuronales

---

## I. Présentation et objectifs

Comme nous l'avons vu dans l'introduction, le cortex moteur primaire (M1) et le faisceau cortico spinal (FCS) sont impliqués dans deux composantes de la motricité, la force et la dextérité (Lemon, 1999). Chez l'homme une lésion de M1 induit des déficits moteurs, une faiblesse musculaire et une incapacité de bouger les doigts de manière fractionnée (Porter and Lemon, 1993). De plus, après un AVC, la qualité de la récupération fonctionnelle du patient en phase chronique dépend du niveau d'intégrité du FCS (Stinear et al., 2007).

La récupération est sous-tendue par des mécanismes de plasticité fonctionnelle cérébrale mis en évidence chez l'homme et l'animal (Carmichael, 2006; Jones et al., 2013; Kolb and Gibb, 2014; Kolb et al., 2007; Nudo et al., 2001). De plus, plusieurs études ont montré l'existence d'une neurogénèse endogène amplifiée après une lésion cérébrale. Ces nouveaux neurones migrent près du site lésé et s'intègrent au réseau neural déjà existant (Chen et al., 2004; Magavi et al., 2000). Cette neurogénèse peut être stimulée par des facteurs de croissance et peut conduire à une régénération du cortex lésé (Kolb et al., 2007). Cependant, dans le cas de lésions très étendues, la récupération fonctionnelle ne sera pas totale et la neurogénèse endogène n'aura permis de remplacer que seulement 0,2% des neurones (Arvidsson et al., 2002; Kernie and Parent, 2010; Parent et al., 2002).

Cette étude (Vaysse et al., 2015b) a pour objectif de mettre au point un modèle de lésion cérébrale, chez le rat, ciblant largement le cortex moteur primaire causant ainsi des lésions au FCS et conduisant à des déficits chroniques. De plus, pour caractériser ces déficits, des tests comportementaux permettant de détecter spécifiquement les déficits moteurs du membre

supérieur ont été utilisés afin de suivre la plasticité fonctionnelle post-lésionnelle. Enfin, une thérapie visant à remplacer les neurones perdus a été testée pour en évaluer l'effet bénéfique sur les déficits chroniques.

## II. Protocole

Pour s'assurer de la spécificité de la lésion puis de l'effet de la thérapie sur le modèle, nous avons défini différents groupes de rats :

- Le groupe « sham lésion » (n=10) : les rats de ce groupe subissent la même opération chirurgicale qui permet d'induire la lésion mais sont injectés avec une solution isotonique et ne sont donc pas lésés. Ce groupe sert à mesurer l'impact de l'opération chirurgicale seule, sur le comportement des animaux.
- Le groupe « lésé » (n=20) : les rats sont lésés par l'injection de malonate, une toxine inhibitrice du cycle de Krebs des mitochondries, ce qui produit d'abord une défaillance énergétique conduisant à la mort cellulaire et secondairement une mort cellulaire additionnelle par excitotoxicité et apoptose. Ce groupe sert à mesurer l'impact de la lésion.

Ce dernier groupe a été divisé en deux afin de tester la thérapie :

- Le groupe « hNT2-grafted » (n= 9) : 15 jours après la lésion les rats reçoivent une injection, dans la lésion, de 5µL de tampon contenant  $5 \cdot 10^5$  cellules neurales hNT2.
- Le groupe « HBSS-treated » (n=8) : 15 jours après la lésion les rats reçoivent l'injection, dans la lésion, du tampon sans les cellules.

Trois rats n'étaient pas suffisamment déficitaires aux tests, deux jours après l'induction de la lésion et ont été exclus. Trois autres rats ont été lésés avec le malonate puis sacrifiés 24h après afin de caractériser la lésion par histologie avec une coloration à l'hémalun-éosine.

L'évaluation comportementale de tous les rats s'est faite à l'aveugle sur 6 sessions : 1 semaine avant la lésion (valeur de référence obtenue à la fin de l'entraînement des rats), 48h post lésion, 24h post greffe, puis à 1 mois 2 mois et 3 mois. Leur force d'agrippement a été évaluée au « grip strength test » et leur dextérité au « staircase ».

A la fin des 3 mois, les animaux ont été sacrifiés. Une IRM T2 des cerveaux perfusés in vitro a permis d'obtenir le volume lésionnel. Puis, des analyses histologiques et d'immunomarquages ont été réalisées.

### III. Résumé des résultats

La caractérisation histologique de la lésion à 24h montre une lésion œdémateuse étendue du cortex moteur primaire de la patte avant, qui s'étend parfois sur les cortex adjacents (cortex moteur secondaire et cortex sensitif primaire) et sur le striatum (Figure 1 de l'article). La dégénérescence de la capsule interne est également observée.

L'IRM à 3 mois post lésion, confirme les structures touchées par la lésion. Cependant une grande variabilité du volume est observée (Figure 2A de l'article).

Malgré cette variabilité de volume lésionnel, les performances de la patte contro-lésionnelle au test de grip sont très similaires entre les rats du groupe lésé juste après la lésion (entre 35 et 56 % de performance comparé à leur patte ipsi-lésionnelle). A trois mois, les rats ont partiellement récupéré avec une performance médiane de 81% par rapport à leur performance en pré-lésion. Par contre au test du staircase, aucune récupération n'a été observée et ce pendant les 3 mois.

La greffe de cellules neurales montre une amélioration de la récupération de la force de grip à tous les temps après la greffe (48h, 1 mois, 2 mois et 3 mois) (figure 3A de l'article). Cette récupération est de l'ordre de 90% à 2 mois et les performances à 3 mois sont similaires au groupe sham. Cependant, aucune amélioration n'est constatée pour le test du staircase.

Le volume lésionnel T2 ne montre aucune différence entre les deux groupes.

L'analyse histologique à 3 mois, montre la présence de tissus reconstruits sur le site de la lésion chez les animaux greffés contrairement aux animaux non greffés (Figure 4A de l'article). Cependant, la greffe de  $5.10^5$  cellules neurales hNT2, ne suffit pas à reconstruire l'ensemble de la cavité lésionnelle ni les fibres de la capsule interne.



Les immuno-marquages montrent la présence des cellules hNT2, 3 mois après la greffe ce qui prouve la viabilité d'au moins une partie des cellules greffées à distance de la greffe (Figure 4B de l'article). Au niveau du tissu reconstruit, on retrouve des marqueurs de neurones immatures et matures, venant soit de l'hôte soit de la greffe. Enfin l'étude de la réaction inflammatoire montre un faible marquage des cellules de la microglie et des astrocytes en périphérie de la lésion chez le rat greffé et non greffé.

# Strength and Fine Dexterity Recovery Profiles After a Primary Motor Cortex Insult and Effect of a Neuronal Cell Graft

**AQ** **Laurence Vaysse** and **Fabrice Conchou** Inserm;  
:au Imagerie cérébrale et handicaps neurologiques UMR 825; F-31059 Toulouse, France; and Université de Toulouse; UPS; Imagerie cérébrale et handicaps neurologiques UMR 825; CHU Purpan, Place du Dr Baylac, F-31059 Toulouse Cedex 9, France

**AQ**  
:1

## Carole Davoust

Inserm; Imagerie cérébrale et handicaps neurologiques UMR 825; F-31059 Toulouse, France; and Université de Toulouse; UPS; Imagerie cérébrale et handicaps neurologiques UMR 825; CHU Purpan, Place du Dr Baylac, F-31059 Toulouse Cedex 9, France

**Cyrielle Ruggieri** and **Mehdi Benkaddour** Inserm; Imagerie cérébrale et handicaps neurologiques UMR 825; F-31059 Toulouse, France; and Université de Toulouse; UPS; Imagerie cérébrale et handicaps neurologiques UMR 825; CHU Purpan, Place du Dr Baylac, F-31059 Toulouse Cedex 9, France

## Isabelle Loubinoux

Inserm; Imagerie cérébrale et handicaps neurologiques UMR 825; F-31059 Toulouse, France; and Université de Toulouse; UPS; Imagerie cérébrale et handicaps neurologiques UMR 825; CHU Purpan, Place du Dr Baylac, F-31059 Toulouse Cedex 9, France

The aim of this study was to set up (a) a large primary motor cortex (M1) lesion in rodent and (b) the conditions for evaluating a long-lasting motor deficit in order to propose a valid model to test neuronal replacement therapies aimed at improving motor deficit recovery. A mitochondrial toxin, malonate, was

Laurence Vaysse and Fabrice Conchou, Inserm; Imagerie cérébrale et handicaps neurologiques UMR 825; F-31059 Toulouse, France; and Université de Toulouse; UPS; Imagerie cérébrale et handicaps neurologiques UMR 825; CHU Purpan, Place du Dr Baylac, F-31059 Toulouse Cedex 9, France; Boris Demain, Inserm; Imagerie cérébrale et handicaps neurologiques UMR 825; F-31059 Toulouse, France; Université de Toulouse; UPS; Imagerie cérébrale et handicaps neurologiques UMR 825; CHU Purpan, Place du Dr Baylac, F-31059 Toulouse Cedex 9, France; and CNRS-LAAS, 7 avenue du colonel Roche, F-31077 Toulouse, France; Carole Davoust, Inserm; Imagerie cérébrale et handicaps neurologiques UMR 825; F-31059 Toulouse, France; and Université de Toulouse; UPS; Imagerie cérébrale et handicaps neurologiques UMR 825; CHU Purpan, Place du Dr Baylac, F-31059 Toulouse Cedex 9, France; Benjamin Plas, Inserm; Imagerie cérébrale et handicaps neurologiques UMR 825; F-31059 Toulouse, France; Université de Toulouse; UPS; Imagerie cérébrale et handicaps neurologiques UMR 825; CHU Purpan, Place du Dr Baylac, F-31059 Toulouse Cedex 9, France; and Centre Hospitalier Universitaire de Toulouse; Pôle Neurosciences; CHU Purpan, Place du Dr Baylac, F-31059 Toulouse Cedex 9, France; Cyrielle Ruggieri and Mehdi Benkaddour, Inserm; Imagerie cérébrale et handicaps neurologiques UMR 825;

## Boris Demain

Inserm; Imagerie cérébrale et handicaps neurologiques UMR 825; F-31059 Toulouse, France; Université de Toulouse; UPS; Imagerie cérébrale et handicaps neurologiques UMR 825; CHU Purpan, Place du Dr Baylac, F-31059 Toulouse Cedex 9, France; and CNRS-LAAS, 7 avenue du colonel Roche, F-31077 Toulouse, France

## Benjamin Plas

Inserm; Imagerie cérébrale et handicaps neurologiques UMR 825; F-31059 Toulouse, France; Université de Toulouse; UPS; Imagerie cérébrale et handicaps neurologiques UMR 825; CHU Purpan, Place du Dr Baylac, F-31059 Toulouse Cedex 9, France; and Centre Hospitalier Universitaire de Toulouse; Pôle Neurosciences; CHU Purpan, Place du Dr Baylac, F-31059 Toulouse Cedex 9, France

## Marion Simonetta-Moreau

Inserm; Imagerie cérébrale et handicaps neurologiques UMR 825; F-31059 Toulouse, France; Université de Toulouse; UPS; Imagerie cérébrale et handicaps neurologiques UMR 825; CHU Purpan, Place du Dr Baylac, F-31059 Toulouse Cedex 9, France; and Centre Hospitalier Universitaire de Toulouse; Pôle Neurosciences; CHU Purpan, Place du Dr Baylac, F-31059 Toulouse Cedex 9, France

F-31059 Toulouse, France; and Université de Toulouse; UPS; Imagerie cérébrale et handicaps neurologiques UMR 825; CHU Purpan, Place du Dr Baylac, F-31059 Toulouse Cedex 9, France; Marion Simonetta-Moreau, Inserm; Imagerie cérébrale et handicaps neurologiques UMR 825; F-31059 Toulouse, France; Université de Toulouse; UPS; Imagerie cérébrale et handicaps neurologiques UMR 825; CHU Purpan, Place du Dr Baylac, F-31059 Toulouse Cedex 9, France; and Centre Hospitalier Universitaire de Toulouse; Pôle Neurosciences; CHU Purpan, Place du Dr Baylac, F-31059 Toulouse Cedex 9, France; Isabelle Loubinoux, Inserm; Imagerie cérébrale et handicaps neurologiques UMR 825; F-31059 Toulouse, France; and Université de Toulouse; UPS; Imagerie cérébrale et handicaps neurologiques UMR 825; CHU Purpan, Place du Dr Baylac, F-31059 Toulouse Cedex 9, France.

We would also like to thank the Centre d'Investigation Clinique Biotherapies (Toulouse, France) and Luc Renaud (Cercu) for their technical assistance. We thank the INSERM UMR825 MRI technical platform for the MRI acquisitions. We thank Faye Bolan for English editing. The authors declare that they have no conflict of interest, financial or otherwise.

Correspondence concerning this article should be addressed to Isabelle Loubinoux, Pavillon Baudot, Hôpital Purpan, 31024 Toulouse Cedex 3, France. E-mail: [Isabelle.Loubinoux@inserm.fr](mailto:Isabelle.Loubinoux@inserm.fr)

injected to induce extensive destruction of the forelimb M1 cortex. Three key motor functions that are usually evaluated following cerebral lesion in the clinic—strength, target reaching, and fine dexterity—were assessed in rats by 2 tests, a forelimb grip strength test and a skilled reaching task (staircase) for reaching and dexterity. The potential enhancement of postlesion recovery induced by a neuronal cell transplantation was then explored and confirmed by histological analyses. Both tests showed a severe functional impairment 2 days post lesion, however, reaching remained intact. Deficits in forelimb strength were long lasting (up to 3 months) but spontaneously recovered despite the extensive lesion size. This natural grip strength recovery could be enhanced by cell therapy. Histological analyses confirmed the presence of grafted cells 3 months postgraft and showed partial tissue reconstruction with some living neuronal cells in the graft. In contrast, fine dexterity never recovered in the staircase test even after grafting. These results suggest that cell replacement was only partially effective and that the forelimb M1 area may be a node of the sensorimotor network, where compensation from secondary pathways could account for strength recovery but recovery of forelimb fine dexterity requires extensive tissue reconstruction.

**AQ: 2** *Keywords:* force, fine dexterity, plasticity, primary motor cortex, regenerative medicine

Acute corticospinal neuron lesions may occur after traumatic brain injury, subarachnoid hemorrhage, or stroke. They are a leading cause of death and disability around the globe, and a major cause of motor handicap in adults. Traumatic and vascular injuries cause extensive cellular loss that leads to a disintegration of the affected brain tissue. As yet, no validated pharmacological therapies are available to promote motor recovery in patients presenting neurological injuries with motor impairments. Nevertheless, our group produced the first evidence of the efficiency of serotonin reuptake inhibitors for motor recovery in a phase II clinical trial (Chollet et al., 2011). Despite this, only 5–20% of patients with a brain injury will entirely recover normal upper limb motor function following physical therapy. Usually limb strength, and more markedly dexterity, remain impaired.

The primary motor cortex (M1) and the corticospinal tract are involved in two major components of motricity, strength, and dexterity (Lemon, 1999). M1 lesions result in motor deficit, abnormal muscle tone, and fractionated finger movement impairment (Porter & Lemon, 1993). Functional recovery in chronic stroke patients depends on corticospinal tract integrity (Stinear et al., 2007). Nevertheless, M1 is only one area within the complex bihemispherical sensorimotor network (Noskin et al., 2008) shown by functional MRI (Keisker et al., 2009) to be involved in motor control, where the role and contribution of each area or node need to be defined according to the task. For example, secondary motor areas and indirect pathways such as the cortico-rubrospinal tract are involved in skilled reaching tasks (Klein et al., 2012). Although motor functions are often severely and permanently affected after neuronal loss as observed with stroke or traumatic injury, significant motor recovery often occurs during the first weeks following the injury. Specific hypotheses regarding this recovery have emerged, and several studies on animals and humans have now provided substantial evidence that the adult cerebral cortex is capable of significant functional plasticity (Carmichael, 2006; Jones et al., 2013; Kolb & Gibb, 2013; Kolb et al., 2007; Nudo et al., 2001). Noskin et al. (2008) pointed out that recovery of human dexterity relies not only on the integrity of the corticospinal tract, but also of the bihemispherical sensorimotor network. The role and importance of each area and connection in the recovery process will need to be determined.

Several studies on animal models have shown that endogenous neurogenesis occurs after selective neuronal injury and that the newly generated neurons can migrate near the lesion site and integrate within the existing neural network (Chen et al., 2004; Magavi et al., 2000). Furthermore it has been shown that neurogenesis can be stimulated and lead to successful cortical regeneration (Kolb et al., 2007). The degree of neurological recovery is largely dependent on the initial deficit and, in the case of a large acute insult causing chronic deficits and requiring neuron replacement, this endogenous neurogenesis fails to provide substantial recovery since approximately only 0.2% of neurons are replaced (Arvidsson et al., 2002; Kernie & Parent, 2010; Parent et al., 2002). Hence, further elucidation of the mechanisms responsible for cerebral reorganization and regeneration is a crucial challenge in the development of more efficient therapies for the injured central nervous system with extensive neuronal loss and chronic deficits. This emphasizes the need to first develop animal acute lesion models, notably for large primary motor cortex lesion, that cause severe damage to the underlying corticospinal tract and lead to chronic deficits, and second to create robust behavioral tests capable of detecting specific motor deficits and monitoring modulation of postlesional plasticity following either spontaneous recovery or injection of new cellular/pharmacological treatments. Our hypothesis was that extensive M1 lesion would lead to chronic deficits in strength and dexterity as in humans.

Following the occurrence of pyramidal tract lesion, the clinical grip strength assessment serves to characterize the severity of motor deficit, and also serves as a prognostic indicator of recovery. (Sunderland et al., 1989). For the hand grip, patients squeeze a dynamometer and the assessment is quantitative. For the thumb-index pinch grip in the motricity index (Collin & Wade, 1990), the patients resist against gravity, or against a weak or a strong push and the assessment is qualitative (existence of a resistance to gravity, force weaker or equal to the other hand; Loubinoux et al., 2003). Strength assessment is difficult in rodents especially when a quantitative evaluation of each forelimb is needed. However, an assessment resembling the pinch grip in humans has been achieved with a lateralized grip strength device for both forepaws tested individually after unilateral cerebral lesions (Chen et al., 2010; Dunnett et al., 1998; Strong, Blanco, Anderson, Lewandowski, & Steward, 2009). In this test, the rats grip a bar (linked to a

dynamometer) with four digits and as such the strength of the entire forepaw is assessed in contrast to the human test in which quantification is restricted to the thumb-index pinch strength. For dexterity, the other major component of motricity, the assessment can be performed in cortically injured patients (Lemon, 1999) such as with the nine-peg test (Loubinoux et al., 2007) and can be tested in rodents by a skilled reaching task (Montoya Campbell-Hope, Pemberton, & Dunnett, 1991). The reach-to-eat movement bears striking similarities in humans and rodents (Klein et al., 2012). Pellets have to be retrieved from shallower wells on descending steps with the Montoya staircase compared with the single pellet reaching task. The former task requires the rats to control their digit position in order to successfully enter the well and grasp the pellet. Thus, it may be a more skillful and thorough test of fine dexterity.

The aim of this study was to set up conditions for evaluating the motor deficit after a primary cortex lesion that induces long-lasting and/or chronic deficits and to test the potential beneficial effect of neuronal replacement therapies. The lesion was induced by a toxin, malonate, stereotactically injected deep into M1 to target the pyramidal neurons of layer V and was designed to induce extensive destruction of the forelimb primary motor cortex, more precisely the caudal part of M1 sparing the posterolateral part (Starkey et al., 2012). Localization and the extent of the lesion were measured with T2 MRI. According to the literature, malonate has never been used to induce a large cortical lesion; therefore, our group wanted to discover whether it could be used safely in a localized cortical area. Malonate is an inhibitor of a mitochondrial enzyme of the Krebs cycle, which produces energy failure and secondary excitotoxic and apoptotic cell death. The malonate model has shown striking similarities with ischemic stroke with respect to histological characterization: a perilesional zone evolves until 12-hr post-insult in cases of a striatal lesion (Greene & Greenamyre, 1996; Millerot-Serruot et al., 2007; Schulz et al., 1998). In contrast with this model, other lesion models present many disadvantages. For example, M1 lesions are not consistently observed after middle cerebral artery occlusion (MCAO). The vasoconstrictor endothelin model is also associated with direct unknown effects on neuronal and glial receptors (Nakagomi et al., 2000), and requires multiple time-consuming injections for large lesions (Starkey et al., 2012). What's more, devascularization may not destroy all pyramidal neurons of the deep layer V. Finally, lesioning via photothrombotic occlusion induces very little reperfusion or ischemic penumbra but profound local edema (see review Carmichael, 2005; Kleim et al., 2007; Lipsanen & Jolkkonen, 2011).

Once the lesion was induced, we studied the reliability of the two motor tests (grip strength and skilled reaching task), in rats, to assess (a) the severity of the motor deficits associated with a unilateral primary motor cortex lesion, and (b) the degree of spontaneous motor recovery. Finally, the potential of neuronal cell transplantation for increasing postlesional brain plasticity and motor recovery was evaluated. Recent studies of cell transplants in rodent MCAO models have demonstrated ipsilesional postischemic axonal rewiring between the graft and the host tissues, associated with enhanced motor recovery (Andres et al., 2011; Polentes et al., 2012). Therefore, in our study, recovery was assessed using motor behavior tests and integration of the transplanted cells was determined via histological analyses.

## Materials and Method Animals and Surgical Procedures

Experiments were performed in adult male Sprague–Dawley rats ( $n = 30$ ; Janvier, Le Genest-St-Isle, France), weighing 300 g–350 g at the beginning of the experiment. All animals were maintained and treated according to the guidelines of the European Communities Council Directive of 24 November 1986 (86/609/EEC). This protocol obtained an authorization, n°31125507, from the “Direction départementale de la Protection des Populations de la Haute-Garonne,” and the “Comité d'éthique pour l'expérimentation animale Midi-Pyrénées.” All efforts were made to minimize suffering and the number of animals used.

Rats were first randomized into two groups, the sham lesion group (a nonlesioned group which received only buffer injection; one third,  $n = 10$ ) and the lesioned group who received a malonate injection; two thirds,  $n = 20$ ). To induce the cortical lesion or the sham lesion, rats were anesthetized with ketamine/medetomidine (36/0.47 mg/kg, i.p.) and were positioned on a stereotaxic frame. Rectal temperature was kept at 37–37.5 °C. The skull was drilled and a needle was inserted into the dominant hemisphere determined by the subject's performance in the staircase test (see below). Coordinates of the caudal forelimb area and therefore the site of injection were 0.5 mm anterior and 2.5 mm lateral relative to the bregma, and 2 mm in depth from the brain surface according to both Paxinos and Watson's atlas (Paxinos & Watson, 1998) and maps constructed with intracortical microstimulation experiments (Starkey et al., 2012). A 5  $\mu$ l volume of 3 M malonate was injected (disodium salt solution, pH 7.4 Sigma Aldrich, France) at a rate of 1  $\mu$ l/min using a 0.485 mm diameter cannula needle (Phymep, Paris, France). Malonate is a mitochondrial succinate dehydrogenase inhibitor in the tricarboxylic acid cycle of the respiratory metabolism. One rat died during the surgery due to respiratory failure under anesthesia ( $n = 9$  remaining). After infusion, the needle was left in place for 5 min to allow complete diffusion of the injected volume. The incision was closed and the rats were allowed to recover in their normal environment. Animals demonstrating grip strength greater than 60% (minor deficit) 2 days after injury ( $n = 3$  out of 20 lesioned animals) were excluded from the study. These animals displayed very small lesions on MRI images ( $5 \pm 4$  mm<sup>3</sup>). Lesioned rats fulfilling the impairment severity criterion were then randomly assigned to the lesioned HBSS-treated group, Group 1,  $n = 8$  (Ca<sup>2+</sup>-mg<sup>2+</sup> free Hank's buffered saline solution, CMF-HBSS, Gibco BRL, Grand Island, NY) or to the lesioned hNT2-grafted group, Group 2,  $n = 9$ . The same surgical procedure was carried out in both Group 1 and 2.

## Cell Transplantation

Two weeks after injury, the animals of the hNT2-grafted group (Group 2) received a cell graft of  $5 \times 10^5$  neuronal cells in 5  $\mu$ l, which consisted of hNT2 cells predifferentiated into neuronal cells by treatment with retinoic acid and inhibitors as described by Vaysse et al., (2011). This cell line has already been used in preclinical studies (Borlongan et al., 1998) and in a clinical trial for preliminary human transplantation studies in stroke patients (Kondziolka et al., 2005; Nelson et al., 2002). Lesioned animals of Group 1 received only an injection of 5  $\mu$ l HBSS.



Cells were prepared immediately before each transplant so as to keep optimal cell viability (more than 98%). A cell pellet was suspended in CMF-HBSS (Gibco BRL) to make a cell suspension of  $10^5$  cells/ $\mu$ l. Under inhalational anesthesia with 1.5% isoflurane in 100% O<sub>2</sub>, rats were placed in a stereotaxic frame. The lesioned area of each animal (bregma: A: 0 mm, L + 2.5 mm, V + 2.0 mm) was injected slowly (1  $\mu$ l/min) with 5  $\mu$ l of predifferentiated neuronal cell suspension using a Hamilton microsyringe fitted with a 22G needle. No immunosuppression was used in any of the transplantation experiments.

## Behavioral Testing

Animals were acclimated and trained for all behavioral tests before the study. Behavioral testing to detect motor deficiencies was then performed at six sessions per animal: 1 week before lesion (baseline), 48-hr postlesion, 24-hr postgraft, and monthly during 3 months after the insult. Experimenters were blind to the treatment.

**Grip strength test.** Reliable assessment of gripping ability requires that the animals are accustomed to being held. Accordingly, there were 10 training sessions during which animals were held by the waist, facing the bar of the Grip Strength Meter (Bioseb, France) while one forepaw was gently supported by the experimenter. When the other forepaw was brought into contact and placed on the bar, the animal reliably grasped the bar to avoid falling, and was then gently pulled away from the device. The dynamometer measured the maximal isometric force before the animal released the bar. The measurement comprised a small contribution of proximal muscles in addition to the distal gripping and thus assesses the forelimb grip strength. Each daily assessment measured the strength of each forepaw separately, three times. In order to obtain similar values for both paws, the handling and training took 3 weeks; this ensured that the experimenter reproduced the pulling strength reliably (measurement error tolerated up to 10%) and that the animal was sufficiently trained. Then, surgery was performed as described above and strength testing (3 trials/paw/day) was carried out on 5 consecutive days per session: postlesion and postgraft and then each month for 3 months postinjury. Testing was rapid and quantitative. For each session, the value reported represents the mean of the five daily assessments. Values of the contralesional forelimb were normalized by values of the ipsilesional forelimb.

**Staircase (Montoya et al., 1991).** The test apparatus consisted of a chamber with a central platform for the rat to climb onto and a set of seven steps on each side. Each step held three precision pellets (20 mg, Phymep, France). The rats remained in the staircase for 10 min and the total number of pellets eaten on each side was recorded. This test provides a sensitive measure of skilled forelimb reaching ability on each side, and also of sensory neglect. To increase their motivation to take pellets, animals were progressively reduced to  $\diamond$  80% of their original body weight and maintained on a restricted diet for the duration of the testing periods. The animals were pretrained once per day over 1 month. Animals that failed to consistently retrieve nine pellets out of 21 before the lesion were not included in the staircase analysis for the rest of the study ( $n = 7$ ; 27% of animals) bringing the number of animals to  $n = 5$  for the sham lesion group,  $n = 8$  for the lesioned HBSS-

treated group (Group 1), and  $n = 6$  for the lesioned hNT2-grafted group (Group 2) for this test.

This test determined the laterality of each animal, which was then used to determine the dominant hemisphere and consequently the lesion site for each subject. Animals were retested for one trial per day during 5 days, starting 48 hr after the insult, as well as 24-hr postgraft and monthly for 3 months postinsult. Reaching and grasping abilities were determined by counting the score of the impaired limb (mean of the three best values out of five) and calculating the percentage of pellets eaten compared to the average of the last three trials prior to the insult.

## Tissue Processing and Fluorescence Immunolabeling

Three-months postgraft, animals from each experimental group were deeply anesthetized (pentobarbital, 60 mg/kg i.p) and perfused intracardially with 4% paraformaldehyde solution for brain tissue fixation. Brains were then removed and, after MRI imaging (see the following section), coronal brain sections (40  $\mu$ m thick) were cut on a freezing microtome (Microm HM 450, Microm France, Francheville, France). Nissl-stains were prepared every 12 sections to locate the lesion and the graft and to ensure that the sections were taken from the same level for each animal studied for the different immunostaining techniques. Additional non-trained rats ( $n = 3$ ) were perfused 24 hr after malonate injection and hemalun-eosin-stained sections were prepared to characterize the acute edematous lesion extent and corticospinal tract degeneration which is known to be maximal at 24- to 48-hr postinsult. For fluorescence immunolabeling, free floating sections were permeabilized with 0.1% Triton X-100 (Sigma-Aldrich) in PBS for 5 min at room temperature and incubated with blocking solution (3% goat serum). Sections were then allowed to react with primary antibodies for 48 hr at 4 °C using the appropriate dilution: mouse anti-Tuj1 1:500 (Covance), rabbit anti-GFAP 1:1000 (DAKO), rabbit anti-ED1 1:50 (Millipore), rabbit anti-MAP2 1:50 (Chemicon), mouse anti-SMI312 1:500 (Abcam), mouse anti-hMTCO2 1:250 (Human marker, Abcam). After PBS washes, the secondary antibody, Alexa Fluor 488 goat antimouse or Alexa Fluor 488 goat antirabbit (Molecular Probes), was incubated for 2 hr at 4 °C. Nuclei were stained with DAPI (1  $\mu$ g/ml, Sigma-Aldrich). For each group, at least three different animals and five sections per animal were analyzed for each method.

## MRI Postmortem

Following rat sacrifice, brains were removed from the skull and immersed in a sucrose solution and finally scanned on a 3T Achieva (Phillips) MRI scanner. Horizontal and coronal T2-weighted images were acquired (TR: 2 s; TE: 81 ms, impulsion angle: 90°, FOV: 200 mm, matrix: 176 $\times$ 150, voxel size: 0.45 mm X 0.61 mm X 1 mm, acquisition time: 2hr). Lesion volume was measured from regions of interest drawn with MRICro. Care was taken to differentiate the ventricles (often dilated) from the lesion. This was easier on horizontal slices.

## Statistics

Data were analyzed using a nonparametric Kruskal-Wallis ANOVA corrected for multiple comparisons. Post hoc compari-

sons between two groups were made with Mann–Whitney *U* tests with a Bonferroni-Holm correction (Sankoh et al., 1997). Comparisons within time-points in the same group were made with the Wilcoxon's test.

## Results

### Induction of Severe Motor Deficit by Malonate Injection in Primary Motor Cortex

For the grip strength test, the training period was stopped when minimal variability was obtained between measurements on the same paw, that is, 9% variability and when similar values were obtained on both paws (mean normal grip value  $1.05 \pm 0.07$  N). After a stereotaxic injection in M1 of 5  $\mu$ l of 3M Malonate solution, a unilateral forebrain lesion was induced. Hemalun-eosin staining after 24 hr showed an extensive edematous lesion of forelimb M1, sometimes extending to adjacent cortices (M2, S1) and part of the striatum (see Figure 1). Absence of fiber staining in the internal capsule also demonstrated the degeneration of the corticospinal tract. The remaining brain tissue appeared histologically intact except pyknotic neurons in the ipsilesional thalamus (Figure 4A). The impairment severity criterion, applied to lesioned animals demonstrating a grip strength performance better than 60% just after the lesion, excluded three rats among 20 (15%). Injection of a smaller volume of malonate induced more variability in the performance (data not shown).

For the lesioned Group 1 ( $n = 8$ , lesioned-HBSS-treated group), T2 postmortem MRI performed 3 months after the lesion allowed us to assess the variability of the lesion volumes (see Figure 2). The median MRI-lesion volume was 20 mm<sup>3</sup> (first quartile Q1: 15; third quartile Q3: 30 mm<sup>3</sup>). All lesions were below 32 mm<sup>3</sup> except one that was very large. Figure 2A shows the smallest (14 mm<sup>3</sup>) and the largest (127 mm<sup>3</sup>) lesion volume observed after malonate injection. Because MRI was performed on ex vivo perfused brains, images exactly matched histological slices. Lesions included at least forelimb M1 (caudal part according to Starkey et al., 2012) but sometimes also included parts of the primary sensory and secondary sensorimotor cortices and striatum. The range of maximal extent was anterior–posterior: (+5; -4 mm); dorso-ventral: (0; -8 mm); lateral (0; 6.5 mm) relative to bregma (Figure 2C, area in light gray). The minimal forelimb M1 lesion area among the rats was 14 mm<sup>3</sup> volume, anterior–posterior: (+3; 0 mm);

dorso-ventral: (0; -3.5 mm); lateral (0; 4.5 mm) relative to bregma (Figure 2C, area in dark gray).

Despite varying lesion volumes, postlesion performance of the contralesional paw in the grip test was very similar in all rats. The median performance fell to 38% compared with the ipsilesional paw, corresponding to a grip mean value of  $0.42 \pm 0.08$  N for the contralesional paw, with a small variability (performance ranging from 35–56%; Figure 2B). The grip recovery curves for the rats with the smallest and the largest lesion volumes were similar (Figure 2B). Rats only partially recovered after 3 months with a median performance of 81% (Wilcoxon's test, corrected *p* value < .04 between prelesion and 3 months postlesion).

For the fine dexterity test, the mean number of pellets eaten was  $11.9 \pm 2.7$  before the insult, and fell to  $0.3 \pm 0.4$  for the contralesional paw after the insult (Table 1;  $n = 8$ ). There was no recovery in this test and performance remained stable after 3 months ( $2.3 \pm 3.2$  pellets). Careful observation showed that rats were not impaired in reaching the pellets but shaping the paw and digits to properly grasp a pellet was really problematic post lesion meaning that rats could not seize them correctly or bring them to their mouths.

The lesion model allowed low animal mortality (3% because of respiratory depression during surgery) combined with a profound motor deficit lasting long enough for recovery to be studied and the potential beneficial effect of therapy and plasticity mechanisms to be tested. No significant difference was found between left and right lesions.

### Study of Modulation of Postlesional Cortical Plasticity by a Neuronal Cell Graft After Malonate Forebrain Insult

To increase postlesional plasticity and motor recovery after a forebrain insult, a neuronal graft was tested in our model. The cells were injected directly into the lesion in order to induce rewiring between the host cells and the graft. For this study, 2 weeks after induction of the lesion by malonate injection, impaired rats of Group 2 (hNT2-grafted group,  $n = 9$ ) received a stereotaxic injection of  $5 \times 10^5$  predifferentiated neuronal cells.

When comparing grafted and nongrafted lesioned rats on the grip test, Group 1 versus Group 2 (Figure 3A), no significant difference (Mann–Whitney *U* test) was found in the postlesion pregraft performance between the groups: HBSS-treated  $42 \pm 8\%$  (mean  $\pm$  SD); hNT2-grafted  $45 \pm 8\%$ . Thus, deficit was comparable between the groups before cell treatment. The graft of neuronal cells enhanced the natural progressive recovery of animals in the grip test (Figure 3A), with a significant improvement for the grafted Group 2 compared with Group 1 at each time-point postgraft (48-hr postgraft: corrected *p* value = .03, at 1-month postlesion: corrected *p* value = .02, at 2- and 3-months postlesion: corrected *p* value = .001). Performance of the grafted Group 2 increased from  $45 \pm 8\%$  postlesion to 90% 2 months after lesion, reaching a level of performance similar to that of the nonlesioned group. The beneficial effect of the cell graft remained stable at 3-months postlesion.

In contrast, hNT2 grafts had no effect on performance in the staircase dexterity test (Figure 3B). The lesion induced a severe deficit in both groups (Group 1, HBSS-treated:  $13 \pm 31\%$ ; Group 2, hNT2-treated  $21 \pm 33\%$ ) with no change in the grafted relative

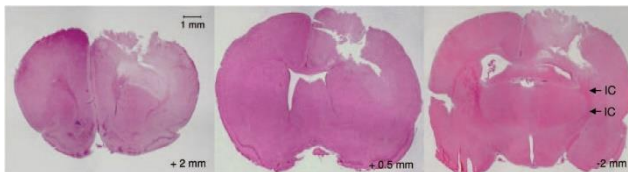


Figure 1. Corticostriatal lesion after M1 malonate injection. Injection of malonate in M1 induces a cortico-striatal lesion visible after 24h. Absence of fiber staining in the internal capsule (IC) demonstrates the degeneration of the corticospinal tract. Rats were sacrificed 24 hr after injection and slides were stained with hemalun-eosin. Numbers represent anterior posterior stereotaxic coordinates with respect to bregma. See the online article for the color version of this figure.

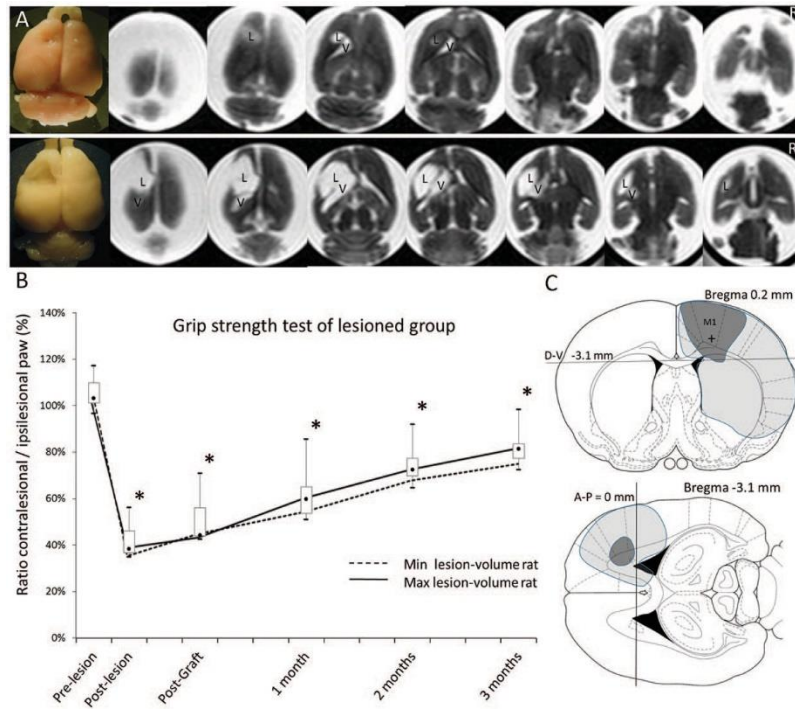


Figure 2. (A) Ex vivo T2 MRI showing horizontal slices of the two rat brains with the minimal (top) and the maximal (bottom) lesion volume. L = Lesion, V = ventricle. (B) Grip performance of lesioned rat group. Data represent the median performance and quartiles. Asterisks indicate when performance differed significantly from the performance before lesion (\* corrected  $p$  value < .05). Curves correspond to the performance of the rats with the minimal (Min lesion-volume rat) and the maximal (Max lesion-volume rat) lesion volume. (C) Drawing of the minimal (dark gray) and the maximal (light gray) lesion volume reported on coronal and horizontal sections of the Paxinos atlas. From *The Rat Brain in Stereotaxic Coordinates* (4th ed.), unlabeled n°17 (coronal plates) and figure n°116 (horizontal plates) by G. Paxinos & C. Watson, 2005, New York, NY: Academic Press. Copyright, 2015 by Elsevier Academic Press. Adapted with permission. D-V = dorsal-ventral; A-P = anteroposterior; M1 = primary motor cortex. The cross indicates the malonate injection site. The dark gray area is lesioned in all rats. See the online article for the color version of this figure.

to the nongrafted group during the 3 months of postgraft follow-up (Figure 3B).

The median MRI-lesion volume for Group 2 was 45 mm<sup>3</sup> (min: 14 mm<sup>3</sup>; first quartile Q1: 23; third quartile Q3: 63 mm<sup>3</sup>; max: 70 mm<sup>3</sup>). The range of maximal extent was anterior-posterior: (+5; -5 mm); dorso-ventral: (0; -9 mm) relative to bregma. There was no significant difference with the control Group 1.

At 3-months postlesion, immunohistochemistry was performed to study the lesion area and the impact of the graft. Transplanted animals presented regenerated cortical tissue within the lesion, which was not observed in the lesioned control Group 1 (Nissl and immunostaining on Figure 4). Grafts of 5 X 10<sup>5</sup> cells were, however, unable to completely reconstruct the large cavity and the

fibers in the internal capsule (Figure 4, blue arrow). This grafted loose tissue was not clearly visible on T2 MR images. Grafted hNT2 cells stained with a specific human marker (Figure 4B) were still found 3 months after injection. Transplanted animals demonstrated the presence of many viable surviving grafted cells, often found in dense clusters (Figure 4B) in reconstructed regions observed with Nissl tissue staining (Figure 4A). No grafted cells were found outside the lesion. Further stainings were carried out to characterize the lesioned area, the graft and its potential plasticity (Figure 4C). In the grafted animals, we observed loose tissue, contrasting with the morphology of the existing brain tissue. This tissue contained numerous tuj-1, SMI312 or MAP2 positive cells suggesting that, 4 months after the graft, the reconstructed tissue

Table 1  
Number of Pellets Grasped Before and After Lesion for the Ipsilateral and Contralateral Paws in the Staircase Test Data Represent the Mean Value ± SD (n = 8, HBSS-Treated Group)

	Prelesion	Postlesion	Postgraft	1 month	2 months	3 months
Ipsilesional paw	12.8 ± 1.0	13.2 ± 2.6	13.1 ± 2.3	12.9 ± 2.5	10.5 ± 3.7	10.4 ± 2.1
Contralesional paw	11.9 ± 2.7	0.3 ± .4	0.8 ± .8	1.2 ± 1.4	1.2 ± 1.6	2.3 ± 3.2

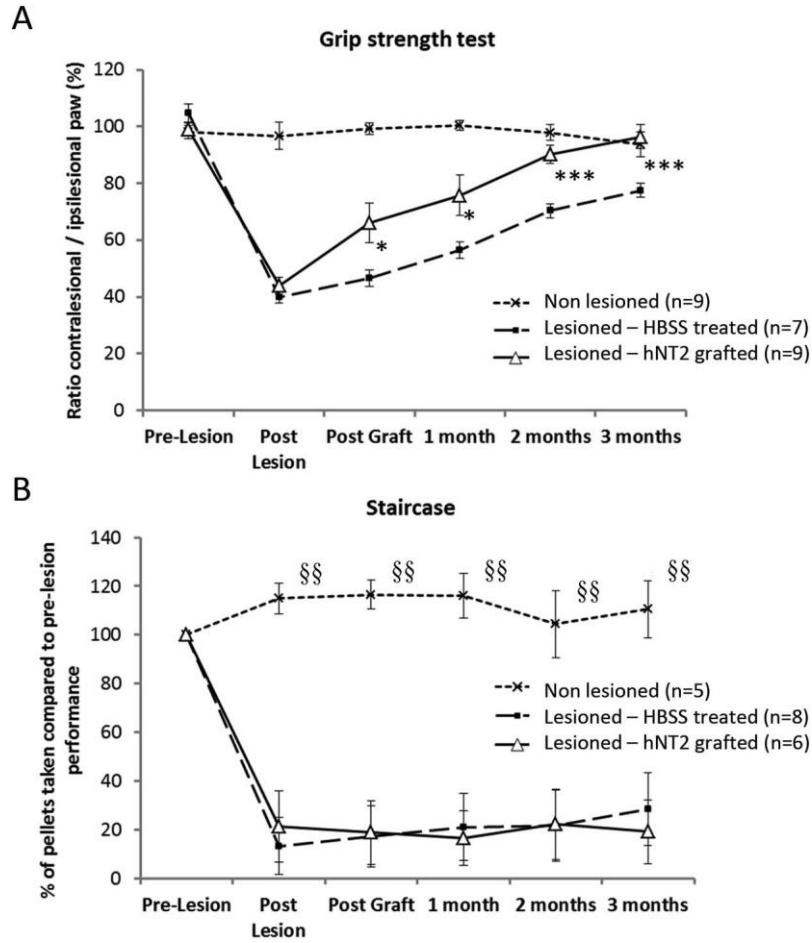


Figure 3. Behavioral tests after M1 lesion and neuronal graft. Animals were tested with the grip strength test (A) or the staircase (B). *n* represents the number of animals in each group. After malonate injection, some rats received transplanted neuronal cells (Lesioned-hNT2 treated) or just an HBSS injection as a control (Lesioned-HBSS-treated). Nine animals were nonlesioned. Data represent the mean value  $\pm$  SEM. Values were analyzed by a Kruskal-Wallis ANOVA test followed by corrected Mann & Whitney *U* tests. For the grip strength test, asterisks indicate when the hNT2 grafted group differed significantly from the HBSS-treated group ( $^* p < .05$ ,  $^{***} p = .001$ ). For the staircase, asterisks indicate when the nonlesioned group differed significantly from the others ( $§§ p < .005$ ).

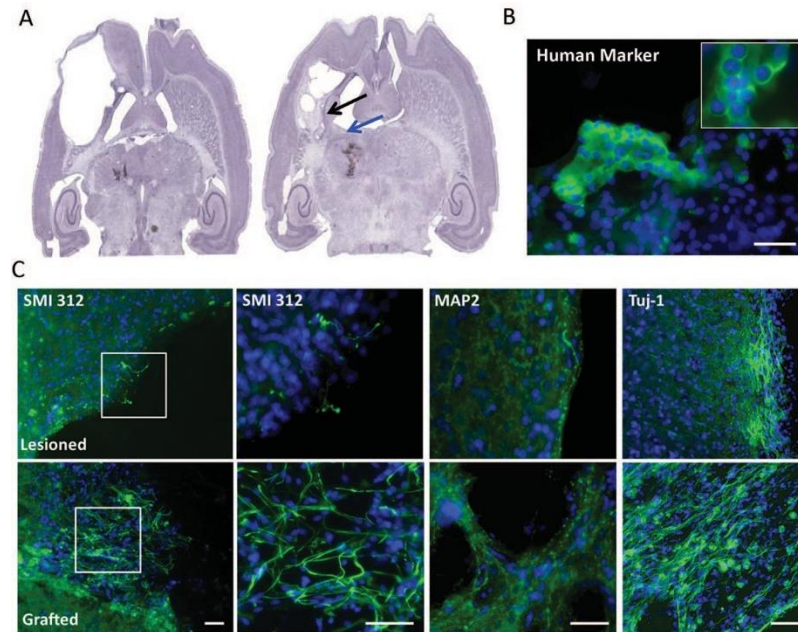
contained many immature and more mature neurons, potentially coming from the host or from the graft. Grafting clearly favored the brain reconstruction, nevertheless in the nongrafted lesioned rats, tuj-1 positive cells were also present after 4 months but they were limited to the periphery of the lesion and were observed less frequently. More mature neurons (SMI312 and MAP2 positive cells) were rarely observed around the lesion in the nongrafted lesioned group (Figure 4C).

Then, the inflammatory reaction was assessed by staining with ED1, a specific marker for activated microglia (monocytes and macrophages) and with the astroglial marker GFAP. Four months F5 after the lesion in nontreated animals (Figure 5 left), few ED1 positive cells or astroglial cells were seen at the periphery of the lesion. A similar response was seen when hNT2 cells had been grafted (Figure 5- right). Some host GFAP positive cells seemed to infiltrate the graft.

## Discussion

The first aim of this study was to put forward a rodent model of forebrain lesion involving at least the forelimb primary motor cortex and that led to chronic motor deficits as in humans. Second, our group aimed to explore the potential recovery induced by endogenous mechanisms of cerebral plasticity or by exogenous neuronal replacement therapies. Our model of extensive lesion of the forelimb primary motor cortex was safe, cheap, rapid, and easy to set up compared with the classic MCAO method and offered the advantage of a guaranteed forelimb M1 lesion with similarities with an ischemic lesion. Furthermore, this model of energy failure stereotaxically induced by a toxin (by blocking the Krebs cycle) was able to induce a measurable and reproducible force motor deficit that was sufficient in terms of severity and duration to permit satisfactory tests of the effect of new restorative treatments



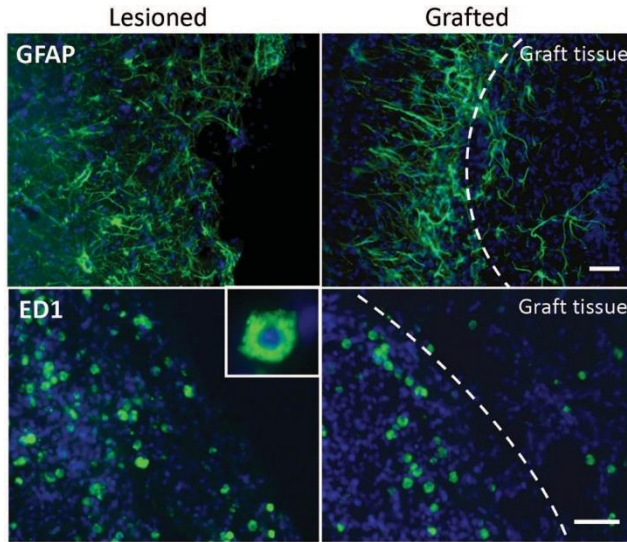


**Figure 4.** Immunohistochemistry characterization of the lesioned and grafted site. (A) Representative slices of Nissl stained serial coronal sections from lesioned rat or lesioned rat grafted with hNT2 cells. Black arrow indicates the regenerated tissue, blue arrow shows the lack of fibers in the internal capsule. (B) The grafted site was located on sections (black arrows on Nissl staining in A show regenerated tissues) and analyzed by immunofluorescence for a human cell specific marker. (C) Fluorescent immunostaining of immature and more mature neuronal markers, in the lesioned cavity and the grafted site, at low magnification and higher magnification of insets indicated by the white squares: SMI 312, an axonal marker; Map 2, a dendritic marker and  $\beta$ -tubulin (tj-1). Nuclei were counterstained with DAPI. Rats were sacrificed 3–4 months after lesion. Scale bar: 30  $\mu$ m. See the online article for the color version of this figure.

to be carried out. Fine dexterity never recovered in the staircase test even after grafting. Thus, cell replacement was only partially effective. This result stresses that the forelimb M1 area may be a node of the sensorimotor network in which compensation from secondary motor pathways may account for recovery of strength, but recovery of fine dexterity most likely requires extensive tissue reconstruction.

The results of the behavior assessments performed just after the M1 forebrain lesion not only confirm the well-known primary role of M1 in forelimb strength and dexterity found in previous rodent studies but also emphasize its major and essential role in the recovery of forelimb fine dexterity. A severe deficit in forepaw gripping strength has already been described after a lesion involving M1 (Strong et al., 2009; Wood et al., 1996) and prolonged severe dexterity deficit at target reaching was reported 2 months after the lesion (Papadopoulos et al., 2002; Windle et al., 2006). However, while both abilities were markedly impaired just after the injury, their recovery curves were quite different. While forelimb grip strength recovered slowly, dexterity did not. Similarly to clinical observations of injured patients, grip strength recovered more easily than fine dexterity and fractionated movements. The staircase test required precise and complex movements. This enduring loss of skilled movements was in accordance with previous experiments demonstrating that a skilled forelimb reaching task requires at least partial integrity of the corticospinal tract and also the involvement of the rubrospinal tract (Klein et al., 2012; Papa-

dopoulos et al., 2002; Windle et al., 2006). It is unlikely that dietary restriction would impair motor recovery with the staircase test because it has been shown that it improves, and not decreases, behavioral outcome following excitotoxic and metabolic insults by a preconditioning mechanism (Bruce-Keller et al., 1999; Yu et al., 1999). Interestingly, a single clinical study exploring corticospinal lesions in stroke patients found a clear dissociation between strength and dexterity recovery suggesting that dexterity exists as an anatomically and functionally distinct entity from motor power, with separate vulnerability to dysfunction, and a distinct pattern of recovery (Noskin et al., 2008). They propose that different aspects of motor function require different degrees of bilateral cortical involvement and that dexterity is a complex motor function that requires bihemispherical involvement for normal function. We think that our study clearly demonstrates that M1 on its own is a central, crucial, and unescapable node of a bihemispherical fine dexterity network while compensatory pathways exist for strength recovery (see below). If other brain regions within this network are essential for dexterity recovery, they will be revealed by further more localized lesion studies demonstrating total absence of recovery. In the grip test, although the recovery was slow and incomplete at the end of 3 months in lesioned rats, a longer observation, up to 8 months, showed that complete recovery of grip strength occurred (pilot previous experiment, unpublished data). Further experiments will have to confirm this result with another grip test. Remple, Bruneau, VandenBerg, Goertzen, and Kleim (2001) described a



**Figure 5.** Distribution patterns of GFAP and ED1 positive cells after transplant. Fluorescent immunostaining of the lesioned cavity and the grafted site with GFAP, the astroglial marker, and ED1, a cellular marker specific for activated rat microglia, monocytes and macrophages. Nuclei were counterstained with DAPI. Rats were sacrificed 3 months after transplant. Scale bar: 30  $\mu\text{m}$ . See the online article for the color version of this figure.

force test where the rats break variable sizes of spaghetti bundles, giving the advantage that the animals are not handled. Interestingly, our study also shows that, despite variable lesion volumes (from 14–127  $\text{mm}^3$ ), the performance in the grip test after the insult and the grip recovery curves were very similar among rats. Strong, Blanco, Anderson, Lewandowski, and Steward (2009) found that a total gripping deficit showing no recovery occurred after lesion by complete aspiration lesion of the forepaw M1. An M1 aspiration model is probably more traumatic than a toxin-induced model for both white matter and surrounding tissue. Increased trauma could explain the difference in the recovery process.

As shown by hemalun-eosin staining and immunohistological studies, recovery of the grip function in lesioned rats probably occurred without substantial regeneration of the primary motor cortex and the corticospinal tract. After 3 months, a large cavity was still visible in all the lesioned rats. These observations suggest the involvement of the perilesional cortices in the rehabilitation of the grip strength. Secondary direct “compensatory” motor pathways using corticospinal pyramidal neurons coming from the hind limb primary motor cortex (Starkey et al., 2012) or from secondary motor cortices (premotor and parietal cortices, supplementary motor area) might take over forelimb strength (Schieber, 2007). Indirect motor pathways could also be recruited, from these secondary motor cortices via the cortico-rubrospinal (Lawrence & Kuypers, 1968), -reticulospinal (Pettersson et al., 2007), or -proprio-spinal tracts (Rothwell, 1987; Sasaki et al., 2004; Schieber, 2007) to restore the gripping ability. It is also probable that the basal ganglia and cerebellum contributed to the recovery, because it has been shown that in the motor network, there is an efficient ability to compensate for damage to one of the subsystems,

suggesting considerable redundancy in the subsystems’ coding of movement (Klein et al., 2012; Lemon, 1999; Porter & Lemon, 1993). This multiplicity of possible compensatory pathways may explain the finding that all rats recovered grip, a fairly basic movement, despite variable lesion extent. The contralesional motor cortex also seems to play a major role in rodents and may take over the function through cerebral, brainstem, and spinal sprouting. Rats have been shown to display contralesional corticostriatal (Kartje et al., 1999) and corticorubral (Papadopoulos et al., 2002) tracts that could be involved in motor recovery, or corticospinal fibers crossing the midline in the spinal cord (1% to 2%) which positively correlated with a better forepaw functional endpoint.

Another explanation of the spontaneous recovery of strength could be a mobilization of endogenous stem cells/progenitors originating from cortical layer 1 (Ohira et al., 2010). Migration of endogenous stem cells/progenitors from the subventricular zone (SVZ) to the lesioned cortex has previously been observed (Kreuzberg et al., 2010). However, the functional role of endogenous stem cells is not clear because only 0.2% of neurons would be replaced (Arvidsson et al., 2002). Our study seems to show that there are still immature neurons (tu1j positive cells) present 3 months after the lesion. These cells appear to be limited to positions surrounding the lesion and cannot reconstruct the damaged cavity area or sprout directly to the spine (Starkey et al., 2012). The relative contributions of ipsilesional and/or contralesional plasticity and endogenous neurogenesis to recovery remain undetermined, even in rats. The contralesional plasticity is rarely as effective as the ipsilesional plasticity in humans. Moreover, the combination of these mechanisms remains insufficient for total recovery.

In our study, the lesioned-grafted rats also did not recover their dexterity, although a graft of neuronal cells clearly enhanced the natural progressive recovery of animals in the grip test. hNT2 graft led to partial tissue repair within the lesion, containing mature neurons probably derived from the grafted hNT2 neurons. The human hNT2 cells were still present 3-months postgraft in non-immunosuppressed rats. These mature neurons could have also originated from migrated endogenous stem cells/progenitors. Migration of endogenous stem cells has been observed at different time points, 35 days (Kreuzberg et al., 2010), 4 months (Thored et al., 2006), and even 1 year (Kokaia, Thored, Arvidsson, & Lindvall, 2006). The graft certainly provided a favorable microenvironment for the maturation of both endogenous stem cells and grafted hNT2 cells because hNT2 differentiated neurons express and secrete numerous factors with neurotrophic properties (Guillemin et al., 2000). A recent study showed that human neural progenitor cell injection could significantly increase dendritic plasticity in both the ipsi- and contralesional cortices through production of endothelial growth factor, extracellular matrix molecules (thrombospondins 1 and 2), and neurite growth and guidance factor (slit) and this coincided with stem-cell-induced functional recovery (Andres et al., 2011). In our study, we essentially observed localized and incomplete reconstruction of the tissue in the grafted area. Short-distance projections of grafts into the host tissues (substantia nigra and thalamus) have been demonstrated in several studies (Gonzalez et al., 1988; Polentes et al., 2012; Sorensen et al., 1996) but only in small quantities. Long-distance projections to the spinal cord, such as corticospinal fibers, have

also been observed in mice in which a mouse fetal cortex was transplanted into the ablated M1 but this was not consistent in all mice (Gaillard et al., 2007). Another study showed that human telencephalic neuroblasts implanted in a brain lesion of adult rats extended axons along major myelinated fiber tracts, putatively the striato-nigral and corticospinal tracts, for distances of up to 20 mm (Wictorin et al., 1990). This finding suggests that long distance regeneration of the corticospinal tract after a lesion is possible even in the adult central nervous system but is only rarely achieved even after a neuronal graft. The partial tissue reconstruction in the present study is associated with a better recovery of grip strength but not of dexterity. The primary motor cortex and the corticospinal tract were evidently not entirely reconstructed. Natural plasticity and direct grafting, which certainly favor short distance connections, like reconnections with motor nuclei (red nucleus for instance), allow reinforcement of existing indirect pathways (e.g., corticorubrospinal) and rehabilitation of basic functions. These basic functions, like grip strength, can be assumed by a multiplicity of compensatory pathways, whereas more complex movements would need exact organized circuitry among different areas. The present study gives evidence for one key structure, the caudal part of the primary motor cortex whose integrity and connections with other areas of the motor network were shown to be essential for fine dexterity recovery. M1 may act as a node of the sensorimotor network essential for recovering and relearning fine dexterity, which could explain why no natural improvement or effect of the graft were observed.

Future directions to ensure complete recovery of the motor functions require increased the efficiency of the graft to encourage long distance projections and complete, organized reconstruction of the damaged area. Biomaterials for tissue engineering certainly have the potential to create a scaffold to stimulate beneficial biological responses after an insult and to potentiate and support the beneficial effect of a neuronal graft.

## Conclusion

We have developed a lesion model that is suitable for testing regenerative therapies because the deficit lasts for several months. Moreover, the recovery curves are very similar to those observed in clinical situations on injured patients, in whom the grip strength recovers more easily than the dexterity, which often remains impaired. This model identifies the primary motor cortex as a key structure involved in the control and recovery of forelimb strength and dexterity and it clearly shows that, even in rodents, M1 is essential for poststroke recovery of fine dexterity. Finally, in this model, we demonstrated tissue regeneration and survival at late time points (3 months) after graft. This was associated with an improvement of motor function.

## References

- Andres, R. H., Horie, N., Slikker, W., Keren-Gill, H., Zhan, K., Sun, G., . . . Steinberg, G. K. (2011). Human neural stem cells enhance structural plasticity and axonal transport in the ischaemic brain. *Brain: A Journal of Neurology*, *134*, 1777–1789. <http://dx.doi.org/10.1093/brain/awr094>
- Arvidsson, A., Collin, T., Kirik, D., Kokaia, Z., & Lindvall, O. (2002). Neuronal replacement from endogenous precursors in the adult brain after stroke. *Nature Medicine*, *8*, 963–970. <http://dx.doi.org/10.1038/nm747>
- Borlongan, C. V., Tajima, Y., Trojanowski, J. Q., Lee, V. M., & Sanberg, P. R. (1998). Transplantation of cryopreserved human embryonal carcinoma-derived neurons (NT2N cells) promotes functional recovery in ischemic rats. *Experimental Neurology*, *149*, 310–321. <http://dx.doi.org/10.1006/exnr.1997.6730>
- Bruce-Keller, A. J., Umberger, G., McFall, R., & Mattson, M. P. (1999, January). Food restriction reduces brain damage and improves behavioral outcome following excitotoxic and metabolic insults. *Annals of Neurology*, *45*, 8–15. [http://dx.doi.org/10.1002/1531-8249\(199901\)45:1<8::AID-ART4>3.0.CO;2-V](http://dx.doi.org/10.1002/1531-8249(199901)45:1<8::AID-ART4>3.0.CO;2-V)
- Carmichael, S. T. (2005, July). Rodent models of focal stroke: Size, mechanism, and purpose. *NeuroRX*, *2*, 396–409. <http://dx.doi.org/10.1602/neurorx.2.3.396>
- Carmichael, S. T. (2006). Cellular and molecular mechanisms of neural repair after stroke: Making waves. *Annals of Neurology*, *59*, 735–742. <http://dx.doi.org/10.1002/ana.20845>
- Chen, J., Magavi, S. S., & Macklis, J. D. (2004). Neurogenesis of corticospinal motor neurons extending spinal projections in adult mice. *Proceedings of the National Academy of Sciences of the United States of America*, *101*, 16357–16362. <http://dx.doi.org/10.1073/pnas.0406795101>
- Chen, S.-J., Chang, C.-M., Tsai, S.-K., Chang, Y.-L., Chou, S.-J., Huang, S.-S., . . . Chiou, S.-H. (2010). Functional improvement of focal cerebral ischemia injury by subdural transplantation of induced pluripotent stem cells with fibrin glue. *Stem Cells and Development*, *19*, 1757–1767. <http://dx.doi.org/10.1089/scd.2009.0452>
- Chollet, F., Tardy, J., Albuher, J.-F., Thalamas, C., Berard, E., Lamy, C., . . . Loubinoux, I. (2011). Fluoxetine for motor recovery after acute ischaemic stroke (FLAME): A randomised placebo-controlled trial. *The Lancet Neurology*, *10*, 123–130. [http://dx.doi.org/10.1016/S1474-4422\(10\)70314-8](http://dx.doi.org/10.1016/S1474-4422(10)70314-8)
- Collin, C., & Wade, D. (1990). Assessing motor impairment after stroke: A pilot reliability study. *Journal of Neurology, Neurosurgery, and Psychiatry*, *53*, 576–579. <http://dx.doi.org/10.1136/jnnp.53.7.576>
- Dunnett, S. B., Torres, E. M., & Annett, L. E. (1998). A lateralised grip strength test to evaluate unilateral nigrostriatal lesions in rats. *Neuroscience Letters*, *246*, 1–4. [http://dx.doi.org/10.1016/S0304-3940\(98\)00194-3](http://dx.doi.org/10.1016/S0304-3940(98)00194-3)
- Gaillard, A., Prestoz, L., Dumartin, B., Cantereau, A., Morel, F., Roger, M., & Jaber, M. (2007). Reestablishment of damaged adult motor pathways by grafted embryonic cortical neurons. *Nature Neuroscience*, *10*, 1294–1299. <http://dx.doi.org/10.1038/nn1970>
- Gonzalez, M. F., Sharp, F. R., & Loken, J. E. (1988). Fetal frontal cortex transplanted to injured motor/sensory cortex of adult rats: Reciprocal connections with host thalamus demonstrated with WGA-HRP. *Experimental Neurology*, *99*, 154–165. [http://dx.doi.org/10.1016/0014-4886\(88\)90135-5](http://dx.doi.org/10.1016/0014-4886(88)90135-5)
- Greene, J. G., & Greenamyre, J. T. (1996). Manipulation of membrane potential modulates malonate-induced striatal excitotoxicity in vivo. *Journal of Neurochemistry*, *66*, 637–643. <http://dx.doi.org/10.1046/j.1471-4159.1996.66020637.x>
- Guillemin, I., Gaboyard, S., Fontès, G., Saunier, M., Privat, A., & Patey, G. (2000). Differential expression of Bcl-2-related proteins in differentiating NT2 cells. *Neuroreport*, *11*, 1421–1425. <http://dx.doi.org/10.1097/00001756-200005150-00014>
- Jones, T. A., Allred, R. P., Jefferson, S. C., Kerr, A. L., Woodie, D. A., Cheng, S.-Y., & Adkins, D. L. (2013). Motor system plasticity in stroke models: Intrinsically use-dependent, unreliably useful. *Stroke*, *44*, S104–S106. <http://dx.doi.org/10.1161/STROKEAHA.111.000037>
- Kartje, G. L., Schulz, M. K., Lopez-Yunez, A., Schnell, L., & Schwab, M. E. (1999). Corticostriatal plasticity is restricted by myelin-associated neurite growth inhibitors in the adult rat. *Annals of Neurology*, *45*, 778–786. [http://dx.doi.org/10.1002/1531-8249\(199906\)45:6<778::AID-ANA12>3.0.CO;2-B](http://dx.doi.org/10.1002/1531-8249(199906)45:6<778::AID-ANA12>3.0.CO;2-B)



## DEXTERITY IMPAIRMENT AFTER M1 CORTEX INSULT

- Keisker, B., Hepp-Reymond, M.-C., Blickenstorfer, A., Meyer, M., & Kollias, S. S. (2009). Differential force scaling of fine-graded power grip force in the sensorimotor network. *Human Brain Mapping, 30*, 2453–2465. <http://dx.doi.org/10.1002/hbm.20676>
- Kernie, S. G., & Parent, J. M. (2010). Forebrain neurogenesis after focal ischemic and traumatic brain injury. *Neurobiology of Disease, 37*, 267–274.
- Kleim, J. A., Boychuk, J. A., & Adkins, D. L. (2007). Rat models of upper extremity impairment in stroke. *ILAR Journal, 48*, 374–384. <http://dx.doi.org/10.1093/ilar.48.4.374>
- Klein, A., Sacrey, L.-A. R., Whishaw, I. Q., & Dunnett, S. B. (2012). The use of rodent skilled reaching as a translational model for investigating brain damage and disease. *Neuroscience and Biobehavioral Reviews, 36*, 1030–1042. <http://dx.doi.org/10.1016/j.neubiorev.2011.12.010>
- Kokaia, Z., Thored, P., Arvidsson, A., & Lindvall, O. (2006). Regulation of stroke-induced neurogenesis in adult brain—Recent scientific progress. *Cerebral Cortex, 16*, i162–i167. <http://dx.doi.org/10.1093/cercor/bhj174>
- Kolb, B., & Gibb, R. (2013). Searching for the principles of brain plasticity and behavior. *Cortex*. Advance online publication.
- Kolb, B., Morshead, C., Gonzalez, C., Kim, M., Gregg, C., Shingo, T., & Weiss, S. (2007). Growth factor-stimulated generation of new cortical tissue and functional recovery after stroke damage to the motor cortex of rats. *Journal of Cerebral Blood Flow and Metabolism, 27*, 983–997.
- Kondziolka, D., Steinberg, G. K., Wechsler, L., Meltzer, C. C., Elder, E., Gebel, J., . . . Teraoka, J. (2005). Neurotransplantation for patients with subcortical motor stroke: A phase 2 randomized trial. *Journal of Neurosurgery, 103*, 38–45. <http://dx.doi.org/10.3171/jns.2005.103.1.0038>
- Kreuzberg, M., Kanov, E., Timofeev, O., Schwaninger, M., Monyer, H., & Khodosevich, K. (2010). Increased subventricular zone-derived cortical neurogenesis after ischemic lesion. *Experimental Neurology, 226*, 90–99. <http://dx.doi.org/10.1016/j.expneurol.2010.08.006>
- Lawrence, D. G., & Kuypers, H. G. J. M. (1968). The functional organization of the motor system in the monkey. *Brain: A Journal of Neurology, 91*, 1–14. <http://dx.doi.org/10.1093/brain/91.1.1>
- Lemon, R. N. (1999). Neural control of dexterity: What has been achieved? *Experimental Brain Research, 128*, 6–12. <http://dx.doi.org/10.1007/s002210050811>
- Lipsanen, A., & Jolkonen, J. (2011). Experimental approaches to study functional recovery following cerebral ischemia. *Cellular and Molecular Life Sciences, 68*, 3007–3017. <http://dx.doi.org/10.1007/s00018-011-0733-3>
- Loubinoux, I., Carel, C., Pariente, J., Dechaumont, S., Albuher, J. F., Marque, P., . . . Chollet, F. (2003). Correlation between cerebral reorganization and motor recovery after subcortical infarcts. *NeuroImage, 20*, 2166–2180. <http://dx.doi.org/10.1016/j.neuroimage.2003.08.017>
- Loubinoux, I., Dechaumont-Palacin, S., Castel-Lacanal, E., De Boissezon, X., Marque, P., Pariente, J., . . . Chollet, F. (2007). Prognostic value of fMRI in recovery of hand function in subcortical stroke patients. *Cerebral Cortex, 17*, 2980–2987. <http://dx.doi.org/10.1093/cercor/bhm023>
- Magavi, S. S., Leavitt, B. R., & Macklis, J. D. (2000). Induction of neurogenesis in the neocortex of adult mice. *Nature, 405*, 951–955. <http://dx.doi.org/10.1038/35016083>
- Millerot-Serruot, E., Chausset, A., Mossiat, C., Prigent-Tessier, A., Bertrand, N., Garnier, P., . . . Marie, C. (2007). Effect of early decrease in the lesion size on late brain tissue loss, synaptophysin expression and functionality after a focal brain lesion in rats. *Neurochemistry International, 50*, 328–335. <http://dx.doi.org/10.1016/j.neuint.2006.08.016>
- Montoya, C. P., Campbell-Hope, L. J., Pemberton, K. D., & Dunnett, S. B. (1991). The “staircase test:” A measure of independent forelimb reaching and grasping abilities in rats. *Journal of Neuroscience Methods, 36*, 219–228. [http://dx.doi.org/10.1016/0165-0270\(91\)90048-5](http://dx.doi.org/10.1016/0165-0270(91)90048-5)
- Nakagomi, S., Kiryu-Seo, S., & Kiyama, H. (2000). Endothelin-converting enzymes and endothelin receptor B messenger RNAs are expressed in different neural cell species and these messenger RNAs are coordinately induced in neurons and astrocytes respectively following nerve injury. *Neuroscience, 101*, 441–449.
- Nelson, P. T., Kondziolka, D., Wechsler, L., Goldstein, S., Gebel, J., DeCesare, S., . . . Trojanowski, J. Q. (2002). Clonal human (hNT) neuron grafts for stroke therapy: Neuropathology in a patient 27 months after implantation. *American Journal of Pathology, 160*, 1201–1206. [http://dx.doi.org/10.1016/S0002-9440\(10\)62546-1](http://dx.doi.org/10.1016/S0002-9440(10)62546-1)
- Noskin, O., Krakauer, J. W., Lazar, R. M., Festa, J. R., Handy, C., O’Brien, K. A., & Marshall, R. S. (2008). Ipsilateral motor dysfunction from unilateral stroke: Implications for the functional neuroanatomy of hemiparesis. *Journal of Neurology, Neurosurgery & Psychiatry, 79*, 401–406. <http://dx.doi.org/10.1136/jnnp.2007.118463>
- Nudo, R. J., Plautz, E. J., & Frost, S. B. (2001). Role of adaptive plasticity in recovery of function after damage to motor cortex. *Muscle & Nerve, 24*, 1000–1019. <http://dx.doi.org/10.1002/mus.1104>
- Ohira, K., Furuta, T., Hioki, H., Nakamura, K. C., Kuramoto, E., Tanaka, Y., . . . Nakamura, S. (2010). Ischemia-induced neurogenesis of neocortical layer I progenitor cells. *Nature Neuroscience, 13*, 173–179. <http://dx.doi.org/10.1038/nn.2473>
- Papadopoulos, C. M., Tsai, S.-Y., Alsbieci, T., O’Brien, T. E., Schwab, M. E., & Kartje, G. L. (2002). Functional recovery and neuroanatomical plasticity following middle cerebral artery occlusion and IN-1 antibody treatment in the adult rat. *Annals of Neurology, 51*, 433–441. <http://dx.doi.org/10.1002/ana.10144>
- Parent, J. M., Vexler, Z. S., Gong, C., Derugin, N., & Ferriero, D. M. (2002). Rat forebrain neurogenesis and striatal neuron replacement after focal stroke. *Annals of Neurology, 52*, 802–813. <http://dx.doi.org/10.1002/ana.10393>
- Paxinos, G., & Watson, C. (1998). *The rat brain in stereotaxic coordinates* (4th ed.). Waltham, MA: Academic Press.
- Pettersson, L.-G., Alstermark, B., Blagovechtchenski, E., Isa, T., & Sasaski, S. (2007). Skilled digit movements in feline and primate—Recovery after selective spinal cord lesions. *Acta Physiologica, 189*, 141–154. <http://dx.doi.org/10.1111/j.1748-1716.2006.01650.x>
- Polentes, J., Jendelova, P., Cailleret, M., Braun, H., Romanyuk, N., Tropel, P., . . . Onteniente, B. (2012). Human induced pluripotent stem cells improve stroke outcome and reduce secondary degeneration in the recipient brain. *Cell Transplantation, 21*, 2587–2602. <http://dx.doi.org/10.3727/096368912X653228>
- Porter, R., & Lemon, R. N. (1993). *Corticospinal function and voluntary movement*. New York, NY: Oxford University Press.
- Remple, M. S., Bruneau, R. M., VandenBerg, P. M., Goertzen, C., & Kleim, J. A. (2001). Sensitivity of cortical movement representations to motor experience: Evidence that skill learning but not strength training induces cortical reorganization. *Behavioural Brain Research, 123*, 133–141. [http://dx.doi.org/10.1016/S0166-4328\(01\)00199-1](http://dx.doi.org/10.1016/S0166-4328(01)00199-1)
- Rothwell, J. C. (1987). *Control of human voluntary movement*. London, UK: Croom Helm. <http://dx.doi.org/10.1007/978-1-4684-7688-0>
- Sankoh, A. J., Huque, M. F., & Dubey, S. D. (1997). Some comments on frequently used multiple endpoint adjustment methods in clinical trials. *Statistics in Medicine, 16*, 2529–2542. [http://dx.doi.org/10.1002/\(SICI\)1097-0258\(19971130\)16:22<2529::AID-SIM692>3.0.CO;2-J](http://dx.doi.org/10.1002/(SICI)1097-0258(19971130)16:22<2529::AID-SIM692>3.0.CO;2-J)
- Sasaki, S., Isa, T., Pettersson, L. G., Alstermark, B., Naito, K., Yoshimura, K., . . . Ohki, Y. (2004). Dexterous finger movements in primate without monosynaptic corticomotoneuronal excitation. *Journal of Neurophysiology, 92*, 3142–3147. <http://dx.doi.org/10.1152/jn.00342.2004>
- Schieber, M. H. (2007). Comparative anatomy and physiology of the corticospinal system. *Handbook of Clinical Neurology, 82*, 15–37. [http://dx.doi.org/10.1016/S0072-9752\(07\)80005-4](http://dx.doi.org/10.1016/S0072-9752(07)80005-4)
- Schulz, J. B., Weller, M., Matthews, R. T., Heneka, M. T., Groscurth, P., Martinou, J. C., . . . Klockgether, T. (1998). Extended therapeutic window for caspase inhibition and synergy with MK-801 in the treat-

- ment of cerebral histotoxic hypoxia. *Cell Death and Differentiation*, *5*, 847–857. <http://dx.doi.org/10.1038/sj.cdd.4400420>
- Sorensen, J. C., Grabowski, M., Zimmer, J., & Johansson, B. B. (1996). Fetal neocortical tissue blocks implanted in brain infarcts of adult rats interconnect with the host brain. *Experimental Neurology*, *138*, 227–235. <http://dx.doi.org/10.1006/exnr.1996.0061>
- Starkey, M. L., Bleul, C., Zörner, B., Lindau, N. T., Mueggler, T., Rudin, M., & Schwab, M. E. (2012). Back seat driving: Hindlimb corticospinal neurons assume forelimb control following ischaemic stroke. *Brain: A Journal of Neurology*, *135*, 3265–3281. <http://dx.doi.org/10.1093/brain/aw270>
- Stinear, C. M., Barber, P. A., Smale, P. R., Coxon, J. P., Fleming, M. K., & Byblow, W. D. (2007). Functional potential in chronic stroke patients depends on corticospinal tract integrity. *Brain: A Journal of Neurology*, *130*, 170–180. <http://dx.doi.org/10.1093/brain/awl333>
- Strong, M. K., Blanco, J. E., Anderson, K. D., Lewandowski, G., & Steward, O. (2009). An investigation of the cortical control of forepaw gripping after cervical hemisection injuries in rats. *Experimental Neurology*, *217*, 96–107. <http://dx.doi.org/10.1016/j.expneurol.2009.01.020>
- Sunderland, A., Tinson, D., Bradley, L., & Hewer, R. L. (1989). Arm function after stroke. An evaluation of grip strength as a measure of recovery and a prognostic indicator. *Journal of Neurology, Neurosurgery and Psychiatry*, *52*, 1267–1272. <http://dx.doi.org/10.1136/jnnp.52.11.1267>
- Thored, P., Arvidsson, A., Cacci, E., Ahlenius, H., Kallur, T., Darsalia, V., . . . Lindvall, O. (2006). Persistent production of neurons from adult brain stem cells during recovery after stroke. *Stem Cells*, *24*, 739–747. <http://dx.doi.org/10.1634/stemcells.2005-0281>
- Vaysse, L., Sol, J. C., Lazorthes, Y., Courtade-Saidi, M., Eaton, M. J., & Jozan, S. (2011). GABAergic pathway in a rat model of chronic neuropathic pain: Modulation after intrathecal transplantation of a human neuronal cell line. *Neuroscience Research*, *69*, 111–120. <http://dx.doi.org/10.1016/j.neures.2010.10.006>
- Wictorin, K., Brundin, P., Gustavii, B., Lindvall, O., & Björklund, A. (1990). Reformation of long axon pathways in adult rat central nervous system by human forebrain neuroblasts. *Nature*, *347*, 556–558. <http://dx.doi.org/10.1038/347556a0>
- Windle, V., Szymanska, A., Granter-Button, S., White, C., Buist, R., Peeling, J., & Corbett, D. (2006). An analysis of four different methods of producing focal cerebral ischemia with endothelin-1 in the rat. *Experimental Neurology*, *201*, 324–334. <http://dx.doi.org/10.1016/j.expneurol.2006.04.012>
- Wood, N. I., Sopesen, B. V., Roberts, J. C., Pambakian, P., Rothaul, A. L., Hunter, A. J., & Hamilton, T. C. (1996). Motor dysfunction in a photothrombotic focal ischaemia model. *Behavioural Brain Research*, *78*, 113–120. [http://dx.doi.org/10.1016/0166-4328\(95\)00237-5](http://dx.doi.org/10.1016/0166-4328(95)00237-5)
- Yu, Z. F., & Mattson, M. P. (1999). Dietary restriction and 2-deoxyglucose administration reduce focal ischemic brain damage and improve behavioral outcome: Evidence for a preconditioning mechanism. *Journal of Neuroscience Research*, *57*, 830–839. [http://dx.doi.org/10.1002/\(SICI\)1097-4547\(19990915\)57:6<830::AID-JNR8>3.0.CO;2-2](http://dx.doi.org/10.1002/(SICI)1097-4547(19990915)57:6<830::AID-JNR8>3.0.CO;2-2)

Received July 8, 2014

Revision received April 4, 2015

Accepted April 6, 2015 •

## IV. Discussion

Ce modèle est le premier à utiliser le malonate pour induire une lésion corticale, c'est avec succès que nous montrons cette possibilité pour induire une lésion cérébrale focale. Cette étape chez le rat était une étape nécessaire et indispensable avant de tester ce type d'injection chez le marmouset, même si nous ne pouvons prédire qu'il sera totalement sécuritaire aussi chez le primate non-humain. Ce modèle chez le rat montre que le cortex moteur primaire est une structure clé dans le contrôle de la force du membre supérieur et de la dextérité et qu'il était indispensable pour la récupération de cette dernière. De plus, les déficits causés par la lésion de M1 et secondairement la dégénérescence du faisceau cortico spinal, perdurent sur plusieurs mois ce qui renforce l'intérêt de ce modèle pour l'étude des thérapies régénératives. L'injection de cellules souches neurales a prouvé l'intérêt de cette thérapie dans la régénération tissulaire et dans la récupération fonctionnelle de la force de grip.

Cependant des limites sont à noter. En ce qui concerne la greffe, la régénération tissulaire n'est pas totale et ceci peut s'expliquer par la présence d'une lésion conséquente et un dépôt des cellules injectées sur les bords de la cavité. De plus, aucune récupération de la dextérité n'a eu lieu avec ou sans thérapie. Contrairement à la force qui est une fonction basique, qui peut être suppléée par de multiples voix de compensation, des mouvements plus fins (la dextérité) nécessiteraient une réorganisation plus fine des circuits entre les différentes aires sensorimotrices et une meilleure projection des axones sur une longue distance telle que celle nécessaire pour atteindre la moelle spinale.

Ces résultats sont néanmoins prometteurs et surtout représentent une avancée significative vers l'objectif thérapeutique déclaré initialement.

Cependant, avant de pouvoir tester cette nouvelle thérapie chez l'homme, d'autres études sont nécessaires. En effet, le modèle animal du rat a été choisi pour sa disponibilité et sa facilité de prise en charge mais il reste un modèle limité. Une de ces principales limites concerne la motricité. En effet, le rat est un animal quadrupède qui peut donc facilement compenser la perte de fonction d'un de ses membres. De plus, l'exécution de mouvements fins est une tâche nécessitant une coordination entre différentes aires du cerveau et nécessite aussi des projections axonales plus nombreuses pour une meilleure précision, or le rat a un FCS limité et une dextérité limitée (Lemon, 2008).

Il paraît donc nécessaire de passer sur modèle animal plus dextre. Nous avons choisis le marmouset pour sa disponibilité grâce à l'accès que nous avons à l'animalerie du laboratoire voisin, le Cerco, mais également car il présente une bonne dextérité.

Cette étude chez le rat, m'a permis de me familiariser avec l'induction de la lésion ainsi qu'aux différents tests d'évaluation existant pour le rongeur. Au regard de la littérature sur les tests comportementaux chez le marmouset, ceux-ci nous paraissaient pouvoir être améliorés en particulier en ce qui concerne la quantification de la force du membre supérieur. Cette étude chez le rat m'a permis de tester comment elle pouvait être implémentée chez le rongeur, et d'en discerner les limites. Le test de « grip » que nous avons utilisé est expérimentateur-dépendant, et il a fallu réfléchir à un dispositif qui ne le soit pas chez le marmouset tel que le test de Remple (Remple et al., 2001) où les rats doivent casser des spaghettis en contact avec des capteurs de force. Ainsi pour le marmouset il nous paraissait envisageable de les inciter à attraper une barre elle aussi reliée à un capteur de force.

Nous avons vu l'importance du FCS dans l'exécution des mouvements fins, ainsi avant de vous parler de la mise au point du modèle lésionnel chez le marmouset, nous allons aborder une technique que j'ai mise au point afin de suivre de manière peu invasive l'intégrité du FCS chez le marmouset.

---

## **Etude 2**

---

Suivi du Faisceau Cortico Spinal chez le marmouset par une technique d'IRM utilisant un agent de contraste : le manganèse





---

# Etude 2 : Suivi du Faisceau Cortico Spinal chez le marmouset par une technique d'IRM utilisant un agent de contraste : le manganèse

---

## I. Présentation

Le faisceau cortico spinal (FCS) est la voie de passage des efférences motrices directes du cortex et particulièrement du cortex moteur primaire (M1), ainsi que du cortex pré-moteur, aire motrice supplémentaire, cortex pariétal. Le FCS est impliqué dans différentes modalités motrices : la force et la dextérité (Lemon, 1999). M1 est souvent affecté dans les accidents vasculaires cérébraux (AVC) lors d'accidents sylviens, entraînant une dégénérescence du FCS et il a été montré que l'intégrité de ce dernier est corrélée à la récupération des fonctions motrices (Stinear et al., 2007). Des techniques d'imagerie non-invasive sont préconisées pour évaluer l'intégrité du FCS longitudinalement. Ces techniques sont basées sur l'IRM tenseur de diffusion (DTI), et le traçage des « fibres nerveuses » qui utilise l'anisotropie de la diffusion de l'eau dans la substance blanche (SB). Cependant, la reconstruction du FCS nécessite des connaissances anatomiques, à priori (Lee et al., 2005). A l'opposé de ces techniques non-invasives, les techniques de traçage neuro-anatomique nécessitent de fixer les tissus et donc de sacrifier les animaux, ce qui ne permet pas le suivi longitudinal. C'est pourquoi j'ai utilisé une technique peu invasive impliquant l'imagerie et utilisant du chlorure de manganèse injecté stéréotaxiquement comme agent de contraste pour tracer les voies neuronales. L'ion manganèse ( $Mn^{2+}$ ) est capté par les canaux calciques voltage dépendant des neurones. Le  $Mn^{2+}$  est ensuite transporté essentiellement par des transporteurs antérogrades via les microtubules (Sloot and Gramsbergen, 1994). C'est en 1998, que Pautler a présenté pour la première fois cette technique « manganese-enhanced magnetic resonance imaging » (MEMRI) comme méthode de traçage *in vivo* des voies neuronales (Pautler et al., 1998).

Depuis, plusieurs faisceaux ont été mis en évidence par cette technique: le tractus olfactif, le tractus optique, le tractus somatosensoriel des membres inférieurs et de la face, le tractus des ganglions de la base, le tractus auditif, le tractus du contrôle du chant des oiseaux et le FCS. Cependant, le FCS n'avait jamais été marqué chez le marmouset et à ma connaissance, aucune

injection de  $Mn^{2+}$  directement dans le cerveau n'avait été faite chez ce dernier (Demain et al., 2015).

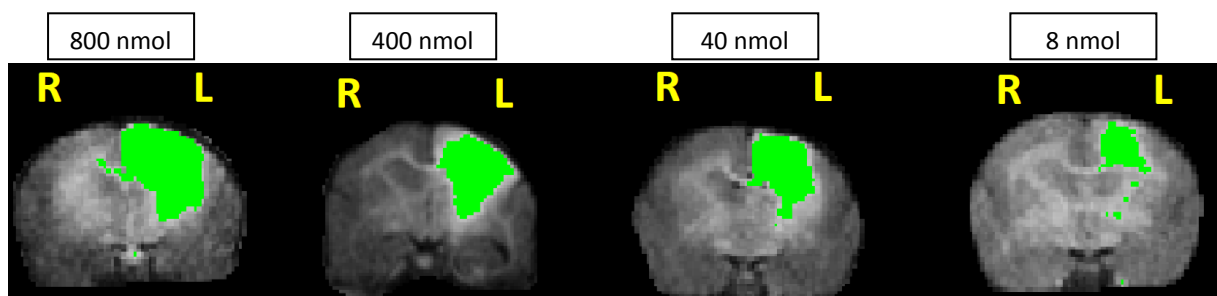
C'est pourquoi lors de la mise au point de cette technique, j'ai évalué la force et la dextérité pour tester les fonctions corticospinales post injection. Cette évaluation s'est faite grâce aux deux tests mis au point pendant ma thèse : le « staircase test » et le « dynamometric pull test ».

## II. Résumé des résultats

La chirurgie nécessite une anesthésie moyenne de 2h30 afin de fraiser le crane, d'injecter le  $MnCl_2$ , et de refermer, le tout en ciblant le cortex moteur primaire avec un guidage stéréotaxique.

Il a fallu déterminer la meilleure dose pour déceler le maximum de signal, le plus profondément possible, dans le faisceau tout en restant au maximum spécifique du FCS et sans impacter le comportement moteur des animaux.

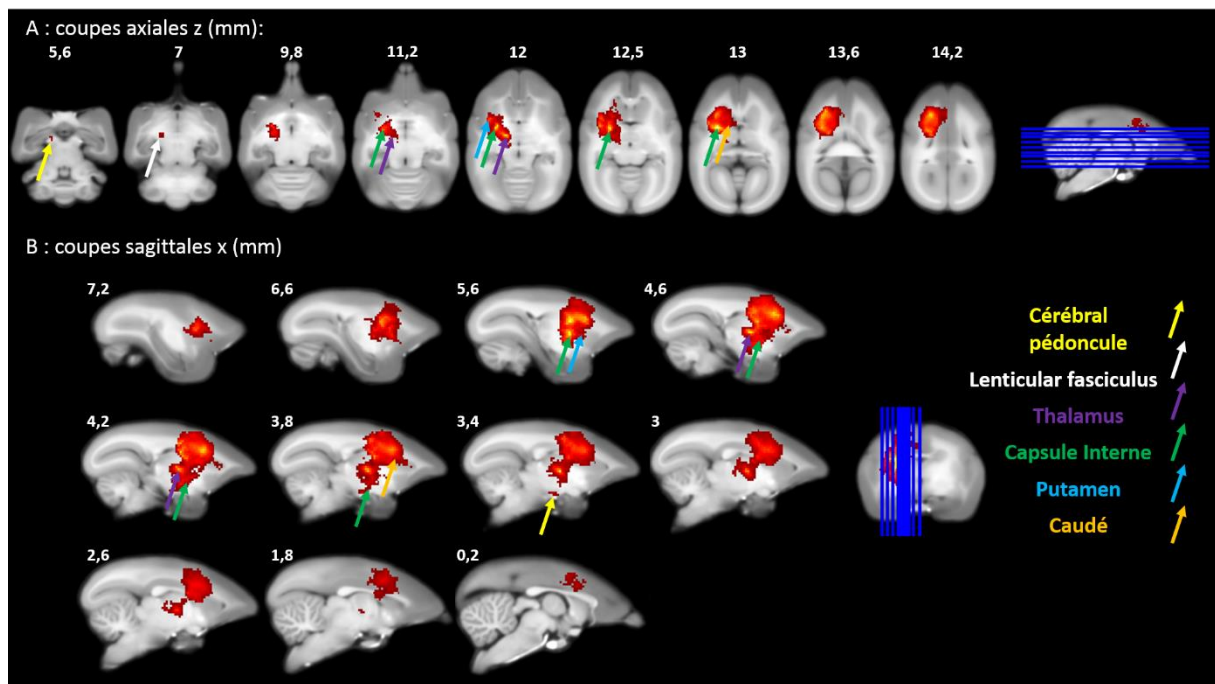
Quatre doses balayant celles trouvées dans la littérature (800nmol, 400nmol, 40nmol et 8nmol) ont été testées, elles marquent toutes le FCS mais nous observons une perte de spécificité avec les fortes doses. La faible dose (8nmol) donne un marquage plus court, néanmoins nous marquons la capsule interne comme on peut le voir sur la figure 13 par un seuillage automatique avec ImageJ. (Figure 13)



**Figure 13 : Quatre vues coronales de cerveaux de marmousets en IRM pondéré T1, 24h après l'injection de  $MnCl_2$  montrant le marquage au niveau du site d'injection. Zoom de la figure 2 de l'article. De gauche à droite, les doses de  $MnCl_2$  : 800nmol, 400nmol, 40nmol et 8nmol, seuillées avec Image J, montrant le maximum de signal. Coupes à 6mm en avant de bregma au niveau du site d'injection.**

Pour caractériser le tracé du FCS par le  $Mn^{2+}$ , sept marmousets ont reçu cette petite dose pour extraire une carte statistique avec SPM. Le côté injecté a été comparé au côté non injecté de manière appariée en utilisant les images ainsi que les mêmes images « flippées » par rapport au plan inter-hémisphérique. Grâce au report sur l'Atlas marmouset, j'ai pu mettre en évidence le marquage du FCS passant par le bras postérieur de la capsule interne jusqu'aux pédoncules cérébraux mais aussi d'autres faisceaux partant de M1 : le faisceau cortico-putaminal, le cortico thalamique, le cortico-caudé avec un marquage du bras antérieur de la capsule interne (voir figure 3 de l'article). Enfin, étant donné que le  $Mn^{2+}$  passe les synapses, le globus pallidus et le thalamus ont pu être marqué via la boucle de contrôle cortico-putamino-pallido-thalamique et la substance noire via les connections striatales. Dans l'article, vous trouverez les vues coronales en parallèle des coupes coronales de l'Atlas, et ci-dessous les vues axiales et sagittales non présentées dans l'article (Figure 14 A et B). L'évaluation comportementale a permis de montrer l'innocuité du manganèse sur les tests de force et de dextérité 4 jours après l'injection des petites doses. Le « dynamometric pull test » n'a montré aucun déficit de force quelle que soit la dose. Au contraire, le test du « staircase », discrimine les marmousets recevant 400 nmol de  $Mn^{2+}$ , qui ont un score plus bas de 2 points à 4 jours post injection mais qui récupèrent totalement à 6 jours. De plus, certains animaux ont reçu des injections multiples (jusqu'à 4 avec une dose cumulée de 888 nmol maximum espacées d'un mois au moins), et n'ont montré aucun effet indésirable pouvant être observé en phase aigüe à distance des injections.

Canals et al. ont déterminé, chez le rat, un seuil de toxicité au niveau du site d'injection à 16 nmol pour la mort neuronale et à 8 nmol pour une réponse astro-gliale (Canals et al., 2008). La dose que nous utilisons est en adéquation avec la plus faible dose déterminée par Canals. De plus, elle est deux fois plus diluée dans un cerveau 4 fois plus volumineux ce qui réduit les risques dû à l'hyper-concentration, il est donc peu probable d'avoir de lésion chez le marmouset pour la dose choisie (8nmol).



**Figure 14 : Carte statistique du  $MnCl_2$  à partir de 7 marmousets que nous avons reporté sur un cerveau moyen de référence (Hikishima et al., NeuroImage 2011).**

Carte statistique de 7 marmousets ( $p=0.005$  non corrigé), après l'injection de manganèse dans le cortex moteur primaire (M1). Les animaux étaient imagés 24h après l'injection de 8nmol de  $MnCl_2$  qui induit une hyper intensité sur les images pondérées T1. (A) neuf sections axiales et (B) onze sections sagittales, montrant le parcours du  $MnCl_2$  dans la capsule interne jusqu'aux pédoncules cérébraux et des autres structures connectées à M1. Les structures suivantes sont marquées : le cortex moteur primaire M1, le caudé (flèche orange), le lenticular fasciculus (flèche blanche), le Putamen (flèche bleu), le globus pallidus, la capsule interne (flèche verte), les pédoncules cérébraux et la substance noire (flèche jaune), le cingulum, le cortex pré-moteur (aires 6m, d), le cortex pariétal (aire 5), le corps calleux, la corona radiata, les noyaux thalamiques (flèche violette (VL: noyau ventral latéral, VPL: noyau ventral postérolatéral, VPM: noyau ventral postéromédian, CM: noyau central médial, RT: noyau réticulaire).

# Corticospinal Tract Tracing in the Marmoset with a Clinical Whole-Body 3T Scanner Using Manganese-Enhanced MRI

Boris Demain<sup>1,2,3</sup>, Carole Davoust<sup>1,2</sup>, Benjamin Plas<sup>1,2,4</sup>, Faye Bolan<sup>1,2</sup>, Kader Boulanouar<sup>1,2</sup>, Luc Renaud<sup>5</sup>, Robert Darmana<sup>1,2</sup>, Laurence Vaysse<sup>1,2</sup>, Christophe Vieu<sup>3</sup>, Isabelle Loubinoux<sup>1,2\*</sup>

1 Inserm, Imagerie cérébrale et handicaps neurologiques, UMR 825, F-31024, Toulouse, France, 2 Université de Toulouse, UPS, Imagerie cérébrale et handicaps neurologiques, UMR 825, CHU Purpan, Place du Dr Baylac, F-31059, Toulouse, Cedex 9, France, 3 CNRS-LAAS, 7 avenue du colonel Roche, F-31077, Toulouse, France, 4 Pôle Neurosciences, Centre Hospitalier Universitaire de Toulouse, Toulouse, France, 5 CNRS, Centre de Recherche Cerveau & Cognition, UMR 5549, F-31024, Toulouse, France

\* These authors contributed equally to this work.

\* [isabelle.loubinoux@inserm.fr](mailto:isabelle.loubinoux@inserm.fr)



## OPEN ACCESS

Citation: Demain B, Davoust C, Plas B, Bolan F, Boulanouar K, Renaud L, et al. (2015) Corticospinal Tract Tracing in the Marmoset with a Clinical Whole-Body 3T Scanner Using Manganese-Enhanced MRI. *PLoS ONE* 10(9): e0138308. doi:10.1371/journal.pone.0138308

Editor: Kimberly R. Byrnes, Uniformed Services University, UNITED STATES

Received: April 29, 2015

Accepted: August 28, 2015

Published: September 23, 2015

Copyright: © 2015 Demain et al. This is an open access article distributed under the terms of the [Creative Commons Attribution License](https://creativecommons.org/licenses/by/4.0/), which permits unrestricted use, distribution, and reproduction in any medium, provided the original author and source are credited.

Data Availability Statement: All relevant data are within the paper.

Funding: The investigations were supported by grants from Fondation Avenir n°ET3-713, Institut de France n°R13098BB and Institut des Sciences du Cerveau de Toulouse. BD was supported by a doctoral fellowship Midi-Pyrénées Région and COMUE n°RA12P0110. The funders had no role in study design, data collection and analysis, decision to publish, or preparation of the manuscript.

## Abstract

Manganese-enhanced MRI (MEMRI) has been described as a powerful tool to depict the architecture of neuronal circuits. In this study we investigated the potential use of in vivo MRI detection of manganese for tracing neuronal projections from the primary motor cortex (M1) in healthy marmosets (*Callithrix jacchus*). We determined the optimal dose of manganese chloride ( $MnCl_2$ ) among 800, 400, 40 and 8nmol that led to manganese-induced hyperintensity furthest from the injection site, as specific to the corticospinal tract as possible, and that would not induce motor deficit. A commonly available 3T human clinical MRI scanner and human knee coil were used to follow hyperintensity in the corticospinal tract 24h after injection. A statistical parametric map of seven marmosets injected with the chosen dose, 8 nmol, showed the corticospinal tract and M1 connectivity with the basal ganglia, substantia nigra and thalamus. Safety was determined for the lowest dose that did not induce dexterity and grip strength deficit, and no behavioral effects could be seen in marmosets who received multiple injections of manganese one month apart. In conclusion, our study shows for the first time in marmosets, a reliable and reproducible way to perform longitudinal ME-MRI experiments to observe the integrity of the marmoset corticospinal tract on a clinical 3T MRI scanner.

## Introduction

The corticospinal tract (CST) or pyramidal tract is the motor output from the brain to the spinal cord. The CST is involved in two major components of motricity: strength and dexterity [1]. Nerve fibers in the corticospinal tract originate from pyramidal cells in layer V of the primary motor cortex (about 30%), the supplementary motor area and the premotor cortex (together also about 30%), and also the somatosensory cortex, parietal lobe, and cingulate gyrus. The CST is frequently affected in stroke and its integrity has been correlated to

Competing Interests: The authors have declared that no competing interests exist.

functional motor recovery [2]. Only 5–20% of patients with a brain injury will entirely recover normal upper limb motor function following physical therapy. Usually limb strength, and more markedly dexterity remain impaired. Non-invasive imaging techniques have been proposed to assess the integrity of the CST in longitudinal studies. They are based on the Diffusion-Tensor MRI and the fiber tracking uses the anisotropic property of water diffusion in the white-matter (WM). To reconstruct the tracks, the quantity and directionality of the anisotropic diffusion of the WM are measured through the fractional anisotropy or relative anisotropy and displayed as maps. However, direct visualization of the CST is not possible on these images and a priori knowledge is needed [3]. Besides these non-invasive MRI techniques, neuroanatomical tracing studies require fixed tissue, and therefore sacrifice of animals for data analysis. Manganese is a MRI contrast agent that traces neuronal pathways. Thus, manganese-enhanced magnetic resonance imaging (ME-MRI) has been introduced as an in vivo method for visualization of neuronal tracts [4]. The manganese ion ( $Mn^{2+}$ ), acting as a  $Ca^{2+}$  analogue

[5,6], is taken up into the intracellular space by L-type voltage-gated calcium channels and activates glutamate receptors (e.g., N-methyl-D-aspartate receptors) [6–8][9].  $Mn^{2+}$  can then diffuse throughout the cytoplasm and is transported down axons by microtubules [10].

Manganese acts as a contrast agent on T1-weighted MR images. The fact that  $Mn^{2+}$  moves in an anterograde direction along the appropriate neuronal pathway and can cross synapses has led to the possibility of using ME-MRI to detect functional neural circuits [4,11–13].

Since the technique was introduced, many ME-MRI tract tracing studies in living animals have been performed successfully and have revealed specific neuronal connections such as in the olfactory tract [4,14], visual optic tract [4,15–18], corticospinal tract [19–26], hindlimb and face somatosensory tracts [19,22], basal ganglia tracts [13], auditory tract [27], and song control pathway in songbirds [28,29][9].

Since the marmoset is more dexterous than the rodent, it is a relevant non-human primate model to explore the CST and its integrity. In previous reports, manganese has been injected into the eye of marmosets [18] or in the tail vein [30] and was shown to be safe. It is yet to be injected into the primary motor cortex to label the CST. What's more, safety of intracerebral manganese injection has rarely been tested on behavior. In our study, strength and dexterity assessment was performed to test the functionality of the corticospinal tract post-injection.

The first aim of the study was to assess the feasibility of ME-MRI injected in the brain primary motor cortex (M1) marmoset in a clinical MRI scanner fitted with a human knee coil. The second aim was to determine the optimal dose of manganese for a specific tracing of the CST. Finally, the third aim was to explore the behavioral consequences of a single manganese injection on specific tasks centered on the corticospinal tract functions, force and dexterity. Since multiple injections were performed on each animal, the safety of manganese injections could also be assessed.

## Materials and Methods

### 2.1 Ethics Statement

The entire study was approved by the « Direction départementale de la Protection des Populations de la Haute-Garonne » and « Comité d'éthique pour l'expérimentation animale Midi-Pyrénées ». This protocol obtained authorization n°31125507.

### 2.2 Animals

Experiments were performed on 7 common marmosets (*Callithrix jacchus*) which coming from our own colony, 3 males and 4 females aged  $4.5 \pm 1.1$  years (mean  $\pm$  standard deviation), and weighing  $349g \pm 27g$ . Marmosets were housed alone (for their security) or two by cage, there

were ten cages in the same room and marmosets could see and hear between them. They had access to tunnel and nest like enrichment. They lived with a 12h light/dark cycle following European norms accredited by « Direction Départementale de la Protection des populations » with authorization n°A3155501.

None of the animals were sacrificed at the end of the experiments and therefore they can integrate with other protocols.

### 2.3 Surgery and hydrated manganese chloride injection (MnCl<sub>2</sub>)

Food was withdrawn 12 hours before surgery. A 20 µg/kg solution of glycopyrrolate (Robinul- V<sup>1</sup>, Vetoquinol, Lure, France) was administered with an intramuscular (IM) injection, 10 min before anesthesia. Light anesthesia was induced with an IM injection of Alfaxalone (7 mg/kg, Alfaxan<sup>1</sup>, Worcestershire, UK). All marmosets received premedication by IM injections of Oxytetracycline (20 µg/kg, Terramycine longue action<sup>1</sup>, Pfizer, Paris, France), Buprenorphine (25 µg/kg, Vetergesic<sup>1</sup>, Reckitt Benckiser Healthcare, Danson, UK), Methylprednisolone (5 mg/kg, Solumedrol<sup>1</sup>). First, the head was shaved with a surgical shearer followed by shaving of the scalp using a razor. Blood oxygen saturation, respiratory rate and heart rate were continuously monitored throughout the entire surgical procedure (Starr Life Science, Oakmont, PA, USA). Rectal temperature was maintained around 37.5 ± 0.5°C by a heating pad. Animals were positioned on a rat stereotaxic frame with ear bars adapted for marmoset and were anesthetized with 2% isoflurane in 80% O<sub>2</sub>/20% air. Oxygen saturation was maintained over 95%. Thorough sterilization of the skin was achieved with three washes with betadine/alcohol 70%. A 2 cm scalp incision was made, followed by drilling of the cranium at the coordinates for forelimb primary motor cortex and thus the site of injection: 6 mm anterior and 4.5 mm lateral relative to Bregma according to the Stereotaxic Atlas of the Marmoset Brain [31]. The needle was inserted

2.5 mm deep from the brain surface.

Solutions of MnCl<sub>2</sub> (Sigma Aldrich, France), 5M (n = 1), 2.5M (n = 2), 0.5M (n = 2), 0.25M (n = 1), 0.05M (n = 7) were injected with consistent volume of 0.16µl so that 800, 400, 80, 40, and 8 nmol were injected respectively. The solution was injected slowly using a Hamilton microsyringe 701N fitted with a needle with an external diameter of 0.22mm (Phymep, Paris, France) at a rate of 0.02 µL/min. The needle was removed 5 min after complete injection to avoid reflux. The hole in the skull was sealed using dental cement filling (Paladur, Heraeus, Germany). Finally, both the galea and scalp were sutured with 5/0 and 3/0 thread (Vicryl), respectively. Isoflurane was stopped and oxygen was maintained until signs of wakefulness appeared. Marmosets were returned to their cages with access to food and water ad libitum.

Three marmosets had multiple injections of manganese (up to four) administered at least one month apart.

### 2.4 *In vivo* MRI

Twenty four hours following MnCl<sub>2</sub> injection, marmosets were imaged on a 3T Achieva (Philips) MRI scanner fitted with a human knee coil. For each experiment, two animals were anesthetized by IM injection of Alfaxalone 18 mg/kg and positioned head to head, supine in a home-made cradle. A high resolution 3D T1-weighted magnetization prepared gradient-echo (MPRAGE) sequence was performed on the marmosets (TR/TE = 11/4.9ms, TI = 810 ms, FOV = 135 x 95 x 45 mm, matrix = 336 x 136 x 112, voxel size 0.4 x 0.4 x 0.7, reconstructed

0.4 x 0.4 x 0.4 mm, flip angle = 8°, NSA = 4, 23 min). Images of each marmoset were individualized and reconstructed aligned to the bicommissural plane.






Fig 1. Marmoset staircase. Picture of Hill (A) and Valley (B) staircases attached to the front of the marmoset cage. Steps are baited for left forelimb testing.

doi:10.1371/journal.pone.0138308.g001

## 2.5 Image analysis and statistics

The MRI data were preprocessed using Image J software v1.45s (National Institutes of Health, USA) allowing us to extract the brain from the images by manual drawing of a ROI. Before drawing, the images were scaled to have a maximum value of 255. A threshold of 195/255 was applied to each image to select hyperintense ROIs (in green on Fig 1).

After dose selection, the images obtained at 8 nmol of MnCl<sub>2</sub> were statistically analyzed using SPM 8 software (Wellcome Department of Imaging Neuroscience [www.fil.ion.ucl.ac.uk/spm](http://www.fil.ion.ucl.ac.uk/spm)) implemented in Matlab (MathWorks, Natick, MI, USA). All images were normalized to the Japanese template [32] and smoothed at 0.8 mm in the three directions. For comparison of the manganese injected hemisphere to the contralateral hemisphere, the seven images were compared pixel to pixel to their flipped counterpart in a paired t-test. A Statistical MnCl<sub>2</sub>

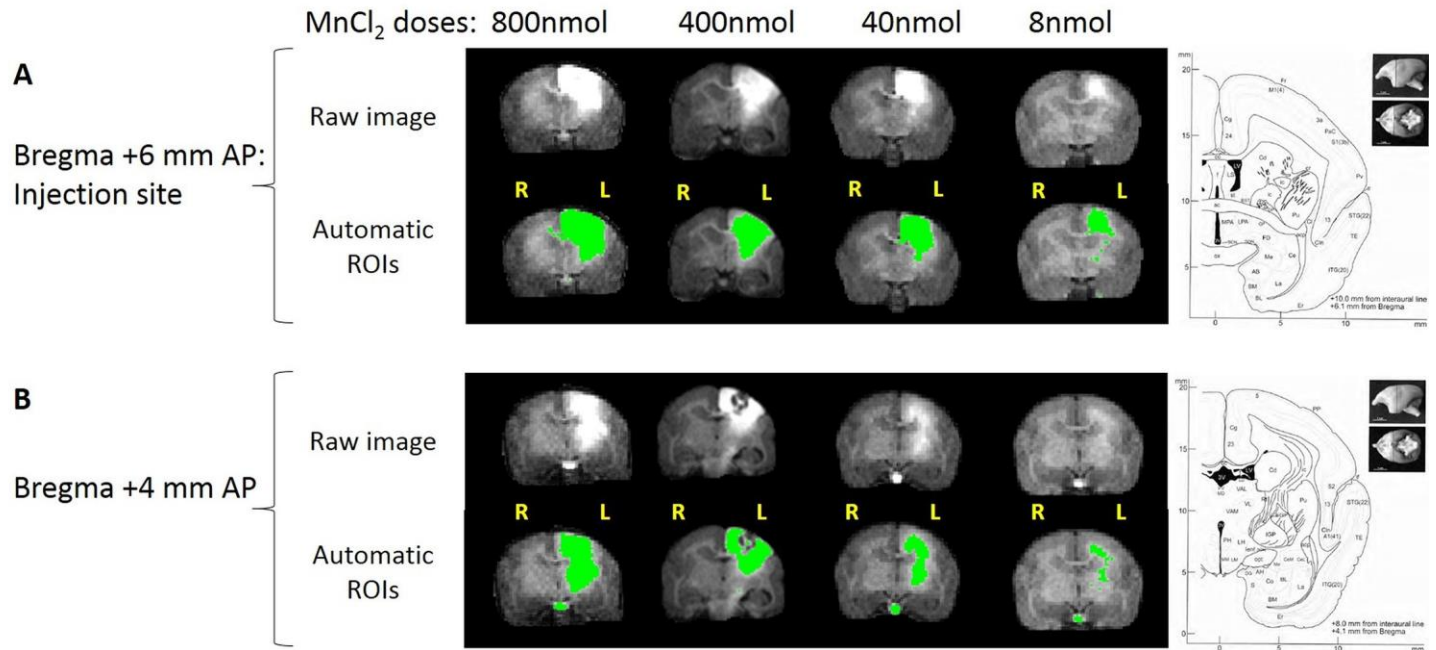


Fig 2. Four MnCl<sub>2</sub> doses shown 24h post injection in marmoset brain. (A) Slices at the injection site (+6mm from bregma), and (B) slices 2 mm posterior to the injection site. Top: Raw images. Bottom: ROI of MnCl<sub>2</sub> hyperintensity automatically thresholded at 195 on the grey scale (256 levels). To the right of the figure, corresponding slices of the Atlas of Yuasa et al, 2010. The following structures are hyperintense: primary motor cortex M1 (Brodmann area 4), the primary sensory cortex (3a), the cingulum (23–24), the premotor cortex (6c,6d), the parietal cortex (5), corpus callosum, corona radiata, caudate (Cd), putamen (Pu), internal (IGP) and external (EGP) globus pallidus, thalamic nuclei (VL: ventral lateral, RT: reticular), the internal capsule (ic). Note that MnCl<sub>2</sub> follows the corpus callosum to the contralateral hemisphere most significantly with the highest doses.

doi:10.1371/journal.pone.0138308.g002

map was obtained and a thresholded was set at  $p < 0.005$  uncorrected, extent threshold  $n = 150$ . The origin was set according to the atlas of Hikishima at the center of the interaural line.

## 2.6 Behavioral testing

Animals were acclimated and trained five times a week with the behavioral tests for 2 months prior to the MRI exam. Once trained, the baseline value was determined by the mean of the three last measured values. Food and water deprivation was not required before testing. Testing was performed early in the afternoon. The marmosets were fed with their normal daily diet after behavioral testing. Behavioral testing to detect potential motor deficiencies was then performed four and six days post MnCl<sub>2</sub> injection.

**2.6.1 Hill and Valley Staircases.** These tasks measure the marmoset's ability to reach and grasp a food reward. The rewards were gingerbread pellets placed on five steps of two staircases

located behind a Plexiglas screen attached to the front of the cage (Fig 2). In the Hill version, entry is via a lateral slot (situated at the both sides of the staircase) so that the animal uses its right forelimb to retrieve the reward situated on the right stair (left forelimb for the left stair). In the Valley version, there is a central slot and the animal uses its left forelimb to reach the reward situated on the right stair, and vice versa. The apparatus was modified from the Marshall Staircase [33]. Each plexiglas step was drilled 3mm deep along its 3 cm length to create a well and make pellet retrieval harder. As in Marshall's Staircase test, a score was assigned to each step: 1 for the lowest to 5 for the upper step so that the maximal mark for each arm was 15 points. Unlike Marshall's study, points were withdrawn if a pellet fell to another step (for example if the pellet on step 5 fell to step 3, the marmoset loses 2 points). The two versions of the test, Hill and Valley tasks, were performed on each arm and performances were timed.

2.6.2 Dynamometric pull test. This task measures the strength and grasping ability of the marmoset. A bar is linked to a dynamometer. The marmoset must pass the arm through the bars of the cage to grasp the handle. If it grasped the bar correctly, it was given a gingerbread pellet. Timing was recorded.

## Results

### 3.1 Feasibility on a clinical scanner

The images were performed on a 3T Achieva (Phillips) MRI scanner equipped with standard human knee coil. Two animal heads were scanned together to improve the signal to noise ratio. The white matter/grey matter contrast was sufficient to visualize key structures such as the anterior commissure, the corpus callosum, external and internal capsules. The hyperintensity following manganese injection was clearly visible 24h after.

### 3.2 Dose selection

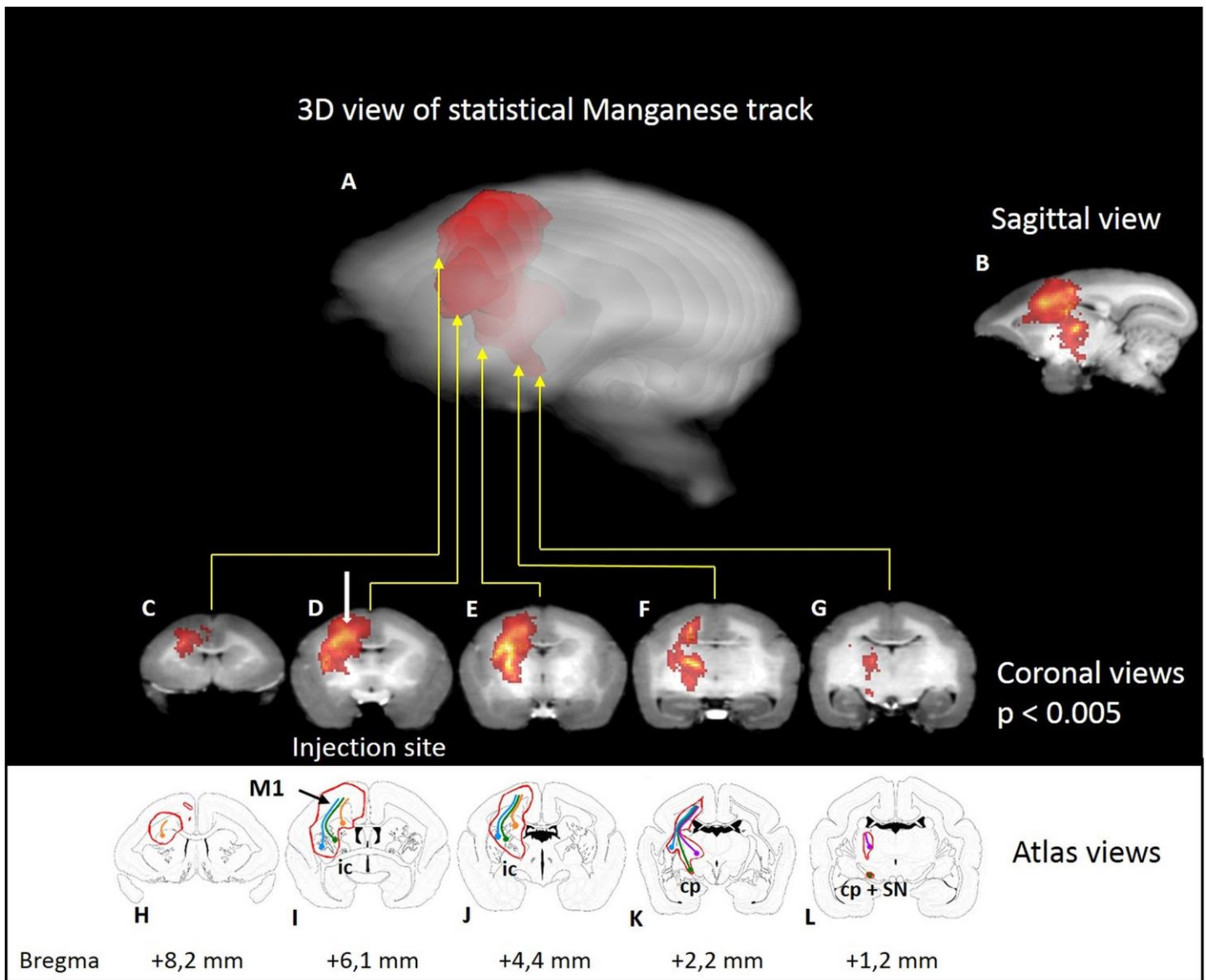
A high dose, 800 nmol, was injected first in order to detect the maximal extent of manganese induced hyperintensity from the injection site. The manganese spread out from the injection site and outside the primary motor cortex to the cingulum, premotor and sensory cortices, and projected to many subcortical areas (Fig 1, see atlas views) whereas hyperintensity could not be detected further than the pyramids of the medulla. Thus, lower doses were tested, 400, 40 and 8 nmol. A reliable signal could be seen in the internal capsule at the lowest dose of 8 nmol. This dose proved to be the most effective for specifically tracing the corticospinal tract, which was particularly visible on the slice 2 mm posterior to the injection site (Fig 1B). An automatic threshold was applied to highlight the manganese hyperintense tracts on the images. An artifact identified as a zone of low signal intensity could be seen sometimes around the injection site due to a hyper-concentration of manganese that could be explained by T2\* intravoxel dephasing from the magnetic susceptibility [22] (Fig 1B, dose 400 nmol). It was noted that MnCl<sub>2</sub> followed the corpus callosum to the contralateral hemisphere with the highest doses.

However, the tracing towards the contralateral hemisphere was low at the smallest 8 nmol dose. The 8 nmol concentration was chosen and then seven marmosets were injected and scanned with this dose.

### 3.3 Manganese tracts

To detect the tracks, we tried applying an automatic threshold (see above) which proved to be unsatisfactory for correct detection of hyperintensity as it did not take into account the differences in contrast of grey matter and white matter, or interindividual differences. Consequently, we then processed the images from a group of 7 marmosets using SPM software. The injected hemisphere was compared to the contralateral hemisphere by flipping the brain images and calculating the statistical difference. Significant hyperintensities were evident in the primary sensorimotor cortex and the corticospinal tract: the subcortical white matter, the corona radiata, the internal capsule, and the cerebral peduncle. Adjacent structures were also partly labelled: the cingulum, the premotor cortex (Brodmann areas 6c, 6d), the parietal cortex (Brodmann area 5), corpus callosum, and from either side of the internal capsule, the caudate-putamen, globus pallidus, thalamic nuclei (VL: ventral lateral, VPL: ventral posterolateral, VPM: ventral posteromedial, CM: central medial, RT: reticular), and the substantia nigra (Fig 3). No significant voxels were detected in the pyramids at a  $p < 0.005$  (uncorrected) threshold. However, some individuals displayed some hyperintensity in the pyramid ipsilateral to the injection





**Fig 3.** Statistical parametric maps of manganese in seven marmosets. Statistical parametric maps of manganese after injection (blue point) in the primary motor cortex (M1) of seven marmosets ( $p < 0.005$  uncorrected). A: Semitransparent three-dimensional  $MnCl_2$  maps on the single brain template [32]. Animals were imaged 24h after 8nmol  $MnCl_2$  injection.  $MnCl_2$  induced hyper intensity on brain T1-weighted images. C-G: coronal views. H-L: Corresponding marmoset brain atlas in coronal view. The following structures are marked: M1 primary motor cortex, Cd: Caudate nucleus, Pu: putamen, GP: globus pallidus, ic: internal capsule, cp: cerebral peduncle and SN: substantia nigra, the cingulum, the premotor cortex (Brodmann area 6c,d), the parietal cortex (Brodmann area 5), corpus callosum, corona radiata, thalamic nuclei (VL: ventral lateral thalamic nucleus, VPL: ventral posterolateral thalamic nucleus, VPM: ventral posteromedial thalamic nucleus, CM: central medial thalamic nucleus, RT: reticular thalamic nucleus). Colored lines indicate the cortico-caudate tract (orange), the corticospinal tract (green), the cortico-putaminal tract (blue), and the cortico-thalamic tract (purple).

doi:10.1371/journal.pone.0138308.g003

(Fig 4), this did not reach significance at the group level. The furthest extent of manganese induced hyperintensity was 15.3mm in one marmoset, spanning from M1 to the pyramids. Manganese labeled not only the M1 but secondary cortices too: the cingulum, the premotor cortex, the primary sensory cortex and the parietal cortex. Accordingly, subcortical structures were also hyperintense such as the caudate nucleus, the putamen and the thalamus through these connections. These tracts are identified by colored lines on Fig 3, the cortico-caudate

tract (orange), the corticospinal tract (green), the cortico-putaminal tract (blue), and the cortico-thalamic tract (purple). Finally, manganese could also pass through synapses and the external globus pallidus and thalamus are labelled through the well-known cortico-putamino-pallido-thalamic loop, the substantia nigra through the striatum connection.

### 3.4 Behavioral correlates

Dexterity and grip strength were measured before, four days, and six days post injection of manganese. The animal injected with 800 nmol of Mn was isolated following a paw injury sustained during a fight with another marmoset and therefore could not be tested. With both versions of the staircase (valley and hill), the high concentration (400 nmol) induced a mean decrease of performance of 2 points in the forelimb contralateral to the injection (Fig 5C and 5D) four days

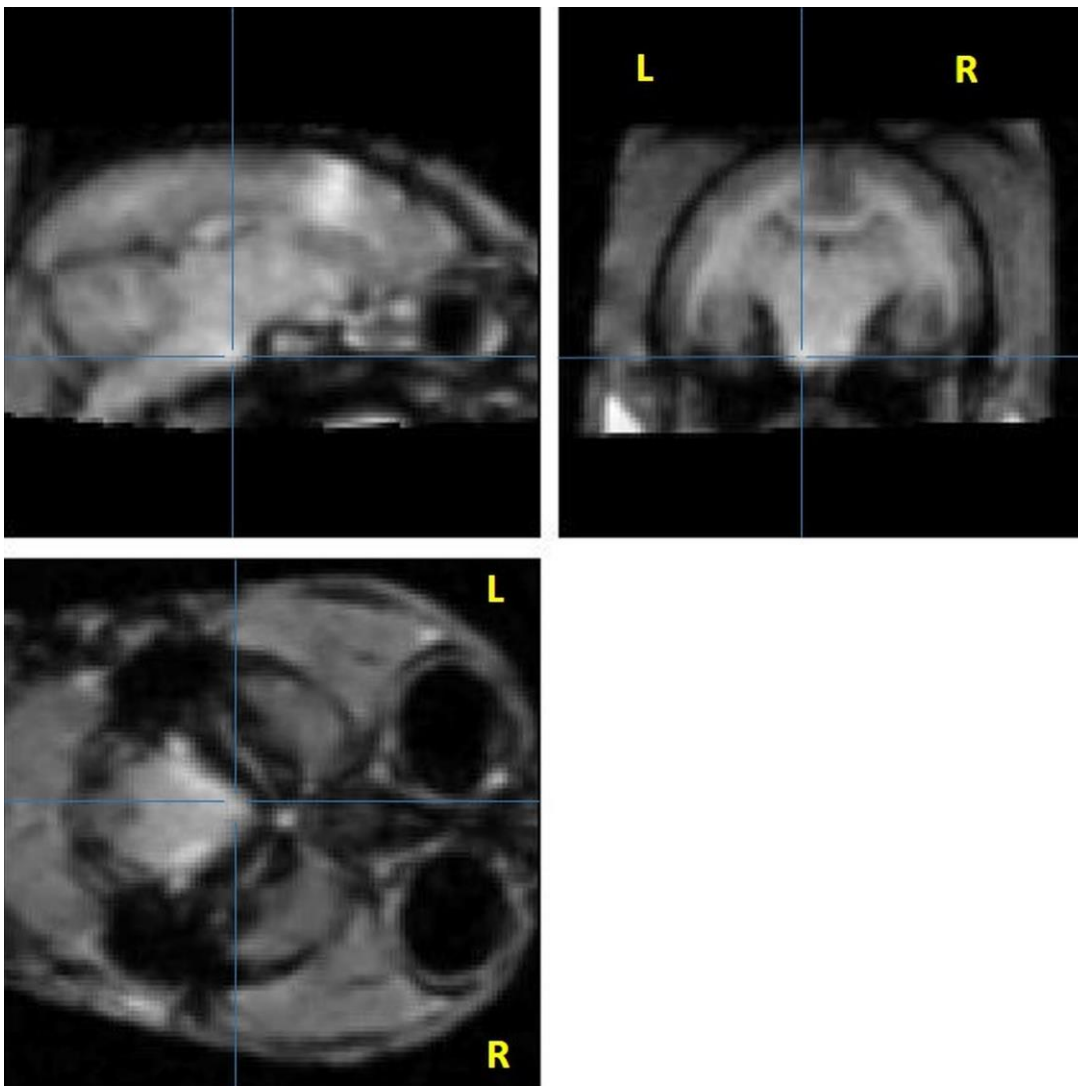


Fig 4. Single marmoset's raw image showing manganese-induced hyperintensity in the pyramids. Sagittal, coronal, and axial slices showing manganese-induced hyperintensity in the pyramids. Note the hyperintensity compared to the contralateral side. Raw images of the marmoset with MnCl<sub>2</sub> signal reaching the pyramid with an 8 nmol injection. Three views at coordinates 1,25mm lateral; -0.2 mm AP from bregma; +3 mm dorsoventral from the interaural line. Lines show MnCl<sub>2</sub> signal in the pyramid at the brainstem level.

post- injection in each marmoset while no deficit was seen in the ipsilateral forelimb. In contrast, no behavioral deficit was observed after low concentrations (80 and 8 nmol), four days post- injection, for either forelimb. The deficits after the high dose were transient and motor behavior was normal six days after injection (scores at 15 for the two marmosets). With the dynamometric pull test, there was no grip deficit at high concentration (400 nmol, n = 2). Thus, this test seems less sensitive than the staircase test.

Three marmosets were given multiple injections of manganese (up to four injections, with a maximum sum of 888 nmol (400, 400, 80 and 8 nmol in one animal administered at least one month apart). No adverse behavioral effects could be seen acutely or in the long-term in these animals.

## Discussion

In this study, we demonstrate that the 3T Achieva (Phillips) MRI scanner equipped with a standard human knee coil is sufficient to get good detection of the contrast agent MnCl<sub>2</sub> on T1-weighted images for rapid, in vivo and longitudinal tracing of major cortico-cortical and cortico-subcortical projections in the marmoset after an injection in the primary motor cortex. Until now, no study has explored such tracing after focal injection of manganese using a common clinical 3T MRI scanner and human coil in marmosets. Leergard et al. and Dyrbj et al. used a small homemade coil on rats and minipigs respectively [21,22]. However, human 3T MRI equipment does not allow us to specifically study layer connectivity as done by Tucciarone et al. [34]. To improve the signal to noise ratio, we performed MRI examination simultaneously on two

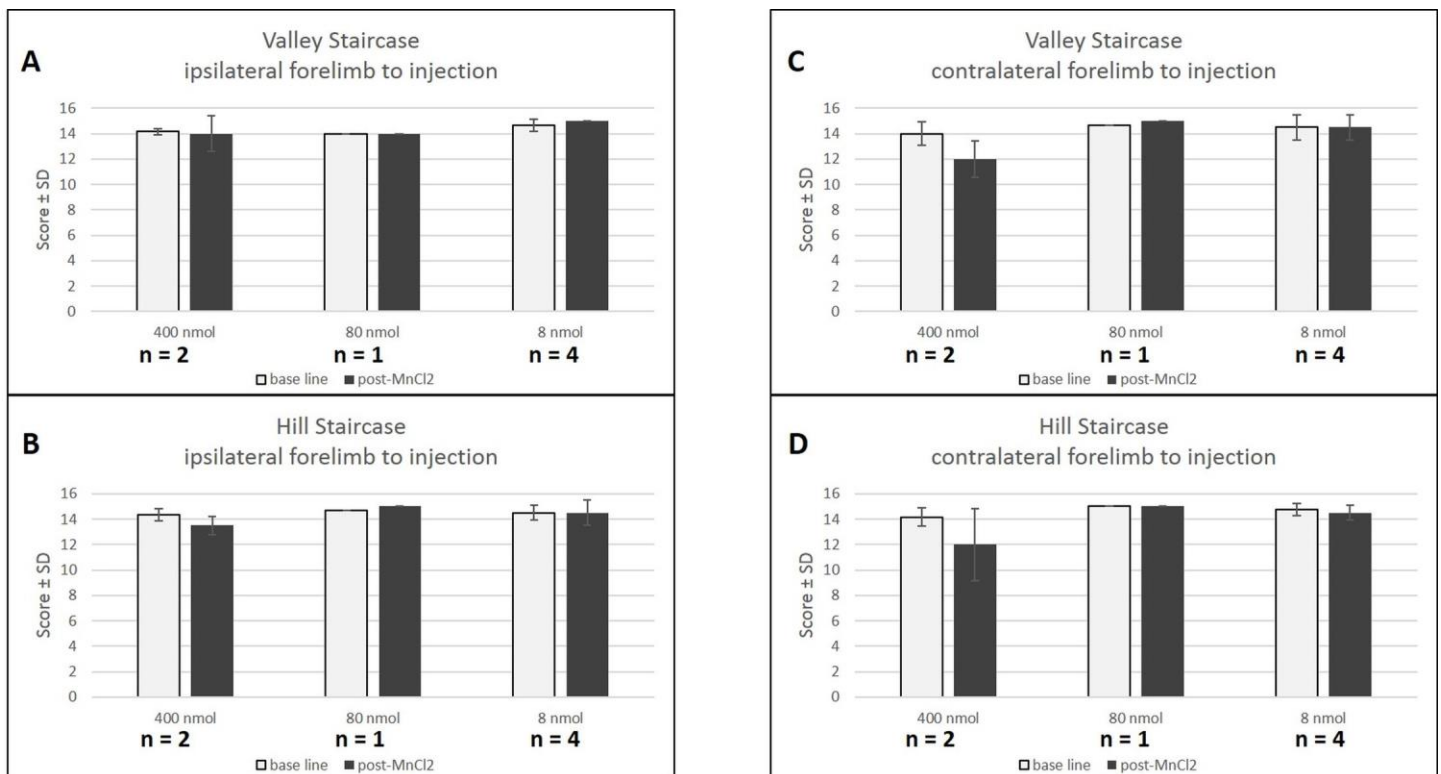


Fig 5. Behavioral effect of MnCl<sub>2</sub> injection. Scores (number of pellets ± SD) at the Valley (A,C) and Hill (B,D) staircase before (white) and after (black) contralateral (C,D) and ipsilateral (A,B) MnCl<sub>2</sub> injection. No behavioral deficits are observed after low concentrations (80 and 8 nmol), four days after injection. However the high concentration (400 nmol) caused a decrease in valley and hill scores only in the contralateral forelimb. Baseline scores are represented in white while 4 days post-injection of MnCl<sub>2</sub> scores are represented in black.

doi:10.1371/journal.pone.0138308.g005

marmosets aligned head to head. However, scanning one animal at a time was also feasible and yielded roughly the same image quality. Over all, with the low 8 nmol dose, no major inter-individual difference in the tracing extent was visible, all injections successfully led to a hyperintense CST, and inter-individual variability was taken into account in the statistical analysis.

The common marmoset is a promising model in biomedical and neuroscience research [35]. Few ME-MRI studies have been carried out in non-human primates. Past studies of manganese in marmosets include injection into the eye to follow the visual tracts [18] and systemic injection to explore toxicity in brain areas [36,37]. However, to our knowledge, no focal injection of the motor cortex has been done to observe connectivity as previously done in rats [19,26,38,22,25].

Quantitative evaluation of contrast enhancement showed that 24h post MnCl<sub>2</sub> injection would be the best time-point for manganese tracing using MRI in living rats, with the best signal to noise ratio [19]. However, Daoust et al. [39] proposed an earlier optimal time-point for more selective labelling, 2 hours after MnCl<sub>2</sub> injection. At this point, the ME-MRI signal was hyperintense at the injection site and in some structures of the ipsilateral hemisphere but not in the contralateral hemisphere, while 6–10 hours post injection, the ME-MRI signal extended to all ipsi- and contralateral structures that were associated with the somatosensory pathways [39]. Twenty-four hours after injection of manganese compared to 10h, the ME-MRI signal was more diffuse but corticothalamic structures could still be clearly depicted [39]. It must be noted that manganese tracing is transynaptic and can also trace retrogradely [9]. Soria et al., [40] showed that 7 days after MnCl<sub>2</sub> injection, manganese-induced hyperintensity was no longer detectable except at some points surrounding the injection site, and showed a complete loss

of manganese-induced contrast 15 days after injection. Due to the marmoset brain being approximately four times bigger than that of the rat, the regulatory open-hours of the primate housing and our interest in labelling a large sensorimotor network arising from M1 involving transynaptic passages, we chose to perform scans 24h after MnCl<sub>2</sub> injection.

We have determined the optimal dose of manganese to ensure labelling as specific as possible, which travelled furthest along the CST. Bilgen et al., demonstrated labeling as far as the spinal cord with electrical cortical stimulation but their images suggest a loss of cortical specificity when compared to none stimulation [20]. The 8 nmol dose was chosen and 7 marmosets were injected. Without electrical stimulation, labelling of the cerebral peduncle was statistically detectable with a small group of animals, and enhanced signal of the pyramid in the brainstem was sometimes directly visible on raw individual images. Since propagation of manganese in descending corticofugal pathways has been measured at around 1.4–6.1 mm/h [4,13,22,28,41], a scanning acquisition 24h post injection was highly sufficient to reach the spinal cord. However, not enough manganese reached the spinal cord to be visible on T1-weighted images. CST explorations by ME-MRI need to tackle the problem of specificity of cerebral manganese labelling as, high doses result in loss of specificity of the tract. According to Allegrini et al., Daoust

et al. and Tucciarone et al., we also find labelling of the interhemispheric pathway in the corpus callosum [19,34,39]. However, the contralateral hemisphere was reached only with the highest dose (800nmol). Since we aimed to focus on a primary motor cortex labelling to see its specific CST, high doses that spread wide to the cingulum, premotor cortices (800, 400, 80 nmol), and primary sensory (S1) and parietal cortices (800, 400 nmol) were not specific enough (Fig 1).

However, limiting the labelling to M1 only could not be achieved. Limited but significant labelling of premotor and parietal cortices was observed. Thus, the present study explores the corticospinal tract also originating from these neighboring areas.

The statistical parametric maps of manganese distribution in seven marmosets ( $p < 0.005$  uncorrected) show either a spread of the manganese in the cortices, or a cortico-cortical connectivity with the cingulum, the premotor cortex (Brodmann area 6c, 6d), and the parietal

cortex (5). Furthermore, cortico-subcortical connectivity was observed since specific tracts could be seen in subcortical white matter, corona radiata, internal capsule and cerebral peduncle, leading to subcortical structures: caudate putamen, globus pallidus, thalamic nuclei and substantia nigra (Fig 3). The labelling of this sensorimotor network is in agreement with the literature based on rats [19,22,25,26,38].

As MnCl<sub>2</sub> is taken up by Ca<sup>2+</sup> channels of activated neurons [6,8], the more CST activity the better the signal will be. Since ME-MRI aims to show integrity of the CST, it is very important to avoid anatomical lesions or motor deficits, whilst maintaining a good detection threshold.

Systemic injection of 4 x 30 mg/kg MnCl<sub>2</sub> induces an accumulation of the compound in the basal ganglia [36]. This accumulation can lead to manganism, which displays clinical signs similar to those of Parkinson's. We did not see any suchlike symptoms even with focal injection at high doses (800 nmol, less than 0.5mg/kg). Canals et al. (2008) define a threshold in rats of 16 nmol for manganese toxicity at the injection site regarding neuronal cell death, and of 8 nmol for astrogliosis in an approximate tissue volume of 8–11 μL. Simmons et al. demonstrated that a high dose of manganese, 400 nmol injected in rhesus monkey brain, did not cause: cell death at the injection site, damage to downstream targets of manganese transport, changes in neuronal responsiveness and more importantly no behavioral deficits in a test of visual discrimination and a cognitive task [42]. With the same dose but in a smaller brain, we observed behavioral deficits in marmosets, which were not observed with the 80 nmol dose. Thus, the threshold for behavioral toxicity in marmoset was between 80 and 400 nmol according to the sensitivity of the staircase tests. Since we injected 8 nmol in the marmosets, it is very unlikely that this dose presented cell toxicity and our low doses (< 80 nmol) of manganese were found

to be safe regarding strength and dexterity tasks. Three of the marmosets had multiple injections of manganese (up to four injections), administered one month apart with a maximum cumulated dose of 888 nmol. This was a higher dose than that of Soria et al. who gave 3 x 60 nmol at 15 days intervals. Multiple injections of low dose (8 nmol) manganese seemed safe and did not lead to motor deficits. This opens an avenue for the use of ME-MRI in longitudinal studies to explore integrity and recovery of the CST following stroke and associated therapies in small monkeys. Moreover fMRI and ME-MRI studies could potentially be performed simultaneously in the same animals to explore compensatory functional areas [40].

## Conclusion

In summary we evidence here for the first time, tracing of the sensorimotor network in the marmoset brain using manganese chloride performed on a clinical 3T MRI scanner equipped with a standard human knee coil. This is commonly available clinical equipment and therefore our protocol could benefit a wide community of researchers. As we monitored the motor behavior, our study shows a reliable and reproducible way to perform longitudinal ME-MRI experiments to observe the integrity of the marmoset corticospinal tract. This could be used to explore how the CST modulates connectivity associated with learning, plasticity and pathological states such as stroke. Effects of therapeutic treatments that protect or stimulate axon growth could also be analyzed with this method.

## Acknowledgments

A warm thank you to Camille Lejards and Emilie Rapha of the primate housing (Cerco, UMR 5549). The authors thank H el ene Gros-Dagnac and Nathalie Vayssi ere (INSERM/UPS UMR 825 MRI platform) for their technical assistance.



## Author Contributions

Conceived and designed the experiments: BD LV CV IL.  
Performed the experiments: BD CD BP IL. Analyzed the data: BD IL.  
Contributed reagents/materials/analysis tools: BD RD. Wrote the paper: BD CD FB KB IL. Surgery: BD CD LR IL.

## References

1. Lemon RN. Neural control of dexterity: what has been achieved? *Exp Brain Res.* 1 sept 1999; 128(1– 2):6–12. PMID: [10473734](#)
2. Stinear CM, Barber PA, Petoe M, Anwar S, Byblow WD. The PREP algorithm predicts potential for upper limb recovery after stroke. *Brain J Neurol.* août 2012; 135(Pt 8):2527–35.
3. Lee SJ, Han M-K, Hyun Kim S, Kwon O-K, Hyoung Kim J. Fiber tracking by diffusion tensor imaging in corticospinal tract stroke: Topographical correlation with clinical symptoms. *NeuroImage.* juill 2005; 26 (3):771–6. PMID: [15955486](#)
4. Pautler RG, Silva AC, Koretsky AP. In vivo neuronal tract tracing using manganese-enhanced magnetic resonance imaging. *Magn Reson Med Off J Soc Magn Reson Med Soc Magn Reson Med.* nov 1998; 40(5):740–8.
5. Merritt JE, Jacob R, Hallam TJ. Use of manganese to discriminate between calcium influx and mobilization from internal stores in stimulated human neutrophils. *J Biol Chem.* 25 janv 1989; 264(3):1522–7. PMID: [2536366](#)
6. Narita K, Kawasaki F, Kita H. Mn and Mg influxes through Ca channels of motor nerve terminals are prevented by verapamil in frogs. *Brain Res.* 5 mars 1990; 510(2):289–95. PMID: [2158851](#)
7. Gobbo OL, Petit F, Gurden H, Dhenain M. In vivo detection of excitotoxicity by manganese-enhanced MRI: Comparison with physiological stimulation. *Magn Reson Med.* juill 2012; 68(1):234–40. doi: [10.1016/j.neuroimage.2010.01.008](#) PMID: [22127903](#)
8. Pautler RG. Biological applications of manganese-enhanced magnetic resonance imaging. *Methods Mol Med.* 2006; 124:365–86. PMID: [16506430](#)
9. Matsuda K, Wang HX, Suo C, McCombe D, Horne MK, Morrison WA, et al. Retrograde axonal tracing using manganese enhanced magnetic resonance imaging. *NeuroImage.* avr 2010; 50(2):366–74. doi: [10.1016/j.neuroimage.2010.01.008](#) PMID: [20074651](#)
10. Sloop WN, Gramsbergen J-BP. Axonal transport of manganese and its relevance to selective neurotoxicity in the rat basal ganglia. *Brain Res.* sept 1994; 657(1–2):124–32. PMID: [7820609](#)
11. Pautler RG. In vivo, trans-synaptic tract-tracing utilizing manganese-enhanced magnetic resonance imaging (MEMRI). *NMR Biomed.* nov 2004; 17(8):595–601. PMID: [15761948](#)
12. Pautler RG, Koretsky AP. Tracing odor-induced activation in the olfactory bulbs of mice using manganese-enhanced magnetic resonance imaging. *NeuroImage.* juin 2002; 16(2):441–8. PMID: [12030829](#)

13. Saleem KS, Pauls JM, Augath M, Trinath T, Prause BA, Hashikawa T, et al. Magnetic resonance imaging of neuronal connections in the macaque monkey. *Neuron*. 30 mai 2002; 34(5):685–700. PMID: [12062017](#)
14. Cross DJ, Minoshima S, Anzai Y, Flexman JA, Keogh BP, Kim Y, et al. Statistical mapping of functional olfactory connections of the rat brain in vivo. *NeuroImage*. déc 2004; 23(4):1326–35. PMID: [15589097](#)
15. Murayama Y, Weber B, Saleem KS, Augath M, Logothetis NK. Tracing neural circuits in vivo with Mn-enhanced MRI. *Magn Reson Imaging*. mai 2006; 24(4):349–58. PMID: [16677940](#)
16. Thuen M, Singstad TE, Pedersen TB, Haraldseth O, Berry M, Sandvig A, et al. Manganese-enhanced MRI of the optic visual pathway and optic nerve injury in adult rats. *J Magn Reson Imaging JMRI*. oct 2005; 22(4):492–500. PMID: [16161073](#)
17. Watanabe T, Natt O, Boretius S, Frahm J, Michaelis T. In vivo 3D MRI staining of mouse brain after subcutaneous application of MnCl<sub>2</sub>. *Magn Reson Med Off J Soc Magn Reson Med Soc Magn Reson Med*. nov 2002; 48(5):852–9.
18. Yamada M, Momoshima S, Masutani Y, Fujiyoshi K, Abe O, Nakamura M, et al. Diffusion-Tensor Neuronal Fiber Tractography and Manganese-enhanced MR Imaging of Primate Visual Pathway in the Common Marmoset: Preliminary Results<sup>1</sup>. *Radiology*. 2008; 249(3):855–64. doi: [10.1148/radiol.2493072141](#) PMID: [19011185](#)
19. Allegrini PR, Wiessner C. Three-dimensional MRI of cerebral projections in rat brain in vivo after intracortical injection of MnCl<sub>2</sub>. *NMR Biomed*. août 2003; 16(5):252–6. PMID: [14648884](#)
20. Bilgen M, Peng W, Al-Hafez B, Dancause N, He Y-Y, Cheney PD. Electrical stimulation of cortex improves corticospinal tract tracing in rat spinal cord using manganese-enhanced MRI. *J Neurosci Methods*. sept 2006; 156(1–2):17–22. PMID: [16530270](#)
21. Dyrby TB, Søgaard LV, Parker GJ, Alexander DC, Lind NM, Baaré WFC, et al. Validation of in vitro probabilistic tractography. *NeuroImage*. 1 oct 2007; 37(4):1267–77. PMID: [17706434](#)
22. Leergaard T. In vivo tracing of major rat brain pathways using manganese-enhanced magnetic resonance imaging and three-dimensional digital atlas. *NeuroImage*. 10 oct 2003;
23. Van der Zijden JP, van der Toorn A, van der Marel K, Dijkhuizen RM. Longitudinal in vivo MRI of alterations in perilesional tissue after transient ischemic stroke in rats. *Exp Neurol*. juill 2008; 212(1):207–12. doi: [10.1016/j.expneurol.2008.03.027](#) PMID: [18501349](#)
24. Van der Zijden JP, Bouts MJ, Wu O, Roeling TA, Bleys RL, Van der Toorn A, et al. Manganese-enhanced MRI of brain plasticity in relation to functional recovery after experimental stroke. *J Cereb Blood Flow Metab*. 2008; 28(4):832–40. PMID: [17987047](#)
25. Van der Zijden JP, Wu O, van der Toorn A, Roeling TP, Bleys RLAW, Dijkhuizen RM. Changes in neuronal connectivity after stroke in rats as studied by serial manganese-enhanced MRI. *NeuroImage*. févr 2007; 34(4):1650–7. PMID: [17175175](#)

26. Van Meer MPA, van der Marel K, Otte WM, Berkelbach van der Sprenkel JW, Dijkhuizen RM. Correspondence between altered functional and structural connectivity in the contralesional sensorimotor cortex after unilateral stroke in rats: a combined resting-state functional MRI and manganese-enhanced MRI study. *J Cereb Blood Flow Metab Off J Int Soc Cereb Blood Flow Metab.* oct 2010; 30(10):1707–11.
27. Lee J-W, Park J-A, Lee J-J, Bae S-J, Lee S-H, Jung J-C, et al. Manganese-enhanced auditory tract-tracing MRI with cochlear injection. *Magn Reson Imaging.* juin 2007; 25(5):652–6. PMID: [17540276](#)
28. Van der Linden A, Verhoye M, Van Meir V, Tindemans I, Eens M, Absil P, et al. In vivo manganese-enhanced magnetic resonance imaging reveals connections and functional properties of the songbird vocal control system. *Neuroscience.* 2002; 112(2):467–74. PMID: [12044464](#)
29. Van der Linden A, Van Meir V, Tindemans I, Verhoye M, Balthazart J. Applications of manganese-enhanced magnetic resonance imaging (MEMRI) to image brain plasticity in song birds. *NMR Biomed.* nov 2004; 17(8):602–12. PMID: [15761949](#)
30. Bock NA, Paiva FF, Silva AC. Fractionated manganese-enhanced MRI. *NMR Biomed.* juin 2008; 21(5):473–8. PMID: [17944008](#)
31. Yuasa S, Nakamura K, Kohsaka S, Yuasa S, Nakamura K, Kohsaka S. *Stereotaxic Atlas of the Marmoset Brain.* National Institute of Neuroscience (JP); 2010.
32. Hikishima K, Quallo MM, Komaki Y, Yamada M, Kawai K, Momoshima S, et al. Population-averaged standard template brain atlas for the common marmoset (*Callithrix jacchus*). *NeuroImage.* févr 2011; 54(4):2741–9. doi: [10.1016/j.neuroimage.2010.10.061](#) PMID: [21044887](#)
33. Marshall JW, Duffin KJ, Green AR, Ridley RM. NXY-059, a free radical-trapping agent, substantially lessens the functional disability resulting from cerebral ischemia in a primate species. *Stroke.* 2001; 32(1):190–8. PMID: [11136936](#)
34. Tucciarone J, Chuang K-H, Dodd SJ, Silva A, Pelled G, Koretsky AP. Layer specific tracing of cortico-cortical and thalamocortical connectivity in the rodent using manganese enhanced MRI. *NeuroImage.* févr 2009; 44(3):923–31. doi: [10.1016/j.neuroimage.2008.07.036](#) PMID: [18755280](#)
35. Okano H, Hikishima K, Iriki A, Sasaki E. The common marmoset as a novel animal model system for biomedical and neuroscience research applications. *Semin Fetal Neonatal Med.* déc 2012; 17(6):336–40. doi: [10.1016/j.siny.2012.07.002](#) PMID: [22871417](#)
36. Bock NA, Paiva FF, Nascimento GC, Newman JD, Silva AC. Cerebrospinal fluid to brain transport of manganese in a non-human primate revealed by MRI. *Brain Res.* mars 2008; 1198:160–70. doi: [10.1016/j.brainres.2007.12.065](#) PMID: [18243167](#)
37. Bock NA, Kocharyan A, Silva AC. Manganese-enhanced MRI visualizes V1 in the non-human primate visual cortex. *NMR Biomed.* août 2009; 22(7):730–6. doi: [10.1002/nbm.1384](#) PMID: [19322808](#)

38. Canals S, Beyerlein M, Keller AL, Murayama Y, Logothetis NK. Magnetic resonance imaging of cortical connectivity in vivo. *NeuroImage*. avr 2008; 40(2):458–72. doi: [10.1016/j.neuroimage.2007.12.007](https://doi.org/10.1016/j.neuroimage.2007.12.007) PMID: [18222710](https://pubmed.ncbi.nlm.nih.gov/18222710/)
39. Daoust A, Bohic S, Saoudi Y, Debacker C, Gory-Fauré S, Andrieux A, et al. Neuronal transport defects of the MAP6 KO mouse—a model of schizophrenia—and alleviation by Etoposilone D treatment, as observed using MEMRI. *NeuroImage*. août 2014; 96:133–42. doi: [10.1016/j.neuroimage.2014.03.071](https://doi.org/10.1016/j.neuroimage.2014.03.071) PMID: [24704457](https://pubmed.ncbi.nlm.nih.gov/24704457/)
40. Soria G, Wiedermann D, Justicia C, Ramos-Cabrer P, Hoehn M. Reproducible imaging of rat corticothalamic pathway by longitudinal manganese-enhanced MRI (L-MEMRI). *NeuroImage*. juill 2008; 41 (3):668–74. doi: [10.1016/j.neuroimage.2008.03.018](https://doi.org/10.1016/j.neuroimage.2008.03.018) PMID: [18445533](https://pubmed.ncbi.nlm.nih.gov/18445533/)
41. Watanabe T, Michaelis T, Frahm J. Mapping of retinal projections in the living rat using high-resolution 3D gradient-echo MRI with Mn<sup>2+</sup>-induced contrast. *Magn Reson Med*. 2001; 46(3):424–9 PMID: [11550231](https://pubmed.ncbi.nlm.nih.gov/11550231/)
42. Simmons JM, Saad ZS, Lizak MJ, Ortiz M, Koretsky AP, Richmond BJ. Mapping Prefrontal Circuits In Vivo with Manganese-Enhanced Magnetic Resonance Imaging in Monkeys. *J Neurosci*. 23 juill 2008; 28(30):7637–47. doi: [10.1523/JNEUROSCI.1488-08.2008](https://doi.org/10.1523/JNEUROSCI.1488-08.2008) PMID: [18650340](https://pubmed.ncbi.nlm.nih.gov/18650340/)

### III. Discussion complémentaire :

#### A propos des risques opératoires :

Les premières anesthésies sans intubation ont été faites sans mise à la diète la veille. Suite à la mort d'un animal quelques jours après une opération, une autopsie a montré l'obstruction des poumons suite à une régurgitation probablement pendant une anesthésie (une IRM ou une chirurgie). Une diète la veille a été instaurée pour les suivants et l'intubation n'a été requise pour aucune autre anesthésie. Un animal faisant une réaction œdémateuse des téguments vraisemblablement expliquée par une allergie à la Terramycine après une opération pour l'injection de  $MnCl_2$  est décédé d'une hypoxie sévère et a été retiré du protocole.

#### A propos de la spécificité du manganèse comme traceur neuronal :

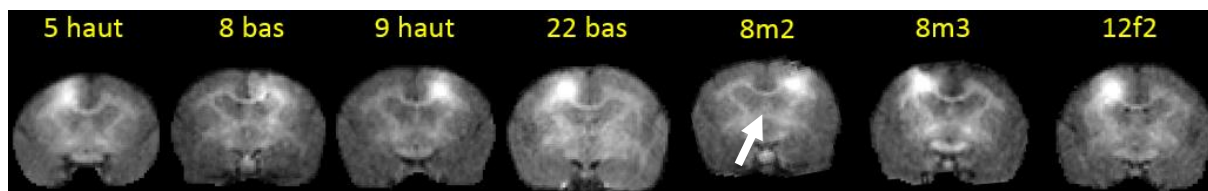
Selon Pautler (Pautler et al., 1998), le  $Mn^{2+}$  agit comme un traceur de faisceau neuronal. Le marquage au manganèse a été validé par des expériences avec des traceurs conventionnels. Par exemple, chez le rat, l'organisation topographique du faisceau thalamo-cortical a été révélé par l'injection du traceur rétrograde « Biotinylated Dextran Amine » (BDA) dans le cortex S1. Les deux méthodes ont induit un marquage du cortex somato-sensoriel secondaire, du corps calleux, du S1 controlatéral et du thalamus (Leergaard, 2003). Une validation identique a été réalisée par Dyrby et al., sur les faisceaux provenant du cortex moteur, du cortex somatosensoriel et du cortex préfrontal, chez le mini-porc (Dyrby et al., 2007). Murayama et al., ont vérifié chez le singe rhésus, la spécificité du  $Mn^{2+}$  comme traceur neuronal par l'injection de WGA-HRP (wheat-germ-agglutinin conjugated to horseradish peroxidase) dans le putamen ou le noyau caudé aux mêmes coordonnées stéréotaxiques que le  $MnCl_2$  (Murayama et al., 2006). Cette dernière étude montre clairement l'utilisation possible de  $MnCl_2$  comme traceur neuronal. Enfin, la transposition de notre marquage sur le cerveau moyen de référence et la comparaison avec l'atlas de marmouset montre des marquages dans des directions bien spécifiques qui suivent des trajectoires distinctes et confirme donc la spécificité du marquage du FCS chez le marmouset. Même si notre objectif principal était de tracer le FCS, nous devons souligner que le manganèse a marqué également d'autres faisceaux provenant de M1 comme le faisceau cortico-putaminal et le faisceau cortico-thalamique. De plus, la propagation active (ou passive) du manganèse dans le cortex

ne marque pas seulement M1 mais aussi, dans une plus faible proportion, les cortex secondaires qui sont : le cingulum, le cortex pré-moteur ainsi que le cortex sensoriel primaire et le cortex pariétal. Par conséquent, les structures sous corticales suivantes sont marquées : le noyau caudé, le putamen, le thalamus par ces connections. Enfin le manganèse peut passer les synapses, ainsi le globus pallidus et le thalamus ont pu être marqués via la boucle de contrôle cortico-putamino-pallido-thalamique et la substance noire via les connections striatales.

Nos travaux ont été axés sur l'étude comportementale et sur l'imagerie IRM. Bien que les analyses histologiques soient la référence pour valider ce que nous marquons, elles auraient été coûteuses en terme d'effectif d'animaux sacrifiés. Devant l'exacte correspondance entre nos résultats et l'atlas, et au vu de la littérature qui montre à ces faibles doses ni lésion ni inflammation (Canals et al., 2008), nous avons décidé de ne pas faire d'histologie pour cette étude. La dernière raison est que ces animaux doivent être inclus dans une autre étude pour déterminer l'intégrité du FCS après une lésion de M1.

### A propos de l'artéfact induit par le manganèse

Nous avons pu vérifier à posteriori la précision de notre injection d'une part sur la coupe présentant le volume maximum d'hyper-intensité attendu sur la coupe où la commissure antérieure est visible, 6 mm en avant de Bregma (Figure 15) et d'autre part lorsque l'artéfact dû à une hyper-concentration de manganèse est visible. Sur le marmouset injecté avec une forte dose de 400 nmol, présenté dans l'article figure 2B, le cœur de l'injection (là où peut se former un artéfact aux fortes doses) est observé à 4 mm (Figure 2B de l'article) au lieu de 6 mm en avant de bregma. Un léger déplacement du site d'injection s'est vraisemblablement produit pour ce marmouset en particulier dont le site d'injection est autour de 4-5 mm en avant de Bregma. Mais, pour l'étude principale de l'article, nous n'avons pas testé cette forte dose, à cause du marquage trop étendu et non spécifique. De plus, aucun artéfact n'a été observé chez les marmousets injectés avec la petite dose (8 nmol) et le site d'injection est confirmé à environ 6 mm en avant de Bregma (Figure 15). Les images ont été choisies à leur maximum d'intensité en cortical et nous observons sur les coupes la commissure antérieure qui se trouve à 6 mm en avant de Bregma (flèche blanche).



**Figure 15 : IRM T1 montrant les sites d'injections des 7 marmousets, marqués au manganèse par la petite dose (8nmol).**

*Le Manganèse est injecté au niveau du cortex moteur primaire, +6mm en avant de Bregma, +4,5mm en latéral (dans l'hémisphère opposé à la patte dominante) et -2,5mm en profondeur. L'IRM pondérée en T1 est prise 24h après l'injection*

La relation entre la présence d'un artefact et un déficit moteur transitoire associé, peut être reliée à l'accumulation transitoire de manganèse dans le cortex moteur. Notre étude est la première à explorer le comportement moteur après une injection locale de manganèse et pourrait ouvrir la voie à de futures études manganèse/comportement. Cependant, notre but était de choisir une dose très faible ne donnant aucun artefact, ce qui est montré Figure 15, dans le but de ne pas endommager le tissu cérébral et de ne pas perturber le comportement moteur.

### A propos de la diffusion dans le cortex, aux fortes doses avec un volume constant.

Deux aspects sont à prendre en considération, la diffusion passive dans l'espace extracellulaire et le marquage des connections cortico-corticales.

En ce qui concerne la diffusion du manganèse dans le cortex, et étant donné les estimations de Nicholson et Sykova's qui sont basées sur le coefficient de diffusion apparent calculé pour la diffusion extracellulaire de l'eau dans des tranches de tissu cortical (Nicholson and Syková, 1998), le manganèse peut diffuser jusqu'à 6 mm en 10h (Leergaard, 2003, 8 nmol avec un petit volume d'injection de 10 nL et chez un petit animal, le rat). Dans notre cas, 24h après l'injection, nous observons une propagation du marquage qui augmente avec la dose avec un rayon de 5-6 mm pour la plus forte dose (800 nmol). Ainsi nous pouvons interpréter ce large marquage cortical « sphérique » par de la diffusion passive. La captation active du manganèse par les cellules et le traçage des connections horizontales cortico-corticales ne semble pas élargir la « sphère ».

Le marquage n'a pas une forme totalement sphérique puisque qu'il s'arrête au plan sagittal de l'hémisphère au niveau cortical. Au niveau du corps calleux, nous avons observé un marquage du manganèse se dirigeant vers l'autre hémisphère. De plus, le marquage est similaire aux autres larges marquages vus dans la littérature chez les rongeurs injectés dans le cortex.

Pour la plus faible dose (8 nmol), la propagation corticale est inférieure à 4 mm de rayon dans la direction antéro-postérieure (les coupes 4.4 et 6.1 mm affiche un marquage cortical alors que les 2.2 et 8.2 mm non, Figure 3 de l'article). Ainsi, une propagation du manganèse de 4 mm de rayon dans le cortex semble être très restreinte et les connections cortico-corticales semblent être courtes. Enfin, le marquage vu à un seuil statistique plus bas montre un marquage qui s'étend vers l'avant et vers l'arrière et qui n'est absolument pas sphérique. Il pourrait témoigner de connections cortico-corticales antéro-postérieures.

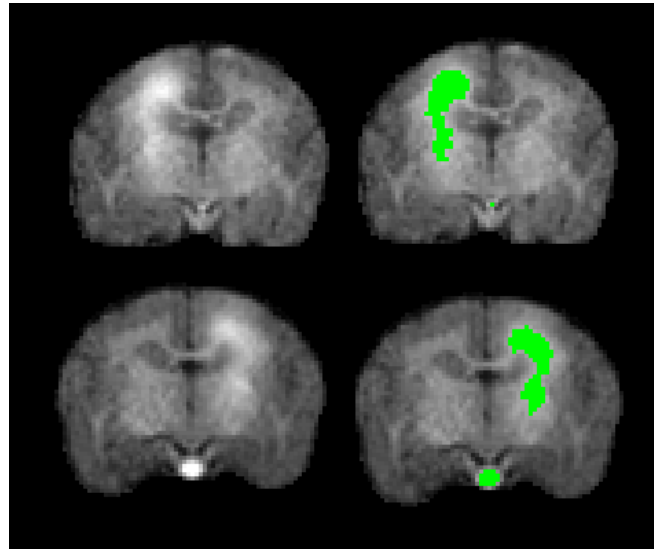
Concernant la possibilité d'avoir une meilleure définition du faisceau allant du site d'injection aux pédoncules cérébraux :

Même si notre objectif principal était de tracer le FCS, nous devons souligner que, de toute évidence, le manganèse marque également d'autres faisceaux provenant de M1 comme le faisceau cortico-putaminal et le faisceau cortico-thalamique (Jones et al., 1977; Kemp and Powell, 1970; Künzle, 1975). Nous n'avons pas trouvé de références sur ces faisceaux chez le marmouset. Cependant, les références sont fournies pour le singe écureuil, le rhésus et le macaque, et ces faisceaux sont largement préservés du rongeur à l'homme.

La finesse (définition) attendu du faisceau ne peut pas être meilleure même à la plus petite dose. Nous fournissons ici deux exemples de faisceaux bien définis à la petite dose (Figure 16) et c'est ce qui ressort, de manière claire, en jaune sur la carte statistique figure 3 de l'article.



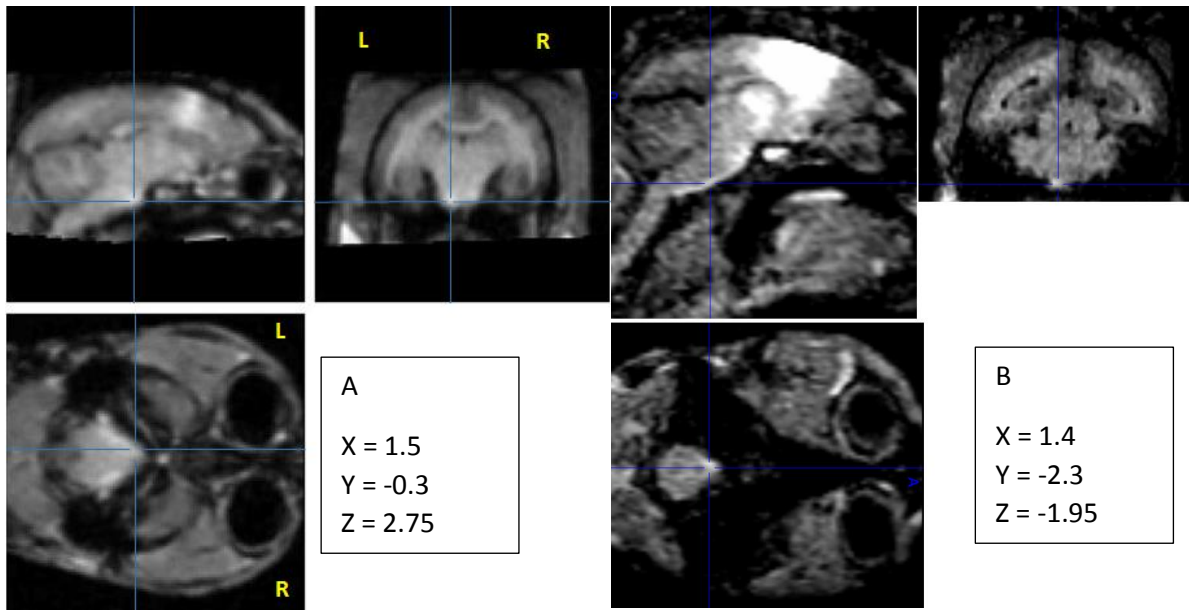
Le marquage s'élargit à partir de la capsule interne vers le putamen d'un côté et le thalamus de l'autre.



**Figure 16 : Marquage du FCS de marmouset par le manganèse à petite dose (8 nmol)**  
Coupe coronale de marmouset d'une IRM pondérée T1, 24h après l'injection de MnCl<sub>2</sub> (8 nmol). A gauche les images brutes et à droite les images seuillées sur Image J pour souligner le marquage du FCS.

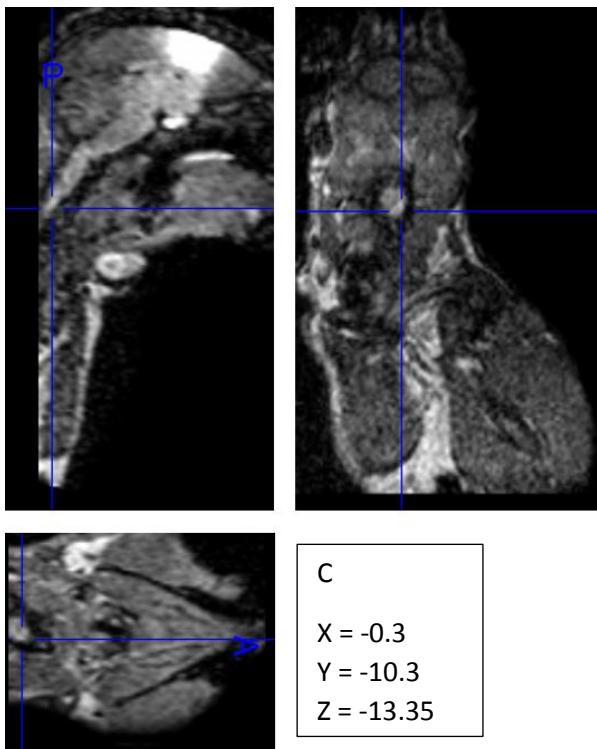
### A propos de la profondeur du marquage

Statistiquement, au niveau du groupe, nous n'avons pas trouvé d'hypersignal dans les pyramides dû au manganèse mais individuellement, un animal avait du signal jusque dans les pyramides (Figure 17 A). En comparaison, avec la forte dose nous arrivons plus profondément dans les pyramides voire après la décussation du FCS mais la perte de spécificité dans le cerveau nous a poussé à choisir la petite dose (Figure 17 B et C).



**Figure 17: Images brutes de cerveau de marmouset en IRM T1, montrant un hypersignal, induit par le manganèse, dans les pyramides et dans la moelle.**

Coupes en sagittal, coronal, et axial montrant un hypersignal dans les pyramides à différentes doses de manganèse. A. Dose de 8nmol, B. et C. dose de 800nmol. Les coordonnées sont données en mm avec comme origine la commissure antérieure (même niveau antéro-postérieur que le site d'injection). Les lignes bleues montrent le signal de manganèse au niveau des pyramides : dans le tronc cérébral A et B et après la décussation C dans la moelle.



#### IV. Conclusion :

Cette étude est la première à montrer la faisabilité d'un marquage chez le marmouset, d'une voie neuronale par une injection focale de  $MnCl_2$  dans le cerveau. De plus, les images sont obtenues sur un scanner IRM clinique 3T, accessible à une majeure partie de la communauté scientifique.

Cette technique a l'avantage de permettre le suivi longitudinal de par l'absence d'effet sur le comportement de manière générale avec des injections uniques ou répétées ainsi que l'absence d'effet sur la force et la dextérité avec l'injection de faibles doses. L'ensemble de ces résultats nous permettra de guider notre exploration du FCS par IRM DTI et d'explorer l'intégrité du FCS en phase subaiguë, puis en phase chronique, après une lésion du cortex moteur primaire chez le marmouset.

---

## **Etude 3**

---

Mise au point d'un nouveau modèle de lésion cérébrale focale chez le marmouset et preuve de concept d'une thérapie par neuro-implants micro-structurés



---

# Etude 3 : Mise au point d'un nouveau modèle de lésion cérébrale focale chez le marmouset et preuve de concept d'une thérapie par neuro-implants micro-structurés

---

## I. Introduction

Cette étude a pour but de transférer et décrire le modèle de lésion cérébrale, mis au point dans l'équipe chez le rat, au marmouset. Ce modèle, a la particularité d'être focal et d'induire une lésion cérébrale mimant les effets d'un AVC, sans la composante vasculaire néanmoins, tout en ciblant la zone que l'on veut léser. Cette étude chez le marmouset en fait la première à utiliser le malonate chez le primate. Le malonate est une toxine inhibitrice de l'activité catalytique des enzymes mitochondriales du cycle de Krebs, provoquant ainsi une dépression énergétique (Demougeot et al., 2001).

Depuis maintenant une dizaine d'années, le marmouset est utilisé comme modèle animal pour étudier l'AVC avec différentes approches. Le plus couramment, c'est l'occlusion de l'artère cérébrale moyenne (MCAo) qui est étudiée. Cependant, dans ce modèle, le volume ischémié est très variable, l'atteinte peut être cortico-sous-corticale ou uniquement sous-corticale. Dans le cas d'une atteinte corticale, la lésion touche essentiellement le cortex pariétal et des régions sous corticales, alors que nous cherchons à cibler le cortex moteur primaire. Cette occlusion nécessite une large craniotomie lorsqu'il faut clamper mécaniquement l'artère par électrocoagulation (Marshall, 2003; Marshall and Ridley, 1996; Marshall et al., 2001) ou vasoconstricter localement avec un agent chimique : l'endothéline avec de multiples injections (Virley et al., 2004). Une approche moins invasive, consiste à occlure cette artère par voie intra-luminale en passant un filament par la carotide (Bihel et al., 2009, 2011; Freret et al., 2007). Néanmoins, la chirurgie de la carotide occlut la carotide externe (Freret et al., 2007) et pourrait endommager le sinus carotidien. Parmi deux autres modèles existants, le premier nécessite également une large craniotomie, il cible la capsule interne par électrocoagulation de l'artère cérébrale antérieure (Puentes et al., 2015), l'autre utilise une lésion photothrombotique (Ikeda et al., 2013). Ce dernier modèle reste peu décrit chez le

marmouset (n=4), et chez le rat l'hétérogénéité des lésions étaient le facteur limitant avec des reperfusions spontanées non contrôlées.

Dans notre étude nous visons le cortex moteur primaire afin de reproduire des occlusions de l'aire cérébrale moyenne touchant chez l'homme le territoire du membre supérieur qui sont fréquentes et qui conduisent à une difficulté de récupération fonctionnelle des membres supérieurs et surtout des parties distales (Lawrence et al., 2001).

Il a fallu dans un premier temps mettre au point le volume de toxine à injecter, puis évaluer les déficits moteur engendrés. Nous avons axé cette évaluation motrice sur la force et la dextérité supplémentée d'une échelle neurologique. Comme préconisé par les comités d'expert, cette évaluation s'est faite sur le long terme et ce jusqu'à au moins 3 mois.

Marshall est le premier à montrer un déficit fonctionnel sur une durée de 20 semaines (Marshall, 2003). L'évaluation se faisait sur deux tests, les staircase et l'exploration des 6 tubes. Bihel utilise en plus une échelle neurologique et un test de retrait d'un adhésif sur 6 semaines (Bihel et al., 2009). Les déficits qu'ils observent sont avérés et stables à la fin des évaluations. Les autres études comportementales regardent le plus souvent la récupération au cours des premières semaines post lésion avec un maximum à 1 mois (Freret et al., 2007; Ikeda et al., 2013; Puentes et al., 2015).

Nous avons testé l'effet sur la récupération fonctionnelle d'un entraînement intensif sur les marmousets comparé avec un entraînement normal. Une étude récente chez la souris montre que deux entraînements par jour permettent une meilleure récupération motrice après un AVC (Bell et al., 2015). D'autre part, une étude chez le rat modère l'effet de l'entraînement en montrant que la récupération est meilleure avec un faible entraînement comparativement à un entraînement intensif mais qu'un entraînement progressif permet une meilleure récupération des fonction motrice (Sun et al., 2014).

Après la mise au point du modèle lésionnel chez le rat : étude 1 (Vaysse et al., 2015b), une autre étude de l'équipe (Vaysse et al., 2015a) a montré que l'utilisation de prothèses micro-structurées ensemencées de cellules souches neurales prédifférenciées permettait une meilleure récupération de la force et une meilleure régénération tissulaire qu'avec des cellules seules. Moins de 50 000 cellules sur les neuro-implants améliorent la vitesse de la

récupération comparée aux 500 000 cellules greffées seules et sans support. Le support favorise la précocité des effets et une meilleure survie cellulaire (Figure 18).

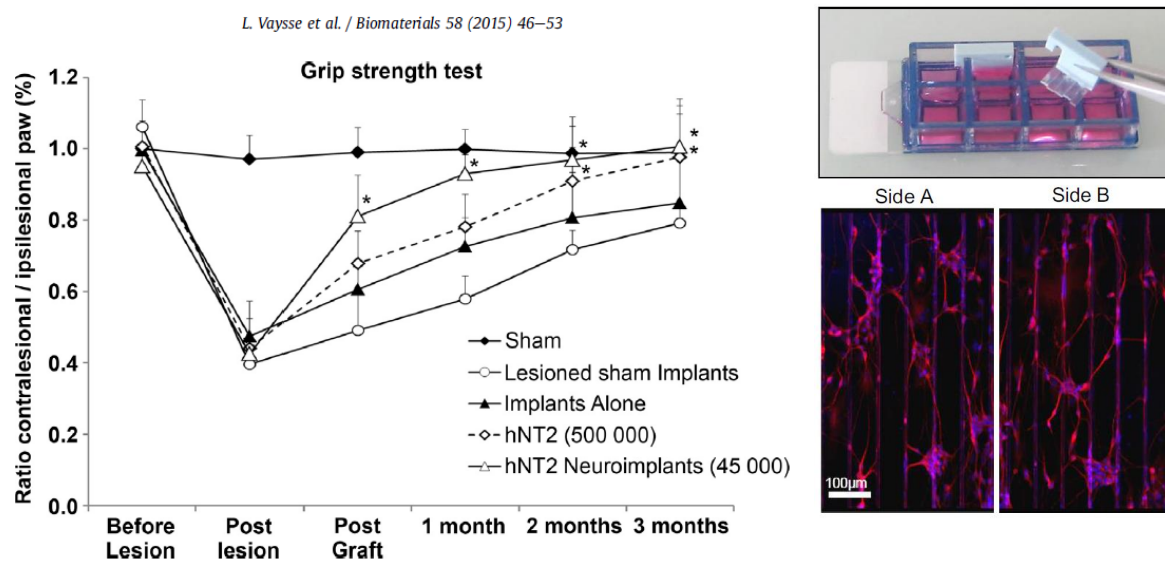


Figure 18 : Figures 2B et 3 de l'article de Vaysse, Biomaterial 2015

Le support a une forme parallélépipédique et comporte des rainures dont la taille a été mise au point in vitro et en collaboration avec le LAAS afin de permettre un bon compromis entre un alignement des neurites, une bonne viabilité cellulaire et une communication inter-cellules (Bédier et al., 2012) (Figure 2b Vaysse et al., 2015a). Il a été implanté verticalement dans la lésion du cortex sensorimoteur primaire. De plus, des cellules neuronales de l'hôte sont venues s'accrocher aux implants (doctorat en cours de Carole Davoust).

C'est la première fois à notre connaissance qu'un neuro-implant orienté, micro-structuré et solide est implanté in vivo pour mimer un élément de l'architecture du cerveau, le faisceau corticospinal et pour diriger la croissance axonale afin de régénérer le tissu neuronal. De façon tout à fait intéressante, cette étude montre également que les implants seuls, sans cellules, améliorent légèrement la récupération et n'induisent ni de réponse inflammatoire, ni d'activation supplémentaire de la microglie.

Les études qui ont utilisées des implants seuls (non-rigide : Gel, nano-fibres de peptides), montrent aussi une bonne biocompatibilité, ainsi qu'une revascularisation et une colonisation par les cellules hôtes. Une réduction de la réaction gliale et inflammatoire est également



observée (Álvarez et al., 2013; Guo et al., 2009; Orive et al., 2009). Cependant, jusqu'à présent, aucune étude ne montrait d'amélioration de la récupération fonctionnelle.

Ainsi, après la caractérisation du modèle lésionnel chez le marmouset, nous avons réalisé une étude pilote afin de voir l'effet des neuro-implants sur la récupération fonctionnelle chez le marmouset cérébro-lésé. Dans le but d'améliorer l'intégration de l'implant dans les tissus hôtes et la colonisation de l'implant, nous avons associé les implants à un traitement pharmacologique en dose unique qui vise à réduire la cicatrice gliale.

Comme nous l'avons dit précédemment dans l'introduction, le cortex moteur primaire M1 est responsable de l'exécution des mouvements volontaires grâce à la projection d'axones jusque dans la moelle spinale, ce qui forme le FCS partant de M1. Nous avons utilisé la technique de marquage au chlorure de manganèse, présentée dans le chapitre précédent, pour mettre en évidence ce faisceau : avant lésion, en aigue, puis en chronique afin d'en évaluer la dégénérescence progressive. En effet, en l'absence de corps cellulaires détruits par la lésion du cortex moteur primaire, les axones dégénèrent. Lorsqu'un axone est lésé, la partie distale de l'axone dégénère (dégénérescence Wallérienne). Dans le système nerveux central, l'axone ne repousse pas au contraire du système périphérique. La partie proximale et le corps cellulaire s'atrophient et peuvent dégénérer à long-terme. Une étude sur un modèle de lésion de la moelle spinale a estimé par tractographie en IRM de tenseur de diffusion à 7 teslas la dégénérescence Wallérienne des axones des motoneurons descendants chez des marmousets sains et lésés (Fujiyoshi et al., 2007). A ma connaissance, aucune régénération spontanée du FCS n'a jamais été « montrée » chez le primate ou le marmouset dans un modèle d'AVC.

Le chlorure de manganèse a déjà été utilisé chez le rat pour caractériser les réorganisations post-lésionnelles principalement dans le modèle de MCAo, après une injection dans le cortex sensorimoteur. Il a été montré une diminution du marquage des structures sous corticales deux semaines après la lésion (van der Zijden et al., 2007) ainsi qu'une diminution du transfert du marquage du M1 contro-lésionnel au cortex sensorimoteur ipsi-lésionnel (van Meer et al., 2010).

Pour un suivi longitudinal, il était nécessaire d'utiliser des techniques peu ou non invasives pour étudier le volume lésionnel ainsi que l'intégrité du FCS, ainsi l'IRM est notre principal

outil. Nous avons donc expérimenté pour la première fois des séquences chez le marmouset avec un scanner clinique homme 3T et une antenne genou dans un premier temps et une antenne poignet ensuite. Je vous présenterai les premiers résultats d'imagerie T1 et T2. Une autre séquence, en imagerie en tenseur de diffusion (DTI) qui permet une estimation de la direction principale de la diffusion des molécules d'eau, a fait l'objet de mises au point mais sera décrite dans le chapitre suivant.

L'IRM est devenue l'outil incontournable dans la recherche préclinique car elle permet à la fois le suivi longitudinal des animaux mais aussi de coller au plus près des moyens mis à disposition dans le monde médical.

## II. Matériels et Méthodes :

### A. Ethique

L'ensemble de l'étude a été approuvée par « la Direction départementale de la Protection des Populations de la Haute-Garonne » et « Comité d'éthique pour l'expérimentation animale Midi-Pyrénées ». Ce protocole a pour numéro d'autorisation le n°31125507.

### B. Protocole

Les expériences ont été réalisées sur 14 marmousets communs (*Callithrix Jaccus*), provenant d'une colonie locale. Les 7 males et 7 femelles étaient âgés de 5,0 ans  $\pm$  1,0 (moyenne  $\pm$  SD) et pesaient 345g  $\pm$  32g. On considère qu'un marmouset en captivité est adulte vers 18 mois et est considéré âgé vers 6-8 ans. Douze marmousets ont subi une lésion due au malonate, un marmouset a eu la même chirurgie mais a reçu une injection de PBS (c'est l'individu Sham) et un n'a pas eu de lésion pour servir de contrôle comportemental. Sur les douze marmousets lésés, un a été injecté avec 4 $\mu$ l de malonate, contre 8 $\mu$ l pour les autres. Mis à part le marmouset injecté à 4 $\mu$ l et les trois derniers qui sont rentrés dans un protocole avec traitement, les huit marmousets ont été lésés et évalués par lot de deux. Pour des raisons de lisibilité et d'anonymat les animaux seront nommés dans le tableau 1 :

injection	Comportement	Protocole	Nom marmouset
4 µl de malonate	Tests adaptés des rats	Modèle lésionnel	A
8 µl de malonate	Tests adaptés des rats	Modèle lésionnel	B, C
8 µl de malonate	Tests marmousets	Modèle lésionnel	D, E, F, G, H, I
8 µl de malonate	Tests marmousets	Traitement	J, K, L
8 µl de PBS	Tests marmousets	Modèle lésionnel	Sham
aucune	Tests marmousets	Modèle lésionnel	Ctrl

*Tableau 1 : Récapitulatif des injections et protocoles suivis par marmouset anonymé.*

Le marmouset injecté avec 4 µl de malonate ainsi que les deux premiers injectés avec 8µl (A, B, C) ont été évalués par des tests adaptés de tests utilisés chez le rat et ont servi à mettre au point des outils spécifiques adaptés pour les marmousets. Par la suite, ces outils, mis au point dans le laboratoire, ont été utilisés pour les autres marmousets : le test du staircase (colline et vallée) modifié par rapport à la version de Montoya, avec des gouttières de 3 mm de profondeur dans les marches pour rendre la tâche teste plus spécifiquement la dextérité, et le test « dynamometric pull test » (DPT) qui mesure la force de traction du membre supérieur. Les marmousets ont été entraînés aux différents tests avant la lésion. Les deux tests ont un long temps d'apprentissage (décrit ci-dessous). A raison d'une fois par jour et 5 fois par semaine, il faut environ 3 semaines pour le staircase afin d'obtenir un score supérieur à 14/15 de manière stable à chaque patte et en moyenne 8 semaines pour le DPT afin d'obtenir une valeur maximale de force. La semaine précédant la lésion, la moyenne sur trois valeurs pour chaque test nous donne la valeur de base (valeur de référence pré-Lésion). Dans la mesure du possible une évaluation est faite 48h post-lésion avec les tests de motricité et l'échelle neurologique. Par la suite, l'échelle neurologique est relevée 1 fois par semaine les semaines d'évaluation (voir schéma). Afin d'observer l'évolution des déficits un groupe de marmousets avec un entraînement intensif (groupe E+ : A, B, C, D, E, F, G) et le Sham ont été évalués 3 à 5 fois par semaine chaque semaine le premier mois, puis toutes les deux semaines les deuxième et troisième mois. Les autres marmousets ont reçu l'entraînement minimal. Ainsi les marmousets H, I, (groupe E-) et J, K, L (groupe traitement) ont été évalués 2 à 3 fois par semaine le premier mois, puis trois fois la semaine des mois deux et trois. Il y a donc un groupe de 6 marmousets lésés avec 8 µl avec entraînement intensif E+ et un groupe de 2 marmousets lésés avec 8 µl avec entraînement minimal E-. La variabilité de la récupération des fonctions

motrices dépassant largement l'effet que l'on pouvait attendre de l'entraînement intensif, il a été décidé de ne pas augmenter l'effectif des groupes E+ et E-. Enfin, un dernier groupe de trois marmousets lésés avec 8 µl a reçu une implantation, 8 jours après la lésion, de 5 prothèses (polydiméthylsiloxane (PDMS) micro-structuré 2x5x0.25 mm, conception(Vaysse et al., 2015a) associé à une injection de chondroïtinase (12 U/ml; Sigma). Il est prévu d'augmenter l'effectif de ce groupe dans le futur.

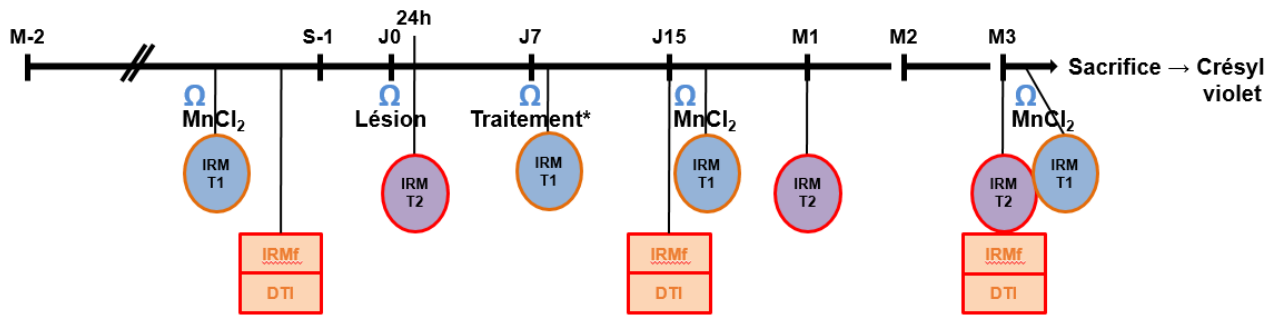
En ce qui concerne les examens IRM, 24h après la lésion, une IRM T2 permet d'obtenir le volume lésionnel œdémateux de la phase aiguë. Cette séquence est répétée à 1 mois puis à 3 mois. Certains animaux n'ont pu avoir l'IRM T2 à 1 mois (A, B, C, D et E).

Le marquage du FCS par le chlorure de manganèse en IRM T1 a été réalisé dans la mesure du possible en phase pré-lésionnelle, en phase subaiguë à 15 jours post lésion puis en phase chronique à 3 mois. La mise au point a été présentée dans l'étude précédente. Le tableau 2 récapitule les animaux qui ont eu une injection de manganèse aux différents temps.

	Pré-Lésion	15 jours post-Lésion	3 mois post-Lésion
Marmousets	Sham, D, E, F, G, J, Ctrl	Sham, D, E, F, G	B, C, D, E, F, G

*Tableau 2 : Récapitulatif des marmousets recevant du MnCl<sub>2</sub> aux différents temps.*

Le sacrifice des animaux était décidé lorsqu'ils avaient atteint un plateau au niveau de la récupération fonctionnelle, c'est-à-dire à au moins 3 mois après la lésion. Ils étaient ensuite euthanasiés pour réaliser des études histologiques. Seule la coloration au crésyl violet a été réalisée à ce jour pour vérifier le volume lésionnel sur 5 marmousets (B, D, E, F, G). La figure 19 résume le protocole expérimental :



Apprentissage des tests comportementaux	Baseline	Évaluation des déficits									
		48h	S1	S2	S3	S4	S6	S8	S10	S12	

Dynamométric Pull Test

Staircase vallée

Staircase colline

Dynamométrie Pull Test

Staircase vallée

Staircase colline

Echelle neurologique

Ω : chirurgie suivi 24h après d'une IRM

\* : uniquement pour le groupe traité

Figure 19 : Protocole expérimental de l'étude 3.

Les animaux n'ont pas tous suivi le protocole dans l'intégralité pour des raisons de mises aux points. Ainsi pour faciliter la lisibilité, les différentes tâches qu'ils ont eues sont résumées dans le tableau 3 ci-dessous :

Nom	sexe	âge	Sc	DPT	EchN	Mn préL	Lésion	Vol 24h	Traitement	Mn 15j	Vol 1m	Mn 3m	Vol 3m
A	♀	4.75	x	x	x	x	4µL	■	x	x	x	x	x
B	♂	3.5	■	x	■	x	8µL	■	x	x	x	■	■
C	♀	4	■	x	■	x	8µL	■	x	x	x	■	x
D	♀	6	■	■	■	■	8µL	■	x	■	x	■	■
E	♀	4	■	■	■	■	8µL	■	x	■	x	■	■
F	♂	5.75	■	■	■	■	8µL	■	x	■	■	■	■
G	♂	4.5	■	■	■	■	8µL	■	x	■	■	■	■
H	♀	5.75	■	■	■	x	8µL	■	x	x	■	x	■
I	♂	5.75	■	■	■	x	8µL	■	x	x	■	x	■
J	♀	6.75	■	■	■	■	8µL	■	■	x	■	x	■
K	♂	5	■	■	■	x	8µL	■	■	x	■	x	■
L	♂	5.75	■	■	■	x	8µL	■	■	x	■	x	■
Sham	♂	3.75	■	■	■	■	sham	■	x	■	■	■	x
Ctrl	♀	5	■	■	■	■	x	x	x	x	x	x	x

*Tableau 3 : Liste récapitulative des marmousets et des expérimentations qu'ils ont suivies. Les lettres permettent l'anonymat des individus ; ■ : fait ; x : manquant ; ♀ : femelle ; ♂ : male ; l'âge est donné en année ; Sc : test du Staircase ; DPT : Dynamometric Pull Test (version marmouset) ; EchN : Echelle Neurologique ; Mn préL, 15j, 3m : injection de MnCl<sub>2</sub> en pré-lésion, à 15 jours et 3 mois, suivi 24h après d'une IRM T1 ; Lésion : volume de malonate injecté (en µL) ; Vol 24h, 1m, 3m : IRM pondérée T2 permettant de contrôler, localiser et calculer le volume de la lésion à 24h, 1 mois et 3 mois ; Traitement : une semaine après la lésion, J, K et L ont été implantés par des prothèses micro-structurées et traités avec une injection de Chondroïtinase.*

### C. Hébergement des animaux

Une fois inclus dans le protocole, les marmousets sont hébergés seulement un ou deux par cage de 2 m<sup>3</sup> (par mesure de sécurité). La pièce comprend 10 cages contenant au plus 8 animaux par cage de 4 m<sup>3</sup>. Ils peuvent donc se voir et s'entendre, permettant les interactions sociales. Ils ont accès à des tunnels, plateformes et nids comme enrichissement et vivent avec un cycle 12h jour/nuit. L'ensemble des règles de vie suivent les préconisations des normes Européennes, certifié par la « Direction Départementale de la Protection des populations » avec l'autorisation n°A3155501.

## D. Chirurgies

Les marmousets étaient mis à jeun 12h avant la chirurgie. Ils gardaient un accès libre au biberon d'eau. Dix minutes avant l'anesthésie, 20 µg/kg d'une solution de glycopyrrolate (Robinul-V<sup>®</sup>, Vetoquinol, Lure, France) était injectée en intramusculaire (IM) sous contention manuelle. Une anesthésie légère était induite par une injection IM d'Alfaxalone à 7 mg/kg (Alfaxan<sup>®</sup>, Worcestershire, UK). Tous les marmousets ont ensuite reçu une prémédication par injection IM de : Oxytétracycline (20 µg/kg, Terramycine longue action<sup>®</sup>, Pfizer, Paris, France), Buprénorphine (25 µg/kg, Vétergesic<sup>®</sup>, Reckitt Benckiser Healthcare, Danson, UK), Méthylprednisolone (5 mg/kg, Solu-médrol<sup>®</sup>).

Premièrement, la tête est rasée avec une tondeuse chirurgicale et le scalp est tondu avec un rasoir à lame. La saturation en oxygène du sang, la fréquence respiratoire et la fréquence cardiaque sont monitorées sur la totalité de la procédure chirurgicale (Starr Life Science, Oakmont, PA, USA). Un tapis chauffant couplé à une sonde rectale permet le maintien de la température à  $37,5 \pm 0,5^{\circ}\text{C}$ . Les animaux sont placés sur barres d'oreille dans un cadre stéréotaxique rat, adapté pour le marmouset en ce qui concerne la forme et la taille des barres d'oreilles. Ils ont une anesthésie gazeuse pour la suite de la chirurgie avec 2% d'isoflurane dans 80% O<sub>2</sub>/20% air. La saturation en oxygène doit être maintenue au-dessus de 95%. Une stérilisation minutieuse de la peau du crâne est réalisée par trois lavages Bétadine/alcool 70%. Une incision de 2 cm dans le scalp est faite suivie du fraisage du crâne aux coordonnées en regard du cortex moteur primaire de la patte avant et donc du site d'injection : 6 mm en avant et 4,5 mm en latéral par rapport au Bregma, en accord avec l'Atlas stéréotaxique du cerveau de marmouset (Yuasa et al., 2010). Afin de permettre une injection intracérébrale, un fraisage de l'os est effectué avec une tête « diamant » de 1 mm de diamètre et après incision de la dure-mère, l'aiguille est enfoncée de 2,5 mm par rapport à la surface. Pour l'implantation des prothèses c'est un volet crânien de 5 mm de diamètre, centré sur le site d'injection, qui est réalisé.

### Lésion

Afin d'induire la lésion, le malonate (Sigma Aldrich, France) est délivré à l'aide d'une seringue Hamilton (série 701N) de 10 µL, équipée d'une aiguille avec un diamètre externe de 0,485mm (Phymep, Paris, France), à un débit de 1 µL/min grâce à un micro-injecteur (KDS 310, Phymep). L'aiguille est maintenue en place pendant cinq minutes après l'injection afin d'éviter une

résurgence du produit. Un premier animal a été injecté avec une faible dose de malonate (4µL à 3M, dose que l'on injectait habituellement chez le rat). Aucun déficit n'ayant été constaté et la lésion étant très limitée en taille, la dose et le volume ont été augmentés à 8µL d'une solution à 3M pour les marmousets suivants. La lésion est effectuée dans l'hémisphère contrôlant la patte dominante du marmouset. Le trou dans le crâne est comblé par du ciment dentaire (Paladur, Heraeus, Germany). Enfin, l'aponévrose épicrotânienne (galea aponeurotica) et la peau sont suturées respectivement par des fils 5/0 et 3/0 (Vicryl). L'isoflurane est coupé et l'oxygène maintenue jusqu'au premiers signes de réveil. Les marmousets sont remis dans leur cage avec un accès illimité à la nourriture et à l'eau.

L'hémisphère ciblé correspond à l'hémisphère controlatéral à la patte dominante, déterminée en fonction des performances aux tests comportementaux. La patte dominante est déterminée par celle présentant les meilleures performances d'agilité, rapidité, force et dextérité. Les mesures seront donc plus sensibles et l'impact des lésions sur les performances plus évident.

### Chlorure de Manganèse (MnCl<sub>2</sub>)

Pour marquer le FCS, une solution de MnCl<sub>2</sub> (Sigma Aldrich, France) 0.05M (n=9) est injectée dans un volume de 0,16µl, soit une dose de 8 nmol. La solution est délivrée à un débit de 0,02 µL/min grâce à un micro-injecteur et d'une seringue Hamilton (série 701N) de 5 µL, équipée d'une aiguille avec un diamètre externe de 0,22mm (Phymep, Paris, France). L'aiguille est maintenue en place pendant cinq minutes après l'injection afin d'éviter une résurgence du produit. Le trou et la peau sont refermés de la même manière que pour la lésion et la fin de la chirurgie reste la même.

### Implantation des biomatériaux et traitement à la Chondroitinase.

Une semaine après la lésion trois individus, J, K et L, ont reçu un traitement couplant la greffe de prothèses micro-structurées avec l'injection d'une enzyme dégradant les protéoglycans à chondroïtine sulfate, macromolécules glucidiques de la matrice extracellulaire : la chondroïtine ABC (12 U/ml; Sigma). La conception des prothèses est pleinement décrite dans l'article d'Amélie Bédurier (Bédurier et al., 2012) qui a conçu ces prothèses et m'a transmis la méthode de fabrication. Pour résumer, les implants sont en polydiméthylsiloxane (PDMS), un polymère inerte et non-cytotoxique. Ils sont créés par cinq à partir d'un timbre. Ce timbre



s'obtient en moulant le PDMS sur un moule de silicium qui a l'architecture souhaitée (rainures de dimensions optimisées pour les cellules neurales) par une technique de photolithographie. On dépose 100 µL de PDMS sur le moule. L'ensemble est chauffé à 80°C pendant 2h pour que le PDMS réticule. Deux timbres sont collés dos à dos pour obtenir des implants microstructurés sur les deux faces et avoir une épaisseur d'environ 250 µm. Les cinq prothèses sont coupées dans le timbre puis un traitement doux au plasma à oxygène permet d'activer les surfaces. Cette dernière étape permet le « coating » des prothèses avec de la polylysine et de la laminine qui favorise l'adhérence cellulaire. L'épaisseur est mesurée à posteriori, les timbres trop épais sont exclus et l'épaisseur des implants étaient de 250µm ±10%.

La chirurgie d'implantation se réalise comme les précédentes. Une fois le volet crânien retiré, et la dure-mère incisée, une partie du tissu lésé est retirée, soit environ 10 mm<sup>3</sup> pour compenser le volume de prothèses, 12,5 mm<sup>3</sup>, qui seront implantées. Les 5 prothèses sont fabriquées à la dimension 5x2x0,25 mm sur un moule mis au point pour le rat (conception LAAS). Pour le rat, les prothèses étaient coupées à 4 mm de longueur. Au vu de la taille des lésions chez le marmouset, une longueur de 5 mm nous paraissait adaptée pour le marmouset. Les 5 prothèses de dimension 5x2x0,25 mm sont disposées dans la lésion en évitant au mieux quelles se chevauchent. La solution de chondroïtinase est délivrée avec une seringue Hamilton (série 701N) de 10 µL, équipée d'une aiguille avec un diamètre externe de 0,22mm (Phymep, Paris, France), à un débit de 1,5 µL/min grâce à un micro-injecteur, en deux sites d'injection dans la lésion, à raison de 2 x 10 µL, soit une dose de 240mU. L'aiguille est maintenue en place pendant cinq minutes après les injections afin d'éviter une résurgence du produit.

Le suivi post-opératoire était de base le même pour tous les animaux, avec à 24h, une injection IM de 0,04 ml de tolfédine et 0,1 ml de solumédrol, à 48h une nouvelle injection de tolfédine qui pour les plus impactés était remplacée par du vétergésic 0,03 ml. 72h post opératoire un antibiotique est administré par IM : 0.04 ml de terramycine LA.

## E. Imagerie par Résonance Magnétique IRM, *In vivo*

Pour cette étude, deux séquences d'IRM ont été utilisées : une imagerie pondérée T1 afin d'avoir une caractérisation anatomique et d'observer l'hypersignal du  $MnCl_2$  et une imagerie pondérée T2 afin d'obtenir une caractérisation tissulaire et d'observer la lésion et l'œdème. 24h après les injections de  $MnCl_2$  et 24h, 1 mois et 3 mois après la lésion les marmousets sont imagés dans un scanner IRM 3T Achieva (Philips) avec pour les T1 une antenne humaine de genou et pour les T2 l'antenne genou dans un premier temps puis une antenne humaine du poignet. Lors du changement d'antenne nous n'avons pas modifié les paramètres d'acquisition et le traitement d'image reste le même. Pour chaque examen dans l'antenne genou, deux animaux sont anesthésiés par une injection IM d'Alfaxalone 18 mg/kg et placés tête contre tête en décubitus dorsal dans un berceau en plastique moulé fabriqué dans le laboratoire du Cerco. Un seul animal est imagé dans l'antenne poignet.

La séquence haute résolution spatiale 3D pondérée en T1 (« magnetization prepared gradient-echo, MPRAGE ») est réalisée avec les paramètres suivants : (TR/TE = 11/4.9ms, TI = 810 ms, FOV = 135 x 95 x 45 mm, matrice = 336 x 136 x 112, taille de voxels 0,4 x 0,4 x 0,7, reconstruit 0,4 x 0,4 x 0,4 mm, flip angle = 8°, NSA = 4, durée = 23 min).

La séquence pondérée T2 est réalisée avec les paramètres suivants : TR/TE = 4800/467ms, FOV = 90 x 94 x 30 mm, matrice = 180 x 150 x 30, taille de voxel 0,5 x 0,63 x 1, reconstruit 0,29 x 0,29 x 1 mm, NSA = 8, durée = 21 min). Les images des cerveaux de chaque marmouset sont individualisées, reconstruites et alignées dans le plan bi-commissural.

## F. Analyses d'images et statistiques

Lors des chirurgies, que ce soit pour la lésion ou le marquage au manganèse, l'hémisphère ciblé est celui contrôlant la patte dominante. De ce fait, l'hémisphère impacté n'étaient pas toujours du même côté. Pour homogénéiser les analyses d'images, certaines des images ont été retournées par rapport au plan inter-hémisphérique de sorte que les lésions et le manganèse se trouvent dans l'hémisphère dit « gauche ».

Les images de cerveau pondérées en T1 et en T2 sont traitées avec SPM 12 (Wellcome Department of Imaging Neuroscience [www.fil.ion.ucl.ac.uk/spm](http://www.fil.ion.ucl.ac.uk/spm)) implémenté dans Matlab (MathWorks, Natick, MI, USA). Toutes les images sont normalisées sur un cerveau moyen de

référence respectivement T1 et T2 (Hikishima et al., 2011). L'origine est déterminée selon cet atlas au centre de la ligne interaurale.

### Cartes du manganèse à chaque temps donné :

Pour observer le trajet du manganèse dans un hémisphère, on compare le signal de l'hémisphère injecté avec le signal de l'hémisphère opposé, ceci en comparant les images avec les mêmes images retournées par rapport au plan inter-hémisphérique (dit « flippées »). En pré-Lésion, à 15 jours et à 3 mois, respectivement 7, 4 et 6 marmousets sont comparés voxel à voxel par un test t apparié avec leur homologue « flippé » gauche/droite. Un masque restreignant l'analyse au cerveau est appliqué. Une carte statistique de manganèse est obtenue pour chaque temps, pré-Lésion, 15 jours et 3 mois, avec un seuil déterminé à  $p < 0,005$  non corrigé, et une correction spatiale avec un cluster minimum à  $n=100$ .

### Décours temporel du marquage par le $MnCl_2$ :

Il est d'abord estimé avec une ANOVA à mesures répétées à un facteur (temps) à 3 niveaux (Full factorial) entre pré-Lésion, 15 jours et 3 mois, temps pour lesquels nous avons 7, 4 et 6 individus (tableau 2). Il est aussi estimé par une ANOVA mesures répétées à un facteur (temps) à 3 niveaux, pré Lésion, 15 jours et 3 mois post lésion (avec les quatre mêmes individus D, E, F et G (ayant reçu le Mn aux trois temps). Des cartes statistiques sont obtenues avec les contrastes de F et de t. Nous avons choisis le seuil de  $p < 0.05$  non corrigé, et une correction spatiale avec un cluster minimum à  $n=100$ .

### Détermination du volume lésionnel :

Les images de cerveau pondérées en T2, sont utilisées dans Mricron ([University of South Carolina](http://www.mccauslandcenter.sc.edu/mricro), <http://www.mccauslandcenter.sc.edu/mricro>, Columbia SC, USA), afin de déterminer le volume lésionnel. Les régions d'intérêt que l'on appellera ROI natives, réalisées sur Image J, sont dessinées manuellement pour chaque marmouset avec les images non-normalisées. Les ROI permettent également d'obtenir le volume lésionnel en  $cm^3$  et donc pour chaque temps, la moyenne et l'écart type de l'ensemble du groupe. Afin d'obtenir une carte des lésions comparables entre animaux, les lésions sont délimitées sur les images T2 normalisées avec SPM. Mricron permet de créer ensuite avec ces ROI, qu'on appellera ROI normalisées, une carte de la localisation des lésions codée en couleur par le nombre d'animaux présentant la

lésion à un endroit donné. Cette carte est reportée sur le cerveau de référence et permet de voir la localisation de l'ensemble des lésions à 24h, 1 mois et 3 mois.

## G. Tests comportementaux

Les animaux sont acclimatés et entraînés une fois par jour, cinq fois par semaine avec les 3 tests comportementaux pendant au moins deux mois avant la première chirurgie afin d'atteindre un plateau des performances. Une fois entraînés, une valeur de référence est déterminée par la moyenne des trois dernières valeurs mesurées. Aucune restriction alimentaire ou hydrique n'est nécessaire avant les tests. Les marmousets sont nourris avec leur ration quotidienne normale seulement après les tests comportementaux pour augmenter la motivation et la participation aux tests. 24h après une chirurgie, le marmouset passe une IRM. Dans la mesure du possible, ce qui est arrivé dans 90% des cas, une évaluation est faite à 48h avec les tests de motricité et l'échelle neurologique. Par la suite, l'échelle neurologique est relevée 1 fois par semaine les semaines d'évaluation. Afin d'observer l'évolution des déficits les premiers marmousets testés A, B, C, D, E, F, G (groupe E+) et Sham ont été évalués 3 à 5 fois par semaine chaque semaine le premier mois, puis toutes les deux semaines les deuxième et troisièmes mois. Par la suite, l'évaluation s'est allégée pour voir s'il y avait des différences de « consolidation/renforcement » avec le niveau d'entraînement. Ainsi les marmousets H, I, (groupe E-) J, K, L (groupe traitement) ont été évalués 2 à 3 fois par semaine le premier mois, puis trois fois la semaine des mois deux et trois.

### Test de l'escalier colline et vallée : "Staircase Hill and Valley"

Cette tâche mesure l'habilité du marmouset à atteindre et saisir une récompense de nourriture. Les récompenses sont des boulettes de pain d'épice placées sur les cinq marches des deux escaliers qui sont derrière une plaque de Plexiglas attachée à la place de la porte de la cage (voir figure 1 de l'article Demain et al., 2015). Pour la version colline, l'accès aux escaliers se fait par des fentes latérales (aux deux extrémités), pour que le marmouset utilise sa patte avant gauche pour récupérer les récompenses de l'escalier à sa gauche. Il utilise le bras du même héli-champ visuel (patte droite pour l'escalier droit). Dans la version vallée, c'est une fente centrale qui permet l'accès aux escaliers et l'animal utilise sa patte droite pour atteindre les récompenses situées à sa gauche, et inversement. Les dispositifs « Staircase » ont été modifiés par rapport aux Staircase de Marshall. (Marshall et al., 2001). Chaque marche

sauf la base est fraisée de 3 mm de profondeur sur quasi toute la longueur (3 cm), pour créer un sillon et rendre la récupération des boulettes de pains d'épice plus difficile. Comme pour le test du Staircase de Marshall, chaque marche à un score assigné : de 1 à 5 de la plus basse à la plus haute marche, donc le score maximum est de 15 points par bras. Cependant, contrairement à l'étude de Marshall où le point de la boulette était de zéro si elle tombait dans une autre marche, nous avons attribué le point de la marche dans laquelle la récompense tombait si il réussissait à l'attraper par la suite (par exemple : si la boulette de la marche cinq tombe dans la trois et qu'il l'a récupère, on compte 3 points au lieu de 5 et le marmouset perd seulement 2 points par rapport à Marshall où il en perdait 5. Les deux versions du Staircase, colline et vallée, sont réalisées pour chaque bras et chronométrées. L'évaluation du temps pour exécuter la tâche a seulement été exploitée pour valider le plateau à la fin de l'apprentissage.

### Test de force de traction du membre supérieur : "Dynamometric pull test"

Cette tâche mesure la capacité du marmouset à agripper et à tirer une poignée et évalue la force de traction du membre supérieur. Sur le dispositif créé dans le laboratoire spécialement pour le marmouset, une poignée est liée à un dynamomètre et la rotation du dispositif permet de se mettre en face de différentes fentes afin de sélectionner le bras qui va devoir tirer. Le marmouset doit passer le bras par une fente, afin de tirer sur la poignée. La poignée peut s'orienter pour plus de commodité chez le marmouset lésé. L'évaluation se fait en cinq étapes de force croissante (saut de 1 newton entre chaque étape). Pour chaque Newton supplémentaire déployé une récompense (boulette de pain d'épice) tombe automatiquement dans une auge sous la fente. Les deux pattes sont évaluées séquentiellement et le temps est enregistré. L'évaluation du temps pour exécuter la tâche a seulement été exploitée pour valider un plateau au moment de l'apprentissage.

### Echelle Neurologique

Nous avons mis au point une nouvelle échelle neurologique (score des fonctions sensorimotrices) inspirée de Kitamura (Kitamura et al., 2011). Dans l'étude de Kitamura, les marmousets ont une lésion spinale et les déficits moteurs étaient trop importants pour que l'échelle reste sensible aux déficits plus fins observés sur nos marmousets. Les différents items utilisés portent sur la patte avant et la patte arrière, ainsi que sur le tronc et l'hémiface. Ces

items évaluent la motricité, la sensibilité (profonde et superficielle), l'équilibre et la mastication. Le score maximum attribué est de 21 points (Tableau 5). Concernant le test "attraper-tirer" (premier item moteur pour la patte avant), nous nous servions du test de force DPT pour la cotation de cet item, permettant d'évaluer la capacité à attraper volontairement avec sa patte déficitaire la poignée du test de force et à tirer dessus (3 points). Un point était donné si le marmouset arrivait à passer la patte par la fente du dispositif, deux points s'il arrivait à attraper la poignée même s'il n'arrivait pas à la tirer. Trois autres points sont attribués à des items sans latéralité, tels que la statique de tronc et la capacité à faire des sauts, et son présents autant pour l'évaluation de la patte contro- et de la patte ipsi-lésionnelle (3 points redondants).

<b>Motricité /10</b>		<b>Sensibilité / 7</b>		<b>Tête /1</b>				
<b>Patte avant</b>		<b>Patte avant</b>						
Attraper/tirer au DPT	Ne passe pas la patte	0	Support du poids	Pas de contact	0	mastication	Anormale	0
	Passe la main = reaching courte distance	1		Contact non palmaire	1		Normale	1
	Contact poignée = reaching longue distance	2		Normal	2			
	Tire sur la poignée	3						
			Fréquence d'appuis	Jamais	0	<b>Sans latéralité / 3</b>		
Utilisation volontaire au Staircase	Ne l'utilise pas	0		Moins que patte saine	1	Statique du tronc	Déséquilibre	0
	Utilisation sous contrainte	1		Autant que patte saine	2		Normale	1
	Spontanée	2						
			Sensibilité	Anormale	0	Sauts	Absents	0
Précision	Anormale	0		Normale	1		Réduits	1
	Normale	1					Normaux	2
			<b>Patte arrière</b>					
Marche	Anormale	0	Support du poids	Anormale (asymétrie)	0			
	Normale	1		Normale (symétrie)	1			
			Sensibilité	Anormale	0			
<b>Patte arrière</b>				Normale	1			
Debout	Pas possible	0						
	Pas stable	1						
	Normale	2						
Marche	Anormale	0						
	Normale	1						

Tableau 4 : Echelle Neurologique adaptée pour les marmousets lésés au niveau du cortex moteur primaire.

## H. Sacrifice et Histologie

A la fin du protocole, à 3 mois au moins (ou pour certains marmousets bien après car on attendait qu'ils atteignent un plateau pour leurs valeurs aux tests comportementaux), ils ont été sacrifiés afin de récupérer leurs cerveaux pour des études histologiques. Les animaux sont profondément anesthésiés (pentobarbital, 60 mg/kg i.p) puis perfusés via une voie intracardiaque pour être lavés de leur sang avec une solution physiologique de NaCl 0,9%

associée à de l'héparine (1mL/L). Enfin, ils sont perfusés via la voie intracardiaque par une solution de 4% paraformaldéhyde pour fixer les tissus. Le cerveau est extrait et après des bains successifs chaque jour de PFA 4%, sucrose 10%, sucrose 20% et sucrose 30%, il est coupé sur un microtome à refroidissement (Microm HM 450, Microm France, Francheville, France) en sections coronales de 40 $\mu$ m d'épaisseur. Une coloration au Nissl est réalisée toutes les 12 coupes, pour localiser la lésion et les structures endommagées avoisinantes.

## I. Statistiques

L'ensemble des statistiques ont été réalisées avec le logiciel Statistica.

Au vu du faible nombre d'animaux lésés ( $n < 30$ ) et de la distribution des valeurs de notre population non normales dans la plupart des cas, les tests non paramétriques semblent plus adaptés. Ils sont obligatoires pour l'échelle neurologique qui donne des valeurs discrètes non équidistantes. De plus, étant donné qu'ils explorent les rangs, ils sont sensibles à des petites différences retrouvées chez la majorité des individus qui ne seraient pas détectées par les statistiques paramétriques sensibles elles à de fortes variations des valeurs. Néanmoins, ils sont limités dans plusieurs cas, en particulier lorsque les valeurs de nombreux individus restent identiques (beaucoup d'exæquo), le test est impossible. Ils peuvent manquer de puissance dans le cas de faibles effectifs ayant une grande variance. Des valeurs p (probabilité) avec un risque  $\alpha$  faibles ne supporteront pas l'application de la correction des comparaisons multiples. De plus, il est impossible de tester des interactions entre deux facteurs (exemple : évolution dans le temps et des deux versions du staircase).

Quant à eux, les tests paramétriques peuvent tester les interactions. Mais ils peuvent être biaisés par des valeurs extrêmes surtout dans le cas de petits échantillons. Pour contourner ces problèmes, nous avons vérifié l'absence de valeurs extrêmes (outliers), puis nous sommes assurés dans le cas des tests paramétriques que l'on pouvait les appliquer du fait de la faible variabilité des données par le test d'homogénéité des variances.

Nous avons testé séparément la patte ipsi-lésionnelle et contro-lésionnelle pour chaque test. Pour juger de l'effet de la lésion sur l'échelle neurologique, les valeurs étant discrètes, et de plus sans variance en pré-lésion (score maximum), seule une comparaison non paramétrique de deux échantillons appariés entre 48h et S1 est possible avec un test de Wilcoxon. Pour juger de la vitesse de récupération, nous avons comparé S1, S4 et S12 avec une ANOVA non

paramétrique de Friedman et comparer ensuite deux temps deux à deux en tests appariés de Wilcoxon, corrigé des comparaisons multiples selon Bonferonni-Holm (Sankoh et al., 1997).

Pour les autres tests comportementaux, nous avons réalisé des analyses paramétriques et non paramétriques afin de pallier aux défauts de chacune de deux approches.

Pour l'effet lésion ainsi que pour l'effet récupération des tests du staircase en version Colline ou Vallée, nous avons comparé trois temps (Pré-Lésion, 48h et S1 pour l'effet lésion et Pré-lésion, S4 et S12 pour l'effet récupération) avec une ANOVA non paramétrique de Friedman et comparer ensuite chacun des trois temps deux à deux en tests appariés de Wilcoxon, corrigés des comparaisons multiples selon Bonferonni-Holm (B-H). Les deux versions Colline et Vallée ont ensuite été testées à chaque temps avec des tests de Wilcoxon corrigés B-H. En effet, en non paramétrique, chaque facteur est testé séparément.

Afin de tester les interactions possibles entre ces deux versions du staircase au cours du temps pour l'effet lésion ainsi que pour l'effet récupération des tests du staircase en version Colline ou Vallée, et, nous avons aussi traité ensemble les deux versions en paramétrique en appliquant l'ANOVA mesures répétées à deux facteurs, temps et version du staircase, avec la correction de Greenhouse-Geiser qui corrige de l'homogénéité des variances, suivi de tests post-hoc corrigés des comparaisons multiples selon B-H.

Pour l'effet lésion du DPT, aucune statistique n'a été nécessaire étant donné que tous les animaux chutent à zéro à 48h et S1. Pour l'effet récupération du DPT, nous avons comparé trois temps (Pré-lésion, S4 et S12) avec une ANOVA paramétrique en mesures répétées et une ANOVA non paramétrique de Friedman et comparer ensuite chacun des trois temps deux à deux en tests appariés de Wilcoxon, corrigés des comparaisons multiples selon B-H.

Afin de déterminer si le volume lésionnel explique les performances en phase aiguë, subaiguë et chronique, nous avons corrélé pour chaque test le volume T2 à 24h avec les valeurs comportementales à 48h et S1 ainsi que le volume à S12 avec les valeurs à S12 (Tests non paramétriques de Spearman). Afin de savoir si le volume initial prédit le niveau de récupération à un mois et en phase chronique, nous avons corrélé pour chaque test le volume T2 à 24h avec les valeurs comportementales à S4 et à S12.

Enfin, afin de déterminer s'il existe une corrélation entre les différents tests en phase chronique, nous avons recherché des corrélations deux à deux à S12 (Tests non paramétriques de Spearman).



### III. Résultats

#### *Réussite chirurgicale*

Au total, pour cette étude, trente-cinq opérations chirurgicales ont été réalisées d'une durée moyenne de 2h30 de l'induction de l'anesthésie au réveil de l'animal. Aucun animal n'est mort des suites d'une opération ou d'une induction de la lésion. Cependant, malgré le traitement anti-inflammatoire post opératoire, la moitié des animaux n'a pas été en mesure de réaliser les tests comportementaux 48h après la lésion avec leur patte contro-lésionnelle. Tous en étaient capables 4 jours post-lésion. Deux marmousets H et J ont eu des crises d'épilepsie après l'opération, l'un 5 jour après la lésion l'autre 6 mois après. Les animaux présentaient des volumes lésionnels importants et J était le plus âgé.

L'ensemble des examens d'IRM anatomique ont été exploités malgré un animal ayant légèrement bougé lors d'un examen T2, le volume lésionnel a quand même pu être estimé. Nous n'avons pas constaté de problèmes liés à l'utilisation du chlorure de manganèse chez les animaux lésés.

#### A. **Caractérisation du modèle lésionnel**

##### Volume lésionnel

##### *Choix du volume d'injection de malonate*

Un premier volume d'injection de malonate de 4 $\mu$ l (3M), qui était la dose choisie pour le modèle rongeur a été testé sur le marmouset A pour provoquer une lésion cérébrale, mais n'a pas été retenue puisqu'il en résultait un petit volume lésionnel sur l'image T2 de 0,07 cm<sup>3</sup> touchant probablement le cortex moteur primaire du membre supérieur (Fig 20 flèche jaune) et celui du tronc plus médial ainsi que le cortex prémoteur (Fig 20 bleu) et la substance blanche sous-corticale mais ne recouvrant vraisemblablement pas la totalité du cortex moteur primaire du membre supérieur puisque la coupe coronale à 5.4 mm ne présente plus de lésion (image petite lésion). De plus, aucun déficit comportemental n'a été observé suite à l'injection sur le marmouset A. La seconde dose testée, 8 $\mu$ l (3M), a montré des volumes lésionnels conséquents, recouvrant une large étendue du cortex moteur primaire et a induit des déficits fonctionnels. Cette dose a été appliquée aux 11 marmousets B,C,D,E,F,G,H,I,J,K,L et un individu Sham a reçu un volume équivalent de PBS. Une exception est le marmouset D qui a

présenté un volume lésionnel de 0,05 cm<sup>3</sup> avec 8 µl injectés et pas de déficit fonctionnels. Il est probable que l'injection n'est pas fonctionnée. Il a été réinjecté 13 jours après avec 6 µl supplémentaires de malonate. Le volume lésionnel était alors de 0,25 cm<sup>3</sup> et le marmouset était déficitaire.

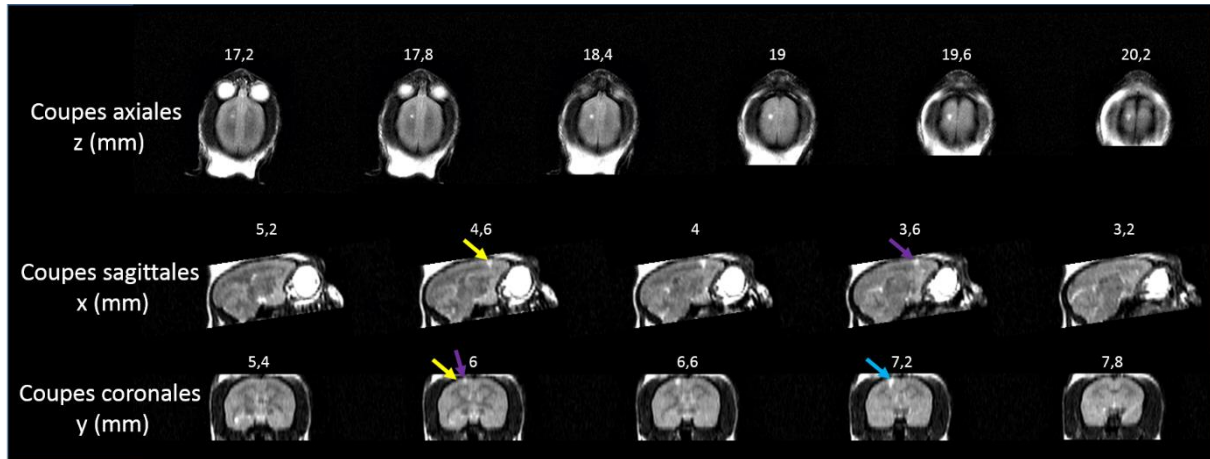


Figure 20 : IRM T2 en vues axiales, sagittales et coronales, 24h après l'injection de 4µl de malonate à 3M chez un marmouset. La lésion recouvre une partie du cortex moteur primaire du membre supérieur (flèche jaune), du tronc (flèches violettes) et du cortex prémoteur (flèche bleu). Les coordonnées sont en mm selon l'atlas de Yuasa et al., 2010.

### *Volume lésionnel T2*

Pour six marmousets, nous avons pu comparer les ROI natives et les ROI sur cerveau normalisés. Les ROI natives donnent un volume lésionnel de  $0,35 \pm 0,15$  cm<sup>3</sup>. La mesure des ROI natives nous permet de constater une variation du volume lésionnel, malgré une injection du malonate réalisée dans des conditions identiques (volume, débit, concentration identique), et suggère que la toxine ne diffuse pas aussi loin d'un individu à l'autre. Les ROI normalisées donnent un volume lésionnel de  $0,30 \pm 0,09$  cm<sup>3</sup>. La normalisation modifie donc les volumes de 15% en moyenne. Pour la suite de l'étude sur les volumes lésionnels, ce seront les ROI normalisées qui seront considérées afin de pouvoir les comparer entre elles dans un cerveau moyen de référence.

Le volume moyen, observé avec une IRM T2, 24h après la lésion est de  $0,31 \pm 0,07$  cm<sup>3</sup> (n=11). Le volume minimum est de 0,18 cm<sup>3</sup> et le volume maximum est de 0,44 cm<sup>3</sup>. Les deux lésions extrêmes sont présentées ci-dessous (Figure 22). Une superposition des lésions à partir des ROIs des cerveaux normalisés nous permet d'obtenir une carte de superposition qui nous montre la localisation des lésions en T2 sur un cerveau moyen de référence (Figure 23). Ainsi

nous constatons que les 11 lésions recouvrent le cortex moteur primaire (M1) du membre supérieur, du tronc et du membre inférieur et le cortex sensoriel primaire S1 (aire 3a) (coupe coronale à +6 mm en avant de Bregma), et que les lésions les plus volumineuses débordent sur le M1 de la face en latéral (+7 et +8 mm) et le cortex cingulaire en médial, sur le cortex pré-moteur en avant (aires 6m et 6d, coupes coronales +7 à +9 mm en avant, aires 6m et 6dr à +10mm en avant), sur S1 (aires 1, 3a et b) (coupe coronale à +5 mm), sur le cortex pariétal en latéral et l'aire 5 (coupe coronale à +4 mm) et rarement sur le cortex préfrontal (aire 8, coupes coronales +10.6 à +13mm), (Figure 21 et 23). Le volume lésionnel comprend également des structures sous corticales partiellement touchées telles que : la substance blanche sous corticale, le corps calleux (cc), la capsule interne (ic), le noyau caudé (Cd) largement touché, le putamen (Pu) et le globus pallidus externe (EGP) et le noyau ventral antérieur du thalamus VA (coupe coronale à 4 mm) pour les lésions les plus étendues. Les lésions les plus volumineuses descendent jusqu'au niveau de la commissure antérieure (ac). Pour ces lésions très étendues, la présence de la lésion poussant l'hémisphère controlésionnel s'explique par un effet de masse avec engagement sous la faux du cerveau, sous la contrainte d'un œdème.

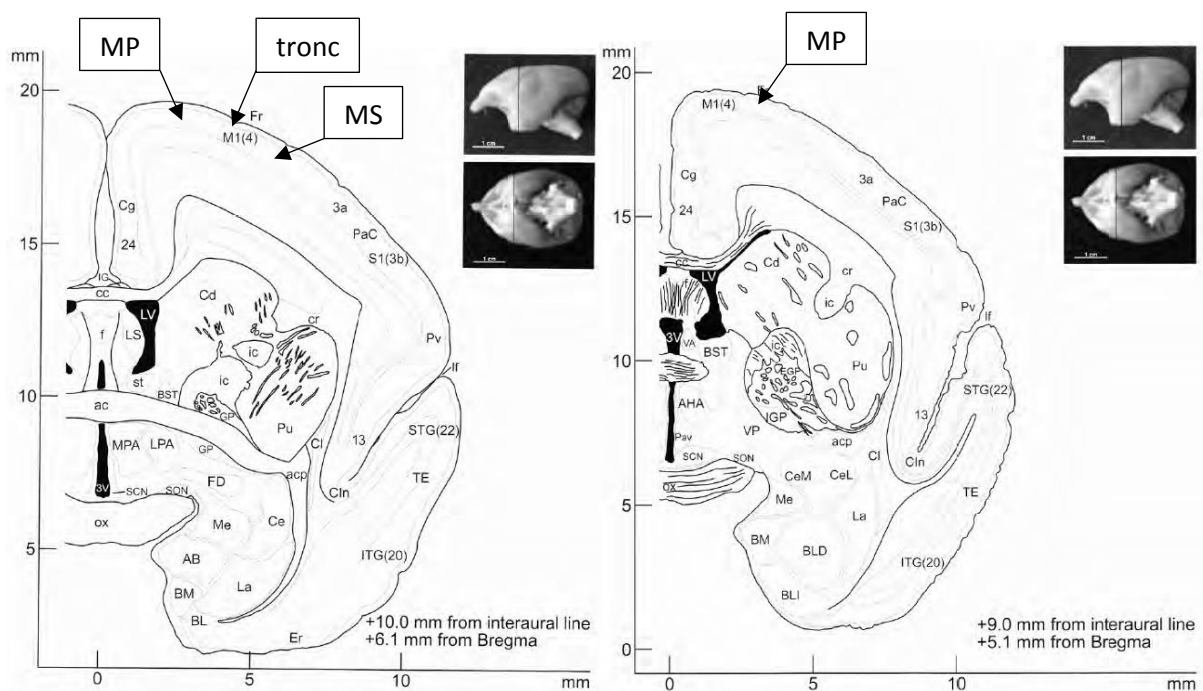


Figure 21 : Coupes coronales de l'atlas (Yuasa et al., 2010). Les aires corticales du membre postérieur (MP), du tronc et du membre supérieur (MS) y sont indiquées.

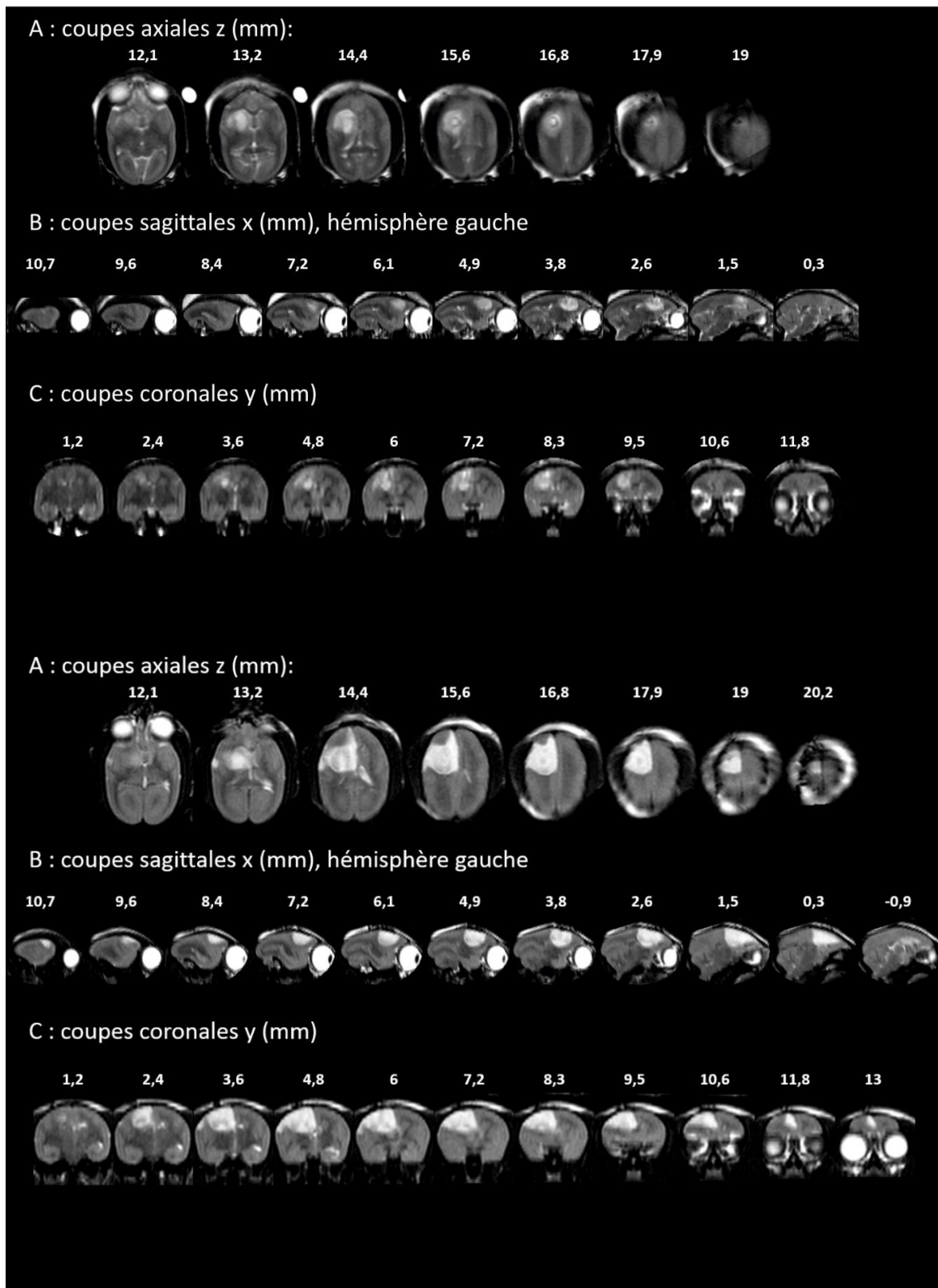


Figure 22 :: IRM T2 en vues A)axiales, B)sagittales et C)coronales, 24h après l'injection de 8 $\mu$ l de malonate à 3M chez le marmouset présentant la plus petite lésion (en haut) et le marmouset présentant la lésion la plus étendue (en bas).

Les coordonnées sont en mm selon l'atlas de Yuasa et al., 2010.

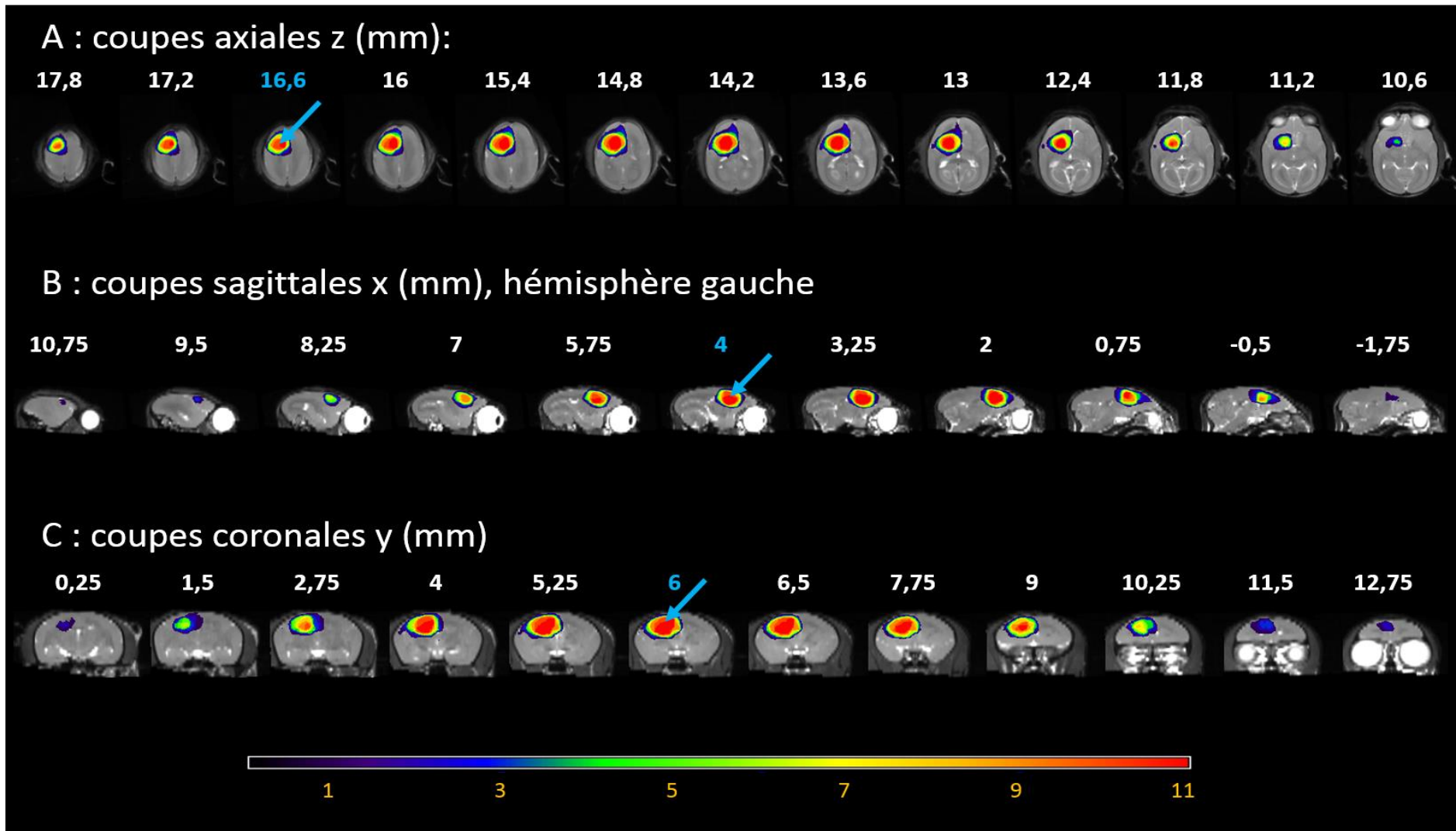


Figure 23 : Vues axiale (A), sagittale (B) et coronale (C) du report sur un cerveau standard de référence, des onze lésions provoquées par le malonate. L'échelle de couleur montre le recouvrement des lésions (violet pour 1 animal, rouge la totalité des 11 lésions, couleurs intermédiaires en fonction du nombre d'animaux ayant une lésion à un endroit donné, couleurs chaudes correspondant à beaucoup de recouvrement, couleurs froides à peu de recouvrement). Les lésions ont été dessinées manuellement sur les IRM T2 normalisées faites 24h après l'injection de 8 $\mu$ l de malonate aux coordonnées : +6mm en avant de Bregma, 4,5mm en latéral, et 2,5mm en profondeur depuis la surface du cortex. Les flèches bleues représentent le site d'injection.



### Evolution du volume lésionnel T2 au cours du temps

Un mois post lésion, le volume moyen des lésions est de  $0,17 \pm 0,04 \text{ cm}^3$  (n=4) alors qu'il était de  $0,35 \pm 0,07 \text{ cm}^3$  pour ces 4 animaux à 24h (Figure 24) et qu'il est de  $0,16 \pm 0,06 \text{ cm}^3$  à 3 mois. Nous n'observons donc pas de modification majeure ni du volume entre 1 et 3 mois ni de la topographie sur les images en T2 (Figure 25). Le marmouset G, a la lésion la plus volumineuse ( $0,44 \text{ cm}^3$  à 24h,  $0,21 \text{ cm}^3$  à 3 mois). Les marmousets F et H, avec un volume autour de  $0,35 \text{ cm}^3$  à 24h, présente un volume lésionnel autour de  $0,17 \text{ cm}^3$  à 1 mois et 3 mois. Le marmouset I, qui a la plus petite lésion des quatre ( $0,26 \text{ cm}^3$  à 24h,  $0,11 \text{ cm}^3$  à 1 mois), voit son volume lésionnel diminuer quelque peu jusqu'à 3 mois ( $0,07 \text{ cm}^3$ ).

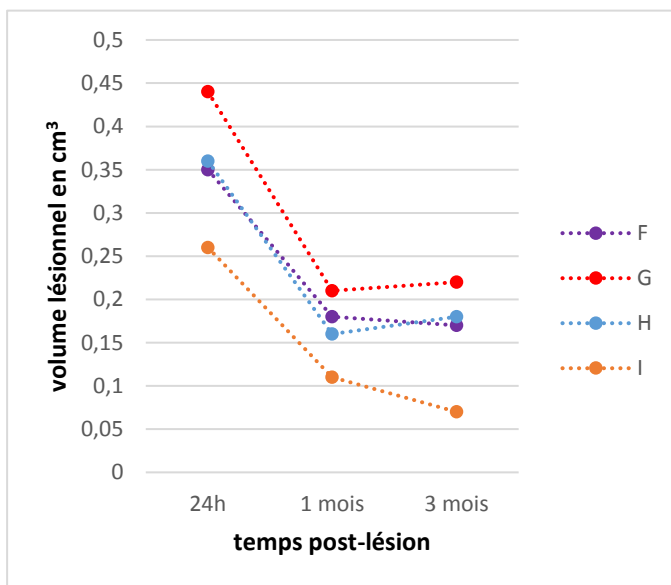


Figure 24 : Evolution du volume lésionnel (en  $\text{cm}^3$ ) des 4 marmousets ayant une IRM à 24h, 1 mois, 3 mois post lésion.

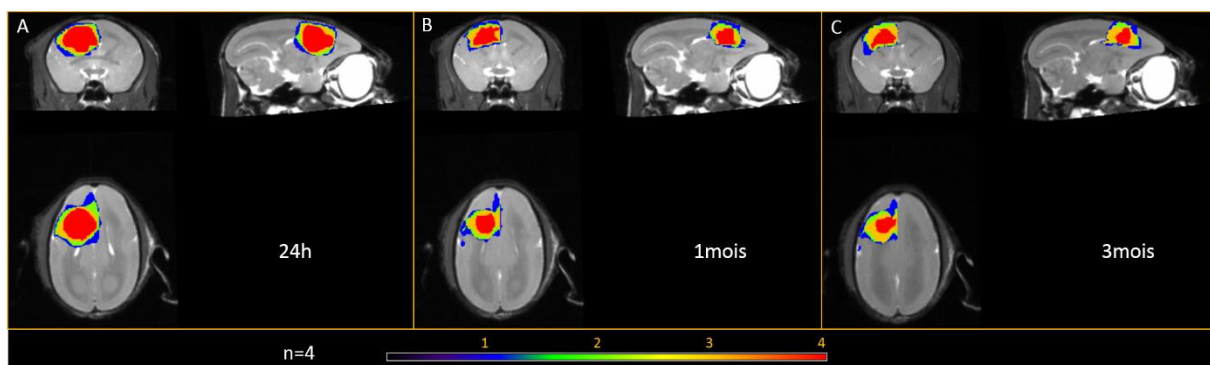


Figure 25 : Superposition des volumes lésionnels pour les 4 mêmes marmousets qui ont eu une IRM T2 à 1 mois. Vues coronales, sagittales et axiales du report sur un cerveau moyen de référence des (A) 4 lésions à 24h, (B) 4 lésions à 1 mois et (C) 4 lésions à 3 mois. L'échelle de couleur montre le recouvrement des lésions (bleu un animal, rouge la totalité des lésions).

Le nombre d'animaux qui a pu bénéficier d'une IRM T2 à 3 mois est de 7 (Figure 27). Le volume moyen des lésions est de  $0,12 \pm 0,07 \text{ cm}^3$  à 3 mois alors qu'il était de  $0,30 \pm 0,08 \text{ cm}^3$  pour ces 7 animaux à 24h. Six des sept marmousets semblent présenter une pente de leur diminution du volume lésionnel relativement similaire, seul le marmouset D avec le plus petit volume lésionnel à 24h ( $0,18 \text{ cm}^3$ ) présente une pente moins importante (Figure 26). Afin d'évaluer la régression du volume lésionnel, le volume à 3 mois est rapporté au volume à 24h. En moyenne, le volume à 3 mois est de  $35\% \pm 14$  par rapport à celui à 24h. La diminution du volume de la cavité est donc de  $65\% \pm 14$  entre 24h et 3 mois. Cette régression importante, spontanée et naturelle de la lésion au cours du temps, peut s'expliquer par plusieurs raisons : principalement par la réduction de l'œdème présent en phase aiguë de la lésion qui va disparaître dans les deux semaines qui suivent, mais aussi car des tissus périphériques d'apparence normale en T2 subissent des lésions. Ils s'atrophient au cours du temps, la cavité lésionnelle s'effondre et les tissus sains autour vont prendre la place. La description de l'atrophie vue par histologie est décrite au paragraphe suivant. Etant donné que les plus gros volumes ne diminuent pas autant que le petit volume, cela suggère que l'œdème ne peut s'installer librement dans le volume crânien et que la pression intracrânienne doit augmenter.

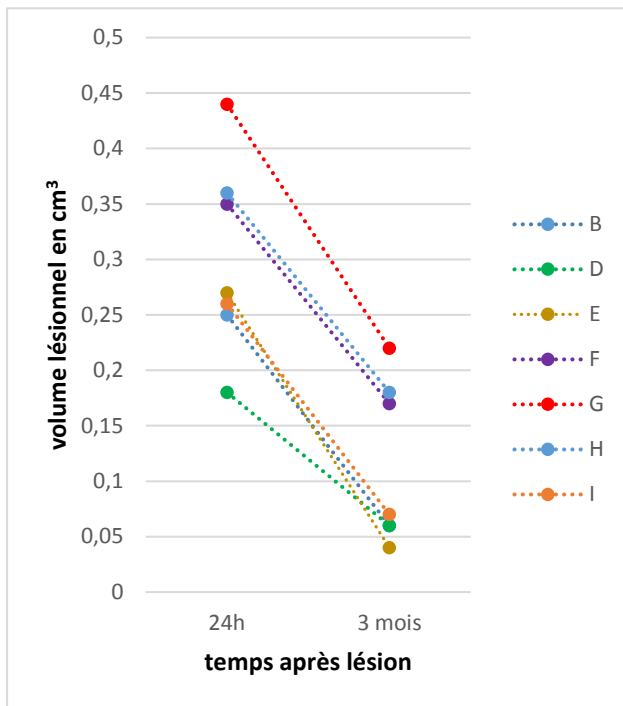


Figure 26 : Evolution du volume lésionnel (en  $\text{cm}^3$ ) des 7 marmousets ayant une IRM à 24h et 3 mois post lésion.

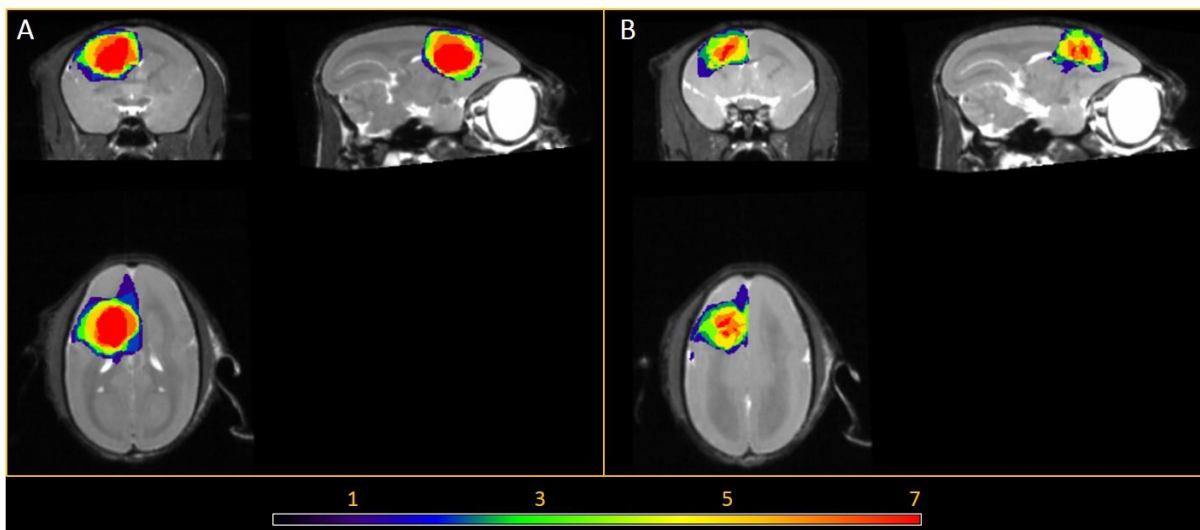


Figure 27 : Superposition des volumes lésionnels pour les 7 mêmes marmousets qui ont eu une IRM T2 à 24h et 3 mois. Vues coronales, sagittales et axiales du report sur un cerveau moyen de référence des (A) 7 lésions à 24h et (B) 7 lésions à 3 mois. L'échelle de couleur montre le recouvrement des lésions (violet, un animal, rouge la totalité des lésions).



## *Histologie*

La figure 28 montre une coupe histologique colorée au Nissl centrée sur la cavité lésionnelle environ 7-8 mm en avant de Bregma des cinq cerveaux de marmousets étudiés en histologie pour le moment. Cette cavité remplie de liquide céphalorachidien apparaît hyperintense sur les images en T2 et une bonne correspondance est trouvée avec l'IRM. On peut remarquer une atrophie hémisphérique, corticale, ou du noyau caudé (astérisque) sur les coupes histologiques ou T2. En dehors de cette cavité, la coloration Nissl fait apparaître des lésions non visibles sur les images T2. En particulier, si on suit le FCS en arrière à environ +3 mm de Bregma au niveau de la substance blanche sous-corticale, de la capsule interne (Figure 29) et du pédoncule cérébral (Figure 30), on remarque des zones plus violettes sur les coupes histologiques, contenant des corps cellulaires marqués, à la place de zone normalement composées de fibres et donc non marquées et blanchâtres. Elles sont le signe d'une perte axonale et d'envahissement par des cellules de cicatrisation. On peut aussi remarquer que des structures qui étaient touchées par la lésion comme le noyau caudé ipsilésionnel (astérisque), le putamen (\$) sont systématiquement plus petits que leur homologue contro-lésionnel et qu'ils ont donc subi une atrophie sévère.

Enfin, encore plus en arrière de la lésion, un autre faisceau, le lenticular fasciculus, qui relie le globus pallidus interne (IGP) aux noyaux ventro-antérieur et ventro-latéral du thalamus présente lui-aussi des lésions (Figure 31). Rappelons que l'IGP n'était lésé chez aucun de nos animaux. L'IGP fait partie de la boucle motrice partant de M1, passant par le putamen, le globus pallidus externe, puis le globus pallidus interne, le thalamus et revient au cortex. Nous assistons donc probablement là à une dégénérescence secondaire de régions connectées à des aires qui vont subir une lésion (M1, Pu et éventuellement EGP) qui va amener à une déafférentation et à une perte neuronale secondaire sur IGP et à la dégénérescence d'un faisceau partant d'IGP et projetant sur le thalamus VL et VA.

Finalement, au niveau des noyaux VL du thalamus, nous n'avons pas observé de noyaux pyknotiques comme dans les lésions chez le rat, ni d'atrophie volumique majeure visible sur les Nissl. Enfin, nous n'avons pu étudier les coupes correspondant à la substance noire (+1.1 mm de Bregma) et ne pouvons dire si elle subit une dégénérescence secondaire.

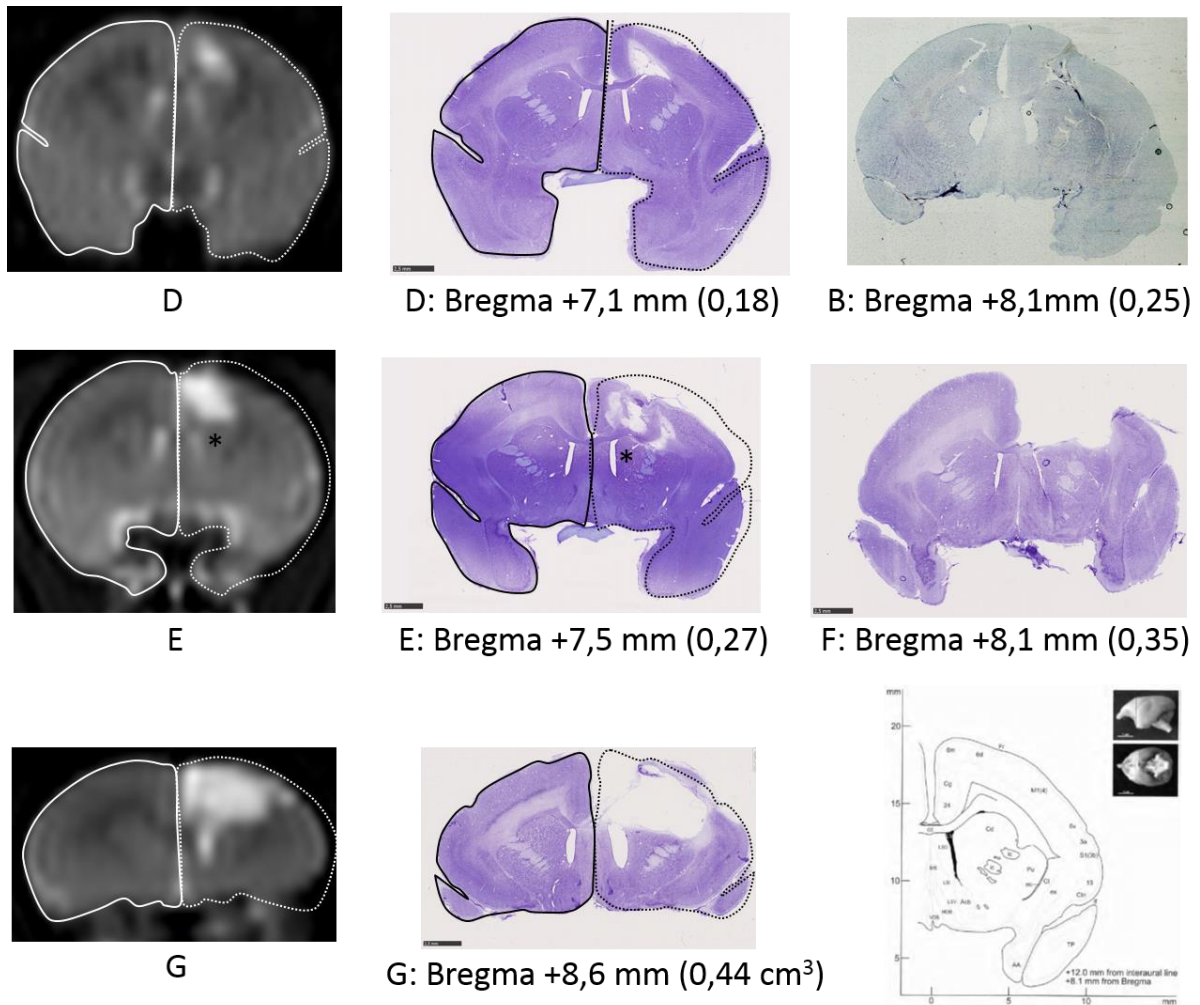


Figure 28 : Coupe histologique à environ 7-8 mm en avant de Bregma montrant la cavité lésionnelle pour cinq marmousets rangés de la plus petite lésion à la plus étendue (D, B, E, F, et G). Une coupe correspondante pour les marmousets D, E et G en IRM T2 montre la bonne concordance IRM-histologie. Noyau caudé (\*). Le volume de l'hémisphère sain reporté en symétrie (pointillés) sur l'hémisphère lésé montre l'atrophie.

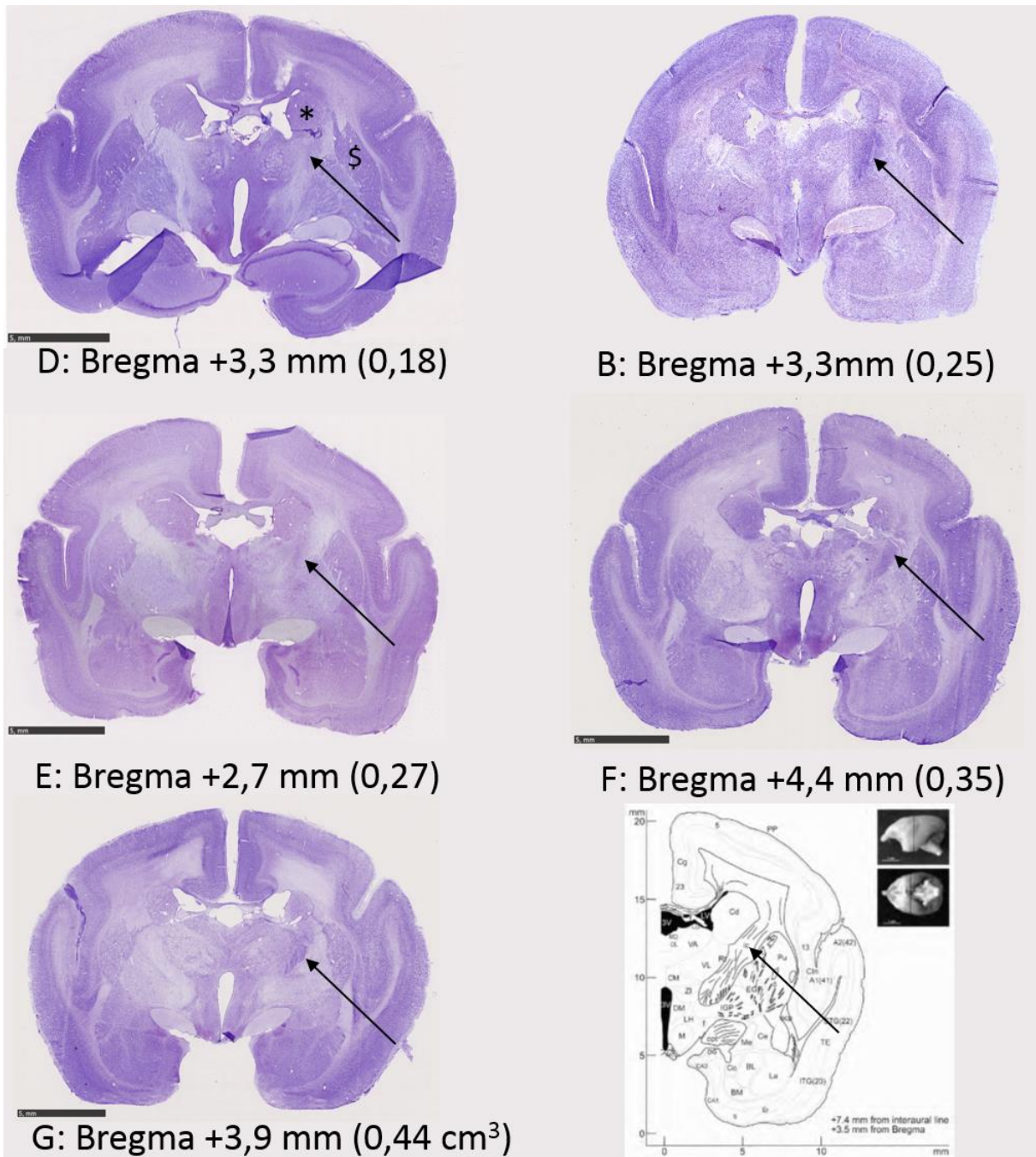


Figure 29 : Coupe histologique à environ 3 mm en avant de Bregma montrant une perte de substance blanche dans la capsule interne (flèche) pour cinq marmousets rangés de la plus petite lésion à la plus étendue (D, B, E, F, et G). Noyau caudé (\*).

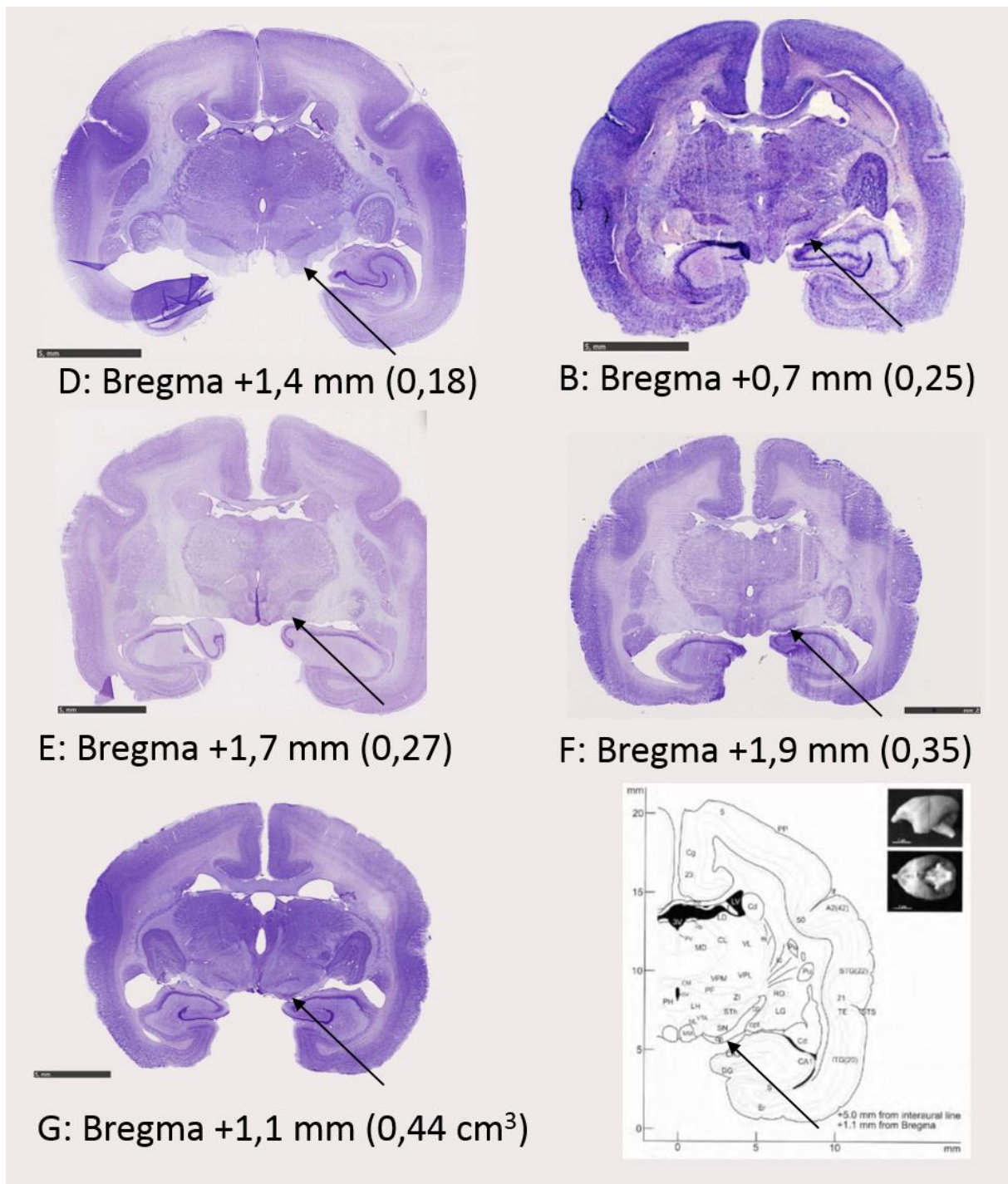


Figure 30 : Coupe histologique à environ 1-2 mm en avant de Bregma montrant un marquage cellulaire anormal au niveau du pédoncule cérébral (flèche) pour cinq marmousets rangés de la plus petite lésion à la plus étendue (D, B, E, F, et G).



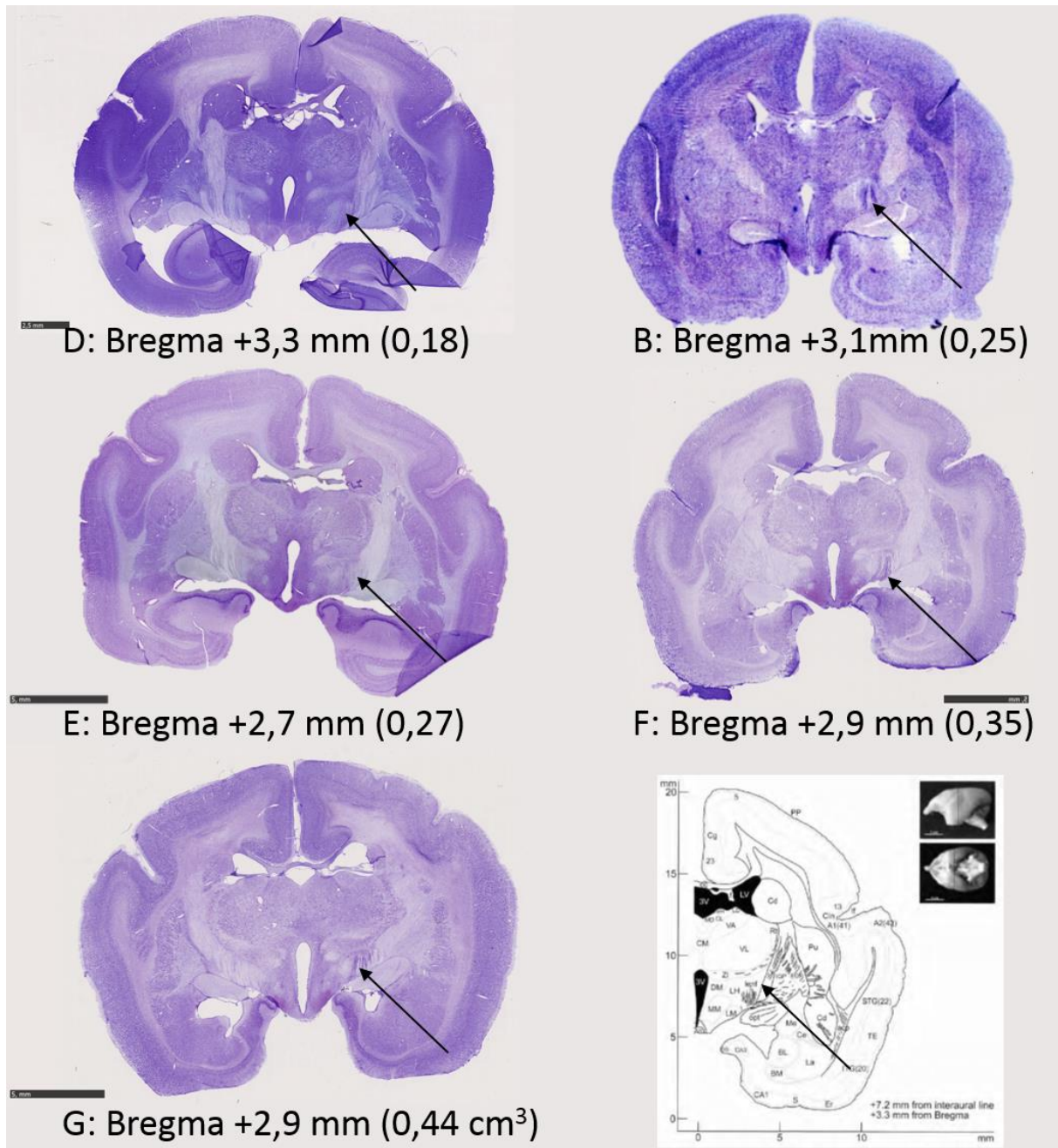


Figure 31 : Coupe histologique à environ 3 mm en avant de Bregma montrant un marquage cellulaire anormal au niveau du faisceau lenticular fasciculus (flèche) pour cinq marmousets rangés de la plus petite lésion à la plus étendue (D, B, E, F, et G).

## Comportement

### *Apprentissage*

L'apprentissage des tâches motrices a montré une variabilité entre les marmousets mais également pour un même marmouset une différence entre chaque patte. L'échelle neurologique n'a nécessité aucun apprentissage supplémentaire que l'apprentissage du Staircase ou du Dynamometric Pull Test (exemple de courbe d'apprentissage en annexe 2).

De manière surprenante, un individu craignait les dispositifs, il a nécessité 3 jours d'acclimatation avec un appâtage manuel.

Nous n'avons constaté aucun problème lié à l'âge pour l'apprentissage et c'est même la plus âgée du groupe qui a appris le plus vite les différentes tâches.

Les Staircase sont relativement simples pour l'apprentissage moteur. En effet, les récompenses sont bien visibles sur les marches et les marmousets comprennent en moins d'une semaine comment les atteindre. Cependant, la réalisation avec le moins de fautes possibles (ne pas faire tomber les boulettes de pains d'épice) s'est révélé plus variable. Certains marmousets y arrivaient dès la fin de la première semaine, d'autres ont nécessité jusqu'à 4 semaines. Un score et un temps à plateau étaient les critères d'un marmouset sachant faire la tâche. Le temps de réalisation était variable : inférieur à 10 secondes par patte pour les plus rapides et autour de 30 secondes par patte pour les plus lents. C'est à ce moment que nous avons constaté que le fait d'avoir creusé les marches rendait la tâche plus dextre et plus difficile. Appliquer le type de notation de Marshall (Marshall et al., 2001) où les points étaient perdus lorsque la récompense tombait de la marche induisait des valeurs extrêmement variables d'un jour à l'autre chez les individus sains. Nous avons donc décidé d'attribuer des points même lorsque les récompenses étaient tombées mais étaient ensuite correctement attrapées sur une marche inférieure. Ainsi, les marmousets bien entraînés réussissaient à obtenir des valeurs proches de 15, entre 14 et 15 selon le jour, s'en être systématiquement maximales à 15. Ce dispositif évalue donc un niveau de dextérité qui nous paraît à la limite de ce que peut faire le marmouset.

Le Dynamometric Pull Test était plus compliqué en termes d'apprentissage. En effet, l'obtention de la récompense est indirecte. Contrairement au Staircase où ils récupèrent la récompense sur les marches. Au DPT, la récompense tombe automatiquement dans une

mangeoire après avoir tiré de manière suffisante sur la poignée qui est liée au dynamomètre. Dans un premier temps, les animaux sont habitués à récupérer la récompense après que l'expérimentateur tire la poignée, ils associent ainsi le bruit (des crans) à une récompense qui tombe. Puis ils sont appâtés manuellement pour qu'ils atteignent la poignée pour enfin en tenant une récompense sur la poignée les faire tirer dessus. Il faut ensuite qu'ils associent la traction de la poignée à la récompense qui tombe automatiquement et non à la récompense qu'ils visent. Enfin, ils devaient réaliser le test sans appâtage direct avec les récompenses. Pour cet apprentissage des variantes ont été opérées de manière à multiplier les associations, en effets, des stylos ainsi que les doigts ont servi d'appât. La bonne réalisation de ce test avec les deux pattes nécessite en moyenne 8 semaines. Nous avons constaté que la bonne réalisation avec une patte n'était pas signe de bonne apprentissage avec l'autre patte. Cela nous a permis de définir la patte dominante. Trois marmousets ont eu besoin de 3 semaines de plus pour la bonne réalisation du test avec leur patte non-dominante.

### *Effet de la lésion*

Les déficits du membre supérieur et surtout des parties distales sont ceux qui récupèrent le moins bien spontanément après un AVC (Lawrence et al., 2001). Ainsi, nous avons ciblé la lésion sur le cortex moteur primaire du membre supérieur afin de reproduire ces déficits.

Je qualifie, dans ces analyses : l'effet « lésion » comme l'impact de la lésion sur un test comportemental en phase aiguë de la lésion. L'effet « staircase » comme les différences entre les deux versions Colline et Vallée à un temps donné. Et enfin, l'effet « session » comme les différences entre deux temps pour un même test comportemental.

Dans un premier temps, nous observons l'effet de la lésion, en phase aiguë, à 48h et en phase subaiguë, une semaine après l'induction de celle-ci (S1). Les marmousets du groupe traitement sont inclus pour l'effet « lésion ». En effet, le traitement sera appliqué seulement après l'évaluation de la semaine 1. Pour cette analyse, l'effectif est donc de n=11 animaux lésés.

- *Echelle neurologique*

L'échelle neurologique (Figure 32 A) montre une différence majeure puisqu'elle passe de 21 (valeur normale) avant la lésion pour tous les animaux à un score médian de 2 à 48h, pour la patte contro-lésionnelle, avec des scores compris entre 1 et 7. Le score remonte à la semaine 1 avec une médiane de 7 et des valeurs comprises entre 3 et 10. Cette différence entre les valeurs à 48h et en phase subaiguë S1 est significative ( $p=0.003$ , test de Wilcoxon). Les marmousets amorcent donc une récupération dès la première semaine. Dans l'ensemble, les items qui récupèrent concernent : l'utilisation de leur patte avant avec une capacité de « reaching » (le fait d'atteindre) proche, l'appui au sol de la patte déficitaire (pour ceux qui ne le faisaient pas), une amélioration de la force de la patte arrière qui leur permet de se tenir debout mais sans stabilité, pour certains un retour de la marche normale à l'arrière, la reprise des sauts mais de manière réduite. Le coté palmaire des pattes avant et arrière est insensible à une stimulation piquante à 48h et à S1. La mastication, quand elle est déficitaire en phase aiguë (pour 4 marmousets) et est récupérée en phase subaiguë. Aucun problème d'alimentation, ni de mobilité majeure ne s'est posé.

Pour la patte ipsi-lésionnelle, la médiane chute à 16/21, 48h post lésion avec un score minimum de 9/21 pour 3 marmousets et un score supérieur à 19/21 pour 5 marmousets. Pour ces derniers, les points perdus sont essentiellement des points sans latéralité tels que l'équilibre ou les sauts. Une semaine après la lésion, tous les animaux ont un score supérieur à 17 avec un score médian de 18 et deux individus avec un score maximal de 21. Les valeurs sont significativement différentes entre 48h et S1 ( $p=0.012$ , test de Wilcoxon).

- *Staircase*

Pour le test du staircase en version Colline ou Vallée (Figure 32 B, C), nous avons traité ensemble les deux versions afin de tester les interactions possibles entre ces deux versions du staircase. Des statistiques paramétriques et non paramétriques ont été réalisées pour les raisons expliquées dans le matériel et méthodes.

En ce qui concerne la patte contro-lésionnelle, l'ANOVA mesures répétées à deux facteurs, « lésion » et « staircase », montre un effet significatif pour les versions du staircase Colline et Vallée ( $p=0.025$  ajusté par la méthode de Greenhouse-Geiser (G-Geiser) qui teste l'homogénéité des variances) ainsi qu'un effet de la lésion ( $p<10^{-6}$  ajusté G-Geiser). En non



paramétrique, l'ANOVA de Friedman sur les trois temps est elle aussi globalement significative ( $p < 10^{-4}$  pour les deux staircase).

L'effet « staircase » (seulement vu avec le test paramétrique), ne se retrouve dans les tests post-hoc corrigés Bonferroni/Holm (B-H). Il est donc mineur mais peut s'expliquer néanmoins par trois points : le fait que les marches sont 5 mm plus loin en Vallée, une position moins optimum face à la fente d'entrée car les marmousets profitent d'avoir un point d'accroche avec leur autre patte et sont de ce fait décalés, alors qu'ils sont bien en face en colline, et enfin un possible effet d'héminégligence en post-lésion, déficit testé par la version Vallée en comparaison de la version Colline.

En ce qui concerne l'effet « lésion » de la patte contro-lésionnelle (Figure 32 B, C colonne de gauche), les tests post-hoc paramétriques et non paramétriques montrent une chute du score entre les temps pré-lésion et 48h ainsi qu'entre Pré-lésion et S1 pour les deux staircase ( $p=0.001$  en test paramétrique de Tukey corrigé B-H et  $p=0.03$  en test non-paramétrique de Wilcoxon corrigé B-H pour les deux staircase et chacune des comparaisons). On constate une récupération significative pour le staircase Colline entre 48h et S1 ( $p=0.001$  en test paramétrique de Tukey corrigé et  $p=0.04$  en test non-paramétrique de Wilcoxon corrigé) alors qu'elle ne l'est pas pour la version Vallée. C'est deux versions du staircase montrent qu'à 48h une majorité de marmousets n'a plus la capacité de « reaching ». A une semaine, cette capacité a récupéré sur de courtes distances (les 3 premières marches). De manière générale, les marmousets présentaient peu ou pas de mouvements fractionnés des doigts. La préhension des récompenses était maladroite mais possible, le mouvement était néanmoins fluide. Rappelons que le marmouset n'a pas le pouce opposable mais que la préhension se fait avec les quatre doigts en quasi synergie et l'aide du pouce. Un déficit d'extension des doigts était évident chez tous les animaux à 48h. Ce déficit a régressé à S1 chez certains animaux alors que d'autres garderont longtemps ce déficit. De plus, le déficit en sensibilité de la patte contro-lésionnelle n'aidait pas à la saisie des récompenses. Deux animaux, un ayant une lésion droite, l'autre une lésion gauche, présentaient à 48h un déficit transitoire plus sévère qu'un simple déficit sensitif, qui disparaissait à S1. Ils n'avaient pas de réaction à un stimulus tactile du côté contro-lésionnel, ne faisaient pas attention à leur hémichamps contro-lésionnel, tournaient en rond du côté ipsi-lésionnel. L'hypothèse d'une héminégligence transitoire est la

plus plausible. En conclusion, les staircase montrent un déficit de dextérité de la patte controlésionnelle en phase aiguë et subaiguë.

La lésion a impacté la patte ipsi-lésionnelle à 48h au staircase (Figure 32 B, C colonne de droite) fortement chez 6/11 individus dont 5 qui n'arrivaient plus à réaliser ce test parce qu'ils restaient en retrait au fond de la cage alors que 5/11 ne sont pas ou peu impactés. Les médianes sont respectivement de 3 et 9 en Colline et en Vallée. Cet effet a été transitoire. En effet, une semaine après la lésion, tous les animaux arrivaient à réaliser les tests avec leur patte ipsi-lésionnelle avec des médianes à 14 pour les deux versions du staircase. De façon attendue, les statistiques paramétriques et non paramétriques ne sont pas cohérentes (significatives en paramétrique à 48h par rapport à Pré-lésion et S1, et non significatives en non paramétrique) étant donné que seulement quelques individus présentent des scores très bas à 48h qui récupèrent à S1. Cet effet transitoire à 48 h pour la patte ipsi-lésionnelle s'explique donc par l'état général de certains marmousets qui présentaient un déficit de participation.

- *Dynamometric Pull Test*

Au test du DPT (Figure 32 D), les marmousets ont une valeur médiane de 4,8N en pré lésion. Aucun marmouset n'arrivait à atteindre la poignée (« reaching » bras tendu) et à tirer (« force de traction ») la poignée avec la patte contro-lésionnelle à 48h. A S1 post lésion, certains récupèrent le « reaching » proche (passent la main dans la fente) mais pas le « reaching » sur une longue-distance et la performance de tous les marmousets est donc à 0. Le DPT est donc clairement impacté par la lésion cérébrale et ce malgré la capacité de reaching proche retrouvée dès la semaine 1 pour 8 des 11 marmousets.

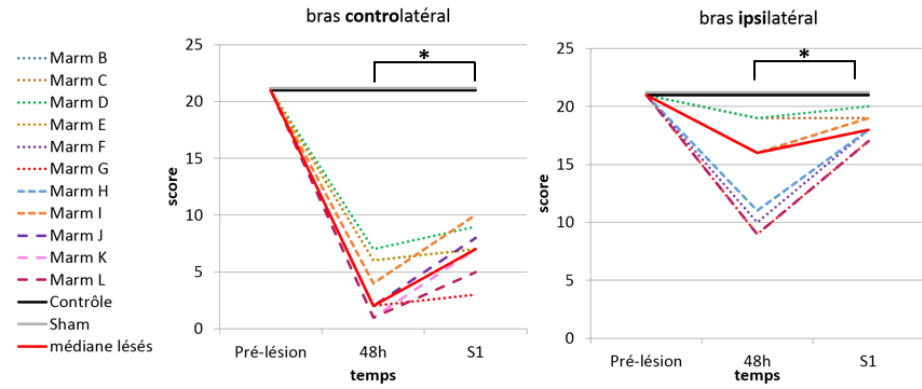
Pour la patte ipsi-lésionnelle, la médiane chute à 0 également à 48h mais 4 des 9 marmousets arrivaient à tirer sur la poignée. Deux des marmousets n'ont que des modifications légères de leur valeur alors que deux autres ont une baisse plus substantielle. Une semaine post lésion, la totalité des animaux retire sur la poignée avec leur patte ipsi-lésionnelle et ont une valeur médiane de 3,6N qui reste inférieure à la valeur pré-lésionnelle. Des pertes d'équilibre et une coordination de l'ensemble du corps peut expliquer ce score qui ne revient pas à la normale chez tous les animaux pour la patte ipsi-lésionnelle. Il y a un effet significatif du temps (ANOVA mesures répétées  $p=8.10^{-6}$  en paramétrique et ANOVA de Friedman en non paramétrique  $p=0.003$ ) avec des valeurs à 48h significativement différentes de Pré-lésion et de S1 ( $p<0.001$

pour les deux tests de Tukey corrigés,  $p < 0.03$  pour les deux tests de Wilcoxon corrigés). Les valeurs à S1 sont peu différentes des valeurs de Pré-lésion ( $p = 0.125$  pour le test de Tukey corrigé,  $p = 0.015$  pour le test de Wilcoxon corrigé).

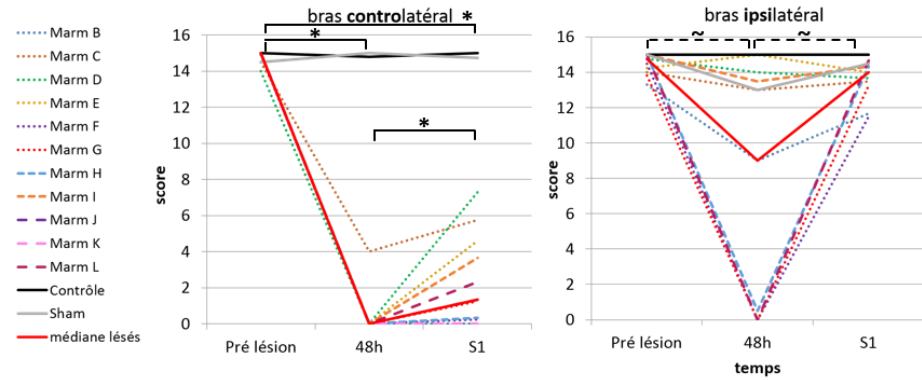
L'individu Sham, n'est pas impacté par la chirurgie et arrive à bien réaliser les tests dès 48h post chirurgie, quelle que soit la patte. Cependant, une lésion volumineuse associée à deux anesthésies rapprochées (chirurgie + IRM) peut impacter sur l'état général du marmouset et expliquer les performances basses à 48h ce qui justifie que l'on a regardé également les performances à S1.

Ainsi, nous pouvons affirmer que tous les animaux ayant reçu l'injection de  $8\mu\text{L}$  de Malonate sont déficitaires au niveau du bras contro-lésionnel 48h et une semaine après la lésion. Le bras ipsi-lésionnel peut être quant à lui impacté à 48h mais récupère à tous les tests dès la première semaine.

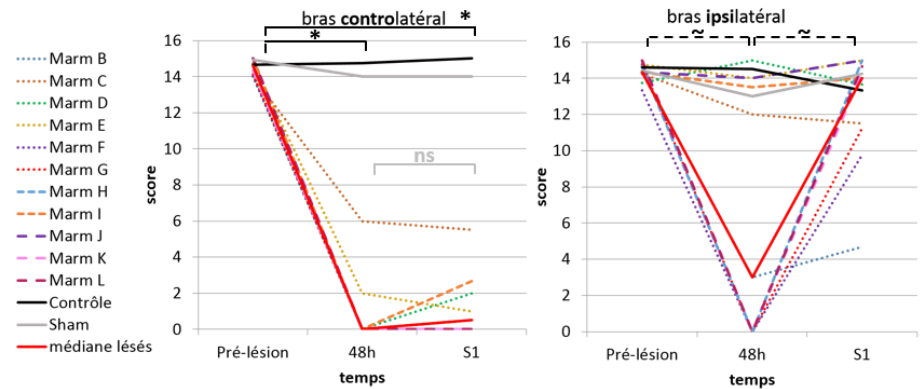
**A**  
Echelle  
Neurologique



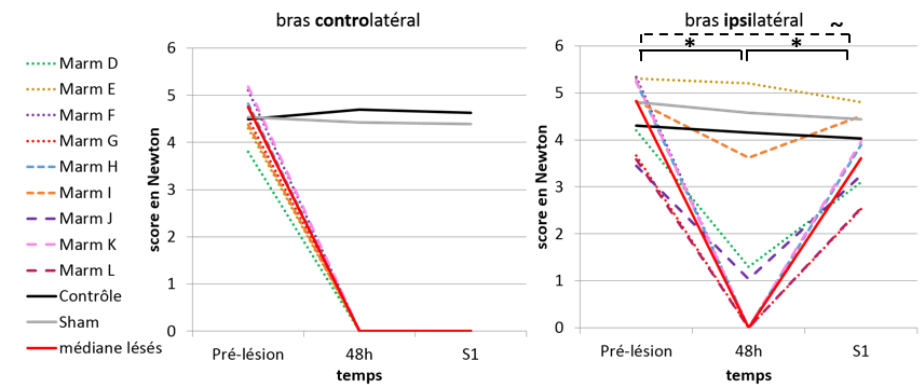
**B**  
Staircase  
Colline



**C**  
Staircase  
Vallée



**D**  
Dynamometric  
Pull Test



\*  $p < 0,05$  Tukey corrigé et Wilcoxon corrigé

~  $p < 0,05$  soit Tukey corrigé soit Wilcoxon corrigé

Figure 32 : Effets de la lésion en phase aiguë (48h) et subaiguë (S1), sur A) l'échelle neurologique, B) le staircase Colline, C) le staircase Vallée et D) le dynamométric pull test du bras contro-latéral et du bras ipsi-latéral à la lésion.

### *La récupération fonctionnelle et neurologique.*

Les individus B et C ont servi pour l'étude pilote de la récupération spontanée. C a travaillé avec son bras contro-lésionnel à tous les tests alors que B s'est enfermé dans un processus de triche pour réaliser les différents tests moteurs. Il a donc été décidé de mettre en place une contrainte qui consistait à lui barrer l'accès au staircase quand il se présentait avec sa patte ipsi-lésionnelle. Après l'ajout d'une contrainte (semaine 12), il a commencé à produire le geste voulu et à récupérer alors qu'il était en phase chronique de récupération (semaine 23) (voir annexe 3 marmo B au staircase). Il a donc été décidé pour les marmousets suivants d'instaurer immédiatement la contrainte en début de phase de récupération. Tous les marmousets concernés (n=3, D, G et H), commençaient à travailler avec leur patte contro-lésionnelle puis se décourageaient. La contrainte les a incité à continuer à progresser avec leur patte contro-lésionnelle.

La mise au point du DPT a été extrêmement longue. Tout d'abord, nous avons adapté le test de grip du rat au marmouset en introduisant une incitation par récompense (boulette de pain d'épice) pour qu'il tire la barre du dynamomètre avec une augmentation graduelle du seuil à atteindre pour avoir la récompense afin d'obtenir à la fin de l'entraînement la valeur maximale avec laquelle il pouvait tirer (>4 Newtons). Mais obtenir des valeurs pour les deux pattes dépendait énormément du bon vouloir du marmouset. Néanmoins, nous avons réussi à entraîner cinq marmousets et obtenu des valeurs pour les deux pattes avant lésion. Malheureusement, après la lésion, il était impossible de forcer le marmouset à utiliser sa patte déficitaire. Nous avons ensuite essayé de mesurer leur force en les attrapant avec un gant au niveau du torse. Nous pouvions alors tester les deux pattes même après la lésion (n=2). Nous obtenions des valeurs d'agrippement (l'animal B a été testé 15 jours post-lésion et C 1 mois post-lésion) mais ces valeurs étaient extrêmement variables car nous n'arrivions pas à mesurer spécifiquement la force du bras puisque le marmouset se contorsionnait et qu'il était dans une position peu naturelle, stressé et contraint. Nous avons donc abandonné cette procédure et décidé de construire un dispositif. Les marmousets B et C ont servi à la mise au point du DPT. Il a été indispensable d'ajouter des cales ou ailettes en latéral de la fente d'accès à la poignée pour les contraindre à utiliser la patte que l'on voulait tester, ainsi qu'une barrière en hauteur pour éviter qu'il accède au dispositif par le haut et tire la tête en bas (Figure 33), les plans initiaux sont disponibles en annexe 1.

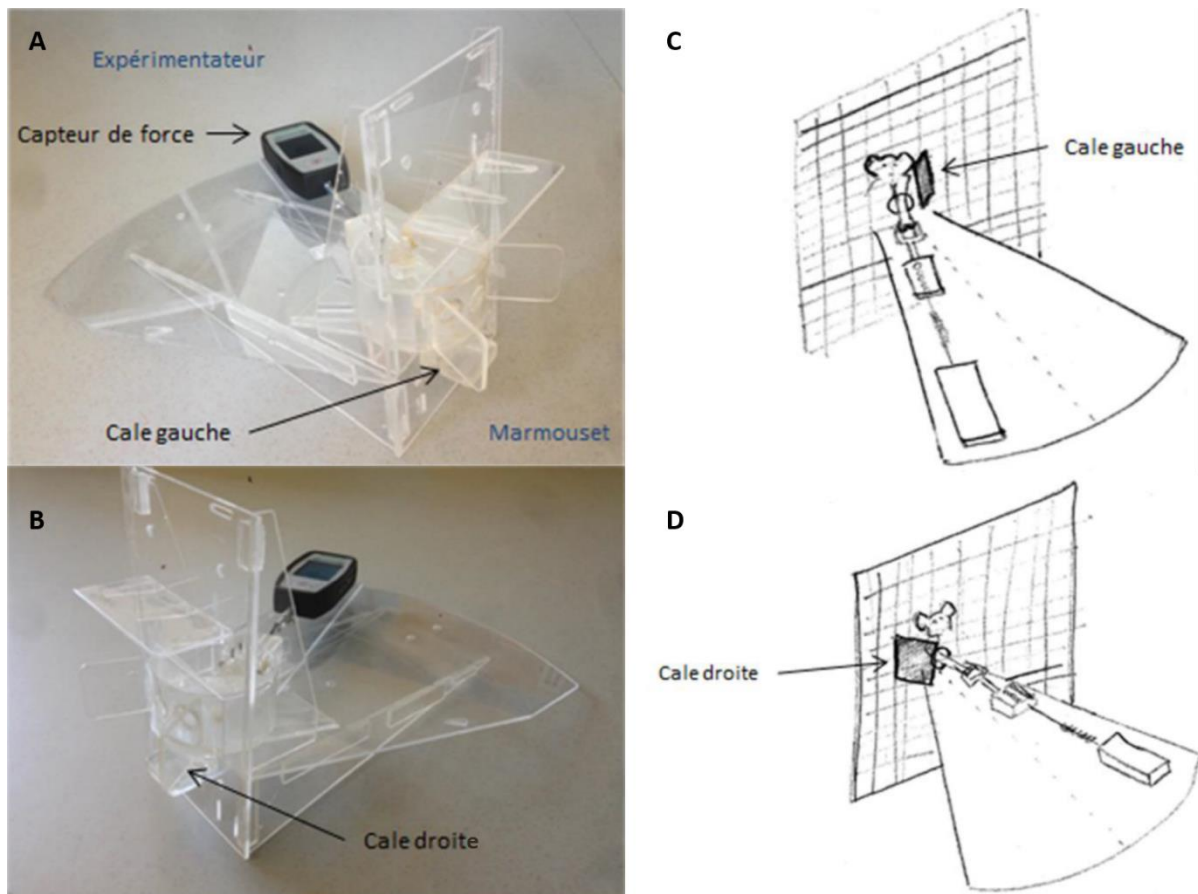


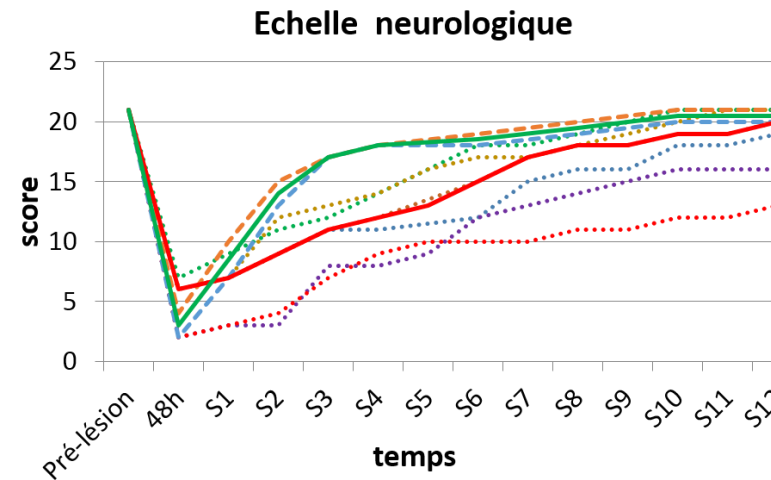
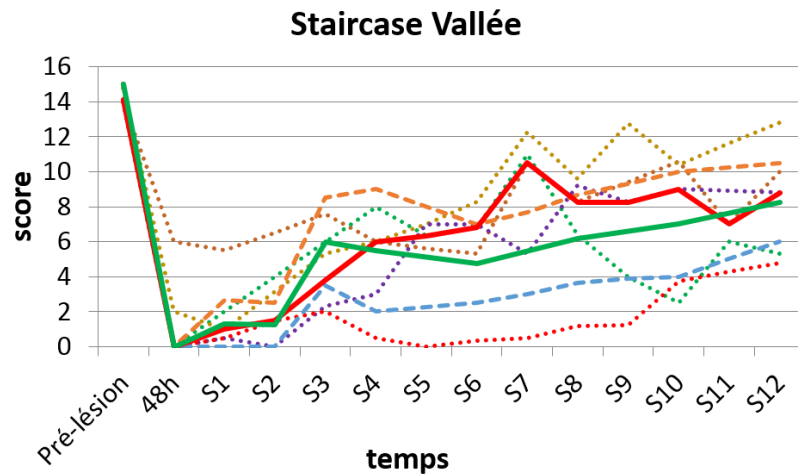
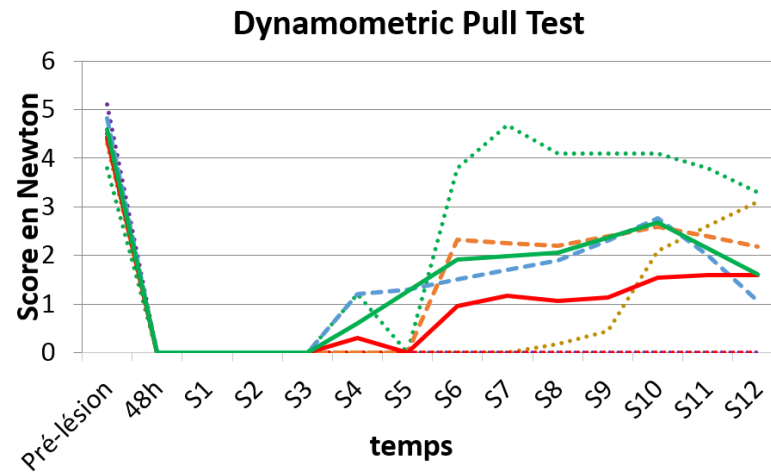
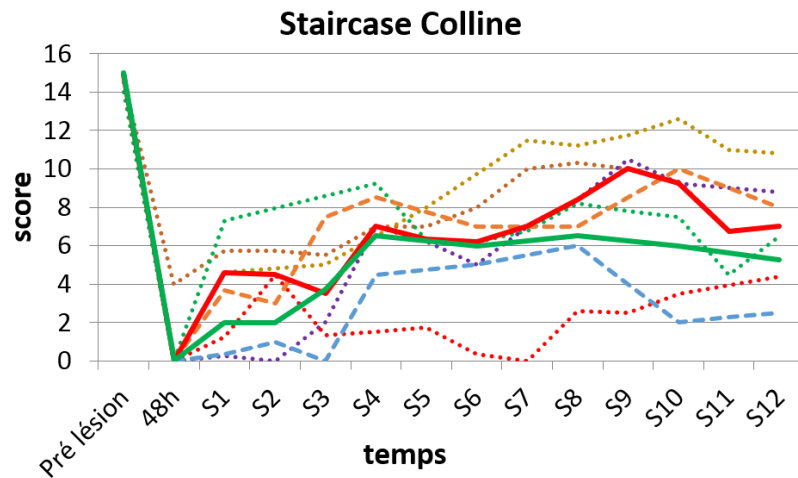
Figure 33 : Dispositif du Dynamometric Pull Test. Colonne de gauche, photo du DPT en configuration patte gauche (A) et patte droite (B). Colonne de droite, dessin représentant la position du marmouset et l'intérêt des cales anti-triche dans la configuration patte gauche (C) et dans la configuration patte droite (D).

Pour étudier la récupération motrice du bras contro-lésionnel, nous avons évalués les animaux lésés (n=8) auxquels nous enlevons l'individu B pour les staircase. Le DPT étant opérationnel à partir de l'individu D, ce test inclus 6 individus.

### *Effet de l'entraînement*

Les 5 animaux de C à G du groupe E+ ayant eu une évaluation intensive et donc un entraînement plus important, ne montrent pas une meilleure récupération globale que les 2 animaux H et I du groupe E-. En effet, il ne semble pas y avoir d'effet d'amélioration supplémentaire ni aux Staircase Colline et Vallée, ni au DPT dû à un entraînement plus intensif, non testé statistiquement avec un groupe à n=2 (Figure 34).

Par la suite, les 7 animaux C à I des groupes E+ et E- seront donc traités ensemble comme un seul « groupe lésé ».



- ..... Marm B
- ..... Marm C
- ..... Marm D
- ..... Marm E
- ..... Marm F
- ..... Marm G
- ..... Marm H
- ..... Marm I
- Médiane E+
- Médiane E-

Figure 34 : Evolution des performances du bras contro-latéral à la lésion aux différents tests comportementaux en fonction de l'entraînement : Entraînement intensif E+, individuel en pointillé (n=5 au staircase n=4 au DPT et n=6 à l'échelle neurologique) et médiane en trait plein rouge, Entraînement minimal E-, individuel tiret (n=2) et médiane en trait plein vert. Les performances sont présentées avec les valeurs en pré-lésion et pendant 12 semaines.

### *Récupération fonctionnelle et neurologique du groupe lésé contrôle*

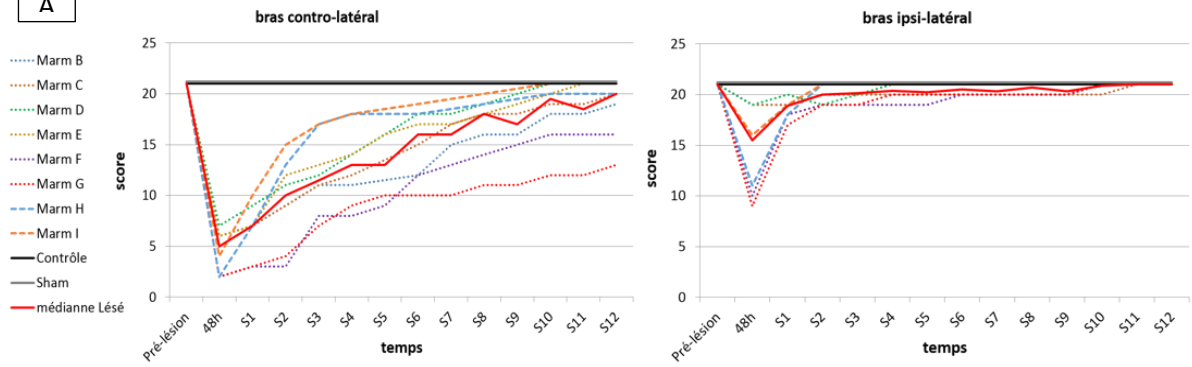
Les courbes complètes de récupération avec le groupe lésé jusqu'à la semaine 12 sont présentées ci-dessous (Figure 35). La récupération est analysée statistiquement uniquement aux même temps que les images IRM T2, en pré-lésion, à quatre semaines (S4) et douze semaines (S12), et permet de rechercher le moment où est atteint le plateau de récupération. Afin de s'assurer que le plateau était bien atteint et pour s'affranchir de la variabilité de l'évaluation comportementale au cours du temps, nous avons parfois poussé l'évaluation plus avant. En effet, il nous paraissait particulièrement important d'objectiver ou non une récupération totale ou partielle. L'évolution de la récupération après la semaine 12 (plus de 6 mois pour certains marmousets) est présentée dans l'annexe 3.

Ni le Ctrl, ni le Sham-lésion ne présentent de diminution de leurs scores quels que soit le test ou la patte évaluée.



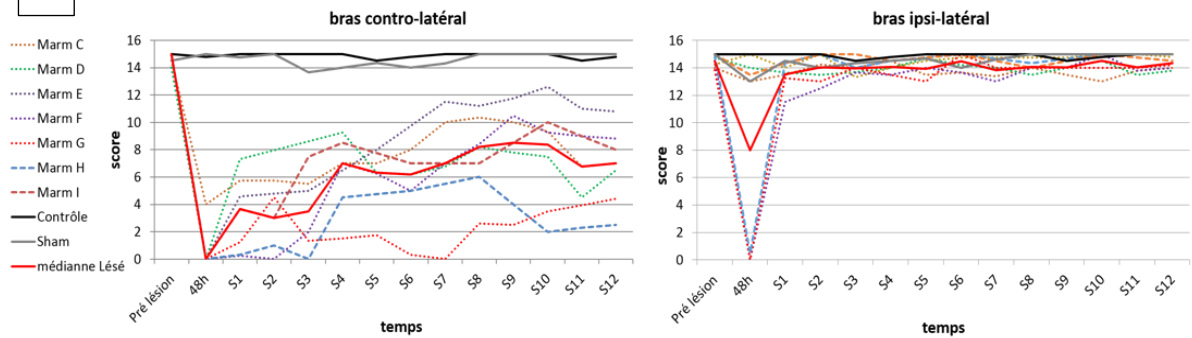
A

### Echelle Neurologique



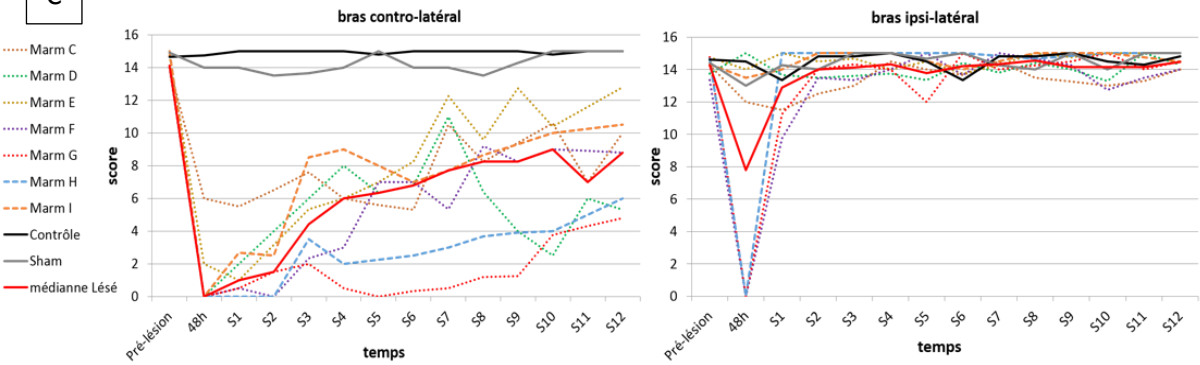
B

### Staircase Colline



C

### Staircase Vallée



D

### Dynamometric Pull Test

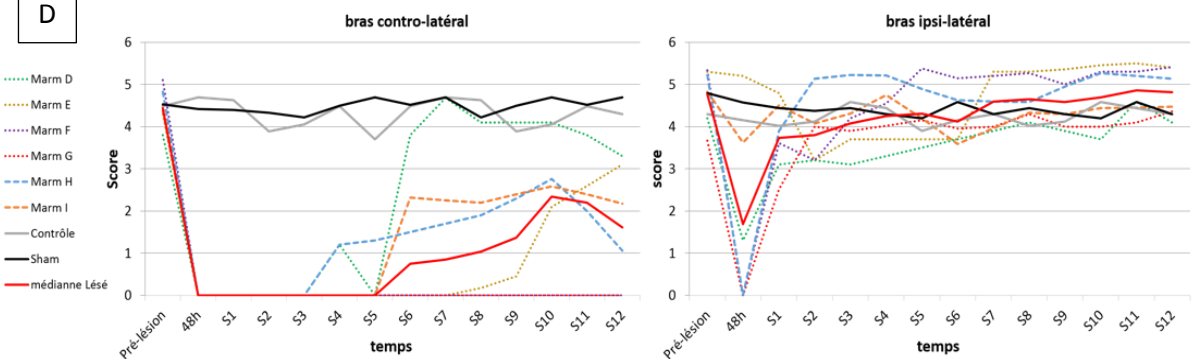


Figure 35 : Récupération des performances des bras contro-latéral à la lésion, colonne de gauche et bras ipsi-latéral, colonne de droite aux différents tests comportementaux en fonction du temps après la lésion. Trait plein rouge = médiane du groupe lésé (n=8 pour l'échelle neurologique, n=7 pour les staircase et n=6 au DPT).

## *Récupération de la patte contro-lésionnelle*

- *Échelle neurologique*

L'échelle neurologique (Figure 35 A) nous montre que les marmousets (n=8) sont largement déficitaires pour ce test en phase aiguë comme nous avons pu le voir sur l'analyse de l'effet lésion. Tous les marmousets récupèrent significativement et progressivement entre S1, S4 et S12 ( $p=3.10^{-4}$  ANOVA à mesures répétées de Friedman, tests post-hoc de Wilcoxon corrigés significatifs entre S1 - S4, entre S4 - S12 et entre S1 - S12,  $p < 0.04$ ). A la semaine 4, ils ont un score médian de 14 sur 21 soit 33% de déficit. A trois mois (S12), le score médian est de 20 et le plateau est atteint pour la totalité des marmousets comme on peut le voir sur l'annexe 3. À S12, trois marmousets ont totalement récupéré, trois ont bien récupéré. On peut considérer ces six animaux comme « bons récupérateurs ». Les deux autres, F et G, qu'on appellera « mauvais récupérateurs » restent sensiblement en dessous et ont des valeurs qui ne dépassent pas 17. Pour cette échelle et pour ce groupe de marmousets, la valeur 17 discrimine ces deux groupes à 3 mois. Nous verrons par la suite s'il existe une corrélation avec la taille de la lésion. A noter que la sensibilité palmaire est récupérée à des temps très variables mais sa récupération n'est pas associée avec la réussite aux autres tests. La récupération de la sensibilité palmaire de la patte avant déficitaire commence à S6 pour le plus précoce mais 4 marmousets ne l'avaient pas récupéré à S12. La sensibilité palmaire de la patte arrière contro-lésionnelle est récupérée plus tôt, à S2 pour 2 marmousets, mais 3 individus ne l'avaient pas récupéré à S12.

- *Staircase*

Pour ce qui est de la récupération, contrairement à l'étude sur l'effet de la lésion, l'ANOVA mesures répétées à deux facteurs ne montre aucun effet « staircase » (entre les versions Colline ou Vallée) ( $p=0.79$  ajusté G-Geiser), alors qu'un effet « session » ( $p<5.10^{-6}$  ajusté G-Geiser) et une interaction « staircase/session » ( $p<0.005$  ajusté G-Geiser) sont trouvés. De même, en non paramétrique, l'ANOVA de Friedman, sur les trois temps (pré-lésion, S4 et S12) est significative ( $p=3.10^{-5}$ ).

Voyons maintenant grâce aux tests post-hoc où se situent les différences significatives (en tests paramétriques et non paramétriques) (Figure 36). Trois mois après la lésion, les animaux

n'ont pas récupéré toute leur dextérité, par rapport à leur valeur de base ( $p=0.02$  au test de Wilcoxon non corrigé,  $p=0.13$  si corrigé et  $p=0.001$  au test de Tukey corrigé). Les médianes en Colline et Vallée sont respectivement de 7 et 8,8 ce qui représente 47 et 58% de la valeur en Pré-lésion. A trois mois, il n'y a pas de différence significative entre les deux versions du staircase.

Néanmoins, l'interaction significative entre les deux versions du staircase s'explique par une différence à la semaine 4 avec des valeurs inférieures pour le test Vallée par rapport à Colline. Cette différence est significative en non paramétrique ( $p=0.03$  au test de Wilcoxon non corrigé) mais pas en paramétrique ( $p=0.23$ , test de Tukey corrigé) puisque les valeurs ne sont que très légèrement différentes entre les deux tests, mais que tous les animaux sauf un sont systématiquement moins bons en Vallée. Cette différence s'amenuise avec le temps puisqu'il n'y a plus de différence à S12, en fin de récupération. Pour résumer avec ce que nous avons vu sur l'effet lésion, le staircase Vallée est légèrement plus difficile que le staircase colline au cours du premier mois. Les courbes de récupération (Figure 35 B, C médianes rouges) montrent un plateau atteint à la semaine 7-8 en Vallée alors qu'il est atteint à la semaine 4 en Colline (pas de différence significative entre S4 et S12) (Figure 36). Effectivement, pour le staircase Vallée, il y a une différence significative entre S4 et S12 ( $p=0.04$  au Wilcoxon non corrigé, et  $p=0.001$  au Tukey corrigé).

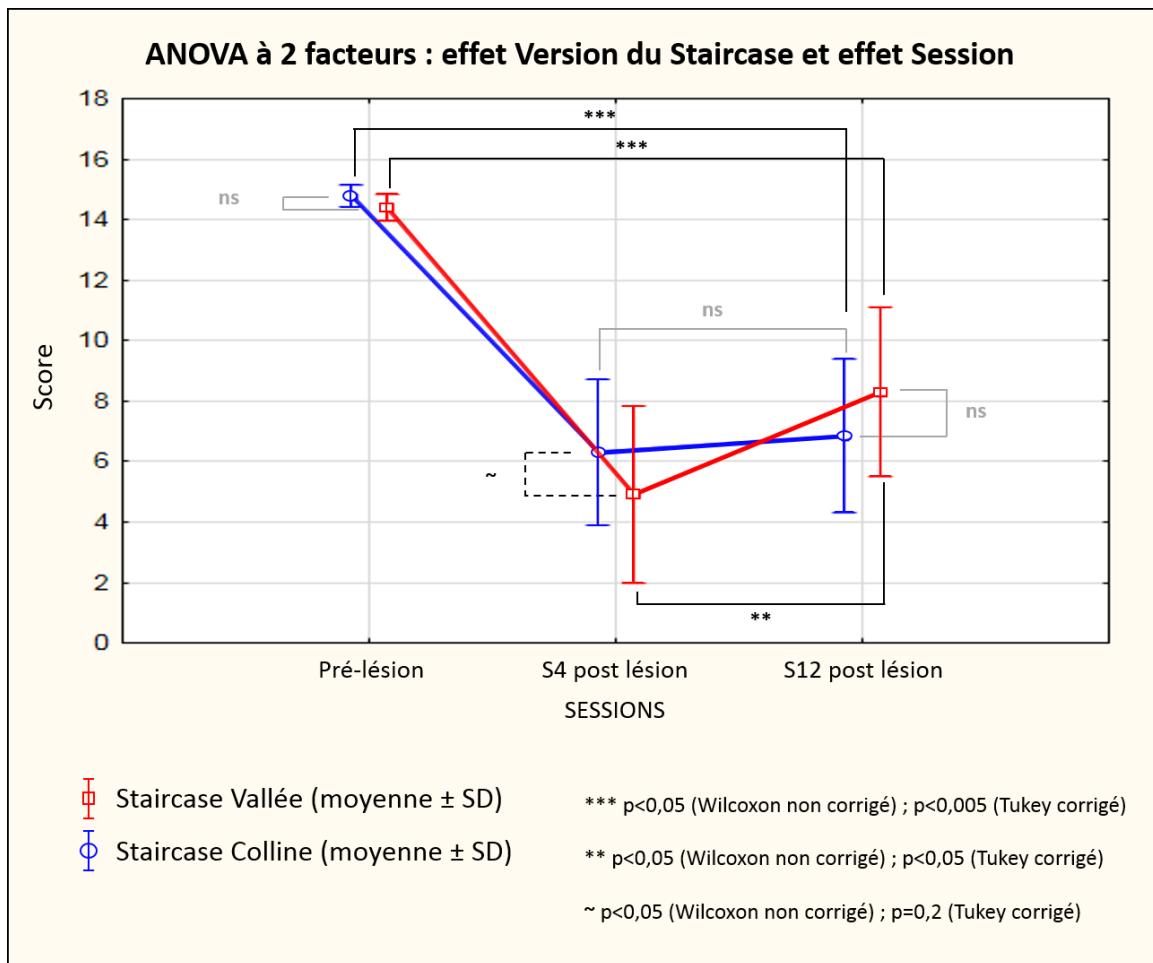


Figure 36 : ANOVA à deux facteurs : effet « version du staircase » comparant les performances entre le staircase Colline en bleu et le staircase Vallée en rouge et effet « session » comparant les performances au 3 temps (Pré-lésion, S4= 4 semaines après la lésion et S12 = 12 semaines après la lésion). Les comparaisons deux à deux avec les tests post-hoc sont significatives pour les tests paramétriques et non paramétriques en noir, non significatives en gris, et significatives pour seulement le test paramétrique en pointillé. Les niveaux de significativité sont représentés par les étoiles.

Le dispositif en marche du staircase nous permet d'observer, à la semaine 4, que tous les marmousets sauf deux atteignent les dernières marches et donc récupèrent la capacité de « reaching » avec extension du bras. A la semaine 12, les marmousets les plus déficitaires n'atteignaient la dernière marche qu'occasionnellement et étaient encore légèrement déficitaires sur le « reaching bras tendu ». Au niveau de la préhension des récompenses, l'extension des doigts récupèrent autour de S4-S6 au plus tard.

A 3 mois, malgré la variabilité des performances, on distingue deux groupes. Même s'il est difficile de déterminer une valeur seuil stricte entre les animaux « dextres » et « peu dextres » les marmousets qui ont un score en dessous de 6-7/15 (G, H et D) se caractérisent en général par un nombre important d'erreurs sur les 5 marches du staircase, qu'elles soient proches ou

éloignées, et ont donc un déficit sévère de dextérité (déficit > 50%), on les définit comme « peu dextres ». Les marmousets qui ont des performances au staircase supérieur à 6-7/15 font partis du groupe qui récupère une meilleur dextérité, on les définit comme « assez dextres ». Ils présentent quant à eux un léger déficit chronique de dextérité (déficit compris entre 10 et 50%).

- *DPT*

Compte tenu du comportement des marmousets dans leur cage dès la première semaine post-lésion et de leur capacité à s'agripper avec leurs deux pattes, même si la patte déficitaire n'était peut-être pas aussi assurée que l'autre, nous pensions obtenir des valeurs avec le DPT dès cette première semaine. Cependant, le test s'est révélé beaucoup plus difficile qu'escompté.

En effet, le DPT, nécessite plusieurs catégories de mouvements associés et évalue ainsi le « reaching » avec le bras en extension, puis la préhension d'une poignée, et enfin, la force de traction. Nous constatons que deux marmousets F et G ne seront jamais capables d'effectuer entièrement ce test de manière à produire une traction. Ils présentaient un mouvement maladroit qui les empêchait de passer la fente d'entrée et qui a engendré une perte de motivation à long terme. Pour les autres marmousets, les premières valeurs de force sont obtenues très tardivement entre la semaine 4 et la semaine 8. La réalisation du test est concomitante de la récupération du « reaching bras tendu ». Au vu des observations que nous avons pu faire, l'extension des doigts récupère autour des semaines 4 et 6, et la préhension de la poignée n'est pas un facteur limitant de la force de traction à ces temps. À S4, seuls deux marmousets produisent une traction. Sur les six marmousets évalués, uniquement un récupère totalement dès la semaine 6, après avoir commencé à tracter à la 4<sup>ème</sup> semaine et fluctué à la 5<sup>ème</sup>. Son score de force diminuera par la suite pour cause de démotivation, (l'effort demandé étant vraisemblablement supérieur à la récompense attendu). A partir de la semaine 10, le plateau semble atteint (Figure 35 D). La force des doigts n'a pu être quantifiée seule, mais nous avons pu observer qu'elle récupérerait en parallèle de la force du bras, totale pour un marmouset, partiellement pour les autres.

La récupération de la force de traction de la patte contro-lésionnelle n'est pas totale pour le groupe à S12, avec un score médian de 1,6N, ce qui représente 36% de récupération

spontanée. En effet, sur les trois temps (Pré-lésion, S4 et S12), l'ANOVA à mesure répétée paramétrique et l'ANOVA de Friedman, montre un effet « session » (respectivement,  $p=0.0015$  ajusté G-Geiser et  $p=0.006$ ). Les tests post-hoc, confirment des différences significatives entre Pré-lésion versus S4 et Pré-lésion versus S12 ( $p<0.03$  aux tests de Wilcoxon non corrigés et  $p<0.004$  aux tests de Tukey corrigés). Aucune significativité n'est retrouvée entre S4 et S12. Finalement, la récupération de la force de traction est faible jusqu'à S12.

Pour ce test, trois groupes de récupération se dégagent à la semaine 12 : les marmousets qui ont une force de traction supérieure à 3.5 Newtons seront qualifiés de « forts tireurs » (un seul marmouset dans notre groupe), les marmousets qui récupèrent la traction mais qui tirent entre 1 et 3,5 Newtons seront qualifiés de « moyens tireurs » et ceux qui ne tirent pas sur la poignée seront qualifiés de « non tireurs »

*Pour résumer*, la lésion induit un déficit durable aux 4 tests et malgré une récupération fonctionnelle spontanée, la récupération motrice n'est pas totale. Ceci est une bonne chose dans un modèle pour tester des stratégies thérapeutiques. Nous avons pu distinguer à 3 mois pour chaque test, des groupes distinguant le degré de récupération (Figure 37).

A l'échelle neurologique, les « bons récupérateurs » se distinguent des « moyens récupérateurs » par un score seuil de 17/21. Les « bons récupérateurs » ont une médiane de 20 à S12, alors que les « mauvais récupérateurs » ont une médiane de 15 en fin de récupération.

Aux Staircase, quelle que soit la version, le seuil de performance de 6-7/15 distingue les « assez dextres » qui présentent une médiane comprise entre 8 et 10 après la semaine 9, et les « peu dextres » qui présentent une médiane entre 3 et 5 en phase chronique de récupération.

Enfin au DPT, qui présente plus de difficulté à être réalisé, 3 groupes sont identifiés : les « forts tireurs » qui récupèrent une force de traction supérieure à 3,5 Newtons (avec un seul marmouset dans notre population), les « moyens tireurs » qui récupèrent une force de traction comprise entre 1 et 3,5 Newtons avec une médiane de 2,1 N à S12, et les « non tireurs » qui n'arrivent pas à réaliser le test. Au vu du faible effectif, ces seuils peuvent faire l'objet d'un réajustement sur un plus grand effectif.

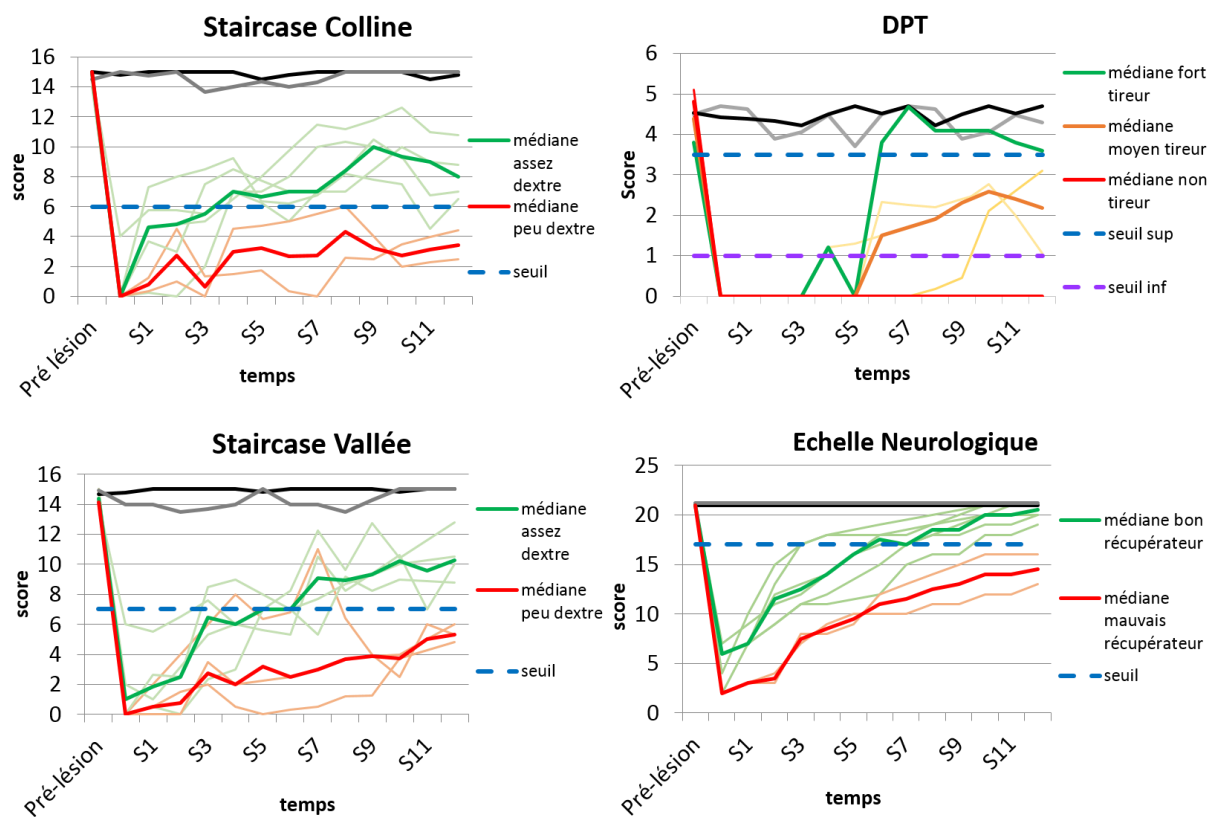


Figure 37 : Courbes de récupération de la patte controlatérale à une lésion centrée sur M1 distinguant plusieurs groupes selon les performances aux différents tests à 3 mois.

### Récupération patte ipsi-lésionnelle

- Echelle neurologique, Staircase, DPT

En ce qui concerne la patte ipsi-lésionnelle (Figure 35 colonne de droite), comme nous l'avons vu dans le chapitre effet lésion, il y avait une baisse transitoire des valeurs à 48h qui ne perduraient pas à la semaine 1. Les marmousets récupèrent significativement sur l'échelle neurologique et atteignent tous le score maximum à la semaine 12 (ANOVA de Friedman,  $p=0.001$ ). Les différentes comparaisons entre chaque temps sont à la limite de la significativité ( $p < 0.07$  en Wilcoxon corrigés pour les trois comparaisons entre S1, S4 et S12). Ce sont uniquement des items sans latéralité qui impactent les valeurs après la semaine 1. La récupération de l'équilibre et des sauts successifs est longue pour quelques animaux. En phase de récupération, les performances à S4 et S12 ne sont pas différentes de celles obtenues en pré-lésion pour le DPT et les deux versions du staircase (ANOVA paramétrique et non paramétrique non significatives pour les temps Pré-lésion, S4 et S12).

## Corrélation Volume lésionnel-déficits comportemental

L'analyse comportementale ainsi que l'imagerie T2 nous permettent de rechercher s'il existe des corrélations entre la taille de la lésion mesurée en T2 à 24h, S4 et S12 et les performances aux temps correspondants aux quatre évaluations comportementales utilisées (L'échelle neurologique, Staircase Colline, Staircase Vallée et Dynamometric Pull Test) avec un test non paramétrique de Spearman. En effet, un volume plus important et un nombre de structures touchées plus important peut expliquer de plus amples déficits. Cependant seulement quatre marmousets ont eu l'IRM pondérée T2 à 1 mois ce qui rend la corrélation peu pertinente. Nous avons donc décidé, de comparer les performances à S4 et S12 avec les volumes lésionnels à 24h post lésion afin de déterminer si le volume lésionnel en phase aiguë est prédictif de la récupération. Les performances à 48h et S1 sont également analysées avec les volumes lésionnels à 24h bien que ce ne soit pas totalement exact puisque l'œdème se résorbe progressivement. De plus pour les staircase et DPT, les scores à 48h sont trop souvent nuls pour pouvoir établir une corrélation. Ce n'est pas le cas pour la patte ipsi-lésionnelle où les valeurs sont largement dispersées à 48h, ce qui nous permet d'étudier aussi ce temps afin de savoir si le volume lésionnel peut expliquer la forte chute chez certains animaux. Les performances aux quatre tests en phase aiguë (48h) et subaiguë (S1) et chronique (S4 et S12) sont donc corrélées aux volumes lésionnels à 24h ainsi que les performances à S12 avec le volume lésionnel à 3 mois pour voir si les performances en fin de récupération sont corrélées aux volumes de la cavité lésionnelle en chronique. Je vous présenterais uniquement les corrélations qui sont significatives avec le test de Spearman, l'ensemble des corrélations sont disponibles en annexe 4 et 5.

### *Patte contro-lésionnelle :*

- *Echelle neurologique*

En ce qui concerne la patte contro-lésionnelle, l'échelle neurologique présente une corrélation négative entre le volume lésionnel et les scores à 48h et 1 semaine ( $R^2=0,74$  ;  $p=6.10^{-4}$  et  $R^2=0,45$  ;  $p=0.025$ , respectivement) (Figure 38). De plus, à 48h, nous pouvons séparer en deux groupes les marmousets : les moins déficitaires avec un score supérieur à 4 et un volume lésionnel inférieur à  $0,28 \text{ cm}^3$  (« petite » lésion), des marmousets plus



déficitaires qui ont un score inférieur à 4 et un volume lésionnel supérieur à 0,28 cm<sup>3</sup> (« lésion étendue »).

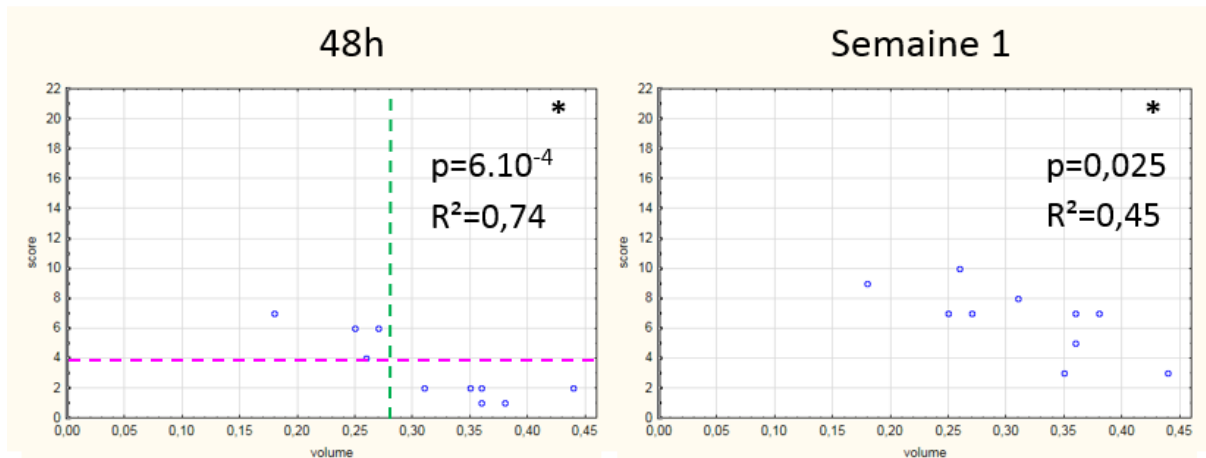


Figure 38 : Corrélations entre le volume lésionnel à 24h et le score contro-lésionnel de l'échelle neurologique à 48h et 1 semaine. En pointillé vert, la valeur volume seuil de 0,28 cm<sup>3</sup> entre les « petites lésions » et les « lésions étendues ». En pointillé rose, le seuil des performances en fonction du volume seuil.

- *Staircase*

Les Staircase Colline et Vallée (Figure 39) montrent une corrélation significative entre le volume lésionnel à 24h et les performances à S1 et 1 mois avec respectivement  $R^2=0.63$  ( $p=5.10^{-3}$ ) et  $R^2=0.84$  ( $p=3.10^{-3}$ ) pour la version Colline et  $R^2=0.50$  ( $p=0.02$ ) et  $R^2=0.92$  ( $p=5.10^{-4}$ ) pour la version Vallée. Pour la version Colline, à S1, on peut de nouveau distinguer les « petites » des « lésions étendues ». En dessous de 0,28 cm<sup>3</sup> les marmousets ont des performances supérieures à 3, et au-dessus de 0,28 cm<sup>3</sup> les marmousets ont des performances inférieures à 3. A ce temps, pour le staircase Vallée la distinction est moins évidente mais possible, ceci pouvant être expliqué par des valeurs plus faibles (la version vallée étant plus difficile en phase aiguë comme nous l'avons vu précédemment). En dessous de 0,28 cm<sup>3</sup>, les marmousets ont des performances supérieures à 1 et au-dessus de 0,28 cm<sup>3</sup>, les marmousets ont des performances inférieures à 1. Ce même volume seuil distingue 2 groupes à 1 mois en Vallée. Notons que, la valeur seuil proposée pour discriminer les animaux « assez dextres » des animaux « peu dextres » à 3 mois est autour de 6-7.

Donc pour les Staircase, la discrimination en deux groupes par rapport au volume lésionnel est plus pertinente à S1 pour la version Colline, et à S1 et S4 pour la version Vallée avec les « petites » lésions qui sont « assez dextres » et des « lésions étendues » qui sont « peu dextres ».

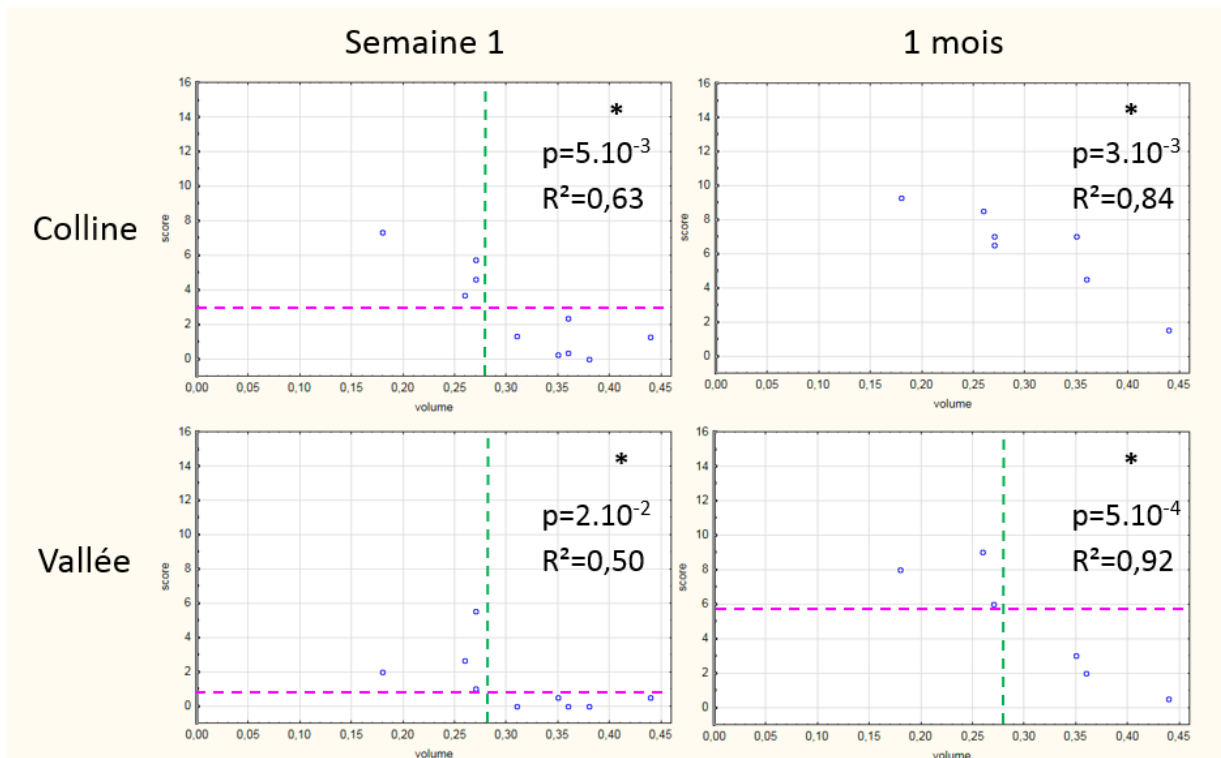


Figure 39 : Corrélations entre le volume lésionnel à 24h et les performances du bras contro-lésionnel aux Staircase à 1 semaine et 1 mois. En pointillé vert, le volume seuil de  $0,28 \text{ cm}^3$  entre les « petites » lésions et les « lésions étendues ». En pointillé rose, le seuil des performances en fonction du volume seuil.

- DPT

Au DPT, il n'y a pas de dispersion suffisante des valeurs à 48h et S1 pour pouvoir réaliser une corrélation. À S4, aucune corrélation ne se dessine car trop peu de marmousets ont réussi à réaliser le test (seulement 2/6) (annexe 4 ligne du bas). Alors qu'à 3 mois (Figure 40), que ce soit avec le volume lésionnel à 24h ou le volume lésionnel à 3 mois, une corrélation avec les performances de force traction est retrouvée ( $R^2=0,71$  ;  $p=0.036$  pour les deux temps). De plus, nous pouvons distinguer deux groupes : les « forts tireurs » avec une « petite » lésion et les « faibles et non tireurs » avec une « lésion étendue ». Le seuil de force distinguant les deux groupes est entre 1 et 2 Newtons. Nous ne pouvons expliquer les trois groupes suggérés dans le chapitre récupération par le simple volume lésionnel.

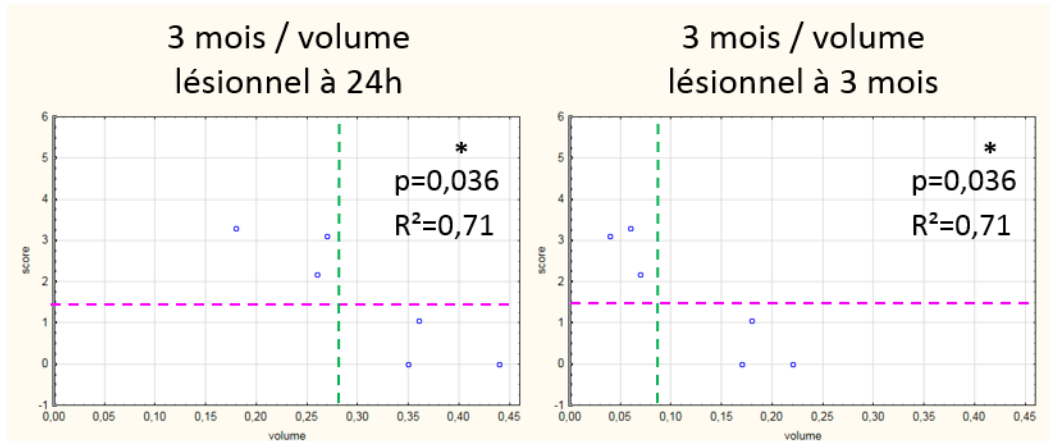


Figure 40 : Corrélations entre le volume lésionnel à 24h (à gauche) ou à 3 mois (à droite) avec les performances du bras contro-lésionnel au DPT à 3 mois. En pointillé vert, le volume seuil de 0,28 cm<sup>3</sup> entre les « petites » lésions et les « lésions étendus ». En pointillé rose, le seuil des performances en fonction du volume seuil.

En conclusion, les corrélations entre le volume lésionnel et les déficits sont pertinentes en fonction du temps. En effet, l'échelle neurologique discrimine mieux les déficits en phase aiguë et subaiguë de la récupération. En phase chronique, elle plafonne et n'est donc pas discriminante. Les Staircase montrent une concordance entre performance et volume lésionnel à 1 semaine et 1 mois post lésion. Enfin, le DPT présente une récupération lente, et il est pertinent de regarder la corrélation seulement au temps S12 qui montre une relation entre le volume lésionnel et la récupération de la force de traction. De plus, le volume lésionnel à 24h semble être prédictif pour la récupération de la dextérité à 1 semaine et 1 mois, ainsi que pour la récupération de la force de traction à 3 mois.

De manière informative, à S12 une corrélation est retrouvée entre les deux versions du staircase ( $R^2=0,81$  ;  $p=0.003$ ) ce qui montre la concordance entre ces deux tests. De plus, une corrélation est retrouvée entre le score de l'échelle neurologique et les performances au DPT ( $R^2=0,71$  ;  $p=0.033$ ) (Figure 41).

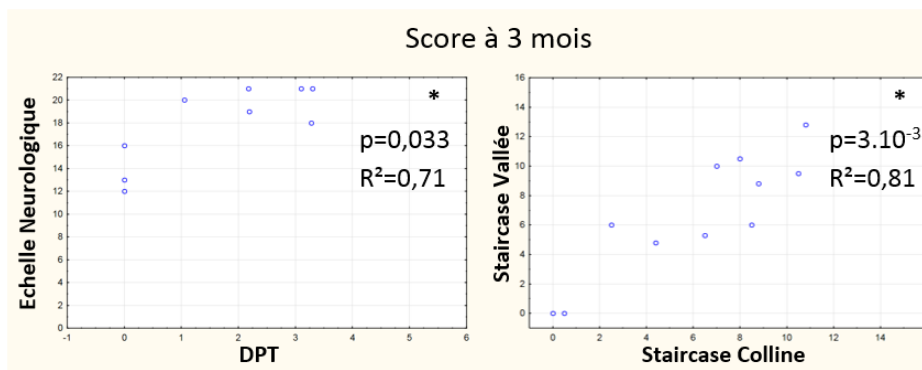


Figure 41 : corrélations significatives des scores à 3 mois entre l'échelle neurologique et le DPT et entre les deux versions du staircase (Colline et Vallée).

### Patte ipsi lésionnelle : échelle neurologique, Staircase, DPT

Les corrélations pour la patte ipsi-lésionnelle sont significatives pour les quatre tests, à 48h  $p < 0.05$  (Figure 42), et elle reste significative seulement pour l'échelle neurologique à S1. Aucune significativité n'est retrouvée en S1 pour les autres tests (annexe 5). L'impact de la lésion sur les performances de la patte ipsi-lésionnelle peut être possiblement expliquée par une compression (à cause de l'œdème) de l'hémisphère ipsi-lésionnel qui se résorberait après la phase aiguë et donc une récupération des capacités motrices en subaiguë. Plus, le volume de la lésion est important plus l'œdème serait impactant pour la patte ipsi-lésionnelle. Le paramètre « volume lésionnel » serait donc un facteur explicatif des performances à 48h de la patte ipsi-lésionnelle.

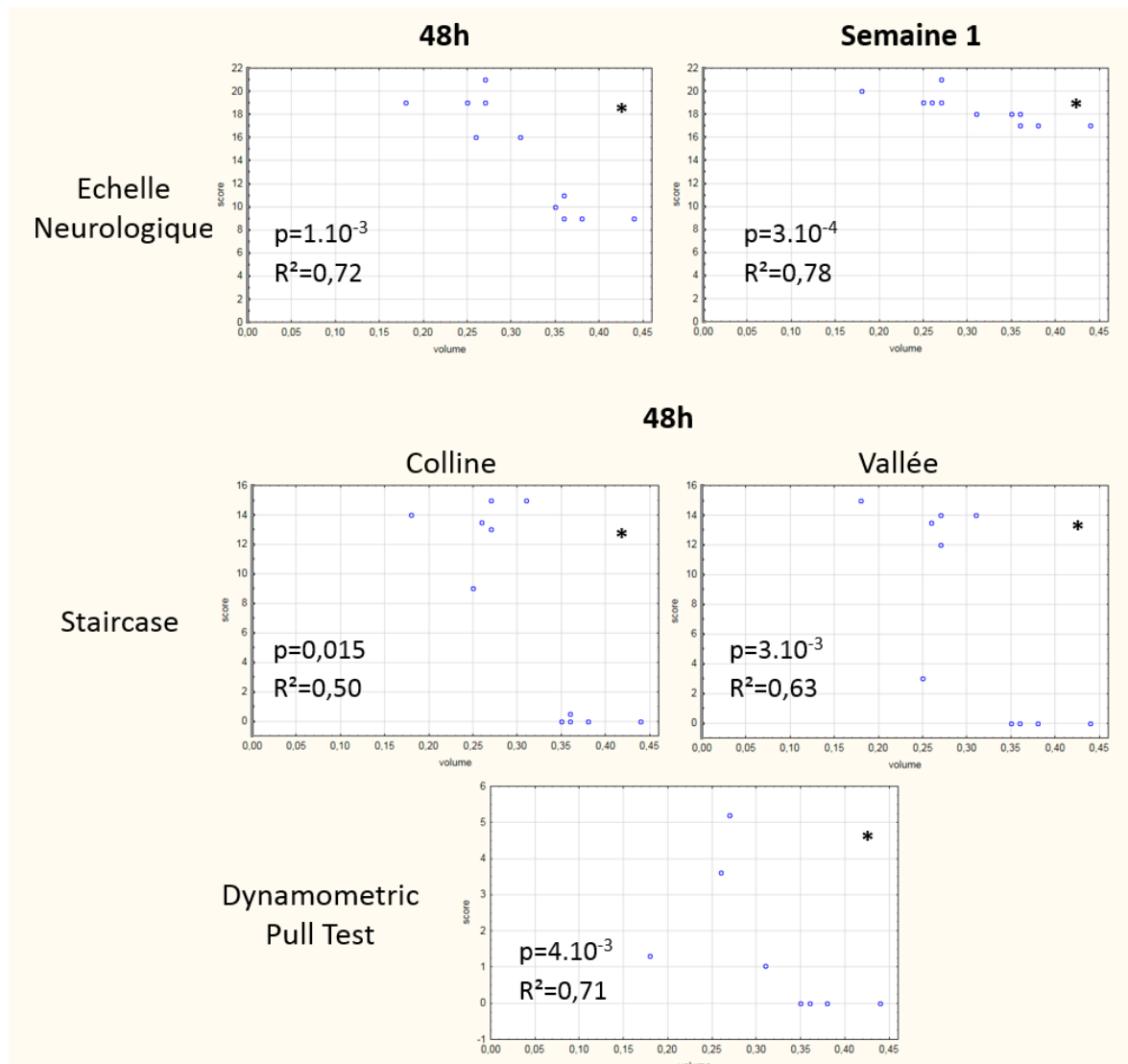
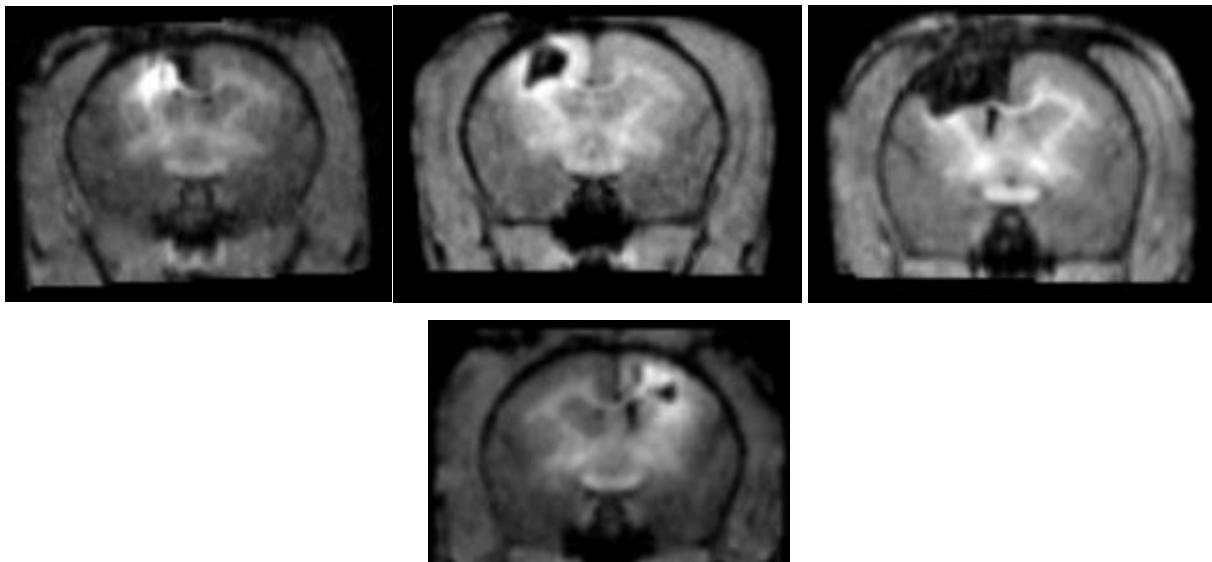


Figure 42 : Corrélations entre le volume lésionnel à 24h et les performances à 48h ou 1 semaine du bras ipsi-lésionnel à l'échelle neurologique (ligne du haut), aux staircase et au DPT.

## B. Suivi de l'intégrité du FCS grâce au Chlorure de Manganèse

Le suivi de l'intégrité structurelle et fonctionnelle du FCS est un enjeu majeur pour la récupération motrice après une lésion cérébrale touchant M1 et son suivi longitudinal nécessite une technique peu invasive. L'injection de Chlorure de Manganèse au niveau de M1 permet de suivre, par IRM pondérée T1, les faisceaux neuronaux partant de M1. Comme nous l'avons vu dans le chapitre précédent, nous marquons le FCS au sens large et pas uniquement restreint à M1 puisque le cortex somesthésique primaire, le cingulum, le cortex prémoteur (aires 6c, 6d), et le cortex pariétal (aire 5) sont aussi partiellement marqués. Des injections pré-lésion, puis 15 jours et 3 mois après la lésion permettent de comparer les faisceaux intègres et fonctionnels partant de la zone d'injection. La carte statistique (de 7 animaux) du marquage au manganèse ( $p=0.005$ ) en pré-lésionnel est décrite dans le chapitre précédent et est reportée ici pour faciliter la comparaison au cours du temps (encadré vert des Figures 44, 45 et 46). Les cartes statistiques à chaque temps, Pré-lésion, 15 jours et 3 mois sont présentées les pages suivantes (Figures 44, 45 et 46).

Ci-dessous, nous pouvons voir des images brutes du marquage au  $MnCl_2$  pour le marmouset D en arrière de la lésion à 15 jours puis à 3 mois (Figure 43). On peut remarquer un marquage péri-lésionnel et sous-cortical.



*Figure 43 : Image brute (non normalisée) du marquage au  $MnCl_2$  des marmousets E, B, F et C (de gauche à droite) lésés depuis 3 mois. La zone péri-lésionnelle ressort hyper-intense en T1. La lésion apparaît en noir. Les coupes sont à +6 mm en avant de bregma (au niveau site d'injection de la lésion)*

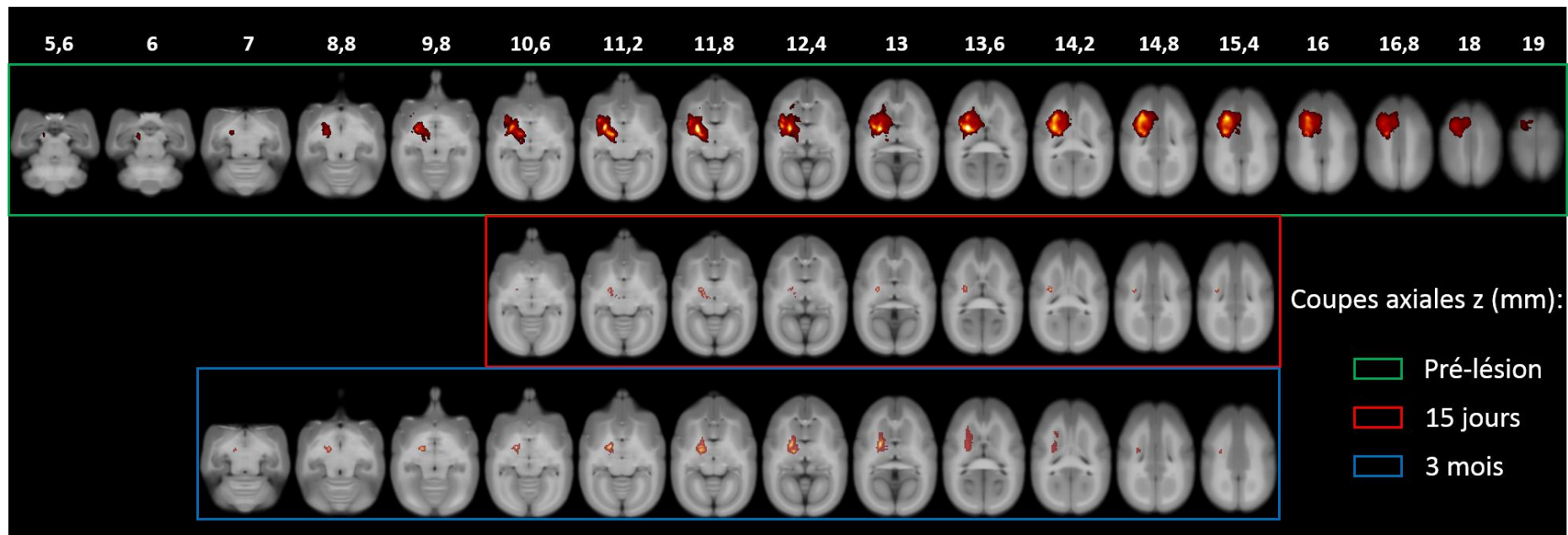


Figure 44 : Carte statistique du marquage au manganèse en coupes axiales avant la lésion, 15 jours après et 3 mois après.

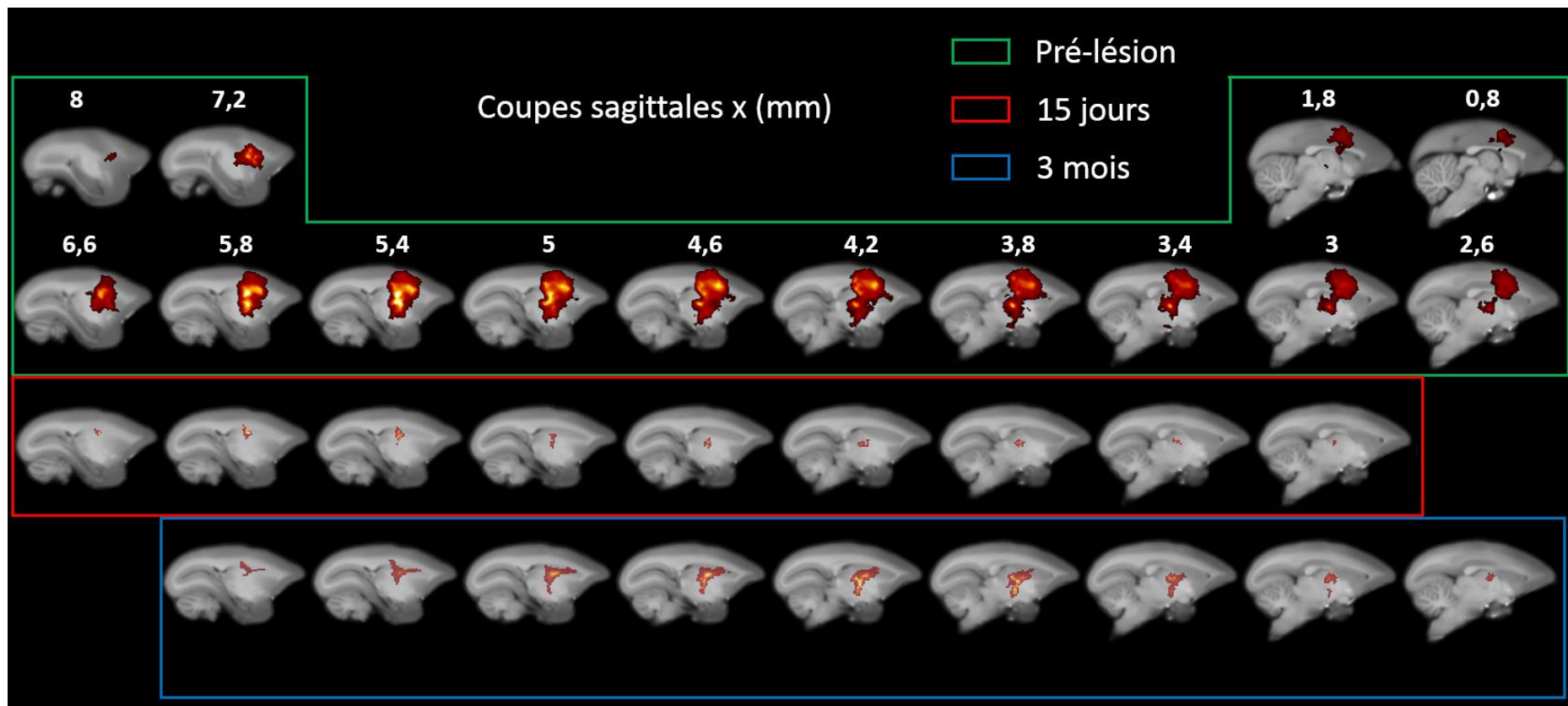


Figure 45 : Carte statistique du marquage au manganèse en coupes sagittales avant la lésion, 15 jours après et 3 mois après.

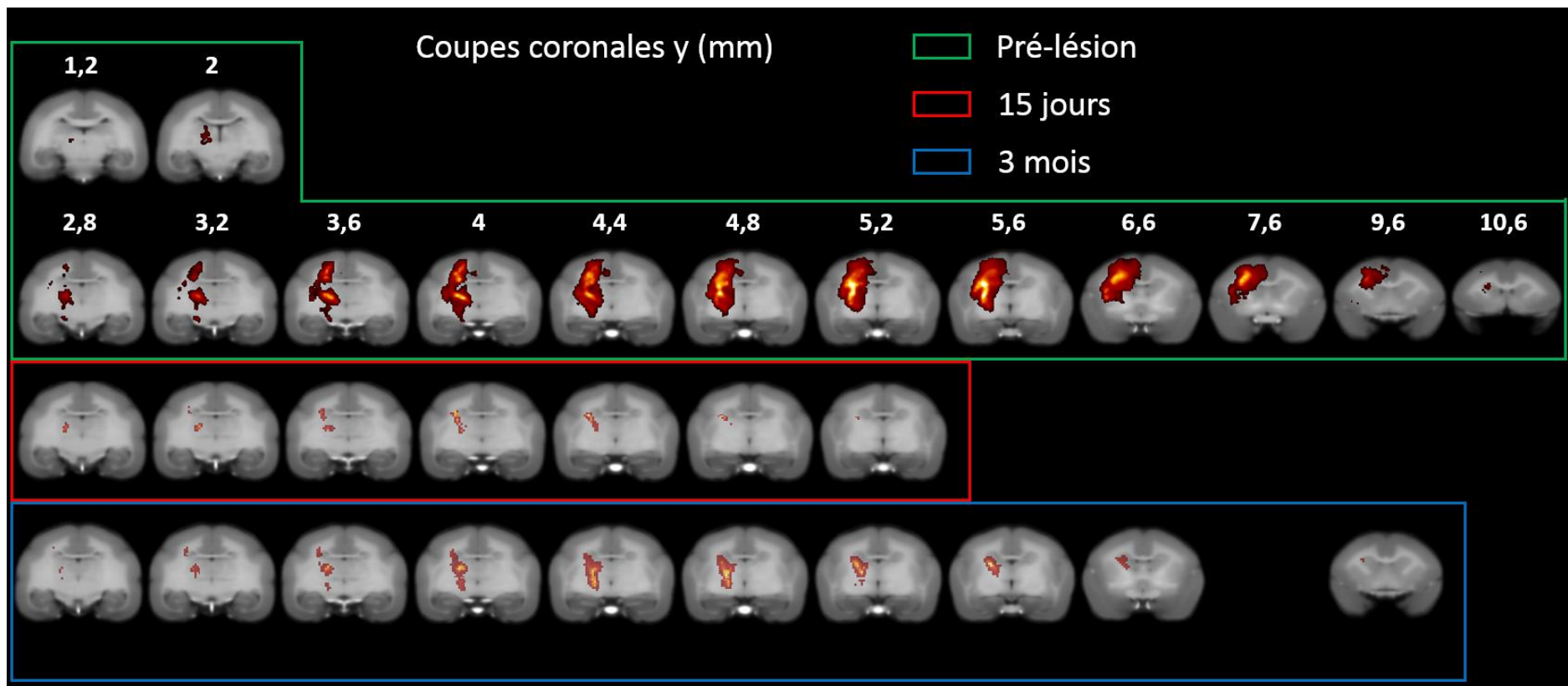


Figure 46 : Carte statistique du marquage au manganèse en coupes coronales avant la lésion, 15 jours après et 3 mois après.



Les cartes statistiques du marquage au manganèse ( $p < 0.005$ ) à 15 jours et 3 mois post lésion (encadrés rouge et bleu des figures 44, 45 et 46) (respectivement 4 et 6 animaux) ne présentent pas de marquage cortical car le manganèse a été injecté dans la lésion. Il peut donc être en partie lavé par la micro-circulation péri-lésionnelle, ou bien capté en péri-lésionnel. Il ne ressort pas statistiquement vraisemblablement du fait de la variabilité de la taille des lésions. Cependant les zones péri-lésionnelles sont hyper intenses individuellement (Figure 43). Malgré ce marquage péri-lésionnel, nous ne trouvons pas statistiquement à 15 jours et 3 mois d'étalement majeur du marquage en dehors de la zone de marquage en Pré-lésion. Néanmoins, quelques zones nouvellement marquées en sous-cortical apparaissent en post-lésion et pourront être attribuées à un marquage péri-lésionnel.

En ce qui concerne les régions initialement marquées en Pré-lésion, le marquage est nettement diminué 15 jours après la lésion. Néanmoins, nous retrouvons un marquage au niveau de la capsule interne (CI) dans sa partie intermédiaire, au niveau du thalamus et légèrement dans le noyau caudé. Le signal descend 5 mm moins bas ( $z = 10,6$  mm à 15 jours) alors qu'il allait jusqu'au pédoncule cérébral à  $z = 5,6$  mm en Pré-lésion (Fig 44 à 46). Trois mois après la lésion, on constate un regain de marquage par rapport à 15 jours mais qui ne se normalise pas comparé à Pré-lésion. En effet, le marquage de la CI se fait plus profondément ( $z = 6,4$  mm). La CI est également marquée plus en avant dans sa partie haute. Le noyau caudé est de nouveau marqué ainsi que le thalamus (Figure 44 à 46).

Une Anova à un facteur permet de comparer, aux trois temps, les niveaux d'intensité du manganèse. Le contraste F est représenté à  $p < 0.05$  sur la figure 47. Pour chaque structure présentant des modifications significatives, un histogramme est donné. Les cartes de t permettent de vérifier les changements significatifs ou non entre deux temps donnés ( $p < 0.05$ ). Les modifications de signal dans les structures sont schématiquement représentées au centre de la figure 48 sur les coupes sagittales de l'atlas (+5mm, +4mm et +3,3mm en latéral de la scissure inter-hémisphérique, hémisphère gauche).

Prenons structure par structure, les coordonnées sont données (x,y,z) en mm par rapport à l'atlas de Yuasa (Yuasa et al., 2010).

Le cœur de la lésion (3.9 mm, 6.5 mm, 15.5 mm) est significativement moins marqué à 15 jours et encore moins à 3 mois. La zone corticale péri-lésionnelle en avant (5.9, 7.8, 14.4 mm) et en arrière (3.9, 2.42, 17.4 mm) voit son intensité chuter à 15 jours puis remonter quasiment au niveau du marquage en Pré-lésion. Une zone péri-lésionnelle en arrière dans la substance blanche SB (4.7, 1.9, 14.9 mm) est nouvellement marquée. Le noyau caudé, bien que marqué aux 3 temps, présente un marquage dans sa partie antérieure à 3 mois (4.3, 3.3, 12.7 mm) alors qu'il n'était pas significativement marqué en Pré-lésion et 15 jours. Deux parties du thalamus se distinguent : le noyau VL (ventro-latéral) (3.2, 2.8, 9.4 mm) qui a une diminution du marquage à 15 jours qui est restaurée à 3 mois et les noyaux ventro-postéro-latéral et ventro-postéro-médian (VPL-VPM) (3.6, 1.6, 10.9 mm), qui présentent un marquage plus important à 3 mois qu'aux deux autres temps. Enfin, quatre zones sont identifiables pour la CI. La CI « haute » (4.7, 3.7, 12.7 mm), située au même niveau que le noyau caudé, montre une augmentation de l'intensité à 3 mois par rapport à Pré-lésion et 15 jours. La CI « intermédiaire » (5.1, 2.8, 10.5 mm), située entre le thalamus et le Globus Pallidus externe, a une intensité de marquage qui chute à 15 jours mais qui est restaurée à 3 mois. La CI « basse » (3.2, 2.6, 7.8 mm) colocalisé avec le lenticular fasciculus (LF), située en amont des pédoncules cérébraux, présente un marquage plus important à 3 mois par rapport aux deux autres temps. Pour finir, le bras antérieur de la CI qui n'apparaît que très faiblement marqué sur les cartes statistiques en pré-lésion, la CI « ant » (4.3, 3.7, 12.3 mm), située en antéro-médial par rapport à la CI « haute », montre une augmentation significative du signal à 3 mois par rapport aux temps Pré-lésion et 15 jours post lésion.

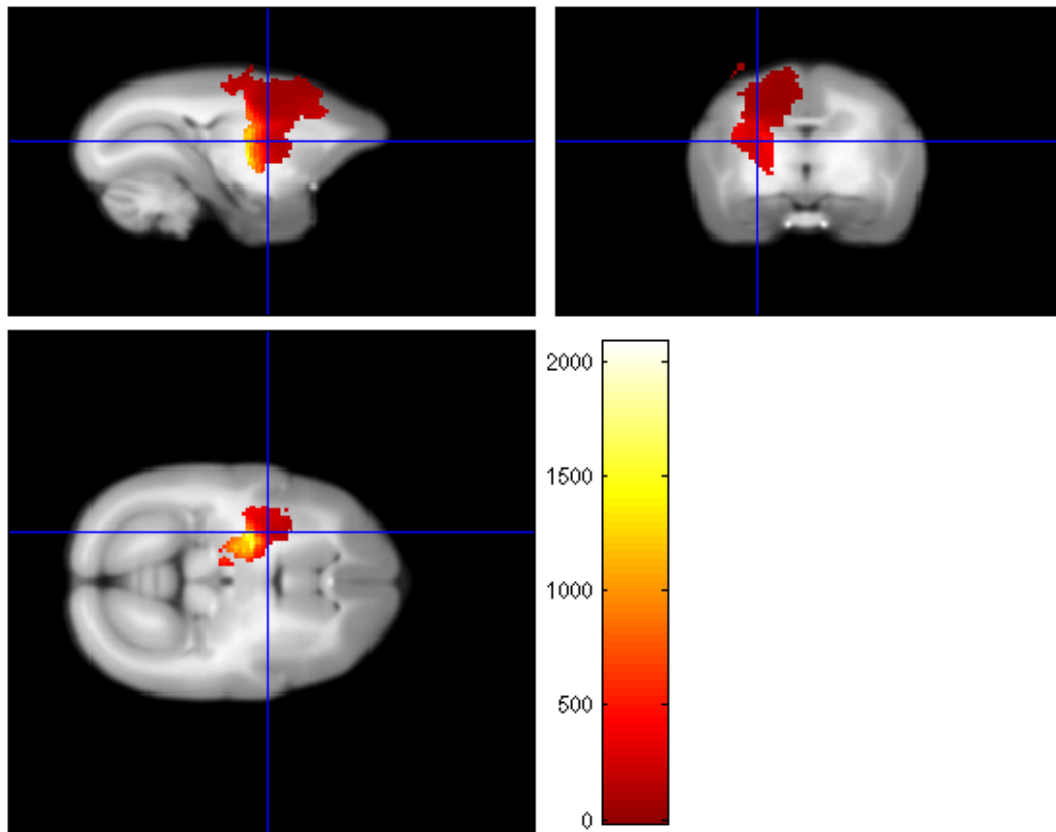


Figure 47 : Le contraste F aux trois temps (pré-lésion, 15 jours et à 3 mois post lésion) est représenté à  $p < 0.05$  sur la figure. Les structures sous-activées et sur-activées sont ensuite recherchées avec des t contrastes en comparant deux à deux les temps à  $p < 0.05$  (voir figure 48).

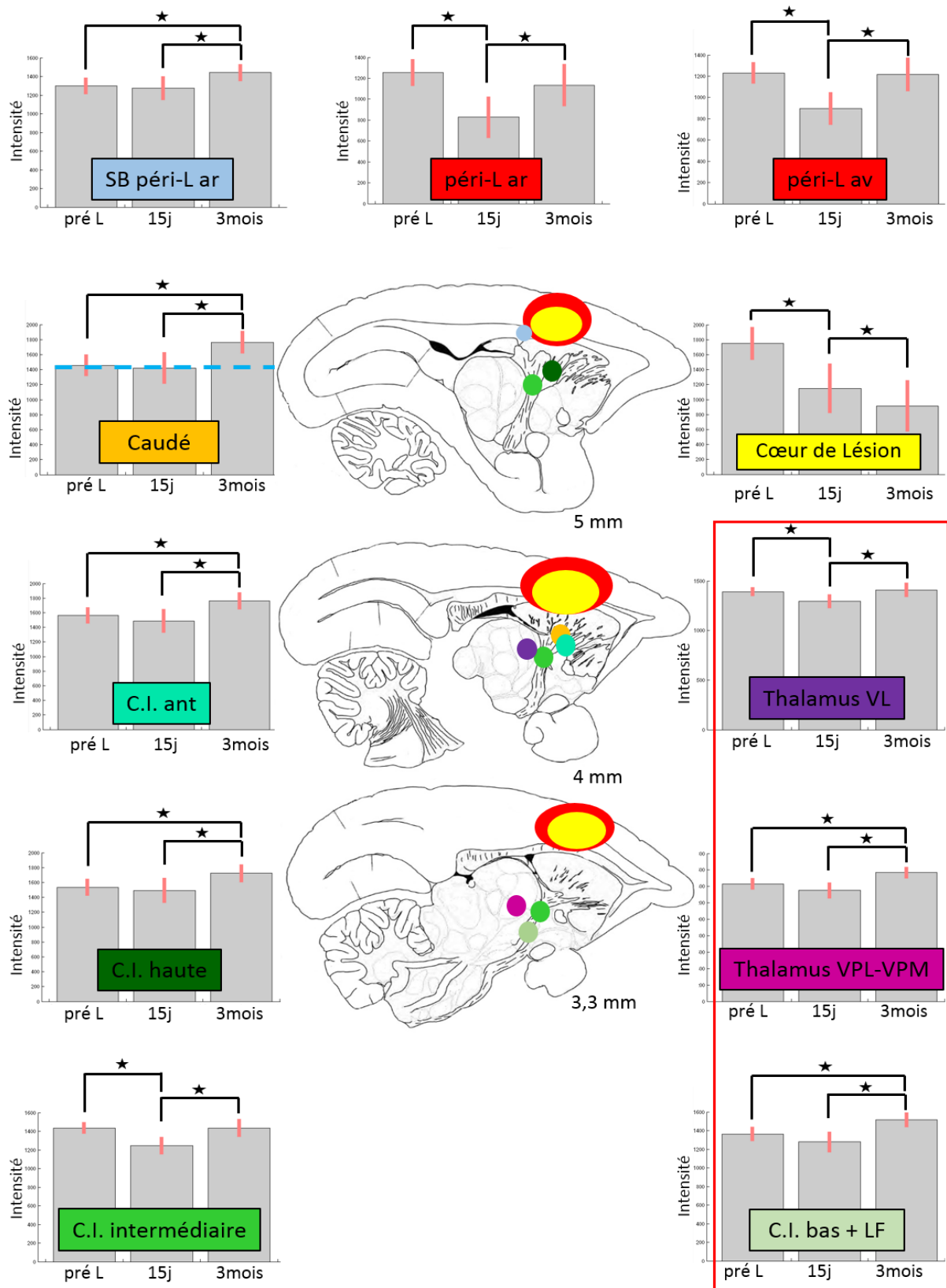


Figure 48 : Histogrammes des régions montrant des changements significatifs dans le temps. La ligne pointillée sur l'histogramme du noyau caudé signifie qu'à cette coordonnée la carte statistique ne trouvait pas de marquage significatif en Pré-lésion et à 15 jours. Les structures encadrées font parties de la boucle cortico-putamino-pallido-thalamico-corticale qui présente un marquage plus intense 3 mois post-lésion. C.I. = Capsule interne, LF = lenticular fasciculus

## C. Traitement :

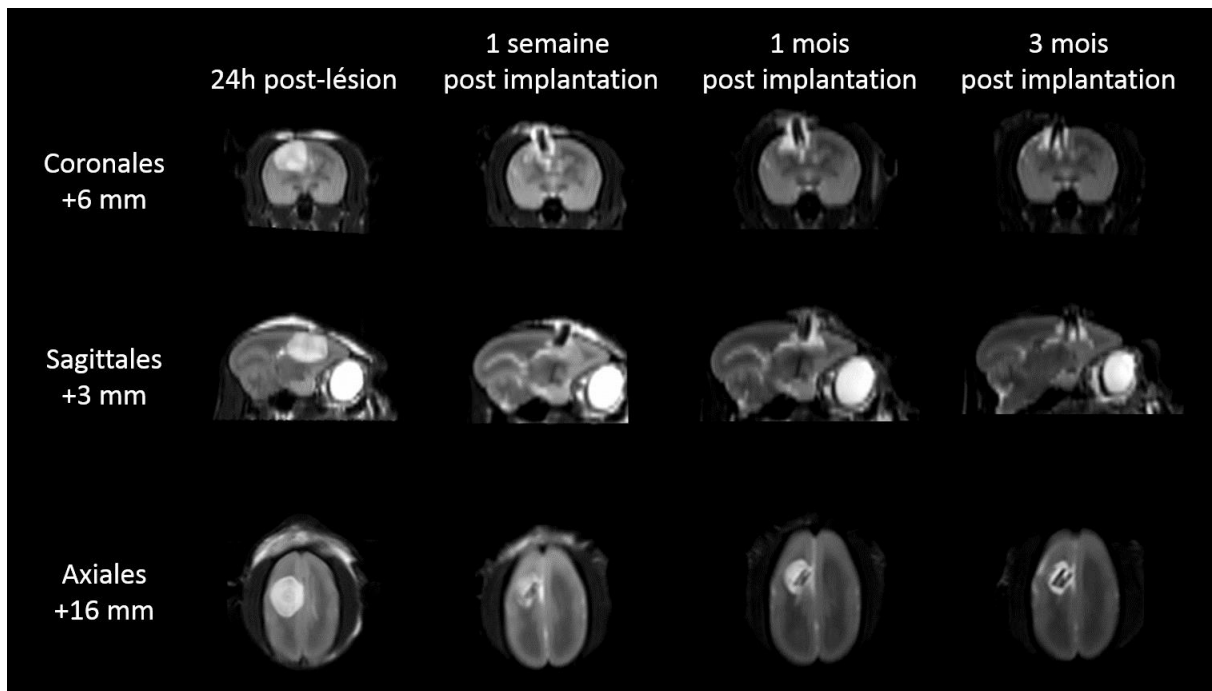
Les analyses pour le groupe des animaux traités seront qualitatives et descriptives, en effet au vu de l'effectif, aucune statistique n'a été envisagée. De plus, sur les trois marmousets traités, un est entré dans un processus de tricherie et malgré les contraintes, il est resté réfractaire à la réutilisation de sa patte lésée.

### Volume lésionnel

Rappelons que les marmousets du groupe traité sont inclus dans l'étude du volume lésionnel à 24h. Nous avons ainsi pu nous assurer de la bonne localisation de la lésion. L'IRM pondérée T2 à 24h, nous permet de nous assurer que les prothèses ne sont pas trop longues au vu de la taille de la lésion, ce qui endommagerait le tissu sain périphérique.

Pour rappel, la thérapie « implantation de prothèses micro-structurées et injection de Chondroïtinase », est faite 1 semaine après la lésion. Une semaine après (à S2), une IRM de contrôle est réalisée pour s'assurer de la bonne implantation (elle n'est pas faite avant pour éviter les anesthésie répétées dans un temps rapproché et qu'un protocole imagerie de diffusion et imagerie fonctionnelle (DTI EPI) est réalisé en même temps (voir chapitre suivant)). L'IRM pondérée T2 à 1 mois et 3 mois post lésion, permet de comparer les volumes aux mêmes temps.

Nous avons constaté que les prothèses d'un des trois marmousets, K, étaient mal implantées et dépassaient légèrement du cerveau (Figure 49). En effet, son volet crânien n'est pas resté en place et les prothèses se retrouvaient enfoncées seulement de 2/3 dans la lésion, bien visible 1 semaine et 1 mois après l'implantation par le tissu hyper intense qui englobe les prothèses entre le cerveau et le volet crânien. 3 mois après l'implantation, ce tissu n'est plus visible. Les IRM post-implantation nous montrent que les prothèses arrivent au fond de la lésion. Il est possible qu'elles aient été finalement trop longues malgré les précautions que nous avons prises pour le calcul de la longueur avec l'IRM pré-implantation à 24h. En effet, le volume œdémateux à 24h surestime le volume réel de la lésion. Une semaine après la lésion, l'œdème s'étant en partie résorbé, la cavité faisait vraisemblablement moins de 5 mm de profondeur.



*Figure 49 : Suivi des neuro-implants par IRM T2 du marmouset K dont les implants en noir sur l'image ne sont pas restés place.*

A un mois, pour les deux marmousets bien implantés J et L, nous avons observé un tissu de reconstruction gris entre les prothèses en noir sur l'image. Ce tissu est retrouvé à 3 mois cependant sa nature nous est pour le moment inconnue et nécessitera des analyses histologiques qui n'ont pu être réalisées dans le temps imparti pour la thèse. (Figure 50). L'individu K présente lui aussi un tissu reconstruit visible à 3 mois (Figure 49). Les tissus visibles à 3 mois, au-dessus du cerveau, sont des membranes observées lors du sacrifice qui se forment entre la dure-mère et le volet crânien. Nous pouvons constater que les prothèses parallélépipédiques ne remplissent pas complètement la lésion de forme plutôt sphérique comme le montre la zone hyperintense en T1 en pourtour de lésion.

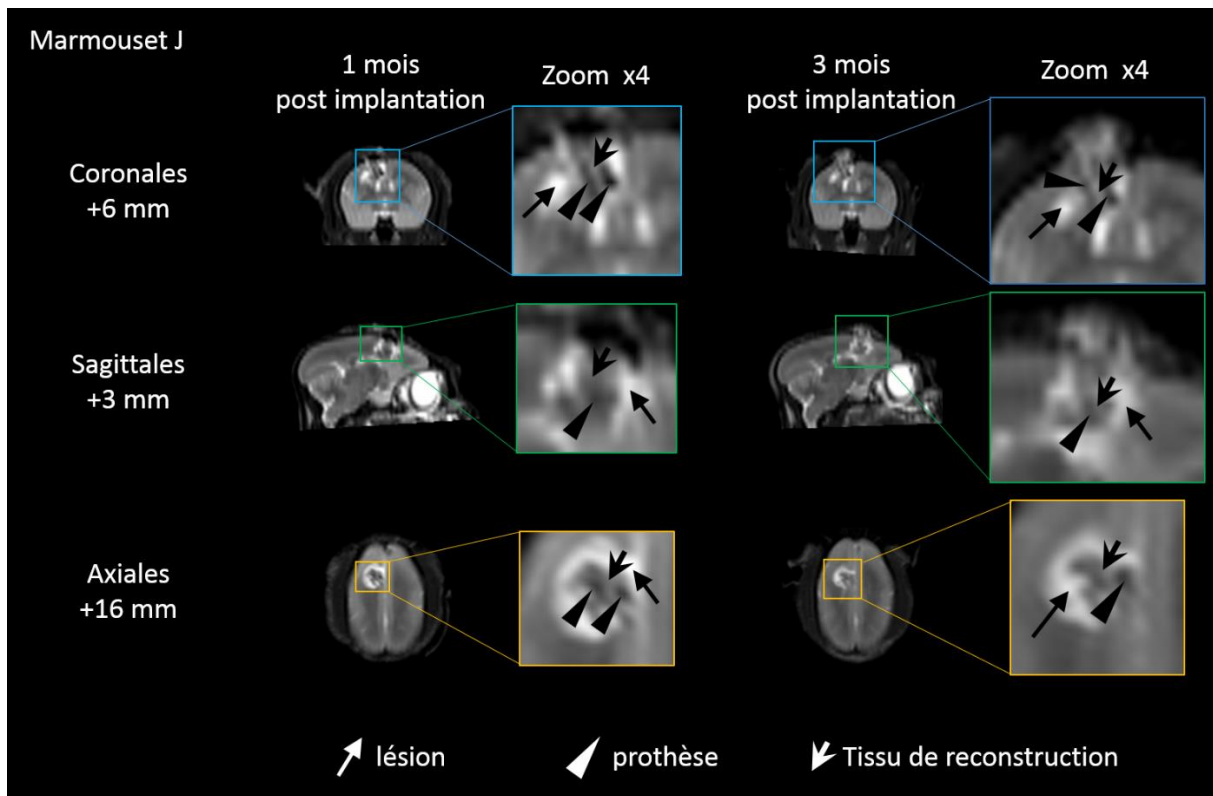


Figure 50 : IRM T2 du marmouset J traité, 1 mois et 3 mois après la lésion. Les encadrés représentent les zooms x4. Les têtes de flèche pointent le tissu de reconstruction, les flèches normales ciblent la lésion et les triangles montrent les prothèses

Compte tenu de l'effectif, l'évolution des volumes lésionnels sera montrée individuellement. Les volumes à 24h des trois marmousets traités sont supérieurs à  $0.28 \text{ cm}^3$  (J :  $0,31$ , K :  $0,38$ , L :  $0,36 \text{ cm}^3$ ), seuil qui discriminait les gros des petits volumes en relation avec un niveau de récupération moindre pour les gros volumes. De même que pour les 4 marmousets du groupe contrôle ayant eu une IRM à 1 mois, les volumes lésionnels des 3 marmousets traités sont très proches entre 1 mois et 3 mois (Figure 51). La figure 52 montre les volumes de l'effectif au complet des marmousets lésés contrôles et des 3 marmousets traités à 24h et à 3 mois.

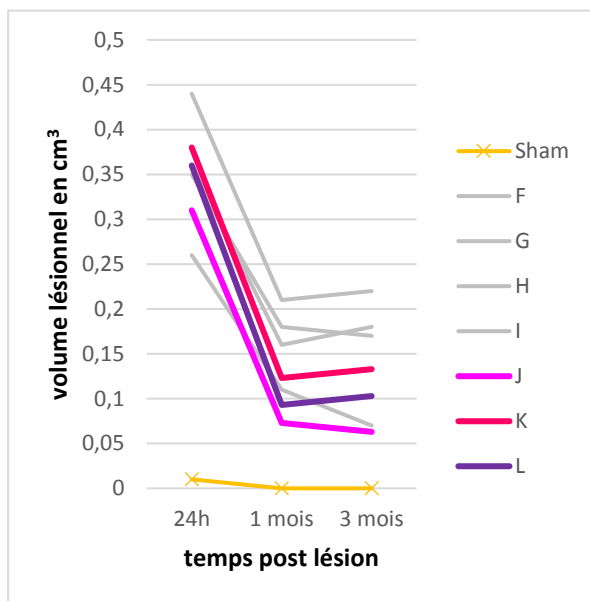


Figure 51 : Evolution du volume lésionnel des marmousets ayant eu une IRM T2 à 24h, 1 mois et 3 mois post lésion. Les marmousets J, K et L ont reçu le traitement.

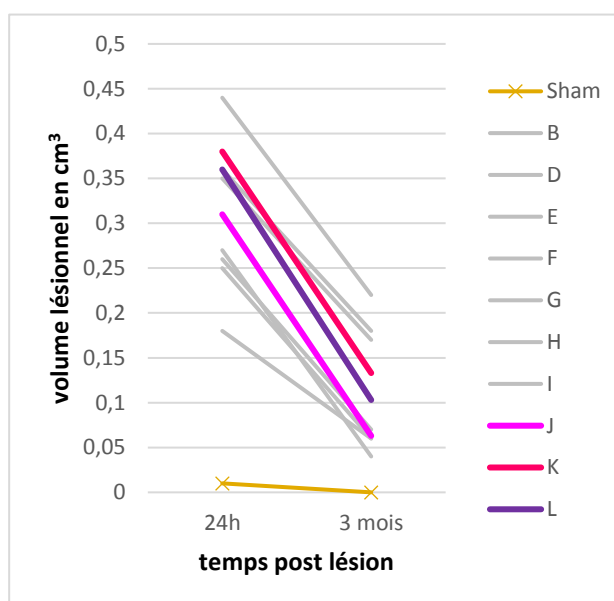


Figure 52 : Evolution du volume lésionnel des marmousets ayant eu une IRM T2 à 24h et 3 mois post lésion. Les marmousets J, K et L ont reçu le traitement.

La courbe montre nettement que les marmousets traités se trouvaient parmi le groupe des grosses lésions ( $> 0,28 \text{ cm}^3$ ) et qu'ils présentent une réduction du volume lésionnel plus importante que celles du groupe contrôle. Les marmousets F et H du groupe contrôle ont un volume lésionnel à 24h d'environ  $0,36 \text{ cm}^3$  quasi équivalent aux deux marmousets traités K et L qui à 3 mois devient bien inférieur pour les deux marmousets traités d'environ  $0,05 \text{ cm}^3$  par rapport aux non traités, soit 14% inférieur.

Estimons la diminution du volume de la cavité entre 24h et 3 mois pour le groupe traité. Les marmousets traités ont eu une implantation de prothèses d'un volume moyen de  $12,5 \text{ mm}^3$ . Ce volume a été rajouté au volume lésionnel à 3 mois pour les marmousets traités, car ils ont été curetés d'un volume lésionnel d'environ  $10 \text{ mm}^3$  pour pouvoir insérer les prothèses sans augmenter la pression intracrânienne. Les marmousets traités ont une diminution moyenne du volume de la cavité de  $72 \% \pm 7$ , alors qu'elle était de  $63 \% \pm 15$  pour le groupe lésé contrôle. (Figure 53).



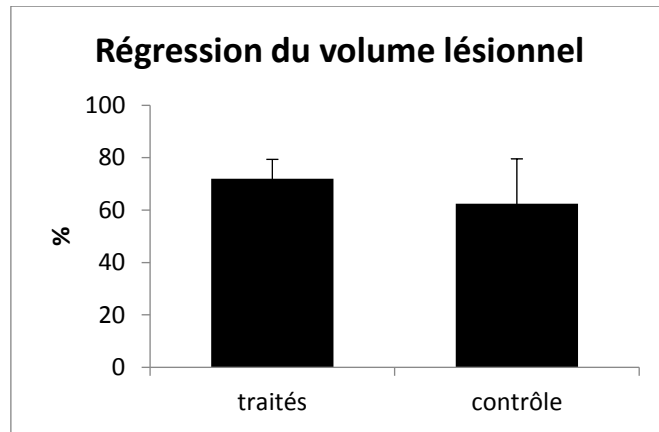


Figure 53 : Pourcentage de régression du volume lésionnel entre le groupe contrôle et le groupe traité.

Etant donné que nous avons vu dans le groupe contrôle que la grosseur des lésions pouvait influencer la récupération fonctionnelle et que nos animaux traités ont tous des lésions importantes, nous avons séparé le groupe des contrôles en « lésions étendues » supérieures à 0,28 cm<sup>3</sup> et « petites lésions » inférieures à 0,28 cm<sup>3</sup> et estimé la régression du volume lésionnel. Parmi les lésions étendues, les individus contrôles ont une régression de la cavité lésionnelle de 50 % ± 1 (n=3) et les individus traités qui ont tous une lésion supérieur à 0,28 cm<sup>3</sup> ont une régression moyenne reste de 72 % ± 7 (n=3). Pour les marmousets contrôle avec une « petite lésion », la régression du volume de la cavité lésionnelle est de 75 % ± 7 (n=4). Les marmousets traités avec des lésions étendues 24h après l'induction voient leur volume lésionnel diminuer dans les mêmes proportions que les marmousets avec un petit volume lésionnel (Figure 54).

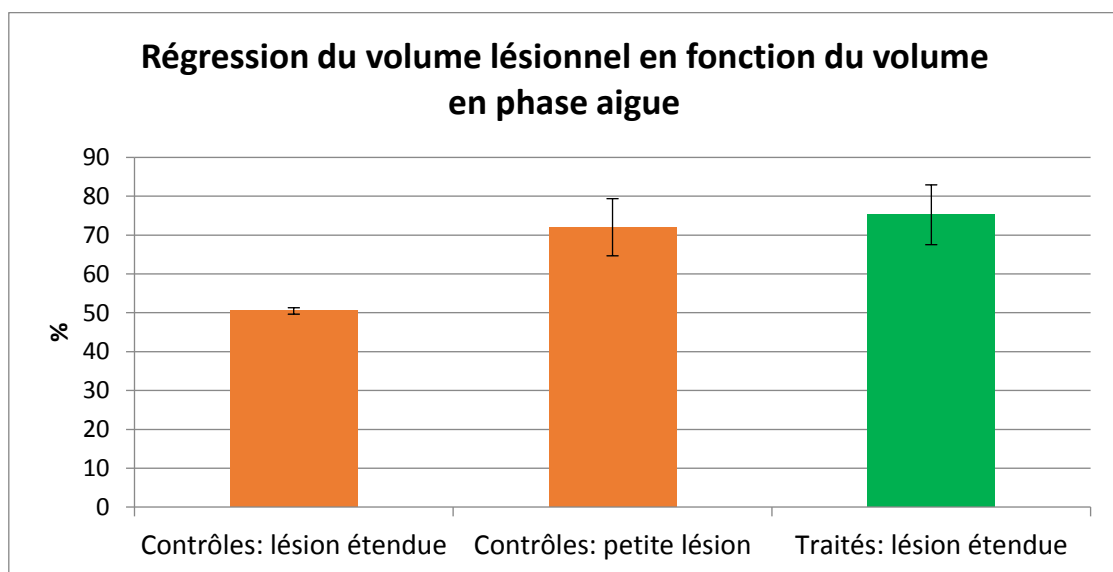


Figure 54 : Pourcentage de régression du volume lésionnel entre le groupe traité (n=3) et le groupe contrôle en séparant les grosses lésions (n=3) et les petites lésions (n=4).

## Déficit sensorimoteur

Rappelons que le groupe contrôle nous a permis de discriminer précocement les marmousets présentant une lésion volumineuse ( $>0.28 \text{ cm}^3$ ) et un déficit plus important à 48h à l'échelle neurologique (score  $< 4$ ), et à une semaine (S1) au staircase Vallée (score  $< 1$ ) et au staircase Colline (score  $< 4$ ). Cette prédiction s'avère exacte pour les trois marmousets traités avec tous un volume supérieur à  $0,28\text{cm}^3$ .

### *Effet du traitement sur la récupération fonctionnelle et neurologique et mise en relation avec le volume lésionnel*

Au DPT, nous constatons un début de récupération dès la semaine 2 (1 semaine après le traitement) pour les marmousets J et à la semaine 3 pour le marmouset L alors que les meilleurs performeurs du groupe « contrôle » commencent à tirer à la semaine 4, et que la médiane est supérieure à zéro la semaine 6 (Figure 55). Le marmouset K ne réalisait pas la tâche.

Sur la base du groupe « contrôle lésion », nous avons fait l'hypothèse de deux groupes selon leur niveau de récupération: les bons et les mauvais récupérateurs qui sont là aussi discriminés par un volume lésionnel à 24h de  $0,28\text{cm}^3$ .

Le volume lésionnel du marmouset J à 24h ( $0,31 \text{ cm}^3$ ) lui prédit une force au DPT inférieure à 1,5 N à 3 mois or il tire avec une force supérieure à 2N dès la semaine 4 et atteint 2,9N à la semaine 10. De même, du fait de son volume, il devrait avoir en fin de récupération des valeurs inférieures à 6, en Colline, or il obtient des scores de 9,5 à S4 et 10,5 à S12. En version Vallée, il devrait avoir des scores inférieurs à 6 à S4 et à S12, or il a des performances à 8 et 9,5 à ces temps respectifs.

Le marmouset L, a également un volume lésionnel ( $0,36 \text{ cm}^3$ ) supérieur à  $0,28\text{cm}^3$ , donc les mêmes seuils sont attendus. Au DPT, il commence à réaliser le test dès la semaine 3 et déploie une force de traction supérieure à 1,5 N dès la semaine 5. Pour la version Colline, il est de même au-dessus des valeurs attendues donc de 6 avec des scores de 8 et 8,5 à S4 et S12. Pour la version Vallée, il est également au-dessus de 6 avec un score à 6,5 à 1 mois mais son score fluctue jusqu'à 3 mois et fini juste au-dessus du seuil de 6 à 3 mois.

Le marmouset K, quand à lui avait le plus gros volume lésionnel des trois (0,38 cm<sup>3</sup>), et malgré les contraintes qui ont fait que tous les marmousets du groupe contrôle ont travaillé au staircase avec leur patte contro-lésionnelle, est resté réfractaire à ce test car la difficulté de la tâche était vraisemblablement trop importante et cela a engendré une démotivation. Il n'a récupéré de motricité évaluable au staircase et au DPT avec sa patte contro-lésionnelle puisque malgré les contraintes. Il présentait néanmoins un comportement normal dans sa cage. A l'échelle neurologique, le marmouset K suit la tendance des 2 plus grosses lésions F et G avec un score plateau à 12 à partir de la semaine 6. Ce n'est à priori pas le fait d'avoir une grosse lésion qui conduit à la non-utilisation du membre parétique et à l'utilisation systématique du membre non parétique puisque le marmouset G, qui a la plus grosse lésion (0,44 cm<sup>3</sup>), récupère au staircase. Il est possible qu'il faille rechercher la cause dans les structures qui sont touchées plutôt que dans le volume. En effet, l'histologie a révélé que G n'avait pas une atteinte totale du cortex moteur primaire même si la couche V des cellules pyramidales semble largement lésée. K a forcément une atteinte totale puisque l'insertion des implants se fait à cet endroit.

Comparons leur niveau de récupération prédit par le groupe lésé contrôle et le niveau réel sur chaque test.

L'échelle Neurologique montre pour les marmousets J et L, un profil qui suit la médiane. Ils atteignent dès la semaine 4 le score de 17 (discriminant les bons des mauvais récupérateurs à 3 mois dans le groupe contrôle). Compte tenu de leur volume lésionnel, les trois marmousets traités auraient dû être de mauvais récupérateurs. C'est le cas du marmouset K alors que J et L se sont révélés être de bons récupérateurs (Figure 56 en bas à droite).

Aux Staircase, les animaux traités J et L après le traitement, en version Colline, dépassent le score de 6-7 discriminant les bons (« Assez dextres ») des mauvais (« Peu dextres ») récupérateurs en dextérité dès la semaine 3 pour le marmouset J et semaine 4 pour le marmouset L. En version Vallée, J dépasse également le seuil dès la semaine 4 alors que L ne l'atteindra qu'en semaine 10. Cependant ces performances sont bonnes dès la semaine 4, mais elles sont très variables. Les performances de J et L sont très proches de la médiane des marmousets « assez dextres » du groupe lésé (Figure 56 à gauche). Compte tenu de leur volume lésionnel, les trois marmousets traités auraient dû être « Peu dextres », alors que J et L sont « Assez dextres » et K est resté réfractaire au test.

Au DPT, le score final de J et L à S12 est supérieur à 2 Newtons. Les animaux contrôles ayant un volume > 0.28 cm<sup>3</sup> avaient une force inférieure à 1 Newton. C'est le cas de K qui n'effectuait pas le test. En revanche, la récupération de J et L est au niveau des marmousets qualifiés de « moyens tireurs » (Figure 56 en haut à droite) alors que l'on s'attendait à ce qu'ils soient faibles-tireurs ou « non-tireurs ». Là encore, J et L sont donc d'excellents récupérateurs.

L'ensemble de ces tests nous permettent de constater qu'avec le traitement, deux marmousets ont récupéré le « reaching » avec le bras en extension plus tôt que l'ensemble du groupe contrôle : à S2, mais qu'ils conservent des déficits de force et de dextérité à hauteur des individus bons récupérateurs. Néanmoins, compte tenu de leur volume lésionnel initial, ils ne se trouvent pas dans le groupe attendu pour tous les tests mais dans le groupe supérieur avec de moindres déficits et une récupération plus rapide au test le plus difficile qu'est le DPT. Ils peuvent donc être considérés comme d'excellents récupérateurs.

Les performances de la patte ipsi-lésionnelle sont identiques au groupe contrôle lésé et sont présentées en annexe 6.

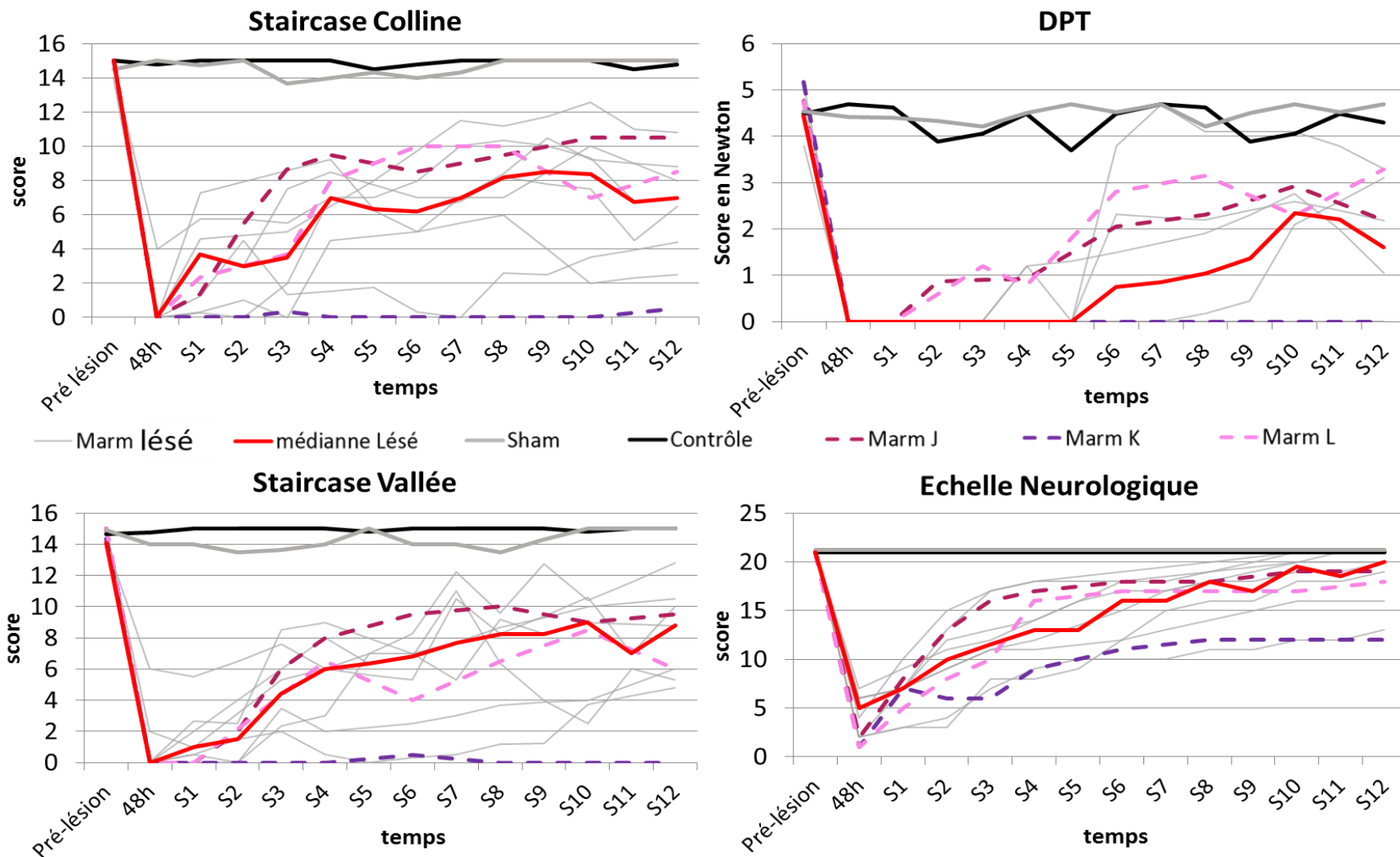


Figure 55 : Courbes de récupération, aux différents tests, de la patte contro-latérale des marmousets traités (pointillés) en comparaison avec la médiane des performances des marmousets lésés contrôles.

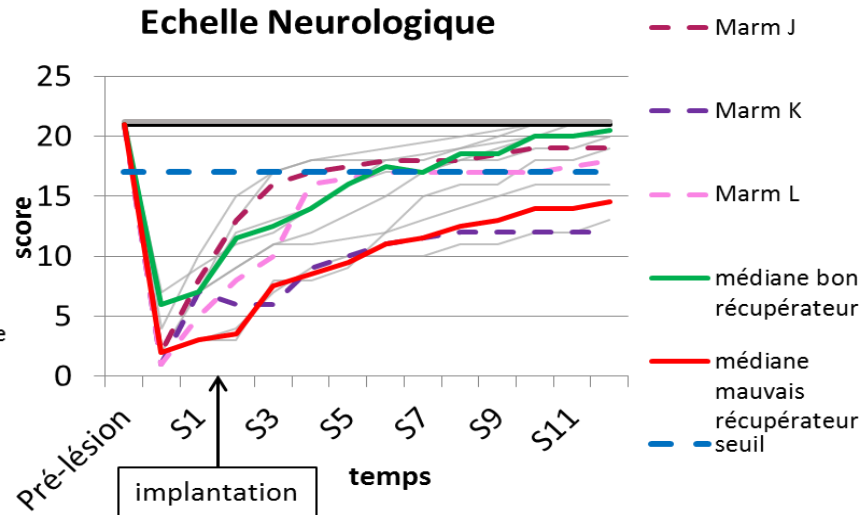
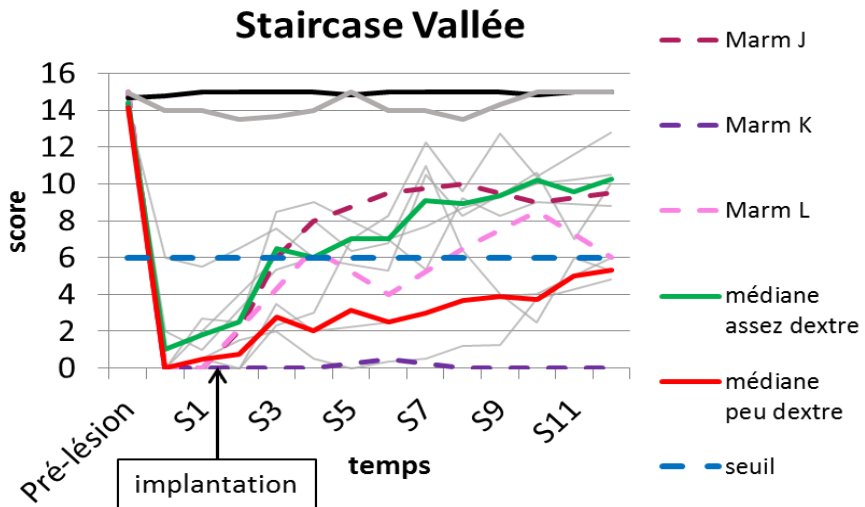
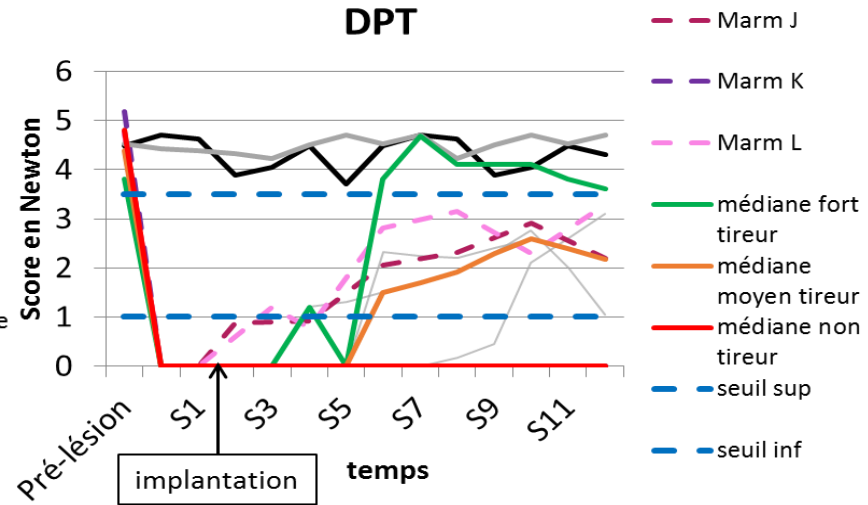
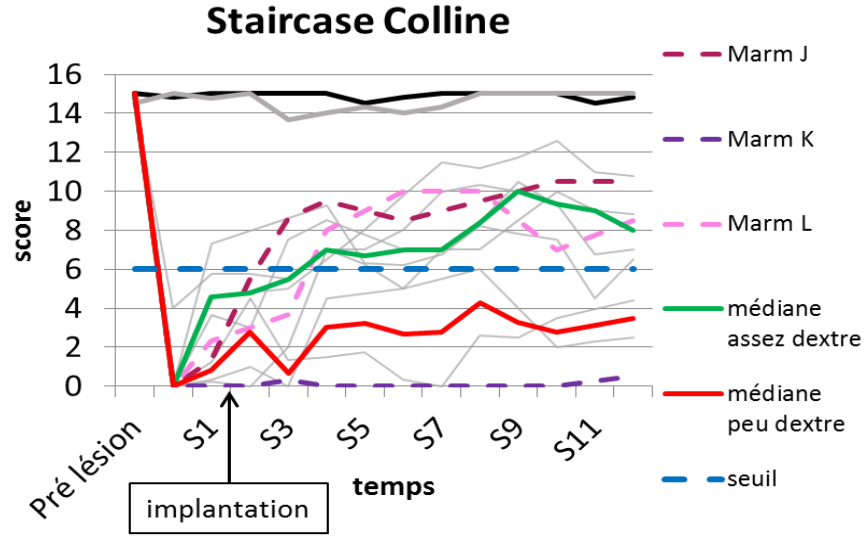


Figure 56 : Courbes de récupération, aux différents tests, de la patte contro-latérale des marmosets traités (pointillés) en comparaison avec les différents groupes de récupération. Les médianes de ces groupes sont en vert : bons récupérateurs, orange moyens récupérateurs et rouge mauvais récupérateurs.

## IV. Discussion :

Cette étude montre pour la première fois la faisabilité d'induire une lésion cérébrale focale chez le primate non humain (le marmouset commun) par l'injection intra-corticale de malonate. Cette approche a plusieurs avantages : (1) Elle permet de cibler une zone précise du cerveau ; (2) elle mime les effets d'une lésion cérébrale de type AVC, sans la composante vasculaire ; (3) Elle est simple, rapide et peu invasive, assez reproductible et fiable (pas de mortalité associée).

En ce qui concerne la population de marmousets étudiée dans ce travail, elle est constituée d'autant de mâles que de femelles, ce qui est un atout dans la mise au point de ce modèle puisque chez l'Homme, 60% des AVC touchent des femmes. Notre étude s'est faite sur des animaux adultes  $5\pm 1$  ans, sachant qu'un marmouset est adulte à partir de 18 mois et est considéré âgé vers 6-8 ans (avec une espérance de vie de 10-15 ans en captivité) ce qui comparativement à l'homme représenterait une population entre environ 50 et 60 ans. Nous sommes en dessous de l'âge moyen de survenu d'un AVC chez l'Homme (73 ans) mais nous sommes dans la gamme d'âge des AVC recrutés dans des protocoles de recherche (autour de 55 ans) et nous nous situons sur une population, largement plus âgée que celle rencontrée dans les autres études/modèles chez le marmouset. En effet, la plupart ont étudiés des marmousets entre 1 et 3 ans, excepté Puentes et al., (4,5ans) (Puentes et al., 2015). Enfin, nous présentons un modèle avec un effectif de 14 marmousets au total dont 8 pour caractériser le modèle lésionnel et 3 pour l'étude pilote de thérapie avec neuro-implant, ce qui représente un effectif honorable au vu de la littérature qui présente leurs modèles avec un effectif allant de 4 à 14.

Dans notre modèle, la lésion est induite par une toxine, le malonate, qui est injectée profondément dans le cortex moteur primaire pour détruire les neurones pyramidaux de la couche V, s'étendre à tout le cortex moteur primaire du membre supérieur et induire une dégénérescence du faisceau cortico spinal sous-jacent. Les coordonnées du site d'injection ont été choisies à l'aide de « l'Atlas Stéréotaxique du cerveau de marmouset » (Yuasa et al., 2010) et à l'aide des travaux de microstimulation de Burish (Burish et al., 2008). Le malonate est un inhibiteur d'une enzyme mitochondriale du cycle de Krebs (la succinate déshydrogénase qui transforme le succinate en fumarate), ce qui induit une déplétion énergétique et une mort

cellulaire par inhibition de la synthèse d'ATP, excitotoxicité, et nécrose. La lésion induite présente les mêmes caractéristiques histologiques avec une zone de pénombre et une zone de nécrose qu'après un AVC (Greene and Greenamyre, 1996).

Par rapport à ce modèle, les autres modèles ne permettaient pas de répondre à notre cahier des charges pour étudier les mécanismes de récupération fonctionnelle chez le marmouset après une lésion du cortex moteur primaire. En effet, bien que la plus répandue dans les modèles d'AVC, l'obstruction de l'artère cérébrale moyenne ne lèse pas systématiquement le cortex moteur primaire. L'abord transcrânien nécessite une large craniotomie et l'abord intravasculaire nécessite une occlusion de la carotide externe et peut endommager le sinus carotidien. L'utilisation de l'endothéline, a des effets directs sur les neurones et les cellules gliales qui restent mal connus (Nakagomi et al., 2000). De plus, des tests chez le rat nous ont donnés un taux de mortalité trop important pour être transposé au marmouset. Enfin les lésions photothrombotiques provoquent des lésions inhomogènes avec de petites re-perfusions locales et un œdème local profond, chez le rat (pour revue Lipsanen and Jolkkonen, 2011). Aucun de ces points n'est abordé dans le modèle marmouset proposé par Ikeda (Ikeda et al., 2013). Enfin le dernier modèle connu cible la capsule interne par électrocoagulation de l'artère cérébrale antérieure. Il cible comme nous (indirectement) le faisceau cortico spinal cependant il nécessite également une large craniotomie et une chirurgie très lourde (Puentes et al., 2015).

L'abord de notre modèle nécessite une très petite craniotomie (< 1mm) ce qui limite les risques d'infection et autres. De plus, aucune intubation n'est nécessaire avec l'anesthésie gazeuse à l'isoflurane que nous avons choisie. Enfin, il induit des déficits fonctionnels qui persistent au-delà de 3 mois ce qui est le cas dans beaucoup de cas chez l'homme. Les deux cas d'épilepsie après induction de la lésion son en accord avec la clinique humaine, puisque environ 20% des patients victime d'un AVC développent des crises d'épilepsie certains en phase aiguë, d'autres 6-18 mois après l'AVC (Lamy, 2008).

### Volume lésionnel

Notre modèle « malonate » présente une variabilité du volume lésionnel, mais nous voulions léser à minima la totalité du cortex moteur primaire du membre supérieur ce qui a été le cas pour toutes nos lésions. Des territoires adjacents corticaux et sous-corticaux sont aussi lésés.



Nous aurions préféré une lésion plus restreinte mais la petite lésion, provoquée par l'injection de la petite dose de malonate, qui touchait partiellement le cortex moteur primaire, n'a induit aucun déficit fonctionnel. La variabilité (écart-type) du volume lésionnel de notre modèle estimé par IRM T2 est de 23% en phase aiguë (n=11). La comparaison avec les autres modèles montrent qu'avec une MCAo la variabilité est supérieure à 33% en phase subaiguë (n= 28) (Freret et al., 2007; Marshall, 2003; Virley et al., 2004). Le modèle photothrombotique montre quant à lui une variabilité plus faible puisque la zone irradiée peut être mieux contrôlée: 16% à 1 mois toutefois cette évaluation a été réalisée sur seulement 4 animaux. Certes, la diminution de la variabilité est importante pour mieux caractériser un modèle lésionnel, mais la variabilité des volumes lésionnels reflète aussi la pratique clinique. Nous avons montré que le volume lésionnel influence le degré de récupération et la réorganisation neuronale en accord avec la clinique de l'AVC (Touvykine et al., 2015) mais n'explique pas l'ensemble des déficits (DeVries et al., 2001). En effet, nous retrouvons des corrélations entre le volume lésionnel et les performances aux différents tests (à des temps différents). Chez l'homme, le simple volume lésionnel ne peut expliquer le degré de récupération fonctionnelle, beaucoup de facteurs rentrent en jeu, la principale étant la nature des régions lésées. Ainsi Stinear et al., ont mis au point une échelle de prédiction du potentiel de récupération en fonction de plusieurs critères : un score neurologique (SAFE), la présence ou non d'un potentiel évoqué moteur après une stimulation transcrânienne, le degré d'asymétrie de la fraction d'anisotropie d'une région extrêmement petite mais cruciale, le bras postérieur de la capsule interne (Stinear et al., 2012). Cette étude souligne l'importance de l'étude de l'intégrité de la substance blanche et particulièrement du FCS après un AVC. Bihel et al., ont montré qu'il est possible de suivre la substance blanche chez le marmouset avec une IRM 7T (Bihel et al., 2011). Nous verrons dans le chapitre suivant ce qu'il en est avec une IRM 3T.

Le volume lésionnel attendu au vu des volumes lésionnels chez le rat était inférieurs aux volumes lésionnels observés. En effet chez le rat, 5  $\mu\text{L}$  de malonate induisent un volume lésionnel d'en moyenne 44  $\text{mm}^3$ , donc passant à 8  $\mu\text{L}$  chez le marmouset nous nous attendions à volume d'environ 70  $\text{mm}^3$  à 3 mois post lésion. Le fait est que, le volume moyen des lésions à 3 mois chez les marmousets lésés, est de 120  $\text{mm}^3$ . Une des explications possible est que le cerveau de rat est plus dense que celui des primates. En effet, la densité moyenne d'un cerveau de rat est de 1,06  $\text{g}/\text{cm}^3$  (masse : 1,8 g / volume : 1,7  $\text{cm}^3$ ) alors que la densité

moyenne d'un cerveau de marmouset est de  $0,8 \text{ g/cm}^3$  (masse :  $7,7 \text{ g}$  / volume :  $9,4 \text{ cm}^3$ ). Cette densité ralentirait la diffusion chez le rat que ce soit pour le malonate mais aussi pour le manganèse. De plus, le ratio Glie/Neurones est environ de 0,66 chez le rat et de 0,93 chez le marmouset (Herculano-Houzel et al., 2006, 2007). Le nombre plus important de neurones par rapport aux cellules du soutien et d'apport énergétique rendrait plus sensible le cerveau à la toxine chez le marmouset.

Nous observons avec l'imagerie T2, un volume lésionnel en phase aiguë (24h) bien supérieur au volume lésionnel en phase chronique. Ceci peut s'expliquer en majeure partie par la présence, pendant la phase aiguë, d'un œdème péri-lésionnel (Walberer et al., 2008) qui surestime le volume lésionnel. Cet œdème se résorbe en partie dans les deux semaines qui suivent. Les plus grosses lésions devraient avoir un plus gros volume d'œdème. Or de manière contre intuitive, dans le cas des grosses lésions, nous avons constaté une diminution du volume lésionnel, entre 24h et 3 mois, moins importante que pour les petites lésions. Une explication pourrait être que le cerveau est enfermé dans la boîte crânienne, et qu'un œdème plus important, sous les contraintes physiques d'un crâne rigide, ne pourrait s'installer librement et conduirait à une augmentation de la pression intra-crânienne (Flechschar et al., 2013). Nous avons observé, pour les plus grosses lésions, l'œdème d'un hémisphère avec engagement sous la faux du cerveau entraînant la compression de l'hémisphère contre-lésionnel. En plus de la résorption de l'œdème, un processus d'atrophie des connexions en périphérie de la lésion telles que la substance blanche sous-corticale, le FCS, les faisceaux cortico-thalamique, cortico-caudé, cortico-putaminal contribue à l'affaissement des tissus et à la régression du volume de la cavité lésionnelle. En effet, après une lésion cérébrale, des processus physiologiques se mettent en place pour évacuer les tissus morts. Il se forme en quelques semaines une cavité observée par imagerie IRM T2. Cependant l'imagerie T2 n'est pas suffisante pour bien déterminer l'atrophie. En effet, bien que des similarités soient observées entre les crésyls et les coupes T2, l'histologie et la coloration Nissl nous montrent clairement les zones atrophiées qui ne sont pas forcément visibles par IRM avec la résolution spatiale que nous permet un aimant de 3T. Les techniques sont complémentaires, l'IRM permet le suivi longitudinal, et l'histologie reste la seule méthode pour identifier les processus cellulaires. Il serait possible d'améliorer la quantification de l'atrophie par la mesure des différences de volume de chaque hémisphère mais il resterait néanmoins des

structures/faisceaux endommagés à distance de la cavité lésionnelle dont le volume est difficile à quantifier. Toutes les analyses histologiques nécessaires à la compréhension des différents mécanismes post-lésionnels (inflammation, revascularisation, démyélinisation, etc..) ainsi que la recolonisation des implants par les cellules souches endogènes observée chez le rat dans le laboratoire n'ont pu être réalisées dans le temps imparti de ma thèse et constituent les perspectives de ce travail. Cramer et Seitz, ont montré en IRM morphométrique (voxel-based) chez des patients post- MCAo une atrophie secondaire des régions initialement connectée à la région lésée mais sans relation avec la récupération des patients (Cramer and Seitz, 2009).

Les performances du bras ipsi lésionnel sont impactées par la lésion à 48h pour les animaux ayant les lésions les plus volumineuses. On pourrait penser que la destruction du FCS antérieur non croisé (10,7% des neurones moteurs ne décussent pas chez le marmouset (Kondo et al., 2015)) engendre ce déficit fonctionnel. Cependant, l'ensemble des marmousets récupèrent pour leur bras ipsi-latéral 1 semaine après la lésion. Cette résolution si rapide peut être difficilement expliquée par la plasticité au niveau de la moelle spinale par exemple, avec une repousse dendritique et une synaptogénèse du faisceau corticospinal antérieur opposé sur les motoneurones du bras ipsi-lésionnel. En effet, chez l'homme, cette plasticité mettrait environ 2 semaines pour être effective. Comme nous l'avons évoqué précédemment, les lésions observées par IRM T2 en phase aiguë présente une contribution d'œdème vasogénique et pour les plus volumineuses, elles poussent l'hémisphère contro-lésionnel par un effet de masse avec engagement sous la faux du cerveau. Cette compression pourrait expliquer les mauvaises performances en phase aiguë des animaux avec une lésion étendue et une récupération rapide car l'œdème commence à se résorber dès la première semaine (Butcher et al., 2004).

Le modèle MCAo montre par histologie, chez le rat, des lésions secondaires dans le thalamus avec des noyaux pyknotiques, que nous ne retrouvons pas dans notre modèle. Bihel trouve après une MCAo chez le marmouset une perte de neurones dans la Substance noire à cause d'une dégénérescence rétrograde qui avait été mis en évidence également chez le rat et le macaque (Abe et al., 2003; Hirouchi et al., 2007). Nous ne retrouvons pas de manière évidente cette altération de la Substance Noire sur les colorations au Nissl avec notre modèle de lésion corticale. Cependant, nous observons un amincissement de la substance blanche et une

atteinte du FCS qui peuvent être dues à des dégénérescences antérogrades directes. Mais nous observons également des modifications histologiques de faisceaux non directement connectées à la lésion, tel que le lenticular fasciculus qui sont clairement visibles après la lésion. Ce faisceau est composé d'axones reliant deux structures non lésées, le globus pallidus interne et le thalamus (noyau VL) en passant à travers le bras postérieur de la capsule interne. Elle fait partie de la boucle de contrôle des mouvements cortico-putamino-pallido-thalamico-corticale, responsable entre autre de la sélection des mouvements.

Pour éloigner tout effet de la chirurgie sur les performances, il faudrait faire un groupe d'individu sham. Cependant, l'unique individu sham n'a pas eu de variation de comportement ni de déficit observé. De plus, au vu de la lourdeur de l'apprentissage, nous avons préféré augmenter l'effectif du groupe lésé pour mieux le caractériser.

### Statistiques

En ce qui concerne les statistiques, nous avons trouvé les statistiques paramétriques parfaitement adaptées à nos analyses du moment que nous avons pris la précaution de les corriger d'une possible inhomogénéité des variances classique dans le cas de petits groupes. Néanmoins, nos données ne présentaient généralement pas ce problème. Mais l'effectif de notre population nous a encouragé à réaliser des tests non-paramétriques afin de confirmer ce que nous trouvions significatif. Cependant, les statistiques pourront être revues en appliquant un modèle à effets mixtes qui s'adaptera mieux à notre population (trop petite en théorie pour des tests paramétrique).

### Récupération motrice

En ce qui concerne les tests comportementaux, plusieurs points sont intéressants à soulever. Tout d'abord, la phase d'apprentissage bien que variable entre les individus n'a montré aucune différence en fonction de l'âge. Un marmouset, âgé de 10 ans, qui n'a pu rester dans l'étude à la suite de maltraitance entre congénères, avait très bien appris les différents tests. Tous les marmousets ont appris les tests.

Pour l'échelle neurologique, elle a été largement adaptée de celle utilisée par Kitamura (Kitamura et al., 2011). Dans l'étude de Kitamura, les marmousets ont une lésion spinale et les déficits moteurs étaient trop importants pour que l'échelle reste sensible aux déficits plus fins

observés sur nos marmousets. Les items modifiés ont été spécifiquement adaptés pour évaluer la motricité du membre supérieur mais également la sensibilité (profonde et superficielle), l'équilibre et la mastication. Nous nous sommes inspirés des échelles appliquées chez l'homme telles que le Fugl-Meyer, l'échelle NIHSS (NIH stroke scale), mais trop souvent les items nécessitaient la parole ou une action en réponse à un ordre. Dans son modèle, Freret et al., utilisent l'échelle neurologique utilisé par Marshall et Ridley, à laquelle ils rajoutent des composantes de sensibilité et de grip, pour en sortir un « Freret score (FS) ». Ce FS est critiqué par Puentes et al en 2015 comme étant trop grossier et propose un « Marmouset Neurologic Score » (MNS). Le MNS bien que très complet, nécessite une longue évaluation et une analyse vidéo. Notre Echelle neurologique, quant à elle demande 5 min en plus du DPT et du staircase avec l'essentiel des informations sur la motricité, la sensibilité et l'état général, tout en gardant une sensibilité suffisante pour différencier les déficits légers et sévères. Nous avons d'ailleurs vu qu'elle était sensible très précocement à 48h pour discriminer les déficits sévères des déficits modérés.

Un de nos items concerne la précision. L'observation directe du déficit se faisait lorsque le marmouset voulait saisir une récompense au staircase. Certains avaient des difficultés à projeter leur main au bon endroit (marche du dessus ou simplement à côté de la boulette de pain d'épice). Est-ce un défaut de visée, de proprioception ou de précision ? Les cortex prémoteur et pariétal sont bien connus pour intervenir dans le « reaching ». Le cortex prémoteur impliqué dans le guidage sensoriel et la planification du mouvement du membre supérieur requérant une prise d'information sensorielle en particulier visuelle en lien avec le cortex pariétal supérieur responsable de la perception de soi dans l'espace sont deux structures partiellement touchées par la lésion qui pourrait expliquer ce déficit de visée/précision. De même, la lésion du cortex somesthésique primaire (aire 3a) peut engendrer un déficit de proprioception (liée à la sensibilité des articulations et donc à la conscience de la position de sa patte).

Le test des staircase version colline et Vallée sont devenus un « gold standard » dans l'évaluation de la dextérité du marmouset depuis leur utilisation par Marshall et Ridley en 1996. Il est souhaitable de garder les deux versions de ce test afin d'évaluer la présence d'une hémignégligence mise en évidence lorsque les performances sont plus faibles en vallée qu'en colline. Les lésions les plus étendues venaient parfois toucher le cortex pariétal inférieur

latéral et ont pu provoquer ce déficit comme suggéré chez deux marmousets en phase aiguë. Nous avons modifié quelque peu ce test en creusant une gouttière dans les marches à l'image du staircase utilisé chez le rat (Montoya et al., 1991). L'observation du comportement de plusieurs marmousets faisait penser qu'avec des mouvements de balayage, ils auraient fait tomber les récompenses de leurs marches ce qui est moins le cas avec les gouttières. De plus, la gouttière rend nécessaire un mouvement plus fin, plus dextre pour la saisie des récompenses et donc le test devient plus difficile mais permet de mieux différencier les scores pour des lésions moins invalidantes. Nous avons également choisi, contrairement à l'étude de Marshall où le point de la boulette était de zéro si elle tombait dans une autre marche, d'attribuer le point de la marche dans laquelle la récompense tombait si il réussissait à l'attraper par la suite (par exemple : si la boulette de pain d'épice de la marche cinq tombe dans la quatre et qu'il l'a récupère, on compte 4 points au lieu de 5 et le marmouset perd seulement 1 point par rapport à Marshall où il en perdait 5). Ceci aurait pu surestimer nos résultats comparés à ceux de Marshall, mais, dans notre modèle, aucun marmouset ne récupère totalement à 3 mois et au-delà. Cela discrimine mieux les degrés de récupération en laissant moins de place au hasard. De plus, il est certain que les marches creusées représentent une difficulté supplémentaire de dextérité puisque nous arrivons aux limites de la dextérité des individus sains qui ne réalisent pas tous parfaitement le test à chaque fois bien qu'ils le réalisent bien dans l'ensemble. La note de 14/15 nous paraissait donc plus juste qu'une note de 10/15 qui aurait signifié un déficit.

Le Dynamometric Pull Test (DPT), est le premier test à notre connaissance à quantifier la force de traction d'un primate du nouveau monde en distinguant et sélectionnant la patte à évaluer. En effet, jusqu'à maintenant, l'évaluation de la force n'était pas quantitative puisqu'elle reposait sur un test de saisie d'un stylo (0 ne s'agrippe pas, 1 s'agrippe partiellement, 2 s'agrippe normalement). D'une part, ce test est expérimentateur dépendant et d'autre par une faible distinction entre les niveaux de récupération est possible. Un appareil chez le singe écureuil permet lui de quantifier la force de contraction de la patte (Bury et al., 2009) mais la conception et l'adaptation au marmouset était lourde. Un autre test permettait de quantifier la force de traction de l'ensemble du bras (force d'agrippement) mais les deux pattes sont évaluées en même temps (Iwanami et al., 2005) ce qui ne permet pas de différencier la patte ipsi- de la patte contro-lésionnelle. Nous avons trouvé plus complet un test évaluant à la fois

le « reaching » et la force de l'ensemble du bras. Notre dispositif, permet d'être expérimentateur indépendant, et de quantifier la force de traction tout en sélectionnant la patte que l'on veut évaluer. Cependant, il nécessite un long apprentissage que nous savions possible puisque les marmousets sont capables d'apprendre à utiliser des outils (Yamazaki et al., 2011) et dans notre test, la poignée peut être considérée comme un outils qu'il faut tirer pour obtenir indirectement une récompense. Je n'ai constaté aucune corrélation liant la vitesse d'apprentissage et la capacité de récupération. Un des facteurs limitant la récupération au DPT est la récupération du « reaching » avec le bras tendu. En effet la poignée est assez loin de la fente d'accès mais elle ne pouvait être plus proche pour avoir suffisamment de débattement afin que le marmouset puisse déployer une force de 5 Newtons (un ressort plus résistant aurait moins bien discriminé les petites récupérations de force). Une des particularités du DPT est que sa poignée peut tourner afin de permettre de tirer en position de pronation et de supination. Le choix était laissé au marmouset pour qu'il puisse tirer dans la condition la plus confortable et écologique pour lui.

Nous avons montré qu'il n'y avait pas de différence majeure entre les groupes avec un entraînement intensif comparativement au groupe avec un entraînement minimal. L'effectif du groupe E- est certes faible (n=2) parce que nous avons d'emblée rencontré des profils de récupération extrêmes et conclu rapidement qu'un effet serait impossible à démontrer car il serait largement plus faible que la variabilité de récupération et que notre capacité à étudier des groupes importants. De plus, nous avons observé des baisses de motivation consécutives aux échecs répétés. Ces baisses de motivation n'étaient pas tant dues à la répétition de la tâche mais plus à l'absence de récompense pour les tâches mal accomplies. Certaines équipes suggère que l'évaluation par des tests comportementaux spécifiques modifie le niveau de récupération spontanée par effet d'apprentissage et utilise seulement des évaluations par vidéo (Erickson et al., 2007; Ikeda et al., 2013). Seulement, chez l'homme, il est connu depuis longtemps que la réadaptation ou la kinésithérapie influence la récupération fonctionnelle (Ottenbacher and Stull, 1993) et envisager une nouvelle thérapie qui se passerait de toutes thérapies réadaptatives serait illusoire. Chez le rongeur, l'enrichissement de l'environnement induit également une meilleure récupération (Biernaskie and Corbett, 2001). Nos marmousets étaient tous en présence d'un environnement enrichie (tunnels, plateforme, nid).

L'intensité de la prise en charge est aussi un facteur prépondérant à une bonne récupération. Bien que la dose optimale ne soit pas clairement établie chez l'homme, le minimum recommandé serait de 30 min trois fois par semaine (Kwakkel et al., 2004). Une étude récente chez la souris (Bell et al., 2015) montre qu'un entraînement deux fois par jour permet une récupération plus rapide qu'un seul entraînement par jour, mais que ça n'influence pas le maintien des gains de performances. Comme dit précédemment, une baisse de motivation était visible ce qui limitait le temps maximum d'évaluation. Il n'excédait pas 30 min par jour, deux à trois fois par semaine pour les individus avec un entraînement minimal et trois à cinq fois par semaine pour les individus dit avec un entraînement intensif. Mais devant une tâche qu'ils n'arrivaient pas à réaliser, ils n'insistaient pas plus de 2 min alors qu'ils disposaient de 5 min maximum par patte. Les modalités d'entraînement intensif et minimal ne semblent pas discriminer suffisamment les effets d'un apprentissage. Pour ce qui est de l'évaluation à 48h, nous avons trouvé que tous les animaux ne présentaient pas de déficit suffisamment sévère qui aurait remis en cause l'application d'une réadaptation précoce. En effet, il a été montré chez l'homme une meilleure efficacité avec une prise en charge précoce avec toutefois une interrogation pour les patients lourdement invalidé (Langhorne et al., 2010). Néanmoins, après la première semaine, toutes les études montrent que la réadaptation doit être mise en place (Langhorne et al., 2011). Il est tout à fait probable que nos dispositifs contribuent à une réadaptation plus efficace.

Nous avons induit une lésion pour affecter la patte dominante. Comme la plupart des marmousets récupèrent mal, nous préférons continuer à léser la patte dominante pour se placer dans le cas le plus incapacitant afin de stimuler au mieux la plasticité cérébrale.

En ce qui concerne la contrainte instaurée après l'observation de la récupération tardive après « contraintes » du marmouset B, il nous a paru approprié de la qualifier de « thérapie incitative » plutôt que thérapie contrainte. En effet, nous pouvions empêcher le marmouset de passer son membre non parétique dans la fente pour éviter qu'il ne réalise le test avec celui-ci mais nous ne cherchions pas à contraindre l'utilisation de ce membre. Chez l'homme la thérapie induite par contrainte du membre supérieur sain a montré son efficacité en terme de bénéfice clinique (Lang et al., 2013) et les corrélats cérébraux ont été explorés en neuro-imagerie (Schaechter et al., 2002). Notre stratégie « incitative » a été efficace pour 4 des marmousets qui, après la lésion, commençaient par utiliser spontanément leur membre



parétique mais au vu des difficultés voulaient utiliser leur membre non parétique. Cependant un marmouset (K) est resté réfractaire à l'utilisation de son membre déficitaire, dès le début des évaluations. Ainsi l'incitation n'était pas suffisante ou le déficit trop important. Un modèle d'ischémie cérébrale chez le primate a étudié la thérapie contrainte car ils avaient observé une chute secondaire des performances du membre contra-lésionnel (Nudo et al., 1996) qu'ils expliquaient par des changements dus à des dégénérescences secondaires ou des diaschisis qui se produiraient dans le cortex moteur non endommagé par la lésion. Dans notre cas, le cortex moteur primaire du membre supérieur est lésé mais des dégénérescences secondaires observées sur les coupes histologiques et impliquant des boucles de contrôle moteur, à distance du cortex moteur primaire, pourraient expliquer cette baisse de performance.

### Corrélations

La corrélation entre les déficits et le volume lésionnel est souvent débattue. En effet, même s'il est entendu qu'une lésion massive engendrera des déficits plus lourds qu'une petite lésion capsulaire, des contre-exemples démontrent que, plus important que le volume de la lésion, c'est bel et bien les structures lésées qui importent le plus dans l'observation des déficits. Cependant, le volume lésionnel est également un facteur important dans la sévérité des déficits. Dans notre modèle, nous ciblons le cortex moteur primaire du membre supérieur et nous endommageons les structures avoisinantes ainsi que la capsule interne, il est donc légitime de se demander si le volume lésionnel corrèle avec les déficits. Nous avons retrouvé une corrélation avec les performances au staircase à une semaine et un mois après la lésion. Dans l'avenir, nous projetons d'augmenter l'effectif afin de vérifier la solidité de ces corrélations. Cependant, Bihel et al. avec le modèle MCAo qui endommage également la capsule interne retrouve cette corrélation deux semaines après la lésion (Bihel et al., 2009). Cependant, dans notre cas, bien que le déficit soit avéré en phase chronique, le volume lésionnel n'est pas prédictif de la récupération de la dextérité à 3 mois, alors qu'il l'est pour la force. Cela pourrait s'expliquer par des mécanismes plus complexes pour la récupération de la dextérité et leur mise en place plus tardive, alors que la force pourrait récupérer par des circuits redondants, plus rapidement mis en place.

## Intégrité du FCS

Nous montrons pour la première fois le suivi de l'intégrité fonctionnelle du FCS chez le marmouset cortical lésé par la technique de ME-MRI. Cette observation est faite en pré-lésion (voir chapitre 2) puis en phase subaiguë (15 jours après la lésion) et en phase chronique (3 mois après la lésion). Le premier objectif de l'étude était de démontrer la perte de l'intégrité du FCS dans notre modèle lésionnel. Le marquage du pédoncule cérébral ipsi-lésionnel (le marquage le plus profond en pré-lésion) n'est plus visible dès 15 jours post-lésion et ne réapparaît pas à 3 mois sur la carte statistique témoignant d'une atteinte fonctionnelle majeure du FCS et pouvant expliquer les déficits chroniques de force et dextérité observés chez les marmousets (Stinear et al., 2012). Il faut noter que le FCS n'est que partiellement détruit puisque les cortex prémoteurs et pariétaux ne sont que partiellement lésés et émettent des axones corticospinaux. Le deuxième objectif était de mettre en évidence les réseaux qui pourraient soutenir la récupération partielle des déficits moteurs. Les cartes statistiques du marquage au manganèse à 15 jours et 3 mois post lésion ne présentent pas de marquage cortical. Le manganèse est injecté au même site d'injection que celui de la lésion, donc il se retrouve dans un tissu lésé ou dans la cavité lésionnelle à 3 mois. Etant donné la diminution importante d'hypersignal en post-lésion, il est peut être en partie lavé par la microcirculation péri-lésionnelle et donc non capté. Cependant les images individuelles nous montrent une hyper intensité péri-lésionnelle qui prouve qu'une proportion au moins est captée. Ce serait donc plus la variabilité de la taille des lésions qui « effacerait » statistiquement le marquage cortical. Compte tenu de la taille des lésions, on aurait pu croire que le marquage péri-lésionnel se serait étendu bien au-delà des limites du marquage pré-lésionnel. Pourtant, il reste relativement restreint à une couronne péri-lésionnelle. Quelques zones nouvellement marquées en sous-cortical à 3 mois comme par exemple, le bras antérieur de la capsule interne, le bras postérieur de la C.I. haute apparaissent en post-lésion. Nous les expliquons par un marquage péri-lésionnel qui déborde au-delà des limites du marquage pré-lésionnel noté Péri-L ar et Péri-L av sur la figure 48. La diminution du marquage du manganèse à 15 jours dans le putamen, le noyau caudé et le thalamus est en accord avec deux études chez le rat (Van der Zijden et al., 2008; van der Zijden et al., 2007) qui montrent que deux semaines après une MCAo le marquage au manganèse (injecté en péri-lésionnel dans le cortex primaire somato-sensoriel) diminue. Ils ne font pas état du marquage de la capsule interne

qui reste difficilement identifiable chez le rat. De plus, ils relèvent une légère augmentation du marquage dans ces structures côté contro-lésionnel à 10 semaines (Van der Zijden et al., 2008). Ils décrivent aussi des changements dans la substance noire que nous ne marquons pas de façon très évidente en pré-lésion. A l'inverse des résultats de la même équipe sur le modèle MCAo (van Meer et al., 2010; Van der Zijden et al., 2008) ou sur une lésion corticale de M1 (Allegrini and Wiessner, 2003), nous n'observons pas de marquage du corps calleux et de structures du côté contro-lésionnel comme le thalamus. Ces différences de marquage peuvent être la cause d'une part d'un modèle lésionnel différent ou d'une lésion plus étendue qui endommagerait le corps calleux dans notre modèle et d'autre part, la quantité de manganèse utilisée dans l'étude chez le rat est 25 fois supérieure que celle que nous utilisons (très forte dose chez Allegrini aussi). Enfin, nous constatons que le modèle marmouset permet une meilleure définition du marquage de la capsule interne et des noyaux sous-corticaux. Trois mois après la lésion on constate un regain de marquage par rapport à 15 jours dans la capsule interne et le thalamus. Le captage du manganèse par les cellules ne peut se faire que par des cellules fonctionnelles essentiellement en entrant par les canaux calciques voltage dépendants (Pautler et al., 1998; Slood and Gramsbergen, 1994) ainsi les marquages post-lésion dans ces structures sont essentiellement dus au marquage péri-lésionnel. La diminution du marquage à 15 jours qui récupère à 3 mois peut s'expliquer de différentes manières : 1) en phase aiguë et subaiguë les neurones cortico-spinaux péri-lésionnels sont comprimés par la lésion, ils seraient donc « silencieux » et inactifs et ne capteraient pas ou peu le manganèse. En phase chronique, ces neurones silencieux auraient retrouvé une fonctionnalité et pourraient capter à nouveau le manganèse ; 2) la perte de neurones cortico-spinaux pourrait être compensée par une suractivité de neurones cortico-spinaux directs épargnés, ou par des faisceaux indirects de neurones partant des cortex prémoteurs et pariétaux et faisant relai dans les noyaux du pont ou de la moelle : faisceaux cortico-réticulo-spinaux, cortico-rubro-spinaux, cortico-réticulo-spinaux ; 3) de nouveaux relai pourrait se mettre en place via le cortex prémoteur ventral qui possède des neurones cortico-spinaux étant donné qu'il a été montré chez le singe écureuil après lésion de M1, un sprouting périlésionnel vers le cortex prémoteur ventral (Dancause et al., 2005) ; 4) Trois mois après la lésion, des processus de régénération cellulaire péri-lésionnelle à partir de la migration de cellules souches vers la lésion, de la différenciation en neurones et une pousse axonale longue distance pourrait permettre une régénération partielle du FCS et améliorer le marquage au manganèse à 3 mois.

Néanmoins, cette capacité de régénération longue distance de neurones cortico-spinaux a été démontrée chez le rat dans le cas de lésions neuronales sélectives (Chen et al., 2004) mais pas pour le moment dans le cas de lésion corticales étendues (Starkey et al., 2012). Les différents processus sont sûrement co-existants mais la technique de ME-MRI n'a pas été assez sensible et le marquage pas assez profond pour mettre en évidence par exemple les faisceaux indirects. En revanche, elle a permis de mettre en évidence : 1) un hyper-marquage du lenticular fasciculus qui relie le GPi au thalamus VL et 2) une hyper-fonctionnalité de structures telles que les noyaux ventro-latéral VL, et ventro-postérieurs VPL et VPM thalamiques. En effet, en phase chronique, on observe un marquage plus important par rapport au marquage en pré-lésion. Il est probable que l'hyper-marquage provienne d'une suractivité de neurones des cortex moteurs épargnés impliqués dans les boucles cortico-sous-corticales d'Alexander (1986) comme celle partant de l'aire motrice supplémentaire ou plus largement des cortex prémoteurs et sensorimoteurs (Tononi et al., 1994) et passant par le putamen, le GPi, le noyau VL thalamique et revenant au cortex. Ces boucles sont impliquées dans la sélection du mouvement voulu, la programmation, l'initiation, l'exécution et la facilitation d'actes moteurs complexes, le choix de stratégies motrices adaptées, l'inhibition de mouvements anormaux, la régulation des informations sensorielles provenant du thalamus et l'intégration avec les aires limbiques de la motivation. Ces processus peuvent être amplifiés après une lésion du réseau moteur. Enfin, l'hyper marquage dans le noyau thalamique VPM-VPL en lien direct avec le cortex somesthésique S1 signe un renforcement des connections cortico-thalamiques et vraisemblablement un rôle tout particulier de ce cortex péri-lésionnel dans la prise en charge de la récupération de la fonction motrice.

La comparaison au différents temps nécessite une normalisation des cerveaux, or nous avons vu précédemment que la lésion induit une atrophie qui s'installe à 3 mois qui peut entraîner des modifications des régions lésées et péri-lésionnelles. Cette atrophie et les modifications de conformation seront normalement corrigées par la normalisation.

Nous avons donc approché les limites de la technique qui permet de mettre en évidence des mécanismes de réorganisation cérébrale (plasticité) mais qui n'aura pas la sensibilité de détecter des processus aussi subtils que la neurogénèse. Cette approche est intéressante pour observer l'intégrité du FCS au cours du temps mais la quantification de l'effet d'une thérapie semble limite au vu de sa sensibilité. De plus, l'étude par ME-MRI rajouterait une lourdeur

non-négligeable en termes de chirurgies, et d'anesthésie supplémentaires pour être effectuée sur le groupe traité.

### Thérapie des neuro-implants associé à la chondroïtinase

La stratégie thérapeutique que nous employons (implantation de prothèses micro-structurées dans la lésion) a montré une légère amélioration de la récupération de la force sur le même modèle lésionnel chez le rat mais pas d'amélioration de la dextérité. Nous avons constaté que les implants réduisaient la réaction astrocytaire et permettaient l'accrochage de cellules de l'hôte toujours chez le rat. Nous y avons associé chez le marmouset un traitement à la chondroïtinase qui va dégrader la matrice extracellulaire afin de réduire la cicatrice gliale et permettre une meilleure invasion des cellules souches endogènes (Hyatt et al., 2010). L'injection de cette enzyme seule a montré une amélioration fonctionnelle chez le rat qui a subi une MCAo (Hill et al., 2012), cependant son injection se faisait par micro-pompe sur une plus large période pendant 7 jours.

Nos marmousets traités qui avait une lésion très étendue présentent une cavité lésionnelle finale plus restreinte et une régression du volume lésionnel équivalente aux petites lésions. Nous avons traité 3 marmousets dont deux qui montrent clairement un tissu de reconstruction en imagerie T2 à 15 jours et 3 mois post lésion. Evidemment, si l'histologie confirme la présence de tissus reformés autour des implants, la thérapie et la régénération tissulaire peut être un des facteurs explicatifs. De plus, nous avons vu chez le rat que nos prothèses n'induisent ni d'augmentation, ni de diminution de l'inflammation et qu'elles réduisent la réaction astrocytaire (résultats thèse Carole Davoust, en cours). Cependant des cellules neuronales endogènes ont été retrouvées en plus grand nombre chez les rats implantés avec les prothèses que chez les rats contrôles. Il a été montré que la neurogénèse existe chez le marmouset en condition physiologique et est dépendante de l'âge (Leuner et al., 2007) et qu'elle est stimulée également en condition pathologique, après une MCAo (Bihel et al., 2009) au voisinage d'une lésion cérébrale. Nos supports pourraient favoriser l'attraction des cellules souches et participer à l'amélioration de la survie de ces cellules, ce qui pourrait être impliqué dans la réduction du volume lésionnel. Des analyses histologiques nous permettront de déterminer la nature de ce tissu et de quantifier la neurogénèse, l'inflammation et la cicatrice gliale. L'utilisation d'un support seul a également montré son efficacité pour améliorer le microenvironnement de la lésion cérébrale dans plusieurs études.

Comme suggéré dans l'étude de Potter (Potter et al., 2008), le remplissage de la cavité lésionnelle devrait apporter des bénéfices en fournissant soit une intégrité structurale nécessaire à la recolonisation cellulaire soit une diminution de l'inflammation, soit une interférence à la formation de la cicatrice gliale. Cependant, chez les rats MCAo, l'utilisation de Matrigel réduit la taille de la cavité lésionnelle mais n'apporte pas de bénéfice fonctionnel (Jin et al., 2010).

Pour une étude plus complète de l'effet de la thérapie, il faudra introduire un groupe contrôle et prendre en compte l'effet de l'implantation puis de retrait d'implants avec la même chirurgie (sham implant). Mais nous n'avons pas vu d'effet sur ce groupe comparé au groupe des rats lésés contrôles.

Un de nos marmousets présentait une mauvaise implantation des prothèses 15 jours après la lésion (1 semaine après l'implantation). Le volet crânien n'est pas resté en place malgré le ciment à os posé au moment de la chirurgie. Il s'avère que sur l'IRM T2 à 15 jours les prothèses semblent être quasiment au fond de la lésion et dépassent de la surface du cerveau. Nous avions prévu l'IRM 24h post-lésion pour anticiper la taille des implants lors de la fabrication des implants mais nous n'avions pas prévu que l'œdème vasogénique surestime la taille des lésions dans ces proportions. La thérapie a eu un effet sur la récupération fonctionnelle sur deux des trois animaux traités, le marmouset mal implanté étant le marmouset qui n'a pas montré de récupération. Néanmoins, nous ne pouvons pas relier son absence de récupération à la mauvaise implantation.

Toutefois, les deux autres marmousets présentent une récupération motrice à la hauteur des marmousets du groupe lésé avec de « petites » lésions alors que leur volume lésionnel les prédestinait à de moins bonnes performances. Autant la force que la dextérité est améliorée pour les deux marmousets. De plus, nous observons une récupération de la force plus précoce avec le traitement que dans le groupe contrôle lésion. Ceci va dans le sens de circuits de plasticité compensant les déficits de force qui se mettent en place plus facilement.

## V. Perspectives

Les perspectives de ce travail sont d'augmenter le groupe des marmousets avec implants seuls et de constituer un nouveau groupe avec des prothèsesensemencées de cellules souches. En effet, chez le rat les greffes de cellules souches humaines implémentées sur les prothèses micro-structurées a montré une efficacité comportementale avec une réduction de la réaction astrocytaire (Vaysse et al., 2015a). Cependant l'origine des cellules n'était pas compatible dans l'animalerie A1. Une nouvelle source de cellules est à l'étude et permettrait une greffe autologue de cellules souches neurales prélevées dans la muqueuse olfactive du marmouset (caractérisation en cours dans le laboratoire).

Cette thérapie pourrait s'adresser à l'ensemble des lésions cérébrales non neurodégénératives comme les traumatismes crâniens. Cependant, il est possible qu'il faille trier les marmousets qui seront inclus dans le groupe traité. En effet, d'une part le marmouset avec un volume lésionnel de  $0,18 \text{ mm}^3$ , notre plus petite lésion en phase aiguë, récupère totalement au test du DPT et ne pourra bénéficier de la thérapie à ce test et, d'autres part, les plus fortes lésions,  $0,38$  et  $0,44 \text{ cm}^3$ , n'ont jamais récupéré au DPT. La question de la sévérité de la lésion et le bénéfice attendu est important pour cibler et optimiser l'effet de thérapie autant chez l'animal que chez l'homme.

## VI. Conclusion :

Ce modèle de lésion cérébrale chez le marmouset est un bon modèle pour plusieurs raisons. D'une part, malgré la variabilité du volume lésionnel, elle reste moins importante ou équivalente à la variabilité des autres modèles et les lésions chez les patients sont également variables. D'autre part, nous avons la possibilité de cibler la zone du cerveau que nous voulons léser, ici, une lésion du cortex moteur primaire du membre supérieur qui induit un handicap sensorimoteur, qui mime les déficits rencontrés chez une majorité de patients victime d'un AVC (Feigin et al., 2003; Varona et al., 2004). Ce déficit récupère spontanément mais reste présent à 3 mois sur les trois tests comportementaux : les staircase Colline et Vallée, et le Dynamométrie Pull Test. L'échelle neurologique est-elle sensible avant 1 mois mais ne permet pas de discriminer les déficits en fin de récupération. Ce handicap prolongé, permet de tester de nouvelles thérapies quelle qu'elles soient et d'en étudier la cinétique. L'effectif auquel j'ai donné un traitement n'est pas assez important pour conclure de son efficacité. Cependant, une récupération plus rapide au DPT pour deux des trois marmousets traités, une récupération aussi bonne que les marmousets avec un petit volume lésionnel alors qu'ils avaient un volume lésionnel important ainsi que l'observation d'un tissu nouvellement formé autour des prothèses apportent des éléments favorables sur l'utilité d'un support pour la recolonisation de la zone lésée et la récupération motrice.



---

# Etude 4

---

Suivi de l'intégrité du Faisceau cortico spinal par imagerie de diffusion



---

# Etude 4 suivi de l'intégrité du Faisceau cortico spinal par imagerie de diffusion.

---

## I. Présentation et objectif

Comme nous l'avons vu dans les chapitres précédents, le FCS est la principale voie descendante de la motricité. Bien que les conséquences fonctionnelles des lésions cérébrales post-AVC aient été largement étudiées, de nombreux travaux n'ont pas réussi à déceler une corrélation entre la taille de la lésion cérébrale et le déficit fonctionnel associé. Cette contradiction pourrait s'expliquer par le peu d'attention donné à l'importance des altérations et réorganisations de la substance blanche cérébrale, le paramètre le plus souvent étudié correspondant à la mesure du volume lésionnel cortical et sous cortical sans faire la distinction entre la SB et SG (pour revue, Stinear et al., 2015). De plus, l'IRM conventionnelle décrit la substance blanche comme un tissu uniforme alors qu'il contient en réalité un réseau complexe et orienté de fibres nerveuses. Elle ne rend donc pas compte de façon évidente des fibres touchées à distance d'une lésion du cortex. Les techniques de visualisation des faisceaux de substance blanche in vivo ne sont apparus que relativement récemment avec l'apparition de l'imagerie en tenseur de diffusion (DTI). Jusqu'alors, on ne pouvait observer la structure de la substance blanche qu'à partir de coupes histologiques donc post mortem.

L'imagerie en tenseur de diffusion (DTI) permet d'obtenir des cartes de fraction d'anisotropie (FA) qui se calcule grâce à la formule présentée en Figure 57. En fait, c'est la nature de l'anisotropie de l'eau dans les tissus nerveux qui est étudié. En milieu libre et homogène c'est à dire sans obstacle, le mouvement des molécules d'eau est dû à l'agitation thermique selon un mouvement brownien, ces dernières diffusent donc de manière isotrope : de la même manière, dans toutes les directions. Dans la substance blanche les fibres nerveuses organisées en faisceaux parallèles d'axones formés de couches concentriques de myéline restreignent la diffusion transversalement, la diffusion suit ainsi un axe préférentiel : celui des fibres nerveuses, elle est donc anisotrope. Nous obtenons ainsi l'orientation des fibres nerveuses grâce à leur degré d'anisotropie.

$$FA = \sqrt{\frac{1}{2} \frac{\sqrt{((\lambda_1 - \lambda_2)^2 + (\lambda_2 - \lambda_3)^2 + (\lambda_3 - \lambda_1)^2)}}{\sqrt{\lambda_1^2 + \lambda_2^2 + \lambda_3^2}}}$$

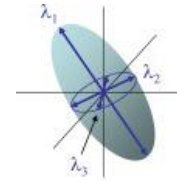


Figure 57 : formule de calcul de la fraction d'anisotropie en fonction des valeurs ( $\lambda_1, \lambda_2, \lambda_3$ ) des vecteurs caractérisant l'ellipsoïde d'orientation de la diffusion

Il a été montré chez l'homme, que l'intégrité de la SB au niveau du bras postérieur de la capsule interne (BPCI) est, après un AVC, un marqueur prédictif de la récupération motrice des fonctions distales (Stinear et al., 2012). Et plus précisément, un indice d'asymétrie basé sur la fraction d'anisotropie mesurée au sein des BPCI:  $IA_{FA} = (FA_{\text{contro}} - FA_{\text{ipsi}}) / (FA_{\text{contro}} + FA_{\text{ipsi}})$ . Le point de non-retour (PNR) correspondant à un indice d'asymétrie de 0,15, zéro représentant la symétrie. D'après cet algorithme, l'asymétrie FA entre les BPCI de l'hémisphère sain et l'hémisphère lésé peut différencier les patients ayant un potentiel limite de récupération fonctionnelle du membre supérieur de ceux n'ayant aucun potentiel de récupération (Stinear et al., 2012).

Après une MCAo chez le marmouset, il a été montré une diminution de la FA en phase aiguë et subaiguë dans la capsule interne et un retour à la normale 45 jours après la lésion (Bihel et al., 2011). Cependant, malgré l'absence d'anormalité de la diffusion à 45 jours post-lésion, cette étude montre une augmentation de la variabilité intervoxel de l'angle de diffusion dans le cortex pariétal, la capsule interne et externe coté ipsi-lésionnel comparativement au côté contro-lésionnel. Enfin, elle montre une forte corrélation entre l'altération de la capsule interne (variabilité de l'angle de diffusion) et les déficits sensorimoteurs en phase chronique (Bihel et al., 2011).

Afin de corroborer les données de l'étude précédente en chlorure de manganèse et les données de l'histologie, l'objectif de l'étude est donc d'évaluer la dégénérescence du FCS, à partir du modèle lésionnel du cortex moteur primaire chez le marmouset, par imagerie du tenseur de diffusion. Pour cela nous avons comparé les fractions d'anisotropie, ipsi et contro-lésionnelle, au niveau d'une région d'intérêt (ROI) dessinée au niveau du BPCI (en aval de la lésion) en pré-lésion, à 15 jours et 3 mois post-lésion des sujets lésés contrôles. Nous avons également regardé l'effet des neuro-implants sur l'intégrité du FCS. Enfin, nous avons recherché si les déficits fonctionnels corrélaient avec les modifications anatomiques observées par imagerie de diffusion.

## II. Protocole :

L'acquisition d'une antenne poignet en cours de l'étude sur le modèle lésionnel nous a permis d'envisager des séquences d'imagerie en tenseur de diffusion (DTI) (Helms et al., 2013). Les séquences de DTI ont été testées sur l'individu contrôle donc « pré-Lésion » et sur les animaux D, E, F, G en post-Lésion puis appliquée méthodiquement en phase pré-Lésion, subaiguë et chronique pour les animaux H, I, J, K et L (Tableau 6). Rappelons que les individus J, K et L ont reçu le traitement avec les neuro-implants 1 semaine après l'induction de la lésion.

	DTI pré-lésion	DTI 15 j post lésion	DTI 3 mois post lésion
Marmousets	Ctrl, H, I, J, K, L	H, I, J, K et L	D, E, F, G, H, I, J, K, L
Groupe contrôle, n=	3	2	6
Groupe traitement, n=	3	3	3

*Tableau 5 : Récapitulatif des marmousets recevant l'examen IRM en tenseur de diffusion (DTI)*

Les animaux étaient anesthésiés et monitorés de la même manière que présenté au chapitre précédent.

Avec l'IRM 3T et l'antenne homme pour poignet, nous avons acquis 20 coupes d'une épaisseur d'1mm par cerveau. La résolution en x et y d'un voxel est 0,78mm<sup>2</sup>. L'acquisition est faite selon 15 directions différentes. La qualité des images avec six directions était moins bonne. Le facteur  $b_1 = 0s/mm^2$  et  $b_2 = 800s/mm^2$ , TE=62ms et TR=5750ms. La durée totale d'acquisition est de 18 min.

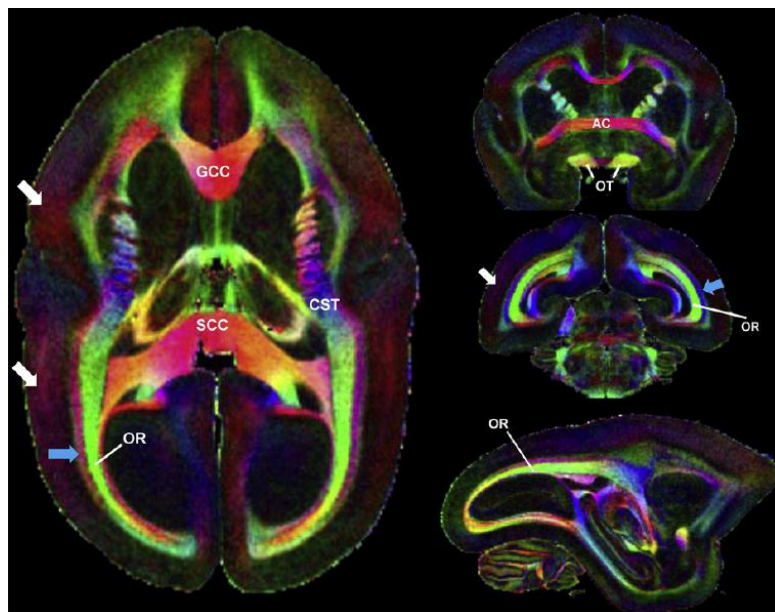
Nous avons d'abord corrigé les images à l'aide du logiciel FSL (Oxford) en utilisant « l'Eddy current correction » afin de corriger les déformations dues aux courants de Foucault pouvant déformer l'image. Puis le crâne et le scalp sont exclus par la création d'un « brain mask » afin de faciliter l'analyse.

Le tenseur de diffusion est ensuite appliqué via l'application DTIFIT nous donnant les cartes de FA et les cartes couleur selon l'orientation de V1.

Afin de réaliser des analyses de groupe, il fallait normaliser tous les cerveaux sur un cerveau de référence, dit « template ». Le template que nous avons à notre disposition (Hikishima et

al., 2011) s'est avéré non compatible avec nos images et le logiciel de traitement FSL. Nous avons donc opté pour un autre type d'analyse par ROI (region of interest).

Pour analyser les FA spécifiquement au niveau du faisceau cortico-spinal passant par le bras postérieur de la capsule interne, nous avons choisi des ROI à cet endroit et au niveau juste en dessous du plan bi-commissural pour que les ROI soient toujours en dehors de la lésion quelle que soit sa taille. Les ROI ont été choisies en nous repérant par rapport à l'image de FA couleur ou le FCS apparaît en bleu (plus ou moins violet) car il a une direction cranio-caudale et légèrement vers l'intérieur et d'après la littérature sur le marmouset (Figure 58) (Sati et al., 2012).



*Figure 58 : Carte de fraction d'anisotropie du marmouset acquise ex-vivo (d'après Sati et al., 2012). Les couleurs verte, rouge et bleu, représente les faisceaux de fibres encodées dans les directions antéro-postérieures, gauche-droite et tête-pied. OR : radiations optiques, GCC : genou du corps calleux, SCC : splenium du corps calleux, CST : Faisceau corticospinal, AC : Commissure antérieure.*

Afin que les ROI soient toujours positionnées de la même manière entre les différents animaux nous nous sommes repéré par rapport aux radiations optiques apparaissant en vert (dirigées d'avant en arrière) car elles apparaissaient très clairement et de façon invariables entre les différents marmousets. Nous positionnions les ROI 1 voxel en avant et 2 voxels en médial par rapport à l'extrémité antérieure des radiations optiques vertes et en commençant par le côté sain pour en reproduisant le symétrique du côté lésé (Figure 60). Les ROI en forme de marche d'escalier faisaient 5 voxels pour couvrir la surface bleue.

Les ROI ont été déterminées sur les coupes axiales où le FCS est le plus visible et individualisable. Nous avons à posteriori validé le bon positionnement de nos ROI grâce à la

publication récente d'un atlas marmouset repérant les structures cérébrales sur coupes histologiques et en trois dimensions (Figure 59) (Hashikawa et al., 2015).

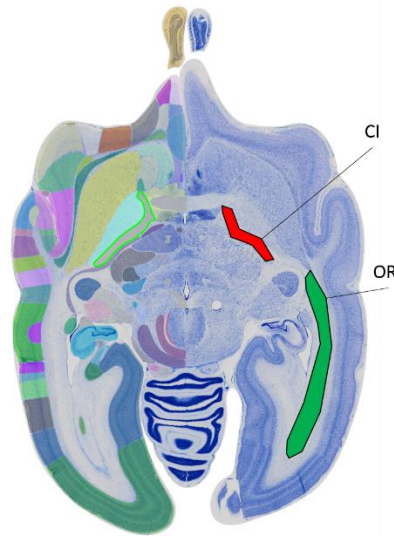


Figure 59 Coupe histologique de l'atlas d'Hashikawa et al., représentant les structures cérébrales à gauche. Du côté droit j'ai colorié la capsule interne (CI) en rouge et les radiations optiques (OR) en vert

L'application « FSL stat » permet de moyennner les valeurs de FA retrouvées sur les cinq voxels de chaque ROI. Afin d'être le plus précis possible dans nos analyses, nous avons moyennné les valeurs obtenues sur 2 niveaux de coupes axiales adjacentes en positionnant les 2 ROIs de façon superposable ( $x_1=x_2$ ,  $y_1=y_2$ ,  $z_1=z_2-1$ , avec  $z_1$  à environ 9 mm sur l'atlas de Yuasa).

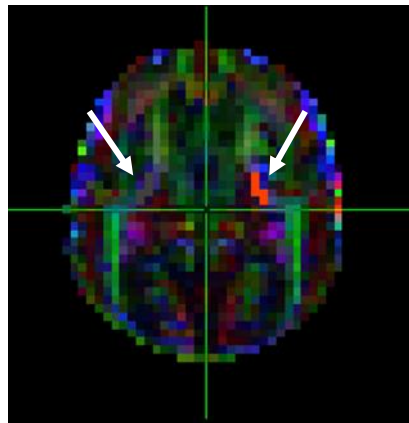
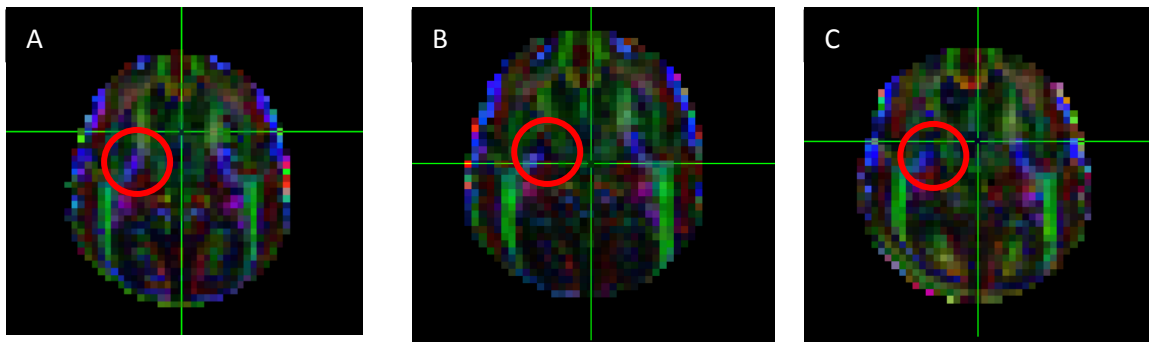


Figure 60 : Coupe axiale d'une image couleur de FA. Les ROI (flèches blanches) sont les voxels dessinés en rouge côté contro-lésionnel et en gris côté ipsi-lésionnel. La ligne horizontale verte, marque l'extrémité antérieure des radiations optiques.

### III. Résultats :

#### A. Analyse descriptive

La dégénérescence du FCS est visible sur les cartes de FA couleur pour la plus part des marmousets. En effet, on constate une diminution de l'intensité de bleu au niveau de l'hémisphère ipsi-lésionnel 15 jours post lésion comparativement à l'hémisphère contrôlé et à l'intensité pré-lésionnelle. Ce qui suggère que l'orientation des fibres est perturbée pour ces animaux à 15 jours. Trois mois post-lésion, l'intensité de bleu semble restaurée dans presque toute la ROI dans les deux hémisphères au niveau de la capsule interne. L'exemple ci-dessous d'un marmouset lésé contrôle (Figure 61). Mais, sur d'autres



*Figure 61 : Evolution de l'intensité de bleu de la capsule interne (dans le cercle rouge) pour un marmouset lésé contrôle. A) pré-lésion B) 15 jours post lésion et C) 3 mois post lésion.*

marmousets, la ROI avait changé de couleur et donc l'orientation des fibres semblait perturbée.

#### B. Analyses quantitatives

Les valeurs de FA en pré-lésion ( $n=6$ ), nous montre une variabilité certaine entre individus de  $\pm 15\%$  puisque la  $FA_{\text{PréLésion}}=0,62\pm 0,09$ . La comparaison entre les deux hémisphères ne présente pas de différence significative pour les valeurs de FA au niveau des ROI.

Nous avons ensuite comparé statistiquement les valeurs en Pré-lésion,  $FA_{\text{PréLésion}}=0,62\pm 0,09$  de celles à 3 mois,  $FA_{3\text{mois}}=0,52\pm 0,06$  ( $n=6$ ). Malgré une baisse de FA à 3 mois de 16% en moyenne, elle n'est pas significative (test non paramétrique de Mann-Whitney sur échantillons non appariés). De même, l'index d'asymétrie de la fraction d'anisotropie  $IA_{FA}$  est de  $=0,01$  en PréLésion et 0.04 à 3 mois. Ainsi, il est loin de la valeur 0,15 de point de non-retour (PNR)



défini par Stinéar et al. en 2012 chez l'homme. Les variations de FA sont donc mineures en phase chronique.

Le groupe à 15 jours a une  $FA_{15\text{jours}}=0.62\pm 0,03$  (n=2), mais l'effectif n'est pas suffisant pour réaliser des statistiques. Les valeurs sont présentées à titre indicatif.

La comparaison entre le groupe lésé contrôle et le groupe lésé traité ne peut là aussi être analysée statistiquement au vu des effectifs. Ils sont représentés dans la figure 62 qui exprime les résultats sous forme de ratio  $FA_{H\text{-lésé}}/FA_{H\text{-sain}}$  pour nous permettre de nous affranchir d'une certaine variabilité due à l'acquisition des images lors de différents examens. De plus, cela normalise les valeurs de FA pour l'ensemble des images.

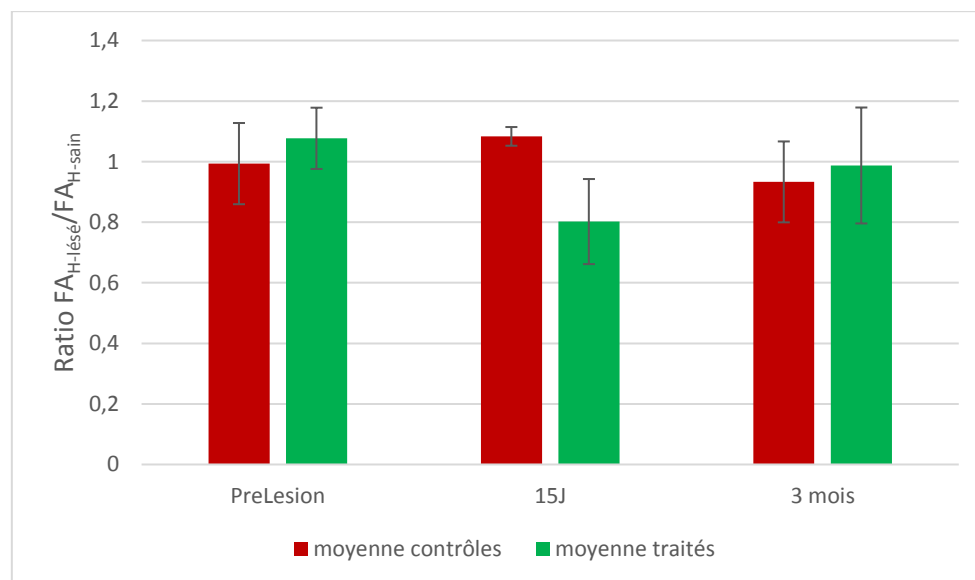


Figure 62 : Ratio  $FA_{H\text{-lésé}}/FA_{H\text{-sain}}$  dans la ROI de la capsule interne en pré-lésion, 15 jours et 3 mois après la lésion pour le groupe lésé contrôle (rouge) et le groupe lésé traité (vert).

Nous constatons, une légère diminution de la FA dans la capsule interne de l'hémisphère ipsi-lésionnel pour le groupe traité, 15 jours post-lésion et une semaine post-traitement, avec un retour à la normale à 3 mois. Le groupe contrôle se semble pas présenté de grande variation de la FA, même en phase subaiguë.

La FA nous renseigne sur l'anisotropie du voxel, c'est-à-dire sur l'inhomogénéité de diffusion dans un voxel, en prenant en compte les trois axe de diffusion (dont le principal : « axial diffusivity » AD) et la vitesse de diffusion (longueur des vecteurs dans les trois axes). Cependant, deux FA identiques peuvent avoir des vitesses de diffusion différentes. Alors

qu'une FA diminuée signifie une orientation des molécules d'eau moins engagée dans une direction.

Nous avons donc regardé les valeurs d'AD pour faire état de la vitesse de diffusion (Figure 63).

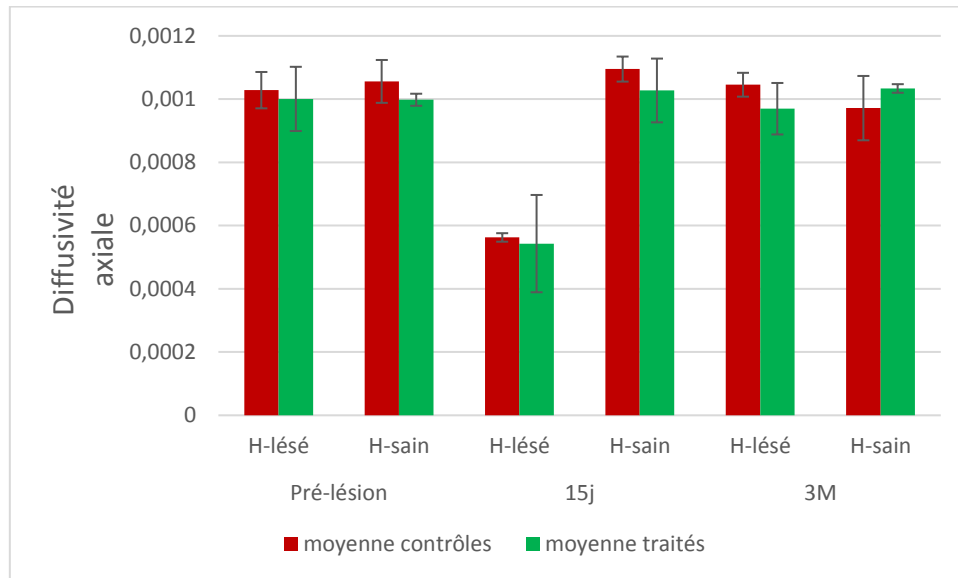


Figure 63 : Valeurs de la diffusivité axiale dans la ROI de la capsule interne en pré-lésion, 15 jours et 3 mois après la lésion pour le groupe lésé contrôle (rouge) et le groupe lésé traité (vert). Comparaison de l'hémisphère lésé vs hémisphère sain.

Les valeurs d'AD, nous montrent une diminution de la vitesse de diffusion dans l'axe principal pour les deux groupes lésés 15 jours après la lésion dans l'hémisphère lésé.

Le groupe lésé contrôle présente donc à 15 jours une FA stable mais une AD diminuée, ce qui pourrait s'expliquer par une diffusion globalement de même forme mais avec une réduction de la vitesse (taille de l'ellipse diminuées dans toutes ses directions) (Figure 64 A). Alors que le groupe traité présente à 15 jours une diminution de la FA et une diminution de l'AD, ce qui confirme la perte d'une orientation préférentielle dans ces voxels (taille de l'ellipse diminuée dans sa direction principale) (Figure 64 B).

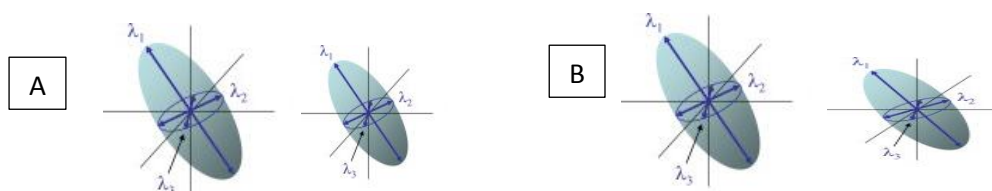


Figure 64 : Ellipses représentant la diffusion. A) Fraction d'anisotropie (FA) stable avec diminution de l'axiale diffusivité (AD) donne une ellipse plus petite dans toutes les directions. B) FA et AD diminuée donne une ellipse qui tend vers le cercle.

L'étude de l'angle et la tractographie n'ont pu être réalisées pour le moment compte tenu des problèmes que l'on a rencontré avec la normalisation des images sur le template japonais mal adapté à FSL.

### C. Corrélation anatomo-fonctionnelle

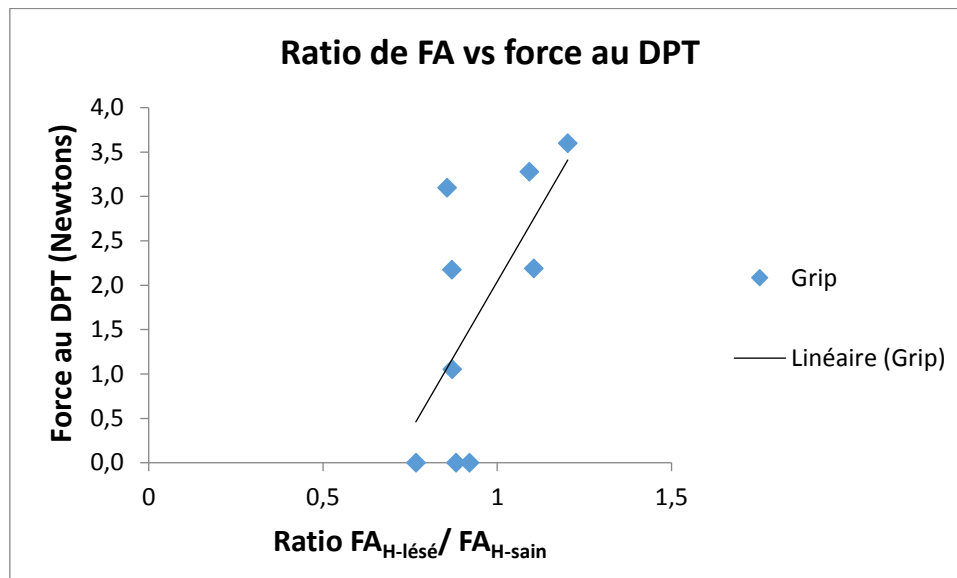


Figure 65 : Corrélations entre le ratio de FA de l'hémisphère lésé sur l'hémisphère sain et le score de la force de traction 3 mois après la lésion. Test de Spearman  $R^2=0,42$ ,  $p=0,04$ .

Dans cette corrélation (Figure 65), les animaux traités et non traités sont regroupés puisque nous nous intéressons à la relation entre la récupération fonctionnelle et l'intégrité du FCS objectivée par la fraction d'anisotropie à 3 mois. Seul le score au DPT évaluant la force de traction est corrélée significativement avec la FA. On remarque que plus la valeur de FA à 3 mois augmente plus leur force d'agrippement s'améliore (test de corrélation de Spearman,  $R^2=0,42$ ,  $p=0,04$ ). Les résultats de neuroimagerie étudiés sont confirmés par les résultats cliniques ce qui contribue à valider notre méthode de recherche.

Finalement, même si des tendances sont trouvées pour les autres tests de dextérité, le staircase version vallée et version colline, et l'échelle neurologique, aucune corrélation n'était significative. L'augmentation de l'effectif du groupe permettrait vraisemblablement d'améliorer et de rendre plus robuste ces résultats.

## IV. Discussion

Cette étude préliminaire nous a permis d'explorer l'imagerie en tenseur de diffusion chez le marmouset, d'en évaluer la qualité à 3 Teslas, la sensibilité et la variabilité.

Tout d'abord il faut souligner que c'est une technique complémentaire à l'imagerie au Manganèse qui a pour objectif également d'objectiver l'intégrité du FCS. De plus, elle présente l'avantage d'être beaucoup moins lourde. Notons que parmi les marmousets qui ont eu l'imagerie au manganèse, quatre ont pu bénéficier des séquences DTI en phase chronique lorsque l'antenne poignet a été achetée. Il est intéressant de noter que nous avons observé visuellement que trois d'entre eux (E, F et G) présentent un déficit de marquage du manganèse à 3 mois dans la capsule interne et une diminution de FA, alors que le 4<sup>ème</sup> (le marmouset D qui est celui qui récupère le mieux au DTP) présente un fort marquage au manganèse dans la capsule interne associé à une augmentation de FA. Nous n'avons pas trouvé de modification de la FA sur le groupe mais il est probable que ce soit le résultat de profils différents selon les animaux et leur atteinte du FCS. D'ailleurs, la corrélation trouvée avec la force au DPT rend compte de la disparité dans le groupe.

Nous nous sommes également confrontés à des limites techniques. En effet, les études chez le marmouset qui exploitent pleinement l'imagerie de diffusion le font avec des scanners 7 teslas. L'exploitation des données se faisait sur des images de moins bonne qualité. De plus le cumul des protocoles nous a contraints, pour des raisons de durée d'anesthésie par injection intramusculaire, à se limiter à 15 directions de gradients. Les prochaines acquisitions devront se faire dans 32 directions pour avoir une meilleure qualité d'image.

Malgré cette limite nous avons montré comme Bihel (Bihel et al., 2011) qu'après une lésion cérébrale qui entraîne des déficits moteurs, la FA est modifiée dans la capsule interne en phase subaiguë et qu'elle revient à la normale en phase chronique pour le groupe. Cependant, au vu de la corrélation que nous avons trouvée, il est probable qu'en augmentant l'effectif du groupe, on puisse distinguer les bons des mauvais récupérateurs sur la base de la FA. Dans l'étude de Bihel, elle met en avant une plus grande variabilité de l'angle de diffusion ainsi qu'une diminution du nombre de fibres par tractographie. Nous n'avons pu étudier cette approche car le logiciel de traitement d'image utilisé habituellement pour les hommes ne s'est pas révélé complètement adapté au cerveau des marmousets. Des développements importants seront nécessaires.

D'autres séquences permettent d'étudier l'anisotropie du tissu cérébral et donc l'intégrité de la substance blanche (Sati et al., 2012). Il sera intéressant de déterminer laquelle est la plus pertinente. De plus, une séquence GRASE implémentée chez les marmousets par C. Fonta du Cerco est à l'étude sur la 3T pour quantifier le degré de myélinisation de la substance blanche.

## V. Conclusion

Cette étude bien qu'incomplète nous a permis de confirmer les résultats obtenus par l'imagerie au manganèse. L'exploration de l'intégrité du FCS est clairement indiquée dans notre modèle lésionnel tout comme en clinique humaine.

L'étude de l'intégrité de la SB par des techniques de neuroimagerie est un élément clé dans la prise en charge des patients post AVC. La capacité à prédire le potentiel de récupération motrice d'un individu pourrait se révéler utile car cela permettrait de mettre en place une rééducation sur mesure, de prendre en charge les attentes des patients et des thérapeutes, et pourrait résulter en une utilisation plus efficace des ressources de sante publique.



---

# **Conclusions générales et perspectives**

---





---

## Conclusions générales et perspectives

---

Mes travaux de recherches s'inscrivent dans un contexte de santé publique majeur avec beaucoup de pistes thérapeutiques explorées. Cependant au cours de mes trois ans de recherche aucune révolution n'a eu lieu dans le traitement des AVC séquellaires en phase chronique. L'efficacité des stimulations cérébrales non invasives n'est toujours pas démontrée. Les robots d'aide à la motricité et les exosquelettes ne sont pas encore présents en pratique clinique courante alors que l'entraînement précoce du membre supérieur avec l'aide d'un robot pourrait être plus efficace que les interventions classiques à améliorer les activités de la vie courante (Mehrholtz et al., 2012). En phase aiguë en revanche, la thrombectomie est à l'étude et pourrait être plus efficace que la thrombolyse ou au moins complémentaire.

Dans ce contexte, le laboratoire s'est positionné sur une stratégie de médecine régénérative impliquant des cellules souches neurales, endogènes ou ensemencées, sur des neuro-implants micro-structurés. Les résultats chez le rat sont encourageants avec une amélioration de la force de grip et une régénération tissulaire augmentée. Lors de mon arrivée, l'équipe venait de confirmer les premiers résultats et mon implication sur l'évaluation de l'effet de la greffe de cellules seules m'a permis de me familiariser avec le modèle lésionnel ainsi que l'évaluation des déficits avec les différents tests comportementaux. En effet, ce modèle ciblant le cortex moteur primaire avec une toxine n'avait jamais été caractérisé.

L'objectif principal de ma thèse était de transposer ce modèle lésionnel nouvellement caractérisé chez le rat au marmouset, et qu'il permette d'évaluer la récupération fonctionnelle motrice. En effet, afin de tester notre stratégie thérapeutique chez l'homme, il nous est nécessaire de confirmer nos résultats sur une autre espèce, qui plus est, plus proche de l'homme.

L'équipe n'avait aucune expérience du modèle primate, et grâce à la proximité avec l'animalerie du CerCo et la collaboration avec Luc Renaud, nous avons pu apprendre rapidement la manipulation des animaux, les chirurgies ainsi que les modalités des examens IRM primates. En particulier, nous avons décidé de tenter une anesthésie sans intubation qui s'est révélée tout à fait possible et sécuritaire.

Cependant au niveau comportemental tout était à faire. Grâce aux compétences de Robert Darmana, nous avons élaboré et fabriqué un test évaluant quantitativement la force de traction qui permet de sélectionner la patte que l'on veut évaluer et qui est expérimentateur indépendant. Il n'existe à notre connaissance aucun dispositif de ce genre dans la littérature. Plusieurs ajustements ont été nécessaires mais son optimisation semble bonne et en adéquation avec notre modèle lésionnel, les déficits qu'il évalue et les stratégies thérapeutiques que nous voulons tester.

En effet, la lésion que nous avons induite ciblait à minima le cortex moteur primaire du membre supérieur et provoquait des lésions cortico-sous-corticales incluant les cortex sensorimoteurs et les ganglions de la base. Les déficits induits étaient sévères, ils récupéraient progressivement mais partiellement et étaient toujours présents à 3 mois après la lésion à hauteur d'environ 50%. Les fonctions motrices de force et de dextérité ainsi que la sensibilité étaient touchées. Les différents degrés de déficit de force et de dextérité ont pu être catégorisés, et dépendaient fortement du volume lésionnel. En effet, les lésions peu étendues récupéraient mieux que les lésions débordant largement sur les cortex prémoteur et pariétal, sur le striatum et le thalamus antérieur.

En parallèle de la caractérisation du modèle, j'ai pu mettre au point une technique de suivi de l'intégrité du faisceau cortico spinal (ME-MRI, manganese-enhanced-MRI) utilisant un agent de contraste injecté directement dans le cortex M1, capté par les neurones et traçant les voies neuronales, visibles en IRM pondéré T1.

Nous avons montré que notre modèle lésionnel affectait l'intégrité anatomique et fonctionnelle du FCS, grâce à la technique de ME-MRI, mais aussi avec les cartes de diffusivité axiale de l'eau et de fraction d'anisotropie. Nous avons également eu la confirmation histologique. Nous pensons que la récupération motrice est sous-tendue par une plasticité ipsi-lésionnelle lorsque c'est possible et qu'elle conduit à un bon niveau de récupération (Loubinoux et al., 2007). C'est pour cette raison que nous avons injecté le manganèse côté ipsi-lésionnel. De plus, il existe parfois des dissociations entre l'anatomie et la fonction qui rendent la technique du manganèse particulièrement pertinente. En effet, l'équipe de Logothetis a montré que l'anatomie ne permettait pas de prévoir un lien privilégié entre le noyau locus coeruleus adrénergique et le cortex moteur alors que le manganèse démontrait une sur-activité de cette connection comparé aux autres aires corticales aussi densément

innervées que le cortex moteur (Eschenko et al., 2012). L'étude de la connectivité anatomo-fonctionnelle par ME-MRI a permis de mettre en évidence quelques réorganisations de circuits fonctionnellement affectés en phase subaiguë et plus actifs en phase chronique. En effet, un faisceau cortico-thalamique projetant sur les noyaux thalamiques ventro-postéro médian et latéral faisant relai avec les cortex prémoteurs et sensitif primaire, présentait une baisse de marquage au manganèse en post-lésion et un marquage significativement plus important 3 mois post-lésion. Le faisceau cortico-spinal principal qui part de M1 est sévèrement atteint mais le FCS n'était pas lésé dans sa totalité puisque les cortex prémoteurs et pariétaux sont partiellement indemnes. De plus, le contrôle du mouvement passe par des boucles cortico-sous-corticales et nécessite des intégrations sensibles passant par le thalamus. Les restaurations de signal dans la substance blanche péri-lésionnelle arrière et dans la capsule interne suggèrent fortement que le cortex somesthésique S1 et le cortex pariétal péri-lésionnels qui possèdent des neurones cortico-spinaux pourraient renforcer leur activité et supporter la fonction motrice. De même, l'hypersignal dans les noyaux thalamiques ventro-médian et ventro-latéral (VPM-VPL) soulignerait la participation accrue de ces cortex dans l'intégration somesthésique thalamique. Enfin, l'hypersignal dans le thalamus VL souligne la possible implication des cortex prémoteurs dorsal et médial et de l'aire proprioceptive 3a du cortex S1 péri-lésionnelle, une aire très « motrice », dans un engagement plus important des neurones cortico-spinaux de ces cortex ainsi que des projections cortico-thalamiques réciproques (Huffman and Krubitzer, 2001), elles aussi impliquées dans l'intégration sensitive.

Nous avons effectué une étude d'IRM fonctionnelle après avoir fait un mouvement passif de chaque patte d'un groupe de 7 animaux en pré-lésion, post-lésion et à 3 mois. Cette expérience aurait peut-être pu mettre en évidence les cortex pré-cités dans la prise en charge de la fonction sensorimotrice. Nous avons choisi de ne pas montrer les résultats car la qualité des images était tellement médiocre et très déformée que nous n'avons pas obtenu d'activation individuelle formelle. Les résultats de groupe suggèrent néanmoins à 3 mois des activations péri-lésionnelles et contro-lésionnelles dans les cortex sensorimoteurs. Cette expérience devra être refaite sur avec un meilleur rapport signal sur bruit. Les activations des cortex sensorimoteurs contro-lésionnels s'expliquent par un sprouting trans-hémisphérique au niveau de la moelle ou du noyau rouge comme démontré chez le rat (Chen et al., 2004; Zhao et al., 2013).

Ces résultats nous ont permis de commencer à évaluer notre stratégie thérapeutique. Cependant l'animalerie de niveau A1 ne nous permettait pas de greffer des cellules humaines que nous cultivons au laboratoire. J'ai donc testé l'effet de l'implantation des neuro-implants sans cellules mais associé à la chondroïtinase qui est une enzyme de dégradation de la matrice extracellulaire. Elle permet de digérer la cicatrice gliale et favoriser l'arrivée des neurones endogènes. Les neuro-implants sont un polymère inerte micro-structuré qui permet la croissance neuronale de manière orientée. Ils ont été mis au point grâce à la collaboration avec le LAAS.

L'étude pilote a montré que deux des trois marmousets traités (qui avaient une lésion volumineuse), présentaient une récupération à hauteur de ceux avec une lésion peu étendue non traités. L'étude anatomo-pathologique des tissus présents sur les biomatériaux permettra de montrer s'il s'est produit une régénération tissulaire comme celle que nous observons chez le rat avec des neurones qui arrivent à maturation sur les biomatériaux. En attirant des cellules souches endogènes, ces biomatériaux pourraient permettre leur viabilité cellulaire et la libération de facteurs trophiques et anti-inflammatoires. Elle pourrait aussi aider les tissus péri-lésionnels dans la prise en charge de la fonction motrice.

Pour conclure, le modèle lésionnel ciblant le cortex moteur primaire avec le malonate s'avère être un bon modèle car les déficits induits sont proches des déficits observés chez l'homme et ils ne récupèrent pas totalement en phase chronique. Les outils mis au point, les analyses comportementales et l'imagerie médicale anatomo-fonctionnelle nous permettent d'élucider certains mécanismes de réorganisation post-lésionnelle. Il ne fait aucun doute que ce modèle est adapté à l'étude de stratégies thérapeutiques pour améliorer la récupération fonctionnelle et motrice.

En perspective de mes travaux, il faudra compléter le groupe de marmouset traité avec les neuro-implants. De plus, il est envisagé d'implémenter des cellules neurales sur les prothèses. La source de cellules souches humaines provenant de patients épileptiques pharmaco-résistants ne pouvant être utilisée en animalerie marmouset, nous nous sommes intéressés aux cellules souches neurales olfactives. En effet, dans la muqueuse nasale, nous disposons de cellules souches neurales olfactives responsables de l'apprentissage de nouvelles odeurs. Des prélèvements ont été réalisés chez le marmouset afin de caractériser ces cellules et confirmer que nous pouvons les différencier en neurones.

On peut également se demander si notre prothèse est la plus adaptée. En effet, ces prothèses nous ont apporté beaucoup d'éléments de réponses, de par leur structure et leur capacité à remplir partiellement la lésion. Cependant, elles ne sont pas optimales. De par la taille de ces prothèses, l'abord crânien nécessite un volet crânien assez large. De plus, elles sont inertes et donc constituent un volume mort. D'une part, on pourrait développer soit une prothèse biodégradable mais ce qui amène la question de la vitesse de dégradation, car elle ne doit pas disparaître trop vite pour permettre une bonne connexion avec l'hôte. Mais il est difficile de proposer un matériau orienté et biodégradable. D'autre part, Amélie Bédier après avoir mis au point les premières prothèses vient de créer un support en trois dimensions qui sert de support aux cellules et qui est comprimable. Il permettrait de transplanter les neuro-implants avec cellules par simple injection avec une aiguille.

Toutes ces pistes sont prometteuses et sont maintenant testables sur un modèle marmouset simple et robuste.

Au cours de ma thèse j'ai été amené à m'intéresser entre autres : aux conditions optimales pour réaliser une thérapie de transplantation cellulaire sur biomatériaux après un AVC ainsi qu'aux différentes souches de cellules transplantables, aux mécanismes potentiels d'action de ces thérapies sur la récupération et la plasticité et enfin aux techniques d'imagerie multimodale qui sont cruciaux pour le monitoring *in vivo* des processus de réparation. Ces recherches ont permis la réalisation d'une revue présentée ci-après.



ELSEVIER  
MASSON

Annals of Physical and Rehabilitation Medicine 57 (2014) 499–508



Available online at  
ScienceDirect  
www.sciencedirect.com

Elsevier Masson France  
EM|consulte  
www.em-consulte.com



Literature review / Revue de la littérature

## Stem cells and motor recovery after stroke

### *Cellules souches et récupération motrice post-AVC*

I. Loubinoux<sup>a,\*</sup>, B. Demain<sup>a,b,c</sup>, C. Davoust<sup>a,b</sup>, B. Plas<sup>a,b,d</sup>, L. Vaysse<sup>a,b</sup>

<sup>a</sup> *Inserm, imagerie cérébrale et handicaps neurologiques UMR 825, 31059 Toulouse, France*

<sup>b</sup> *UPS, imagerie cérébrale et handicaps neurologiques UMR 825, université de Toulouse, CHU Purpan, place du Dr-Baylac, 31059 Toulouse cedex 9, France*

<sup>c</sup> *CNRS-LAAS, 7, avenue du Colonel-Roche, 31077 Toulouse, France*

<sup>d</sup> *Pôle neurosciences, centre hospitalier universitaire de Toulouse, CHU Purpan, place du Dr-Baylac, 31059 Toulouse cedex 9, France*

Received 9 August 2014; accepted 9 August 2014

#### Abstract

In stroke patients with severe persistent neurological deficits, alternative therapeutic modalities are limited. Stem cell therapy might be an opportunity when the safety profile of this approach will be achieved. This review will give possible mechanisms of restoration of function in animals and a statement of clinical trials in humans. The sources of neural stem cells for therapeutic use will be detailed. Potentials mechanisms of transplanted cell-mediated recovery are described with a particular emphasis on ipsilesional post-stroke plasticity. The optimal conditions for cell transplant therapy after stroke are evoked but not yet clearly defined. Finally, since multimodality imaging will be crucial in the post-transplantation patient assessment, the final part describes recent advances in the *in vivo* monitoring of repair progress.

#2014 Elsevier Masson SAS. All rights reserved.

**Keywords:** Neurogenesis; Stem cells; Stroke; Rehabilitation; Neuroimaging

#### Résumé

Les modalités thérapeutiques alternatives sont limitées pour les patients présentant des déficits neurologiques sévères et persistants. La thérapie cellulaire pourrait être une opportunité thérapeutique lorsque les critères de sécurité de cette approche seront remplis. Cette revue abordera les mécanismes possibles de restauration fonctionnelle chez l'animal et un état des lieux des essais cliniques chez l'homme. Les sources de cellules souches neurales à usage thérapeutique seront détaillées. Les mécanismes potentiels de récupération induite par des transplants cellulaires sont décrits en détaillant particulièrement la plasticité ipsilésionnelle post-AVC. Les conditions optimales pour la thérapie de transplantation cellulaire post-AVC sont évoquées quoique non encore clairement définies. Finalement, étant donné que l'imagerie multimodale sera cruciale pour l'évaluation des patients transplantés, la dernière partie décrit les avancées récentes dans le monitoring *in vivo* des processus de réparation.

#2014 Elsevier Masson SAS. Tous droits réservés.

**Mots clés :** Neurogenèse ; Cellules souches ; Accident vasculaire cérébral ; Réhabilitation ; Neuroimagerie

#### 1. English version

In stroke patients with severe persistent neurological deficits, alternative therapeutic modalities are limited. Stem cell therapy might be an opportunity when the safety profile of this approach

1877-0657/# 2014 Elsevier Masson SAS. All rights reserved.

will be achieved. Indeed, there are many fundamental issues that need to be resolved before clinical utility can be clearly formulated. Notably, the mechanisms of recovery by the grafted cells need to be elucidated and the conditions of the graft clearly defined. However, behavioral gains do not appear complete in animal models of stroke. An extensive review on cell transplantation in stroke animal models using human and non-human stem cells has been published [1] as well as guidelines for preclinical and clinical guidelines [2].

\* Corresponding author. Inserm, imagerie cérébrale et handicaps neurologiques UMR 825, 31059 Toulouse, France.

E-mail address: [isabelle.loubinoux@inserm.fr](mailto:isabelle.loubinoux@inserm.fr) (I. Loubinoux).

The potential uses of stem cells for stroke to partially restore neuronal networks, astrocytic support and oligodendrocytes-derived myelinization are multiple but still largely theoretical [3]. Search for neurogenesis in the central nervous system of adult mammals has been long and controversial but the existence of persistent stem cells which have self-renewal capacity and can differentiate into the three fundamental neural lineage is now well established even in human [4]. This review will give possible mechanisms of restoration of function in animals and a statement of clinical trials in humans.

### 1.1. Sources of neural stem cells for therapeutic use

#### 1.1.1. Mobilization of endogenous stem cells

There are two neurogenic areas in humans: the subventricular zone (SVZ) and the dentate gyrus of the hippocampus. One potential source of neural stem cells for neural repair is through the mobilization of endogenous stem cells, which can be enhanced by various means (pharmacological agents, exercise...). Cerebral infarction itself results in the mobilization of SVZ cells with cell migration to the site of injury. In the hippocampus dentate gyrus, neurogenesis is enhanced by a variety of stimuli, including seizures, exercise and even antidepressants. In order to promote neural repair, after proliferation, endogenous stem cells need to migrate to appropriate sites and undergo differentiation to become functional mature cells.

#### 1.1.2. Transplantation of embryonic human neural stem cells

A large number of studies have explored transplantation of neural stem cells and their progeny in experimental stroke models and in limited clinical investigations. However, none of these studies really compared the source of stem cells or the method for cell isolation and culture. For transplantation in humans, embryonic stem-cell-derived neural stem cells could be used but their manipulation *in vitro* is still very problematic. Drawbacks for using fetal tissue include cellular heterogeneity, inability to obtain sufficient numbers of donors, and difficulty in sample preparation. Additionally, it is now well known that embryonic stem cells could form teratomas on transplantation, so thus posing a major safety problem with the use of embryonic stem cell.

#### 1.1.3. Transplantation of adult neural stem cells

Another source is the adult neural stem cells or progenitor cells. Same drawbacks of cell preparation apply here. For research experiment, these cells can be obtained from tissues detached during surgery in epileptic patients or during neurosurgical procedure to treat hydrocephalus. Surgery on the stroke patient himself could be considered if and even if culture conditions allow sufficient proliferation for autogenic transplantation. Different preparations give rise to varying proportions of neurons and glia after transplantation, but oligodendrocytes were rarely observed. These cells represent an immense potential but the challenge is still to understand neural progenitor mechanisms of growth and appropriate differentiation.

#### 1.1.4. Transplantation of human neural cell lines and IP cells

Pure, postmitotic human neuronal cells can be generated from the immortalized NT2 (ntera-2) cell line derived from a human teratocarcinoma on exposure to retinoic acid. These differentiated hNT cells (also known as NT2 N cells or LBS neurons, Layton Bioscience, Inc.) maintain their neuronal phenotype both *in vitro* and *in vivo* for > one year without reverting to a neoplastic state when tested in animals. However, survival of transplanted cells is not always correlated with functional recovery. This finding highlights the need to determine the parameters required for cell-enhanced functional recovery.

More recently, ReNeuron Group has developed a human neural stem cell line (CTX0E03) using the technology (c-mycERTAM) to achieve conditional growth control. Removal of the 4-OHT and growth factors *in vitro*, prior to *in vivo* implantation, allows to switch off the *c-myc* gene thereby removing growth promotion and permitting cell differentiation into the three neural lineage. The cell line has been tested in rodent stroke models and in normal nonhuman primates. A Phase I clinical trial has been done. No cell or immune-related adverse events have been reported in any of the patients treated to date. Last year, interim data from 11 patients treated in the PISCES study were presented by the clinical site team presented at The European Stroke Conference 2014, with sustained reductions in neurological impairment and spasticity observed in all patients compared with their stable pre-treatment baseline performance (<http://www.reneuron.com/press-release/interim-data-from-clinical-trial-of-reneuron-s-stem-cell-therapy-for-stroke-to-be-presented-at-leading-stroke-conference-longer-term-data-continue-to-show-good-safety-profile-and-evidence-of-sustained-reductions-in-neurologica>). They suggest that the 11 people included in the study still experienced no adverse effects and showed a modest improvement in stroke-related symptoms. However, this research is still at a very early stage, the effectiveness and safety of this new cell line still need to be proved on a larger group of stroke patients with a placebo control group.

Neuronal cells can be also obtained from induced pluripotent stem cells (iPS cells). hiPS cells can be produced from the patient's skin fibroblasts, suggesting that iPS cells do not possess the immunoreactive problems associated with other cell sources. In addition, it has been reported that hiPS cells can differentiate into various kinds of neurons, including glutamatergic, motor and dopaminergic neurons and can survive after transplantation in the rodent brain. However, before developing iPS cell therapy in a clinical setting, their tumorigenicity is a critical problem that needs to be overcome. Strategy to develop iPS cells without exogenous gene integration is today a huge challenge for the development of cell therapy treatments.

#### 1.1.5. Transplantation of bone marrow-derived stem cells

Another source is cells derived from the bone marrow. When exposed to selective growth factors, human BMSCs differentiate into cells expressing markers of neural progenitors. They

also secrete numerous factors inducing neurotrophic effects, vascularization, stimulation of endogenous neurogenesis, and modulation of the host immune response. Ongoing clinical trials test in France, Spain, Brazil, and Great Britain autologous bone marrow stem cells in Middle Cerebral Artery Acute Stroke, which prevents immunologic rejection (see <http://www.clinicaltrials.gov>). Also, SanBio Inc. develops human bone marrow-derived neuroprogenitor cells as an allogenic cell therapy for chronic, stable stroke and other neurodegenerative conditions. These cells transiently genetically modified to differentiate into cells with neural characteristics, have been evaluated in several rodent and primate studies [5,6]. These studies are ongoing or demonstrate feasibility and safety of this approach [7].

## 1.2. Potentials mechanisms of transplanted cell-mediated recovery

### 1.2.1. General mechanisms

Various mechanisms may be responsible for the transplanted cell-mediated effect: integration into the host circuitry, reduction of death of host cells by inhibiting apoptosis in the penumbra, remyelination, induction of host plasticity, increased neovascularization, attenuation of inflammation, recruitment of endogenous progenitors [1]. For example, cellular transplants could modulate the sprouting of spared axons and the regeneration of disrupted axons by providing neurotrophins or acting on axon growth cone inhibitors, such as Nogo-A. This phenomenon has been observed in spinal cord injury models [8]. Among these mechanisms, an attempt to recreate a new neuronal circuit seems more formidable than to use repair techniques to increase the efficacy of surviving circuits. Axonal reconnection through the grafted cells/tissues (serving as a cellular-bridge) over large distances is more complex, although has been observed in some animals with brain lesions [9,10]. The function of the recruitment of endogenous cells has yet to be determined but may signify a natural repair mechanism of the brain that could potentially be further enhanced by transplanted cells.

As for induction of host plasticity, in the cortex, exogenous cells could create, augment, or extend in time endogenous peri-infarct and remote molecular signals, such as those for neurogenesis, cell differentiation, axonal and dendritic sprouting, probably strengthening of existing synapses, activation of silent synapses, network connectivity, and long-term potentiation, as well as deliver of engineered genes and provide replacement cells in a network. A review details the molecular pathways activated by these therapies, which induce remodelling of the injured brain via angiogenesis, neurogenesis, and axonal and dendritic plasticity [11]. Delivery of growth factors by grafted stem cells could promote post-stroke plasticity including ipsilesional and contralesional plasticity. A recent study showed that human neural progenitor cell treatment could significantly increase dendritic plasticity in both the ipsi- and contralesional cortex through production of endothelial growth factor, thrombospondins 1 and 2, and axon guidance factors (slit). This coincided with stem cell-induced functional recovery [12]. In another studies, rats displayed newly generated interhemispheric corticostriatal [13] or corticorubral tracts that could be involved in motor

recovery [14,15], or corticospinal fiber crossing in the spinal cord (1–2%) which positively correlated with better endpoint forepaw function [16]. Therapeutic cells may be capable of enhancing fundamental mechanisms for learning or relearning after stroke within circuits that they reconstruct or modulate [17].

New connections, however, may not contribute to clinically useful sensorimotor activity without rehabilitative training. New sprouts may also create aberrant connections that either have no effect or even lessen function in the newly modulated circuit [17]. Thus, to really achieve functional repair after cell transplant, we need to better understand how to get the cells to become functionally active.

### 1.2.2. Promoting ipsilesional activity

Ipsilesional sprouting, plasticity, and even long-distance regeneration are possible even in the adult central nervous system after a lesion [9,10]. Stroke induces a unique micro-environment for axonal sprouting in peri-infarct cortex, in which growth-inhibitory molecules are reduced for one month after the infarct [18]. Thus, this post-lesional plasticity is latent but inhibited thereafter because of the non-permissive nature of the CNS tissue environment. However, it seems to be re-inducible pharmacologically or by graft of stem cells [10,12,14]. Yilmaz et al. described remarkable induction of genes for nerve guidance survival (e.g., cytokine receptor-like factor 1, glypican 1, Dickkopf homolog2, osteopontin), as well as increased expression of neurogenerative, nerve guidance, and angiogenic factors (bone morphogenetic protein [bFGF], angiopoietins, neural growth factor), after transplantation with bone marrow stromal cells [19]. Short-distance projections of a graft into the host tissues (substantia nigra, thalamus. . .) have been demonstrated in several studies [20–22] although few were found. Long-distance projections to the spinal cord like corticospinal fibers also occurred, not in all but in some mice transplanted with a mouse foetal cortex into the ablated M1 [9]. Closer to our experiment, a major study showed that human telencephalic neuroblasts implanted in a brain lesion of adults rats extend axons along major myelinated fiber tracts for distance up to 20 mm, putatively the corticospinal and striato-nigral tracts [10]. Finally, intraventricular infusions of epidermal growth factor and erythropoietin together promoted substantial regeneration of the damaged motor cortex, mobilized endogenous adult neural stem cells and improved recovery of motor skill. Removal of the regenerated cortical tissue reversed the growth factor-induced functional recovery [23].

Regenerating some tissue in a lesion would rather stimulate ipsilesional post-ischemic plasticity and initiate appropriate connections with the host like corticospinal tracts [10]. Enhancing this ipsilesional plasticity by other means like rehabilitation, stimulation or drugs has been shown to correlate with better recovery in stroke patients [24,25].

## 1.3. Clinical trials of cell transplantation for stroke treatment

Animal experiments after stroke have led to several reasonably well-designed safety trials in patients. Indeed,



these small studies were not powered to demonstrate efficacy, most of them were more focused on whether there were any safety concerns about this kind of treatment. The first safety trial concerned implantation of human well differentiated neuronal cells derived from a teratocarcinoma cell line (NT-2 cells; LBSneurons, Layton Bioscience, Inc) into the edge of chronic deep infarcts near the basal ganglia in a phase I ( $n = 12$ ) and a phase II trials ( $n = 14$  transplanted, 5, or 10 million cells, or control,  $n = 4$ ) [26–28]. However, this trial was not controlled for cyclosporine-A administration or for placebo effect which needs a sham operation. Positron emission tomography (PET) scans at six months after implantation showed increased in metabolic activity positively correlated with motor improvement when present in the graft area, suggesting graft survival, but could also be related to an inflammatory response [26].

The second clinical trials on stroke patients used the intraparenchymal route to deliver neural stem cells derived from the primordial porcine striatum (50 or 80 million cells) transplanted into 5 patients (no control group) between 1.5 and 10 years after their basal ganglia strokes [29]. The study was halted after two patients had worsening motor deficits and seizures, whether it was cell or procedure related remained unclear [29].

Autologous mesenchymal stem cells have been administered 1–2 months after a hemispheric stroke in a control clinical trial ( $n = 5$  transplanted,  $n = 25$  controls) and was found feasible and safe [30]. A second study showed the feasibility and safety of delivery of a relatively large dose of autologous mesenchymal human stem cells, cultured in autologous human serum, into 12 human subjects with stroke [7].

For all trials, any positive note of efficacy was imputed from secondary analyses of the small sample sizes.

Thus, although it could be argued that those trials used the wrong design, wrong surgical technique, wrong cell preparation, and wrong cell type, they are important papers because they push forward the frontiers of surgical treatment for stroke. Lessons learned from this investigation should inspire basic science studies and help refi future clinical studies [31].

Several ongoing clinical trials using bone marrow derived stem cell or neuronal cells will answer some of these questions (for review see [32]). The statement that we now need double-blind studies with larger cohorts to reach a definitive conclusion regarding the efficacy of this therapy is premature. Cell transplantation therapy for stroke holds great promise. However, it is tempting to overly interpret the robustness of the results of cellular strategies in animal models. Rodents have been extensively tested, and studies in primates could be an intermediate step.

Future trials must be designed in accordance with the Consolidated Standards of Reporting Trials (CONSORT) guidelines. Also, guidelines for stem cells clinical trials were developed by a group of basic scientists and research clinicians actively involved with CNS transplantation and published as the recommendation of the American Association of Neural Transplantation and Repair [2].

#### 1.4. Systematic identification of transplant parameters for stroke

The optimal conditions for cell transplant therapy after stroke are not yet clearly defined [1,2,17]. Here we report some critical issues that need to be considered for translating cell therapy for stroke to the clinic: entry criteria (including the patient age, etiology, anatomic location and size of the infarct, and medical history), rehabilitation practices (explicit training paradigms for the reacquisition of testable skills), behavioral targets (neurological scales, functional scales), timing of transplantation, best cell type, number concentration and differentiation stage of cells, route (intracerebral, intracerebroventricular, intravenous) and site of cell delivery, and need for immune-suppression treatment. Each cellular strategy must be proven in preclinical models and phase 1 and 2 clinical trials to be safe from inducing hemorrhage, infection from a virus or other organism, inflammation, tumorigenesis, epilepsy, and aberrant plasticity that increases disability. Detailed guidelines for cell-mediated trials in stroke have been proposed [2,17].

#### 1.5. In vivo monitoring of repair progress

Multimodality imaging will be crucial in the post-transplantation patient assessment. PET scanning evaluates the metabolic activity (glucose or oxygen radionucleotide during rest or with an activation paradigm), or a neurotransmitter function (with a marker for a specific ligand, such as [18F]fluorodopa and [11C]raclopride for dopamine activity) at the site of cell transplantation but these techniques are still unable to identify precise anatomic location or cell migration.

Tagging the cells with nanoparticles (superparamagnetic iron oxide particles [SPIO], bimodal contrast agent gadolinium-rhodamine, or (19)F-MRI contrast agents) allows to monitor them with MRI [33–36]. SPIO labeling allows *in vivo* cell tracking over several weeks and does not obviously affect migration, integration, and differentiation of human neural stem cells. *In vivo* magnetic resonance trapping of labeled transplanted stem cells might be helpful in detecting whether sufficient number of cells enter and remain viable in the injured brain area. However, this technique will not differentiate whether labeled cells have been trapped by macrophages or not. Bible et al. demonstrated that a 19F-MRI contrast agent can adequately monitor the distribution of transplanted cells up to four weeks, whilst allowing an evaluation of the lesion cavity and the formation of new tissue on 1H-MRI scans [33]. However, twenty percent of cells labeled with the 19F agent were of host origin, potentially reflecting the re-uptake of label from dead transplanted cells. Perfusion imaging studies can monitor potential angiogenesis and neovascularization, functional MRI of various tasks (sensorimotor, auditory, linguistic, visual) can monitor cerebral plasticity and diffusion-tensor imaging fractional anisotropy can evaluate fiber tract integrity. All will help to answer questions on repair mechanisms of the transplanted cells.

Ramos-Cabrer et al., using cells labeled with iron for MRI detection, found no evidence of surviving grafted stem cells six

months after a murine neural cell line transplantation in the perilesional area of rat brains [37]. However, compared with control animals, functional recovery was confirmed even during the chronic phase of cerebral infarction (progressive improvement that included re-appearance of electrical activity on the affected somatosensory cortex, and regaining of BOLD signal) [37]. These cells had been labeled with iron for MRI detection. Iron labeling for MRI detection may have rendered cells more fragile. Since behavioral improvement was observed in this study, the authors suspect that stem cells must have mediated functional recovery not by a cell replacement but via a paracrine activity after implantation. Another explanation would be that the survival rate for transplanted cells remains small [38], too small to be detected, and in fact only few transplanted stem cells differentiate into neurons with immunohistological and electrophysiological properties [39]. Modo et al. observed a certain toxicity of GRID-labelled cells (gadolinium-rhodamine dextran) [36]. This contrast agent was bimodal, and thus visible with MRI and fluorescence optical imaging. However, GRID-labelled transplants resulted in a slight increase in lesion size compared to MCAo-only animals, whereas the same, PKH26-labelled cells significantly decreased lesion size by 35% showing the drawback effects of GRID labeling.

To bring such innovative cell-based therapies to the clinic many questions have to be solved. Do cells survive in a sufficient number, act in some way on neural tissue, or lessen specified and carefully assessed impairments and disabilities? The robustness of their effects on neuromodulation, reorganization, regeneration, and behavioral recovery is a work in progress [17]. Collaboration between neuroscientists, neurosurgeons, and neurologists is required to translate cell transplantation therapy to the clinic in a timely but safe and effective manner so that the remarkable potential already shown for cell transplantation to aid recovery from experimental stroke can become a reality for the patient [29,31,40].

#### *Disclosure of interest*

The authors declare that they have no conflicts of interest concerning this article.

## 2. Version française

Les modalités thérapeutiques alternatives sont limitées pour les patients présentant des déficits neurologiques sévères et persistants. La thérapie cellulaire pourrait être une opportunité lorsque les critères de sécurité de cette approche seront atteints. En effet, plusieurs problématiques fondamentales se doivent d'être résolues avant qu'une utilité clinique puisse être clairement formulée. Tout particulièrement, les mécanismes de récupération par les transplants cellulaires doivent être élucidés et les conditions de la transplantation clairement définies. Cependant, dans le champ de l'AVC les améliorations comportementales ne semblent pas complètes chez les modèles animaux. Une revue approfondie sur la transplantation cellulaire, dans le cadre de l'AVC, chez les modèles utilisant des cellules

souches humaines et non humaines [1] ainsi que des recommandations précliniques et cliniques [2] ont été publiées.

Les utilisations potentielles de cellules souches dans l'AVC pour restaurer partiellement les réseaux neuronaux, les astrocytes qui jouent un rôle de soutien et la myélinisation par les oligodendrocytes, sont multiples mais encore largement théoriques [3]. La recherche sur la neurogenèse dans le système nerveux central chez le mammifère adulte fut longue et controversée mais l'existence de cellules souches persistantes ayant la capacité de s'auto-régénérer et pouvant se différencier en trois lignées neuronales fondamentales, est maintenant clairement établie y compris chez l'homme [4]. Cette revue soulignera les mécanismes potentiels de restauration fonctionnelle chez l'animal et proposera un état des lieux des études cliniques chez l'homme.

### *2.1. Sources de cellules souches neurales à usage thérapeutique*

#### *2.1.1. Mobilisation des cellules souches endogènes*

Chez l'homme il existe deux aires neurogènes : la zone sous-ventriculaire (ZSV) et le gyrus dentelé de l'hippocampe. Une source potentielle de cellules souches neurales, pour la réparation neuronale, est la mobilisation des cellules souches endogènes, qui peut être améliorée de différentes manières (médicaments, exercice. . .). L'infarctus cérébral (ou AVC ischémique) résulte d'une mobilisation de cellules ZSV associée à une migration des cellules vers le lieu de la lésion. Dans le gyrus dentelé, la neurogenèse est augmentée par une variété de stimuli, y compris les convulsions, l'exercice et même les antidépresseurs. Afin de favoriser la réparation neuronale, après prolifération, les cellules souches endogènes doivent migrer vers les lieux appropriés et se différencier afin de devenir des cellules matures fonctionnelles.

#### *2.1.2. Transplantation de cellules souches neurales embryonnaires humaines*

Plusieurs études se sont focalisées sur la transplantation de cellules souches neurales et leurs progéniteurs dans des modèles expérimentaux d'AVC dans des travaux expérimentaux limités. Cependant, aucune de ces études n'a comparé la source de ces cellules souches ou la méthode utilisée pour isoler les cellules et les mettre en culture. Pour la transplantation chez l'homme, des cellules souches neurales dérivées de cellules souches embryonnaires pourraient être utilisées mais leur manipulation *in vitro* se révèle extrêmement problématique. Avec le tissu fœtal les inconvénients sont l'hétérogénéité cellulaire, l'incapacité d'obtenir un nombre suffisant de donneurs, et la difficulté de la préparation de l'échantillon. De plus, il est maintenant reconnu que les cellules souches embryonnaires peuvent former des tératomes lors de la transplantation, constituant un problème majeur de sécurité pour l'utilisation des cellules souches embryonnaires.

#### *2.1.3. Transplantation de cellules souches adultes*

Les cellules souches neurales adultes ou cellules progénitrices représentent une autre source. Les mêmes inconvénients

de préparation cellulaire s'appliquent également dans ce cas. Pour la recherche expérimentale, ces cellules peuvent être obtenues à partir de tissus prélevés en peropératoire chez les patients épileptiques ou durant une procédure neurochirurgicale pour traitement de l'hydrocéphalie. La chirurgie sur le patient hémiparétique pourrait être envisagée, lorsque les conditions de culture cellulaire permettent une prolifération suffisante pour une greffe autogène. Les différentes préparations entraînent des proportions variées de neurones et cellules gliales après transplantation, cependant des oligodendrocytes ont rarement été observés. Ces cellules représentent un potentiel immense, le challenge cependant réside dans la compréhension des mécanismes de croissance et de différenciation de ces cellules neurales progénitrices.

#### 2.1.4. Greffe de lignées cellulaires neurales humaines et cellules souches pluripotentes induites (iPS)

Des cellules humaines neuronales post-mitotiques pures peuvent être générées à partir de la lignée cellulaire NT2 dérivée d'un tératocarcinome après exposition à l'acide rétinoïque. Ces cellules hNT différenciées (également connues sous les noms de cellules NT2N ou neurones LBS, Layton Bioscience, Inc.) conservent leur phénotype neuronal *in vitro* et *in vivo* au-delà d'un an sans retourner à l'état néoplasique, lors de tests chez l'animal. Cependant, la survie des cellules greffées n'est pas toujours corrélée à une récupération fonctionnelle. Ce résultat montre le besoin de déterminer les paramètres requis pour la récupération fonctionnelle via thérapie cellulaire.

Plus récemment, le groupe ReNeuron a développé une lignée cellulaire humaine de cellules souches neurales (CTX0E03) en utilisant la technologie (c-mycERTAM) permettant le contrôle de la croissance cellulaire. Le fait d'enlever *in vitro* le facteur 4-OHT et le facteur de croissance *in vitro*, avant l'implantation *in vivo*, permet d'inhiber le gène *c-myc* et donc d'inhiber la croissance cellulaire et faciliter la différenciation en trois lignées neuronales. La lignée cellulaire a été testée sur des modèles murins post-AVC et chez des primates sains. Un essai clinique de phase I a été mené. À ce jour aucun effet indésirable, au niveau cellulaire ou au niveau immunitaire, n'a été rapporté pour aucun des patients traités. Les données intermédiaires des 11 patients traités dans l'étude PISCES étaient présentées à l'European Stroke Conference 2014 par l'équipe investigatrice, ces données soulignaient une réduction durable des déficits neurologiques et de la spasticité chez ces patients, comparés à leurs performances stables prétraitement (<http://www.reneuron.com/press-release/interim-data-from-clinical-trial-of-reneuron-s-stem-cell-therapy-for-stroke-to-be-presented-at-leading-stroke-conference-longer-term-data-continue-to-show-good-safety-profile-evidence-of-sustained-reductions-in-neurological>). Ces résultats montrent que pour ces 11 patients inclus dans l'étude, aucun effet indésirable n'était rapporté, de plus une amélioration modeste des symptômes post-AVC est notée. Cependant, pour cette recherche naissante, l'efficacité et la sécurité de cette nouvelle lignée cellulaire doivent être validées sur une large cohorte de patients et faire l'objet d'une étude contrôlée avec groupe témoin placebo.

Les cellules neuronales peuvent également être obtenues à partir des cellules pluripotentes induites (cellules iPS). Les cellules humaines pluripotentes induites (hiPS) peuvent être extraites des fibroblastes cutanés du patient, suggérant que les cellules iPS ne possèdent pas les problèmes d'immunoréactivité associés aux autres sources cellulaires. De plus, certains auteurs rapportent que les cellules hiPS peuvent se différencier en plusieurs types de neurones, y compris glutamatergiques, moteurs et dopaminergiques, et survivre après transplantation dans le cerveau du rongeur. Cependant, avant de développer une thérapie cellulaire iPS dans un contexte clinique, leur tumorigénicité demeure une problématique cruciale qui se doit d'être résolue. La stratégie visant à développer des cellules iPS sans intégrer de gène exogène est aujourd'hui un challenge pour le développement de traitements liés à la thérapie cellulaire.

#### 2.1.5. Transplantation de cellules souches de moelle osseuse

Les cellules souches de moelle osseuse (CSMO) sont une autre de ces sources. Une fois exposées à des facteurs de croissance sélectifs les CSMO humaines se différencient en cellules exprimant des marqueurs de cellules progénitrices neurales. Elles sécrètent alors plusieurs facteurs entraînant des effets neurotrophiques, une vascularisation, une stimulation de la neurogenèse endogène et la modulation de la réponse immunitaire de l'hôte. Des études cliniques sont actuellement en cours en France, Espagne, Brésil et Royaume Uni sur les cellules souches de moelle osseuse autologues dans l'AVC de l'artère cérébrale moyenne, pour prévenir la réjection immunologique (voir <http://www.clinicaltrials.gov>). De plus, SanBio Inc. développe des cellules neuro-progénitrices de moelle osseuse dans le cadre de thérapie cellulaire allogène pour le patient hémiparétique chronique et stable (AVC) et d'autres affections neurodégénératives. Ces cellules temporairement modifiées génétiquement afin de se différencier en cellules ayant des caractéristiques neurales, ont été évaluées dans plusieurs études sur les primates et les rongeurs [5,6]. Ces études sont en cours ou montrent la faisabilité et la sécurité de cette approche [7].

#### 2.2. Mécanismes potentiels de la récupération après transplantation cellulaire

##### 2.2.1. Mécanismes généraux

Plusieurs mécanismes sont responsables de l'effet lié à la transplantation cellulaire: intégration dans le circuit hôte, réduction de la mortalité des cellules hôtes par inhibition de l'apoptose dans la pénombre ischémique, remyélinisation, induction d'une plasticité chez l'hôte, augmentation de la néovascularisation, réduction de l'inflammation et recrutement de cellules progénitrices endogènes [1]. Par exemple, les greffes cellulaires pourraient moduler le bourgeonnement des axones non atteints et la régénération des axones perturbés en fournissant des neurotrophines ou en agissant sur les facteurs inhibiteurs des cônes de croissance, comme le Nogo-A. Ce phénomène a été observé dans des modèles de lésion

médullaire [8]. Parmi ces mécanismes, il est plus ambitieux de recréer un nouveau circuit neuronal plutôt que d'utiliser des techniques de réparation afin d'augmenter l'efficacité des circuits survivants. La reconnection neuronale longues distances par les tissus/cellules greffés (servant de pont cellulaire) est plus complexe, bien que cela fut mis en évidence chez certains animaux cérébrolésés [9,10]. Le rôle du recrutement des cellules endogènes doit encore être précisé, mais il pourrait sous-tendre un mécanisme naturel de réparation du cerveau, permettant éventuellement une amélioration grâce aux greffes cellulaires.

Quant à l'induction de la plasticité chez le receveur, dans le cortex, les cellules exogènes pourraient créer, augmenter ou prolonger les signaux endogènes périlésionnels et les signaux moléculaires à distance, tels que ceux promouvant la neurogenèse, la différenciation cellulaire, le bourgeonnement axonal et dendritique, et probablement renforcer les synapses existantes, activer les synapses silencieuses, la connectivité du réseau et la potentiation au long terme, mais aussi délivrer des gènes modifiés et fournir des cellules de remplacement au sein d'un réseau. Une revue de la littérature détaille les voies moléculaires activées par ces nouvelles thérapies, qui induisent un remodelage du cerveau lésé via l'angiogenèse, la neurogenèse et la plasticité axonale et dendritique [11].

La libération des facteurs de croissances par les cellules souches greffées pourraient promouvoir une plasticité post-AVC y compris une plasticité ipsi- et contralésionnelle. Une étude récente montre que la thérapie cellulaire à base de cellules progénitrices neurales humaines augmente la plasticité dendritique au sein du cortex ipsi- et contralésionnel à travers la production de facteur de croissance endothélial, de thrombospondines 1 et 2 et des facteurs de guidage axonal (voie slit). Ceci coïncide avec la récupération fonctionnelle induite par les cellules souches [12]. Dans d'autres études chez le rat, les auteurs rapportent la génération de nouveaux faisceaux interhémisphériques cortico-striatal [13] ou cortico-rubral pouvant être impliqué dans la récupération motrice [14,15], ou de fibres cortico-spinales dans la moelle épinière (1 à 2 %) positivement corrélée avec la récupération fonctionnelle de la patte avant [16]. Les cellules thérapeutiques sont capables d'augmenter les mécanismes fondamentaux d'apprentissage ou de réapprentissage post-AVC au sein des circuits qu'elle reconstruisent ou modulent [17].

Cependant, ces nouvelles connections peuvent ne pas se révéler cliniquement pertinentes pour l'activité sensorimotrice en l'absence de rééducation fonctionnelle. Des nouveaux bourgeons peuvent également créer des connections aberrantes qui se révéleront soit sans effet ou pouvant même diminuer la fonction dans le circuit nouvellement formé [17]. Ainsi, afin de réellement obtenir une récupération fonctionnelle après greffe cellulaire, il nous faut améliorer nos connaissances sur les mécanismes qui rendent les cellules fonctionnellement actives.

### 2.2.2. Favoriser l'activité ipsilésionnelle

Le bourgeonnement et la plasticité ipsilésionnelle, ainsi que la régénération longue distance sont possibles même au sein du système nerveux central de l'adulte après lésion [9,10]. L'AVC

déclenche un microenvironnement unique favorisant le bourgeonnement axonal dans le cortex périlésionnel, où les molécules inhibitrices de croissances sont réduites pendant le mois qui suit l'AVC [18]. Ainsi, cette plasticité post-lésionnelle est latente mais inhibée à cause de la nature non-permissive de l'environnement tissulaire du SNC. Cependant, il semble possible d'inverser cette non-permissivité à l'aide de traitements pharmacologiques ou par greffe de cellules souches [10,12,14]. Dans leur étude, Yilmaz et al. décrivent une induction remarquable de gènes de survie du guidage neuronal (récepteurs de *cytokine-like* de classe 1 CRLF1, glypticien 1, protéine Dickkopf homologue2 [DKK2], ostéopontine), ainsi qu'une augmentation de l'expression des facteurs neurogénératifs, angiogéniques et de guidage neuronal (bFGF, protéine morphogénétique osseuse, angiopoïétines, facteur de croissance neurale) après une greffe de cellules stromales de moelle osseuse [19]. Plusieurs études ont démontré des projections à courte distance de la greffe sur les tissus hôtes (substantia nigra, thalamus...) [20–22] bien que peu de fibres soient réellement mises en évidence. Il existe également des projections longue distance jusqu'à la moelle épinière comme pour les fibres cortico-spinales, pas chez toutes mais chez certaines souris greffées avec du cortex fœtal murin dans le territoire M1 excisé [9]. Plus proche de nos travaux, une étude majeure montre que les neuroblastes humains télencéphaliques implantés dans le territoire d'une lésion cérébrale de rats adultes, projettent des axones le long des principaux faisceaux de fibres myélinisées sur une distance allant jusqu'à 20 mm, probablement le long du faisceau cortico-spinal et du faisceau striato-nigral [10]. Enfin, les perfusions intraventriculaires de facteur de croissance épidermique associées à l'érythropoïétine permettent une régénération substantielle du cortex moteur lésé, mobilisant les cellules souches neurales adultes endogènes et améliorant ainsi la récupération des fonctions motrices. L'ablation du tissu cortical régénéré inverserait le processus de récupération induite par le facteur de croissance [23].

Le fait de régénérer certains tissus au sein d'une lésion semble stimuler la plasticité ipsilésionnelle post-ischémique et initier les connections requises avec l'hôte comme pour les faisceaux cortico-spinaux [10]. De plus, il existe une corrélation entre l'augmentation de cette plasticité ipsilésionnelle via d'autres méthodes, telles que la rééducation fonctionnelle, la stimulation ou les médicaments, et une meilleure récupération chez le patient hémiparétique [24,25].

### 2.3. Étude cliniques de transplantation cellulaire dans le traitement des séquelles de l'AVC

Fort des essais sur les modèles animaux hémiparétiques, plusieurs études raisonnablement bien conçues ont évalué la sécurité de cette thérapie cellulaire chez les patients. En effet, l'objectif de ces petites études n'était pas de prouver l'efficacité de cette thérapie, mais plutôt d'évaluer les risques potentiels liés à ce type de traitement. La première étude de ce type concernait l'implantation de cellules neuronales humaines bien différenciées issues d'une lignée cellulaire de tétocarcinome (cellules NT-2, neurones LBS, Layton Bioscience, Inc).



L'implantation se faisait à la limite de la zone de l'infarctus chronique près des noyaux gris centraux, l'étude comprenait un essai de phase I ( $n = 12$ ) et un autre de phase II ( $n = 14$  greffés, 5 ou 10 millions de cellules, ou témoins,  $n = 4$ ) [26–28]. Cependant, l'essai n'était pas contrôlé en double aveugle pour administration de cyclosporine-A ou effet placebo. Six mois après l'implantation, les images du PET Scan montraient une augmentation de l'activité métabolique, significativement corrélée à l'amélioration de la fonction motrice, quand celle-ci était présente sur le site de la greffe, suggérant la survie de la greffe cellulaire, cependant ce phénomène pourrait également être lié à une réponse inflammatoire [26].

La deuxième étude clinique sur les patients hémiplegiques utilisait la voie intraparenchymale pour injecter directement les cellules souches issues du striatum primordial du porc (50 à 80 millions de cellules) greffées chez 5 patients (absence de groupe témoin) entre 1,5 et 10 ans après un AVC des noyaux gris centraux [29]. Cette étude a été stoppée après observation d'une dégradation des déficits moteurs et l'apparition de convulsions chez 2 patients, il reste à déterminer si ces effets secondaires étaient liés aux cellules souches ou à la procédure elle-même [29]. Un essai clinique contrôlé ( $n = 5$  greffés,  $n = 25$  contrôles), sur l'administration de cellules souches mésenchymateuses autologues 1 à 2 mois après AVC hémisphérique, concluait à la faisabilité et l'innocuité de cette procédure [30]. De plus, une deuxième étude montrait sur 12 sujets hémiplegiques la faisabilité et l'innocuité de l'administration à doses relativement élevées de cellules souches mésenchymateuses humaines autologues, mises en culture dans un sérum autologue [7].

Dans toutes ces études les indications positives d'efficacité étaient dérivées d'analyses secondaires sur des échantillons de petite taille. Bien qu'on puisse mettre en avant les défauts de ces études : méthode, technique chirurgicale, préparation des cellules et type de cellule, ces publications sont importantes car elles repoussent les frontières du traitement chirurgical pour l'AVC. Les leçons tirées de ces travaux devraient inspirer les études fondamentales et aider à affiner les futurs essais cliniques [31].

Plusieurs études en cours utilisent des cellules souches de moelle osseuse ou des cellules neuronales qui permettront de répondre à certaines de ces questions (pour une revue de la littérature voir [32]). Il est prématuré d'affirmer que nous avons besoin d'études contrôlées en double aveugle sur larges cohortes pour conclure à l'efficacité ce traitement. La thérapie cellulaire est très prometteuse dans l'AVC. Cependant, il peut être tentant de sur-interpréter la solidité des résultats de ces stratégies cellulaires sur des modèles animaux. Plusieurs études sur les rongeurs ont été publiées, une étape intermédiaire serait de mener des études sur les primates.

La méthodologie des études futures doit adhérer aux recommandations Consolidated Standards of Reporting Trials (CONSORT). Les procédures des études cliniques sur les cellules souches sont basées sur les travaux d'un groupe de chercheurs en science fondamentale et de cliniciens activement impliqués dans les greffes cellulaires du SNC. Ces directives ont été publiées en tant que recommandations pour l'American Association of Neural Transplantation and Repair [2].

#### 2.4. Identification systématique des paramètres de greffe post-AVC

Les conditions optimales pour la thérapie cellulaire post-AVC ne sont pas clairement définies [1,2,17]. Nous rapportons dans ce chapitre quelques problématiques essentielles à prendre en compte pour extrapoler la thérapie cellulaire post-AVC à l'application clinique : critères d'inclusion (y compris l'âge du patient, étiologie, localisation anatomique et taille de l'infarctus ischémique ainsi que les antécédents médicaux), méthodes de rééducation fonctionnelle (type de programme de rééducation pour la réacquisition des fonctions testables), cibles comportementales (échelles neurologiques et fonctionnelles), moment choisi de la greffe, type cellulaire idéal, nombre de cellules et étape du processus de différenciation, voie d'administration (intracérébrale, intracébroventriculaire, intraveineuse), localisation anatomique de la transplantation cellulaire, et besoin de traitement immunosuppresseur. Chaque stratégie cellulaire doit être validée sur des modèles pré-cliniques et des essais cliniques de phase I et II afin de s'assurer de leur absence d'effets indésirables tels que : hémorragie, infection par un virus ou autre organisme, tumorigenèse, épilepsie, et plasticité aberrante augmentant le déficit fonctionnel. Des recommandations détaillées pour les essais cliniques de thérapie cellulaire dans les séquelles de l'AVC ont été publiées [2,17].

#### 2.5. Suivi *in vivo* de la récupération

L'imagerie multimodale sera cruciale dans le suivi du patient après la transplantation. Le PET scan évalue l'activité métabolique (radionucléides du glucose ou de l'oxygène au repos ou lors d'un protocole d'activation) ou grâce à une fonction de neurotransmetteur (avec un marquage radioactif du ligand à étudier, comme le [18F]fluorodopa et le [11C]raclopride pour l'activité dopaminergique), sur le site de la transplantation cellulaire, cependant ces techniques ne permettent toujours pas d'identifier la localisation anatomique exacte de la migration cellulaire.

Le marquage des cellules par des nanoparticules (particules d'oxyde de fer superparamagnétique [SPIO], les produits de contraste tels que les agents marqués au 19F ou le gadolinium-rhodamine, bimodal en histologie et IRM) permet un monitoring en imagerie IRM [33–36]. Le marquage SPIO permet un suivi *in vivo* des cellules sur une période de plusieurs semaines sans affecter la migration, l'intégration et la différenciation des cellules souches neurales humaines. Post-transplantation, l'IRM *in vivo* des cellules souches marquées pourrait être utile pour déterminer si suffisamment de cellules pénètrent dans la zone cérébrale lésée et demeurent viables. Cependant, cette technique ne permettra pas d'identifier si les cellules marquées ont été piégées par les macrophages. Bible et al. montraient que le produit de contraste 19F-MRI pouvait suivre de manière satisfaisante la distribution des cellules jusqu'à 4 semaines post-transplantation, tout en permettant d'évaluer la cavité de la lésion et la formation de nouveaux tissus grâce à l'IRM-1H [33]. Cependant, 20 % des cellules

marquées au 19F étaient des cellules provenant de l'hôte, reflétant potentiellement la recapture du marquage des cellules transplantées mortes. Les études d'imagerie de perfusion permettent le monitoring d'une éventuelle angiogenèse et de la néovascularisation, l'IRM fonctionnelle de différentes tâches (sensorimotrices, auditives, de langage et visuelles) évalue la plasticité cérébrale et la mesure de la fraction d'anisotropie (FA) via les données de l'imagerie du tenseur de diffusion (ITD) permettant d'analyser l'intégrité du faisceau de fibres. Tout ceci permettra de répondre aux interrogations sur les mécanismes de réparation des cellules transplantées.

Ramos-Cabrer et al., à l'aide de cellules marquées par des nanoparticules d'oxyde de fer, n'ont pas retrouvé de preuve de survie des cellules souches greffées six mois après transplantation d'une lignée cellulaire murine dans la zone périlésionnelle de cerveaux de rats [30]. Cependant, comparés aux animaux contrôles, la récupération fonctionnelle était confirmée même durant la phase chronique post-lésionnelle (l'amélioration progressive avec la réapparition de l'activité électrique dans le cortex somatosensoriel et récupération du signal fonctionnel BOLD) [37]. Ces cellules étaient marquées par des nanoparticules d'oxyde de fer ce qui a pu les rendre plus fragiles. Cette étude notait également l'amélioration du comportement, et donc les auteurs suspectent que les cellules souches aient pu faciliter la récupération fonctionnelle non pas par le remplacement de cellules mais via une activité paracrine post-greffe. Une autre explication pourrait être que le taux de survie des cellules transplantées reste relativement faible [38], trop faible pour être détecté, et qu'en fait seules quelques rares cellules souches transplantées se différencient en neurones avec des propriétés immunohistologiques et électrophysiologiques [39].

Modo et al. ont observé une certaine toxicité des cellules marquées au produit de contraste GRID (hadolinium-rhodamine dextran) [36]. Ce produit était bimodal et donc visible à l'IRM et à l'imagerie optique de fluorescence. Cependant, les cellules GRID transplantées entraînaient une légère augmentation de la taille de la lésion comparé aux animaux ayant seulement des cellules MCAo, alors que pour les mêmes cellules marquées PKH26 on notait une réduction significative de 35 % de la taille de la lésion, ce qui souligne les effets délétères du marquage GRID.

Afin de transposer ces thérapies cellulaires innovantes à la pratique clinique, plusieurs problématiques doivent être résolues. Est-ce que les cellules survivent en nombre suffisant ? Les cellules agissent-elles de quelque manière que ce soit sur le tissu nerveux ? Diminuent-elles certains handicaps ou déficits spécifiques ?

La solidité de leurs effets sur la neuromodulation, la réorganisation, la régénération et la récupération des déficits est en cours d'évaluation [17]. Un partenariat entre neuroscientifiques, neurochirurgiens, et neurologues reste essentiel pour l'extrapolation de cette thérapie cellulaire à l'activité clinique dans un futur proche mais de manière sécurisée et efficace, afin que le potentiel remarquable de la transplantation cellulaire déjà souligné dans les travaux expérimentaux pour faciliter la récupération fonctionnelle, puisse devenir une réalité pour les patients [29,31,40].

## Déclaration d'intérêts

Les auteurs déclarent ne pas avoir de conflits d'intérêts en relation avec cet article.

## References

- [1] Bliss T, Guzman R, Daadi M, Steinberg GK. Cell transplantation therapy for stroke. *Stroke* 2007;38:817–26.
- [2] Savitz SI, Chopp M, Deans R, Carmichael ST, Phinney D, Wechsler L. Stem cell therapy as an emerging paradigm for stroke (STEPS) II. *Stroke J Cereb Circ* 2011;42:825–9.
- [3] Kornblum HI. Introduction to neural stem cells. *Stroke* 2007;38:810–6.
- [4] Zhao C, Deng W, Gage FH. Mechanisms and functional implications of adult neurogenesis. *Cell* 2008;132:645–60.
- [5] Glavaski-Joksimovic A, Virag T, Chang QA, West NC, Mangatu TA, McGrogan MP, et al. Reversal of dopaminergic degeneration in a parkinsonian rat following micrografting of human bone marrow-derived neural progenitors. *Cell Transplant* 2009;18:801–14.
- [6] Kondziolka D, Wechsler L. Stroke repair with cell transplantation: neuronal cells, neuroprogenitor cells, and stem cells. *Neurosurg Focus* 2008;24:E13.
- [7] Honmou O, Houkin K, Matsunaga T, Niitsu Y, Ishiai S, Onodera R, et al. Intravenous administration of auto serum-expanded autologous mesenchymal stem cells in stroke. *Brain J Neurol* 2011;134:1790–807.
- [8] Freund P, Schmidlin E, Wannier T, Bloch J, Mir A, Schwab ME, et al. Anti-Nogo-A antibody treatment promotes recovery of manual dexterity after unilateral cervical lesion in adult primates—re-examination and extension of behavioral data. *Eur J Neurosci* 2009;29:983–96.
- [9] Gaillard A, Prestoz L, Dumartin B, Cantereau A, Morel F, Roger M, et al. Reestablishment of damaged adult motor pathways by grafted embryonic cortical neurons. *Nat Neurosci* 2007;10:1294–9.
- [10] Victorin K, Brundin P, Gustavii B, Lindvall O, Björklund A. Reformation of long axon pathways in adult rat central nervous system by human forebrain neuroblasts. *Lett Nat* 1990;347:556–8.
- [11] Zhang ZG, Chopp M. Neurorestorative therapies for stroke: underlying mechanisms and translation to the clinic. *Lancet Neurol* 2009;8:491–500.
- [12] Andres RH, Horie N, Slikker W, Keren-Gill H, Zhan K, Sun G, et al. Human neural stem cells enhance structural plasticity and axonal transport in the ischaemic brain. *Brain* 2011;134:1777–89.
- [13] Napieralski JA, Butler AK, Chesselet MF. Anatomical and functional evidence for lesion-specific sprouting of corticostriatal input in the adult rat. *J Comp Neurol* 1996;373:484–97.
- [14] Kartje GL, Schulz MK, Lopez-Yunez A, Schnell L, Schwab ME. Corticostriatal plasticity is restricted by myelin-associated neurite growth inhibitors in the adult rat. *Ann Neurol* 1999;45:778–86.
- [15] Papadopoulos CM, Tsai S-Y, Alsbie T, O'Brien TE, Schwab ME, Kartje GL. Functional recovery and neuroanatomical plasticity following middle cerebral artery occlusion and IN-1 antibody treatment in the adult rat. *Ann Neurol* 2002;51:433–41.
- [16] Wiessner C, Bareyre FM, Allegrini PR, Mir AK, Frentzel S, Zurini M, et al. Anti-Nogo-A antibody infusion 24 hours after experimental stroke improved behavioral outcome and corticospinal plasticity in normotensive and spontaneously hypertensive rats. *J Cereb Blood Flow Metab* 2003;23: 154–65.
- [17] Dobkin BH. Behavioral, temporal, and spatial targets for cellular transplants as adjuncts to rehabilitation for stroke. *Stroke* 2007;38:832–9.
- [18] Carmichael ST. Cellular and molecular mechanisms of neural repair after stroke: making waves. *Ann Neurol* 2006;59:735–42.
- [19] Yilmaz G, Alexander JS, Yilmaz CE, Granger DN. Induction of neuroprotective/regenerative genes in stem cells infiltrating post-ischemic brain tissue. *Exp Transl Stroke Med* 2010;2:11.
- [20] Gonzalez MF, Sharp FR, Loken JE. Fetal frontal cortex transplanted to injured motor/sensory cortex of adult rats: Reciprocal connections with host thalamus demonstrated with WGA-HRP. *Exp Neurol* 1988;99:154–65.
- [21] Polentes J, Jendelova P, Caillet M, Braun H, Kozubenko N, Tropel P, et al. Human induced pluripotent stem cells improve stroke outcome and

- reduce secondary degeneration in the recipient brain. *Cell Transplant* 2012;21(12):2587–602. <http://dx.doi.org/10.3727/096368912X653228>.
- [22] Sorensen JC, Grabowski M, Zimmer J, Johansson BB. Fetal neocortical tissue blocks implanted in brain infarcts of adult rats interconnect with the host brain. *Exp Neurol* 1996;138:227–35.
- [23] Kolb B, Morshead C, Gonzalez C, Kim M, Gregg C, Shingo T, et al. Growth factor-stimulated generation of new cortical tissue and functional recovery after stroke damage to the motor cortex of rats. *J Cereb Blood Flow Metab* 2007;27:983–97.
- [24] Pariente J, Loubinoux I, Carel C, Albucher JF, Leger A, Manelfe C, et al. Fluoxetine modulates motor performance and cerebral activation of patients recovering from stroke. *Ann Neurol* 2001;50:718–29.
- [25] Tardy J, Pariente J, Leger A, Dechaumont-Palacin S, Gerdelat A, Guiraud V, et al. Methylphenidate modulates cerebral post-stroke reorganization. *NeuroImage* 2006;33:913–22.
- [26] Kondziolka D, Steinberg GK, Wechsler L, Meltzer CC, Elder E, Gebel J, et al. Neurotransplantation for patients with subcortical motor stroke: a phase 2 randomized trial. *J Neurosurg* 2005;103:38–45.
- [27] Kondziolka D, Wechsler L, Goldstein S, Meltzer C, Thulborn KR, Gebel J, et al. Transplantation of cultured human neuronal cells for patients with stroke. *Neurology* 2000;55:565–9.
- [28] Nelson PT, Kondziolka D, Wechsler L, Goldstein S, Gebel J, DeCesare S, et al. Clonal human (hNT) neuron grafts for stroke therapy: neuropathology in a patient 27 months after implantation. *Am J Pathol* 2002;160: 1201–6.
- [29] Savitz SI, Dinsmore J, Wu J, Henderson GV, Stieg P, Caplan LR. Neurotransplantation of fetal porcine cells in patients with basal ganglia infarcts: a preliminary safety and feasibility study. *Cerebrovasc Dis* 2005;20:101–7.
- [30] Bang OY, Lee JS, Lee PH, Lee G. Autologous mesenchymal stem cell transplantation in stroke patients. *Ann Neurol* 2005;57:874–82.
- [31] Bakay RAE. Neural transplantation. *J Neurosurg* 2005;103:6–8 [discussion 8].
- [32] Burns T, Steinberg G. Stem cells and stroke: opportunities, challenges and strategies. *Expert Opin Biol Ther* 2011;11:447–61.
- [33] Bible E, Dell'Acqua F, Solanky B, Balducci A, Crapo PM, Badylak SF, et al. Non-invasive imaging of transplanted human neural stem cells and ECM scaffold remodeling in the stroke-damaged rat brain by (19)F- and diffusion-MRI. *Biomaterials* 2012;33:2858–71.
- [34] Bulte JWM, Duncan ID, Frank JA. In vivo magnetic resonance tracking of magnetically labeled cells after transplantation. *J Cereb Blood Flow Metab Off* 2002;22:899–907.
- [35] Hoehn M, Küstermann E, Blunk J, Wiedermann D, Trapp T, Wecker S, et al. Monitoring of implanted stem cell migration in vivo: a highly resolved in vivo magnetic resonance imaging investigation of experimental stroke in rat. *Proc Natl Acad Sci U S A* 2002;99:16267–72.
- [36] Modo M, Beech JS, Meade TJ, Williams SCR, Price J. A chronic 1 year assessment of MRI contrast agent-labelled neural stem cell transplants in stroke. *Neuroimage* 2009;47:T133–42.
- [37] Ramos-Cabrer P, Justicia C, Wiedermann D, Hoehn M. Stem cell mediation of functional recovery after stroke in the rat. *Plos One* 2010;5:e12779.
- [38] Lindvall O, Björklund A. Cell replacement therapy: helping the brain to repair itself. *Neurotherapeutics* 2004;1:379–81.
- [39] Anděrová M, Kubinová Š, Jelítai M, Neprašová H, Glogarová K, Prajerová I, et al. Transplantation of embryonic neuroectodermal progenitor cells into the site of a photochemical lesion: immunohistochemical and electrophysiological analysis. *J Neurobiol* 2006;66:1084–100.
- [40] Redmond Jr DE, Freeman T. American Society for Neural Transplantation and Repair. Considerations and guidelines for studies of human subjects. The practice committee of the society. Approved by council. *Cell Transplant* 2001;10: 661–4.





---

# **Bibliographie**

---



---

# Bibliographie

---

## A

---

Abe, O., Nakane, M., Aoki, S., Hayashi, N., Masumoto, T., Kunimatsu, A., Mori, H., Tamura, A., and Ohtomo, K. (2003). MR imaging of postischemic neuronal death in the substantia nigra and thalamus following middle cerebral artery occlusion in rats. *NMR Biomed.* *16*, 152–159.

Alaverdashvili, M., Foroud, A., Lim, D.H., and Whishaw, I.Q. (2008). “Learned baduse” limits recovery of skilled reaching for food after forelimb motor cortex stroke in rats: a new analysis of the effect of gestures on success. *Behav. Brain Res.* *188*, 281–290.

Allegrini, P.R., and Wiessner, C. (2003). Three-dimensional MRI of cerebral projections in rat brain in vivo after intracortical injection of MnCl<sub>2</sub>. *NMR Biomed.* *16*, 252–256.

Álvarez, Z., Mateos-Timoneda, M.A., Hyroššová, P., Castaño, O., Planell, J.A., Perales, J.C., Engel, E., and Alcántara, S. (2013). The effect of the composition of PLA films and lactate release on glial and neuronal maturation and the maintenance of the neuronal progenitor niche. *Biomaterials* *34*, 2221–2233.

Annett, L.E., Rogers, D.C., Hernandez, T.D., and Dunnett, S.B. (1992). Behavioural analysis of unilateral monoamine depletion in the marmoset. *Brain J. Neurol.* *115 ( Pt 3)*, 825–856.

Arvidsson, A., Collin, T., Kirik, D., Kokaia, Z., and Lindvall, O. (2002). Neuronal replacement from endogenous precursors in the adult brain after stroke. *Nat. Med.* *8*, 963–970.

## B

---

Bacigaluppi, M., Pluchino, S., Peruzzotti-Jametti, L., Jametti, L.P., Kilic, E., Kilic, U., Salani, G., Brambilla, E., West, M.J., Comi, G., et al. (2009). Delayed post-ischaemic neuroprotection following systemic neural stem cell transplantation involves multiple mechanisms. *Brain J. Neurol.* *132*, 2239–2251.

Baheti, N.N., Bansal, A.R., Rathore, C., and Kesavdas, C. (2009). Teaching NeuroImages: diaschisis: is it always reversible? *Neurology* *72*, e79.

Bandera, E., Botteri, M., Minelli, C., Sutton, A., Abrams, K.R., and Latronico, N. (2006). Cerebral blood flow threshold of ischemic penumbra and infarct core in acute ischemic stroke: a systematic review. *Stroke J. Cereb. Circ.* *37*, 1334–1339.

Baron, J.-C., Cohen, L.G., Cramer, S.C., Dobkin, B.H., Johansen-Berg, H., Loubinoux, I., Marshall, R.S., Ward, N.S., and First International Workshop on Neuroimaging and Stroke Recovery (2004). Neuroimaging in stroke recovery: a position paper from the First International Workshop on Neuroimaging and Stroke Recovery. *Cerebrovasc. Dis. Basel Switz.* *18*, 260–267.

Barreto, A.D., Alexandrov, A.V., Shen, L., Sisson, A., Bursaw, A.W., Sahota, P., Peng, H., Ardjomand-Hessabi, M., Pandurengan, R., Rahbar, M.H., et al. (2013). CLOTBUST-Hands Free:

pilot safety study of a novel operator-independent ultrasound device in patients with acute ischemic stroke. *Stroke J. Cereb. Circ.* *44*, 3376–3381.

Bath, P.M.W., Sprigg, N., and England, T. (2013). Colony stimulating factors (including erythropoietin, granulocyte colony stimulating factor and analogues) for stroke. *Cochrane Database Syst. Rev.* *6*, CD005207.

Bédurier, A., Vieu, C., Arnauduc, F., Sol, J.-C., Loubinoux, I., and Vaysse, L. (2012). Engineering of adult human neural stem cells differentiation through surface micropatterning. *Biomaterials* *33*, 504–514.

Bédurier, A., Braschler, T., Peric, O., Fantner, G.E., Mosser, S., Fraering, P.C., Benchérif, S., Mooney, D.J., and Renaud, P. (2015). A compressible scaffold for minimally invasive delivery of large intact neuronal networks. *Adv. Healthc. Mater.* *4*, 301–312.

Bell, J.A., Wolke, M.L., Ortez, R.C., Jones, T.A., and Kerr, A.L. (2015). Training Intensity Affects Motor Rehabilitation Efficacy Following Unilateral Ischemic Insult of the Sensorimotor Cortex in C57BL/6 Mice. *Neurorehabil. Neural Repair* *29*, 590–598.

Berkhemer, O.A., Fransen, P.S.S., Beumer, D., van den Berg, L.A., Lingsma, H.F., Yoo, A.J., Schonewille, W.J., Vos, J.A., Nederkoorn, P.J., Wermer, M.J.H., et al. (2015). A Randomized Trial of Intraarterial Treatment for Acute Ischemic Stroke. *N. Engl. J. Med.* *372*, 11–20.

Bible, E., Chau, D.Y.S., Alexander, M.R., Price, J., Shakesheff, K.M., and Modo, M. (2009). The support of neural stem cells transplanted into stroke-induced brain cavities by PLGA particles. *Biomaterials* *30*, 2985–2994.

Biernaskie, J., and Corbett, D. (2001). Enriched rehabilitative training promotes improved forelimb motor function and enhanced dendritic growth after focal ischemic injury. *J. Neurosci. Off. J. Soc. Neurosci.* *21*, 5272–5280.

Bihel, E., Pro-Sistiaga, P., Letourneur, A., Toutain, J., Saulnier, R., Insausti, R., Bernaudin, M., Roussel, S., and Touzani, O. (2009). Permanent or transient chronic ischemic stroke in the non-human primate: behavioral, neuroimaging, histological, and immunohistochemical investigations. *J. Cereb. Blood Flow Metab.* *30*, 273–285.

Bihel, E., Roussel, S., Toutain, J., Bernaudin, M., and Touzani, O. (2011). Diffusion Tensor MRI Reveals Chronic Alterations in White Matter Despite the Absence of a Visible Ischemic Lesion on Conventional MRI: A Nonhuman Primate Study. *Stroke* *42*, 1412–1419.

Bliss, T.M., Andres, R.H., and Steinberg, G.K. (2010). Optimizing the success of cell transplantation therapy for stroke. *Neurobiol. Dis.* *37*, 275–283.

Bogousslavsky, J., Victor, S.J., Salinas, E.O., Pallay, A., Donnan, G.A., Fieschi, C., Kaste, M., Orgogozo, J.-M.M., Chamorro, A., Desmet, A., et al. (2002). Fibrinolytic (alteplase) in acute stroke: results of the European-Australian phase II/III safety and efficacy trial. *Cerebrovasc. Dis. Basel Switz.* *14*, 239–251.

Burish, M.J., Stepniewska, I., and Kaas, J.H. (2008). Microstimulation and architectonics of frontoparietal cortex in common marmosets (*Callithrix jacchus*). *J. Comp. Neurol.* *507*, 1151–1168.

Bury, S.D., Plautz, E.J., Liu, W., Quaney, B.M., Luchies, C.W., Maletsky, R.A., and Nudo, R.J. (2009). A novel device to measure power grip forces in squirrel monkeys. *J. Neurosci. Methods* *179*, 264–270.

Butcher, K.S., Baird, T., MacGregor, L., Desmond, P., Tress, B., and Davis, S. (2004). Perihematomal edema in primary intracerebral hemorrhage is plasma derived. *Stroke J. Cereb. Circ.* *35*, 1879–1885.

Bütefisch, C.M., Kleiser, R., Körber, B., Müller, K., Wittsack, H.-J., Hömberg, V., and Seitz, R.J. (2005). Recruitment of contralesional motor cortex in stroke patients with recovery of hand function. *Neurology* *64*, 1067–1069.

## C

---

Canals, S., Beyerlein, M., Keller, A.L., Murayama, Y., and Logothetis, N.K. (2008). Magnetic resonance imaging of cortical connectivity in vivo. *NeuroImage* *40*, 458–472.

Carmichael, S.T. (2006). Cellular and molecular mechanisms of neural repair after stroke: making waves. *Ann. Neurol.* *59*, 735–742.

Carmichael, S.T., Wei, L., Rovainen, C.M., and Woolsey, T.A. (2001). New Patterns of Intracortical Projections after Focal Cortical Stroke. *Neurobiol. Dis.* *8*, 910–922.

Cavallucci, V., Bisicchia, E., Cencioni, M.T., Ferri, A., Latini, L., Nobili, A., Biamonte, F., Nazio, F., Fanelli, F., Moreno, S., et al. (2014). Acute focal brain damage alters mitochondrial dynamics and autophagy in axotomized neurons. *Cell Death Dis.* *5*, e1545.

Cheatwood, J.L., Emerick, A.J., and Kartje, G.L. (2008). Neuronal plasticity and functional recovery after ischemic stroke. *Top. Stroke Rehabil.* *15*, 42–50.

Chen, J., Magavi, S.S.P., and Macklis, J.D. (2004). Neurogenesis of corticospinal motor neurons extending spinal projections in adult mice. *Proc. Natl. Acad. Sci. U. S. A.* *101*, 16357–16362.

Chen, S., Guan, M., Lian, H.-J., Ma, L.-J., Shang, J.-K., He, S., Ma, M.-M., Zhang, M.-L., Li, Z.-Y., Wang, M.-Y., et al. (2014). Crossed cerebellar diaschisis detected by arterial spin-labeled perfusion magnetic resonance imaging in subacute ischemic stroke. *J. Stroke Cerebrovasc. Dis. Off. J. Natl. Stroke Assoc.* *23*, 2378–2383.

Chollet, F., DiPiero, V., Wise, R.J., Brooks, D.J., Dolan, R.J., and Frackowiak, R.S. (1991). The functional anatomy of motor recovery after stroke in humans: a study with positron emission tomography. *Ann. Neurol.* *29*, 63–71.

Courtine, G., Harkema, S.J., Dy, C.J., Gerasimenko, Y.P., and Dyhre-Poulsen, P. (2007). Modulation of multisegmental monosynaptic responses in a variety of leg muscles during walking and running in humans. *J. Physiol.* *582*, 1125–1139.

Cramer, S.C. (2015). Drugs to Enhance Motor Recovery After Stroke. *Stroke J. Cereb. Circ.*

Cramer, S.C., and Crafton, K.R. (2006). Somatotopy and movement representation sites following cortical stroke. *Exp. Brain Res.* *168*, 25–32.

Cramer, S.C., and Seitz, R.J. (2009). Imaging functional recovery from stroke. *Handb. Clin. Neurol.* *94*, 1097–1117.

## D

---

Dancause, N., Barbay, S., Frost, S.B., Plautz, E.J., Chen, D., Zoubina, E.V., Stowe, A.M., and Nudo, R.J. (2005). Extensive cortical rewiring after brain injury. *J. Neurosci. Off. J. Soc. Neurosci.* *25*, 10167–10179.

Demain, B., Davoust, C., Plas, B., Bolan, F., Boulanouar, K., Renaud, L., Darmana, R., Vaysse, L., Vieu, C., and Loubinoux, I. (2015). Corticospinal Tract Tracing in the Marmoset with a Clinical Whole-Body 3T Scanner Using Manganese-Enhanced MRI. *PloS One* *10*, e0138308.

Demougeot, C., Garnier, P., Mossiat, C., Bertrand, N., Giroud, M., Beley, A., and Marie, C. (2001). N-Acetylaspartate, a marker of both cellular dysfunction and neuronal loss: its relevance to studies of acute brain injury. *J. Neurochem.* *77*, 408–415.

DeVries, A.C., Nelson, R.J., Traystman, R.J., and Hurn, P.D. (2001). Cognitive and behavioral assessment in experimental stroke research: will it prove useful? *Neurosci. Biobehav. Rev.* *25*, 325–342.

Dijkhuizen, R.M., Ren, J., Mandeville, J.B., Wu, O., Ozdag, F.M., Moskowitz, M.A., Rosen, B.R., and Finklestein, S.P. (2001). Functional magnetic resonance imaging of reorganization in rat brain after stroke. *Proc. Natl. Acad. Sci.* *98*, 12766–12771.

Dyrby, T.B., Sjøgaard, L.V., Parker, G.J., Alexander, D.C., Lind, N.M., Baaré, W.F.C., Hay-Schmidt, A., Eriksen, N., Pakkenberg, B., Paulson, O.B., et al. (2007). Validation of in vitro probabilistic tractography. *NeuroImage* *37*, 1267–1277.

## E

---

Ellis-Behnke, R.G., Liang, Y.-X., You, S.-W., Tay, D.K.C., Zhang, S., So, K.-F., and Schneider, G.E. (2006). Nano neuro knitting: peptide nanofiber scaffold for brain repair and axon regeneration with functional return of vision. *Proc. Natl. Acad. Sci. U. S. A.* *103*, 5054–5059.

Erickson, C.A., Gharbawie, O.A., and Whishaw, I.Q. (2007). Attempt-dependent decrease in skilled reaching characterizes the acute postsurgical period following a forelimb motor cortex lesion: an experimental demonstration of learned nonuse in the rat. *Behav. Brain Res.* *179*, 208–218.

Eriksson, P.S., Perfilieva, E., Björk-Eriksson, T., Alborn, A.M., Nordborg, C., Peterson, D.A., and Gage, F.H. (1998). Neurogenesis in the adult human hippocampus. *Nat. Med.* *4*, 1313–1317.

Eschenko, O., Evrard, H.C., Neves, R.M., Beyerlein, M., Murayama, Y., and Logothetis, N.K. (2012). Tracing of noradrenergic projections using manganese-enhanced MRI. *NeuroImage* 59, 3252–3265.

## F

---

Feigin, V.L., Lawes, C.M.M., Bennett, D.A., and Anderson, C.S. (2003). Stroke epidemiology: a review of population-based studies of incidence, prevalence, and case-fatality in the late 20th century. *Lancet Neurol.* 2, 43–53.

Fisher, M., Feuerstein, G., Howells, D.W., Hurn, P.D., Kent, T.A., Savitz, S.I., Lo, E.H., and STAIR Group (2009). Update of the stroke therapy academic industry roundtable preclinical recommendations. *Stroke J. Cereb. Circ.* 40, 2244–2250.

Flechsengar, J., Woitzik, J., Zweckberger, K., Amiri, H., Hacke, W., and Jüttler, E. (2013). Hemispherectomy in the management of space-occupying ischemic stroke. *J. Clin. Neurosci.* 20, 6–12.

Floel, A., Warnecke, T., Duning, T., Lating, Y., Uhlenbrock, J., Schneider, A., Vogt, G., Laage, R., Koch, W., Knecht, S., et al. (2011). Granulocyte-colony stimulating factor (G-CSF) in stroke patients with concomitant vascular disease--a randomized controlled trial. *PLoS One* 6, e19767.

Freret, T., Bouet, V., Toutain, J., Saulnier, R., Pro-Sistiaga, P., Bihel, E., MacKenzie, E.T., Roussel, S., Schumann-Bard, P., and Touzani, O. (2007). Intraluminal thread model of focal stroke in the non-human primate. *J. Cereb. Blood Flow Metab.* 28, 786–796.

Fujiyoshi, K., Yamada, M., Nakamura, M., Yamane, J., Katoh, H., Kitamura, K., Kawai, K., Okada, S., Momoshima, S., Toyama, Y., et al. (2007). In vivo tracing of neural tracts in the intact and injured spinal cord of marmosets by diffusion tensor tractography. *J. Neurosci. Off. J. Soc. Neurosci.* 27, 11991–11998.

## G

---

Galea, I., Bechmann, I., and Perry, V.H. (2007). What is immune privilege (not)? *Trends Immunol.* 28, 12–18.

Garau, A., Bertini, R., Colotta, F., Casilli, F., Bigini, P., Cagnotto, A., Mennini, T., Ghezzi, P., and Villa, P. (2005). Neuroprotection with the CXCL8 inhibitor repertaxin in transient brain ischemia. *Cytokine* 30, 125–131.

Gasche, Y., and Copin, J.-C. (2003). [Blood-brain barrier pathophysiology and ischaemic brain oedema]. *Ann. Fr. Anesthésie Réanimation* 22, 312–319.

George, P.M., and Steinberg, G.K. (2015). Novel Stroke Therapeutics: Unraveling Stroke Pathophysiology and Its Impact on Clinical Treatments. *Neuron* 87, 297–309.

Greene, J.G., and Greenamyre, J.T. (1996). Manipulation of membrane potential modulates malonate-induced striatal excitotoxicity in vivo. *J. Neurochem.* 66, 637–643.

Guo, J., Leung, K.K.G., Su, H., Yuan, Q., Wang, L., Chu, T.-H., Zhang, W., Pu, J.K.S., Ng, G.K.P., Wong, W.M., et al. (2009). Self-assembling peptide nanofiber scaffold promotes the reconstruction of acutely injured brain. *Nanomedicine Nanotechnol. Biol. Med.* *5*, 345–351.

## H

---

Hashikawa, T., Nakatomi, R., and Iriki, A. (2015). Current models of the marmoset brain. *Neurosci. Res.* *93*, 116–127.

Herculano-Houzel, S., Mota, B., and Lent, R. (2006). Cellular scaling rules for rodent brains. *Proc. Natl. Acad. Sci. U. S. A.* *103*, 12138–12143.

Herculano-Houzel, S., Collins, C.E., Wong, P., and Kaas, J.H. (2007). Cellular scaling rules for primate brains. *Proc. Natl. Acad. Sci. U. S. A.* *104*, 3562–3567.

Hikishima, K., Quallo, M.M., Komaki, Y., Yamada, M., Kawai, K., Momoshima, S., Okano, H.J., Sasaki, E., Tamaoki, N., Lemon, R.N., et al. (2011). Population-averaged standard template brain atlas for the common marmoset (*Callithrix jacchus*). *NeuroImage* *54*, 2741–2749.

Hill, J.J., Jin, K., Mao, X.O., Xie, L., and Greenberg, D.A. (2012). Intracerebral chondroitinase ABC and heparan sulfate proteoglycan glypican improve outcome from chronic stroke in rats. *Proc. Natl. Acad. Sci. U. S. A.* *109*, 9155–9160.

Hirouchi, Y., Suzuki, E., Mitsuoka, C., Jin, H., Kitajima, S., Kohjimoto, Y., Enomoto, M., and Kugino, K. (2007). Neuroimaging and histopathological evaluation of delayed neurological damage produced by artificial occlusion of the middle cerebral artery in *Cynomolgus* monkeys: establishment of a monkey model for delayed cerebral ischemia. *Exp. Toxicol. Pathol. Off. J. Ges. Für Toxikol. Pathol.* *59*, 9–16.

Hoehn, B.D., Palmer, T.D., and Steinberg, G.K. (2005). Neurogenesis in rats after focal cerebral ischemia is enhanced by indomethacin. *Stroke J. Cereb. Circ.* *36*, 2718–2724.

Huffman, K.J., and Krubitzer, L. (2001). Thalamo-cortical connections of areas 3a and M1 in marmoset monkeys. *J. Comp. Neurol.* *435*, 291–310.

Hyatt, A.J.T., Wang, D., Kwok, J.C., Fawcett, J.W., and Martin, K.R. (2010). Controlled release of chondroitinase ABC from fibrin gel reduces the level of inhibitory glycosaminoglycan chains in lesioned spinal cord. *J. Control. Release Off. J. Control. Release Soc.* *147*, 24–29.

## I

---

Ikeda, S., Harada, K., Ohwatashi, A., Kamikawa, Y., Yoshida, A., and Kawahira, K. (2013). A New Non-Human Primate Model of Photochemically Induced Cerebral Infarction. *PLoS ONE* *8*, e60037.

Iwanami, A., Yamane, J., Katoh, H., Nakamura, M., Momoshima, S., Ishii, H., Tanioka, Y., Tamaoki, N., Nomura, T., Toyama, Y., et al. (2005). Establishment of graded spinal cord injury model in a nonhuman primate: The common marmoset. *J. Neurosci. Res.* *80*, 172–181.



## J

---

Jin, K., Wang, X., Xie, L., Mao, X.O., Zhu, W., Wang, Y., Shen, J., Mao, Y., Banwait, S., and Greenberg, D.A. (2006). Evidence for stroke-induced neurogenesis in the human brain. *Proc. Natl. Acad. Sci. U. S. A.* *103*, 13198–13202.

Jin, K., Mao, X., Xie, L., Galvan, V., Lai, B., Wang, Y., Gorostiza, O., Wang, X., and Greenberg, D.A. (2010). Transplantation of human neural precursor cells in Matrigel scaffolding improves outcome from focal cerebral ischemia after delayed postischemic treatment in rats. *J. Cereb. Blood Flow Metab. Off. J. Int. Soc. Cereb. Blood Flow Metab.* *30*, 534–544.

Jones, T.A., and Adkins, D.L. (2015). Motor System Reorganization After Stroke: Stimulating and Training Toward Perfection. *Physiology* *30*, 358–370.

Jones, E.G., Coulter, J.D., Burton, H., and Porter, R. (1977). Cells of origin and terminal distribution of corticostriatal fibers arising in the sensory-motor cortex of monkeys. *J. Comp. Neurol.* *173*, 53–80.

Jones, T.A., Allred, R.P., Jefferson, S.C., Kerr, A.L., Woodie, D.A., Cheng, S.-Y., and Adkins, D.L. (2013). Motor system plasticity in stroke models: intrinsically use-dependent, unreliably useful. *Stroke J. Cereb. Circ.* *44*, S104–S106.

## K

---

Kaas, J.H. (2004). Evolution of somatosensory and motor cortex in primates. *Anat. Rec. A. Discov. Mol. Cell. Evol. Biol.* *281*, 1148–1156.

Kemp, J.M., and Powell, T.P. (1970). The cortico-striate projection in the monkey. *Brain J. Neurol.* *93*, 525–546.

Kernie, S.G., and Parent, J.M. (2010). Forebrain neurogenesis after focal Ischemic and traumatic brain injury. *Neurobiol. Dis.* *37*, 267–274.

Kim, J.Y., Kawabori, M., and Yenari, M.A. (2014). Innate inflammatory responses in stroke: mechanisms and potential therapeutic targets. *Curr. Med. Chem.* *21*, 2076–2097.

Kitamura, K., Fujiyoshi, K., Yamane, J., Toyota, F., Hikishima, K., Nomura, T., Funakoshi, H., Nakamura, T., Aoki, M., Toyama, Y., et al. (2011). Human Hepatocyte Growth Factor Promotes Functional Recovery in Primates after Spinal Cord Injury. *PLoS ONE* *6*, e27706.

Kleim, J.A., Bruneau, R., VandenBerg, P., MacDonald, E., Mulrooney, R., and Pockock, D. (2003). Motor cortex stimulation enhances motor recovery and reduces peri-infarct dysfunction following ischemic insult. *Neurol. Res.* *25*, 789–793.

Kobayashi, T., Ahlenius, H., Thored, P., Kobayashi, R., Kokaia, Z., and Lindvall, O. (2006). Intracerebral infusion of glial cell line-derived neurotrophic factor promotes striatal neurogenesis after stroke in adult rats. *Stroke J. Cereb. Circ.* *37*, 2361–2367.

Kolb, B., and Gibb, R. (2014). Searching for the principles of brain plasticity and behavior. *Cortex J. Devoted Study Nerv. Syst. Behav.* *58*, 251–260.

Kolb, B., Morshead, C., Gonzalez, C., Kim, M., Gregg, C., Shingo, T., and Weiss, S. (2007). Growth factor-stimulated generation of new cortical tissue and functional recovery after stroke damage to the motor cortex of rats. *J. Cereb. Blood Flow Metab.* 27, 983–997.

Kondo, T., Yoshihara, Y., Yoshino-Saito, K., Sekiguchi, T., Kosugi, A., Miyazaki, Y., Nishimura, Y., Okano, H.J., Nakamura, M., Okano, H., et al. (2015). Histological and electrophysiological analysis of the corticospinal pathway to forelimb motoneurons in common marmosets. *Neurosci. Res.* 98, 35–44.

Krack, P., Hariz, M.I., Baunez, C., Guridi, J., and Obeso, J.A. (2010). Deep brain stimulation: from neurology to psychiatry? *Trends Neurosci.* 33, 474–484.

Kunz, A., Dirnagl, U., and Mergenthaler, P. (2010). Acute pathophysiological processes after ischaemic and traumatic brain injury. *Best Pract. Res. Clin. Anaesthesiol.* 24, 495–509.

Künzle, H. (1975). Bilateral projections from precentral motor cortex to the putamen and other parts of the basal ganglia. An autoradiographic study in *Macaca fascicularis*. *Brain Res.* 88, 195–209.

Kwakkel, G., van Peppen, R., Wagenaar, R.C., Wood Dauphinee, S., Richards, C., Ashburn, A., Miller, K., Lincoln, N., Partridge, C., Wellwood, I., et al. (2004). Effects of augmented exercise therapy time after stroke: a meta-analysis. *Stroke J. Cereb. Circ.* 35, 2529–2539.

## L

---

Lamy, C. (2008). [Epilepsy and stroke]. *Rev. Neurol. (Paris)* 164, 841–845.

Lang, K.C., Thompson, P.A., and Wolf, S.L. (2013). The EXCITE Trial: reacquiring upper-extremity task performance with early versus late delivery of constraint therapy. *Neurorehabil. Neural Repair* 27, 654–663.

Langhorne, P., Stott, D., Knight, A., Bernhardt, J., Barer, D., and Watkins, C. (2010). Very Early Rehabilitation or Intensive Telemetry after Stroke: A Pilot Randomised Trial. *Cerebrovasc. Dis.* 29, 352–360.

Langhorne, P., Bernhardt, J., and Kwakkel, G. (2011). Stroke rehabilitation. *Lancet Lond. Engl.* 377, 1693–1702.

Lawrence, E.S., Coshall, C., Dundas, R., Stewart, J., Rudd, A.G., Howard, R., and Wolfe, C.D. (2001). Estimates of the prevalence of acute stroke impairments and disability in a multiethnic population. *Stroke J. Cereb. Circ.* 32, 1279–1284.

Lee, S.J., Han, M.-K., Hyun Kim, S., Kwon, O.-K., and Hyoung Kim, J. (2005). Fiber tracking by diffusion tensor imaging in corticospinal tract stroke: Topographical correlation with clinical symptoms. *NeuroImage* 26, 771–776.

Leergaard, T. (2003). In vivo tracing of major rat brain pathways using manganese-enhanced magnetic resonance imaging and three-dimensional digital atlasing. *NeuroImage*.

Lemon, R.N. (1999). Neural control of dexterity: what has been achieved? *Exp. Brain Res.* *128*, 6–12.

Lemon, R.N. (2008). Descending Pathways in Motor Control. *Annu. Rev. Neurosci.* *31*, 195–218.

Leuner, B., Kozorovitskiy, Y., Gross, C.G., and Gould, E. (2007). Diminished adult neurogenesis in the marmoset brain precedes old age. *Proc. Natl. Acad. Sci. U. S. A.* *104*, 17169–17173.

Levin, M.F., and Dimov, M. (1997). Spatial zones for muscle coactivation and the control of postural stability. *Brain Res.* *757*, 43–59.

Levin, M.F., Kleim, J.A., and Wolf, S.L. (2009). What do motor “recovery” and “compensation” mean in patients following stroke? *Neurorehabil. Neural Repair* *23*, 313–319.

Lipsanen, A., and Jolkkonen, J. (2011). Experimental approaches to study functional recovery following cerebral ischemia. *Cell. Mol. Life Sci.* *68*, 3007–3017.

Lo, E.H., Moskowitz, M.A., and Jacobs, T.P. (2005). Exciting, radical, suicidal: how brain cells die after stroke. *Stroke J. Cereb. Circ.* *36*, 189–192.

Loubinoux, I., Dechaumont-Palacin, S., Castel-Lacanal, E., De Boissezon, X., Marque, P., Pariente, J., Albucher, J.-F., Berry, I., and Chollet, F. (2007). Prognostic Value of fMRI in Recovery of Hand Function in Subcortical Stroke Patients. *Cereb. Cortex* *17*, 2980–2987.

Loubinoux, I., Demain, B., Davoust, C., Plas, B., and Vaysse, L. (2014). Stem cells and motor recovery after stroke. *Ann. Phys. Rehabil. Med.* *57*, 499–508.

## M

---

Madinier, A., Bertrand, N., Mossiat, C., Prigent-Tessier, A., Beley, A., Marie, C., and Garnier, P. (2009). Microglial involvement in neuroplastic changes following focal brain ischemia in rats. *PloS One* *4*, e8101.

Magavi, S.S., Leavitt, B.R., and Macklis, J.D. (2000). Induction of neurogenesis in the neocortex of adult mice. *Nature* *405*, 951–955.

Marshall, J. (2003). Serial MRI, functional recovery, and long-term infarct maturation in a non-human primate model of stroke. *Brain Res. Bull.* *61*, 577–585.

Marshall, R.S. (2015). Progress in Intravenous Thrombolytic Therapy for Acute Stroke. *JAMA Neurol.* *72*, 928–934.

Marshall, J.W., and Ridley, R.M. (1996). Assessment of functional impairment following permanent middle cerebral artery occlusion in a non-human primate species. *Neurodegener. J. Neurodegener. Disord. Neuroprotection Neuroregeneration* *5*, 275–286.

Marshall, J.W., Duffin, K.J., Green, A.R., and Ridley, R.M. (2001). NXY-059, a free radical-trapping agent, substantially lessens the functional disability resulting from cerebral ischemia in a primate species. *Stroke* 32, 190–198.

van Meer, M.P.A., van der Marel, K., Otte, W.M., Berkelbach van der Sprenkel, J.W., and Dijkhuizen, R.M. (2010). Correspondence between altered functional and structural connectivity in the contralesional sensorimotor cortex after unilateral stroke in rats: a combined resting-state functional MRI and manganese-enhanced MRI study. *J. Cereb. Blood Flow Metab. Off. J. Int. Soc. Cereb. Blood Flow Metab.* 30, 1707–1711.

Mehrholz, J., Hädrich, A., Platz, T., Kugler, J., and Pohl, M. (2012). Electromechanical and robot-assisted arm training for improving generic activities of daily living, arm function, and arm muscle strength after stroke. *Cochrane Database Syst. Rev.* 6, CD006876.

Mesnard-Hoaglin, N.A., Xin, J., Haulcomb, M.M., Batka, R.J., Sanders, V.M., and Jones, K.J. (2014). SOD1(G93A) transgenic mouse CD4(+) T cells mediate neuroprotection after facial nerve axotomy when removed from a suppressive peripheral microenvironment. *Brain. Behav. Immun.* 40, 55–60.

Montoya, C.P., Campbell-Hope, L.J., Pemberton, K.D., and Dunnett, S.B. (1991). The “staircase test”: a measure of independent forelimb reaching and grasping abilities in rats. *J. Neurosci. Methods* 36, 219–228.

Mountz, J.M., Liu, H.-G., and Deutsch, G. (2003). Neuroimaging in cerebrovascular disorders: measurement of cerebral physiology after stroke and assessment of stroke recovery. *Semin. Nucl. Med.* 33, 56–76.

Murayama, Y., Weber, B., Saleem, K.S., Augath, M., and Logothetis, N.K. (2006). Tracing neural circuits in vivo with Mn-enhanced MRI. *Magn. Reson. Imaging* 24, 349–358.

Murphy, T.H., and Corbett, D. (2009). Plasticity during stroke recovery: from synapse to behaviour. *Nat. Rev. Neurosci.* 10, 861–872.

## N

---

Nakagomi, S., Kiryu-Seo, S., and Kiyama, H. (2000). Endothelin-converting enzymes and endothelin receptor B messenger RNAs are expressed in different neural cell species and these messenger RNAs are coordinately induced in neurons and astrocytes respectively following nerve injury. *Neuroscience* 101, 441–449.

Nicholson, C., and Syková, E. (1998). Extracellular space structure revealed by diffusion analysis. *Trends Neurosci.* 21, 207–215.

Nudo, R.J., and Milliken, G.W. (1996). Reorganization of movement representations in primary motor cortex following focal ischemic infarcts in adult squirrel monkeys. *J. Neurophysiol.* 75, 2144–2149.

Nudo, R.J., Wise, B.M., SiFuentes, F., and Milliken, G.W. (1996). Neural substrates for the effects of rehabilitative training on motor recovery after ischemic infarct. *Science* 272, 1791–1794.

Nudo, R.J., Plautz, E.J., and Frost, S.B. (2001). Role of adaptive plasticity in recovery of function after damage to motor cortex. *Muscle Nerve* 24, 1000–1019.

## O

---

O'Donnell, M.J., Xavier, D., Liu, L., Zhang, H., Chin, S.L., Rao-Melacini, P., Rangarajan, S., Islam, S., Pais, P., McQueen, M.J., et al. (2010). Risk factors for ischaemic and intracerebral haemorrhagic stroke in 22 countries (the INTERSTROKE study): a case-control study. *Lancet Lond. Engl.* 376, 112–123.

Ohab, J.J., Fleming, S., Blesch, A., and Carmichael, S.T. (2006). A neurovascular niche for neurogenesis after stroke. *J. Neurosci. Off. J. Soc. Neurosci.* 26, 13007–13016.

Okano, H., and Mitra, P. (2015). Brain-mapping projects using the common marmoset. *Neurosci. Res.* 93, 3–7.

Orive, G., Anitua, E., Pedraz, J.L., and Emerich, D.F. (2009). Biomaterials for promoting brain protection, repair and regeneration. *Nat. Rev. Neurosci.* 10, 682–692.

Ottenbacher, K.J., and Stull, G.A. (1993). The analysis and interpretation of method comparison studies in rehabilitation research. *Am. J. Phys. Med. Rehabil. Assoc. Acad. Physiatr.* 72, 266–271.

## P

---

Pang, Z.P., Yang, N., Vierbuchen, T., Ostermeier, A., Fuentes, D.R., Yang, T.Q., Citri, A., Sebastiano, V., Marro, S., Südhof, T.C., et al. (2011). Induction of human neuronal cells by defined transcription factors. *Nature* 476, 220–223.

Parent, J.M., Vexler, Z.S., Gong, C., Derugin, N., and Ferriero, D.M. (2002). Rat forebrain neurogenesis and striatal neuron replacement after focal stroke. *Ann. Neurol.* 52, 802–813.

Park, K.I., Teng, Y.D., and Snyder, E.Y. (2002). The injured brain interacts reciprocally with neural stem cells supported by scaffolds to reconstitute lost tissue. *Nat. Biotechnol.* 20, 1111–1117.

Pautler, R.G., Silva, A.C., and Koretsky, A.P. (1998). In vivo neuronal tract tracing using manganese-enhanced magnetic resonance imaging. *Magn. Reson. Med. Off. J. Soc. Magn. Reson. Med. Soc. Magn. Reson. Med.* 40, 740–748.

Piironen, K., Tiainen, M., Mustanoja, S., Kaukonen, K.-M., Meretoja, A., Tatlisumak, T., and Kaste, M. (2014). Mild hypothermia after intravenous thrombolysis in patients with acute stroke: a randomized controlled trial. *Stroke J. Cereb. Circ.* 45, 486–491.

Porter, R., and Lemon, R.N. (1993). *Corticospinal Function and Voluntary Movement* (New York: Oxford University Press).

Potter, W., Kalil, R.E., and Kao, W.J. (2008). Biomimetic material systems for neural progenitor cell-based therapy. *Front. Biosci. J. Virtual Libr.* 13, 806–821.

Prasad, A.B., Allard, M.W., NISC Comparative Sequencing Program, and Green, E.D. (2008). Confirming the phylogeny of mammals by use of large comparative sequence data sets. *Mol. Biol. Evol.* *25*, 1795–1808.

Puentes, S., Kaido, T., Hanakawa, T., Ichinohe, N., Otsuki, T., and Seki, K. (2015). Internal capsule stroke in the common marmoset. *Neuroscience* *284*, 400–411.

## R

---

Remple, M.S., Bruneau, R.M., VandenBerg, P.M., Goertzen, C., and Kleim, J.A. (2001). Sensitivity of cortical movement representations to motor experience: evidence that skill learning but not strength training induces cortical reorganization. *Behav. Brain Res.* *123*, 133–141.

Risser, L., Dolius, L., Fonta, C., and Mescam, M. (2014). Diffeomorphic registration with self-adaptive spatial regularization for the segmentation of non-human primate brains. *Conf. Proc. Annu. Int. Conf. IEEE Eng. Med. Biol. Soc. IEEE Eng. Med. Biol. Soc. Annu. Conf. 2014*, 6695–6698.

## S

---

Sankoh, A.J., Huque, M.F., and Dubey, S.D. (1997). Some comments on frequently used multiple endpoint adjustment methods in clinical trials. *Stat. Med.* *16*, 2529–2542.

Sati, P., Silva, A.C., van Gelderen, P., Gaitan, M.I., Wohler, J.E., Jacobson, S., Duyn, J.H., and Reich, D.S. (2012). In vivo quantification of T2<sup>\*</sup> anisotropy in white matter fibers in marmoset monkeys. *NeuroImage* *59*, 979–985.

Sattler, V., Acket, B., Raposo, N., Albucher, J.-F., Thalamas, C., Loubinoux, I., Chollet, F., and Simonetta-Moreau, M. (2015). Anodal tDCS Combined With Radial Nerve Stimulation Promotes Hand Motor Recovery in the Acute Phase After Ischemic Stroke. *Neurorehabil. Neural Repair* *29*, 743–754.

Schaechter, J.D., Kraft, E., Hilliard, T.S., Dijkhuizen, R.M., Benner, T., Finklestein, S.P., Rosen, B.R., and Cramer, S.C. (2002). Motor recovery and cortical reorganization after constraint-induced movement therapy in stroke patients: a preliminary study. *Neurorehabil. Neural Repair* *16*, 326–338.

Schouten, M., Buijink, M.R., Lucassen, P.J., and Fitzsimons, C.P. (2012). New Neurons in Aging Brains: Molecular Control by Small Non-Coding RNAs. *Front. Neurosci.* *6*, 25.

Shrestha, R., Millington, O., Brewer, J., Dev, K.K., and Bushell, T.J. (2014). Lymphocyte-mediated neuroprotection in in vitro models of excitotoxicity involves astrocytic activation and the inhibition of MAP kinase signalling pathways. *Neuropharmacology* *76 Pt A*, 184–193.

Sloot, W.N., and Gramsbergen, J.-B.P. (1994). Axonal transport of manganese and its relevance to selective neurotoxicity in the rat basal ganglia. *Brain Res.* *657*, 124–132.

Starkey, M.L., Bleul, C., Zorner, B., Lindau, N.T., Mueggler, T., Rudin, M., and Schwab, M.E. (2012). Back seat driving: hindlimb corticospinal neurons assume forelimb control following ischaemic stroke. *Brain* 135, 3265–3281.

Stinear, C.M., Barber, P.A., Smale, P.R., Coxon, J.P., Fleming, M.K., and Byblow, W.D. (2007). Functional potential in chronic stroke patients depends on corticospinal tract integrity. *Brain J. Neurol.* 130, 170–180.

Stinear, C.M., Barber, P.A., Petoe, M., Anwar, S., and Byblow, W.D. (2012). The PREP algorithm predicts potential for upper limb recovery after stroke. *Brain J. Neurol.* 135, 2527–2535.

Stinear, C.M., Petoe, M.A., and Byblow, W.D. (2015). Primary Motor Cortex Excitability During Recovery After Stroke: Implications for Neuromodulation. *Brain Stimulat.*

Stroke Therapy Academic Industry Roundtable (STAIR) (1999). Recommendations for standards regarding preclinical neuroprotective and restorative drug development. *Stroke J. Cereb. Circ.* 30, 2752–2758.

Sun, J., Ke, Z., Yip, S.P., Hu, X., Zheng, X., Tong, K., Sun, J., Ke, Z., Yip, S.P., Hu, X., et al. (2014). Gradually Increased Training Intensity Benefits Rehabilitation Outcome after Stroke by BDNF Upregulation and Stress Suppression, Gradually Increased Training Intensity Benefits Rehabilitation Outcome after Stroke by BDNF Upregulation and Stress Suppression. *BioMed Res. Int. BioMed Res. Int.* 2014, 2014, e925762.

## T

---

Teng, Y.D., Lavik, E.B., Qu, X., Park, K.I., Ourednik, J., Zurakowski, D., Langer, R., and Snyder, E.Y. (2002). Functional recovery following traumatic spinal cord injury mediated by a unique polymer scaffold seeded with neural stem cells. *Proc. Natl. Acad. Sci. U. S. A.* 99, 3024–3029.

Tokuno, H., Moriya-Ito, K., and Tanaka, I. (2012). Experimental Techniques for Neuroscience Research Using Common Marmosets. *Exp. Anim.* 61, 389–397.

Tombari, D., Loubinoux, I., Pariente, J., Gerdelat, A., Albucher, J.-F., Tardy, J., Cassol, E., and Chollet, F. (2004). A longitudinal fMRI study: in recovering and then in clinically stable sub-cortical stroke patients. *NeuroImage* 23, 827–839.

Tononi, G., Sporns, O., and Edelman, G.M. (1994). A measure for brain complexity: relating functional segregation and integration in the nervous system. *Proc. Natl. Acad. Sci. U. S. A.* 91, 5033–5037.

Touvykine, B., Mansoori, B.K., Jean-Charles, L., Deffeyes, J., Quessy, S., and Dancause, N. (2015). The Effect of Lesion Size on the Organization of the Ipsilesional and Contralesional Motor Cortex. *Neurorehabil. Neural Repair.*

Tovar-Y-Romo, L.B., Penagos-Puig, A., and Ramírez-Jarquín, J.O. (2015). Endogenous recovery after brain damage: molecular mechanisms that balance neuronal life/death fate. *J. Neurochem.*



Tysseling, V.M., Sahni, V., Pashuck, E.T., Birch, D., Hebert, A., Czeisler, C., Stupp, S.I., and Kessler, J.A. (2010). Self-assembling peptide amphiphile promotes plasticity of serotonergic fibers following spinal cord injury. *J. Neurosci. Res.* *88*, 3161–3170.

## V

---

Van der Zijden, J.P., Bouts, M.J., Wu, O., Roeling, T.A., Bleys, R.L., Van der Toorn, A., and Dijkhuizen, R.M. (2008). Manganese-enhanced MRI of brain plasticity in relation to functional recovery after experimental stroke. *J. Cereb. Blood Flow Metab.* *28*, 832–840.

Varona, J.F., Bermejo, F., Guerra, J.M., and Molina, J.A. (2004). Long-term prognosis of ischemic stroke in young adults. Study of 272 cases. *J. Neurol.* *251*, 1507–1514.

Vaysse, L., Beduer, A., Sol, J.C., Vieu, C., and Loubinoux, I. (2015a). Micropatterned bioimplant with guided neuronal cells to promote tissue reconstruction and improve functional recovery after primary motor cortex insult. *Biomaterials* *58*, 46–53.

Vaysse, L., Conchou, F., Demain, B., Davoust, C., Plas, B., Ruggieri, C., Benkaddour, M., Simonetta-Moreau, M., and Loubinoux, I. (2015b). Strength and fine dexterity recovery profiles after a primary motor cortex insult and effect of a neuronal cell graft. *Behav. Neurosci.* *129*, 423–434.

Virley, D., Hadingham, S.J., Roberts, J.C., Farnfield, B., Elliott, H., Whelan, G., Golder, J., David, C., Parsons, A.A., and Hunter, A.J. (2004). A New Primate Model of Focal Stroke: Endothelin-1-Induced Middle Cerebral Artery Occlusion and Reperfusion in the Common Marmoset. *J. Cereb. Blood Flow Metab.* *24*–41.

Viscomi, M.T., and Molinari, M. (2014). Remote neurodegeneration: multiple actors for one play. *Mol. Neurobiol.* *50*, 368–389.

## W

---

Walberer, M., Ritschel, N., Nedelmann, M., Volk, K., Mueller, C., Tschernatsch, M., Stolz, E., Blaes, F., Bachmann, G., and Gerriets, T. (2008). Aggravation of infarct formation by brain swelling in a large territorial stroke: a target for neuroprotection? *J. Neurosurg.* *109*, 287–293.

## X

---

Xerri, C., Coq, J.O., Merzenich, M.M., and Jenkins, W.M. (1996). Experience-induced plasticity of cutaneous maps in the primary somatosensory cortex of adult monkeys and rats. *J. Physiol. Paris* *90*, 277–287.

## Y

---

Yamazaki, Y., Echigo, C., Saiki, M., Inada, M., Watanabe, S., and Iriki, A. (2011). Tool-use learning by common marmosets (*Callithrix jacchus*). *Exp. Brain Res.* *213*, 63–71.

Yuan, J. (2009). Neuroprotective strategies targeting apoptotic and necrotic cell death for stroke. *Apoptosis Int. J. Program. Cell Death* *14*, 469–477.



Yuasa, S., Nakamura, K., Kohsaka, S., Yuasa, S., Nakamura, K., and Kohsaka, S. (2010). *Stereotaxic Atlas of the Marmoset Brain* (National Institute of Neuroscience (JP)).

## Z

---

Zhang, R.L., Zhang, Z.G., and Chopp, M. (2008). Ischemic stroke and neurogenesis in the subventricular zone. *Neuropharmacology* 55, 345–352.

Zhao, S., Zhao, M., Xiao, T., Jolkkonen, J., and Zhao, C. (2013). Constraint-induced movement therapy overcomes the intrinsic axonal growth-inhibitory signals in stroke rats. *Stroke J. Cereb. Circ.* 44, 1698–1705.

van der Zijden, J.P., Wu, O., van der Toorn, A., Roeling, T.P., Bleys, R.L.A.W., and Dijkhuizen, R.M. (2007). Changes in neuronal connectivity after stroke in rats as studied by serial manganese-enhanced MRI. *NeuroImage* 34, 1650–1657.



---

# **Annexes**

---



---

# Annexes

---

Annexe 1 : Plans initiaux du Dynamometric pull test, vue de profil et vue de dessus.

Annexe 2 : Courbe d'apprentissage, exemple du Marmouset D au DPT.

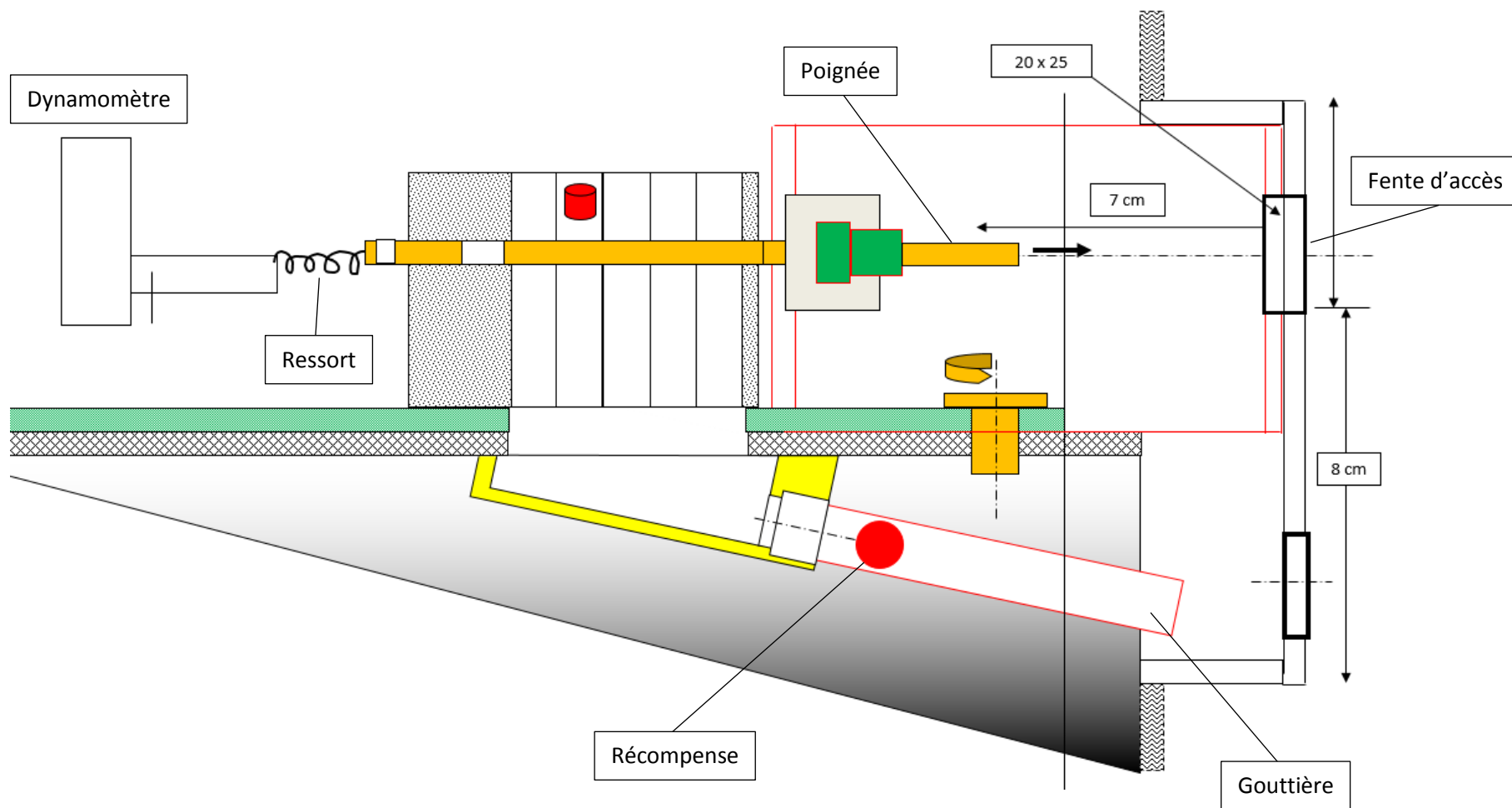
Annexe 3 : Courbes d'évaluation des performances après 3 mois.

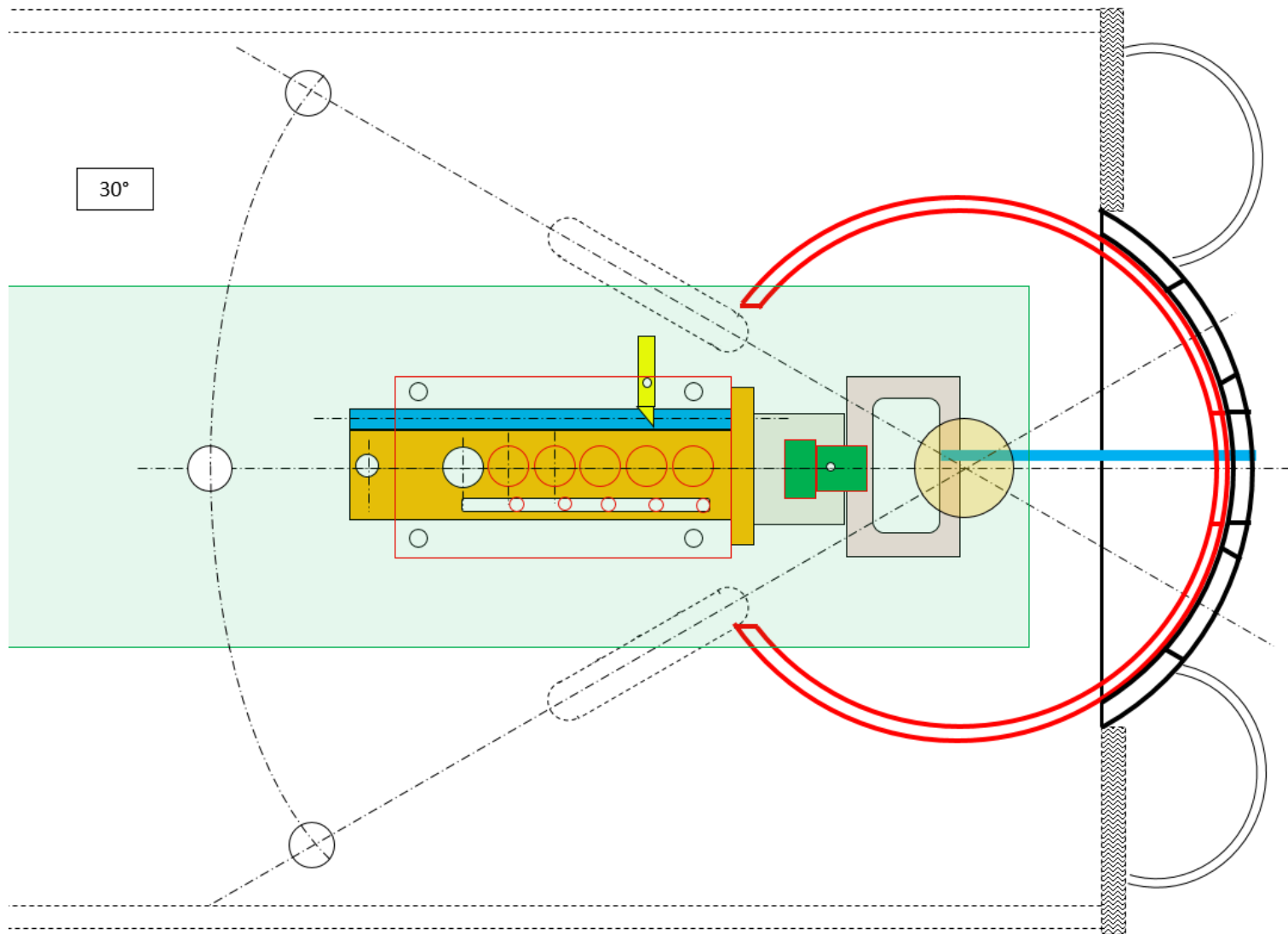
Annexes 4 : Corrélations entre le volume lésionnel à 24h (4 premières colonnes) et 3 mois (dernière colonne) avec les scores de la patte contro-lésionnelle aux différents tests à 48h, 1 semaine, 1 mois et 3 mois. Les pointillés verts déterminent le seuil des petites lésions des lésions étendues et les pointillés roses est le seuil de performance entre ces deux groupes quand il peut être déterminé. L'astérisque représente une corrélation significative pour un  $p < 0,05$  au test de Spearman.

Annexe 5 : Corrélations entre le volume lésionnel à 24h (4 premières colonnes) et 3 mois (dernière colonne) avec les scores de la patte ipsi-lésionnelle aux différents tests à 48h, 1 semaine, 1 mois et 3 mois. L'astérisque représente une corrélation significative pour un  $p < 0,05$  au test de Spearman.

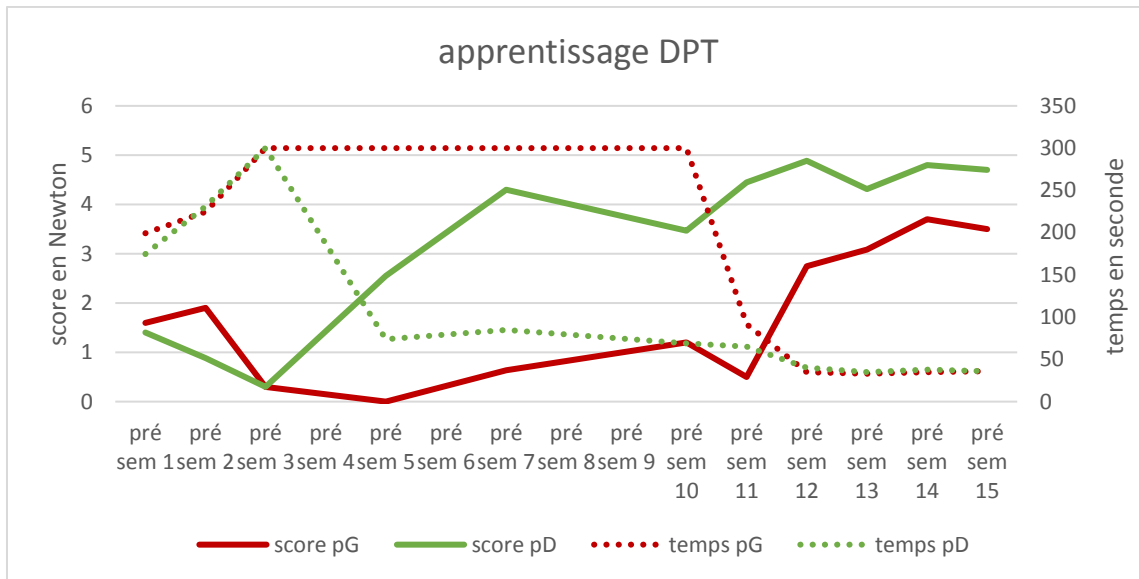
Annexe 6 : Courbes de récupération des performances du bras ipsi-lésionnel aux différents tests comportementaux pour le groupe traité.

Annexe 1 : vue de profil du DPT





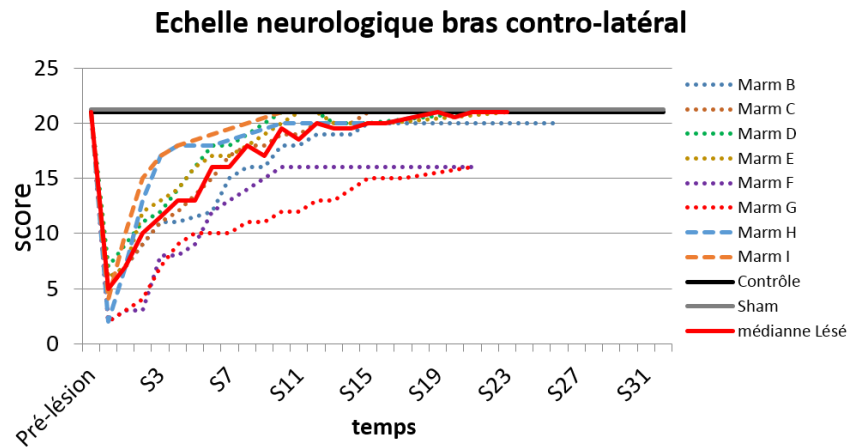
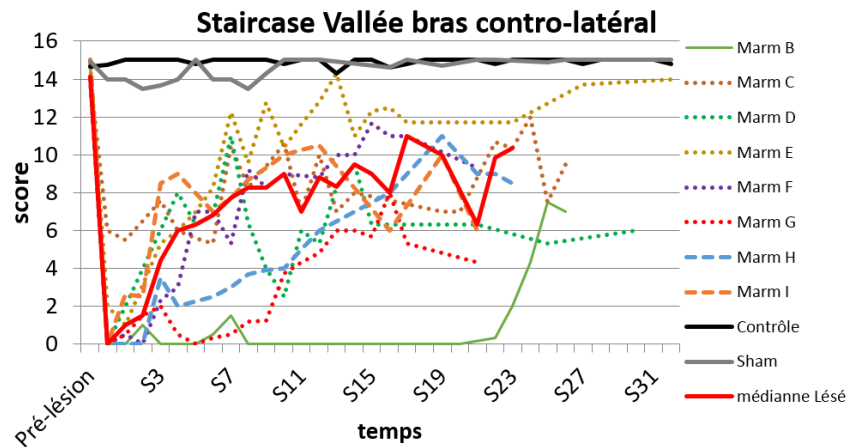
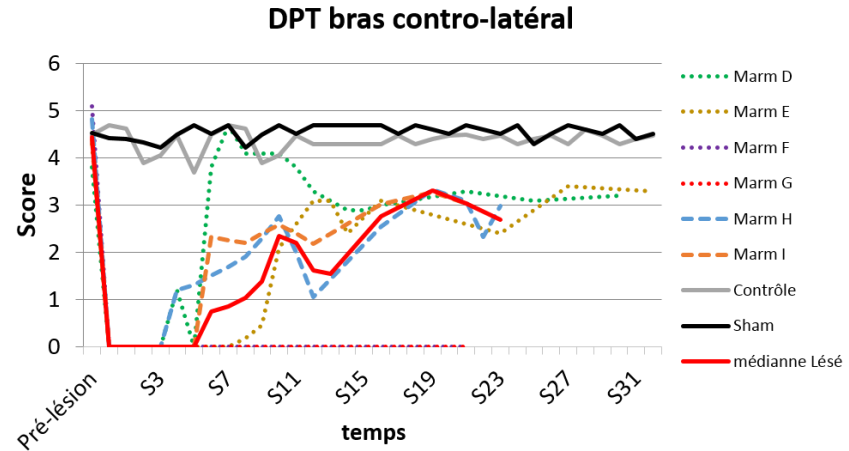
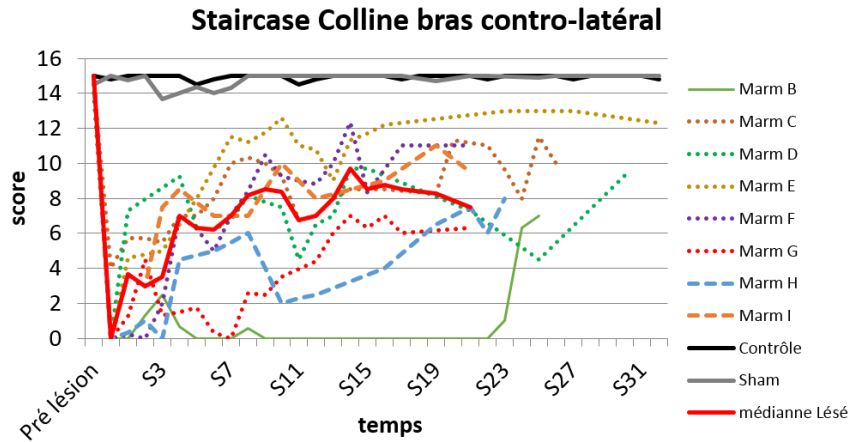
## Annexe 2



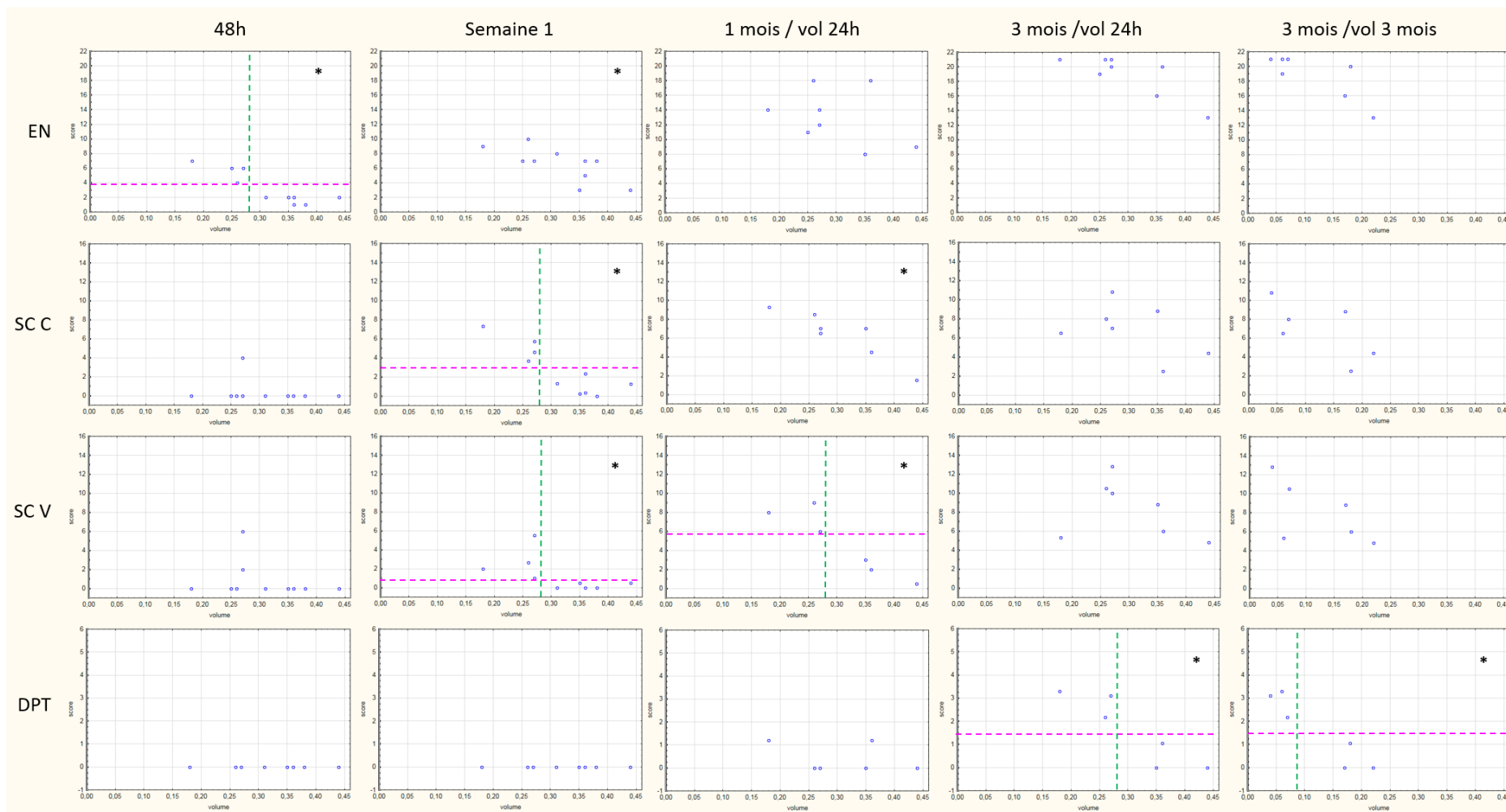
Exemple d'une courbe d'apprentissage au DPT. Les premières valeurs sont relevées une fois que le marmouset a atteint la poignée. Nous constatons pour ce marmouset (B) qu'il apprend plus vite et est plus performant avec sa patte droite (courbe verte). En pointillé ce sont les temps pour effectuer le test. Nous observons un début de plateau à la semaine 12.



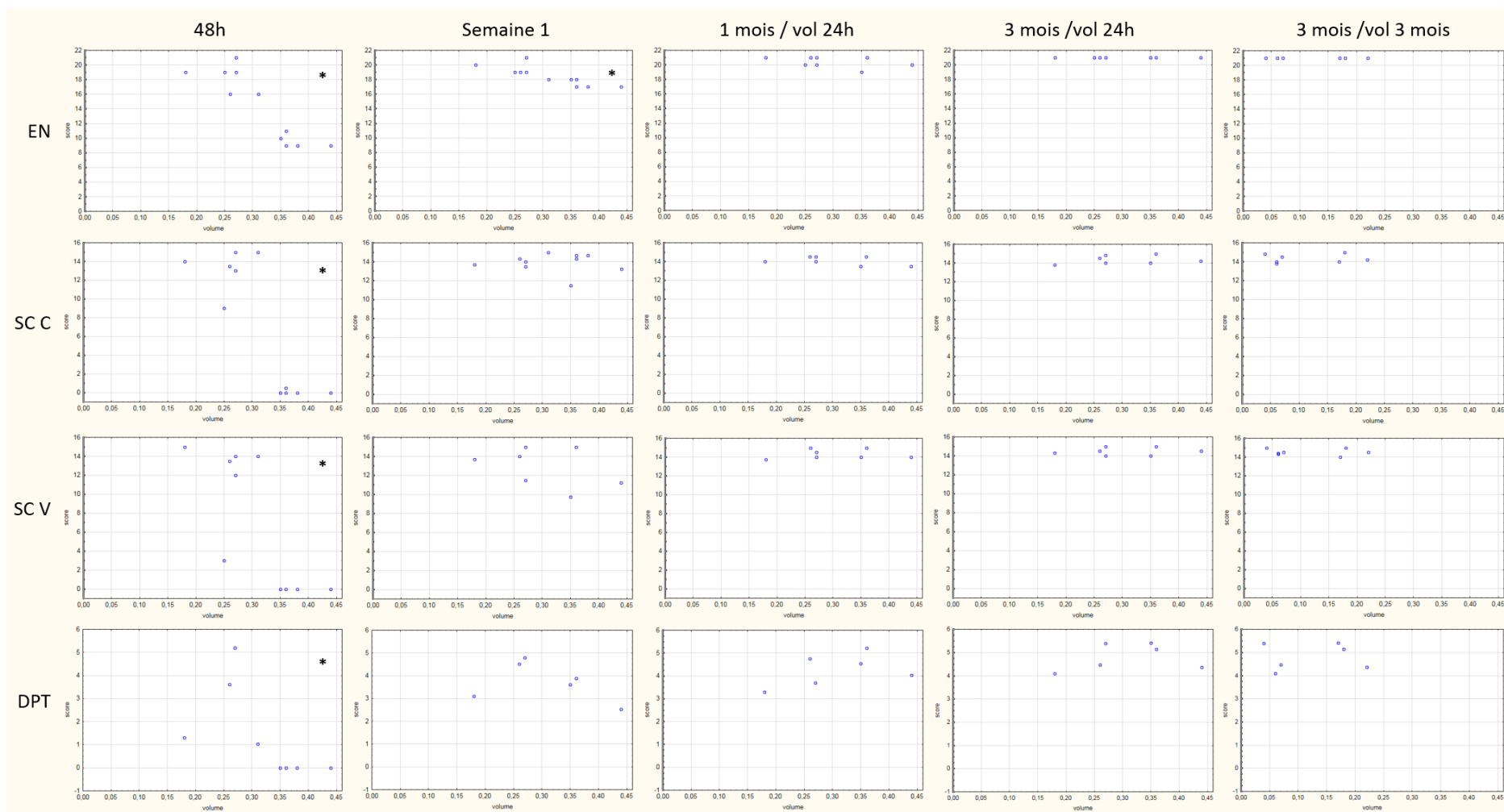
Annexe 3 : Courbes de récupération au-delà de 3 mois. On peut noter au staircase que le marmouset B récupère à partir de la semaine 23 après l'avoir contraint à partir de la semaine 12. Les autres marmousets ont des performances qui évoluent peu. Je n'ai pas prolongé la médiane car après 23 semaines seul 2 marmousets ont été évalués.



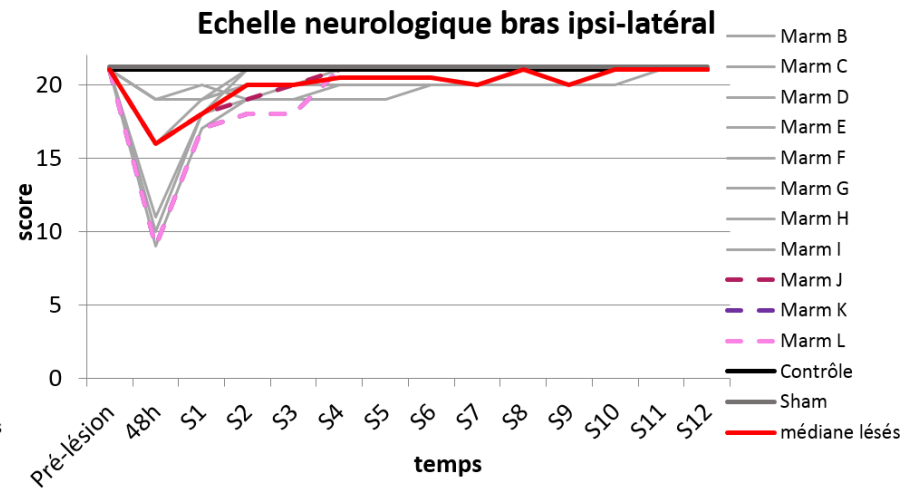
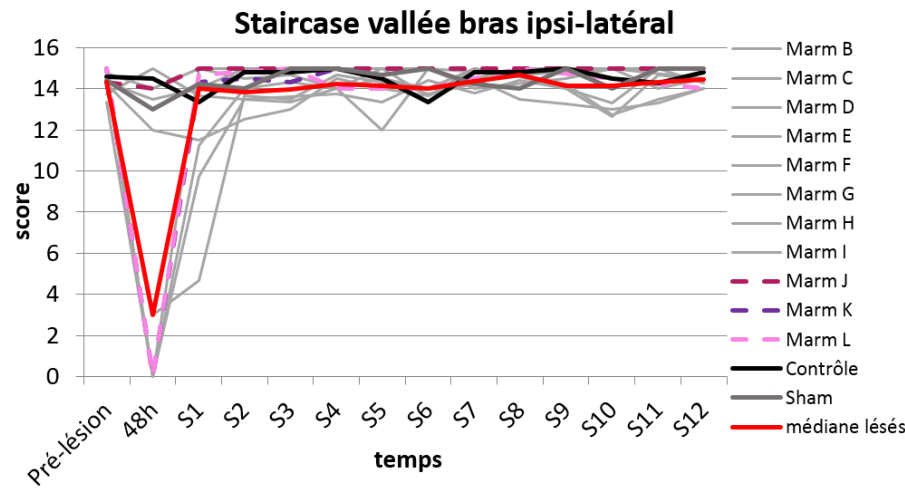
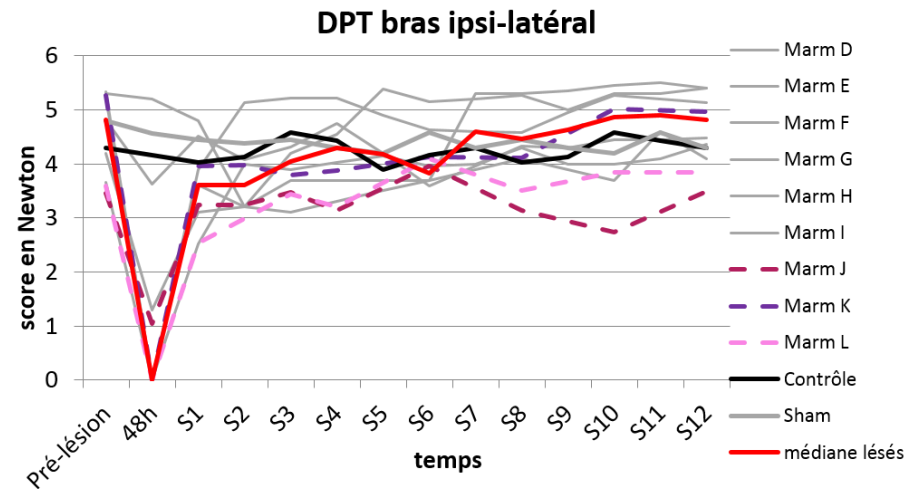
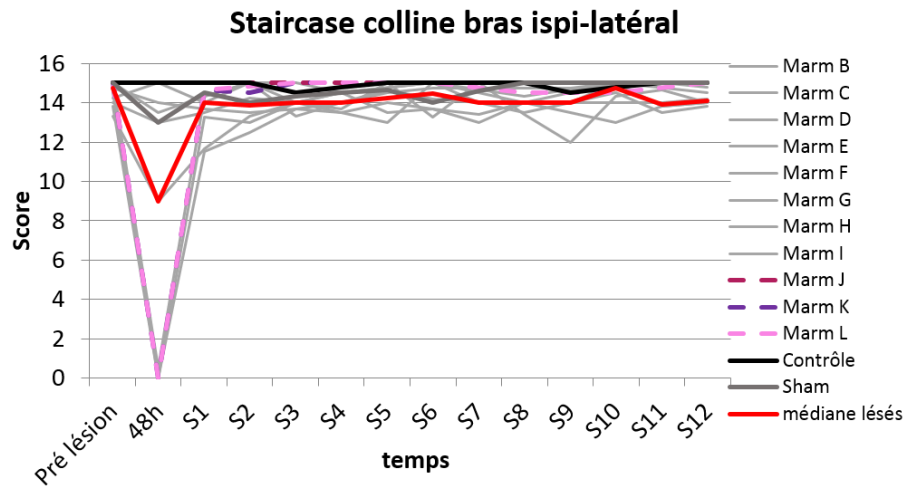
Annexe 4 :



Annexe 5 :



Annexe 6



## Preuve de concept d'une stratégie thérapeutique avec des neuro-implants micro-structurés dans un nouveau modèle de lésion cérébrale focale chez le marmouset

**Introduction :** L'Accident Vasculaire Cérébral (AVC) est la 1<sup>ère</sup> cause de handicap acquis chez l'adulte, dans les pays industrialisés. 20% des patients décèdent dans le mois qui suit, 75% des survivants gardent des séquelles définitives, 33% deviennent dépendant à vie. Il n'existe pour l'heure aucune thérapie de récupération quand les déficits fonctionnels sont en place hormis la rééducation. Chez l'homme, 80% des AVC thrombotiques touchent l'artère cérébrale moyenne, qui irrigue le cortex moteur primaire (M1). M1 projette des axones jusque dans la moelle épinière et forme le Faisceau Cortico Spinal (FCS). Après une atteinte de M1, ce faisceau dégénère et cela induit des déficits fonctionnels de force et de dextérité. M1 est indispensable pour les mouvements volontaires dextres garants de l'indépendance du patient. **Objectif :** Mise au point d'un modèle de lésion cérébrale, chez un primate non humain, le marmouset, qui permette d'évaluer la récupération fonctionnelle motrice afin d'étudier l'effet de neuro-implants.

**Méthode :** 14 marmousets ont servi à caractériser le nouveau modèle lésionnel induit par une injection stéréotaxique d'une toxine inhibant le métabolisme cellulaire. Des tests comportementaux, évaluant le score neurologique, la dextérité et la force de traction du membre supérieur, ont permis d'évaluer la récupération fonctionnelle en phase aiguë, subaiguë et chronique jusqu'à 6 mois après la lésion. Le suivi longitudinal structural et fonctionnel de la lésion et de la récupération a été réalisé par IRM (T1, T2, DTI). Le suivi de l'intégrité du FCS a été étudié, pour la première fois chez le marmouset, grâce à une technique (ME-MRI, manganese-enhanced-MRI) utilisant un agent de contraste injecté directement dans le cortex M1, capté par les neurones et traçant les voies neuronales. Une étude pilote sur 3 marmousets a testé l'effet de neuro-implants microstructurés dans la lésion cérébrale associés à l'injection de chondroïtinase ABC (enzyme de dégradation de la matrice extracellulaire).

**Résultats :** La lésion cortico-sous-corticale incluant les cortex sensorimoteurs chez le marmouset, a induit des déficits chroniques d'environ 50%, installés 3 mois après la lésion et stables pendant 3 mois, touchant la sensibilité, la force et la dextérité. Pour la première fois, ce déficit de force est quantifié par le dispositif du « Dynamometric Pull Test » que nous avons créé. Les différents degrés de déficit de force et de dextérité ont pu être catégorisés, et dépendaient fortement du volume lésionnel. En effet, les lésions peu étendues récupéraient mieux que les lésions débordant sur les cortex prémoteurs et pariétal, sur le striatum et le thalamus antérieur. Le FCS mis en évidence par ME-MRI a été fonctionnellement affecté en phase subaiguë et nous avons observé quelques réorganisations de circuits fonctionnellement plus actifs en phase chronique. En effet, un faisceau cortico-thalamique projetant sur les noyaux thalamiques ventro-postéro médian et latéral faisant relai avec les cortex prémoteurs et sensitif primaire, présentait une baisse de marquage au manganèse en post-lésion et un marquage significativement plus important 3 mois post-lésion. Enfin, les marmousets, avec une lésion volumineuse, que l'on a traités, présentaient une récupération à hauteur de ceux avec une lésion peu étendue.

**Conclusion :** Ce nouveau modèle de lésion cérébrale focale chez le marmouset avec des déficits moteurs chroniques nous paraît adapté à l'étude de stratégies thérapeutiques. L'approche combinant une analyse comportementale et l'imagerie médicale anatomo-fonctionnelle, incluant des outils innovants (quantification de la force, suivi longitudinal par ME-MRI), ont permis d'éclairer les mécanismes de réorganisation post-lésionnelle. Les neuro-implants micro-structurés servant de pont entre le cortex et les structures sous-corticales ont conduit à une amélioration fonctionnelle qui pourrait être augmentée par l'adjonction de cellules souches neurales.

223

**Mots clés :** modèle d'ischémie cérébrale, récupération motrice, Neuro-imagerie, primate non humain, Médecine régénérative, bio-matériaux

Boris Demain