



**HAL**  
open science

# Imagerie endoluminale multimodale IRM-optique pour la caractérisation et la stadification in vivo des anomalies tissulaires colorectales

Hugo Dorez

► **To cite this version:**

Hugo Dorez. Imagerie endoluminale multimodale IRM-optique pour la caractérisation et la stadification in vivo des anomalies tissulaires colorectales. Ingénierie biomédicale. Université de Lyon, 2016. Français. NNT : 2016LYSE1232 . tel-01484463

**HAL Id: tel-01484463**

**<https://theses.hal.science/tel-01484463>**

Submitted on 7 Mar 2017

**HAL** is a multi-disciplinary open access archive for the deposit and dissemination of scientific research documents, whether they are published or not. The documents may come from teaching and research institutions in France or abroad, or from public or private research centers.

L'archive ouverte pluridisciplinaire **HAL**, est destinée au dépôt et à la diffusion de documents scientifiques de niveau recherche, publiés ou non, émanant des établissements d'enseignement et de recherche français ou étrangers, des laboratoires publics ou privés.



N° d'ordre NNT : 2016LYSE1232

## THÈSE de DOCTORAT DE L'UNIVERSITÉ DE LYON

opérée au sein de

**l'Université Claude Bernard Lyon 1**

**École Doctorale n° 205**

**École Doctorale Interdisciplinaire Sciences-Santé (EDISS)**

**Spécialité de doctorat** : Imagerie médicale

**Discipline** : ingénierie biomédicale – dispositifs médicaux

Soutenue publiquement le 28/11/2016, par :

**Hugo Dorez**

---

# Imagerie endoluminale multimodale IRM-optique pour la caractérisation et la stadification *in vivo* des anomalies tissulaires colorectales

---

Devant le jury composé de :

<b>BLONDEL</b> , Walter (PR) – Université de Lorraine – Nancy .....	<b>Président</b>
<b>BONNY</b> , Jean-Marie (HDR) – Inra de Clermont-Ferrand .....	<b>Rapporteur</b>
<b>POIRIER-QUINOT</b> , Marie (HDR) – IR4M – Université de Paris Sud – Paris.....	<b>Rapporteur</b>
<b>HUGONNARD</b> , Marine (MCU) – VetAgro Sup – Marcy-L'Etoile .....	<b>Examinatrice</b>
<b>MOUSSATA</b> , Driffa (PU-PH) – Université de Tours – Tours.....	<b>Examinatrice</b>
<b>PILLEUL</b> , Frank (PU-PH) – Centre Léon Bérard – Université de Lyon.....	<b>Examinateur</b>
<b>SAINT-JALMES</b> , Hervé (PU-PH) – LTSI – Université de Rennes – Rennes.....	<b>Examinateur</b>
<b>BEUF</b> , Olivier (HDR) – CREATIS – Université de Lyon .....	<b>Directeur de thèse</b>
<b>SABLONG</b> , Raphaël (MCU) – CREATIS – Université de Lyon.....	<b>Codirecteur de thèse</b>

# UNIVERSITÉ CLAUDE BERNARD - LYON 1

## **Président de l'Université**

Président du Conseil Académique

Vice-président du Conseil d'Administration

Vice-président du Conseil Formation et Vie  
Universitaire

Vice-président de la Commission Recherche

Directeur Général des Services

## **M. le Professeur Frédéric FLEURY**

M. le Professeur Hamda BEN HADID

M. le Professeur Didier REVEL

M. le Professeur Philippe CHEVALIER

M. Fabrice VALLÉE

M. Alain HELLEU

## **COMPOSANTES SANTE**

Faculté de Médecine Lyon Est – Claude Bernard

Faculté de Médecine et de Maïeutique Lyon Sud –  
Charles Mérieux

Faculté d'Odontologie

Institut des Sciences Pharmaceutiques et  
Biologiques

Institut des Sciences et Techniques de la  
Réadaptation

Département de formation et Centre de Recherche  
en Biologie Humaine

Directeur : M. le Professeur J. ETIENNE

Directeur : Mme la Professeure C. BURILLON

Directeur : M. le Professeur D. BOURGEOIS

Directeur : Mme la Professeure C. VINCIGUERRA

Directeur : M. le Professeur Y. MATILLON

Directeur : Mme la Professeure A-M. SCHOTT

## **COMPOSANTES ET DEPARTEMENTS DE SCIENCES ET TECHNOLOGIE**

Faculté des Sciences et Technologies

Département Biologie

Département Chimie Biochimie

Département GEP

Département Informatique

Département Mathématiques

Département Mécanique

Département Physique

UFR Sciences et Techniques des Activités Physiques  
et Sportives

Observatoire des Sciences de l'Univers de Lyon  
Polytech Lyon

École Supérieure de Chimie Physique Electronique

Institut Universitaire de Technologie de Lyon 1

École Supérieure du Professorat et de l'Education

Institut de Science Financière et d'Assurances

Directeur : M. F. DE MARCHI

Directeur : M. le Professeur F. THEVENARD

Directeur : Mme C. FELIX

Directeur : M. Hassan HAMMOURI

Directeur : M. le Professeur S. AKKOUCHE

Directeur : M. le Professeur G. TOMANOV

Directeur : M. le Professeur H. BEN HADID

Directeur : M. le Professeur J-C PLENET

Directeur : M. Y.VANPOULLE

Directeur : M. B. GUIDERDONI

Directeur : M. le Professeur E.PERRIN

Directeur : M. G. PIGNAULT

Directeur : M. le Professeur C. VITON

Directeur : M. le Professeur A. MOUGNIOTTE

Directeur : M. N. LEBOISNE





## Résumé :

---

Le diagnostic des pathologies du tube digestif pouvant favoriser la survenue du cancer colorectal (CCR) telle que les maladies inflammatoires chroniques de l'intestin (MICI) est un enjeu majeur de santé publique. Un meilleur suivi du patient – impactant notamment le pronostic vital – et une meilleure compréhension de la physiopathologie de ces maladies reposent en partie sur l'émergence de nouvelles techniques diagnostiques. Dans ce contexte, ce manuscrit décrit les développements instrumentaux et méthodologiques combinant séquentiellement au sein d'un même protocole un examen par IRM endoluminale avec un examen associant l'endoscopie conventionnelle, la spectrophotométrie optique et l'endomicroscopie confocale. Les capteurs et procédures développés ont été caractérisés *in vitro* sur des modèles organiques puis évalués au cours de deux suivis longitudinaux sur un modèle de colite induite chimiquement chez le petit animal. Cette démarche s'inscrit dans les développements récents de techniques multimodales applicables chez des modèles animaux pour des études méthodologiques ou chez l'Homme.

La première partie du manuscrit décrit un panorama de l'anatomie rectocolique ainsi que des MICI et du CCR. Les moyens diagnostics actuels utilisés de manière régulière en clinique sont également présentés. La seconde partie décrit précisément les développements instrumentaux et méthodologiques réalisés en IRM et en optique ainsi que les différentes études *in vivo* qui ont été menées afin d'évaluer le potentiel de la multimodalité IRM – optique. Enfin, la troisième partie de ce manuscrit présente et discute les résultats obtenus au cours de ces différentes études pour les différentes modalités. En conclusion, l'apport de nouveaux outils diagnostiques tels que présentés dans ce manuscrit permettant d'accroître la sensibilité de détection et de caractérisation des lésions tissulaires colorectales est démontré.

## Abstract:

---

The diagnosis of gut-inflammatory conditions such as inflammatory bowel disease (IBD), that may lead into colorectal cancer (CRC), is a major public health issue. The emergence of novel imaging-based diagnosis technic helps to improve patients' following-up but also the growth mechanisms of such conditions. In this context, the present manuscript describes a protocol that includes sequentially endoluminal MRI examination with conventional endoscopy, optical spectroscopy and confocal endomicroscopy. The dedicated developed instrumentation has been first characterized on organic models and then evaluated *in vivo* on a mouse model of colitis during two longitudinal studies. This project aims to propose methodological developments offering new ways of investigating complex mechanisms on mouse models and that could be further transposed to Human.

The first part of this manuscript describes an overview of the colon and rectum anatomy as well as the main characteristics of IBD and CRC. The diagnostic imaging tools that are mainly use in clinical environment for the detection, description and staging of colorectal abnormalities are then presented. The second part describes the development of endoluminal MRI with dedicated coils and the development of optical modalities. In order to assess the potential of the proposed protocol, the different *in vivo* studies carried out during this project are detailed. Finally, the last part of the document shows and discusses the results obtained for each and cross modalities in this context. In conclusion, bringing new ways of imaging gut diseases to increase the sensitivity of the diagnosis and enhance the morphological description of colorectal abnormalities was demonstrated.

# TABLE DES MATIERES

<b>Liste des abréviations</b> .....	<b>8</b>
<b>Introduction</b> .....	<b>9</b>
<b>I. Maladies inflammatoires chroniques de l'intestin et cancer colorectal : états des lieux et moyens diagnostics</b> .....	<b>13</b>
<b>A. Anatomie et physiologie du côlon et du rectum</b> .....	<b>13</b>
1. Anatomie rectocolique humaine .....	13
2. Processus digestif et physiologie du gros intestin .....	16
3. Principales similitudes entre l'anatomie colique murine et humaine .....	16
<b>B. Maladies inflammatoires chroniques de l'intestin (MICI)</b> .....	<b>18</b>
1. Rectocolite hémorragique (RCH) .....	18
2. Maladie de Crohn (MC) .....	19
3. Facteurs déclenchants et développement .....	20
4. Données épidémiologiques .....	21
5. Dépistage à grande échelle .....	22
<b>C. Cancer colorectal (CCR)</b> .....	<b>23</b>
1. Généralités sur le cancer .....	23
2. Développements et facteurs déclenchants du CCR.....	25
3. Données épidémiologiques .....	29
4. Dépistage à grande échelle .....	32
5. Liens avec les MICI .....	33
<b>D. Moyens d'action actuels : du diagnostic à la caractérisation des lésions</b> .....	<b>35</b>
1. Techniques endoscopiques .....	35
a) Endoscopie conventionnelle en lumière blanche .....	35
b) Chromoendoscopie (CE).....	37
c) Narrow Band Imaging (NBI).....	39
d) Endomicroscopie confocale (EMC).....	39
e) Spectrophotométrie optique (SPO).....	42
2. Endoscopie ultrasonore (écho-endoscopie) .....	47
3. Tomodensitométrie (TDM).....	48
4. Imagerie par Résonance Magnétique (IRM) .....	50
5. Imagerie multimodale .....	54
<b>E. Conclusion du chapitre</b> .....	<b>55</b>
<b>II. Imagerie multimodale IRM/optique pour le diagnostic des lésions tissulaires colorectales : instrumentation et méthodologie</b> .....	<b>58</b>
<b>A. Développements instrumentaux et méthodologiques en IRM</b> .....	<b>58</b>
1. Développements des capteurs de réception endoluminaux (CER) .....	59
a) Cahier des charges et considérations techniques .....	59
b) Aspects pratiques de la conception des CER .....	62
2. Développements méthodologiques : définition d'un protocole d'expérimentation et aspects quantitatifs de l'analyse d'images.....	67
a) Caractérisation in vitro des CER .....	68
b) Imagerie anatomique.....	70
c) Segmentation et quantification des images de RMN .....	72
d) Cartographies des temps de relaxation T1 et T2 .....	75

e)	Spectroscopie de résonance magnétique (SRM) localisée .....	78
<b>B.</b>	<b>Développements instrumentaux et méthodologiques en optique .....</b>	<b>79</b>
1.	Endoscopie conventionnelle et chromoendoscopie .....	79
2.	Endomicroscopie confocale .....	82
3.	Spectrophotométrie optique fibrée de fluorescence et réflectance diffuse .....	84
<b>C.</b>	<b>Protocoles de diagnostic des lésions tissulaires colorectales .....</b>	<b>89</b>
1.	Animaux et modèle pathologique : organisation générale du suivi .....	89
2.	Induction chimique et entretien de la pathologie .....	90
3.	Protocole d'expérimentation .....	91
<b>D.</b>	<b>Conclusion du chapitre .....</b>	<b>92</b>
<b>III.</b>	<b><i>Évaluation de la multimodalité IRM-optique : de l'analyse in vitro aux analyses in vivo</i></b>	<b>95</b>
<b>A.</b>	<b>Caractérisation in vitro .....</b>	<b>95</b>
1.	Caractérisation des CER sur banc de mesure .....	96
2.	Profil de RSB et caractérisation de la profondeur d'exploration des CER sur fantômes calibrés .....	96
3.	Analyses sur modèles organiques (oignon et kiwi) .....	100
<b>B.</b>	<b>Évaluation de l'imagerie multimodale IRM – optique au cours d'un suivi longitudinal .....</b>	<b>104</b>
1.	Résultats généraux du suivi .....	104
2.	Endoscopie conventionnelle et chromoendoscopie avec caméra et poste de visualisation .....	106
3.	Endomicroscopie confocale avec agent de contraste (FITC-dextran) .....	112
4.	IRM endoluminale .....	115
a)	IRM haute-résolution spatiale pour le dépistage des anomalies tissulaires colorectales .....	115
b)	Analyse de l'évolution de l'épaisseur de la paroi colique au cours du suivi .....	120
c)	Analyse des temps de relaxation T1 .....	128
d)	Analyse des temps de relaxation T2 .....	136
e)	SRM in vivo pour l'étude des anomalies tissulaires colorectales : résultats initiaux et pistes prometteuses .....	138
5.	Mesures de spectroscopie optique par fluorescence et réflectance, in vivo et sur fantômes .....	140
<b>IV.</b>	<b><i>Conclusions et perspectives .....</i></b>	<b>143</b>
<b>V.</b>	<b><i>Annexes .....</i></b>	<b>146</b>
<b>A.</b>	<b>Prototype de CER utilisé lors des premières expérimentations .....</b>	<b>146</b>
<b>B.</b>	<b>Étude longitudinale n°1 .....</b>	<b>159</b>
<b>C.</b>	<b>Mesures in vitro en SPO .....</b>	<b>167</b>
<b>VI.</b>	<b><i>Liste des publications .....</i></b>	<b>177</b>
<b>VII.</b>	<b><i>Bibliographie .....</i></b>	<b>179</b>



# Liste des abréviations

<b>AA</b> .....	Adénome Avancé	<b>LSU</b> .....	Laser Scanning Unit
<b>ADN</b> .....	Acide Désoxyribonucléique	<b>MC</b> .....	Maladie de Crohn
<b>ALA</b> .....	Aminolevulinic Acid	<b>MICI</b> .....	Maladies Inflammatoires Chroniques de l'Intestin
<b>ANOVA</b> .	Analysis Of VAriance	<b>MSME</b> ..	Multi-Slice Multi-Echo
<b>AOM</b> .....	AzOxyMéthane	<b>NAD</b> .....	Nicotinamide Adénine Dinucléotide
<b>APC</b> .....	Adenomatous Polyposis Coli	<b>NBI</b> .....	Narrow-Band Imaging
<b>BCG</b> .....	Bacille de Calmette et Guérin (vaccin)	<b>OCT</b> .....	Optical Coherence Tomography
<b>BVQ</b> .....	Bovine Volumique en Quadrature	<b>OMS</b> .....	Organisation Mondiale de la Santé
<b>BVS</b> .....	Bobine Volumique Simple	<b>PCB</b> .....	Printed Circuit Board
<b>CBI</b> .....	Compound-Band Imaging	<b>PIN</b> .....	Positive Intrinsic Negative
<b>CC/DC</b> ...	Courant Continu	<b>PpIX</b> .....	Protoporphyrine IX
<b>CCD</b> .....	Charge-Coupled Device	<b>PRESS</b> ...	Point Resolved Spectroscopy (séquence)
<b>CCR</b> .....	Cancer Colorectal	<b>R</b> .....	Réception (phase de)
<b>CE</b> .....	Chromo-Endoscopie	<b>RARE</b> ....	Rapid Acquisition with Relaxation Enhancement
<b>CER</b> .....	Capteur EndoRectal	<b>RCH</b> .....	RectoColite Hémorragique
<b>CMOS</b> ...	Complementary Metal Oxide Semiconductor	<b>RF</b> .....	RadioFréquence
<b>CT</b> .....	Computed Tomography	<b>RMN</b> ....	Résonance Magnétique Nucléaire
<b>DC/CC</b> ...	Direct Current	<b>ROI</b> .....	Region Of Interest
<b>DLC</b> .....	Dye-Less Chromoendoscopy	<b>ROR</b> .....	Rubéole Oreillon Rougeole (vaccin)
<b>DSS</b> .....	Dextran Sulfate Sodium	<b>RSB</b> .....	Rapport Signal sur Bruit
<b>E</b> .....	Emission (phase d')	<b>RX</b> .....	Rayons X
<b>EGFR</b> .....	Epidermal Growth Factor Receptor	<b>SPO</b> .....	Spectroscopie Optique
<b>EMC</b> .....	EndoMicroscopie Confocale	<b>SPOF</b> ....	Spectroscopie Optique de Fluorescence
<b>ET</b> .....	Ecart-Type	<b>SPOR</b> ....	Spectroscopie Optique de Réflectance
<b>FICE</b> .....	Fuji Intelligent Chromo-Endoscopy	<b>SRM</b> .....	Spectroscopie de Résonance Magnétique
<b>FITC</b> .....	Fluorescéine IsoThioCyanate	<b>STEAM</b> .	STimulated Echo Acquisition Mode
<b>FLASH</b> ...	Fast Low Angle Shot (sequence)	<b>TDM</b> .....	TomoDensitoMétrie
<b>GWAS</b> ...	Genome-Wide Association Study	<b>TE</b> .....	Temps d'Echo
<b>IC</b> .....	Intervalle de Confiance	<b>TEP</b> .....	Tomographie par Emission de Positron
<b>InC</b> .....	Instabilité Chromosomique	<b>TNM</b> .....	Tumor Node Metastasis (classification)
<b>IMS</b> .....	Instabilité MicroSatellitaire	<b>TR</b> .....	Temps de répétition
<b>IP</b> .....	Intra-Péritonéale	<b>US</b> .....	UltraSons
<b>IRM</b> .....	Imagerie par Résonance Magnétique	<b>UV</b> .....	UltraViolet
<b>LED</b> .....	Light-Emitting Diode	<b>VNA</b> .....	Vector Network Analyzer

## Introduction

L'Organisation Mondiale de la Santé (OMS) établit le nombre de décès dans le monde liés au cancer à plus de 8 millions en 2012, le cancer colorectal (CCR) représentant à lui seul 700 000 décès. On distingue deux types de CCR : le CCR sporadique et le CCR lié aux Maladies Inflammatoires Chroniques de l'Intestin (MICI). Le CCR est une pathologie à développement lent (20 – 25 ans) évoluant selon la séquence inflammation, dysplasie, cancer. Diagnostiqué et pris en charge aux premiers stades, les taux de survie à 5 ans du CCR sont supérieurs à 90% ; en revanche, diagnostiqué tardivement (après apparitions de métastases) les taux de survie sont inférieurs à 15%.

Les préconisations de l'OMS pour réduire le risque de survenue du cancer indiquent la réduction des facteurs à risque (tabac, alcool...), mais également la mise en place de campagnes de dépistage précoce. Ces campagnes visent à repérer les personnes à risques à l'aide de tests à faibles coûts, bien acceptés par les patients et accessibles à la majorité de la population exposée. Cependant, dans le cas de dépistage positif, la prise en charge rapide des patients et l'établissement d'un diagnostic précis sont nécessaires pour assurer l'efficacité des traitements prescrits. Actuellement, le diagnostic repose principalement sur l'endoscopie conventionnelle en lumière blanche, support de techniques diverses telles que la chromoendoscopie ou encore, pour certains centres de références, l'endomicroscopie confocale. Ces modalités d'imagerie, basées sur la propagation de la lumière dans les tissus, n'autorisent que l'analyse de la surface de la paroi colique ; l'analyse en profondeur de la paroi s'effectuant à l'aide de l'endoscopie ultrasonore. Cependant, cette dernière est principalement utilisée lors de la caractérisation et de la stadification des carcinomes rectaux et montre une fréquence d'utilisation moindre sur le côlon.

Au vu du contexte épidémiologique et technologique précédent, quelles nouvelles méthodes, combinées à une instrumentation dédiée, peuvent être proposées pour l'amélioration du diagnostic précoce (avant l'apparition de métastases) du CCR et la prévention du basculement des MICI en CCR ?

Afin d'apporter des éléments de réponse à cette problématique, ces travaux de thèse s'articulent autour de deux axes intriqués qui sont :

- 1- L'évaluation de l'Imagerie par Résonance Magnétique (IRM) endoluminale dans un cadre préclinique (chez la souris) dans des perspectives de transfert clinique ;
- 2- La mise au point d'une méthode IRM – optique de diagnostic « générique » (développement d'un protocole d'imagerie préclinique) qui puisse servir à évaluer (chez la souris) l'apport soit d'une nouvelle technique diagnostique soit d'un traitement futur.

Concernant le premier axe, la faisabilité d'utilisation de l'IRM endoluminale, à l'aide de capteurs endorectaux (CER), sur le côlon a déjà été démontrée en préclinique et en clinique, mais uniquement de manière ponctuelle, en particulier du fait de problèmes de sécurité engendrés par l'utilisation de ce type de capteurs (échauffement le long des câbles coaxiaux). Nous proposons d'évaluer l'IRM endoluminale dans un cadre préclinique, sur des tissus inflammatoires, mais aussi sur des tissus cancéreux à différents stades avant l'apparition de métastases. Les travaux menés se placent dans la perspective d'une utilisation possible de ce type de capteurs chez l'Homme une fois les verrous de sécurité levés. De plus, les développements instrumentaux et le modèle animal pathologique sont choisis de manière à être suffisamment proches du cadre clinique pour permettre la possible transposition de la technique pour des applications endocavitaires similaires.

Concernant le deuxième axe, nous proposons ici la mise en place d'un protocole de techniques d'imagerie multimodales permettant la détection, la caractérisation et la stadification de lésions tissulaires colorectales sur un modèle murin. La mise en place de ce protocole multimodal permet une évaluation à plusieurs échelles, du macroscopique au microscopique, et avec des sources de contraste adaptées aux différents stades de la pathologie induite. Les modalités d'imagerie utilisées dans le cadre de ce protocole sont l'IRM endoluminale (à l'aide de CER), l'endoscopie conventionnelle en lumière blanche couplée à la chromoendoscopie et l'endomicroscopie confocale. Le protocole est également développé de manière à pouvoir fournir des réponses quant à l'apport de techniques diagnostiques complémentaires. Ainsi, nous avons effectué des préétudes sur la spectrophotométrie optique fibrée et la spectroscopie par résonance magnétique pour la caractérisation biochimique des lésions tissulaires.

Le manuscrit s'articule en trois grandes parties. Le premier chapitre explique le contexte clinique dans lequel ces travaux se positionnent. Après une brève description de l'anatomie rectocolique humaine, le développement et l'incidence des MICI et du CCR sont détaillés. Par la suite, les moyens de dépistage à grande échelle et les techniques diagnostics pour la détection précoce sont listés. Enfin, ce projet étant appliqué chez le petit animal, avant une éventuelle transposition chez l'Homme, les similitudes et différences entre l'anatomie humaine et l'anatomie murine sont répertoriées.

Le second chapitre présente les développements instrumentaux et méthodologiques (en IRM et en optique) effectués pour améliorer l'évaluation, la caractérisation et la stadification des lésions tissulaires colorectales. Le déroulement du protocole et le modèle pathologique choisi sont détaillés à la fin de cette seconde partie.

Finalement, le troisième chapitre présente les résultats de ces travaux en ce qui concerne la caractérisation de notre instrumentation (en IRM et en optique) et les résultats de l'évaluation du protocole d'imagerie multimodale à l'appui d'une analyse statistique des données recueillies au cours d'une étude longitudinale notamment. Les conclusions de ce travail ainsi que les perspectives envisageables à court-, moyen-, et long-terme terminent ce manuscrit.

# CHAPITRE 1

---

## Maladies inflammatoires chroniques de l'intestin et cancer colorectal : états des lieux et moyens diagnostics actuels

### Table des matières du chapitre

---

<i>I. Maladies inflammatoires chroniques de l'intestin et cancer colorectal : états des lieux et moyens diagnostics</i> .....	<b>13</b>
<b>A. Anatomie et physiologie du côlon et du rectum</b> .....	<b>13</b>
1. Anatomie rectocolique humaine .....	13
2. Processus digestif et physiologie du gros intestin .....	16
3. Principales similitudes entre l'anatomie colique murine et humaine .....	16
<b>B. Maladies inflammatoires chroniques de l'intestin (MICI)</b> .....	<b>18</b>
1. Rectocolite hémorragique (RCH) .....	18
2. Maladie de Crohn (MC) .....	19
3. Facteurs déclenchants et développement .....	20
4. Données épidémiologiques .....	21
5. Dépistage à grande échelle .....	22
<b>C. Cancer colorectal (CCR)</b> .....	<b>23</b>
1. Généralités sur le cancer .....	23
2. Développements et facteurs déclenchants du CCR .....	25
3. Données épidémiologiques .....	29
4. Dépistage à grande échelle .....	32
5. Liens avec les MICI.....	33
<b>D. Moyens d'action actuels : du diagnostic à la caractérisation des lésions</b> .....	<b>35</b>
1. Techniques endoscopiques .....	35
2. Endoscopie ultrasonore (écho-endoscopie) .....	47
3. Tomodensitométrie (TDM).....	48
4. Imagerie par Résonance Magnétique (IRM) .....	50
5. Imagerie multimodale .....	54
<b>E. Conclusion du chapitre</b> .....	<b>55</b>

# I. Maladies inflammatoires chroniques de l'intestin et cancer colorectal : états des lieux et moyens diagnostics

Ce chapitre introductif a pour objectif d'explicitier le contexte clinique de l'étude et d'établir un rapide panorama des solutions proposées pour le diagnostic des anomalies tissulaires colorectales et, plus précisément, les maladies inflammatoires chroniques de l'intestin et le cancer colorectal. Pour cela, le chapitre commence par décrire rapidement l'anatomie rectocolique ainsi que la physiologie du tube digestif, terrain de développement des deux pathologies. Par la suite, une brève description des maladies inflammatoires de l'intestin et du cancer colorectal est faite afin de mieux comprendre comment ces pathologies apparaissent et sont liées et quels sont les symptômes et facteurs de risques afférents. Ces pathologies ayant été décrites pour la première fois il y a plus d'une centaine d'années, il existe actuellement de nombreux moyens pour le dépistage (à grande échelle ou spécifique), la caractérisation et la stadification de l'évolution de ces lésions. Une description des moyens utilisés en milieu clinique, ainsi que leurs principaux avantages et inconvénients, est donc mentionnée à la fin du chapitre.

## A. Anatomie et physiologie du côlon et du rectum

### 1. Anatomie rectocolique humaine

Du point de vue anatomique, lorsque l'on parle du côlon et du rectum on parle plus généralement du dernier segment du tube digestif appelé gros intestin. Celui-ci fait suite à l'intestin grêle par le biais de l'iléon. Le gros intestin est formé par le côlon (subdivisé en 4 segments), le rectum (subdivisé en trois segments) et l'anneau anal ou anus.

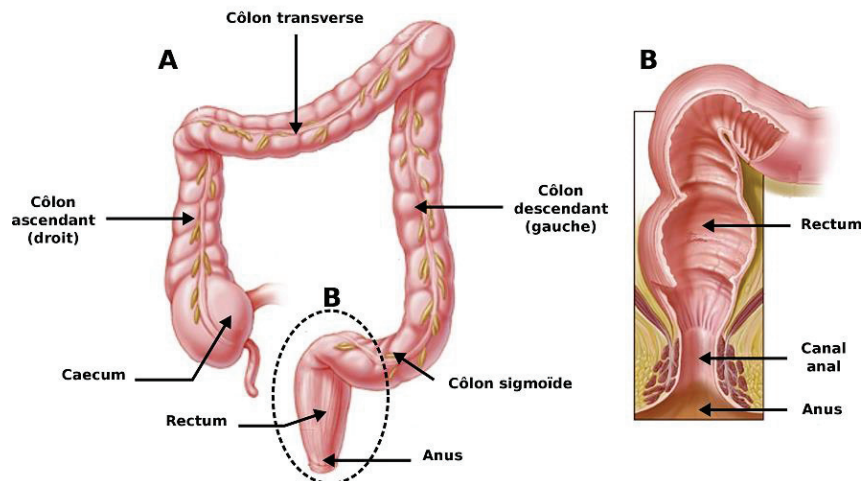
Les quatre segments du côlon sont les suivants (voir **Figure 1**) :

- Le côlon ascendant (fixe) ou droit lié au caeco-appendice sur sa partie inférieure ;
- Le côlon transverse (mobile) lié au côlon ascendant par le biais de l'angle colique droit ;
- Le côlon descendant (fixe) ou gauche lié au côlon transverse par l'angle colique gauche ;
- Le côlon sigmoïde (mobile) lié au côlon descendant.

Du point de vue morphologique externe, le côlon mesure de 1 à 1,5 m de long avec un diamètre décroissant. Au niveau du caecum, le diamètre est d'environ 8 cm pour se rétrécir à 3 cm au niveau du côlon sigmoïde. Il présente des « bosselures » (appelées haustrations), sur toute sa longueur, séparé par des « rétrécissements » (appelés plis semi-lunaires). Le côlon est vascularisé par les artères mésentériques supérieures et inférieures *via* respectivement les artères collatérales

droites et gauches. Le terme rectum désigne de manière courante la terminaison du tube digestif qui correspond au réservoir dans lequel les selles s'accumulent avant d'être évacuées.

Les portions immobiles du côlon, ascendant et descendant, sont fixées à la paroi abdominale par des fascias<sup>1</sup> (fascia d'accolement colique droit et gauche). En revanche, les parties mobiles (transverse et sigmoïde) sont tenues par des mésos<sup>2</sup>. On trouvera donc ici le mésocôlon transverse et le mésocôlon sigmoïde.



**Figure 1** – Illustrations de l'anatomie colique (A) et rectale (B). Images adaptées de Johns Hopkins Colon Cancer Center.

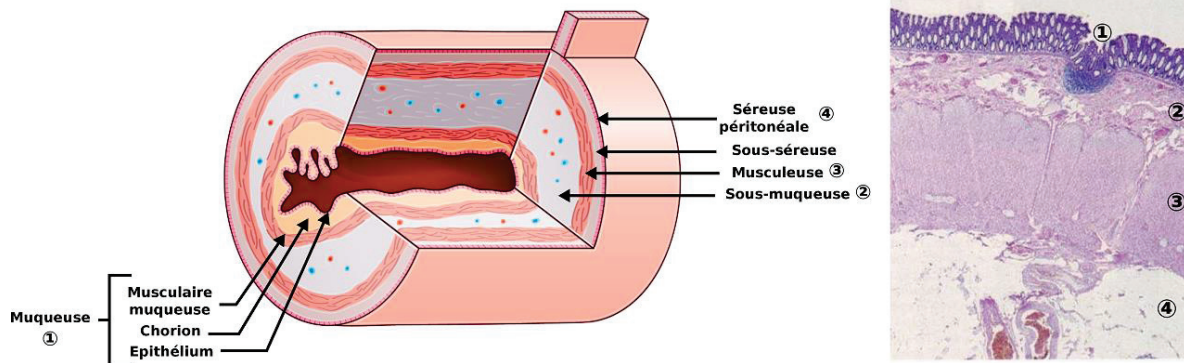
Du point de vue morphologique interne, la paroi colique est composée de quatre couches concentriques (voir **Figure 2**) avec, en partant de la couche la plus interne (en contact avec la lumière du tube digestif) vers la plus externe (située en profondeur) :

- La muqueuse, faisant l'interface avec la lumière colique, se décompose en trois sous-couches : l'épithélium, le chorion (*lamina propria*) et la musculaire-muqueuse. L'épaisseur totale de cette couche est comprise entre 395 et 603  $\mu\text{m}$  (1) ;
- La sous-muqueuse, localisée directement derrière la musculaire-muqueuse. À l'intérieur de celle-ci, on trouve les vaisseaux sanguins irriguant la paroi, mais aussi des adipocytes qui permettent le stockage de la graisse. L'épaisseur de cette couche est comprise entre 415 et 847  $\mu\text{m}$  ;
- La musculuse, située plus en profondeur, se divise en deux fines couches musculaires lisses. Une première interne et circulaire et une seconde externe et longitudinale. Son épaisseur est évaluée à environ 900  $\mu\text{m}$  ;
- Enfin, la dernière couche de ce complexe est la tunique externe ou séreuse

<sup>1</sup> C'est une membrane fibro-élastique qui recouvre ou enveloppe une structure anatomique.

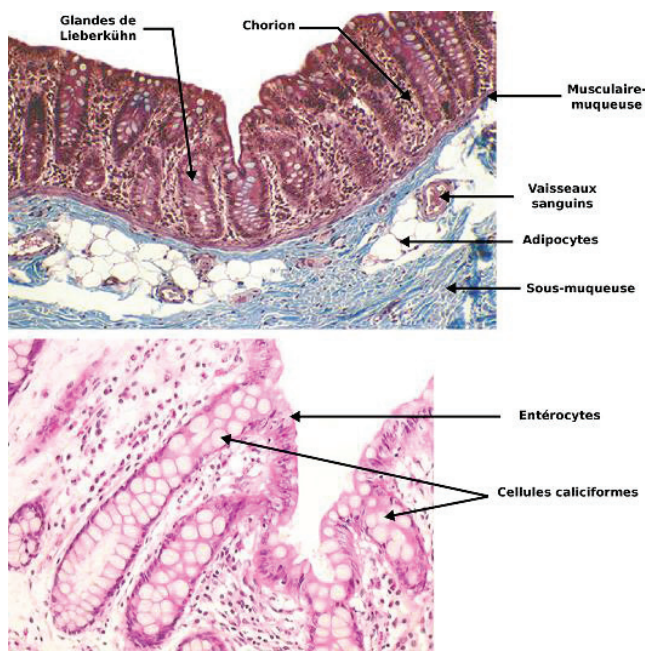
<sup>2</sup> Accolement de deux feuillettes de séreuse reliant la partie pariétale avec la partie viscérale.

Le réseau lymphatique du côlon est localisé le long de celui-ci ou dans le mésentère (derrière la séreuse).



**Figure 2** – Illustrations des différentes couches de la paroi colique. De la couche la plus superficielle à la plus profonde : l'épithélium, le chorion, la musculaire-muqueuse, la sous-muqueuse, la musculeuse et la séreuse. Schéma adapté de *CDU-HGE/Elsevier-Masson – Octobre 2014*.

L'épithélium est constitué des glandes de Lieberkühn ou plus couramment nommées « cryptes » (voir **Figure 3**). Ces cryptes ressemblent à des puits reposant sur la musculaire-muqueuse et formées de cellules entérocytaires et caliciformes. Ces deux types de cellules, particulièrement abondantes au fond des cryptes, le deviennent de plus en plus vers le rectum. Leur rôle étant la sécrétion de mucus, leur abondance est justifiée par la déshydratation continue des selles tout au long du processus digestif.



**Figure 3** – Coupe histologique de la paroi colique humaine (haut) et zoom sur la muqueuse (bas). La première couche, faisant l'interface avec la lumière intestinale, est la muqueuse. Cette couche est constituée des glandes de Lieberkühn ou « cryptes » entourées du chorion. Les cryptes sont elles-mêmes constituées de cellules caliciformes et d'entérocytes. La muqueuse repose sur la couche musculaire-muqueuse qui fait également partie de la couche muqueuse. Viennent ensuite la couche sous-muqueuse, contenant des adipocytes, mais également les vaisseaux sanguins, et la couche musculeuse (non représentée ici), formée par une première couche de fibres musculaires longitudinales puis une seconde couche de fibres musculaires transversales.



## 2. Processus digestif et physiologie du gros intestin

L'appareil digestif est l'ensemble des organes qui permet l'ingestion de nourriture, la digestion de celle-ci pour en extraire de l'énergie et l'évacuation du surplus du bol alimentaire, appelé « chyme », en matières fécales. La présence d'aliments dans la lumière du tube digestif cause une distension de la paroi. Cette élongation est perçue par les neurones sensibles à l'étirement qui vont venir stimuler le système parasympathique et donc le réflexe péristaltique. Le péristaltisme permet de faire avancer le bol alimentaire dans les différents organes de l'appareil digestif.

Ce processus digestif se divise en trois grandes étapes : la phase buccale, la phase gastrique et la phase intestinale. Les deux premières parties permettent la réduction des aliments en petites particules et la formation d'un bol alimentaire. La phase intestinale recueille le chyme sous forme liquide. Cette phase permet l'assimilation ou l'absorption des nutriments. Le côlon joue un rôle secondaire dans la digestion des nutriments. Cependant, la masse bactérienne du microbiote colique permet la fermentation et la récupération d'énergie. Il remplit donc plusieurs fonctions :

- Absorption de l'eau et des ions contenus dans le bol alimentaire ;
- Fermentation des nutriments non absorbés ;
- Stockage et élimination des déchets non digestibles ;

Les selles arrivant au niveau du rectum sont semi-solides. Elles sont stockées dans le rectum avant d'être évacuées.

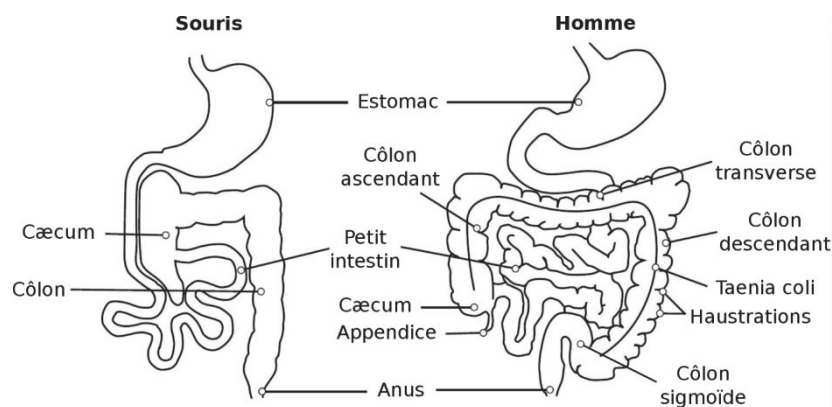
Les pathologies du tube digestif visées dans le cadre de cette étude sont les maladies inflammatoires chroniques de l'intestin (MICI), comprenant la rectocolite hémorragique (RCH) et la maladie de Crohn (MC) qui se distinguent par la topographie de leur atteinte inflammatoire. L'inflammation chronique, conséquence de ces deux pathologies, favorise l'apparition de cancer colorectal (CCR). Ce projet s'inscrit dans le cadre d'une amélioration du dépistage précoce des lésions néoplasiques colorectales, mais également des lésions précancéreuses. Pour ce faire, l'étude est menée chez le petit animal (souris) présentant l'avantage de pouvoir suivre dans le temps l'évolution de ces lésions tissulaires. Les modèles de colites développés chez la souris présentent les mêmes caractéristiques de développement que la pathologie humaine. Cependant, l'anatomie colique murine diffère légèrement de l'anatomie humaine.

## 3. Principales similitudes entre l'anatomie colique murine et humaine

L'expérimentation sur modèle murin (espèce *mus musculus*) présente de nombreux avantages incluant de grandes similarités avec la physiologie et l'anatomie humaine. Cependant, certaines différences sont à prendre en compte pour correctement effectuer la transition du modèle murin

vers l'humain. Cette partie s'intéresse essentiellement aux différences limitées au côlon et au rectum.

Les deux espèces présentent en moyenne sensiblement le même rapport de la surface intestinale sur la surface du corps (2), même si des différences importantes existent sur certains organes localisés du tube digestif ; par exemple, la longueur du petit intestin par rapport à celle du côlon est 2,5 fois plus importante chez la souris là où, chez l'Homme, le petit intestin est sept fois plus long que le côlon (3). D'un point de vue macroscopique, l'une des principales différences réside dans l'anatomie du côlon. Chez la souris, le côlon est plutôt d'aspect lisse et sans divisions (portion rectiligne), là où le côlon humain présente des haustrations et est compartimenté en quatre zones (côlon sigmoïde, descendant, transverse et ascendant) (4) (voir **Figure 4**). La longueur du côlon chez la souris est d'environ 4 cm de l'anus jusqu'au premier angle colique. Le modèle murin est donc particulièrement bien adapté pour l'étude des lésions tissulaires colorectales, à l'aide de capteurs endorectaux, du fait de la géométrie rectiligne du côlon ; cela ne nécessite donc pas de disposer de capteurs souples difficiles à réaliser à la fois sur le plan mécanique, mais également en raison de la variation de l'accord et de l'adaptation du capteur liée à des modifications de géométries.



**Figure 4** – Schéma du tube digestif dans son ensemble chez la souris (gauche) et chez l'Homme (droite). Schéma adapté de *Nguyen et al.* 2015.

Du point de vue microscopique, d'autres différences peuvent être notées. Le côlon de la souris est constitué d'une fine couche de musculaire-muqueuse sans sous-muqueuse discernable tandis que, chez l'Homme, le côlon est recouvert d'une paroi colique plus épaisse (épithélium, chorion, musculaire-muqueuse) avec une couche sous-muqueuse clairement discernable.

Au niveau cellulaire et bien qu'existant des distributions différentes, les cellules intestinales sont conservées entre les deux espèces. Les cellules de Paneth, sécrétant des lysozymes (présent dans le mucus) dont le rôle est de protéger les muqueuses des agents pathogènes, sont présentes seulement dans le petit intestin chez la souris tandis que, chez l'Homme, on les retrouve dans le cæcum et

jusque dans le côlon. Les cellules caliciformes, responsables de la sécrétion de mucus, sont également présentes chez les deux espèces, mais avec des distributions quelque peu différentes. Ainsi, chez la souris, ces cellules sont abondantes dans la partie proximale du côlon, le nombre de ces cellules décroît à la base des cryptes dans le côlon distal et le rectum. Chez l'Homme, ces cellules sont abondantes du cæcum jusqu'au rectum. Ces différences dans la distribution de ces deux types de cellules suggèrent donc des réponses immunitaires locales différentes.

Outre les aspects anatomiques et physiologiques, certains aspects « pratiques » sont à prendre en compte lors du choix du modèle utilisé. Les souris sont des mammifères présentant une durée de vie de l'ordre de deux à trois ans. La reproduction a lieu toute l'année et les femelles peuvent mettre bas de 5 à 8 fois dans l'année, chaque portée comportant de 5 à 12 petits. Une nouvelle gestation est possible toutes les six semaines. La période de gestation chez la femelle est d'environ 21 jours et les petits atteignent leur taille adulte à l'âge de deux mois. La maturité sexuelle est atteinte aux alentours de 40 à 45 jours. Le poids moyen des souris femelles à l'âge adulte est d'environ 30 g (des disparités existent suivant le sous-genre considéré). Le génome de la souris présente également de grandes similitudes avec le génome humain (99% de gènes homologues avec l'Homme). Ces aspects concourent à faire de la souris un modèle pertinent dans l'étude du développement des maladies inflammatoires de l'intestin et du cancer colorectal.

## B. Maladies inflammatoires chroniques de l'intestin (MICI)

Les maladies inflammatoires chroniques de l'intestin, couramment appelées par leur acronyme MICI, regroupent d'autres formes que la RCH et la MC (5). Néanmoins, ces deux formes sont prépondérantes et restent des pathologies difficiles à diagnostiquer. Ce seront elles qui feront l'objet d'une présentation dans cette section. Le diagnostic s'effectue, de manière générale, sur les aspects anatomiques, radiologiques et endoscopiques de la maladie, complété par les examens de laboratoire (6) (analyses histologiques par exemple).

### 1. Rectocolite hémorragique (RCH)

La rectocolite hémorragique (ou colite ulcéreuse) est une inflammation persistante de la muqueuse intestinale. Les premières descriptions de RCH dans l'Histoire peuvent certainement être attribuées à Arétée de Cappadoce, dans les premiers siècles de notre ère, dans son « *Traité des signes des causes et cures des maladies aiguës et chroniques* ». Cependant, la première mention de la maladie, sous son nom actuel, est décrite par Sir Samuel Wilks en 1859 (7). On distingue plusieurs formes de RCH suivant la localisation et l'étendue des lésions (8) :

- La proctite ulcéreuse, localisée dans la partie distale du côlon (sigmoïde et une partie du côlon descendant) et le rectum. C'est la forme de RCH la moins sévère ;
- La colite distale, localisée dans le rectum et l'intégralité du côlon descendant. Il s'agit d'une forme plus sévère de RCH ;
- La pancolite, qui touche l'intégralité du côlon jusqu'au caecum. Il s'agit de la forme la plus sévère de RCH.

Quelle que soit la forme diagnostiquée, la RCH présente une évolution débutant par le rectum pour atteindre tout le côlon. Les symptômes d'une RCH diffèrent selon l'atteinte et l'étendue de la maladie. On note cependant une inflammation importante de la muqueuse rectale ou colique, des diarrhées fréquentes, des crampes intestinales localisées dans le bas du ventre et présence de sang dans les selles. Les symptômes périphériques à cette atteinte sont ceux directement liés à une atteinte chronique tels que fatigue, perte de poids, inappétence, fièvre... (5,6,8,9). Les symptômes sont intermittents avec une alternance entre phases aiguës et phases latentes (6,9).

## 2. Maladie de Crohn (MC)

La maladie de Crohn est la deuxième forme de MICI (10). Découverte en 1932 par trois chercheurs américains (*Crohn B. B., Ginzburg L. et Oppenheimer G. D.*), celle-ci fut originellement nommée *Regional Ileitis* (11). Elle porte actuellement le nom de maladie de Crohn en raison de l'ordre alphabétique des auteurs dans leur publication originale.

La MC peut affecter l'intégralité de la paroi digestive de la bouche à l'anus. Contrairement à la RCH, l'inflammation est transmurale c'est-à-dire qu'elle s'étend à toutes les couches de la paroi colique (de la muqueuse jusqu'à la séreuse). En 2005, un consortium international a proposé des pistes de réflexion et d'amélioration pour une classification de la MC suivant les atteintes le long du tube digestif – basée sur la classification de Vienne (12). Celle-ci prend en compte l'âge de diagnostic puis la localisation des lésions, l'infiltration ou la présence de strictures et l'étendue des lésions en périphérie du tube digestif (13). Le **Tableau 1** résume le fonctionnement de la classification.

Les symptômes, semblables à ceux de la RCH apparaissent également par poussées espacées de phases de rémission. Les symptômes se manifestent sous différentes formes tels que diarrhées, sang occulte dans les selles, lésions ano-périnéales... En plus des symptômes digestifs d'autres symptômes extradigestifs peuvent apparaître tels qu'éruptions cutanées sur l'ensemble du corps, inflammation oculaire, arthrite précoce...

**Tableau 1** – Tableau résumant les points pris en compte pour la classification de Vienne permettant d'évaluer les atteintes de la maladie de *Crohn* le long du côlon.

<b>Age au diagnostic (A)</b>			
A1	≤ 16 ans		
A2	17 – 40 ans		
A3	≥ 40 ans		
<b>Localisation (L)</b>		<b>Atteinte(s) partie supérieure du tube digestif (L4)</b>	
L1	Fin de l'iléon	L1+L4	
L2	Côlon	L2+L4	
L3	Ileocôlon	L3+L4	
L4	Partie supérieure	--	--
<b>Comportement (B)</b>		<b>Lésion(s) périanale(s)</b>	
B1	Ni sténose et/ou infiltration	B1p	Ni sténose et/ou infiltration + lésion(s) périanale(s)
B2	Sténose	B2p	Sténose + lésion(s) périanale(s)
B3	Infiltration	B3p	Infiltration + lésion(s) périanale(s)

### 3. Facteurs déclenchants et développement

Les voies de signalisation des MICI sont encore de nos jours mal comprises. En effet, il semblerait que le développement de ces maladies inflammatoires puisse provenir d'une combinaison de facteurs environnementaux, favorisants (infections, flores intestinales...) et génétiques (14). L'analyse des facteurs environnementaux prédisposant à la déclaration d'une MICI est multiparamétrique et donc, par définition, très compliquée à déterminer.

Un article, paru en 2006, a établi un état des lieux des facteurs environnementaux dans la MC et la RCH (15). Cela inclut les régimes alimentaires, le tabagisme, la pollution... Concernant le tabagisme, un grand nombre d'études ont montré le lien de causalité entre la cigarette et le risque accru de développer une MC (16–19). À l'inverse, ces mêmes travaux montrent que le risque de développer une RCH décroît avec le tabagisme. Cela est expliqué par la création de mucus plus importante chez les fumeurs et donc une protection de l'épithélium accrue. Des études ont suggéré que certains vaccins pouvaient augmenter le risque de déclenchement d'une MC. Par exemple, le BCG (Bacille de Calmette et Guérin) augmenterait ce risque (20) en entraînant la stimulation des lymphocytes *TH1* (faisant partie des mécanismes de la MC). Les mêmes tendances sont retrouvées pour le vaccin antirougeole (21) avec une cohorte bien plus importante (3545 patients vaccinés et plus de 11000 patients non vaccinés servant de groupe témoin). En revanche, le vaccin ROR (Rougeole Oreillons Rubéole) diminuerait le risque, si la vaccination est réalisée avant 18 mois (22). Parmi tous les

facteurs environnementaux pour lesquels des études ont été menées, seulement deux d'entre eux sont des facteurs avérés et prépondérants dans le développement d'une MC ou d'une RCH : le tabac (rôle protecteur dans la RCH et facteur de risque dans la MC) et l'appendicectomie<sup>3</sup> (23,24).

Les facteurs génétiques sont également un aspect important dans la déclaration de ces pathologies. Si les données épidémiologiques permettent de remonter à des facteurs génétiques, par exemple, le risque de déclarer une MICI est augmenté de près de 12% chez les personnes ayant un membre de leur famille atteint (25), de nombreuses études sont actuellement penchées sur la caractérisation des voies signalétiques des MICI. À cet effet, le *Genome-Wide Association study* (GWAS) a permis l'identification de plusieurs variantes génétiques dans les MICI (26,27).

Le premier gène découvert associé aux MICI est *NOD2* (28). Il reconnaît un produit peptidoglycane nommé MDP<sup>4</sup> qui va réguler la réponse immunitaire du système (29). À la suite de cette découverte, de nombreuses études ont montré l'implication de gènes différents (30). Certains gènes ont été identifiés comme précurseurs de la MC ou de la RCH, tandis que d'autres ont une implication commune dans les deux maladies. Une revue récente publiée dans le journal *Nature* a proposé une voie de développement des MICI basée sur GWAS (29) ainsi que les différents gènes responsables dans les différentes étapes du processus.

#### 4. Données épidémiologiques

En épidémiologie, on entend par incidence le nombre de nouveaux cas par années pour 10<sup>5</sup> habitants pour une zone géographique donnée. Les données épidémiologiques du début du siècle précédent et jusqu'à la fin des années 70 ont été fortement influencées par la confusion de diagnostic entre RCH et MC. L'amélioration des techniques d'imagerie et d'analyse cellulaires et biochimiques a permis de réduire les confusions et le nombre de faux négatif. Depuis le milieu du XX<sup>e</sup> siècle, l'incidence des MICI tend à augmenter un peu partout dans le monde et, plus précisément, dans des régions précédemment non affectées par ce type de maladies (31). Une équipe canadienne a publié en 2011 une revue bibliographique recoupant plus de 200 études effectuées sur l'incidence des MICI dans le monde (32) sur la période 1930 – 2010. L'incidence varie énormément d'une région à l'autre, avec pour la RCH une estimation de 0,6 à 24,3 pour 10<sup>5</sup> en Europe, de 0,1 à 6,3 pour 10<sup>5</sup> en Asie et Moyen-Orient et de 0 à 19,2 pour 10<sup>5</sup> en Amérique du Nord. Pour la MC, l'incidence a été estimée de 0,3 à 12,7 pour 10<sup>5</sup> en Europe, de 0,04 à 5,0 pour 10<sup>5</sup> en Asie et Moyen-Orient et de 0 à 20,2 pour 10<sup>5</sup> en Amérique du Nord. L'incidence des MICI est plus élevée dans les pays développés que dans les autres pays du monde. Les plus forts taux de RCH répertoriés concernent l'Islande (24,3 pour 10<sup>5</sup>) (33) pour

---

<sup>3</sup> Acte chirurgical consistant en l'ablation de l'appendice iléo-caecal

<sup>4</sup> Muramyl Dipeptide

l'Europe, le Canada (19,2 pour 10<sup>5</sup>) (34) pour l'Amérique du Nord et l'Australie (17,4 pour 10<sup>5</sup>) (35) pour l'Asie. Les plus forts taux de MC répertoriés concernent, quant à eux, le Royaume-Uni (10,6 pour 10<sup>5</sup>) (36) pour l'Europe, le Canada (20,2 pour 10<sup>5</sup>) (34,37) pour l'Amérique du Nord et l'Australie (29,3 pour 10<sup>5</sup>) (35) pour l'Asie. Ces indicateurs sont des moyennes calculées par pays. Des études ont analysé l'incidence des MICI au sein des pays eux-mêmes. Les disparités peuvent être importantes, par exemple en Islande l'incidence de la MC sur la totalité du pays a été reportée égale à 16,5 pour 10<sup>5</sup> (38) tandis que dans la capitale du pays, Reykjavik, l'incidence a été reportée égale à 24,3 pour 10<sup>5</sup> (39).

L'augmentation de l'incidence au cours des dernières décennies peut s'expliquer par plusieurs facteurs. Tout d'abord, l'incidence des MICI apparaît plus importante pour les zones urbanisées que les zones rurales (34,40). L'agrandissement des zones urbaines et des densités de population au sein de celles-ci pourrait donc être un facteur influençant ces taux. L'expansion des villes, l'accès facilité à des soins spécifiques et l'amélioration des techniques diagnostics ont également permis d'augmenter le nombre de cas diagnostiqués. Les facteurs de risques, tels que des changements dans les habitudes alimentaires, ont également un rôle dans l'évolution de l'incidence. Celle-ci a donc été influencée par ces facteurs, d'où des taux accrus depuis un certain nombre d'années.

## 5. Dépistage à grande échelle

Le dépistage des MICI, à grande échelle, repose sur plusieurs critères. Des symptômes récurrents tels que crampes abdominales, diarrhées fréquentes... forment la base d'une suspicion d'atteinte aux MICI. Des examens biologiques peuvent être prescrits pour confirmer ou infirmer des carences nutritionnelles éventuelles. Une endoscopie digestive viendra, dans tous les cas, confirmer l'atteinte. Celle-ci permettra d'évaluer la présence de lésions le long du côlon et d'effectuer des prélèvements pour réaliser des analyses anatomopathologiques (biopsie).

En cas de RCH, la gradation de l'inflammation le long du côlon peut s'effectuer selon la classification de Mayo. Celle-ci est étalonnée selon un score graduel de 0 à 3 dans l'évaluation de l'activité en cas de colite ulcéreuse tenant compte de signes cliniques et endoscopiques (voir **Tableau 2**). Les cinq critères d'évaluation sont : la fréquence des selles par jour, la présence de saignements au niveau du rectum, les observations endoscopiques et une évaluation globale de l'atteinte par le praticien. Ce dernier apprécie les cinq critères et additionne les scores. Le total donne le score correspondant au degré de gravité de la maladie. Un score de 2 à 5 points correspond à une maladie légère, à partir de 6 points on parle d'une maladie modérée à sévère.

**Tableau 2** – Détail du fonctionnement de la classification de Mayo. Pour chaque critère, le praticien évalue la gravité de l’atteinte et donne le score correspondant. Une fois les différents critères évalués, l’addition des points permettra d’apprécier la gravité de l’atteinte selon un score global prenant en compte ces signes cliniques et endoscopiques.

Critères	Points	Appréciation
Fréquences des selles par jour	0	Normal
	1	1 à 2 selles
	2	3-4 selles
	3	> 5 selles
Saignement rectal	0	Absence de sang
	1	Traces de sang
	2	Hématurie évidente la plupart du temps
	3	Saignement(s) en dehors des selles
Observation endoscopique	0	Normale ou maladie inactive
	1	Colite légère (érythème, muqueuse légèrement sèche)
	2	Colite modérée (érythème visible, érosion, pas de modèle vasculaire)
	3	Colite sévère (ulcérations, hémorragies spontanées)
Évaluation globale du médecin	0	Normale
	1	Atteinte légère
	2	Atteinte modérée
	3	Atteinte sévère

## C. Cancer colorectal (CCR)

### 1. Généralités sur le cancer

Bien que le cancer soit un terme générique utilisé pour caractériser certaines pathologies (cancer colorectal, cancer du poumon...), le terme cancer désigne, par définition, une prolifération anormale de cellules indifférenciées qui échappe au contrôle de l’organisme. Ces cellules, en se multipliant, peuvent infiltrer le tissu dans lequel elles se développent et, potentiellement, envahir le reste de l’organisme, on parle alors de métastases. La pathologie qui résulte de ces effets est alors effectivement appelée cancer.

La prolifération anormale de cellules caractérisant un cancer peut être définie à l’aide de six caractéristiques (41) :

1. L’une des caractéristiques principales du cancer est sa capacité à entretenir la prolifération cellulaire. Dans les tissus sains, le contrôle de la prolifération cellulaire est équilibré de telle manière à ce que l’homéostasie du milieu soit constante. Dans le cas de proliférations cellulaires anormales, ce rapport est déséquilibré et il en résulte une déstructuration de l’architecture tissulaire ;



2. L'inhibition des signaux de dérégulation cellulaire est également affectée. Les gènes responsables de la suppression des tumeurs sont contournés pour entretenir la prolifération cellulaire ;
3. Les mécanismes « d'invasion » et de métastases sont activés et amplifiés afin de disséminer les cellules cancéreuses dans le reste de l'organisme ;
4. Les cellules cancéreuses acquièrent une capacité de division cellulaire quasi illimitée contrairement aux cellules normales qui ne possèdent qu'un nombre limité de divisions ;
5. Les mécanismes d'apoptose programmant la mort cellulaire deviennent inactifs ;
6. Induction de l'angiogenèse qui vise à recruter de nouveaux vaisseaux sanguins (néovascularisation) à partir de ceux qui sont existants.

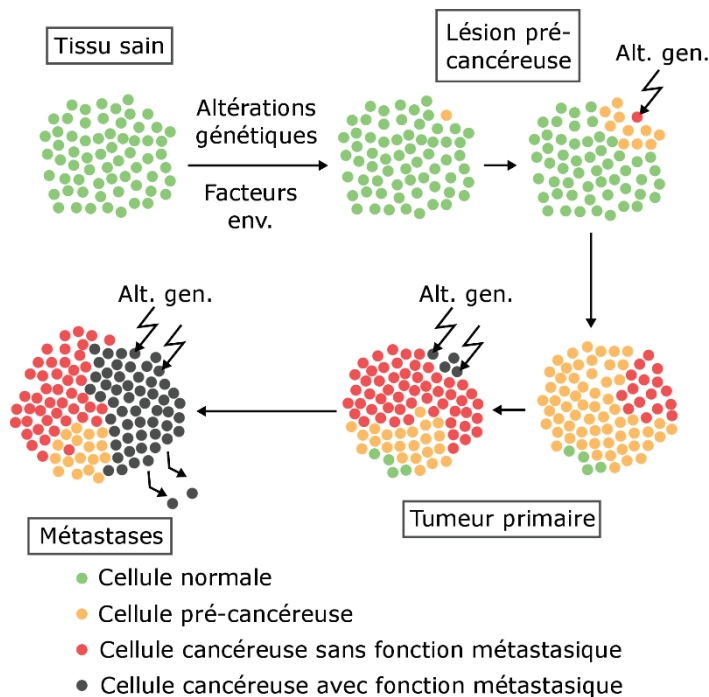
Ces caractéristiques acquises par les cellules cancéreuses leur permettent de proliférer et d'être disséminées dans tout l'organisme. Les stades d'évolution de cette prolifération peuvent être décrits de manière morphologique en corrélation avec des critères génétiques et biochimiques (42). Le développement de cellules anormales commence par des altérations génétiques et des facteurs environnementaux entourant la cellule. Ces deux facteurs vont entraîner des mutations dans les capacités de la cellule qui va commencer à acquérir les caractéristiques citées ci-dessus. Les cellules du tissu sain vont donc subir des altérations qui vont mener à l'apparition d'une lésion pré-maligne. Cette lésion, à force d'altérations génétiques et environnementales, va évoluer en tumeur primaire. À ce stade, les cellules ont acquis la caractéristique de dissémination et peuvent alors métastaser dans tout l'organisme (43) – voir **Figure 5**.

On distingue deux types de tumeurs : les tumeurs dites bénignes et les tumeurs dites malignes. Le premier type résulte d'une prolifération anarchique de cellules, formant une masse, mais dont le caractère individuel de chaque cellule est de type non cancéreux. Le second type, les tumeurs malignes, sont également la résultante d'une prolifération anarchique formant une masse, mais dont le caractère individuel de chaque cellule bascule en cellules de types cancéreuses avec possiblement un trait métastatique au bout d'un certain temps.

Lors du développement d'une tumeur primaire, il existe plusieurs stades permettant de caractériser la lésion et son agressivité (vis-à-vis de son environnement). La classification mise en œuvre et utilisée pour caractériser cette prolifération de manière macroscopique est la classification TNM pour *Tumors, Nodes and Metastasis*.

L'apparition d'une prolifération cellulaire anormale peut atteindre n'importe quel tissu de l'organisme. Il existe donc un grand nombre de pathologies portant la dénomination de « cancer ». Généralement, suivant l'organe atteint, on parlera du cancer attribué à ce dernier. Par exemple, une

prolifération cellulaire anormale menant à un état cancéreux au niveau du côlon ou du rectum sera dénommée cancer colorectal.



**Figure 5** – Schéma représentant la prolifération cellulaire anormale. Les altérations génétiques et certains facteurs environnementaux vont déclencher des modifications du comportement de certaines cellules saines. Par la suite, ces cellules vont acquérir d'autres fonctions échappant aux mécanismes de régulation de l'organisme menant, à terme, à une dissémination de cellules cancéreuses dans tout l'organisme. Adapté de *Yokota et al., Carcinogenesis, 2000.*

Les suspicions d'atteinte à ce type de pathologie sont, généralement, effectuées chez les personnes âgées lors de contrôle de routine ou de visites spontanées chez le généraliste qui orientera alors vers un spécialiste. Le diagnostic d'un cancer repose sur plusieurs aspects. Il se base volontiers sur l'imagerie, des analyses histologiques, mais également à partir de prélèvements sanguins.

Le cancer affecte, aujourd'hui dans le monde, plus de 14 millions de personnes. Chaque année s'est plus de huit millions de décès ; ce qui fait du cancer, après les maladies cardio-vasculaires, la seconde cause de mortalité dans le monde.

## 2. Développements et facteurs déclenchants du CCR

Les cancers colorectaux ont différentes caractéristiques suivant leur localisation dans le côlon ou le rectum (44). Par exemple, les tumeurs se développant dans le côlon droit sont plus courantes chez les femmes et les personnes âgées tandis que les tumeurs se développant dans le côlon gauche sont plus fréquentes chez les hommes et les jeunes sujets (45,46).

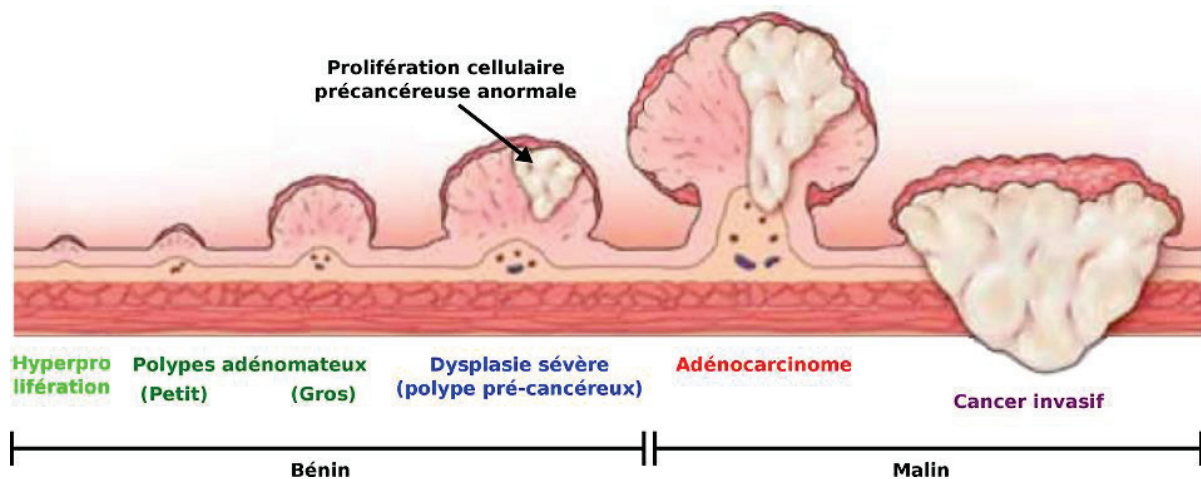
Les cancers colorectaux sont des cancers à développement lent s'étalant sur une période allant de 10 à 20 ans (47). La plupart d'entre eux se développent à partir de lésions non cancéreuses, appelées polypes, qui peuvent se présenter sur la première couche de la paroi colique. Tous les polypes peuvent être bénins ou malins. Lorsqu'une atteinte de plus de dix polypes est diagnostiquée chez un patient, on parle alors de polypose. De manière macroscopique, on peut diviser en deux sous

catégories les polypes : les polypes polypoïdes et les polypes non polypoïdes. La première catégorie regroupe les polypes dits sessiles et les polypes dits pédiculés. La seconde catégorie ne comprend que les polypes plans. Les polypes pédiculés ont une faible implantation sur la muqueuse et évoluent dans la lumière intestinale. À l'inverse, les polypes sessiles ont une large implantation sur la muqueuse et n'évoluent que sur la surface de la paroi colique. Les polypes plans, quant à eux, ne présentent qu'une faible saillie vers la lumière du tube digestif et peuvent, parfois, présenter une dépression en leur centre. Si les critères anatomiques peuvent servir à différencier en endoscopie certains types de lésions, seule l'analyse histologique est à même de différencier les lésions entre elles. Afin de mieux caractériser les lésions néoplasiques superficielles, un consensus de praticiens a proposé en 2002 une classification de ces lésions (48). Cette classification, dénommée classification de Paris, explicite les lésions de type 0 (polypoïdes et non polypoïdes) de la sorte : les lésions polypoïdes portent le grade 0-I (avec une sous-classification en 0-Ip et 0-Is), les lésions non polypoïdes peuvent prendre le grade 0-IIa/0-IIb/0-IIc et les lésions non polypoïdes déprimées le grade 0-III (voir **Tableau 3**) (49). Cette classification se base sur les aspects morphologiques de la lésion observée. Vu la complexité des mécanismes mis en jeu lors de la prolifération cellulaire, certaines lésions peuvent avoir les aspects morphologiques de plusieurs stades décrits dans la classification. On peut alors dénommer une lésion à l'aide de deux stades (50). Par exemple, une lésion sessile – présentant donc un débordement vers la lumière intestinale –, mais dont le centre est déprimé présente les aspects morphologiques d'un stade 0-Is combiné à un stade 0-IIc ; cette lésion aura pour classification un stade Is + IIc.

Du point de vue histologique, on différencie quatre grandes variétés de polypes : adénomateux, hyperplasiques, juvéniles et pseudo-polypes inflammatoires. Les polypes adénomateux (ou adénomes ou polyadénomes) résultent de la prolifération des glandes de Lieberkühn. Ils sont séparés en trois sous-groupes comprenant les adénomes tubuleux, les adénomes tubulo-villeux et les adénomes villeux. Ces adénomes évoluent généralement en cancer, mais seront précédés de deux états dysplasiques (bas grade puis haut grade). Les polypes hyperplasiques, pouvant évoluer en cancer, sont caractérisés par un épaississement de muqueuse dû à un allongement des cryptes glandulaires. Les polypes juvéniles se développent à partir d'un chorion souvent inflammatoire chez l'enfant de 1 à 7 ans. Enfin, les pseudo-polypes inflammatoires ne dégénèrent jamais en cancer. Ils peuvent apparaître après cicatrisation des ulcérations caractéristiques du développement de la MC ou de la RCH. Les pseudo-polypes inflammatoires, dus à des poussées inflammatoires, sont parfois difficiles à distinguer des polypes adénomateux.

Quelle que soit la nature histologique des polypes, ils sont décrits macroscopiquement à l'aide de la classification de Paris, mais également décrits selon leur nature histologique. Pour une même lésion, deux descriptions sont effectuées systématiquement (voir **Tableau 3**).

Le type de polype le plus répandu est le polype adénomateux plus couramment appelé adénome. Si tous les adénomes peuvent acquérir la capacité d'infiltration et de transformation de leurs cellules en cellules cancéreuses, il est estimé que moins de 10% d'entre eux évolueront en cancer invasif (51,52). Cependant, plus un adénome va se développer et plus la probabilité d'évolution en adénocarcinome va devenir élevée. Il est estimé qu'environ 96% des cancers colorectaux sont des adénocarcinomes (53). La séquence de développement d'un adénome en adénocarcinome s'effectue à partir d'un polype (pédiculé, sessile ou plan). Le risque de développement d'un cancer croît avec la taille de la lésion, le nombre de lésions présentes et la proportion du contingent villositéux (voir **Figure 6**).












**Figure 6** – Illustration du développement des lésions cancéreuses. Une hyperprolifération cellulaire (inflammation) atteignant généralement la muqueuse colique peut évoluer en polype adénomateux puis présenter un caractère cancéreux. La formation d'un adénocarcinome constitue le premier stade d'une atteinte maligne. L'évolution de l'adénocarcinome en cancer invasif, infiltrant les différentes couches de la paroi colique jusqu'à atteindre le réseau lymphatique, diminue grandement le pronostic vital du patient (dissémination des cellules cancéreuses dans le reste de l'organisme).

Si les lésions évoluent de manière morphologique et peuvent être caractérisées histologiquement, la transformation du tissu sain en lésion anormale est également caractérisée par l'état surfacique de l'épithélium et plus particulièrement la répartition, la taille, la forme et la densité des cryptes. La distribution et la densité de ces cellules par rapport à l'architecture du réseau vasculaire vont fournir des informations importantes quant à l'évolution des lésions. L'architecture de ces cryptes (dénommée « *Pit Pattern* ») est différente selon la nature du polype. La classification de *Kudo* décrit ces différences architecturales en dénombrant sept architectures différentes (54) caractérisant l'état

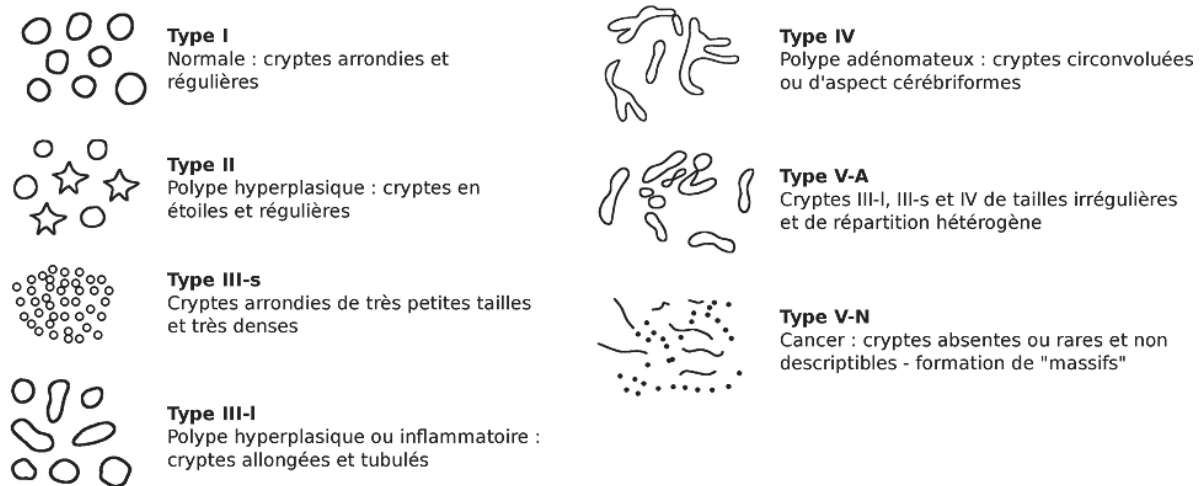
normal des cryptes jusqu'à l'état de cancer infiltrant en passant par les états intermédiaires (voir **Figure 7**). Ces modifications architecturales des cryptes peuvent être détectées à l'aide de la chromoendoscopie à l'indigo carmin et caractérisées à l'aide de l'endomicroscopie confocale, par exemple.

**Tableau 3** – Tableau récapitulatif de la description morphologique et histologique des polypes du côlon et du rectum.

Description	Catégorie	Type du polype	Indicatif	Représentation
<b>Description morphologique</b>	<b>Polypoïdes</b>	Pédiculés	0-Ip	
		Sessiles	0-Is	
	<b>Non polypoïdes</b>	Surélevés	0-IIa	
		Plans	0-IIb	
		Déprimés	0-IIc	
		Déprimés ulcérés	0-III	
<b>Description histologique</b>	<b>Adénomateux</b>	Tubuleux	∅	
		Villeux	∅	
		Tubulo-villeux	∅	
		Juveniles	∅	∅
		Pseudo-polypes inflammatoires	∅	∅
		Hyperplasiques	∅	∅

Du point de vue génétique, le développement du cancer colorectal est encore mal compris, mais la filiation adénome – cancer commence à être mieux comprise et deux principales voies de signalisation ont été découvertes (55) : l'instabilité chromosomique (InC) et l'instabilité microsatellitaire (IMS) pour les cancers sporadiques. La première voie de signalisation représenterait 85% des cancers là où la seconde ne concernerait que 15% d'entre eux.

Dans le cas de l'instabilité chromosomique, une accumulation progressive d'anomalies génétiques va aboutir au développement d'adénocarcinomes. À l'inverse, dans le cas de l'instabilité microsatellitaire, une accumulation de très nombreuses mutations au niveau des microsatellites va entraîner la formation de lésions cancéreuses. Cependant, dans le second cas, le pronostic vital à 5 ans serait plus élevé que dans le cadre d'un développement dû à une instabilité chromosomique.



**Figure 7** – Illustrations des changements morphologiques intervenant au niveau des cryptes ainsi que l'agencement des cellules entre elles (*Pit Pattern*) lors des différentes phases de développement des lésions.

Si les cancers sporadiques représentent la grande majorité des cancers colorectaux, ceux-ci peuvent être également liés à une MICI. Les CCR sporadiques représentent environ 70% de la totalité des CCR là où les CCR liés à des antécédents familiaux représentent 25% du total et les CCR liés à une maladie génétique représentent 5% du total. La cancérogenèse diffère et les processus mis en jeu ne sont plus exactement les mêmes. Si le risque de CCR est augmenté dans le cadre des MICI, probablement dû à une fragilité de la paroi et des épisodes inflammatoires fréquents, son pronostic vital ne diffère guère de celui d'un cancer sporadique.

### 3. Données épidémiologiques

Ce paragraphe traite des données épidémiologiques du CCR. Les données concernant le territoire français sont issues du rapport annuel, effectué par l'Institut National du Cancer, publié en 2015 et portant sur l'année 2014 (56).

La France est considérée comme faisant partie des pays développés et présentant donc un vieillissement croissant de sa population. Ce vieillissement, associé à des modifications du mode de vie (sédentarisation des personnes combinée à des régimes alimentaires aux apports caloriques plus élevés), a entraîné une augmentation de l'incidence de ce type de cancer depuis les années 80. En revanche, depuis les années 2000, l'incidence s'est stabilisée avec un début de décroissance à partir

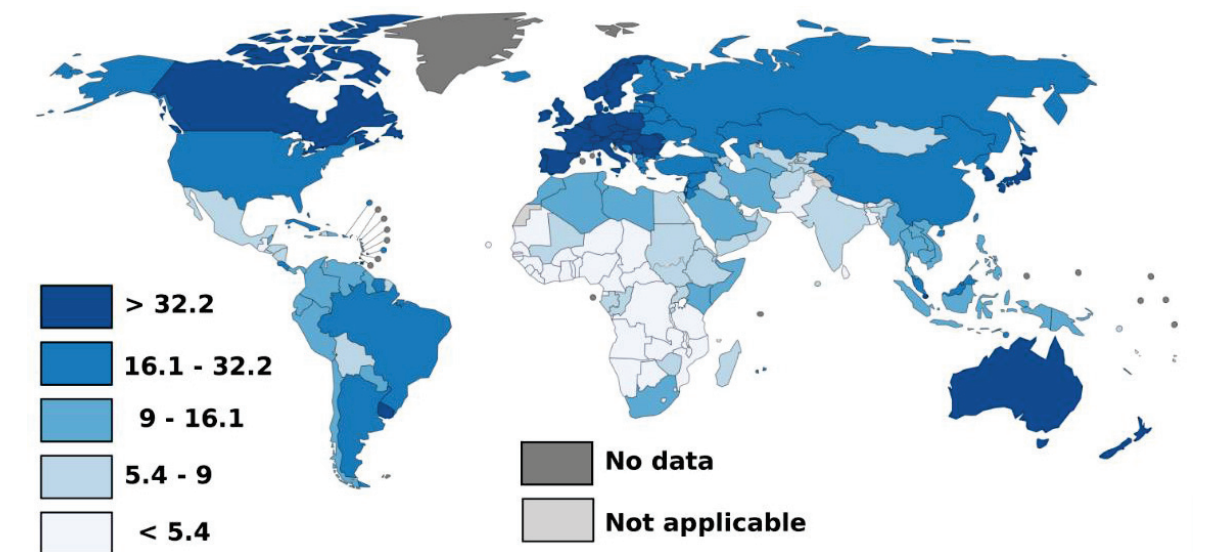
de l'année 2005. En 2014, le CCR est le troisième cancer le plus fréquent en France, après le cancer de la prostate et du sein, et le second en ce qui concerne la mortalité après le cancer du poumon.

Avec 42 152 nouveaux cas estimés en 2012 en France métropolitaine (dont 55% des cas chez l'homme) et 17 722 décès associés (dont 52% des décès chez l'homme), le CCR représente 12% de l'ensemble des cancers incidents tous sexes confondus. Le taux d'incidence (standardisé monde) en 2012 était de 38,4 pour 100 000 hommes et 23,7 pour 100 000 femmes. Le taux de mortalité mondial (standardisé monde) en 2012 était de 13,3 pour 100 000 hommes et 7,9 pour 100 000 femmes. Les taux « standardisés monde » sont ici utilisés pour refléter la réalité suivante : les pays dits développés ont une population vieillissante avec une forte proportion de personnes de plus de 60 ans, là où les pays dits émergents ont une population bien plus jeune et donc un risque de développement de cancer moindre. Afin d'homogénéiser ces effets, les taux standardisés monde sont utilisés. Les taux de mortalité tendent eux aussi à diminuer depuis un certain nombre d'années. Cela peut notamment s'expliquer par un accès au dépistage plus facile avec des tests plus sensibles et de nouvelles techniques opératoires (résection des lésions précancéreuses par exemple). Les taux d'incidence et de mortalité présentent des variations importantes au sein du territoire selon les départements. La plus forte incidence est relevée pour la région Pays de la Loire avec un taux de 41,7 pour 100 000 hommes et la plus faible pour la Corse avec un taux de 32,1 pour 100 000 hommes. Chez la femme, l'incidence varie entre 20,8 pour 100 000 femmes (Basse-Normandie) et 25,4 pour 100 000 femmes (Haute-Normandie). La plus forte mortalité est observée pour le Nord-Pas-De-Calais avec 18,1 décès pour 100 000 hommes. Le plus faible taux de mortalité est quant à lui également observé pour la Corse avec 9,9 décès pour 100 000 hommes. Les taux de mortalité chez la femme ne dépassent pas les 10,0 décès pour 100 000 femmes en France, quelle que soit la région considérée. La plus forte mortalité est observée dans le Nord-Pas-De-Calais avec 10,0 décès pour 100 000 femmes et la plus faible en Corse avec 5,2 décès pour 100 000 femmes.

L'âge médian de diagnostic est de 71 ans pour les hommes et 75 ans pour la femme tandis que l'âge médian de décès est de 77 ans chez l'homme contre 81 ans chez la femme. Les avancées dans les techniques de diagnostics combinées aux campagnes de dépistage à grande échelle et les solutions thérapeutiques ont permis de repousser l'âge médian de décès tout en augmentant la qualité de vie et le taux de survie à 5 ans. La prévalence partielle à 5 ans est définie par le nombre de personnes ayant été diagnostiqué d'un cancer colorectal dans les 5 années précédentes et toujours en vie. En France, en 2008, la prévalence à 5 ans était de 120 864 cas (64 297 hommes et 56 567 femmes). De manière générale en 2008 on notait une prévalence de 262,9 pour 100 000 hommes et 214,0 pour 100 000 femmes. La prévalence partielle à 10 ans était de 190 290 personnes (52,7% d'hommes) avec une proportion de 409,9 pour 100 000 hommes et 340,6 pour 100 000 femmes. Globalement,

on estimait à 318 683 personnes de plus de 15 ans toujours en vie ayant eu un cancer colorectal au cours de leur vie en 2008. Cela correspond à une proportion dans la population générale de 668,7 pour 100 000 hommes et 586,8 pour 100 000 femmes ayant eu un cancer colorectal au cours de leur vie et toujours en vie.

À l'échelle mondiale, l'incidence du CCR varie énormément d'un pays à l'autre avec une incidence inférieure à 5,4 pour 100 000 personnes dans une grande partie des pays d'Afrique et supérieure à 32,2 pour 100 000 personnes dans les pays développés (Amérique du Nord, Europe et Japon) (57) (voir **Figure 8**). Le CCR est le 3<sup>e</sup> cancer le plus fréquent dans le monde et représente environ 10% des cas de cancers diagnostiqués (excepté les cancers de la peau autres que les mélanomes). La France se situe parmi les pays montrant la plus forte incidence de CCR dans le monde (incidence supérieure à 32,2 cas pour 100 000 personnes). Cependant, parmi les pays européens, la mortalité imputée à un CCR en France fait partie des taux les plus bas observés – mortalité comprise entre 9 et 14,4 décès pour 100 000 personnes. La mortalité due au CCR est globalement corrélée avec les taux d'incidence, plus l'incidence sera forte et plus le taux standardisé de mortalité augmentera.



**Figure 8** – Carte représentant l'incidence du cancer colorectal dans le monde en 2012. Illustration adaptée de l'étude Globocan (IARC).

L'incidence du CCR dans le monde tient compte des deux formes de développement : le CCR lié à une MICI et le CCR dit sporadique. Les données concernant la mortalité impliquent d'améliorer le dépistage de ce type de pathologie en mettant en place des campagnes adaptées combinées à des tests plus sensibles, plus spécifiques et moins intrusifs pour les patients.



#### 4. Dépistage à grande échelle

Le dépistage à grande échelle d'une maladie s'effectue selon plusieurs principes évoqués lors de la 41<sup>e</sup> session de l'OMS en 1968 à Genève (58). D'après ce rapport, un dépistage massif doit tout d'abord aborder un problème de santé publique majeur. Si cette atteinte au niveau de la population est réelle, les tests mis en place pour le dépistage doivent être simples, anodins, précis et pouvant être validés facilement. De plus, le bénéfice apporté par le test doit surpasser les éventuels inconvénients psychologiques et physiques causés par le test lui-même, mais également les procédures diagnostiques suivantes et les traitements. Ces derniers, si administrés à un stade précoce en cas de test positif, doivent être significativement plus efficaces et bénéfiques comparé à des traitements administrés aux stades plus tardifs de la maladie. L'efficacité du dépistage, combiné aux traitements précoces, doit par la suite montrer une baisse significative de la mortalité et de la morbidité. Finalement, la mise en place d'un dépistage à grande échelle devrait être économiquement équilibrée avec les dépenses médicales globales associées à cette maladie.

L'âge médian du diagnostic d'un cancer colorectal se situe aux alentours de 70 ans en France (56) et le pronostic vital à 5 ans – pour un stade précoce – s'élève à plus de 90% (59). Ces données combinées au nombre de personnes atteintes par an font du cancer colorectal un problème de santé publique majeur pourtant guérissable dans 9 cas sur 10 s'il est diagnostiqué à un stade précoce. Dans ce cadre-là, le dépistage à grande échelle du cancer colorectal est nécessaire pour réduire les taux de mortalité et de morbidité associés.

Le dépistage à grande échelle du cancer colorectal en France est systématique à partir de 50 ans. On distingue deux types de dépistage à grande échelle : les examens non invasifs et les examens invasifs. Chacune des deux catégories présente des avantages et des inconvénients associés à une spécificité et sensibilité propre à la méthode (voir **Tableau 4**).

La mise en place de nouveaux tests, toujours plus performants, vise à améliorer l'efficacité diagnostique, mais également à augmenter les taux de participation pour pouvoir apporter des réponses thérapeutiques adaptées dans les plus brefs délais. Le taux de participation en France est de 29.8% sur l'année 2013/2014 (60). Un consensus européen, regroupant des spécialistes des différents pays de l'Union européenne, a publié en 2010 des recommandations précisant un taux minimal acceptable de participation égal à 45% et souhaitable de 65% (61). Avec l'arrivée de ces nouveaux tests immunologiques, les taux de participation devraient augmenter pour espérer atteindre le taux acceptable de 45% dans les prochaines années.

**Tableau 4** – Tableau récapitulatif des examens de dépistage du CCR effectués par les patients (examens non invasifs) et ceux effectués par les praticiens en milieu clinique de façon régulière. ADN : acide désoxyribonucléique et AA : adénomes avancés. Tableau adapté de *Vonlaufen et al. 2013*.

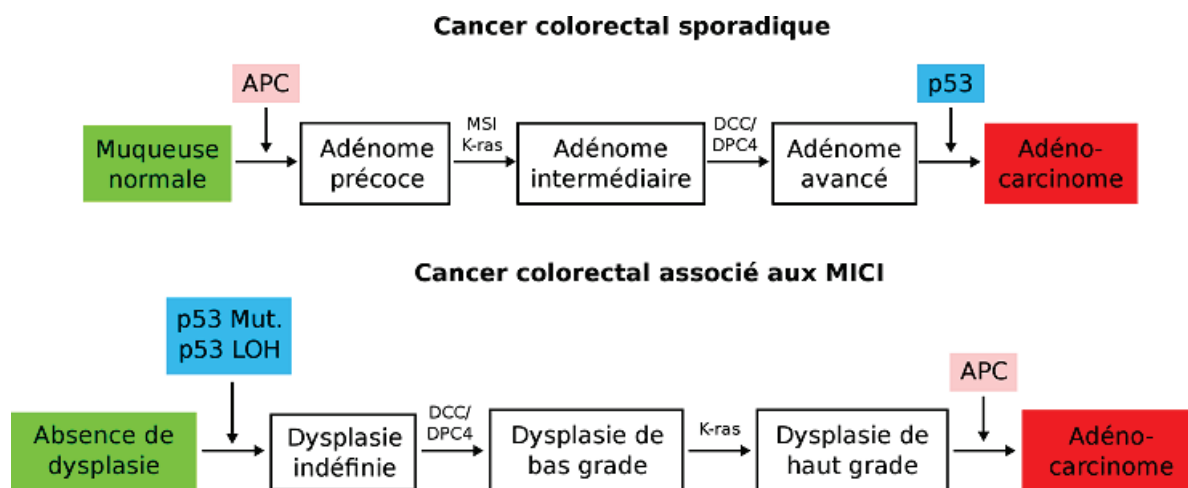
Examens		Avantages	Inconvénients	Inconnues
Examens non invasifs	Sang occulte	<ul style="list-style-type: none"> <li>• Simple</li> <li>• Peu onéreux</li> <li>• Acceptable</li> </ul>	<ul style="list-style-type: none"> <li>• Sensibilité faible</li> <li>• Coloscopie si positif</li> <li>• À répéter 1x/an</li> </ul>	
	ADN tumoral (selles)	<ul style="list-style-type: none"> <li>• Simple</li> <li>• Acceptable</li> <li>• Sensibilité élevée (CCR)</li> <li>• Sensibilité moyenne (AA)</li> </ul>	<ul style="list-style-type: none"> <li>• Coloscopie si positif</li> <li>• En cours d'évaluation</li> </ul>	<ul style="list-style-type: none"> <li>• Coût</li> <li>• Intervalle de répétition</li> </ul>
	ADN tumoral (sang)	<ul style="list-style-type: none"> <li>• Simple</li> <li>• Acceptable (prise de sang)</li> <li>• Sensibilité élevée (CCR)</li> </ul>	<ul style="list-style-type: none"> <li>• Coloscopie si positif</li> <li>• En cours d'évaluation</li> </ul>	<ul style="list-style-type: none"> <li>• Coût</li> <li>• Intervalle de répétition</li> <li>• Sensibilité AA</li> </ul>
Examens invasifs	Rectosigmoïdoscopie	<ul style="list-style-type: none"> <li>• Simple (pas de sédation)</li> <li>• Sensibilité élevée pour le rectosigmoïde</li> <li>• Biopsie/polypectomie</li> </ul>	<ul style="list-style-type: none"> <li>• Examen partiel du côlon</li> <li>• Complications potentielles</li> <li>• Coût (intermédiaire)</li> </ul>	
	Coloscopie	<ul style="list-style-type: none"> <li>• Sensibilité élevée (AA+CCR)</li> <li>• Biopsie/polypectomie</li> </ul>	<ul style="list-style-type: none"> <li>• Préparation perorale</li> <li>• Examen invasif</li> <li>• Complications potentielles</li> <li>• Coût élevé</li> </ul>	
	Colo-CT	<ul style="list-style-type: none"> <li>• Sensible (CCR, polypes&gt;10mm)</li> <li>• Peu invasif</li> </ul>	<ul style="list-style-type: none"> <li>• Préparation perorale</li> <li>• Coloscopie si positif</li> <li>• Coût élevé</li> </ul>	<ul style="list-style-type: none"> <li>• Sensibilité pour les lésions planes</li> </ul>
	Vidéocapsule du côlon	<ul style="list-style-type: none"> <li>• Sensible (préparation parfaite, mains expertes)</li> </ul>	<ul style="list-style-type: none"> <li>• Préparation perorale</li> <li>• Coloscopie si positif</li> <li>• Non remboursé</li> </ul>	<ul style="list-style-type: none"> <li>• Expertise</li> </ul>

## 5. Liens avec les MICI

Les patients atteints de MICI ont un risque plus élevé de développer un cancer colorectal associé à ces maladies inflammatoires qu'une personne non atteinte. Ce risque augmente selon plusieurs facteurs et notamment avec la durée de la maladie, le nombre de zones atteintes par la colite, la présence d'antécédents familiaux, et le degré de l'inflammation (62). On différencie donc deux types de CCR : le CCR sporadique et le CCR associé à une MICI.

Le cancer colorectal sporadique se développe de manière spontanée sans relations connue avec des antécédents familiaux ou relatifs à une MICI. Au contraire, les personnes atteintes de MICI présentent un risque accru de développer un CCR. Le taux d'incidence du CCR augmente avec l'évolution de la MICI. Les probabilités cumulées montrent un risque accru de 2% à 10 ans, 8% à 20 ans et 18% à 30 ans (63).

Si le risque de développer un CCR augmente avec l'évolution de la MICI, le développement du cancer diffère de celui observé dans le cadre d'un CCR sporadique. En effet, les deux principaux types d'instabilité génomiques retrouvés dans les CCR sont l'InC et l'IMS (voir « Développements et facteurs déclenchants du CCR »). Ces deux types de CCR apparaissent avec la même fréquence – 85% InC et 15% IMS (62) – que ce soit dans le cas d'un CCR sporadique ou associé, mais avec un déroulement temporel et une fréquence différente entre les deux (voir **Figure 9**).



**Figure 9** – Séquences de développement du CCR pour les cas sporadiques (haut) et en lien avec une MICI (bas), adapté de Itzkowitz et Yio 2004.

Par exemple, dans le cas d'un CCR sporadique, la perte de la fonction  $APC^5$  apparaît très tôt dans la séquence de développement du cancer tandis que dans le cas d'un cancer associé à une MICI la perte de cette fonction n'apparaît que très tardivement.

Si l'on distingue deux types de CCR, le stade final de chacun de ces deux modèles aboutit au développement d'un adénocarcinome caractéristique du cancer. Afin de pouvoir augmenter les chances de survie des patients et améliorer leur vie au cours des différents traitements administrés, un diagnostic précoce de ces changements est nécessaire pour pouvoir orienter les réponses médicamenteuses.

<sup>5</sup> *Adenomatous Polyposis Coli*

## D. Moyens d'action actuels : du diagnostic à la caractérisation des lésions

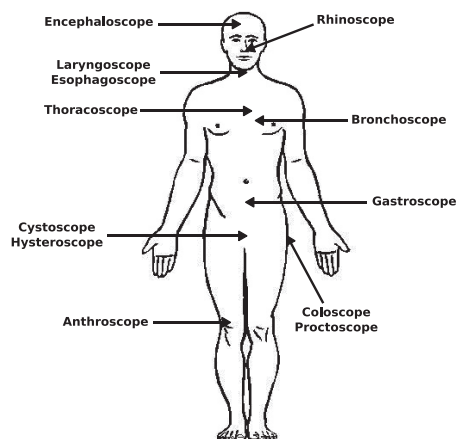
Les récents progrès en imagerie médicale ont permis de développer une instrumentation de pointe pour la détection des lésions tissulaires du tube digestif. Les nouvelles modalités d'imagerie permettent d'imager de plus en plus précisément et rapidement avec des techniques de moins en moins invasives et intrusives. Cette section établit un rapide descriptif des techniques utilisées de nos jours pour la caractérisation et la stadification de ces lésions (inflammatoires ou non).

### 1. Techniques endoscopiques

Malgré le développement de techniques non invasives, l'endoscopie reste la modalité de référence et de première intention pour l'imagerie du tube digestif. De nos jours, les endoscopes sont équipés de canaux opérateurs qui permettent l'insertion de sondes de diagnostics ou thérapeutiques à l'intérieur du tube digestif au cours du même examen. Les outils ont donc été grandement diversifiés et optimisés pour affiner et préciser les actes médicaux.

#### a) Endoscopie conventionnelle en lumière blanche

L'endoscopie conventionnelle en lumière blanche est le support de tout examen endoscopique en routine clinique. Cet examen s'effectue avec un endoscope. Il s'agit d'un dispositif optique médical destiné à être introduit dans une cavité du corps humain pour l'examiner. Le premier endoscope fut développé en 1806 par *Philipp Bozzini* et relaté dans son ouvrage intitulé « *Lichtleiter, eine Erfindung zur Anschauung innerer Theile und Krankheiten nebst der Abbildung* » (64). L'auteur décrit l'invention d'un guide de lumière pour imager les canaux et cavités du corps humain. Les développements futurs ont permis l'apparition de toutes sortes d'endoscopes de plus en plus performants. À cet effet, on distingue donc plusieurs « types » d'endoscopes (voir **Figure 10**) tels que les cystoscopes pour l'exploration de la vessie, les rhinoscopes pour l'exploration des voies nasales, les coloscopes pour l'exploration du côlon...



**Figure 10** – Liste (non exhaustive) des principaux endoscopes (rigides et souples) utilisés pour imager le corps humain. On retrouve les coloscopes pour l'imagerie du côlon et du rectum, les rhinoscopes pour l'exploration de la fosse nasale, les cystoscopes pour l'analyse de la vessie ou encore les encephaloscopes pour observer les cavités cérébrales.

Bien que l'on trouve des appellations différentes suivant l'organe imagé, il n'existe que trois types d'endoscopes :

- Les endoscopes souples, appelés fibroscope. Les rayons lumineux sont guidés à travers un faisceau de fibres optiques qui permet d'obtenir un dispositif souple capable de se courber pour franchir des régions anatomiques tortueuses telles que le tube digestif, par exemple ;
- Les fibrosopes dont l'illumination s'effectue à l'aide d'un faisceau de fibres optiques, mais dont le capteur vidéo est installé en partie distal et l'information transmise électriquement le long du fibroscope ;
- Les endoscopes rigides, appelés boroscopes. Ils sont généralement manufacturés sur la base d'un jeu d'objectifs optimisés suivant le diamètre de l'appareil.

L'endoscope est relié à une source de lumière blanche afin d'apporter la lumière nécessaire pour l'exploration des organes. De plus en plus de constructeurs tendent à remplacer les ampoules à xénon de forte puissance par des sources à LED<sup>6</sup>, présentant une gamme spectrale plus stable et une durée de vie plus longue.

De nos jours, la plupart des endoscopes utilisés en milieu hospitalier sont reliés à des moniteurs vidéo par le biais de caméras branchées sur le système endoscopique. Les capteurs vidéo (CCD, CMOS<sup>7</sup>, Foveon) permettant le recueil de la lumière peuvent être montés en partie distale de l'endoscope (derrière l'objectif terminal) ou en bout de guide optique au niveau de la poignée de l'appareil.

Bien que l'endoscopie soit un examen invasif, la technique présente de nombreux avantages :

- La technique, utilisant comme support la lumière combinée à des jeux d'objectifs ou caméras, permet une visualisation directe des zones explorées. Cela autorise des acquisitions à des cadences très élevées (typiquement cadence vidéo de 25 ips<sup>8</sup> pour une matrice de 10<sup>6</sup> à 10<sup>7</sup> pixels), difficilement atteignable par d'autres modalités d'imagerie que l'imagerie optique (c.-à-d. IRM, tomodensitomètre, radiographie...). De plus, l'éclairage en lumière blanche permet la visualisation d'images en couleurs (amorce d'une détection multispectrale) à la différence d'autres modalités qui n'offrent qu'un contraste en niveaux de gris le plus souvent ;
- Les endoscopes sont équipés de « canaux opérateurs » qui permettent l'insertion de sondes pouvant être mises en contact avec le tissu. Un complément d'imagerie peut donc être effectué avec une seconde modalité (spectroscopie optique ou endomicroscopie confocale).

---

<sup>6</sup> *Light-Emitting Diode*

<sup>7</sup> *CCD : Charge-Couple Device / CMOS : Complementary Metal-Oxide-Semiconductor*

<sup>8</sup> *images par seconde*

Des outils thérapeutiques, tels que bistouris électriques et pinces à biopsie, ont été développés pour pouvoir être utilisés avec des endoscopes. La projection de produit de contraste au travers de ces canaux permet d'effectuer des examens de chromoendoscopie ;

- Excepté les équipements de pointe pouvant être utilisés avec l'endoscope (comme l'endomicroscopie confocale), la modalité reste une technique d'imagerie peu onéreuse à l'achat et demandant de faibles dépenses de fonctionnement (comparé à d'autres modalités d'imagerie telle que l'IRM par exemple).

Le principal inconvénient de l'endoscopie est l'anesthésie souvent requise ; bien que les pratiques entre les pays soient assez disparates. En effet, là où au Japon et dans certains pays d'Europe et d'Amérique du Sud les examens endoscopiques sont rarement réalisés sous anesthésie (65), 98% des examens endoscopiques réalisés aux États-Unis sont effectués sous anesthésie (66).

#### *b) Chromoendoscopie (CE)*

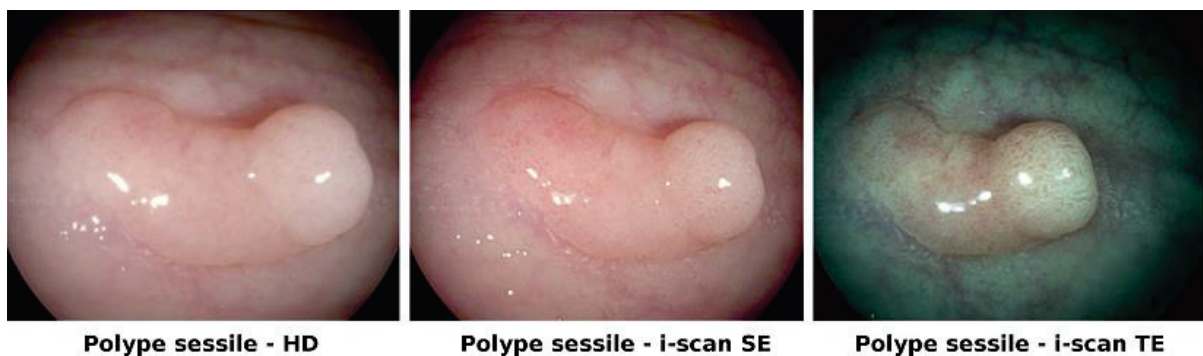La chromoendoscopie (CE) est un examen médical pouvant être réalisé lors des examens endoscopiques. Elle a pour effet d'augmenter le contraste muqueux et améliore donc la détection des anomalies planes. On distingue deux types de CE : la chromoendoscopie à base de colorants et celle qui est électronique.

La première technique consiste en la projection d'un agent de contraste dans la cavité explorée au travers du canal opérateur de l'endoscope. Dans le cas de l'exploration du gros intestin, l'agent de contraste est projeté contre la paroi digestive à la descente de l'endoscope. Les propriétés biochimiques et de viscosité de l'agent de contraste choisi vont faire en sorte que les molécules du produit vont aller se fixer préférentiellement sur certains types de tissus et « microreliefs » le long du tube digestif. Il en résulte une amélioration du contraste pour ces structures marquées. Il existe plusieurs sortes d'agents de contraste utilisés en routine clinique, ceux absorbés par les cellules épithéliales (lugol, bleu de méthylène, acide acétique et violet de gentiane) et ceux non absorbés (indigocarmin) (67). L'utilisation de la CE augmente le pourcentage de détection entre les lésions néoplasiques et non néoplasiques (68,69) ; cependant, dans le cas des maladies inflammatoires l'utilisation de cette technique reste mitigée et probablement fortement opérateur-dépendant. En effet, une étude récente (70), menée de 2000 à 2013 sur 2200 endoscopies chez des patients atteints de MICI, n'a révélé aucune amélioration quant à l'utilisation de la CE pour la détection de lésions dysplasiques liée à la difficulté de caractérisation des nombreuses lésions observées à l'aide de cette technique (faible spécificité).

La seconde méthode, concernant la CE sans utilisation de produit de contraste (DLC<sup>9</sup>), s'appuie sur deux technologies différentes : la DLC optique et la DLC virtuelle. Actuellement, deux dispositifs fonctionnent sur le principe de la DLC optique (NBI – *Narrow Band Imaging* et CBI – *Compound Band Imaging*) et deux dispositifs sur le principe de la DLC virtuelle (i-scan et FICE – *Fuji Intelligent Color Enhancement*).

Pour la DLC optique, on distingue donc le NBI et le CBI. Le NBI, faisant l'objet d'un paragraphe (voir « *Narrow Band Imaging (NBI)* » page 39) par la suite, ne sera donc pas développé dans cette partie. Les techniques consistent à éclairer le tissu avec des flux lumineux à bandes spectrales spécifiques afin de changer le contraste des images acquises avec l'endoscope. Le CBI est une technologie développée et commercialisée par Aohua Photoelectricity® en Chine. Le principe de la technique est identique au NBI excepté que l'illumination du tissu s'effectue avec des longueurs d'onde différentes (420 nm et 520 nm) pour lesquelles l'absorption tissulaire est différente. Il en découle que l'un des flux explore une plus grande profondeur de tissu.

La DLC virtuelle inclut la méthode i-scan et FICE. Ces méthodes de *post-processing* proposent donc un contraste obtenu de manière numérique. i-scan permet de réaliser des examens de CE virtuelle en temps réel (71) à l'aide de trois algorithmes (72) – voir **Figure 11** : Surface Enhancement (SE) permet la visualisation des contours des lésions, Contrast Enhancement (ContE) permet la visualisation des zones déprimées, et Tone Enhancement (TE) qui permet de modifier la coloration de chaque pixel.



**Figure 11** – Images représentant les changements de contraste possible avec la technique i-scan.

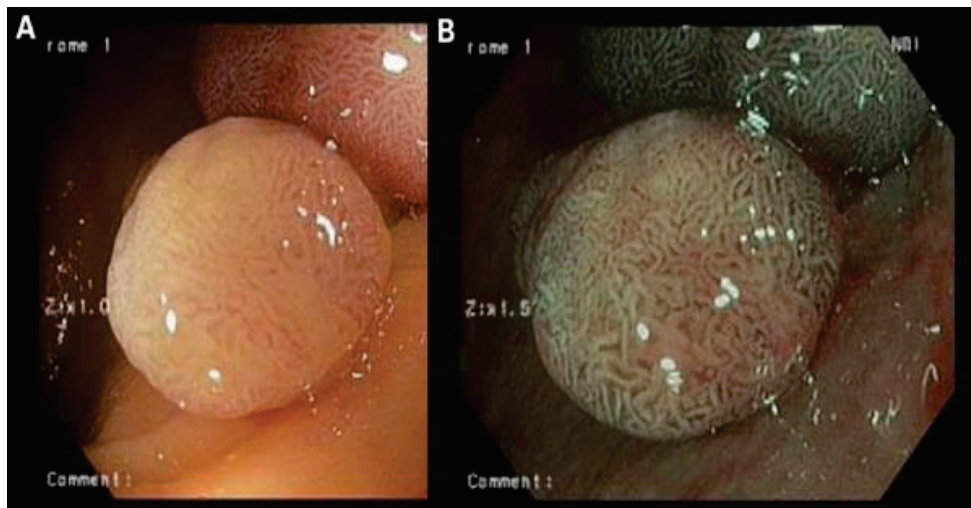
La méthode FICE repose sur un algorithme de décomposition des images natives endoscopiques (73). L'image native, obtenue avec une illumination en lumière blanche, est ensuite décomposée à l'aide de filtres virtuels en plusieurs sous-images (une image par plage de longueurs d'onde). La lumière n'interagissant pas de la même façon avec le tissu pour toutes les longueurs d'onde, il est possible d'imager plus ou moins profondément.

---

<sup>9</sup> *Dye-less chromoendoscopy*

### c) *Narrow Band Imaging (NBI)*

L'imagerie à bandes spectrales étroites ou Narrow-Band Imaging (NBI) est une technique d'imagerie endoscopique développée et commercialisée par Olympus Corporation® en 2006. Cette technique consiste, à l'aide d'un jeu de filtres optiques, à n'éclairer les tissus qu'avec des gammes de longueurs spécifiques. Des techniques de Narrow-Band Imaging avaient été proposées et développées dans les années 80 pour l'observation de la naissance d'étoiles lointaines (74,75) – utilisation de filtre à bandes étroites pour ne récupérer que les raies d'émission voulues. En endoscopie, le filtrage de la lumière est obtenu de manière physique et non numérique. Il en résulte deux gammes de longueurs d'onde pouvant être utilisées ; la première centrée sur 415 nm et la seconde centrée sur 540 nm. Les photons réfléchis, permettant la reconstruction de l'image, proviennent de profondeurs distinctes et, donc, informent sur des couches de la paroi différentes.



**Figure 12** – Images montrant la même lésion de type polypoïde, localisée au niveau du côlon, vue en endoscopie conventionnelle ou à l'aide du système NBI d'Olympus Corporation® (images tirées de *Larghi et al., Gut, 2007*).

L'amélioration du contraste permet une meilleure visualisation de la structure vasculaire des lésions observées (voir **Figure 12**, images tirées de *Larghi et al.*). Combiné avec l'endoscopie conventionnelle en lumière blanche et la chromoendoscopie, le système NBI permet d'apporter de nouveaux contrastes et, ainsi, d'améliorer l'efficacité diagnostic.

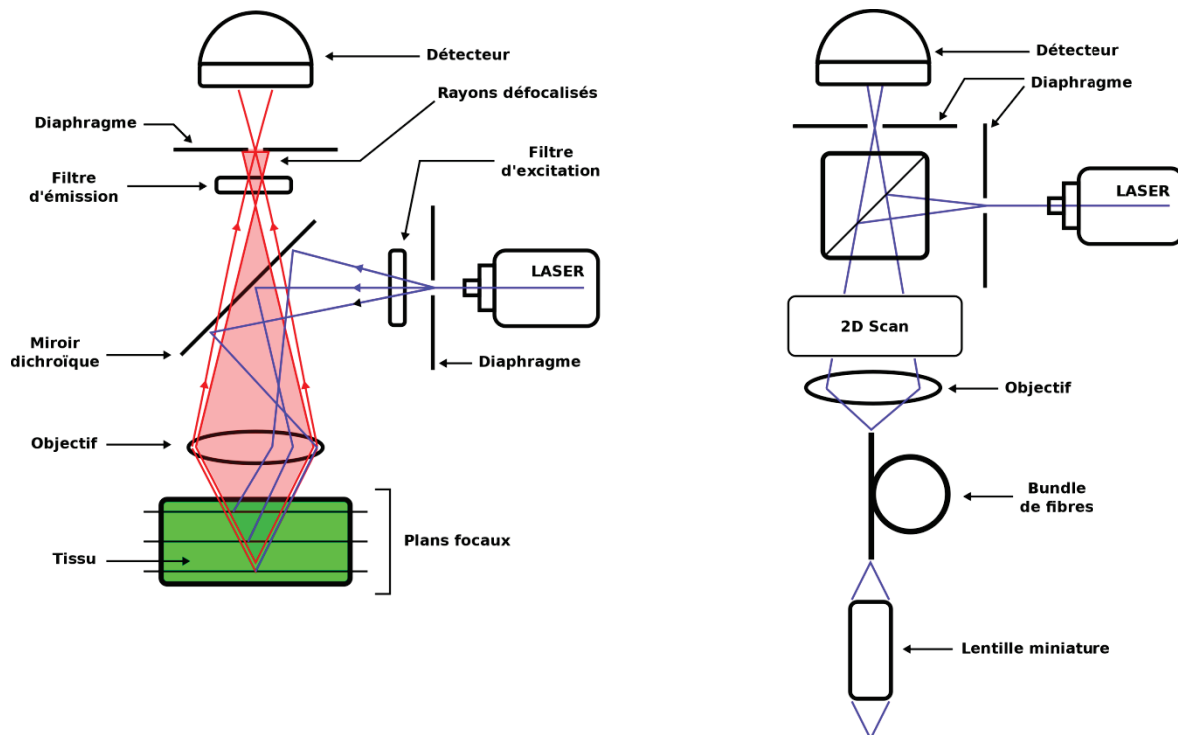
### d) *Endomicroscopie confocale (EMC)*

L'endomicroscopie confocale (EMC) est une technique d'imagerie récente (76) utilisée en combinaison avec un endoscope conventionnel. Il peut s'agir d'un tube endoscopique dédié incluant la sonde d'EMC ou simplement d'un réseau de fibres pouvant être inséré dans le canal opérateur de



l'endoscope. L'EMC repose sur le même principe que la microscopie confocale excepté que le système est miniaturisé et fibré.

La microscopie confocale a été inventée en 1955 par *Marvin Minsky* dont le brevet a été déposé en 1957 (77,78). C'est une technique d'imagerie permettant d'obtenir des images optiques à haute résolution spatiale provenant de « plans optiques » différents. Le schéma de principe est illustré sur la **Figure 13**.

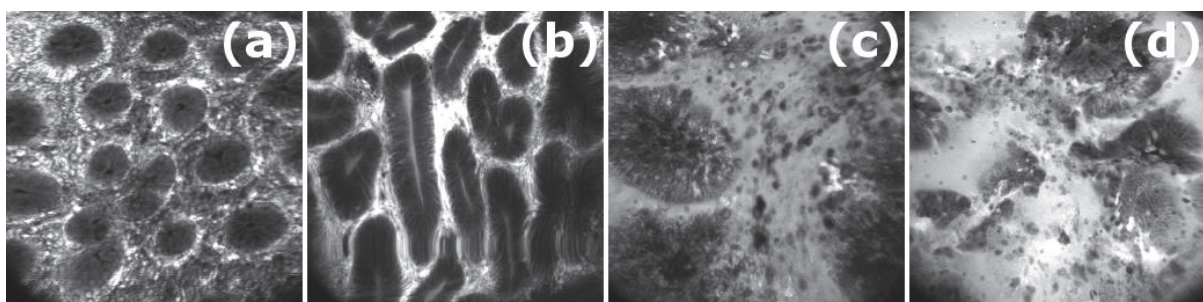


**Figure 13** – Schémas de principe du fonctionnement de la microscopie confocale (gauche) et de l'adaptation de celle-ci pour une utilisation fibrée permettant d'obtenir un système d'endoscopie confocale (droite).

Le faisceau laser est injecté dans un diaphragme afin d'être filtré spatialement. Un filtre d'excitation peut être intercalé pour conserver uniquement la longueur d'onde voulue dans le cas de sources non monochromatiques. Le faisceau divergent est alors transmis à un miroir dichroïque qui va le réfléchir vers l'objectif, lequel focalise le faisceau dans la zone focale correspondante, à l'intérieur de l'échantillon. La lumière de fluorescence est réémise par le tissu, principalement à partir du point focal, et repasse dans l'objectif, se retrouvant focalisée en un point auquel se trouve un deuxième diaphragme, en arrière du miroir dichroïque (non réfléchissant dans ce domaine de longueur d'onde). Ce filtre spatial permet d'arrêter les rayons lumineux dont les directions n'interceptent pas spécifiquement la tâche focale d'origine dans le tissu. Le faisceau est finalement injecté dans un photomultiplicateur dont le courant de sortie est converti en signal numérique.

Ce principe de fonctionnement, à objectif fixe, n'autorise l'imagerie que d'un seul point. Pour pouvoir obtenir une image représentative du tissu analysé, il faudrait soit déplacer ce dernier sous le microscope soit déplacer l'objectif ou la source lumineuse ou modifier la position des éléments optiques (objectifs et miroir). Cette dernière solution est celle employée dans les microscopes confocaux actuels. En déplaçant les lames, il devient possible d'obtenir l'imagerie de plusieurs points soit à profondeur constante (pas de déplacement de l'objectif suivant  $z$  ou de la source suivant  $x$ ) soit à profondeur variable (déplacement de l'objectif dans la direction  $z$  ou de la source suivant  $x$ ).

La réalisation des examens d'EMC requiert une configuration sensiblement différente de celle présentée ci-dessus (79). La solution consiste à balayer non pas l'échantillon directement, mais la partie proximale d'un faisceau cohérent de fibres optiques. En partie distale du faisceau, un objectif (le plus souvent) permet : la focalisation du flux incident vers le plan focal dans le tissu qui est mis au contact de la sonde, puis le recueil de la lumière de fluorescence refocalisée dans sa fibre attribuée, de manière à garantir l'effet confocal (80). La technique permet le sectionnement optique de la paroi (résolution axiale) en offrant des résolutions latérales de l'ordre du micromètre (voir **Figure 14**). L'endoscopie en lumière blanche conventionnelle offre, quant à elle, un champ de vue de l'ordre du centimètre (de 1 à 10 cm suivant l'inclinaison de l'endoscope dans le tube digestif) et une cadence d'acquisition de 30 ips pour une profondeur d'exploration superficielle ( $\approx 0$  mm) (81). Concernant l'EMC, les résolutions et profondeurs d'exploration qu'il est possible d'atteindre sont plus importantes. À ce jour, le système développé par Optiscan/Pentax (Optiscan/Pentax ISC-1000) n'est plus commercialisé, mais certains centres en sont encore équipés. Ce système offre une résolution latérale de  $0.7 \mu\text{m}$ , une résolution axiale de  $7 \mu\text{m}$  pour un champ de vue de  $475 \times 475 \mu\text{m}^2$  et une profondeur d'exploration de  $250 \mu\text{m}$  (valeurs nominales). L'avantage de ce système est de pouvoir changer la tranche optique imagée pendant l'acquisition.



**Figure 14** – Images d'endomicroscopie confocale obtenues chez l'Homme à l'aide du système Pentax®. Les images (a) et (b) montrent du tissu inflammatoire et de la dysplasie, respectivement ; tandis que (c) et (d) montrent deux lésions différentes.

Le second système commercial disponible en clinique est celui développé par Mauna Kea Technologies (Mauna Kea CellVizio®) et mettant à disposition une multitude de sondes

disponibles (82) (profondeur d'exploration fixe pour chaque sonde cependant). Suivant la sonde choisie la résolution latérale varie de 1 à 5  $\mu\text{m}$ , la résolution axiale de 3 à 100  $\mu\text{m}$ , un champ de vue pouvant aller de 240x240  $\mu\text{m}^2$  jusqu'à 600x500  $\mu\text{m}^2$  et une profondeur d'exploration de 0 à 80  $\mu\text{m}$  (82).

La source lumineuse est constituée d'un laser de longueur d'onde située dans le visible (488 nm ou 760 nm). L'interaction des photons issus du laser à 488 nm avec les tissus va générer de l'autofluorescence (ou fluorescence endogène) au sein du tissu. La proportion d'autofluorescence est généralement trop faible (83) pour permettre d'effectuer de l'imagerie avec une sensibilité de détection suffisante au moyen de ce type de système. L'ajout d'un produit de contraste, tel que le FITC (*Fluorescein IsoThioCyanate*), va permettre d'augmenter fortement le signal de fluorescence et donc le rapport signal sur bruit de la technique. Actuellement, seuls quelques agents de contraste sont régulièrement utilisés pour l'imagerie *in vivo* chez l'Homme (84,85) : l'acide acétique, la fluorescéine sodique, l'acriflavine, l'hydrochloride et le cristal violet (utilisé en solution pH altéré car dangereux pour la santé sinon). L'acriflavine et l'hydrochloride ne sont pas utilisés en France, mais dans d'autres pays européens (86). Le choix du produit de contraste s'effectue selon les tissus et structures à imager et est administré de façon différente. On préférera l'injection de la fluorescéine sodique en intraveineuse là où l'acriflavine sera administrée localement sur les muqueuses (topique).

Combiné à ces agents de contraste, l'EMC est de plus en plus utilisée dans les pathologies du tube digestif, telles que MICI et CCR, mais également dans le cas de l'œsophage de Barrett et des cancers gastriques. D'autres organes peuvent également être imagés comme le canal urinaire ou les ovaires, mais également sur les poumons durant les bronchoscopies (82). Dans le cadre des MICI, l'EMC est utilisée pour caractériser les lésions suspectes observées en endoscopie en lumière blanche ; ceci afin de guider les éventuelles biopsies (87). L'EMC s'est avérée être une modalité d'imagerie permettant d'une part d'améliorer le diagnostic des MICI (88,89) (sensibilité de 89% et spécificité de 100%), comparé à l'endoscopie en lumière blanche seule, et d'autre part de prévenir les rechutes des patients atteints (90). L'EMC permet également la caractérisation des lésions par identification des « trous » épithéliaux causés par la dissémination cellulaire (86), mais permet également l'imagerie de l'EGFR<sup>10</sup>, marqueur du CCR (91). La modalité est, par ailleurs, largement utilisée sur ce type de cancer (92) et, plus spécifiquement, dans le diagnostic des néoplasmes intraépithéliaux (76).

#### e) Spectrophotométrie optique (SPO)

Le terme spectroscopie est utilisé pour définir toute étude des interactions entre la matière et des radiations d'origine électromagnétique. Historiquement, le terme spectroscopie se rapportait à

---

<sup>10</sup> *Epidermal Growth Factor Receptor*

l'étude de la lumière visible dispersée par un prisme. La spectroscopie regroupe de nos jours un grand nombre de disciplines, c'est la raison pour laquelle ne sera détaillée dans cette partie que la spectroscopie optique.

Les premiers travaux portant sur l'étude de la lumière et de sa diffraction remontent à l'époque romaine (93). En effet, les Romains avaient déjà connaissance de la formation d'un « arc-en-ciel de couleurs » par un prisme. Si certains travaux scientifiques (*Kircher A., Marci J.M, Boyle R., et al.*), au cours du XVII<sup>e</sup> siècle, ont précédé les travaux de Newton, c'est ce dernier qui apportera les premières preuves expérimentales de la décomposition de la lumière blanche en un « spectre » de couleurs et de leur recombinaison en lumière blanche éventuellement (94). À partir de là, et jusqu'à aujourd'hui encore, la spectroscopie optique est ponctuellement utilisée dans les milieux cliniques pour l'aide à la résection des tumeurs du côlon (95) ainsi que pour d'autres applications telles que la cristallographie (96).

La spectroscopie optique permet l'analyse de la lumière réfléchie, après propagation ou directement réfléchie à l'interface, d'un tissu illuminé par une source de lumière. Les photons interagissant avec les tissus biologiques subissent deux phénomènes majeurs : absorption et diffusion. L'analyse spectrale du flux lumineux ayant interagi avec le tissu (*via* un spectromètre) permet de caractériser le tissu observé. Dans le cadre de l'analyse des lésions tissulaires colorectales liées à une MICI ou à un CCR, nous nous intéresserons à la spectroscopie de fluorescence (photons incidents absorbés par un fluorophore et réémis avec une énergie différente) et à la spectroscopie de réflectance diffuse (diffusion élastique ou absorption des photons dans le milieu considéré). La spectroscopie optique de réflectance peut être sensible à des changements au niveau des noyaux épithéliaux, tels que le diamètre moyen des noyaux ou leur distribution dans le réseau vasculaire, qui sont des marqueurs importants dans la détection des lésions précancéreuses (97). Quant à la spectroscopie de fluorescence, elle permet d'apprécier les changements dans le métabolisme cellulaire épithélial, par analyse des fluorophores (97,98) contenus dans les mitochondries. Les deux techniques sont donc complémentaires et informent de deux manières différentes sur le type de lésions observées.

Un diagnostic se basant sur la spectroscopie optique de fluorescence (SPOF) peut faire intervenir deux comportements selon la méthode choisie : la fluorescence provenant de fluorophores exogènes (98,99) et la fluorescence provenant de fluorophores endogènes (appelée autofluorescence) (100). Dans le premier cas, il y a nécessité d'injection d'un produit de contraste fluorescent (DHE<sup>11</sup>, mTHPC<sup>12</sup>...) contrairement au second cas, avec la fluorescence des composés

---

<sup>11</sup> *Dihematoporphrine ether/-ester*

<sup>12</sup> *meta-tetrahydroxyphenylchlorine*

naturels tels que les flavines (riboflavine = vitamine B2, par exemple), le NADH<sup>13</sup> ou les porphyrines (101). En spectroscopie de réflectance diffuse, il n'y a pas lieu d'ajouter de produit de contraste puisque l'étude porte uniquement sur les photons diffusés élastiquement dans le tissu ou absorbés par celui-ci.

La détection de ces photons ayant interagi avec le tissu peut être effectuée principalement de deux manières différentes (102). Les techniques dites d'imagerie consistent à récupérer la distribution de l'intensité de fluorescence, à l'aide d'une caméra spécifique, et de former une image 2D. Les techniques de spectroscopie, aussi appelées *Point Spectrometry*, analysent le spectre de fluorescence ou de réflectance à l'aide d'une chaîne optique adaptée et d'un analyseur (spectromètre). Cette dernière technique est la plus intéressante en endoscopie, car celle-ci est sensible au contenu biochimique des lésions observées. La réponse spectrale du tissu en regard du flux lumineux incident va permettre d'observer les réponses caractéristiques de certains composés présents ou non dans le développement de certaines pathologies (103,104). La spectroscopie optique de fluorescence ou de réflectance diffuse est réalisée en insérant une sonde optique dans le canal opérateur de l'endoscope. Cette sonde est généralement constituée de plusieurs fibres optiques de petits diamètres réparties de manière spécifique dans la sonde de façon à homogénéiser la réponse spectrale du tissu (en fonction de l'application) et non pas de surpondérer certaines zones situées dans le champ de vue de la sonde. Ces mesures spectroscopiques présentent de nombreux avantages incluant, notamment, une très grande sensibilité, une mise en œuvre peu coûteuse et une certaine facilité d'utilisation. C'est pour cette raison que le terme de « biopsie optique » a été introduit pour définir ces méthodes de spectroscopie optique. En effet, le fait de pouvoir recueillir une information biochimique en temps réel tout en ne lésant pas les tissus peut potentiellement améliorer l'efficacité diagnostique, les temps de réponse aux analyses et surtout améliorer les procédures interventionnelles (105) pouvant être parfois appréhendées par les patients.

Un grand nombre d'études *in vivo* a été réalisé depuis maintenant plus de 25 ans afin d'appréhender le potentiel de la méthode et des bénéfices apportés en milieu clinique. La spectroscopie d'autofluorescence a permis, au début des années 90 d'après les travaux de *Cothren et al.*, de caractériser des anomalies au niveau de la muqueuse colorectale en identifiant correctement dans 88% des cas le type de tissu (normal, dysplasie et adénome) (106). La différenciation des adénomes de tissu sain ou de polypes hyperplasiques s'effectue correctement dans 90% des cas avec une sensibilité de 100% et une spécificité de 97%. D'autres études ont également permis de différencier, avec une excellente précision, les adénomes des polypes hyperplasiques : *Schomacker et al.* en 1992 (107,108) avec une sensibilité de 80% et une spécificité de 92% ; *Cothren et al.* en 1996 (106)

---

<sup>13</sup> Nicotinamide adénine dinucléotide sous sa forme réduite

détectent les polypes adénomateux dans 90% des cas, en revanche les polypes hyperplasiques ne sont correctement détectés que dans 45% des cas. Finalement, *Eker et al.* en 1999 (109) publie une étude dans laquelle la discrimination entre la muqueuse normale et des adénomes est correctement effectuée avec une sensibilité de 100% et une spécificité de 96%. Par la suite, d'autres études ont continué sur cette voie-là, mais avec un accent sur le diagnostic du CCR au lieu d'une différenciation des zones suspectes. Ainsi, en 2003, *Mayinger et al.* montrent l'efficacité de la spectroscopie d'autofluorescence dans le diagnostic du CCR et de la dysplasie (110) en détectant cette dernière avec une sensibilité de 98% et une spécificité de 89% ; dans cette même étude, les cancers rectaux sont eux détectés avec une sensibilité légèrement moindre (96%), mais une meilleure spécificité (93%). En 2009, *McCallum et al.* publient une étude réalisée sur 107 patients avec une sensibilité et spécificité de détection des adénomes légèrement moindres, 85% et 81% respectivement, que celles trouvées par *Cothren* et *Schomaker* au début des années 90 (111). Si la spectroscopie d'autofluorescence offre une bonne sensibilité et spécificité à la détection ou à la différenciation de tissus anormaux, il peut être intéressant d'effectuer cet examen avec un fluorophore exogène. Dans ce cadre-là, le fluorophore est, généralement, vectorisé pour cibler un type de cellules en particulier ; de plus, le spectre du fluorophore est connu. Il en résulte que lors des examens de spectroscopie optique, on pourra détecter les zones ciblées par l'agent vectorisé en identifiant le spectre caractéristique du fluorophore. En revanche, la technique « perd » sa sensibilité aux variations spectrales induites par une évolution de la biochimie des tissus suivant les pathologies. Il s'agit donc ici d'une technique de détection et non pas d'une technique de caractérisation exploitant les variations spectrales suivant les composés biochimiques analysés (comme précédemment en autofluorescence).

L'idée d'utiliser cette technique sur le petit intestin vient de la découverte que l'ALA<sup>14</sup> est un précurseur de la protoporphyrine IX (PpIX) qui s'accumule dans les tissus cancéreux (112). L'ALA est donc un marqueur fluorescent de choix dans la détection de cellules cancéreuses en spectroscopie de fluorescence. Plusieurs groupes se sont donc attelés à l'utilisation de l'ALA comme marqueur du CCR. Les premiers travaux *in vivo* menés par *Ortner et al.* ont montré la faisabilité de discrimination d'une lésion dysplasique et de tissus inflammatoires avec une sensibilité de 81.6% et une spécificité de 88% (113). À la fin des années 90, *Messmann et al.* ont également démontré le potentiel de la méthode en soulignant cependant la nécessité d'avoir un tube digestif lavé pour éviter les contaminations des mesures par les fèces (114). Enfin, en 2012, l'équipe de *Kato et al.* a démontré, suite à une injection d'ALA en intrapéritonéal chez la souris, la possibilité de détecter l'infiltration des tumeurs dans le réseau lymphatique par imagerie de fluorescence (115) et par spectroscopie de

---

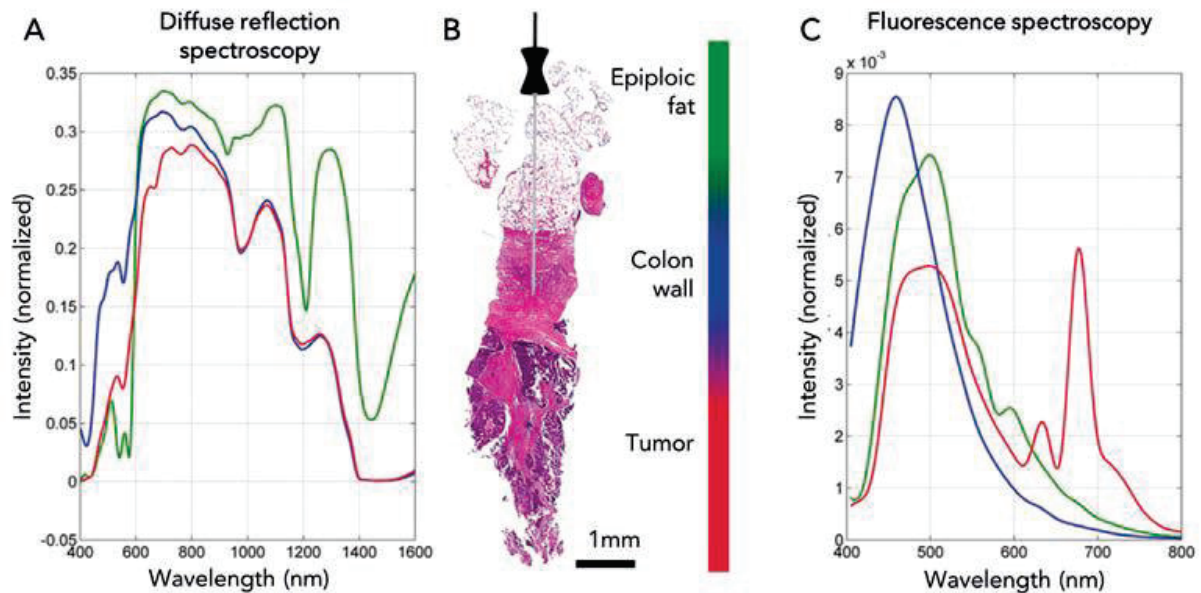
<sup>14</sup> ALA : Acide Amino Lévilinique

fluorescence (116). Finalement, la fluorescence endogène a également été proposée pour guider les procédures chirurgicales du côlon (95). Bien que parfois controversé, la SPOF permet un large champ d'investigation allant de la caractérisation biochimique jusqu'à l'imagerie de fluorescence des tissus observés. L'instrumentation utilisée pour réaliser ce type d'examen permet, après remplacement de la source lumineuse quasi monochromatique (laser, diode de puissance, lampe spectrale) par une source lumineuse incohérente large bande (*c.-à-d.* lumière blanche), de réaliser de la spectrophotométrie optique de réflectance diffuse – SPOR. En ce cas, les propriétés optiques des tissus qui vont régir la nature du flux lumineux de sortie mènent à une information différente que celle obtenue par SPOF et qui peut être exploitée pour la caractérisation des lésions.

Dans la plupart des cas, l'instrumentation diffère notamment avec la présence de filtres ou de polariseurs. Les modes d'interaction majoritaires des photons avec les tissus seront donc la diffusion élastique et l'absorption. L'intérêt clinique de la SPOR par rapport à la SPOF réside dans la dynamique du signal qui est bien plus importante. Cependant, tout comme la SPOF, la spectroscopie de réflectance diffuse est une modalité qui reste controversée de nos jours bien que présentant des atouts pour le diagnostic et la caractérisation *in vivo*. Les concentrations absolues et relatives en hémoglobine oxygénée et dé-oxygénée du réseau vasculaire tissulaire sont les principaux paramètres de différenciation en SPOR due à la forte absorbance de l'hémoglobine à comparer aux autres chromophores endogènes. Ces deux protéines (hémoglobine et désoxyhémoglobine) sont des biomarqueurs importants, mais également des indicateurs fiables dans le pronostic des patients atteints de CCR. De ce fait, des méthodes basées sur des techniques de SPOR ont montré la capacité à mesurer des concentrations en hémoglobine et des saturations en oxygène distinctes entre des tissus sains et des tissus adénomateux (117). Les architectures vasculaires entre ces deux états sont bien différentes ce qui en fait une étape préliminaire dans le potentiel de caractérisation des lésions par la SPOR. La dysplasie (de bas grade ou de haut grade) est également caractérisée par une prolifération cellulaire anormale. Il devient alors important de pouvoir différencier cet état précurseur du cancer. En effet, les réponses médicamenteuses ou chirurgicales seront différentes. Vers la fin des années 90, *Zhengfang et al.* démontre la capacité de la SPOR à effectuer cette différenciation avec une précision moyenne de 85% (118).

La spectroscopie optique utilisée en tant que biopsie optique est un outil d'investigation, bien que parfois controversé, qui semble efficace et versatile (voir **Figure 15**). Cependant, la profondeur de pénétration de la lumière UV-visible dans les tissus biologiques étant relativement faible, ces techniques de spectroscopie peuvent être difficilement utilisables pour la caractérisation en profondeur des lésions. Pour augmenter la profondeur d'exploration à l'aide de techniques optiques cela nécessite d'utiliser des sources lumineuses à des longueurs d'onde plus grandes (proche

infrarouge par exemple) ou d'utiliser des modalités d'imagerie se basant sur d'autres principes physiques (imagerie ultrasonore, imagerie par rayons X ou encore imagerie par résonance magnétique nucléaire).



**Figure 15** – Spectres acquis *ex vivo* sur différentes zones (graisse, paroi colique et tumeur) (B) à l'aide de la spectroscopie de réflectance diffuse (A) et de la spectroscopie de fluorescence (C). Illustrations tirées de Langhout et al. 2015.

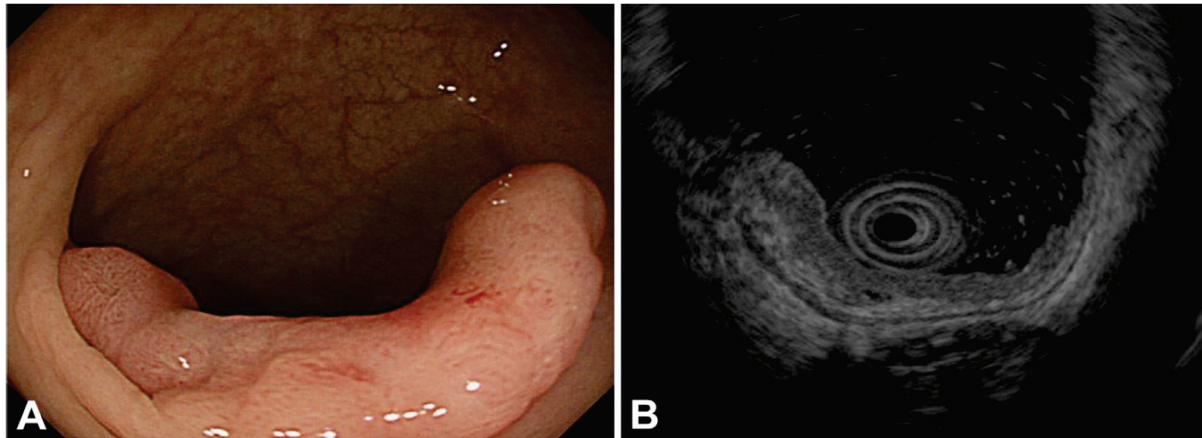
## 2. Endoscopie ultrasonore (écho-endoscopie)

L'écho-endoscopie est une modalité d'imagerie basée sur l'endoscopie conventionnelle. Au niveau de la partie distale de l'endoscope est fixé un transducteur ultrasonore générant des ondes mécaniques dans les tissus permettant une exploration en profondeur de ces derniers. La technique a été introduite dans la littérature pour la première fois au début des années 1980 par *Dimagno E. et al.* (119).

Les lésions colorectales, affiliées à une MICI ou à un CCR, sont principalement diagnostiquées à l'aide de l'endoscopie et de la CE. Cependant, plusieurs études ont montré l'efficacité de l'écho-endoscopie dans le cas d'une profondeur de l'infiltration difficile à évaluer par les moyens optiques (120,121). Sur la **Figure 16** est illustrée un cas présentant une sous-muqueuse envahie par une lésion massive dans laquelle l'hyperplasie lymphoïde est difficilement différenciable de l'invasion tumorale sous-muqueuse. Plusieurs études ont montré l'utilité de l'écho-endoscopie dans l'évaluation des infiltrations tumorales au sein de la paroi colique (122,123). Pour une mesure de la profondeur d'infiltration, la précision de la technique varie entre 70 et 80%. Dans le cas d'une atteinte au-delà de la sous-muqueuse la spécificité varie de 74 à 78% pour une sensibilité d'environ 68% (124). Dans le cas de la caractérisation d'une atteinte lymphatique, une étude de 2009 a montré que l'écho-



endoscopie présentait une sensibilité de détection de 73.2% pour une spécificité de 75.8% (revue portant sur 35 études incluant un total de 2732 patients) (125).



**Figure 16** – (A) image coloscopique montrant une tumeur de type superficielle accompagnée d'une zone déprimée. (B) Image écho-endoscopique montrant clairement la tumeur et suggérant une infiltration au-delà de la couche sous-muqueuse.

L'écho-endoscopie est couramment utilisée en pratique clinique pour plusieurs raisons (autres que financières). Tout d'abord, c'est une modalité d'imagerie « portable ». En effet, la modalité requiert uniquement l'utilisation d'un générateur d'ultrasons (intégré dans un endoscope dédié) et d'une station de traitement ce qui en fait une modalité de choix pour l'utilisation en salle d'intervention. Ensuite, la sensibilité et la spécificité de la méthode, bien que légèrement inférieures à celle de l'IRM, permettent une caractérisation précise et fiable de l'invasion tumorale (notamment au niveau du rectum). Enfin, la sonde à ultrasons (US) est associée à l'endoscope ce qui permet la colocalisation des zones suspectes en endoscopie en lumière blanche et en US. L'inconvénient majeur de la méthode réside dans le caractère « opérateur-dépendant » qui nécessite une expérience conséquente pour réaliser efficacement les examens et analyser spécifiquement les images.

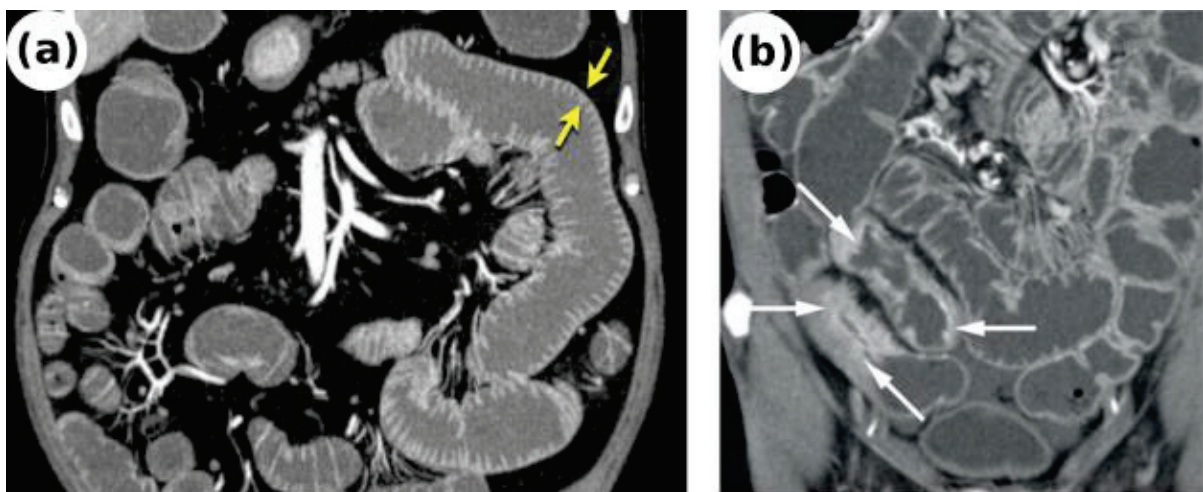
### 3. Tomodensitométrie (TDM)

La tomodensitométrie, plus couramment appelée scanner, est une technique d'imagerie médicale qui consiste à mesurer l'absorption de rayons X par les tissus du corps humain pour reconstruire par la suite des images 2D ou 3D des structures anatomiques. Le concept de tomodensitométrie a été proposé pour la première fois en 1931 par le physicien *Alessandro Vallebona* (126).

La TDM est l'examen le plus pratiqué pour l'imagerie de l'abdomen et du pelvis. L'examen est prescrit dans de nombreux cas incluant douleurs abdominales aiguës, lésions malignes suspectées ou avérées, les traumatismes ou dans les maladies inflammatoires (127). Pour ces dernières, la TDM est parfois utilisée pour la mesure de l'épaississement de la paroi intestinale (127–129) – voir **Figure 17**.

L'épaisseur de la paroi liée à une inflammation est détectée avec une précision de 73% et une sensibilité de 78% pour une spécificité de 63% (comparé à l'analyse histologique) (124). Une étude a documenté la classification TNM réalisée par un examen de TDM, 13% des tumeurs furent surclassées et 7% sous classées. L'invasion au niveau du réseau lymphatique fut détectée dans 66% des cas (sur 1429 patients) avec une sensibilité de 52% et une spécificité de 78% (130).

Les dernières avancées technologiques, combinées aux nouvelles méthodes de reconstruction, permettent actuellement d'effectuer des examens appelés « coloscopie virtuelle » ou parfois « coloscanner » (131). L'examen est réalisé à l'aide d'un scanner hélicoïdal ; celui-ci combine la rotation du générateur de rayons X et du détecteur autour du patient en même temps que la translation constante du lit du patient dans le tube du scanner (132). Plusieurs coupes sont acquises de manière séquentielle puis, par reconstruction informatique, un volume 3D interactif est obtenu et dans lequel le praticien peut « naviguer ». L'intérêt majeur du coloscanner est d'éviter la coloscopie, examen invasif et nécessitant une anesthésie souvent générale. L'examen peut également aider à la détection de CCR symptomatiques (133) ou de polypes larges (134). Cependant, certaines études suggèrent que l'efficacité du dépistage et le coût de l'examen sont des facteurs à prendre en compte avant la mise en pratique clinique de la technique (135,136).



**Figure 17** - Images d'un intestin sain (a) et d'un intestin présentant une suspicion d'atteinte à une MC au niveau de l'iléon (b). La paroi intestinale est épaissie et clairement différenciée du reste de l'intestin (28). Examens réalisés après gonflement des intestins (eau, air ou CO<sub>2</sub>) et injection de produit de contraste iodé.

Contrairement à d'autres examens, la TDM est un examen ionisant devant donc respecter certaines conditions. On estime que l'irradiation de la population due aux rayons X a été multipliée par six aux États-Unis en 25 ans (137) et a augmenté de 50% en France au cours de la dernière décennie (138). Les doses annuelles d'exposition aux rayons ionisants en France sont de 20 mSv. Certains examens de TDM peuvent exposer à cette dose en une seule fois (examen corps entier par exemple).

Cependant, le rapport bénéfice-risque est généralement en faveur de l'examen ; de plus, l'amélioration des techniques de reconstruction, de réduction du bruit et les améliorations technologiques (scanner à deux sources d'énergie) ont permis de réduire significativement les doses imputées aux examens d'imagerie médicale au cours des 15 dernières années (139).

Si la TDM offre un excellent contraste entre structures « dures » (os) et structures « molles » (tissus mous), le contraste présenté entre structures « molles » reste faible malgré l'utilisation d'agents de contraste (dérivés iodés). L'Imagerie par Résonance Magnétique permet d'apporter une réponse à cette limitation.

#### 4. Imagerie par Résonance Magnétique (IRM)

L'Imagerie par Résonance Magnétique (IRM) est une technique d'imagerie médicale ayant vu le jour au début des années 80 à la suite de la découverte du phénomène de résonance magnétique nucléaire (RMN) en 1946 (140). L'IRM exploite les propriétés magnétiques de certains noyaux pour former une image (2D ou 3D) avec une résolution spatiale et un contraste intrinsèque élevé comparé à la tomodensitométrie ou l'échographie. Cette section ne détaillera pas de manière précise le principe physique de l'IRM. Ce travail de thèse faisant appel à plusieurs modalités, il n'était pas envisageable de détailler chacune d'entre elles. Ces techniques d'imagerie sont par ailleurs décrites dans d'excellents ouvrages (141,142).

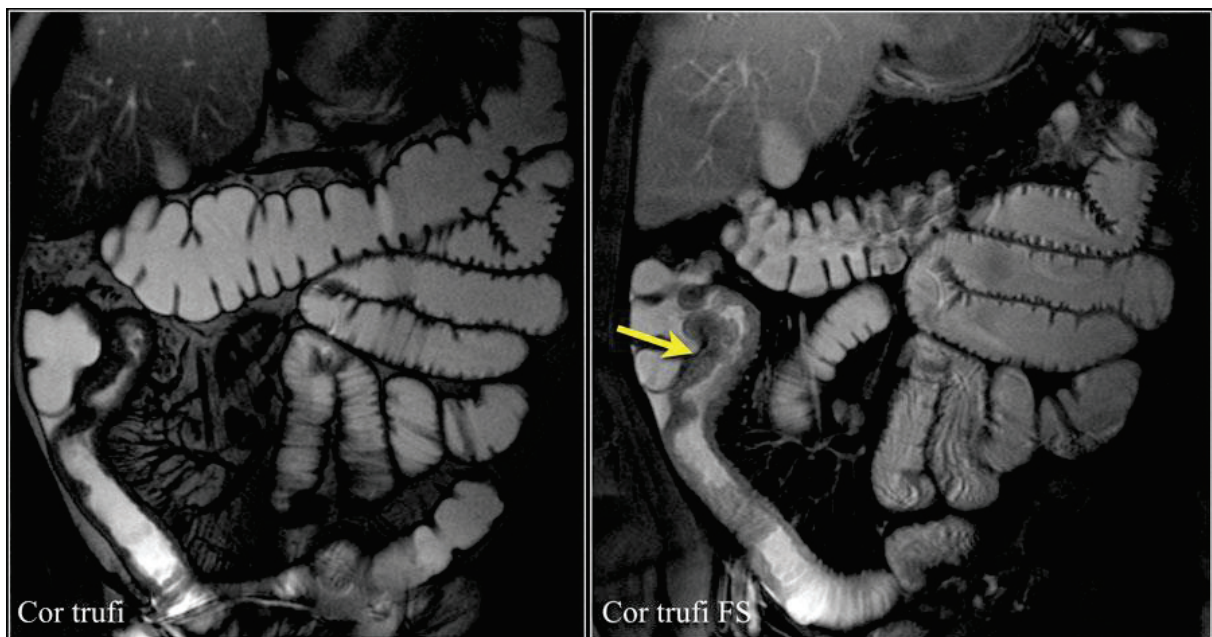
L'IRM exploite donc les propriétés magnétiques des noyaux ayant un moment magnétique et possédant un nombre de « spins » non nul. En IRM, on exploite très majoritairement les propriétés du proton  $^1H$  (noyau de l'hydrogène) qui possède un spin égal à  $\frac{1}{2}$ . Le corps humain étant composé à environ 70% d'eau cela en fait l'élément le plus abondant. Lorsque l'on va placer un tissu organique (composé d'eau) dans un champ magnétique intense  $B_0$  (des centaines de milliers de fois supérieurs au champ magnétique terrestre), les moments magnétiques vont créer une aimantation macroscopique résultant d'une répartition des moments magnétiques de spin suivant deux niveaux d'énergie. L'aimantation est orientée dans la direction du champ magnétique statique  $B_0$  et tourne sur elle-même à une fréquence proportionnelle au champ magnétique statique et à une constante correspondant au rapport gyromagnétique réduit, ce dernier étant une caractéristique du noyau étudié (appelée fréquence de résonance). L'aimantation créée est cependant faible et il est difficile de mesurer des différences de l'aimantation statique, ce qui fait de l'IRM une modalité d'imagerie peu sensible. La solution consiste à écarter l'aimantation de sa position d'équilibre à l'aide d'un champ magnétique radiofréquence  $B_1$  appliqué à la fréquence considérée dans un plan orthogonal au champ statique  $B_0$ . Après l'application du champ magnétique RF  $B_1$ , l'aimantation va précesser autour du champ magnétique statique  $B_0$  et revenir à son état d'équilibre. Ce retour à l'équilibre de

l'aimantation va avoir lieu suivant deux constantes de temps appelées temps de relaxation  $T1$  et  $T2$  correspondant, respectivement, à la repousse de l'aimantation longitudinale et la disparition de la composante transversale. Les tissus de l'organisme vont posséder des temps de relaxation  $T1$  et  $T2$  caractéristiques qui sont à l'origine du contraste en IRM. En modifiant les paramètres correspondant au temps de répétition (TR correspondant au temps entre deux séries d'impulsions RF) ou au temps d'écho du signal (TE correspondant au temps auquel le signal est acquis), il est possible d'obtenir des images dites pondérées  $T1$ ,  $T2$  ou en densité de protons  $\rho$ . Il existe cependant des méthodes permettant de remonter au temps de relaxation eux-mêmes sous forme de cartographies – voir **section II.A.2.d**). Le basculement de l'aimantation et la mesure du signal lors du retour à l'équilibre sont réalisés avec des bobines RF qui sont des circuits résonants et qui vont respectivement permettre de créer le champ magnétique RF  $B_1$  ou détecter une force électromotrice induite par l'aimantation transversale aux bornes de la bobine à la fréquence d'observation.

Si à l'origine le phénomène de RMN fut utilisé pour la spectroscopie, les applications actuelles en milieu médical sont essentiellement concentrées sur l'imagerie anatomique ou fonctionnelle du corps humain. Par ailleurs, de plus en plus d'études commencent à combiner le caractère multiparamétrique de l'IRM pour améliorer les diagnostics et les bilans d'extension. L'un des champs d'investigation privilégiés de l'IRM est actuellement le cerveau et ses pathologies associées. En effet, l'excellent contraste affiché entre matière blanche et matière grise fait de l'IRM une technique de référence pour le diagnostic de pathologies cérébrales telles que les maladies neurodégénératives (143) ou encore les bilans ischémiques (144). Cependant, l'IRM a pour la première fois été appliquée pour l'imagerie de l'abdomen comme décrit par *Damadian et al.* en 1973 (145) et 1977 (146).

À la fin des années 80, l'intérêt de l'IRM est démontré dans le dépistage des fistules anales associées à la MC (147) – ou non (148) –, mais également dans la stadification des carcinomes rectaux (149) ; cependant, en 1997 une étude publia des résultats opposés (150). Quelques années plus tard, l'IRM est suggérée dans le cadre du bilan d'extension et de caractérisation des changements inflammatoires au cours d'une atteinte à une MICI (151) (voir **Figure 18**). La même équipe publiera, cette année-là, une étude montrant l'utilité de l'IRM comme technique d'imagerie pour la confirmation d'atteintes à une pathologie inflammatoire du tube digestif dans le cas de patients ne pouvant bénéficier d'autres examens cliniques (sur deux femmes enceintes) (152). L'IRM est également démontrée comme étant équivalente à l'endoscopie pour la différenciation entre MC et RCH (153) avec, cependant, la possibilité d'évaluer les lésions en profondeur ; l'activité inflammatoire (bilan d'extension) peut être, elle aussi, évaluée à l'aide de l'IRM bas champ (0.1 T) (154). Si l'IRM devient largement utilisée pour les bilans d'extension, la technique est également suggérée pour le

suivi des patients à risques (155,156), mais également pour le suivi des réponses thérapeutiques (157,158). Les développements instrumentaux et méthodologiques ouvrent de nouvelles possibilités d'acquisition. Ainsi, l'imagerie 3D en IRM devient possible à partir de la fin des années 90 (159), au début des années 2000 l'entéroclyse et l'entérographie par résonance magnétique sont proposées (160,161) et, avant la fin de la décennie, la colo-IRM (coloscopie virtuelle) est réalisée (162). La colo-IRM permet la mesure de l'épaississement pariétal, mais la technique nécessite, cependant, l'injection systématique d'un agent de contraste magnétique à base de gadolinium.



**Figure 18** – IRM abdominales réalisées à l'aide d'une antenne volumique. La flèche jaune indique la présence d'un segment sténosé liée à une MC dans l'iléon d'un patient. Images tirées de *Radiology Assistant section Abdomen*.

La qualité d'une image en IRM est en partie liée à l'instrumentation utilisée (163). L'utilisation de capteurs de surface est préconisée pour leur bonne sensibilité et impliquant un rapport signal sur bruit (RSB) plus élevé en réduisant la taille des capteurs (164). De plus, les lésions tissulaires colorectales associées à une MICI ou un CCR présentent des motifs d'évolution microscopiques dans les premiers stades de développement (55). Afin de réaliser des images à haute-résolution spatiale avec des temps d'acquisition suffisamment courts pour être compatibles avec les contraintes cliniques, l'utilisation de capteurs de réception endoscopiques en IRM est préconisée pour la première fois en 1986 par *Schnall et al.* (165) et pour l'imagerie de la prostate et des cancers gastriques en 1995 par *Inui et al.* (166). Par la suite, de nombreux travaux porteront sur le développement de dispositifs endorectaux pour l'imagerie de la prostate (167–171) et des carcinomes rectaux (172–175), essentiellement. Cependant, l'imagerie de la paroi colique chez

l'Homme repose sur la capacité de pouvoir passer l'angle situé à la jonction entre le rectum et le côlon sigmoïde. Cela nécessite de disposer de capteurs souples, pouvant être guidés le long du tube digestif, et dont les paramètres intrinsèques (accord et adaptation) restent invariants lors des changements de la configuration géométrique du capteur. Une partie des travaux de notre équipe de recherche repose sur la conception de tels capteurs ainsi que sur la résolution des problèmes de sécurité liés à leur utilisation *in vivo* chez l'Homme. Le principe de fonctionnement de ces capteurs repose sur la réalisation d'une ou plusieurs boucles (176–178) reliées à un circuit d'accord et d'adaptation. Ce genre de capteurs fut à l'origine développé pour l'étude du réseau vasculaire (179–181). Les premières études réalisées *in vivo* (chez le rat et le lapin) utilisaient des prototypes souples à mémoire de forme pouvant être remontés le long du côlon à l'aide d'un guide (164,182,183). Le RSB proche du capteur étant significativement plus élevé que celui obtenu avec des capteurs externes à distance de la région d'intérêt, la visualisation en détails des différentes couches de la paroi rectocolique est rendue possible. Plusieurs études ont comparé l'utilité de l'IRM endoluminale avec d'autres modalités endoscopiques et, notamment, l'endoscopie ultrasonore (172,184). Cependant, l'écho-endoscopie est une technique opérateur-dépendant qui requiert une bonne pratique pour pouvoir poser un diagnostic précis. La possibilité d'effectuer des images aux contrastes différents ( $T1$ ,  $T2$  et  $\rho$ ), de l'imagerie métabolique (spectroscopie) et de l'imagerie fonctionnelle (diffusion...), fait de l'IRM une modalité de choix pour l'analyse multiparamétrique des lésions tissulaires colorectales.

Néanmoins, et outre l'accessibilité réduite aux imageurs cliniques (coûts élevés), plusieurs problèmes empêchent un développement à grande échelle de l'IRM endoscopique. Premièrement, si les capteurs rectaux sont commercialement disponibles aujourd'hui, cela est principalement dû au fait que seulement le capteur est inséré dans le corps humain. Ces câbles conducteurs peuvent également entraîner des concentrations locales importantes du champ électrique et du taux d'absorption spécifique. Il en résulte des échauffements locaux élevés pouvant brûler les tissus (185,186). Pour cette raison, l'insertion de portion de câbles coaxiaux dans le corps du patient doit faire l'objet d'attentions particulières à l'égard de ces échauffements. De plus, tout comme les examens d'écho-endoscopie, ces pratiques peuvent faire ou font l'objet d'anesthésies générales, qui alourdissent le protocole et freinent quelque peu le développement de ces procédures. Finalement, les problèmes concernant l'anatomie colique humaine évoqués plus haut ne permettent pas à l'heure actuelle de réaliser ce genre d'examens chez l'homme. Cependant, des études précliniques continuent à démontrer l'utilité de ce genre de capteurs et apportent de nouvelles solutions pour la résolution des problèmes de sécurité.

L'IRM pour l'analyse du tube digestif est devenue au cours de ces dernières années une modalité incontournable dans le bilan d'extension et la stadification des lésions tissulaires. Combinés aux modalités optiques permettant le dépistage de ces lésions, les protocoles cliniques présentent une plus grande sensibilité et spécificité vis-à-vis du diagnostic et du suivi des pathologies colorectales.

## 5. Imagerie multimodale

Le développement anormal de cellules est caractéristique d'un grand nombre de pathologies. Les changements tissulaires microscopiques associés à ce développement anarchique forment les premiers marqueurs d'atteinte à une pathologie. De manière à pouvoir détecter et caractériser ces phénomènes de mutations au plus tôt, l'utilisation d'une seule modalité d'imagerie n'est parfois pas suffisante. Les développements instrumentaux et ceux effectués en traitement de l'image associés à l'automatisation des processus et la puissance des outils informatiques ont permis la mise en place de protocole incluant plusieurs modalités d'imagerie. La combinaison des modalités permet d'augmenter la quantité d'informations en provenance d'un tissu à l'aide de techniques d'imagerie différentes aux caractéristiques propres. Il devient ainsi possible de combiner des aspects anatomiques à des aspects métaboliques/biochimiques au cours d'un même examen ou protocole. Cette partie, tout comme ce projet de thèse, montre l'intérêt de l'imagerie multimodale au niveau du gros intestin et plus particulièrement la combinaison des modalités optiques et IRM.

La multiplication des techniques d'imagerie a permis d'identifier des complémentarités entre elles qui sont, de nos jours, exploitées au terme de l'imagerie multimodale. Les données acquises, simultanément ou non, au sein de ces protocoles ont permis de grandement améliorer l'efficacité diagnostic. Un exemple important de ces dernières années est le développement de l'imagerie IRM/TEP (*Tomographie par Émission de Positron*). La combinaison des deux modalités a montré son efficacité dans la détection des tumeurs colorectales et l'apparition de métastases au niveau du foie pour des cancers colorectaux (187). L'étude nuance les résultats obtenus en expliquant que la détection des tumeurs rectales en IRM s'effectue avec une sensibilité d'environ 87% et une spécificité de 75%. C'est pourquoi, la classification des tumeurs reste difficile dans certains cas et l'examen TEP ne permet pas d'améliorer la sensibilité de la classification, uniquement sa spécificité. Cependant, la technique pourrait devenir une méthode de première intention pour la stadification des lésions chez des patients présentant une suspicion de rechute ou d'apparition de nouvelles métastases.

Afin d'améliorer la sensibilité de détection et de caractérisation des lésions, l'utilisation de capteurs endorectaux combinés à des modalités optiques a été préconisée. Les travaux réalisés au laboratoire ont permis de développer des capteurs bimodaux combinant l'IRM avec la spectroscopie optique

(SPOR et SPOF) (188). Le système développé permet de colocaliser les informations optiques et magnétiques afin d'améliorer la qualité diagnostic. En 2012, l'équipe de *Sonmez et al.* propose un système contrôlé mécaniquement et combinant l'IRM et la spectroscopie de fluorescence (189), uniquement testé *in vitro*, mais présentant des pistes exploratrices intéressantes. De nombreux groupes ont également combiné plusieurs modalités optiques entre elles afin d'accroître le potentiel de détection ou de caractérisation. Ainsi, la tomographie optique cohérente (OCT en anglais pour *Optical Coherence Tomography*) peut être couplée à la spectroscopie de fluorescence (190,191) pour l'analyse *ex vivo* de la paroi du tube digestif. Ce type d'instrumentation regroupe les modalités au sein du même dispositif afin de fournir une instrumentation compacte pouvant être utilisée de la même manière qu'un endoscope. Cependant, il est possible de développer des protocoles multimodaux mettant en œuvre plusieurs modalités utilisées séparément les unes des autres. L'avantage est de pouvoir réaliser un grand nombre d'examens différents avec l'inconvénient que cela peut grandement allonger la durée du protocole et également poser des problèmes au niveau du recalage des données entre elles.

L'étude menée par *Waldner et al.* en 2011 (192), et sur laquelle une partie de ces travaux de thèse s'appuie, a combiné l'EMC et le NBI au sein d'un même protocole adossé à l'endoscopie en lumière blanche. Les résultats préliminaires de cette étude nous ont permis d'effectuer une transposition de ces techniques vers notre protocole incluant l'IRM.

## E. Conclusion du chapitre

Les données épidémiologiques montrent une évolution à la hausse du nombre de personnes atteintes de maladies inflammatoires telles que la RCH et la MC. De plus, le risque de développement d'un cancer colorectal est accru lors d'une atteinte à une MICI. Les poussées inflammatoires sont caractérisées par des changements structuraux au niveau des différentes couches de la paroi colique. On observe des atteintes transmursales pour la MC tandis que la RCH ne présente qu'une inflammation de l'épithélium et de la couche muqueuse. Ces données nous informent sur la nécessité de disposer d'outils diagnostiques performants pour le diagnostic précoce des lésions inflammatoires du tube digestif pour prévenir le développement de structures cancéreuses.

L'endoscopie conventionnelle en lumière blanche constitue la première modalité utilisée en routine clinique pour le dépistage des zones suspectes. La caractérisation et la stadification des lésions s'effectuent principalement à l'aide de l'écho-endoscopie, du scanner et parfois de l'imagerie par résonance magnétique. D'autres modalités d'imagerie viennent également compléter ces outils lorsqu'il y a nécessité d'établir un diagnostic plus précis (endomicroscopie confocale par exemple). Néanmoins, il reste difficile d'évaluer des changements fins au niveau de la paroi colique pourtant



nécessaire pour accroître l'efficacité de la prise en charge des patients, mais également les réponses thérapeutiques.

Ainsi, il est important de garder à l'esprit que les développements présentés dans la suite du manuscrit s'effectuent dans une perspective d'amélioration de la détection de l'inflammation précoce au niveau de la paroi colique tout en étant capable de suivre et caractériser les différents stades d'évolution de la pathologie (tissus sains, inflammation, dysplasie et cancer). Cela afin de pouvoir évaluer à quel(s) moment(s) de la croissance des anomalies nos développements instrumentaux et méthodologiques réalisés ou futurs apportent une réelle valeur ajoutée pour le diagnostic d'une pathologie ciblée.

Dans ce cadre-là, il semble pertinent de combiner les modalités optiques que sont l'endoscopie conventionnelle, la CE et l'EMC, qui permettent le dépistage et la caractérisation (en surface) des anomalies tissulaires colorectales, avec l'IRM endoluminale, invasive *a minima* et offrant une résolution spatiale intrinsèque élevée ainsi que des contrastes multiples, pour la caractérisation et la stadification de ces anomalies.

Les travaux décrits par la suite ont donc pour objectif de répondre à nos deux problématiques initiales :

- 1- Quel est l'apport de l'IRM endoluminale dans le suivi et la caractérisation des lésions tissulaires colorectales (séquence inflammation – dysplasie – cancer chez la souris) ?
- 2- Est-il possible de développer et réaliser un protocole d'expérimentation préclinique générique pour évaluer l'apport de nouvelles techniques diagnostiques pour des applications endocavitaires ?

# CHAPITRE 2

---

## Imagerie multimodale IRM/optique pour le diagnostic des lésions tissulaires colorectales : instrumentation et méthodologie

### Table des matières du chapitre

---

<i>II. Imagerie multimodale IRM/optique pour le diagnostic des lésions tissulaires colorectales : instrumentation et méthodologie</i> .....	<b>58</b>
<b>A. Développements instrumentaux et méthodologiques en IRM</b> .....	<b>58</b>
1. Développements des capteurs de réception endoluminaux (CER) .....	59
2. Développements méthodologiques : définition d'un protocole d'expérimentation et aspects quantitatifs de l'analyse d'images .....	67
<b>B. Développements instrumentaux et méthodologiques en optique</b> .....	<b>79</b>
1. Endoscopie conventionnelle et chromoendoscopie .....	79
2. Endomicroscopie confocale .....	82
3. Spectrophotométrie optique fibrée de fluorescence et réflectance diffuse.....	84
<b>C. Protocoles de diagnostic des lésions tissulaires colorectales</b> .....	<b>89</b>
1. Animaux et modèle pathologique : organisation générale du suivi .....	89
2. Induction chimique et entretien de la pathologie .....	90
3. Protocole d'expérimentation .....	91
<b>D. Conclusion du chapitre</b> .....	<b>92</b>

## II. Imagerie multimodale IRM/optique pour le diagnostic des lésions tissulaires colorectales : instrumentation et méthodologie

Le diagnostic, au sens large du terme, regroupe le dépistage des lésions, leur caractérisation et leur stadification au moment de l'examen. Les analyses chez l'Homme présentent l'inconvénient d'être plus complexes à mettre en place, notamment au niveau du recrutement des sujets, que chez les animaux. Ces derniers offrent, du point de vue méthodologique, une multitude d'avantages tels que l'existence de modèles reproductibles et fortement corrélés avec les pathologies humaines, la disponibilité des animaux, l'évolution plus rapide des pathologies, etc. Dans le cadre de notre étude, toutes les expérimentations sont faites chez la souris pour laquelle existe un modèle de colite débouchant sur le cancer, en cohérence avec le sujet d'intérêt clinique concernant le développement de tumeurs coliques sur terrain inflammatoire. Les développements s'effectueront également en conséquence.

Ce chapitre décrit donc les différents développements réalisés du côté IRM, mais également du côté optique en identifiant les objectifs suivants :

1. Le développement des CER devra répondre aux différents aspects morphologiques de la souris tout en offrant un RSB suffisamment élevé pour pouvoir acquérir les images à des résolutions spatiales inférieures à la centaine de micromètres. Les CER devront également inclure un système de découplage actif pour pouvoir être utilisés en combinaison avec une bobine volumique ;
2. Les modalités optiques doivent pouvoir être utilisées conjointement avec l'endoscope dédié petit animal. Les sondes doivent donc être souples et suffisamment fines pour être insérées dans ce canal ;
3. Le protocole d'expérimentation doit permettre d'effectuer l'intégralité des examens (optiques et IRM) en moins de 1h30 (anesthésie comprise, mais réveil de l'animal exclu).

L'objectif de ce chapitre est de détailler les aspects techniques de ce travail de thèse, mais également les différentes études mises en place pour répondre aux problématiques initiales.

### A. Développements instrumentaux et méthodologiques en IRM

Comme vu au **Chapitre I – section I.D.4**, l'IRM est une modalité d'imagerie permettant d'obtenir de précieuses informations entre les différentes structures anatomiques de l'organisme, notamment en ce qui concerne le contraste entre tissus mous (comparé aux rayons X) et de profondeur d'exploration appréciable (comparé aux US). Cette modalité d'imagerie multiparamétrique, offrant

plusieurs contrastes ( $T1$ ,  $T2$  et  $\rho$ ) et pouvant être combinée à la spectroscopie de résonance magnétique, nécessite cependant un certain nombre de développements instrumentaux et méthodologiques afin d'optimiser le déroulement et la qualité des examens (qualité des images, temps d'acquisition...). Les trois éléments essentiels dans la mise en place de notre protocole d'expérimentation incluent les éléments suivants : premièrement, le développement de capteurs permettant le recueil du signal RF de l'échantillon est un prérequis pour la formation de l'image ; ensuite, le choix des séquences doit permettre d'obtenir les pondérations voulues ( $T1$  et  $T2$  essentiellement) ; enfin, le traitement des images est lui aussi nécessaire afin de pouvoir remonter aux valeurs quantitatives des temps de relaxation longitudinaux et transversaux, mais également aux éventuels changements induits par la pathologie.

## 1. Développements des capteurs de réception endoluminaux (CER)

### a) *Cahier des charges et considérations techniques*

L'acquisition du signal en IRM se fait à l'aide de capteurs de réception RF appelés, par abus de langage, antennes. Dans le cadre du protocole d'évaluation des lésions tissulaires colorectales, le verrou technologique se trouvait dans la nécessité de disposer de capteurs de réception IRM offrant un RSB suffisamment élevé pour permettre d'augmenter la résolution spatiale des images acquises et, ainsi, de pouvoir précisément distinguer les différentes couches de la paroi colique ou d'en caractériser *a minima* la morphologie et les modifications associées induites par une pathologie évolutive. L'épaisseur de cette paroi étant de l'ordre de 300  $\mu\text{m}$  chez la souris saine (4), l'utilisation d'une antenne ou d'un capteur de proximité devient nécessaire pour atteindre ces résolutions spatiales avec des temps d'acquisition comparables et compatibles avec ceux utilisés chez l'Homme. Le terme « antenne ou bobine de proximité » est utilisé dans notre cas pour éviter toute ambiguïté quant à l'utilisation du terme « capteur de surface » qui laisserait penser que le capteur est positionné sur le corps de la souris et non inséré dans le côlon. Néanmoins, les capteurs développés rentrent bien dans la catégorie des capteurs de champ magnétique de surface. Dans le cadre de notre étude, la pathologie a de plus été induite sur modèle murin. Le cahier de charge concernant les capteurs est donc le suivant :

- Les capteurs développés doivent être des capteurs endoluminaux (insertion dans le côlon de la souris) de réception uniquement. L'émission s'effectuant avec une bobine volumique, type cage d'oiseau, commerciale (RapidBiomed®, Rimpar, Allemagne) ayant un diamètre interne de 72 mm et champ de vue de 8 cm ;
- La longueur de la portion rectiligne du côlon chez la souris mesure environ 4 – 4,5 cm. La partie insérable du capteur doit donc être inférieure ou égale à 4 cm. De plus, la longueur

maximum d'un conducteur situé sur le capteur ne doit pas excéder les 6 cm (correspondant à  $\lambda/25$  de notre longueur d'onde dans le vide à 200 MHz). Au-delà, la propagation du signal électrique entraînerait des déphasages et perturberait le mode de fonctionnement du capteur ;

- Le diamètre maximum autorisé pour la partie insérable doit être inférieur à 4 mm (contrainte analogue à celle qui concerne le diamètre de l'endoscope avec sa chemise) ;
- Le capteur doit être entièrement biocompatible, lavable et réutilisable ;
- Le RSB doit être au moins 10 fois supérieur (proche du CER) à celui que l'on pourrait obtenir avec une antenne volumique en quadrature dédiée à l'étude de l'abdomen du petit animal ;

En accord avec ce cahier des charges, les CER de réception développés ici reposent tous sur le même principe : une boucle de cuivre, de dimensions spécifiques, est reliée à un circuit d'accord et d'adaptation afin d'optimiser la conversion du champ magnétique  $B_1$  en signal électrique puis la transmission de ce dernier. Une autre considération importante à prendre en compte est la sensibilité fournie par le capteur (variation en fonction du diamètre). Plus le diamètre du capteur sera large et plus le RSB (calculé sur l'image de RMN) sera faible. Inversement, en diminuant le diamètre du capteur on augmente sa sensibilité et donc le RSB calculé sur l'image acquise. Néanmoins, la sensibilité du capteur est inversement proportionnelle au rayon du capteur élevé au carré (193) comparé à une antenne volumique présentant un profil de sensibilité uniforme. Cette décroissance rapide de la sensibilité se traduit donc par une baisse du RSB sur l'image en fonction de la distance au capteur. La profondeur d'exploration à laquelle il est possible d'obtenir un gain en RSB supérieur à un est donc grandement diminuée. Il s'agit donc ici de trouver un compromis entre un bon RSB et une profondeur d'exploration suffisante pour pouvoir imager les structures derrière la paroi (servant de repère anatomique) et localisées à environ 2 – 3 mm.

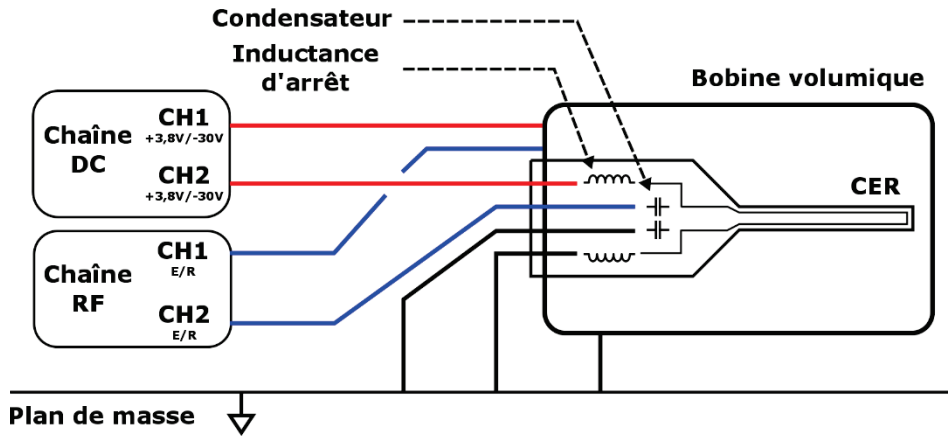
Tous les capteurs ont été fabriqués en utilisant une machine de prototypage mécanique (Protomat S63®, LPKF laser & electronics) pour graver les circuits sur des substrats d'époxy recouverts d'une épaisseur de cuivre (époxy FR4) de 35  $\mu\text{m}$ . Ces machines de prototypage permettent d'obtenir des circuits de tailles variables, d'épaisseurs de conducteur pouvant aller jusqu'à la dizaine de micromètres, et d'une résolution dans le plan de 0,5  $\mu\text{m}$ . Une telle résolution est nécessaire pour permettre une meilleure reproductibilité des antennes dans le temps, mais également pour pouvoir corréler de manière fiable les simulations aux expériences.

L'environnement magnétique, dans lequel les capteurs sont utilisés, a une grande influence sur le fonctionnement de ceux-ci. Les différentes structures (tissus vivants) vont avoir des effets sur l'homogénéité du champ magnétique local et peuvent donc perturber les acquisitions et par

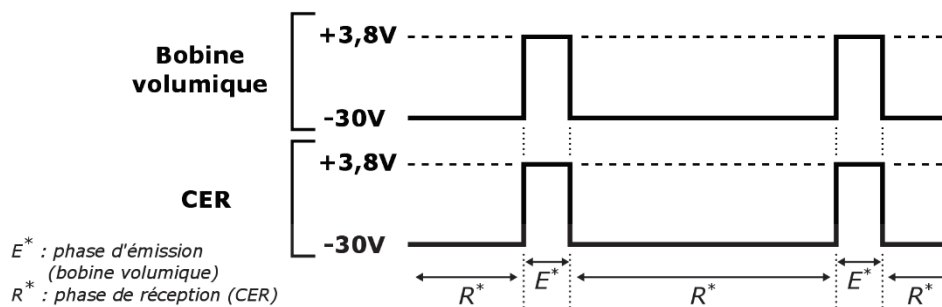
conséquent la qualité des images. Afin de réduire les distorsions dans les images, les composants utilisés (capacités et inductances) sont tous amagnétiques (constitués à base de céramique). Les composants ont été choisis chez ATC™ (American Technical Ceramics) pour les capacités (case A) et Coilcraft pour les inductances (0603HL-122XJRB, Coilcraft®). Le système de découplage est réalisé par des diodes PIN (DH80055-40N, Cobham Microwave®), également amagnétiques.

Le système de découplage des bobines IRM est utilisé lorsque l'acquisition du signal de résonance magnétique est effectuée à l'aide d'un capteur différent de la bobine d'émission. Dans le cas où l'émission et la réception du signal RF se font avec la même bobine, il n'y a pas nécessité d'implémenter de système de découplage. En ce cas, lors de l'émission, le signal RF est envoyé dans la bobine qui va donc générer un champ magnétique RF dont l'amplitude est proportionnelle à l'intensité de ce courant ; puis, lors de la réception, le générateur RF ne délivrant plus de courant, il devient possible de recueillir le signal en provenance des tissus. Le capteur ayant été adapté et accordé à la fréquence désirée, le retour à l'équilibre de l'aimantation des protons peut être mesuré. S'il y a nécessité de disposer d'un système de découplage actif, celui-ci peut s'effectuer à l'aide de diodes PIN (*Positive Intrinsic Negative*). Lorsque la tension de seuil de la diode est atteinte (-30 V ou +3,8 V, suivant la méthode de découplage choisie – voir **Figure 19**), le comportement de la diode s'identifie à un court-circuit sur la gamme fréquentielle. La fréquence de résonance est modifiée, ce qui permet d'éviter tout couplage avec la bobine volumique lors de l'émission du champ RF  $B_1$ . L'utilisation d'une méthode de découplage actif présente plusieurs avantages tels qu'un temps de réponse rapide et un contrôle direct du mode de fonctionnement de l'antenne, cependant, la superposition des signaux continus et RF peut endommager les chaînes respectives si aucune précaution n'est prise. Pour cela, on utilise les condensateurs nécessaires à l'adaptation du circuit pour bloquer le courant continu et éviter son retour dans la chaîne RF. De plus des inductances, dites inductances d'arrêt, sont positionnées d'une part entre le circuit de découplage et le capteur et, d'autre part, entre le capteur et la masse. Les inductances ne vont pas s'opposer à la traversée du courant continu, mais vont bloquer le courant RF pour éviter le retour de celui-ci dans la chaîne de découplage (voir **Figure 19**). Afin d'avoir un comportement inductif du composant, il faut s'assurer que sa fréquence de résonance propre soit plus élevée que la fréquence de résonance du capteur. Dans notre cas, le capteur doit fonctionner à 4,7 T ce qui correspond à une fréquence de résonance du proton d'environ 200 MHz, nos inductances d'arrêt doivent donc avoir une résonance propre plus élevée ; ces dernières ont été choisies de manière à avoir une résonance propre égale ou supérieure à 250 MHz.

### Schéma des chaînes de découplage et RF :



### Chronogramme des consignes de découplage :



**Figure 19** – Schémas de la chaîne de découplage utilisée pour le découplage actif de la bobine volumique ou du CER et de la chaîne RF utilisée pour l'envoi ou la réception des signaux des antennes (haut). Le chronogramme des consignes de découplage est indiqué pour les différentes phases de fonctionnement des antennes (bas). Ici la bobine volumique est utilisée pour l'émission et découple avec une tension de -30 V tandis que le CER, utilisé pour la réception des signaux, fonctionne avec une tension de découplage de +3,8 V. DC\* = Direct Current ou CC = courant continu (français).

Toutes ces considérations techniques sont à mettre en lien avec les considérations géométriques des CER qui doivent correspondre à l'anatomie de l'animal. Pour cela, plusieurs générations de CER ont été développées au cours de ces travaux de thèse (voir **annexe V.A**). Seul le dernier prototype, utilisé au cours du second suivi longitudinal, est décrit dans la suite de la section.

#### b) Aspects pratiques de la conception des CER

La fabrication de ces capteurs de réception, après définition du cahier des charges, nécessite les étapes suivantes :

1. Conception du circuit électronique résonant et du typon pour la gravure ;
2. Gravure sur substrat d'époxy FR4 à l'aide d'une graveuse mécanique de précision ;
3. Assemblage et soudure des composants (condensateurs, inductances et diode PIN) ;

4. Vérification de l'adéquation des paramètres d'accord et d'adaptation du capteur lus à l'analyseur de réseau (VNA<sup>15</sup>) avec ceux fournis par la simulation ;

### Conception du circuit électronique résonant

Le circuit électronique a été conçu sur la base d'un résonateur RLC (voir le schéma électrique de la **Figure 20**). Les condensateurs  $C_{m,1}$  et  $C_{m,2}$  sont utilisés pour adapter le circuit au 50 Ohms de l'impédance d'entrée de la source RF et le condensateur  $C_t$  accorde le circuit à la fréquence de résonance désirée (200 MHz pour notre utilisation à 4,7 T). La mise en parallèle d'un second condensateur  $C_{t,2}$  en partie distale de la boucle permet d'effectuer un accord grossier du capteur, mais également d'annuler les déphasages qui pourraient avoir lieu dans la boucle sans la présence de ce condensateur. Le deuxième jeu de condensateurs représenté par  $C_{B,1}$  et  $C_{B,2}$  sert à bloquer le courant continu dans la partie sensible du capteur (toute comme  $C_{t,2}$ ) afin de maximiser le passage du courant dans la diode PIN et donc augmenter l'efficacité du découplage. La mise en série de ces deux condensateurs avec ceux servant à l'adaptation permet également de réaliser un accord/adaptation grossier du circuit. Les deux inductances  $L_{B,1}$  et  $L_{B,2}$  sont utilisées pour bloquer non plus le continu, mais le courant RF qui pourrait remonter dans la chaîne CC (courant continu) et causer des interférences au niveau de l'électronique. Finalement, l'inductance  $L$  et la résistance  $R$  sont utilisées pour modéliser les propriétés physiques des conducteurs formant la boucle du capteur. Le paramètre  $L$  est uniquement dépendant de la forme géométrique des pistes de cuivre définie par le concepteur tandis que le paramètre  $R$  prend en compte toutes les résistances se trouvant sur le circuit électronique (résistances des pistes de cuivre, résistances des composants...).

L'inductance de nos capteurs, formée par les pistes de cuivre de la boucle, peut se calculer approximativement à l'aide de la formule de l'inductance d'une boucle rectangulaire (194) :

$$L_{rect} = \frac{\mu_0 \mu_r}{\pi} \left[ -2(H+h) + 2\sqrt{h^2 + H^2} + A \right] \quad (1.1)$$

Avec :

$$A = -h \ln \left( \frac{h + \sqrt{h^2 + H^2}}{H} \right) - H \ln \left( \frac{H + \sqrt{h^2 + H^2}}{h} \right) + h \ln \left( \frac{2h}{d} \right) + H \ln \left( \frac{2h}{d} \right) \quad (1.2)$$

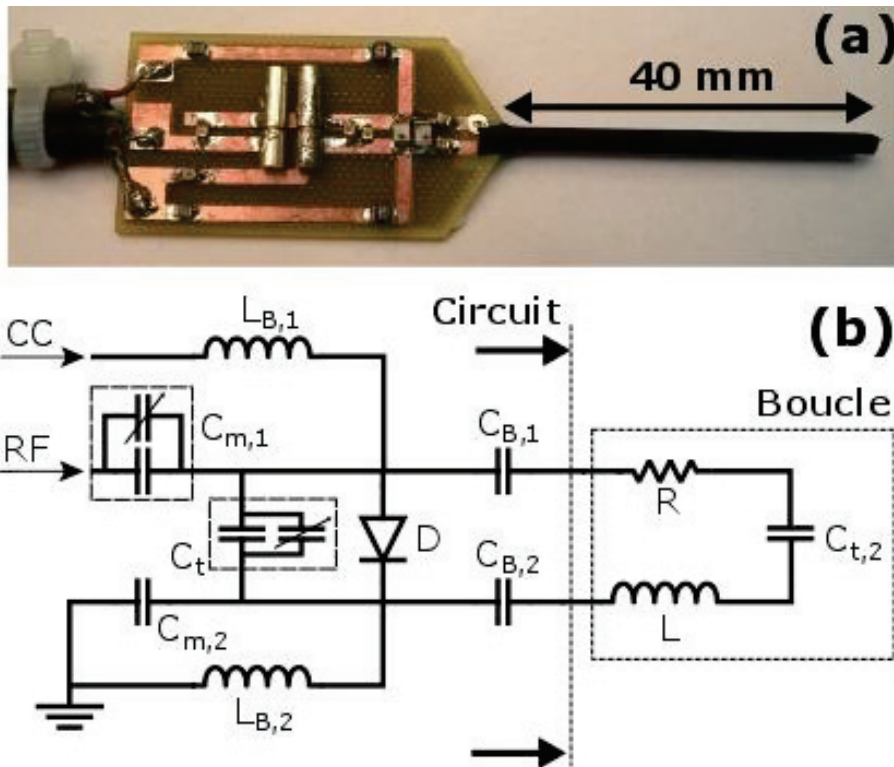
Les trois variables géométriques (exprimées en  $m$ ) de l'équation sont  $H$  la longueur du grand côté du rectangle,  $h$  la longueur du petit côté du rectangle et  $d$  le diamètre du fil utilisé ;  $\mu_r$  est la perméabilité relative du matériau considéré et  $\mu_0$  la perméabilité du vide ( $\mu_0 = 4\pi \cdot 10^{-7} \text{ kg.m.A}^{-2}.\text{s}^{-2}$ ). Dans notre cas, les fils de cuivre sont remplacés par des pistes de cuivre gravées de section

---

<sup>15</sup> Vector Network Analyzer



rectangulaire et non circulaire comme explicité dans la formule. Afin d’obtenir une valeur approchée de notre inductance à l’aide de cette formule, on calcule la surface de notre section rectangulaire et on remonte au diamètre équivalent donnant la même surface pour une géométrie circulaire (195). Cette approximation nous permet de trouver une valeur approchée de l’inductance des pistes de cuivre du capteur. Cette valeur pourra être précisée par la suite en la mesurant directement à l’aide de l’analyseur de réseau.



**Figure 20** – Photo du CER utilisé pour le second suivi longitudinal (haut) et le schéma électrique associé à celui-ci (bas). Les condensateurs  $C_{m,1}$  et  $C_{m,2}$  servent à l’adaptation du circuit tandis que les condensateurs  $C_{t,1}$  et  $C_{t,2}$  sont utilisés pour réaliser l’accord du capteur. Les deux jeux de condensateurs  $C_{B,1}$  et  $C_{B,2}$  sont soudés pour maximiser le passage du courant continu (CC) dans la diode et servent également à effectuer un réglage grossier de l’accord et de l’adaptation du capteur. Les principales différences avec les générations précédentes sont la longueur et le diamètre de la boucle ainsi que l’inclusion d’un condensateur  $C_{t,2}$  en partie distale de la boucle. Ce composant sert à annuler les déphasages puisque la longueur totale de la boucle (sans le condensateur  $C_{t,2}$ ) deviendrait non négligeable par rapport à la longueur d’onde à 200 MHz dans le côlon (environ 16 cm).

La résistance linéique  $R$  (en  $\Omega$ ) varie en fonction de la longueur  $\ell$  (en  $m$ ) et de la surface de conduction  $S$  (en  $m^2$ ) et dépend également de la résistivité du matériau utilisé  $\rho$  (en  $\Omega.m$ ) suivant la relation :

$$R = \frac{\rho \ell}{S} \quad (1.3)$$

La surface  $S$  représente le lieu de propagation du courant au sein du conducteur. À haute fréquence, le courant a tendance à ne se propager qu'à la surface du conducteur et sur une épaisseur limitée, c'est ce que l'on appelle l'épaisseur de peau. Cette épaisseur est définie comme suit :

$$\delta = \sqrt{\frac{2}{\omega \cdot \mu \cdot \sigma}} = \sqrt{\frac{2 \cdot \rho}{\omega \cdot \mu}} = \frac{1}{\sqrt{\sigma \cdot \mu \cdot \pi \cdot f}} \quad (1.4)$$

Avec  $\omega$  la pulsation de l'onde électromagnétique (en  $rad/s$ ) et  $f$  sa fréquence associée (en  $Hz$ ),  $\mu$  la perméabilité magnétique du matériau (en  $H/m$ ),  $\sigma$  la conductivité électrique (en  $S/m$ ) et  $\rho$  la résistivité du matériau (en  $\Omega \cdot m$ ). Pour une utilisation à 4,7 T, on peut facilement calculer cette épaisseur de peau qui est environ égale à 4,7  $\mu m$ . Ce paramètre est important à prendre en compte lors de la gravure des capteurs sur couche de cuivre. L'épaisseur de cuivre des substrats est de 35  $\mu m$  dans notre cas, si l'épaisseur de peau vient à être trop élevée par rapport à l'épaisseur du conducteur ou à la largeur des pistes, la propagation du courant pourrait s'en retrouver gênée et induire une résistance supplémentaire. Dans tous les cas, cela viendrait détériorer le facteur de qualité  $Q$  de notre capteur (voir ci-dessous).

Dans le cas des circuits résonants RLC, comme le cas des CER, le facteur de qualité  $Q_0$  non chargé (résonance propre de l'antenne dans un environnement libre) peut s'exprimer de la façon suivante pour un circuit RLC parallèle (196–198) :

$$Q_0 = \frac{2\pi f_0 C}{G_0} \quad \text{avec} \quad f_0 = \frac{1}{2\pi\sqrt{LC}} \quad (1.5)$$

Où  $L$  et  $C$  représente respectivement l'inductance (en  $H$ ) et la capacité (en  $C$ ) totale du circuit,  $f_0$  la fréquence (en  $Hz$ ) de résonance du circuit et  $G_0$  sa conductance (traduit les pertes dans le circuit, en  $S$ ). Si le facteur de qualité non chargé est utilisé pour avoir une première estimation de l'aptitude de l'antenne à transformer le courant RF en champ électromagnétique, il faut replacer ce facteur dans le contexte d'utilisation des capteurs. Dans ces conditions-là, le CER va être immergé dans un environnement riche en protons et autres composés qui vont avoir tendance à modifier la charge du capteur en lui ajoutant des pertes (diélectriques et magnétiques) ce qui modifie le facteur de qualité du capteur. L'ajout de ses pertes peut être modélisé dans le facteur de qualité chargé :

$$Q = Q_0(1 + \kappa) \quad (1.6)$$

Avec  $Q_0$  le facteur de qualité non chargé (sans unité) et  $\kappa$  (sans unité) qui exprime le rapport des pertes extérieures sur les pertes intrinsèques au résonateur. Ces CER (voir photo de la **Figure 20**) possèdent un facteur de qualité chargé  $Q_L$  égal à 92 et un facteur de qualité non chargé  $Q_0$  égal à 112 (voir **section III.A.1**).

L'environnement dans lequel le capteur est utilisé n'est pas le seul facteur contribuant à diminuer son efficacité. Une autre considération importante est la longueur des pistes de cuivre utilisées. En effet, lorsque les parties linéaires du circuit commencent à avoir des fractions non négligeables de  $\lambda$  ( $\lambda$  étant la longueur d'onde) le circuit se comporte comme une antenne radiative et les phénomènes afférents peuvent apparaître (199,200). Ces phénomènes induisent donc des pertes supplémentaires. Pour cela, il faut s'assurer que la longueur du plus grand conducteur sur le capteur ne dépasse pas la longueur de  $\lambda/\epsilon_r$ , avec  $\epsilon_r$  représentant la permittivité relative du matériau. Dans notre cas, la longueur de l'onde dans le vide à 200 MHz est de :

$$\lambda = \frac{c}{f} = \frac{3.10^8}{200.10^6} = \frac{3}{2} = 1.5 \text{ m}$$

Avec  $c$  la vitesse de la lumière ( $3.10^8 \text{ m/s}^{-1}$ ) et  $f$  la fréquence de l'onde (200 MHz à 4.7 T). Cette longueur d'onde est susceptible d'évoluer fortement dans les tissus dus aux changements de conduction et de permittivités relatives différentes. Ainsi dans le côlon la longueur d'onde est abaissée à 16,4 cm (201) ; on limitera, pour éviter les phénomènes radiatifs dans notre capteur, la taille du plus grand conducteur à 4 cm.

### **Typon, gravure des circuits électriques et soudure des composants**

Les CER possèdent une longueur de boucle de 40 mm pour un diamètre de 2,5 mm, ce qui est équivalent à des pistes de cuivre d'une largeur de 1,6 mm gravées sur un substrat de 1,6 mm d'épaisseur également. La longueur totale du prototype (incluant le circuit d'accord/adaptation et de découplage) est d'environ 80 mm. La Largeur du circuit électronique est de 20 mm. Afin d'augmenter la sensibilité des capteurs de surface, il est nécessaire de réduire le diamètre de leur boucle (202), excepté que se faisant la profondeur d'exploration du dispositif est diminuée.

Le substrat sur lequel le circuit électrique est gravé est évasé à l'entrée de la boucle afin d'augmenter la résistance aux torsions du capteur étant donné la souplesse du substrat. Les deux pistes sont reliées par du ruban adhésif cuivré (FE5100, 50 mm copper foil, 3M) en leur partie distale. La boucle est constituée de deux pistes de cuivre gravées sur chacune des faces du substrat double-face et deux *vias* (connexions cuivrées servant à relier deux faces d'un PCB<sup>16</sup>) sont utilisés pour connecter la face inférieure à la face supérieure (voir schéma et photo de la **Figure 20**). Il est donc plus facile de souder les composants et il devient maintenant possible d'y accéder une fois que le capteur est en place dans le côlon de la souris. Le circuit de découplage est soudé en parallèle de la boucle afin de diminuer la résistance totale du capteur ; au détriment de l'efficacité de découplage. Un plan de

---

<sup>16</sup> Printed Circuit Board

masse est inclus sur la face inférieure du circuit afin de relier toutes les masses (RF et CC) entre elles pour éviter les courants de biais qui pourraient venir perturber la réception du signal RF (ajout de bruit dans le signal RMN par induction de courants induits). Finalement, les composants soudés sur le capteur possèdent une tolérance de 2% par rapport à leur valeur nominale. Ces variations, non prises en compte dans le modèle théorique, nécessiteront d'être compensées lors de la phase d'optimisation du capteur.

### **Optimisation des capteurs à l'aide d'un VNA**

La méthode choisie, à l'étape 4, pour la caractérisation et l'optimisation des CER est une méthode itérative et cyclique entre la simulation du comportement électronique de nos capteurs (réponse théorique) et la réponse observée à l'analyseur de réseau (réponse expérimentale). Pour la réponse expérimentale, les CER sont insérés dans une solution de sérum physiologique diluée de moitié (concentration de  $NaCl$  de 4 g/L). Le principe du processus consiste à trouver, en premier lieu et dans la simulation, les valeurs de capacités nécessaires à l'accord et l'adaptation (à 200 MHz pour un couple {L,R} préalablement mesuré ou calculé). Une fois ces valeurs trouvées, on soude les condensateurs correspondants sur le circuit électronique puis l'on observe le diagramme de résonance du CER au VNA (représentation du paramètre  $S_{11}$  en magnitude ou sur l'abaque de Smith). On effectue les modifications sur  $L$  et  $R$  dans la simulation pour obtenir le même résultat que celui observé au VNA. Ensuite, on modifie les valeurs des capacités (dans la simulation) pour essayer de réobtenir une fréquence de résonance de 200 MHz et une adaptation à  $50 \Omega$ . On soude ces nouveaux condensateurs à la place des anciens sur le circuit et on vérifie la fréquence et l'adaptation du capteur. Enfin, on répète cette opération jusqu'à converger vers des valeurs de composants associées aux valeurs de fréquence de résonance et d'adaptation désirées. Le nombre d'itérations nécessaire pour parvenir à la résolution du problème dépend de la précision voulue sur la fréquence de résonance et l'adaptation du capteur. Généralement, en trois itérations les bons composants sont trouvés et l'ajout des condensateurs variables sur  $C_t$  et  $C_{m,1}$  permet d'accorder et adapter le capteur à l'environnement voulu.

## **2. Développements méthodologiques : définition d'un protocole d'expérimentation et aspects quantitatifs de l'analyse d'images**

L'IRM est une modalité d'imagerie permettant d'obtenir des images pondérées avec différents contrastes ( $T1$ ,  $T2$  et  $\rho$ ), mais également d'obtenir des informations sur la composition biochimique des tissus à l'aide de la spectroscopie de résonance magnétique (SRM). Cette section ne présente que les développements méthodologiques réalisés pour imager la paroi colique de la souris au cours du second suivi longitudinal et pour la caractérisation des capteurs. En effet, la méthodologie du suivi

longitudinal n°2 comprend une synthèse de tous les développements réalisés auparavant au cours de l'étude pilote, des tests annexes et du suivi longitudinal n°1 (voir **annexe V.B**).

a) *Caractérisation in vitro des CER*

La mise en œuvre d'études longitudinales chez le petit animal nécessite une instrumentation dédiée dont le comportement a été préalablement déterminé. Pour les CER utilisés au cours des deux suivis et pour le banc et les sondes de spectroscopie optique utilisés dans notre protocole d'expérimentation, cette évaluation s'est effectuée de manière systématique et de la façon suivante :

1. Une première étape (post fabrication) de tests sur banc pour vérifier l'adéquation de nos instruments avec notre cahier des charges, mais également leur fonctionnement correct ;
2. Une seconde étape comportant une analyse sur fantômes calibrés et permettant d'obtenir la réponse et le comportement de nos instruments dans des conditions d'utilisation homogène et connue ;
3. Une troisième étape d'évaluation sur modèle organique qui présente l'avantage de disposer d'un échantillon moins homogène (structures diverses) tout en s'affranchissant du modèle *in vivo* plus contraignant à mettre en place.

La dernière étape de caractérisation n'a été réalisée que pour les CER et non pour la SPO. En effet, la réalisation d'un fantôme contenant plusieurs solutions fluorescentes et permettant la caractérisation à plusieurs profondeurs d'explorations fut suffisante. Cette démarche s'inscrit dans un processus de validation de notre instrumentation afin de mieux appréhender les résultats obtenus par la suite.

L'étape suivant la fabrication des CER est l'étude de leur comportement et la vérification de l'adéquation de leurs propriétés au cahier des charges spécifié. Pour ce faire, les capteurs sont connectés au VNA et le paramètre  $S_{11}$  (représentant le coefficient de réflexion à l'entrée lorsque la sortie est adaptée) est observé en magnitude ou sur l'abaque de Smith. Les CER sont laissés en contact avec l'air. En premier lieu, la fréquence de résonance du capteur est analysée sur la gamme de variation du condensateur variable (servant à l'accord du capteur). Typiquement, cette gamme varie de  $\pm 2$  MHz de la fréquence centrale (200 MHz pour nos applications à 4,7 T). À la résonance, l'adaptation du CER à  $50 \Omega$  est vérifiée. Les fréquences à -3 dB de part et d'autre de la fréquence de résonance sont également lues, ceci permet par la suite de tirer une première approximation (expérimentale) du facteur de qualité  $Q$  du capteur à l'aide de la relation suivante :

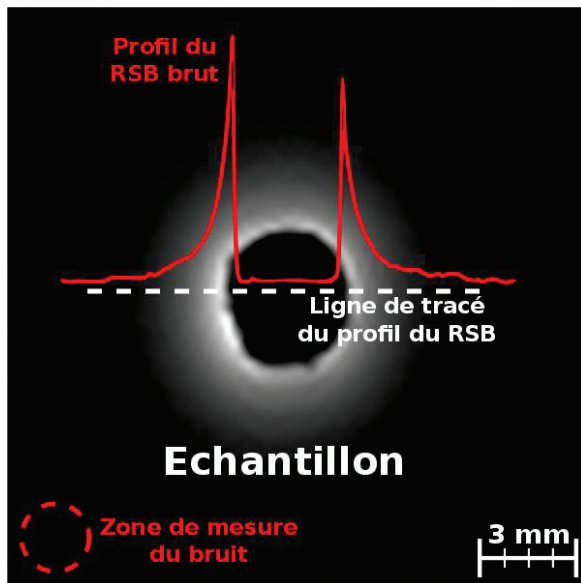
$$Q = \frac{f_{\text{résonance}}}{\Delta(f_{-3dB})} = \frac{f_{\text{résonance}}}{f_{-3dB}^+ - f_{-3dB}^-} \quad (1.7)$$

Où  $f_{\text{résonance}}$  représente la fréquence de résonance principale de notre capteur (en MHz),  $f_{-3dB}^+$  et  $f_{-3dB}^-$  (en MHz) sont les fréquences localisées à -3 dB de part et d'autre de la résonance centrale. Plus les fréquences à -3 dB seront proches de celle de la résonance et plus le facteur de qualité augmentera. Dans le cas où les capteurs sont laissés à l'air libre, on mesure le facteur de qualité non chargé  $Q_0$  (sans unité). On réitère les mêmes opérations avec le capteur plongé dans une solution saline ( $NaCl$  à 4 g/L,  $H_2O$ ) se rapprochant des conditions de charge trouvées *in vivo*. On mesure alors le facteur de qualité du CER en charge  $Q_L$  (sans unité).

Les tests suivants consistent à vérifier le bon fonctionnement du découplage. Une tension de -30 V puis une tension de +3,8 V sont imposées successivement dans le circuit de découplage du capteur. Le coefficient de réflexion  $S_{11}$  est observé. Lorsque la tension aux bornes de la diode est de 3,8 V, la fréquence doit être décalée (au moins une dizaine de MHz) et lorsque la tension est de -30 V la fréquence doit rester inchangée et centrée sur 200 MHz.

Ces premiers tests nous assurent du fonctionnement correct du capteur et nous permettent de caractériser plus précisément la sensibilité (RSB sur l'image) et la profondeur d'exploration atteignable par le CER. La sensibilité des capteurs et leur profondeur d'exploration sont évaluées sur fantômes homogènes contenant une solution saline dopée au sulfate de Nickel (1,25 g/L de  $NiSO_4$  + 4 g/L de  $NaCl$ ,  $H_2O$ ) – afin de réduire les temps d'acquisition. Une bobine volumique en quadrature (BVQ), type cage d'oiseau, de 32 mm de diamètre interne et dédiée à l'exploration de l'abdomen de la souris est utilisée. Comme la BVQ ne dispose d'aucun système de découplage actif, il n'est pas possible de l'utiliser simultanément avec les CER. À la place, une fibre optique de diamètre identique à celui des CER est insérée dans le fantôme. Une séquence axiale pondérée  $T1$  (séquence *FLASH 3D*, champ de vue de  $16 \times 16 \times 15 \text{ mm}^3$ , matrice d'acquisition égale à  $192 \times 192$ , taille de voxel de  $83 \times 83 \times 234 \text{ }\mu\text{m}^3$ , TR/TE = 20/6,65 ms, bande passante de 25 kHz et temps d'acquisition de 8 min et 11 s) est lancée avec la BVQ en mode émission/réception. Les images sont récupérées et les profils de RSB sont tracés. Par la suite, la BVQ est remplacée par une bobine volumique simple (BVS), type cage d'oiseau, de 72 mm de diamètre interne et disposant d'un système de découplage actif autorisant l'utilisation simultanée de cette bobine avec nos capteurs. Cette fois, la fibre optique est remplacée par le CER et la même séquence que précédemment est lancée avec la BVS en mode émission et le CER en mode réception. Les images sont également récupérées et les profils de RSB tracés. Pour permettre une comparaison entre les deux acquisitions, les profils de RSB sont corrigés par les paramètres de séquence dans le cas où ces paramètres viendraient à différer entre les deux acquisitions. Le RSB est quant à lui calculé en récupérant le profil de signal dans l'image et normalisé

par la moyenne de la déviation standard du bruit mesurée dans une zone de l'image sans signal (généralement les bords de l'image) – voir **Figure 21**.



**Figure 21** – Illustration du profil de sensibilité du CER.

Le profil est obtenu après avoir divisé le profil obtenu selon la ligne droite en pointillé par la zone de bruit localisée dans le coin inférieur gauche de l'image de RMN. L'image est acquise avec la bobine volumique en mode émission et le CER en mode réception. La séquence est pondérée en  $T_1$  (FLASH 3D champ de vue de  $16 \times 16 \times 15 \text{ mm}^3$ , matrice d'acquisition égale à  $192 \times 192$ , taille de voxel de  $83 \times 83 \times 234 \mu\text{m}^3$ ,  $TR/TE = 20/6,65 \text{ ms}$ , bande passante de  $25 \text{ kHz}$  et temps d'acquisition de  $8 \text{ min}$  et  $11 \text{ s}$ ). Au maximum, le RSB fourni par le CER est environ 20 à 30 fois supérieur à celui de la BVS.

Finalement, la dernière étape de caractérisation s'est effectuée sur deux modèles organiques : l'oignon rouge et le kiwi (voir **section III.A.3**). Pour l'oignon, des séquences pondérées  $T_1$  sont acquises avec la BVS en mode émission et le CER du suivi n°1 (voir **annexe V.A**) en mode réception avec des tailles de voxels décroissantes ( $78 \times 78 \times 234 \mu\text{m}^3$  et  $39 \times 39 \times 234 \mu\text{m}^3$ ). Puis les mêmes acquisitions sont relancées avec le CER en mode réception. Les comparaisons entre les images acquises avec la bobine volumique et le CER permettent d'apprécier le gain en SNR proche du CER, le gain en temps d'acquisition et permettent également d'évaluer plus précisément la taille et la distance à laquelle on peut clairement discerner des structures anatomiques. Pour le kiwi, la même procédure est répétée avec cette fois le CER du suivi n°2 et l'ajout de séquences pondérées  $T_2$ . Ainsi, il est possible d'apprécier les différences sur modèles inorganiques entre les deux types de CER, celui du suivi n°1 comparé à celui du suivi n°2.

#### *b) Imagerie anatomique*

L'imagerie anatomique de RMN présente l'avantage de donner accès à une visualisation des structures coliques avec différentes sources de contrastes possibles. L'étude longitudinale n°1 a permis d'améliorer les paramètres des séquences (voir **annexes V.A** et **V.B**) afin d'obtenir des images à haute-résolution spatiale avec un RSB satisfaisant et significativement plus élevé à celui qui aurait pu être obtenu comparativement avec une antenne volumique de référence.

L'imagerie *in vivo* requiert des temps d'examen courts afin de ne pas risquer des complications inutiles qui pourraient survenir à la suite d'une anesthésie prolongée. Le temps total d'acquisition du

protocole d'expérimentation (c.-à-d. temps d'anesthésie de la souris) est donc un facteur clé dans beaucoup d'études précliniques. Un temps d'examen trop court nuit à la qualité/quantité des images et des résultats obtenus dans la même session d'imagerie, alors qu'un temps d'examen trop long peut nuire à l'animal (notamment au cours de la période de réveil) et donc influencer négativement sur les résultats des suivis longitudinaux. La recherche du meilleur compromis a guidé l'élaboration du protocole d'expérimentation.

L'utilisation d'un capteur de réception endoluminal nécessite de disposer d'une antenne volumique pour émettre le champ RF  $B_1$  de manière uniforme. Pour ce faire, on utilise donc une antenne volumique  $^1\text{H}/^{31}\text{P}$  à découplage actif. Elle permet tout d'abord le repérage du CER dans le côlon de la souris. Ce repérage consiste en l'acquisition de trois séquences d'images (séquences 1 à 3 du **Tableau 5** et **Figure 22**). Une première séquence appelée *Tri Pilot* est lancée, qui permet la localisation de l'animal par rapport au centre magnétique de l'aimant, au moyen d'une imagerie dans trois plans séquentiels de l'espace. Suivent deux séquences *T2 RARE (Rapid Acquisition with Relaxation Enhancement)*, peu résolues, dans le plan coronal et sagittal. Pour ces séquences de repérage, l'antenne volumique est utilisée en mode émission/réception (E/R) avec le CER découplé.

**Tableau 5** – Liste des séquences utilisées dans le protocole d'acquisition du suivi longitudinal. Les séquences de spectroscopie de résonance magnétique ne sont pas indiquées dans ce tableau. \*FLASH : Fast Low Angle Shot ; \*\*MSME : Multi-Slice Multi-Echo.

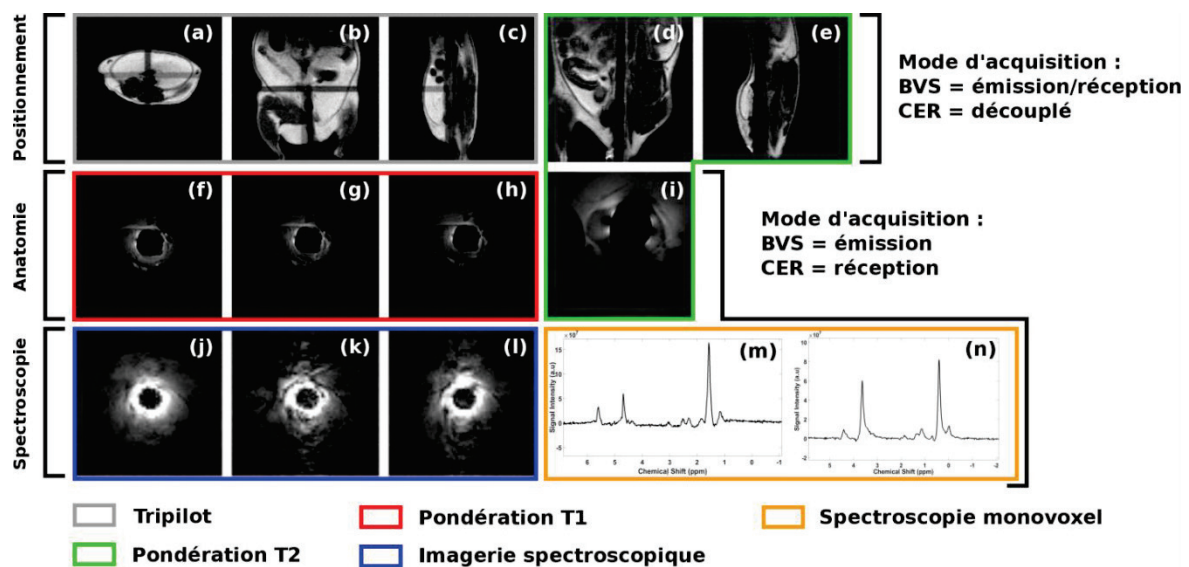
N°	Séquence	Orientation	FOV (mm <sup>2</sup> )	Épaisseur de coupe (mm)	TR/TE (ms/ms)	Angle (°)	Matrice	Taille du voxel (μm <sup>3</sup> )	BP (kHz)	TA (min:s)
①	<i>Tri pilot (MSME**)</i>	3 plans de l'espace	60x60	1x2	200/11	180	128x128	469x469x2000	69	00:22
②	<i>T2 RARE</i>	Coronale	40x40	6x1	2000/33,5	180	128x256	312x156x1000	25	02:55
③	<i>T2 RARE</i>	Sagittale	40x40	6x1	2000/33,5	180	128x256	312x156x1000	25	02:55
④	<i>FLASH* 3D</i>	Axiale	16x16	1x15	20/6,65	15	192x192	83x83x234	25	08:11
⑤	<i>FLASH 3D</i>	Axiale	16x16	1x15	20/6,65	20	192x192	83x83x234	25	08:11
⑥	<i>FLASH 3D</i>	Axiale	16x16	1x15	20/6,65	25	192x192	83x83x234	25	08:11
⑦	<i>Multi TE</i>	Axiale	10x10	6x1,5	2000/12,8+6x12,6	180	128x128	78x78x308	25	06:24

Une fois les séquences de repérage effectuées, il est possible de positionner précisément les coupes axiales qui seront acquises avec le CER. Pour ce faire, on commute l'antenne volumique en mode émission et le CER en mode réception. Lors de l'émission du champ RF  $B_1$ , le CER est découplé et, lors de la réception du signal de RMN, c'est l'antenne volumique qui est découplée. Les séquences choisies permettent d'obtenir des coupes anatomiques pondérées en  $T_1$  ou  $T_2$  du côlon de la souris. Trois séquences pondérées  $T_1$  FLASH 3D à trois angles de bascule différents (15°, 20° et 25°) sont



dans un premier temps réalisées (séquences 4 à 6 du **Tableau 5** ainsi que **Figure 22**). Ces séquences permettent d’obtenir trois jeux d’images anatomiques, mais également de calculer les cartographies du temps de relaxation longitudinal  $T1$  associé. La taille du voxel de ces images est de  $83 \times 83 \times 234 \mu\text{m}^3$  pour un temps d’acquisition de 8 min. La séquence pondérée  $T2$  ( $MSME$ ) offre une taille de voxel de  $78 \times 78 \times 234 \mu\text{m}^3$  pour six coupes à six échos différents en 6 min (voir séquence 7 du **Tableau 5** et **Figure 22**).

Les séquences de spectroscopie monovoxels et d’imagerie spectroscopique n’ont été réalisées que lors du second suivi et sont détaillées à la **section III.B.4**.



**Figure 22** – Images caractéristiques de chacune des séquences mises en jeu dans le protocole pour le suivi longitudinal n°2 sur une souris saine n’ayant reçu aucun traitement chimique.

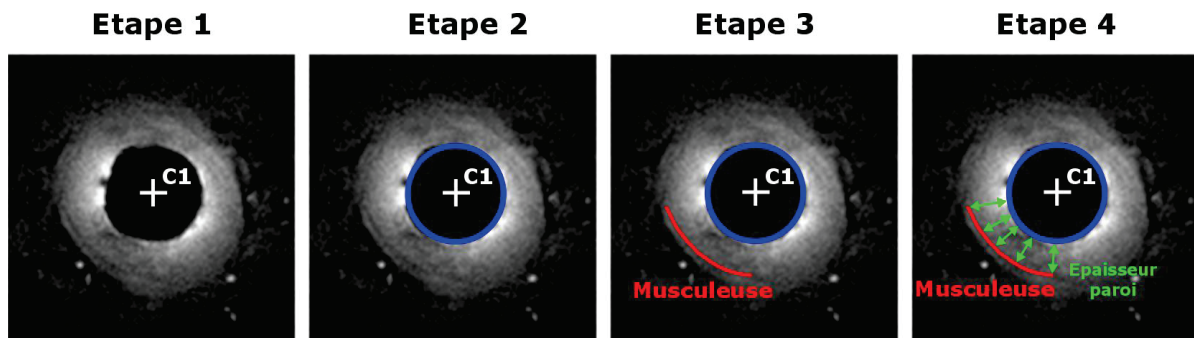
Basé sur les images de RMN acquises avec les séquences décrites dans le **Tableau 5**, il est possible d’analyser l’épaisseur de la paroi colique des animaux tout au long de la pathologie.

### c) *Segmentation et quantification des images de RMN*

Les processus de développement de lésions tels que décrits dans la **section I.B.3** sont à l’origine d’un épaissement de la paroi colique. Cette mesure de l’épaissement est proposée ici afin d’évaluer quantitativement l’apport de l’IRM endoscopique dans le diagnostic de l’inflammation et des stades avancés des maladies inflammatoires de l’intestin. L’analyse de l’épaisseur de la paroi n’est effectuée que sur les données du suivi n°2.

De manière générale, la méthode proposée se base sur la localisation de la musculature, apparaissant en hyposignal sur les images de RMN, ainsi que sur la localisation du centre du CER et le calcul de son diamètre dans l’image (dont on déduit les coordonnées de l’ensemble des points formant la frontière

entre le bord du CER et le tissu). L'épaisseur de la paroi est définie comme étant la distance euclidienne comprise entre le bord du CER et la musculature (voir **Figure 23**). L'algorithme a été développé sous Matlab® et l'enregistrement des données s'effectue sous forme de fichiers « texte » reprenant tous les calculs effectués au cours du processus ainsi que la sauvegarde des images avec les données de la segmentation incrustées.

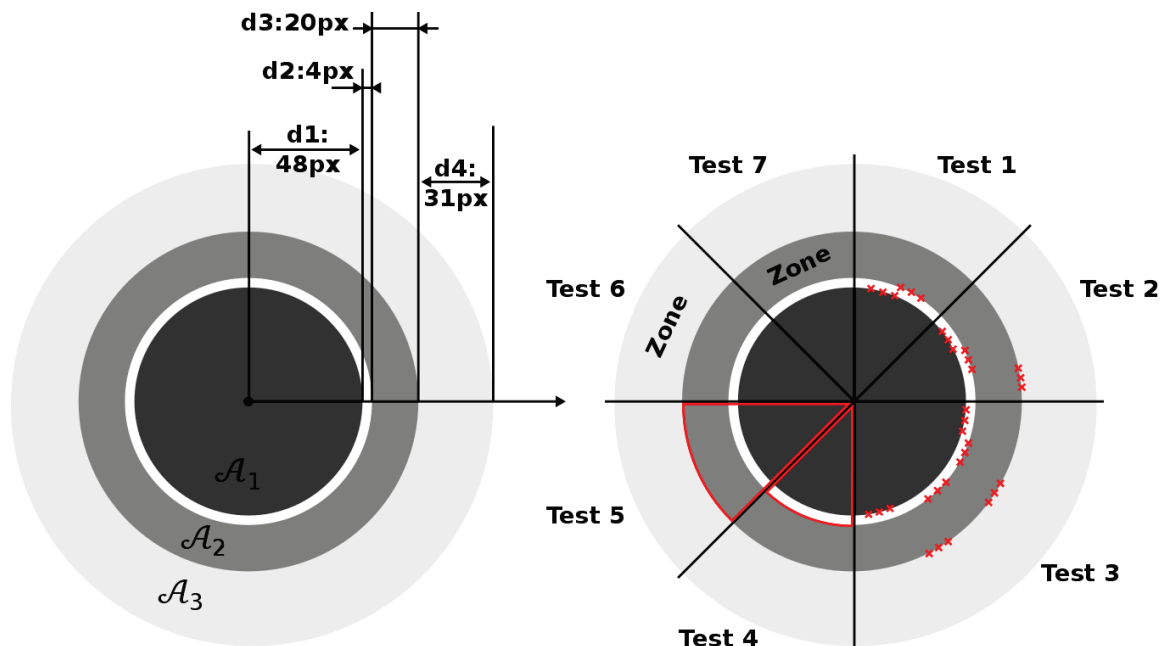


**Figure 23** – Illustrations du processus de la méthode proposée pour mesurer l'épaisseur de la paroi colique de la souris à partir des images de RMN pondérées  $T1$ . Étape 1 : recherche du centre du CER. Étape 2 : recherche du diamètre du CER. Étape 3 : segmentation manuelle de la musculature. Étape 4 : mesure de la distance euclidienne entre la musculature et le bord du CER et calcul de la moyenne de ces valeurs.

Avant de pouvoir effectuer les mesures sur les images de RMN, l'algorithme a été testé et caractérisé sur un jeu d'images spécialement conçues pour cet effet. Les images simulent un modèle à plusieurs couches circulaires concentriques. Des mesures de distances, d'aires et de statistiques de premier ordre (moyenne et écart-type) dans une zone considérée sont effectuées et comparées par rapport aux valeurs théoriques attendues. Plus précisément, l'image utilisée pour vérifier la précision de l'algorithme est une image 8 bits simulée comprenant trois couches concentriques d'épaisseurs différentes et de valeur de signal variable (voir **Figure 24**). La validation s'effectue à l'aide de sept tests : les trois premiers tests permettent de calculer l'épaisseur moyenne de la paroi pour une segmentation manuelle comprenant trois points dans les différentes couches (voir **Figure 24**, test 1 à 3) ; les deux tests suivants permettent de calculer l'aire de la couronne comprise entre la zone  $\mathcal{A}_1$  et la zone  $\mathcal{A}_2$  ainsi que l'aire de la zone  $\mathcal{A}_2$  intégrée sur  $2\pi$  (voir **Figure 24**, tests 4 et 5) ; finalement, les deux derniers tests permettent de calculer la valeur de la moyenne et de l'écart-type du signal dans la zone  $\mathcal{A}_3$  et la zone  $\mathcal{A}_2$  (voir **Figure 24**, tests 6 et 7), pour les futures mesures des temps de relaxation  $T1$  et  $T2$ .

Les valeurs théoriques des distances ou des aires sont calculées à partir des dimensions des structures définies dans le schéma. Les valeurs théoriques de moyenne et d'écart-type sont obtenues à partir du niveau de signal (compris entre 0 et 255) défini lors de la création de l'image. Les résultats

de la comparaison entre les valeurs théoriques et les valeurs mesurées avec notre algorithme sont illustrés dans le **Tableau 6**.



**Figure 24** – Image de principe utilisée pour la validation de l’algorithme de segmentation et de calcul de l’épaisseur de la paroi. Les différentes caractéristiques géométriques sont indiquées sur l’image de gauche. L’image de droite illustre les sept tests effectués pour la validation de notre algorithme.

Les mesures d’épaisseurs sont suffisamment précises (erreur moyenne de 4,5%) pour pouvoir utiliser l’algorithme sur des images *in vivo*. Pour les structures fines, cette erreur relative augmente rapidement comparée à des structures plus grosses. Cela s’explique par le fait que l’erreur sur la segmentation, exprimée en pixels, reste à peu près identique, quelle que soit la structure analysée ; en revanche, dans le calcul de l’erreur relative en pourcentage, on normalise par la taille de la structure. Les mesures des niveaux de signal moyen dans une zone considérée sont relativement précises (à l’erreur de segmentation près comme le montrent les résultats des tests 6 et 7) avec une erreur inférieure à 0,5%.

Ces mesures d’épaisseurs de paroi autorisent une première analyse statistique de l’évolution de la pathologie du point de vue anatomique. Afin de mieux caractériser l’évolution de ces lésions et l’apport de nos outils dans le diagnostic de ce type de pathologie, une analyse quantitative des temps de relaxation  $T1$  et  $T2$  est également implémentée pour le suivi longitudinal.

**Tableau 6** – Tableau présentant les résultats des différents tests effectués pour la validation de l’algorithme développé dans le cadre de la mesure de l’épaisseur de la paroi colique. \* $\mathcal{A}$  = aire/\*\* $\mu$  = distance moyenne.

Mesure	Structure	Valeur théorique		Valeur expérimentale	Erreur absolue	Erreur relative (en %)
Distance	d1	48 px		48,11 px	0,11 px	0,23
	d2	4 px		3,70 px	0,3 px	7,50
	d3	20 px		19,80 px	0,2 px	1,00
	d4	31 px		31,21 px	0,21 px	0,68
	d2+d3	24 px		23,49 px	0,51 px	2,13
	d2+d3+d4	55 px		53,15 px	1,85 px	3,36
$\mu^{**}$	Test 1	2 px		2,31 px	0,31 px	15,50
	Test 2	9,3 px		9,72 px	0,42 px	4,50
	Test 3	9,33 px		8,84 px	0,49 px	5,25
$\mathcal{A}^*$	Test 4	1260 px <sup>2</sup>		1270 px <sup>2</sup>	10 px <sup>2</sup>	0,79
	Test 5	16292 px <sup>2</sup>		16077 px <sup>2</sup>	215 px <sup>2</sup>	1,32
Niveau de signal	Test 6	Moyenne	236	235,8	0,2	0,08
		ET	0	3,3	3,3	NaN
	Test 7	Moyenne	130	130,4	0,4	0,31
		ET	0	2,7	2,7	NaN

#### d) Cartographies des temps de relaxation $T1$ et $T2$

L’acquisition des images de RMN nécessite de choisir des séquences adaptées à l’application voulue. Ainsi, en jouant sur les pondérations  $T1$  et  $T2$  des tissus (ajustement des temps d’échos et des temps de répétition), il est possible d’augmenter ou diminuer le contraste entre certaines structures et donc de cibler une caractéristique anatomique. Par exemple, l’imagerie de la paroi colique chez l’Homme s’effectuera au premier abord à l’aide de séquences pondérées  $T2$  pour rehausser le contraste de la paroi (essentiellement le complexe muqueux/sous-muqueux) par rapport aux structures environnantes. Cependant, la réalisation des séquences pondérées  $T1$  ou  $T2$  ne permet pas de remonter directement à la valeur de ces temps de relaxation qui sont caractéristiques des tissus imagés. Le calcul des cartographies des temps de relaxation  $T1$  et  $T2$  permet de quantifier ces temps pour les différentes structures de l’image. De plus, et dans le cadre de nos capteurs de proximité, la décroissance rapide du profil de sensibilité peut être en partie compensée par le calcul de ces cartographies.

L’acquisition de cartes paramétriques  $T1$  peut s’effectuer de plusieurs façons (203–205). Chacune de ces méthodes présente des avantages et des inconvénients notamment en ce qui concerne le dépôt d’énergie dans les tissus, mais également le temps d’acquisition. Ce dernier aspect étant une contrainte majeure dans notre protocole, les séquences anatomiques pondérées en  $T1$  à différents angles de bascule sont utilisées pour le calcul *a posteriori* des cartes paramétriques. Cela permet

d'obtenir les images anatomiques et les cartes paramétriques  $T1$ . La méthode utilisée est celle introduite par *Christensen et al* en 1974 (206) et reprise par *Cheng et al.* en 2006 (207).

L'amplitude du signal RMN  $S_k$  en état d'équilibre et pour un angle de bascule  $\alpha_k$  est fonction du temps de relaxation longitudinal  $T1$ , du temps de répétition  $TR$  et de l'aimantation à l'équilibre  $M_0$  :

$$S_k = M_0 \cdot \sin(\alpha_k) \frac{1 - E_1}{1 - \cos(\alpha_k) \cdot E_1} \quad (1.8)$$

Avec  $E_1 = \exp(-TR/T1)$ . On réécrit l'expression sous la forme suivante :

$$\frac{S_k}{\sin(\alpha_k)} = E_1 \frac{S_k}{\tan(\alpha_k)} + M_0(1 - E_1) \quad (1.9)$$

Ce qui peut être considéré comme de la forme  $Y_k = m \cdot X_k + p$ . En acquérant plusieurs images à plusieurs angles de bascule  $\alpha_k$ , il devient possible, par ajustement numérique du nuage de points  $(X_k, Y_k)$  par une fonction affine, d'obtenir le coefficient directeur  $m$ , duquel on déduira simplement le temps de relaxation cherché :

$$T_1 = \frac{-TR}{\ln(m)} \quad (1.10)$$

En pratique, on acquiert trois images à  $\alpha = [15, 20, 25]^\circ$  ayant les mêmes caractéristiques géométriques. Puis on effectue un ajustement linéaire sur la valeur du signal normalisé aux pixels  $P_{i,j}^{15^\circ}$ ,  $P_{i,j}^{20^\circ}$  et  $P_{i,j}^{25^\circ}$  de chacune des trois images d'indice  $n$ . Les images ont une dimension matricielle de 192x192 pixels. Cette opération d'ajustement numérique effectuée pour cette coupe donnée est répétée  $n$  fois puisque chaque jeu comprend  $n = 64$  images. Pour calculer les cartographies d'une séquence entière (c.-à-d. 64 images) cela nécessite d'effectuer environ 2 350 000 ajustements à raison de 3 à 5 ms par ajustement, il faut donc entre 2 à 3h30 pour les données concernant un animal et pour une seule session d'imagerie. De manière à réduire ces temps de calcul, qui peuvent devenir prohibitifs pour l'analyse de 32 animaux sur 6 mois, un masque est appliqué sur l'image de façon à n'effectuer les ajustements que sur les pixels d'intérêts, typiquement situé au centre de l'image autour du CER. Le masque, obtenu par seuillage de l'image, permet un gain de temps non négligeable en excluant l'information non pertinente des images. De plus, le profil de sensibilité du CER (décroissance rapide avec la distance au capteur) combiné aux zones d'intérêts localisées dans les trois premiers millimètres nous assure que l'information perdue par le seuillage n'est pas préjudiciable pour l'analyse des données.

De manière à ne tenir compte que des valeurs significatives et non aberrantes des temps de relaxation  $T1$  dans la représentation cartographique de ce paramètre, une valeur 0 est

systématiquement attribuée au pixel pour lequel l'ajustement numérique est caractérisé par un coefficient de corrélation  $r^2$  inférieur à 0.98. Les valeurs des temps  $T1$  dépassant de dix fois la valeur moyenne (calculée sur l'intégralité de la cartographie) sont également affectées à une valeur seuil fixée à la valeur maximum de la cartographie. Ces modifications sont effectuées *a posteriori* une fois que les ajustements de chaque pixel de l'image ont été effectués. L'algorithme permettant de calculer les cartographies du temps de relaxation  $T1$  a été développé sous Matlab®.

Concernant les cartographies du temps de relaxation transversal  $T2$ , celles-ci ont été calculées utilisant un *plug-in ImageJ*® (*MRI analysis calculator*, développé par Karl Schmidt, HypX laboratory, Harvard, USA). L'expression du signal en fonction du temps de relaxation  $T2$  s'écrit sous la forme :

$$S = S_0 \exp\left(\frac{-TE}{T2}\right) \quad (1.11)$$

On observe que le signal varie également en fonction de la valeur du temps d'écho  $TE$ . Si l'on fait varier celui-ci selon  $q$  valeurs notées  $TE_n$  avec  $n$  compris entre 1 et  $q$ , on obtient donc pour le pas numéro  $n$  un signal  $S_n$  en fonction du temps d'écho :

$$S_n = S_0 \exp\left(\frac{-TE_n}{T2}\right) \quad (1.12)$$

En pratique, on acquiert donc une même coupe avec  $q = 6$  temps d'échos ( $TE = 12,8 + q * 12,41 \text{ ms}$ ). On peut ensuite inverser l'équation (1.12) de façon à exprimer le temps  $T2$  en fonction des paramètres  $S_n$  et  $TE_n$  :

$$T_2 = TE_n \ln\left(\frac{S_n}{S_0}\right) \quad (1.13)$$

On effectue alors un ajustement numérique (mais cette fois-ci avec une fonction logarithme) de manière analogue aux cartographies  $T1$ , de façon à obtenir la valeur du temps de relaxation  $T2$  en chaque pixel de l'image. Il est également possible d'après l'équation (1.13) d'obtenir la cartographie de  $S_0$  (aussi appelé  $M_0$ ) qui représente la valeur de l'aimantation initiale. Pour réduire les temps de calcul et ne tenir compte que des valeurs significatives de  $T2$ , on met en place un masque sur les images et un seuil sur la qualité des ajustements comme pour ce qui concerne les cartographies  $T1$ .

S'il est possible d'obtenir une information relative concernant la composition des zones observées (temps de relaxation  $T1$  et  $T2$  différents selon les tissus) dans le champ de vue du CER, il est également possible de réaliser de la spectroscopie de résonance magnétique afin d'analyser plus spécifiquement et de manière absolue le contenu biochimique des structures d'intérêts.

### e) Spectroscopie de résonance magnétique (SRM) localisée

L'imagerie anatomique informe sur les tailles des structures observées, mais également sur leur distribution au sein de l'image. Cependant, la composition de ces structures ne peut être analysée à partir des images anatomiques même si les cartographies des temps de relaxation  $T1$  et  $T2$  permettent une première discrimination des différentes structures au sein de l'image. La SRM permet dans certaines conditions de concentration d'accéder à la composition biochimique des tissus observés. Celle-ci se peut se présenter sous deux formes : la SRM localisée (on récupère le contenu fréquentiel d'un voxel localisé dans l'échantillon) et un cas particulier de l'imagerie spectroscopique pour lequel on obtient une image contenant pour chacun des pixels le spectre caractéristique. Les deux méthodes ont été implémentées de manière systématique au cours du second suivi longitudinal à titre d'étude de faisabilité de réalisation de SRM *in vivo* sur le côlon du petit animal. Les données concernant l'imagerie spectroscopique ne seront pas détaillées dans ce manuscrit.

Bien qu'il existe plusieurs méthodes de SRM localisée, la méthode utilisée ici est basée sur une séquence d'écho de spin et connue sous le nom de *PRESS (Point REsolved SpectroScopy)*. Trois impulsions sélectives (appliquées en présence de gradients) permettent la localisation spatiale au sein de l'échantillon. La méthode présente une meilleure sensibilité comparée à la séquence *STEAM (Stimulated Echo Acquisition Mode - séquence d'écho stimulé)*, mais est plus difficile à mettre en œuvre à temps d'écho court.

Les paramètres de base de la séquence *PRESS* utilisée durant le suivi longitudinal n°2 sont les suivants : un temps d'écho de 16,2 ms pour un temps de répétition de 1500 ms, une taille de voxel de 1  $\mu\text{L}$ , le gain du convertisseur analogique-numérique (CAN) fixé au maximum possible (64300 généralement vu les faibles quantités de signaux) tout en évitant sa saturation et un nombre d'accumulation de 64. Suivant la position du voxel et l'endroit imagé, ces paramètres sont ajustés de manière à rechercher l'information pertinente. Par exemple, les structures localisées sur le pourtour du capteur présentent des aspects de tuniques concentriques au CER qu'il est difficile d'analyser de manière spécifique avec des voxels isotropes. Pour ce faire, la taille du voxel est dimensionnée à la structure d'intérêt (voxels anisotropes de forme rectangulaire) pour ne récupérer que le contenu de cette dernière et éviter de parasiter l'acquisition avec le contenu des structures voisines. Une fois acquis, les spectres sont corrigés pour prendre en compte les effets induits par les courants de Foucault par déroulement et filtrage de la phase du pic principal (208,209).

Les voxels sont localisés dans les zones d'intérêts telles que la paroi colique (saine ou inflammatoire), les tumeurs ou les graisses viscérales. Leur taille est adaptée de façon à contenir grossièrement une zone apparaissant homogène sur les images pondérées  $T1$ . Ainsi on aura aussi bien des voxels de

section carrée ou rectangulaire dans le plan de coupe. De plus, afin de vérifier ultérieurement la corrélation des résultats obtenus en SRM localisée avec ceux obtenus en imagerie spectroscopique, des voxels de grande taille (typiquement 16  $\mu$ L) sont positionnés au centre de l'image (c.-à-d. centre du CER) afin d'acquérir le contenu biochimique contenu dans l'ensemble du champ de vue du CER.

## B. Développements instrumentaux et méthodologiques en optique

Les modalités d'imagerie reposant sur l'interaction de la lumière visible avec les tissus sont des modalités d'imagerie moins connues du grand public malgré l'utilisation d'un grand nombre d'entre elles en milieu hospitalier (microscopie, spectroscopie de fluorescence, chirurgie laser...). Les modalités optiques utilisées dans le cadre de ce projet regroupent l'endoscopie conventionnelle en lumière blanche, la chromoendoscopie, la spectroscopie de fluorescence et réflectance diffuse et l'endomicroscopie confocale. Les développements instrumentaux optiques ont surtout été centrés autour de la spectroscopie de fluorescence et réflectance ; les autres modalités étant basées sur des systèmes commerciaux largement utilisés dans les milieux de la recherche.

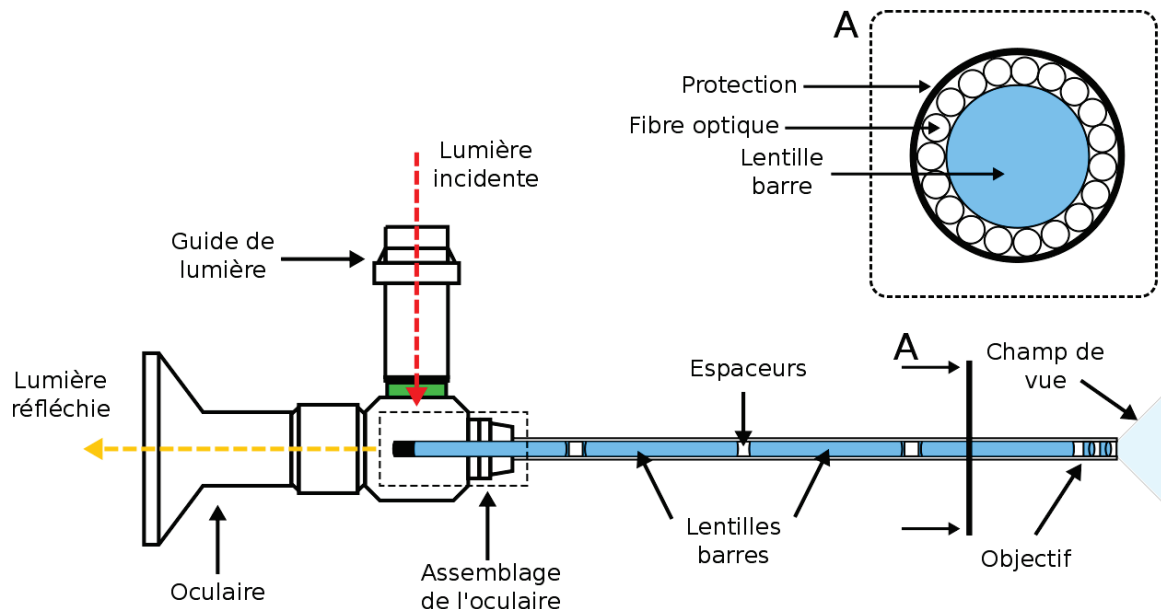
### 1. Endoscopie conventionnelle et chromoendoscopie

L'endoscopie conventionnelle en lumière blanche chez la souris s'est effectuée *via* l'utilisation d'un endoscope dédié petit animal. Cet endoscope (Coloview® Mainz, Karl Storz), d'un diamètre de 1,9 mm et d'une longueur utile de 100 mm, est un mini-télescope rigide multifonctions (voir **Figure 25**). Il est composé d'un jeu d'objectifs et de lentilles (optique Hopkins®) qui permettent d'obtenir un large champ de vue en sortie du dispositif. Un guide de lumière fibré doit être fixé sur la partie inférieure de l'endoscope pour conduire la lumière blanche et éclairer le tissu. La visualisation se fait *via* l'oculaire en vision directe à 0° ou à l'aide d'une caméra venant se fixer sur l'oculaire de l'endoscope ; la visualisation s'effectue alors sur un poste spécifique permettant la prise de vues et de vidéos. Ce poste n'a pu être acquis que pour le second suivi longitudinal. Avant son acquisition, plusieurs essais de dispositifs de remplacement ont été menés pour obtenir une visualisation des parois du côlon sur moniteur. Ces tentatives ont par exemple consisté en la mise en place d'un caméscope devant l'oculaire de l'endoscope puis en la réalisation d'un montage optique combiné à une caméra endoscopique. Les contraintes de faibles encombrements et de faible poids pour une bonne maniabilité de l'instrument, de robustesse des supports, de bon alignement des optiques et de fort grandissement, se sont avérées difficilement compatibles dans le cadre de ce travail. Ces réalisations ne seront pas discutées dans le manuscrit.

En regardant un peu plus en détail l'optique Hopkins®, on s'aperçoit que celui-ci est composé des mêmes éléments que ceux présents dans un télescope astronomique. Le flux provenant de la source



lumineuse est injecté dans le guide de lumière, ce dernier étant connecté à l'endoscope (voir **Figure 25**). La lumière est ensuite directement injectée dans les fibres optiques localisées sur le pourtour des lentilles barres. Après interaction avec les tissus, la lumière est récupérée par un jeu d'objectifs en partie distale de l'endoscope puis injectée dans les lentilles barres. En sortie de ces dernières, un assemblage de lentilles formant l'oculaire permet d'agrandir l'image et de la projeter à l'infini.



**Figure 25** – Schéma synthétique de l'endoscope Coloview® utilisé dans le cadre de nos expérimentations. Les fibres optiques pour l'éclairage ne sont pas représentées sur la vue de profil, mais indiquées sur la vue en coupe (A).

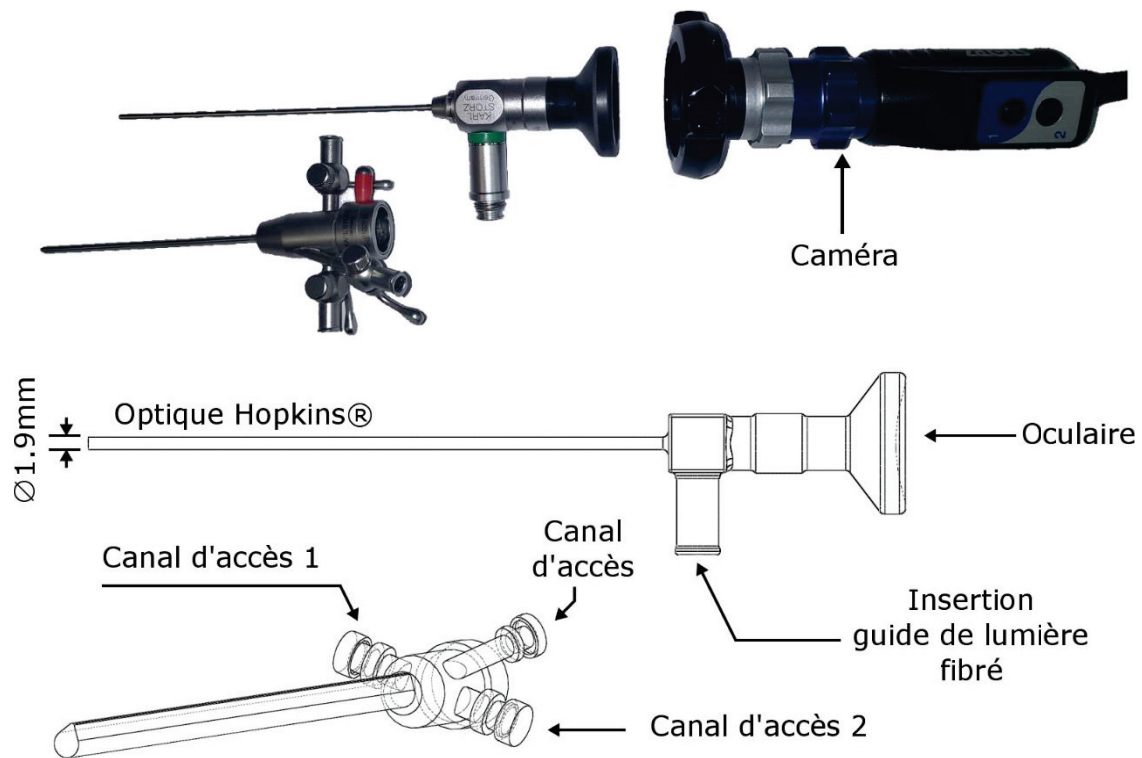
L'endoscope peut être habillé de chemises d'examen permettant de protéger le canal optique lors des manipulations *in vivo*, l'endoscope étant soumis à des efforts mécaniques et éventuellement des chocs qui pourraient venir l'endommager. Ces chemises offrent également l'avantage d'apporter trois accès à un canal opérateur, lesquels permettent d'insuffler l'eau et l'air nécessaire pour nettoyer le côlon, mais également d'aspirer les différentes matières présentes qui pourraient gêner le bon déroulement des manipulations. L'eau et l'air sont généralement insufflés par les canaux d'accès 1 et 2 (voir **Figure 26**) tandis que le dernier canal d'accès (canal d'accès 3) est généralement utilisé pour introduire les fibres optiques nécessaires pour la SPOF, la SPOR ou la sonde d'EMC. Les différents canaux d'accès se rejoignent à l'intérieur de la chemise d'examen en formant un canal opérateur unique ( $\varnothing$  1 mm) le long du canal optique. Le diamètre de la chemise est donc plus large que celui du canal optique seul et ne présente pas une section circulaire, mais en forme de « poire ». La plus grande dimension étant de 3.70 mm.

L'insufflation d'eau et d'air s'effectue à l'aide de seringues (type Luer taper) qui viennent se fixer sur les canaux d'accès de la chemise. Pour le nettoyage du côlon, on préférera l'utilisation d'air pour distendre la paroi colique à l'eau. Cette dernière a pour effet de diluer les matières, ce qui les rend

plus difficiles à extraire du côlon de l'animal. Les premières expérimentations *in vivo*, au cours de l'étude pilote, se faisaient sans ajout de gel lubrifiant dans le côlon avant l'insertion du CER. Par la suite, nous avons pu constater que : premièrement, au cours des stades avancés de l'inflammation, la paroi colique devient de plus en plus fragile ; l'insertion du CER peut donc provoquer des saignements abondants, ce qui perturbe ultérieurement la qualité des images de RMN. Deuxièmement, le gel lubrifiant permet d'évacuer de manière efficace et rapide les fécès hors du côlon. En effet, les mouvements péristaltiques ont pour rôle le déplacement des matières au sein du tube digestif pour l'assimilation des nutriments par celui-ci. Il en résulte qu'en présence de matières contenues dans le côlon les réflexes péristaltiques sont activés pour éjecter ces matières. Enfin, l'injection préalable de gel lubrifiant permet également d'homogénéiser la circonférence du côlon et de faciliter l'insertion ultérieure des CER. Le côlon étant rempli de gel cela permet d'évacuer un certain nombre de bulles d'air qui viendraient, elles aussi, altérer la qualité des images.

La méthodologie d'investigation du côlon à l'aide de l'endoscopie s'effectue en trois temps. En premier, l'endoscopie est utilisée pour nettoyer le côlon des différentes matières (fécès, mucus...). Une fois celui-ci nettoyé, l'endoscope « est monté » en haut du côlon (partie colique proximale) à l'aide d'insufflation d'air pour distendre les parois. Ensuite, le geste consiste à explorer le côlon de sa partie proximale (lié au cæcum *via* un segment transverse de côlon) à sa partie distale (sphincter anal). Le repérage des zones suspectes s'effectue lors de cette « descente » ; chaque zone suspecte est repérée par sa distance au sphincter anal (à l'aide d'un marquage sur la chemise graduée de l'endoscope) et sa position sur la circonférence de la paroi (couramment désignée comme sur un cadran horaire). Une fois l'endoscope à nouveau « remonté », les zones suspectes sont imagées plus précisément à l'aide de la CE, de l'EMC ou de la SPO.

Dans de nombreux cas, l'endoscopie en lumière blanche ne permet pas la visualisation de certaines lésions et, notamment, des lésions planes plus difficiles à détecter. L'utilisation d'un agent de contraste (agent colorant) va permettre d'augmenter le contraste entre, d'une part, les structures inflammatoires ou dysplasiques et, d'autre part, les structures saines. Il existe de nombreux agents de contraste utilisés en pratique clinique pour réaliser des examens de CE (lugol, indigo carmin...) (67). Dans notre étude, nous avons choisi le violet de gentiane (solution à 0,3% de violet de gentiane et 99,7% d'eau purifiée) diluée au quart avec de l'eau distillée. Le violet de gentiane est principalement absorbé par les cryptes de Lieberkühn et produit donc un contraste important entre les motifs sains et inflammatoires. Après nettoyage du côlon, le violet est injecté *via* le canal opérateur de la chemise d'examen lors de la descente de l'endoscope et projeté contre la paroi. L'examen de CE n'a été réalisé de manière systématique qu'au cours du second suivi longitudinal en « remplacement de la SPO ».



**Figure 26** – Photo montrant l’endoscope Coloview® avec la chemise d’investigation et la caméra (obtenue pour le second suivi longitudinal). Les deux schémas illustrent les différentes caractéristiques de l’endoscope et de la chemise d’examen (trois accès au canal opérateur).

## 2. Endomicroscopie confocale

Les examens d’endomicroscopie confocale ont été réalisés à l’aide du système CellVizio® développé par Mauna Kea Technologies (Paris, France) en combinaison avec une sonde Proflex MiniZ (Mauna Kea Technologies). Avant chaque utilisation de l’EMC, un agent de contraste fluorescent, le FITC-Dextran (*Fluorescein IsoThioCyanate – Dextran*, 70 kDa, Sigma Aldrich®), est injecté par voie intraveineuse *via* le sinus rétro-orbital de l’animal ( $\approx 40 \mu\text{L}$ ). La solution utilisée dans le cadre du projet comprend des particules de fluorescéine d’un diamètre d’environ  $140 \text{ \AA}$  restant, en principe, confiné dans le réseau vasculaire et ne diffusant donc pas à l’intérieur des cryptes, sauf en cas d’extravasation (liée à des phénomènes inflammatoires par exemple).

Le système confocal est composé de trois éléments : l’unité centrale comprenant le laser (LSU – *Laser Scanning Unit*), la sonde (Proflex MiniZ) et le logiciel d’utilisation du dispositif (ImageCell®, Mauna Kea Technologies). Le laser émet à une longueur d’onde de 488 nm (puissance nominale en sortie de 20 mW) et dispose d’une bande spectrale de réception allant de 500 à 650 nm. La cadence d’enregistrement s’élève à 12 ips et encode le signal sur 13 bits. La sonde, dite MiniZ, utilisée offre une résolution nominale latérale de  $3,9 \mu\text{m}$  et axiale de  $23 \mu\text{m}$ , une distance de travail (profondeur

de la section d'imagerie optique) de  $57 \mu\text{m} \pm 15 \mu\text{m}$ , un champ de vue de  $327 \times 327 \mu\text{m}^2$  et possède un diamètre externe de 0,95 mm. Enfin, le logiciel ImageCell® permet la calibration du système, la visualisation des images, leur enregistrement et permet éventuellement de diminuer la puissance du laser pour éviter la saturation du détecteur et donc des images.

Avant chaque utilisation de l'EMC et de manière régulière entre les acquisitions *in vivo*, le système nécessite un rinçage de la sonde et une calibration pour éliminer autant que possible les effets de la fluorescence parasite (dépôts de fluorophores exogènes ou endogènes, souvent inhomogènes sur la section d'entrée du faisceau de fibres optiques) et pour compenser l'inhomogénéité de transmission lumineuse par les fibres du faisceau. La calibration s'effectue à l'aide de trois solutions : une solution contenant un fluorophore (Alexa Fluor), une solution de nettoyage (eau oxygénée) et une solution de rinçage (eau distillée). Les étapes de la calibration consistent à plonger la sonde dans les différentes solutions, et d'enregistrer les contributions du signal aux différentes étapes.

Les images sont enregistrées au format natif propriétaire (.mkt). Le traitement s'est fait après export des fichiers natifs au format .hdr/.img (conversion sans pertes, images 16 bits). L'EMC produit des images fortement contrastées qui sied bien au développement de méthodes de classifications dans une perspective d'automatisation de l'analyse des images pour le praticien. Pour cela, plusieurs méthodes ont été pensées en s'appuyant sur des travaux préalablement publiés dans le domaine des sciences de la vie, mais également dans d'autres secteurs (géographie, urbanisme...). L'architecture du réseau vasculaire s'agence en motif caractéristique selon l'atteinte de la pathologie. D'un réseau vasculaire bien structuré, la pathologie entraîne des déformations qui vont aboutir, après recrutement de nouveaux vaisseaux (néovascularisation), à la formation de massifs (tumeurs) imperméables à l'agent de contraste.

Pour caractériser ces images, trois approches sont proposées :

1. La première approche, initialement proposée par *Waldner et al.*, consiste à analyser la dimension fractale et l'indice de lacunarité dans l'image ;
2. La seconde approche consiste à analyser la texture de l'image à l'aide de métriques adaptées telles que l'analyse du contraste, de l'homogénéité, de l'entropie... en utilisant les matrices de cooccurrences (en niveau de gris) ;
3. Enfin, la dernière méthode se base sur une analyse par graphes des images.

Les deux premières méthodes n'ont pas fait l'objet de résultats suffisamment reproductibles pour être mises en place pour l'analyse des données des deux suivis et ne seront donc pas explicitées dans le corps du manuscrit. En revanche, la méthode d'analyse par graphes du réseau vasculaire colique a

abouti à des résultats prometteurs, dans la classification automatique de ces images, publiés dans le journal *Pattern Recognition Letters* (210).

### 3. Spectrophotométrie optique fibrée de fluorescence et réflectance diffuse

La spectrophotométrie optique (SPO) de fluorescence ou de réflectance diffuse est une modalité d'analyse se basant sur les propriétés optiques des tissus traversés par la lumière – voir **section I.D.1.e**). Les possibilités matérielles de combinaison aisée de la SPO à un endoscope et le large éventail des techniques disponibles (fluorescence, autofluorescence, réflectance diffuse, proche infrarouge...) laissent espérer des méthodes d'exploration et de diagnostic « en temps réel » des lésions tissulaires colorectales. Partant de ce constat, mis en relation avec un nombre globalement limité d'études et l'absence de système commercial disponible sur le marché en dépit des intérêts pratiques potentiels (aspect « controversé » de la technique), il émerge donc une motivation : évaluer cette technique sur un modèle biologique contrôlé. La variabilité clinique peut amener des artefacts dont il est possible de s'affranchir en préclinique ; de plus, un tel protocole donne accès à des informations sur l'épaisseur (IRM endoluminale) et l'état tissulaire (EMC) qui peut aider potentiellement à interpréter les éventuelles signatures spectrales mesurées selon le tissu sondé.

Dans cette étude, la SPO est la technique utilisée pour analyser le contenu biochimique des tissus observés. Elle repose sur l'utilisation de sources lumineuses pour éclairer les tissus ; une fraction de cette lumière interagit avec ceux-ci et une portion du flux résultant peut-être analysée à l'aide d'un spectromètre (décomposition du faisceau incident en ses longueurs d'onde spécifiques). Le champ d'investigation de notre étude étant le côlon, exploré de manière peu invasive à l'aide de l'endoscope, les développements instrumentaux doivent être compatibles avec cet outil diagnostique ; d'où l'utilisation de fibres optiques insérables dans son canal opérateur pour guider le flux lumineux vers ou depuis les tissus d'intérêt.

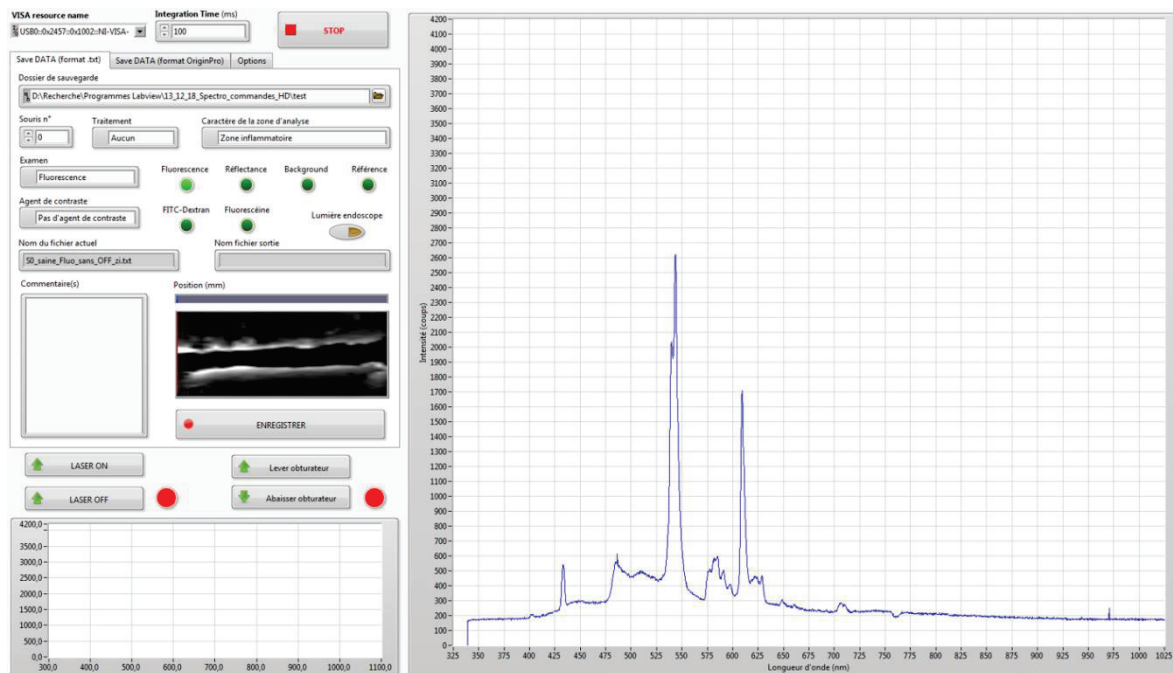
L'un des objectifs initiaux de la thèse était d'effectuer une transposition de la SPO évaluée sur modèle murin vers l'Homme. Les contraintes de l'expérimentation chez l'Homme ajoutées aux difficultés inhérentes à la SPO n'ont pas permis d'effectuer cette transposition lors de la thèse. Le projet a donc été limité à l'utilisation de cette modalité sur modèles murins afin d'essayer de mesurer des modifications de l'interaction de la lumière avec les tissus du côlon et du rectum au cours des différents stades pathologiques ; autrement dit, le but était d'évaluer dans un cadre méthodologique connu (dans les limites du modèle, mais avec l'aide d'autres modalités d'imagerie), de manière plus précise que dans un cadre clinique soumis aux aléas du recrutement des patients,

l'apport de la technique pour la caractérisation des lésions. Cependant, dans la perspective de cette transposition future, les montages ont été conçus et réalisés de manière à être compacts et facilement transportables dans la perspective d'une utilisation du dispositif en salle d'intervention.

L'endoscope Coloview® utilisé pour l'examen chez la souris peut être combiné à une chemise qui fournit un canal opérateur de diamètre utile de 1 mm – voir **section II.B.1**. Pour cela, l'utilisation de fibres optiques pour la SPO, compatibles avec ces dimensions, est nécessaire. Les éléments optiques peuvent être assemblés « en dehors » de l'endoscope, les fibres optiques permettront, *via* l'endoscope, la transmission du flux lumineux du banc vers les tissus et inversement. Les fibres optiques forment donc la « sonde » optique qui sera en contact avec le tissu. Pour des raisons d'hygiène et de reproductibilité des mesures, ces sondes doivent être changées ou lavées régulièrement. Par la suite, on décrira donc l'instrumentation de SPO en deux parties : la partie banc optique, comprenant l'essentiel des éléments optiques et sources lumineuses, et la partie sonde optique, constituée par les fibres optiques permettant le *recueil* de la lumière restituée par les tissus et son *transport*. Concernant les sources lumineuses, pour la SPOF on utilise un laser à 405 nm (proche UV, puissance nominale en sortie 100 mW, GLP-III-405 series, Roithner LaserTechnik GmbH) et pour la SPOR on utilisera une source thermique large bande (Zeiss KL2500 LCD, Zeiss®). Le choix du laser de longueur 405 nm est justifié par le rendement de fluorescence des principaux composés naturels tels que les acides aminés, les vitamines, le collagène, les flavines, etc. qui présentent pour la plupart un maximum d'émission au-delà de 400 nm (98). Le laser peut être piloté à l'aide d'un circuit de contrôle relié à une carte d'acquisition ou être piloté à l'aide d'un interrupteur mécanique simple. La source blanche doit, quant à elle, rester en permanence allumée. Le spectre des sources thermiques se stabilise en même temps que la température interne du dispositif. Pour contrôler le flux lumineux de cette source, on utilise un obturateur mécanique placé devant celle-ci. L'obturateur est ouvert pour les examens en réflectance et fermé pour les examens en fluorescence. Dans les premiers montages, cet obturateur était contrôlé par un moteur pas-à-pas relié à une carte d'acquisition. Par la suite, le moteur pas à pas fut abandonné pour l'utilisation d'une simple lame opaque placée, entre la source et les fibres optiques d'illumination du tissu ; ou retirée au besoin. Le recueil du flux lumineux se fait par l'intermédiaire d'un ou deux spectromètre(s) qui convertissent le flux lumineux en signal numérique en sortie du dispositif. L'acquisition des données se fait par le biais d'une carte d'acquisition (NI USB-6525, National Instruments®) – reliée au(x) spectromètre(s) – et contrôlée par un programme écrit en langage graphique (Labview®).

Le programme possède deux principales fonctions qui sont la commande et la lecture des données des spectromètres. Les paramètres principaux pouvant être ajustés dans l'interface sont le temps d'intégration, qui influence la cadence à laquelle l'information emmagasinée dans les détecteurs est

lue, et le type d'analyse effectuée (fluorescence, réflectance, zone saine ou inflammatoire, etc.). La lecture des données s'effectue en fonction du temps d'intégration spécifié, les tâches du programme sont parallélisées pour éviter les temps de latence entre le recueil des données et éventuellement d'autres actions sur le programme. L'interface permet également de modifier les paramètres propres à l'enregistrement des spectres (chemin de la sauvegarde et nom). Les données peuvent être enregistrées au format .txt ou au format .opj (format natif du logiciel OriginPro développé par OriginLab®). La **Figure 27** montre un aperçu de l'interface graphique.



**Figure 27** – Capture d'écran de l'interface graphique Labview® développée pour le recueil des données de spectroscopie optique en fluorescence et réflectance diffuse.

La sonde optique utilisée pour les mesures en spectrophotométrie est simplement constituée de deux fibres optiques (MO200T UV-vis, SEDI fibres optiques®, diamètre du cœur de 200  $\mu\text{m}$  et diamètre externe de 500  $\mu\text{m}$ ) nues, à sauts d'indice, clivées et accolées l'une à l'autre, sur leur partie distale et fixée au vernis à ongle (vernis transparent, Sephora®). En partie proximale, les fibres sont connectées au banc optique. La sonde est également enfilée dans une gaine de protection (gaine thermorétractable noire) pour limiter les risques d'endommagement voire de casse, mais également pour isoler optiquement la fibre ; c'est-à-dire éviter une contribution de la lumière ambiante (parasite s'insérant tout le long de la fibre) s'ajoutant au faible flux lumineux tissulaire détecté.

Plusieurs versions du banc de mesure ont donc été développées au cours du projet dans l'objectif de pouvoir discriminer les tissus inflammatoires des tissus sains. Les deux premiers montages, non décrits dans ce document, permettaient respectivement une analyse à l'aide d'une seule voie de mesure et une analyse à deux voies de mesure et un spectromètre. Les inconvénients liés à ces deux

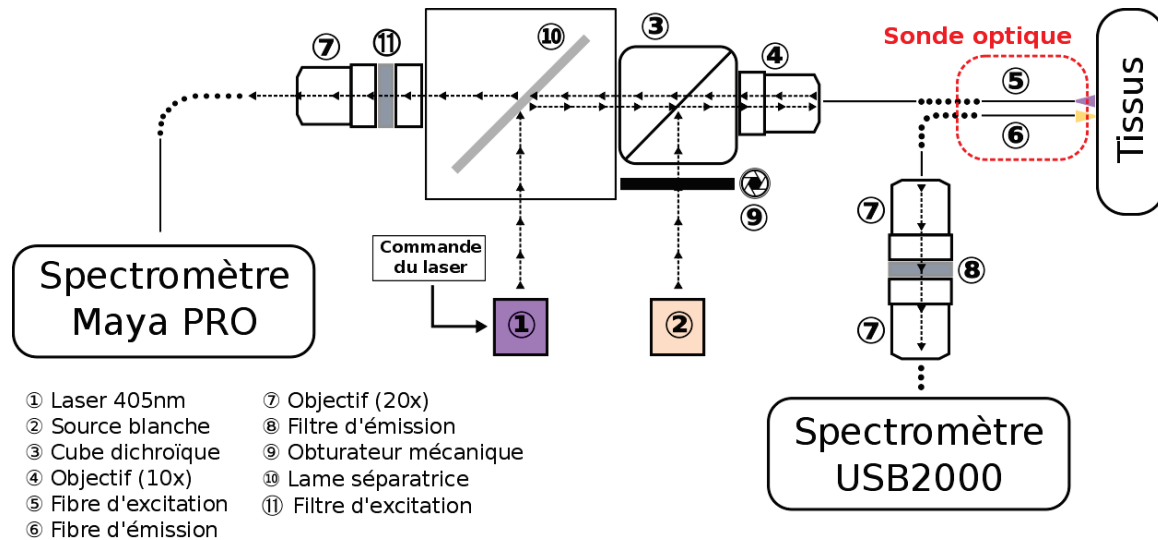
montages étaient l'impossibilité de discriminer la profondeur d'exploration pour le premier montage et la sensibilité des réglages des éléments optiques du second. Le montage final, décrit au paragraphe suivant, pallie ces deux inconvénients en proposant des acquisitions à l'aide de deux voies de mesure et deux spectromètres pour s'affranchir des problèmes d'alignement des éléments optiques du montage.

Le montage à deux voies d'acquisition et deux spectromètres a nécessité l'utilisation de deux détecteurs de caractéristiques différentes (pour des raisons de disponibilité) et leur gestion simultanée au niveau du poste de contrôle. Le principe de fonctionnement est le suivant : les voies d'acquisition 1 et 2 (*VAcq1* et *VAcq2*) représentent respectivement les acquisitions faites par la fibre d'excitation (servant non seulement pour l'illumination de l'échantillon, mais également pour le recueil d'une partie de la lumière réémise) et celle d'émission. Le montage est illustré sur la **Figure 28**.

Pour les mesures en fluorescence, on utilise le laser à 405 nm et la source blanche éteinte. Le flux lumineux est réfléchi à 90° par la lame séparatrice puis injecté dans un cube séparateur (50/50, 10BC17MB.1, 25,4 mm, Newport®) qui va avoir pour rôle de diviser le faisceau incident en deux composantes distinctes et égales (voir **Figure 28**) : une composante transmise (pas de changement de la direction du flux lumineux) et une composante déviée à 90°. En sortie du cube, la lumière est injectée dans un objectif 10X (grossissement 10 fois, M-10X, Newport®) qui va focaliser la lumière à l'entrée d'une fibre optique à saut d'indice (fibre d'excitation, diamètre du cœur de 200 µm et diamètre externe de 500 µm). Celle-ci va transmettre la lumière jusqu'au tissu. Après interaction avec le tissu, une partie de la lumière est récupérée par une deuxième fibre optique à saut d'indice (dite fibre d'émission, mais strictement de même fabrication que la fibre d'excitation) accolée à la première. L'extrémité de la fibre est placée au foyer d'un objectif 20X (grossissement 20 fois, M-20X, Newport®) rendant les rayons lumineux quasiment parallèles les uns aux autres pour limiter la divergence du faisceau lumineux. Le flux traverse un filtre d'émission (AT435lp, Chroma®) qui va filtrer les longueurs d'onde égales ou inférieures à 435 nm avec un taux de transmission moyen de 94% sur la bande spectrale allant de 450 nm à 2000 nm ; ceci permet la réjection de la lumière d'excitation laser réfléchie par le tissu. Par ailleurs, ce filtre interférentiel possède une bande passante recouvrant la quasi-totalité du spectre utilisé pour la réflectance (donc nul besoin de retirer ce filtre lorsque la source blanche est utilisée). Un dernier objectif (grossissement 20 fois, identique au précédent) va focaliser le faisceau lumineux dans la fibre optique du spectromètre (USB2000, OceanOptics®, USA). Ce dernier décompose la lumière en fonction de la longueur d'onde grâce au réseau de diffraction situé à l'intérieur. Le spectromètre USB2000 fonctionne sur une gamme de longueurs d'onde allant de 339 nm jusqu'à 1025 nm. L'élément CCD linéaire de 2048 pixels permet



d'acquérir les données avec une résolution optique de l'ordre de 2 nm et un temps d'intégration compris entre 1 ms et 65 s. On obtient donc un spectre représentant en ordonnée l'intensité lumineuse (une valeur lui étant proportionnelle, mais pondérée par l'efficacité du réseau) en fonction de la longueur d'onde (en abscisse).



**Figure 28** – Schéma du dernier montage réalisé pour les acquisitions en spectroscopie optique. Le système permet les analyses à deux voies de mesure (par la fibre d'excitation et celle d'émission) chacune d'entre elles disposant d'un spectromètre distinct (Maya Pro et USB2000 respectivement).

Une partie de la lumière réfléchie à l'interface du tissu est également récupérée au travers de la fibre d'excitation. La lame séparatrice, déviant le flux lumineux du laser vers l'objectif, permet également de transporter la lumière réfléchie par le tissu dans la fibre d'excitation vers un second spectromètre (MayaPro, Oceans Optics®, USA). Ce spectromètre opère dans la gamme  $\approx 190 \text{ nm} - 1100 \text{ nm}$  et fonctionne sur une base de détecteur CCD pouvant intégrer les photons sur une plage temporelle allant de 7 ms à 5 s environ. La résolution optique d'environ 3 nm est légèrement plus faible que celle de l'USB2000 ; cependant, la dynamique du Maya est bien plus importante,  $\approx 15000$  contre  $\approx 2000$  pour l'USB2000.

Le montage à deux voies de mesure présenté ci-dessus est celui utilisé pour le premier suivi longitudinal. La gestion des mesures, en fluorescence ou en réflectance diffuse, s'effectue manuellement sur le montage en allumant/éteignant le laser ou en obstruant ou non la source blanche. La sonde est insérée dans le canal d'accès 3 de l'endoscope puis positionnée contre la paroi dans la zone d'intérêt, préalablement repérée en endoscopie.

Les résultats de la SPO obtenus sur l'étude *in vitro* ne sont pas décrits dans la suite du manuscrit, car ceux-ci ont fait l'objet d'une publication dans un article de conférence au cours de l'*European Congress on Biomedical Optics* (211) – voir **section III.B.5**.

## C. Protocoles de diagnostic des lésions tissulaires colorectales

### 1. Animaux et modèle pathologique : organisation générale du suivi

Le suivi longitudinal s'est effectué chez la souris CD-1<sup>®</sup> IGS (CrI:CD1(ICR)). Les 32 souris ont été commandées de manière à arriver au cours de la dernière semaine d'août 2015 à l'âge de 21 semaines. Les souris sont des femelles car plus dociles et, contrairement au précédent suivi, elles ont été commandées plus âgées afin que ces dernières aient leur poids adulte, même si ce poids est encore amené à changer, dans une moindre mesure. Cela permet d'augmenter l'efficacité du traitement chimique induit en dosant les injections pour un poids qui reflète le poids futur de la souris. Pour des souris plus jeunes, en période de croissance, il se peut que l'injection soit sous dosée par rapport à l'évolution pondérale des animaux et donc diminue l'efficacité du traitement (cas du suivi longitudinal n°1).

Les souris furent réparties dans huit cages : cinq cages (soit autant de « sous-groupes » de quatre souris chacune) recevaient les spécimens subissant le traitement tandis que les trois dernières cages servaient aux groupes contrôles. Les cages font 300 cm<sup>2</sup> chacune et les souris disposent d'eau et nourriture à volonté. La nourriture se présente sous forme de croquettes blanches dépourvues de composés à base de chlorophylle (F3156 – Rodent Diet – AIN-93G, BioServ<sup>®</sup>). En effet, la chlorophylle est un pigment photosynthétique hautement fluorescent ; afin de ne pas perturber les mesures en spectrophotométrie optique on s'assure de diminuer la fluorescence parasite provenant de sources externes aux tissus : cela inclut donc l'absence d'enrichissement dans les cages des animaux (coton, cartons, écorce d'arbre...) en dehors de la litière. Ces précautions n'ont été prises que pour le premier suivi longitudinal à cause de la SPO. Pour le second suivi, les animaux disposaient d'enrichissement dans les cages comprenant des bouts de carton ou des pelotes de coton. Quant à l'eau de boisson, celle-ci est complétée par une dose de tramadol (antalgique de niveau 2, 10 mg/kg/jour), calculée en fonction du poids moyen des souris, afin de prévenir toutes douleurs liées au traitement (212). Les biberons de toutes les cages, y compris celui du groupe sain, reçoivent l'antalgique. Cela permet de comparer tous les animaux, mais également de s'assurer que le tramadol n'a pas d'effets délétères sur la santé des animaux.

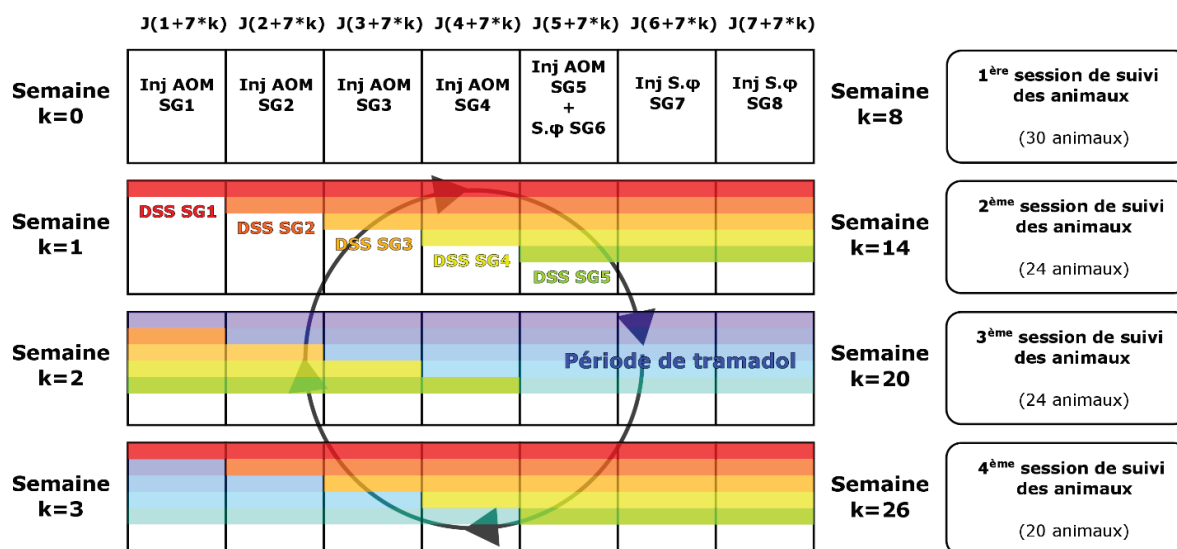
Afin de faciliter l'identification de chaque animal, chaque groupe reçoit le nom de *GE2SGX* (par exemple, le groupe 3 portera le nom *GE2SG3*) ; l'abréviation *GE* tient lieu pour « groupe d'étude » et

SG pour « sous-groupe ». Les animaux sont éventuellement marqués au feutre indélébile de couleur sur la partie proximale de la queue. On aura dans chaque cage une souris non marquée (abréviation P pour peau), une marquée noire (abréviation N), une marquée rouge (abréviation R) et une marquée verte (abréviation V). L'abréviation est indiquée à la suite du sous-groupe. Par exemple, la souris rouge du sous-groupe 4 du groupe d'étude 2 portera donc le nom de *GE2SG4R*.

L'instrumentation utilisée est analogue au suivi n°1 à l'exception de quelques changements au niveau des CER et l'ensemble poste vidéo/caméra ; celui-ci a grandement facilité les observations endoscopiques et permis l'enregistrement de séquences vidéo pour faciliter l'inventaire des lésions et la description *a posteriori*. Le déroulement du protocole ne s'effectuait plus sur cinq jours consécutifs, mais en deux temps distincts : une première session d'imagerie concernant les modalités optiques pour tous les animaux sur deux jours et une seconde session pour l'IRM quelques jours après et sur cinq jours. L'ordre des modalités était donc inversé par rapport au 1<sup>er</sup> suivi. Ce changement dans le déroulement des examens présente l'avantage de réduire l'impact du protocole sur les animaux et donc de diminuer les pertes. En effet, le protocole optique, bien que plus lourd à supporter, ne dure qu'une vingtaine de minutes après laquelle l'animal est réveillé. L'examen d'IRM, d'une durée d'environ 45 minutes à 1 heure, se déroule au minimum deux jours plus tard ce qui laisse le temps à l'animal de récupérer. Néanmoins, réaliser l'examen d'IRM deux jours après l'examen optique nécessite de ne pas « perdre » l'animal au cours de la session optique. De plus, la localisation des lésions doit se faire le plus précisément possible pour pouvoir corréler les acquisitions IRM avec les observations optiques.

## 2. Induction chimique et entretien de la pathologie

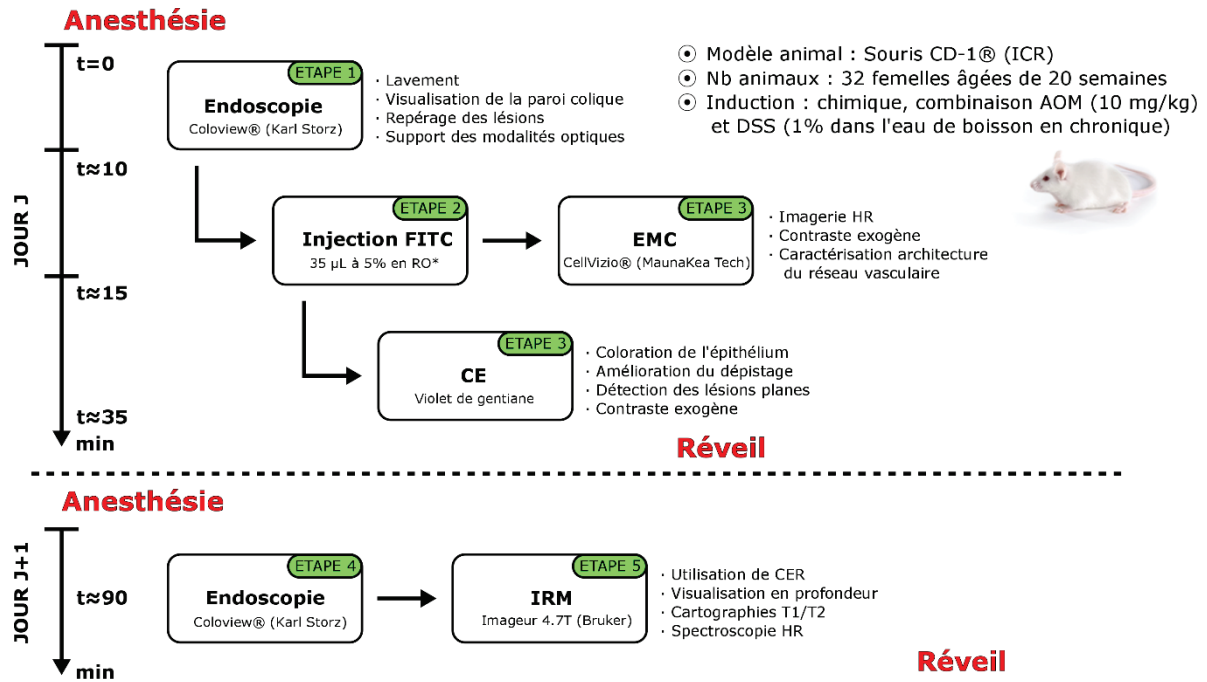
Pour ce suivi, le modèle choisi met en jeu une injection d'azoxymethane (AOM) et un entretien au dextran sulfate sodium (DSS) comme suggéré par *Tanaka et al.* en 2003. L'induction de la pathologie s'est effectuée chimiquement à l'aide d'une injection d'AOM en intrapéritonéale (IP, 10 mg/kg) pour les animaux des groupes pathologiques (groupes 1 à 5). Les trois groupes sains (groupes 6 à 8) furent soumis à une injection en IP de 100 µL de sérum physiologique. La concentration en DSS fut réduite à 1% (par rapport au suivi n°1), mais entretenue une semaine sur deux sur l'intégralité du suivi pour les groupes pathologiques. L'ajout de tramadol à une dose de 10 mg/kg/jour fut également repris pour toutes les cages sur l'intégralité du suivi. La **Figure 29** résume le déroulement de l'induction de la pathologie pour les groupes 1 à 5. Les groupes 6 à 8 ne sont soumis à aucun traitement et n'apparaissent donc pas dans le chronogramme.



**Figure 29** – Chronogramme montrant l’induction et l’entretien du modèle pathologique au cours du suivi longitudinal n°2. Une première injection de 100 µL d’AOM est effectuée sur les animaux des groupes 1 à 5 et de sérum physiologique sur les groupes 6 à 8. Une semaine après l’injection, le DSS, réduit à une dose de 1%, est ajouté dans l’eau de boisson contenue dans les biberons des cages. Les sessions d’imagerie s’effectuent aux semaines 8, 14, 20 et 26 après le début du traitement.

### 3. Protocole d’expérimentation

Pour commencer, le protocole d’expérimentation (voir **Figure 30**) est scindé en deux parties : une partie optique et une partie IRM. Les animaux subissent donc deux anesthésies au cours de chaque session d’imagerie du protocole d’expérimentation. Au cours de la première partie (jour *J*), tous les animaux subissent les examens optiques comprenant l’endoscopie, la CE et l’EMC. Cela permet de repérer plus précisément les lésions et d’en faire une première caractérisation. Les injections de FITC-Dextran ont été revues à la hausse (par rapport au suivi n°1) et ajustées de 25 à 35 – 50 µL suivant le poids de l’animal. Ensuite à *J+1*, les animaux sont de nouveau anesthésiés et passent un nouvel examen endoscopique pour nettoyer le côlon et remplir celui-ci de gel lubrifiant. L’injection de gel lubrifiant va accélérer la descente des matières et leur expulsion, mais également chasser les éventuelles bulles d’air (voir description **section II.B.1** page 79). Finalement, l’IRM est réalisée suivant le protocole défini à la **section II.A.2.b**) incluant cette fois-ci deux modules de spectroscopie, un module de SRM localisée (répété sur toutes les zones d’intérêts) et un autre d’imagerie spectroscopique.



**Figure 30** – Chronogramme du déroulement du protocole mis en place pour le suivi longitudinal n°2. Les changements effectués par rapport au premier suivi se situent principalement au niveau du déroulement du protocole étalé sur plusieurs jours pour un même animal. L'IRM n'est plus réalisée en premier lieu et la spectroscopie optique est enlevée du protocole.

## D. Conclusion du chapitre

Plusieurs prototypes de CER ont été développés au cours de ces travaux (voir **annexe V.A**). Cependant, seul le dernier prototype a été présenté dans ce chapitre, car il s'agit du CER utilisé pour la réalisation du deuxième suivi longitudinal qui regroupe les résultats majeurs de ce projet de thèse. De manière générale, ces CER présentent un profil de sensibilité qui décroît rapidement avec la distance au capteur ; néanmoins, et jusqu'à une certaine distance, ils présentent une sensibilité bien meilleure que celle fournie par une bobine volumique en quadrature dédiée à l'imagerie de l'abdomen du petit animal. Ce gain, qui se traduit par un meilleur RSB sur l'image, va donc pouvoir être utilisé pour augmenter la résolution spatiale des images tout en gardant des temps d'acquisition suffisamment courts pour être compatible avec les temps requis en pratique clinique.

Concernant la partie optique, plusieurs bancs d'acquisition ont été réalisés, chacun avec des spécificités différentes ; ces développements ont abouti à la réalisation d'un banc d'acquisition à deux voies de mesure et deux spectromètres. Les sondes optiques développées pour les différents bancs étaient toujours constituées de deux fibres optiques accolées l'une à l'autre en leur partie distale. L'utilisation de ces sondes de SPO s'effectue à travers le canal opérateur de l'endoscope par lequel l'examen d'EMC est lui aussi réalisé. Les développements effectués en EMC concernent

principalement l'analyse automatique pour la classification des images. En ce sens, plusieurs propositions ont été effectuées afin d'analyser les processus et les métriques correspondant à une classification manuelle effectuée par un gastroentérologue.

Les instrumentations IRM et optiques, décrites dans ce chapitre, seront dans un premier temps caractérisées *in vitro* sur modèle inorganique (fantômes) puis sur modèles organiques (oignons et kiwi). Par la suite, une étude longitudinale *in vivo* sera menée sur 32 animaux sur une période de six mois afin d'évaluer la faisabilité de réalisation et d'obtention de protocole de diagnostic multimodal générique qui pourrait servir à évaluer l'apport de nouvelles techniques diagnostiques. De plus, l'inclusion d'examen d'IRM endoluminale à l'aide de capteurs endorectaux dédiés permettra d'évaluer l'apport de cette technique dans le diagnostic des lésions tissulaires colorectales.

Le **Tableau 7** résume les développements instrumentaux et méthodologiques de ce deuxième chapitre et explique le plan du troisième chapitre. Il permet également d'apprécier les principales différences entre les deux capteurs et les modèles sur lesquels ils ont été caractérisés par la suite.

**Tableau 7** – Résumé des différents développements instrumentaux et les modèles sur lesquels ils ont été caractérisés.

Développements instrumentaux réalisés	IRM		Optique
	CER 1	CER 2	Banc de spectroscopie optique
Spécifications	L30 mm/Ø1,6 mm Découplage actif // Voir <b>annexe V.A</b>	L45 mm/Ø2,5 mm Découplage actif // Voir <b>section II.A.1.b)</b>	Fluorescence et réflectance diffuse + sonde optique fibrée Ø1 mm Voir <b>section II.B.3</b>
Caractérisation <i>in vitro</i> (modèle inorganique)	Fantôme simple Solution (1,5 g/L de $NiSO_4$ + 4 g/L de $NaCl$ , $H_2O$ ) Voir <b>section III.A.2</b> et <b>annexe V.A</b>	Fantôme simple Solution (1,5 g/L de $NiSO_4$ + 4 g/L de $NaCl$ , $H_2O$ ) Non décrit, car identique à CER 1	Fantôme multicompartiments pour appréciation de la profondeur d'exploration Voir <b>annexe V.C</b>
	Fantôme spécifique Solution (1,5 g/L de $NiSO_4$ + 4 g/L de $NaCl$ , $H_2O$ ) avec fibres optiques de Ø différents Voir <b>section III.A.2</b> et <b>annexe V.A</b>	Ø	Ø
		Ø	Ø
Caractérisation <i>in vitro</i> (modèle organique)	Oignon	Kiwi	Ø
	Voir <b>section III.A.3</b>	Voir <b>section III.A.3</b>	Ø
Etude <i>in vivo</i>	Suivi longitudinal n°1	Suivi longitudinal n°2	Suivi longitudinal n°1
	Suivi de la séquence : tissu sain → inflammation → dysplasie → cancer		
	Voir <b>annexe V.B</b>	Voir <b>section III.B.4</b>	Voir <b>annexe V.B</b>

# CHAPITRE 3

---

## Évaluation de la multimodalité IRM/optique : de l'analyse *in vitro* aux analyses *in vivo*

### Table des matières du chapitre

---

#### *III. Évaluation de la multimodalité IRM-optique : de l'analyse in vitro aux analyses in vivo* 95

A. Caractérisation in vitro .....	95
1. Caractérisation des CER sur banc de mesure .....	96
2. Profil de RSB et caractérisation de la profondeur d'exploration des CER sur fantômes calibrés.....	96
3. Analyses sur modèles organiques (oignon et kiwi) .....	100
B. Evaluation de l'imagerie multimodale IRM – optique au cours d'un suivi longitudinal .....	104
1. Résultats généraux du suivi .....	104
2. Endoscopie conventionnelle et chromoendoscopie avec caméra et poste de visualisation .....	106
3. Endomicroscopie confocale avec agent de contraste (FITC-dextran) .....	112
4. IRM endoluminale .....	115
a) IRM haute-résolution spatiale pour le dépistage des anomalies tissulaires colorectales .....	115
b) Analyse de l'évolution de l'épaisseur de la paroi colique au cours du suivi .....	120
c) Analyse des temps de relaxation T1 .....	128
d) Analyse des temps de relaxation T2 .....	136
e) SRM in vivo pour l'étude des anomalies tissulaires colorectales : résultats initiaux et pistes prometteuses .....	138
5. Mesures de spectroscopie optique par fluorescence et réflectance, <i>in vivo</i> et sur fantômes .....	140

### III. Évaluation de la multimodalité IRM-optique : de l'analyse *in vitro* aux analyses *in vivo*

Le risque de développement de cancers colorectaux est accru sur terrain inflammatoire et nécessite donc une surveillance particulière de ces lésions. Au cours de ce projet, le premier objectif était d'évaluer le potentiel de l'IRM endoluminale, à l'aide de CER dédiés, dans un cadre préclinique pour l'évaluation non seulement de l'inflammation colique (étape de dépistage), mais également sur des tissus cancéreux ou tumeurs. La caractérisation de nos capteurs s'est, en premier lieu, effectuée *in vitro* sur des fantômes inorganiques puis organiques et, par la suite, *in vivo* au cours du suivi longitudinal. Le second objectif concernait la faisabilité de mise en place d'une méthode de diagnostic « générique », chez le petit animal, qui puisse servir à évaluer et valider l'apport de nouvelles techniques diagnostiques ou traitements futurs dans l'évaluation des lésions pour des applications endocavitaires (côlon, œsophage...). Il doit donc être possible d'analyser séquentiellement les lésions de manière macroscopique et microscopique avec les sources de contraste adéquates au cours d'une même session d'imagerie. Pour cela, le protocole multimodal intègre des techniques d'imagerie de pointe regroupant :

- 1- L'IRM endoluminale à haute-résolution spatiale ;
- 2- L'EMC à haute-résolution spatiale ;
- 3- L'endoscopie conventionnelle en lumière blanche combinée à la CE, réalisée par un expert médical.

Ce protocole multimodal est évalué au cours d'un suivi longitudinal de six mois, suivi de la séquence inflammation – dysplasie – cancer, regroupant 32 souris et au cours duquel des techniques diagnostiques ont pu être testées : la SPO et la SRM. Afin d'illustrer et de mieux comprendre les données présentées par la suite, des comparaisons avec le premier suivi longitudinal sont mentionnées tout au long du chapitre et détaillées dans l'**annexe V.B.**

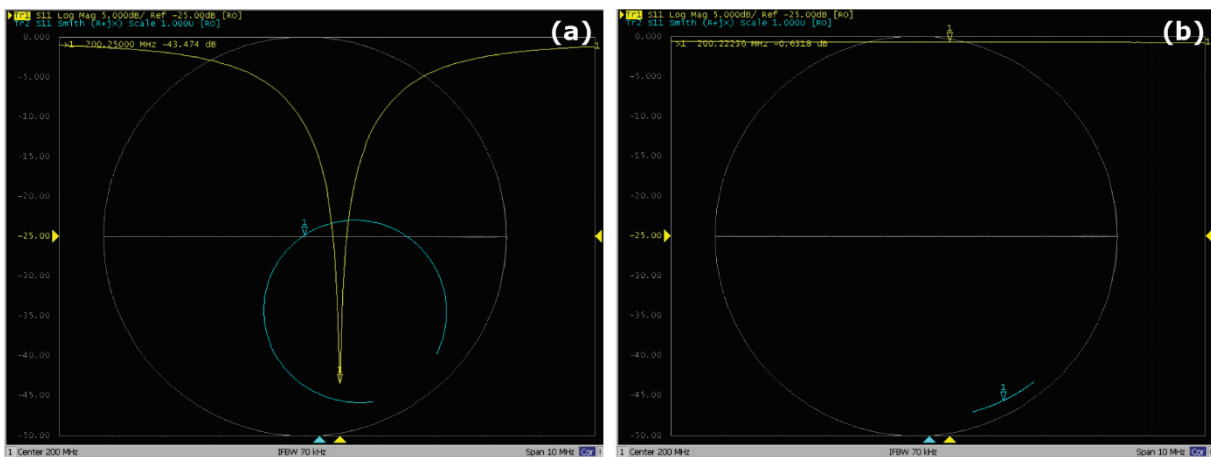
#### A. Caractérisation *in vitro*

Les caractérisations *in vitro* sont un prérequis nécessaire avant de pouvoir effectuer des tests plus poussés sur modèles organiques ou *in vivo*. Généralement plus simples à mettre en place, ils permettent néanmoins de valider le fonctionnement des dispositifs et d'en caractériser les performances.



## 1. Caractérisation des CER sur banc de mesure

La réponse spectrale de nos capteurs peut facilement être caractérisée à l'aide du VNA. La **Figure 31** montre les coefficients de réflexion (paramètre  $S_{11}$ ) pour le CER en charge lors des phases de réception (a) et lors des phases de découplage (b). On vérifie bien que lors de l'utilisation du CER en mode réception, c'est-à-dire pour l'acquisition du signal de RMN, la fréquence de résonance est égale à 200 MHz et l'adaptation est à  $50 \Omega$  et que lors des phases d'émission avec la bobine volumique, la fréquence de résonance est différente et l'adaptation n'est plus de  $50 \Omega$ .



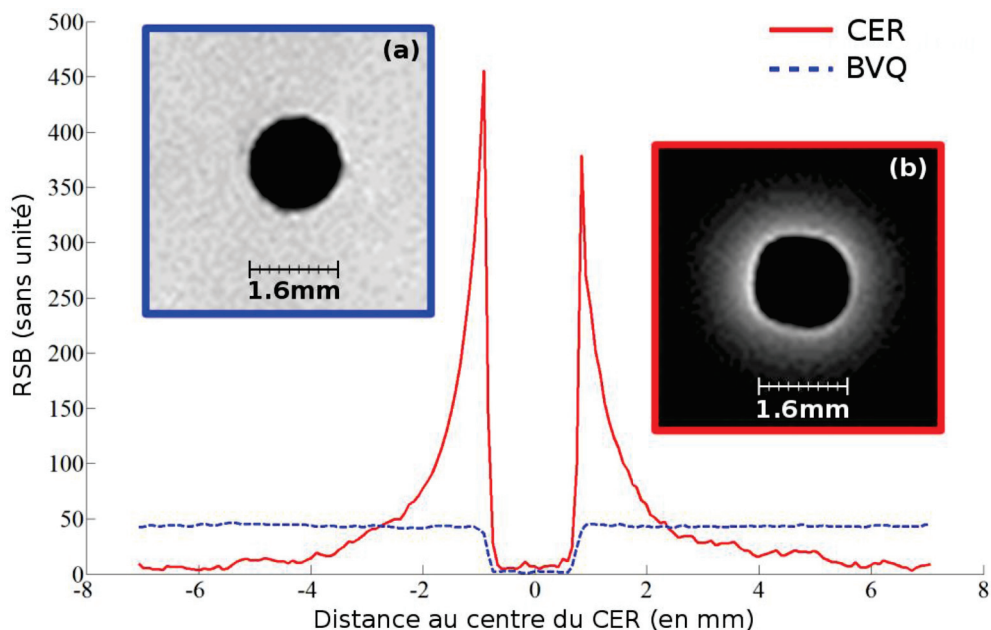
**Figure 31** – Captures d'écran représentant le paramètre  $S_{11}$  (coefficient de réflexion à l'entrée) lorsque le CER est utilisé en mode réception (a) et lors de la phase de découplage (b). Pour les deux tests, le CER est plongé dans une solution saline à 4 g/L de NaCl mimant l'environnement retrouvé dans les tissus biologiques. Les courbes jaunes représentent le paramètre  $S_{11}$  en magnitude tandis que les courbes bleues représentent le paramètre  $S_{11}$  dans l'abaque de Smith.

Les facteurs de qualité  $Q_0$  et  $Q_L$  du capteur non chargé et en charge sont respectivement égaux à 112 et à 92. En regard de la taille des capteurs développés, ces valeurs concordent avec nos attentes et avec des travaux précédemment publiés sur ce type d'instrumentation (176,177). Le champ RF  $B_1$ , produit par l'antenne volumique, induit des courants de Foucault dans l'échantillon qui augmentent la valeur de la résistance totale de nos capteurs et donc diminuent le facteur de qualité (176). De plus, à 200 MHz le bruit provenant de l'échantillon est prépondérant par rapport au bruit provenant du capteur qui se traduit par une diminution du facteur de qualité en charge.

## 2. Profil de RSB et caractérisation de la profondeur d'exploration des CER sur fantômes calibrés

L'analyse de la paroi colique chez la souris requiert un capteur capable de fournir un RSB suffisamment élevé jusqu'à une certaine distance du capteur : sur les acquisitions en coupe axiale, cette distance au capteur représente donc la profondeur d'exploration.

La **Figure 32** illustre le profil de sensibilité (équivalent au RSB) du CER comparé à celui de la BVQ (voir **section II.A.2.a**) pour la méthodologie d'acquisition). On observe une décroissance rapide de la sensibilité du CER en fonction de la distance là où celui de la BVQ présente un profil uniforme sur toute l'étendue de la mesure. Proche du capteur et jusqu'à environ 3 mm, le gain relatif en RSB est notable, voire très important dans le premier millimètre. En exploitant ce gain en RSB, il est possible d'acquérir des images avec une taille de pixel très faible (jusqu'à  $39 \times 39 \mu\text{m}^2$  dans le plan et une épaisseur de coupe de  $234 \mu\text{m}$ ) pour des temps d'acquisition minimales (ne dépassant pas les 9 minutes pour des images dont la matrice d'acquisition est de  $192 \times 192$ ). De plus, les CER sont des capteurs de surface et ont l'avantage de ne pas produire d'artéfacts de recouvrement sur les bords de l'image, quel que soit le champ de vue défini. Cependant, la décroissance rapide de la sensibilité à la distance du capteur entraîne des phénomènes de sur- et sous-pondération des structures. En effet, les structures proches du capteur vont avoir tendance à apparaître en hypersignal alors que des structures identiques plus lointaines ressortiront avec un contraste moindre. Ce phénomène est à prendre en compte dans l'interprétation des images, qui devient plus difficile, mais également lors du choix et de la position des voxels en SRM ; au sein d'un même voxel, à concentrations égales, les contributions des différents métabolites ne seront pas identiques, selon leur proximité au capteur, ce qui peut gêner l'étape d'analyse des spectres – voir **section III.B.4.e**).

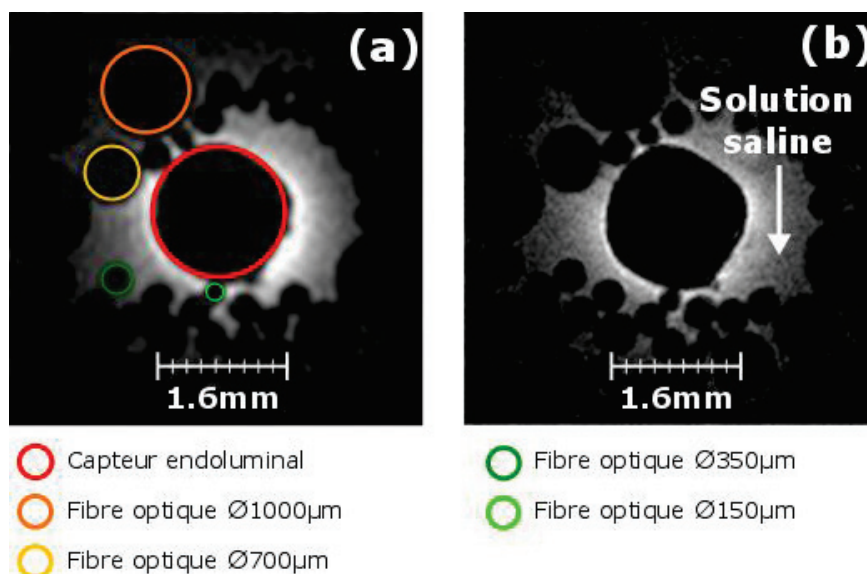


**Figure 32** – Profil de sensibilité du CER (profil rouge) comparé à celui de la BVQ (profil bleu). Jusqu'à une distance d'environ 3 mm du centre du CER le RSB de ce dernier est plus élevé que celui de la BVQ.

Une méthode pour s'affranchir partiellement de cette décroissance de sensibilité, et donc de l'affaiblissement radial systématique du contraste, est de calculer les cartes paramétriques des

temps de relaxation  $T1$  et  $T2$  – voir **section III.B.4.c)** et **section III.B.4.d)**. L’ajustement numérique effectué entre les pixels de trois images acquises séquentiellement à la même position permet de s’affranchir des variations spatiales de sensibilité, le paramètre estimé étant indépendant de l’intensité du signal (au bruit près).

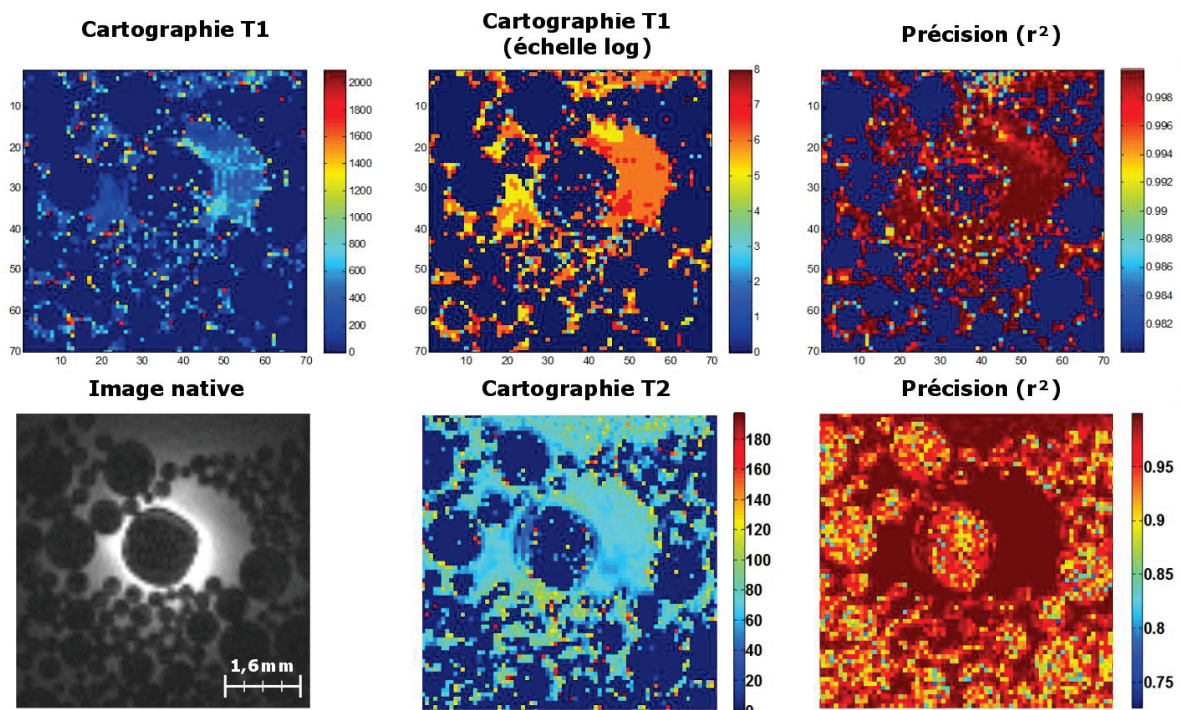
Afin de mieux caractériser l’apport de ces capteurs pour le diagnostic de structures fines (inflammation par exemple), un fantôme, contenant la même solution que précédemment, s’est vu inclure des tronçons de fibres optiques de différents diamètres calibrés (mesures vérifiées au pied à coulisse : de  $150\ \mu\text{m}$  à  $1000\ \mu\text{m}$  – précision nominale de  $\pm 10\ \mu\text{m}$ ). La configuration d’acquisition reste identique avec la BVS en mode émission et le CER en mode réception – voir **section II.A.2.a)** ; la même séquence pondérée en  $T1$  a permis d’obtenir les images de la **Figure 33(a)** (voxel de  $78 \times 78 \times 234\ \mu\text{m}^3$ ). Sur cette image, il est clairement possible de distinguer les fibres optiques de différents diamètres. Le contraste entre ces fibres en verre et la solution permet d’effectuer des mesures précises des structures. Les diamètres ont été mesurés sur l’image à l’aide du logiciel ImageJ (213) avec une déviation standard de  $\pm 9,7\ \mu\text{m}$ . Ensuite, la taille des voxels a été réduite à  $39 \times 39 \times 234\ \mu\text{m}^3$  – voir **Figure 33(b)**. Les limites des fibres sont mieux définies et la précision des mesures des diamètres est améliorée (déviatiion standard  $\pm 6,3\ \mu\text{m}$ ).



**Figure 33** – Acquisitions faites avec le CER (voir **annexe V.A)** inséré dans le fantôme contenant une solution saline ( $\text{NaCl} + \text{H}_2\text{O}$ ) dopée au  $\text{NiSO}_4$  et des fibres optiques de différents diamètres calibrés allant de  $150\ \mu\text{m}$  à  $1000\ \mu\text{m}$ . L’image (a) pondérée  $T1$  est acquise avec une taille de pixel dans le plan de  $78 \times 78\ \mu\text{m}^2$  puis réduite à  $39 \times 39\ \mu\text{m}^2$  pour l’image (b). L’épaisseur de coupe reste identique pour les deux acquisitions et fixée à  $234\ \mu\text{m}$ .

Par la suite, les images acquises en pondération  $T1$  et  $T2$  sur ce fantôme, contenant des fibres optiques de diamètres calibrés, ont été utilisées pour calculer les premières cartographies du temps de relaxation  $T1$  et  $T2$  – voir **Figure 34**. Ces cartes paramétriques, obtenues sur fantômes, permettent

d'apprécier la faisabilité d'obtention des temps de relaxation  $T1$  et  $T2$  en utilisant un CER et servent également d'étapes de validation avant les expérimentations *in vivo*. Les temps de relaxation  $T1$  et  $T2$  moyens observés dans le solvant sont respectivement de 307 ms et 82 ms. Les valeurs reportées des études systématiques calibrées faites au laboratoire et sur la même solution indiquent un temps de relaxation  $T1$  de 340 ms et un temps de relaxation  $T2$  de 140 ms. On observe donc une déviation de 9,7% sur la valeur du temps  $T1$  et une déviation de 41,4% pour le temps  $T2$ . Ces erreurs proviennent essentiellement de la précision des ajustements, pouvant être impactée par des décalages à l'acquisition entre les trois jeux d'images, mais également de la façon dont les cartographies sont calculées. En effet, le modèle d'ajustement choisi est un modèle mono-exponentiel qui nécessite de supposer que chaque voxel ne contient qu'un seul composé (eau, graisse...). Lors des expérimentations *in vivo*, les tissus imagés sont composés d'une multitude de composés biochimiques nécessitant d'implémenter des ajustements multiexponentiels au sein du voxel. Ces modèles, plus précis, nécessitent néanmoins des temps de calcul plus longs. De plus, au vu de la taille des voxels (généralement  $83 \times 83 \times 234 \mu\text{m}^3$ ), on peut considérer, en première approximation, qu'un ajustement mono-exponentiel permet d'obtenir des valeurs de temps de relaxation suffisamment fiables pour permettre l'exploitation des données.



**Figure 34** – Cartographies des temps de relaxation  $T1$  et  $T2$ , avec les cartographies des précisions sur les ajustements numériques, pour l'image native acquise avec le CER en mode R. Pour la cartographie  $T1$ , une représentation des données en échelle logarithmique est indiquée afin d'augmenter le contraste entre la solution saline et les fibres optiques. Les échelles des cartographies expriment les temps de relaxation (en ms), excepté pour la représentation logarithmique, et celles des erreurs qui sont sans unité.

Ces cartographies des temps de relaxation ont été calculées avec une version préliminaire de l'algorithme (voir **annexe V.A**). Malgré la présence de déformations visibles sur les bords du CER ou des pixels ayant des valeurs aberrantes de temps de relaxation, le calcul de ces premières cartographies permettent de démontrer la faisabilité de compenser partiellement la décroissance rapide du profil de sensibilité des CER ainsi que d'effectuer les premières analyses quantitatives sur des images à haute résolution spatiale obtenues avec des capteurs endorectaux. Une version améliorée de l'algorithme est par la suite développée pour les besoins des suivis longitudinaux. L'essentiel des améliorations apportées porte sur l'automatisation des cartographies (paramètres de seuillage et de zone de calcul) et la rapidité d'exécution (calcul récursif remplacé par un calcul matriciel).

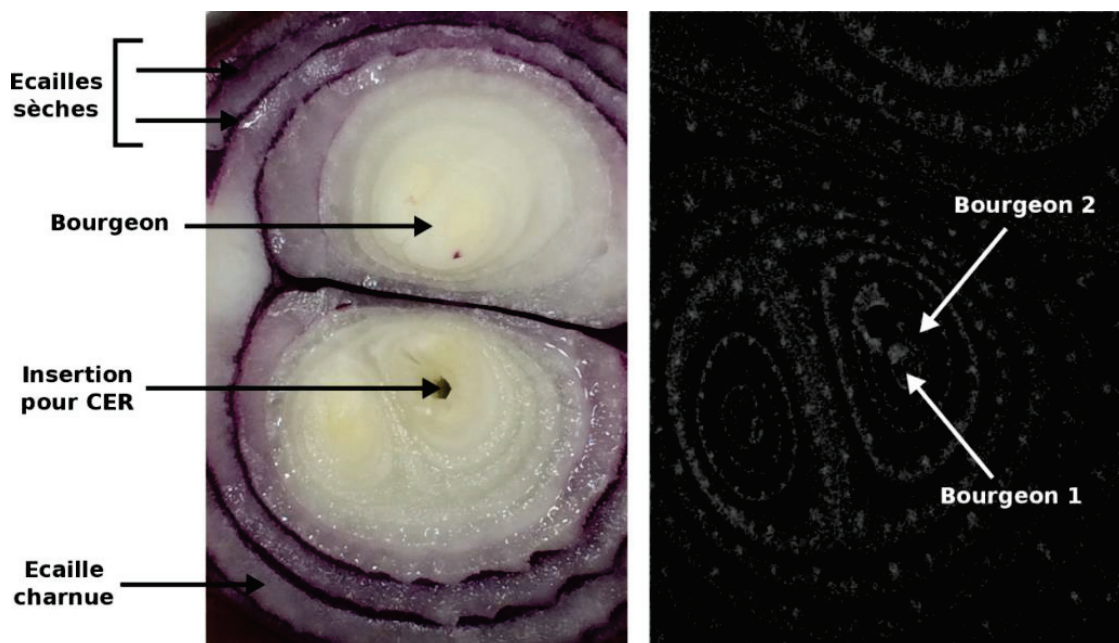
### 3. Analyses sur modèles organiques (oignon et kiwi)

Les expérimentations *in vitro* ont permis de mieux définir le potentiel des CER et ont également permis de construire un premier protocole de séquences. Cependant, les fantômes précédemment utilisés, bien que calibrés chimiquement et géométriquement, sont faits de solutions homogènes (inclusions solides mises à part) c'est-à-dire ne présentant pas de variation spatiale de composition chimique. Or l'hétérogénéité des tissus biologiques se traduit par des disparités locales de l'environnement physique dans lequel le capteur est plongé et, notamment, par des variations locales du champ statique  $B_0$  qui influent sur le signal de RMN. Avant de procéder aux analyses *in vivo*, un bon compromis est le modèle organique qui présente l'avantage d'offrir des structures hétérogènes tout en s'affranchissant des contraintes liées à l'expérimentation *in vivo* (mouvements notamment).

Par la suite, deux expérimentations pour la caractérisation des CER sont décrites. La première expérimentation porte sur la caractérisation *in vitro* du CER du premier suivi effectué sur l'oignon et la seconde porte sur la caractérisation *in vitro* du CER du second suivi effectué sur le kiwi. Ces deux expérimentations permettent de mieux apprécier d'une part le potentiel de ces capteurs et, d'autre part, le compromis à choisir entre la géométrie du capteur et le RSB nécessaire pour une application ciblée.

Les CER utilisés pour le premier suivi disposaient d'une taille de boucle relativement faible (30 mm pour un diamètre de 1,6 mm) et offraient donc un RSB très élevé (au détriment de la profondeur et de la longueur d'exploration). Le choix de modèle organique s'est donc porté sur l'oignon rouge (*Allium Cepa*, variété simiane). Celui-ci s'organise en structures lamellaires (écailles charnues séparées par des écailles sèches) autour du bourgeon. De plus, les écailles charnues s'épaississent du bourgeon vers l'extérieur. Suivant le lieu d'insertion du CER dans l'oignon, il est donc possible de

visualiser des structures de tailles différentes – voir **Figure 35**, image de gauche. Pour notre étude, le CER est inséré au voisinage du centre du bourgeon qui contient les structures les plus fines. Sur la **Figure 35** (image de droite) est montrée une coupe axiale d'oignon correspondant à l'acquisition axiale IRM faite avec la BVS (séquence *FLASH 3D*, champ de vue de  $16 \times 16 \times 15 \text{ mm}^3$ , matrice d'acquisition égale à  $192 \times 192$ , voxel de  $83 \times 83 \times 234 \mu\text{m}^3$ , TR/TE = 20/6,65 ms, bande passante de 25 kHz et temps d'acquisition de 8 min et 11 s). En comparant ces deux images, on peut effectuer la correspondance entre les structures anatomiques ; les écailles charnues hydratées apparaissent en hypersignal, comparé aux écailles desséchées qui apparaissent plutôt en hyposignal. On observe également sur l'image de RMN, des zones d'hypersignaux contenus dans les structures charnues correspondant à des « canaux » probablement enrichis en eau. L'objectif des acquisitions faites avec les CER sera d'essayer de mieux caractériser ces structures.

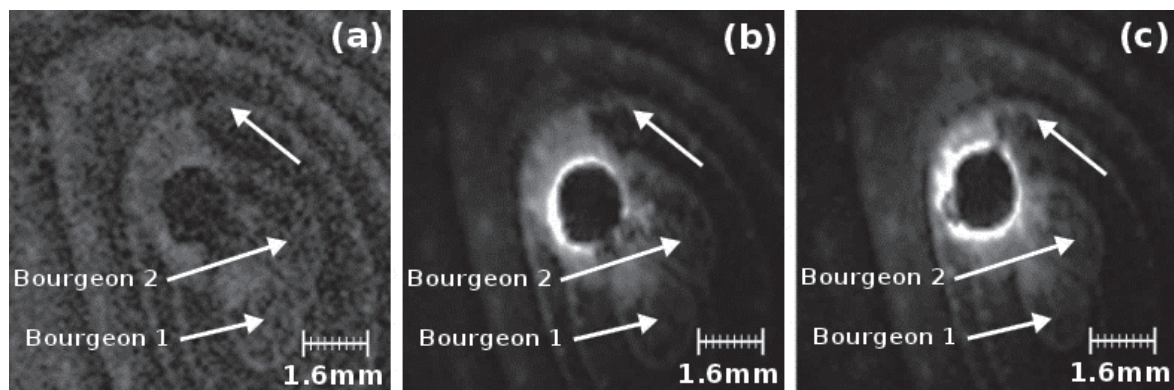


**Figure 35** – Illustrations d'une coupe anatomique de l'oignon (gauche) et de l'image de RMN acquise en pondération *T1* (droite) avec la bobine volumique.

Le CER est inséré à l'endroit indiqué sur la **Figure 35** au centre d'un bourgeon de l'oignon rouge. Les acquisitions sont faites avec la BVS en mode émission et le CER en mode réception. Plusieurs séquences à des tailles de voxels différents sont acquises. Sur la **Figure 36**, les trois images ont été acquises au même endroit (position de la coupe identique). Sur l'image obtenue avec la BVS – **Figure 36(a)** – agrandissement de la **Figure 36(b)**, il est difficile de voir le contenu des zones charnues tandis que les images obtenues avec les CER permettent de distinguer plus clairement ces entités. L'image **(c)** ( $39 \times 39 \times 234 \mu\text{m}^3$ ) permet de mieux visualiser les structures par rapport à l'image **(b)** ( $78 \times 78 \times 234 \mu\text{m}^3$ ). Cependant, ce gain de différenciation entre les structures s'effectue au détriment du temps d'acquisition qui se voit multiplié par quatre entre les deux séquences. Une amélioration

de la différenciation des deux bourgeons est également notable entre les images obtenues avec la BVS et celles obtenues avec les CER. Finalement, cela permet aussi de mieux apprécier la profondeur d'exploration.

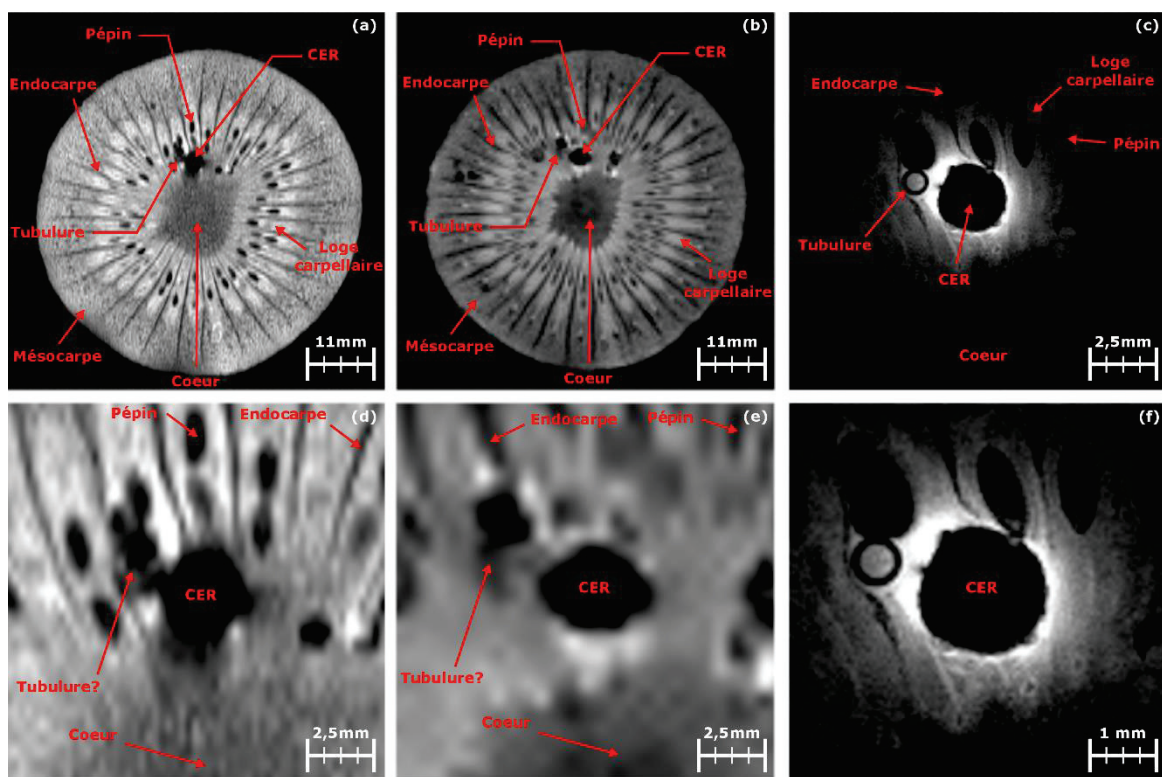
Sur les images de RMN acquises sur fantôme homogène il est difficile de constater à quelle distance on peut encore discerner des structures avec un gain en RSB supérieur à 1 (phénomène dû à l'homogénéité de la solution). Sur les images acquises sur l'oignon, et connaissant le diamètre de notre capteur et le champ de vue de l'image, il est possible d'estimer plus précisément cette profondeur d'exploration. Avec les CER utilisés pour le 1<sup>er</sup> suivi longitudinal cette profondeur est environ égale à 3 – 4 mm (depuis le centre du CER, voir **Figure 32**) tandis que sur les CER utilisés pour le second suivi longitudinal cette profondeur atteint 6 – 7 mm (depuis le centre du CER). Ces valeurs sont à différencier de la distance à laquelle le RSB du CER devient équivalent à celui de la bobine volumique ; au-delà de cette limite, il n'y a donc plus d'intérêt à utiliser un capteur endoluminal.



**Figure 36** – Images de RMN pondérées  $T1$  obtenues avec la BVS (a), et le CER du suivi n°1 (voir **annexe V.A**) avec une taille de pixel de  $78 \times 78 \mu\text{m}^2$  (b) et avec une taille de pixel réduite à  $39 \times 39 \mu\text{m}^2$  (c). L'épaisseur du voxel reste constante entre les deux acquisitions faites avec le CER (épaisseur de  $234 \mu\text{m}$ ).

Des acquisitions semblables sont également effectuées avec le CER du second suivi sur le kiwi (*Actinidia Deliciosa*). Le kiwi présente une plus grande proportion d'eau que l'oignon tout en gardant des structures suffisamment fines permettant l'évaluation de la sensibilité du CER en fonction de la profondeur d'exploration. Pour ces acquisitions, une tubulure vide ( $\emptyset$  1mm externe et paroi de verre d'environ  $200 \mu\text{m}$ , extrémité distale d'une pipette pasteur, Brand®) est insérée parallèlement au CER et proche de ce dernier (voir **Figure 37**) ; l'insertion de la tubulure dans le kiwi s'apparente à un carottage, ce qui remplit la tubulure de la chair du fruit. Deux séquences, pondérées respectivement  $T2$  puis  $T1$ , sont acquises avec la BVS en mode E/R – **Figure 37(a)** – puis l'acquisition pondérée  $T1$  est répétée avec le CER en mode R cette fois-ci – **Figure 37(c)**. La séquence pondérée  $T1$  obtenue avec la BVS est acquise en 10 minutes tout comme celle acquise avec le CER afin de pouvoir comparer les deux jeux d'images. Plus précisément, l'image acquise avec la bobine volumique (a) est une séquence

pondérée *T2 RARE 2D* acquise en 12 minutes avec un TR/TE de 2113/33,5 ms, une bande passante de 97,7 Hz/px, une matrice d'acquisition de 256x128 pour un champ de vue de 60x60 mm<sup>2</sup> et une épaisseur de coupe de 1 mm, la taille du pixel est de 234x468 μm<sup>2</sup>. La seconde image (b) acquise avec la bobine volumique, pondérée *T1*, est une séquence *FLASH 3D* acquise en 9 minutes avec un TR/TE de 20/6,7 ms, une bande passante de 195 Hz/px, une matrice d'acquisition de 128x128 pour un champ de vue de 60x60 mm<sup>2</sup> et une épaisseur de coupe de 938 μm, la taille du pixel est de 468x468 μm<sup>2</sup>. Finalement, la dernière image, pondérée *T1* et acquise avec le CER en mode R, est également une *FLASH 3D* acquise en 9 minutes avec un TR/TE de 20/6,7 ms, une bande passante de 130 Hz/px, une matrice d'acquisition de 192x192 pour un champ de vue de 16x16 mm<sup>2</sup> et une épaisseur de coupe de 234 μm, la taille des pixels est de 83x83 μm<sup>2</sup>.



**Figure 37** – Images de RMN d'un kiwi. L'image (a) et (b), pondérées *T2* et *T1* respectivement, sont acquises avec la BVS en mode E/R et l'image (c) pondérée *T1* avec la BVS en mode E et le CER en mode R. Il est possible de distinguer correctement les différentes structures anatomiques composant le kiwi (endocarpe, mésocarpe et pépins principalement) sur les images volumiques ; cependant, la tubulure (Ø1 mm et paroi de verre d'environ 200 μm) n'est que peu visible, tandis que celle-ci l'est clairement sur l'image acquise avec le CER. Les images (d) et (e) montrent les agrandissements respectifs des deux images acquises avec la bobine volumique. L'image (f) montre un zoom de l'image (c).

Le kiwi est constitué d'un cœur (dense) autour duquel se développent les loges carpellaires (zones molles) accueillant les pépins. Chaque loge est compartimentée entre des structures plus rigides appelées endocarpes. Au-delà des loges carpellaires et des endocarpes se trouve le mésocarpe qui



constitue la chair du kiwi. D'un point de vue qualitatif, sur l'image volumique pondérée *T2*, les pépins sont fortement contrastés par rapport aux structures alentour et donc bien visibles, à la différence de l'image volumique acquise en pondération *T1* (pixel plus gros entraînant des effets de volume partiel plus importants). En revanche, les endocarpes sont moins contrastés que sur l'image pondérée *T1*. Les loges carpellaires semblent être aussi bien contrastées en pondération *T1* qu'en pondération *T2*. La tubulure, insérée dans le kiwi proche du capteur, est cependant plus facilement discernable sur l'image pondérée *T1*; même si sur aucune des deux images acquises avec la bobine volumique il n'est possible de discerner les parois de verre de la tubulure. Pour ce faire, l'acquisition d'images pondérées *T1* à l'aide du CER est réalisée. Les parois de verre d'une épaisseur d'environ 200  $\mu\text{m}$  sont clairement visibles, tout comme les pépins proches du capteur, les loges carpellaires et les endocarpes.

L'un des principaux avantages de l'IRM, réalisée à l'aide de CER, est de disposer d'une très forte sensibilité à proximité du capteur et donc d'explorer la paroi colique dans son épaisseur dans le but, notamment, d'évaluer l'infiltration cellulaire au cours du développement d'une pathologie inflammatoire ou cancéreuse. La spectroscopie optique peut, dans une moindre mesure, différencier l'interaction des photons en profondeur dans le tissu à l'aide du banc présenté à la **section II.B.3**.

## B. Evaluation de l'imagerie multimodale IRM – optique au cours d'un suivi longitudinal

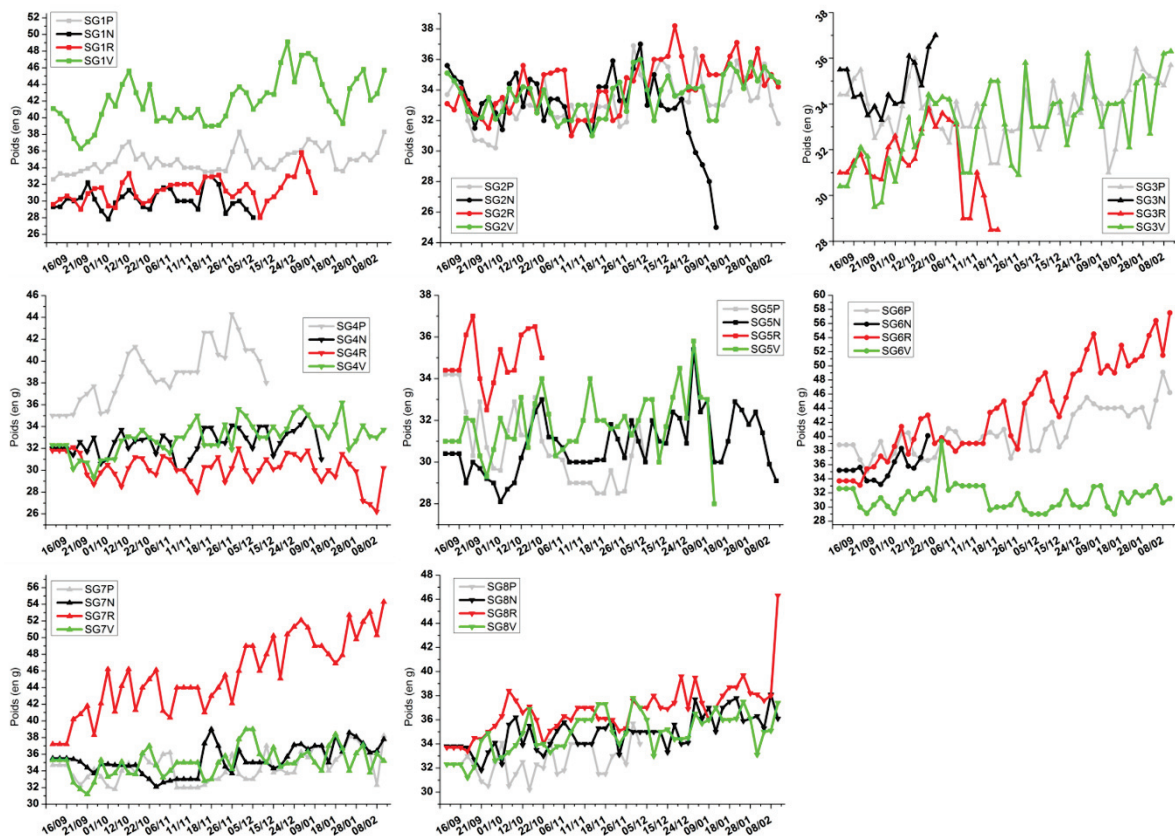
Le second suivi longitudinal s'est déroulé de septembre 2015 jusqu'à fin février 2016 et incluait 32 animaux répartis en deux groupes (pathologique et contrôle). Cette étude, comprenant les améliorations mentionnées à la section précédente, a permis d'effectuer une analyse plus quantitative et systématique de l'apport des CER, mais également du protocole proposé pour le diagnostic des lésions inflammatoires du côlon et du rectum dans le cadre du modèle animal. Cette partie détaille les résultats obtenus au cours de l'étude.

### 1. Résultats généraux du suivi

À la suite des observations faites lors du précédent suivi (voir **annexe V.B**), les améliorations apportées au niveau de la méthode d'induction de colites, mais également au niveau du développement instrumental et méthodologique ont permis d'aboutir à un protocole reproductible et fiable pour lequel des analyses quantitatives et statistiques ont pu être réalisées.

Ainsi, l'induction et l'entretien de la pathologie ont été revus et adaptés. L'AOM injecté en IP (100  $\mu\text{L}$ ) chez les animaux à l'âge de 20 semaines permet d'éviter les sur- et sous-dosages, le poids évoluant

plus rapidement lors des semaines précédentes. L'entretien des colites en chronique une semaine sur deux à une dose réduite de moitié est également plus efficace. Les différents stades de la pathologie sont mieux marqués et l'efficacité du traitement est de 100% (les parois coliques de tous les spécimens montrent des massifs cancéreux en EMC après 18 semaines de traitement). La plupart des animaux traités n'ont pas présenté d'évolution pondérale anormale, excepté les souris *SG2N* et *SG3R*. En revanche, l'évolution pondérale des animaux des groupes sains augmente en moyenne de façon régulière au cours du suivi (voir **Figure 38**).



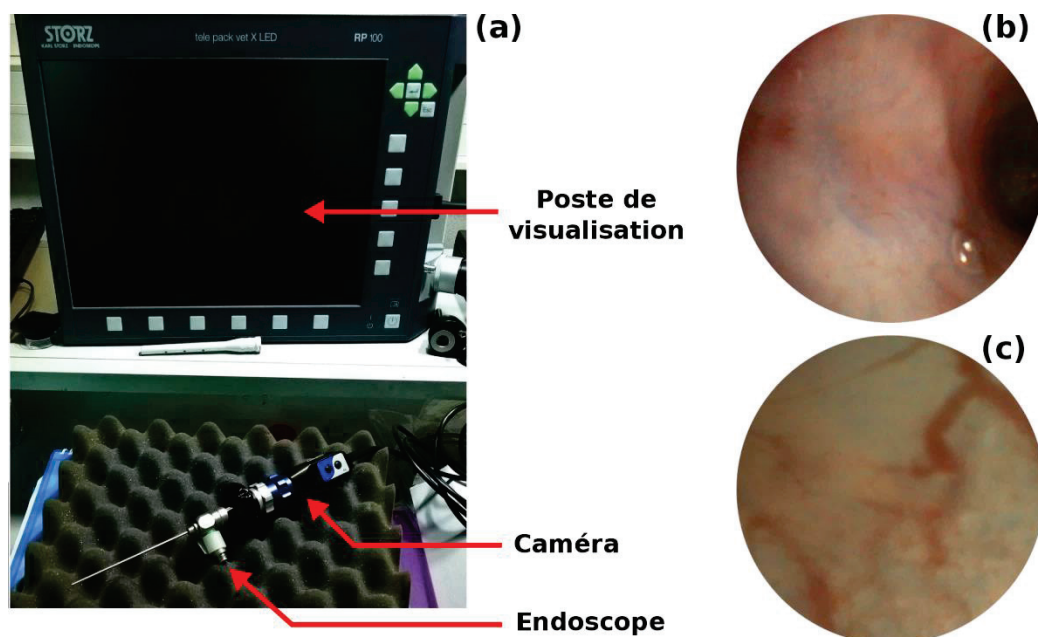
**Figure 38** – Courbes de l'évolution pondérale des animaux au cours du suivi longitudinal n°2. Les animaux des trois cages servant de contrôle présentent tous une évolution pondérale à la hausse sur l'intégralité du suivi. Pour les animaux recevant le traitement, seul *SG2N* et *SG3R* ont fait l'objet d'une attention particulière.

Les modalités utilisées pour ce second suivi sont identiques au premier suivi (voir **annexe V.B**), excepté pour la SPO qui n'est plus réalisée au profit de la CE. Les capteurs IRM ont été revus pour un meilleur compromis entre RSB et profondeur d'exploration. Les méthodes d'acquisition restent identiques avec cependant l'ajout de séquences de SRM – voir **section II.A.2.e**). Le déroulement du protocole d'expérimentation n'inclut pas d'examen d'IRM avant l'induction du traitement chimique. Cet examen permettrait d'obtenir un jeu de données de référence pour la suite de l'étude. Cependant, réaliser ces examens préliminaires nécessite d'accroître le risque de « perdre » certains sujets au cours des procédures endoscopiques ou de l'IRM. Afin de minimiser les risques de perte

pour accroître le nombre d'individus disponibles à la fin du suivi, il fut décidé de ne pas réaliser ces examens. Pour ce suivi, les modalités optiques sont réalisées le premier jour pour localiser et mesurer la distance au sphincter des régions suspectes. L'IRM endoluminale, à l'aide des nouveaux CER, est ensuite réalisée aux endroits d'intérêts – voir **section II.A.2.b**).

## 2. Endoscopie conventionnelle et chromoendoscopie avec caméra et poste de visualisation

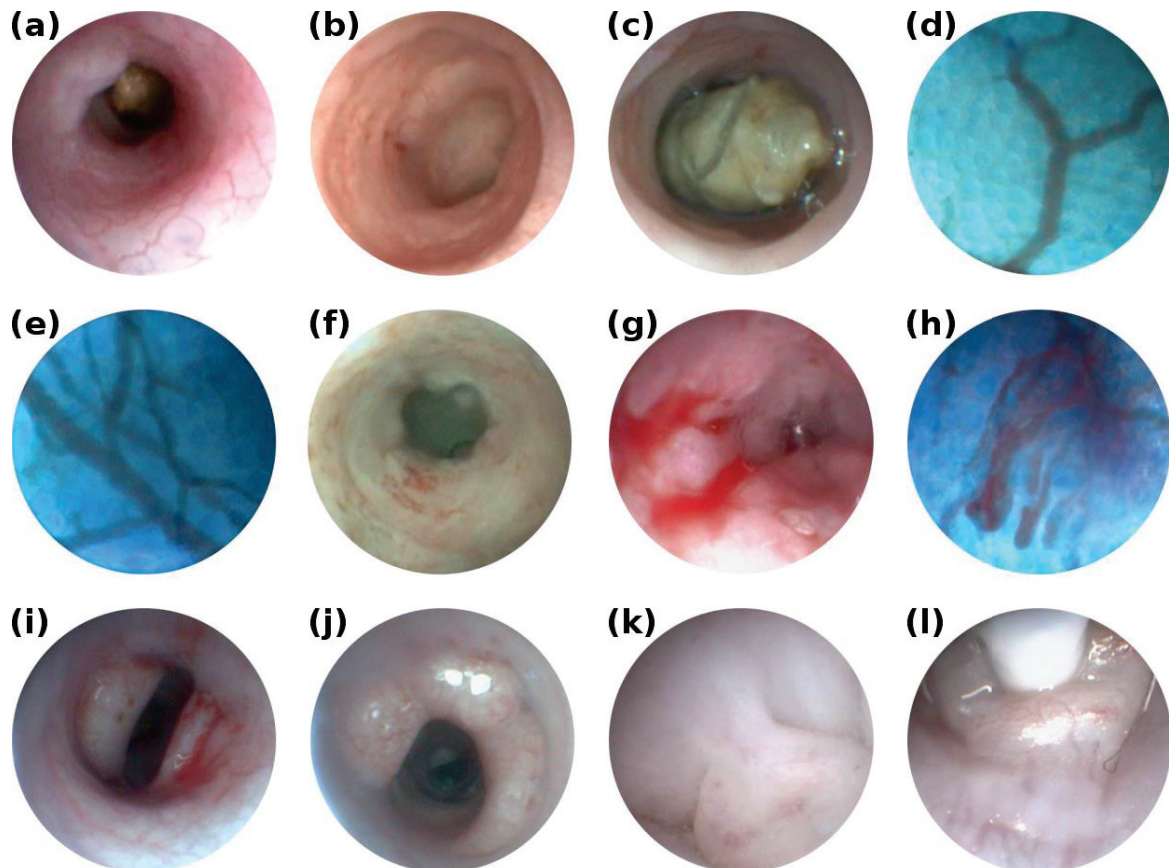
Contrairement aux expérimentations précédentes (voir **annexe V.B**), l'endoscopie au cours de ce suivi s'est effectuée avec une caméra et un poste de visualisation dédiés pour notre type d'endoscope – voir **Figure 39(a)**. Cela a permis de simplifier les gestes, mais également de disposer d'une base de données d'images d'endoscopie – **Figure 39** images **(b)** et **(c)** – permettant une localisation plus précise des lésions et pour lesquelles la corrélation avec l'EMC est maintenant possible. De plus, l'utilisation de violet de gentiane en topique permet de rehausser le contraste des lésions planes et d'augmenter la sensibilité de localisation des lésions, mais également du diagnostic.



**Figure 39** – Photos du poste de visualisation endoscopique, ainsi que la caméra connectée à l'oculaire de l'endoscope (a). L'image (b) représente la localisation d'une zone déprimée en endoscopie, tandis que l'image (c) permet la visualisation du réseau vasculaire et un premier aperçu des cryptes.

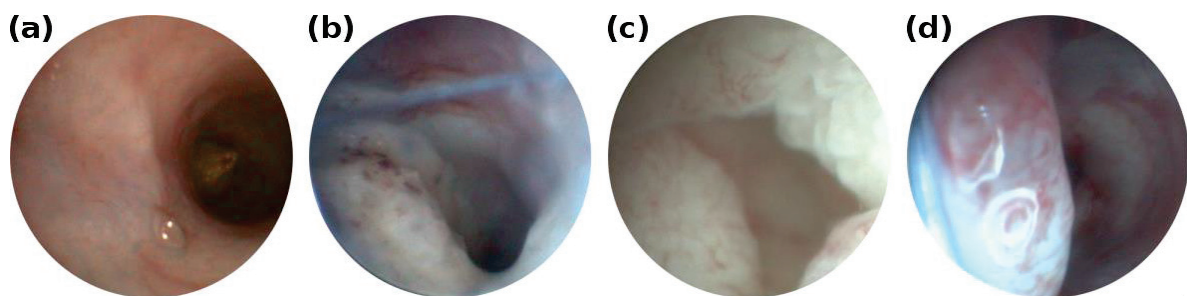
Le côlon se compose de l'épithélium puis de plusieurs couches successives (voir **section I.A.1**). Du fait de la forte diffusion lumineuse par les tissus, seule la surface épithéliale du côlon est observable par l'endoscopie conventionnelle. Cela permet néanmoins de repérer les zones suspectes ainsi que plusieurs autres caractéristiques liées ou non à l'évolution pathologique. Les images endoscopiques chez la souris saine montrent une paroi lisse sans excroissances ni zones déprimées avec une

vascularisation uniforme sur l'intégralité du côlon – voir **Figure 40(a)** et **(b)**. La présence de matières est régulièrement relevée dans la lumière du côlon – **Figure 40(c)** – et nécessite des lavements fréquents. Le couplage de la caméra dédiée à l'endoscope permet d'effectuer des vues rapprochées au contact de la muqueuse colique – **Figure 40(d)** – avec un champ de vue d'environ 1 mm lorsque l'endoscope est plaqué contre la paroi et un champ de vue d'environ 3 mm à 3,5 cm d'un objet, avec un grossissement et une définition de l'image permettant, par exemple, d'effectuer une première caractérisation de l'état vasculaire en observant la distribution des cryptes ainsi que leur forme (**Figure 40(d)** – maillage alvéolaire). La densité du réseau vasculaire – **Figure 40(e)** – peut également être un indice au cours de l'évolution de la pathologie. Une densité vasculaire accrue peut être caractéristique d'une néovascularisation apparente et signe d'une dégénérescence de la prolifération cellulaire.



**Figure 40** – Images endoscopiques caractéristiques des résultats de l'étude longitudinale n°2. Les images (a) et (b) montrent un côlon sain et l'image (c) illustre la présence (inévitable) de matières fécales. Le jeu d'optiques constituant l'endoscope permet d'effectuer un « zoom » sur la surface épithéliale et permet la distinction des cryptes en CE, images (d) et (e). Les poussées inflammatoires induites par le traitement provoquent un aspect granité de la paroi (f), mais également l'apparition de saignements (g) et (h). Finalement, les stades avancés de la pathologie provoquent l'apparition de lésions hémicirconférentielles (i),  $\frac{3}{4}$  circonférentielles (j) et pédiculées (k). L'endoscopie est également le support de l'EMC et permet le placement de la sonde MiniZ (l).

Les stades inflammatoires se caractérisent par l'apparition de zones déprimées ou surélevées avec un aspect « granité » de la paroi – **Figure 40(f)** – pouvant faire apparaître des saignements plus ou moins localisés – **Figure 40(g)** et **(h)**. L'agencement régulier des cryptes dans l'épithélium ainsi que leur forme sont affectés par les mécanismes de prolifération cellulaire anarchique ; l'altération de la paroi peut être décelée en endoscopie et caractérisée en EMC. Les stades tardifs de la pathologie font apparaître des polypes dans la lumière du côlon qui peuvent être classés en plusieurs catégories suivant la sévérité de l'atteinte. Sur les images de la **Figure 40** sont observables deux lésions hémicirconférentielles **(i)**, une lésion  $\frac{3}{4}$  circonférentielle **(j)** et une lésion pédiculée **(k)** obstruant complètement la lumière colique. Ces lésions apparaissent aux stades avancés de la pathologie après 18 semaines de traitement chimique combinant l'AOM au DSS. La corrélation de la caractérisation de ces massifs cancéreux avec l'évolution pondérale des souris au cours du suivi et le prélèvement des foies à la 24<sup>e</sup> semaine suggère que ces lésions n'avaient pas encore métastasé dans le reste de l'organisme. Si l'endoscopie est utilisée à des fins diagnostiques, elle est également utilisée en support des autres modalités et, notamment, pour la réalisation des examens de CE – **Figure 40(d)**, **(e)** et **(h)** – et des examens d'EMC. Disposer d'un poste de visualisation permet de positionner en temps réel et précisément la sonde d'EMC sur les régions d'intérêts (voir **Figure 40(l)** – sonde positionnée sur le polype pédiculé).

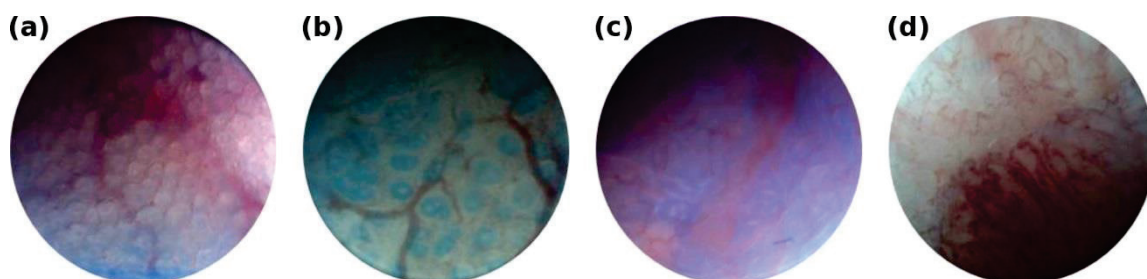


**Figure 41** – Evolution d'une lésion plane observée lors de la première session d'imagerie (a). L'inflammation se généralise à la seconde session d'imagerie (b) et présente certaines caractéristiques de dysplasie de bas grade en EMC. Les premiers signes de cancer sont observés au cours de la 3<sup>e</sup> session (c). La lésion évolue finalement en massif cancéreux et montre une implantation sur la muqueuse plus large qu'à la première session.

Outre la visualisation à un instant *t* des lésions, il est également possible de les suivre dans le temps à chacune des étapes du suivi (voir **Figure 41**). Durant la première session d'imagerie (six semaines après l'induction de la pathologie) l'apparition d'une lésion plane, déprimée en son centre, est repérée lors de l'endoscopie de contrôle – **Figure 41(a)**. Ce type de lésion, 0-IIc dans la classification de Mayo, est une lésion à risque dans le développement de cancers colorectaux et nécessite un suivi régulier dans un contexte clinique. À la seconde session d'imagerie, la même lésion est imagée avec un aspect plus granité et une inflammation généralisée sur la circonférence de la paroi avec des saignements ponctuels – **Figure 41(b)** ; la lésion a probablement commencé à infiltrer les autres

couches de la paroi. La caractérisation de cette lésion en EMC montrera des motifs caractéristiques de dysplasies de bas grade (fusion des cryptes entre elles et allongement de ces dernières). À 18 semaines, la lésion a continué à envahir la lumière colique et montre les premiers signes de cancer (l'infiltration de la lésion a probablement atteint les dernières couches de la paroi) – **Figure 41(c)**. Enfin, 24 semaines après le début du traitement, la lésion montre tous les signes d'un massif cancéreux – **Figure 41(d)** – et une extension de la lésion au-delà des limites initiales observées à la sixième semaine. De plus, les premiers signes suspects de comportement (perte d'appétit) et de déshydratation de la souris sont notés suggérant une atteinte profonde.

Ces premières images informent sur la nature macroscopique (anatomie) des lésions observées. Il est également possible de caractériser plus précisément la surface épithéliale avec l'endoscope. Pour ce faire, l'endoscope est positionné (« béquillé ») sur la zone d'intérêt et la paroi stabilisée par « succion » avec une seringue connectée au canal opérateur permettant de maintenir une légère dépression au voisinage de la fenêtre endoscopique. En jouant sur le zoom et la focale de la caméra, on peut obtenir des images détaillées de l'agencement des cryptes (voir **Figure 42**) après coloration au violet de gentiane. Dans le cas d'un réseau sain, les cryptes sont uniformément réparties et de même taille – **Figure 42(a)**. Les mécanismes inflammatoires, entraînant une évolution de la prolifération cellulaire, vont altérer l'agencement et la forme des cryptes. Le motif des cryptes, observé en endoscopie, devient plus clairsemé avec un début de recrudescence du nombre de vaisseaux sanguins – **Figure 42(b)**. Les altérations de l'architecture du tissu, mais également de ses fonctions (sécrétions de mucus, assimilation de l'eau...) peuvent conduire à un état dysplasique – **Figure 42(c)**. La dysplasie peut se caractériser par une élongation des cryptes, la perte des cellules caliciformes et des jonctions cellulaires. Ces aspects seront mieux définis et plus facilement observables en EMC. Finalement, les lésions cancéreuses sont dépourvues de cryptes et la présence de massifs est observable macroscopiquement en endoscopie – **Figure 42(d)**.

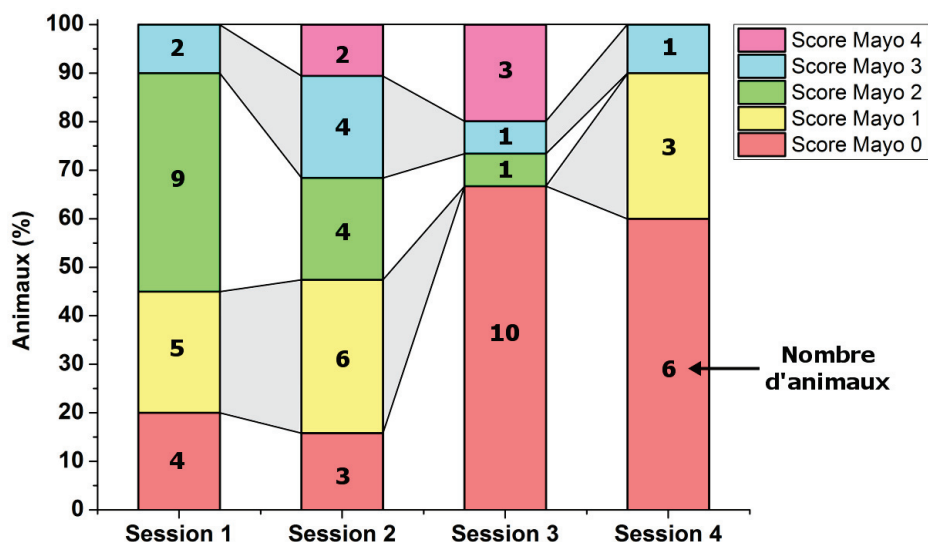


**Figure 42** – Images d'endoscopie conventionnelle montrant la possibilité de réduire le champ de vue pour améliorer la visualisation du réseau vasculaire. L'endoscope est collé contre la paroi puis cette dernière est aspirée par un phénomène de succion réalisé grâce à une seringue connectée à un des canaux d'accès de l'endoscope (les autres étant fermés).

Un score global variant de 0 à 4 (score de Mayo voire **section I.B.5**) est attribué pour chaque animal aux étapes inflammatoires du processus d'évolution des lésions. Lors du suivi longitudinal, ce score fut attribué à chaque animal pour chaque session d'imagerie – voir **Tableau 8** et **Figure 43**. Lors de l'apparition des lésions, la classification de Paris (voir **section I.B.5**) est utilisée pour catégoriser les lésions suivant leur morphologie – voir **Tableau 9**. De ces deux tableaux, qui permettent d'effectuer des analyses « pseudo-quantitatives » des images endoscopiques, on observe une gradation de l'évolution du score de Mayo jusqu'à la 18<sup>e</sup> semaine de traitement avant de noter une diminution de ce score. Cette évolution peut s'expliquer par le processus de développement des lésions : les phénomènes de prolifération cellulaire apparaissant au sein d'une muqueuse saine vont évoluer en phénomène inflammatoire avant l'apparition des lésions. Une fois les lésions apparues, la croissance de ces dernières entraîne des évolutions non plus inflammatoires, mais morphologiques aboutissant, finalement, en tumeur, avec présence de masses cancéreuses sur la surface de l'épithélium et à l'intérieur de la paroi colique.

**Tableau 8** – Synthèse des scores de Mayo (0 à 4) attribués pour chaque animal à chaque session d'imagerie lors des étapes inflammatoires de l'évolution des lésions. ∅ = données manquantes ; † = animal décédé.

	Sous-Groupe 1				Sous-Groupe 2				Sous-Groupe 3				Sous-Groupe 4				Sous-Groupe 5			
	P	N	R	V	P	N	R	V	P	N	R	V	P	N	R	V	P	N	R	V
<b>S1</b>	1	3	2	2	2	3/4	2	2	1	1	1	0	2	0/1	2	0	0/1	2	2	1
<b>S2</b>	0	3	2	0	1	4	3	3	2	†	1	2	1	2	3	1	1	4	0	1
<b>S3</b>	0	∅	4	0	3	0	4	0	0	†	0	0	∅	0/2	0	0	†	4	†	0
<b>S4</b>	0	†	0	†	0	∅	1	0	0	†	†	1	0	†	∅	1	†	3	†	†



**Figure 43** – Diagramme de l'évolution du score de Mayo des animaux au cours du suivi longitudinal. Pour chaque session d'imagerie (en abscisse) le score de Mayo des animaux est donné par un gastroentérologue. Pour chaque session d'imagerie, on donne le pourcentage du nombre d'animaux ayant eu ce score (reporté en ordonnée et le nombre d'animaux correspondant est renseigné au centre des barres).

Dès la sixième semaine après l'induction du traitement, on note l'apparition de lésions pédiculées (Ip), sessiles (Is) et surélevées (IIa) chez certaines souris, la plupart ne montrant aucun signe de développement de lésions. L'entretien de la pathologie va amener ces lésions à évoluer en massifs cancéreux, au détriment de l'évolution de l'inflammation, avec l'apparition d'infiltration au sein de la paroi colique et l'apparition, plus tardive, de tumeurs.

**Tableau 9** – Synthèse de l'observation des lésions au cours du suivi longitudinal à chaque session d'imagerie pour chaque animal.

Sous-Groupe 1					Sous-Groupe 2			
	P	N	R	V	P	N	R	V
S1	Is	Is	Ip	Is	X	IIa	IIa	IIa
S2	Is	*Is+*Ip	*IIb	Is	IIb	IIa	IIa	C
S3	IIb+C	*Ip+C <sup>++</sup> +T	C+	*Is+C	*IsIIc+C <sup>+</sup> +½O	C <sup>+</sup>	IIa+C <sup>+</sup>	*IIb+C+
S4	IIa+IIb+C <sup>+</sup> +T	†	∅	*Is+C <sup>+</sup>	∅	C <sup>++</sup>	IIa+C <sup>+</sup> +T	*IIb+C <sup>++</sup> +½O+¾O
Sous-Groupe 3					Sous-Groupe 4			
	P	N	R	V	P	N	R	V
S1	IIa	*IIa	X	IIa	*Is	X	X	X
S2	IIa+Is	†	X	IIa	IIb	Is+C	Is	X
S3	IIa+*Is+C	†	X	C	∅	*IsIp+C	Is+Ip+C	Is+C
S4	*Is+C <sup>+</sup>	†	†	C <sup>++</sup>	∅	†	IIp+C <sup>++</sup> +T	*Is+C <sup>+</sup>
Sous-Groupe 5								
	P	N	R	V				
S1	X	X	X	X				
S2	∅	Is+C	∅	X				
S3	†	Is+C <sup>+</sup>	†	Is+C				
S4	†	∅	†	†				

**Légende :**

- X Aucune lésion observée
- Ip/Is/... Voir **section I.C.2**
- \* Indique la multiplicité des lésions
- C Présence d'un début de cancer
- +/\*\* Cancer avancé/cancer omniprésent
- T Présence de tumeurs
- ∅ Données manquantes
- † Animal décédé

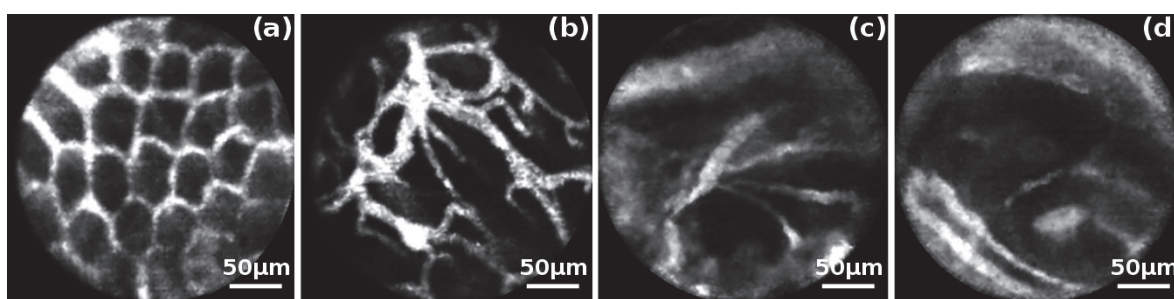
L'endoscopie conventionnelle ne nécessite aucun développement particulier excepté la fabrication d'un système d'aspiration/injection d'air/eau automatisé pour s'affranchir des seringues actuellement utilisées. En CE, une des améliorations envisagées est la réalisation d'une solution diluée de violet de gentiane puis centrifugée pour ne récupérer que la phase supérieure de la solution afin d'enlever tous les cristaux non solubles qui gênent la réalisation de ces examens.

La technique permet donc de repérer les régions suspectes et de réaliser une première caractérisation macroscopique quantitative. Cependant, la réalisation de l'examen nécessite une personne expérimentée dans la réalisation des gestes endoscopiques pour éviter toute perforation de la paroi.



### 3. Endomicroscopie confocale avec agent de contraste (FITC-dextran)

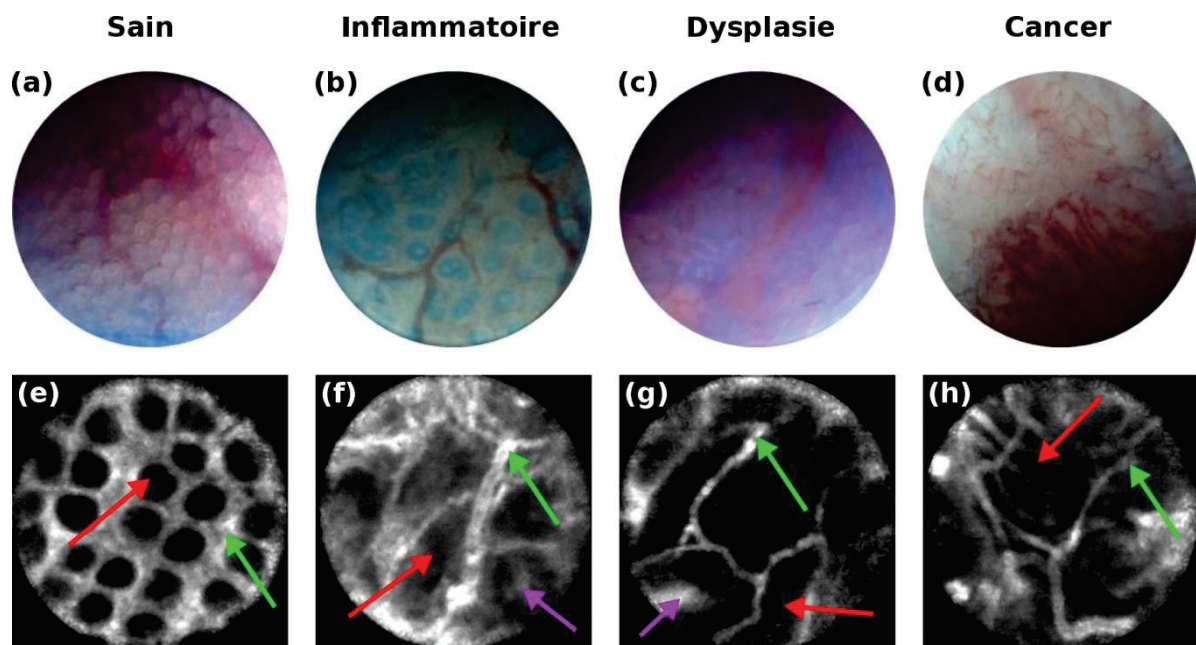
Les observations faites en endoscopie sont complétées et corrélées avec un examen d'EMC, assimilable à un « examen histologique *in vivo* », afin de caractériser plus précisément les lésions observées. La taille du FITC-dextran ne lui permet pas, dans les conditions normales, de diffuser en dehors du réseau vasculaire. Dans le cas de l'inflammation et des stades plus avancés de la pathologie, la perméabilité des cryptes causée par l'évolution de la pathologie va permettre à l'agent de contraste de diffuser en dehors du réseau vasculaire et, notamment, dans le centre des cryptes. Il devient alors possible de combiner les aspects anatomiques (forme et distribution des cryptes dans le tissu vu en endoscopie par exemple) à des aspects structurels (perméabilité membranaire). Les images types qu'il est possible d'obtenir pour chacun des différents stades de la pathologie sont indiquées sur la **Figure 44**.



**Figure 44** – Images d'EMC montrant l'évolution d'une architecture vasculaire saine (a) vers de l'inflammation (b). La prolifération cellulaire anarchique mène éventuellement à la formation de dysplasie de bas grade (c) pouvant mener jusqu'à un stade précancéreux, la dysplasie de haut-grade (d).

L'intérêt du protocole multimodal est de pouvoir combiner les informations des différentes modalités entre elles. La **Figure 45** montre les images endoscopiques confrontées aux images d'EMC obtenues pour la même localisation à différents stades de la pathologie (tissu sain, inflammatoire, dysplasie et cancer). De manière générale, on observe qu'il est plus facile de caractériser l'architecture vasculaire sur les images d'EMC grâce à l'important contraste que cette technique offre. Plus spécifiquement, dans le cas d'un tissu sain on observe une distribution uniforme des cryptes dans l'image avec une taille quasiment identique pour chacune d'entre elles (**Figure 45(e)** flèche rouge). L'épaisseur des vaisseaux est constante (**Figure 45(e)** flèche verte). Lors des poussées inflammatoires, la forme des cryptes est modifiée (**Figure 45(f)** flèche rouge) ainsi que l'intégrité de leur paroi. L'agent de contraste, auparavant confiné dans le réseau vasculaire commence à diffuser dans le cœur des cryptes (**Figure 45(f)** flèche violette). De plus, la déformation des cryptes entraîne également un réagencement du système vasculaire (**Figure 45(f)** flèche verte). Les épisodes inflammatoires sont souvent ponctués de saignements abondants locaux qui causent une dissémination de l'agent de contraste dans la lumière intestinale. C'est pourquoi les images d'EMC

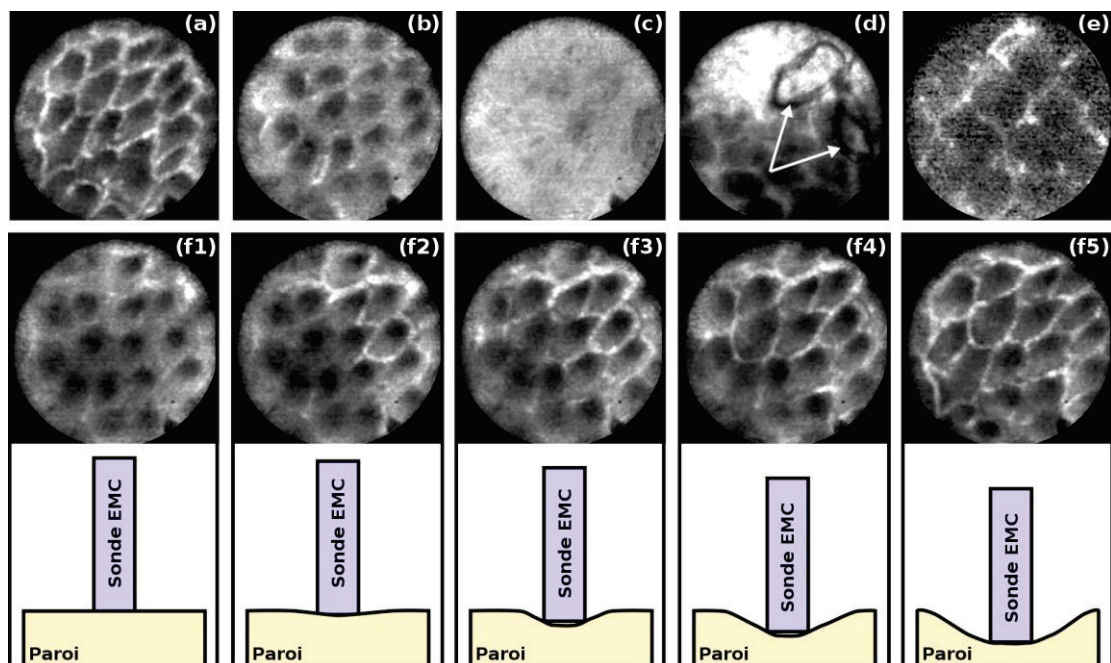
sont généralement plus « claires » et moins bien contrastées que les images d'EMC obtenues aux autres stades. L'apparition de dysplasie peut se caractériser par l'apparition de structures plus grosses que celles observées précédemment et qui résultent de la fusion de deux ou plusieurs cryptes entre elles (**Figure 45(g)** flèche rouge). Le réseau vasculaire est généralement moins dense (**Figure 45(g)** flèche verte), mais l'agent de contraste peut toujours diffuser au centre des cryptes, et ce de manière abondante (**Figure 45(g)** flèche violette). Les processus d'angiogenèse n'apparaissent que plus tardivement et résultent de la prolifération cellulaire anarchique et des différents phénomènes caractéristiques d'états cancéreux. Sur les images d'EMC, cela se traduit par l'abondance de vaisseaux sanguins (**Figure 45(h)** flèche verte), la disparition des cryptes désormais non différenciables (**Figure 45(h)** flèche rouge) et la présence de massifs tumoraux apparaissant en hyposignal sur l'image d'EMC, probablement associé à une indifférenciation fonctionnelle des cellules.



**Figure 45** – Images endoscopiques montrant un tissu sain (a), un tissu à caractère inflammatoire (b), de la dysplasie (c) et un massif cancéreux (d). La corrélation avec les images d'EMC (e) à (h) permet d'obtenir un diagnostic plus précis avec une première observation macroscopique du tissu dont l'architecture du réseau vasculaire peut être caractérisée à l'aide de l'EMC. Les flèches rouges localisent le cœur des cryptes non infiltré par l'agent de contraste dans le cas d'un tissu sain, contrairement aux stades plus avancés où la diffusion de l'agent dans le cœur est rendue possible par la perméabilité des cryptes (flèches violettes). Les flèches vertes identifient le réseau vasculaire.

Tout comme pour les images de RMN, un certain nombre d'artéfacts peuvent diminuer la qualité des images d'EMC. La position de la sonde contre la paroi (pression et inclinaison) va jouer un rôle important dans la qualité de l'image et dans l'observation du réseau vasculaire. La pression exercée par l'opérateur sur la paroi (à l'aide de la sonde) permet de correctement visualiser le réseau

vasculaire – **Figure 46(a)**. Une pression excessive provoque une diminution du flux local et une pression insuffisante provoque une perte de contraste, donnant une impression d'épaississement des vaisseaux – **Figure 46(b)**. Cet effet est illustré sur les images (f1) à (f5) de la **Figure 46**. On observe la diffusion de l'agent de contraste contenu dans le sang des vaisseaux sanguins en fonction de la pression de la sonde contre la paroi colique. Lors des examens, si la sonde est maintenue en position stable, le même effet peut apparaître en fonction de la respiration de l'animal. Les mouvements du diaphragme vont jouer le même rôle qu'une pression variable et vont donc impacter la qualité des images. Lors des examens, cela se traduit sur le poste de visualisation par un effet d'éloignement des structures suivi par un rapprochement de celles-ci de manière périodique. Une anesthésie trop faible aura donc tendance à accélérer l'effet tandis qu'une anesthésie plus forte, potentiellement préjudiciable pour l'animal, le diminuera.



**Figure 46** – Tout comme pour les images de RMN, les images d'EMC peuvent être impactées par différents phénomènes diminuant la qualité des images. Le réseau vasculaire est correctement visualisé si la position de la sonde est optimale par rapport à la paroi (a). Dans le cas où la pression de la sonde est insuffisante (b), il est plus difficile de correctement visualiser le réseau vasculaire. Les éventuelles matières résiduelles présentes dans le côlon peuvent rendre l'image illisible (c) ou partiellement interprétable (d). Dans le cas d'une injection de FITC insuffisante, le signal est trop faible et rend l'image difficilement exploitable (e). Les images (f1) à (f5) illustrent l'effet de la pression de la sonde contre la paroi sur le rendu des images acquises.

Les lavements préalables à chaque examen permettent de diminuer la quantité de matières présentes dans le côlon. Cependant, la quantité d'eau injectée doit être limitée puisque sa remontée dans l'intestin peut provoquer des gonflements eux aussi préjudiciables à l'animal. Quoiqu'il en soit, les processus digestifs et les mécanismes de sécrétion de mucus ne peuvent être stoppés et la

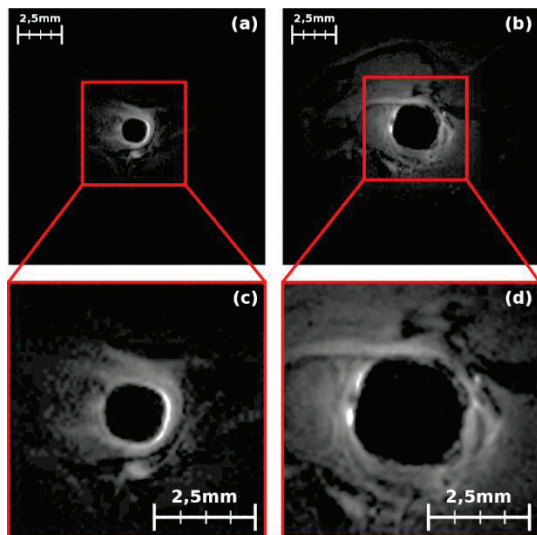
présence de matières résiduelles est inévitable. Un film de ces matières a tendance à s'intercaler entre la sonde et la paroi et à rendre la visualisation du réseau vasculaire plus difficile. La **Figure 46(c)** montre des matières (fèces ou mucus) obstruant complètement le champ de vue de la sonde et rendant l'image inexploitable. Dans une moindre mesure, la présence de matières autres peut également impacter la qualité de l'image et rendre les post-traitements plus difficiles (voir **Figure 46(d)**), probablement des poils du pelage de l'animal imagé). Finalement, une dose d'agent de contraste trop faible peut également rendre les images inexploitables – **Figure 46(e)**. Le signal de fluorescence devient très faible et le RSB de l'image est grandement diminué au point de se trouver dans la limite de sensibilité de l'instrument. Les aspects architecturaux observés macroscopiquement en endoscopie peuvent être caractérisés à des échelles microscopiques à l'aide de l'EMC. La combinaison des deux méthodes ne permet cependant pas l'exploration en profondeur des lésions. Pour cela, il est utile d'avoir recours à l'IRM endoluminale.

#### 4. IRM endoluminale

Les modalités optiques mises en œuvre dans ce protocole autorisent une caractérisation anatomique et morphologique à l'aide de l'endoscopie, mais également une caractérisation proche de l'histologie des tissus à l'aide de l'EMC. Néanmoins, avec ces modalités-là, seul l'état de surface de la paroi colique peut être analysé. L'IRM endoscopique, à l'aide de capteurs endoluminaux dédiés, apporte une solution pertinente dans le cadre du diagnostic et de la caractérisation en profondeur des lésions.

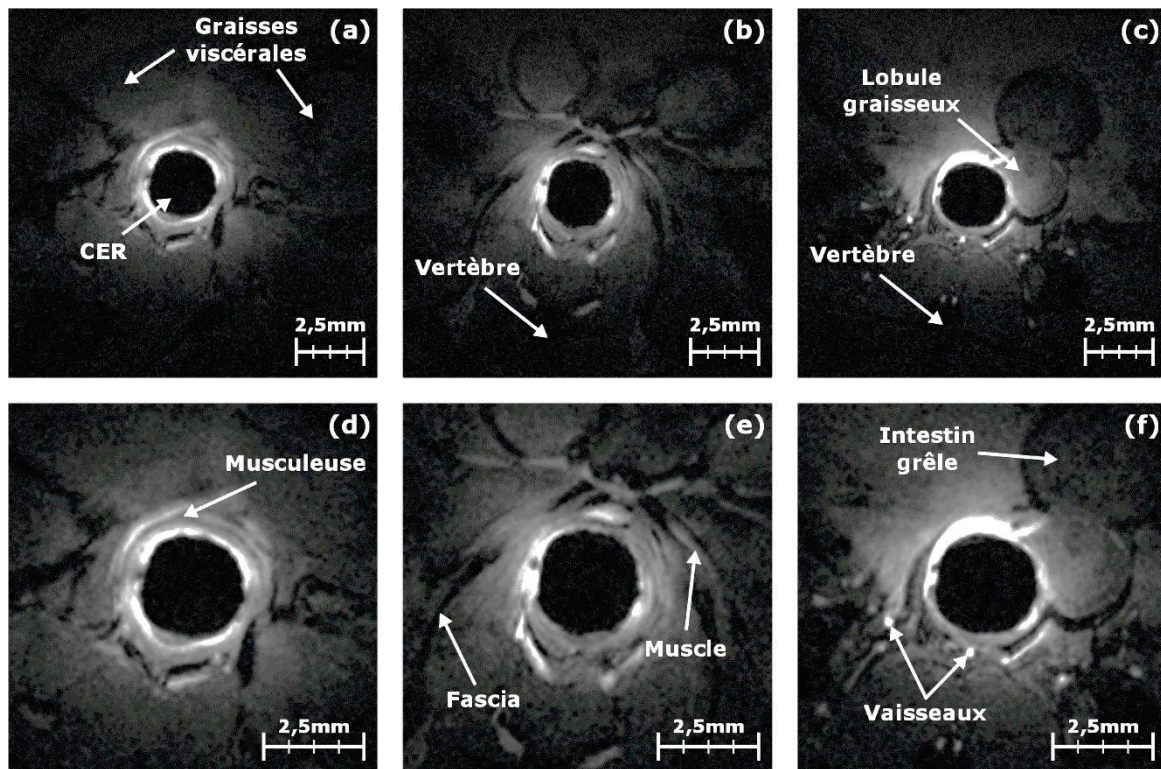
##### *a) IRM haute-résolution spatiale pour le dépistage des anomalies tissulaires colorectales*

Le principal inconvénient de l'IRM du premier suivi résidait dans le faible champ de vue des capteurs qui limitait donc la profondeur d'exploration (voir **annexes V.A** et **V.B**). Pour ce suivi, les CER ont été modifiés par l'augmentation de la largeur de la boucle, de façon à obtenir un champ de vue plus important au prix d'une légère diminution du RSB. La comparaison entre deux images types obtenues avec les CER utilisés pour le suivi n°1 et ceux utilisés pour le suivi n°2 est montrée sur la **Figure 47**. Les images ont été acquises chez deux souris saines sur une portion analogue de segment colique, localisée à environ 1 cm du sphincter anal ; les paramètres de séquence des deux images sont strictement identiques.



**Figure 47** – Comparaison des images obtenues au cours du premier suivi (a) et (c) avec celles obtenues au cours de second suivi (b) et (d). L'amélioration de la profondeur d'exploration, au détriment de la sensibilité, permet de mieux caractériser l'environnement du CER. La taille agrandie des CER permet également de réduire les artefacts liés au déplacement de matières le long du capteur lors des acquisitions. Les paramètres d'acquisition sont les suivants : séquence *FLASH 3D*, champ de vue de 16x16x15 mm<sup>3</sup>, matrice d'acquisition égale à 192x192, taille de voxel de 83x83x234 μm<sup>3</sup>, TR/TE = 20/6,65 ms, bande passante de 25 kHz et temps d'acquisition de 8 min et 11 s.

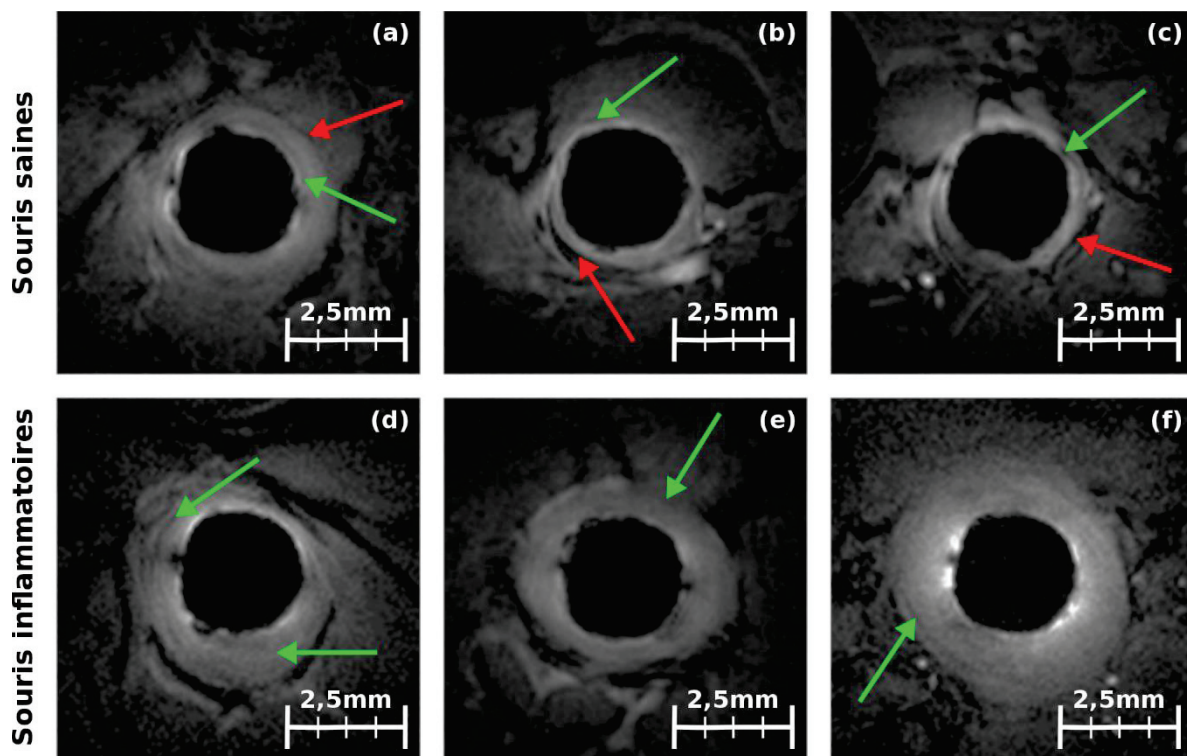
Les images avec une pondération  $T1$  croissante, acquises avec les CER optimisés par rapport à ceux du suivi initial, permettent de visualiser les structures plus en profondeur. Chez la souris, l'épaisseur totale (muqueuse, musculuse et séreuse) de la paroi colique normale ne dépasse pas les 300 μm. La taille des pixels des images pondérées  $T1$  acquises avec les CER est de l'ordre de 80x80 μm<sup>2</sup> dans le plan ce qui signifie que la paroi est contenue dans environ quatre pixels. Il n'est donc pas possible, dans ces conditions, de distinguer systématiquement les différentes couches de la paroi. Cependant, le complexe muqueux sous-muqueux a tendance à apparaître en hypersignal sur les images pondérées  $T1$ , dû à la forte vascularisation de cette couche. À l'inverse, la musculuse (couche musculaire située entre la sous-muqueuse et la séreuse) tend à apparaître en hyposignal dû à la présence des faisceaux musculux longitudinaux (voir **Figure 48**). Sur les images anatomiques, la musculuse sera le point de référence pour définir la frontière de la paroi colique. Les structures situées entre cette couche et le CER seront considérées comme de la paroi colique ou de la lumière intestinale, tandis que celles situées au-delà correspondront à d'autres structures anatomiques (vaisseaux sanguins, graisses viscérales, muscle...).



**Figure 48** – Structures anatomiques qu’il est possible de localiser sur les images de RMN pondérées en  $T1$ . La présence du CER au centre de toutes les images constitue le premier repère (a). La localisation des vertèbres à 6h lorsque la souris est positionnée sur le dos constitue également un second repère (b). Les graisses viscérales (a) sont localisées plus en profondeur par rapport au CER tandis que des lobules graisseux peuvent être observés sur le pourtour du CER (c). La musculature (d) en hyposignal sur les images est à différencier des fascias (e). Les muscles coliques (e) servant aux mouvements de l’intestin (f) sont également localisables. Finalement, les vaisseaux sanguins servant à l’irrigation du système digestif peuvent être observés en hypersignal (f). Paramètres de séquence : *FLASH 3D*, champ de vue de  $16 \times 16 \times 15 \text{ mm}^3$ , matrice d’acquisition égale à  $192 \times 192$ , taille de voxel de  $83 \times 83 \times 234 \text{ }\mu\text{m}^3$ , TR/TE = 20/6,65 ms, bande passante de 25 kHz et temps d’acquisition de 8 min et 11 s.

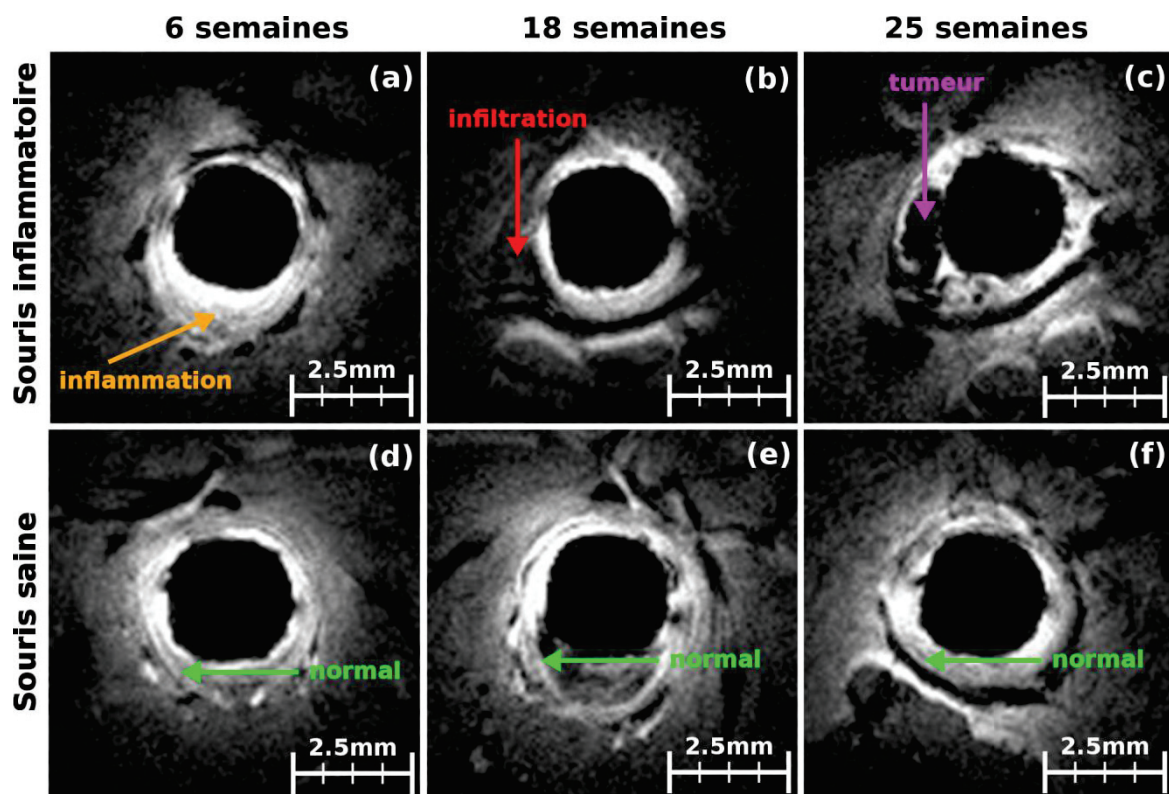
Chez la souris saine, la musculature se distingue aisément sur le proche pourtour du capteur comme un fin liseré en hyposignal (voir **Figure 49(a) à (c)** flèches vertes). Ce liseré peut être confondu, dans certains cas, avec d’autres structures ayant les mêmes caractéristiques (fascias par exemple, voir **Figure 49(a) à (c)** flèches rouges). Les processus inflammatoires (formation d’œdèmes) accroissent l’épaisseur de la paroi colique ce qui se traduit sur l’image par un éloignement de la musculature du bord du capteur, combiné à une perte de contraste entre la musculature et le reste des couches. Sur la **Figure 49**, les images (d) à (f) montrent différents degrés d’inflammation allant d’une paroi peu inflammatoire (d) à une paroi très inflammatoire (f). On notera que l’épaississement de la paroi se traduit sur les images par la présence d’un « halo » plus ou moins circulaire suivant la zone atteinte qui, aux stades précoces de l’inflammation, a un aspect de paroi saine. Dans ces cas-là, seuls un examen endoscopique ou un examen d’EMC permettront de confirmer l’état de la zone observée. De plus, la perte de contraste entre la musculature et les autres couches rend délicate la mesure de

l'épaisseur de la paroi – **Figure 49(e)**. Par exemple, sur la **Figure 49(a)**, la flèche rouge pointe probablement un fascia accolé à la paroi ou un bord d'un petit lobule graisseux qui pourrait être considéré comme la musculature et, au vu de l'éloignement au capteur, pourrait laisser penser à une zone suspecte. C'est l'analyse séquentielle du jeu d'images et la corrélation avec celles acquises aux sessions d'imagerie précédentes par un expert qui permet généralement d'affirmer ou d'infirmer le caractère bénin de la zone observée. S'il est normal d'observer des lésions inflammatoires chez les sujets traités au DSS, des lésions d'aspects inflammatoires chez les sujets sains peuvent être observées et interrogent quant à leur nature, mais également sur le déroulement correct du protocole d'expérimentation. Cependant, ces observations peuvent être expliquées par la présence de lésions hyperplasiques bénignes ou causées par des frottements répétés de l'endoscope (métallique) contre la paroi ; l'irritation de cette dernière entraînant des réactions inflammatoires incontrôlées. La localisation de l'inflammation le long du capteur peut être observée en endoscopie, mais également à l'IRM avec une sensibilité élevée (inflammation détectée six semaines après le début du traitement).



**Figure 49** – Images de RMN pondérées *T1* obtenues chez la souris saine (a) à (c) et chez un animal présentant des signes d'inflammation généralisée sur l'intégralité du côlon (d) à (f). Les flèches vertes localisent la présence de la musculature proche du CER, dans le cas de sujets sains, et repoussée, dans le cadre de l'inflammation. Les flèches rouges identifient probablement des fascias pouvant être confondus dans certains cas avec la couche musculature. Paramètres de séquence : *FLASH 3D*, champ de vue de 16x16x15 mm<sup>3</sup>, matrice d'acquisition égale à 192x192, taille de voxel de 83x83x234 μm<sup>3</sup>, TR/TE = 20/6,65 ms, bande passante de 25 kHz et temps d'acquisition de 8 min et 11 s.

À la fin de l'étude, plusieurs animaux ont développé des lésions cancéreuses avec la présence de tumeurs de type polypoïdes ou circonférentielles (voir **section I.C.1**). En partant des images de ces tumeurs et en regardant les images acquises aux sessions d'imagerie précédentes, il est alors possible de suivre l'évolution de ces lésions. Par exemple, sur la **Figure 50(c)**, on peut voir un relief localisé à 9h et apparaissant en hyposignal. Au cours de l'endoscopie de contrôle, ce relief avait été identifié comme lésion supposée cancéreuse (suspicion confirmée après la visualisation du réseau vasculaire en EMC). Cependant, à la précédente session d'imagerie (18 semaines après le traitement) et à la même position dans le côlon, on observe une faible inflammation de la paroi sur l'intégralité du pourtour du capteur, excepté à 9h où une zone singulière millimétrique empiète sur la couronne de la paroi en hypersignal. Cette lésion, également vue en endoscopie et caractérisée en EMC, avait été classée comme lésion inflammatoire présentant des caractéristiques de dysplasie de bas grade (fusion de cryptes, modification de l'agencement du réseau vasculaire et diffusion de l'agent de contraste dans le cœur des cryptes).



**Figure 50** – Évolution dans le temps des aspects anatomiques d'une lésion inflammatoire observée, sur le même animal, à 6 semaines (a), montrant des signes d'infiltration à 18 semaines (b) et aboutissant au développement d'une tumeur à 25 semaines (c). À titre de comparaison, les images obtenues sur une souris saine (d) à (f), durant les mêmes sessions d'imagerie, ne montrent aucune évolution anormale. Images pondérées *T1*, paramètres d'acquisition : *FLASH 3D*, champ de vue de 16x16x15 mm<sup>3</sup>, matrice d'acquisition égale à 192x192, taille de voxel de 83x83x234 µm<sup>3</sup>, TR/TE = 20/6,65 ms, bande passante de 25 kHz et temps d'acquisition de 8 min et 11 s.



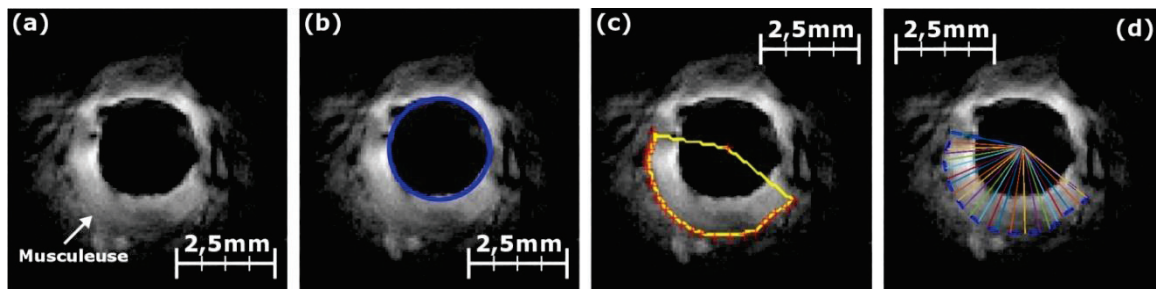
À la sixième semaine après le début du traitement, l'inflammation est observée en endoscopie et classée selon un score de Mayo 2, caractérisée en EMC comme lésion inflammatoire (distorsion des cryptes) et vue à l'IRM comme inflammation précoce. Il est important de noter ici que si cette lésion avait été imagée chez l'Homme, elle aurait probablement fait l'objet d'une attention particulière, mais n'aurait pas forcément fait l'objet d'une exérèse. Or, l'infiltration de la lésion dans la paroi montre bien un état plus critique que ce que laissait penser l'état de surface de la lésion. L'IRM endoscopique présente donc un intérêt complémentaire dans le diagnostic de ces lésions en permettant de caractériser en profondeur les anomalies et les reliefs suspects éventuellement détectés en endoscopie optique. Ces résultats prometteurs confortent dans l'idée de la nécessité de disposer d'outils compatibles entre eux et permettant la détection et la caractérisation des lésions à plusieurs échelles (en surface et en profondeur).

L'épaississement de la paroi colique est lié à l'évolution de la pathologie, nous avons donc envisagé une analyse quantitative de cet épaississement pour essayer d'obtenir un biomarqueur de l'évolution de la pathologie. Au vu des résultats précédents, le premier biomarqueur proposé est la mesure de l'épaisseur de la paroi jusqu'à la musculature (incluse). Ces mesures d'épaisseurs ont déjà été proposées dans un certain nombre de travaux (214,215), mais, pour la plupart d'entre eux, les acquisitions étant faites avec des bobines volumiques, les résolutions spatiales atteignables ne permettaient pas de correctement évaluer les changements graduels d'épaississements de la paroi chez la souris.

#### *b) Analyse de l'évolution de l'épaisseur de la paroi colique au cours du suivi*

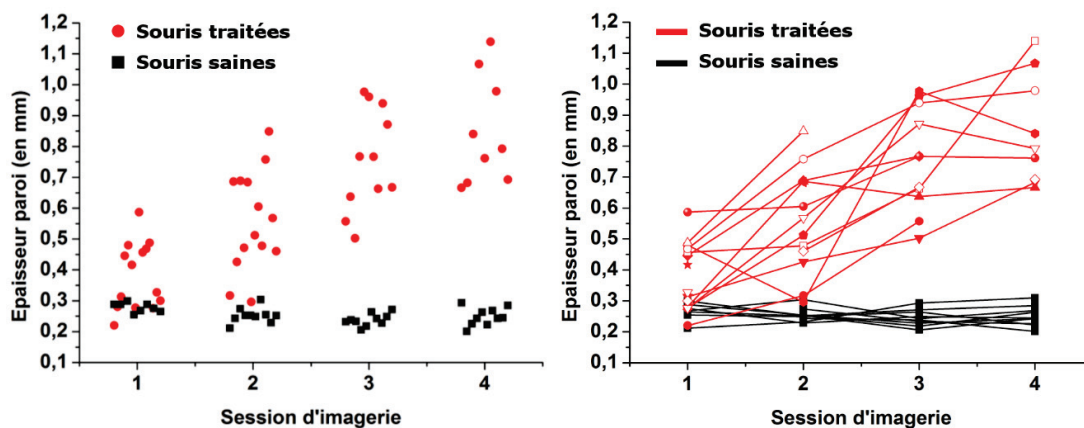
Les mesures d'épaisseur de la paroi ont été faites systématiquement sur tous les animaux pour chacune des sessions d'imagerie. La méthode proposée et implémentée sous Matlab® consiste à détecter sur l'image native pondérée  $T1$  à l'angle de bascule de  $20^\circ$  – voir **Figure 51(a)** – le centre du CER – **Figure 51(b)** – puis à segmenter manuellement la musculature – **Figure 51(c)**. L'algorithme effectuée, par la suite, le calcul de la distance euclidienne du bord du CER à la musculature, considérée comme l'épaisseur moyenne du tissu pariétal – **Figure 51(d)**, sous l'hypothèse d'adhérence de la paroi au capteur (espace intermédiaire, de gel ou liquide, négligé). Le fonctionnement et la validation de l'algorithme sont détaillés à la **section II.A.2.c)**.

À la fin des sessions d'imagerie, les acquisitions sont visionnées et les images d'intérêt sont catégorisées (tissu sain, inflammatoire, dysplasie, cancer...) grâce à l'expertise d'un radiologue. Ce dernier identifie également les images exploitables pour les mesures d'épaisseur de paroi sur des critères de qualité de l'image (absence d'artéfacts), mais également sur la présence de la couche musculature.



**Figure 51** – Illustration du processus de calcul de l'épaisseur de la paroi. Sur une image anatomique pondérée  $T1$ , la musculature est repérée (a). Le centre du capteur ainsi que son rayon sont recherchés automatiquement (b). La musculature est par la suite segmentée manuellement (c). La différence entre la segmentation (en jaune) et le cercle localisant le CER (en bleu) permet d'obtenir l'épaisseur en chaque point de la segmentation (d). La moyenne est ensuite effectuée pour obtenir une mesure pour chaque image.

Pour chaque image d'intérêt, l'épaisseur de la paroi est mesurée puis des paramètres statistiques du premier ordre (moyenne, écart-type, quartiles...) sont calculés dans des ROI spécifiques à un motif (inflammation, tumeurs, graisse...) sur l'ensemble des images d'un même animal et reportés dans un diagramme de synthèse de type « boxplot ». Le processus est répété pour les autres animaux. On s'intéresse alors aux distributions des épaisseurs moyennes de paroi, chaque point de mesure étant rattaché à une souris, à un stade donné – voir **Figure 52**. Les deux graphiques illustrent les mêmes données représentées de deux manières différentes afin, dans un cas, de souligner la dispersion des données (**Figure 52** graphique de gauche) et, dans l'autre cas, de visualiser l'évolution des données appariées dans le temps (**Figure 52** graphique de droite). Cela permet de s'assurer que l'évolution de l'épaisseur moyenne de la paroi des animaux suit bien la tendance attendue, c'est-à-dire un épaississement croissant avec la pathologie.



**Figure 52** – Graphiques représentant les mesures d'épaisseur moyenne de la paroi colique au cours du suivi longitudinal pour les animaux traités chimiquement (points rouges) et les animaux sains (points noirs) servant de contrôle pour l'étude. Les sessions d'imagerie 1, 2, 3 et 4 correspondent respectivement aux semaines de traitement 6, 12, 18 et 24.

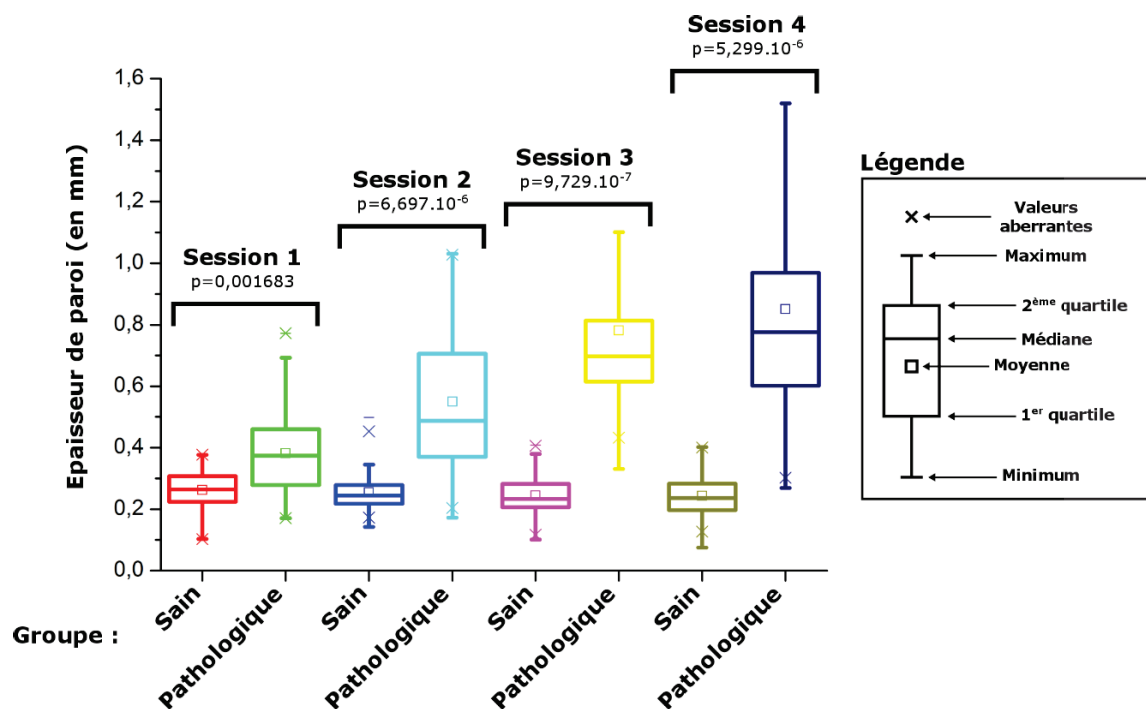
Pour chacune des sessions d'imagerie, la comparaison entre la population des animaux sains (ne subissant pas le traitement) et la population des animaux pathologiques (subissant le traitement) est

faite (voir **Figure 53**) à l'aide du test-t de Welch (variante du test de Student adapté pour deux distributions de variances différentes) en considérant les données comme non appariées. Préalablement, un test statistique est d'abord réalisé pour comparer les épaisseurs moyennes de parois marquées comme « saine » et mesurées sur les animaux n'ayant pas subi de traitement d'induction de l'inflammation, entre chacune des sessions d'imagerie. Cela permet de s'assurer qu'aucune variation significative n'est notable sur les épaisseurs de paroi saine ce qui constitue une condition nécessaire avant de pouvoir mener les tests incluant les données relatives aux souris pathologiques. Le test statistique effectué est un test d'analyse de la variance (ANOVA) à un facteur à mesures répétées. Afin de pouvoir réaliser ce test dans les conditions correctes d'utilisation, la normalité du jeu de données est vérifiée à l'aide d'un test de Shapiro-Wilk ; la valeur p obtenue ( $p = 0,609$ ) est supérieure à notre risque de première espèce  $\alpha$  de 5%. Nous pouvons donc conclure que la normalité des données est vérifiée. Ensuite, la vérification de l'égalité des variances s'effectue à l'aide d'un test de Bartlett (nécessitant une distribution normale des données). Ici encore, notre valeur p ( $p = 0,7016$ ) étant supérieure à notre risque de 5% nous pouvons conclure à l'homogénéité des variances. Les conditions d'analyse de la variance étant respectées, il est maintenant possible de réaliser l'ANOVA à un facteur. Ce test retourne une valeur p égale à 0,315, supérieure à notre risque de première espèce, qui ne nous permet pas d'accepter l'hypothèse nulle considérant un effet du facteur. Aucune différence significative entre les épaisseurs de paroi saine n'est trouvée au cours du suivi.

On observe également que dès la première session d'imagerie, les épaisseurs de paroi moyenne sont significativement différentes ( $p < 0,05$ ) entre les groupes sains – épaisseur de paroi moyenne de 266  $\mu\text{m}$  avec un Intervalle de Confiance (IC) de [253,3 ; 279,3] – et les groupes pathologiques (épaisseur de paroi moyenne de 381  $\mu\text{m}$  et IC [324,1 ; 438,1]). Bien que le test statistique retourne une valeur inférieure au risque  $\alpha$ , les conclusions à tirer quant à la significativité du test, pour cette session d'imagerie, sont à modérer. Les épaisseurs de paroi étant très fines, la précision sur la segmentation est relativement faible ce qui peut induire des erreurs dans la mesure de l'épaisseur de paroi moyenne. Néanmoins, ces différences augmentent au cours du suivi pour devenir de plus en plus significatives avec  $p \approx 0,0017$  entre les cohortes saines et pathologiques à cette première session, puis  $p$  inférieure à  $10^{-5}$  pour les comparaisons analogues pour toutes les sessions suivantes. À la seconde session d'imagerie, la paroi est également épaissie dû aux phénomènes inflammatoires irritant la muqueuse colique avec une épaisseur moyenne de paroi mesurée à 557  $\mu\text{m}$ , IC [518,9 ; 581,8], comparée à la paroi saine dont l'épaisseur reste à 246  $\mu\text{m}$  en moyenne, IC [241,0 ; 267,6]. À la troisième session d'imagerie, les zones infiltrées peuvent être clairement visualisées et augmentent grandement l'épaisseur de la paroi, l'épaisseur moyenne est mesurée à

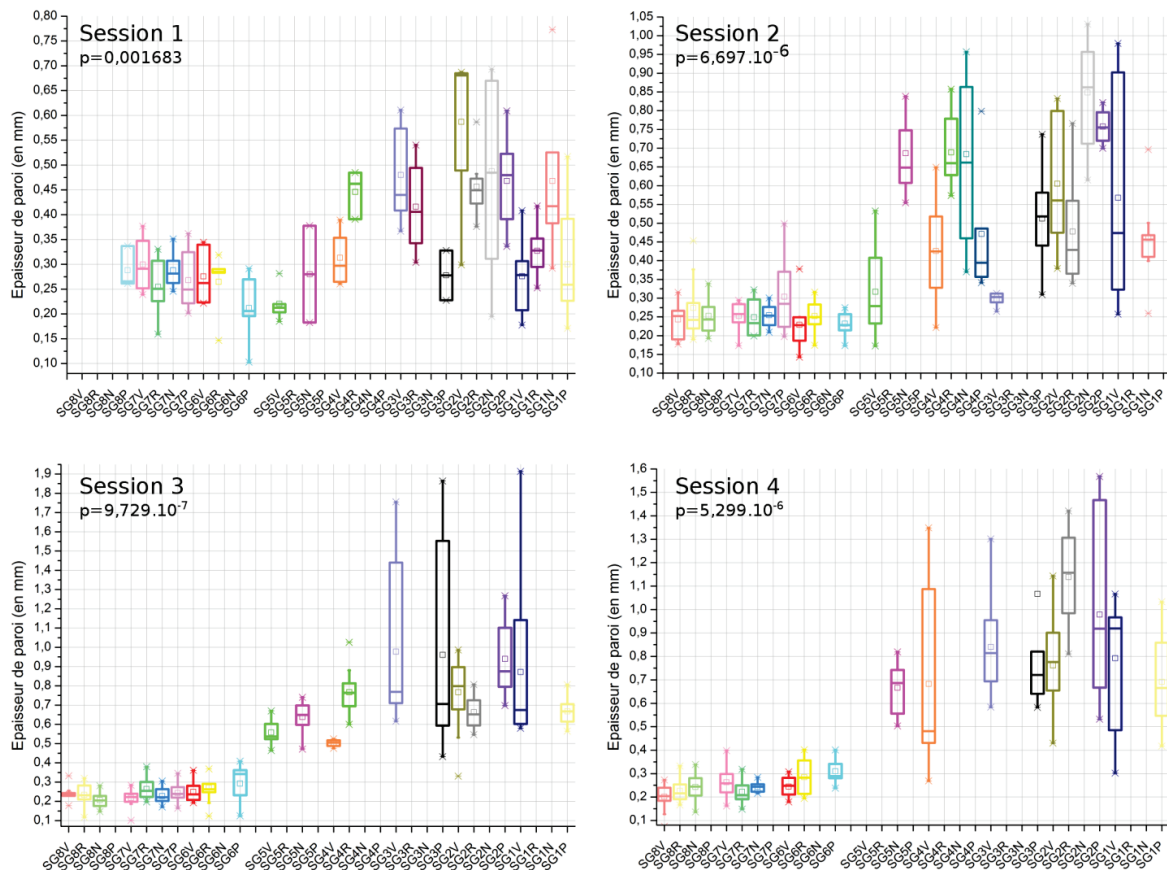
755  $\mu\text{m}$ , IC [732,3 ; 831,3] ; en comparaison, l'épaisseur de paroi chez les sujets sains est estimée à 245  $\mu\text{m}$  en moyenne, IC [228,2 ; 260,6]. Durant la dernière session d'imagerie, les principales structures observées concernaient essentiellement des tumeurs (polypoïdes) évoluant donc dans la lumière de l'intestin. Ces développements hors complexe muqueux se traduisent, sur les images de RMN, par un éloignement de la paroi du CER. La localisation de la musculature, située derrière la tumeur, permet donc de mesurer approximativement la taille des tumeurs observées qui vont donc fortement augmenter l'épaississement de la paroi. Cette épaisseur moyenne au dernier stade de la pathologie est mesurée à 852  $\mu\text{m}$ , IC [790,5 ; 911,6]. Les valeurs d'épaisseurs de paroi observées chez les animaux sains étant en moyenne égales à 243  $\mu\text{m}$ , IC [230,3 ; 269,9].

Au cours de la première session d'imagerie, le traitement n'étant induit que depuis six semaines, l'irritation de la paroi des animaux est peu marquée ce qui se traduit par des différences d'épaisseurs de parois faibles entre les deux groupes. Cependant, des disparités peuvent être observées, avec certains animaux (notamment les plus légers) pour lesquels le traitement semble avoir un effet plus



agressif en termes de rapidité ou ampleur. Sur les images de résonance magnétique, l'aspect de l'inflammation précoce (faible épaissement et peu de pertes de contraste entre les différentes couches de la paroi) diffère peu de la paroi saine. Les structures ayant des contours plus estompés, il en résulte que les erreurs de segmentation manuelle sont probablement plus importantes pour cette

session d'imagerie que pour les autres. La valeur p indiquée est donc probablement légèrement surestimée. L'évolution des lésions vers la dysplasie et, plus tardivement, l'apparition de lésions cancéreuses augmente l'épaisseur de la paroi et accroît donc la significativité du test. Pour ces deux stades, infiltrations et tumeurs, la segmentation est également effectuée sur la musculature se trouvant légèrement derrière ces structures quand celle-ci est visible. Tout comme dans le cas de l'inflammation, la perte de contraste entre la musculature et les structures alentour diminue la précision de la segmentation et dans certains cas la rend irréalisable (les images sont alors rejetées).



**Figure 54** – Détails des mesures d'épaisseur de paroi moyenne pour chaque animal aux quatre sessions d'imagerie. Les données sont représentées sous forme de « boxplot » en commençant par les animaux des groupes sains puis les animaux des groupes pathologiques. Les données manquantes pour certains animaux aux différentes sessions d'imagerie indiquent soit le décès de l'animal (aucune donnée disponible) soit l'impossibilité d'effectuer des mesures suffisamment reproductibles et précises.

Pour chacune des sessions d'imagerie, les épaisseurs de paroi des souris pathologiques tenaient compte de tous les stades observés. Ainsi, la présence d'infiltrations ou de tumeurs entraîne une forte variation de la moyenne observée et influe grandement sur la dispersion des mesures pour un même animal. Par exemple, au cours de la session d'imagerie 3, 18 semaines après le début du traitement, des lésions infiltrant la paroi sont notées chez la souris SG3P (box plot noir session

d'imagerie 3 **Figure 54**) tout comme des zones inflammatoires présentant uniquement un aspect épais. Il en résulte une importante dispersion des mesures pour cet animal se traduisant par un box plot étendu. À l'inverse, au cours de la même session d'imagerie, l'animal *SG1P* montrait des signes d'inflammation généralisée et très homogène sur l'intégralité du côlon se traduisant par une faible dispersion des mesures (box plot jaune session d'imagerie 3 **Figure 54**).

Le détail de chacune des sessions d'imagerie est illustré sur la **Figure 54**. Les valeurs maximales d'épaisseur de paroi (environ 1,85 – 1,90 mm) sur l'intégralité du suivi sont observées au cours de la troisième session d'imagerie tandis que l'épaisseur moyenne la plus élevée est observée au cours de la quatrième session d'imagerie. D'après nos observations expérimentales, les tumeurs développées dans le modèle choisi (AOM + DSS) semblent se développer plus fréquemment dans la lumière qu'au sein de la paroi. Cela pourrait expliquer qu'après la phase d'infiltration des lésions, observées au cours de la session d'imagerie 3 et provoquant un fort épaissement et éloignement de la paroi au capteur, l'infiltration ralentisse au profit de la croissance propre de la tumeur. Il en résulte une stabilisation de l'épaisseur de la paroi qui s'accompagne d'un changement des temps de relaxation de zone concernée.

La comparaison deux à deux entre groupe sain et groupe pathologique permet de déterminer à un temps  $t$  si des différences significatives sont observées, mais sans s'affranchir de la variabilité intragroupe. Néanmoins, la réalisation d'une étude longitudinale autorise de suivre dans le temps les mêmes animaux et donc d'obtenir un jeu de données à chacun de ces temps caractéristiques, chaque animal étant son propre témoin. En comparaison, les tests statistiques indépendants précédemment présentés ne prennent pas en compte spécifiquement les différences dans le temps (entre deux sessions d'imagerie) pour un même animal. Pour pouvoir réaliser ces analyses, en s'affranchissant de la variabilité interindividus, on réalise un test statistique sur des données appariées ; cependant, les calculs sont effectués uniquement sur les animaux dont on possède des données aux deux sessions d'imagerie ciblées pour la comparaison. Pour ce faire, un test non paramétrique de Wilcoxon est mis en place sur les groupes pathologiques puis sur les groupes sains entre deux sessions d'imagerie. On commence par tester les données recueillies à la session 1 avec celles recueillies à la session 2 (entre tous les animaux pathologiques et tous les animaux sains), puis celles recueillies entre les sessions 1 et 3 et ainsi de suite jusqu'à tester toutes les combinaisons possibles. Par exemple, aucune différence significative ne peut être notée entre les animaux pathologiques de la session 1 et ceux de la session 2 (modifications trop faibles pour être perçues, mais pas nécessairement inexistantes), tandis qu'il peut être observé des différences entre la session 1 et la session 3 (modifications plus importantes et donc réellement présentes). Les résultats des tests sont illustrés sur la **Figure 55**. On observe tout d'abord qu'aucune différence significative n'est observée dans les groupes sains entre

les différentes sessions d'imagerie ( $p$ -valeurs  $> 0,05$ ). Cela permet d'établir une épaisseur de paroi saine, en tant que référence, mesurée à  $254 \mu\text{m}$ , IC [248,0 ; 259,5]. Ensuite, entre les groupes pathologiques, des différences significatives ( $p$ -valeur =  $2,4 \cdot 10^{-2}$ ) apparaissent dès la seconde session d'imagerie (comparaison  $S1$  avec  $S2$ ). Ces différences deviennent de plus en plus marquées en comparant  $S1$  avec  $S3$  puis finalement avec  $S4$ . L'effet du traitement est également significatif entre  $S2$  et  $S3$  et entre  $S2$  et  $S4$ . Le seul test non significatif est celui réalisé entre  $S3$  et  $S4$ . Cette absence de différenciation peut s'expliquer par les similarités d'épaisseur de paroi mesurées. Au cours de la session d'imagerie 3 la majorité des motifs observés étaient des motifs infiltrant et le début de tumeurs tandis qu'en  $S4$  la majorité des structures observées étaient tumorales. Ces deux types de structures peuvent posséder environ la même épaisseur de paroi ce qui explique l'absence de différence observée entre ces deux sessions d'imagerie. L'impossibilité de différencier ces deux états, sur le critère d'épaisseur de paroi seul, conduit à effectuer une analyse différente, portée sur les temps de relaxation  $T1$  des tissus – voir section III.B.4.c).

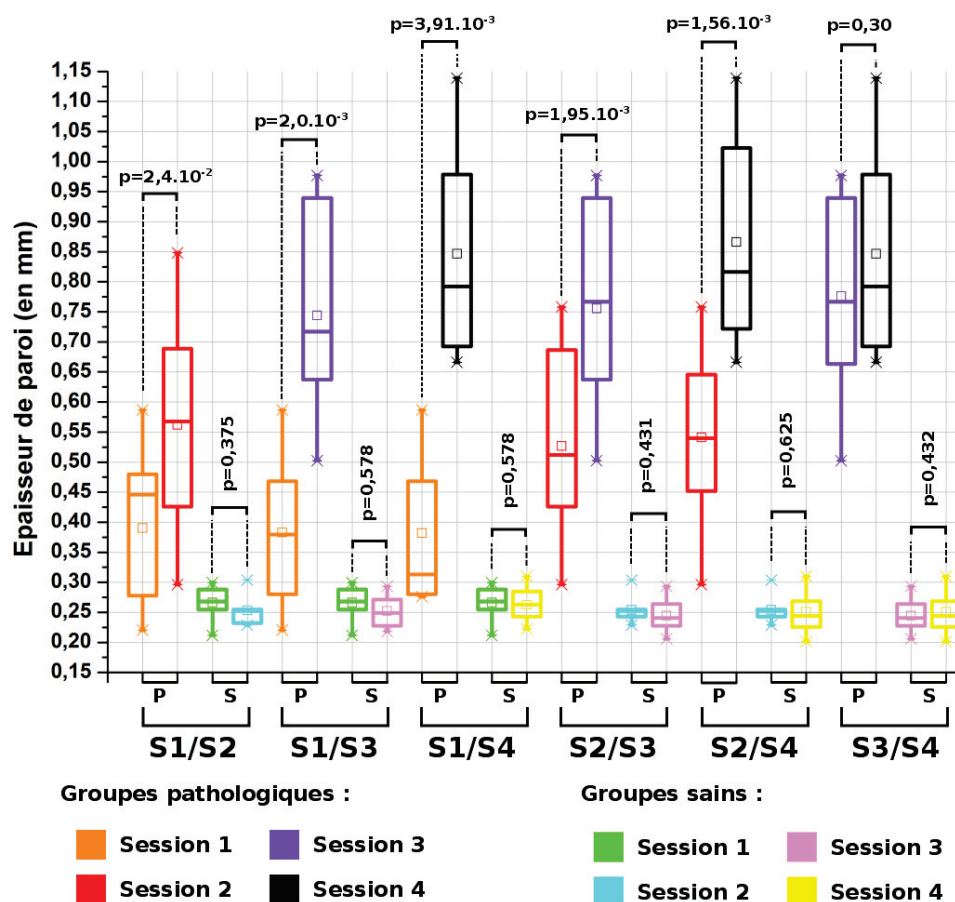
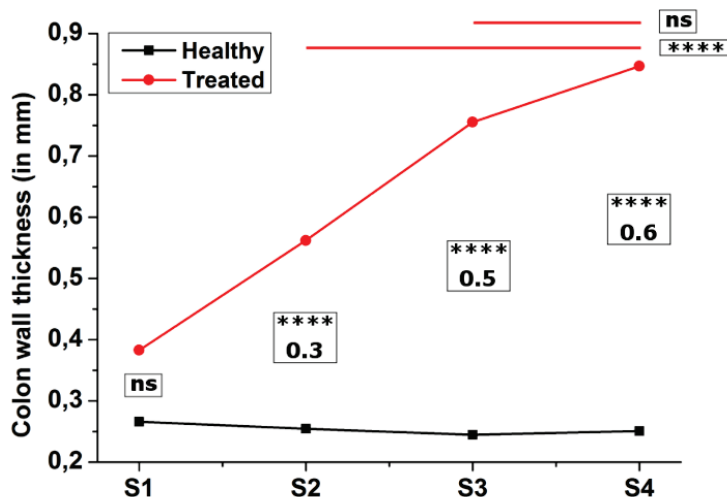


Figure 55 – Illustrations des tests statistiques appariés permettant l'analyse et les comparaisons, dans le temps, de l'évolution de l'épaisseur de la paroi entre les sessions d'imagerie.

Les tests statistiques décrits tout au long de cette section sont réalisés deux à deux entre animaux pathologiques et animaux sains à une session d'imagerie considérée puis répétés pour les autres sessions d'imagerie. On observe donc que les données des épaisseurs de paroi des animaux sont utilisées pour la réalisation de trois tests statistiques (S1/S2, S2/S3 et S3/S4) minimum. Si l'on considère un risque  $\alpha$  de 5% pour chaque test, le fait de réaliser plusieurs tests statistiques contenant les mêmes données ne permet pas de conclure sur la significativité de chaque test avec un risque de 5%, mais avec un risque supérieur (problème de multiplicité des erreurs). Pour pouvoir tirer des conclusions avec un risque de 5% sur un ensemble d'animaux suivis dans le temps, un test ANOVA à deux facteurs (temps et traitement) et mesures répétées doit être mis en place. Les résultats du test, obtenu avec l'aide d'un statisticien, sont illustrés dans le **Tableau 10** et représentés dans la **Figure 56**.

**Tableau 10** – Résultats du test statistique ANOVA à 2 facteurs à mesures répétées mis en place au cours du suivi longitudinal. T = traitement.

Niveau	-Niveau	Différence	Limite de contrôle		p-valeur
			Inférieure	Supérieure	
Avec T, S4	Sans T, S4	0,5976267	0,433579	0,774299	<0,001
Avec T, S3	Sans T, S3	0,5193511	0,355979	0,682724	<0,001
Avec T, S2	Sans T, S2	0,3021384	0,138898	0,4653787	<0,001
Avec T, S1	Sans T, S1	0,1201007	-0,055173	0,2953748	0,3967
Avec T, S4	Avec T, S3	0,0845879	-0,058690	0,2278660	0,5803
Avec T, S3	Avec T, S2	0,2072697	0,071315	0,3432245	0,0003
Avec T, S2	Avec T, S1	0,1737878	0,041474	0,3061014	0,0030



**Figure 56** – Graphique représentant les résultats du test statistique ANOVA portant sur l'analyse de l'épaississement du complexe colique au cours de la pathologie. Les étoiles (\*) indiquent le degré de significativité du test; plus le nombre d'étoiles est important plus le test est significatif. La mention ns est utilisé pour un test non significatif ( $p > \alpha$ ).

Les deux premières colonnes indiquent sur quelles données le test est effectué. Par exemple, pour la ligne 5, on compare les animaux avec traitement entre la session 3 et la session 4. La troisième colonne du tableau renseigne la différence moyenne de l'épaisseur de la paroi observée sur les animaux considérés entre les colonnes 1 et 2. Les colonnes 4 et 5 indiquent l'intervalle de confiance



et la dernière colonne nous renseigne sur la significativité du test statistique. On observe que le traitement a un effet significatif à partir de la session d'imagerie 2, 12 semaines après le début du traitement, contrairement aux tests t qui illustraient un effet du traitement à partir de la première session d'imagerie. De plus, aucune différence significative n'est trouvée entre les épaisseurs de paroi mesurées à la session 3 et celles mesurées à la session 4, tout comme pour le test apparié de Wilcoxon illustré sur la **Figure 55**. Pour le reste du suivi, les conclusions restent identiques à ce que nous avons obtenu par une méthode de comparaison deux à deux, plus facile à mettre en œuvre.

L'analyse de l'épaisseur de la paroi colique est basée sur un critère anatomique évoluant avec la pathologie. Il peut également être pertinent de proposer des marqueurs de l'évolution de la pathologie basés non plus sur des critères anatomiques, mais sur des critères biologiques.

### *c) Analyse des temps de relaxation T1*

Le type d'analyse précédent, donnant lieu à une analyse basée sur un critère anatomique simple, permet de clairement discriminer des états pariétaux d'animaux à des stades pathologiques distincts c'est-à-dire d'une session d'imagerie à l'autre, sachant que les sessions sont réalisées à six semaines d'intervalle. Ainsi, des épaissements de l'ordre de quelques centaines de microns en moyenne sont mis en évidence de manière statistiquement significative. Cependant, ces mesures supposent des variations morphologiques de la paroi. Dans le cas d'une évolution de la composition du tissu sans modifications anatomique flagrante, il paraît douteux de différencier deux états pathologiques. Pour essayer de remédier à ce problème, une analyse des temps de relaxation  $T1$  est réalisée. Les mesures des temps de relaxation sont faites en utilisant le même algorithme – voir **section II.A.2.c** – que celui utilisé pour les mesures d'épaisseur de paroi. Les principaux résultats obtenus sur le calcul des cartographies du temps de relaxation  $T1$  sont illustrés sur la **Figure 57**. Les images de RMN natives illustrant les différents stades de la pathologie (colonnes 1 à 4) sont représentées dans la ligne A, tandis que la ligne B et la ligne C illustrent respectivement les cartographies  $T1$  associées à ces images ainsi que l'erreur sur l'ajustement des données (coefficient de corrélation  $r^2$ ). Pour éviter des temps de calcul trop longs, les ajustements ne sont effectués que sur des images réduites à  $92 \times 92$  px<sup>2</sup> et centrées sur le CER ; cette zone d'analyse correspond à la zone de l'image ayant un gain en RSB supérieur à 1.

Les CER présentent une forte décroissance du profil de sensibilité en fonction de la distance au capteur. Cette décroissance, combinée à la taille du CER qui tend à repousser et affiner les couches de la paroi colique, peut rendre cette dernière difficilement observable sur les images natives de RMN. Le calcul des cartographies du temps de relaxation  $T1$  peut permettre à certaines structures, au préalable non visualisables, de devenir plus contrastées et donc plus facilement discernables. Par

exemple, à l'emplacement **(A1)** de la **Figure 57** est illustré une image obtenue sur une souris saine dont la paroi n'est pas clairement observable sur l'image native tandis que sur la cartographie **(B1)** on observe clairement le liseré de la musculature délimitant la paroi. On peut également vérifier que l'apparition de cette structure, identifiée comme de la paroi, n'est pas une erreur due à l'ajustement des données en regardant la cartographie de la précision de l'ajustement dans la zone considérée **(C1)**. L'inflammation, caractérisée par un épaissement de la paroi et une perte de contraste entre la musculature et les couches sous-jacentes, est représentée en **(A2)**. La cartographie associée **(B2)** dévoile un contraste important entre cet épaissement et les autres structures ayant des valeurs moyennes de temps de relaxation plus faible (variation relative d'environ 250 ms). On observe néanmoins dans cette zone inflammatoire un rehaussement du temps de relaxation, localisé à 3h et à 9h du capteur, qui est probablement causé par des problèmes de découplage peu visibles sur les images natives, mais amplifié sur les cartographies. Les zones d'infiltrations sont également plus facilement observables sur les cartes paramétriques. Sur la **Figure 57(A3)**, la lésion infiltrant la paroi est discernable, mais présente une différence de contraste en son centre. Cette variation du contraste au sein d'une même structure pourrait être attribuée à des changements structuraux ou tissulaires tandis que sur la cartographie **(B3)** on observe une zone relativement uniforme, bien délimitée et présentant des temps de relaxation  $T1$  en moyenne plus faibles que ceux observés au cours de l'inflammation. Finalement, il est également possible d'observer et caractériser les tumeurs et autres lésions cancéreuses. Sur la **Figure 57(A4)**, une tumeur évoluant dans la lumière du côlon est identifiée à 4h. Cette même tumeur est retrouvée sur la cartographie avec une différence entre les temps de relaxation du cœur de la tumeur et son pourtour **(B4)**. L'apparition de cette zone, identifiée comme tumorale sur les images de RMN, avait été au préalable repérée au cours de l'endoscopie de contrôle. Cette analyse rapide, effectuée sur un jeu d'images représentatif des résultats du suivi 2, montre l'intérêt de disposer d'un protocole multiparamétrique pour la caractérisation de ce type de pathologie.

Les cartes paramétriques du temps de relaxation  $T1$  apportent des informations complémentaires aux images de RMN et aux analyses d'épaisseur de paroi en offrant la possibilité d'évaluer le temps de relaxation  $T1$  caractéristique des tissus observés suivant le stade de la pathologie. Pour ce faire, les cartographies des temps de relaxation sont systématiquement dressées – calcul à partir de trois images pondérées  $T1$  du protocole, voir **section II.A.2.d** – pour les différents animaux et aux différents stades de la pathologie, incluant tissus sains, tissus inflammatoires, zones d'infiltrations et tumeurs. Néanmoins, avant d'effectuer les comparaisons entre les tissus sains et ceux présentant un caractère pathologique (inflammation, cancer...), on procède à une première analyse, portant sur les tissus sains (animaux sains) uniquement.

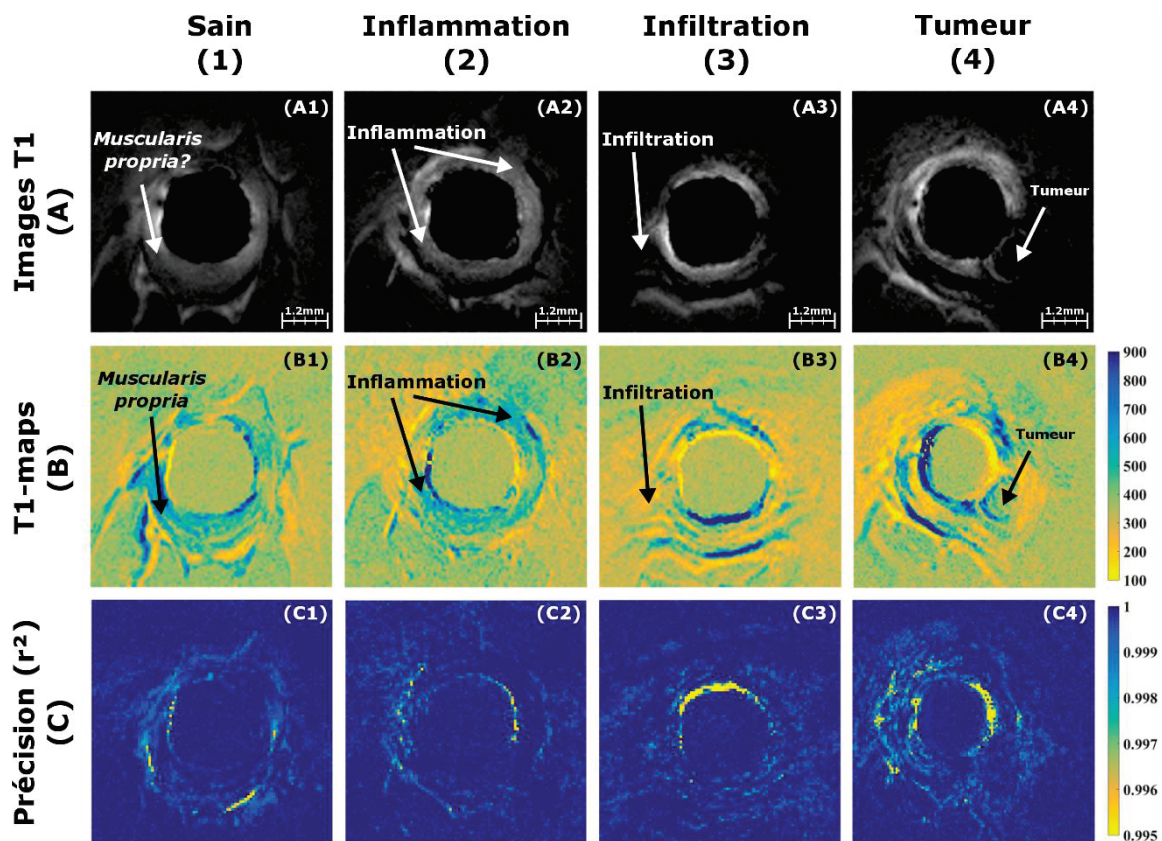
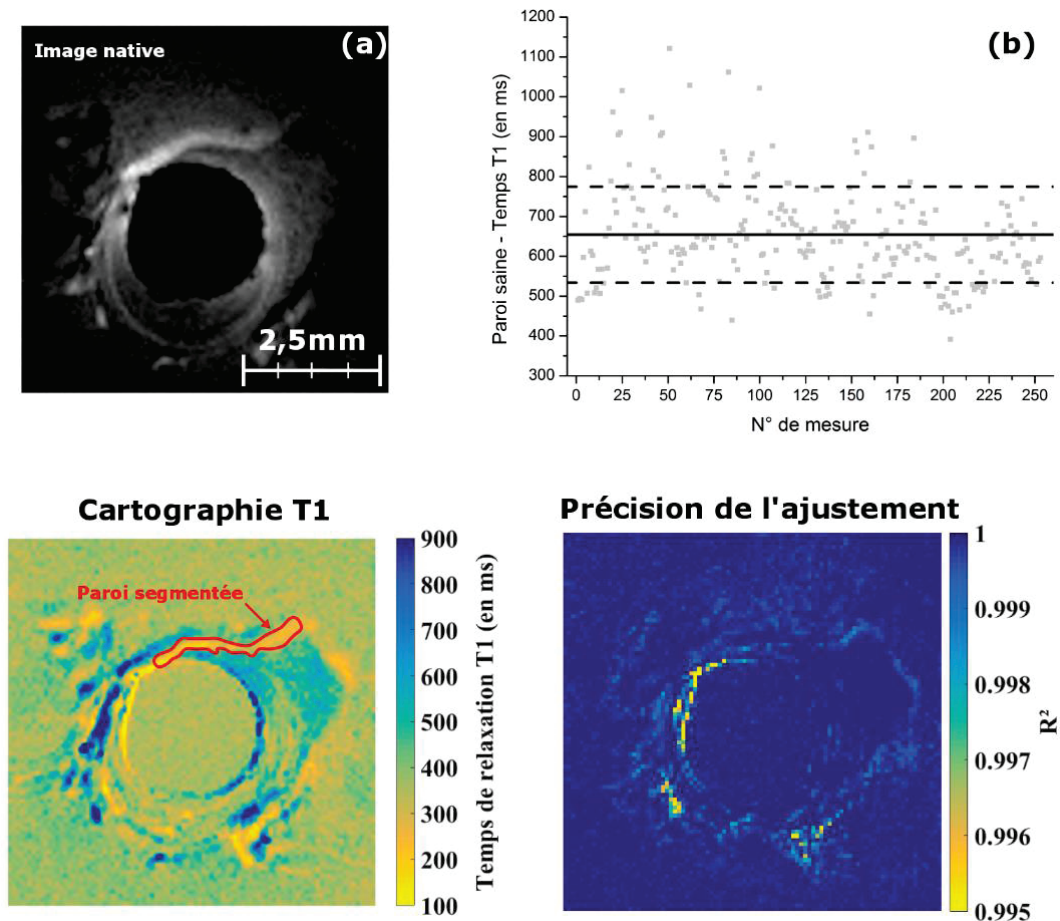


Figure 57 – Images anatomiques pondérées  $T_1$  (ligne A) aux différents stades de la pathologie (colonnes 1 à 4) à partir desquelles les cartographies du temps de relaxation  $T_1$  sont calculées (ligne B) ainsi que les précisions sur les ajustements (ligne C) nécessaires aux calculs des cartographies  $T_1$ .

La paroi est segmentée dans les ROI sur les cartographies du temps de relaxation  $T_1$  (voir Figure 58). La moyenne et la dispersion des données, mesurées dans la zone segmentée, sont calculées afin de vérifier que les mesures faites dans les tissus sains sont suffisamment reproductibles pour offrir une base de comparaison fiable. Le nuage de points illustrant les mesures faites sur la paroi saine des animaux du suivi n°2 aux différentes sessions d'imagerie est représenté sur la Figure 58(b). La valeur moyenne du temps de relaxation  $T_1$  mesurée est de 654,1 ms – ligne noire sur la Figure 58(b) – avec un écart-type de 120,1 ms – lignes noires en pointillées sur la Figure 58(b), ce qui constitue une dispersion importante étant donné l'étendue de mesure (entre 400 et 1200 ms environ). Cette importante dispersion peut provenir des imprécisions lors du calcul des cartographies (décalage entre les images), mais également de la précision de la segmentation qui nécessite de localiser correctement la couche musculuse de la paroi.

Les mesures faites sur la paroi saine ont été, par la suite, comparées avec des mesures effectuées dans les graisses viscérales, localisées plus loin du CER et, normalement, non atteintes par les changements structuraux et tissulaires induits par la pathologie. La paroi est segmentée pour chaque souris saine et un temps de relaxation  $T_1$  est calculé, pour chacune des zones segmentées. Ensuite, la

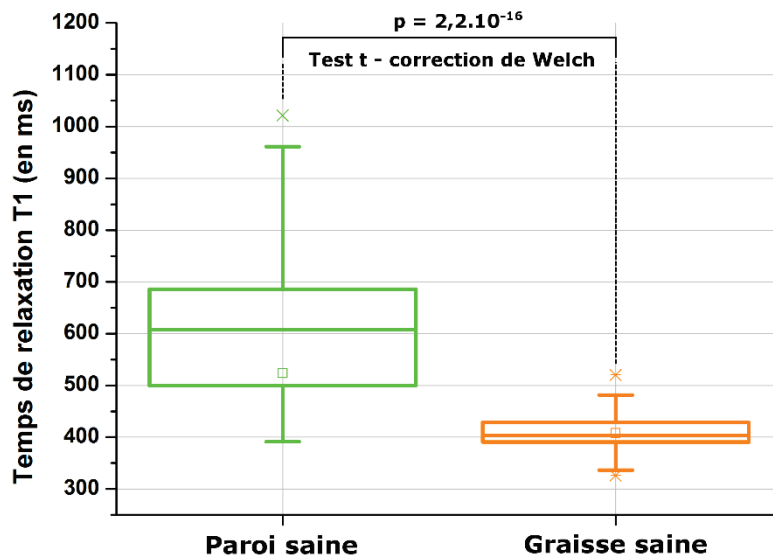
moyenne de ces temps de relaxation est calculée, ce qui donne un temps de relaxation  $T1$  moyen pour chacun des animaux sains. Le même processus de segmentation est réalisé sur les graisses viscérales de chacune des souris saines. Finalement, un test t (avec correction de Welch) est réalisé entre le nuage de points issu des données de la paroi et celui issu des données des graisses viscérales. Les résultats sont représentés sur la **Figure 59**.



**Figure 58** – À partir des images natives pondérées  $T1$  (a), il est possible de tirer les cartographies du temps de relaxation  $T1$  et sa cartographie de la précision de l'ajustement associée. La segmentation de la paroi et le calcul de la valeur moyenne du temps  $T1$  sur la cartographie effectuée sur tous les animaux sains du suivi n°2 (environ 250 mesures) permet de tirer une valeur moyenne du temps de relaxation du complexe muqueux sous-muqueux (b) – ligne noire. Les deux lignes en pointillés noirs représentent l'écart-type par rapport au calcul de la moyenne.

Les zones viscérales graisseuses présentent une valeur moyenne du temps de relaxation significativement plus faible que celui des zones de paroi saines. En effet, très peu de molécules d'eau sont présentes dans la composition biochimique des graisses viscérales – voir **section III.B.4.e**). Cette faible concentration relative en eau se traduit par une diminution du temps de relaxation  $T1$  indiquant un retour plus rapide de l'aimantation à son état d'équilibre. On note également sur la **Figure 59** une dispersion des données plus faible, sur les mesures effectuées dans les zones

graisseuses, due à la plus grande facilité de segmentation que dans la paroi colique saine. En effet, les structures graisseuses viscérales sont généralement plus grosses et présentent des différences importantes au niveau des temps de relaxation  $T1$  ce qui les rend plus facilement discernables. La comparaison des temps de relaxation  $T1$  entre la paroi saine et la graisse permet d'obtenir une première idée des temps de relaxation  $T1$  mesurés dans les structures situées sur le pourtour du CER.



**Figure 59** – Résultats des tests statistiques effectués entre les mesures du temps de relaxation  $T1$  de la paroi (box plot vert) et des graisses viscérales (boxplot orange) chez la cohorte de souris saines. Le test de Student mis en œuvre permet de conclure à une différence significative, entre les deux jeux de données, des temps de relaxation  $T1$ .

Les mesures des temps de relaxation dans les zones identifiées comme étant de la paroi chez les animaux traités sont effectuées à chaque session d'imagerie et comparées avec les mesures analogues effectuées sur le groupe sain (voir **Figure 60**). Deux tests statistiques sont mis en place à chacune des sessions d'imagerie : un premier test de Student avec correction de Welch (p-valeur en noire sur la **Figure 60**) en parallèle d'un test non paramétrique de Wilcoxon (p-valeur en rouge sur la **Figure 60**). Au cours de la première session d'imagerie, on observe une tendance à la différence, que ce soit avec l'un ou l'autre des deux tests statistiques mis en place, les p-valeurs sont proches de notre risque de première espèce de 5%. Cependant, les processus inflammatoires n'ont pas d'impact suffisamment marqué sur le  $T1$  pour permettre sur cette base une discrimination fiable entre, en moyenne, les spécimens contrôle et les spécimens dont la paroi est inflammatoire. La même recherche discriminante est menée au cours de la dernière session d'imagerie ( $S4$ ) avec cependant une tendance bien plus marquée. La significativité plus grande du test (p-valeur inférieure à  $10^{-9}$ ) s'explique par des différences observées, plus nettes par rapport aux stades pathologiques précédents, entre la composition des tissus sains et celle des tissus tumoraux, lesquels peuvent contenir des zones nécrosées abaissant fortement le temps de relaxation  $T1$ . Finalement, les deux sessions d'imageries intermédiaires ( $S2$  et  $S3$ ) ne montrent pas de différence significative au moyen du *test t* alors qu'une différence est notée au cours de la session 2 en utilisant le test de Wilcoxon. Du point de vue biochimique, cela pourrait être dû à de faibles changements, trop subtiles pour être

détectés avec la méthode proposée, dans la composition des tissus (structure interne à chaque couche tissulaire de la paroi) avec l'évolution de la pathologie. Cette interprétation amènerait également à reconsidérer les mesures obtenues au cours du 1<sup>er</sup> suivi longitudinal (sur une cohorte plus réduite du fait d'une morbidité alors plus importante) lesquels semblaient montrer une tendance à la diminution du temps de relaxation en fonction du déroulé du traitement inflammatoire

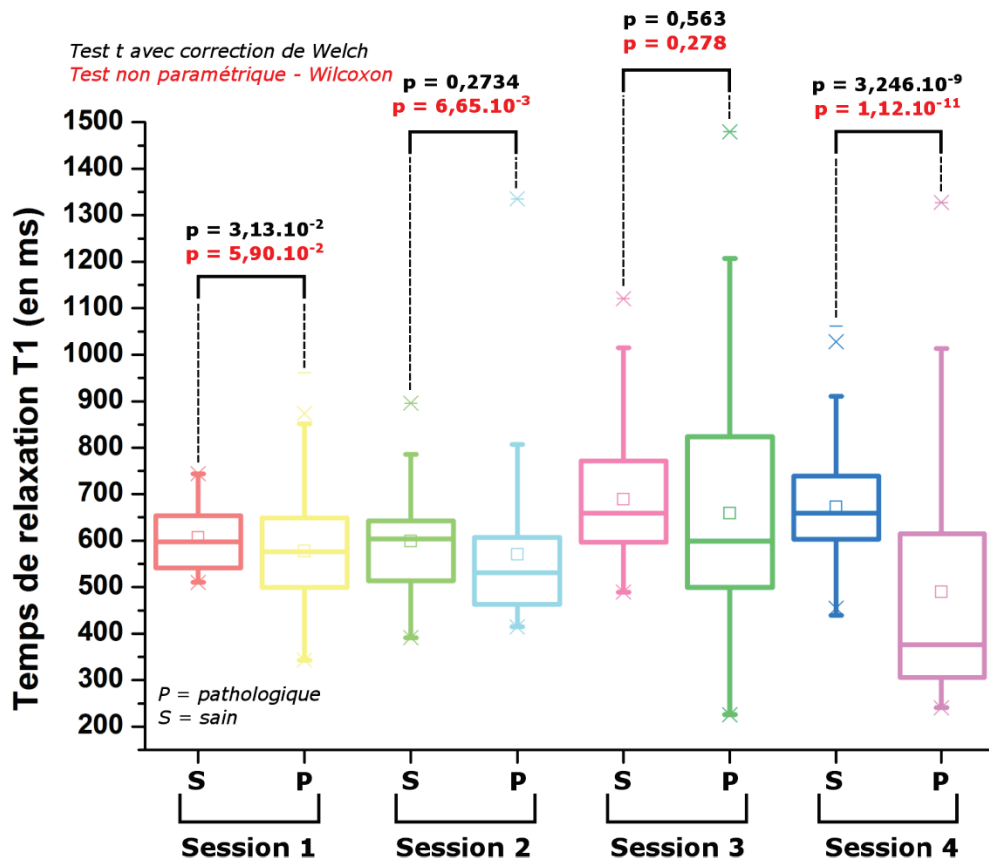


Figure 60 – Mises en place des tests statistiques sur l'intégralité du suivi n°2 concernant les temps de relaxation T1 du complexe muqueux sous-muqueux observés sur les groupes sains et pathologiques.

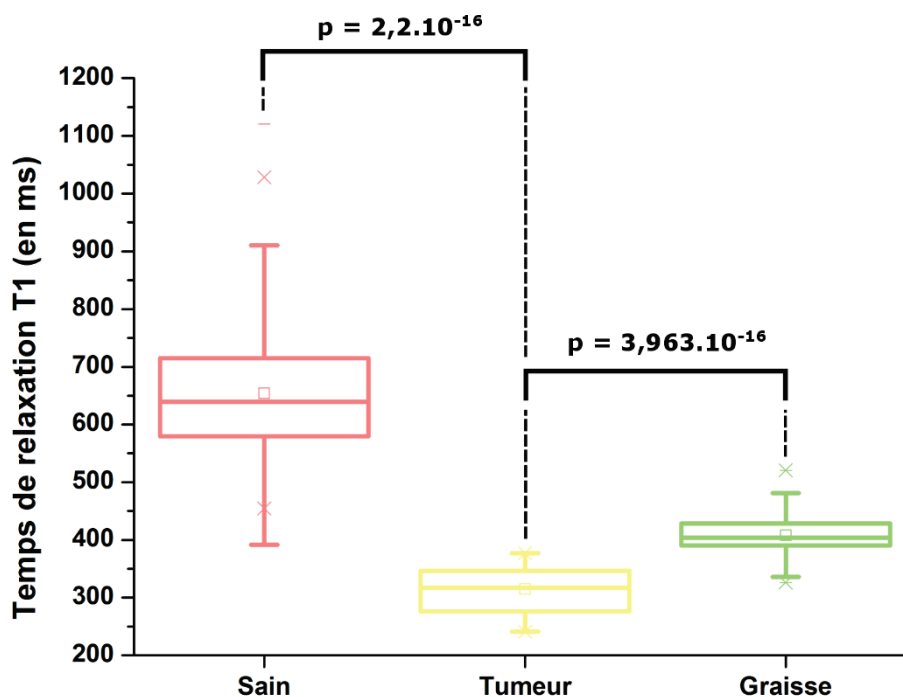
et cancérogène (voir **annexe V.B**). Cependant, du point de vue anatomique, rappelons que l'évolution des lésions est notable tout au long du suivi avec un épaissement significatif de la paroi colique (voir **Figure 60**). Il est peu probable que ces changements structuraux (processus inflammatoires et infiltration par exemple) ne soient pas également liés à des changements biochimiques impactant les temps de relaxation. Une hypothèse probable résiderait donc dans le calcul des cartographies et dans la segmentation des zones d'intérêts. En effet, l'acquisition des images de RMN est souvent impactée par les mouvements naturels de l'animal qui diminuent la qualité des images. On observe sur les images de la colonne (C) de la **Figure 57** que la précision est la plus faible sur les bords du CER. Ces imprécisions sont principalement liées aux mouvements de la souris qui tendent à décaler les acquisitions (voir encadré page 134). Ces interprétations laissent donc penser que la méthodologie d'acquisition des images ou la méthode de calcul des temps de relaxation n'est peut-être pas la plus

optimale pour la différenciation d'états sains et inflammatoires. Une séquence avec une acquisition des différents angles de bascule avant de passer à la ligne des  $k$  (espace de Fourier) suivante pourrait régler le problème, mais nécessiterait une programmation spécifique. Néanmoins, la méthode semble être suffisamment robuste pour permettre des comparaisons entre les tissus sains des sujets non traités et des stades plus avancés de la pathologie (tumeurs par exemple). Dans ce cadre-là, une analyse comparative entre les temps de relaxation mesurés dans les tumeurs segmentées (repérées par l'expertise d'un radiologue) et ceux mesurés dans la paroi saine (des animaux non traités) est effectuée.

#### **Impact du mouvement sur les résultats :**

Les principaux mouvements impactant les images sont les mouvements péristaltiques qu'il est difficile de stopper. L'injection de glucagon en intraveineuse fut envisagée, mais la configuration expérimentale (pause d'un cathéter à demeure sur la veine caudale à actionner de manière déportée dans le tunnel étroit de l'IRM, volume mort important dans le cathéter, nécessité de combiner un anticoagulant avec le glucagon...) et le faible intervalle de temps d'efficacité de la molécule ont stoppé sa mise en place au sein du protocole d'acquisitions. Des « hoquets » peuvent également être constatés chez l'animal lors d'anesthésies prolongées qui modifient la position de l'animal dans le lit et donc sa localisation par rapport à la configuration initiale. Ces artéfacts de mouvement se répercutent dans la qualité des cartographies  $T1$  qui peuvent, dans certains cas, ne pas reproduire les temps de relaxation réels. En effet, les résolutions spatiales atteintes nécessaires à l'observation de structures de tailles submillimétriques supposent d'avoir acquis trois images très précisément à la même position. Les éventuels écarts, entre les acquisitions, impactent la qualité de reconstruction des cartographies en modifiant la précision de l'ajustement. On observe, par exemple, que les erreurs sur les ajustements apparaissent très souvent sur le pourtour du capteur délimitant l'interface entre les tissus et la gaine de protection du CER (voir **Figure 57** colonnes **B** et **C**). Ces erreurs d'ajustement, dues aux décalages des images lors des acquisitions, se traduisent sur les cartographies par des zones d'hyperintensité (en bleu) sur un côté du capteur et des zones d'hypo-intensité (en jaune) sur le côté opposé du capteur. On peut facilement observer ces erreurs sur l'image **3B** de la **Figure 57** où la zone d'hypersignal est localisée sur la moitié supérieure du capteur en opposition avec la moitié inférieure en hyposignal. Ces variations illustrent un décalage vers le bas de quelques pixels entre les trois acquisitions. On retrouve la même chose sur l'image **4B** de la **Figure 57** où, cette fois, le décalage est observé de droite à gauche (hypersignal sur la moitié droite du capteur en opposition avec la moitié gauche apparaissant en hyposignal). Ces décalages sont confirmés en comparant les images provenant des trois jeux d'acquisition nécessaires à la reconstruction des cartographies. De plus, le fait que les pixels possèdent une taille de  $83 \times 83 \mu\text{m}^2$  (dans le plan de l'image) et soient placés sur des structures observées relativement fines (typiquement la centaine de micromètres pour les couches de la paroi colique par exemple) contribue également sans doute à la détérioration de la qualité de ces cartographies.

Cette analyse sélective est uniquement effectuée sur les tissus marqués comme tumoraux, les graisses viscérales (des souris saines) et la paroi des sujets sains ; les données sont celles issues des mesures précédentes. Pour cela, les données de la segmentation effectuées dans les tumeurs, les lésions cancéreuses et celles effectuées dans les graisses viscérales sont reprises et comparées aux mesures de parois saines effectuées chez les sujets sains. Les temps de relaxation  $T1$  observés dans les tumeurs étant fortement diminués (par rapport à des tissus sains), l'analyse inclut également une comparaison avec les temps de relaxation mesurés dans les graisses viscérales. D'après la **Figure 61**, il est possible de correctement discriminer le caractère tumoral d'une structure d'un état sain. De plus, afin de vérifier qu'il n'est pas possible de confondre une potentielle lésion avec du tissu adipeux on compare les mesures effectuées dans ces deux régions (voir **Figure 61**). Le test statistique mis en place montre bien une différence significative entre les deux états nous permettant de conclure quant à la nature du tissu observé. La moyenne des temps de relaxation  $T1$  mesurés dans la paroi saine s'établit à 654 ms avec un IC [639,2 ; 668,9] ; dans les tumeurs, la moyenne observée est de 314,8 ms avec un IC [300,9 ; 328,6] ; finalement, dans les graisses la moyenne calculée est de 408,2 ms avec un IC [401,1 ; 415,3].



**Figure 61** – Tests statistiques entre les temps de relaxation  $T1$  mesurés dans la paroi saine, les zones tumorales et les graisses viscérales.

Les résultats illustrés au cours de cette section montrent que la méthode de classification des tissus basés sur leur temps de relaxation  $T1$  peut être envisagée pour discriminer des états tumoraux d'états sains. Cependant, il pourrait être utile de combiner cette classification avec celle basée sur les

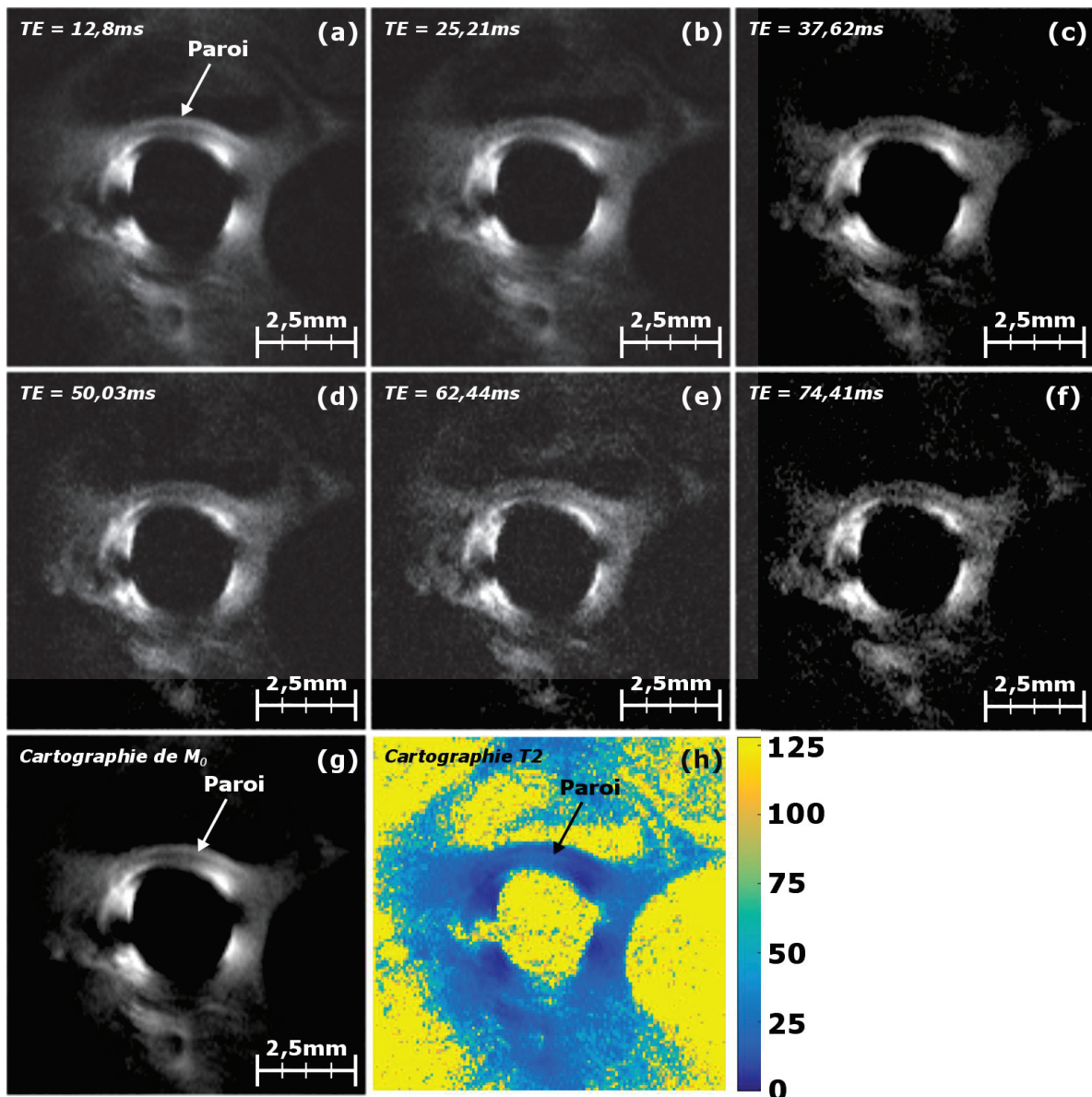


mesures d'épaisseur de paroi qui permet davantage une détection de l'atteinte inflammatoire, mais pas de discriminer les stades avancés de la pathologie, typiquement entre zones d'infiltration et tumeurs. Cette étude n'a pas pu être mise en place au cours de la thèse en raison de l'insuffisance de données concernant des lésions infiltrant la paroi colique.

#### d) *Analyse des temps de relaxation T2*

Le retour à l'équilibre de l'aimantation peut être décomposé en deux temps caractéristiques : le temps de relaxation longitudinal ( $T1$ ) et le temps de relaxation transversal ( $T2$ ). Les résultats de l'exploitation des mesures faites sur le temps de relaxation  $T2$  sont illustrés par la suite. Comme décrit à la **section II.A.2.d**), les cartographies du temps de relaxation transversal sont calculées à partir d'une même coupe acquise à six échos différents. Un ajustement numérique, par une fonction logarithme, est réalisé sur les six points de mesures, ce qui permet de remonter au temps de relaxation  $T2$ . Les six images acquises aux différents temps d'échos sont illustrées sur la **Figure 62(a)** à **(f)**, sur les images **(g)** et **(h)** sont respectivement représentées la cartographie de l'aimantation  $M_0$  et la cartographie du temps de relaxation  $T2$  reconstruite à partir des six premières images.

La présence de surbrillances (zones d'hypersignal) localisées à 3h et à 9h indique probablement des problèmes de concentration du champ électrique liés à la longueur de la boucle de cuivre. Des problèmes de découplage du capteur lors de l'émission du champ RF  $B_1$  par la bobine volumique ne sont pas à écarter ; les acquisitions *in vitro* présentaient de tels effets, mais moins marqués. En effet, l'angle de bascule utilisé pour la réalisation des images pondérées  $T2$  est de  $180^\circ$  (séquence *RARE*), ce qui pourrait impacter la qualité du découplage du CER (plus forte puissance transmise). Noter que l'altération du RSB entre le temps d'écho le plus court et le plus long est liée au temps de repousse de l'aimantation : plus le temps d'écho est long et plus l'aimantation a le temps de retourner à son état d'équilibre (perte de signal et donc diminution du RSB). De plus, les acquisitions pondérées en  $T2$  du protocole sont beaucoup plus sensibles aux mouvements que les acquisitions pondérées en  $T1$ . Ces problèmes de découplage et de mouvements (voir page 134) ont fortement impacté la qualité de la reconstruction des cartographies  $T2$  dès lors inexploitable pour la plupart d'entre elles. On note cependant qu'il est possible de distinguer la paroi colique tant sur les images natives que sur les cartographies de  $M_0$  et celles de  $T2$  ainsi que d'autres structures telles que les graisses viscérales et les fascias accolés au côlon. Afin d'envisager une étude statistique analogue à celle effectuée avec les temps de relaxation  $T1$ , plusieurs améliorations seront nécessaires avant de pouvoir exploiter des informations concernant le  $T2$ . La méthode choisie pour le calcul des cartographies  $T2$  ainsi que l'optimisation des séquences devra préalablement réduire les artéfacts et améliorer la qualité des images et donc des ajustements numériques pour dresser les cartographies.



**Figure 62** – Images anatomiques pondérées  $T_2$  acquises à différents temps d'échos (a) à (f) et permettant le calcul de la cartographie  $T_2$  associée (h). La cartographie de  $M_0$  (g) peut également être calculée à partir des images anatomiques aux différents temps d'échos. Les surbrillances localisées à 3h et à 9h du CER sur les images anatomiques indiquent probablement un problème de découplage du CER ou un problème de concentration du champ électrique. Paramètres d'acquisition : champ de vue de  $10 \times 10 \text{ mm}^2$ , 6 coupes de 1,5 mm d'épaisseur, matrice d'acquisition de  $128 \times 128$ , taille de voxel de  $78 \times 78 \times 308 \text{ }\mu\text{m}^3$ ,  $TR/TE = 2000/12,8 + 6 \times 12,6 \text{ ms}$ , bande passante de 25 kHz, temps d'acquisition égal à 6 min 24 s.

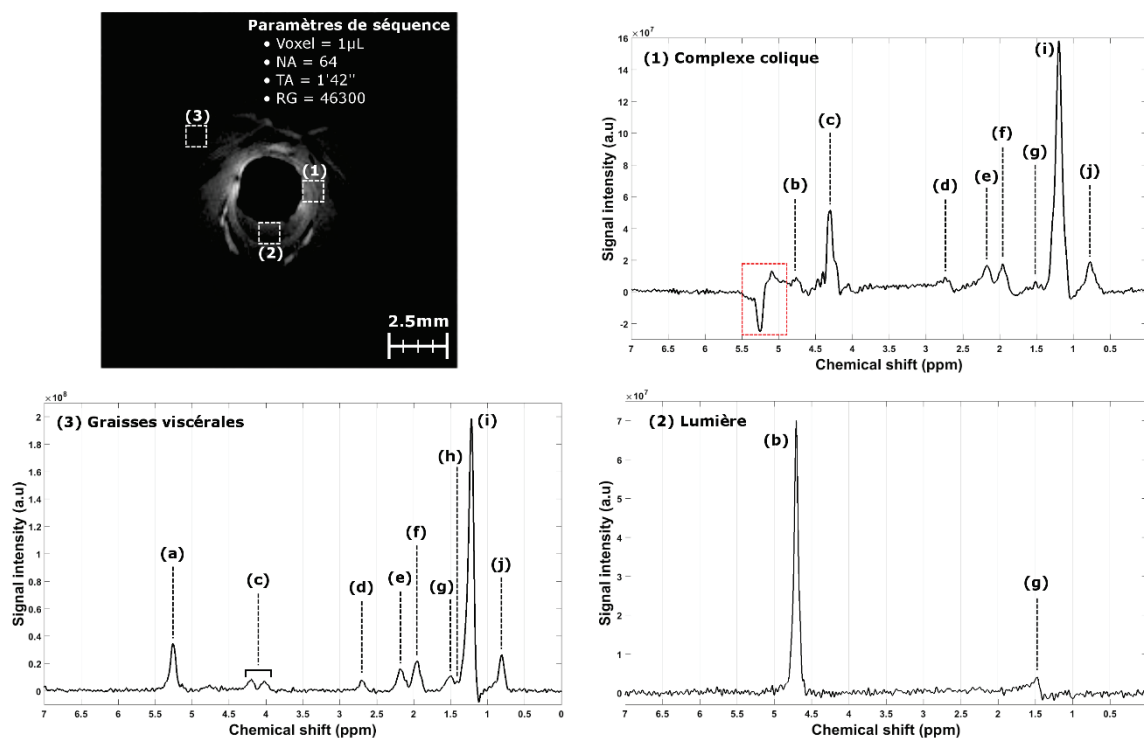
Les cartographies des temps de relaxation  $T_1$  et  $T_2$  permettent d'effectuer une première discrimination des tissus vis-à-vis de leur composition en fournissant des temps de relaxation propres à chaque tissu dans le champ magnétique considéré. Cependant, il existe d'autres méthodes permettant d'analyser plus spécifiquement le contenu biochimique des tissus et, notamment, la spectroscopie de résonance magnétique (SRM).

e) *SRM in vivo pour l'étude des anomalies tissulaires colorectales :  
résultats initiaux et pistes prometteuses*

La réalisation du suivi longitudinal a montré l'efficacité de la complémentarité de l'IRM endoluminale à l'EMC et l'endoscopie conventionnelle dans la détection et la caractérisation des lésions précoces (stades antérieurs à l'apparition de métastases). De plus, au cours du suivi, il a également été possible de transposer l'utilisation de la SRM à l'étude biochimique des lésions colorectales. L'apport de la technique a pu être précisé grâce au protocole proposé. En complément de l'analyse des temps de relaxation  $T1$  et  $T2$ , la SRM permet la quantification du contenu biochimique des lésions à l'aide d'une méthode dite de spectroscopie localisée. Cette preuve de concept a fait l'objet d'un article original soumis dans *NMR in Biomedicine* (en cours de révision). Il s'agit, pour la première fois rapportée dans la littérature, de la réalisation d'une spectroscopie localisée réalisée *in vivo* à l'aide de CER pour une application digestive. Les premiers résultats ainsi que les pistes prometteuses de SRM localisée à l'aide de CER sont décrits ci-après.

Le principe de la SRM localisée consiste à acquérir le contenu fréquentiel des différents composés biochimiques d'un voxel situé dans une zone d'intérêt, préalablement repérée à l'aide de l'imagerie – voir **section II.A.2.e**). La SRM a été appliquée de manière récurrente au cours du suivi longitudinal n°2 à la suite de l'acquisition des séquences d'imagerie. Les voxels sont positionnés dans les structures d'intérêt regroupant, principalement, la paroi colique, les graisses viscérales et les zones inflammatoires et cancéreuses. Les spectres sont acquis avec le CER chez les souris suivant le traitement chimique ainsi que chez les sujets sains afin de fournir une base de comparaison. La **Figure 63** illustre les spectres caractéristiques, après corrections (208,209,216), acquis dans la paroi colique (1), la lumière intestinale (2) et les graisses viscérales (3), le **Tableau 11** précise les groupements chimiques identifiables sur les différents spectres. Les principales différences identifiables entre le spectre acquis dans la paroi colique avec débordement dans les graisses viscérales et le spectre acquis purement dans les graisses viscérales sont la présence du pic d'eau localisé à 4,7 ppm sur le spectre de la paroi (non identifiable sur celui des graisses viscérales) et la concentration des autres métabolites. Il est également possible d'identifier sur les deux spectres : la présence d'alcènes (mono-insaturés) localisés à 5,3 ppm (a) ; les deux pics du glycérol « backbone » sont identifiables à 4,3 et 4,1 ppm et indiquent probablement la présence de triglycérides dans les graisses ; le pic (d), mieux résolu dans les graisses que dans la paroi, montre la présence de diacétyle ; les pics (e) et (g) montrent, à 2,25 ppm et 1,7 ppm respectivement, les composés  $\alpha$ - et  $\beta$ -méthylène (tous deux liés à un groupe carbonyle) ; au milieu des deux précédents pics, on note la présence de groupes allyliques (f) à 2 ppm ; la présence d'acides aminés est difficilement repérable à 1,6 ppm (h) ;

finalement, à 1,3 ppm et 0,9 ppm on identifie respectivement le méthylène (i) et des groupes méthyles (j).



**Figure 63** – SRM localisé chez une souris saine. L’image anatomique acquise en pondération  $T1$  permet de repérer les structures d’intérêt et de positionner les voxels. Le spectre (1) est acquis dans la paroi colique avec un léger débordement dans les graisses viscérales qui explique son contenu fréquentiel. Le spectre (2) est acquis dans la lumière intestinale distendue par la présence de gel lubrifiant, principalement constitué d’eau, d’où la faible teneur en composés lipidiques et l’importance du pic de l’eau. Finalement, le spectre (3) est acquis dans les graisses viscérales uniquement, l’absence de pic à 4,7 ppm sur le spectre confirme le type de tissu imagé. Le détail des composés est donné dans le **Tableau 11**. La zone entourée en pointillés rouges sur le spectre (1) montre une distorsion spectrale non compensable par l’algorithme de correction des spectres (problème de « rephasage » probablement).

**Tableau 11** – Tableau des différents composés biochimiques identifiables dans la paroi colique et les graisses viscérales.

	Position (ppm)	Assignment	Description	Nombre de protons
(a)	5.3	-CH=CH-	Alcène (mono-insaturé)	2
(b)	4.7	H <sub>2</sub> O	Eau	2
(c)	4.3 et 4.1		Glycérol « backbone »	
(d)	2.8	-CH=CH-CH <sub>2</sub> -CH=CH-	Diacétyle	
(e)	2.25	-CO-CH <sub>2</sub> -CH <sub>2</sub> -	$\alpha$ -méthylène (lié à un groupe carbonyle)	2
(f)	2.0	-CH <sub>2</sub> -CH=CH-CH <sub>2</sub> -	Groupe allylique	2
(g)	1.7	-CO-CH <sub>2</sub> -CH <sub>2</sub> -	$\beta$ -méthylène (lié à un groupe carbonyle)	4
(h)	1.6		Acide aminé	
(i)	1.3	-(CH <sub>2</sub> ) <sub>n</sub> -	Méthylène	2*n
(j)	0.9	-(CH <sub>2</sub> ) <sub>n</sub> -CH <sub>3</sub>	Groupe méthyle	3

D'après la littérature, la majorité de ces groupements chimiques sont retrouvés dans les tissus adipeux situés dans les graisses viscérales ou dans les adipocytes constituant une partie de la couche sous-muqueuse de la paroi colique. Les voxels utilisés pour l'obtention de ces spectres ont un volume de 1  $\mu\text{L}$  (1x1x1 mm<sup>3</sup>) rarement reporté dans la littérature à 4,7 T. Néanmoins, dans certains cas, l'analyse n'est pas entièrement spécifique de la zone considérée due au « débordement » du voxel dans une structure adjacente. Par la suite, les dimensions des voxels sont ajustées aux zones imagées afin d'augmenter la spécificité des analyses (voxels anisotropes de 1x1.5x1 mm<sup>3</sup> par exemple) et pour réduire les artéfacts de volumes partiels et de variations de susceptibilité locale à l'interface entre deux tissus. Une analyse plus approfondie sera nécessaire pour évaluer le potentiel de cette méthode dans la caractérisation des lésions observées à l'aide des autres modalités d'imagerie mises en jeu dans ce protocole d'analyse des lésions tissulaires colorectales. Cette étude visera l'analyse systématique de la paroi saine chez les animaux sains, mais également des zones caractéristiques de l'évolution de la pathologie (inflammation, infiltration et tumeur) chez les sujets traités. L'échantillonnage spatial devra probablement être amélioré en choisissant des tailles et des formes de voxels mieux adaptées à la géométrie du problème.

#### 5. Mesures de spectroscopie optique par fluorescence et réflectance, *in vivo* et sur fantômes

Tout comme pour la SRM qui correspond à des séquences particulières ajoutées au protocole d'IRM, il a également été possible d'implémenter une technique de caractérisation tissulaire par spectroscopie d'autofluorescence et de réflectance en tirant parti de l'abord endoscopique des tissus coliques, lors de la phase d'imagerie optique au cours du premier suivi longitudinal seulement. L'objectif d'une mesure d'autofluorescence à deux voies, amorce d'une mesure résolue dans l'espace et tenant compte des fortes contraintes d'encombrement du système, est de tenter d'obtenir, dans un premier temps de manière empirique, un indicateur d'épaississement pariétal (phénomène attendu en cas d'inflammation), doublé d'éventuels biomarqueurs relatifs à des modifications biochimiques ayant cours lors de l'évolution pathologique (inflammation puis cancer). La mesure de réflectance (à une seule voie) est davantage sensible à l'hémodynamique du réseau microvasculaire irriguant localement le tissu, avec le ciblage de deux chromophores en principe « optiquement dominants » (hémoglobine oxygénée et désoxygénée), à moins que ne s'interposent des dépôts parasites divers entre la sonde et le tissu. L'évaluation de l'apport de la SPO est potentiellement facilitée par les autres modalités du protocole, effectuées en série chez le même animal, que sont l'IRM, l'EMC et l'endoscopie conventionnelle. La sonde optique utilisée pour le recueil de la lumière de fluorescence ou réflectance est constituée de deux fibres optiques accolées l'une à l'autre – voir

**section II.B.3** – insérées dans le canal opérateur de l'instrument. Cette configuration, combinée aux mouvements respiratoires de l'animal, rend la méthode d'acquisition particulièrement sensible à la façon dont la sonde est positionnée contre la paroi, qui entraîne donc des variations spectrales pouvant être importantes. D'autant plus que les tissus imagés sont composés de plusieurs couches différentes dont la distribution spatiale et le recouvrement avec le volume inhomogène d'interaction de la lumière/tissu va être dépendant de la « pression » de la sonde optique contre la paroi, ceci entraîne *a minima* des variations de la profondeur effective d'exploration. Cette pression est par ailleurs nécessaire pour éviter une dérive spatiale intervenant entre le moment du positionnement sur une zone d'intérêt visée *via* l'oculaire de l'endoscope et l'acquisition spectrale, voire durant l'acquisition spectrale elle-même. Ces différentes difficultés expérimentales rencontrées lors des acquisitions *in vivo* nous ont amenés à reconsidérer l'utilisation de la SPO dans le protocole d'expérimentation animale. Afin de nous affranchir, dans un premier temps, de certains de ces inconvénients, nous avons effectué des manipulations *in vitro* sur des fantômes spécifiques à deux compartiments fluorescents, notamment inspirés du travail de *B. Leh* (217) d'épaisseur typique de quelques centaines de micromètres. Ces expérimentations ont fait l'objet d'un *proceeding* publié dans le journal de la « *Society of Photo-Optical Instrumentation Engineers* » (SPIE) à l'occasion de la conférence « *European Congress of Biomedical Optics* » en 2015 à Munich (voir **annexe V.C**).

Néanmoins, et d'après les données recueillies *in vivo*, les spectres recueillis en SPO de fluorescence et réflectance diffuse devront être analysés systématiquement afin d'identifier si des variations spectrales reproductibles peuvent être observées entre les tissus sains et les tissus pathologiques. Pour confirmer cela, il pourra être envisagé l'acquisition sur des prélèvements de chaque type de tissus (sains, inflammatoires et cancéreux) pour obtenir une première information spectrale bien que sur ce type de mesures, les tissus ne sont plus irrigués (il faudra tenir compte de cet aspect lors de la transposition *in vivo*). Dans un second temps, il sera nécessaire de voir s'il est possible de différencier les états inflammatoires, dysplasiques ou cancéreux les uns des autres. Du point de vue de l'instrumentation, plusieurs améliorations sont envisagées. L'un des principaux problèmes rencontrés lors de la réalisation des examens de SPO est la fragilité de la sonde optique, en partie distale, qui peut se décoller lors du nettoyage de la sonde entre deux manipulations ou se casser lors de l'insertion dans le canal opérateur de l'endoscope, lequel comporte un léger coude. Pour cela, il est envisagé d'inclure ou de fabriquer une petite fêrule de 1 mm de diamètre permettant de maintenir les fibres optiques entre elles, mais également de les isoler de l'environnement agressif pendant les manipulations.

## Conclusions générales et perspectives

## IV. Conclusions et perspectives

La mise en place de protocoles précliniques est une étape parfois nécessaire dans le processus de validation de nouvelles techniques de diagnostic et souvent obligatoire dans l'évaluation de nouvelles thérapies. L'existence de nombreux modèles pathologiques (chez le petit animal notamment), présentant de grandes similitudes de développement avec les pathologies humaines, permet en effet d'évaluer *in vivo* l'apport de techniques innovantes et concourt à faciliter la transposition future de ces techniques chez l'Homme. Dans cette perspective, les deux principaux axes de recherche de ce travail étaient : spécifiquement, l'évaluation de l'IRM endoluminale chez un modèle murin d'inflammation colique débouchant sur le cancer et, plus généralement, la mise en place d'un protocole multimodal IRM-optique appliqué à l'exploration endocavitaire multiéchelle des lésions tissulaires colorectales.

Le premier axe de recherche a permis de montrer l'apport des capteurs endoluminaux IRM dans la caractérisation des lésions inflammatoires et cancéreuses. En effet, le gain en sensibilité de ce type de capteur permet d'augmenter localement la résolution spatiale des images (jusqu'à une taille pixel de  $39 \times 39 \mu\text{m}^2$ ) tout en gardant une qualité d'image suffisante (RSB supérieur à 60) pour des temps d'acquisition inférieurs à la dizaine de minutes et sans requérir d'agent de contraste. Il a été montré que l'IRM endoluminale permettait d'une part une stadification de l'atteinte inflammatoire sur la base de l'imagerie anatomique (mesure de l'épaisseur pariétale) et une détection de la transition de l'inflammation au cancer à l'aide de l'imagerie paramétrique *T1*. Notons également le repérage de zones d'infiltration de la paroi indétectables lors des examens optiques et la mise en œuvre de la SRM sur des volumes inférieurs au microlitre, ce qui constitue une application originale de « biopsie magnétique ». Cet axe s'inscrit dans une perspective de transposition vers la clinique des capteurs endoluminaux une fois que les verrous liés à la sécurité seront levés. En prolongement de ces travaux à vocation translationnelle sur ces capteurs, le cadre méthodologique est favorable pour essayer de nouvelles stratégies d'acquisition impliquant par exemple l'imagerie spectroscopique pour le secteur digestif, l'optimisation de séquences adaptées à ces capteurs locaux, ou d'autres développements instrumentaux tels que ceux liés à la transmission optique des signaux RMN envisagée pour lever les verrous de sécurité.

Le second axe de recherche (recouvrant partiellement le premier) a consisté en la mise en place effective d'un protocole préclinique d'imagerie RMN-optique afin d'évaluer l'apport de nouvelles techniques de diagnostic, impliquant le suivi longitudinal d'une cohorte de modèles murins, reproduisant la séquence inflammation – cancer colique. Pour ce faire, nous avons mis en œuvre des modalités d'imagerie complémentaires regroupant l'endoscopie conventionnelle en lumière blanche



(avec ou sans coloration) pour la détection des lésions, l'endomicroscopie confocale pour la caractérisation superficielle des zones suspectes et, finalement, l'IRM endoluminale pour la caractérisation/stadification. En dépit de difficultés expérimentales, nous avons pu faire un recueil systématique de ces données à plusieurs échelles, lors d'un suivi longitudinal impliquant une trentaine de souris, et comprenant quatre sessions complètes d'imagerie. D'une part, ceci a permis une exploitation significative d'un point de vue statistique de données IRM. D'autre part, nous avons obtenu des résultats cohérents d'un point de vue plus qualitatif en corrélant les différentes observations par optique et IRM, servant à documenter l'évolution de l'état pathologique de chaque spécimen. Ces résultats de combinaisons multimodales confirment l'intérêt de l'utilisation de techniques complémentaires pour l'établissement d'un diagnostic plus complet, quel que soit le stade pathologique. Ce protocole préclinique, proposé dans ce manuscrit pourrait désormais servir à évaluer la pertinence d'autres techniques diagnostiques. C'est notamment l'objet des premiers essais que nous avons menés pour l'évaluation de la spectrophotométrie fibrée de fluorescence ou réflectance. Le bénéfice attendu de la multimodalité est ici d'obtenir des informations (quasi simultanées) structurales et physiologiques en vue de mieux cerner, voire modéliser, le lien entre des signatures spectrales optiques potentielles et une connaissance *a priori* sur l'état pathologique, ou sain fourni par les autres modalités. Celle-ci est rarement disponible dans un cadre clinique ou nécessite une confirmation par des moyens simples et rapides telle que cette technique de « biopsie optique », laquelle reste cependant non appliquée en dehors de quelques études cliniques.

Afin d'améliorer encore la qualité des images de RMN, les perspectives à court terme seront d'inclure des dispositifs de réduction des courants de modes communs qui se propagent dans le capteur et détériorent le bon fonctionnement des composants localisés. Pour ce faire, l'inclusion de « traps » (initialement non identifié comme nécessaire) le long du câble coaxial et de « baluns » sur le circuit électronique devrait permettre la réduction du bruit et donc l'amélioration de la qualité des images. De plus et toujours dans l'optique d'améliorer la qualité des images de RMN, les séquences pondérées *T1* aux différents angles de bascule et les séquences pondérées *T2* pourraient être optimisées. Concernant les modalités optiques, plusieurs améliorations sont envisagées et, notamment, la création d'un banc de spectroscopie optique intégré de façon à réduire les dérèglements des éléments optiques entre eux dus aux mouvements et chocs pouvant intervenir sur la table lors des expérimentations. Ce nouveau banc permettra de continuer l'évaluation de la SPO dans le diagnostic des lésions colorectales en assurant la reproductibilité des mesures effectuées. Des travaux sont également en cours sur le traitement des images d'EMC afin d'améliorer la rapidité et la spécificité d'analyse et de classification de ces images.

Les perspectives à moyen terme concerneront quant à elles la réalisation d'une bobine volumique type « cage d'oiseau » à découplage actif et la mise en place de deux nouveaux suivis longitudinaux : l'un pour évaluer l'apport de la SPO et l'autre pour évaluer rigoureusement la SRM. La bobine volumique dédiée pour l'anatomie murine (diamètre interne de 42 mm) permettra d'accroître la qualité des images de RMN tout en gardant la possibilité d'utiliser les CER en mode réception. Les deux suivis longitudinaux s'effectueront sur 40 animaux afin d'augmenter la puissance des tests statistiques mis en œuvre pour la validation des observations.

Les perspectives à long terme seront, une fois les verrous de sécurité sur les CER levés, la transposition de ces capteurs en clinique pour l'analyse des lésions colorectales ou encore pour d'autres applications endocavitaires. Il pourrait également être intéressant de proposer l'inclusion de la SPO et de la SRM, après développement d'une instrumentation dédiée et optimisée, dans les protocoles de diagnostics cliniques si l'apport de ces techniques venait à être validé au cours des études précliniques.

## V. Annexes

### A. Prototype de CER utilisé lors des premières expérimentations

Magn Reson Mater Phy  
DOI 10.1007/s10334-016-0539-2



RESEARCH ARTICLE

## Endoluminal high-resolution MR imaging protocol for colon walls analysis in a mouse model of colitis

Hugo Dorez<sup>1</sup> · Raphaël Sablong<sup>1</sup> · Laurence Canaple<sup>2</sup> · Hervé Saint-Jalmes<sup>3,4</sup> · Sophie Gaillard<sup>1</sup> · Driffa Moussata<sup>1,5</sup> · Olivier Beuf<sup>1</sup>

Received: 16 December 2015 / Revised: 3 February 2016 / Accepted: 18 February 2016  
© ESMRMB 2016

### Abstract

**Objective** An endoluminal magnetic resonance (MR) imaging protocol including the design of an endoluminal coil (EC) was defined for high-spatial-resolution MR imaging of mice gastrointestinal walls at 4.7 T.

**Materials and methods** A receive-only radiofrequency single-loop coil was developed for mice colon wall imaging. Combined with a specific protocol, the prototype was first characterized in vitro on phantoms and on vegetables. Signal-to-noise ratio (SNR) profiles were compared with a quadrature volume birdcage coil (QVBC). Endoluminal MR imaging protocol combined with the EC was assessed in vivo on mice.

**Results** The SNR measured close to the coil is significantly higher (10 times and up to 3 mm of the EC center) than the SNR measured with the QVBC. The gain in SNR can be used to reduce the in-plane pixel size up to  $39 \times 39 \mu\text{m}^2$  (234  $\mu\text{m}$  slice thickness) without time penalty. The different colon wall layers can only be distinguished on images acquired with the EC.

**Conclusion** Dedicated EC provides suitable images for the assessment of mice colon wall layers. This proof of

concept provides gains in spatial resolution and leads to adequate protocols for the assessment of human colorectal cancer, and can now be used as a new imaging tool for a better understanding of the pathology.

**Keywords** Colorectal neoplasms · Magnetic resonance imaging · Colitis · Instrumentation

### Introduction

Every year, of the overall cases of cancer diagnosed in the world, 13 % are colorectal cancer (CRC) [1–3]. It is the second deadliest cancer in Western countries just behind lung cancer. The 5-year survival rate is higher than 80 % when the cancer is diagnosed and treated at an early stage [4]. The cancerogenesis of CRC has not yet been precisely established but two major pathways have been identified [5]: the chromosomal instability pathway (adenoma–carcinoma sequence) and the microsatellite instability. Those pathways induce changes in the cellular proliferation with abnormal cells growing and infiltration into the gastrointestinal walls. The different stages of CRC infiltration are well known [6, 7]. It is first characterized by an inflammation stage affecting the superficial layer of the colon wall. Then, the abnormal cell proliferation infiltrates the wall to deeper structures and, eventually reaches the lymphatic system. Because the survival of patients strongly depends on the diagnosis stage, an early and accurate diagnosis to improve the therapeutic response efficiency is highly beneficial to the patient. Magnetic resonance imaging (MRI), computed tomography (CT), positron emission tomography (PET), and some optical modalities provide different kind of information when imaging gastrointestinal walls. However, it is still difficult (using those modalities and

\* Hugo Dorez  
hugo.dorez@univ-lyon.fr

<sup>1</sup> Université de Lyon, CREATIS, CNRS UMR 5220, INSERM U1044, INSA-Lyon, Université Lyon 1, Villeurbanne, France

<sup>2</sup> Institut de Génétique Fonctionnelle de Lyon, Université de Lyon 1, UMR 5242 CNRS, Ecole Normale Supérieure de Lyon, Lyon, France

<sup>3</sup> LTSI, INSERM U642, Université Rennes 1, Rennes, France

<sup>4</sup> CRLCC, Centre Eugène Marquis, Rennes, France

<sup>5</sup> Hôpital Régional Universitaire de Tours-Service Hépatologie-Gastroentérologie, Tours, France

associated protocols) to assess fine structures from the abnormal cells proliferation. Today, endoscopic ultrasound (EUS) is widely used in clinical routine for the staging of CRC lesions [8–10]. It is an available and low-cost, real-time (motion free) imaging modality. Moreover, the sensitivity of EUS for rectal tumors invasion is approximately 88–95 % while specificity is nearly 100 % (for stage 2 and more) [11]. However, EUS is especially used on rectal carcinomas and fewer studies have shown the potential of this modality on colon cancer [12–14]. EUS is also strongly dependent on operator and patient and thus requires practice to perform an accurate diagnosis. This is especially the case when examination is performed at early stages of CRC. Some studies describe the use of endoscopic MRI compared to EUS [15–19] to assess the colorectal region. MRI is well suited to investigate human soft tissues and provides a good spatial resolution for the characterization and staging of gastrointestinal lesions [20]. The modality provides ways of performing high-resolution quantitative maps, various contrast imaging, and three-dimensional acquisitions as well as magnetic resonance spectroscopy (MRS). However, colon and rectal walls assessment requires an even higher spatial resolution for visualizing different wall layers in detail [21]. It has been shown that using an endoluminal coil (EC) for spatial resolution in MRI could be used to depict the gut wall more precisely than EUS, for N-staging [17] for example, or for the staging of inflammation degrees and cancer lesions. Despite the fact that endoscopic MRI has proven to be superior to MRI using external array coils, by providing exquisite information of wall structures [16, 19, 22, 23], the use of endoscopic coils in humans can induce strong local temperature increases at the coil tip and along the coaxial cable [24–26]. While heating can be strongly reduced by adding, for example, radiofrequency traps [24, 27], the use of inner coils on humans was currently limited to prostate or rectum. Endoscopic MRI of the colon based on the use of EC is not performed on patient, especially due to the human colon anatomy (angle at the rectosigmoid junction) and the invasive procedure (requires anesthesia and insertion of the coil up to the patient's colon).

Today, a better understanding of the CRC genesis to adapt therapeutic responses and increase the survival of patients is needed. This goes through the following of the adenoma–carcinoma sequence (inflammation to cancer) on a model of CRC. The follow-up of this sequence on human longitudinal studies based on endoscopic MRI is not yet possible due to current safety issues. Moreover, the development of CRC in a human model is a long process that can last decades to achieve an understanding of the growth mechanisms (inflammation evolving into cancer). Nevertheless, this can be studied in a mouse model of colitis [28], chemically induced by the combination of dextran sulfate

sodium (DSS 2 % in drinking water) and azoxymethane (AOM, 10 mg/kg). Researching the growth mechanisms of CRC and assessing the potential of MRI in a mouse model of colitis present several advantages: first, the pathology induced by the method introduced by Tanaka et al. in 2003 is a reliable model with strong correlations between human and mouse CRC; second, it is possible to follow mice on a much shorter time period (typically 6 months); and finally, examination can be performed at each stage. This paper describes an endoluminal MRI protocol dedicated to the examination of a mouse cancer model as a preliminary and mandatory step before moving to clinical human CRC examinations.

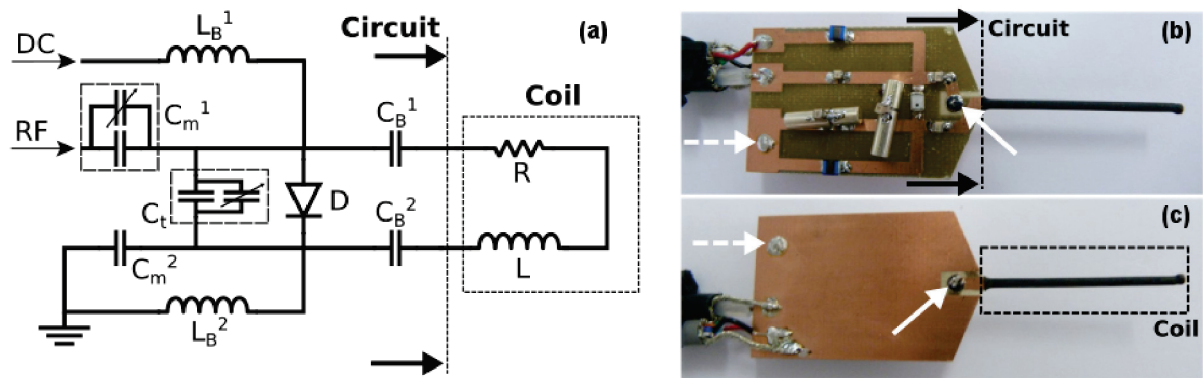
While MRI is well suited to investigate abdominal–anatomical structures [20], the assessment of colon and rectal walls requires an even higher spatial resolution for visualizing different wall layers in detail [21], even more on mice (colon wall thickness 0.3–0.7 mm [29]), still within a limited acquisition time suitable for in-vivo examination.

The use of an endoluminal coil drastically increases the signal-to-noise ratio (SNR) close to the coil compared to an external array coil [16, 19, 22, 23]. This kind of elongated loop, based on two coplanar copper traces, was already used for intravascular MRI and MRS in the mid-1990s [30]. The temperature around the EC was measured during in-vitro acquisition [31]. No abnormal and critical temperature increases were observed. EC can provide a higher spatial and/or temporal resolution and image quality to improve the characterization and staging of colorectal lesions. The aim of this study was to develop, build, and characterize an EC for mice rectal wall investigation together with the adapted protocol. The proof of concept of the whole protocol was demonstrated on a limited number of examinations at different stages of a mouse model of CRC.

## Materials and methods

### Endoluminal coil description

The EC was designed for mice colon investigation on a 4.7 T Bruker Biospec System (Bruker, Ettlingen, Germany). It is a single loop with dimensions sized to the colon mouse anatomy [32] which leads to a 30-mm length and a 1.6-mm outer diameter (heat shrink coating included). The copper tracks are 0.8 mm in width and 0.8 mm thick with a copper thickness of 35  $\mu\text{m}$ . Following these characteristics, the inductance and resistance of the copper tracks were calculated using the analytical expression of a two distant traces equation. The coil loop and tuning and matching circuit (including a ground plane on the back side of the circuit) were mechanically carved (Circuit Board Plotters S63,



**Fig. 1** a Electric scheme of the coil. The corresponding part between the scheme and the pictures are illustrated. b The upper face of the coil with the soldered components constitutes the RLC resonator. On c is represented the lower face of the prototype. *Straight white arrow*

is the location of the plated drill between the two faces for connecting the electrical circuit to the coil. *White dashed arrow* is the location of the connection between the grounds (DC and RF) to the ground plane. Values of components are mentioned in Table 1

LPKF Laser and Electronics<sup>®</sup>, Germany) on both sides of an FR4 epoxy substrate of 0.8 mm thickness (C.I.F<sup>®</sup>, Buc, France). Non-magnetic electronic circuit components were soldered on a single face. The two longest conductors of the loop have been placed on each side of the substrate. A copper tape was used at the distal end of the coil to close the loop between the two faces (Fig. 1): one is for connecting the loop to the upper face (straight arrows) and the second one connects the direct current (DC) ground and radiofrequency (RF) signal ground together (dashed arrows) to the ground plane. This is done to avoid current loops between two different grounds. The RF signal was carried out by a coaxial cable (RG-58, Radiall<sup>®</sup>, France) and the DC current travels through an 8-wires cable (Alpha Wire<sup>®</sup>, NJ, USA) connected on a non-magnetic Fisher connector (Plugs 4032, Fisher Connectors<sup>®</sup>, Suisse) to the coil. This latter decoupling cable is connected to the 14-pin connector of the Bruker decoupling box cable through a homemade Fisher-Bruker conversion cable. A heat-shrink coating (PF3-135) houses the loop coil to isolate the tracks from colon and rectum tissues. The end of the coil was sealed with glue (Araldite PRECISION, Araldite<sup>®</sup>, Bâle, Switzerland). When the EC is used, the electrical circuit is isolated with polytetrafluoroethylene (PTFE or Teflon, DuPont<sup>®</sup>, Wilmington, USA) to avoid contacts with tissues or liquids.

### Endoluminal coil characterization

The resonant circuit is based on an RLC resonator circuit made of fixed non-magnetic components (ATC, Huntington Station, NY, USA) and trimmer components (AT 57290, Temex Ceramics<sup>®</sup>, Bordeaux, France) (Fig. 1). Considering only the intrinsic parameters of the coil, which are the coil geometry, the materials used, and the coupling

effects (mutual inductance for example), the loop inductance and resistance were estimated to be 33.2 nH and 0.1 Ohm, respectively. The values were calculated and corrected using measurements on a Vector Network Analyzer (E5070B-ENA Series, Agilent Technologies<sup>®</sup>, CA, USA)—VNA. Intrinsic characteristics of electronic components (series resistances, self-inductances, parallel capacitances, self-frequency resonance) were modeled to simulate the precise electronic behavior of the coil. Modeling was done using a Simulation Program with Integrated Circuit Emphasis (LTspice IV, Linear Technology<sup>®</sup>, Milpitas, USA) feed with electronic component characteristics based on their individual datasheets. The value and manufacturers of the electronic components are summarized in Table 1.

In the coil design, there are basically four functions to achieve. Briefly, the capacitor  $C_t$  ensures the tuning function, and changing this value adjusts the resonance frequency of the coil (on the S11 magnitude chart). Capacitors  $C_{m,1}$  and  $C_{m,2}$  are used for matching the coil to the 50 Ohms impedance of the receiver circuit in order to maximize the signal power transmission. The  $C_{B,1}$  and  $C_{B,2}$  capacitors are used for blocking the DC current into the loop coil to improve the decoupling efficiency. It could also create a local static magnetic field that could interfere with the static magnetic field  $B_0$ . This ensures the correct decoupling of the loop coil. Mounted in series with  $C_t$ , capacitors can also contribute marginally for tuning the coil. Trimmer capacitors can be tuned mechanically with a non-magnetic screwdriver to adjust the coil to match to 50 Ohms at the working frequency of 200 MHz (proton resonance frequency at 4.7 T). Finally, the decoupling circuit is represented by two choke inductors and one PIN diode. The choke inductors  $L_{B,1}$  and  $L_{B,2}$  protect the receiver amplifier from the induced RF current during the RF transmit pulses.

**Table 1** Components used to build the endoluminal coil with values, manufacturers, and references

Function	Name	Value	Components
Tuning	$C_t$	22 + 1 pF	Non-variable non-magnetic capacitor
		From 0.8 to 8 pF	Non-magnetic trimmer capacitor
Matching	$C_{m,1}$	5.6 pF	Non-variable non-magnetic case A capacitor
		From 0.8 to 8 pF	Non-magnetic trimmer capacitor
Blocking	$C_{m,2}$	5.6 + 2.2 + 1 pF	Non-variable non-magnetic case A capacitor
	$C_{B,1}$	100 + 82 pF	Non-variable non-magnetic case A capacitor
	$C_{B,2}$	100 + 82 pF	Non-variable non-magnetic case A capacitor
Active decoupling	$D$	$X$	PIN diode
	$L_{B,1}$	1.2 $\mu$ H	Choke inductors
	$L_{B,2}$	1.2 $\mu$ H	Choke inductors

**Table 2** Sequences and parameters used for the in-vivo protocol

Sequence	Orientation	FOV (mm <sup>2</sup> )	Slab/slice thickness (mm)	TR/TE (ms/ms)	Flip angle (°)	Matrix	Voxel size ( $\mu$ m <sup>3</sup> )	Receive BW (kHz)	Acquisition time
Flash 3D	Axial	16 × 16	1 × 15	20/6.653	15/20/25	192 × 192 × 64	83 × 83 × 234	25	8:11'
FLASH 3D	Coronal	32 × 32	1 × 5	23.87/8.19	20	384 × 384 × 16	83 × 83 × 312	25	2:26'
Multi TE	axial	10 × 10	6 × 1.5	2,000/12.8 + 6 × 12.6	—	128 × 128 × 66	78 × 78 × 308	25	6:24'

The scout sequences are not mentioned

The PIN diode was mounted in parallel to the loop coil to minimize the series resistance and so maximizes the quality factor ( $Q$ -factor) and thus the SNR [33, 34]. The quality factor of the coil was measured using a VNA [35, 36]. The loaded  $Q$ -factor  $Q_L$  was measured with the EC inserted into a phantom containing a solution of saline solution and the unloaded  $Q$ -factor  $Q_0$  was measured without the phantom.

### SNR assessment

All the experiments were performed on a 4.7 T Bruker Biospec System (Bruker, Ettlingen, Germany). In order to characterize the EC, each acquisition done with the EC was also compared to a <sup>1</sup>H 32-mm inner diameter quadrature volume birdcage coil (Rapid Biomedical<sup>®</sup>, Rimpf, Germany)—QVBC dedicated to mouse body. However, the QVBC used does not include any decoupling circuit. As a consequence, the EC should not be inserted within the sample during QVBC operation. That is the reason why, when using the QVBC, an optical fiber (HCG 600, OFS<sup>®</sup>, Atlanta, USA) surrounded by a heat-shrink coating was inserted into the mouse rectum instead of the EC. The outer diameter of the optical fiber and the heat-shrink coating is 1.6 mm. Then, when using the EC, the QVBC was replaced by a <sup>1</sup>H 72-mm inner diameter transmit linear volume coil (Rapid Biomedical<sup>®</sup>, Rimpf, Germany)—VC

including an active decoupling circuit. A protocol was developed and optimized for the purpose of EC assessment on phantom and small animals. Three axial 3D fast low-angle-shot (FLASH) sequences were used for anatomical and structure imaging but also for computing parametric  $T_1$  maps [37]. Then, one coronal FLASH 3D Slab sequence was performed to assess the colon along the EC. Finally, for computing parametric  $T_2$  maps, a 2D multiple spin-echo sequence was carried out. Table 2 summarizes the sequences parameters used in the in-vivo protocol.

For SNR gain assessment, the coil was inserted into a 12-mm outer diameter tube filled with a solution of 1.25 g/L of NiSO<sub>4</sub> and 5 g/L of NaCl to mimic approximately the loading conditions found in living tissues and have convenient relaxation times ( $T_1$  value of 218 ms and  $T_2$  value of 140 ms). First, the receiver EC was placed at the center of the VC used in transmit mode. The EC was driven by the active decoupling circuit during transmission. For SNR comparisons, axial images were acquired using FLASH 3D Slab sequences (Table 3). Then, VC and EC were replaced by the QVBC and the optical fiber, respectively. With the same protocol, MR images were acquired using the QVBC (emission/reception mode). The slab was positioned manually to scan the same region in order to allow co-localization. The SNRs were compared after correcting for differences in voxel size including the antialiasing steps, receive bandwidth, and number of excitations

**Table 3** Sequences used for the characterization of the EC and the assessment of the EC during in-vitro experiments

Sequence	Orientation	FOV (mm <sup>3</sup> )	Slab thickness (mm)	TR/TE (ms/ms)	Flip angle (°)	Matrix	Voxel size (μm <sup>3</sup> )	Receive BW (kHz)	Acquisition time
Flash 3D	Axial	16 × 16	1 × 15	20/6.653	20	192 × 192 × 64	83 × 83 × 234	25	8:11'
FLASH 3D	Axial	10 × 10	1 × 15	20/6.1	20	256 × 256 × 64	39 × 39 × 234	25	10:55'

between the EC and VCs [38]. SNR profiles were normalized using this method and plotted in the same graph.

### Spatial resolution and contrast enhancement using an EC

The improvement of SNR provided by the EC can be used to decrease the voxel size without acquisition time penalties. To assess the spatial resolution achievable in the region of interest (ROI) with the EC within a reasonable acquisition time, a phantom containing the same NiSO<sub>4</sub> solution was filled with optical fibers of standard diameters (ranging from 150 to 1,000 μm). Using the transmit VC and the EC in reception mode, two sequences were acquired. First, an axial FLASH 3D Slab with a pixel size of 83 × 83 μm<sup>2</sup> (slice of 234 μm thick) was carried out (sequence 1 in Table 3). Then, the sequence was adjusted to reduce the voxel size down to 39 × 39 μm<sup>2</sup>, keeping a slice thickness of 234 μm (sequence 2 in Table 3). The structures observed were measured using the software ImageJ [39] and compared to the optical fiber diameters measured with a digital caliper.

After having characterized the ECs on inorganic phantoms, experiments were carried out on organic phantoms such as onions in order to evaluate the sensitivity of such coils. Onions offer fine lamellar structures divided in several bulbs inside. The thickness of the different layers is, on average, the same as the one expected in the mouse colon wall. Images performed on vegetables provide good markers to evaluate the sensitivity of the coil by analyzing the finest structure observable (for a given SNR). Experiments were performed using 3D Slab FLASH sequences (20 mm FOV, 25 mm slab thickness, TR/TE = 25/4.31 ms with 25° flip angle, 256 × 192 × 96 matrix, 36,764 Hz bandwidth and 11'31" acquisition time). The VC was set to emission mode and the EC switched on reception mode. Finally, the spatial resolution was increased by reducing the pixel size down to 39 × 39 μm<sup>2</sup> (10 mm FOV, 15 mm slab thickness, TR/TE = 20/6.1 ms with 20° flip angle, 256 × 256 × 64 matrix, 25 kHz bandwidth and 10'55" acquisition time) with a slice thickness equal to 234 μm.

### In-vivo mouse colon examination

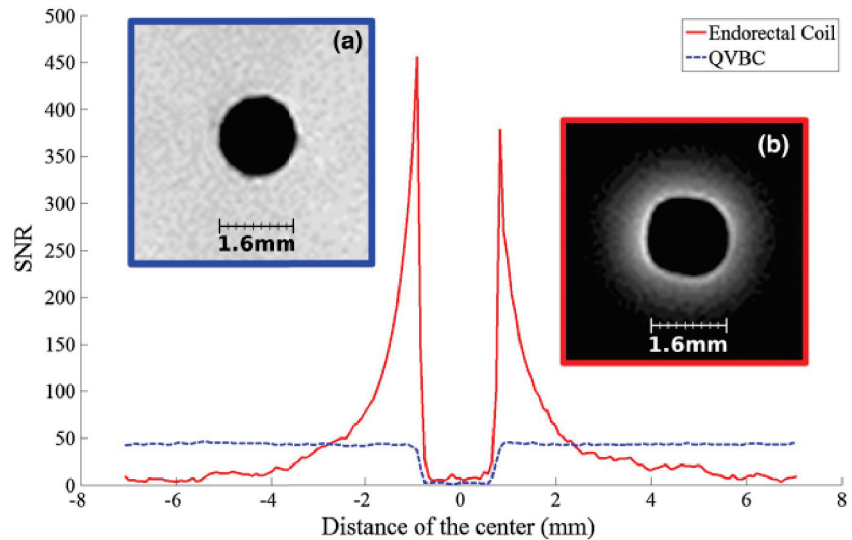
In-vivo experiments were performed to evaluate the feasibility and interest of using an EC in a mouse model of

colitis. The study was carried out on mice chemically treated during 2 months to induce colitis using a combination of azoxymethane (AOM, intraperitoneal injection, 10 mg/kg body weight) and DSS (in drinking water, concentration of 2 %) and four mice without treatment used as controls. The experiments were in accordance with the rules and regulations of the UCBL Ethics Committee on animal experimentation. Prior to the examination, mice were kept on a 12-h day/night rhythm in 300-cm<sup>2</sup> plastic cages with straw bedding, pellet food and tap water. Mice were anesthetized using an isofurane tabletop station (TEM Seg a<sup>®</sup>, Lormont, France). Animal respiratory indices were monitored during the experimentation by using a pressure sensor placed on the mouse chest. During the induction phase, mice were anesthetized with 3 % of isofurane and aspiration flow set up on 0.4 L/min. During imaging, the anesthesia was maintained with 1.4–1.7 % isofurane vaporization and aspiration flow set up on 0.4 L/min. Images of the colon wall were first acquired by using the transmit/receive QVBC. In that case, to mimic the presence of the EC, an optical fiber was carefully introduced into the mouse rectum using sterilized lubricant KY gel (K-Y<sup>®</sup>, Johnson & Johnson, USA) and held in position with adhesive tape (strap on the MRI bed). Then, to assess colon wall layers with the EC, the QVBC was replaced by the linear VC. MR images were acquired to assess colon wall layers using the protocol described in Table 2.

For each animal, *T1*- and *T2*-maps were computed using a linear fit from sequences acquired at different flip angles (15°, 20°, 25°) [37] and an exponential fit [40] at six different echo times (12.8, 25.21, 37.81, 50.42, 63.03, and 75.63 ms), respectively. Before the computation, image thresholds were set with an automatic method. The threshold level was set to three times the standard deviation measured in a ROI with no signal (located in the top left corner of the image far from the EC). Two additional maps, representing the *T1* linear fit quality and the *T2* exponential fit quality, were also computed. To ensure reliable values of *T1* and *T2* relaxation times, fits having a coefficient of determination (*R*<sup>2</sup>) inferior to 0.98 were systematically excluded from the representation.

For each in-vitro and in-vivo experiment, the coil was held in position with adhesive tape and not tilted during acquisitions. The EC was oriented in such a way as to keep the *B*<sub>1</sub> of the EC perpendicular to both static *B*<sub>0</sub> and

**Fig. 2** Comparison of the EC SNR profile (*straight profile*) and the QVBC SNR profile (*dashed profile*) obtained on a phantom containing 1.25 g/L NiSO<sub>4</sub> and 5 g/L NaCl. **a** The image used for plotting the QVBC profile and **b** the image used for the EC profile. Close to the coil the SNR is drastically better than the one obtained with a dedicated quadrature birdcage coil



transmit RF  $B_1$  magnetic fields. Hence, maximum sensitivity and geometric decoupling are ensured, respectively. Since the colon's natural behavior is to fold, the EC is always encompassed by colon structures ensuring almost uniform radial signal intensity.

## Results

An endoluminal MR coil, fitting the constraints for in-vivo experimentation on mice (colon and rectum walls assessment), was designed and built. The prototypes are waterproof, reusable, biocompatible (with the investigated environment), and can be tuned/matched to the appropriate resonance frequency. The measured loaded  $Q$ -factor ( $Q_L$ ) of the coil was 32 and the coupling coefficient was found equal to 1.25. This leads to a value of 72 for the unloaded  $Q$ -factor. The adaptation at the 200.13 MHz working frequency in loading conditions was 50.03 Ohms. The decoupling efficiency of the EC was tested using a VNA. When the pin diode is activated, the resonance frequency is shifted to 150 MHz and the isolation at the resonance frequency reaches  $-43$  dB.

The EC provides a higher SNR in the close vicinity of the coil than the one obtained with QVBC. The EC geometry and dimensions fit with the use of the volume birdcage coil (72-mm inner diameter), without causing interferences and/or impacting the image quality. The absence of signal highlights in the close vicinity of the EC was confirmed when acquiring images with the body coil. Indeed, the continuously decoupled EC, not impacting the image around loop coil, attested the correct functioning and efficacy of the decoupling circuit. The results of the SNR obtained with the EC compared with the QVBC acquired

on phantom solutions are shown in Fig. 2. In receive mode, the SNR profile of the EC was much higher than the one achieved with the QVBC up to 3 mm apart from the coil center. SNR profiles plotted in Fig. 2 were corrected regarding the voxel size, bandwidth, and number of excitations for a straightforward comparison. The EC SNR gain is ten times greater at a close proximity and reaches the SNR of the QVBC at approximately 3 mm from the center.

A precise measurement of the structures observable in the loop-coil field of view was achieved on the phantom constituted with calibrated optical fibers (Fig. 3). Optical fiber diameters were measured with a standard deviation of  $\pm 6.3$   $\mu\text{m}$  using the ImageJ software and then compared with a digital caliper (nominal precision  $\pm 10$   $\mu\text{m}$ ).

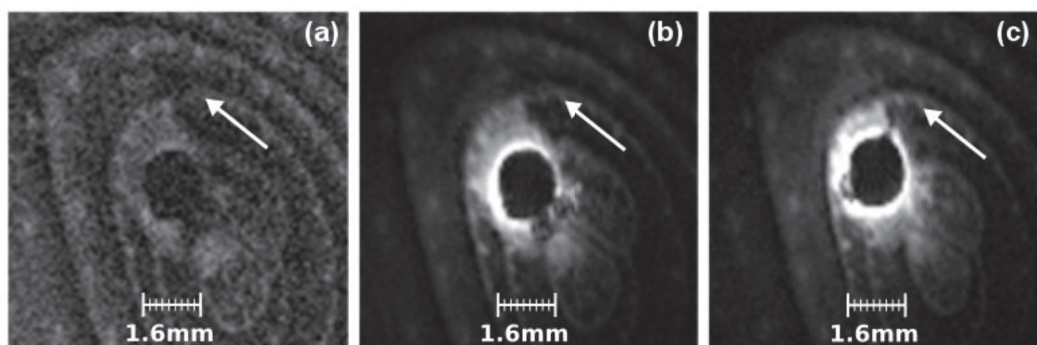

Experiments conducted on vegetables have shown the feasibility to obtain high-spatial-resolution images and depict structural details. It is possible to distinguish the lamellar structures of the onion to approximately 3 mm of the coil center (Fig. 4). White arrows on Fig. 4 localize the same thin slice of the onion obtained with the VC (Fig. 4a) and with the EC (Fig. 4b, c) at two different spatial resolutions (different SNR).

## In-vivo experiments

The EC geometry fits the mouse anatomy and is adapted to in-vivo experiments. Once the mouse is anesthetized, the insertion of the EC performed by an experienced gastroenterologist is simple and harmless for the animal. The animal's recovery time is short and no signs of prostration and/or pain were observed during the following few hours in accordance with the French legislation. Images acquired in vivo show a very good quality (Fig. 5), in terms of contrast and high spatial resolution. The use of the QVBC does



**Fig. 3** Images of the phantom created for the purpose of the experiments. **a, b** A reconstruction of the phantom containing optical fibers of different diameters. **c, d** The corresponding MR images obtained with FLASH sequences at different voxel sizes ( $50 \times 50 \mu\text{m}^2$  for **c** and  $39 \times 39 \mu\text{m}^2$  **d**). The slice thickness was kept constant and equal to  $234 \mu\text{m}$



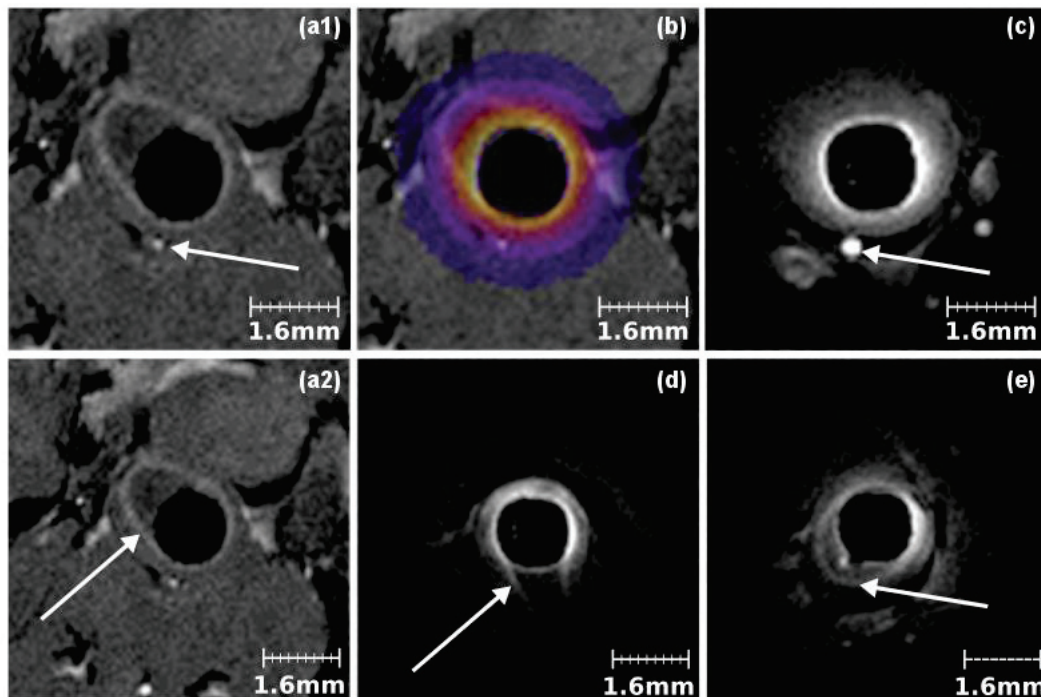
**Fig. 4** MR images of an onion. **a** The volume coil was set in E/R mode, and the lamellar structures represented by the *white arrow* are not correctly distinguishable. Switching the configuration by setting the VC to emission mode and the EC in reception mode improves

the SNR and image quality. **b** The voxel size was decreased up to  $78 \times 104 \mu\text{m}^2$  and the lamellar surface can be depicted more easily. Finally, the voxel size was reduced to  $39 \times 39 \mu\text{m}^2$  on **c**. For all three MR images, the slice thickness was set to  $234 \mu\text{m}$

not allow a correct visualization of colon walls due to limited achievable spatial resolution, whereas the SNR gain provided by the EC is used to increase spatial resolution and to depict nicely the mouse rectum wall layers and surrounding structures. On Fig. 5b, the map ratio of  $\text{SNR}_{\text{EC}}/\text{SNR}_{\text{QVBC}}$  is overlaid on MR images and undoubtedly illustrates the improved SNR area given by the EC. The white arrow on Fig. 5a1 and c locates a blood vessel used for co-localization. The examination with the EC gives a better visualization of colorectal wall layers and surrounding structures (Fig. 5d, e). White arrows also locate the

mucosa–submucosa complex. Using such a coil allows an increase in spatial resolution up to  $39 \mu\text{m}$  for in-plane resolution (with  $234\text{-}\mu\text{m}$  slice thickness, see Fig. 6a, b). It is then possible to clearly distinguish the mucosa complex in details. ① Is the mucosa, ② the submucosa, and ③ the muscularis externa. On Fig. 6b, ④ locates a thin muscle layer.

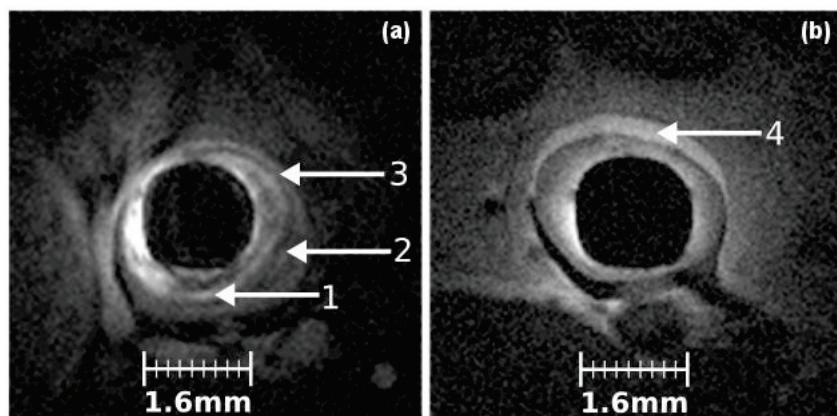
The  $T_1$  and  $T_2$  values of structures around the EC can be seen on Fig. 7. The maps have been calculated and plotted with an estimation of the fit quality to ensure reliable values. It is worth noting that this parametric procedure



**Fig. 5** In-vivo experiments were performed on a mouse model of colitis. MR images acquired with the QVBC show blood vessels on **a1** and the colon wall on **a2**—white arrows. The SNR is too low to correctly distinguish the colon wall layers in detail. The use of the EC allows an increase in the local SNR; **b** represents the ratio between

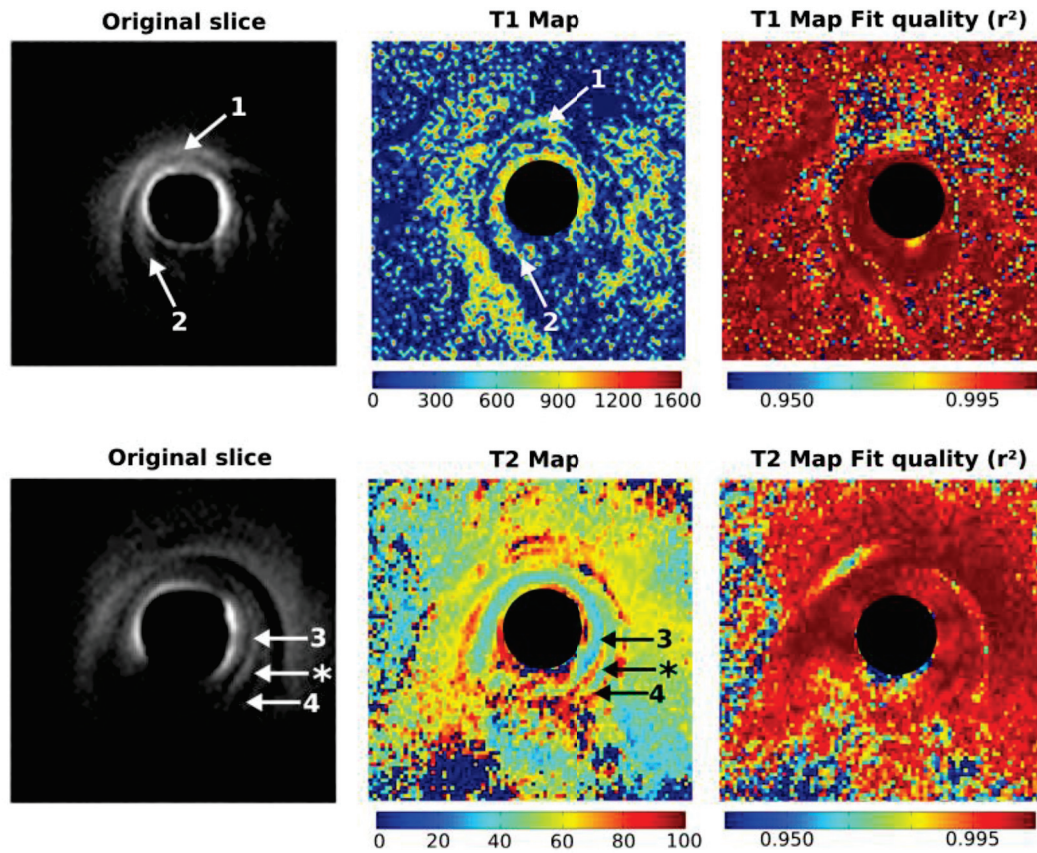
the SNR ratio of the QVBC and the EC. The EC FOV is sufficient for the region of interest. On **c**, the white arrow locates the same blood vessel as on **a1** and it is used for colocalization. **d**, **e** The colon wall layer on different slices

**Fig. 6** From **a**, **b**, the spatial resolution was increased up to  $39 \times 39 \mu\text{m}^2$  (slice thickness of  $234 \mu\text{m}$ ). It is then possible to depict the colon wall complex in detail. (1) Refers to the mucosa, (2) to the submucosa and (3) to the muscularis propria. (4) Represents a thin muscle layer closed to the coil. In **b**, the colon wall seems to have disappeared



removes the strong signal intensity decay that could lead to misinterpretation on the magnitude images.  $T_1$  and  $T_2$  maps plotted from two different slices illustrate different structures; ① identifies a muscle structure and ② the colon wall. The averaged  $T_1$  relaxation times were measured at  $800 \pm 100$  and  $1,200 \pm 200$  ms, respectively. Then, looking at the  $T_2$  maps, mucosa layer and muscularis

externa are clearly differentiable (③ and ④ on Fig. 7). The  $T_2$  relaxation times are nearly identical,  $80 \pm 10$  ms for both structures. Finally, \* locates the submucosa, which tends to have lower  $T_2$  values ( $50 \pm 10$  ms). The fit quality maps show a reproducible method for  $T_1$  and  $T_2$  values with only a few points excluded in the field-of-view considered.



**Fig. 7**  $T_1$  and  $T_2$  maps obtained on different slices. (1) Indicates the location of a thin muscle structure having  $T_1$  relaxation times lower than the ones observed on the colon wall (2). (3), (4) Represent two different layers (mucosa and muscularis propria) with nearly identical

physiological constitutions associated with their respective  $T_2$  relaxation times. Asterisk locates the layer between the two previous ones and show a very different  $T_2$  time

## Discussion

EC have been used since the late 1980s [41] but essentially for visualizing human prostate and rectum regions [42–45]. Currently, the major problem lies in the heat induced by the RF current into conductors. Several studies have shown the potential of using RF traps to reduce this increase in temperature [24, 26, 46]. Optical transmission and optical decoupling system have also been proposed in order to replace conventional coaxial cables [47, 48]. More recently, the exploration of metamaterials has opened new perspectives for alternative ways of RF signal transmission [49]. These metamaterials could overcome several coaxial cable disadvantages such as high propagation loss or heating along the conductor in the presence of electrical fields. But also, reaching the human colon is difficult due to the 90° angle, and assessing higher structures in the colon may require flexible endorectal MR probes. Other studies have shown the high potential of using ECs on preclinical

models such as pigs [50], rabbits [16, 19], and rats [15]. However, this is the first reported study assessing colon and rectum walls using dedicated endorectal coils on a mouse model of colitis (inflammation evolving into cancer).

In this study, the feasibility to design an EC for small animal colon wall imaging such as mice was demonstrated. It has been shown that ECs can provide typical 40  $\mu\text{m}$  in-plane pixel images with a slice thickness of 234  $\mu\text{m}$  along the digestive tract. External volume coils provide less detailed images in similar conditions (same sequence parameters and position). ECs enable the visualization of colon wall layers and deeper structures with a spatial resolution and SNR not achievable with QVBC dedicated to mice gastrointestinal imaging.

For decoupling the EC during the emission of radiofrequency RF pulses, a parallel decoupling circuit was used. This choice was made to decrease the total resistance of the coil. Indeed, regarding the coil's dimensions and components, one-third to one-half of the total circuit resistance

is due to the PIN diode characteristics alone. Placing the PIN diode in a series leads to higher decoupling efficiency but decreases the quality factor and the SNR as well. When the PIN diode is placed parallel to the tuning capacitor, the resistance is lowered. The quality factor of the coil is improved but the decoupling efficiency is reduced. The PIN diode does not entirely shut down the loop coil and a weak fraction of the radiofrequency signal can still go through into the loop. In principle, a coil having one or two parallel PIN diodes mounted in series with the loop would benefit from a better decoupling performance. Even if this solution is feasible for in-vitro experiments it is not compatible with in-vivo experiments. The PIN diode used here are bigger components than case A ATC capacitors. Several PIN diodes on the coil will result in blocking the access to trimmer capacitors.

Using those trimmer capacitors help for tuning/matching the coil at the desired frequency but this kind of component has a poor lifetime, due to their mechanism working with a screwdriver, and has to be changed regularly. Usually, trimmer capacitors are linked to insulating sticks for tuning and matching. In the case of small coils it is difficult to have such a configuration.

A heat-shrink coating covers the EC during in-vivo or in-vitro experiments to prevent the sensor from immediate short-circuit risk. Consequently, the copper tracks are isolated from the surrounding medium but this protection layer weakens the maximum SNR achievable in the close vicinity of the coil. Using a thinner protection could improve the SNR close to the coil. Besides, the EC is wrapped with PTFE to protect the electronic circuit during in-vivo experiments: as the coil is used in wet environments, long-term oxidation of the copper tracks can appear if the PTFE is not removed after each use and the EC is not properly dried. Oxidation could lead to short circuits, deterioration of the copper tracks and/or components and degradation of transmission line properties. A protective plastic cover will be designed and printed to improve protection. SNR comparisons could not be achieved using the QVBC at the exact same position due to the absence of a decoupling circuit on this coil. The comparison was then done sequentially slice by slice and correlated with images acquired with the EC. Examination of the mouse body could not easily be done with the available 70-mm inner diameter birdcage coil. However, the use of a 40-mm inner diameter linear birdcage coil with active decoupling system would easily allow switching between the EC and volume coil. Besides the easier and more straightforward comparison in SNR, this setup would allow the acquisition of very local images of the colon as well as more regional images of the mouse. This setup would be a considerable improvement.

The phantom containing optical fibers was useful to assess the size of structures that could be observed (from 150 to 1 mm) in the EC FOV. On Fig. 3, optical fibers seem to be equally distributed around the EC. As optical fibers fell down to the bottom of the container, the upper part of the phantom did not contain enough fibers. More of them will have to be added to correctly distribute optical fibers around the sensor. Despite the fact that the sequences chosen for imaging the phantom had a slice thickness of 234  $\mu\text{m}$ , no partial volume effect was observed when measuring the outer diameter of the optical fibers.

For the experimentations done on vegetables, onions have been chosen for their structure. Despite the fact that onions present very thin lamellar patterns, they can be assimilated to a semi-rigid material. The molecules of water are constrained by their environment. So, when looking closely at the lamellar structure of this vegetable, it appears that air gaps are located between each slice. This causes some susceptibility artefacts. Moreover, the slice position chosen for the comparison was not exactly the same as the one obtained with the VC. To be able to localize the same structures between body coil images and EC images, the VC was used instead of the QVBC. The SNR of the VC allows the overall visualization of several layers of the vegetable. Yet, to depict lamellar structure, the VC is inappropriate due to insufficient SNR. The use of the EC drastically increases the local SNR, and fine structures can be visualized. But it also causes a highlight on the image, in the close vicinity of the coil. To obtain the same details with the QVBC, the same sequence was done using six averages; the acquisition time was increased to 1 h 15 min.

In-vivo acquisitions show a huge improvement in the differentiation of colon wall layers compared to the QVBC. The designed EC fits with the straight configuration of the mouse colon. Indeed, human colon presents curves that cannot be passed using such a rigid coil. In one of the healthy mice, the colon was sampled for further analysis. During the dissection, the length, average diameter and thickness of the colon were approximately measured using a digital caliper to optimize the coil loop.

The protocol duration developed for the need of the study was short enough (~38 min) to ensure the safe examination and recovery of the animal. It provides anatomical and parametric images ( $T_1$  and  $T_2$  values). Three scout sequences with orthogonal plane orientations were first done with the VC in emission/reception mode. Acquisitions were compared between images acquired with and without a trigger device using a respiratory sensor placed on the lower part of the abdomen. Though respiratory movement is ample and cardiac beats are rapid, those movements are far from the colon and no significant differences were observed. So, no sequence triggering was performed

in order to reduce the acquisition time. Nevertheless, the colon can be affected by peristaltic movements. These movements have been evaluated using an optical system developed for this purpose. Movements of colon walls are slow, not regular, and limited in amplitude. The degradation induced by this motion on image quality is thus difficult to evaluate. A further analysis will be done to quantify this movement and see the influence on MR images.

The EC provides a high SNR in its close vicinity but the SNR drops down heavily. Up to 3 mm from the center, the SNR is higher than the one with the QVBC, while further away the sensitivity of the EC begins to become very poor. The colon wall thickness was measured in the range of 0.2–0.5 mm (0.3–1 mm in the literature [28, 51]). Regions of interest, such as colon walls, are closely located to the loop coil where the EC provides a very high SNR. Looking further, the two first millimeters are not required for the purpose of this study. On Fig. 6, the in-plane pixel size was reduced (~39- $\mu\text{m}$  pixel width with a slice thickness of 234  $\mu\text{m}$ ). As the SNR is decreasing with the improvement of spatial resolution, the gain in SNR provided by EC is used to define the best compromise between pixel size and signal intensity. As the QVBC does not possess a decoupling circuit, the colocalization was done using anatomical markers. Blood vessels are convenient to localize the slice position. The mouse bladder and vertebrae can also be used as convenient landmarks.

Even if an optical endoscopic control exam is conducted before inserting the coil into the mouse rectum, sometimes the lumen is still filled with feces and other natural substances. Those feces tend to drastically decrease the signal, leading to an important loss of contrast around the feces. The systematic endoscopic control combined with a medication controlling the peristaltic movement (loperamide, for example) could help to reduce the presence of feces in the lumen. During the evolution of the pathology, bleeding can also appear. When the EC is pulled out from the colon the presence of blood is sometimes noticed. This also induces distortion into the image quality and has to be taken into account for image processing.

Computed parametric  $T_1$  and  $T_2$  maps remove the strong SNR decay associated with the use of the EC. It is a fact that these strong intensity variations reduce the way the image is ridden compared to uniform signal intensity (provided by a QVBC for example). The  $T_1$  and  $T_2$  relaxation times obtained on the colon walls present an important standard deviation from the mean value. This is due to heterogeneity and size of the in-vivo structures but also depends on the ft quality. Theoretically, in each pixel it is possible to obtain a  $T_1$  and  $T_2$  value. Realistically, some fts present a coefficient of determination that are too low to be taken into account. A part of the problem is due to the high and rapid variation of structures

observed in vivo. Moreover, structures are very thin and can be essentially made of fat (for deeper structures for example). The non-significant values are removed from the results and can cause holes in the maps. A further study will be necessary to evaluate the influence of the number and values of flip angles on ft quality. The 0.98 threshold here was chosen following what anatomical structures need to be seen in the EC FOV. It corresponds to a setting neither too general nor drastic. Data furnished by a ft quality of 0.98 correspond to the colon wall and surrounding structures.

When designing the coil, no considerations of heating and/or specific absorption rate (SAR) were taken into account. Indeed, during MR procedures, the radiofrequency power transmitted (from the emission coil) for imaging is turned into heat through resistive losses. Furthermore, when a conductor is placed within the imaging volume (as with the use of ECs) the RF electrical field accompanying the RF magnetic field pulses induces currents that can cause local concentration of the SAR [25, 26, 52, 53]. In our case, the loop can be considered as a wire but the quarter wavelength (at 200 MHz) is much higher than the length of the loop. It has been assumed that wire lengths less than a quarter wavelengths are generally safe. The presence of an active decoupling circuit is also mandatory to reduce SAR concentration [24]. Further work will be to combine the EC with MRS in the colon wall. MRS could provide information on the biochemical composition of deep tissue layers. Quantitative analysis of the biochemical contents could also bring new markers with which to improve the measurements. But several challenges still lie ahead, such as strong  $B_0$  inhomogeneities and phase shift due to the difference of magnetic susceptibility between air in the lumen and wall tissues.

In order to exploit the described work, a longitudinal follow up over 6 months involving 24 mice will be performed to explore in vivo the gastrointestinal wall in its entire depth. MR ECs open new perspectives as a minimally invasive technique to characterize CRC lesions and inflammatory bowel disease, and thus offer a new technique to better understand the development of the colon wall pathologies.

## Conclusion

In conclusion, an EC was developed for imaging the colon and rectum walls on a mouse model of colitis. The strong local SNR increase provided by the use of such coils allows imaging of the gastrointestinal tract at very high spatial resolution (up to approximately 40  $\mu\text{m}$  in plane resolution with a slice thickness of 234  $\mu\text{m}$ ). When associated with a dedicated protocol, it provides details in deep, still-thin structures of the colon wall.

**Acknowledgments** This work was supported by the LABEX PRIMES (ANR-11-LABX-0063) of "Université de Lyon", within the program "Investissements d'Avenir" (ANR-11-IDEX-0007) operated by the French National Research Agency (ANR).

#### Compliance with ethical standards

**Conflict of interest** The authors declare that they have no conflicts of interest.

**Research involving animals** All applicable international, national, and/or institutional guidelines for the care and use of animals were followed. All procedures performed in studies involving animals were in accordance with the ethical standards of the institution or practice at which the studies were conducted.

**Ethical standards** This study was approved by the institutional review board of the Université Claude Bernard Lyon 1 (reference number: DR2014-62-v1) and complied with ethics committee standards.

#### References

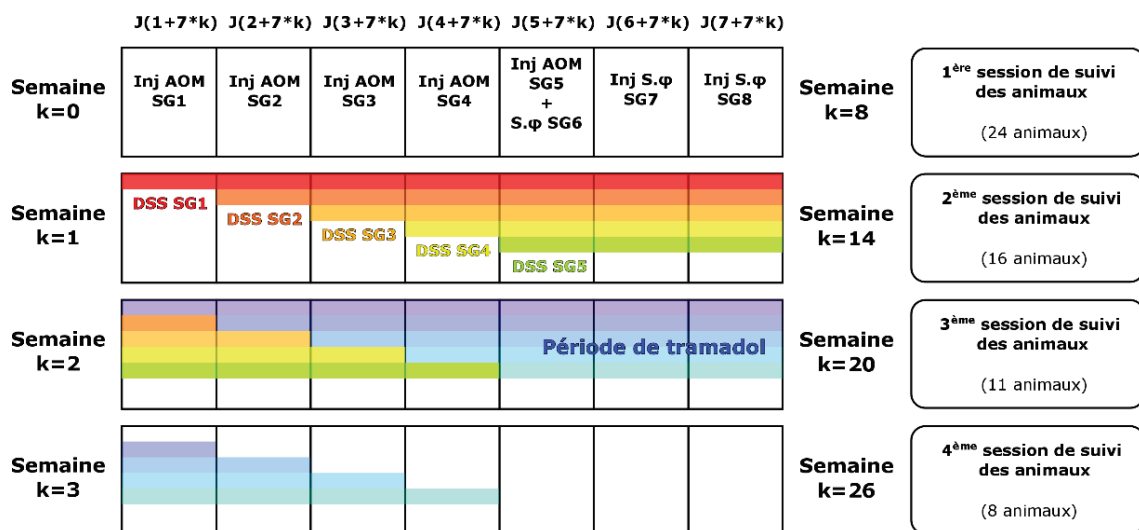
- Bray F, Jemal A, Grey N, Ferlay J, Forman D (2012) Global cancer transitions according to the Human Development Index (2008–2030): a population-based study. *Lancet Oncol* 13:790–801
- Jemal A, Bray F, Center MM, Ferlay J, Ward E, Forman D (2011) Global cancer statistics. *CA Cancer J Clin* 61:69–90
- Siegel R, DeSantis C, Jemal A (2014) Colorectal cancer statistics, 2014. *CA Cancer J Clin* 64:104–117
- O'Connell JB, Maggard MA, Ko CY (2004) Colon cancer survival rates with the new American Joint Committee on Cancer sixth edition staging. *J Natl Cancer Inst* 96:1420–1425
- Takayama T, Miyanishi K, Hayashi T, Sato Y, Niitsu Y (2006) Colorectal cancer: genetics of development and metastasis. *J Gastroenterol* 41:185–192
- Bisognin A, Pizzini S, Perilli L, Esposito G, Mocellini S, Nitti D, Zanovello P, Bortoluzzi S, Mandruzzato S (2014) An integrative framework identifies alternative splicing events in colorectal cancer development. *Mol Oncol* 8:129–141
- Fearon ER (2011) Molecular genetics of colorectal cancer. *Annu Rev Pathol Mech Dis* 6:479–507
- Vanagunas A, Lin DE, Stryker SJ (2004) Accuracy of endoscopic ultrasound for restaging rectal cancer following neoadjuvant chemoradiation therapy. *Am J Gastroenterol* 99:109–112
- Puli SR, Reddy JBK, Bechtold ML, Choudhary A, Antillon MR, Brugge WR (2009) Accuracy of endoscopic ultrasound to diagnose nodal invasion by rectal cancers: a meta-analysis and systematic review. *Ann Surg Oncol* 16:1255–1265
- Puli SR, Bechtold ML, Reddy JBK, Choudhary A, Antillon MR (2010) Can endoscopic ultrasound predict early rectal cancers that can be resected endoscopically? A meta-analysis and systematic review. *Dig Dis Sci* 55:1221–1229
- Puli SR, Bechtold ML, Reddy JBK, Choudhary A, Antillon MR, Brugge WR (2009) How good is endoscopic ultrasound in differentiating various T stages of rectal cancer? Meta-analysis and systematic review. *Ann Surg Oncol* 16:254–265
- Vander Noot MR, Eloubeidi MA, Chen VK, Eltoun I, Jhala D, Jhala N, Syed S, Chhieng DC (2004) Diagnosis of gastrointestinal tract lesions by endoscopic ultrasound-guided fine-needle aspiration biopsy. *Cancer* 102:157–163
- Hurlstone DP, Brown S, Cross SS, Shorhouse AJ, Sanders DS (2005) Endoscopic ultrasound miniprobe staging of colorectal cancer: can management be modified? *Endoscopy* 37:710–714
- Hurlstone DP, Brown S, Cross SS, Shorhouse AJ, Sanders DS (2005) High magnification chromoscopic colonoscopy or high frequency 20 MHz mini probe endoscopic ultrasound staging for early colorectal neoplasia: a comparative prospective analysis. *Gut* 54:1585–1589
- Pilleul F, Beuf O, Armenean M, Scoazec JY, Valette PJ, Saint-Jalmes H (2004) In vitro rat colonic wall imaging with MR endoluminal coil: feasibility study and histologic correlations. *Acad Radiol* 11:795–801
- Beuf O, Pilleul F, Armenean M, Hadour G, Saint-Jalmes H (2004) In vivo colon wall imaging using endoluminal coils: feasibility study on rabbits. *J Magn Reson Imaging* 20:90–96
- Maldjian C, Smith R, Kilger A, Schnall M, Ginsberg G, Kochman M (2000) Endorectal surface coil MR imaging as a staging technique for rectal carcinoma: a comparison study to rectal endosonography. *Abdom Imaging* 25:75–80
- Syms R, Young I, Wadsworth C, Taylor-Robinson S, Rea M (2013) Magnetic resonance imaging duodenoscopy. *IEEE Trans Biomed Eng* 60:3458–3467
- Pilleul F, Beuf O, Godefroy C, Scoazec J-Y, Armenean M, Armenean C, Perrin E, Valette P-J, Jalmes HS (2005) High-resolution MR imaging appearance of colonic tissue in rabbits using an endoluminal coil. *Magn Reson Mater Phy* 18:238–244
- Klessen C, Rogalla P, Taupitz M (2007) Local staging of rectal cancer: the current role of MRI. *Eur Radiol* 17:379–389
- Beaumont C, Pandey T, Gaines Fricke R, Laryea J, Jambhekar K (2013) MR evaluation of rectal cancer: current concepts. *Curr Probl Diagn Radiol* 42:99–112
- Armenean M, Beuf O, Pilleul F, Saint-Jalmes H (2001) Endoluminal loop radiofrequency coils for gastrointestinal wall imaging. In: Proceedings of the 23rd annual international conference of the IEEE engineering in medicine and biology society, pp 3052–3055
- Armenean M, Beuf O, Pilleul F, Saint-Jalmes H (2004) Optimization of endoluminal loop radiofrequency coils for gastrointestinal wall MR imaging. *IEEE Sens J* 4:57–64
- Ladd ME, Quick HH (2000) Reduction of resonant RF heating in intravascular catheters using coaxial chokes. *Magn Reson Med* 43:615–619
- Nitz WR, Oppelt A, Renz W, Manke C, Lenhart M, Link J (2001) On the heating of linear conductive structures as guide wires and catheters in interventional MRI. *J Magn Reson Imaging* 13:105–114
- Shellock FG (2000) Radiofrequency energy-induced heating during MR procedures: a review. *J Magn Reson Imaging* 12:30–36
- Gauss R, Wong E (2009) RF traps for radio frequency coils used in MRI. US Patent No. 7,622,928
- Tanaka T, Kohno H, Suzuki R, Yamada Y, Sugie S, Mori H (2003) A novel inflammation-related mouse colon carcinogenesis model induced by azoxymethane and dextran sodium sulfate. *Cancer Sci* 94:965–973
- Aycheh T, Vandoorne K, Brenner O, Jung S, Neeman M (2011) Quantitative analysis of intravenously administered contrast media reveals changes in vascular barrier functions in a murine colitis model. *Magn Reson Med* 66:235–243
- Atalar E, Bottomley PA, Ocali O, Correia LC, Kelemen MD, Lima JA, Zerhouni EA (1996) High resolution intravascular MRI and MRS by using a catheter receiver coil. *Magn Reson Med* 36:596–605
- Verret JM, Pilleul F, Rabrait C, Beuf O (2012) RF heating reduction associated to an MR endoluminal coil at 3T. In: ESMRMB 2012 29th annual scientific meeting, Toulouse, p 143
- Komárek V (2012) Gross anatomy. In: Hedrich HJ (ed) Laboratory mouse, chap 2.2, 2nd edn. Academic Press, Boston, pp 145–159

33. Doty FD, Entzminger G, Kulkarni J, Pamarthy K, Staab JP (2007) Radio frequency coil technology for small-animal MRI. *NMR Biomed* 20:304–325
34. Hoult DI, Richards RE (1976) The signal-to-noise ratio of the nuclear magnetic resonance experiment. *J Magn Reson* 24:71–85
35. Kajfez D, Hwan EJ (1984) Q-factor measurement with network analyzer. *IEEE Trans Microw Theory Tech* 32:666–670
36. Ginzton EL (1958) Microwave Q measurements in the presence of coupling losses. *IRE Trans Microw Theory Tech* 6:383–389
37. Cheng H-LM, Wright GA (2006) Rapid high-resolution T1 mapping by variable flip angles: accurate and precise measurements in the presence of radiofrequency field inhomogeneity. *Magn Reson Med* 55:566–574
38. Hashemi RH, Bradley WG, Lisanti CJ (2012) MRI: the basics. Lippincott Williams & Wilkins, Philadelphia
39. Rasband WS et al (1997) *ImageJ*. US National Institutes of Health, Bethesda
40. Gibbs P, Tozer DJ, Liney GP, Turnbull LW (2001) Comparison of quantitative T2 mapping and diffusion-weighted imaging in the normal and pathologic prostate. *Magn Reson Med* 46:1054–1058
41. Schnell MD, Lenkinski RE, Pollack HM, Imai Y, Kressel HY (1989) Prostate: MR imaging with an endorectal surface coil. *Radiology* 172:570–574
42. Stoker J, Rociu E (1999) Endoluminal MR imaging of diseases of the anus and rectum. *Semin Ultrasound CT MRI* 20:47–55
43. Sathyanarayana S, Bottomley PA (2009) MRI endoscopy using intrinsically localized probes. *Med Phys* 36:908–919
44. Zagoria RJ, Schlarb CA, Ott DJ, Bechtold RE, Wolfman NT, Scharling ES, Chen MYM, Loggie BW (1997) Assessment of rectal tumor infiltration utilizing endorectal MR imaging and comparison with endoscopic rectal sonography. *J Surg Oncol* 64:312–317
45. D'Amico AV, Schnell M, Whittington R, Malkowicz SB, Schultz D, Tomaszewski JE, Wein A (1998) Endorectal coil magnetic resonance imaging identifies locally advanced prostate cancer in select patients with clinically localized disease. *Urology* 51:449–454
46. Verret JM, Rabrait C, Pilleul F, Beuf O (2012) Réalisation de capteurs endoluminaux en Imagerie de Résonance Magnétique à 3T: performances et sécurité. In: Proc. 1st Meet. Société Fr. Résonance Magnétique En Biol. Médecine. Marseille, p 1
47. Ayde R, Gaborit G, Jarrige P, Duvillaret L, Sablong R, Perrier A, Beuf O (2013) Potentialities of an electro-optic crystal fed by nuclear magnetic resonant coil for remote and low-invasive magnetic field characterization. *IEEE Sens J* 13:1274–1280
48. Fandrey S, Weiss S, Muller J (2008) Development of an active intravascular MR device with an optical transmission system. *IEEE Trans Med Imaging* 27:1723–1727
49. Syms R, Solyman L, Young IR (2010) Periodic analysis of MR-safe transmission lines. *IEEE J Sel Top Quantum Electron* 16:433–440
50. Thörmer G, Reiss-Zimmermann M, Otto J, Hoffmann K-T, Moche M, Garnov N, Kahn T, Busse H (2013) Novel technique for MR elastography of the prostate using a modified standard endorectal coil as actuator. *J Magn Reson Imaging* 37:1480–1485
51. Larsson AE, Melgar S, Rehnström E, Michaëlsson E, Svensson L, Hockings P, Olsson LE (2006) Magnetic resonance imaging of experimental mouse colitis and association with inflammatory activity. *Inflamm Bowel Dis* 12:478–485
52. Yeung CJ, Susil RC, Atalar E (2002) RF safety of wires in interventional MRI: using a safety index. *Magn Reson Med* 47:187–193
53. Konings MK, Bartels LW, Smits HFM, Bakker CJG (2000) Heating around intravascular guidewires by resonating RF waves. *J Magn Reson Imaging* 12:79–85

## B. Étude longitudinale n°1

Cette annexe décrit succinctement les développements méthodologiques et instrumentaux effectués pour la réalisation du premier suivi longitudinal de six mois et comprend une comparaison avec le suivi longitudinal n°2. Les **annexes V.A** et **V.C** décrivent respectivement les résultats obtenus en IRM et en SPO. Cette annexe se réfère donc régulièrement à ces derniers pour préciser les résultats obtenus au cours du premier suivi longitudinal.

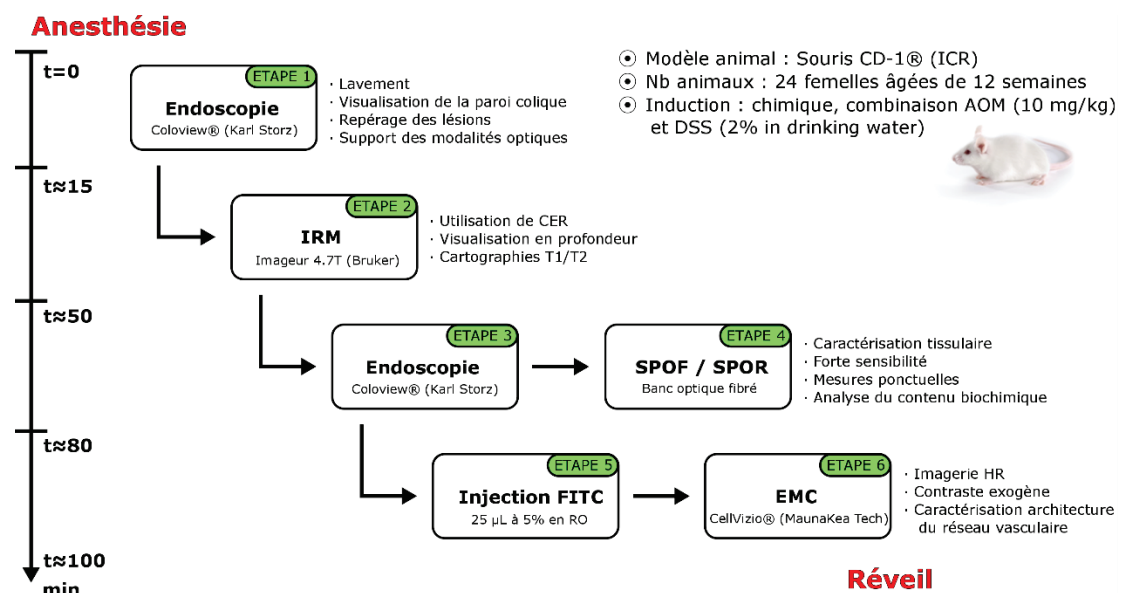
La première étude longitudinale s'est effectuée sur une période de six mois allant de septembre 2014 à février 2015. L'étude concernait 24 souris (CD-1® IGS) comprenant quatre animaux sains et 20 animaux subissant un traitement chimique reproduisant un modèle de colite aboutissant au cancer. Le traitement chimique combinait une injection de 25µL en intrapéritonéale (IP) d'azoxyméthane (AOM, 10 mg/kg, Sigma Aldrich) à la 12<sup>e</sup> semaine de vie des animaux suivi d'une semaine de dextran sulfate sodium à 2% (DSS, 10 mg/kg/jour, Sigma Aldrich) diluée dans l'eau de boisson des animaux (voir **Figure 64**). Afin d'assurer la reproductibilité des mesures, les animaux sains reçurent une injection de sérum physiologique en IP en même temps que les animaux traités recevaient leur injection d'AOM. Afin de pallier les éventuelles souffrances induites par le traitement, les biberons de toutes les cages incluent une dose de tramadol (antalgique de niveau 2 dilué dans l'eau de boisson, 10 mg/kg/jour, Sanofi).



**Figure 64** – Chronogramme d'induction et d'entretien de la pathologie effectué au cours du premier suivi longitudinal. Une dose de 25 µL d'AOM (10 mg/kg) est injectée par voie IP au cours de la première semaine chez les animaux des groupes 1 à 5 et une dose de 25 µL de sérum physiologique (9 g/L) est injectée par voie IP sur les animaux du groupe 6. La semaine suivante, les animaux ayant reçu l'AOM se voient inclure dans leur eau de boisson une dose de DSS à 2% (10 mg/kg/jour) complétée d'une dose d'un antalgique de niveau 2 (tramadol, 10 mg/kg/jour). Le groupe 6 reçoit également une dose de tramadol dans les mêmes concentrations dans l'eau de boisson.



Les techniques d'imagerie mises en place dans ce protocole regroupaient l'IRM endoluminale à l'aide de capteurs de réception dédiés (pour la description détaillée des capteurs voir **annexe V.A**) ainsi que trois modalités optiques qui étaient : l'endoscopie conventionnelle en lumière blanche, la spectrophotométrie optique de fluorescence et réflectance diffuse (à l'aide d'un banc optique dédié) et l'endomicroscopie confocale. Ces techniques d'imagerie furent mises en place au sein du même protocole d'expérimentation réalisé sur les 24 animaux toutes les six semaines pendant six mois (quatre points de mesures, un pour chaque stade supposé de la pathologie). Le protocole se déroulait successivement sur chaque animal d'une seule traite (voir **Figure 65**). Un premier examen endoscopique était réalisé pour nettoyer le côlon de l'animal et repérer les éventuelles anomalies tissulaires. À la suite de cet examen, le CER était inséré dans le côlon de l'animal pour la réalisation de l'examen d'IRM, d'une durée d'environ 35 à 40 minutes. Une fois l'animal sorti de l'imageur, une nouvelle exploration endoscopique était réalisée pour effectuer les examens de spectroscopie optique et d'endomicroscopie confocale.



**Figure 65** – Schéma de déroulement du protocole multimodal IRM/optique tel que réalisé au cours du premier suivi longitudinal. Le protocole, réalisé d'une seule traite, comprend en premier lieu une endoscopie de lavement et de localisation des anomalies puis le protocole d'acquisition IRM. À la suite de l'IRM, les modalités optiques sont réalisées en commençant par la SPO puis, après injection de l'agent de contraste (FITC-Dextran), l'EMC est réalisée. La durée totale du protocole est d'environ 100 à 115 minutes.

Les résultats de ce premier suivi sont résumés par la suite. De manière générale, il a été possible de réaliser le suivi dans son intégralité et de recueillir des données (IRM et optique) pour chaque stade caractéristique de la pathologie (sain, inflammation, dysplasie et cancer). Cependant, sur les 24 animaux présents au début de l'étude, uniquement huit d'entre eux (3 sains et 5 traités) ont pu être portés jusqu'à la fin de l'étude. Les pertes ont été principalement observées au cours des procédures

d'endoscopie conventionnelle. Cela peut s'expliquer par la faible maniabilité du dispositif développé (voir **Figure 66**). La plateforme soutenant le caméscope + l'endoscope s'est révélée être bien trop volumineuse et avec des degrés de liberté trop limités pour une pratique fluide des gestes endoscopiques. Malgré cela, il a été possible d'obtenir des résultats qualitativement utiles qui nous ont permis d'améliorer notre instrumentation et notre méthodologie dans la cadre d'un second suivi longitudinal (voir **section III.B**).



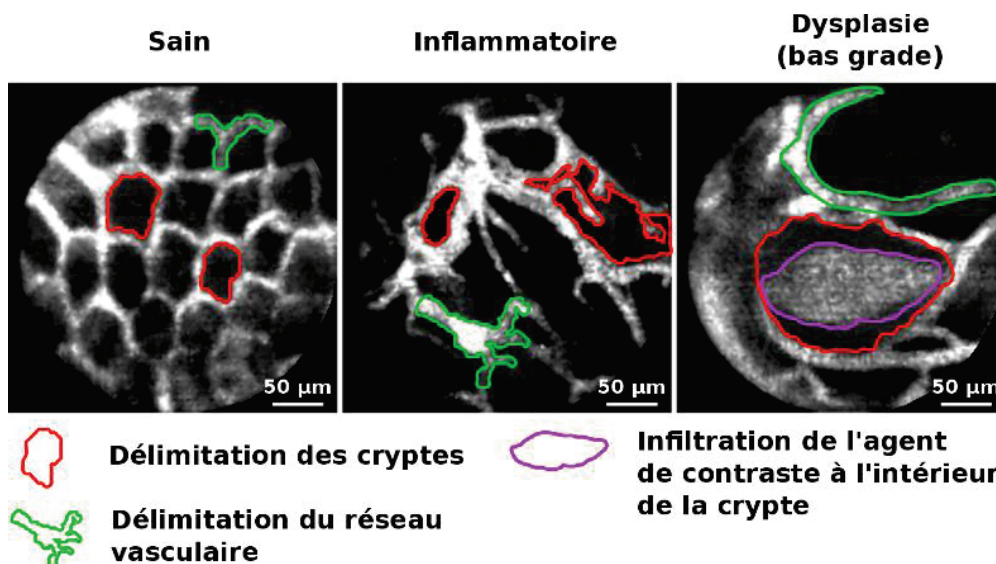
**Figure 66** – photo du montage permettant de manier et maintenir en position fixe l'endoscope. Ce montage, utilisé uniquement au cours de la première session d'imagerie du suivi n°1, se compose d'un bras articulé sur lequel est fixée une plateforme (conçue pour les besoins du projet) accueillant le caméscope aligné devant l'endoscope (lui-même fixé sur la plateforme). Deux vis micrométriques de réglage permettent d'aligner le caméscope et l'endoscope.

Lors de ce premier suivi longitudinal, il n'a pas été possible d'enregistrer suffisamment d'images endoscopiques nettes. Les raisons principales provenaient de la faible maniabilité du dispositif combinée aux problèmes d'alignement et de réglage des deux éléments entre eux (endoscope avec caméra). Pour cela, à la deuxième session d'imagerie, le dispositif soutenant la caméra devant l'endoscope fut abandonné. Une autre tentative comprenant un support léger réalisé par impression 3D et des éléments optiques pour le transfert d'image ne fut pas non plus couronnée de succès. Les observations s'effectuèrent dès lors uniquement *via* l'oculaire avec l'endoscope supporté par le bras articulé. Néanmoins, malgré ces problèmes, l'endoscopie nous a permis de réaliser les autres examens optiques que sont la SPO et l'EMC.

Les principaux résultats de la SPO sont illustrés dans la **section III.B.5** et l'**annexe V.C** ainsi que les principaux verrous qui nécessiteront d'être levés avant de pouvoir correctement interpréter les résultats de cette technique.

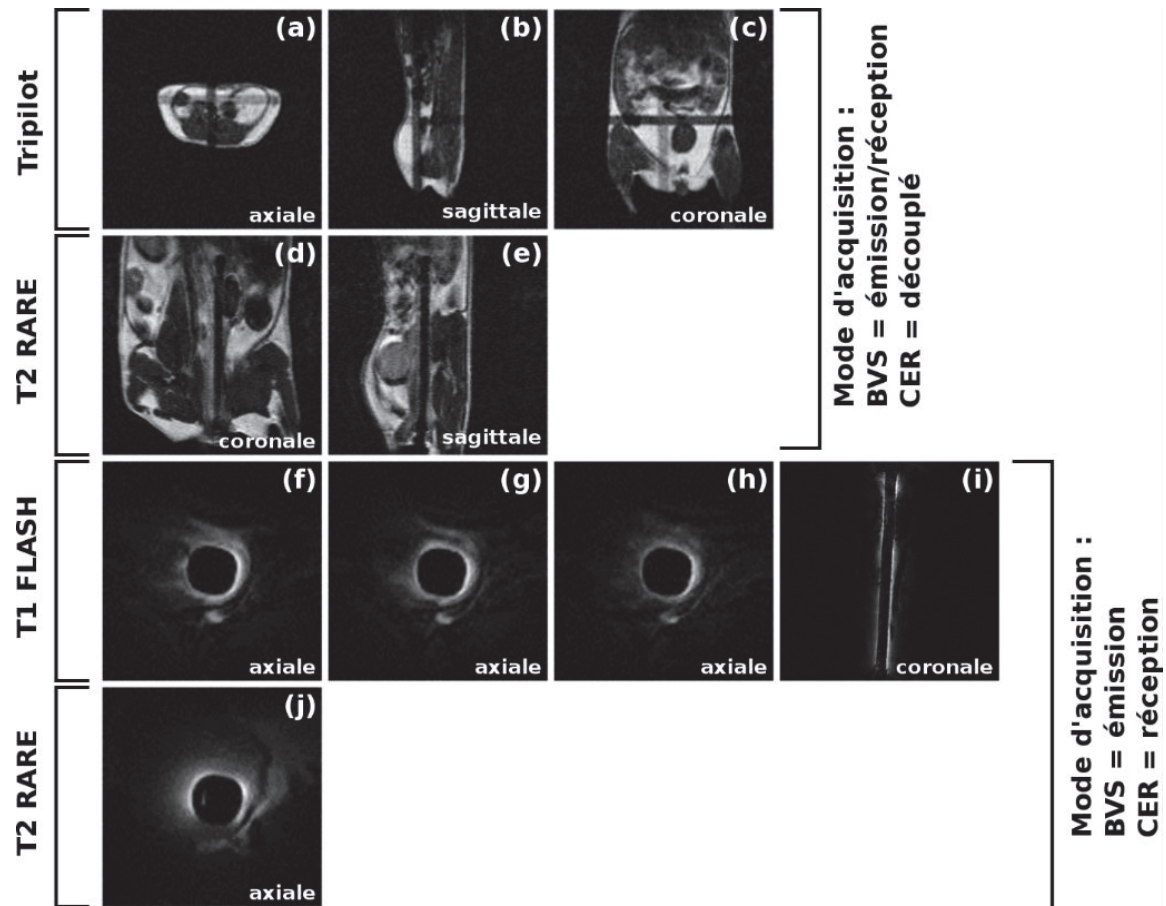
L'EMC, s'appuyant sur le système CellVizio® et la sonde MiniZ, a permis d'obtenir des images hautement résolues et contrastées de la paroi colique. Les différents motifs de réseau de cryptes en partie superficielle des tissus (sains, inflammatoires et dysplasiques) sont illustrés sur la **Figure 67**. Tout comme lors du second suivi longitudinal, il est possible de caractériser au moins qualitativement l'agencement des cryptes ainsi que leur forme sur la surface épithéliale en fonction de l'évolution de la pathologie. Ainsi, les réseaux à caractère sains sont caractérisés par la forme circulaire des cryptes (contour rouge sur la **Figure 67**), mais également par leur distribution régulière sur la surface colique.

Le réseau vasculaire, entourant les cryptes, présente quant à lui une épaisseur homogène dans toute l'image (contour vert **Figure 67**). Les changements cellulaires liés à la pathologie vont entraîner une déformation de ces cryptes, qui deviennent irrégulières, et qui s'accompagnent d'une modification de la taille des vaisseaux entourant les cryptes. Ces dernières commencent à fusionner pour aboutir à des motifs plus gros au sein desquels l'agent de contraste peut diffuser (contour violet sur la **Figure 67**). Finalement, à partir de ces images d'EMC, il a été possible de proposer plusieurs traitements de l'image afin d'essayer de classifier automatiquement les différents motifs caractéristiques de la pathologie. Pour cela, deux pistes ont été initialement envisagées : une méthode d'analyse de la dimension fractale (192) et de l'indice de lacunarité et une méthode d'analyse de textures. La première méthode a permis de montrer qu'il était possible de différencier différents motifs choisis spécifiquement pour l'analyse (images fortement contrastées, ne présentant pas d'artéfacts et ayant été, au préalable, classées par un radiologue). La seconde méthode n'a pu être testée que sur 12 images à cause des temps de calcul trop longs et des métriques trop peu spécifiques. Cette technique n'a donc pas fait l'objet d'une analyse plus approfondie. Ces deux méthodes n'ont pas abouti à des résultats suffisamment probants pour envisager une analyse à plus grande échelle. En effet, la principale limitation de la première méthode résidait dans la nécessité de fixer arbitrairement un paramètre de segmentation là où, pour la seconde méthode, la principale limitation résidait dans le temps de calcul des métriques (environ deux heures pour calculer six métriques d'une image de 290x290 px<sup>2</sup>).



**Figure 67** – Images d'EMC montrant trois architectures caractéristiques de l'évolution de la pathologie : une image illustrant un tissu sain dans lequel les cryptes sont régulières et le réseau vasculaire homogène, un tissu à caractère inflammatoire montrant une distorsion des cryptes et un réseau vasculaire désorganisé et un tissu dysplasique (bas grade) montrant la fusion de plusieurs cryptes et l'apparition de « leakage » (diffusion de l'agent de contraste au cœur des cryptes).

Les CER développés pour ce premier suivi avaient une longueur de boucle de 30 mm pour un diamètre de 1,6 mm. La caractérisation de ces capteurs s'est faite sur modèles inorganiques (fantômes contenant des solutions calibrées) pour l'analyse du profil de sensibilité des capteurs et sur modèles organiques (oignons) pour analyser le potentiel de ces capteurs (voir **annexe V.A**). Par la suite, les capteurs ont été utilisés *in vivo* au cours du premier suivi longitudinal pour l'imagerie de la paroi colique aux différents stades d'évolution de la pathologie. Les images caractéristiques obtenues au cours du suivi sont illustrées sur la **Figure 68**.

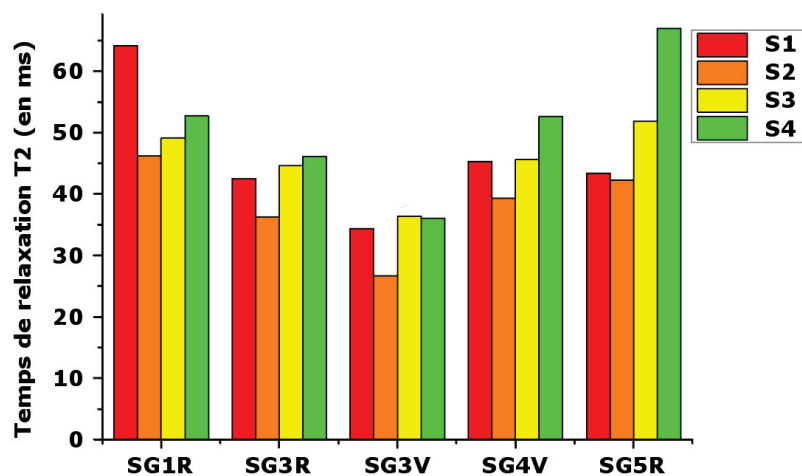


**Figure 68** – Images de RMN caractéristiques du premier suivi longitudinal. Dans l'ordre d'acquisition : trois séquences de repérage (*Tripilot* + deux *T2 RARE*) acquises avec la BVS en mode émission et le CER en mode réception, puis les trois images axiales pondérées *T1* à trois angles de bascule différents (15°, 20° et 25°), suivis d'une séquence coronale pondérée *T1* et une séquence axiale pondérée *T2* 11 coupes acquises à 6 échos différents acquises avec le CER en mode réception.

À partir des trois séquences pondérées *T1 FLASH* axiales faites avec le CER, un premier algorithme de calcul des cartes paramétriques *T1* avait été développé. Cet algorithme, implémenté sous Matlab®, permettait de calculer de manière récursive les cartographies – d'après la méthode décrite à la **section II.A.2.d**). L'inconvénient majeur de cette première version de l'algorithme résidait dans les temps de calcul nécessaires pour obtenir une seule cartographie (environ deux heures pour une

cartographie de 192x192 px<sup>2</sup>). De plus, il était nécessaire de fixer des valeurs seuils (minimales et maximales) drastiques pour correctement tronquer les temps de relaxation (résultants des ajustements numériques) n'étant pas porteurs d'information pertinente ainsi que de fixer une condition sur la précision de l'ajustement ( $r^2 < 0,98$  exclu des cartographies). Cela se traduit sur les cartographies par un grand nombre de pixels possédant une valeur de temps de relaxation minimale ou maximale (voir **annexe V.A**). Ces erreurs d'ajustements peuvent provenir de la décroissance rapide du signal avec la distance au capteur qui entraîne une surpondération des zones proches du CER, du décalage spatial entre les images ou encore d'artéfacts présents sur une (ou plus) des images nécessaires au calcul des cartographies. Pour ces raisons, aucune analyse de l'évolution du temps de relaxation  $T1$  n'a été effectuée au cours de ce premier suivi.

Néanmoins, cette analyse a pu être réalisée avec les cartographies du temps de relaxation  $T2$ . L'analyse, portant sur cinq animaux traités, consistait à suivre le temps de relaxation  $T2$  moyen du complexe colique tout au long de ce premier suivi (voir **Figure 69**). Entre  $S1$  et  $S2$ , on observe une tendance à la décroissance du temps de relaxation  $T2$  avant un accroissement du temps de relaxation sur le reste du suivi.



**Figure 69** – graphique représentant l'évolution du temps de relaxation  $T2$  (en ms) au cours du premier suivi observé sur cinq animaux traités. Entre la session 1 et la session 2, on observe une diminution du  $T2$  puis, sur le reste du suivi, on observe une augmentation de ce temps de relaxation.

Afin de vérifier si cette tendance est significative ou non, un test statistique de Wilcoxon sur données appariées est réalisé entre les différentes sessions d'imagerie du suivi. La **Figure 70** illustre les résultats de ces tests. On n'observe aucune différence significative, quel que soit le jeu de données pris en compte, qui pourrait amener à valider la tendance observée. On peut donc en conclure qu'il n'existe pas de différence significative entre les temps de relaxation  $T2$  observés entre les différentes

sessions d'imagerie sur l'échantillon considéré. Cela peut s'expliquer par la faible taille de l'échantillon considéré ou par la dispersion des données entre les animaux à une même session d'imagerie. Cette hétérogénéité des données peut, quant à elle, s'expliquer par des biais lors de la mesure du temps de relaxation  $T_2$  sur les cartographies.

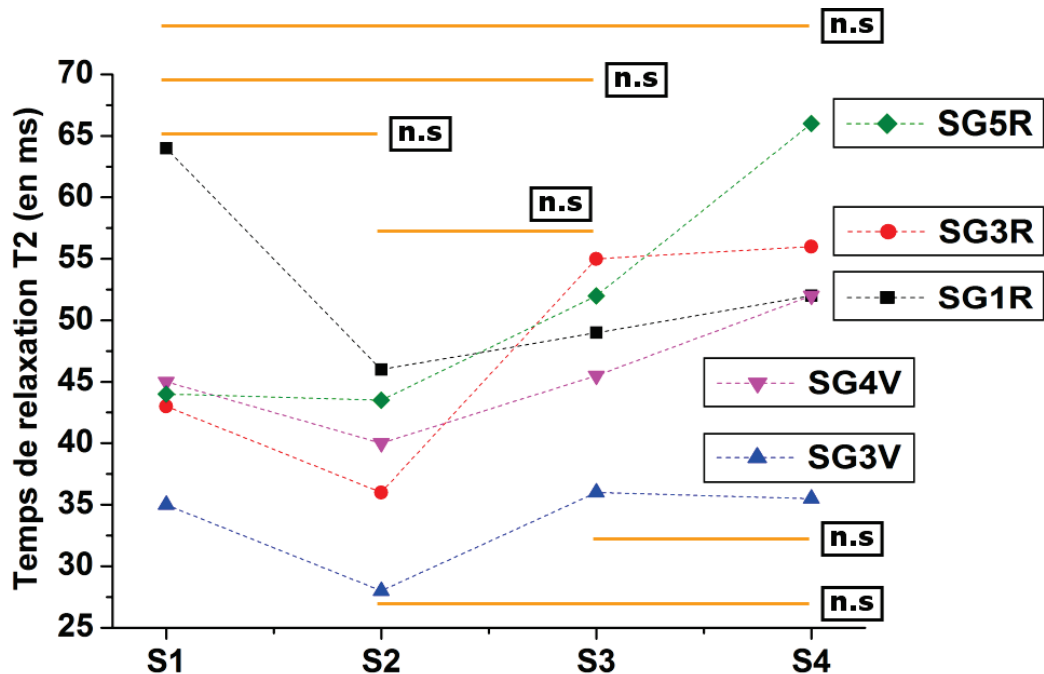


Figure 70 – graphique représentant l'évolution du temps de relaxation  $T_2$  sur les 5 animaux considérés lors du premier suivi longitudinal. Les tests statistiques de Wilcoxon sur données appariées mis en place entre les différentes sessions d'imagerie pour valider la tendance observée sont également indiqués.

Tous les développements faits en IRM ainsi que les résultats associés sont précisément décrits dans l'annexe V.A.

Bien que le premier suivi n'ait pas fait l'objet de résultats publiés, faute d'analyses quantitatives, celui-ci nous a permis d'identifier les principaux verrous empêchant la correcte évaluation de l'IRM endoluminale et de mettre en place un protocole corrigé. Une fois ces considérations prises en compte, la réalisation d'un deuxième suivi a permis de répondre plus précisément aux problématiques initialement posées. Afin de mieux visualiser la contribution de ce premier suivi aux résultats obtenus au cours du second, le **Tableau 12** résume les principales similitudes entre les deux suivis et les améliorations mises en place.

**Tableau 12** – Principales similitudes et améliorations entre le suivi n°1 et le suivi n°2. Les observations sur le suivi n°1 permettent de justifier les améliorations effectuées pour la mise en place du suivi n°2.

	Suivi n°1	Observations sur le suivi n°1	Suivi n°2
<b>Animal (lignée)</b>	Souris CD1-ICR		
	Reçues à l'âge de 12 semaines	Animaux trop jeunes n'ayant pas encore leur poids définitif	Reçues à l'âge de 20 semaines
<b>Modèle pathologique</b>	Induction chimique combinant AOM et DSS		
<b>Induction (injection)</b>	AOM (10 mg/kg) en IP		
	Injection de 25 µL	Injection insuffisante par rapport à l'évolution pondérale des animaux	Injection de 35 µL
<b>Entretien (eau de boisson)</b>	DSS à 2% pendant une semaine à partir de la semaine suivant l'injection d'AOM	Traitement au DSS peu efficace, pas de lésions observées avant S3	DSS à 1% en continu une semaine sur 2 à partir de la semaine suivant l'injection d'AOM
<b>Techniques utilisées dans le protocole (dans l'ordre)</b>	IRM → endoscopie → SPO → EMC	Pas de connaissance précise sur la localisation et le caractère des anomalies, car IRM réalisée en 1 <sup>er</sup>	Endoscopie → CE → EMC → IRM
<b>CER pour l'IRM</b>	Ø1,6mm/L30mm	Capteur trop petit → profondeur d'exploration trop faible	Ø2,5mm/L45mm
<b>Protocole IRM</b>	<ul style="list-style-type: none"> <li>• 3 séquences de repérage (Tripilot + 2 T2 RARE)</li> <li>• 3 séquences axiales pondérées T1 FLASH</li> <li>• 1 séquence axiale pondérée T2 MSME</li> </ul>		
	1 séquence coronale pondérée T1 FLASH	Séquence coronale apporte peu voire pas d'information complémentaire	<ul style="list-style-type: none"> <li>• N séquences PRESS</li> <li>• 3 séquences d'imagerie spectroscopique</li> </ul>
<b>Banc de SPO</b>	2 voies d'acquisition et deux spectromètres (sonde optique fibrée)	Problèmes dans l'analyse des spectres en SPO	Non réalisé
<b>Endoscopie conventionnelle</b>	Endoscope ColoView® Karl Storz +		
	Montage avec caméra « fait maison »	Dispositif peu maniable et trop encombrant	Caméra et poste de visualisation dédiés
<b>CE</b>	Non réalisé	SPO incompatible avec CE	Violet de gentiane
<b>EMC</b>	Sonde MiniZ Proflex® MaunaKea Technologies		
	Injection de 25 µL de FITC à 5%	Animaux reçus plus âgés donc volume d'agent de contraste requis plus important	Injection de 50 µL de FITC à 5%
<b>Prélèvements</b>	Très peu de prélèvements, effectués de manière ponctuelle – aucune analyse histologique	Problèmes dans le prélèvement et le stockage des échantillons → destruction de la plupart des prélèvements effectués	Chaque côlon prélevé est segmenté et une analyse histologique est réalisée (en cours)

## C. Mesures *in vitro* en SPO

# Autofluorescence spectroscopy for multimodal tissues characterization in colitis-associated cancer murine model

Hugo Dorez<sup>1</sup>, Raphaël Sablong<sup>1</sup>, Laurence Canaple<sup>2</sup>, Hervé Saint-Jalmes<sup>3,4</sup>, Sophie Gaillard<sup>1</sup>, Driffa Moussata<sup>5</sup> and Olivier Beuf<sup>1</sup>

<sup>1</sup>Université de Lyon, CREATIS; CNRS UMR 5220; INSERM U1044; INSA-Lyon, Université Lyon 1, Villeurbanne, France

<sup>2</sup> Institut de Génomique Fonctionnelle de Lyon, Université de Lyon 1, UMR 5242 CNRS, École Normale Supérieure de Lyon, Lyon, France

<sup>3</sup> LTSI; INSERM U642; Université Rennes 1, Rennes, France

<sup>4</sup> CRLCC; Centre Eugène Marquis, Rennes, France

<sup>5</sup>Hôpital Régional Universitaire de Tours - Service hépato-gastroentérologie, Tours, France

## ABSTRACT

The purpose of this research project is to assess mice colon wall, using three optical modalities (conventional endoscopy, confocal endomicroscopy and optical spectroscopy) and endoluminal MRI. The study is done in the context of inflammatory bowel disease and colorectal cancer that represent 13% of new cases of cancer, every year in western countries.

An optical spectroscopic bench (autofluorescence and reflectance) was developed with a flexible fiber probe. This latter has been combined with a mini multi-purpose rigid endoscope and a confocal endomicroscope. The optical modalities were first used *in vivo* on SWISS mice. Then, a specific optical phantom (containing two layers of distinct fluorophores) was developed in order to evaluate our two-channel spectroscopic probe as a basic depth-sensitive measurement tool.

The preliminary results show the feasibility to combine such modalities in the same *in vivo* protocol. Conventional endoscopy is useful to depict inflammation along colon wall. Confocal endomicroscopy provides high-contrasted images of microvascularization. Measured optical spectra both depend on biochemical tissue content and layered structure of the medium. The light

collected from one channel is not similar to the other, in terms of intensity and spectroscopic profile as the interaction with the medium observed volume is different. A comparative analysis of the spectra based on our *in vitro* model exhibits a strong correlation between simple index extracted from spectral data and two main phantom characteristics (fluorophore concentrations and superficial layer thickness). This work suggests that this technique could contribute to assess tissues alterations through autofluorescence spectroscopic measurement under endoscopy.

**Keywords:** Autofluorescence spectroscopy, tissues characterization, colorectal cancer, murine model, colitis, multimodal analysis.

## INTRODUCTION

Colorectal cancer (CRC) represent 13% of new cases of cancer every year (1,2), it is the second deadliest cancer in Western countries just behind lung cancer. However, the 5 years survival rate is better than 80% when the cancer is diagnosed and treated at an early stage (3). The cancerogenesis of CRC has not been precisely determined yet. However two major pathways have been identified (4), the adenoma-carcinoma sequence and the microsatellite instability. Those pathways



induce changes in the cellular proliferation and abnormal cells start to proliferate and infiltrate the gastrointestinal walls. In this context, studying the in-vivo physiopathology of gut lesions on mice(218,219) (5,6) is useful to better understand the pathology growth mechanisms but also useful to perform accurate therapies. In this abstract, a new optical protocol for mice colon wall

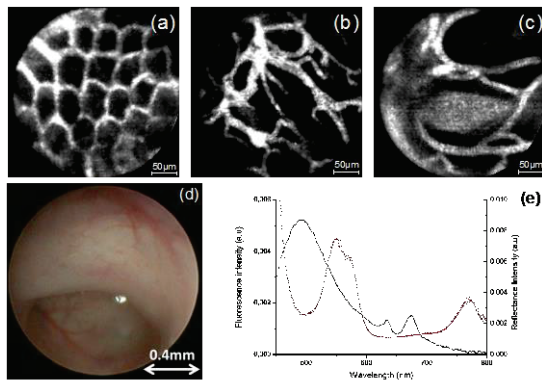


Figure 1 – Illustrations of the three modalities used in the protocol. (a) to (c) confocal endomicroscopy images (healthy, inflammatory and dysplastic tissues); (d) conventional endoscopy and (e) optical spectroscopies (fluorescence and reflectance).

investigation is described. Autofluorescence and reflectance (7) spectroscopy has been proposed as an optical biopsy method for early cancer diagnosis (8). Indeed, point spectroscopy is a quite versatile method which can be easily combined to conventional endoscopic exploration, potentially real time technique, and based on relatively costless instrumentation. These practical advantages have been exploited by clinical studies authors for more than 20 years (9-11). Nevertheless, these motivations are notably balanced by data interpretation difficulties. Not only spectral line shapes are function of tissues biochemical content (mean chromophores and/or fluorophores concentrations) but they are also dependent on structure parameters such as tissue layers thickness, non-homogeneous blood distribution (hemoglobin confinement within vascular network (12)), optical scattering coefficient, etc. That's why, cancer development,

which is characterized by functional and metabolic alterations of tissues, is expected to induce spectral features modifications as compared to control tissues. However, structural parameters are not easily available in current clinical context, whereas classical biopsy and histologic analysis (gold standard for tissue characterization) drastically affect global tissue structure. Consequently, the spectral data variability can be important and might compromise this kind of optical biopsy. More advanced and multimodal techniques have also been proposed to more completely characterize the tissue under investigation: spatially resolved autofluorescence (13) and/or reflectance measurements (14) enable to determine the tissue physiologic state more accurately. Moreover, confocal endomicroscopy (15), based on high spatial resolution imaging of parietal structures, reveals valuable information for gastrointestinal tract cancer diagnosis in clinical centers that can afford such an investment. Finally, some preclinical studies suggest that both biochemical and structural information can be provided by specific bimodal probes combining complementary techniques such as optics and magnetic resonance imaging (16). Combining sequentially three optical modalities to investigate at different scale and contrast (17) (figure 1), the protocol has been tested on a mouse model of colitis (chemically induced with a combination of Dextran Sulfate Sodium 2% in drinking water and Azoxymethan 10mg/kg on SWISS strain mice). A conventional rigid endoscope (telescope Storz®) is used with a confocal laser endomicroscope (Cellvizio, Mauna Kea Technologies®) (18) and an fluorescence/reflectance spectroscopy bench to assess mice colon wall. The three optical modalities are combined with high-spatial resolution endoscopic MRI (using endorectal receiver coil), which is not described here.

## Materials and methods

Data were acquired on 24 mice (4 healthy and 20 treated with DSS and AOM). First, an endoscopic examination of the colon is done by using a mini

excitation fiber whereas its distal part collects a fraction of the autofluorescence and reflected light from the MOI. The 10X objective, and a second one

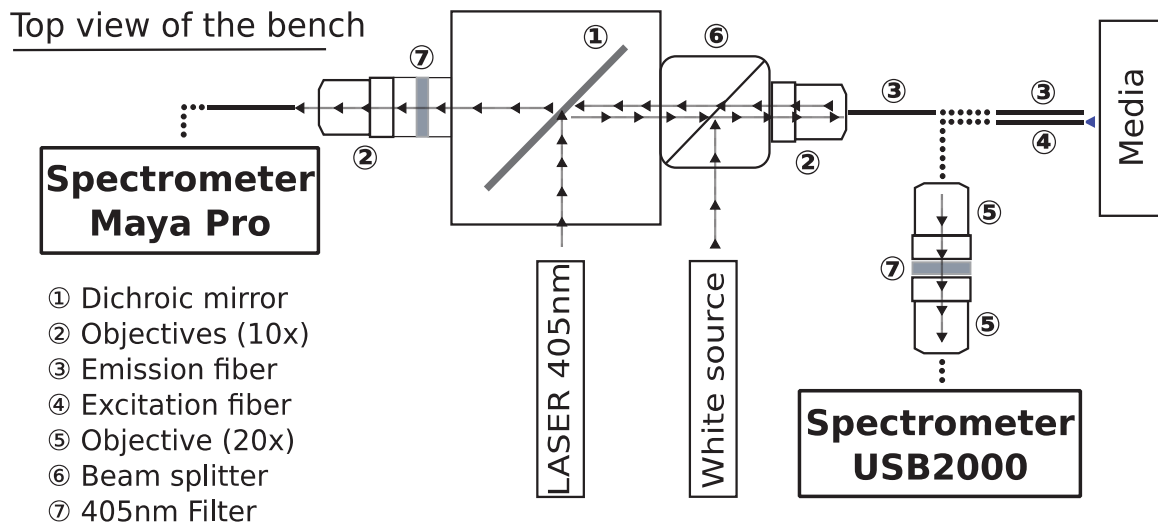


Figure 2 – Scheme of the optical bench used for fluorescence spectroscopy investigation.

multi-purpose rigid telescope (Karl Storz®). The endoscopy is used to evaluate the regions of the colon which present abnormal growth cellular activities; but also to clean the colic lumen of feces. Then, fiber optical spectroscopy is performed through a two-fibers probe. The optical bench (figure 2) includes two light sources that are alternately switched on, one laser (405nm wavelength excitation) to induce tissue autofluorescence and one white source for reflectance.

Light from both optical sources is injected into the same excitation fiber to illuminate the medium of interest (MOI). The ends of several meters of flexible fiber (ref MO200T UV-Vis, SEDI Fibres optiques®, 200µm of core diameter, 0.5mm of external diameter) are stripped and cleaved.

On side is connected to the optical bench for spectroscopy measurements and the other can be inserted through the 1mm large operating sheath of the endoscope. The proximal tip coupled to the optical bench. The dichroic mirror deflects laser light which 50% passes through a wide band beam splitter (10BC17MB.1, 25.4mm, Newport®). This latter also deflects 50% of white light from the hallogen lamp (KL2500 LCD, Zeiss®). A first 10X objective (M-10x, Newport®) focalizes the resulting polychromatic beam into the proximal tip of the

excitation fiber whereas its distal part collects a fraction of the autofluorescence and reflected light from the MOI. The 10X objective, and a second one

enable to focus light back into the entrance of the fiber spectrometer Maya Pro, Ocean Optics®). A second fiber (namely emission fiber) is stuck to the excitation fibre side by side to form the two-channel optical probe. Thus another fraction of autofluorescence and reflected light from the medium is collected by the second fiber (emission fiber) to be injected into the entrance of the second fiber spectrometer (USB2000 Ocean Optics®) through a 20x objective (M-20x, Newport®). This second channel, is expected to investigate deeper regions within the medium than the first channel. Two highpass filters (Chroma Technology Corp®) are placed in front of each spectrometer to filter out the residual 405nm laser light that is backscattered by the medium and could make saturate the optical detectors. For one given probe position two different spectra are acquired that is to say two kinds of information (one for each fiber). Before each set of experiments, transfer functions of the optical bench were characterized. This is done by illuminating the end of the optical probe with a white source (calibrating spectrum from a HL-2000-Cal, Ocean Optics®) and by recording the spectrum of each channel. Finally, fiber fluorescence confocal endomicroscopy (CEM) is performed after spectroscopic measurements session during in vivo experiments: the dedicated

fiber bundle is inserted through the endoscope operating sheath. Autofluorescence of colon wall is too low to provide high contrast images. That's why fluorescein isothiocyanate-dextran (FITC-Dextran, Sigma Aldrich®) is injected into retro-orbital vein before the exam (25µL at 5%) according to the animal utilization project protocol validated by the animal research ethics board of the université Lyon 1. In order to provide new biomarkers, CEM images were analyzed using fractal dimension (18) and lacunarity algorithms but also textural features were computed (contrast, energy, homogeneity...) – results not shown.

The autofluorescence spectral features (mean amplitude, shape) is dependant on numerous parameters as fluorophore concentrations, tissue structure, etc. but also probe coupling to the tissue surface. Some spectrum variations observed in vivo could make difficult to achieve consistent measurements from tissue site to tissue site and could lead to misinterpretation. A multi-channel technique is proposed and tested to determine how much basic autofluorescent MOI parameters could be decorrelated. This sort of “differential measurement” is also expected to moderate experimental in vivo variability. A specific phantom was designed as a model for layered autofluorescent media like colon walls, in order to

and eosin in adapted concentrations) separated and contained between microscope slides (figure 3).

The middle slide is tilted approximately 1.5° which allows investigating different depths of the FITC superficial layer represented by the variable  $p$  (100µm to 500µm). Experimentations begin at one edge of the phantom. Then, the probe is mechanically moved to the other side with a controlled increment step between two measures. Spectra from channel 1 and 2 are gathered for each probe position and saved. The distance between the tip of the optical probe and the upper slice of the phantom is kept constant (approximately 100µm) avoiding unwanted bias during the analysis. The integration time was also kept constant in order to provide a direct comparison between the two channels. Moreover, fluorophores concentrations in solution have been calculated and tested to provide approximately the same signal intensity when positioning the probe above the solution of FITC or eosin ( $C_{1,FITC} = 250\text{ppm}$  and  $C_{1,Eosin} = 7\text{ppm}$ ). To assess more precisely the influence of the concentration, a second phantom was fabricated with a new eosin concentration  $C_{2,Eosin} = C_{1,Eosin} * 2 = 15\text{ppm}$  and the FITC concentration kept as the same as previous. This phantom was designed with the approximation that only two layers are observable

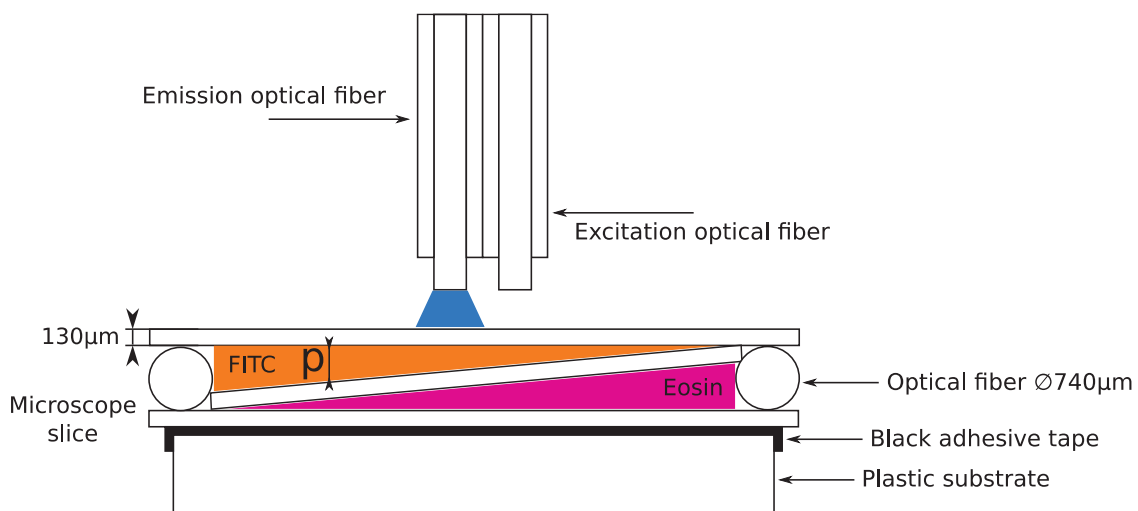


Figure 3 – Illustration of the phantom developed to better understand the trajectories of photons and their interactions with the media. The middle microscope slice is tilted 1.5° which allow assessing different depth of FITC. The explored thickness of FITC evolves with the optical probe displacement.

better estimate the influence of some parameters on the interactions between photons and MOI. It consists of two fluorescent solutions (FITC-dextran

in vivo. Spectra from FITC-dextran and eosin are collected before assessing the phantom with the

optical probe. Light is collected from the emission and excitation fibers simultaneously.

From each spectrum, the background signal was acquired. The probe is placed in a dark place above the phantom, without the two solutions, and the laser is turned on. Once saved, the acquired background is subtracted to the signal. The normalization was processed by dividing the resultant by the integration time and the transfer function of the channel (including the spectrometer). For spectral profile comparison between the two channels, spectra were normalized by their maximum whereas it was not the case if the relative mean fluorescence intensity is considered. Both spectrometers offer high sensitivity in configurations that cover different range (~165-1100nm for the MayaPro and ~200-1100nm for the USB2000). However, their matrix size is different (2038 pixels and 2048 pixels, respectively). So, previous each comparison computation, the spectrum from the MayaPro spectrometer needs to be interpolate by the wavelength range of the USB2000 one.

Thus, fluorescence spectra were first corrected: background subtracted and divided by the integration time and the transfer function. Finally, they were normalized by their maximum. Then, they were plotted in regard to the corresponding FITC layer depth.

Thus, they were correlated to FITC and eosin reference spectra in order to quantify the contribution of both solutions. This was done by fitting the fluorescence spectra with a linear combination of the two solution reference spectra observed with various weightings (from 0 to 1). Fit precision (number of iterations) is given by the number of steps used between 0 and 1 (typically 100 to 200 steps). The set of weighting corresponding to the minimum error on the linear fit (least square method) is recorded. It is then possible to obtain the apparent concentration ratio between the two solutions. The same process was done with the reflectance data. The reflectance spectra, after normalization and correction (divided by a well-known reference spectrum), have been fitted with a combination of Hb and HbO<sub>2</sub> absorption spectra (19), which can provide

an index of oxygen saturation of the tissue (SO<sub>2</sub>) – results not shown.

Moreover, the ratio between channel 1 and 2 normalized spectra can be integrated over a wavelength range (from 472nm to 540nm) leading to a quantitative parameter evolving with the FITC depth. Even if all the integrals were calculated on the same wavelength range, they were normalized by this range for further comparison with others experiments.

Regarding the raw spectra (still normalized by the integration time and transfer function), not only the shape but also the amplitude change of channel 1 and channel 2 are different. So, for one measure, the ratio of the maximum amplitude (RMA) of the two channels was also calculated. This was done by determining the maximum of each spectrum (channel 1 and 2) on the following wavelength range: 450 – 700nm (range of interest). Those two quantitative parameters (maximum amplitude ratio versus integral value normalized by the wavelength range) were plotted into the same graph. The entire in vitro experiment was repeated by changing the eosin concentration ( $C_{2,Eosin} = C_{1,Eosin} * 2 = 15ppm$ ) and keeping the same FITC concentration as in the previous experiment. The new concentration ratio ( $C_{Eosin}/C_{FITC}$ ) was then twice the first.

## RESULTS

Three optical modalities were combined into the same protocol and provide different kind of information (anatomical and biochemical). Endoscopy offers an overall view of the colon which is useful to depict regions of interest and to place the CEM bundle and the optical spectroscopy probe correctly. CEM images show a high contrast and an epithelial microvascular network very specific to the pathology (healthy, inflammation and dysplasia, see figure 1a to c). Thus, image processing based on fractal dimension and lacunarity analysis was able to show that such biomarkers can be used to classify images along the pathological state (18).

Optical spectroscopy provides biochemical information (figure 1e) by analyzing fluorescence and reflectance spectra of colon walls. The contribution of different biochemical compounds is

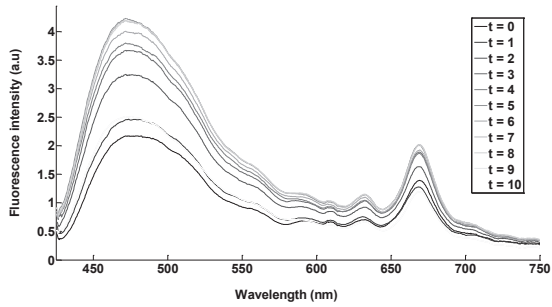


Figure 4 – In-vivo fluorescence spectra showing the variation in amplitude during the acquisition. The intensity is highly dependent on the endoscope position and the pressure applied on the mucosa.

visible such as protoporphyrin (peaks at 640 and 675nm on figure 1e). Nevertheless some amplitude and shape variations of spectra strongly depend on experimental conditions (endoscope pressure against the colon wall, tissues heterogeneity...) – figure 4. For instance figure 5 shows spectra that were sequentially acquired (every 50ms) for the exact same probe position. The amplitude is evolving quickly with the mouse movements (induced by breathing and blood pressure wave). After normalizing each spectrum by their maximum, shape differences are slightly distinguishable. In order to better understand fluorescence spectra obtained in vivo, the optical bench was assessed on a dedicated phantom containing a solution of FITC and a solution of eosin. Figure 6 illustrates the evolution of the fluorescence spectra profile when the optical probe is moved along the phantom from the thinner to the thicker FITC superficial layer (from

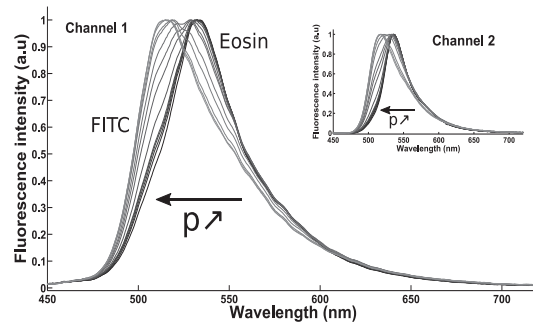


Figure 6 – Evolution of the normalized spectra when the optical probe is moved along the phantom. Assessing small depth, the spectrum look as the same as eosin. When the FITC depth is increasing the fluorescence spectrum tends to fit the FITC one.

Figure 5 – In-vivo fluorescence spectra obtained on the channel 2 (information coming from the excitation fiber where light have deeply interact with the media). This illustrates the variation of shapes and amplitudes between two measures. Spectra have been normalized by their integration time and transfer function.

the right to the left of the figure 3 phantom).

The spectrum is evolving from eosin to FITC. When  $p$  (superficial layer thickness) is small, the spectra fit the eosin spectrum profile on both channel. Moving the probe to the higher value of  $p$  leads to the fluorescence spectrum shape which is similar to the spectrum of FITC (on both channels too). Between those two states, the spectrum showed contributions of the two solutions on channel 1 and 2. In order to more precisely quantify the difference between spectra gather by channel 1 and 2, spectra were fitted with FITC and eosin spectra as reference spectra. The apparent

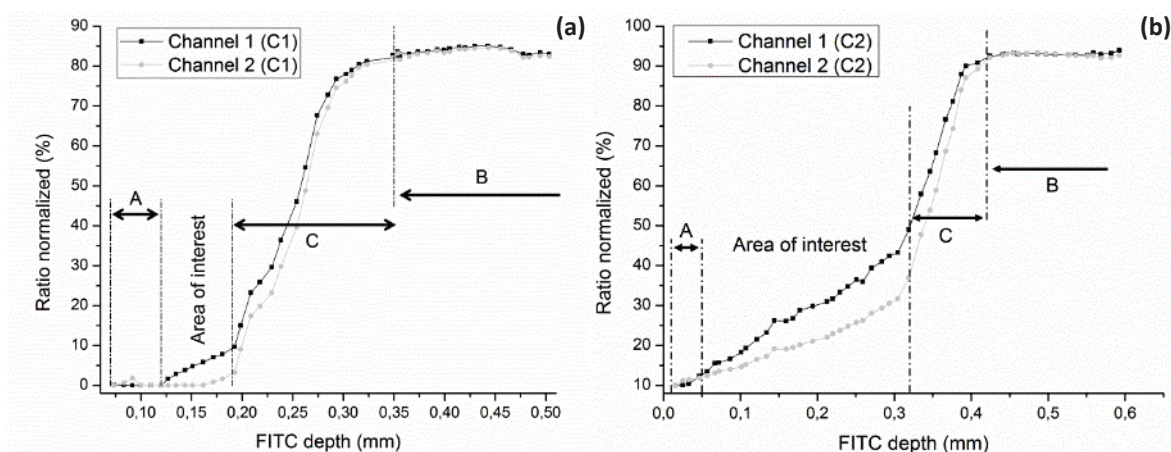


Figure 7 – Graphs of adjustment results evolving with the FITC depth explored. The adjustment between experimental and theoretical curves returns the normalized ratio of the FITC concentration over the eosin one. This ratio assesses the apparent contribution of FITC and/or eosin in the experimental spectrum. On the left is represented curves obtained with the concentration C1 and on the right with concentrations C2 > C1.

concentration ratio was plotted versus the FITC depth (figure 7).

Generally, channel 1 collects the fluorescence light originating from the MOI superficial region whereas channel 2, located further from the excitation beam, assesses deeper regions of the MOI. Four zones are clearly differentiable in figures 7. A and B locate the places where on both channels the spectrum is the same due to the presence of one of the two solutions only. In A, the FITC thickness is too thin, meaning only eosin is “seen”. Channels 1 and 2 provide spectra that can be hardly differentiated. The same effect happens in B, except that only FITC is “seen” (eosin located too far from optical fibers). The FITC thickness hides the eosin solution and only the contribution of the fluorescein is depicted on both channels. Then, C is a transition zone where the fit highlights both contribution of FITC and eosin in approximately same proportion. Channels 1 and 2 investigate different layers of the phantom and show different spectra. The FITC thickness is nearly the same as eosin. Finally, the region of interest is located where the channel 1 depicts the signal of FITC where the channel 2 does not. This is observed where the FITC depth is enough to be depicted by the channel 1 but not by the channel 2. In this case, the FITC thickness is approximately 120µm to 170µm for the C1 concentration and 50µm to 320µm for concentration C2.

The value of the mathematical integral is lower for the small value of FITC depth and higher when investigating deeper the media. Ratios were plotted on the wavelength range from 475nm to

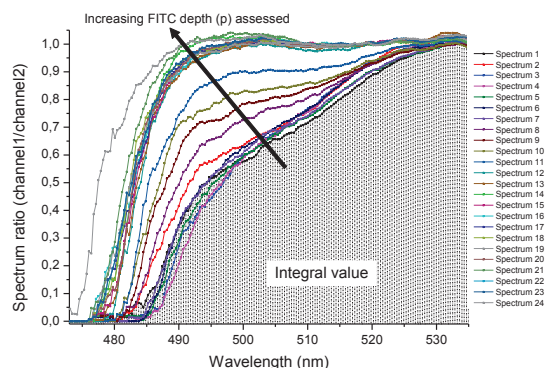


Figure 8 - Ratio of the channel 1 spectrum over channel 2 spectrum. The integral (area under the curve) of each spectrum obtained is calculated.

535nm where the curves of channel 1 and 2 are

different. Outside this range, spectra are nearly identical (same information provided by both channels) so the ratio tends to be a constant (0 or 1 following the wavelength area). Figure 8 summarizes the evolution of the integral with the spectrum ratio. Looking at higher wavelength, the spectra ratio converges to one. As previous, both channels provide approximately the same spectrum.

On figure 9 is represented integral values with the ratio of maximum amplitude (R.M.A) for both concentrations ( $C_1$  and  $C_2$ ). Inset of the figure is shown the same curve for concentration  $C_1$  (highlighted). The shape of the two curves is nearly identical and they are only differentiable by their R.M.A level.

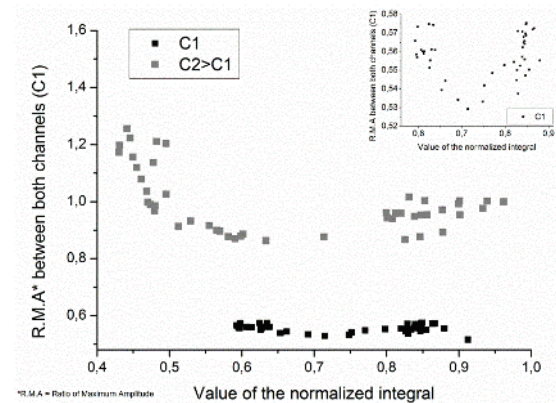


Figure 9 – Graph showing the ratio of the maximum amplitude between channel 1 and 2 over the value of the normalized integral computed before. Inset is represented the curve at the concentration C1.

## DISCUSSION

Spectra observed in vivo are highly sensible to respiratory and peristaltic movements but also to the position of the endoscope and the pressure apply with it on the tissue. This leads to important variation on fluorescence spectra shapes and amplitudes (figure 4). To characterize those contributions and to obtain knowledge on observed variations, fluorescence spectra were acquired sequentially on a short lapse of time (typically 50 spectra in 1 or 2 seconds) at the exact same position of the optical probe (figure 5).

Currently, the endoscope does not have a monitor to record images, which is not convenient. A recording system, placed in front of the endoscope, will be designed and tested. This will

help to assess visually the colon with the endoscope prior to the optical analysis (CEM and optical spectroscopy). The analysis of CEM images has to be done at a bigger scale with specific tools in order to bring accurate biomarkers for lesions characterization. The optical spectroscopy, employed here as “optical biopsy”, show promising results with the differentiation of spectrum acquired on two different channels. In-vivo experimentations are highly dependent on practical aspects. The endoscope position and pressure applied with it on the tissue change drastically the aspect (shape and amplitude) of spectra. Moreover, in vivo, tissues autofluorescence is very weak. To deal with this issue, two solutions can be set up. The first one would consist of increasing the integration time of spectrometers, which will drastically increase the overall experimentation time. The animals cannot stay anesthetized too long to avoid complications. The second solution is to increase the incidence power illuminating the tissue. The nominal power of the laser used is 100mW. When injecting the light into the optical bench, approximately half the power is lost after going through the beam splitter. However, at the end of the emission fiber the power is still nearly 30mW. Highlighting a living tissue with this power can cause irreversible unwanted damages and could potentially change the spectral response of living tissues. There is a compromise to find between the output power and the integration time. Another technical aspect influencing fluorescence spectra is the mouse natural movements, which is a combination of cardiac, respiratory and peristaltic movements. It affects mainly the fluorescence intensity gathered by the spectrometers. That is why a direct comparison is difficult to process due to the changing in the configuration. Quantifying those movements will be helpful to understand their contribution on spectra and will be helpful for data processing.

After correction, the working wavelength range is reduced to 435 – 750nm. Indeed, corrections applied on each spectrum, especially the division by the transfer function, lead to erratic behaviors outside this range. This is due to the 435nm filter (no fluorescence signal before) and the low fluorescence signal after 750nm.

The in vitro study was mandatory to understand the spectra obtained in vivo. It was useful to assess the sensitivity of the optical spectroscopy configuration set up in this protocol. The results obtained in vitro fit correctly with the prediction. When the optical probe is moved above the phantom, the two spectra gathered by channel 1 and 2 varied with the FITC depth explored. There is a constant positive offset (along the wavelength) observed on spectra between both acquisition channels. The spectrum of channel 2 is shifted from 2 to 10nm following the FITC depth. This could be due to the trajectory photons of channel 2. Indeed, photons investigating deeper the medium have a higher probability to be absorbed and re-emitted. Those fluorescence photons can be absorbed a second time which could lead to another fluorescence photon (with a small probability). The average contribution of each photons gathering by channel 2 could explain this small spectrum shift along the positive wavelength.

One of the main advantages to develop an optical system with two acquisition channels is the difference of depth explored by each one of them. Therefore, the kind of information provided. In general, channel 1 is gathering photons directly reflected at the interface or having few interactions with the media observed. It brings information of the surface and at small depth. As the excitation fiber is stick to the emission fiber it is located further from channel 1. Meaning that photons gathering by channel 2 travel deeper through the media and have higher probabilities to be absorbed and re-emitted as fluorescence photons. Information bring here came from deeper structures. Differences can be observed between the two channels when assessing media composed of at least two thin structures. When looking the figure 7, it clearly appears that the channel 1 can depict structures not seen by channel 2. For thin structures, channel 1 seems more efficient. However, for deeper structures, a more reproducible way to investigate would be to choose channel 2 as it does not take into account the media's surface contribution.

The analysis of the spectrum ratio between channel 1 and 2 has allowed obtaining quantitative parameters. The values of the integral computed

for each spectrum ratio is getting bigger with the depth of FITC investigate. At small depth of fluorescein, spectra are different as the two channels investigate different layers. Looking at higher depth, both channels see the same solution so the spectrum gathered is nearly the same. It explains the fast variation of the spectrum. The ratio is almost equals to 1 everywhere there is fluorescence signal. The value of the integral is directly linked to the similarity/dissimilarity of fluorescence spectra between both channels.

The ratio of the maximum amplitude between both channels has furnished an indicator on the fluorescence intensity. This can bring an idea on the proportion of photons interacting deeper with the media. The parameter can be put in regards with the value of the integral computed before. Figure 9 illustrates data plots for the two concentrations. The plot representing the concentration C2 shows a mean level higher than the one obtains with the concentration C1. Indeed, when the concentration of one of the solution increases, the contribution of fluorescence photons from this solution increases too. The solution behaves as screen-effect for the other solution. If the contribution of one of the two media changes, then the maximum amplitude ratio changes too; leading to a mean level evolving with the ratio of concentration.

Repeating the experiment on a larger set of concentration could provide a representation of the different parameters into the same graph (value of the integral, FITC thickness and maximum amplitude ratio). After displaying all the curve for one set of concentration, the "chart" obtained could be useful to evaluate the concentration of one measure with no knowledge on the thickness and solutions concentrations. In order to compare and provide such a chart two parameters have to be constant. The optical probe and fluorophores used. Indeed, the results are extremely dependent on the distance between the two fibers, their inclination and the way they are stuck together. Moreover, switching the fluorophore by another one is affecting the spectral response and so the comparison between two measures.

The solutions used for the phantom are much more concentrated than the concentration found

in living bodies. The phantom was designed to better understand the photons trajectories and not to reproduce the exact same conditions than the ones observed in vivo on mice. The two-layers model is accurate for a preliminary study. A second approach will consist of increasing the phantom complexity. Moreover, another way to better understand the photons trajectories is to simulate their propagation inside the media. This can be done by using Monte-Carlo simulation on multi-layers model taking into account absorption and scattering (20,21).

The phantom designed here is very small and difficult to reproduce with precision. Indeed, microscope slices are 130 $\mu$ m thin and so hard to manipulate. Moreover, solutions can mixed if too much of them are dropped on slices. To quantify the FITC depth in the most reproducible way, measures have been taking with a digital caliper for each probe's positions; but the spreading out of the two solutions on slices cannot be control precisely. This mean that the depth assessed during one experiment can be different from another. One of the improvement will be to design a calibrate phantom using a 3D printer.

Currently, a longitudinal study is carried out at the laboratory following 20 mice treated with a combination of dextran sulfate sodium and azoxymethan (mouse model of colitis) and 4 healthy mice. The three optical modalities and MRI are done at different stage of colorectal cancer development to assess the potential of such a protocol and to better understand the evolution of the pathology.

## CONCLUSION

This project is an on-going work with very promising preliminary results. It has been proved that a multiscale investigation (using four different modalities) can be done on a mouse model of colitis to follow pathologies of first interest. The combination of those modalities enhances the comprehension and the information of each modality if they were done separately. Fluorescence spectroscopy can be a versatile tool to assess the biochemical structures of colon wall layers using a relative costless instrumentation. Using a two acquisition channels optical bench



allows to have two kind of information. The first one is collected information on the superficial layer of the medium observed and, the second one, on deeper structures. The experiment set up provides a high sensitivity with variation depicted from less than 100µm to approximately 500µm. The depth assessed by the optical probe is compatible with in vivo experiments and could help in the comprehension of tumors growth mechanisms which are still not well understood.

This study provides new ways to investigate colorectal lesions by the combination of several modalities within the same protocol. A longitudinal study following 20 mice, beginning in January 2015, will help to evaluate the evolution of the pathology (chemically induced with DSS/AOM). This work opens perspectives to better understand one of the most deadly cancers and bring, potentially, ways to develop therapeutic responses.

**Acknowledgments:** This work was supported by the LABEX PRIMES (ANR-11-LABX-0063) of Université de Lyon, within the program "Investissements d'Avenir" (ANR-11-IDEX-0007) operated by the French National Research Agency (ANR).

## REFERENCES

1. Siegel R, DeSantis C, Jemal A. Colorectal cancer statistics, 2014. *CA Cancer J Clin.* 2014 Mar 1;64(2):104–17.
2. Bray F, Jemal A, Grey N, Ferlay J, Forman D. Global cancer transitions according to the Human Development Index (2008–2030): a population-based study. *Lancet Oncol.* 2012 Aug;13(8):790–801.
3. O'Connell JB, Maggard MA, Ko CY. Colon Cancer Survival Rates With the New American Joint Committee on Cancer Sixth Edition Staging. *J Natl Cancer Inst.* 2004 Oct 6;96(19):1420–5.
4. Takayama T, Miyanishi K, Hayashi T, Sato Y, Niitsu Y. Colorectal cancer: genetics of development and metastasis. *J Gastroenterol.* 2006 Mar 1;41(3):185–92.
5. Tanaka T, Kohno H, Suzuki R, Yamada Y, Sugie S, Mori H. A novel inflammation-related mouse colon carcinogenesis model induced by azoxymethane and dextran sodium sulfate. *Cancer Sci.* 2003 Nov 1;94(11):965–73.
6. Suzuki R, Kohno H, Sugie S, Nakagama H, Tanaka T. Strain differences in the susceptibility to azoxymethane and dextran sodium sulfate-induced colon carcinogenesis in mice. *Carcinogenesis.* 2005 Jan 1;27(1):162–9.
7. Dhar A, Johnson KS, Novelli MR, Bown SG, Bigio IJ, Lovat LB, et al. Elastic scattering spectroscopy for the diagnosis of colonic lesions: initial results of a novel optical biopsy technique. *Gastrointest Endosc.* 2006 Feb 1;63(2):257–61.
8. Wagnieres GA, Star WM, Wilson BC. In Vivo Fluorescence Spectroscopy and Imaging for Oncological Applications. *Photochem Photobiol.* 1998 Nov 1;68(5):603–32.
9. Ong YH, Liu Q. Fast depth-sensitive fluorescence measurements in turbid media using cone shell configuration. *J Biomed Opt.* 2013;18(11):110503–110503.
10. Schwarz RA, Gao W, Daye D, Williams MD, Richards-Kortum R, Gillenwater AM. Autofluorescence and diffuse reflectance spectroscopy of oral epithelial tissue using a depth-sensitive fiber-optic probe. *Appl Opt.* 2008 Feb 20;47(6):825–34.
11. Swartling J, Svensson J, Bengtsson D, Terike K, Andersson-Engels S. Fluorescence spectra provide information on the depth of fluorescent lesions in tissue. *Appl Opt.* 2005;44(10):1934.
12. Bradu A, Sablong R. Biophotonique, optique pour les neurosciences. [cited 2014 Dec 10];
13. Abdat F, Amouroux M, Guermey Y, Blondel W. Hybrid feature selection and SVM-based classification for mouse skin precancerous stages diagnosis from bimodal spectroscopy. *Opt Express.* 2012 Jan 2;20(1):228–44.
14. Billet C, Sablong R. Differential optical spectroscopy for absorption characterization of scattering media. *Opt Lett.* 2007 Nov 15;32(22):3251–3.
15. Sharma P, Gupta N, Kuipers EJ, Repici A, Wallace M. Advanced imaging in colonoscopy and its impact on quality. *Gastrointest Endosc.* 2014 Jan;79(1):28–36.
16. Ramgolam A, Sablong R, Lafarge L, Saint-Jalmes H, Beuf O. Optical spectroscopy combined with high-resolution magnetic resonance imaging for digestive wall assessment: endoluminal bimodal probe conception and characterization in vitro, on organic sample and in vivo on a rabbit. *J Biomed Opt.* 2011;16(11):117005–1170013.
17. Hariri LP, Tumlinson AR, Besselsen DG, Utzinger U, Gerner EW, Barton JK. Endoscopic optical coherence tomography and laser-induced fluorescence spectroscopy in a murine colon cancer model. *Lasers Surg Med.* 2006 Apr 1;38(4):305–13.
18. Waldner MJ, Wirtz S, Neufert C, Becker C, Neurath MF. Confocal laser endomicroscopy and narrow-band imaging-aided endoscopy for in vivo imaging of colitis and colon cancer in mice. *Nat Protoc.* 2011 Sep;6(9):1471–81.
19. Julien C, Bradu A, Sablong R, Grillon E, Remy C, Derouard J, et al. Measuring hemoglobin oxygen saturation during graded hypoxic hypoxia in rat striatum. *Anesth Analg.* 2006 Feb;102(2):565–70.
20. Wang L, Jacques SL, Zheng L. MCML—Monte Carlo modeling of light transport in multi-layered tissues. *Comput Methods Programs Biomed.* 1995 Jul 1;47(2):131–46.
21. Ong YH, Zhu C, Liu Q. Phantom validation of Monte Carlo modeling for noncontact depth sensitive fluorescence measurements in an epithelial tissue model. *J Biomed Opt.* 2014 Aug;19(8):085006.

## VI. Liste des publications

### Articles de revue :

**Dorez H**, Sablong R, Canaple L, Saint-Jalmes H, Gaillard S, Moussata D, Beuf O, *Endoluminal high-resolution MR imaging protocol for colon walls analysis in a mouse model of colitis*. Magn Reson Mater Phys Biol Med. 2016 Mar 10;1–13.

**Dorez H**, Sablong R, Canaple L, Saint-Jalmes H, Gaillard S, Moussata D, Beuf O, *Endoluminal high-resolution Autofluorescence spectroscopy for multimodal tissues characterization in colitis-associated cancer murine model*. Proc. SPIE 9537, Clinical and Biomedical Spectroscopy and Imaging IV, 95370L (July 15, 2015).

Bujoreanu D, **Dorez H**, Moussata D, Sablong R, Rousseau D, *Robust graph representation for classification of images with underlying structural networks: application to confocal endomicroscopy images*. Pattern Recognition Letters (2016).

**Dorez H**, Ratiney H, Sablong R, Canaple L, Saint-Jalmes H, Gaillard S, Moussata D, Beuf O, *In vivo magnetic resonance spectroscopy for the assessment of the mouse's colon using dedicated endorectal coil*. En cours de revision, NMR in Biomed.

**Dorez H**, Sablong R, Ratiney H, Canaple L, Saint-Jalmes H, Gaillard S, Moussata D, Beuf O, *Multimodal in vivo protocol combining endoluminal MRI and endoscopic optical modalities for the diagnosis of colorectal abnormalities on a mouse model of colitis*. En cours de soumission à MRM.

### Articles de conférences :

**Dorez H**, Sablong R, Canaple L, Saint-Jalmes H, Gaillard S, Moussata D, Ratiney H, Beuf O, "In vivo magnetic resonance spectroscopy for the characterization of colorectal tumors in colitis murine model: initial findings", Annual meeting ESMRMB, Vienna, Austria, 2016. (presentation orale + eposter)

**Dorez H**, Sablong R, Canaple L, Saint-Jalmes H, Gaillard S, Moussata D, Ratiney H, Beuf O, "A multimodality protocol combining endoscopic MRI and confocal endomicroscopy for mice colorectal lesions assessment", Annual meeting ESMRMB, Vienna, Austria, 2016. (présentation orale)

**Dorez H**, Sablong R, Canaple L, Saint-Jalmes H, Gaillard S, Moussata D, Beuf O, "Mouse colon wall assessment using endoscopic MRI and confocal endomicroscopy", Annual meeting ISMRM, Singapore, Singapore, 2016. (eposter)

**Dorez H**, Sablong R, Canaple L, Saint-Jalmes H, Gaillard S, Moussata D, Beuf O, "Imagerie de la paroi colique chez la souris à l'aide de capteur de réception IRM endoluminaux dédiés", SFRMBM, Grenoble, France. (présentation orale)

**Dorez H**, Sablong R, Canaple L, Saint-Jalmes H, Gaillard S, Moussata D, Beuf O, "In vivo imaging of mice colon wall using dedicated endorectal coils", ESMRMB, Edinburg/UK, 10/2015. (eposter)

**Dorez H**, Sablong R, Canaple L, Saint-Jalmes H, Gaillard S, Moussata D, Beuf O, "Endorectal coil combined with a dedicated protocol for the assessment of colon abnormalities on a mouse model of colitis", ESMRMB, Edinburg/UK, 10/2015. (présentation orale)

I. Saniour, R. Ayde, A. L. Perrier, G. Gaborit, **H. Dorez**, L. Duvillearet, J. Dahdah, R. Sablong, and O. Beuf, "Optical for both active decoupling and conversion/transmission for a MR endoluminal coil", ESMRMB, Edinburgh/UK, 10/2015. (eposter)

**Dorez H**, Sablong R, Canaple L, Saint-Jalmes H, Gaillard S, Moussata D, Beuf O, "Endoluminal MRI coils for mice rectal wall assessment", Joint annual meeting ESMRMB-ISMRM, Milan, Italy, 05/2014. (poster)

**Dorez H**, Sablong R, Canaple L, Saint-Jalmes H, Gaillard S, Moussata D, Beuf O, "Protocole de biopsie optique dans le cadre de l'évaluation des lésions tissulaires colorectales", OPTDIAG, Paris, France, 14-16 Mai, 2014. (poster)

**Dorez H**, Sablong R, Canaple L, Saint-Jalmes H, Gaillard S, Moussata D, Beuf O, Imageries endoluminales IRM optique pour l'analyse du côlon chez la souris, Journée du CLARA, Lyon, France, 2014. (poster)

**Dorez H**, Sablong R, Canaple L, Saint-Jalmes H, Gaillard S, Moussata D, Beuf O, *Endoluminal bimodal probe combining optical spectroscopy and MRI for digestive wall assessment*, Journée scientifique du LABEX PRIMES, Lyon, France, 2013. (présentation orale)

## VII. Bibliographie

1. Hidović-Rowe D, Claridge E. Modelling and validation of spectral reflectance for the colon. *Phys Med Biol*. 2005 Mar 21;50(6):1071–93.
2. Treuting PM, Dintzis SM. *Comparative Anatomy and Histology: A Mouse and Human Atlas (Expert Consult)*. Academic Press; 2011. 474 p.
3. Casteleyn C, Rekecki A, Van der Aa A, Simoens P, Van den Broeck W. Surface area assessment of the murine intestinal tract as a prerequisite for oral dose translation from mouse to man. *Lab Anim*. 2010 Jul;44(3):176–83.
4. Nguyen TLA, Vieira-Silva S, Liston A, Raes J. How informative is the mouse for human gut microbiota research? *Dis Model Mech*. 2015 Jan 1;8(1):1–16.
5. Lennard-Jones JE. Classification of Inflammatory Bowel Disease. *Scand J Gastroenterol*. 1989 Jan;24(s170):2–6.
6. Podolsky DK. Inflammatory Bowel Disease. *N Engl J Med*. 1991 Sep 26;325(13):928–37.
7. De Dombal FT. Ulcerative colitis: definition, historical background, aetiology, diagnosis, nature history and local complications. *Postgrad Med J*. 1968;44(515):684.
8. Head KA, Jurenka JS. Inflammatory bowel disease part I: ulcerative colitis—pathophysiology and conventional and alternative treatment options. *Altern Med Rev*. 2003;8(3):247–283.
9. Dignass A, Eliakim R, Magro F, Maaser C, Chowers Y, Geboes K, et al. Second European evidence-based consensus on the diagnosis and management of ulcerative colitis Part 1: Definitions and diagnosis. *J Crohns Colitis*. 2012 décembre;6(10):965–90.
10. Baumgart DC. *Crohn's Disease and Ulcerative Colitis: From Epidemiology and Immunobiology to a Rational Diagnostic and Therapeutic Approach*. Springer Science & Business Media; 2012. 742 p.
11. Crohn BB. Regional ileitis: a pathologic and clinical entity. *J Am Med Assoc*. 1932 Oct 15;99(16):1323.
12. Gasche C, Scholmerich J, Brynskov J, D'Haens G, Hanauer SB, Irvine JE, et al. A simple classification of Crohn's disease: report of the Working Party for the World Congresses of Gastroenterology, Vienna 1998. *Inflamm Bowel Dis*. 2000;6(1):8–15.
13. Silverberg MS, Satsangi J, Ahmad T, Arnott IDR, Bernstein CN, Brant SR, et al. Toward an integrated clinical, molecular and serological classification of inflammatory bowel disease: report of a Working Party of the 2005 Montreal World Congress of Gastroenterology. *Can J Gastroenterol J Can Gastroenterol*. 2005 Sep;19 Suppl A:5A–36A.
14. Graham DB, Xavier RJ. From genetics of inflammatory bowel disease towards mechanistic insights. *Trends Immunol*. 2013 Aug;34(8):371–8.
15. Jantchou P, Monnet E, Carbonnel F. Les facteurs d'environnement dans la maladie de Crohn et la rectocolite hémorragique (tabac et appendicectomie exclus). *Gastroentérologie Clin Biol*. 2006 juillet;30(6–7):859–67.
16. Persson PG, Ahlbom A, Hellers G. Inflammatory bowel disease and tobacco smoke—a case-control study. *Gut*. 1990 Dec 1;31(12):1377–81.

17. Gruber M. Cigarette Smoking and Inflammatory Bowel Disease. *Gastroenterol Nurs.* 1994;17(3).
18. Franceschi S, Panza E, Vecchia CL, Parazzini F, Decarli A, Porro GB. Nonspecific inflammatory bowel disease and smoking. *Am J Epidemiol.* 1987 Mar 1;125(3):445–52.
19. Lindberg E, Tysk C, Andersson K, Jarnerot G. Smoking and inflammatory bowel disease. A case control study. *Gut.* 1988 Mar 1;29(3):352–7.
20. Baron S. Environmental risk factors in paediatric inflammatory bowel diseases: a population based case control study. *Gut.* 2005 Mar 1;54(3):357–63.
21. Thompson NP, Pounder RE, Wakefield AJ, Montgomery SM. Is measles vaccination a risk factor for inflammatory bowel disease? *The Lancet.* 1995 avril;345(8957):1071–4.
22. Davis RL, Kramarz P, Bohlke K, Benson P, Thompson RS, Mullooly J, et al. Measles-Mumps-Rubella and Other Measles-Containing Vaccines Do Not Increase the Risk for Inflammatory Bowel Disease: A Case-Control Study From the Vaccine Safety Datalink Project. *Arch Pediatr Adolesc Med.* 2001 Mar 1;155(3):354–9.
23. Cosnes J. Tobacco and IBD: relevance in the understanding of disease mechanisms and clinical practice. *Best Pract Res Clin Gastroenterol.* 2004 juin;18(3):481–96.
24. Koutroubakis IE, Vlachonikolis IG, Kouroumalis EA. Role of Appendicitis and Appendectomy in the Pathogenesis of Ulcerative Colitis: A Critical Review: *Inflamm Bowel Dis.* 2002 Jul;8(4):277–86.
25. Moller FT, Andersen V, Wohlfahrt J, Jess T. Familial Risk of Inflammatory Bowel Disease: A Population-Based Cohort Study 1977–2011. *Am J Gastroenterol.* 2015 Apr;110(4):564–71.
26. Rivas MA, Beaudoin M, Gardet A, Stevens C, Sharma Y, Zhang CK, et al. Deep resequencing of GWAS loci identifies independent rare variants associated with inflammatory bowel disease. *Nat Genet.* 2011 Oct 9;43(11):1066–73.
27. McGovern DPB, Kugathasan S, Cho JH. Genetics of Inflammatory Bowel Diseases. *Gastroenterology.* 2015 Oct;149(5):1163–1176.e2.
28. Girardin SE, Boneca IG, Viala J, Chamillard M, Labigne A, Thomas G, et al. Nod2 Is a General Sensor of Peptidoglycan through Muramyl Dipeptide (MDP) Detection. *J Biol Chem.* 2003 Mar 14;278(11):8869–72.
29. Khor B, Gardet A, Xavier RJ. Genetics and pathogenesis of inflammatory bowel disease. *Nature.* 2011 juin;474(7351):307–17.
30. Cho JH, Brant SR. Recent Insights Into the Genetics of Inflammatory Bowel Disease. *Gastroenterology.* 2011 May;140(6):1704–1712.e2.
31. Cohen RD, editor. *Inflammatory Bowel Disease.* Totowa, NJ: Humana Press; 2011.
32. Molodecky NA, Soon IS, Rabi DM, Ghali WA, Ferris M, Chernoff G, et al. Increasing Incidence and Prevalence of the Inflammatory Bowel Diseases With Time, Based on Systematic Review. *Gastroenterology.* 2012 Jan 1;142(1):46–54.e42.
33. Shivananda S, Lennard-Jones J, Logan R, Fear N, Price A, Carpenter L, et al. Incidence of inflammatory bowel disease across Europe: is there a difference between north and south?

- Results of the European Collaborative Study on Inflammatory Bowel Disease (EC-IBD). *Gut*. 1996;39(5):690–697.
34. Bernstein CN, Wajda A, Svenson LW, MacKenzie A, Koehoorn M, Jackson M, et al. The Epidemiology of Inflammatory Bowel Disease in Canada: A Population-Based Study. *Am J Gastroenterol*. 2006 Jul;101(7):1559–68.
  35. Wilson J, Hair C, Knight R, Catto-Smith A, Bell S, Kamm M, et al. High incidence of inflammatory bowel disease in Australia: A prospective population-based Australian incidence study: *Inflamm Bowel Dis*. 2010 Sep;16(9):1550–6.
  36. Thompson NP, Fleming DM, Charlton J, Pounder RE, Wakefield AJ. Patients consulting with Crohn's disease in primary care in England and Wales. *Eur J Gastroenterol Hepatol*. 1998;10(12).
  37. Lowe A-M, Roy P-O, B.-Poulin M, Michel P, Bitton A, St-Onge L, et al. Epidemiology of Crohn's Disease in Québec, Canada: *Inflamm Bowel Dis*. 2009 Mar;15(3):429–35.
  38. Björnsson S, Jóhannsson JH. Inflammatory bowel disease in Iceland, 1990-1994: a prospective, nationwide, epidemiological study. *Eur J Gastroenterol Hepatol*. 2000;12(1).
  39. Burisch J, Jess T, Martinato M, Lakatos PL. The burden of inflammatory bowel disease in Europe. *J Crohns Colitis*. 2013 mai;7(4):322–37.
  40. Radon K, Windstetter D, Poluda AL, Mueller B, Mutius E v., Koletzko S, et al. Contact With Farm Animals in Early Life and Juvenile Inflammatory Bowel Disease: A Case-Control Study. *PEDIATRICS*. 2007 Aug 1;120(2):354–61.
  41. Hanahan D, Weinberg RA. Hallmarks of Cancer: The Next Generation. *Cell*. 2011 Mar 4;144(5):646–74.
  42. You JS, Jones PA. Cancer Genetics and Epigenetics: Two Sides of the Same Coin? *Cancer Cell*. 2012 juillet;22(1):9–20.
  43. Yokota J. Tumor progression and metastasis. *Carcinogenesis*. 2000 Mar 1;21(3):497–503.
  44. Iacopetta B. Are there two sides to colorectal cancer? *Int J Cancer J Int Cancer*. 2002 Oct 10;101(5):403–8.
  45. Nawa T, Kato J, Kawamoto H, Okada H, Yamamoto H, Kohno H, et al. Differences between right- and left-sided colon cancer in patient characteristics, cancer morphology and histology. *J Gastroenterol Hepatol*. 2008 Mar 1;23(3):418–23.
  46. Matanoski G, Tao X (Grant), Almon L, Adade AA, Davies-Cole JO. Demographics and tumor characteristics of colorectal cancers in the United States, 1998–2001. *Cancer*. 2006 Sep 1;107(S5):1112–20.
  47. Winawer SJ, Zauber AG. The Advanced Adenoma as the Primary Target of Screening. *Gastrointest Endosc Clin N Am*. 2002 Jan;12(1):1–9.
  48. The Paris endoscopic classification of superficial neoplastic lesions: esophagus, stomach, and colon [review]. In *Paris: Gastrointestinal Endoscopy*; 2002. p. S3–43.
  49. Schlemper RJ, Hirata I, Dixon MF. The macroscopic classification of early neoplasia of the digestive tract. *Endoscopy*. 2002;34(2):163–8.
  50. Eleftheriadis N, Inoue H, Ikeda H, Onimaru M, Yoshida A, Maselli R, et al. Definition and Staging of Early Esophageal, Gastric and Colorectal

- Cancer. *J Tumor*. 2014 Jul 18;2(7):161–78.
51. Levine JS, Ahnen DJ. Adenomatous polyps of the colon. *N Engl J Med*. 2006;355(24):2551–2557.
  52. Bond JH. Polyp guideline: diagnosis, treatment, and surveillance for patients with colorectal polyps. *Am J Gastroenterol*. 2000 Nov;95(11):3053–63.
  53. Stewart SL, Wike JM, Kato I, Lewis DR, Michaud F. A population-based study of colorectal cancer histology in the United States, 1998–2001. *Cancer*. 2006 Sep 1;107(S5):1128–41.
  54. Nagata S, Tanaka S, Haruma K, Kitadai Y, Yoshihara M, Shimamoto F, et al. Advanced colorectal carcinoma smaller than 10 mm in maximum diameter with special reference to clinicopathologic and molecular features: A report of 3 cases. *Gastrointest Endosc*. 2002 Jan 8;56(2):299–303.
  55. Takayama T, Miyanishi K, Hayashi T, Sato Y, Niitsu Y. Colorectal cancer: genetics of development and metastasis. *J Gastroenterol*. 2006 Mar 1;41(3):185–92.
  56. Institut National du Cancer. Les cancers en France - Edition 2014. Institut National du Cancer; 2014.
  57. Ferlay J, Soerjomataram I, Ervik M, Dikshit R, Eser S, Mathers C, et al. GLOBOCAN 2012, Cancer incidence and mortality worldwide: IARC CancerBase No. 11 [online]. Lyon: International Agency for Research on Cancer; 2013.
  58. Wilson JM, Jungner YG. Principles and practice of mass screening for disease. In: World Health Organization. Geneva; 1968.
  59. Bretthauer M. Colorectal cancer screening: Review: Colorectal cancer screening. *J Intern Med*. 2011 Aug;270(2):87–98.
  60. Institut de Veille Sanitaire (InVS). Taux de participation au programme de dépistage organisé du cancer colorectal 2013-2014. 2015.
  61. European guidelines for quality assurance in colorectal cancer screening and diagnosis: Overview and introduction to the full Supplement publication. *Endoscopy*. 2012 Dec 4;45(1):51–9.
  62. Kim ER, Chang DK. Colorectal cancer in inflammatory bowel disease: The risk, pathogenesis, prevention and diagnosis. *World J Gastroenterol WJG*. 2014 Aug 7;20(29):9872–81.
  63. Eaden JA, Abrams KR, Mayberry JF. The risk of colorectal cancer in ulcerative colitis: a meta-analysis. *Gut*. 2001 Apr 1;48(4):526–35.
  64. Bozzini P. Lichtleiter, eine Erfindung zur Anschauung innerer Theile und Krankheiten nebst der Abbildung. 1806.
  65. Lazzaroni M, Bianchi Porro G. Preparation, Premedication, and Surveillance. *Endoscopy*. 2005 Feb;37(2):101–9.
  66. Keeffe E, Kw O. Survey of endoscopic sedation and monitoring practices. *Gastrointest Endosc*. 1989 Dec;36(3 Suppl):S13-8.
  67. Trivedi PJ, Braden B. Indications, stains and techniques in chromoendoscopy. *QJM Int J Med*. 2013 Feb;106(2):117–31.
  68. Brown SR, Baraza W, Hurlstone P. Chromoscopy versus conventional endoscopy for the detection of polyps in the colon and rectum. In: The Cochrane Collaboration, editor. *Cochrane Database of Systematic Reviews*. Chichester, UK: John Wiley & Sons, Ltd; 2007.

69. Fu K-I, Sano Y, Kato S, Fujii T, Nagashima F, Yoshino T, et al. Chromoendoscopy Using Indigo Carmine Dye Spraying with Magnifying Observation Is the Most Reliable Method for Differential Diagnosis between Non-Neoplastic and Neoplastic Colorectal Lesions: A Prospective Study. *Endoscopy*. 2004 Dec;36(12):1089–93.
70. Mooiweer E, van der Meulen-de Jong AE, Ponsioen CY, Fidder HH, Siersema PD, Dekker E, et al. Chromoendoscopy for Surveillance in Inflammatory Bowel Disease Does Not Increase Neoplasia Detection Compared With Conventional Colonoscopy With Random Biopsies: Results From a Large Retrospective Study. *Am J Gastroenterol*. 2015 juillet;110(7):1014–21.
71. Neumann H, Vieth M, Fry LC, Günther C, Atreya R, Neurath MF, et al. Learning curve of virtual chromoendoscopy for the prediction of hyperplastic and adenomatous colorectal lesions: a prospective 2-center study. *Gastrointest Endosc*. 2013 Jul;78(1):115–20.
72. i-scan imaging | PENTAX Medical (EMEA). 2015.
73. Coriat R, Chryssostalis A, Zeitoun JD, Deyra J, Gaudric M, Prat F, et al. Computed virtual chromoendoscopy system (FICE): A new tool for upper endoscopy? *Gastroentérologie Clin Biol*. 2008 avril;32(4):363–9.
74. De Propriis R, Pritchett CJ, Hartwick DA, Hickson P. A search for primeval galaxies using a narrow-band imaging technique. *Astronomical J*. 1993 Apr;105(4):1243–50.
75. Morgan JS, Wolff SC, Strom SE, Strom KM. Narrow-Band Imaging and velocity maps of young stellar objects: initial results. *Astrophys J*. 1984 Oct 15;285:L71–3.
76. Kiesslich R, Burg J, Vieth M, Gnaendiger J, Enders M, Delaney P, et al. Confocal laser endoscopy for diagnosing intraepithelial neoplasias and colorectal cancer in vivo. *Gastroenterology*. 2004 Sep;127(3):706–13.
77. Minsky M. *Microscopy apparatus*. 1961.
78. Minsky M. Memoir on inventing the confocal scanning microscope. *Scanning*. 1988 Jan 1;10(4):128–38.
79. Polglase AL, McLaren WJ, Skinner SA, Kiesslich R, Neurath MF, Delaney PM. A fluorescence confocal endomicroscope for in vivo microscopy of the upper- and the lower-GI tract. *Gastrointest Endosc*. 2005 Nov;62(5):686–95.
80. Wang TD. Confocal microscopy from the bench to the bedside. *Gastrointest Endosc*. 2005 Nov;62(5):696–7.
81. Bhat YM, Abu Dayyeh BK, Chauhan SS, Gottlieb KT, Hwang JH, Komanduri S, et al. High-definition and high-magnification endoscopes. *Gastrointest Endosc*. 2014 Dec;80(6):919–27.
82. Jabbour JM, Saldua MA, Bixler JN, Maitland KC. Confocal Endomicroscopy: Instrumentation and Medical Applications. *Ann Biomed Eng*. 2012 Feb;40(2):378–97.
83. Croce AC, Croce AC, Bottiroli G. Autofluorescence spectroscopy and imaging: a tool for biomedical research and diagnosis. *Eur J Histochem*. 2014 Dec 12;58(4).
84. Kiesslich R, Goetz M, Vieth M, Galle PR, Neurath MF. Confocal Laser Endomicroscopy. *Gastrointest Endosc Clin N Am*. 2005 Oct;15(4):715–31.



85. Lane PM, Lam S, McWilliams A, leRiche JC, Anderson MW, MacAulay CE. Confocal fluorescence microendoscopy of bronchial epithelium. *J Biomed Opt.* 2009;14(2):24008-024008-10.
86. Kiesslich R, Goetz M, Angus EM, Hu Q, Guan Y, Potten C, et al. Identification of Epithelial Gaps in Human Small and Large Intestine by Confocal Endomicroscopy. *Gastroenterology.* 2007 décembre;133(6):1769-78.
87. Watanabe O, Ando T, Maeda O, Hasegawa M, Ishikawa D, Ishiguro K, et al. Confocal endomicroscopy in patients with ulcerative colitis. *J Gastroenterol Hepatol.* 2008 décembre;23:S286-90.
88. Neumann H, Vieth M, Atreya R, Grauer M, Siebler J, Bernatik T, et al. Assessment of Crohn's disease activity by confocal laser endomicroscopy. *Inflamm Bowel Dis.* 2012 décembre;18(12):2261-9.
89. Moussata D, Goetz M, Gloeckner A, Kerner M, Campbell B, Hoffman A, et al. Confocal laser endomicroscopy is a new imaging modality for recognition of intramucosal bacteria in inflammatory bowel disease in vivo. *Gut.* 2010 Oct 27;gut.2010.213264.
90. Kiesslich R, Duckworth CA, Moussata D, Gloeckner A, Lim LG, Goetz M, et al. Local barrier dysfunction identified by confocal laser endomicroscopy predicts relapse in inflammatory bowel disease. *Gut.* 2011 Nov 24;gutjnl-2011-300695.
91. Goetz M, Ziebart A, Foersch S, Vieth M, Waldner MJ, Delaney P, et al. In Vivo Molecular Imaging of Colorectal Cancer With Confocal Endomicroscopy by Targeting Epidermal Growth Factor Receptor. *Gastroenterology.* 2010 février;138(2):435-46.
92. Kiesslich R, Goetz M, Vieth M, Galle PR, Neurath MF. Technology Insight: confocal laser endoscopy for in vivo diagnosis of colorectal cancer. *Nat Rev Clin Oncol.* 2007 août;4(8):480-90.
93. Brand JCD. *Lines Of Light: The Sources Of Dispersive Spectroscopy, 1800-1930.* CRC Press; 1995. 284 p.
94. Newton SI. *Opticks: or A Treatise of the Reflections, Refractions, Inflections and Colours of Light.* 1730.
95. Langhout G c., Spliethoff J w., Schmitz S j., Aalbers A g. j., van Velthuysen M-L f., Hendriks B h. w., et al. Differentiation of healthy and malignant tissue in colon cancer patients using optical spectroscopy: A tool for image-guided surgery. *Lasers Surg Med.* 2015 Sep 1;47(7):559-65.
96. von Stetten D, Giraud T, Carpentier P, Sever F, Terrien M, Dobias F, et al. In crystallo optical spectroscopy (icOS) as a complementary tool on the macromolecular crystallography beamlines of the ESRF. *Acta Crystallogr D Biol Crystallogr.* 2015 Jan 1;71(1):15-26.
97. Richards-Kortum R, Sevick-Muraca E. Quantitative Optical Spectroscopy for Tissue Diagnosis. *Annu Rev Phys Chem.* 1996;47(1):555-606.
98. Ramanujam N. Fluorescence Spectroscopy In Vivo. In: *Encyclopedia of Analytical Chemistry.* John Wiley & Sons, Ltd; 2006.
99. Ghadially FN, Neish WJP, Dawkins HC. Mechanisms involved in the production of red fluorescence of human and experimental tumours. *J Pathol Bacteriol.* 1963 Jan 1;85(1):77-92.
100. Probst R, Gahlen J. Fluorescence diagnosis of colorectal neoplasms: a review of clinical applications. *Int J Colorectal Dis.* 2001 Aug 30;17(1):1-10.
101. H S, R S, R B. Fluorescence endoscopy of gastrointestinal diseases: basic

- principles, techniques, and clinical experience. *Endoscopy*. 1998 May;30(4):379–86.
102. Gahlen J, Prosst RL, Herfarth C. Blue light illumination for minimally-invasive fluorescence detection of tumours: technology, clinical experience and future perspectives. *Minim Invasive Ther Allied Technol*. 2000;9(2):119–124.
  103. Cr K, Fw C, Km O, MI S, R E, Li D. Laser-induced fluorescence spectroscopy of human colonic mucosa. Detection of adenomatous transformation. *Gastroenterology*. 1990 Jul;99(1):150–7.
  104. Bigio IJ, Mourant JR. Ultraviolet and visible spectroscopies for tissue diagnostics: fluorescence spectroscopy and elastic-scattering spectroscopy. *Phys Med Biol*. 1997;42(5):803.
  105. Valdés PA, Kim A, Leblond F, Conde OM, Harris BT, Paulsen KD, et al. Combined fluorescence and reflectance spectroscopy for in vivo quantification of cancer biomarkers in low- and high-grade glioma surgery. *J Biomed Opt*. 2011;16(11):116007–11600714.
  106. Cothren RM, Sivak Jr. MV, Van Dam J, Petras RE, Fitzmaurice M, Crawford JM, et al. Detection of dysplasia at colonoscopy using laser-induced fluorescence: a blinded study. *Gastrointest Endosc*. 1996;44(2):168–76.
  107. Schomacker KT, Frisoli JK, Compton CC, Flotte TJ, Richter JM, Nishioka NS, et al. Ultraviolet laser-induced fluorescence of colonic tissue: Basic biology and diagnostic potential. *Lasers Surg Med*. 1992 Jan 1;12(1):63–78.
  108. Schomacker KT, Frisoli JK, Compton CC, Flotte TJ, Richter JM, Deutsch TF, et al. Ultraviolet laser-induced fluorescence of colonic polyps. *Gastroenterology*. 1992 Apr;102(4 Pt 1):1155–60.
  109. Eker C, Montán S, Jaramillo E, Koizumi K, Rubio C, Andersson-Engels S, et al. Clinical spectral characterisation of colonic mucosal lesions using autofluorescence and  $\delta$  aminolevulinic acid sensitisation. *Gut*. 1999 Apr 1;44(4):511–8.
  110. Mayinger B, Jordan M, Horner P, Gerlach C, Muehldorfer S, Bittorf BR, et al. Endoscopic light-induced autofluorescence spectroscopy for the diagnosis of colorectal cancer and adenoma. *J Photochem Photobiol B*. 2003 Apr;70(1):13–20.
  111. McCallum AL, Jenkins JT, Gillen D, Molloy RG. Evaluation of autofluorescence colonoscopy for the detection and diagnosis of colonic polyps. *Gastrointest Endosc*. 2008;68(2):283–90.
  112. Messmann H. 5-Aminolevulinic acid-induced protoporphyrin IX for the detection of gastrointestinal dysplasia. *Gastrointest Endosc Clin N Am*. 2000 Jul;10(3):497–512.
  113. Ortner M, Ebert B, Zumbusch K, Nolte D, Fusco V, Weber J, et al. Endoscopic detection of dysplasia in ulcerative colitis using delayed laser-induced fluorescence spectroscopy. *Endoscopy*. 1997;29(35).
  114. Messmann H, Knüchel R, Bäumlner W, Holstege A, Schölmerich J. Endoscopic fluorescence detection of dysplasia in patients with Barrett's esophagus, ulcerative colitis, or adenomatous polyps after 5-aminolevulinic acid-induced protoporphyrin IX sensitization. *Gastrointest Endosc*. 1999 Jan;49(1):97–101.
  115. Kato S, Kawamura J, Kawada K, Hasegawa S, Sakai Y. Fluorescence Diagnosis of Metastatic Lymph Nodes

- Using 5-Aminolevulinic Acid (5-ALA) in a Mouse Model of Colon Cancer. *J Surg Res.* 2012 août;176(2):430–6.
116. Liu L, Lin L, Li W, Yang C, Huang Z, Xie S, et al. Characterizing autofluorescence generated from endogenous porphyrins in cancerous tissue of human colon: case studies. In 2013. p. 857703-857703–7.
  117. Zonios G, Perelman LT, Backman V, Manoharan R, Fitzmaurice M, Van Dam J, et al. Diffuse reflectance spectroscopy of human adenomatous colon polyps in vivo. *Appl Opt.* 1999 Nov 1;38(31):6628–37.
  118. Ge Z, Schomacker KT, Nishioka NS. Identification of Colonic Dysplasia and Neoplasia by Diffuse Reflectance Spectroscopy and Pattern Recognition Techniques. *Appl Spectrosc.* 1998 Jun 1;52(6):833–9.
  119. Dimagno E, Regan P, Wilson D, Buxton J, Hattery R, Suarez J, et al. Ultrasonic Endoscope. *The Lancet.* 1980 Mar 22;315(8169):629–31.
  120. Saitoh Y, Obara T, Einami K, Nomura M, Taruishi M, Ayabe T, et al. Efficacy of high-frequency ultrasound probes for the preoperative staging of invasion depth in flat and depressed colorectal tumors. *Gastrointest Endosc.* 1996 juillet;44(1):34–9.
  121. Mukae M, Kobayashi K, Sada M, Yokoyama K, Koizumi W, Saegusa M. Diagnostic performance of EUS for evaluating the invasion depth of early colorectal cancers. *Gastrointest Endosc.* 2015 Mar;81(3):682–90.
  122. Shimura T, Ebi M, Yamada T, Hirata Y, Nishiwaki H, Mizushima T, et al. Magnifying Chromoendoscopy and Endoscopic Ultrasonography Measure Invasion Depth of Early Stage Colorectal Cancer With Equal Accuracy on the Basis of a Prospective Trial. *Clin Gastroenterol Hepatol.* 2014 avril;12(4):662–668.e2.
  123. Cho E, Nakajima M, Yasuda K, Ashihara T, Kawai K. Endoscopic ultrasonography in the diagnosis of colorectal cancer invasion. *Gastrointest Endosc.* 1993;39(4):521–7.
  124. Schaffzin DM, Wong WD. Endorectal Ultrasound in the Preoperative Evaluation of Rectal Cancer. *Clin Colorectal Cancer.* 2004 juillet;4(2):124–32.
  125. Puli SR, Reddy JBK, Bechtold ML, Choudhary A, Antillon MR, Brugge WR. Accuracy of Endoscopic Ultrasound to Diagnose Nodal Invasion by Rectal Cancers: A Meta-Analysis and Systematic Review. *Ann Surg Oncol.* 2009 May 1;16(5):1255–65.
  126. Vallebona AI, Maragliano V, Leddy ET. Radiography with Great Enlargement (Microradiography) and a Technical Method for the Radiographic Dissociation of the Shadow. *Radiology.* 1931 août;17(2):340–1.
  127. Macari M, Balthazar EJ. CT of Bowel Wall Thickening. *Am J Roentgenol.* 2001 mai;176(5):1105–16.
  128. Desai RK, Tagliabue JR, Wegryn SA, Einstein DM. CT evaluation of wall thickening in the alimentary tract. *RadioGraphics.* 1991 Sep 1;11(5):771–83.
  129. Choi D, Jin Lee S, Ah Cho Y, Lim HK, Hoon Kim S, Jae Lee W, et al. Bowel Wall Thickening in Patients with Crohn’s Disease: CT Patterns and Correlation with Inflammatory Activity. *Clin Radiol.* 2003 Jan;58(1):68–74.
  130. Kwok H, Bissett IP, Hill GL. Preoperative staging of rectal cancer. *Int J Colorectal Dis.* 2000 Feb;15(1):9–20.
  131. Fenlon HM, Clarke PD, Ferrucci JT. Virtual colonoscopy: imaging features

- with colonoscopic correlation. *Am J Roentgenol.* 1998 mai;170(5):1303–9.
132. Kalender WA, Seissler W, Klotz E, Vock P. Spiral volumetric CT with single-breath-hold technique, continuous transport, and continuous scanner rotation. *Radiology.* 1990 juillet;176(1):181–3.
133. Robinson C, Halligan S, Iinuma G, Topping W, Punwani S, Honeyfield L, et al. CT colonography: computer-assisted detection of colorectal cancer. *Br J Radiol.* 2011 May;84(1001):435–40.
134. Summers RM, Johnson CD, Pusanik LM, Malley JD, Youssef AM, Reed JE. Automated Polyp Detection at CT Colonography: Feasibility Assessment in a Human Population. *Radiology.* 2001 avril;219(1):51–9.
135. Cotton PB, Durkalski VL, Pineau BC, et al. Computed tomographic colonography (virtual colonoscopy): A multicenter comparison with standard colonoscopy for detection of colorectal neoplasia. *JAMA.* 2004 Apr 14;291(14):1713–9.
136. Sonnenberg A, Delcò F, Bauerfeind P. Is virtual colonoscopy a cost-effective option to screen for colorectal cancer? *Am J Gastroenterol.* 1999 août;94(8):2268–74.
137. Mettler FA, Thomadsen BR, Bhargavan M, Gilley DB, Gray JE, Lipoti JA, et al. Medical Radiation exposure in the U.S. in 2006: Preliminary results. *Health Phys.* 2008 Nov;95(5):502–7.
138. ASN - Sûreté nucléaire et radioprotection en France en 2013. 2014.
139. ASN - Sûreté nucléaire et radioprotection en France en 2014. 2015.
140. Bloch F. Nuclear Induction. *Phys Rev.* 1946 Oct;70(7&8):460–75.
141. Décorps M. *Imagerie de résonance magnétique.* EDP Sciences; 2012. 534 p.
142. Brown RW, Cheng Y-CN, Haacke EM, Thompson MR, Venkatesan R. *Magnetic Resonance Imaging: Physical Principles and Sequence Design.* 2nd Edition. Wiley; 2014. 1008 p.
143. Edwards MK, Farlow MR, Stevens JC. Multiple Sclerosis: MRI and Clinical Correlation. *Am J Neuroradiol.* 1986 Jul 1;7(4):595–8.
144. Brant-Zawadzki M, Weinstein P, Bartkowski H, Moseley M. MR imaging and spectroscopy in clinical and experimental cerebral ischemia: a review. *Am J Roentgenol.* 1987;148(3):579–588.
145. Damadian R, Zaner K, Hor D, DiMaio T, Minkoff L, Goldsmith M. Nuclear Magnetic Resonance as a New Tool in Cancer Research: Human Tumors by Nmr. *Ann N Y Acad Sci.* 1973 décembre;222(1):1048–76.
146. Goldsmith M, Koutcher JA, Damadian R. Nuclear magnetic resonance in cancer, XII: Application of NMR malignancy index to human lung tumours. *Br J Cancer.* 1977 Aug;36(2):235–42.
147. Koelbel G, Schmiedl U, Majer M, Weber P, Jenss H, Kueper K, et al. Diagnosis of fistulae and sinus tracts in patients with Crohn disease: value of MR imaging. *Am J Roentgenol.* 1989 mai;152(5):999–1003.
148. Barker PG, Lunniss PJ, Armstrong P, Reznick RH, Cottam K, Phillips RK. Magnetic resonance imaging of fistula-in-ano: Technique, interpretation and accuracy. *Clin Radiol.* 1994 Jan;49(1):7–13.
149. Hodgman DCG, MacCarty RL, Wolff BG, May GR, Berquist TH, Li PFS, et al.

- Preoperative staging of rectal carcinoma by computed tomography and 0.15T magnetic resonance imaging. *Dis Colon Rectum*. 1986 Jul;29(7):446–50.
150. Hadfield MB, Nicholson AA, MacDonald AW, Farouk R, Lee PWR, Duthie GS, et al. Preoperative staging of rectal carcinoma by magnetic resonance imaging with a pelvic phased-array coil. *Br J Surg*. 1997 avr;84(4):529–31.
  151. Shoenut JP, Semelka RC, Silverman R, Yaffe CS, Micflikier AB. Magnetic resonance imaging in inflammatory bowel disease. *J Clin Gastroenterol*. 1993 Jul;17(1):73–8.
  152. Shoenut JP, Semelka RC, Silverman R, Yaffe CS, Micflikier AB. MRI in the Diagnosis of Crohn's Disease in Two Pregnant Women. *J Clin Gastroenterol*. 1993;17(3).
  153. Shoenut JP, Semelka RC, Magro CM, Silverman R, Yaffe CS, Micflikier AB. Comparison of Magnetic Resonance Imaging and Endoscopy in Distinguishing the Type and Severity of Inflammatory Bowel Disease. *J Clin Gastroenterol*. 1994;19(1).
  154. S. M. MADSEN PS HS THOMSEN, P MUNKHOLM, S DORPH. Active Crohn's Disease and Ulcerative Colitis Evaluated by Low-Field Magnetic Resonance Imaging. *Scand J Gastroenterol*. 1998 Jan 1;33(11):1193–200.
  155. Jesuratnam-Nielsen K, Løgager VB, Munkholm P, Nielsen YW, Thomsen HS. Comparison of a New Magnetic Resonance Imaging Protocol and Magnetic Resonance Follow-Through in Patients with Inflammatory Bowel Disease—A Prospective Pilot Study. *Open J Radiol*. 2015;5(2):117–24.
  156. Jesuratnam-Nielsen K, Løgager VB, Munkholm P, Thomsen HS. Diagnostic accuracy of three different MRI protocols in patients with inflammatory bowel disease. *Acta Radiol Open*. 2015 Jun 1;4(6):2058460115588099.
  157. Madsen SM, Thomsen HS, Munkholm P, Schlichting P, Davidsen B. Magnetic resonance imaging of Crohn disease: early recognition of treatment response and relapse. *Abdom Imaging*. 2014 Apr 11;22(2):164–6.
  158. Madsen SM, Thomsen HS, Schlichting P, Dorph S, Munkholm P. Evaluation of Treatment Response in Active Crohn's disease by low-field magnetic resonance imaging. *Abdom Imaging*. 2014 Feb 12;24(3):232–9.
  159. Luboldt W, Bauerfeind P, Steiner P, Fried M, Krestin GP, Debatin JF. Preliminary assessment of three-dimensional magnetic resonance imaging for various colonic disorders. *The Lancet*. 1997 mai;349(9061):1288–91.
  160. Prassopoulos P, Papanikolaou N, Grammatikakis J, Rousomoustakaki M, Maris T, Gourtsoyiannis N. MR Enteroclysis Imaging of Crohn Disease. *RadioGraphics*. 2001 Oct 1;21(suppl\_1):S161–72.
  161. Gee MS, Harisinghani MG. MRI in patients with inflammatory bowel disease. *J Magn Reson Imaging JMRI*. 2011 Mar 1;33(3):527–34.
  162. Rimola J, Rodríguez S, García-Bosch O, Ricart E, Pagès M, Pellisé M, et al. Role of 3.0-T MR colonography in the evaluation of inflammatory bowel disease. *Radiogr Rev Publ Radiol Soc N Am Inc*. 2009 Jun;29(3):701–19.
  163. Kastler B, Vetter D, Patay Z, Germain P. *Comprendre l'IRM : manuel d'auto-apprentissage*. 7e édition. Elsevier Masson; 2011. (Imagerie Médicale Diagnostic).

164. Pilleul F, Beuf O, Godefroy C, Scoazec J-Y, Armenean M, Armenean C, et al. High-resolution MR imaging appearance of colonic tissue in rabbits using an endoluminal coil. *Magn Reson Mater Phy*. 2005 Oct 1;18(5):238–44.
165. Schnall M, Kressel H, Pollack K, Lenkinski R. The development of an intracavitary inflatable surface coil for high resolution proton imaging and spectroscopy. In 1986.
166. Inui K, Nakazawa S, Yoshino J, Yamao K, Yamachika H, Wakabayashi T, et al. Endoscopic MRI: Preliminary Results of a New Technique for Visualization and Staging of Gastrointestinal Tumors. *Endoscopy*. 1995 Sep;27(7):480–5.
167. Pollack HM, Schnall MD. Magnetic resonance imaging in carcinoma of the prostate. *The Prostate*. 1992 Jan 1;21(S4):17–31.
168. Schnall MD, Pollack HM. Magnetic resonance imaging of the prostate gland. *Urol Radiol*. 1990 Dec;12(1):109–14.
169. Schnall MD, Connick T, Hayes CE, Lenkinski RE, Kressel HY. MR imaging of the pelvis with an endorectal-external multicoil array. *J Magn Reson Imaging*. 1992 Mar 1;2(2):229–32.
170. Schnall MD, Imai Y, Tomaszewski J, Pollack HM, Lenkinski RE, Kressel HY. Prostate cancer: local staging with endorectal surface coil MR imaging. *Radiology*. 1991 Mar 1;178(3):797–802.
171. Schnall MD, Lenkinski RE, Pollack HM, Imai Y, Kressel HY. Prostate: MR imaging with an endorectal surface coil. *Radiology*. 1989 Oct;172(2):570–4.
172. Maldjian C, Smith R, Kilger A, Schnall M, Ginsberg G, Kochman M. Endorectal surface coil MR imaging as a staging technique for rectal carcinoma: a comparison study to rectal endosonography. *Abdom Imaging*. 2015 Aug 20;25(1):75–80.
173. Meyenberger C, Huch Böni R, Bertschinger P, Zala G, Klotz H, Krestin G. Endoscopic ultrasound and endorectal magnetic resonance imaging: a prospective, comparative study for preoperative staging and follow-up of rectal cancer. *Endoscopy*. 1995 Sep;27(7):469–79.
174. Gualdi DGF, Casciani E, Guadalaxara A, d’Orta C, Polettini E, Pappalardo G. Local staging of rectal cancer with transrectal ultrasound and endorectal magnetic resonance imaging. *Dis Colon Rectum*. 2000 Mar;43(3):338–45.
175. Torricelli P, Lo Russo S, Pecchi A, Luppi G, Cesinaro A, Romagnoli R. Endorectal coil MRI in local staging of rectal cancer. *Radiol Med (Torino)*. 2001 Dec;103(1–2):74–83.
176. Armenean M, Beuf O, Pilleul F, Saint-Jalmes H. Endoluminal loop radiofrequency coils for gastrointestinal wall imaging. In: *Proceedings of the 23rd Annual International Conference of the IEEE Engineering in Medicine and Biology Society*. 2001. p. 3052–5.
177. Armenean C, Perrin E, Armenean M, Beuf O, Pilleul F, Saint-Jalmes H. RF-induced temperature elevation along metallic wires in clinical magnetic resonance imaging: Influence of diameter and length. *Magn Reson Med*. 2004;52(5):1200–1206.
178. Pilleul F, Beuf O. IRM et exploration du tube digestif — Aspects techniques et perspectives d’évolution. *J Radiol*. 2004 Dec;85(12, Part 1):1985–91.
179. Atalar E, Bottomley PA, Ocali O, Correia LC, Kelemen MD, Lima JA, et al. High resolution intravascular MRI and MRS by using a catheter receiver coil. *Magn Reson Med*. 1996;36(4):596–605.

180. Gu H, Zhang F, Meng Y, Qiu B, Yang X. Development of a 0.014-in., anti-solenoid loop MR imaging guidewire for intravascular 3.0-T MR imaging. *Magn Reson Imaging*. 2011 Sep;29(7):1002–6.
181. Qiu B, Karmarkar P, Atalar E, Yang X. Development of a 0.014-Inch Magnetic Resonance Imaging-Guidewire for MR-Guided Coronary Interventions. *J Vasc Interv Radiol*. 2009 Feb;20(2, Supplement):S21.
182. Pilleul F, Beuf O, Armenean M, Scoazec JY, Valette PJ, Saint-Jalmes H. In vitro rat colonic wall imaging with MR endoluminal coil: Feasibility study and histologic correlations. *Acad Radiol*. 2004 Jul;11(7):795–801.
183. Beuf O, Pilleul F, Armenean M, Hadour G, Saint-Jalmes H. In vivo colon wall imaging using endoluminal coils: Feasibility study on rabbits. *J Magn Reson Imaging*. 2004;20(1):90–96.
184. Syms RRA, Young IR, Wadsworth CA, Taylor-Robinson SD, Rea M. Magnetic Resonance Imaging Duodenoscope. *IEEE Trans Biomed Eng*. 2013 décembre;60(12):3458–67.
185. Verret JM, Pilleul F, Rabrait C, Beuf O. RF heating reduction associated to an MR endoluminal coil at 3T. In: *ESMRMB 2012, 29th Annual Scientific Meeting*. Toulouse; 2012. p. 143.
186. Verret JM, Rabrait C, Pilleul F, Beuf O. Réalisation de capteurs endoluminaux en Imagerie de Résonance Magnétique à 3T: performances et sécurité. In: *Proceedings of the 1st Meeting, Société Française de Résonance Magnétique en Biologie et Médecine*. Marseille; 2012. p. 1.
187. Buchbender C, Heusner TA, Lauenstein TC, Bockisch A, Antoch G. *Oncologic PET/MRI, Part 1: Tumors of the Brain, Head and Neck, Chest, Abdomen, and Pelvis*. *J Nucl Med*. 2012 Jun 1;53(6):928–38.
188. Ramgolam A, Sablong R, Lafarge L, Saint-Jalmes H, Beuf O. Optical spectroscopy combined with high-resolution magnetic resonance imaging for digestive wall assessment: endoluminal bimodal probe conception and characterization in vitro, on organic sample and in vivo on a rabbit. *J Biomed Opt*. 2011;16(11):117005–1170013.
189. Sonmez AE, Webb AG, Spees WM, Ozcan A, Tsekos NV. A system for endoscopic mechanically scanned localized proton MR and light-induced fluorescence emission spectroscopies. *J Magn Reson*. 2012 Sep;222:16–25.
190. Hariri LP, Liebmann ER, Marion SL, Hoyer PB, Davis JR, Brewer MA, et al. Simultaneous optical coherence tomography and laser induced fluorescence imaging in rat model of ovarian carcinogenesis. *Cancer Biol Ther*. 2010 Sep 1;10(5):438–47.
191. Hariri LP, Tumlinson AR, Besselsen DG, Utzinger U, Gerner EW, Barton JK. Endoscopic optical coherence tomography and laser-induced fluorescence spectroscopy in a murine colon cancer model. *Lasers Surg Med*. 2006 Apr 1;38(4):305–13.
192. Waldner MJ, Wirtz S, Neufert C, Becker C, Neurath MF. Confocal laser endomicroscopy and narrow-band imaging-aided endoscopy for in vivo imaging of colitis and colon cancer in mice. *Nat Protoc*. 2011 Sep;6(9):1471–81.
193. Feuillet T. Développement de capteurs optimisés pour l'IRM à champ magnétique faible (0.2T) : application à l'imagerie de l'animal. *Lyon* 1; 2014.

194. Grover FW. Inductance Calculations: Working Formulas and Tables. Courier Corporation; 2004. 312 p.
195. Armenean M. Spectroscopie et imagerie de faibles volumes par RMN: conception et optimisation de capteurs radiofréquence implantables et endoluminaux [Thèse de doctorat]. [Lyon, France]: Université Claude Bernard; 2002.
196. Ginzton EL. Microwave Q Measurements in the Presence of Coupling Losses. IRE Trans Microw Theory Tech. 1958 Oct;6(4):383–9.
197. Kajfez D. Q-factor measurement with a scalar network analyser. Microw Antennas Propag IEE Proc. 1995 Oct;142(5):369-.
198. Kajfez D. Q factor measurements, analog and digital. Univ Miss Dept EE Www Ee Olemiss Eduldarkorfqmeas2b Pdf. 2011;
199. Wheeler DD, Conradi MS. Practical exercises for learning to construct NMR/MRI probe circuits. Concepts Magn Reson Part A. 2012;40A(1):1–13.
200. Danzer P. The ARRL Handbook for Radio Amateurs 2016 Edition. Ninety Third Edition. The American Radio Relay League, Inc.;
201. Gabriel S, Lau RW, Gabriel C. The dielectric properties of biological tissues: III. Parametric models for the dielectric spectrum of tissues. Phys Med Biol. 1996;41(11):2271.
202. Vaughan JT, Griffiths JR. RF Coils for MRI. John Wiley & Sons; 2012. 793 p.
203. Fram EK, Herfkens RJ, Johnson GA, Glover GH, Karis JP, Shimakawa A, et al. Rapid calculation of T1 using variable flip angle gradient refocused imaging. Magn Reson Imaging. 1987 Jan 1;5(3):201–8.
204. Deoni SCL, Rutt BK, Peters TM. Rapid combined T1 and T2 mapping using gradient recalled acquisition in the steady state. Magn Reson Med. 2003 Mar 1;49(3):515–26.
205. Deoni SCL, Peters TM, Rutt BK. High-resolution T1 and T2 mapping of the brain in a clinically acceptable time with DESPOT1 and DESPOT2. Magn Reson Med. 2005 Jan 1;53(1):237–41.
206. Christensen KA, Grant DM, Schulman EM, Walling C. Optimal determination of relaxation times of fourier transform nuclear magnetic resonance. Determination of spin-lattice relaxation times in chemically polarized species. J Phys Chem. 1974 Sep 1;78(19):1971–7.
207. Cheng H-LM, Wright GA. Rapid high-resolution T1 mapping by variable flip angles: Accurate and precise measurements in the presence of radiofrequency field inhomogeneity. Magn Reson Med. 2006 Mar 1;55(3):566–74.
208. Huang NE, Shen Z, Long SR, Wu MC, Shih HH, Zheng Q, et al. The empirical mode decomposition and the Hilbert spectrum for nonlinear and non-stationary time series analysis. Proc R Soc Lond Math Phys Eng Sci. 1998 Mar 8;454(1971):903–95.
209. Rilling G, Flandrin P, Goncalves P, others. On empirical mode decomposition and its algorithms. In: IEEE-EURASIP workshop on nonlinear signal and image processing. IEEE; 2003. p. 8–11.
210. Bujoreanu D, Dorez H, Boutegrabet W, Moussata D, Sablong R, Rousseau D. Robust graph representation of images with underlying structural networks. Application to the classification of vascular networks of mice's colon. Pattern Recognit Lett [Internet]. [cited 2016 Aug 23]; Available from:



- <http://www.sciencedirect.com/science/article/pii/S0167865516301842>
211. Dorez H, Sablong R, Canaple L, Saint-Jalmes H, Gaillard S, Moussata D, et al. Autofluorescence spectroscopy for multimodal tissues characterization in colitis-associated cancer murine model. In: Brown JQ, Deckert V, editors. 2015 [cited 2015 Nov 17]. p. 95370L. Available from: <http://proceedings.spiedigitallibrary.org/proceeding.aspx?doi=10.1117/12.2181548>
  212. Grézel D, Cotton M, Febre M, Ferreol D, Fleury J, Leforestier E, et al. Utilisation du tramadol dans le modèle de colite induite par le DSS (dextran sulfate sodium) chez la souris. In Toulouse; 2014.
  213. Rasband WS, et al. & ImageJ. Bethesda, Md, USA; 1997.
  214. Larsson AE, Melgar S, Rehnström E, Michaëlsson E, Svensson L, Hockings P, et al. Magnetic resonance imaging of experimental mouse colitis and association with inflammatory activity. *Inflamm Bowel Dis.* 2006;12(6):478–485.
  215. Chou CK, Chen LT, Sheu RS, Wang ML, Jaw TS, Liu GC. MRI Manifestations of gastrointestinal wall thickening. *Abdom Imaging.* 1994 Sep 1;19(5):389–94.
  216. Simonetti AW, Melssen WJ, van der Graaf M, Heerschap A, Buydens LMC. Automated correction of unwanted phase jumps in reference signals which corrupt MRSI spectra after eddy current correction. *J Magn Reson.* 2002 décembre;159(2):151–7.
  217. Leh B. Caractérisation par autofluorescence de tissus cérébraux tumoraux : mesures sur fantômes et modèles animal. Université Paris Sud XI; 2011.
  218. Tanaka T, Kohno H, Suzuki R, Yamada Y, Sugie S, Mori H. A novel inflammation-related mouse colon carcinogenesis model induced by azoxymethane and dextran sodium sulfate. *Cancer Sci.* 2003 Nov 1;94(11):965–73.
  219. Suzuki R, Kohno H, Sugie S, Nakagama H, Tanaka T. Strain differences in the susceptibility to azoxymethane and dextran sodium sulfate-induced colon carcinogenesis in mice. *Carcinogenesis.* 2005 Jan 1;27(1):162–9.

## Résumé :

---

Le diagnostic des pathologies du tube digestif pouvant favoriser la survenue du cancer colorectal (CCR) telle que les maladies inflammatoires chroniques de l'intestin (MICI) est un enjeu majeur de santé public. Un meilleur suivi du patient – impactant notamment le pronostic vital – et une meilleure compréhension de la physiopathologie de ces maladies reposent en partie sur l'émergence de nouvelles techniques diagnostiques. Dans ce contexte, ce manuscrit décrit les développements instrumentaux et méthodologiques combinant séquentiellement au sein d'un même protocole un examen par IRM endoluminale avec un examen associant l'endoscopie conventionnelle, la spectrophotométrie optique et l'endomicroscopie confocale. Les capteurs et procédures développés ont été caractérisés *in vitro* sur des modèles organiques puis évalués au cours de deux suivis longitudinaux sur un modèle de colite induite chimiquement chez le petit animal. Cette démarche s'inscrit dans les développements récents de techniques multimodales applicables chez des modèles animaux pour des études méthodologiques ou chez l'Homme.

La première partie du manuscrit décrit un panorama de l'anatomie rectocolique ainsi que des MICI et du CCR. Les moyens diagnostics actuels utilisés de manière régulière en clinique sont également présentés. La seconde partie décrit précisément les développements instrumentaux et méthodologiques réalisés en IRM et en optique ainsi que les différentes études *in vivo* qui ont été menées afin d'évaluer le potentiel de la multimodalité IRM – optique. Enfin, la troisième partie de ce manuscrit présente et discute les résultats obtenus au cours de ces différentes études pour les différentes modalités. En conclusion, l'apport de nouveaux outils diagnostiques tels que présentés dans ce manuscrit permettant d'accroître la sensibilité de détection et de caractérisation des lésions tissulaires colorectales est démontré.

## Abstract:

---

The diagnosis of gut-inflammatory conditions such as inflammatory bowel disease (IBD), that may lead into colorectal cancer (CRC), is a major public health issue. The emergence of novel imaging-based diagnosis technics helps to improve patients' following-up but also the growth mechanisms of such conditions. In this context, the present manuscript describes a protocol that includes sequentially endoluminal MRI examination with conventional endoscopy, optical spectroscopy and confocal endomicroscopy. The dedicated developed instrumentation has been first characterized on organic models and then evaluated *in vivo* on a mouse model of colitis during two longitudinal studies. This project aims to propose methodological developments offering new ways of investigating complex mechanisms on mouse models and that could be further transposed to Human.

The first part of this manuscript describes an overview of the colon and rectum anatomy as well as the main characteristics of IBD and CRC. The diagnostic imaging tools that are mainly use in clinical environment for the detection, description and staging of colorectal abnormalities are then presented. The second part describes the development of endoluminal MRI with dedicated coils and the development of optical modalities. In order to assess the potential of the proposed protocol, the different *in vivo* studies carried out during this project are detailed. Finally, the last part of the document shows and discusses the results obtained for each and cross modalities in this context. In conclusion, bringing new ways of imaging gut diseases to increase the sensitivity of the diagnosis and enhance the morphological description of colorectal abnormalities was demonstrated.