



**HAL**  
open science

# Imagerie de la ventilation par tomодensitométrie double énergie simple source avec inhalation de gaz noble : optimisation du protocole et résultats préliminaires

Mickaël Ohana

## ► To cite this version:

Mickaël Ohana. Imagerie de la ventilation par tomодensitométrie double énergie simple source avec inhalation de gaz noble : optimisation du protocole et résultats préliminaires. Imagerie. Université de Strasbourg, 2016. Français. NNT : 2016STRAD015 . tel-01538618

**HAL Id: tel-01538618**

**<https://theses.hal.science/tel-01538618>**

Submitted on 6 Feb 2018

**HAL** is a multi-disciplinary open access archive for the deposit and dissemination of scientific research documents, whether they are published or not. The documents may come from teaching and research institutions in France or abroad, or from public or private research centers.

L'archive ouverte pluridisciplinaire **HAL**, est destinée au dépôt et à la diffusion de documents scientifiques de niveau recherche, publiés ou non, émanant des établissements d'enseignement et de recherche français ou étrangers, des laboratoires publics ou privés.

ÉCOLE DOCTORALE

MATHÉMATIQUES SCIENCES DE L'INFORMATION ET DE L'INGÉNIEUR

 iCUBE UMR 7357 – Modèles, Images et Vision

**THÈSE** présentée par :

**Mickaël OHANA**

soutenue le : 10 juin 2016

pour obtenir le grade de : **Docteur de l'Université de Strasbourg**

Discipline / Spécialité : Sciences Médicales / Recherche Clinique et Innovation Technologique

**Imagerie de la ventilation par  
tomodensitométrie double énergie simple  
source avec inhalation de gaz noble  
Optimisation du protocole et résultats préliminaires**

**THÈSE dirigée par :**

**M. HEITZ Fabrice**  
**Mme ROY Catherine**

Professeur, Université de Strasbourg  
Professeur, Université de Strasbourg

**THÈSE encadrée par :**

**M. NOBLET Vincent**

Ingénieur de Recherche, Université de Strasbourg

**RAPPORTEURS :**

**Mme REVEL Marie-Pierre**  
**M. CREMILLIEUX Yannick**

Professeur, Université Paris Descartes  
Directeur de Recherche, Université de Bordeaux

---

**AUTRES MEMBRES DU JURY :**

**M. KASTLER Bruno**

Professeur, Université de Franche-Comté



Ce travail a été mené conjointement de Septembre 2013 à Juin 2016 entre le service d’Imagerie Cardio-vasculaire et Thoracique du Nouvel Hôpital Civil du CHU de Strasbourg, et l’équipe « Traitement d’Images Biomédicales » du pôle Modèles, Images et Vision du Laboratoire iCube, sous la direction des Pr Catherine Roy et Fabrice Heitz et l’encadrement du Dr Vincent Noblet.

# Table des Matières

---

<b>Remerciements</b>	V
<b>Introduction</b>	1
<b>Première Partie</b>	4
<i>Tomodensitométrie Double Energie Thoracique</i>	
<b>Chapitre 1</b>	5
<i>Tomodensitométrie double énergie : techniques, protocoles d'acquisition et applications en imagerie thoracique</i>	
1. Principes de base de la tomodensitométrie double énergie	7
1.1 Bases physiques	7
1.2 Protocoles d'acquisition	10
1.3 Post-traitement	11
1.4 Irradiation	12
2. Applications actuelles de la TDE en imagerie thoracique	12
2.1 Embolie pulmonaire	12
2.2 Imagerie aortique	15
2.3 Oncologie thoracique	16
2.4 Protection néphronique	17
2.5 Imagerie osseuse	17
3. Développements	18
3.1 Imagerie cardiaque	18
3.2 Imagerie de la ventilation	18
4. Conclusion	18
<b>Chapitre 2</b>	24
<i>Niveaux d'irradiation en imagerie thoracique double énergie</i>	
1. Introduction	27
2. Matériels et Méthodes	28
2.1 Population	28
2.2 Acquisition	29
2.3 Analyse des images	30
2.3.1 Analyse qualitative	30
2.3.2 Analyse quantitative	31
2.4 Analyse Statistique	31
3. Résultats	32
3.1 Population	32
3.2 Analyse quantitative	32
3.3 Analyse qualitative	33
3.4 Dose d'irradiation	34
3.5 Corrélations	34
4. Discussion	38
<b>Chapitre 3</b>	46
<i>Analyse du parenchyme pulmonaire en tomodensitométrie double énergie</i>	
1. Introduction	48
2. Matériels et Méthodes	49



2.1 Population	49
2.2 Acquisition des images	50
2.3 Analyse qualitative	50
2.4 Analyse quantitative	51
2.5 Comparaison avec la simple énergie	52
2.6 Analyse statistique	52
3. Résultats	53
3.1 Population	53
3.2 Niveau monoénergétique optimal	53
3.3 Corrélations	56
3.4 Analyse quantitative	57
3.5 Comparaison avec la simple énergie	58
4. Discussion	60
<b>Chapitre 4</b>	<b>65</b>
<i>Imagerie en coupes de la ventilation</i>	
1. Imagerie en coupes de la ventilation	67
1.1 Scintigraphie de ventilation	67
1.2 IRM avec inhalation d'Hélium-3 hyperpolarisé	70
1.3 Tomodensitométrie avec inhalation de Xénon	71
1.4 Tomodensitométrie avec inhalation de Krypton	73
1.5 Quantification	76
2. Essais préliminaires en TDE simple source	77
2.1 Objectifs	77
2.2 Matériels et Méthodes	78
2.2.1 Acquisitions	78
2.2.2 Traitement des images	80
2.2.3 Conversion des concentrations	81
2.3 Résultats	81
2.4 Discussion	84
<b>Deuxième Partie</b>	<b>89</b>
<i>Imagerie de la ventilation chez le greffé pulmonaire</i>	
<b>Chapitre 1</b>	<b>90</b>
<i>Intérêt de l'imagerie dans la détection des complications post-greffe pulmonaire</i>	
1. Généralités	92
1.1 Les différents types de transplantation pulmonaire	92
1.2 Sélection des receveurs	93
1.3 Date d'inscription en liste d'attente et bilan pré-greffe	94
2. Complications chirurgicales immédiates	95
2.1 Hémorragie	95
2.2 Malposition des tubes	96
2.3 Discordance de taille donneur/receveur	96
2.4 La défaillance aiguë primitive du greffon (DAPG)	98
3. Complications chirurgicales retardées	99
3.1 Complications anastomotiques bronchiques	99
3.2 Complications anastomotiques vasculaires	103
3.3 Complications chirurgicales autres	104
3.3.1 Nerveuses	104
3.3.2 Infectieuses	105
4. Complications immunologiques	106
4.1 Rejet hyperaigu	106
4.2 Rejet aigu	107

4.3 Rejet chronique	109
5. Complications infectieuses	111
5.1 Infections bactériennes	111
5.2 Infections fongiques	112
5.2.1 Infection à candida	112
5.2.2 Aspergillose	112
5.2.3 Infection par mycobactérie typique ou atypique	114
5.3 Infections virales	114
5.3.1 Infection à CMV	114
5.3.2 Infections à virus respiratoires communautaires	115
5.4 Infections parasitaires	115
6. Autres complications	116
7. Conclusion	118
<b>Chapitre 2</b>	122
<i>Trappage expiratoire en tomodensitométrie</i>	
1. Acquisition d'un scanner thoracique en expiration	124
1.1 Protocole d'acquisition	124
1.2 Paramètres d'acquisition	126
2. Interprétation d'un scanner acquis en expiration	126
2.1 Critères de qualité	126
2.2 Analyse visuelle qualitative	127
2.3 Analyse quantitative	129
3. Recalage entre l'inspiration et l'expiration	131
4. Détection et quantification des changements	135
<b>Chapitre 3</b>	141
<i>Tomodensitométrie double énergie avec inhalation de Krypton chez le greffé pulmonaire</i>	
1. Introduction	143
2. Matériels et Méthodes	144
2.1 Population	145
2.2 Acquisition des examens	146
2.3 Post-traitement	148
2.4 Analyse des images	150
2.4.1 Analyse qualitative	150
2.4.2 Analyse quantitative	150
2.4.3 Détection de la BOS	151
2.5 Analyse statistique	153
3. Résultats	153
3.1 Population	153
3.2 Acquisition des examens tomodensitométriques	155
3.3 Analyse des images	156
3.4 Détection de la BOS	158
3.4.1 Analyse visuelle	158
3.4.2 Analyse par segmentation	159
3.4.3 Analyse par recalage	160
3.4.3.1 Recalages des reconstructions monochromatiques à 50keV	160
3.4.3.2 Recalage des reconstructions Krypton-Spécifiques	162
4. Discussion	163
<b>Conclusion</b>	173

# Introduction

---

*« Toujours plus loin dans l'exploration du vivant »*

L'imagerie est l'une des spécialités médicales qui bénéficie le plus des progrès technologiques, lui permettant d'élargir sans cesse ses champs d'applications et rendant sa pratique toujours plus enthousiasmante.

Avec l'apparition et l'explosion de l'imagerie en coupes, l'accent a longtemps été mis sur l'aspect purement « visuel », avec comme but l'amélioration continue de la résolution : résolution spatiale, résolution en contraste, résolution temporelle. Cette course au pixel se poursuit, chaque génération d'appareils surclassant irrémédiablement la précédente, avec des gains qualitatifs majeurs encore attendus pour les prochaines années.

Parallèlement à cette imagerie purement morphologique, la radiologie cherche de plus en plus à approcher la fonction de l'organe, de la cellule, à la manière de la médecine nucléaire. De nouvelles méthodes d'exploration permettent d'accéder à ce niveau fonctionnel, que ce soit par imagerie par résonance magnétique ou par tomographie assistée par ordinateur, et de puissants outils de traitement des images et de modélisation des données permettent d'exploiter au mieux ces nouvelles informations.

A son échelle, l'imagerie thoracique est une belle illustration de cette évolution technique et conceptuelle. De par la petite taille des structures à explorer, l'accent a longtemps été mis uniquement sur l'amélioration de la résolution spatiale, jusqu'à l'apparition du scanner haute résolution (HR-CT) qui a abouti à une description morphologique très fine du parenchyme pulmonaire. Mais certaines problématiques cliniques demeurent, et demandent une analyse autre que morphologique pour espérer être solutionnées ; l'imagerie dédiée de la ventilation pourrait ainsi apporter des éléments nouveaux à même de répondre à ces questionnements.

Notre service d'Imagerie du Nouvel Hôpital Civil au CHU de Strasbourg dispose d'un scanner double énergie depuis 2010, technique qui a d'abord été exploitée dans la pathologie urinaire et vasculaire, avant de nous intéresser plus spécifiquement à ses applications en imagerie thoracique. Très vite, le potentiel de la modalité pour une imagerie dédiée de la ventilation est apparu, avec l'envie de tester son applicabilité dans des situations cliniques où l'analyse morphologique pure était limitée, et où nos confrères cliniciens n'étaient pas toujours satisfaits de nos résultats. C'est ainsi qu'est né ce projet de recherche, ayant pour objectif principal de tester la faisabilité d'une imagerie de la ventilation en tomographie assistée par ordinateur double énergie simple source avec inhalation de gaz noble.

Dans une première partie, nous présenterons les éléments préliminaires essentiels à la mise en place de ce travail, à savoir :

- une revue des techniques de tomodensitométrie double énergie et de leurs applications en imagerie thoracique ;
- une étude sur l'apport de la reconstruction itérative pour annuler le surcoût radiologique de la technique ;
- une analyse des reconstructions monochromatiques et de l'impact du niveau monoénergétique sur l'aspect du parenchyme pulmonaire ;
- une revue des techniques d'imagerie en coupes de la ventilation, avec étude expérimentale de la transposabilité à la tomodensitométrie double énergie simple source.

La deuxième partie de ce manuscrit se consacrera à l'étude proprement dite, portant sur l'imagerie de la ventilation après inhalation de Krypton dans la détection de la bronchiolite oblitérante chez le patient greffé pulmonaire. Cette partie sera articulée autour de 3 chapitres :

- une revue de l'imagerie du greffé pulmonaire, en insistant sur le diagnostic radiologique des complications ;
- une revue des techniques de recalage des acquisitions thoraciques en inspiration et en expiration, afin de sélectionner la méthode la plus adaptée à notre travail ;
- une étude clinique de faisabilité sur 10 patients greffés pulmonaires.

# Première Partie

---

## Tomodensitométrie Double Energie Thoracique

1. Techniques, protocoles d'acquisition et applications en imagerie thoracique
2. Niveaux d'irradiation en imagerie thoracique double énergie
3. Analyse du parenchyme pulmonaire en tomodensitométrie double énergie
4. Imagerie en coupes de la ventilation

# CHAPITRE 1

---

## Tomodensitométrie double énergie : techniques, protocoles d'acquisition et applications en imagerie thoracique

### VALORISATION SCIENTIFIQUE

#### PRESENTATIONS EN CONGRES

Ohana M, Jeung MY, Labani A, Faucher V, Charneau D, Tuchmann C et Roy C.  
*Scanographie double énergie en pathologie thoracique : protocoles d'exploration, applications actuelles et développements.*  
Poster électronique éducatif aux Journées Françaises de Radiologie JFR 2012 (Paris)



Ohana M, Jeung MY, Labani A, Faucher V, Charneau D and Roy C.  
*Pulmonary Dual-Energy CT... Like a Boss!*  
Electronic educational presentation at the Radiological Society of North America Congress RSNA 2012 (Chicago)



#### ARTICLE

Ohana M, Jeung MY, Labani A, El Ghannudi S, Roy C.  
*Thoracic dual energy CT: Acquisition protocols, current applications and future developments.*  
Diagnostic and Interventional Imaging (2014) 95(11), 1017-1026.



## Résumé

---

Grâce à une acquisition simultanée à haut et bas kilovoltage, la tomодensitométrie double énergie (TDE) permet de séparer les matériaux (iode, eau, calcium,...) et de reconstruire des images à différents niveaux d'énergie (de 40 à 140 keV).

Le post-traitement exploite ces possibilités et maximise la détection de l'iode, avec en imagerie thoracique un intérêt démontré dans la pathologie embolique aiguë et chronique (augmentation de la qualité de l'examen et identification des défauts de perfusion), le suivi des endoprothèses aortiques et la détection des prises de contraste en oncologie. En angioscanographie, ces particularités sont mises à profit pour réduire de plus de moitié la dose d'iode injectée.

Les objectifs de ce premier chapitre sont de présenter la technique d'imagerie utilisée dans ce travail en expliquant ses bases physiques, en détaillant les protocoles d'acquisition et les post-traitements utilisés et en exposant ses avantages démontrés et ses développements à venir en pathologie thoracique.



La tomодensitométrie double énergie (TDE) est une technique d'apparition commerciale récente, disponible dans un nombre croissant de centres principalement hospitalo-universitaires, et offrant de nombreux bénéfices en imagerie thoracique [1, 2].

Les objectifs de ce chapitre sont d'explicitier les bases physiques, protocoles d'acquisition et post-traitements utilisés en TDE, d'exposer ses avantages démontrés en pathologie thoracique et d'en présenter les développements à venir.

## 1. Principes de base de la tomодensitométrie double énergie

### 1.1 Bases physiques

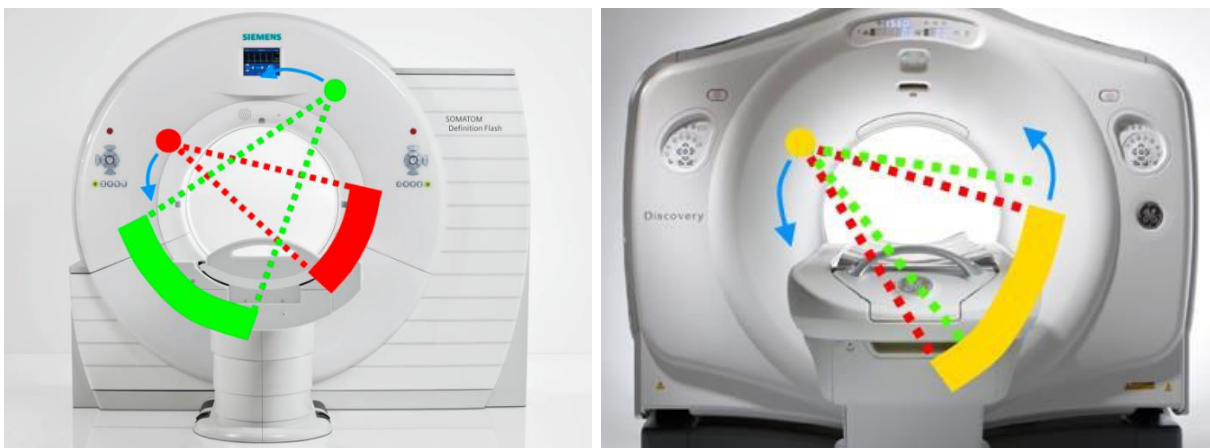La TDE est basée sur une acquisition simultanée à bas et haut kilovoltage, habituellement 80kV et 140kV [3]. Ce principe déjà appliqué en radiologie conventionnelle n'a pu être transposé que récemment en scanographie. Sur les machines actuellement commercialisées [4], cette acquisition volumique quasi-simultanée à deux énergies différentes est possible grâce à deux approches différentes (*figure 1*) :

- La TDE double source (*Somatom Definition FORCE*, Siemens), qui fait appel à deux couples tube/détecteurs placés à environ 95° l'un de l'autre et tournant simultanément autour du patient. Cette technique a pour avantage de permettre un réglage différentiel du courant (mAs) entre la haute et la basse énergie, permettant de mieux optimiser la dose délivrée. Elle a comme inconvénient principal une limitation du champ de vue à 33cm de diamètre.
- La TDE simple source (*Discovery CT 750 HD*, GE Healthcare), qui n'utilise qu'un couple tube/détecteurs, avec une alternance très rapide entre les haut et bas kV tous les 0.5msec et des détecteurs à rémanence quasi nulle. Les principaux avantages sont une acquisition plein champ et une possibilité de quantification directe des matériaux, au détriment d'une dose délivrée plus importante. Toutes les illustrations de ce chapitre ont été réalisées avec un scanner simple source.

Il est possible d'obtenir des acquisitions en double énergie en réalisant deux spirales successives à différents kilovoltages [5], ce qui permettrait d'élargir la technique à des machines simple source ne disposant pas de l'alternance très rapide des kV (*Aquilion One*, Toshiba). La principale limitation est que l'acquisition des deux énergies n'est pas simultanée, ce qui n'est

pas problématique dans le cas de structures peu ou pas mobiles (os, pelvis) mais s'avère rédhibitoire pour l'étude du parenchyme pulmonaire.

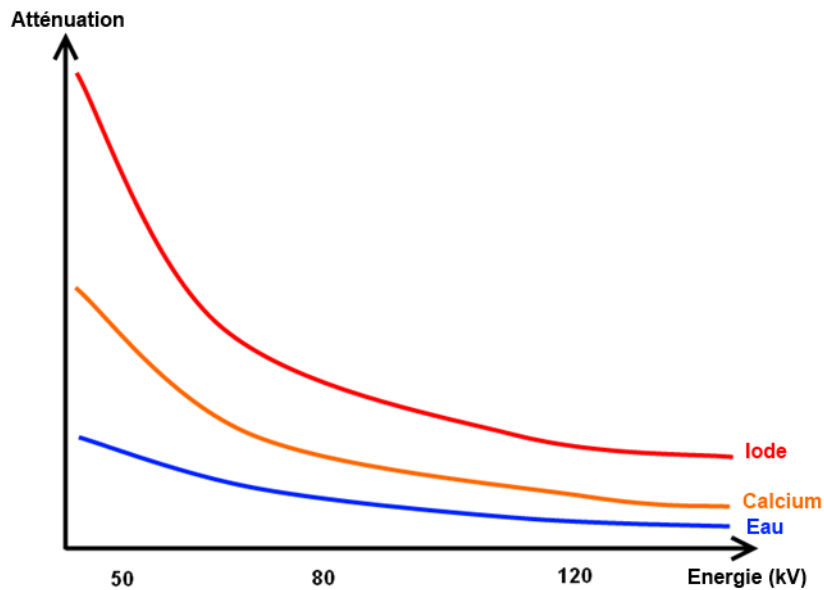
Enfin, il faut mentionner une troisième technique d'imagerie double énergie, basée sur des détecteurs double couche qui vont simultanément analyser de manière séparée les données hautes et basses énergies, à partir d'une unique source de rayons X [6]. Cette méthode (*iQon*, Philips) débute à peine sa commercialisation.



**Figure 1**

A gauche, scanner double énergie double source avec deux couples séparés tube/détecteurs placés à 95°. A droite, scanner double énergie simple source avec alternance ultrarapide entre haut et bas kV sur un seul couple tube/détecteurs.

Le principal avantage de la TDE est la décomposition des matériaux [7] permise par cette acquisition simultanée. Ainsi, la différence d'absorption à haut et bas kilovoltage est d'autant plus importante que le poids moléculaire est élevé, du fait d'une plus forte probabilité de survenue de l'effet photoélectrique à faible kV (*figure 2*) ; ceci est particulièrement marqué pour l'iode.

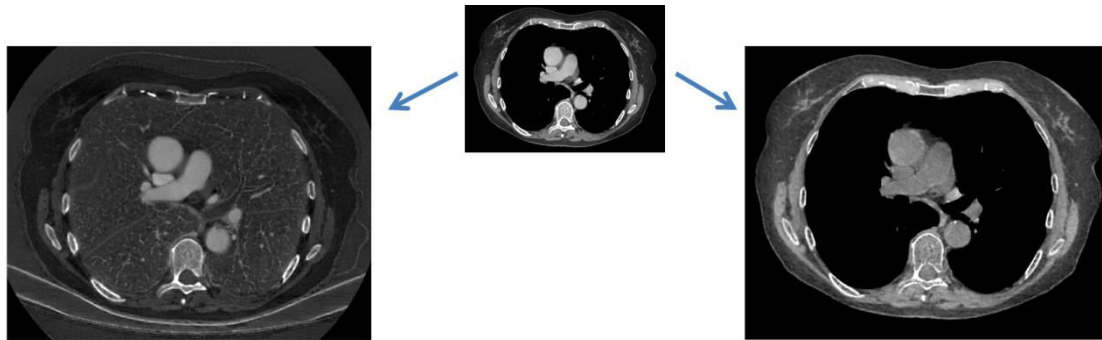

**Figure 2**

Spectre d'atténuation de différents matériaux selon l'énergie des rayons X. A faible kilovoltage, l'absorption des rayons X par les matériaux de haut poids moléculaire (iode principalement) est plus importante du fait d'une plus forte probabilité de survenue de l'effet photoélectrique.

Un post-traitement complexe exploite ces données différentielles pour générer [8] :

- Des images « matériau-spécifiques », obtenues par décomposition des acquisitions double énergie par deux spectres d'absorption spécifiques. Le couple choisi est habituellement l'eau et l'iode, permettant de reconstruire des images « iode-spécifiques » réalisant une cartographie de la prise de contraste, et des images « eau-spécifiques » éliminant l'iode et équivalent à un sans injection virtuel (*figure 3*).
- Des images monochromatiques, qui correspondent à des reconstructions à un niveau énergétique donné, possibles *a posteriori* en temps réel par palier de 1 keV de 40 à 140 keV. Leur principal avantage est de pouvoir diminuer dynamiquement les keV, ce qui augmente le contraste de l'iode (*figure 4*), au détriment du rapport signal/bruit.



un set d'images « **Iode-spécifiques** »

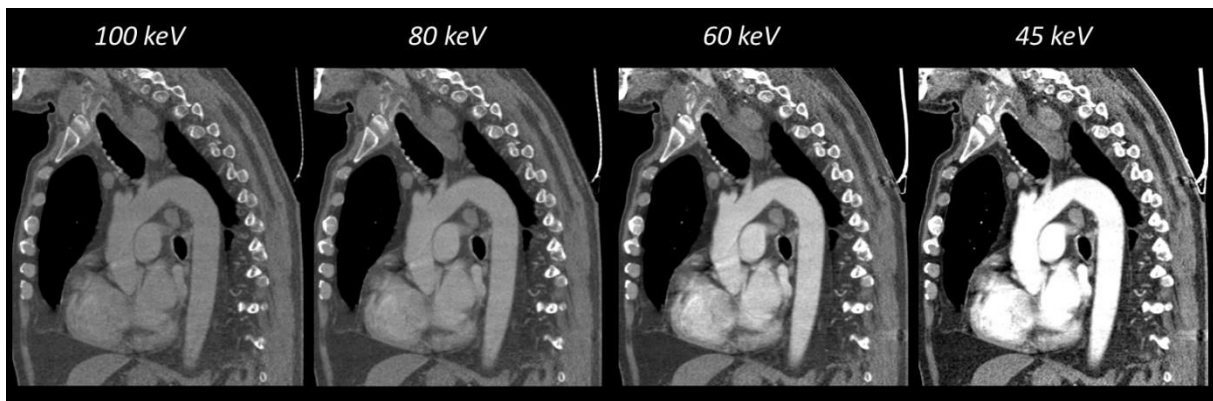
*Iodine (Water)*

un set d'images « **eau-spécifiques** »

*Water (Iodine)*

**Figure 3**

Images « matériau-spécifiques ». A partir d'images acquises en double énergie, une décomposition par le couple eau et iode générera un set d'images « iode-spécifiques », correspondant à une extraction de l'iode, et un set d'images « eau-spécifiques », équivalentes à des acquisitions sans injection.



**Figure 4**

Reconstructions monochromatiques à différents niveaux énergétiques. Diminuer les keV permet d'augmenter drastiquement le contraste de l'iode, au prix d'une majoration du bruit.

## 1.2 Protocoles d'acquisition

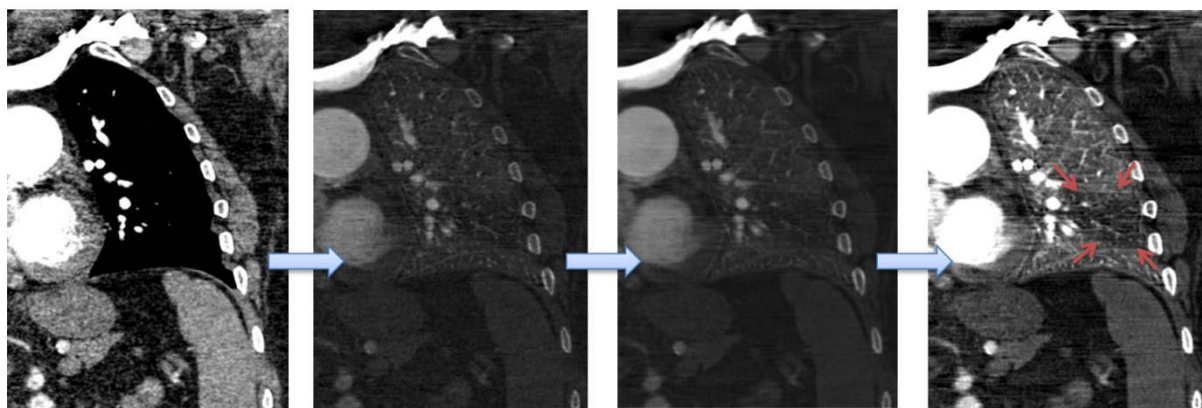
Il n'y a pas de différence « extérieure » entre un examen simple et double énergie : l'installation du patient, la programmation de l'acquisition et le déclenchement ne diffèrent que peu par rapport à un protocole habituel. En particulier, il n'y a pas d'augmentation des durées d'installation ou d'acquisition.

On recommande d'injecter pour un examen thoracique 50 à 80ml d'un produit de contraste iodé dosé à 350mg/ml. Pour les angioscanners des artères pulmonaires, on utilisera un injecteur automatique avec un débit allant jusqu'à 4ml/sec et un déclenchement par détection de bolus (*bolus tracking*), avec une région d'intérêt (ROI) dans l'artère pulmonaire et un seuil à 60UH [9].

### 1.3 Post-traitement

Un post-traitement est obligatoire pour l'étude des examens acquis en double énergie [3, 4]. Il nécessite donc une console ou un serveur d'application dédié et de 5 à 10 minutes de temps d'interprétation supplémentaire. La courbe d'apprentissage est rapide, après une simple formation à l'utilisation du logiciel. Cette étape est nécessaire pour une interprétation dynamique tirant partie de l'ensemble des apports de la technique.

Concernant les images monochromatiques, les auteurs recommandent d'analyser les données sur une seule série de reconstructions, habituellement à 70 keV [2]. Dans notre expérience, il est plus rentable d'interpréter ces reconstructions de manière dynamique sur une plage énergétique élargie (de 40 à 100 keV – concept de « *spectral surfing* »), permettant ainsi d'adapter au mieux le contraste de l'image et le bruit, qui peut parfois devenir important à basse énergie (<55 keV). Les images « iode-spécifiques » seront utilisées pour obtenir un équivalent d'imagerie de la perfusion parenchymateuse. Il suffit de les moyennner sur 3mm et de serrer la fenêtre (*figure 5*) pour obtenir des informations très bien corrélées à la scintigraphie de perfusion [10, 11].



Images DE → Images Iodine(Water) → Moyenner sur 3mm → Serrer la fenêtre

#### Figure 5

Imagerie de perfusion. En partant de l'acquisition en double énergie, on reconstruit une image « iode-spécifique », qu'il suffira de moyennner sur une épaisseur de 3mm et de fenêtrer de manière serrée pour obtenir une imagerie de perfusion très bien corrélée à la scintigraphie.

## 1.4 Irradiation

L'acquisition en double énergie génère un surcroît d'irradiation par rapport à un examen simple énergie effectué sur la même machine [12, 13]. Ce coût radique est très variable selon les constructeurs et les protocoles. En imagerie thoracique, il varie entre +5% et +40% [9, 14], ce qui peut constituer un frein à l'utilisation de la technique chez les patients jeunes. Dans notre expérience initiale, le PDL (Produit Dose Longueur) moyen s'établissait à 340mGy.cm, et restait constamment inférieur aux NRD (Niveaux de Référence Diagnostiques –475mGy.cm pour le thorax).

L'un des prérequis à ce travail était de pouvoir limiter au maximum ce surcroît radique, en exploitant les nouveautés techniques à même de le minimiser [13, 15]. Nous démontrerons au *Chapitre 2* qu'il est effectivement possible d'annuler cette surirradiation et d'obtenir une imagerie thoracique en double énergie de qualité diagnostique à une dose équivalente à celle d'un examen simple énergie.

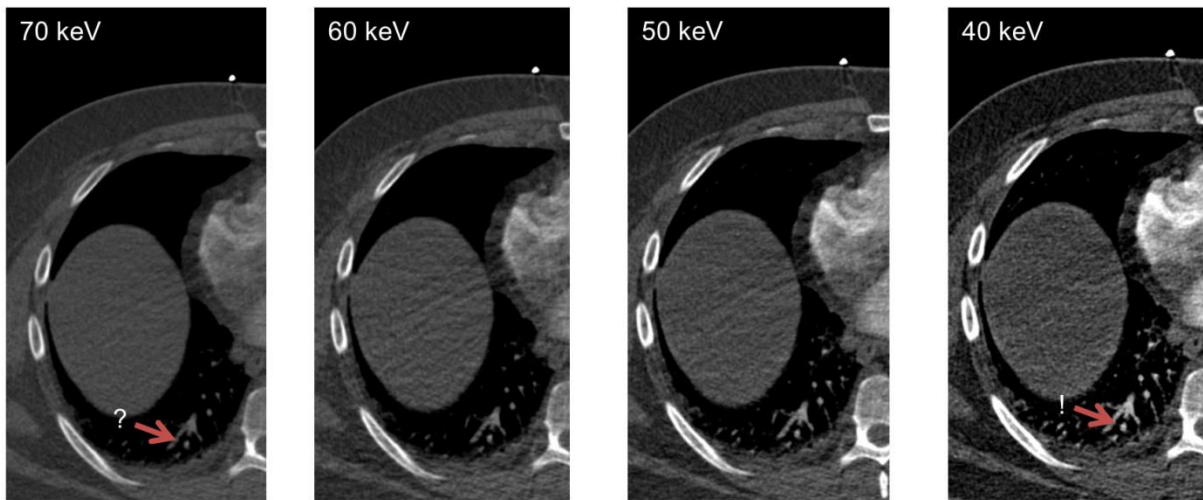
## 2. Applications actuelles de la TDE en imagerie thoracique

### 2.1 Embolie pulmonaire

Il s'agit du premier champ d'application de la TDE en pathologie thoracique, avec de nombreuses publications soulignant l'intérêt de la technique dans cette pathologie [8, 9, 14, 16-19].

Dans la prise en charge des embolies pulmonaires aiguës, la TDE augmente la qualité de l'examen, en permettant un meilleur rehaussement intraluminal grâce aux reconstructions monochromatiques à faible keV [20]. Les artéριοles distales sont ainsi plus facilement analysables (*figure 6*), ce qui augmente la confiance diagnostique dans les cas d'embolies pulmonaires périphériques. L'imagerie du contraste iodé, obtenue par les reconstructions «iode-spécifiques», offre une excellente corrélation à la scintigraphie [10, 17, 21] et permet de visualiser des défauts de perfusion (*figure 5*). Un défaut est défini comme une hypodensité à contours nets, de forme triangulaire à base préférentiellement sous-pleurale et située dans une zone de parenchyme peu ou pas pathologique [14, 22]. Une lecture attentive des images «iode-spécifiques» en reconstructions multiplanaires permet d'écarter les défauts non liés à une

embolie pulmonaire, tels les artéfacts (notamment les artéfacts en bandes liés au bolus de contraste au sein de la veine cave supérieure), les séquestrations pulmonaires (du fait d'une vascularisation d'origine aortique) et les pathologies parenchymateuses comme l'emphysème ou les kystes [22]. Cet équivalent d'imagerie de perfusion permettra ainsi de sensibiliser l'examen en augmentant la détection des embolies et en facilitant la découverte des thrombi non occlusifs. Deux études concluent ainsi à des sensibilité et spécificité pour le diagnostic d'embolie pulmonaire de 100% lorsque sont combinés les images angiographiques et les images « iode-spécifiques » [11, 23]. Ces dernières pourraient même jouer un rôle pronostique, puisqu'une amputation de la perfusion globale supérieure à 30% serait prédictive d'une mauvaise évolution clinique [24].

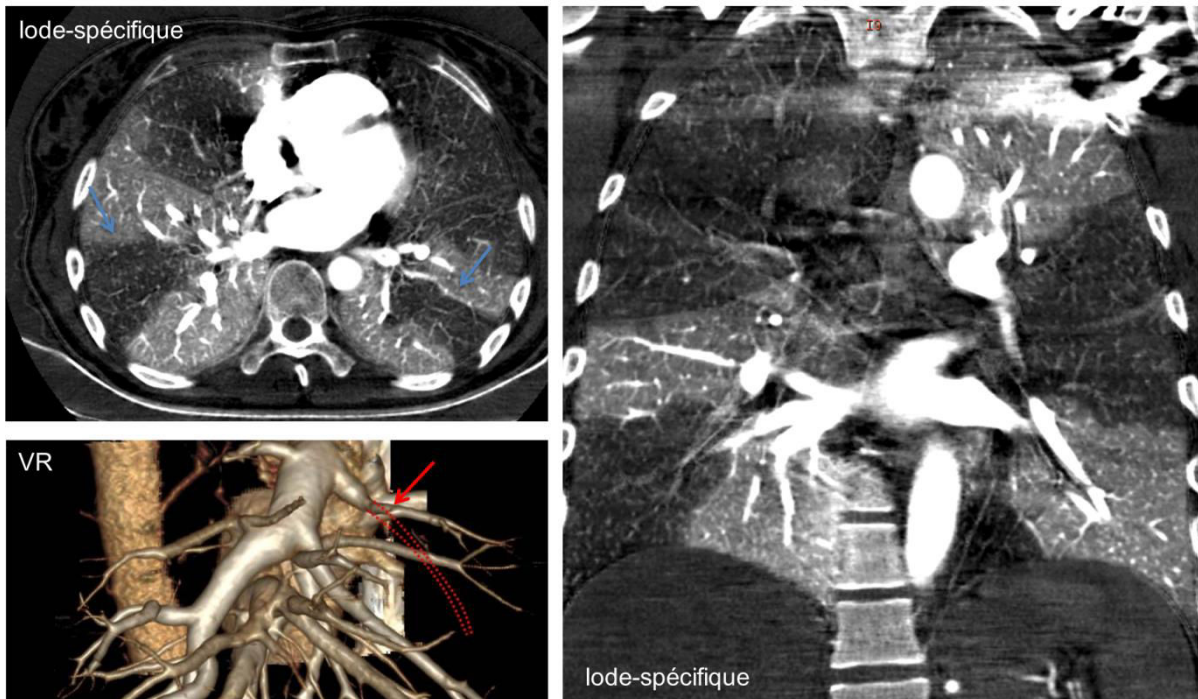


**Figure 6**

Utilité des reconstructions monochromatiques à bas keV dans l'angioscanographie des artères pulmonaires : à 70keV, il est impossible de se prononcer sur un rehaussement des artéroles sous-pleurales. A 60, 50 et surtout 40 keV, ce rehaussement devient évident et permet d'éliminer une embolie pulmonaire très périphérique.

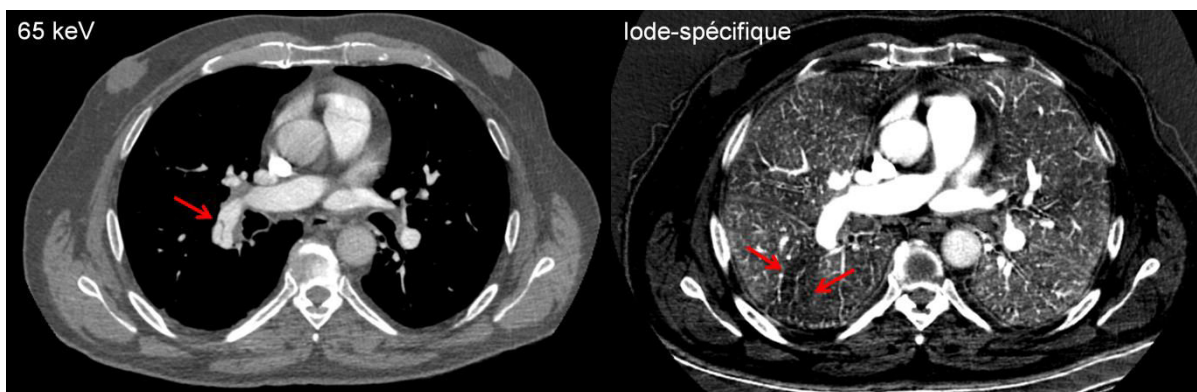
Ces atouts sont mis à profit dans le bilan des hypertensions artérielles pulmonaires, pour rechercher des défauts perfusionnels et sensibiliser très nettement la détection des amputations artérielles, qui permettra d'affirmer le diagnostic d'hypertension pulmonaire post thromboembolique (*figures 7 et 8*). A l'inverse, la normalité des images de perfusion permet d'écarter ce diagnostic avec une excellente spécificité (*figure 9*) [11].





**Figure 7**

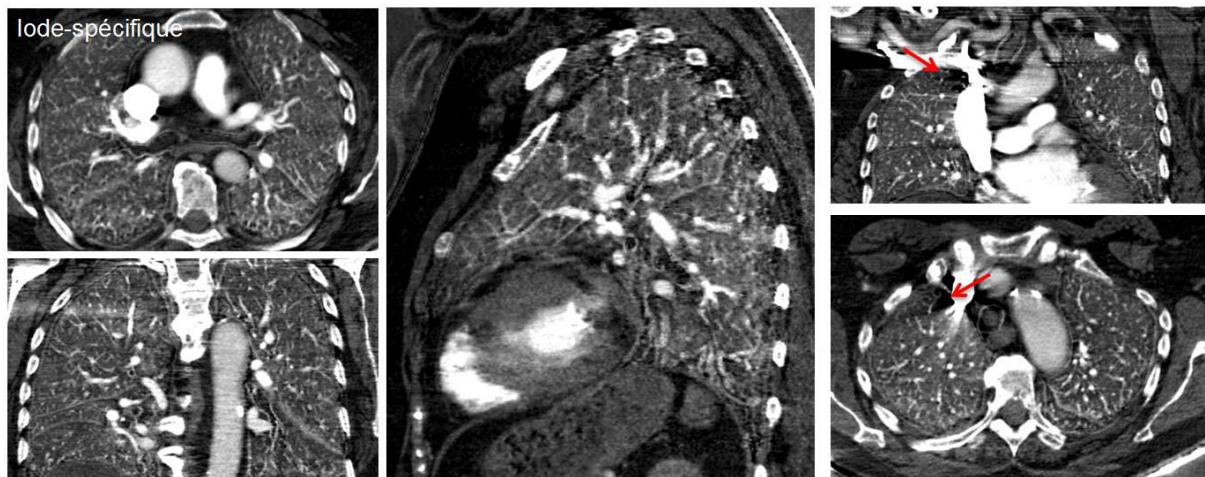
Femme de 36 ans. Bilan d'hypertension pulmonaire. Multiples défauts perfusionnels (flèches bleues - images « iode-spécifiques ») permettant de bien repérer et cartographier l'ensemble des amputations artérielles (flèche rouge - corrélation au rendu volumique).



**Figure 8**

Homme de 57 ans. Bilan d'hypertension pulmonaire. Image linéaire endoluminale au sein de l'artère lobaire inférieure droite, de type « web » (flèche rouge sur l'image monochromatique 65kV). L'imagerie « iode-spécifique » met en évidence un défaut perfusionnel dans ce territoire (flèches rouges), confirmant le caractère pathologique de l'anomalie, et permettant de diagnostiquer une hypertension pulmonaire post-embolique.



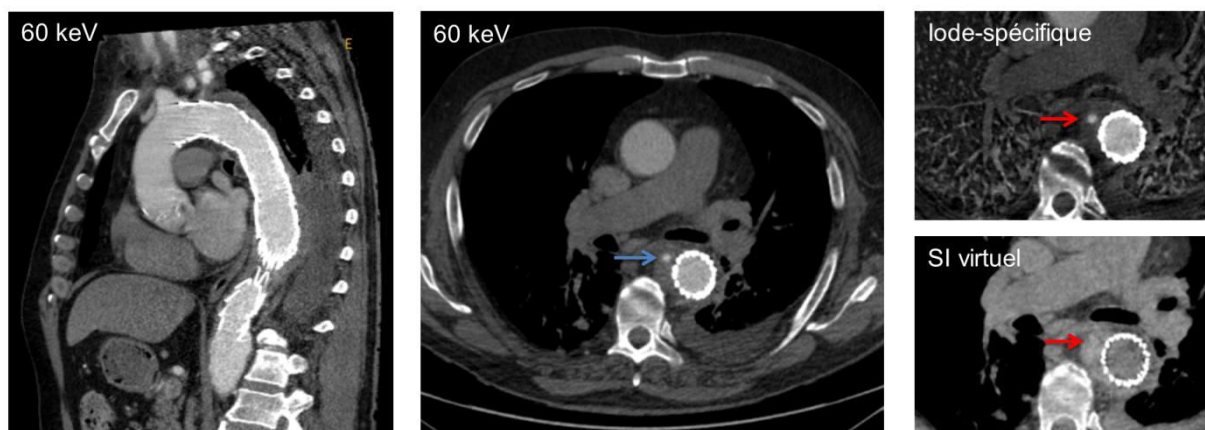


**Figure 9**

Femme de 46 ans. Antécédents d'embolie pulmonaire – recherche d'une hypertension pulmonaire post-embolique. La normalité des images de perfusion permet d'éliminer avec une bonne sensibilité une origine embolique. Notez les artéfacts en bandes pseudo-triangulaires en regard du bolus dans la veine cave supérieure (flèches rouges).

## 2.2 Imagerie aortique

La TDE pourrait permettre de se passer d'un temps sans injection, notamment dans la suspicion d'hématome intra-mural ou dans le suivi des endoprothèses aortiques, grâce aux reconstructions « matériau-spécifiques » et à l'imagerie sans contraste virtuelle (*figure 10*). Les images « iode-spécifiques » et les reconstructions monochromatiques à faible keV, en augmentant le contraste de l'iode, permettent ainsi d'améliorer la détection des endofuites aortiques [25, 26].

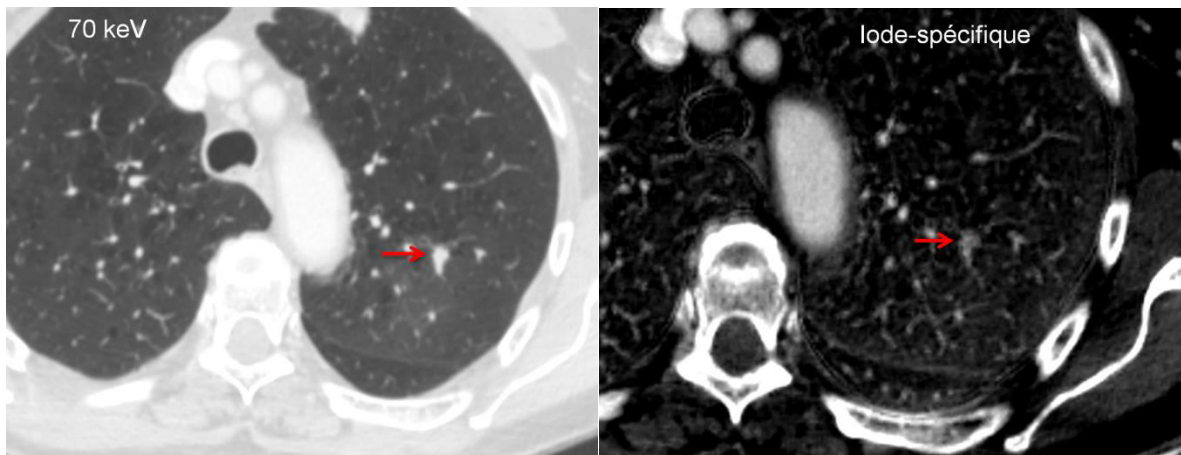


**Figure 10**

Homme de 61 ans. Contrôle d'une endoprothèse aortique. Image d'addition arrondie au sein du sac anévrysmal (flèche bleue). Les images « iode-spécifiques » et « sans injection virtuelle » confirment qu'il s'agit bien de produit de contraste (flèches rouges) : endofuite de type II.

## 2.3 Oncologie thoracique

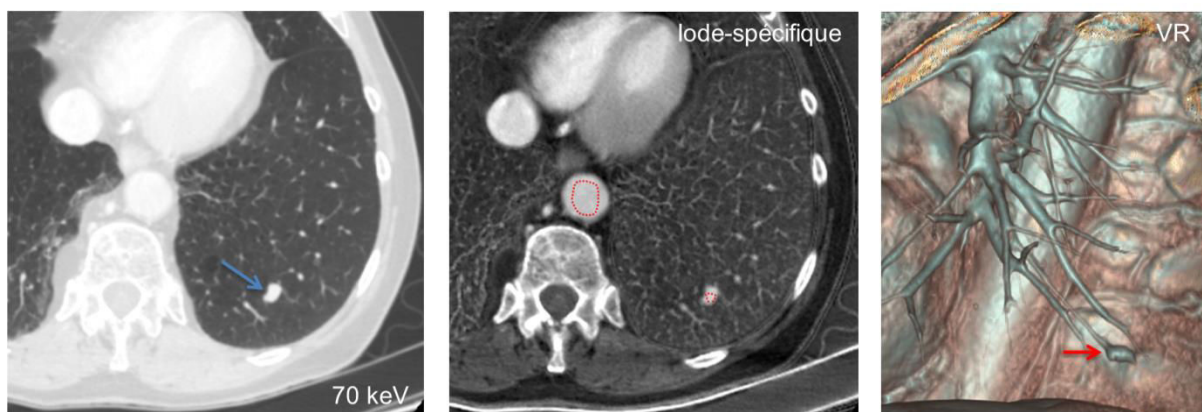
Pour la caractérisation du nodule parenchymateux solide ou en verre dépoli [27, 28], du nodule pleural ou du nodule péricardique, la TDE permet de mieux évaluer la présence de calcifications, et surtout de mieux détecter une prise de contraste, parfois subtile, qui pourrait alors orienter vers une étiologie maligne (*figure 11*).



**Figure 11**

Femme de 57 ans. Bilan de BPCO post-tabagique. Nodule lobaire supérieur gauche de 7mm de contours discrètement irréguliers (flèche rouge). En « iode-spécifique », prise de contraste signant sa nature tissulaire. Le contrôle à 4 mois objectivait une progression en taille d'environ 25% confirmant son caractère suspect.

De plus, la TDE offre la possibilité de quantifier la concentration de l'iode, ce qui peut permettre d'affiner certains diagnostics (*figure 12*).



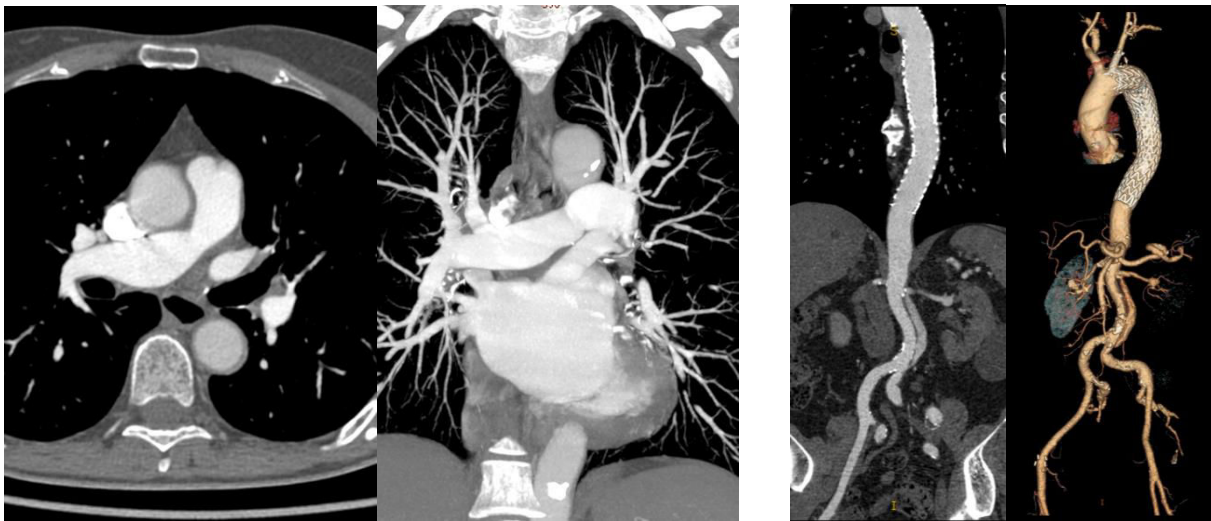**Figure 12**

Femme de 51 ans. Bilan de nodule basal gauche centimétrique de contours bien réguliers (flèche bleue). En « iode-spécifique » : concentration en iode intense similaire à l'aorte (nodule =  $5 \text{ mg.cm}^{-3}$  et aorte =  $5,5 \text{ mg.cm}^{-3}$ ). Il s'agit donc d'une structure vasculaire : anévrysme d'une artère pulmonaire distale, bien visible aussi sur les reconstructions volumiques (flèche rouge).

Enfin, elle permet d'augmenter la détection des adénopathies médiastino-hilaires, par l'augmentation du contraste entre les vaisseaux et les ganglions sur les images monochromatiques à faible keV [29].

## 2.4 Protection néphronique

La TDE permet une meilleure visualisation de l'iode, grâce aux images monochromatiques à faible keV et aux reconstructions « iode-spécifiques ». Ces avantages peuvent être mis à profit pour diminuer la quantité de produit de contraste à rehaussement artériel équivalent [18, 30]. En angioscanographie des artères pulmonaires, un protocole TDE optimisé permet de n'utiliser que 9,6g d'iode [31] ; en angioscanographie aortique, seulement 13,6g d'iode offrent une qualité d'image excellente comparable à un examen standard [32]. Ces protocoles à très faible dose de contraste (*figure 13*) sont particulièrement utiles chez les patients en insuffisance rénale modérée à sévère.

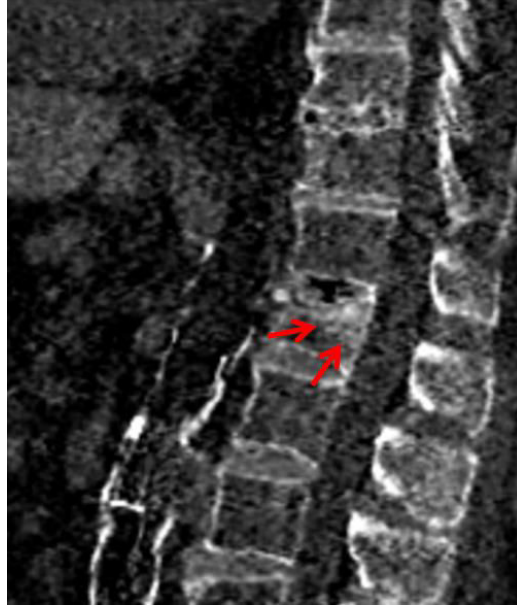


**Figure 13**

Protocoles à très faible dose de produit de contraste. Pour l'embolie pulmonaire (images de gauche), 40ml d'un produit dosé à 240 mg/ml offrent une excellente qualité d'image. Pour les angioscanners aortiques (images de droite), 50ml d'un produit dosé à 270 mg/ml aboutissent à une qualité d'image identique à un protocole pleine dose.

## 2.5 Imagerie osseuse

Avec des images « eau-spécifiques » éliminant le calcium, il est possible de détecter l'œdème osseux médullaire au scanner [33]. Ceci pourrait avoir un intérêt pour déterminer le caractère récent ou consolidé d'un tassement vertébral thoracique (*figure 14*).



**Figure 14**

Homme de 78 ans. Tassement du plateau supérieur de L1. Les images « eau-spécifiques » éliminant le calcium retrouvent une hyperdensité corporeale postérieure (flèches rouges) correspondant à de l'œdème osseux, signant le caractère récent du tassement.

Par ailleurs, les images monochromatiques à haut keV sont particulièrement utiles pour réduire les artefacts métalliques, et optimiser l'analyse des berges du matériel d'ostéosynthèse. Ceci peut être intéressant lorsque l'on suspecte un descellement de vis pédiculaires.

### 3. Développements

#### 3.1 Imagerie cardiaque

La TDE en imagerie cardiaque synchronisée à l'ECG n'est disponible commercialement que depuis peu. Elle pourrait avoir un intérêt dans l'étude de la perfusion myocardique au scanner, au repos et lors d'épreuves de stress pharmacologique, en permettant une amélioration de la qualité d'image, avec une meilleure analyse du rehaussement myocardique et une diminution des artefacts de durcissement du faisceau [34-39]. Elle pourrait aussi permettre une quantification directe, avec mesure de la concentration myocardique en iode et calcul d'index.

En imagerie scanographique du rehaussement tardif, la TDE pourrait, via les reconstructions « iode-spécifiques », augmenter la sensibilité de détection des lésions [40, 41]. Ceci serait envisageable même sans synchronisation ECG.



## 3.2 Imagerie de la ventilation

L'imagerie de la ventilation en TDE utilise des gaz rares de numéro atomique élevé, comme le Xénon [42, 43] ou le Krypton [44], qui présentent une distribution similaire à l'air et une bonne tolérance clinique. Ils vont donc jouer le rôle de « contraste gazeux », et seront détectables et quantifiables en TDE grâce aux images matériau-spécifiques, qui correspondront donc à une véritable cartographie de la ventilation. La présentation des résultats des études déjà publiées et la comparaison aux méthodes actuelles de référence seront développées au sein du *Chapitre 4*.

## 4. Conclusion

La TDE en pathologie thoracique est un domaine en pleine ébullition, avec de nombreux axes de recherche et d'importantes avancées à venir. Ses applications actuelles sont déjà multiples et bien démontrées. Dans notre expérience quotidienne, nous en retenons principalement deux : l'augmentation de l'efficacité diagnostique dans les dossiers d'embolie pulmonaire aiguë ou chronique, et la réduction drastique de la dose de produit de contraste en angioscanographie pour les patients en insuffisance rénale modérée à sévère.

Sa principale limite actuelle, outre l'augmentation modérée du temps d'interprétation liée au post-traitement, est un surcroît d'irradiation compris entre 5 et 40%, avec une dose finale restant cependant toujours inférieure aux seuils de référence. Les améliorations technologiques présentées au chapitre suivant permettent déjà d'annuler ce surcoût radique, et devraient contribuer ainsi à une large expansion de la technique.

## Références

---

1. Boroto K, Remy-Jardin M, Flohr T & al. *Thoracic applications of dual-source CT technology*. Eur J Radiol (2008). 68(3): p. 375-84.
2. Kang M-J, Park CM, Lee C-H, Goo JM, and Lee HJ *Dual-Energy CT: Clinical Applications in Various Pulmonary Diseases*. Radiographics (2010). 30(3): p. 685-698.
3. Kaza RK, Platt JF, Cohan RH & al. *Dual-energy CT with single- and dual-source scanners: current applications in evaluating the genitourinary tract*. Radiographics (2012). 32(2): p. 353-69.
4. Coursey CA, Nelson RC, Boll DT & al. *Dual-Energy Multidetector CT: How Does It Work, What Can It Tell Us, and When Can We Use It in Abdominopelvic Imaging?* Radiographics (2010). 30(4): p. 1037-1055.
5. Tatsugami F, Higaki T, Kiguchi M & al. *Measurement of Electron Density and Effective Atomic Number by Dual-Energy Scan Using a 320-Detector Computed Tomography Scanner with Raw Data-Based Analysis: A Phantom Study*. J Comput Assist Tomo (2014). 38(6): p. 824-827.
6. Schena E, Pitocco F, Massaroni C & al. *Emerging clinical applications of computed tomography*. Med Devices (Auckl) (2015). 8: p. 265-278.
7. Van Abbema JK, Van der Schaaf A, Kristanto W, Groen JM, and Greuter MJ *Feasibility and accuracy of tissue characterization with dual source computed tomography*. Phys Med (2012). 28(1): p. 25-32.
8. Ferda J, Ferdova E, Mirka H & al. *Pulmonary imaging using dual-energy CT, a role of the assessment of iodine and air distribution*. Eur J Radiol (2011). 77(2): p. 287-93.
9. Geyer LL, Scherr M, Körner M & al. *Imaging of acute pulmonary embolism using a dual energy CT system with rapid kVp switching: Initial results*. European Journal of Radiology (2011). In Press(Corrected Proof).
10. Thieme SF, Becker CR, Hacker M & al. *Dual energy CT for the assessment of lung perfusion--correlation to scintigraphy*. Eur J Radiol (2008). 68(3): p. 369-74.
11. Thieme SF, Graute V, Nikolaou K & al. *Dual Energy CT lung perfusion imaging--correlation with SPECT/CT*. Eur J Radiol (2012). 81(2): p. 360-5.
12. Ho LM, Yoshizumi TT, Hurwitz LM & al. *Dual energy versus single energy MDCT: measurement of radiation dose using adult abdominal imaging protocols*. Acad Radiol (2009). 16(11): p. 1400-7.

13. de Broucker T, Pontana F, Santangelo T & al. *Single- and dual-source chest CT protocols: Levels of radiation dose in routine clinical practice.* *Diagn Interv Imaging* (2012). 93(11): p. 852-8.
14. Pontana F, Faivre JB, Remy-Jardin M & al. *Lung perfusion with dual-energy multidetector-row CT (MDCT): feasibility for the evaluation of acute pulmonary embolism in 117 consecutive patients.* *Acad Radiol* (2008). 15(12): p. 1494-504.
15. Gervaise A, Teixeira P, Villani N & al. *CT dose optimisation and reduction in osteoarticular disease.* *Diagn Interv Imaging* (2013). 94(4): p. 371-88.
16. Hoey ET, Gopalan D, Ganesh V & al. *Dual-energy CT pulmonary angiography: a novel technique for assessing acute and chronic pulmonary thromboembolism.* *Clin Radiol* (2009). 64(4): p. 414-9.
17. Thieme SF, Johnson TR, Reiser MF, and Nikolaou K. *Dual-energy lung perfusion computed tomography: a novel pulmonary functional imaging method.* *Semin Ultrasound CT MR* (2010). 31(4): p. 301-8.
18. Godoy MCB, Heller SL, Naidich DP & al. *Dual-energy MDCT: Comparison of pulmonary artery enhancement on dedicated CT pulmonary angiography, routine and low contrast volume studies.* *Eur J Radiol* (2011). 79(2): p. E11-E17.
19. Renard B, Remy-Jardin M, Santangelo T & al. *Dual-energy CT angiography of chronic thromboembolic disease: can it help recognize links between the severity of pulmonary arterial obstruction and perfusion defects?* *Eur J Radiol* (2011). 79(3): p. 467-72.
20. Viteri-Ramirez G, Garcia-Lallana A, Simon-Yarza I & al. *Low radiation and low-contrast dose pulmonary CT angiography: Comparison of 80 kVp/60 ml and 100 kVp/80 ml protocols.* *Clin Radiol* (2012). 67(9): p. 833-9.
21. Yang GF, Yang X, Zhang LJ & al. *Pulmonary enhancement imaging with dual energy CT for the detection of pulmonary embolism in a rabbit model: comparison to perfusion planar scintigraphy, SPECT and SPECT-CT modalities.* *Acad Radiol* (2011). 18(5): p. 605-14.
22. Kim BH, Seo JB, Chae EJ & al. *Analysis of perfusion defects by causes other than acute pulmonary thromboembolism on contrast-enhanced dual-energy CT in consecutive 537 patients.* *Eur J Radiol* (2012). 81(4): p. e647-52.
23. Fink C, Johnson TR, Michaely HJ & al. *Dual-energy CT angiography of the lung in patients with suspected pulmonary embolism: initial results.* *Rofo* (2008). 180(10): p. 879-83.
24. Apfaltrer P, Bachmann V, Meyer M & al. *Prognostic value of perfusion defect volume at dual energy CTA in patients with pulmonary embolism: correlation with CTA obstruction scores, CT parameters of right ventricular dysfunction and adverse clinical outcome.* *Eur J Radiol* (2012). 81(11): p. 3592-7.

25. Laks S, Macari M, and Chandarana H *Dual-energy computed tomography imaging of the aorta after endovascular repair of abdominal aortic aneurysm*. Semin Ultrasound CT MR (2010). 31(4): p. 292-300.
26. Stolzmann P, Frauenfelder T, Pfammatter T & al. *Endoleaks after Endovascular Abdominal Aortic Aneurysm Repair: Detection with Dual-Energy Dual-Source CT1*. Radiology (2008). 249(2): p. 682-691.
27. Chae EJ, Song JW, Seo JB & al. *Clinical utility of dual-energy CT in the evaluation of solitary pulmonary nodules: initial experience*. Radiology (2008). 249(2): p. 671-81.
28. Knoss N, Hoffmann B, Krauss B, Heller M, and Biederer J *Dual energy computed tomography of lung nodules: differentiation of iodine and calcium in artificial pulmonary nodules in vitro*. Eur J Radiol (2011). 80(3): p. e516-9.
29. Ogawa M, Hara M, Imafuji A & al. *Dual-energy CT can evaluate both hilar and mediastinal lymph nodes and lesion vascularity with a single scan at 60 seconds after contrast medium injection*. Acad Radiol (2012). 19(8): p. 1003-10.
30. Yuan R, Shuman WP, Earls JP & al. *Reduced Iodine Load at CT Pulmonary Angiography with Dual-Energy Monochromatic Imaging: Comparison with Standard CT Pulmonary Angiography—A Prospective Randomized Trial*. Radiology (2012). 262(1): p. 290-297.
31. Labani A, Ohana M, Jeung M-Y & al. *How far can we reduce the iodine load at CT pulmonary angiography using dual-energy : a prospective study on 40 patients*. ECR 2013 (EPOS Scientific Presentation) (2013). C-1058.
32. Ohana M, Charton J, Jeung MY & al. *Low volume contrast media CT angiography of the aorta and the lower extremities using dual-energy CT : a prospective study on 50 patients*. RSNA 2012 (Scientific Formal Presentation) (2012). VSVA51-10(12026995).
33. Guggenberger R, Gnannt R, Hodler J & al. *Diagnostic performance of dual-energy CT for the detection of traumatic bone marrow lesions in the ankle: comparison with MR imaging*. Radiology (2012). 264(1): p. 164-73.
34. Weininger M, Schoepf UJ, Ramachandra A & al. *Adenosine-stress dynamic real-time myocardial perfusion CT and adenosine-stress first-pass dual-energy myocardial perfusion CT for the assessment of acute chest pain: initial results*. Eur J Radiol (2012). 81(12): p. 3703-10.
35. Techasith T and Cury RC *Stress myocardial CT perfusion: an update and future perspective*. JACC Cardiovasc Imaging (2011). 4(8): p. 905-16.
36. So A, Lee TY, Imai Y & al. *Quantitative myocardial perfusion imaging using rapid kVp switch dual-energy CT: preliminary experience*. J Cardiovasc Comput Tomogr (2011). 5(6): p. 430-42.
37. So A and Lee TY *Quantitative myocardial CT perfusion: a pictorial review and the current state of technology development*. J Cardiovasc Comput Tomogr (2011). 5(6): p. 467-81.



38. Ko BS, Cameron JD, Defrance T, and Seneviratne SK *CT stress myocardial perfusion imaging using multidetector CT--A review*. *J Cardiovasc Comput Tomogr* (2011). 5(6): p. 345-56.
39. Meyer M, Nance JW, Jr., Schoepf UJ & al. *Cost-effectiveness of substituting dual-energy CT for SPECT in the assessment of myocardial perfusion for the workup of coronary artery disease*. *Eur J Radiol* (2012). 81(12): p. 3719-25.
40. Hamilton-Craig C, Seltmann M, Ropers D, and Achenbach S *Myocardial viability by dual-energy delayed enhancement computed tomography*. *JACC Cardiovasc Imaging* (2011). 4(2): p. 207-8.
41. Bauer RW, Kerl JM, Fischer N & al. *Dual-energy CT for the assessment of chronic myocardial infarction in patients with chronic coronary artery disease: comparison with 3-T MRI*. *AJR Am J Roentgenol* (2010). 195(3): p. 639-46.
42. Honda N, Osada H, Watanabe W & al. *Imaging of ventilation with dual-energy CT during breath hold after single vital-capacity inspiration of stable xenon*. *Radiology* (2012). 262(1): p. 262-8.
43. Chae EJ, Seo JB, Goo HW & al. *Xenon ventilation CT with a dual-energy technique of dual-source CT: initial experience*. *Radiology* (2008). 248(2): p. 615-24.
44. Hachulla AL, Pontana F, Wemeau-Stervinou L & al. *Krypton Ventilation Imaging Using Dual-Energy CT in Chronic Obstructive Pulmonary Disease Patients: Initial Experience*. *Radiology* (2012). 263(1): p. 253-259.

## CHAPITRE 2

---

# Niveaux d'irradiation en imagerie thoracique double énergie

## VALORISATION SCIENTIFIQUE

### PRESENTATIONS EN CONGRES

Ohana M, Jeung MY, Labani A, El Ghannudi S et Roy C.  
*Reconstruction itérative et irradiation en angioscanographie pulmonaire double énergie simple source.*  
Communication orale aux Journées Françaises de Radiologie  
JFR 2013 (Paris – 21/10/2013)



Ohana M, Jeung MY, Labani A, El Ghannudi S and Roy C.  
*Iterative reconstruction in single source dual-energy CT pulmonary angiography: Is it sufficient to achieve a radiation dose as low as state-of-the-art single-energy CTPA?*  
Formal scientific communication at the European Congress of Radiology  
ECR 2014 (Vienne – 07/03/2014)



### ARTICLE

Ohana M, Labani A, Jeung MY, El Ghannudi S, Gaertner S, Roy C.  
*Iterative reconstruction in single source dual-energy CT pulmonary angiography: is it sufficient to achieve a radiation dose as low as state-of-the-art single-energy CTPA?*  
European Journal of Radiology (2015) 84(11), 2314-2320.



# Résumé

---

## Objectif

La tomodensitométrie double énergie apporte des améliorations significatives en angioscanographie pulmonaire, mais reste associée à une augmentation de 15-50% de l'irradiation qui empêche son utilisation à plus large échelle. Notre hypothèse est que, grâce à la reconstruction itérative, les angioscanners thoraciques acquis en double énergie sur une machine simple source à une dose d'irradiation abaissée à celle d'un examen mono-énergétique conserveront une qualité d'image équivalente.

## Matériels et méthodes

50 patients (58% d'hommes, âge moyen de 64,8 ans  $\pm$ 16,2, IMC moyen de 25,6  $\pm$ 4,5) ont été inclus de manière prospective et ont bénéficié d'un angioscanner thoracique double énergie simple source acquis avec des paramètres optimisés (charge fixe à 275mA, reconstruction itérative à 50%), de manière à obtenir une irradiation similaire à un examen standard simple énergie à 100kV, à savoir un PDL de 260mGy.cm.

30 patients (47% d'hommes, 64,4 ans  $\pm$ 18,6, IMC 26,2  $\pm$ 4,6) d'une précédente étude prospective sur les angioscanners thoraciques en double énergie (charge fixe à 375mA, reconstruction par rétroprojection filtrée) ont servi de groupe de référence.

35 patients consécutifs (57% d'hommes, 65,8 ans  $\pm$ 15,5, IMC 25,7 $\pm$ 4,4) qui ont bénéficié d'un angioscanner thoracique simple énergie sur la même machine (100kV, modulation automatique de la charge, reconstruction itérative à 50%) ont servi de comparaison.

La qualité d'image a été subjectivement évaluée par deux radiologues selon une échelle à 5 niveaux, et comparée avec un test non-paramétrique de Kruskal-Wallis. Des mesures de densité sur les images monochromatiques à 65keV ont servi à calculer les rapports signal sur bruit (SNR) et contraste sur bruit (CNR), qui ont été comparés par un test de Student. Des corrélations entre la qualité d'image, le SNR, le CNR et l'IMC ont été recherchées avec un test de Pearson. Un  $p < 0,05$  a été considéré comme significatif.

## Résultats

Tous les examens étaient de qualité diagnostique (note  $\geq$ 3).

En comparaison au groupe de référence et au groupe simple énergie, le groupe d'étude avait une qualité d'image non inférieure ( $p=0,95$  et  $p=0,21$ ) et un bruit significativement abaissé

( $p < 0,01$  et  $p = 0,01$ ), améliorant ainsi non significativement le SNR ( $p = 0,09$  et  $p = 0,47$ ) et le CNR ( $p = 0,12$  et  $p = 0,51$ ).

Il y avait une forte corrélation négative entre l'IMC et le SNR/CNR (respectivement  $\rho = -0,59$  et  $-0,55$ ), mais seulement une corrélation négative modérée entre l'IMC et la qualité d'image ( $\rho = -0,27$ ).

## **Conclusion**

Avec la reconstruction itérative, la qualité d'image subjective et objective des angioscanners thoraciques double énergie est conservée, et ce même si la dose d'irradiation est abaissée à celle d'un examen simple énergie. Ceci permet d'annuler le coût radique de la double énergie en angioscanographie pulmonaire simple-source et d'autoriser une utilisation plus large de la technique.

# 1. Introduction

La tomодensitométrie double énergie (TDE) est basée sur une acquisition simultanée à haute et basse énergie [1] avec reconstruction d'images monochromatiques à bas keV et d'images iode-spécifiques. Elles sont particulièrement utiles en angioscanographie des artères pulmonaires (CTPA) [2] car elles maximisent le contraste de l'iode et offrent une appréciation de la perfusion parenchymateuse pulmonaire [3-7].

Ces bénéfices ont été largement démontrés dans la littérature récente. Dans la prise en charge de l'embolie pulmonaire [4, 8-11], la TDE sensibilise l'examen angio-tomodensitométrique en permettant une meilleure analyse des artères sous-segmentaires et une identification des défauts de perfusion, rendant le diagnostic des embolies distales et des thrombi non obstructifs plus simple. Dans l'exploration des hypertensions pulmonaires, la technique augmente la sensibilité de détection des obstructions artérielles et facilite le diagnostic d'embolie pulmonaire chronique [6, 7]. La TDE autorise aussi une réduction drastique de la quantité d'iode nécessaire dans les angioscanners, tout en maintenant un rehaussement artériel optimal [12, 13], ce qui est utile chez les patients ayant une insuffisance rénale modérée à sévère. En oncologie thoracique, la TDE pourrait être utile pour la caractérisation des nodules parenchymateux [14], pleuraux ou péricardiques, en permettant une meilleure détection des calcifications [15] et des prises de contraste. Les reconstructions monochromatiques à bas keV améliorent aussi la détection des adénopathies médiastinales et hilaires, en augmentant le contraste entre les vaisseaux et les ganglions [16].

Toutefois, ces avantages se font aux dépens d'une irradiation augmentée [17, 18], et les Produit Dose Longueur (PDL) pour les CTPA acquis en double énergie vont de 240 à 470 mGy.cm [6, 9, 12, 13, 17, 19]. En comparaison, les CTPA acquis en simple énergie à 100kV avec reconstruction itérative (IR) exposent à des doses moindres, avec des PDL allant en routine clinique de 150 à 300 mGy.cm [17, 20-22].

Dans notre expérience avec un scanner simple source, l'utilisation de la double énergie peut augmenter la dose d'irradiation jusqu'à 60%, en comparaison avec un angioscanner pulmonaire simple énergie acquis sur la même machine [12]. L'application des techniques de reconstruction itérative aux examens double énergie est récente, et devrait comme elle l'a fait pour les examens simple énergie augmenter la qualité d'image et le rapport signal sur bruit, ce qui autoriserait à

réduire la dose délivrée tout en gardant une qualité d'image diagnostique [23]. Cependant, aucune étude n'a, à notre connaissance, encore décrit l'utilité et l'applicabilité de l'IR en scanographie double énergie simple source.

Notre hypothèse est que grâce à l'IR, les angioscanners pulmonaires acquis en double énergie et simple source avec une dose d'irradiation abaissée à celle d'un examen simple énergie maintiendraient un niveau qualitatif et quantitatif équivalent, ce qui lèverait une des limites principales de la TDE et autoriserait une plus large utilisation de la technique.

L'objectif de ce chapitre est donc de valider la qualité d'image objective et subjective des CTPA acquis en double énergie avec IR à une dose d'irradiation identique à celle d'un examen simple énergie.

## **2. Matériels et Méthodes**

Cette étude a reçu l'accord de notre comité d'éthique local, et un consentement écrit a été obtenu pour chaque participant.

### **2.1 Population**

Cinquante adultes (ci-après le groupe *DE-IR*) adressés à notre service pour un CTPA dans le cadre d'une suspicion clinique d'embolie pulmonaire ont été inclus de manière prospective et consécutive entre mars et mai 2013. Les seuls critères d'inclusion étaient un âge supérieur à 18 ans et une suspicion clinique d'embolie pulmonaire. Les critères d'exclusion étaient les contre-indications classiques à l'injection de produit de contraste iodé (insuffisance rénale sévère avec clairance MDRD de la créatinine inférieure à 30ml/min, allergie prouvée aux produits de contraste iodés), la grossesse, l'impossibilité de donner un consentement, une agitation incontrôlable et l'incapacité de maintenir les bras au-dessus de la tête durant le temps de l'examen.

Pour chaque patient, le poids et la taille au moment de l'examen ont été relevés afin de pouvoir calculer l'indice de masse corporelle (IMC).

Trente patients d'une précédente étude prospective non encore publiée, qui ont été examinés entre juin et septembre 2012, ont constitué le groupe de référence (ci-après le groupe *DE-FBP*). Les critères d'inclusion et d'exclusion étaient identiques. Ils ont bénéficié d'un angioscanner pulmonaire en double énergie simple source selon le protocole classique « pleine dose », acquis sur la même machine et reconstruit en utilisant la rétroprojection filtrée (FPB).

Enfin, 35 patients ayant également une suspicion clinique d'embolie pulmonaire ont été inclus de manière prospective et consécutive entre mai et juin 2013 afin de constituer un groupe de comparaison (ci-après le groupe *SE-IR*). Les critères d'inclusion et d'exclusion étaient identiques. Ces patients ont bénéficié d'un angioscanner pulmonaire en simple énergie, acquis à 100kV sur la même machine.

## 2.2 Acquisition

Les angioscanners des 3 groupes ont tous été réalisés sur le même scanner simple source (*Discovery CT750 HD*, GE Healthcare, Milwaukee, Wisconsin, USA).

Pour les 50 patients du groupe DE-IR, le protocole d'acquisition en double énergie a été spécialement adapté afin d'aboutir à une dose d'irradiation similaire à celle délivrée par un angioscanner simple énergie acquis à 100kV sur la même machine, à savoir un PDL de 260 mGy.cm (seuil obtenu par un recueil des doses de cet examen dans notre service pendant les 3 mois précédant l'étude, via le serveur d'archivage de dose DACS DoseWatch). Dans ce but, le courant fixe a été abaissé à 275mA et une reconstruction itérative (*ASIR Adaptive Statistical Iterative Reconstruction*, GE Healthcare, Milwaukee, Wisconsin, USA) a été utilisée avec un niveau d'itération fixé à 50%. Le temps de reconstruction était d'environ 20 images par seconde, soit moins de 30 secondes par examen. Les autres paramètres d'acquisition étaient : tensions à 80 et 140kV, temps de rotation de 0,6 seconde (eq. 165mAs), collimation de 64 x 0,625mm, pitch de 1,375, injection automatique de 50ml de Iomeprol 400 mg/ml (Iomeron, Bracco, Milan, Italie) à un débit de 3,5ml/sec suivie de 30ml de sérum salé isotonique, déclenchement par méthode de suivi du bolus avec une ROI placée dans le tronc de l'artère pulmonaire et un seuil à 60 Unités Hounsfield (UH). Ce seuil est inférieur à celui habituel en raison d'un temps de déclenchement légèrement plus long en DE.

Pour les 30 patients du groupe de référence DE-FBP, les paramètres étaient identiques, à l'exception de la charge qui était fixée à 375mA (eq. 225mAs) et de la méthode de reconstruction des images qui était uniquement de la rétroprojection filtrée.

Pour les 35 patients du groupe de comparaison SE-IR, le protocole CTPA habituel a été utilisé, à savoir : tension à 100kV, modulation automatique du courant avec un maximum à 430mA (indice de bruit à 25), temps de rotation de 0,6 seconde (eq. 258 mAs maximum), collimation de 64 x 0,625mm, pitch de 1,375, paramètres d'injection identiques avec un seuil de déclenchement de l'acquisition à 100UH (seuil habituel). Les images étaient reconstruites avec la technique de reconstruction itérative ASIR et un niveau d'itération fixé à 50%.

## 2.3 Analyse des images

### 2.3.1 Analyse qualitative

Tous les dossiers ont été analysés qualitativement par deux radiologues spécialisés en imagerie thoracique (MO et AL, avec respectivement 7 et 5 ans d'expérience en tomodensitométrie) sur une console dédiée Advantage Workstation en version 4.6 et à l'aide du logiciel GSI Viewer (GE Healthcare, Milwaukee, Wisconsin, USA). Une évaluation subjective de la qualité d'image globale selon une échelle à 5 niveaux (*tableau 1*) a été menée de manière indépendante par les deux lecteurs. Les notes supérieures ou égales à 3/5 étaient considérées comme étant de qualité diagnostique.

Tous les examens ont été analysés une seule fois sur les reconstructions médiastinales, c'est-à-dire en filtre mou. Les images étaient affichées en fenêtre parenchymateuse (avec un centre à -700UH et une largeur à 1500UH) et médiastinale (centre à 50UH et largeur à 350UH), et le contraste pouvait être adapté de manière dynamique par le lecteur. Pour les groupes DE-IR et DE-FBP, la note finale était attribuée uniquement après analyse dynamique des images monochromatiques entre 40 et 100keV (concept de « *spectral-surfing* ») et une lecture attentive des images iode-spécifiques dans les plans axial, coronal et sagittal.

Les éventuels cas discordants, définis par un écart de note d'au moins 2 points entre les deux lecteurs, devaient être ré-évalués par un troisième lecteur expert (MYJ, avec 25 ans d'expérience en tomodensitométrie thoracique).



<b>1</b>	<b>Opacification minimale ou absente</b> <i>Examen non diagnostique</i>
<b>2</b>	<b>Opacification faible</b> <i>Gros troncs artériels visibles sans diagnostic de certitude</i>
<b>3</b>	<b>Opacification limitée</b> <i>Suffisante pour un diagnostic</i>
<b>4</b>	<b>Bonne opacification</b> <i>Jusqu'aux artères segmentaires</i>
<b>5</b>	<b>Excellente opacification</b> <i>Jusqu'aux artères sous-segmentaires</i>

**Tableau 1**

Echelle qualitative en 5 niveaux utilisée pour l'évaluation des CTPA.

### 2.3.2 Analyse quantitative

L'analyse quantitative a été effectuée par le même opérateur (MO) sur les reconstructions monochromatiques à 65keV pour les groupes DE-IR et DE-FBP, et sur les reconstructions médiastinales en filtre mou pour le groupe SE-IR. Des mesures systématiques de l'atténuation en UH et de la déviation standard ont été réalisées pour chaque patient à l'aide de régions d'intérêt circulaires moyennant au minimum 5mm<sup>2</sup> et intéressant le tronc de l'artère pulmonaire, une artère pulmonaire principale (droite ou gauche, selon le côté ayant le moins d'artéfact de durcissement de faisceau), une artère pulmonaire lobaire inférieure (droite ou gauche) et un muscle érecteur du rachis dorsal non atrophique. Pour chacune de ces 4 positions, les mesures ont été répétées 3 fois et moyennées.

L'atténuation artérielle moyenne et le bruit moyen (correspondant à la moyenne des déviations standards) ont été utilisés pour calculer le rapport signal sur bruit (SNR), correspondant à la division de l'atténuation moyenne par le bruit moyen, et le rapport contraste sur bruit (CNR), calculé selon la formule (*atténuation artérielle moyenne - atténuation du muscle*)/bruit moyen décrite par Yuan et al. [13].

## 2.4 Analyse Statistique

L'agrément entre les évaluations qualitatives des deux lecteurs a été calculé à l'aide d'un coefficient Kappa de Cohen linéaire. Les données qualitatives ont été analysées avec un test non paramétrique de Kruskal-Wallis. Les données qualitatives ont été comparées selon un test *t* de Student, après vérification de leur distribution normale par un test de Shapiro-Wilk.

D'éventuelles corrélations entre la qualité d'image, le SNR, le CNR et l'IMC ont été recherchées dans le groupe DE-IR par un test de Pearson.

Un  $p < 0.05$  était considéré comme significatif.

### 3. Résultats

Tous les résultats sont donnés, sauf si mention contraire, sous la forme "moyenne  $\pm$  déviation standard".

#### 3.1 Population

Les populations des 3 groupes d'étude avaient des caractéristiques démographiques similaires : l'âge, le sex-ratio et l'IMC n'étaient ainsi pas différents entre les 3 groupes, comme rapporté dans le *tableau 2*.

	<b>DE-IR</b> <i>50 patients</i>	<b>DE-FBP</b> <i>30 patients</i>	<b>SE-IR</b> <i>35 patients</i>	<b><i>p</i></b>
<b>Age</b> (ans)	64.8 $\pm$ 16.2 (30 – 92)	64.4 $\pm$ 18.6 (21-91)	65.8 $\pm$ 15.5 (35-87)	0.9159 ( <i>Student's t test</i> )
<b>IMC</b>	25.6 $\pm$ 4.5 (15.2 – 35.3)	26.2 $\pm$ 4.6 (17.6 – 35.4)	25.7 $\pm$ 4.4 (18.6-36.1)	0.5984 ( <i>Student's t test</i> )
<b>Sex ratio</b> (Homme/Femme)	29H/21F	14H/16F	20H/15F	0.328 ( <i>Kruskal-Wallis</i> )

**Tableau 2**

Caractéristiques démographiques des patients.

#### 3.2 Analyse quantitative

L'atténuation artérielle moyenne n'était statistiquement pas différente entre le groupe DE-IR et les deux autres groupes. Le bruit moyen était par contre significativement plus bas dans le groupe DE-IR en comparaison au groupe DE-FBP ( $p=0.0022$ ) et SE-IR ( $p=0.0126$ ), alors que la charge était plus basse. Cependant, cette baisse n'induisait pas d'amélioration statistiquement significative du SNR ou du CNR, même si ces derniers apparaissaient supérieurs dans le groupe DE-IR.

Tous ces résultats sont rapportés dans le *tableau 3*.

	<b>Groupe DE-IR</b>	<b>Groupe DE-FBP</b>	<b>Groupe SE-IR</b>	<b><i>p</i></b> ( <i>Student's t test</i> ) DE-IR vs DE-FBP	<b><i>p</i></b> ( <i>Student's t test</i> ) DE-IR vs SE-IR
<b>Tronc de l'artère pulmonaire</b>	365 ±90 (190 – 544)	402 ±136 (207 – 697)	397 ±119 (173 – 705)	0.1969	0.1923
<b>Artère pulmonaire principale</b>	350 ±89 (181 – 522)	391 ±128 (186 – 669)	380 ±114 (171 – 657)	0.1366	0.1971
<b>Artère pulmonaire lobaire inférieure</b>	337 ±91 (188 – 529)	388 ±133 (203 – 751)	376 ±111 (170 – 664)	0.0741	0.0941
<b>Rehaussement artériel moyen</b>	351 ±88 (199 – 532)	394 ±131 (202 – 694)	384 ±113 (182 – 673)	0.1222	0.1488
<b>Bruit moyen</b>	22.1 ±6.6 (13.4 – 43)	27.2 ±6.9 (16.4 – 45)	25.7 ±6.1 (15 – 37)	0.0022*	0.0126*
<b>Rapport signal sur bruit SNR</b>	16.9 ±6 (7.6 – 35.3)	14.9 ±6.9 (7.7 – 24)	16 ±6.2 (5.2 – 29.7)	0.0989	0.4735
<b>Rapport contraste sur bruit CNR</b>	14.5 ±5.6 (6.2 – 29.9)	12.7 ±4.8 (5.3 – 22.1)	13.7 ±5.7 (3.2 – 27.3)	0.1222	0.5127

**Tableau 3**

Analyse quantitative. Les mesures d'atténuation sont en Unités Hounsfield (UH).

### 3.3 Analyse qualitative

La concordance entre les évaluations qualitatives des deux lecteurs (*tableau 4*) était faible, avec un Kappa mesuré à 0,2 (intervalle de confiance à 95% : 0,04 – 0,36). Toutefois, la différence entre les deux notes n'était jamais supérieure à 1 point, et une large majorité (>90%) des discordances de notes l'étaient sur des examens classés comme 5/5 par un lecteur et 4/5 par l'autre. Ainsi, le recours au troisième lecteur n'a jamais été nécessaire. Il n'y avait pas de différence significative dans l'évaluation qualitative entre les différents groupes (*tableau 4*). Tous les angioscanners étaient de qualité diagnostique (càd avec une note  $\geq 3$ ).

Le nombre d'examens positifs pour une embolie pulmonaire était comparable entre les différents groupes (5/50 dans le groupe DE-IR soit 10%, 4/30 dans le groupe DE-FBP soit 13% et 4/35 dans le groupe SE-IR soit 11%).

	<b>Groupe DE-IR</b>		<b>Groupe DE-FBP</b>		<b>Groupe SE-IR</b>	
<b>Notation qualitative moyenne</b>	<b>4.66 ±0.44 (3.5-5)</b>		4.62 ±0.34 (4-5)		4.77 ±0.37 (3.5-5)	
<b><i>p</i> (Kruskal-Wallis) DE-IR vs DE-FBP</b>	0.93					
<b><i>P</i> (Kruskal-Wallis) DE-FBP vs SE- IR</b>	0.38					
<b><i>p</i> (Kruskal-Wallis) DE-IR vs SE-IR</b>	0.21					
<b>Lecteurs</b>	<b>Lecteur 1</b> 4.46 ±0.65 <i>5/5 : 27 patients sur 50</i> <i>4/5 : 19 sur 50</i> <i>3/5 : 3 sur 50</i>	<b>Lecteur 2</b> 4.86 ±0.35 <i>5/5 : 43 patients sur 50</i> <i>4/5 : 7 sur 50</i> <i>3/5 : 0 sur 50</i>	<b>Lecteur 1</b> 4.6 ±0.49 <i>5/5 : 18 patients sur 30</i> <i>4/5 : 12 sur 30</i> <i>3/5 : 0 sur 30</i>	<b>Lecteur 2</b> 4.63 ±0.49 <i>5/5 : 19 patients sur 30</i> <i>4/5 : 11 sur 30</i> <i>3/5 : 0 sur 30</i>	<b>Lecteur 1</b> 4.63 ±0.55 <i>5/5 : 23 patients sur 35</i> <i>4/5 : 11 sur 35</i> <i>3/5 : 1 sur 35</i>	<b>Lecteur 2</b> 4.91 ±0.29 <i>5/5 : 32 patients sur 35</i> <i>4/5 : 3 sur 35</i> <i>3/5 : 0 sur 35</i>
<b>Kappa</b>	0.2		0.19		0.23	

**Tableau 4**  
Analyse qualitative.

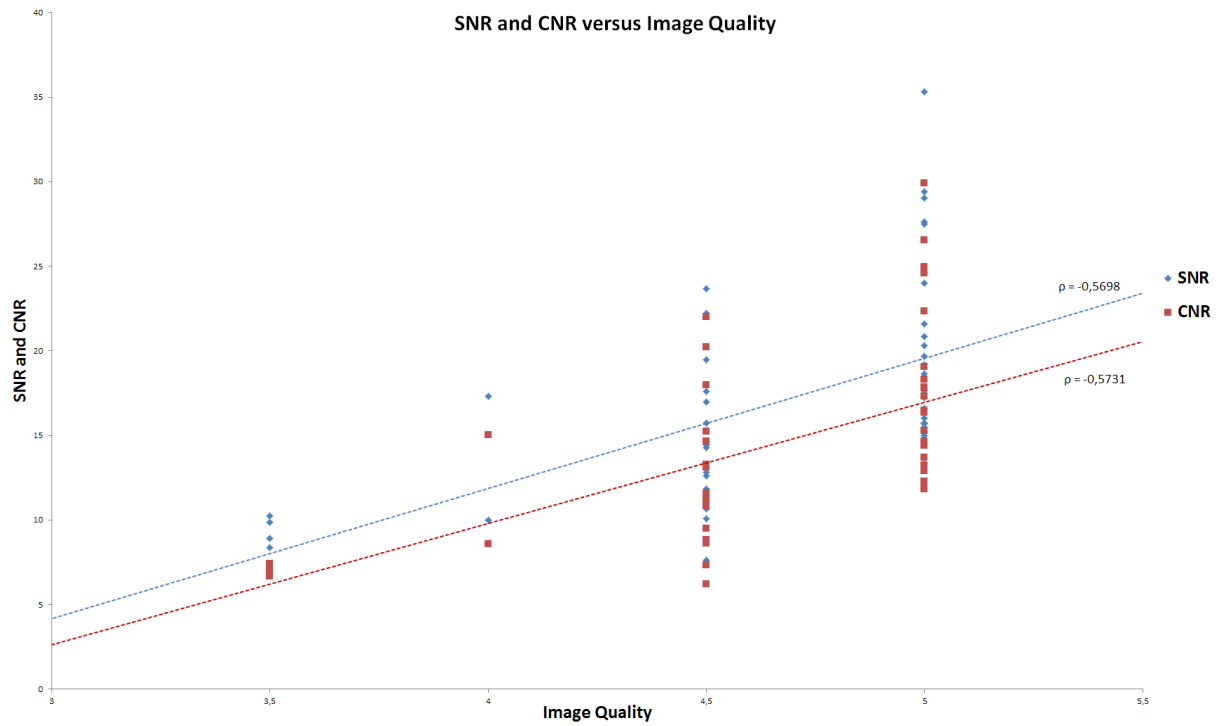
### 3.4 Dose d'irradiation

La dose d'irradiation dans le groupe DE-IR était très légèrement mais significativement inférieure à celle du groupe SE-IR, avec un PDL moyen à  $244 \pm 33$  mGy.cm (min=183, max=333) contre  $262 \pm 34$  mGy.cm (min=156, max=336),  $p=0.0128$ .

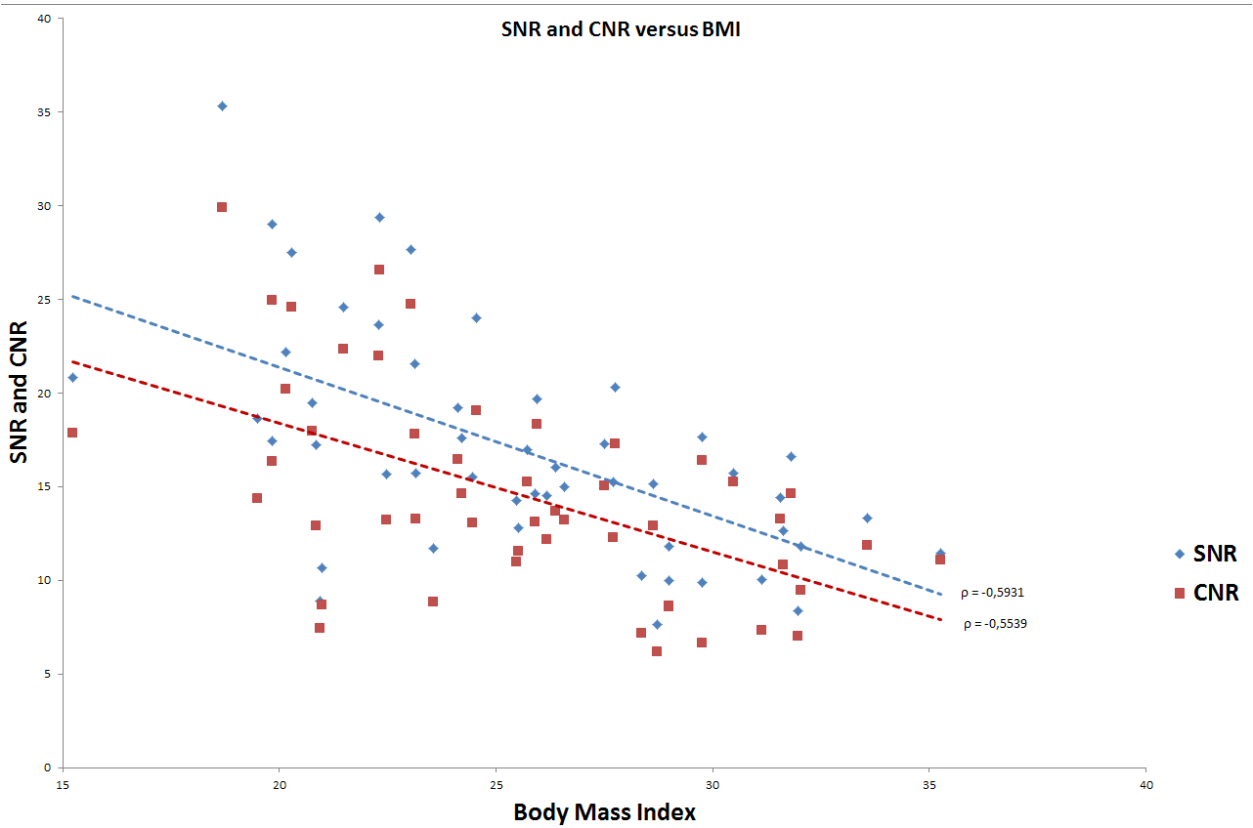
La dose dans le groupe de référence DE-FBP était 59% plus importante, avec un PDL moyen à  $388 \pm 100$  mGy.cm (min=278, max=625).

### 3.5 Corrélations

Il y avait une forte corrélation positive entre la qualité d'image et le SNR et CNR (respectivement  $\rho= 0.5698$  et  $0.5731$ , *figure 1a*). De la même manière, il y avait une forte corrélation négative entre l'IMC et le SNR et CNR (respectivement  $\rho= -0.59$  et  $-0.55$ , *figure 1b*).

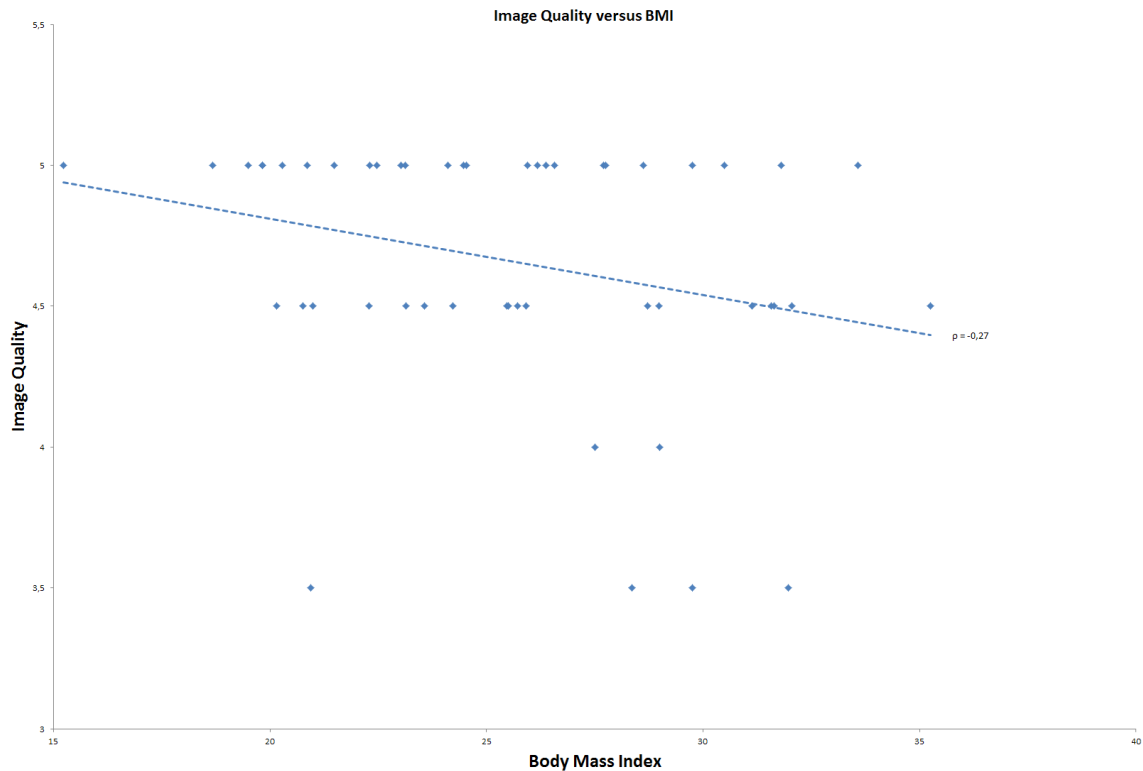


**Figure 1a**  
Corrélation entre le SNR/CNR et la qualité d'image.



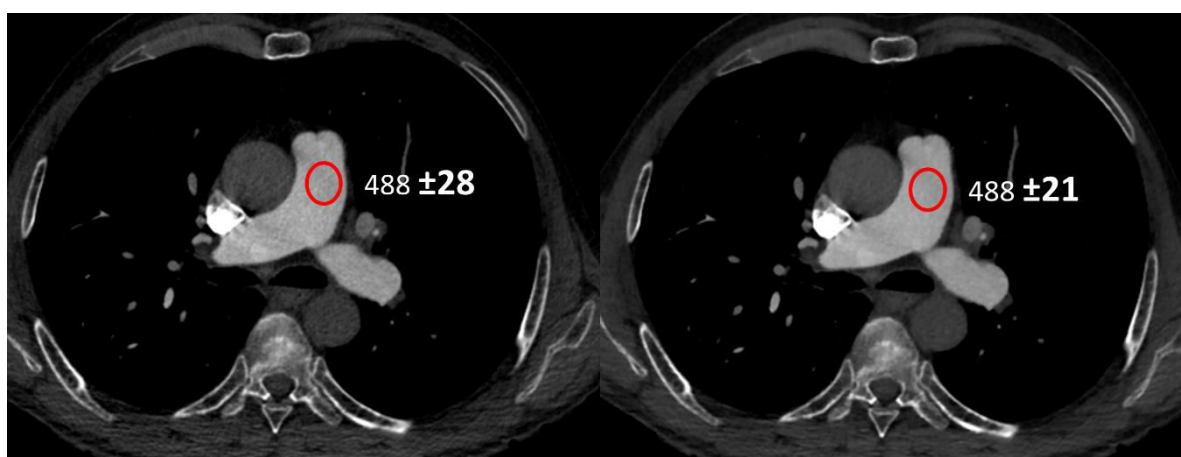
**Figure 1b**  
Corrélation entre le SNR/CNR et l'IMC.

Par contre, il n'y avait qu'une corrélation négative modérée entre l'IMC et la qualité d'image ( $\rho = -0.27$ , *figure 1c*).

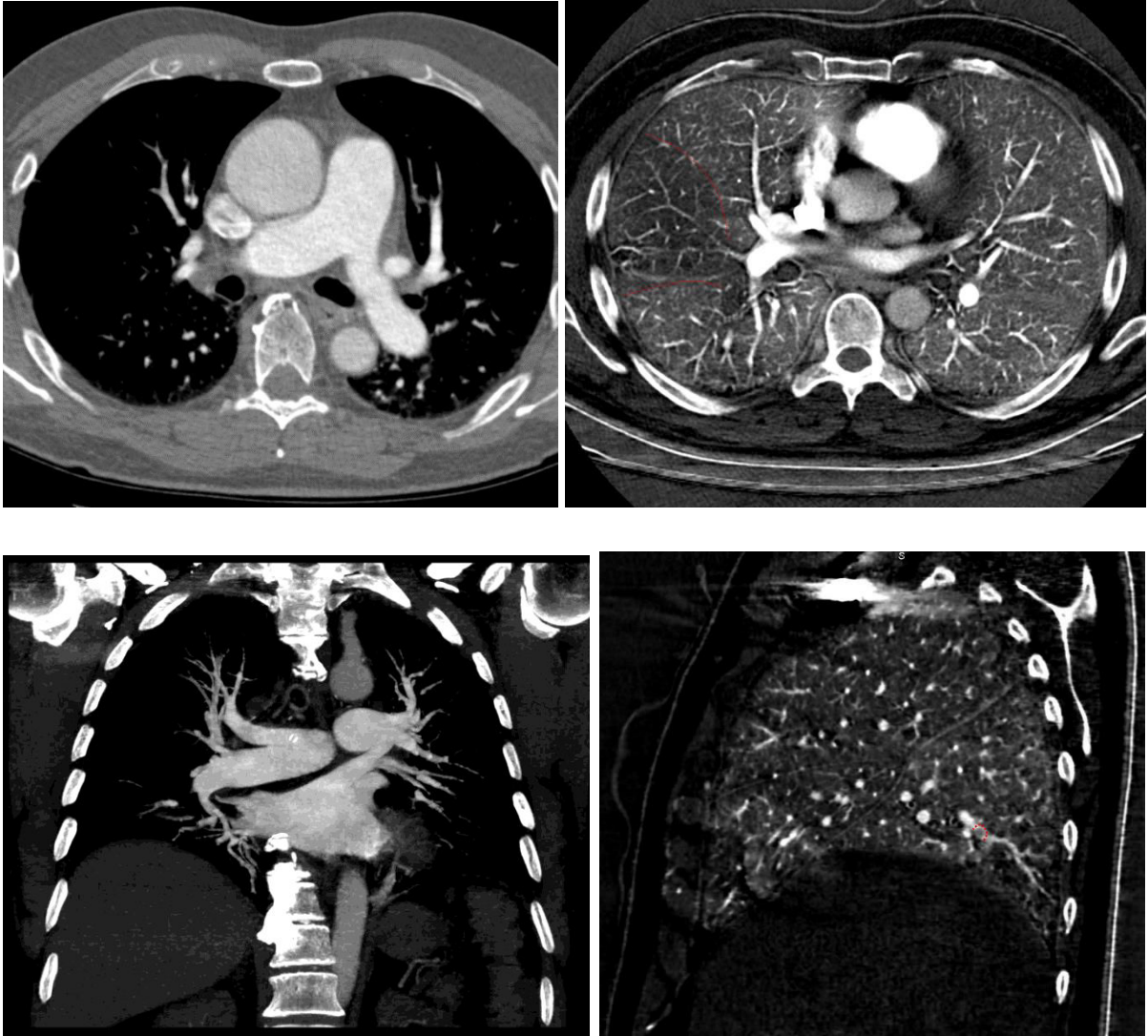


**Figure 1c**  
Corrélation entre la qualité d'image et l'IMC.

Des exemples illustrant l'utilité de la reconstruction itérative et la qualité d'image obtenue à ces faibles doses sont fournis dans les *figures 2* et *3*.



**Figure 2**  
Angioscanner en double énergie d'un patient de 63 ans du groupe DE-IR, avec un IMC à 21 et un PDL de 248mGy.cm. A gauche, une reconstruction monochromatique à 65keV par rétroprojection filtrée. A droite, la même coupe en reconstruction monochromatique à 65keV avec 50% d'itération. On note une chute dans la mesure de la déviation standard, qui correspond à la diminution du bruit dans l'image.



**Figure 3**

Exemples obtenus chez 4 patients du groupe DE-IR.

En haut à gauche, une reconstruction monochromatique à 65keV obtenue chez un patient de 62 ans, avec un IMC à 28 et un PDL à 220mGy.cm.

En haut à droite, une reconstruction iode-spécifique chez un patient de 50 ans, avec un IMC à 24 et un PDL à 214mGy.cm ; un défaut de perfusion à contours nets est visible dans le lobe moyen (lignes rouges), en aval d'une embolie pulmonaire plus proximale.

En bas à gauche, une reconstruction coronale MIP de 15mm d'épaisseur chez un patient de 62 ans avec un IMC à 29 et un PDL à 235mGy.cm.

En bas à droite, une reconstruction iode-spécifique en coupe sagittale chez une patiente de 57 ans ayant un IMC à 24 et avec un PDL à 209mGy.cm ; un thrombus non obstructif (ligne pointillée rouge) est visualisé dans une artère sous-segmentaire lobaire inférieure droite.

## 4. Discussion

Comme nous l'avons vu dans notre première partie, la TDE est basée sur une acquisition simultanée à haut et bas kilovoltage, classiquement 80 et 140kV [1]. Dans les machines actuellement commercialisées, cette acquisition simultanée peut être obtenue selon deux approches [2, 24] :

- la technique double source, qui fait appel à deux couples tube/détecteurs positionnés chacun à environ 95° et qui tournent simultanément autour du patient ;
- la technique simple source, basée sur une unique acquisition hélicoïdale avec switch rapide du kilovoltage du tube (tous les 0,5ms) et détecteurs à très faible rémanence.

L'utilisation de deux énergies différentes permet une décomposition des matériaux [25] : plus le poids moléculaire d'un matériel est élevé, plus sa différence d'absorption entre haut et bas kilovoltage est marquée, en raison d'une probabilité accrue de survenue d'un effet photo-électrique à bas kV. Ceci est particulièrement vrai pour l'iode. Une analyse mathématique [26] de ces données différentielles permet de calculer et générer des reconstructions monochromatiques en quasi temps réel à un niveau énergétique donné compris entre 40 et 140kV, ainsi que des reconstructions matériau-spécifiques telles que les images iode-spécifiques, correspondant à une cartographie de la prise de contraste, et les images eau-spécifiques qui s'approchent d'une acquisition sans injection.

En TDE double source, il est possible de régler de manière différente la tension délivrée par chaque tube, et donc de délivrer une charge plus élevée pour le tube à bas kV et une charge moindre pour le tube à haut kV, et ce afin d'optimiser la dose finale [27]. Dans la littérature, les PDL obtenus pour des angioscanners pulmonaires acquis en TDE avec cette technique double source vont de 240 à 405 mGy.cm [6, 17, 19].

Avec la technique simple source, il est actuellement impossible d'avoir une charge différente entre haut et bas kilovoltage, ou de les moduler pendant l'acquisition. Ainsi, les mA sont fixes et identiques pour les deux kilovoltages, et ne peuvent être trop abaissés afin que l'intensité du faisceau à bas kV demeure suffisante. Les doses délivrées avec cette technique sont donc supérieures, avec des PDL rapportés allant de 330 mGy.cm à 470 mGy.cm [9, 12, 13].



Avec cette étude nous avons démontré qu'il était possible d'acquérir un angioscanner pulmonaire en double énergie d'excellente qualité avec une dose d'irradiation ( $PDL = 244 \pm 33$  mGy.cm soit une dose efficace de 4.1 mSv) similaire à celle obtenue par un examen simple énergie sur la même machine ( $PDL = 262 \pm 34$  mGy.cm; 4.5 mSv), sans différence significative concernant le rehaussement artériel qualitatif, les rapports signal et contraste sur bruit, et même avec un bruit moyen significativement abaissé. Ceci permettrait d'élargir l'utilisation de la technique double énergie, dans le cadre de l'urgence comme pour les patients programmés, afin de les faire bénéficier des apports démontrés de la TDE tels que la meilleure analyse des artères sous-segmentaires ou l'identification de potentiels défauts de perfusion, le tout sans l'inconvénient d'un coût radique majoré. Ceci est d'autant plus essentiel que ce type d'examen concerne souvent de jeunes patientes.

Au final, le seul inconvénient résiduel de la TDE est son post-traitement spécifique, étape indispensable à l'analyse dynamique des images monochromatiques et matériau-spécifiques. Elle nécessite ainsi, en plus d'une formation adaptée des radiologues au logiciel de post-traitement et d'une station de travail dédiée (ou d'un serveur d'application), 5 à 10 minutes de temps d'interprétation additionnel [2].

Cependant, et même si les résultats obtenus semblent satisfaisants avec une excellente qualité d'image (4,66 sur 5 en moyenne) et des examens de qualité constamment diagnostique, cette étude semble indiquer qu'il est possible d'aller encore plus loin. En effet, si certains examens sont de qualité limite (11 patients sur 50 ont par exemple un CNR inférieur à 10), d'autres ne présentent quasiment pas de bruit (8 patients ont un CNR supérieur à 20), ce qui fait suggérer qu'une réduction de dose plus importante aurait pu être obtenue dans certains cas. Si la qualité limite de certains angioscanners peut sembler uniquement secondaire à des conditions d'examen difficiles (état général du patient très altéré, dyspnée sévère empêchant une inspiration profonde, parenchyme pulmonaire sous-jacent pathologique), la forte corrélation négative retrouvée entre l'IMC et le SNR/CNR et la corrélation négative modérée entre l'IMC et la qualité d'image indiquent que la morphologie du patient est le principal facteur extérieur influençant la qualité finale de l'examen.

En effet, ce protocole double énergie, bien qu'optimisé avec une reconstruction itérative, reste un protocole « taille unique », dans le sens où la charge du tube est fixe (275 mA dans notre étude). En conséquence, il n'y a pas d'adaptation à la morphologie du patient comme on peut l'avoir en tomographie simple énergie où une modulation du milliampérage basée sur l'atténuation mesurée sur le topogramme est utilisée.

Le fait que la corrélation négative entre la qualité d'image et l'IMC ne soit que modérée, alors que l'on se serait attendu à une corrélation négative forte, est probablement dû à l'absence de relation stricte entre le poids corporel total et l'atténuation densitométrique du thorax. En effet, et en dehors des extrêmes (IMC <18 ou >40), l'IMC n'est probablement pas un reflet précis du diamètre thoracique : il peut le surestimer lorsque la graisse est plutôt abdominale ou pelvienne, ou le sous-estimer chez les femmes à forte poitrine. Bien qu'imparfait, l'IMC reste cependant le paramètre morphologique le plus simple à obtenir en pratique pour optimiser en routine les paramètres d'acquisition.

Ainsi, nous proposons une adaptation de la dose délivrée en fonction de l'IMC (*tableau 5*), ce qui n'est au final qu'un substitut très imparfait à la modulation automatique du milliampérage, en attendant que cette technique devienne applicable en TDE simple source.

<b>IMC</b>	<b>PDL cible (mGy.cm)</b>	<b>Charge proposée (mA)</b>
<20	200	225
20<IMC<30	250	275
30<IMC<35	300	325
>35	350	375

**Tableau 5**

Proposition de paramètres d'acquisition optimaux selon le BMI du patient.

Notre étude montre plusieurs limites.

En premier lieu, seulement 50 patients ont été inclus dans le groupe DE-IR. Si cela est suffisant pour démontrer la non-infériorité de la technique, nous pouvons supposer qu'un nombre plus grand de patients aurait permis une démonstration significative de l'amélioration du SNR et du CNR dans le groupe d'étude.

Une autre limitation majeure de cette étude est qu'un seul paramétrage a été utilisé (càd une charge fixe à 275mA pour un PDL cible de 260mGy.cm). En réalité, ce travail n'est qu'une étude préliminaire, et l'analyse des doses intermédiaires proposées dans le *tableau 5* est en cours. Chez certains patients sélectionnés, il serait ainsi possible d'aller encore plus loin dans la réduction de la dose délivrée ; de plus, des techniques de reconstruction itérative avancées avec modélisation de la chaîne image (*Model-Based Iterative Reconstruction MBIR*) pourraient aussi s'avérer utiles dans un futur proche [28].

Il faudrait aussi mentionner que l'évaluation dans ce travail a été uniquement quantitative et qualitative, avec une absence de comparaison de l'efficacité diagnostique par rapport à un

examen simple énergie ou à un standard de référence. Cependant, l'angioscanner est actuellement établi comme le standard clinique pour le diagnostic d'embolie pulmonaire, tout particulièrement dans le contexte de l'urgence, et la TDE est déjà validée comme étant plus performante que l'examen simple énergie dans cette indication [29]. De plus, le taux comparable d'examens positifs entre les trois groupes est aussi un indicateur de performances diagnostiques similaires. Concernant l'évaluation qualitative, le relativement faible agrément entre les deux lecteurs pourrait à première vue sembler surprenant, mais est en réalité majoritairement lié à des préférences personnelles dans la façon de noter un examen très satisfaisant à 4 ou 5 sur 5. Si les deux derniers niveaux de notation avaient été combinés (càd 4 niveaux au lieu de 5), les lecteurs auraient été en concordance parfaite dans 92% des examens. Concernant le protocole, seulement un niveau d'itération (ASIR à 50%) a été étudié. Ce niveau a été choisi initialement sur les recommandations du constructeur, mais un niveau d'itération supérieur est habituel dans les angioscanners [30], jusqu'à 70%, ce qui pourrait améliorer encore la qualité d'image [31].

Enfin, le suivi du bolus a été effectué avec une ROI placée dans le tronc de l'artère pulmonaire. Certains auteurs recommandent de la placer dans les cavités cardiaques droites, afin d'éviter de rater le bolus chez les patients hyperkinétiques. Nous avons préféré un positionnement dans le tronc de l'artère pulmonaire afin d'obtenir un rehaussement (même modéré) de l'aorte thoracique, utile pour le diagnostic différentiel dans un contexte de douleur thoracique aiguë.

En conclusion, cette étude démontre qu'un angioscanner des artères pulmonaires en double énergie simple source peut être acquis à une dose d'irradiation (PDL de 244 mGy.cm) équivalente à celle d'un examen simple énergie, grâce à l'utilisation de la reconstruction itérative. La morphologie du patient influe directement sur la qualité d'image, et tant que la modulation automatique du courant est indisponible sur TDE simple source, nous pouvons recommander un ajustement manuel de la dose délivrée en fonction de l'IMC.

Cette étude était un travail préliminaire à notre recherche, puisqu'il nous fallait pouvoir, dans le cadre de la constitution de notre dossier de demande d'autorisation au Comité de Protection des Personnes Est et à l'Agence Nationale de la Sécurité du Médicament, justifier de l'innocuité radiologique du scanner acquis en double énergie. En effet, si la dose délivrée avait été très

significativement augmentée par rapport à un examen simple source, il aurait pu être éthiquement délicat de le proposer à la place du scanner habituellement réalisé.

Le deuxième travail préliminaire à notre étude porte sur l'analyse du parenchyme pulmonaire en TDE, et constitue le chapitre suivant de ce manuscrit.

## Références

---

1. Coursey CA, Nelson RC, Boll DT & al. *Dual-Energy Multidetector CT: How Does It Work, What Can It Tell Us, and When Can We Use It in Abdominopelvic Imaging?* Radiographics (2010). 30(4): p. 1037-1055.
2. Ohana M, Jeung MY, Labani A, El Ghannudi S, and Roy C *Thoracic dual energy CT: acquisition protocols, current applications and future developments.* Diagn Interv Imaging (2014). 95(11): p. 1017-26.
3. Kim BH, Seo JB, Chae EJ & al. *Analysis of perfusion defects by causes other than acute pulmonary thromboembolism on contrast-enhanced dual-energy CT in consecutive 537 patients.* Eur J Radiol (2012). 81(4): p. e647-52.
4. Pontana F, Faivre JB, Remy-Jardin M & al. *Lung perfusion with dual-energy multidetector-row CT (MDCT): feasibility for the evaluation of acute pulmonary embolism in 117 consecutive patients.* Acad Radiol (2008). 15(12): p. 1494-504.
5. Thieme SF, Becker CR, Hacker M & al. *Dual energy CT for the assessment of lung perfusion--correlation to scintigraphy.* Eur J Radiol (2008). 68(3): p. 369-74.
6. Thieme SF, Graute V, Nikolaou K & al. *Dual Energy CT lung perfusion imaging--correlation with SPECT/CT.* Eur J Radiol (2012). 81(2): p. 360-5.
7. Dournes G, Verdier D, Montaudon M & al. *Dual-energy CT perfusion and angiography in chronic thromboembolic pulmonary hypertension: diagnostic accuracy and concordance with radionuclide scintigraphy.* Eur Radiol (2014). 24(1): p. 42-51.
8. Fink C, Johnson TR, Michaely HJ & al. *Dual-energy CT angiography of the lung in patients with suspected pulmonary embolism: initial results.* Rofo (2008). 180(10): p. 879-83.
9. Geyer LL, Scherr M, Korner M & al. *Imaging of acute pulmonary embolism using a dual energy CT system with rapid kVp switching: initial results.* Eur J Radiol (2012). 81(12): p. 3711-8.
10. Hoey ET, Gopalan D, Ganesh V & al. *Dual-energy CT pulmonary angiography: a novel technique for assessing acute and chronic pulmonary thromboembolism.* Clin Radiol (2009). 64(4): p. 414-9.
11. Aran S, Shaqdan KW, and Abujudeh HH *Dual-energy computed tomography (DECT) in emergency radiology: basic principles, techniques, and limitations.* Emerg Radiol (2014). 21(4): p. 391-405.
12. Labani A, Ohana M, Jeung M-Y & al. *How far can we reduce the iodine load at CT pulmonary angiography using dual-energy : a prospective study on 40 patients.* ECR 2013 (EPOS Scientific Presentation) (2013). C-1058.

13. Yuan R, Shuman WP, Earls JP & al. *Reduced Iodine Load at CT Pulmonary Angiography with Dual-Energy Monochromatic Imaging: Comparison with Standard CT Pulmonary Angiography—A Prospective Randomized Trial*. *Radiology* (2012). 262(1): p. 290-297.
14. Chae EJ, Song JW, Seo JB & al. *Clinical utility of dual-energy CT in the evaluation of solitary pulmonary nodules: initial experience*. *Radiology* (2008). 249(2): p. 671-81.
15. Knoss N, Hoffmann B, Krauss B, Heller M, and Biederer J *Dual energy computed tomography of lung nodules: differentiation of iodine and calcium in artificial pulmonary nodules in vitro*. *Eur J Radiol* (2011). 80(3): p. e516-9.
16. Ogawa M, Hara M, Imafuji A & al. *Dual-energy CT can evaluate both hilar and mediastinal lymph nodes and lesion vascularity with a single scan at 60 seconds after contrast medium injection*. *Acad Radiol* (2012). 19(8): p. 1003-10.
17. de Broucker T, Pontana F, Santangelo T & al. *Single- and dual-source chest CT protocols: Levels of radiation dose in routine clinical practice*. *Diagn Interv Imaging* (2012). 93(11): p. 852-8.
18. Ho LM, Yoshizumi TT, Hurwitz LM & al. *Dual energy versus single energy MDCT: measurement of radiation dose using adult abdominal imaging protocols*. *Acad Radiol* (2009). 16(11): p. 1400-7.
19. Meinel FG, Graef A, Sommer WH & al. *Influence of vascular enhancement, age and gender on pulmonary perfused blood volume quantified by dual-energy-CTPA*. *Eur J Radiol* (2013). 82(9): p. 1565-70.
20. Co SJ, Mayo J, Liang T & al. *Iterative reconstructed ultra high pitch CT pulmonary angiography with cardiac bowtie-shaped filter in the acute setting: effect on dose and image quality*. *Eur J Radiol* (2013). 82(9): p. 1571-6.
21. Szucs-Farkas Z, Christe A, Megyeri B & al. *Diagnostic accuracy of computed tomography pulmonary angiography with reduced radiation and contrast material dose: a prospective randomized clinical trial*. *Invest Radiol* (2014). 49(4): p. 201-8.
22. Thakur Y, McLaughlin PD, and Mayo JR *Strategies for radiation dose optimization*. *Current Radiology Reports* (2013). 1(1): p. 1-10.
23. Greffier J, Fernandez A, Macri F & al. *Which dose for what image? Iterative reconstruction for CT scan*. *Diagn Interv Imaging* (2013). 94(11): p. 1117-21.
24. Kaza RK, Platt JF, Cohan RH & al. *Dual-energy CT with single- and dual-source scanners: current applications in evaluating the genitourinary tract*. *Radiographics* (2012). 32(2): p. 353-69.
25. Van Abbema JK, Van der Schaaf A, Kristanto W, Groen JM, and Greuter MJ *Feasibility and accuracy of tissue characterization with dual source computed tomography*. *Phys Med* (2012). 28(1): p. 25-32.

26. Ferda J, Ferdova E, Mirka H & al. *Pulmonary imaging using dual-energy CT, a role of the assessment of iodine and air distribution.* Eur J Radiol (2011). 77(2): p. 287-93.
27. Schenzle JC, Sommer WH, Neumaier K & al. *Dual energy CT of the chest: how about the dose?* Invest Radiol (2010). 45(6): p. 347-53.
28. Katsura M, Matsuda I, Akahane M & al. *Model-based iterative reconstruction technique for radiation dose reduction in chest CT: comparison with the adaptive statistical iterative reconstruction technique.* Eur Radiol (2012). 22(8): p. 1613-23.
29. Annoni A, Formenti A, Andreini D & al. *Dual Energy Gemstone Spectral Imaging (GSI) lung perfusion MDCT in acute pulmonary embolism: blood volume assessment and correlation with clinical symptoms.* European Heart Journal (2013). 34(suppl 1).
30. Ridge CA, Litmanovich D, Bukoye BA & al. *Computed tomography angiography for suspected pulmonary embolism: comparison of 2 adaptive statistical iterative reconstruction blends to filtered back-projection alone.* J Comput Assist Tomogr (2013). 37(5): p. 712-7.
31. Leipsic J, Labounty TM, Heilbron B & al. *Adaptive statistical iterative reconstruction: assessment of image noise and image quality in coronary CT angiography.* AJR Am J Roentgenol (2010). 195(3): p. 649-54.

## CHAPITRE 3

---

# Analyse du parenchyme pulmonaire en tomодensitométrie double énergie

## VALORISATION SCIENTIFIQUE

### PRESENTATIONS EN CONGRES

Ohana M, Labani A, Jeung MY et Roy C.

*Scanographie thoracique double énergie : quel est le keV optimal pour analyser le parenchyme pulmonaire ? Une étude qualitative sur 50 patients*

Communication orale aux Journées Françaises de Radiologie

JFR 2014 (Paris – 17/10/2014)



Ohana M, Labani A, Venkatasamy A, Jeung MY and Roy C.

*Dual energy CT: what is the optimal energy level for monochromatic imaging of lung parenchyma? A qualitative study on 50 patients*

Formal scientific communication at the North American Congress of Radiology

RSNA 2014 (Chicago – 04/12/2014)



Ohana M, Labani A, Jeung MY and Roy C.

*What is the optimal monochromatic keV level for lung parenchyma analysis in spectral CT? A qualitative study on 50 patients*

Formal scientific communication at the European Congress of Radiology

ECR 2016 (Vienne – 03/03/2016)



### ARTICLE

Ohana M, Labani A, Severac F, Jeung MY and Roy C.

*Dual Energy CT: what is the optimal energy level for the monochromatic imaging of lung parenchyma?*

Submitted to European Radiology – 01.04.2016





# Résumé

---

## Objectif

Déterminer le niveau énergétique monochromatique optimal pour l'analyse du parenchyme pulmonaire en tomodensitométrie double énergie.

## Matériels et méthodes

La totalité des 50 patients (58% d'hommes,  $64,8 \pm 16$  ans) d'une précédente étude prospective sur la tomodensitométrie double énergie dans les angioscanners des artères pulmonaires ont été inclus.

Les images monochromatiques reconstruites tous les 5keV de 40 à 140keV ont été analysées de manière indépendante par deux radiologues thoraciques, sur les fenêtres parenchymateuses. Sur la base de la qualité d'image globale et de l'analyse des lésions pulmonaires, chaque lecteur devait désigner pour chaque patient le keV donnant la meilleure qualité d'image diagnostique.

## Résultats

72% des examens présentaient des anomalies parenchymateuses pulmonaires.

Le lecteur 1 a choisi le niveau monochromatique 55keV dans 52% des cas, 50keV dans 30% et 60keV dans 18%. Le lecteur 2 a choisi 50keV dans 52% des cas, 55keV dans 40% et 60keV dans 6% des cas. La reconstruction monochromatique à 55keV a été choisie par au moins un lecteur dans 76% des patients, et celle à 50keV dans 64% des dossiers. En fusionnant les niveaux 50 et 55keV en une seule catégorie, nous obtenions un niveau optimal 50-55keV choisi par le lecteur 1 dans 82% des cas et par le lecteur 2 dans 92% des cas, avec un agrément de 74% entre les deux lecteurs.

## Conclusion

La meilleure qualité d'image pour l'analyse du parenchyme pulmonaire en imagerie scanner spectrale est obtenue avec les reconstructions monochromatiques 50-55keV.

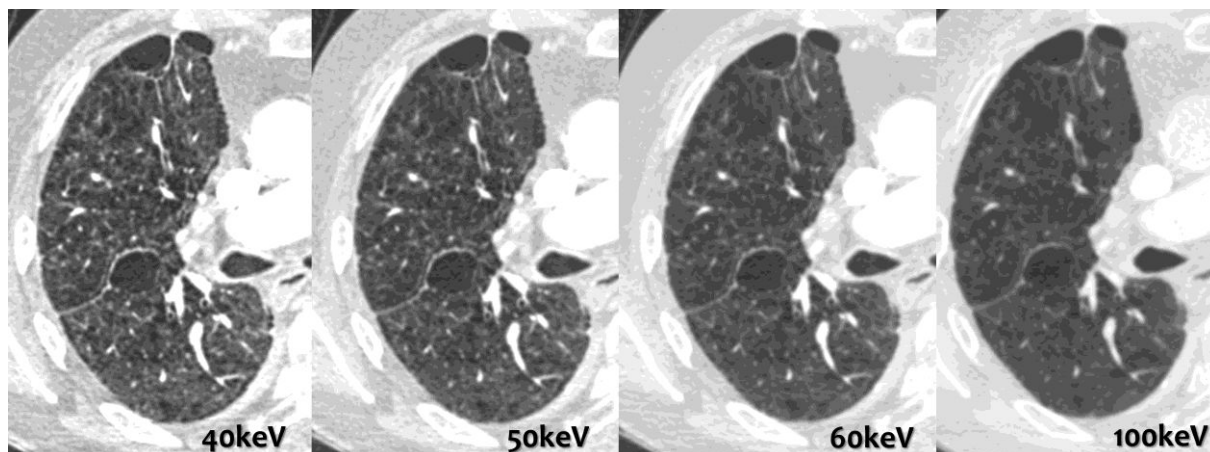
# 1. Introduction

La tomодensitométrie double énergie (TDE), basée sur une acquisition simultanée à bas et haut kilovoltage [1], génère des reconstructions monochromatiques et des images matériau-spécifiques qui sont particulièrement utiles en angioscanographie des artères pulmonaires (CTPA) [2], car elles maximisent le contraste de l'iode et offrent une appréciation de la perfusion parenchymateuse [3-7].

Ces bénéfices ont été largement étudiés dans la littérature récente. Dans la prise en charge de l'embolie pulmonaire [4, 8-11], la TDE sensibilise l'examen, avec une meilleure analyse des artères sous-segmentaires et une identification des défauts de perfusion qui facilite la détection des embolies périphériques et des thrombi non obstructifs. Plus spécifiquement, les images monochromatiques à bas keV (càd <70keV) augmentent drastiquement le contraste de l'iode, mais au détriment d'une majoration significative du bruit de l'image, ce qui peut s'avérer problématique aux niveaux énergétiques les plus bas.

Aussi, plusieurs travaux ont cherché à déterminer le niveau monoénergétique optimal dans différentes situations cliniques. Pour l'analyse des artères pulmonaires, les reconstructions monochromatiques entre 50 et 70keV apportent le meilleur compromis en termes de qualité d'image et de rapport signal sur bruit [12]. En imagerie vasculaire, des niveaux optimaux ont aussi été déterminés pour l'angioscanographie double énergie de l'aorte (70keV) et des membres inférieurs (60keV) [13]. En imagerie abdominale, le niveau énergétique optimal a été déterminé pour l'analyse de l'artère mésentérique supérieure [14], pour les vaisseaux mésentériques en radiopédiatrie [15], pour le tronc porte [16] et dans l'adénocarcinome pancréatique [17] (respectivement 50keV, 42keV, 51keV et 50keV). En imagerie musculo-squelettique, le niveau monochromatique à 65keV a été décrit comme le plus adapté à l'analyse des tendons de la main [18] et celui à 63keV recommandé pour la visualisation des ligaments cruciformes [19]. En imagerie tête et cou, le rapport signal sur bruit optimal est obtenu à 65keV, mais la démarcation de la tumeur est plus facile à 40keV [20].

Dans notre expérience de tous les jours en TDE simple source, nous avons remarqué une modification substantielle de l'aspect du parenchyme pulmonaire lorsque nous faisons varier le keV (*figure 1*), ce qui nous a fait émettre l'hypothèse qu'il devait exister, à l'image de ce qui a déjà été démontré en imagerie vasculaire et viscérale, un niveau monoénergétique optimal pour l'analyse du parenchyme pulmonaire.



**Figure 1**

Exemple de variation de l'aspect du parenchyme pulmonaire selon le keV. L'emphysème est mieux analysable à basse énergie, avec des contours plus nets et une meilleure appréciation de la destruction parenchymateuse, tandis que les images à haut keV apparaissent plus floues.

A notre connaissance, aucune étude n'a encore décrit ce phénomène ou déterminé quel pouvait être ce niveau optimal en TDE thoracique.

L'objectif de ce troisième chapitre est donc de déterminer le niveau énergétique monochromatique optimal pour l'analyse du parenchyme pulmonaire en tomодensitométrie double énergie.

## 2. Matériels et Méthodes

Cette étude a reçu l'accord de notre comité d'éthique local. Il a jugé qu'un consentement spécifique n'était pas nécessaire, car toutes les données ont été récupérées d'une précédente étude prospective dans laquelle un consentement écrit avait été obtenu de chaque participant.

### 2.1 Population

Les 50 examens du groupe DE-IR réalisés lors de l'étude présentée dans le *Chapitre 2* [21] ont été utilisés pour ce travail. Les participants à cette étude avaient été adressés à notre service pour un CTPA cliniquement indiqué, à la recherche d'une embolie pulmonaire, et avaient été inclus de manière prospective et consécutive entre mars et mai 2013. Les seuls critères

d'inclusion étaient un âge supérieur à 18 ans et une suspicion clinique d'embolie pulmonaire. Les critères d'exclusion étaient les contre-indications classiques à l'injection de produit de contraste iodé (insuffisance rénale sévère avec clairance MDRD de la créatinine inférieure à 30ml/min, allergie prouvée aux produits de contraste iodés), la grossesse, l'impossibilité de donner un consentement, une agitation incontrôlable et l'incapacité de maintenir les bras au-dessus de la tête durant le temps de l'examen.

Pour chaque patient, le poids et la taille au moment de l'examen ont été relevés afin de pouvoir calculer l'indice de masse corporelle (IMC).

## 2.2 Acquisition des images

Tous les examens ont été acquis sur un scanner double énergie simple source (*Discovery CT750 HD*, GE Healthcare, Milwaukee, Wisconsin, USA) avec les paramètres d'acquisition suivants : tensions à 80 et 140kV, charge fixe à 275mA, temps de rotation de 0,6 seconde (eq. 165mAs), collimation de 64 x 0,625mm, pitch de 1,375, injection automatique de 50ml de Iomeprol 400 mg/ml (Iomeron, Bracco, Milan, Italie) à un débit de 3,5ml/sec suivie de 30ml de sérum salé isotonique, déclenchement par méthode de suivi du bolus avec une région d'intérêt placée dans le tronc de l'artère pulmonaire et un seuil à 60 Unités Hounsfield (UH).

Pour chaque patient, des reconstructions monochromatiques axiales de 0.625mm d'épaisseur tous les 5keV depuis 40keV jusqu'à 140keV ont été réalisées, avec un filtre médiastinal et en utilisant un algorithme de reconstruction par rétroprojection filtrée. Un effet, l'algorithme itératif (*ASIR Adaptive Statistical Iterative Reconstruction*, GE Healthcare, Milwaukee, Wisconsin, USA) n'est pas utilisable en dessous de 65keV dans la version actuelle du logiciel de reconstruction. L'incrément de 5keV a été choisi car il représente un bon compromis entre un échantillonnage précis du spectre et un nombre acceptable de données à analyser.

Toutes ces reconstructions ont ensuite été anonymisées et randomisées.

## 2.3 Analyse qualitative

Une analyse qualitative en aveugle a été réalisée de manière indépendante par deux radiologues spécialisés en imagerie thoracique (MO et AL, avec respectivement 7 et 5 ans d'expérience en scanographie thoracique), sur une station de travail Advantage Workstation en

version 4.6 (GE Healthcare, Milwaukee, Wisconsin, USA). Pour chaque patient, le lecteur avait à disposition l'ensemble des 21 reconstructions, présentées dans un ordre aléatoire et sans mention du niveau monoénergétique. Tous les examens étaient affichés en coupes axiales fines avec un fenêtrage parenchymateux pulmonaire (centre à -700UH et largeur de la fenêtre à 1500UH) et avec des reconstructions systématiques multiplanaires, MIP (Maximum Intensity Projection) et minIP (Minimum Intensity projection) de 5mm d'épaisseur. Le contraste pouvait à tout moment être réglé par le lecteur.

Pour chaque patient, le lecteur devait choisir la reconstruction (*i.e.* le keV) qui selon lui offrait la meilleure qualité d'image sur la base de :

- l'aspect global du parenchyme pulmonaire ;
- la précision des contours des bronches segmentaires ;
- la netteté de l'espace sous-pleural ;
- la détection et l'analyse des lésions parenchymateuses, pour les examens anormaux.

En pratique, après une première revue des 21 reconstructions, une élimination progressive des images non satisfaisantes permettait d'aboutir à une sélection de 2 à 4 reconstructions monochromatiques, qui étaient comparées côté à côté afin de sélectionner la plus optimale.

Les deux lecteurs devaient aussi identifier toutes les anomalies parenchymateuses significatives. Ces constatations ont été mises en commun dans une session de relecture consensuelle ultérieure, afin d'établir une liste complète des lésions parenchymateuses rencontrées dans notre population, en suivant le descriptif sémiologique de la Fleischner Society [22].

## 2.4 Analyse quantitative

Pour chaque patient, l'irradiation telle que mesurée par le Produit Dose Longueur (PDL) exprimé en mGy.cm a été relevée.

Pour tous les patients avec une lésion parenchymateuse solide de plus de 5mm, des mesures quantitatives ont été réalisées par le même radiologue thoracique (MO) au sein de la lésion et dans la lumière de la trachée juste au-dessus du niveau de la carène. Pour chacune de ces deux positions, une région d'intérêt circulaire moyennant au minimum 10mm<sup>2</sup> était placée en évitant

soigneusement les artefacts de volume partiel, les vaisseaux ou les calcifications ; ces mesures étaient répétées 3 fois pour chaque niveau énergétique, tous les 5keV de 40 à 140keV.

L'atténuation moyenne de la lésion, l'atténuation moyenne de l'air et le bruit moyen, correspondant à la moyenne de la déviation standard des deux positions, étaient calculés pour chaque niveau monoénergétique et ont servi à déterminer le rapport signal/bruit (SNR), obtenu en divisant l'atténuation moyenne de la lésion par le bruit moyen.

## 2.5 Comparaison avec la simple énergie

Une recherche PACS de l'ensemble des scanners réalisés 120 jours avant ou après la date de l'examen double énergie a été effectuée pour chaque patient. Tous les examens TDM qui englobaient le thorax et étaient acquis en simple énergie ont été inclus dans cette comparaison rétrospective ; si un patient avait plus d'un examen répondant à ces critères, seul était retenu celui dont la date était la plus proche de l'examen double énergie.

L'examen simple énergie concordant était alors affiché côte à côte avec la meilleure reconstruction monochromatique, sans indications à l'écran et dans un ordre aléatoire. Les lecteurs devaient déterminer lequel, de l'examen simple ou double énergie, offrait la meilleure qualité d'image, selon les mêmes critères que précédemment.

## 2.6 Analyse statistique

Toutes les données étaient enregistrées dans un tableau anonymisé (Excel 2010, Microsoft, Seattle, USA).

L'accord entre les deux lecteurs concernant la qualité d'image était déterminé par un Kappa de Cohen linéaire.

Des corrélations entre l'IMC et le niveau monoénergétique optimal ont été cherchées à l'aide d'un test de Pearson.

Les keV optimaux moyens des examens normaux et anormaux ont été comparés avec un test non paramétrique de Mann-Whitney.

### 3. Résultats

Tous les résultats quantitatifs sont présentés sous la forme “moyenne  $\pm$  déviation standard”.

#### 3.1 Population

Les 50 examens correspondant à la totalité des 50 patients (29 hommes et 21 femmes ; âge moyen de 64,8 ans  $\pm$ 16,2 ; minimum de 32 ans et maximum de 92 ans) inclus prospectivement dans l'étude précédente ont été utilisés.

L'IMC moyen de ces patients était de 25,6  $\pm$ 4,5 (minimum : 15,2 ; maximum : 35,2), avec 36% des patients en surpoids (IMC entre 25 et 30) et 18% d'obèses (IMC > 30).

72% des examens étaient anormaux en ce qui concerne le parenchyme pulmonaire, avec un emphysème paraseptal et/ou centrolobulaire chez 15 patients, une condensation alvéolaire chez 10, une fibrose chez 7, des opacités en verre dépoli chez 6, un nodule solide de plus de 5mm chez 6, un épaississement des septa interlobulaires chez 4, une masse chez 3 et des bronchectasies chez 3 patients.

Une embolie pulmonaire a été diagnostiquée chez 5 patients.

Le PDL moyen était de 244 mGy.cm  $\pm$ 33 (minimum : 183 ; maximum : 333), ce qui correspond à une dose effective [23] moyenne de 3,56 mSv.

#### 3.2 Niveau monoénergétique optimal

Les niveaux monoénergétiques optimaux pour l'analyse du parenchyme pulmonaire tels que déterminés par les deux lecteurs sont résumés dans le *tableau 1*. Le même niveau était choisi de manière concomitante chez 17 patients, soit un agrément brut de 34%. La différence moyenne entre les niveaux optimaux des deux lecteurs était de 3,8keV  $\pm$ 3,2 (minimum : 0, maximum : 15) pour chaque patient. Le Kappa de Cohen était faible à 0,034 (intervalle de confiance à 95% : 0 – 0,16)

		Lecteur 1							
		40keV	45keV	50keV	55keV	60keV	≥65kev	TOTAL	
Lecteur 2	40keV	0	0	0	1	0	0	1	<i>keV optimal moyen 52.4 ±3.5</i>
	45keV	0	0	0	0	0	0	0	
	50keV	0	0	9	14	3	0	26	
	55keV	0	0	6	8	6	0	20	
	60keV	0	0	0	3	0	0	3	
	≥65keV	0	0	0	0	0	0	0	
	TOTAL	0	0	14	26	9	0		
		<i>keV optimal moyen 54.4 ±3.4</i>							

**Tableau 1**

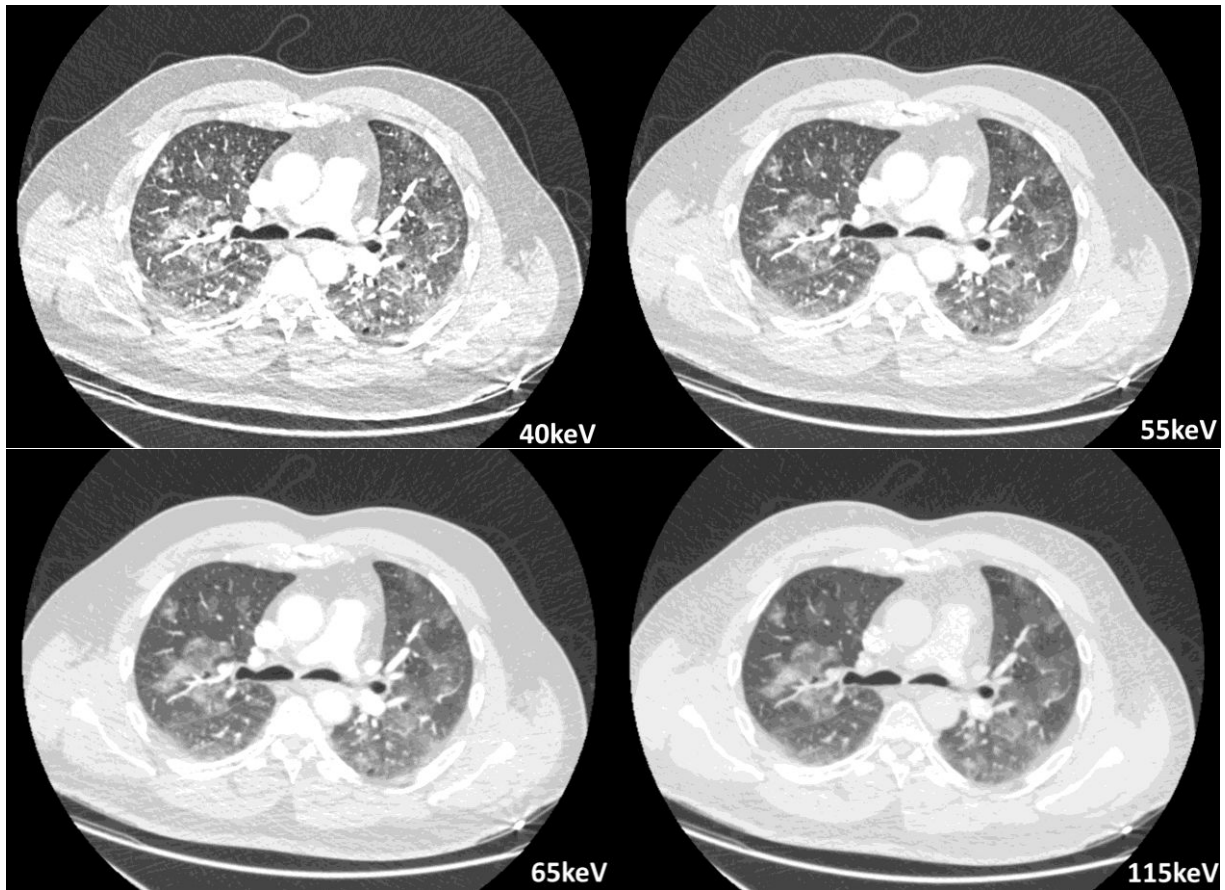
Niveaux monoénergétiques optimaux choisis par les deux lecteurs.

Toutefois, nous avons noté que les reconstructions à 50 et/ou à 55 keV étaient systématiquement choisies comme étant les meilleures par au moins un lecteur sur la totalité des 50 examens.

Ainsi, si l'on fusionne ces deux niveaux en une seule catégorie, ce niveau 50-55keV était choisi de manière concomitante par les deux lecteurs dans 37 dossiers, soit un agrément de 74%. En détail, ce niveau était choisi par le lecteur 1 dans 82% des patients et par le lecteur 2 dans 92% des cas.

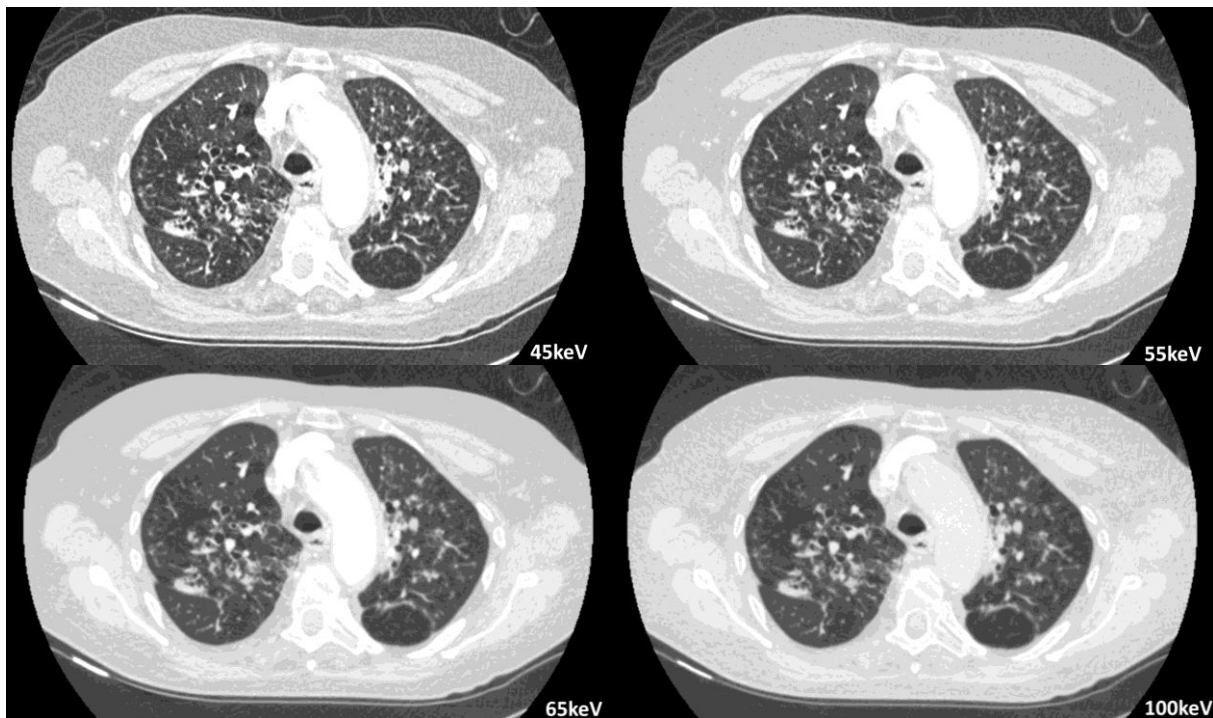
Des exemples sont donnés dans les *figures 2 et 3*.





**Figure 2**

Angioscanner pulmonaire acquis en double énergie simple source chez un homme de 55 ans avec un IMC à 32, et montrant des opacités centrolobulaires floues prédominant dans les apex, en rapport avec une pneumopathie infectieuse. Quatre reconstructions monoénergétiques sont présentées ; le niveau à 55keV a été choisi par les deux lecteurs comme étant celui offrant la meilleure qualité d'image diagnostique.

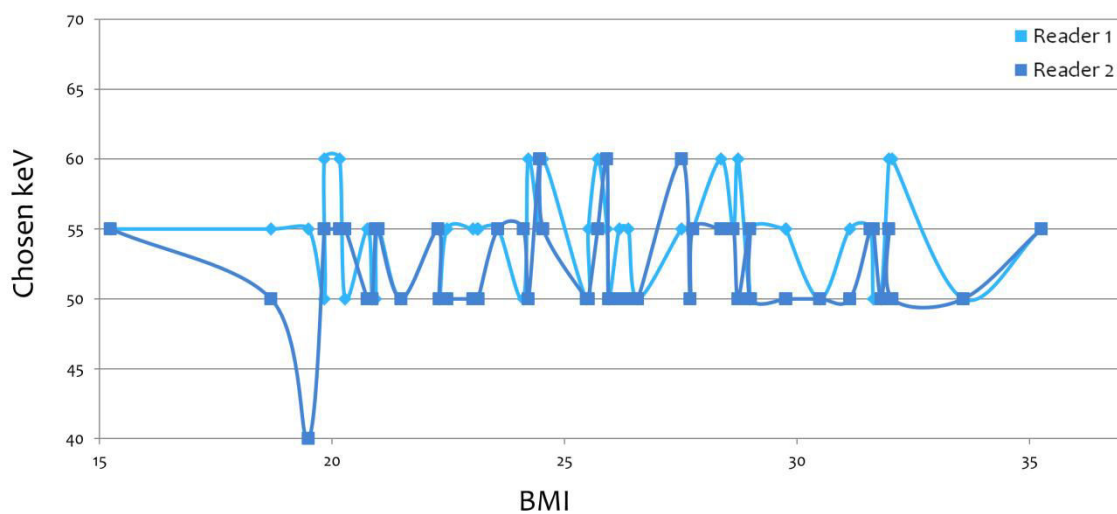


**Figure 3**

Angioscanner pulmonaire acquis en double énergie simple source chez une femme de 75 ans avec un IMC à 23, montrant des bronchectasies apicales avec piégeage. Quatre reconstructions monoénergétiques sont présentées ; le niveau à 55keV a été choisi par les deux lecteurs comme étant celui offrant la meilleure qualité d'image diagnostique.

### 3.3 Corrélations

Nous n'avons retrouvé aucune corrélation statistique entre l'IMC et le keV optimal, avec un  $\rho < 0.05$  et un  $p > 0.05$  pour les deux lecteurs (figure 4).



**Figure 4**

Absence de corrélation entre le niveau monoénergétique optimal et l'IMC

Nous n'avons retrouvé aucune différence statistiquement significative dans le keV optimal choisi entre les examens normaux et anormaux, quelle que soit l'anomalie (tableau 2).

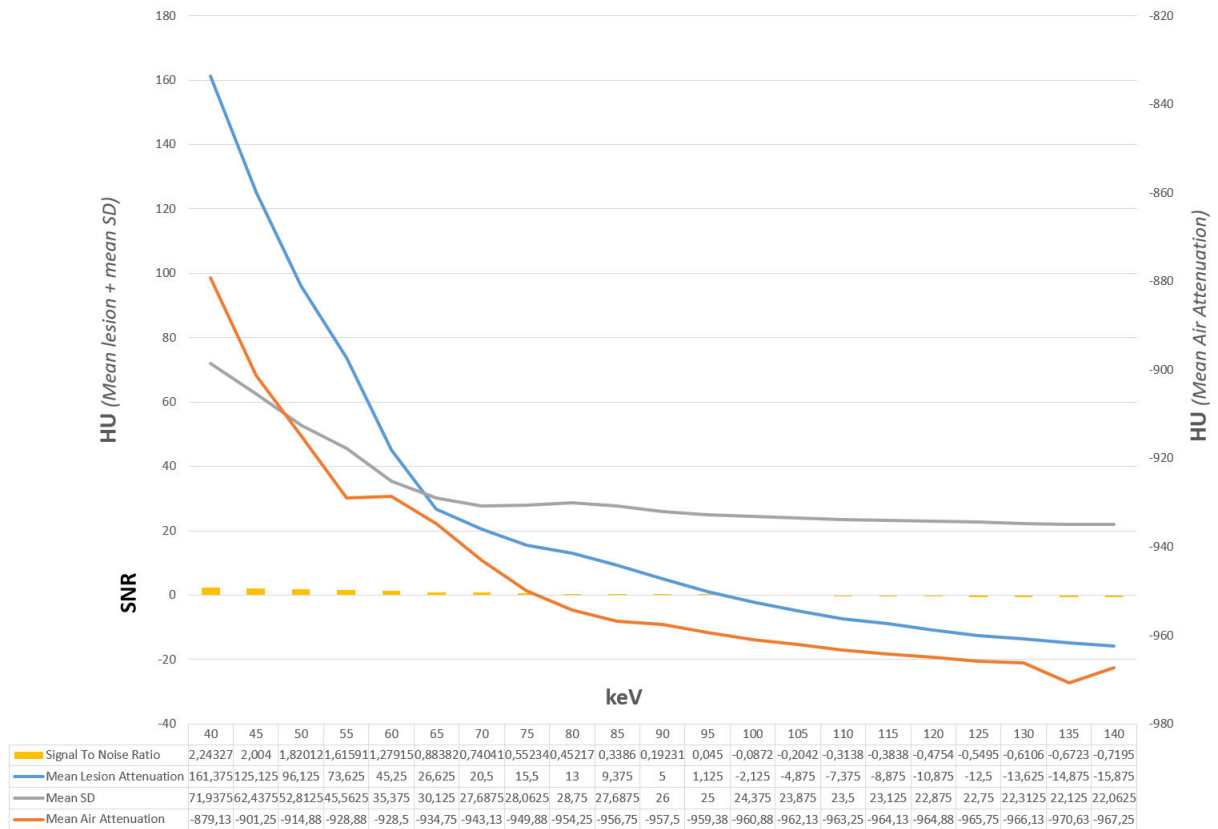
	<b>Examens normaux</b> ( <i>n=14</i> )	<b>Examens anormaux</b> ( <i>n=36</i> )	<b><i>p</i></b> ( <i>Mann Whitney</i> )
Lecteur 1	55.3 ±3.5 keV	54 ±3.3 keV	0.23
Lecteur 2	52.9 ±3.6 keV	52.2 ±3.4 keV	0.87
L1 + L2	54.1 ±2.6 keV	53.1 ±2.5 keV	0.27
<b>L1 + L2</b> <i>Comparaison</i> <i>aux 14</i> <i>examens</i> <i>normaux</i>	<b>Pathologies</b>	<b>keV optimal</b> <b>moyen</b>	<b><i>p</i></b> ( <i>Mann</i> <i>Whitney</i> )
	Emphysème <i>n=15</i>	52 ±2.7 keV	0.06
	Condensation <i>n=10</i>	53.7 ±2.8 keV	0.9
	Fibrose <i>n=7</i>	52.9 ±2.5 keV	0.33
	Nodule >5mm <i>n=6</i>	52.5 ±2 keV	0.24
	Epaississement des septa interlobulaires <i>n=4</i>	53.8 ±2.1 keV	0.82
	Masse <i>n=3</i>	50.8 ±1.2 keV	0.07
	Bronchectasies <i>n=3</i>	53.3 ±1.2 keV	0.69

**Tableau 2**

Niveau monoénergétique optimal moyen entre les examens normaux et anormaux.

### 3.4 Analyse quantitative

Huit examens présentant 8 lésions solides de plus de 5mm (taille moyenne à 19.4mm ±16; minimum : 6mm, maximum : 42mm) ont été analysés de manière quantitative. L'atténuation moyenne de la lésion, l'atténuation moyenne de l'air, le bruit moyen et le SNR moyen pour chaque niveau monoénergétique sont résumés dans la *figure 5*.

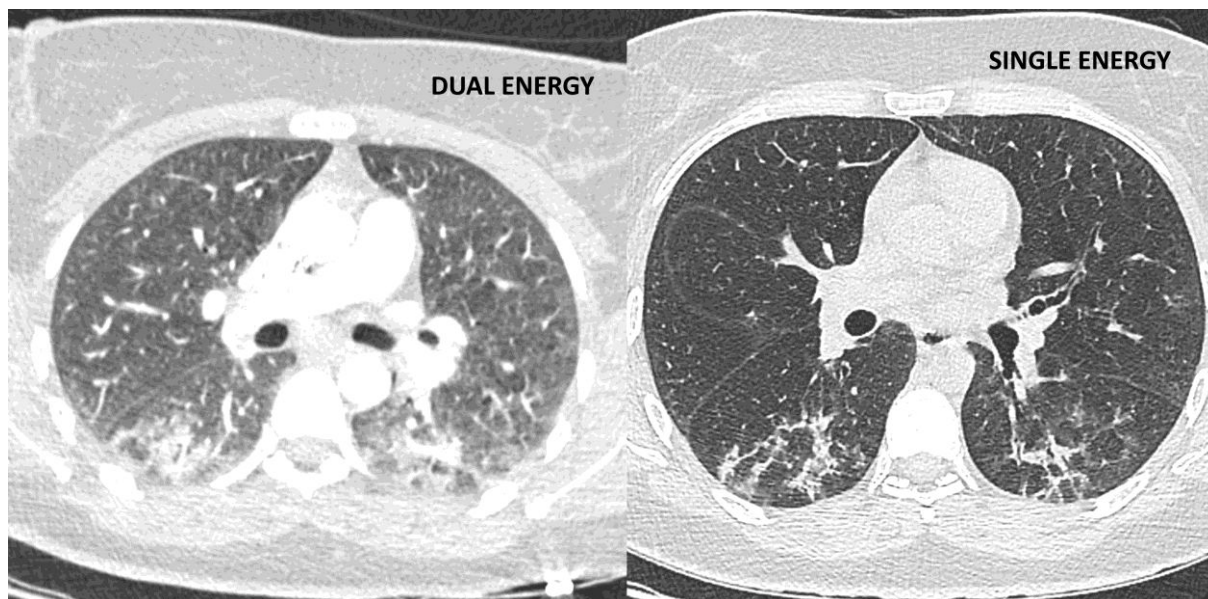


**Figure 5**  
Résultats de l'évaluation quantitative sur 8 lésions parenchymateuses solides.

### 3.5 Comparaison avec la simple énergie

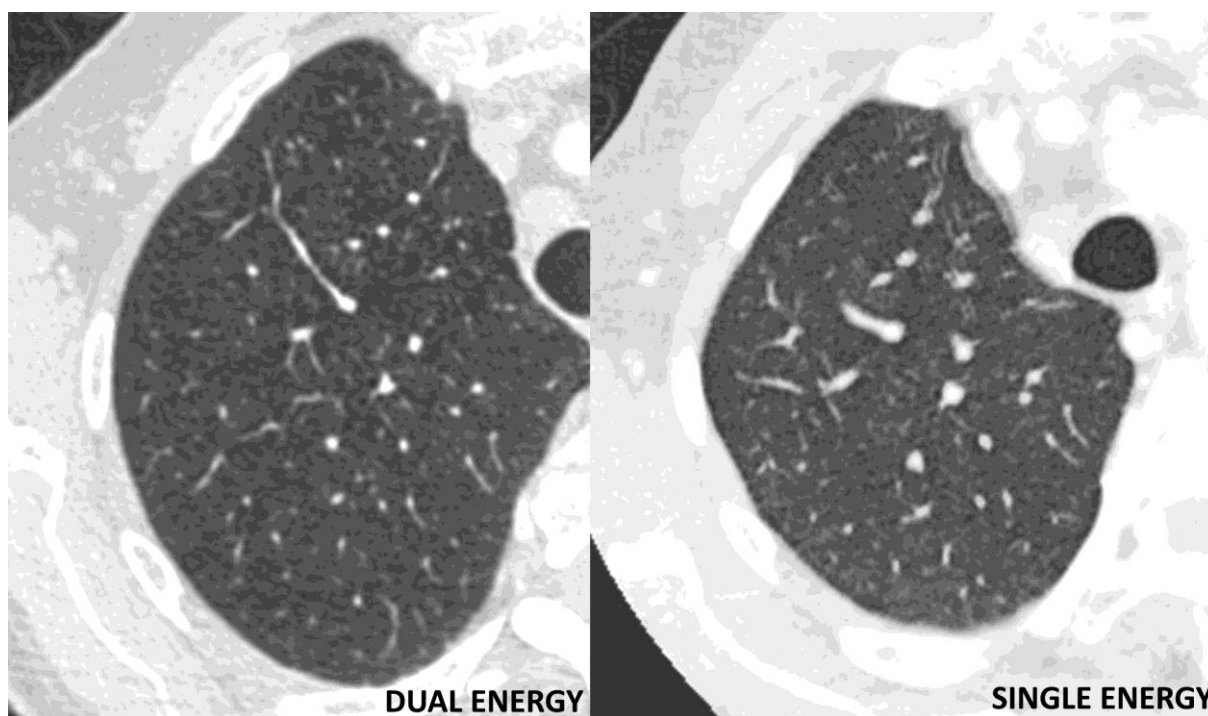
Treize patients de notre population d'étude ont eu un scanner thoracique simple énergie cliniquement indiqué réalisé autour de la date de leur examen double énergie, avec un délai moyen de 47,2 jours  $\pm 28$  (minimum : 5 ; maximum : 90) entre les deux examens. Ils étaient acquis à 120kV dans 9 cas et à 100kV dans 4 cas, avec injection de contraste dans 6 cas, et avec modulation automatique du courant et reconstruction itérative dans tous les cas.

L'examen en simple énergie était supérieur à celui en double énergie dans 77% des cas pour le lecteur 1 et dans 85% des cas pour le lecteur 2. Des exemples sont donnés en figures 6 et 7.



**Figure 6**

Patient de 39 ans avec un IMC à 29 et des condensations alvéolaires rétractiles bi-basales. A droite, une reconstruction monochromatique à 55keV en fenêtre parenchymateuse et à gauche une acquisition en simple énergie avec filtre parenchymateux dur, acquis 11 jours après. La qualité en simple énergie a été jugée comme supérieure par les deux lecteurs. Notez le degré d'inspiration non comparable entre les deux examens.



**Figure 7**

Patient de 61 ans avec un IMC à 24. A droite, une reconstruction monochromatique à 55keV en fenêtre parenchymateuse et à gauche une acquisition en simple énergie avec filtre parenchymateux dur, acquis 15 jours après. La qualité en double énergie a été jugée comme supérieure par les deux lecteurs. Là encore, le niveau d'inspiration n'est pas comparable entre les deux examens.

## 4. Discussion

Cette étude est, à notre connaissance, la première à déterminer les effets de la variation des keV sur l'aspect du parenchyme pulmonaire en TDE thoracique.

Dans notre population de 50 patients issus d'une activité d'urgence routinière, ces variations avaient un impact significatif sur l'analyse des images, et le niveau 50-55keV offrait la meilleure qualité possible, sur la base d'une appréciation globale du parenchyme mais aussi sur l'analyse d'anomalies sémiologiques variées. Ce niveau monoénergétique optimal est similaire à celui recommandé pour la lecture du médiastin et des vaisseaux pulmonaires (*i.e.* 50-70keV), et ne diffère pas entre les examens normaux ou anormaux, ou entre des patients obèses ou non. En conséquence, une lecture routinière d'un CTPA acquis en double énergie pourrait être optimale avec l'analyse d'un nombre très limité de reconstructions monochromatiques, ce qui permettrait d'accélérer l'interprétation de ce type d'examen et de contourner l'un des inconvénients majeur de la technique [2].

Il est pourtant difficile d'expliquer complètement ce phénomène. Pour le médiastin et tout particulièrement pour l'analyse des vaisseaux, une diminution des keV entraîne une augmentation de l'atténuation de l'iode, en raison d'une plus forte probabilité d'une absorption par effet photoélectrique à bas keV. Ceci explique que les images à basse énergie soient plus contrastées. Ce phénomène s'applique aussi d'une certaine manière au parenchyme pulmonaire, et peut être à l'origine d'un contraste plus marqué entre l'air et l'interstitium pulmonaire. Ceci est dans un sens confirmé par notre analyse quantitative, dans laquelle le SNR n'est positif que lorsque les keV sont inférieurs à 100.

Toutefois, l'augmentation nette de la qualité d'image perçue à bas keV ne semble pas uniquement due à un plus grand contraste, car les images monochromatiques à basse énergie apparaissent aussi plus nettes. Par exemple, l'image à 50keV de la *figure 1* est clairement plus nette que celle à 60keV, alors que la différence en contraste entre ces deux reconstructions est faible. Cette augmentation de la netteté perçue est possiblement partiellement secondaire à une augmentation du bruit de l'image à bas keV. Dans notre expérience, cette augmentation de la netteté est ce qui semble être l'explication majeure à l'augmentation de la qualité d'image à 50-55keV, en comparaison aux autres niveaux énergétiques.

Il aurait été évidemment extrêmement intéressant de pouvoir comparer pour chaque examen les images obtenues en double énergie à des images en simple énergie. En effet, l'une des questions que soulève ce travail est de savoir si, à l'image de ce qui a été démontré pour le médiastin et notamment pour les artères pulmonaires, la double énergie est supérieure, sur les plans qualitatifs et pour le diagnostic, à la simple énergie dans l'analyse du parenchyme pulmonaire. Cela aurait nécessité une double acquisition (100 ou 120kV pour la simple énergie, à comparer à une reconstruction monochromatique à 50-55keV pour la double énergie) pour chaque patient, ce qui est éthiquement non concevable compte tenu du doublement de la dose d'irradiation que cela implique.

Pour contourner ceci, nous avons simplement réalisé une analyse rétrospective de 13 dossiers ayant eu les deux examens à des dates proches, analyse qui semble indiquer une supériorité qualitative nette de la simple énergie. Cette approche présente cependant d'évidentes limites : inspirations et conditions d'examen non comparables entre les deux acquisitions – et ce d'autant plus que certains examens SE ne sont pas des angioscanners pulmonaires et ont donc un niveau d'inspiration supérieur, évolution des lésions parenchymateuses entre les deux examens, différences dans le filtre (filtre dur pour la simple énergie, contre filtre mou) et dans l'algorithme de reconstruction (reconstruction itérative contre rétroprojection filtrée), population insuffisante. Une possibilité aurait été de faire des essais sur fantômes anthropomorphiques, mais ces derniers ne modélisent que les vaisseaux (ex : fantôme LUNGMAN N1) et non l'interstitium, ce qui rend leur apport limité.

Ainsi, et tant que des études n'auront pas apporté de résultats contraires, l'utilisation de la TDE dans le seul but d'analyser le parenchyme pulmonaire n'apparaît probablement pas recommandée, et les résultats de ce travail sur le keV optimal ne devraient s'appliquer que chez des patients où l'utilisation de la double énergie est justifiée par l'analyse du médiastin.

Cette étude montre plusieurs limites.

En plus du manque de comparaison directe avec un examen acquis en simple énergie, la limite majeure est l'absence de réelle quantification, car nos conclusions reposent exclusivement sur une appréciation purement qualitative, et donc forcément subjective, du niveau monoénergétique optimal. Même si cette appréciation a été effectuée de manière indépendante et en aveugle par deux radiologues spécialisés en imagerie thoracique, dans des conditions habituelles, ce qui lui confère une certaine « vérité terrain », il aurait été plus confortable d'avoir une confirmation objective par des métriques. Il s'agit cependant d'un écueil inéluctable. En

effet, la mesure du bruit n'est d'aucune utilité, puisqu'il augmente mécaniquement avec la diminution des keV, et qu'ainsi les reconstructions à hautes énergies seront constamment moins bruitées. Les mesures de SNR ne sont pas non plus pertinentes, puisqu'en imagerie thoracique la finesse des contours, la netteté des interfaces et la délimitation des lésions sont nettement plus importantes qu'une simple différence de contraste entre deux structures. Nous ne connaissons pas de métrique qui pourrait évaluer objectivement tous ces points, et traduire par un chiffre ce qui est perçu par le radiologue.

La seconde limitation majeure est que tous les examens ont été reconstruits avec un filtre médiastinal mou, privilégiant la résolution en contraste, et non avec un filtre parenchymateux dur qui lui privilégie la résolution spatiale, et est particulièrement adapté à l'analyse de l'interstitium pulmonaire. Ceci est secondaire à une limitation actuelle du logiciel de reconstruction qui ne permet pas, pour les examens acquis en double énergie, d'utiliser un filtre autre que le médiastinal. Cela n'a pas influencé notre critère principal, puisque les niveaux monoénergétiques étaient comparés entre eux (*i.e.* filtre mou versus filtre mou), mais cette limitation pourrait en partie expliquer pourquoi les 13 examens acquis en simple énergie étaient dans leur grande majorité de qualité supérieure, puisque favorisés par l'utilisation d'un filtre dur dédié.

Enfin, une dernière limitation est le caractère injecté des examens, et la présence d'iode dans l'interstitium pourrait théoriquement avoir eu un impact sur l'aspect du parenchyme pulmonaire. Cependant, nous avons sur quelques examens acquis sans injection remarqué les mêmes modifications de l'aspect du parenchyme, et notre but était précisément d'établir comment analyser au mieux le parenchyme pulmonaire dans les conditions d'utilisation habituelle de la TDE, à savoir avec injection.

En conclusion, cette étude démontre que le niveau monoénergétique optimal pour l'analyse du parenchyme pulmonaire en TDE simple source est le 50-55keV, niveau qui est similaire à celui déjà recommandé pour l'étude du médiastin. Ainsi, l'interprétation d'un scanner thoracique acquis en double énergie pourrait se baser sur la simple lecture des reconstructions monochromatiques à 50-55keV en fenêtres médiastinale et parenchymateuse.



## Références

---

1. Coursey CA, Nelson RC, Boll DT & al. *Dual-Energy Multidetector CT: How Does It Work, What Can It Tell Us, and When Can We Use It in Abdominopelvic Imaging?* Radiographics (2010). 30(4): p. 1037-1055.
2. Ohana M, Jeung MY, Labani A, El Ghannudi S, and Roy C *Thoracic dual energy CT: acquisition protocols, current applications and future developments.* Diagn Interv Imaging (2014). 95(11): p. 1017-26.
3. Kim BH, Seo JB, Chae EJ & al. *Analysis of perfusion defects by causes other than acute pulmonary thromboembolism on contrast-enhanced dual-energy CT in consecutive 537 patients.* Eur J Radiol (2012). 81(4): p. e647-52.
4. Pontana F, Faivre JB, Remy-Jardin M & al. *Lung perfusion with dual-energy multidetector-row CT (MDCT): feasibility for the evaluation of acute pulmonary embolism in 117 consecutive patients.* Acad Radiol (2008). 15(12): p. 1494-504.
5. Thieme SF, Becker CR, Hacker M & al. *Dual energy CT for the assessment of lung perfusion--correlation to scintigraphy.* Eur J Radiol (2008). 68(3): p. 369-74.
6. Thieme SF, Graute V, Nikolaou K & al. *Dual Energy CT lung perfusion imaging--correlation with SPECT/CT.* Eur J Radiol (2012). 81(2): p. 360-5.
7. Dournes G, Verdier D, Montaudon M & al. *Dual-energy CT perfusion and angiography in chronic thromboembolic pulmonary hypertension: diagnostic accuracy and concordance with radionuclide scintigraphy.* Eur Radiol (2014). 24(1): p. 42-51.
8. Fink C, Johnson TR, Michaely HJ & al. *Dual-energy CT angiography of the lung in patients with suspected pulmonary embolism: initial results.* Rofo (2008). 180(10): p. 879-83.
9. Geyer LL, Scherr M, Korner M & al. *Imaging of acute pulmonary embolism using a dual energy CT system with rapid kVp switching: initial results.* Eur J Radiol (2012). 81(12): p. 3711-8.
10. Hoey ET, Gopalan D, Ganesh V & al. *Dual-energy CT pulmonary angiography: a novel technique for assessing acute and chronic pulmonary thromboembolism.* Clin Radiol (2009). 64(4): p. 414-9.
11. Aran S, Shaqdan KW, and Abujudeh HH *Dual-energy computed tomography (DECT) in emergency radiology: basic principles, techniques, and limitations.* Emerg Radiol (2014). 21(4): p. 391-405.
12. Apfaltrer P, Sudarski S, Schneider D & al. *Value of monoenergetic low-kV dual energy CT datasets for improved image quality of CT pulmonary angiography.* Eur J Radiol (2014). 83(2): p. 322-8.

13. Sudarski S, Apfaltrer P, Nance JW, Jr. & al. *Optimization of keV-settings in abdominal and lower extremity dual-source dual-energy CT angiography determined with virtual monoenergetic imaging.* Eur J Radiol (2013). 82(10): p. e574-81.
14. He J, Ma X, Wang Q, Fan J, and Sun Z *Spectral CT demonstration of the superior mesenteric artery: comparison of monochromatic and polychromatic imaging.* Acad Radiol (2014). 21(3): p. 364-8.
15. Hu D, Yu T, Duan X, Peng Y, and Zhai R *Determination of the optimal energy level in spectral CT imaging for displaying abdominal vessels in pediatric patients.* Eur J Radiol (2014). 83(3): p. 589-94.
16. Zhao LQ, He W, Li JY & al. *Improving image quality in portal venography with spectral CT imaging.* Eur J Radiol (2012). 81(8): p. 1677-81.
17. Patel BN, Thomas JV, Lockhart ME, Berland LL, and Morgan DE *Single-source dual-energy spectral multidetector CT of pancreatic adenocarcinoma: optimization of energy level viewing significantly increases lesion contrast.* Clin Radiol (2013). 68(2): p. 148-54.
18. Deng K, Li W, Wang JJ & al. *The pilot study of dual-energy CT gemstone spectral imaging on the image quality of hand tendons.* Clin Imaging (2013). 37(5): p. 930-3.
19. Peltola EK and Koskinen SK *Dual-energy computed tomography of cruciate ligament injuries in acute knee trauma.* Skeletal Radiol (2015).
20. Lam S, Gupta R, Levental M & al. *Optimal Virtual Monochromatic Images for Evaluation of Normal Tissues and Head and Neck Cancer Using Dual-Energy CT.* AJNR Am J Neuroradiol (2015).
21. Ohana M, Labani A, Jeung MY & al. *Iterative reconstruction in single source dual-energy CT pulmonary angiography: Is it sufficient to achieve a radiation dose as low as state-of-the-art single-energy CTPA?* Eur J Radiol (2015). 84(11): p. 2314-20.
22. Hansell DM, Bankier AA, MacMahon H & al. *Fleischner Society: glossary of terms for thoracic imaging.* Radiology (2008). 246(3): p. 697-722.
23. Deak PD, Smal Y, and Kalender WA *Multisection CT protocols: sex- and age-specific conversion factors used to determine effective dose from dose-length product.* Radiology (2010). 257(1): p. 158-66.

# CHAPITRE 4


---

## Imagerie en coupes de la ventilation

### VALORISATION SCIENTIFIQUE

#### ARTICLE

Ohana M, Labani A, Jeung MY, Faucher V, Roy C, Noblet V.  
*Single source dual energy computed tomography of Xenon and Krypton:  
experimental study of monochromatic attenuation and accuracy of  
material-density reconstructions.*  
Submitted to European Radiology – 15.04.2016



## Résumé

---

L'imagerie en coupes de la ventilation reste actuellement et en routine uniquement réalisable par scintigraphie, technique disponible, validée et reproductible, mais limitée par sa résolution spatiale et temporelle.

En recherche, des travaux portant sur l'utilisation de l'IRM et du scanner offrent des perspectives très intéressantes. L'IRM se distingue par son absence d'irradiation, sa haute résolution temporelle et sa résolution spatiale correcte, mais pêche par une disponibilité et une applicabilité en routine médiocres. Le scanner, en simple énergie mais surtout en double énergie, se différencie par une très haute résolution spatiale, une intégration facilitée au sein d'une vacation et un coût plus raisonnable, au prix d'une irradiation modérée. Les études actuelles en tomographie double-énergie utilisent quasi exclusivement du Xénon comme contraste gazeux, et toutes avec une technique double source.

Les objectifs de ce quatrième chapitre sont de présenter les méthodes actuelles d'imagerie en coupes de la ventilation, de faire un état des lieux des publications en imagerie tomographique double énergie et de tester sur fantômes de Xénon et de Krypton la transposabilité de la technique double énergie de la double source à la simple source.

La quantification des fonctions ventilatoires est en routine le domaine de la spirométrie : les explorations fonctionnelles respiratoires permettent d'obtenir facilement des paramètres physiologiques caractérisant l'obstruction bronchique, la distension ou la restriction pulmonaire. Ces tests sont reproductibles, ne présentent pas de contre-indications, sont facilement disponibles et restent d'un coût modéré [1].

Leur principale limite est de ne fournir qu'un tableau global, moyenné, de la fonction pulmonaire. Ainsi, des modifications pathologiques initiales focales ne pourront être détectées par spirométrie car les paramètres globaux ne seront pas significativement modifiés. De plus, les valeurs normatives des différents coefficients respiratoires sont très variables selon l'âge, le sexe, la condition physique, la race, et bien qu'il existe des abaques basées sur de larges cohortes, le pneumologue est parfois mis en difficulté devant des résultats équivoques.

L'imagerie pourrait pallier ces insuffisances, en réalisant une cartographie précise de la ventilation à même de détecter des anomalies très localisées [2].

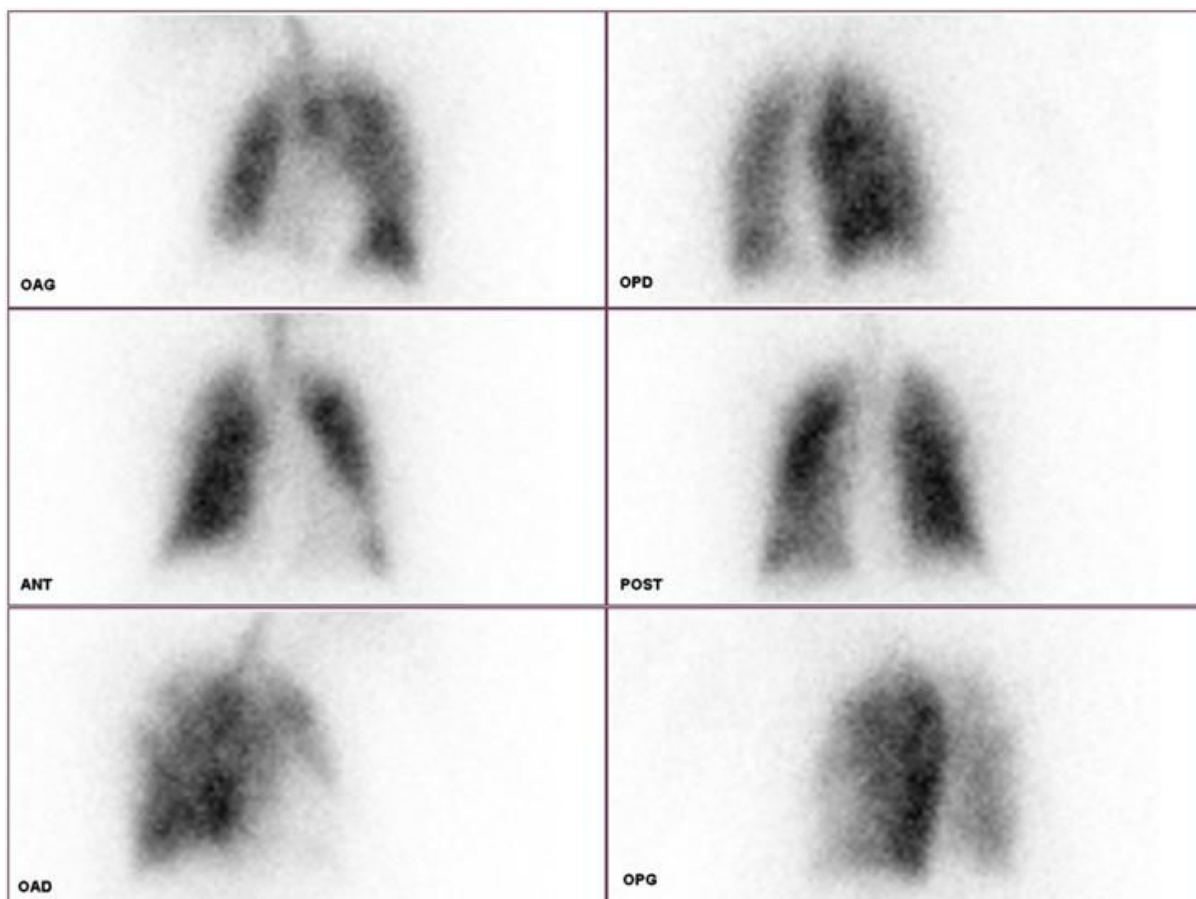
## **1. Imagerie en coupes de la ventilation**

Trois modalités actuelles permettent d'obtenir une imagerie en coupes de la ventilation : la scintigraphie, l'imagerie par résonance magnétique (IRM) et le scanner.

### **1.1 Scintigraphie de ventilation**

La scintigraphie de ventilation est basée sur l'inhalation d'un marqueur radioactif qui présente une distribution similaire à l'air inspiré, et qui sera détecté par la gamma-caméra. Le traceur utilisé est en général un aérosol de microparticules de carbone marquées au  $^{99m}\text{Tc}$  Technetium (Technegas<sup>®</sup>), mais on peut aussi faire appel à des gaz radioactifs comme le  $^{133}\text{Xe}$  Xénon [3] et le  $^{81m}\text{Kr}$  Krypton.

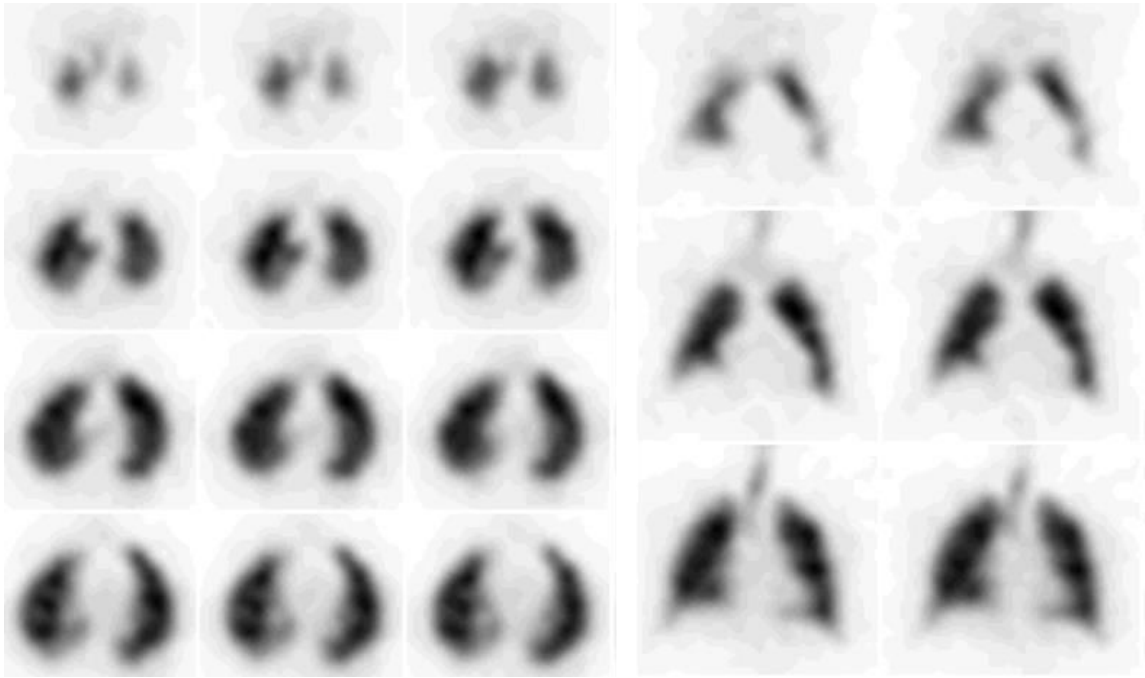
La scintigraphie reste avant tout une imagerie de projection, et les acquisitions routinières se contentent de 4 à 6 incidences pour analyser les deux poumons : une projection antéro-postérieure, une postéro-antérieure et deux à quatre obliques (*figure 1*).



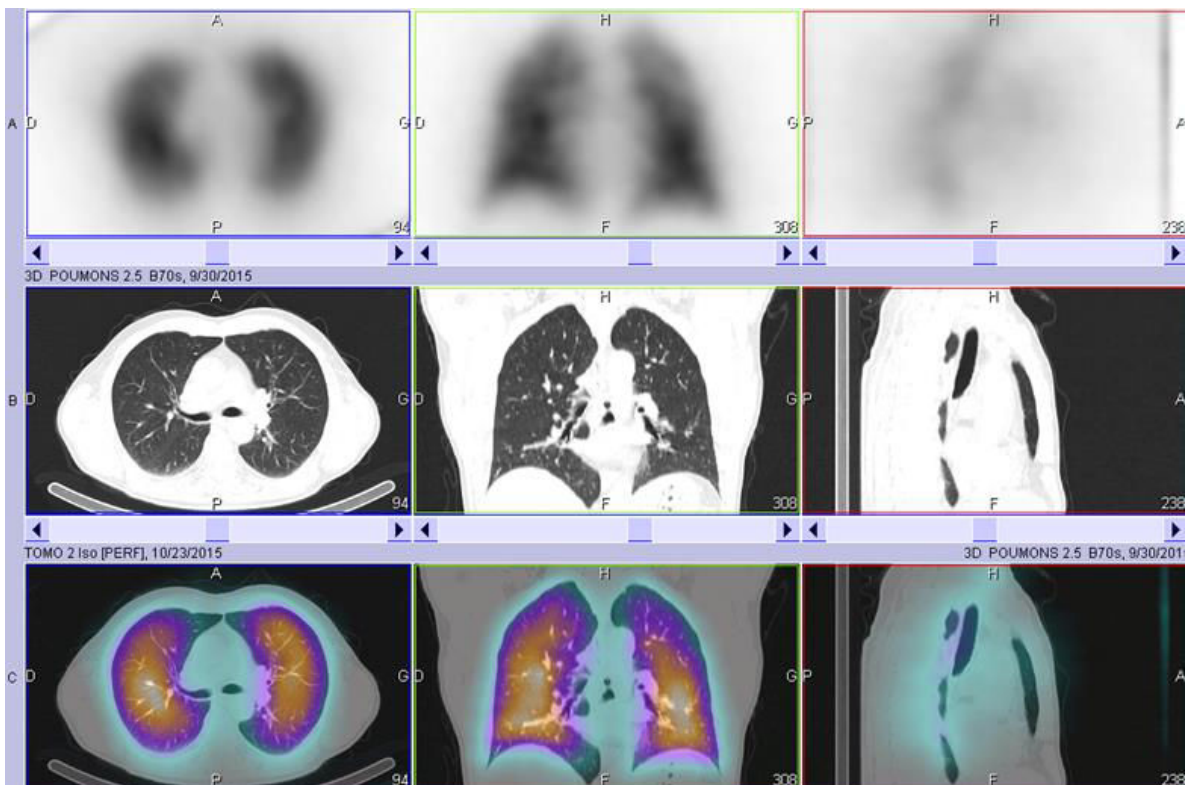
**Figure 1**

Scintigraphie de ventilation en 6 projections, après inhalation de Technegas<sup>®</sup>, montrant une ventilation homogène des deux poumons (*Images Dr F. Hubele*).

Seule l'acquisition en technique SPECT permet d'obtenir une imagerie en coupes [4] : dans ce mode tomoscintigraphique, la gamma-caméra acquiert de multiples projections angulaires (en général 180 projections sur 360°) qui sont utilisées pour générer des coupes axiales, après reconstruction itérative (*figure 2*). La résolution spatiale de ces coupes axiales est grossière, pouvant descendre jusqu'à 6mm sur les machines les plus récentes. Il est possible dans le même temps d'y coupler l'acquisition d'un volume scanographique (technique SPECT-CT), sur lequel seront fusionnées les images tomoscintigraphiques (*figure 3*). Ceci permet de compenser en partie la faible résolution spatiale de la technique et d'y ajouter une information morphologique, mais au prix d'une irradiation augmentée. De plus, le temps d'acquisition assez long de la tomoscintigraphie (allant de 20 à 30 minutes) pourrait permettre la diffusion passive du contraste gazeux dans un espace non physiologiquement ventilé, et faire ainsi conclure faussement à une ventilation préservée.



**Figure 2**  
Tomoscintigraphie normale après inhalation de  $^{81\text{m}}$ Krypton : reconstructions en coupes axiales et coronales (*Images Dr F. Hubele*).

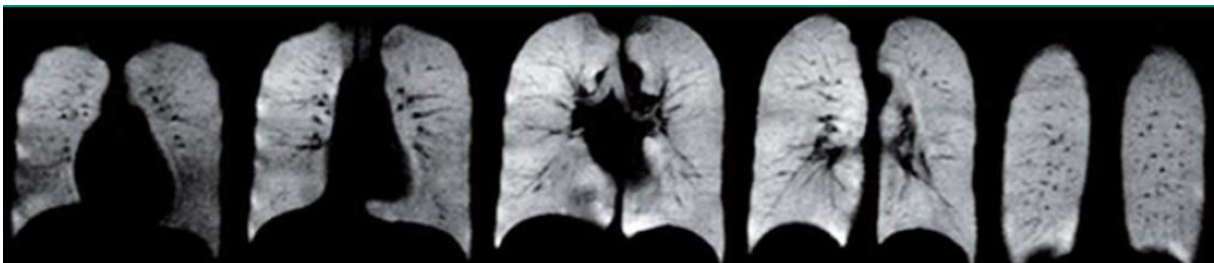


**Figure 3**  
Tomoscintigraphie avec couplage tomodensitométrie normale : en haut, l'image axiale scintigraphique, au milieu l'image scanner non injectée et en bas la fusion des deux, permettant de localiser les éventuels défauts et de les corréliser à des anomalies parenchymateuses sous-jacentes (*Images Dr F. Hubele*).

L'irradiation associée à la scintigraphie de ventilation dépend du traceur et de la machine utilisés ; elle s'échelonne entre 1 et 15 mSv [5].

## 1.2 IRM avec inhalation d'Hélium-3 hyperpolarisé

L'Hélium-3 est un isotope non radioactif, stable, qui ne présente aucune toxicité ou effet secondaire. Il n'a pas d'Autorisation de Mise sur le Marché mais son innocuité est validée par de nombreuses publications [6], qui ne rapportent aucun effet indésirable grave et des effets secondaires modérés chez moins de 10% des patients, principalement à type de céphalées transitoires [7]. Une fois hyperpolarisé par traitement spécifique, des séquences ultra-rapides adaptées [8] permettent de maximiser le signal lié à l'hyperpolarisation, avec obtention d'un excellent contraste, d'une résolution spatiale pouvant aller jusqu'à 3mm et d'une résolution temporelle pouvant descendre jusqu'à 10 ms [9, 10]. Les images obtenues sont de bonne qualité (*figure 4*), et l'absence d'irradiation ainsi que l'excellente résolution temporelle permettent de réaliser une imagerie dynamique, avec analyse de l'entrée (*wash-in* ou *inflow*) et de la sortie (*wash-out* ou *outflow*) du gaz. Une imagerie à l'équilibre offre un bon aperçu de la concentration d'Hélium, et donc une appréciation des zones normalement et anormalement ventilées.



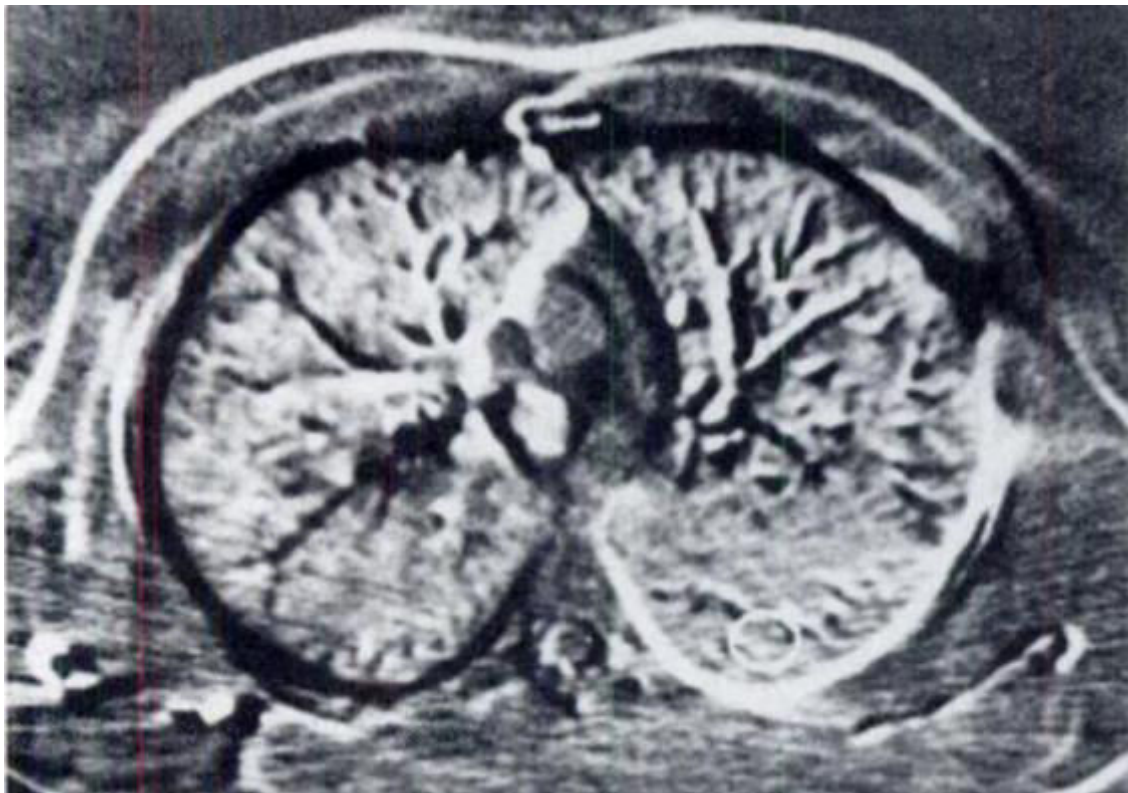
**Figure 4**  
IRM après inhalation d'Hélium-3 hyperpolarisé : images statiques coronales (d'après [2])

Cependant, la disponibilité très limitée de l'Hélium-3, la complexité du matériel nécessaire à son hyperpolarisation et son coût prohibitif (le coût de revient d'1 litre de gaz, quantité minimale pour une exploration, est de près de 1000€) rendent son utilisation en routine clinique illusoire [11].



### 1.3 Tomodensitométrie avec inhalation de Xénon

Le Xénon est un gaz rare à numéro atomique élevé ( $Z=54$ ), atténuant fortement les rayons X et augmentant la densité des voxels où il se situe. Mélangé à de l'oxygène, chaque pourcent permet d'augmenter la densité d'environ 2 UH. Toutefois, le Xénon présentant des effets anesthésiants avec risque de dépression respiratoire au-delà d'une concentration de 30%, la prise de contraste maximale permise par cette technique est limitée ; elle est estimée à environ 50-60 UH [12]. Afin de faciliter la détection des zones densifiées par l'accumulation du Xénon, la plupart des auteurs utilisent une technique de soustraction, avec acquisition première d'un masque (« passage à blanc ») qui sera soustrait au volume acquis après inhalation. Cette technique augmente la dose d'irradiation et pose des soucis de recalage entre les deux acquisitions, qui ne sont pas obtenues à des inspirations superposables, avec des artefacts de soustraction aux interfaces plus ou moins sévères qui rendent parfois l'interprétation des images délicate (*figure 5*).



**Figure 5**

Exemple de cartographie de la ventilation au Xénon obtenue par technique de soustraction, avec un recalage non élastique (d'après [13]). D'importants artefacts liés à un défaut de recalage entre l'acquisition avec inhalation et celle à blanc rendent l'interprétation de l'image très hasardeuse.

Cette méthode a pour avantage sa simplicité et sa résolution spatiale élevée. Elle est limitée par un rehaussement souvent insuffisant et surtout une absence de quantification fiable. En effet, l'atténuation de base du parenchyme pulmonaire étant très dépendante du degré d'inspiration, la mesure du rehaussement entre les coupes sans contraste gazeux et les coupes avec inhalation ne constitue pas un reflet parfait de la concentration en Xénon. Les données obtenues avec cette méthodologie sont donc principalement qualitatives [14].

L'arrivée de la tomодensitométrie double énergie a redonné de l'intérêt à cette technique. En effet, la double énergie permet via la décomposition des matériaux de détecter et voire même de quantifier directement le produit de contraste au sein du parenchyme en un seul passage, ce qui élimine les erreurs de soustraction liées à un recalage inexact et augmente la sensibilité de cet examen.

Plusieurs études récemment publiées ont démontré la validité de la technique [15-19], même si au final elles n'émanent que de quelques centres experts (Corée du Sud et USA). Ces études utilisaient toutes un scanner double source, avec des résultats encourageants, rendant possible l'obtention d'une imagerie de la ventilation à très haute résolution spatiale. Cinq études se sont intéressées à des sujets pathologiques : la bronchiolite de l'enfant [16], l'embolie pulmonaire [20], l'asthme [21] et la bronchopneumopathie chronique obstructive post-tabagique [17, 22]. Dans toutes ces études, la technique permettait de mieux mettre en évidence les inhomogénéités régionales de ventilation, et facilitait la détection et la classification des cas pathologiques : la puissance diagnostique de l'examen était donc améliorée par rapport à un scanner thoracique classique sans contraste gazeux. Sur les respectivement 17, 32, 35, 23 et 34 patients (soit 141 au total) inclus dans ces cinq études, aucun effet indésirable sévère n'avait été rapporté.

Les inconvénients de la technique, qu'elle fasse appel à de la simple ou à de la double énergie, sont son caractère irradiant, la présence d'effets secondaires mineurs fréquents même à de faibles concentrations (jusqu'à 70% des patients décrivent des sensations de nausées ou des céphalées transitoires), la solubilité du Xénon dans le sang (ce qui va aussi modifier la densité des portions tissulaires explorées, et diminuer d'autant le caractère discriminant du contraste), son coût (environ 150€ de gaz par patient, et presque autant en consommables), la lourdeur de l'équipement nécessaire (respirateur dédié permettant de débiter une concentration de Xénon parfaitement fixe) et les difficultés d'approvisionnement. A titre d'exemple, nous avons investigué au début de notre étude la possibilité de commander ce gaz auprès d'Air Liquide,

seul fournisseur en France de Xénon médical, et l'allocation d'une bouteille nous avait été refusée, en raison des tensions sur les stocks mondiaux de Xénon.

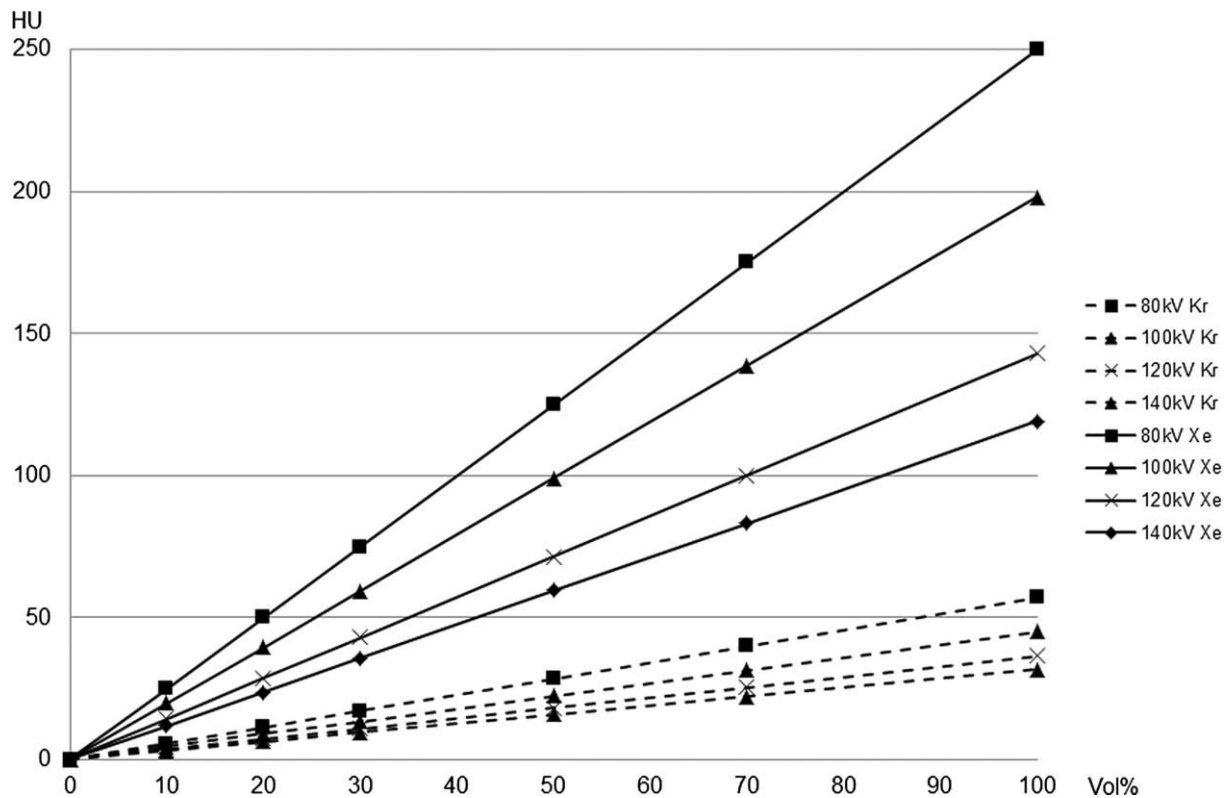
Actuellement, le Xénon n'a pas l'AMM ni l'accord de la FDA en tant que produit de contraste scanner [23], et n'est autorisé en France que pour une utilisation en anesthésie générale. Plusieurs pays agrément cependant son utilisation en tant que produit de contraste, notamment en neuroradiologie où il sert de marqueur pour l'appréciation du volume de perfusion cérébrale. Dans cette indication où il est aussi administré par inhalation, une étude multicentrique [24] rapporte une excellente tolérance à une concentration de 28%, avec moins de 2% de pauses respiratoires significatives (*i.e.* de plus de 20 secondes) et moins de 0,004% d'effets indésirables sévères (hypertension spontanément résolutive, anxiété sévère persistante, vomissements incoercibles, pauses respiratoires longues), qui ont tous été résolutifs sans séquelles. Plusieurs études [13, 25-28] spécifiquement centrées sur l'imagerie de la ventilation rapportent aussi sa sécurité d'utilisation dans de plus petites séries.

Au total, la double énergie a permis de véritablement « redécouvrir » l'imagerie de la ventilation en scanner, et le Xénon est un produit de contraste dont l'efficacité a été validée, du moins en technique double source, dans plusieurs indications cliniques.

#### 1.4 Tomodensitométrie avec inhalation de Krypton

Afin de pallier les inconvénients de l'utilisation du Xénon, un autre gaz rare a été proposé comme potentiel agent contrastant, le Krypton. Il possède un numéro atomique suffisamment élevé ( $Z=36$ ), et peut être inhalé à forte concentration sans présenter d'effet anesthésiant. Sa sécurité d'emploi à de faibles concentrations est validée depuis longtemps en médecine nucléaire, où l'isotope radioactif  $^{81m}\text{Kr}$  est utilisé est routine. De plus, le Krypton n'est que très peu soluble dans le sang et son coût est 10 fois inférieur à celui du Xénon. Son seul inconvénient majeur est d'avoir un numéro atomique significativement plus faible que le Xénon (36 contre 54), ce qui implique un pouvoir atténuateur nettement inférieur. Cependant, l'absence d'effets indésirables permet d'utiliser une concentration de Krypton plus élevée, ce qui pourrait en partie compenser cette limite.

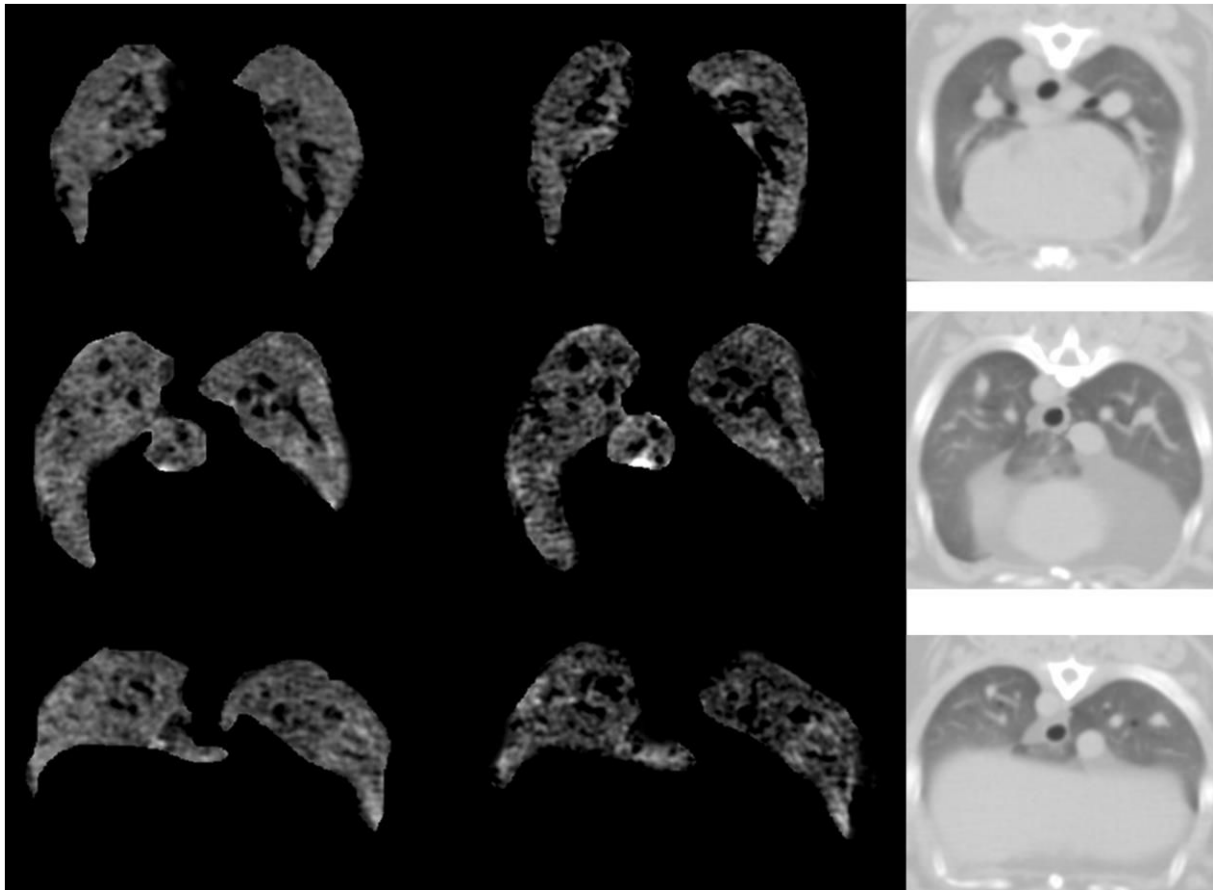
Une étude expérimentale publiée en 2015 [29] compare justement le rehaussement induit par le Xénon et par le Krypton. Dans une première partie sur fantômes portant sur des concentrations de gaz allant de 10 à 100% et acquises avec une tension allant de 80 à 140kV, les auteurs démontrent un rehaussement significativement inférieur du Krypton en technique avec soustraction (*figure 6*).



**Figure 6**

Comparaison sur fantômes du rehaussement en UH induit par différentes concentrations de Krypton et de Xénon, à différentes tensions par rapport à une image acquise sans contraste gazeux (d'après [29]).

A la tension routinière de 120kV, le rehaussement obtenu par une concentration en Krypton de 70% est légèrement inférieur à celui obtenu avec du Xénon concentré à 10% et est environ la moitié de celui obtenu avec une concentration de Xénon à 30%. Ces données expérimentales sont confirmées dans la deuxième partie de l'étude, portant sur 7 lapins et utilisant une acquisition en simple énergie avec soustraction : le rehaussement moyen du Xénon à 30% est à  $35,3 \pm 5,5$  UH, contre  $21,9 \pm 1,8$  avec du Krypton à 70% (*figure 7*). Les auteurs concluent que si ce rehaussement est faible, il reste suffisant pour pouvoir obtenir une imagerie de la ventilation suffisamment informative.



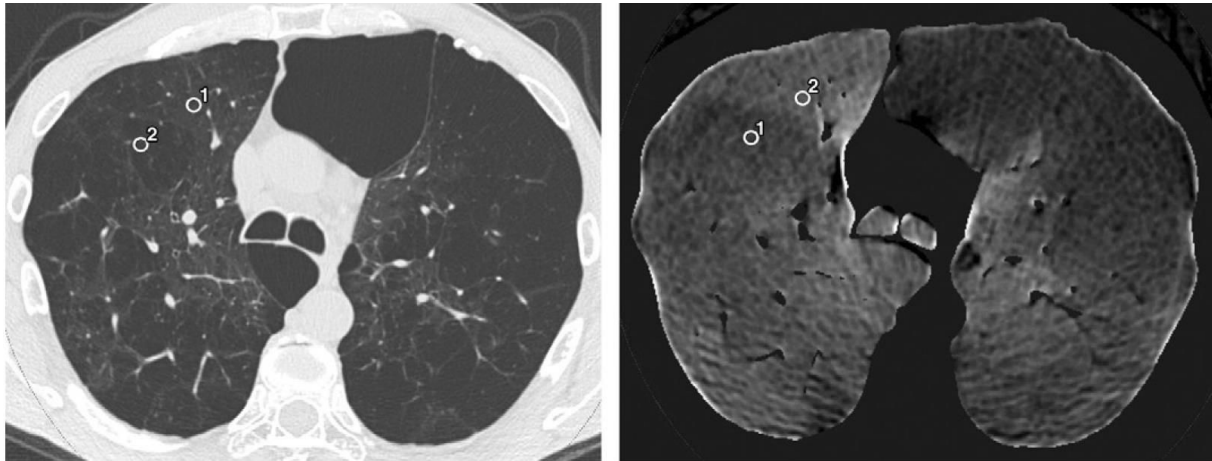
**Figure 7**

Images soustraites démontrant le rehaussement du Xénon à 30% (à gauche) et du Krypton à 70% (au milieu) chez des lapins intubés après inhalation du gaz pendant une période de 2 minutes (d'après [29]).

Une deuxième étude animale [30] utilise, elle, la tomодensitométrie double énergie double source sur 7 lapins, ventilés avec des concentrations en Krypton allant de 20 à 70%. A 70%, l'atténuation moyenne était mesurée à  $18,79 \pm 3,63$  UH, avec un rehaussement jugé qualitativement homogène. Là encore, les auteurs concluent à une faisabilité de la technique en routine.

Jusqu'à présent, une seule étude clinique [22] a été publiée en utilisant du Krypton comme contraste gazeux. Il est intéressant de noter que les études animales susmentionnées sont postérieures à cette étude lilloise, qui a fait redécouvrir le potentiel du Krypton dans cette indication. Ce travail faisait aussi appel à un scanner double énergie double source, avec un protocole simplifié comportant une acquisition en inspiration profonde après 5 inhalations d'un mélange Krypton 80% - Oxygène 20%. Cette étude portait sur 34 patients BPCO emphysémateux sévères, avec 32 patients finalement analysés, et avait comme objectif de

mettre en évidence une différence significative d'atténuation entre le parenchyme pulmonaire sain supposé normalement ventilé et le parenchyme emphysémateux détruit supposé non ventilé ou hypoventilé. Cette hypothèse s'est vérifiée chez 88% des patients, avec une atténuation moyenne à environ 12,4 UH (*figure 8*) : les auteurs concluent donc à une utilisation possible du Krypton dans cette indication. Ils ne rapportent aucun effet indésirable sur les 34 patients ayant inhalé du Krypton.



**Figure 8**

Exemple tiré de l'étude [22], chez un patient de 55 ans avec une BPCO sévère. A gauche, les images diagnostiques sans gaz, montrant une différence d'atténuation entre une zone emphysémateuse (ROI 2 = -977 UH) et une zone de parenchyme subnormal (ROI 1 = -937 UH). A droite, l'image Krypton-spécifique obtenue après inhalation et acquisition double énergie, montrant une atténuation plus faible en ROI 1 (emphysème, 7 UH) qu'en ROI 2 (parenchyme subnormal, 12UH), lié à la distribution préférentielle du Krypton dans les zones encore normalement ventilées.

Au total, le Krypton semble apparaître comme une alternative au Xénon plus sûre, plus disponible et moins chère, mais néanmoins significativement inférieure en termes d'intensité de rehaussement.

## 1.5 Quantification

Pour chacune de ces trois modalités d'imagerie, la quantification des données acquises est une étape indispensable afin de pouvoir comparer et grader les examens. Elle peut se faire selon plusieurs axes.

Le versant morphologique pur est le plus simple, puisqu'il ne fait pas appel aux techniques spécifiques d'imagerie de la ventilation. Il nécessite une haute résolution spatiale, et n'est donc actuellement possible que par tomodensitométrie, même si des séquences IRM récentes permettent d'appréhender la morphologie fine du parenchyme pulmonaire [31].

Des mesures automatiques ou semi-automatiques de l'épaisseur des parois bronchiques sont possibles [1, 2, 32] : des algorithmes dédiés permettent la segmentation et l'identification de l'arbre trachéo-bronchique, basés sur les différences de densité spontanée et une connaissance de l'anatomie *a priori* ; la center-line ainsi définie est utilisée pour mesurer l'épaisseur des parois bronchiques. Ces valeurs reflètent l'inflammation bronchique, et se sont révélées être un bon marqueur évolutif de la maladie notamment asthmatique [32].

L'analyse fonctionnelle nécessite une imagerie dédiée de la ventilation. Elle peut être statique et s'intéresse généralement à l'inspiration profonde (capacité vitale maximale), avec segmentation des lobes pulmonaires afin de quantifier la participation relative de chaque lobe à la ventilation globale [19]. Elle peut aussi être dynamique, nécessitant au minimum des acquisitions à deux phases du cycle respiratoire. Ces études dynamiques permettent de mesurer les caractéristiques d'entrée (*wash-in*) et de sortie (*wash-out*) du contraste gazeux, par analyse compartimentale [1, 33, 34]. Elles sont aussi à la base des modélisations de la cinématique pulmonaire [35] et des simulations du trajet de l'air depuis la trachée jusqu'aux alvéoles. Ces études dynamiques sont plutôt réservées à l'IRM, qui de par sa haute résolution temporelle et son absence de radiations ionisantes, est particulièrement adaptée aux études dynamiques.

## **2. Essais préliminaires en TDE simple source**

### **2.1 Objectifs**

Tous les travaux publiés sur la tomodensitométrie double énergie avec inhalation d'un contraste gazeux ont été exclusivement acquis avec un scanner double source [15-19, 21, 36]. A notre connaissance, aucune étude publiée ou même présentée en conférence n'a encore été réalisée dans la même indication avec un scanner double énergie simple source.

Les avantages théoriques du scanner simple source par rapport à la technique double source sont l'acquisition en plein champ, l'absence d'artéfact de décalage entre les acquisitions à haute

et basse énergie et les possibilités de quantification discrète avec estimation directe de la concentration des matériaux décomposés [37]. Ainsi, dans l'étude lilloise faite en scanner double source [22], 2 patients sur les 32 finalement analysés – soit 6% – n'avaient pas la totalité de leurs poumons dans le champ d'exploration du deuxième tube, du fait de leur morphotype. Sur l'ensemble des indications cliniques actuellement validées du scanner double énergie (imagerie vasculaire, détection de la prise de contraste en oncologie, caractérisation des calculs urinaires, quantification de la goutte), les études publiées utilisent les deux techniques et présentent des résultats équivalents. Il serait donc logique que les constatations faites en double source sur l'imagerie de la ventilation avec gaz noble soient transposables à la technique simple source.

L'objectif de ce travail préliminaire est donc de valider la faisabilité théorique de la technique double énergie simple source dans l'imagerie du Xénon et du Krypton, en testant sur fantômes les atténuations obtenues sur les reconstructions monochromatiques et la précision des mesures quantitatives obtenues par la décomposition des matériaux.

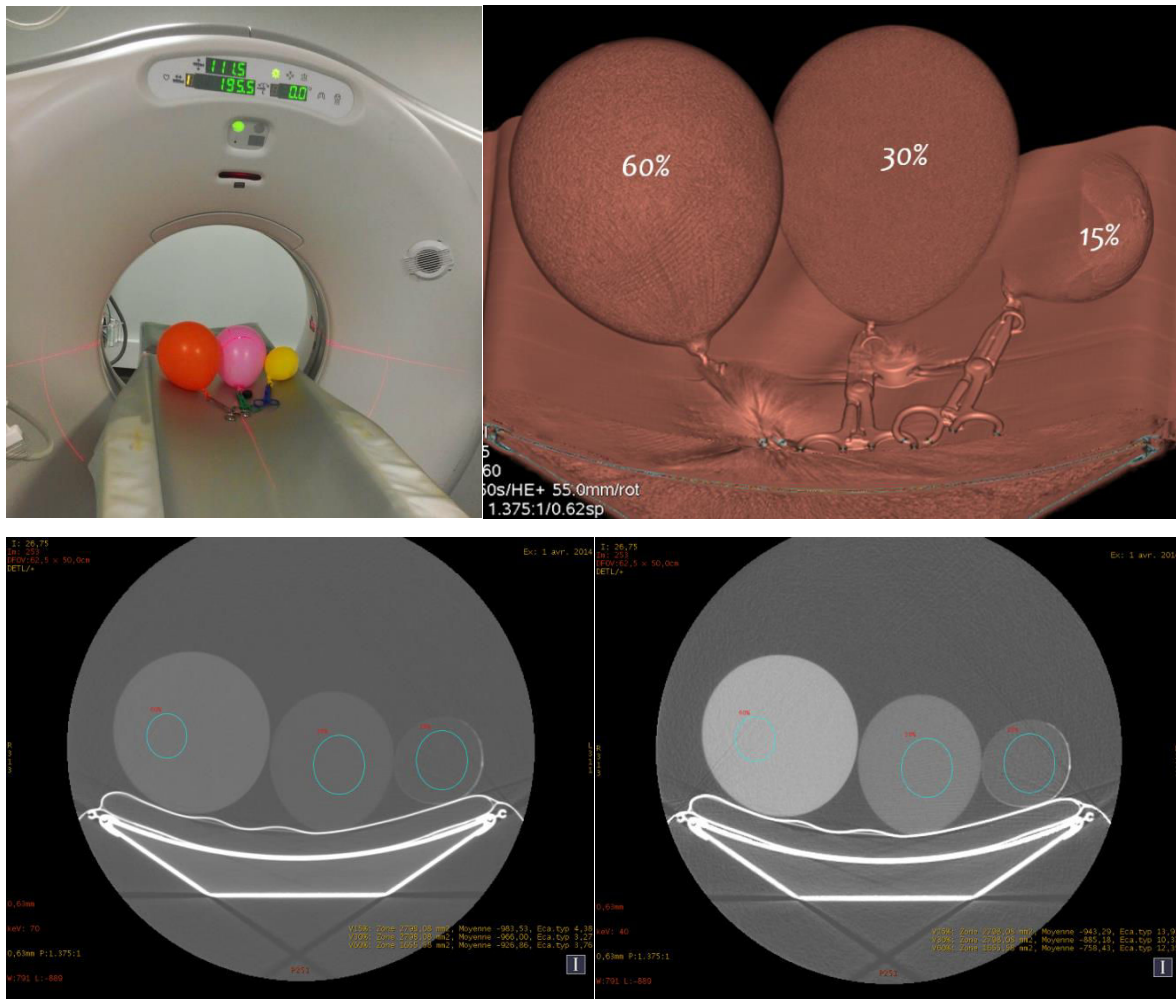
## 2.2 Matériels et Méthodes

### 2.2.1 Acquisitions

Nous avons pu avoir accès à un échantillon de Xénon en mai 2014, après négociations complexes avec le laboratoire Air Liquide et accord du Pr A. Steib, chef de service du département d'anesthésie du Nouvel Hôpital Civil à Strasbourg.

Trois ballons de baudruche en latex de 22cm de diamètre maximal ont été remplis directement au respirateur (*Felix Dual Xenon*, Air Liquide, Paris, France) avec 3000ml d'un mélange Xénon/Oxygène de qualité médicale (*LENOXe*, Air Liquide, Paris, France) concentré à respectivement 15, 30 et 60% de Xénon. Ces ballons ont été positionnés dans la table du scanner (*Discovery CT750HD*, General Electric, Milwaukee, USA) en utilisant la têtère dédiée aux scanners cérébraux, afin qu'ils soient placés au centre du statif. Chaque ballon a d'abord été acquis séparément avec un protocole double énergie classique (tensions à 80 et 140kV, charge fixe à 375mA, temps de rotation de 0,6 seconde, collimation de 64 x 0,625mm, pitch de 1,375) répété 2 fois, puis les 3 ballons ont été placés ensembles pour une troisième acquisition (*figure 9*) avec les mêmes paramètres.





**Figure 9**

Tests expérimentaux sur du Xénon en TDE simple source. Des ballons de baudruche remplis de Xénon concentré à 15, 30 et 60% ont été acquis 3 fois en protocole double énergie simple source. Les reconstructions monochromatiques à 70keV (en bas à gauche) et à 40keV (en bas à droite) permettent d'apprécier la nette augmentation de la densité du gaz à bas keV.

Dans un second temps, en février 2015, des essais sur fantômes ont été réalisés sur du Krypton à la concentration maximale telle qu'utilisée dans l'étude de Hachulla & al [22], soit un mélange Krypton 80% - Oxygène 20% réalisé avec un Oxygène de qualité médicale-pharmaceutique et un Krypton stable de haute qualité laboratoire N48 pur à 99,998% (préparation personnalisée, Air Liquide, Paris, France). Un seul ballon de baudruche a été rempli avec 3000ml de ce mélange, et positionné au centre du statif du scanner. Trois acquisitions successives avec les mêmes constantes que précédemment ont été réalisées sur le même scanner double énergie simple source.

### 2.2.2 Traitement des images

Les acquisitions ont été chargées dans le logiciel GSI Viewer (*Advantage Workstation 4.6*, General Electric, Buc, France) et le même opérateur (MO) a positionné dans chacune des 3 acquisitions une région d'intérêt (ROI) circulaire au sein du ballon et une ROI dans l'air adjacent. Chaque ROI moyennait au minimum 500mm<sup>2</sup> et était placée au centre du ballon, dans la région la plus homogène. Elle permettait de mesurer :

- les atténuations UH avec leurs déviations standards sur les images monochromatiques reconstruites tous les 5 keV de 40 à 140 keV ;
- la concentration en Xénon et en Krypton en mg/cm<sup>3</sup> sur les acquisitions matériau-spécifiques, en décomposition avec l'eau. Étaient donc évaluées la concentration sur les images gaz-spécifiques (respectivement Xénon(Water) et Krypton(Water)) et sur les images sans gaz virtuelles (c'est-à-dire Water(Xénon) et Water(Krypton)).

La courbe d'atténuation du Xénon était celle fournie par General Electric sur le logiciel GSI Viewer. La courbe d'atténuation du Krypton n'existant pas, elle a été créée suivant les recommandations du constructeur en se basant sur la Photon Cross Sections Database XCOM du NIST – *National Institute of Standards and Technology* qui recense l'atténuation théorique du Krypton pur à chaque niveau mono-énergétique.

Les 3 mesures pour chaque concentration (*i.e.* pour le Xénon 2 mesures sur les acquisitions successives avec un seul ballon au centre et 1 mesure avec les 3 ballons en simultanée, et pour le Krypton 3 mesures sur les acquisitions successives avec un seul ballon) et les mesures de l'air (9 mesures pour les séries avec le Xénon et 3 mesures pour le Krypton) étaient moyennées pour aboutir aux valeurs finales.

Au total, nous avons mesuré :

- l'atténuation moyenne de l'air de 40 à 140keV ;
- l'atténuation moyenne du Xénon à 15-30-60% et du Krypton à 80% de 40 à 140 keV ;
- la concentration des gaz sur les acquisitions matériau-spécifiques en décomposition avec l'eau.

### 2.2.3 Conversion des concentrations

Afin de vérifier si les concentrations mesurées (en  $\text{mg}\cdot\text{cm}^3$ ) sur les acquisitions matériau-spécifiques étaient valables, nous avons converti les concentrations mesurées au scanner en  $\text{mg}/\text{cm}^3$  en parties par million (*i.e.* en %) en utilisant la formule suivante :

$$\text{Concentration (mg/m}^3\text{)} = \text{Concentration (ppm)} \times \frac{\text{Masse moléculaire (g/mol)}}{\text{Volume molaire (L)}}$$

avec la masse molaire du Xénon à 131,29 g/mol et celle du Krypton à 83,8 g/mol, et un volume molaire arrondi à 22,4L.

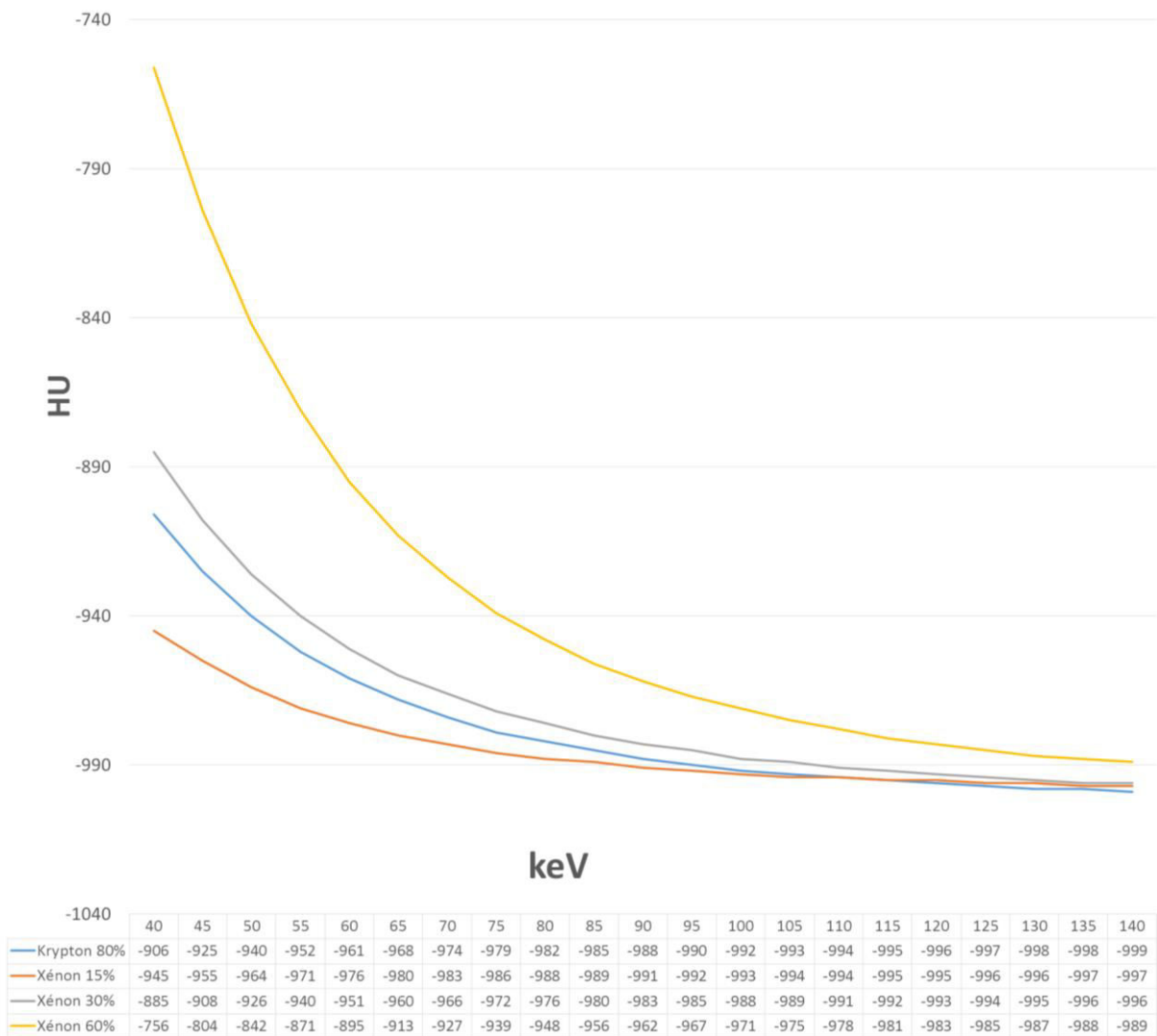
## 2.3 Résultats

La densité moyenne de l'air est constamment à -1000UH sur toutes les reconstructions monochromatiques, avec un écart-type mesuré à 8 à 40keV pour se stabiliser à 3 dès 60keV.

En reconstruction monochromatique, la densité du gaz augmente de manière logarithmique avec la baisse des keV (*figure 10*). Le contraste est optimal sur les reconstructions inférieures à 60keV (*figure 9*), sur lesquelles le rehaussement moyen du Krypton dosé à 80% en comparaison à l'air ambiant est de 54UH, soit 19,5% inférieur à celui du Xénon dosé à 30% (67UH)

La décomposition des matériaux est efficace, puisque les acquisitions Xénon-spécifiques permettent une mesure des concentrations en gaz s'approchant de celles théoriques (*tableau 1*), avec une déviation moyenne par rapport à la valeur théorique de 16,7% en valeur absolue.

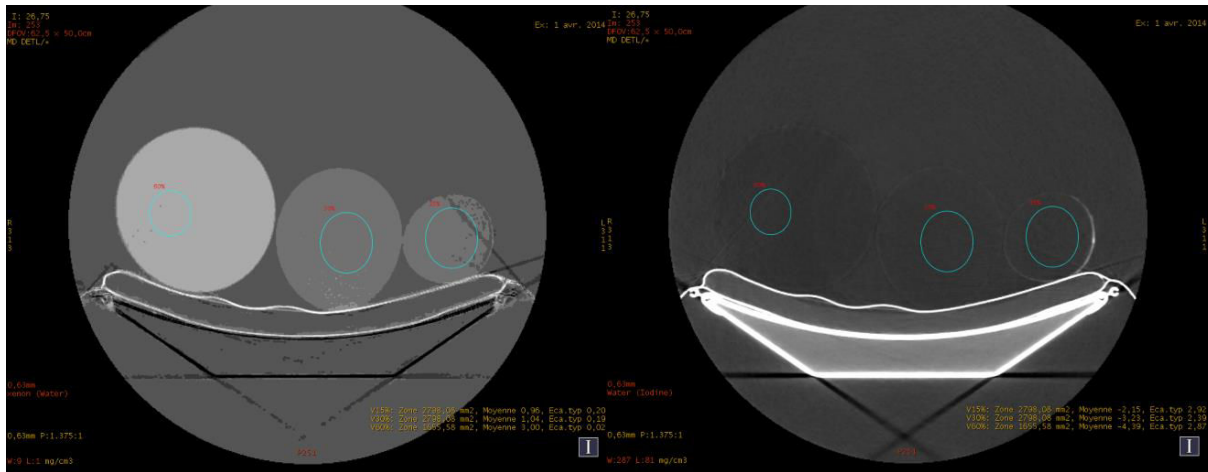
Les acquisitions virtuelles sans gaz « effacent » correctement le contenu des ballons (*figures 11 et 12*).



**Figure 10**  
Mesures en densité au sein des fantômes, en fonction des concentrations de gaz noble et selon le niveau monoénergétique.

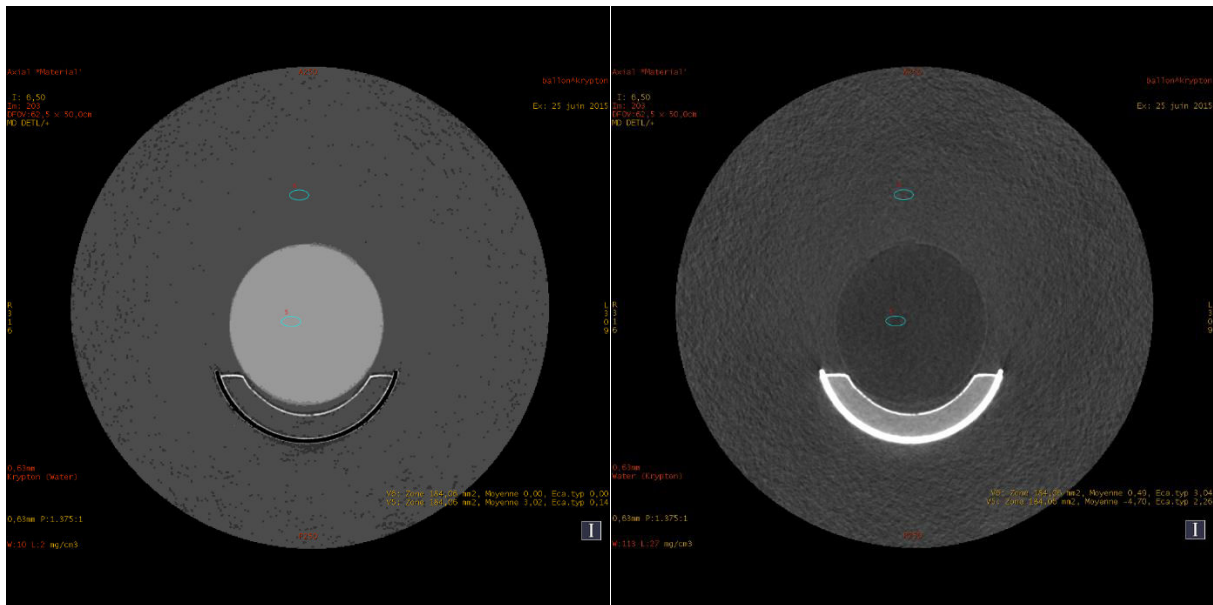
	Xénon 15%	Xénon 30%	Xénon 60%	Krypton 80%	Air
<b>Gaz (water)</b> <i>en mg/cm<sup>3</sup></i>	1,00 ±0	1,08 ±0,26	3,00 ±0	3,01 ±0,12	0,00 ±0
<b>Concentration</b> <i>en ppm</i>	170614	184263	511844	801909	-
<i>(% Déviation)</i>	soit 17,1% (+14%)	soit 18,4% (-38%)	soit 51,2% (-15%)	soit 80,2% (+0%)	-
<b>Water (gaz)</b> <i>en mg/cm<sup>3</sup></i>	-0,52 ±7,48	-2,43 ±5,08	-6,53 ±5,09	-4,7 ±2,27	-0,64 ±5,54

**Tableau 1**  
Concentrations obtenues selon la méthode de décomposition des matériaux. La ligne du haut correspond aux données mesurées sur les acquisitions (concentration du gaz en mg/cm<sup>3</sup>), et la ligne du milieu au calcul d'équivalence de cette concentration en %. La ligne du bas correspond au calcul de la concentration en eau sur les acquisitions sans gaz virtuelle ; elle est constamment négative.



**Figure 11**

Décomposition des matériaux en TDE simple source. A gauche, les images Xénon-spécifiques, obtenues avec le couple Xénon(Water). A droite, les images sans Xénon virtuelles, obtenues avec le couple Water(Xénon). Visuellement, le Xénon est effacé sur les reconstructions à gauche.



**Figure 12**

Décomposition des matériaux en TDE simple source. A gauche, une image Krypton-spécifique, obtenue avec le couple Krypton(Water) : elle montre une concentration en Krypton de  $3,02 \pm 0,14$  mg/cm<sup>3</sup> au sein du ballon et de  $0,00 \pm 0$  dans l'air ambiant. A gauche, une reconstruction sans Krypton virtuelle, obtenue avec le couple Water(Xénon) permet d'effacer visuellement le contenu du ballon.

## 2.4 Discussion

Ces tests ont permis de confirmer la faisabilité théorique de l'analyse par imagerie monochromatique et par décomposition des matériaux des gaz nobles acquis en tomodensitométrie double énergie en technique simple source.

Au niveau mono-énergétique de référence pour l'analyse du parenchyme pulmonaire, soit 50-55keV tel que défini au chapitre 3, le rehaussement moyen du Krypton dosé à 80% en comparaison à l'air ambiant est de 54UH, soit 19,5% inférieur à celui du Xénon dosé à 30% (67UH). Ceci est un résultat grossièrement similaire aux essais sur lapins en technique de soustraction par Mahnken & al. [29], qui retrouvait une différence de 37% mais en utilisant du Krypton dosé à 70% seulement. Notre courbe de densité montre une diminution nette du rehaussement induit par le gaz avec un plateau au-delà de 80-90keV, tandis que les reconstructions inférieures à 60keV s'illustrent par un contraste optimal.

L'analyse des reconstructions matériau-spécifiques permet de valider le principe de décomposition. En effet, les concentrations mesurées sont relativement conformes à celles attendues, et ce même s'il existe des approximations liées à la déviation du volume molaire par rapport aux conditions normales de température et de pression. En effet, le volume molaire standard s'entend pour une température de 0°C et une pression de 1 atmosphère, mais ces conditions ne correspondent pas exactement à celles de notre expérience. La température est réglée dans la salle de scanner, avec un objectif autour des 19-20°C. La pression au sein du ballon de baudruche est aussi légèrement supérieure à la pression atmosphérique, du fait de la tension pariétale. Nous avons estimé avec un manomètre la pression dans ce ballon en latex à environ 810mmHg soit 1,07 atmosphère, pression relativement constante pour un volume de remplissage compris entre 0,5 et 4L. Il y a aussi l'altitude à prendre en compte : le Nouvel Hôpital Civil se trouve à une altitude moyenne de 137m au-dessus du niveau de la mer, soit une pression à ce niveau à  $P_{\text{niveau } 0} \times e^{-4\pi 10^{-5} \times \text{altitude}}$  soit 0,98 atmosphère. L'un dans l'autre, nous pouvons estimer la pression résultante au sein du ballon à cette altitude à environ 1,05 atmosphère. Dans ces conditions (20°C et 1,05 atmosphère), le volume molaire est calculé à 22,9l, ce qui donnerait des concentrations de respectivement 17,4%, 18,8% et 52,3% pour le Xénon à 15, 30 et 60%, et de 82% pour le Krypton à 80%.

Ces expérimentations sont bien évidemment très limitées, puisqu'elles ne reproduisent en aucun cas une situation proche de l'utilisation clinique. Elles permettent simplement de valider la fiabilité de la technique de décomposition des matériaux en tomographie double énergie simple source, et confirment l'intérêt des reconstructions monochromatiques à bas keV. Elles donnent aussi un ordre de grandeur de l'atténuation maximale atteignable avec le contraste gazeux, atténuation qui reste modeste.

En conclusion, l'imagerie de la ventilation peut utiliser différentes modalités, ayant chacune ses points forts et ses faiblesses. Dans une optique d'application en routine clinique, la tomographie double énergie avec inhalation de Xénon apparaît dans la littérature comme une solution crédible, avec cependant des problématiques de disponibilité, de coût et d'administration de ce contraste gazeux. Le Krypton ne présente pas ces inconvénients, mais son pouvoir contrastant est significativement inférieur. Il serait, dans deux études expérimentales [29, 30] et dans une étude clinique [22] cependant suffisant, et avec une transposition à la technique double énergie simple source qui apparaît possible.

Forts de toutes ces constatations préliminaires sur l'imagerie tomographique double énergie simple source, nous avons voulu vérifier l'applicabilité de l'imagerie de la ventilation au Krypton dans une étude clinique : ceci constitue la deuxième partie de ce travail.

## Références

---

1. Tustison NJ, Cook TS, Song G, and Gee JC *Pulmonary kinematics from image data: a review.* Acad Radiol (2011). 18(4): p. 402-17.
2. Brillet PY *Imageries des voies aériennes : de la morphologie à la fonction.* Revue des Maladies Respiratoires Actualités (2009). 1(5): p. 526-532.
3. Bunow B, Line BR, Horton MR, and Weiss GH *Regional ventilatory clearance by xenon scintigraphy: a critical evaluation of two estimation procedures.* J Nucl Med (1979). 20(7): p. 703-10.
4. Bailey EA, Bailey DL, and Roach PJ *V/Q imaging in 2010: a quick start guide.* Semin Nucl Med (2010). 40(6): p. 408-14.
5. Schembri GP, Miller AE, and Smart R *Radiation dosimetry and safety issues in the investigation of pulmonary embolism.* Semin Nucl Med (2010). 40(6): p. 442-54.
6. Shukla Y, Wheatley A, Kirby M & al. *Hyperpolarized  $^{129}\text{Xe}$  magnetic resonance imaging: tolerability in healthy volunteers and subjects with pulmonary disease.* Acad Radiol (2012). 19(8): p. 941-51.
7. Fain S, Schiebler ML, McCormack DG, and Parraga G *Imaging of lung function using hyperpolarized helium-3 magnetic resonance imaging: Review of current and emerging translational methods and applications.* J Magn Reson Imaging (2010). 32(6): p. 1398-408.
8. Moller HE, Chen XJ, Saam B & al. *MRI of the lungs using hyperpolarized noble gases.* Magn Reson Med (2002). 47(6): p. 1029-51.
9. Mata JF, Altes TA, Ruppert K & al. *Assessment of in vitro vs. in vivo lung structure using hyperpolarized helium-3 diffusion magnetic resonance imaging.* Magn Reson Imaging (2009). 27(6): p. 845-51.
10. Imai H, Kimura A, Ito T, and Fujiwara H *Hyperpolarized ( $^{129}\text{Xe}$ ) dynamic study in mouse lung under spontaneous respiration: application to murine tumor B16BL6 melanoma.* Eur J Radiol (2010). 73(1): p. 196-205.
11. Brillet PY *Pourquoi continuer une recherche en IRM d'hélium-3 polarisé ?* Revue des Maladies Respiratoires Actualités (2011). 3(5): p. 507-508.
12. Kreck TC, Krueger MA, Altemeier WA & al. *Determination of regional ventilation and perfusion in the lung using xenon and computed tomography.* J Applied Phys (2001). 91(4): p. 1741-1749.
13. Herbert DL, Gur D, Shabason L & al. *Mapping of human local pulmonary ventilation by xenon enhanced computed tomography.* J Comput Assist Tomogr (1982). 6(6): p. 1088-93.
14. Hoffman EA and Chon D *Computed tomography studies of lung ventilation and perfusion.* Proc Am Thorac Soc (2005). 2(6): p. 492-8, 506.



15. Chae EJ, Seo JB, Lee J & al. *Xenon Ventilation Imaging Using Dual-Energy Computed Tomography in Asthmatics: Initial Experience*. *Investigative Radiology* (2010). 45(6).
16. Goo HW, Yang DH, Hong SJ & al. *Xenon ventilation CT using dual-source and dual-energy technique in children with bronchiolitis obliterans: correlation of xenon and CT density values with pulmonary function test results*. *Pediatr Radiol* (2010). 40(9): p. 1490-7.
17. Park E-A, Goo JM, Park SJ & al. *Chronic Obstructive Pulmonary Disease: Quantitative and Visual Ventilation Pattern Analysis at Xenon Ventilation CT Performed by Using a Dual-Energy Technique*. *Radiology* (2010). 256(3): p. 985-997.
18. Chae EJ, Seo JB, Goo HW & al. *Xenon ventilation CT with a dual-energy technique of dual-source CT: initial experience*. *Radiology* (2008). 248(2): p. 615-24.
19. Honda N, Osada H, Watanabe W & al. *Imaging of ventilation with dual-energy CT during breath hold after single vital-capacity inspiration of stable xenon*. *Radiology* (2012). 262(1): p. 262-8.
20. Zhang LJ, Zhou CS, Schoepf UJ & al. *Dual-energy CT lung ventilation/perfusion imaging for diagnosing pulmonary embolism*. *Eur Radiol* (2013). 23(10): p. 2666-75.
21. Kim WW, Lee CH, Goo JM & al. *Xenon-enhanced dual-energy CT of patients with asthma: dynamic ventilation changes after methacholine and salbutamol inhalation*. *AJR Am J Roentgenol* (2012). 199(5): p. 975-81.
22. Hachulla A-L, Pontana F, Wemeau-Stervinou L & al. *Krypton Ventilation Imaging Using Dual-Energy CT in Chronic Obstructive Pulmonary Disease Patients: Initial Experience*. *Radiology* (2012). 263(1): p. 253-259.
23. Lusic H and Grinstaff MW *X-ray-computed tomography contrast agents*. *Chem Rev* (2013). 113(3): p. 1641-66.
24. Carlson AP, Brown AM, Zager E & al. *Xenon-Enhanced Cerebral Blood Flow at 28% Xenon Provides Uniquely Safe Access to Quantitative, Clinically Useful Cerebral Blood Flow Information: A Multicenter Study*. *Am J Neuroradiol* (2011). 32(7): p. 1315-1320.
25. Tajik JK, Tran BQ, and Hoffman EA. *Xenon-enhanced CT imaging of local pulmonary ventilation*. 1996.
26. Snyder JV, Pennock B, Herbert D & al. *Local lung ventilation in critically ill patients using nonradioactive xenon-enhanced transmission computed tomography*. *Crit Care Med* (1984). 12(1): p. 46-51.
27. Tomiyama N, Takeuchi N, Imanaka H & al. *Mechanism of gravity-dependent atelectasis. Analysis by nonradioactive xenon-enhanced dynamic computed tomography*. *Invest Radiol* (1993). 28(7): p. 633-8.
28. Chon D, Beck KC, Shikata H & al. *Xenon gas flow patterns evaluated by high-speed multi-row detector CT*. 2004.

29. Mahnken AH, Jost G, and Pietsch H *Krypton for computed tomography lung ventilation imaging: preliminary animal data*. Invest Radiol (2015). 50(5): p. 305-8.
30. Chung YE, Hong SR, Lee MJ, Lee M, and Lee HJ *Krypton-enhanced ventilation CT with dual energy technique: experimental study for optimal krypton concentration*. Exp Lung Res (2014). 40(9): p. 439-46.
31. Dournes G, Grodzki D, Macey J & al. *Quiet Submillimeter MR Imaging of the Lung Is Feasible with a PETRA Sequence at 1.5 T*. Radiology (2015). 276(1): p. 258-65.
32. Castro M, Fain SB, Hoffman EA & al. *Lung imaging in asthmatic patients: the picture is clearer*. J Allergy Clin Immunol (2011). 128(3): p. 467-78.
33. Tawhai MH and Lin CL *Image-based modeling of lung structure and function*. J Magn Reson Imaging (2010). 32(6): p. 1421-31.
34. Nyeng TB, Kallehauge JF, Hoyer M & al. *Clinical validation of a 4D-CT based method for lung ventilation measurement in phantoms and patients*. Acta Oncol (2011). 50(6): p. 897-907.
35. Reinhardt JM, Ding K, Cao K & al. *Registration-based estimates of local lung tissue expansion compared to xenon CT measures of specific ventilation*. Med Image Anal (2008). 12(6): p. 752-63.
36. Kong X, Sheng HX, Lu GM & al. *Xenon-enhanced dual-energy CT lung ventilation imaging: techniques and clinical applications*. AJR Am J Roentgenol (2014). 202(2): p. 309-17.
37. Ohana M, Jeung MY, Labani A, El Ghannudi S, and Roy C *Thoracic dual energy CT: acquisition protocols, current applications and future developments*. Diagn Interv Imaging (2014). 95(11): p. 1017-26.

# Deuxième Partie

---

## Imagerie de la ventilation chez le greffé pulmonaire

1. Imagerie des complications post-greffe pulmonaire
2. Trappage expiratoire en tomodensitométrie
3. Tomodensitométrie double énergie avec inhalation de Krypton chez le greffé pulmonaire

# CHAPITRE 1

---

## Intérêt de l'imagerie dans la détection des complications post-greffe pulmonaire

### VALORISATION SCIENTIFIQUE

#### PRESENTATION EN CONGRES

Hemmert C, Ohana M, Jeung MY, Labani A, and Roy C.  
*Before, during and after the lung transplantation: a pictorial review for the general radiologist*  
Electronic educational presentation at the Radiological Society of North America Congress RSNA 2012 (Chicago)



#### ARTICLE

Hemmert C, Ohana M, Jeung MY, Labani A, Dhar A, Kessler R, Roy C.  
*Imaging of lung transplant complications*  
Diagnostic and Interventional Imaging (2014) 95(4) : p.399-409.



*Cette partie a été écrite avec le Dr Céline Hemmert pour l'article paru dans Diagnostic and Interventional Imaging ; sa reprise ci-après s'est faite avec son accord.*

## Résumé

---

La transplantation pulmonaire s'est imposée depuis la fin des années 80 comme une option thérapeutique valable pour certains patients atteints d'une pathologie pulmonaire avancée non néoplasique.

Toutefois, la survie à long terme des greffés pulmonaires reste inférieure à celle des patients ayant bénéficié d'autres types de transplantation, et ce en raison de complications post-opératoires spécifiques nombreuses.

Grâce au couple radiographie/scanner thoracique, le radiologue va pouvoir orienter le clinicien, en se fondant particulièrement sur le délai entre la survenue des lésions et la date de la transplantation. Seront ainsi détaillées dans cette revue iconographique les complications chirurgicales immédiates et retardées, les complications immunologiques, les complications infectieuses et les complications tardives autres.

Depuis la première greffe uni-pulmonaire réalisée avec succès en 1983 au *Toronto General Hospital*, la transplantation pulmonaire s'est imposée comme une option thérapeutique valable pour certains patients atteints de pathologie pulmonaire avancée non néoplasique. Elle s'est développée en France depuis la fin des années 80, avec la généralisation de la ciclosporine. En 2010, il y a eu 244 transplantés en France. La survie actuarielle pour les greffons cardio-pulmonaires est de 60% à 1 an et de 40% à 5 ans ; pour les greffons pulmonaires elle monte à 70% à 1 an et 50% à 5 ans (sources : agence de biomédecine et [1]). Toutefois, la survie à long terme des greffés pulmonaires reste inférieure à celle des patients ayant bénéficié d'autres types de transplantation. Les causes de mortalité les plus fréquentes sont les infections bactériennes dans les six premiers mois, puis les rejets chroniques au-delà.

Les complications post-opératoires ont parfois des manifestations cliniques et radiologiques aspécifiques. Afin de participer à la réduction de la morbi-mortalité des patients transplantés, il est important que les radiologues comprennent et reconnaissent ces différentes complications, en prenant tout particulièrement en compte le délai de survenue après l'intervention chirurgicale.

Les différents dossiers illustrant ce travail sont tous issus de l'expérience strasbourgeoise, entre 2008 et 2012. En moyenne, 33 greffes pulmonaires sont réalisées par an à Strasbourg, avec une maximale de 45 greffes pulmonaires en 2011 et une minimale de 24 greffes pulmonaires en 2008.

## **1. Généralités**

### **1.1 Les différents types de transplantation pulmonaire**

La transplantation uni-pulmonaire s'adresse essentiellement aux fibroses pulmonaires et aux emphysèmes pulmonaires secs, surtout au-delà de 50 ans. Elle consiste en la réalisation de 3 sutures : bronchique, artérielle et auriculaire gauche. L'ouverture est réalisée par une thoracotomie postéro-latérale dans le 5<sup>ème</sup> espace intercostal ou antéro-latérale dans le 3<sup>ème</sup> ou 4<sup>ème</sup> espace [2, 3].

La transplantation bi-pulmonaire, deux fois plus fréquente dans le monde et quatre fois plus en France, est indiquée dans la mucoviscidose (où la transplantation uni-pulmonaire est dangereuse compte tenu du risque de complications septiques se développant à partir du poumon natif), l'hypertension artérielle pulmonaire (HTP), l'emphysème, la fibrose et les maladies rares. Elle équivaut à la réalisation de 2 transplantations mono-pulmonaires successives par voie antéro-latérale au travers du 4<sup>ème</sup> espace intercostal, en débutant par le côté perfusant le moins à la scintigraphie pré-greffe [2]. Les deux incisions sont désormais rarement réunies au milieu par une section sternale horizontale (Clamshell), plus délabrante et pouvant aboutir à un étirement des nerfs phréniques ou à une sternite. Si le clampage d'une artère pulmonaire est mal supporté sur le plan hémodynamique, une circulation extra-corporelle (CEC) centrale ou périphérique est réalisée [4].

La transplantation cardio-pulmonaire est plus rare (2% dans le monde et 9% en France). Elle nécessite une sternotomie, parfois par une incision de Clamshell, ainsi qu'une CEC. L'implantation du bloc cardio-pulmonaire se fait d'abord par anastomose de la trachée puis des deux veines caves ou de l'oreillette droite, puis enfin anastomose aortique [5]. Elle est réservée aux sujets jeunes (moins de 60 ans), présentant une maladie pulmonaire évoluée avec dysfonction ventriculaire gauche.

## 1.2 Sélection des receveurs

La transplantation pulmonaire est indiquée dans les cas d'insuffisance respiratoire terminale avec espérance de vie limitée et/ou qualité de vie médiocre du fait d'une activité physique extrêmement réduite.

Les indications habituelles sont la bronchopneumopathie chronique obstructive, la mucoviscidose, les dilatations des bronches, la fibrose pulmonaire idiopathique, l'hypertension artérielle pulmonaire primitive et le syndrome d'Eisenmenger (patients porteurs de lésions cardiaques congénitales, type communication inter-auriculaire ou inter-ventriculaire et hypertension artérielle pulmonaire sévère responsable de l'inversion du shunt initialement gauche-droite). D'autres indications ont été admises au fil des années : lymphangioliomyomatose, histiocytose X, sarcoïdose, sclérodermie avec atteinte extra-

respiratoire peu sévère, microlithiase alvéolaire, fibrose post-radique ou post-chimiothérapie après que le cancer initial est considéré comme guéri [6].

Il existe plusieurs critères de sélection des receveurs, avec des contre-indications absolues et des contre-indications relatives [7, 8].

### 1.3 Date d'inscription en liste d'attente et bilan pré-greffe

Compte tenu des résultats au long cours de la transplantation pulmonaire, il n'est pas raisonnable d'inscrire des patients sur la liste d'attente trop tôt dans le cours évolutif de leur maladie. Les inscrire trop tardivement leur fait en revanche courir un risque de décès sur liste. Le critère classique d'inscription est une survie prévisionnelle inférieure à 2 ans [6].

L'inscription sur la liste d'attente est enregistrée auprès de l'agence de biomédecine sur la liste du centre médico-chirurgical transplantateur. En France, la durée d'attente moyenne est de 5 mois pour une greffe pulmonaire et de 9 mois pour une greffe cardio-pulmonaire. Cependant, de nombreuses disparités sont secondaires au groupe sanguin (recherche parfois plus difficile pour les groupes B et AB), à une éventuelle immunisation préalable anti-HLA, ou à la taille du receveur. Globalement, la mortalité en attente de transplantation pulmonaire est inférieure à 10% [2].

Le bilan pré-greffe [8, 9] permet de :

- dépister les contre-indications relatives ou absolues, transitoires ou définitives ;
- poser l'indication à la transplantation pulmonaire ;
- préparer la transplantation pulmonaire au moyen d'un bilan physique avec dépistage et traitement des co-morbidités, optimisation nutritionnelle et maturation psychologique.

Le radiologue intervient donc activement dans ce bilan pré-greffe, avec un bilan d'imagerie complet visant avant tout à dépister une néoplasie active et/ou un foyer infectieux. Le scanner thoraco-abdomino-pelvien comporte un temps angiographique à l'étage thoracique, qui permettra de préciser au chirurgien une éventuelle malformation vasculaire ou une hypertrophie significative des artères bronchiques. La place des examens de dépistage non invasifs que sont



la coloscopie virtuelle et le coroscanner n'est pas encore bien définie, mais commence à être intégrée par certaines équipes.

Le greffon « idéal » provient d'un donneur de moins de 50 ans, non fumeur ou avec moins de 20 paquets/année, présentant une radiographie de thorax normale, une absence de sécrétions sales en aspiration et dont les gaz du sang sous  $FiO_2$  100% et Peep à 5 montrent une  $PO_2$  supérieure à 300mmHg [2]. Il est cependant fréquent de réaliser une transplantation avec des greffons « marginaux » ne remplissant pas tous ces critères.

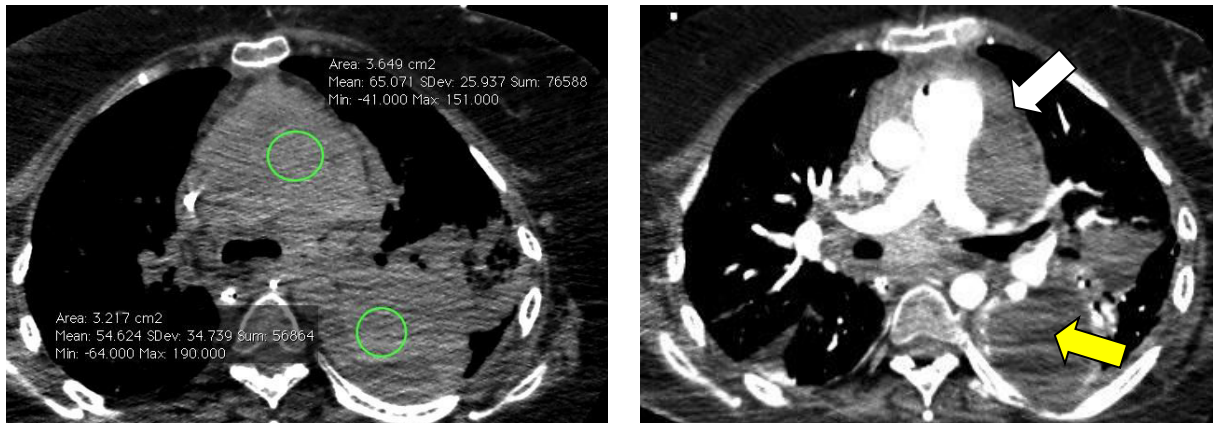
## **2. Complications chirurgicales immédiates**

### **2.1 Hémorragie**

La majorité des hémorragies sont d'origine pleurale, les hémorragies intra-parenchymateuses ou médiastinales étant plus rares. Le principal facteur de risque est la présence d'adhérences pleurales, qu'elles soient dues à une infection (tuberculose, mucoviscidose) ou secondaires à une intervention antérieure (pleurodèse chimique ou mécanique pour pneumothorax réfractaire ou récidivant, thoracotomie préalable). Ces symphyses pleurales s'accompagnent d'une néo-vascularisation systémique pariétale et sont donc à rechercher lors du bilan scannographique pré-opératoire. Elles se manifestent par une disparition du liseré graisseux extra-pleural [10].

Le murage ganglionnaire médiastinal (sarcoïdose) ou une circulation bronchique anormalement développée (cœur pulmonaire chronique post-embolique, maladie veino-occlusive, cardiopathies cyanogènes, syndrome d'Eisenmenger) sont d'autres éléments majorant le risque d'hématomes médiastinaux et/ou intra-parenchymateux (*figure 1*) [10, 11].

Le recours à la circulation extra corporelle, avec l'anti-coagulation qu'elle nécessite, est également un facteur de risque [12].



**Figure 1**

Patiente greffée cardio-pulmonaire pour HTAP secondaire à une sclérodémie, J2 post-opératoire. Hématome médiastinal antérieur (densité spontanée 60UH) diffusant à la région hilare et comprimant l'artère pulmonaire gauche (flèche blanche) ; hématome intra-parenchymateux postérieur homolatéral (densité spontanée 55UH). L'encorbellement vasculaire périlésionnel visible après injection et l'angle aigu de raccordement pleural confirment la localisation intra-parenchymateuse de l'hématome (flèche jaune).

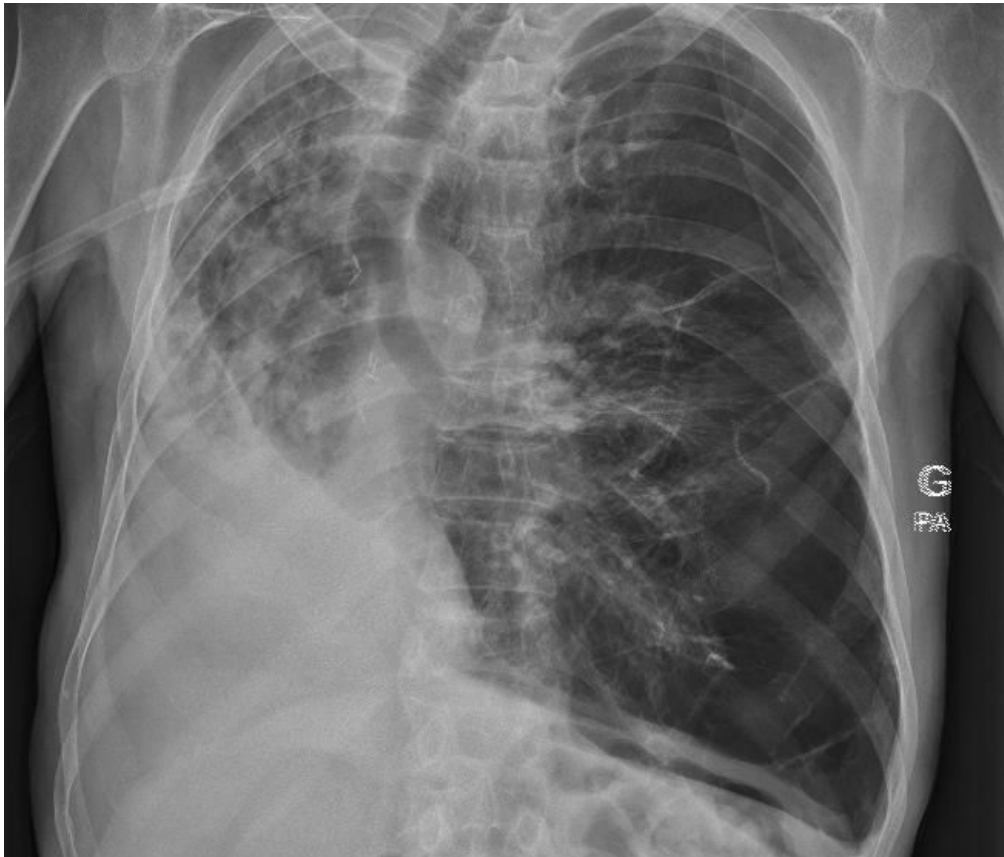
## 2.2 Malposition des tubes

Suspectées cliniquement, les malpositions de tubes sont confirmées par la radiographie thoracique. Une intubation sélective se traduit rapidement par un collapsus du poumon controlatéral. Le barotraumatisme secondaire à une ventilation mécanique mal réglée peut engendrer un pneumomédiastin, un pneumothorax ou un emphysème pulmonaire interstitiel. La malposition d'un cathéter central ou d'une sonde Swan-Ganz peut être à l'origine d'un pneumothorax, d'un hémithorax ou d'un hématome intra ou extra-thoracique. La malposition d'un drain pleural se traduira par une inefficacité du drainage [13].

## 2.3 Discordance de taille donneur/receveur

L'implantation d'un greffon pulmonaire de grande taille dans une cage thoracique trop petite peut aboutir à des atélectasies et des troubles ventilatoires.

De même, la transplantation uni-pulmonaire d'un petit greffon dans une cage thoracique distendue par l'emphysème peut aboutir à la compression du greffon par hyper-expansion du poumon natif emphysémateux (*figure 2*). Il s'agit de la distension aiguë du poumon natif où le médiastin se déplace vers le greffon. Elle survient quasi exclusivement en présence d'une pathologie réduisant la compliance du greffon (défaillance aiguë primitive du greffon, infection, rejet aigu) et entraînant un accroissement relatif de la ventilation du poumon natif [14].



**Figure 2**

Patient greffé uni-pulmonaire droit il y a 1 mois pour dystrophie emphysémateuse centro-lobulaire évoluée. Distension majeure du poumon natif gauche, refoulement médiastinal contro-latéral, perte de volume du greffon ; gêne au retour veineux et au drainage lymphatique secondaire à la compression (épaississement des septa interlobulaires, opacités en verre dépoli et de type alvéolaire mal limitées, épanchement pleural)

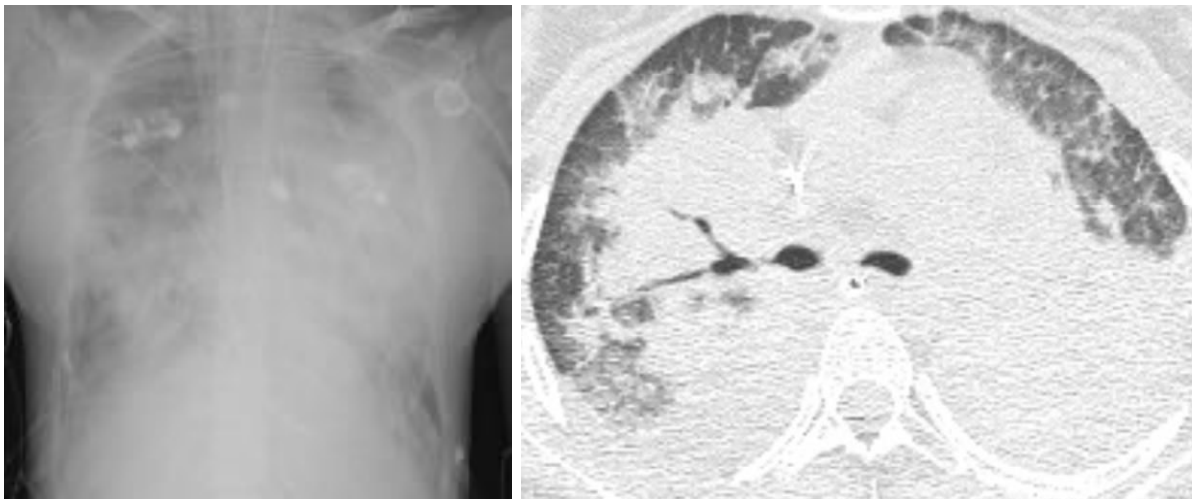
Une autre complication précoce rare est la torsion pulmonaire. Le tableau clinique sera celui d'une insuffisance respiratoire aiguë souvent associée à des hémoptysies (infarctus pulmonaire). Le scanner permet le diagnostic en mettant en évidence une orientation et un positionnement anormal des scissures du côté de la torsion [15].

Il existe des moyens de prévenir ces différents types de complications liées à la discordance de taille donneur/receveur. Chez les patients de petite taille, une réduction du volume des greffons est réalisée soit par des agrafages périphériques en fin de procédure, soit par une lobectomie moyenne ou une lingulectomie avant ou après implantation. De plus, chez les petits receveurs, souvent féminins, on peut réaliser l'implantation délibérée de deux lobes inférieurs, à partir de grands greffons souvent masculins [2, 16]. La différence de taille entre le greffon pulmonaire et le volume de l'hémithorax du receveur ne doit ainsi pas excéder 10 à 25% [13].

## 2.4 La défaillance aiguë primitive du greffon (DAPG)

Son synonyme est l'œdème de reperfusion. Il s'agit d'un syndrome de détresse respiratoire aiguë (SDRA) se manifestant par un rapport  $\text{PaO}_2/\text{FIO}_2$  inférieur à 200 dans les 48 à 72 premières heures après transplantation. Il s'agit d'un diagnostic d'exclusion, pour lequel aucune cause n'est retrouvée. Son incidence est d'environ 10% [17].

La DAPG semble résulter de lésions pulmonaires initiées chez le donneur (traumatisme thoracique, inhalation, ventilation mécanique, mort cérébrale), puis amplifiées durant le prélèvement, le conditionnement hypothermique et la reperfusion. Ces lésions provoquent une augmentation de la perméabilité micro-vasculaire et entraînent un dommage alvéolaire diffus (*figure 3*). Les données les plus récentes indiquent que les principaux facteurs de risque sont la présence d'une hypertension artérielle pulmonaire (quelle qu'en soit la cause) ou d'une fibrose pulmonaire idiopathique [18].



**Figure 3**

Jeune fille de 15ans, J2 post-opératoire d'une transplantation pulmonaire pour mucoviscidose, dégradation rapide de l'état respiratoire. Radiographie (à gauche) : infiltrat alvéolaire bilatéral diffus d'évolution très rapide. Scanner (à droite) : condensations alvéolaires de prédominance péri-hilaire et déclinive avec bronchogrammes aériques, plages en verre dépoli et épaississement des septa interlobulaires.

Une réanimation intensive est nécessaire durant la phase aiguë, pouvant nécessiter une substitution circulatoire. Bien que réversible en quelques jours, la DAPG est responsable de près de 30% des décès en post-transplantation précoce.

Radiologiquement, il s'agit d'un œdème non cardiogénique associant des images de comblement alvéolaire postérieures et déclives et un syndrome interstitiel de surcharge avec épaississement des lignes septales. L'augmentation de volume des hiles est très évocatrice, sans doute liée à la stase lymphatique et pouvant être responsable d'un aspect laminé des bronches proximales. Le scanner est rarement réalisé, le diagnostic étant posé sur la chronologie, les critères ventilatoires et la radiographie thoracique. Il montre des lésions aspécifiques : plages de verre dépoli, augmentation du calibre des vaisseaux, infiltration œdémateuse péri-bronchovasculaire [19].

Les diagnostics différentiels à évoquer sont :

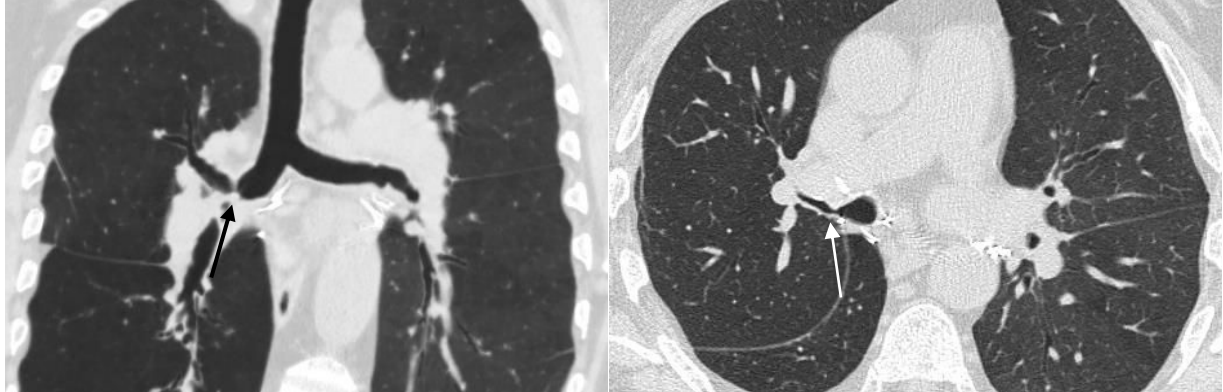
- l'inflation hydrique, tableau d'œdème cardiogénique à échographie cardiaque normale, régressif sous furosémide, survenant dans les 15 premiers jours suivant la greffe. La surcharge hydrique doit être évoquée devant une atteinte pulmonaire bilatérale avec prise de poids. Le poumon transplanté dénué de lymphatiques est très sensible à l'inflation hydrique. La sémiologie radiologique est identique à celle de l'œdème aigu du poumon.
- une sténose de l'anastomose veineuse, nécessitant une réintervention en urgence.
- une infection, mais le tableau est beaucoup plus progressif et tardif.
- les rejets aigus précoces sont prévenus par la perfusion systématique de sérum anti-lymphocytaire jusqu'à J5, et ne constituent donc pas un diagnostic différentiel.

### **3. Complications chirurgicales retardées**

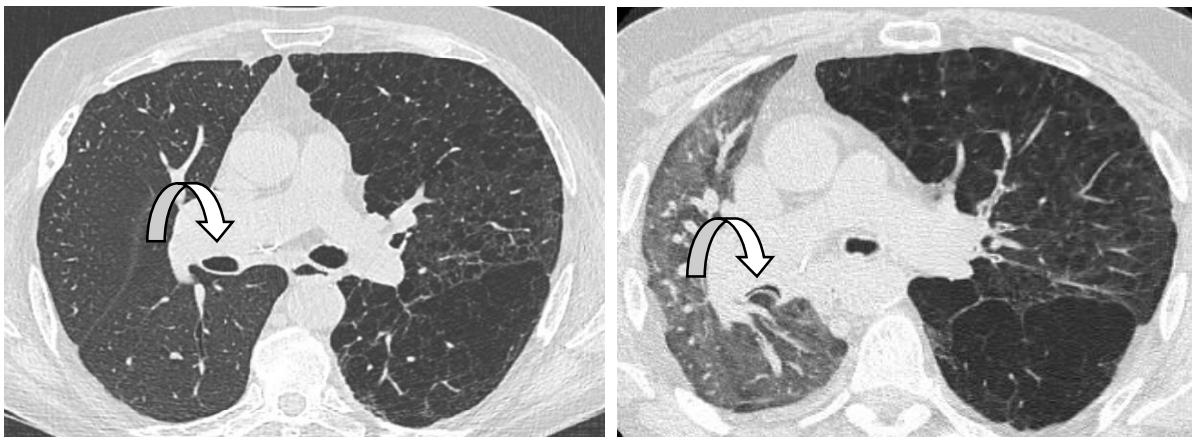
#### **3.1 Complications anastomotiques bronchiques**

La cicatrisation de l'anastomose des voies aériennes est la plus délicate en raison de la suppression de la vascularisation sanguine systémique. Idéalement, la résection de la bronche s'effectue au plus près de la bronche supérieure, respecte le tissu péri-bronchique et l'anastomose se réalise par suture termino-terminale. La nécrose de la muqueuse bronchique survient dans 12% des cas ; elle guérit sans séquelle ou évolue dans 5 à 14% des cas vers un rétrécissement

anastomotique fixé (sténose – *figure 4*) ou fonctionnel (bronchomalacie diagnostiquée lors d'un scanner en expiration – *figure 5*) [10, 20].



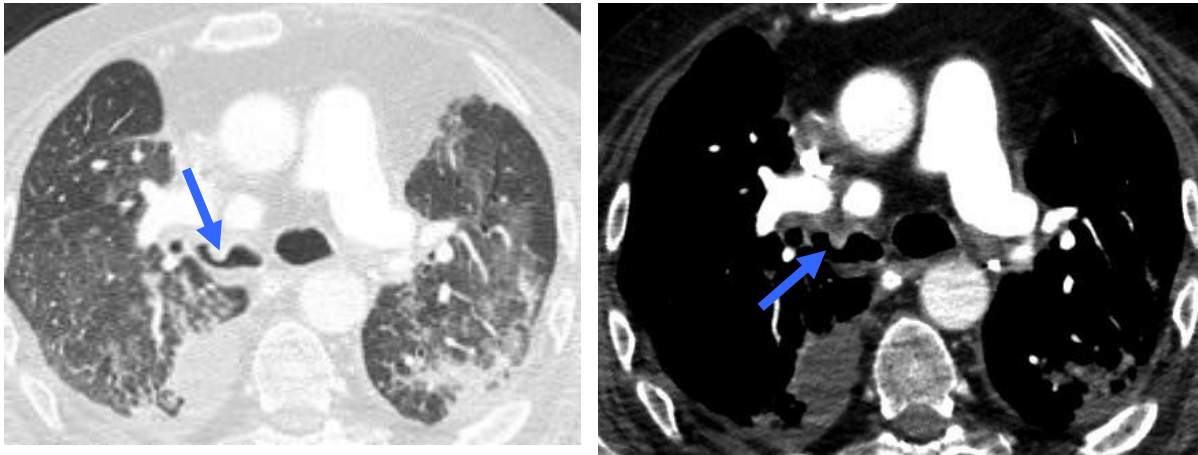
**Figure 4**  
Sténose serrée de la partie distale de la bronche souche droite à hauteur de l'anastomose.



**Figure 5**  
Bronchomalacie révélée sur l'acquisition en expiration (*image de gauche*), avec apparition d'un collapsus marqué de la bronche souche droite chez un patient greffé uni-pulmonaire droit.

Des granulomes peuvent se former sur les fils de suture ou sur une zone cicatricielle et engendrer selon leur taille une sténose bronchique (*figure 6*).

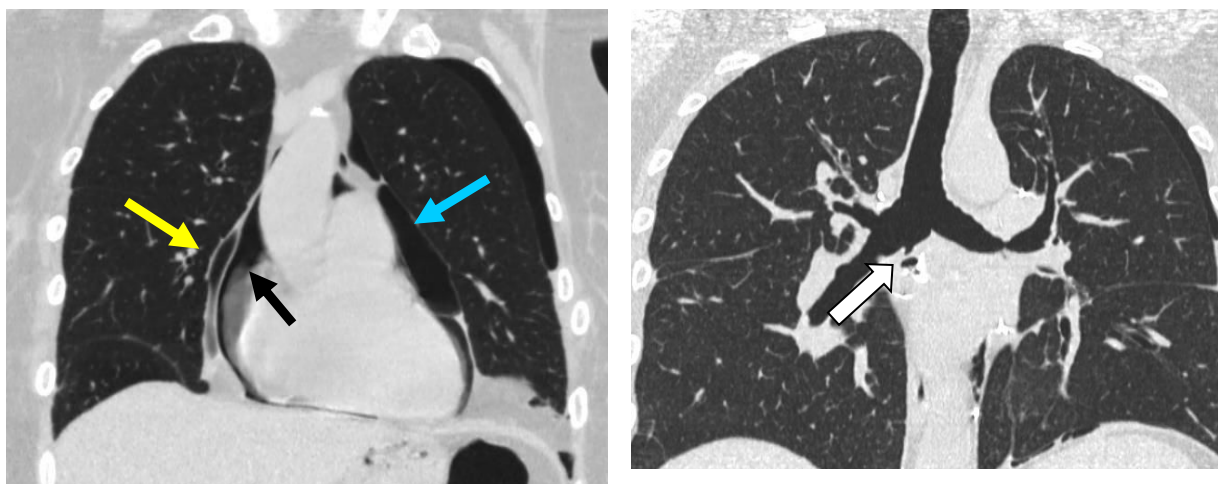
Lorsque la technique de télescopage est utilisée (intussusception de la bronche souche du donneur dans la bronche du receveur, ou vice-versa), il est habituel de trouver des irrégularités des tissus mous et des poches d'air linéaires inférieures à 4mm de diamètre adjacentes à l'anastomose.



**Figure 6**

Granulome développé sur fils de suture sur l'anastomose bronchique droite, responsable d'une sténose de 50% de la bronche souche droite (flèches bleues).

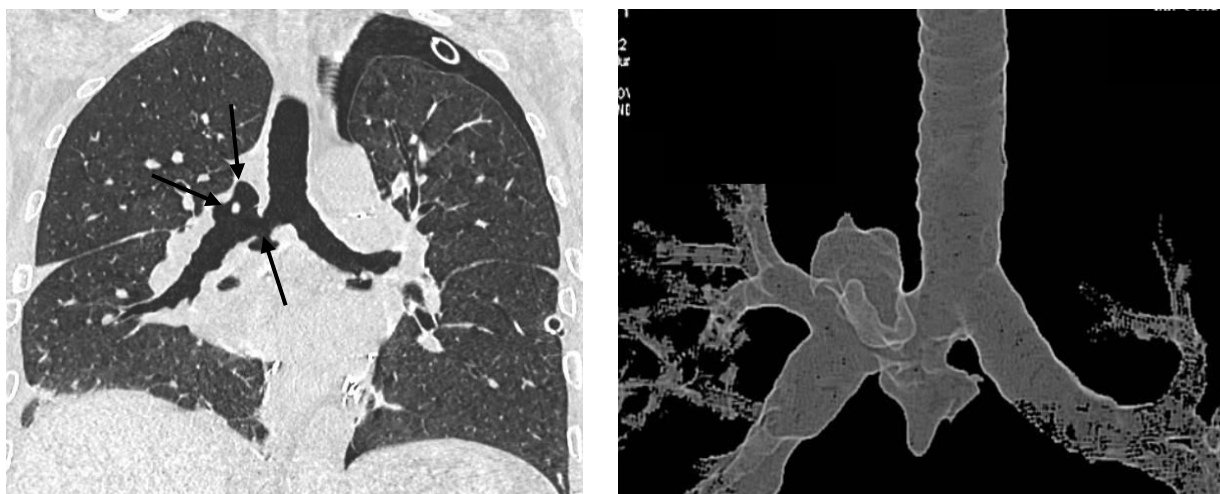La déhiscence (défaut de la paroi bronchique) est observée dans 1 à 6% et survient au décours du premier mois (*figures 7 et 8*) [10, 20]. Elle peut se compliquer d'une insuffisance respiratoire, de fistules broncho-pleurales (*figure 9*), de pneumothorax ou de collapsus hémodynamique. Elle sera confirmée par fibroscopie, qui pourra dans le même temps réaliser un geste thérapeutique. Pour prévenir le risque de déhiscence, plusieurs techniques chirurgicales peuvent être utilisées, telles que le renforcement de l'anastomose par un pédicule tissulaire vascularisé (omentum ou muscle intercostal), l'intussusception bronchique, ou l'anastomose des artères bronchiques.



**Figure 7**

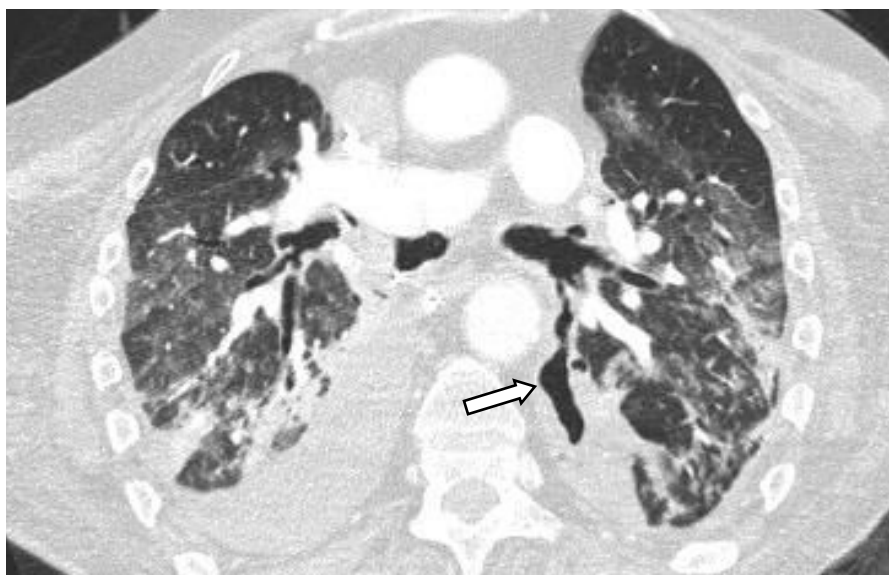
Apparition deux mois après une greffe pulmonaire de 3 épanchements gazeux thoraciques : pneumomédiastin (flèche jaune), pneumopéricarde (flèche noire) et pneumothorax (flèche bleue). L'origine de cet air est une fistule bronchique anastomotique droite (flèche blanche).





**Figure 8**

Patient greffé bi-pulmonaire, lâchage de suture bronchique : mise en évidence de 3 déhiscences borgnes à hauteur de l'anastomose de la bronche souche droite (flèches rouges). Issue fatale, patient décédé quelques heures après le scanner. A gauche, la corrélation en rendu volumique.



**Figure 9**

Fistule broncho-pleurale gauche (flèche) apparue dans les suites d'un rejet aigu, 1 mois après transplantation bi-pulmonaire.

Les complications bronchiques peuvent guérir spontanément, mais le recours aux techniques endoscopiques (débridement laser, dilatation au ballon, prothèse) voire à la chirurgie (sleeve résection, retransplantation) est souvent nécessaire.

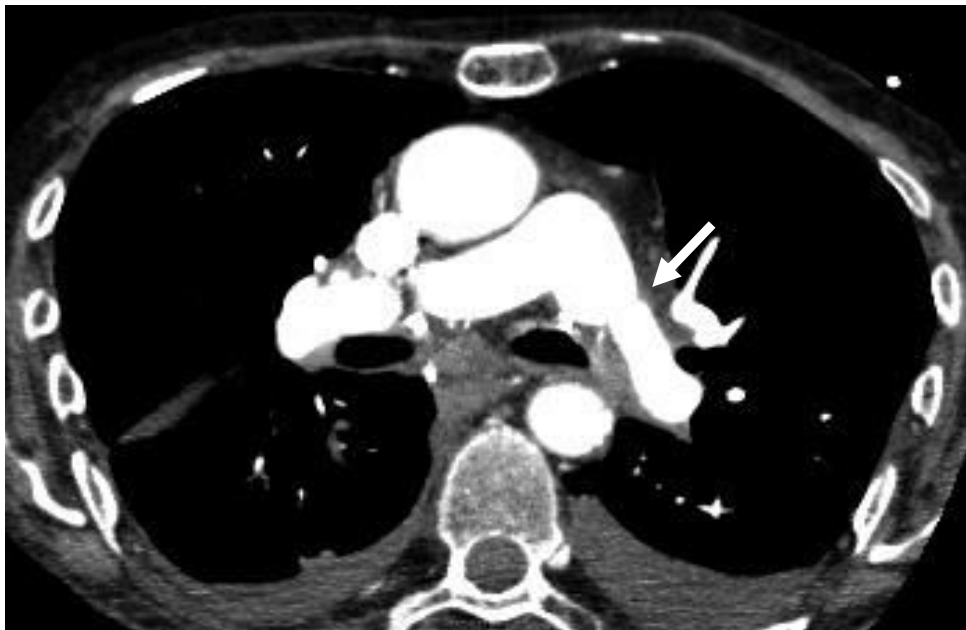

### 3.2 Complications anastomotiques vasculaires

Les sites anastomotiques vasculaires (artères et veines pulmonaires) sont visibles sous forme d'un repli de 1 à 2 millimètres sur la paroi des vaisseaux, sans diminution significative du calibre vasculaire. Les complications anastomotiques vasculaires sont le fait d'un défaut de montage chirurgical, entraînant une sténose ou une plicature, liée à une bascule plus ou moins prononcée d'un des transplants sur son axe pédiculaire [19].

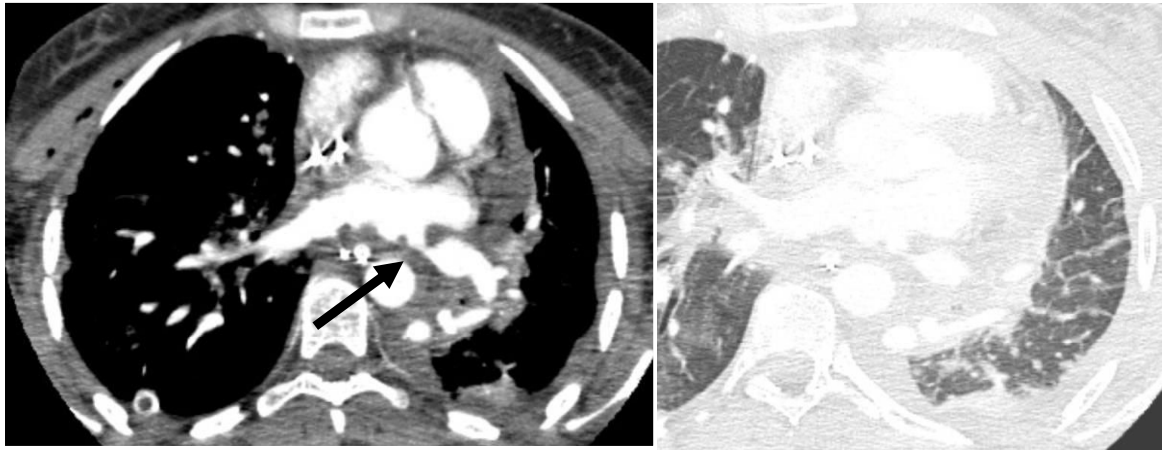
La formation de caillots sur la ligne de suture atriale (15% des greffes) est associée à un risque d'embolisation et d'AVC et peut être responsable d'un œdème pulmonaire réfractaire par diminution du drainage veineux du greffon.

La sténose de l'artère pulmonaire peut survenir en période post-transplantation précoce ou tardive. Il s'y associe souvent une dilatation artérielle pré-sténotique (*figure 10*). Le traitement est réalisé par dilatation, prothèse, ou reconstruction chirurgicale.



**Figure 10**  
Greffe bi-pulmonaire. Sténose de l'artère pulmonaire gauche évaluée à 50% (flèche), dilatation artérielle pré-sténotique.

Les sténoses des veines pulmonaires sont plus fréquentes que les sténoses artérielles, et plus rapidement symptomatiques (*figure 11*). Elles se traduisent par un œdème du parenchyme dans le territoire drainé par la ou les veine(s) concernée(s) [19].



**Figure 11**

Sténose de la veine pulmonaire inférieure gauche (dilatation veineuse pré-sténotique, flèche) visualisée sur cet angioscanner réalisé 15 jours après la transplantation pulmonaire. Il s’y associe un œdème interstitiel dans le territoire pulmonaire correspondant, se traduisant par un épaississement régulier des septa interlobulaires.

Afin de détecter précocement de telles complications, une injection de produit de contraste est habituellement pratiquée lors du premier examen TDM à un mois, avec un temps d’acquisition mixte artérioveineux d’environ 35 à 40 secondes après injection. Les examens de surveillance ultérieurs seront réalisés sans injection, sauf problèmes spécifiques.

### 3.3 Complications chirurgicales autres

#### 3.3.1 Nerveuses

La paralysie diaphragmatique est une complication fréquente des greffes bi-pulmonaires. Les atteintes du nerf phrénique sont liées soit à un étirement du nerf phrénique lors de la sternothoracotomie bilatérale transverse (Clamshell), soit à une libération traumatisante du nerf en cas d’adhérences pleurales à son niveau, en particulier dans la mucoviscidose.

Cliniquement elle se manifeste par une dyspnée de décubitus, des mouvements respiratoires paradoxaux et est éventuellement confirmée par les EFR (chute de la capacité vitale forcée en position couchée).

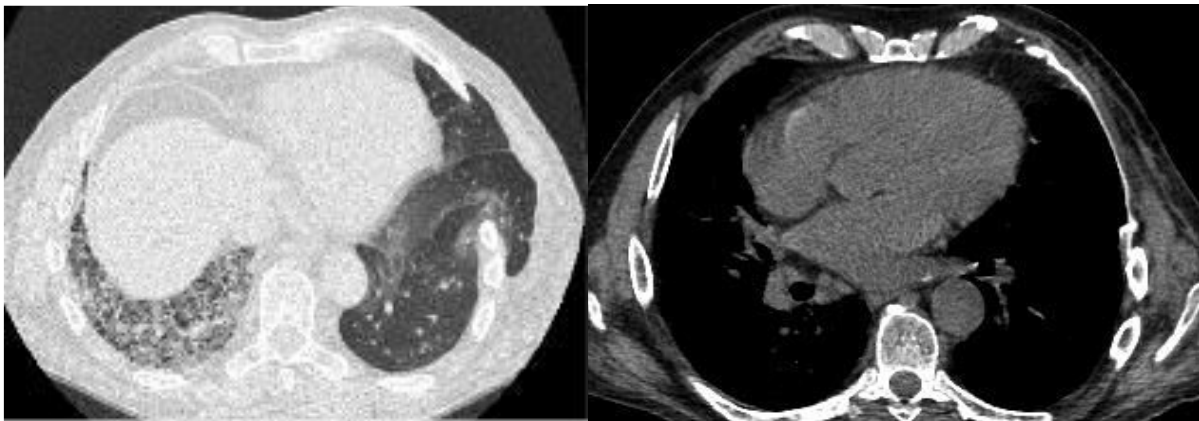
Il ne s’agit généralement pas de section du phrénique, et la dysfonction du nerf est souvent transitoire, avec une récupération spontanée survenant dans un délai variable de 3 à 8 mois. Les conséquences de cette atteinte phrénique sont souvent importantes en post-opératoire immédiat, avec un sevrage plus lent de l’oxygène, des surinfections broncho-pulmonaires du côté paralysé, parfois responsables d’une dégradation définitive d’une partie du greffon.

Une atonie gastrique secondaire à des lésions bilatérales des nerfs pneumogastriques, en arrière des bronches lors d'une transplantation bi-pulmonaire ou le long de l'œsophage sur toute sa hauteur en cas de transplantation cardio-pulmonaire, peut également être observée [2].

### 3.3.2 Infectieuses

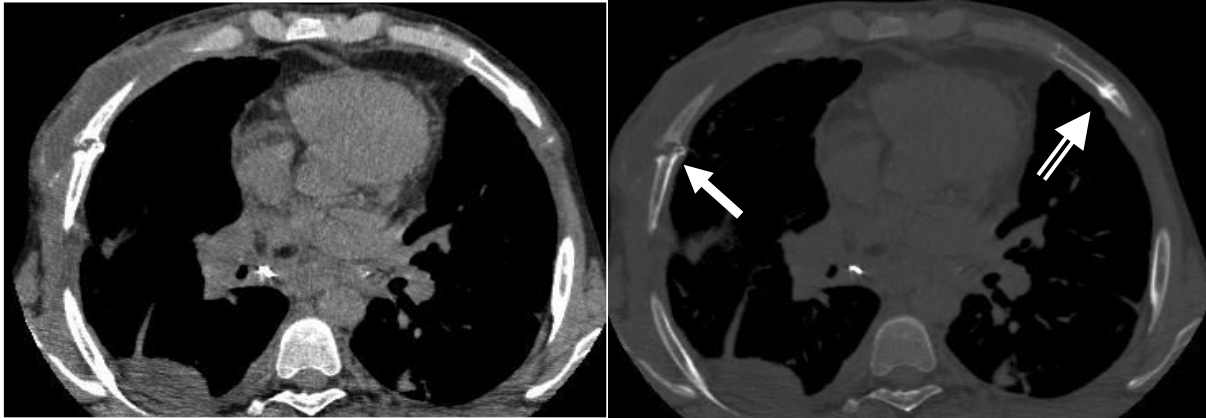
Abcès pariétal, déhiscence sternale ou pariétale et médiastinite sont des complications post-opératoires particulièrement redoutées chez ces patients immunodéprimés (*figures 12 et 13*). Elles sont favorisées par les infections chroniques à germes multi-résistants pré-opératoires (colonisation bronchique des patients atteints de mucoviscidose et de dilatation des bronches). Le mode de révélation peut être la suppuration de cicatrice, les douleurs sternales, les signes généraux voire le choc septique [21].

Le scanner thoracique permet le diagnostic positif : collection pariétale, ostéolyse adjacente signant la déhiscence sternale. Il est aussi indispensable pour le diagnostic de gravité en précisant l'extension en profondeur de l'infection : infiltration et collections médiastinales à parois propres rehaussées après injection, épanchement péricardique.



**Figure 12**

Patient greffé uni-pulmonaire, déhiscence pariétale post-thoracoplastie dans le 5<sup>ème</sup> espace intercostal gauche, hernie pulmonaire entre la 5<sup>ème</sup> et la 6<sup>ème</sup> côte gauche exacerbée en expiration (*image de gauche*). Traitement chirurgical : plastie pariétale avec pose d'une plaque de Goretex (*image de droite*).



**Figure 13**

Collection chronicisée de la paroi thoracique antéro-latérale droite (fines calcifications pariétales) responsable d'une pseudarthrose de la 5<sup>ème</sup> côte droite (flèche) 6 mois après section costale lors d'une thoracotomie antéro-latérale bilatérale (comparativement à l'évolution favorable de la section costale controlatérale, flèche double).

## 4. Complications immunologiques

L'incidence du rejet chronique est plus élevée après transplantation pulmonaire qu'après transplantation d'autres organes solides ; en effet, les couples donneur-receveur ne sont pas appariés selon les antigènes du complexe majeur d'histocompatibilité (Ag HLA). Le poumon contient de multiples cellules immuno-compétentes, présentant les allo-antigènes du donneur aux lymphocytes du receveur : le processus de reconnaissance immunitaire est initié dès la mise en place du greffon.

### 4.1 Rejet hyperaigu

Il survient dès le déclampage, et se traduit par une congestion massive et brutale de tout l'organe transplanté avec arrêt définitif de sa fonction. Cette complication est donc toujours fatale au patient. Le mécanisme est lié à la présence chez le receveur d'anticorps dirigés contre des épitopes présents sur les cellules endothéliales de l'organe greffé, entraînant une fixation tissulaire vasculaire du complément, avec vasoconstriction initiale intense dans le greffon puis coagulation en masse [22].

La radiographie, rarement réalisée, retrouverait une infiltration homogène et diffuse de tout le poumon greffé [13].

## 4.2 Rejet aigu

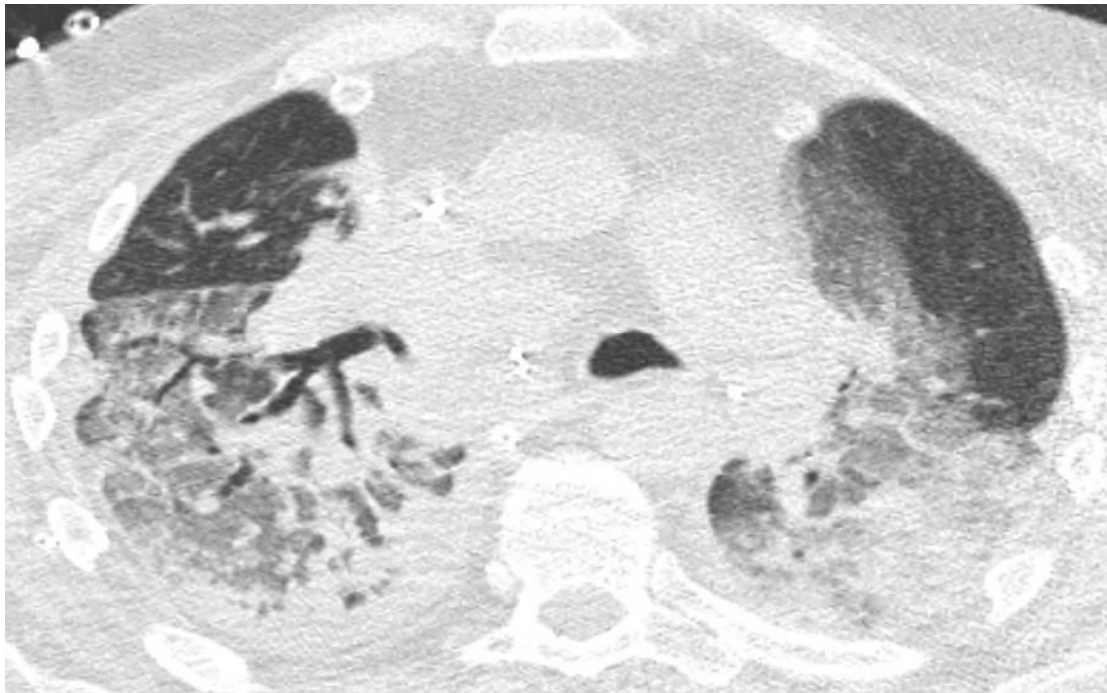
Il survient à partir du cinquième jour, le patient étant protégé jusqu'à cette date par les perfusions de sérum anti-lymphocytaire. 80% des rejets surviennent dans les trois premiers mois, et particulièrement le 8<sup>ème</sup> et 9<sup>ème</sup> jour après la greffe [21]. L'incidence du rejet aigu prouvé par biopsie pendant la première année post-opératoire se situe entre 40 et 50% [23-25], puis la prévalence du rejet diminue progressivement pour atteindre un taux faible au-delà de la première année. Les manifestations cliniques de rejet, inconstantes, sont non spécifiques et peuvent comporter dyspnée d'effort puis de repos, une toux, une fièvre, une baisse du VEMS, voire une hypoxémie de survenue aiguë. Les principaux diagnostics différentiels sont la surcharge volumique et l'infection. Le diagnostic formel nécessite un prélèvement histologique par biopsie transbronchique, qui mettra en évidence un infiltrat lymphocytaire péri-vasculaire parfois accompagné d'une infiltration du chorion péri-bronchique [10].

La radiographie de thorax peut être normale. Parfois, l'association de lignes septales et d'épanchements pleuraux sans augmentation concomitante de l'index cardio-thoracique ou de redistribution vasculaire est en faveur du rejet aigu, avec une sensibilité de 68% et une spécificité de 90% [15, 26].

Les signes tomodensitométriques sont le reflet de l'infiltration cellulaire constatée en histologie et associent un œdème interstitiel avec un aspect de verre dépoli diffus (souvent de distribution basale), puis des condensations alvéolaires péri-hilaires, des épaississements septaux, une diminution de volume du greffon pulmonaire, et parfois des épanchements pleuraux des bases. L'atteinte est bilatérale et symétrique (*figure 14*) [19]. Ces signes scanographiques sont rapportés avec une sensibilité de 35 à 65% pour le diagnostic de rejet aigu ; l'absence d'opacités en verre dépoli permet d'exclure ce diagnostic [13].

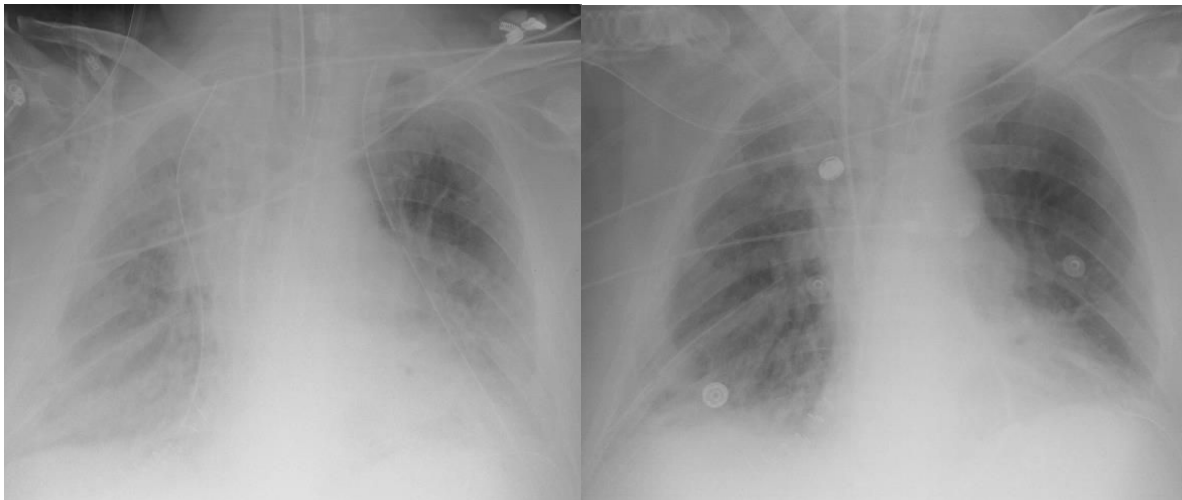
Quand un œdème interstitiel survient entre le cinquième et le dixième jour, les signes TDM se superposent à ceux de l'œdème de reperfusion, mais la chronologie des événements est évocatrice. Des opacités ou des épanchements septaux qui apparaissent, se majorent ou persistent au-delà du cinquième jour doivent faire évoquer le diagnostic de rejet aigu [19].

L'amélioration rapide des signes après renforcement de l'immunosuppression constitue un test diagnostique (*figure 15*).



**Figure 14**

Patient greffé bi-pulmonaire il y a 1 mois. Infiltrat en verre dépoli péri-bronchique, épaissements des septa inter-lobulaires, épanchements pleuraux bilatéraux par suffusion : rejet aigu.



**Figure 15**

Même patient que la figure 14 : à gauche, radiographie initiale avec images interstitielles et verre dépoli diffus bilatéral, auxquelles se surajoutent des opacités alvéolaires de prédominance péri-hilaires et des épanchements pleuraux des bases. A droite, radiographie de contrôle 3 jours après renforcement des immunosuppresseurs : amélioration rapide confirmant *a posteriori* le diagnostic de rejet aigu.

### 4.3 Rejet chronique

Il peut survenir à partir du 4<sup>ème</sup> mois mais est rare avant le 6<sup>ème</sup> mois. Il affecte jusqu'à 60% des receveurs après 5 ans [27]. Il est ainsi la première cause de décès à long terme [28].

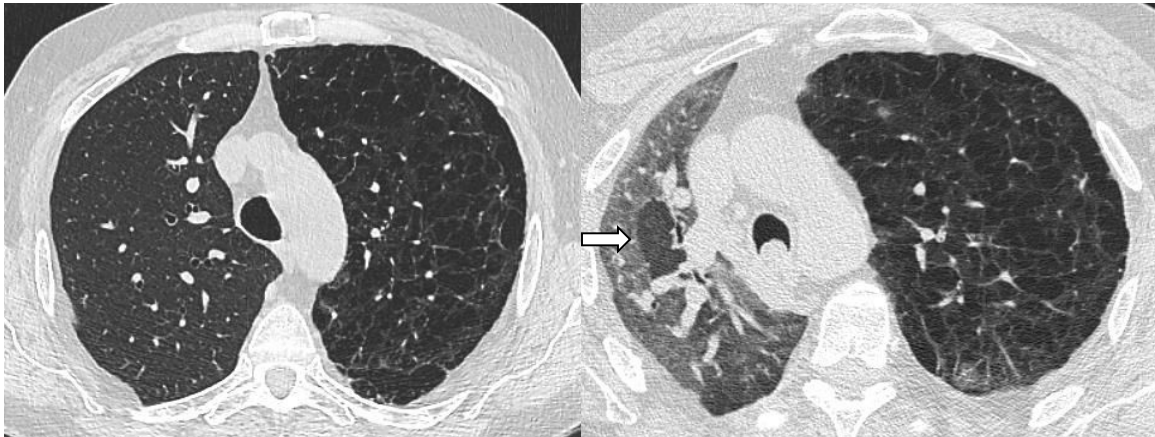
Sa manifestation est la bronchiolite oblitérante (BOS), caractérisée par un tissu de granulation organisé en polypes obstruant la lumière des bronchioles, associé à des degrés divers à une fibrose interstitielle et à une vasculopathie chronique. Le rejet aigu est le principal facteur de risque de BOS. Les autres facteurs de risque sont l'infection pulmonaire à CMV ou autre virus et la discordance de groupe HLA [24].

Cliniquement le patient présente une dyspnée croissante, une toux productive et une baisse progressive du VEMS.

A la radiographie, différents signes peuvent être observés : hyperinflation pulmonaire, diminution de la vascularisation périphérique, atélectasie sous-segmentaire, opacités linéaires et bronchectasies. Souvent, la radiographie est normale.

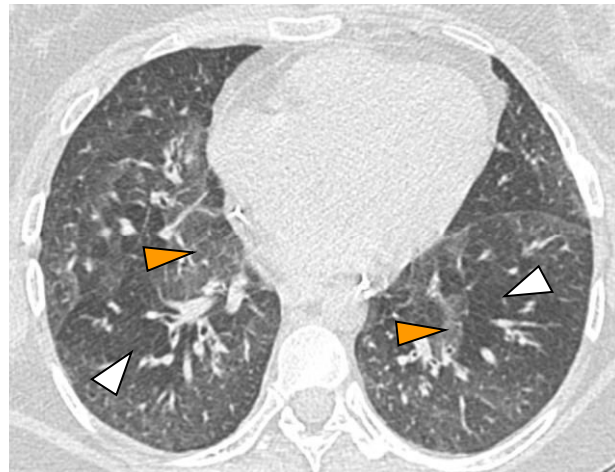
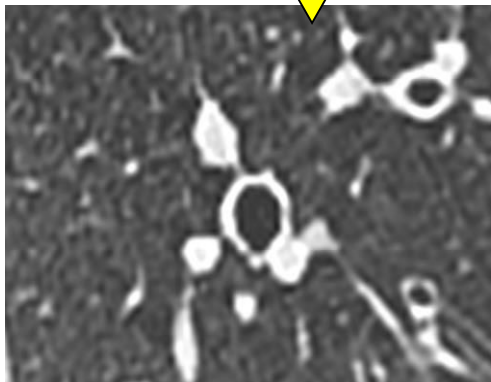
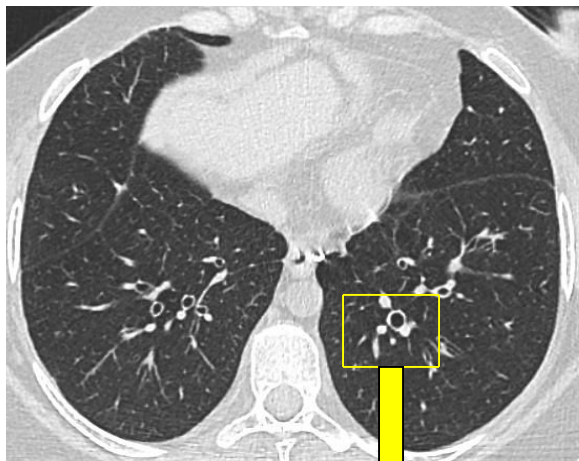
Les signes tomodensitométriques sont avant tout ceux de l'obstruction bronchiolaire, c'est-à-dire une distension avec hypodensité relative des zones de parenchyme situées en aval de l'obstruction. La distension s'accompagne d'une redistribution vasculaire tardive vers les territoires normalement ventilés. Le parenchyme présente ainsi un aspect hétérogène dit « en mosaïque ». Cet aspect caractéristique est démasqué sur des acquisitions réalisées en expiration, en raison du trappage aérien dans les zones pathologiques (*figure 16*). Si ce signe semble reproductible [29] sous couvert cependant d'un monitoring précis de l'expiration, il est cependant d'une sensibilité non optimale, variable selon les études et comprise entre 50 et 83% [28, 30, 31]. Une modification des bronches proximales est souvent associée aux signes parenchymateux : les bronches sont dilatées et malaciques, se collabent en expiration, avec parfois des bronchectasies et un épaississement des parois bronchiques (*figure 17*). Des épaississements septaux et des réticulations sous-pleurales constituent des signes de fibrose, d'apparition plus tardive [19].

Le traitement consiste en un renforcement et/ou une modification du traitement immunosuppresseur.



**Figure 16**

Patient greffé uni-pulmonaire pour dystrophie emphysémateuse évoluée. Parenchyme du poumon natif homogène en coupes inspiratoires, en expiration (reconnue au bombement de la face postérieure de la trachée), apparition de plages hypodenses au sein du parenchyme condensé correspondant à un piégeage expiratoire distal (flèche blanche) signant la BOS.



**Figure 17**

Patiente greffée pulmonaire il y a 3 ans, acquisition inspiratoire (*en haut à gauche*), bronches dilatées et à parois épaissies mieux visibles sur l'image agrandie (*en bas*). Acquisition expiratoire (*en haut à droite*) : zones de piégeage (têtes de flèches blanches) juxtaposées avec des zones de parenchyme sain (têtes de flèches oranges).



## 5. Complications infectieuses

Il s'agit de la 1<sup>ère</sup> cause de morbidité et de mortalité précoce et de la 2<sup>ème</sup> cause de mortalité retardée. Elles sont responsables de 20% des décès survenant durant les 30 premiers jours post-opératoires, de 38% des décès survenant entre le 30<sup>ème</sup> jour et la fin de la première année et puis de 20% des décès à chaque intervalle de temps (1 à 3, 3 à 5, 5 à 10, et plus de 10 ans post-greffe) [23]. Le risque infectieux varie donc avec le temps écoulé depuis la greffe. Au cours du premier mois, il s'agit principalement de la réactivation d'infections présentes chez le receveur avant la greffe, d'infections transmises avec l'organe, et d'infections bactériennes et fongiques comparables à celles que présentent les patients immunocompétents après une chirurgie lourde. Entre un à six mois après la transplantation, les principales infections observées sont les infections ou les réactivations à *Herpes virus* (incluant le CMV) et les infections opportunistes de type *Aspergillus*, *Pneumocystis jiroveci* et *Listeria monocytogenes* [32].

Le scanner est utile pour confirmer et quantifier l'infiltration, sélectionner les régions appropriées pour la bronchoscopie, le lavage bronchiolo-alvéolaire et d'éventuels prélèvements endoscopiques et évaluer la réponse au traitement.

### 5.1 Infections bactériennes

Ce sont les causes infectieuses post-opératoires les plus fréquentes, particulièrement les pneumopathies à bactéries Gram-négatives, telles que *Pseudomonas aeruginosa* et *Klebsiella*. Mais des pneumonies à *Staphylococcus aureus* ou à bactéries anaérobies peuvent également être observées. Au cours du premier mois post-opératoire, 35 à 70% des receveurs développent une pneumonie bactérienne [33].

Dans la période post-opératoire plus éloignée, les patients restent exposés aux infections bronchiques et pulmonaires bactériennes communautaires – notamment la pneumonie à *Streptococcus pneumoniae* et/ou nosocomiales à cause de l'immunosuppression, de la colonisation d'atélectasie, d'un dysfonctionnement de la clairance mucociliaire et du réflexe de toux dû à la dénervation du greffon, de la communication du poumon avec l'atmosphère, et de l'interruption du drainage lymphatique [32, 33].

Le scanner met en évidence des anomalies aspécifiques : opacités bronchocentrées, condensation parenchymateuse sous segmentaire, segmentaire ou lobaire, micronodules centrolobulaires branchés, atélectasie, épaissement des septa interlobulaires et épanchement pleuraux.

## 5.2 Infections fongiques

### 5.2.1 Infection à candida

Elle survient dans les trois premiers mois post-transplantation. Plusieurs manifestations ont été observées : pneumopathie, médiastinite, inflammation de l'anastomose bronchique, œsophagite.

Le scanner permet d'identifier des foyers de consolidations diffus et confluents, des micronodules (aspect de miliaire) et un infiltrat interstitiel.

### 5.2.2 Aspergillose

L'infection à *Aspergillus fumigatus* continue à être l'infection opportuniste la plus inquiétante après greffe pulmonaire. Elle survient surtout entre le 10<sup>ème</sup> et le 60<sup>ème</sup> jour. On distingue au moins quatre entités : la colonisation endobrochique ou pulmonaire à *Aspergillus* sans maladie associée, la trachéo-bronchite aspergillaire pseudo-membraneuse ou nécrosante, l'aspergillose pulmonaire invasive proprement dite et l'aspergillose invasive disséminée. De rares cas d'aspergillose bronchopulmonaire allergique ont été rapportés chez des patients transplantés atteints de mucoviscidose [32, 34].

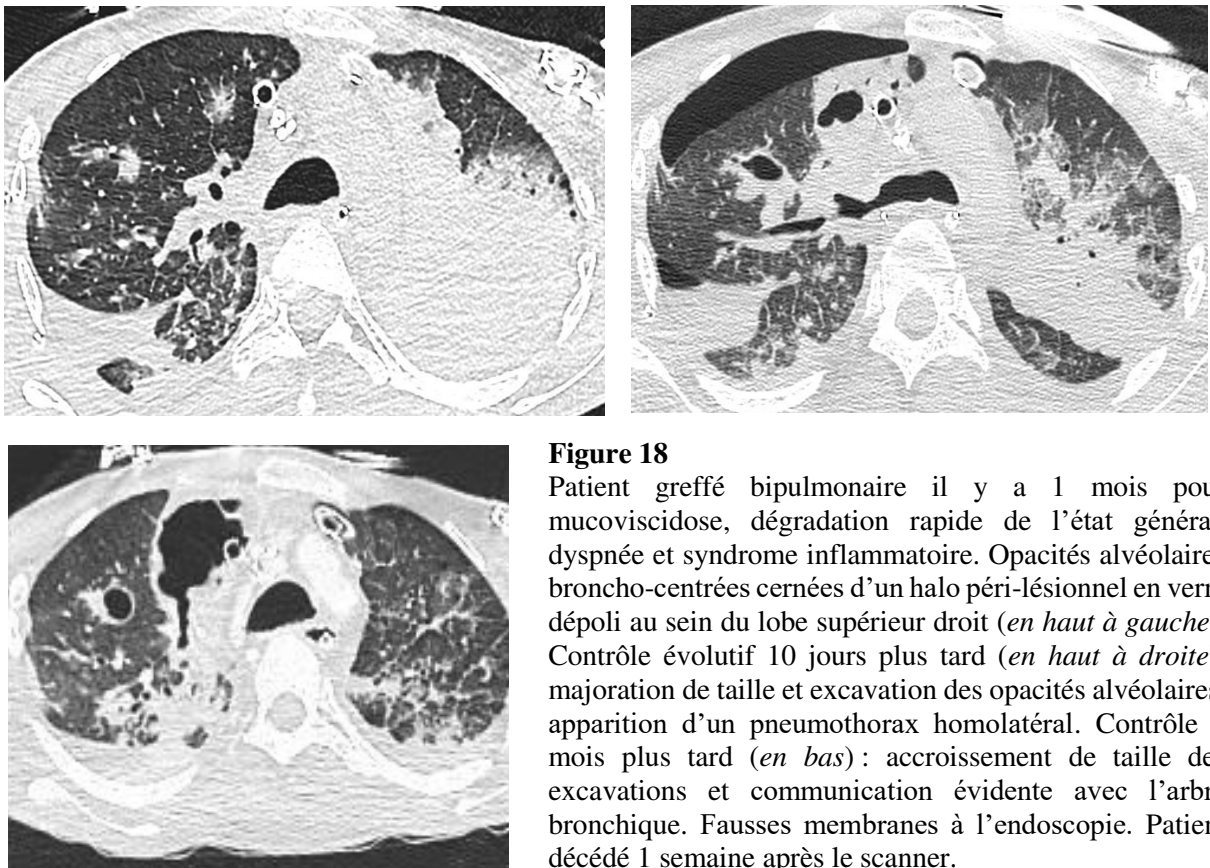
La colonisation par *Aspergillus fumigatus* est très fréquente et se voit chez près de 30% des patients, le plus souvent dans les six premiers mois [34]; elle est sans danger et bien tolérée. Mais tous ces patients sont à risque de développer une infection aspergillaire. Ce risque est augmenté en cas de dysfonction aiguë primitive du greffon, d'ischémie bronchique avec nécrose extensive, de rejet traité, d'isolement précoce d'*Aspergillus* dans les sécrétions bronchiques et d'infection à CMV [32].

Le plus souvent, l'infection aspergillaire se manifeste par une forme spécifique chez le greffé pulmonaire : l'aspergillose trachéo-bronchique pseudo-membraneuse ou nécrosante (*figure 18*).

Cette forme est due à une infection de la muqueuse avec ulcérations trachéo-bronchiques. Elle peut se compliquer d'aspergillose pulmonaire invasive [15].

L'anastomose bronchique est particulièrement vulnérable compte tenu de sa vascularisation précaire : l'infection de l'anastomose peut mener à la sténose, la déhiscence, la fistulisation et l'infection médiastinale, plus rarement à l'infection et/ou la rupture de l'anastomose artérielle pulmonaire adjacente. L'endoscopie fait le diagnostic en visualisant des lésions bronchiques nécrotiques, hémorragiques, recouvertes de pseudo-membranes pathognomoniques. Il s'agit d'un événement grave qui doit être traité agressivement et suivi de manière proche et qui, le cas échéant, doit mener à la résection des tissus infectés et à la réfection des anastomoses [32].

L'aspergillose pulmonaire invasive reste difficile à prouver. Le diagnostic est souvent posé sur la base d'un tableau clinique, de prélèvements endoscopiques positifs (expectorations, aspirations endotrachéales et/ou LBA) et de signes radiologiques compatibles [32]. Au scanner, l'aspergillose angio-invasive se traduit par une opacité parenchymateuse plus ou moins excavée, entourée d'un halo en verre dépoli correspondant au liseré hémorragique en périphérie de l'infarctus.



**Figure 18**

Patient greffé bipulmonaire il y a 1 mois pour mucoviscidose, dégradation rapide de l'état général, dyspnée et syndrome inflammatoire. Opacités alvéolaires broncho-centrées cernées d'un halo péri-lésionnel en verre dépoli au sein du lobe supérieur droit (*en haut à gauche*). Contrôle évolutif 10 jours plus tard (*en haut à droite*): majoration de taille et excavation des opacités alvéolaires, apparition d'un pneumothorax homolatéral. Contrôle 1 mois plus tard (*en bas*): accroissement de taille des excavations et communication évidente avec l'arbre bronchique. Fausses membranes à l'endoscopie. Patient décédé 1 semaine après le scanner.

### 5.2.3 Infection par mycobactérie typique ou atypique

L'incidence de la tuberculose est en progression, et cette complication rare auparavant est maintenant rapportée régulièrement [35]. Elles ne surviennent pas avant le quatrième mois post opératoire. On retrouve dans cette catégorie des primo-infections tuberculeuses ou des tuberculoses post-primaires. *Mycobacterium tuberculosis* peut être transmis avec le greffon ou la tuberculose peut survenir suite à la réactivation d'un ancien foyer tuberculeux dans le poumon natif chez les receveurs de transplantation monopulmonaire.

Les transplantés pulmonaires sont également susceptibles de développer des infections à mycobactéries non tuberculeuses, notamment les patients atteints de mucoviscidose qui sont colonisés par *Mycobacterium abscessus* avant la greffe [32].

L'imagerie comporte les signes classiques de la tuberculose : amas de micronodules voire miliaire tuberculeuse en cas de dissémination hémotogène, atteintes nodulaires et cavitations qui sont plus caractéristiques, épaississement des septa interlobaires, épanchements pleuraux, et adénopathies médiastinales de faible densité.

## 5.3 Infections virales

### 5.3.1 Infection à CMV

C'est la plus fréquente des infections opportunistes chez les transplantés pulmonaires, elle atteint près de 50% des receveurs [13]. Elle se déclare entre le premier et le sixième mois après la transplantation, surtout vers J21 et pas avant J7 [15]. Le risque d'infection et de maladie à CMV est d'autant plus élevé chez les receveurs séronégatifs recevant le poumon d'un donneur séropositif. Une rechute est possible durant toute la vie du greffé, ainsi un monitoring régulier de l'antigénémie pp65 et/ou de la PCR est souvent réalisé. L'infection à CMV est associée à un surcroît de mortalité par ses effets directs mais aussi indirects puisqu'elle est un facteur de risque pour le développement d'infections fongiques invasives et de bronchiolite oblitérante [32].

Une forme redoutée est la maladie à CMV associant pneumopathie et atteintes digestive, hépatique et hématologique. Les prophylaxies et stratégies préventives ont diminué l'incidence et retardé la survenue de la maladie à CMV classique. L'infection se définit par la détection du

virus, la maladie est caractérisée par la mise en évidence de lésions tissulaires dues au virus [32].

Les manifestations scanographiques les plus courantes sont des plages de verre dépoli, des micronodules disséminés uniquement dans le poumon transplanté (parfois sous forme d'arbre en bourgeons), des bronchectasies, ou une condensation diffuse du poumon transplanté [13]. L'infection peut prendre toutes les formes et simuler une pathologie maligne.

### 5.3.2 Infections à virus respiratoires communautaires

Elles regroupent l'adénovirus, les virus respiratoires syncytiaux, les virus influenzae et para-influenzae. La plupart surviennent dans un délai variant de 2 semaines à 2 ans après la transplantation, l'incidence est comprise entre 8 et 14% [13]. Les infections virales respiratoires communautaires causent une morbidité certaine et prédisposent au développement de la bronchiolite oblitérante [32].

A l'imagerie, les signes scanographiques et radiographiques sont peu spécifiques : opacités péri-hilaires et hétérogènes en verre dépoli, épaissement des parois bronchiques, bronchectasies, micronodules péri-bronchiolaires et centrolobulaires, opacités alvéolaires uni ou bilatérales évolutives [13].

### 5.4 Infections parasitaires

La pneumocystose, infection opportuniste par *Pneumocystis jiroveci*, se verrait chez 90% des receveurs sans les mesures prophylactiques, d'où l'instauration d'un traitement préventif systématique par Bactrim. En cas d'effets secondaires majeurs (neutropénie, insuffisance rénale) nécessitant l'arrêt du traitement prophylactique ou en cas de mauvaise observance, une pneumocystose peut survenir. Elle ne se voit généralement pas avant le deuxième mois post-opératoire. L'infection est polymorphe, pouvant parfois être pauci-symptomatique ou aller jusqu'à la pneumonie hypoxémiant. Entre ces deux extrêmes, la clinique est variable associant dyspnée, fièvre et toux non productive [32].

La radiographie apparaît normale dans un tiers des cas ou présente des opacités parenchymateuses bilatérales évolutives péri-hilaires ; les bases sont atteintes secondairement [15].

Au scanner on peut trouver des opacités en verre dépoli diffuses (respectant souvent l'extrême périphérie du cortex pulmonaire) plus ou moins associées à des foyers de condensation, à un épaississement des septa interlobulaires (aspect de crazy paving), et/ou à des micronodules. Dans 10 à 30% des cas, on met en évidence des lésions kystiques prédominantes aux lobes supérieurs très évocatrices du diagnostic, résolutive, mais pouvant se compliquer de pneumothorax ou de pneumomédiastin [36].

## 6. Autres complications

Une embolie pulmonaire surviendrait chez 27% des patients greffés, préférentiellement durant les 4 premiers mois post-greffe. Les facteurs de risque sont une ventilation mécanique prolongée plus de 48h après l'intervention et l'alitement prolongé. De plus, l'anastomose artérielle représente une surface thrombogène [13, 37]. L'infarctus pulmonaire accompagne les embolies pulmonaires en période post-opératoire précoce en raison de l'absence de circulation systémique sur le poumon greffé.

Le risque de développer certains cancers spécifiques est accru en raison de l'immunosuppression et de la primo-infection ou de la réactivation de différents virus oncogéniques. Les transplantés sont plus à risque de développer un syndrome lymphoprolifératif, certains cancers cutanés, des sarcomes de Kaposi, et certains types de cancers bronchiques, ORL ou digestifs [32]. Le syndrome lympho-prolifératif (*post transplant lympho proliferative disorder* : PTLD) regroupe un spectre de maladies allant de la mononucléose infectieuse aiguë au lymphome immunoblastique de haut grade de malignité. Le risque de développer cette complication est de 33% chez les receveurs EBV négatifs avant la greffe alors qu'elle se voit dans moins de 2 % des cas chez les receveurs EBV positifs [38]. A l'imagerie, le lymphome pulmonaire se traduit par une ou plusieurs opacités parenchymateuses plus ou moins nodulaires.

Une pneumonie organisée cryptogénique survient chez 10 à 28 % des greffés pulmonaires. Elle se caractérise par la présence d'une inflammation et d'un tissu de granulation fibro-mixoïde dans les alvéoles, les canaux alvéolaires et les petites voies aériennes. Elle survient parfois conjointement avec un rejet chronique ou une infection bactérienne ou à CMV (Fig. 35). Le facteur de risque est un rejet aigu antérieur [13]. Le scanner identifie des condensations alvéolaires multiples, sous-pleurales, migratrices et comportant souvent un bronchogramme aérien ; parfois des opacités linéaires ou réticulaires, des bronchectasies, du verre dépoli, un trappage aérien, voire une fibrose.

Une neurotoxicité des immunosuppresseurs est observée dans 10 à 30% des cas pour les inhibiteurs de la calcineurine et analogues. Les atteintes neurologiques sont multiples, périphériques comme centrales, sensitives et/ou motrices. Les manifestations cliniques incluent des neuropathies périphériques, des tremblements, des symptômes cérébelleux, un syndrome Parkinsonien, des céphalées, des crises d'épilepsie, des leuco-encéphalopathies, et des comas dont l'issue est parfois fatale. L'IRM est l'examen le plus sensible pour détecter les lésions liées à une neurotoxicité de ces médicaments. Les images les plus fréquemment objectivées sont des hypersignaux T2-FLAIR dans la substance blanche sous-corticale principalement pariéto-occipitale. Ces lésions cérébrales sont communément regroupées sous le terme de « leuco-encéphalopathie associée aux immunosuppresseurs ». La disparition des symptômes neurologiques lors de la réduction ou l'arrêt du traitement s'observe en 4 jours (avec des extrêmes variant de 0,5 à 30 jours), alors que celle des lésions cérébrales objectivées à l'IRM prend en moyenne vingt jours (avec des extrêmes variant de 2 jours à 1 an) [39]. Bien qu'une relation claire entre les taux sanguins et l'apparition d'une neurotoxicité ne soit pas établie, un suivi des concentrations est recommandé.

L'apparition progressive d'une fibrose des lobes supérieurs survient un à quatre ans après la transplantation pulmonaire. L'analyse histopathologique s'apparente à une forme de rejet chronique [13, 40]. A l'imagerie, il existe un épaississement des septa inter-lobaires, du rayon de miel, des réticulations intralobulaires, des bronchectasies par traction, une distorsion architecturale et une perte de volume pulmonaire.

La récurrence de la maladie primaire survient au plus tôt deux semaines après la transplantation pulmonaire ou au plus tard deux ans après. La sarcoïdose est la maladie présentant la récurrence la plus fréquente (environ 35% des cas) [41]. Les autres maladies concernées sont la lymphangioléiomyomatose, l'histiocytose X, la protéinose alvéolaire, l'hémangiomatose capillaire pulmonaire et la mucoviscidose. Les caractéristiques radiographiques s'apparentent à la maladie initiale [13].

## 7. Conclusion

Grâce à l'imagerie et notamment au couple radiographie thoracique/scanner thoracique, les principales manifestations radiologiques des complications post-greffe peuvent être reconnues. En s'appuyant sur la relation temporelle entre le délai de survenue lésionnelle et la date de la transplantation, le radiologue va pouvoir orienter le clinicien parmi le large spectre de complications dont certaines ont une clinique frustrée et des signes radiologiques non spécifiques.

Le suivi par imagerie, essentiel, est orienté par l'évolution clinique et les explorations fonctionnelles respiratoires. On peut recommander le protocole de surveillance suivant :

- Radiographie du thorax au bloc opératoire en fin d'intervention afin de détecter les complications précoces : essentiellement hémorragie et œdème de reperfusion.
- Réalisation de cliché de surveillance toutes les 24 heures les 14 premiers jours : positionnement des tubes, surcharge hydrique, infection, rejet aigu.
- Angioscanner thoracique à un temps mixte (environ 35 à 40 secondes après injection) 1 mois après la greffe afin de vérifier les anastomoses vasculaires et bronchiques, et de disposer d'un bilan morphologique utile dans le suivi.
- Scanner thoracique non injecté en inspiration et en expiration à partir du 6<sup>ème</sup> mois post-greffe puis tous les ans : recherche d'arguments en faveur d'un rejet chronique (bronchiolite oblitérante), vérification des anastomoses bronchiques, recherche de complications autres.



## Références

---

1. Coze S JM, Veyrieres J.B, Jacquier A, Cohen F, Vidal V, Thomas P, Reynaud-Gaubert M, Bartoli J.M, Gaubert J.Y. *Imagerie des complications des transplantations pulmonaires*. Poster, Congrès de la société française de radiologie (2011).
2. Bonnette P *Logistic, technic and postoperative complications of lung and heart-lung transplantations*. *Revue de Pneumologie clinique* (2011). 67: p. 15-20.
3. Jougon J LL, Massard G, Velly JF *Techniques de transplantation unipulmonaire*. EMC (Elsevier Masson SAS), Techniques Chirurgicales (2008). 42: p. 440.
4. Meyers BF SR, Guthrie T *Bilateral pulmonary lobe transplantation without sternal division eliminates posttransplantation sternal complications*. *The Journal of thoracic and cardiovascular surgery* (1999). 117: p. 529-37.
5. Vouhé P DP *Heart-lung transplantation; technical modifications that may improve the early outcome*. *The Journal of thoracic and cardiovascular surgery* (1989). 97: p. 906-10.
6. Mal H *Lung transplantation*. EMC (Elsevier Masson SAS) (2003): p. 547-554.
7. R K *Indications et contre-indications à la greffe pulmonaire: sélection du receveur*. EMC (Elsevier Masson SAS) (2011). 67: p. 5-14.
8. Maurer JR, Frost AE, Estenne M, Higenbottam T, and Glanville AR *International guidelines for the selection of lung transplant candidates*. *The International Society for Heart and Lung Transplantation, the American Thoracic Society, the American Society of Transplant Physicians, the European Respiratory Society*. *Transplantation* (1998). 66(7): p. 951-6.
9. Glanville AR and Estenne M *Indications, patient selection and timing of referral for lung transplantation*. *The European respiratory journal : official journal of the European Society for Clinical Respiratory Physiology* (2003). 22(5): p. 845-52.
10. M. Dumonceaux CK, B. Rondelet, M. Estenne *Complications de la transplantation pulmonaire: complications péri-opératoires, rejet aigu et chronique*. *Revue des maladies respiratoires* (2009). 26: p. 639-53.
11. Novik RJ MA, McKenzie FN, Ahmad D *Reduction in bleeding after heart-lung transplantation. The importance of posterior mediastinal hemostasis*. *Chest* (1990). 98: p. 1383-7.
12. Dalibon N GA, Moutafis M, Vinatier I, Bonnette P, Stern M, Fisher M *Use of cardiopulmonary bypass for lung transplantation: a ten-year experience*. *Journal of Cardiothoracic and Vascular Anesthesia* (2006). 20: p. 668-72.
13. Krishnam MS, Suh RD, Tomasian A & al. *Postoperative complications of lung transplantation: radiologic findings along a time continuum*. *Radiographics : a review publication of the Radiological Society of North America, Inc* (2007). 27(4): p. 957-74.

14. Yonan NA e-GA, Egan J, Kakadellis J, Deiraniya AK *Single lung transplantation for emphysema: predictor for native lung hyperinflation.* Journal Heart Lung Transplant (1998). 17: p. 192-201.
15. Isnard J, Trogrlic S, Haloun A & al. *Heart and heart-lung transplants thorax complications: major radiologic forms.* Journal de radiologie (2007). 88(3 Pt 1): p. 339-48.
16. Bisson A BP, Ben El Kadi N, Colchen A *Bilateral pulmonary lobe transplantation: left lower and right middle and lower lobes.* Ann Thorac Surg (1994). 57: p. 219-221.
17. Kundu S, Herman SJ, and Winton TL *Reperfusion edema after lung transplantation: radiographic manifestations.* Radiology (1998). 206(1): p. 75-80.
18. Lee JC KC, Kawut SM, Hadjiliadis D, Ahya VN, Christie JD *Clinical risk factors for development of primary graft dysfunction.* Journal Heart Lung Transplant (2008). 27: p. 67-69.
19. A. Hemigou RG, M.P. Revel, C. Lefort, S. Couchon, G. Frija *Apport de l'imagerie moderne en transplantation pulmonaire.* Le Courrier de la Transplantation (2005). 3: p. 180-189.
20. Hachem RR MB, Yusen RD, Patterson A, Trulock EP *Airway complications after lung transplantation: incidence and risk factor in a contemporary series.* Journal Heart Lung Transplant (2008). 27: p. 107.
21. J Isnard ST, A Haloun, C Sagan, P Germaud, S Bommart, B dupas *Complications thoraciques des greffes pulmonaires et cardiopulmonaires: principaux aspects radiologiques.* Société française de radiologie (2007). Poster.
22. Frost AE, Jammal CT, and Cagle PT *Hyperacute rejection following lung transplantation.* Chest (1996). 110(2): p. 559-62.
23. Christie JD EL, Aurora P, Dobbels f, Kirk R, Rahmel AO *Registry of the International Society for Heart and Lung Transplantation: 26th official adult lung and heart-lung transplantation report.* The Journal of Heart Lung Transplant (2009). 28: p. 1031-49.
24. Knopp C EM *Acute and chronic rejection after lung transplantation.* Semin Respir Crit Care Med (2006). 27: p. 521-33.
25. McNell K GA, Wahlers T, Knopp C, Speich R, Mamelok RD et al *Comparison of mycophenolate mofetil and azathioprine for prevention of bronchiolitis obliterans syndrome in de novo lung transplant recipients.* Transplantation (2006). 81: p. 998-1003.
26. Bergin CJ, Castellino RA, Blank N & al. *Acute lung rejection after heart-lung transplantation: correlation of findings on chest radiographs with lung biopsy results.* AJR. American journal of roentgenology (1990). 155(1): p. 23-7.
27. F. Chabot BV, J. Siat, V. Robert, J. Borrelly, J.-M. Polu *La transplantation pulmonaire: indications, techniques et résultats.* Revue de Pneumologie clinique (2000). 56: p. 301-12.

28. Bankier AA, Van Muylem A, Knoop C, Estenne M, and Gevenois PA *Bronchiolitis obliterans syndrome in heart-lung transplant recipients: diagnosis with expiratory CT.* Radiology (2001). 218(2): p. 533-9.
29. Bankier AA, Van Muylem A, Scillia P & al. *Air trapping in heart-lung transplant recipients: variability of anatomic distribution and extent at sequential expiratory thin-section CT.* Radiology (2003). 229(3): p. 737-42.
30. Konen E, Gutierrez C, Chaparro C & al. *Bronchiolitis obliterans syndrome in lung transplant recipients: can thin-section CT findings predict disease before its clinical appearance?* Radiology (2004). 231(2): p. 467-73.
31. Siegel MJ, Bhalla S, Gutierrez FR, Hildebolt C, and Sweet S *Post-lung transplantation bronchiolitis obliterans syndrome: usefulness of expiratory thin-section CT for diagnosis.* Radiology (2001). 220(2): p. 455-62.
32. C. Knoop BR, M. Dumonceaux, M. Estenne *Complications non chirurgicales de la transplantation pulmonaire.* Revue de Pneumologie clinique (2011). 67: p. 28-49.
33. Avery RK *Infections after lung transplantation.* Seminars in respiratory and critical care medicine (2006). 27(5): p. 544-51.
34. Silveira FP HS *Fungal infections in lung transplant recipient.* Current Opinion in Pulmonary Medicine (2008). 14: p. 211-8.
35. Bravo C, Roldan J, Roman A & al. *Tuberculosis in lung transplant recipients.* Transplantation (2005). 79(1): p. 59-64.
36. Kuhlman JE *Pneumocystic infections: the radiologist's perspective.* Radiology (1996). 198(3): p. 623-35.
37. Burns KE IA *Pulmonary embolism on postmortem examination: an under-recognized complication in lung-transplant recipients?* Transplantation (2004). 77: p. 692-698.
38. Aris RM MD, Neuringer IP, Gott K, Killey S, Gertis K et al *Post-transplantation lymphoproliferative disorder in the Epstein-Barr virus naïve lung transplant recipient.* Journal Respir Crit Care MED (1996). 154: p. 1712-7.
39. Singh N BA, Fukui M. *Immunosuppressive-associated leukoencephalopathy in organ transplant recipients.* Transplant international : official journal of the European Society for Organ Transplantation (2000). 69: p. 467-72.
40. Konen E, Weisbrod GL, Pakhale S & al. *Fibrosis of the upper lobes: a newly identified late-onset complication after lung transplantation?* AJR. American journal of roentgenology (2003). 181(6): p. 1539-43.
41. Collins J, Hartman MJ, Warner TF & al. *Frequency and CT findings of recurrent disease after lung transplantation.* Radiology (2001). 219(2): p. 503-9.

## CHAPITRE 2

---

### Trappage expiratoire en tomодensitométrie

#### Résumé

---

Le diagnostic radiologique du syndrome de bronchiolite oblitérante repose sur la mise en évidence d'un trappage expiratoire, qui est apprécié par le radiologue sur la comparaison visuelle des acquisitions scanographiques obtenues en inspiration et en expiration. Des méthodes de quantification existent, basées sur une segmentation par densité ou sur des comparaisons entre les deux acquisitions, et permettent d'améliorer les performances de détection et les possibilités de suivi longitudinal.

Le but de ce chapitre est de présenter les méthodes d'acquisition et de quantification du trappage expiratoire et de faire une revue de la littérature sur les applications du recalage dans cette optique (algorithmes, méthodes de quantification, applications cliniques).

Comme vu au chapitre précédent, le rejet chronique est la complication à long terme principale chez le greffé pulmonaire, atteignant jusqu'à 60% des patients dans les 5 ans suivant la transplantation, et devenant ainsi la première cause de décès [1]. Les mécanismes auto-immuns associés au rejet chronique aboutissent à la formation de granulations polypoïdes cicatricielles qui prédominent sur les bronchioles distales, en diminuent la compliance et finissent par obstruer leur lumière : c'est la bronchiolite oblitérante ou BOS (*bronchiolitis obliterans syndrome*). Cette atteinte fibrotique des petites voies aériennes explique la chute des paramètres spirométriques, qui est à la base de la définition clinique de la BOS telle que déterminée par la Société Internationale pour les Transplantations Cardiaques et Pulmonaires ISHLT [2, 3] : baisse du Volume Expiratoire Maximum Seconde (VEMS) supérieure à 20% par rapport au meilleur VEMS post-greffe. Cependant, ce seuil de 20% est atteint relativement loin dans l'histoire naturelle de la maladie, d'où un diagnostic définitif de BOS fréquemment trop tardif, fait une fois les lésions fixées [4], ce qui pourrait en partie expliquer le peu d'effet des traitements proposés jusqu'alors. Un diagnostic précoce des anomalies fonctionnelles conduisant à la BOS serait donc utile au patient, en permettant d'initier plus rapidement un traitement, à un moment où les atteintes seraient encore réversibles.

Afin de pouvoir diagnostiquer la BOS plus précocement, il a d'abord été proposé de créer un niveau préliminaire BOS-0p où la chute du VEMS est comprise entre 10 et 19. Ce critère aurait une sensibilité de 74% et une spécificité de 86% pour prédire le développement ultérieur d'une BOS définitive [5]. Des critères clinico-physiologiques alternatifs ont aussi été proposés, comme le VEF<sub>25-75</sub> (volume expiratoire forcé en milieu d'expiration) [6] ou le test de marche de 6 minutes [7], mais ils sont fortement impactés par d'autres facteurs confondants tels que la fonction cardiaque, la force musculaire ou la compliance du patient. Enfin, la bronchoscopie avec analyse du liquide de lavage bronchiolo-alvéolaire et biopsies trans-bronchiques peut aussi apporter des informations utiles [8], telles qu'une neutrophilie persistante ou des anomalies histologiques en faveur du diagnostic de BOS. Toutefois, il n'y a pas de recommandations claires quant à la réalisation de ces examens invasifs [3], qui restent grevés d'une faible morbidité.

L'imagerie peut apporter des informations orientant vers le diagnostic de BOS : épaissement des parois bronchiques, perfusion en mosaïque, opacités micronodulaires centrolobulaires, bronchectasies et trappage expiratoire sont les signes tomodensitométriques les plus

fréquemment rencontrés [9]. Le signe le plus spécifique est le trappage expiratoire, dont la spécificité dans la littérature est comprise entre 80 et 90% [10, 11]. La définition du trappage expiratoire est la rétention d'air pathologiquement piégé au sein des alvéoles, sur une acquisition réalisée en expiration profonde. En effet, l'expiration a pour conséquence de « vider » les alvéoles de leur air, ce qui se traduit par une diminution de volume et donc une densification du parenchyme. Dans les cas pathologiques où l'obstruction bronchique empêche la bonne clairance des alvéoles, cet air piégé se manifestera par une absence de densification, avec un parenchyme qui restera anormalement hypodense et de volume non diminué [12]. Ce signe radiologique est l'un des plus utiles pour identifier une atteinte des petites voies aériennes, que ce soit dans la bronchiolite oblitérante, mais aussi dans la bronchite chronique, l'asthme, les pneumonies d'hypersensibilité, les bronchectasies ou la sarcoïdose [13].

Ce chapitre se concentre donc sur ce critère sémiologique particulier, et a pour objectifs de présenter les méthodes d'acquisition, les techniques de lecture qualitative et les possibilités d'analyse quantitative du trappage expiratoire en tomodensitométrie.

## **1. Acquisition d'un scanner thoracique en expiration**

La qualité de l'expiration est essentielle pour pouvoir diagnostiquer un trappage, puisque si cette dernière n'est pas optimale, la mise en évidence du piégeage aérien ne sera pas possible. L'acquisition, pour la recherche d'un trappage secondaire à une atteinte des petites voies aériennes, doit se faire en fin d'expiration forcée. A l'inverse, la recherche d'un collapsus dynamique des voies aériennes proximales (et notamment de la trachée), nécessitera une acquisition en cours d'expiration.

### **1.1 Protocole d'acquisition**

La fin d'expiration forcée est difficile à atteindre et encore plus délicate à maintenir, et ce d'autant plus que le patient présente une dyspnée parfois sévère.

Le rôle des manipulateurs est donc capital, puisqu'ils devront :

- motiver et entraîner suffisamment le patient pour que l'expiration obtenue soit la plus complète possible ;
- déclencher l'acquisition au bon moment, c'est-à-dire
  - suffisamment tard pour que l'expiration soit maximale,
  - mais aussi suffisamment tôt avant que le patient ne soit obligé de ré-inspirer, ce qui provoquerait d'importants artéfacts cinétiques.

La motivation et l'entraînement avant l'examen sont des points essentiels [14], puisque comme pour la spirométrie, une participation active du patient est nécessaire. Il est ainsi recommandé de donner des instructions précises et continues au patient (*figure 1*), avec une manœuvre d'expiration qui doit durer au minimum 6 secondes pour espérer être complète. Le Valsalva en fin d'expiration est déconseillé.

### **Detailed Instructions for Expiratory Breathing**

---

Breathe normally, in and out, and in and out, and deep breath in, in, in, and BLOW OUT, blow, blow, and blow, push it, push it, push, push, push, squeeze all the ketchup out, keep going, keep going, and hold it, don't pull in, hold it, hold it [CT data acquisition], and relax.  
Breathe normally again.

#### **Figure 1**

Exemple d'instructions détaillées à donner au patient pour obtenir une expiration profonde de la meilleure qualité possible (d'après [14]).

Il est aussi possible d'utiliser une synchronisation respiratoire, avec un suivi spirométrique de l'inspiration et de l'expiration [15] qui asservit le déclenchement de l'acquisition scanographique. Le patient réalise d'abord plusieurs cycles respiratoires complets afin de calibrer le système, et l'acquisition est déclenchée à 90% de la capacité pulmonaire totale pour l'inspiration, et à 10% du volume de réserve expiratoire moyen pour l'expiration. Cette technique d'asservissement respiratoire permet une meilleure reproductibilité théorique, mais est complexe, plus difficile pour le patient [16] et coûteuse à mettre en place. Elle n'est pas utilisée dans notre centre.

## 1.2 Paramètres d'acquisition

L'acquisition des coupes expiratoires peut se faire soit de manière volumique, soit par coupes haute résolution discontinues. Les coupes discontinues, échantillonnées classiquement tous les 10mm, ont l'avantage théorique d'être moins irradiantes, mais ceci n'est actuellement plus si significatif avec les nouvelles méthodes de réduction de l'irradiation, qui permettent d'abaisser drastiquement les doses délivrées [17]. En conséquence, l'acquisition volumique est celle recommandée, puisqu'elle permet d'analyser la totalité du parenchyme pulmonaire et d'obtenir des reconstructions multiplanaires et MIP/minIP. Toutefois, une analyse des pratiques des membres de la Société Européenne d'Imagerie Thoracique ESTI datant d'octobre 2011 [18] a montré que la majorité des radiologues interrogés (53% !) réalisaient encore leurs acquisitions expiratoires en mode discontinu.

Dans notre centre, nous utilisons exclusivement la technique volumique, avec des reconstructions axiales continues infra-millimétriques.

La réduction de la dose d'irradiation pour ces acquisitions expiratoires est possible, puisque le but de ces images n'est pas de pouvoir réaliser une analyse morphologique fine, mais de détecter des différences de volume et de densité. Il est ainsi possible de diminuer la charge du tube [19] jusqu'à un facteur 4 [20], sans impacter les performances diagnostiques.

Par contre, il n'y a actuellement pas de consensus sur la tension à utiliser pour cette acquisition : certains auteurs privilégient une tension relativement basse à 100kV, ce qui théoriquement augmenterait le contraste entre les zones de parenchyme tassé et non tassé, tandis que d'autres travaillent à plus haute tension jusqu'à 140kV, ce qui serait bénéfique pour diminuer le bruit et les artefacts de durcissement.

Dans notre centre, nous privilégions une tension à 100-120kV et nous divisons habituellement la charge par deux.

## 2. Interprétation d'un scanner acquis en expiration

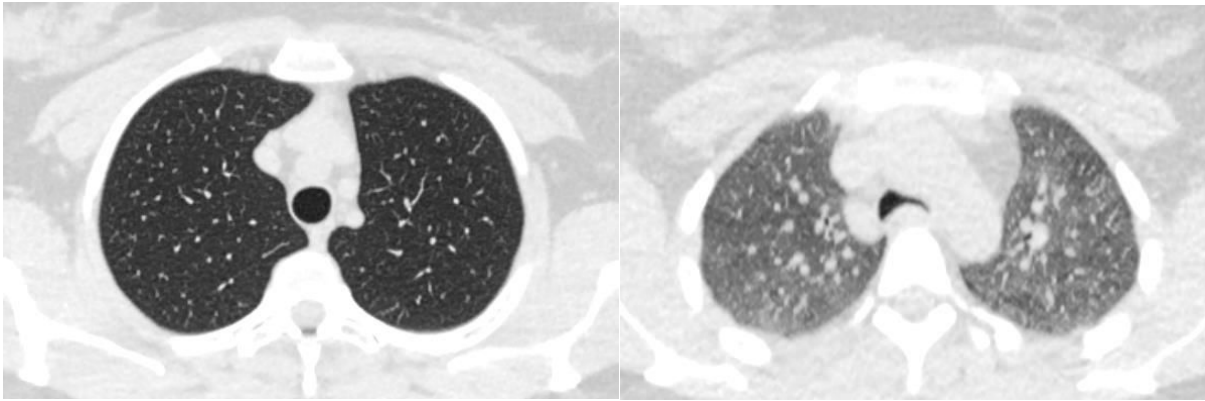
### 2.1 Critères de qualité

Une fois l'acquisition expiratoire obtenue, le manipulateur doit impérativement vérifier à la console la qualité de l'expiration, afin de pouvoir réaliser une nouvelle acquisition dans la foulée si cela s'avérait nécessaire.



Les critères de qualité permettant de valider une acquisition expiratoire sont :

- l'ensemble du parenchyme pulmonaire, des apex aux bases, est inclus dans le volume acquis ;
- l'absence d'artéfacts de mouvement, liés à une reprise trop précoce de l'inspiration par le patient ;
- la qualité effective de l'expiration, qui se détermine sur (*figure 2*):
  - le bombement vers l'avant de la face postérieure de la trachée (portion fibromusculaire non cartilagineuse) [21];
  - la perte de volume des lobes, en premier les bases pulmonaires ;
  - la densification du parenchyme, tout particulièrement aux bases.



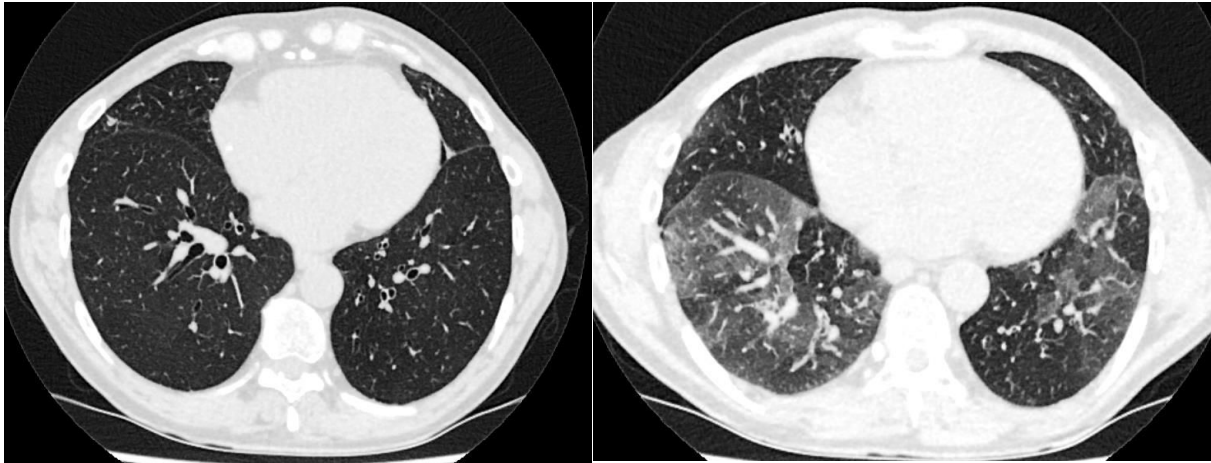
**Figure 2**

Patiente de 31 ans. Exploration d'une dyspnée sévère sans anomalie spirométrique. A gauche, l'acquisition en inspiration profonde. A droite, l'acquisition en expiration profonde, au même niveau de coupe et avec le même fenêtrage. L'expiration est d'excellente qualité, du fait d'une bonne coopération de la patiente. On met en évidence un bombement du bord postérieur de la trachée, avec passage d'une forme ronde à une forme aplatie en « D », une densification nette et homogène du parenchyme pulmonaire, et une perte de volume marquée des lobes supérieurs.

## 2.2 Analyse visuelle qualitative

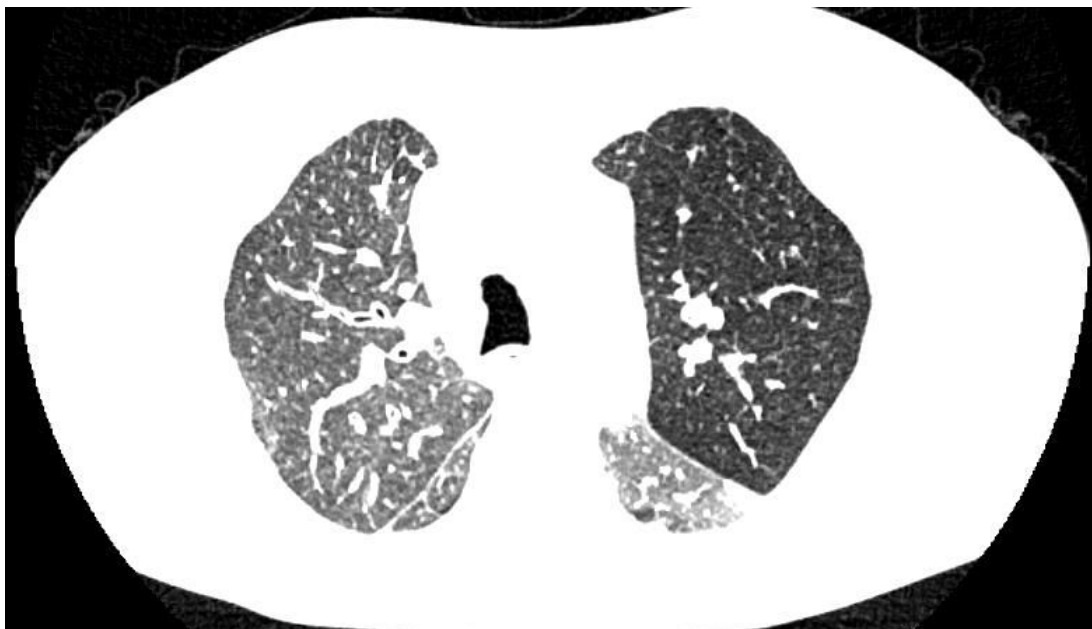Le radiologue analysant une acquisition expiratoire doit d'abord s'assurer visuellement de la qualité de l'expiration. Il doit ensuite comparer finement les acquisitions en inspiration et en expiration, afin de détecter le trappage aérique, visible sous la forme de plages pulmonaires d'atténuation pathologiquement non augmentée (*i.e.* hypodenses) et sans perte de volume.

Ces plages peuvent soit être limitées à plusieurs alvéoles dans le cas d'une atteinte des petites voies aériennes (*figure 3*), soit être étendues à tout un segment voire tout un lobe dans le cas d'une obstruction plus proximale (*figure 4*).



**Figure 3**

Homme de 50 ans, greffé pulmonaire il y a 2 ans. Bronchiolite oblitérante clinique et spirométrique avec une chute du VEMS à 35%. Au scanner en inspiration profonde (à gauche), le parenchyme pulmonaire est homogène. En expiration profonde (à droite), mise en évidence d'un trappage aérien franc, avec plusieurs lobules contigus restant pathologiquement hypodenses et non collabés, alternant avec des lobules qui se sont normalement tassés. L'ensemble réalise un gradient entre les lobules sains et pathologiques, qui signe l'atteinte des petites voies aériennes distales.



**Figure 4**

Homme de 47 ans greffé bi-pulmonaire il y a 1 an. Acquisition en expiration, identifiable au bombement de la paroi postérieure de la trachée, mettant en évidence un trappage aérien complet du culmen (lobe supérieur gauche). Il reste en effet anormalement hypodense et de volume non diminué. Ce piégeage était secondaire à une sténose bronchique proximale.

Le diagnostic positif du trappage aérique peut être difficile, surtout quand le piégeage est subtil ou diffus. Dans ces cas, le lecteur s'aide de la comparaison à l'acquisition en inspiration pour détecter les zones qui ne se sont pas tassées [22].

La reproductibilité inter-lecteurs pour le diagnostic du trappage expiratoire semble cependant excellente, puisque dans une étude rétrospective portant sur 420 scanners, l'agrément entre deux radiologues thoraciques expérimentés était quasiment parfait, avec un Kappa de Cohen à 0,98 [13].

### 2.3 Analyse quantitative

Afin de pouvoir stadifier l'atteinte des petites voies aériennes, et comparer les patients longitudinalement et transversalement, de nombreux travaux sur la quantification du trappage expiratoire ont été menés.

La quantification du trappage expiratoire a d'abord fait appel, au milieu des années 2000, à des techniques de seuillage [23-25] : après segmentation du poumon et exclusion des vaisseaux et des bronches proximales par fermeture morphologique, les pixels dont la densité est inférieure à -950UH sont considérés comme de l'emphysème (parenchyme pulmonaire détruit), ceux dont la densité est comprise entre -950UH et -860/-856UH sont considérés comme correspondant à du trappage expiratoire, et ceux dont la densité est supérieure à -860/-856UH sont attribués à du parenchyme pulmonaire tassé donc sain.

L'avantage de cette approche est sa simplicité. L'inconvénient est dans son caractère systématique, avec des seuils empiriques ne s'adaptant pas à tous les patients, en particulier en cas d'expiration de mauvaise qualité ou de parenchyme pulmonaire sous-jacent pathologique. De même, elle impose des paramètres d'acquisition standardisés (tension et charge fixes, reconstruction par rétroprojection filtrée), ce qui ne permet pas d'utiliser les techniques de réduction de dose d'irradiation.

Une autre technique simple de quantification est le ratio entre la densité moyenne du parenchyme pulmonaire en inspiration et en expiration [26]. Elle nécessite une segmentation du parenchyme pulmonaire et un calcul de sa densité moyenne, et ce pour chaque acquisition. Elle est simple à mettre en œuvre, mais fait perdre toute information spatiale. De plus, ce moyennage ne permet pas de détecter un trappage expiratoire de faible abondance.

D'autres auteurs [27] proposent d'utiliser le ratio atténuation/volume, correspondant à l'augmentation en valeur absolue de la densité du parenchyme pulmonaire divisée par la diminution relative en % du volume pulmonaire. Cet index serait mieux corrélé aux données spirométriques, avec moins de variations.

Les techniques de quantification plus avancées faisant appel à du recalage élastique entre les deux acquisitions sont d'introduction plus récente. A date, peu d'articles les utilisant sont parus ; ils sont résumés dans le *tableau 1*.

Ref	Patho	Technique recalage	Référence recalage	Détection de changements	Résultats
[28] 17 patients	BPCO emphysé mateuse	Réduction des images de 50% Extraction du parenchyme (exclusion des voxels >-50UH) Suppression des bronches jusqu'à la 6 <sup>e</sup> division par fermeture Recalage élastique avec ANTS (symmetric diffeomorphic deformation field)	Non précisé <i>(a priori</i> recalage sur l'inspiration d'après les images)	Meure du Volume total du parenchyme pulmonaire segmenté en inspiration et en expiration Mesure du volume de l'emphysème par segmentation >-950UH Mesure de la différence d'atténuation entre chaque voxel inspi/expi Définition du trappage comme une différence (inspi-> expi) inférieure à un certain seuil Calcul de la corrélation avec la spirométrie pour différents seuils	Meilleure quantification du trappage expiratoire pour une différence entre 25 et 75UH Meilleure utilité chez les patients avec pas ou peu d'emphysème
[29] 155 patients	Greffés pulmonaires	Extraction du parenchyme par MeVisLAB Exclusion des vaisseaux par fermeture (élément de 10x10x10) Recalage élastique par ANTS (algorithme non précisé) Trappage expiratoire défini comme une différence de moins de 80UH entre les deux acquisitions	Recalage sur l'expiration	Trappage défini par une différence inférieure à 80UH. Histogramme joint inspi recalée et expi : les voxels compris entre -750UH et -910UH sont utilisés pour tester la présence de trappage.	Meilleure quantification du trappage expiratoire comparativement aux techniques de seuillage (-950 à -850UH) ou au rapport densité expiratoire/inspiratoire.
[30] 194 patients	BPCO (cohorte COPDgen e)	Segmentation du parenchyme Seuls les voxels entre -1000 et -500UH sont pris en compte Recalage élastique avec « thin plate splines » et 42 degrés de liberté	Recalage sur l'inspiration	Sur l'inspi : voxels <-950UH = emphysème Sur l'expi : voxels <-856UH = trappage Seuils appliqués dans un histogramme joint regroupant les poumons recalés (expi en abscisses et inspi en ordonnées)	Permet de distinguer les sous-types de BPCO : emphysème et atteinte des petites voies aériennes. Utile aussi pour suivre l'évolutivité

[31] 35 patients	Fumeurs (avec ou sans BPCO)	Réduction en taille des images initiales Recalage élastique avec ANTS (antsIntroduction.sh) Soustraction voxel par voxel des volumes recalés Calcul de la moyenne et du kurtosis sur les images soustraites	Recalage sur l'inspiration		Meilleure évaluation qualitative et quantitative de la restriction (« airflow limitation »)
[32] 16 patients	Mucoviscidose	Segmentation du poumon par propagation (region growing) et lissage (morphological smoothing) B spline transformation Recalage avec technique de préservation de la masse	Recalage sur l'inspiration		Supériorité de cette technique avec préservation de la masse
[33] 1 patient	Non précisé	Méthode de flux optique	Recalage sur l'inspiration	Soustraction expi recalée-inspi. Histogramme des pixels (correspondant à la soustraction) en fonction de leur fréquence, permettant de déterminer une différence moyenne à 151UH.	Possibilité de recalculer inspi et expi
[34] 9 patients 16 volontaires	Asthmatiques	Extraction du poumon (-950 jusqu'à -200UH) Algorithme de transformation affine Recalage élastique par transformation locale déformable (locally deformable registration)	Recalage sur l'inspiration		Très efficace avec une forte corrélation avec les paramètres de restriction en spirométrie
[35] 138 patients	BPCO	Extraction du poumon (-950 jusqu'à -200UH) Algorithme de transformation affine Recalage élastique par transformation locale déformable (locally deformable registration)	Recalage sur l'inspiration	Soustraction expi-inspi Trappage défini par une différence inférieure à 50UH Segmentation sur l'inspi du poumon emphysémateux (<-950UH)	Supériorité de la technique de recalage par rapport aux techniques de seuillage (plus forte corrélation avec la spirométrie)

**Tableau 1**

Résumés des articles utilisant une technique de recalage entre inspiration et expiration.

### 3. Recalage entre l'inspiration et l'expiration

Nous avons décidé d'utiliser dans notre travail le pipeline ANTS *Advanced Normalization Tools* [36], technique open source de recalage élastique qui a été classée comme la plus efficace parmi 34 algorithmes à la conférence EMPIRE10 (*Evaluation of Methods for Pulmonary Image Registration 2010*) [37].

De manière générale, le processus de recalage d'images fait appel à 3 composantes principales : le modèle de transformation, la mesure de similarités et les stratégies d'optimisation [38]. L'objectif est de déterminer le modèle optimal, permettant dans un espace de transformation défini d'attribuer à chaque pixel de l'image d'origine une position dans l'image de référence, et ce en minimisant le coût de la fonction de transformation. Cette fonction de coût traduit le compromis entre une transformation qui maximise au plus la ressemblance entre les images – au risque que la transformation soit très irrégulière – et une transformation plus lisse, mais qui minimise cette ressemblance. Cette fonction est ainsi généralement composée d'un terme de similarité image et d'un terme de régularisation qui pénalise l'estimation de transformation irrégulière. C'est la complexité de cette transformation qui a un impact direct sur le coût calculatoire requis.

La première étape est une segmentation du parenchyme pulmonaire, afin de ne traiter que les structures pertinentes et de diminuer d'autant les temps de calcul. Cette segmentation est obtenue par simple seuillage du parenchyme pulmonaire (avec seuils haut et bas), puis labélisation en composantes connexes pour garder uniquement les deux lobes et supprimer les petites régions isolées, et enfin des opérateurs de morphologie mathématique pour remplir les trous. Ceci permet d'obtenir un masque délimitant les poumons droit et gauche, masque qui sera appliqué sur les images initiales pour ne conserver que le parenchyme pulmonaire (*figure 5*).



**Figure 5**

Segmentation du parenchyme pulmonaire : un algorithme de seuillage + labélisation + morphologie permet de générer les pixels correspondant à du parenchyme pulmonaire (image du milieu), masque qui est appliqué à l'image initiale (à gauche) pour aboutir à l'image segmentée (à droite). Adapté d'après [29].

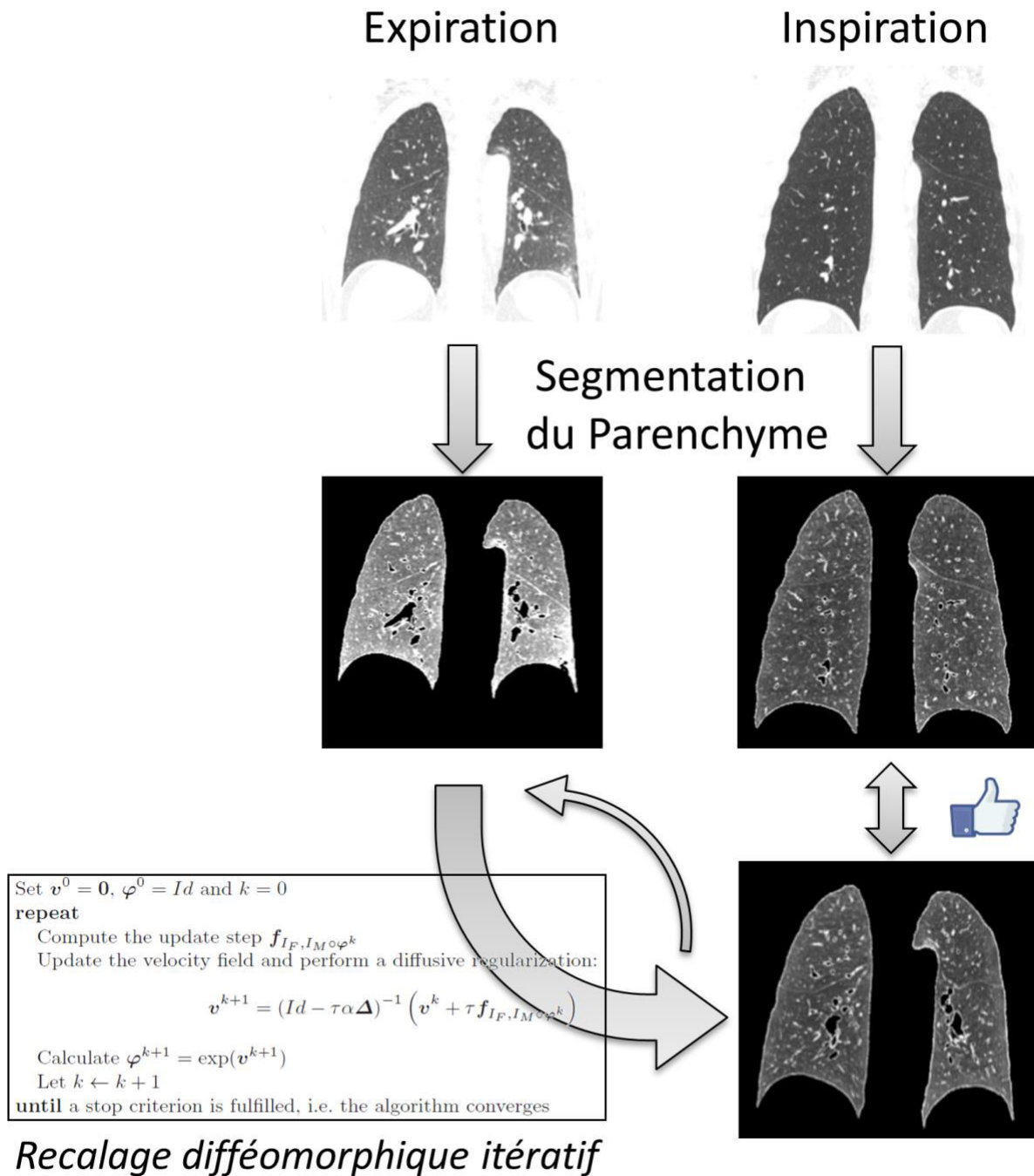
Une fois le parenchyme pulmonaire segmenté, deux étapes successives sont appliquées pour aboutir à un recalage d'une acquisition sur l'autre choisie en référence, quasiment systématiquement dans le sens d'un recalage de l'expiration sur l'inspiration (cf. *tableau 1*). D'abord, une transformation affine est appliquée afin de corriger les mouvements de translation, rotation et de mise à l'échelle qui auraient pu survenir entre les deux acquisitions. Ensuite, le recalage élastique est effectué par une transformation difféomorphe, transformation qui garantit une correspondance univoque entre les deux images, c'est-à-dire qu'à chaque point d'une image est associé un unique point dans l'autre, et inversement. Cette transformation est estimée en utilisant la corrélation croisée locale comme critère de similarité. Il s'agit d'un algorithme itératif (*figure 6*), dont le but est de déterminer la correspondance spatiale des voxels entre chaque image. Le caractère itératif permet d'approcher la vérité en fixant un seuil de précision, qui pourra être revu à la hausse ou à la baisse selon les ressources informatiques disponibles.

La mesure des similarités, dont le but est de déterminer le niveau de correspondance de l'image recalée avec son modèle, peut se baser sur deux grandes approches : la comparaison des traits caractéristiques et la comparaison des intensités [39].

Dans la première approche, des références anatomiques (structures remarquables, contours, surfaces ou plans) sont utilisées pour déterminer et guider la transformation à appliquer. Cette approche nécessite une bonne identification de ces points remarquables, ce qui est difficile quand cette détermination est automatique, ou extrêmement chronophage quand elle est manuelle. De plus, un bon alignement des contours ne garantit pas une bonne correspondance, puisque le mouvement du parenchyme pulmonaire n'est pas strictement rigide.

Dans la deuxième approche, des critères mathématiques et statistiques dérivés de l'intensité de l'image sont utilisés pour définir la similitude. Par exemple, on peut en tomographie utiliser la correspondance par somme des carrés des différences de densité, qui sera nulle lorsque les densités seront parfaitement « matchées ». Ceci implique que les points correspondants entre l'image à recaler et son modèle aient la même densité, ce qui n'est pas vrai pour le poumon dans le cas de l'expiration. Une solution est alors d'estimer la déformation (sur la base d'une approche par contours ou par intensité) et d'adapter en fonction de cette

déformation la densité attendue du parenchyme, à la baisse dans le cas d'une expansion (comme dans le cas d'un recalage de l'expiration sur l'inspiration) ou à la hausse dans le cas d'une contraction (recalage de l'inspiration sur l'expiration). C'est la technique de préservation de masse [39, 40], qui suppose que la masse de tissu entre deux régions concordantes reste constante.



**Figure 6**  
Schéma simplifié de l'algorithme de recalage élastique (équation reprise d'après [41]).



L'algorithme que nous avons choisi fait appel à une comparaison par intensité avec corrélation croisée locale, et avec possibilité optionnelle de préservation de masse.

Les avantages de cet algorithme sont :

- sa disponibilité : il est basé sur des logiciels *open source* (ITK – Insight segmentation and registration ToolKit) et est librement utilisable ;
- son efficacité : il a été classé comme étant le plus précis sur la base de données EMPIRE10, concours international qui regroupait 20 dossiers de scanners en inspiration et en expiration avec points anatomiques remarquables labellisés entre les deux acquisitions ;
- sa validité scientifique : il a déjà été utilisé dans au moins 5 publications [28, 31, 42, 43].

L'inconvénient principal est un temps de calcul assez long, pouvant aller sur une station de travail multi-cores jusqu'à 6 à 8 heures par dossier.

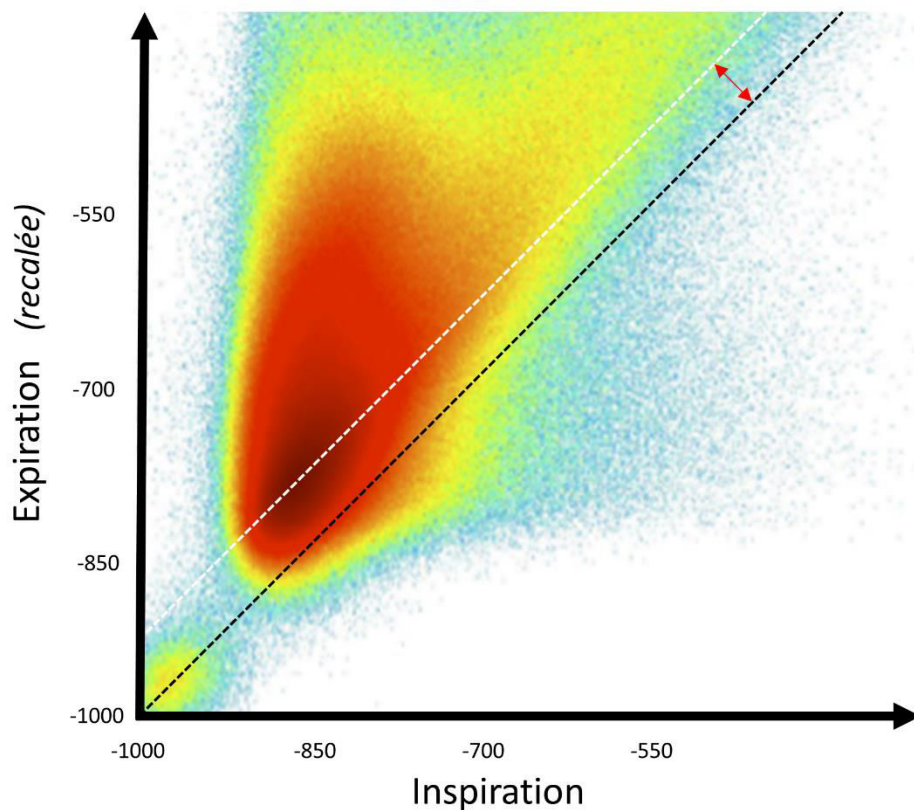
## 4. Détection et quantification des changements

Une fois le recalage effectué, et afin de pouvoir quantifier un éventuel trappage expiratoire, il est nécessaire de pouvoir détecter et mesurer les changements survenus entre les deux acquisitions.

La technique la plus simple est celle de la soustraction : une fois les deux volumes recalés, les densités sont soustraites en chaque pixel (expiration – inspiration). Ainsi, plus le piégeage expiratoire est important, moins il y aura de différence de volume et de densité entre les deux acquisitions, et plus la valeur de la soustraction tendra vers zéro. A l'inverse, les zones normales auront des valeurs de soustraction très positives. Dans les différentes études (cf. *tableau 1*), le seuil en dessous duquel un trappage expiratoire est validé est compris entre 40 et 60 UH.

L'autre technique de quantification est celle de l'histogramme joint : elle fait correspondre en abscisse et en ordonnée les densités identiques entre les deux volumes recalés (*figure 7*). Elle permet d'avoir une représentation visuelle de la « densification » (ou de son absence) du parenchyme pulmonaire en expiration. Elle permet aussi de quantifier le pourcentage de pixels

étant compris dans la zone de piégeage expiratoire, c'est-à-dire dont la déviation par rapport au zéro est inférieure à 40-60UH.



**Figure 7**

Histogramme joint entre le volume inspiratoire (en abscisse) et le volume expiratoire recalé (en ordonnée) chez un patient sain. La ligne pointillée noire représente le zéro. Plus le nuage de point est décalé vers la gauche, plus l'expiration est complète avec absence de piégeage. A l'inverse, tous les points se trouvant à droite de la ligne pointillée blanche (*i.e.* dont la différence est inférieure à un certain seuil, habituellement 40 à 60UH) correspondent théoriquement à des zones de trappage. Adapté d'après [29].

En conclusion, la recherche d'un trappage expiratoire est capitale dans le suivi des patients greffés pulmonaires. Sous couvert d'une acquisition soignée et avec un bon entraînement du patient, il s'agit d'un signe très spécifique, dont le diagnostic visuel est généralement suffisant. Des méthodes de quantification multiples ont été développées ; plus ou moins complexes, elles permettent de mieux suivre ces patients, avec une bonne corrélation aux épreuves respiratoires fonctionnelles. La méthode la plus évoluée fait appel à un recalage élastique des deux acquisitions, afin de comparer pixel par pixel la variation des densités entre l'inspiration et l'expiration.

## Références

---

1. Christie JD, Edwards LB, Kucheryavaya AY & al. *The Registry of the International Society for Heart and Lung Transplantation: twenty-seventh official adult lung and heart-lung transplant report--2010*. J Heart Lung Transplant (2010). 29(10): p. 1104-18.
2. Cooper JD, Billingham M, Egan T & al. *A working formulation for the standardization of nomenclature and for clinical staging of chronic dysfunction in lung allografts*. International Society for Heart and Lung Transplantation. J Heart Lung Transplant (1993). 12(5): p. 713-6.
3. Meyer KC, Raghu G, Verleden GM & al. *An international ISHLT/ATS/ERS clinical practice guideline: diagnosis and management of bronchiolitis obliterans syndrome*. Eur Respir J (2014). 44(6): p. 1479-503.
4. Meyer KC *Diagnosis And Management Of Bronchiolitis Obliterans Syndrome Following Lung Or Hematopoietic Cell Transplantation*. Expert Rev Respir Med (2016).
5. Hachem RR, Chakinala MM, Yusen RD & al. *The predictive value of bronchiolitis obliterans syndrome stage 0-p*. Am J Respir Crit Care Med (2004). 169(4): p. 468-72.
6. Lama VN, Murray S, Mumford JA & al. *Prognostic value of bronchiolitis obliterans syndrome stage 0-p in single-lung transplant recipients*. Am J Respir Crit Care Med (2005). 172(3): p. 379-83.
7. Nathan SD, Shlobin OA, Reese E & al. *Prognostic value of the 6min walk test in bronchiolitis obliterans syndrome*. Respir Med (2009). 103(12): p. 1816-21.
8. Tiroke AH, Bewig B, and Haverich A *Bronchoalveolar lavage in lung transplantation. State of the art*. Clin Transplant (1999). 13(2): p. 131-57.
9. Collins J *Imaging of the chest after lung transplantation*. J Thorac Imaging (2002). 17(2): p. 102-12.
10. Leung AN, Fisher K, Valentine V & al. *Bronchiolitis obliterans after lung transplantation: detection using expiratory HRCT*. Chest (1998). 113(2): p. 365-70.
11. Bankier AA, Van Muylem A, Knoop C, Estenne M, and Gevenois PA *Bronchiolitis obliterans syndrome in heart-lung transplant recipients: diagnosis with expiratory CT*. Radiology (2001). 218(2): p. 533-9.
12. Hansell DM, Bankier AA, MacMahon H & al. *Fleischner Society: glossary of terms for thoracic imaging*. Radiology (2008). 246(3): p. 697-722.
13. Miller WT, Jr., Chatzkel J, and Hewitt MG *Expiratory air trapping on thoracic computed tomography. A diagnostic subclassification*. Ann Am Thorac Soc (2014). 11(6): p. 874-81.
14. Bankier AA, O'Donnell CR, and Boiselle PM *Quality initiatives. Respiratory instructions for CT examinations of the lungs: a hands-on guide*. Radiographics (2008). 28(4): p. 919-31.

15. Camiciottoli G, Bartolucci M, Maluccio NM & al. *Spirometrically gated high-resolution CT findings in COPD: lung attenuation vs lung function and dyspnea severity.* Chest (2006). 129(3): p. 558-64.
16. Moroni C, Mascalchi M, Camiciottoli G & al. *Comparison of spirometric-gated and -ungated HRCT in COPD.* J Comput Assist Tomogr (2003). 27(3): p. 375-9.
17. Ludes C, Schaal M, Labani A & al. *[Ultra-low dose chest CT: The end of chest radiograph?].* Presse Med (2016).
18. Prosch H, Schaefer-Prokop CM, Eisenhuber E, Kienzl D, and Herold CJ *CT protocols in interstitial lung diseases--a survey among members of the European Society of Thoracic Imaging and a review of the literature.* Eur Radiol (2013). 23(6): p. 1553-63.
19. Saito Y, Matsuoka S, Yamashiro T & al. *Quantitative Assessment of Air Trapping Using Inspiratory and Expiratory Low-Dose Computed Tomography.* Open Journal of Medical Imaging (2015). 5(04): p. 199.
20. Bankier AA, Schaefer-Prokop C, De Maertelaer V & al. *Air trapping: comparison of standard-dose and simulated low-dose thin-section CT techniques.* Radiology (2007). 242(3): p. 898-906.
21. Chung JH, Kanne JP, and Gilman MD *CT of diffuse tracheal diseases.* AJR Am J Roentgenol (2011). 196(3): p. W240-6.
22. Arakawa H and Webb WR *Air trapping on expiratory high-resolution CT scans in the absence of inspiratory scan abnormalities: correlation with pulmonary function tests and differential diagnosis.* AJR Am J Roentgenol (1998). 170(5): p. 1349-53.
23. Lee YK, Oh YM, Lee JH & al. *Quantitative assessment of emphysema, air trapping, and airway thickening on computed tomography.* Lung (2008). 186(3): p. 157-65.
24. Matsuoka S, Kurihara Y, Yagihashi K & al. *Quantitative assessment of air trapping in chronic obstructive pulmonary disease using inspiratory and expiratory volumetric MDCT.* AJR Am J Roentgenol (2008). 190(3): p. 762-9.
25. Mets OM, Zanen P, Lammers JW & al. *Early identification of small airways disease on lung cancer screening CT: comparison of current air trapping measures.* Lung (2012). 190(6): p. 629-33.
26. Yamashiro T, Matsuoka S, Bartholmai BJ & al. *Collapsibility of lung volume by paired inspiratory and expiratory CT scans: correlations with lung function and mean lung density.* Acad Radiol (2010). 17(4): p. 489-95.
27. Nagatani Y, Murata K, Takahashi M & al. *A new quantitative index of lobar air trapping in chronic obstructive pulmonary disease (COPD): comparison with conventional methods.* Eur J Radiol (2015). 84(5): p. 963-74.

28. Barbosa EM, Jr., Song G, Tustison N & al. *Computational analysis of thoracic multidetector row HRCT for segmentation and quantification of small airway air trapping and emphysema in obstructive pulmonary disease.* Acad Radiol (2011). 18(10): p. 1258-69.
29. Solyanik O, Hollmann P, Dettmer S & al. *Quantification of Pathologic Air Trapping in Lung Transplant Patients Using CT Density Mapping: Comparison with Other CT Air Trapping Measures.* PLoS One (2015). 10(10): p. e0139102.
30. Galban CJ, Han MK, Boes JL & al. *Computed tomography-based biomarker provides unique signature for diagnosis of COPD phenotypes and disease progression.* Nat Med (2012). 18(11): p. 1711-5.
31. Nishio M, Matsumoto S, Tsubakimoto M & al. *Paired inspiratory/expiratory volumetric CT and deformable image registration for quantitative and qualitative evaluation of airflow limitation in smokers with or without copd.* Acad Radiol (2015). 22(3): p. 330-6.
32. Gorbunova V, Sporring J, Lo P & al. *Mass preserving image registration for lung CT.* Med Image Anal (2012). 16(4): p. 786-95.
33. Torigian DA, Geftter WB, Affuso JD, Emami K, and Dougherty L *Application of an optical flow method to inspiratory and expiratory lung MDCT to assess regional air trapping: a feasibility study.* AJR Am J Roentgenol (2007). 188(3): p. W276-80.
34. Lee E, Seo JB, Lee HJ & al. *Quantitative Assessment of Global and Regional Air Trappings Using Non-Rigid Registration and Regional Specific Volume Change of Inspiratory/Expiratory CT Scans: Studies on Healthy Volunteers and Asthmatics.* Korean J Radiol (2015). 16(3): p. 632-640.
35. Kim EY, Seo JB, Lee HJ & al. *Detailed analysis of the density change on chest CT of COPD using non-rigid registration of inspiration/expiration CT scans.* Eur Radiol (2015). 25(2): p. 541-9.
36. Song G, Tustison N, Avants B, and Gee JC *Lung CT image registration using diffeomorphic transformation models.* Medical image analysis for the clinic: a grand challenge (2010): p. 23-32.
37. Murphy K, van Ginneken B, Reinhardt JM & al. *Evaluation of registration methods on thoracic CT: the EMPIRE10 challenge.* IEEE Trans Med Imaging (2011). 30(11): p. 1901-20.
38. Crum WR, Hartkens T, and Hill DL *Non-rigid image registration: theory and practice.* Br J Radiol (2004). 77 Spec No 2: p. S140-53.
39. Yin Y, Hoffman EA, and Lin CL *Mass preserving nonrigid registration of CT lung images using cubic B-spline.* Med Phys (2009). 36(9): p. 4213-22.
40. Christensen GE, Song JH, Lu W, El Naqa I, and Low DA *Tracking lung tissue motion and expansion/compression with inverse consistent image registration and spirometry.* Med Phys (2007). 34(6): p. 2155-63.

41. Schmidt-Richberg A, Ehrhardt J, Werner R, and Handels H *Diffeomorphic diffusion registration of lung CT images*. *Medical Image Analysis for the Clinic: A Grand Challenge* (2010): p. 55-62.
42. Xin Y, Song G, Cereda M & al. *Semiautomatic segmentation of longitudinal computed tomography images in a rat model of lung injury by surfactant depletion*. *J Appl Physiol* (1985) (2015). 118(3): p. 377-85.
43. Yilmaz C, Tustison NJ, Dane DM & al. *Progressive adaptation in regional parenchyma mechanics following extensive lung resection assessed by functional computed tomography*. *J Appl Physiol* (1985) (2011). 111(4): p. 1150-8.

## CHAPITRE 3

---

# Tomodensitométrie double énergie avec inhalation de Krypton chez le greffé pulmonaire

## VALORISATION SCIENTIFIQUE

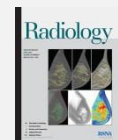### PRESENTATION EN CONGRES

Ohana M, Arnold C, Labani A, Hirschi S, Dégot T, Kessler R, Roy C, Heitz F and Noblet V.  
*Krypton enhanced ventilation imaging with single-source dual energy CT: preliminary feasibility study in a population of lung transplant recipients*  
Scientific Poster presented at the European Congress of Radiology  
ECR 2016 (Vienne)



### ARTICLE

Ohana M, Arnold C, Labani A, Hirschi S, Dégot T, Kessler R, Roy C, Heitz F and Noblet V.  
*Krypton enhanced ventilation imaging with single-source dual energy CT: preliminary feasibility study in a population of lung transplant recipients*  
Submitted to Radiology – 20.05.2016



# Résumé

---

## Objectif

Evaluer la tolérance clinique, la faisabilité technique et les performances diagnostiques de la tomodensitométrie de ventilation double énergie simple source avec inhalation de Krypton dans la détection de la bronchiolite oblitérante (BOS) après greffe pulmonaire.

## Matériels et méthodes

Cinq patients greffés pulmonaires ayant une BOS prouvée par spirométrie (chute moyenne du VEMS à  $38 \pm 11\%$ ) et cinq patients greffés ayant des épreuves fonctionnelles respiratoires normales ont été prospectivement inclus. Tous ont bénéficié d'un scanner thoracique double énergie simple source acquis après inhalation d'un mélange gazeux Krypton/Oxygène à 80%/20%, d'abord en inspiration profonde puis en expiration forcée. Les reconstructions monochromatiques à 50 keV et les images Krypton-spécifiques ont été évaluées qualitativement (notation selon une échelle de Likert à 5 niveaux par deux radiologues) et quantitativement (concentration en Krypton, atténuation en UH sur les reconstructions à 50keV, quantification du trappage expiratoire après recalage élastique de l'expiration sur l'inspiration).

## Résultats

La totalité des 20 acquisitions ont été complétées avec succès, sans aucun effet secondaire et avec un temps d'occupation machine moyen de  $12,5 \pm 7$  minutes par patient. La dose d'irradiation moyenne par volume était de  $294 \pm 60$  mGy.cm. La qualité d'image des reconstructions Krypton-spécifiques était limitée ( $3,2 \pm 0,6$ ) et inférieure à celle des reconstructions monochromatiques à 50keV ( $4,6 \pm 0,4$ ). Le Krypton pouvait être détecté de manière quantitative (càd avec une concentration supérieure à  $0.5\text{mg}/\text{cm}^3$ ) seulement jusqu'au niveau des bronches lobaires, avec une atténuation trachéale moyenne à  $-939 \pm 20$  UH à 50keV.

## Conclusion

Le Krypton est cliniquement sûr à la dose de 80%, avec une absence d'effet indésirable même mineur sur 20 examens, et son utilisation n'a pas d'impact significatif sur le *workflow* en routine clinique. Cependant, ce protocole double énergie simple source ne permet pas de détecter le Krypton au-delà de la carène, rendant l'intérêt et l'impact diagnostique de la technique nuls.



# 1. Introduction

L'évaluation précise et reproductible de la ventilation reste en routine clinique du domaine exclusif des épreuves fonctionnelles respiratoires (EFR), qui permettent une caractérisation des syndromes obstructifs, restrictifs et mixtes avec une excellente reproductibilité, une absence d'effet secondaire et un coût modéré [1]. Cependant, ces tests ne fournissent qu'une appréciation globale de la fonction pulmonaire, de telle sorte que des pathologies initiales très focales pourraient passer inaperçues si elles n'étaient pas suffisamment sévères pour pouvoir modifier le résultat final. De plus, les valeurs normatives varient grandement selon l'âge, le sexe, la condition physique ou la race, ce qui peut rendre l'interprétation des résultats parfois litigieuse.

L'imagerie pourrait alors s'avérer un complément utile [2] en fournissant une véritable cartographie de la ventilation, à même d'identifier des anomalies très localisées. Parmi les trois grandes modalités actuelles d'imagerie de la ventilation – scintigraphie planaire et tomoscintigraphie [3], IRM à l'Hélium<sup>3</sup> hyperpolarisé [4], scanner au Xénon [5] – aucune ne répond à toutes les attentes en termes de résolution spatiale, de performances diagnostiques, de disponibilité et de coût. Il existe donc un vrai besoin pour une imagerie de la ventilation précise, sensible et facilement utilisable en routine clinique. La tomодensitométrie double énergie avec inhalation de gaz noble pourrait répondre à ces besoins : des études expérimentales et cliniques ont démontré la validité théorique et pratique de la modalité, après inhalation de Xénon ou de Krypton, pour obtenir une cartographie de la ventilation du parenchyme pulmonaire. Elle a ainsi été utilisée dans la bronchiolite de l'enfant [6], l'embolie pulmonaire [7], l'asthme [8] et la bronchopneumopathie chronique obstructive post-tabagique [9, 10], et permettait de mieux mettre en évidence les inhomogénéités régionales de ventilation, facilitant la détection et la classification des cas pathologiques. Toutefois, toutes ces études ont été menées avec un scanner double énergie double source, et aucune n'a encore utilisé de scanner simple source dans cette indication.

Chez le greffé pulmonaire, le rejet chronique est la première cause de mortalité à long terme, et se manifeste par le syndrome de bronchiolite oblitérante (BOS) [11]. Les manifestations cliniques de la BOS [12] sont une dyspnée croissante, une toux productive et une chute du Volume Expiratoire Maximum Seconde (VEMS) de plus de 20%. Les signes

tomodensitométriques de la maladie reflètent l'atteinte des petites voies aériennes, avec un épaississement des parois bronchiques, une perfusion en mosaïque, des opacités micronodulaires centrolobulaires, des bronchectasies et un trappage expiratoire [13], qui est le signe dont la spécificité est la plus élevée, comprise entre 80 et 90% [14, 15]. La définition du trappage expiratoire est la rétention d'air pathologiquement piégé au sein des alvéoles, sur une acquisition réalisée en expiration profonde [16]. Cependant, la détectabilité du trappage aérien reste délicate, les anomalies étant souvent des modifications subtiles à repérer ou difficiles à distinguer de zones pathologiquement non ventilées ou espaces morts. L'utilisation d'un contraste gazeux permettrait théoriquement :

- de cibler directement le trappage sur les acquisitions en expiration, en identifiant le contraste gazeux piégé dans les alvéoles, inspiré mais non expiré ;
- de faciliter l'identification des espaces morts sur l'acquisition en inspiration, qui ne présenteraient pas d'opacification ;
- de simplifier les comparaisons entre inspiration et expiration, qui ne prendraient en compte que le contraste gazeux, c'est-à-dire l'air, dans la détermination du piégeage, et non toutes les autres structures adjacentes avec.

L'objectif de ce travail est donc d'évaluer la tolérance clinique, la faisabilité technique et les performances diagnostiques de la tomodensitométrie de ventilation double énergie simple source avec inhalation de Krypton dans la détection de la bronchiolite oblitérante après greffe pulmonaire.

## **2. Matériels et Méthodes**

Cette étude a obtenu l'autorisation du Comité de Protection des Personnes Est et de l'Agence Nationale de Sécurité du Médicament le 14 août 2014. Un consentement écrit a été obtenu de tous les participants à l'étude.

## 2.1 Population

Cinq patients greffés pulmonaires ayant une BOS prouvée spirométriquement, et 5 patients greffés avec des EFR normales ont été prospectivement et non consécutivement inclus, entre juin 2015 et janvier 2016.

Les critères d'inclusion étaient :

- Un âge supérieur à 18 ans
- Une greffe uni ou bi-pulmonaire
- Un délai post-opératoire supérieur à 5 mois (*i.e.* patients à risque de développer une BOS)
- La présence d'épreuves fonctionnelles respiratoires avec au minimum une mesure du VEMS dans les 3 jours autour de la date du scanner (dans la pratique, scanner et EFR étaient effectués la même journée en hôpital de jour).

Les critères d'exclusion étaient :

- Oxygène-dépendance requérant une oxygénothérapie continue avec un débit supérieur à 2l/min
- Saturation en air ambiant inférieure à 89%
- Impossibilité de se conformer aux instructions simples (inspirer dans un masque, retenir sa respiration, expirer complètement)
- Impossibilité de donner au sujet des informations éclairées (sujet en situation d'urgence, troubles cognitifs sévères, ...)
- Refus du sujet de participer à l'étude
- Antécédents connus d'hypersensibilité au Krypton
- Femme enceinte (exclusion par dosage urinaire des  $\beta$ -HCG pour les patientes en âge de procréer) ou allaitante
- Sujet sous sauvegarde de justice, sous tutelle, sous curatelle ou en période d'exclusion déterminée par une étude précédente ou en cours.

En pratique, les patients étaient recrutés par deux pneumologues (SH et TD) en charge du suivi de la cohorte des greffés pulmonaires, qui leur remettaient une première fiche d'information lors de la visite de pré-inclusion. Le jour de l'examen tomodensitométrique, une information orale complémentaire, la réponse aux éventuelles questions et le recueil du consentement écrit étaient réalisés par le radiologue en charge de l'examen (MO ou AL).

Pour chaque patient, le poids et la taille – afin de calculer l'Indice de Masse Corporelle (IMC), la saturation en Oxygène avant et 15 minutes après l'examen et la présence d'éventuels effets secondaires étaient relevés par le radiologue.

## 2.2 Acquisition des examens

Tous les examens ont été acquis sur la même machine double énergie simple source (*Discovery CT750 HD*, GE Healthcare, Milwaukee, Wisconsin, USA), selon le protocole validé au chapitre 2 de la première partie, à savoir des tensions à 80 et 140kV, une charge fixée selon l'IMC du patient (IMC<18.5 : 225mA, 18.5<IMC<25 : 275mA, IMC>25 : 325mA), un temps de rotation de 0,6 seconde, un pitch de 1,375 et une collimation de 64 x 0,625mm.

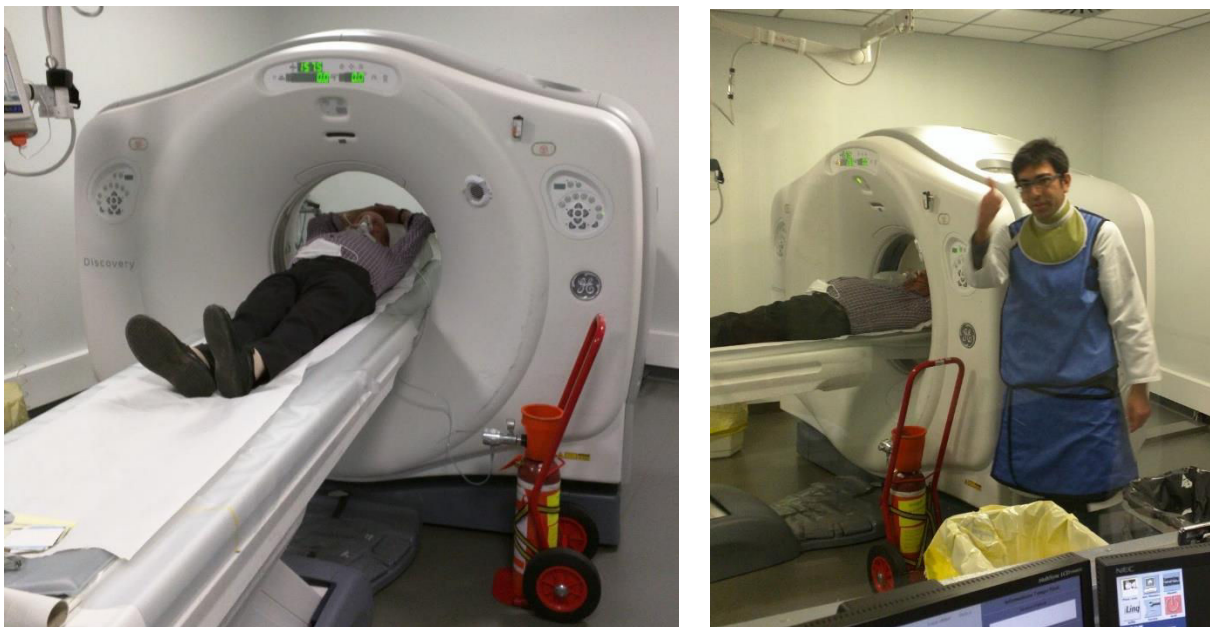Le gaz faisant office de contraste était du Krypton à la concentration maximale telle qu'utilisée dans l'étude de Hachulla & al [10], soit un mélange Krypton 80% - Oxygène 20% réalisé avec un Oxygène de qualité médicale-pharmaceutique et un Krypton stable de haute qualité laboratoire N48 pur à 99,998% (préparation personnalisée, Air Liquide, Paris, France). Ce gaz était stocké dans une bouteille dédiée avec débitmètre réglable de 0,5 à 15l/min.

L'administration du gaz aux patients était faite selon 3 protocoles successifs :

- Pour les 3 premiers patients, via un masque facial à haute concentration à usage unique (*108MM*, Unomedical, Greensboro, USA), avec valve anti-retour, 2 événements et une poche en polyéthylène de 1 litre, un débit du mélange gazeux à 15l/min et une inhalation de 5 bouffées juste avant les acquisitions.
- Pour les 4 patients suivants, via le même masque facial à haute concentration, avec un débit du mélange gazeux à 15l/min et une inhalation de 10 bouffées juste avant les acquisitions.
- Pour les 3 derniers patients, via un masque facial complet équipé d'une valve unidirectionnelle (*7450 Series V2*, Hans Rudolph, Cole Parkway, USA), avec un débit du mélange gazeux à 15l/min et une inhalation de 10 bouffées juste avant les acquisitions.

Le patient était installé en décubitus dorsal, bras relevés au-dessus de la tête, masque positionné autour du nez et de la bouche (*figure 1*). Un entraînement avec le masque en position mais sans le gaz était d'abord effectué avec le radiologue, afin que le patient connaisse le déroulement précis de l'examen.

Deux acquisitions successives étaient faites. Pour la première en inspiration profonde, le patient inhalait profondément 5 à 10 bouffées du gaz via le masque, puis avait pour instruction de bloquer son inspiration à la dernière bouffée, et l'acquisition des images suivait immédiatement avec moins de 4 secondes de délai. Après un temps d'attente d'environ 90 secondes, la deuxième acquisition en expiration profonde bloquée était réalisée. Le patient inhalait de nouveau 5 à 10 bouffées du gaz, puis vidait ses poumons au maximum et bloquait en fin d'expiration ; l'acquisition des images suivait immédiatement avec un délai de moins de 4 secondes. L'examen était sous la surveillance directe d'un radiologue (*figure 1*), qui en plus de s'occuper de la délivrance du gaz et de la synchronisation précise de l'acquisition avec les inhalations, motivait le patient afin d'obtenir une inspiration et une expiration les plus complètes possibles. La qualité des images acquises en expiration était vérifiée immédiatement après, avec contrôle de l'aspect concave vers l'avant du bord postérieur de la trachée et de la diminution de volume des lobes. En cas d'expiration insuffisante, il était laissé à la discrétion du radiologue le choix de réaliser une nouvelle acquisition.



**Figure 1**

Le patient est installé en décubitus dorsal, bras relevés, masque en position (à gauche). Les acquisitions se font sous la direction d'un radiologue, qui reste en salle pour contrôler la délivrance du gaz, motiver le patient à réaliser une inspiration/expiration profonde et synchroniser le déclenchement des acquisitions (à droite).

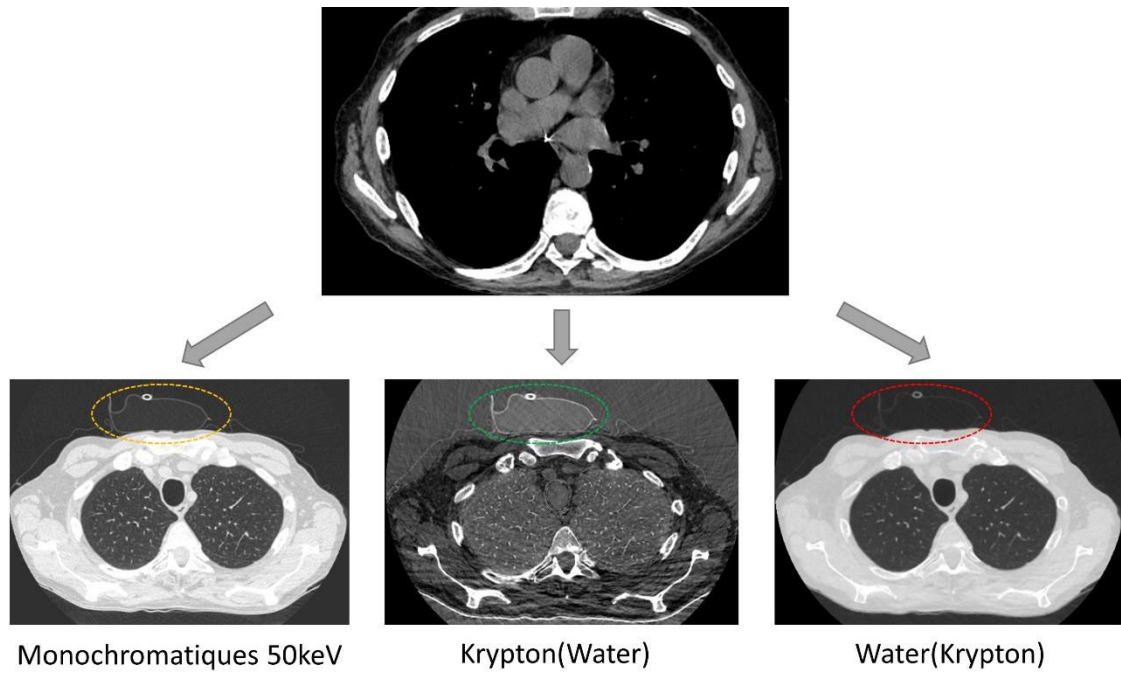
Pour chaque examen, le temps d'occupation machine depuis l'entrée du patient en salle jusqu'à sa sortie et les doses d'irradiation de chaque acquisition (Produit Dose Longueur PDL, exprimé en mGy.cm) étaient notés.

Enfin, le radiologue et l'équipe de manipulateurs en charge de la vacation devaient évaluer la difficulté de réalisation de l'examen selon une échelle à 3 niveaux (Simple, Laborieux ou Trop complexe).

### 2.3 Post-traitement

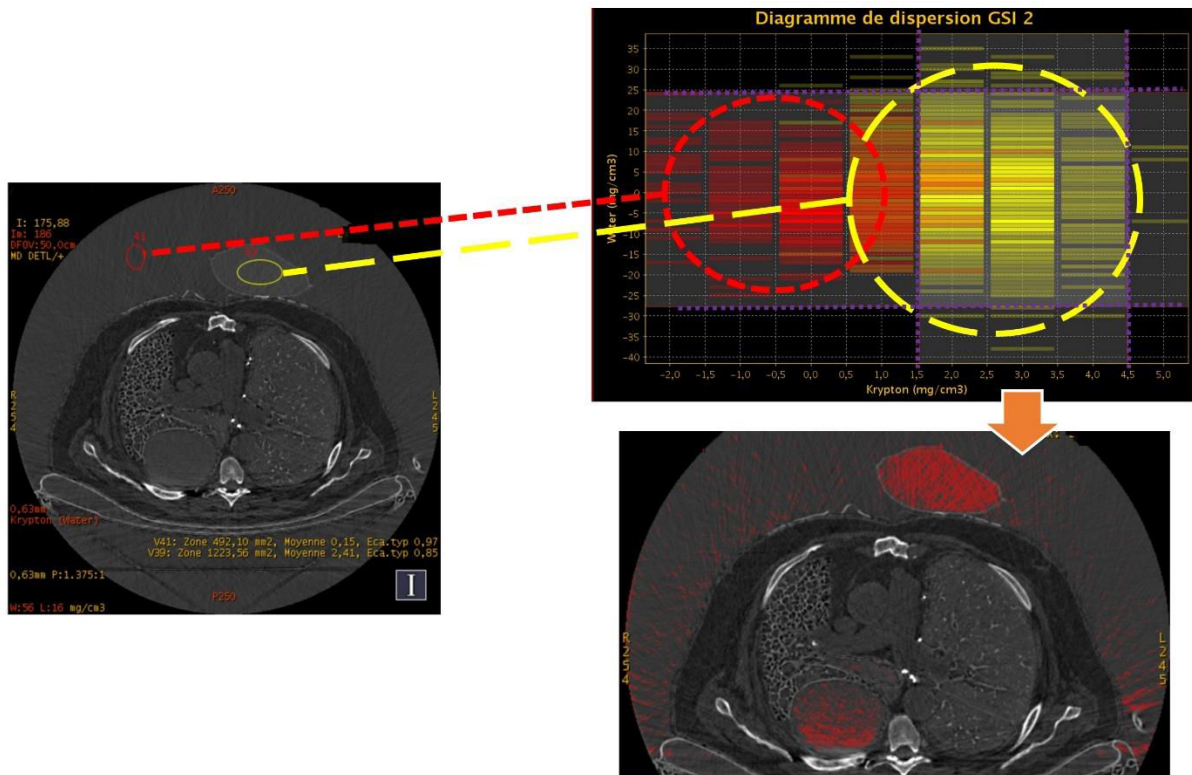
Toutes les acquisitions ont été post-traitées sur une console Advantage Workstation en version 4.6 (GE Healthcare, Buc, France) équipée du logiciel GSI Viewer. Les reconstructions monochromatiques à 50keV étaient obtenues pour l'inspiration et l'expiration, en coupes infra-millimétriques reconstruites avec un filtre mou médiastinal. La décomposition des matériaux selon le couple Krypton/Water permettait d'obtenir des images Krypton spécifiques « Krypton(Water) », des images virtuelles sans Krypton « Water(Krypton) », et des images « VOI », toutes trois aussi en coupes infra-millimétriques. La technique « VOI » pour « *Volume of Interest* » est un post-traitement spécifique dans lequel les courbes de dispersion du Krypton sont générées par une région d'intérêt placée dans le masque à concentration, et sont utilisées pour déterminer les pixels à surligner comme ayant une concentration en Krypton supérieure à un certain seuil, au minimum  $0,5\text{mg/cm}^3$  (correspondant à 13% de Krypton).

Au total, chaque patient avait deux séries de 4 reconstructions (*figures 2 et 3*).



**Figure 2**

Reconstructions obtenues pour les séries en inspiration et en expiration. Notez le comportement du ballon de concentration, qui contient le gaz pur, qui est modérément dense sur le 50keV (à gauche), très dense sur la reconstruction Krypton spécifique (au milieu) et effacé sur la reconstruction sans Krypton (à droite).



**Figure 3**

Technique « VOI » pour détecter le Krypton. Une ROI (en jaune) est positionnée dans le masque à concentration, et permet de déterminer les concentrations de Krypton sur un diagramme de dispersion (en haut à droite). Notez la différence des courbes avec une ROI placée dans l'air ambiant (en rouge). Des limites de détection sont placées sur le diagramme (lignes violettes), et tous les pixels dont la concentration en Krypton est comprise dans ces limites apparaissent en rouge sur l'image finale (en bas à droite). La détection au sein de la volumineuse bulle droite semble artificielle.

## 2.4 Analyse des images

### 2.4.1 Analyse qualitative

Une analyse qualitative des images a été réalisée de manière indépendante par deux radiologues spécialisés en imagerie thoracique (MO et AL, avec respectivement 7 et 5 ans d'expérience en tomodensitométrie), sur la même console Advantage Workstation. Les images étaient anonymisées, mais l'analyse ne pouvait être considérée comme étant réalisée en aveugle compte tenu des différences évidentes entre les diverses reconstructions, qui étaient immédiatement reconnaissables.

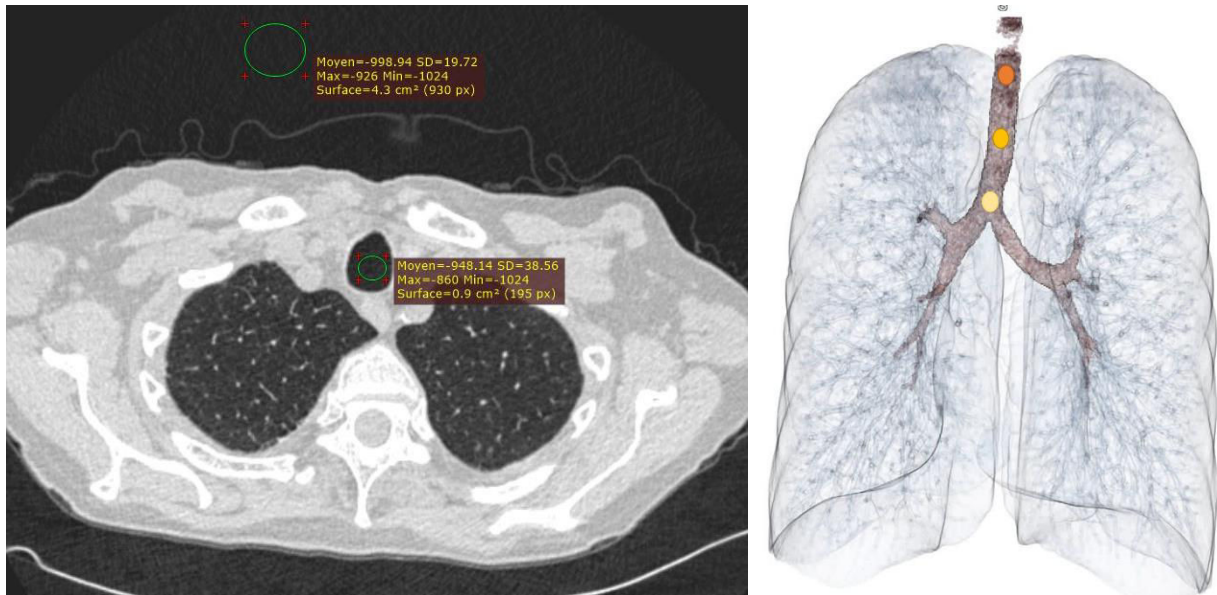
Les images monochromatiques 50keV et les reconstructions Krypton-spécifiques ont été notées par chaque lecteur selon une échelle de Likert à 5 niveaux (de 1 = non exploitable à 5 = excellente qualité).

Les reconstructions VOI étaient relues par chaque radiologue afin de déterminer jusqu'à quel niveau (trachéal, lobaire, segmentaire, sous-segmentaire, alvéolaire) le Krypton était détecté.

### 2.4.2 Analyse quantitative

L'atténuation de l'air intra-trachéal et de l'air ambiant en Unités Hounsfield (UH) a été mesurée par un même radiologue (MO) sur les reconstructions monochromatiques à 50keV en inspiration. Ces mesures étaient effectuées à 3 niveaux : une première était positionnée en proximal juste en aval du larynx, une deuxième dans la portion moyenne et une dernière juste en amont de la carène (*figure 4*). Chacune des régions d'intérêt mesurait au minimum 10mm<sup>2</sup> et était répétée 3 fois à chaque niveau afin d'obtenir un moyennage des valeurs.





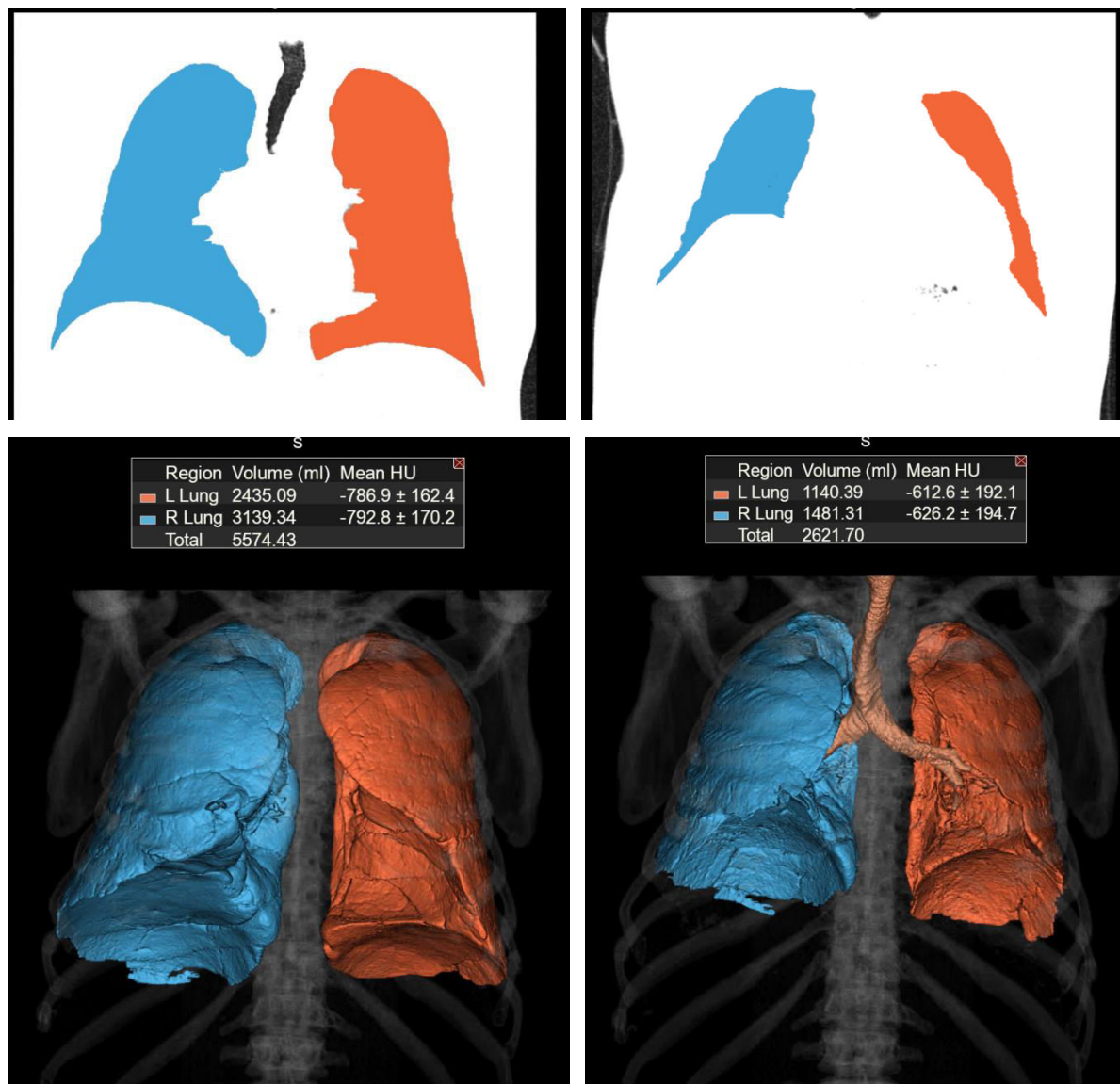
**Figure 4**

Mesure des ROI sur les reconstructions monochromatiques à 50keV, au sein de la trachée et dans l'air ambiant (à gauche). Trois positions étaient étudiées : supérieure juste sous le larynx, moyenne et inférieure juste au-dessus de la carène (à droite).

#### 2.4.3 Détection de la BOS

La détection de la BOS était faite par la comparaison des reconstructions monochromatiques 50keV, Krypton-spécifiques et Sans Krypton Virtuelles en inspiration et en expiration. Chacun des deux lecteurs devait valider la présence ou l'absence de trappage expiratoire pour chacune des reconstructions. Les cas discordants étaient revus dans une ultime session de lecture commune afin d'aboutir à un consensus.

Une segmentation des volumes pulmonaires droit et gauche sur les reconstructions monochromatiques à 50keV était réalisée sur l'inspiration et sur l'expiration, à l'aide du logiciel *Vitrea Lung Segmentation* (VIMS version 6.6, Vital Images, Minnetonka, USA), selon une technique semi-automatique, avec contrôle visuel et correction manuelle de la segmentation (*figure 5*). Étaient relevés pour chaque patient et pour chaque poumon greffé le volume et la densité moyenne en inspiration et en expiration, ainsi que le volume des pixels compris entre -950UH et -856UH sur l'expiration. Ces données étaient utilisées pour calculer le pourcentage de pixels correspondant à du trappage expiratoire [17], le ratio entre la densité moyenne du parenchyme pulmonaire en inspiration et en expiration [18], et le ratio atténuation/volume, correspondant à l'augmentation en valeur absolue de la densité du parenchyme pulmonaire divisée par la diminution relative en % du volume pulmonaire [19].



**Figure 5**

Exemple de segmentation semi-automatique des poumons sur les reconstructions monochromatiques 50keV. La qualité de la segmentation est vérifiée sur les reformations axiales et coronales. Elle permet d'obtenir pour chaque poumon un volume et une atténuation moyenne. Le logiciel *Vitrea Lung Segmentation* a été préféré au logiciel *Thoracic V Care* pour des raisons de préférence personnelle par le lecteur en charge des mesures.

Un recalage élastique de l'acquisition en expiration sur l'inspiration, selon la méthode [20, 21] exposée au chapitre précédent, était effectué pour les reconstructions monochromatiques 50keV et les reconstructions Krypton-spécifiques. Le recalage était calculé sur les images natives, puis la déformation était appliquée de manière identique aux reconstructions 50keV et Krypton-spécifiques. Une soustraction entre les deux volumes recalés étaient obtenue, et analysée visuellement par les deux lecteurs ; l'histogramme de ces soustractions était aussi obtenu et sa forme ainsi que sa déviation par rapport au zéro analysées.

## 2.5 Analyse statistique

L'étude étant une étude de faisabilité, l'analyse statistique a été essentiellement descriptive. Les notes qualitatives des différentes reconstructions ont été comparées avec un test non paramétrique de Kruskal-Wallis. Les mesures d'atténuation et les rapports quantitatifs réalisés sur les reconstructions monochromatiques à 50keV ont été comparés par un test *t* de Student, après vérification de leur normalité par un test de Shapiro-Wilk.

## 3. Résultats

Tous les résultats sont donnés sous forme de moyenne  $\pm$  écart-type, sauf mention contraire.

### 3.1 Population

Dix patients greffés pulmonaires (9 hommes et 1 femme) ont été finalement inclus, en accord avec le protocole initial. L'âge moyen était de  $60,5 \pm 12,4$  ans (minimum = 28, maximum = 72). L'IMC moyen était de  $23,1 \pm 4,5$  (minimum = 17, maximum = 29,5).

La transplantation pulmonaire était unilatérale dans 2 cas. 5 greffes étaient faites pour Broncho-Pneumopathie Chronique Obstructive terminale, 3 pour fibrose pulmonaire, 1 pour mucoviscidose et 1 pour hypertension pulmonaire. Le délai moyen entre la greffe et l'examen tomodensitométrie était de  $3,9 \pm 2,8$  années (minimum = 0,9, maximum = 9).

Pour les 5 patients ayant une BOS prouvée, la chute moyenne du VEMS au jour de l'examen tomodensitométrie par rapport au meilleur VEMS post-greffe était de  $37,2 \pm 15,1\%$  (minimum = 21, maximum = 56).

Toutes ces données sont résumées dans le *tableau 1*.

Patient	Sexe	Age	BMI	Greffe	Variation du VEMS
1	H	63	24,7	Bilatérale BPCO 1,9 ans	BOS - (-27%, liée aux épanchements récents)
2	H	59	17,3	Bilatérale HTAP 1 an	BOS- (-1%)
3	H	28	17	Bilatérale Mucoviscidose 3,3 ans	BOS- (-4%)
4	H	67	21,9	Unilatérale droite BPCO 9 ans	BOS+ (-25%)
5	H	65	19	Bilatérale BPCO 1 an	BOS- (-6%)
6	H	72	26,6	Unilatérale gauche Fibrose 4,2 ans	BOS+ (-21%)
7	H	69	26,5	Bilatérale Fibrose 4,1 ans	BOS+ (-36%)
8	H	63	29,5	Bilatérale BPCO 1 an	BOS- (-2%)
9	H	65	27,5	Bilatérale BPCO 7 ans	BOS+ (-48%)
10	F	54	21,1	Bilatérale Fibrose 6,5 ans	BOS+ (-56%)

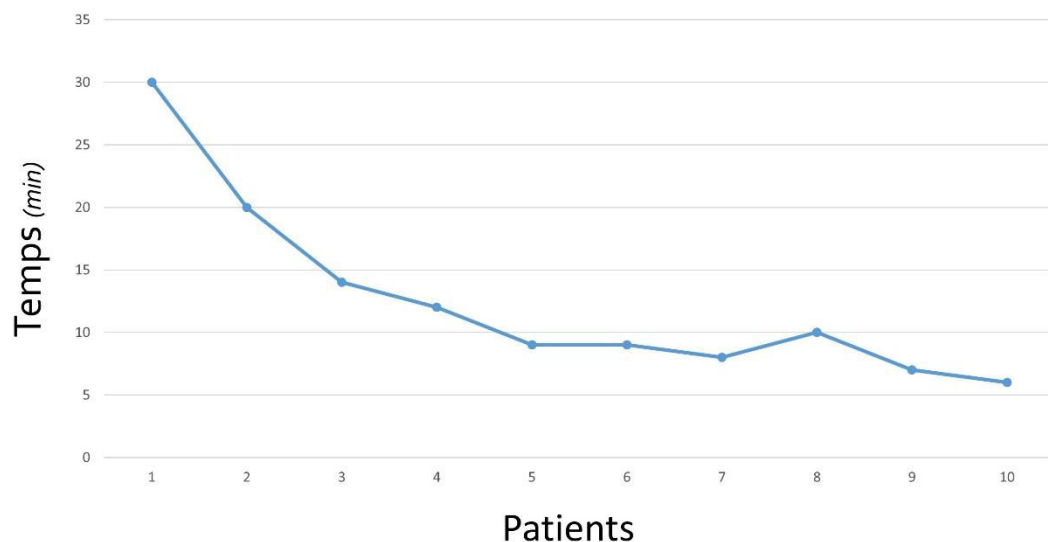
**Tableau 1**  
Caractéristiques cliniques principales des 10 patients inclus.

## 3.2 Acquisition des examens tomodensitométriques

La totalité des 20 acquisitions ont été complétées sans aucun effet secondaire. Aucun patient ne s'est plaint d'une quelconque sensation. Il n'y avait pas de changement de la saturation en oxygène après l'examen.

Un examen chez un des patients BOS positif (patient n°7) a été malheureusement acquis avec une technique simple énergie suite à une erreur technique, et a donc été retiré de l'analyse finale.

Le temps moyen d'occupation machine était de  $12,5 \pm 7,4$  minutes (minimum = 6, maximum = 30), avec une courbe d'apprentissage nette puisque ce temps n'a cessé de diminuer avec les examens, pour atteindre rapidement un plateau à environ 6-7 minutes (*figure 6*).



**Figure 6**

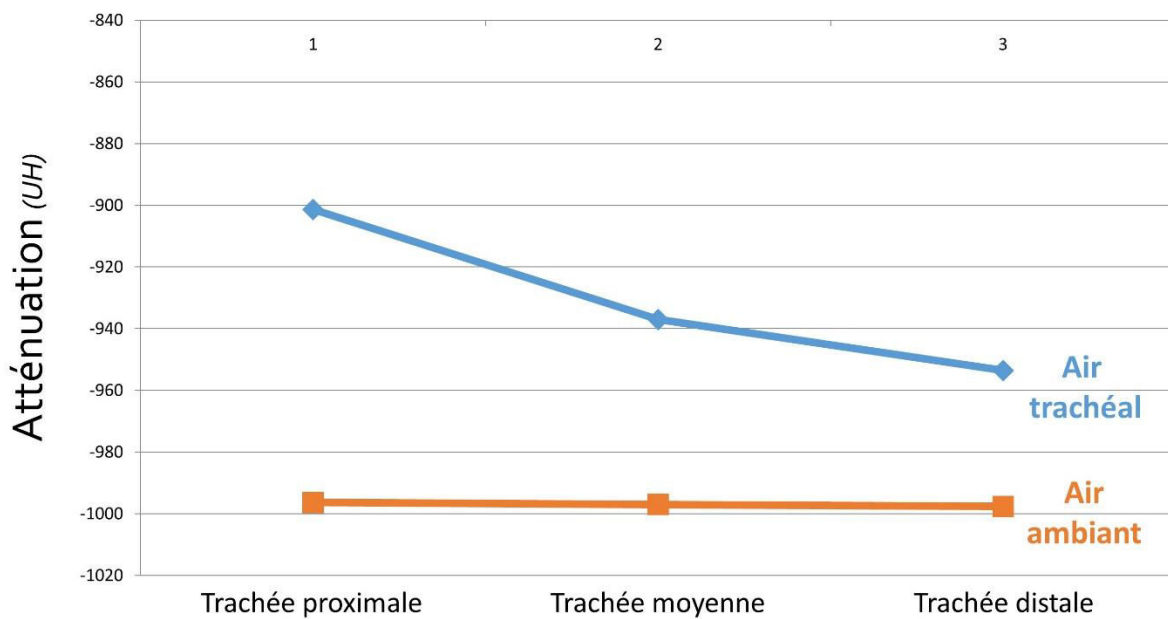
Evolution du temps d'occupation machine (entre l'entrée et la sortie du patient dans la salle de scanner) au cours des examens. Un plateau à 6-7 minutes est rapidement atteint.

La totalité des examens a été reconnue par les manipulateurs et le radiologue comme étant « Facile » à acquérir.

La dose moyenne pour chaque acquisition était de  $294 \pm 60$  mGy.cm (minimum = 224, maximum = 290), ce qui correspond à une dose efficace moyenne de 4,1mSv.

### 3.3 Analyse des images

La mesure de l'atténuation de l'air au sein de la trachée après inhalation de Krypton retrouvait une augmentation significative à  $-939 \pm 20$  UH contre  $-997 \pm 3$  UH pour l'air ambiant ( $p = 0.0000006$ ), soit une majoration de 5,9%. Cette atténuation était cependant plus importante dans la portion proximale de la trachée, avec un gradient caudo-cranial qui n'était pas retrouvé pour l'air ambiant (*figure 7*).

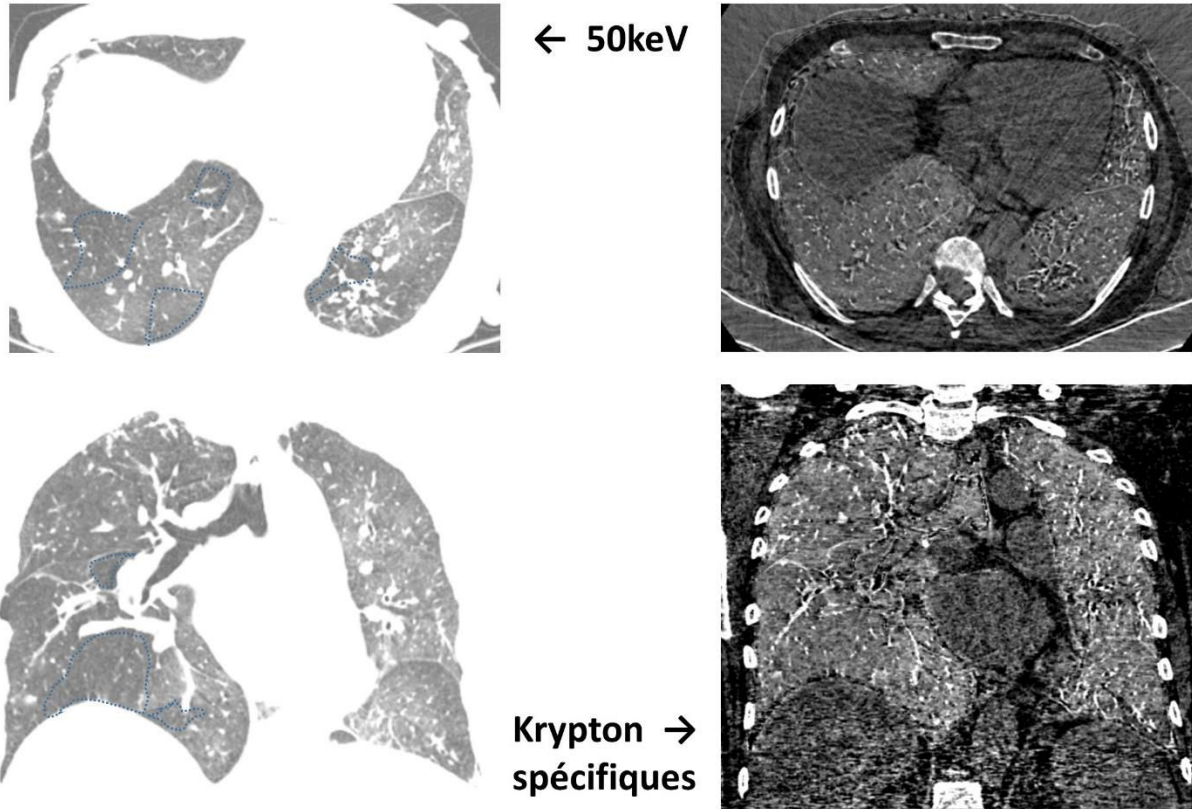


**Figure 7**

Atténuation moyenne de l'air au sein de la trachée et de l'air ambiant à 3 niveaux successifs.

La qualité d'image des reconstructions monochromatiques à 50keV était significativement supérieure à celle des reconstructions Krypton-spécifiques, en moyenne pour les deux lecteurs à  $4,6 \pm 0,4$  (minimum = 4, maximum = 5) contre  $3,2 \pm 0,6$  (minimum = 2, maximum = 4). Un exemple d'un patient avec BOS est donné en *figure 8*.

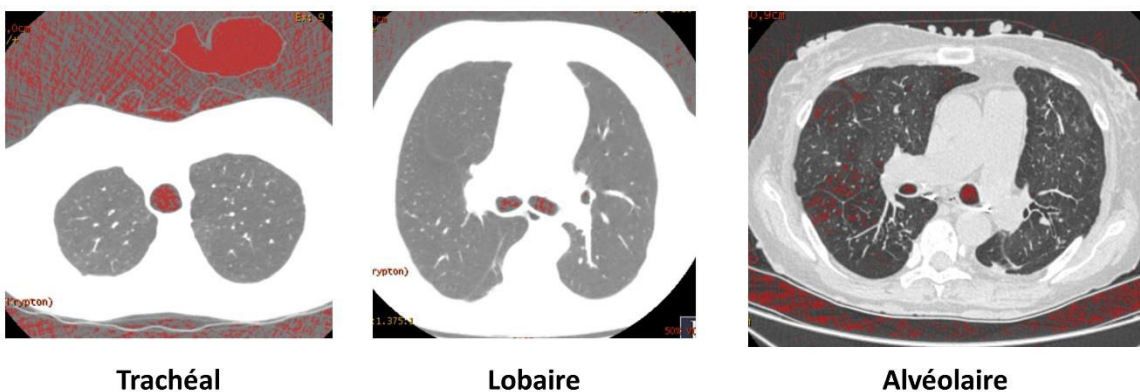



**Figure 8**

Acquisition en expiration d'un patient de 55 ans avec une BOS grade 3. A gauche, les images monochromatiques à 50keV, qui démontrent un trappage expiratoire avec une mosaïque dans les bases (lignes bleues pointillées) ; elles étaient notées de qualité 4. A droite, les reconstructions Krypton-spécifiques qui sont difficilement analysables ; elles étaient notées de qualité 3.

Enfin, la détection du Krypton par la technique de VOI était au maximum trachéale chez 2 patients (22%), au sein des bronches lobaires chez 5 patients (56%) et jusqu'au sein des alvéoles chez 2 patients (22%). Des exemples sont donnés en *figure 9*.



**Figure 9**

Exemple de détection du Krypton (en pointillés rouge, les pixels avec une concentration supérieure à 0,5mg/cm<sup>3</sup>) chez 3 patients différents.

Les résultats selon les 3 protocoles d'inhalation sont détaillés dans le *tableau 2*. Il semble y avoir une atténuation trachéale supérieure dans le troisième protocole, mais cette tendance est surtout marquée pour la portion proximale de la trachée et s'atténue pour la portion distale. Cette différence ne semble pas avoir de conséquence évidente dans la qualité des images Krypton-spécifiques ou dans la possibilité de détection du Krypton en VOI.

Protocole Inhalation	Densité trachéale moyenne	Qualité des images Krypton spécifiques	Détection du Krypton en VOI
<b>Patients 1-2-3</b> (Masque à haute concentration, 5 inhalations)	-952 UH (en proximal : -925, en distal : -968)	3/5	Lobaire pour 2 patients, alvéolaire pour 1 patient
<b>Patients 4-5-6</b> (Masque à haute concentration, 10 inhalations)	-944 UH (en proximal : -912, en distal : -958)	3,3/5	Trachéal pour 2 patients, lobaire pour 1 patient
<b>Patients 8-9-10</b> (Masque facial, 10 inhalations)	-920 UH (en proximal : -887, en distal : -943)	3,3/5	Lobaire pour 2 patients, alvéolaire pour 1 patient

**Tableau 2**  
Résultats selon le protocole d'inhalation.

### 3.4 Détection de la BOS

#### 3.4.1 Analyse visuelle

Au total, 4 patients sur les 9 finalement acquis en double énergie avaient une BOS. Les acquisitions en expiration étaient toutes optimales, sans nécessité d'un deuxième essai.

L'analyse consensuelle retrouvait un trappage expiratoire significatif chez 4 patients sur les images monochromatiques à 50keV : 2 d'entre eux avaient effectivement une BOS et 2 des EFR normales (*tableau 3*), ce qui donnait une sensibilité à 50% et une spécificité à 60%.



	Patients BOS+	Patients BOS-
<b>Trappage expiratoire</b>	2 ( <i>vrai positif</i> )	2 ( <i>faux positif</i> )
<b>Absence de trappage expiratoire</b>	2 ( <i>faux négatif</i> )	3 ( <i>vrai négatif</i> )
<i>Sensibilité = 50%; Spécificité = 60%, Valeur Prédicative Positive = 50%, Valeur prédictive Négative = 60%</i>		

**Tableau 3**

Tableau de contingence de la détection visuelle de trappage expiratoire sur les reconstructions monochromatiques à 50keV.

Seul un dossier avec trappage expiratoire a été noté par les deux lecteurs sur les images Krypton-spécifiques, et il s'agissait d'un faux négatif, ce qui donne une sensibilité à 0% et une spécificité à 80%.

A contrario, toutes les reconstructions Sans Krypton Virtuelles sauf une (un seul vrai négatif) étaient cotées comme ayant un trappage expiratoire, soit une sensibilité de 100% et une spécificité de 20%.

### 3.4.2 Analyse par segmentation

La segmentation des parenchymes pulmonaires a pu être réalisée pour la totalité des acquisitions, avec un temps moyen de post-traitement d'environ 20 minutes par patient.

Les résultats des différentes mesures sont résumés dans le *tableau 4*. Aucune de ces mesures ne présentait de différence significative entre les patients BOS+ et les patients BOS-.

Patient	BOS	% -950 -856	Densité Inspi / Densité Expi	Atténuation/Volu me
1	BOS -	3,4	1,28	3,33
2	BOS-	3,7	1,23	3,13
3	BOS-	22,2	1,10	2,25
4	BOS+	2	1,34	3,35
5	BOS-	6,4	1,16	2,35
6	BOS+	12,5	1,19	2,37
8	BOS-	3,8	1,28	3,22
9	BOS+	29,7	1,10	2,09
10	BOS+	33	1,06	1,64

<b>BOS +</b>	19 ± 15	1,17 ±0,13	2,36 ±0,72
<b>BOS -</b>	8 ±8	1,21 ±0,08	2,85 ±0,51
<b><i>p</i></b> (t de Student)	0,23	0,62	0,3

**Tableau 4**

Récapitulatifs des mesures et des ratios obtenus à partir de la segmentation des reconstructions monochromatiques à 50keV en inspiration et en expiration.

Pour le pourcentage du poumon compris entre -950UH et -856UH, en proposant un seuil à 10%, 3 patients BOS+ et 1 patient BOS- sont au-dessus de ce seuil, soit une sensibilité à 75% et une spécificité à 80%.

Pour le rapport des densités, en proposant un seuil à 1,20, 3 BOS+ et 2 BOS- sont sous ce seuil, soit une sensibilité à 75% et une spécificité à 60%.

Pour le rapport atténuation/volume, en proposant un seuil à 3, 3 patients BOS+ et 2 patients BOS- sont en dessous de ce seuil, soit une sensibilité à 75% et une spécificité à 60%.

### 3.4.3 Analyse par recalage

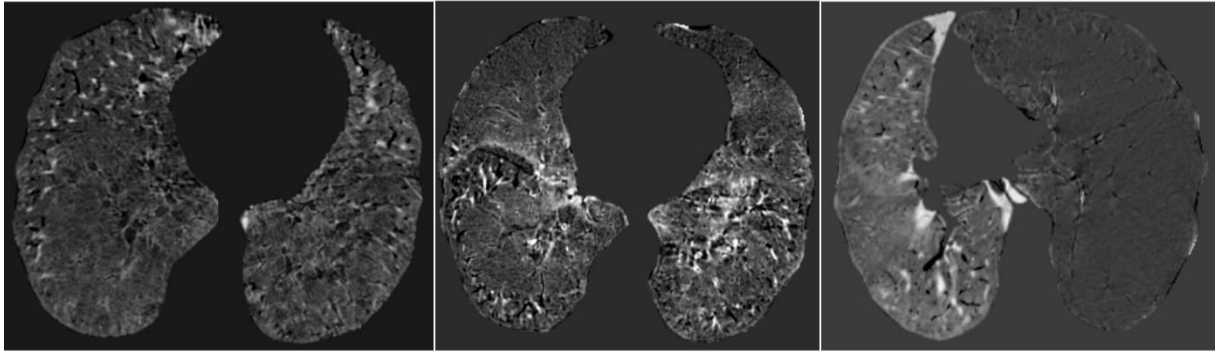
Les recalages ont été complétés pour l'ensemble des patients, avec un temps moyen de traitement d'environ 8h par dossier. La qualité du recalage était modérée, avec des artéfacts visibles sur les images de soustraction le long des vaisseaux, des bronches proximales et des scissures.

#### 3.4.3.1 Recalages des reconstructions monochromatiques à 50keV

Les images de soustraction des reconstructions monochromatiques 50keV recalées (*figure 10*) avaient donc des structures anatomiques reconnaissables.

L'analyse visuelle des 9 dossiers par les deux lecteurs mettait en évidence un trappage expiratoire chez 5 patients (2 vrais positifs et 3 faux positifs) soit une sensibilité de 50% et une spécificité de 40%.

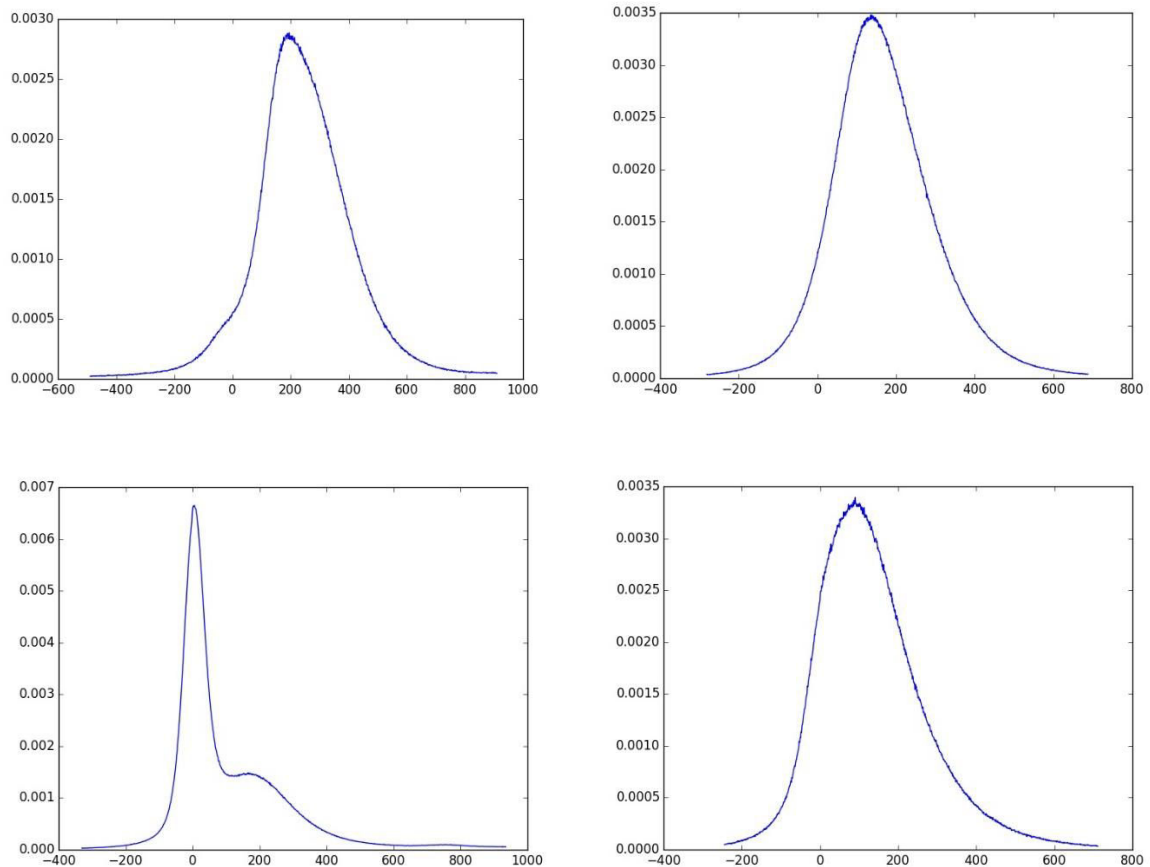
L'histogramme de ces images de soustraction montrait deux types de courbes : soit une courbe gaussienne symétrique centrée sur >100 dans 4 cas, soit une courbe asymétrique dont le pic était <100 dans 5 cas (*figure 11*). Les courbes gaussiennes symétriques avec un pic >100 correspondaient toutes à des vrais négatifs de BOS, les courbes asymétriques avec un pic <100 correspondaient pour 4 d'entre elles à de vrais positifs de BOS et pour 1 à un faux positif, soit une sensibilité de l'histogramme de 100% et une spécificité de 80%.



**Figure 10**

Images de soustractions des acquisitions en inspiration et en expiration recalée pour les reconstructions monochromatiques à 50keV.

A gauche, patient n°2 (homme, 59 ans) sans BOS. Au milieu, patient n°9 (homme, 65 ans) avec BOS. A droite, patient n°4 (homme, 67 ans, greffé unilatéral droit) avec BOS.



**Figure 11**

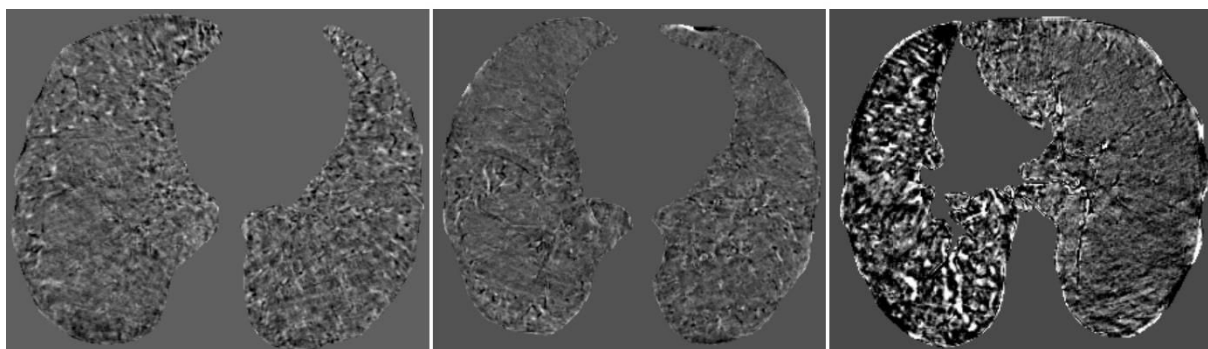
Histogrammes des soustractions monochromatiques 50keV Expiration recalée – Inspiration.

En haut, des images de patients BOS – (patient n°1 à gauche, patient n°8 à droite), avec une courbe de Gausse relativement symétrique dont le pic est supérieur à 100UH.

En bas, des images de patients BOS+ (patient n°4 à gauche, patient n°9 à droite), avec des courbes asymétriques et un pic < 100UH.

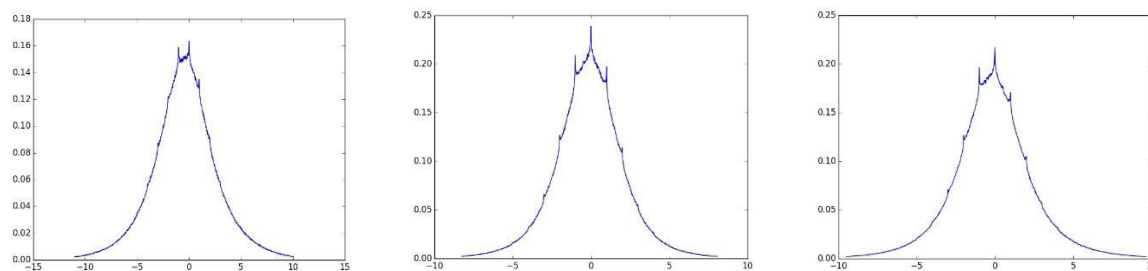
### 3.4.3.2 Recalage des reconstructions Krypton-Spécifiques

Les images de soustraction des reconstructions Krypton-spécifiques recalées (*figure 12*) étaient extrêmement bruitées, sans quasiment aucune structure anatomique identifiable (bronches, vaisseaux ou scissures). Visuellement, il était impossible de détecter du trappage expiratoire sur ces soustractions (soit une sensibilité de 0% et une spécificité de 100%). Leur histogramme était systématiquement distribué de manière gaussienne autour du zéro (*figure 13*), suggérant l'impossibilité de démontrer une différence entre les deux acquisitions.



**Figure 12**

Images de soustraction des acquisitions en inspiration et en expiration recalée pour les reconstructions Krypton-spécifiques Krypton(Water). Les images sont pour les mêmes patients et les mêmes niveaux que présentés à la figure 9.



**Figure 13**

Histogramme des soustractions Krypton-spécifiques Expiration recalée – Inspiration.

Tous les histogrammes sont symétriques avec un pic centré sur 0 (à gauche, patient n°1 BOS-, au milieu patient n°5 BOS-, à droite patient n°9 BOS+).

Au total, considérant les techniques visuelles et quantitatives développées dans ce travail pour le diagnostic de la BOS, nous pouvons résumer les performances diagnostiques obtenues dans notre série dans le *tableau 5*.

Technique	Sensibilité	Spécificité
<b>Comparaison Visuelle</b>		
Monochromatique 50keV inspi/expi	50%	60%
Krypton-Spécifique inspi/expi	0%	80%
<b>Segmentation</b>		
Pourcentage -950UH / -856UH ( <i>seuil 10%</i> )	75%	80%
Rapport des densités ( <i>seuil 1,2</i> )	75%	60%
Rapport atténuation/volume ( <i>seuil 3</i> )	75%	60%
<b>Recalage</b>		
Analyse visuelle des Soustractions 50keV	50%	40%
Analyse des Histogrammes 50keV	<b>100%</b>	<b>80%</b>

**Tableau 5**

Résumé des performances diagnostiques des techniques qualitatives et quantitatives présentées dans ce travail.

## 4. Discussion

Ce travail est le premier à s'intéresser à l'imagerie de ventilation par inhalation de gaz noble avec une technique double énergie simple source [22]. C'est aussi le premier à étudier le possible impact de la technique chez des patients greffés pulmonaires.

Bien que limitée par la population volontairement restreinte de ce premier essai, cette étude de faisabilité permet déjà de valider l'innocuité du Krypton à la dose de 80%. Nous n'avons ainsi observé aucun effet secondaire immédiat ou retardé, même mineur, et aucune diminution de la saturation en oxygène, sur l'ensemble des 20 acquisitions.

Notre étude confirme aussi la faisabilité de la technique dans un *workflow* de routine, puisque le temps d'occupation machine s'est vite stabilisé, après une courte courbe d'apprentissage sur les 5 premiers examens, à environ 6-7 minutes. Ce temps est certes supérieur à celui habituellement nécessaire pour ce type d'examen (environ 4 à 5 minutes de temps machine pour un scanner thoracique non injecté en inspiration et en expiration) mais reste comparable au

temps nécessaire à un examen acquis avec injection intraveineuse (par exemple 6-7 minutes au minimum pour un angioscanner des membres inférieurs) [23]. Ce type d'examen est donc intégrable dans une vacation quotidienne.

De plus, le coût d'un tel produit de contraste gazeux reste raisonnable, puisqu'il faut compter environ 1200€ TTC pour une bouteille permettant de réaliser 30 examens (*i.e.* 60 acquisitions), soit environ 40€ de gaz par patient. Il s'y ajoute le coût du masque et des consommables (variable selon la technique retenue), pour aboutir au final à un coût similaire à un produit de contraste iodé (tarif en officine du ioméprol 400 en 100ml de 48,17€).

Enfin, et dans la continuité de ce que nous avons démontré [24], la dose d'irradiation associée apparaît acceptable à 294 mGy.cm par acquisition. Elle est ainsi inférieure à celle délivrée dans l'étude d'Hachulla et al. (387mGy.cm) [10].

Cependant, et si la faisabilité de ce protocole en termes de sécurité, de coût et de flux de patients apparaît valable, son efficacité est ici clairement décevante. En effet, les images Krypton-spécifiques sont de qualité médiocre (en moyenne 3,2/5) et en permettent pas de réaliser un diagnostic de BOS, que ce soit par analyse visuelle directe des reconstructions ou par analyse des images recalées soustraites. De plus, l'atténuation de l'air signant la présence de contraste gazeux semble effective uniquement sur les portions initiales de l'arbre trachéo-bronchique, puisque les densités mesurées sur les reconstructions monochromatiques à 50keV ne sont (faiblement) élevées que sur les segments proximaux de la trachée, puis chutent assez rapidement. Cette absence de contraste en aval de l'arbre trachéo-bronchique très proximal se confirme sur la technique VOI qui n'arrive quasiment pas à extraire du Krypton au-delà de la trachée ; comme illustré sur la *figure 9*, les détections lobaires et alvéolaires sont très partielles, et n'ont été retrouvées que chez quelques patients. Ces détections plus distales ne se distinguent pas toujours clairement de détections évidemment artéfactuelles, telles celles dans la table du scanner, l'air du côlon transverse ou l'air ambiant. Ces artéfacts sont probablement dus au bruit, et font donc poser la question de la véracité de ces détections lobaires et alvéolaires distales éparses.

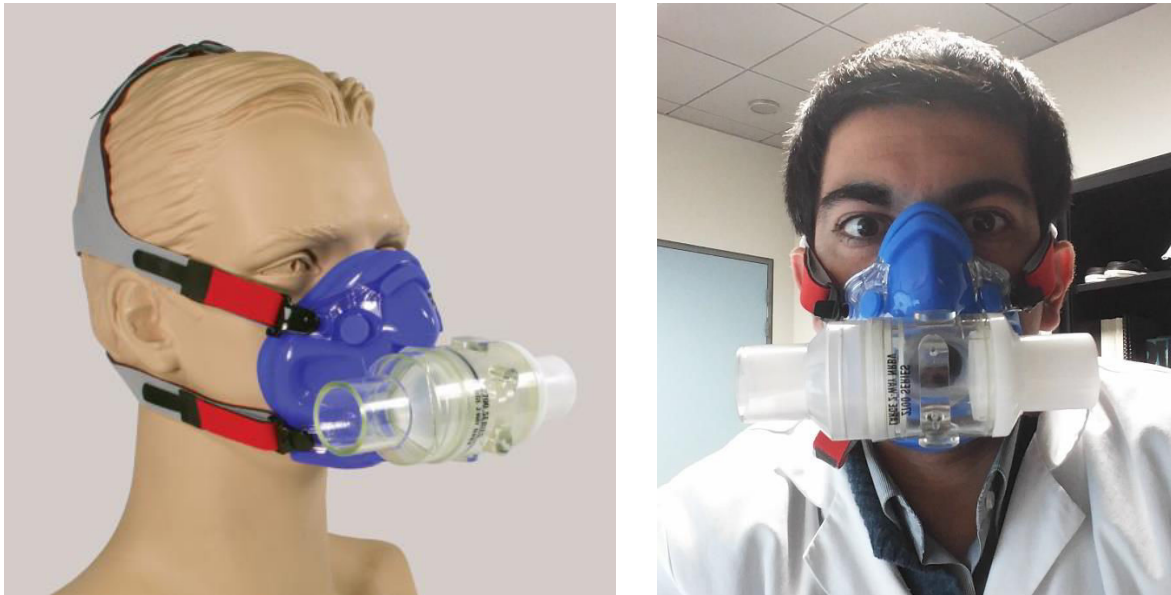
Dans la théorie, le gaz (Krypton ou Xénon) induit effectivement une densification de l'air avec la diminution des keV [25] sur les reconstructions monochromatiques, et c'est cet effet que nous pouvons observer sur les mesures de ROI dans la trachée proximale. Mais il apparaît que

cette densification (*i.e.* la concentration effective en Krypton) chute drastiquement le long de l'arbre trachéo-bronchique, pour devenir quasi insignifiante en aval de la carène. Dans l'étude de Hachulla et al.[10], les résultats étaient présentés comme positifs. Toutefois, les atténuations obtenues étaient faibles, ne dépassant jamais 18,5UH, et les différences entre le parenchyme sain théoriquement bien ventilé et le poumon emphysémateux supposé non aéré étaient minces (12,4  $\pm$ 4UH en moyenne pour le poumon sain contre 7,6  $\pm$ 4UH pour le poumon emphysémateux). L'atténuation minimale retrouvée dans le poumon emphysémateux détruit (donc supposé non ventilé) correspond-elle réellement à du Krypton, ou simplement à du bruit ? L'écart entre les deux mesures, bien que significatif dans une population de 32 patients, a-t-il réellement une valeur à l'échelle de l'individu ? Ces augmentations de densité sont-elles pertinentes lorsqu'on les compare aux densités habituelles du poumon, comprises grossièrement entre -970 et -850UH, et aux variations intrinsèques de cette densité selon le degré de destruction du parenchyme ?

Il nous est difficile d'expliquer l'échec de la technique, alors même que les essais préliminaires présentés au chapitre 4 de la première partie étaient très convaincants.

Une première explication réside dans la technique d'inhalation utilisée : nous avons, pour des raisons de coût et de praticité, d'abord voulu tester le protocole avec un masque à concentration à usage unique, identique à celui utilisé dans les services d'hospitalisation, qui couvre le nez et la bouche, dispose d'une valve anti-retour et d'un ballon de concentration. Son utilisation est aisée et son coût unitaire de 0,93€. Il y a cependant des fuites autour du masque, et il est possible que la concentration maximale atteinte avec ce matériel soit insuffisante. Nous avons aussi essayé d'augmenter le nombre d'inhalations de 5 à 10, mais cela n'a semble-t-il pas eu d'impact mesurable sur les densités obtenues en trachéal moyen et distal.

L'utilisation d'un masque facial dédié avec valve unidirectionnelle (7450 Series V2, *figure 14*) comme dans la publication lilloise [10], permet certes d'augmenter l'atténuation dans la trachée mais surtout en proximal, et sans que la détection du Krypton en technique VOI soit nettement améliorée. Ce masque est effectivement complètement étanche, du fait de sangles d'attaches serrées, et dirige l'air selon un flux unidirectionnel grâce à sa valve. Néanmoins, il coûte 948€, nécessite une désinfection entre chaque patient et est moins confortable à porter.



**Figure 14**

Masque facial à valve unidirectionnelle. Le masque est étanche, avec un flux de l'air inspiré et expiré bien régulé, mais est beaucoup plus cher et moins confortable pour le patient.

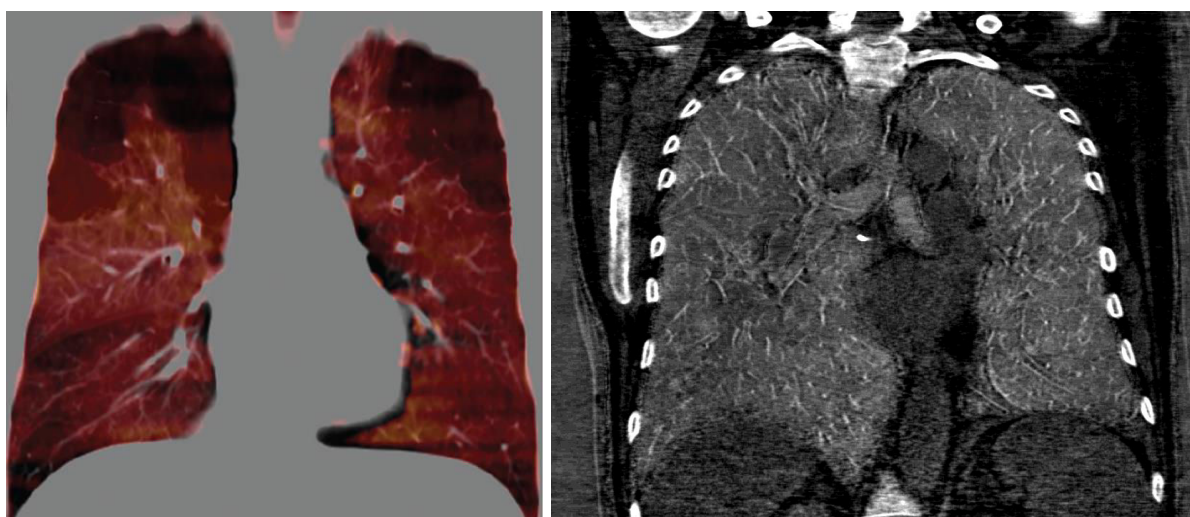
Les études portant sur l'imagerie de la ventilation avec utilisation du Xénon [6, 8, 9, 26-29] faisaient toutes appel à une machine de ventilation dédiée avec une inhalation du gaz pendant 2 à 4 minutes avant l'examen. Nous avons choisi de nous limiter à une acquisition ponctuelle (5 à 10 inhalations soit 40 secondes au maximum) et non pas à une inspiration continue sur plusieurs minutes, afin d'éviter les phénomènes d'équilibration et de diffusion passive du contraste gazeux vers des zones non ventilées. Ceci permet aussi de réduire le coût du consommable nécessaire à chaque examen. Dans l'étude de Hachulla et al. [10], le nombre d'inhalations était aussi limité à 5.

Une deuxième explication à la médiocrité des résultats obtenus serait peut-être dans la population sélectionnée, avec des modifications fonctionnelles des voies aériennes empêchant une ventilation dans un délai normal des poumons greffés. Toutefois, l'absence de différence dans la qualité des images entre les patients sains et les patients pathologiques avec BOS ne plaide pas en faveur de cette hypothèse.

Enfin, une troisième explication à cet échec serait l'utilisation de la technique double énergie simple source, qui fonctionne différemment dans l'acquisition [22] mais aussi dans le post-traitement des données. La technique double source utilise aussi une décomposition des matériaux mais selon une triple décomposition (air, tissus mous et Krypton) qui aboutit à un résultat en UH, alors que la technique simple source réalise la décomposition sur deux matériaux et donne un résultat en concentration. Dans notre expérience, une concentration minimale de  $0,5\text{mg}/\text{cm}^3$  était nécessaire pour que le gaz soit (difficilement) détectable en mode



VOI. Cette concentration équivaut à 13% de Krypton, soit une atténuation induite à 50keV d'environ 9UH, sachant que dans nos essais préliminaires sur fantôme, un mélange de Krypton à 80% donnait une atténuation par rapport à l'air ambiant de 54UH. Ce seuil minimal semble donc supérieur à ce que parvient à détecter Hachulla et al. [10], ce qui pourrait laisser à penser que la technique double source est dans ce protocole plus sensible que la technique simple source, sans que l'on sache si cette supériorité est due à la chaîne d'acquisition (détecteurs notamment) ou au post-traitement (triple décomposition contre double décomposition). De plus, l'affichage permis par le logiciel associé à la technique double source est différent, puisqu'il segmente le parenchyme pulmonaire et affiche la densité attribuée au Krypton en surimpression de l'image morphologique, un peu à la manière d'un PET-scanner (*figure 15*). Ce mode de rendu est probablement plus aisé à lire, et ce d'autant plus que les variations recherchées sont minimales.



**Figure 15**

Méthode d'affichage des reconstructions matériau-spécifiques. A gauche, le logiciel associé à la technique double source, qui effectue une superposition en transparence des poumons segmentés sur l'image morphologique (d'après Honda et al, Radiology). A droite, le logiciel associé à la technique simple source, qui privilégie une reconstruction de l'ensemble du volume.

Le diagnostic de la BOS était aussi relativement décevant dans cette étude, avec des sensibilités et spécificités inférieures à celles de la littérature [14, 15]. Outre le faible échantillon de notre série, nous pouvons évoquer une diminution de la qualité des images monochromatiques du parenchyme pulmonaire comparativement aux images acquises en simple énergie, comme évoqué dans le chapitre 3 de la première partie, ceci étant en partie dû à l'absence de filtre parenchymateux dur. De même, les reconstructions Krypton-spécifiques se sont révélées

décevantes, puisque dans l'impossibilité de mettre en évidence un quelconque trappage expiratoire, contrairement à notre hypothèse de départ.

Les mesures quantitatives par segmentation ont permis d'améliorer ces résultats. Dans notre faible échantillon, nous ne retrouvons pas de différence flagrante entre les 3 techniques (pourcentage  $-950UH / -856UH > 10\%$ , rapport des densités  $< 1,2$ , rapport atténuation/volume  $< 3$ ). Il est d'ailleurs relativement étonnant que les mesures basées sur l'atténuation absolue  $-950UH/-856UH$  ne soient pas faussées par l'utilisation d'une tension différente (50keV contre 120kV habituellement en simple énergie) d'une part, et par l'addition du contraste gazeux d'autre part. Il est possible que l'adaptation de ces seuils améliore encore les performances de cette méthode.

Les techniques de recalage ont aussi apporté des résultats complémentaires intéressants. Dans notre cohorte, les reconstructions monochromatiques à 50keV recalées et soustraites avaient, par l'analyse de leur histogramme (différence supérieure ou inférieure à 100 UH), les meilleures spécificité et sensibilité de tous les outils testés (cf. *tableau 5*). Le seuil nettement supérieur à celui habituel dans la littérature (aux alentours de 40 à 60 UH) s'explique logiquement par l'utilisation d'un keV bas et donc l'augmentation des densités mesurées. A l'inverse, les soustractions des reconstructions Krypton-spécifiques recalées étaient visuellement non informatives, et avaient un histogramme symétrique autour du zéro, ce qui est en faveur d'une image de bruit aléatoire. Ainsi, la différence qui est visualisée sur les reconstructions monochromatiques à 50keV est perdue sur les reconstructions Krypton-spécifiques, ce qui est un argument supplémentaire pour leur non-intérêt.

Ce travail très préliminaire a plusieurs limitations.

Tout d'abord, le faible nombre de patients, bien que voulu par le design de l'étude, limite forcément les conclusions que l'on peut en tirer. De la même manière, le caractère hétérogène des protocoles d'administration du gaz, même s'il nous a permis de tester en conditions réelles ces différentes options, est aussi une limite car il segmente d'autant plus le faible effectif initial. Ensuite, une comparaison avec des examens tomodensitométriques standards, avec par exemple la constitution d'un groupe contrôle matché sur l'ancienneté de la greffe et les données spirométriques, aurait permis de confronter les performances diagnostiques des techniques de segmentation et de recalage sans et avec inhalation de Krypton. En effet, ces techniques relativement récentes sont quasi exclusivement utilisées dans le cadre de la BPCO ou de

l'asthme, et leurs performances diagnostiques dans la détection de la BOS chez le greffé pulmonaire sont mal connues.

Enfin, la détection des changements dans les images de soustraction s'est basée uniquement sur une analyse semi-quantitative de leur histogramme, alors que des méthodes plus avancées [30] existent (remote sensing, machine learning, block matching, tests statistiques,...) et pourraient encore améliorer la mise en évidence des différences entre les deux acquisitions.

En conclusion, ce travail est le premier à s'intéresser à une imagerie tomodynamométrique de la ventilation par inhalation de gaz noble en technique double énergie simple source, chez des patients greffés pulmonaires. Si nous avons pu démontrer la faisabilité de la technique en termes de sécurité, de coût et de flux de patients, nos résultats finaux décevants quant à la détection du Krypton et son impact diagnostique rendent son développement ultérieur au mieux questionnable.

## Références

---

1. Tustison NJ, Cook TS, Song G, and Gee JC *Pulmonary kinematics from image data: a review.* Acad Radiol (2011). 18(4): p. 402-17.
2. Brillet PY *Imageries des voies aériennes : de la morphologie à la fonction.* Revue des Maladies Respiratoires Actualités (2009). 1(5): p. 526-532.
3. Bailey EA, Bailey DL, and Roach PJ *V/Q imaging in 2010: a quick start guide.* Semin Nucl Med (2010). 40(6): p. 408-14.
4. Brillet PY *Pourquoi continuer une recherche en IRM d'hélium-3 polarisé ?* Revue des Maladies Respiratoires Actualités (2011). 3(5): p. 507-508.
5. Chon D, Beck KC, Shikata H & al. *Xenon gas flow patterns evaluated by high-speed multi-row detector CT.* 2004.
6. Goo HW, Yang DH, Hong SJ & al. *Xenon ventilation CT using dual-source and dual-energy technique in children with bronchiolitis obliterans: correlation of xenon and CT density values with pulmonary function test results.* Pediatr Radiol (2010). 40(9): p. 1490-7.
7. Zhang LJ, Zhou CS, Schoepf UJ & al. *Dual-energy CT lung ventilation/perfusion imaging for diagnosing pulmonary embolism.* Eur Radiol (2013). 23(10): p. 2666-75.
8. Kim WW, Lee CH, Goo JM & al. *Xenon-enhanced dual-energy CT of patients with asthma: dynamic ventilation changes after methacholine and salbutamol inhalation.* AJR Am J Roentgenol (2012). 199(5): p. 975-81.
9. Park E-A, Goo JM, Park SJ & al. *Chronic Obstructive Pulmonary Disease: Quantitative and Visual Ventilation Pattern Analysis at Xenon Ventilation CT Performed by Using a Dual-Energy Technique.* Radiology (2010). 256(3): p. 985-997.
10. Hachulla A-L, Pontana F, Wemeau-Stervinou L & al. *Krypton Ventilation Imaging Using Dual-Energy CT in Chronic Obstructive Pulmonary Disease Patients: Initial Experience.* Radiology (2012). 263(1): p. 253-259.
11. Hemmert C, Ohana M, Jeung MY & al. *Imaging of lung transplant complications.* Diagn Interv Imaging (2014). 95(4): p. 399-409.
12. Meyer KC, Raghu G, Verleden GM & al. *An international ISHLT/ATS/ERS clinical practice guideline: diagnosis and management of bronchiolitis obliterans syndrome.* Eur Respir J (2014). 44(6): p. 1479-503.
13. Collins J *Imaging of the chest after lung transplantation.* J Thorac Imaging (2002). 17(2): p. 102-12.
14. Leung AN, Fisher K, Valentine V & al. *Bronchiolitis obliterans after lung transplantation: detection using expiratory HRCT.* Chest (1998). 113(2): p. 365-70.

15. Bankier AA, Van Muylem A, Knoop C, Estenne M, and Gevenois PA *Bronchiolitis obliterans syndrome in heart-lung transplant recipients: diagnosis with expiratory CT*. *Radiology* (2001). 218(2): p. 533-9.
16. Hansell DM, Bankier AA, MacMahon H & al. *Fleischner Society: glossary of terms for thoracic imaging*. *Radiology* (2008). 246(3): p. 697-722.
17. Mets OM, Zanen P, Lammers JW & al. *Early identification of small airways disease on lung cancer screening CT: comparison of current air trapping measures*. *Lung* (2012). 190(6): p. 629-33.
18. Yamashiro T, Matsuoka S, Bartholmai BJ & al. *Collapsibility of lung volume by paired inspiratory and expiratory CT scans: correlations with lung function and mean lung density*. *Acad Radiol* (2010). 17(4): p. 489-95.
19. Nagatani Y, Murata K, Takahashi M & al. *A new quantitative index of lobar air trapping in chronic obstructive pulmonary disease (COPD): comparison with conventional methods*. *Eur J Radiol* (2015). 84(5): p. 963-74.
20. Murphy K, van Ginneken B, Reinhardt JM & al. *Evaluation of registration methods on thoracic CT: the EMPIRE10 challenge*. *IEEE Trans Med Imaging* (2011). 30(11): p. 1901-20.
21. Song G, Tustison N, Avants B, and Gee JC *Lung CT image registration using diffeomorphic transformation models*. *Medical image analysis for the clinic: a grand challenge* (2010): p. 23-32.
22. Ohana M, Jeung MY, Labani A, El Ghannudi S, and Roy C *Thoracic dual energy CT: acquisition protocols, current applications and future developments*. *Diagn Interv Imaging* (2014). 95(11): p. 1017-26.
23. Ohana M, Georg Y, Lejay A & al. *Current optimal morphological evaluation of peripheral arterial diseases*. *J Cardiovasc Surg (Torino)* (2015). 56(2): p. 287-97.
24. Ohana M, Labani A, Jeung MY & al. *Iterative reconstruction in single source dual-energy CT pulmonary angiography: Is it sufficient to achieve a radiation dose as low as state-of-the-art single-energy CTPA?* *Eur J Radiol* (2015). 84(11): p. 2314-20.
25. Mahnken AH, Jost G, and Pietsch H *Krypton for computed tomography lung ventilation imaging: preliminary animal data*. *Invest Radiol* (2015). 50(5): p. 305-8.
26. Chae EJ, Seo JB, Goo HW & al. *Xenon ventilation CT with a dual-energy technique of dual-source CT: initial experience*. *Radiology* (2008). 248(2): p. 615-24.
27. Chae EJ, Seo JB, Lee J & al. *Xenon Ventilation Imaging Using Dual-Energy Computed Tomography in Asthmatics: Initial Experience*. *Investigative Radiology* (2010). 45(6).
28. Honda N, Osada H, Watanabe W & al. *Imaging of ventilation with dual-energy CT during breath hold after single vital-capacity inspiration of stable xenon*. *Radiology* (2012). 262(1): p. 262-8.

29. Kong X, Sheng HX, Lu GM & al. *Xenon-enhanced dual-energy CT lung ventilation imaging: techniques and clinical applications*. *AJR Am J Roentgenol* (**2014**). 202(2): p. 309-17.
30. Zhang Y, Dong Z, Wu L, and Wang S *A hybrid method for MRI brain image classification*. *Expert Systems with Applications* (**2011**). 38(8): p. 10049-10053.

# Conclusion

---

*“La théorie, c'est quand on sait tout et que rien ne fonctionne.  
La pratique, c'est quand tout fonctionne et que personne ne sait  
pourquoi. Ici, nous avons réuni théorie et pratique : rien ne  
fonctionne... et personne ne sait pourquoi !”*

*Albert Einstein*

Ce travail est original à plusieurs titres : il est le premier à s'être intéressé à l'imagerie de la ventilation en tomодensitométrie double énergie simple source, le premier à étudier le possible impact de cette nouvelle modalité chez le patient greffé pulmonaire, et le deuxième à avoir utilisé en clinique du Krypton en tant que contraste gazeux.

Les enseignements que l'on peut en tirer sont nombreux :

- L'irradiation d'un examen tomодensitométrique acquis en double énergie simple source peut être abaissée à celle d'un examen acquis en simple énergie sans perte d'information qualitative ou quantitative, grâce à l'utilisation de la reconstruction itérative.
- L'analyse qualitative du parenchyme pulmonaire en imagerie double énergie peut se faire uniquement sur les reconstructions monochromatiques 50-55keV.
- L'atténuation théorique maximale du Krypton dosé à 80% est modérément inférieure à celle du Xénon dosé à 30%.
- La décomposition des matériaux en tomодensitométrie double énergie simple source est possible sur le Xénon et le Krypton, avec une mesure quantitative fiable des concentrations sur fantômes.
- L'utilisation d'un produit de contraste gazeux n'a pas d'impact significatif sur le Workflow en routine clinique.
- Le Krypton est cliniquement sûr à la dose de 80%, avec une absence d'effet indésirable même mineur sur 20 acquisitions.
- La technique actuelle ne permet pas de détecter le Krypton au-delà de la carène de manière satisfaisante, probablement en raison d'une concentration en gaz atteinte insuffisante par rapport à la sensibilité de détection, et d'un post-traitement sous-optimal.
- Le recalage élastique augmente les performances diagnostiques de détection de la BOS par rapport à une simple analyse visuelle.

La question qui subsiste à la fin de ce travail est de savoir s'il est encore nécessaire de poursuivre une recherche sur l'utilisation du Krypton en tant que contraste gazeux. D'un côté, les piètres résultats cliniques obtenus poussent à une réponse négative, mais les preuves théoriques obtenues sur fantômes, les avantages du Krypton en termes de coût, de disponibilité, de facilité d'administration et de sécurité d'emploi, ainsi que les améliorations technologiques



attendues tant en efficacité de détection qu'en perfectionnement du post-traitement nous encourageant à poursuivre les investigations dans cette voie.

Nous avons donc en perspective proche la poursuite du protocole dans une deuxième indication : la prédiction de la fonction pulmonaire post-opératoire résiduelle après segmentectomie/lobectomie/pneumectomie chez le patient porteur d'une néoplasie thoracique opérable. Cette étude, déjà validée par le CPP Est et l'ANSM, poursuivra la méthodologie employée (même mélange gazeux Krypton/Oxygène 80%/20%, masque facial à valve unidirectionnelle, 10 inhalations, acquisition uniquement en inspiration profonde) chez 10 patients supplémentaires. Ces examens additionnels permettront de vérifier si, à plus grande échelle et dans des conditions optimales, la technique reste inadaptée à une analyse visuelle ou si la quantification par segmentation pulmonaire est plus pertinente.

S'il est probable que les données que nous obtiendrons resteront d'un intérêt limité, ceci pourrait à moyen terme ne plus être le cas lorsque – et là résident le charme et l'attractivité de notre discipline – les inéluctables innovations technologiques (sensibilité des détecteurs, optimisation de la chaîne d'acquisition) et logicielles (amélioration de la décomposition des matériaux) permettront d'atteindre chez l'homme le niveau de qualité que nous avons pu entrevoir sur fantômes.



**Imagerie de la ventilation par tomodensitométrie  
double énergie simple source avec inhalation de gaz  
noble**

## Résumé

Ce travail portant sur l'imagerie tomodensitométrique double énergie de la ventilation a permis d'établir les points suivants :

- L'irradiation d'un examen thoracique acquis en double énergie peut être abaissée à celle d'un examen acquis en simple énergie, grâce à l'utilisation de la reconstruction itérative.
- L'analyse qualitative du parenchyme pulmonaire en imagerie double énergie doit se faire sur les reconstructions monochromatiques 50-55keV.
- L'atténuation théorique maximale du Krypton dosé à 80% est modérément inférieure à celle du Xénon dosé à 30%.
- La décomposition des matériaux en tomodensitométrie double énergie simple source est possible sur le Xénon et le Krypton.
- L'utilisation d'un produit de contraste gazeux n'a pas d'impact significatif sur le Workflow en routine clinique.
- Le Krypton est cliniquement sûr à la dose de 80%.
- La technique ne permet pas de détecter le Krypton au-delà de la carène de manière satisfaisante, probablement en raison d'une concentration en gaz atteinte insuffisante.
- Le recalage élastique augmente les performances diagnostiques de détection de la bronchiolite oblitérante par rapport à une simple analyse visuelle.

**Mots-clés** Tomodensitométrie, Double Energie, Ventilation, Krypton, Irradiation, Contraste, Recalage, Greffe Pulmonaire, Bronchiolite Oblitérante

## Résumé en anglais

This work on dual energy CT ventilation imaging has established the following:

- The radiation dose of a dual energy chest CT can be reduced to that of a single energy examination through the use of iterative reconstruction.
- The qualitative analysis of the lung parenchyma should be made on the 50-55keV monochromatic reconstructions.
- The maximum theoretical attenuation obtained with 80% Krypton is moderately inferior to that of 30% Xenon.
- Dual energy material decomposition of Xenon and Krypton is efficient with a single source technique.
- The use of a gaseous contrast agent has no significant impact on the workflow in the clinical setting.
- The Krypton is safe at 80% concentration.
- The technique does not satisfactorily detect Krypton beyond the carina, probably due to insufficient gas concentration.
- The elastic registration increases the diagnostic performance of bronchiolitis obliterans syndrome detection, compared to a simple visual analysis.

**Keywords** Computed Tomography, Dual Energy, Ventilation, Krypton, Radiation Dosage, Contrast Agent, Registration techniques, Lung Transplantation, Bronchiolitis Obliterans