HAL open science

Recalage et fusion d'informations multimodales pour l'optimisation de la thérapie de resynchronisation cardiaque

Sophie Bruge

▶ To cite this version:

Sophie Bruge. Recalage et fusion d'informations multimodales pour l'optimisation de la thérapie de resynchronisation cardiaque. Traitement du signal et de l'image [eess.SP]. Université de Rennes, 2017. Français. NNT : 2017REN1S018 . tel-01621685

HAL Id: tel-01621685

https://theses.hal.science/tel-01621685v1

Submitted on 23 Oct 2017

HAL is a multi-disciplinary open access archive for the deposit and dissemination of scientific research documents, whether they are published or not. The documents may come from teaching and research institutions in France or abroad, or from public or private research centers.

L'archive ouverte pluridisciplinaire **HAL**, est destinée au dépôt et à la diffusion de documents scientifiques de niveau recherche, publiés ou non, émanant des établissements d'enseignement et de recherche français ou étrangers, des laboratoires publics ou privés.

ANNÉE 2017

THÈSE / UNIVERSITÉ DE RENNES 1
sous le sceau de l'Université Bretagne Loire

pour le grade de

DOCTEUR DE L'UNIVERSITÉ DE RENNES 1

Mention : Traitement du Signal et Télécommunications

Ecole doctorale MATISSE

présentée par

Sophie Bruge

préparée à l'unité de recherche LTSI-INSERM, U1099
Laboratoire Traitement du Signal et de l'Image
ISTIC UFR Informatique et Électronique

Recalage et fusion d'informations multimodales pour l'optimisation de la thérapie de resynchronisation cardiaque

jury composé de :

Philippe CINQUIN
PU-PH, Université Joseph Fournier, Grenoble / rapporteur

Denis FRIBOULET
PU, INSA, Lyon / rapporteur

Alain LALANDE
MCU-PH, Université de Bourgogne, Dijon / examinateur

Christophe LECLERCQ
PU-PH, Université de Rennes 1, Rennes / examinateur

Mireille GARREAU
PU, Université de Rennes 1, Rennes / directeur de thèse

Antoine SIMON
MCU, Université de Rennes 1, Rennes / co-directeur de thèse

Table des matières

Introduction générale **9**

1 Contexte clinique et problématique : optimisation de la CRT **15**
Introduction . . . 15
1.1 Le système cardiovasculaire . . . 16
1.1.1 Le système circulatoire . . . 16
1.1.2 Physiologie cardiaque . . . 17
1.1.3 Electrophysiologie cardiaque . . . 19
1.1.4 Cinétique cardiaque . . . 21
1.2 Insuffisance cardiaque et asynchronisme de contraction . . . 21
1.2.1 Insuffisance cardiaque . . . 22
1.2.2 Cardiomyopathies . . . 23
1.2.3 Asynchronisme de contraction . . . 25
1.2.4 Thérapie de Resynchronisation Cardiaque (CRT) . . . 26
1.3 Problématique clinique . . . 28
1.3.1 Optimisation de la CRT par la sélection des patients . . . 28
1.3.2 Optimisation de la CRT par la programmation du stimulateur . . . 30
1.3.3 Optimisation de la CRT par le positionnement des sondes de stimulation . . . 31
1.3.4 Synthèse et approche envisagée . . . 34
Conclusion . . . 35
Bibliographie . . . 36

2 État de l'art en analyse pré-opératoire pour la CRT **45**
Introduction . . . 45
2.1 Analyse pré-opératoire : état de l'art . . . 45
2.1.1 Analyse pré-opératoire de diagnostic . . . 46
2.1.2 Analyse pré-opératoire de planification . . . 50
2.1.3 Représentation des descripteurs de la fonction cardiaque . . . 61
2.2 Travaux antérieurs menés au LTSI . . . 63
2.2.1 Extraction de descripteurs du ventricule gauche . . . 65
2.2.2 Recalage multimodal . . . 68
2.2.3 Représentation et fusion des données . . . 72
2.3 Approche proposée . . . 73
Conclusion . . . 76
Bibliographie . . . 76

3 Planification de la CRT **85**
Introduction . . . 85
3.1 Protocole RICART . . . 85
3.1.1 Inclusion dans l'étude : analyse pré-opératoire de diagnostic . . . 85
3.1.2 Planification de la CRT : analyse pré-opératoire de planification . . . 86
3.2 Segmentation des veines en imagerie TDM . . . 87
3.2.1 État de l'art en segmentation des veines coronaires . . . 87
3.2.2 Approche proposée . . . 90
3.2.3 Pré-traitements . . . 91
3.2.4 Segmentation semi-interactive des images de rehaussement . . . 98
3.2.5 Post-traitements . . . 100
3.2.6 Résultats . . . 104
3.2.7 Discussion . . . 108
3.3 Caractérisation de la fibrose interstitielle en IRM . . . 110
3.3.1 Calcul du volume extra-cellulaire : séquences IRM-MOLLI . . . 110
3.3.2 Approche proposée . . . 113
3.3.3 Choix des images et pré-traitements . . . 114
3.3.4 Reconstruction 3D par alignement spatial des coupes petit axe . . . 116
3.3.5 Recalage inter-séquences . . . 120
3.3.6 Résultats de la reconstruction et du recalage . . . 124
3.3.7 Génération d'un modèle 3D du volume extra-cellulaire . . . 128
3.3.8 Intégration à l'analyse pré-opératoire . . . 128
3.4 Fusion des données et intégration logicielle . . . 129
3.4.1 Fusion des données multimodales . . . 130
3.4.2 Logiciels de prototypage dédiés à l'imagerie médicale . . . 133
3.4.3 Approche de développement . . . 133
3.4.4 Interface de traitement des données . . . 134
3.4.5 Interface de planification . . . 142
Conclusion . . . 143
Bibliographie . . . 144

4 Assistance Per-Opératoire de la CRT **153**
Introduction . . . 153
4.1 État de l'art : guidage des médicales par imagerie RX . . . 153
4.1.1 Recalage 3D/2D . . . 154
4.1.2 Fusion des données pré- et per-opératoires pour l'assistance à la CRT 158
4.2 Approche proposée . . . 161
4.3 Synchronisation des données angiographiques et TDM . . . 163
4.3.1 Suivi des sondes OD et VD . . . 164
4.3.2 Extraction des images en télé-systole . . . 167
4.3.3 Résultats . . . 168
4.4 Recalage 3D/2D du réseau veineux coronaire . . . 171
4.4.1 Segmentation des veines en angiographie-RX . . . 172
4.4.2 Définition de la transformation géométrique . . . 178
4.4.3 Métrique de recalage par calcul de cartes de distance . . . 181
4.4.4 Optimisation . . . 183
4.4.5 Evaluation et sélection des paramètres . . . 184
4.4.6 Résultats . . . 187
4.5 Correction des mouvements respiratoires . . . 191

4.6 Fusion des données pour l'assistance per-opératoire 193
4.6.1 Logiciel d'assistance per-opératoire 193
4.6.2 Fusion des données 194
Conclusion 195
Bibliographie 196

5 Intégration au workflow clinique 205
Introduction 205
5.1 Description du workflow clinique 205
5.2 Traitement du premier patient 207
5.3 Traitement du deuxième patient 211
Conclusion 217

Conclusion et perspectives 219

Liste des publications 227

Glossaire

AHA *American Heart Association.*

CCP Centre Cardio-Pneumologie.
CIC-IT Centre d'Investigation Clinique - Innovation Technologique.
CMRA *Coronary Magnetic Resonance Angiography.*
CRT Thérapie de Resynchronisation Cardiaque.
CURE *Circumferential Uniformity Ratio Estimate.*

DEM Délai Électro-Mécanique.

EAM *Electro-Anatomical Mapping.*
ECG Électrocardiogramme.
ESC *European Society of Cardiology.*

IC Insuffisance Cardiaque.
IRM Imagerie à Résonance Magnétique.

LTSI Laboratoire Traitement du Signal et de l'Image.

MCE *Myocardial Contrast Echocardiography.*
MOLLI *MOdified Look Locker Inversion.*

NYHA *New-York Heart Association.*

OMS Organisation Mondiale de la Santé.

RICART *Revisit the value of Imaging in best using CArdiac Resynchronisation Therapy.*
RVTC Regional Time-Volume Curve.

STE *Speckle Tracking Echocardiography.*

TDM Tomodensitométrie.
TE Temps d'Écho.
TEMP Tomographie par Émission MonoPhotonique.
TEP Tomographie par Émission de Positons.
TI Temps d'Inversion.
TR Temps de Répétition.
TSI *Tissular Synchronisation Imaging.*

VG Ventricule Gauche.

Introduction générale

Les maladies cardiovasculaires sont la première cause de mortalité dans le monde et sont responsables d'environ 4 millions de décès chaque année en Europe [Nichols et al., 2014]. Bien que le taux de mortalité soit en recul dans les pays développés (-28.8% pour la période 2003-2013 aux État-Unis) [Mozaffarian et al., 2016] grâce à l'amélioration des traitements médicaux et aux campagnes de prévention, ces dernières années ont également montré une hausse des hospitalisations en Europe [Nichols et al., 2014]. Les maladies du cœur et des vaiseaux coronaires représentent près de la moitié des décès liés aux maladies cardiovasculaires [Mozaffarian et al., 2016]. Elles entraînent généralement un état d'insuffisance cardiaque (IC), dans lequel le cœur devient incapable d'assurer un débit sanguin suffisant pour couvrir les besoins de l'organisme. Environ 5.7 milions d'Américains souffriraient d'IC et les estimations tendent à penser que ce chiffre pourrait augmenter d'environ 46% d'ici 2030 [Mozaffarian et al., 2016].

Lors du diagnostic d'un état d'IC, les premières mesures consistent à améliorer l'hygiène de vie du patient (alcool, tabac, régime alimentaire...) et à mettre en place un traitement médicamenteux (bêta-bloquants, vasodilatateurs, inhibiteurs...) afin d'améliorer la fonction cardiaque. Parmi les patients souffrant d'IC, près d'un tiers présente un asynchronisme de contraction, c'est-à-dire un retard de contraction d'un des segments ventriculaires, qui entraîne alors une diminution de la fonction cardiaque. Pour les patients souffrant d'une IC sévère liée à un asynchronisme de contraction et qui ne répondent pas au traitement médicamenteux, l'implantation d'un stimulateur cardiaque visant à resynchroniser les contractions ventriculaires est alors recommandée.

La thérapie de resynchronisation cardiaque (CRT, *Cardiac Resynchronization Therapy*) est aujourd'hui une thérapie électrique reconnue pour le traitement des asynchronismes de contraction. Elle consiste en l'implantation de plusieurs sondes cardiaques reliées à un stimulateur. Parmi les différentes techniques de stimulation existantes, la stimulation biventriculaire, mise au point au CHU de Rennes [Daubert et al., 1998], est une des techniques les plus utilisées dans le monde. Elle consiste à implanter trois sondes, une dans l'oreillette droite, une dans le ventricule droit et une sur le ventricule gauche, et à stimuler les ventricules droit et gauche de manière à resynchroniser leur contraction. La stimulation du ventricule droit se fait de manière endocardique (c'est-à-dire par l'intérieur du ventricule), tandis que la stimulation du ventricule gauche est réalisée de manière épicardique (par l'extérieur), en acheminant la sonde de stimulation par le réseau veineux coronaire. Bien que cette intervention soit minimalement invasive, la pose du stimulateur reste complexe, en particulier lors de l'implantation de la sonde de stimulation du ventricule gauche qui dépend pour beaucoup de l'accessibilité des sites de stimulation et donc de l'anatomie du réseau veineux. Les bénéfices de la CRT en terme d'amélioration des conditions de vie, de réduction des ré-hospitalisations et de la mortalité à court terme associés à l'IC ont été

avérés pour un grand nombre de patients. Toutefois, dans environ 30% des cas, le patient ne répond pas à la thérapie.

Dans la littérature, trois axes d'optimisation sont étudiés afin d'améliorer le taux de répondeurs : (i) une meilleure sélection des patients à travers des études de populations permettant l'extraction de caractéristiques des données pré-opératoires afin de prédire la réponse à la thérapie ; (ii) une meilleure stimulation à travers la programmation du stimulateur ; (iii) un meilleur positionnement des sondes de stimulation. Les travaux présentés dans cette thèse se concentrent sur le troisième axe, avec l'optimisation du positionnement de la sonde de stimulation du ventricule gauche (VG). L'approche utilisée aujourd'hui en routine clinique pour positionner cette sonde reste très largement empirique puisqu'elle repose uniquement sur la visualisation des veines par angiographie en situation per-opératoire. Aucune information pré-opératoire n'est actuellement utilisée pour planifier le geste, que ce soit pour sélectionner les sites à stimuler ou pour analyser l'anatomie du réseau veineux.

Différents travaux se sont intéressés au lien entre les propriétés locales des sites du VG stimulés et la réponse à la CRT. La CRT cherchant à resynchroniser la contraction, plusieurs informations pertinentes peuvent guider le clinicien dont la description de la dynamique de la contraction, la qualité du tissu local sous-jacent à la position de la sonde, la description de l'activité électrique. Ces propriétés locales peuvent être accessibles en partie durant l'implantation grâce à une série de mesures per-opératoires, nécessitant cependant de tester plusieurs sites de stimulation et allongant le temps de procédure. Elles peuvent aussi être définies en situation pré-opératoire. En effet, les modalités d'imagerie cardiaque actuelles peuvent fournir une description précise et complète du cœur et donc aider à planifier et sélectionner, avant l'implantation, les sites du VG favorables à la stimulation. Ainsi, les descriptions de l'activation électrique, de la contraction mécanique, de la qualité du tissu myocardique, en complément de l'anatomie des veines, sont autant d'informations pertinentes qui, fusionnées, peuvent conduire à une description multimodale intégrée utile au clinicien pour conduire son geste interventionnel.

Suite à une étape de planification, l'enjeu majeur pour le clinicien est de pouvoir atteindre les sites ciblés. Différents travaux ont proposé d'accompagner la procédure en ciblant un segment du myocarde. Ceci est réalisé en définissant une veine coronaire puis la hauteur de cette veine à laquelle la sonde de stimulation doit être implantée. Toutefois, cette approche ne permet pas de garantir une atteinte précise des sites. Récemment, quelques travaux ont proposé d'effectuer un recalage suivi d'une fusion entre les données pré-opératoires, contenant les propriétés des sites de stimulation, et l'imagerie per-opératoire, donnant accès à la position des sondes de stimulation.

La stratégie d'optimisation présentée dans cette thèse vise à intégrer l'ensemble des composantes anatomiques, mécaniques, électriques et tissulaires dans un même espace de représentation 3D en pré-opératoire puis à les restituer en per-opératoire pour assister le geste. Elle s'articule donc en deux parties. Tout d'abord, une phase de planning pré-opératoire est proposée pour la caractérisation multi-modale du VG, permettant de mettre en évidence les sites les plus favorables à la stimulation et accessibles par voie veineuse. Dans une deuxième phase, un système d'assistance per-opératoire est proposé pour aider à l'implantation de la sonde de stimulation du VG vers les sites définis lors de l'analyse pré-opératoire.

L'analyse pré-opératoire a fait l'objet de précédents travaux au LTSI avec le développement d'outils de traitement, recalage et fusion de données multi-modales. Notre premier objectif a été de compléter ces travaux par la prise en compte de nouvelles informations

anatomiques et tissulaires. Ainsi, pour considérer les voies d'accès aux sites de stimulation épicardiques, une méthode de segmentation semi-automatique du réseau veineux coronaire en imagerie scanner a été proposée. De plus, la réponse à la stimulation étant liée à la qualité du tissu myocardique, une nouvelle modalité d'imagerie, les séquences IRM-MOLLI (*Modified Look-Locker Inversion*), a été considérée pour la caractérisation tissulaire en termes de fibrose diffuse. L'ensemble des méthodes a été intégré dans un outil de planification permettant son utilisation dans un contexte clinique. Cet outil logiciel a comme objectif de permettre une analyse pré-opératoire dans des temps compatibles avec le *workflow* clinique. Enfin, devant le nombre important de caractéristiques pouvant être extraites de l'analyse multi-modale, une stratégie de fusion permettant de représenter ces caractéristiques électriques, mécaniques et tissulaires du VG sur un même modèle 3D a été mise en œuvre. Intégrant une segmentation des veines coronaires, ce modèle 3D de planification a pour but de permettre l'identification des sites de stimulation optimaux accessibles par le réseau veineux et donc de planifier l'intervention.

Le second objectif de cette thèse a été de proposer une première solution d'assistance per-opératoire. L'imagerie utilisée durant l'intervention étant l'angiographie veineuse par rayons X , un recalage 3D/2D entre le modèle 3D de planification de la CRT et les images angiographiques a été mis en œuvre. Une fois ce recalage effectué, les données pré- et per-opératoires ont été fusionnées pour mettre en correspondance la position de la sonde de stimulation du VG avec les propriétés des sites cardiaques visés.

Depuis 2015, le Centre Cardio-Pneumologie (CCP) du CHU Pontchaillou, avec le CIC-IT (Centre d'Investigation Clinique - Innovation Technologique) de Rennes, sont à l'initiative de l'étude clinique multicentrique RICART (*Revisit the value of Imaging in best using CArdiac Resynchronisation Therapy*). Cette étude a permis l'acquisition de données multimodales de 15 patients en état d'insuffisance cardiaque et présentant un asynchronisme de contraction. L'ensemble des méthodes développées dans ces travaux ont été évaluées sur les données de ces patients candidats à la CRT. D'autre part, la participation à cette étude permet d'évaluer dans quelle mesure l'approche d'optimisation de la CRT proposée dans ces travaux est compatible avec le *workflow* clinique. Ainsi, les méthodes de guidage per-opératoire ont pu être appliquée dans la salle TherA-Image, plateforme de thérapie assistée par les technologies de l'image.

Ce mémoire de thèse est organisé en quatre chapitres. Le chapitre 1 décrit le contexte clinique, avec les enjeux de la CRT et de son optimisation. Le chapitre 2, consacré à l'état de l'art en analyse pré-opératoire, permet de définir les modalités considérées et les descripteurs permettant la caractérisation des sites du VG. Ce chapitre présente également les travaux précédents du laboratoire liés à l'optimisation de la CRT par analyse d'images. Ensuite, le chapitre 3 décrit les nouvelles méthodes proposées pour la segmentation du réseau veineux coronaire en imagerie TDM, ainsi que pour la caractérisation de la fibrose diffuse sur les séquences IRM-MOLLI. La dernière partie de ce chapitre est consacrée au développement de l'outil intégré de planification permettant l'élaboration d'un modèle de fusion des propriétés anatomiques, électriques, mécaniques et tissulaire du VG. Puis, le chapitre 4 traite de l'assistance per-opératoire avec notamment un recalage 3D/2D des veines coronaires permettant de guider le geste vers les sites définis durant la phase de planification. Le chapitre 5 présente l'intégration des méthodes développées et testées dans le *workflow* clinique pour deux patients. Enfin, des éléments de conclusion et perspectives sont donnés en fin de mémoire.

Bibliographie

Daubert, J. C., Ritter, P., Breton, H., Gras, D., Leclercq, C., Lazarus, A., Mugica, J., Mabo, P., and Cazeau, S. (1998). Permanent left ventricular pacing with transvenous leads inserted into the coronary veins. *Pacing and clinical electrophysiology*, 21(1) :239–245.

Mozaffarian, D., Benjamin, E. J., Go, A. S., Arnett, D. K., Blaha, M. J., Cushman, M., Das, S. R., de Ferranti, S., Després, J.-P., Fullerton, H. J., et al. (2016). Executive summary : Heart disease and stroke statistics-2016 update : A report from the american heart association. *Circulation*, 133(4) :447.

Nichols, M., Townsend, N., Scarborough, P., and Rayner, M. (2014). Cardiovascular disease in europe 2014 : epidemiological update. *European heart journal*, page ehu299.

Chapitre 1

Contexte clinique et problématique : optimisation de la CRT

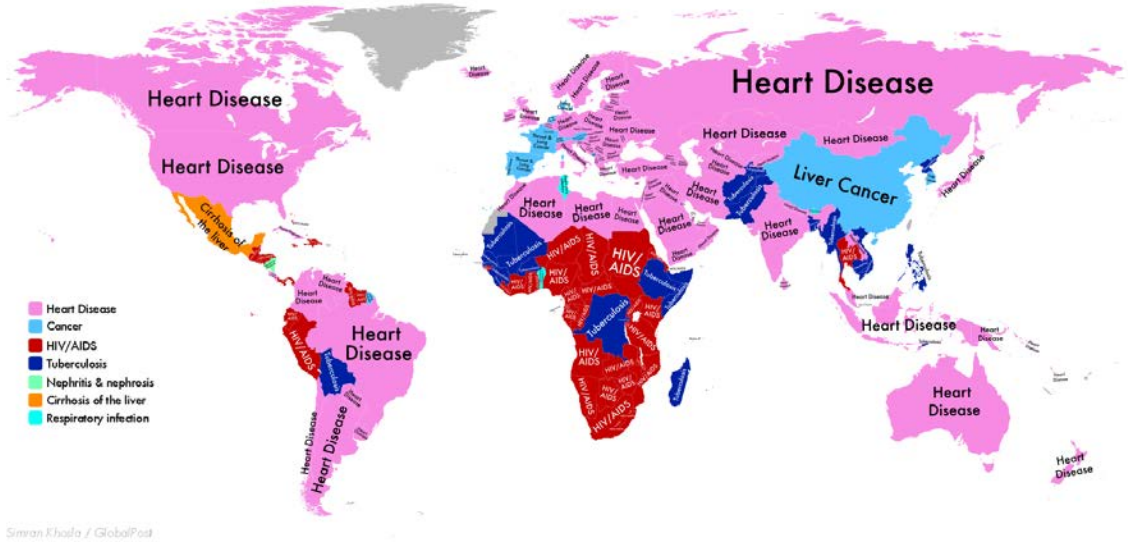

FIGURE 1.1 – *Principales causes de décès dans le monde en 2014, selon l'OMS.* D'après [Khosla, 2014]. A l'échelle mondiale, les maladies cardiaques représentent la première cause de mortalité.

Introduction

Selon l'organisation mondiale de la santé (OMS), les maladies cardiovasculaires sont la première cause de mortalité dans le monde (cf. figure 1.1). En 2015, l'OMS estime qu'environ 17.5 millions de décès, soit 31% de la mortalité mondiale, leur sont imputables. En France, une étude de l'INSEE pour l'année 2013 estime qu'elles sont responsables de 25% des décès, soit la seconde cause de mortalité après le cancer (28.7%) [INSEE, 2013]. Parmi les maladies cardiovasculaires, on distingue les maladies des vaisseaux (AVC, infarctus du myocarde...) et les maladies cardiaques (cardiomyopathie, valvulopathie...). Dans ces travaux, nous nous focaliserons sur l'insuffisance cardiaque (IC), correspondant à l'incapacité du cœur à assurer un débit sanguin suffisant pour couvrir les besoins de l'organisme. Pour traiter l'IC, la thérapie de resynchronisation cardiaque (CRT) a été développée. Celle-ci, bien qu'ayant démontré son efficacité, doit être optimisée pour améliorer le nombre de

patients répondeurs. Dans ce chapitre, nous décrirons d'abord le fonctionnement du système cardiovasculaire, et plus précisément le rôle du cœur. Nous verrons ensuite que l'IC est souvent liée à des dysfonctionnements mécaniques : les asynchronismes de contraction. La dernière partie de ce chapitre sera consacrée à la CRT, avec notamment une revue des méthodes d'optimisation pouvant conduire à une meilleure réponse des patients au traitement.

1.1 Le système cardiovasculaire

Le système cardiovasculaire est composé d'une pompe, le cœur, et du système circulatoire. Il assure aussi bien l'apport en oxygène et en nutriments nécessaires au fonctionnement des organes que l'élimination des déchets.

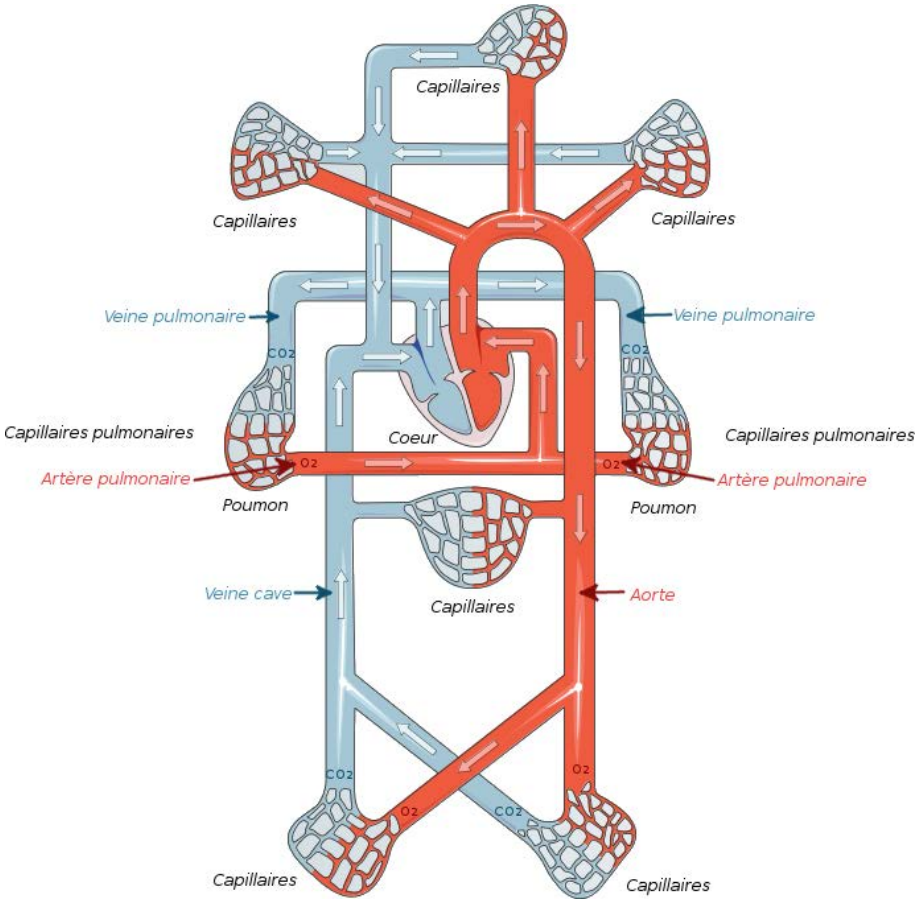

FIGURE 1.2 – *Le système cardiovasculaire.* D'après [Servier Medical Art, 2016]. Le système cardiovasculaire est constitué du cœur et d'un réseau de veines et d'artères formant deux boucles circulatoires : la circulation systémique, chargée de l'oxygénation des organes, et la circulation pulmonaire, chargée de la réoxygénation sanguine.

1.1.1 Le système circulatoire

Le système circulatoire est constitué de deux circuits fonctionnant en boucle fermée dans lesquels circulent entre 4 et 5 litres de sang (cf. figure 1.2).
La circulation générale (ou systémique) achemine le sang riche en oxygène depuis le ventricule gauche du cœur vers les cellules via un réseau d'artères. L'aorte, qui est l'artère

principale, se ramifie en un réseau d'artères et d'artérioles pour vasculariser l'ensemble du corps humain. Les cellules prélèvent les nutriments et l'oxygène présents dans les globules rouges au niveau de vaisseaux très fins : les capillaires. Dans le fonctionnement des cellules, des réactions chimiques consomment l'oxygène et rejetent du dioxyde de carbone (CO_2) ainsi que des déchets. Le transport du CO_2 et des déchets se fait via la circulation veineuse. Les circulations rénale, digestive et cutanée se chargent de l'élimination des déchets par la production d'urine, de bile et de transpiration. Le sang chargé de CO_2 ainsi nettoyé est alors acheminé vers l'oreillette droite par la veine cave.
La circulation pulmonaire se charge ensuite de la réoxygénation sanguine. Le sang pauvre en oxygène est transporté jusqu'aux poumons par l'artère pulmonaire. Au sein des poumons, des alvéoles captent le CO_2 présent dans les globules rouges, qui sera rejeté dans l'air lors de l'expiration, via les capillaires pulmonaires. Elles leur transfèrent ensuite l'oxygène (O_2) prélevé durant la phase d'inspiration. Le sang ainsi réoxygéné retourne ensuite vers l'oreillette gauche par la veine pulmonaire.

1.1.2 Physiologie cardiaque

Le cœur est un muscle creux de forme pyramidale placé dans le médiastin, une région de la cage thoracique située entre les poumons (cf. figure 1.3, gauche). Son poids moyen est d'environ 300 g chez l'homme et 260 g chez la femme. Il est composé de deux hémicœurs (cœur droit et cœur gauche) séparés par le septum. Chaque hémicœur se divise en deux chambres : l'oreillette et le ventricule. Grâce à la capacité contractile de ces cavités, les hémicœurs forment deux pompes indépendantes mais synchronisées dont le débit peut varier de 4.5 à 25 litres par minute. Les différents éléments anatomiques composant le cœur sont représentés sur la figure 1.3.

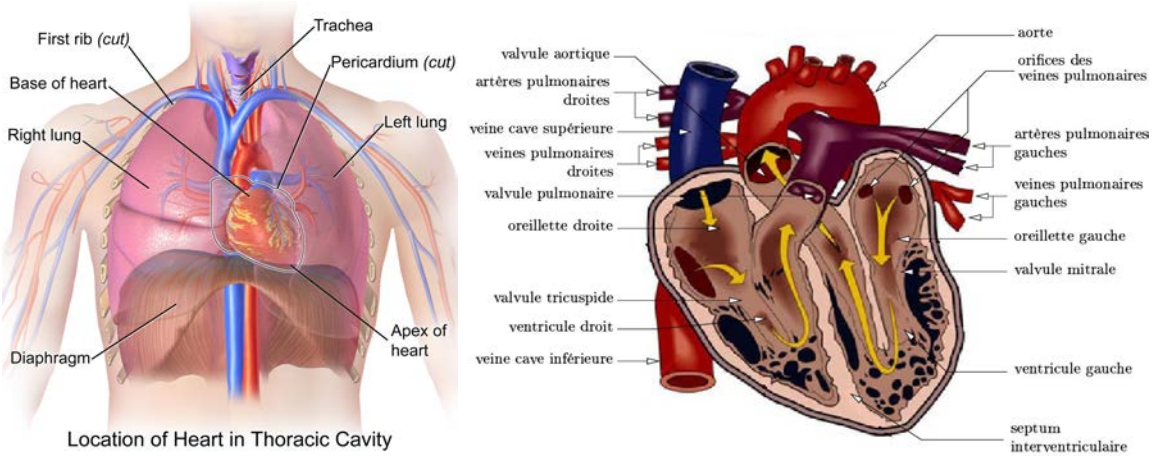

FIGURE 1.3 – **Gauche :** *Place du cœur dans le médiastin.* D'après [Blausen-staff, 2014]. **Droite :** *Anatomie du cœur.* D'après [Simon, 2005].

Le péricarde enveloppe le cœur et la racine des gros vaisseaux. Il est constitué de deux feuillets : le péricarde pariétal (en surface) et le péricarde viscéral (au contact du cœur) aussi appelé épicarde. Il protège le cœur contre les chocs, virus, bactéries... et facilite le mouvement cardiaque par la mobilité de ses deux feuillets.

Les oreillettes sont des chambres de réception qui assurent par leur contraction le passage du sang apporté par les veines vers les ventricules. De forme similaire, les deux

oreillettes sont séparées par le septum interauriculaire.

Les ventricules, quant à eux, expulsent le sang du cœur vers le reste du corps via les artères. Ils ont la forme d'un cône dont la pointe est appelée apex et sont séparés par le septum interventriculaire. Leur contraction suit celles des oreillettes mais est plus longue et plus puissante.

Les valves (cf. figure 1.4) assurent l'étanchéité de chaque cavité et une circulation sanguine à sens unique en empêchant les reflux sanguins. Elles se situent à la séparation des oreillettes et ventricules (valves auriculo-ventriculaires) et à la séparation entre ventricules et artères (valves sigmoïdes) :

1. Valve Tricuspide : séparation de l'oreillette droite du ventricule droit ;
2. Valve Pulmonaire : séparation du ventricule droit de l'artère pulmonaire ;
3. Valve Mitrale : séparation de l'oreillette gauche du ventricule gauche ;
4. Valve Aortique : séparation du ventricule gauche et de l'aorte.

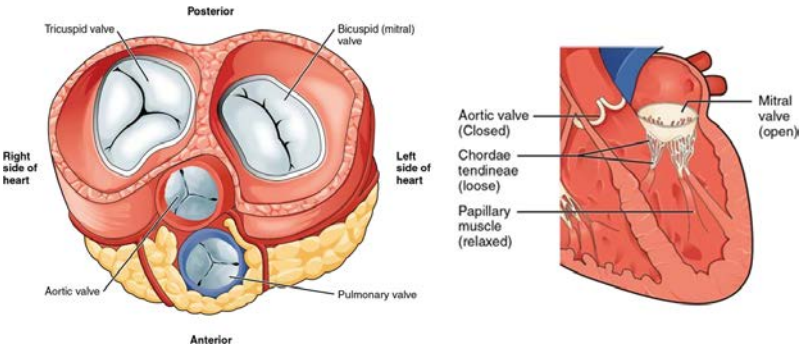

FIGURE 1.4 – *Valves et appareil sous valvulaire.* D'après [OpenStax-College, 2013]

Le myocarde est le tissu contractile du cœur et est composé de cellules musculaires : les cardiomyocytes. Bien que les hémicœurs droit et gauche pompent le même volume sanguin, le myocarde du ventricule gauche est plus épais et plus puissant qui celui du ventricule droit. Ceci s'explique par la longueur plus importante de la circulation systémique par rapport à celle de la circulation pulmonaire, qui nécessite donc une plus grande puissance contractile. Lors de la phase de contraction, le raccourcissement des fibres musculaires entraîne un épaississement du myocarde.

Comme tout organe, le cœur est vascularisé par un réseau de veines et d'artères, appelé **réseau coronaire**. Le terme coronaire vient du fait que ces veines et artères forment une couronne autour du cœur (figure 1.5).

Le réseau artériel comprend deux artères principales : l'artère coronaire gauche et l'artère coronaire droite qui prennent naissance dans le sinus de Valsalva, juste au dessus de la valve aortique. Ces artères d'un diamètre inférieur à 5 mm vont irriguer l'ensemble du cœur par des bifurcations en artérioles puis en capillaires. L'artère coronaire droite vascularise l'oreillette et le ventricule droit ainsi que la partie inférieure du ventricule gauche et le tiers postérieur du septum. Elle se sépare en artère inter-ventriculaire postérieure (IVP) et en artère rétro-ventriculaire en formant la croix du cœur. L'artère coronaire gauche alimente quant-à elle l'oreillette gauche, la face antérieure du ventricule gauche ainsi que les deux tiers antérieur-supérieur du septum. Pour cela, elle se divise après un tronc commun d'environ 1 cm de long en artère interventriculaire antérieure (IVA) (qui alimente plus de 50%

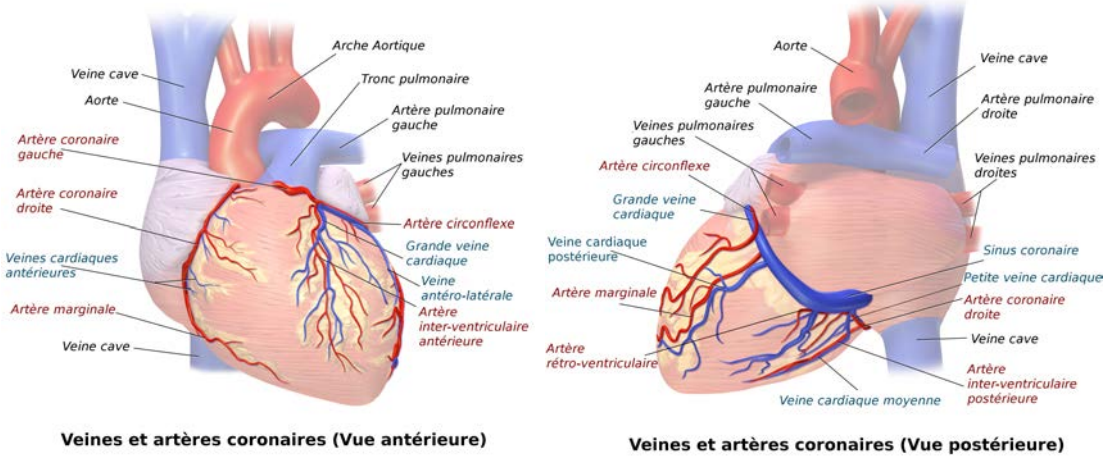

FIGURE 1.5 – *Artères (en rouge) et veines (en bleu) coronaires.* D'après [Blausen-staff, 2014]

du VG) et en artère circonflexe.
Le sang appauvri en oxygène retourne ensuite vers le cœur par les veines coronaires. Situées à proximité de chaque artère, ces dernières se réunissent pour former le sinus coronaire qui débouche dans l'oreillette droite. Ainsi, la veine postérieure, la veine cardiaque moyenne et la petite veine cardiaque assurent le retour veineux des territoires cardiaques alimentés par l'artère coronaire droite. Le retour veineux des territoires desservis par l'artère coronaire gauche se fait via la grande veine cardiaque et la veine antéro-latérale. Le nombre exact de veines latérales et leur emplacement précis est cependant variable selon les individus.

1.1.3 Electrophysiologie cardiaque

La contraction du myocarde est déclenchée par une impulsion électrique. Au sein du myocarde, des cardiomyocytes particuliers sont auto-excitables, en plus des propriétés contractiles et de conduction. Ils automatisent ainsi la contraction du myocarde et forment **le tissu nodal**. Son rôle est de générer une impulsion électrique et de transmettre cet infux aux différentes cavités, afin de coordonner les contractions cavitaires. Le tissu nodal est formé de deux nœuds (cf. figure 1.6) :

1. Le nœud sinusal (ou nœud de Keith et Flack), situé à la jonction entre l'oreillette droite et la veine cave supérieure ;
2. Le nœud auriculo-ventriculaire (ou nœud d'Aschoff-Tawara), situé entre l'embouchure du sinus coronaire et la valve tricuspide.

Génération d'une impulsion électrique

Les cardiomyocytes du nœud sinusal sont capables de générer cycliquement une impulsion électrique de quelques millivolts. La fréquence de ces décharges, régulée par le système parasympathique, est d'environ 60-80 par minutes. Le nerf vague, par sécrétion d'acétylcholine permet de ralentir cette fréquence. Réciproquement, le système nerveux sympathique accélère la fréquence des décharges par la libération de substances actives contenant de l'adrénaline et de la noradrénaline.

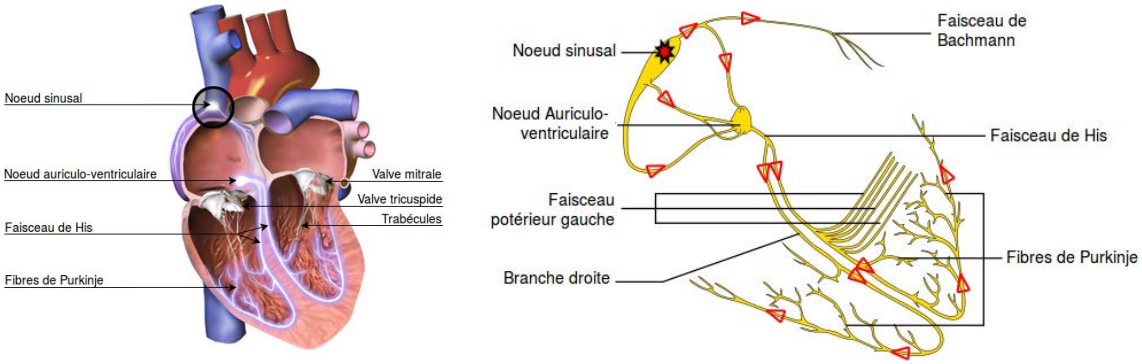

FIGURE 1.6 – *Tissu nodal et propagation de l'impulsion électrique.* D'après [Blausen-staff, 2014]

Propagation de l'impulsion électrique

Grâce aux propriétés conductives des cardiomyocytes, la dépolarisation se propage dans les oreillettes droite et gauche et jusqu'au nœud auriculo-ventriculaire. La conduction de l'onde de dépolarisation est alors ralentie d'environ 40ms pour permettre la contraction des oreillettes et, ainsi, l'éjection du sang vers les ventricules. L'impulsion électrique est ensuite transmise aux ventricules par les branches droite et gauche du faisceau de His, situées au niveau du septum inter-ventriculaire. Une fois arrivée à l'apex des ventricules, elle est relayée dans tout le myocarde par les fibres de Purkinje (cf. figure 1.6).

Cycle cardiaque

Grâce au mécanisme de contraction des cavités en réponse à une impulsion électrique et à l'ouverture/fermeture des valves, les circulations systémique et pulmonaire sont à sens unique. Les différentes étapes qui propulsent le sang depuis les oreillettes jusqu'aux artères forment le cycle cardiaque (cf. figure 1.7). Il se compose de quatre phases :

1. **Remplissage ventriculaire**. Les oreillettes se contractent en réponse à l'impulsion électrique générée par le nœud sinusal. Les ventricules se remplissent d'abord rapidement, puis plus lentement lorsque les pressions ventriculaire et auriculaire deviennent proches.
2. **Contraction isovolumétrique**. Lorsque la pression dans les ventricules devient supérieure à celle des oreillettes, les valves auriculo-ventriculaires se ferment. L'impulsion électrique relayée par le nœud auriculo-ventriculaire amorce la contraction des ventricules. La pression ventriculaire augmente donc tandis que le volume sanguin contenu dans les cavités reste le même.
3. **Contraction isotonique** (ou phase d'éjection). Dès que la pression ventriculaire dépasse la pression artérielle, les valves sigmoïdes s'ouvrent et le sang est expulsé dans les artères. La pression ventriculaire diminue alors, jusqu'à devenir inférieure à la pression artérielle. A ce moment, les valves sigmoïdes se ferment.
4. **Relaxation isovolumétrique**. Dans cette courte étape, la pression ventriculaire diminue jusqu'à devenir inférieure à la pression auriculaire. Les valves auriculo-ventriculaires s'ouvrent alors, ce qui marque le retour à la phase 1.

Les phases de contraction sont aussi appelées **systole**, et les phases de relaxation et remplissage **diastole**.

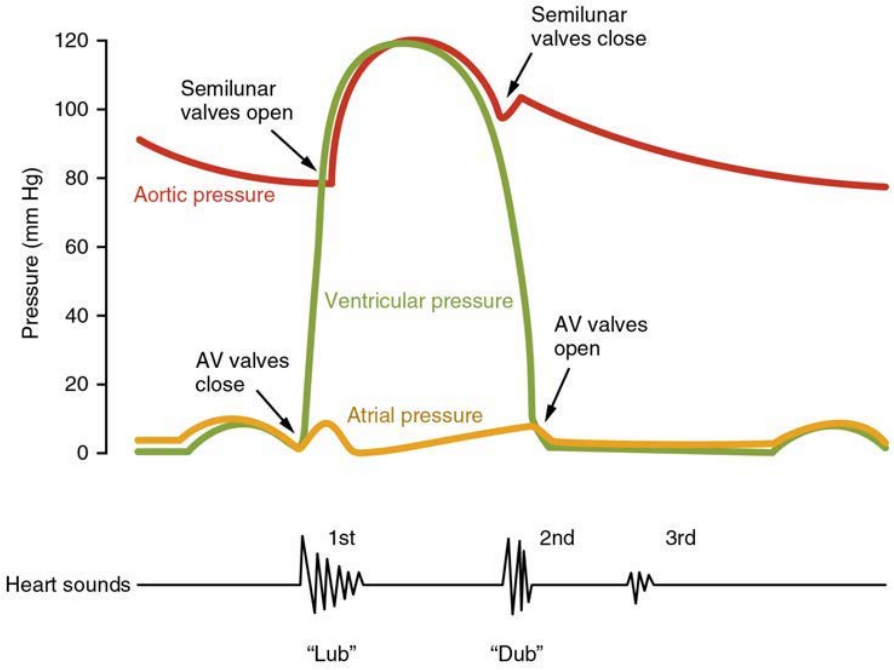

FIGURE 1.7 – *Contraction des cavités et variations de pression aortique, ventriculaire et auriculaire au cours du cycle cardiaque.* D'après [OpenStax-College, 2013].

1.1.4 Cinétique cardiaque

Les mouvements décrits par le cœur au cours du cycle cardiaque sont induits par l'orientation des fibres cardiaques qui forment des faisceaux spiralés et circulaires, ainsi que par l'épaisseur du myocarde. Le mouvement du ventricule gauche est le plus souvent étudié car il est responsable de la circulation systémique. Au cours du cycle cardiaque, trois types de mouvements interviennent (figure 1.8) :

1. **Contraction longitudinale** : mouvement suivant le grand axe, c'est-à-dire l'axe passant par l'apex et la valve mitrale. Durant la systole, la partie basale du ventricule descend vers l'apex, alors que ce dernier reste quasi-immobile.
2. **Contraction radiale** : mouvement de déplacement de l'endocarde vers le grand axe.
3. **Torsion** : mouvement de rotation autour du grand axe. Durant la systole, la base du ventricule subit une rotation en sens horaire autour du grand axe, tandis que la partie apicale décrit une rotation anti-horaire d'amplitude plus élevée.

1.2 Insuffisance cardiaque et asynchronisme de contraction

L'insuffisance cardiaque (IC) est un état pathologique qui survient lorsque le cœur est en incapacité d'assurer un débit sanguin suffisant pour les besoins de l'organisme. Le Centre National pour les Statistiques de la Santé Américain, estime que l'IC est la cause principale ou sous-jacente d'un décès sur neuf [Mozaffarian et al., 2016]. Après 40 ans, le risque de développer une insuffisance cardiaque serait d'un sur cinq pour les hommes comme pour les femmes. En 2012, le coût des soins médicaux liés à cette pathologie était estimé à 30.7 milliard de dollars aux États-Unis. Les tendances actuelles laissent à penser que d'ici 2030, le nombre de personnes souffrantes d'IC devrait augmenter de 46% [Mozaffarian et al., 2016].

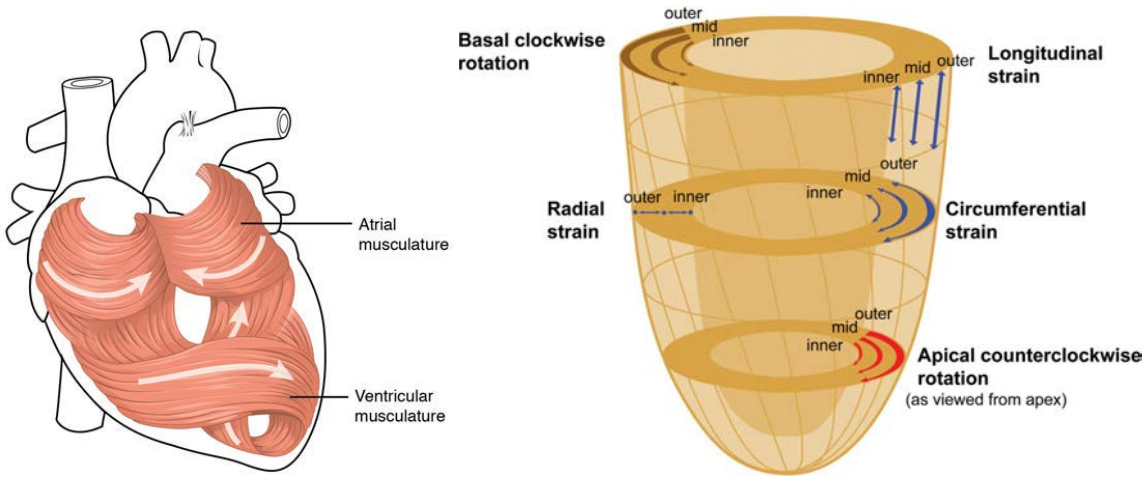

FIGURE 1.8 – *Orientation des fibres et mouvements de contractions du ventricule gauche.* D'après [OpenStax-College, 2013; Yu et al., 2013].

En France, l'assurance maladie estime que 2.3% de la population adulte en serait atteinte et plus particulièrement 11.9% des plus de 60 ans. L'IC est symptomatique de diverses pathologies cardiaques, telles que les valvulopathies, les maladies des vaisseaux coronaires (infarctus du myocarde) ou encore les cardiomyopathies (maladies du muscle cardiaque). Parmi la population en IC, près d'un tiers présente un asynchronisme de contraction, qui peut en être la cause directe. Ce travail de thèse porte sur l'IC liée à un asynchronisme de contraction, qui est décrite dans cette section.

1.2.1 Insuffisance cardiaque

L'état d'IC se développe de manière progressive. Au premier stade de la maladie, des mécanismes de compensation se mettent en place pour augmenter le débit cardiaque. Cependant, cette compensation devient rapidement insuffisante et les premiers symptômes apparaissent. L'IC se manifeste par un essoufflement anormal à l'effort (dyspnée) qui peut persister au repos dans les cas les plus graves. Les patients relatent également une fatigue due à un apport insuffisant d'oxygène et de nutriments aux cellules musculaires, et présentent parfois de l'œdème au niveau des membres inférieurs.
La *New-York Heart Association* (NYHA) propose d'évaluer la sévérité de l'IC suivant quatre classes [NYHA, 1964] :

— Classe I : pas de symptôme ni de limitation de l'activité physique ordinaire ;

— Classe II : limitation modeste de l'activité physique : à l'aise au repos, mais l'activité ordinaire entraîne une fatigue, des palpitations, une dyspnée ;

— Classe III : réduction marquée de l'activité physique : à l'aise au repos, mais une activité physique moindre qu'à l'accoutumée provoque des symptômes et des signes objectifs de dysfonction cardiaque ;

— Classe IV : limitation sévère : symptômes présents même au repos.

Mécanismes d'adaptation

Lorsque que le débit sanguin devient insuffisant pour subvenir aux besoins de l'organisme, des mécanismes d'adaptation se mettent en place. L'IC est alors asymptomatique

(NYHA classe I). Bien qu'ils soient bénéfiques à court terme, ils s'accompagnent de modifications structurelles importantes telles que le remodelage, qui impactent la géométrie des chambres cardiaques. Le remodelage vise à augmenter le débit cardiaque des ventricules, qui correspond au volume d'éjection systolique (volume de sang éjecté dans l'organisme) multiplié par la fréquence cardiaque (nombre de battements par minutes). Le volume d'éjection systolique dépend de trois facteurs :

1. **La pré-charge** : volume du ventricule en télédiastole. D'après la loi de Frank Starling, plus la pré-charge augmente, plus la force de contraction sera grande. Ceci s'explique par le fait que les fibres myocardiques seront soumises à plus de tension si le volume du ventricule augmente.
2. **L'inotropisme** : force de contraction propre au myocarde (indépendante de la pré-charge).
3. **La post-charge** : forces s'opposant à l'éjection du sang, c'est-à-dire les pressions systémique et artérielle.

Le débit cardiaque peut donc être augmenté par deux facteurs : par une augmentation du volume d'éjection systolique en augmentant la pré-charge (augmentation du volume ventriculaire) et par une augmentation de la fréquence cardiaque (tachycardie). Le remodelage s'accompagne donc d'une dilatation des cavités cardiaques. Cependant, l'étirement des fibres musculaires reste bénéfique s'il est limité à 2.2 μm. Au delà, le myocarde perd de sa puissance contractile et l'IC n'est plus compensée. A ce moment, les premiers symptômes se font ressentir (NYHA classes II à IV). En fonction de la défaillance d'un des ventricules, on parle d'insuffisance cardiaque droite ou gauche, qui conditionne les symptômes observés.

Insuffisance cardiaque gauche

En cas d'IC gauche, la baisse du débit sanguin oxygéné peut entraîner une défaillance multi-viscérale ou des troubles de la fonction cognitive. En amont du ventricule gauche, une élévation de la pression dans les capillaires pulmonaires produit une exsudation liquidienne dans les alvéoles pulmonaires et provoque l'apparition de la dyspnée.

Insuffisance cardiaque droite

Lors de l'IC droite, la mauvaise perfusion des poumons provoque également une dyspnée. En aval du ventricule droit, l'augmentation de la pression sanguine qui stagne (stases) induit une turgescence de la veine jugulaire et des défaillances hépatiques et rénales. La diminution du débit rénal se traduit alors par une rétention d'eau et donc l'apparition d'œdèmes périphériques.

Lorsque les deux ventricules ne remplissent plus leur fonction, l'insuffisance cardiaque devient alors globale. Elle fait souvent suite à une IC gauche. Les défaillances qui conduisent à un état d'IC sont diverses. Cependant, les cardiomyopathies regroupent presque la moitiée des cas d'IC. Nous allons donc nous y intéresser dans la suite, notamment à la cardiomyopathie dilatée.

1.2.2 Cardiomyopathies

Les cardiomyopathies regroupent l'ensemble des maladies entraînant un dysfonctionnement du myocarde. Elles sont d'origine extrinsèques lorsqu'elles font suite à une consommation excessive de substances toxiques (alcool, drogue...), à un infarctus du myocarde

ou une infection virale. Lorsqu'aucune cause externe n'est identifiable, elles sont qualifiées d'intrinsèques ou d'idiopathiques. Les cardiomyopathies sont classées suivant 4 groupes en fonction des modifications structurelles qu'elles imposent au myocarde (figure 1.9).

— **Cardiomyopathie dilatée :** forme la plus courante dans laquelle les cavités cardiaques sont dilatées, en particulier le VG, diminuant ainsi la fonction cardiaque. Un amincissement des parois myocardiques est alors à noter. Les causes sont souvent extrinsèques mais parfois aussi idiopathiques.

— **Cardiomyopathie hypertrophique :** le muscle cardiaque est hypertrophié à cause d'un élargissement des cardiomyocytes. Cet épaississement musculaire peut aller jusqu'à s'opposer à l'éjection du flux sanguin durant la systole. La cause est souvent héréditaire.

— **Cardiomyopathie restrictive :** les ventricules deviennent rigides suite à un remplacement des tissus musculaires sains par un tissu cicatriciel (fibrose). Elle est souvent la conséquence d'autres maladies (amyloïdose, sarcoïdose...).

— **Cardiomyopathie arythmogène du ventricule droit :** cardiomyopathie héréditaire dans laquelle le tissu musculaire du ventricule droit est remplacé par un tissu fibro-adipeux qui s'oppose au passage de l'impulsion électrique.

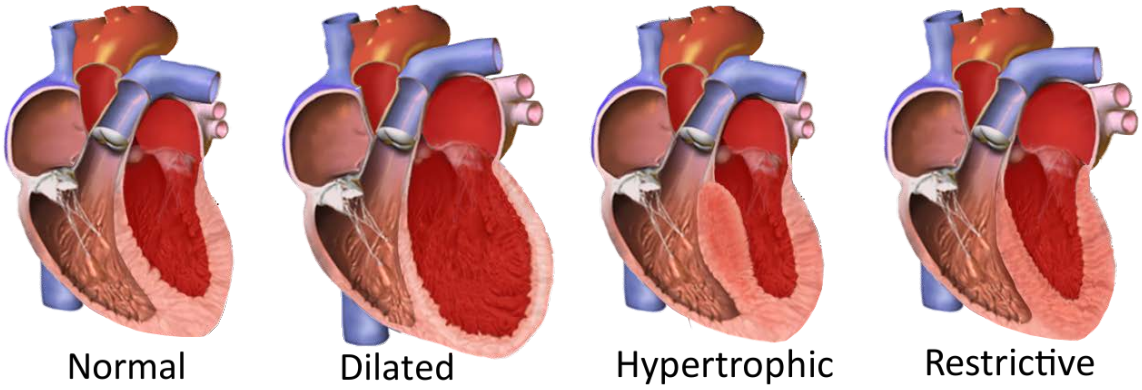

FIGURE 1.9 – *Épaisseur du myocarde en fonction de la forme de cardiomyopathie.* D'après [Blausenstaff, 2014].

Cardiomyopathie dilatée et fibrose

La cardiomyopathie dilatée est la forme de cardiomyopathie la plus répandue. Elle peut être la conséquence d'un infarctus du myocarde, et est alors qualifiée de cardiomyopathie dilatée ischémique, ou sans origine identifiée (cardiomyopathie dilatée idiopathique). Lors d'un infarctus, l'obstruction temporaire d'une artère coronaire empêche la bonne oxygénation des tissus musculaires et entraîne des lésions irréversibles du tissu myocardique. Le tissu myocardique est constitué à 75% de cardiomyocytes compris dans une matrice extracellulaire constituée de fibres de collagène, de vaisseaux sanguins et d'autres cellules (cf. figure 1.10). Suite à l'ischémie, les cardiomyocytes endommagés sont remplacés par un tissu cicatriciel constitué de fibres de collagène, appelé fibrose macroscopique (ou de remplacement). La matrice extra-cellulaire augmente alors, et le tissu myocardique perd de sa capacité contractile.

Certaines études ont également relevé une augmentation de la matrice extra-cellulaire dans les cardiomyopathies dilatées non ischémiques, ou dans les zones du myocarde non

touchées par l'infarctus [Marijianowski et al., 1995; Brooks et al., 2003]. Sous l'influence de certains stimuli (hypertension, diabète, âge,...), les cellules chargées de la synthèse du collagène, les fibroblastes, augmentent la production de collagène. Un tissu fibreux appelé fibrose interstitielle (ou fibrose diffuse) se forme alors entre les cardiomyocytes. L'accumulation progressive de collagène affecte d'abord la diastole puis réduit la capacité d'éjection du ventricule lors de la systole [Mewton et al., 2011].

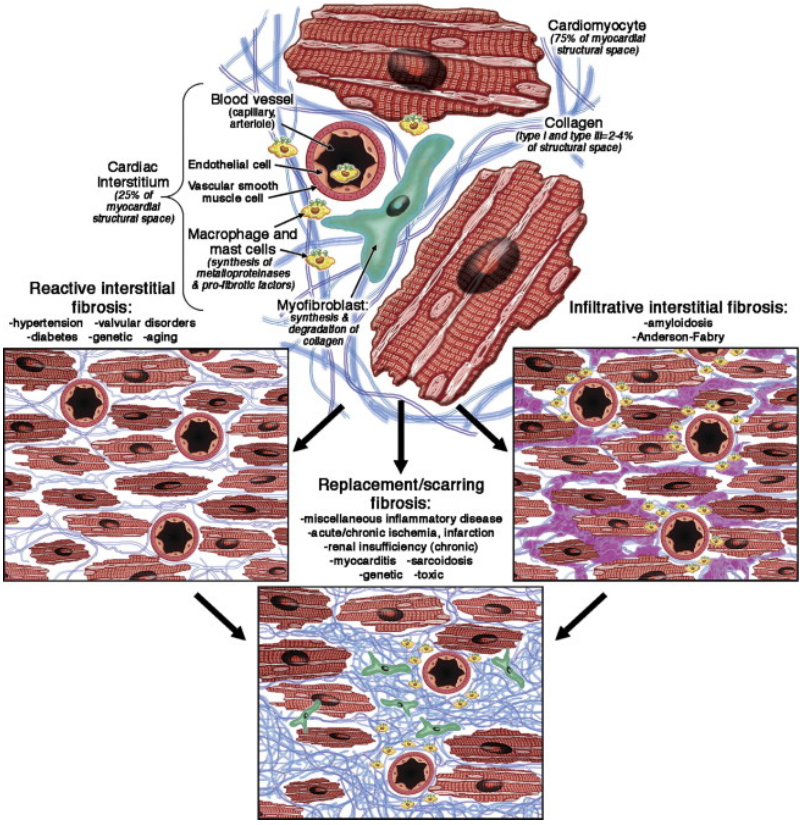

FIGURE 1.10 – *Synthèse de la fibrose diffuse et macroscopique.* D'après [Mewton et al., 2011].

1.2.3 Asynchronisme de contraction

Environ 30 à 40 % des insuffisants cardiaques présentent un asynchronisme de contraction, c'est-à-dire une désynchronisation de la contraction entre les ventricules gauche et droit. L'origine de cet asynchronisme peut-être électrique, mécanique ou électro-mécanique. Il existe trois types d'asynchronismes :

Asynchronisme auriculo-ventriculaire

L'asynchronisme auriculo-ventriculaire survient lors d'un délai anormal entre l'activation des oreillettes et des ventricules. Il peut être induit par un défaut de conduction du nœud sinusal ou du nœud auriculo-ventriculaire.

Asynchronisme interventriculaire

Dans cet asynchronisme, la contraction d'un des ventricules est retardée à cause d'une défaillance du faisceau de His, appelée bloc de branche. Selon la branche du faisceau défaillante, le bloc de branche peut être droit au gauche. Le bloc de branche est complet en

cas d'interruption totale de l'influx électrique ou partiel en cas de simple ralentissement. Lors d'un bloc de branche complet, l'activation électrique du ventricule se fait alors par conduction au travers du septum de l'influx électrique du faisceau toujours fonctionnel (figure 1.11).

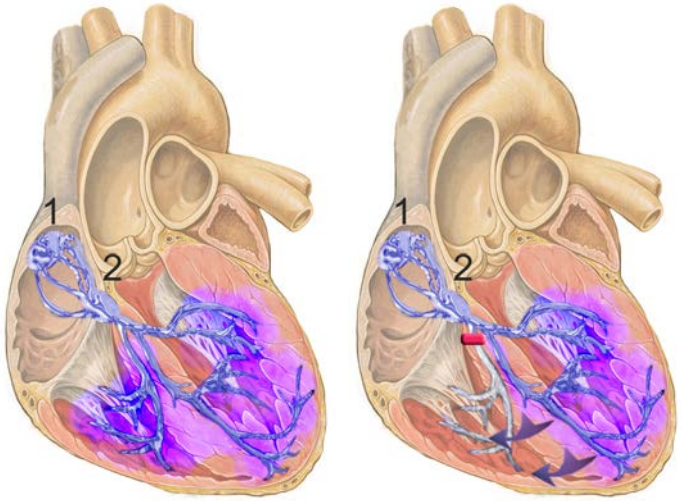

FIGURE 1.11 – *Bloc de branche droit complet.* D'après [Lynch and Jaffe, 2000]. Gauche : dans un cas normal, l'influx électrique se propage dans les branches droite et gauche du faisceau de His. Droite : Suite à l'apparition d'un bloc de branche droit complet, l'influx électrique ne se propage pas dans la branche droite. L'activation du VD se fait alors au travers du septum interventriculaire.

Asynchronisme intraventriculaire

L'asynchronisme intraventriculaire fait référence à une contraction précoce ou retardée d'une partie du ventricule. Ces blocs ventriculaires peuvent être en rapport avec des zones de fibrose ou de nécrose (et donc être consécutifs à une cardiomyopathie ischémique) qui induisent une mauvaise conduction électrique. Lors d'une contraction précoce, l'augmentation de la pression ventriculaire retarde l'ouverture de la valve auriculo-ventriculaire et altère le remplissage. Lorsque la contraction survient après la fermeture de la valve sigmoïde, elle devient inefficace.

De telles défaillances de conduction entraînent une baisse de l'efficacité de la pompe cardiaque, et donc du débit cardiaque, qui se traduit par un état d'insuffisance cardiaque. Le mécanisme d'adaptation par remodelage qui s'en suit induit alors une cardiomyopathie dilatée.

1.2.4 Thérapie de Resynchronisation Cardiaque (CRT)

La thérapie de resynchronisation cardiaque (ou *Cardiac Resynchronisation Therapy*, CRT) est une thérapie de stimulation électrique reconnue dans le traitement des asynchronismes de contraction. En effet, de nombreuses études multicentriques s'accordent sur le fait que la CRT réduit la sévérité de l'IC, les hospitalisations ainsi que la mortalité (tableau 1.1).

En France, la Haute Autorité pour la Santé (HAS) la recommande pour des patients présentant une IC sévère sans réponse au traitement médicamenteux. La sévérité de l'IC se détermine suivant trois critères :

Étude	Réduction de la sévérité de l'IC	Réduction des hospitalisations	Réduction de la mortalité
CARE-HF [Cleland et al., 2005]	√	√	√
MADI-CRT [Moss et al., 2009]	√	√	√
MIRACLE-ICD [Young et al., 2003]	√		
MUSTIC-SR [Cazeau et al., 2001]	√	√	
PATH-CHF [Auricchio et al., 2003]	√	√	
REVERSE [Linde et al., 2008]	√	√	
CONTAK-CD [Higgins et al., 2003]	√		
MIRACLE [Abraham et al., 2002]	√		
COMPANION [Bristow et al., 2004]		√	√
RAFT [Tang et al., 2010]		√	√

Tableau 1.1 – *Tableau des études ayant montré les bénéfices de la CRT pour la réduction de la sévérité de l'IC, des hospitalisations et de la mortalité.* D'après [Brignole et al., 2013].

— Classe NYHA ;
— Fraction d'éjection (FE) : rapport entre le volume sanguin éjecté et le volume télédiastolique du ventricule ;
— Durée du complexe QRS : temps de dépolarisation du ventricule (cf. paragraphe 2.1.1).

Le stimulateur cardiaque se compose d'un boîtier électronique contenant une batterie, implanté sous la clavicule, et de trois sondes de stimulation. La CRT consiste à implanter trois sondes : dans l'oreillette droite, dans le ventricule droit et sur le ventricule gauche, pour stimuler les deux ventricules et ainsi resynchroniser leurs contractions (cf. figure 1.12). Si plusieurs systèmes de resynchronisation existent, la technique la plus utilisée est celle mise au point au Département de Cardiologie de Rennes [Daubert et al., 1998; Leclercq et al., 2000] dans laquelle la stimulation du VG est faite de manière épicardique, en insérant une sonde de stimulation dans une veine. L'implantation d'un tel système de resynchronisation se fait sous anesthésie locale et dure environ deux heures. Une incision est d'abord réalisée sous la clavicule afin d'accéder à la veine sous-clavière qui sera le point d'entrée des trois sondes. Les différentes sondes sont ensuite implantées par voie veineuse sous l'assistance d'une angiographie à Rayons-X (cf. figure 1.12).

Implantation de la sonde de l'oreillette droite. Une injection de produit de contraste permet de visualiser l'anatomie de la veine sous-clavière et d'implanter une première sonde de stimulation à l'intérieur de l'oreillette droite.

Implantation de la sonde du ventricule droit. Une seconde sonde est ensuite acheminée jusqu'à l'apex du ventricule droit par la même voie veineuse sous-clavière.

Injection du sinus coronaire. Les voies d'accès à l'épicarde du ventricule gauche depuis l'oreillette droite sont les veines coronaires. Tout d'abord une nouvelle injection de produit de contraste permet de visualiser la partie distale du sinus coronaire. Cette injection se fait sous une incidence angiographique de référence (vue Oblique-Antérieure Gauche (OAG) ou Droite (OAD)). Une fois la sonde à l'intérieur du sinus coronaire, les bifurcations vers les veines latérales desservant l'épicarde du VG sont révélées grâce à un ballon anti-reflux qui empêche le retour du produit de contraste dans l'oreillette.

Injection des veines latérales. Grâce à la visualisation de l'anatomie veineuse, les accès aux parois du VG sont identifiés.
Implantation de la sonde du ventricule gauche. Généralement, les veines desservant la paroi latérale ou postéro-latérale sont préférées pour la stimulation du VG. Une fois la veine latérale identifiée, la troisième sonde est alors implantée afin de stimuler l'épicarde du VG.

Suite à l'implantation des sondes, le stimulateur est paramétré par télémétrie, c'est-à-dire en plaçant un programmateur sur la peau du patient, capable de communiquer à distance avec le stimulateur. Ainsi, le mode de stimulation, la fréquence, l'amplitude et la durée des impulsions électriques envoyées à chaque cavité sont ajustés. Classiquement, la fréquence de stimulation est de 60 à 80 impulsions par minutes. Le mode de stimulation détermine quelles seront les cavités stimulées (stimulation du VG et du VD (mode Bi-V), ou du VG seul). La CRT standard réalise une stimulation simultanée des ventricules droit et gauche (mode Bi-V et délai VV=0 ms) avec un délai par rapport à l'oreillette (délai AV) de 100 à 120 ms [Brignole et al., 2013].

Suite à l'implantation, un premier bilan des bénéfices de la CRT est dressé au bout de 3 mois, puis un second après 6 mois. Un suivi régulier peut ensuite être réalisé tous les 6 mois. En fonction de la qualité de réponse à la CRT, les patients implantés sont divisés en 3 catégories :

— **Très bon répondeur :** Diminution de la classe NYHA et augmentation de la fraction d'éjection d'au moins 15%. Dans cette catégorie, on observe aussi une inversion du remodelage.

— **Répondeur :** Diminution de la classe NYHA et augmentation de la fraction d'éjection d'au moins 10%.

— **Non-répondeur :** Pas de diminution de la classe NYHA ni d'augmentation significative de la fraction d'éjection, ou aggravation des symptômes.

1.3 Problématique clinique

A l'heure actuelle, on estime que 30% des patients ayant reçu une thérapie de resynchronisation cardiaque sont non-répondeurs. Pour tirer au mieux parti de cette thérapie dont les bénéfices pour le patient sont avérés, l'identification des facteurs qui conduisent à une non-réponse et l'optimisation du traitement représentent des enjeux d'importance majeure. En effet, cette proportion de patients dits "non-répondeurs" est problématique puisqu'il s'agit d'une procédure coûteuse qui repose sur l'implantation permanente de dispositifs, mais aussi puisqu'elle limite l'extension de ses indications à des groupes de patients qui pourraient en bénéficier.

La CRT peut être optimisée à trois niveaux : par une meilleure sélection des patients implantés ; par une meilleure programmation du stimulateur ; ou par un meilleur positionnement des sondes de stimulation.

1.3.1 Optimisation de la CRT par la sélection des patients

Depuis plusieurs années, de nombreuses études multicentriques et randomisées se sont attachées à extraire des caractéristiques spécifiques aux non-répondeurs afin d'anticiper la réponse à la CRT. Dans ces travaux, les propriétés électriques, hémodynamiques, mécaniques du VG et parfois la composition sanguine ont été considérées. Bien que certaines

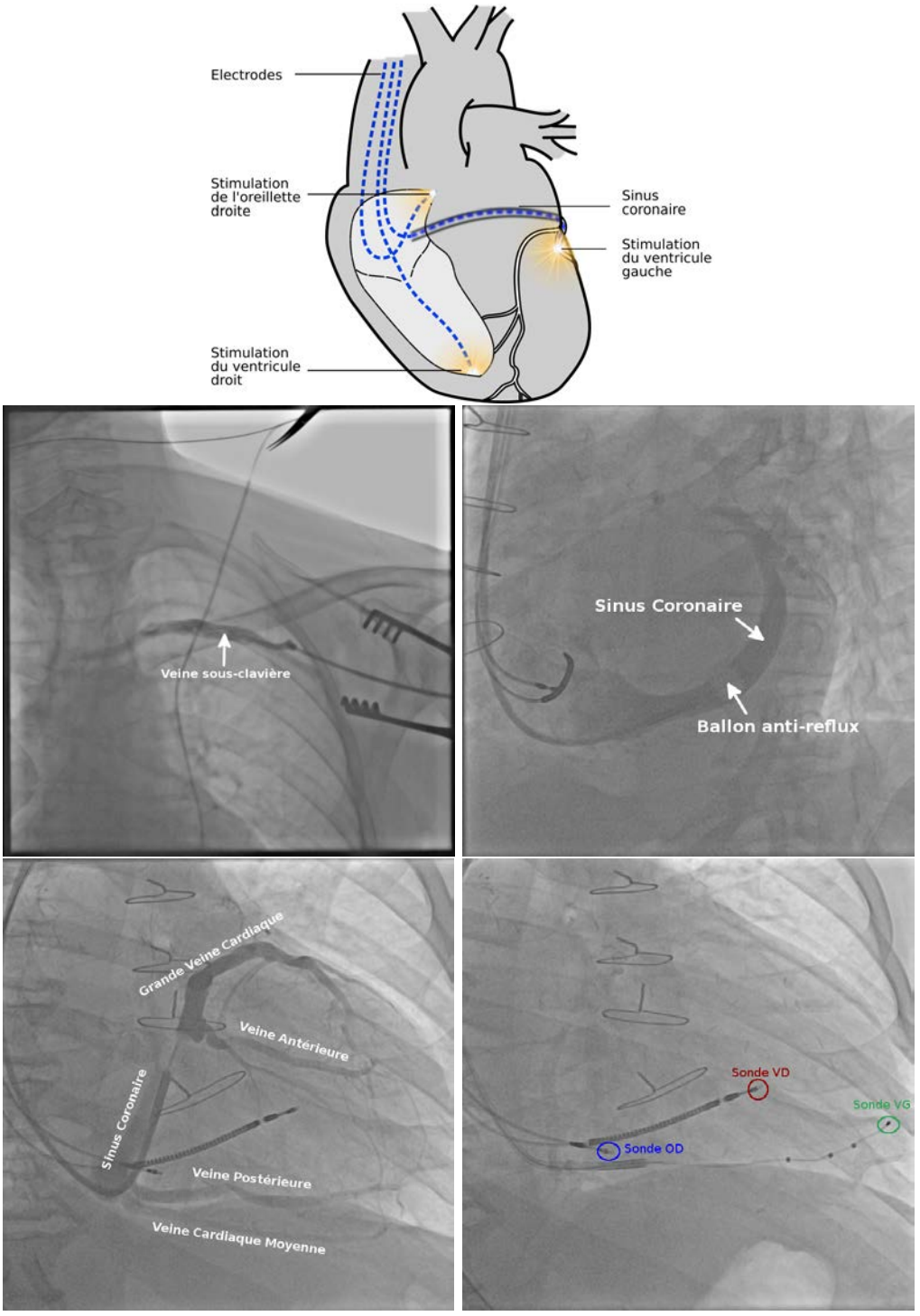

FIGURE 1.12 – *Implantation des sondes de stimulation.* D'après [Tavard, 2012]. De gauche à droite : Injection de la veine sous-clavière, injection du sinus coronaire avec ballon anti-reflux, injection des veines latérales et déploiement de la sonde de stimulation du VG.

caractéristiques telles que la présence d'un bloc de branche gauche [De et al., 2015], un large complexe QRS ou une origine non ischémique de l'IC semblent être associées à une meilleure réponse de la CRT, aucun marqueur n'a pu être à ce jour être clairement mis en évidence. L'étude PROSPECT [Chung et al., 2008] a notamment échoué dans l'extraction de mesures échographiques pour prédire la réponse à la CRT. Les femmes semblent également être associées à une meilleure réponse, ceci s'expliquant en partie par une masse corporelle inférieure à celle des hommes [Brignole et al., 2013].

L'*European Society of Cardiology* (ESC) dresse régulièrement une revue de l'état de l'art pour le traitement et le diagnostic des IC. Les recommandations 2016 de l'ESC [Atherton et al., 2016] concernant la sélection des patients sont résumées dans la figure 1.13. La CRT est préconisée pour les asynchronismes auriculo-ventriculaire et inter-ventriculaire sévères avec un bloc de branche gauche (BBG). En l'absence de BBG, elle reste envisageable pour des patients présentant un QRS>130 ms.
Les bénéfices de la CRT pour les patients souffrant d'asynchronisme mais avec un QRS fin

Recommandée	Doit être considérée	Peut être envisagée	Déconseillée
QRS ≥ 130ms **avec** BBG et FE ≤ 35% ou FE réduite et présence d'asynchronisme auriculo-ventriculaire	QRS ≥ 150ms **sans** BBG et FE ≤ 35% ou Classe NYHA III-IV et FE ≤ 35%	130 ≤ QRS < 150ms **sans** BBG et FE ≤ 35% ou Patients non répondeur à stimulation du ventricule droit par un pacemaker classique	QRS < 130ms

FIGURE 1.13 – *Recommandations de l'ESC pour la sélection des patients candidats à la CRT.* D'après [Atherton et al., 2016].

(<130ms) ne sont pas encore clairement définis. Ainsi, l'ESC la déconseille en évoquant une augmentation possible de la mortalité [Ruschitzka et al., 2013] et le faible taux de répondeur parmi cette population [Steffel et al., 2015]. Cependant, d'autres études suggèrent qu'elle peut être envisagée [Van Bommel et al., 2010], en particulier pour les patients ayant un QRS entre 120 et 130 ms [Beshai et al., 2007].

1.3.2 Optimisation de la CRT par la programmation du stimulateur

L'optimisation des paramètres du stimulateur cherche à atteindre trois objectifs [Brignole et al., 2013] :

— Garder un pourcentage de stimulation biventriculaire proche de 100% ;

— Obtenir la plus grande efficacité de contraction de l'oreillette pour remplir le ventricule ;

— Éliminer les désynchronisations résiduelles entre les deux ventricules.

Lors d'une CRT standard, les ventricules droit et gauche sont stimulés simultanément. Le pourcentage de stimulation biventriculaire représente le nombre de fois où les deux ventricules sont effectivement stimulés en même temps. Il doit donc être de 100% pour une stimulation bi-ventriculaire idéale. Cependant, il arrive que ce pourcentage chute, à cause d'un délai AV trop long (34% des cas), de la présence de fibrillation auriculaire (31% des cas) ou encore d'extrasystoles (17% des cas) [Brignole et al., 2013]. Des études récentes

tendent à montrer qu'une stimulation bi-ventriculaire supérieure à 93% serait associée à une réduction des ré-hospitalisations et à une diminution de la mortalité de près de 44% [Koplan et al., 2009; Hayes et al., 2011].

L'optimisation des délais AV et VV est possible sous assistance d'une échographie ou à l'aide d'algorithmes intégrés au stimulateur qui exploitent des mesures électrocardiographiques. Ainsi, [Sawhney et al., 2004] proposent de déterminer le délai AV sous échographie comme étant celui qui maximise le volume de sang éjecté lors de la systole. D'autres études tendent à montrer qu'une réduction immédiate de la durée du QRS serait liée à une bonne réponse à la CRT, voire même à une très bonne réponse [Cvijić et al., 2015]. Il est donc aussi possible d'optimiser les délais AV et VV en minimisant la durée du QRS [Vidal et al., 2007]. [Coverstone et al., 2015] suggèrent également d'observer la forme des dérivations de l'ECG. Selon ces travaux, une bonne réponse à la CRT serait associée à une grande onde R sur la dérivation V1 ainsi qu'un pic négatif très prononcé sur la dérivation I de l'ECG. Bien que ces méthodes d'optimisation semblent prometteuses, les bénéfices cliniques ne sont pas encore avérés sur de larges études multicentriques. [Stein et al., 2010] concluent que bien qu'une optimisation du délai AV ne semble pas apporter de bénéfices très supérieurs à une programmation systématique de 120ms, cette option est à considérer pour les patients non répondeurs.

Concernant le mode de stimulation, le VG seul peut être stimulé ou les deux ventricules peuvent être considérés (mode Bi-V). [Boriani et al., 2010; Gasparini et al., 2006] ont montré que le nombre de répondeurs à une stimulation du VG seul est comparable à celui d'une stimulation bi-ventriculaire (environ 70%). Cependant, dans l'étude de [Thibault et al., 2011], 17% des non-répondeurs à une stimulation Bi-V sont devenus répondeurs après stimulation du VG seul, alors que 30% des non-répondeurs à la stimulation du VG seul sont devenus répondeurs après stimulation Bi-V. La stimulation du VG seul peut donc être une option à envisager en cas de non réponse à une CRT Bi-V standard.

1.3.3 Optimisation de la CRT par le positionnement des sondes de stimulation

D'autres études multicentriques ont étudié l'impact de la position des sondes de stimulation ventriculaires sur la qualité de la réponse à la CRT. La sonde du ventricule droit est classiquement placée au niveau de l'apex. Les études REVERSE [Thébault et al., 2012] et SEPTAL-CRT [Leclercq et al., 2015] tendent à montrer qu'un positionnement de cette sonde au niveau du septum n'améliore pas la resynchronisation ventriculaire. Par contre, la qualité de la réponse varierait en fonction du positionnement de la sonde du VG. La position de cette sonde dépend de la veine coronaire choisie mais aussi de la position dans la veine. Ainsi, MADI-CRT [Singh et al., 2011] et REVERSE ont montré qu'une stimulation des segments apicaux du VG serait liée à une moins bonne réponse. Concernant le choix de la veine coronaire, REVERSE laisse à penser que la stimulation d'une paroi latérale est associée à une meilleure réponse. Cependant, une étude plus fine des propriétés électriques, mécaniques et tissulaires du site de stimulation du VG a mis en évidence la corrélation entre ces propriétés et la réponse à la CRT. Ainsi, les études STARTER [Saba et al., 2013] et TARGET [Khan et al., 2012] ont montré que la stimulation du site de dernière activation mécanique améliore la réponse à la thérapie. Six mois après implantation, 70% des patients de l'étude TARGET ayant bénéficié du ciblage du site de dernière activation se sont révélés

répondeurs contre 55% pour le groupe de contrôle. De même, l'étude des propriétés tissulaires, avec notamment la quantification des zones de fibrose du myocarde montre que la stimulation de telles zones est à éviter. [Wong et al., 2013] ont démontré sur une cohorte de 60 patients que la stimulation du VG dans une zone de fibrose obtient un taux de réponse à la CRT de 25% contre 81% lors d'une stimulation de tissus sains. [De Roest et al., 2014] concluent même qu'une stimulation des zones de fibrose conduit à une dégradation de la fonction ventriculaire.

Optimisation des positions des sondes suivant des mesures per-opératoires

Suite à ces résultats, certains travaux ont proposé d'optimiser le placement de la sonde du VG en évaluant la réponse électrique ou mécanique immédiate à la stimulation. L'optimisation de la position de la sonde se fait alors de la même manière que pour l'optimisation des paramètres du stimulateur, c'est-à-dire par tests successifs de plusieurs positions. Ainsi, le critère de diminution immédiate du complexe QRS peut aussi être pris en compte pour le placement des sondes [Coppola et al., 2016]. [Van Deursen et al., 2015] proposent une minimisation de la représentation 3D du complexe QRS à l'aide de la vectocardiographie (cf. figure 1.14). Cette dernière représente l'amplitude et la direction des forces électriques générées par le cœur. Trois boucles (P, QRS et T), qui correspondent respectivement à la dépolarisation des oreillettes et à la dépolarisation puis à la repolarisation des ventricules décrivent l'activité électrique.

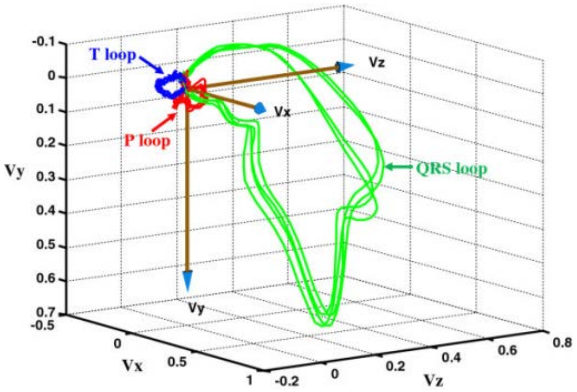

FIGURE 1.14 – *Vectocardiogramme d'un cœur sain.* D'après [Yang et al., 2012].

D'autre part, les sondes de stimulation enregistrent également l'activité électrique du site qu'elles stimulent. [Singh et al., 2006; Gold et al., 2011; Liang et al., 2015] ont choisi d'exploiter cette mesure en évaluant l'intervalle de temps Q-LV, c'est-à-dire le temps écoulé entre le départ de l'onde de dépolarisation depuis le nœud sinusal et le pic de dépolarisation des cardiomyocytes. Ainsi, plusieurs sites peuvent être testés pour déterminer la branche du sinus coronaire dont l'activation électrique est la plus retardée [Liang et al., 2015]. Il est aussi possible de profiter de l'implantation pour effectuer des examens plus invasifs, tels que la cartographie électro-anatomique (EAM) qui offre une visualisation de l'activité électrique de tout l'endocarde du VG. Bien qu'il allonge le temps de procédure, l'EAM permet de visualiser immédiatement les sites de dernière activation et donc de s'affranchir des tests successifs [Behar et al., 2016; Colella et al., 2016]. Plutôt que de mesurer l'activité électrique endocardique, [Del Greco et al., 2012] ont proposé de cartographier uniquement les branches du sinus coronaire. Le site épicardique du VG ayant le plus grand

délai d'activation électrique est alors choisi pour la stimulation.

Enfin, l'optimisation de mesures échocardiographiques a aussi été investiguée pour évaluer la réponse mécanique immédiate à la stimulation. Dans cette optique, [Moubarak et al., 2014] cherchent le site du VG qui minimise le délai pré-éjectionel gauche (temps entre le départ de l'onde de dépolarisation et l'ouverture de la valve aortique). Il est également possible de profiter de l'intervention pour réaliser une échocardiographie intracardiaque (ICE) qui, bien qu'invasive, offre une meilleure qualité d'image que l'échocardiographie trans-thoracique [Saksena et al., 2009]. Ainsi, [Bai et al., 2011] tirent profit d'une ICE pour tester la stimulation de plusieurs branches du sinus coronaire avec au moins deux sites épicardiques par branche, et sélectionner le site offrant la meilleure synchronisation des parois cardiaques.

De façon générale, l'optimisation de mesures per-opératoires nécessite de tester plusieurs sites de stimulation. Cette technique augmente donc le temps de procédure. De plus, les déplacements de la sonde de stimulation dans plusieurs branches du sinus coronaire sous assistance de l'angiographie conduisent à une plus forte exposition aux rayons-X pour le patient et l'équipe médicale, qui peut s'avérer nocive sur le long terme.

Optimisation des positions des sondes suivant des mesures pré-opératoires

Des travaux ont proposé de planifier la CRT grâce à des informations acquises en pré-implantation. Ainsi, les zones de fibrose et les sites d'activation mécanique les plus retardés ont notamment été étudiés. [Abraham et al., 2009; Prinzen et al., 2013; Delgado et al., 2008] ont effectué des revues des modalités et des caractéristiques du VG utilisées pour la planification de la CRT, c'est-à-dire pour sélectionner les sites d'implantation. Une fois la planification réalisée, la difficulté consiste à atteindre les sites prédéfinis. Certains travaux ont alors proposé de cibler un segment cardiaque, en identifiant la veine desservant le site planifié puis en ajustant la position de la sonde à l'intérieur de la veine selon trois niveaux : apical, mi-cavité et basal, mais sans garantie d'atteindre précisément le site planifié [Becker et al., 2010]. D'autres approches ont consisté à effectuer un recalage entre les données pré-opératoires et une modalité per-opératoire, permettant ainsi de mettre en correspondance les caractéristiques des sites cardiaques du VG avec la position des sondes de stimulation, accesible dans les images angiographiques. Ainsi, [Choi et al., 2016; Babic et al., 2015; Shetty et al., 2013] ont choisi d'effectuer un recalage 3D/2D entre l'angiographie et un modèle 3D de planification, pour ainsi maximiser les chances d'atteindre le site de stimulation optimal.

Stimulation multi-sites et endocardique du VG

La problématique du positionnement de la sonde du VG a aussi été traitée par la modification des sondes en elles-mêmes, soit en stimulant plusieurs sites du VG (stimulation multi-veines et sondes multipolaires), soit en effectuant une stimulation endocavitaire.

La stimulation multi-veines consiste à stimuler deux sites épicardiques du VG en plaçant deux sondes dans deux veines coronaires distinctes. Bien que faisable et améliorant la réponse hémodynamique, cette technique est principalement limitée par la nécessité d'utiliser un adaptateur pour gérer la bifurcation entre les deux veines, rendant ainsi la pose plus difficile et plus longue et entraînant une réduction de la durée de vie du stimulateur (5 à 10 ans pour une CRT standard) d'environ 16 mois [Jiménez-López et al., 2016; Behar et al., 2015a].

Les sondes multipolaires sont quant-à elles dotées de plusieurs électrodes de stimula-

tion, alignées le long d'une même sonde. Elles offrent la possibilité de stimuler plusieurs sites épicardiques le long d'une même veine coronaire. Leur pose est donc identique à une CRT classique. Les sondes bipolaires comportent deux électrodes et améliorent la réponse hémodynamique par rapport à une stimulation bi-V classique en stimulant deux sites du VG [Van Gelder and Bracke, 2015]. Les sondes quadripolaires permettent au clinicien de choisir deux sites de stimulation parmi quatre électrodes à disposition. Le choix se fait en évaluant la réponse immédiate à la stimulation (en situation per-opératoire), de la même manière que pour l'optimisation des paramètres du stimulateur. Une étude italienne multicentrique (IRON-MPP) a démontré les bénéfices de ce type de stimulation [Forleo et al., 2016]. De plus, le choix des sites de stimulation permet d'éviter la stimulation du nerf phrénique [Behar et al., 2015b] qui est une complication possible de la CRT classique. En effet, le nerf phrénique, composé de 2 branches (le nerf phrénique droit et le nerf phrénique gauche), prend naissance depuis la nuque pour transmettre des informations moteur au diaphragme. Le nerf phrénique gauche longe le péricarde du VG avant de rejoindre le diaphragme. Une stimulation du VG trop proche de cette branche peut alors induire une stimulation du diaphragme qui se traduit par un hocquet à chaque impulsion électrique.

La stimulation endocardique, c'est-à-dire de la partie interne du ventricule gauche a aussi été proposée [Behar et al., 2016; Hyde et al., 2016; Spragg et al., 2010]. Elle est indépendante de l'anatomie veineuse du patient et offre donc une plus grande variété de sites de stimulation. Les bénéfices hémodynamiques d'une telle stimulation semblent supérieurs à une stimulation épicardique, en particulier dans le traitement des cardiomyopathies ischémiques. La principale difficulté de cette approche est d'atteindre le ventricule gauche à partir de l'oreillette droite. L'étude ALSYNC [Morgan et al., 2016] a donc évalué la faisabilité et les risques d'une stimulation endocardique du VG en passant une sonde à travers le septum inter-auriculaire. Bien que l'implantation ait réussi dans 90% des cas, les risques de complications post-opératoires restent plus élevés que pour une CRT classique.

1.3.4 Synthèse et approche envisagée

Afin d'améliorer le taux de répondeurs à la thérapie, plusieurs stratégies d'optimisation, intervenant depuis la sélection des patients jusqu'au suivi post-opératoire (cf. figure 1.15) sont possibles. L'optimisation par une meilleure sélection des patients reste un problème difficile, car aucun prédicteur de la réponse à la CRT n'a pu être clairement mis en évidence à ce jour, bien que certains paramètres tels qu'un large QRS ou la présence d'un bloc de branche gauche semblent être associés à une meilleure réponse. L'optimisation des délais AV et VV du stimulateur, effectuée pendant et/ou après implantation, améliore quant à elle la réponse à la CRT. Il est à noter que ces deux axes d'optimisation sont fortement dépendants du troisième, l'optimisation de la position des sondes de stimulation. En effet, les études cherchant à identifier des critères prédictifs de l'efficacité de la CRT sont d'autant plus complexes que cette efficacité est elle-même fortement dépendante de facteurs per-opératoires, à savoir le positionnement optimal, ou non, des sondes. L'optimisation du stimulateur, opérant une fois les sondes implantées, est aussi par nature limitée par ce positionnement. La position de la sonde du ventricule gauche dans une thérapie bi-ventriculaire est la plus complexe à déterminer mais aussi la plus influente. Elle peut être déterminée durant l'implantation, en évaluant la réponse instantannée à la stimulation de plusieurs sites. Toutefois, au vu du grand nombre d'études multicentriques réalisées, il semble avéré que les zones sans fibrose avec un retard d'activation mécanique sont les plus propices à la stimulation. Une détermination pré-opératoire de telles zones permettrait de planifier la CRT et de cibler les sites de stimulations du VG optimaux. Ainsi, le temps de procédure et

l'exposition aux rayons-X liée aux acquisition angiographiques seraient considérablement réduits, comparés à une optimisation per-opératoire par évaluations successives de la réponse immédiate. Afin d'optimiser au mieux la CRT, cette analyse pré-opératoire pourrait être associée à un guidage per-opératoire, permettant ainsi de maximiser les chances d'atteindre les sites planifiés. Le guidage permettrait de mettre en correspondance la position des sondes de stimulation, au cours du geste, avec les sites de stimulation les plus favorables extraits lors de l'analyse pré-opératoire.

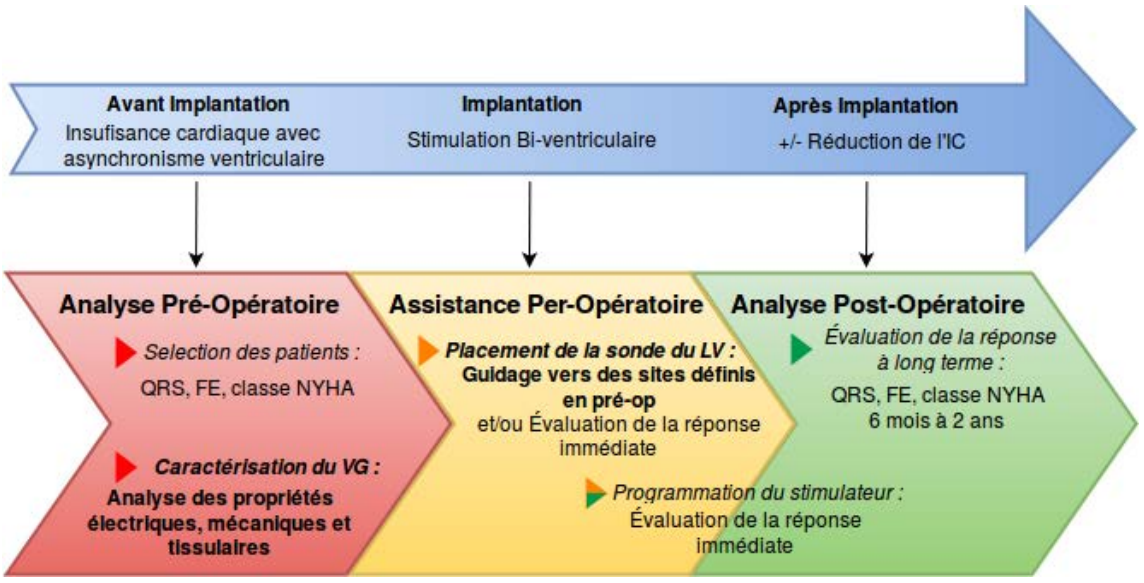

FIGURE 1.15 – *Processus d'optimisation de la CRT.*

A la lumière de cette analyse, l'approche d'optimisation de la CRT développée dans ces travaux est la suivante : (i) réaliser une analyse pré-opératoire de planification, permettant de déterminer les sites du VG les plus propices à une stimulation et accessibles par voie veineuse ; (ii) guider l'implantation par une fusion des données pré- et per- opératoires.

Conclusion

Dans ce chapitre, nous nous sommes intéressés au fonctionnement du cœur au sein du système cardio-vasculaire et en particulier à la cardiomyopathie dilatée avec asynchronisme de contraction, qui entraîne un état d'insuffisance cardiaque. En l'absence de traitement, le taux de mortalité associé à l'IC est élevé. Le traitement de référence de l'IC cardiaque liée à un asynchronisme de contraction est la thérapie de resynchronisation cardiaque. Bien que ses bénéfices en termes de réduction de l'IC et de la mortalité à court terme soient avérés, le taux de non-répondeurs à cette thérapie reste aujourd'hui élevé. Dans la littérature, plusieurs approches d'optimisation ont été proposées (cf. paragraphe 1.3). Ces travaux de thèse se concentrent sur l'optimisation de la CRT par un meilleur positionnement de la sonde de stimulation du VG. L'approche choisie consiste à : (i) réaliser une analyse pré-opératoire de planification pour caractériser les propriétés des sites du VG et leurs accès ; (ii) guider l'implantation vers les sites de stimulation planifiés à l'aide d'une fusion des données pré- et per-opératoires. Un état de l'art sur les travaux existants en analyse pré-opératoire, les modalités d'imagerie associées et les caractéristiques pertinentes extraites sont présentés au chapitre 2. Les approches et développements mis en œuvre au cours de cette thèse pour

réaliser l'analyse pré-opératoire ainsi que l'assistance en per-opératoire sont ensuite respectivement décrits aux chapitres 3 et 4.

Bibliographie

Abraham, T., Kass, D., Tonti, G., Tomassoni, G. F., Abraham, W. T., Bax, J. J., and Marwick, T. H. (2009). Imaging cardiac resynchronization therapy. *JACC : Cardiovascular Imaging*, 2(4) :486–497.

Abraham, W. T., Fisher, W. G., Smith, A. L., Delurgio, D. B., Leon, A. R., Loh, E., Kocovic, D. Z., Packer, M., Clavell, A. L., Hayes, D. L., et al. (2002). Cardiac resynchronization in chronic heart failure. *New England Journal of Medicine*, 346(24) :1845–1853.

Atherton, J. J., Bauersachs, J., Carerj, S., Ceconi, C., Coca, A., Erol, Ç., Ezekowitz, J., Fernández-Golfın, C., and Guazzi, M. (2016). 2016 ESC guidelines for the diagnosis and treatment of acute and chronic heart failure.

Auricchio, A., Stellbrink, C., Butter, C., Sack, S., Vogt, J., Misier, A. R., Böcker, D., Block, M., Kirkels, J. H., Kramer, A., et al. (2003). Clinical efficacy of cardiac resynchronization therapy using left ventricular pacing in heart failure patients stratified by severity of ventricular conduction delay. *Journal of the American College of Cardiology*, 42(12) :2109–2116.

Babic, A., Odland, H. H., Gérard, O., and Samset, E. (2015). Parametric ultrasound and fluoroscopy image fusion for guidance of left ventricle lead placement in cardiac resynchronization therapy. *Journal of Medical Imaging*, 2(2) :025001–025001.

Bai, R., Di Biase, L., Mohanty, P., Hesselson, A. B., De Ruvo, E., Gallagher, P. L., Elayi, C. S., Mohanty, S., Sanchez, J. E., Burkhardt, J. D., et al. (2011). Positioning of left ventricular pacing lead guided by intracardiac echocardiography with vector velocity imaging during cardiac resynchronization therapy procedure. *Journal of cardiovascular electrophysiology*, 22(9) :1034–1041.

Becker, M., Altiok, E., Ocklenburg, C., Krings, R., Adams, D., Lysansky, M., Vogel, B., Schauerte, P., Knackstedt, C., and Hoffmann, R. (2010). Analysis of LV lead position in cardiac resynchronization therapy using different imaging modalities. *JACC : Cardiovascular Imaging*, 3(5) :472–481.

Behar, J. M., Bostock, J., Ginks, M., Jackson, T., Sohal, M., Claridge, S., Razavi, R., and Rinaldi, C. A. (2015a). Limitations of chronic delivery of multi-vein left ventricular stimulation for cardiac resynchronization therapy. *Journal of Interventional Cardiac Electrophysiology*, 42(2) :135–142.

Behar, J. M., Bostock, J., Li, Z., Po, A., Chin, H. M. S., Jubb, S., Lent, E., Gamble, J., Foley, P. W., Betts, T. R., et al. (2015b). Cardiac resynchronization therapy delivered via a multipolar left ventricular lead is associated with reduced mortality and elimination of phrenic nerve stimulation : Long-term follow-up from a multicenter registry. *Journal of cardiovascular electrophysiology*, 26(5) :540–546.

Behar, J. M., Jackson, T., Hyde, E., Claridge, S., Gill, J., Bostock, J., Sohal, M., Porter, B., O'Neill, M., Razavi, R., et al. (2016). Optimized left ventricular endocardial stimulation is superior to optimized epicardial stimulation in ischemic patients with poor response to cardiac resynchronization therapy : A combined magnetic resonance imaging, electroanatomic contact mapping and hemodynamic study to target endocardial lead placement. *JACC : Clinical Electrophysiology*.

Beshai, J. F., Grimm, R. A., Nagueh, S. F., Baker, J. H., Beau, S. L., Greenberg, S. M., Pires, L. A., and Tchou, P. J. (2007). Cardiac-resynchronization therapy in heart failure with narrow QRS complexes. *New England Journal of Medicine*, 357(24) :2461–2471.

Blausen-staff (2014). Illustrations médicales. blausen.com, "blausen gallery 2014". *Wikiversity Journal of Medicine*.

Boriani, G., Kranig, W., Donal, E., Calo, L., Casella, M., Delarche, N., Lozano, I. F., Ansalone, G., Biffi, M., Boulogne, E., et al. (2010). A randomized double-blind comparison of biventricular versus left ventricular stimulation for cardiac resynchronization therapy : the biventricular versus left univentricular pacing with ICD back-up in heart failure patients (B-LEFT HF) trial. *American heart journal*, 159(6) :1052–1058.

Brignole, M., Auricchio, A., Baron-Esquivias, G., Bordachar, P., Boriani, G., Breithardt, O.-A., Cleland, J., Deharo, J.-C., Delgado, V., Elliott, P. M., et al. (2013). 2013 ESC guidelines on cardiac pacing and cardiac resynchronization therapy. *European heart journal*, page eht150.

Bristow, M. R., Saxon, L. A., Boehmer, J., Krueger, S., Kass, D. A., De Marco, T., Carson, P., DiCarlo, L., DeMets, D., White, B. G., et al. (2004). Cardiac-resynchronization therapy with or without an implantable defibrillator in advanced chronic heart failure. *New England Journal of Medicine*, 350(21) :2140–2150.

Brooks, A., Schinde, V., Bateman, A., and Gallagher, P. (2003). Interstitial fibrosis in the dilated non-ischaemic myocardium. *Heart*, 89(10) :1255–1256.

Cazeau, S., Leclercq, C., Lavergne, T., Walker, S., Varma, C., Linde, C., Garrigue, S., Kappenberger, L., Haywood, G. A., Santini, M., et al. (2001). Effects of multisite biventricular pacing in patients with heart failure and intraventricular conduction delay. *New England Journal of Medicine*, 344(12) :873–880.

Choi, J., Radau, P., Xu, R., and Wright, G. A. (2016). X-ray and magnetic resonance imaging fusion for cardiac resynchronization therapy. *Medical image analysis*, 31 :98–107.

Chung, E. S., Leon, A. R., Tavazzi, L., Sun, J.-P., Nihoyannopoulos, P., Merlino, J., Abraham, W. T., Ghio, S., Leclercq, C., Bax, J. J., et al. (2008). Results of the predictors of response to CRT (PROSPECT) trial. *Circulation*, 117(20) :2608–2616.

Cleland, J. G., Daubert, J.-C., Erdmann, E., Freemantle, N., Gras, D., Kappenberger, L., and Tavazzi, L. (2005). The effect of cardiac resynchronization on morbidity and mortality in heart failure. *New England Journal of Medicine*, 352(15) :1539–1549.

Colella, A., Giaccardi, M., Colella, T., and Modesti, P. A. (2016). Zero x-ray cardiac resynchronization therapy device implantation guided by a nonfluoroscopic mapping system : A pilot study. *Heart Rhythm*.

Coppola, G., Ciaramitaro, G., Stabile, G., D'Onofrio, A., Palmisano, P., Carità, P., Mascioli, G., Pecora, D., De Simone, A., Marini, M., et al. (2016). Magnitude of QRS duration reduction after biventricular pacing identifies responders to cardiac resynchronization therapy. *International Journal of Cardiology*.

Coverstone, E., Sheehy, J., Kleiger, R. E., and Smith, T. W. (2015). The postimplantation electrocardiogram predicts clinical response to cardiac resynchronization therapy. *Pacing and Clinical Electrophysiology*, 38(5) :572–580.

Cvijić, M., Žižek, D., Antolič, B., and Zupan, I. (2015). Electrocardiographic parameters predict super-response in cardiac resynchronization therapy. *Journal of electrocardiology*, 48(4) :593–600.

Daubert, J. C., Ritter, P., Breton, H., Gras, D., Leclercq, C., Lazarus, A., Mugica, J., Mabo, P., and Cazeau, S. (1998). Permanent left ventricular pacing with transvenous leads inserted into the coronary veins. *Pacing and clinical electrophysiology*, 21(1) :239–245.

De, S., Popović, Z. B., Verhaert, D., Dresing, T., Wilkoff, B., Starling, R., Tang, W. W., Thomas, J. D., and Grimm, R. A. (2015). Comparison of left ventricular torsion and strain with biventricular pacing in patients with underlying right bundle branch block versus those with left bundle branch block. *The American journal of cardiology*, 115(7) :918–923.

De Roest, G. J., Wu, L., de Cock, C. C., Hendriks, M. L., Delnoy, P. P. H., van Rossum, A. C., and Allaart, C. P. (2014). Scar tissue–guided left ventricular lead placement for cardiac resynchronization therapy in patients with ischemic cardiomyopathy : An acute pressure-volume loop study. *American heart journal*, 167(4) :537–545.

Del Greco, M., Marini, M., and Bonmassari, R. (2012). Implantation of a biventricular implantable cardioverter-defibrillator guided by an electroanatomic mapping system. *Europace*, 14(1) :107–111.

Delgado, V., Ypenburg, C., van Bommel, R. J., Tops, L. F., Mollema, S. A., Marsan, N. A., Bleeker, G. B., Schalij, M. J., and Bax, J. J. (2008). Assessment of left ventricular dyssynchrony by speckle tracking strain imaging : comparison between longitudinal, circumferential, and radial strain in cardiac resynchronization therapy. *Journal of the American College of Cardiology*, 51(20) :1944–1952.

Forleo, G. B., Santini, L., Giammaria, M., Potenza, D., Curnis, A., Calabrese, V., Ricciardi, D., D'agostino, C., Notarstefano, P., Ribatti, V., et al. (2016). Multipoint pacing via a quadripolar left-ventricular lead : preliminary results from the italian registry on multipoint left-ventricular pacing in cardiac resynchronization therapy (IRON-MPP). *Europace*, page euw094.

Gasparini, M., Bocchiardo, M., Lunati, M., Ravazzi, P. A., Santini, M., Zardini, M., Signorelli, S., Passardi, M., Klersy, C., Investigators, B., et al. (2006). Comparison of 1-year effects of left ventricular and biventricular pacing in patients with heart failure who have ventricular arrhythmias and left bundle-branch block : the bi vs left ventricular pacing : an international pilot evaluation on heart failure patients with ventricular arrhythmias (BELIEVE) multicenter prospective randomized pilot study. *American heart journal*, 152(1) :155–e1.

Gold, M. R., Birgersdotter-Green, U., Singh, J. P., Ellenbogen, K. A., Yu, Y., Meyer, T. E., Seth, M., and Tchou, P. J. (2011). The relationship between ventricular electrical delay and left ventricular remodelling with cardiac resynchronization therapy. *European heart journal*, 32(20) :2516–2524.

Hayes, D. L., Boehmer, J. P., Day, J. D., Gilliam, F. R., Heidenreich, P. A., Seth, M., Jones, P. W., and Saxon, L. A. (2011). Cardiac resynchronization therapy and the relationship of percent biventricular pacing to symptoms and survival. *Heart Rhythm*, 8(9) :1469–1475.

Higgins, S. L., Hummel, J. D., Niazi, I. K., Giudici, M. C., Worley, S. J., Saxon, L. A., Boehmer, J. P., Higginbotham, M. B., De Marco, T., Foster, E., et al. (2003). Cardiac resynchronization therapy for the treatment of heart failure in patients with intraventricular conduction delay and malignant ventricular tachyarrhythmias. *Journal of the American College of Cardiology*, 42(8) :1454–1459.

Hyde, E. R., Behar, J. M., Crozier, A., Claridge, S., Jackson, T., Sohal, M., Gill, J. S., O'Neill, M. D., Razavi, R., Niederer, S. A., et al. (2016). Improvement of right ventricular hemodynamics with left ventricular endocardial pacing during cardiac resynchronization therapy. *Pacing and Clinical Electrophysiology*, 39(6) :531–541.

INSEE (2013). Principales causes de décès en 2013. *http ://www.insee.fr*.

Jiménez-López, J., Vallès, E., Alcalde, O., Benito, B., Cabrera, S., et al. (2016). Not enough QRS shortening ? keep calm and add another lead. *J Clin Case Rep*, 6(789) :2.

Khan, F. Z., Virdee, M. S., Palmer, C. R., Pugh, P. J., O'Halloran, D., Elsik, M., Read, P. A., Begley, D., Fynn, S. P., and Dutka, D. P. (2012). Targeted left ventricular lead placement to guide cardiac resynchronization therapy : the TARGET study : a randomized, controlled trial. *Journal of the American College of Cardiology*, 59(17) :1509–1518.

Khosla, S. (2014). This map shows which disease is most likely to kill you depending on where you live. *Global post*.

Koplan, B. A., Kaplan, A. J., Weiner, S., Jones, P. W., Seth, M., and Christman, S. A. (2009). Heart failure decompensation and all-cause mortality in relation to percent biventricular pacing in patients with heart failure : is a goal of 100% biventricular pacing necessary ? *Journal of the American College of Cardiology*, 53(4) :355–360.

Leclercq, C., Cazeau, S., Ritter, P., Alonso, C., Gras, D., Mabo, P., Lazarus, A., and Daubert, J. (2000). A pilot experience with permanent biventricular pacing to treat advanced heart failure. *American heart journal*, 140(6) :862–870.

Leclercq, C., Sadoul, N., Mont, L., Defaye, P., Osca, J., Mouton, E., Isnard, R., Habib, G., Zamorano, J., Derumeaux, G., et al. (2015). Comparison of right ventricular septal pacing and right ventricular apical pacing in patients receiving cardiac resynchronization therapy defibrillators : the SEPTAL CRT study. *European heart journal*, page ehv422.

Liang, Y., Yu, H., Zhou, W., Xu, G., Sun, Y., Liu, R., Wang, Z., and Han, Y. (2015). Left ventricular lead placement targeted at the latest activated site guided by electrophysiological mapping in coronary sinus branches improves response to cardiac resynchronization therapy. *Journal of Cardiovascular Electrophysiology*, 26(12) :1333–1339.

Linde, C., Abraham, W. T., Gold, M. R., Sutton, M. S. J., Ghio, S., and Daubert, C. (2008). Randomized trial of cardiac resynchronization in mildly symptomatic heart failure patients and in asymptomatic patients with left ventricular dysfunction and previous heart failure symptoms. *Journal of the American College of Cardiology*, 52(23) :1834–1843.

Lynch, P. J. and Jaffe, C. C. (2000). Illustrations médicales. *https ://commons.wikimedia.org/*.

Marijianowski, M. M., Teeling, P., Mann, J., and Becker, A. E. (1995). Dilated cardiomyopathy is associated with an increase in the type I/type III collagen ratio : a quantitative assessment. *Journal of the American College of Cardiology*, 25(6) :1263–1272.

Mewton, N., Liu, C. Y., Croisille, P., Bluemke, D., and Lima, J. A. (2011). Assessment of myocardial fibrosis with cardiovascular magnetic resonance. *Journal of the American College of Cardiology*, 57(8) :891–903.

Morgan, J. M., Biffi, M., Gellér, L., Leclercq, C., Ruffa, F., Tung, S., Defaye, P., Yang, Z., Gerritse, B., van Ginneken, M., et al. (2016). Alternate site cardiac resynchronization (ALSYNC) : a prospective and multicentre study of left ventricular endocardial pacing for cardiac resynchronization therapy. *European heart journal*, page ehv723.

Moss, A. J., Hall, W. J., Cannom, D. S., Klein, H., Brown, M. W., Daubert, J. P., Estes III, N. M., Foster, E., Greenberg, H., Higgins, S. L., et al. (2009). Cardiac-resynchronization therapy for the prevention of heart-failure events. *New England Journal of Medicine*, 361(14) :1329–1338.

Moubarak, G., Ritter, P., Daubert, J.-C., and Cazeau, S. (2014). First experience of intraoperative echocardiography-guided optimization of cardiac resynchronization therapy delivery. *Archives of cardiovascular diseases*, 107(3) :169–177.

Mozaffarian, D., Benjamin, E. J., Go, A. S., Arnett, D. K., Blaha, M. J., Cushman, M., Das, S. R., de Ferranti, S., Després, J.-P., Fullerton, H. J., et al. (2016). Executive summary : Heart disease and stroke statistics-2016 update : A report from the american heart association. *Circulation*, 133(4) :447.

NYHA (1964). *Diseases of the heart and blood vessels : nomenclature and criteria for diagnosis*, volume 224. Little, Brown & Company.

OpenStax-College (2013). Anatomy and physiology. OpenStax CNX. *http ://cnx.org/content/col11496/latest/*.

Prinzen, F. W., Vernooy, K., and Auricchio, A. (2013). Cardiac resynchronization therapy state-of-the-art of current applications, guidelines, ongoing trials, and areas of controversy. *Circulation*, 128(22) :2407–2418.

Ruschitzka, F., Abraham, W. T., Singh, J. P., Bax, J. J., Borer, J. S., Brugada, J., Dickstein, K., Ford, I., Gorcsan III, J., Gras, D., et al. (2013). Cardiac-resynchronization therapy in heart failure with a narrow QRS complex. *New England Journal of Medicine*, 369(15) :1395–1405.

Saba, S., Marek, J., Schwartzman, D., Jain, S., Adelstein, E., White, P., Oyenuga, O. A., Onishi, T., Soman, P., and Gorcsan, J. (2013). Echocardiography-guided left ventricular lead placement for cardiac resynchronization therapy results of the speckle tracking assisted resynchronization therapy for electrode region trial. *Circulation : Heart Failure*, 6(3) :427–434.

Saksena, S., Simon, A., Mathew, P., and Nagarakanti, R. (2009). Intracardiac echocardiography-guided cardiac resynchronization therapy : Technique and clinical application. *Pacing and clinical electrophysiology*, 32(8) :1030–1039.

Sawhney, N. S., Waggoner, A. D., Garhwal, S., Chawla, M. K., Osborn, J., and Faddis, M. N. (2004). Randomized prospective trial of atrioventricular delay programming for cardiac resynchronization therapy. *Heart rhythm*, 1(5) :562–567.

Servier Medical Art (2016). Slide kit servier medical art, coeur - physiologie. *http ://www.servier.fr/slidekit/ ?item=106.*

Shetty, A. K., Duckett, S. G., Ginks, M. R., Ma, Y., Sohal, M., Bostock, J., Kapetanakis, S., Singh, J. P., Rhode, K., Wright, M., et al. (2013). Cardiac magnetic resonance-derived anatomy, scar, and dyssynchrony fused with fluoroscopy to guide LV lead placement in cardiac resynchronization therapy : a comparison with acute haemodynamic measures and echocardiographic reverse remodelling. *Eur Heart J Cardiovasc Imaging*, 14(7) :692–699.

Simon, A. (2005). *Extraction et caractérisation du mouvement cardiaque en imagerie scanner multibarrette.* PhD thesis, Université Rennes 1.

Singh, J. P., Fan, D., Heist, E. K., Alabiad, C. R., Taub, C., Reddy, V., Mansour, M., Picard, M. H., Ruskin, J. N., and Mela, T. (2006). Left ventricular lead electrical delay predicts response to cardiac resynchronization therapy. *Heart Rhythm*, 3(11) :1285–1292.

Singh, J. P., Klein, H. U., Huang, D. T., Reek, S., Kuniss, M., Quesada, A., Barsheshet, A., Cannom, D., Goldenberg, I., McNitt, S., et al. (2011). Left ventricular lead position and clinical outcome in the multicenter automatic defibrillator implantation trial–cardiac resynchronization therapy (MADIT-CRT) trial. *Circulation*, 123(11) :1159–1166.

Spragg, D. D., Dong, J., Fetics, B. J., Helm, R., Marine, J. E., Cheng, A., Henrikson, C. A., Kass, D. A., and Berger, R. D. (2010). Optimal left ventricular endocardial pacing sites for cardiac resynchronization therapy in patients with ischemic cardiomyopathy. *Journal of the American College of Cardiology*, 56(10) :774–781.

Steffel, J., Robertson, M., Singh, J. P., Abraham, W. T., Bax, J. J., Borer, J. S., Dickstein, K., Ford, I., Gorcsan, J., Gras, D., et al. (2015). The effect of QRS duration on cardiac resynchronization therapy in patients with a narrow QRS complex : a subgroup analysis of the EchoCRT trial. *European heart journal*, page ehv242.

Stein, K. M., Ellenbogen, K. A., Gold, M. R., Lemke, B., Lozano, I. F., Mittal, S., Spinale, F. G., Van Eyk, J. E., Waggoner, A. D., and Meyer, T. E. (2010). Smart delay determined AV optimization : A comparison of AV delay methods used in cardiac resynchronization therapy (SMART-AV) : Rationale and design. *Pacing and clinical electrophysiology*, 33(1) :54–63.

Tang, A. S., Wells, G. A., Talajic, M., Arnold, M. O., Sheldon, R., Connolly, S., Hohnloser, S. H., Nichol, G., Birnie, D. H., Sapp, J. L., et al. (2010). Cardiac-resynchronization therapy for mild-to-moderate heart failure. *New England Journal of Medicine*, 363(25) :2385–2395.

Tavard, F. (2012). *Recalage et fusion d'informations multimodales pour l'optimisation de la thérapie de resynchronisation cardiaque.* PhD thesis, Université Rennes 1.

Thébault, C., Donal, E., Meunier, C., Gervais, R., Gerritse, B., Gold, M. R., Abraham, W. T., Linde, C., Daubert, J.-C., Group, R. S., et al. (2012). Sites of left and right ventricular lead implantation and response to cardiac resynchronization therapy observations from the REVERSE trial. *European heart journal*, 33(21) :2662–2671.

Thibault, B., Ducharme, A., Harel, F., White, M., O'Meara, E., Guertin, M.-C., Lavoie, J., Frasure-Smith, N., Dubuc, M., Guerra, P., et al. (2011). Left ventricular versus simultaneous biventricular pacing in patients with heart failure and a QRS complex > 120 milliseconds. *Circulation*, 124(25) :2874–2881.

Van Bommel, R., Gorcsan, J., Chung, E., Abraham, W., Gjestvang, F., Leclercq, C., Monaghan, M., Nihoyannopoulos, P., Peraldo, C., Yu, C., et al. (2010). Effects of cardiac resynchronisation therapy in patients with heart failure having a narrow QRS complex enrolled in PROSPECT. *Heart*, 96(14) :1107–1113.

Van Deursen, C. J., Wecke, L., van Everdingen, W. M., Ståhlberg, M., Janssen, M. H., Braunschweig, F., Bergfeldt, L., Crijns, H. J., Vernooy, K., and Prinzen, F. W. (2015). Vectorcardiography for optimization of stimulation intervals in cardiac resynchronization therapy. *Journal of cardiovascular translational research*, 8(2) :128–137.

Van Gelder, B. M. and Bracke, F. A. (2015). Acute hemodynamic effects of single-and dual-site left ventricular pacing employing a dual cathodal coronary sinus lead. *Pacing and Clinical Electrophysiology*, 38(5) :558–564.

Vidal, B., Tamborero, D., Mont, L., Sitges, M., Delgado, V., Berruezo, A., Díaz-infante, E., Tolosana, J. M., Pare, C., and Brugada, J. (2007). Electrocardiographic optimization of interventricular delay in cardiac resynchronization therapy : a simple method to optimize the device. *Journal of cardiovascular electrophysiology*, 18(12) :1252–1257.

Wong, J. A., Yee, R., Stirrat, J., Scholl, D., Krahn, A. D., Gula, L. J., Skanes, A. C., Leong-Sit, P., Klein, G. J., McCarty, D., et al. (2013). Influence of pacing site characteristics on response to cardiac resynchronization therapy. *Circulation : Cardiovascular Imaging*, 6(4) :542–550.

Yang, H., Bukkapatnam, S. T., and Komanduri, R. (2012). Spatiotemporal representation of cardiac vectorcardiogram (VCG) signals. *Biomedical engineering online*, 11(1) :1.

Young, J. B., Abraham, W. T., Smith, A. L., Leon, A. R., Lieberman, R., Wilkoff, B., Canby, R. C., Schroeder, J. S., Liem, L. B., Hall, S., et al. (2003). Combined cardiac resynchronization and implantable cardioversion defibrillation in advanced chronic heart failure : the MIRACLE ICD trial. *Jama*, 289(20) :2685–2694.

Yu, W., Li, S.-N., Chan, G. C., Ha, S.-Y., Wong, S. J., and Cheung, Y.-F. (2013). Transmural strain and rotation gradient in survivors of childhood cancers. 14(2) :175–182.

Chapitre 2

État de l'art en analyse pré-opératoire pour la CRT

Introduction

L'analyse pré-opératoire a pour but de permettre la sélection des meilleurs sites de stimulation du VG et d'identifier les veines coronaires permettant d'y accéder. Comme rappelé dans le chapitre précédent, le myocarde est un tissu contractile qui se contracte (réponse mécanique) suite à une stimulation électrique. L'asynchronisme de contraction peut alors être le résultat d'un dysfonctionnement électrique, mécanique ou électro-mécanique. En plus de la stimulation électrique, la contraction est également conditionnée par la qualité du tissu myocardique. Différentes modalités d'observation permettent d'étudier de manière plus ou moins invasive ces propriétés électriques, mécaniques et tissulaires du myocarde. Ce chapitre a pour premier objectif de présenter un état de l'art de la littérature en analyse pré-opératoire pour la CRT et de manière associée, les modalités utilisées pour le diagnostic des asynchronismes de contraction et pour l'étude des propriétés et des accès veineux du VG.

L'optimisation de la CRT en pré-opératoire ayant fait l'objet de précédents travaux au sein de l'équipe IMPACT (Images et Modèles pour la Planification et l'Assistance Chirurgicale et Thérapeutique) du LTSI, la seconde partie de ce chapitre est consacrée à la présentation de ces travaux pré-existants qui ont été à l'origine de ce travail de thèse et qui ont été complétés.

2.1 Analyse pré-opératoire : état de l'art

Pour les patients présentant des symptômes d'IC, une première analyse est réalisée en vue d'en évaluer la sévérité et de diagnostiquer la présence d'asynchronismes de contraction. Cette analyse permet de choisir la thérapie à mettre en œuvre. Alors, suivant les critères décrits lors du chapitre précédent, une CRT peut être programmée. Différents travaux de recherche ont montré l'intérêt d'une seconde analyse, de planification de l'intervention, permettant l'intégration de descripteurs issus d'acquisitions ou d'examens multimodaux. Cette analyse a alors pour objectifs de mettre en évidence les meilleurs sites de stimulation du VG et ainsi d'optimiser la CRT.

2.1.1 Analyse pré-opératoire de diagnostic

En cas de suspicion d'IC, une analyse pré-opératoire de diagnostic est réalisée afin d'en déterminer l'origine, et sa nature (auriculo-ventriculaire, inter-ventriculaire ou intra-ventriculaire) lorsqu'elle est accompagnée d'un asynchronisme de contraction. Pour cela, l'ESC (*European Society of Cardiology*) [Atherton *et al.*, 2016] recommande une évaluation de la composition chimique du sang, l'acquisition d'un électrocardiogramme (ECG) pour mettre en évidence d'éventuels troubles de la conduction électrique, ainsi que d'une échocardiographie trans-thoracique, pour dresser un bilan de la fonction mécanique. En routine clinique, l'ECG et l'échocardiographie sont les premiers examens réalisés car ils apportent un grand nombre d'informations sur la fonction cardiaque tout en étant rapides, peu coûteux et non invasifs. A ces deux modalités, un examen d'IRM peut être ajouté pour préciser la fonction mécanique mais surtout pour évaluer l'étendue des lésions myocardiques en cas de suspicion d'une cardiomyopathie ischémique.

Électrocardiographie (ECG)

L'ECG est la modalité de référence pour l'analyse de l'activité électrique. Lors de la dépolarisation des cardiomyocytes, l'onde de propagation induit de faibles variations de potentiels électriques à la surface de la peau. Ces potentiels sont mesurables au moyen d'électrodes collées sur l'épiderme. Le signal tracé, appelé dérivation, correspond à la différence de potentiel mesurée entre deux électrodes. Du fait du caractère cyclique des ondes de dépolarisation envoyées par le nœud sinusal, le signal obtenu est composé de motifs similaires. La fréquence d'apparition de ces motifs (fréquence cardiaque) et leur régularité (rythme cardiaque) donnent une première indication sur la fonction cardiaque. Pour un battement cardiaque sain, chaque motif est composé d'une onde P, d'un complexe QRS, et d'une onde T issus de la dépolarisation de l'ensemble des cardiomyocytes (cf. figure 2.1). Chacune de ces caractéristiques correspond à un événement du cycle cardiaque et permet de suivre la propagation de l'onde de dépolarisation. Ainsi, le complexe QRS, correspondant à la dépolarisation des ventricules, ne doit pas excéder 100 ms.

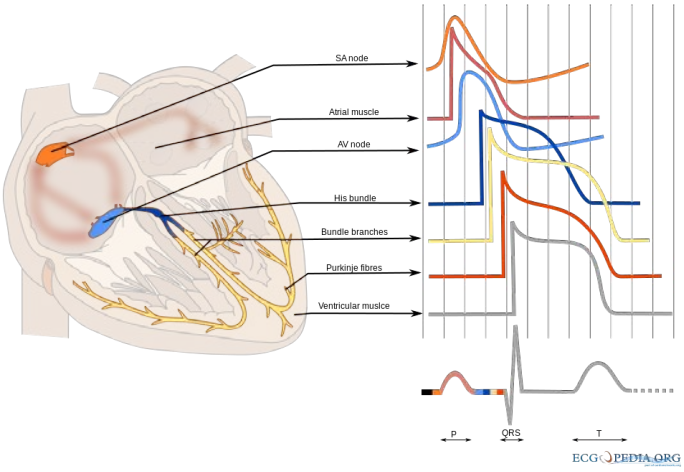

Caractéristique	Evénement	Durée
Onde P	Dépolarisation des oreillettes	<80ms
Intervalle PR	Propagation de l'onde de dépolarisation à travers le noeud auriculo-ventriculaire depuis son départ du noeud sinusal	120 à 200 ms
Complexe QRS	Dépolarisation des ventricules	80 à 100 ms
Onde T	Repolarisation des ventricules	160 ms
Segment ST	Période durant laquelle les ventricules sont dépolarisés	
Intervalle QT	Temps écoulé entre la dépolarisation des ventricules et leur repolarisation	<440 ms

FIGURE 2.1 – *ECG de rythme sinusal pour un cœur sain.* D'après [ECGPedia, 2011]. L'ECG est formé à partir de la superposition des signaux émis par l'ensemble des cardiomyocytes. La durée des ondes P, QRS et T sont révélatrices de la qualité de propagation de l'onde de dépolarisation.

Un ECG standard comprend 12 dérivations qui reflètent chacune l'activité électrique

d'une partie du cœur. En cas d'anomalie de conduction (notamment de bloc de branche), une zone de dysfonctionnement peut ainsi être mise en évidence par l'étude de l'ensemble de ces dérivations.

Échocardiographie

L'échocardiographie trans-thoracique (TTE) est utilisée pour réaliser une évaluation structurelle et fonctionnelle du muscle cardiaque. Cette technique d'imagerie consiste à émettre un faisceau d'ultrasons (ondes sonores inaudibles de fréquence supérieure à 20KHz) en direction du cœur via une sonde. Lors des changements de milieux et en fonction de l'indice de réfraction des tissus traversés, l'onde se scinde en onde réfractée et en onde réfléchie. Les ondes réfléchies, appelées échos, sont captées par la sonde. Pour chaque écho reçu, deux caractéristiques sont étudiées : le temps écoulé depuis l'émission de l'onde incidente et l'amplitude de l'onde réfléchie qui reflètent la localisation du tissu (profondeur) et sa densité. Ainsi, des coupes 2D des différents tissus cardiaques sont reconstituées en fonction de l'amplitude des échos reçus.
Trois fenêtres acoustiques sont utilisées en échocardiographie trans-thoracique (cf. figure 2.2). Selon l'orientation de la sonde, elles fournissent une visualisation des cavités cardiaques suivant 2 plans de coupe. La fenêtre parasternale est utilisée pour obtenir des coupes grand axe et petit axe du cœur, la fenêtre sous-costale pour les coupes 4 cavités et veine cave inférieure et la fenêtre apicale pour des coupes 2, 3 ou 4 cavités.

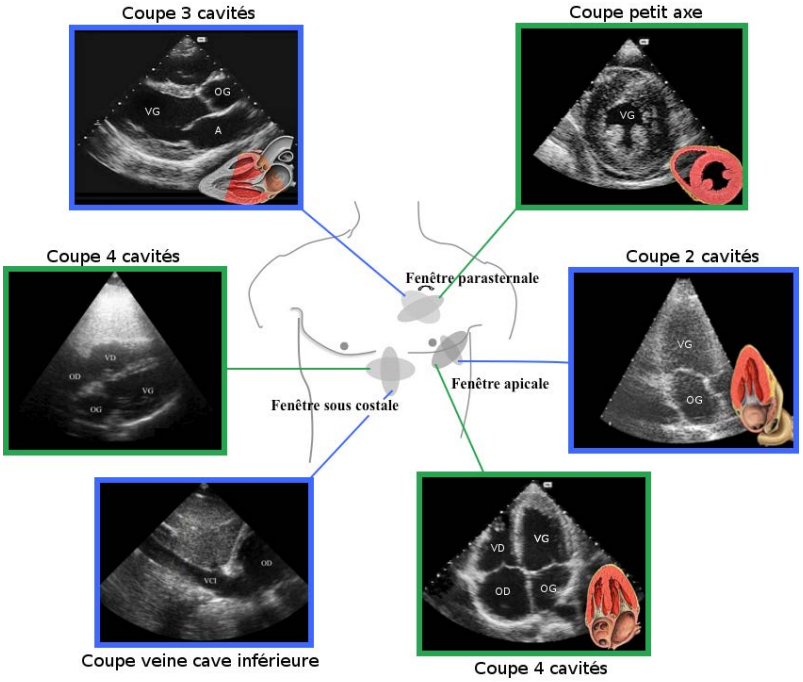

FIGURE 2.2 – *Vues echocardiographiques en fonction du positionnement de la sonde.* D'après [Patrick J. Lynch et C. Carl Jaffe, 2000; L *et al.*, 2012]. Chaque fenêtre acoustique permet la visualisation de 2 coupes du cœur.

A partir de ces coupes, une évaluation structurelle est réalisée en mesurant différents paramètres :

— Diamètre et volume des ventricules en systole et diastole ;

— Volume des oreillettes ;

— Épaisseur des feuillets des valves ;
— Épaisseur des parois cardiaques.

Ainsi, les cardiomyopathies dilatées sont mises en évidence. D'autre part, les mesures de volume des ventricules en diastole et systole donnent une évaluation de la fraction d'éjection, paramètre clé dans la sélection des patients candidats à la CRT (cf. paragraphe 1.2.4).

En plus de l'évaluation structurelle, les échographes sont dotés d'un **mode Doppler** permettant l'analyse de la cinétique des parois cardiaques et de l'hémodynamique. Les parois akynétiques et les régurgitations valvulaires peuvent ainsi être identifiées.

Enfin, l'apparition de sondes matricielles qui analysent l'ensemble du volume cardiaque en temps réel a donné un nouvel essor à l'échographie 3D cardiaque qui reposait jusque là sur un balayage mécanique ou manuel d'une zone d'intérêt. La sonde matricielle ainsi que le VG déduit de l'acquisition sont représentés à la figure 2.3.

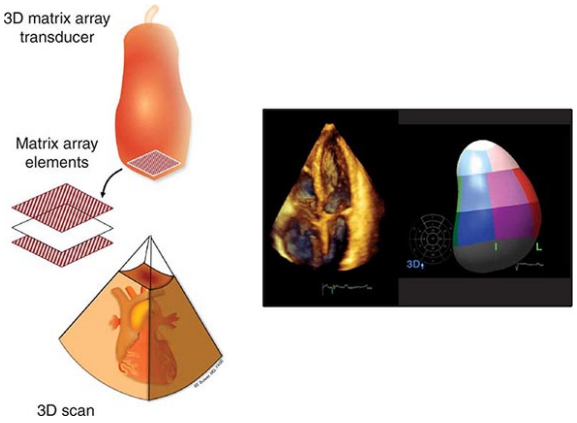

FIGURE 2.3 – *Echocardiographie 3D.* D'après [Nishimura *et al.*, 2011]. La sonde matricielle permet une acquisition temporelle de l'ensemble du volume cardiaque. Les calculs de volume du VG et donc la FE sont ainsi plus précis.

D'autres modes d'acquisition échocardiographiques, plus invasifs, existent : l'échocardiographie trans-œsophagienne qui consiste à introduire une sonde échographique dans l'œsophage (TOE) et l'échographie intra-cardiaque (ICE) qui introduit une sonde à l'intérieur des cavités cardiaques. Bien que la qualité des images soit supérieure à une TTE, elles nécessitent une anesthésie du patient et même une intervention chirurgicale dans le cas d'une ICE. Elles ne sont donc pas utilisées en routine clinique dans le cadre de la CRT.

Imagerie à Résonance Magnétique (IRM)

L'ESC estime que l'Imagerie à Résonance Magnétique (IRM) est conseillée en cas de cardiomyopathie dilatée, notamment pour évaluer si la cardiomyopathie est d'origine ischémique. En cas de cardiomyopathie ischémique, elle est largement employée pour évaluer l'étendue de la fibrose macroscopique. D'autre part, l'IRM est également une alternative à la TTE pour le diagnostic des asynchronismes de contraction, en particulier pour les patients peu échogènes.

L'IRM est une modalité d'imagerie non invasive et sans effets secondaires pour le patient, capable de générer une image de coupe en exploitant le phénomène de résonance

magnétique. Une reconstruction 3D est ainsi possible par empilement d'une succession de coupes. La résolution spatiale de ce type d'images volumiques étant supérieure à l'échographie, les calculs de volume et de la FE sont alors plus précis.

Le corps humain est composé à 63% d'atomes d'hydrogène, répartis avec une concentration variable en fonction des fluides et des tissus. L'IRM permet de caractériser les tissus en mesurant la résonance magnétique nucléaire (RMN) des protons de l'hydrogène. L'IRM mesure deux temps appelés temps de relaxation. Le temps de relaxation T1 est le temps nécessaire au retour de l'axe de rotation des protons dans leur position initiale après émission d'une onde radio RF. Le temps de relaxation T2 mesure le temps au bout duquel les protons se déphasent à nouveau. La localisation spatiale des signaux émis permet donc la formation de deux images, T1 et T2. Dans les images T2, l'eau apparaît en hyper signal, elles sont donc privilégiées pour la recherche d'œdèmes. Dans le cadre de la CRT, les images T1, qui font principalement ressortir les graisses et les tissus, sont les plus utilisées pour caractériser le myocarde. Le contraste des images est également ajusté selon deux paramètres : le temps d'écho (TE), temps entre l'émission de l'onde et la mesure du signal émis par les protons et le temps de répétition (TR), temps entre deux émissions de l'onde RF.

Comme pour l'échocardiographie, plusieurs plans de coupes peuvent être visualisés en fonction des cavités et des zones du myocarde à explorer. La figure 2.4 illustre les images T1 de coupes 2,3,4 cavités et petit axe du cœur. Le sang et les structures osseuses apparaissent en hyper-signal tandis que le myocarde correspond à des intensités plus basses.

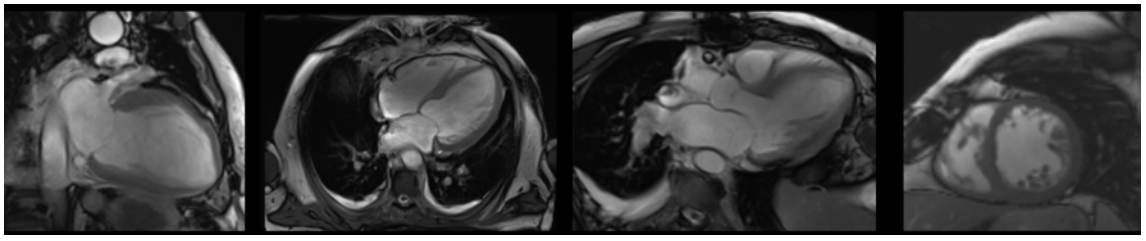

FIGURE 2.4 – *De gauche à droite : images T1 des coupes grand axe 2,4,3 cavités et petit axe du cœur.*

Beaucoup de séquences IRM ont été développées, chacune apportant des informations complémentaires. L'étude de la cinétique et du volume à plusieurs instants du cycle cardiaque, telle qu'elle est réalisée en échocardiographie, est possible grâce à la séquence IRM-Ciné. D'autre part, l'IRM est la modalité de référence pour la caractérisation tissulaire. Les séquences IRM-LGE (*Late Gadolinium Enhancement*) sont ainsi très utilisées pour mettre en évidence des zones de fibrose macroscopique suite à une cardiomyopathie ischémique. Ces séquences sont brièvement décrites ci-dessous (pour plus de détails, se référer par exemple à [Ridgway, 2010; Biglands *et al.*, 2012]).

Séquence IRM-Ciné

Pour visualiser la cinétique du muscle cardiaque, des images du myocarde à plusieurs instants du cycle cardiaque doivent être acquises. Pour cela, l'acquisition est synchronisée à l'ECG. A partir de la détection de l'onde R, l'imageur réalise une synchronisation prospective ou rétrospective. Dans le cas d'une synchronisation prospective, l'acquisition est déclenchée après détection de l'onde R en anticipant le cycle cardiaque. Cette solution im-

pose donc que le rythme cardiaque soit régulier. Lors d'une synchronisation rétrospective, les images et l'ECG sont enregistrés en flux continu avant d'être ordonnés et reconstruits. Cependant, la position du cœur au sein du médiastin est liée à la respiration (le cœur subit une translation imposée par le diaphragme). Afin de garantir la visualisation du myocarde dans un même plan de coupe tout au long de la séquence, l'acquisition se fait donc sous apnée. Les séquences IRM-Ciné restituent ainsi la cinétique du myocarde le long d'un battement cardiaque avec une résolution temporelle d'environ 30 ms. La figure 2.5 montre la contraction du myocarde sur quatre instants d'une séquence IRM-Ciné, et particulièrement les instants de télé-diastole et télé-systole, sachant qu'un cycle dure environ une seconde.

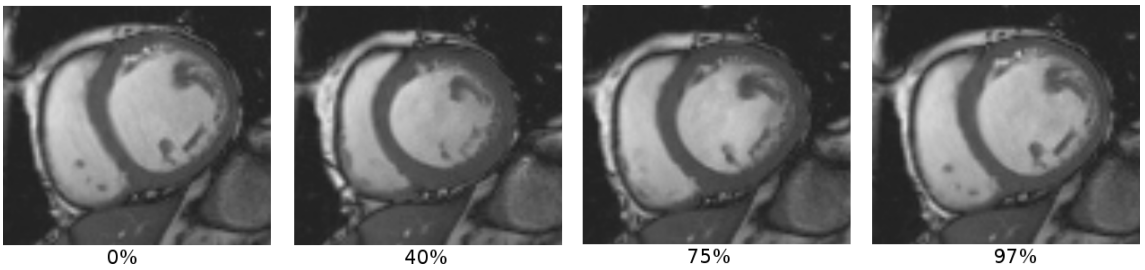

FIGURE 2.5 – *Coupe petit axe d'une séquence IRM-Ciné.* La contraction des parois myocardiques est visualisée sur un cycle cardiaque. On observe ainsi la différence entre le volume des ventricules en télé-diastole (75%) et télé-systole (40%).

Séquence IRM-LGE

Les séquences de rehaussement tardif, ou IRM-LGE, sont employées pour caractériser la fibrose macroscopique. Pour cela, un produit de contraste (en général le chélate de gadolinium) est injecté. Lors de l'apparition de la fibrose myocardique, la matrice extracellulaire augmente. Le gadolinium circule dans le milieu extra-cellulaire mais ne peut pénétrer à l'intérieur des cellules. Il s'accumule alors dans les espaces interstitiels formés par la fibrose tandis qu'il est éliminé du myocarde sain. Les séquences IRM de rehaussement tardif mettent en évidence ces zones d'accumulation. Le gadolinium est injecté par voie intraveineuse 10 à 20 minutes avant l'acquisition puis une séquence Inversion-Récupération (IR) est utilisée pour annuler le signal du myocarde sain sur l'image T1 et ainsi mettre en évidence les zones de fibrose (cf. figure 2.6).

2.1.2 Analyse pré-opératoire de planification

Afin d'améliorer le taux de réponse à la CRT, différents travaux de recherche se sont attachés à caractériser les sites potentiels de stimulation du VG pour mettre en évidence les sites les plus appropriés. Dans la littérature, quelques revues dressent une liste des modalités pouvant être utilisées pour caractériser la fonction ventriculaire gauche dans le but de mieux planifier la CRT : [Abraham *et al.*, 2009; Khan *et al.*, 2009; Morgan et Delgado, 2009; Papadopoulos *et al.*, 2015; Prinzen *et al.*, 2013]. Ces modalités, non encore utilisées en routine clinique dans le cadre de la CRT, fournissent des informations complémentaires qui peuvent être classées suivant quatre catégories :

— La **caractérisation anatomique** des cavités cardiaques et des veines coronaires ; *Modalités :* TOMODENSITOMÉTRIE (TDM) [Abraham *et al.*, 2009; Morgan et Delgado, 2009; Papadopoulos *et al.*, 2015] ; IRM [Morgan et Delgado, 2009]

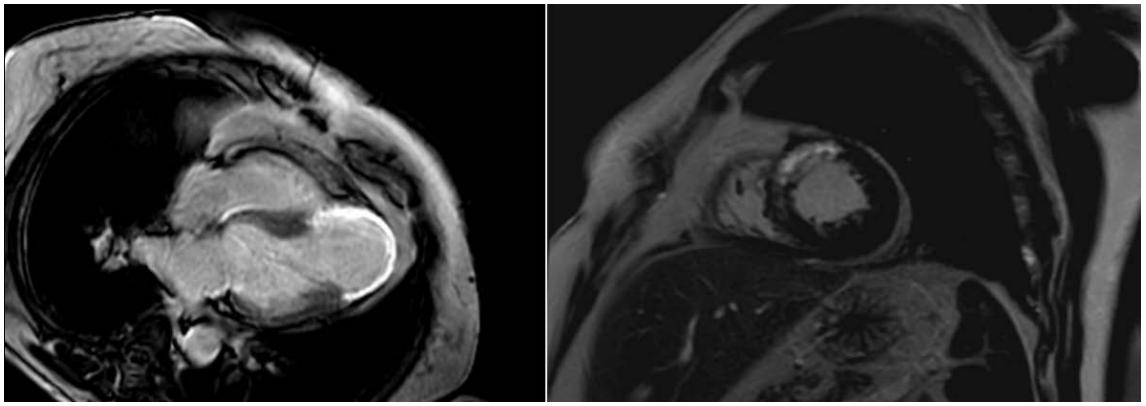

FIGURE 2.6 – *Fibrose macroscopique sur les séquences IRM de réhaussement tardif.* Vues 4 cavités (gauche) et petit axe (droite). Le signal du myocarde est proche de 0 pour faire ressortir les zones d'accumulation du gadolinium. Dans la région apicale de la coupe 4 cavités, toute l'épaisseur myocardique est touchée par la fibrose macroscopique.

— L'analyse de **la fonction mécanique** (étude de la cinétique et des déformations des parois ventriculaires) ;
Modalités : IRM [Abraham *et al.*, 2009; Morgan et Delgado, 2009; Papadopoulos *et al.*, 2015; Prinzen *et al.*, 2013] ; Échocardiographie [Abraham *et al.*, 2009; Khan *et al.*, 2009; Morgan et Delgado, 2009; Papadopoulos *et al.*, 2015; Prinzen *et al.*, 2013]

— L'étude des **propriétés tissulaires** (étude de la viabilité et donc sz la capacité contractile du myocarde) ;
Modalités : IRM [Abraham *et al.*, 2009; Khan *et al.*, 2009; Morgan et Delgado, 2009; Papadopoulos *et al.*, 2015; Prinzen *et al.*, 2013] ; TEMP [Khan *et al.*, 2009; Morgan et Delgado, 2009; Papadopoulos *et al.*, 2015] ; PET [Khan *et al.*, 2009; Papadopoulos *et al.*, 2015] ; Échocardiographie [Morgan et Delgado, 2009]

— L'analyse de **la fonction électrique** (étude de la propagation de l'onde de dépolarisation et de la capacité de conduction des cardiomyocites).
Modalités : Cartographie électro-anatomique (EAM) [Morgan et Delgado, 2009] ; Cartographie électro-cardiographique (ECM) [Prinzen *et al.*, 2013]

Les études de ces propriétés du VG ainsi que des modalités associées sont détaillées ci-dessous.

Caractérisation de l'anatomie

La visualisation de l'anatomie est très importante pour la planification de la CRT, notamment pour identifier les accès veineux de l'épicarde gauche. Deux modalités sont principalement utilisées : la Tomodensitométrie (TDM) et l'angio-IRM (MRA). Ces deux modalités fournissent une image volumique du cœur par l'acquisition d'une série de coupes axiales.

Tomodensitométrie (TDM)

La TDM (ou scanner à rayons-X), est une modalité tomographique qui mesure l'absorption des rayons X par les tissus. Le scanner est composé d'un tube à rayons X qui émet un faisceau plat d'environ 1 mm d'épaisseur et de détecteurs. Les projections de la coupe d'intérêt obtenues suivant différents angles d'incidence permettent de reconstruire l'image

2D de la coupe. A l'heure actuelle, le temps d'acquisition est de quelques secondes pour l'obtention d'une image volumique de dimension 512x512x220 voxels. La précision spatiale, infra-millimétrique (environ $0.308x0.308x0.625mm^3$ par voxel), est meilleure que celle de l'IRM et permet une meilleure visualisation des structures fines, telles que les veines coronaires. Cependant, une exposition prolongée aux rayons-X augmentant le risque de cancer, cette modalité est aujourd'hui utilisée avec parcimonie. Comme pour l'IRM, une synchronisation à l'ECG rend possible la reconstruction (prospective ou rétrospective) du volume cardiaque à plusieurs phases du cycle cardiaque et donc l'accès à la dynamique de la géométrie cardiaque. La reconstruction prospective est souvent privilégiée car elle minimise l'exposition aux rayons-X. En cas de rythme cardiaque trop élevé (>90 bpm) ou irrégulier pour une reconstruction prospective, l'administration d'un bêta-bloquant peut être envisagée. Enfin, une perfusion intraveineuse de produit de contraste iodée est souvent ajoutée pour améliorer le contraste des cavités gauches et des vaisseaux coronaires (cf. figure 2.7, gauche).

Angio-IRM

L'angio-IRM consiste à rehausser les vaisseaux sanguins sur les images IRM en jouant sur les paramètres de contraste TR et TE. Deux techniques d'acquisition, avec ou sans injection de gadolinium, existent. Lors d'une acquisition avec produit de contraste (CMRA), le gadolinium fait chuter le T1 du sang en dessous du T1 des autres tissus, excepté la graisse. L'emploi d'une séquence IRM avec un temps de répétition court permet alors d'obtenir des images où le sang est très rehaussées par rapport aux tissus avoisinants (cf. figure 2.7, droite). Les acquisitions sans produit de contraste (*Contrast-Phase* ou *Time of flight*) exploitent la mobilité des fluides sanguins pour les mettre en évidence face aux tissus statiques [Korosec, 1999].

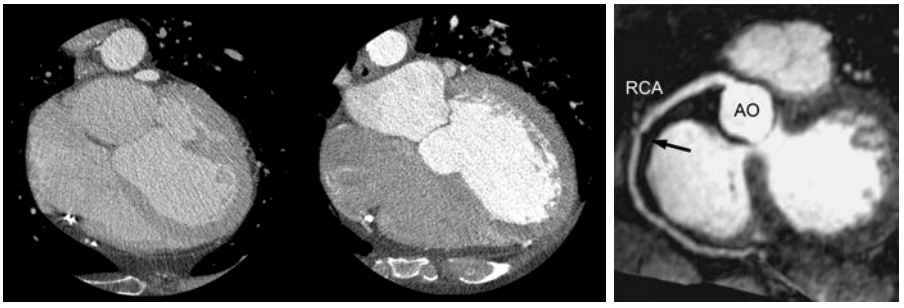

FIGURE 2.7 – *Coupes axiales TDM sans et avec contraste et CMRA.* D'après [Yang *et al.*, 2009]. L'ajout de produit de contraste à la TDM permet d'améliorer la visualisation des cavités gauches et des vaisseaux coronaires. En IRM, l'injection de Gadolinium associée à une séquence IRM de TR court fait ressortir les cavités et les vaisseaux coronaires.

Les structures anatomiques extraites pour planifier la CRT, selon les travaux de la littérature, sont résumées par le tableau 2.1. Les veines coronaires et le ventricule gauche sont les structures les plus importantes à caractériser. La mise en correspondance de la géométrie du VG et des veines coronaires permet de visualiser les sites potentiels de stimulation ainsi que leurs accès. Ces structures peuvent être accompagnées de l'oreillette gauche et des cavités droites qui donnent des points de repères spatiaux. Bien que ces structures d'intérêt soient majoritairement extraites en imagerie TDM ou IRM, il est aussi envisageable d'extraire le VG à partir de n'importe quelle séquence d'images volumiques (TEMP, TEP, Ciné-IRM). [Ludwig *et al.*, 2015] suggèrent également la segmentation du

nerf phrénique dont la stimulation doit être évitée. D'autre part, [Babic *et al.*, 2015] proposent l'utilisation d'un modèle anatomique moyen du VG et des veines coronaires calculé à partir d'IRM de patients souffrant de cardiomyopathie dilatée. L'anatomie représentée par ce modèle n'est donc pas spécifique au patient mais permet d'avoir une représentation générique sur laquelle les propriétés extraites de l'analyse pré-opératoire de planification peuvent être visualisées.

Étude	Modalité	Structures extraites
Alikhani *et al.* [2013]	TDM	VG et sinus coronaire
Bakos *et al.* [2014]	TDM	Veines coronaires
Ludwig *et al.* [2015]	TDM	VG ; nerf phrénique ; veines coronaires
Sommer *et al.* [2016]	TDM	Veines coronaires
Duckett *et al.* [2010]	CMRA	Oreillette & ventricule gauche ; veines coronaires
Ma *et al.* [2012]; Shetty *et al.* [2013]	CMRA	Quatre cavités (épicarde) ; veines coronaires
Babic *et al.* [2015]	IRM	Modèle Anatomique moyen du VG et des veines
Nam *et al.* [2016]	CTA	Rendu volumique des veines et des cavités
Zhou *et al.* [2014]	TEMP	Épicarde VG

Tableau 2.1 – *Tableau des caractéristiques anatomiques étudiées dans la littérature.*

Étude des propriétés mécaniques

L'étude des propriétés mécaniques a pour but de déterminer les zones du myocarde dont la contraction est désynchronisée et de quantifier ces désynchronisations (cf. paragraphe 1.2.1). Les modalités de référence dans ce domaine sont l'échocardiographie et l'IRM. Des traitements ou acquisitions spécifiques permettent d'évaluer la cinétique et les déformations (ou *strains*) du myocarde au cours du cycle cardiaque. Il s'agit de la synchronisation tissulaire (TSI) ou du *speckle tracking* (STE) pour l'échographie et du marquage tissulaire pour l'IRM (IRM taggué). Enfin, d'autres méthodes reposent sur une segmentation du myocarde pour calculer les *strains* directement sur des séquences d'images dynamiques acquises en Ciné-IRM ou TEMP [Beitone *et al.*, 2015; Leyva, 2010; Suever *et al.*, 2014]. Comme décrit dans le chapitre 1 (cf. paragraphe 1.1.4), le myocarde subit trois types de déformations au cours du cycle cardiaque, donnant lieu à trois types de mesures de *strain* :

— Le ***strain* longitudinal** mesure le mouvement de la base vers l'apex ;

— Le ***strain* radial** mesure la contraction radiale ;

— Le ***strain* circonférentiel** mesure la torsion du myocarde.

Échocardiographie Doppler de synchronisation tissulaire
Le doppler tissulaire mesure la vélocité des parois myocardiques. La synchronisation tissulaire (TSI) représente le temps entre le pic de vélocité observé et le début du QRS. Les différents délais observés sont alors représentés sous forme d'un code couleur pour identifier les parois ayant un retard d'activation mécanique comme illustré à la figure 2.8.

Échocardiographie de suivi tissulaire (speckle tracking)
Le *speckle tracking* est un post-traitement appliqué à une séquence dynamique d'images

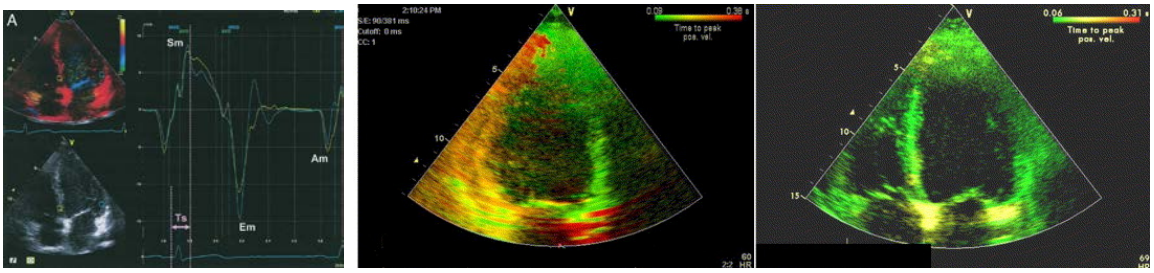

FIGURE 2.8 – Gauche : *Doppler tissulaire couleur.* D'après [Yu *et al.*, 2007]. Courbe de vélocité des parois latérales et septales. Le temps entre le début du QRS et le pic de vélocité (Sm) est représenté par l'intervalle TS. Droite : *TSI.* Désynchronisation de la paroi postérieure (milieu) et absence d'asynchronisme (droite). D'après [Murphy *et al.*, 2006].

échocardiographiques 3D ou 2D acquises sur un cycle cardiaque. Le myocarde contient des marqueurs acoustiques naturels (éléments texturés) qu'il est possible de suivre au long du cycle cardiaque. Le suivi (*tracking*) des marqueurs acoustiques situés le long de la ligne centrale du myocarde permet d'analyser les mouvements et déformations du muscle cardiaque. En 2D, dans chaque vue échocardiographique, le myocarde est segmenté par l'échographiste en plaçant des points de contrôle, puis automatiquement divisé en six segments. A partir de l'élongation de chaque segment, une courbe de déformation, aussi appelée courbe de *strain* ($S(t)$, mesure le raccourcissement des segments suivant la formule : $S(t) = \frac{L(t)-L(0)}{L(0)}$, où $L(t)$ est la longueur du segment au temps t. Cette grandeur, sans unité, s'exprime en pourcentage. Le *strain rate* est la dérivée première du *strain* par rapport au temps et mesure donc la vitesse de déformation. Les coupes petit axe fournissent une évaluation des *strains* radial et circonférentiel, alors que les coupes grand axe sont utilisées pour l'étude du *strain* longitudinal. La figure 2.9 montre que, chez un patient sain, les courbes de *strain* de tous les segments ont une forme similaire et présentent un pic de contraction dans un intervalle de temps très rapproché (intervalle t représenté sur la figure 2.9). Pour les patients souffrant d'asynchronisme, l'allongement de l'intervalle t et la désynchronisation des courbes sont révélateurs de la sévérité de l'asynchronisme.

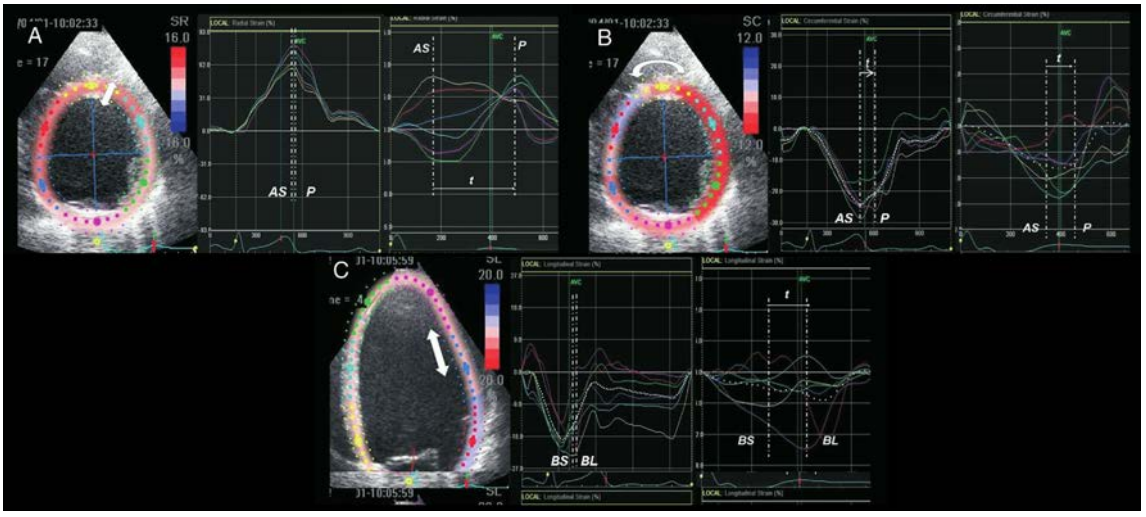

FIGURE 2.9 – *Strain radial, circonférentiel et longitudinal en échocardiographie 2D chez un patient sain (courbes de gauche) et chez un patient souffrant d'asynchronisme cardiaque (courbes de droite).* D'après [Delgado *et al.*, 2008].

IRM de marquage tissulaire

L'IRM de marquage tissulaire (*Tagged-IRM* ou IRM taggué en français) est une alternative au *speckle-tracking* et permet de représenter les *strains* dans toute l'épaisseur myocardique (cf. figure 2.10). Le *Tagged-IRM* sature les protons (et donc annule leur signal) dans des plans perpendiculaires au plan de coupe afin de tatouer une grille. Ce marquage intervient en début de cycle cardiaque et persiste quelques secondes, ce qui permet d'observer la déformation de la grille au cours du cycle et donc les déformations du myocarde. A partir de cette grille, des *strains* locaux sont calculés suivant la même formule que les *strains* échographiques. L'inconvénient majeur de cette technique est l'effacement progressif de la grille de saturation au fil de la séquence qui rend la caractérisation des *strains* plus difficile qu'en STE (cf. figure 2.10).

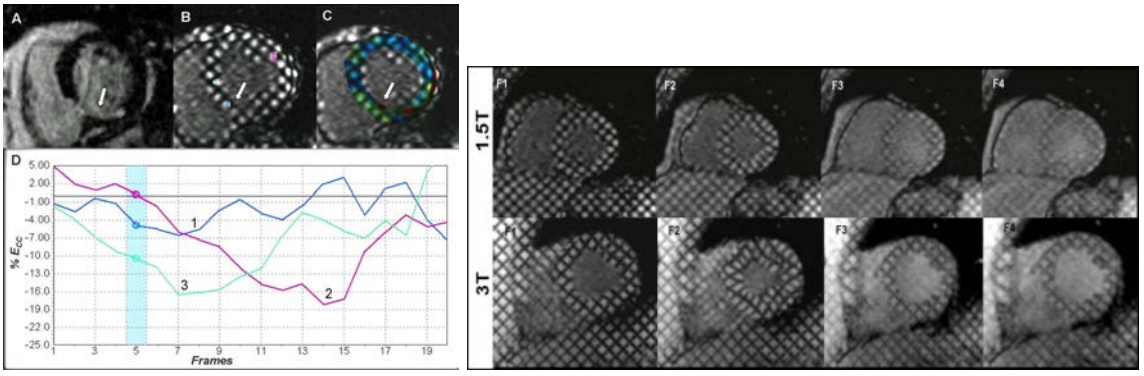

FIGURE 2.10 – *Strain circonférentiel en IRM de marquage tissulaire et atténuation de la grille de saturation.* D'après [Shehata *et al.*, 2009]. Les courbes de *strains* des parois septale et latérale (2 et 3) sont désynchronisées. Le *strain* associé à une zone de fibrose (1) montre quant à lui une contraction de faible amplitude.

Plusieurs caractéristiques peuvent être extraites des courbes de *strains*. L'objectif principal de l'étude des propriétés mécaniques est la mise en évidence des sites dont la contraction (réponse mécanique) est retardée, dont la stimulation est recommandée par un large panel d'études. Sur les images TSI, l'identification de ces sites se fait directement à partir des images, à l'aide du code couleur. La détermination des sites de dernière activation à partir des courbes de *strains* est moins immédiate. Un nouvel indicateur de la fonction mécanique doit être calculé au préalable : le délai électro-mécanique (DEM), représentant le délai entre le début du complexe QRS (déterminé sur l'ECG) et la contraction maximale du segment (pic de *strain*). Ces DEM peuvent être déterminés à partir des *strains* longitudinaux, radiaux ou circonférentiels. [Helm *et al.*, 2005] ont montré que le *strain* circonférentiel est plus sensible aux désynchronisations mécaniques que le *strain* longitudinal, et [Delgado *et al.*, 2008] recommandent de privilégier l'étude du *strain* radial pour prédire la réponse à la CRT. L'amplitude des courbes de *strains* peut aussi être utilisée pour mettre en évidence des zones de faibles contraction, qui peuvent être liées à des zones de fibrose [Babic *et al.*, 2015].

Il est aussi possible d'exploiter la géométrie dynamique du VG pour extraire des courbes volumiques temporelles analogues aux courbes de *strains* : les *Regional Time-Volume Curves* (RVTC). Cette technique est surtout employée en échocardiographie 3D, qui fournit une segmentation dynamique du VG, mais peut être adaptée à toute autre séquence d'images volumiques dynamiques. Pour cela, le volume ventriculaire gauche est

d'abord découpé en 16 ou 17 segments. Les variations de volume de chaque segment au cours du cycle cardiaque forment alors un ensemble de courbes dont la synchronisation peut être étudiée (cf. figure 2.11). Il est ainsi possible de déduire de ces courbes un indicateur analogue au DEM, en mesurant le délai entre le début du QRS et le minimum volumique observé.

Enfin, l'index CURE (*Circumferential Uniformity Ratio Estimate*) est un indice spécifique à l'IRM de marquage tissulaire. Sa valeur, comprise entre 0 (désynchronisation totale) et 1 (synchronisation parfaite), est déterminée à partir d'une analyse de Fourier du *strain* circonférentiel de 24 points du myocarde régulièrement espacés [Bilchick *et al.*, 2014]. Il permet donc une quantification globale de la sévérité de l'asynchronisme mais pas la mise en évidence d'une zone défaillante.

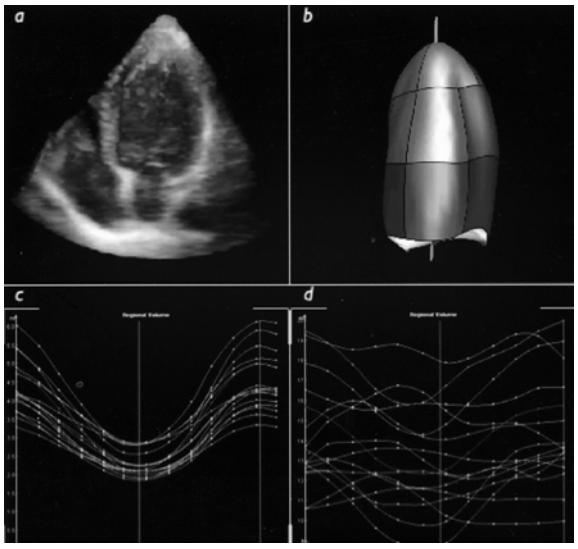

FIGURE 2.11 – *RVTC à partir d'une échographie 3D chez un patient sain et chez un patient souffrant d'asynchronisme intraventriculaire sévère.* D'après [Kapetanakis *et al.*, 2005]. (a) Echocardiographie 3D. (b) Volume ventriculaire gauche déduit des images et découpé en 16 segments. (c) RVTC d'un patient sain : les courbes de volumes sont synchrones. (d) RVTC d'un patient souffrant de d'asynchronisme intraventriculaire sévère : les courbes de volumes sont totalement désynchronisées.

Les paramètres extraits pour l'étude de la fonction mécanique sont résumés au tableau 2.2. L'échocardiographie, et en particulier la STE, est la modalité de référence pour l'étude des propriétés mécaniques. Concernant la détermination des sites d'activation mécanique retardée, le calcul de DEM à partir des courbes de *strains* est la méthode la plus utilisée. Cependant, pour les études ayant choisi l'échocardiographie 3D, le calcul du RVTC est aussi une caractéristique régulièrement utilisée.

Étude des propriétés tissulaires

L'étude des propriétés tissulaires est utilisée afin de mettre en évidence des zones de fibrose macroscopique, peu propices à une stimulation. Bien que de telles zones peuvent parfois être localisées indirectement lors de l'étude des propriétés électriques ou mécaniques, une quantification précise est nécessaire pour optimiser au mieux l'implantation. La modalité de référence dans ce domaine est l'IRM de rehaussement tardif (cf. paragraphe

Étude	Modalité	Caractéristiques
Babic *et al.* [2015]	STE	DEM strain longitudinal
Bakos *et al.* [2014]	STE	DEM strain radial
Becker *et al.* [2007a, 2010]	STE	DEM strain circonférentiel
Bertini *et al.* [2016]	STE	DEM strain longitudinal
Sommer *et al.* [2016]	STE	DEM strains radial
Murphy *et al.* [2006]	TSI	Site de dernière activation mécanique
Van de Veire *et al.* [2008]	TSI	Reconstruction 3D sur 3 plans + ciblage du site de dernière activation mécanique
Silva *et al.* [2014]; Becker *et al.* [2007b]	Echo 3D	RVTC sur 16 segments ; temps écoulé entre l'activation du premier segment et l'activation du dernier
Kapetanakis *et al.* [2005]	Echo 3D	RVTC sur 16 segments
Marsan *et al.* [2008]	Echo 3D	RVTC sur 17 segments
Thebault *et al.* [2011]	3D-STE	DEM sur tous les strains
Tanaka *et al.* [2010]	3D-STE	DEM sur strain radial
Bilchick *et al.* [2014]	tagged-IRM	CURE ; DEM strain circonférentiel
Shehata *et al.* [2009]	tagged-IRM	DEM strain circonférentiel
Ma *et al.* [2012]; Shetty *et al.* [2013]	Cine-IRM	RVTC sur 16 segments

Tableau 2.2 – *Tableau des propriétés mécaniques du VG étudiées dans la littérature.*

2.1.1), mais elle est parfois remplacée par d'autres modalités telles que la tomographie par émission monophotonique (TEMP ou *SPECT* en anglais) ou la tomographie par émission de positions (TEP ou *PET-Scan* en anglais). Ces modalités n'ayant pas été utilisées dans ces travaux, elles ne sont pas présentées en détail.

A partir des observations de la viabilité du myocarde, la fibrose macroscopique est quantifiée de deux manières : par évaluation de la transmuralité ou par détermination d'un score régional. L'évaluation de la transmuralité consiste à déterminer le pourcentage de l'épaisseur myocardique occupé par la fibrose. La majorité des études s'accordent pour définir les zones avec une fibrose transmurale supérieure à 50% comme non propices à une stimulation. La seconde méthode d'analyse observe la répartition de la fibrose par segments. Le myocarde est découpé en 16 ou 17 régions puis, en fonction de l'étendue de la fibrose, chaque région se voit attribuer un score allant de 0 (tissus sains) à 2, voire 4, selon le nombre de nuances inter-régions souhaitées.

La tableau 2.3 dresse une revue des méthodes de caractérisation de la fibrose employées en CRT. L'IRM reste à ce jour la modalité la plus employée. Concernant le mode de quantification de l'étendue de la fibrose, les deux méthodes précédemment évoquées (transmuralité ou score) sont employées de manière équivalente. Enfin, on note également que [Hummel *et al.*, 2005] ont fait le choix d'utiliser une échocardiographie de contraste myocardique (MCE). Dans cette modalité, les zones non viables du myocarde sont identifiées en analysant le déplacement de micro-bulles d'air injectées apr voie veineuse.

Caractérisation de la fibrose interstitielle : Séquences IRM-MOLLI

Étude	Modalité	Caractéristiques
Bertini *et al.* [2016]	LGE-IRM	transmuralité de la fibrose
Bakos *et al.* [2014]	LGE-IRM	score 0-4 par segment
Bilchick *et al.* [2014]	LGE-IRM	transmuralité de la fibrose
Duckett *et al.* [2010]	LGE-IRM	reconstruction 3D
Ma *et al.* [2012]	LGE-IRM	carte de présence
Shetty *et al.* [2013]	LGE-IRM	transmuralité de la fibrose (>50%)
Silva *et al.* [2014]	LGE-IRM	transmuralité sur 3 degrés (barre à 50%)
Adelstein et Saba [2007]	SPECT	score 0-4 par segment
Ludwig *et al.* [2015]	SPECT	transmuralité de la fibrose (>50%) déterminée sur la perfusion au repos
Sommer *et al.* [2016]	SPECT	score 0-3 de la perfusion myocardique au repos
Zhou *et al.* [2014]	SPECT	transmuralité de la fibrose (>60%)
Uebleis *et al.* [2011]	TEP	transmuralité de la fibrose (>50%)
Ypenburg *et al.* [2006]	TEP	score 0-3 par segment
Hummel *et al.* [2005]	MCE	score 0-2 de perfusion

Tableau 2.3 – *Tableau des propriétés tissulaires du myocarde étudiées dans la littérature.*

L'ensemble des modalités venant d'être décrites permettent d'obtenir une quantification de la fibrose macroscopique. Une séquence IRM plus récente, l'IRM-MOLLI (*Modified Look Locker Inversion Recovery*), peut être utilisée pour caractériser la fibrose interstitielle (ou fibrose diffuse, cf. paragraphe 1.2.2). Ce type de séquence consiste à faire basculer à 180° l'axe de magnétisation en Z des protons de l'hydrogène, puis à acquérir une série d'images du myocarde tout au long du retour à l'équilibre de la magnétisation. Au fil de la séquence, la magnétisation de chaque pixel suit une courbe exponentielle caractéristique du tissu représenté. Le temps de relaxation T1 est défini comme le temps au bout duquel la magnétisation est revenue à 63% de sa valeur d'équilibre. À partir de l'ensemble des images de la séquence MOLLI, il est donc possible de calculer une carte de relaxation T1 (*T1-Map*) représentant le temps de relaxation T1 de chaque pixel de l'image. La comparaison de cartes T1 acquises avant et après injection de gadolinium permet de quantifier l'accumulation de gadolinium dans le myocarde, et donc de mesurer le volume de la matrice extra-cellulaire. Il est ainsi possible de faire ressortir les zones du myocarde atteintes de fibrose interstitielle, généralement identifiées comme ayant une matrice extra-cellulaire supérieure à 25%.

Au chapitre 1, nous avons vu que les cardiomyopathies dilatées sont aussi parfois associées à la fibrose interstitielle. Des études récentes ont proposé d'utiliser les séquences IRM-MOLLI afin de mettre en évidence ce type de fibrose [Messroghli *et al.*, 2004]. Bien qu'il n'existe actuellement pas d'étude mettant en lien la stimulation de zones de fibrose diffuse et la réponse à la CRT, l'ajout des séquences MOLLI à l'analyse pré-opératoire pourrait fournir une nouvelle description des propriétés tissulaires très utile, en particulier pour les patients souffrant de cardiomyopathie dilatée non ischémique.

Étude des propriétés électriques

En plus de l'ECG, qui fournit une description globale de l'activation électriqie, la propagation locale de l'onde de dépolarisation au sein du VG peut être étudiée avec deux modali-

tés : la cartographie électro-anatomique (EAM) et la cartographie électro-cardiographique (ECM). La première étant invasive et la seconde utilisant une technologie encore peu répandue, l'étude de cette onde de dépolarisation est peu réalisée en planification pré-opératoire. Son intérêt a toutefois été investigué dans quelques études cliniques.

Cartographie électro-anatomique (EAM)
L'EAM est un examen invasif qui consiste à introduire un cathéter muni d'une sonde mesurant l'activité électrique directement dans le VG. L'accès au VG se fait via l'artère fémorale et l'aorte. Deux systèmes d'acquisition des électrogrammes intracardiaques (EGMs) sont disponibles.

Dans le **système par contact**, une électrode de référence qui reste immobile durant toute l'acquisition est placée dans l'oreillette droite ou le sinus coronaire tandis qu'un cathéter mobile parcourt la paroi endocardique du VG. La position de ce cathéter est obtenue en temps réel par un localisateur électro-magnétique. En chaque position, les EGMs sont enregistrés sur un battement cardiaque. La surface endocavitaire 3D est reconstruite à partir des positions atteintes par la sonde mobile. Le temps d'acquisition des EGMs est donc dépendant du nombre de positions du cathéter (environ 20 mn).

Dans le **système sans contact**, un ballon sonde muni de 64 électrodes est inséré à l'intérieur de la cavité, sans contact avec les parois (cf. figure 2.12). De la même manière que pour le système précédent, un cathéter est déplacé le long de la paroi endocardique afin de reconstruire la surface. Ensuite, le système est capable de déduire, par résolution du problème inverse, les EGMs en tout point de la surface endocardique à partir des mesures des 64 électrodes. L'acquisition des EGMs peut alors se faire en un seul battement et ne prend que quelques secondes. La visualisation de la propagation de l'onde de dépolarisation sur toute la surface endocardique est possible grâce à un code couleur faisant ressortir les sites ayant un potentiel électrique positif (cf. figure 2.12).

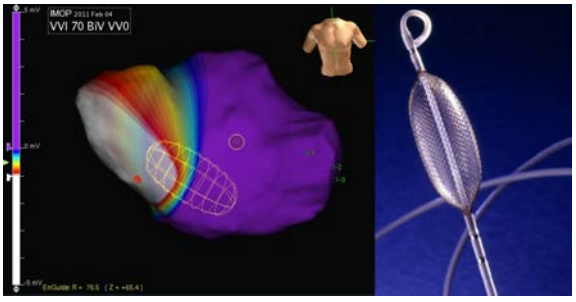

FIGURE 2.12 – *Cartographie Électro-Anatomique : surface reconstruite et ballon d'un système sans contact.* Gauche : surface endocardique déduite de l'ensemble des positions du cathéter et position du ballon sonde. Le potentiel électrique de chaque site endocardique est visualisé sous la forme d'un code couleur. Dans cette illustration, le VG est en phase de repolarisation. Droite : ballon sonde. D'après [G André, 2008].

Du fait de la présence des trabécules et de l'acquisition des positions de la sonde sans synchronisation au cycle cardiaque, la géométrie de la surface déduite des positions du cathéter mobile est peu précise. Des repères anatomiques doivent donc être spécifiés pour faciliter l'interprétation des données. Dans le cas du système sans contact, une segmentation préalablement effectuée sur un scanner ou une IRM peut être utilisée comme surface endocavitaire de référence, remplaçant ainsi la surface déduite des positions du cathéter. Ceci nécessite alors un recalage préalable pour positionner la surface par rapport au bal-

lon. De plus, le calcul des EGMs par résolution de problèmes inverses est encore l'objet de travaux de recherche.

Cartographie électro-cardiographique
La technologie CardioInsight ® développée par la société Medtronic, pour le calcul des EGMs, repose sur la résolution du problème inverse de la propagation de l'onde de dépolarisation jusqu'à l'épiderme. Une veste constituée de centaines d'électrodes mesure les potentiels épidermiques du thorax. Un modèle géométrique du cœur et du torse spécifique au patient est construit à partir d'une image scanner. En modélisant les différentes structures anatomiques comme des résistances qui s'opposent au passage du courant, les électrogrammes de la surface épicardique sont alors reconstruits et représentés sur le modèle géométrique du cœur. De la même manière que pour l'EAM, la propagation de l'onde de dépolarisation est visualisée sur un cycle cardiaque (cf. figure 2.13).

FIGURE 2.13 – *Veste ECM (Medtronic CardioInsight ®) et EGMs.* D'après [Ramanathan *et al.*, 2006]. A partir des mesures des électrodes surfaciques, les EGMs de la surface épicardique sont reconstruits et représentés sur le modèle géométrique. Sur la figure de droite, la dépolarisation des ventricules aux abords de l'onde Q de l'ECG est représentée.

Les EGMs sont des signaux temporels acquis sur un cycle cardiaque complet. A partir de ces signaux, plusieurs caractéristiques représentatives de la fonction électrique peuvent être extraites. Dans la majorité des études, une carte d'activation qui représente le temps écoulé entre le départ de l'onde de dépolarisation du nœud sinusal et le pic de dépolarisation observé sur chaque EGM est calculé. Le départ de l'onde de dépolarisation est obtenu à partir de l'électrode de référence dans le cas d'une EAM, ou peut être approximé comme étant l'onde P de l'ECG. A partir du schéma d'activation visualisé sur cette carte, il est possible de mettre en évidence un bloc de branche gauche (cf. figure 2.14) mais surtout de mettre en évidence les sites dont l'activation électrique est retardée. D'autre part, l'amplitude des EGMs est parfois utilisée pour mettre en évidence des zones de faible conduction, souvent liées à de la fibrose [Lambiase *et al.*, 2004]. [Ramanathan *et al.*, 2006] ont également proposé d'évaluer le temps nécessaire aux cardiomyocites pour se repolariser, c'est-à-dire le temps écoulé entre le pic de dépolarisation et le retour au potentiel négatif. Cette caractéristique étant indépendante de la propagation en amont de l'onde de dépolarisation, ce serait un indicateur de la santé des cardiomyocytes.

Les caractéristiques extraites des EGMs, du point de vue de la littérature, sont résumées

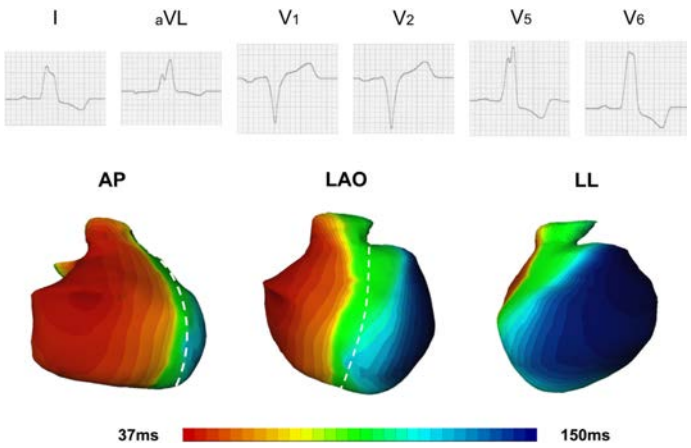

FIGURE 2.14 – *Carte d'activation d'un patient présentant un bloc de branche gauche.* D'après [Ploux *et al.*, 2013]. Le schéma d'activation électrique de la surface épicardique des deux ventricules, délimités par l'artère inter-ventriculaire antérieure (pointillés blancs), montre une activation rapide du VD (rouge) puis du VG, par conduction à travers le septum interventriculaire jusqu'à la paroi latérale (vert puis bleu).

dans le tableau 2.4. La carte d'activation est la caractéristique la plus largement étudiée.

Étude	Modalité	Caractéristiques
[Lambiase *et al.*, 2004]	EAM	Amplitude des EGMs ; Carte d'activation
[Bax *et al.*, 2005; Fung *et al.*, 2004]	EAM	Carte d'activation
[Silva *et al.*, 2014]	EAM	Carte d'activation
[Ramanathan *et al.*, 2006]	ECM	Carte d'activation ; Carte de repolarisation
[Ploux *et al.*, 2013]	ECM	Carte d'activation

Tableau 2.4 – *Tableau des propriétés électriques du VG étudiées dans la littérature.*

2.1.3 Représentation des descripteurs de la fonction cardiaque

L'analyse pré-opératoire de planification peut fournir un ensemble de descripteurs du VG. Ces descripteurs permettent une caractérisation des propriétés électriques, mécaniques ou tissulaires qui, couplés à une représentation anatomique du VG, sont ensuite utilisés pour identifier les sites épicardiques les plus favorables à la stimulation et accessibles par une veine coronaire. En routine clinique, chaque modalité fait l'objet d'une représentation qui lui est propre. Les propriétés mécaniques sont généralement visualisées à l'aide d'une représentation générique 2D des segments du myocarde : la représentation en œil-de-bœuf (ou *Bull's Eye*). L'*American Heart Association* (AHA) recommande par exemple d'évaluer la fonction du myocarde selon 17 segments. Ces segments sont répartis selon trois couches : basale, mi-cavité et apicale, qui sont respectivement divisées en 6, 6 et 4 segments (cf. figure 2.15). L'apex joue le rôle de 17me segment. Cette représentation en segments est notamment largement utilisée en échocardiographie.

La représentation en œil-de-bœuf est également bien adaptée à une analyse segmentaire de la fibrose qui associe un degré de non viabilité du myocarde à chaque segment. Les stations d'imagerie utilisées en radiologie sont aussi dotées d'un mode de rendu volumique

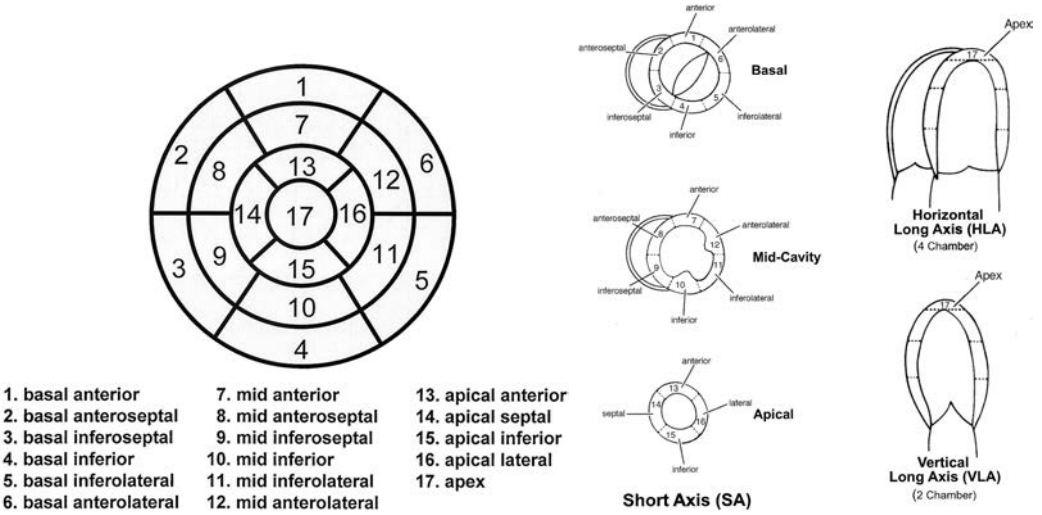

FIGURE 2.15 – *Représentation du VG en œil-de-bœuf.* D'après [Cerqueira *et al.*, 2002].

(*volume rendering*), capable de générer une représentation 3D couleur à partir de l'intensité des voxels d'une image volumique (TDM ou IRM). Cette représentation peut donc être utilisée pour visualiser l'anatomie globale (veines et cavités) du patient (cf. figure 2.16).

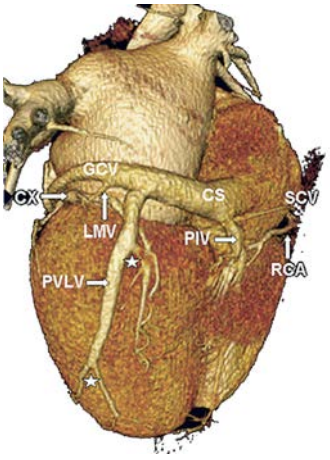

FIGURE 2.16 – *Rendu volumique à partir d'un volume image TDM.* D'après Van de Veire *et al.* [2008].

Ces outils de visualisation à disposition des cliniciens peuvent ensuite être utilisés pour définir le site de stimulation optimal du VG. Cependant, ils ne permettent pas de disposer d'une unique représentation, résumant l'ensemble des propriétés extraites. Dans la pratique, les études cliniques ayant évalué les apports de l'analyse pré-opératoire, notamment pour le ciblage des sites d'activation mécanique retardés et sans fibrose, réalisent donc une étude par segment, en analysant les données issues de plusieurs représentations en œils-de-bœuf. Les études TARGET [Khan *et al.*, 2012] et STARTER [Saba *et al.*, 2013] ont montré que, même en l'absence de guidage précis, un ciblage visuel du segment de dernière activation mécanique améliore la réponse à la CRT. Cependant, une lecture plus précise révèle aussi qu'en réalité le segment de dernière activation ou un segment adjacent n'était pas atteint dans 37% des cas pour l'étude TARGET et 25% des cas pour l'étude STARTER. Ces résultats montrent l'importance d'associer l'étude anatomique des veines

coronaires aux propriétés des sites cardiaques. D'autre part, [Van de Veire *et al.*, 2008] ont montré que l'alignement d'un rendu volumique des veines coronaires et d'une carte 3D de l'activation mécanique sous l'angle d'incidence utilisé en angiographie améliore également la réponse à la CRT. Cependant, une fois de plus, dans 43% des implantations, le site de dernière activation n'était pas réellement atteint. Ces résultats amènent donc à penser qu'une mise en correspondance plus précise de l'ensemble des informations extraites de l'analyse pré-opératoire pourrait permettre d'améliorer le nombre de répondeurs à la CRT.

D'autres études ont donc proposé d'améliorer la planification de la CRT en fusionnant l'ensemble des données d'analyse pré-opératoires. Ceci nécessite alors le recalage et la fusion des données pré-opératoires pour visualiser l'ensemble des propriétés ou descripteurs pertinents dans un même espace de représentation.

Le tableau 2.5 fournit une revue des différents modes de représentation de la fonction ventriculaire gauche utilisés dans la littérature. Parmi les études effectuant l'analyse d'au moins deux propriétés, celles proposant une fusion de plusieurs propriétés au sein d'une même représentation sont représentées en gras. L'utilisation d'un modèle anatomique 3D du VG, issu d'une modalité d'imagerie volumique, est la technique la plus répandue. En effet, seuls [Bakos *et al.*, 2014] ont fait le choix de fusionner plusieurs représentations 2D de type *Bull's Eye*. A ce modèle 3D, une segmentation des veines peut être superposée pour visualiser les accès aux sites de stimulation [Babic *et al.*, 2015; Zhou *et al.*, 2014; Ma *et al.*, 2012; Shetty *et al.*, 2013]. Les propriétés mécaniques et tissulaires sont généralement projetées sur le modèle 3D du VG.

2.2 Travaux antérieurs menés au LTSI

Dans le contexte de la CRT, différents travaux ont été menés au LTSI, sur les aspects "analyse du signal et modélisation" (équipe SEPIA) et sur les aspects "aide à la thérapie guidée par l'image" (équipe IMPACT). Concernant les travaux de l'équipe IMPACT, dans laquelle se sont déroulés ces travaux de thèse, de précédents travaux se sont attachés à la caractérisation de l'anatomie cardiaque (veines et cavités) spécifique à chaque patient et à la caractérisation des propriétés électriques, mécaniques et tissulaires du ventricule gauche. Ils ont notamment fait l'objet de trois thèses, celle de François Tavard [Tavard, 2012], de Julian Betancur [Betancur Acevedo, 2014] et de Marie-Paule Garcia [Garcia, 2011]. Différentes modalités d'observation ont été utilisées : l'imagerie TDM, pour la caractérisation anatomique ; l'imagerie échocardiographique (STE) et l'IRM pour l'étude des propriétés mécaniques et tissulaires ; l'EAM pour l'étude des propriétés électriques. Ces travaux ont notamment porté sur le recalage et la fusion de l'ensemble de ces modalités pour améliorer la précision du ciblage des sites de stimulation. Chacune des acquisitions utilisées étant obtenue à partir d'une modalité différente, la fusion nécessite d'effectuer au préalable un recalage spatial de l'ensemble des modalités considérées. D'autre part, la dimension temporelle intervient également dans les acquisitions TDM multiphases, STE, ciné-IRM et EAM. La mise en correspondance de l'ensemble des données issues de ces modalités requiert donc également une synchronisation temporelle. L'ensemble des traitements ayant été proposés et permettant d'aboutir à une fusion des propriétés anatomiques, électriques, mécaniques et tissulaires du VG sont résumés ci-dessous. Dans un premier temps, nous nous intéresserons à l'ensemble des descripteurs du VG extraits, puis à leur recalage spatio-temporel. Enfin, nous verrons les méthodes de fusion qui ont été mises en place.

Étude	Propriétés	Modes de représentation
Alikhani *et al.* [2013]	Anatomiques	Modèle 3D
Nam *et al.* [2016]	Anatomiques	Rendu Volumique
Lambiase *et al.* [2004]	Électriques	Cartes d'activation 3D
Becker *et al.* [2007a, 2010]	Mécaniques	Bull's Eye
Huang *et al.* [2006]	Mécaniques	Modèle 3D dynamique de contraction
Nitsche *et al.* [2015]	Mécaniques	Modèle 3D et Bull's Eye
Tournoux *et al.* [2010]	**Anatomiques et Mécaniques**	**Modèle 3D**
Van de Veire *et al.* [2008]	Anatomiques et Mécaniques	Modèle 3D et Rendu Volumique
Babic *et al.* [2015]	**Anatomiques et Mécaniques**	**Carte 3D d'activation superposé aux veines**
Zhou *et al.* [2014]	**Anatomiques et Tissulaires**	**Modèle 3D**
Duckett *et al.* [2010]	**Anatomiques et Tissulaires**	**Modèle 3D avec fusion de la fibrose**
Bertini *et al.* [2016]	Mécaniques et Tissulaires	Un Bull's Eyes par propriété
Bakos *et al.* [2014]	**Anatomiques, Mécaniques et Tissulaires**	**Fusion de Bull's Eye**
Ludwig *et al.* [2015]	**Anatomiques, Mécaniques et Tissulaires**	**Modèle 3D de fusion des informations mécaniques et tissulaires**
Ma *et al.* [2012]	**Anatomiques, Mécaniques et Tissulaires**	**Modèle 3D avec fusion de la fibrose et carte en 16 segments pour les délais mécaniques**
Shetty *et al.* [2013]	**Anatomiques, Mécaniques et Tissulaires**	**Modèle 3D avec carte de fibrose et carte en 16 segments pour les délais mécaniques. Fusion veines 3D/fibrose/bull's Eye**
Sommer *et al.* [2016]	Anatomiques, Mécaniques et Tissulaires	Juxtaposition de bull's eye, images et rendu volumique

Tableau 2.5 – Tableau des stratégies de représentation des descripteurs de la fonction cardiaque.

2.2.1 Extraction de descripteurs du ventricule gauche

En premier lieu, chaque modalité doit suivre un certain nombre de traitements afin d'extraire les caractéristiques anatomiques, mécaniques, tissulaires et électriques du VG.

Caractérisation anatomique en imagerie TDM

De par sa haute résolution spatiale, l'imagerie TDM est la modalité la plus précise pour décrire l'anatomie cardiaque du patient. Ainsi, elle est naturellement utilisée pour segmenter le ventricule gauche et les veines coronaires. Pour améliorer la visibilité des structures et faciliter la segmentation, les acquisitions sont effectuées avec injection de produit de contraste. Environ 10 phases du cycle cardiaque sont reconstruites, de manière rétrospective, afin d'accéder à la dynamique propre au patient.

Segmentation du ventricule gauche : Extraction d'un modèle 3D dynamique

La construction d'un modèle 3D du VG spécifique au patient nécessite la segmentation du ventricule sur les images TDM. Plusieurs approches de segmentation des cavités cardiaques en imagerie TDM ont été proposées. Dans une première approche basée sur la connectivité floue, une carte de connectivité est construite à partir d'un point germe appartenant à l'objet à segmenter, grâce à une mesure de similarité entre voxels [Fleureau *et al.*, 2008]. Un seuil, défini par l'utilisateur, est ensuite appliqué à la carte de connectivité et permet d'extraire l'objet considéré. Si cette méthode permet d'extraire l'ensemble de l'hémicœur gauche, les intensités très proches du ventricule et de l'oreillette rendent la séparation des deux cavités très difficile. Une seconde approche, intégrant une compétition de régions a été proposée [Fleureau *et al.*, 2009]. Dans cette approche, de nouveaux points germes jouent le rôle d'agents inhibiteurs pour exclure certaines régions. Toutefois, la séparation précise entre l'oreillette et le ventricule par cette méthode reste difficile. [Tavard *et al.*, 2014] ont proposé une extension de la méthode de [Fleureau *et al.*, 2008], où, à partir d'une reconstruction 3D de l'ensemble de l'hémicœur gauche, la séparation oreillette/ventricule est recherchée par l'estimation du plan contenant la valve mitrale. Pour cela, une première estimation du grand axe est faite en recherchant les deux points les plus éloignés de la surface. A partir de cet axe, un ensemble de plans de coupes petit axe est défini dont l'aire permet de générer une courbe qui présente un minimum local au niveau de la valve mitrale (cf. figure 2.17). La position et l'orientation précise du plan mitral à partir de cette initialisation sont ensuite ajustées en minimisant l'aire de son intersection avec l'hémicœur gauche.

Afin d'améliorer la résolution temporelle du modèle $3D + t$, [Tavard *et al.*, 2014] ont aussi proposé, après segmentation du VG sur l'ensemble des phases TDM disponibles, de construire un maillage dynamique qui puisse être interpolé dans le temps. Pour cela, chaque VG segmenté en 3D est maillé suivant un nombre fixe de points de contrôle. Le mouvement de ces points de contrôle décrit au cours du temps une courbe de Bézier. Il est alors possible de déterminer la position d'un point à tout instant, et donc, d'obtenir la géométrie dynamique du ventricule sur un cycle cardiaque complet. Cette géométrie 3D+t servira notamment de référence spatiale et temporelle lors du recalage de l'ensemble des informations multimodales.

Segmentation des veines coronaires

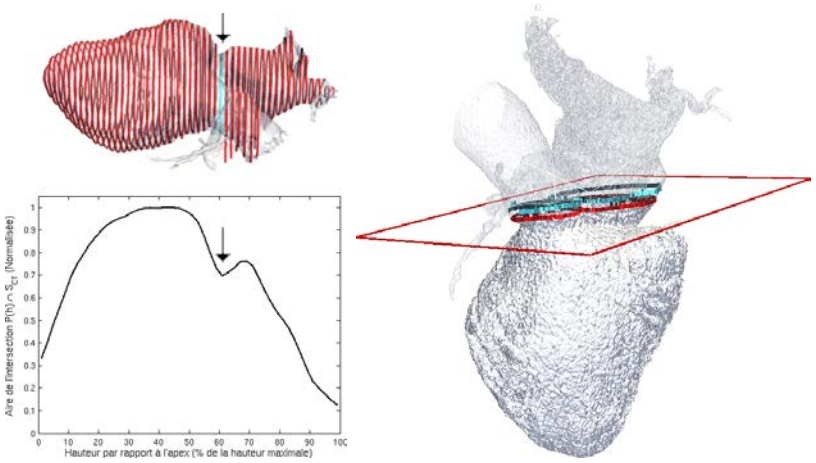

FIGURE 2.17 – *Séparation du ventricule et de l'oreillette.* D'après [Tavard, 2012]. Le ventricule est séparé de l'oreillette en coupant l'hémicœur gauche par le plan contenant la valve mitrale. Ce plan est déterminé par minimisation de l'aire de son intersection avec l'hémicœur gauche.

La segmentation des veines en imagerie TDM a également été étudiée dans l'équipe [Garcia *et al.*, 2013] (cf. figure 2.18). Dans ces travaux, pour un volume 3D de la séquence dynamique, les veines sont d'abord localement modélisées comme des cylindres. Ensuite, l'application de l'algorithme de *fast marching* associé à une évaluation des moments géométriques, définis à partir des intensités mesurées à l'intérieur et à l'extérieur des vaisseaux, permet d'ajuster les paramètres du modèle. Cette méthode a montré de bons résultats pour l'extraction des parties distales des veines coronaires. Cependant, la segmentation des veines coronaires de niveaux médian (diamètres moyens) et des parties proximales (diamètres fins) en imagerie TDM reste aujourd'hui un problème difficile et ne permet pas de répondre aux attentes en CRT.

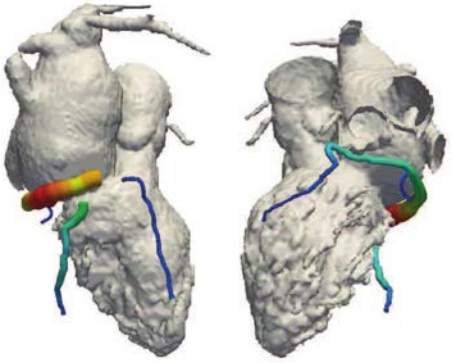

FIGURE 2.18 – *Segmentation des veines coronaires en imagerie TDM.* D'après [Garcia *et al.*, 2013]. Gauche : Vue antérieure ; Droite : Vue postérieure.

Caractérisation des déformations en imagerie ultrasonore

La modalité choisie pour l'étude des propriétés mécaniques est l'échocardiographie avec *speckle tracking* [Tavard *et al.*, 2014]. Sur une station de traitement des images échocardiographiques, les déformations (ou *strains*) longitudinales sont mesurées sur les vues grand axe 2 et 4 cavités, pour fournir des courbes de déplacement associées à chaque segment du myocarde (cf. figure 2.19). Deux descripteurs en sont extraits : l'amplitude des *strains* et

les délais électro-mécaniques globaux (DEM), c'est-à-dire le temps écoulé entre l'onde Q observée sur l'ECG et le pic de *strains*. Les segments dont les contractions interviennent après la fermeture de la valve aortique (contraction inefficace) sont également repérés. Cette étude met ainsi en evidence les segments d'activation mécanique retardée (fortes valeurs de DEM) et avec une bonne amplitude de contraction.

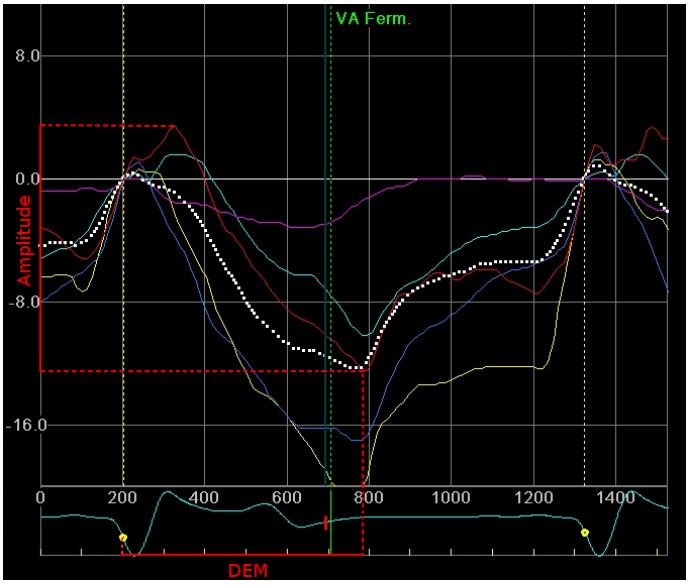

FIGURE 2.19 – *Descripteurs de la fonction mécanique (temps en ms).* Calcul de l'amplitude du *strain* et du DEM associé au segment rouge. Pour ce segment, le pic de *strain* a lieu après fermeture de la valve aortique. Sa contraction ne participe donc pas à l'éjection du flux sanguin vers l'aorte.

Caractérisation de la fibrose macroscopique en IRM

L'étude la fibrose macroscopique a été réalisée sur des coupes petit axe de séquences IRM de réhaussement tardif (LGE) [Betancur *et al.*, 2016]. La première étape de l'approche proposée effectue une correction des mouvements respiratoires. En effet, l'obtention des plans de coupes se faisant sous plusieurs apnées, la position du cœur au sein du médiastin varie parfois entre les acquisitions. [Betancur *et al.*, 2016] ont proposé d'adapter aux séquences LGE l'algorithme défini par [Slomka *et al.*, 2007] pour l'IRM en mode Ciné. Cet algorithme consiste à corriger la position et l'orientation de chaque plan de coupe petit axe en comparant l'intensité des pixels situés sur les intersections de ces plans petit axe avec deux vues grand axe (2 et 4 cavités). Plusieurs métriques ont été investiguées : la différence d'intensité au carré, l'information mutuelle, la corrélation normalisée, à la fois sur les images brutes et sur une représentation structurelle des images basée sur l'entropie [Wachinger et Navab, 2012]. L'étude de [Betancur Acevedo, 2014] a montré que la métrique des différences d'intensité au carré, appliquée sur la représentation structurelle des images, obtient les meilleures performances.

Une fois l'alignement spatial effectué, l'extraction des zones fibrosées est ensuite réalisée plan par plan sur les vues petit axe (en 2D), par application de l'algorithme de segmentation automatique proposé par [Kachenoura *et al.*, 2008]. Cette méthode attribue à chaque pixel du myocarde un score entre 0 et 1, représentatif de son réhaussement, et donc de son appartenance à une zone de fibrose. Un seuil, compris entre 0.25 et 0.5, permettant la séparation entre tissus sain et fibrosés est ensuite automatiquement défini pour chaque coupe. Pour cela, une courbe représentant le nombre de pixels associés à de la fibrose en

fonction du seuil utilisé est tracée, puis, le seuil optimal est défini comme étant celui à partir duquel la proportion de pixel appartenant à la classe de fibrose reste constante. Une image binaire est ainsi produite et permet de délimiter les zones de fibrose (cf. figure 2.20). Cet algorithme nécessite une segmentation préalable du myocarde, effectuée manuellement.

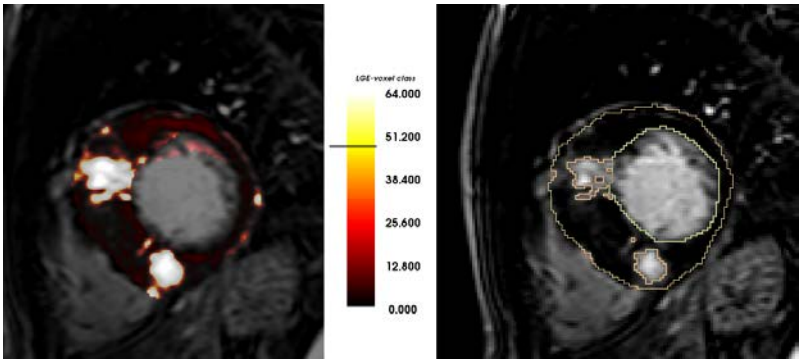

FIGURE 2.20 – *Délimitation automatique des zones de fibrose.* D'après [Betancur Acevedo, 2014]. Chaque pixel du myocarde reçoit un score entre 0 et 1, représentatif de son réhaussement. Un seuillage automatique permet ensuite d'obtenir une délimitation des zones de fibrose.

Caractérisation de l'activité électrique : EGMs en cartographie électroanatomique

L'étude des propriétés électriques en EAM a aussi été investiguée [Tavard *et al.*, 2014] dans le cadre d'une étude de faisabilité. En pratique, cet examen n'a pas été effectué en planning pré-opératoire mais après implantation, permettant d'introduire différents modes de stimulation (sans stimulation (rythme sinusal), stimulation mono- ou bi-ventriculaire) et pouvoir ainsi comparer ultérieurement les situations pré- et post-interventionnelles. La carte alors obtenue en rythme sinusal peut être utilisée pour évaluer l'apport de deux descripteurs électriques : l'amplitude des EGMs et le délai d'activation électrique locale (*Local Activation Time*, LAT), c'est-à-dire le temps écoulé entre le départ de l'onde de dépolarisation (mesuré par la sonde de référence placée dans l'oreillette) et le pic de dépolarisation observé sur les EGMs (cf. figure 2.21). Ainsi, les sites myocardiques avec de forts délais d'activation et une large amplitude électrique sont mis en évidence.

2.2.2 Recalage multimodal

Afin de restituer l'ensemble des informations extraites dans un même référentiel, et donc de maximiser la précision de l'analyse pré-opératoire, un ensemble de méthodes de recalage multimodal a été développé. Le recalage multimodal est une étape cruciale de l'analyse pré-opératoire mais aussi complexe, car il fait intervenir des modalités avec différentes dimensions (3D/2D), résolutions, et plages d'intensités pour la représentation d'un même organe. De plus, les acquisitions possèdent également une dimension temporelle, avec des données acquises sur un cycle cardiaque (TDM, IRM-Ciné, STE) voir plusieurs (EAM) ou extraites à un instant précis (IRM-LGE acquise en diastole). Une synchronisation temporelle est donc nécessaire pour obtenir un recalage spatial de qualité.

La résolution temporelle pour les différentes modalités est fortement variable, avec pour chaque modalité :

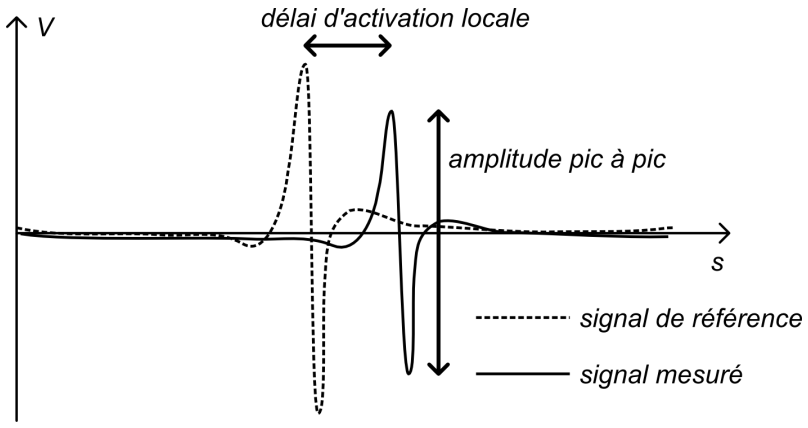

FIGURE 2.21 – *Descripteurs de la fonction électrique.* D'après [Tavard *et al.*, 2014]. L'amplitude des EGMs (amplitude pic à pic du signal représenté en trait continu) et le délai d'activation électrique locale par rapport à un signal de référence (trait pointillé) sont mesurés en chaque point de la surface endocardique de l'EAM.

— TDM : 10 phases
— IRM-Ciné : 35 phases
— STE : environ 60 phases
— EAM : environ 2000 phases

Les données n'étant pas acquises simultanément, elles ne correspondent pas à des fréquences cardiaques strictement identiques. Or, la dynamique cardiaque ne change pas linéairement avec la fréquence cardiaque. Par exemple, la durée de la diastole peut être diminuée alors que la durée de la systole reste relativement constante. Dans les développements réalisés dans l'équipe, [Tavard, 2012; Betancur Acevedo, 2014], la technique de déformation temporelle dynamique (ou *Dynamic Time Warping*) a été proposée pour palier à ce problème. Elle nécessite de disposer d'une métrique $\mathcal{M}(O_1(t_i), O_2(t_j))$ permettant de comparer des observations temporelles $(O_1(t_i), O_2(t_j))$ issues de deux modalités différentes O_1 et O_2 et sur les instants respectifs de chaque observation $t_i \in (0, ..., t_{1f})$, $t_j \in (0, ..., t_{2f})$. A partir de cette métrique, une matrice de distance entre l'ensemble des observations temporelles des deux modalités est construite avec t_{1f} l'instant final de la première modalité, et t_{2f} celui de la seconde :

$$D_M(O_1, O_2) = \begin{pmatrix} \mathcal{M}(O_1(0), O_2(t_{2f})) & \mathcal{M}(O_1(1), O_2(t_{2f})) & .... & \mathcal{M}(O_1(t_{1f}), O_2(t_{2f})) \\ \mathcal{M}(O_1(0), O_2(t_{2f}-1)) & \mathcal{M}(O_1(1), O_2(t_{2f})) & .... & \mathcal{M}(O_1(t_{1f}), O_2(t_{2f}-1)) \\ . & . & .... & . \\ . & . & .... & . \\ . & . & .... & . \\ \mathcal{M}(O_1(0), O_2(0)) & \mathcal{M}(O_1(1), O_2(0)) & .... & \mathcal{M}(O_1(t_{1f}), O_2(0)) \end{pmatrix} \tag{2.1}$$

La mise en correspondance des données temporelles consiste à rechercher le plus court chemin dans la matrice D_M entre les observations acquises aux instants de début et de fin des deux séquences temporelles (respectivement $O_1(0)$, $O_2(0)$ et $O_1(t_{1f})$, $O_2(t_{2f})$), correspondant aux coins inférieur gauche et supérieur droit de la matrice D_M.

Ce principe général a été utilisé à deux niveaux, en fonction des données considérées, (i) pour une synchronisation après recalage de données ou (ii) pour incorporer la dynamique

à un processus de recalage spatial : recalage dit "spatio-temporel". Dans le cadre de la planification de la CRT, le recalage spatial est utilisé pour représenter les descripteurs issus des différentes modalités dans un même référentiel. La TDM étant la modalité avec la plus haute résolution spatiale, elle a été définie comme modalité de référence sur laquelle sont effectués les différents recalages. La figure 2.22 résume l'ensemble des recalages effectués ainsi que les différents descripteurs extraits des données multimodales. Elle comprend les blocs suivants :

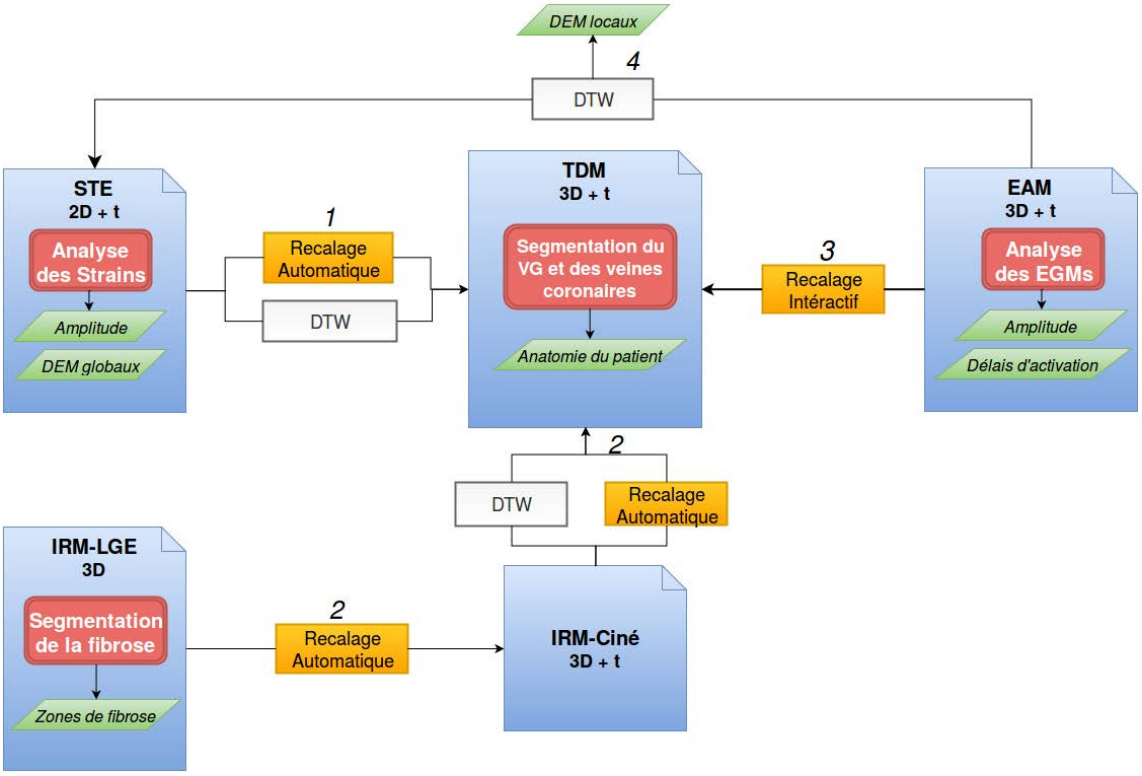

FIGURE 2.22 – *Chaîne de recalage multimodal.* La TDM est utilisée comme modalité de référence sur laquelle toutes les autres modalités sont recalées.

1. **Recalage spatio-temporel des données STE sur les données TDM :** Les observations temporelles acquises en STE sont des coupes de l'endocarde selon un plan échocardiographique (2 ou 4 cavités), représentées par une série de contours 2D. La TDM fournit, après segmentation, un modèle dynamique 3D+t. Les données STE sont recalées sur la modalité de référence en recherchant dans les volumes TDM le plan de coupe correspondant au plan de coupe STE [Tavard *et al.*, 2014]. La transformation recherchée comporte donc 6 paramètres : la normale et l'origine de ce plan. Couper l'ensemble des maillages 3D par le plan échocardiographique permet alors d'obtenir une nouvelle série de contours endocardique 2D+t (contours dynamiques) (cf. figure 2.23). La métrique choisie est construite sur une représentation par les descripteurs de Fourier des contours STE et des contours TDM extraits sur l'ensemble des deux séquences [Tavard *et al.*, 2014]. À partir de cette métrique, une optimisation est menée pour identifier les paramètres de la transformation. Celle-ci intègre, à chaque itération du recalage, la DTW pour identifier la synchronisation optimale entre les deux contours dynamiques.
2. **Recalage spatio-temporel des données IRM-Ciné sur les données TDM :**

Dans les travaux menés par [Betancur *et al.*, 2015], deux séquences IRM sont exploitées. Tout d'abord, l'IRM-Ciné est utilisée pour faciliter le recalage avec l'imagerie TDM, puis un second recalage entre les séquences Ciné et LGE permet de représenter l'information de fibrose dans le référentiel TDM. L'IRM-Ciné et la TDM sont toutes deux des modalités donnant accès à une série temporelle d'images volumiques (après superposition des coupes petit axe pour l'IRM-Ciné). Afin d'extraire une caractéristique représentative de l'évolution temporelle, une courbe de corrélation entre le premier instant de la séquence et tous les instants suivants est calculée pour ces deux modalités [Betancur *et al.*, 2015]. Les deux courbes de corrélation font ainsi office d'observations temporelles qui peuvent être comparées et mises en correspondance par la *DTW*. Le recalage rigide entre l'IRM-Ciné et la TDM est ainsi défini en tenant compte de l'ensemble des observations temporelles, en maximisant une mesure de similarité. La métrique ayant montré les meilleures performances est la somme de l'information mutuelle normalisée calculée entre chaque paire de volumes, et est minimisée suivant une descente de gradient.

Un second recalage rigide effectué entre l'IRM-Ciné et l'IRM-LGE permet de superposer ensuite la fibrose macroscopique à la TDM, en corrigeant les faibles variations de position du patient ou du diaphragme pouvant intervenir entre les deux séquences. L'information mutuelle normalisée associée à une descente de gradient a montré les meilleures performances.

3. **Recalage des données EAM sur les données TDM :** La géométrie des surfaces anatomiques EAM reconstruites étant assez "pauvre" et très différente de la géométrie réelle du VG, un recalage automatique est très difficile. Les paramètres de la transformation rigide sont ici déterminés de manière interactive. La transformation est d'abord initialisée automatiquement en alignant le centre de gravité et l'axe principal d'inertie des surfaces EAM et TDM, puis le positionnement précis de la surface EAM à l'intérieur du VG issu de la TDM est laissé au soin de l'utilisateur par translations et rotations successives [Tavard *et al.*, 2014] (cf. figure 2.24).

4. **Synchronisation des données EAM sur les données STE :** Les données de l'EAM et la STE sont synchronisées à l'ECG, enregistré dans chaque modalité. Il est donc possible d'utiliser ce signal comme observation temporelle afin de synchroniser les deux acquisitions par la *DTW* [Tavard *et al.*, 2014]. Afin que les deux ECG soient comparables, ils sont au préalable normalisés. Grâce au recalage temporel entre l'EAM et la STE, les données d'activation électrique locale (EGMs) sont mises en correspondance avec les données d'activation mécanique par segment (*strains*). Le délai d'activation mécanique depuis l'activation électrique locale du segment considéré (observable par sur les EGMs) peut alors être mesuré. Un nouveau descripteur, le délai électro-mécanique local a ainsi été défini qui, contrairement au délai électro-mécanique global, mesurant le temps de réponse mécanique à une stimulation électrique observée sur l'ECG (onde P ou Q), donne une description du couplage électro-mécanique [Tavard *et al.*, 2014].

L'ensemble des recalages et des descripteurs qui viennent d'être décrits sont précisément décrits dans les articles citées.

Comme il a été évoqué lors de l'état de l'art, l'IRM-Ciné peut aussi servir de référence anatomique. Elle devient alors la modalité spatiale de référence. Afin de pouvoir envisager une planification de la CRT uniquement à l'aide de l'IRM, les méthodes de recalage **STE/TDM** ont également été adaptées à l'IRM-Ciné. Dans ce cadre, le nombre de des-

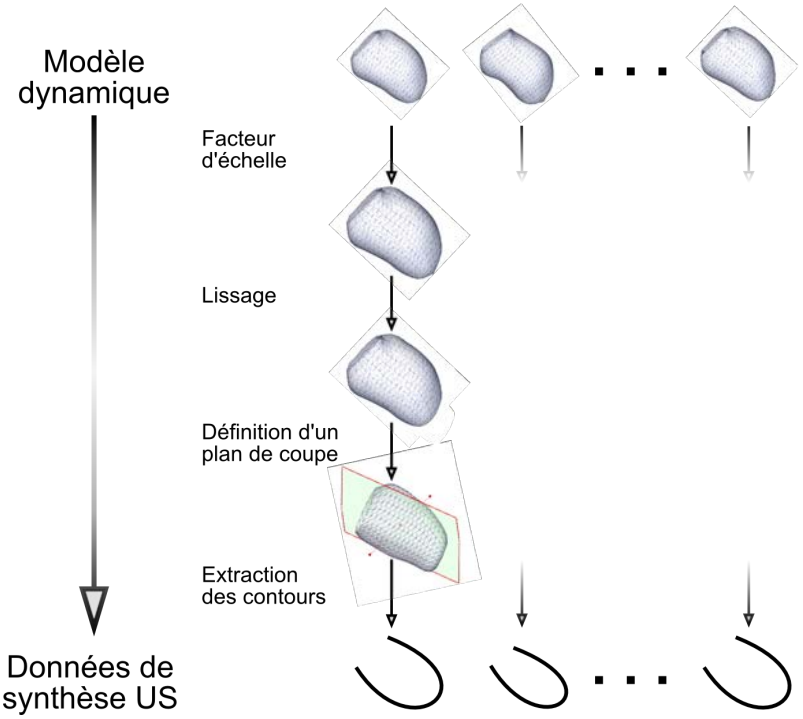

FIGURE 2.23 – *Extraction d'une série de contours TDM correspondant au plan echocardiographique.* L'intersection entre le plan échocardiographique et le modèle dynamique du VG issu de la TDM permet d'obtenir une série de contours, qui est ensuite comparée au contours échocardiographiques.

cripteurs de Fourier utilisés comme description des contours pour les recalages spatial et temporel **STE/IRM-Ciné** ont fait l'objet d'une nouvelle étude [Betancur *et al.*, 2016].

2.2.3 Représentation et fusion des données

Une fois les données traitées et recalées, se pose la question de la représentation des descripteurs extraits. En effet, à ce stade de l'analyse, on dispose pour chaque modalité de plusieurs descripteurs, d'images pour les modalités TDM et IRM et de représentations 3D issues des segmentations (cf. tableau 2.25).

A partir de ces données, une stratégie de représentation des données anatomiques, électriques et mécaniques a d'abord été mise en place [Tavard *et al.*, 2014]. Les données issues de la STE représentant l'activité mécanique de segments, la représentation en œil-de-bœuf a naturellement été utilisée, les segments dont la contraction s'effectuant après fermeture de la valve aortique étant marqués d'une étoile (cf. figure 2.26 bas, encart c). Pour la représentation des données électriques, les descripteurs ont été projetés sur la segmentation du VG issue de l'imagerie TDM (cf. figure 2.26 haut, encart a). Pour cela, les points du maillage de la surface EAM sont projetés sur la surface du VG issue de la TDM. A partir de ce nuage de points projetés, l'information électrique est ensuite interpolée sur tous les points du maillage de la surface TDM. Plusieurs fonctions de projection et d'interpolation ont été comparées. Pour la projection comme pour l'interpolation, les fonctions de base radiale multiquadratique ($g(r) = \sqrt{r^2 + c^2}$) ont été retenues. A partir de cette fusion, une représentation en œil-de-bœuf avec 400 segments a également été proposée (cf. figure 2.26 haut, encart a).

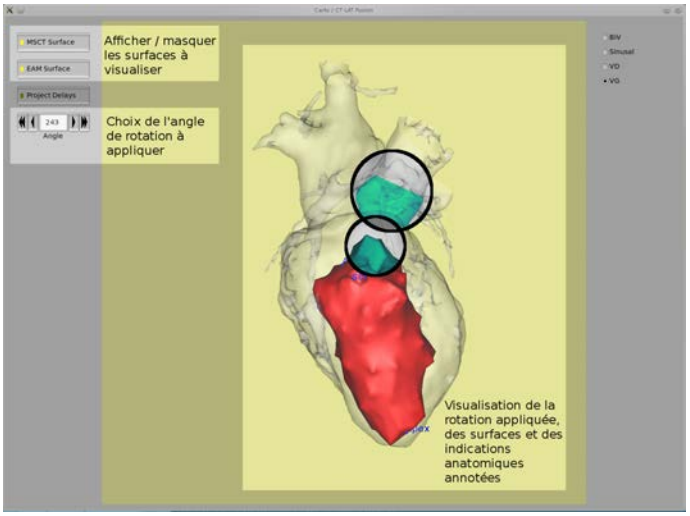

FIGURE 2.24 – *Recalage interactif EAM → TDM.* D'après [Tavard, 2012]. Après initialisation, ajuste interactivement la position de la surface EAM à l'intérieur de la segmentation TDM.

Modalité	Objet 3D	Image	Descripteurs
TDM	Cavités et veines	Volume	
STE	Contours		Amplitude, DEM Locaux DEM Globaux
EAM	Surface endocardique		Amplitude, Délais d'activation
IRM	Zones de Fibrose	Coupes 2,3,4 cavités et petit axe	Présence de fibrose macroscopique

FIGURE 2.25 – *Descripteurs et représentations images et 3D des modalités.*

Dans un second temps, l'information de fibrose a été intégrée aux données électriques et mécaniques [Betancur Acevedo, 2014; Betancur *et al.*, 2016]. Le choix de représentation s'est orienté vers une superposition des contours issus de l'intersection entre les plans de coupe IRM et le modèle 3D de fusion EAM/TDM. Une représentation similaire a également été utilisée pour superposer les contours STE avec les plans de coupe IRM (cf. figure 2.26 bas, encart b).

2.3 Approche proposée

Dans la revue proposée dans l'état de l'art et dans l'analyse des travaux menés au LTSI, l'analyse pré-opératoire est majoritairement multimodale, avec bien souvent une analyse des propriétés mécaniques en échocardiographie et des propriétés tissulaires en IRM qui restent les modalités de référence. Dans leur étude sur l'apport de l'échocardiographie pour la planification de la CRT, [Marechaux *et al.*, 2016] conseillent l'intégration de l'échocardiographie au sein d'une analyse multimodale afin de mener une étude de la fonction ventriculaire gauche. À partir de ces modalités, le calcul des délais électro-mécaniques (DEM) et l'extraction des zones de fibrose sont les caractéristiques les plus étudiées pour cibler les sites dont l'activation mécanique est retardée mais avec une bonne viabilité du myocarde. La TDM reste la modalité la plus précise pour la caractérisation de l'anatomie

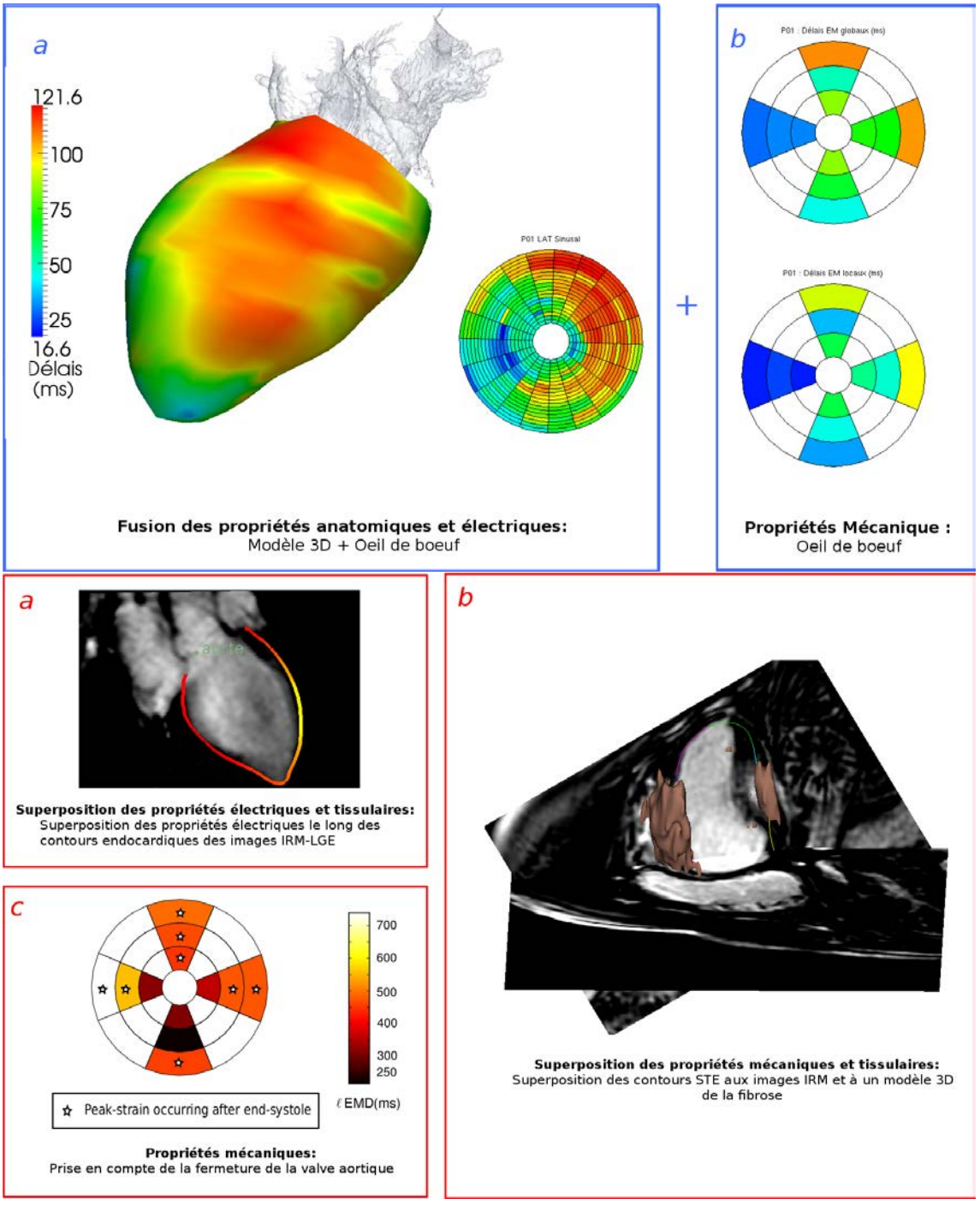

FIGURE 2.26 – *Représentation des données anatomiques, électriques, mécaniques et tissulaires.* Haut : D'après [Tavard *et al.*, 2014] ; Bas : D'après [Betancur Acevedo, 2014].

et en particulier des veines coronaires. Toutefois, [Duckett *et al.*, 2010; Ma *et al.*, 2012; Shetty *et al.*, 2013] ont proposé de réaliser une analyse monomodale en IRM. Bien que les images anatomiques soient moins résolues qu'en TDM et la caractérisation des *strains* plus difficile qu'en STE, ce type d'analyses a pour avantage d'être plus rapide pour le patient, moins coûteux (un seul examen) et de s'affranchir de l'exposition aux rayons-X de la TDM.

Suite à cet état de l'art, l'approche de planification de la CRT envisagée est la suivante : (i) réaliser une analyse pré-opératoire multi-modale afin de caractériser les sites de stimulation du VG et les accès veineux, puis (ii) fusionner l'ensemble des descripteurs et l'anatomie du patient pour faciliter l'identification des meilleurs sites de stimulation.

L'objectif de l'analyse pré-opératoire est de caractériser le VG afin de mettre en évidence les sites d'activation mécanique retardée et sans fibrose, qui sont aujourd'hui des propriétés avérées des sites optimaux à la stimulation. Des solutions développées au laboratoire (paragraphe 2.1.3 : [Tavard *et al.*, 2014; Betancur Acevedo, 2014]) et portant sur la caractérisation des propriétés électriques, mécaniques et tissulaires du VG ont constitué le point de départ de cette thèse. Les modalités de référence de l'étude mécanique et tissulaire, c'est-à-dire l'échocardiographie avec mesures de *speckle tracking* et l'IRM de réhaussement tardif ont été ainsi associées à la TDM, qui offre la meilleure résolution spatiale pour la caractérisation de l'anatomie et des veines coronaires. Bien qu'invasive, l'étude des propriétés électriques avec l'EAM a aussi été considérée et a permis d'apporter un nouveau descripteur (le DEM local).

L'ensemble des méthodes permettant l'extraction des descripteurs sont reprises pour ce travail. Cependant, l'ensemble des méthodes développées souffrant de leur absence d'intégration au sein d'un logiciel dédié, ce qui empêche leur évaluation dans un contexte clinique, le premier objectif de ce travail de thèse a été d'intégrer l'ensemble des méthodes afin de mettre au point un outil unique d'analyse pré-opératoire pour la planification compatible avec le *workflow* clinique de prise en charge du patient.

Dans un second temps, l'objectif a été d'améliorer les outils de caractérisation pré-opératoires. Si la caractérisation veineuse en imagerie TDM a déjà fait l'objet de travaux au LTSI [Garcia *et al.*, 2013], les méthodes proposées montrent leurs limites pour une extraction complète des veines coronaires. La segmentation des veines coronaires a donc fait l'objet de nouvelles propositions dans ce travail. D'autre part, l'imagerie IRM de rehaussement tardif permet d'extraire les zones de fibrose macroscopiques mais ne permet pas de caractériser la fibrose interstitielle. Pour ce faire, de récentes études recommandent d'utiliser les séquences IRM-MOLLI qui permettent la quantification de la fibrose interstitielle. Dans cette optique, une méthode de traitement des séquences IRM-MOLLI ainsi qu'un nouveau descripteur (le Volume Extra-Cellulaire) ont été considérés.

Le recalage multi-modal et la fusion des données ont également été investigués lors des travaux antérieurs du laboratoire. En fonction des nouvelles images intégrées (IRM-MOLLI) et des nouveaux descripteurs extraits, d'autres méthodes de recalage ont été développées dans ce travail. La principale limite des représentations utilisées jusqu'alors est leur disparité, avec l'utilisation de combinaison de représentations (œil-de-bœuf, rendu volumique...). Dans l'état actuel, il n'y a pas de représentation intégrée permettant de visualiser de façon intuitive les différents descripteurs. Dans une perspective d'utilisation clinique, une interface de visualisation permettant de sélectionner les sites de stimulation optimaux est ici développée.

Conclusion

Au travers de ce chapitre, nous avons décrit un ensemble de modalités permettant de planifier l'intervention en caractérisant les propriétés anatomiques, mécaniques, tissulaires et électriques du VG. Bien que l'étude de chacune de ces propriétés soit possible avec différentes modalités, la TDM, l'échocardiographie de *speckle tracking* et l'IRM restent les modalités de référence dans l'étude, respectivement, des caractéristiques anatomiques, mécaniques et tissulaires. Dans la littérature, l'analyse pré-opératoire est souvent effectuée à partir d'une ou deux modalités et sans représentation combinée de l'ensemble des informations. L'analyse pré-opératoire multimodale proposée dans ces travaux intègre jusqu'à quatre modalités (TDM,IRM,STE,EAM) et permet de générer un modèle 3D de planification, spécifique au patient, intégrant l'ensemble des informations extraites de chaque modalité.

Pour cela, un ensemble de descripteurs des sites de stimulation potentiels sont d'abord extraits. Ils sont cependant issus de battements cardiaques distincts et sont exprimés dans des référentiels différents. Afin d'obtenir une caractérisation combinée, l'ensemble des acquisitions multi-modales seront donc recalées spatialement et temporellement, avant de fusionner l'ensemble des descripteurs pour aboutir à un modèle 3D de planification.

Pour aller vers l'évaluation clinique de ce processus, un outil logiciel intégrant l'ensemble des travaux précédents menés au laboratoire ainsi que de nouvelles méthodes de segmentation des veines coronaires et de caractérisation de la fibrose diffuse, qui viennent enrichir le modèle de planification proposé (en particulier par l'intégration de la fibrose diffuse, encore jamais étudiée pour la planification de la CRT à ce jour), a été développé. À terme, cet outil pourra être utilisé directement et indépendamment par les cliniciens. Le chapitre 3 est consacré à la présentation de ces nouvelles méthodes et à l'intégration de l'ensemble des travaux d'analyse, de recalage et de fusion d'informations pour la planification de la CRT.

Bibliographie

Abraham, T., Kass, D., Tonti, G., Tomassoni, G. F., Abraham, W. T., Bax, J. J. et Marwick, T. H. (2009). Imaging cardiac resynchronization therapy. *JACC : Cardiovascular Imaging*, 2(4):486–497.

Adelstein, E. C. et Saba, S. (2007). Scar burden by myocardial perfusion imaging predicts echocardiographic response to cardiac resynchronization therapy in ischemic cardiomyopathy. *American heart journal*, 153(1):105–112.

Alikhani, Z., Li, J., Merchan, J. A., Nijhof, N., Mendel, J. et Orlov, M. V. (2013). Coronary sinus anatomy by computerized tomography, overlaid on live fluoroscopy can be successfully used to guide left ventricular lead implantation : a feasibility study. *Journal of Interventional Cardiac Electrophysiology*, 36(3):217–222.

Atherton, J. J., Bauersachs, J., Carerj, S., Ceconi, C., Coca, A., Erol, Ç., Ezekowitz, J., Fernández-Golfin, C. et Guazzi, M. (2016). 2016 ESC guidelines for the diagnosis and treatment of acute and chronic heart failure.

Babic, A., Odland, H. H., Gérard, O. et Samset, E. (2015). Parametric ultrasound and fluoroscopy image fusion for guidance of left ventricle lead placement in cardiac resynchronization therapy. *Journal of Medical Imaging*, 2(2):025001–025001.

Bakos, Z., Markstad, H., Ostenfeld, E., Carlsson, M., Roijer, A. et Borgquist, R. (2014). Combined preoperative information using a bullseye plot from speckle tracking echocardiography, cardiac CT scan, and MRI scan : targeted left ventricular lead implantation in patients receiving cardiac resynchronization therapy. *Eur Heart J Cardiovasc Imaging*, 15(5):523–531.

Bax, J. J., Abraham, T., Barold, S. S., Breithardt, O. A., Fung, J. W., Garrigue, S., Gorcsan, J., Hayes, D. L., Kass, D. A., Knuuti, J. *et al.* (2005). Cardiac resynchronization therapy : part 2—issues during and after device implantation and unresolved questions. *Journal of the American College of Cardiology*, 46(12):2168–2182.

Becker, M., Altiok, E., Ocklenburg, C., Krings, R., Adams, D., Lysansky, M., Vogel, B., Schauerte, P., Knackstedt, C. et Hoffmann, R. (2010). Analysis of LV lead position in cardiac resynchronization therapy using different imaging modalities. *JACC : Cardiovascular Imaging*, 3(5):472–481.

Becker, M., Franke, A., Breithardt, O. A., Ocklenburg, C., Kaminski, T., Kramann, R., Knackstedt, C., Stellbrink, C., Hanrath, P., Schauerte, P. *et al.* (2007a). Impact of left ventricular lead position on the efficacy of cardiac resynchronisation therapy : a two-dimensional strain echocardiography study. *Heart*, 93(10):1197–1203.

Becker, M., Hoffmann, R., Schmitz, F., Hundemer, A., Kühl, H., Schauerte, P., Kelm, M. et Franke, A. (2007b). Relation of optimal lead positioning as defined by three-dimensional echocardiography to long-term benefit of cardiac resynchronization. *The American journal of cardiology*, 100(11):1671–1676.

Beitone, C., Bianchi, K., Bouges, P., Stoica, R., Tuyisenge, V., Cassagnes, L., Chausse, F., Clarysse, P., Clerfond, G., Croisille, P. *et al.* (2015). Multimodal quantification and validation of 3D regional myocardial function. *IRBM*, 36(2):70–79.

Bertini, M., Mele, D., Malagù, M., Fiorencis, A., Toselli, T., Casadei, F., Cannizzaro, T., Fragale, C., Fucili, A., Campagnolo, E. *et al.* (2016). Cardiac resynchronization therapy guided by multimodality cardiac imaging. *European Journal of Heart Failure*.

Betancur, J., Simon, A., Halbert, E., Tavard, F., Carré, F., Hernández, A., Donal, E., Schnell, F. et Garreau, M. (2016). Registration of dynamic multiview 2D ultrasound and late gadolinium enhanced images of the heart : application to hypertrophic cardiomyopathy characterization. *Medical image analysis*, 28:13–21.

Betancur Acevedo, J. A. (2014). *Intégration d'images multimodales pour la caractérisation de cardiomyopathies hypertrophiques et d'asynchronismes cardiaques*. Thèse de doctorat, Université Rennes 1.

Biglands, J. D., Radjenovic, A. et Ridgway, J. P. (2012). Cardiovascular magnetic resonance physics for clinicians : part II. *Journal of Cardiovascular Magnetic Resonance*, 14(1):66.

Bilchick, K. C., Kuruvilla, S., Hamirani, Y. S., Ramachandran, R., Clarke, S. A., Parker, K. M., Stukenborg, G. J., Mason, P., Ferguson, J. D., Moorman, J. R. *et al.* (2014). Impact of mechanical activation, scar, and electrical timing on cardiac resynchronization therapy response and clinical outcomes. *Journal of the American College of Cardiology*, 63(16):1657–1666.

Cerqueira, M. D., Weissman, N. J., Dilsizian, V., Jacobs, A. K., Kaul, S., Laskey, W. K., Pennell, D. J., Rumberger, J. A., Ryan, T., Verani, M. S. *et al.* (2002). Standardized myocardial segmentation and nomenclature for tomographic imaging of the heart a statement for healthcare professionals from the cardiac imaging committee of the council on clinical cardiology of the american heart association. *Circulation*, 105(4):539–542.

Delgado, V., Ypenburg, C., van Bommel, R. J., Tops, L. F., Mollema, S. A., Marsan, N. A., Bleeker, G. B., Schalij, M. J. et Bax, J. J. (2008). Assessment of left ventricular dyssynchrony by speckle tracking strain imaging : comparison between longitudinal, circumferential, and radial strain in cardiac resynchronization therapy. *Journal of the American College of Cardiology*, 51(20):1944–1952.

Duckett, S. G., Ginks, M., Knowles, B. R., Chiribiri, A., Ma, Y.-L., Razavi, R., Schaeffter, T., Carr-White, G., Rinaldi, C. A. et Rhode, K. (2010). A novel cardiac MRI protocol to guide successful cardiac resynchronization therapy implantation. *Circulation : Heart Failure*, 3(4):e18–e21.

ECGPedia (2011). AV conduction. *http ://en.ecgpedia.org*.

Fleureau, J., Garreau, M., Boulmier, D., Leclercq, C. et Hernandez, A. (2009). Segmentation 3D multi-objets d'images scanner cardiaques : une approche multi-agents. *IRBM*, 30(3):104–113.

Fleureau, J., Garreau, M., Simon, A., Hachemani, R. et Boulmier, D. (2008). Assessment of global cardiac function in MSCT imaging using fuzzy connectedness segmentation. *In 2008 Computers in Cardiology*, pages 725–728. IEEE.

Fung, J. W., Yu, C., Yip, G., Zhang, Y., Chan, H., Kum, C. et Sanderson, J. (2004). Variable left ventricular activation pattern in patients with heart failure and left bundle branch block. *Heart*, 90(1):17–19.

G André, N. (2008). Revolutionary operation performed live for heart rhythm congress. *http ://www.le.ac.uk/ebulletin-archive/ebulletin/news/press-releases/2000-2009/2008/10/nparticle.2008-10-22.html*.

Garcia, M.-P. (2011). *Caractérisation du réseau veineux en imagerie scanner 4D : contribution à la planification de thérapie par resynchronisation cardiaque*. Thèse de doctorat, Université Rennes 1.

Garcia, M.-P., Velut, J., Boulmier, D., Leclercq, C., Garreau, M., Haigron, P. et Toumoulin, C. (2013). Coronary vein extraction in MSCT volumes using minimum cost path and geometrical moments. *IEEE journal of biomedical and health informatics*, 17(2):336–345.

Helm, R. H., Leclercq, C., Faris, O. P., Ozturk, C., McVeigh, E., Lardo, A. C. et Kass, D. A. (2005). Cardiac dyssynchrony analysis using circumferential versus longitudinal strain implications for assessing cardiac resynchronization. *Circulation*, 111(21):2760–2767.

Huang, H., Shen, L., Zhang, R., Makedon, F., Hettleman, B. et Pearlman, J. (2006). Cardiac motion analysis to improve pacing site selection in CRT. *Academic radiology*, 13(9):1124–1134.

Hummel, J. P., Lindner, J. R., Belcik, J. T., Ferguson, J. D., Mangrum, J. M., Bergin, J. D., Haines, D. E., Lake, D. E., DiMarco, J. P. et Mounsey, J. P. (2005). Extent of myocardial viability predicts response to biventricular pacing in ischemic cardiomyopathy. *Heart Rhythm*, 2(11):1211–1217.

Kachenoura, N., Redheuil, A., Herment, A., Mousseaux, E. et Frouin, F. (2008). Robust assessment of the transmural extent of myocardial infarction in late gadolinium-enhanced MRI studies using appropriate angular and circumferential subdivision of the myocardium. *European radiology*, 18(10):2140–2147.

Kapetanakis, S., Kearney, M., Siva, A., Gall, N., Cooklin, M. et Monaghan, M. (2005). Real-time three-dimensional echocardiography a novel technique to quantify global left ventricular mechanical dyssynchrony. *Circulation*, 112(7):992–1000.

Khan, F. Z., Virdee, M. S., Fynn, S. P. et Dutka, D. P. (2009). Left ventricular lead placement in cardiac resynchronization therapy : where and how ? *Europace*, 11(5):554–561.

Khan, F. Z., Virdee, M. S., Palmer, C. R., Pugh, P. J., O'Halloran, D., Elsik, M., Read, P. A., Begley, D., Fynn, S. P. et Dutka, D. P. (2012). Targeted left ventricular lead placement to guide cardiac resynchronization therapy : the TARGET study : a randomized, controlled trial. *Journal of the American College of Cardiology*, 59(17):1509–1518.

Korosec, F. R. (1999). Basic principles of phase-contrast, time-of-flight, and contrast-enhanced MR Angiography.

L, M., G, L. et JY, L. (2012). Echocardiographie transthoracique normaleen anesthésie, réanimation et urgences. *http ://ultrasonographie-vasculaire.edu.umontpellier.fr/files/2013/12/LM-Echocardiographie-nomale.pdf.*

Lambiase, P., Rinaldi, A., Hauck, J., Mobb, M., Elliott, D., Mohammad, S., Gill, J. et Bucknall, C. (2004). Non-contact left ventricular endocardial mapping in cardiac resynchronisation therapy. *Heart*, 90(1):44–51.

Leyva, F. (2010). Cardiac resynchronization therapy guided by cardiovascular magnetic resonance. *Journal of Cardiovascular Magnetic Resonance*, 12(1):1.

Ludwig, D. R., Menon, P. G. et Schwartzman, D. (2015). Nuclear image-guided left ventricular pacing lead navigation feasibility of a new technique. *Journal of Interventional Cardiac Electrophysiology*, 44(3):273–277.

Ma, Y. L., Shetty, A. K., Duckett, S., Etyngier, P., Gijsbers, G., Bullens, R., Schaeffter, T., Razavi, R., Rinaldi, C. A. et Rhode, K. S. (2012). An integrated platform for image-guided cardiac resynchronization therapy. *Physics in medicine and biology*, 57(10):2953.

Marechaux, S., Menet, A., Guyomar, Y., Ennezat, P.-V., Guerbaai, R. A., Graux, P. et Tribouilloy, C. (2016). Role of echocardiography before cardiac resynchronization therapy : new advances and current developments. *Echocardiography.*

Marsan, N. A., Bleeker, G. B., Ypenburg, C., Van Bommel, R. J., Ghio, S., Van de Veire, N. R., Delgado, V., Holman, E. R., van der Wall, E. E., Schalij, M. J. *et al.* (2008). Real-time three-dimensional echocardiography as a novel approach to assess left ventricular and left atrium reverse remodeling and to predict response to cardiac resynchronization therapy. *Heart Rhythm*, 5(9):1257–1264.

Messroghli, D. R., Radjenovic, A., Kozerke, S., Higgins, D. M., Sivananthan, M. U. et Ridgway, J. P. (2004). Modified look-locker inversion recovery (MOLLI) for high-resolution T1 mapping of the heart. *Magnetic resonance in medicine*, 52(1):141–146.

Morgan, J. M. et Delgado, V. (2009). Lead positioning for cardiac resynchronization therapy : techniques and priorities. *Europace*, 11(suppl 5):v22–v28.

Murphy, R. T., Sigurdsson, G., Mulamalla, S., Agler, D., Popovic, Z. B., Starling, R. C., Wilkoff, B. L., Thomas, J. D. et Grimm, R. A. (2006). Tissue synchronization imaging and optimal left ventricular pacing site in cardiac resynchronization therapy. *The American journal of cardiology*, 97(11):1615–1621.

Nam, G., Schwartz, J., Girsky, M. J., Shinbane, J. S. et Budoff, M. J. (2016). Utilization of computed tomography for left ventricular lead placement to optimize cardiac resynchronization therapy. *Journal of Clinical & Experimental Cardiology*, 2016.

Nishimura, R. A., Chareonthaitowee, P. et Martinez, M. W. (2011). Noninvasive cardiac imaging : echocardiography, nuclear cardiology, and MRI/CT imaging.

Nitsche, B., Eitel, C., Bode, K., Wetzel, U., Richter, S., Döring, M., Hindricks, G., Piorkowski, C. et Gaspar, T. (2015). Left ventricular wall motion analysis to guide management of CRT non-responders. *Europace*, page euv034.

Papadopoulos, C. H., Kyriakides, Z. S., MANIOTIS, C., Dymarkowski, S. et Bogaert, J. (2015). Noninvasive cardiovascular imaging as a guide to cardiac resynchronization therapy. *Hellenic J Cardiol*, 56:72–84.

Patrick J. Lynch, m. i. et C. Carl Jaffe, MD, c. (2000). Illustrations médicales. *https ://commons.wikimedia.org/*.

Ploux, S., Lumens, J., Whinnett, Z., Montaudon, M., Strom, M., Ramanathan, C., Derval, N., Zemmoura, A., Denis, A., De Guillebon, M. *et al.* (2013). Noninvasive electrocardiographic mapping to improve patient selection for cardiac resynchronization therapy : beyond qrs duration and left bundle branch block morphology. *Journal of the American College of Cardiology*, 61(24):2435–2443.

Prinzen, F. W., Vernooy, K. et Auricchio, A. (2013). Cardiac resynchronization therapy state-of-the-art of current applications, guidelines, ongoing trials, and areas of controversy. *Circulation*, 128(22):2407–2418.

Ramanathan, C., Jia, P., Ghanem, R., Ryu, K. et Rudy, Y. (2006). Activation and repolarization of the normal human heart under complete physiological conditions. *Proceedings of the National Academy of Sciences*, 103(16):6309–6314.

Ridgway, J. P. (2010). Cardiovascular magnetic resonance physics for clinicians : part I. *Journal of cardiovascular magnetic resonance*, 12(1):71.

Saba, S., Marek, J., Schwartzman, D., Jain, S., Adelstein, E., White, P., Oyenuga, O. A., Onishi, T., Soman, P. et Gorcsan, J. (2013). Echocardiography-guided left ventricular lead placement for cardiac resynchronization therapy results of the speckle tracking assisted resynchronization therapy for electrode region trial. *Circulation : Heart Failure*, 6(3):427–434.

Shehata, M. L., Cheng, S., Osman, N. F., Bluemke, D. A. et Lima, J. A. (2009). Myocardial tissue tagging with cardiovascular magnetic resonance. *Journal of Cardiovascular Magnetic Resonance*, 11(1):1.

Shetty, A. K., Duckett, S. G., Ginks, M. R., Ma, Y., Sohal, M., Bostock, J., Kapetanakis, S., Singh, J. P., Rhode, K., Wright, M. *et al.* (2013). Cardiac magnetic resonance-derived anatomy, scar, and dyssynchrony fused with fluoroscopy to guide LV lead placement in cardiac resynchronization therapy : a comparison with acute haemodynamic measures and echocardiographic reverse remodelling. *Eur Heart J Cardiovasc Imaging*, 14(7):692–699.

Silva, E., Bijnens, B., Berruezo, A., Mont, L., Doltra, A., Andreu, D., Brugada, J. et Sitges, M. (2014). Integration of mechanical, structural and electrical imaging to understand response to cardiac resynchronization therapy. *Revista Española de Cardiología (English Edition)*, 67(10):813–821.

Slomka, P. J., Fieno, D., Ramesh, A., Goyal, V., Nishina, H., Thompson, L. E., Saouaf, R., Berman, D. S. et Germano, G. (2007). Patient motion correction for multiplanar, multi-breath-hold cardiac cine MR imaging. *Journal of magnetic resonance imaging*, 25(5):965–973.

Sommer, A., Kronborg, M. B., Nørgaard, B. L., Poulsen, S. H., Bouchelouche, K., Böttcher, M., Jensen, H. K., Jensen, J. M., Kristensen, J., Gerdes, C. *et al.* (2016). Multimodality imaging-guided left ventricular lead placement in cardiac resynchronization therapy : a randomized controlled trial. *European journal of heart failure.*

Suever, J. D., Fornwalt, B. K., Neuman, L. R., Delfino, J. G., Lloyd, M. S. et Oshinski, J. N. (2014). Method to create regional mechanical dyssynchrony maps from short-axis cine steady-state free-precession images. *Journal of Magnetic Resonance Imaging*, 39(4):958–965.

Tanaka, H., Hara, H., Saba, S. et Gorcsan, J. (2010). Usefulness of three-dimensional speckle tracking strain to quantify dyssynchrony and the site of latest mechanical activation. *The American journal of cardiology*, 105(2):235–242.

Tavard, F. (2012). *Recalage et fusion d'informations multimodales pour l'optimisation de la thérapie de resynchronisation cardiaque.* Thèse de doctorat, Université Rennes 1.

Tavard, F., Simon, A., Leclercq, C., Donal, E., Hernández, A. I. et Garreau, M. (2014). Multimodal registration and data fusion for cardiac resynchronization therapy optimization. *IEEE, Transactions on Medical Imaging*, 33(6):1363–1372.

Thebault, C., Donal, E., Bernard, A., Moreau, O., Schnell, F., Mabo, P. et Leclercq, C. (2011). Real-time three-dimensional speckle tracking echocardiography : a novel technique to quantify global left ventricular mechanical dyssynchrony. *European Heart Journal-Cardiovascular Imaging*, 12(1):26–32.

Tournoux, F., Chan, R. C., Manzke, R., Hanschumacher, M. D., Chen-Tournoux, A. A., Gérard, O., Solis-Martin, J., Heist, E. K., Allain, P., Reddy, V. *et al.* (2010). Integrating functional and anatomical information to guide cardiac resynchronization therapy. *European journal of heart failure*, 12(1):52–57.

Uebleis, C., Ulbrich, M., Tegtmeyer, R., Schuessler, F., Haserueck, N., Siebermair, J., Becker, C., Nekolla, S., Cumming, P., Bartenstein, P. *et al.* (2011). Electrocardiogram-gated 18F-FDG PET/CT hybrid imaging in patients with unsatisfactory response to cardiac resynchronization therapy : initial clinical results. *Journal of Nuclear Medicine*, 52(1):67–71.

Van de Veire, N. R., Marsan, N. A., Schuijf, J. D., Bleeker, G. B., Wijffels, M. C., van Erven, L., Holman, E. R., De Sutter, J., van der Wall, E. E., Schalij, M. J. *et al.* (2008). Noninvasive imaging of cardiac venous anatomy with 64-slice multi-slice computed tomography and noninvasive assessment of left ventricular dyssynchrony by 3-dimensional tissue synchronization imaging in patients with heart failure scheduled for cardiac resynchronization therapy. *The American journal of cardiology*, 101(7):1023–1029.

Wachinger, C. et Navab, N. (2012). Entropy and laplacian images : Structural representations for multi-modal registration. *Medical Image Analysis*, 16(1):1–17.

Yang, Q., Li, K., Liu, X., Bi, X., Liu, Z., An, J., Zhang, A., Jerecic, R. et Li, D. (2009). Contrast-enhanced whole-heart coronary magnetic resonance angiography at 3.0-T : a comparative study with x-ray angiography in a single center. *Journal of the American College of Cardiology*, 54(1):69–76.

Ypenburg, C., Schalij, M. J., Bleeker, G. B., Steendijk, P., Boersma, E., Dibbets-Schneider, P., Stokkel, M. P., van der Wall, E. E. et Bax, J. J. (2006). Extent of viability to predict response to cardiac resynchronization therapy in ischemic heart failure patients. *Journal of Nuclear Medicine*, 47(10):1565–1570.

Yu, C.-M., Sanderson, J. E., Marwick, T. H. et Oh, J. K. (2007). Tissue doppler imaging : a new prognosticator for cardiovascular diseases. *Journal of the American College of Cardiology*, 49(19):1903–1914.

Zhou, W., Hou, X., Piccinelli, M., Tang, X., Tang, L., Cao, K., Garcia, E. V., Zou, J. et Chen, J. (2014). 3D fusion of LV venous anatomy on fluoroscopy venograms with epicardial surface on SPECT myocardial perfusion images for guiding CRT LV lead placement. *JACC : Cardiovascular Imaging*, 7(12):1239–1248.

Chapitre 3

Planification de la CRT

Introduction

Dans le chapitre précédent, nous avons vu que la réponse à la CRT est liée aux propriétés (électriques, mécaniques et tissulaires) du site de stimulation ventriculaire gauche. Une analyse pré-opératoire de ces propriétés et des accès aux sites épicardiques du VG permettrait donc d'améliorer cette réponse. La planification de la CRT a fait l'objet de travaux menés depuis plusieurs années au LTSI. Des solutions ont donc été proposées pour l'étude multimodale des propriétés anatomiques, électriques, mécaniques et tissulaires, respectivement en imagerie TDM, EAM, STE et IRM. Elles sont complétées dans ces travaux par le développement de nouvelles méthodes pour (i) la caractérisation des accès veineux en imagerie TDM et (ii) la caractérisation de la fibrose diffuse sur les séquences IRM-MOLLI (*T1-mapping*). Ces outils existants et proposés demandent à être évalués en condition clinique d'utilisation. Pour aller dans ce sens, l'ensemble de ces méthodes devaient être intégrées pour mettre en place une chaîne de traitement capable de réaliser une étude multimodale complète et dans un temps compatible avec le *workflow* clinique.

Ce chapitre commence par décrire le protocole RICART (*Revisit the value of Imaging in best using CArdiac Resynchronisation Therapy*) qui a fournit les données cliniques permettant le développement et l'évaluation des méthodes développées. Ensuite, les méthodes proposées pour la segmentation des veines et la caractérisation de la fibrose diffuse sont décrites (sections 3.2 et 3.3). Enfin, l'intégration de l'ensemble des outils est présentée section 3.4.

3.1 Protocole RICART

Depuis 2015, le Centre Cardio-Pneumologie (CCP) et le Centre d'Investigation Clinique et d'Innovation Technologique (CIC-IT) du CHU Pontchaillou de Rennes sont à l'initiative d'une étude clinique multicentrique : l'étude RICART. L'objectif principal de cette étude est d'explorer l'apport des images IRM et échocardiographiques pour la prédiction de la réponse à la CRT. Les différents examens effectués pour l'inclusion des patients et l'analyse pré-opératoire de planification sont détaillés dans ce qui suit.

3.1.1 Inclusion dans l'étude : analyse pré-opératoire de diagnostic

L'inclusion des patients au sein de l'étude est réalisée à partir d'une analyse pré-opératoire de diagnostic qui comprend :

— Évaluation de la classe NYHA (de I à IV) ;

— Test de marche de 6 minutes ;

— ECG : évaluation du QRS et de la présence de bloc de branche ;

— Évaluation de la chimie sanguine : hématocrite, NT-proBNP, Créatinine, Hémoglobine ;

— Échocardiographie trans-thoracique : détermination de la fraction d'éjection (FE).

L'ensemble de ces mesures permet de mettre en évidence une cardiomyopathie dilatée et de définir la fraction d'éjection, la largeur du QRS ainsi que la présence de bloc de branche. Les antécédents cliniques du patient (hospitalisation suite à un infarctus du myocarde) peuvent aussi être utilisés pour préciser l'étiologie de la cardiomyopathie (ischémique ou non).

Les critères d'inclusion suivent les recommandations de l'ESC, à savoir tout patient présentant un complexe QRS large (>120ms), une fraction d'éjection réduite (<35%) et une classe NYHA supérieure ou égale à II.

3.1.2 Planification de la CRT : analyse pré-opératoire de planification

Une fois les patients inclus, des examens complémentaires de la fonction ventriculaire gauche sont effectués. L'ensemble des acquisitions d'imagerie multimodale est constitué de :

— TDM multi-phases avec injection de produit de contraste ;

— IRM avec séquences Ciné, LGE et MOLLI ;

— Echocardiographie avec speckle-tracking (STE).

Afin d'obtenir le meilleur contraste possible au niveau des veines coronaires sur les images TDM, l'acquisition est retardée par rapport à une acquisition classique des artères coronaires, pour laisser le temps au produit de se diffuser dans les veines. Une géométrie dynamique des différentes structures anatomiques est ensuite obtenue à l'issue d'une reconstruction retrospective de 10 phases sur le cycle cardiaque qui, bien que plus irradiante, limite les artefacts de mouvement.

Les acquisitions IRM sont réalisées sur une machine de 3 Tesla. Elles comprennent des vues grand-axe 2 et 4 cavités ainsi qu'une dizaine de coupes petit-axe qui couvrent le myocarde de la base à l'apex. Les séquences ciné comportent 35 phases du cycle cardiaque tandis que les séquences LGE et MOLLI fournissent une image du myocarde à environ 75% du cycle (en télé-diastole). Le rehaussement de la fibrose macroscopique est visualisé environ 15mn après injection de chélate de gadolinium.

Une échocardiographie 2D de *speckle tracking* synchronisée à un ECG est aussi acquise. Le calcul des *strains* longitudinaux sur des coupes deux et quatre cavités est réalisée par un expert échographiste à l'aide d'une station GE-Vivid 9.

Ce protocole a ainsi permis de constituer une base de données de 15 patients candidats à la CRT. Les résultats d'analyse, de recalage et de fusion des données présentés dans la suite seront illustrés sur ces données.

3.2 Segmentation des veines en imagerie TDM

A l'heure actuelle, la segmentation des veines coronaires reste un problème difficile. Une première difficulté est la grande variabilité anatomique existant entre les patients. Si toutes les études concernant l'anatomie veineuse relatent la présence d'une grande veine cardiaque dans le prolongement du sinus coronaire ainsi que d'une veine cardiaque moyenne dans le sillon inter-ventriculaire, la position ainsi que le nombre exact des veines postérieures et latérales dérivées du sinus coronaire et de la grande veine cardiaque restent spécifiques à chaque patient [Gilard *et al.*, 1998]. Pour la CRT, les veines postérieures et latérales sont souvent privilégiées pour l'implantation de la sonde de stimulation du VG. L'étude de l'anatomie veineuse chez 51 patients de [Blendea *et al.*, 2007] observe la présence d'une veine postérieure chez 76% des individus et d'une veine latérale dans 91% des cas. D'autre part, les structures des veines coronaires sont de taille assez faible et peuvent être confondues avec les artères coronaires qui leur sont voisines.

L'objectif de cette partie est d'intégrer à la planification une visualisation et une localisation des accès aux sites de stimulation du VG. Cela nécessite donc l'identification et la segmentation des veines coronaires visibles dans les images TDM. Pour cela, un état de l'art concernant la segmentation des structures vasculaires en imagerie volumique est d'abord présenté avant de décrire la méthode proposée.

3.2.1 État de l'art en segmentation des veines coronaires

La segmentation des structures vasculaires est une problématique commune à de nombreux domaines de l'imagerie médicale (ophtalmologie, neurologie, pneumologie, cardiologie...). Différentes méthodes ont été proposées dans la littérature, automatiques ou semi-automatiques, avec un degré variable d'interaction avec l'utilisateur. Les performances des algorithmes de segmentation sont directement liées à l'anatomie du patient (tortuosité des structures, calcifications...), à la qualité des images (artefacts de mouvement,bruit...), et donc à la modalité utilisée. Deux revues majeures de la littérature recensent les principales techniques utilisées en imagerie 2D et 3D : [Kirbas et Quek, 2004] et [Lesage *et al.*, 2009]. Dans cette partie, les principales méthodes de segmentation utilisées en imagerie tridimensionelle seront présentées en suivant le processus décrit par [Lesage *et al.*, 2009] : pré-traitement, extraction des structures vasculaires et post-traitements.

Pré-traitements

Les pré-traitements sont employés afin de faciliter la segmentation. Concernant la segmentation des réseaux vasculaires, des filtres de rehaussement peuvent être utilisés pour améliorer le contraste entre les structures vasculaires et leur voisinage ainsi que réduire le bruit dans les images. De tels filtres peuvent être construits à partir des opérateurs de morphologie mathématique (érosion et dilatation) [Wilkinson et Westenberg, 2001; Zana et Klein, 2001]. Bien que ces filtres permettent d'améliorer sensiblement le constraste des images, ils ne prennent pas en compte l'information géométrique contenue dans les images.

Des travaux se sont alors intéressés à l'analyse des dérivées premières et secondes de l'image. Ainsi, [Poli et Valli, 1997; Koller *et al.*, 1995] utilisent la convolution avec la dérivée d'une fonction gaussienne pour extraire des structures linéaires des images. Cependant, l'emploi des dérivées secondes avec une analyse des valeurs propres de la matrice hessienne est l'approche la plus répandue pour détecter les structures tubulaires de l'image [Frangi *et al.*, 1998; Sato *et al.*, 1998; Shikata *et al.*, 2004].

La géométrie de l'image peut également être analysée par le biais d'une analyse de la distribution spatiale des vecteurs gradients, grâce à un tenseur de structure [Agam *et al.*, 2005; Agam et Wu, 2005] ou un flux de gradient orienté [Law et Chung, 2008].

Enfin, l'apport des filtres de diffusion anisotrope qui réduisent le bruit tout en préservant les contours, en particulier pour les vaisseaux de petit calibre et peu contrastés, a également fait l'objet de travaux. Dans ces filtres, la diffusion est contrôlée par l'anisotropie locale de l'image, évaluée à partir de la matrice hessienne [Krissian *et al.*, 1997; Manniesing *et al.*, 2006], d'un flux de gradient vectoriel [Krissian, 2002] ou d'un tenseur de structure [Weickert, 1999].

D'autre part, en connaissant une localisation a priori des structures à segmenter, il est possible de définir une région d'intérêt pour limiter l'espace de recherche. Ainsi, [Florin *et al.*, 2004] proposent d'utiliser un masque du myocarde pour la segmentation des artères coronaires, [Shikata *et al.*, 2004] un masque des poumons pour la détection des vaisseaux pulmonaires et [Passat *et al.*, 2006] un atlas probabiliste des structures vasculaires cérébrales.

Extraction des structures vasculaires

Suite au pré-traitement, l'approche de segmentation la plus simple consiste à seuiller l'image pour ainsi extraire les structures vasculaires rehaussées. Cependant, cette méthode est très sensible au bruit et extrait généralement d'autres structures. À partir des images pré-traitées, ou directement des images originales, plusieurs algorithmes peuvent être appliqués afin d'extraire les structures vasculaires avec plus de précision. [Lesage *et al.*, 2009] regroupent ces méthodes en quatre catégories :

— Algorithmes de croissance de région ;
— Contours actifs ;
— Approches d'extraction des lignes centrales ;
— Méthodes stochastiques.

Les algorithmes de **croissance de région** étudient la connexité spatiale des voxels satisfaisant un même critère d'inclusion. Ils requièrent d'initialiser la segmentation en plaçant un ou plusieurs points germe à l'intérieur de la structure à extraire. Un critère d'inclusion, tel que l'intensité des voxels, est ensuite utilisé pour inclure, ou exclure, itérativement les voxels voisins de la segmentation. Ces méthodes ont pour avantage d'être simples et rapides. Cependant, elles sont aussi sensibles au bruit, à l'inhomogénéité de contraste et présentent un risque élevé d'expansion aux structures voisines ayant une intensité proche de la structure d'intérêt. Pour limiter ce risque, [Metz *et al.*, 2007] ont proposé de limiter l'expansion de la croissance de région à l'aide d'un critère comptabilisant le nombre de voxels de la région d'intérêt. [Masutani *et al.*, 1998] ont quant-à-eux choisi de contrôler la croissance de région à l'aide de la morphologie mathématique pour s'affranchir des difficultés topologiques telles que la proximité d'autres structures (autres vaisseaux, structures osseuses...). Enfin, il est également possible de limiter l'expansion à des régions voisines en effectuant une croissance de région en compétition [Yi et Ra, 2003].

Une variante de la croissance de région est la propagation par front d'ondes, qui réalise une propagation ordonnée de la segmentation suivant une direction connue. La méthode la plus populaire est l'algorithme du *fast-marching* [Adalsteinsson, 1994; Sethian, 1996; Tsitsiklis, 1995] car elle nécessite un faible temps de calcul. Dans cette approche, l'image est considérée comme une grille de points. Le front d'onde se déplace alors selon le critère d'inclusion et suivant la distance géodésique des voxels aux points germes.

Les méthodes de segmentation par **contours actifs** sont très populaires et consistent à segmenter un objet en déformant un modèle. La déformation du modèle est déterminée en minimisant une fonction énergie tenant compte de la distance au modèle, des propriétés de l'image et de la régularité des contours [McInerney et Terzopoulos, 1996]. Deux catégories principales de contours actifs existent : les contours actifs paramétriques (ou *snake*) et les contours actifs implicites (*level-set*).

Dans l'approche paramétrique, la géométrie de la structure d'intérêt est décrite explicitement (approche lagrangienne) à l'aide de courbes ou de surfaces paramétriques. Le modèle est déformé en définissant les forces externes et internes subies par la structure [Kass *et al.*, 1988]. À partir de ce principe, [McInerney et Terzopoulos, 2000] ont défini l'algorithme *T-snake* dans lequel les surfaces se scindent ou se regroupent pour prendre en compte les bifurcations artérielles et [Mille et Cohen, 2009] ont proposé un modèle paramétrique faisant évoluer une courbe dans chaque branche de l'arbre artériel.

Les contours actifs implicites permettent d'extraire la structure d'intérêt en simulant la propagation d'une fonction scalaire dans un milieu (approche eulérienne). Ils sont inspirés de la physique, avec notamment l'équation de la chaleur. L'évolution du contour est liée à la propagation de la fonction scalaire à l'intérieur de la structure. Cette évolution, formalisée à l'aide d'équations aux dérivées partielles, est contrainte par un champ de vitesse construit de manière à attirer le contour vers la frontière de la structure à extraire. Ce principe a été repris pour l'extraction des structures vasculaires [Nain *et al.*, 2004; Descoteaux *et al.*, 2004; Vasilevskiy et Siddiqi, 2002].

Contrairement aux méthodes précédentes qui segmentent les vaisseaux dans leur globalité, les techniques d'**extraction des lignes centrales** ne se soucient pas des contours de l'objet, mais uniquement de sa direction et de sa longueur. Les principales techniques permettant cette extraction sont le suivi de vaisseau et la recherche d'un chemin minimal.

La première méthode nécessite de placer un point à la racine de l'arbre vasculaire. Le suivi est ensuite effectué itérativement, par une étape de prédiction suivie d'une étape de correction [Harrison et West, 1999; Kitagawa et Gersch, 2012]. La prédiction est généralement effectuée à partir de l'orientation locale du vaisseau. La méthode la plus simple consiste à utiliser l'orientation précédente à chaque itération [Tek *et al.*, 2001; Tyrrell *et al.*, 2007]. Compte tenu des positions précédentes, un filtre de Kalman peut également être employé pour la prédiction [Gong *et al.*, 2003]. Enfin, d'autres travaux déterminent l'orientation locale du vaisseau à chaque itération à l'aide des caractéristiques géométriques de l'image. Ainsi, [Aylward et Bullitt, 2002] utilisent la matrice hessienne de l'image, [Bołdak *et al.*, 2003; Hoyos *et al.*, 2006] les moments d'inerties et [Agam et Wu, 2005] la distribution des vecteurs gradient. La correction consiste ensuite à recentrer le point prédit à l'intérieur du vaisseau. Pour cette étape, les caractéristiques géométriques locales de l'image peuvent également être évaluées [Hoyos *et al.*, 2006; Carrillo *et al.*, 2007]. Cependant, l'approche la plus populaire consiste à replacer la point au centre de la coupe transversale formée entre le volume image et le plan défini par l'orientation locale du vaisseau [Aylward et Bullitt, 2002; Fridman *et al.*, 2003; Niessen *et al.*, 1999].

La recherche d'un chemin minimal repose sur la théorie des graphes, en recherchant le plus court chemin entre deux points de l'image. Pour cela, chaque voxel de l'image est défini comme un nœud et un poids est associé à chaque lien entre nœuds. Ce poids est généralement défini comme une distance entre les deux nœuds, qui peut être déterminée à l'aide de l'algorithme du *fast-marching*. Le plus court chemin est souvent déterminé itérativement à l'aide de méthodes basées sur l'algorithme de Dijkstra [Olabarriaga *et al.*, 2003; Wink *et al.*, 2004; Gülsün et Tek, 2008]. Cependant, d'autres fonctions de coût, basées sur

une mesure de vascularité [Olabarriaga *et al.*, 2003; Jackowski *et al.*, 2005; Metz *et al.*, 2008] ou d'anisotropie [Benmansour et Cohen, 2011] semblent donner de bons résultats.

Enfin, les **approches stochastiques** proposent un suivi plus robuste des structures vasculaires car elles permettent de tester plusieurs hypothèses telles que l'échelle, l'orientation ou encore la longueur des vaisseaux. Parmis ces méthodes, les filtres particulaires, ou méthodes de Monte-Carlo séquentielles, ont été appliqués à l'extraction des structures vasculaires [Florin *et al.*, 2005; Schaap *et al.*, 2007; Lesage *et al.*, 2008] ainsi que les processus ponctuels markoviens, utilisés pour la segmentation d'angiographies 2D par [Lacoste *et al.*, 2006]. Ces derniers ont pour avantage d'effectuer une segmentation totalement automatique mais leur temps de calcul élevé limite l'extension à l'imagerie 3D.

Post-traitements

Les réseaux veineux ainsi obtenus peuvent parfois contenir des segments manquants ou des structures de non intérêt. Les post-traitements sont alors utilisés pour reconnecter l'ensemble du réseau, ou extraire des informations manquantes (lignes centrales ou diamètre des vaisseaux) selon la méthode de segmentation utilisée.

L'extraction des lignes centrales à partir des contours de l'objet est régulièrement effectuée par squelettisation [Bühler *et al.*, 2004; Suri *et al.*, 2002] ou en employant des cartes de distance [Metz *et al.*, 2007; Pudney, 1998]. [Siddiqi *et al.*, 2002; Bouix *et al.*, 2005] ont également proposé d'employer des flux de gradient. L'extraction des contours depuis les lignes centrales est un problème plus difficile. Une première approche consiste à discrétiser la ligne centrale puis à extraire les contours 2D des coupes transversales associées à chaque point, à l'aide de méthodes basées sur les contours actifs ou le lancer de rayons. L'ensemble des contours 2D sont ensuite utilisés pour optimiser un modèle géométrique 3D tel que les cylindres généralisés [O'Donnell *et al.*, 1994] ou un modèle à éléments finis [O'Donnell *et al.*, 1998]. Une seconde approche consiste à utiliser des surfaces actives paramétriques [Yim *et al.*, 2001; Wong et Chung, 2006; Mille et Cohen, 2009] ou implicites [van Bemmel *et al.*, 2003].

3.2.2 Approche proposée

L'objectif de cette partie est de développer une méthode de segmentation des veines coronaires permettant d'extraire l'ensemble des vaisseaux visibles en imagerie TDM, et notamment leurs parties proximales (naissance des veines aux calibres plus fins). Dans l'équipe, la segmentation des veines coronaires en imagerie TDM a déjà été l'objet des travaux de [Garcia, 2011]. L'objectif était alors de proposer aux cliniciens un outil rapide et nécessitant peu d'interactions permettant d'extraire le réseau veineux coronaire dans des images faiblement contrastées. Devant ces contraintes, [Garcia, 2011] ont choisi de ne pas effectuer de pré-traitements, qui allongent le temps de calcul, mais d'employer une méthode d'extraction des lignes centrales par recherche d'un chemin minimal, en intégrant une mesure de la vascularité locale (filtre de Frangi) directement dans la fonction de coût. Cette méthode a montré de bons résultats pour la segmentation des parties distales (veines de plus gros calibre), suggérant ainsi que les filtres d'analyse de la matrice hessienne sont bien adaptés pour la détection des veines coronaires. Devant la complexité de segmenter automatiquement les veines de calibre moyen et fin, notamment médianes et proximales, et nécessaires au geste de la CRT, nous nous sommes orientés vers un outil de segmentation semi-interactif, proposant à l'utilisateur une première segmentation du réseau veineux coronaire qu'il pourra modifier manuellement.

Face aux difficultés du problème posé, l'enjeu de ces travaux n'est pas de fournir une approche automatique et exécutable en un temps réduit, mais de permettre l'extraction de l'ensemble des veines nécessaire à la pose du stimulateur, en phase pré-opératoire, au coût de temps utilisateur et de calcul si besoin. L'approche proposée est résumée à la figure 3.1. L'apport des pré- et post-traitements, qui avaient été écartés lors des précédents travaux a ici été envisagé. Tout d'abord, la connaissance a priori de la localisation des veines coronaires, proches de la surface épicardique, a été exploitée pour définir une zone de recherche limitée. Ceci permet de faciliter l'identification des veines coronaires grâce à un rendu volumique de cette région d'intérêt. D'autre part, les filtres de détection des structures tubulaires ont cette fois été envisagés comme pré-traitements, avec une paramétrisation adaptée à chaque veine, et dans un espace limité, et associés ensuite à un seuillage. Enfin, des post-traitements ont également été introduits pour résoudre les cas où les veines ne sont pas, ou partiellement, détectées par les filtres de rehaussement. Pour cela, une méthode d'interpolation, capable de reconstruire un segment veineux manquant, ainsi que des outils de segmentation manuelle (ajout et suppression de pixels) ont été intégrés à l'approche proposée. Enfin, le rendu visuel est amélioré par un lissage de la segmentation, en particulier pour éliminer les imprécisions liées aux segmentations entièrement manuelles.



FIGURE 3.1 – *Approche proposé pour la segmentation des veines coronaires en imagerie TDM.*

Chacune de ces étapes est détaillée dans ce qui suit.

3.2.3 Pré-traitements

Sélection d'une région d'intérêt

Bien que l'emplacement exact de chaque veine coronaire soit inconnu, les veines restent proches de la surface épicardique et suivent le parcours des artères coronaires, partant de l'oreillette droite, parcourant le sillon auriculo-ventriculaire et les parois du VG. La première étape de pré-traitement est de restreindre le volume TDM à une zone proche de la surface épicardique, contenant l'ensemble du réseau veineux coronaire (cf. figure 3.2). Les surfaces endocardiques des cavités gauches et parfois droites sont extraites des volumes TDM par croissance de région, en sélectionnant manuellement un point germe et une plage d'intensité à conserver.Cette segmentation endocardique tridimensionnelle est ensuite étendue sur une épaisseur légèrement supérieure à celle du myocarde, de manière à inclure les vaisseaux coronaires.

On considère pour cela que chez un individu sain, l'épaisseur du myocarde est d'environ 0.7 cm [Kawel *et al.*, 2012]. Le phénomène de remodelage accompagnant les cardiomyopathies dilatées induit généralement un amincissement des parois myocardiques. Une propagation de la segmentation sur 2 cm permet donc de couvrir le myocarde ainsi que les veines coronaires chez tous les patients de notre base de donnée. La propagation est réalisée à partir d'une carte de distance volumique, calculée à l'aide de l'algorithme défini par [Maurer *et al.*, 2003]. Cet algorithme permet en quelques secondes de générer une image

de mêmes dimensions que le volume TDM, donnant la distance euclidienne D de chaque voxel à la segmentation. La région d'intérêt est alors calculée par seuillage de cette carte de distance (D<20mm).

Identification visuelle

L'identification visuelle, si elle n'intervient pas directement dans l'algorithme, permet à l'utilisateur d'avoir une première représentation qui permettra de guider le recalage semi-interactif. Concernant la visualisation des veines coronaires en imagerie TDM multiphases, plusieurs études s'accordent sur le fait que la meilleure visibilité des veines coronaires, en particulier des petites branches, est obtenue à environ 40% du cycle cardiaque, c'est-à-dire aux environs de la télé-systole ventriculaire [Tada *et al.*, 2005; Alikhani *et al.*, 2013]. Du fait de leur finesse et de leur orientation parfois quasiment parallèle au plan de coupe axial du volume TDM, il n'est pas toujours aisé d'identifier l'ensemble des veines coronaires. Afin de faciliter cette identification, le rendu volumique est un outil couramment utilisé. Cependant, sur un volume complet, les nombreux vaisseaux pulmonaires, artères et structures osseuses empêchent une visualisation efficace des veines coronaires (cf. figure 3.2). La région d'intérêt précédemment définie a donc été appliquée comme un masque, c'est-à-dire en mettant à 0 l'intensité des voxels TDM n'appartenant pas à la région. Le rendu volumique obtenu à partir de ce volume TDM d'intérêt facilite alors l'identification des veines coronaires à segmenter (cf. figure 3.2), mais permet également d'anticiper les difficultés de segmentation qui vont se poser (faible contraste, veines de petit calibre,...).

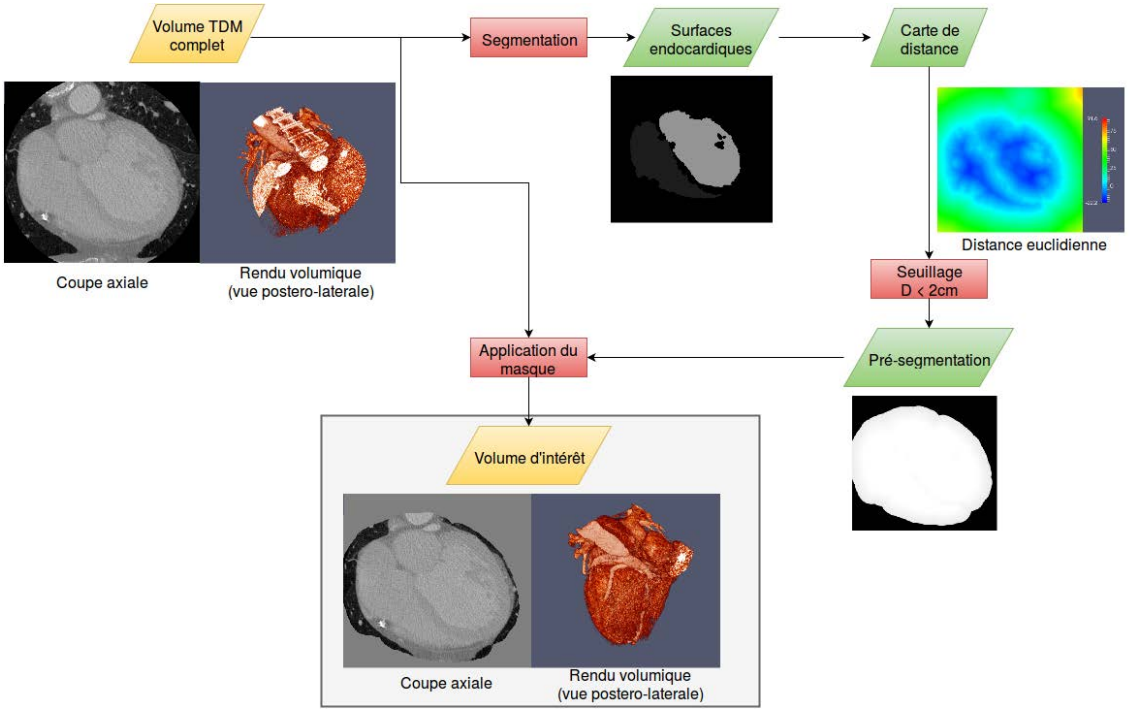

FIGURE 3.2 – *Extraction d'un volume d'intérêt adapté au rendu volumique des veines coronaires.* L'élimination des structures osseuses périphériques permet de visualiser les veines coronaires, et ainsi de pouvoir apprécier plus facilement leur nombre, leur localisation et la qualité de leur contraste.

La figure 3.3 illustre le rendu volumique obtenu pour le patient 15. Pour ce patient, le sinus coronaire, la veine cardiaque moyenne, la veine postérieure, ainsi que la partie distale de la grande veine cardiaque sont clairement identifiables. Une petite veine antérieure est

également visible. Bien que le réseau veineux soit globalement bien contrasté, le contraste de la veine cardiaque moyenne est inhomogène. Enfin, des morceaux d'artères coronaires, très proches des veines, sont aussi visibles (blanc).

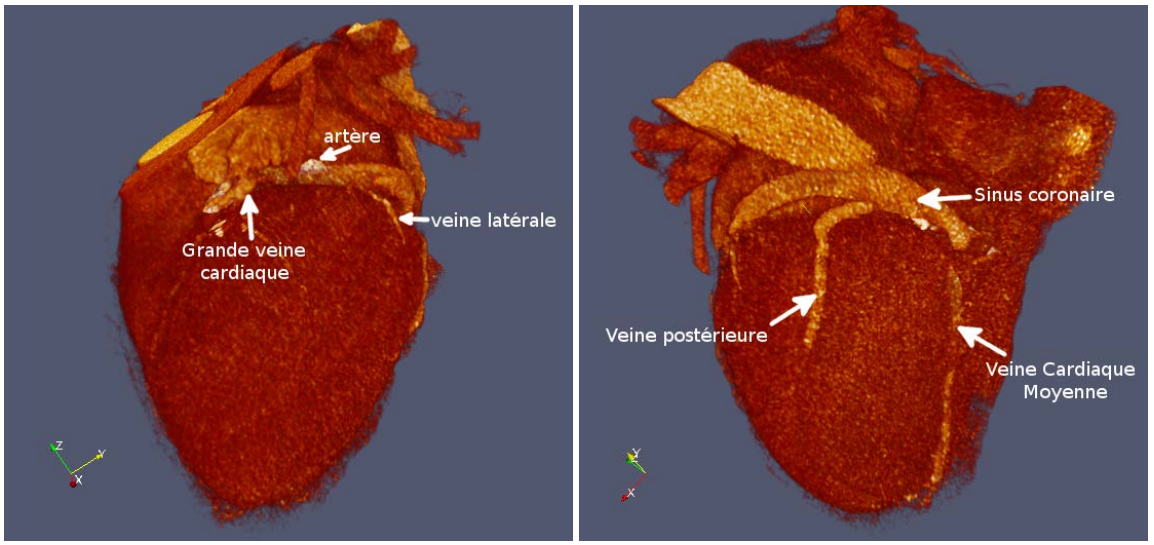

FIGURE 3.3 – *Rendu volumique des veines coronaires chez le patient 15 à 40% du cc.* Gauche : vue antéro-latérale ; Droite : vue latérale.

Détection des structures tubulaires

Les structures tubulaires de l'image sont ensuite détectées à l'aide de filtres de rehaussement réalisant une analyse structurelle de l'image, à l'aide des dérivées secondes de l'intensité. Dans ces travaux, nous nous intéresserons à deux de ces filtres, le filtre de Sato [Sato *et al.*, 1998] et le filtre de Frangi [Frangi *et al.*, 1998]. Ils sont inspirés de la détection de contours par convolution entre la dérivée seconde de l'image et une gaussienne d'écart type σ_f, qui contrôle ainsi la taille des structures à détecter. Les dérivées secondes de la fonction intensité $I : \mathbb{N}^3 \to \mathbb{R}$ en un point $P(x, y, z)$ sont représentées par la matrice hessienne :

$$\nabla^2 I(P) = \begin{pmatrix} \frac{\partial^2 I(P)}{\partial x^2} & \frac{\partial^2 I(P)}{\partial x \partial y} & \frac{\partial^2 I(P)}{\partial x \partial z} \\ \frac{\partial^2 I(P)}{\partial x \partial y} & \frac{\partial^2 I(P)}{\partial y^2} & \frac{\partial^2 I(P)}{\partial y \partial z} \\ \frac{\partial^2 I(P)}{\partial x \partial z} & \frac{\partial^2 I(P)}{\partial y \partial z} & \frac{\partial^2 I(P)}{\partial z^2} \end{pmatrix} \tag{3.1}$$

La matrice hessienne étant symétrique, elle est diagonalisable et ses vecteurs propres $\vec{e_1}, \vec{e_2}, \vec{e_3}$, associés aux valeurs propres $\lambda_1, \lambda_2, \lambda_3$ forment une base orthonormale. L'objectif des filtres de détection des structures tubulaires est de trouver une fonction à partir de ces valeurs propres ayant de fortes valeurs à l'intérieur des vaisseaux et de faibles valeurs à l'extérieur. En étudiant les valeurs propres de la matrice de convolution entre la matrice hessienne d'une structure tubulaire idéale, modélisable par $L(P, \sigma_r) = e^{-\frac{x^2+y^2}{2.\sigma_r^2}}$, et une gaussienne de déviation standard σ_f, [Sato *et al.*, 1998] ont mis en évidence que les points appartenant à une structure tubulaire ont pour caractéristique $\lambda_3 \sim 0$ et $\lambda_1 \sim \lambda_2 << 0$. Le critère suivant a alors été proposé. Soit $\lambda_1, \lambda_2, \lambda_3$ les valeurs propres de la matrice hessienne telles que $|\lambda_1| \leq |\lambda_2| \leq |\lambda_3|$:

$$L(\lambda_2, \lambda_3) = -\lambda_2 \begin{cases} e^{-\frac{\lambda_3^2}{2(\alpha_1\lambda_2)^2}} & \text{si } \lambda_3 \leq 0 \text{ et } \lambda_2 \neq 0 \\ e^{-\frac{\lambda_3^2}{2(\alpha_2\lambda_2)^2}} & \text{si } \lambda_3 > 0 \text{ et } \lambda_2 \neq 0 \\ 0 & \text{sinon.} \end{cases} \tag{3.2}$$

où α_1 et α_2 sont des paramètres représentant des seuils sur le rapport $\frac{\lambda_3}{\lambda_2}$. Dans leurs applications à la détection des vaisseaux cérébraux et pulmonaires, [Sato *et al.*, 1998] prennent pour valeurs $\alpha_1 = 0.5$ et $\alpha_2 = 2$.

Le critère de Sato ne prend en compte que deux valeurs propres (λ_2 et λ_3). [Frangi *et al.*, 1998] ont alors proposé une autre approche, avec trois critères pour discriminer trois types de structures :

$R_{Blob} = \frac{|\lambda_1|}{\sqrt{|\lambda_2\lambda_3|}}$: proche de 1 pour les structures isotropes et de 0 pour les structures filaires ou planaires.

$R_{Fil} = \frac{|\lambda_2|}{|\lambda_3|}$: proche de 1 pour les structures planaires et de 0 pour les structures filaires.

$R_{Bruit} = \sqrt{\lambda_1^2 + \lambda_2^2 + \lambda_3^2}$: mesure du bruit dans le voisinage de l'analyse.

A partir de ces 3 critères, une mesure de la tubularité est alors donnée par :

$$T(\lambda_1, \lambda_2, \lambda_3) = (1 - e^{-\frac{R_{Blob}^2}{2\alpha_1^2}}).e^{-\frac{R_{Fil}^2}{2\alpha_2^2}}.(1 - e^{-\frac{R_{Bruit}^2}{2\alpha_3^2}}) \tag{3.3}$$

Dans leurs applications, [Frangi *et al.*, 1998] utilisent pour paramétrage : $\alpha_1 = 0.5$, $\alpha_2 = 1$, $\alpha_3 = 5$.

La réponse de ces filtres dépend directement du paramètre d'échelle σ_f qui défini la fonction gaussienne appliquée. Afin de détecter des structures tubulaires de différents diamètres, une approche multi-échelle qui garde en chaque point la réponse maximale du filtre pour différentes valeurs de σ_f, après normalisation des réponses, a également été proposée par Sato et Frangi [Sato *et al.*, 1998; Frangi *et al.*, 1998].

Application

La chaîne de pré-traitement a été appliquée aux volumes TDM télé-systoliques (40% du cycle cardiaque) de la base de données. Les veines coronaires étant de différents calibres, l'approche de rehaussement multi-échelle a été retenue. Les filtres de Sato et Frangi ont été appliqués aux volumes TDM avec pour paramètres ceux utilisés par les auteurs : $\alpha_1 = 0.5$, $\alpha_2 = 2$ pour le filtre de Sato, et $\alpha_1 = 0.5$, $\alpha_2 = 1$, $\alpha_3 = 5$ pour celui de Frangi. Afin de pouvoir apprécier la qualité de détection des structures tubulaires dans tout le volume, les résultats des filtres présentés ci-dessous ont été ré-échantillonnés entre 0 et 255 et sont visualisées sous forme de rendu volumique.

La plage de σ_f utilisée pour la détection a été évaluée en visualisant les réponses des filtres à différentes échelles. La figure 3.4 montre qu'en fonction du diamètre des vaisseaux coronaires à segmenter, la réponse du filtre est plus ou moins adaptée. La comparaison entre les deux filtres semble montrer que la réponse du filtre de Sato est plus précise pour de petites valeurs de σ_f mais aussi plus sensible au bruit alors que le filtre de Frangi

est plus performant pour une valeur de σ_f plus élevée. En effet, pour $\sigma_f = 1mm$, toutes les petites variations d'intensité à la surface des ventricules sont interprétées comme des vaisseaux, en particulier pour le filtre de Sato, tandis que l'origine du sinus coronaire est incomplète, surtout pour le filtre de Frangi. À $\sigma_f = 2mm$, les faux-positifs sont limités, le sinus coronaire est toujours incomplet. Pour $\sigma_f = 3mm$, le sinus coronaire est complet, et les veines latérales disparaissent. Enfin, $\sigma_f = 4mm$ correspond à un facteur d'échelle trop grand, provoquant ainsi la disparition d'une grande partie des veines latérales et un rehaussement partiel du sinus coronaire.

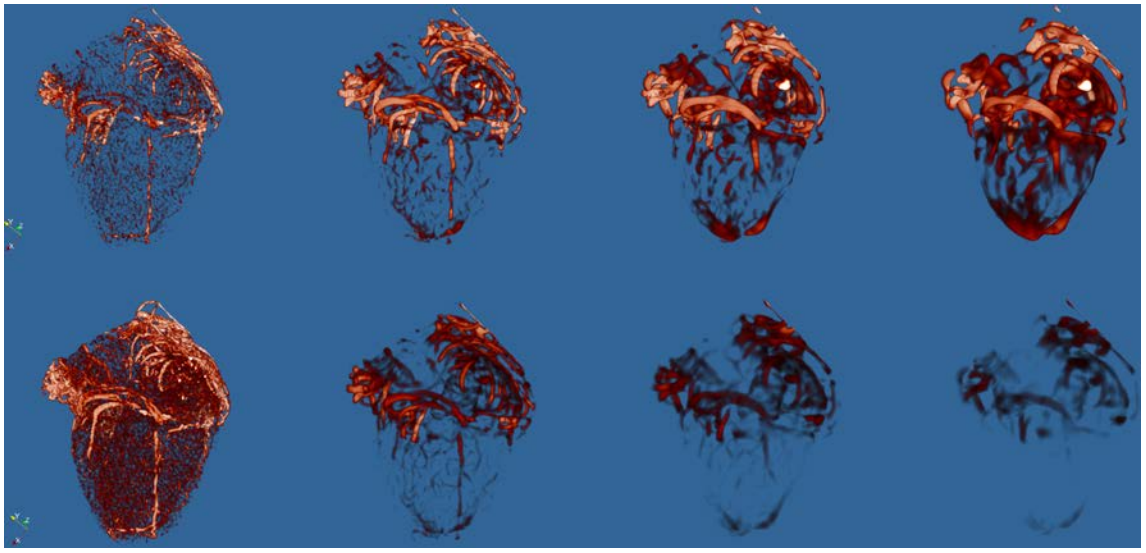

FIGURE 3.4 – *Sortie des filtre de Frangi (haut) et de Sato (bas) pour σ_f variant de 1 à 4 mm.* Le filtre de Sato semble plus performant pour de petites valeures σ_f tandis que le filtre de Frangi fournit une meilleure détection pour les paramètres d'échelle plus élevés.

La réponse des deux filtres à un rehaussement multi-échelle pour σ_f variant de 1 à 3 avec un pas de 0.5 a donc été évaluée (cf. figure 3.5). Visuellement, la sortie des deux rehaussements est équivalente.

Difficultés de détection des structures tubulaires

Le rehaussement multi-échelle des structures tubulaires proche de la surface épicardique pour σ_f variant de 1 à 3 mm a été appliqué aux images de neuf patients du protocole RI-CART (ceux dont les images étaient disponibles au moment de ces textes). Les illustrations sont présentées dans le tableau 3.1, illustrant plusieurs difficultés. La qualité des images et en particulier le contraste des veines par rapport aux cavités est fortement variable, allant d'un contraste élevé à un contraste quasiment nul. La qualité de la détection est directement liée à ce contraste. Ainsi, les patients présentant un faible contraste des veines par rapport aux artères ou aux cavités obtiennent une image de rehaussement très bruitée, dans laquelle il est très difficile d'identifier les structures d'intérêt (patient 03). De même, le contraste inhomogène à l'intérieur de certaines veines conduit aussi à un rehaussement inhomogène, pouvant aller jusqu'à une non détection de certains segments vasculaires (patients 09 et 11). D'autre part, la présence d'artères accolées aux veines peut provoquer un rehaussement trop important (σ_f trop grand pour séparer les deux structures (patient 10)), ou masquer la veine lorsque le contraste de l'artère est très supérieur (cf. figure 3.6). Enfin, les veines très fines et proches de l'épicarde sont parfois confondues avec ce contour

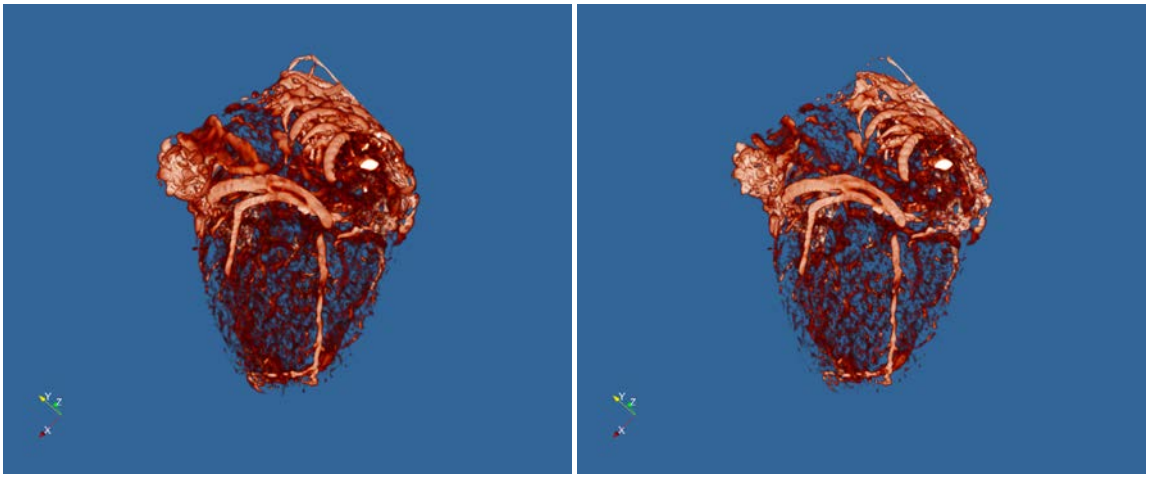

FIGURE 3.5 – *rehaussement tubulaire multi-échelle pour σ_f = 1 à 3 mm des filtres de Sato (Gauche) et Frangi (Droite).* Lors d'un rehaussement multi-échelle, les performances des deux filtres s'équilibrent pour fournir des réponses très proches.

myocardique lors d'une détection à l'aide d'une plage d'échelles trop élevée (cf. figure 3.6).

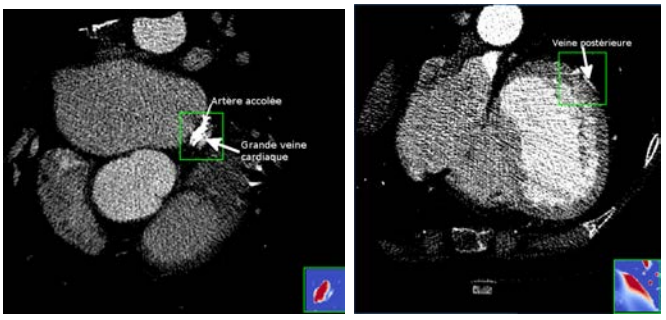

FIGURE 3.6 – *Difficultés du rehaussement multi-échelle.* Réponse du filtre de Frangi multi-échelle (σ_f = 1 à 3 mm) associé à une région de l'image (en bas à droite des images). Gauche : L'artère très rehaussée accolée à la grande veine cardiaque empêche la bonne détection de celle-ci. Droite : La plage d'échelles utilisée ne permet pas de séparer la veine postérieure du contour myocardique.

Devant ces contraintes liées à la qualité des images et aux spécificités anatomiques de chaque patient, une segmentation automatique du réseau veineux sur les images de rehaussement semble très difficile. La stratégie proposée dans ces travaux est de segmenter l'ensemble des segments veineux détectés par les filtres de rehaussement, puis de compléter la segmentation par des post-traitements. Pour cela, un outil de segmentation interactif des images de rehaussement a été proposé et est décrit au paragraphe suivant.

	P-01	P-02	P-03
Rendu Volumique			
Filtre de Frangi			
	P-06	P-09	P-10
Rendu Volumique			
Filtre de Frangi			
	P-11	P-14	P-15
Rendu Volumique			
Filtre de Frangi			

Tableau 3.1 – *Pré-traitements des volumes TDM.*

3.2.4 Segmentation semi-interactive des images de rehaussement

L'outil proposé doit permettre de segmenter le maximum de segments veineux. Pour cela, une stratégie de segmentation semi-interactive, basée sur le seuillage des images de rehaussement, a été mise au point (cf. figure 3.7).

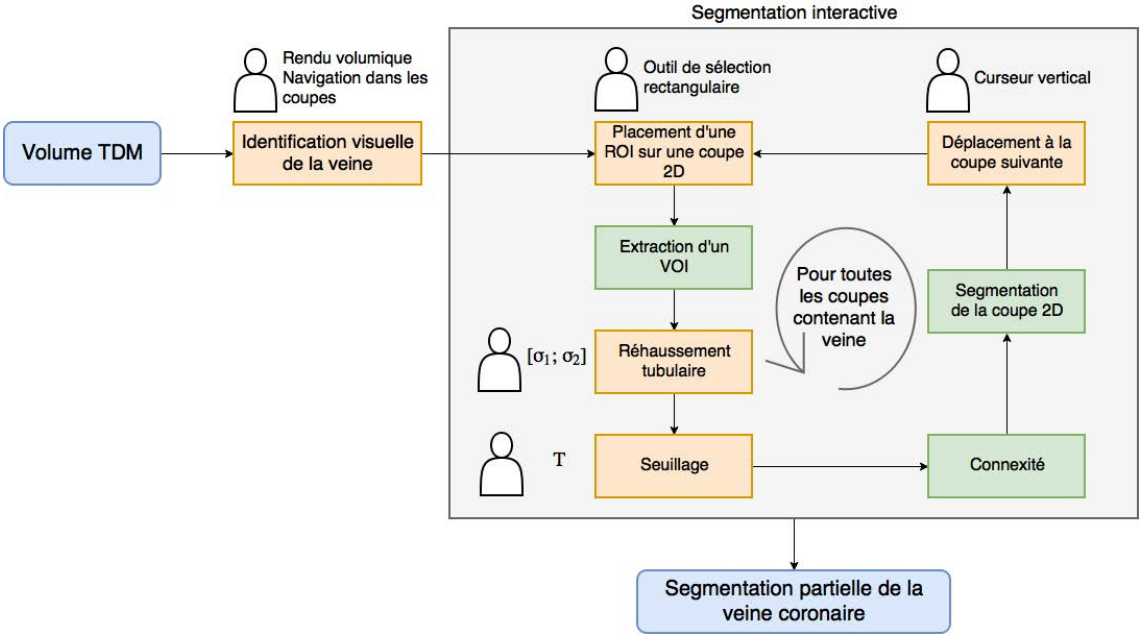

FIGURE 3.7 – *Segmentation semi-interactive d'une veine coronaire.* En marron : étapes supervisées par l'utilisateur ; En vert : processus automatiques.

Deux paramètres principaux influencent le résultat du seuillage : le seuil T et la plage d'échelles utilisées pour le rehaussement. Afin d'exploiter au maximum l'analyse de la matrice hessienne, ces paramètres sont ajustés par l'utilisateur pour chaque coupe contenant une veine d'intérêt. Ainsi, l'ajustement du seuil permet d'adapter la segmentation aux variations de contraste pouvant survenir à la fois dans le réseau veineux et au sein d'une même veine tandis que l'adaptation de la plage d'échelles permet de mieux séparer les veines d'autres structures tubulaires voisines et d'obtenir une détection plus précise en la réduisant lors de la segmentation des parties proximales. Cette paramétrisation manuelle des filtres de réhaussement tubulaire nécessite une réponse très rapide de ces derniers. Cependant, le rehaussement multi-échelle est relativement long (environ 1 mn par échelle pour un volume de taille 512x512x220 pixels), ce qui rend la paramétrisation très difficile à effectuer de manière interactive. Afin de réduire le temps de réponse à quelques millisecondes, le choix a été fait de limiter l'application des filtres de réhaussement à de petits volumes d'intérêt (VOI), définis à partir d'une région d'intérêt (ROI) placée manuellement par l'utilisateur dans chaque coupe 2D à traiter. L'évaluation visuelle du résultat du réhaussement au sein de la ROI permet ainsi à l'utilisateur de définir plus facilement une paramétrisation adaptée à chaque veine et à chaque coupe.

Ainsi, la veine peut être segmentée dans chaque coupe et itérativement reconstruite en 3D. Les différentes étapes du processus sont décrites ci-dessous.

Identification du VOI

La première tâche de l'utilisateur est de repérer la veine d'intérêt dans les coupes images

du volume TDM en s'appuyant éventuellement sur le rendu volumique présenté précédemment. Il doit ensuite sélectionner une ROI rectangulaire sur une coupe dans laquelle la veine est visible (cf. figure 3.8). Les filtres de rehaussement étant des filtres 3D, cette ROI doit être étendue aux coupes voisines pour générer le VOI. La matrice hessienne étant calculée à partir des dérivées secondes, la conservation de 3 coupes au dessus et 3 coupes en dessous de la ROI suffit. La figure 3.8 illustre l'application des filtres de détection des structures tubulaires sur un volume d'intérêt défini à partir d'une ROI.



FIGURE 3.8 – *Détection des veines sur un volume d'intérêt.* (i) Localisation de la veine cardiaque moyenne dans les coupes ; (ii) réhaussement des structures tubulaires dans le VOI ; (iii) seuillage de la réponse du filtre de réhaussement

Rehaussement et seuillage du VOI

Une fois identifié, le VOI est filtré par le filtre de Frangi avec la plage d'échelles $[\sigma_1; \sigma_2]$ sélectionnée par l'utilisateur. Le seuillage est appliqué ensuite avec le seuil T, lui aussi paramétrable. Si le VOI considéré est le premier traité pour la veine en cours, ces paramètres ont une valeur initiale de $[\sigma_1 = 1; \sigma_2 = 3]$ et $T = 15$. Sinon, les valeurs utilisées pour la coupe précédente sont conservées.

Reconstruction 3D

La segmentation étant réalisée coupe par coupe, un volume 3D binaire, correspond à la segmentation de la veine en cours, est généré et mis à jour suite au traitement de chaque coupe en ajoutant les voxels segmentés. Cependant, la figure 3.8 montre que, suite au seuillage, plusieurs régions sont détectées. Dans le cas où la veine a déjà été segmentée dans une des deux coupes voisines, l'information de connexité permet d'identifier la zone de réhaussement correspondant à la veine. Les voxels voisins, dans la coupe analysée, des voxels appartenant à la segmentation sont analysés. Un voisinnage de 26-connexité est considéré, résultant en 9 voxels examinés sur la coupe analysée. Si l'un de ces voxels appartient au résultat du seuillage, la région correpondante est conservée. Si aucune région n'est ainsi identifiée, ou si aucune des coupes voisines n'a encore été traitée (début de la segmentation, segmentation de la veine en plusieurs segments), alors la plus grande région connexe 2D est définie comme appartenant à la veine. Si plusieurs régions sont connexes à la veine déjà segmentée, elles sont toutes incluses dans la segmentation.

Dans le cas des veines présentant de faibles rehaussement, ou un contraste inhomogène, la segmentation interactive de toutes les parties présentant un rehaussement tubulaire permet généralement d'aboutir à une segmentation partielle. Les parties manquantes sont

alors ajoutées à l'aide des post-traitements.

3.2.5 Post-traitements

Suite à la segmentation, trois post-traitements sont appliqués. Tout d'abord, une interpolation utilisée en cas de segmentation partielle (principalement pour les veines présentant un contraste inhomogène). Ensuite, des outils d'édition manuelle sont également mis à disposition de l'utilisateur pour corriger ou compléter la segmentation. Enfin, pour un meilleur rendu visuel, les veines sont lissées.

Interpolation

L'interpolation a pour objectif de compléter les parties manquantes des veines, et donc, de déterminer la trajectoire ainsi que le diamètre des parties veineuses non détectées par la méthode précédemment décrite. L'extraction des veines étant réalisée indépendamment les unes des autres, on suppose que l'on dispose au moins des parties proximale et distale de la veine à interpoler. Contrairement aux artères, les veines sont très peu tortueuses. L'hypothèse selon laquelle la trajectoire de la partie manquante reste rectiligne sur un court trajet est donc considérée.

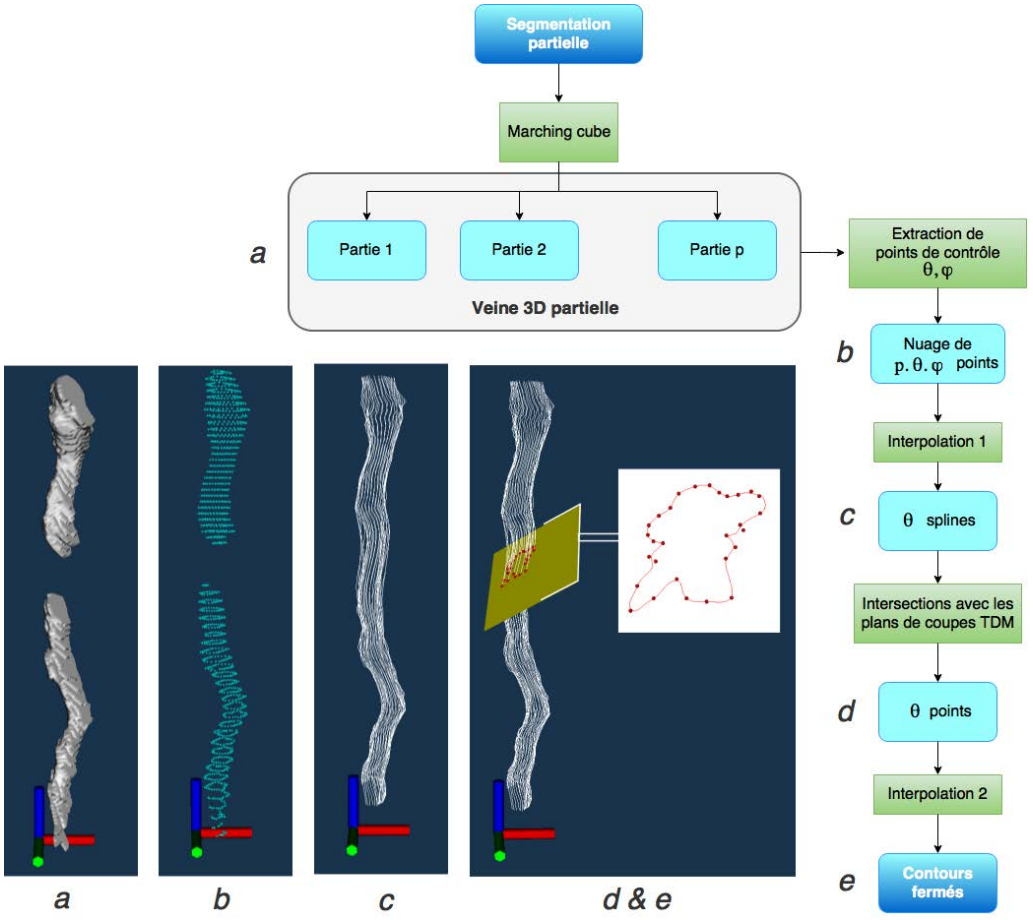

FIGURE 3.9 – *Algorithme d'interpolation.* Chaque étape est illustrée sur une veine en deux segments (p=2).

Pour réaliser l'interpolation, des points de contrôle sont d'abord extraits le long des parties segmentées (cf. figure 3.9, image b) puis reliés pour former un ensemble de splines

cubiques (cf. figure 3.9, image c). L'intersection entre cet ensemble de splines et les plans de coupes TDM où la veine est absente permet alors de déduire un contour fermé correspondant à la veine dans chaque image du volume TDM (cf. figure 3.9, étapes d&e). Les trois étapes de l'algorithme sont détaillées ci-dessous.

Extraction des points de contrôle (figure 3.9, étapes a → b)
Pour chaque veine nécessitant une interpolation, une reconstruction 3D des parties segmentées est effectuée par l'algorithme des *marching cubes*. Un repère propre à la veine R_v est défini à partir de l'ensembe des parties 3D extraites grâce à l'analyse de la matrice d'inertie. La matrice d'inertie d'un solide $\mathcal{S}$ est définie par :

$$I(\mathcal{S}) = \begin{pmatrix} A & -F & -E \\ -F & B & -D \\ -E & -D & C \end{pmatrix} \tag{3.4}$$

où $A = \int_{\mathcal{S}}(y^2+z^2)ds$, $B = \int_{\mathcal{S}}(x^2+z^2)ds$ et $C = \int_{\mathcal{S}}(x^2+y^2)ds$ sont les moments d'inertie de $\mathcal{S}$ et $D = \int_{\mathcal{S}}(y.z)ds$, $E = \int_{\mathcal{S}}(x.z)ds$, $F = \int_{\mathcal{S}}(x.y)ds$ ses produits d'inertie.
$I(\mathcal{S})$ étant symétrique, elle est diagonalisable et ses vecteurs propres forment une base orthonormale R_v. Le vecteur propre associé à la plus petite valeur propre est l'axe principal d'inertie de la veine, c'est à dire l'axe de rotation pour lequel elle oppose le moins de résistance.
Les intersections de chaque partie avec Φ plans régulièrement espacés et orientés perpendiculairement à l'axe principal d'intertie donnent lieu à Φ contours elliptiques (cf. figure 3.10). Pour chaque contour, il est alors possible d'extraire un sous ensemble de Θ points régulièrement répartis selon l'angle qu'ils forment avec l'axe des X du repère R_v. Pour nos applications, $\Phi = 30$ et $\Theta = 30$, quelle que soit la longueur de la veine.

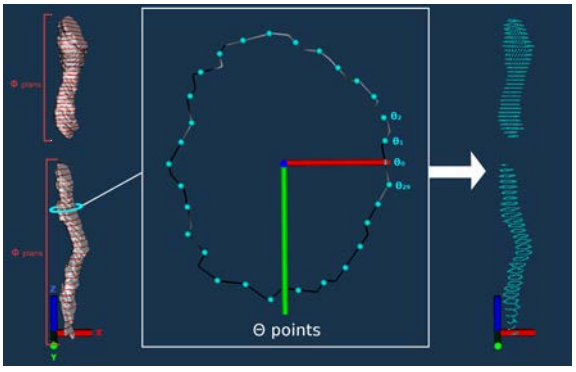

FIGURE 3.10 – *Extraction de points de controle.* Chaque partie de la veine est intersecté par Φ plans permettant ainsi d'obtenir Φ contours elliptiques à partir desquels Θ points sont extraits.

Interpolation (figure 3.9, étapes b → c)
A l'issue de cette étape, un ensemble $\mathcal{P}$ de points est extrait. En utilisant les coordonnées polaires, chaque point $p \in \mathcal{P}$ s'exprime alors sous la forme : $p(\rho, \theta, z)$ dans le repère R_v. Il est alors possible de définir un ensemble de splines cubiques ayant pour points de contrôle tous les points de $\mathcal{P}$ ayant une même valeur de θ : $P_k = \{p(\rho, \theta, z) \in \mathcal{P} | \theta = k\}$. Ainsi, les points des coupes non segmentées sont interpolés. L'inconvénient de cette méthode est que les points issus des contours proches des extrémités des segments veineux ne sont pas représentatifs du contour réel de la veine. Afin d'obtenir des splines les plus représentatives possibles du contour veineux, les points associés aux trois premières et trois

dernières coupes (c'est-à-dire aux extrémités) sont otés du nuage de points (cf. figure 3.11).

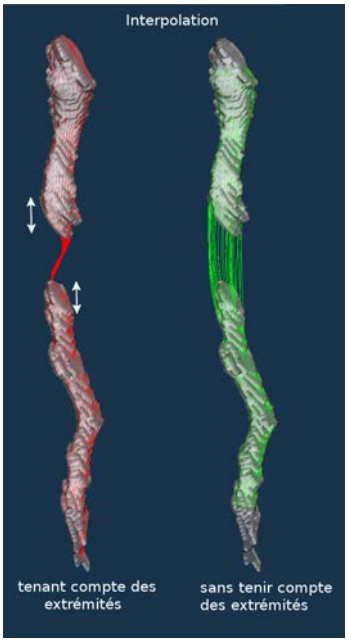

FIGURE 3.11 – *Interpolation des points de contrôle.* Les coupes situés aux extrémités (flèches) doivent être otées pour avoir des splines représentatives du contour veineux.

Intersection avec les plans de coupes TDM (figure 3.9, étapes c → d)

La dernière étape consiste à labelliser dans le volume TDM les régions manquantes appartenant à la veine d'intérêt. Pour cela, l'ensemble des splines est intersecté par les plans images du volume TDM. Les plans de coupes axial, sagittal ou coronal composant le volume TDM fournissent des intersections plus ou moins parallèles à l'orientation principale de la veine (cf. figure 3.12). Afin d'obtenir la meilleure précision, le plan le plus orthogonal à la veine, c'est-à-dire celui dont la normale est la plus colinéaire à l'axe principal d'intertie, est privilégié. Chaque coupe TDM donne ainsi un ensemble de θ points qui appartiennent aux contours de la veine qui sont ensuite interpolés pour former un contour fermé. La région située à l'intérieur du contour est ensuite reportée sur l'image de segmentation.

Édition manuelle

A tout moment de la segmentation, des outils d'édition manuelle sont mis à la disposition de l'utilisateur. Ils consistent à inclure (ou exclure) interactivement des pixels à la segmentation. Pour cela, des patchs circulaires dont le rayon est ajusté par l'utilisateur sont appliqués à l'aide de la souris. Grâce à ces outils, il est possible de supprimer d'éventuels segments artériels qui n'ont pu être séparés de la veine lors de l'ajustement des paramètres ou de compléter manuellement la segmentation pour les cas les plus difficiles (cf. figure 3.13).

Création d'un modèle lisse

A l'issue de la segmentation (segmentation semi-interactive, interpolation et édition manuelle), chaque veine est labellisée au sein du volume TDM. Suite à une reconstruction

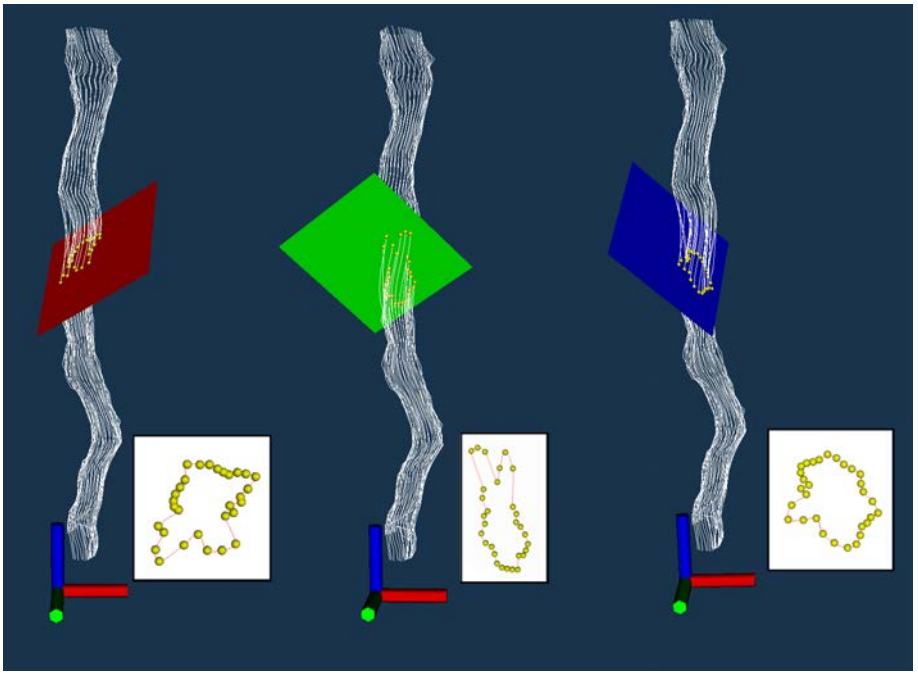

FIGURE 3.12 – *Choix de l'orientation du plan d'intersection.* Les intersections des splines avec un plan coronal (rouge), sagittal (vert) et axial (bleu) offrent des contours de différentes formes. Dans cet exemple, le plan coronal est sélectionné car sa normale est la plus colinéaire à l'axe principal d'inertie de la veine (axe bleu).

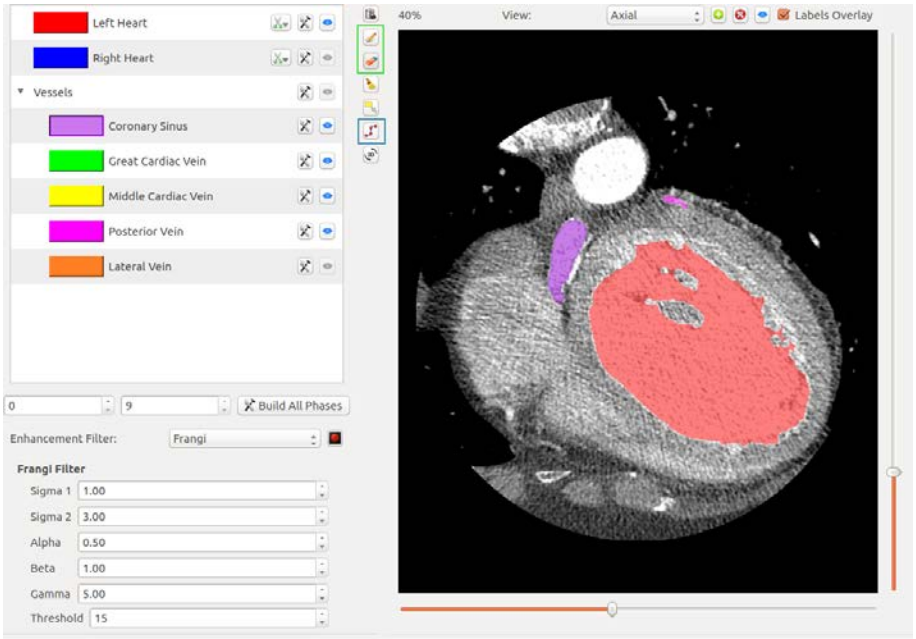

FIGURE 3.13 – *Interface de segmentation des veines coronaires.* Des outils d'éditions manuelle (cadre vert) sont mis à disposition de l'utilisateur en plus de l'outil d'interpolation (cadre bleu).

3D avec l'algorithme des *marching cubes*, seul un sous-ensemble de points appartenant à l'objet reconstruit est conservé afin d'obtenir un modèle plus lisse. Les points appartenant au maillage sont extraits par la méthode d'extraction de points de contrôle décrite au paragraphe précédent (étape a $\rightarrow$ b). Le nuage de points obtenu est ensuite triangulé afin d'obtenir une surface. A partir de ce modèle lisse, il est aussi possible d'extraire la ligne centrale du vaisseau en reliant les centres de gravité de chaque coupe circulaire (cf. figure 3.14).

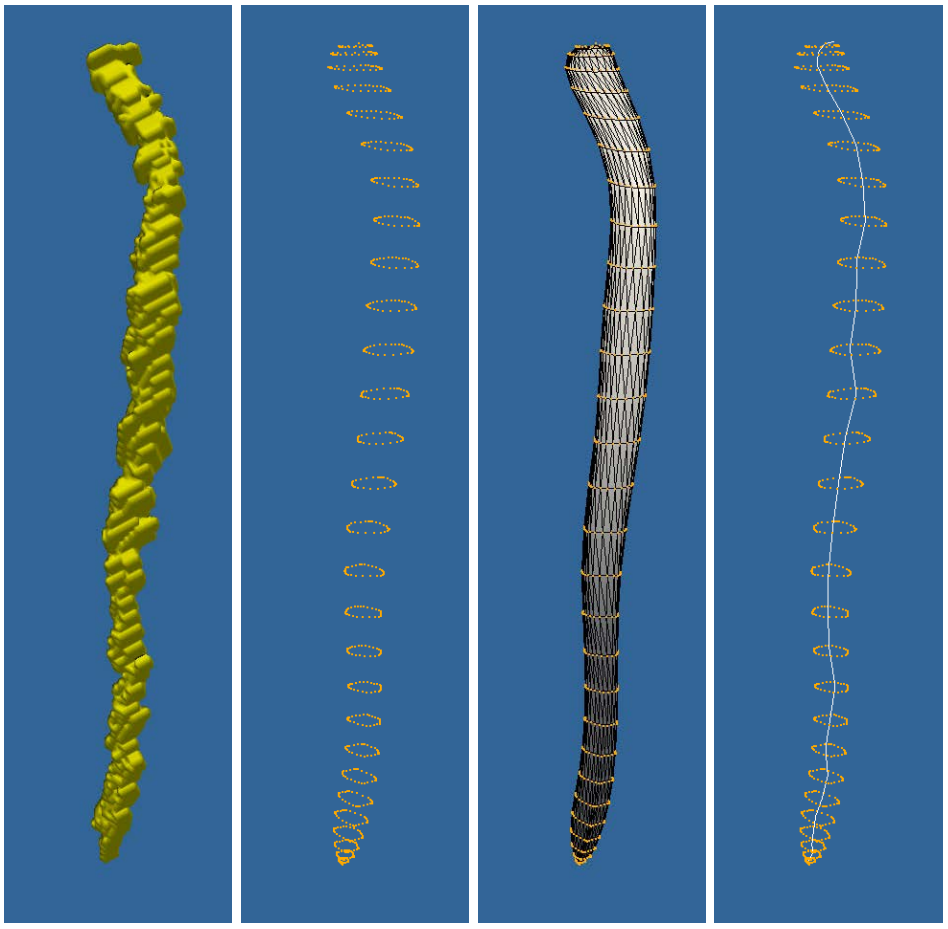

FIGURE 3.14 – *Lissage et extraction des lignes centrales.* De gauche à droite : Reconstruction 3D ; Extraction d'un sous-ensemble de points ; Triangulation ; Extraction de la ligne centrale.

3.2.6 Résultats

Les méthodes de segmentation des cavités gauche et du réseau veineux coronaire ont été appliquées sur les images TDM de 9 patients de la base de données RICART.

Segmentation des cavités gauches

La qualité du contraste entre les cavités droites et gauches au sein de la base de données est inhomogène, rendant plus ou moins difficile la segmentation du VG et des veines coronaires. Le tableau 3.2 montre la qualité du rehaussement des cavités gauches des volumes TDM télé-systoliques de ces 9 patients. Pour les patients 01, 09, 10 et 16, seules les cavités gauches sont rehaussées, rendant l'application de la méthode par croissance de région assez

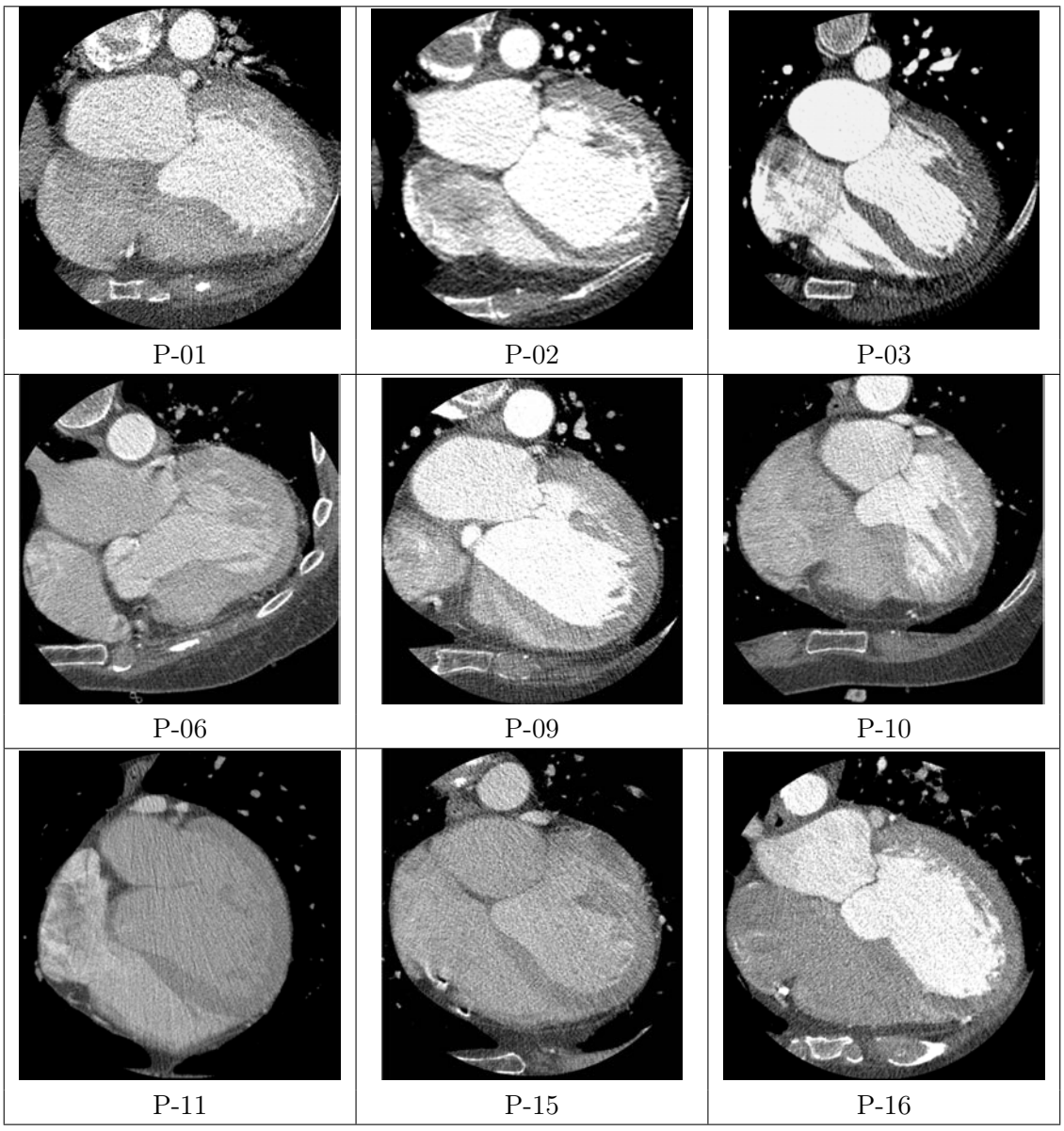

Tableau 3.2 – *Coupes axiales des volumes TDM utilisés comme référence anatomique.*

aisée. Les patients 02 et 03 présentent quant-à eux un rehaussement des quatres cavités, entraînant alors la segmentation d'une partie du ventricule et de l'oreillette droite, qui ont été supprimés manuellement. Enfin, les patients 06, 11 et 15 ont un faible rehaussement des quatres cavités. La segmentation par croissance de région est alors très difficile, car elle se propage facilement au myocarde et au diaphragme. Elle a nécessité le test de plusieurs points germes et d'une intervention manuelle pour aboutir à une segmentation satisfaisante. D'autre part, les patients 11 et 16 possèdent des implants métalliques (agraphes thoraciques et valve aortique mécanique) qui introduisent des artefacts dans les images et compliquent parfois la croissance de région.

Segmentation du réseau veineux

La qualité de rehaussement au sein d'un même volume est également variable entre les veines mais aussi parfois au sein d'une même veine. Les paragraphes suivants présentent l'ensemble des résultats obtenus pour l'extraction des veines sur la base de données ainsi que le degré d'interactivité utilisé.

Degré d'interactivité en fonction de la qualité des images

La qualité du contraste des veines coronaires a été classifiée selon quatre degrés, illustrés dans le tableau 3.3. Le degré 0 (rouge) correspond aux veines avec un rehaussement quasi inexistant et non détectées par les filtres de rehaussement tubulaires. Le degré 1 (orange) est utilisé pour représenté des veines faiblement contrastées mais détectées en grande partie par les filtres de Sato et Frangi. Le degré 2 (bleu) correspond aux veines présentant globalement un bon contraste, mais avec un rehaussement inhomogène qui entraîne parfois la non détection de certains segments veineux. Enfin, le degré 3 (vert) caractérise les veines bénéficiant d'un très bon contraste avec une détection complète par les filtres de rehaussement.

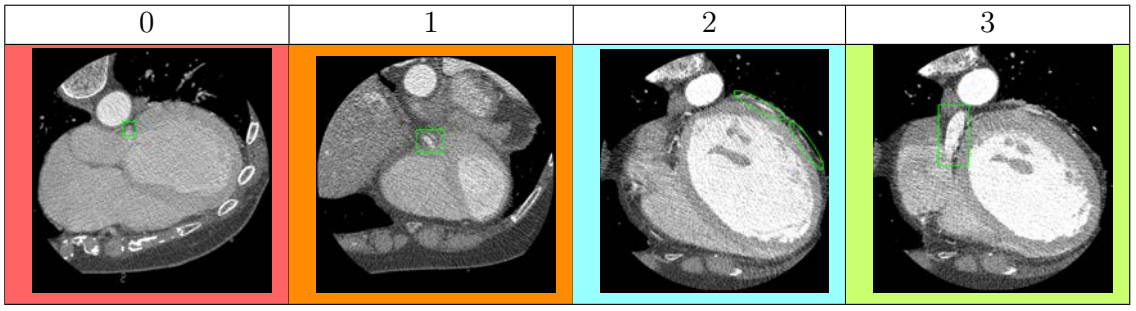

Tableau 3.3 – *Classification de la qualité du contraste des veines coronaires.*

A partir de cette codification, la plage d'échelles utilisée pour extraire chaque objet ainsi que le temps requis sont résumés dans le tableau 3.4. Sur l'ensemble de la base de données, 41 veines ont été extraites. Dans 83% des cas, les filtres de rehaussement tubulaire ont permis d'aboutir au moins à une segmentation partielle. Parmi ces veines, 41% étaient bien contrastées (vert ou bleu) et 59% présentaient une faible concentration de produit de contraste (orange). La plage d'échelle utilisée pour le rehaussement a été adaptée à chaque objet. Elle est généralement comprise entre 2 et 3 mm pour le sinus coronaire et 1 à 2 mm pour la grande veine cardiaque et la veine cardiaque moyenne. Pour les veines postérieures et latérales, la gamme d'échelle moyenne varie entre 1 et 1.5 mm mais elle doit parfois être très restrictive pour permettre de séparer la veine du contour myocardique adjacent aux régions pulmonaires (P-10 et P-11).

Les temps requis pour obtenir une segmentation au moins partielle sont donnés de manière indicative, pour chaque veine segmentée et pour l'ensemble des veines de chaque patient. Ils correspondent à une segmentation par un utilisateur ayant une bonne expérience du paramètrage optimal des filtres de rehaussement en fonction du contraste et du diamètre des veines à segmenter. En plus de l'expérience, les principaux facteurs influençant le temps de segmentation sont le degré d'interaction (totalement manuel ou non), la longueur de la veine et son orientation. En effet, les veines ayant une orientation principale

très colinéaire aux plans de coupes axiaux n'apparaissent que dans très peu de coupes. Pour aboutir au minimum à une segmentation partielle de l'ensemble du réseau veineux coronaire (sans interpolation), il faut compter environ 40 mn par patient. La dernière étape consiste alors à interpoler les segments veineux manquants.

P. N^o	Sinus Coronaire	Grande Veine	Veine Moyenne	Veine Postérieur	Veine latérale	Tps Total
P-01	$\sigma = [2;3]$: 5mn	$\sigma = [1.5;2.5]$: 10mn	$\sigma = [1.5;2]$: 5mn	$\sigma = [1;1]$: 6mn	$\sigma = [1;1]$: 8mn	34mn
P-02	$\sigma = [1.5;2]$: 9mn	manuel : 15mn	$\sigma = [1;2]$: 5mn	$\sigma = [1;1.5]$: 6mn		35mn
P-03	$\sigma = [1.5;2]$: 5mn	manuel : 18mn	manuel : 9 mn	manuel : 14 mn		46mn
P-06	manuel : 10mn	manuel : 20mn	$\sigma = [1.25;1.5]$: 5mn	$\sigma = [1.5;1.5]$: 3mn	$\sigma = [1.5;2.5]$ 12mn	50mn
P-09	$\sigma = [1.5;2]$: 6mn	$\sigma = [1.5;2]$: 12mn	$\sigma = [1.25;2]$: 5mn	$\sigma = [1;1]$: 7mn	$\sigma = [1;1.25]$: 8mn	38mn
P-10	$\sigma = [1.5;2]$: 7mn	$\sigma = [1.25;2]$: 10mn	$\sigma = [1;1.5]$: 8mn	$\sigma = [0.5;0.75]$: 7mn	$\sigma = [0.5;0.75]$: 3mn	35mn
P-11	$\sigma = [1.5;2]$: 5mn	$\sigma = [1;2]$: 10mn	$\sigma = [1;1.5]$: 7mn		$\sigma = [0.75;1]$: 12mn	34mn
P-14	$\sigma = [2;3]$: 7mn	$\sigma = [1;2]$: 7mn	$\sigma = [1;2]$: 8mn	manuel : 6mn	$\sigma = [1;1.5]$: 10mn	38mn
P-15	$\sigma = [2;3.5]$: 6mn	$\sigma = [1.5;2]$: 13mn	$\sigma = [1.5;2]$: 6mn	$\sigma = [1.5;2]$: 7mn	manuel : 8mn	50mn

Tableau 3.4 – *Table des veines coronaires extraites sur la base de données RICART.* La qualité du contraste de chaque veine (degré 0 à 3 symbolisés par les couleurs rouge, orange, bleue et verte) est mis en relation avec le temps nécessaire pour aboutir au moins à une segmentation partielle de l'objet.

Interpolation

Parmi les veines appartenant aux catégories 1 et 2 (orange et bleu), 28% ont nécessité une interpolation. La reconstruction 3D ainsi que les segments interpolés pour toutes ces veines sont représentés dans le tableau 3.5. Généralement, le contraste est perdu dans un très petit nombre de coupes. Cependant, ceci peut tout de même entraîner la disparition de segments assez longs (P01, grande veine cardiaque) lorsque l'orientation de ce segment manquant est colinéaire au plan de coupe axial.

Représentation anatomique

Suite à la segmentation des veines, la caractérisation de l'anatomie en imagerie TDM (cavités et veines) de chacun des 9 patients est illustrée dans le tableau 3.6. Ce tableau permet de comparer l'anatomie du patient perçue par un rendu volumique et la segmentation réalisée par la méthode venant d'être présentée. Pour chaque patient, sur les images 3D segmentées, les veines coronaires sont superposées en couleur aux cavités gauches, et parfois droites quand le contraste du volume TDM permet leur extraction. Chez les patients ayant

P01 - GVC	P02 - VCM	P09 - VCM
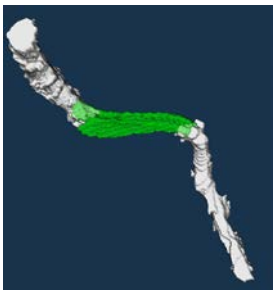		
# Coupes : 2	# Coupes : 2	# Coupes : 3
P10 - VCM	**P11 - VL**	**P15 - VL**
# Coupes : 5	# Coupes : 3	# Coupes : 2

Tableau 3.5 – *Tableau des veines interpolées.* Blanc : segmentation partielle ; Vert : Interpolation.

beaucoup de trabécules, la segmentation par croissance de région conduit à un modèle du VG de surface très irrégulière (P-09, P-11). Sur le modèle extrait, le sinus coronaire, la grande veine cardiaque et la veine cardiaque moyenne, qui sont des références anatomiques sont représentées en violet foncé, tandis que les veines d'intérêt pour la resynchronisation cardiaque (veines postérieures, antérieures et latérales) sont visualisées en vert. Bien que le rendu volumique donne une bonne approximation de la localisation des veines coronaires, les modèles issus de la méthode de segmentation semi-interactive proposée offrent souvent une meilleure appréciation des veines de calibre moyen et fin.

3.2.7 Discussion

Bien que la TDM soit la modalité d'imagerie de meilleure résolution spatiale pour la caractérisation anatomique, l'extraction de modèles anatomiques spécifiques au patient des chambres cardiaques ainsi que des veines coronaires reste un problème difficile, car elle est directement liée à la qualité des contrastes inter-structures des images. L'acquisition d'images ayant un fort rehaussement des veines coronaires tout en gardant un bon contraste entre les cavités droites et gauches est difficile car il faut laisser le temps au produit de contraste de se diffuser dans les veines sans trop attendre sous peine de voir les cavités gauches "lavées" du produit de contraste. La fenêtre de déclenchement de l'acquisition est donc très restreinte, et laissée à la seule appréciation du radiologue. Cette difficulté a conduit à l'obtention d'une base de données contenant des volumes TDM avec des qualités de contraste très variables.

Le parti a donc été pris de développer des méthodes avec un haut degré d'interactivité, plus coûteuses en temps, mais permettant de compenser les difficultés de détection et de fournir un résultat exploitable pour les besoins cliniques. L'application des filtres

	P-01	P-02	P-03
Rendu Volumique			
Segmentation			
	P-06	P-09	P-10
Rendu Volumique			
Segmentation			
	P-11	P-14	P-15
Rendu Volumique			
Segmentation			

Tableau 3.6 – *Rendu volumique et résultats de la segmentation interactive.*

de rehaussement tubulaire a permis de montrer qu'il est possible de détecter des veines même faiblement contrastées, à condition d'appliquer ces filtres très localement et avec une paramétrisation contrôlée à chaque étape. Ainsi, sur les 41 veines extraites des volumes TDM, seules 35% de ces veines bénéficiaient d'un fort contraste (catégories bleue et verte) et 83% d'un contraste fort à moyen permettant d'être détecté en grande partie par rehaussement tubulaire. Les résultats obtenus sont visuellement cohérents avec les images de rendu volumique et ont été validés par un expert radiologue.

Des améliorations peuvent être portées à ce travail pour réduire le temps de segmentation relativement élevé des volumes TDM (environ 1h pour l'extraction des cavités et du réseau veineux) lié à la forte supervision de l'extraction des veines coronaires. Tout d'abord, la région d'intérêt pourrait être déplacée automatiquement lors du passage à la coupe suivante en tenant de l'orientation locale du vaisseau, accessible dans l'image 3D de rehaussement du VOI. D'autre part, il serait aussi envisageable d'automatiser la segmentation des segments bien contrastés (par la méthode proposée par [Garcia, 2011]) pour ensuite se concentrer uniquement sur les parties nécessitant un paramétrage plus fin.

3.3 Caractérisation de la fibrose interstitielle en IRM

Dans certains cas de cardiomyopathies idiopathiques, les cellules responsables de la synthèse du collagène sont stimulées et augmentent alors leur production de collagène. Ceci se traduit alors par l'apparition d'un tissu fibreux, la fibrose insterstitielle, et donc par une augmentation de la matrice extra-cellulaire. La quantification de cette matrice extra-cellulaire apparaît comme un nouvel outil d'analyse des propriétés tissulaires du myocarde, en particulier pour les patients souffrant de cardiomyopathie dilatée idiopathique, qui ne présentent aucun rehaussement tardif sur l'IRM-LGE mais dont la fonction cardiaque peut être altérée par de la fibrose interstitielle.

3.3.1 Calcul du volume extra-cellulaire : séquences IRM-MOLLI

Acquisition des images IRM-MOLLI et *T1-Mapping*

La mesure du volume extra-cellulaire se fait au moyen de deux séquences IRM-MOLLI (*Modified Look-Locker Inversion*), acquises avant et après injection de gadolinium. A partir de chaque séquence, une carte de relaxation T1 est construite en analysant les courbes exponentielles de retour à l'équilibre des protons. Le temps de relaxation T1 correspond au temps nécessaire pour qu'un proton retrouve 63% de sa magnétisation à l'équilibre après avoir fait basculer son axe de magnétisation à 180°. La comparaison des cartes de relaxation avant et après injection de produit de contraste permet de quantifier le volume de la matrice extra-cellulaire.

Séquences IRM-MOLLI

Les séquences MOLLI mesurent le temps de relaxation T1 du myocarde à partir d'images acquises à un même instant du cycle cardiaque mais avec des temps d'inversion différents. Pour cela, plusieurs impulsions radio-fréquence (RF) font basculer l'axe de magnétisation en Z des protons à 180° puis, grâce à la synchronisation ECG, plusieurs images sont acquises au cours du retour à l'équilibre. Dans le premier protocole décrit par [Messroghli *et al.*, 2004], l'acquisition comprend 11 images issues d'une même apnée et nécessite trois impulsions RF qui permettent d'obtenir un ensemble d'images avec différents temps d'inversion (TI, temps entre la dernière impulsion RF et le temps d'acquisition de l'image). Les deux premières inversions donnent lieu à une série de 3 évaluations de la magnétisation

des protons, puis la dernière impulsion permet l'obtention de 5 images supplémentaires. Chaque série d'acquisitions est espacée par un temps de récupération de 4 battements. Ce type d'acquisition se note 3(4)3(4)5. Aujourd'hui, il existe d'autres protocoles d'acquisition, en seulement deux impulsions : 7(4)4 ou 5(3)3 dont le dernier est illustré à la figure 3.15.

T1-Mapping

La cartographie de relaxation T1, ou *T1-Mapping*, consiste à mesurer le temps de relaxation T1 des protons de l'hydrogène en chaque pixel de l'image. Comme montré à la figure 3.15, après inversion, le retour à l'équilibre longitudinal (M_Z) des protons suit une courbe exponentielle :

$$M_Z(t) = M_Z(0).(1 - \exp(\frac{-t}{T_1})) \tag{3.5}$$

où T_1 représente le temps au bout duquel le proton a retrouvé 63% de son équilibre longitudinal ($M_Z(T_1) = 0.63.M_Z(0)$). Cependant, dans la pratique, les multiples impulsions RF perturbent la courbe de relaxation $M_Z(t)$ [Burt *et al.*, 2014]. La fonction exponentielle observée est alors de la forme :

$$M_Z(t) = A - B.\exp(\frac{-t}{T_1^*}) \tag{3.6}$$

A partir des différentes observations de la séquence MOLLI, les paramètres A,B et $T1^*$ peuvent être optimisés, par exemple avec l'algorithme de Levenberg-Marquardt [Messroghli *et al.*, 2004]. La valeur du T1 est alors déduite de ces paramètres par :

$$T_1 = (\frac{B}{A} - 1).T_1^* \tag{3.7}$$

Volume Extra-Cellulaire

Le calcul du volume extra-cellulaire (V_{EC}) est réalisé à partir des cartographies T1 de deux séquences MOLLI, acquises avant injection et environ 15mn après injection de gadolinium, et suivant le taux d'hématocrite (T_H) du patient selon la formule :

$$V_{EC} = (1 - T_H).\frac{\Delta R1_{myocarde}}{\Delta R1_{sang}} \text{ où } \Delta R1 = \frac{1}{T1_{PreInjection}} - \frac{1}{T1_{PostInjection}} \tag{3.8}$$

Chez les patients sains, il est estimé à 25% chez les moins de 40 ans et à 32% chez les plus de 60 ans [Burt *et al.*, 2014].

Analyse des cartographies T1

Le calcul du V_{EC} requiert de mettre en correspondance les voxels du myocarde dans les cartographies T1 pré- et post-injection. En routine clinique, ce calcul se fait en mettant en correspondance des régions d'intérêt, placées manuellement, au sein des deux images [White *et al.*, 2013; Miller *et al.*, 2013; Schelbert *et al.*, 2011]. Généralement, trois plans de coupes (apical, mi-cavitaire et basal) sont acquis pour faire une estimation par segments de la matrice extra-cellulaire, qui peut ensuite être représentée en œil-de-bœuf.

Peu d'études se soit attachées à automatiser le calcul du V_{EC}. [Kellman *et al.*, 2012] ont proposé la chaîne de traitement suivante.

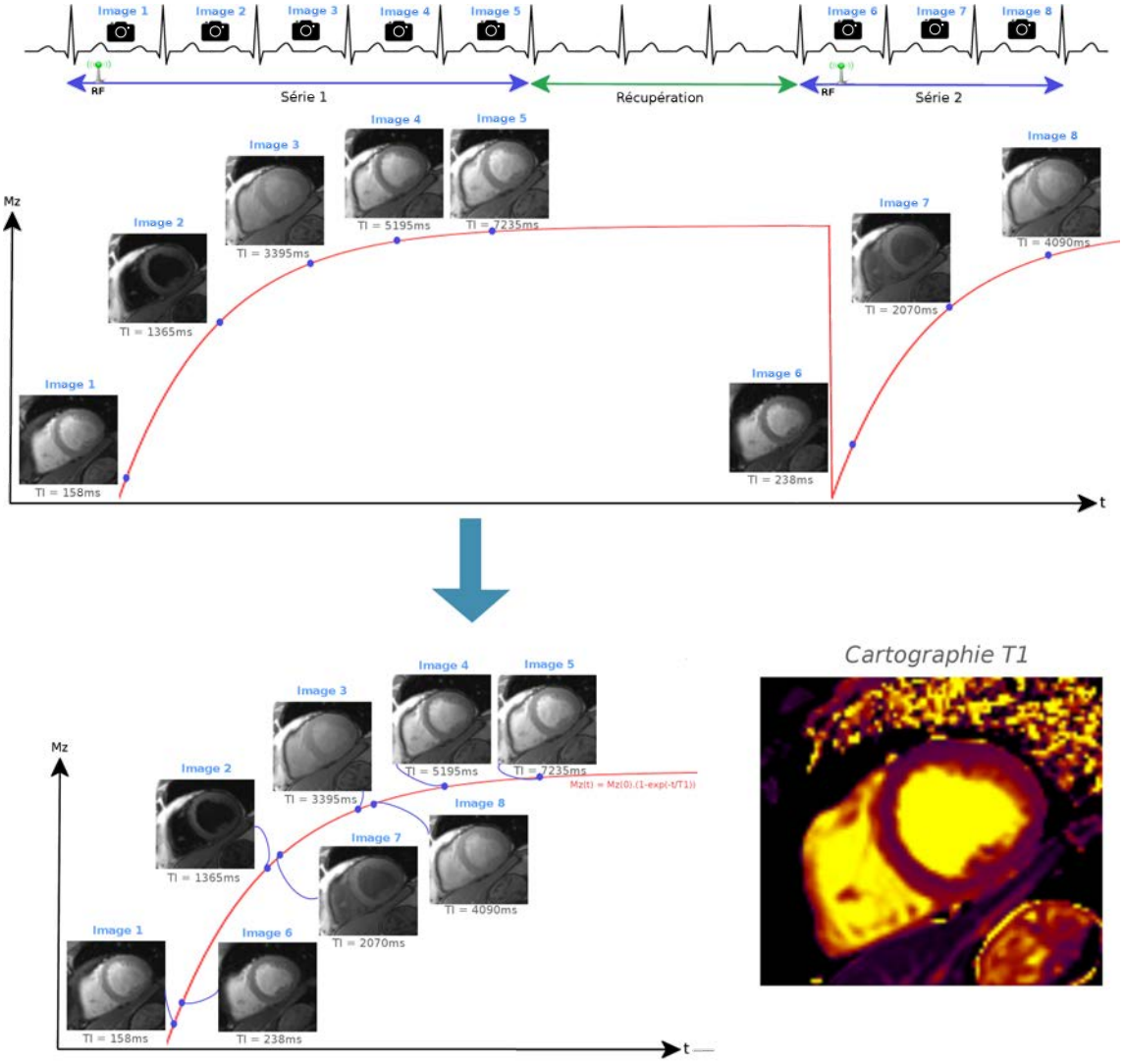

FIGURE 3.15 – *Protocole d'acquisitions des séquences MOLLI en 5(3)3.* La première impulsion RF permet l'acquisition de 5 images. Un temps de récupération de 3 battements cardiaques est ensuite laissé avant la seconde impulsion qui permet l'acquisition de 3 nouvelles images. La séquence MOLLI se compose ainsi de 8 images, ayant des temps d'inversion différents, et associés à une magnétisation des protons différente (courbe rouge).

1. **Correction des mouvements respiratoires dans les séquences MOLLI**. Une apnée imparfaite peut induire une variation de la position du coeur au sein du médiastin. Les différences de position du myocarde dans la séquence image conduisent alors à une mauvaise estimation du T1 et à l'apparition d'artefacts de mouvement dans la carte de relaxation. [Xue *et al.*, 2012] ont proposé de corriger ces mouvements respiratoires en exploitant la forme exponentielle de la courbe de retour à l'équilibre pour générer une série d'images synthétiques correspondant aux divers temps d'inversion de la séquence à partir de la première image. En obtenant ainsi des paires d'images de contraste équivalent, une méthode de recalage déformable, basée sur l'estimation du flot optique, permet de recaler l'ensemble des images de la séquence sur celle correspondant au premier temps d'inversion.
2. **Calcul des cartes de relaxation T1** à partir de l'équation (3.7).
3. **Recalage des séquences pré- et post-injection**. Un recalage déformable entre les images pré et post-injection de plus long temps d'inversion est effecué. La magnétisation étant alors proche du retour à l'équilibre dans les deux séquences, les intensités des deux images sont comparables, facilitant ainsi le recalage.
4. **Calcul du V_{EC} en tout pixel de l'image.** Afin d'effectuer le calcul du V_{EC}, une évaluation du $\Delta R1_{sang}$ est nécessaire. Avant injection, le T1 du sang est compris entre 1300 et 1800ms. Un seuillage de l'image permet d'obtenir un masque identifiant l'intérieur du VG qui est ensuite appliqué à la séquence post-injection suite au recalage des séquences.

3.3.2 Approche proposée

Dans le contexte de planification de la CRT, l'objectif de l'incorporation des séquences IRM-MOLLI est de fournir une caractérisation locale, précise, de la fibrose diffuse. En effet, si aucune étude n'a encore montré de lien entre la présence de fibrose diffuse et la réponse à la CRT, cette dernière affecte la contraction du myocarde. Tout comme pour la fibrose macroscopique [Wong *et al.*, 2013], il paraît pertinent d'éviter, si possible, la stimulation de telles zones. L'objectif est alors de générer une description précise, en 3D, de la fibrose interstitielle qui sera intégrée dans l'analyse pré-opératoire de planification et mise en correspondance avec les descripteurs issus des autres modalités.

L'objectif de cette étude de la fibrose diffuse est de générer un modèle 3D qui sera intégré dans l'analyse pré-opératoire de planification et mis en correspondance avec les descripteurs issus des autres modalités. Pour fournir une description précise de la fibrose interstitielle, deux étapes doivent être mises en œuvre : (i) la reconstruction 3D des volumes d'images, par alignement spatial des coupes de la séquence pré-injection ; (ii) le recalage de la séquence post- sur la séquence pré-injection. L'étape de reconstruction 3D est nécessaire puisque, suite aux mouvements respiratoires et du patient, les coupes ne sont pas bien alignées (cf. figure 3.16).

L'ensemble des étapes mises en œuvre est résumée sur la figure 3.17. Afin d'obtenir une bonne précision spatiale du V_{EC}, les séquences MOLLI de 10 à 16 coupes petit axe avant et après injection de gadolinium ont été acquises (en 7(4)4 ou 5(3)3) pour chaque patient. Les cartographies T1 sont automatiquement générées par la station d'acquisition IRM, après un recalage déformable qui aligne toutes les images de la séquence MOLLI sur la première image acquise. Suite aux traitements effectués sur la station d'acquisition IRM, deux types d'images sont disponibles : les images de la séquence MOLLI (de 8 à 11 selon le protocole d'acquisition) et les cartographies T1. Le premier objectif de cette section est de déterminer quel type d'image permet d'obtenir les meilleurs résultats pour effectuer la reconstruction

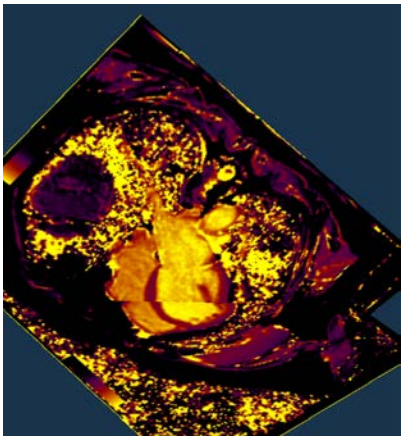

FIGURE 3.16 – *Intersection d'une coupe petit axe avec un plan de coupe 4 cavités.* Un mauvais alignement entre les myocardes est à noter.

du volume image 3D par alignement des coupes et le recalage inter-séquences. L'apport des pré-traitements, qui permettent d'obtenir des représentations structurelles de l'image grâce au gradient et à l'entropie, a également été investigué. Les myocardes des deux séquences sont aussi segmentés manuellement en délimitant les contours endocardique et épicardique, afin de faciliter le recalage. L'image 3D reconstruite servira ainsi de référence anatomique. Chaque coupe composant l'image T1 post-injection sera ensuite recalée sur son homologue de l'image T1 pré-injection. Ainsi, suite au recalage inter-séquence, l'image T1 post-injection est à la fois spatialement alignée et recalée avec l'image pré-injection. Le T1 du sang sera alors extrait dans les deux images et le V_{EC} calculé pour chaque voxel appartenant au myocarde. Enfin, la dernière étape consistera à utiliser l'image volumique du V_{EC} ainsi créée pour générer une surface représentant la valeur du V_{EC} dans l'ensemble du myocarde.

3.3.3 Choix des images et pré-traitements

Afin de définir la représentation du myocarde permettant d'obtenir le meilleur alignement spatial ainsi que celle donnant le meilleur recalage inter-séquences, deux types d'images associées à deux pré-traitements ont été comparés.

Choix des images

Tout d'abord, le recalage déformable effectué par la station d'acquisition IRM fournit un ensemble d'images (séquence MOLLI), représentant le cœur à un même instant des cycles cardiaque et respiratoire mais à des temps d'inversion différents. Bien que chaque séquence MOLLI (ou série d'image) contienne le même nombre d'images, les temps d'inversion utilisés pour discrétiser la courbe de retour à l'équilibre varient à chaque acquisition et pour chaque plan de coupe. Ainsi de grandes variations d'intensité existent entre les images I_k ($k^{ième}$ image de la série) de deux plans différents (cf. figure 3.18). D'autre part, l'injection de gadolinium fait chuter le temps de relaxation T1, ce qui accentue d'autant plus les disparités d'intensité entre les images issues des séquences pré- et post-injection. Pour effectuer le recalage inter-séquences, [Kellman *et al.*, 2012] suggèrent l'utilisation des images ayant le plus long temps d'inversion (dernière image de la série), correspondant au retour à l'équilibre de la magnétisation, ce qui permet de travailler avec des couples d'images d'intensité comparables.

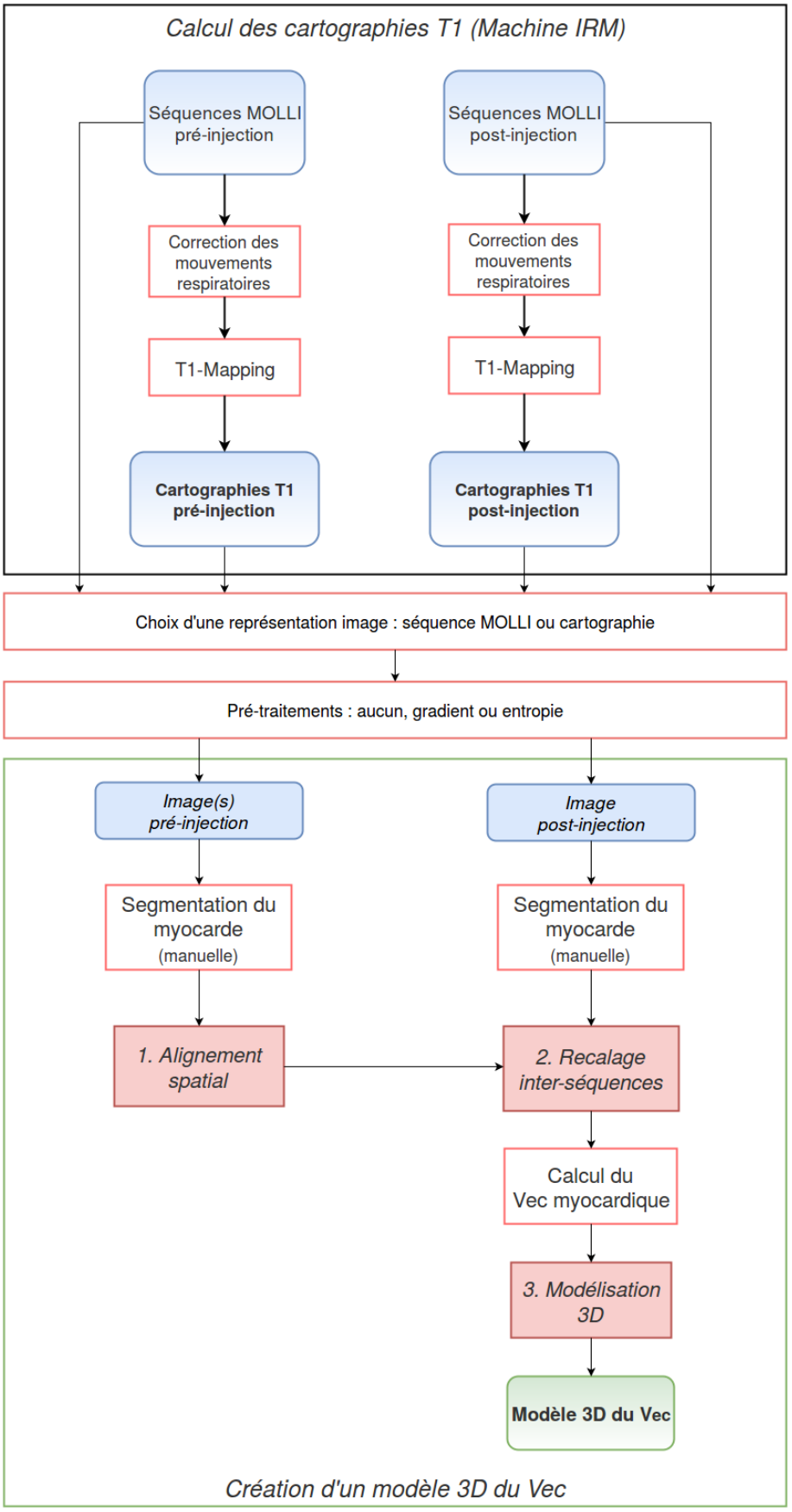

FIGURE 3.17 – *Création d'un modèle 3D du volume extra-cellulaire.* Les premières étapes (cadre noir) sont réalisés automatiquement sur la station d'acquisition IRM. Suite au choix de la représentation image et des pré-traitements à effectuer, la création d'un modèle 3D du V_{EC} s'articule en 3 étapes (blocs rouges).

Une seconde option consiste à utiliser directement les cartographies T1 calculées à partir des séquences. Ces cartographies semblent avantageuses pour faciliter l'alignement spatial, car elles fournissent des valeurs de T1 du myocarde qui sont bien distincts du T1 du sang et qui restent les mêmes dans tous les plans de coupes. L'emploi semble plus difficile pour le recalage inter-séquences, les valeurs de T1 avant et après injection étant très différentes (cf. figure 3.19).

Pré-traitement

En plus du choix du type d'image utilisée, il est possible d'employer des pré-traitements afin de s'affranchir des difficultés liées aux différences d'intensité. Ainsi, les alignements spatiaux et les recalages inter-séquences obtenus à partir de deux représentations structurelles de l'image, le gradient et l'entropie, ont également été considérées.

L'amplitude du gradient est utilisé dans la détection des contours de l'image. Il est facilement calculé par convolution avec la dérivée d'une gaussienne, ce qui revient à lisser l'image avant d'en calculer le gradient de façon à limiter la sensibilité au bruit selon l'équation :

$$\begin{aligned} \nabla_x I(x,y) &= I(x,y) * \frac{\partial G(x,y)}{\partial x} = I(x,y) * \frac{-2x}{2\pi\sigma^2} e^{-\frac{x^2+y^2}{2\sigma^2}} \\ \nabla_y I(x,y) &= I(x,y) * \frac{\partial G(x,y)}{\partial y} = I(x,y) * \frac{-2y}{2\pi\sigma^2} e^{-\frac{x^2+y^2}{2\sigma^2}} \end{aligned} \tag{3.9}$$

L'entropie mesure la dispersion des intensités contenue dans un échantillon d'image. Ainsi les régions avec des pixels d'intensité homogène, et donc issus d'une même structure anatomique, sont associées à une faible entropie, tandis que les régions contenant des pixels de plusieurs structures anatomiques présentent une entropie plus élevée. Soit $\mathcal{V}(x,y)$ un voisinage du pixel (x,y) et $P(I(X))$ la probabilité d'apparition de l'intensité $I(X)$ au sein de ce voisinage. L'entropie associée au voisinage $\mathcal{V}$ est définie par :

$$H(\mathcal{V}) = -\sum_{X \in \mathcal{V}} P(I(X)) log_2 P(I(X)) \tag{3.10}$$

L'ensemble de ces images est illustré par le tableau 3.7.

À partir des différents choix d'images et de pré-traitements venant d'être présentés, six représentations images peuvent être définies pour chaque plan d'acquisition. Les performances de ces six représentations pour effectuer l'alignement spatial et le recalage inter-séquences seront évaluées lors des résultats.

3.3.4 Reconstruction 3D par alignement spatial des coupes petit axe

L'alignement spatial des coupes petit axe a pour but d'obtenir une image T1 volumique représentative de l'anatomie du patient, en corrigeant les décalages entre coupes liés à des apnées différentes ou au mouvement du patient. Cette problématique a déjà fait l'objet d'une étude dans les travaux de [Betancur Acevedo, 2014] pour les modalités IRM-Ciné et IRM-LGE. La méthode de correction proposée consiste à se servir d'un ensemble de vues grand axe (2, 3 et 4 cavités) comme références spatiales et d'utiliser les intersections des coupes petit axe avec l'ensemble de ces plans. La transformation recherchée est alors définie comme celle permettant d'obtenir la meilleure correspondance du myocarde dans l'ensemble des images. Afin d'adapter ces travaux aux séquences MOLLI, des acquisitions pré-injection supplémentaires en vues 2, 3 et 4 cavités ont donc été réalisées.

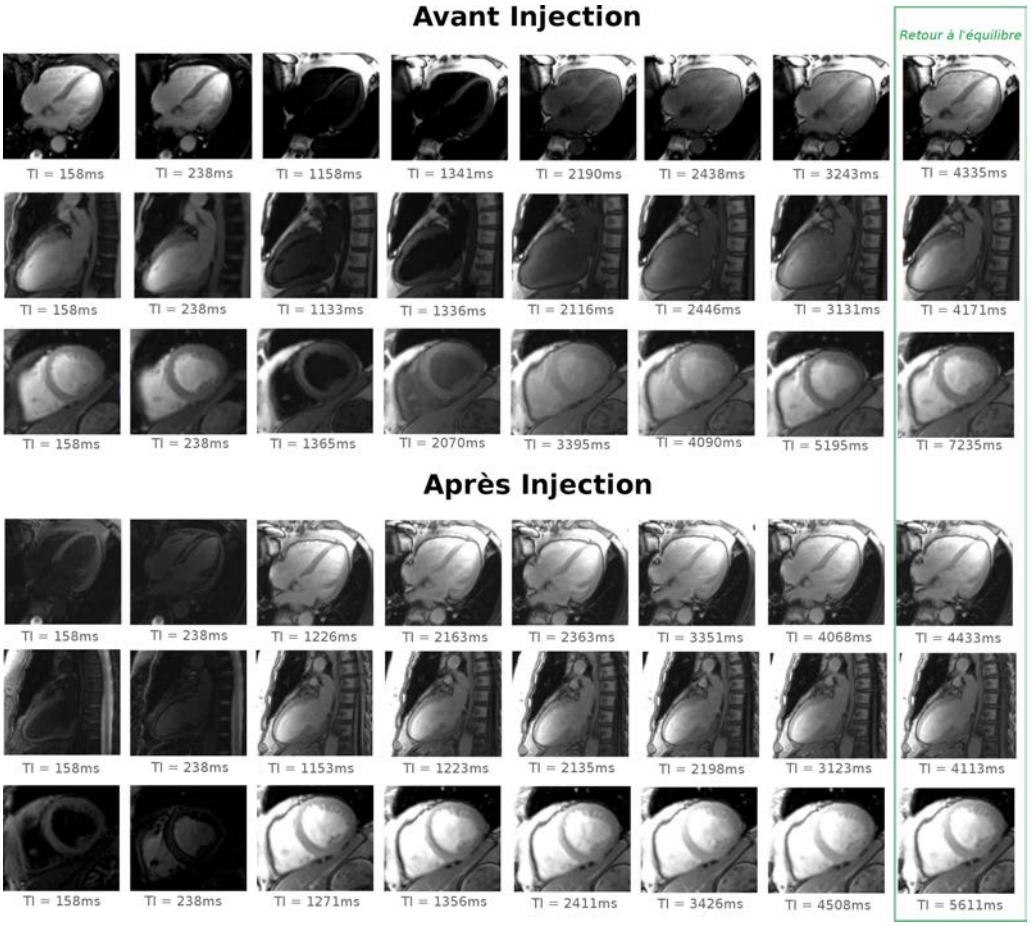

FIGURE 3.18 – *Séquences MOLLI avant et après injection de gadolinium d'un plan 4 cavités, 2 cavités et petit d'axe d'un même patient.* Avant injection, la dernière image marque le retour à l'équilibre de la magnétisation, tandis que ce retour à l'équilibre est visible dès la troisième image dans la séquence post-injection.

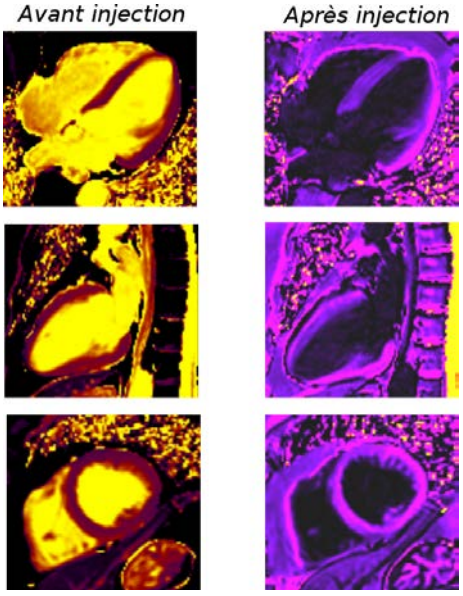

FIGURE 3.19 – *Cartographies T1 avant et après injection de gadolinium d'un plan 4 cavités, 2 cavités et petit d'axe d'un même patient.* L'emploi des cartographies T1 a pour avantage de travailler avec des images de même intensité pour l'alignement spatial mais complique le recalage inter-séquences.

	Image originale	Amplitude du gradient	Entropie
Séquence MOLLI (images de plus long temps d'inversion)			
Pré-Injection	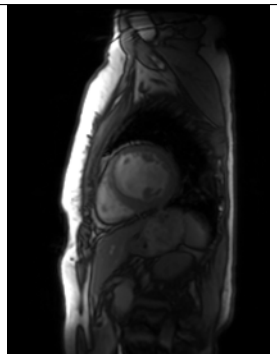	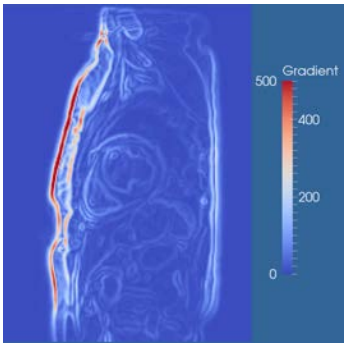	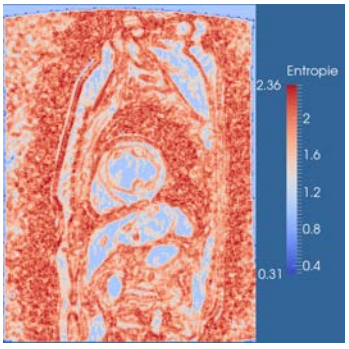
Post-Injection	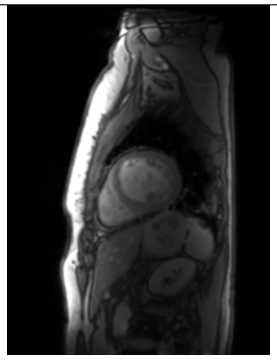	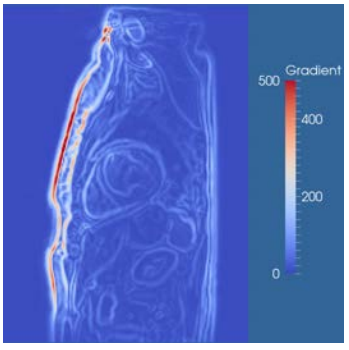	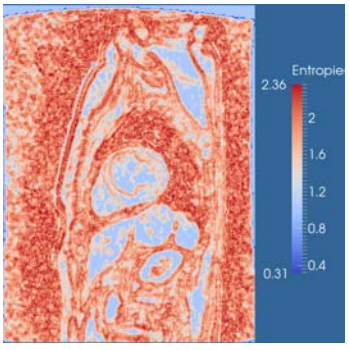
Cartographies T1			
Pré-Injection	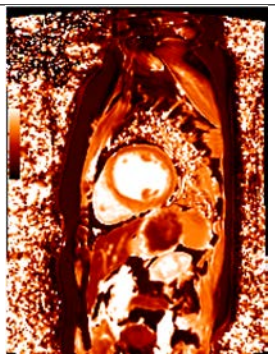	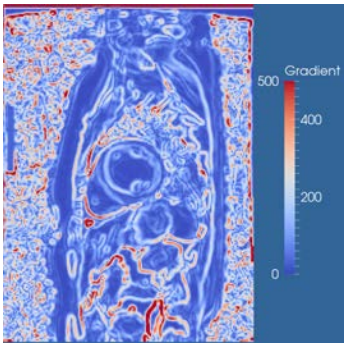	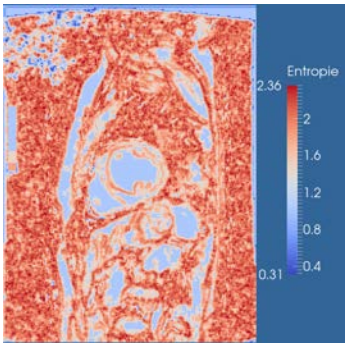
Post-Injection	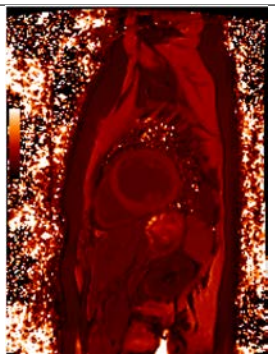	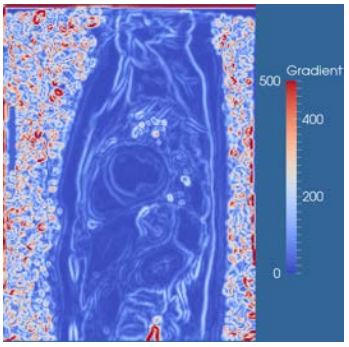	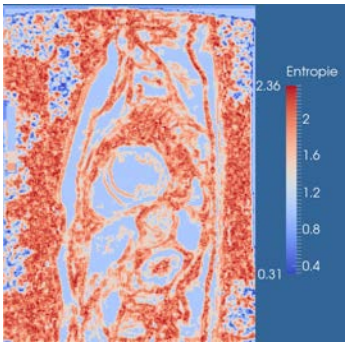

Tableau 3.7 – *Tableau des pré-traitements évalués pour l'alignement spatial et le recalage inter-séquences.* De gauche à droite : Image initiale ; gradient calculé par convolution avec une gaussienne de paramètre $\sigma = 1.5$; entropie sur un voisinage $\mathcal{V}$ de rayon 1.5mm.

Principe

Dans les travaux de [Betancur Acevedo, 2014], l'alignement de l'ensemble des plans IRM est obtenu de manière séquentielle. Les coupes grand axe sont d'abord recalées entre elles, puis les coupes petit axe sont alignées en tenant compte de l'ensemble des intersections qu'elles forment avec les coupes grand axe :

1. Recalage de la coupe 2 cavités sur la coupe 4 cavités
2. Recalage de la coupe 3 cavités sur les coupes 2 et 4 cavités
3. Recalage des coupes petit axe sur les trois coupes grand axe

Chaque transformation est optimisée en comparant les intensités des pixels situés aux intersections entre plans (cf. figure 3.20). Les intersections sont définies en tenant compte de l'épaisseur du plan mobile, ce qui se traduit par l'obtention de deux rubans de voxels. La position et l'orientation du plan mobile sont optimisées de manière à obtenir deux ceintures de voxels maximisant un critère de similarité. Dans la pratique, [Slomka *et al.*, 2007] ont montré que la position du plan mobile peut être simplement optimisée par une translation dans le plan image et l'orientation par une mise à l'échelle le long des axes de ce plan.

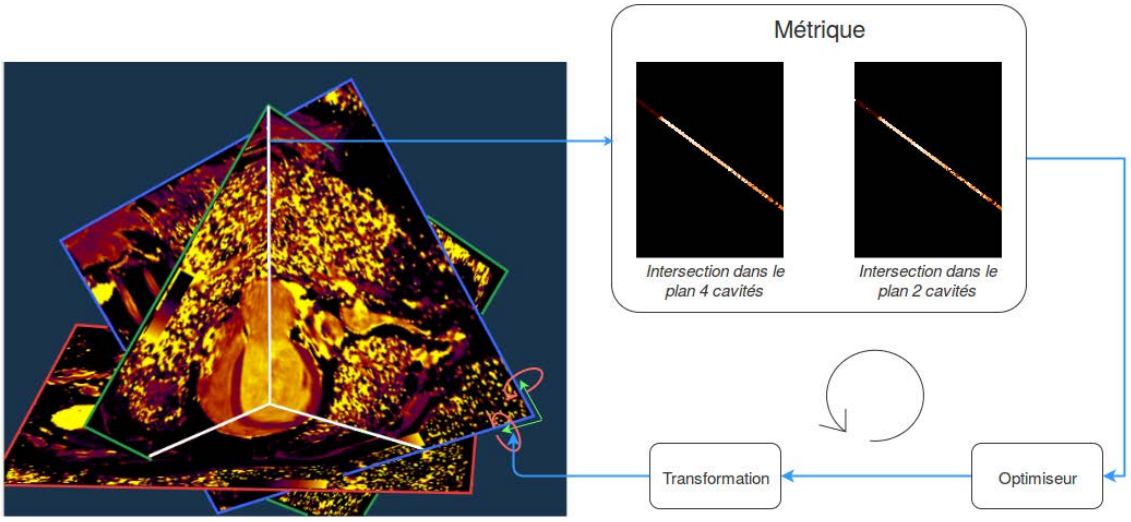

FIGURE 3.20 – *Alignement de la vue 2 cavités sur la 4 cavités.* L'optimisation met à jour la transformation en fonction de la métrique qui compare les intersections issues des plans 2 et 4 cavités.

Adaptation aux cartographies T1

Une nouvelle étude a été effectuée pour adapter cette méthode au cartographies T1. Ainsi, plusieurs métriques ont été comparées. D'autre part, les régions pulmonaires étant très bruitées dans les cartographies T1 et la position de la cage thoracique pouvant varier entre les acquisitions, un masque de recalage a été employé pour restreindre les régions considérées par la métrique au myocarde.

Choix de métrique et optimisation

Concernant la métrique utilisée, [Elen *et al.*, 2009] recommandent d'employer la différence absolue ou l'information mutuelle normalisée (NMI) pour la correction des images

IRM-Ciné, tandis que [Betancur Acevedo, 2014] concluent à la supériorité de la NMI concernant l'IRM-Ciné et des moindres carrés de l'entropie pour l'IRM-LGE. Dans cette étude, la corrélation normalisée (NC) a été évaluée en plus des moindres carrés et de l'information mutuelle normalisée.

La corrélation normalisée mesure la similarité de deux signaux ou de deux images I_1 et I_2 par :

$$NC(I_1, I_2) = \frac{\sum_{(i,j)} I_1(i,j).I_2(i,j)}{\sqrt{\sum_{(i,j)} I_1(i,j)^2 \sum_{(i,j)} I_2(i,j)^2}} \tag{3.11}$$

La métrique des moindres carrés est définie par :

$$MC(I_1, I_2) = \sum_{(i,j)} (I_2(i,j) - I_2(i,j))^2 \tag{3.12}$$

Enfin, l'information mutuelle est une mesure de la quantité d'information commune aux deux images se basant sur l'entropie. Deux signaux indépendants ont une entropie conjointe $H(I_1, I_2)$ égale à la somme des entropies de chaque signal ($H(I_1, I_2) = H(I_1) + H(I_2)$). L'information mutuelle ou commune aux deux images s'exprime alors par :

$$MI(I_1, I_2) = H(I_1) + H(I_2) - H(I_1, I_2) \tag{3.13}$$

Cette fonction étant dépendante de la dimension des images, la version normalisée qui revient à définir $\frac{H(I_1)+H(I_2)}{H(I_1,I_2)} = 1$ pour deux signaux indépendants est souvent préférée et notée :

$$NMI(I_1, I_2) = \frac{H(I_1) + H(I_2)}{H(I_1, I_2)} \tag{3.14}$$

Enfin, la minimisation de la métrique est réalisée par la méthode de Nelder-Mead (ou *downhill simplex method*), qui ne nécessite pas le calcul de dérivées et a déjà été employée avec succès dans les travaux de [Slomka *et al.*, 2007; Elen *et al.*, 2009; Betancur Acevedo, 2014].

Définition d'un masque de recalage

Pour limiter l'influence des structures annexes (poumons, cage thoracique...), un masque de recalage a été utilisé pour l'alignement des plans de coupe petit axe. Suite à l'étape de segmentation manuelle, les contours endocardique et épicardique de chaque coupe petit axe sont délimités. Le masque de recalage est alors défini comme étant la région située à l'intérieur du contour épicardique.

3.3.5 Recalage inter-séquences

La qualité de l'évaluation du volume extra-cellulaire repose essentiellement sur le recalage entre les régions myocardiques des images pré- et post-injection. Dans leurs travaux, [Kellman *et al.*, 2012] et [Xue *et al.*, 2012] ont eu recours au recalage déformable aussi bien pour la correction des mouvements respiratoires intra-séquence que pour la mise en correspondance des cartographies pré- et post-injection. En théorie, la synchronisation des acquisitions à l'ECG devrait fournir des images du cœur en mi-diastole dans les deux séquences. Un recalage rigide pourrait donc être suffisant pour mettre en correspondance les deux cartographies du myocarde. Le recalage rigide a pour avantage de ne pas déstructurer l'organisation des pixels au sein du myocarde et donc de garantir une meilleure précision

du V_{EC} pour les paires d'images ou la forme du myocarde est quasi-identique. Dans la pratique, les difficultés liées au calcul des cartographies T1 précédemment évoquées rendent l'utilisation du recalage déformable inévitable dans certains cas. L'approche proposée dans ces travaux est donc de privilégier le recalage rigide autant que possible et de n'effectuer un recalage déformable que si nécessaire. Une mesure $\mathcal{M}$ permettant de quantifier la performance du recalage rigide est alors proposée pour déclencher le recalage déformable uniquement dans les cas de déformations myocardiques trop importantes. Un rythme cardiaque du patient trop irrégulier ou encore la présence d'artefacts dans les images peuvent conduire à l'échec des recalages déformables reposant uniquement sur les intensités des images. Dans ce cas, et toujours suivant la mesure $\mathcal{M}$, les segmentations du myocarde sont utilisées pour définir une déformation cohérente du muscle cardiaque. La figure 3.21 illustre les différents cas pouvant être rencontrés.

Recalage rigide

La première étape de l'algorithme de recalage proposé est de déterminer si une transformation rigide suffit à mettre en correspondance les images pré- et post-injection. La transformation recherchée pour chaque coupe petit axe est alors une translation $T(x, y)$ dans ce plan de coupe. Deux types de recalages rigide ont été testés : un recalage basé sur les contours myocardiques avec l'algorithme *Iterative Closest Point* (ICP) et un recalage basé intensité. Dans cette seconde option, les performances des métriques, l'information mutuelle et la corrélation normalisée, appliquées aux six représentations images précédemment définies, ont été évaluées. Des tests préliminaires ont montré que l'information mutuelle normalisée (NMI), précédemment définie, ne permettait pas d'aboutir à des résultats concluants. Dans cette partie, elle a été remplacée par l'information mutuelle de Mattes (MMI) [Mattes *et al.*, 2001].

La difficulté principale du recalage rigide vient du fait que les différences de positions respiratoires entraînent des déformations inhomogènes dans l'image. En effet, si le coeur et le diaphragme suivent une translation verticale, la cage thoracique décrit un mouvement plutôt horizontal en se dilatant. Les régions osseuses associées au thorax étant généralement très intenses dans les images, les méthodes de recalage classiques conduisent généralement à une bonne superposition du thorax dans les images pré et post-injection mais échouent à superposer le myocarde (cf. figure 3.22). Il faut donc restreindre au myocarde les régions considérées par la métrique.

Une transformation $T(x, y)$ a ainsi été déterminée et appliquée en minimisant la corrélation normalisée et en maximisant l'information mutuelle, sur la zone du masque, grâce à une descente de gradient.

Recalage déformable

En cas d'échec du recalage rigide, un recalage déformable est appliqué. La transformation recherchée est alors un champ de déformation. Elle peut être déterminée en cherchant la déformation d'une grille de points régulièrement espacés dans l'image ou à l'aide d'une fonction analytique. Dans leur travaux, [Xue *et al.*, 2012; Kellman *et al.*, 2012] ont recours aux méthodes de flot optique. Ces méthodes se basent sur l'hypothèse que les pixels d'une séquence temporelle soumis à de petits déplacements conservent la même intensité au cours du temps. Dans une séquence d'images soumises à un champ de déplacement $\vec{u}$, un voxel

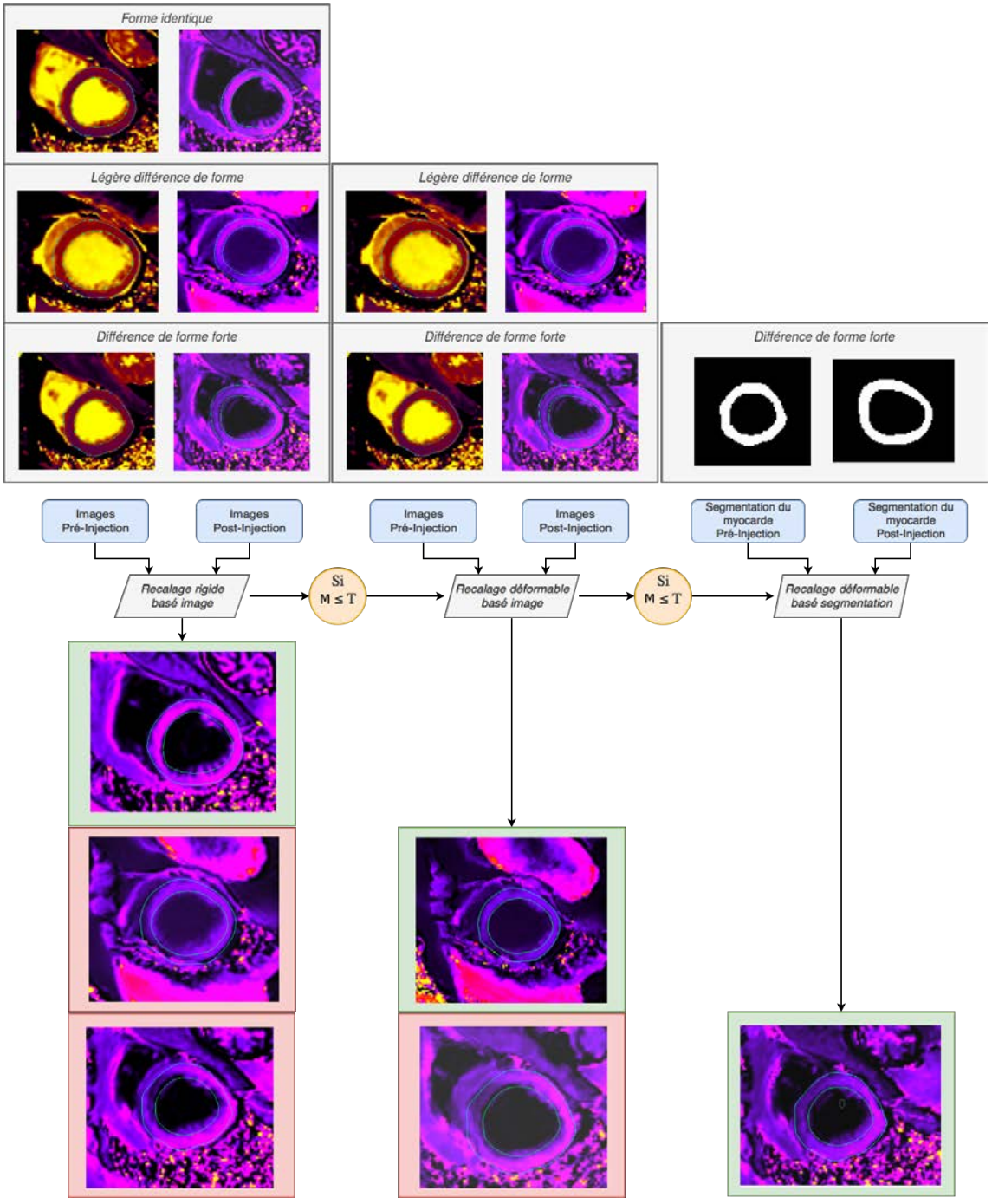

FIGURE 3.21 – *Recalage inter-séquence des coupes petit axe.* Haut : paires de plans à recaler ; Bas : résultat du recalage (vert : recalage effectué avec succès ; rouge : échec).

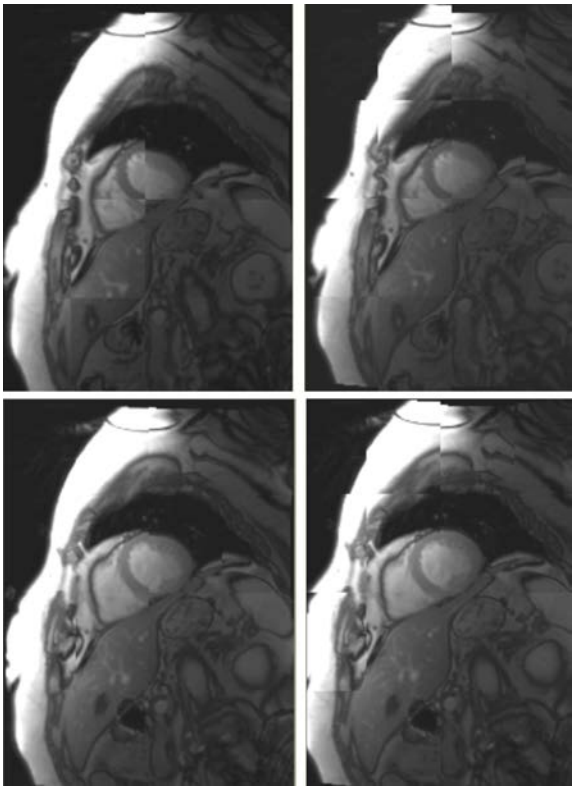

FIGURE 3.22 – *Vue en damier du recalage rigide de deux plans sur le dernier instant des séquences MOLLI.* Images de gauche : sans masque du myocarde, Images de droite : avec masque.

d'intensité I vérifie l'équation :

$$\nabla I.\vec{u} + \frac{\partial I}{\partial t} = 0 \tag{3.15}$$

Elles ont pour avantage de concentrer les déformations au niveau des contours de l'image, contrairement aux grilles de déformation. Dans ces travaux, l'algorithme des démons [Thirion, 1998], reposant sur le flot optique, a été utilisé. Il consiste en une renormalisation du vecteur $\vec{u}$:

$$\vec{u}(X) = \frac{C(X) - T(S)(X)}{||\nabla C(X)||^2 + (C(X) - T(S)(X))^2}||\nabla C(X)|| \tag{3.16}$$

où T est la transformation permettant de transformer l'image source S en l'image cible C. De plus, à chaque itération, le champ de déformations est lissé par un filtrage gaussien. Cet algorithme a aussi été testé sur les six représentations images.

À partir des contours endocardiques et épicardiques, une image binaire correspondant à la région du myocarde est générée. En cas d'échec du recalage déformable basé image, l'algorithme des démons est alors appliqué directement sur les images binaires de segmentation. Ceci permet de pouvoir calculer le V_{EC} même en cas de fortes déformations.

Définition d'une mesure de performance du recalage

Afin d'automatiser les étapes de recalage, une mesure de similarité entre les deux sous-images du myocarde est définie. Pour cela, deux types de mesures ont été considérés pour évaluer la correspondance entre myocardes après chaque recalage :

1. **Mesures entre images** : information mutuelle et corrélation normalisée ;

2. **Mesure entre segmentations** : score de Dice.

Le score de Dice quantifie le taux de superposition entre deux images binaires selon l'équation :

$$Dice(I_1, I_2) = 2\frac{|I_1 \cap I_2|}{|I_1| + |I_2|} \tag{3.17}$$

où $|I_k|$ représente le nombre de pixels appartenant au myocarde contenu dans l'image I_k et $|I_1 \cap I_2|$ le nombre de pixels communs aux deux images binaires.

Pour chacune de ces mesures, un seuil doit permettre de valider le recalage ou de faire progresser l'algorithme à l'étape suivante. Les tests effectués sont présentés à la section suivante.

3.3.6 Résultats de la reconstruction et du recalage

L'ensemble des méthodes présentées ci-dessus a été évalué à l'aide des séquences issues de la base de données RICART. Parmi les 15 patients, deux patients présentaient des cartographies T1 beaucoup trop artéfactées pour permettre une évaluation du V_{EC} et un patient présentait trop peu de correspondance entre les images pré- et post-injection. Ils ont donc été exclus de l'évaluation.

Alignement spatial

Les alignements des plans petit axe ont été comparés, pour un ensemble de 98 plans, en considérant : les deux types d'images (cartographies T1 ou image de plus long temps d'inversion) ; les trois types de filtrage (pas de filtrage, gradient, entropie) ; les trois métriques (MS, NC et NMI). Pour cela, l'alignement des plans petit axe avec les vues 2 et 4 cavités à été qualifié visuellement selon trois niveaux : 0 pour un non alignement, 1 pour un léger décalage et 2 pour un très bon alignement. La figure 3.23 illustre les résultats obtenus en représentant respectivement en rouge, orange et vert le nombre de plans appartenant aux catégories 0,1 et 2.

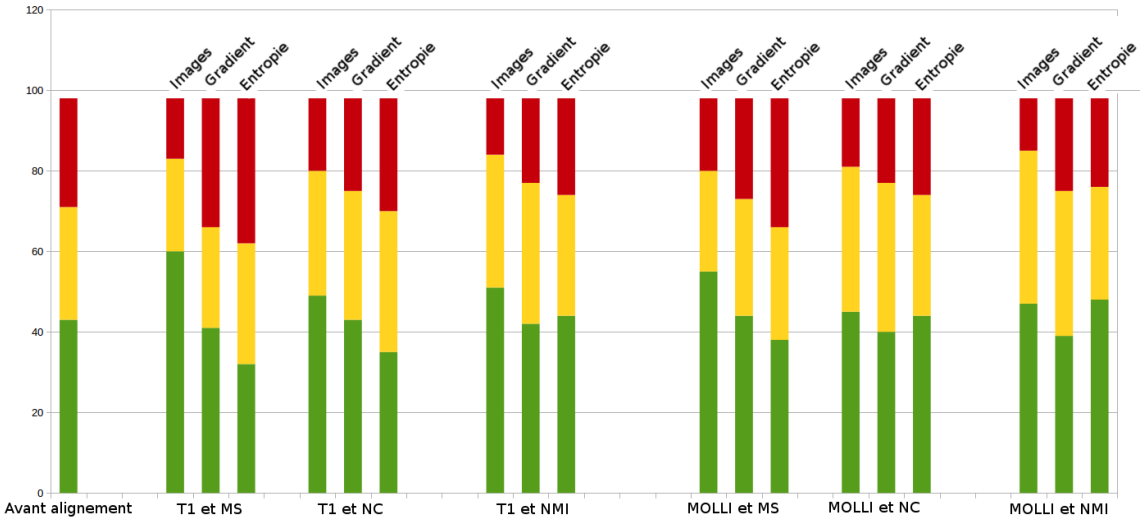

FIGURE 3.23 – *Quantification de l'alignement spatial des plans petit axe en fonction de la métrique et de la représentation image utilisée.*

Ces résultats montrent que l'utilisation des images initiales donnent un plus grand nombre de plans très bien alignés (vert) comparé aux représentations structurelles. D'autre part, la métrique des moindre carrés utilisée sur les cartographie T1 est la méthode permettant d'obtenir les meilleurs résultats. En effet, elle possède d'une part la plus grande part de plans très bien alignés et d'autre part, une des plus petites portions de plans non alignés (rouge). C'est donc cette méthode qui a été retenue pour nos applications.

Recalage des séquences pré- et post-injection

Ensuite, le recalage inter-séquences a été évalué sur ces mêmes représentations images, mais avec les métriques de corrélation normalisée (NC) et d'information mutuelle de Mattes (MMI). Cette évaluation s'est faite en trois temps. Tout d'abord les caractéristiques de la méthode de recalage rigide permettant d'obtenir le plus grand nombre de coupes bien recalées ont d'abord été sélectionnées. Ensuite, à partir de cette méthode, une mesure permettant de quantifier la performance du recalage rigide, qui sera utilisée pour déclencher le recalage déformable en cas de fortes déformations, a été définie. Enfin, la représentation image permettant d'obtenir le meilleur recalage déformable a également été définie.

Evaluation du recalage rigide

Dans un premier temps, les méthodes de recalage rigide (basées sur les contours et sur l'intensité) ont été appliquées à l'ensemble de la base de données. Grâce à la délinéation manuelle des contours myocardiques, l'application de l'ICP permet d'obtenir une première solution spatialement cohérente dans les cas où le recalage rigide suffit. Afin d'identifier les méthodes de recalage basées intensité susceptibles de conduire à une bonne solution, les transformations obtenues à partir des six représentations image (deux types d'images et trois types de filtrage) et des deux métriques considérées (NC et MMI), ont été comparées à la transformation obtenue par l'ICP. Cette comparaison est présentée par la figure 3.24. Elle montre que la corrélation normalisée appliquée à l'entropie des images T1 et l'information mutuelle de Mattes appliquée aux cartographies T1 permettent d'obtenir des transformations très proches de celles obtenues par l'ICP.

Les performances de ces trois méthodes : ICP, NC de l'entropie des images T1 et MMI des images T1 ont ensuite été comparées visuellement, en superposant les contours du myocarde, segmentés dans les images pré-injection, aux images post-injection recalées. Ainsi, le nombre de coupes petit axe bien recalées après recalage rigide a pu être évalué pour chaque méthode. Les résultats sont présentés par la figure 3.25.

Ces résultats montrent que l'ICP et la métrique de corrélation normalisée appliquée à l'entropie des images T1 ont des performances similaires et supérieures à l'information mutuelle appliquée aux images MOLLI. L'ICP reposant entièrement sur la segmentation manuelle, la corrélation normalisée a été préférée.

Détermination d'une mesure de performance du recalage rigide

Afin de définir automatiquement si le recalage rigide suffit à mettre en correspondance les images pré- et post-injection de gadolinium, deux mesures ont été testées. La première consiste à évaluer le score de corrélation après recalage. C'est donc une mesure basée sur l'intensité des images. Dans la seconde, utilisant les contours, les scores de Dice entre les segmentations pré- et post-injection sont évalués suite au recalage.

Pour chacun des huit patients évalués, la figure 3.26 représente les valeurs de ces deux mesures, avec en vert les plans correctement recalés après recalage rigide et en rouge ceux pour lesquels une application du recalage déformable est nécessaire. Ces résultats montrent qu'un seuil de corrélation ne peut être défini pour séparer les deux types de résultat,

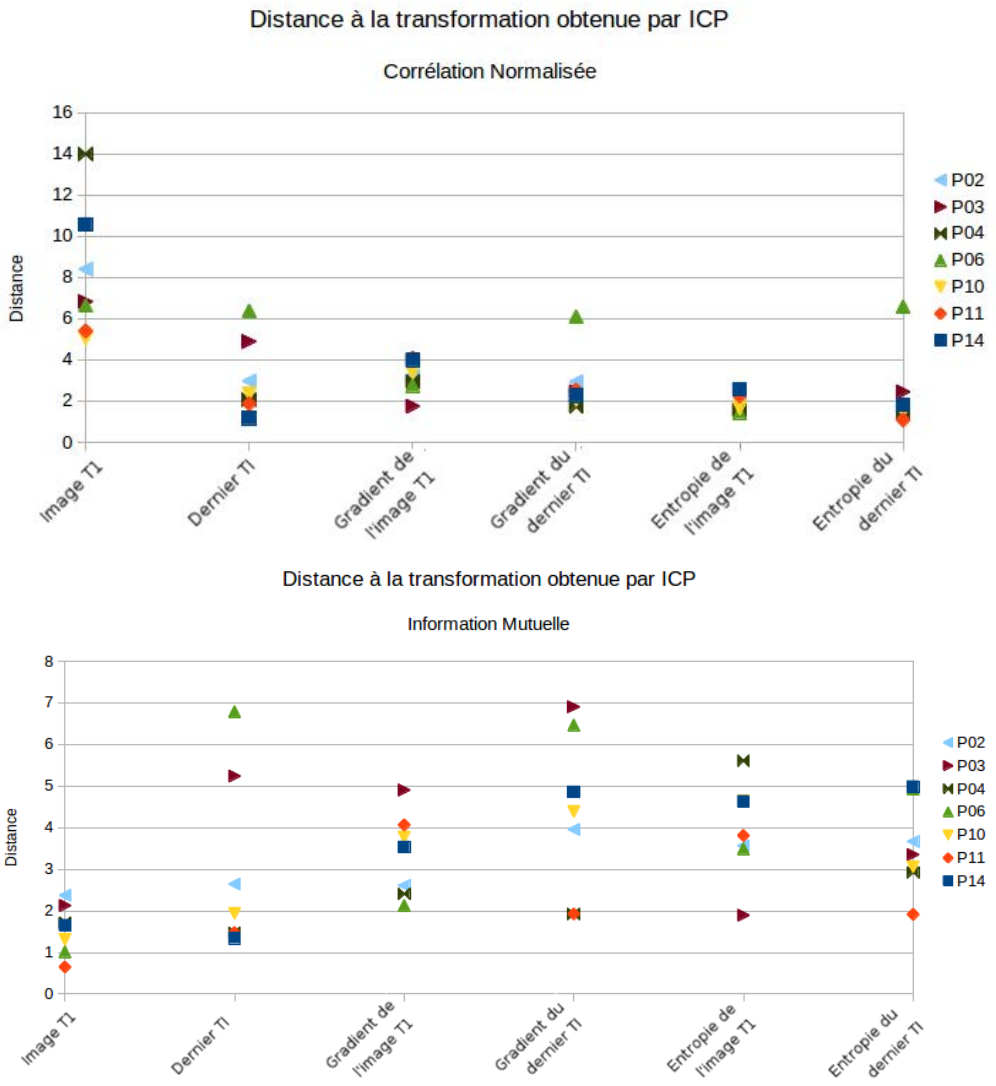

FIGURE 3.24 – *Distance à la transformation obtenue par ICP en fonction de la représentation image utilisée.*

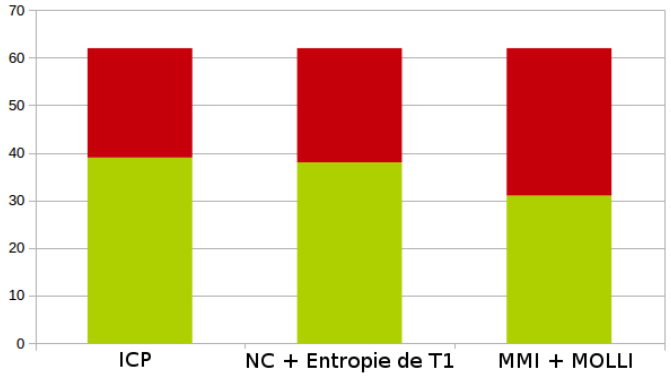

FIGURE 3.25 – *Dénombrement du nombre de plans bien recalés après application des trois méthodes évaluées.*

contrairement au score de Dice. À partir de cette représentation le score de Dice utilisé pour déclencher le recalage déformable a été estimé à 0.75 (cf. figure 3.26, ligne bleue).

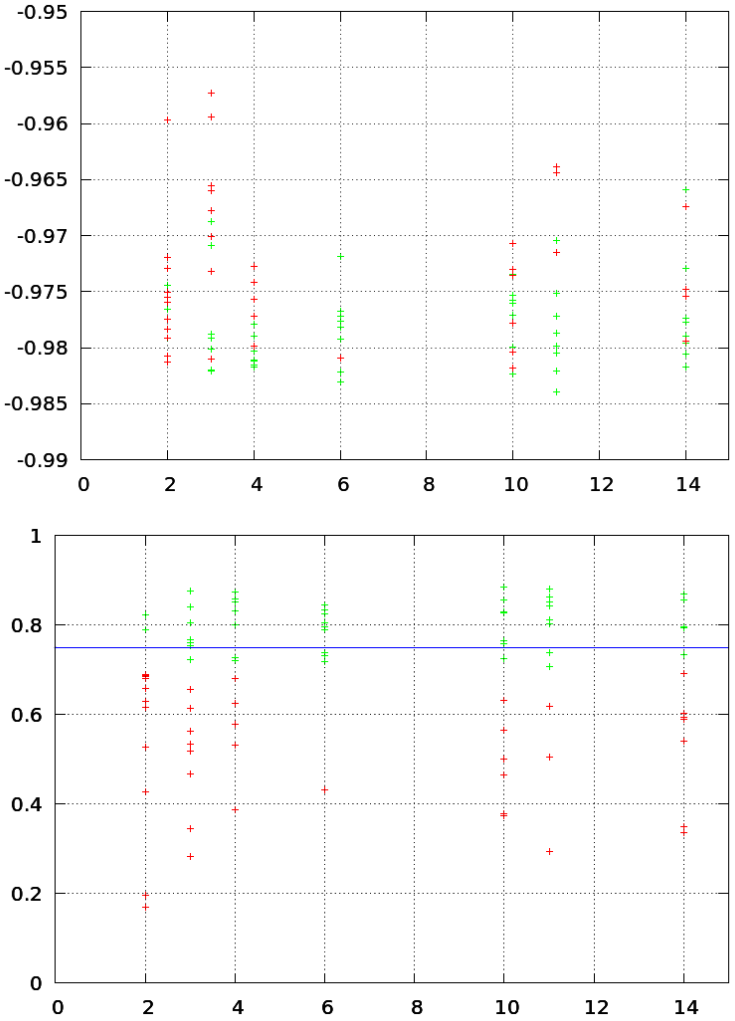

FIGURE 3.26 – *Score de corrélation (haut) et de Dice (bas) après recalage rigide.* Contrairement au score de Dice, la corrélation ne permet pas de différencier les plans bien recalés rigidement (en vert) de ceux nécessitant un recalage déformable (en rouge).

Evaluation du recalage déformable

Enfin, le recalage déformable par l'algorithme des démons a été évalué sur la totalité des plans de coupes petit axe, en calculant le score de Dice entre la délinéation de l'image pré-injection et la propagation de la délinéation de l'image post-injection. Le Dice moyen de chaque patient pour l'ensemble des plans en fonction de la représentation image est donné par la figure 3.27. Les scores les plus élevés sont obtenus par recalage sur l'entropie des cartographies T1.

En cas de déformation très importante entre le myocarde avant et après injection, ce recalage déformable basé intensité peut échouer. Ceci se traduit généralement par des scores de Dice plus faibles (<0.70). Dans ce cas, une nouvelle application du recalage déformable est appliquée mais cette fois à partir des images binaires de segmentation. Ce second type

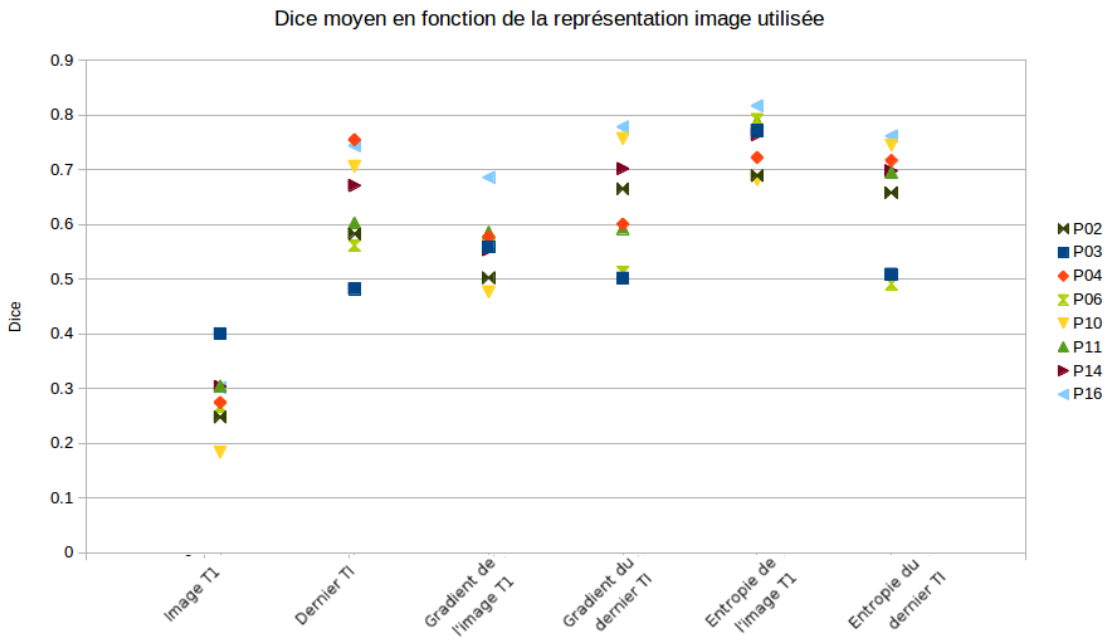

FIGURE 3.27 – *Scores de Dice moyens après recalage déformable.*

de recalage permet d'obtenir des scores de Dice très élevés (aux alentoires de 0.99) mais ne permet pas de s'affranchir d'éventuelles erreurs de segmentation faites par l'utilisateur.

3.3.7 Génération d'un modèle 3D du volume extra-cellulaire

À partir des deux images recalées du myocarde, correspondant au T1 avant et après injection de gadolinium, il est alors possible de calculer une image volumique du V_{EC}. Avec le choix d'une représentation tridimensionnelle sous forme de surface du myocarde, les valeurs du V_{EC} ne peuvent être représentées sur l'épaisseur du muscle. Il a été choisi d'évaluer les valeurs les plus représentatives du V_{EC} dans toute l'épaisseur myocardique. Les bords étant les zones les plus sensibles à la présence d'artéfacts suite au recalage des séquences pré- et post-injection, il est donc préférable de garder l'information située près de la ligne centrale du myocarde. Pour cela, la ligne centrale est d'abord extraite par squelettisation. Le long de cette ligne, un ensemble de points régulièrement espacés sont extraits. L'obtention de ce nuage de points permet alors de réaliser un maillage 3D épousant les lignes centrales du myocarde dans toutes les coupes petit axe. La valeur du V_{EC} associée à chaque point extrait donne alors une représentation 3D de l'information centrale du volume extra-celullaire (cf. figure 3.28).

3.3.8 Intégration à l'analyse pré-opératoire

La dernière étape pour intégrer l'information de fibrose diffuse à l'analyse pré-opératoire est l'ajout des séquences MOLLI à la chaîne de recalage. Comme le recalage de l'IRM-Ciné avec l'imagerie TDM a précédemment été traité [Betancur Acevedo, 2014], il paraît naturel de se servir de la séquence Ciné, dont les images sont très proches de celles contenues dans la séquence MOLLI, pour faire le lien entre les référentiels IRM-MOLLI et TDM.

L'ensemble des recalages effectués pour le calcul du volume extra-cellulaire conduit a une géométrie du myocarde associée à la première image de la séquence MOLLI de pré-

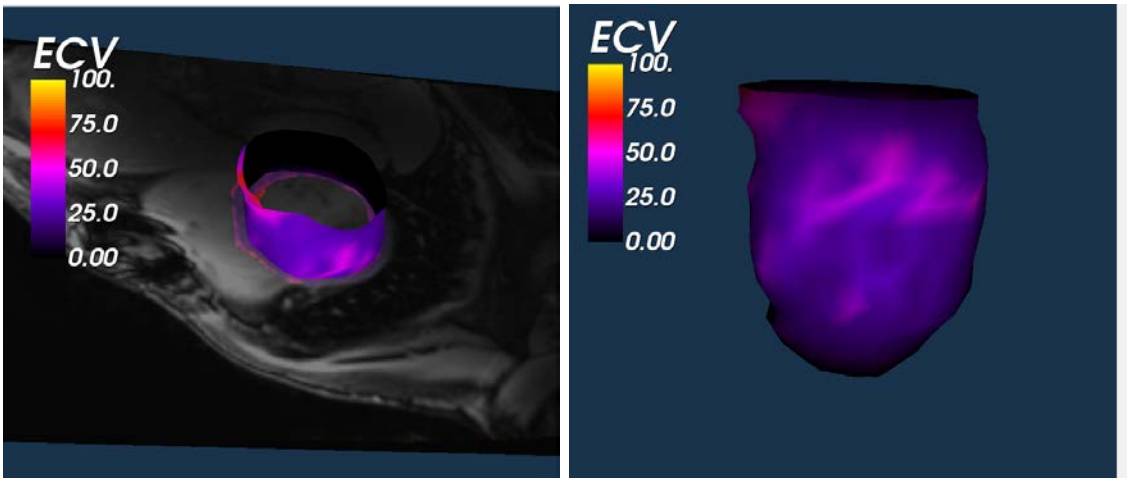

FIGURE 3.28 – *Modélisation 3D du V_{EC}*. Seule l'information située le long de la ligne centrale est conservée afin de s'affranchir d'éventuels artefacts de recalage présents sur les bords.

injection. Cette image est donc recalée avec l'image volumique de l'acquisition Ciné-IRM correspondant au même instant du cycle cardiaque, soit 75%. Au préalable, les plans petit axe formant le volume Ciné ont également été alignés sur un ensemble de vue grand axe. Ce recalage vise à compenser de légères variations de position du patient et du coeur dans le médiastin. Une recalage rigide est donc utilisé. La métrique utilisée est la corrélation normalisée, puisque les intensités des voxels sont proches mais pas identiques. Comme les deux vues cardiaques sont quasi-alignées, l'algorithme d'optimisation employée ici est une technique de descente de gradient classique.

3.4 Fusion des données et intégration logicielle

Dans la littérature, l'analyse pré-opératoire de planification est généralement effectuée en analysant chaque modalité de manière indépendante, sans recalage ni fusion (cf. paragraphe 2.1.3). Afin de faciliter l'identification précise des meilleurs sites de stimulation, la stratégie adoptée dans ces travaux est de réaliser un modèle 3D de planification intégrant l'ensemble des données disponibles.

Il n'existe actuellement pas d'outil intégré permettant de réaliser l'ensemble des traitements nécessaires à cette analyse multi-modale. Afin de la rendre plus accessible aux cliniciens, il a été décidé d'intégrer l'ensemble des méthodes développées dans l'équipe dans une même solution logicielle qui puisse être utilisée par les praticiens hospitaliers dans un temps compatible avec le *workflow* clinique.

Deux étapes interviennent principalement au niveau clinique lors de la planification de la CRT. Tout d'abord les spécialistes de l'image (radiologues), qui sont chargés d'acquérir et de traiter les données afin d'évaluer les propriétés électriques, mécaniques et tissulaires du VG, puis les cliniciens (cardiologues) qui, en fonction des résultats d'analyse, réalisent le geste interventionnel avec le choix du site cardiaque le plus approprié à la stimulation et le réglage du stimulateur. Les besoins à ces deux niveaux sont donc distincts. Afin de les satisfaire au mieux, deux interfaces ont été développées en collaboration avec le CHU Pontchaillou de Rennes. La première, destinée à la radiologie, permet d'extraire les descripteurs cardiaques de chaque modalité et de s'assurer de la validité des étapes de segmentation et de recalage. La seconde est quant-à-elle à assister le clinicien interventionnel et permet la visualisation et la fusion des descripteurs préalablement extraits.

3.4.1 Fusion des données multimodales

Grâce aux méthodes d'analyse développées préalablement dans l'équipe (cf. section 2.2) et proposées dans ce chapitre, plusieurs représentations des descripteurs extraits, réparties en 4 catégories, sont disponibles (cf. tableau 3.8).

Modalité	Objet 3D	Carte du VG	Plans Image	Œils-de-bœuf
TDM	Cavités et veines		Axial, Sagital et Coronal	
IRM-Ciné			2,3,4 cavités ; petit axe	
IRM-LGE	Myocarde et fibrose	**Carte de transmuralité de la fibrose**	2,3,4 cavités ; Petit axe	Fibrose moyenne
IRM-MOLLI	Modèle 3D du V_{EC}	**Carte de fibrose diffuse**	petit axe	V_{EC} moyen
STE	Contours endocardiques			DEM et Amplitude
EAM	Surface endocardique	Carte d'activation et d'amplitude des EGMs		LAT et Amplitude

Tableau 3.8 – Tableau des représentations des descripteurs de la fonction cardiaque. En gras : cartes des propriétés tissulaires nouvellement créées.

Ainsi, on dispose à la fois de représentations 3D (segmentations et cartes du VG) et 2D (images et œils-de-bœuf). A partir de l'ensemble de ces données, l'objectif est de définir une stratégie de visualisation synthétique permettant d'évaluer efficacement les propriétés de chaque site du VG. Dans les travaux précédents, deux types de fusion ont été investiguées : (i) la fusion des propriétés anatomiques et électriques qui donnent alors lieu à une carte des propriétés électriques spécifique au patient, c'est-à-dire une représentation des données électriques directement sur la représentation anatomique du VG, et (ii) la fusion des propriétés électriques ou mécaniques avec les images 2D. L'inconvénient d'une représentation reposant sur les images, est qu'elle nécessite de naviguer dans les coupes et ne permet donc pas une évaluation visuelle immédiate des propriétés de l'ensemble des sites. La fusion des propriétés électriques, mécaniques et tissulaires avec l'anatomie du VG issue de la TDM, avec la création de nouvelles cartes du VG, a donc été privilégiée.

La stratégie de fusion proposée est résumée par la figure 3.29. En plus de la carte des propriétés électriques issue des travaux précédents, deux nouvelles cartes des propriétés tissulaires sont obtenues par fusion entre les modalités IRM et TDM : une carte de transmuralité de la fibrose macroscopique ainsi qu'une carte de fibrose diffuse (décrites ci-après). Ensuite, la fusion de ces deux cartes permet la création d'une carte générale des propriétés tissulaires qui, une fois fusionnée avec la carte des propriétés électriques et les contours échocardiographiques, permet d'aboutir au modèle 3D de planification spécifique au patient.

1. Création d'une carte des propriétés tissulaires

Dans l'optique de simplifier la visualisation de l'ensemble des descripteurs extraits, deux nouvelles cartes des propriétés tissulaires ont d'abord été générées par fusion entre les

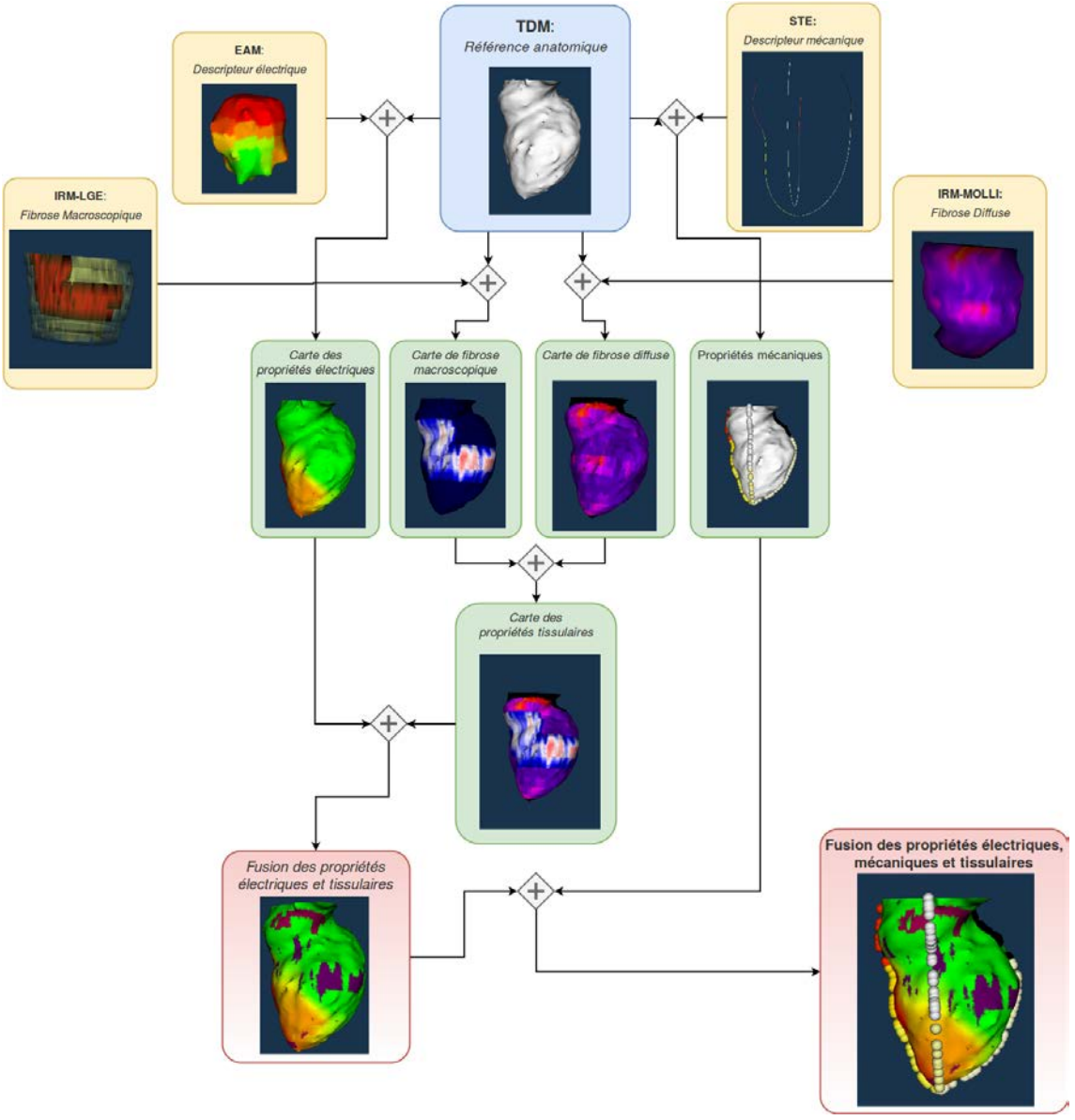

FIGURE 3.29 – *Stratégie de fusion des données multimodales issues de l'analyse de planification de la CRT.*

séquences IRM (LGE et MOLLI) et le modèle anatomique du VG. Concernant la représentation de la fibrose macroscopique, l'indicateur de transmuralité, présenté au paragraphe 2.1.2, a été choisi.

Les deux cartes sont calculées par lancer de rayon. La figure 3.30 illustre les différentes étapes. Tout d'abord, les points du maillage du VG issu de la TDM sont associés à un plan de coupe IRM petit axe en fonction de l'épaisseur T de celui-ci. Pour chaque coupe, la délimitation des contours endocardiques permet de définir le centre G_k du VG dans ce plan de coupe. Le centre G_k associé à un point P_i du maillage permet alors de générer un rayon passant par P_i et parallèle au plan de coupe. L'intersection du rayon avec les contours du myocarde fournit une épaisseur locale δ_{M_i} de ce dernier. De même, l'intersection du rayon avec la segmentation de la fibrose donne une épaisseur locale δ_{F_i} de cette fibrose. La transmuralité (en %) de la fibrose macroscopique au point P_i est alors définie par :

$$Trs(P_i) = 100\frac{\delta_{M_i}}{\delta_{F_i}} \tag{3.18}$$

De la même manière, la carte de fibrose diffuse est calculée par intersection des rayons avec le modèle 3D myocardique précédemment présenté. Le V_{EC} associé à P_i est alors la valeur de V_{EC} du point d'intersection entre le modèle myocardique et le rayon.

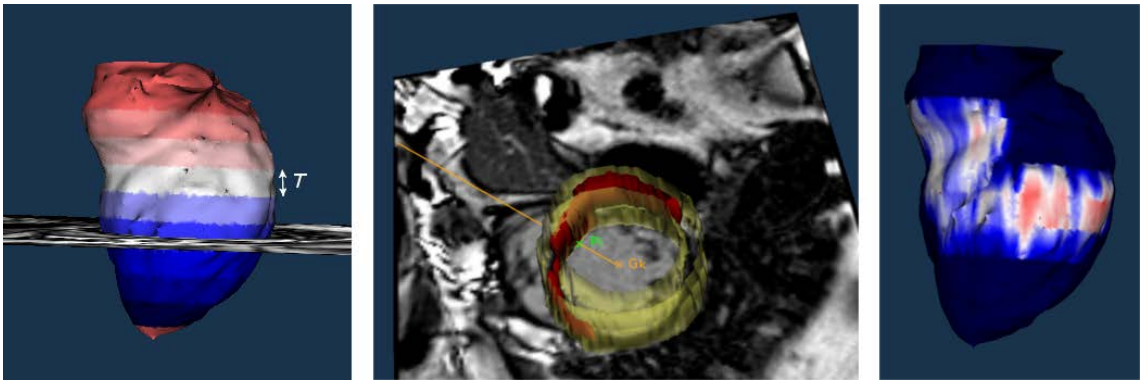

FIGURE 3.30 – *Création d'une carte de transmuralité de la fibrose macroscopique par lancer de rayons.* Chaque point du maillage est associé à un plan de coupe IRM, puis un rayon parallèle à ce plan de coupe est défini. La transmuralité est ensuite déduite des intersections du rayon avec le myocarde et la fibrose.

La diminution de la qualité de réponse à la CRT lors d'une stimulation de zones du VG associées à la fibrose macroscopique est largement reportée dans la littérature (cf. paragraphe 1.3.3). A contrario, à ce jour aucune étude n'a étudié la corrélation entre stimulation de zones de fibrose diffuse et réponse à la CRT. L'information de fibrose macroscopique a donc pour l'instant été privilégiée en superposant l'information de fibrose diffuse uniquement dans les zones sans fibrose macroscopique. Ainsi, une seule représentation résume l'ensemble des propriétés tissulaires extraites des deux séquences IRM (cf. figure 3.29, carte des propriétés tissulaires).

2. Fusion des propriétés électriques, mécaniques et tissulaires

La fusion des propriétés tissulaires, électriques et mécaniques avec l'anatomie du VG aboutit à la génération de quatre cartes, qui sont alors alors fusionnées pour former le modèle 3D de planification. Les recommandations dans la littérature sont d'éviter la stimulation de zones associées à une fibrose macroscopique de transmuralité supérieure à 50%. La carte

des propriétés tissulaires à donc été seuillée puis superposée à la carte des propriétés électriques avec en violet foncé les zones de fibrose macroscopique supérieures ou égales à 50% et dans une teinte plus claire les zones de fibrose diffuse supérieures ou égales à 50%. Enfin, les propriétés mécaniques ont été représentées par des sphères 3D disposées le long de l'intersection entre le modèle du VG et le plan échocardiographique et colorées en fonction de la valeur du descripteur mécanique choisi (délais électro-mécaniques ou amplitude des *strains*).

3.4.2 Logiciels de prototypage dédiés à l'imagerie médicale

À l'heure actuelle, plusieurs logiciels intégrant des algorithmes de traitement d'image et une interface de visualisation adaptée à l'imagerie médicale existent. Ils ont pour vocation le traitement d'images issues de toutes les spécialités médicales (neurologie, orthopédie, oncologie, cardiologie...), et proposent des outils (rendu volumique, segmentation, reconstruction 3D...) et une interface graphique qui facilitent la visualisation. La génération du modèle 3D de planification fait appel à de nombreux algorithmes spécialement développés pour les données issues de la CRT. Les logiciels de prototypage tels que 3D-Slicer, Paraview ou encore CamiTK proposent un mécanisme de *plugins* permettant aux développeurs d'intégrer leurs propres algorithmes de traitement tout en bénéficiant de l'interface de visualisation et des outils pré-existants. Cependant, les données considérées pour la planification de la CRT sont spécifiques et composées de données dynamiques (TDM,STE,Ciné-IRM) et statiques (IRM-LGE, IRM-MOLLI, EAM). Cette hétérogénéité de la représentation temporelle n'est pas facilement prise en compte par ces logiciels. L'utilisation de tels logiciels est donc avantageuse essentiellement pour l'interface de visualisation qu'ils intègrent. De plus, devant les contraintes de temps inhérentes au contexte clinique et de simplicité requises pour une utilisation par le personnel médical, il est difficilement envisageable que la solution proposée requiert l'exécution de scripts paramétrables et une visualisation déconnectée des traitements. Dans un premier temps, la possibilité d'intégrer de nouveaux algorithmes aux logiciels dédiés à l'imagerie médicale a donc été investiguée. Toutefois, l'efficacité de cette solution s'est avérée limitée. De nouvelles interfaces, spécialement conçues pour le traitement des modalités et la planification de la CRT ont donc été développées, en s'inspirant de ces logiciels largement utilisés dans la communauté scientifique.

Les logiciels de prototypage se composent de plusieurs fenêtres de visualisation (3 pour CamiTK et de 3 à 6 pour 3D-Slicer) et d'une fenêtre de visualisation 3D, permettant de superposer surfaces, rendus volumiques et plans images, excepté pour Paraview qui ne dispose que de la vue 3D mais propose également une visualisation de courbes 2D. À ces fenêtres s'ajoute généralement un panneau d'exploration des données chargées en mémoire ainsi que des volets latéraux permettant d'ajuster les options de visualisation (opacité, couleur...) et de paramétrer les traitements. Toutefois, 3D-Slicer repose sur un fonctionnement par modules (module d'exploration des données, de visualisation, de segmentation...) qui permet alors de n'afficher que les options nécessaires aux besoins de l'utilisateur à chaque étape et d'allouer un maximum d'espace aux fenêtres de visualisation. Enfin, différents filtres de traitement d'images et de surfaces sont disponibles au sein d'un menu déroulant.

3.4.3 Approche de développement

Ce découpage en trois parties : volet latéraux, fenêtre de visualisation 2D et fenêtre de visualisation 3D a été repris pour l'élaboration des deux logiciels de traitement et fusion proposés. L'objectif est de réaliser des interfaces simples et intuitives, pouvant être

rapidement prises en main par l'équipe médicale.

Deux librairies C++ *open-source* ont principalement été utilisées :

1. **VTK (Visualisation Tool Kit)** : pour la visualisation (images et surfaces) et le traitement des surfaces ;
2. **ITK (Insight Tool Kit)** : pour le traitement et le recalage des images.

Pour nos besoins, une librairie permettant du recalage plus avancé, **elastix**, et une librairie d'algèbre matricielle **armadillo** ont également été utilisées. L'interface graphique et les interactions de l'utilisateur ont été gérées avec la librairie **Qt**.

3.4.4 Interface de traitement des données

L'interface de traitement des données est utilisée pour définir quelles sont les modalités utilisées pour l'analyse en cours, effectuer l'ensemble des traitements nécessaires au calcul des descripteurs et valider les recalages automatiques. Elle a été réalisée en collaboration avec un médecin radiologue du CHU de Pontchaillou, en particulier pour l'élaboration du module de segmentation interactif et les outils de visualisation.

Pour guider l'utilisateur, l'interface de traitement est composée d'une fenêtre graphique par modalité, qui ne regroupe que les outils utiles au traitement de la modalité considérée (les fenêtres de chaque modalité sont illustrées par les figures 3.34, 3.35, 3.36 et 3.37). Toutes les modalités traitées sont ensuite rassemblées dans une fenêtre principale destinée à effectuer les recalages et à visualiser les descripteurs extraits au sein d'un même référentiel à l'aide d'une fenêtre 3D (cf. figure 3.31). Afin de garder un maximum d'espace pour la représentation des données, un unique volet latéral regroupant l'ensemble des options de visualisation et de traitement a été défini pour chaque fenêtre d'édition des modalités. Les traitements réalisés ne nécessitant pas la visualisation simultanée de plusieurs vues image, l'espace dédié à la visualisation des données a été scindé en deux pour les modalités TDM, IRM et STE avec une fenêtre de visualisation image et une fenêtre 3D et comprend uniquement une visualisation 3D pour l'EAM. Enfin, pour l'EAM et la STE, des données 2D (ECG et courbes de strains) sont également disponibles.

Mise en place d'une chaîne de recalage

Dans le protocole RICART, jusqu'à 5 modalités (TDM, STE, IRM-Ciné, IRM-LGE et IRM-MOLLI) peuvent être intégrées à l'analyse de planification. Lors de l'état de l'art en analyse pré-opératoire, il a été montré que le nombre de modalités utilisées ainsi que leur emploi pour l'étude du VG étaient fortement variables. Dans l'objectif de rendre le logiciel adaptable à différents protocoles, la première tâche effectuée par l'utilisateur est la construction d'une chaîne de recalage en fonction des modalités disponibles. Pour cela, il dispose d'une liste de modalités prises en charge par le logiciel dans la fenêtre principale de l'interface. Il lui suffit alors de faire glisser chaque modalité disponible à l'intérieur d'un espace dédié au recalage pour que la chaîne de recalage s'ajuste automatiquement aux données (cf. figure 3.32). Actuellement, l'analyse pré-opératoire proposée impose d'avoir au moins une modalité anatomique dynamique (TDM ou IRM-Ciné), qui servira de référence anatomique, pour pouvoir aboutir à un modèle 3D de planification. Elle impose aussi d'avoir à disposition l'IRM-Ciné pour fusionner les propriétés tissulaires issues des autres séquences IRM (cf. figure 3.32). Suite à cette étape, la fenêtre principale résume alors l'ensemble des

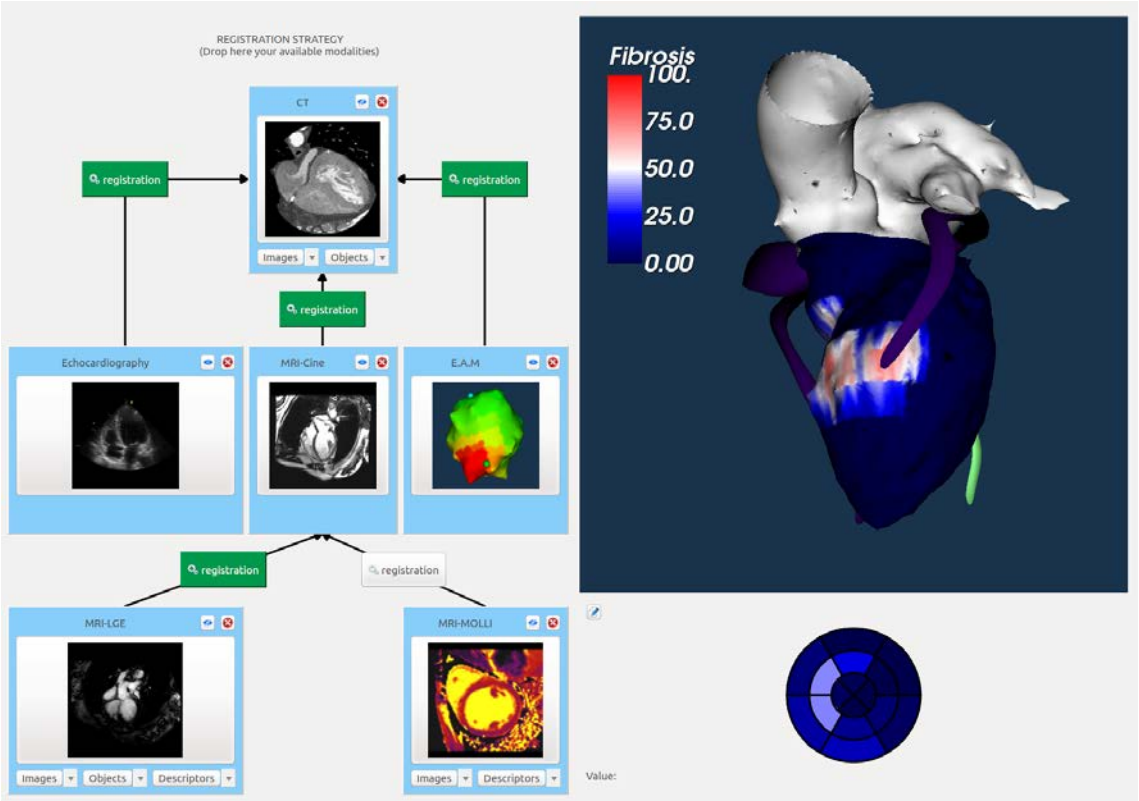

FIGURE 3.31 – *Fenêtre principale.* Gauche : résumé des modalités traités et des recalages effectués. Droite : Visualisation des descripteurs.

modalités devant être traitées et permet d'accéder à la page graphique d'édition de chacune.

Édition des modalités

Une fois la chaîne de recalage construite, les données relatives à chaque modalité peuvent être chargées et traitées. Pour cela, chaque modalité est éditée au travers d'un objet graphique servant à réaliser tous les traitements lui étant propres. L'ensemble des étapes ainsi que les interactions utilisateurs nécessaires à l'extraction de descripteurs des sites cardiaques du VG sont résumés par la figure 3.33. L'utilisateur est principalement sollicité pour le chargement des données et les tâches de segmentation pour les modalités TDM et IRM. Le reste des interventions consiste à faire progresser le traitement vers l'étape suivante en lançant des méthodes automatiques.

Segmentation des images TDM et IRM

Les étapes de segmentation concernent uniquement les modalités IRM et TDM. Au sein d'une même image, différentes structures peuvent être segmentées. Pour éviter le stockage de nombreuses images binaires, l'utilisation d'une image globale contenant plusieurs labels a été préférée. Du point de vue informatique, le cœur est alors modélisé comme un arbre se divisant en structures anatomiques, chacune associée à un label dans l'image de segmentation. Le processus de segmentation consiste alors à sélectionner le label de la structure anatomique à segmenter, à extraire les régions de l'image correspondant à la structure puis à mettre à jour l'image de segmentation. La méthode de segmentation utilisée ainsi

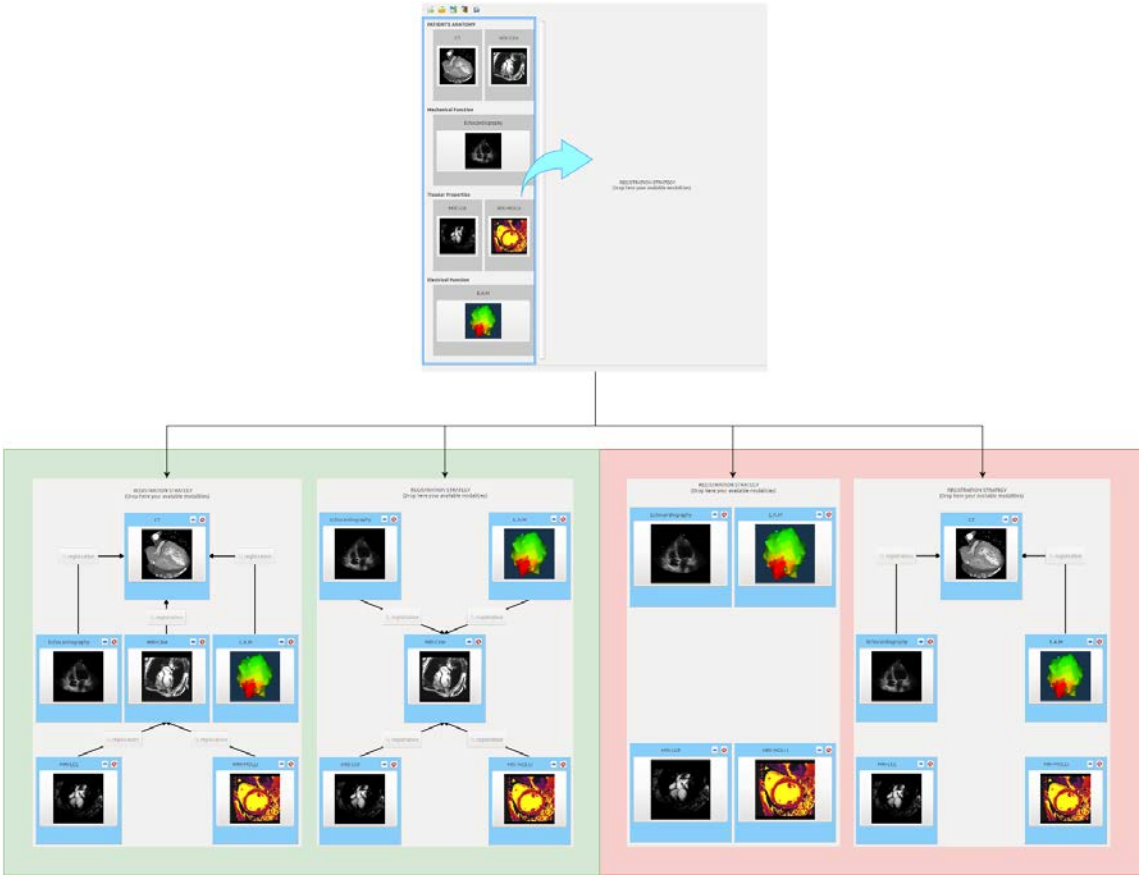

FIGURE 3.32 – *Fenêtre principale : mise en place d'une chaîne de recalage.* En rouge : stratégies non complètes, l'ensemble des données ne peuvent être recalées. En vert : stratégies complètes.

que le degré d'interaction, résumés dans le tableau 3.9, varient selon l'objet à extraire. Un module de segmentation, permettant à la fois des traitements automatiques et une édition manuelle, a donc été intégré aux fenêtres des images IRM et TDM.

Structure	Méthode	Interaction
Cavités	Croissance de région 3D	Placement de points germes
Veines	Rehaussement des structures tubulaires et seuillage	Placement de ROI ; Édition manuelle
Myocarde	Délimitation des contours endocardiques et épicardiques	Placement de points
Fibrose	Détection automatique	Correction manuelle

Tableau 3.9 – *Table des méthodes utilisées pour la segmentations des structures anatomiques.*

La figure 3.34 illustre l'interface proposée pour la segmentation des modalités anatomiques (TDM ou IRM-Ciné). La fenêtre est découpée en trois volets. A gauche un panneau résumant les structures anatomiques pouvant être segmentées dans l'image est utilisé pour la sélection d'un label. Une fois le label sélectionné, un outil de segmentation (édition manuelle, croissance de région, placement de région d'intérêt, interpolation) est sélectionné dans la barre latérale du module de segmentation. Les paramètres spécifiques à la méthode sont alors éditables et affichés sous le panneau des structures anatomiques. A la fin de la

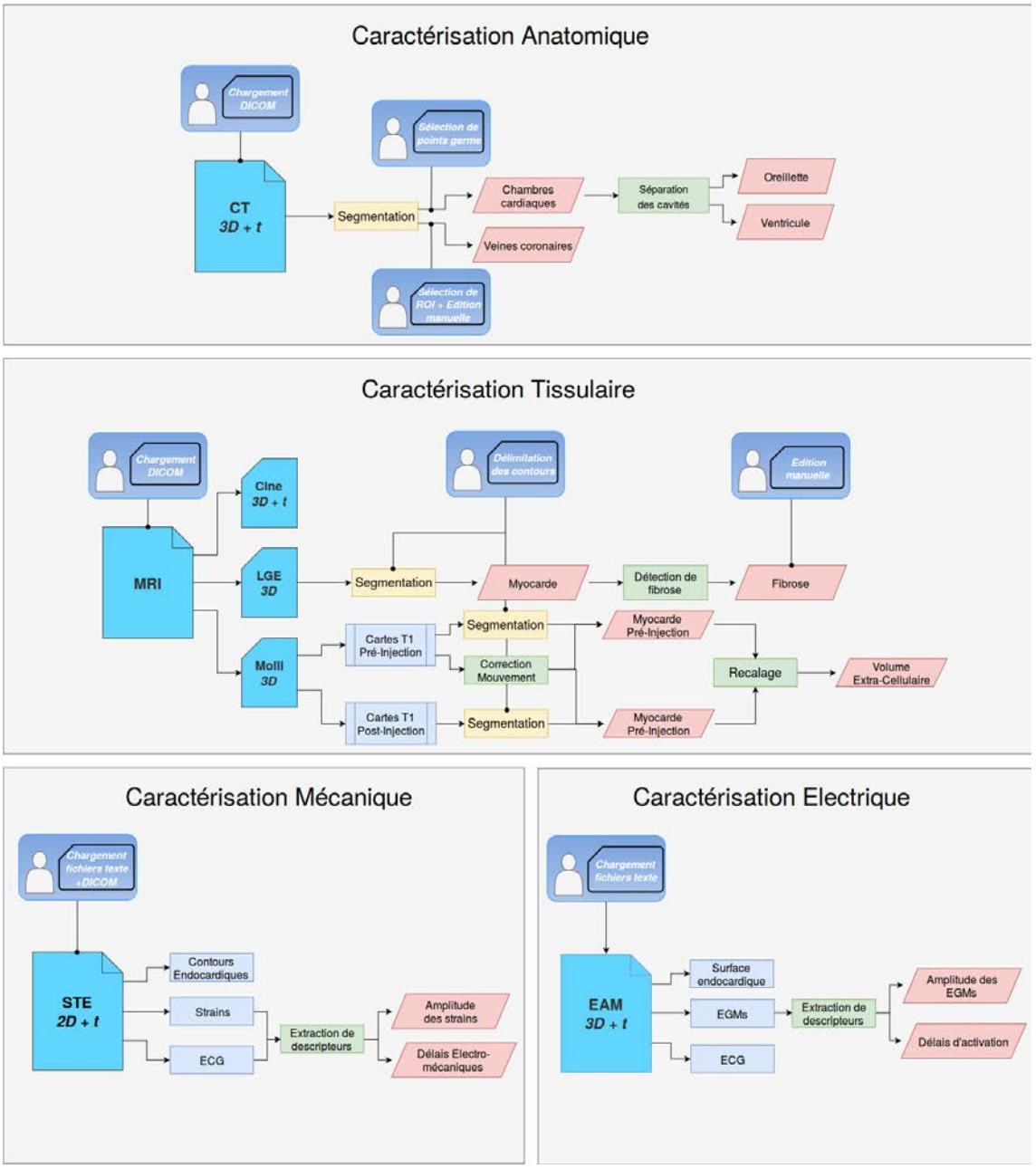

FIGURE 3.33 – *Étapes de traitement des modalités utilisées dans la planification de la CRT*. L'utilisateur intervient dans les processus de chargement des données et de segmentation. Les autres étapes (blocs verts) sont gérées automatiquement.

segmentation, la superposition des labels sur l'image est automatiquement mise à jour et permet d'évaluer la qualité de la segmentation. Une édition manuelle qui consiste à supprimer ou ajouter des pixels à l'image de segmentation en appliquant des patchs circulaires par clics gauches avec la souris est également possible (outils gomme et crayon). Lorsque les segmentations sont terminées, l'utilisateur peut lancer une reconstruction 3D à partir du panneau des structures anatomiques (icône clé et marteau). Elles sont alors affichées dans la fenêtre de visualisation 3D, dans laquelle les positions 3D des plans images peuvent également être affichées. Le module de segmentation contient également un curseur vertical pour la sélection des plans de coupe et un autre horizontal, pour la sélection d'un instant du cycle cardiaque.

La segmentation de la fibrose en IRM-LGE suit la même stratégie de segmentation. Toutefois, elle ne dépend que d'une méthode de segmentation automatique. Le module de segmentation a donc été simplifié (cf. figure 3.35). Ainsi, la sélection des labels endocardiques et épicardiques permet cette fois de disposer des points de contrôle afin de délimiter le myocarde. Une fois la fibrose segmentée, son label peut aussi être édité manuellement en ajoutant (clic gauche) ou supprimant (clic droit) des pixels.

Chargement des données STE et EAM

Les modalités STE et EAM ne requièrent que le chargement de fichiers (.xml, .csv et .txt) issus des exports des stations de traitements utilisées au CHU. Ces données intègrent des courbes 2D (strains et ECG) ainsi que des objets 3D (contours endocardiques STE et surface endocavitaire EAM). Des *parsers* (ou lecteurs) de fichiers spécifiques à ces données ont donc été implémentés. L'interface d'édition de ces deux modalités se compose simplement d'un panneau de chargement des fichiers, d'une fenêtre de visualisation 3D dans laquelle les surfaces et contours sont représentés avec les données natives (EGMs et *strains*), d'une visualisation des courbes 2D, et d'un curseur permettant de sélectionner un instant du cycle cardiaque (cf. figure 3.36). L'interface d'édition du STE contient également une fenêtre de visualisation des images échocardiographiques utilisées pour le speckle tracking. Pour une meilleure visualisation de l'instant du cycle cardiaque, un curseur rouge superposé aux courbes représente l'instant visualisé, et un curseur bleu symbolise la fermeture de la valve aortique.

Calcul du volume extra-cellulaire

L'interface d'édition dédiée aux séquences IRM-MOLLI est la plus complexe. En effet, l'ensemble des traitements requis pour le calcul du V_{EC} nécessite le chargement des séquences temporelles IRM-MOLLI et des cartes de relaxation T1 pré- et post-injection. Elle a donc été composée (cf. figure 3.37) : d'un panneau de sélection des structures anatomiques permettant la segmentation du myocarde dans les images T1, d'un module de segmentation, et de deux fenêtres de visualisation d'images supplémentaires dont l'affichage est synchronisé par le module de segmentation. Ainsi, cet agencement permet de visualiser en même temps les plans images correspondants aux séquences pré- et post-injection ainsi que le volume extra-cellulaire. Une représentation 3D de l'intersection des différents plans images est aussi nécessaire pour apprécier la qualité d'alignement des plans de coupes petit-axe. Pour ne pas surcharger l'interface, la fenêtre de visualisation 3D est affichée à la place du module de segmentation lors d'un clic sur le bouton 3D/2D.



FIGURE 3.34 – *Segmentation des volumes TDM.*

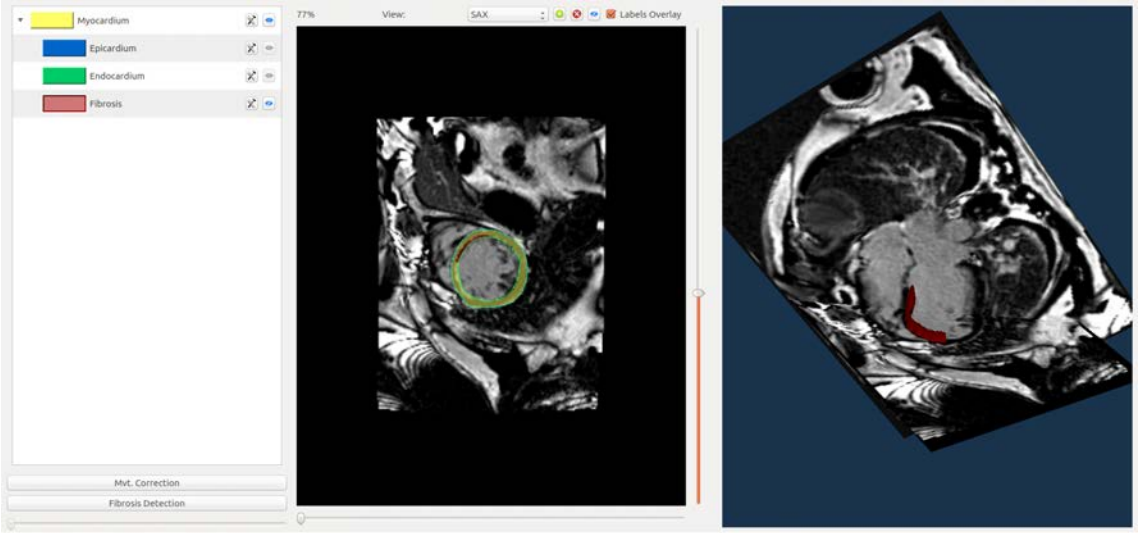

FIGURE 3.35 – *Segmentation de la fibrose en IRM-LGE.*

Recalage des données

Une fois les données chargées et pré-traitées, les boutons permettant de lancer les recalages deviennent accessibles. Le recalage entre la TDM et l'EAM ouvre une nouvelle fenêtre servant à ajuster la position de la surface endocardique EAM à l'intérieur du VG extrait du volume TDM segmenté (cf. figure 3.38), tandis que les autres recalages sont effectués automatiquement. Pour une meilleure visibilité des tâches effectuées, les boutons de recalage, d'abord désactivés tant que les données nécessaires ne sont pas traitées, apparaissent ensuite en gris, puis en vert une fois le recalage terminé (cf. figure 3.38). A la fin des recalages TDM-EAM et TDM-IRM les cartes des propriétés électriques et tissulaires sont également calculées afin de préparer la fusion.

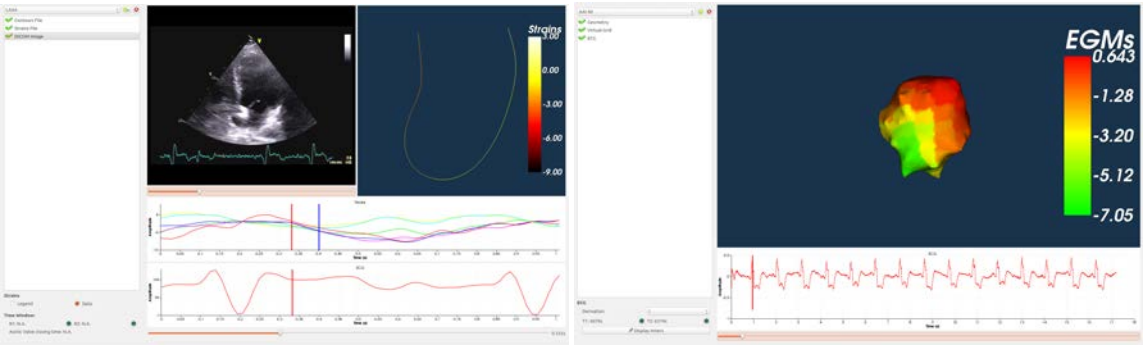

FIGURE 3.36 – *Interface de chargement des données STE et EAM.*

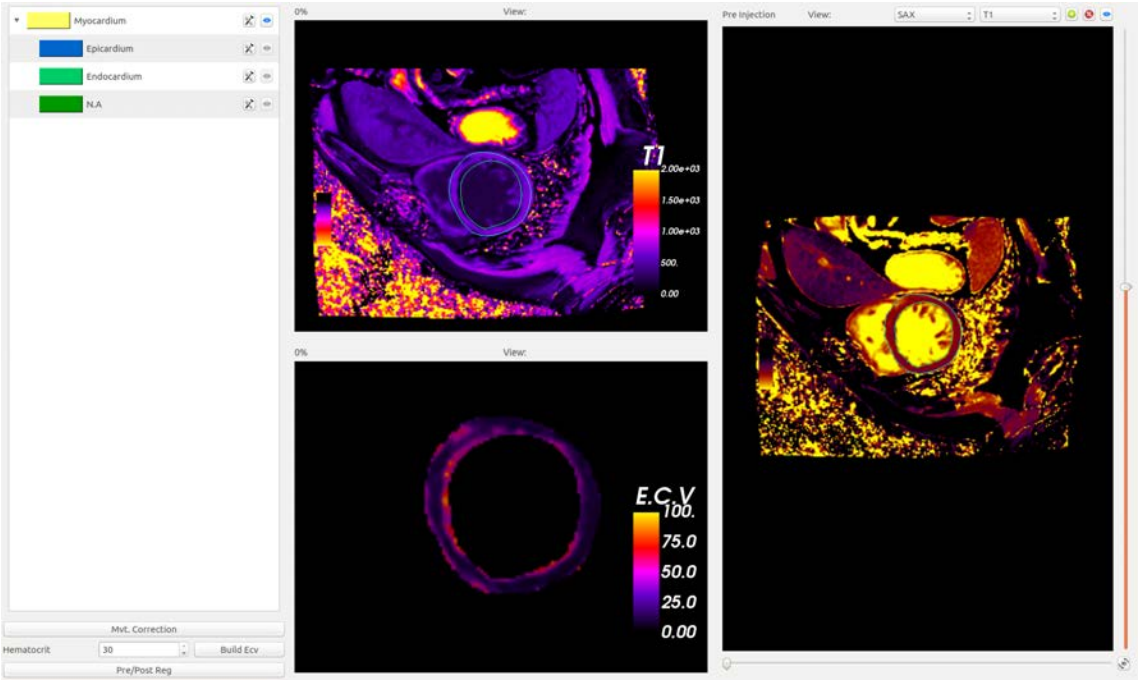

FIGURE 3.37 – *Interface d'édition des séquence IRM-MOLLI.*

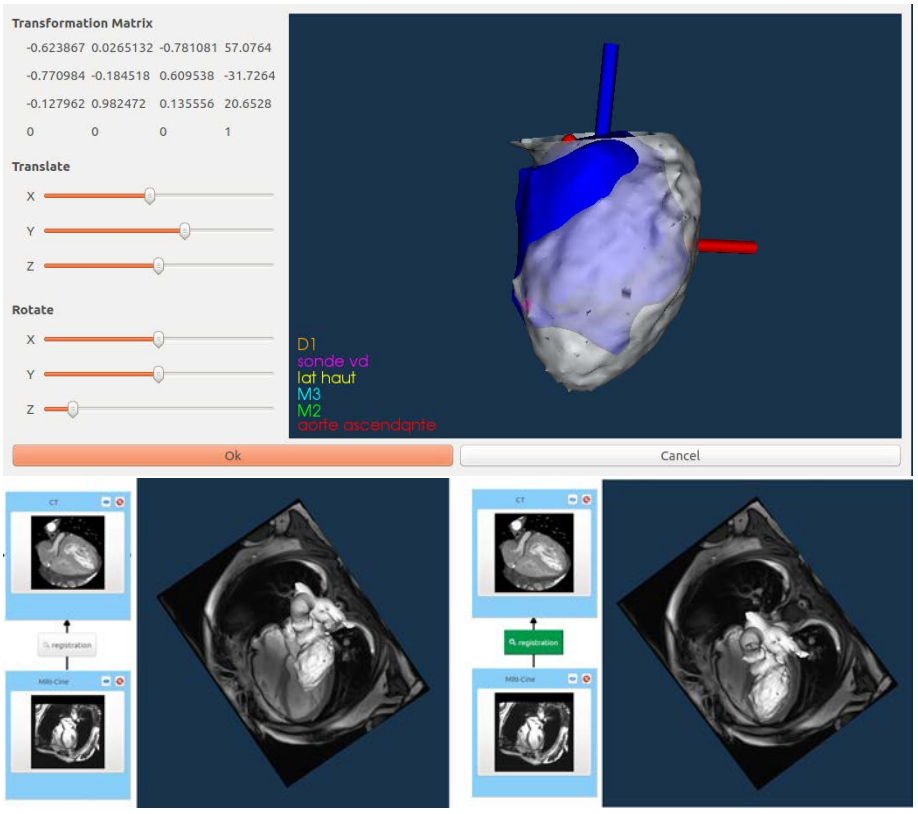

FIGURE 3.38 – *Recalage multimodal.* Haut : Fenêtre de recalage interactif entre TDM et EAM. Bas : Superposition de la coupe IRM-Ciné 4 cavités et des cavités gauches issues de la TDM avant (gauche) et après (droite) recalage.

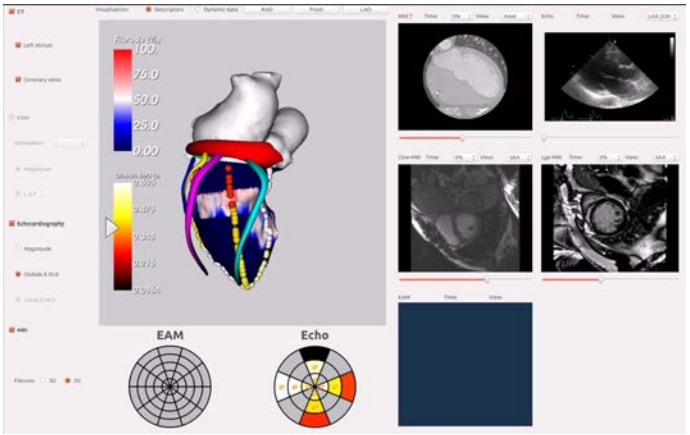

FIGURE 3.39 – *Interface de planification.*

Visualisation des descripteurs dans un même référentiel

À l'issue des recalages, l'ensemble des descripteurs des fonctions électrique, mécanique et tissulaire sont exprimés dans le référentiel anatomique issu de la TDM ou de l'IRM. La fenêtre de visualisation 3D de la page principale permet de visualiser toutes les représentations présentées dans le tableau 3.8 : les plans images, les surfaces issues des segmentations et les cartes du VG. L'utilisateur a alors la possibilité de combiner ces représentations en affichant un plan image par vue IRM (2,3,4 cavités et petit axe) et par plan de coupe TDM (axiale, sagittale, coronale), plusieurs segmentations ainsi qu'une carte du VG. Pour cela, chaque objet graphique associé à une modalité dans la chaîne de recalage dispose de 3 menus déroulants : images, objets et descripteurs répertoriant l'ensemble des représentations de la modalité disponible. Lorsqu'une représentation surfacique du VG est sélectionnée, l'œil-de-bœuf relatif à ce descripteur est également affiché en dessous de la fenêtre 3D. L'utilisateur peut ainsi évaluer la valeur moyenne du descripteur sur un segment, et superposer le découpage en segments sur la carte du VG. Enfin, pour ne pas surcharger l'interface graphique, l'ajustement de deux paramètres de visualisation (l'opacité des surfaces et la hauteur du plan de coupe image pour une même vue) sont gérés interactivement dans la fenêtre 3D. Pour cela, l'utilisateur sélectionne une surface ou un plan image en le pointant avec la souris puis en appuyant sur la touche P. Une fois l'objet sélectionné, la combinaison de la touche "*ctrl*" et de la molette permet alors de diminuer ou augmenter la valeur du paramètre correspondant. Par ce procédé, l'interface est moins intuitive mais gagne en clarté et confort d'utilisation.

Grâce à l'ensemble des options de visualisation proposées, l'interface de traitement permet donc de croiser les représentations associées à chaque modalité et d'évaluer la qualité des segmentations et des recalages.

3.4.5 Interface de planification

L'interface de planification (cf. figure 3.39) doit permettre d'identifier aisément et rapidement les sites cardiaques d'intérêt. Elle a donc été composée d'une unique page, avec un panneau regroupant toutes les options de visualisation et avec un grand espace dédié à la représentation des descripteurs préalablement extraits. En complément, une visualisation des images initiales est également proposée pour permettre au cardiologue de naviguer dans les coupes si besoin.

Fusion des descripteurs

L'interface comprend un panneau latéral résumant l'ensemble des modalités disponibles et des descripteurs dans le cas de l'EAM et de la STE (cf. figure 3.39, gauche). L'espace associé à la TDM propose également d'activer la visualisation de toutes les structures anatomiques extraites de cette modalité. Dès que l'utilisateur active la TDM, la fusion se déclenche et le modèle représenté est déduit de l'ensemble des modalités activées, selon le schéma présenté à la figure 3.29. La fusion associée à la superposition des veines coronaires permet ainsi de déterminer les sites cardiaques du VG accessibles par voie veineuse et ayant des caractéristiques propices à la stimulation.

Visualisation des données initiales

En plus de la fusion des descripteurs, l'interface propose de consulter les images ayant servi à leur calcul (volet de droite) ainsi qu'une fusion des données électro-mécaniques initiales (*strains* et EGMs). Les recalages spatio-temporels TDM/STE et STE/EAM permettent de déduire les valeurs des EGMs et des *strains* sur un battement cardiaque. Ainsi, grâce au modèle dynamique du VG, ces données sont fusionnées avec l'anatomie et offrent la possibilité d'observer la propagation de l'activation électrique du VG et la réponse mécanique de ce dernier.

Enfin, pour la fusion des descripteurs comme pour les données initiales, des représentations en œil-de-bœuf associées à chaque modalité sont disponibles. Pour les délais électro-mécaniques issus de la STE, la fermeture de la valve aortique est également représentée par une flèche sur la barre de couleur et en associant une étoile sur les segments dont le pic de contraction intervient après la fermeture ((cf. figure 3.39, bas).

Conclusion

Dans ce chapitre, nous avons présenté les nouvelles méthodes développées pour la planification de la CRT. Suite aux précédents travaux menés au laboratoire, la planification de la CRT a été enrichie par :

1. Une nouvelle méthode de segmentation interactive des veines coronaires qui, bien que coûteuse en temps, permet une caractérisation plus précise du réseau veineux coronaire que les outils automatiques utilisés jusqu'à présent ;
2. Une caractérisation de la fibrose diffuse en imagerie IRM, qui permet de compléter la caractérisation tissulaire réalisée sur les séquences de rehaussement tardif (IRM-LGE) ;
3. Une intégration logicielle de l'ensemble des travaux concernant la planification de la CRT, sous la forme d'un outil d'analyse pré-opératoire et d'un outil de fusion multi-modale.

Grâce à l'ensemble des méthodes décrites jusqu'à présent, il est possible de générer un modèle 3D de planification spécifique au patient contenant des informations anatomiques, mécaniques, tissulaires et parfois électriques. Ce modèle est généré au moyen de plusieurs étapes de traitement, recalage et fusion d'images multi-modales intégrées dans des outils logiciels conçus pour pouvoir être utilisés par l'équipe médicale. La fusion multi-modale permet d'identifier les sites du VG favorables à la stimulation.

Ces outils ont été développés en collaboration avec les médecins radiologues et cardiologues du CHU Pontchaillou de Rennes et ont pu être testés et évalués sur un ensemble de

données issues de patients candidats à la CRT. Si l'utilisation de l'interface par un médecin en autonomie n'a pas encore été testée, les retours concernant les outils de visualisation proposés sont très positifs. Actuellement, le temps nécessaire à la réalisation d'une telle analyse est d'environ 4 h. Toutefois, ce temps comprend l'exécution d'algorithmes automatiques durant lesquels l'utilisateur n'est pas sollicité. Le temps effectif durant lequel l'utilisateur doit intervenir pour faire progresser le traitement peut être ramené aux alentours de 2 h, ce qui semble compatible avec une intégration dans le *workflow* clinique.

L'approche proposée pour la segmentation de veines peut de plus être améliorée pour réduire les interactions avec l'utilisateur. La combinaison des étapes développées avec une approche de suivi, coupe-à-coupe, des veines devrait permettre de ne faire intervenir l'utilisateur qu'en cas de mauvaise détection. Concernant la caractérisation de la fibrose diffuse, une amélioration de l'approche proposée reposerait sur la correction des mouvements respiratoires pouvant survenir entre les images de la séquence MOLLI. Cette étape est pour l'instant effectuée par le système d'acquisition grâce à un recalage déformable. Cependant, dans certains cas, les cartographies T1 résultantes présentent des artefacts liés à un échec de ce recalage. Améliorer cette étape par le développement de méthodes de recalage plus robustes permettrait donc de préciser la caractérisation tissulaire qui en découle.

Bibliographie

Adalsteinsson, D. (1994). *A fast level set method for propagating interfaces.* Thèse de doctorat, Citeseer.

Agam, G., Armato, S. G. et Wu, C. (2005). Vessel tree reconstruction in thoracic CT scans with application to nodule detection. *IEEE Transactions on Medical Imaging*, 24(4):486–499.

Agam, G. et Wu, C. (2005). Probabilistic modeling based vessel enhancement in thoracic CT scans. *In 2005 IEEE Computer Society Conference on Computer Vision and Pattern Recognition (CVPR'05)*, volume 2, pages 649–654. IEEE.

Alikhani, Z., Li, J., Merchan, J. A., Nijhof, N., Mendel, J. et Orlov, M. V. (2013). Coronary sinus anatomy by computerized tomography, overlaid on live fluoroscopy can be successfully used to guide left ventricular lead implantation : a feasibility study. *Journal of Interventional Cardiac Electrophysiology*, 36(3):217–222.

Aylward, S. R. et Bullitt, E. (2002). Initialization, noise, singularities, and scale in height ridge traversal for tubular object centerline extraction. *IEEE transactions on medical imaging*, 21(2):61–75.

Benmansour, F. et Cohen, L. D. (2011). Tubular structure segmentation based on minimal path method and anisotropic enhancement. *International Journal of Computer Vision*, 92(2):192–210.

Betancur Acevedo, J. A. (2014). *Intégration d'images multimodales pour la caractérisation de cardiomyopathies hypertrophiques et d'asynchronismes cardiaques.* Thèse de doctorat, Rennes 1.

Blendea, D., Shah, R. V., Auricchio, A., Nandigam, V., Orencole, M., Heist, E. K., Reddy, V. Y., McPherson, C. A., Ruskin, J. N. et Singh, J. P. (2007). Variability of coronary venous anatomy in patients undergoing cardiac resynchronization therapy : a high-speed rotational venography study. *Heart Rhythm*, 4(9):1155–1162.

Bołdak, C., Rolland, Y., Toumoulin, C. et Coatrieux, J. (2003). An improved model-based vessel tracking algorithm with application to computed tomography angiography. *Journal of Biocybernetics and Biomedical Engineering*, 3(1):41–64.

Bouix, S., Siddiqi, K. et Tannenbaum, A. (2005). Flux driven automatic centerline extraction. *Medical Image Analysis*, 9(3):209–221.

Bühler, K., Felkel, P. et La Cruz, A. (2004). Geometric methods for vessel visualization and quantification—a survey. *In Geometric modeling for scientific visualization*, pages 399–419. Springer.

Burt, J. R., Zimmerman, S. L., Kamel, I. R., Halushka, M. et Bluemke, D. A. (2014). Myocardial T1 mapping : techniques and potential applications. *Radiographics*, 34(2):377–395.

Carrillo, J. F., Hoyos, M. H., Dávila, E. E. et Orkisz, M. (2007). Recursive tracking of vascular tree axes in 3D medical images. *International Journal of Computer Assisted Radiology and Surgery*, 1(6):331–339.

Descoteaux, M., Collins, L. et Siddiqi, K. (2004). A multi-scale geometric flow for segmenting vasculature in MRI. *In Computer Vision and Mathematical Methods in Medical and Biomedical Image Analysis*, pages 169–180. Springer.

Elen, A., Maes, F., Hermans, J., Loeckx, D., Bogaert, J. et Suetens, P. (2009). Automatic 3D breath-hold related motion correction of dynamic multi-slice MRI. theory, equations and experiments.

Florin, C., Moreau-Gobard, R. et Williams, J. (2004). Automatic heart peripheral vessels segmentation based on a normal MIP ray casting technique. *In International Conference on Medical Image Computing and Computer-Assisted Intervention*, pages 483–490. Springer.

Florin, C., Paragios, N. et Williams, J. (2005). Particle filters, a quasi-monte carlo solution for segmentation of coronaries. *In International Conference on Medical Image Computing and Computer-Assisted Intervention*, pages 246–253. Springer.

Frangi, A. F., Niessen, W. J., Vincken, K. L. et Viergever, M. A. (1998). Multiscale vessel enhancement filtering. *In International Conference on Medical Image Computing and Computer-Assisted Intervention*, pages 130–137. Springer.

Fridman, Y., Pizer, S. M., Aylward, S. et Bullitt, E. (2003). Segmenting 3D branching tubular structures using cores. *In International Conference on Medical Image Computing and Computer-Assisted Intervention*, pages 570–577. Springer.

Garcia, M.-P. (2011). *Caractérisation du réseau veineux en imagerie scanner 4D. Contribution à la planification de Thérapie par Resynchronisation Cardiaque.* Thèse de doctorat, Université Rennes 1.

Gilard, M., Mansourati, J., Etienne, Y., LARLET, J., Truong, B., Boschat, J. et BLANC, J.-J. (1998). Angiographic anatomy of the coronary sinus and its tributaries. *Pacing and clinical electrophysiology*, 21(11):2280–2284.

Gong, R. H., Wörz, S. et Rohr, K. (2003). Segmentation of coronary arteries of the human heart from 3D medical images. *In Bildverarbeitung für die Medizin 2003*, pages 66–70. Springer.

Gülsün, M. A. et Tek, H. (2008). Robust vessel tree modeling. *In International Conference on Medical Image Computing and Computer-Assisted Intervention*, pages 602–611. Springer.

Harrison, J. et West, M. (1999). *Bayesian Forecasting & Dynamic Models.* Springer.

Hoyos, M. H., Orłowski, P., Piątkowska-Janko, E., Bogorodzki, P. et Orkisz, M. (2006). Vascular centerline extraction in 3D MR angiograms for phase contrast MRI blood flow measurement. *International Journal of Computer Assisted Radiology and Surgery*, 1(1):51–61.

Jackowski, M., Papademetris, X., Dobrucki, L., Sinusas, A. et Staib, L. (2005). Characterizing vascular connectivity from microCT images. *Medical Image Computing and Computer-Assisted Intervention–MICCAI 2005*, pages 701–708.

Kass, M., Witkin, A. et Terzopoulos, D. (1988). Snakes : Active contour models. *International journal of computer vision*, 1(4):321–331.

Kawel, N., Turkbey, E. B., Carr, J. J., Eng, J., Gomes, A. S., Hundley, W. G., Johnson, C., Masri, S. C., Prince, M. R., van der Geest, R. J. *et al.* (2012). Normal left ventricular myocardial thickness for middle-aged and older subjects with steady-state free precession cardiac magnetic resonance the multi-ethnic study of atherosclerosis. *Circulation : Cardiovascular Imaging*, 5(4):500–508.

Kellman, P., Wilson, J. R., Xue, H., Ugander, M. et Arai, A. E. (2012). Extracellular volume fraction mapping in the myocardium, part 1 : evaluation of an automated method. *Journal of Cardiovascular Magnetic Resonance*, 14(1):1.

Kirbas, C. et Quek, F. (2004). A review of vessel extraction techniques and algorithms. *ACM Computing Surveys (CSUR)*, 36(2):81–121.

Kitagawa, G. et Gersch, W. (2012). *Smoothness priors analysis of time series*, volume 116. Springer Science & Business Media.

Koller, T. M., Gerig, G., Szekely, G. et Dettwiler, D. (1995). Multiscale detection of curvilinear structures in 2-D and 3-D image data. *In Computer Vision, 1995. Proceedings., Fifth International Conference on*, pages 864–869. IEEE.

Krissian, K. (2002). Flux-based anisotropic diffusion applied to enhancement of 3-D angiogram. *IEEE transactions on medical imaging*, 21(11):1440–1442.

Krissian, K., Malandain, G. et Ayache, N. (1997). Directional anisotropic diffusion applied to segmentation of vessels in 3D images. *In International Conference on Scale-Space Theories in Computer Vision*, pages 345–348. Springer.

Lacoste, C., Finet, G. et Magnin, I. E. (2006). Coronary tree extraction from X-ray angiograms using marked point processes. *In 3rd IEEE International Symposium on Biomedical Imaging : Nano to Macro, 2006.*, pages 157–160. IEEE.

Law, M. W. et Chung, A. C. (2008). Three dimensional curvilinear structure detection using optimally oriented flux. *In European conference on computer vision*, pages 368–382. Springer.

Lesage, D., Angelini, E. D., Bloch, I. et Funka-Lea, G. (2008). Medial-based bayesian tracking for vascular segmentation : application to coronary arteries in 3D CT angiography. *In 2008 5th IEEE International Symposium on Biomedical Imaging : From Nano to Macro*, pages 268–271. IEEE.

Lesage, D., Angelini, E. D., Bloch, I. et Funka-Lea, G. (2009). A review of 3D vessel lumen segmentation techniques : Models, features and extraction schemes. *Medical image analysis*, 13(6):819–845.

Manniesing, R., Viergever, M. A. et Niessen, W. J. (2006). Vessel enhancing diffusion : A scale space representation of vessel structures. *Medical image analysis*, 10(6):815–825.

Masutani, Y., Schiemann, T. et Höhne, K.-H. (1998). Vascular shape segmentation and structure extraction using a shape-based region-growing model. *In International Conference on Medical Image Computing and Computer-Assisted Intervention*, pages 1242–1249. Springer.

Mattes, D., Haynor, D. R., Vesselle, H., Lewellyn, T. K. et Eubank, W. (2001). Nonrigid multimodality image registration. *In Medical Imaging 2001*, pages 1609–1620. International Society for Optics and Photonics.

Maurer, C. R., Qi, R. et Raghavan, V. (2003). A linear time algorithm for computing exact euclidean distance transforms of binary images in arbitrary dimensions. *IEEE Transactions on Pattern Analysis and Machine Intelligence*, 25(2):265–270.

McInerney, T. et Terzopoulos, D. (1996). Deformable models in medical image analysis : a survey. *Medical image analysis*, 1(2):91–108.

McInerney, T. et Terzopoulos, D. (2000). T-snakes : Topology adaptive snakes. *Medical image analysis*, 4(2):73–91.

Messroghli, D. R., Radjenovic, A., Kozerke, S., Higgins, D. M., Sivananthan, M. U. et Ridgway, J. P. (2004). Modified Look-Locker Inversion recovery (MOLLI) for high-resolution T1 mapping of the heart. *Magnetic resonance in medicine*, 52(1):141–146.

Metz, C., Schaap, M., Van Der Giessen, A., Van Walsum, T. et Niessen, W. (2007). Semi-automatic coronary artery centerline extraction in computed tomography angiography data. *In 2007 4th IEEE International Symposium on Biomedical Imaging : From Nano to Macro*, pages 856–859. IEEE.

Metz, C., Schaap, M., Van Walsum, T. et Niessen, W. (2008). Two point minimum cost path approach for CTA coronary centerline extraction. *The Insight Journal*.

Mille, J. et Cohen, L. D. (2009). Deformable tree models for 2D and 3D branching structures extraction. *In 2009 IEEE Computer Society Conference on Computer Vision and Pattern Recognition Workshops*, pages 149–156. IEEE.

Miller, C. A., Naish, J. H., Bishop, P., Coutts, G., Clark, D., Zhao, S., Ray, S. G., Yonan, N., Williams, S. G., Flett, A. S. *et al.* (2013). Comprehensive validation of cardiovascular magnetic resonance techniques for the assessment of myocardial extracellular volume. *Circulation : Cardiovascular Imaging*, 6(3):373–383.

Nain, D., Yezzi, A. et Turk, G. (2004). Vessel segmentation using a shape driven flow. *In International Conference on Medical Image Computing and Computer-Assisted Intervention*, pages 51–59. Springer.

Niessen, W., van Swijndregt, A. M., Elsman, B., Wink, O., Viergever, M. et Mali, W. (1999). Enhanced artery visualization in blood pool MRA : results in the peripheral vasculature. *In Biennial International Conference on Information Processing in Medical Imaging*, pages 340–345. Springer.

O'Donnell, T., Boult, T. E., Fang, X.-S. et Gupta, A. (1994). The extruded generalized cylinder : A deformable model for object recovery. *In Computer Vision and Pattern Recognition, 1994. Proceedings CVPR'94., 1994 IEEE Computer Society Conference on*, pages 174–181. IEEE.

O'Donnell, T., Dubuisson-Jolly, M.-P. et Gupta, A. (1998). A cooperative framework for segmentation using 2D active contours and 3D hybrid models as applied to branching cylindrical structures. *In Computer Vision, 1998. Sixth International Conference on*, pages 454–459. IEEE.

Olabarriaga, S. D., Breeuwer, M. et Niessen, W. J. (2003). Minimum cost path algorithm for coronary artery central axis tracking in CT images. *In International Conference on Medical Image Computing and Computer-Assisted Intervention*, pages 687–694. Springer.

Passat, N., Ronse, C., Baruthio, J., Armspach, J.-P. et Maillot, C. (2006). Magnetic resonance angiography : from anatomical knowledge modeling to vessel segmentation. *Medical Image Analysis*, 10(2):259–274.

Poli, R. et Valli, G. (1997). An algorithm for real-time vessel enhancement and detection. *Computer methods and programs in Biomedicine*, 52(1):1–22.

Pudney, C. (1998). Distance-ordered homotopic thinning : a skeletonization algorithm for 3D digital images. *Computer Vision and Image Understanding*, 72(3):404–413.

Sato, Y., Nakajima, S., Shiraga, N., Atsumi, H., Yoshida, S., Koller, T., Gerig, G. et Kikinis, R. (1998). Three-dimensional multi-scale line filter for segmentation and visualization of curvilinear structures in medical images. *Medical image analysis*, 2(2):143–168.

Schaap, M., Manniesing, R., Smal, I., Van Walsum, T., Van Der Lugt, A. et Niessen, W. (2007). Bayesian tracking of tubular structures and its application to carotid arteries in CTA. *In International Conference on Medical Image Computing and Computer-Assisted Intervention*, pages 562–570. Springer.

Schelbert, E. B., Testa, S. M., Meier, C. G., Ceyrolles, W. J., Levenson, J. E., Blair, A. J., Kellman, P., Jones, B. L., Ludwig, D. R., Schwartzman, D. *et al.* (2011). Myocardial extravascular extracellular volume fraction measurement by gadolinium cardiovascular magnetic resonance in humans : slow infusion versus bolus. *Journal of Cardiovascular Magnetic Resonance*, 13(1):1.

Sethian, J. A. (1996). A fast marching level set method for monotonically advancing fronts. *Proceedings of the National Academy of Sciences*, 93(4):1591–1595.

Shikata, H., Hoffman, E. A. et Sonka, M. (2004). Automated segmentation of pulmonary vascular tree from 3D CT images. *In Medical Imaging 2004*, pages 107–116. International Society for Optics and Photonics.

Siddiqi, K., Bouix, S., Tannenbaum, A. et Zucker, S. W. (2002). Hamilton-jacobi skeletons. *International Journal of Computer Vision*, 48(3):215–231.

Slomka, P. J., Fieno, D., Ramesh, A., Goyal, V., Nishina, H., Thompson, L. E., Saouaf, R., Berman, D. S. et Germano, G. (2007). Patient motion correction for multiplanar, multi-breath-hold cardiac cine MR imaging. *Journal of magnetic resonance imaging*, 25(5):965–973.

Suri, J. S., Liu, K., Reden, L. et Laxminarayan, S. (2002). A review on MR vascular image processing : skeleton versus nonskeleton approaches : part II. *IEEE transactions on information technology in biomedicine : a publication of the IEEE Engineering in Medicine and Biology Society*, 6(4):338–350.

Tada, H., Kurosaki, K., Naito, S., Koyama, K., Itoi, K., Ito, S., Ueda, M., Shinbo, G., Hoshizaki, H., Nogami, A. *et al.* (2005). Three-dimensional visualization of the coronary venous system using multidetector row computed tomography. *Circulation Journal*, 69(2):165–170.

Tek, H., Comaniciu, D. et Williams, J. P. (2001). Vessel detection by mean shift based ray propagation. *In Mathematical Methods in Biomedical Image Analysis, 2001. MMBIA 2001. IEEE Workshop on*, pages 228–235. IEEE.

Thirion, J.-P. (1998). Image matching as a diffusion process : an analogy with maxwell's demons. *Medical image analysis*, 2(3):243–260.

Tsitsiklis, J. N. (1995). Efficient algorithms for globally optimal trajectories. *IEEE Transactions on Automatic Control*, 40(9):1528–1538.

Tyrrell, J. A., di Tomaso, E., Fuja, D., Tong, R., Kozak, K., Jain, R. K. et Roysam, B. (2007). Robust 3-D modeling of vasculature imagery using superellipsoids. *IEEE transactions on medical imaging*, 26(2):223–237.

van Bemmel, C. M., Wink, O., Verdonck, B., Viergever, M. A. et Niessen, W. J. (2003). Blood pool contrast-enhanced MRA : improved arterial visualization in the steady state. *IEEE transactions on medical imaging*, 22(5):645–652.

Vasilevskiy, A. et Siddiqi, K. (2002). Flux maximizing geometric flows. *IEEE transactions on pattern analysis and machine intelligence*, 24(12):1565–1578.

Weickert, J. (1999). Coherence-enhancing diffusion filtering. *International Journal of Computer Vision*, 31(2-3):111–127.

White, S. K., Sado, D. M., Fontana, M., Banypersad, S. M., Maestrini, V., Flett, A. S., Piechnik, S. K., Robson, M. D., Hausenloy, D. J., Sheikh, A. M. *et al.* (2013). T1 mapping for myocardial extracellular volume measurement by CMR : bolus only versus primed infusion technique. *JACC : Cardiovascular Imaging*, 6(9):955–962.

Wilkinson, M. H. et Westenberg, M. A. (2001). Shape preserving filament enhancement filtering. *In International Conference on Medical Image Computing and Computer-Assisted Intervention*, pages 770–777. Springer.

Wink, O., Niessen, W. J. et Viergever, M. A. (2004). Multiscale vessel tracking. *IEEE Transactions on Medical Imaging*, 23(1):130–133.

Wong, J. A., Yee, R., Stirrat, J., Scholl, D., Krahn, A. D., Gula, L. J., Skanes, A. C., Leong-Sit, P., Klein, G. J., McCarty, D. *et al.* (2013). Influence of pacing site characteristics on response to cardiac resynchronization therapy. *Circulation : Cardiovascular Imaging*, 6(4):542–550.

Wong, W. C. et Chung, A. C. (2006). Augmented vessels for quantitative analysis of vascular abnormalities and endovascular treatment planning. *IEEE transactions on medical imaging*, 25(6):665–684.

Xue, H., Shah, S., Greiser, A., Guetter, C., Littmann, A., Jolly, M.-P., Arai, A. E., Zuehlsdorff, S., Guehring, J. et Kellman, P. (2012). Motion correction for myocardial T1 mapping using image registration with synthetic image estimation. *Magnetic resonance in medicine*, 67(6):1644–1655.

Yi, J. et Ra, J. B. (2003). A locally adaptive region growing algorithm for vascular segmentation. *International Journal of Imaging Systems and Technology*, 13(4):208–214.

Yim, P. J., Cebral, J. J., Mullick, R., Marcos, H. B. et Choyke, P. L. (2001). Vessel surface reconstruction with a tubular deformable model. *IEEE Transactions on Medical Imaging*, 20(12):1411–1421.

Zana, F. et Klein, J.-C. (2001). Segmentation of vessel-like patterns using mathematical morphology and curvature evaluation. *IEEE transactions on image processing*, 10(7): 1010–1019.

Chapitre 4

Assistance Per-Opératoire de la CRT

Introduction

L'approche d'optimisation de la thérapie de resynchronisation cardiaque choisie dans ces travaux réside dans la détermination des sites du ventricule gauche les plus appropriés à une stimulation. Une fois ceux-ci définis, il est alors crucial lors de l'implantation de guider le clinicien vers les zones de stimulation ciblées. L'implantation des trois sondes cavitaires est contrôlée sous angiographie-RX. Cette modalité couramment utilisée en imagerie interventionnelle permet de visualiser à la fois le réseau veineux coronaire après injection de produit de contraste et la position des sondes. Dans un premier temps, nous allons nous intéresser à préciser le rôle potentiel de cette modalité, avec des qualités d'images très variables, pour le guidage de la CRT. Ce guidage implique notamment la mise en correspondance des caractéristiques des sites de stimulation du VG, exprimées dans le référentiel TDM, avec la position des sondes de stimulation donnée par l'angiographie RX.

Cette mise en correspondance des données pré- et per-opératoires requiert un recalage entre des données dynamiques 3D, exprimées dans le référentiel TDM, et des séquences dynamiques d'images 2D provenant de l'angiographie RX. Le recalage spatio-temporel 3D/2D des données pré- et per-opératoire sera l'objet principal de ce chapitre.

Enfin, l'ensemble des méthodes décrites dans ce chapitre ont été intégrées dans un nouvel outil d'assistance à la CRT. La dernière partie de ce chapitre sera donc consacrée à la présentation des moyens mis à disposition du clinicien pour lui permettre d'atteindre les sites du VG ciblés lors de l'analyse pré-opératoire.

4.1 État de l'art : guidage des médicales par imagerie RX

Le guidage per-opératoire par l'image consiste à assister le clinicien dans son geste, en apportant des informations complémentaires sur ce qu'il ne peut évaluer visuellement de manière précise, telles que la position des outils (sondes de stimulation en CRT) ou encore la localisation anatomique de la zone ciblée et traitée. Il contribue ainsi à réaliser des interventions médicales plus rapides et précises, et de moins en moins invasives. Au bloc opératoire, la modalité d'imagerie de routine utilisée est l'imagerie projective (2D) à rayons-X (angiographie, c'est-à-dire des acquisitions avec injection de produit de contraste pour visualiser les vaisseaux sanguins, ou fluoroscopie, sans injection), qui permet d'acquérir des images dynamiques des organes et de la position des outils. De nombreux travaux

de recherche se sont attachés à caractériser les organes cibles grâce à une modalité d'imagerie volumique (notamment TDM ou IRM) lors d'une analyse pré-opératoire, pour ensuite mettre en correspondance ces caractéristiques avec la position des outils durant l'implantation.

En cardiologie, de plus en plus d'interventions sont réalisées par voie percutanée (voie mini-invasive), c'est-à-dire en atteignant le cœur par le réseau veineux ou artériel sous assistance d'une modalité d'imagerie 2D à rayons-X. Le guidage par l'image s'inscrit donc parfaitement dans ce contexte. Aujourd'hui, parmi les interventions percutanées, on note :

— L'angioplastie coronaire (PCI) ;

— Le traitement des anévrismes de l'aorte abdominale (EVAR) ;

— Les procédures électro-physiologiques (EP) : ablation des arythmies ou des tachycardies ventriculaires ;

— Le remplacement valvulaire aortique (TAVI) ;

— La thérapie de resynchronisation cardiaque (CRT).

Récemment, [Liao et al., 2013] ont proposé une revue des techniques employées en chirurgie mini-invasive, faisant notamment état des techniques de guidage par l'image pour les quatre premières procédures citées.

Concernant la CRT de routine, le choix du site de stimulation est actuellement réalisé sans tenir compte des propriétés locales des sites cardiaques. L'implantation de la sonde de stimulation du VG dans une veine postérieure ou latérale est définie selon l'accès veineux évalué pendant la procédure et sur images angiographiques 2D. Le guidage par l'image de la CRT consiste à faire correspondre les propriétés du cœur, issues d'une analyse pré-opératoire, avec la position des sondes de stimulation visibles dans les images angiographiques, pour ainsi augmenter les chances d'atteindre les sites du VG les plus propices à la stimulation. Ce guidage nécessite donc de réaliser au préalable un recalage 3D/2D entre les données volumiques pré-opératoires et l'angiographie RX. Le recalage 3D/2D et la fusion de données pré- et per-opératoires, notamment en cardiologie interventionnelle, feront donc l'objet de deux états de l'art ci-après.

4.1.1 Recalage 3D/2D

Le recalage entre une image volumique pré-opératoire et des images projectives per-opératoires est de plus en plus utilisé dans le guidage des interventions. En effet, il permet d'une part caractériser les tissus mous, peu contrastés sur les acquisitions aux rayons-X, et de superposer ces propriétés à la position des outils. D'autre part, il permet de compenser la perte de profondeur liée à la projection en disposant d'un volume 3D. Récemment, [Markelj et al., 2012] ont proposé une revue des méthodes de recalage 3D/2D utilisées pour la mise en correspondance d'images volumiques pré-opératoires (TDM ou IRM) et l'imagerie 2D à rayons-X. Afin de mieux comprendre les enjeux du recalage 3D/2D, nous nous intéresserons dans un premier temps au principe de l'angiographie-RX, puis à la description des différentes méthodes de recalage 3D/2D présentes dans la littérature en s'appuyant sur la revue de [Markelj et al., 2012]. Enfin, nous nous concentrerons sur les techniques employées en cardiologie interventionnelle.

Imagerie projective et espace de recalage

L'imagerie RX mesure l'absorption des rayons X par les différents organes du corps. Pour cela, le patient est placé sur une table mobile (3 degrés de translation), entre une source émettant un faisceau de rayons X et un détecteur mesurant l'intensité des rayons après leur traversée du corps. Le système d'acquisition angiographique est illustré à la figure 4.1. Le couple source/détecteur est relié par un bras mobile en forme de C, le C-Arm, pouvant être orienté selon deux angles de rotation : l'angle antérieur-oblique (OAD (oblique antérieur droit ; OAG (oblique antérieur gauche)) et l'angle cranio-caudal (cranial : inclinaison vers la tête ; caudal : inclinaison vers les pieds). Les structures très denses, telles que l'os absorbent fortement les rayons et apparaissent dans des teintes sombres tandis que les tissus mous, plus perméables, apparaisent à l'écran dans des teintes claires.

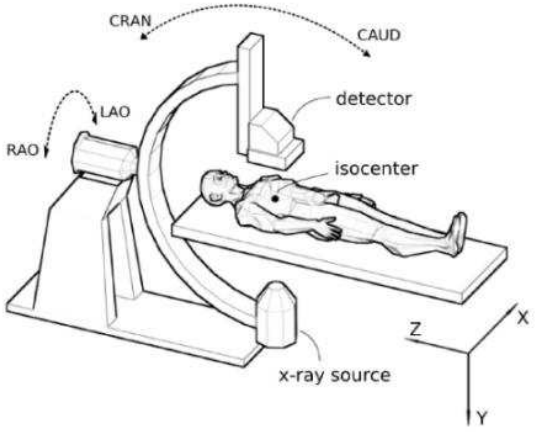

FIGURE 4.1 – *Système d'acquisition.* D'après [Chen and Carroll, 2010].

Chaque système d'acquisition est déterminé par une matrice de projection $\mathcal{P}$, définie à partir des caractéristiques de l'imageur (dimensions, résolution, distance source-capteur, champ d'observation (FoV)...), qui pour tout point de l'espace 3D situé entre la source et le détecteur définit la position de ce point dans l'image 2D. Connaissant la matrice de projection du système d'acquisition, le recalage 3D/2D revient à déterminer la transformation $\mathbf{T}$, permettant de positionner le volume 3D V_{3D} dans l'espace de l'imageur. Sa projection V_{2D} dans l'image observée, est alors telle que :

$$V_{2D} = \mathcal{P} \circ \mathbf{T} \circ V_{3D} \tag{4.1}$$

Trois stratégies sont possibles pour déterminer $\mathbf{T}$.

1. **La projection** consiste à utiliser la matrice $\mathcal{P}$ de l'imageur pour définir une image 2D projective des observations volumiques ramenée dans le système de référence de l'imageur, puis à comparer cette image avec les observations de l'imagerie per-opératoire. Le recalage est alors effectué dans l'espace 2D de l'imageur.
2. **La rétro-projection** consiste à tracer des rayons entre la source de l'imageur et des points d'intérêt de l'image 2D per-opératoire. La transformation $\mathbf{T}$ est alors déterminée dans l'espace 3D en étudiant la position de l'objet V_{3D} par rapport aux rayons de rétro-projection.
3. **La reconstruction** utilise plusieurs vues projectives, avec des angles d'incidence distincts, pour reconstruire un volume 3D. La détermination de $\mathbf{T}$ revient alors à effectuer un recalage 3D/3D entre l'objet V_{3D} et le volume reconstruit.

Méthodes de recalage

Différentes observations peuvent être utilisées pour déterminer la transformation **T** à l'aide des stratégies précédemment décrites. [Maintz and Viergever, 1998] ont proposé une classification des méthodes de recalage en trois catégories, selon le type d'observations utilisées.

1. **Le recalage extrinsèque** consiste à utiliser des marqueurs radio-opaques présents sur le patient (implants dentaires, tiges ou broches orthopédiques...) ou à en fixer sur l'épiderme de manière à obtenir des points de correspondance dans les images pré- et per-opératoires.
2. **Le recalage intrinsèque** étudie les structures anatomiques présentes dans les deux images. Pour cela, des caractéristiques communes aux deux images peuvent être extraites (points d'intérêt, segmentations,...) ou le recalage peut être effectué directement à partir de l'intensité des images ou de l'information de gradient.
3. **Le recalage basé calibration** est plutôt utilisé sur les systèmes hybrides IRM-3D/rayons-X 2D et consiste à suivre les mouvements de la table et du C-Arm pour mettre en correspondance les données 3D fournies par le mode IRM avec les données 2D issues des acquisitions rayons-X.

La CRT n'utilisant pas de marqueurs radio-opaques, ni de système d'acquisition hybride en routine clinique, la suite de cet état de l'art traitera uniquement du recalage intrinsèque. [Markelj et al., 2012] ont divisé les méthodes de recalage intrinsèque en trois catégories : les méthodes basées sur l'extraction de caractéristiques, sur l'intensité et sur l'information de gradient, en fonction de la nature des observations intrinsèques.

Elles se caractérisent comme suit :

Recalage basé sur des caractéristiques extraites

Le recalage à partir de caractéristiques consiste à extraire des points, des courbes ou des surfaces au sein des deux images, puis à minimiser la distance entre ces caractéristiques. Cette méthode a pour avantage de réduire la quantité d'information a traiter à chaque itération du processus d'optimisation, et donc d'accélérer le temps de recalage. Cependant, la précision de la transformation obtenue dépend alors de la qualité des segmentations.

Le recalage est alors effectué en minimisant la distance entre deux nuages de points, généralement par une approche similaire à l'algorithme *Iterative Closest Point* (ICP) [Besl and McKay, 1992]. Cette technique peut être appliquée pour les trois stratégies. Le recalage par projection minimise la distance entre la projection des points issus de V_{3D} et les points appartenant à l'image per-opératoire [Groher et al., 2007; Kita et al., 1998; Sundar et al., 2006]. La rétro-projection minimise la distance entre les points appartenant à V_{3D} et un ensemble de rayons tracés entre la source de l'imageur et les points extraits de l'image projective [Chen et al., 2006; Yamazaki et al., 2004; Wunsch and Hirzinger, 1996]. La reconstruction minimise quant-à elle la distance entre deux nuages de points 3D [Zheng et al., 2006].

Dans un processus itératif, l'optimisation de **T** requiert d'évaluer des distances entre points à chaque itération. Plusieurs travaux ont alors suggéré de calculer une carte de distance à partir des segmentations image, afin d'accélérer le temps de recalage [Sundar et al., 2006; Florin et al., 2005; Lavallée and Szeliski, 1995].

Recalage basé intensité

Les méthodes de recalage basé intensité utilisent directement l'intensité des pixels/voxels

des deux images et ont pour avantage de ne pas nécessiter de segmentation. Elles sont utilisées pour des approches par projection et par reconstruction mais pas par les méthodes de rétro-projection, de par l'absence de points identifiés permettant leur projection.

La méthode de recalage par projection a pour principe d'effectuer un lancé de rayon entre la source de l'imageur et chaque pixel de l'image per-opératoire. Les intersections entre les rayons virtuels et le volume 3D permettent alors de générer des images projectives de synthèse. Ces images peuvent être calculées en simulant l'absorption des rayons par les différents tissus traversés, ce sont les *Digitally Reconstructed Radiographs* (DRR), ou en projetant le maximum d'intensité rencontré par le rayon (projection de type MIP). Le recalage est alors effectué en optimisant une mesure de similarité entre l'image per-opératoire et les images de synthèse [Byrne et al., 2014; Jaramaz and Eckman, 2006; Hipwell et al., 2003]. En fonction des dimensions des images à recaler, la génération de DRR à chaque itération peut rapidement rendre le temps de recalage incompatible avec une utilisation clinique. Le calcul des DRR a fait l'objet de nombreux travaux, afin de ramener le temps de génération a quelques millisecondes. Ainsi de nouveaux algorithmes tels que le *wobbled splatting* [Birkfellner et al., 2005], le *shear-warp factorisation* [Lacroute and Levoy, 1994] ont vu le jour. Toutefois, l'utilisation des DRR pour le guidage des interventions médicales a réellement pris un nouvel essor grâce à l'amélioration de la puissance de calculs des cartes graphiques (calculs GPU), permettant de diviser le temps de recalage jusqu'à 25 fois [Tang et al., 2004].

Enfin, la reconstruction utilise plusieurs incidences pour générer une image volumique, selon le même principe utilisé par les imageurs *Cone Beam-CT*, mais avec un nombre de vues restreint [Tomazevic et al., 2006; Prümmer et al., 2006]. Bien qu'il soit possible de générer une image volumique avec seulement deux vues projectives [Tomazevic et al., 2006], la faible qualité d'image du volume reconstruit rend parfois le recalage difficile et nécessite une métrique robuste.

Recalage basé gradient

Le recalage basé gradient a été introduit pour mettre en correspondance des volumes pré-opératoires issus d'une IRM avec les images-RX. Il exploite le fait que les zones de fort gradient dans l'image per-opératoire sont issues de rayons tangeants à une surface dans l'image volumique pré-opératoire. Ces méthodes nécessitent donc au préalable d'évaluer les champs de gradient 3D et 2D des deux images. La projection calcule alors la projection de chaque vecteur gradient 3D et compare le champ de gradient 2D ainsi généré avec celui issu des images per-opératoires [Livyatan et al., 2003; Wein et al., 2005], tandis que la rétro-projection [Tomazevic et al., 2003; van de Kraats et al., 2005] et la reconstruction [Tomazevic et al., 2008] optimisent la mise en correspondance des champs de gradient 3D.

Suite à cette revue générale des méthodes de recalage 3D/2D existantes, nous allons nous intéresser plus particulièrement à celles utilisées dans les travaux de recherche concernant la cardiologie interventionnelle.

Recalage 3D/2D en cardiologie interventionnelle

Le recalage 3D/2D a été employé pour mettre au point de nouvelles méthodes d'assistance pour les procédures de cardiologie interventionnelle. Le recalage 3D/2D est particulièrement complexe en cardiologie car il fait intervenir des images d'un organe mobile. Deux mouvements indépendants interviennent au fil des séquences d'images per-opératoires : les mouvements liés au cycle cardiaque et les mouvements respiratoires qui font subir une

translation aux structures cardiaques. Les images pré-opératoires contiennent quant-à elle une représentation du cœur acquise sous apnée à un ou plusieurs instants du cycle cardiaque. A l'aide de la revue de [Liao et al., 2013] et de la littérature existante sur le guidage de la CRT, les méthodes de recalage employées en cardiologie interventionnelle sont ici répertoriées.

Les stratégies de recalage utilisées pour chaque type d'intervention percutanée sont résumées au tableau 4.1. Pour chaque référence, la procédure concernée (PCI, EVAR, EP, TAVI, CRT), le type de recalage employé (manuel ou automatique par projection ou reconstruction) ainsi que la technique de gestion de la dynamique, lorsqu'elle est prise en compte, sont répertoriés. Pour l'ensemble des procédures, le recalage par optimisation de la projection de caractéristiques extraites est la technique la plus employée. Concernant les procédures PCI et EVAR, le recalage se fait majoritairement dans des séquences avec injection de produit de contraste, à l'aide d'une segmentation des artères, excepté dans les travaux de [Duménil et al., 2016] qui ont proposé d'utiliser des DRR de la région vertébrale pour définir la position du volume TDM pré-opératoire. En électro-physiologie, le recalage est effectué en mettant en correspondance les cathéters visibles sur les images per-opératoires avec une segmentation pré-opératoire des veines/artères dans lesquelles ils sont insérés [Brost et al., 2009; Ector et al., 2008]. Enfin, peu de travaux se sont intéressés au recalage 3D/2D pour le guidage de la CRT. Toutefois, [Ma et al., 2012b; Shetty et al., 2013; Duckett et al., 2010] effectuent un recalage manuel, en alignant les sondes de l'oreillette et du ventricule droit avec leurs cavités respectives, tandis que [Tournoux et al., 2010; Zhou et al., 2014] réalisent une reconstruction 3D des veines coronaires à partir de deux incidences angiographiques.

La synchronisation temporelle des données pré- et per-opératoires ainsi que le suivi des mouvements respiratoires a aussi été abordé dans certains travaux. Pour les procédures traitant des vaisseaux sanguins (PCI, EVAR, TAVI), un recalage déformable qui permet de compenser à la fois les mouvements cardiaques et respiratoires a été proposé [Rivest-Henault et al., 2012; Baka et al., 2014; Grbić et al., 2011]. Cependant, ce type de recalage ne convient pas à l'assistance des procédures de type EP et CRT, qui nécessitent une projection des cavités cardiaques sur les images per-opératoires. Pour ces procédures, la solution la plus efficace consiste à synchroniser les acquisitions per-opératoires à un enregistrement ECG, ce qui permet de sélectionner les images per-opératoires associées à certaines phases du cycle cardiaque. Un suivi des mouvements respiratoires peut ensuite être effectué en étudiant le mouvement du diaphragme [Shetty et al., 2013], des cathéters [Brost et al., 2009; Ma et al., 2012a] ou des vaisseaux coronaires [Duong et al., 2009].

4.1.2 Fusion des données pré- et per-opératoires pour l'assistance à la CRT

La fusion des données pré- et per-opératoires permet de mettre en correspondance la position de la sonde de stimulation du VG, accessible en temps réel dans les données per-opératoires, et les données pré-opératoires. Dans la littérature, deux stratégies ont été proposées :

— Amener les données pré-opératoire dans le référentiel per-opératoire, en superposant les données pré-opératoires sur l'angiographie RX. [Alikhani et al., 2013; Babic et al., 2015; Duckett et al., 2010; Ma et al., 2012b; Shetty et al., 2013; Becker et al., 2010]

Référence	Procédure	Type de recalage	Gestion de la dynamique
[Duong et al., 2009]	PCI	projection des artères	synchronisation à l'ECG et suivi des vaisseaux
[Sundar et al., 2006]	PCI	projection des artères	-
[Ruijters et al., 2009]	PCI	projection des artères	-
[Metz et al., 2011]	PCI	projection des artères	recalage sur un cycle cardiaque complet
[Rivest-Henault et al., 2012]	PCI	reconstruction des artères	recalage déformable
[Baka et al., 2014]	PCI	projection des artères	recalage déformable
[Miao et al., 2012]	EVAR	projection de l'aorte	-
[Goksu et al., 2004]	EVAR	projection de l'aorte	-
[Duménil et al., 2016]	EVAR	DRR des régions osseuses	-
[Truong et al., 2009]	EP	reconstruction des cathéters	-
[Brost et al., 2009]	EP	reconstruction des cathéters	synchronisation à l'ECG et suivi des cathéters 3D
[Ector et al., 2008]	EP	projection des vaisseaux	synchronisation à l'ECG
[Knecht et al., 2008]	EP	projection des vaisseaux	-
[Ma et al., 2012a]	EP	recalage manuel	suivi du cathéter du sinus coronaire
[Sra et al., 2005]	EP	projection des vaisseaux	synchronisation à l'ECG
[Rhode et al., 2008]	EP	recalage extrinsèque sur des marqueurs cutanés	-
[Grbić et al., 2011]	TAVI	reconstruction	recalage déformable
[John et al., 2010]	TAVI	recalage 3D/3D à partir d'acquisitions CBCT	-
[Miao et al., 2011]	TAVI	projection intensité (DRR)	-
[Lv et al., 2012]	TAVI	projection intensité (DRR)	variation d'énergie
[Ma et al., 2012b; Shetty et al., 2013; Duckett et al., 2010]	CRT	recalage manuel	suivi du diaphragme
[Babic et al., 2015]	CRT	recalage manuel	-
[Zhou et al., 2014]	CRT	reconstruction des veines coronaires	-
[Tournoux et al., 2010]	CRT	reconstruction des veines coronaires	-

Tableau 4.1 – *Stratégies de recalage 3D/2D utilisées en cardiologie interventionnelle.* - : dynamique non gérée.

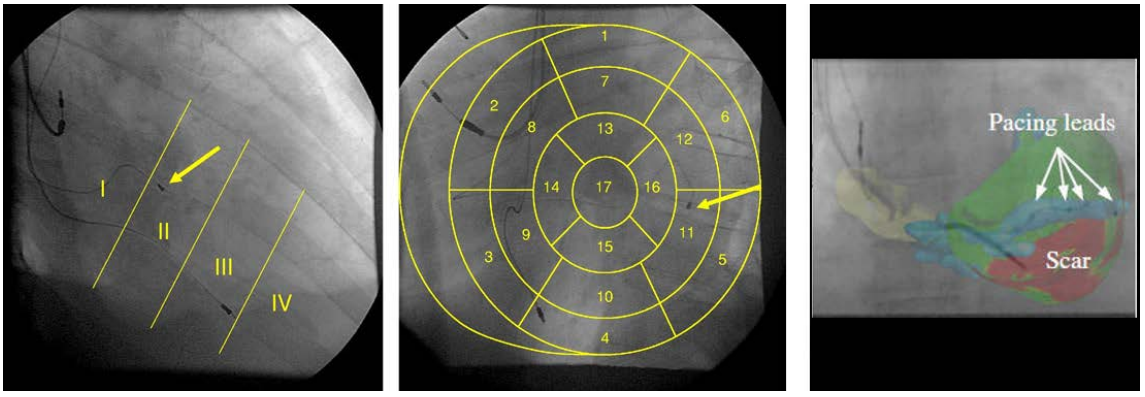

FIGURE 4.2 – *Découpe des images angiographiques en 17 segments et superposition de propriétés tissulaires* D'après [Becker et al., 2010; Shetty et al., 2013]. Gauche : vue OAD 30°, le VG est découpé en 4 étages ; Milieu : vue OAG 60°, le *Bull's Eye* est superposé à l'image. La sonde du VG appartient au segment 11 ; Droite : Superposition des veines coronaires et des zones de fibrose aux images angiographiques.

— Amener les données per-opératoires dans le référentiel pré-opératoire, en visualisant la position des sondes sur les données pré-opératoires. [Ma et al., 2012b; Uebleis et al., 2011; Zhou et al., 2014]

La première stratégie consiste à représenter les données issues de l'analyse pré-opératoire directement sur les images angiographiques 2D. Dans le cas d'un ciblage par segment avec une représentation de ces segments en œil-de-bœuf, [Becker et al., 2010] ont proposé une méthode de découpe de l'image angiographique en 17 segments à partir de deux incidences (cf. figure 4.2). La première image, acquise sous une incidence antérieure oblique droite (vue OAD) est utilisée pour déterminer la hauteur (apicale, mi-latérale ou basale) de la sonde. Une seconde acquisition sous une incidence antérieure oblique gauche (vue OAG) qui offre une image du VG vue depuis l'apex, est ensuite utilisée pour déterminer le segment exact dans lequel la sonde doit être implantée. Lorsque l'analyse pré-opératoire est constituée d'un modèle géométrique 3D du VG, les descripteurs de la fonction cardiaque sont visualisés sur la vue angiographique au moyen d'un recalage 3D/2D, qui projette l'information 3D sur les images 2D. Afin de continuer à observer les images angiographiques dans leur intégrité, les propriétés des sites cardiaques sont superposés en transparence (cf. figure 4.2, image de droite). Ainsi, grâce à ces images 2D augmentées des propriétés des sites cardiaques, le clinicien peut évaluer la position optimale de la sonde à l'intérieur de la veine coronaire choisie pour implantation. L'efficacité de cette représentation est soumise à l'angle d'incidence choisi. En effet, pour que la prise en compte des propriétés des sites situés le long de la veine soit pertinente, il faut choisir un angle d'incidence qui offre une vue de la veine la plus déployée possible et superposée au VG. D'autre part, la projection superpose les informations issues de la paroi du VG face à la caméra mais aussi de la face cachée. Pour s'affranchir des ambiguités liées à la superposition des descripteurs des deux faces, seuls ceux de la paroi desservie par la veine doivent être représentés.

Dans la seconde stratégie de guidage, la position de la sonde est extraite des images angiographiques puis superposée soit sur un modèle 3D, soit sur une représentation de type œil-de-bœuf (cf. figure 4.3). La principale difficulté de cette représentation est qu'il est impossible pour un clinicien de manipuler un modèle 3D lors de l'implantation. Pour qu'elle reste efficace, il faut que l'angle d'incidence sous lequel est visualisé le modèle 3D permette à la fois de visualiser la position de la sonde et les propriétés du VG.

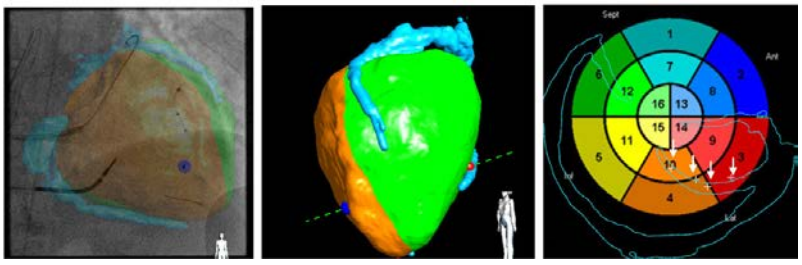

FIGURE 4.3 – *Fusion des données pré- et per- opératoires.* D'après Ma et al. [2012b]. Gauche : projection du modèle 3D sur l'angiographie RX, Milieu : visualisation du site stimulé sur le modèle 3D, Droite : visualisation des sites de stimulation sur une représentation en œil-de-bœuf.

À partir de cet état de l'art une stratégie de guidage de la CRT a été choisie.

4.2 Approche proposée

Dans nos travaux d'optimisation de la CRT, l'information permettant de choisir le site cardiaque du VG à stimuler est représentée sur un modèle 3D avec fusion des propriétés anatomiques, mécaniques, électriques et tissulaire du VG. L'angiographie-RX per-opératoire donne quant-à-elle un accès en temps réel à la position des sondes de stimulation. À la lumière de l'état de l'art, une solution de guidage ou d'assistance consiste donc à superposer le modèle de fusion 3D avec les images d'angiographie.

L'approche proposée est résumée sur la figure 4.4.

Différentes séquences angiographiques interviennent au cours de la procédure : les premières séquences correspondent à l'injection de produit de contraste pour révéler la veine sous-clavière ; les secondes représentent l'implantation des sondes de l'oreillette et du ventricule droit ; une troisième séquence avec injection de produit de contraste, acquise généralement en vue OAD 30° ou OAG 30°, est ensuite réalisée pour révéler le réseau veineux coronaire. Enfin, généralement sous la même incidence utilisée lors de l'injection des veines coronaires, une dernière séquence correspond à l'insertion de la sonde de stimulation du VG dans la veine choisie par le clinicien. C'est donc cette dernière séquence qui est à exploiter pour permettre la superposition des sites de stimulation et de la position de la sonde du VG.

L'approche de guidage proposée s'effectue en deux temps. Tout d'abord, une séquence d'images angiographiques, correspondant à l'injection des veines coronaires, est enregistrée pour effectuer un recalage 3D/2D des données pré- et per-opératoires. Cette étape de recalage exploite les structures les plus visibles dans les images, les veines coronaires (déjà segmentées sur l'image TDM) et est appliquée à un instant du cycle, en télé-systole, sur un ou plusieurs cycles. La transformation obtenue restant valide tant que le C-Arm et le patient restent immobiles, le flux des images montrant l'insertion de la sonde de stimulation du VG pourra ensuite être exploité pour la fusion.

Concernant l'aspect temporel, les séquences angiographiques sont de nature dynamique et montrent les veines injectées et la position des sondes de stimulation à plusieurs instants du cycle cardiaque. À l'inverse, une seule phase TDM, correspondant à l'instant permettant la meilleure segmentation des veines coronaires (généralement 40% du cycle cardiaque, c'est-à-dire en télé-systole), est utilisée lors de l'analyse pré-opératoire pour intégrer l'en-

semble des descripteurs des sites de stimulation du VG. Les images angiographiques utilisées doivent correspondre à la même phase pour maximiser la précision du recalage. Une première étape de synchronisation temporelle entre données pré- et per-opératoires, qui consiste à détecter les images en télé-systole, est donc nécessaire. Ensuite, un recalage 3D/2D entre le volume TDM de référence et les images angiographiques synchronisées permet de mettre en correspondance les référentiels pré- et per-opératoires. Suite au recalage, l'incidence angiographique utilisée reste fixe. Cependant, la respiration du patient étant libre, une compensation des mouvements respiratoires doit être effectuée en plus de la synchronisation temporelle pour permettre la fusion des données pré-opératoires et des images angiographiques. L'approche proposée intègre donc quatre étapes, décrites dans les sections suivantes.

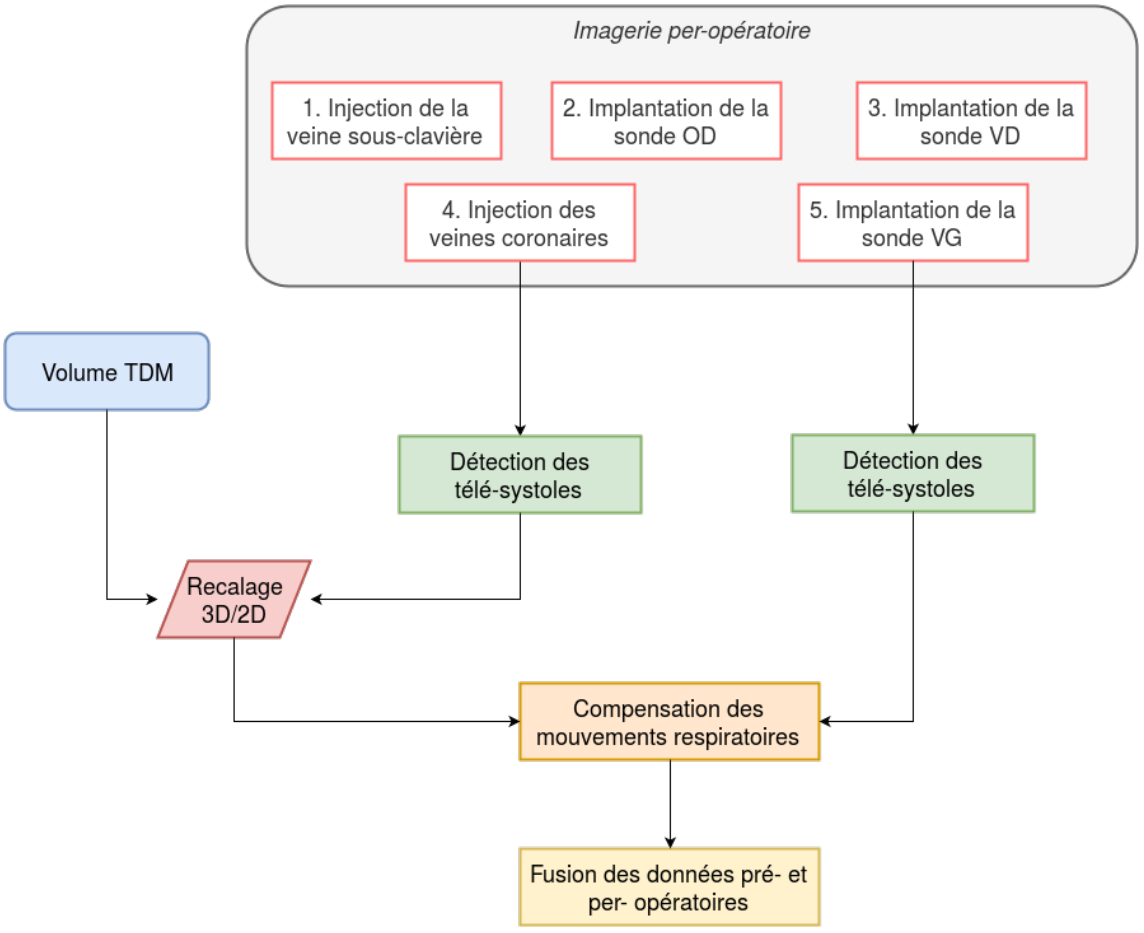

FIGURE 4.4 – *Approche proposée pour le guidage de la CRT.*

Dans les travaux présentés ici, les acquisitions per-opératoires proviennent de deux dispositifs d'imagerie. La première catégorie d'images correspond à celles issues de la salle TherA-Image, équipée d'un C-Arm motorisé, qui fournit des images de très bonne qualité, avec une haute résolution spatiale et temporelle. Les autres séquences proviennent d'un C-Arm mobile (Siemens Cios Alpha) présent au bloc opératoire de routine. Ces dernières sont plus bruitées et contiennent parfois des artefacts de mouvement.

Pour l'évaluation des méthodes proposées, les séquences angiographiques avec injection

P-09 OAG 10°	P-14 OAD 32°	P-15 OAD 26°
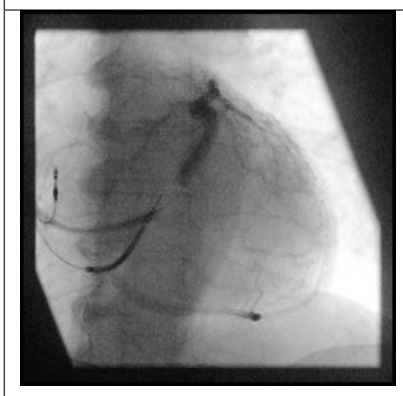		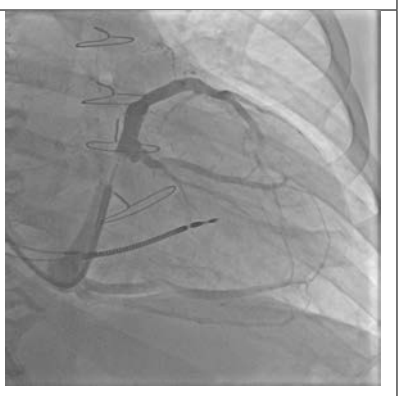
P-10 OAG 20°	P-14 OAG 32°	P-15 OAG 40°
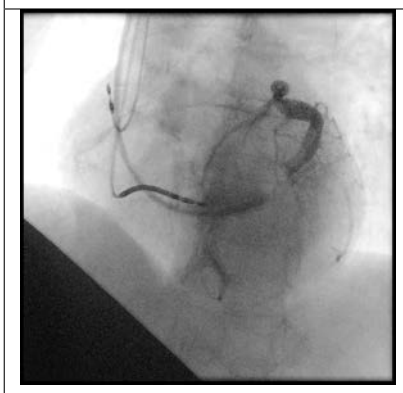		

Tableau 4.2 – *Base de donnée des séquences angiographiques avec injection de produit de contraste.*

des veines latérales de 4 patients ont été enregistrées au format DICOM et traitées postérieurement à l'implantation. Pour deux de ces patients, deux incidences angiographiques ont été réalisées, amenant ainsi le nombre de séquences traitées à 6 (cf. tableau 4.2). Parmi les séquences enregistrées, 4 sont issues de la plateforme TherA-Image (P-14 et P-15) et 2 d'un C-Arm de routine (P-09 et P-10).

4.3 Synchronisation des données angiographiques et TDM

La synchronisation temporelle des données pré- et per-opératoire consiste à extraire des séquences angiographiques les images correspondant au même instant (ou phase) du cycle cardiaque que le volume TDM. Lors de l'implantation, l'ECG n'est pas toujours enregistré ou pas accessible directement. Dans ces travaux, la phase cardiaque a donc été déterminée directement à partir du contenu des images. Deux techniques ont été évoquées dans l'état de l'art pour résoudre ce problème : l'étude de la variation d'énergie dans les images et l'étude du mouvement de structures (veines, artères ou cathéters) suivant les battements cardiaques. L'étude de la variation d'énergie étant bruitée par l'ajout de produit de contraste, l'étude du mouvement des sondes cavitaires droites, dont le mouvement suit les cycles cardiaque et respiratoire dans les séquences d'injection des veines latérales et les séquences d'insertion de la sonde du VG, a été préférée.

Chaque séquence angiographique offre une visualisation de plusieurs cycles cardiaques. Deux mouvements indépendants entrent en jeu : les mouvements liés au cycle cardiaque et ceux liés au cycle respiratoire. Ainsi, toutes les structures cardiaques (veines et cavités) et

sondes implantées sont soumises à la fois à un mouvement de translation verticale imposé par le mouvement du diaphragme et à tous les mouvements inhérents aux contractions cardiaques (mouvements longitudinal, radial et de torsion).

La méthode proposée doit être applicable à deux types de séquences : les angiographies avec injection de produit de contraste, qui seront utilisées pour le recalage des veines coronaires, et les séquences de fluoroscopie contenant la position des trois sondes implantées, utilisées pour projeter et représenter les propriétés des sites cardiaques stimulés. Sur ces deux séquences, sont visibles dans les images la sonde implantée dans l'oreillette droite (OD) et la sonde implantée dans le ventricule droit (VD), dont le mouvement au cours du temps est représentatif de la combinaison des cycles cardiaque et respiratoire. Toutefois, les deux sondes sont affectées de la même manière par la translation verticale imposée par le diaphragme. Dans l'espace 3D, l'hypothèse selon laquelle la distance entre les deux sondes est minimale aux environs de la télé-systole et maximale autour de la télé-diastole du ventricule droit peut donc être avancée. La variation de la distance au cours du temps entre les sondes OD et VD dans les séquences angiographiques a donc été exploitée, afin de construire une courbe représentative du cycle cardiaque. Pour cela, un système de suivi (ou *tracking*) des sondes OD et VD au sein des séquences, détaillé au paragraphe 4.3.1, est dans un premier temps appliqué. À partir de la courbe obtenue, qui présente des motifs cycliques, il est alors possible d'extraire un ensemble d'images associées aux minima locaux, permettant ainsi pour chaque battement d'obtenir une image du cœur correspondant à la télé-systole du ventricule droit (cf. figure 4.5).

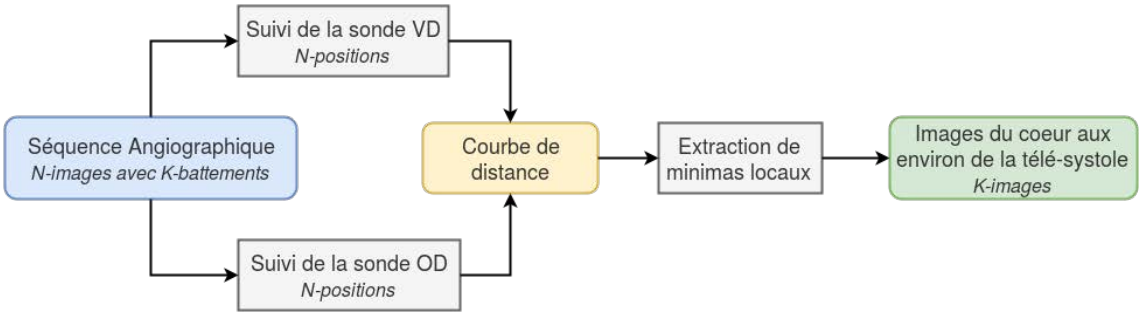

FIGURE 4.5 – *Extraction des images représentant le cœur en télé-systole au sein d'une séquence angiographique.*

4.3.1 Suivi des sondes OD et VD

Plusieurs facteurs compliquent le suivi des sondes au sein des séquences angiographiques (cf. figure 4.6).

— **Des superpositions et occultations** avec d'autres structures, telles que les veines ou une autre sonde qui peuvent masquer l'objet d'intérêt dans certaines images ;

— **La vue projective** qui entraîne une visualisation de la sonde selon des angles de vue différents, en fonction de la position de celle-ci dans les images successives de la séquence. De plus, suivant le mouvement de la sonde, son apparence est modifiée ;

— **Des artefacts de mouvement**, qui aparaissent dans les images provenant du CArm-mobile et qui entraînent un "dédoublement" de la sonde dans certaines images.

Ces difficultés empêchent l'utilisation d'approches reposant sur la détection de points d'intérêt par des méthodes automatiques telles que les coins de Harris ou les descripteurs SIFT dans l'ensemble des images de la séquence. Une méthode plus interactive, consistant

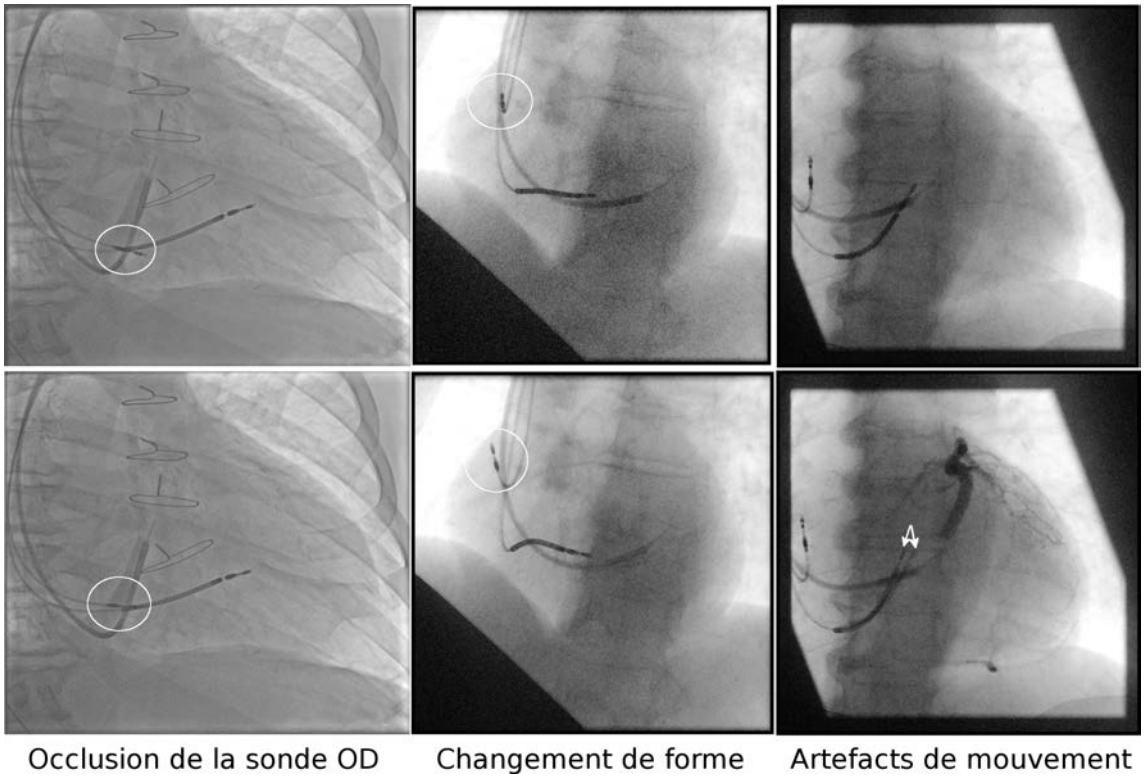

FIGURE 4.6 – *Difficultés du tracking des sondes implantées.*

à extraire sur un battement cardiaque un ensemble d'échantillons de régions représentant la sonde sous différentes incidences et occultations, puis à rechercher dans les images suivantes l'échantillon le plus représentatif de la position actuelle de la sonde suivie a été développée.

Pour cela, environ 2 s de signal, représentant le mouvement des sondes selon l'incidence angiographique qui sera utilisée lors de l'injection, doivent être acquises puis analysées. Dans la première image, il est demandé à l'utilisateur de disposer une région d'intérêt (ROI) de dimension 30x30 pixels en cliquant sur la région de l'image à suivre. Cette région constitue alors le premier échantillon représentatif de la sonde suivie. Dans l'image suivante de la séquence à analyser, une méthode de *template matching* est appliquée pour rechercher la position de l'échantillon précédemment extrait dans l'image. Le *template matching* correspond à la recherche d'une image référence (*template*) dans une plus grande image en calculant, en chaque position de cette image, une métrique traduisant la similarité entre la référence et la région de l'image à cette position. La meilleure valeur de la métrique correspond alors à la nouvelle position de la référence. Dans notre cas, différentes métriques ont été testées (cf. ci-dessous) et la zone de recherche est limitée à 50x50 pixels autour de la position précédente.

La nouvelle position de la sonde est alors affichée sur l'image angiographique pour être évaluée par l'utilisateur. Si le *template matching* détermine avec succès la position de la sonde dans l'image courante, alors l'utilisateur passe à l'image suivante, sinon il clique sur la position attendue pour replacer la ROI. Suite à la correction, un nouvel échantillon est alors ajouté à l'ensemble des échantillons tests, puis le processus est réitéré pour l'image suivante, cette fois en recherchant la position des deux échantillons et en gardant la position de l'échantillon ayant obtenu le meilleur score de correspondance. La répétition de

ces étapes de suivi, d'évaluation visuelle et de correction sur les 2 s de vidéo permet ainsi de créer une banque d'échantillons, capable de détecter la position de la sonde à n'importe quel instant du cycle cardiaque, qui pourra être appliquée à toutes les images angiographiques acquises sous la même incidence.

La détection d'un échantillon dans une image nécessite de définir une métrique, qui sera utilisée à la fois pour détecter la position d'un échantillon dans l'image et pour définir l'échantillon offrant la meilleure correspondance dans l'image. Trois métriques ont été testées. Soit I une image et T un échantillon positionné en (x, y) :

1. Moindres carrés :

$$MS(x,y) = \sum_{x',y' \in T} (T(x',y') - I(x+x', y+y'))^2 \tag{4.2}$$

2. Coefficient de corrélation :

$$CC(x,y) = \sum_{x',y' \in T} (T(x',y').I(x+x', y+y'))^2 \tag{4.3}$$

3. Coefficient de corrélation centré :

$$\begin{gathered} CCM(x,y) = \textstyle\sum_{x',y' \in T} (T'(x',y').I'(x+x', y+y'))^2 \\ \text{où } T'(x',y') = T(x',y') - \frac{1}{w.h} \sum x'', y'' T(x'',y'') \\ \text{et } I'(x',y') = I(x+x', y+y') - \frac{1}{w.h} \sum x'', y'' I(x+x'', y+y'') \end{gathered} \tag{4.4}$$

Le fait de disposer d'une banque d'échantillons permet ainsi de résoudre les deux premières difficultés liées à la détection, en disposant d'images de la sonde dans différentes positions. Toutefois, le suivi reste difficile dans les images très bruitées et souffrant d'un manque de contraste entre la sonde et les structures environnantes. Les changements d'illumination au fil de la séquence peuvent également gêner le suivi. Les sondes étant les structures les plus sombres de l'image, il est possible d'en extraire une partie par seuillage, pour ainsi éliminer l'influence de l'intensité des structures voisines. Les performances de l'algorithme de détection des sondes, appliqué directement sur les images originales et sur les images seuillées ont donc été comparées et seront présentées dans la section résultats.

Suite à la détection, l'ensemble des positions des sondes OD et VD permet de définir une courbe temporelle de distance euclidienne entre les sondes :

$$D(t) = \sqrt{(X_{OD}(t) - X_{VD}(t))^2 + (Y_{OD}(t) - Y_{VD}(t))^2}, \tag{4.5}$$

où $(X_{OD}(t), Y_{OD}(t))$ et $(X_{VD}(t)), Y_{VD}(t)$ représentent les coordonnées des sondes OD et VD à l'instant t.

La figure 4.7 illustre une courbe $D(t)$ obtenue à partir de la position des deux sondes. Si les courbes d'évolution temporelle de la position des sondes OD(t) et VD(t) montrent des motifs cycliques représentatifs de la combinaison des mouvements cardiaque et respiratoire, la distance entre ces deux sondes en fonction du temps permet d'éliminer la composante respiratoire.

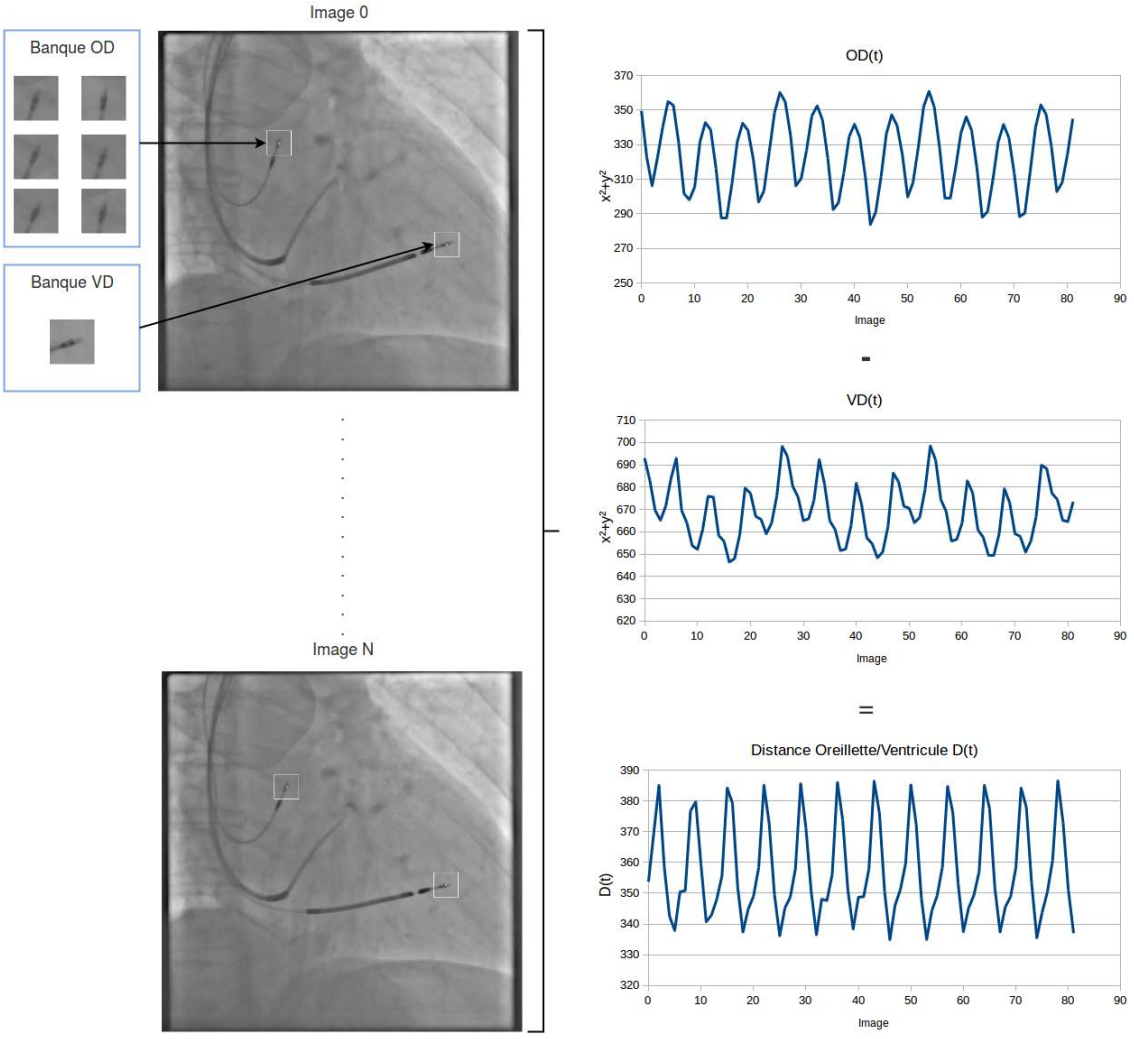

FIGURE 4.7 – *Suivi des sondes OD et VD au cours des séquences angiographiques.* La banque d'échantillons est recherchée dans chaque image (gauche) ce qui permet de localiser les sondes OD et VD au cours du temps. La distance OD-VD permet alors d'éliminer la composante respiratoire (courbes de droite) et de mettre en évidence les 12 battements de la séquence.

4.3.2 Extraction des images en télé-systole

Une fois la courbe représentant l'ensemble des cycles cardiaques définie, les extrema globaux, qui correspondent approximativement à des images en télé-systole pour les minima et télé-diastole pour les maxima peuvent être extraits. Pour cela, les distances minimales et maximales entre les deux sondes sont calculées sur la séquence d'analyse qui a précédemment permis la constitution de la banque d'échantillons. Ces deux distances permettent ainsi de définir un seuil d'analyse $T = min + \frac{max-min}{2}$ permettant de différencier les portions de courbes dans lesquelles des maxima locaux vont être extraits de celles contenant des minima locaux. Ainsi, le minimum local est extrait pour chaque portion de courbe située sous le seuil d'analyse. De même, le maximum local de chaque portion de courbe au-dessus du seuil est extrait. La figure 4.8 illustre l'extraction des extrema locaux. Les portions de courbe vertes contiennent les minima, tandis que les portions bleues contiennent les maxima. L'ensemble des images ainsi extraites seront ensuite exploitées comme données d'entrée du processus de recalage 3D/2D.

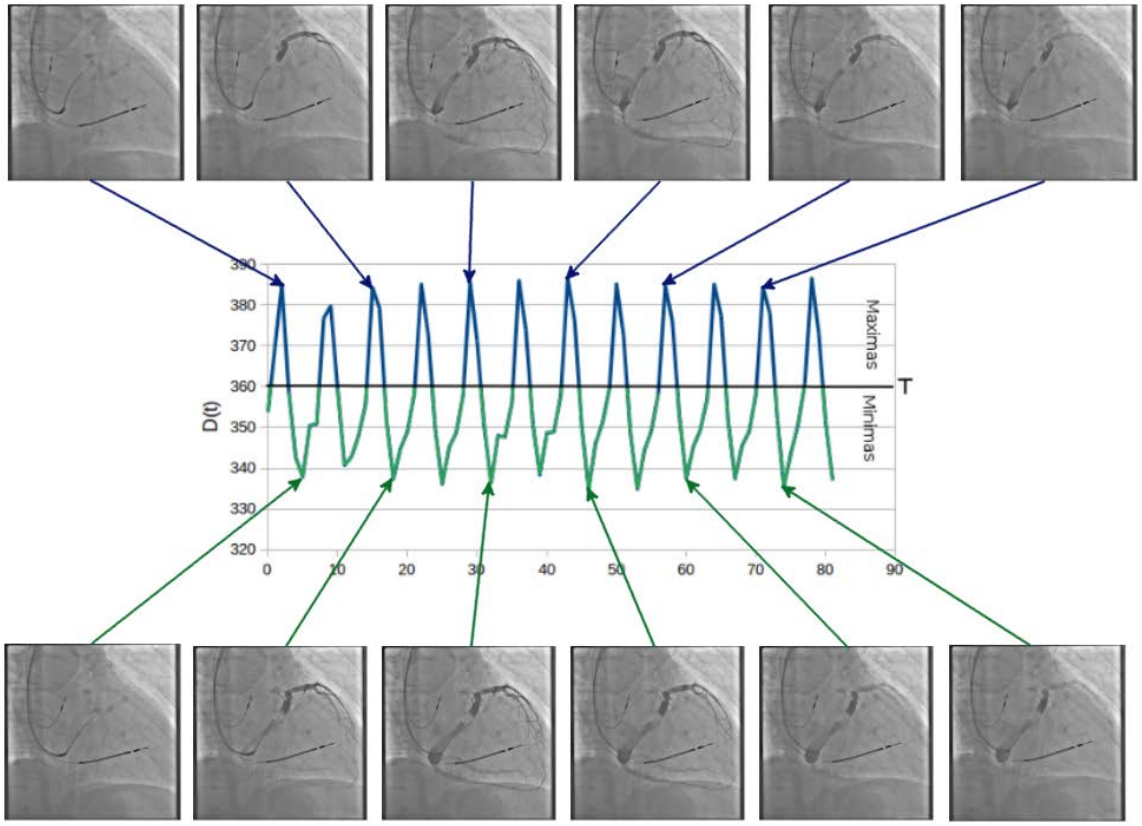

FIGURE 4.8 – *Extraction des images correspondant à des extremas locaux.* La séquence angiographique considérée contient 11 images télé-systoliques et 12 images télé-diastoliques. Pour plus de clarté, seule la moitié des images extraites par l'algorithme sont représentées (un battement sur deux).

4.3.3 Résultats

La méthode de suivi des sondes a été appliquée à chacune des séquences angiographiques de la base de données présentée section 4.2. Le tableau 4.3 résume les difficultés de suivi propres à chaque séquence et le tableau 4.4 les régions sélectionnées. Les artefacts de mouvement et l'occultation de la sonde VD par l'injection de produit de contraste dans le sinus coronaire n'ont pas permis le suivi de cette sonde pour les patients 09 et 10. Pour ces deux patients, le mouvement de la sonde VD a donc été étudié à partir de la jonction visible entre le cable et le dispositif de stimulation (cf. tableau 4.4).

Évaluation des métriques

Les trois métriques utilisées pour le suivi des sondes (MS, CC et CCM) ont été testées sur les images angiographiques d'origine ainsi que sur les images seuillées avec une valeur de 100 (définie par expérimentations). A partir des positions relevées, la courbe $D(t)$ a été évaluée visuellement afin de déterminer la méthode la plus stable. La figure 4.9 illustre les six courbes obtenues pour un patient. Les résultats obtenus sur l'ensemble de la base de données ont montré que le coefficient de corrélation (CC) fournit les courbes les plus

Patient	C-Arm	Difficultés
P-09 OAG	Bloc de routine	Changement d'apparence de la sonde OD ; Artefacts de mouvement et faible contraste de la sonde VD
P-10 OAG	Bloc de routine	Changement d'apparence de la sonde OD ; Superposition de la sonde VD avec le sinus coronaire
P-14 OAG	ThérA Image	Changement d'apparence de la sonde VD
P-14 OAD	ThérA Image	Changement d'apparence de la sonde OD
P-15 OAG	ThérA Image	Changement d'apparence de la sonde VD ; Occultation de OD avec VD
P-15 OAD	ThérA Image	Occultation de OD avec VD

Tableau 4.3 – *Tableau des difficultés de suivi des sondes OD et VD dans les séquences angiographiques avec injection de produit de contraste.*

P-09 OAG 10°	P-14 OAD 32°	P-15 OAD 26°
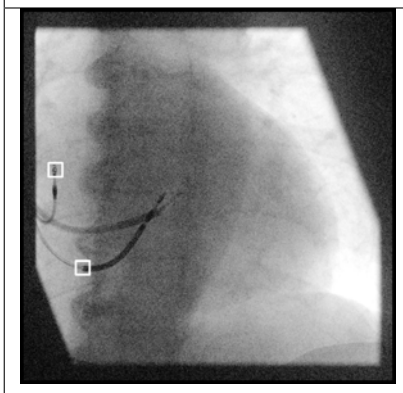	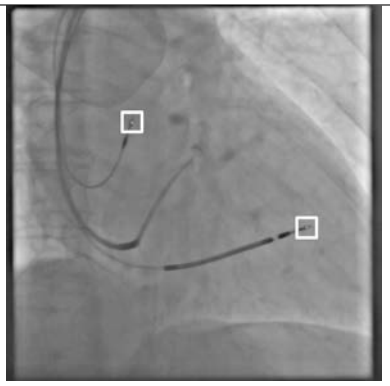	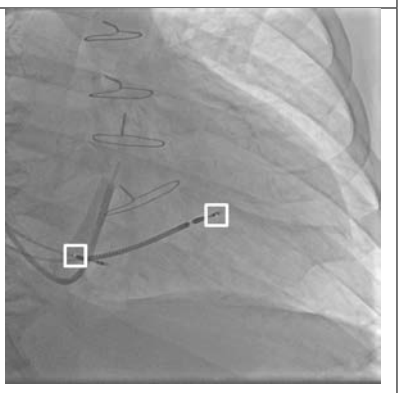
P-10 OAG 20°	P-14 OAG 32°	P-15 OAG 40°
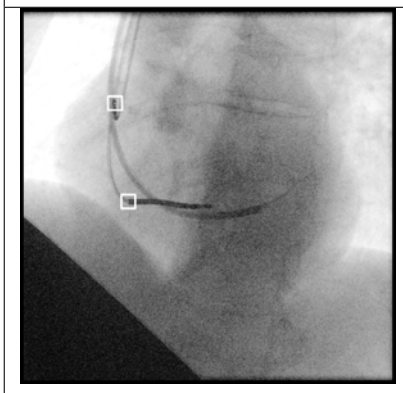	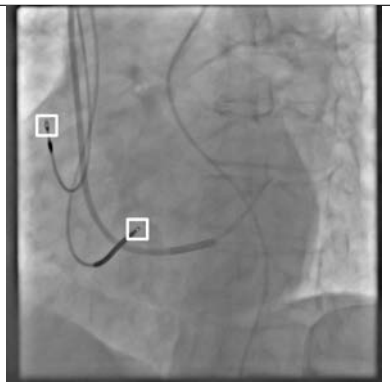	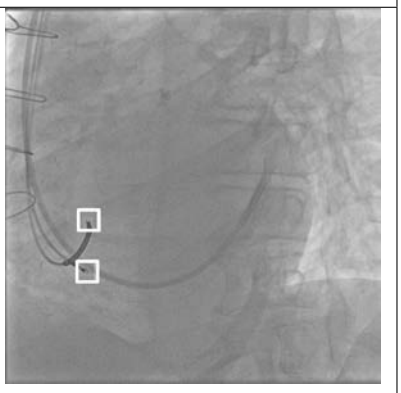

Tableau 4.4 – *Régions d'intérêts contenant les sondes OD et VD suivies au cours du temps.* Pour les séquences issues du CArm de routine, il n'a pas été possible de suivre l'extrémité de la sonde du VD.

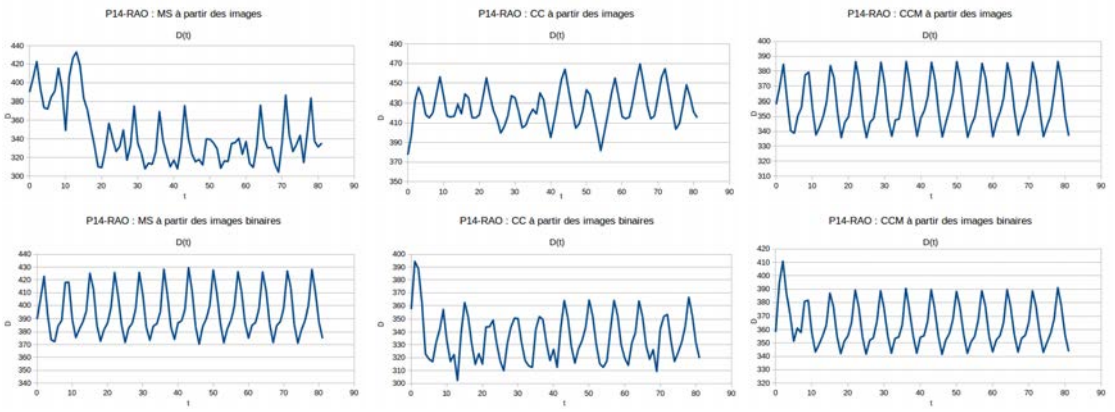

FIGURE 4.9 – Courbes de distance obtenues par suivi des sondes pour un patient (P-14 OAD). Haut : métriques (MS, CC et CCM) appliquées aux images originales ; bas : métriques (MS, CC et CCM) appliquées aux images seuillées.

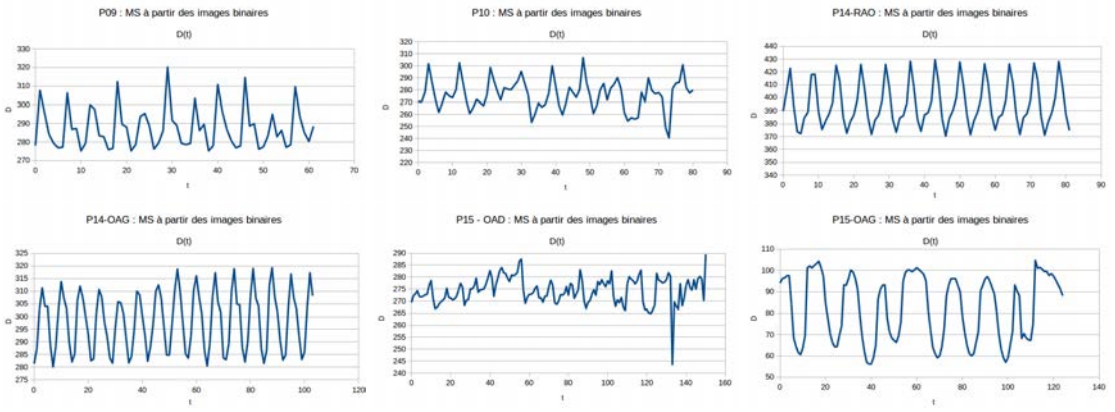

FIGURE 4.10 – Courbes de distance obtenues par suivi des sondes avec la métrique des moindres carrés appliquée aux images seuillées.

bruitées et perd parfois le suivi. Le coefficient de corrélation centré (CCM) appliqué sur les images originales obtient quant à lui des résultats légèrement meilleurs mais fournit globalement sur les différents cas des courbes moins stables que celles obtenues à l'aide des moindres carrés appliqués aux images seuillées. C'est donc cette méthode qui a été retenue pour la suite. Les courbes obtenues pour chacune des six séquences sont présentées sur la figure 4.10.

L'instabilité de la courbe obtenue pour la séquence P15-OAD s'explique par une occultation quasi-permanente de la sonde OD par celle du ventricule droit, qui rend très difficile un suivi précis. Toutefois, la courbe de suivi de la sonde VD reste stable. Pour les cas les plus difficiles, il peut être préférable de n'exploiter que le mouvement d'une seule sonde pouvant être parfaitement suivie. Dans les cas les plus stables, comme illustré dans la figure 4.11, la superposition des positions des sondes et de leur distance montre, que les distances minimales sont temporellement proches des maxima des signaux des courbes OD et VD. Dans le cas où une seule sonde peut être suivie, l'extraction des maxima de la courbe peut permettre d'obtenir un ensemble d'images correspondant à une même phase cardiaque. Toutefois, leur synchronisation temporelle avec le volume TDM télé-systolique risque d'être moins précise.

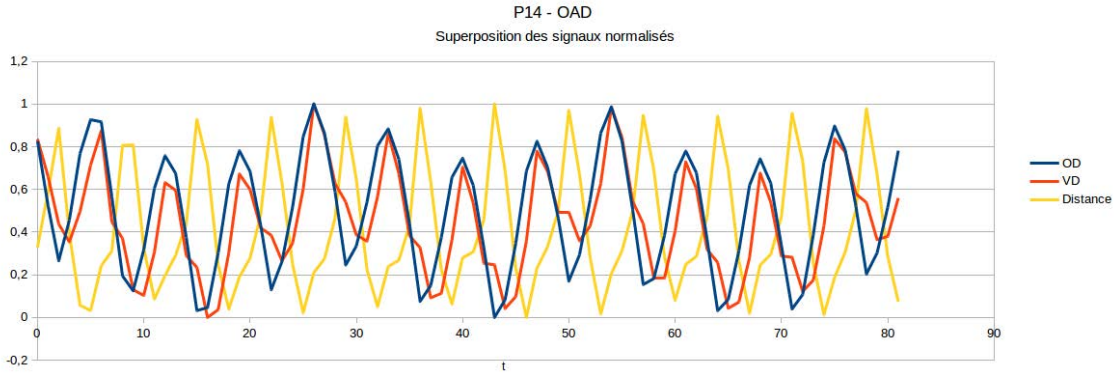

FIGURE 4.11 – *Superposition des signaux normalisés d'un cas stable (P14-OAD).*

4.4 Recalage 3D/2D du réseau veineux coronaire

Trois approches se distinguent pour déterminer la position du volume TDM de référence dans le référentiel per-opératoire :

1. Recalage par projection basé intensité (de type DRR ou MIP) ;
2. Recalage par reconstruction des veines coronaires ;
3. Recalage par projection des veines coronaires.

Le recalage basé intensité requiert le calcul de DRR à partir des volumes TDM. Dans les volumes TDM acquis dans le cadre de ces travaux, l'ajout de produit de contraste réhausse les cavités cardiaques ainsi que les veines coronaires, et conduit donc à la génération d'images de synthèse structurellement différentes des images angiographiques (cf. figure 4.12). Selon la disposition de la région d'intérêt placée par le radiologue autour du cœur, une partie des côtes et des vertèbres, que l'on retrouve dans les images projectives, apparaissent dans les images pré-opératoires. En appliquant un masque "osseux", des DRR contenant uniquement une représentation 2D des côtes et des vertèbres peuvent être générées. Cependant, l'acquisition des données TDM sous une apnée de plusieurs secondes incite le patient à gonfler fortement la cage thoracique. Ceci entraîne alors une position des côtes sur les images DRR qui n'est pas retrouvée dans les images angiographiques acquises en respiration libre. Seule la position des vertèbres reste donc exploitable. Cependant, les vertèbres apparaissent très souvent tronquées sur les volumes TDM par la région d'intérêt placée par le radiologue, et parfois dans les images angiographiques, selon l'angle d'incidence utilisé. Il paraît donc difficile de garantir une bonne précision de recalage sous toutes les incidences angiographiques en exploitant ces structures osseuses.

Le recalage intrinsèque se basant sur une segmentation des veines coronaires a donc été privilégié. Les veines coronaires sont segmentées dur l'image TDM lors de l'analyse pré-opératoire. Pour être compatible avec une utilisation clinique, la segmentation de leur équivalent 2D dans les images angiographiques doit être rapide et, si possible, automatique. La stratégie de reconstruction des veines coronaires a déjà été employée avec succès dans d'autres travaux [Tournoux et al., 2010; Zhou et al., 2014]. Toutefois, elle nécessite l'acquisition d'au moins deux séquences angiographiques injectées sous des incidences bien distinctes. Ceci implique donc une plus forte exposition aux rayons-X pour le patient et l'équipe médicale, ainsi que l'emploi d'une plus forte dose de produit de contraste. Les approches reposant sur la projection des veines coronaires, qui ne nécessitent qu'une séquence angiographique injectée, ont donc été privilégiées. Ainsi, le recalage 3D/2D est effectué sur

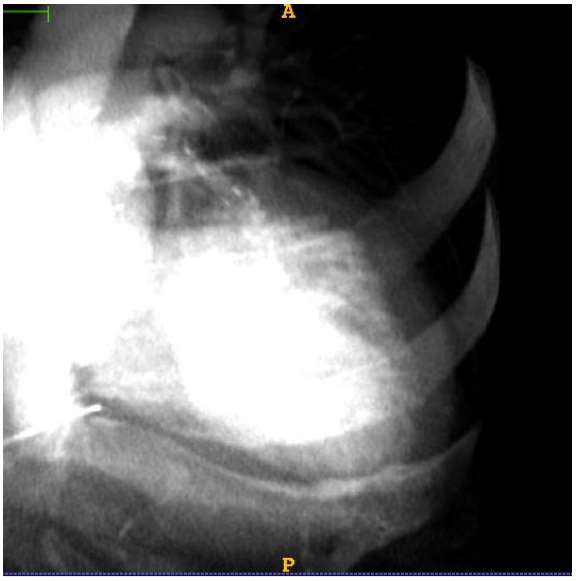

FIGURE 4.12 – *Exemple de DRR générée à partir d'une image TDM injectée.*

la séquence d'injection des veines coronaires, puis, l'incidence restant inchangée, le recalage reste valide pour la séquence d'insertion de la sonde du VG. Les étapes permettant d'aboutir au recalage sont décrites dans la suite, avec la méthode de segmentation des veines en angiographie puis le recalage 3D/2D en tant que tel.

4.4.1 Segmentation des veines en angiographie-RX

La segmentation du réseau veineux coronaire 2D est la première étape du recalage 3D/2D intrinsèque proposé dans ces travaux. Dans un premier temps, un état de l'art permettra de définir quelles méthodes peuvent être appliquées aux images angiographiques injectées. Ensuite, l'approche proposée pour ces travaux sera présentée.

État de l'art en segmentation des réseaux vasculaires en imagerie 2D

La segmentation des vaisseaux en imagerie 2D a fait l'objet de nombreux travaux, en particulier pour la segmentation des vaisseaux rétiniens. Ainsi, [Fraz et al., 2012] ont récemment publié une revue des méthodes utilisées pour la segmentation des images rétiniennes. Concernant la segmentation des vaisseaux coronaires, plusieurs techniques de segmentation ont été appliquées en angiographie 2D pour la détection du réseau artériels, dont une revue a été proposée par [Dehkordi et al., 2011], mais peu de travaux se sont intéressés à l'extraction du réseau veineux. Ainsi, [Zhou et al., 2014] effectuent une identification manuelle des veines coronaires dans deux vues angiographiques, qui sont ensuite utilisées pour effectuer une reconstruction 3D. La segmentation des vaisseaux coronaires en angiographie reste un problème difficile, du fait du faible contraste de certains vaisseaux, des nombreuses superpositions pouvant intervenir avec les structures osseuses ou les cathéters et de la dimension dynamique des séquences. Disposant d'une segmentation pré-opératoire des veines coronaires, l'objectif n'est pas d'obtenir une segmentation précise des veines 2D mais suffisante pour permettre un recalage en situation per-opératoire. La suite de cette section résume l'ensemble de ces méthodes. Pour plus de précisions, le lecteur pourra se référer à [Dehkordi et al., 2011].

Une approche très utilisée en radiologie interventionnelle est de soustraire une image de référence, sans produit de contraste, aux images injectées pour ainsi éliminer les structures osseuses et les outils environnants. Cette technique permet de générer une nouvelle image, appelée *Digitally Subtraction Angiography* (DSA), à partir de laquelle il est plus facile d'extraire les structures vasculaires [Aach et al., 1999]. Bien que cette technique soit performante en imagerie rétinienne et cérébrale, son application est plus difficile en imagerie cardiaque à cause de la mobilité des structures à éliminer (côtes, diaphragme, cathéters). Certains auteurs ont alors proposé d'effectuer un recalage déformable entre l'image de référence et l'image injectée en créant une grille de déformation définie à partir de points singuliers [Meijering et al., 1999]. Dans cette optique, [Nejati et al., 2013] proposent de découper l'image de référence en blocs et d'effectuer un permier recalage rigide par bloc, puis de mettre en correspondance des points singuliers, tels que les coins de Harris détectés dans les deux images pour définir un champ de déformation.

D'autres approches consistent à utiliser des filtres de réhaussement et de détection des vaiseaux coronaires directement dans les images injectées. Ainsi, [Poli and Valli, 1997] ont proposé d'appliquer aux images une combinaison linéaire de noyaux Gaussiens, sensibles à la détection de vaisseaux de différents diamètre et orientation pour réhausser les régions associées au produit de contraste, puis d'utiliser un seuillage à hystérésis pour effectuer la segmentation. La morphologie mathématique peut également être employée pour le réhaussement en combinant érosion, dilatation et filtre "chapeau haut de forme" [Eiho and Qian, 1997; Zana and Klein, 2001], ainsi que les filtres anisotropiques non linéaires [Krissian et al., 1997; Orkisz et al., 1997; Krissian, 2002]. Ces derniers ont pour avantage d'être moins sensibles au bruit, en lissant l'image tout en préservant les contours. Enfin, l'analyse multi-échelle de la matrice hessienne a également été employée pour le réhaussement des vaisseaux coronaires [Lorenz et al., 1997; Frangi et al., 1998; Shikata et al., 2004]. Ces méthodes ont pour inconvénient d'être sensibles au bruit et de supprimer les intersections entre vaisseaux. Afin de réduire l'impact du bruit, [Truc et al., 2009] ont proposé d'effectuer une analyse de la matrice hessienne dans un ensemble d'images directionnelles, issues de l'application d'une banque de filtres directionnels (*Directional Filter Bank*, DFB), puis de recombiner l'ensemble des images directionnelles réhaussées. Cette méthode est moins sensible au bruit et préserve les intersections mais est également plus coûteuse en temps de calcul.

Enfin, des techniques plus avancées telles que l'utilisation de modèles déformables [Krissian et al., 2000] ou de contours actifs [Nirmala Devi and Kumaravel, 2008; Nain et al., 2004] ont également été utilisées. Toutefois, la définition d'un critère d'arrêt de l'évolution des contours actifs reste un problème difficile. D'autres études ont eu recours aux techniques d'apprentissage, notamment pour distinguer les vaisseaux coronaires des cathéters. Ainsi, [Gupta et al., 2012] utilisent la technique des forêts aléatoires pour déterminer si un point apartient ou non à une structure vasculaire. Les vecteurs caractéristiques utilisés pour décrire chaque pixel sont constitués d'une analyse de la matrice hessienne et des valeurs propres d'une fenêtre placée autour du point considéré.

Approche proposée pour la segmentation des veines en angiographies-RX

Dans un souci de simplicité et de rapidité, l'approche choisie dans ces travaux est de réhausser dans un premier temps les veines coronaires puis d'effectuer un seuillage afin d'obtenir une image binaire. La méthode devant s'adapter à des images issues de différents systèmes d'acquisition en fonction des salles interventionnelles, un ensemble de

pré-traitements visant à améliorer la qualité des images a également été défini. En ce qui nous concerne, deux systèmes d'acquisition sont utilisés : (i) le C-Arm haut de gamme de la salle TherA-Image et (ii) le C-Arm du bloc opératoire de routine. Le processus proposé se décompose en 4 étapes (cf. figure 4.13). Il comprend deux phases de pré-traitement pour améliorer la qualité globale de l'image puis rehausser les régions contrastés. Un seuillage puis un "nettoyage" sont ensuite appliqués. L'ensemble de ces étapes est détaillé ci-dessous.

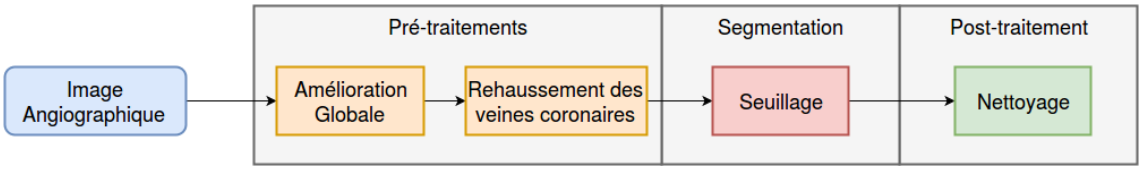

FIGURE 4.13 – *Approche proposée pour la segmentation des veines coronaires en angiographie-RX.*

Amélioration globale de l'image

Les images obtenues par le C-Arm du bloc opératoire de routine sont généralement bruitées mais bénéficient d'un bon contraste, tandis que les images issues du C-Arm de la salle TherA-Image sont de meilleure qualité mais n'utilisent qu'une plage limitée d'intensité. Afin de réduire le bruit, trois filtres de débruitage ont été testés : le filtre gaussien, le filtre médian, généralement efficace sur du bruit blanc, et un filtre anisotropique : le filtre bilatéral, qui a pour avantage de lisser tout en préservant les contours. Leur application aux images issues des deux systèmes d'acquisition est illustrée dans le tableau 4.5. Bien que le filtre bilatéral soit celui qui renforce le mieux la netteté dans les images issues de la plateforme TherA-Image, il conserve l'aspect de granularité dans les images du C-Arm mobile. Dans les deux images, le filtre médian atténue le bruit tout en conservant la netteté de l'image, contrairement au filtre gaussien. Le filtre médian a donc été retenu.

D'autre part, le contraste global des images peut également être amélioré, en particulier pour les images provenant de la plateforme TherA-Image qui utilisent peu les faibles intensités. L'égalisation d'histogramme a donc été testée. Deux techniques ont été considérées : la méthode classique d'égalisation globale et la technique d'égalisation adaptative limitée (CLAHE) définie par [Zuiderveld, 1994] et reposant sur une égalisation locale dont l'augmentation de contraste est limitée. Les résultats sont illustrés dans le tableau 4.6. Bien que l'égalisation globale permette l'amélioration du contraste, les veines conservent une gamme d'intensité proche des structures avoisinantes. L'égalisation adaptative limitée a donc été préférée.

Réhaussement des veines

Avant d'effectuer la détection des veines, les zones sombres sont réhaussées de façon à améliorer le contratse des veines. Une version multi-échelle de l'opérateur de morphologie mathématique de type "chapeau haut de forme" (*top hat*), proposée par [Bai et al., 2012] est utilisée. Le filtre "chapeau haut de forme" classique, permettant de réhausser les régions sombres (T_b) d'une image I par un élément structurant e, est défini par :

$$T_b(I, e) = I \bullet e - I \tag{4.6}$$

où $\bullet$ est la fermeture morphologique ($I \bullet e = (I \oplus e) \ominus e$), tandis que le chapeau permettant un réhaussement des zones claires se définit par :

$$T_w(I, e) = I - I \circ e \tag{4.7}$$

	TherA-Image	Bloc opératoire de routine
Image		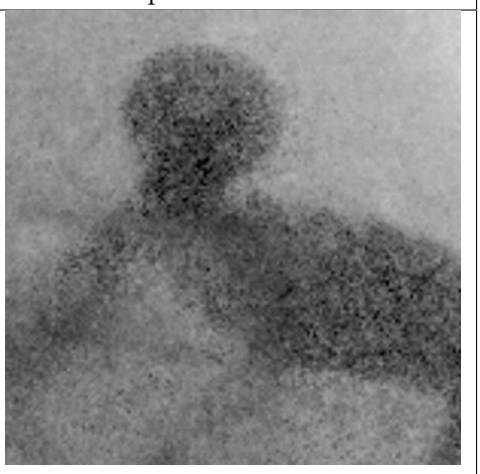
Filtre gaussien		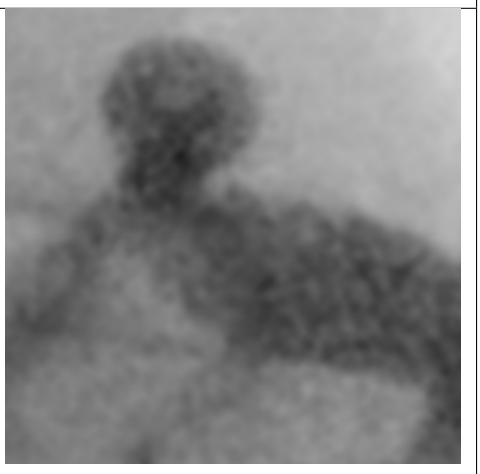
Filtre médian	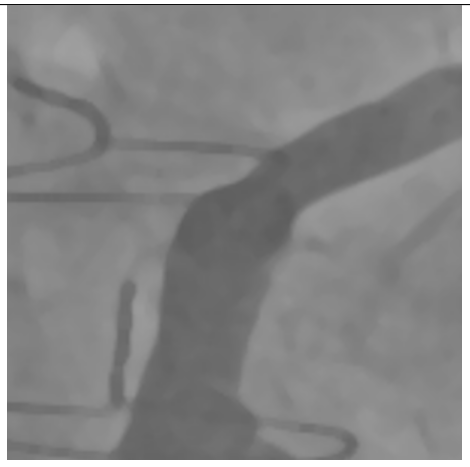	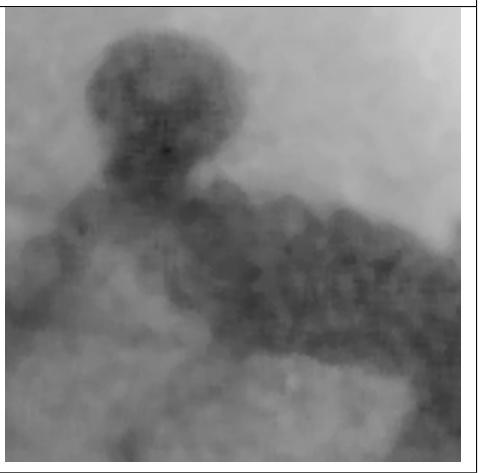
Filtre bilateral		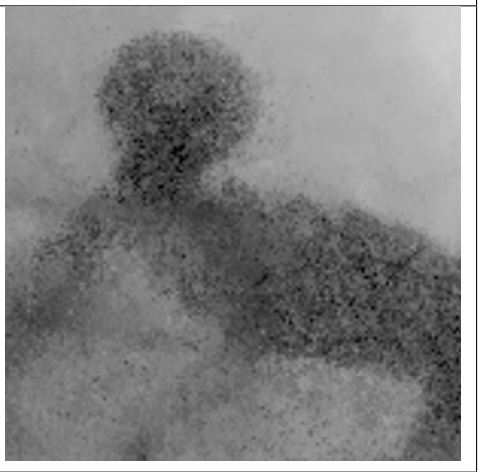

Tableau 4.5 – *Débruitage des images angiographiques (images zoomées).*

TherA-Image			
	Image originale	Egalisation globale	Egalisation adaptative
Images			
Histogrammes	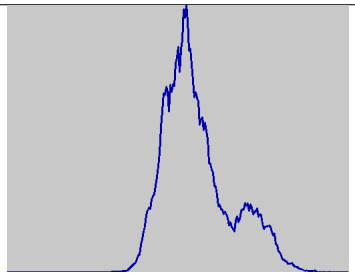	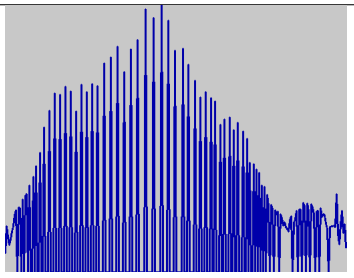	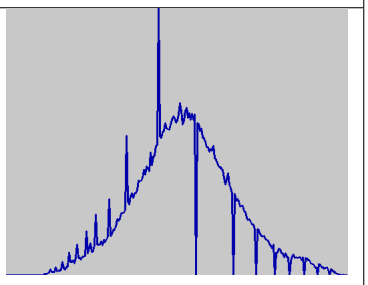
Bloc opératoire de routine			
Images	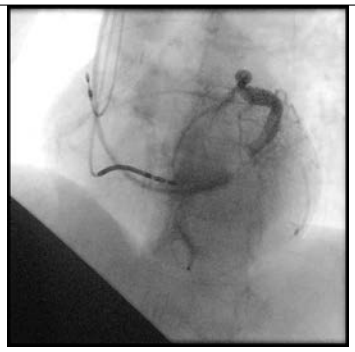	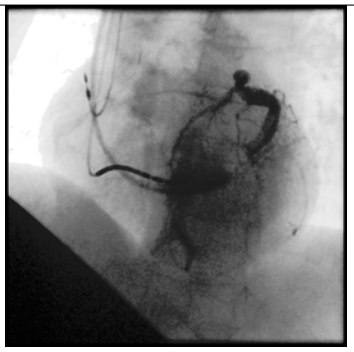	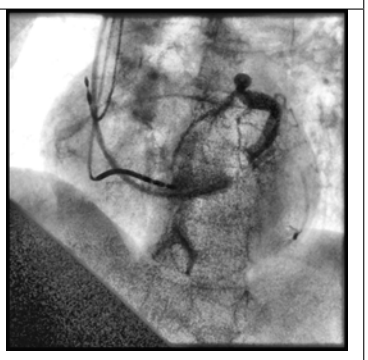
Histogrammes	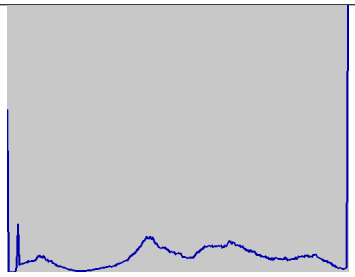	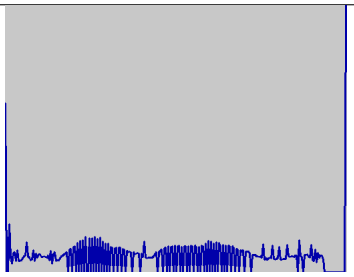	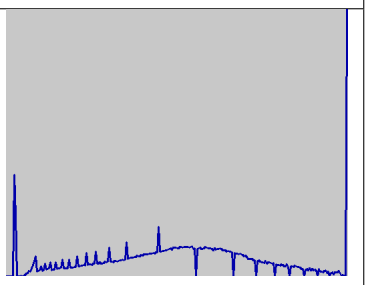

Tableau 4.6 – *Égalisation d'histogrammes*

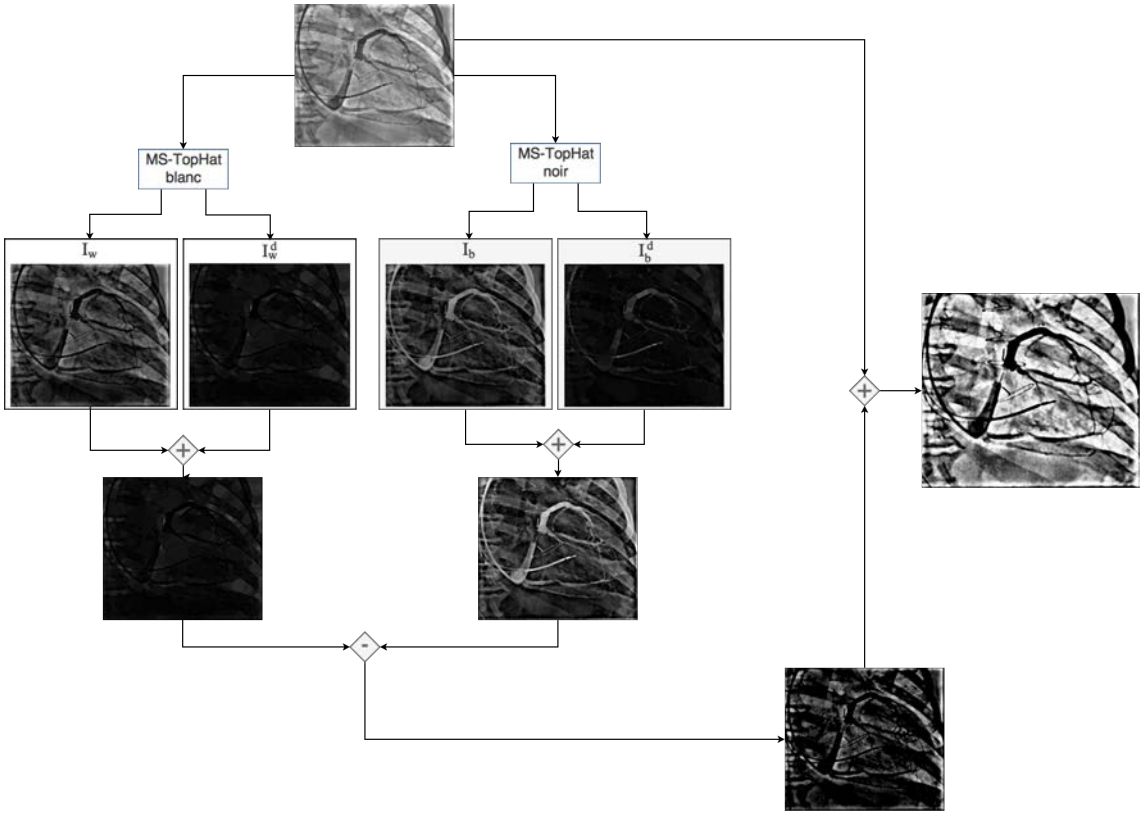

FIGURE 4.14 – *Réhaussement des veines coronaires par application d'un chapeau haut de forme multi-échelle (MS-TopHat).* L'élément structurant e_0 est une ellipse de taille 7 pixels et N=20.

où $\circ$ est l'ouverture morphologique ($I \circ e = (I \ominus e) \oplus e$).

L'approche proposée par [Bai et al., 2012] (cf. figure 4.14) consiste à utiliser un ensemble d'éléments structurants $(e_0, e_1, ..., e_N)$ de taille croissante tels que : $e_i = \underbrace{e_0 \oplus e_0 \oplus ... \oplus e_0}_{i-fois}$ pour définir une image des régions claires (I_w) et une image des régions sombres (I_b) définies par :

$$I_w = \max_i T_w(I, e_i)\,;\; I_b = \max_i T_b(I, e_i) \tag{4.8}$$

ainsi que deux images (claire et sombre) des détails entre deux éléments consécutifs, définies par :

$$I_w^d = \max_i [T_w(I, e_i) - T_w(I, e_{i-1})]\,;\; I_b^d = \max_i [T_b(I, e_i) - T_b(I, e_{i-1})]. \tag{4.9}$$

L'image de réhaussement est alors définie par :

$$I_R = I + (I_w + I_w^d) - (I_b + I_b^d). \tag{4.10}$$

La figure 4.14 montre que le filtre réhausse les veines coronaires mais également les structures osseuses (vertèbres et côtes) ainsi que les cathéters.

Seuillage

Suite au réhaussement des images, seuls les pixels ayant une intensité en dessous d'un seuil T sont conservés pour aboutir à une image binaire. Selon le seuil choisi, l'image générée fournit une représentation plus ou moins complète des veines coronaires mais contient

	Image pré-traitée	Rehaussement des veines	Seuillage
TherA-Image		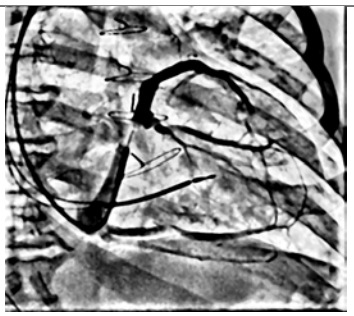	
Bloc opératoire de routine	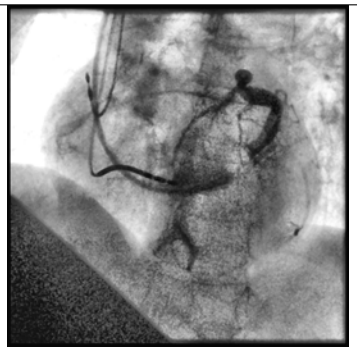		

Tableau 4.7 – *Résultats du seuillage pour* $T = 20$. Application des étapes de pré-traitement, rehaussement et seuillage à des images issues des deux systèmes d'acquisition.

également plus ou moins de structures annexes. La sélection du seuil sera précisée dans la section 4.4.5. Le tableau 4.7 illustre le processus proposé sur deux images issues des deux systèmes d'acquisition.

Nettoyage

Enfin, deux étapes de post-traitement sont appliquées aux images binaires afin de ne garder que les régions les plus significatives. Tout d'abord, un opérateur d'ouverture suivi d'un opérateur de fermeture par un élément circulaire de diamètre 5 pixels sont appliqués aux images binaires et permet d'éliminer les petits blocs de pixels et de relier des régions connexes séparées par le seuillage. Ensuite, seules les régions connexes constituées d'au moins 400 pixels sont conservées. Les étapes de nettoyage sont illustrées dans le tableau 4.8.

4.4.2 Définition de la transformation géométrique

Un modèle de transformation géométrique doit être défini pour passer de l'espace 3D de l'image TDM au repère 2D des angiographies et donc projeter l'image TDM de planification dans les images per-opératoires. Ce modèle permet d'introduire les variables qui seront optimisées suivant la similarité entre l'image TDM projetée et les images d'angiographie.

Comme évoqué dans l'état de l'art, la transformation d'un point $P(x, y, z)$ de l'espace 3D vers son correspondant $P_i(x_i, y_i)$ dans l'espace 2D est donnée par :

$$P_i(x_i, y_i) = \mathcal{P} \circ \mathcal{T}_R \circ P(x, y, z), \tag{4.11}$$

où la matrice de projection $\mathcal{P}$ est déterminée à partir des caractéristiques de l'imageur et la transformation rigide $\mathcal{T}_R$ traduit la position du volume TDM dans le référentiel de

	Image binaire	Ouverture + Fermeture	Connexité
TherA-Image			
Bloc opératoire de routine			

Tableau 4.8 – *Nettoyage des images binaires.* Application des étapes de post-traitement aux images issues des deux systèmes d'acquisition.

l'imageur. Cette dernière est initialisée à partir des angulations du C-Arm puis optimisée par le recalage.

Matrice de projection du système C-Arm

Géométriquement, le système C-Arm peut être modélisé à l'aide (cf. figure 4.15) : (i) d'une source ponctuelle $\mathcal{S}$, définissant l'origine du repère orthonormé $\mathcal{R}_{CA}$ associé au système d'acquisition ; (ii) d'un détecteur plan orienté orthogonalement à l'axe Z (axe de direction de l'émission des rayons-X depuis la source), de dimensions ($D_x.S_x$ x $D_y.S_y$), où D_x et D_y représentent respectivement le nombre de pixels par lignes et par colonnes, et S_x, S_y la résolution de ces pixels. Soit $P(x, y, z)$, un point de l'espace 3D dont les coordonnées sont exprimées dans le repère $\mathcal{R}_{CA}$. Soit SID, la distance entre la source et le détecteur plan. La matrice de projection $\mathcal{P}$ associée au système d'acquisition permettant d'obtenir les coordonnées de P dans le plan image est définie par :

$$\mathcal{P}(P) = \begin{pmatrix} \frac{SID}{S_x} & 0 & \frac{D_x}{2} & 0 \\ 0 & \frac{SID}{S_y} & \frac{D_y}{2} & 0 \\ 0 & 0 & 1 & 0 \end{pmatrix} \begin{pmatrix} x \\ y \\ z \\ 1 \end{pmatrix} \tag{4.12}$$

Les coordonnées homogènes de la projection du point P dans le référentiel image sont alors :

$$P_i = \begin{pmatrix} x_i \\ y_i \\ 1 \end{pmatrix} = \begin{pmatrix} \frac{SID}{S_x} x + \frac{D_x}{2} z \\ \frac{SID}{S_y} y + \frac{D_y}{2} z \\ z \end{pmatrix} \text{ soit } x_i = \frac{SID}{S_x} \frac{x}{z} + \frac{D_x}{2} \text{ et } y_i = \frac{SID}{S_y} \frac{y}{z} + \frac{D_y}{2} \tag{4.13}$$

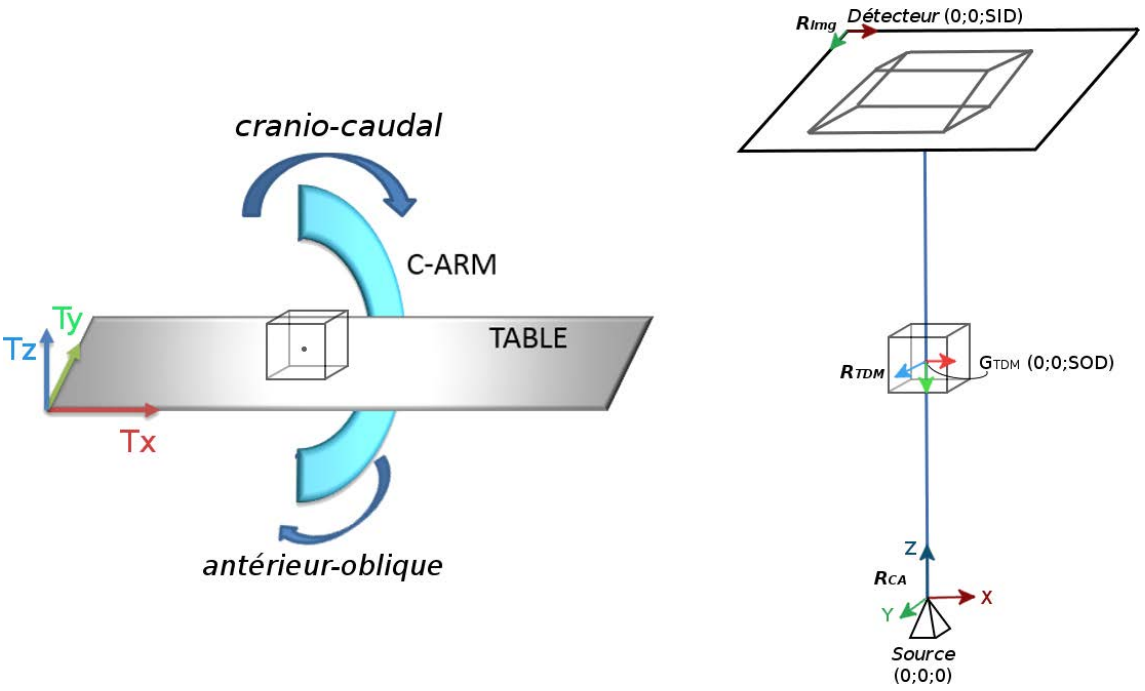

FIGURE 4.15 – Gauche : C-Arm avec 2 degrés de rotations et 3 degrés de translation ; Droite : modélisation géométrique du système de projection.

L'enregistrement des images angiographiques au format DICOM permet d'accéder à différents paramètres (*tags*) utiles pour la définition de la matrice de projection $\mathcal{P}$ du système d'acquisition et à l'orientation du C-Arm par rapport au patient. Ils sont les suivants :

- Tag n^o (0018|1110) : Distance Source/Intensifieur (SID) ;
- Tag n^o (0018|1111) : Distance Source/Objet (SOD) ;
- Tag n^o (0018|1510) : Angle Principal (OAD/OAG) ;
- Tag n^o (0018|1511) : Angle Secondaire (Cranial/Caudal) ;
- Tag n^o (0028|0010) : Nombre de lignes de l'image (D_y) ;
- Tag n^o (0028|0011) : Nombre de colonnes de l'image (D_x) ;
- Tag n^o (0018|1164) : Taille d'un pixel (S_x x S_y).

Matrice de transformation rigide

Comme il a été précisé au paragraphe 4.1.1, en CRT, les acquisitions angiographiques se font suivant trois translations de la table (deux dans le plan du patient et une d'élévation), et deux degrés de rotation, décrits par le bras du C-Arm (un angle dans le plan gauche/droite, ou antérieur/oblique, et un angle dans le plan cranio-caudal). Afin de simplifier le problème, le système d'acquisition angiographique est considéré comme fixe, et son repère associé $\mathcal{R}_{CA}$ est confondu avec le repère du monde $\mathcal{R}_W$. Ainsi, la source est placée en $(0,0,0)_{\mathcal{R}_W}$, et le plan de projection en $(0,0,SID)_{\mathcal{R}_W}$ (cf. figure 4.15). La transformation rigide $\mathcal{T}_R = (R,T)$ est alors composée d'un vecteur de rotations et d'un vecteur de translations suivant les axes X,Y et Z du referentiel per-opératoire $\mathcal{R}_{CA}$. Cette transformation permet de positionner le volume TDM dans le repère $\mathcal{R}_{CA}$. Le recalage 3D/2D consiste alors à déterminer les valeurs de translation et de rotation permettant de positionner le volume TDM de manière à faire correspondre la projection des veines avec leur

représentation angiographique.

Cette position du volume peut être initialisée à partir des champs DICOM, en plaçant son centre G_{TDM} à la distance source/objet (SOD), c'est-à-dire en $(0, 0, SOD)_{\mathcal{R}_{CA}}$, puis en effectuant une rotation de 90° de centre G_{TDM} autour de l'axe X. Cette étape revient à aligner l'axe des Y du volume TDM avec l'axe des Z du repère per-opératoire afin de simuler une vue angiographique d'incidence (0,0). L'incidence de la vue est ensuite ajustée en effectuant une rotation d'angle -(OAD/OAG) suivant l'axe des X, suivi d'une rotation d'angle -(Cranial/Caudal) suivant l'axe des Z.

Cet alignement de l'objet 3D à partir des champs DICOM a été testée sur un fantôme d'un cube en plexiglass dans lequel 11 billes radio-opaques, de dimensions connues, ont été placées (cf. figure 4.16).



FIGURE 4.16 – *Tests de projection sur le fantôme d'un cube.* De gauche à droite : vue OAD 30°, vue de face, vue OAG 30°. En vert sont représentées les projections des billes segmentées sur l'image 3D. Ces projections correspondent bien aux positions des billes dans l'image angiographique.

4.4.3 Métrique de recalage par calcul de cartes de distance

Ayant une segmentation des veines coronaires dans les images angiographiques, le recalage 3D/2D par projections consiste à optimiser la matrice $\mathcal{T}_R$, et donc la position du volume TDM, en minimisant la distance entre les projections des lignes centrales des veines coronaires 3D avec les veines segmentées dans les images 2D. Chaque itération de l'algorithme d'optimisation requiert de mesurer la distance entre la projection des points des vaisseaux 3D et la veine 2D la plus proche. Ce grand nombre de distances à évaluer peut rapidement s'avérer coûteux en temps de calcul. Une carte de distance, stockant pour chaque pixel de l'image angiographique la distance euclidienne à la veine la plus proche, a donc été générée.

De plus, les structures additionnelles (côtes, cathéters...) présentes dans les cartes de distance ou les structures manquantes (veines ou segment veineux) peuvent conduire à un recalage erroné. Afin de réduire l'influence de ces structures, les cartes de distance ont été fenêtrées afin de limiter leur rayon d'attraction.

Plusieurs options de génération de la carte de distance ont donc été envisagées et sont détaillées dans les paragraphes suivants.

Sélection de l'image de segmentation des veines

La séquence angiographique d'injection des veines coronaires enregistrée contient plusieurs battements cardiaques, et permet donc d'obtenir plusieurs images télé-systoliques du cœur. Deux types d'images binaires peuvent alors être utilisées pour calculer la carte de distance : (i) l'image permettant d'obtenir la meilleure segmentation ou (ii) une combinaison de l'ensemble des images de segmentation.

Dans la première option, l'ensemble des images extraites de la séquence angiographique enregistrée sont segmentées par la méthode précédemment décrite, puis l'image contenant le plus grand nombre de pixels sélectionnés est gardée comme référence.

Plutôt que d'utiliser une seule image pour segmenter le réseau veineux coronaire, il est aussi envisageable d'utiliser l'ensemble des images extraites de la séquence afin d'obtenir une segmentation plus complète. Toutefois, cette approche nécessite de corriger les mouvements respiratoires qui surviennent entre deux images télé-systoliques et des résultats préliminaires obtenus par cette approche n'ont pas montré d'amélioration significative. La première approche a donc été utilisée dans la suite.

Calcul des cartes de distance et apport de la squelettisation

L'algorithme utilisé pour générer une carte de distance à partir d'une image binaire est celui proposé par [Maurer et al., 2003]. Il permet d'obtenir une carte composée de valeurs positives en dehors des régions segmentées et négatives à l'intérieur, et donc indirectement d'accéder à la ligne centrale des veines 2D. Toutefois, la carte obtenue présente une légère irrégularité au niveau du passage des valeurs négatives aux valeurs positives, visuellement identifiable lorsque la carte est représentée en 3D (cf. figure 4.17).

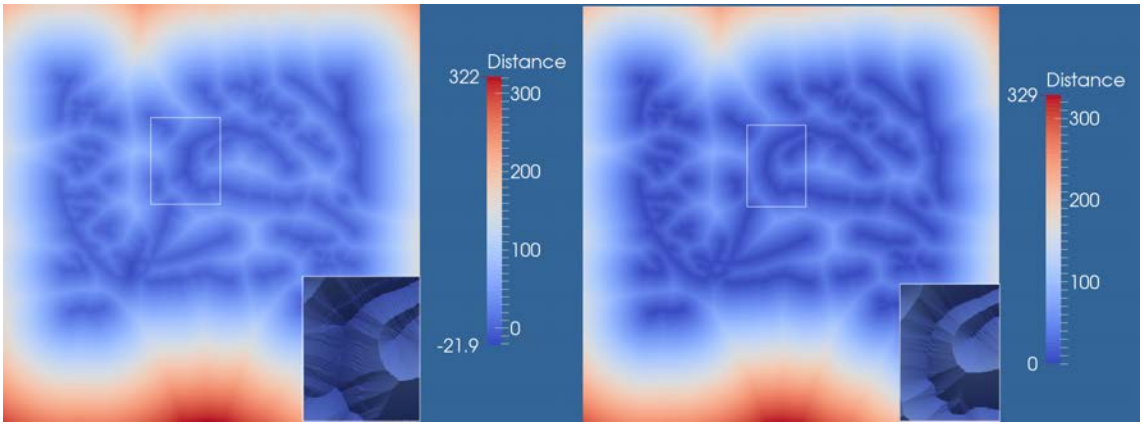

FIGURE 4.17 – *Calcul d'une carte de distance à partir d'une image binaire (gauche) et d'une image binaire squelettisée (droite).*

Une seconde solution consiste à extraire les lignes centrales de la segmentation par squelettisation avant de calculer la distance euclidienne. L'obtention du squelette par la morphologie mathématique traditionnelle est une opération coûteuse en temps. L'algorithme de [Zhang and Suen, 1984] a donc été utilisé, qui ne considère que les pixels appartenant aux contours à chaque itération, permettant ainsi de réduire considérablement le temps de calcul. La carte de distance obtenue, composée uniquement de valeurs positives, est alors totalement régulière mais l'ajout de cette étape de squelettisation augmente tout de même le temps de calcul nécessaire à sa création. La figure 4.18 illustre les étapes de sélection de l'image de segmentation et de squelettisation.

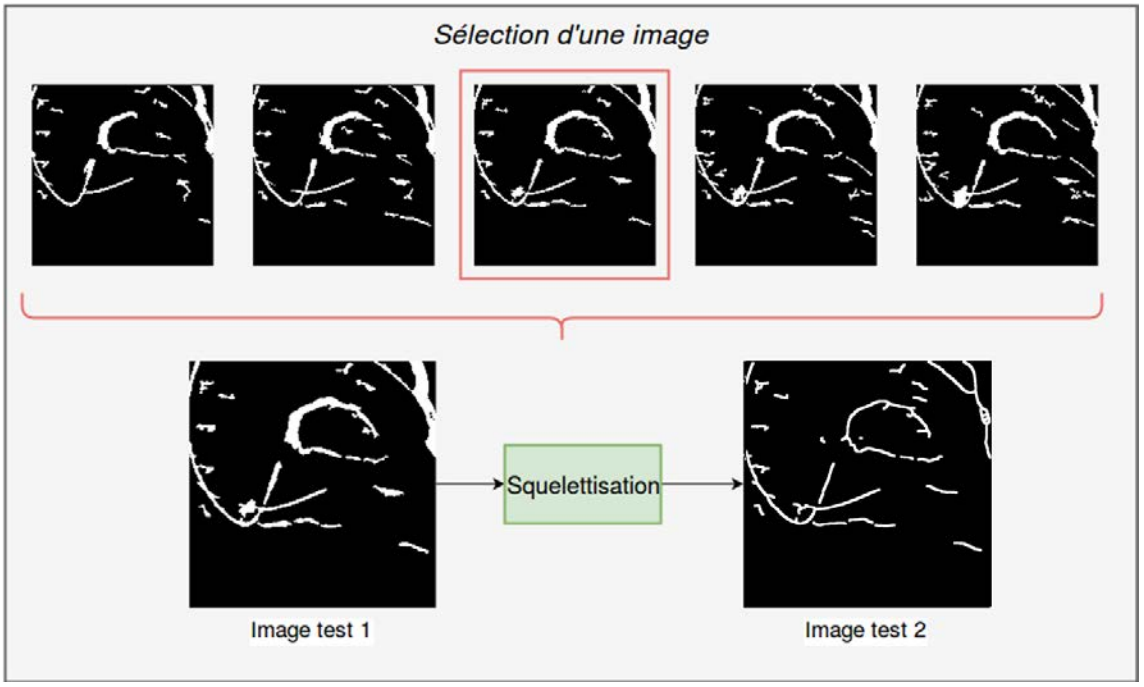

FIGURE 4.18 – *Images binaires testées pour le calcul des cartes de distance.*

Fenêtrage des cartes de distance

Les cartes de distance ainsi calculées contiennent trois difficultés majeures qui sont susceptibles d'influencer le recalage :

1. Des structures parasites ;
2. Des veines qui n'étaient pas visibles dans le volume TDM ;
3. Des veines ou des segments veineux manquants dans l'image 2D (alors qu'ils ont été segmentés en 3D).

Pour résoudre ces difficultés, la solution proposée a été de limiter l'influence de la carte de distance aux régions proches des structures segmentées. Pour cela, les cartes de distance sont convoluées avec une gaussienne inversée centrée en 0 et d'écart-type σ :

$$f(x) = \frac{1}{\sigma\sqrt{2\pi}}(1 - e^{-\frac{x^2}{2\sigma^2}}) \tag{4.14}$$

Ainsi, seuls les points à proximité d'une région segmentée guident le recalage. La figure 4.19 illustre l'impact de ce filtrage sur une carte de distance.

La valeur optimale du paramètre σ dépend à la fois de l'anatomie du patient, de l'incidence angiographique utilisée et de la qualité de l'image. Plusieurs valeurs de σ doivent donc être testées au cours du recalage. L'intervalle optimal $[\sigma_1; \sigma_2]$ permettant d'obtenir une convergence pour l'ensemble des séquences de la base de données sera déterminé dans la section 4.4.5.

4.4.4 Optimisation

Afin de rendre le processus d'optimisation robuste au bruit présent dans les cartes de distance, la transformation optimale est ensuite déterminée en deux temps, avec d'abord une recherche exhaustive des paramètres de translation, pour affiner l'initialisation, puis une optimisation plus fine de l'ensemble des paramètres de la matrice $\mathcal{T}_R$.

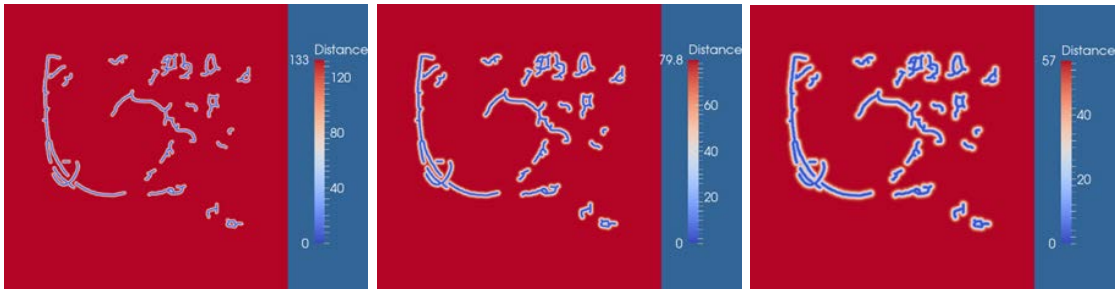

FIGURE 4.19 – Exemples de cartes de distance obtenues avec, de gauche à droite, $\sigma = 3$, 5 et 7 mm.

Initialisation par recherche exhaustive

Lors de l'initialisation, le centre de gravité du volume TDM est placé de manière à faire coïncider sa projection avec le centre de l'image. Cependant, dans la pratique, le cœur n'est pas parfaitement centré dans les images. L'initialisation a donc été améliorée en recherchant la translation $T_{2D} = (x_p, y_p)$ parallèle au plan d'acquisition angiographique permettant le meilleur alignement du sinus coronaire et de la grande veine cardiaque. Cette recherche est effectuée de manière exhaustive en minimisant la somme des distances euclidiennes associées à la projection de ces deux veines. L'espace de recherche est centré sur l'initialisation précédente, avec des translations dans les deux directions entre -3 cm et +3 cm, par pas de 0.5 cm.

Optimisation de la transformation

À chaque projection de points 3D appartenant à une ligne centrale des veines coronaires segmentées sur le volume TDM est associé la distance euclidienne de la veine 2D qui lui est la plus proche grâce à la carte de distance. Le problème revient alors à minimiser la somme des distances euclidiennes de l'ensemble des points projetés. Pour cela, l'algorithme de Levenberg-Marquardt a été utilisé. Il permet la résolution du problème des moindres carrés pour une fonction dépendant de plusieurs variables, en combinant une descente de gradient et l'algorithme de Gauss-Newton qui suppose que la fonction à minimiser est localement quadratique.

Malgré le recalage exhaustif visant à améliorer l'initialisation et le test de différents fenêtrages de la carte de distance, des configurations initiales non propices au recalage peuvent encore survenir, essentiellement à cause d'un mauvais ajustement des paramètres de rotation et de zoom, représenté par la translation suivant l'axe $(OZ)_{\mathcal{R}_{\mathcal{CA}}}$. Afin de sortir de ces configurations qui conduisent à un miminum local, plusieurs positions définies autour de l'initialisation sont testées. La position optimale retenue est définie comme celle obtenant la plus petite métrique finale. Une grille de positions est définie autour de la position initiale en réalisant un ensemble de translations $T_{2D} = (\delta_x, \delta_y)$ pour x_i et y_i variant de $-w$ à w avec un pas de 5 mm. Le choix de la largeur w de la fenêtre de tests permettant d'assurer une convergence sera présenté avec les résultats.

4.4.5 Evaluation et sélection des paramètres

Afin d'effectuer le recalage, la matrice de projection $\mathcal{P}$ de l'imageur utilisé pour chaque séquence a été définie à partir des champs DICOM. Le tableau 4.9 résume pour chaque patient les caractéristiques (dimension, résolution et SID) de l'imageur ayant permis de

définir $\mathcal{P}$.

Patient	Caractéristiques de l'imageur
P-09	D : 1024x1024 pixels ; R : 0.194x0.194 mm ; SID : 1100 mm
P-10	D : 1024x1024 pixels ; R : 0.194x0.194 mm ; SID : 1100 mm
P-14	D : 720x720 pixels ; R : 0.308x0.308 mm ; SID : 1080 mm
P-15	D : 960x960 pixels ; R : 0.308x0.308 mm ; SID : 1050 mm

Tableau 4.9 – *Caractéristiques de l'imageur utilisé pour l'acquisition des images angiographiques.*

L'ensemble des algorithmes de segmentation, calcul de cartes de distance et recalage présentés ci-dessus ont été appliqués aux images extraites de la synchronisation temporelle. Tout au long de la chaîne de traitement, plusieurs paramètres influencent la qualité du recalage 3D/2D. Toutefois, les paramètres les plus influents sont les suivants :

1. **Le seuil de binarisation** utilisé pour extraire les régions de l'image associées au produit de contraste ;
2. **l'emploi ou non de la squelettisation** pour le calcul de la carte de distance ;
3. **L'écart-type** σ utilisé pour le fenêtrage de la carte de distance ;
4. **La taille de la fenêtre de multi-initialisation**.

L'objectif de cette section est de définir une paramétrisation optimale en précision et en temps de calcul pour l'ensemble des données.

Pour pouvoir évaluer les résultats des recalages sur données réelles, une transformation de référence doit être définie. Celle-ci a été obtenue en générant tout d'abord une segmentation manuelle de référence des veines 2D. A partir de cette segmentation de référence, la méthode de recalage proposée a été appliquée avec une plage de paramètres étendue de façon à obtenir la configuration optimale. La qualité du recalage a été vérifiée visuellement. L'utilisation d'une segmentation manuelle rend la transformation obtenue indépendante de la méthode de segmentation automatique proposée et non dépendante du choix des paramètres de l'optimisation. Cette transformation peut donc ensuite servir de référence et sera notée $\mathcal{T}_{Ref}$.

Segmentation et transformation géométrique de référence

En premier lieu, pour chaque séquence angiographique, les lignes centrales des veines ont été segmentées sur l'image angiographique de télé-systole sélectionnée (cf. section 4.4.3). La carte de distance correspondante a alors été calculée. Afin d'obtenir la meilleure transformation de référence, un ensemble de recalages ont été effectués avec différentes valeurs de paramètres. Les recalages obtenus à partir de 15 fenêtrages de la carte de distance, correspondant à σ variant de 1 à 15 mm, et d'une fenêtre multi-initialisation de taille 6 cm avec un pas de 5 mm (soit 13*13=169 configurations initiales) ont été effectués. Le recalage de référence a été défini comme celui minimisant la distance calculée avec un écart-type $\sigma = 5$ mm qui permet une bonne séparation des veines. Ce recalage fournit la matrice de transformation de référence $\mathcal{T}_{Ref}$. La projection obtenue avec $\mathcal{T}_{Ref}$ (points verts) ainsi que la segmentation manuelle (lignes bleues) sont représentées dans le tableau 4.10.

Critère d'évaluation

Le recalage de référence ainsi obtenu fournit deux informations qui peuvent être utilisées pour définir la métrique d'évaluation : la matrice de transformation de référence $\mathcal{T}_{Ref}$ et le

P-09 OAG 10°	P-14 OAD 32°	P-15 OAD 26°
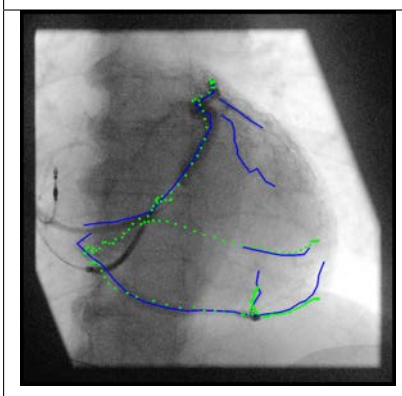	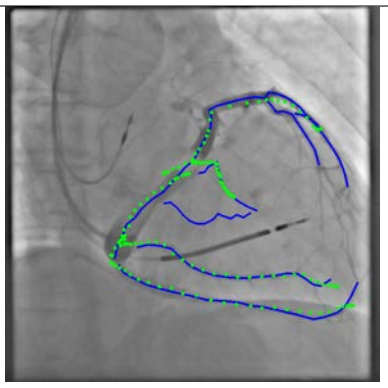	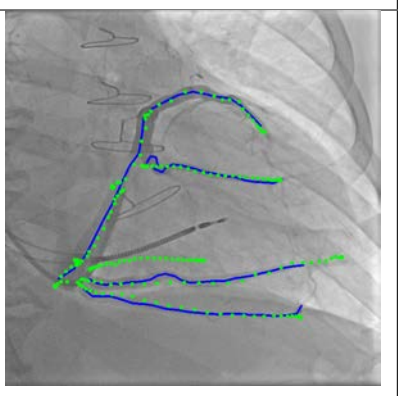
P-10 OAG 20°	P-14 OAG 32°	P-15 OAG 40°
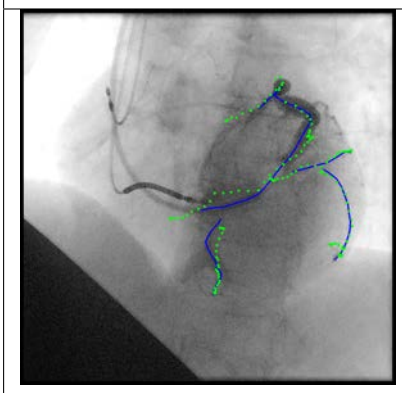	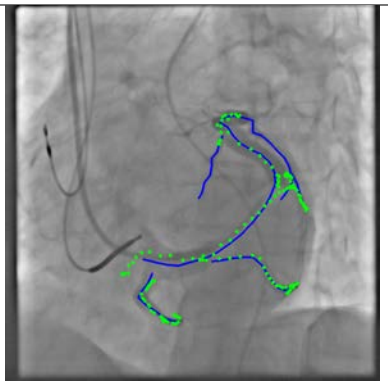	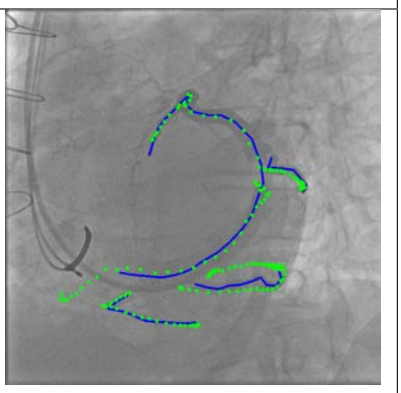

Tableau 4.10 – *Recalages associés aux transformations de référence.*

résultat de la projection des veines 3D dans l'image angiographique suivant $\mathcal{T}_{Ref}$ (représenté en vert dans le tableau 4.10). Si une métrique d'évaluation peut être définie à partir des matrices de transformation (comme la différence entre la transformation de référence et la transformation estimée), cette approche est compliquée par le fait que les différents paramètres de la matrice n'ont pas les mêmes dynamiques. En effet, les angles de rotation sont exprimés en radians, et donc avec des valeurs faibles, alors que les translations sont exprimées en millimètres, avec des valeurs beaucoup plus élevées. Une simple différence de matrices ne traduit donc pas la qualité réelle du recalage.

Le résultat de la projection des veines 3D suivant la transformation de référence a donc été utilisé pour l'évaluation de chaque recalage automatique. Pour chaque point de la ligne centrale des veines 3D, deux points 2D sont obtenus dans l'image angiographique : (i) le point projeté grâce à la transformation de référence $\mathcal{T}_{Ref}$; (ii) le point projeté grâce à la transformation issue du recalage évalué $\mathcal{T}_R$. La métrique d'évaluation a alors été définie comme étant la somme, pour l'ensemble des points 3D, des distances entre les deux points projetés :

$$\sum_{P(x,y,z) \in lignes\ centrales\ 3D} \left\| \mathcal{P} \circ \mathcal{T}_R \circ P(x,y,z) - \mathcal{P} \circ \mathcal{T}_{Ref} \circ P(x,y,z) \right\|, \tag{4.15}$$

où $\|.\|$ représente la distance euclidienne.

Paramètres de la segmentation et de la carte de distance

La première étape d'optimisation des paramètres a consisté à rechercher la carte de distance permettant d'aboutir à une projection proche de celle de référence. Les paramètres influant sur l'image binaire utilisée pour le calcul de la carte de distance sont :

1. Le niveau de seuillage ;
2. L'emploi de la squelettisation.

Le niveau de seuillage permet d'obtenir une segmentation plus ou moins complète des veines coronaires mais conduit également à l'obtention de plus ou moins de structures parasites. Cinq niveaux de seuillage, de 10 à 50, ont été évalués. De même, l'apport de la squelettisation a été évalué.

Au total, les recalages obtenus à partir de 10 images binaires (5 valeurs de seuil, avec ou sans squelettisation) ont été comparés. Pour cela, comme pour l'établissement de la transformation de référence, les recalages ont été exécutés avec une plage de paramètres étendue (σ variant de 1 à 15 mm, fenêtre multi-initialisation de largeur 6 cm). Ainsi, le meilleur recalage était sélectionné pour chacune des 10 cartes de distances.

Chaque projection obtenue a été évaluée par la métrique d'évaluation. La figure 4.20 montre les résultats obtenus, pour chaque séquence angiographique, suivant chaque niveau de seuillage et l'utilisation, ou non, de la squelettisation.

Dans 50% des recalages, la projection la plus proche de celle de référence est obtenue avec l'image seuillée par un seuil de 30, puis squelettisée. Pour les 50% restant, cette même représentation fournit le second meilleur résultat, avec une métrique relativement basse. La squelettisation d'une image seuillée à $T = 30$ a donc été retenue pour le calcul des cartes de distance.

Le tableau 4.11 illustre, pour chaque patient, l'image seuillée pour $T = 30$ et le squelette résultant.

Paramètres de l'optimisation

Une fois les paramètres de la segmentation obtenus, la plage de paramètres étendue, utilisée jusqu'alors pour l'optimisation,a dû être réduite pour limiter le temps de calcul. Ainsi, l'impact de la plage des σ (écart-types des fenêtres gausiennes appliquées aux cartes de distance) ainsi que de la taille w de la fenêtre de multi-initialisation a été considéré.

L'évolution de la métrique d'évaluation en fonction de la valeur de σ a été étudiée pour chaque patient. Les résultats sont présentés par la figure 4.21. Pour l'ensemble des patients, le minimum de la métrique d'évaluation correspond à des valeurs de σ entre 3 et 7 mm, l'intervalle des valeurs testées durant le recalage a donc été réduit à cet intervalle.

Ensuite, l'impact de la taille de fenêtre multi-initialisation a été considéré. Pour ce faire, la position initiale permettant d'atteindre l'optimum a été relevée. Le tableau 4.12 recense, pour chaque patient, ces positions initiales. Ainsi, en prenant une fenêtre d'initialisation de -10 à 10 mm, l'ensemble des positions initiales est couvert.

Les paramètres finalement sélectionnés sont donc : $\sigma = 3..7\ mm$ par pas de 1 mm ; $w = 10$ mm.

4.4.6 Résultats

Les résultats obtenus, avec les valeurs des paramètres identifiées, sur toutes les séquences sont représentés dans le tableau 4.13.

Les temps de calcul qui ont été nécessaires pour effectuer ces recalages sont les suivants :

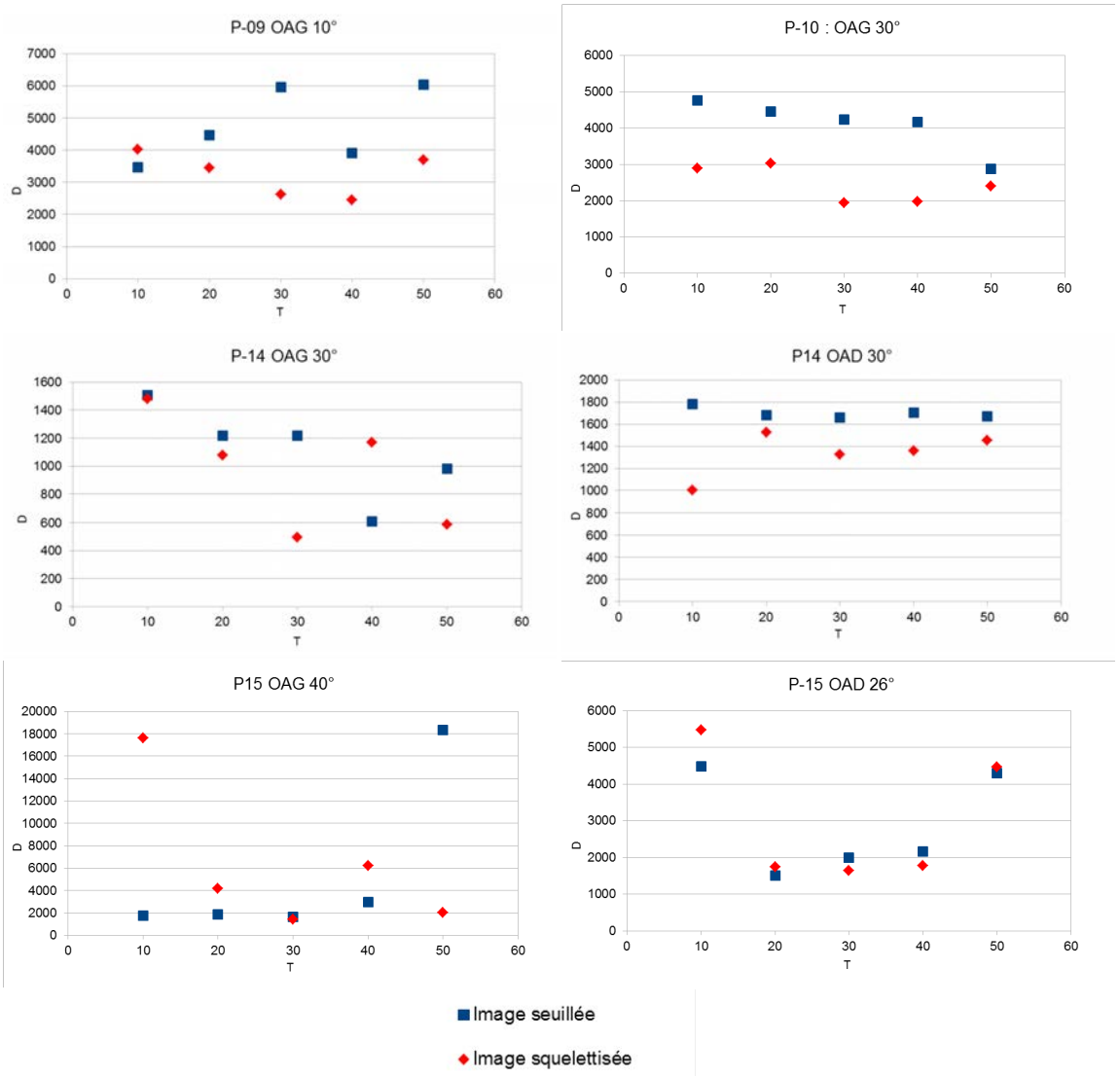

FIGURE 4.20 – *Évaluation des différents niveaux de seuil (T variant de 10 à 50) et de l'utilisation, ou non, de la squelettisation.*

— P-09 : 16 s
— P-10 : 23 s
— P-14 OAD : 26 s
— P-14 OAG : 22 s
— P-15 OAD : 24 s
— P-15 OAG : 22 s

Ainsi, les résultats obtenus sur ces séquences sont satisfaisants et sont obtenus en un temps compatible avec la clinique, puisque le recalage est appliqué une unique fois, lors de l'injection des veines. Il faut cependant noter que ces résultats sont présentés sur des données qui ont préalablement été exploitées pour l'ajustement des valeurs des paramètres. Ils doivent donc être étendus à un jeu de données plus important.

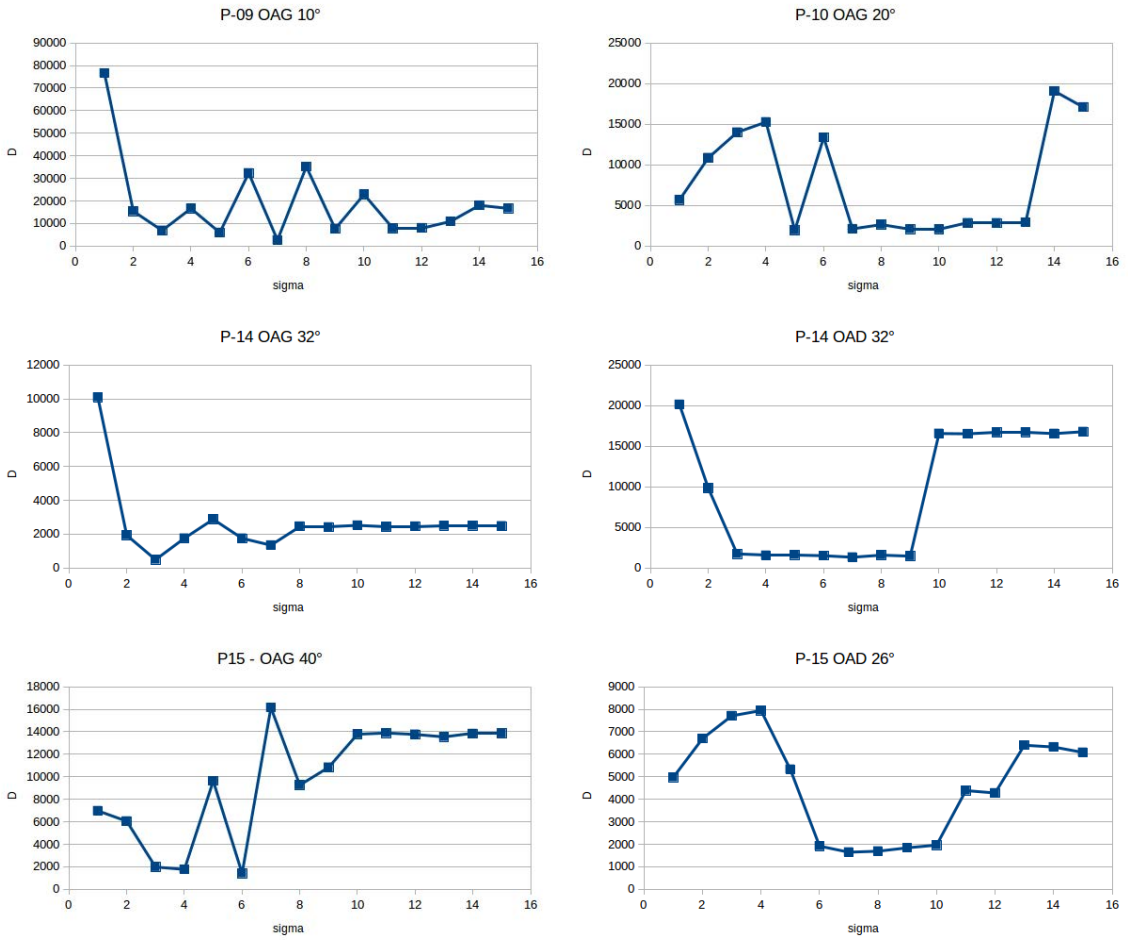

FIGURE 4.21 – *Évaluation du recalage pour un fenêtrage de paramètre σ variant de 1 à 15 mm.*

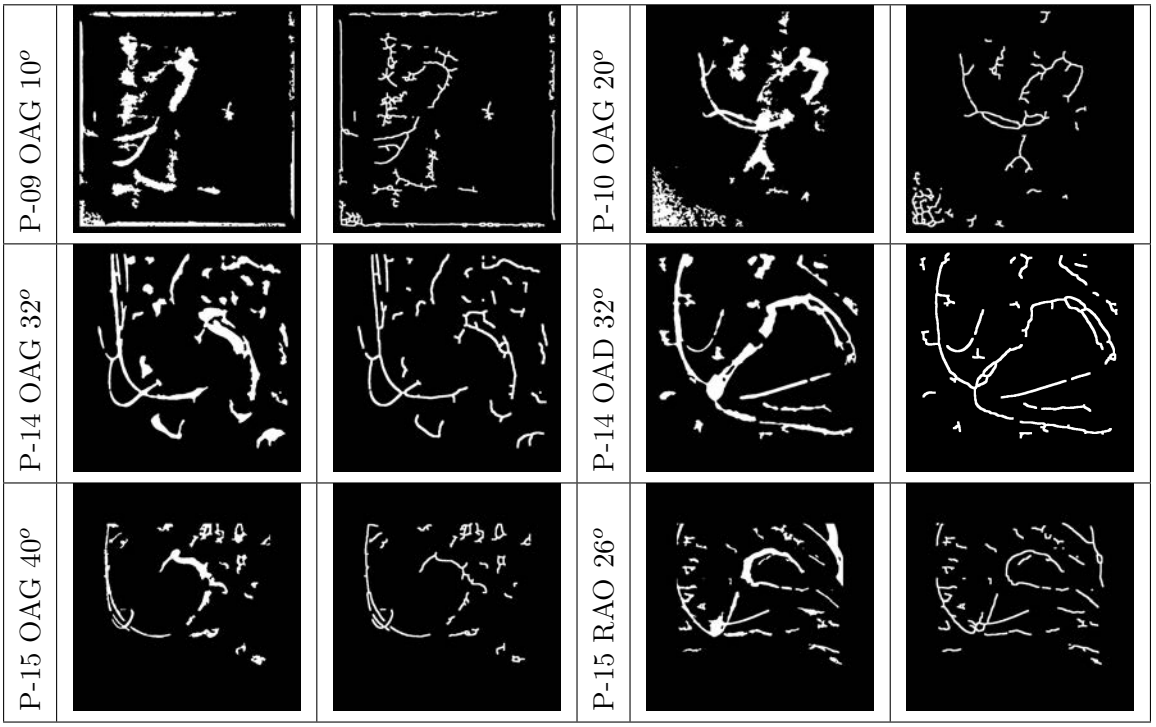

Tableau 4.11 – *Images binaires testées pour le recalage 3D/2D, avec seuillage à* $T = 30$*, et les squelettes correspondant.*

	σ	Position initiale
P-09	7	[-5 ;0]
P-10	5	[5 ;-10]
P-14 OAG	3	[-5 ;5]
P-14 OAD	7	[0 ;0]
P-15 OAG	6	[10 ;5]
P-15 OAD	7	[0 ;10]

Tableau 4.12 – *Paramètres de fenêtrage et de multi-initialisation optimaux*

P-09 OAG 10°	P-14 OAD 32°	P-15 OAD 26°
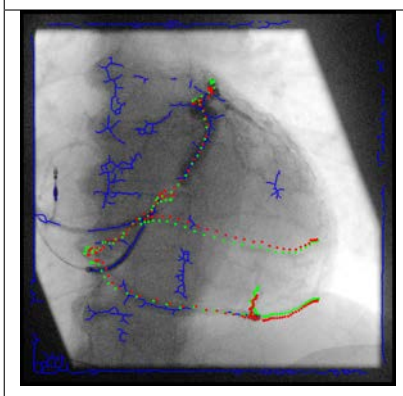	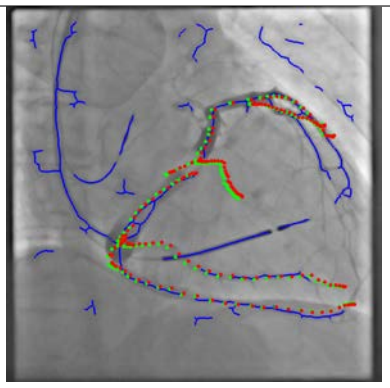	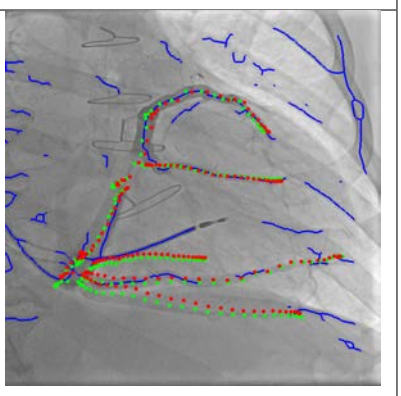
P-10 OAG 20°	P-14 OAG 32°	P-15 OAG 40°
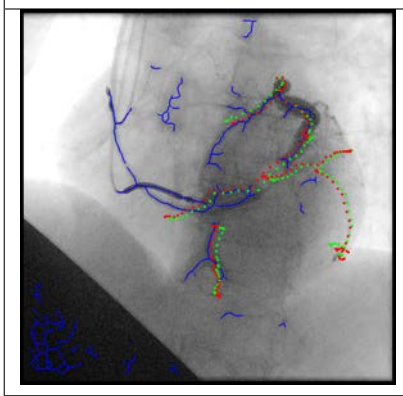	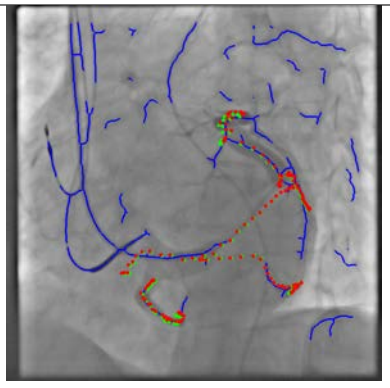	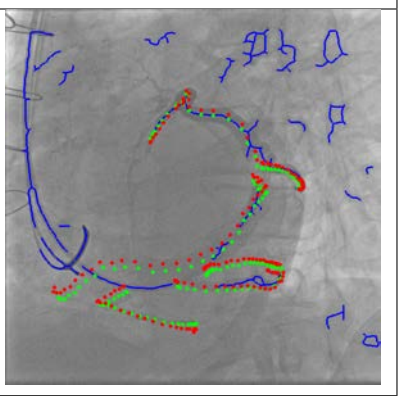

Tableau 4.13 – *Recalages obtenus avec les paramètres sélectionnés.* Bleu : segmentation automatique ; points verts : projections de référence ; points rouges : projections obtenues par le recalage automatique.

4.5 Correction des mouvements respiratoires

Suite au recalage 3D/2D, la fusion du modèle de planification avec les images angiographiques montrant l'insertion de la sonde du VG peut être effectuée. La détection continue des images télé-systoliques dans le flux angiographique permet de rafraîchir la fusion environ toutes les secondes. La respiration du patient étant libre, une correction des mouvements respiratoires est alors nécessaire pour compenser la différence de position du diaphragme entre l'image angiographique ayant servie pour le recalage et les nouvelles images détectées.

Le mouvement respiratoire subi par le cœur se résume principalement à une translation verticale (des pieds vers la tête) qui peut être compensée par un recalage rigide 2D entre les images angiographiques considérées (deux images successives de télé-systole). Dans la littérature, cette tâche est généralement effectuée en suivant les structures affectées par la composante respiratoire (diaphragme, côtes ou cathéters). Dans nos données, l'injection de produit de contraste complique le suivi du diaphragme ou des côtes pour certaines incidences angiographiques. La position des sondes de stimulation a donc été préférée pour cette étape.

Les mouvements respiratoires ont donc été compensés par une translation 2D $T_{2D}(x, y)$ entre les images angiographiques successives, prises deux à deux, et donc par un recalage 2D rigide. Grâce à la détection des images télé-systoliques, la position des sondes OD et VD,

affectée par les mouvements respiratoires, est connue dans toutes les images extraites. Une première solution consiste donc à déterminer $T_{2D}(x, y)$ à partir de ces positions. Toutefois, comme il a été vu au paragraphe 4.3.1, le suivi des sondes est parfois difficile. Ce premier recalage a donc été utilisé en tant qu'initialisation, puis complété par une optimisation du coefficient de corrélation renforcé (ECC), défini par [Evangelidis and Psarakis, 2008], à partir des images seuillées à 100 (le même seuillage que celui utilisé pour le suivi des sondes).

La figure 4.22 illustre, pour un cas, le recalage obtenu entre l'image de référence, utilisée pour le recalage, et une image télé-systolique contenant une sonde de stimulation quadripolaire. Dans l'image de référence, le cycle cardiaque est dans une phase d'expiration (diaphragme bas), tandis que, dans la seconde image, il est dans une phase d'inspiration (diaphragme haut).

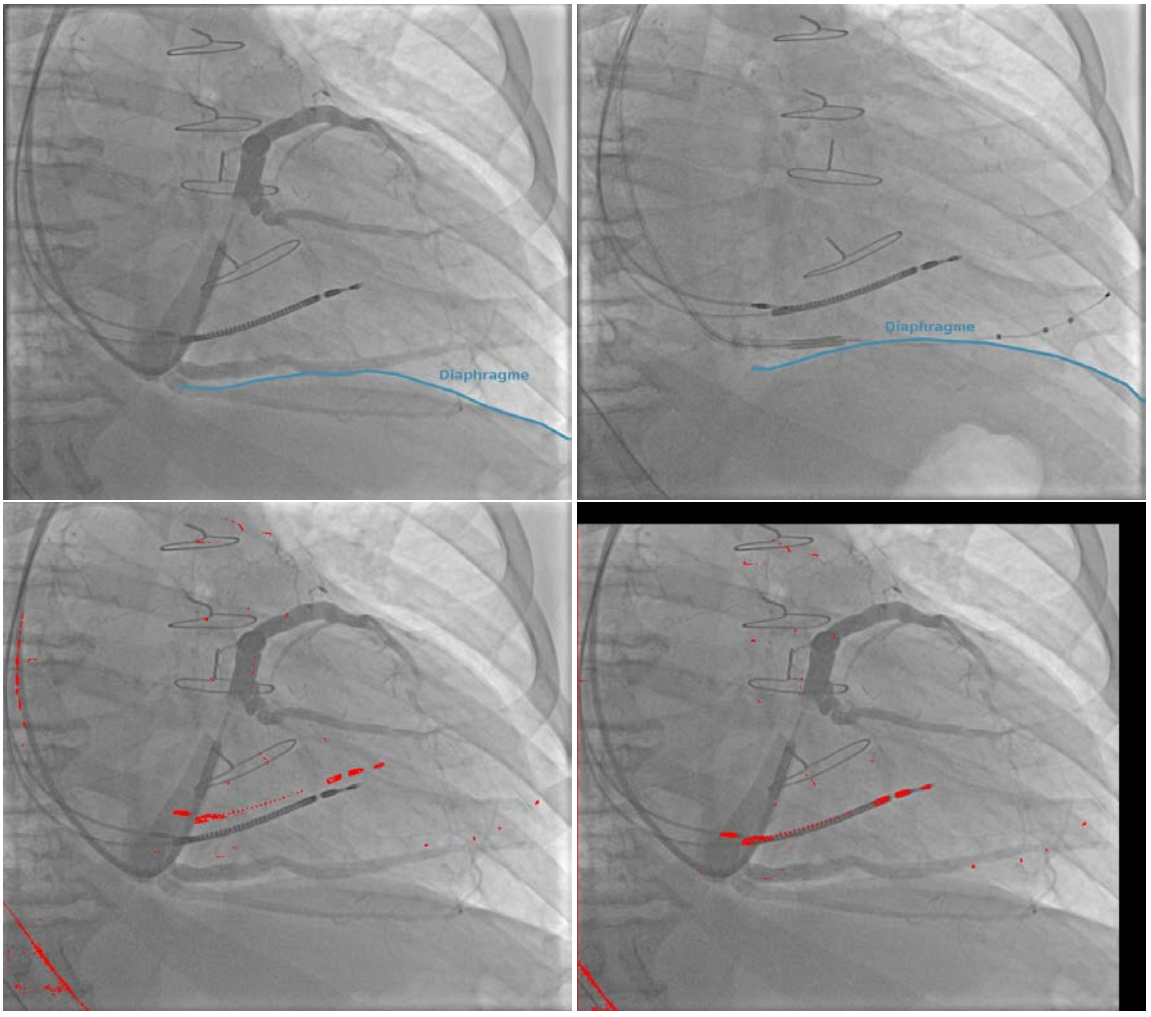

FIGURE 4.22 – *Compensation des mouvements respiratoires.* Haut : Image de référence (gauche) et image télé-systolique montrant une sonde quadripolaire (droite). Bas : superposition entre l'image de référence et le seuillage de l'image télé-systolique avant (gauche) et après recalage (droite).

4.6 Fusion des données pour l'assistance per-opératoire

La fusion des données pré- et per-opératoires permet d'assister le clinicien durant son geste. Différents modes de fusion ont été présentés précédemment :

1. Projection des données pré-opératoires sur l'angiographie ;
2. Représentation de la position de la sonde de stimulation sur le modèle 3D de planification ;
3. Projection d'une représentation en œil-de-bœuf sur l'angiographie ;
4. Représentation de la position de la sonde de stimulation sur un œil-de-bœuf.

Les cliniciens étant habitués à travailler avec les images angiographiques, la première représentation a été privilégiée. Toutefois, pour lever certaines ambiguïtés liées à la projection qui pourrait survenir, une représentation 3D du modèle de planification a également été conservée. Pour cela, une interface représentant d'un côté les images angiographiques auxquelles sont ajoutées les données volumiques de planification et de l'autre le modèle 3D de planification, et aligné selon l'incidence angiographique des images, est mise à disposition des cliniciens.

La figure 4.23 résume l'utilisation des séquences angiographiques pour le guidage de la CRT. La première est la séquence d'injection des veines latérales, utilisée pour effectuer le recalage 3D/2D. Suite au recalage, il est important pour le clinicien d'avoir un retour sur cette étape automatique, afin de pouvoir apprécier la fiabilité de la fusion des données pré- et per-opératoire proposée. Pour cela, suite au recalage, une première fusion, représentée en 2D, entre une image angiographique du réseau veineux coronaire injecté et la projection des veines coronaires et des propriétés des sites du VG est affichée. Cette première fusion permet ainsi d'évaluer visuellement la superposition entre la projection des veines 3D et la répartition du produit de contraste et donc de valider le recalage, puis de localiser le site de stimulation ciblé dans l'image.

Dans un second temps, la sonde de stimulation du VG est insérée dans la veine permettant d'accéder au site ciblé. Une nouvelle fusion dans l'espace 2D des images angiographiques permet alors de mettre en correspondance la position de la sonde de stimulation et les propriétés des sites cardiaques.

L'ensemble des algorithmes permettant le recalage 3D/2D et la fusion ont été intégrés dans un même outil d'assistance per-opératoire. L'outil développé ainsi que la stratégie de fusion des données sont décrits ci-dessous.

4.6.1 Logiciel d'assistance per-opératoire

Le logiciel d'assistance per-opératoire a été conçu dans l'optique d'intégrer le recalage 3D/2D et la fusion dans le *workflow* per-opératoire. L'outil proposé se compose d'une fenêtre graphique découpée en trois parties (cf. figure 4.24) :

1. Panneau de contrôle : lancement du recalage et paramètres de fusion ;
2. Vue 2D : visualisation des images angiographiques ;
3. Vue 3D : visualisation du modèle 3D de planification.

Dans un premier temps, le panneau de contrôle permet d'initialiser le recalage en entrant manuellement les incidences angiographiques utilisées lors de l'injection des veines coronaires, tandis que la vue 2D affiche les images angiographiques et la vue 3D le modèle

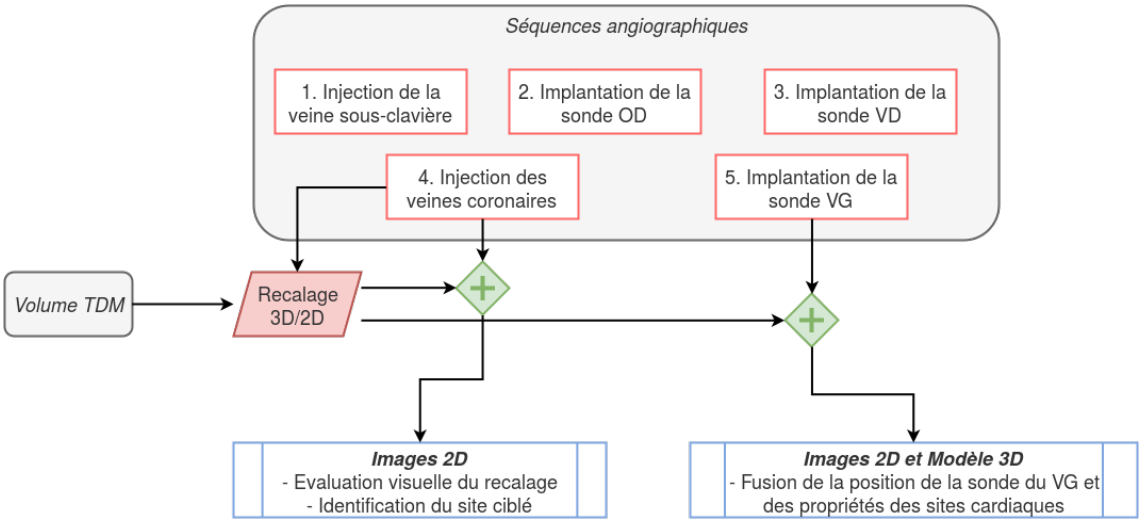

FIGURE 4.23 – *Utilisation des séquences angiographiques pour le guidage de la CRT.*

3D de planification. Suite à l'initialisation, le modèle 3D est orienté selon la même incidence que les images angiographiques et une première fusion est réalisée en projetant les veines coronaires 3D sur les images 2D (cf. figure 4.24). Lors de l'injection du produit de contraste, le recalage est déclenché manuellement par un opérateur externe. Cinq battements cardiaques sont alors enregistrés pour extraire l'image angiographique de référence qui est ensuite seuillée et squelettisée. Suite à la segmentation, le processus d'optimisation est lancé et la transformation rigide du modèle 3D de planification ajustée.

4.6.2 Fusion des données

Durant l'implantation, les cliniciens sont habitués à travailler et à interpréter les images angiographiques. Ces images ont donc été utilisées pour réaliser la fusion des données, en superposant par transparence les données du modèle 3D de planification aux images angiographiques.

Suite au recalage, le panneau de contrôle est utilisé pour ajuster les paramètres de fusion. Ce volet se comporte de la même façon que celui présent dans l'outil de fusion multimodale (chapitre 3). Ainsi, le clinicien a le choix de projeter sur les images angiographiques uniquement les propriétés électriques, mécaniques ou tissulaires du VG ou bien de les combiner. Cependant, la projection de ces propriétés sur les images peuvent rendre ces dernières parfois difficilement interprétables. Il a donc été proposé de sélectionner, sur le modèle 3D de planification, un point (le site de stimulation planifié situé le long d'une veine coronaire) et d'effectuer la projection de ce point dans les images angiographiques (cf. figure 4.25).

La fusion intervient à deux niveaux : immédiatement après le recalage, pour évaluer visuellement le bon déroulement de ce dernier, puis lors de l'insertion de la sonde de stimulation du VG, pour superposer les données pré-opératoires aux images montrant la position de la sonde de stimulation.

La projection du modèle 3D a été effectué à l'aide de la bibliothèque *OpenGL* qui permet une projection rapide de maillages composés d'un nombre important de nœuds et de triangles. Cette projection s'effectue en paramétrant 3 matrices appelées Modèle, Vue et Projection. La matrice de modèle est utilisée pour placer le volume 3D dans l'espace, la

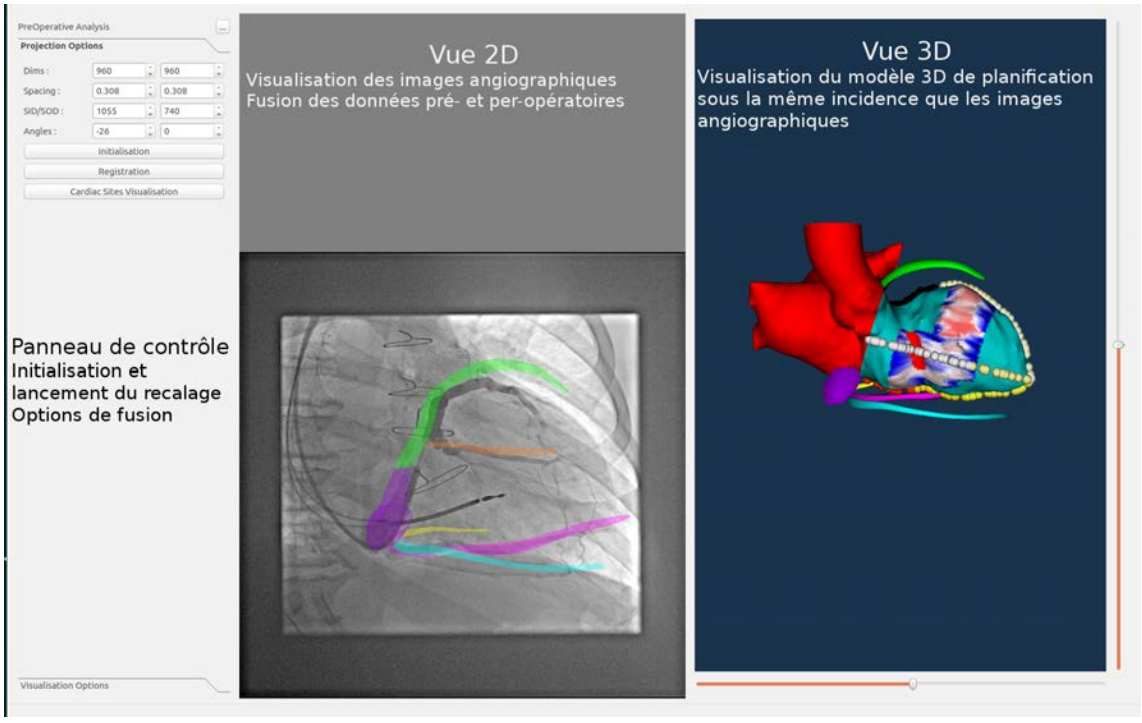

FIGURE 4.24 – *Initialisation et lancement du recalage.*

matrice de Vue correspond au placement et à l'orientation de la caméra, et enfin, la matrice de Projection définit la projection d'un point 3D dans le plan 2D considéré. La position et les caractéristiques de l'imageur étant considérées comme fixes dans notre modélisation du problème, seule la matrice Modèle est modifiée suite au recalage.

Conclusion

Dans ce chapitre, nous avons présenté une solution d'assistance per-opératoire permettant de guider le clinicien vers des sites de stimulation sélectionnés lors de l'analyse pré-opératoire. Cette solution repose sur : (i) un recalage 3D/2D effectué en optimisant la correspondance entre la projection des veines coronaires 3D (extraites lors de l'analyse pré-opératoire) et les images angiographiques injectées ; (ii) une fusion des données pré- et per-opératoires. Le recalage requiert trois étapes : 1) la détection des images angiographiques télé-systoliques (phase du volume TDM utilisé), 2) la segmentation des veines coronaires sur ces images et 3) l'optimisation de la mise en correspondance entre projection des veines coronaires 3D et veines 2D. Ces trois points ont fait l'objet de nouveaux développements, adaptés et testés sur des données per-opératoires de patients candidats à la CRT. Le recalage 3D/2D a été évalué sur données réelles sur une première base de données disponibles, ce qui a permis de sélectionner les valeurs des paramètres des méthodes. Cette évaluation doit être prolongée et quantifiée en incluant des patients non exploités pour l'optimisation des paramètres. Suite au recalage, une compensation des mouvements respiratoires permet la fusion entre les images angiographiques et le modèle 3D de planification. Cette fusion propose de projeter et d'afficher, sur l'angiographie, soit les caractéristiques du myocarde extraites en pré-opératoire, soit les sites d'implantation planifiés. Enfin, différents modes de visualisation adaptés à l'utilisation clinique en salle per-opératoire ont pu

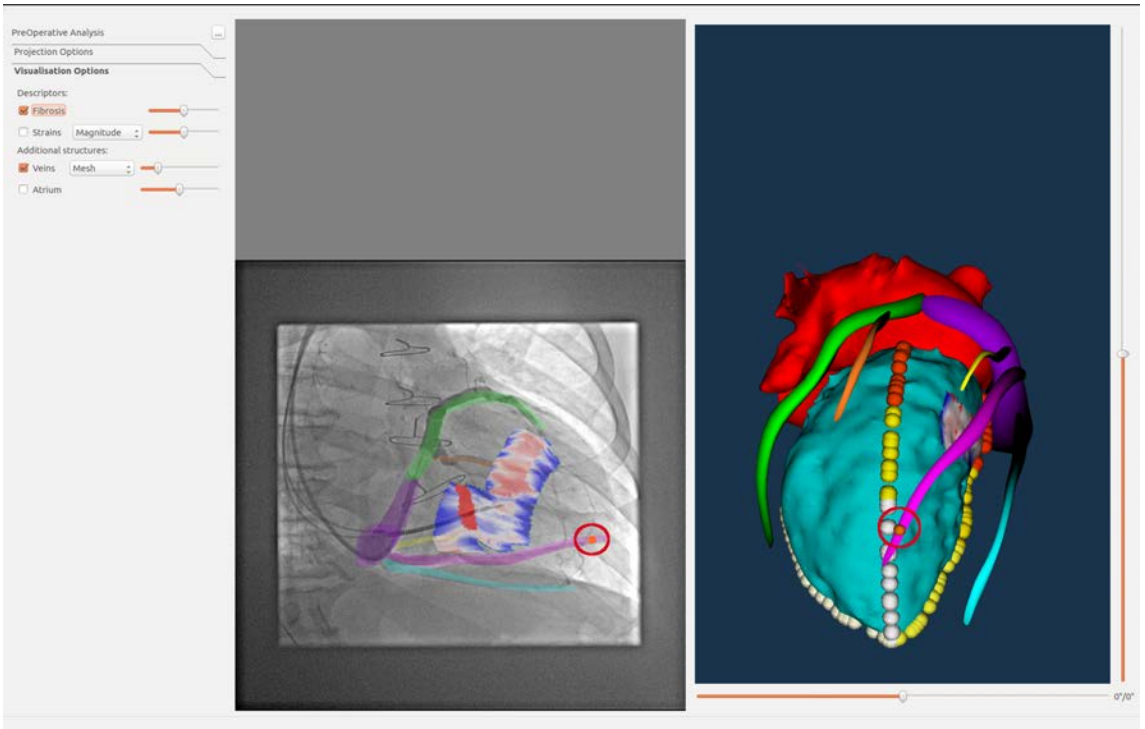

FIGURE 4.25 – *Initialisation et lancement du recalage.*

être proposés.

Dans la stratégie ici proposée, les étapes de segmentation des veines en 2D et de recalage 3D/2D ont été considérées indépendamment. Une autre voie possible serait d'intégrer dans un processus couplé les deux étapes de recalage 3D/2D et segmentation 2D, en exploitant l'anatomie veineuse du patient extraite sur l'image TDM pour guider la segmentation de l'angiographie. Ceci pourrait permettre d'améliorer la robustesse des traitements.

Bibliographie

Aach, T., Schiebel, U., and Spekowius, G. (1999). Digital image acquisition and processing in medical x-ray imaging. *Journal of Electronic Imaging*, 8(1) :7–22.

Alikhani, Z., Li, J., Merchan, J. A., Nijhof, N., Mendel, J., and Orlov, M. V. (2013). Coronary sinus anatomy by computerized tomography, overlaid on live fluoroscopy can be successfully used to guide left ventricular lead implantation : a feasibility study. *Journal of Interventional Cardiac Electrophysiology*, 36(3) :217–222.

Babic, A., Odland, H. H., Gérard, O., and Samset, E. (2015). Parametric ultrasound and fluoroscopy image fusion for guidance of left ventricle lead placement in cardiac resynchronization therapy. *Journal of Medical Imaging*, 2(2) :025001–025001.

Bai, X., Zhou, F., and Xue, B. (2012). Image enhancement using multi scale image features extracted by top-hat transform. *Optics & Laser Technology*, 44(2) :328–336.

Baka, N., Metz, C., Schultz, C. J., van Geuns, R.-J., Niessen, W. J., and van Walsum, T. (2014). Oriented gaussian mixture models for nonrigid 2D/3D coronary artery registration. *IEEE transactions on medical imaging*, 33(5) :1023–1034.

Becker, M., Altiok, E., Ocklenburg, C., Krings, R., Adams, D., Lysansky, M., Vogel, B., Schauerte, P., Knackstedt, C., and Hoffmann, R. (2010). Analysis of LV lead position in cardiac resynchronization therapy using different imaging modalities. *JACC : Cardiovascular Imaging*, 3(5) :472–481.

Besl, P. J. and McKay, N. D. (1992). Method for registration of 3-D shapes. In *Robotics-DL tentative*, pages 586–606. International Society for Optics and Photonics.

Birkfellner, W., Seemann, R., Figl, M., Hummel, J., Ede, C., Homolka, P., Yang, X., Niederer, P., and Bergmann, H. (2005). Wobbled splatting—a fast perspective volume rendering method for simulation of x-ray images from ct. *Physics in medicine and biology*, 50(9) :N73.

Brost, A., Liao, R., Hornegger, J., and Strobel, N. (2009). 3-D respiratory motion compensation during EP procedures by image-based 3-D lasso catheter model generation and tracking. In *International Conference on Medical Image Computing and Computer-Assisted Intervention*, pages 394–401. Springer.

Byrne, J., Colominas, C., Hipwell, J., Cox, T., Noble, J., Penney, G., and Hawkes, D. (2014). Assessment of a technique for 2D–3D registration of cerebral intra-arterial angiography. *The British journal of radiology*.

Chen, S.-Y. J. and Carroll, J. D. (2010). *Coronary Angiography*, pages 157–185. Springer London, London.

Chen, X., Varley, M. R., Shark, L.-K., Shentall, G. S., and Kirby, M. C. (2006). An extension of iterative closest point algorithm for 3d-2d registration for pre-treatment validation in radiotherapy. In *International Conference on Medical Information Visualisation-BioMedical Visualisation (MedVis' 06)*, pages 3–8. IEEE.

Dehkordi, M. T., Sadri, S., and Doosthoseini, A. (2011). A review of coronary vessel segmentation algorithms. *Journal of medical signals and sensors*, 1(1) :49.

Duckett, S. G., Ginks, M., Knowles, B. R., Chiribiri, A., Ma, Y.-L., Razavi, R., Schaeffter, T., Carr-White, G., Rinaldi, C. A., and Rhode, K. (2010). A novel cardiac MRI protocol to guide successful cardiac resynchronization therapy implantation. *Circulation : Heart Failure*, 3(4) :e18–e21.

Duménil, A., Kaladji, A., Castro, M., Göksu, C., Lucas, A., and Haigron, P. (2016). A versatile intensity-based 3D/2D rigid registration compatible with mobile c-arm for endovascular treatment of abdominal aortic aneurysm. *International journal of computer assisted radiology and surgery*, pages 1–17.

Duong, L., Liao, R., Sundar, H., Tailhades, B., Meyer, A., and Xu, C. (2009). Curve-based 2D-3D registration of coronary vessels for image guided procedure. In *SPIE Medical Imaging*, pages 72610S–72610S. International Society for Optics and Photonics.

Ector, J., De Buck, S., Huybrechts, W., Nuyens, D., Dymarkowski, S., Bogaert, J., Maes, F., and Heidbüchel, H. (2008). Biplane three-dimensional augmented fluoroscopy as single navigation tool for ablation of atrial fibrillation : accuracy and clinical value. *Heart Rhythm*, 5(7) :957–964.

Eiho, S. and Qian, Y. (1997). Detection of coronary artery tree using morphological operator. In *Computers in Cardiology 1997*, pages 525–528. IEEE.

Evangelidis, G. D. and Psarakis, E. Z. (2008). Parametric image alignment using enhanced correlation coefficient maximization. *IEEE Transactions on Pattern Analysis and Machine Intelligence*, 30(10) :1858–1865.

Florin, C., Williams, J., Khamene, A., and Paragios, N. (2005). Registration of 3D angiographic and x-ray images using sequential monte carlo sampling. In *International Workshop on Computer Vision for Biomedical Image Applications*, pages 427–436. Springer.

Frangi, A. F., Niessen, W. J., Vincken, K. L., and Viergever, M. A. (1998). Multiscale vessel enhancement filtering. In *International Conference on Medical Image Computing and Computer-Assisted Intervention*, pages 130–137. Springer.

Fraz, M. M., Remagnino, P., Hoppe, A., Uyyanonvara, B., Rudnicka, A. R., Owen, C. G., and Barman, S. A. (2012). Blood vessel segmentation methodologies in retinal images–a survey. *Computer methods and programs in biomedicine*, 108(1) :407–433.

Goksu, C., Haigron, P., Acosta, O., and Lucas, A. (2004). Endovascular navigation based on real/virtual environments cooperation for computer-assisted TEAM procedures. In *Medical Imaging 2004*, pages 257–266. International Society for Optics and Photonics.

Grbić, S., Ionasec, R., Wang, Y., Mansi, T., Georgescu, B., John, M., Boese, J., Zheng, Y., Navab, N., and Comaniciu, D. (2011). Model-based fusion of multi-modal volumetric images : application to transcatheter valve procedures. In *International Conference on Medical Image Computing and Computer-Assisted Intervention*, pages 219–226. Springer.

Groher, M., Bender, F., Hoffmann, R.-T., and Navab, N. (2007). Segmentation-driven 2D-3D registration for abdominal catheter interventions. In *International Conference on Medical Image Computing and Computer-Assisted Intervention*, pages 527–535. Springer.

Gupta, V., Kale, A., and Sundar, H. (2012). A robust and accurate approach to automatic blood vessel detection and segmentation from angiography x-ray images using multistage random forests. In *SPIE Medical Imaging*, pages 83152F–83152F. International Society for Optics and Photonics.

Hipwell, J. H., Penney, G. P., McLaughlin, R. A., Rhode, K., Summers, P., Cox, T. C., Byrne, J. V., Noble, J. A., and Hawkes, D. J. (2003). Intensity-based 2-D-3-D registration of cerebral angiograms. *IEEE transactions on medical imaging*, 22(11) :1417–1426.

Jaramaz, B. and Eckman, K. (2006). 2D/3D registration for measurement of implant alignment after total hip replacement. In *International Conference on Medical Image Computing and Computer-Assisted Intervention*, pages 653–661. Springer.

John, M., Liao, R., Zheng, Y., Nöttling, A., Boese, J., Kirschstein, U., Kempfert, J., and Walther, T. (2010). System to guide transcatheter aortic valve implantations based on interventional C-arm CT imaging. In *International Conference on Medical Image Computing and Computer-Assisted Intervention*, pages 375–382. Springer.

Kita, Y., Wilson, D. L., and Noble, J. A. (1998). Real-time registration of 3D cerebral vessels to X-ray angiograms. In *International Conference on Medical Image Computing and Computer-Assisted Intervention*, pages 1125–1133. Springer.

Knecht, S., Skali, H., O'neill, M. D., Wright, M., Matsuo, S., Chaudhry, G. M., Haffajee, C. I., Nault, I., Gijsbers, G. H., Sacher, F., et al. (2008). Computed tomography–fluoroscopy overlay evaluation during catheter ablation of left atrial arrhythmia. *Europace*, 10(8) :931–938.

Krissian, K. (2002). Flux-based anisotropic diffusion applied to enhancement of 3-D angiogram. *IEEE transactions on medical imaging*, 21(11) :1440–1442.

Krissian, K., Malandain, G., and Ayache, N. (1997). Directional anisotropic diffusion applied to segmentation of vessels in 3D images. In *International Conference on Scale-Space Theories in Computer Vision*, pages 345–348. Springer.

Krissian, K., Malandain, G., Ayache, N., Vaillant, R., and Trousset, Y. (2000). Model-based detection of tubular structures in 3D images. *Computer vision and image understanding*, 80(2) :130–171.

Lacroute, P. and Levoy, M. (1994). Fast volume rendering using a shear-warp factorization of the viewing transformation. In *Proceedings of the 21st annual conference on Computer graphics and interactive techniques*, pages 451–458. ACM.

Lavallée, S. and Szeliski, R. (1995). Recovering the position and orientation of free-form objects from image contours using 3D distance maps. *IEEE Transactions on pattern analysis and machine intelligence*, 17(4) :378–390.

Liao, R., Zhang, L., Sun, Y., Miao, S., and Chefd'Hotel, C. (2013). A review of recent advances in registration techniques applied to minimally invasive therapy. *IEEE transactions on multimedia*, 15(5) :983–1000.

Livyatan, H., Yaniv, Z., and Joskowicz, L. (2003). Gradient-based 2-D/3-D rigid registration of fluoroscopic X-ray to CT. *IEEE Transactions on Medical Imaging*, 22(11) :1395–1406.

Lorenz, C., Carlsen, I.-C., Buzug, T. M., Fassnacht, C., and Weese, J. (1997). A multi-scale line filter with automatic scale selection based on the hessian matrix for medical image segmentation. In *International Conference on Scale-Space Theories in Computer Vision*, pages 152–163. Springer.

Lv, X., Liao, R., Liu, Y., and Miao, S. (2012). A framework for automatic, accurate, and fast 2-D+T/3-D registration applied to trans-catheter aortic valve implantation (TAVI) procedures. In *2012 9th IEEE International Symposium on Biomedical Imaging (ISBI)*, pages 956–959. IEEE.

Ma, Y., King, A. P., Gogin, N., Gijsbers, G., Rinaldi, C. A., Gill, J., Razavi, R., and Rhode, K. S. (2012a). Clinical evaluation of respiratory motion compensation for anatomical roadmap guided cardiac electrophysiology procedures. *IEEE Transactions on Biomedical Engineering*, 59(1) :122–131.

Ma, Y. L., Shetty, A. K., Duckett, S., Etyngier, P., Gijsbers, G., Bullens, R., Schaeffter, T., Razavi, R., Rinaldi, C. A., and Rhode, K. S. (2012b). An integrated platform for image-guided cardiac resynchronization therapy. *Physics in medicine and biology*, 57(10) :2953.

Maintz, J. A. and Viergever, M. A. (1998). A survey of medical image registration. *Medical image analysis*, 2(1) :1–36.

Markelj, P., Tomaževič, D., Likar, B., and Pernuš, F. (2012). A review of 3D/2D registration methods for image-guided interventions. *Medical image analysis*, 16(3) :642–661.

Maurer, C. R., Qi, R., and Raghavan, V. (2003). A linear time algorithm for computing exact euclidean distance transforms of binary images in arbitrary dimensions. *IEEE Transactions on Pattern Analysis and Machine Intelligence*, 25(2) :265–270.

Meijering, E. H., Zuiderveld, K. J., and Viergever, M. A. (1999). Image registration for digital subtraction angiography. *International Journal of Computer Vision*, 31(2-3) :227–246.

Metz, C., Schaap, M., Klein, S., Rijnbeek, P., Neefjes, L., Mollet, N., Schultz, C., Serruys, P., Niessen, W., and van Walsum, T. (2011). Alignment of 4D coronary CTA with monoplane X-ray angiography. In *Workshop on Augmented Environments for Computer-Assisted Interventions*, pages 106–116. Springer.

Miao, S., Liao, R., and Zheng, Y. (2011). A hybrid method for 2-D/3-D registration between 3-D volumes and 2-D angiography for trans-catheter aortic valve implantation (TAVI). In *2011 IEEE International Symposium on Biomedical Imaging : From Nano to Macro*, pages 1215–1218. IEEE.

Miao, S., Lucas, J., and Liao, R. (2012). Automatic pose initialization for accurate 2D/3D registration applied to abdominal aortic aneurysm endovascular repair. In *SPIE Medical Imaging*, pages 83160Q–83160Q. International Society for Optics and Photonics.

Nain, D., Yezzi, A., and Turk, G. (2004). Vessel segmentation using a shape driven flow. In *International Conference on Medical Image Computing and Computer-Assisted Intervention*, pages 51–59. Springer.

Nejati, M., Sadri, S., and Amirfattahi, R. (2013). Nonrigid image registration in digital subtraction angiography using multilevel B-spline. *BioMed research international*, 2013.

Nirmala Devi, S. and Kumaravel, N. (2008). Comparison of active contour models for image segmentation in X-ray coronary angiogram images. *Journal of medical engineering & technology*, 32(5) :408–418.

Orkisz, M. M., Bresson, C., Magnin, I. E., Champin, O., and Douek, P. C. (1997). Improved vessel visualization in MR angiography by nonlinear anisotropic filtering. *Magnetic Resonance in Medicine*, 37(6) :914–919.

Poli, R. and Valli, G. (1997). An algorithm for real-time vessel enhancement and detection. *Computer methods and programs in Biomedicine*, 52(1) :1–22.

Prümmer, M., Hornegger, J., Pfister, M., and Dörfler, A. (2006). Multi-modal 2D-3D non-rigid registration. In *Medical Imaging*, pages 61440X–61440X. International Society for Optics and Photonics.

Rhode, K., Ma, Y., Chandrasena, A., King, A., Gao, G., Chinchapatnam, P., Sermesant, M., Hawkes, D., Schaeffter, T., Gill, J., et al. (2008). Evaluation of the use of multimodality skin markers for the registration of pre-procedure cardiac MR images and intra-procedure x-ray fluoroscopy images for image guided cardiac electrophysiology procedures. In *Medical Imaging*, pages 69181R–69181R. International Society for Optics and Photonics.

Rivest-Henault, D., Sundar, H., and Cheriet, M. (2012). Nonrigid 2D/3D registration of coronary artery models with live fluoroscopy for guidance of cardiac interventions. *IEEE Transactions on Medical Imaging*, 31(8) :1557–1572.

Ruijters, D., ter Haar Romeny, B. M., and Suetens, P. (2009). Vesselness-based 2D–3D registration of the coronary arteries. *International journal of computer assisted radiology and surgery*, 4(4) :391–397.

Shetty, A. K., Duckett, S. G., Ginks, M. R., Ma, Y., Sohal, M., Bostock, J., Kapetanakis, S., Singh, J. P., Rhode, K., Wright, M., et al. (2013). Cardiac magnetic resonance-derived anatomy, scar, and dyssynchrony fused with fluoroscopy to guide LV lead placement in cardiac resynchronization therapy : a comparison with acute haemodynamic measures and echocardiographic reverse remodelling. *Eur Heart J Cardiovasc Imaging*, 14(7) :692–699.

Shikata, H., Hoffman, E. A., and Sonka, M. (2004). Automated segmentation of pulmonary vascular tree from 3D CT images. In *Medical Imaging 2004*, pages 107–116. International Society for Optics and Photonics.

Sra, J., Krum, D., Malloy, A., Vass, M., Belanger, B., Soubelet, E., Vaillant, R., and Akhtar, M. (2005). Registration of three-dimensional left atrial computed tomographic images with projection images obtained using fluoroscopy. *Circulation*, 112(24) :3763–3768.

Sundar, H., Khamene, A., Xu, C., Sauer, F., and Davatzikos, C. (2006). A novel 2D-3D registration algorithm for aligning fluoro images with 3D pre-op CT/MR images. In *Medical Imaging*, pages 61412K–61412K. International Society for Optics and Photonics.

Tang, T. S., MacIntyre, N., Gill, H., Fellows, R., Hill, N., Wilson, D., and Ellis, R. E. (2004). Hardware-assisted 2D/3D intensity-based registration for assessing patellar tracking. In *International Conference on Medical Image Computing and Computer-Assisted Intervention*, pages 1095–1096. Springer.

Tomazevic, D., Likar, B., and Pernus, F. (2006). 3-D/2-D registration by integrating 2-D information in 3-D. *IEEE transactions on medical imaging*, 25(1) :17–27.

Tomazevic, D., Likar, B., Slivnik, T., and Pernus, F. (2003). 3-D/2-D registration of CT and MR to X-ray images. *IEEE Transactions on Medical Imaging*, 22(11) :1407–1416.

Tomazevic, D., Pernus, F., et al. (2008). Robust gradient-based 3-D/2-D registration of CT and MR to X-ray images. *IEEE Transactions on Medical Imaging*, 27(12) :1704–1714.

Tournoux, F., Chan, R. C., Manzke, R., Hanschumacher, M. D., Chen-Tournoux, A. A., Gérard, O., Solis-Martin, J., Heist, E. K., Allain, P., Reddy, V., et al. (2010). Integrating functional and anatomical information to guide cardiac resynchronization therapy. *European journal of heart failure*, 12(1) :52–57.

Truc, P. T., Khan, M. A., Lee, Y.-K., Lee, S., and Kim, T.-S. (2009). Vessel enhancement filter using directional filter bank. *Computer Vision and Image Understanding*, 113(1) :101–112.

Truong, M., Aslam, A., Ginks, M., Rinaldi, C., Rezavi, R., Penney, G., and Rhode, K. (2009). 2D–3D registration of cardiac images using catheter constraints. In *2009 36th Annual Computers in Cardiology Conference (CinC)*, pages 605–608. IEEE.

Uebleis, C., Ulbrich, M., Tegtmeyer, R., Schuessler, F., Haserueck, N., Siebermair, J., Becker, C., Nekolla, S., Cumming, P., Bartenstein, P., et al. (2011). Electrocardiogram-gated 18F-FDG PET/CT hybrid imaging in patients with unsatisfactory response to cardiac resynchronization therapy : initial clinical results. *Journal of Nuclear Medicine*, 52(1) :67–71.

van de Kraats, E. B., Penney, G. P., van Walsum, T., and Niessen, W. J. (2005). Multispectral MR to X-ray registration of vertebral bodies by generating CT-like data. In *International Conference on Medical Image Computing and Computer-Assisted Intervention*, pages 911–918. Springer.

Wein, W., Röper, B., and Navab, N. (2005). 2D/3D registration based on volume gradients. In *Medical Imaging*, pages 144–150. International Society for Optics and Photonics.

Wunsch, P. and Hirzinger, G. (1996). Registration of CAD-models to images by iterative inverse perspective matching. In *Pattern Recognition, 1996., Proceedings of the 13th International Conference on*, volume 1, pages 78–83. IEEE.

Yamazaki, T., Watanabe, T., Nakajima, Y., Sugamoto, K., Tomita, T., Yoshikawa, H., and Tamura, S. (2004). Improvement of depth position in 2-D/3-D registration of knee implants using single-plane fluoroscopy. *IEEE transactions on medical imaging*, 23(5) :602–612.

Zana, F. and Klein, J.-C. (2001). Segmentation of vessel-like patterns using mathematical morphology and curvature evaluation. *IEEE transactions on image processing*, 10(7) :1010–1019.

Zhang, T. and Suen, C. Y. (1984). A fast parallel algorithm for thinning digital patterns. *Communications of the ACM*, 27(3) :236–239.

Zheng, G., Ballester, M. Á., Styner, M., and Nolte, L.-P. (2006). Reconstruction of patient-specific 3D bone surface from 2D calibrated fluoroscopic images and point distribution model. In *International Conference on Medical Image Computing and Computer-Assisted Intervention*, pages 25–32. Springer.

Zhou, W., Hou, X., Piccinelli, M., Tang, X., Tang, L., Cao, K., Garcia, E. V., Zou, J., and Chen, J. (2014). 3D fusion of LV venous anatomy on fluoroscopy venograms with epicardial surface on SPECT myocardial perfusion images for guiding CRT LV lead placement. *JACC : Cardiovascular Imaging*, 7(12) :1239–1248.

Zuiderveld, K. (1994). Contrast limited adaptive histogram equalization. In *Graphics gems IV*, pages 474–485. Academic Press Professional, Inc.

Chapitre 5

Intégration au workflow clinique

Introduction

La faisabilité d'une intégration des solutions proposées au *workflow clinique* a été évaluée en considérant deux niveaux. D'une part, pour la phase de planification en pré-opératoire, le modèle de planification et de fusion a été généré pour cinq patients du protocole RICART et a pu être mis à disposition du cardiologue interventionnel avant le jour de l'implantation du stimulateur. D'autre part, la procédure complète de planification et d'assistance en per-opératoire a été testée dans le *workflow* clinique pour deux des cinq patients précédents.

Dans ce chapitre, nous décrivons d'abord le *workflow* clinique mis en place au Centre Cardio-Pneumologie (CCP) du CHU Pontchaillou, depuis la prise en charge des patients jusqu'au suivi post-opératoire, en y intégrant nos solutions proposées pour l'optimisation du geste. Ensuite, nous illustrons chaque étape de ce *workflow* pour ces deux patients ayant bénéficié d'une analyse pré-opératoire réalisée avant l'implantation et de l'assistance en per-opératoire.

5.1 Description du workflow clinique

Pour un patient donné, suite au diagnostic d'une insuffisance cardiaque liée à un asynchronisme de contraction et suite aux différents examens permettant de sélectionner le patient comme candidat à la CRT, le patient est admis au CHU pour les examens pré-opératoires, l'implantation et des examens post-opératoires. La figure 5.1 résume l'ensemble des étapes, depuis l'acquisition des modalités d'imagerie avant l'intervention jusqu'à l'évaluation de la réponse à court terme après l'intervention. Ce processus dure environ une semaine. La réponse à long terme est ensuite évaluée à 6 mois et un an. Ce schéma représente également les niveaux d'intégration des solutions proposées (blocs gris) au sein du *workflow* clinique (blocs bleus). Chaque étape est décrite ci-après.

Deux jours avant l'implantation : Imagerie pré-opératoire de planification

L'ensemble des acquisitions d'imagerie multimodale en vue d'une planification de la CRT se déroule en l'espace d'une journée. L'ensemble des examens, effectués par les radiologues et les échographistes est constitué de :

— TDM multi-phases avec injection de produit de contraste ;

— IRM avec séquences Ciné, LGE et MOLLI ;

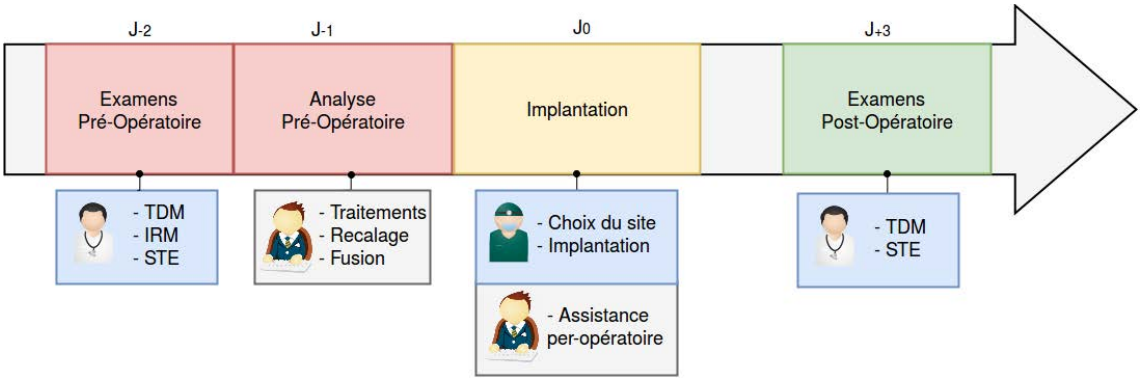

FIGURE 5.1 – *Intégration de la planification et de l'assistance dans le workflow clinique.*

— Echocardiographie avec *speckle-tracking* (STE).

Un jour avant l'implantation : Création d'un modèle 3D de planification

En une journée, les acquisitions multimodales sont chargées, traitées et recalées à l'aide du logiciel de planification de la CRT développé et installé au CIC-IT de Rennes au CHU Pontchaillou. L'outil permet la création du modèle 3D de planification, spécifique au patient, résumant les caractéristiques mécaniques et tissulaires des sites du VG ainsi que leurs accès. Ce modèle est alors mis à disposition du cardiologue interventionnel qui peut le consulter avant son intervention.

Jour de l'implantation

Quelques minutes avant l'implantation, le cardiologue interventionnel peut consulter à nouveau le modèle 3D de planification afin d'identifier le (ou les) site(s) de stimulation du VG le (les) plus favorable(s) qui sera (seront) ciblé(s) ainsi que l'accès veineux correspondant. Lors de l'injection des veines coronaires, un premier niveau d'assistance consiste à visualiser le modèle 3D de planification sous les mêmes incidences que les images angiographiques de contrôle utilisées pour le guidage des sondes et le choix de la veine du VG. Un deuxième niveau d'asssitance est d'appliquer la solution de recalage pré-/per-opératoire proposée et de projeter le modèle de planification sur l'image per-opératoire pour assister visuellement le placement de la sonde de stimulation. En phase de pose dans une veine et une zone sélectionnées, le clinicien teste enfin, comme en routine clinique, plusieurs points de stimulation possibles et ajuste son choix en fonction de la réponse électrique observée pour différents réglages du stimulateur testés en cours de procédure.

Trois jours après l'implantation : Évaluation de la réponse à court terme

Quelques jours après l'implantation, une première évaluation de la réponse à la CRT est effectuée. Les examens post-opératoire comprennent une acquisition TDM monophase pour visualiser la position des sondes de stimulation, un ECG pour déterminer la durée du complexe QRS et une échocardiographie qui permet de déterminer la fraction d'éjection.

Six mois et un an après l'implantation : Évaluation de la réponse à long terme

Enfin, un suivi à 6 mois et un an est réalisé pour évaluer la réponse à long terme. Les examens effectués visent uniquement à évaluer la réponse à la CRT. Ils sont donc

composés d'un ECG pour l'évaluation du QRS, d'une échocardiographie pour déterminer la fraction d'éjection et d'un test de marche de six minutes afin de préciser la classe NYHA.

Les sections suivantes illustrent chacune de ces étapes sur les deux patients (patients 14 et 15) de la base de données RICART pour lesquels la planification et l'assistance per-opératoire ont été mises en œuvre.

5.2 Traitement du premier patient

Ce patient (P14) a été inclus dans le protocole RICART suite à une IC liée à un asynchronisme inter-ventriculaire provoqué par un bloc de branche gauche. Les examens pré-opératoires de diagnostic ont permis d'évaluer la sévérité de l'IC selon les critères suivants :

1. Classe NYHA : II
2. Fraction d'éjection : 25%
3. QRS : 168 ms

Imagerie pré-opératoire de planification

L'ensemble des examens multi-modaux ont été acquis en l'espace d'une journée, selon le planning représenté dans le tableau 5.1.

Les volumes TDM présentent un faible contraste entre les cavités droites et gauches. Toutefois, les veines sont clairement identifiables.

Concernant l'IRM, les trois séquences acquises sont de bonne qualité.

Pour ce patient, le *speckle-tracking* n'a pu être évalué. Seules les propriétés anatomiques et tissulaires ont donc été considérées pour la planification.

Création du modèle 3D de planification

Le lendemain, l'ensemble des données ont été traitées, recalées puis fusionnées selon les étapes décrites ci-dessous.

Traitements

Comme illustré sur la figure 5.2, quatre cavités ainsi que deux veines d'intérêt pour la CRT, une veine postérieure et une veine latérale (vert), ont été extraites de la TDM en plus du sinus coronaire, de la grande veine cardiaque et de la veine cardiaque moyenne (violet). Le temps de traitement est de 22 mn pour la segmentation automatique des cavités (pour un volume) et de 38 mn pour la segmentation semi-interactive des veines. La segmentation de l'ensemble des volumes de la séquence TDM n'a pas été nécessaire pour ce cas, n'ayant pas de recalage à réaliser avec des données échocardiographiques.

L'IRM de rehaussement tardif n'a révélé aucune zone de fibrose macroscopique. Aucun traitement n'est donc nécessaire.

Le volume extra-cellulaire a ensuite été calculé à partir des cartographies T1 pré-et post-injection. Aucune zone de fibrose diffuse n'a été mise en évidence sur la représentation 3D de ce dernier. La figure 5.3 illustre la représentation de la carte du VEC calculé et repéré

12H : TDM		
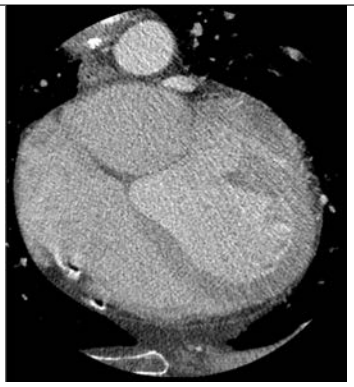		
15H : IRM		
Ciné (14 coupes)	LGE (8 coupes)	MOLLI (15 coupes)
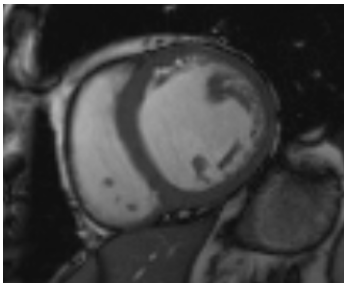	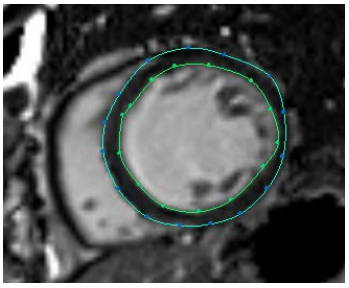	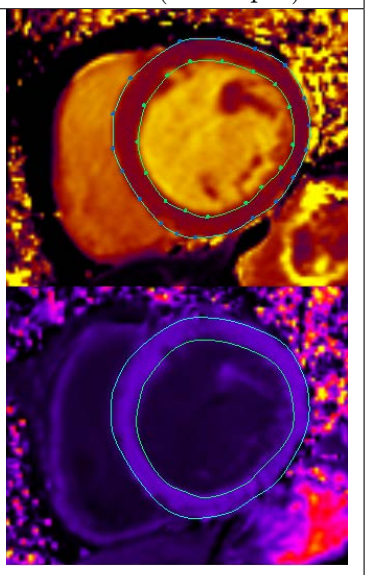
18H : Échocardiographie		

Tableau 5.1 – *Patient 14 : tableau des acquisitions pré-opératoires.*

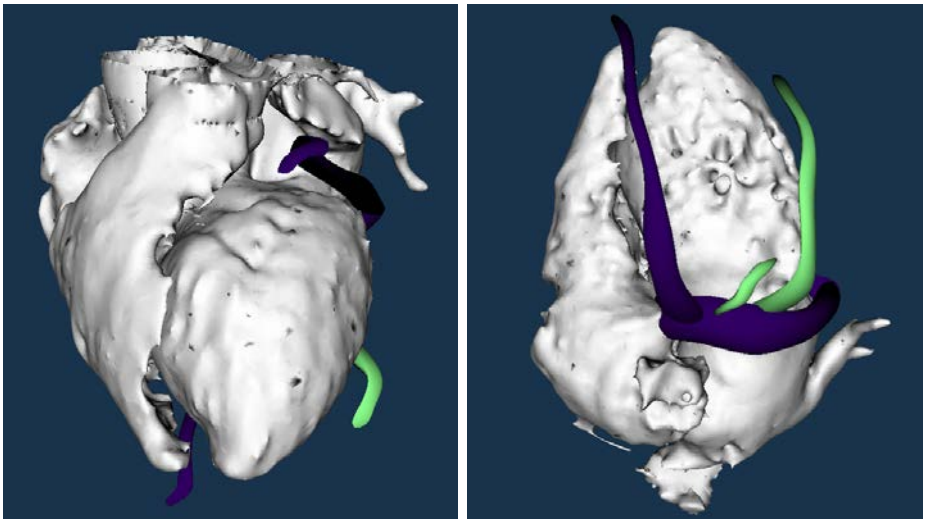

FIGURE 5.2 – *Patient 14 : résultat de la segmentation de l'image TDM.*

par secteur anatomique.

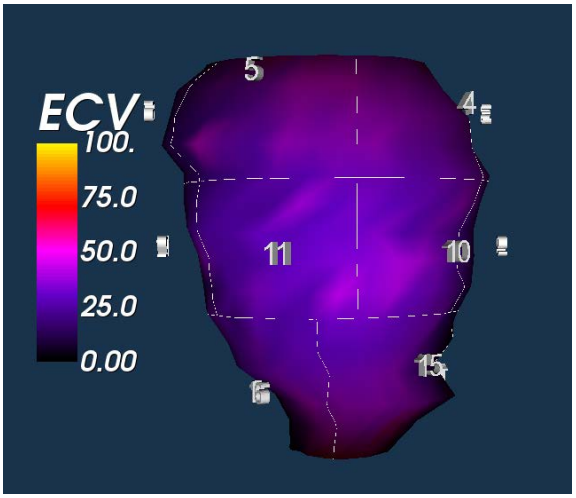

FIGURE 5.3 – *Patient 14 : carte du volume extra-cellulaire (VEC).*

Concernant cette analyse de fibrose diffuse, les temps de traitement ont été les suivants :

1. Délinéation manuelle de l'endocarde et de l'épicarde : 13 mn ;
2. Alignement spatial des coupes axiales : 8 mn ;
3. Recalage inter-séquences : 6 mn ;
4. Création du modèle 3D de fibrose diffuse : 27 s.

Recalages

Les données ont ensuite été recalées. Les temps de recalage inter-modalités ont été les suivants :

1. Ciné/TDM : 22 mn ;
2. MOLLI/Ciné : 1mn30s.

Fusion

Le modèle 3D de planification a ensuite été défini en fusionnant l'information de fibrose diffuse avec l'anatomie du patient (cf. figure 5.4).

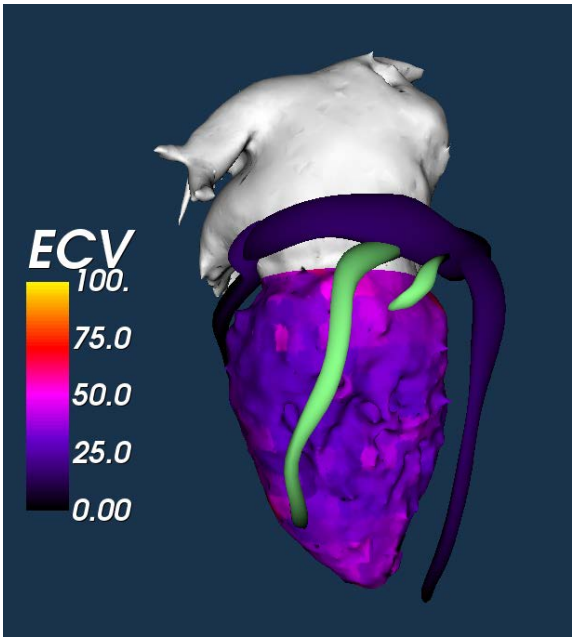

FIGURE 5.4 – *Patient 14 : Modèle 3D de fusion.*

Implantation

La caractérisation tissulaire ne donne aucune information permettant de mettre en évidence des sites favorables à la stimulation. Le choix du site d'implantation est donc uniquement contraint par l'anatomie veineuse du patient. La veine postérieure semble la plus appropriée du fait de sa longueur.

Durant l'implantation, deux incidences angiographiques ont été réalisées, en OAD et en OAG (cf. figure 5.5).

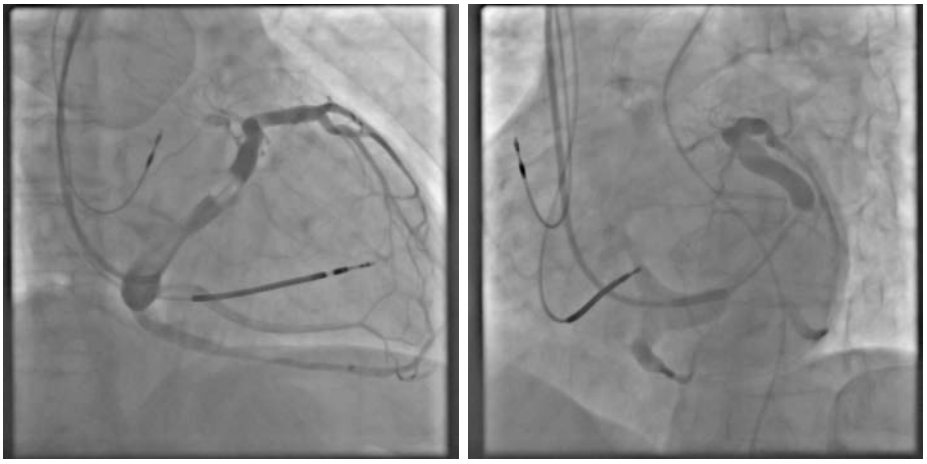

FIGURE 5.5 – *Patient 14 : Acquisitions angiographique.* Gauche : OAD 30° ; droite : OAG 40°.

En salle per-opératoire (salle TherA-Image de recherche et clinique au CHU Pontchaillou), sur la dalle de visualisation et de contrôle utilisée par le cardioloque interventionnel, le modèle 3D de planification a été projeté et visualisé selon les mêmes incidences que les images angiographiques et de manière juxtaposée (cf. figure 5.6). La phase de recalage pré-/per-opératoire du réseaux veineux n'ayant pas été finalisée à cette date d'intervention, le second niveau d'assistance n'a pas été testé sur ce cas.

FIGURE 5.6 – *Patient 14 : Modèle 3D affiché sur la dalle de contrôle.*

Évaluation de la réponse à long terme

Six mois après l'implantation, un nouveau bilan a été réalisé pour évaluer la réponse à la CRT. Une nouvelle évaluation de la sévérité de l'IC, selon les même critères que ceux utilisés lors de l'inclusion dans le protocole, a été réalisée :

1. Classe NYHA : I
2. Fraction d'éjection : 60%
3. QRS : 102 ms

La diminution de la classe NYHA et de la fraction d'éjection associé à un QRS<130ms ont montré que ce patient est très répondeur à la CRT.

5.3 Traitement du deuxième patient

Ce patient (P15) a été inclus dans le protocole RICART suite à une IC liée à un asynchronisme inter-ventriculaire provoqué par un bloc de branche gauche. Les examens pré-opératoires de diagnostic ont permis d'évaluer la sévérité de l'IC selon les critères suivants :

1. Classe NYHA : III
2. Fraction d'éjection : 21%
3. QRS : 168 ms

Imagerie pré-opératoire de planification

L'ensemble des examens multi-modaux ont été acquis en l'espace d'une journée, selon le planning représenté dans le tableau 5.2.

12H : TDM		
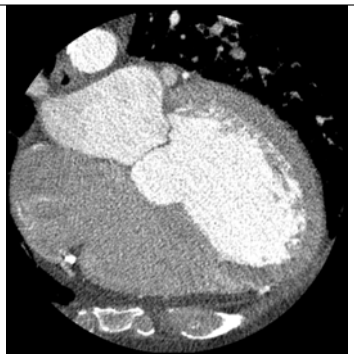		
15H : IRM		
Ciné (13 coupes)	LGE (8 coupes)	MOLLI (13 coupes)
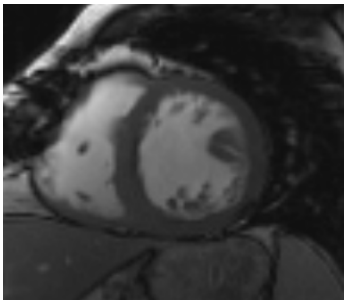	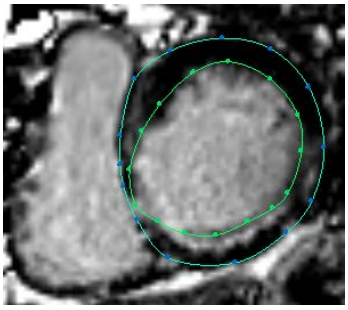	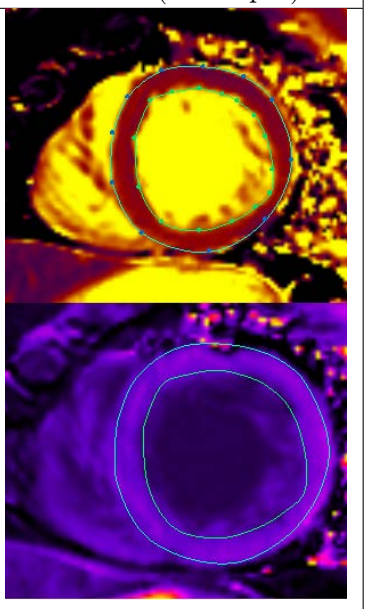
18H : Échocardiographie		
2 cavités	4 cavités	
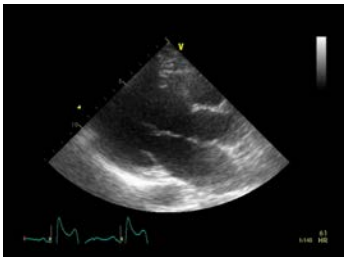	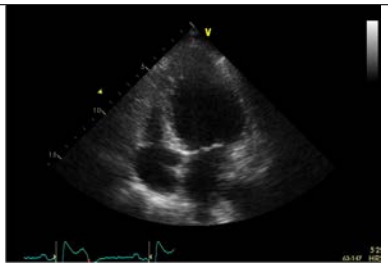	

Tableau 5.2 – *Patient 15 : tableau des acquisitions pré-opératoires.*

Les volumes TDM présentent un très bon contraste entre les cavités droites et gauches et des veines moyennement contrastées.

Concernant l'IRM, la séquence Ciné est de très bonne qualité tandis que les séquences LGE et MOLLI sont plus bruitées et présentent dans certaines coupes des artefacts de mouvement.

Le *speckle-tracking* a été appliqué aux vues grand axe deux et quatre cavités. Pour ce patient, les propriétés anatomiques, mécaniques et tissulaires ont donc été considérées pour la planification.

Création du modèle 3D de planification

Le lendemain des acquisitions, l'ensemble des données ont été traitées, recalées puis fusionnées.

Traitements

Comme illustré sur la figure 5.7, deux cavités ainsi que deux veines postérieures (vert), d'intérêt pour la CRT, ont été extraites de la TDM en plus du sinus coronaire, de la grande veine cardiaque et de la veine cardiaque moyenne (violet). Le temps de traitement est de 1h22 pour la segmentation automatique des cavités (pour les 10 volumes) et de 50 mn pour la segmentation semi-interactive des veines.

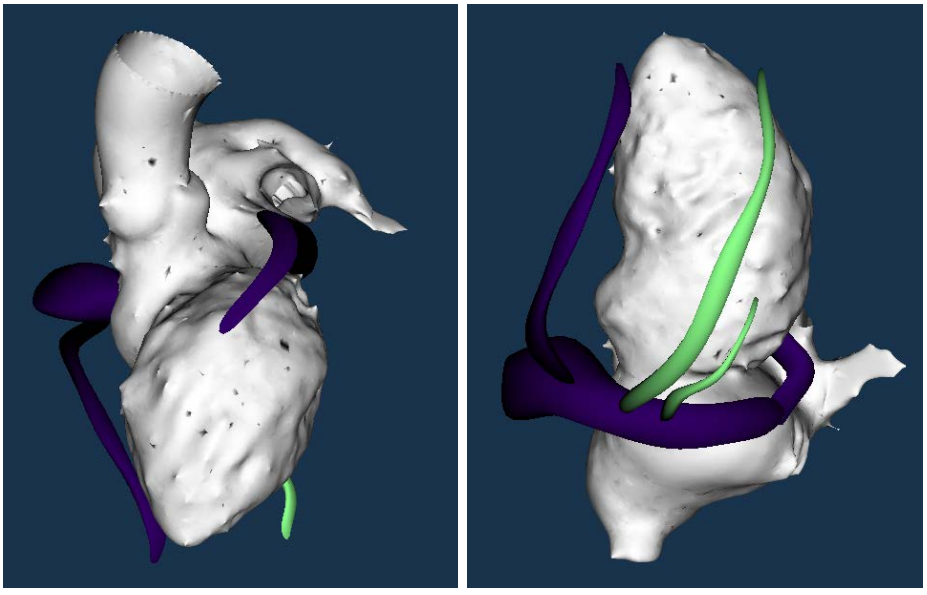

FIGURE 5.7 – *Patient 15 : résultat de la segmentation de l'image TDM.*

L'IRM de rehaussement tardif a révélé une zone de fibrose macroscopique sous-endocardique, qui a été segmentée manuellement (cf. figure 5.8). La délimitation des contours myocardiques et de la fibrose ont approximativement duré 15 mn.

Le volume extra-cellulaire a ensuite été calculé à partir des cartographies T1 pré-et post-injection. Des zones de fibrose diffuse, qui correspondent aux zones de fibrose macroscopique, ont été mises en évidence sur la représentation 3D de ce dernier. La figure 5.9 illustre ces zones de fibrose localisées sur les segments myocardiques numérotés 4, 5 et 11.

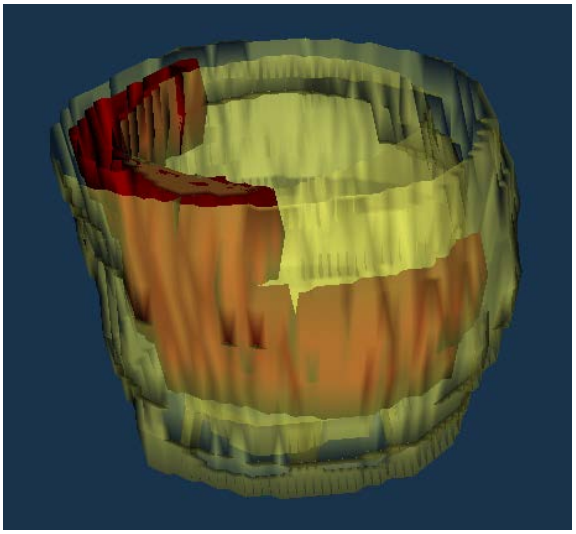

FIGURE 5.8 – *Patient 15 : résultat de la segmentation de la fibrose.* Jaune : myocarde ; Rouge : fibrose.

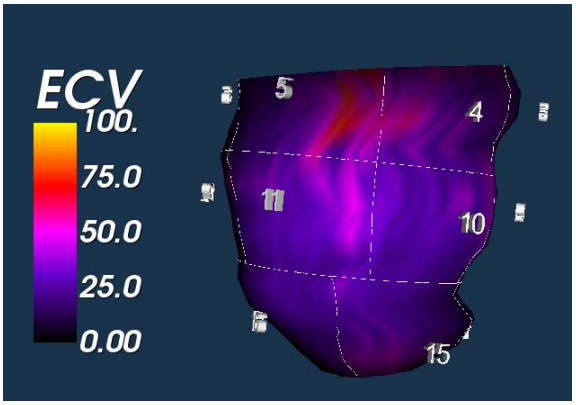

FIGURE 5.9 – *Patient 15 : carte du volume extra-cellulaire (VEC).*

Les temps de traitement de ces images ont été ici les suivants :

1. Délimitation manuelle de l'endocarde et de l'épicarde : 10 mn ;
2. Alignement spatial : 8 mn ;
3. Recalage inter-séquence : 5 mn ;
4. Création du modèle 3D de fibrose diffuse : 22 s.

Recalages

Les données ont ensuite été recalées. Les temps de recalage inter-modalités ont été les suivants :

1. Ciné/TDM : 25 mn ;
2. STE/TDM : 14 mn ;
3. LGE/Ciné : 1mn40s ;
4. MOLLI/Ciné : 1mn30s.

Fusion

Le modèle 3D de planification a enfin été généré en créant une carte des propriétés tissulaires sur laquelle les descripteurs mécaniques ont été ajoutés (cf figure 5.10).

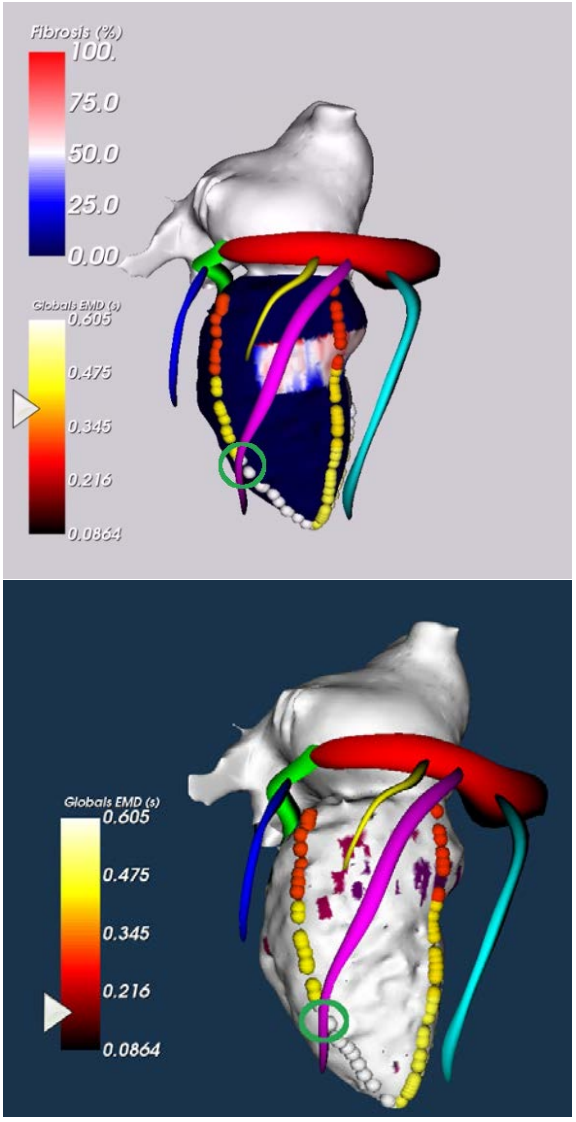

FIGURE 5.10 – *Patient 15 : Fusion des propriétés tissulaires et anatomiques.* Une zone sans fibrose et associée à de forts délais électro-mécaniques a pu être identifiée le long de la veine postérieure (cercle vert).

Implantation

Le modèle 3D précédemment présenté permet de cibler les sites avec des délais électro-mécaniques élevés et sans fibrose (mis en évidence sur la figure XX). La veine postérieure semble la plus longue et permet d'accéder à une zone présentant de telles propriétés.

Durant l'implantation, deux incidences angiographiques ont été réalisées (cf. figure 5.11).

De même que pour le cas précédent, en salle per-opératoire, un premier niveau d'assistance a été proposé par la projection et la visualisation du modèle 3D de planification

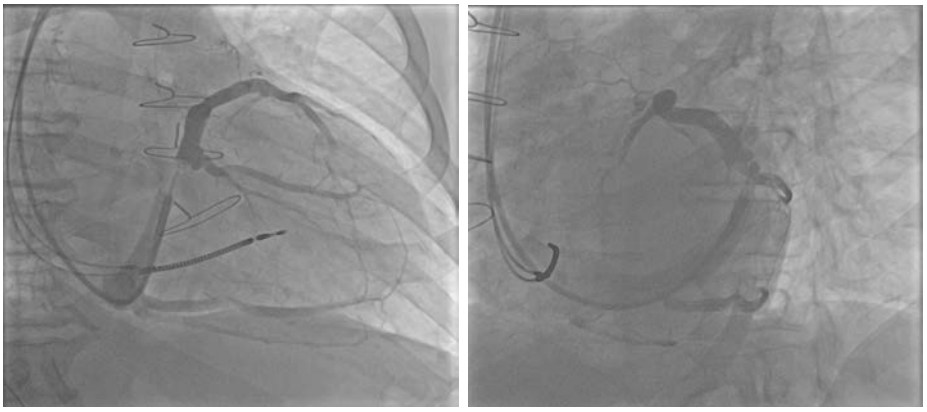

FIGURE 5.11 – *Patient 15 : Acquisitions angiographique.* Gauche : OAD ; droite : OAG.

selon les mêmes incidences que les images angiographiques utilisées pour la sélection de la veine et la pose. Pour ce cas, le deuxième niveau d'assistance a été tenté en cours de procédure. Cette étape nécessite en premier lieu le recalage pré-/per-opératoire du réseau veineux coronaire. Ce recalage a pu être effectué pendant la procédure, mais pour des problèmes techniques d'accès rapide aux images (problèmes pouvant être résolus), n'a pas pu être réalisé avant la pose du stimulateur. Un retour positif du clinicien sur ce recalage a pu être cependant donné en fin de procédure.

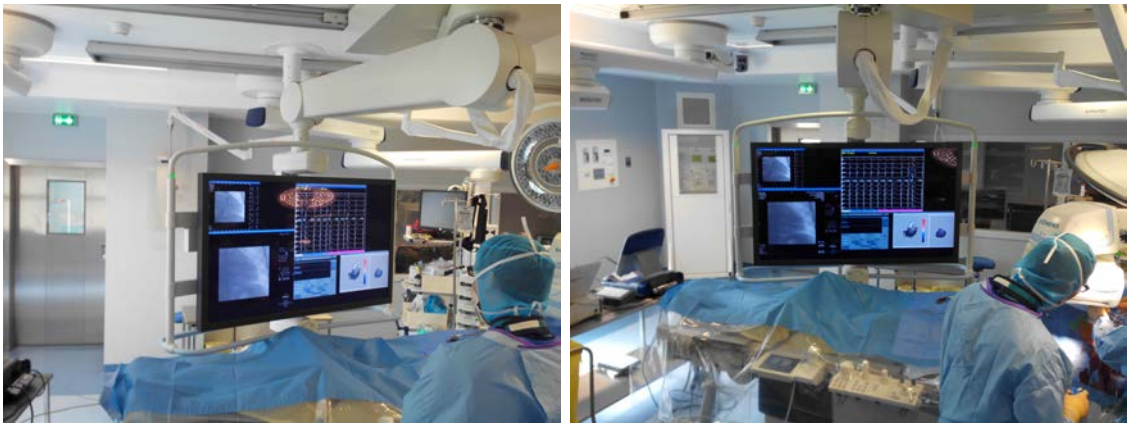

FIGURE 5.12 – *Patient 15 : Modèle 3D affiché sur la dalle de contrôle.*

Évaluation de la réponse à long terme

Six mois après l'implantation, un nouveau bilan a été réalisé pour évaluer la réponse à la CRT. Une nouvelle évaluation de la sévérité de l'IC, selon les mêmes critères que ceux utilisés lors de l'inclusion dans le protocole a été réalisée.

1. Classe NYHA : II
2. Fraction d'éjection : 26%
3. QRS : 166 ms

Pour ce bilan à 6 mois, ce patient a été classé comme étant non-répondeur (fraction d'éjection peu augmentée). Un nouveau bilan a été réalisé à 12 mois, montrant une fraction d'éjection de 35%. Le patient a alors été considéré comme étant répondeur.

Conclusion

Ces premiers tests en conditions réelles de l'ensemble du processus proposé, incluant planification et assistance à l'implantation, ont constitué une première étape de faisabilité qui s'est avérée très positive.

La planification a pu être menée sur cinq patients. Elle a été réalisée entre l'acquisition des images de planification et l'implantation en elle-même, c'est-à-dire en une journée. L'ensemble de la procédure, de la planification à l'assistance, a pu être testée en conditions réelles sur deux patients. En per-opératoire, le premier niveau d'assistance (affichage du modèle de planification suivant la vue angiographique) a été exploité par le cardiologue interventionnel dans les deux cas. Le deuxième niveau (fusion du modèle avec la vue angiographique) a été mis en pratique, pour un des deux cas, mais avec un délai lié à la récupération des images angiographiques. Globalement, que ce soit en pré-opératoire, avec les médecins radiologue et cardiologue, ou en per-opératoire, avec le cardiologue interventionnel, l'intérêt de ces outils et leur potentiel ont été relevés et sont encourageants pour prolonger leur mise en œuvre et leur évaluation.

D'une façon générale, la faisabilité de l'intégration des outils au workflow clinique a été démontrée. Ils doivent être testés sur un nombre plus important de patients de façon à mesurer plus précisément leur impact clinique.

Conclusion et perspectives

Les travaux présentés dans cette thèse visent l'optimisation de la thérapie de resynchronisation cardiaque (CRT), pour laquelle 30% des patients implantés sont aujourd'hui non répondeurs. L'approche d'optimisation choisie consiste à mieux définir la position de la sonde de stimulation du ventricule gauche (VG), sonde la plus difficile à poser dans le système de stimulation Bi-V, le plus couramment utilisé et dont l'implantation est contrainte par l'anatomie veineuse du patient. L'approche proposée comporte deux temps : (i) une planification pré-opératoire du positionnement optimal de la sonde de stimulation du VG, en caractérisant les propriétés électriques, mécaniques et tissulaires des sites de stimulation ainsi que leurs accès ; (ii) une assistance per-opératoire de l'implantation pour choisir les sites de stimulation ciblés durant la planification et y accéder.

En situation pré-opératoire, en routine clinique actuelle et du point de vue de l'imagerie, seul un examen d'échocardiographie est réalisé donnant des indicateurs sur la fonction mécanique globale du cœur fournis au clinicien avant l'intervention. L'état de l'art en planification pré-opératoire a montré que la combinaison de plusieurs descripteurs des propriétés anatomiques, mécaniques, tissulaires et électriques, extraits à partir de différentes modalités d'imagerie, est pertinente pour l'optimisation du geste. Différents travaux ont été proposés dans la littérature, combinant deux, voire trois modalités pour associer les informations anatomiques et mécaniques, ou anatomiques et tissulaires, voire les trois composantes à la fois dans quelques travaux. Les travaux intégrant l'ensemble des composantes dans un même espace de représentation sont en nombre limité, utilisant une représentation par modèle 3D ou par œil-de-bœuf 2D. Très peu de travaux intègrent l'anatomie des veines 3D et la qualité tissulaire ne concerne que la fibrose macroscopique. Dans ces travaux de thèse, une approche d'analyse multimodale a été retenue, avec pour points innovants l'intégration, dans un même modèle 3D du VG spécifique au patient, d'une référence anatomique et des propriétés mécaniques, tissulaires et électriques, en fonction des données disponibles et au choix de l'utilisateur clinicien. Ainsi, l'analyse pré-opératoire proposée dans ces travaux peut intégrer dans le traitement jusqu'à quatre modalités d'imagerie complémentaires :

— L'imagerie tomodensitométrique (TDM), pour la caractérisation de l'anatomie du patient et en particulier du réseau veineux coronaire ;

— L'échocardiographie de *Speckle Tracking* (STE), pour la caractérisation des propriétés mécaniques ;

— L'imagerie de Résonance Magnétique (IRM), pour la caractérisation des propriétés tissulaires ;

— La cartographie électro-anatomique (EAM), pour la caractérisation des propriétés électriques.

L'ensemble des descripteurs extraits de ces modalités sont exprimés dans des référentiels spatio-temporels différents. Ils nécessitent une intégration dans un même espace de

représentation pour fournir au clinicien une vision complète et intégrée de l'état du cœur observé. L'approche de planification pré-opératoire retenue, qui s'appuie sur l'extraction de ces descripteurs des propriétés anatomiques, mécaniques, tissulaires et électriques, s'est appuyée sur de précédents travaux menés au laboratoire LTSI depuis dix ans. Ces travaux permettaient déjà l'extraction d'un modèle anatomique du VG, de la fibrose macroscopique du myocarde ainsi que des délais d'activations mécaniques et électriques. Le recalage spatio-temporel de ces modalités, pour exprimer l'ensemble des descripteurs dans le référentiel associé à l'imagerie TDM, était traité dans ces précédents travaux ainsi que la fusion des propriétés électriques, mécaniques et anatomiques. La première contribution de ce travail de thèse a été d'enrichir cette stratégie de planification pré-opératoire à deux niveaux : 1) par l'apport d'une nouvelle méthode de segmentation du réseau veineux coronaire en imagerie TDM ; 2) par l'intégration des séquences IRM-MOLLI dans le processus d'analyse pour la caractérisation de la fibrose diffuse et par le développement de nouvelles techniques de traitement de ces images pour l'extraction d'un nouveau descripteur qu'est le volume extra-cellulaire. La deuxième contribution a été d'intégrer l'ensemble de ces méthodes de traitement au sein d'un même outil, afin de permettre une analyse pré-opératoire dans un temps compatible avec le *workflow* clinique et adaptée aux besoins des cliniciens. L'outil logiciel développé a fait l'objet d'un dépôt logiciel. L'ensemble des méthodes proposées ont été évaluées sur différents patients candidats à la CRT, inclus dans le protocole clinique RI-CART du CHU Pontchaillou de Rennes (15 patients au total, avec examens multi-modaux).

Proposer au cardiologue interventionnel en pré-opératoire une description et localisation précise du réseau veineux coronaire est un enjeu majeur pour lui permettre d'évaluer l'accès veineux aux sites de stimulation potentiels. La segmentation automatique des veines coronaires en imagerie TDM (modalité fournissant la meilleure résolution spatiale) reste à ce jour un problème difficile, face au grand volume de données images à traiter et pouvant souffrir d'un faible contraste entre structures et face à la nature complexe des veines coronaires à détecter (faible diamètre, inhomogénéités intra-vasculaires, forte connexité inter-structures). Contrairement à d'autres approches de la littérature visant peu d'interactivité mais montrant des limites quant à la détection des veines d'intérêt pour la CRT, une nouvelle méthode a été élaborée, introduisant plusieurs niveaux d'interactivité (faible à forte) en fonction des difficultés rencontrées dans les images. L'enjeu recherché a été de fournir, en phase pré-opératoire, un résultat exploitable pour la CRT, au prix d'une interactivité assez forte. Dans cette approche, une détection des structures tubulaires est effectuée localement autour de chaque veine à segmenter, à partir d'une analyse de la matrice hessienne, avec un paramétrage adapté au diamètre de la veine. Lorsque le filtre ne suffit pas à détecter une partie ou la totalité de la veine, l'utilisateur a alors le choix d'interpoler automatiquement ou de compléter manuellement la segmentation. Ainsi, le degré d'interaction utilisé pour la segmentation de chaque veine peut être adapté en fonction de l'ambiguïté rencontrée. Cette méthode a été évaluée sur 9 patients conduisant à un nombre de 42 veines coronaires. Elle a conduit à des résultats corrects avec pour 70% des veines présentant un très bon ou bon contraste une détection complète et, pour les 30% restants une détection partielle qui a pu être complétée par interpolation. Pour les veines de faible et très faible contraste, l'ajout d'un outil de segmentation manuelle en renfort des outils semi-interactifs a permis d'aboutir à une segmentation dans tous les cas, au prix d'un temps de segmentation élevé, dû à la forte interactivité. Le temps de segmentation de l'ensemble du réseau veineux pourrait être amélioré en automatisant la segmentation des segments bien détectés à l'aide d'une méthode de recherche de chemin minimal.

D'autre part, proposer au clinicien une carte de la fibrose macroscopique, mais aussi diffuse, représente un deuxième enjeu important pour le choix d'un site de stimulation a priori répondeur. La caractérisation de la fibrose diffuse dans les séquences IRM-MOLLI a été étudiée. L'approche proposée intègre plusieurs étapes de traitement qui conduisent au calcul du volume extra-cellulaire (V_{EC}) pouvant être ensuite reporté sur le modèle 3D intégré. La localisation de cette fibrose macroscopique et diffuse est ainsi mise en regard de la position des veines d'accès. La méthode se décompose suivant les phases de traitement suivantes : le myocarde est manuellement segmenté dans les images T1 petit axe issues de séquences d'acquisitions avant et après injection de gadolinium ; sous supervision de la segmentation, les coupes petit axe sont spatialement alignées sur deux coupes grand axe, puis superposées pour former deux images volumiques du myocarde pré- et post-injection ; un recalage inter-séquences est ensuite effectué plan par plan entre les images pré- et post-injection ; le volume extra-cellulaire est calculé. La contribution de ce travail concerne notamment la technique de recalage proposée entre les images 2D du myocarde, avant et après injection, et l'extraction du volume extra-cellulaire qui est un descripteur de la présence de fibrose diffuse. Là aussi, l'approche de recalage proposée intègre plusieurs niveaux de complexité en fonction de la déformation du myocarde. Un recalage rigide est dans un premier temps privilégié en cas de faible déformation du myocarde, et est associé à un recalage déformable à l'aide de l'algorithme des démons uniquement en cas de déformations trop importantes. L'évaluation de cette méthode sur le recalage spatial a été conduite en considérant plusieurs représentations images (dernier instant de la séquence MOLLI, image T1, image de gradient ou d'entropie) et avec plusieurs métriques (moindres carrés, corrélation normalisée et information mutuelle). Les résultats ont montré que les meilleurs alignements spatiaux sont obtenus à l'aide de la métrique des moindres carrés appliquée sur les images de cartographie T1. L'évaluation de la méthode de recalage inter-séquences a permis de déterminer une approche de recalage rigide (basée contours avec ICP ou intensité en considérant plusieurs représentations images et métriques (NC et MMI)). Ensuite, une mesure (score de corrélation ou de Dice) permettant d'évaluer la performance du recalage rigide a été déterminée pour n'effectuer le recalage déformable qu'en cas de fortes déformations du myocarde. Enfin, l'approche de recalage déformable a été définie en considérant à nouveau plusieurs représentations images. Concernant le recalage rigide, les résultats ont montré que la métrique de corrélation normalisée appliquée sur l'entropie des images T1 (méthode basée intensité) obtient des résultats similaires à l'ICP (méthode basée contours). La méthode basée intensité étant indépendante de la segmentation de l'utilisateur, elle a été retenue. Suite au recalage rigide, les résultats ont montré que le score de Dice permet de quantifier la performance du recalage rigide, contrairement au score de corrélation, et de déclencher le recalage déformable en cas de Dice inférieur à 0.75. Enfin, l'évaluation du recalage déformable à l'aide de l'algorithme des démons a montré que la représentation d'entropie des images T1 permet d'obtenir les scores de Dice les plus élevés. Bien que l'ensemble des méthodes de recalage proposées dans cette partie soient basées sur l'information contenue dans l'image, elles s'appuient toutes sur la délinéation manuelle effectuée par l'utilisateur. La prise en compte de cette information de contours est pour l'instant nécessaire car les cartographies T1 générées par la station d'acquisition IRM présentent souvent des artefacts de mouvement dus à un échec du recalage déformable réalisé sur l'ensemble des images de la séquence MOLLI. Le développement de nouvelles méthodes de recalage pour compenser les mouvements respiratoires au sein de la séquence MOLLI pourrait permettre d'une part d'améliorer la qualité des cartographies T1 calculées, et d'autre part d'améliorer la précision des recalages d'alignement spatial et inter-séquences. La délinéation manuelle est également coûteuse en temps. Une segmentation automatique

des plans de coupe petit axe pourrait être proposée.

Enfin, deux outils spécialement dédiés à la planification de la CRT ont été développés pour les cliniciens. Le premier outil est utilisé pour effectuer l'ensemble des étapes de traitement et de recalage multimodal dans un temps compatible avec le *workflow* clinique et a été réalisé en collaboration étroite avec un clinicien radiologue au CHU de Rennes. Il comprend également des algorithmes associés à des outils d'édition manuelle ainsi que différentes options de visualisation pour permettre d'évaluer le bon déroulement de chaque étape de la procédure. Le second outil effectue une fusion de l'ensemble des descripteurs issus de l'analyse pré-opératoire à partir du VG extrait de l'imagerie TDM pour ainsi créer un modèle 3D de planification spécifique au patient. Ce modèle 3D sur lequel sont superposées les veines coronaires et l'information de fibrose, permet au clinicien de planifier son geste peu de temps avant l'intervention.

Dans un second temps, les travaux de thèse se sont focalisés sur l'assistance per-opératoire. En salle interventionnelle, la seule imagerie utilisée est l'imagerie RX de type angiographie ou fluoroscopie permettant de visualiser les veines présentes et de suivre les sondes insérées. Aucune autre information a priori n'est ajoutée. L'état de l'art sur ce sujet montre qu'il existe peu de travaux pour la CRT, et que les travaux existants cherchent aussi à introduire un modèle pré-opératoire en salle, soit en projetant les informations pré-opératoires sur les images angiographiques, soit en affichant la position de la sonde de stimulation du VG sur les données pré-opératoires. Ce type d'assistance fait appel à un recalage 3D/2D souvent effectué manuellement en ajustant visuellement la position des sondes droites dans leurs cavités respectives. Quelques travaux ont envisagé d'automatiser le recalage en s'appuyant sur l'information des veines coronaires. Toutefois, ces méthodes ont été appliquées à l'aide d'une segmentation manuelle des veines visibles dans les images angiographiques, ce qui limite leur utilisation en salle.

Une nouvelle stratégie d'assistance a été proposée à deux niveaux : un premier niveau consiste à visualiser le modèle 3D de planification sous les mêmes incidences que les images angiographiques de contrôle utilisées pour le guidage des sondes et le choix de la veine du VG ; un deuxième niveau est de reporter sur l'image angiographique les informations du modèle 3D pré-opératoire. Ce deuxième niveau implique un recalage pré-/per-opératoire et une fusion de la projection du modèle de planification et de ses propriétés sur l'image per-opératoire pour assister visuellement le placement de la sonde de stimulation. La contribution principale sur cette partie a porté sur le développement d'une technique de recalage 3D/2D entre les veines coronaires 3D issues d'un volume TDM (choisi en télé-systole) et les veines coronaires 2D visibles dans les images angiographiques injectées. Ce recalage est effectué en trois étapes : (1) une extraction des images angiographiques en télé-systole, (2) une segmentation des veines coronaires 2D dans les images angiographiques et (3) une optimisation de la position du volume TDM dans le référentiel per-opératoire par recalage.

Les images angiographiques correspondant à une télé-systole ont été déduites de l'information présente dans les images. Cette approche à l'avantage de ne pas nécessiter l'accès en temps réel au signal ECG. La méthode repose sur un suivi des sondes implantées dans les cavités droites à l'aide d'une méthode de *template matching*, en testant plusieurs échantillons images extraits interactivement sur un cycle cardiaque. Le mouvement de ces sondes au cours du temps montre une composition des cycles cardiaque et respiratoire. Le calcul de la distance entre les deux sondes permet alors d'éliminer la composante respiratoire et de repérer l'instant de télé-systole (distance entre sondes minimale). Bien que le suivi de plusieurs échantillons permette de s'affranchir du changement d'apparence des sondes au

cours du cycle cardiaque, cette méthode a également montré ses limites pour les incidences angiographiques induisant une forte superposition de la sonde avec une structure voisine.

Une méthode de segmentation automatique des images télé-systoliques, suffisamment rapide pour une utilisation per-opératoire, a été développée. Cette méthode permet dans un premier temps d'extraire le réseau veineux coronaire par un rehaussement, effectué à l'aide des opérateurs de la morphologie mathématique, suivi d'un seuillage, tout en segmentant également les régions osseuses ainsi que les sondes de stimulation. Ensuite, les images binaires obtenues sont nettoyées pour éliminer une partie des structures de non intérêt. Cette méthode a pour avantage d'être rapide. Cependant, elle montre ses limites pour l'extraction des veines très peu contrastées et de petit calibre. Cette méthode a été appliquée sur six séquences angiographiques avec injection des veines coronaires, issues de deux systèmes d'acquisition différents. Généralement, une segmentation du sinus coronaire ainsi que des segments veineux les plus contrastés est obtenue. Suite au nettoyage, les structures osseuses principales (côtes) ainsi que les sondes ne sont généralement pas éliminées. Pour compenser ces difficultés, une méthode d'optimisation robuste au bruit a été mise en place.

La technique de recalage développée repose sur la minimisation de la distance entre la projection des veines coronaires 3D et leur équivalent 2D dans les images angiographiques. Pour cela, une carte de distance représentant pour chaque pixel des images angiographiques la distance euclidienne à la veine coronaire la plus proche est d'abord calculée à partir des segmentations 2D effectuées. Compte tenu du fait que les segmentations obtenues sont bruitées, la carte de distance a été fenêtrée par des fonctions gaussiennes, pour ainsi réduire l'influence des zones de fausse détection sur le recalage. L'algorithme proposé teste les projections des lignes centrales des veines coronaires 3D obtenues à partir de plusieurs configurations initiales (position initiale du volume TDM et fenêtrage de la carte de distance), pour retenir celle offrant le meilleur résultat. Plusieurs paramètres de la méthode ont été optimisés à l'aide des six séquences d'injection des veines coronaires : le seuil utilisé pour la segmentation des veines coronaires, l'emploi de la squelettisation, la taille de fenêtrage des cartes de distance ainsi que le nombre de configurations initiales testées. Les paramètres optimaux ont été évalués en comparant les projections obtenues pour chaque configuration à celles obtenues par un recalage effectué à partir d'une segmentation manuelle des lignes centrales visibles dans les images angiographiques. Les résultats ont montré que l'emploi de la squelettisation après seuillage des images à $T = 30$ permet d'obtenir des recalages proches de ceux obtenus par segmentation manuelle, en testant les fenêtrages compris entre 3 et 7 mm et 25 positions initiales définies autour de l'initialisation.

Une fois le recalage effectué, une méthode de correction des mouvements respiratoires a été mise au point pour permettre la fusion entre les propriétés des sites du VG, accessibles sur le modèle 3D, et les images angiographiques montrant l'insertion de la sonde du VG. Ces mouvements respiratoires sont compensés en mettant en correspondance la position des sondes droites (OD et VD) entre l'image ayant servie pour le recalage et celles utilisées pour la fusion.

L'intégration de l'ensemble de ces apports méthodologiques et logiciels a pu être testée en considérant la phase de planification sur cinq patients candidats à la CRT du protocole RICART et la phase d'assistance sur deux de ces patients. Les résultats ont montré la faisabilité des traitements au sein du *workflow* clinique et ont conduit à des retours très encourageants et positifs des collaborateurs cliniciens spécialistes de l'acquisition et de l'interprétation des images acquises, radiologues et cardiologues interventionnels.

Ces travaux ont permis d'apporter une nouvelle contribution à l'optimisation de la CRT.

Ils ont montré la faisabilité de l'analyse multimodale de planification et de l'assistance per-opératoire, en proposant des outils compatibles avec le *workflow* clinique. Plusieurs outils logiciels ont été proposés dans un objectif d'utilisation directe par les cliniciens.

Plusieurs perspectives d'évaluation, d'amélioration et d'extension des outils et des méthodes proposés sont envisageables à différents niveaux.

Du point de vue de l'application :

— l'utilisation en conditions réelles de l'assistance per-opératoire devrait être évaluée à court terme sur un nombre plus important de patients candidats à la CRT, et en intégrant les mesures échocardiographiques pré-opératoires ;

— une évaluation de la réponse à la CRT à 3, 6 et 12 mois permettrait d'évaluer l'impact de la solution proposée sur le taux de répondeurs par comparaison aux patients recevant la procédure clinique habituelle ;

— l'influence de la stimulation d'une zone de fibrose diffuse sur la réponse n'a à ce jour pas été évaluée. Dans un premier temps, il est envisagé de valider le modèle 3D du volume extra-cellulaire (V_{EC}) généré, en comparant les valeurs du V_{EC} représentées sur le modèle à celles obtenues sur les stations IRM en plaçant manuellement des régions d'intérêt dans les images pré- et post-injection de gadolinium. Une fois le modèle validé, il pourra être envisagé d'évaluer la corrélation entre le V_{EC} de la zone stimulée et la réponse à la CRT.

Du point de vue méthodologique, plusieurs pistes de travail peuvent être considérées. Pour en citer quelques-unes, elles peuvent concerner, sur la partie pré-opératoire :

— le temps de calcul requis pour effectuer une analyse pré-opératoire pourrait être réduit en limitant la part d'interaction manuelle. L'interaction manuelle intervient essentiellement pour réaliser les tâches de segmentation. Le temps de segmentation du réseau veineux coronaire complet est d'environ 40 mn. Ce temps pourrait être réduit en automatisant davantage la segmentation des veines les plus contrastées. Le traitement des modalités IRM requiert également une délinéation manuelle du myocarde. L'automatisation de cette tâche, en reprenant des solutions présentées dans la littérature, permettrait de fortement réduire l'interactivité et de limiter l'intervention de l'utilisateur uniquement aux coupes les plus difficiles à délinéer ;

— la modalité d'échocardiographie 2D pourrait être étendue à l'échocardiographie 3D, compatible avec les techniques de *Speckle Tracking* et de plus en plus utilisée en clinique, bien que la résolution temporelle de cette modalité soit inférieure à l'acquisition en 2D. L'intégration de cette modalité permettrait d'analyser les *strains* sur tout le myocarde et donc prévoir un meilleur ciblage des sites avec une activation mécanique retardée ;

— face aux artefacts de mouvement présents parfois sur les images T1 calculées à partir des séquences MOLLI, il serait possible de re-calculer ces cartes T1 à partir des séquences originales MOLLI.

Concernant l'assistance per-opératoire :

— une synchronisation à l'ECG permettrait d'extraire plus précisément les images angiographiques du cœur en télé-systole ;

— pour améliorer la segmentation des veines coronaires et en particulier les veines peu contrastées, une approche différente pourrait être envisagée, en considérant de manière couplée les problèmes de recalage 3D/2D et de segmentation du réseau veineux

coronaire, en partant du réseau veineux 3D extrait en pré-opératoire, projeté dans les images angiographiqes 2D ;

— l'acquisition de volumes TDM avec des régions d'intérêt plus larges pour conserver les vertèbres permettrait peut être d'utiliser cette information supplémentaire pour compenser les mouvements de la table ou du patient sans injection supplémentaire de produit de contraste, mais elle réduirait le champ d'observation du cœur.

Enfin, cette démarche de planification et d'assistance, développée dans le cadre de la CRT, pourrait être étendue à d'autres procédures de cardiologie interventionnelle. Elle peut concerner par exemple l'ablation pour le traitement des troubles du rythme cardiaque, où se retrouve l'intérêt de planifier l'intervention par une analyse préalable de la fibrose et de l'anatomie des patients, pour définir les foyers arythmogènes en lien avec la fibrose et la localisation des structures à éviter (veines, artères, nerf phrénique...) lors de la destruction par radiofréquence ou cryogénisation.

Publications

Conférences

Multi-modal data fusion for Cardiac Resynchronization Therapy planning and assistance. Bruge Sophie, Simon Antoine, Lederlin Mathieu, Betancur Julian, Hernandez Alfredo, Donal Erwan, Leclercq Christophe, Garreau Mireille. 37th Annual International Conference of the IEEE Engineering in Medicine and Biology Society (EMBC), 2015.

Fusion of multi-modal data for Cardiac Resynchronization Therapy planification and guidance. Bruge Sophie, Simon Antoine, Hernandez Alfredo, Leclercq Christophe, Garreau Mireille. Surgetica, 2014.

Dépôt logiciel

Bruge, S., Simon, A, Betancur J., Tavard F., Garreau, M. Dépôt logiciel APP, *Recalage multimodal pour la planification de la thérapie par resynchronisation cardiaque (CRTplanning)*, 2016.