



HAL
open science

Etudes de la neuro-inflammation périphérique et centrale dans un modèle pré-clinique de douleur oculaire

Pierre-Serge Launay

► To cite this version:

Pierre-Serge Launay. Etudes de la neuro-inflammation périphérique et centrale dans un modèle pré-clinique de douleur oculaire. Organes des sens. Université Pierre et Marie Curie - Paris VI, 2015. Français. NNT : 2015PA066429 . tel-01627559

HAL Id: tel-01627559

<https://theses.hal.science/tel-01627559>

Submitted on 2 Nov 2017

HAL is a multi-disciplinary open access archive for the deposit and dissemination of scientific research documents, whether they are published or not. The documents may come from teaching and research institutions in France or abroad, or from public or private research centers.

L'archive ouverte pluridisciplinaire **HAL**, est destinée au dépôt et à la diffusion de documents scientifiques de niveau recherche, publiés ou non, émanant des établissements d'enseignement et de recherche français ou étrangers, des laboratoires publics ou privés.

**THÈSE DE DOCTORAT DE
L'UNIVERSITÉ PIERRE ET MARIE CURIE**

Ecole doctorale 394 : Physiologie, Physiopathologie et Thérapeutique

Présentée par :

Mr Pierre Serge LAUNAY

Pour obtenir le grade de

DOCTEUR de l'UNIVERSITÉ PIERRE ET MARIE CURIE

**ETUDES DE LA NEURO-INFLAMMATION PERIPHERIQUE ET
CENTRALE DANS UN MODELE PRE-CLINIQUE DE DOULEUR
OCULAIRE**

Soutenue le 30/10/2015

Devant le jury composé de :

Pr Hélène Pouzet	Présidente
Pr Radhouane Dallel	Rapporteur
Pr Eric Gabison	Rapporteur
Dr Violetta Zujovic	Examinatrice
Pr Yves Boucher	Examineur
Dr Stéphane Mélik Parsadaniantz	Directeur
Dr Annabelle Réaux Le Goazigo	Co-Directrice

REMERCIEMENTS

Je remercie le professeur José Alain Sahel de m'avoir accueilli à l'Institut de la Vision et de m'avoir permis de travailler dans de très bonnes conditions.

Je tiens à remercier chaleureusement les membres du Jury. Madame la présidente Hélène Pouzet, Monsieur Radhouane Dallel et Monsieur Eric Gabison, les rapporteurs de cette thèse, ainsi que Madame Violetta Jusovic et Monsieur Yves Boucher pour avoir accepté d'examiner ce travail de thèse et de siéger dans ce Jury. Je leurs adresse toute ma reconnaissance.

Merci également au Professeur Christophe Baudouin de m'avoir accueilli au sein de son laboratoire. Merci de partager avec nous vos connaissances cliniques et scientifiques. Merci également pour votre soutien et votre implication dans ce projet de thèse.

Je tiens à remercier plus particulièrement mes co-directeurs de thèse, Monsieur Stéphane Mélik Parsadaniantz et Madame Annabelle Reaux Le Goazigo pour leur encadrement durant ces trois années de thèse. Merci d'avoir partagé vos connaissances dans le domaine de la douleur et de la neuro-inflammation. Merci aussi pour votre grande disponibilité et votre implication. Je vous souhaite beaucoup de réussite dans vos projets à venir.

Merci également à William Rostène, Françoise Baudouin, Antoine Labbé, Alexandre Denoyer et Jean-Michel Warnet pour leurs conseils durant les réunions de laboratoire.

Aux membres du laboratoire, et plus particulièrement à Karima Kessal, Hong Liang, Elodie Reboussin, David Godefroy qui ont grandement participé à ce travail de thèse. Merci pour votre aide et votre soutien. Merci également à Luisa Riancho, Céline Boucher, Christophe Roubéix, Anne-Laure Raveu, pour tous les bons moments passés « au labo ».

Aux membres du bureau, merci à Christophe Lechauve, Hélène Cwerman-Thibault, Alix Trouillet, Elric Esposito, Gregory Gauvain, Paul-Henri Prévot et Marcella Garita. Merci également à Mélissa Derosiers, Marusa Lampic, Romain Caplette, Elise Orhan, Sandrine Couvet, Barbara Da Fonseca, Bertrand Calippe, Elisa Dominguez et Stéphane Fouquet. Merci à tous pour votre bonne humeur quotidienne.

A Elise Warcoin, Georges Kallouche, Anaïs Sapienza, Shulong Hu, merci infiniment à vous quatre... pour tout, vos encouragements, votre soutien, votre bienveillance et tous ces moments mémorables !

Merci à la « trij team », Chloé Dominici et Nacim Bouheraoua, pour tous les bons moments passés ensemble (3!).

Merci à Lucie Viou et Céline Debille, pour leur soutien depuis de nombreuses années maintenant.

Merci à Claude Préhu, Bruno Ragazzon et Christine Métin qui m'ont fait découvrir et aimer la recherche. Merci pour la confiance que vous m'avez accordée.

Je remercie bien évidemment tous mes proches sans qui rien n'aurait été possible. Ma compagne, Laura, mon fils, Rémi, mes parents, Catherine et Jean-Paul, ma grand-mère Huguette, mes frères, Yann, Paul et Guy, ainsi que mes beaux-parents Christiane et Joseph, sans oublier mon « bofinou » Olivier. Merci pour votre soutien durant toutes ces années.

LISTE DES ABRÉVIATIONS

AMPc	Adénosine monophosphate cyclique
AP-1	Activator protein 1
APB	Aire parabrachiale
ATF2/3	Activating transcription factor 2/3
ATP	Adénosine tri-phosphate
BAC	Benzalkonium chloride
BDNF	Brain-derived neurotrophic factor
bFGF (ou FGF2)	basic Fibroblast growth factor
BrDU	Bromodéoxyuridine
C1	Première cervicale
CCK	Cholécystokinine
CCL	Chemokine (C-C motif) ligand
CD	Cluster of differentiation
CFA	Complete freund adjuvant
CGRP	Calcitonin gene-related peptide
COX2	Cyclo-oxygenase 2
CREB	cAMP responsive element-binding
CST (Vsp)	Complexe sensitif du trijumeau
CX3CL1	C-X3-C motif ligand 1 (Fractalkine)
CX3CR1	CX3C chemokine receptor 1
CXCL	Chemokine (C-X-C motif) ligand
ELISA	Enzyme-linked immunosorbent assay
ERK	Extracellular signal-regulated kinase
FG	Fluorogold
GFAP	Glial fibrillary acidic protein
GRD	Ganglion de la racine dorsale
GS	Glutamine synthétase
GT	Ganglion trijumeau
HRP-WGA	Horseradish peroxidase-wheat germ agglutinin
HSV	Herpes simplex virus
IB4	Isolectine B4
Iba1	Ionized calcium binding adaptor molecule 1
IL-X	Interleukine
IL-XR	Interleukine X Receptor
iNOS	Inducible nitric oxide synthase
IRM	Imagerie par résonance magnétique
ITGAM	Intégrine α M
Kir4.1	Inwardly rectifying potassium channel 4.1
LASIKS	Laser-Assisted In-Situ Keratomileusis
LH	Lateral hypothalamic nucleus
LPS	Lipopolysaccharide

MAPK	Mitogen-activated protein kinase
MCIV	Microscopie confocale <i>in vivo</i>
MCP-1	Monocyte chemoattractant protein-1
MMP2-9	Matrix metalloproteinase 2-9
NGF	Nerve growth factor
NIO	Nerf infraorbitaire
NMDA	N-méthyl-D-aspartique Acid
NOS-II	Nitric oxyde synthase II
NPY	Neuropeptide Y
NR1	N-methyl-D-aspartate receptor subunit 1
PGE2	Prostaglandine E2
PKA	Protein kinase A
PO	Noyau postérieur
PPG	Ptérigopalatin ganglion
PVN	Paraventricular nucleus
R1	Réponse de clignement rapide de l'œil
R2	Réponse de clignement tardif de l'œil
RCA	Retrochiasmatic area
S1/2	Cortex somatosensoriel 1/2
SDF-1	Stromal cell-derived factor 1
SGS	Syndrome de Gougerot-Sjögren
SK3	Small conductance calcium-activated potassium channel 3
SNC	Système nerveux central
SP	Substance P
TBUT	Tear break-up time
TGF	Transforming growth factor beta 1/2
TNF- α	Tumor necrosis factor alpha
TRPM8	Transient receptor potential cation channel subfamily M member 8
TRPV1	Transient receptor potential cation channel subfamily V member 1
V1	Subdivision ou nerf ophtalmique
V2	Subdivision ou nerf maxillaire
V3	Subdivision ou nerf mandibulaire
Vc	Sous noyau caudale du CST
Vc/C1	Zone de jonction entre le Vc et la première cervicale
VEGF	Vascular endothelial growth factor
VEGFR-1/2	Vascular endothelial growth factor receptor 1/2
VI	Nerf abducens
Vi	Sous noyau interpolaire du CST
Vi/Vc	Zone de jonction entre Vi et Vc
VII	Noyau facial
VIP	Vasointestinal peptide
3DISCO	3-dimensional imaging of solvent cleared organ

RESUME DE LA THESE

La douleur oculaire superficielle est à proprement parler le symptôme cardinal d'alerte en réaction à une inflammation ou à un traumatisme touchant plus particulièrement le segment antérieur de l'œil. Ces douleurs oculaires sont parmi les plus invalidantes et les plus difficiles à traiter, et leurs mécanismes physiopathologiques de nature neurogène et/ou inflammatoire demeurent de nos jours encore mal connus. Cela impose un approfondissement des connaissances fondamentales non seulement sur l'anatomie du système nociceptif cornéen mais aussi sur les mécanismes cellulaires et moléculaires impliqués dans l'initiation et la chronicisation de la douleur oculaire qui sont un préalable à l'amélioration des thérapies actuelles. La cornée est le tissu le plus innervé de l'organisme. Cette riche innervation provient des neurones sensoriels primaires localisés dans le ganglion trijumeau (GT). Les terminaisons centrales de ces neurones cornéens forment des synapses avec des neurones secondaires situés dans le complexe sensitif du trijumeau (CST) situé au niveau du tronc cérébral, où se fait l'intégration du message douloureux. Les travaux de cette thèse se sont orientés sur deux axes principaux :

1 - Etudier la somatotopie bien spécifique des neurones cornéens dans le GT en établissant la toute première cartographie tridimensionnelle des neurones cornéens dans un GT de souris rendu transparent grâce à la méthode 3DISCO. Des images haute résolution réalisées en microscopie à feuille de lumière ont montré que les neurones cornéens (identifiés grâce à un traceur rétrograde fluorescent) ont une localisation dorso-médiane dans le ganglion et que cette population n'excède pas 100 neurones (Launay PS et al., Exp Eye Research 2015).

2 - Etudier la neuro-inflammation dans les voies trigéminées cornéennes (cornée, GT et CST) dans un modèle murin de douleur oculaire induite par des instillations chroniques de chlorure de benzalkonium (BAC, conservateur neurotoxique). Par des approches comportementales, de biologie cellulaire et moléculaire, nous avons montré qu'une atteinte des nerfs cornéens induit 1) une infiltration de cellules immunes dans la cornée accompagnée d'une sensibilité cornéenne ; 2) une augmentation de marqueurs d'activation (c-FOS) et de souffrance neuronale (ATF3) et une inflammation dans le GT et 3) une activation des neurones de second ordre avec une réorganisation des cellules microgliales activées (Iba1/p-p38) dans le CST et le noyau facial associée à une augmentation de marqueurs pro-inflammatoires. Ainsi, ces travaux mettent en évidence qu'une atteinte des nerfs cornéens induit une neuro-inflammation qui se propage de la périphérie jusqu'au système nerveux central et offrent de nouvelles perspectives thérapeutiques pour les patients atteints de douleurs oculaires.

TABLE DES MATIÈRES

INTRODUCTION BIBLIOGRAPHIQUE.....	1
1 - Anatomie et fonction de la cornée	2
1.1. <i>Histologie de la cornée</i>	2
1.1.1. L'épithélium cornéen.....	2
1.1.2. La membrane de Bowman.....	2
1.1.3. Le stroma cornéen.....	2
1.1.4. La membrane de Descemet.....	3
1.1.5. L'endothélium	3
1.2. <i>Innervation de la cornée.....</i>	4
1.2.1. Rôle de l'innervation cornéenne	4
1.2.2. Origine de l'innervation sensitive de la cornée	4
1.2.2.1. Le ganglion trijumeau	4
1.2.2.2. Somatotopie des neurones cornéens	7
1.2.3. Description de l'innervation cornéenne	8
1.2.4. Caractéristiques phénotypiques des nerfs cornéens	9
1.2.5. Médiateurs impliqués dans la modulation de la douleur cornéenne.....	11
1.2.5.1. Contenu peptidergique.....	11
1.2.5.2. Expression de canaux ioniques	12
2 - Intégration centrale des messages nerveux cornéens	14
2.1. <i>Le complexe sensitif du trijumeau, siège de projection des afférences cornéennes.....</i>	14
2.2. <i>Intégration des messages cornéens dans les régions Vi/Vc et Vc/C1.....</i>	16
2.2.1. Vi/Vc et Vc/C1 impliqués dans le relais de la douleur cornéenne.....	16
2.2.2. Vi/Vc et Vc/C1 impliqués dans le réflexe de clignement.....	18
2.2.3. Contrôle du réflexe lacrymal par la région Vi/Vc.....	20
2.3. <i>Relais supra-segmentaires de la douleur oculaire.....</i>	22
3 - Les douleurs cornéennes	25
3.1. <i>Description des douleurs neuropathiques cornéennes</i>	25
3.2. <i>Outils diagnostics de l'intégrité cornéenne</i>	26
3.2.1. Evaluation de l'intégrité de la surface oculaire	26
3.2.1.1. Test de la fluorescéine à la lampe à fente	26
3.2.1.2. La microscopie confocale <i>in vivo</i> (MCIV)	27

3.2.2. Evaluation quantitative et qualitative des larmes	28
3.2.2.1. Le Test de Schirmer	28
3.2.2.2. Le temps de rupture du film lacrymal.....	29
3.2.2.3. Mesure de l'osmolarité lacrymale	29
3.2.3. Evaluation de la sensibilité oculaire chez l'homme	30
3.2.3.1. Questionnaires.....	30
3.2.3.2. L'esthésiomètre de Cochet-Bonnet	31
3.2.3.3. L'esthésiomètre de Belmonte.....	31
3.2.4. Evaluation de la sensibilité oculaire chez l'animal.....	32
3.3. Causes de douleur oculaire.....	33
3.3.1. Le syndrome de sècheresse oculaire (SSO)	33
3.3.2. La chirurgie réfractive.....	35
3.3.3. Les kératites.....	35
3.3.3.1 Les kératites amibiennes	35
3.3.3.2 Les kératites virales.....	35
3.3.4. Le port des lentilles de contact.....	36
3.4. Les modèles animaux précliniques de lésions cornéennes	36
3.4.1. Les modèles de brûlure chimique de la cornée.....	36
3.4.2. Le modèle de lésions cornéennes par laser.....	37
3.4.3. Le modèle de suture cornéenne.....	38
3.4.3. Les modèles par activation du récepteur TRPV1.....	39
3.4.4. Les modèles précliniques de SSO	39
3.4.4.1. La scopolamine	40
3.4.4.2. Excision des glandes lacrymales	41
3.4.4.3. Le chlorure de Benzalkonium (BAC).....	41
3.4.4.4. Le modèle de suture du nerf ciliaire long	43
4 - Neuro-inflammation périphérique et centrale dans les modèles de douleur trigémínée	44
.....	
4.1. Réactions neuro-inflammatoires dans le GT	45
4.1.1. Infiltration immunitaire	45
4.1.2. Activation des cellules satellites	46
4.1.3. Activation des neurones sensoriels primaires du GT.....	48
4.1.3.1. ATF3	49
4.1.3.2. c-Fos.....	50
4.1.3.3. MAPKs (Mitogen-activated protein kinases)	50
4.2. Réactions neuro-inflammatoires au niveau du CST.....	51

4.2.1. Activation des cellules gliales lors de douleurs trigéminées	52
4.2.1.1. Les microglies.....	52
4.2.1.2. Les astrocytes	53
4.2.1.3. Orchestration de la réponse gliale dans le CST.....	55
4.2.2. Implication des cytokines et chimiokines dans la sensibilisation du CST	55
4.2.2.1. Les cytokines.....	55
4.2.2.1. Les chimiokines.....	56
4.3. Activation des MAPKs dans le CST.....	59
4.3.1. Mitogen-activated protein kinase p38	59
4.3.2. ERK (Extracellular signal-Regulated Kinase)	60
4.3.3. JNK (c-Jun N-terminal kinase).....	60
RESULTATS.....	62
<i>ARTICLE 1 : Combined 3DISCO clearing method, retrograde tracer and ultramicroscopy to map corneal neurons in a whole adult mouse trigeminal ganglion</i>	<i>63</i>
<i>ARTICLE 2 : Ocular inflammation induces trigeminal pain, peripheral and central neuroinflammatory mechanisms.....</i>	<i>73</i>
<i>Highlights</i>	<i>78</i>
DISCUSSION	117
PESPECTIVES	133
ANNEXES.....	141
REFERENCES BIBLIOGRAPHIQUES.....	178

INTRODUCTION BIBLIOGRAPHIQUE

1 - Anatomie et fonction de la cornée

1.1. Histologie de la cornée

La cornée est un tissu transparent, avasculaire et fortement innervé. La cornée représente la partie la plus antérieure du globe oculaire, en contact constant avec l'environnement extérieur. La cornée a deux fonctions principales : elle laisse passer les rayons lumineux jusqu'à la rétine, grâce à sa transparence ; elle protège et ferme le globe oculaire, par sa structure résistante et fibreuse. La transparence et l'intégrité du tissu cornéen sont donc indispensables à la vision. Le tissu cornéen est divisé en cinq couches successives : l'épithélium superficiel, la membrane de Bowman, le stroma, la membrane de Descemet et l'endothélium (Figure 1).

1.1.1. L'épithélium cornéen

L'épithélium représente 10% de l'épaisseur totale de la cornée. Il est composé de trois types cellulaires : les cellules superficielles avec microvillosités permettant des échanges nutritifs entre le film lacrymal et la cornée, les cellules intermédiaires avec des prolongements cytoplasmiques sur les côtés source de renouvellement cellulaire et les cellules basales non-kératinisées. L'épithélium est composé de milliers des terminaisons nerveuses qui font de la cornée un tissu extrêmement sensible aux stimuli extérieurs.

1.1.2. La membrane de Bowman

Appelée aussi membrane basale ou encore plexus sub-basal, c'est une structure acellulaire, située sous l'épithélium cornéen, qui représente 2 % de l'épaisseur de la cornée. Elle est composée majoritairement d'éléments de matrice extracellulaire (fibres de collagène et protéoglycanes). C'est dans cette fine couche que se projette l'ensemble des nerfs cornéens avant qu'ils ne rejoignent l'épithélium superficiel. La densité de nocicepteurs à ce niveau fait de la cornée l'organe le plus innervé du corps humain.

1.1.3. Le stroma cornéen

Le stroma est la couche la plus épaisse de la cornée, il représente 90 % de son épaisseur (450 µm d'épaisseur chez l'homme). Il est formé de kératocytes et de lamelles de collagène superposées, entrecroisées et maintenues par des protéines de protéoglycanes (glycosaminoglycane, lumicane, kératocane). C'est un réseau de fibres très organisé qui permet la transparence cornéenne. Chez l'homme, on estime que 300 à 500

lamelles de collagène parcourent le stroma conférant le caractère transparent de la cornée (Komai and Ushiki 1991, Ihanamäki et al. 2004).

1.1.4. La membrane de Descemet

Elle constitue une structure de transition composée d'une seule couche de cellules riches en mitochondries (10 μm d'épaisseur environ chez l'homme).

1.1.5. L'endothélium

L'endothélium est une couche unicellulaire, formée par une mosaïque de cellules hexagonales. La densité cellulaire doit être entre 2500 et 3000 cellules par millimètre carré. Les cellules de l'endothélium sont jointes par des jonctions étroites et lâches. Ce type de liaisons intercellulaires permet à l'endothélium de constituer une barrière physique régulant l'hydratation cornéenne, notamment du stroma, par l'activation de pompes Na^+/K^+ -ATPase. Son intégrité est primordiale pour maintenir la transparence de la cornée.

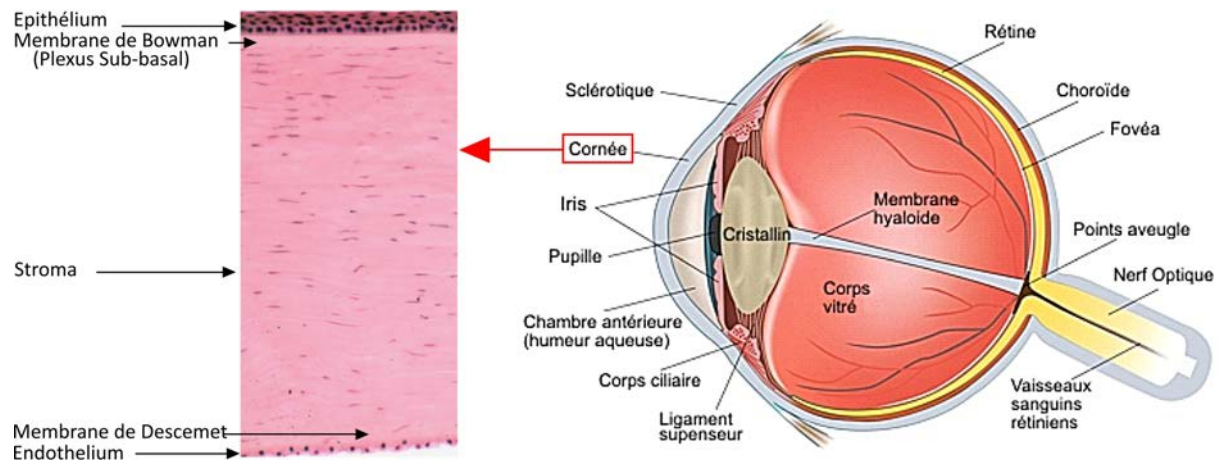


Figure 1. Histologie de la cornée. La cornée fait partie de la chambre antérieure de l'œil en contact constant avec l'environnement extérieur. L'histologie de la cornée humaine a été réalisée par un marquage hématoxyline/éosine révélant les différentes couches : épithélium, membrane de Bowman ou plexus sub-basal, stroma, membrane de Descemet et endothélium. Ref : <http://www.chups.jussieu.fr/polys/histo>.

1.2. Innervation de la cornée

1.2.1. Rôle de l'innervation cornéenne

L'innervation cornéenne est primordiale pour assurer l'intégrité de la chambre antérieure en régulant la sensibilité de l'œil aux stimuli extérieurs (température, pression mécanique, etc.) A l'état physiologique, elle permet d'induire le réflexe de clignement (réflexe palpébral) continu ou protecteur suite à une irritation ou une sensation de douleur. Le réflexe de clignement permet l'étalement du film lacrymal sur le globe oculaire, empêchant l'érosion de l'épithélium cornéen. Le film lacrymal joue un rôle nutritif pour les cellules épithéliales cornéennes (eau, sels minéraux et oxygène), un rôle protecteur vis-à-vis de l'environnement extérieur (élimination des poussières et autres corps étrangers) et un rôle anti-infectieux (propriété antifongique et antibactérienne). Son instabilité a été incriminée dans diverses pathologies oculaires dont le syndrome de sécheresse oculaire (SSO). Le film lacrymal est lui aussi, produit par un système réflexe, le réflexe lacrymal, régulé par l'innervation cornéenne.

La régulation des réflexes de clignement et lacrymal sont étroitement coordonnés et sont induits par différents stimuli qui vont activer des fibres nerveuses cornéennes différentes. C'est la diversité de ces fibres qui est à l'origine de l'intégrité cornéenne.

La dense innervation de la surface oculaire a des conséquences fonctionnelles critiques. La stimulation des nerfs sur la surface oculaire est responsable d'un certain nombre de sensations oculaires comme la douleur, la démangeaison, la sécheresse, etc.). Le type et l'intensité des stimulations à la surface influenceront la ou les réponses oculaires. Étant donné le besoin de maintenir une cornée intacte et transparente, les réponses aux stimuli nociceptifs intenses semblent être principalement de nature protectrices. Les réflexes de protections sont principalement le réflexe de clignement et le réflexe lacrymal.

1.2.2. Origine de l'innervation sensitive de la cornée

1.2.2.1. Le ganglion trijumeau

Le ganglion trijumeau (GT), ou nerf trijumeau, est la cinquième paire de nerfs crâniens (V). Il se loge dans une fossette osseuse appelée *cavum* de Meckel, située à la base du crâne, derrière la cavité orbitaire. Le GT, a une fonction motrice lors de la mastication et une fonction sensitive de la face et particulièrement de la cornée. C'est un nerf qui est double, les GT droit et gauche innervent respectivement chacun un côté de la face. Il est constitué de trois branches, maxillaire, mandibulaire et ophtalmique qui innervent des zones orofaciales précises appelées dermatomes (Leston, 2009) (Figure 2).

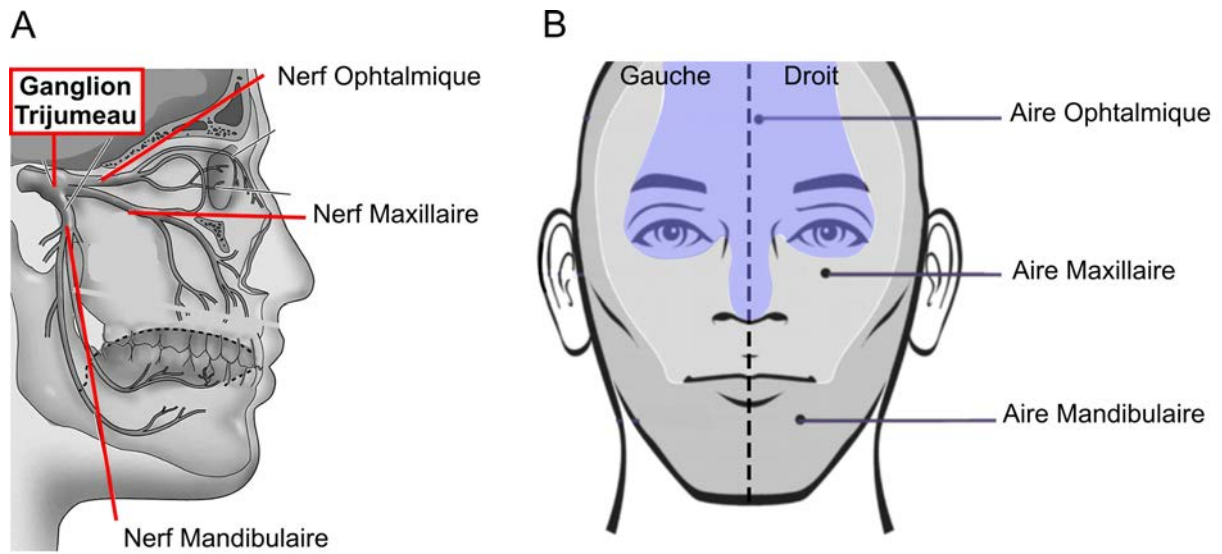


Figure 2. Innervation sensitive de la face par le GT. **A.** Représentation du GT et de ses trois branches nerveuses principales, le nerf ophtalmique, maxillaire et mandibulaire. **B.** Représentation des territoires d'innervation de chaque branche du GT. Le nerf ophtalmique innerve la partie orofaciale supérieure (violet), le nerf maxillaire innerve la zone médiane (aire maxillaire, gris foncé) et le nerf mandibulaire innerve la zone orofaciale inférieure (aire mandibulaire, gris clair).

Chaque branche du GT possède ses propres neurones sensitifs organisés au sein du tissu (Hüfner et al., 2009) (Figure 3). En effet, les neurones se situent en amont de la naissance de chaque division et régulent la sensibilité des territoires cutanés des aires respectives, ophtalmique, mandibulaire et maxillaire.

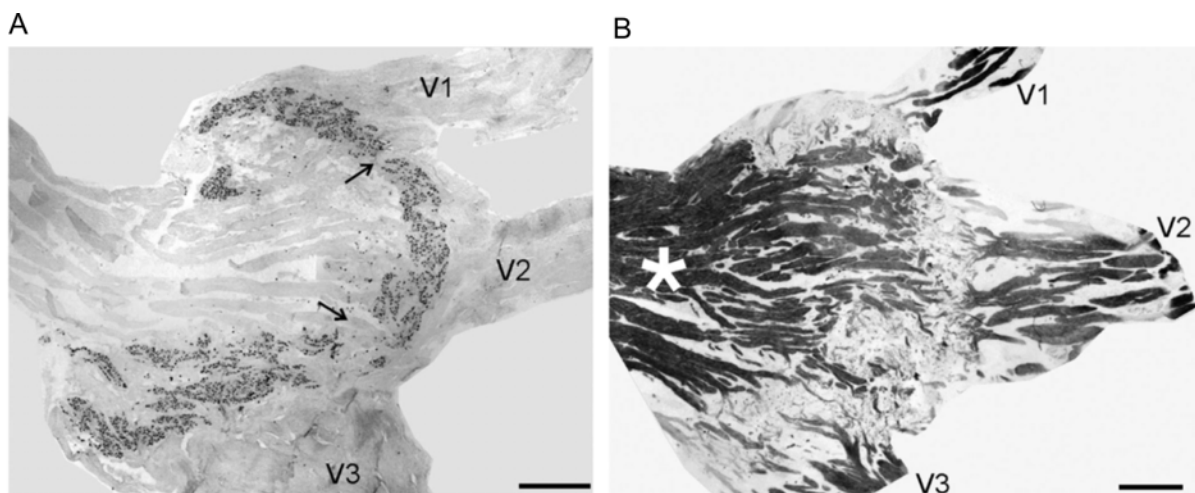


Figure 3. Organisation des neurones sensoriels et de leurs trajets nerveux dans le GT humain. **A.** Immunomarquage NP-NF (non-phosphorylé neurofilament) illustrant la localisation des neurones sensoriels primaires dans le GT. Notons l'apparition de séparation franche entre les 3 subdivisions du GT (flèches). **B.** Marquage à l'argent révélant les trajets nerveux des 3 subdivisions se rejoignant dans la partie postérieure du GT (astérisque). V1 : subdivision ophtalmique, V2 : subdivision maxillaire, V3 : subdivision mandibulaire. Barre d'échelle : 2mm. D'après Hüfner et al., 2009.

- V1, Le nerf ophtalmique

Le nerf ophtalmique sort du crâne par la fissure orbitaire supérieure vers le sinus caverneux. Il est exclusivement sensitif, innervant l'œil (cornée, conjonctive, paupières), l'orbite, et les téguments périorbitaires et à la partie antérieure de la cavité nasale (Leston, 2009) (Figure 4).

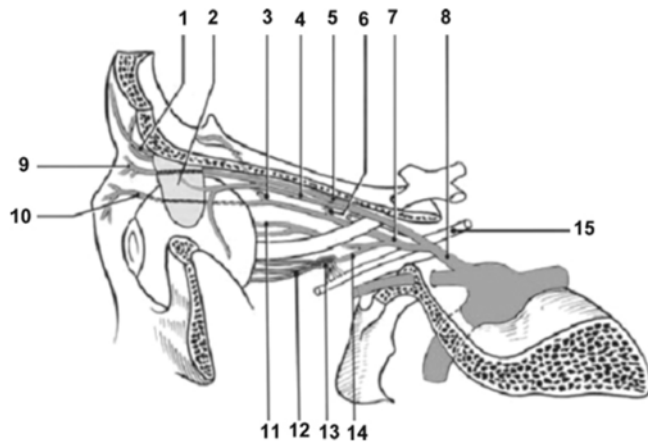


Figure 4. Anatomie du nerf ophtalmique Chez l'Homme, le nerf ophtalmique (8) sort du crâne par la fissure orbitaire supérieure et se divise en nerfs lacrymal, frontal et nasociliaire. Le nerf lacrymal (4) participe au reflex nerveux sécrétoire de la glande lacrymale. Le nerf frontal (5) se sépare en nerfs frontal interne (9) et sus-orbitaire (1). Le nerf nasociliaire (7) donne une racine (14) au ganglion ciliaire (13) d'où partent les nerfs ciliaires courts (12), les nerfs ciliaires longs (11), les nerfs ethmoïdaux postérieur et antérieur (3) et se finissent en nerf nasal externe (10). Nerf oculomoteur (15). D'après Leston, 2009.

- V2, le nerf maxillaire

Le nerf maxillaire sort du crâne par le grand foramen rond. Exclusivement sensitif, il innerve la face (de la paupière inférieure à la lèvre supérieure), les dents et gencives supérieures, la muqueuse des parties postérieure et inférieure des fosses nasales, le palais et le voile (Leston, 2009) (Figure 5).

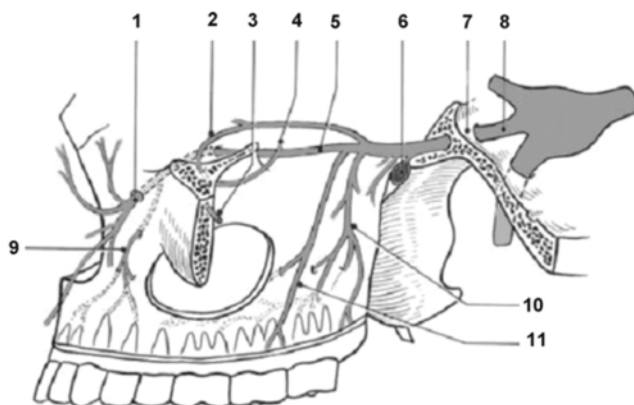


Figure 5. Anatomie du nerf maxillaire. Chez l'Homme, le nerf maxillaire (8) sort du crâne par le foramen grand rond (7). Il produit les branches au ganglion ptérygopalatin (6) puis se divise en nerf zygomatique qui se subdivise en rameaux zygomaticotemporal (4) et zygomatofacial et nerf infraorbitaire (5). Ce dernier donne successivement les nerfs alvéolaires supérieurs : postérieur (10), moyen (11) et antérieur (9), avant de s'engager dans le canal sous-orbitaire (1) pour innerver la région sous-orbitaire. D'après Leston, 2009.

- V3, le nerf mandibulaire

Le nerf mandibulaire sort du crâne par le foramen ovale. La branche mandibulaire possède des neurones moteurs qui contrôlent les mouvements de la mastication, et des neurones sensitifs. C'est un donc un nerf mixte, sensitivo-moteur. Ses deux racines, sensitive

(provenant du GT) et motrice, fusionnent au niveau du foramen ovale. Le nerf mandibulaire innerve la région temporale, de la lèvre inférieure, le menton, la joue, la gencive et des dents inférieures et les deux tiers antérieurs de la langue (Leston, 2009) (Figure 6).

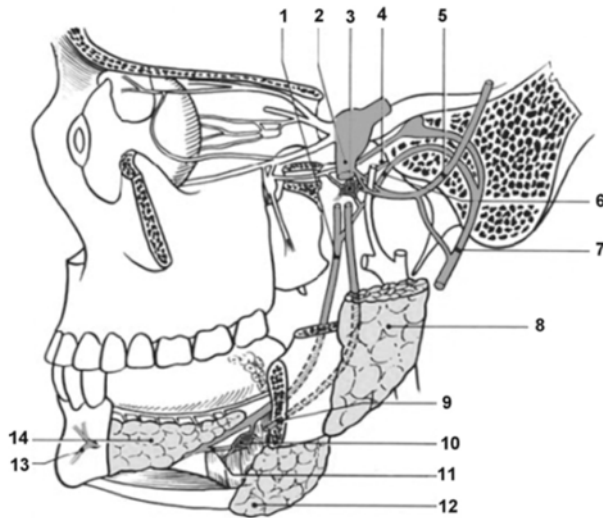


Figure 6. Anatomie du nerf mandibulaire. Chez l'Homme, le nerf mandibulaire (2) sort du crâne par le foramen ovale. Il donne des rameaux au ganglion otique (3), puis se sépare en trois branches : le nerf auriculotemporal (5), le nerf lingual (1) qui donne des rameaux (11) au ganglion submandibulaire (10), contrôlant la sécrétion des glandes sous-maxillaire (12), et au nerf sublinguale (14); et le nerf alvéolaire inférieur (9) qui pénètre dans la mandibule sort par le foramen mentonnier pour innerver le menton (13). Le nerf mandibulaire comporte un important contingent moteur qui contrôle les principaux muscles masticateurs: Parotide (8), nerf facial (7), corde du tympan (6), nerf petit pétreux (4). D'après Leston, 2009.

1.2.2.2. Somatotopie des neurones cornéens

A la fin des années 80, les travaux pionniers de Marfurt et collaborateurs ont montré grâce à l'application de traceur rétrograde sur la cornée que la principale innervation sensitive de la cornée avait pour origine les neurones sensoriels primaires du GT.

Les études neuro-anatomiques réalisées par des techniques d'histologies en coupe sériées ont mis en évidence que la population de neurones cornéens localisés dans la branche V1 est estimée à environ 1 à 5% du nombre total de neurones présents dans le GT (Bron et al., 2014; Felipe et al., 1999; LaVail et al., 1993) soit environ une population comprenant entre 150-200 cellules chez le rat et la souris. Chez l'homme, une étude a également rapporté que les neurones des branches V2/V3 sont 10 à 20 fois plus représentés que les neurones de la branche V1, confirmant que les neurones de la région ophtalmique représentent une faible population de neurones sensoriels (Hüfner et al., 2009). Notons que l'organisation neuroanatomique (somatotopie) de ces neurones cornéens est conservée au travers les espèces. Les analyses histologiques révèlent que les neurones responsables de l'innervation cornéenne sont localisés dans la partie dorso-médiane et dorso-latérale du GT (Keller et al., 1991; Launay et al., 2015; Marfurt and Del Toro, 1987; Marfurt et al., 1989) (Figure 7).

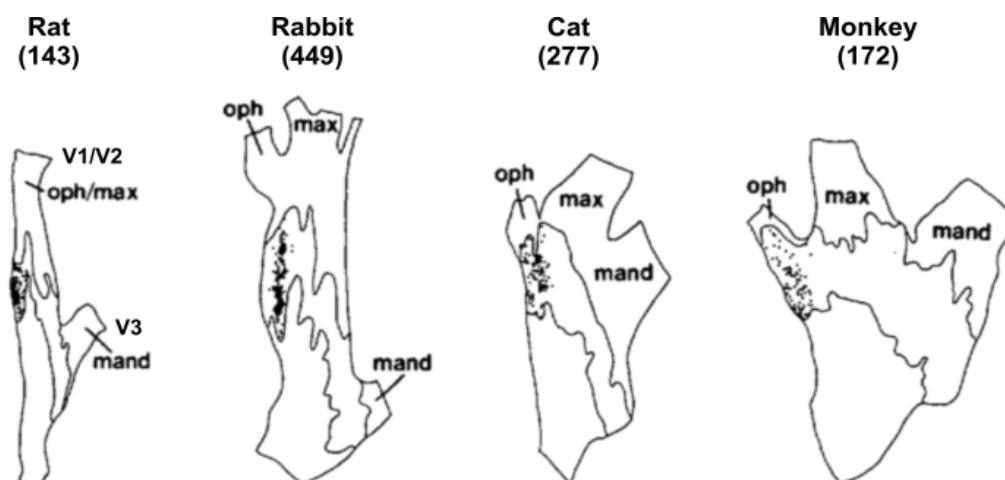


Figure 7. Représentation schématique de la localisation des neurones cornéens dans le GT dans différentes espèces. Les études de marquage rétrograde des neurones cornéens (points noirs) montrent une organisation latéro-médiane dans le GT à travers les espèces. Entre parenthèse, le dénombrement des neurones cornéens dans les différentes espèces. oph: subdivision ophtalmique, max: subdivision maxillaire, mand: subdivision mandibulaire. Adapté de Marfurt et al., 1989.

1.2.3. Description de l'innervation cornéenne

Les neurones cornéens se projettent dans la cornée par le nerf ophtalmique qui se divise en trois branches : frontale, lacrymale et nasociliaire, cette dernière se ramifiant en nerfs ciliaires courts et longs responsables de l'innervation de la chambre antérieure de l'œil.

Chez l'homme, les nerfs cornéens entrent par la sclère ou le corps ciliaire pour atteindre le stroma cornéen. Il est dénombré entre 30 et 60 entrées différentes des nerfs cornéens dans le stroma, espacées tout autour de la cornée (He et al., 2010; Marfurt et al., 2010). Dans le stroma, les nerfs cornéens forment de larges troncs nerveux qui se ramifient de façon très importante et finissent par envahir les couches superficielles de la cornée. Il se dessine alors un dense réseau de fines fibres nerveuses appelé « plexus nerveux sous-épithélial ou sub-basal » (He et al., 2010; Marfurt et al., 2010). Au niveau du plexus sub-basal, les fibres sensibles rejoignent perpendiculairement les cellules apicales à la surface et sont seulement séparées du milieu extérieur par une fine couche de film lacrymal épaisse de quelques micromètres (Figure 8). De façon remarquable, des études de microscopie confocale *in vivo* réalisées chez l'homme ont révélé que le plexus nerveux contient entre 5400 à 7200 fibres pour une surface de 90 mm². Ces fibres peuvent se diviser de nouveau en 3 à 7 axones individualisés. Ainsi, il y aurait approximativement 7000 nocicepteurs par mm². A ce titre, la cornée a une densité nerveuse 40 fois plus riche que la pulpe dentaire et 300 fois plus élevée que le derme (Müller et al., 1997). Cette caractéristique fait de la cornée le tissu le plus riche

de l'organisme en terminaisons nociceptives. Ses nombreuses terminaisons exposées et vulnérables à l'environnement extérieur expliquent que la cornée est le tissu le plus sensible du corps humain (Ivanusic et al., 2013; Rosenthal and Borsook, 2012).

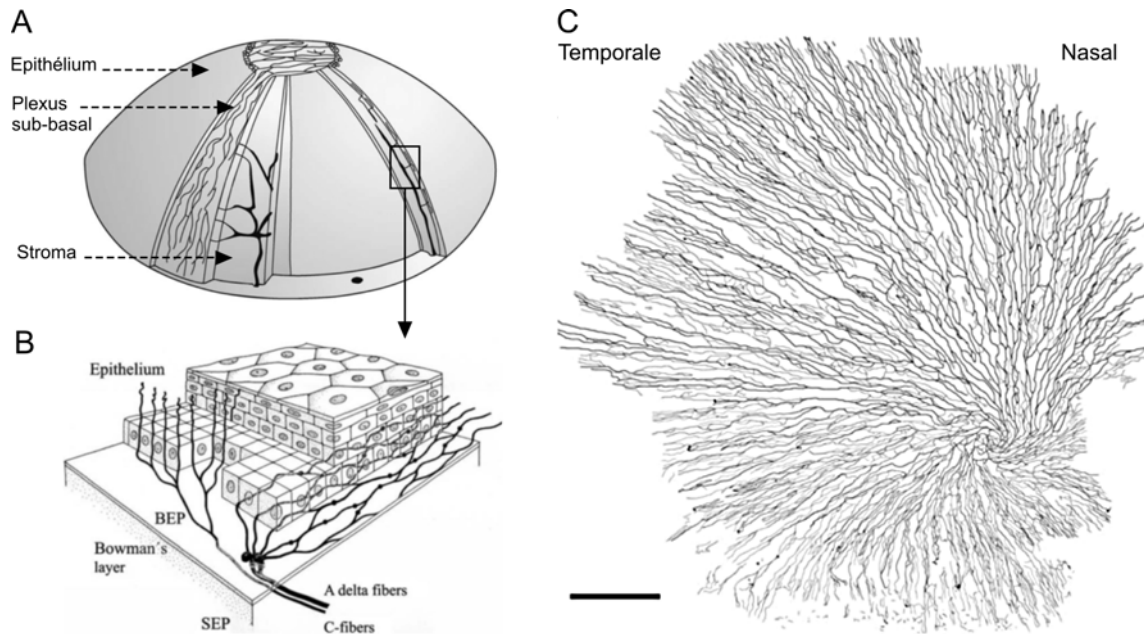


Figure 8. Innervation de la cornée humaine. **A.** Représentation schématique de l'innervation cornéenne dans les différentes couches tissulaires de la cornée. Les larges troncs nerveux du stroma remontent progressivement vers la surface de la cornée en se divisant en fines fibres nerveuses qui se distribuent tangentiellement à la surface, formant ainsi le plexus nerveux. Adapté de Müller et al., 2003. **B.** Schéma de l'innervation des nerfs cornéens dans l'épithélium et les structures sub-épithéliales (BEP, basal épithélial plexus ; SEP, sub-epithelial plexus). Une fois dans le plexus sub-basal, les fibres nerveuses cornéennes progressent radialement pour atteindre la surface de la cornée. **C.** Représentation en vue frontale de la densité nerveuse du plexus sub-basal de la cornée chez l'homme. D'après Stapleton et al., 2013. Barre d'échelle : 1 mm.

Cette densité des nerfs cornéens n'est pas constante dans le temps. En effet, il se produit une diminution de l'innervation cornéenne avec l'âge qui a été rapportée chez l'homme (Benítez-Del-Castillo et al., 2007; He et al., 2010) et la souris (McKenna and Lwigale, 2011; Wang et al., 2012a). Cette perte de nerfs cornéens pourrait expliquer la baisse de la sensibilité cornéenne liée à l'âge, observée chez des patients atteints de SSO (Benítez-Del-Castillo et al., 2007; He et al., 2010).

1.2.4. Caractéristiques phénotypiques des nerfs cornéens

La cornée est composée en très grande majorité (environ 80%) de fibres sensibles et/ou nociceptives, partiellement de fibres sympathiques (10% à 15%) et très modestement de fibres parasympathiques (5% à 10%) (Ivanusic et al., 2013; Marfurt et al., 1998; Müller et al., 2003).

Les fibres nerveuses nociceptives de la cornée sont principalement de type C (fibres non-myélinisées) et A δ (faiblement myélinisées). Chez la souris, les fibres C représentent entre 70% et 80% des fibres contre environ 30% pour les A δ (Belmonte et al., 2004; Müller et al., 2003). Au-delà de leurs caractéristiques phénotypiques, ces fibres diffèrent par leurs propriétés électrophysiologiques. En effet, du point de vue de la vitesse de transmission de l'influx nerveux, les fibres A δ sont trois fois plus rapides que les fibres C, de l'ordre de 6m.s⁻¹ contre 2m.s⁻¹ respectivement. La nature de leur stimulation induit *in fine* leurs caractéristiques de décharge électrique ou « firing » et permet de les classer de la façon suivante (López de Armentia et al., 2000) :

1.2.4.1. Les nocicepteurs polymodaux

Les nocicepteurs **polymodaux** (fibres A δ et C) répondent à des stimulations mécaniques, thermiques (température supérieure à 39°C) ou chimiques (substances exogènes et médiateurs de l'inflammation). Ces récepteurs représentent la majorité des fibres cornéennes soit environ 70% de la population totale des fibres cornéennes. Lors d'une forte stimulation, leur activation continue malgré l'arrêt du stimulus ce qui prolonge la sensation de douleur.

1.2.4.2. Les mécano-nocicepteurs

Environ 15 à 20% des fibres cornéennes périphériques répondent uniquement à de brèves stimulations mécaniques ponctuelles, ce sont les **mécano-nocicepteurs**. Cette catégorie de fibres A δ faiblement myélinisées, de diamètre moyen, a une vitesse de conduction rapide. La force nécessaire pour leur activation est de 0.6 mN (bien au-dessous de l'activation des mécano-nocicepteurs de la peau). Il est intéressant de noter que cette force suffit à détruire les cellules épithéliales de la cornée superficielle.

1.2.4.3. Les récepteurs au froid

La 3^{ème} catégorie de nocicepteurs est le groupe des **récepteurs au froid** qui représente environ 10 à 15 % de la population totale des fibres cornéennes. Ces fibres, de type A δ et C, vont décharger spontanément au repos, et augmenter leur activité électrique quand la température de la surface cornéenne (se situant aux alentours de 33°C) diminue, alors que ces récepteurs deviennent transitoirement silencieux quand la cornée se réchauffe (Carr et al., 2003). Ces fibres participent au réflexe de clignement spontané déclenché par le refroidissement lié à l'évaporation des larmes, constituant de véritables sentinelles de

l'intégrité du film lacrymal. Ce sont des récepteurs performants capables de détecter de très faibles variations de température compris entre 0 et 1°C.

Notons que la répartition tissulaire de ces trois catégories de nocicepteurs n'est pas homogène au niveau de la cornée et possèdent une localisation tissulaire bien spécifique qui a été parfaitement bien décrite par Belmonte et collaborateurs (Belmonte et al., 2004) (Figure 9).

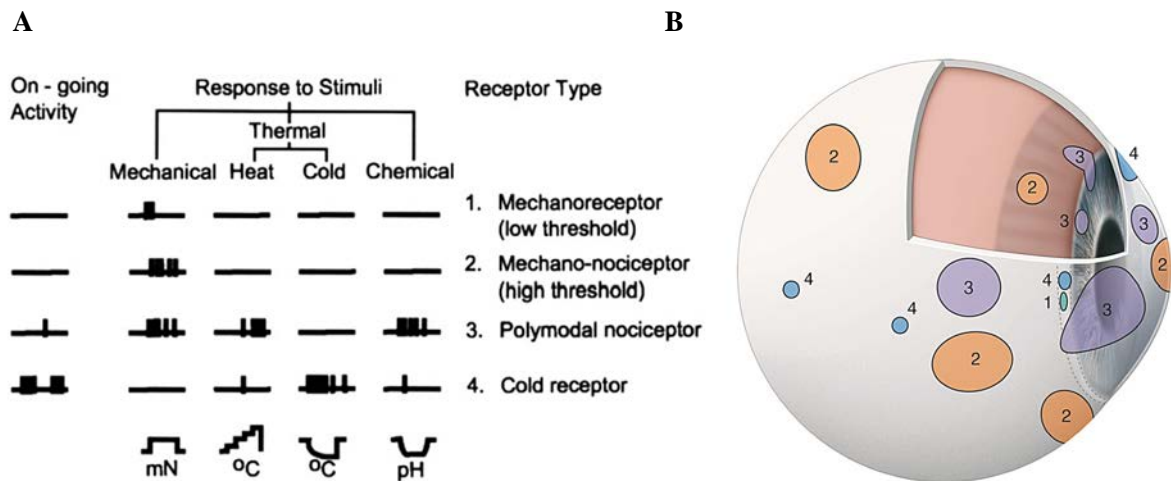


Figure 9. Caractéristiques électrophysiologiques des différents types de récepteurs sensoriels et de leurs localisations dans le globe oculaire. A. Représentation de l'activité électrophysiologique des récepteurs cornéens en fonction du type de stimulus (mécanique, thermique et chimique). Les stimuli appliqués sont représentés sur la ligne inférieure. B. Schéma représentant la distribution des champs récepteurs des nocicepteurs mécaniques, thermiques et polymodaux sur la surface oculaire, les corps ciliaires et l'iris. Tiré de Belmonte et al., 2004.

1.2.5. Médiateurs impliqués dans la modulation de la douleur cornéenne

1.2.5.1. Contenu peptidergique

Une grande variété de neuropeptides sont contenus dans les neurones sensoriels primaires du GT et sont transportés le long des fibres cornéennes périphériques et centrales. Les fibres nerveuses nociceptives de type C sont principalement divisées en deux contingents en fonction de leur contenu neurochimique : certaines fibres contiennent des peptides nociceptifs comme la substance P (SP) ou le CGRP (calcitonin gene related peptide), tandis que d'autres en sont dépourvues, mais sont néanmoins capables de fixer de façon spécifique la lectine, l'isolectine B4 (Julius and Allan I. Basbaum, 2001). Chez les rongeurs les neurones sensoriels primaires du GT expriment majoritairement le CGRP (40-60%) et de façon moindre la SP (10-20%). D'autres médiateurs ont également été détectés dans le GT, mais à des niveaux plus faibles, comme la neurokinine A, la sécrétoneurine, la galanine, le neuropeptide Y (NPY), la méthionine-enkephaline, le vasoactive intestinal polypeptide (VIP), la somatostatine, ainsi que la cholecystokinine et la Gastrine (Gonzalez-Coto et al., 2014; Jones

and Marfurt, 1998; Müller et al., 2003). A ce jour, peu de travaux ont étudié le contenu neurochimique des fibres cornéennes chez l'homme. En effet, seules la SP et la CGRP ont été identifiées (Stapleton et al., 2013).

1.2.5.2. Expression de canaux ioniques

Il a été rapporté que les nocicepteurs polymodaux expriment différents récepteurs-canaux sensibles à la température, la famille des TRP (transient receptor potential) comme les TRPV1, TRPV4, et TRPA1. Plusieurs études ont également rapporté que les nocicepteurs, au froid, expriment le récepteur TRPM8 (Transient receptor potential cation channel subfamily M member 8) qui semble indispensable au réflex lacrymal lors de sensation de sécheresse oculaire (Belmonte and Gallar, 2011; Parra et al., 2010) mais ne paraît pas être impliqué dans la transmission l'influx nociceptif (Robbins et al., 2012).

Les canaux sodiques Na(v)1.8 et Na(v)1.9 tétrodontoxine-résistants connus pour jouer un rôle crucial dans de nombreuses neuropathies chroniques douloureuses observées après des lésions de nerfs périphériques, ont également été détectés sur les terminaisons cornéennes de type C et A δ . La présence de ces canaux sodiques voltage-dépendants suggère qu'ils pourraient jouer un rôle majeur dans le développement et le maintien de l'hyperexcitabilité neuronale après une lésion cornéenne.

Le message nociceptif cornéen peut également être inhibé par le blocage des canaux calciques. En effet, une application topique d'une solution hydrochloride de 0,045% diltiazem diminue significativement, chez le cochon d'inde, la réponse des nocicepteurs activés par une stimulation chimique nociceptive (solution d'acide acétique 10 mM) (Chen et al., 1997).

Une étude récente vient également compléter ces études en publiant la participation des canaux ioniques ASIC (acid-sensing ion channel) dans la modulation du message cornéen douloureux (Callejo et al., 2015). Ces canaux ASIC sont activés à des pH compris entre 5.5 and 6.0, correspondants à des températures physiologiques de la cornée. Dans ce travail, les auteurs ont rapporté la présence des canaux ASIC1a et ASIC3 dans les terminaisons nerveuses cornéennes et que leur activation est détectable *in vitro* lors de très faibles acidifications du milieu extracellulaire. De plus, une application d'une solution acide (pH 5 ou 6) sur la surface oculaire de rats naïfs induit un message douloureux quantifié par le nombre de clignement de l'œil traité (Callejo et al., 2015). Ainsi, l'activation des canaux ASIC jouerait un rôle majeur dans la sensibilisation des nocicepteurs cornéens et pourraient constituer de nouvelles cibles thérapeutiques dans la douleur oculaire.

Par ailleurs, une étude récente a mis en évidence la présence de la protéine membranaire Piezo2 (Piezo-type mechanosensitive ion channel type 2 : mécanotransducteur impliqué dans l'allodynie mécanique dans les modèles de douleur neuropathique) dans les mécanonocicepteurs cornéens de rats (Bron et al., 2014).

2 - Intégration centrale des messages nerveux cornéens

2.1. Le complexe sensitif du trijumeau, siège de projection des afférences cornéennes

Le complexe sensitif du trijumeau (CST) constitue le premier relais des informations sensitives de la face par l'intégration des projections centrales des branches ophtalmique, maxillaire et mandibulaire du GT. Le CST parcourt le tronc cérébral de la partie caudale du pont jusqu'à la première cervicale (C1). Il se compose du noyau principal et du noyau spinal qui se subdivise en sous noyaux oral, rostral et caudal (Figure 10).

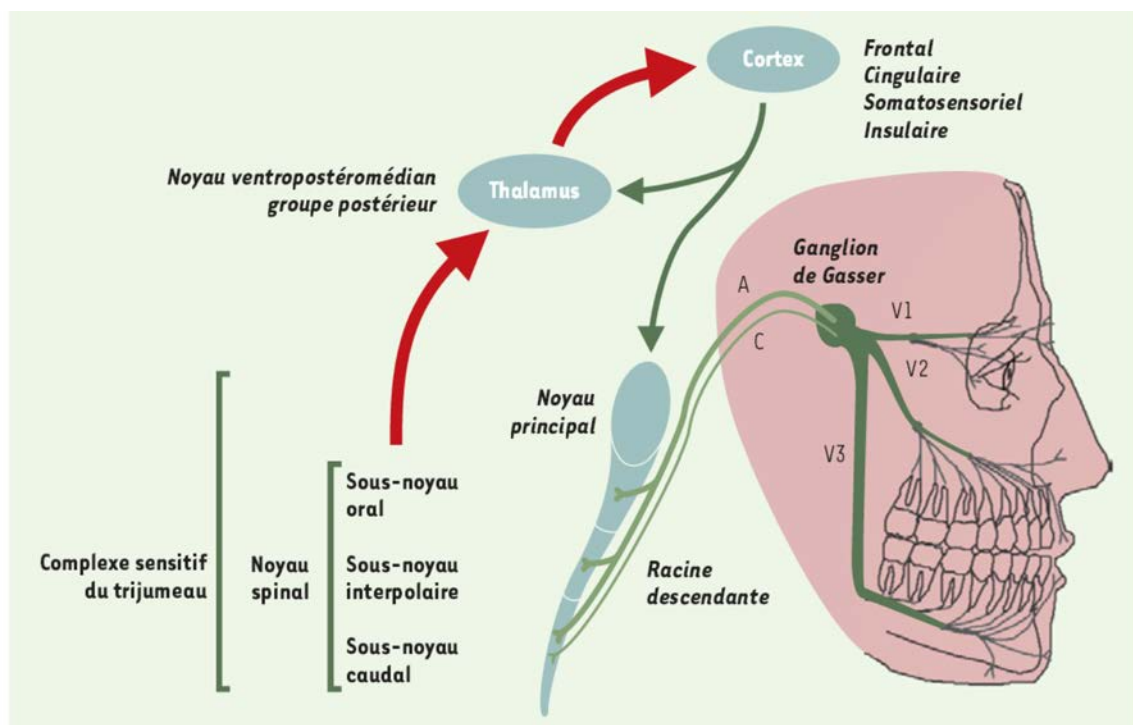


Figure 10. Organisation du complexe sensitif du trijumeau. Représentation schématique des projections centrales du GT dans le CST composé du noyau principale et du noyau spinale. Sur l'axe rostro-caudal, le noyau spinal se sous-divise en trois structures, le sous noyau oral, interolaire et caudal. Les flèches rouges illustrent les voies ascendantes issues du CST ou du thalamus, et les flèches vertes les voies descendantes issues du cortex. A : fibres A ; C : fibres C ; V1 : nerf ophtalmique ; V2 : nerf maxillaire ; V3: nerf mandibulaire. D'après Dallel et al., 2003.

En 1987, les études par marquage rétrograde des nerfs cornéens permettent à Carles Marfurt de décrire pour la première fois les afférences centrales des neurones cornéens chez le rat. Dans ces travaux, les auteurs observent que les axones issus des neurones cornéens se projettent dans le noyau spinal du CST (Marfurt and Del Toro, 1987). Les projections des neurones cornéens sont denses dans la partie caudale de la zone interolaire et dans la partie rostrale du sous noyau caudal du CST et modérées dans la partie caudale/C1 (Figure 11).

Les $\frac{3}{4}$ du noyau interpolaire du CST ainsi qu'une grande partie du noyau caudal du CST sont dénués de marquage. Le caractère discontinu de ces projections dans le CST et leur l'absence totale dans la subdivision rostrale confèrent aux afférences cornéennes une organisation inédite. En effet, la disposition des fibres provenant des aires orofaciales est habituellement continue et dense à travers le CST (Figure 11, C). Récemment, deux études ont confirmé ces observations. Parallèlement, le groupe de Michael Panneton et de Deborah Hegarty montrent une arborisation des projections cornéennes plus dense dans la zone de transition Vi/Vc que dans la jonction des partie Vc/C1 du noyau trigéminé (Aicher et al., 2013; Panneton et al., 2010). Inversement, la conjonctive projette faiblement dans la partie rostrale du CST et de façon très importante dans la partie caudale (Figure 11, C).

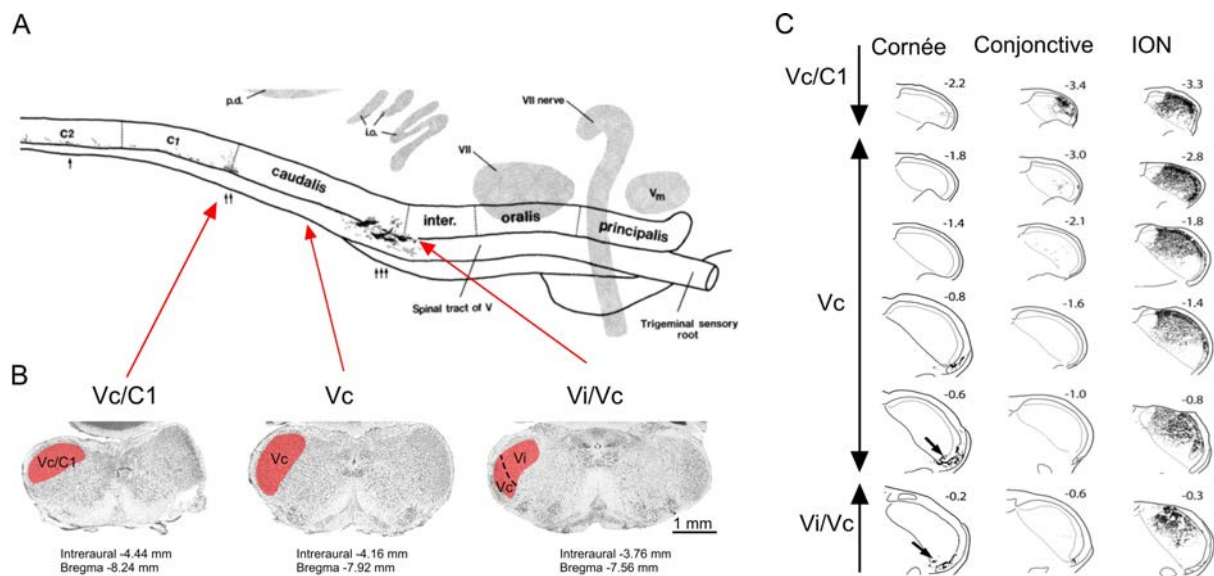


Figure 11. Distribution des afférences cornéennes dans le complexe sensitif du trijumeau. **A.** Schématisation sur un plan horizontal des projections centrales de la cornée dans le noyau spinal du CST. Les terminaisons cornéennes sont denses dans la transition intermédiaire et caudale (Vi/Vc) du CST, et faibles dans la transition caudale et la première cervicale (Vc/C1) (flèches noires). Adapté de Marfurt and Del Toro, 1987. **B.** Coupes histologiques du tronc cérébral représentant la localisation du sous noyau caudal (Vc) de la partie Vi/Vc à la partie Vc/C1 (rouge), les flèches rouges indiquant leurs positions respectives sur un axe rostro-caudal. **C.** Comparaison quantitative de la distribution des afférences centrales cornéennes par rapport aux afférences centrales de la conjonctive et du nerf infra-orbitaire (NIO). Les données montrent que les afférences sensitives de l'œil (cornée et conjonctive) sont très faiblement représentées par rapport aux afférences du NIO (nerf infraorbitaire). Vi/Vc : région de transition du sous-noyau intermédiaire et du sous noyau caudal ; Vc : sous noyau caudal ; Vc/C1 : région de transition du sous-noyau caudal et de la première cervicale. VII : noyau facial. Adapté de Panneton et al., 2010.

2.2. Intégration des messages cornéens dans les régions Vi/Vc et Vc/C1

Des études anatomiques et neurophysiologiques ont montré que les neurones localisés dans les régions Vi/Vc et Vc/C1 du CST répondent différemment aux stimuli cornéens et semblent avoir deux rôles distincts dans la régulation de la douleur cornéenne. En effet les neurones localisés dans la région Vc/C1 répondent de façon plus importante aux stimuli nociceptifs, alors que les neurones de la zone rostrale du Vc semblent être plus importants dans le réflexe lacrymal (Meng and Kurose, 2013; Stapleton et al., 2013). La région Vc/C1 serait donc responsable de la transmission du message douloureux alors que la région Vi/Vc serait impliquée dans la régulation de la douleur cornéenne et les réflexes de protection (Meng and Kurose, 2013; Stapleton et al., 2013). Ces observations reposent principalement sur des données électrophysiologiques et sur des études neuro-anatomiques étudiant la localisation de la protéine inductible c-Fos.

2.2.1. Vi/Vc et Vc/C1 impliqués dans le relais de la douleur cornéenne

Les études du groupe de David Bereiter ont mis en évidence différentes localisations de neurones secondaires activés dans le CST en fonction du type de stimulation induite au niveau de la cornée. En effet, après une stimulation chimique de la cornée à l'huile de moutarde, les neurones secondaires c-Fos positifs sont plus nombreux dans la partie Vc/C1 que dans la partie Vi/Vc. *A contrario*, une stimulation par de l'air chaud (52°C) induit le phénomène inverse (Meng and Bereiter, 1996). Dès lors, un phénomène nociceptif est interprété de façon différente s'il est d'origine thermique et/ou mécanique (Figure 12, A).

D'un point de vue pharmacologique, les récepteurs morphiniques participent à la modulation nociceptive cornéenne. En effet, l'injection dans le CST (ou au niveau ventriculaire) de morphine et d'agonistes sélectifs des récepteurs aux opioïde réduit significativement le nombre de neurones c-Fos positifs dans la région Vc/C1 et non dans la région Vi/Vc après une stimulation cornéenne. Cette diminution d'activation des neurones de la région Vc/C1 a également été mesurée en électrophysiologie (Bereiter, 1997; Meng et al., 1998).

Des études récentes portant sur des modèles animaux d'inflammation cornéenne, montre que la région Vc/C1 semble jouer un rôle plus important dans la transmission du signal nociceptif. En effet, une uvéite provoquée par instillation endotoxines (LPS) induit une réponse électrophysiologique des neurones du Vc/C1 plus importante qu'au niveau de la région Vi/Vc (Bereiter et al., 2005). Egalement, une inflammation cornéenne induite par irradiations aux ultraviolets révèle une sensibilisation des neurones du Vc/C1 plus importante qu'au niveau de

la Vi/Vc (Tashiro et al., 2010). De plus, cette sensibilisation prédispose d'une augmentation des neurones c-Fos positifs dans la partie Vc/C1 suite à l'injection de capsaïcine (molécule active du piment, agoniste des récepteurs TRPV1) par la voie intravitréenne (Chang et al., 2010) (Figure 12, B). Cependant, le groupe de Deborah Egarty montre qu'une stimulation chimique de la cornée par la capsaïcine active les neurones de second ordre préférentiellement dans la partie Vi/Vc que dans la partie Vc/C1 (Aicher et al., 2014). Ces résultats sont contradictoires avec les études précédentes du groupe de David Bereiter qui a rapporté une activation plus importante des neurones secondaires dans la partie caudale que dans la partie rostrale du CST (Meng and Bereiter, 1996). De façon plus contrasté, les auteurs concluent que les deux régions sont activées lors d'une douleur oculaire et participent de façon égale à sa régulation (Aicher et al., 2014). Récemment, le groupe de Bereiter a montré que la sécheresse oculaire induite par l'excision des glandes lacrymales provoque une augmentation de la sensibilité des neurones de second ordre dans les deux structures du noyau trigéminé Vi/Vc et Vc/C1 (Rahman et al., 2015). Généralement l'ensemble des données montrent que les neurones secondaires intégrant les signaux nociceptifs cornéens se situent dans la partie ventrale de la région Vi/Vc et dans la partie dorsale-médiane de la région Vc/C1 (Figure 12, B et C).

Par ailleurs, les études du même groupe montrent également que le système d'inhibition GABAergique joue un rôle important et agit localement dans les deux parties du CST pour inhiber le signal nociceptif cornéen (Hirata et al., 2004). En effet, les neurones secondaires du CST forment des synapses avec les neurones inhibiteurs GABAergiques. Lors d'influx nociceptifs, ces neurones situés dans le CST sécrètent du GABA qui va agir sur les récepteurs GABA_A et GABA_B exprimés par les neurones secondaires du CST provoquant une diminution du potentiel d'action (Takemura et al., 2006). Ce système est donc primordial dans le contrôle de la douleur trigéminée et notamment de la douleur oculaire.

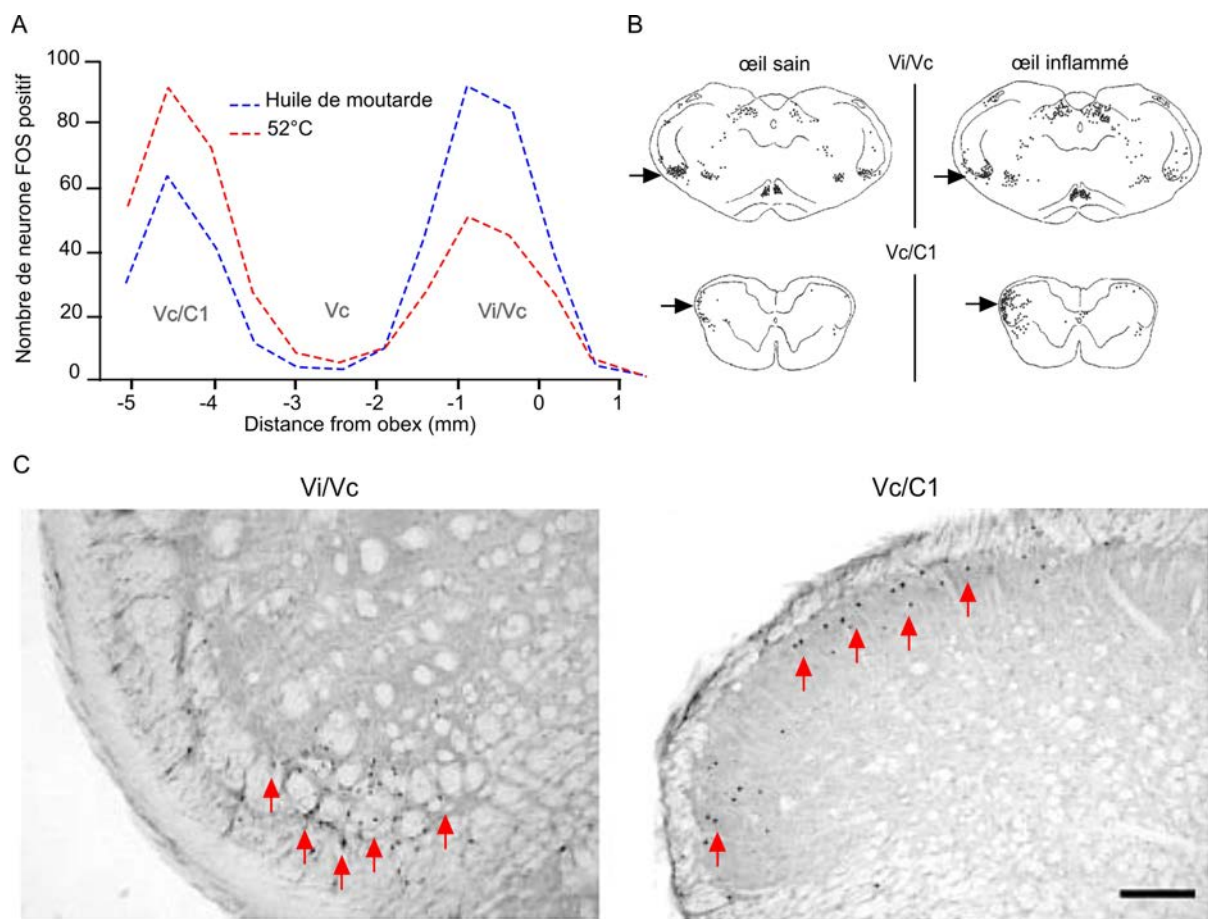


Figure 12. Activation des neurones secondaires du CST en fonction du type de stimulation cornéenne. **A.** Quantification rostro-caudale du nombre de neurones secondaires activés (c-Fos positif) après une stimulation nociceptive chimique (huile de moutarde) et thermique (52°C). Adapté de Bereiter et al., 1996. **B.** Représentation schématique de la distribution des neurones secondaires activés au niveau des parties Vi/Vc et Vc/C1 (flèches) lors d'une stimulation nociceptive (injection de capsaïcine) dans le cas d'un œil sain ou préalablement inflammé. Dans le cas contrôle l'activation des neurones c-Fos positif (flèches) est plus dense dans la partie ventrale du Vi/Vc (flèches) que dans la partie Vc/C1. Dans le cas de l'œil préalablement inflammé, la réponse est inverse. Adapté de Chang et al., 2010. **C.** Histologie montrant un marquage c-Fos dans les régions Vi/Vc et Vc/C1 après assèchement de la cornée. Les neurones activés se situent dans la partie ventrale de la région Vi/Vc tandis qu'ils se situent dans les premières couches de la partie Vc/C1. D'après Hirata et al., 2004.

2.2.2. Vi/Vc et Vc/C1 impliqués dans le réflexe de clignement

Le réflexe de clignement de l'œil est un processus moteur qui permet l'étalement du film lacrymal sur le segment antérieur et le protège de dommages potentiels. Les mouvements moteurs de fermeture des paupières après stimulation électrique ont été largement étudiés chez l'homme et l'animal.

La stimulation des fibres cornéennes entraîne une impulsion nerveuse qui est relayée par le noyau trigéminal qui permet l'activation des motoneurons du noyau facial (VII) provoquant la contraction des muscles orbiculaires de l'œil. Ce mécanisme se traduit par la fermeture des paupières et donc du réflexe de clignement (Esteban, 1999; Lacombe, 2009; Robleto et al.,

2004). Les connexions synaptiques entre le CST et le noyau facial sont directes et/ou indirectes. Dans le cas de connexions directes, certains neurones du Vi/Vc forment une synapse avec les neurones moteurs du noyau facial. Dans le cas de connexions indirectes, plusieurs théories décrivent un arc oligosynaptique (Lacombe, 2009) entre les deux structures ou une connexion intermédiaire établie par des interneurones situés au niveau de la zone réticulé du noyau trigéminé (Basso and Evinger, 1996; Tamai et al., 1986; Zerari-Mailly et al., 2003).

Le réflexe de clignement peut être induit de multiples façons, mécaniquement, par stimulation des zones orofaciales supérieures (cornée, conjonctive, région sus-orbitaire). Dans la littérature, les cliniciens dénotent deux types de réponses : une réponse ipsilatérale rapide (environ 10 ms chez l'homme) R1 et une réponse tardive bilatérale plus lente (>30 ms) nommée R2 (Esteban, 1999; Lacombe, 2009). Les réponses R1 sont relayées entre le noyau trigéminé rostral (Vi/Vc) et le noyau facial, alors que les réponses R2 passe par la région caudale du noyau trigéminé (Vc/C1) (Esteban, 1999; Lacombe, 2009; Pellegrini et al., 1995) (Figure 13).

Les études montrent qu'une solution hypertonique induit le réflexe de clignement en activant la zone Vi/Vc (Rahman et al., 2014). A contrario, le clignement induit par une lumière intense, active la zone Vc/C1 (Okamoto et al., 2010; Rahman et al., 2014). Dans les deux cas, le réflexe de contraction de la zone orofaciale supérieure (clignement) est inhibée en bloquant l'activité synaptique dans le Vi/VC ou le Vc/C1 par le chlorure de cobalt (Rahman et al., 2014, 2015). Dès lors, il semble que les stimuli nociceptifs connus pour induire un réflexe de clignement dépendent à la fois du relais de la zone Vi/Vc et de la zone Vc/C1.

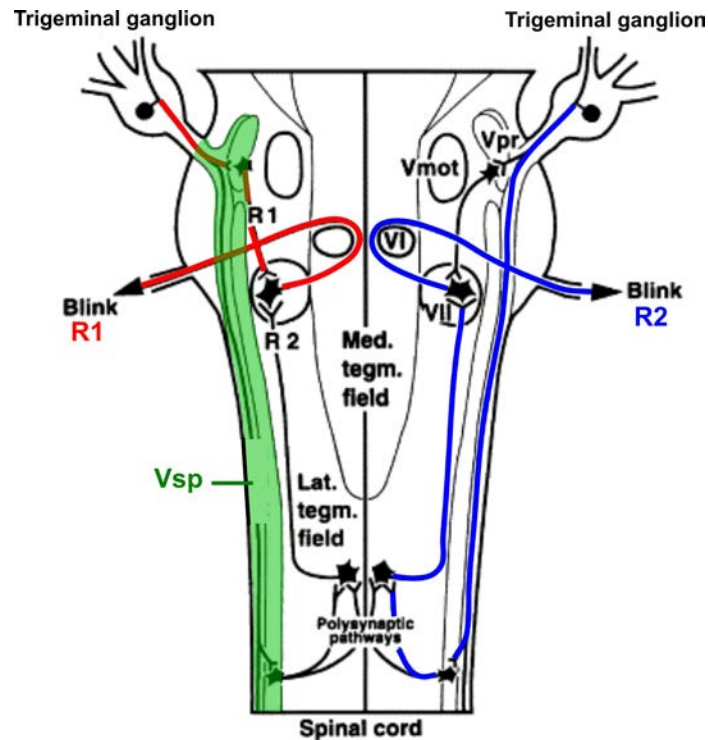


Figure 13. Organisation des relais neuronaux dans le CST impliqués dans le réflexe de clignement chez l'homme. Représentation des circuits neuronaux dans le CST (Vsp, vert) menant au réflexe de clignement rapide, R1 (rouge) et tardif, R2 (bleu). VII : noyau facial ; VI : noyau abducens ; Vpr: noyau principal du V ; Vmot: noyau moteur du trijumeau ; Lat. tegm. field: champ latéral tegmental ; Med. tegm. field: champ médian tegmental. Adapté de <http://www.neuroanatomy.wisc.edu>.

2.2.3. Contrôle du réflexe lacrymal par la région Vi/Vc

Lors d'un stimulus cornéen, le réflexe lacrymal est régulé en amont par les fibres cornéennes polymodales, mais aussi par les fibres sensibles au froid (Belmonte and Gallar, 2011). Ces récepteurs vont principalement activer la partie Vi/Vc du CST. En effet, la stimulation par assèchement de la cornée induit une augmentation des neurones c-Fos positifs préférentiellement dans la région Vi/Vc qui se caractérise par un réflexe lacrymal. L'inhibition du système GABAergique dans la zone de transition Vi/Vc (et non Vc/C1) inhibe le réflexe lacrymal induit lors d'une stimulation de la cornée par une impulsion au CO₂ (Hirata et al., 2004). *A contrario*, l'activation de cette même zone par du glutamate augmente le volume des larmes.

A partir de la région Vi/Vc, le contrôle majeur de la production de larme est régulée principalement par les projections des neurones parasympathiques pré-ganglionnaires situés dans ou autour du noyau salivaire supérieur (Ishizuka and Murakami, 1986; Tóth et al., 1999). La production de larmes passe par l'activation des neurones parasympathiques post-ganglionnaires localisés dans le ganglion ptérygopalatin (PPG). Celui-ci innerve les glandes lacrymales et active le réflexe de sécrétion (Dartt, 2004) (Figure 14). Cependant, la régulation

centrale de la production de la phase lipidique par les glandes de meibomus n'est pas actuellement connue. A noter que le réflexe de larmoiement peut résulter de la stimulation parasympathique du noyau facial, qui innerve lui aussi en partie les glandes lacrymales (Rucker, 2011).

Différentes glandes sont impliquées dans la production des larmes. Les glandes lacrymales principales et secondaires produisent la phase aqueuse des larmes, et les glandes de meibomus produisent la phase lipidique. Cette particularité montre que le réflexe nerveux régulant la production de larmes est complexe. Les glandes lacrymales et les glandes de meibomus reçoivent une innervation sensorielle parasympathique et sympathique (Chung et al., 1996; Ding et al., 2003). L'innervation parasympathique est principalement constituée de fibres cholinergiques et peptidergiques (VIP), alors que l'innervation sympathique est principalement constituée de fibres tyrosine hydroxylase. L'activation des nerfs sympathiques modulent donc le flux sanguin en agissant sur les mécanismes de vasodilatation/vasoconstriction et en agissant sur la production d'électrolyte et la sécrétion d'eau (Stapleton et al., 2013).

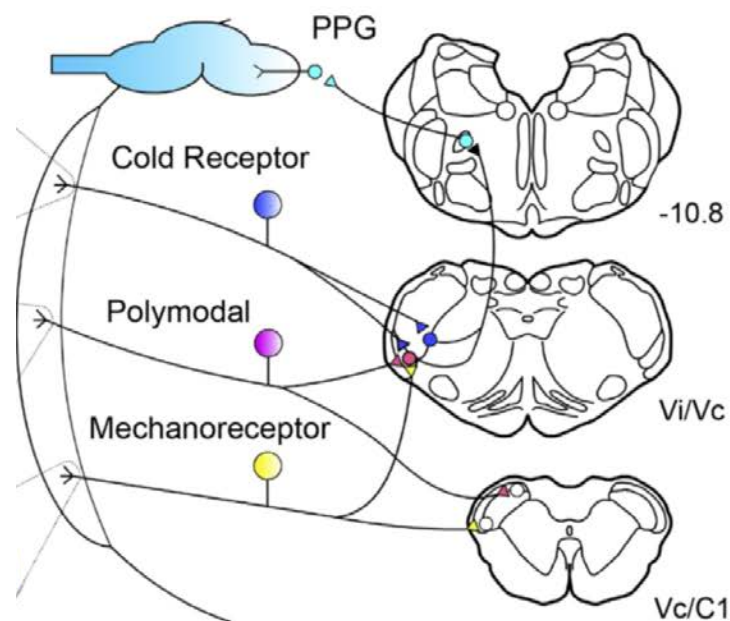


Figure 14. Régulation centrale de la sécrétion des larmes dans le tronc cérébral. Les récepteurs sensitifs de la cornée expriment une multitude de canaux qui répondent en fonction du type de stimulation perçus (mécanique, chimique et thermique). L'activation des récepteurs au froid (cold receptor) projettent majoritairement dans le Vi/Vc du sous noyau caudal du CST. De là, les neurones secondaires activent les neurones du noyau salivaire supérieur qui permettent le déclenchement nerveux du réflex lacrymal via l'induction du ganglion ptérygopalatin (PPG). Tiré de Meng and Kurose, 2013.

2.3. Relais supra-segmentaires de la douleur oculaire

A partir du CST les messages nociceptifs cornéens sont relayés au cortex cérébral via plusieurs structures allant du tronc cérébral jusqu'au thalamus. Ces structures sont dites « supra-segmentaires » et modulent les influx nociceptifs provenant du CST avant l'intégration finale de la douleur dans le cortex cérébral (Dallel et al., 2003).

Lors d'une douleur oculaire le thalamus et l'aire parabrachiale régulent les informations provenant du CST (Aicher et al., 2013). En effet, l'utilisation de traceurs rétrogrades injectés dans l'aire parabrachiale (APB) a montré que cette structure se projette abondamment dans la région Vi/Vc et de façon moindre dans la région Vc/C1 du CST. L'aire thalamique envoie des projections uniquement dans la partie Vi/Vc mais elles sont deux fois moins nombreuses que celles provenant de l'APB. Ces travaux révèlent que les afférences cornéennes ciblent préférentiellement les projections parabrachiales plutôt que les projections thalamiques. Les auteurs montrent également qu'une grande proportion des neurones activés (c-Fos positifs) de la région Vi/Vc lors d'une douleur oculaire, projette dans l'APB de façon plus importante que les neurones activés dans le Vc/C1. En conclusion, les relais entre les neurones secondaires et les voies centrales se font principalement entre la partie Vi/Vc et le noyau parabrachial (Aicher et al., 2013, 2014) (Figure 15).

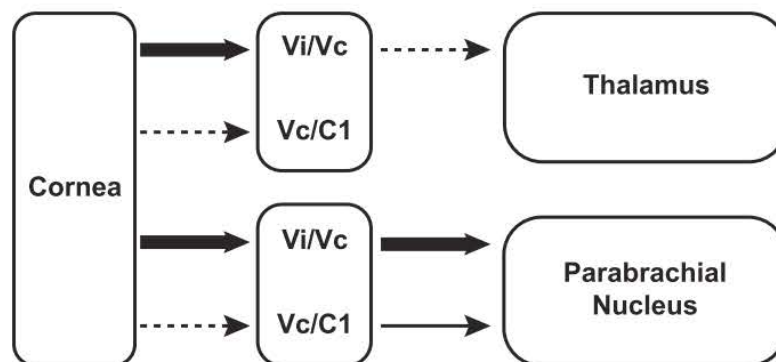


Figure 15. Projections centrales des neurones de second ordre du Vi/Vc et Vc/C1 dans le thalamus et l'aire parabrachiale. A gauche, schématisation de la proportion des fibres nerveuses cornéennes projetant dans les sous noyaux Vi/Vc et Vc/C1. A droite, schématisation proportion fibres nerveuse entre le Vi/Vc et Vc/C1 avec le thalamus et l'aire parabrachiale. Les projections centrales de ces deux sous noyau du CST projettent majoritairement dans l'aire parabrachiale (parabrachial nucleus). Tiré de Aicher et al., 2012.

La stimulation des neurones cornéens activent l'amygdale (Bernard et al., 1992) tout comme les neurones de l'APB qui se projettent dans cette structure (Bernard and Besson, 1988, 1990).

- Les neurones du Vi/Vc se projettent préférentiellement vers : le noyau salivaire supérieur, la source principale de neurones parasympathique pré-ganglionnaire de l'œil, les glandes lacrymales et le noyau facial qui contrôle le clignement (Pellegrini et al., 1995).

- Les neurones du Vc/C1 se projettent majoritairement vers le noyau thalamique postérieur (Hirata et al., 2000).

Dès lors, les deux sources majeures du relai de l'information nociceptive cornéenne semblent être l'APB et le PO. Les neurones relais de la nociception du noyau postérieur PO se projettent ensuite vers l'amygdale et le cortex insulaire plutôt que vers le cortex somatosensoriel (S1) (Gauriau and Bernard, 2004). Ces deux structures se projettent très faiblement vers le S1. Ces données sont en accord avec la faible représentation de la surface oculaire dans le S1 et S2 du cortex cérébral humain. Le cortex insulaire serait préférentiellement le centre intégrateur de la douleur oculaire comme il a été montré dans la lésion du nerf infra-orbitaire (Alvarez et al., 2009). En effet, la stimulation électrique du cortex insulaire induit des sensations de picotement et de douleur au niveau de la face et de l'œil (Mazzola et al., 2006).

Par ailleurs, de récents travaux montrent par des analyses IRM (imagerie par résonance magnétique), que les messages nociceptifs cornéens sont également intégrés dans une petite structure du S1 chez l'homme (Moulton et al., 2012).

Sans discriminer les deux sous-structures Vi/Vc et Vc/C1, les neurones de la région caudale du CST se projettent dans les structures hypothalamiques comme le noyau paraventriculaire (PVN), le noyau latéral hypothalamique (LH), ou encore l'aire rétrochiasmatique (RCA) (Abdallah et al., 2013) mais aussi dans le sous-noyau commissural du tractus solitaire, du noyau salivaire supérieure, de la substance grise périaqueducale latérale et du colliculus inférieur (Nosedá et al., 2008) (Figure 16).

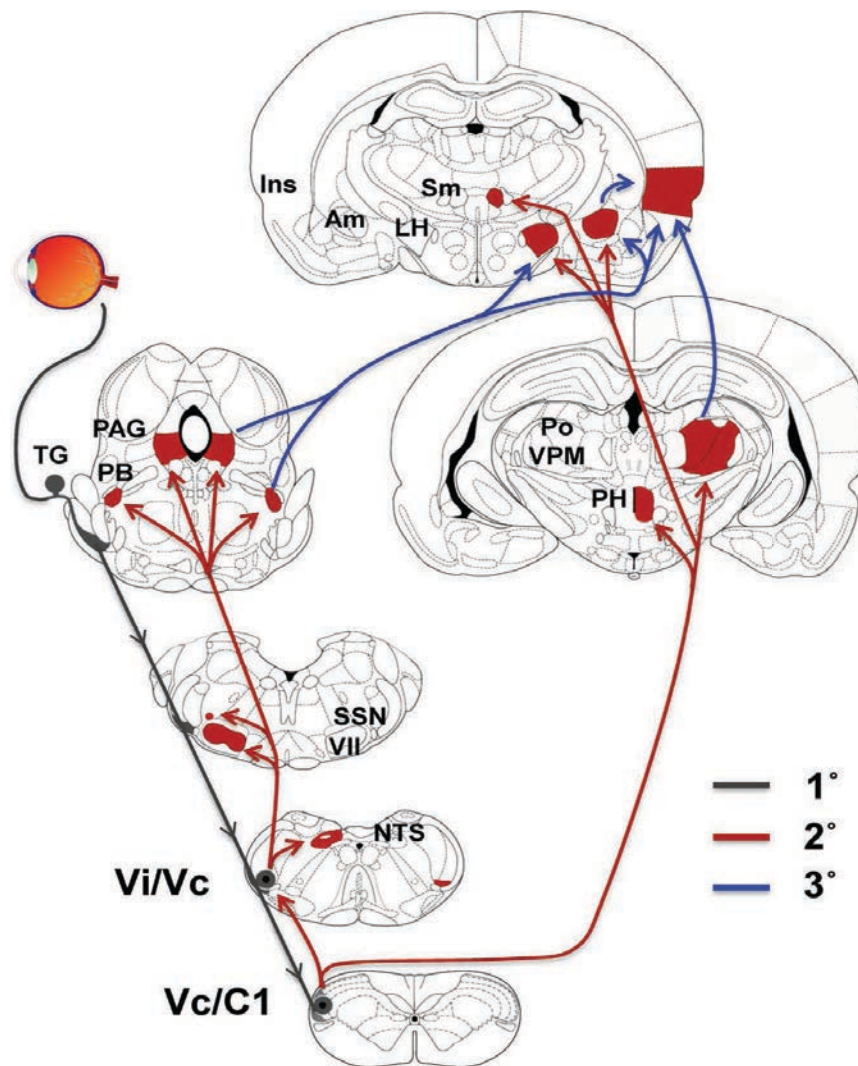


Figure 16. Principaux relais centraux des afférences cornéennes. Les projections centrales des nerfs cornéens activent les neurones secondaires des régions Vi/Vc et Vc/C1 du CST. Les réflexes de clignements sont déclenchés par l'activation du noyau facial (VII) et les réflexes de larmoiement par l'activation de noyau salivaire supérieur (SSN). Le relais de la douleur s'effectue par l'intermédiaire de l'activation de plusieurs structures du pont, du mésencéphale, de l'hypothalamus, du thalamus et du cortex. L'aire parabrachiale (PBA : parabrachial area), la substance grise périaqueducule (PAG), le noyau du tractus solitaire (NTS), l'amygdale (Am), l'hypothalamus latéral (LH) et postérieur (PH) contribuent aux régulations émotionnelles de la douleur oculaire, alors que le thalamus postérieur (noyau postérieur, Po, et noyau postéro-médian ventral, VPM) et le cortex insulaire (Ins) modulent les aspects sensoriels. Les différents liens entre ces groupes ne sont pas encore bien définis. 1°, fibres afférentes primaires (gris) ; 2°, projections de deuxième ordre (rouge) ; 3°, projections de troisième ordre (bleu). Tiré de Stapleton et al., 2013.

3 - Les douleurs cornéennes

La douleur neuropathique cornéenne est une pathologie très répandue ayant des origines étiologiques diverses. Dans la plupart des cas, elle survient suite à des infections microbiennes (amibe, kératite), à des chirurgies réfractives de l'œil (PKR « *photorefractive keratectomy* », LASIK « *Laser-Assisted In-Situ Keratomileusis* »), à des brûlures chimique ou thermique, à des atteintes chroniques de la surface oculaire (SSO, dystrophies cornéennes, blépharite) ou suite au port de lentilles de contact (Müller et al., 2003; Rosenthal and Borsook, 2012).

Quelle que soit l'origine des douleurs cornéennes, le point commun est sans nul doute l'état inflammatoire de la cornée. En effet, l'altération du tissu cornéen entraîne souvent la libération de facteurs pro-inflammatoires (cytokines/chimiokines) conduisant à l'activation et au recrutement des cellules immunitaires. Il a été aussi démontré que les nerfs cornéens peuvent libérer des neuropeptides pro-nociceptifs tels que la SP et le CGRP. En outre il est maintenant établi que les cytokines/chimiokines et les neuropeptides (SP/CGRP) sont responsables de l'augmentation de la sensibilité des terminaisons nociceptives. Les cytokines induisent l'expression des canaux sensitifs (TRPV/TRPM) et baissent leurs seuils d'activation. Cette sensibilité accrue et l'hyper-réactivité aux stimuli nocifs définissent les états d'hyperalgie/allodynie cornéenne. A l'état physiologique, les mécano-nocicepteurs et les récepteurs polymodaux sont impliqués dans l'influx nociceptif initial, caractérisé comme une sensation de douleur intense, aiguë et localisée.

A l'heure actuelle, il n'existe aucun traitement réellement efficace pour soulager les patients atteints de douleur cornéenne chronique. Néanmoins, de nombreux travaux ont essayé de comprendre les mécanismes cellulaires et moléculaires impliqués dans les douleurs cornéennes.

3.1. Description des douleurs neuropathiques cornéennes

Les douleurs aiguës de la cornée ont un rôle essentiel dans la protection du globe oculaire car c'est un message d'alerte de l'organisme nécessaire à la protection de l'œil. *A contrario*, les douleurs neuropathiques cornéennes sont quant à elles de nature pathologique et sont difficiles à traiter. Elles sont caractérisées par trois phénomènes douloureux : l'allodynie, qui est une réponse douloureuse perçue suite à une stimulation non nociceptive ; l'hyperalgie, qui est une réponse douloureuse exacerbée à la suite d'un stimulus douloureux ; et les douleurs ectopiques qui surviennent en l'absence de stimulation.

Les lésions chimiques, thermiques ou mécaniques de la cornée peuvent engendrer des phénomènes hyperalgiques de la cornée qui ont une origine inflammatoire allogénique. Cependant, la forme la plus commune d'hyperalgésie cornéenne résulte de l'évaporation des larmes ou d'une production insuffisante de larmes chez les patients souffrant de SSO. Par ailleurs l'état inflammatoire de la cornée sensibilise les nocicepteurs cornéens qui sont stimulés par le simple mouvement des paupières altérant considérablement la qualité de vie des patients (Rosenthal and Borsook, 2012, 2015).

De plus, les douleurs neuropathiques cornéennes peuvent s'étendre et induire une sensibilité accrue de tissus avoisinants la lésion, ce phénomène est appelé hyperalgie secondaire. Certains patients ayant des atteintes sévères de la cornée se plaignent de douleurs ou de sensibilité au contour de l'œil. Dans les cas de douleur oculaire, cette augmentation de la sensibilité mécanique peut atteindre la conjonctive et aller jusqu'à la partie orofaciale supérieure (orbite, face, oreilles, etc.) (Rosenthal and Borsook, 2012, 2015). De plus, les patients souffrant de douleurs cornéennes présentent souvent une photosensibilité. En effet, la rétine contient des nocicepteurs provenant de la branche ophtalmique du GT. Les travaux récents d'Okamoto et collaborateurs suggèrent que la rétine peut convertir un signal lumineux en un signal nociceptif (Okamoto et al., 2010). Ces modifications de la nociception oculaire font alors intervenir des processus de plasticité neuronale d'origine centrale, la douleur n'est plus générée par un signal périphérique issu des nocicepteurs cornéens mais par le système nerveux central (Navarro et al., 2007).

3.2. Outils diagnostics de l'intégrité cornéenne

L'analyse de l'intégrité de la cornée constitue donc un élément essentiel dans la compréhension de l'origine des douleurs cornéennes. Plusieurs examens peuvent être pratiqués en recherche clinique et fondamentale, en voici quelques exemples ci-dessous.

3.2.1. Evaluation de l'intégrité de la surface oculaire

3.2.1.1. Test de la fluorescéine à la lampe à fente

Le test à la fluorescéine est un des tests clinique le plus couramment utilisé. C'est un test rapide et non invasif.

La fluorescéine est un colorant fluorescent qui pénètre dans les jonctions intercellulaires lésées et permet de mettre en évidence les altérations et les irrégularités de la cornée, lors de

l'examen par la lampe à fente, sous lumière bleue. La présence de fluorescéine est indicative de détérioration de la cornée (Figure 17). Elle permet d'observer la présence de kératites ponctuées superficielles très présentes dans des pathologies telles que le SSO, ou encore les ulcères cornéens d'origine bactérienne ou virale.

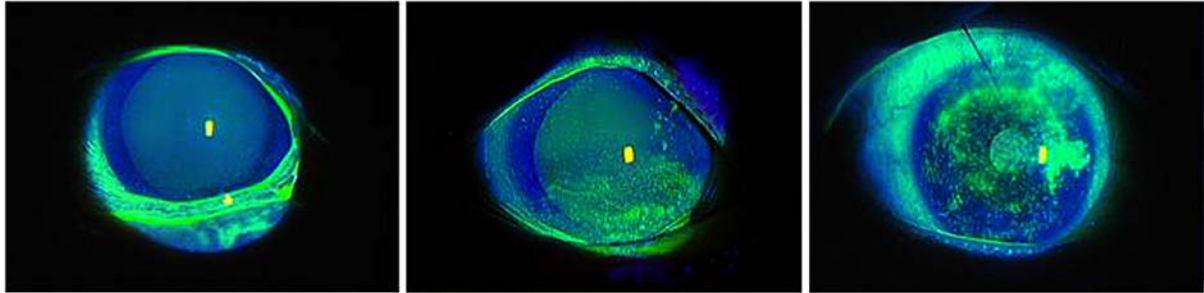


Figure 17. Test à la fluorescéine. Photos cliniques prises lors d'un examen en lampe à fente après instillation de la fluorescéine. Les photos représentent différents niveaux d'atteinte de la cornée lors d'une kératoconjunctivite sèche. Plus la cornée est lésée plus la prise de fluorescéine est importante. Adapté de Ogawa et al., 2013.

3.2.1.2. La microscopie confocale *in vivo* (MCIV)

Basé sur les principes des microscopes confocaux, ce système à l'avantage de permettre l'étude des différentes couches cornéennes sur la base de leur réflectivité par l'impulsion d'un laser. Ainsi la MCIV permet d'observer les nerfs cornéens, les cellules épithéliales, les kératocytes, les cellules de l'endothélium (Figure 18) et les infiltras cellulaires (cellules dendritiques et macrophages) lors d'une inflammation. Classiquement, les cellules inflammatoires sont identifiées selon leurs morphologies. Etoilées pour les cellules dendritiques ou rondes pour les macrophages.

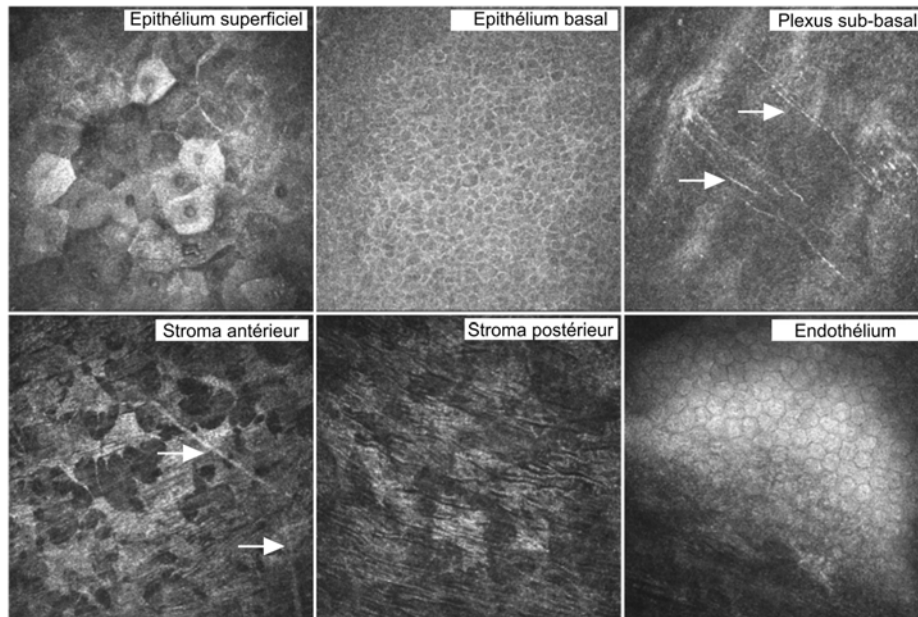


Figure 18. Images obtenue en MCIV des différentes couches de la cornée de rat. Les images représentent un champ de 400 par 400 μm de côté. La réflectivité des cellules cornéennes permet de discriminer les différentes couches sur la base de leurs morphologies. A noter la possibilité d’observer les nerfs cornéens (flèches) dans le plexus sub-basal et le stroma. D’après Labbé et al., 2006.

Grâce à la MCIV, les études ont montré que la densité, le nombre, le degré de branchement et la tortuosité de nerfs cornéens a une importance clinique certaine, notamment lors de la cicatrisation cornéenne (Beuerman and Schimmelpfennig, 1980). Cette méthode d’investigation non invasive de la cornée a permis d’établir une corrélation entre l’atteinte de l’innervation cornéenne et des pathologies telles que le SSO (Labbé et al., 2013), les neuropathies diabétiques (Midena et al., 2006), ou lors de chirurgie oculaire telle que la chirurgie réfractive (Stapleton et al., 2006), ou la rétinopexie laser (Bouheraoua et al., 2015). L’atteinte des nerfs est évaluée selon la densité et le caractère ponctiforme des fibres nerveuses cornéennes au niveau du plexus basal (Hoşal et al., 2005; Labbé et al., 2012, 2013). En effet, les études d’Antoine Labbé ont montré que les analyses en MCIV s’avèrent utiles pour établir le lien entre le phénotype (courbure, densité, réflectivité) des fibres nerveuses cornéennes et les pathologies de la surface oculaire (voir partie 3.3.1).

3.2.2. Evaluation quantitative et qualitative des larmes

3.2.2.1. Le Test de Schirmer

La mesure de la quantité de larmes s’effectue en clinique grâce au test de Schirmer. Ce test se réalise en plaçant une bandelette dont une extrémité est repliée dans la paupière inférieure du patient dans la zone temporale. La bandelette s’humidifiera par les larmes, le liquide lacrymal remontant par capillarité. Le clinicien mesure alors la longueur de coloration de la bandelette

durant dans un laps de temps défini (5 min). Plus la valeur est élevée, plus le volume de larmes sécrété par l'œil sera important. Les valeurs de la sécrétion des patients « sains » sont en moyenne supérieures à 20 mm. A l'inverse, une mesure inférieure à 15 mm témoigne d'une insuffisance modérée de production de larme, alors que les valeurs inférieures à 5 mm sont considérées comme pathologiques (Figure 19).

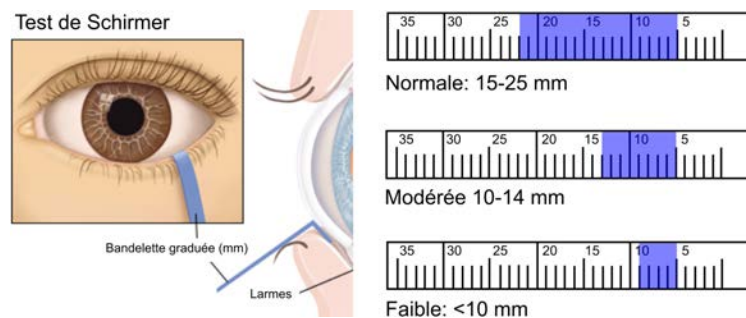


Figure 19. Test de Schirmer. Illustration du test de Schirmer réalisé sans anesthésie locale, en plaçant une bandelette graduée dont une extrémité est repliée dans la paupière inférieure. Il faut éviter le contact avec la cornée, qui déclencherait une sécrétion lacrymale réflexe faussant le résultat. La sécrétion de larme imbibe la bandelette qui se colore. Image adaptée de <http://www.mausmarrow.com>.

3.2.2.2. Le temps de rupture du film lacrymal

Ce test permet d'évaluer la stabilité et donc la qualité du film lacrymal. Après instillation d'une goutte de fluorescéine, on mesure le délai d'apparition de la rupture du film lacrymal. C'est-à-dire l'intervalle de temps qui sépare le dernier clignement de la première « rupture » du film lacrymal cornéen. Les valeurs normales sont supérieures à 15 secondes, en dessous de 10 secondes, le TBUT est considéré comme pathologique, et sévèrement altéré en dessous de 5 secondes (Pflugfelder et al., 1998).

3.2.2.3. Mesure de l'osmolarité lacrymale

La mesure de l'osmolarité lacrymale est utilisée en clinique humaine car elle permet d'évaluer la qualité des larmes. Il a été montré dans les pathologies de la surface oculaire telles que le SSO qu'une hyperosmolarité des larmes entraîne des lésions de l'épithélium cornéen et amorce des phénomènes d'inflammation. La mesure de l'osmolarité s'effectue grâce à un appareil le « Tear Lab™ » couramment utilisé en clinique. Ce test est bien toléré par le patient, il est indolore et le résultat est obtenu très rapidement (Figure 20).

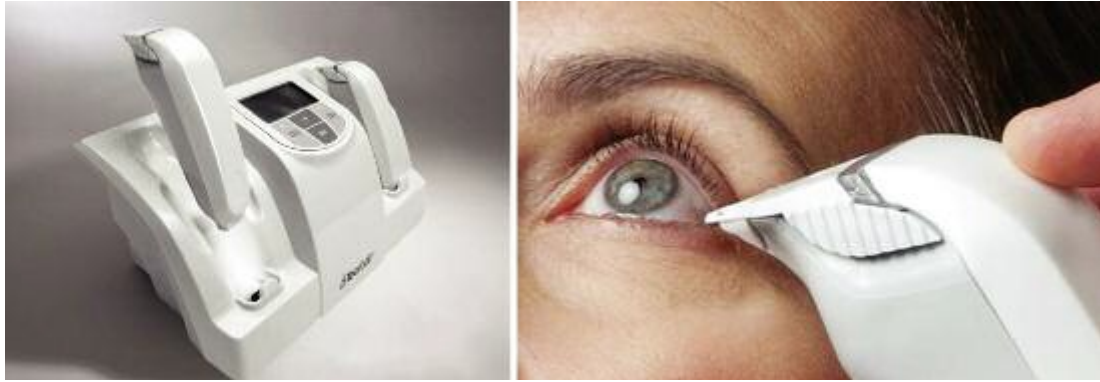

Figure 20. Appareil Tear Lab™. Le prélèvement des larmes et la mesure de leurs osmolarités s'effectuent sur la zone temporale de l'œil. Tiré de Doan, 2012.

3.2.3. Evaluation de la sensibilité oculaire chez l'homme

La mesure de la sensibilité du segment antérieur de l'œil est une question importante lorsqu'on examine l'impact des maladies de la surface oculaire sur le confort de vie des patients. A ce jour, il existe une méthode d'autoévaluation de la douleur par le biais de questionnaires et deux méthodes pour mesurer la sensibilité oculaire chez les patients : l'esthésiomètre de Cochet-Bonnet et l'esthésiomètre de Belmonte (Figure 21).

3.2.3.1. Questionnaires

L'évaluation de la douleur est indispensable avant toute décision thérapeutique et après la mise en œuvre d'un traitement antalgique pour en apprécier l'efficacité. L'écoute, l'observation, l'interrogatoire et l'examen clinique du patient sont les premières étapes de l'évaluation de la douleur. Parmi les outils disponibles pour évaluer la douleur chez le patient douloureux chronique, le praticien possède plusieurs documents ou questionnaires. Il s'agit ici d'un bilan d'auto-évaluation qui a notamment été utilisé dans l'évaluation des douleurs orofaciale (Braud et al., 2013). Ces questionnaires permettent une mesure de l'intensité de la douleur par une échelle numérique, une échelle visuelle analogique, ou une échelle verbale simple. Le questionnaire par échelle visuelle analogique se présente sous forme d'une règle comportant une ligne horizontale de 10 cm avec deux extrémités définies par « pas de douleur » et « douleur maximale imaginable ». Pour le questionnaire par échelle numérique, le patient doit entourer la note de 0 à 10 qui décrit le mieux l'importance de sa douleur. La note 0 correspond à « pas de douleur », la note 10 correspond à la « douleur maximale imaginable ». Le praticien a également à sa disposition un questionnaire qui par le biais de 4 questions réparties en 10 items (7 items pour l'interrogatoire du patient et 3 items d'examen clinique) permet d'estimer la probabilité d'une douleur neuropathique chez un patient. A chaque item,

le patient répond par OUI ou NON. A la fin du test, le praticien comptabilise les réponses, la note de 1 est donnée pour chaque OUI et 0 pour chaque NON. Ainsi, la somme obtenue donne le score du patient, noté sur 10. Si le score du patient est égal ou supérieur à 4/10, le test est considéré comme positif.

De plus, les échelles d'évaluation du soulagement de la douleur (échelle visuelle analogique, échelle verbale simple ou échelle numérique) sont également utilisées et utiles pour le suivi du patient. La haute autorité de santé a mis en ligne des recommandations dont l'objectif est d'aider à la prise en charge des patients douloureux chroniques, en favorisant la réalisation d'une évaluation initiale rigoureuse pour permettre ensuite un suivi comparatif au cours du temps (http://www.has-sante.fr/portail/jcms/c_540915/evaluation-et-suivi-de-la-douleur-chronique-chez-l-adulte-en-medecine-ambulatoire). En conclusion, tout patient souffrant d'une douleur oculaire doit bénéficier d'un examen clinique approfondi permettant de guider une prescription d'examen complémentaires raisonnés et nécessaires à un diagnostic étiologique précis.

3.2.3.2. L'esthésiomètre de Cochet-Bonnet

Inventé dans les années soixante, l'esthésiomètre de Cochet-Bonnet est à ce jour l'instrument le plus utilisé pour évaluer la sensibilité cornéenne. Cet instrument basé sur le test de Von Frey est composé d'un filament en nylon d'un diamètre de 0,12 mm ou 0.08mm, d'une longueur ajustable entre 0 et 6 cm. La mesure de la réponse en fonction de la longueur du filament, détermine la pression exercée sur la surface de contact. En fonction de ces paramètres, la réponse à un stimulus douloureux entrainera le réflexe palpébral et sera mesuré en g par mm².

Néanmoins, l'utilisation de l'esthésiomètre de Cochet-Bonnet présente quelques limites. La reproductibilité des stimuli est problématique en raison de difficultés pratiques dans l'alignement du filament, le placement et la reproductibilité de la force appliquée. De plus, des effets d'humidité ambiante et de vieillissement du nylon peuvent influencer les mesures. Cet instrument détermine la sensibilité mécanique de la cornée et ne fait entrer en jeu que les récepteurs mécano-sensibles de la cornée. Cependant, il est encore utilisé comme référence standard dans l'étude de la sensibilité cornéenne, liée au SSO (Labbé et al., 2013).

3.2.3.3. L'esthésiomètre de Belmonte

Adapté de l'invention de Paul Murphy en 1996 (Murphy et al., 1996), le Pr Carlos Belmonte a développé un esthésiomètre sans contact, reposant sur le principe de flux de CO₂ projeté

localement au niveau de la cornée centrale (Belmonte et al., 1999). En 2004, l'équipe de Fiona Stapleton à Sydney a largement amélioré le système de Belmonte en augmentant sa sensibilité, sa reproductibilité et en ajoutant le paramétrage de la température (Stapleton et al., 2004). Ce nouvel instrument permet l'exploration des différentes fibres sensorielles telles que des nocicepteurs polymodaux (largement majoritaire dans la cornée), les thermorécepteurs et les mécanorécepteurs.

De plus, étant sans contact direct avec la cornée du patient, l'esthésiomètre de Belmonte modifié, permet d'éviter les dommages mécaniques que peut induire l'esthésiomètre de Cochet-Bonnet sur les cornées hypoesthésiques. Encore peu utilisé, cet instrument a pourtant fait ses preuves dans l'évaluation de la sensibilité dans des pathologies de surfaces oculaires telles que le SSO, la kératite herpétique ou chez les patients souffrant du port de lentilles de contacts. Récemment des études ont montré que cet appareil doit être pris en grande considération dans les services cliniques, pour remplacer l'esthésiomètre de Cochet-Bonnet (Golebiowski et al., 2011, 2012; Tesón et al., 2012).

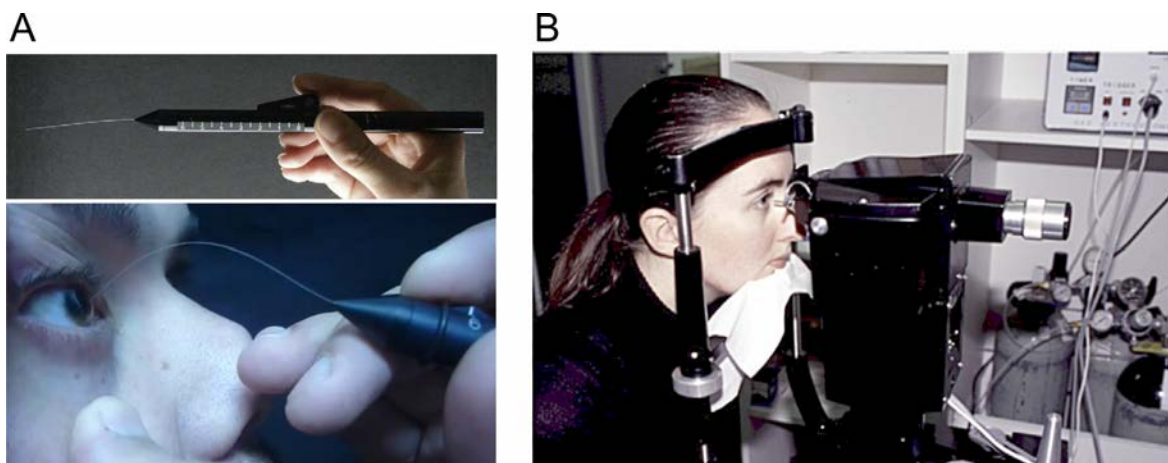


Figure 21. Evaluation de la sensibilité oculaire chez l'homme. A. Esthésiomètre de Cochet-Bonnet, le filament de nylon est directement placé sur la cornée. B. Aesthésiomètre modifié de Belmonte, cet appareil permet d'envoyer un flux d'air sur la cornée des patients à une pression et une température précise d'après Golebiowski et al., 2011.

3.2.4. Evaluation de la sensibilité oculaire chez l'animal

Plusieurs tests comportementaux peuvent être utilisés chez l'animal pour évaluer la sensibilité oculaire de l'œil. Le plus classique est le test dit « d'essuiement » de l'œil, appelé « wiping test ». Ce test consiste à instiller une goutte de solution saline (NaCl 1M à 5M) et de mesurer pendant 30 secondes le nombre de fois que l'animal passe sa patte antérieure sur l'œil instillé (de Castro et al., 1998; Farazifard et al., 2005; Robbins et al., 2012; Tashiro et al., 2010) (Inocêncio et al., 2014). Il est également possible de mesurer le nombre de clignements des

paupières (Blinking) ou encore le nombre de « toilettage » (Grooming) de la face qu'effectuera l'animal. Enfin, des filaments de Von Frey (filaments de nylon de différents calibres) peuvent être directement appliqués sur la cornée (de Castro et al., 1998), la conjonctive, la paupière inférieure (Bereiter et al., 2005) ou sur la zone orofaciale supérieure (Roch et al., 2007). La force exercée sera proportionnelle au diamètre du filament. Ce test de Von Frey consiste à déterminer une allodynie mécanique en mesurant la réponse motrice (clignement de l'œil) de la zone stimulée.

3.3. Causes de douleur oculaire

3.3.1. Le syndrome de sécheresse oculaire (SSO)

Le SSO est une des pathologies ophtalmologiques les plus répandues à travers le monde (Rosenthal and Borsook, 2012, 2015) affectant près de 20 % des personnes de plus de 45 ans (DEWS, 2007a). Les formes sévères de SSO engendrent de fortes douleurs cornéennes qui deviennent chroniques, et altèrent alors considérablement la qualité de vie des patients.

Le SSO est une maladie multifactorielle qui aboutit aux symptômes d'inconfort, de perturbation visuelle, d'instabilité lacrymale causant des dégâts potentiels au niveau de la surface oculaire, accompagnée d'une osmolarité accrue du film lacrymal et d'une inflammation (DEWS, 2007b). Classiquement, deux grands types de sécheresse oculaire ont été jusqu'alors décrits : Les SSO par défaut de la qualité et/ou de la quantité des larmes et du film lacrymal,

Le défaut de la quantité de larmes qui souvent lié au Syndrome Gougerot-Sjögren (SGS), une pathologie auto-immune affectant la fonction des glandes de sécrétion. Cette pathologie est caractérisée par une infiltration de cellules T dans les glandes lacrymales et salivaires entraînant leur destruction et donc une hyposécrétion de larmes. Dans ce cas, l'élévation du marqueur inflammatoire HLA-DR est une indication de la sévérité de la pathologie (Baudouin et al., 2010). Par ailleurs, dans un grand nombre de cas, les SSO sont diagnostiqués par une diminution du volume de sécrétion de larmes liée à l'état inflammatoire de la cornée et à l'atteinte des nerfs cornéens (Labbé et al., 2013). En effet, les SSO par hyposécrétions peuvent être induits par la perte de la sensibilité cornéenne provoquée par des pathologies telles que les kératoconjunctivites, des infections virales (Herpes) ou à la suite de chirurgies réfractives. De plus, certaines interactions d'origines médicamenteuses peuvent aussi altérer la production de larmes comme l'atropine ou la scopolamine qui bloquent les récepteurs acétylcholinergiques impliqués dans la réponse nerveuse de la sécrétion de larmes.

Le SSO peut être également dû à un défaut de la qualité des larmes, mettant en cause la composition de la phase lipidique des larmes. Cette catégorie de syndrome sec est alors caractérisée par une perte excessive d'eau (évaporation des larmes) au niveau de la surface oculaire. Il a été montré que l'origine de ces troubles est liée à un dysfonctionnement des glandes de Meibomus qui produisent les composés lipidiques des larmes (Bron and Tiffany, 2004). La couche lipidique du film lacrymal est anormale et incapable de maintenir sa stabilité favorisant l'évaporation de la couche aqueuse. La douleur associée au syndrome sec provoquée par l'évaporation des larmes est très douloureuse et a été très récemment redéfinie comme une cause de douleur chronique oculaire portant le nom de « chronic dry eye-like pain » (DELP) (Rosenthal and Borsook, 2015). Les auteurs décrivent le terme d'hyperalgie évaporative cornéenne et estiment qu'elle diffère des douleurs perçues lors d'une blessure de la cornée (Rosenthal and Borsook, 2012).

L'altération de la qualité et de la quantité du film lacrymal est donc au centre de la pathologie qui est à l'origine de la destruction tissulaire de la cornée, provoquant d'importantes réactions inflammatoires (Calonge et al., 2010) et la mise à nu des nerfs cornéens entraînant respectivement une opacité du tissu cornéen et des douleurs cornéennes (Belmonte et al., 2004; Rosenthal and Borsook, 2012) (Figure 22).

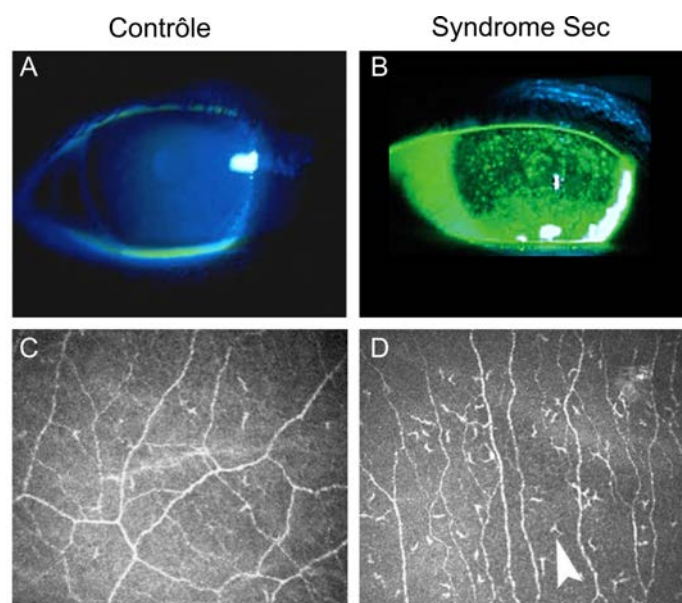


Figure 22. Imagerie de la surface oculaire en lampe à fente et en microscopie confocale *in vivo*. A-B. Image de l'atteinte cornéenne en lampe à fente par l'instillation de fluorescéine entre un patient sain (contrôle) et atteint de SSO. **C-D.** MCIV montrant l'atteinte des nerfs cornéens et l'infiltration de cellules immunitaires (flèche) chez un patient souffrant de SSO. Adapté de Marsovszky et al., 2012.

3.3.2. La chirurgie réfractive

La chirurgie réfractive est couramment utilisée pour corriger la vue des patients atteints de myopie, d'hypermétropie ou encore d'astigmatisme. Il est utilisé deux types de chirurgie réfractive, la chirurgie PKR et LASIK. Ces chirurgies utilisent un laser qui modifie la courbure de la cornée en effectuant une photo-ablation du stroma cornéen afin d'améliorer l'acuité visuelle des patients. A l'inverse du LASIK, la chirurgie PKR plus invasive peut induire des douleurs cornéennes très fortes en post opératoire. En effet, lors de son passage, le laser détruit une partie de l'épithélium et induit une axotomie des nerfs cornéens. La douleur perdure jusqu'à la cicatrisation de l'épithélium.

Dans le cas de LASIK, la chirurgie se prémunie de la lésion épithéliale et provoque une altération du stroma altérant les troncs nerveux cornéens en profondeur. Cette chirurgie non douloureuse à ses débuts peut induire sur le long cours (10 à 20 % des cas) une inflammation chronique de nature neurogène qui sollicite donc tous les types de récepteurs nociceptifs cornéens. Par ailleurs, il a été montré que la chirurgie LASIK peut induire des phénomènes de sécheresse oculaire et des douleurs oculaires chroniques (Mohammadi et al., 2012; Woreta et al., 2013).

3.3.3. Les kératites

3.3.3.1 Les kératites amibiennes

Cette pathologie extrêmement douloureuse est provoquée par un parasite très répandu dans l'environnement, l'*Acanthamoeba*. Au stade initial de l'infection, la douleur oculaire est intense alors que les lésions cornéennes sont peu importantes. Le parasite infiltre les terminaisons nociceptives de la cornée et altère les nerfs cornéens visibles en microscopie confocale *in vivo*. La prolifération du parasite entraîne la destruction des terminaisons nociceptives de la cornée entraînant une hypoesthésie, des phénomènes d'ulcération et de photophobie aigüe (Dart et al., 2009).

3.3.3.2 Les kératites virales

Deux types d'infections virales sont classiquement rencontrées en ophtalmologie : la kératite à herpes virus (kératite herpétique) et la kératite à adénovirus (kératoconjonctivite). Douloureuse à ses débuts, la kératite herpétique présente des symptômes similaires à la kératite amibienne. Elle se manifeste principalement par des ulcères cornéens. A l'inverse, la kératoconjonctivite est très douloureuse tant qu'il existe des lésions épithéliales. Elle est souvent associée à des phénomènes de photophobie et de larmoiement (Burillon, 2000). Dans

les deux cas, les patients présentent, à terme, une perte de sensibilité de la cornée associée à une diminution de la densité des nerfs cornéens et une inflammation (Hamrah et al., 2010; Ozturk et al., 2013). Il a été montré dans le cas de la kératite à Herpes que la perte de la sensibilité cornéenne est principalement de type mécanique et thermique (stimulation chaude). Ces résultats suggèrent que les virus induisent une destruction des fibres nociceptives cornéennes, et/ou perturbent l'expression de canaux impliqués dans l'excitabilité des mécanocicepteurs et des récepteurs polymodaux (à noter qu'il n'y a pas de différence dans la sensibilité au froid) (Gallar et al., 2010). Ainsi, l'évaluation de la perte de sensibilité cornéenne permet de mesurer le degré d'atteinte de la maladie.

3.3.4. Le port des lentilles de contact

Récemment, des travaux ont mis en avant les problèmes de douleurs et d'inconforts liés au port de lentilles de contact. En effet, le port de lentilles de contact sur le long terme peut influencer sur la sensibilité oculaire (Stapleton et al., 2013) et altérer les nerfs cornéens en induisant une hypoxie de la cornée et en la privant de l'apport nutritif des larmes (Millodot and O'Leary, 1980). Le port des lentilles de contact induit des processus pro-inflammatoires dans la cornée à l'origine des douleurs et de l'inconfort oculaire (Bochmann and Schipper, 2001). De plus, il est souvent montré que les porteurs de lentilles de contact peuvent augmenter le risque d'ulcères souvent douloureux (Bochmann and Schipper, 2001).

3.4. Les modèles animaux précliniques de lésions cornéennes

Différents modèles de lésions de la cornée ont été développés pour étudier les mécanismes pro-inflammatoires et de néovascularisation.

3.4.1. Les modèles de brûlure chimique de la cornée

Les brûlures sont souvent induites à la soude (De Felipe and Belmonte, 1999; Ferrari et al., 2014; Giacomini et al., 2014; Sotozono et al., 1997) et plus rarement au nitrate d'argent (Wenk and Honda, 2003). D'un point de vue expérimental, un disque de coton imbibé de la solution aux concentrations désirées est déposé sur la cornée pendant plusieurs secondes. La brûlure au NaOH induit une forte destruction tissulaire des couches cornéennes se traduisant par un œdème, une néovascularisation et une opacité cornéenne due à une infiltration de cellules immunitaires (Ferrari et al., 2014; Kubota and Fagerholm, 1991; Ormerod et al., 1989) (Figure 23). L'inflammation est corrélée à une augmentation de l'expression des gènes

codant les molécules pro-inflammatoires telles les cytokines, comme les interleukines 1 β , 6 et 10 (IL-1 β , IL-6, d'IL-10) et le facteur de nécrose tumorale alpha (TNF- α) (Ferrari et al., 2014; Sotozono et al., 1997) mais aussi les chimiokines CCL2, et CCL3 (chemokine (C-C motif) ligand) (Yao et al., 2012). En outre, des analyses en ELISA (enzyme-linked immunosorbent assay) des protéines extraites des cornées brûlées ont révélé une libération importantes d'IL-1 α , IL-1 β , IL-6, IL-10, IL-8, et CCL5 (Yamada et al., 2003). Par ailleurs, les analyses histologiques de la cornée brûlée par la soude ont montré la présence de cellules immunitaires de nature monocytaire exprimant les marqueurs de surface CD45, F4/80 et CD206 avec une prévalence de macrophages anti-inflammatoires de type M2 (Ferrari et al., 2014).

Ce modèle est souvent utilisé pour étudier les mécanismes angiogéniques et lymphangiogéniques de la cornée (Giacomini et al., 2014; Ling et al., 2009). En effet, une fois que la cascade initiale de cytokines est amorcée, des nombreuses cellules inflammatoires sont attirées sur le site de la lésion. Elles libèrent ensuite des marqueurs pro-angiogéniques, comme le VEGF (Vascular endothelial growth factor), bFGF (Basic fibroblast growth factor) et MMP2-9 (Matrix Metalloproteinase 2-9) (Clements and Dana, 2011; Rigal-Sastourné et al., 2002). Dans plus, il a été établi que la libération de NOS-II (Nitric Oxyde Synthase II) contrebalance ces effets angiogéniques (Sennlaub et al., 1999).

Bien que ce modèle soit utilisé pour évaluer les mécanismes inflammatoires de la cornée, seules quelques études se sont intéressées à l'innervation cornéenne. Ainsi, une lésion chimique de la cornée par de la soude induit une destruction des nerfs cornéens en son centre jusqu'au stroma (Felipe et al., 1999; Ferrari et al., 2014). Au niveau du GT, il se produit une diminution du marqueur RT97 (protéines de neurofilaments) par les neurones cornéens (marqués de façon rétrograde par du Fluorogold) (Felipe et al., 1999). La stimulation des fibres nociceptives de la cornée après brûlure chimique induit l'activation de la voie c-Jun dans 50% de la population de neurones de la division ophtalmique du GT incluant en grande majorité les neurones myélinisés et 20 % des neurones cornéens peptidergiques (SP/CGRP) (De Felipe and Belmonte, 1999). Notons que ce modèle animal est utilisé pour tester les capacités thérapeutiques des membranes amniotiques (Choi et al., 2011) et des cellules souches mésenchymateuses (Yao and Bai, 2013).

3.4.2. Le modèle de lésions cornéennes par laser

Les lasers utilisés chez l'homme pour la chirurgie réfractive sont également utilisés chez le rongeur pour léser la cornée afin d'étudier les mécanismes de la cicatrisation et de néovascularisation. Ce modèle invasif a permis de mettre en évidence le rôle des MMP dans

les mécanismes de néovascularisation. En effet, il a été montré une expression augmentée des MMP-2, -3, -7, -9, -12 et 14 dans les cornées de rat après lésion (Ye and Azar, 1998; Ye et al., 2000). De façon concordante, les études chez l'homme ont permis de mettre en évidence la surexpression des MMP-2, -3 et -9 après une complication provoquée par une PKR (Gabison et al., 2003). Par ailleurs, ce modèle a permis de mettre en évidence le rôle anti-angiogénique des plasmonogènes et des angiostatines dans la cornée (Gabison et al., 2004).

3.4.3. Le modèle de suture cornéenne

De façon semblable aux modèles de brûlure chimique, le modèle de suture de la cornée est essentiellement utilisé pour étudier les mécanismes angiogéniques et lymphangiogéniques. En effet, ce modèle consiste à placer un ou plusieurs points de suture au niveau de la cornée. Le corps étranger va induire une inflammation rapide, induisant également l'apparition de néo-vaisseaux (Figure 23). L'étude de ce modèle a permis de mettre en évidence l'implication la voie du VEGF et de ses récepteurs VEGFR-1 et VEGFR-2 (Vascular endothelial growth factor receptor 1-2) dans les mécanismes de néovascularisation de la cornée (Bock et al., 2013).

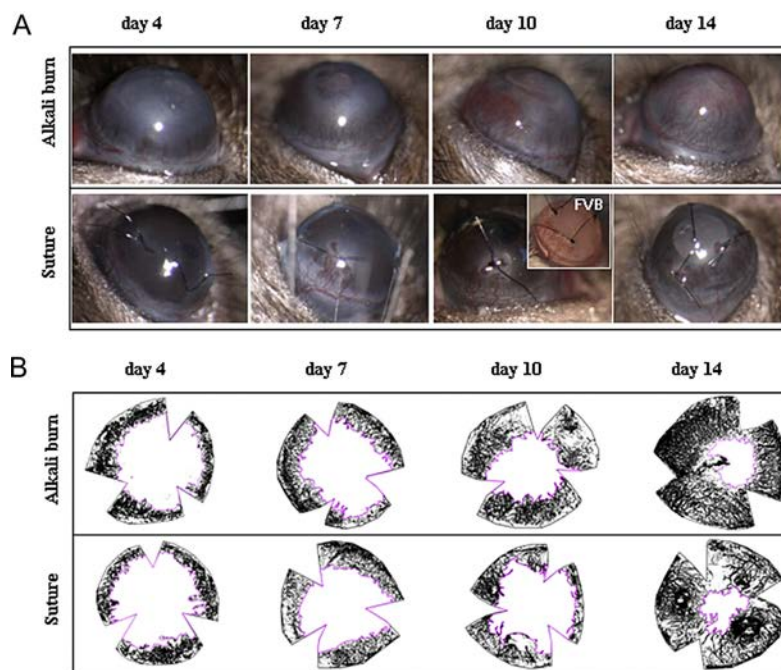


Figure 23. Suivi de la néovascularisation cornéenne dans le modèle animal de brûlure à la soude et dans un modèle suture. A. Atteintes oculaires consécutives à une brûlure à la soude et lors de la pose de sutures dans la cornée centrale. Les images montrent la progression des vaisseaux sanguins dans les deux modèles. **B.** Schéma représentatifs d'une cornée à plat marquée par l'anticorps CD31 révélant les vaisseaux sanguins cornéens au cours du temps dans les deux modèles. Tiré de Giacomini et al., 2014.

3.4.3. Les modèles par activation du récepteur TRPV1

La capsaïcine et l'allyl isothiocyanate (agent irritant de l'huile de moutarde) sont souvent utilisés pour induire des phénomènes nociceptifs. En effet, ces molécules activent principalement les récepteurs TRPV1 présents dans les nerfs cornéens et les cellules épithéliales cornéennes. L'activation de ce récepteur a un effet pro-nociceptif et un effet pro-inflammatoire. L'application de la capsaïcine induit immédiatement des clignements très rapides, accompagnés de mouvements de frottement de la patte sur l'œil traité. Même après rinçage, l'animal garde l'œil fermé pendant plusieurs minutes, avec des mouvements de frottements occasionnels (de Castro et al., 1998). Il a été montré que la capsaïcine augmente l'activation des récepteurs polymodaux mais n'a aucun effet sur les récepteurs mécaniques de la cornée (Brock et al., 1998). En outre, une étude portant sur des souris génétiquement invalidées pour le TRPV1 a confirmé que les réactions de clignements induits par la capsaïcine étaient bien dues à l'activation de ce récepteur (Neubert et al., 2008).

Au niveau cellulaire, l'activation du récepteur TRPV1 provoque une libération de molécules pro-inflammatoires (IL-6, IL-8) via l'activation de la voie des MAPKs (Mitogen-activated protein kinase) dans les cellules épithéliales cornéennes (Zhang et al., 2007). De plus, il a été montré que l'altération tissulaire induite par une brûlure au NaOH était moins importante chez les souris KO (Knock Out) TRPV1. En effet, l'absence de ce récepteur diminue l'infiltration de cellules inflammatoires dans la cornée corrélée à une diminution de marqueurs pro-inflammatoires tels que IL-6 et CCL2 (Okada et al., 2011).

A l'instar des modèles de brûlures chimiques et de sutures, l'activation des nocicepteurs cornéens par la capsaïcine ou l'allyl isothiocyanate a principalement été utilisée pour étudier la distribution des neurones activés (c-Fos positifs) dans le tronc cérébral (Bereiter et al., 1994; Strassman and Vos, 1993) (Voir paragraphe 2.2.1). C'est notamment par l'application sur la cornée d'huile de moutarde concentrée que le groupe de David Bereiter a montré qu'une douleur cornéenne produit un stress aigu chez l'animal qui est corrélé à une activation de l'axe cortico-surrénalien (Bereiter et al., 1996, 1994; Lu et al., 1993). Ce modèle animal a également été utilisé pour déterminer les effets analgésiques de certaines drogues inhibant les flux calciques telles que le diltiazem, la nifédipine et le verapamil (Gonzalez et al., 1993) ainsi que certains ligands morphiniques (Wenk and Honda, 2003).

3.4.4. Les modèles précliniques de SSO

Plusieurs modèles animaux ont été développés pour mieux comprendre la complexité des mécanismes physiopathologiques impliqués dans le SSO chez l'homme.

3.4.4.1. La scopolamine

La scopolamine est une molécule chimique de la famille des alcaloïdes. Elle joue le rôle d'antagoniste compétitif des sous-unités muscariniques des récepteurs à l'acétylcholine. Au niveau du système nerveux périphérique, la scopolamine bloque principalement les voies parasympathiques. Cette molécule est utilisée pour inhiber la sécrétion des larmes par les glandes lacrymales. Cependant, au regard des études publiées dans la littérature, il semblerait que l'utilisation seule de scopolamine ne suffise pas à provoquer un SSO sévère. En effet, en plus du traitement, les animaux doivent être placés sous atmosphère à flux d'air continu et contrôlé en hygrométrie pour accentuer le phénotype de SSO (Chen et al., 2013b; Dursun et al., 2002). La scopolamine peut être soit injectée par voie sous cutanée de façon journalière, soit diffusée en continu par un système de patch (Dursun et al., 2002) ou de pompe osmotique insérée sous la peau (Viau et al., 2008). Ainsi, Viau et collaborateurs décrivent chez le rat une augmentation du marquage à la fluorescéine de la cornée associée à une kératite et une augmentation de cytokines pro-inflammatoires telles que TNF- α , IL-1 β , et IL-6 dans les glandes lacrymales à 28 jours (Figure 24). Parallèlement, le groupe de Pfulgfelder montre que les animaux traités à la scopolamine présentent une augmentation d'expression des gènes codant pour le TGF- β 1/2 (Transforming growth factor beta 1/2), IL-6, IL-23, IL-23R, IL-17R, IL-17A, CCL20 et MMP-9 dans la cornée et la conjonctive (De Paiva et al., 2009). En outre, il a été montré que IL-17R et IL-17A sont des gènes principalement exprimés par les lymphocytes T-17 (une sous-classe de lymphocytes CD4 positifs impliqués dans les mécanismes d'auto-immunité) et pourraient jouer un rôle important dans les syndromes de Gougerot-Sjögren (De Paiva et al., 2009). Bien que ce modèle mime la pathologie du SSO, aucune donnée n'a été publiée sur une potentielle atteinte du GT ou du CST.

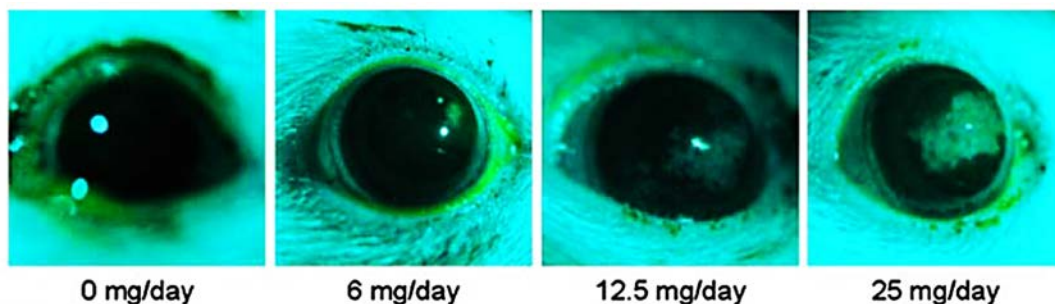


Figure 24. Analyse de la surface oculaire dans un modèle murin de sécheresse induit par la scopolamine. Evolution de l'atteinte de la surface oculaire (test de la fluorescéine en lampe à fente) en fonction des doses de scopolamine administrées aux animaux. Photos prises après 28 jours de traitement. Tiré de Viau et al., 2008.

3.4.4.2. Excision des glandes lacrymales

Une première étude réalisée chez le chien a montré que l'excision de la glande accessoire (ou glande de Leiber) entraîne l'apparition de kératoconjonctivite sèche, corrélée avec une diminution de la production de larmes (Coassin et al., 2005). En 2007, une autre étude réalisée chez le rat pendant 8 semaines a montré que l'excision de la glande lacrymale principale induit une diminution de la sécrétion de larmes (Nemet et al., 2007). Ce n'est que récemment qu'a été publiée une étude portant sur la production de larmes, l'altération de la surface oculaire et l'analyses de marqueurs moléculaires dans la cornée de ce modèle. Les travaux de Réza Dana ont montré que l'excision de la glande lacrymale principale extra-orbitaire chez la souris induit une diminution de la production de larmes corrélée à une altération de la surface oculaire et provoque une augmentation de marqueurs pro-inflammatoire tels que l'IL-1 β , le TNF- α et la MMP-9. Ces observations sont corrélées à une infiltration de cellules immunitaires (lymphocyte T helper) au niveau de la conjonctive et des ganglions lymphatiques oculaires (Stevenson et al., 2014).

Récemment les études comportementales montrent que l'excision des glandes lacrymales (principales et accessoires) induit une hypersensibilité mécanique et une augmentation spontanée du nombre et du temps de clignement de l'œil ipsilatéral (wiping test avec une solution saline hypertonique à 5,0 M) sur une période de 8 semaines (Meng et al., 2015). De façon intéressante, l'utilisation de la morphine réduit significativement la réponse nociceptive induit par la solution saline hypertonique chez les animaux atteints de sécheresse oculaire (Meng et al., 2015).

3.4.4.3. Le chlorure de Benzalkonium (BAC)

Le BAC est un des conservateurs les plus utilisés dans les solutions ophtalmiques. C'est un ammonium quaternaire cationique qui agit sur la surface des membranes bactériennes et les dissout par son action détergente. Cependant, le BAC semble détériorer aussi le tissu cornéen. En effet, des travaux pionniers du professeur Christophe Baudouin ont montré que le BAC est une substance toxique pour les cellules épithéliales et conjonctivales de l'œil, en favorisant l'apparition de SSO (Baudouin et al., 2010). En outre, ces études ont montré de grandes différences dans les collyres contenant ou non le conservateur sur l'état inflammatoire de la chambre antérieure de l'œil (Baudouin, 2008; Liang et al., 2008a, 2008b). Grâce à ces travaux, les médicaments contenant ce type de conservateur ont été récemment reconnus comme un risque potentiel du SSO. Ainsi le développement de collyre sans conservateur a grandement amélioré le confort des patients.

Sur la base de ces résultats, d'autres groupes de recherche ont utilisé ce conservateur pour induire un syndrome sec chez le lapin et la souris. Chez le rongeur, cinq jours d'instillation de BAC à de forte dose (0.1-0.2%) provoque une destruction tissulaire de l'épithélium de la cornée et de la conjonctive, corrélée à une nette diminution de production de larmes (Lin et al., 2011; Xiong et al., 2008). Par ailleurs, une instillation pendant sept jours de BAC induit une apoptose des cellules épithéliales cornéennes, une infiltration de cellules immunitaires associées à une augmentation des ARNm codant le TNF- α (Lin et al., 2011). Les études en microscopie confocale *in vivo* de la cornée chez le rongeur instillé par du BAC montrent une altération de l'épithélium et du stroma, mais qui ne semble pas atteindre l'endothélium (Chen et al., 2011; Liang et al., 2008a). Par ailleurs, des études réalisées chez le lapin ont montré que l'instillation répétée toutes les 5 min pendant 15 min de BAC induit une infiltration de cellules immunitaires CD45 positives dans la cornée et une augmentation de l'apoptose des cellules de la conjonctive et du limbe (Liang et al., 2008b). De plus, des études *in vitro* ont révélé que le BAC empêche la cicatrisation de l'épithélium (Liang et al., 2012). Chez l'homme, le BAC stimule la surexpression de marqueurs de l'inflammation dans l'épithélium cornéen telles que l'IL-6, IL-8 et l'IL-10 (Baudouin et al., 2010).

Récemment le groupe de Sandeep Jain a étudié la toxicité du BAC sur les nerfs cornéens des souris transgéniques (Thy1-GFP). Ces souris expriment spécifiquement la GFP dans les nerfs ce qui permet de visualiser les nerfs de la cornée en examen à lampe à fente. Les auteurs ont donc pu suivre, l'évolution de l'ensemble des nerfs cornéens pendant un traitement au BAC durant 7 jours. Les résultats montrent qu'un traitement au BAC à 0.1% provoque une forte diminution de l'arborescence des nerfs cornéens après seulement 7 jours de traitement (Sarkar et al., 2012).

L'ensemble de ces données démontre que le BAC induit non seulement une inflammation importante mais également un effet neurotoxique sur les nerfs cornéens et participent tous deux à l'apparition du SSO (**Figure 25**).

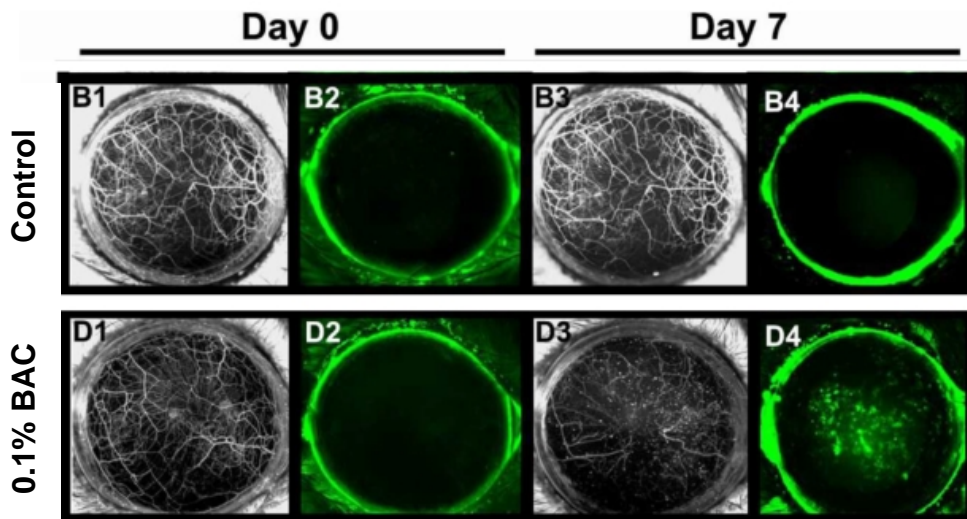


Figure 25. Effet d'un traitement chronique de BAC sur l'épithélium et les nerfs cornéens chez la souris Thy1-GFP. Suivi de la morphologie et de la quantité des nerfs cornéens entre un animal contrôle et traité au BAC pendant 7 jours. Le BAC a un effet neurotoxique sévère et induit de nombreuses lésions de la cornée. Adapté de Sarkar et al., 2012.

3.4.4.4. Le modèle de suture du nerf ciliaire long

Récemment une étude montre que la lésion du nerf ciliaire long, nerf responsable de l'innervation de la cornée induit une sécheresse oculaire provoquée par une perte des nerfs cornéens. Ce modèle présente l'avantage d'induire une sécheresse sans utiliser d'agent chimique ou pharmacologique (Yamaguchi et al., 2013). Par ailleurs le modèle montre que la perte de l'innervation cornéenne induit également dans certains cas une irrégularité de la surface oculaire et une néovascularisation (Yamaguchi et al., 2013).

4 - Neuro-inflammation périphérique et centrale dans les modèles de douleur trigémínée

Outre la douleur aiguë que l'on perçoit lors d'une lésion de la cornée, le problème majeur reste les mécanismes de chronicisation, c'est-à-dire les mécanismes menant à la douleur neuropathique cornéenne (Rosenthal and Borsook, 2015). De nombreux processus cellulaires et moléculaires sont à l'origine de ce phénomène. Il est classiquement décrit une sensibilisation périphérique des nocicepteurs et une sensibilisation centrale de la douleur qui sont d'origines inflammatoires.

Aujourd'hui, nous savons que les cellules non neuronales jouent un rôle tout aussi important dans le développement de cette hypersensibilité et de la mise en place des phénomènes de chronicisation de la douleur. En effet, le développement de la douleur neuropathique implique la sensibilisation des neurones sensoriels primaires, l'activation des cellules satellites et immunitaires en périphérie. Au niveau central, ce processus s'appuie sur la sensibilisation des neurones secondaires et l'activation des cellules microgliales et astrocytaires (Scholz and Woolf, 2007). La douleur neuropathique est maintenant considérée comme un trouble neuro-inflammatoire. Les mécanismes de la neuro-inflammation ont largement été rapportés dans les modèles de ligature du nerf sciatique, mais comparativement, peu de données sont disponibles dans le domaine de la douleur neuropathique trigémínée.

Afin d'étudier la neuro-inflammation périphérique ou centrale consécutive à une douleur trigémínée, divers modèles précliniques visant à léser les différentes branches du GT ont été développés. Les deux principaux modèles de lésion de la branche maxillaire (V2) sont, le modèle de constriction chronique et le modèle de ligature partielle du nerf infra-orbitaire. Pour l'étude de la lésion de la branche mandibulaire (V3), il est souvent utilisé le modèle d'infection de l'articulation temporo-mandibulaire ou le modèle de section du nerf alvéolaire inférieur et mentonnier (V3) (Fried et al., 2001). Ces modèles induisent une allodynie mécanique de la face souvent évaluée par la méthode de Von Frey. Pour les modèles de lésion de la branche ophtalmique (V1) une étude récente vient de publier la ligature du nerfs ciliaire long qui provoquent une perte de l'innervation de la cornée (Yamaguchi et al., 2013). Plus classiquement, les modèles d'altérations des nerfs cornéens sont les modèles de brûlure la cornée par le NaOH ou l'inoculation de virus HSV-1 (Herpes simplex virus type 1) (**Figure 26**). Dans ce chapitre, nous décrirons ci-après les réactions neuro-inflammatoires périphériques (GT) et centrales (CST) qui s'opèrent après lésions du GT.

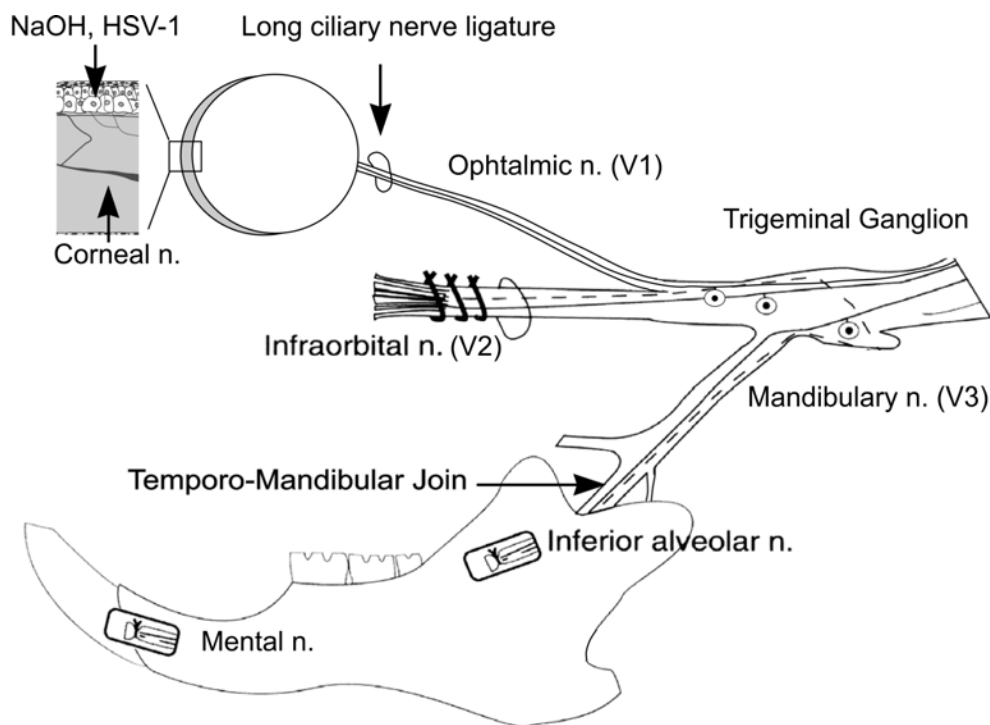


Figure 26. Schéma des principaux modèles précliniques d'atteinte des branches V1, V2 et V3 douleur orofaciale. Illustration des différentes lésions réalisées sur les branches maxillaires et mandibulaires du GT dans l'étude des douleurs orofaciales. Deux modèles animaux de lésions de la branche maxillaire (V2) sont représentés, le modèle de constriction chronique et le modèle de ligature partielle du nerf infra-orbitaire (NIO). Deux modèles de lésions de la branche mandibulaire (V3) : le modèle d'infection de l'articulation temporo-mandibulaire ou le modèle de section du nerf alvéolaire et mentonnier (V3). Le modèle de ligature du nerf ciliaire long et l'instillation de NaOH ou infection de HSV-1 font partie des rares modèles utilisés pour léser les nerfs cornéens. Tiré et adapté de Fried et al., 2001.

4.1. Réactions neuro-inflammatoires dans le GT

Une atteinte des branches maxillaire et mandibulaire induit des réactions inflammatoires dans le GT qui sont à l'origine de la sensibilisation des neurones primaires trigéminalisés.

4.1.1. Infiltration immunitaire

Dans la littérature, plusieurs travaux ont porté sur l'infiltration des cellules immunitaires dans le GT à la suite de lésion au niveau des branches sensibles.

Notamment la lésion de la branche maxillaire (V2) induite par lésion du NIO conduit à une infiltration de cellules immunes dans le GT. Donegan et collaborateurs ont révélé que les cellules infiltrées expriment les marqueurs caractéristiques des macrophages tels que CD45 et CD163. La cinétique des expériences montre que l'infiltration est modérée après 24 et 48h post chirurgie, maximale à 4 jours, et persiste jusqu'à 15 jours. De façon intéressante, l'infiltrat cellulaire est localisé autour des neurones dans la partie maxillaire du GT (Donegan

et al., 2013). De façon corrélée à l'infiltration de cellules immunes dans le GT, une augmentation des ARN messagers de marqueurs pro-inflammatoires tels que l'IL-6, l'IL-1 β et GFAP (Glial fibrillary acidic protein) a été rapportée (Dauvergne et al., 2013; Latrémolière et al., 2008), CCL2, ITGAM (Intégrine α M) (Dauvergne et al., 2013) et OX-42 (Latrémolière et al., 2008). L'augmentation de ces marqueurs pro-inflammatoires est maximale entre 7 et 14 jours après la chirurgie (Dauvergne et al., 2013; Latrémolière et al., 2008).

L'altération de la branche mandibulaire (V3) provoquée par l'infection de l'articulation temporo-mandibulaire par l'injection d'adjuvant complet de Freund (CFA : complete freund adjuvant, mélange lipidique antigénique) entraîne une augmentation du nombre de cellules ED1 positives (marqueur de macrophage, homologue de murin de CD68) dans l'ensemble du GT (Damoiseaux et al., 1994). Cependant il n'y a pas de différence dans le nombre de cellules Iba1 positives (Ionized calcium binding adaptor molecule 1) présentes dans les GTs contrôles et lésés. Par ailleurs, l'inflammation de l'articulation temporo-mandibulaire induit une réaction inflammatoire au sein du GT qui se caractérise par l'expression accrue d'IL-1 β , l'IL-6 et de TNF- α , ainsi que l'expression des peptides pro-nociceptifs tels que CGRP et NGF (Nerve growth factor) (Spears et al., 2005).

Plus spécifiquement lors d'une lésion cornéenne impliquant la branche ophtalmique (V1), les modèles de kératite herpétique cornéenne sont caractérisés par une infiltration de cellules Iba1 positives dans le GT 5 jours après l'infection de virus HSV-1 (Mori et al., 2003). Dans la région ophtalmique du GT, les neurones infectés sont très spécifiquement entourés par des cellules Iba1 positives. Ces données anatomiques sont positivement corrélées avec une augmentation d'expression du TNF- α et du bFGF (basic Fibroblast growth factor) dans le GT (Mori et al., 2003).

A ce jour, une seule étude a caractérisé la réaction inflammatoire du GT à la suite d'une douleur cornéenne. L'étude de Ferrari et collègues montre qu'une brûlure cornéenne induite par de la soude provoque également une infiltration cellulaire associée à une surexpression de marqueurs pro-inflammatoires tels que TNF- α et IL-1 β dans le GT (Ferrari et al., 2014). En effet, les auteurs montrent un infiltrat cellulaire CD45 positif dans la partie rostral du GT, au niveau de la division V1/V2. Plus précisément, les cellules infiltrées sont majoritairement de type macrophage M2 anti-inflammatoire que M1 pro-inflammatoire (Ferrari et al., 2014).

4.1.2. Activation des cellules satellites

L'activation des cellules satellites dans les ganglions sensoriels joue un rôle important dans la modulation de la douleur (Scholz and Woolf, 2007; Takeda et al., 2009). En effet, des études

récentes suggèrent que les cellules satellites activées dans les modèles de douleurs pourraient jouer un rôle important dans les mécanismes de chronicisation de la douleur (Dublin and Hanani, 2007; Takeda et al., 2009). Certains travaux ont pu mettre en évidence les conséquences de l'activation des cellules satellites dans la douleur orofaciale.

Les cellules satellites sont les cellules gliales les plus représentées dans le système nerveux périphérique (Hanani, 2005). Elles sont présentes dans les GRDs (ganglions de la racine dorsale), le GT, et dans les ganglions sympathiques et parasympathiques (Ji et al., 2013) et expriment les marqueurs GFAP, S100 β (S100 protein subunit beta) et la glutamine synthétase (GS). Les cellules satellites entourent les neurones sensoriels primaires en formant des « gap junctions » ou « jonctions perméables » avec les neurones (Hanani, 2005) et jouent un rôle dans le microenvironnement des neurones sensoriels. En effet, ces cellules sont impliquées dans l'échange de certaines molécules comme l'ATP, le calcium ou le potassium et régulent donc directement les seuils d'activation des neurones sensoriels primaires. Leur activation se caractérise par une augmentation de l'immunomarquage GFAP ou GS et par la quantification de protéines impliquées dans la régulation de l'homéostasie intercellulaire entre les neurones et les cellules satellites (Figure 27).

En effet, les études montrent que la lésion du NIO par constriction chronique provoque une activation des cellules satellites observée par l'augmentation du marquage GFAP autour des neurones trigéminés de la division maxillaire (Donegan et al., 2013; Xu et al., 2008). L'activation des cellules satellites module le niveau extracellulaire de potassium autour des neurones sensoriels du trijumeau, et modifie leur niveau d'excitabilité. L'activation des cellules satellites dans le GT induit des changements d'expressions des canaux potassiques tels que SK3 (small conductance calcium-activated potassium channel 3), Kir4.1 (inwardly rectifying potassium channel 4.1), en lien avec le comportement douloureux de l'animal (Vit et al., 2006). Par ailleurs, une étude d'inhibition des protéines de transport intercellulaire des cellules satellites (connexine 43 et GS) diminue drastiquement la réponse nociceptive dans le modèle ION-CCI (Jasmin et al., 2010).

Par ailleurs, la constriction chronique du NIO induit une prolifération des cellules satellites qui peuvent exprimer des marqueurs de cellules immunes tels que CD45 et CD163 (Donegan et al., 2013). Ce phénomène de prolifération de cellules satellite a d'ailleurs été observé après une lésion du nerf sciatique au sein du ganglion périphérique (Jasmin et al., 2010; Vit et al., 2006).

De plus il a été montré que l'activation des cellules satellites par l'injection de CFA dans le museau provoque l'expression des cytokines pro-inflammatoires. En effet, les cellules

satellites activées produisent l'IL-1 β tandis que les neurones sensoriels du GT expriment le récepteur IL1-R (Takeda et al., 2007; Zhao et al., 2015). L'activation neuronale de l'IL1R induit une sensibilisation des neurones du GT associée à une hyperalgie de la face (Takeda et al., 2007; Zhao et al., 2015). L'injection d'un antagoniste du récepteur de l'IL-1 β diminue l'activation des neurones trigéminalés et la douleur faciale (Takeda et al., 2007; Zhao et al., 2015).

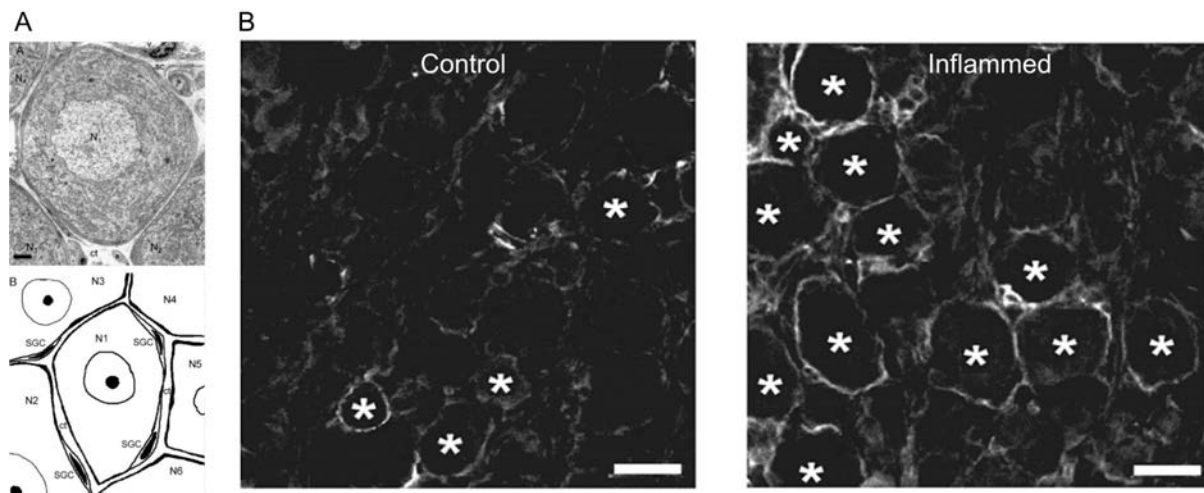


Figure 27. Activation des cellules satellites lors d'une inflammation du GT de rat. A. Illustration des cellules satellites entourant les neurones sensoriels primaires du GT. B. Immunomarquage GFAP dans le GT avant (contrôle) et après injection de CFA (inflamed) au niveau de la face. Les images montrent une augmentation de l'activation des cellules satellites autour des neurones du GT (astérisque) chez les rats injectés au CFA. Adapté de Takeda et al., 2007.

4.1.3. Activation des neurones sensoriels primaires du GT

Les cytokines pro-inflammatoires libérées par les cellules immunitaires et les cellules satellites jouent un rôle important dans l'activation et la sensibilisation des nocicepteurs du GT. En effet, les neurones sensoriels primaires du GT expriment par exemple l'IL-1R (Takeda et al., 2007; Zhao et al., 2015) et le TNF-R1 (Bowen et al., 2006) les récepteurs respectif de l'IL1 β et du TNF- α . L'activation de ces récepteurs induit la libération de neuropeptides tels le CGRP (Bowen et al., 2006; Capuano et al., 2009; Neeb et al., 2011) ou le BDNF (Brain-derived neurotrophic factor) qui par leurs effets autocrines sensibilisent les potentiels d'actions des neurones du GT (Balkowiec-Iskra et al., 2011). Par ailleurs, les études *in vitro* de neurones de GT montrent que lors d'une stimulation préalable des nocicepteurs par la capsaïcine, le TNF- α potentialise les neurones sensoriels du GT *via* la sensibilisation du canal TRPV1 (Khan et al., 2008). Dans le cas de douleur trigéminalée, cette activation/sensibilisation neuronale se caractérise par l'expression de certains marqueurs

comme l'expression de facteurs de transcription tels ATF3 (Activating transcription factor 3) ou c-Fos ou encore l'expression de voies de signalisation comme la voie des MAPKs.

4.1.3.1. ATF3

La protéine ATF3 est un facteur de transcription possédant un domaine leucine zipper liant l'ADN. ATF3 se dimérise avec CREB (cAMP responsive element-binding), un facteur de transcription sensible à la voie de l'AMPc (Adénosine monophosphate cyclique) et de la PKA (Protéine kinase A). ATF3 est un gène de réponse qui participe au processus cellulaire d'adaptation aux changements extra et/ou intracellulaires. Il transforme les signaux provenant de nombreux récepteurs pour activer ou réprimer l'expression de gènes. Cependant, la liste des gènes cibles d'ATF3 diffèrent en fonction du type cellulaire étudié car il peut se dimériser avec différents partenaires tels qu'ATF2 (Activating transcription factor 2) et c-Jun (Thompson et al., 2009).

Dans la douleur, ATF3 est fortement exprimé dans les neurones sensoriels primaires du GRD dans les modèles de lésions de nerf périphérique (Kataoka et al., 2007; Lindå et al., 2011; Shortland et al., 2006; Tsujino et al., 2000). Par ailleurs, les études montrent également que l'expression d'ATF3 dans les neurones du GRD serait nécessaire pour induire des mécanismes de régénération axonale (Seijffers et al., 2006). **ATF3 est à ce jour utilisé comme le marqueur de référence pour étudier la souffrance neuronale** dans les modèles de douleur ou de neuro-dégénérescence (Lindå et al., 2011; Shortland et al., 2006; Tsujino et al., 2000).

Les modèles d'atteintes des nerfs trijumeaux ont permis de mettre en évidence des processus d'activation et de souffrance neuronale dans les neurones sensoriels du GT. Lors d'une atteinte du NIO, il se produit une augmentation du facteur de transcription ATF3 dans les neurones primaires du GT tant au niveau de l'ARNm qu'au niveau de la protéine (Dauvergne et al., 2013; Donegan et al., 2013; Latrémolière et al., 2008; Michot et al., 2012, 2015; Xu et al., 2008). Des résultats similaires ont été rapportés suite à une lésion du nerf mentonnier et alvéolaire impliquant la branche mandibulaire (Zhang et al., 2012). De façon intéressante, ces études montrent que les neurones en souffrance exprimant le marqueur ATF3 sont précisément localisés dans les territoires innervés par les branches mandibulaire et maxillaire du GT, respectant une somatotopie bien spécifique (Figure 28).

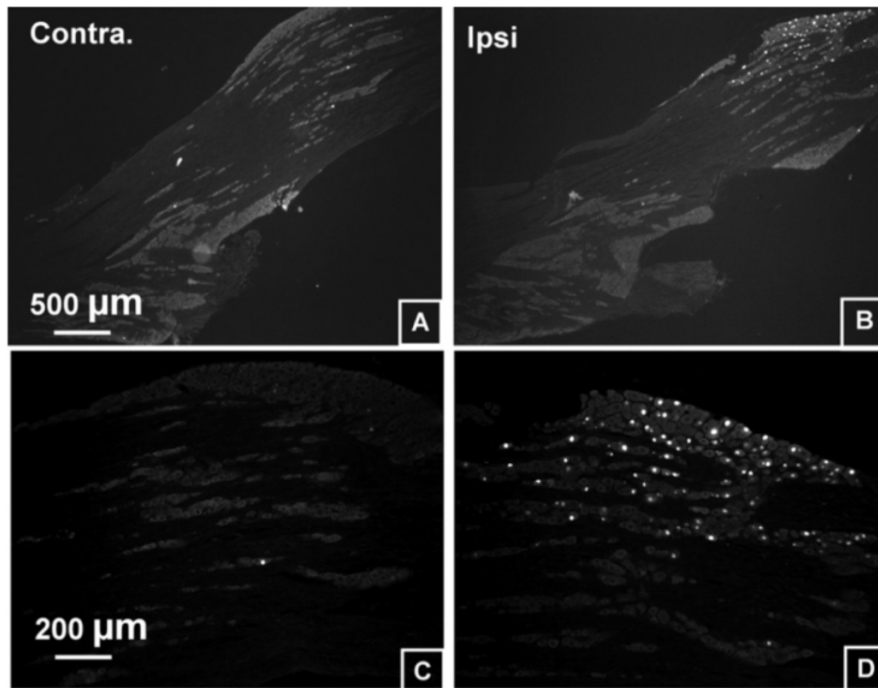


Figure 28. Localisation régionalisée d'ATF3 dans les neurones sensoriels primaires du GT après lésion du NIO. La lésion de la branche maxillaire du trijumeau induit l'expression du marqueur de souffrance neuronale ATF3 (hybridation *in situ*) dans la subdivision maxillaire du GT. Tiré de Xu et al., 2008.

4.1.3.2. c-Fos

c-Fos est une protéine possédant un domaine leucine zipper liant l'ADN. c-Fos s'hétérodimérise avec c-Jun pour former le complexe de transcription AP-1 (Activator Protein 1). c-fos est un proto-oncogène dérivé du rétrovirus v-Fos, exprimé dans de nombreux cancers. c-Fos est une protéine inductible qui est souvent utilisée pour identifier les neurones sensoriels primaires et secondaires, répondant aux stimulations nociceptives dans les modèles de douleurs (Bullitt, 1990; Harris, 1998). En effet, c-fos s'exprime rapidement dans les noyaux des neurones après l'induction d'un potentiel d'action (Dragunow and Faull, 1989). L'ARNm de c-fos augmente quelques minutes après la dépolarisation et la protéine s'accumule dans le noyau entre 30 et 90 min (Kovács, 2008). Par ailleurs, il a été montré que l'intensité du marquage nucléaire de c-Fos dans les neurones primaires ou secondaires est corrélée avec le niveau d'activation des neurones. Bien que l'activation de c-Fos ait été décrite dans les neurones trigéminalisés en culture (Yang et al., 2014), aucune donnée ne relate son activation neuronale dans le GT à la suite de douleur trigéminalisée.

4.1.3.3. MAPKs (Mitogen-activated protein kinases)

La famille des MAPKs est constituée de trois protéines majeures : ERK, p38 et JNK « c-JUN N-terminal Kinase » qui sont exprimées par les neurones sensoriels primaires et participent à

la modulation de l'information nociceptive (Ji and Suter, 2007; Ji et al., 2009; Obata et al., 2004). En effet il a été montré que l'activation de ces voies dans les neurones sensoriels primaires est impliquée dans l'allodynie mécaniques ou l'hyperalgie thermique dans les modèles de douleur périphérique (Ji et al., 2002; Schafers et al., 2003). L'activation des voies de signalisation MAPKs se traduit par la phosphorylation respective des protéines p-ERK, p-p38 et p-JNK.

Récemment, une étude montre que la constriction chronique du NIO induit une forte expression des MAPKs (p-ERK, p-p38 et p-JNK) dans les neurones sensoriels du GT. En effet, l'injection ciblée dans le nerfs infra-orbitaire d'agents pharmacologiques tels que l'U0126, SB203580 et SP600125 (antagonistes respectifs de ERK1/2, p38 et JNK) diminue fortement l'allodynie mécaniques en lien avec la diminution d'expression des MAPKs dans le GT (Liu et al., 2014). Les études de culture organotypique de neurones du GT montrent que cette activation des voies MAPKs peut provenir de la libération neuronale de CGRP qui stimule l'expression de cytokine pro-inflammatoires (IL-6, TNF- α) qui vont, elles même, réguler l'expression de p-ERK, p-P38 et p-JNK (Bowen et al., 2006; Kristiansen and Edvinsson, 2010).

Dans l'ensemble peu de données relatent l'activation des MAPKs dans les neurones primaires du GT dans les modèles de douleur trigémينية. Il semble que cette activation soit plus largement décrite dans les neurones secondaires du CST (voir partie 4.3).

Peu d'études se sont intéressées à la réponse des neurones cornéens au sein du GT après une lésion cornéenne. Une seule étude a montré qu'une brûlure de la cornée à la soude induit l'expression du facteur de transcription c-Jun dans les neurones cornéens identifiés par un traçage rétrograde, et une augmentation du marqueur de la calbindine (De Felipe and Belmonte, 1999). Plus précisément, l'induction nociceptive provoque l'activation de la voie c-Jun dans 50% de la population de neurones cornéens incluant en grande majorité les neurones myélinisés et, 20 % des neurones cornéens peptidergiques (SP/CGRP) (De Felipe and Belmonte, 1999).

4.2. Réactions neuro-inflammatoires au niveau du CST

Comme nous venons de le voir, la lésion d'une des branches du GT induit une infiltration de cellules immunes au niveau du ganglion, cependant les études montrent aussi une activation des cellules gliales au niveau des relais centraux de la douleur qui se localisent dans le CST.

Ces cellules vont alors jouer un rôle pro-inflammatoire ou anti-inflammatoire en fonction de la lésion subie et libérer des médiateurs de l'inflammation et des molécules pro-nociceptives. Plusieurs travaux ont étudié l'activation microgliale et astrocytaire, témoins d'une sensibilisation centrale à la suite de lésion de la branche maxillaire ou mandibulaire du GT. Au niveau du tronc cérébral, les processus neuro-inflammatoires induits par une douleur oculaire sont à ce jour inconnus.

4.2.1. Activation des cellules gliales lors de douleurs trigéminées

4.2.1.1. Les microglies

Les cellules microgliales jouent un rôle clé dans la régulation des phénomènes d'hyperalgies et dans le maintien la douleur. En effet, de nombreuses études ont montré que leur inhibition par l'utilisation de minocycline permet de réduire l'hyperalgie ou l'allodynie mécanique dans les modèles de ligature du nerf sciatique ou lors de lésion des nerfs maxillaire ou mandibulaire (Han et al., 2012; Kazuhide and Makoto, 2009; Latrémolière et al., 2008; Ma et al., 2012; Piao et al., 2006; Tsuda et al., 2013). Les cellules microgliales représentent entre 10 et 15% des cellules composants le cerveau (Lawson et al., 1992). Il a longtemps été pensé que les cellules microgliales avaient pour origine les précurseurs myéloïdes qui migrent de la moelle osseuse vers le SNC pendant le développement embryonnaire (Ginhoux et al., 2013). Dorénavant nous savons qu'elles proviennent du sac vitellin embryonnaire (Prinz and Priller, 2014).

La microglie est une cellule possédant de nombreuses ramifications qui lui permettent de percevoir les modifications chimiques de son environnement. Elle joue un véritable rôle de sentinelle du SNC (cerveau, moelle épinière et œil), impliquée dans le maintien de son intégrité (Hanisch and Kettenmann, 2007). Lors de la lésion d'un nerf périphérique la microglie passe d'un état « quiescent » à un état « activé ». La microglie subit alors des changements morphologiques importants. Elle prend une forme dite amiboïde qui se caractérise par une diminution de ses ramifications et un épaississement du corps cellulaire. Sous cette forme, les microglies sont capables de phagocyter des débris cellulaires ou des cellules en apoptose. Afin de quantifier et de qualifier ces changements de forme, plusieurs marqueurs sont utilisés tels que Iba1 (protéine liant le calcium), OX-42, ITGAM, ou l'IB4 (Isolectine B4) (Blackbeard et al., 2007; Kettenmann et al., 2011). A noter que ces protéines ne sont pas spécifiques des microglies car elles peuvent être aussi produites par les macrophages (Guillemin and Brew, 2004).

Les travaux de la littérature ont montré que la compression du nerf infra-orbitaire induit une augmentation de cellules microgliales (OX-42 positive) du côté ipsilatéral à la lésion dans l'ensemble du CST (Ma et al., 2012). Cependant, la constriction chronique du NIO et l'infection de la branche mandibulaire par une injection locale de CFA sont caractérisées par une forte activation microgliale du côté ipsilatéral du CST, qui s'étend de la partie caudale jusqu'à la première cervicale (Shibuta et al., 2012; Villa et al., 2010) (Figure 29). Cette activation locale est souvent définie sous le terme de réorganisation microgliale.

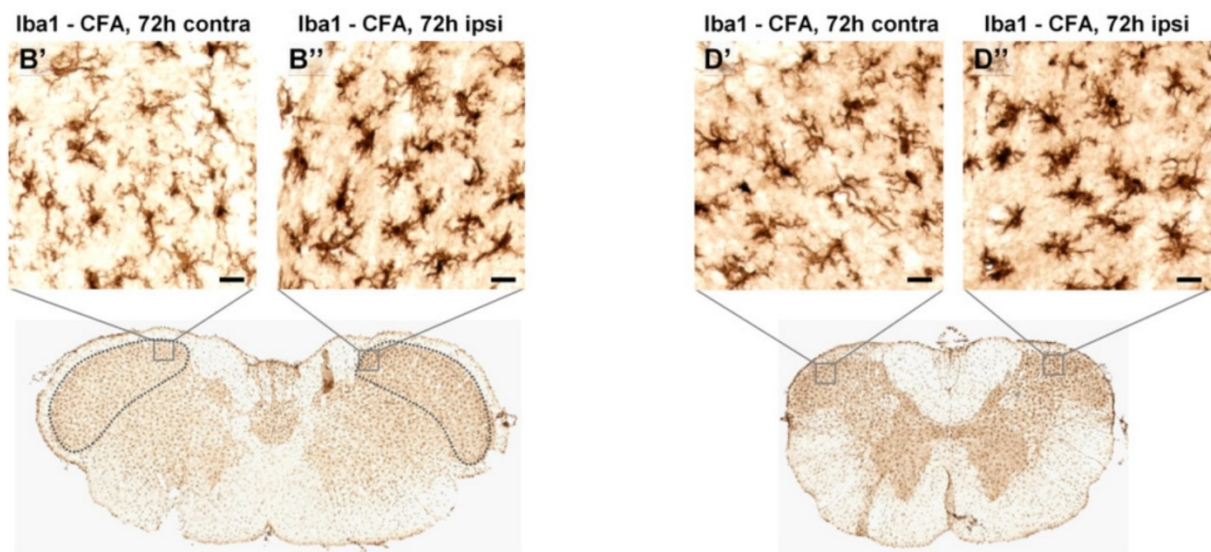


Figure 29. Activation microgliale dans le tronc cérébral à la suite d'une injection de CFA dans la branche mandibulaire. Immunomarquage Iba1 montrant la microglie activée du côté ipsilatéral (ipsi) 72h après l'injection de CFA dans l'articulation temporo-mandibulaire chez le rat. Les microglies se réorganisent dans le CST, de la zone Vi/Vc (à gauche) jusqu'à la première cervicale (à droite). Les microglies activées présentent une forme amiboïde caractérisée par un épaissement du corps cellulaire et une diminution de leurs ramifications. D'après Villa et al., 2010.

Bien que son rôle soit avant tout protecteur en participant aux mécanismes de défense, certaines études ont montré qu'une activation à long terme peut avoir des effets délétères dans le SNC et notamment lors des phénomènes de chronicisation de la douleur (Grace et al., 2014; Milligan et al., 2008; Watkins et al., 2001).

4.2.1.2. Les astrocytes

Les astrocytes sont les cellules les plus abondantes du système nerveux central (Chen and Swanson, 2003). Ils régulent les flux calciques et potassiques au niveau des synapses dans le SNC et sont par conséquent, des régulateurs critiques de l'excitabilité neuronale. Lors de leur activation, on assiste à une dérégulation des canaux potassiques et induit sensibilisation les neurones secondaires (De Leo et al., 2006). Classiquement, l'activation des astrocytes est

caractérisée par une augmentation de l'immunomarquage et de la transcription des marqueurs GFAP ou S100 β . Les astrocytes activés induisent la libération de différentes molécules pro-inflammatoires comme le TNF- α , IL-6, IL-1 β , TGF- β , CCL2 (McMahon et al., 2005). Ces facteurs étant connus pour participer à l'hypersensibilité des neurones secondaires au niveau central.

Dans un modèle de lésion de la branche mandibulaire (section du nerf alvéolaire) il se produit une très forte activation astrocytaire (marquage GFAP augmenté) dans le noyau caudal du CST associée à une allodynie mécanique de la face. L'injection intrathécale de fluoroacétate, (inhibiteur de l'activation astrocytaire) restaure en partie la sensibilité de la face (Okada-Ogawa et al., 2009). De même, lors de la lésion du muscle masséter impliquant la branche mandibulaire les études montrent une forte activation exclusivement astrocytaire dans le CST au cours du temps (de 1 à 14 jours après induction). Dans certains cas, l'activation astrocytaire peut être observé dès 72h après la lésion du GT (Hidaka et al., 2011; Xu et al., 2008) (Figure 30).

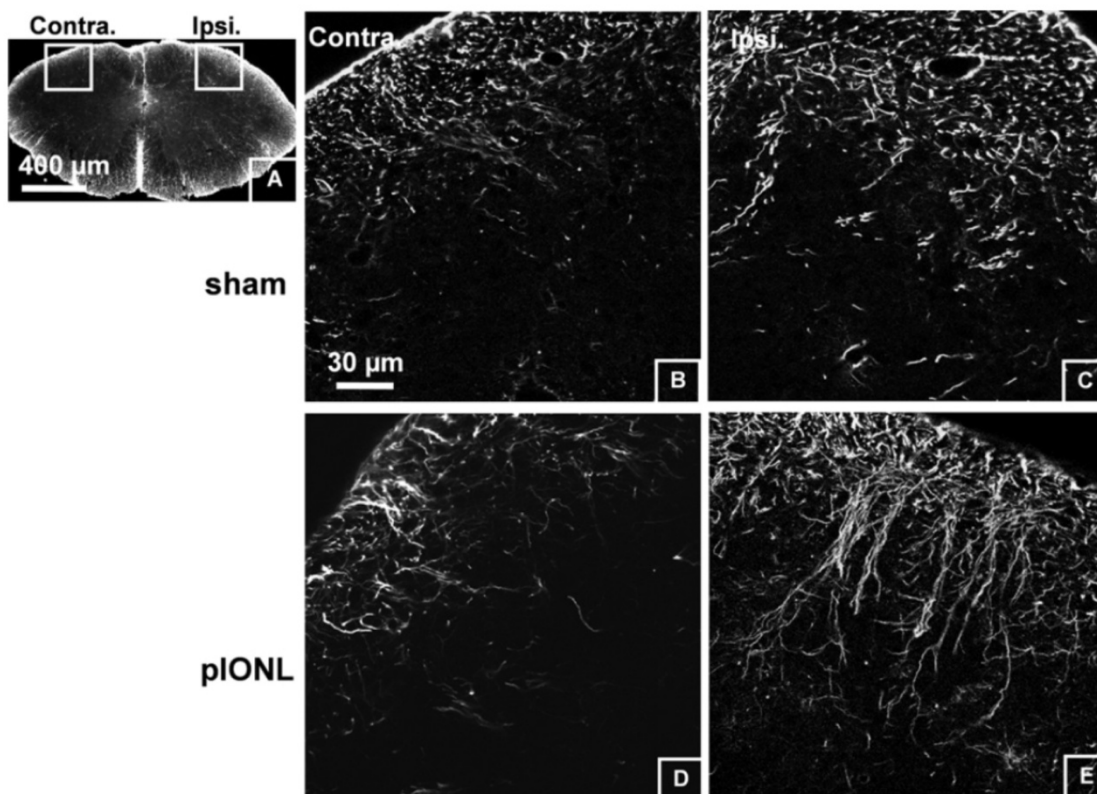


Figure 30. Activation astrocytaire après ligature partielle du NIO. Immunomarquage GFAP révélant les astrocytes dans le noyau caudal du CST. Comparé au côté contralatéral, l'activation astrocytaire ipsilatérale est caractérisée par une augmentation et une infiltration du signal GFAP dans des couches plus profondes du CST. Tiré de Xu et al., 2008.

4.2.1.3. Orchestration de la réponse gliale dans le CST

Bien que certaines études de lésion du GT montrent une activation simultanée des astrocytes et des microglies dans le noyau caudal du CST (Guo et al., 2007; Lee et al., 2010; Terayama et al., 2011), il apparaît que la réponse de ces deux types cellulaires ne s'effectue pas au même moment. En effet, l'étude de Lee montre qu'il se produit en premier lieu une activation microgliale au 3^{ème} jour post ligature du nerf mentonnier suivie d'une réponse astrocytaire au 7^{ème} jour (Lee et al., 2010). Le modèle d'hypersensibilité orofaciale induit par l'axotomie du nerf mentonnier et alvéolaire inférieur révèle une activation ipsilatérale des cellules microgliales (OX-42 positives) dès 24h, observable jusqu'à 14 jours post induction. Une fois de plus, les auteurs montrent aussi une activation plus tardive des astrocytes détectable seulement à partir du 7^{ème} jour et jusqu'au 14^{ème} jour post traumatisme (Piao et al., 2006). Dans le modèle de constriction chronique du NIO, il se produit une activation gliale orchestrée, caractérisée par l'activation de cellules microgliales à 24h, suivie d'une activation astrocytaire au 7^{ème} jour (Xu et al., 2008). Par ailleurs, dans le modèle d'infection de l'articulation temporo-mandibulaire, il se produit une augmentation significative du nombre de cellules Iba1 positives dans la région rostrale du CST jusqu'à la C1 à 72h, qui ne s'accompagne pas d'activation astrocytaire (GFAP) (Villa et al., 2010). Ainsi, l'ensemble de ces résultats suggère qu'une douleur orofaciale induite par une lésion du GT se caractérise par une réorganisation centrale des cellules microgliales suivie d'une activation astrocytaire dans le noyau sous caudal du trijumeau.

4.2.2. Implication des cytokines et chimiokines dans la sensibilisation du CST

4.2.2.1. Les cytokines

Les cellules gliales et microgliales activées sécrètent un cocktail de cytokines pro-inflammatoires (IL-6, IL-1 β , TNF- α), connues pour leur rôle pro-nociceptif. Elles participent aussi bien à la périphérie qu'au niveau central, à la sensibilisation des nocicepteurs et des neurones de second ordre dans les zones de relais centraux de la douleur. Il a été montré qu'une injection intrathécale de ces cytokines, augmente la sensibilité des neurones sensoriels primaires et provoque une hypersensibilité douloureuse (Reeve et al., 2000).

L'implication de la cytokine pro-inflammatoire IL-1 β dans les douleurs orofaciales a été rapportée dans plusieurs études notamment à la suite de la constriction chronique du NIO qui induit la surexpression du gène dans le CST (Dauvergne et al., 2013). Cependant, l'origine cellulaire de son expression reste à ce jour contestée. En effet, la lésion du nerf alvéolaire inférieur induit une expression d'IL-1 β spécifiquement dans les astrocytes et de son récepteur

IL-1R spécifiquement dans les neurones du CST (Won et al., 2014). L'étude de Guo et collaborateurs montre également dans le modèle d'inflammation du muscle masséter une augmentation de l'IL-1 β dans les astrocytes, et non dans les cellules microgliales (Guo et al., 2007). *A contrario*, une étude récente montre que IL-1 β est spécifiquement exprimée dans les microglies activées au niveau du CST et son récepteur par les neurones secondaires (Kiyomoto et al., 2013). Les différentes études montrent que la libération d'IL-1 β active les récepteurs neuronaux de l'IL1 β dans le CST et induit leur sensibilisation (Kiyomoto et al., 2013; Takahashi et al., 2011). Cette activation se traduit notamment par l'activation des récepteurs NMDA (acide N-méthyl-D-aspartique) (Guo et al., 2007; Shimizu et al., 2010). De façon concordante, l'injection intra-cérébroventriculaire d'IL-1 β induit une augmentation de la sensibilité des neurones secondaires du CST associée à une hyperalgie de la face (Oka et al., 1994). De plus, l'injection l'IL-1 β dans la zone Vi/Vc induit une hyperalgie et une allodynie bilatérale de la face chez le rat (Shimizu et al., 2010).

De plus, les études montrent que la constriction du NIO induit la surexpression de l'IL-6 dans le CST entre 3 et 7 jours post induction (Anderson and Rao, 2001). L'injection de CFA ou de LPS (Lipopolysaccharide) dans la lèvre inférieure chez le rat induit une augmentation de l'expression de l'IL-6 dans le tronc cérébral de 5h à 48h post induction (Lee et al., 2010). Cependant, une étude montre que l'IL-6 n'est pas impliqué dans les mécanismes centraux de l'allodynie mécanique de la face par la constriction chronique du NIO (Latrémolière et al., 2008).

A ce jour, aucunes données ne relatent l'expression de cytokines dans le CST après une lésion de la branche ophtalmique du GT.

4.2.2.1. Les chimiokines

Outre l'implication des cytokines dans la sensibilisation centrale et périphérique de la douleur, les chimiokines jouent également un rôle important dans l'immuno-modulation de la douleur (Abbadie et al., 2009; Gosselin et al., 2008; Parsadaniantz et al., 2015; Rostène et al., 2007; Van Steenwinckel et al., 2011, 2014). Les chimiokines sont une famille de petites cytokines chimio-attractantes. Leur rôle dans la pathogénie de la douleur est dû principalement à l'attraction de cellules immunes. Cependant, depuis plusieurs années, la découverte de l'expression de ces chimiokines et de leurs récepteurs dans les neurones du système nerveux périphérique et central apporte de nouvelles données dans les mécanismes de chronicisation de la douleur (Gosselin et al., 2008; Parsadaniantz et al., 2015; Reaux-Le Goazigo et al., 2012; Rostène et al., 2007).

- CCL2/CCR2

La chimiokine CCL2 ou MCP-1 (monocyte chemoattractant protein 1) et son récepteur CCR2 sont exprimés dans les neurones sensoriels primaires du GRD et du GT ainsi que dans les neurones secondaires de la corne dorsale de la moelle épinière et du CST (Banisadr et al., 2005; Dauvergne et al., 2013; Van Steenwinckel et al., 2011). CCL2 joue un véritable rôle de neuromédiateur. Lors d'une lésion du nerf sciatique, son expression est augmentée et participe à la sensibilisation des neurones nociceptifs. En effet, les études montrent que l'activation du récepteur CCR2 par CCL2 induit l'activation des canaux Nav1.8 des neurones sensoriels primaires du GRD (Belkouch et al., 2011), la perte de l'inhibition GABAergique des neurones secondaires (Gosselin et al., 2005), l'attractivité des cellules immunes au niveau du site de la lésion du nerf sciatique (Van Steenwinckel et al., 2014). De plus, CCL2 agit aussi au niveau de la microglie et participe à son activation et au phénomène d'hyperalgie (Thacker et al., 2009).

Dans la douleur trigéménée, la lésion du nerf alvéolaire et du nerf mentonnier induit une allodynie mécanique de la face corrélée à une augmentation d'expression de CCL2 et de son récepteur CCR2 dans le sous noyau caudal du CST (Zhang et al., 2012). Il a été montré que la libération de CCL2 provient spécifiquement des astrocytes activés et sensibilise ensuite les neurones secondaires exprimant le récepteur CCR2 (Zhang et al., 2012). De même, la lésion du NIO induit une augmentation d'expression de CCL2 dans les astrocytes et des neurones secondaires du CST (Dauvergne et al., 2013). L'implication du récepteur CCR2 dans la modulation de la douleur trigéménée a été confirmée grâce à l'utilisation d'antagonistes spécifiques. En effet l'injection intracisternale de RS504393 et de l' INCB3344 bloque significativement l'allodynie mécanique de la face après lésion respective de la branche mandibulaire (Zhang et al., 2012) ou de la branche maxillaire (Dauvergne et al., 2013). De même, dans un modèle de lésion de la branche mandibulaire, l'injection d'anticorps bloquant le récepteur CCR2 dans le CST diminue l'hyperalgie de la face (Yang et al., 2014).

- CXCL12/CXCR4

Tout comme CCL2, la chimiokine CXCL12 ou SDF-1 (Stromal cell-derived factor 1) et son récepteur CXCR4 sont exprimés dans les neurones du SNC au stade embryonnaire et stade adulte (Schönemeier et al., 2008; Stumm et al., 2002), notamment dans les neurones sensoriels primaires en périphérie (Reaux-Le Goazigo et al., 2012; Rivat et al., 2013). Le couple CXCL12/CXCR4 joue un rôle important dans la modulation de la douleur. Chez le rat naif, l'injection intrathécale de CXCL12 atténue les effets analgésiques de la morphine.

Inversement, le blocage de son récepteur CXCR4, augmente les effets analgésiques de la morphine. Par ailleurs, il a été rapporté que le couple CXCL12/CXCR4 est largement exprimé dans les cellules gliales (astrocytes et microglies) lors de douleurs osseuses chez l'animal. L'activation du récepteur CXCR4 dans les cellules gliales induit la voie des MAPKs provoquant l'activation des cellules gliales lors douleur neuropathique (Hu et al., 2015; Shen et al., 2014). A ce jour, aucune donnée n'a été publiée sur l'implication de ce couple dans la douleur trigéménée.

- CX3CL1/CX3CR1

La chimiokine Fractalkine (CX3CL1 : C-X3-C motif ligand 1) est aussi exprimée par les neurones de la moelle épinière. Elle est impliquée dans les interactions neurones/microglies après lésion de nerf périphérique. CX3CL1 est une chimiokine qui est initialement liée à la membrane plasmique. Elle peut être libérée dans le milieu extracellulaire dans une forme soluble après son clivage enzymatique par la cathepsine S (Clark et al., 2009). Il a été montré que l'origine de la cathepsine S provient des microglies activées lors d'une lésion périphérique (Clark et al., 2009). Son récepteur CX3CR1 (CX3C chemokine receptor 1) est principalement exprimé par les microglies. Son activation par la Fractalkine active la voie de signalisation MAPK p38 et participe au phénomène d'allodynie mécanique ou d'hyperalgie dans les modèles de douleur neuropathique (Sun et al., 2013; Zhuang et al., 2007).

Des études ont montré que la sensibilisation orofaciale induite par l'infection du muscle trapèze provoque une allodynie mécanique de la face associée à une augmentation de l'expression de la Fractalkine (CX3CL1) dans le CST et non de son récepteur CX3CR1 exprimé par les microglies (Kiyomoto et al., 2013). L'injection intracisternale d'anticorps bloquant le récepteur CX3CR1 diminue l'activation microgliale dans le CST associée à une réduction de l'allodynie mécanique de la face (Kiyomoto et al., 2013). Parallèlement, l'infection de l'articulation temporo-mandibulaire induisant une allodynie mécanique de la face, est caractérisée par une augmentation de l'expression du récepteur CX3CR1 dans le CST (Wang et al., 2012b). De façon concordante, l'injection intracisternale de Fractalkine induit une sensibilité accrue de la face associée à une augmentation d'expression du récepteur NR1 (N-methyl-D-aspartate receptor subunit 1) (Wang et al., 2012b). Ces résultats suggèrent que l'activation microgliale serait à l'origine de la sensibilisation orofaciale via la régulation positive de NR1 dans les neurones secondaires du CST (Wang et al., 2012b).

Cependant aucune études ne rapporte l'implication du couple CX3CR1/CX3CL1 lors d'une lésion de la branche ophtalmique.

4.3. Activation des MAPKs dans le CST

Comme indiqué précédemment, une lésion des branches du GT conduit à l'activation de différentes voies de signalisation, plus particulièrement celles des MAPKs. Les MAPKs sont souvent induites par la libération des médiateurs de l'inflammation tels que les cytokines ou les chimiokines modulant ainsi la nociception au niveau du SNC (Ji and Suter, 2007; Ji et al., 2009).

4.3.1. Mitogen-activated protein kinase p38

De nombreuses études effectuées sur différents modèles animaux de douleurs neuropathiques ont montré que la phosphorylation de la p38 (p-p38) dans les microglies activées contribue au développement et au maintien de la douleur neuropathique (Ji and Suter, 2007). Une fois activée dans les microglies, p-p38 induit l'activation de cytokines pro-inflammatoires (IL-1 β , IL-6, TNF- α) d'iNOS (Inducible nitric oxide synthase), de COX2 et des prostaglandines telles que la PGE2 (Ji and Suter, 2007; Ji et al., 2013). L'activation p-p38 dans les microglies est un des marqueurs princeps de l'activation et de la sensibilisation centrale lors d'une neuropathie. Dans les modèles de douleur orofaciale impliquant la branche mandibulaire, les travaux montrent que les microglies activées dans le CST expriment la voie MAPK p-p38 (Piao et al., 2006; Terayama et al., 2011). Dans le modèle de lésion du nerf alvéolaire, l'injection intrapéritonéale de la minocycline (un agent inhibiteur de l'activation microgliale) diminue l'allodynie de la face en inhibant notamment l'activation de la p-p38 dans les microglies du CST (Terayama et al., 2011).

Dans un autre modèle, celui de la compression directe du GT, il se produit une activation microgliale caractérisée par une augmentation des niveaux de p-p38 exclusivement dans les microglies du sous noyau caudal du CST (Han et al., 2012).

Cependant, bien que la protéine p-p38 soit majoritairement exprimée dans les cellules microgliales, certains travaux montrent qu'elle peut aussi être détectée dans les neurones secondaires du CST. Par exemple, dans un modèle de lésion de la branche maxillaire, les auteurs montrent l'expression commune de p-p38 dans les neurones secondaires et les cellules microgliales (Cao et al., 2013). De façon concordante, l'administration intrathécale d'un inhibiteur de p38, le composé SB203580, réduit l'hypersensibilité mécanique induite par la compression du GT ou la lésion de la branche maxillaire (Cao et al., 2013; Han et al., 2012).

4.3.2. ERK (Extracellular signal-Regulated Kinase)

Alors que la voie p38 est activée principalement dans les cellules microgliales dans le CST lors d'une lésion du GT, ERK est exprimée préférentiellement dans les neurones secondaires. En effet, les études montrent que la lésion de la branche mandibulaire par la section du nerf alvéolaire ou du nerf lingual induit une forte expression de la voie ERK dans les neurones secondaires (Kiyomoto et al., 2013; Okada-Ogawa et al., 2009; Terayama et al., 2011). De même lors de la lésion de la branche maxillaire, l'hypersensibilité orofaciale consécutive à la constriction chronique du NIO se caractérise par une activation spécifique de la voie ERK dans les neurones secondaires au niveau du sous noyau caudal du CST (Shibuta et al., 2012; Suzuki et al., 2013).

Par ailleurs, d'autres études montrent que l'activation astrocytaire ou microgliale influe sur la sensibilisation des neurones exprimant p-ERK. De façon intéressante, l'injection d'anticorps bloquant le récepteur CX3CR1 diminue le nombre de neurones p-ERK-positifs en lien avec une diminution de la sensibilité mécanique de la face induite par l'infection du muscle trapèze (Kiyomoto et al., 2013). De plus, dans le modèle de lésion du nerf inférieur alvéolaire, l'injection de fluoroacétate (inhibiteur du cycle de Krebs) diminue à la fois l'activation astrocytaire préalablement observée et le nombre de neurones p-ERK positifs ainsi que leur seuil d'activation mesuré en électrophysiologie (Okada-Ogawa et al., 2009). Ces résultats suggèrent que l'activation gliale participe à l'activation des neurones secondaires exprimant p-ERK.

Alors que ces données montrent une activation neuronale de la MAPK p-ERK, un modèle de lésion dentaire impliquant la branche maxillaire du trijumeau montre une expression commune de ERK dans les neurones secondaires, les cellules microgliales et les astrocytes (Cao et al., 2013).

De façon concordante les études montrent qu'une injection intrathécale de PD98059 diminue à la fois l'activation de ERK dans les neurones secondaires (Suzuki et al., 2013) ou les cellules gliales du sous noyau caudal du CST et l'allodynie mécanique de la face (Cao et al., 2013). Ces données suggèrent donc un rôle prépondérant de la voie ERK dans la douleur trigémينية.

4.3.3. JNK (c-Jun N-terminal kinase)

Alors que la protéine ERK est majoritairement présente dans les neurones, JNK est quasi exclusivement exprimée dans les astrocytes de la moelle épinière, notamment via le TNF- α (Gao and Ji, 2008). En revanche, la voie JNK est activée uniquement dans les astrocytes et ce

de façon persistante après lésion de nerfs périphériques. De plus, l'activation de JNK induit la sécrétion et la surexpression de la chimiokine CCL2 (Gao et al., 2009a). Cette voie des MAPKs semble aussi participer à l'hypersensibilité douloureuse puisque l'utilisation d'inhibiteurs de JNK reverse l'allodynie mécanique dans les modèles de douleur neuropathique (Gao and Ji, 2008; Gao et al., 2009b). A ce jour une seule étude a rapporté l'activation de JNK dans le CST dans un modèle douleur faciale. En effet, une étude montre que l'injection systémique de nicotine induit une allodynie de la face en lien avec l'augmentation de JNK dans le CST (Hawkins et al., 2015). Cependant l'origine cellulaire de JNK n'a pas été déterminée dans cette étude.

L'ensemble de ces données révèle que la lésion du GT après une atteinte de la branche maxillaire ou mandibulaire induit des processus neuro-inflammatoires à l'origine de la sensibilisation centrale et de la chronicisation de la douleur trigémينية. Quelle soit d'origine neuronale ou gliale, l'activation des voies MAPKs reste un des mécanismes clés de sensibilisation centrale lors d'une douleur orofaciale.

Cependant, de tels mécanismes neuro-inflammatoires et de sensibilisation centrale à la suite de la lésion de la branche ophtalmique ou lors de douleur oculaire cornéenne n'ont pas été rapportés à ce jour.

RESULTATS

ARTICLE 1 : Combined 3DISCO clearing method, retrograde tracer and ultramicroscopy to map corneal neurons in a whole adult mouse trigeminal ganglion

L'émergence de nouvelles techniques histologiques permettant de rendre transparent les tissus biologiques a permis de faire un nouveau pas dans la compréhension de l'organisation spatiale des populations cellulaires au sein d'une structure anatomique. Alors que les techniques classiques d'histologie et d'acquisition ne permettent pas d'obtenir des résultats sur une grande épaisseur de tissu, l'appariation ces nouvelles techniques couplées à la microscopie à feuille de lumière (ultramicroscopie) ont permis de franchir les limites optiques des tissus (Annexe 1).

Parmi ces techniques de « transparençation », la méthode 3DISCO (3-dimensional imaging of solvent cleared organ), est une des plus utilisées, notamment dans l'étude de l'organisation des neurones dans le SNC (Ertürk and Bradke, 2013; Ertürk et al., 2012). Cette méthode repose sur le principe de déshydratation progressive du tissu par des solutions de THF (tetrahydrofluorane, 50% à 100%), puis une dissolution des lipides par le DCM (dichlorométhane) et l'incorporation de DBE (Dibenzyl ether) dans le tissu le rendant transparent (Ertürk and Bradke, 2013; Ertürk et al., 2012). Cette technique 3DISCO couplée à de la microscopie à feuille de lumière permet dorénavant de réaliser des images en haute résolution et de reconstituer les tissus en 3 dimensions. Cette technologie appelée « ultramicroscopie » permet d'obtenir une série de coupes optiques d'1 μm d'épaisseur sur l'ensemble du tissu rendu transparent. Par la suite, un logiciel spécialisé (Imaris) permet de générer une image en 3 dimensions de l'échantillon et dénombrer les cellules marquées au sein du tissu.

L'acquisition récente de ce microscope à feuille de lumière à l'institut de la vision, nous a permis d'étudier l'organisation spatiale des neurones cornéens dans un GT rendu transparent par la technique 3DISCO. Les précédentes études utilisant des techniques classiques d'histologie (coupes sériées, observation en microscopie à fluorescence et comptage sur coupes) ont rapporté que les neurones cornéens sont faiblement représentés ne représentant que 1 à 2 % de la population totale des neurones du GT. Nous avons donc entrepris d'identifier l'organisation spatiale des neurones cornéens dans un GT transparent en identifiant les neurones cornéens par un traçage rétrograde. Pour ce faire, un traceur rétrograde, la CTB (Cholera Toxin subunit B), couplée à un fluorophore a été déposée sur une

cornée dé-épthéllalisée. La dé-épthéllalisation induit une lésion des nerfs cornéens en surface permettant ainsi au traceur d'être capturé par les axones. Une fois capturée, la toxine est transportée le long des axones jusqu'aux corps cellulaires des neurones cornéens siégeant dans le GT. Deux jours après avoir déposé la CTB, les GT ont été rendus transparents par 3DISCO et des acquisitions en « ultramicroscopie » ont été réalisées afin d'obtenir des images haute résolution. L'utilisation d'un logiciel spécialisé (Imaris) nous permet d'obtenir la reconstitution en 3 dimensions de l'échantillon et de l'organisation spatiale des neurones cornéens dans le GT. Les résultats montrent une organisation dorso-médiane des neurones cornéens au sein du GT (Figure 31).

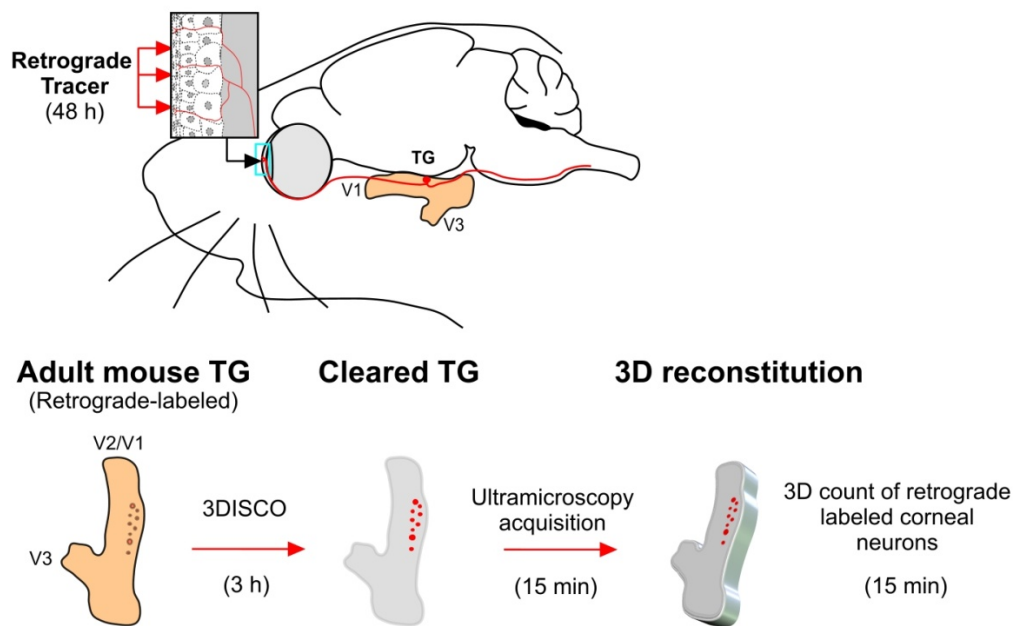


Figure 31. Localisation 3D des neurones cornéens dans un GT rendu transparent. Schéma illustrant la procédure utilisée pour localiser les neurones cornéens dans le GT. 48h. Deux jours après l'instillation d'un traceur rétrograde fluorescent sur la cornée, le GT est ensuite rendu transparent par la méthode 3DISCO. Des images hautes résolutions sont ensuite obtenues par ultramicroscopie. Les images sont reconstituées en 3D par le logiciel Imaris afin d'apprécier l'organisation spatiale des neurones cornéens.



Contents lists available at ScienceDirect

Experimental Eye Research

journal homepage: www.elsevier.com/locate/yexer

Methods in eye research

Combined 3DISCO clearing method, retrograde tracer and ultramicroscopy to map corneal neurons in a whole adult mouse trigeminal ganglion

Pierre-Serge Launay^{a, b, c}, David Godefroy^{a, b, c}, Hanen Khabou^{a, b, c}, William Rostene^{a, b, c},
 Jose-Alain Sahel^{a, b, c, d}, Christophe Baudouin^{a, b, c, d}, Stéphane Melik Parsadaniantz^{a, b, c},
 Annabelle Reaux-Le Goazigo^{a, b, c, *}

^a INSERM, U968, Paris, F-75012, France^b Sorbonne Universités, Université UPMC, Paris 06, UMR 80, Institut de la Vision, 75012, Paris, France^c CNRS, UMR 7210, Paris, F-75012, France^d Centre Hospitalier National d'Ophthalmologie des Quinze-Vingts, Paris, F-75012, France

ARTICLE INFO

Article history:

Received 28 January 2015

Received in revised form

27 May 2015

Accepted in revised form 8 June 2015

Available online xxx

Keywords:

Clearing method

3DISCO

Neurons

Somatotopy

Trigeminal ganglion

Cornea

Retrograde tracer

ABSTRACT

Tissue clearing and subsequent imaging of intact transparent tissues have provided an innovative way to analyze anatomical pathways in the nervous system. In this study, we combined a recent 3-dimensional imaging of solvent cleared organ (3DISCO) procedure, light-sheet microscopy, fluorescent retrograde tracer, and Imaris software to 3D map corneal sensory neurons within a whole adult mouse trigeminal ganglion (TG). We first established the optimized steps to easily and rapidly clear a fixed TG. We found that the 3DISCO procedure gave excellent results and took less than 3 h to clear the TG. In a second set of experiments, a retrograde tracer (cholera toxin B Alexa 594-conjugated) was applied to de-epithelialized cornea to retrograde-labeled corneal sensory neurons. Two days later, TGs were cleared by the 3DISCO method and serial imaging was performed using light-sheet ultramicroscopic technology. High-resolution images of labeled neurons can be easily and rapidly obtained from a 3D reconstructed whole mouse TG. We then provided a 3D reconstruction of corneal afferent neurons and analyzed their precise localization in the TG. Thus, we showed that neurons supplying corneal sensory innervation exhibit a highly specific limited dorsomedial localization within the TG. We report that our combined method offers the possibility to perform manual (on 20 μm sections) and automated (on 3D reconstructed TG) counting of labeled cells in a cleared mouse TG. To conclude, we illustrate that the combination of the 3DISCO clearing method with light-sheet microscopy, retrograde tracer, and automatic counting represents a rapid and reliable method to analyze a subpopulation of neurons within the peripheral and central nervous system.

© 2015 Elsevier Ltd. All rights reserved.

1. Introduction

The cornea is the most densely innervated tissue of the body (Muller et al., 2003, 1996, 1997). The corneal sensory nerve fibers originate from neuronal cell bodies located in the ipsilateral trigeminal ganglion (TG) (Felipe et al., 1999; Marfurt and Del Toro,

1987; Marfurt et al., 1989). The TG is composed of three nerve branches: (i) the ophthalmic branch, V1, (ii) the maxillary branch, V2, and (iii) the mandibular branch, V3, each branch having its own primary sensory neurons organized inside the ganglion (Marfurt et al., 1989).

Until now, published studies in the literature have reported the distribution of TG neurons supplying the corneal innervation by means of classical histological approaches. All of these studies used serial TG tissue sections from animals whose corneas were treated with various retrograde tracers (such as Cholera toxin subunit B (CTB), Fast blue, Fluorogold, horseradish peroxidase (HRP), wheat germ agglutinin (WGA), etc) (Bron et al., 2014; Ivanusic et al., 2013;

Abbreviations: CTB, Cholera toxin subunit B; TG, trigeminal ganglion; V1, ophthalmic branch; V2, maxillary branch; V3, mandibular branch.

* Corresponding author. Institut de la Vision, UMR S 968 Inserm/UPMC/CNRS 7210, 17, rue Moreau, 75012, Paris, France.

E-mail address: annabelle.reaux@inserm.fr (A. Reaux-Le Goazigo).

<http://dx.doi.org/10.1016/j.yexer.2015.06.008>

0014-4835/© 2015 Elsevier Ltd. All rights reserved.

Please cite this article in press as: Launay, P.-S., et al., Combined 3DISCO clearing method, retrograde tracer and ultramicroscopy to map corneal neurons in a whole adult mouse trigeminal ganglion, *Experimental Eye Research* (2015), <http://dx.doi.org/10.1016/j.yexer.2015.06.008>

Marfurt and Del Toro, 1987). However, these procedures required serial sections, microscopic analysis, and manual cell counting, all of which are time consuming (Bron et al., 2014; Ivanusic et al., 2013; Marfurt and Del Toro, 1987). The only way to obtain spatial organization of cells in tissues was to obtain sections and image the cells by epifluorescence, confocal, or two-photon microscopy. Unfortunately, these methods are not suitable to perform spatial reconstruction in large and thick tissues (up to 500 μm of thickness). Nowadays, new technologies have arisen to help scientists overcome this optical limit. For the last three years, several groups have developed new tissue clearing methods for enhanced imaging of entire tissues: ClearT (Kuwajima et al., 2013), SeeDB (Ke et al., 2013; Ke and Imai, 2014), ScaleA (Hama et al., 2011), CLARITY (Chung et al., 2013; Tomer et al., 2014), PACT/PARS (Yang et al., 2014), CUBIC (Susaki et al., 2014; Tainaka et al., 2014), and 3-dimensional imaging of solvent cleared organ (3DISCO) (Erturk and Bradke, 2013; Erturk et al., 2014). When combined with subsequent light-sheet laser scanning microscopy (Dodt et al., 2007), 3DISCO, offers the possibility of imaging entire transparent organs without the need for sectioning (Dodt et al., 2007; Erturk et al., 2012; Erturk and Bradke, 2013).

In this study, we report the 3D mapping of corneal afferent neurons within the adult mouse TG using the 3DISCO clearing method. More interestingly, we combined this procedure with a fluorescent retrograde tracer, light-sheet microscopy, and automated counting using Imaris software to rapidly obtain a 3D somatopy of corneal neurons in the entire TG. Here, we provide evidence that clearing a whole mouse TG (containing retrograde labeled neurons) with 3DISCO and light-sheet microscopy imaging allows to obtain, in one day, a precise somatopy of a specific neuronal population in solvent-cleared tissue.

2. Materials and supplies

2.1. Supplies

Surgical blade (Swann-Morton Ref. S0201).
70% ethanol solution (Ethanol 100% Sigma–Aldrich Ref. 32221, v70EtOH100%/v30H2O).
Ophthalmic gel (Dechra, Lubrithal Eye Gel, 10 g).
Cholera toxin subunit B (CTB)-Alexa Fluor 594 conjugate (CTB-594, Cell Signaling, Danvers, MA, USA, Ref. C34777).
1 \times PBS (Gibco, Ref. 10010-023).
Paraformaldehyde (Sigma–Aldrich, Ref. 441244).
Stuart tube rotator (model SB3).
Tetrahydrofuran absolute, over molecular sieve, containing ~ 0.025% 2,6-di-tert-butyl-4-methylphenol as stabilizer \geq 99.5% THF (Sigma–Aldrich, Ref. 87371).
Dichloromethane (DCM, Sigma–Aldrich, Ref. 270997).
Dibenzyl ether (DBE, Sigma–Aldrich, Ref. 108014).

2.2. Equipment

Binocular microscope (World Precision Instrument, Ref. 502000).
Ultramicroscope (LaVision Biotec) equipped with an Olympus binocular body (MXV10) and an Olympus objective MVPLAPO 2 \times C with variable magnification from 0.63 \times to 6.3 \times and equipped with a PCO Edge SCMOS camera: Scientific low noise CMOS camera Sensors CMOS, CIS 2051 Pixel (2560 \times 2160 pixel, pixel size 6.5 \times 6.5 μm^2 , LaVision Biotec).
ImageJ 1.48 software was downloaded from the website (<http://imagej.nih.gov/ij/download.html>).
Imaris 7.6.1 software (Bitplane, Zurich, Switzerland, <http://www.bitplane.com/Imaris/Imaris>).

Computer Intel® Core™ i7-3930 with powerful graphic card NVIDIA GeForce GTX 560 and 64 gigabytes of RAM. 3D.

2.3. Fluorescent retrograde tracer preparation

CTB-Alexa Fluor 594 conjugate was prepared at a concentration of 1 $\mu\text{g}/\mu\text{L}$ in 1 \times PBS.

2.4. Experimental animals

Adult male C57BL/6 mice weighing 30 g (Janvier Labs, Le Genest Saint Isle, France) were maintained under controlled conditions (22 ± 1 °C, $60 \pm 10\%$ relative humidity, 12/12 h light/dark cycle, food and water ad libitum). All procedures were in strict accordance with the guidelines for the care and use of experimental animals approved by the French National Institute of Medical Research (INSERM) and national and international law and with policies for the use of animals in Research in Vision and Ophthalmology (European Communities Council Directive 86/609/EEC, Authorization No. 75–1235 Granted to A. R-LG).

3. Detailed methods

3.1. Retrograde tracing experiments and tissue preparation

To identify the corneal afferent neurons in the TG, we used CTB-Alexa Fluor 594 conjugate as a tracer. Animals were anesthetized intraperitoneally with a mixture of Ketamine 1000 U (100 mg/kg body weight) and xylazine (10 mg/kg body weight, Virbac, France). Only the left eye was processed in these experiments. The right eye was maintained hydrated during the surgery by placing a drop of ophthalmic gel.

Under a binocular microscope, a filter paper disc (3 mm in diameter) soaked with 70% ethanol solution was positioned in the corneal surface and left in place for 30 s. The disc was then withdrawn and the corneal epithelium of the left eye was removed using a surgical blade. It is important to note that the same experimenter routinely managed this surgical procedure. Using a fluorescein test and under slit lamp examination in another group of animals, the experimenter has previously quantified that nearly 90% of the surface of the corneal epithelium was removed (data not shown).

A total of 1 μL (5 applications of 0.2 μL using a 10 μL tip) of CTB-Alexa 594 solution (1 $\mu\text{g}/\mu\text{L}$ in 1 \times PBS) or 1 μL of 1 \times PBS (control mice) was meticulously placed in the damaged left cornea under the binocular microscope to avoid diffusion of the CTB solution outside the de-epithelialized cornea. As control conditions, we also applied CTB solution on healthy cornea. The solution was maintained in contact with the cornea for 10 min. This experimental approach allows the tracer to be taken up by central and peripheral corneal nerve fibers and not surrounding tissues. Animals were left to recover from anesthesia in their cages.

3.2. Tissue preparation

Two days after the CTB application, PBS- or CTB- treated mice were deeply anesthetized with Ketamine 1000 U (100 mg/kg) Xylazine (10 mg/kg, Virbac, France). Animals were then perfused via the ascending aorta with 10 ml of 0.9% saline followed by 40 ml of 4% paraformaldehyde in PBS (0.1 M, pH 7.4). After fixation, TGs were gently dissected out. During the dissection, it was important to keep the mandibular branch (V3) intact, which constitutes an anatomical landmark during image acquisition under the ultramicroscope. To limit tissue autofluorescence, TGs were not post-fixed in 4% paraformaldehyde, but were placed in 1 \times PBS solution at 4 °C

until the 3DISCO clearing-tissue procedure.

3.3. 3DISCO clearing method

We adapted the 3DISCO clearing method previously described by Erturk et al. (Erturk et al., 2012; Erturk and Bradke, 2013) for clearing adult mouse TGs. All of the following steps (Table 1) were performed under agitation and rotation (14 rpm speed) at room temperature. TGs were placed in 15 ml falcon tubes, and incubated in 15 ml of 50% tetrahydrofuran (THF) solution for 30 min. The TGs were then placed in 80% THF (vol/vol) solution for 30 min, and then for 2 × 30 min in 100% THF solution. The TGs were then incubated in 5 ml of 100% dichloromethane solution for 10–20 min. Finally, the TGs were cleared in 15 ml of dibenzyl ether (DBE) for an unlimited time until image acquisition.

3.4. Ultramicroscopy imaging

Samples were imaged on a light-sheet microscope. The ultramicroscope device is adapted on a 100% quartz imaging reservoir where light sheet illuminates and crosses cleared samples. The refractive index (index $n = 1.56$) between the sample and imaging solution renders the sample completely clear. We performed light sheet serial imaging at wavelength 488 or 561 nm (Coherent Sapphire Laser, LaVision Biotec) in 1 μm incremental steps of the entire TG using the 1.6 × or 4 × objective (for higher magnifications) with lens capable of capturing a large visual field with low working distance. We performed 488 nm (power: 56%) and 561 nm (power: 80%; depending on the brightness of the retrograde cellular bodies) wavelength acquisitions. Using an Alexa-594 conjugated retrograde tracer, a 488 nm acquisition was required to avoid false positive signal. Ultramicroscopy generated high-resolution 16 bit images (11 megabytes in size). On average, one reconstructed TG required 800 to 900 images acquired from the ventrodorsal region and weighed almost 10–15 gigabytes.

3.5. Image processing

For the reconstruction of entire adult mouse TGs, we used the Imaris 7.6.1 software piloted by an efficient computer with an Intel® Core™ i7-3930 processor and a powerful graphic card NVIDIA GeForce GTX 560 and 64 gigabytes of RAM. 3D reconstructions of the TG were obtained from all the acquired light-sheet images and assembled in space by the software.

3.6. Image analysis, automatic and manual cell counting

3.6.1. Automatic procedure

Using the Imaris software, the parameters for spot detection (corresponding to retrograde labeled neurons) were the following: spot diameter set at 10 μm (corresponding to the smallest diameter of the spot we wished to detect) and the threshold of mean grey value was manually set to have a better ratio between positive signals and background by selecting the 'quality' option. The total cell count (obtained with these settings) is obtained by clicking on the statistics tab. The reconstruction and the cell counting in whole cleared TG require 15 min. Videos were done using the animation option of Imaris software set at 24 frames per second.

Table 1
3DISCO clearing method for adult mouse trigeminal ganglion.

Method	Time for clearing	Appearance after clearing	Image acquisition ultramicroscopy	Time for image acquisition	Fluorescence quenching
3DISCO	3 h	Transparent	Compatible	15 min	No

3.6.2. Manual procedure

ImageJ 1.48 was downloaded from the website and used for manual counting. Twenty individual images (incremental steps of 1 μm each, 16 bit) acquired under the ultramicroscope were stacked to obtain a 20 μm -stacked image (Z projection, Projection type: Max intensity). To reconstruct an entire mouse TG, 25–30 stacks were required. After being reconstructed, a region of interest (ROI) of the TG was manually defined in the spot item in order to cover all the retrograde-labeled corneal neurons in x, y, z axes. Only spot diameters greater than 10 μm were included in the quantification. The manual reconstruction and cell counting of the whole TG required at least 1 h.

4. Results

In this study, we report the 3D distribution of retrograde-labeled corneal neurons in a whole adult mouse TG using a combination of the 3DISCO clearing method, light-sheet microscopy, and fluorescent retrograde tracer.

4.1. Optimal steps for clearing an adult fixed mouse TG with 3DISCO

According to the criteria of time, quality of clearing, tissue expansion and cost, 3DISCO is an excellent clearing method for our purpose (Table 1). In our hands, this is a highly reproducible, rapid, inexpensive, and straightforward method. In addition, a sample cleared with 3DISCO can be easily and quickly imaged with ultramicroscopy. In this study, we first determined the optimal steps for clearing the adult mouse TG with the 3DISCO method (Table 2). We observed that it is crucial not to maintain the TG in a 4% PFA solution after the dissection but to keep it in 1X PBS at 4 °C to avoid autofluorescence of the tissue. In addition, TGs were kept in the dibenzyl ether (DBE) solution at the end of the clearing procedure until image acquisition.

As illustrated in Fig. 1, mouse TG was cleared after the 3DISCO clearing procedure. We observed that the tissue exhibited a slight shrinkage after clearing (Fig. 1A and B). In addition, the clearing steps made the tissue firm but sufficiently malleable. To prevent any fragmentation of the tissue, careful manipulation of the cleared TG was crucial, particularly when fixing it onto the plastic holder located in the DBE reservoir before image acquisition. Cleared TGs were then imaged by light-sheet microscopy (Fig. 1C) in the final clearing DBE solution (which has the same refractive index as the

Table 2
3DISCO procedure. 3DISCO method adapted for the adult mouse TG. Clearing reagents. All steps were performed at room temperature, under agitation and under a hood. THF: tetrahydrofuran; DCM: dichloromethane; DBE: dibenzyl ether. *Samples should remain in DBE solution until image acquisition.

Solutions	Time
1 × PBS	5 min (twice)
50% THF	30 min
80% THF	30 min
100% THF	30 min twice
DCM	10–20 min
DBE	∞*

Please cite this article in press as: Launay, P.-S., et al., Combined 3DISCO clearing method, retrograde tracer and ultramicroscopy to map corneal neurons in a whole adult mouse trigeminal ganglion, Experimental Eye Research (2015), <http://dx.doi.org/10.1016/j.exer.2015.06.008>




Fig. 1. Ultramicroscopy device. A–B: A mouse trigeminal ganglion (TG) before (A) and after 3DISCO clearing (B) placed in the plastic holder. C: LaVision Biotec Ultramicroscope device. D: Schematic representation of the ultramicroscope light sheet acquisition. Images were obtained by placing the TG in a 100% quartz-imaging reservoir containing DBE. The cleared tissue is illuminated by 1 μm light sheet (561 nm) and a high sensitivity camera collects the fluorescent signal.

cleared tissue), allowing light to penetrate throughout the tissue.

4.2. Somatotomy of retrograde-labeled corneal neurons in whole cleared mouse TG

For the labeling of sensory TG neurons innervating the cornea, a retrograde fluorescent tracer (CTB-Alexa Fluor 594 conjugate, CTB-594) was placed on a de-epithelized mouse cornea (Fig. 2, schematic diagram). Two days after treatment, TGs were dissected out, cleared, and placed in the DBE reservoir. Serial images of 1 μm optical sections from the dorsal to the ventral part of the TG were then acquired. Acquisitions at 561 nm highlighted bright cell bodies corresponding to the retrograde-labeled cells containing CTB-594. Interestingly, most of the neurons supplying the corneal innervation were found in the dorsomedial part of the TG (Fig. 2A, panel 2, arrows). We noted that the corneal neurons decreased in number in the ventral part of the ganglion (Fig. 2A, panels 3–6). A 3D reconstruction of the intact TG was then built from individual images (Fig. 2B). The cleared reconstructed TG displays a homogenous internal light autofluorescence at 561 nm and 488 nm, allowing visualization of the morphology (including the mandibular V3 branch) of the entire TG (Fig. 2A and B). Furthermore, no staining was observed with light sheet microscopy at 561 nm in control mice (cornea treated with 1 \times PBS) (Movie 1) and in control mice receiving CTB-594 on healthy corneas (data not shown). Under 488 nm illumination, we did not observe any false positive staining (Fig. 2B–C).

Supplementary data related to this article can be found online at <http://dx.doi.org/10.1016/j.exer.2015.06.008>.

One advantage of this technique is that the virtual reconstructed TG can be observed from any angle. For example, Fig. 2 (panels B–C) represents two consecutive views obtained after rotating the TG from 0 to 90°. Under 561 nm illumination, we observed that most of the retrograde-labeled corneal neurons were distributed in the dorsomedial part of the mouse TG (Fig. 2B, panels 1–3), opposite to the mandibular V3 branch. In agreement with our previous observations made from optical sections, the main population of corneal neurons was mostly located in the dorsomedial part of the ganglia (Fig. 2C, panels 1–3). Movie 2 (built and piloted by Imaris software) shows the somatotomy of corneal neurons.

Supplementary data related to this article can be found online at <http://dx.doi.org/10.1016/j.exer.2015.06.008>.

Another advantage was the ability to easily obtain high-resolution images of ROIs. Fig. 3 illustrates images obtained with a 3D reconstructed TG with a numerical 4 \times objective. At a higher magnification (Fig. 3, panels B–D), we observed a heterogeneous

population of labeled neurons: the uptake of the CTB occurs in small- and medium-sized neurons in the TG (Fig. 3, panels C, D). In addition, some scattered nerve fibers containing CTB-594 were also detected in the entire TG (Fig. 3).

4.3. Manual and automated counting of corneal retrograde-labeled neurons

An important application of volume imaging is the possibility to quantify a neuronal population more easily than on tissue sections. Here, we compared two methods of cell counting (manual and automated) to quantify the number of positive cells in the mouse TG. We first performed a manual cell count using ImageJ software on reconstructed 20 μm stacked images (Z projection, Projection type: Max intensity). Twenty-five to 30 stacks of 20 μm were needed to reconstruct the entire mouse TG. In our experimental conditions, we found a sample population of 194 ± 16 labeled neurons. This manual method for counting neurons was time consuming and required almost 1 h for each TG (Table 3).

We then compared these results with the automated counting method using Imaris software in a 3D reconstructed mouse TG. In our cleared samples, the signal-to-noise ratio and resolution were sufficiently high to enable automated counting of the total number of positive neurons in the TG. To accomplish this automated cell quantification, we manually determined a ROI by using the detection spot option proposed by Imaris software (Fig. 4A). Only spots superior to 10 μm XY in diameter were counted. This function allowed to precisely quantify individually labeled neuronal populations in a chosen view, e.g. lateral and frontal views (Fig. 4, panels B–D). This process took less than 15 min and gave a sample population of 88 ± 4 corneal afferent neurons (Table 3).

5. Discussion

Recently, clearing and imaging intact transparent tissues have offered a novel approach to visualize a specific tissue in its entirety. Several important new clearing methods have been developed and used: ScaleA2 (Hama et al., 2011), 3DISCO (Belle et al., 2014; Erturk et al., 2012; Erturk and Bradke, 2013; Erturk et al., 2014), SeeDB (Ke et al., 2013; Ke and Imai, 2014), CLARITY (Chung et al., 2013; Tomer et al., 2014), PACT/PARS (Yang et al., 2014) and CUBIC (Susaki et al., 2014; Tainaka et al., 2014).

According to criteria of time, quality of clearing, and cost, we report that the 3DISCO approach is an excellent method to rapidly clear the adult mouse TG, confirming data from a recent study using mouse brains (Kim et al., 2013). In the present study, we combined

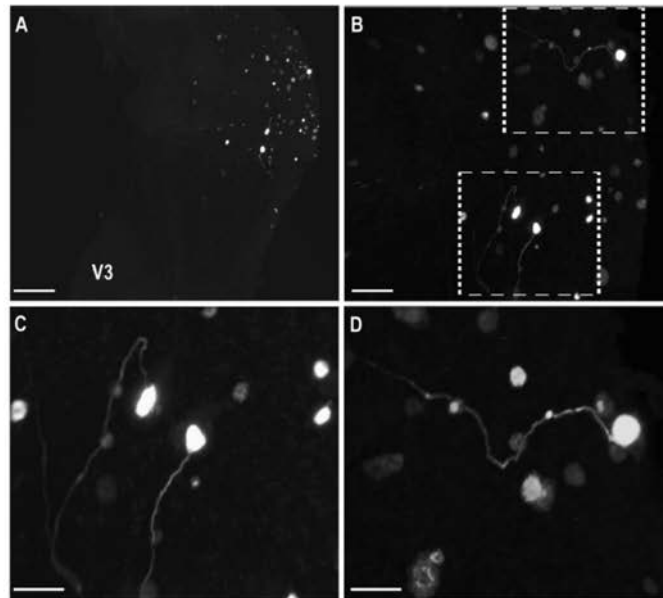


Fig. 3. Example of high-resolution images obtained from a 3D reconstructed mouse TG. A- 3D reconstructed TG containing CTB-labeled neurons. Reconstruction was made with images acquired with a 4 \times objective. B–C–D High-resolution images of labeled trigeminal neurons. Note that small and medium sized cells were labeled with CTB. Some nerve fibers were also detected. V3: mandibular branch. Scale bars: A: 200 μ m, B: 100 μ m, C–D: 50 μ m.

Table 3
Comparison of manual and automated methods for counting cells in the mouse TG (n = 12 animals).

Calculation methods	ImageJ – manual	Imaris 3D – automatic
Number of cells	194 \pm 16	88 \pm 4
Processing time for calculation	60 min	15 min

calculation is faster than a manual cell count on 20 μ m-stacked images using ImageJ software. Both methods of calculation gave a sample population of corneal neurons that is comparable to that previously reported with different anatomical techniques (Bron et al., 2014; De Felipe and Belmonte, 1999; Felipe et al., 1999). Another advantage of light-sheet fluorescent microscopy is the

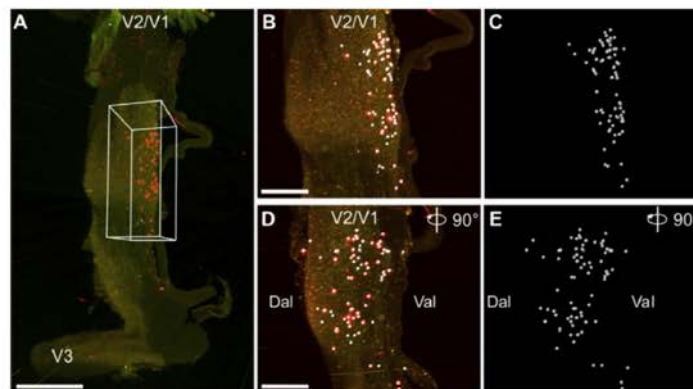


Fig. 4. Selection of the ROI and quantification of the CTB-labeled neurons in the TG. A: Representative image of a reconstructed mouse TG with a 1.6 \times objective and the ROI covering all the retrogradely labeled neurons (red spots). B–C: Lateral views of the TG showing retrogradely labeled corneal neurons detected in the ROI (B, red balls) after being analyzed and counted by Imapris (C, white balls). D–E: Dorsomedial distribution of corneal afferent neurons detected in the ROI (front side view), V1: Ophthalmic branch V2: maxillary branch, V3: mandibular branch. Dal: Dorsal; Val: Ventral. Scale bars = 600 μ m (A), 300 μ m (B). (For interpretation of the references to colour in this figure legend, the reader is referred to the web version of this article.)

Please cite this article in press as: Launay, P.-S., et al., Combined 3DISCO clearing method, retrograde tracer and ultramicroscopy to map corneal neurons in a whole adult mouse trigeminal ganglion, Experimental Eye Research (2015), <http://dx.doi.org/10.1016/j.exer.2015.06.008>

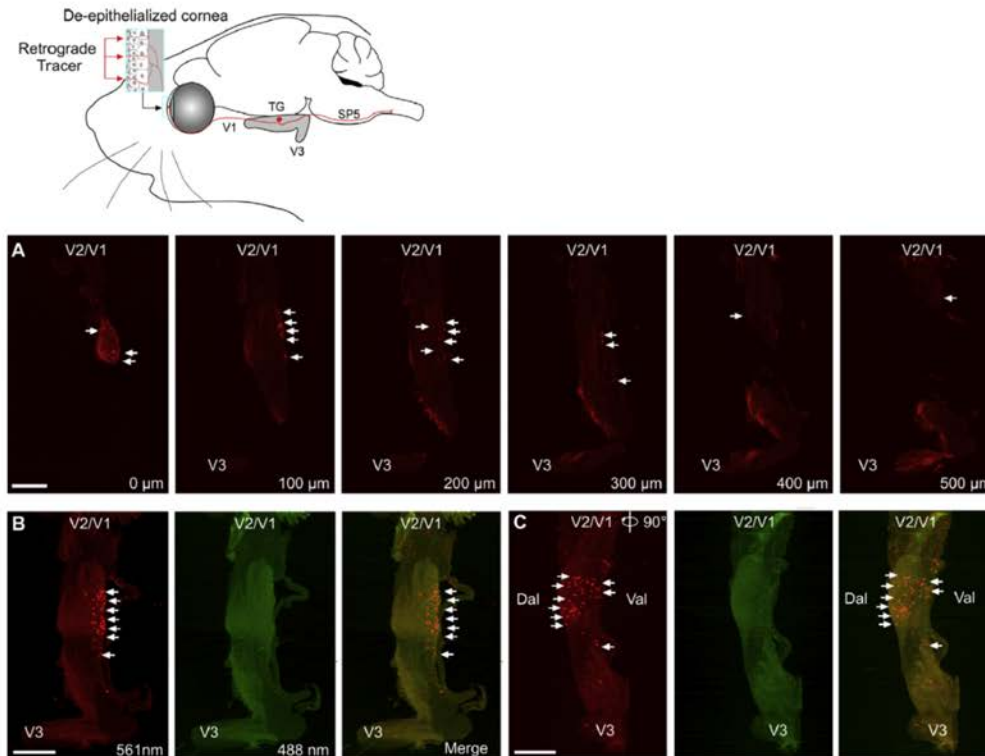


Fig. 2. Schematic representation of CTB retrograde tracer applied to the de-epithelialized cornea. Typical distribution of retrogradely labeled corneal afferent neurons within the intact mouse TG obtained from 3DISCO and ultramicroscope light sheet imaging. A: 100 μm serial images of mouse cleared TG obtained by the ultramicroscope, light sheet technology (dorsal to ventral, from 0 to 500 μm in depth, at 561 nm, 1.6 \times objective). White arrows show corneal afferent neurons labeled with CTB-594. B: 3D representation of the reconstructed TG obtained with ultramicroscope serial images and illustrating the medial distribution of corneal neurons (white arrows). Note the absence of positive cells at 488 nm. C: 90° reoriented TG showing the dorso-ventral distribution of retrogradely labeled neurons innervating the cornea. V1: Ophthalmic branch; V2: maxillary branch; V3, mandibular branch; Dal: Dorsal; Val: Ventral. Scale bars = 600 μm .

the 3DISCO clearing protocol, retrograde tracing, ultramicroscopy, and automated cell counting with Imaris software to explore the somatotomy of trigeminal sensory neurons that innervate the mouse cornea.

We provide evidence that a 3D somatotomy of corneal neurons in a whole adult mouse ganglion is easily and rapidly obtained. These combined methods give excellent results, faster than classical histological methods, and allow us to describe the *in situ* somatotomy of a subpopulation of neurons in an entire ganglion. The mammalian cornea is one of the most richly innervated structures in the body, containing 300–600 times more nerve terminals than the skin and 20–40 times more than tooth pulp (Rozsa and Beuerman, 1982). Corneal innervation originates principally in the TG and receives a modest sympathetic innervation from the superior cervical ganglion (Bron et al., 2014; Felipe et al., 1999; Marfurt and Del Toro, 1987; Marfurt et al., 1989). Since the end of the eighties, the localization of a sample population of corneal afferent neurons in rodent TGs has been described using classical histological methods (where the TG is sectioned) and various retrograde tracers such as WGA-HRP, Fluorogold, Fast blue, or CTB (Bron et al., 2014; De Felipe and Belmonte, 1999; Felipe et al., 1999; Ivanusic et al., 2013; Keller et al., 1991; LaVail et al., 1993;

Marfurt et al., 1989; Nakamura et al., 2007).

Here, we used CTB-Alexa 594, which is routinely used for neuroanatomical tracing. In addition, we also tested other CTB-Alexa fluor dyes (Alexa Fluor 488 and 555), which gave similar results (not shown). We show that the labeled corneal afferent neurons are mainly detected in the dorsomedial part of the whole mouse TG. Such localization of the neurons innervating the mouse cornea is in agreement with previous studies that have used serial histological sections performed in mammals (Bron et al., 2014; Felipe et al., 1999; Ivanusic et al., 2013; LaVail et al., 1993; Marfurt and Del Toro, 1987; Marfurt et al., 1989; Nakamura et al., 2007). However, our combined method offers the advantage of being able to give a high-resolution distribution and serial images at the desired depth in the intact mouse TG. Furthermore, it has recently been shown that immunolabeling of whole adult (Renier et al., 2014) or embryo (Belle et al., 2014) tissues is compatible with the 3DISCO method. This combination thus gives researchers the possibility of performing double or triple immunolabeling experiments.

We demonstrate that by combining the 3DISCO method and Imaris software, automated counting of labeled cells is easily and quickly performed in a whole cleared mouse TG. This method of

Please cite this article in press as: Launay, P.-S., et al., Combined 3DISCO clearing method, retrograde tracer and ultramicroscopy to map corneal neurons in a whole adult mouse trigeminal ganglion, Experimental Eye Research (2015), <http://dx.doi.org/10.1016/j.exer.2015.06.008>

ability to easily generate high-resolution images of ROIs (Belle et al., 2014; Erturk et al., 2014). Here, we combined light sheet imaging and Imaris software to obtain high-resolution images of labeled corneal afferent neurons in a whole TG. In our experimental conditions, the analysis of high-resolution images showed that the CTB tracer was incorporated in a population of medium, and small sized sensory neurons.

Further investigations from our group will focus on the representation of corneal afferent fibers in a cleared brain using a mixture of tracers that discriminate between myelinated and unmyelinated fibers. It is well known that each fiber type projects preferentially to different laminae of the dorsal horns of the medulla and spinal cord; CTB mainly labels terminals in laminae I and III–V, but not in lamina II (Baseer et al., 2014; Shehab and Hughes, 2011). The full range of ocular surface afferents has been previously described from animals whose corneas were treated with a mixture of HRP-CTB and HRP-WGA, using classical histological methods (Panneton et al., 2010). Therefore, a similar approach could easily be performed with the 3DISCO method, which is suitable for a combination of tracers, depending on the set up of the ultramicroscope.

Following administration of the CTB tracer in the cornea, the time point of 48 h was chosen based on previous data from our group (not shown): 24 h was not optimal since corneal afferent neurons were only lightly stained with CTB-Alexa 594 and at 72 h, the results were comparable to 48 h.

The 3DISCO clearing method is faster than traditional histological methods, with high-resolution images being obtained within 24 h. This procedure is also efficient in preventing counting bias, preserving the whole tissue structure and making it possible to observe the spatial organization of labeled cells. However, as observed with the classical histological paraffin inclusion process (Gerdes et al., 1982; Iwadare et al., 1984), the 3DISCO method induces TG shrinkage (due to dehydration). Tissue shrinkage has recently been estimated at about 20% for the spinal cord (Erturk and Bradke, 2013; Erturk et al., 2014). However, the proportion and spatial organization of the TG are preserved in cleared tissues as recently described (Belle et al., 2014; Erturk et al., 2012; Erturk and Bradke, 2013; Erturk et al., 2014; Renier et al., 2014). Cleared tissues can be stored for months at room temperature in DBE solution and can be acquired *de novo* by ultramicroscopy, provided that they remain transparent. Moreover, if necessary, cleared tissues can also be subsequently and rapidly imaged using laser-scanning microscope or 2-photon imaging to obtain a complete high-resolution 3D image of the tissue.

5.1. Potential pitfalls and troubleshooting

The 3DISCO method does have its limitations. Clearing, which can only be performed on fixed tissues, alters the chemical composition. Moreover, we observed that the 3DISCO method induces a slight background autofluorescence in the processed TG. However, autofluorescence is not exclusive to the TG, since it has also been reported in other tissues (Erturk et al., 2012). Autofluorescence appears to be useful to help visualize the entire morphology of the tissue and position the sample during image acquisition. To maximally reduce tissue autofluorescence, we recommend not leaving the tissue in the fixation solution after dissection and washing the TG in 1 × PBS. Furthermore, the tissue should not be kept at 4 °C for longer than 24 h before the clearing procedure. Importantly, transcardiac perfusion of animals with a ready-to-use fixative solution of paraformaldehyde 4% containing ethanol is not recommended, as it was shown to increase autofluorescence.

In this study, we were able to easily detect labeled cellular bodies but axons were less frequently detected. One reason for this

is probably due to retrograde CTB preferentially accumulating in the cell bodies rather than in the nerve fibers. The second reason could be that the density of corneal neurons is not sufficient to detect nerve pathways within whole TGs. Previously published studies using the 3DISCO clearing method have all used transgenic mice overexpressing fluorescent proteins such as Thy1-GFP transgenic mice (GFP-M mice) (Erturk et al., 2012, 2014; Renier et al., 2014). This high level of endogenous fluorescent protein allows an easier visualization of axonal pathways and the fine details of neuronal structures (cortical dendritic spines, dendrites and axons) of transparent spinal cord segments from GFP-M.

In conclusion, the combination of a simple, rapid 3DISCO method with a retrograde tracer, light sheet imaging, and automated cell counting offers novel perspectives in Neuroscience. Although this optimized, combined procedure focuses on corneal neuronal cells, this protocol is probably suitable for analyzing neuronal subpopulations of cells within the peripheral and central nervous system.

Conflicts of interest

The authors declare no potential conflicts of interest.

Acknowledgments

This study was supported by the Agence Nationale pour la Recherche Grant R06282DS, Université Pierre and Marie Curie (Paris VI), the Institut National de la Santé et de la Recherche Médicale LABEX (ANR-10-LABX-65) and the Rotary Club programme "Espoir en tête". The authors thank R. N. Cooper for editorial assistance with this manuscript. We thank Stéphane Fouquet (imagery platform) and the staff of the animal house facilities at the Institut de la Vision for their help.

References

- Baseer, N., Al-Baloushi, A.S., Watanabe, M., Shehab, S.A., Todd, A.J., 2014. Selective innervation of NK1 receptor-lacking lamina I spinoparabrachial neurons by presumed nonpeptidergic Adelta nociceptors in the rat. *Pain* 155, 2291–2300.
- Belle, M., Godefroy, D., Dominici, C., Heitz-Marchaland, C., Zelina, P., Hellal, F., Bradke, F., Chedotal, A., 2014. A simple method for 3D analysis of immunolabeled axonal tracts in a transparent nervous system. *Cell. Rep.* 9, 1191–1201.
- Bron, R., Wood, R.J., Brock, J.A., Ivanusic, J.J., 2014. Piezo2 expression in corneal afferent neurons. *J. Comp. Neurol.* 522, 2967–2979.
- Chung, K., Wallace, J., Kim, S.Y., Kalyanasundaram, S., Andalman, A.S., Davidson, T.J., Mirzabekov, J.J., Zalocusky, K.A., Mattis, J., Denisin, A.K., Pak, S., Bernstein, H., Ramakrishnan, C., Grosenick, L., Gradinaru, V., Deisseroth, K., 2013. Structural and molecular interrogation of intact biological systems. *Nature* 497, 332–337.
- De Felipe, C., Belmonte, C., 1999. c-Jun expression after axotomy of corneal trigeminal ganglion neurons is dependent on the site of injury. *Eur. J. Neurosci.* 11, 899–906.
- Dodt, H.U., Leischner, U., Schierloh, A., Jahrling, N., Mauch, C.P., Deininger, K., Deussing, J.M., Eder, M., Ziegler, W., Becker, K., 2007. Ultramicroscopy: three-dimensional visualization of neuronal networks in the whole mouse brain. *Nat. Methods* 4, 331–336.
- Erturk, A., Becker, K., Jahrling, N., Mauch, C.P., Hojer, C.D., Egen, J.G., Hellal, F., Bradke, F., Sheng, M., Dodt, H.U., 2012. Three-dimensional imaging of solvent-cleared organs using 3DISCO. *Nat. Protoc.* 7, 1983–1995.
- Erturk, A., Bradke, F., 2013. High-resolution imaging of entire organs by 3-dimensional imaging of solvent cleared organs (3DISCO). *Exp. Neurol.* 242, 57–64.
- Erturk, A., Laßkas, D., Chalouni, C., 2014. Imaging cleared intact biological systems at a cellular level by 3DISCO. *J. Vis. Exp.* 1–13.
- Felipe, C.D., Gonzalez, G.G., Gallar, J., Belmonte, C., 1999. Quantification and immunocytochemical characteristics of trigeminal ganglion neurons projecting to the cornea: effect of corneal wounding. *Eur. J. Pain* 3, 31–39.
- Gerdes, A.M., Kriseman, J., Bishop, S.P., 1982. Morphometric study of cardiac muscle: the problem of tissue shrinkage. *Lab. Invest* 46, 271–274.
- Hama, H., Kurokawa, H., Kawano, H., Ando, R., Shimogori, T., Noda, H., Fukami, K., Sakaue-Sawano, A., Miyawaki, A., 2011. Scale: a chemical approach for fluorescence imaging and reconstruction of transparent mouse brain. *Nat. Neurosci.* 14, 1481–1488.
- Ivanusic, J.J., Wood, R.J., Brock, J.A., 2013. Sensory and sympathetic innervation of the mouse and guinea pig corneal epithelium. *J. Comp. Neurol.* 521, 877–893.
- Iwadare, T., Mori, H., Ishiguro, K., Takeishi, M., 1984. Dimensional changes of tissues in the course of processing. *J. Microsc.* 136, 323–327.
- Ke, M.T., Fujimoto, S., Imai, T., 2013. SeeDB: a simple and morphology-preserving optical clearing agent for neuronal circuit reconstruction. *Nat. Neurosci.* 16, 1154–1161.

Please cite this article in press as: Launay, P.-S., et al., Combined 3DISCO clearing method, retrograde tracer and ultramicroscopy to map corneal neurons in a whole adult mouse trigeminal ganglion, *Experimental Eye Research* (2015), <http://dx.doi.org/10.1016/j.exer.2015.06.008>

- Ke, M.T., Imai, T., 2014. Optical clearing of fixed brain samples using SeeDB. *Curr. Protoc. Neurosci.* 66, Unit 2.22.
- Keller, J.T., Babel, H.C., Wander, A.H., Tierney, B.E., 1991. Somatotopic distribution of corneal afferent neurons in the guinea pig trigeminal ganglion. *Neurosci. Lett.* 121, 247–250.
- Kim, S.Y., Chung, K., Deisseroth, K., 2013. Light microscopy mapping of connections in the intact brain. *Trends Cogn. Sci.* 17, 596–599.
- Kuwajima, T., Sitko, A.A., Bhansali, P., Jurgens, C., Guido, W., Mason, C., 2013. ClearT: a detergent- and solvent-free clearing method for neuronal and non-neuronal tissue. *Development* 140, 1364–1368.
- LaVail, J.H., Carter, S.R., Topp, K.S., 1993. The retrograde tracer Fluoro-Gold interferes with the infectivity of herpes simplex virus. *Brain Res.* 625, 57–62.
- Marfurt, C.F., Del Toro, D.R., 1987. Corneal sensory pathway in the rat: a horseradish peroxidase tracing study. *J. Comp. Neurol.* 261, 450–459.
- Marfurt, C.F., Kingsley, R.E., Echtenkamp, S.E., 1989. Sensory and sympathetic innervation of the mammalian cornea. A retrograde tracing study. *Invest. Ophthalmol. Vis. Sci.* 30, 461–472.
- Muller, L.J., Marfurt, C.F., Kruse, F., Tervo, T.M., 2003. Corneal nerves: structure, contents and function. *Exp. Eye Res.* 76, 521–542.
- Muller, L.J., Pels, L., Vrensen, G.F., 1996. Ultrastructural organization of human corneal nerves. *Invest. Ophthalmol. Vis. Sci.* 37, 476–488.
- Muller, L.J., Vrensen, G.F., Pels, L., Carodozo, B.N., Willekens, B., 1997. Architecture of human corneal nerves. *Invest. Ophthalmol. Vis. Sci.* 38, 985–994.
- Nakamura, A., Hayakawa, T., Kuwahara, S., Maeda, S., Tanaka, K., Seki, M., Mimura, O., 2007. Morphological and immunohistochemical characterization of the trigeminal ganglion neurons innervating the cornea and upper eyelid of the rat. *J. Chem. Neuroanat.* 34, 95–101.
- Panneton, W.M., Hsu, H., Gan, Q., 2010. Distinct central representations for sensory fibers innervating either the conjunctiva or cornea of the rat. *Exp. Eye Res.* 90, 388–396.
- Renier, N., Wu, Z., Simon, D.J., Yang, J., Ariel, P., Tessier-Lavigne, M., 2014. iDISCO: a simple, rapid method to immunolabel large tissue samples for volume imaging. *Cell* 159, 896–910.
- Rozsa, A.J., Beuerman, R.W., 1982. Density and organization of free nerve endings in the corneal epithelium of the rabbit. *Pain* 14, 105–120.
- Shehab, S.A., Hughes, D.L., 2011. Simultaneous identification of unmyelinated and myelinated primary somatic afferents by co-injection of isolectin B4 and cholera toxin subunit B into the sciatic nerve of the rat. *J. Neurosci. Methods* 198, 213–221.
- Susaki, E.A., Tainaka, K., Perrin, D., Kishino, F., Tawara, T., Watanabe, T.M., Yokoyama, C., Onoe, H., Eguchi, M., Yamaguchi, S., Abe, T., Kiyonari, H., Shimizu, Y., Miyawaki, A., Yokota, H., Ueda, H.R., 2014. Whole-brain imaging with single-cell resolution using chemical cocktails and computational analysis. *Cell* 157, 726–739.
- Tainaka, K., Kubota, S.I., Suyama, T.Q., Susaki, E.A., Perrin, D., Ukai-Tadenuma, M., Ukai, H., Ueda, H.R., 2014. Whole-body imaging with single-cell resolution by tissue decolorization. *Cell* 159, 911–924.
- Tomer, R., Ye, L., Hsueh, B., Deisseroth, K., 2014. Advanced clarity for rapid and high-resolution imaging of intact tissues. *Nat. Protoc.* 9, 1682–1697.
- Yang, B., Treweek, J.B., Kulkarni, R.P., Deveman, B.E., Chen, C.K., Lubeck, E., Shah, S., Cai, L., Gradinaru, V., 2014. Single-cell phenotyping within transparent intact tissue through whole-body clearing. *Cell* 158, 945–958.

Please cite this article in press as: Launay, P.-S., et al., Combined 3DISCO clearing method, retrograde tracer and ultramicroscopy to map corneal neurons in a whole adult mouse trigeminal ganglion, *Experimental Eye Research* (2015), <http://dx.doi.org/10.1016/j.exer.2015.06.008>

ARTICLE 2 : Ocular inflammation induces trigeminal pain, peripheral and central neuroinflammatory mechanisms

La douleur oculaire est la première cause de consultation en ophtalmologie. Celles-ci ont de multiples origines (infections microbiennes, SSO ou douleurs postopératoires survenant après les chirurgies de l'œil). Ces traumatismes sensibilisent la chambre antérieure de l'œil et particulièrement la cornée qui est le tissu le plus innervé et le plus sensible du corps humain. Alors que les douleurs aiguës de la cornée sont efficacement prises en charge par les ophtalmologistes, les douleurs chroniques cornéennes font parties des douleurs orofaciales les plus invalidantes et les plus difficiles à traiter (Annexe 2).

Constitué de trois branches nerveuses, maxillaires, mandibulaires et ophtalmiques, le ganglion trijumeau (GT) est responsable de l'innervation sensitive de la face et de l'œil. Bien que de nombreux travaux aient décrit les mécanismes neurogéniques et inflammatoires mis en jeu lors de douleurs induites par la lésion des branches maxillaire ou mandibulaire, les mécanismes de la douleur ophtalmique demeurent de nos jours encore très mal connus. La lésion du GT entraîne des douleurs de la face caractérisée par une infiltration de cellules immunes dans le GT et une activation des cellules gliales dans le complexe sensitif du trijumeau (CST). Le CST est le siège des connexions synaptiques entre les terminaisons nerveuses centrales des neurones du GT et les neurones secondaires qui relayent l'information nociceptive dans le système nerveux central. De tels mécanismes d'inflammation et de sensibilisation centrale n'ont pas été étudiés en cas de lésion de la branche ophtalmique. De ce fait, la compréhension de la physiopathologie des douleurs oculaires notamment celles impliquant la cornée est un préalable à l'amélioration des thérapeutiques actuelles qui font cruellement défaut.

L'objectif de ces travaux a donc été d'étudier les mécanismes neuro-inflammatoires au niveau des voies trigéminées cornéennes (cornée, GT et CST) consécutifs à une douleur oculaire. Pour cela nous avons développé un modèle murin de lésion cornéenne induite par des instillations chroniques de BAC, un conservateur neurotoxique. Par des approches comportementales, de biologie cellulaire et moléculaire, nous avons montré que ce modèle animal se caractérise par 1) une altération sévère de la cornée et des nerfs cornéens, une infiltration de cellules immunes et une sensibilité cornéenne augmentée ; 2) une augmentation de marqueurs d'activation (c-Fos) et de souffrance neuronale (ATF3), associée à une

infiltration de cellules immunes (Iba1) dans le GT et ; 3) une activation neuronale (c-Fos) et une réorganisation microgliale (Iba1) dans le CST et le noyau facial (Figure 31). De plus, nous avons montré que ces changements cellulaires périphériques et centraux ne sont plus observés lorsque l'inflammation cornéenne disparaît. L'ensemble de nos résultats montrent pour la première fois des mécanismes neuro-inflammatoires périphériques (GT) et centraux (CST) consécutive à une atteinte sévère de la cornée. Ces mécanismes cellulaires pourraient ainsi participer à la chronicisation de la douleur cornéenne et offrir de nouvelles perspectives thérapeutiques (Figure 32).

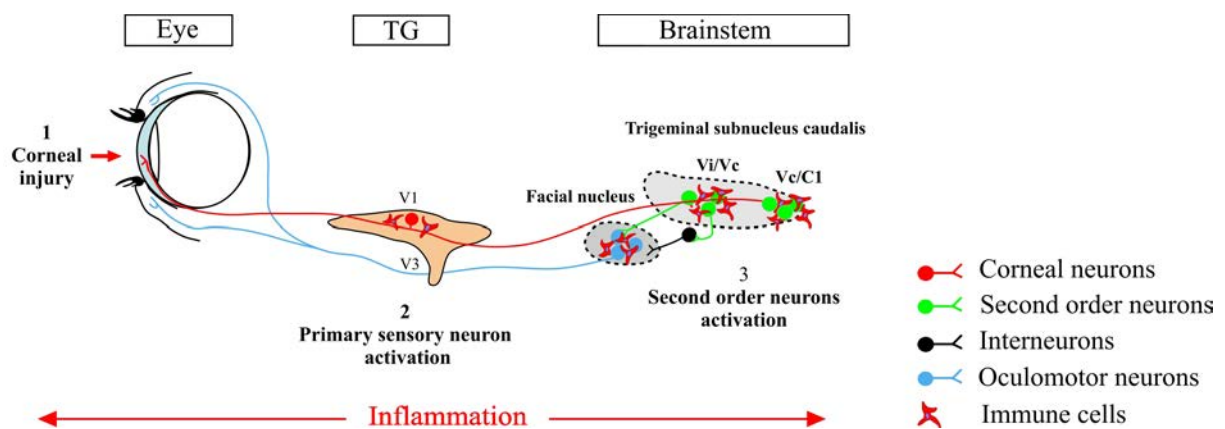


Figure 32. Propagation de l'inflammation de la cornée au tronc cérébral dans un modèle de lésion cornéenne. La figure illustre l'activation neuro-inflammatoire des voies cornéennes trigéminées induite par l'altération de la cornée. Le schéma montre notamment l'activation microgliale dans le CST et le noyau facial.

Ocular inflammation induces trigeminal pain, peripheral and central neuroinflammatory mechanisms

LAUNAY Pierre-Serge^{1,2,3}, REBOUSSIN Elodie^{1,2,3}, LIANG Hong^{1,2,3,3}, KESSAL Karima^{1,2,3}, William ROSTENE^{1,2,3}, SAHEL Jose-Alain^{1,2,3,4}, BAUDOUIN Christophe^{1,2,3,4}, MELIK-PARSADANIANTZ Stéphane^{1,2,3}, REAUX LE GOAZIGO Annabelle^{1,2,3}.

1 INSERM, U968, Paris, F-75012, France

2 Sorbonne Universités, Université UPMC, Paris 06, UM 80, Institut de la Vision, 75012 Paris, France

3 CNRS, UMR 7210, Paris, F-75012, France

4 Centre Hospitalier National d’Ophtalmologie des Quinze-Vingts, Paris, F-75012, France

* Correspondence:

Annabelle REAUX-LE GOAZIGO

Institut de la Vision

UMR S 968 Inserm/ UPMC/ CNRS 7210

17, rue Moreau 75012 Paris

Phone :+ 33 1-53-46-25-72

annabelle.reaux@inserm.fr

Running title:

Chronic ocular injury induces neuroinflammation in the sensory trigeminal complex

Keywords: benzalkonium chloride, corneal neurons, ocular pain, neuroinflammation, trigeminal complex, facial motor nucleus

ABSTRACT

Ocular surface diseases are among the most frequent ocular pathologies, with prevalence ranging from 20% of the general population. In addition, ocular pain following corneal injury is frequently observed in clinic. The aim of the study was to characterize the peripheral and central neuroinflammatory process in the trigeminal pathways in response to cornea alteration induced by chronic topical instillations of 0.2% benzalkonium chloride (BAC) in male C57BL/6J mice. *In vitro* BAC induced neurotoxicity and increases neuronal (FOS, ATF3) and pro-inflammatory (IL-6) markers in primary mouse trigeminal ganglion culture. BAC-treated mice exhibited 7 days after the treatment reduced aqueous tear production and increased inflammatory cell infiltration in the cornea. Hypertonic saline-evoked eye wipe behavior was enhanced in BAC-treated animals that exhibited increased FOS, ATF3 and Iba1 immunoreactivity in the trigeminal ganglion. Ocular inflammation is associated with a significant increase in IL-6 and TNF- α mRNA expression and higher FOS and Iba1 positive cells in the sensory trigeminal complex at the ipsilateral interpolaris/caudalis (Vi/Vc) transition and Vc/upper cervical cord (Vc/C1) regions. In addition, activated microglial cells were tightly wrapped around activated FOS neurons in both regions and phosphorylated p38 mitogen-activated protein kinase was markedly enhanced specifically in microglial cells during ocular inflammation. Similar data were obtained in the facial motor nucleus. These neuroanatomical data correlated with the increase in mRNA expression of pro-inflammatory (TNF- α , IL-6, CCL2) and neuronal (FOS and ATF3) markers. Interestingly, the suppression of corneal inflammation 10 days following the end of BAC treatment resulted in a marked attenuation of peripheral and central changes observed in pathological conditions.

This study provides the first demonstration that corneal inflammation induces activation of neurons and microglial p38 MAPK pathway within sensory trigeminal complex. These results suggest that this altered activity in intracellular signaling caused by ocular inflammation

might play a priming role in the central sensitization of ocular related brainstem circuits, which represents a significant factor in ocular pain development.

Highlights

BAC induced corneal nerve injury, inflammation and ocular pain

Ocular inflammation is associated with activation of FOS and Iba1 in the trigeminal ganglia

Chronic ocular inflammation increased peripheral and central pro-inflammatory mediators

Microglial p38 activation occurred in sensory trigeminal complex

We reported central plastic changes under ocular inflammation

1. INTRODUCTION

Ocular surface diseases are among the most frequent ocular pathologies, with prevalence ranging from 20% of the general population. Chronic ocular pain, frequently observed in clinic, has gained recognition as a public health problem given its prevalence, morbidity, and social cost implications.

The cornea receives the densest nociceptive innervation of the body, which is exclusively from small-fiber neurons (Rozsa and Beuerman, 1982; Muller et al., 1997; Belmonte et al., 2004). The cellular bodies of the corneal neurons are located in the dorsomedial portion of the ophthalmic region of trigeminal ganglion (TG) (Marfurt and Del Toro, 1987; Marfurt et al., 1989; Launay et al., 2015) and represent only 1.3% of the total population of the TG cells (Felipe et al., 1999). The central axons of corneal sensory neurons terminate in two regions of the sensory trigeminal complex (V): the trigeminal subnucleus interpolaris/caudalis (Vi/Vc) transition and the subnucleus caudalis/upper cervical cord (Vc/C1) junction regions (Marfurt and Del Toro, 1987; Strassman and Vos, 1993; Meng and Bereiter, 1996). Neuroanatomical and electrophysiological studies have demonstrated that second order neurons activated after a noxious stimulation of the cornea exhibited a high-regionalized distribution in the Vi/Vc and Vc/C1 regions (Kurose and Meng, 2013; Stapleton et al., 2013). Several lines of evidence suggest that the Vc/C1 region integrates irritation and noxious stimuli of the cornea, whereas the Vi/Vc region and facial motor nucleus seem to be more dedicated to the control of lacrimation and the blinking reflex (Kurose and Meng, 2013; Stapleton et al., 2013).

Numerous preclinical models have been developed to evaluate the consequences of corneal injury or dry eye disease on the activation of the trigeminal pathways: alkali burn cornea (Ferrari et al., 2014), models for tear deficient dry eye disease after lachrymal gland excision (Katagiri et al., 2015; Rahman et al., 2015) or after chronic instillation of benzalkonium chloride (BAC), a bactericidal preservative in ophthalmic preparation (Liang et al., 2008; Lin

et al., 2011; Liang et al., 2012; Sarkar et al., 2012).

A recent study has reported that corneal alkali-burn induced a strong immune cell infiltration in both the cornea and TG (Ferrari et al., 2014). This immune cell infiltration is correlated with strong overexpression of pro-inflammatory markers. Additionally, an electrophysiological study has demonstrated that persistent dry eye caused sensitization of ocular-responsive neurons in the sensory trigeminal complex (Rahman et al., 2015). To date there is no evidence about the inflammatory mechanisms and the changes in brain microglia that occurred in the sensory trigeminal complex and the facial motor nucleus during chronic corneal inflammation.

The aim of the study was to determine the effects of chronic corneal inflammation induced by seven days of BAC instillations on the neuroinflammatory mechanisms that occurred in the trigeminal pathways (TG, Vi/Vc and Vc/C1 regions and the facial motor nucleus).. *In vivo*, at the corneal level, we correlated the effect of chronic BAC instillation on nerve terminal integrity with the expression of inflammatory cytokines/chemokines. Furthermore, our animal model provides an excellent opportunity to evaluate the relationship between corneal injury/sensitivity and the peripheral and central changes in Fos, Iba1 and p38 MAPK activation that may play a role in central sensitization within the sensory trigeminal complex.

2. MATERIAL AND METHODS

2.1 *Animals*

Adult male C57BL/6 mice (30 g; Janvier Labs, Le Genest Saint Isle, France) were maintained under controlled conditions (22 ± 1 °C, $60 \pm 10\%$ relative humidity, 12/12 h light/dark cycle, food and water ad libitum). All procedures were in strict accordance with the guidelines for the care and use of experimental animals approved by the French National Institute of Medical Research (INSERM), national and international laws and with policies for the use of animals in Research in Vision and Ophthalmology (European Communities Council Directive 86/609/EEC, Authorization No. 75-1235 Granted to A. R-LG). Animals were weighed before treatment (Day 0, D0) and at the end of the experiments, Day 7 (D7).

2.2 *Drugs*

The solution containing 0.2% Benzalkonium Chloride (BAC) was provided by Santen pharmaceutical (Osaka, Japan). This iso-osmolar solution (osmolarity of 270 mOsM) corresponds to a molecular weight of $354 \text{ g}\cdot\text{mol}^{-1}$ and a concentration of 5.649 mM.

2.3 *Primary trigeminal ganglion culture*

TGs were aseptically removed from mice and placed in TG medium on ice. TGs were pooled in 2 mL of DMEM medium containing collagenase A (Sigma–Aldrich) and incubated at 37°C for 90 min and then in Trypsin /EDTA- DNase I solution (Sigma–Aldrich) for 15 min at 37°C. Neurobasal A medium (Gibco) was then added and TG cells were mechanically dissociated using a Pasteur pipette. Dissociated cells were pelleted by centrifugation, the collagenase-containing supernatant discarded and cells resuspended in Neurobasal A supplemented with 5% horse serum (Gibco), 2% B-27 supplement (Gibco), L -glutamine (0.1

mg/ml, Sigma–Aldrich), 45% glucose, penicillin (100 U/ml), and streptomycin (100 L g/ml). Cells were then filtered using a 70µm filter and were distributed into two 24-well culture plates that had been coated with poly-D-lysine/laminin. Cultures were incubated in a 37°C tissue culture incubator (5% CO₂, 95% humidity). The medium was changed the following day and completed with AraC at 10µM to prevent glial cell proliferation. The medium was changed 24 h before BAC treatment. After 9 days of culture, TG cells were either treated with 0.005% or 0.0005% BAC solutions for 6h or received no treatment. After treatment, cells were gently washed with 1x PBS and processed for immunohistochemistry or RT-qPCR analysis. We carefully checked that the number of the neurons per area were the same in all condition.

2.4 Topical instillation

Mice were gently restrained and 10 µL of 0.2% BAC or 1x PBS (274 mOsM) solutions were applied with a micropipette to the left eye. Mice received the drug two times per day separated by a 4 hours interval. Eyes were held open for 20 seconds to prevent aggressive blinking during application of the drug, which may cause variability in the ocular surface contact time of the drug. For *in vivo* experiments related to recovery after topical BAC treatment, mice were treated twice a day for 7 days with a 0.2% BAC solution and followed for 10 days after stopping the BAC instillation.

2.5 In vivo characterization of the preclinical animal model of ocular pain

2.5.1 Measurement of spontaneous aqueous tear production

Were mice lightly anaesthetized with a 300 µL mixture of Ketamine 1000 U (100 mg/kg body weight) and xylazine (10 mg/kg body weight, Virbac, France) injected intraperitoneally. Tear production was measured with the phenol red thread test (Zone- Quick; Lacrimedics,

Eastsound, WA). The threads were held with jeweler forceps and placed in the lateral canthus of the conjunctival fornix of the eye for 30 seconds as previously described (Lin et al., 2011). Tear production was monitored on D0 and D7. The thread is yellow in color (acidic) and when exposed to tears, it changes to a light red color. After 30 s, the tear distance (in millimeters) is determined using a scale.

2.5.2 Biomicroscopic evaluation of the cornea

Fluorescein staining of the corneal epithelium was used to evaluate corneal integrity as previously described (Liang et al., 2012). On D0 (before the instillation) and D7 (1 h after the last instillation), ocular surfaces were evaluated by the fluorescein test as described below.

A drop of 1% fluorescein sodium (Fluoresceine Faure 0.5%; Novartis France, Rueil-Malmaison, France) was instilled in the left eye of anaesthetized mice. The ocular surface was photographed using a SteREAO Lumar microscope (Zeiss). The biomicroscope was calibrated for control mice before acquisitions in BAC-treated mice.

2.5.3 In vivo confocal microscopy

A laser-scanning *in vivo* confocal microscopy (IVCM, Heidelberg Retina Tomography (HRT) II/Rostock Cornea Module (RCM; Heidelberg Engineering GmbH, Heidelberg, Germany) was used to examine the entire cornea. The first layer of superficial epithelium was considered as 0 μm , and the depth cornea was determined manually, 0-30 μm , 30-40 μm , the stroma 40-140 μm and the endothelium, 140-150 μm . A minimum of 200 serial TIFF images (400 x 400 μm) was acquired per animal.

2.5.4 Behavioral study: Eye Wiping Test

The eye wiping test (Farazifard et al., 2005) was used to evaluate corneal sensitivity at D0

(before the treatment to obtain basal threshold) and D7. The same experimenter performed all experiments in a test room close to the colony room, to minimize stress. Behavioral experiments were carried out in single-blind conditions (the investigator was blinded to the treatment group). For the adaptation period, animals were placed in an individual Plexiglas chamber (where the tests occurred) for ten minutes each day for 4 days. A 10 μ L drop of 2M NaCl solution was then applied to the treated eye, the animal placed in an individual cage and the investigator counted the number of wipes for a period of 30s. Normal facial grooming behavior was not included.

2.5.5 Weight measurement

In order to evaluate whether ocular pain lead to alterations in weight gain, animals were weighed at D0 and D7.

2.6 RT-qPCR analysis

For *in vivo* experiments, mice were deeply anaesthetized with a 300 μ L mixture of Ketamine 1000 U (100 mg/kg body weight) and xylazine (10 mg/kg body weight, Virbac, France) injected intraperitoneally. Animals were then perfused with cold 10 mL 0.9% NaCl solution and the cornea, brainstem and TGs were carefully dissected out as described below. For the cornea, the eyeball was extracted and placed in a petri dish containing cold 1x PBS solution placed on ice. Corneas were meticulously dissected out and placed in liquid azote. For ipsilateral TGs, ganglia were dissected out (the mandibular branch was removed with a scalpel blade) and placed in liquid azote. Ipsilateral trigeminal brainstem complex was dissected and placed in liquid azote until the extraction procedure.

RNAs were extracted from TG cells, cornea and TGs using the XS Macherey-Nagel NucleoSpin RNA extraction kit and Macherey-Nagel NucleoSpin RNA extraction kit was used for the brainstem, according to the manufacturer's protocol.

Reverse transcription was performed with 660 ng of RNA using the High Capacity cDNA Reverse Transcription (Applied Biosystems) according to the manufacturer's instructions. Finally, cDNA were diluted in DNase/RNase free water to a final concentration of 5 ng.μL⁻¹. Real-time quantitative PCR was performed with 25 ng of cDNA added to a 15 μL solution of Applied Biosystems mastermix (TaqMan Universal PCR Master Mix) and primers to a final volume of 20 μL. All primers and reagents were purchased from Applied Biosystems. The primers used were ATF3 (Mm00476032.m1), CCL2 (Mm99999056.m1), CX3CR1 (Mm00438354.m1), FOS (Mm00487425.m1), GFAP (Mm01253033.m1), IL1b (Mm00434228.m1), IL6 (Mm00446190.m1) ITGAM (Mm00434455.m1), TNF-α (Mm99999068.m1), TRPV1 (Mm01246302.m1). Specific mRNA levels were calculated after normalization of the results for each sample with those for GADPH mRNA. The data are presented as relative mRNA units with respect to control values (expressed as a fold-over PBS value).

2.7 Immunohistological studies

2.7.1 Tissue preparation

Two hours after the last instillation of BAC, a 300 μL mixture of Ketamine 1000 U (100 mg/kg body weight) and xylazine (10 mg/kg body weight, Virbac, France) was injected intraperitoneally to deeply anesthetized animals. Eyes were dissected out just before the perfusion. Mice were perfused via the ascending aorta with 5 mL of 0.9% NaCl solution followed by 30 mL of 4% paraformaldehyde solution. After fixation, brain, trigeminal ganglia, and eyes were carefully dissected out and post-fixed 48 h in the same fixative. Free-

floating sections (40 μm) of the trigeminal subnucleus complex (trigeminal nucleus interpolaris to the spinal cord level C1) were performed using a vibratome (Leica Microsystems, Germany). The TGs were placed in 10% sucrose solution in 1x PBS (overnight), then in a 30% sucrose solution before freezing at -20°C in 7.5% gelatin and 10% sucrose. Cryostat sections (14 μm) were performed for TGs and eyes, then mounted on Superfrost slides and kept at -20°C until use.

2.7.2 Immunofluorescence labeling

After three washes in 1x PBS, brainstem and TG sections were placed in a blocking solution containing 3% Normal Horse Serum (NHS) and 0.1% triton X-100 (only for free floating sections), for 2 h, then incubated with primary antibody at 4° for 48h (floating sections) or 24 h for cryostat sections.

The primary antibodies used in this study were rabbit anti-ATF3 (Sigma-Aldrich: HPA001562, 1:500), rabbit anti-FOS (Santa Cruz Biotechnology: A2113, 1:500), mouse anti GFAP (Sigma-Aldrich: G3893, 1:500), goat-anti Iba1 (Abcam: ab5076, 1:500) and rabbit anti-p-p38 (Cell Signaling: 4511S, 1:500). After incubation of the primary antibody, all other procedures were performed at room temperature (RT). ATF3, FOS and p-p38 were amplified using biotin-conjugated horse anti-rabbit antibody (1:500; Vector Laboratories) for 1 h and finally revealed by incubation with streptavidin-Alexa Fluor 488/555 (1:500; Invitrogen). Iba1 was revealed using Alexa Fluor 594-conjugated donkey anti-goat (1:500; Invitrogen) and GFAP was revealed with Alexa Fluor 594-conjugated donkey anti-mouse (1:500; Invitrogen) for 1 h respectively.

TG sections were processed using the avidin-biotin peroxidase method (Vectastain ABC Kit, Vector Laboratories) for ATF3 and Iba1 immunoreactivity TG sections were incubated with 3% H_2O_2 solution for 20 min. Sections were rinsed three times in 1x PBS then incubated in

3% NHS for 2 h at RT before incubation with primary antibodies overnight at 4°C. Sections were rinsed three times in 1x PBS then incubated for 1 h at RT with the secondary biotinylated anti-rabbit IgG (1/500; Vector). Sections were rinsed three times in 1x PBS, incubated in a solution containing the Avidin Biotin Peroxidase Complex (Elite, Vector) for 1 h, then rinsed again three times with 1x PBS. The peroxidase reaction was developed by incubating the sections in 0.05% 3,3'-diaminobenzidine (DAB; Sigma Aldrich) containing 0.003% hydrogen peroxide in 0.05 M Tris HCl buffer pH 7.6 for 5 to 10 min. Sections were rinsed in 1x PBS and mounted onto gelatin-coated slides, dried and mounted with Eukitt mounting medium (Kindler).

Fluoro-Jade stain (Fluoro-Jade C Staining Kit, TR-100-FJ, Biosensis) was used to label degenerating neurons. Briefly, cryostat TG sections and free-floating brainstem sections from PBS and BAC-treated animals were mounted on slides and treated according to the manufacturer's recommendations: 5 min in sodium hydroxide/70 % ethanol, 20 min in potassium permanganate solution and 20 min in the Fluoro-Jade C staining solution. After staining, slides were washed in distilled water, dried at RT then mounted with Eukitt. For histological analysis of the cornea, sections were stained with hematoxylin-eosin according to the manufacturer's recommendations.

2.8. Microscopy and quantification of immunohistochemical labeling

2.8.1. Microscopic devices

Cells and tissue sections were examined either with a Zeiss M1 epifluorescence microscope or an Olympus FV1000 laser-scanning confocal microscope. The epifluorescence microscope (Axio ImagerM1; Carl Zeiss) was equipped with a digital camera (Axio Cam HRC; Carl Zeiss) and image acquisition software (Zen; Carl Zeiss). The Olympus FV1000 confocal microscope was equipped with an Argon (488 nm) ion laser and laser diodes (405 and 559

nm). Images were acquired sequentially, line-by-line, in order to reduce excitation and emission crosstalk. Step size was defined according to the Nyquist–Shannon sampling theorem (1024*1024 pixels). Objectives used were a PlanApo (10/0.40 NA) or PlanApoN (60/1.42 NA, oil immersion) objective lens (Olympus). Tissue sections were also scanned with the Nanozoomer 2.0-HT Digital slide scanner (C9600, Hamamatsu Photonics), equipped with the 3-CCD TDI camera (Hamamatsu Photonics). TIFF images were obtained. The microscope was calibrated for control mice before acquisitions in BAC-treated mice.

2.8.2 In vitro quantification of the surface occupied by neuronal nerve fibers in primary TG culture

TG cells were fixed for 15 min in 4% paraformaldehyde in PBS then rinsed three times with 1x PBS. Nonspecific binding sites were blocked by 3% NHS for 1h at room temperature in PBS containing 0.1% Triton X-100. Cells were then incubated with mouse anti-Milli-Mark™ Pan Neuronal Marker (1:1000, Merk Millipore) containing 1% NGS for 1 h. The cells were then rinsed three times with 1.0 mL of PBS. Subsequently, the cells were incubated with Alexa Fluor 488-conjugated donkey anti-mouse antibody (1:1000, Invitrogen) for 1 h and washed three times with PBS. The cells were then mounted and stored at 4° C until observation. Cells treated without primary antibody served as controls.

Quantitative analysis of the surface covered by primary TGs fibers in culture was performed. Briefly, epifluorescent images were acquired for each condition. Images were saved as TIFF files and processed using ImageJ (version 1.48). Using the threshold function of ImageJ, objects of interest from the surrounding background could be distinguished. The total surface occupied by immunoreactive structures (*i.e.* total stained pixels) above the threshold was estimated within a standard area. Results were expressed as the mean \pm SEM of ten different culture fields per condition.

2.8.3 3D Reconstruction of confocal images

For 3D reconstruction in the trigeminal complex, 35 stacks of 0.54 μm (corresponding to a depth of 17 μm) were performed in PBS- and BAC-treated animals using the same confocal settings. TIFF images were analyzed with the Imaris 7.6.1 software (Bitplane, Zurich, Switzerland) in order to generate a movie. The background subtraction option was set at 5 for both FOS and Iba1. Using the surface area detail option of the Imaris software, the FOS and Iba1 settings were calibrated at 1.00 and 0.34, respectively. Movies from 3D confocal images were performed using the 40 x objective and 2 x numerical zoom. Videos were set at 400 frames per second.

2.9 Statistical analysis

All data are presented as mean \pm SEM. Data were evaluated by one-way analysis of variance with the non-parametric ANOVA test using the GraphPad Prism 4.0 statistical software. The level of significance was set at $P < 0.05$.

RESULTS

BAC induces neurotoxicity and pro-inflammatory markers in primary cultures of mouse trigeminal ganglion.

To study the impact of BAC solution on primary mouse trigeminal ganglion cultures, TG cells were initially exposed for 6 h to two concentrations of BAC (5.10^{-4} % and 5.10^{-5} %, corresponding to a concentration of 14.12 μ M and 1.41 μ M, respectively), and the TG cells were stained with Pan Neuronal Marker to quantify the nerve fibers in culture (Fig 1 A-C). A dose dependent neurotoxicity effect of BAC was observed as illustrated in Fig 1 A-C. The quantification of area covered by immunoreactive nerve fibers confirmed a significant decrease in nerve fibers: 21% and 70% for BAC solution at concentrations of 5.10^{-5} % and 5.10^{-4} %, respectively (Fig. 1D). RT-qPCR analysis of TG cells showed an increase in the expression of neuronal makers (ATF3 and FOS) and for the pro-inflammatory marker IL6: FOS ($X1.28 \pm 0.06$, $P<0.05$; $X2.13 \pm 0.26$, $P<0.01$), ATF3 ($X1.55 \pm 0.11$, $P<0.01$; $X3.05 \pm 0.46$, $P<0.01$) and IL-6 ($X1.25 \pm 0.10$, $P<0.05$; $X2.97 \pm 0.26$, $P<0.01$; with respect to control conditions) for BAC solutions at concentrations of 5.10^{-5} % and 5.10^{-4} %, respectively (Fig. 1E). We carefully checked that the number of the neurons per area were the same in all condition after BAC treatment (data not show).

BAC induces dry eye and ocular inflammation

We then determined the effects of 0.2% BAC treatment on ocular surface. Mice were instilled twice a day for 7 days. Corneal integrity was evaluated with the fluorescein test at D0 and D7. No difference was observed between the two (control and BAC) groups of animals at D0 (not shown). At D7, fluorescein staining of the cornea was greater with 0.2% BAC than with PBS (Fig 2A). Hematoxylin–eosin (HE) staining of corneal sections from BAC animals confirmed

the destruction of the superficial corneal epithelium and the presence of numerous cells (probably immune cells) in the stroma (Fig. 2B, white arrows).

In vivo confocal microscopy (IVCM) (Fig. 2C) was used to image the different corneal layers: epithelium, sub-basal plexus, stroma and endothelium. Control mice exhibited a healthy corneal epithelium with pavementous cells (Fig. 2D), a sub-basal plexus containing numerous thin nerve fibers, a stroma with classical square cells (keratocytes), a large trunk nerves (Fig. 2D, yellow arrows) and an endothelium with regular dark reflective cells (Fig. 2D). BAC treatment induced important injury in the ocular surface characterized by a complete destruction of the superficial epithelium (not detected under IVCM), and immune cell infiltration (numerous bright and reflective immune cells) in the sub-basal plexus and the stroma (Fig. 2D, red arrows). Furthermore, corneal nerves were less abundant in both layers as compared to control cornea (Fig. 2D). BAC treatment did not alter the endothelium (Fig. 2D). Spontaneous tear volume was identical between both groups at D0 (not shown). Tear production was significantly reduced in the ipsilateral eyes of 7 days BAC-treated mice (1.33 ± 0.16 mm compared with control: 4.83 ± 0.49 mm; $P < 0.05$) (Fig. 2E). RT-qPCR analysis of the cornea revealed increased pro-inflammatory cytokine gene expression (TNF- α : $X4.89 \pm 0.78$, $P < 0.01$; IL-1 β : $X54.83 \pm 18.85$ $P < 0.01$ and IL-6: $X165.03 \pm 16.01$, $P < 0.01$) in BAC-treated cornea, with respect with control animals (Fig. 2F).

Eye wipe behavior

Sensitivity of the cornea to hypertonic saline was assessed by quantifying eye wipe behavior in response to the application of 2 M saline to the eyes in separate groups of animals. At D0, no significant difference was observed between the two groups (9.40 ± 0.62 wipes versus 10.00 ± 0.61 wipes for the PBS- and BAC-treated groups, respectively). At D7, application of 2M NaCl solution increased eye wipe behavior in BAC-treated animals (24.00 ± 0.98 wipes

versus 9.70 ± 0.37 wipes in PBS treated mice, respectively, $P < 0.001$) (Fig. 3A). We did not observe spontaneous wiping in BAC treated eyes before hypertonic saline stimulation. Figure 3B illustrates a typical spontaneous eye-blink behavior observed at D7; the treated eye remains closed (Fig. 3B). In addition, we observed a decreased (79%) body weight gain in BAC-treated animals, relative to control at D7 (0.34 ± 0.11 versus 1.64 ± 0.09 g; $P < 0.001$) (Fig. 3C).

Activation of primary order neurons and pro-inflammatory markers in the ophthalmic branch of the trigeminal ganglion.

At D7, we compared the ATF3 and FOS immunostaining on ipsilateral TG from both groups of mice. Chronic BAC treatment increased ATF3 and FOS positive nuclei in primary sensory neurons compared to PBS-treated mice (Fig. 4A-B, arrows). In addition, increased Iba1-ir cells were detected in the ipsilateral TG of BAC-treated mice (Fig. 4C, arrows). Nonetheless, no difference was observed in GFAP staining (a marker of satellite ganglion cell) in both groups of animals (Fig. 4D, arrows). RT-qPCR analysis performed on ipsilateral TG revealed that BAC treatment induced a significant increase in pro-inflammatory markers (TNF- α : $X1.38 \pm 0.10$, $P < 0.01$ and IL-6: $X1.26 \pm 0.07$, $P < 0.01$), with respect with control animals (Fig. 4E). However, no significant change was observed for FOS, ATF3, CCL2, IL-1 β and GFAP mRNA (Fig. 4E).

Neuronal activation and microglial reorganization in the sensory trigeminal complex and facial motor nucleus.

We then investigated neuronal activation (using FOS staining) and microglial cells (Iba1 staining) in the Vi/Vc and Vc/C1 regions, known to contain primary afferent projections from the cornea. BAC-treated animals exhibited increased FOS- positive neurons in the

ventrolateral and a dorsolateral part of the Vi/Vc and Vc/C1, respectively (Fig. 5A,C, left panels). Interestingly, FOS activation was accompanied by a central inflammatory response in the brainstem. While control mice exhibited resting microglial cells with thin ramifications and small cellular bodies (Fig. 5A,C, middle panels), BAC-treated mice exhibited activated (amoeboid morphology with a large soma and short processes) microglia in both Vc/C1 and Vi/Vc regions (Fig. 5A,C, right panels). Interestingly, a local reorganization of activated Iba1-positive microglia occurred; microglial cells were tightly wrapped around activated FOS-positive neurons in both regions (Fig. 5A,C, right panels). 3D reconstitutions of double labeled brain sections illustrates these morphological changes of microglial cells in contact with or in close apposition to activated neurons in the Vi/Vc region (see Movie 1 and 2). In parallel we observed an elevated activation (phosphorylation) of p38 MAPK in the trigeminal nucleus of animals exhibiting ocular pain. Furthermore, p-p38 immunoreactivity was restricted to microglial (Iba1-positive) cells in the ventral ipsilateral Vi/Vc and Vc/C1 transitions. Labeling of p-p38 was not observed in control mice (Fig. 5B-D).

We then used a FluoroJade C staining (a highly specific marker for the detection of neurodegenerative neurons) to evaluate whether ocular pain induced neuronal cell death in the TG and trigeminal nucleus. There was no neuronal damage in BAC-treated mice, compared to the positive control tissues (substantia nigra) obtained from the 1-methyl-4-phenyl-1,2,3,6-tetrahydropyridine (MPTP) mouse model of Parkinson disease (not shown).

The facial motor nucleus is responsible for the early response of the corneal blink reflex observed after corneal stimulation. Ipsilateral facial motor nucleus of BAC-treated animals contained increased FOS-positive neurons and Iba1-positive microglia (Fig. 6A). All Iba1-positive microglia exhibited an 'activated form'. As previously observed for Vi/Vc and Vc/C1 regions, activated Iba1-positive microglia were tightly wrapped around and/or attached to activated FOS facial motor neurons in BAC-treated animals. Moreover, we observed that

activation of p38 is restricted into Iba1-positive microglia in BAC-treated mice, while p-p38 immunoreactivity was not observed in control mice (Fig. 6B).

Activation of proinflammatory markers in the sensory trigeminal complex.

In addition to evaluate neuronal and microglial cell changes, we tested whether peripheral corneal inflammation could have an impact on proinflammatory gene expression in the ipsilateral sensory trigeminal complex. To assess this, we performed RT-qPCR analysis. We observed that animals suffering from ocular pain demonstrated an upregulation of both neuronal and pro-inflammatory markers in the sensory trigeminal complex: FOS ($X1.25 \pm 0.07$, $P < 0.01$), ATF3 ($X2.19 \pm 0.38$, $P < 0.001$), TNF- α ($X1.33 \pm 0.07$, $P < 0.001$), CCL2 ($X1.79 \pm 0.19$, $P < 0.001$), IL-6 ($X1.12 \pm 0.04$, $P < 0.05$) mRNA, with respect with control animals (Fig. 7).

In light of the observation that chronic BAC treatment induced corneal inflammation, peripheral and central sensitizations, these processes should be reduced following termination of BAC treatment. To prove this, we examined whether such inhibition is observed 10 days after terminating BAC treatment. Observations 10 days after withdrawal of BAC treatment showed that mice did not anymore exhibit an eye-blink behavior (not shown). Slit lamp examination showed reduced fluorescein staining in these BAC withdrawal mice, compared to 7 days BAC-treated mice (Fig. 8A). *In vivo* confocal microscopy images confirmed corneal wound re-epithelialization and reduced immune cell infiltration in the stroma, as well as corneal nerve regeneration (Fig. 8B). Hematoxylin–eosin staining of corneal sections from BAC withdrawal mice confirmed a re-epithelialization of the corneal epithelium and less immune cells in the stroma (Fig. 8C, black arrows). BAC withdrawal mice still exhibited a lower weight gain at D17 (1.33 ± 0.09 g versus 3.14 ± 0.15 g): this reduction (-57%) is less important than that observed in BAC-treated animals (-79%) (Fig. 8D). Interestingly,

microscopic analysis of FOS and Iba1 staining in the ophthalmic region of the TG showed a decreased activation of primary sensory neurons and a decreased cell infiltration in BAC withdrawal mice, compared to BAC-treated mice (Fig. 8E). In the trigeminal complex, a clear decrease in neuronal activation (FOS immunoreactivity) and inflammation (Iba1 immunoreactivity) in the sensory trigeminal complex at the level of Vi/Vc (Fig. 8F), Vc/C1 (Fig. 8G) and facial motor nucleus (Fig. 8G) can be noticed. More importantly, the specific reorganization of activated microglial cells previously observed after BAC treatment disappeared in all regions of interest.

DISCUSSION

In the present study we have investigated the peripheral and central neuroinflammation that occurred in trigeminal pain-related pathways during ocular inflammation. We used a toxicological approach that involves repeated topical instillations of 0.2% BAC solution for one week. This treatment induced a strong corneal inflammation and decreased spontaneous tear production. In addition, we also observed a sustained ocular pain-related behavior, enhanced activation of primary sensory neurons, immune cell infiltration, and pro-inflammatory marker expression in the TG of BAC-treated mice. We reported a highly specific spatial reorganization of activated microglia cells wrapped around second order-activated neurons and an increase in pro-inflammatory gene expression markers in the sensory trigeminal complex. Interestingly, all of these peripheral and central cellular changes disappeared 10 days after terminating BAC treatment, when ocular inflammation disappeared. Here we showed that ocular inflammation is characterized by severe alterations in the corneal epithelium and a deep infiltration of inflammatory cells in the sub-basal plexus and stroma. This inflammatory phenotype was correlated with an overexpression of pro-inflammatory cytokine mRNA (*i.e* IL-1 β , IL-6 and TNF- α) in the cornea. Previous studies using corneal wound models highlighted the toxic inflammatory effect of BAC on the ocular surface (Lin et al., 2011; Liang et al., 2012; Sarkar et al., 2012).

In vivo confocal microscopy reveal that corneal nerve fibers are drastically damaged in BAC-treated animals supporting our *in vitro* data on TG primary cells and a previous study showing that topical BAC induced corneal neurotoxicity in Thy1-YFP⁺ mice, which exhibited a disappearance of corneal nerve fluorescence (Sarkar et al., 2012).

The eye wipe behavior test, classically used to evaluate acute ocular nociceptive sensitization, confirms higher corneal sensitivity in BAC-treated mice. Our behavioral data are in contrast with a study that reported decreased ocular sensitivity in rabbit eyes treated with a 0.02%

BAC solution (Chen et al., 2013), but is comparable to a recent study evaluating corneal sensitivity in a rat model of dry eye disease (Meng et al., 2015). The reasons for these differences are unclear, but may be related to the fact that the authors performed corneal mechanical stimulation *versus* a chemical test used in the present study. Nonetheless, data concerning the decreased spontaneous production of tears and corneal alterations are in agreement with those previously published in rodents (Xiong et al., 2008; Chen et al., 2011; Lin et al., 2011).

Corneal neurons have been well characterized by their electrophysiological properties, neuropeptide content, size and localization in the TG (Felipe et al., 1999; Nakamura et al., 2007; Bron et al., 2014; Launay et al., 2015). Here, we have shown that chronic BAC treatment significantly increases mRNA expression of pro-inflammatory (IL-6 and TNF- α) and immune cell infiltration (Iba1 immunoreactive cells) markers in the ipsilateral TG. The inflammation observed in the TG corroborates with that observed in the alkali-burn corneal pain mouse model (Ferrari et al., 2014). The authors reported a strong infiltration of immune cells associated with an overexpression of pro-inflammatory markers IL-1 β , and TNF- α .

Further, we have analyzed the population of primary sensory neurons activated by using FOS staining, which is a relevant index to evaluate neuronal activation (Mitsikostas and Sanchez del Rio, 2001). We report a higher number of FOS positive cells in the ophthalmic portion of the TG during ocular inflammation. These data can be correlated to the overexpression of the proto-oncogene c-Jun protein (another index of cellular activation) in corneal nociceptive neurons in the corneal alkali burn model (De Felipe and Belmonte, 1999).

We have also shown increased ATF3 staining (that represents a reliable marker of ongoing neuronal damage) in the ophthalmic region of the TG during ocular inflammation. The *in vivo* increase in ATF3 staining is in accordance with its enhanced mRNA expression observed *in vitro* on TG cells treated with BAC. However, we did not observe a significant increase in

ATF3 mRNA; this could be explained by the fact that corneal neurons only represent 2% of the total neuronal population of the TG (De Felipe and Belmonte, 1999). Moreover, considering the negative Fluoro jade C staining in the TG (not shown), in our experimental condition chronic ocular inflammation does not induce any apoptotic signal in primary nociceptive neurons. In addition, we cannot exclude the possibility that the increased ATF3 staining may also represent a signalling pathway that participates in corneal nerve regeneration by increasing the intrinsic growth state of injured neurons (for review see (Patodia and Raivich, 2012)). Ten days after terminating BAC treatment, mice recovered a corneal innervation comparable to control mice. These data are in agreement with the results obtained by Sarkar et al, which highlighted the ability of damaged corneal nerves to recover after withdrawal of BAC treatment (Sarkar et al., 2012).

Following chemical or thermal corneal stimulation (Meng and Bereiter, 1996; Chang et al., 2010; Hirata and Oshinsky, 2012), the sensory trigeminal complex (Vi/Vc, and Vc/C1 transitions) showed an increase of FOS cells. Furthermore, neurons activated in the Vc/C1 region seem to play a more crucial role in ocular pain (Tashiro et al., 2010). Here we found a higher activation of neurons in the Vc/C1 than the Vi/Vc region confirming the hypothesis that sustained ocular inflammation activates pain-related neural pathways. The observed activation of neurons in the Vi/Vc region is consistent with the fact that this region (which can directly or indirectly activate motoneurons of the facial motor nucleus) participates in the central regulation of lacrimation and the blinking reflex (Hirata and Oshinsky, 2012). This is in agreement with the decreased spontaneous tear production and the persistent eye blinking observed in our BAC-treated mice.

Increasing evidence suggests an important role of microglia in the genesis of persistent pain, by releasing proinflammatory cytokines. To our knowledge, this is the first evidence suggesting that corneal nerve injury induces a substantial morphologic change of microglia,

characterized by activated microglial cells wrapped around second order-activated neurons in the sensory trigeminal complex.

MAPK play critical roles in neuronal plasticity and inflammatory responses and MAPK activation is correlated with most if not all persistent pain conditions. The activated (phosphorylated) form of the p38 MAPK (p-p38) plays an important role in the development and maintenance of nerve injury-induced pain hypersensitivity (Ji and Suter, 2007). Here, we demonstrate for the first time that corneal nerve injury elicits activation of p38, which is restricted to the activated microglia and is associated with increased synthesis of pro-inflammatory mediators (IL-6, TNF- α , CCL2). Thus, inflammatory cytokines, probably released from microglia in a p38 MAPK dependent manner, may participate in the generation of central sensitization.

Therefore, the sensory trigeminal complex undergoes marked plastic changes (reversed after termination of BAC treatment) in pathological conditions, leading to activation of projection neurons. Trigeminal second order neurons are not only a critical relay center in trigeminal nociceptive transmission but also an important player in the development and maintenance of central sensitization. The substantial morphologic changes of microglia observed in the Vi/Vc and Vc/C1 regions extend to the facial motor nucleus. We reported a clear activation of p38 in microglia and FOS in this nucleus. These observations have never been reported and could be related to ocular pain. Microglial cell activation (together with increased lymphocyte cell infiltration and TNF- α , IL-1 β and IFN γ mRNA gene expression) has only been observed after facial nerve axotomy in the facial motor nucleus (Shokouhi et al., 2010; Dauer et al., 2011).

In conclusion, our study provides novel insights into the central morphological changes of microglia during sustained ocular inflammation. We showed that chronic ocular inflammation induces persistent activation of FOS, iba1 and p38 within pain-related neural pathways. This altered activity in intracellular signaling is likely to be linked to the pain related behavior that

is seen in our animal model and might explain the persistent pain experienced by patients chronically suffering from ocular pain (such as in dry eye disease). These central neuroinflammatory mechanisms that occur in ocular pain should be taken into account when developing new therapeutic approaches to alleviate chronic ocular pain.

Acknowledgements

This study was supported by the Agence Nationale pour la Recherche Grant R06282DS, Université Pierre and Marie Curie (Paris VI), the Institut National de la Santé et de la Recherche Médicale LABEX (ANR-10-LABX-65). The authors thank R. N. Cooper for editorial assistance with this manuscript. We thank David Godefroy (imagery platform), Anais Sapienza and the staff of the animal house facilities at the Institut de la Vision for their help.

FIGURES AND LEGENDS

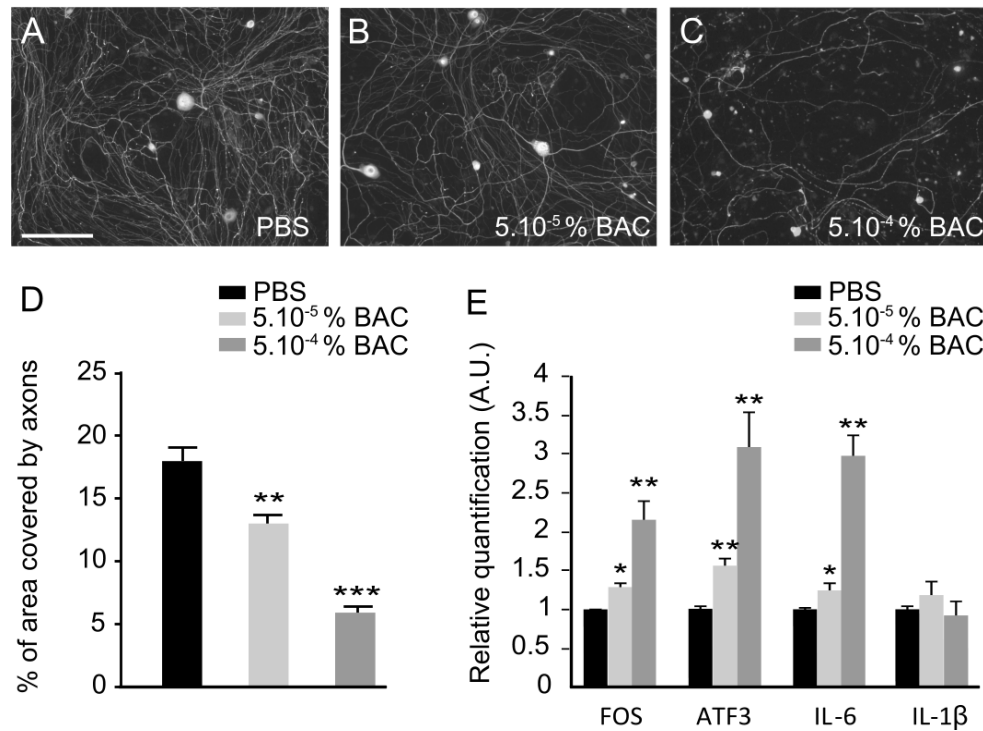


Fig. 1: *In vitro* neurotoxicity caused by BAC treatment in primary trigeminal ganglion culture. (A-C) Microscopic images showing changes in morphological nerve fibers stained with Pan neuronal marker after being exposed to low concentrations of BAC solution for 6 h. Scale bar = 200 μm . (D) Histograms showing the percentage of the area covered by immunoreactive nerve fibers in different culture conditions. (E) Changes of ATF3, FOS, IL-1 β and IL-6 mRNA gene expression after exposure to BAC solution. Results are expressed as mean \pm SEM. n=5 for each condition. Symbols for statistics * $p < 0.01$ vs. control cells ** $P < 0.005$ vs. control cells.

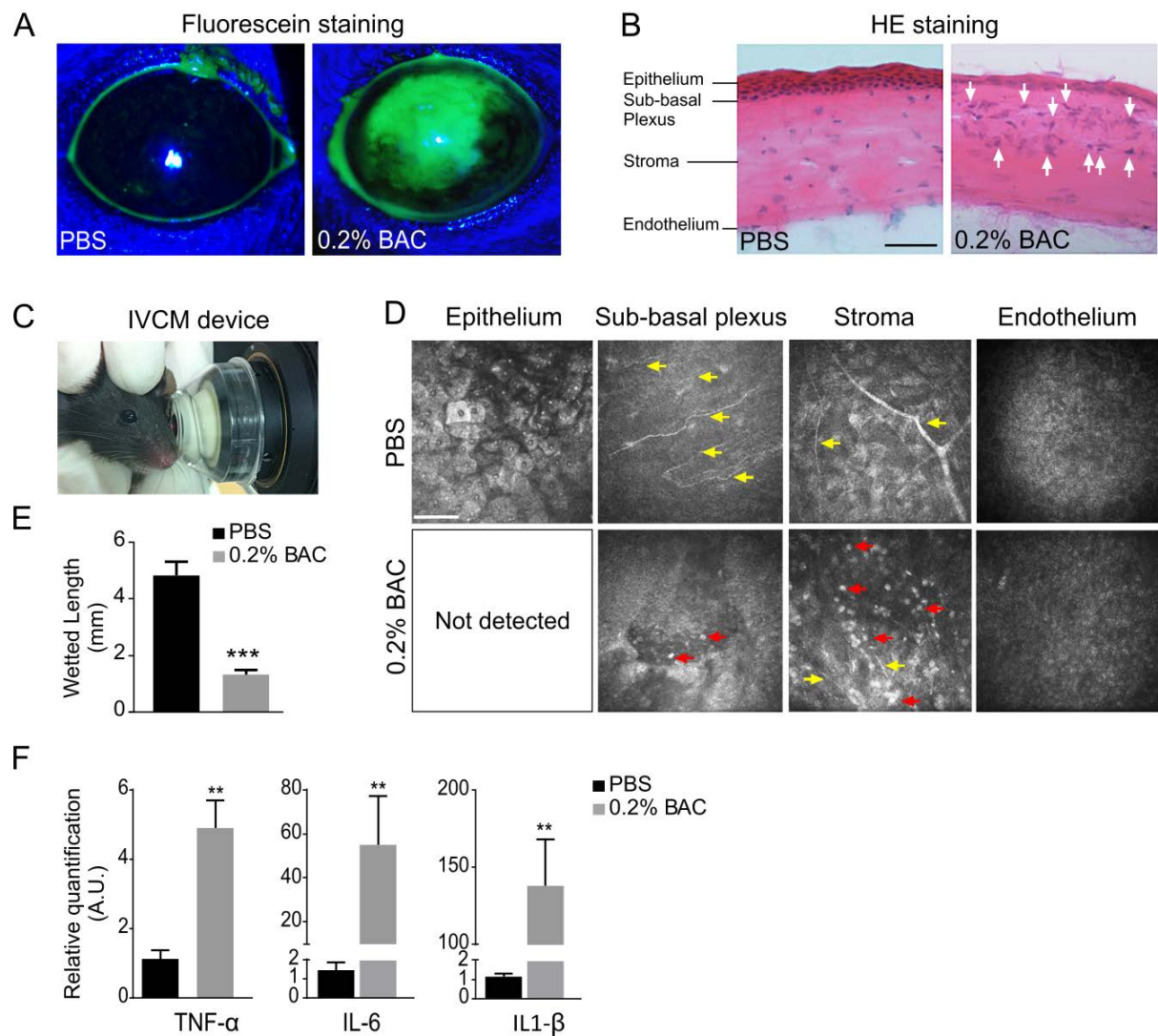


Fig. 2: *In vivo* and *ex vivo* evaluation of corneal integrity. (A) Corneal fluorescein staining at D7. Note the strong ulceration of the BAC-treated cornea. (B) Hematoxylin-eosin (HE) staining on a corneal section showing cell infiltration (white arrows) in the stroma after BAC treatment. Scale bar: 50 μ m (C) Non invasive imaging of the cornea with the *in vivo* confocal microscopy device. (D) IVCM images showing the epithelium (0 – 30 μ m), sub-basal plexus (30- 40 μ m), stroma (40 – 140 μ m) and endothelium (140 – 150 μ m) from PBS- and BAC-treated animals. Note the decreased numbers of corneal nerves (yellow arrow) and increased numbers of inflammatory cells (red arrows). Scale bar = 100 μ m. (E) Aqueous tear production evaluated by Schirmer test. (F) Quantification of TNF- α , IL-6 and IL-1 β mRNA by RT-qPCR at D7 in the cornea. All data are expressed as means \pm SEM. **P < 0.01 and ***P < 0.001 relative to PBS mice.

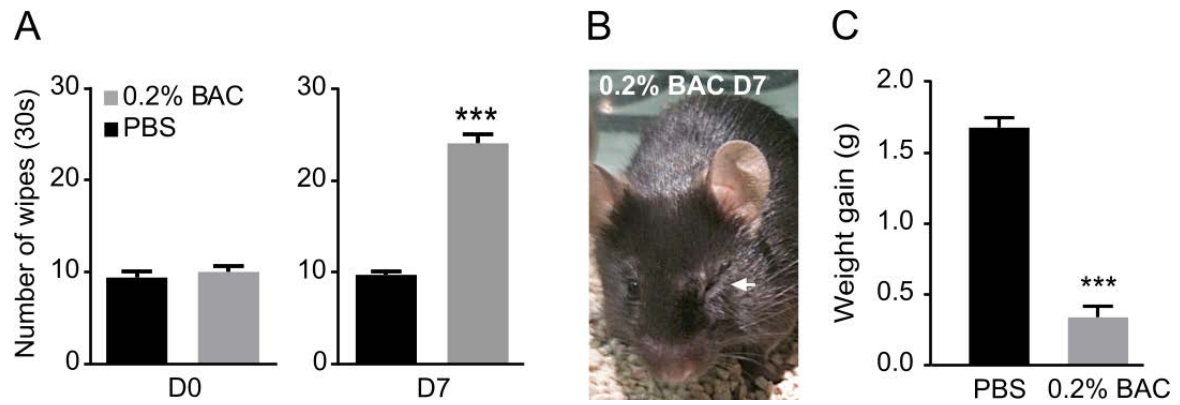


Fig. 3: Eye wiping test and cumulative weight gain in PBS- and BAC-treated animals.

(A) Number of eye wipes in PBS- and BAC-treated mice. BAC significantly increased ocular sensitivity ($P < 0.001$, $n=10$ each group). (B) A typical image of a BAC-treated mouse exhibiting a closed eye-blink behavior (white arrow). (C) BAC-treated animals exhibited a reduced weight gain at D7 compared to control mice. The values are expressed as mean \pm SEM. *** $P < 0.001$ relative to PBS mice ($n=20-23$ per group).

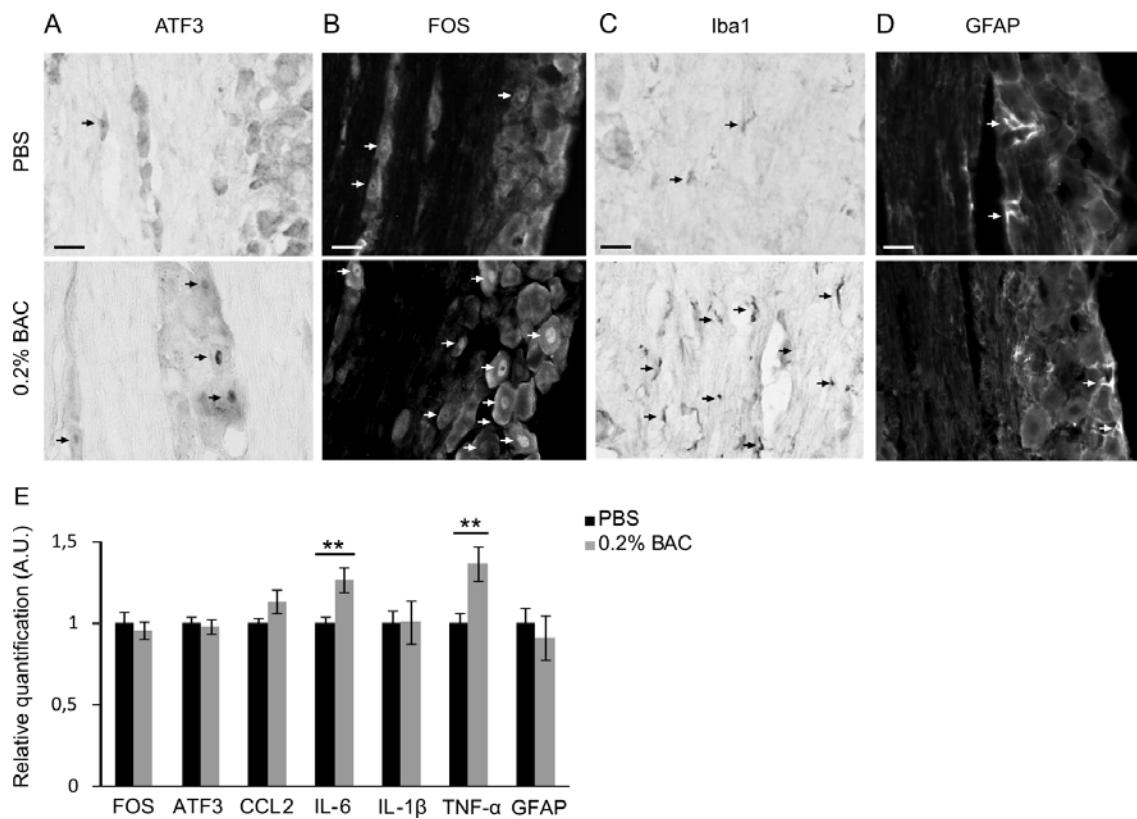


Fig. 4: Bright-field and epifluorescent images of ATF3, FOS, Iba1, and GFAP immunolabeling (A-D) and FOS, ATF3, CCL2, IL-6, IL-1β, TNF-α and GFAP mRNA gene expression (E) in the TG. 7 days of chronic BAC treatment increased ATF3 (A), FOS (B) and Iba1 (C) immunostaining in the ophthalmic branch of the TG compared to the TG of PBS-treated mice. No difference in GFAP immunoreactivity was observed between the two groups of animals (D). Arrows indicate immunoreactive cells. Scale bar = 25 μm. RT-qPCR analysis of neuronal and pro-inflammatory cell markers in the TG (E). Results are expressed as mean ± SEM. **P<0.01 relative to PBS mice (n=15 -18 per group).

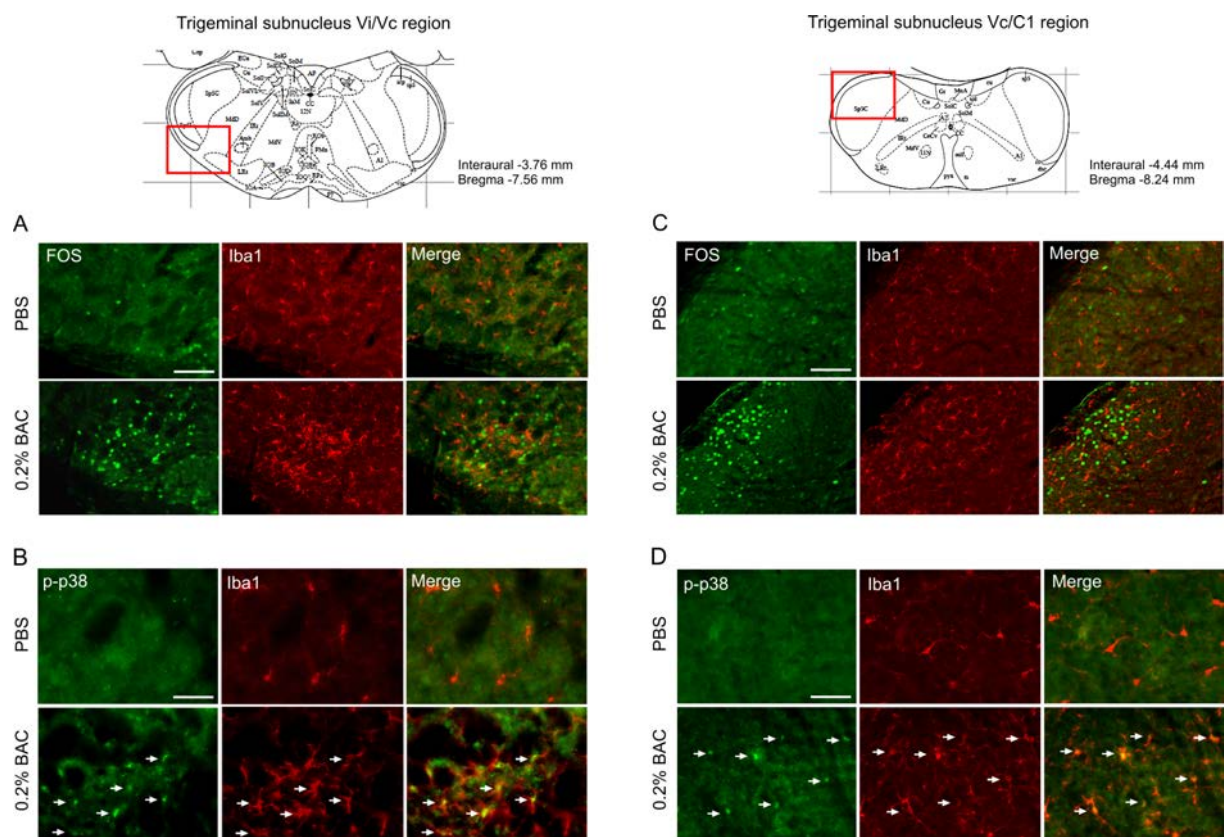


Fig. 5: Epifluorescent images of double-immunolabeling of Iba1 with FOS (A-C) and p-p38 (B-D) in the ipsilateral Vi/Vc (A-B) and Vc/Vi (C-D) transition regions of PBS and BAC-treated mice. Schematic drawing from Paxinos atlas illustrating the stereotaxic coordinates of Vi/Vc and Vc/Vi regions. Red inset indicates the region of interest. Microscopic images revealed that chronic BAC treatment increased FOS, Iba1 and phosphorylated p38 positive cells in the ipsilateral region compared to PBS-treated mice. White arrows indicate colocalization of markers. Scale bar = 100 μ m.

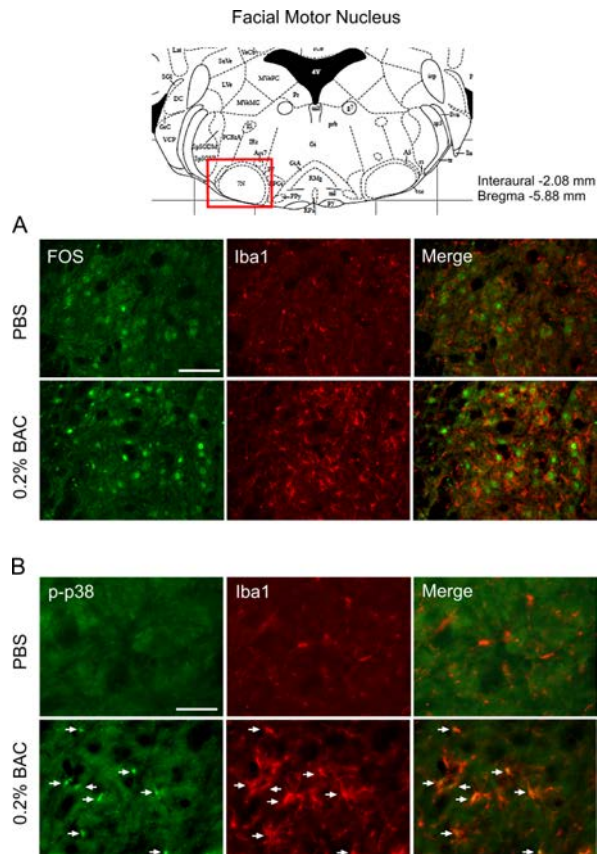


Fig. 6: Epifluorescent images of double-immunolabeling of Iba1 with FOS (A) and p-p38 (B) in the ipsilateral facial motor nucleus of PBS- and BAC-treated mice. Schematic illustration from Paxinos atlas of the stereotaxic coordinates of the facial motor nucleus. Atlas Representative images of Iba1, FOS, and p-p38 immunoreactivity in the ipsilateral facial motor nucleus of control and BAC treated animals. Note that the activation of p38 strictly occurred in Iba1-positive microglial cells. White arrows indicate colocalization of markers. Scale bars = 200 μm (A) and 100 μm (B).

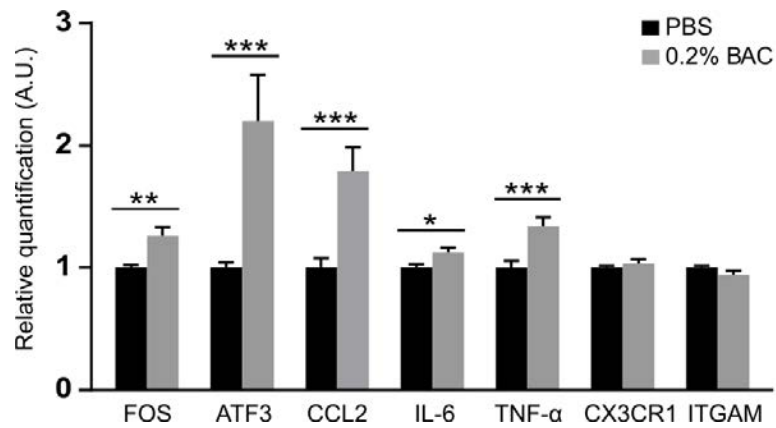


Fig. 7: Expression of FOS, ATF3, CCL2, IL-6, TNF- α , CX3CR1, ITGAM mRNA in the ipsilateral sensory trigeminal complex of PBS- and BAC-treated mice. Animals treated with topical BAC for 7 days exhibit significant upregulation of FOS, ATF3, CCL2, IL-6 and TNF- α . Data are expressed as mean \pm SEM. ** P < 0.005 relative to PBS-treated mice (n=15 - 18 per group).

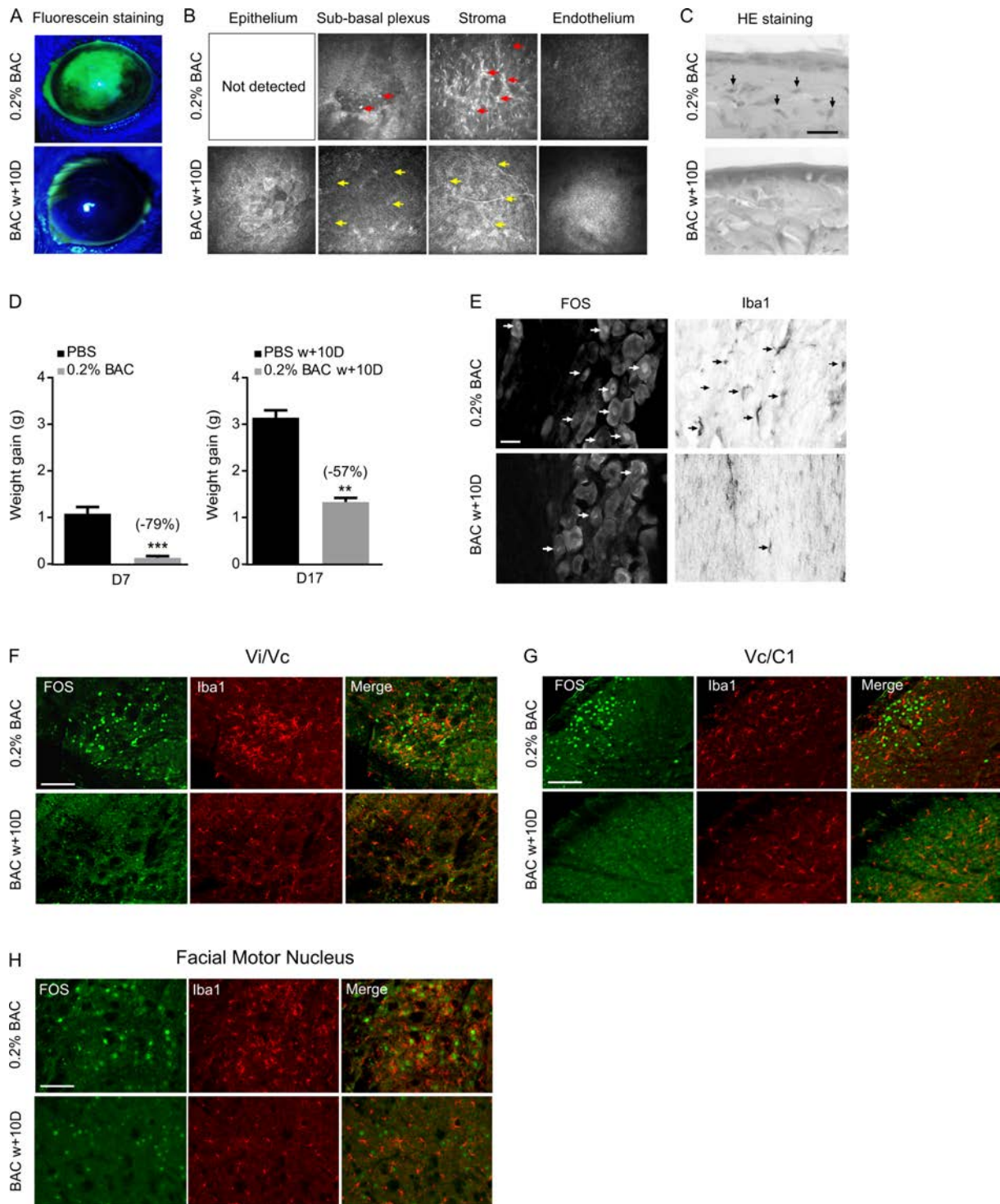


Fig. 8: *Ex vivo* and *in vivo* comparisons of the cornea, TG and sensory trigeminal complex from mice that recovered 10 days after BAC treatment withdrawal and mice treated with BAC for 7 days. Fluorescein staining (A) in both groups of mice. Note the significantly decreased intensity of fluorescein staining in BAC withdrawal mice. IVCN images (B)

showing the epithelium, sub-basal plexus, stroma and endothelium from BAC-treated animals and BAC withdrawal mice. Comparison of weight gain in the treated groups (D). Immunostaining of FOS, Iba1 in the TG (E), Vi/Vc (F) and Vc/C1 (G) and in the facial motor nucleus (H). Note that immunostaining for FOS and inflammatory markers (Iba1 and p-p38) were reduced in all structures of BAC withdrawal mice. Scale bars = 25 μm (C), 25 μm (E), 200 μm (F-H).

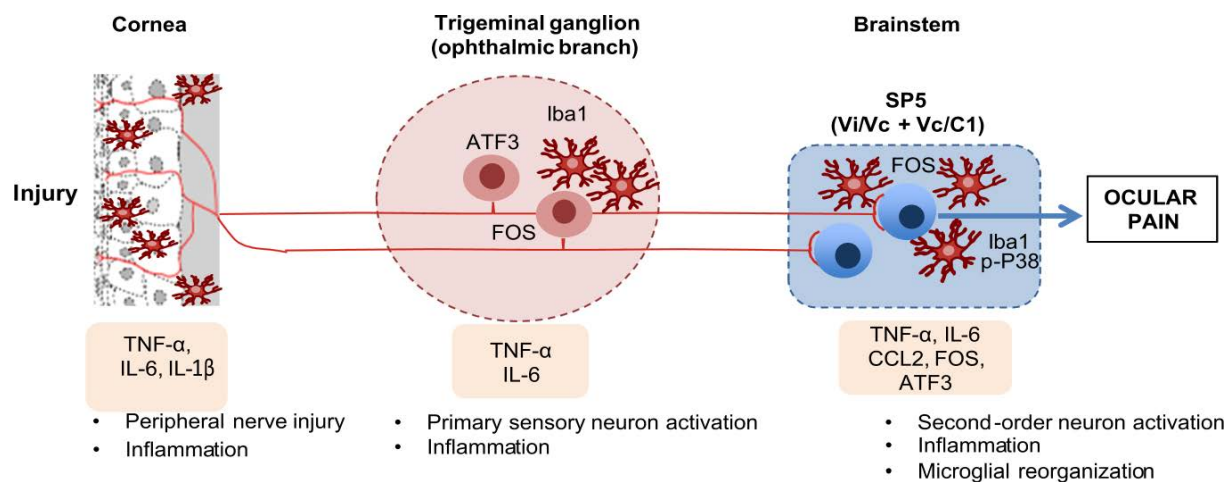


Fig. 9: Schematic representation of the peripheral and central neuroinflammatory processes subject to corneal injury-induced ocular pain. Corneal injury is characterized by immune cell infiltration and pro-inflammatory gene overexpression (TNF- α , IL-6, IL-1 β). Corneal nerve lesion and inflammation lead to activation of primary sensory neurons (ATF3, FOS markers) and inflammation in the ophthalmic region of the TG (increased Iba1 immunoreactivity and TNF- α and IL-6 mRNA expression). This neuroinflammation is transferred to the sensory trigeminal complex (Vi/Vc, Vc/C1 and facial motor nucleus) characterized by activated microglial cells (Iba1/p-p38 labeled cells wrapped around activated second-order FOS positive neurons) and increased pro-inflammatory mediators. Activation of oculomotor neurons (FOS) in the facial motor nucleus results from a direct (blue second order neuron projections) or an indirect (grey interneuron) projection. Activated microglia may also participate in the stimulation of oculomotor neurons leading to a blinking behavior observed in BAC-treated mice.

Movie 1: Resting microglial cells in the ventral Vi/Vc transition region of control animals.

The movie was built using the Imaris 7.6.1 software (Bitplane, Zurich, Switzerland). Individual TIFF images are overlays of the recorded green and red fluorescence channels showing FOS positive second order neurons (Alexa 488) and Iba1 positive cells (Alexa 594), respectively. Note: Background subtraction option was set at 5. Using the surface area detail option, the setting for FOS and Iba1 staining was calibrated at 1.00 and 0.34, respectively. 35 stacks of 0.54 μm using 40 x objective and 2 x numerical zoom Time: 16s, frames: 400, format: avi.

Movie 2: Activation and reorganization of microglial cells in the ventral Vi/Vc transition region following chronic BAC treatment.

The movie was built using the Imaris 7.6.1 software (Bitplane, Zurich, Switzerland). Individual TIFF images are overlays of the recorded green and red fluorescence channels showing FOS positive second order neurons (Alexa 488) and Iba1 positive cells (Alexa 594), respectively. Note that activated microglia were tightly wrapped around activated FOS-positive neurons in the brainstem. 35 stacks of 0.54 μm . Time: 16s, frames: 400, format: avi.

References

- Araki-Sasaki, K., Tanaka, T., Ebisuno, Y., Kanda, H., Umemoto, E., Hayashi, K., Miyasaka, M., 2006. Dynamic expression of chemokines and the infiltration of inflammatory cells in the HSV-infected cornea and its associated tissues. *Ocul Immunol Inflamm.* 14, 257-266.
- Belmonte, C., Aracil, A., Acosta, M.C., Luna, C., Gallar, J., 2004. Nerves and sensations from the eye surface. *Ocul Surf.* 2, 248-253.
- Borsook, D. and Rosenthal, P., 2011. Chronic (neuropathic) corneal pain and blepharospasm: five case reports. *Pain.* 152, 2427-2431.
- Bron, R., Wood, R.J., Brock, J.A., Ivanusic, J.J., 2014. Piezo2 expression in corneal afferent neurons. *J Comp Neurol.* 522, 2967-2979.
- Chang, Z., Okamoto, K., Tashiro, A., Bereiter, D.A., 2010. Ultraviolet irradiation of the eye and Fos-positive neurons induced in trigeminal brainstem after intravitreal or ocular surface transient receptor potential vanilloid 1 activation. *Neuroscience.* 170, 678-685.
- Chen, W., Li, Z., Hu, J., Zhang, Z., Chen, L., Chen, Y., Liu, Z., 2011. Corneal alternations induced by topical application of benzalkonium chloride in rabbit. *PLoS One.* 6, e26103.
- Chen, W., Zhang, Z., Hu, J., Xie, H., Pan, J., Dong, N., Liu, Z., 2013. Changes in rabbit corneal innervation induced by the topical application of benzalkonium chloride. *Cornea.* 32, 1599-1606.
- Dauer, D.J., Huang, Z., Ha, G.K., Kim, J., Khosrowzadeh, D., Petitto, J.M., 2011. Age and facial nerve axotomy-induced T cell trafficking: relation to microglial and motor neuron status. *Brain Behav Immun.* 25, 77-82.
- Dauvergne, C., Molet, J., Reaux-Le Goazigo, A., Mauborgne, A., Melik-Parsadaniantz, S., Boucher, Y., Pohl, M., 2013. Implication of the chemokine CCL2 in trigeminal nociception and traumatic neuropathic orofacial pain. *Eur J Pain.*
- De Felipe, C. and Belmonte, C., 1999. c-Jun expression after axotomy of corneal trigeminal ganglion neurons is dependent on the site of injury. *Eur J Neurosci.* 11, 899-906.
- Farazifard, R., Safarpour, F., Sheibani, V., Javan, M., 2005. Eye-wiping test: a sensitive animal model for acute trigeminal pain studies. *Brain Res Brain Res Protoc.* 16, 44-49.
- Felipe, C.D., Gonzalez, G.G., Gallar, J., Belmonte, C., 1999. Quantification and immunocytochemical characteristics of trigeminal ganglion neurons projecting to the cornea: effect of corneal wounding. *Eur J Pain.* 3, 31-39.

- Ferrari, G., Bignami, F., Giacomini, C., Capitolo, E., Comi, G., Chaabane, L., Rama, P., 2014. Ocular surface injury induces inflammation in the brain: in vivo and ex vivo evidence of a corneal-trigeminal axis. *Invest Ophthalmol Vis Sci.* 55, 6289-6300.
- Grace, P.M., Hutchinson, M.R., Maier, S.F., Watkins, L.R., 2014. Pathological pain and the neuroimmune interface. *Nat Rev Immunol.* 14, 217-231.
- Hai, T. and Hartman, M.G., 2001. The molecular biology and nomenclature of the activating transcription factor/cAMP responsive element binding family of transcription factors: activating transcription factor proteins and homeostasis. *Gene.* 273, 1-11.
- Hirata, H. and Oshinsky, M.L., 2012. Ocular dryness excites two classes of corneal afferent neurons implicated in basal tearing in rats: involvement of transient receptor potential channels. *J Neurophysiol.* 107, 1199-1209.
- Ji, R.R. and Suter, M.R., 2007. p38 MAPK, microglial signaling, and neuropathic pain. *Mol Pain.* 3, 33.
- Katagiri, A., Thompson, R., Rahman, M., Okamoto, K., Bereiter, D.A., 2015. Evidence for TRPA1 involvement in central neural mechanisms in a rat model of dry eye. *Neuroscience.* 290, 204-213.
- Kurose, M. and Meng, I.D., 2013. Corneal dry-responsive neurons in the spinal trigeminal nucleus respond to innocuous cooling in the rat. *J Neurophysiol.* 109, 2517-2522.
- Latremoliere, A., Mauborgne, A., Masson, J., Bourgoin, S., Kayser, V., Hamon, M., Pohl, M., 2008. Differential implication of proinflammatory cytokine interleukin-6 in the development of cephalic versus extracephalic neuropathic pain in rats. *J Neurosci.* 28, 8489-8501.
- Launay, P.S., Godefroy, D., Khabou, H., Rostene, W., Sahel, J.A., Baudouin, C., Melik-Parsadaniantz, S., Reaux-Le Goazigo, A., 2015. Combined 3DISCO clearing method, retrograde tracer and ultramicroscopy to map corneal neurons in a whole adult mouse trigeminal ganglion. *Exp Eye Res.* 2015 Oct;139:136-43
- Lee, S., Zhao, Y.Q., Ribeiro-da-Silva, A., Zhang, J., 2010. Distinctive response of CNS glial cells in oro-facial pain associated with injury, infection and inflammation. *Mol Pain.* 6, 79.
- Liang, H., Baudouin, C., Daull, P., Garrigue, J.S., Buggage, R., Brignole-Baudouin, F., 2012. In vitro and in vivo evaluation of a preservative-free cationic emulsion of latanoprost in corneal wound healing models. *Cornea.* 31, 1319-1329.
- Liang, H., Baudouin, C., Pauly, A., Brignole-Baudouin, F., 2008. Conjunctival and corneal reactions in rabbits following short- and repeated exposure to preservative-free tafluprost, commercially available latanoprost and 0.02% benzalkonium chloride. *Br J Ophthalmol.* 92, 1275-1282.
- Lin, Z., Liu, X., Zhou, T., Wang, Y., Bai, L., He, H., Liu, Z., 2011. A mouse dry eye model induced by topical administration of benzalkonium chloride. *Mol Vis.* 17, 257-264.

- Marfurt, C.F. and Del Toro, D.R., 1987. Corneal sensory pathway in the rat: a horseradish peroxidase tracing study. *J Comp Neurol.* 261, 450-459.
- Marfurt, C.F., Kingsley, R.E., Echtenkamp, S.E., 1989. Sensory and sympathetic innervation of the mammalian cornea. A retrograde tracing study. *Invest Ophthalmol Vis Sci.* 30, 461-472.
- Meng, I.D., Barton, S.T., Mecum, N.E., Kurose, M., 2015. Corneal sensitivity following lacrimal gland excision in the rat. *Invest Ophthalmol Vis Sci.* 56, 3347-3354.
- Meng, I.D. and Bereiter, D.A., 1996. Differential distribution of Fos-like immunoreactivity in the spinal trigeminal nucleus after noxious and innocuous thermal and chemical stimulation of rat cornea. *Neuroscience.* 72, 243-254.
- Michot, B., Bourgoin, S., Viguier, F., Hamon, M., Kayser, V., 2012. Differential effects of calcitonin gene-related peptide receptor blockade by olcegepant on mechanical allodynia induced by ligation of the infraorbital nerve vs the sciatic nerve in the rat. *Pain.* 153, 1939-1948.
- Mitsikostas, D.D. and Sanchez del Rio, M., 2001. Receptor systems mediating c-fos expression within trigeminal nucleus caudalis in animal models of migraine. *Brain Res Brain Res Rev.* 35, 20-35.
- Mori, I., Goshima, F., Koshizuka, T., Imai, Y., Kohsaka, S., Koide, N., Sugiyama, T., Yoshida, T., Yokochi, T., Kimura, Y., Nishiyama, Y., 2003. Iba1-expressing microglia respond to herpes simplex virus infection in the mouse trigeminal ganglion. *Brain Res Mol Brain Res.* 120, 52-56.
- Muller, L.J., Vrensen, G.F., Pels, L., Cardozo, B.N., Willekens, B., 1997. Architecture of human corneal nerves. *Invest Ophthalmol Vis Sci.* 38, 985-994.
- Nakamura, A., Hayakawa, T., Kuwahara, S., Maeda, S., Tanaka, K., Seki, M., Mimura, O., 2007. Morphological and immunohistochemical characterization of the trigeminal ganglion neurons innervating the cornea and upper eyelid of the rat. *J Chem Neuroanat.* 34, 95-101.
- Patodia, S. and Raivich, G., 2012. Role of transcription factors in peripheral nerve regeneration. *Front Mol Neurosci.* 5, 8.
- Piao, Z.G., Cho, I.H., Park, C.K., Hong, J.P., Choi, S.Y., Lee, S.J., Lee, S., Park, K., Kim, J.S., Oh, S.B., 2006. Activation of glia and microglial p38 MAPK in medullary dorsal horn contributes to tactile hypersensitivity following trigeminal sensory nerve injury. *Pain.* 121, 219-231.
- Rahman, M., Okamoto, K., Thompson, R., Katagiri, A., Bereiter, D.A., 2015. Sensitization of trigeminal brainstem pathways in a model for tear deficient dry eye. *Pain.* 156, 942-950.
- Rosenthal, P. and Borsook, D., 2015. Ocular neuropathic pain. *Br J Ophthalmol.*

- Rozsa, A.J. and Beuerman, R.W., 1982. Density and organization of free nerve endings in the corneal epithelium of the rabbit. *Pain*. 14, 105-120.
- Sarkar, J., Chaudhary, S., Namavari, A., Ozturk, O., Chang, J.H., Yco, L., Sonawane, S., Khanolkar, V., Hallak, J., Jain, S., 2012. Corneal neurotoxicity due to topical benzalkonium chloride. *Invest Ophthalmol Vis Sci*. 53, 1792-1802.
- Shibuta, K., Suzuki, I., Shinoda, M., Tsuboi, Y., Honda, K., Shimizu, N., Sessle, B.J., Iwata, K., 2012. Organization of hyperactive microglial cells in trigeminal spinal subnucleus caudalis and upper cervical spinal cord associated with orofacial neuropathic pain. *Brain Res*. 1451, 74-86.
- Shokouhi, B.N., Wong, B.Z., Siddiqui, S., Lieberman, A.R., Campbell, G., Tohyama, K., Anderson, P.N., 2010. Microglial responses around intrinsic CNS neurons are correlated with axonal regeneration. *BMC Neurosci*. 11, 13.
- Stapleton, F., Marfurt, C., Golebiowski, B., Rosenblatt, M., Bereiter, D., Begley, C., Dartt, D., Gallar, J., Belmonte, C., Hamrah, P., Willcox, M., Discomfort, T.I.W.o.C.L., 2013. The TFOS International Workshop on Contact Lens Discomfort: report of the subcommittee on neurobiology. *Invest Ophthalmol Vis Sci*. 54, TFOS71-97.
- Strassman, A.M. and Vos, B.P., 1993. Somatotopic and laminar organization of fos-like immunoreactivity in the medullary and upper cervical dorsal horn induced by noxious facial stimulation in the rat. *J Comp Neurol*. 331, 495-516.
- Tashiro, A., Okamoto, K., Chang, Z., Bereiter, D.A., 2010. Behavioral and neurophysiological correlates of nociception in an animal model of photokeratitis. *Neuroscience*. 169, 455-462.
- Xiong, C., Chen, D., Liu, J., Liu, B., Li, N., Zhou, Y., Liang, X., Ma, P., Ye, C., Ge, J., Wang, Z., 2008. A rabbit dry eye model induced by topical medication of a preservative benzalkonium chloride. *Invest Ophthalmol Vis Sci*. 49, 1850-1856.
- Xu, M., Aita, M., Chavkin, C., 2008. Partial infraorbital nerve ligation as a model of trigeminal nerve injury in the mouse: behavioral, neural, and glial reactions. *J Pain*. 9, 1036-1048.

DISCUSSION

Les douleurs oculaires chroniques affectent considérablement la qualité de vie des patients et font parties des douleurs les plus difficiles à traiter. Dans les cas les plus sévères, il semble que réduire l'inflammation au niveau de la chambre antérieure de l'œil ne suffisent pas à soulager les patients qui souffrent plus largement de douleur « oculo-faciale ».

En effet, certains patients présentent des symptômes de douleurs rayonnants depuis les yeux et/ou les orbites, vers les champs récepteurs des divisions maxillaires et mandibulaires du GT, provoquant une allodynie mécanique de la face, une hypersensibilité auditive et des vertiges (Rosenthal and Borsook, 2015). Par ailleurs, certaines douleurs oculaires ne présentent pas de signes cliniques particuliers et peuvent survenir malgré la guérison de la cornée. C'est notamment le cas après des chirurgies réfractives de l'œil où les patients développent des douleurs neuropathiques sévères allant de 2 à 15 ans post-chirurgie, et dont 81 % déclarent également être photophobiques (Rosenthal and Borsook, 2015).

Ces récentes observations cliniques semblent donc suggérer une sensibilisation centrale de la douleur oculaire. Cette dichotomie entre les symptômes et la douleur pourrait être en partie expliquée par un mécanisme de sensibilisation centrale du CST qui serait à l'origine de douleurs asymptomatiques, rayonnantes, ou encore spontanées. De plus, un dysfonctionnement synaptique à ce niveau pourrait influencer sur la régulation de la production de larmes comme il a été suggéré récemment et participer à la sensibilisation de la cornée (Rahman et al., 2015; Rosenthal and Borsook, 2015).

Dès lors, le but de ce travail de thèse a donc été de caractériser un modèle préclinique de douleur oculaire d'un point de vue comportemental, mais aussi d'un point de vue cellulaire et moléculaire au niveau des structures périphériques (cornée, GT) et centrales (CST, Noyau facial). Nos études ont montré que l'atteinte oculaire caractérisée par une inflammation de la cornée et une hypersensibilité, engendre des processus neuro-inflammatoires dans le GT et SNC et dénote un lien étroit entre les cellules inflammatoires et le système nerveux périphérique et central.

I - Utilisation des méthodes de « transparenisation » pour mieux comprendre la douleur oculaire.

La description de la somatotopie des neurones cornéens dans le GT a été importante dans ce travail de thèse pour comprendre l'organisation de la population neuronale impliquée dans la transmission des signaux nerveux de la cornée. Nos travaux illustrent la régionalisation des neurones cornéens à la naissance de la division ophtalmique du GT grâce à la combinaison d'une nouvelle méthode histologique couplée à un système d'acquisition d'images haute résolution en microscope à feuille de lumière.

Cette nouvelle méthode de « transparenisation » 3DISCO (3-dimensional imaging of solvent cleared organ) combinée à de la microscopie à feuille de lumière permettent de conserver l'organisation spatiale des cellules dans un tissu intact et de franchir les limites optiques des méthodes d'analyses histologiques traditionnelles (Ertürk and Bradke, 2013; Ertürk et al., 2012, 2014). La technique 3DISCO couplée à un marquage rétrograde des neurones cornéens nous a permis de montrer une organisation dorso-médiane des neurones cornéens, en accord avec les précédentes études réalisées utilisant des méthodes classiques d'histologie (coupes congelées et sériées du TG, acquisition d'images en microscopie classique et dénombrement manuel des neurones contenant le traceur rétrograde). Ainsi, ces techniques dites classiques demandent un minimum de 5 à 7 jours pour obtenir un dénombrement cellulaire. Dans ce travail, nous avons montré que la 3DISCO représente une technique rapide (3h), efficace et reproductible (Launay et al., 2015) pour rendre transparent un GT de souris adulte et dénombrer une population neuronale dans un tissu ayant conservé sa structure. Bien que nos travaux ne révèlent pas de nouvelles données neuroanatomiques relatives à la somatotopie des neurones cornéens, nous avons montré que la technique 3DISCO est compatible avec l'utilisation de traceurs couplés à un fluorophore tel que l'Alexa 594.

II - Neuro-inflammation périphérique lors d'une lésion de la cornée

Le modèle de douleur oculaire induit par l'installation de BAC 0.2 % pendant 7 jours entraîne une diminution de la production de larmes associée à une destruction des cellules épithéliales et des nerfs cornéens provoquant une infiltration de cellules immunes dans la cornée et le GT. Les nerfs cornéens étant les transmetteurs de la réponse nociceptive, quelles sont les conséquences de l'altération des nerfs sur la sensibilité et l'inflammation dans notre modèle ?

Conséquences de la perte des nerfs cornéens sur la sensibilité oculaire

Nos observations montrent que l'altération tissulaire de la cornée et notamment des nerfs, induit une augmentation de la sensibilité oculaire. Cependant, les patients utilisant sur le long terme, des collyres contenant des conservateurs comme le BAC, développent au fil des années des syndromes secs favorisant une hypoesthésie de la cornée (Martone et al., 2009). Cette observation a également été faite chez le lapin ayant reçu le BAC en traitement chronique (Chen et al., 2013a).

Cette différence entre nos résultats et ceux précédemment décrits peut s'expliquer par la méthode utilisée pour mesurer la sensibilité oculaire. En effet, que ce soit dans les études cliniques ou les modèle animaux, les auteurs utilisent un test mécanique (Cochet-Bonnet) ne stimulant par conséquent que les récepteurs mécaniques de la cornée et certains récepteurs polymodaux et ce, de façon très locale. En effet, le BAC engendre une diminution de l'innervation cornéenne principalement au niveau de la cornée centrale ce qui explique la perte de sensibilité mécanique à ce niveau. Cependant, tous les nerfs ne sont pas complètement altérés, reste notamment de nombreux nerfs cornéens en périphérie pouvant ainsi répondre à une stimulation chimique (wiping test). Une étude récente commente la difficulté de faire la corrélation entre la sensibilité mécanique et les symptômes observés dans le modèle de BAC (Sarkar et al., 2012). Dans notre cas, le wiping test (solution NaCl 2M) stimule l'ensemble des nerfs cornéens chimiosensibles et polymodaux, ce qui engendre une réponse globale de la stimulation nociceptive. Cependant, nous ne pouvons pas exclure la réponse nociceptive de nerfs de la conjonctive lors de l'instillation de la solution saline.

Conséquences de la perte des nerfs cornéens sur la régulation de l'inflammation

La présence des nerfs cornéens semble importante pour coordonner directement ou indirectement la réponse immunitaire dans ce tissu. Dans notre modèle, l'infiltration des cellules immunes dans la cornée peut provenir 1) de l'altération des cellules épithéliales en

apoptose libérant une grande quantité de molécules chimioattractantes (cytokine/chimiokine), 2) de la diminution de la production des larmes ne pouvant plus exercer leur rôle antimicrobien favorisant donc les infections et les réactions inflammatoires ; et 3) de l'atteinte des nerfs cornéens qui produisent des facteurs pro-inflammatoires tels que les cytokines/chimiokines ou des peptides pro-inflammatoires lorsqu'ils sont altérés (SP/CGRP).

Régulation directe de l'inflammation par l'innervation cornéenne

Dans le modèle de lésion du nerf ciliaire long conduisant à une axotomie totale des nerfs cornéens, il se produit une inflammation de la cornée. Ce modèle est caractérisé par une infiltration de cellules CD45+, une augmentation de l'expression de cytokines pro-inflammatoires (IL-1 β , IL-6, IL-17a, et TNF- α) et une néovascularisation (Yamaguchi et al., 2013). Il est important de noter ici que l'état inflammatoire de la cornée est indépendant d'une altération tissulaire de la cornée, mais uniquement dû à la perte de l'innervation de la cornée. Ces études montrent donc un lien direct entre l'innervation cornéenne et l'inflammation. En effet, il a été montré que les nerfs cornéens peuvent libérer les neuropeptides SP et CGRP qui participent à la réaction inflammatoire d'origine neurogène. Le CGRP et la SP, produisent une vasodilatation, l'extravasation de plasma et la stimulation de la libération de cytokine par les cellules locales. Ils contribuent ainsi au développement précoce de la réaction inflammatoire locale dans la cornée (Belmonte et al., 2004). De plus, une étude récente montre que la libération de la SP par les nerfs cornéens lésés lors d'une greffe de cornée, module la réponse immunitaire altérant la survie du greffon. En effet, la SP semble modifier les phénotypes des cellules immunes infiltrantes et provoque une réaction immunitaire exacerbée lors des greffes de cornée. L'injection subconjonctivale d'anticorps bloquant la SP augmente considérablement la survie du greffon en réduisant l'inflammation d'origine neurogénique (Paunicka et al., 2015).

L'ensemble de ces données montrent que les nerfs cornéens peuvent réguler directement la réponse innée du système immunitaire cornéen et conforte l'existence d'un lien fort entre le système nerveux et immunitaire.

Régulation indirecte de l'inflammation par l'innervation cornéenne

Nous avons montré dans notre modèle que l'instillation chronique (deux fois par jour pendant une semaine) de BAC entraîne une diminution de la production de larmes, résultats en accord avec d'autres études (Lin et al., 2011; Xiong et al., 2008). Cette diminution de production de larmes peut avoir deux origines. La première est que la toxicité du BAC induit une destruction

des glandes lacrymales et de meibomus qui produisent respectivement les phases aqueuses et lipidiques des larmes. La seconde origine serait que le BAC détruit ou module la réponse nerveuse du réflexe lacrymal en altérant les nerfs cornéens. En effet, les larmes participent aussi à la défense immunitaire de la cornée par leurs actions antimicrobiennes. Des lors, la dégénérescence des nerfs cornéens induit par le BAC provoque une perte de la protection microbienne apportée par les larmes et favorise donc l'apparition des infections et des réactions inflammatoires.

Rôle de l'inflammation dans la régénération des nerfs cornéens

Comme nous l'avons montré dans notre modèle préclinique, l'arrêt du traitement au BAC permet la régénération des nerfs cornéens qui est observable à 10 jours. Nos résultats corrélerent avec les études réalisées par le groupe de Sandeep Jain. Un traitement au BAC pendant 7 jours à forte concentration (0.1%) induit une diminution de 50% des nerfs cornéens dans un modèle de souris Thy-1 GFP et montre également que l'arrêt du traitement permet la régénération des nerfs cornéens. La densité initiale est de nouveau obtenue 4 semaines après l'arrêt du traitement. Par ailleurs, les études montrent que la régénération des nerfs cornéens est dépendante de l'inflammation (Namavari et al., 2012; Sarkar et al., 2013). Il semble que l'inflammation et l'infiltration de cellules immunes dans la cornée soient primordiales pour la régénération des nerfs cornéens dans le tissu après une axotomie. En effet, l'incision partielle de la cornée provoque la dégénérescence des nerfs cornéens associée à une infiltration de cellules immunes et une production de cytokines pro-inflammatoires (IL-6 et TNF- α) (Namavari et al., 2012; Sarkar et al., 2013). L'immunosuppression de la réaction inflammatoire par l'instillation de cyclosporine entraîne une forte diminution de l'infiltration cellulaire mais empêche également la régénération des nerfs cornéens (Namavari et al., 2012). Ce mécanisme est probablement dû à la perte de l'infiltration des cellules immunitaires impliquées dans la régénération des nerfs cornéens. En effet, une autre étude montre que la lésion de la cornée provoque une infiltration de cellules myéloïdes (CD11b+) sécrétant du NGF qui favorise la régénération des nerfs cornéens. Ces résultats révèlent un des rôles bénéfiques joués par l'infiltration leucocytaire dans la cornée. Ils pourraient mener à des stratégies thérapeutiques qui utilisent le NGF afin de régénérer les neurones lésés lors de différentes pathologies ou chirurgie (LASIK, greffe, kératite neurotrophique) et restaurer l'innervation cornéenne.

Ce processus d'origine inflammatoire induit probablement à la régénération des nerfs cornéens après l'arrêt du traitement au BAC. Il serait donc intéressant de mesurer les niveaux

de production et d'expression du NGF dans la cornée après 7 jours de traitement et après 10 jours de récupération par des méthodes telles que l'ELISA ou la RT-qPCR.

Interactions neuro-immunes dans la cornée

La cornée est un tissu de grande valeur pour l'exploration des interactions entre le système nerveux et le système immunitaire. En effet, étant le tissu le plus densément innervé, les pathologies de surface cornéenne sont couramment définies selon l'atteinte nerveuse et inflammatoire (Bucher et al., 2015; Labbé et al., 2012, 2013).

Comme précédemment mentionné, l'innervation cornéenne participe à la régulation de l'inflammation cornéenne. Chez l'homme, les patients douloureux présentent dans la plupart des cas une inflammation sévère de la cornée, ce qui augmente les interactions potentielles entre les cellules immunes résidentes et les nerfs (Figure 33). Cependant, ces observations restent peu commentées dans la littérature.

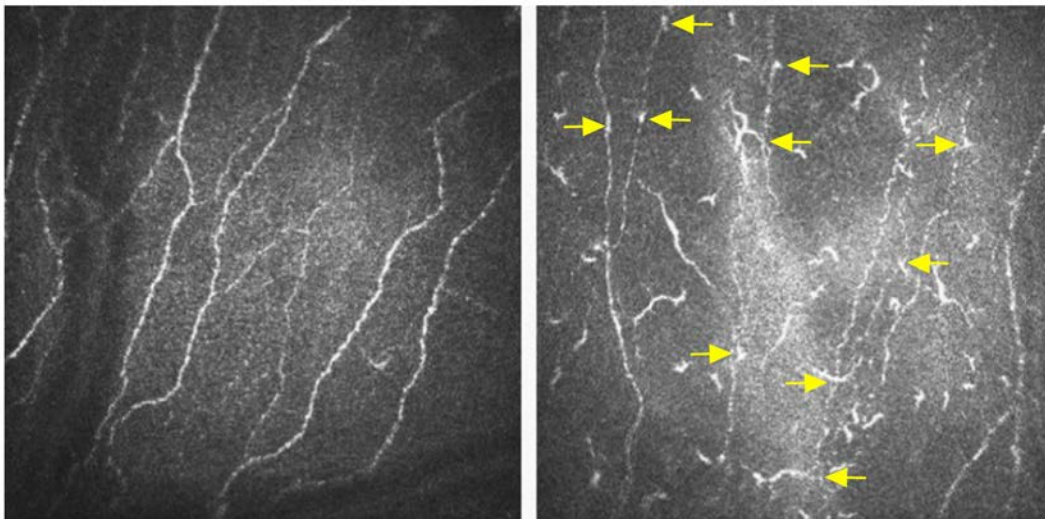


Figure 33. Interaction entre des nerfs cornéens et des cellules immunes dans la cornée d'un patient souffrant de douleur cornéenne neuropathique. Image en microscopie confocale *in vivo* montrant à gauche le plexus nerveux d'un patient sain et à droite celui d'un patient neuropathique. Dans le cas neuropathique, l'inflammation se caractérise par de nombreuses interactions entre les nerfs et les cellules immunes dendritiques (flèches). Tiré de Rosenthal and Borsook, 2012.

Néanmoins, ces interactions entre les cellules immunes et les nerfs cornéens ont été récemment décrites dans la cornée de souris par des méthodes d'immunohistochimie (Figure 34). Seyed-Razavi et collaborateurs montrent une interaction forte entre les cellules immunes au niveau des nerfs cornéens localisés en périphérie et une interaction plus faible avec des nerfs localisés dans la cornée centrale. Certains travaux montrent notamment une interaction

entre les fibres SP positives et les cellules CX3CR1 positives. Les nerfs en périphérie de la cornée semblent attirer des cellules immunes de type macrophage (Iba1 positive, F4/80 positive, CD68 positive et CD11b positive) (Seyed-Razavi et al., 2014). De façon intéressante, les auteurs rapportent qu'une lésion de la cornée (dé-épithélialisation) provoque une diminution de ces interactions dans les premières 24h avant de recouvrir leur niveau basal 72h après. Les études des souris KO pour le récepteur CX3CR1 montrent que ce phénomène serait dépendant de sa signalisation (Seyed-Razavi et al., 2014).

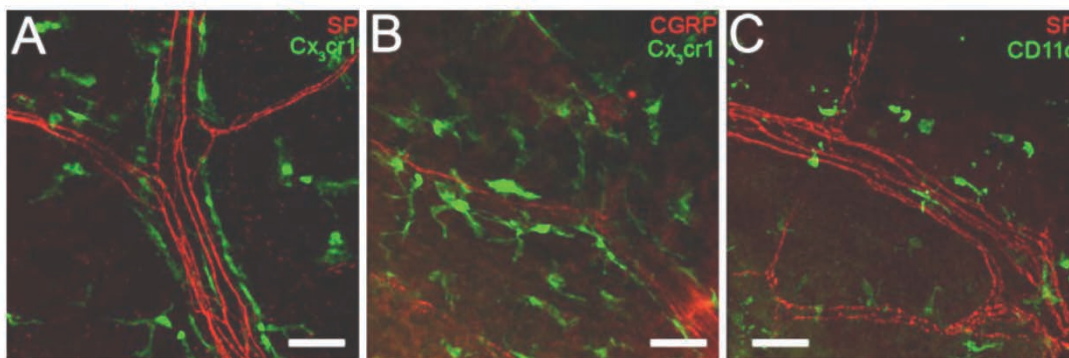


Figure 34. Interaction entre des cellules immunes et des fibres SP/CGRP positives chez la souris. Immunomarquage montrant les nerfs coréens exprimant les neuropeptides (SP et CGRP) et les cellules immunes de la cornée (CX3CR1 et CD11c). A l'état physiologique, les cellules immunes interagissent de façon étroite avec les nerfs cornéens. Tiré de Seyed-Razavi et al., 2014.

Dans les conditions physiologiques, une cellule immune (macrophage ou cellule dendritique) migre en permanence dans les tissus hôtes établissant des liaisons transitoires entre les différents partenaires cellulaires. Ces interactions physiques et continues entre les nerfs et les cellules immunes permettraient le transfert d'informations (Trautmann et al., 2003) qui pourraient potentiellement être de nature nociceptive dans le cas de lésion des nerfs cornéens. L'activité accrue et la sensibilisation neuronale des neurones du GT sont des indicateurs de l'apparition de la douleur chronique. L'altération des nerfs cornéens et leurs interactions avec les cellules immunes pourraient établir un terrain neuroinflammatoire chronique et contribuer au phénomène d'hypersensibilité dans la douleur oculaire (Figure 35, A).

L'interaction des nerfs et des cellules immunes ont montré que les nerfs peuvent moduler directement la libération de cytokine pro-inflammatoire des cellules immunes. Par exemple, les extrémités nerveuses des nerfs sympathiques de la rate, forment des interactions physiques avec les macrophages appelées synapse neuro-immune. Les nerfs libèrent directement dans l'espace synaptique neuro-immune des neurotransmetteurs tels que la Norépinéphrine et le

NPY qui induisent la sécrétion d'IL-6 par les macrophages (Straub et al., 2000) (Figure 35, B).

Ce type de régulation pourrait être transposable dans la cornée. La stimulation des nocicepteurs pourrait activer les cellules immunes participant ainsi à la régulation de la réaction inflammatoire lors d'une atteinte nerveuse.

En retour, une étude utilisant des co-cultures montre que les cellules immunes modulent les nocicepteurs du GT. Récemment, il a été montré que la présence de macrophages préalablement activés entraîne une sensibilisation des neurones trigéminés qui se caractérise par l'activation du récepteur à l'ATP, P2X3 mesurer en patch clamp (Franceschini et al., 2012).

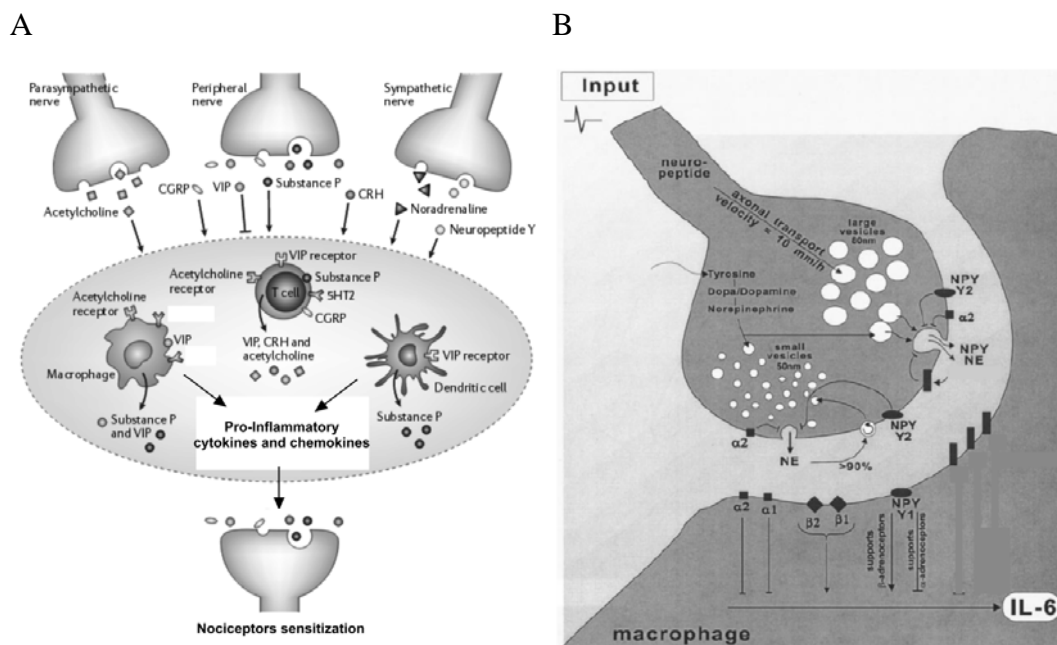


Figure 35. Interactions neuro-immunes. A. Interaction des nerfs et des cellules inflammatoires. La libération de substances neurogéniques induit l'activation des cellules immunes qui vont alors libérer des cytokines et chimiokines pro-inflammatoires favorisant ainsi la sensibilisation des nocicepteurs. Modifié à partir de Sternberg, 2006 **B.** Exemple d'interaction directe par l'intermédiaire d'une synapse « neuro-immune » entre les nerfs et les cellules immunes (macrophage). La libération de substances neurogènes (NPY, NE : Norépinéphrine) peut activer directement la libération d'IL-6, molécule pro-inflammatoire, par les macrophages. Tiré de Straub et al., 2000.

Enfin, lors de la régénération des nerfs cornéens, les cellules CD11b sécrétant du NGF interagissent physiquement avec les axones cornéens en régénération après une lésion cornéenne induite par l'instillation de BAC (Figure 36). Ces interactions axones-cellules immunitaires confortent l'hypothèse d'une activation directe des nocicepteurs en régénération dans la cornée. En effet, cela pourrait expliquer la génération de stimulus nociceptif par la libération de molécules pro-nociceptives directement sur l'axone, qui activerait les

nocicepteurs cornéens lors de la formation de synapses neuro-immunes (Dustin, 2012). Par exemple, des études récentes montrent que le NGF induit l'activation des nocicepteurs en sensibilisant le récepteur TRPV1 chez le rat (Eskander et al., 2015). Par ailleurs, il a été montré que l'instillation de NGF induit une allodynie mécanique de la cornée (Fink et al., 2014). Ces phénomènes nociceptifs pourraient donc provenir soit d'une libération directe dans la synapse neuro-immune, soit de NGF, soit de molécules pro-nociceptives telles que des cytokines ou chimiokines favorisant la sensibilisation des nocicepteurs.

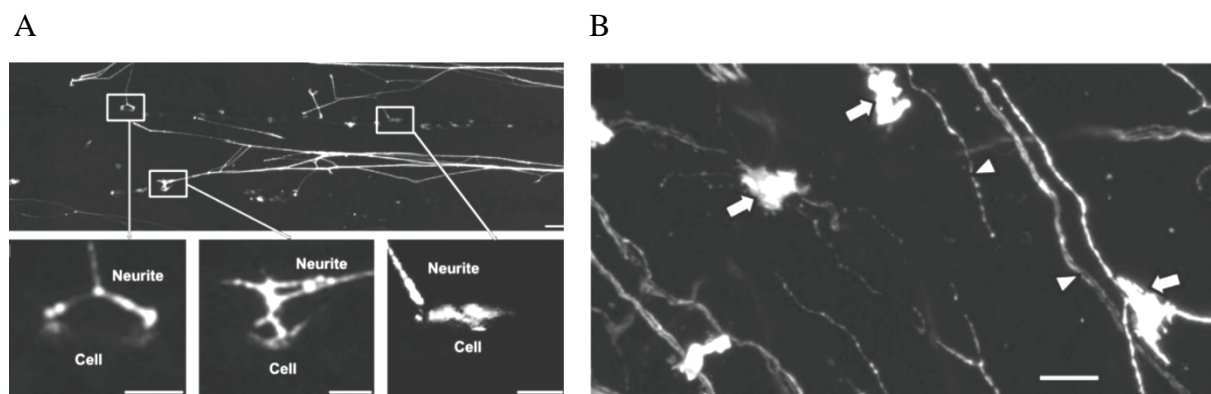


Figure 36. Interaction entre les nerfs cornéens en régénération et les cellules immunes chez la souris. A. Culture d'axones isolés en présence de cellules CD11b sécrétant du NGF. Les images du bas montrent les interactions entre les axones trigéminés (Neurite) et les cellules immunes (Cell). **B.** Image montrant la présence de cellules myéloïdes (Flèches) en interaction avec les nerfs cornéens (pointes de flèche) *in vivo*. Les images illustrent les interactions entre les deux types cellulaires, neurones et système immunitaire, *in vitro* mais également *in vivo*. Adapté de Sarkar et al., 2013.

Conséquence d'une atteinte cornéenne sur le GT

Dans notre modèle préclinique de douleur oculaire, une lésion cornéenne provoque une infiltration de cellules immunes (Iba1+) dans le GT associée à une augmentation de l'expression de molécules pro-inflammatoires (IL-6, TNF- α). Cependant, l'inflammation que nous reportons au niveau du GT est moins importante que celle observée dans le modèle de lésion de la cornée induit par la soude. Ferrari et collaborateurs montrent une surexpression d'IL-1 β et de TNF- α corrélée à une infiltration de macrophages majoritairement anti-inflammatoires (Ferrari et al., 2014). Bien que nous soyons dans le même timing post-traumatique (7 jours), cette différence peut s'expliquer par l'utilisation des différents composés chimiques BAC (ammonium quaternaire) versus NaOH (soude). Ces infiltrats de cellules immunes et la libération de cytokines pro-nociceptives dans le GT pourraient influencer directement les seuils d'activation des neurones sensoriels primaires des divisions maxillaire et mandibulaire (Bowen et al., 2006; Khan et al., 2008; Takeda et al., 2007). Ce

phénomène sensibiliserait probablement les autres branches nerveuses du GT et participerait au phénomène de rayonnement de la douleur.

De façon corrélée, une importante inflammation dans le GT a été rapportée dans des modèles murins de kératite herpétique ou de brûlure cornéenne (Dosa et al., 2011). Cette inflammation se caractérise par une infiltration massive de cellules immunes Iba1+ dans la région ophtalmique, qui s'organisent à proximité des neurones sensoriels primaires infectés du GT. Il en résulte une augmentation de l'expression de la cytokine pro-inflammatoire TNF- α , de la SP et de son récepteur NK1 dans le ganglion (Mori et al., 2003). Ainsi, ces travaux mettent en évidence que dans le système nerveux périphérique, les messagers chimiques de l'inflammation (cytokines, interleukines, prostaglandines) constituent à part entière des acteurs importants, dans le transfert de l'information nociceptive de la périphérie vers le système nerveux central.

Par ailleurs, nous montrons dans notre modèle que la dégénérescence des nerfs cornéens conduit à une augmentation de l'activité neuronale (c-Fos) et une augmentation du marqueur de la souffrance neuronale (ATF3) dans les neurones sensoriels primaires appartenant à la division ophtalmique du GT. Ces résultats montrent que l'instillation du BAC engendre une souffrance des neurones ophtalmiques en corrélation avec le comportement douloureux de l'animal (sensibilité oculaire, fermeture de l'œil). Parallèlement, il a été montré que la lésion des branches maxillaire et mandibulaire du GT provoque une activation des neurones sensoriels trigéminés. En effet, il a été décrit que la lésion du nerf infra-orbitaire induit une expression du facteur de transcription ATF3 dans les neurones primaires du GT (Dauvergne et al., 2013; Donegan et al., 2013; Latrémolière et al., 2008; Michot et al., 2012, 2015; Xu et al., 2008). De même pour la lésion du nerf mandibulaire (Gunjigake et al., 2009; Kim et al., 2008). Dès lors, ces résultats pourraient être transposés aux patients souffrant de sécheresse oculaire ou de kératite neurotrophique qui sont caractérisés par une dégénérescence des nerfs cornéens. L'analyse de la neuro-dégénérescence et de régénération des nerfs cornéens après traitement montre que le traitement n'induit pas la mort neuronale des neurones cornéens de la branche ophtalmique.

Réponse des neurones cornéens suite à une lésion de la cornée

Nos travaux *in vitro* ont montré que les neurones trigéminés en culture primaire expriment fortement les ARNm des marqueurs d'activation (c-Fos) et de souffrance neuronale (ATF3) après un traitement au BAC. Ces augmentations en ARNm n'ont cependant pas été observées *in vivo* dans notre modèle animal de lésion oculaire. En effet, bien que nous observions en

IHC une réponse au sein du tissu de ces deux marqueurs après traitement au BAC, nous n'observons pas de modulation de l'ARNm de c-Fos et d'ATF3. Ceci peut s'expliquer par la faible proportion de neurones cornéens (une centaine) pouvant répondre au traitement. Lors de l'extraction des ARNms du GT, les ARNm neuronaux pourraient être dilués par les ARNm des différents types cellulaires composant le GT (cellules immunes résidentes, cellules satellites et autres neurones). En effet, les études chez l'homme ont montré un ratio de 100 cellules non-neuronales pour 1 neurone (LaGuardia et al., 2000). L'étude de la réponse des neurones cornéens par des analyses de biologie moléculaire (RT-qPCR ou le Western Blot) est primordiale dans le but de développer des thérapies spécifiques de la douleur cornéenne.

III - Neuro-inflammation centrale

L'apparition d'une douleur neuropathique chronique cornéenne peut se manifester plusieurs années après les premières lésions. Le délai de la centralisation de la douleur serait probablement dû à des changements physiopathologiques du CST comme le pense Rosenthal et Boorsook dans une publication récente (Rosenthal and Boorsook, 2015).

Dans notre modèle préclinique de douleur oculaire, la lésion de la cornée provoque non seulement une activation neuronale et une souffrance des neurones sensoriels primaires dans le GT, mais elle induit aussi une activation neuronale régionalisée dans le CST, notamment au niveau du sous noyau caudal, dans les régions de transition Vi/Vc et Vc/C1. Ces résultats sont en adéquation avec de nombreuses études neuro-anatomiques rapportant une réponse préférentielle dans la partie Vc/C1 et une réponse de moindre intensité dans la partie Vi/Vc (Bereiter et al., 2005; Chang et al., 2010; Meng and Bereiter, 1996). De façon intéressante, nous avons pu montrer qu'une lésion de la surface oculaire entraîne également une réorganisation des cellules microgliales spécifiquement autour des neurones activées (c-Fos) dans ces mêmes régions. Les microglies activées semblent interagir physiquement avec le soma des neurones secondaires activés lors d'une lésion de la cornée et ce, de façon équivalente dans les régions de transition Vi/Vc et Vc/C1. Par ailleurs, nous avons montré que ces processus neuro-inflammatoires s'étendent dans le noyau facial où résident les neurones moteurs impliqués dans la fonction de clignement. Cette activation peut néanmoins s'expliquer par une activation directe des neurones du CST avec les motoneurones du noyau facial ou indirectement par l'activation d'un relais (interneurones ou arc oligosynaptique) (Lacombe, 2009). De telles activations de neurones et de cellules immunes ont déjà été

rapportées dans les modèles d'axotomie du nerf facial (Ma et al., 2012; Shibuta et al., 2012; Villa et al., 2010).

Les cellules microgliales qui expriment la p-p38 MAPK suggère une activation pro nociceptive comme il a été montré dans des études de lésion de la branche maxillaire ou mandibulaire (voir partie 4). L'activation de la voie p-p38 induit l'expression de multiples cytokines pro-inflammatoires qui renforcent la transmission synaptique et potentialise l'action de l'AMPA (α -amino-3 5-hydroxy-méthyl-4-isoxazole acide propionique) et du NMDA (N-méthyl-D-aspartate) dans les neurones secondaires (Ji and Suter, 2007; Milligan and Watkins, 2009). Par ailleurs, l'activation de la voie p-p38 est impliquée dans la libération de la chimiokine CCL2 qui participe à la perte d'inhibition GABAergique comme il a été précédemment décrit dans la corne dorsale de la moelle épinière à la suite d'une douleur périphérique (Belkouch et al., 2011; Gosselin et al., 2005).

D'après les conséquences neuro-inflammatoires observés dans notre modèle pré-clinique de douleur oculaire, il serait fort probable que des lésions sévères de la cornée provoquent chez les patients une activation microgliales sensibilisant le CST. **Ces données permettraient aux ophtalmologistes de comprendre l'absence de corrélation entre les niveaux de douleur ressentie et l'absence de signes cliniques.** Si l'hypothèse neuropathique est validée dans le CST, cela pourrait ouvrir de nouvelles perspectives dans le développement de traitements des douleurs oculaires.

Conséquences potentielles des interactions microglies-neurones dans le CST lors d'une douleur oculaire

Nous avons montré dans notre modèle préclinique de douleur oculaire l'existence d'une interaction étroite entre les microglies activées (p-p38) et les neurones secondaires activés (c-Fos) dans le CST. Alors que nous n'observons pas d'activation astrocytaire aux différents temps étudiés (J7 et J17), et que les expériences de récupération (arrêt du traitement topique du BAC 0.2%) ne montrent plus de réorganisation et d'activation microgliale dans le CST après 10 jours. Quelles peuvent-être les conséquences d'une interaction transitoire entre les neurones de second ordre et les microglies activées dans l'apparition ou la chronicisation de la douleur oculaire ?

Conséquences transitoires

Bien que l'ATP soit un des principaux attracteurs des cellules microgliales vers les sites activés lors d'une douleur dans le SNC, des études récentes montrent que les interactions physiques entre les microglies et les neurones semblent être guidées par les vagues de calcium extracellulaire. En effet, une diminution du calcium extracellulaire détecté dans le microenvironnement attire les processus microgliaux sur les dendrites des neurones du SNC (Eyo et al., 2015). Une fois en contact avec les neurones, les microglies activées lors d'une douleur somatique peuvent modifier et même amplifier le potentiel d'action des neurones relais dans les premières couches de la moelle épinière. Plus précisément, l'activation du récepteur CX3CR1 par son ligand la Fractalkine, induit la libération microgliale de l'interleukine-1 qui sensibilise les neurones secondaires, en activant le récepteur IL-1R. Ce mécanisme conduit à la libération d'un messager (eicosanoïdes) qui améliore la libération de neurotransmetteurs présynaptiques. Les données suggèrent que l'activation du CX3CR1 de la microglie facilite la transmission synaptique excitatrice dans la corne dorsale contribuant à une hypersensibilité et participe à l'état de douleur chronique (Clark et al., 2015).

Par ailleurs, comme discuté précédemment, la libération des médiateurs de l'inflammation par les microglies activées augmente la sensibilisation des récepteurs AMPA et NMDA favorisant la transmission synaptique de la douleur spinale (Milligan and Watkins, 2009). De plus, des études récentes montrent que les processus microgliaux peuvent former une barrière physique entre les astrocytes impliquées dans la recapture des neurotransmetteurs et créer une perte de sensibilité (Miyamoto et al., 2013; Wake et al., 2013) (Figure 37).

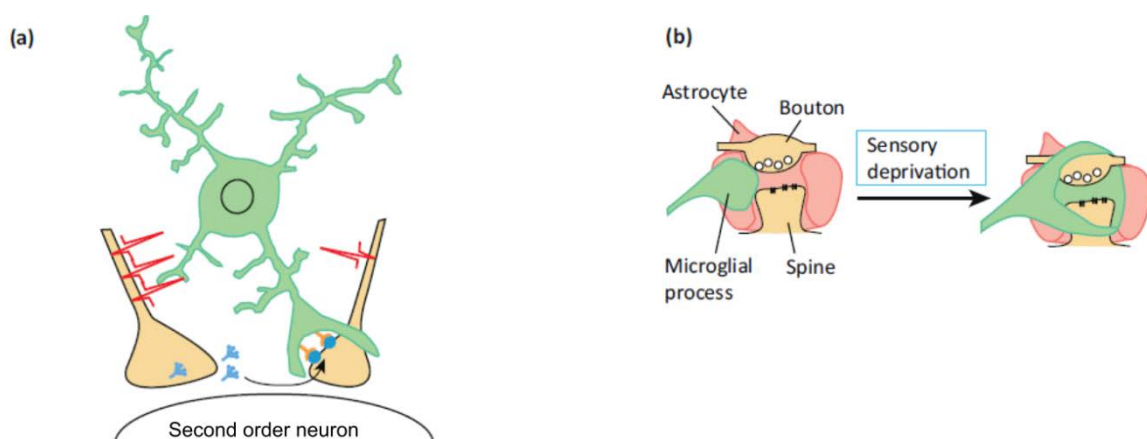


Figure 37. Mécanismes d'interaction transitoire entre les microglies et les neurones dans le système nerveux central. a. Les processus microgliaux peuvent par l'intermédiaire de molécules d'adhésion (bleu) modifier directement le seuil d'activation des neurones. b. Les processus microgliaux peuvent modifier la sensibilité des neurones en inhibant la fonction des astrocytes en créant une barrière physique. Adapté de Wake et al., 2013.

Conséquences sur le long terme

Récemment, des expériences réalisées en microscopie biphotonique ont montré que les microglies peuvent modifier le nombre d'épines dendritiques pendant le développement mais aussi pendant des phases inflammatoires dans le cerveau mature (Miyamoto et al., 2013; Wake et al., 2013). Les microglies possèdent des capacités de phagocytose qui permettent de participer à la plasticité synaptique et à la mise en place des réseaux neuronaux en établissant des contacts réguliers avec les neurones (Figure 38).

En condition physiologique, les contacts entre les processus microgliaux et les neurones du cortex cérébral sont fréquents mais brefs (5 min). Cependant, lors d'une lésion cérébrale (ischémie), la durée de ces contacts augmentent considérablement (60 min) entraînant la suppression de synapses environnant les neurones, modulant ainsi la plasticité synaptique (Wake et al., 2009). Ces études montrent que l'activation de neurones induit un processus attractif des cellules microgliales et suivant le type d'information, les activent dans un second temps. De façon intéressante, le processus de phagocytose des microglies est dépendant l'activation de la voie p-P38 (Katayama et al., 2012; Tanaka et al., 2009).

De tels mécanismes pourraient apparaître dans la douleur oculaire. En effet, comme nous avons pu montrer que les microglies activées exprimant la p-p38 après lésion de la cornée interagissent fortement avec le soma des neurones secondaires activés. Cette activation microgliale dans le CST lors d'une lésion de la surface oculaire pourrait ainsi modifier les interactions entre les neurones secondaires avec les autres populations neuronales environnantes (Miyamoto et al., 2013; Tian et al., 2009; Wake et al., 2013). L'activation microgliale pourrait entraîner la phagocytose des synapses inhibitrices GABAergiques et modifier l'homéostasie neuronale dans le CST, entraînant une sensibilisation des signaux nociceptifs. Ces changements structuraux induits par les microglies activées pourraient être à l'origine des douleurs oculaires chroniques et expliquer une plasticité à long terme de la douleur chronique et les douleurs asymptomatiques. En effet, comme nous l'avons vu, les contacts transitoires des microglies ne pourraient à eux seuls expliquer les changements de modulations de la perception de la douleur sur le long terme. Dès lors, les microglies activées pourraient entraîner une perte de l'inhibition GABAergique des neurones relais de la douleur oculaire dans le CST, de façon prolongée, voire définitive.

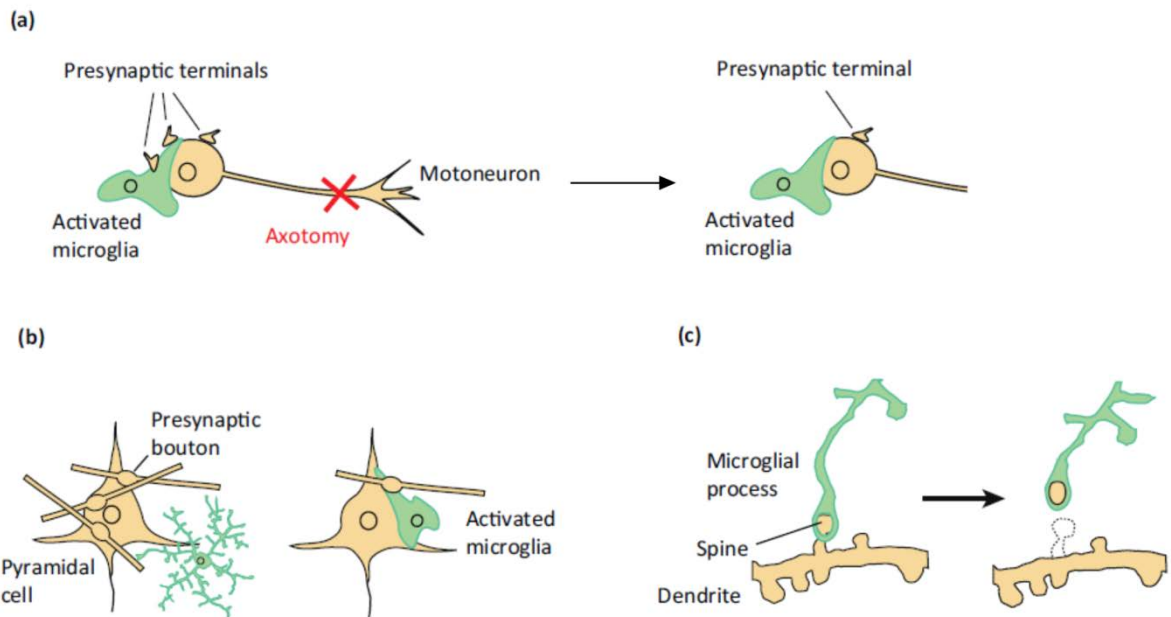


Figure 38. Illustration des conséquences d'une activation microgliale sur la plasticité synaptique dans le système nerveux central. **a.** Les microglies activées lors d'une axotomie du nerf facial induisent une activité phagocytaire des terminaisons au niveau du corps cellulaire des motoneurons dans le noyau facial diminuant le nombre de synapses majoritairement inhibitrices. **b.** De même lors d'une inflammation du système nerveux central, les microglies phagocytent les boutons synaptiques réduisant leurs interactions avec les corps cellulaires des neurones pyramidaux. **c.** Les processus microgliaux sont aussi capables de phagocyter les épines dendritiques modulant la plasticité synaptique. Adapté de Wake et al., 2013.

Dans son ensemble, les études d'interactions entre le système neuronal et immunitaire pourraient offrir de nouvelles perspectives dans la compréhension des mécanismes cellulaires et moléculaires de la douleur oculaire, tant dans les mécanismes périphériques que centraux.

PESPECTIVES

Utilisation de la 3DISCO dans l'étude neuroanatomique de la douleur cornéenne

Outre l'étude de l'organisation et le dénombrement des neurones cornéens au sein du GT, on pourrait dès lors injecter la CTB dans le CST (spécifiquement dans les régions Vi/Vc et Vc/C1) et réaliser une acquisition en 3D des axones des neurones secondaires dans le tronc cérébral. Cette technique pourrait permettre également de suivre le trajet axonal comme il a été montré dans la moelle épinière (Ertürk and Bradke, 2013) et de cartographier précisément les zones anatomiques contenant les axones relayant les informations nerveuses de la cornée. En effet, les sections de tissus lors des analyses classiques ne permettent pas de reconstituer dans son ensemble le trajet complet d'un axone (Figure 39).

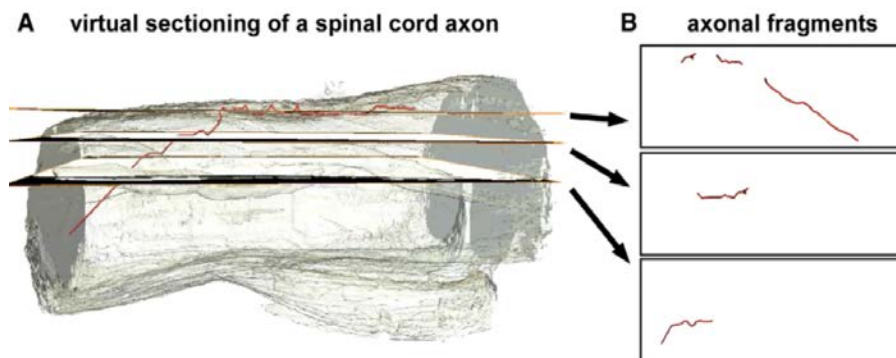


Figure 39. Utilisation de la méthode 3DISCO dans le suivi d'axones dans un tissu. A. Reconstitution du trajet d'un axone (rouge) au sein d'une moelle épinière rendue transparente. B. Représentation de trois sections de la moelle montrant le trajet de l'axone. Tiré de Ertürk and Bradke, 2013.

Cependant, l'utilisation de marqueurs rétrogrades permet uniquement l'étude des cellules ayant intégré la molécule et ne permet pas, par exemple, d'étudier des populations spécifiques comme les neurones ou les fibres nerveuses exprimant CGRP, SP, TRPV1 ou TRPM8 dans le GT ou le CST. Il serait donc intéressant de réaliser des techniques d'immunohistochimie *in toto* comme il a été décrit récemment afin d'effectuer des co-marquages pour révéler les différentes populations cellulaires (Belle et al., 2014). Le principe est d'incuber les anticorps avec des tissus fixés intacts pendant de longues périodes (de l'ordre de 14 jours pour des cerveaux de souris adultes) et d'effectuer ensuite la « transparisation » puis l'acquisition en feuille de lumière (Belle et al., 2014; Renier et al., 2014). Il a notamment été montré que l'incubation *in toto* de l'anticorps c-Fos dans la moelle épinière après un stimulus nociceptif de la patte chez la souris, a permis de révéler la distribution 3D des neurones c-Fos dans une large section de tissu (Renier et al., 2014). De telles études seraient également intéressantes à effectuer sur les cerveaux de souris traitées au BAC. Cette technique pourrait permettre de

cartographier rapidement les zones cérébrales activées lors d'une douleur oculaire. Cependant afin d'éviter les longues périodes d'incubation, l'utilisation de souris transgéniques serait également intéressante. Par exemple, la « transparenisation » de cerveaux d'une lignée CX3CR1-GFP s'avèrerait utile pour cartographier efficacement les zones anatomiques où se produit une activation microgliale après une lésion de la cornée induite par un traitement au BAC par exemple.

Cette nouvelle technique de « transparenisation » offre de nouvelles perspectives dans la compréhension de l'organisation spatiale des populations cellulaires du système nerveux central, impliquées dans la douleur oculaire.

Développement et caractérisation de nouveaux modèles de douleur oculaire

L'utilisation du BAC présente l'avantage de mimer la physiopathologie d'un syndrome sec en provoquant une inflammation de la cornée associée à une réduction de la production de larmes. De ce fait, l'utilisation du BAC nous permet d'avoir une corrélation clinique avec les patients souffrant de sécheresse oculaire à la suite de l'utilisation sur le long terme de ce conservateur. Cependant, le paramètre limitant l'utilisation du BAC est son effet hyper inflammatoire, ce qui pourrait provoquer une perforation de la cornée et une hypoesthésie totale sur le long terme. De plus, le BAC peut induire des effets collatéraux et l'apparition de douleurs parasites en pénétrant par exemple dans les sinus et atteindre l'œil contra-latéral, ou encore pénétrer dans la sphère ORL et atteindre d'autres muqueuses. Il est donc important de développer d'autres modèles de douleur oculaire afin de conforter et d'affiner nos connaissances acquises grâce au modèle de BAC.

Cependant, dans le cadre de la modélisation de la douleur oculaire, aucun modèle n'a été caractérisé comme tel qu'il a été défini et caractérisé dans les modèles de douleurs orofaciales induites par la lésion neurale des nerfs maxillaires et mandibulaires (ligature, sectionnement). En effet, les différents modèles de lésion de la cornée sont des modèles de lésion superficielle qui sont utilisés pour répondre le plus souvent aux questions de la régulation de l'inflammation, de la cicatrisation et de la néovascularisation de la cornée ; ou de la neuro-anatomie des neurones secondaires dans le CST. Certains groupes utilisent aussi ces modèles pour étudier les réponses électrophysiologiques des neurones cornéens dont les axones sont facilement accessibles. Le modèle que nous avons étudié n'a jamais été utilisé en tant que modèle douloureux mais comme modèle de syndrome sec (Lin et al., 2011; Xiong et al., 2008).

Par ailleurs, certains modèles animaux de sécheresse oculaire induite par l'administration de scopolamine ou bien suite à l'excision des glandes lacrymales constituent également des modèles d'étude de la douleur oculaire dans le cadre d'une recherche fondamentale. Notons cependant, que le modèle de scopolamine, intéressant pour étudier les mécanismes inflammatoires cornéens, est limitant pour étudier les phénomènes de douleur et de neuro-inflammations. En effet, la scopolamine agit sur les récepteurs muscariniques de l'acétylcholine et induit des effets collatéraux sur le système nerveux central (modulation de la nociception, perturbation du comportement) (Grau et al., 1991; Klinkenberg and Blokland, 2010; MacLennan et al., 1983).

Le modèle d'excision des glandes lacrymales (Meng et al., 2015; Nemet et al., 2007; Stevenson et al., 2014) possède l'avantage de ne pas nécessiter d'instillations de substance chimique ni d'utilisation de molécule active. En outre, ce modèle présente l'avantage de mimer les observations cliniques faites sur des patients atteints de syndrome sec. Une étude récente montre que la sécheresse oculaire induite par l'excision de glandes lacrymales chez le rat sensibilise les zones Vi/Vc et Vc/C1 après 14 jours post chirurgie (Rahman et al., 2015). Cette étude repose principalement sur des observations électrophysiologiques corrélées à une augmentation de la sensibilité de la surface oculaire évaluée par la mesure du nombre de clignement après instillation de NaCl). Cependant, les auteurs n'ont pas évalué les réponses neuro-inflammatoires dans ce modèle. Il serait donc intéressant d'étudier les composantes moléculaires et cellulaires à l'origine de cette sensibilisation centrale.

D'autres modèles pourraient voir le jour dans cette optique, plus invasifs. En effet, récemment il a été caractérisé un modèle de ligature de nerf ciliaire long, sous division de la branche ophtalmique, responsable de l'innervation de la cornée. Il entraîne une axotomie des nerfs cornéens associée à une kératoconjonctivite sèche (Yamaguchi et al., 2013). Ce modèle pourrait être utilisé à l'avenir pour effectuer une constriction chronique du nerf ciliaire long et étudier la neuro-inflammation centrale. Il présente aussi l'avantage de ne pas utiliser de substance pharmacologique ou toxique et se rapproche des modèles de ligature des nerfs maxillaire et mandibulaire du GT.

Evaluation des inhibiteurs de la voie p38 dans la douleur oculaire

Les microglies activées exprimant la voie p-p38 favorisent la production de nombreuses molécules pro-inflammatoires et pro-nociceptives (par exemple, IL-1 β , IL-6, TNF- α) (Ji and Suter, 2007; Milligan and Watkins, 2009). Comme vu précédemment ces médiateurs de l'inflammation sont impliqués dans la douleur neuropathique.

Cette activation microgliale a également été associée à l'expression de la voie p-p38 dans les microglies au niveau du CST lors d'une lésion du GT (Ji et al., 2013; Lee et al., 2011; Piao et al., 2006). De façon intéressante, les études chez le rat montrent que l'administration intracisternale ou intrapéritonéale d'inhibiteurs de p38 (minocycline ou SB203580) réduit l'allodynie mécanique de la face provoquée par la lésion de la branche mandibulaire en accord avec la diminution de l'activation de la voie MAPK p38 dans les microglies (Lee et al., 2011; Piao et al., 2006).

Ces études précliniques ont mené à l'utilisation d'inhibiteur de p38 dans la douleur trigémينية. En effet, une première étude clinique a montré l'importance de l'utilisation d'un inhibiteur de la voie MAPK p38 (SCIO-469) dans les douleurs dentaires (Tong et al., 2012). Ces travaux montrent que l'administration orale du SCIO-469 avant la chirurgie dentaire diminue la douleur des patients après l'opération (Tong et al., 2012).

Dans le cadre de la douleur oculaire, nous montrons pour la première fois qu'une forte lésion oculaire entraîne une neuro-inflammation qui se caractérise par l'activation de la voie MAPK p38 spécifiquement dans les microglies activées au niveau du CST. Il serait donc intéressant d'évaluer le comportement nociceptif de souris traitées au BAC ayant reçu en parallèle une des injections intrapéritonéales de minocycline, de façon quotidienne pendant 7 jours. Il serait également important de corréler le comportement des animaux avec le statut neuro-inflammatoires des souris. En outre, si l'utilisation de minocycline diminue le comportement douloureux des souris traitées au BAC en lien avec une diminution de l'activation microgliale, ces résultats précliniques pourraient ouvrir de nouvelles perspectives thérapeutiques pour soulager les patients atteints de douleur oculaire.

Etudes des voies centrales mises en jeu dans l'intégration de la douleur oculaire.

Notre modèle préclinique a permis de montrer qu'une douleur oculaire entraîne une modification du comportement des animaux caractérisé par une fermeture de l'œil, une attitude prostrée et une diminution de prise de poids. Ces observations comportementales montrent qu'une douleur oculaire active non seulement le CST, mais également dans des régions cérébrales modulant ces comportements. En outre, des études neuroanatomiques utilisant un traçage rétrograde chez le rat montrent que le noyau paraventriculaire (impliqué dans la prise alimentaire et la régulation du stress) se projette dans le CST et notamment dans la partie ophtalmique du CST (Abdallah et al., 2013). De plus, une étude montre qu'une douleur d'origine trigémينية engendre une diminution de la prise de poids en accord avec l'activation de cellules c-Fos dans le noyau paraventriculaire (Malick et al., 2001). De façon

concordante, nos études neuroanatomiques préliminaires sur des cerveaux des souris souffrant de douleur oculaire ont également révélé une activation importante des neurones c-Fos positifs dans l'hypothalamus, notamment au niveau du noyau paraventriculaire et du noyau arqué (non montré). De plus, nos études préliminaires des ARNm montrent une augmentation d'expression du POMC dans l'hypothalamus.

Cependant, il serait également intéressant de cartographier les zones neuro-anatomiques activées lors d'une douleur oculaire par l'étude en IHC de la protéine Iba1 qui nous permettrait d'étudier l'activation microgliale. En effet, il a récemment été montré que les patients souffrant de douleur chronique (douleur du bas du dos) présentent une activation gliale au niveau du thalamus jusqu'au cortex cérébral (gyrus pré- et post central, et lobule para central) (Loggia et al., 2015) (Figure 40).

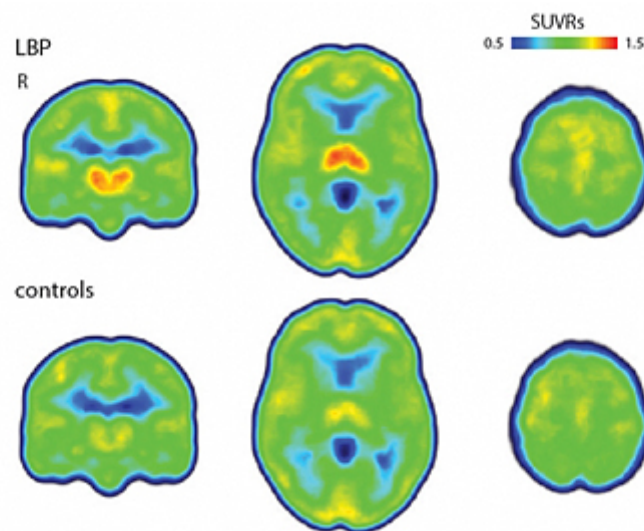


Figure 40. Activation gliale dans le cerveau de patients atteints de douleurs chroniques. Les images montrent les résultats d'un scanner à résonance magnétique marquant les cellules gliales activées (astrocytes et microglies) entre un patient atteint de douleur chronique du dos (LBP : Low Back Pain) et un patient sain (controls). Plus l'intensité du marquage est élevée (échelle du bleu au rouge) plus il y a la présence de cellules gliales activées. <http://www.painresearchforum.org/news/49767-pet-scans-provide-first-evidence-gliactivation-brain-chronic-pain-patients>.

Des études comparables chez les patients atteints de douleur oculaire ont été initiées récemment en collaboration avec le centre d'investigation clinique et le centre d'imagerie fonctionnelle du centre hospitalier des XV-XX. Des lors, ces études nous permettront de valider nos travaux effectués chez l'animal et de confirmer les conséquences neuro-inflammatoires chez les patients présentant des douleurs oculaires chroniques ou des douleurs asymptomatiques.

Utilisation de cultures compartimentées pour étudier la réponse neuronale et les interactions avec les cellules immunes.

Comme décrit précédemment, les interactions entre les neurones et les cellules immunes semblent être impliquées dans la douleur oculaire. Des co-cultures de macrophages et de neurones trigémînés ont d'ailleurs été réalisées afin de mieux comprendre les interactions entre les deux systèmes. Cependant, les co-cultures anarchiques ne permettent pas d'isoler la réponse neuronale de la réponse des cellules immunes lors des analyses en biologie moléculaire (RT-qPCR, ELISA, Western Blot). Ainsi, l'utilisation de cultures compartimentées peut être utile lors de ce type d'analyses, notamment lorsque l'on veut étudier le rôle des molécules impliqués dans la communication entre les neurones et les microglies par exemple (Zujovic and Taupin, 2003).

Les cultures compartimentées en chambre de Campenot permettent d'isoler les corps cellulaires des neurones dans un compartiment central et leurs axones qui se projettent dans les compartiment distaux (Campenot et al., 2009) (Figure 41). Le développement de telles cultures est donc nécessaire pour isoler la réponse neuronale et effectuer des recherches précises sur les différents marqueurs qui peuvent être exprimés uniquement dans les neurones sensoriels du GT, notamment lorsque l'on effectue des co-cultures avec des cellules immunes.

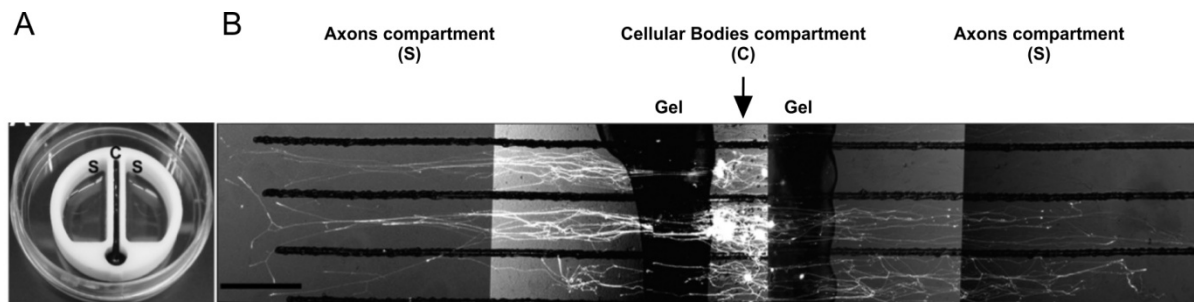


Figure 41. Culture compartimentée en chambre de Campenot. **A.** Chambre de Campenot en téflon possédant une partie central (c) et deux parties latérales (s). La chambre est collée à l'aide d'une graisse isolant les différents compartiments. **B.** Culture compartimentée de neurones trigémînés exprimant la GFP après 7 jours de culture. Les axones se projettent dans les compartiments latéraux et sont isolés des corps cellulaires des neurones. D'après Namavari et al., 2012.

De plus, ces chambres seront utiles pour étudier l'activation immunitaire d'origine neurogénique d'un compartiment à un autre. En outre, est-ce que la lésion des axones dans un compartiment active des cellules immunes (macrophages ou microglies) en co-culture dans le compartiment opposé (Figure 42) ?

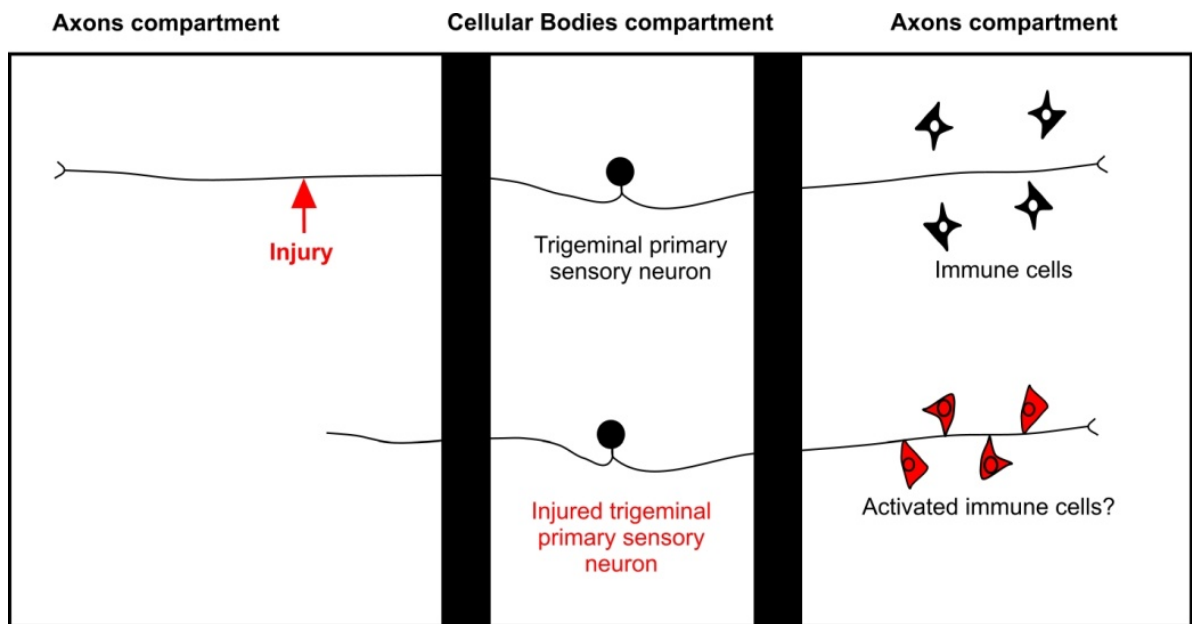


Figure 42. Exemple d'utilisation de chambre de Campenot. La compartimentation permet d'étudier indépendamment la réaction des cellules immunes (macrophages ou microglies) et des neurones suite à une axotomie. Elle permet également d'effectuer des analyses de biologie moléculaire dans les différents compartiments en séparant donc la réponse des deux types cellulaires.

ANNEXES

**Annexe 1: Rendre le cerveau transparent, un pas vers la ^{3ème}
dimension (Revue)**

Rendre le cerveau transparent, un pas vers la 3^e dimension

| DAVID GODEFROY, PIERRE-SERGE LAUNAY, ANNABELLE RÉAUX-LE GOAZIGO
(Institut de la Vision, UPMC, PARIS)

Un des challenges en recherche biologique est le développement de méthodes permettant l'obtention d'images à haute résolution optique de populations cellulaires en trois dimensions (3D) dans des tissus intacts. Actuellement, la microscopie confocale à balayage laser classique ne permet pas l'acquisition d'images au-delà de 150 µm de profondeur. Le microscope biphoton, technique très similaire à la microscopie confocale, offre une meilleure profondeur, mais ne peut, même dans des conditions optimales, pénétrer au-delà de 500-800 µm de profondeur. Ainsi, la plus grande limite des techniques d'imagerie optique repose sur la difficulté d'imager des tissus épais avec une haute résolution du fait de leurs opacités. Rendre les échantillons transparents permet de s'affranchir de ces contraintes et facilite l'imagerie en 3D de tissus biologiques qui, jusqu'à présent, nécessitait au préalable la réalisation de coupes histologiques sériées. Depuis peu, observer un cerveau en 3D, jusqu'à la moindre de ses connexions neuronales et ce, sans avoir à le disséquer, est désormais possible. Plusieurs équipes de recherches sont parvenues récemment, via différentes techniques, à rendre des cerveaux totalement transparents. Dans cet article, nous nous proposons de faire le point sur ces techniques qui ont permis l'étude et la visualisation en 3D du système nerveux, des réseaux neuronaux et leurs contenus moléculaires, sans coupes préalables des échantillons.

Le premier procédé pour rendre un tissu transparent a été introduit par un anatomiste allemand Werner Spalteholz il y a 100 ans. En 1914, ce dernier avait testé de nombreuses solutions organiques afin d'obtenir un résultat optimal. Il avait découvert qu'un mélange de benzyle alcool et de méthyl salicylate était la solution la plus efficace pour rendre transparent des échantillons de grande taille. Cette technique a été par la suite reprise par des chercheurs qui développèrent une solution de « transparisation » (étape permettant de rendre transparent un tissu) spécifique pour imager différents types d'échantillons. Le principe de ces techniques est de faire correspondre l'indice de réfraction du tissu à celui du solvant dans lequel il est placé lors de l'acquisition des images. En général, ces procédés sont fondés sur des étapes de déshydratation, de délipidation et d'imprégnation du composé de « transparisation ».

Les méthodes « Scale » et « SeeDB »

En complément des techniques de « transparisation » utilisant des solvants organiques lipophiles, une nouvelle technique utilisant un agent aqueux (urée) a été récemment développée. Cette technique baptisée « Scale » a été publiée par l'équipe japonaise de Miyawaki (Brain Science Institute RIKEN, Saitama) (1). Ces auteurs ont mis au point cette méthode sur des cerveaux de souris thy1-YFP dans lesquelles la protéine fluorescente est exprimée dans les neurones pyramidaux de l'hippocampe et les couches V et VI du cortex. Brièvement, le procédé consiste à fixer le cerveau et de le placer dans une solution contenant de l'urée (1 à 8M), 10% glycérol et 0.1 % triton X-100. Cependant, la technique Scale nécessite de longues périodes d'incubation pour rendre transparent l'échantillon (une à deux semaines) et rend les échantillons fragiles une fois le procédé terminé. Ce procédé Scale est réversible. En effet, il est possible de restaurer l'état initial d'un cerveau transparent par des étapes de rinçage dans du tampon phosphate, le cerveau pouvant être ensuite utilisé pour des études en immunohistochimie. Bien que cette méthode aboutisse à l'obtention d'un tissu transparent et à la préservation du signal fluorescent dans des tissus embryonnaires, elle ne permet cependant pas de rendre transparent des tissus adultes et ce, même après plusieurs semaines ou mois d'incubation.

Le centre de recherche RIKEN vient de publier une autre technique de « transparisation » nommée SeeDB (2). Ce procédé utilise une solution aqueuse à forte concentration en fructose. Un des avantages de cette technique est la conservation de la GFP dans le cerveau de souris adulte Thy1-YFP tout en gardant intacte la morphologie du tissu.

La méthode « 3DISCO » (3-dimensional imaging of solvent cleared organs)

Quelques mois après la publication de la méthode Scale, l'équipe de Hans-Ulrich Dodt (Université Technologique de Vienne) a développé une méthode nommée 3DISCO (3). Comparée aux autres procédés utilisant des solvants organiques, 3DISCO permet d'obtenir des échantillons transparents très rapidement (Figure 1).

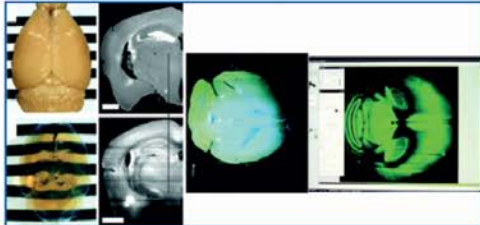


Figure 1 - Cerveau de souris adulte exprimant la GFP « avant » et « après » avoir été rendu transparent par la méthode 3DISCO. Le cerveau transparent est ensuite placé dans la chambre d'acquisition de l'ultramicroscope, sous l'objectif où des coupes optiques du tissu sont réalisées. Avec la permission de Macmillan Publishers Ltd: [nature protocols] (Ertürk et al), copyright (2013).

Ce procédé ne nécessite que quelques heures pour des petits échantillons et jusqu'à un jour pour un cerveau de souris ou de rat adulte. Il est compatible avec les divers fluorochromes (CFP, GFP, YFP, RFP, mCherry, etc...), des marqueurs synthétiques et également avec des marquages immunohistochimiques.

Pour un cerveau de souris adulte, le procédé consiste à fixer et post-fixer le tissu avec du paraformaldéhyde 4 %, puis de le placer consécutivement dans des bains de tétra-hydrofurane (THF)/H₂O 50 % vol/vol, 80 % vol/vol et 100 % (THF). Une étape de délipidation est réalisée avec un bain de dichlorométhane (DCM). L'échantillon est ensuite rendu transparent dans une solution de dibenzyl ether (DBE). À la fin de cette étape, les échantillons sont transparents car du même indice de réfraction que le solvant DBE (= 1,562). Il existe cependant des limitations techniques et pratiques au 3DISCO. Essentiellement, parce que les étapes de « transparençation » altèrent la composition chimique des tissus, dissolvent les structures des lipides. Les tissus soumis à cette technique ne peuvent être ensuite analysés en microscopie électronique. Par ailleurs, les échantillons ne peuvent pas être conservés pour une longue période, car les étapes de déshydratation et délipidation dégradent le signal fluorescent GFP dans le temps. De ce fait, les échantillons GFP doivent être imagés le plus rapidement possible après la « transparençation ».

Cette technique est applicable à une grande variété de tissus non pigmentés incluant la moelle épinière, le cerveau, organes immuns et les tumeurs.

Précisons que des immunomarquages peuvent être également réalisés sur ces tissus avant de les rendre transparents. Pour cela, des protocoles de marquages immunohistochimiques de plusieurs jours à plusieurs semaines sont nécessaires.

La méthode « CLARITY »

Mis au point sous la houlette de Karl Deisseroth (psychiatre et spécialiste en bio-ingénierie, un des pionniers de l'optogénétique), ce nouveau type d'imagerie va probablement révolutionner nos connaissances sur le fonctionnement du

cerveau. Cette technique, baptisée « Clarity » (4) par ses inventeurs de l'université américaine de Stanford, a aussi fonctionné sur un cerveau humain conservé depuis plus de six ans. Ce procédé s'inscrit parfaitement dans le cadre du projet BRAIN lancé par le gouvernement américain pour établir une carte complète du cerveau humain.

Cette équipe de chercheurs nous livre un moyen pour enlever les lipides responsables de l'opacité du cerveau de manière non destructrice, pour faire pénétrer de la lumière et des macromolécules profondément dans le tissu, ce qui permet de faire des acquisitions conduisant à l'analyse moléculaire en 3D d'un cerveau entier et intact (Figure 2). Le protocole paraît simple: incuber le cerveau dans une solution d'hydrogel puis le chauffer à 37°C pendant trois heures. À ce stade, le cerveau et l'hydrogel forment une « structure hybride » qui maintient les lipides en place. Il n'y a plus alors qu'à extraire les graisses en y faisant passer un courant électrique (« l'électrophorèse »).

Utilisée seule ou avec d'autres méthodes histologiques (immunohistochimie, hybridation *in situ*...), « Clarity » permet de réaliser des études complexes sur des échantillons transparents (Figure 3). En effet, le tissu « hybride » traité avec « Clarity » conserve ses biomolécules endogènes al-

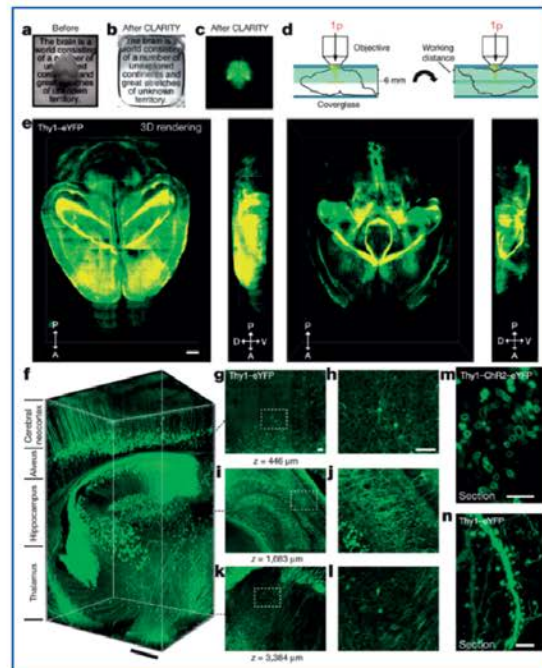


Figure 2 - Cerveau de souris Thy1-eYFP adulte « avant » et « après » avoir été rendu transparent par la méthode « Clarity ». L'objectif du microscope confocal directement placé sur le cerveau transparent permet de réaliser des coupes optiques et une reconstruction macroscopique et microscopique en 3D des neurones exprimant la GFP Thy1-eYFP-H adulte. (Avec la permission de Macmillan Publishers Ltd: Nature. Chung et al, 497(7449):332-337, copyright 2013).

Nouveautés...




Figure 3 - Dispositif expérimental de la plateforme d'imagerie de l'Institut de la Vision, Paris. L'ultramicroscope (LaVision BioTec) permet la réalisation de coupes optiques et une reconstitution du marquage fluorescent dans un tissu intact rendu transparent.

Les méthodes d'acquisitions

Les méthodes permettant de rendre transparents les échantillons ouvrent des perspectives intéressantes en imagerie. En effet, la contrainte majeure pour la pénétration de la lumière dans les échantillons est l'opacité de ces derniers. Nous avons précédemment décrit les méthodes qui permettent d'écartier cette contrainte. Les échantillons transparents peuvent alors être imagés avec les techniques d'imagerie telles que la microscopie épifluorescente, la microscopie confocale, la microscopie bi-photonique et l'imagerie à feuille de lumière. La microscopie en feuille de lumière permet de réaliser des reconstructions 3D dans un temps très court. Ce procédé consiste à réaliser des coupes optiques d'un échantillon en illuminant par le côté, avec une feuille de lumière, l'échantillon rendu transparent. Plusieurs études ont montré l'intérêt de cette technique d'imagerie pour

lant du neurotransmetteur aux protéines et aux acides nucléiques. De plus, l'absence de lipides membranaires rend ces molécules accessibles aux sondes par diffusion passive dans le tissu. Le procédé « Clarity » peut s'appliquer à n'importe quel système biologique, et il sera bien évidemment intéressant de voir comment les autres branches de la biologie l'utiliseront. Restera à traiter le plus efficacement possible l'énorme quantité de données générées par « Clarity ».

la reconstruction 3D de tissu. L'étude décrite dans l'article d'Hans-Ulrich Dodt (5) utilise la microscopie à double feuille de lumière pour reconstruire des réseaux neuronaux sur des cerveaux entiers de souris Thy1-GFP-M.

L'acquisition récente de la version commerciale du microscope à feuille de lumière (ultramicroscope; LaVision BioTec, Allemagne) sur la plateforme d'imagerie de l'Institut de la Vision (www.institut-vision.org) (Figure 3) actuellement le seul centre en France à en disposer et l'évolution de la technique 3DISCO, ont permis le développement de ce procédé qui donne de très bons résultats sur de nombreux échantillons (cerveau, moelle épinière, embryon de souris, chambre antérieure de l'œil) (Figure 4) (lien du film). L'analyse d'image et la reconstruction 3D sont ensuite réalisées avec des logiciels de traitements d'image adaptés tels que Imapris®.

Cet ultramicroscope est accessible à tous les membres de l'Institut, aux centres de Recherches parisiens faisant partie du réseau imagerie UPMC/Paris 6 et dans le cadre de collaborations publiques ou privées. L'obtention de ce nouvel instrument n'aurait pas été possible sans le soutien financier de l'Institut de la Vision et de la Fédération pour la Recherche sur le Cerveau (Programme « Espoir en tête » du Rotary Club).

En conclusion, l'ensemble de ces nouvelles techniques ouvrent de nombreuses perspectives d'applications et fait aujourd'hui l'objet d'un intérêt majeur, car elles peuvent nous apporter des éléments de réponse à des questions jusqu'à présent inexploitées. Des domaines aussi variés que la biologie cellulaire, la biologie du développement, la biologie marine et la biologie végétale sont concernées. Le cerveau, lui, semble toujours conserver une grande part de mystère. Peut-être plus pour longtemps.

david.godefroy@upmc.fr
pierre-serge.launay@inserm.fr
annabelle.reaux@inserm.fr

CONTACTS :

Responsable de la plateforme d'imagerie de l'Institut de la Vision :
Stéphane Fouquet : stephane.fouquet@inserm.fr
Responsable technique du microscope à feuille de lumière :
David Godefroy : david.godefroy@upmc.fr

RÉFÉRENCES

- (1) Hama H, Kurokawa H, Kawano H, Ando R, Shimogori T, Noda H, Fukami K, Sakae-Sawano A, Miyawaki A. Scale: a chemical approach for fluorescence imaging and reconstruction of transparent mouse brain. *Nat Neurosci.* 2011 Aug 30;14(11):1481-8.
- (2) Ke MT, Fujimoto S, Imal T. SeeDB: a simple and morphology-preserving optical clearing agent for neuronal circuit reconstruction. *Nat Neurosci.* 2013 Aug;16(8):1154-61.
- (3) Ertürk A, Becker K, Jahrling N, Mauch CP, Hojer CD, Egen JG, Hellal F, Bradke F, Sheng M, Dodt HU. Three-dimensional imaging of solvent-cleared organs using 3DISCO. *Nat Protoc.* 2012 Nov;7(11):1983-95.
- (4) Chung K, Wallace J, Kim SY, Kalyanasundaram S, Andalman AS, Davidson TJ, Mirzabekov JJ, Zalocusky KA, Mattis J, Denisin AK, Pak S, Bernstein H, Ramakrishnan C, Grosenick L, Gradinaru V, Deisseroth K. Structural and molecular interrogation of intact biological systems. *Nature.* 2013 May 16;497(7449):332-7.
- (5) Dodt HU, Leischner U, Schierloh A, Jahrling N, Mauch CP, Deininger K, Deussing JM, Eder M, Ziegansberger W, Becker K. Ultramicroscopy: three-dimensional visualization of neuronal networks in the whole mouse brain. *Nat Methods.* 2007 Apr;4(4):331-6.

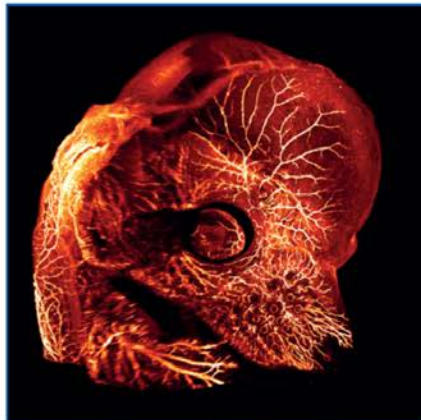

Figure 4 - Distribution *in toto* des fibres myélinisées (immunomarquage pour le neurofilament NF200) dans un embryon de souris. L'embryon (stade E13.5) a été rendu transparent avec la méthode 3DISCO et une reconstitution d'images a été réalisée grâce à l'ultramicroscope.

Annexe 2: Neurophysiologie de la douleur oculaire (Revue)

NEUROPHYSIOLOGIE DE LA DOULEUR OCULAIRE
NEUROPHYSIOLOGY OF OCULAR PAIN

Pierre-Serge Launay^{1,2,3}, Christophe Baudouin^{1,2,3,4}, Stéphane Mélik
Parsadaniantz^{1,2,3}, Annabelle Réaux-Le Goazigo^{1,2,3}

1 INSERM, U968, Paris, F-75012, France

2 Sorbonne Universités, Université UPMC, Paris 06, UM 80, Institut de la Vision, 75012
Paris, France

3 CNRS, UMR 7210, Paris, F-75012, France

4 Centre Hospitalier National d'Ophtalmologie des Quinze-Vingts, Paris, F-75012, France

Annabelle REAUX-LE GOAZIGO

UMR S 968 Inserm/ UPMC/ CNRS 7210

Institut de la Vision, Equipe S12

17, rue Moreau 75012 Paris

Tel: (33)1-53-46-25-72

annabelle.reaux@inserm.fr

www.institut-vision.org

Résumé

La douleur oculaire superficielle est à proprement parler le symptôme cardinal d'alerte en réaction à une inflammation ou à un traumatisme touchant plus particulièrement les structures composant le segment antérieur de l'œil telles la cornée, la sclère, la conjonctive ou les structures uvéales. Ces douleurs oculaires sont parmi les plus invalidantes et les plus difficiles à traiter, et leurs mécanismes physiopathologiques de nature neurogène et/ou inflammatoire demeurent de nos jours encore mal connus. Cela impose un approfondissement de nos connaissances fondamentales non seulement sur l'anatomie du système nociceptif cornéen mais aussi sur les mécanismes cellulaires et moléculaires impliqués dans l'initiation et la chronicisation de la douleur oculaire qui sont un préalable à l'amélioration des thérapies actuelles.

L'objectif de cet ouvrage est de *présenter* dans un premier temps les voies nerveuses qui participent à la genèse de l'information nociceptive cornéenne. Les données expérimentales et cliniques qui ont permis mettre en évidence que les mécanismes douloureux et inflammatoires sont intimement liés dans cette pathologie sont ensuite détaillées. Enfin la dernière partie de cette revue décrit les différents dispositifs actuellement utilisés pour évaluer la douleur et l'inflammation oculaire en clinique humaine.

Mots clés :

Douleur oculaire, inflammation, nerfs cornéens, ganglion trijumeau, complexe sensitif du trijumeau

Abstract

Ocular surface diseases are among the most frequent ocular pathologies, with prevalence ranging between 15 and 25% of the general population. Ocular surface diseases are often associated with chronic ocular pain, which impacts quality of life of tens of millions people worldwide. Unfortunately, little is known, about the pathophysiology of chronic ocular pain. As a result, there is no existing specific treatment against neuropathic pain in ophthalmology, since no specific targets have been identified so far. Thus, a better clinical characterization of chronic ocular pain and an understanding of the molecular and cellular mechanisms involved are crucial issues for developing effective management and therapeutic strategy to alleviate ocular pain. In this review, we describe the nociceptive corneal pain system including the corneal nociceptors and the peripheral and central structures participating in ocular pain transduction. Then, the experimental and clinical observations that have allowed to link ocular pain and inflammation are detailed. The last part of this review focuses on the diagnostic tools used in clinic to evaluate corneal sensitivity and ocular inflammation.

Key words :

Ocular pain, inflammation, corneal nerves, trigeminal ganglion, trigeminal nuclear complex

Introduction

La douleur oculaire est à proprement parler le symptôme cardinal d'alerte en réaction à une inflammation ou à un traumatisme touchant plus particulièrement les structures du segment antérieur de l'œil telles la cornée, la sclère, la conjonctive ou les structures uvéales.

La douleur oculaire superficielle est tout à fait remarquable par la variabilité de l'intensité qu'elle peut générer, allant du simple inconfort oculaire jusqu'à une douleur intense voire insupportable et devenant fortement anxiogène pour le patient. Le terme inconfort oculaire est généralement utilisé pour définir une sensation désagréable d'intensité faible à modérée. Le simple inconfort oculaire est fréquemment rencontré chez des personnes porteuses de lentilles de contact, utilisant des écrans d'ordinateur pendant une longue période quotidienne ou étant soumises à un environnement climatisé. Par ailleurs, des douleurs oculaires ont également été rapportées par des patients ayant subi quelques jours auparavant des interventions chirurgicales de type photokératectomie réfractive ou souffrant de kératites superficielles, en particulier traumatiques. Toutefois, certaines données cliniques, portant sur le ressenti de la douleur oculaire superficielle de patients, font ressortir dans certains cas une absence de corrélation entre l'intensité de leur douleur oculaire et les signes cliniques liés à leur atteinte du segment antérieur de l'œil. Cette dichotomie entre les signes et les symptômes complexifie bien évidemment la compréhension des mécanismes sous-tendant la douleur oculaire superficielle.

Les pathologies de la surface oculaire représentent un des principaux motifs de consultation pour douleurs oculaires en Ophtalmologie. Ainsi, on estime qu'entre 15 et 25% de la population âgée de plus de 65 ans présente une sécheresse oculaire symptomatique avec douleurs. En outre, plus de 60 millions de patients glaucomateux dans le monde sont traités avec des collyres, et plus de la moitié d'entre eux se plaignent de symptômes douloureux et d'irritation de la surface oculaire (1). Cette douleur chronique de la surface oculaire entraîne, au-delà de la souffrance ressentie par les patients, une véritable atteinte de leur qualité de la vie puisque qu'on estime que près de 60% des patients sont gênés dans leurs activités quotidiennes (2). Parallèlement, 80% de ces patients douloureux estiment que leur douleur n'est pas suffisamment prise en considération. Les douleurs chroniques oculaires sont malheureusement parmi les plus invalidantes et les plus difficiles à traiter, et leur mécanisme physiopathologique, de nature neurogène et/ou inflammatoire, demeure de nos jours très mal connu. Cette dichotomie entre les signes et les symptômes nécessite une meilleure compréhension des mécanismes sous-tendant la douleur oculaire.

Dans cette revue, les voies nociceptives périphériques et centrales mises en jeu lors de douleurs oculaires vont être présentées ainsi que les mécanismes inflammatoires qui participent à la genèse de l'information douloureuse. Enfin, la prise en charge thérapeutique, le suivi de la douleur oculaire et les outils diagnostics utilisés en clinique humaine seront également abordés dans ce chapitre.

Définition de la douleur

Douleur et nociception sont deux termes différents souvent considérés à tort comme synonymes. Le terme « nociception », employé par Sherrington au début du XX siècle, caractérise un stimulus dont l'intensité entraîne des réactions de défense visant à sauvegarder l'intégrité de l'organisme. Ceci ne fait pas intervenir la nature consciente de la douleur.

La définition de la Douleur par l'Association Internationale de l'Etude de la douleur (1979) illustre bien le caractère pluridimensionnel et plurifactoriel de la notion de douleur. *" La douleur est une expérience sensorielle et émotionnelle désagréable, associée à un dommage tissulaire présent ou potentiel, ou décrite en terme d'un tel dommage. "*

La douleur est dite chronique lorsqu'elle persiste au-delà de trois mois. La douleur chronique est une maladie, contrairement à la douleur aiguë qui est un symptôme. Elle est susceptible d'affecter de façon péjorative et de manière prolongée le comportement ou le bien-être du patient, attribuable à toute cause non maligne.

Depuis de nombreuses années, un nombre croissant de données dans la littérature montrent que les cellules non neuronales comme les cellules immunes (macrophages et lymphocytes) et les cellules gliales du système nerveux périphérique (cellules de Schwann et cellules satellites) et du système nerveux central (astrocytes et cellules microgliales) jouent un rôle essentiel dans les mécanismes de chronicisation de la douleur (3).

En outre, les douleurs de nature neuropathique, conséquences directes d'une lésion ou d'un dysfonctionnement pathologique du système nerveux central ou périphérique, sont souvent caractérisées par une plasticité neuronale. Cette plasticité cellulaire conduit à une sensibilisation périphérique (augmentation de la sensibilité et de l'excitabilité des nocicepteurs périphériques) et centrale (augmentation de l'activité et de l'excitabilité des neurones de second ordre) conduisant ainsi au développement et au maintien d'une douleur chronique (4).

Anatomie et physiologie de l'innervation cornéenne

Anatomie

La sensibilité somatique de la face, des cavités buccale et nasales, ainsi que des méninges est assurée, pour l'essentiel, par les trois branches du nerf trijumeau, les nerfs ophtalmique (V1), maxillaire (V2) et mandibulaire (V3). Le nerf ophtalmique V1 se divise en trois branches : frontale, lacrymale et nasociliaire, cette dernière se ramifiant en nerfs ciliaires courts et longs responsables de l'innervation cornéenne. Les études portant sur l'anatomie de l'innervation cornéenne des mammifères montrent que les fibres nerveuses cornéennes proviennent de 60 à 80 troncs nerveux contenant chacun environ 900 à 1 500 axones. Ces axones pénètrent la cornée selon une direction radiaire au niveau du limbe dans le stroma profond, puis deviennent de plus en plus superficiels pour former un « réseau » ou « plexus » sous l'épithélium cornéen. Le champ récepteur de chaque terminaison cornéenne peut ainsi couvrir entre 20 à 50 % de la surface de la cornée. Cette densité en terminaisons nerveuses sensibles est une des caractéristiques remarquables de la cornée, ce qui en fait le tissu le plus innervé de l'organisme. En effet, il a été estimé que l'épithélium cornéen comprend 300 à 600 fois plus de terminaisons libres nerveuses que le derme et 20 à 40 fois plus que la pulpe dentaire.

L'innervation cornéenne joue également un rôle important pour assurer l'intégrité de la chambre antérieure de l'œil en régulant la sensibilité de l'œil aux stimuli extérieurs (température, pression mécanique, etc...). A l'état physiologique, l'innervation cornéenne permet d'induire le réflexe de clignement (ou réflexe palpébral) continu, ou protecteur suite à une irritation ou une sensation de douleur. Le réflexe palpébral permet en outre l'étalement du film lacrymal sur le globe oculaire empêchant l'érosion de l'épithélium cornéen. Le film lacrymal joue un rôle nutritif pour les cellules épithéliales cornéennes (eau, sel minéraux et oxygène), un rôle protecteur vis à vis l'environnement extérieur (élimination des poussières et autres corps étrangers) et un rôle anti-infectieux (propriétés antifongique et antibactérienne). Son instabilité a été incriminée dans diverses pathologies oculaires dont le syndrome de l'œil sec. Le film lacrymal est lui aussi produit par un système réflexe (le réflexe lacrymal) régulé en outre par l'innervation cornéenne.

Origine de l'innervation sensitive de la cornée : somatotopie des neurones cornéens

A la fin des années 80, les travaux pionniers de Marfurt et collaborateurs ont montré grâce à l'application de traceur rétrograde sur la cornée que la principale innervation nociceptive de la cornée avait pour origine les neurones primaires du ganglion trijumeau. Cette population de neurones cornéens localisés dans la branche V1 est estimée à environ 1 à 5% du nombre total de neurones présents dans le ganglion trijumeau (5, 6) soit environ une population comprenant entre 150-200 cellules chez le rat et la souris. Nos récents travaux utilisant également un traceur rétrograde fluorescent a permis d'établir la somatotopie des neurones sensoriels cornéens dans un ganglion trigéminé de souris préalablement rendu transparent grâce à la méthode 3DISCO (Three-dimensional imaging of solvent-cleared organs). L'analyse de cette distribution tissulaire des neurones cornéens en microscopie à feuille de lumière a permis l'obtention d'images en 3D de haute résolution (7) (**Figure 1**). Chez l'homme, une étude a également rapporté que les neurones des branches V2/V3 sont 10 à 20 fois plus représentés que les neurones de la branche V1, confirmant que les neurones de la région ophtalmique représentent une faible population de neurones sensoriels (8). Notons que cette organisation neuroanatomique (somatotopie) de ces neurones cornéens est conservée au travers des espèces. Les analyses histologiques révèlent que les neurones responsables de l'innervation cornéenne sont localisés dans la partie dorso-médiane et dorso-latérale du ganglion trijumeau (7, 9).

Mécanismes périphériques et centraux impliqués dans la douleur cornéenne

Les messages nociceptifs cornéens prennent naissance au niveau des nocicepteurs constitués de fibres A δ faiblement myélinisées et de fibres C amyéliniques, ces dernières représentant environ 70 à 80% des fibres totales chez le rongeur (10). Les corps cellulaires de ces afférences primaires cornéennes sont regroupés au sein du ganglion trigéminé ou Ganglion de Gasser chez l'homme. Les prolongements centraux de ces neurones trigéminés cornéens se distribuent dans le complexe sensitif du trijumeau qui constitue le premier relais central des informations somesthésiques orofaciales (**Figure 2**). Cette structure comprend deux noyaux : du côté rostral, le noyau principal, et du côté caudal, le noyau spinal. Ce dernier possède trois subdivisions qui sont, de la plus rostrale à la plus caudale, le sous-noyau oral, le sous-noyau interpolaire (Vi) et le sous-noyau caudal (Vc), dont la structure laminaire prolonge celle de la corne dorsale de la moelle épinière (C1). Tout au long de son trajet nerveux, le message nociceptif fait l'objet de modulations facilitatrices ou inhibitrices. La rupture de l'équilibre peut être due soit à une hyperactivation des fibres sensibles de petits calibres (c'est à dire une

douleur par excès de nociception), soit par défaut d'inhibition périphérique ou centrale (une des caractéristiques de la douleur neuropathique).

Classification des nocicepteurs cornéens

Des études électrophysiologiques réalisées sur les terminaisons libres cornéennes ont permis de mettre en évidence l'existence de différentes populations de neurones sensoriels cornéens, au-delà de leurs caractéristiques phénotypiques qui seront également décrits plus tard dans cette revue.

Ainsi les nocicepteurs **polymodaux** (fibres A δ et C) répondent à des stimulations mécaniques, thermiques (température supérieure à 39°C) ou chimiques (substances exogènes et médiateurs de l'inflammation). Ces récepteurs polymodaux représentent la majorité des fibres cornéennes soit environ 70% de la population totale des fibres cornéennes. Lors d'une forte stimulation, leur activation continue, malgré l'arrêt du stimulus, prolonge la sensation douloureuse de type brûlure.

Environ 15 à 20% des fibres cornéennes périphériques répondent uniquement à de brèves stimulations mécaniques ponctuelles, ce sont les **mécano-nocicepteurs**. Cette catégorie de fibres A δ faiblement myélinisées, de diamètre moyen, a une vitesse de conduction rapide. La force nécessaire pour leur activation est de 0.6 mN (bien au-dessous de l'activation des mécano-nocicepteurs de la peau. Il est intéressant de noter que cette force suffit à détruire les cellules épithéliales de la cornée superficielle.

La 3^{ème} catégorie de nocicepteurs est le groupe des **récepteurs thermiques** qui représente environ 10 à 15 % de la population totale des fibres cornéennes. Ces fibres, de type A δ et C, vont décharger spontanément au repos, et augmenter leur activité électrique quand la température de la surface cornéenne (se situant aux alentours de 33°C) diminue, alors que ces récepteurs deviennent transitoirement silencieux quand la cornée se réchauffe. Ces fibres participent au réflexe de clignement spontané déclenché par le refroidissement lié à l'évaporation des larmes, constituant de véritables sentinelles de l'intégrité du film lacrymal. Ce sont des récepteurs performants capables de détecter de très faibles variations de température compris entre 0 et 1°C.

Notons que la répartition tissulaire de ces trois catégories de nocicepteurs n'est pas homogène au niveau de la cornée. Ces nocicepteurs possèdent une localisation tissulaire bien spécifique qui a été parfaitement bien décrite par Belmonte et collaborateurs (11) (**Figure 3**).

Médiateurs impliqués dans la modulation de la douleur cornéenne

Phénotype des nocicepteurs cornéens

Une grande variété de neuropeptides est contenue dans les neurones sensoriels primaires du ganglion trigéminé et est transportée le long des fibres cornéennes périphériques et centrales. Les fibres nerveuses nociceptives de type C sont principalement divisées en deux contingents en fonction de leur contenu neurochimique: certaines fibres contiennent des peptides nociceptifs comme la substance P (SP) (**Figure 4**) ou le CGRP (calcitonin gene related peptide), tandis que d'autres en sont dépourvues, mais sont néanmoins capables de fixer de façon spécifique une lectine, l'isolectine B4 (4). Chez les rongeurs les neurones sensoriels primaires du ganglion trijumeau (GT) expriment majoritairement le CGRP (40-60%) et de façon moindre la SP (10-20%). D'autres médiateurs ont également été mis en évidence dans le GT, mais à des niveaux d'expression plus faibles, tels la neurokinine A, la sécrétoneurine, la galanine, le neuropeptide Y (NPY), la méthionine-enképhaline, le vasoactive intestinal polypeptide, la somatostatine, ainsi que la cholecystokinine, la gastrine. La chimiokine CCL2 jouant un rôle important dans la genèse de l'information douloureuse est également produite dans les neurones sensoriels primaires (12). En outre, une étude récente a mis en évidence la présence de la protéine membranaire Piezo2 (mécanotransducteur impliqué dans l'allodynie mécanique dans les modèles de douleur neuropathique) dans les mécanonocicepteurs cornéens de rat (6). Peu de travaux ont étudié le contenu neurochimique des fibres cornéennes chez l'homme. En effet, seules la SP et la CGRP ont été identifiées à ce jour.

Canaux ioniques et modulation des nerfs cornéens

La littérature préalablement peu abondante sur la présence et le rôle des canaux ioniques dans la transmission de l'information douloureuse oculaire, commence toutefois à s'enrichir. Il a été rapporté que les nocicepteurs polymodaux expriment différents récepteurs-canaux sensibles à la température, la famille des TRP (de l'anglais 'transient receptor potential') comme les TRPV1, TRPV4, et TRPA1. Plusieurs études ont également rapporté que les nocicepteurs sensibles au froid expriment le canal ionique TRPM8 sensible au menthol qui semble indispensable au réflex lacrymal lors de sensation de sécheresse oculaire (13) mais ne semble pas être impliqué dans la transmission l'influx nociceptif (14).

Les canaux sodiques voltage dépendant Na(v)1.8 et Na(v)1.9 tétrotoxine-résistants connus pour jouer un rôle crucial dans de nombreuses neuropathies chroniques douloureuses

observées après des lésions de nerfs périphériques, ont également été détectés sur les terminaisons cornéennes de type C et A δ . La présence de ces canaux sodiques voltage-dépendant suggère qu'ils pourraient jouer un rôle majeur dans le développement et le maintien de l'hyperexcitabilité neuronale après une lésion cornéenne.

Le message nociceptif cornéen peut également être inhibé par le blocage des canaux calciques. En effet, une étude réalisée chez le cochon d'inde a montré qu'une application topique d'une solution hydrochloride de diltiazem à 0,045% diminue significativement la réponse des nocicepteurs activés par une stimulation chimique nociceptive (solution d'acide acétique 10 mM) (15). Une étude récente vient également compléter ces études en démontrant la participation des canaux ioniques ASIC (de l'anglais "acid-sensing ion channel") dans la modulation du message douloureux cornéen (16). Ces canaux ASIC sont activés à des pH compris entre 5.5 and 6.0, correspondant à des températures physiologiques de la cornée. Dans ce travail, les auteurs ont rapporté la présence des canaux ASIC1a et ASIC3 dans les terminaisons nerveuses cornéennes et que l'activation de ces canaux est détectable *in vitro* lors de très faibles acidifications du milieu extracellulaire. De plus, une application d'une solution acide (pH 5 ou 6) sur la surface oculaire de rats naïfs induit un message douloureux quantifié par le nombre de clignements de l'œil traité (16). Ainsi, l'activation de ces canaux ASIC qui peut se produire lors d'une inflammation aiguë ou chronique de la cornée jouerait un rôle majeur dans la sensibilisation des nocicepteurs cornéens et de ce fait dans la douleur oculaire. Ces canaux ASIC pourraient constituer de nouvelles cibles thérapeutiques dans la thérapie analgésique oculaire.

Inflammation, sensibilisation périphérique et centrale et hyperalgie cornéenne

A la suite d'une lésion tissulaire, il est bien établi que des *substances algogènes* sont secrétées à proximité des terminaisons libres des fibres C et vont participer à la phase d'activation des nocicepteurs silencieux. Ces médiateurs pro-inflammatoires, cytokines pro-inflammatoires, chimiokines (cytokines chimiotactiques), prostaglandines, histamine, sérotonine, bradykinine, et le facteur de croissance nerveuse (NGF) sont libérés non seulement par le nerf lésé mais également par les cellules dendritiques et immunes recrutées sur le lieu de la lésion. Ces substances *algogènes* participent activement à la sensibilisation périphérique. Ainsi, une lésion de la cornée va conduire à une réponse inflammatoire qui se caractérise par une infiltration de cellules immunes dans le stroma et l'épithélium (lymphocytes T, macrophages, cellules dendritiques, neutrophiles) à partir des vaisseaux du limbe. Ces cellules immunes vont alors produire sur le site lésé des cytokines et des chimiokines pro-inflammatoires jouant

un rôle central dans la communication entre les cellules immunes et les terminaisons nociceptives. Ainsi, l'activation des récepteurs aux cytokines pro-inflammatoires, et par là-même les voies de signalisation qui en découlent, conduisent à la phosphorylation de protéines membranaires incluant les canaux TRP (Transient Receptor Potential) voltage-dépendants et localisés sur les terminaisons nerveuses (17). Ces mécanismes cellulaires vont ainsi augmenter la fréquence d'ouverture des canaux ioniques des terminaisons libres nociceptives, et abaisser le seuil d'excitabilité des nocicepteurs, contribuant à un phénomène de plasticité dit de sensibilisation périphérique. L'arrêt de ces stimulations nociceptives va interrompre de façon temporaire leur activité, mais réapparaîtra quelques secondes après comme étant plus soutenue.

De plus, ces nocicepteurs activés vont libérer la SP, le CGRP et des chimiokines qui vont participer à la réaction inflammatoire neurogène. Ces médiateurs de l'inflammation sont responsables de l'augmentation de la sensibilité et de la réponse à une stimulation nociceptive conduisant à une douleur spontanée et une hyperalgie (10). En outre, ces interactions neuro-immunes sont particulièrement importantes dans la cornée, en raison de son importante densité de terminaisons nerveuses.

- Inflammation périphérique et activation cellulaire dans le ganglion trigéminal lors d'une lésion cornéenne.

Alors que de nombreux travaux ont évalué l'inflammation périphérique après lésion des branches maxillaire ou mandibulaire du nerf trijumeau, peu d'études ont rapporté les conséquences d'une atteinte des nerfs cornéens sur l'activation neuronale et le statut inflammatoire dans la branche ophtalmique. Des données expérimentales obtenues chez l'animal ont néanmoins permis de montrer qu'une brûlure chimique (soude caustique), une infection virale (herpes HSV) ou une stimulation nociceptive de la cornée, et par conséquent une atteinte des nerfs cornéens, induit une douleur qui se caractérise par une activation des neurones de 'premier ordre' dans le ganglion trigéminal. Ces derniers vont exprimer les protéines inductibles c-Jun dans certains cas la calbindine, qui participe également à la modulation de l'information nociceptive (5).

Une importante inflammation dans le ganglion trigéminal a été rapportée dans des modèles murins de kératite herpétique ou de brûlure cornéenne (18). Cette inflammation se caractérise par infiltration massive de cellules immunes Iba1+ qui s'organisent à proximité des neurones sensoriels primaires infectés dans la région ophtalmique du ganglion trijumeau. Il en résulte une augmentation de l'expression de la cytokine pro-inflammatoire TNF α , de la substance P

et de son récepteur NK1 dans le ganglion (19). Ainsi, ces travaux mettent en évidence que dans le système nerveux périphérique, les messagers chimiques de l'inflammation constituent à part entière des acteurs importants, non seulement pour la sensibilisation périphérique et de l'hyperalgésie associée, mais également dans le transfert de l'information nociceptive de la périphérie vers le système nerveux central.

Mécanismes centraux mis en jeu lors d'une douleur oculaire

Il est bien établi qu'une inflammation périphérique va conduire d'une part à la sensibilisation des terminaisons nerveuses sensorielles par les molécules chimiques de la soupe inflammatoire et d'autre part, dans le système nerveux central, une sensibilisation centrale, au niveau de la première synapse dans le complexe sensitif du trijumeau, qui sera à l'origine d'une hypersensibilité douloureuse. Ainsi, une douleur oculaire ectopique prolongée va initier une cascade de changements cellulaires, moléculaires, dans l'ensemble des structures composant la voie nociceptive : du complexe sensitif du trijumeau (première synapse dans le tronc cérébral), au thalamus jusqu'au cortex somatosensoriel. Ces changements phénotypiques, s'ils deviennent persistants et mal adaptés, résultent en une sensibilisation centrale, générant des signaux douloureux même en absence de stimulation douloureuse. Parmi les différents mécanismes impliqués dans cette sensibilisation centrale, un ensemble de données expérimentales récentes a mis l'accent sur le rôle des interactions neuro-immunitaires, orchestrées par les cytokines et les cellules gliales au niveau spinal (3) Cependant, les mécanismes cellulaires et moléculaires mis en jeu dans la centralisation de la douleur cornéenne sont encore mal connus.

a) Projections centrales des afférences cornéennes

Des études neuroanatomiques utilisant des traceurs rétrogrades appliqués sur la cornée de rat ont montré que les terminaisons centrales des nocicepteurs cornéens se projettent de façon bien spécifique dans le complexe sensitif du trijumeau. Les afférences cornéennes (faiblement représentées) projettent principalement dans deux structures du complexe sensitif du trijumeau : dans les régions (Vi/Vc) et (Vc/C1). Le caractère discontinu de ces projections dans le complexe sensitif du trijumeau confère aux afférences cornéennes une organisation inédite, différente de celle 'continue et dense' des branches maxillaire et mandibulaire (20).

b) Activation / sensibilisation des neurones de 'second ordre' dans les régions Vi/Vc et Vc/C1.

Une stimulation périphérique (mécanique, chimique ou thermique) des nocicepteurs cornéens active (augmentation de la protéine c-fos) les neurones de 'second ordre' dans les régions Vi/Vc et Vc/C1 du tronc cérébral (21, 22). Cette activation neuronale dans le complexe sensitif du trijumeau a également été confirmée par des études électrophysiologiques (23). Des données publiées dans la littérature ont permis de formuler l'hypothèse de la mise en jeu d'une réaction bimodale et dépendante de la nature de la stimulation. En effet, une stimulation chimique avec de l'huile de moutarde active majoritairement les neurones de second ordre dans la région Vc/C1, et de façon moindre ceux de la région Vi/Vc, à *contrario* d'une stimulation thermique (air chaud, 52°C) qui induit un phénomène inverse (22). Dès lors, un phénomène nociceptif est interprété de façon différente dans les structures centrales qu'il soit d'origine thermique et/ou mécanique.

Dans un modèle inflammatoire utilisant une injection d'endotoxines ou après irradiation aux ultraviolets chez l'animal, il se produit une réponse électrophysiologique plus importante dans les neurones du Vc/C1 que dans les neurones de la région Vi/Vc. Ces données suggèrent que la région Vc/C1 jouerait un rôle prépondérant dans les voies ascendantes de la douleur cornéenne. Cependant, une étude récente vient de montrer qu'une stimulation chimique de la cornée par la capsaïcine active des neurones de second ordre préférentiellement localisés dans la région Vi/Vc que dans la région Vc/C1 (21). Ces résultats sont en partie contradictoires avec ceux cités précédemment mais laissent à penser que d'une façon générale, les deux régions Vi/Vc et Vc/C1 participent à l'intégration du message nociceptif d'origine cornéen.

D'un point de vue pharmacologique, les récepteurs morphiniques participent à la modulation nociceptive douloureuse puisque une injection de morphine, d'agoniste sélectif des récepteurs mu (DAMGO) ou delta (DPDPE) par la voie intracérébroventriculaire, ou directement dans le complexe sensitif du trijumeau réduit significativement le nombre de neurones c-fos positifs dans la région Vc/C1 et non dans la région Vi/Vc après une stimulation cornéenne. Cette diminution d'activation des neurones de la région Vc/C1 a également été mesurée en électrophysiologie.

Les récepteurs muscariniques semblent eux aussi impliqués dans la réponse nociceptive cornéenne. Le blocage pharmacologique des récepteurs de l'acétylcholine par la physostigmine diminue significativement le réflexe palpébral (Blinking behaviour) induite par une solution de chlorure de sodium *hypertonique* (24).

En conclusion, l'ensemble de ces données confirment la nécessité de procéder à des recherches communes entre inflammation et douleur, tant les mécanismes de l'inflammation

semblent participer à la transmission des messages nociceptifs cornéens jusqu'au complexe sensitif du trijumeau

Mesure de la sensibilité oculaire en recherche fondamentale

Bien que peu d'études aient évalué la sensibilité oculaire/cornéenne sur des modèles animaux de douleur, trois tests sont principalement utilisés dans la littérature. Le plus classique est le test appelé « wiping test ». Ce test consiste à instiller une goutte d'une solution NaCl hypertonique (de 1 à 10 M) et de mesurer pendant 30 secondes le nombre de fois où l'animal se passe sa patte sur l'œil traité (25). Ce test permet ainsi de mesurer une douleur aiguë oculaire. D'autres études ont mesuré le nombre de clignement de l'œil 'Blinking behaviour' comme index de douleur oculaire après instillation de différentes solutions NaCl hypertonique ou contenant des molécules d'intérêt. Enfin, les filaments de Von Frey (permettant de mesurer une allodynie mécanique mesurable par une réponse de clignement) sont également utilisés pour stimuler de façon précise des structures bien définies comme la cornée, la conjonctive ou la paupière inférieure.

Evaluation et suivi de la douleur oculaire en clinique humaine

Evaluation de la douleur à l'aide de questionnaires

L'évaluation de la douleur est indispensable avant toute décision thérapeutique et après la mise en œuvre d'un traitement antalgique pour en apprécier l'efficacité. L'écoute, l'observation, l'interrogatoire et l'examen clinique du patient sont les premières étapes de l'évaluation de la douleur. Parmi les outils disponibles pour évaluer la douleur oculaire chez le patient douloureux chronique, le praticien possède plusieurs documents ou questionnaires. Il s'agit ici d'un bilan d'auto-évaluation. Ces questionnaires permettent une mesure de l'intensité de la douleur par une échelle numérique, une échelle visuelle analogique, ou une échelle verbale simple. Le questionnaire par échelle visuelle analogique se présente sous forme d'une règle comportant une ligne horizontale de 10 cm avec deux extrémités définies par « pas de douleur » et « douleur maximale imaginable. Pour le questionnaire par échelle numérique, le patient doit entourer la note de 0 à 10 qui décrit le mieux l'importance de sa douleur. La note 0 correspond à « pas de douleur », la note 10 correspond à la « douleur maximale imaginable ».

Le praticien a également à sa disposition un questionnaire DN4 qui par le biais de 4 questions réparties en 10 items (7 items pour l'interrogatoire du patient et 3 items d'examen clinique)

permet d'estimer la probabilité d'une douleur neuropathique chez un patient, A chaque item, le patient répond par OUI ou NON. A la fin du test, le praticien comptabilise les réponses, la note de 1 est donnée pour chaque OUI et 0 pour chaque NON. Ainsi, la somme obtenue donne le score du patient, noté sur 10. Si le score du patient est égal ou supérieur à 4/10, le test est considéré comme positif.

De plus, les échelles d'évaluation du soulagement de la douleur (échelle visuelle analogique, échelle verbale simple ou échelle numérique) sont également utilisées et utiles pour le suivi du patient. La haute autorité de santé a mis en ligne des recommandations dont l'objectif est d'aider à la prise en charge des patients douloureux chroniques, en favorisant la réalisation d'une évaluation initiale rigoureuse pour permettre ensuite un suivi comparatif au cours du temps (http://www.has-sante.fr/portail/jcms/c_540915/evaluation-et-suivi-de-la-douleur-chronique-chez-l-adulte-en-medecine-ambulatoire). En conclusion, tout patient souffrant d'une douleur oculaire doit bénéficier d'un examen clinique approfondi permettant de guider une prescription d'examen complémentaires raisonnés et nécessaires à un diagnostic étiologique précis.

Evaluation de la sensibilité cornéenne par esthésiométrie

L'esthésiomètre est un instrument permettant l'évaluation semi-quantitative du seuil de sensibilité cornéenne *via* l'observation d'un réflexe palpébral en réponse à une stimulation nociceptive appliquée sur la cornée. En clinique humaine, l'esthésiométrie est un outil utile voire indispensable pour établir un diagnostic précoce et un suivi thérapeutique pour de nombreuses affections oculaires.

Esthésiomètre de Cochet-Bonnet

L'évaluation de la sensibilité cornéenne a été initiée en 1894 par Von Frey, qui a quantifié cette sensibilité à l'aide de crins de cheval. Par la suite, un esthésiomètre de Cochet-Bonnet, muni d'un filament en nylon, a été inspiré d'une invention faite par Boberg-Ans en 1955, et s'est imposé comme l'instrument de mesure de référence en clinique humaine. L'esthésiomètre de Cochet- Bonnet se compose d'un filament en nylon (diamètre de 0,12 mm) et dont la longueur peut varier entre 0 et 6 cm faisant varier la pression exercée de 0,4 à 15,9 g/mm² (**Figure 5**). Il a été estimé qu'une seule pression mécanique permet de stimuler plus d'une centaine de terminaisons nerveuses. La valeur physiologique de sensibilité en cornée centrale varie selon les espèces, l'humain présentant la sensibilité la plus élevée (5,5 ± 0,8 cm). Cet esthésiomètre de Cochet Bonnet a permis de montrer qu'il se produit une

diminution significative de la sensibilité cornéenne chez des patients souffrant de sècheresse oculaire. En outre,, la sensibilité cornéenne est inversement corrélée au nombre d'instillations quotidiennes de collyres contenant un conservateur ainsi qu'à la durée du traitement (26).

Esthésiomètre de Belmonte

Belmonte et collaborateurs ont également développé un esthésiomètre à gaz qui s'affranchit de tout contact avec la surface cornéenne. Outre le fait que ce dispositif expérimental soit moins traumatique pour l'épithélium cornéen, cet esthésiomètre permet de stimuler les trois catégories de nocicepteurs (nocicepteurs polymodaux, mécanonocicepteurs et récepteurs au froid). Ainsi, le praticien peut, à sa guise, faire varier le flux de gaz, sa température et sa concentration en dioxyde de carbone permettant respectivement d'évaluer la sensibilité cornéenne aux stimulations d'ordres mécanique, thermique et chimique. L'esthésiomètre de Belmonte a été utilisé dans plusieurs études afin de mesurer la sensibilité cornéenne chez des patients présentant des ulcères neurotrophiques cornéens ou chez des patients atteints de virus herpétiques (27).

Analyse des nerfs cornéens et de l'inflammation cornéenne en clinique

Depuis le milieu des années 90, l'analyse morphologique de la surface oculaire est désormais possible grâce à la microscopie confocale *in vivo* qui permet d'observer les différentes composantes du tissu cornéen : épithélium, plexus nerveux sous épithélial, stroma, et endothélium. Cette technique permet d'obtenir une résolution spatiale avec une définition cellulaire et intercellulaire. Son usage quotidien dans le suivi des pathologies de surface oculaire orientant le diagnostic et la thérapeutique en fait un outil de travail non invasif très performant. Les images obtenues couvrent une surface de 400 µm × 400 µm. De plus, les changements morphologiques des cellules épithéliales, des kératocytes, des cellules de l'endothélium ou encore les infiltrats cellulaires (cellules dendritiques et macrophages) sont facilement observables et quantifiables.

Récemment, des paramètres permettant une analyse morphologique des nerfs cornéens ont été établis ; ces paramètres prennent en compte leur densité, leur nombre, le nombre de leurs ramifications, leur tortuosité et leur réflectivité (28). Grâce à cette imagerie, des altérations de l'innervation cornéenne ont été mises en évidence lors d'atteintes neuro-pathologiques de l'œil résultant de la chirurgie réfractive, de neuropathie diabétique et chez des patients

souffrant de syndrome d'oeil sec ou traités pour un glaucome (28). Notons que la microscopie confocale est également utilisée par de nombreuses équipes en recherche fondamentale sur des modèles animaux souffrant de douleur oculaire.

Empreintes conjonctivales : outils diagnostiques pour l'identification de nouveaux biomarqueurs de l'inflammation et de douleur oculaire

Une méthode non invasive permettant de prélever à l'aide d'un papier absorbant des cellules conjonctivales de patients a été développée, il s'agit d'empreintes conjonctivales (29, 30) (**Figure 6**). Ces empreintes, véritables biopsies a minima, sont des outils de diagnostic car elles permettent de mesurer les contenus cellulaires et d'identifier les différentes populations cellulaires (épithéliales, cellules immunes) par immunocytologie, PCR quantitative ou cytométrie en flux. Il est évident que l'analyse en biologie cellulaire et moléculaire de ces prélèvements sur des cohortes de patients souffrant de douleur oculaire sera très utile pour identifier dans un futur proche de nouveaux biomarqueurs de douleur oculaire.

Prise en charge thérapeutique de la douleur oculaire

L'éventail thérapeutique permettant de lutter contre la douleur oculaire reste de nos jours très limité, allant de la simple instillation de larmes artificielles, d'agents anti-inflammatoires jusqu'à la prise par voie générale de médicaments à visée antalgique. De nombreuses études cliniques portant sur certaines formes de douleurs oculaires chroniques démontrent une efficacité limitée de ces thérapies « antidouleur » (31).

A titre d'exemple, nous pouvons citer l'utilisation de collyres anti-inflammatoires non stéroïdiens, classiquement utilisés pour contrecarrer la douleur oculaire de type inflammatoire, mais qui présentent lors de leur utilisation prolongée, un risque d'exacerbation de kératites superficielles, connues pour être elles-mêmes à l'origine de douleurs oculaires (32). Par ailleurs, l'instillation en topique d'agent anesthésique de type proparacaine ou oxybuprocaine, tout deux induisant une anesthésie rapide et efficace de la cornée, est strictement contre-indiquée pour une utilisation prolongée. En effet, cette anesthésie semble fortement délétère pour la cornée, conduisant rapidement à des altérations de l'épithélium cornéen, des retards de cicatrisation et pouvant dans certains cas extrêmes conduire à une destruction irréversible (33). Parmi les autres thérapies pouvant être proposées aux patients souffrant de douleur oculaire, des agents immunosuppresseurs tels la cyclosporine ou le tacrolimus sont devenus en quelques années le traitement de référence pour réduire

l'inflammation chronique liée à la kératoconjonctivite sèche et ainsi soulager les patients. Dans le cas d'uvéites antérieures conduisant à une forte inflammation oculaire, des agents cycloplégiques peuvent être classiquement prescrits en association avec des corticoïdes pour diminuer la douleur de type inflammatoire.

Dans certains cas, des thérapies antalgiques administrées par voie systémique sont parfois utilisées pour lutter contre les formes sévères de névralgies trigéminées chroniques d'origine oculaire. Parmi ces thérapies, nous retrouvons les différents médicaments classiquement utilisés pour lutter contre les douleurs chroniques somatiques tels les antidépresseurs tricycliques, baclofen, gabapentine, vepramil. Toutefois il doit être gardé à l'esprit que de telles médications ne sont pas exemptes d'effets secondaires notoires et sont également connues pour leur capacité à altérer la sensibilité cornéenne et la production de larme.

Conclusion

Les douleurs chroniques oculaires sont malheureusement parmi les plus invalidantes et les plus difficiles à traiter à ce jour. La compréhension de la physiopathologie des douleurs du segment antérieur de l'œil est un préalable à l'amélioration des thérapeutiques actuelles. Cela impose évidemment un approfondissement de nos connaissances fondamentales sur le système trigéminé et sur les mécanismes cellulaires et moléculaires impliqués dans l'initiation et la chronicisation de la douleur oculaire. Il est toutefois nécessaire de souligner que nos connaissances de la pathogénicité de la douleur du segment antérieur a progressé ces dernières années grâce aux recherches précliniques et cliniques mais ces efforts doivent bien évidemment être poursuivis et soutenus pour permettre l'identification et la validation de nouvelles cibles thérapeutiques qui font actuellement cruellement défaut en clinique.

Points essentiels

- Les douleurs oculaires sont malheureusement parmi les plus invalidantes et les plus difficiles à traiter, et leurs mécanismes physiopathologiques de nature neurogène et/ou inflammatoire demeurent de nos jours encore très mal connus.
- Les cytokines ou chimiokines pro-inflammatoires sont des médiateurs impliqués dans la genèse de l'influx douloureux aboutissant aux sensibilisations centrale et périphérique.
- Une meilleure compréhension des interactions neuro-immunitaires dans la chronicisation de la douleur oculaire est un point crucial pour mieux comprendre cette pathologie.
- Nécessité de renforcer nos efforts de recherche sur la douleur oculaire chronique pour valider de nouvelles cibles thérapeutiques.

LEGENDES ET FIGURES

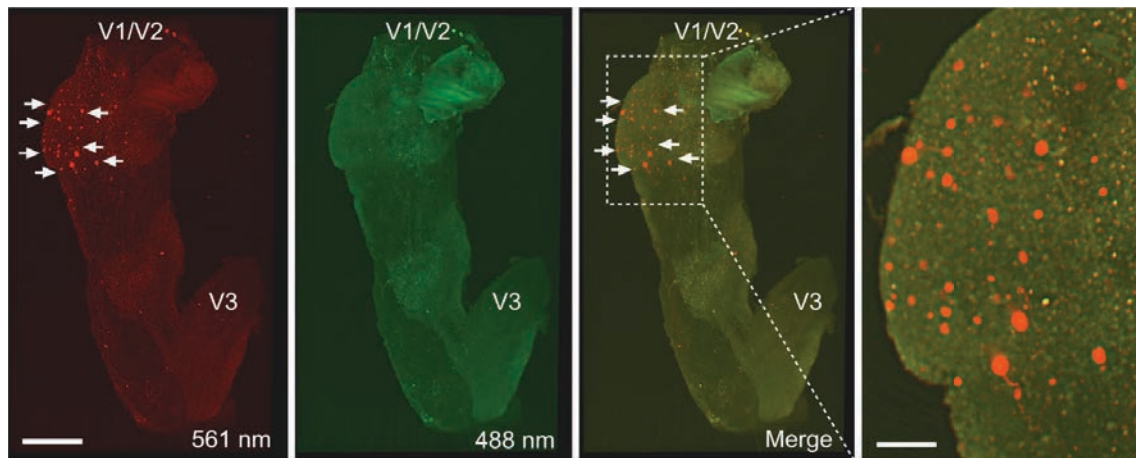


Figure 1

Distribution en 3D des neurones cornéens dans un ganglion trijumeau de souris adulte rendu transparent. Les corps cellulaires des neurones cornéens sont détectés grâce à un traceur rétrograde fluorescent (Alexa 594) (flèches) préalablement appliqué sur la cornée de souris. Le ganglion est ensuite rendu transparent par la méthode 3DISCO et des acquisitions d'images sont réalisées sous un microscope à feuille de lumière (7). Notons le faible nombre de neurones cornéens et leur distribution dorso-médiane au sein du ganglion trijumeau. V1 : branche ophtalmique, V2 : branche maxillaire, V3 : branche mandibulaire. Echelles: 500 et 50 μm .

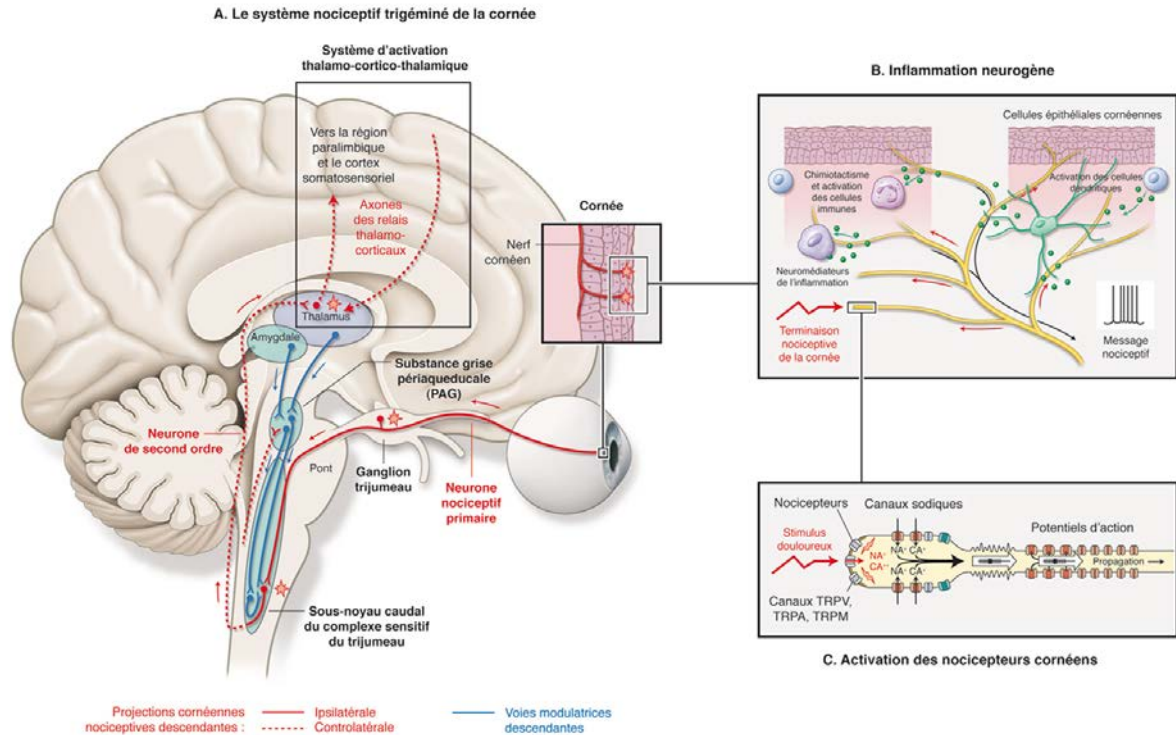


Figure 2

A- Le système nociceptif trigéminal de la cornée. Les messages nociceptifs prennent naissance au niveau des nocicepteurs périphériques cornéens dont les corps cellulaires sont localisés dans le ganglion trijumeau et qui envoient des prolongements centraux dans le complexe sensitif du trijumeau où ils font relais avec les neurones de second ordre. L'information nociceptive est alors transmise vers les centres supérieurs (thalamus et cortex somatosensoriel). Par ailleurs, l'information nociceptive est modulée par des voies descendantes en provenance du thalamus, de l'amygdale et de la substance grise périaqueducale. Adapté de Rosenthal et Borsook (34) (Copyright Surface Oculaire, Rapport SFO 2015, Partie 1, Chapitre 6, page 60). **B-** Inflammation neurogène. Lors d'une atteinte cornéenne, les fibres nerveuses nociceptives libèrent des neuromédiateurs capables d'influer sur le chimiotactisme des cellules leucocytaires et la réponse immunitaire. Cette inflammation locale va conduire à une excitabilité des terminaisons nerveuses donnant naissance à un message nociceptif. Adapté de Chiu et collaborateurs (35) (Copyright Surface Oculaire, Rapport SFO 2015, Partie 1, Chapitre 6, page 60). **C-** Activation de nocicepteurs cornéens. Les stimuli douloureux vont activer les récepteurs canaux de type TRP (de l'anglais Transient Receptor Channel) conduisant à l'activation des canaux sodiques voltages dépendants, générant des potentiels d'action qui se propagent le long de l'axone. Adapté de

Rosenthal et Borsook (34) (Copyright Surface Oculaire, Rapport SFO 2015, Partie 1, Chapitre 6, page 60).

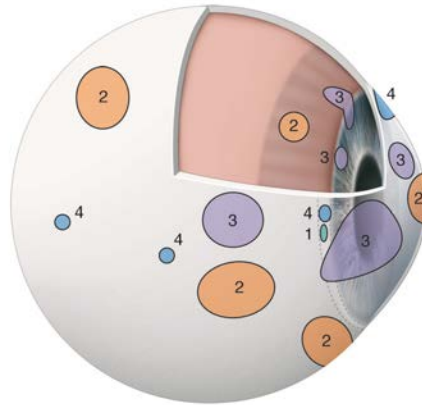


Figure 3

Schéma représentant la distribution des champs récepteurs des nocicepteurs mécaniques, thermiques et polymodaux sur la surface oculaire, les corps ciliaires et l'iris. Adapté de Belmonte et al (11) (Copyright Surface Oculaire, Rapport SFO 2015, Partie 1, Chapitre 6, page 61).

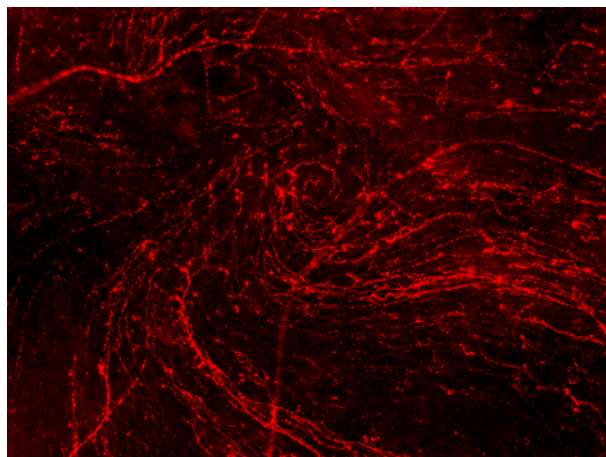


Figure 4

Images de microscopie à fluorescence illustrant la distribution des fibres nociceptives cornéennes immunoréactives pour la substance P sur une cornée de souris. Nous observons

très distinctement la représentation en vortex nerveux des fibres nociceptives cornéennes.
Donnée personnelle.



Figure 5

Esthésiomètres de Cochet Bonnet. L'esthésiomètre de Cochet Bonnet est un cylindre en plastique contenant un filament de nylon d'un diamètre de 0,12 mm. La longueur du filament est réglée grâce à une molette et lisible sur une échelle graduée en mm. (Copyright Surface Oculaire, Rapport SFO 2015, Partie 1, Chapitre 6, page 62).

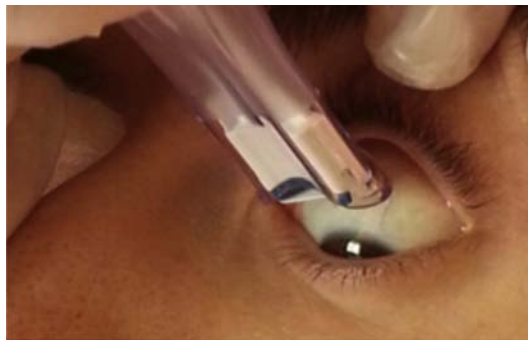

Figure 6

Illustration d'une empreinte conjonctivale réalisée chez le patient. Cette technique non-invasive permet de réaliser une biopsie de la conjonctive pour des analyses ultérieures en biologie cellulaire et moléculaire.

Conflit d'intérêt : aucun

Références

1. Baudouin C, Labbe A, Liang H, Pauly A, Brignole-Baudouin F. Preservatives in eyedrops: the good, the bad and the ugly. *Progress in retinal and eye research*. 2010;29(4):312-34.
2. Baudouin C, Creuzot-Garcher C, Hoang-Xuan T, Rigeade MC, Brouquet Y, Bassols A, et al. Severe impairment of health-related quality of life in patients suffering from ocular surface diseases. *Journal francais d'ophtalmologie*. 2008;31(4):369-78.
3. Grace PM, Hutchinson MR, Maier SF, Watkins LR. Pathological pain and the neuroimmune interface. *Nature reviews Immunology*. 2014;14(4):217-31.
4. Julius D, Basbaum AI. Molecular mechanisms of nociception. *Nature*. 2001;413(6852):203-10.
5. Felipe CD, Gonzalez GG, Gallar J, Belmonte C. Quantification and immunocytochemical characteristics of trigeminal ganglion neurons projecting to the cornea: effect of corneal wounding. *European journal of pain*. 1999;3(1):31-9.
6. Bron R, Wood RJ, Brock JA, Ivanusic JJ. Piezo2 expression in corneal afferent neurons. *The Journal of comparative neurology*. 2014;522(13):2967-79.
7. Launay PS, Godefroy D, Khabou H, Rostene W, Sahel JA, Baudouin C, et al. Combined 3DISCO clearing method, retrograde tracer and ultramicroscopy to map corneal neurons in a whole adult mouse trigeminal ganglion. *Experimental eye research*. 2015.
8. Hufner K, Horn A, Derfuss T, Glon C, Sinicina I, Arbusow V, et al. Fewer latent herpes simplex virus type 1 and cytotoxic T cells occur in the ophthalmic division than in the maxillary and mandibular divisions of the human trigeminal ganglion and nerve. *Journal of virology*. 2009;83(8):3696-703.

9. Marfurt CF, Kingsley RE, Echtenkamp SE. Sensory and sympathetic innervation of the mammalian cornea. A retrograde tracing study. *Investigative ophthalmology & visual science*. 1989;30(3):461-72.
10. Belmonte C, Acosta MC, Gallar J. Neural basis of sensation in intact and injured corneas. *Experimental eye research*. 2004;78(3):513-25.
11. Belmonte C, Garcia-Hirschfeld J, Gallar J. Neurobiology of ocular pain. *Progress in retinal and eye research*. 1997;16(1):117-56.
12. Dauvergne C, Molet J, Reaux-Le Goazigo A, Mauborgne A, Melik-Parsadaniantz S, Boucher Y, et al. Implication of the chemokine CCL2 in trigeminal nociception and traumatic neuropathic orofacial pain. *European journal of pain*. 2013.
13. Belmonte C, Gallar J. Cold thermoreceptors, unexpected players in tear production and ocular dryness sensations. *Investigative ophthalmology & visual science*. 2011;52(6):3888-92.
14. Robbins A, Kurose M, Winterson BJ, Meng ID. Menthol activation of corneal cool cells induces TRPM8-mediated lacrimation but not nociceptive responses in rodents. *Investigative ophthalmology & visual science*. 2012;53(11):7034-42.
15. Chen X, Gallar J, Belmonte C. Reduction by antiinflammatory drugs of the response of corneal sensory nerve fibers to chemical irritation. *Investigative ophthalmology & visual science*. 1997;38(10):1944-53.
16. Callejo G, Castellanos A, Castany M, Gual A, Luna C, Acosta MC, et al. Acid-sensing ion channels detect moderate acidifications to induce ocular pain. *Pain*. 2015;156(3):483-95.
17. Murata Y, Masuko S. Peripheral and central distribution of TRPV1, substance P and CGRP of rat corneal neurons. *Brain research*. 2006;1085(1):87-94.

18. Dosa S, Castellanos K, Bacsa S, Gagy E, Kovacs SK, Valyi-Nagy K, et al. Chronic progressive deficits in neuron size, density and number in the trigeminal ganglia of mice latently infected with herpes simplex virus. *Brain Pathol.*21(5):583-93.
19. Mori I, Goshima F, Koshizuka T, Imai Y, Kohsaka S, Koide N, et al. Iba1-expressing microglia respond to herpes simplex virus infection in the mouse trigeminal ganglion. *Brain research Molecular brain research.* 2003;120(1):52-6.
20. Panneton WM, Hsu H, Gan Q. Distinct central representations for sensory fibers innervating either the conjunctiva or cornea of the rat. *Experimental eye research.* 2010;90(3):388-96.
21. Aicher SA, Hegarty DM, Hermes SM. Corneal pain activates a trigemino-parabrachial pathway in rats. *Brain research.* 2014;1550:18-26.
22. Meng ID, Bereiter DA. Differential distribution of Fos-like immunoreactivity in the spinal trigeminal nucleus after noxious and innocuous thermal and chemical stimulation of rat cornea. *Neuroscience.* 1996;72(1):243-54.
23. Hirata H, Takeshita S, Hu JW, Bereiter DA. Cornea-responsive medullary dorsal horn neurons: modulation by local opioids and projections to thalamus and brain stem. *J Neurophysiol.* 2000;84(2):1050-61.
24. Tamaddonfard E, Hamzeh-Gooshchi N. Effects of subcutaneous and intracerebroventricular injection of physostigmine on the acute corneal nociception in rats. *Pharmacological reports : PR.* 2010;62(5):858-63.
25. Farazifard R, Safarpour F, Sheibani V, Javan M. Eye-wiping test: a sensitive animal model for acute trigeminal pain studies. *Brain research Brain research protocols.* 2005;16(1-3):44-9.

26. Labbe A, Alalwani H, Van Went C, Brasnu E, Georgescu D, Baudouin C. The relationship between subbasal nerve morphology and corneal sensation in ocular surface disease. *Investigative ophthalmology & visual science*. 2012;53(8):4926-31.
27. Gallar J, Tervo TM, Neira W, Holopainen JM, Lamberg ME, Minana F, et al. Selective changes in human corneal sensation associated with herpes simplex virus keratitis. *Investigative ophthalmology & visual science*. 2010;51(9):4516-22.
28. Labbe A, Liang Q, Wang Z, Zhang Y, Xu L, Baudouin C, et al. Corneal nerve structure and function in patients with non-sjogren dry eye: clinical correlations. *Investigative ophthalmology & visual science*. 2013;54(8):5144-50.
29. Brignole-Baudouin F, Ott AC, Warnet JM, Baudouin C. Flow cytometry in conjunctival impression cytology: a new tool for exploring ocular surface pathologies. *Experimental eye research*. 2004;78(3):473-81.
30. Labbe A, Gheck L, Iordanidou V, Mehanna C, Brignole-Baudouin F, Baudouin C. An in vivo confocal microscopy and impression cytology evaluation of pterygium activity. *Cornea*. 2010;29(4):392-9.
31. Gadaria-Rathod N, Lee KI, Asbell PA. Emerging drugs for the treatment of dry eye disease. *Expert opinion on emerging drugs*. 2013;18(2):121-36.
32. Gabison EE, Chastang P, Menashi S, Mourah S, Doan S, Oster M, et al. Late corneal perforation after photorefractive keratectomy associated with topical diclofenac: involvement of matrix metalloproteinases. *Ophthalmology*. 2003;110(8):1626-31.
33. Patel M, Fraunfelder FW. Toxicity of topical ophthalmic anesthetics. *Expert opinion on drug metabolism & toxicology*. 2013;9(8):983-8.
34. Rosenthal P, Borsook D. The corneal pain system. Part I: the missing piece of the dry eye puzzle. *The ocular surface*. 2012;10(1):2-14.

35. Chiu IM, von Hehn CA, Woolf CJ. Neurogenic inflammation and the peripheral nervous system in host defense and immunopathology. *Nature neuroscience*. 2012;15(8):1063-7.

REFERENCES BIBLIOGRAPHIQUES

- Abbadie, C., Bhangoo, S., De Koninck, Y., Malcangio, M., Melik-Parsadaniantz, S., and White, F.A. (2009). Chemokines and pain mechanisms. *Brain Res. Rev.* 60, 125–134.
- Abdallah, K., Artola, A., Monconduit, L., Dallel, R., and Luccarini, P. (2013). Bilateral Descending Hypothalamic Projections to the Spinal Trigeminal Nucleus Caudalis in Rats. *PLoS One* 8, e73022.
- Aicher, S. a, Hermes, S.M., and Hegarty, D.M. (2013). Corneal afferents differentially target thalamic- and parabrachial-projecting neurons in spinal trigeminal nucleus caudalis. *Neuroscience* 232, 182–193.
- Aicher, S. a, Hegarty, D.M., and Hermes, S.M. (2014). Corneal pain activates a trigemino-parabrachial pathway in rats. *Brain Res.* 1550, 18–26.
- Alvarez, P., Dieb, W., Hafidi, A., Voisin, D.L., and Dallel, R. (2009). Insular cortex representation of dynamic mechanical allodynia in trigeminal neuropathic rats. *Neurobiol. Dis.* 33, 89–95.
- Anderson, L.C., and Rao, R.D. (2001). Interleukin-6 and nerve growth factor levels in peripheral nerve and brainstem after trigeminal nerve injury in the rat. *Arch. Oral Biol.* 46, 633–640.
- Balkowiec-Iskra, E., Vermehren-Schmaedick, A., and Balkowiec, A. (2011). Tumor necrosis factor-alpha increases brain-derived neurotrophic factor expression in trigeminal ganglion neurons in an activity-dependent manner. *Neuroscience* 180, 322–333.
- Banisadr, G., Gosselin, R.-D., Mechighel, P., Kitabgi, P., Rostène, W., and Parsadaniantz, S.M. (2005). Highly regionalized neuronal expression of monocyte chemoattractant protein-1 (MCP-1/CCL2) in rat brain: evidence for its colocalization with neurotransmitters and neuropeptides. *J. Comp. Neurol.* 489, 275–292.
- Basso, M. a, and Evinger, C. (1996). An explanation for reflex blink hyperexcitability in Parkinson's disease. II. Nucleus raphe magnus. *J. Neurosci.* 16, 7318–7330.
- Baudouin, C. (2008). Detrimental effect of preservatives in eyedrops: implications for the treatment of glaucoma. *Acta Ophthalmol.* 86, 716–726.
- Baudouin, C., Labbé, A., Liang, H., Pauly, A., and Brignole-Baudouin, F. (2010). Preservatives in eyedrops: the good, the bad and the ugly. *Prog. Retin. Eye Res.* 29, 312–334.
- Belkouch, M., Dansereau, M.-A., Réaux-Le Goazigo, A., Van Steenwinckel, J., Nicolas Beaudet, Ahmed Chraib, Melik-Parsadaniantz, S., and Sarret, P. (2011). The Chemokine CCL2 Increases Nav1.8 Sodium Channel. *J. Neurosci.*
- Belle, M., Godefroy, D., Dominici, C., Heitz-Marchaland, C., Zelina, P., Hellal, F., Bradke, F., and Chédotal, A. (2014). A Simple Method for 3D Analysis of Immunolabeled Axonal Tracts in a Transparent Nervous System. *Cell Rep.* 9, 1191–1201.
- Belmonte, C., and Gallar, J. (2011). Cold thermoreceptors, unexpected players in tear production and ocular dryness sensations. *Invest. Ophthalmol. Vis. Sci.* 52, 3888–3892.
- Belmonte, C., Acosta, M.C., Schmelz, M., and Gallar, J. (1999). Measurement of corneal sensitivity to mechanical and chemical stimulation with a CO2 esthesiometer. *Investig. Ophthalmol. Vis. Sci.* 40, 513–519.

- Belmonte, C., Carmen Acosta, M., and Gallar, J. (2004). Neural basis of sensation in intact and injured corneas. *Exp. Eye Res.* 78, 513–525.
- Benítez-Del-Castillo, J.M., Acosta, M.C., Wassfi, M.A., Díaz-Valle, D., Gegúndez, J.A., Fernandez, C., and García-Sánchez, J. (2007). Relation between corneal innervation with confocal microscopy and corneal sensitivity with noncontact esthesiometry in patients with dry eye. *Investig. Ophthalmol. Vis. Sci.* 48, 173–181.
- Bereiter, D.A. (1997). Morphine and somatostatin analogue reduce c-fos expression in trigeminal subnucleus caudalis produced by corneal stimulation in the rat. *Neuroscience* 77, 863–874.
- Bereiter, D. a, Bereiter, D.F., and Hathaway, C.B. (1996). The NMDA receptor antagonist MK-801 reduces Fos-like immunoreactivity in central trigeminal neurons and blocks select endocrine and autonomic responses to corneal stimulation in the rat. *Pain* 64, 179–189.
- Bereiter, D. a, Okamoto, K., Tashiro, A., and Hirata, H. (2005). Endotoxin-induced uveitis causes long-term changes in trigeminal subnucleus caudalis neurons. *J. Neurophysiol.* 94, 3815–3825.
- Bereiter, D.A., Hathaway, C.B., and Benetti, A.P. (1994). Caudal portions of the spinal trigeminal complex are necessary for autonomic responses and display Fos-like immunoreactivity after corneal stimulation in the cat. *Brain Res.* 657, 73–82.
- Bernard, J.F., and Besson, J.M. (1988). Convergence of nociceptive information on the parabrachio-amygdala neurons in the rat. *C. R. Acad. Sci. III.* 307, 841–847.
- Bernard, J.F., and Besson, J.M. (1990). The spino(trigemino)pontoamygdaloid pathway: electrophysiological evidence for an involvement in pain processes. *J. Neurophysiol.* 63, 473–490.
- Bernard, J.F., Huang, G.F., and Besson, J.M. (1992). Nucleus centralis of the amygdala and the globus pallidus ventralis: electrophysiological evidence for an involvement in pain processes. *J. Neurophysiol.* 68, 551–569.
- Beuerman, R.W., and Schimmelpfennig, B. (1980). Sensory denervation of the rabbit cornea affects epithelial properties. *Exp. Neurol.* 69, 196–201.
- Blackbeard, J., O’Dea, K.P., Wallace, V.C.J., Segerdahl, A., Pheby, T., Takata, M., Field, M.J., and Rice, A.S.C. (2007). Quantification of the rat spinal microglial response to peripheral nerve injury as revealed by immunohistochemical image analysis and flow cytometry. *J. Neurosci. Methods* 164, 207–217.
- Bochmann, F., and Schipper, I. (2001). L ’œil douloureux. *Forum Med Suisse* 37, 917–922.
- Bock, F., Maruyama, K., Regenfuss, B., Hos, D., Steven, P., Heindl, L.M., and Cursiefen, C. (2013). Novel anti(lymph)angiogenic treatment strategies for corneal and ocular surface diseases. *Prog. Retin. Eye Res.* 34, 89–124.
- Bowen, E.J., Schmidt, T.W., Firm, C.S., Russo, A.F., and Durham, P.L. (2006). Tumor necrosis factor- α stimulation of calcitonin gene-related peptide expression and secretion from rat trigeminal ganglion neurons. *J. Neurochem.* 96, 65–77.
- Braud, A., Touré, B., Agbo-Godeau, S., Descroix, V., and Boucher, Y. (2013). Characteristics of pain assessed with visual analog scale and questionnaire in burning mouth syndrome patients: a pilot study. *J. Orofac. Pain* 27, 235–242.

- Brock, J.A., McLachlan, E.M., and Belmonte, C. (1998). Tetrodotoxin-resistant impulses in single nociceptor nerve terminals in guinea-pig cornea. *J. Physiol.* *512*, 211–217.
- Bron, A.J., and Tiffany, J.M. (2004). The contribution of meibomian disease to dry eye. *Ocul. Surf.* *2*, 149–165.
- Bron, R., Wood, R.J., Brock, J. a, and Ivanusic, J.J. (2014). Piezo2 expression in corneal afferent neurons. *J. Comp. Neurol.* *2979*, 2967–2979.
- Bucher, F., Schneider, C., Blau, T., Cursiefen, C., Fink, G.R., Lehmann, H.C., and Heindl, L.M. (2015). Small-Fiber Neuropathy Is Associated With Corneal Nerve and Dendritic Cell Alterations: An In Vivo Confocal Microscopy Study. *Cornea* *34*, 2015.
- Bullitt, E. (1990). Expression of c-fos-like protein as a marker for neuronal activity following noxious stimulation in the rat. *J. Comp. Neurol.* *296*, 517–530.
- Burillon, C. (2000). Pain and corneal pathology. *J. Fr. Ophtalmol.* *23*, 386–390.
- Callejo, G., Castellanos, A., Castany, M., Gual, A., Luna, C., Acosta, M.C., Gallar, J., Giblin, J.P., and Gasull, X. (2015). Acid-sensing ion channels detect moderate acidifications to induce ocular pain. *Pain* *156*, 483–495.
- Calonge, M., Enríquez-de-Salamanca, A., Diebold, Y., González-García, M.J., Reinoso, R., Herreras, J.M., and Corell, A. (2010). Dry eye disease as an inflammatory disorder. *Ocul. Immunol. Inflamm.* *18*, 244–253.
- Campenot, R.B., Lund, K., and Mok, S.-A. (2009). Production of compartmented cultures of rat sympathetic neurons. *Nat. Protoc.* *4*, 1869–1887.
- Cao, Y., Li, K., Fu, K.Y., Xie, Q.F., Chiang, C.Y., and Sessle, B.J. (2013). Central sensitization and MAPKs are involved in occlusal interference-induced facial pain in rats. *J. Pain* *14*, 793–807.
- Capuano, A., De Corato, A., Lisi, L., Tringali, G., Navarra, P., and Dello Russo, C. (2009). Proinflammatory-activated trigeminal satellite cells promote neuronal sensitization: relevance for migraine pathology. *Mol. Pain* *5*, 43.
- Carr, R.W., Pianova, S., Fernandez, J., Fallon, J.B., Belmonte, C., and Brock, J.A. (2003). Effects of heating and cooling on nerve terminal impulses recorded from cold-sensitive receptors in the guinea-pig cornea. *J. Gen. Physiol.* *121*, 427–439.
- De Castro, F., Silos-Santiago, I., López de Armentia, M., Barbacid, M., and Belmonte, C. (1998). Corneal innervation and sensitivity to noxious stimuli in trkA knockout mice. *Eur. J. Neurosci.* *10*, 146–152.
- Chang, Z., Okamoto, K., Tashiro, a, and Bereiter, D. a (2010). Ultraviolet irradiation of the eye and Fos-positive neurons induced in trigeminal brainstem after intravitreal or ocular surface transient receptor potential vanilloid 1 activation. *Neuroscience* *170*, 678–685.
- Chen, Y., and Swanson, R.A. (2003). Astrocytes and brain injury. *J. Cereb. Blood Flow Metab.* *23*, 137–149.
- Chen, W., Li, Z., Hu, J., Zhang, Z., Chen, L., Chen, Y., and Liu, Z. (2011). Corneal alternations induced by topical application of benzalkonium chloride in rabbit. *PLoS One* *6*, e26103.

- Chen, W., Zhang, Z., Xie, J., Pan, J., Dong, N., and Liu, Z. (2013a). Changes in rabbit corneal innervation induced by the topical application of benzalkonium chloride. *Cornea* 32, 1599–1606.
- Chen, X., Gallar, J., and Belmonte, C. (1997). Reduction by antiinflammatory drugs of the response of corneal sensory nerve fibers to chemical irritation. *Investig. Ophthalmol. Vis. Sci.* 38, 1944–1953.
- Chen, Y., Chauhan, S.K., Lee, H.S., Stevenson, W., Schaumburg, C.S., Sadrai, Z., Saban, D.R., Kodati, S., Stern, M.E., and Dana, R. (2013b). Effect of desiccating environmental stress versus systemic muscarinic AChR blockade on dry eye immunopathogenesis. *Investig. Ophthalmol. Vis. Sci.* 54, 2457–2464.
- Choi, J.A., Choi, J.-S., and Joo, C.-K. (2011). Effects of amniotic membrane suspension in the rat alkali burn model. *Mol. Vis.* 17, 404–412.
- Chung, C.W., Tigges, M., and Stone, R.A. (1996). Peptidergic innervation of the primate meibomian gland. *Investig. Ophthalmol. Vis. Sci.* 37, 238–245.
- Clark, A.K., Yip, P.K., and Malcangio, M. (2009). The liberation of fractalkine in the dorsal horn requires microglial cathepsin S. *J. Neurosci.* 29, 6945–6954.
- Clements, J.L., and Dana, R. (2011). Inflammatory corneal neovascularization: etiopathogenesis. *Semin. Ophthalmol.* 26, 235–245.
- Coassin, M., Lambiase, A., Costa, N., De Gregorio, A., Sgrulletta, R., Sacchetti, M., Aloe, L., and Bonini, S. (2005). Efficacy of topical nerve growth factor treatment in dogs affected by dry eye. *Graefes Arch. Clin. Exp. Ophthalmol.* 243, 151–155.
- Dallel, R., Villanueva, L., Woda, A., and Voisin, D. (2003). Neurobiologie de la douleur trigéminal. *19*, 567–574.
- Damoiseaux, J.G., Döpp, E.A., Calame, W., Chao, D., MacPherson, G.G., and Dijkstra, C.D. (1994). Rat macrophage lysosomal membrane antigen recognized by monoclonal antibody ED1. *Immunology* 83, 140–147.
- Dart, J.K.G., Saw, V.P.J., and Kilvington, S. (2009). Acanthamoeba keratitis: diagnosis and treatment update 2009. *Am. J. Ophthalmol.* 148, 487–499.
- Dartt, D.A. (2004). Dysfunctional neural regulation of lacrimal gland secretion and its role in the pathogenesis of dry eye syndromes. *Ocul. Surf.* 2, 76–91.
- Dauvergne, C., Molet, J., Reaux-Le Goazigo, A., Mauborgne, A., Mélik-Parsadaniantz, S., Boucher, Y., and Pohl, M. (2013). Implication of the chemokine CCL2 in trigeminal nociception and traumatic neuropathic orofacial pain. *Eur. J. Pain* 18, 360–375.
- DEWS (2007a). The epidemiology of Dry Eye Disease: report of the Definition and Classification Subcommittee of the International Dry Eye WorkShop (2007). *Ocul. Surf.* 5, 93–107.
- DEWS (2007b). The definition and classification of dry eye disease: report of the Definition and Classification Subcommittee of the International Dry Eye WorkShop (2007). *Ocul. Surf.* 5, 75–92.
- Ding, C., Walcott, B., and Keyser, K.T. (2003). Sympathetic neural control of the mouse lacrimal gland. *Investig. Ophthalmol. Vis. Sci.* 44, 1513–1520.

- Doan, S. (2012). Les sécheresses oculaires. *Réflexions Ophtalmol.* 157, Tome 17.
- Donegan, M., Kernisant, M., Cua, C., Jasmin, L., and Ohara, P.T. (2013). Satellite glial cell proliferation in the trigeminal ganglia after chronic constriction injury of the infraorbital nerve. *Glia* 61, 2000–2008.
- Dosa, S., Castellanos, K., Bacsa, S., Gagy, E., Kovacs, S.K., Valyi-Nagy, K., Shukla, D., Dermody, T.S., and Valyi-Nagy, T. (2011). Chronic progressive deficits in neuron size, density and number in the trigeminal ganglia of mice latently infected with herpes simplex virus. *Brain Pathol.* 21, 583–593.
- Dragunow, M., and Faull, R. (1989). The use of c-fos as a metabolic marker in neuronal pathway tracing. *J. Neurosci. Methods* 29, 261–265.
- Dublin, P., and Hanani, M. (2007). Satellite glial cells in sensory ganglia: Their possible contribution to inflammatory pain. *Brain. Behav. Immun.* 21, 592–598.
- Dursun, D., Wang, M., Monroy, D., Li, D.-Q., Lokeshwar, B.L., Stern, M.E., and Pflugfelder, S.C. (2002). A mouse model of keratoconjunctivitis sicca. *Invest. Ophthalmol. Vis. Sci.* 43, 632–638.
- Dustin, M.L. (2012). Signaling at neuro / immune synapses. *Te J. Clin. Investig.* 122, 1149–1155.
- Ertürk, A., and Bradke, F. (2013). High-resolution imaging of entire organs by 3-dimensional imaging of solvent cleared organs (3DISCO). *Exp. Neurol.* 242, 57–64.
- Ertürk, A., Becker, K., Jährling, N., Mauch, C.P., Hojer, C.D., Egen, J.G., Hellal, F., Bradke, F., Sheng, M., and Dodt, H.-U. (2012). Three-dimensional imaging of solvent-cleared organs using 3DISCO. *Nat. Protoc.* 7, 1983–1995.
- Ertürk, A., Lafkas, D., and Chalouni, C. (2014). Imaging Cleared Intact Biological Systems at a Cellular Level by 3DISCO. *J. Vis. Exp.* 1–13.
- Eskander, M. a., Ruparel, S., Green, D.P., Chen, P.B., Por, E.D., Jeske, N. a., Gao, X., Flores, E.R., and Hargreaves, K.M. (2015). Persistent Nociception Triggered by Nerve Growth Factor (NGF) Is Mediated by TRPV1 and Oxidative Mechanisms. *J. Neurosci.* 35, 8593–8603.
- Esteban, a. (1999). A neurophysiological approach to brainstem reflexes. Blink reflex. *Neurophysiol. Clin.* 29, 7–38.
- Eyo, U.B., Gu, N., De, S., Dong, H., Richardson, J.R., and Wu, L. (2015). Modulation of Microglial Process Convergence Toward Neuronal Dendrites by Extracellular Calcium. *J. Neurosci.* 35, 2417–2422.
- Farazifard, R., Safarpour, F., Sheibani, V., and Javan, M. (2005). Eye-wiping test: a sensitive animal model for acute trigeminal pain studies. *Brain Res. Brain Res. Protoc.* 16, 44–49.
- Felipe, C., Gonzalez, G., Gallar, J., and Belmonte, C. (1999). Quantification and immunocytochemical characteristics of trigeminal ganglion neurons projecting to the cornea: effect of corneal wounding. *Eur. J. Pain* 3, 31–39.
- De Felipe, C., and Belmonte, C. (1999). c-Jun expression after axotomy of corneal trigeminal ganglion neurons is dependent on the site of injury. *Eur. J. Neurosci.* 11, 899–906.

- Ferrari, G., Bignami, F., Giacomini, C., Capitolo, E., Comi, G., Chaabane, L., and Rama, P. (2014). Ocular Surface Injury Induces Inflammation in the Brain: In Vivo and Ex Vivo Evidence of a Corneal-Trigeminal Axis. *Invest. Ophthalmol. Vis. Sci.* 55, 6289–6300.
- Fink, D.M., Connor, A.L., Kelley, P.M., Steele, M.M., Hollingsworth, M. a., and Tempero, R.M. (2014). Nerve Growth Factor Regulates Neurolymphatic Remodeling during Corneal Inflammation and Resolution. *PLoS One* 9, e112737.
- Franceschini, A., Nair, A., Bele, T., van den Maagdenberg, A.M., Nistri, A., and Fabbretti, E. (2012). Functional crosstalk in culture between macrophages and trigeminal sensory neurons of a mouse genetic model of migraine. *BMC Neurosci.* 13, 143.
- Fried, K., Bongenhielm, U., Boissonade, F.M., and Robinson, P.P. (2001). Nerve injury-induced pain in the trigeminal system. *Neuroscientist* 7, 155–165.
- Gabison, E., Chang, J.H., Hernández-Quintela, E., Javier, J., Lu, P.C.S., Ye, H., Kure, T., Kato, T., and Azar, D.T. (2004). Anti-angiogenic role of angiostatin during corneal wound healing. *Exp. Eye Res.* 78, 579–589.
- Gabison, E.E., Chastang, P., Menashi, S., Mourah, S., Doan, S., Oster, M., Mauviel, A., and Hoang-Xuan, T. (2003). Late corneal perforation after photorefractive keratectomy associated with topical diclofenac: Involvement of matrix metalloproteinases. *Ophthalmology* 110, 1626–1631.
- Gallar, J., Tervo, T.M.T., Neira, W., Holopainen, J.M., Lamberg, M.E., Miñana, F., Carmen Acosta, M., and Belmonte, C. (2010). Selective changes in human corneal sensation associated with herpes simplex virus keratitis. *Investig. Ophthalmol. Vis. Sci.* 51, 4516–4522.
- Gao, Y.J., and Ji, R.R. (2008). Activation of JNK pathway in persistent pain. *Neurosci. Lett.* 437, 180–183.
- Gao, Y.-J., Zhang, L., Samad, O.A., Suter, M.R., Yasuhiko, K., Xu, Z.-Z., Park, J.-Y., Lind, A.-L., Ma, Q., and Ji, R.-R. (2009a). JNK-induced MCP-1 production in spinal cord astrocytes contributes to central sensitization and neuropathic pain. *J. Neurosci.* 29, 4096–4108.
- Gao, Y.-J., Cheng, J.-K., Zeng, Q., Xu, Z.-Z., Decosterd, I., Xu, X., and Ji, R.-R. (2009b). Selective inhibition of JNK with a peptide inhibitor attenuates pain hypersensitivity and tumor growth in a mouse skin cancer pain model. *Exp. Neurol.* 219, 146–155.
- Gauriau, C., and Bernard, J.-F. (2004). Posterior triangular thalamic neurons convey nociceptive messages to the secondary somatosensory and insular cortices in the rat. *J. Neurosci.* 24, 752–761.
- Giacomini, C., Ferrari, G., Bignami, F., and Rama, P. (2014). Alkali burn versus suture-induced corneal neovascularization in C57BL/6 mice: An overview of two common animal models of corneal neovascularization. *Exp. Eye Res.* 121, 1–4.
- Ginhoux, F., Lim, S., Hoeffel, G., Low, D., and Huber, T. (2013). Origin and differentiation of microglia. *Front. Cell. Neurosci.* 7, 45.
- Golebiowski, B., Papas, E., and Stapleton, F. (2011). Assessing the sensory function of the ocular surface: Implications of use of a non-contact air jet aesthesiometer versus the Cochet-Bonnet aesthesiometer. *Exp. Eye Res.* 92, 408–413.

- Golebiowski, B., Papas, E.B., and Stapleton, F. (2012). Corneal and conjunctival sensory function: the impact on ocular surface sensitivity of change from low to high oxygen transmissibility contact lenses. *Invest. Ophthalmol. Vis. Sci.* *53*, 1177–1181.
- Gonzalez, G.G., De la Rubia, P.G., Gallar, J., and Belmonte, C. (1993). Reduction of capsaicin-induced ocular pain and neurogenic inflammation by calcium antagonists. *Investig. Ophthalmol. Vis. Sci.* *34*, 3329–3335.
- Gonzalez-Coto, A.F., Alonso-Ron, C., Alcalde, I., Gallar, J., Meana, Á., Merayo-Llodes, J., and Belmonte, C. (2014). Expression of cholecystokinin, gastrin, and their receptors in the mouse cornea. *Invest. Ophthalmol. Vis. Sci.* *55*, 1965–1975.
- Gosselin, R.D., Varela, C., Banisadr, G., Mechighel, P., Rostene, W., Kitabgi, P., and Melik-Parsadaniantz, S. (2005). Constitutive expression of CCR2 chemokine receptor and inhibition by MCP-1/CCL2 of GABA-induced currents in spinal cord neurones. *J. Neurochem.* *95*, 1023–1034.
- Gosselin, R.D., Dansereau, M.A., Pohl, M., Kitabgi, P., Beaudet, N., Sarret, P., and Mélik-Parsadaniantz, S. (2008). Chemokine network in the nervous system: a new target for pain relief. *Curr. Med. Chem.* *15*, 2866–2875.
- Grace, P.M., Hutchinson, M.R., Maier, S.F., and Watkins, L.R. (2014). Pathological pain and the neuroimmune interface. *Nat. Rev. Immunol.* *14*, 217–231.
- Grau, J.W., Illich, P.A., Chen, P.S., and Meagher, M.W. (1991). Role of cholinergic systems in pain modulation: I. Impact of scopolamine on environmentally induced hypoalgesia and pain reactivity. *Behav. Neurosci.* *105*, 62–81.
- Guillemin, G.J., and Brew, B.J. (2004). Microglia, macrophages, perivascular macrophages, and pericytes: a review of function and identification. *J. Leukoc. Biol.* *75*, 388–397.
- Gunjigake, K.K., Goto, T., Nakao, K., Kobayashi, S., and Yamaguchi, K. (2009). Activation of satellite glial cells in rat trigeminal ganglion after upper molar extraction. *Acta Histochem. Cytochem.* *42*, 143–149.
- Guo, W., Wang, H., Watanabe, M., Shimizu, K., Zou, S., LaGraize, S.C., Wei, F., Dubner, R., and Ren, K. (2007). Glial-cytokine-neuronal interactions underlying the mechanisms of persistent pain. *J. Neurosci.* *27*, 6006–6018.
- Hamrah, P., Cruzat, A., Dastjerdi, M.H., Zheng, L., Shahatit, B.M., Bayhan, H.A., Dana, R., and Pavan-Langston, D. (2010). Corneal sensation and subbasal nerve alterations in patients with herpes simplex keratitis: An in vivo confocal microscopy study. *Ophthalmology* *117*, 1930–1936.
- Han, S.R., Yang, G.Y., Ahn, M.H., Kim, M.J., Ju, J.S., Bae, Y.C., and Ahn, D.K. (2012). Blockade of microglial activation reduces mechanical allodynia in rats with compression of the trigeminal ganglion. *Prog. Neuro-Psychopharmacology Biol. Psychiatry* *36*, 52–59.
- Hanani, M. (2005). Satellite glial cells in sensory ganglia: from form to function. *Brain Res. Rev.* *48*, 457–476.
- Hanisch, U.-K., and Kettenmann, H. (2007). Microglia: active sensor and versatile effector cells in the normal and pathologic brain. *Nat. Neurosci.* *10*, 1387–1394.
- Harris, J.A. (1998). Using c-fos as a neural marker of pain. *Brain Res. Bull.* *45*, 1–8.

- Hawkins, J.L., Denson, J.E., Miley, D.R., and Durham, P.L. (2015). Nicotine stimulates expression of proteins implicated in peripheral and central sensitization. *Neuroscience* 290, 115–125.
- He, J., Bazan, N.G., and Bazan, H.E.P. (2010). Mapping the entire human corneal nerve architecture. *Exp. Eye Res.* 91, 513–523.
- Hidaka, K., Ono, K., Harano, N., Sago, T., Nunomaki, M., Shiiba, S., Nakanishi, O., Fukushima, H., and Inenaga, K. (2011). Central glial activation mediates cancer-induced pain in a rat facial cancer model. *Neuroscience* 180, 334–343.
- Hirata, H., Takeshita, S., Hu, J.W., and Bereiter, D.A. (2000). Cornea-responsive medullary dorsal horn neurons: modulation by local opioids and projections to thalamus and brain stem. *J. Neurophysiol.* 84, 1050–1061.
- Hirata, H., Okamoto, K., Tashiro, A., and Bereiter, D. a (2004). A novel class of neurons at the trigeminal subnucleus interpolaris/caudalis transition region monitors ocular surface fluid status and modulates tear production. *J. Neurosci.* 24, 4224–4232.
- Hoşal, B.M., Ornek, N., Zilelioğlu, G., and Elhan, A.H. (2005). Morphology of corneal nerves and corneal sensation in dry eye: a preliminary study. *Eye (Lond).* 19, 1276–1279.
- Hu, X.-M., Liu, Y.-N., Zhang, H.-L., Cao, S.-B., Zhang, T., Chen, L.-P., and Shen, W. (2015). CXCL12/CXCR4 chemokine signaling in spinal glia induces pain hypersensitivity through MAPKs-mediated neuroinflammation in bone cancer rats. *J. Neurochem.* 132, 452–463.
- Hüfner, K., Horn, A., Derfuss, T., Glon, C., Sinicina, I., Arbusow, V., Strupp, M., Brandt, T., and Theil, D. (2009). Fewer latent herpes simplex virus type 1 and cytotoxic T cells occur in the ophthalmic division than in the maxillary and mandibular divisions of the human trigeminal ganglion and nerve. *J. Virol.* 83, 3696–3703.
- Ishizuka, K., and Murakami, T. (1986). Responses of inferior salivatory neurons to stimulation of trigeminal sensory branches. *Exp. Neurol.* 91, 269–276.
- Ivanusic, J.J., Wood, R.J., and Brock, J. a (2013). Sensory and sympathetic innervation of the mouse and guinea pig corneal epithelium. *J. Comp. Neurol.* 521, 877–893.
- Jasmin, L., Vit, J.-P., Bhargava, A., and Ohara, P.T. (2010). Can satellite glial cells be therapeutic targets for pain control? *Neuron Glia Biol.* 6, 63–71.
- Ji, R.-R., and Suter, M.R. (2007). p38 MAPK, microglial signaling, and neuropathic pain. *Mol. Pain* 3, 33.
- Ji, R.R., Samad, T.A., Jin, S.X., Schmoll, R., and Woolf, C.J. (2002). p38 MAPK activation by NGF in primary sensory neurons after inflammation increases TRPV1 levels and maintains heat hyperalgesia. *Neuron* 36, 57–68.
- Ji, R.R., Gereau IV, R.W., Malcangio, M., and Strichartz, G.R. (2009). MAP kinase and pain. *Brain Res. Rev.* 60, 135–148.
- Ji, R.R., Berta, T., and Nedergaard, M. (2013). Glia and pain: Is chronic pain a gliopathy? *Pain* 154, S10–S28.

- Jones, M.A., and Marfurt, C.F. (1998). Peptidergic innervation of the rat cornea. *Exp. Eye Res.* *66*, 421–435.
- Julius, D., and Allan I. Basbaum (2001). Molecular mechanisms of nociception. *Nature* *413*, 203–210.
- Kataoka, K., Kanje, M., and Dahlin, L.B. (2007). Induction of activating transcription factor 3 after different sciatic nerve injuries in adult rats. *Scand. J. Plast. Reconstr. Surg. Hand Surg.* *41*, 158–166.
- Katayama, T., Kobayashi, H., Okamura, T., Yamasaki-Katayama, Y., Kibayashi, T., Kimura, H., Ohsawa, K., Kohsaka, S., and Minami, M. (2012). Accumulating microglia phagocytose injured neurons in Hippocampal slice cultures: Involvement of p38 MAP kinase. *PLoS One* *7*, e40813.
- Kazuhide, I., and Makoto, T. (2009). Microglia and neuropathic pain. *Glia* *57*, 1469–1479.
- Keller, J.T., Bubel, H.C., Wander, A.H., and Tierney, B.E. (1991). Somatotopic distribution of corneal afferent neurons in the guinea pig trigeminal ganglion. *Neurosci. Lett.* *121*, 247–250.
- Kettenmann, H., Hanisch, U.-K., Noda, M., and Verkhratsky, A. (2011). Physiology of microglia. *Physiol. Rev.* *91*, 461–553.
- Khan, A.A., Diogenes, A., Jeske, N.A., Henry, M.A., Akopian, A., and Hargreaves, K.M. (2008). Tumor necrosis factor alpha enhances the sensitivity of rat trigeminal neurons to capsaicin. *Neuroscience* *155*, 503–509.
- Kim, H.Y., Kim, H.Y., Park, C.-K., Park, C.-K., Cho, I.-H., Cho, I.-H., Jung, S.J., Jung, S.J., Kim, J.S., Kim, J.S., et al. (2008). Differential Changes in TRPV1 expression after trigeminal sensory nerve injury. *J. Pain* *9*, 280–288.
- Kiyomoto, M., Shinoda, M., Okada-Ogawa, A., Noma, N., Shibuta, K., Tsuboi, Y., Sessle, B.J., Imamura, Y., and Iwata, K. (2013). Fractalkine signaling in microglia contributes to ectopic orofacial pain following trapezius muscle inflammation. *J. Neurosci.* *33*, 7667–7680.
- Klinkenberg, I., and Blokland, A. (2010). The validity of scopolamine as a pharmacological model for cognitive impairment: A review of animal behavioral studies. *Neurosci. Biobehav. Rev.* *34*, 1307–1350.
- Kovács, K.J. (2008). Measurement of immediate-early gene activation- c-fos and beyond. *J. Neuroendocrinol.* *20*, 665–672.
- Kristiansen, K.A., and Edvinsson, L. (2010). Neurogenic inflammation: a study of rat trigeminal ganglion. *J. Headache Pain* *11*, 485–495.
- Kubota, M., and Fagerholm, P. (1991). Corneal alkali burn in the rabbit. Waterbalance, healing and transparency. *Acta Ophthalmol.* *69*, 635–640.
- Labbé, A., Liang, H., Martin, C., Brignole-Baudouin, F., Warnet, J.-M., and Baudouin, C. (2006). Comparative anatomy of laboratory animal corneas with a new-generation high-resolution in vivo confocal microscope. *Curr. Eye Res.* *31*, 501–509.
- Labbé, A., Alalwani, H., Van Went, C., Brasnu, E., Georgescu, D., and Baudouin, C. (2012). The relationship between subbasal nerve morphology and corneal sensation in ocular surface disease. *Investig. Ophthalmol. Vis. Sci.* *53*, 4926–4931.

- Labbé, A., Liang, Q., Wang, Z., Zhang, Y., Xu, L., Baudouin, C., and Sun, X. (2013). Corneal nerve structure and function in patients with non-sjogren dry eye: clinical correlations. *Invest. Ophthalmol. Vis. Sci.* 54, 5144–5150.
- Lacombe, H. (2009). Functional anatomy of the facial nerve. *Neurochirurgie.* 55, 113–119.
- LaGuardia, J.J., Cohrs, R.J., and Gilden, D.H. (2000). Numbers of neurons and non-neuronal cells in human trigeminal ganglia. *Neurol. Res.* 22, 565–566.
- Latrémolière, A., Mauborgne, A., Masson, J., Bourgoin, S., Kayser, V., Hamon, M., and Pohl, M. (2008). Differential implication of proinflammatory cytokine interleukin-6 in the development of cephalic versus extracephalic neuropathic pain in rats. *J. Neurosci.* 28, 8489–8501.
- Launay, P.-S., Godefroy, D., Khabou, H., Rostene, W., Sahel, J.-A., Baudouin, C., Melik-Parsadaniantz, S., and Reaux-Le Goazigo, A. (2015). Combined 3DISCO clearing method, retrograde tracer and ultramicroscopy to map corneal neurons in a whole adult mouse trigeminal ganglion. *Exp. Eye Res.* 139, 136–143.
- LaVail, J.H., Carter, S.R., and Topp, K.S. (1993). The retrograde tracer Fluoro-Gold interferes with the infectivity of herpes simplex virus. *Brain Res.* 625, 57–62.
- Lawson, L.J., Perry, V.H., and Gordon, S. (1992). Turnover of resident microglia in the normal adult mouse brain. *Neuroscience* 48, 405–415.
- Lee, M.K., Han, S.R., Park, M.K., Kim, M.J., Bae, Y.C., Kim, S.K., Park, J.S., and Ahn, D.K. (2011). Behavioral evidence for the differential regulation of p-p38 MAPK and p-NF-kappa B in rats with trigeminal neuropathic pain. *Mol. Pain* 7, 57.
- Lee, S., Zhao, Y.Q., Ribeiro-da-Silva, A., and Zhang, J. (2010). Distinctive response of CNS glial cells in oro-facial pain associated with injury, infection and inflammation. *Mol. Pain* 6, 79.
- De Leo, J.A., Tawfik, V.L., and LaCroix-Fralish, M.L. (2006). The tetrapartite synapse: Path to CNS sensitization and chronic pain. *Pain* 122, 17–21.
- Leston, J.M. (2009). Functional anatomy of the trigeminal nerve. *Neurochirurgie.* 55, 99–112.
- Liang, H., Baudouin, C., Pauly, a, and Brignole-Baudouin, F. (2008a). Conjunctival and corneal reactions in rabbits following short- and repeated exposure to preservative-free tafluprost, commercially available latanoprost and 0.02% benzalkonium chloride. *Br. J. Ophthalmol.* 92, 1275–1282.
- Liang, H., Brignole-Baudouin, F., Rabinovich-Guilatt, L., Mao, Z., Riancho, L., Faure, M.O., Warnet, J.M., Lambert, G., and Baudouin, C. (2008b). Reduction of quaternary ammonium-induced ocular surface toxicity by emulsions: an in vivo study in rabbits. *Mol. Vis.* 14, 204–216.
- Liang, H., Baudouin, C., Daull, P., Garrigue, J.-S., and Brignole-Baudouin, F. (2012). Ocular safety of cationic emulsion of cyclosporine in an in vitro corneal wound-healing model and an acute in vivo rabbit model. *Mol. Vis.* 18, 2195–2204.
- Lin, Z., Liu, X., Zhou, T., Wang, Y., Bai, L., He, H., and Liu, Z. (2011). A mouse dry eye model induced by topical administration of benzalkonium chloride. *Mol. Vis.* 17, 257–264.

- Lindå, H., Sköld, M.K., and Ochsmann, T. (2011). Activating transcription factor 3, a useful marker for regenerative response after nerve root injury. *Front. Neurol.* 2, 1–6.
- Ling, S., Qi, C., Li, W., Xu, J., and Kuang, W. (2009). Crucial role of corneal lymphangiogenesis for allograft rejection in alkali-burned cornea bed. *Clin. Exp. Ophthalmol.* 37, 874–883.
- Liu, C.-Y., Lu, Z.-Y., Li, N., Yu, L.-H., Zhao, Y.-F., and Ma, B. (2014). The role of large-conductance, calcium-activated potassium channels in a rat model of trigeminal neuropathic pain. *Cephalalgia* 0, 1–20.
- Loggia, M.L., Chonde, D.B., Akeju, O., Arabasz, G., Catana, C., Edwards, R.R., Hill, E., Hsu, S., Izquierdo-Garcia, D., Ji, R.-R., et al. (2015). Evidence for brain glial activation in chronic pain patients. *Brain* 138, 604–615.
- López de Armentia, M., Cabanes, C., and Belmonte, C. (2000). Electrophysiological properties of identified trigeminal ganglion neurons innervating the cornea of the mouse. *Neuroscience* 101, 1109–1115.
- Lu, J., Hathaway, C.B., and Bereiter, D.A. (1993). Adrenalectomy enhances Fos-like immunoreactivity within the spinal trigeminal nucleus induced by noxious thermal stimulation of the cornea. *Neuroscience* 54, 809–818.
- Ma, F., Zhang, L., Lyons, D., and Westlund, K.N. (2012). Orofacial neuropathic pain mouse model induced by Trigeminal Inflammatory Compression (TIC) of the infraorbital nerve. *Mol. Brain* 5, 44.
- MacLennan, A.J., Drugan, R.C., and Maier, S.F. (1983). Long-term stress-induced analgesia blocked by scopolamine. *Psychopharmacology (Berl)*. 80, 267–268.
- Malick, A., Jakubowski, M., Elmquist, J.K., Saper, C.B., and Burstein, R. (2001). A neurohistochemical blueprint for pain-induced loss of appetite. *Proc. Natl. Acad. Sci. U. S. A.* 98, 9930–9935.
- Marfurt, C.F., and Del Toro, D.R. (1987). Corneal sensory pathway in the rat: a horseradish peroxidase tracing study. *J. Comp. Neurol.* 261, 450–459.
- Marfurt, C.F., Kingsley, R.E., and Echtenkamp, S.E. (1989). Sensory and sympathetic innervation of the mammalian cornea. A retrograde tracing study. *Invest. Ophthalmol. Vis. Sci.* 30, 461–472.
- Marfurt, C.F., Jones, M. a, and Thrasher, K. (1998). Parasympathetic innervation of the rat cornea. *Exp. Eye Res.* 66, 437–448.
- Marfurt, C.F., Cox, J., Deek, S., and Dvorscak, L. (2010). Anatomy of the human corneal innervation. *Exp. Eye Res.* 90, 478–492.
- Martone, G., Frezzotti, P., Tosi, G.M., Traversi, C., Mittica, V., Malandrini, A., Pichierrri, P., Balestrazzi, A., Motolese, P.A., Motolese, I., et al. (2009). An In Vivo Confocal Microscopy Analysis of Effects of Topical Antiglaucoma Therapy With Preservative on Corneal Innervation and Morphology. *Am. J. Ophthalmol.* 147, 735–735.
- Mazzola, L., Isnard, J., and Mauguière, F. (2006). Somatosensory and pain responses to stimulation of the second somatosensory area (SII) in humans. A comparison with SI and insular responses. *Cereb. Cortex* 16, 960–968.

- McKenna, C.C., and Lwigale, P.Y. (2011). Innervation of the mouse cornea during development. *Invest. Ophthalmol. Vis. Sci.* 52, 30–35.
- McMahon, S.B., Cafferty, W.B.J., and Marchand, F. (2005). Immune and glial cell factors as pain mediators and modulators. *Exp. Neurol.* 192, 444–462.
- Meng, I.D., and Bereiter, D.A. (1996). Differential distribution of Fos-like immunoreactivity in the spinal trigeminal nucleus after noxious and innocuous thermal and chemical stimulation of rat cornea. *Neuroscience* 72, 243–254.
- Meng, I.D., and Kurose, M. (2013). The role of corneal afferent neurons in regulating tears under normal and dry eye conditions. *Exp. Eye Res.* 117, 79–87.
- Meng, I.D., Hu, J.W., and Bereiter, D.A. (1998). Differential effects of morphine on corneal-responsive neurons in rostral versus caudal regions of spinal trigeminal nucleus in the rat. *J. Neurophysiol.* 79, 2593–2602.
- Meng, I.D., Barton, S.T., Mecum, N.E., and Kurose, M. (2015). Corneal Sensitivity Following Lacrimal Gland Excision in the Rat. *Invest. Ophthalmol. Vis. Sci.* 56, 3347–3354.
- Michot, B., Bourgoin, S., Viguier, F., Hamon, M., and Kayser, V. (2012). Differential effects of calcitonin gene-related peptide receptor blockade by olcegepant on mechanical allodynia induced by ligation of the infraorbital nerve vs the sciatic nerve in the rat. *Pain* 153, 1939–1948.
- Michot, B., Kayser, V., Hamon, M., and Bourgoin, S. (2015). CGRP receptor blockade by MK-8825 alleviates allodynia in infraorbital nerve-ligated rats. *Eur. J. Pain* 19, 281–290.
- Midena, E., Brugin, E., Ghirlando, A., Somavilla, M., and Avogaro, A. (2006). Corneal diabetic neuropathy: a confocal microscopy study. *J Refract Surg* 22, S1047–S1052.
- Milligan, E.D., and Watkins, L.R. (2009). Pathological and protective roles of glia in chronic pain. *Nat. Rev. Neurosci.* 10, 23–36.
- Milligan, E.D., Sloane, E.M., and Watkins, L.R. (2008). Glia in pathological pain: A role for fractalkine. *J. Neuroimmunol.* 198, 113–120.
- Millodot, M., and O’Leary, D.J. (1980). Effect of oxygen deprivation on corneal sensitivity. *Acta Ophthalmol.* 58, 434–439.
- Miyamoto, A., Wake, H., Moorhouse, A.J., and Nabekura, J. (2013). Microglia and synapse interactions: fine tuning neural circuits and candidate molecules. *Front. Cell. Neurosci.* 7, 1–6.
- Mohammadi, S., Mehrjardi, H.Z., Taba, B.S., Vakili, T., Majdi, M., Mirhadi, S., and Rahimi, F. (2012). Pain and Its Determinants in Photorefractive Keratectomy. *Asia-Pac J Ophthalmol* 1, 336–339.
- Mori, I., Goshima, F., Koshizuka, T., Imai, Y., Kohsaka, S., Koide, N., Sugiyama, T., Yoshida, T., Yokochi, T., Kimura, Y., et al. (2003). Iba1-expressing microglia respond to herpes simplex virus infection in the mouse trigeminal ganglion. *Mol. Brain Res.* 120, 52–56.
- Moulton, E. a, Becerra, L., Rosenthal, P., and Borsook, D. (2012). An approach to localizing corneal pain representation in human primary somatosensory cortex. *PLoS One* 7, e44643.

- Müller, L.J., Vrensen, G.F., Pels, L., Cardozo, B.N., and Willekens, B. (1997). Architecture of human corneal nerves. *Invest. Ophthalmol. Vis. Sci.* 38, 985–994.
- Müller, L.J., Marfurt, C.F., Kruse, F., and Tervo, T.M.T. (2003). Corneal nerves: structure, contents and function. *Exp. Eye Res.* 76, 521–542.
- Murphy, P.J., Patel, S., and Marshall, J. (1996). A new non-contact corneal aesthesiometer (NCCA). *Ophthalmic Physiol. Opt.* 16, 101–107.
- Namavari, A., Chaudhary, S., Chang, J.-H., Yco, L., Sonawane, S., Khanolkar, V., Yue, B.Y., Sarkar, J., and Jain, S. (2012). Cyclosporine immunomodulation retards regeneration of surgically transected corneal nerves. *Invest. Ophthalmol. Vis. Sci.* 53, 732–740.
- Navarro, X., Vivó, M., and Valero-Cabré, A. (2007). Neural plasticity after peripheral nerve injury and regeneration. *Prog. Neurobiol.* 82, 163–201.
- Neeb, L., Hellen, P., Boehnke, C., Hoffmann, J., Schuh-Hofer, S., Dirnagl, U., and Reuter, U. (2011). IL-1beta stimulates COX-2 dependent PGE2 synthesis and CGRP release in rat trigeminal ganglia cells. *PLoS One* 6, e17360.
- Nemet, A., Belkin, M., and Rosner, M. (2007). Transplantation of newborn lacrimal gland cells in a rat model of reduced tear secretion. *Isr. Med. Assoc. J.* 9, 94–98.
- Neubert, J.K., King, C., Malphurs, W., Wong, F., Weaver, J.P., Jenkins, A.C., Rossi, H.L., and Caudle, R.M. (2008). Characterization of mouse orofacial pain and the effects of lesioning TRPV1-expressing neurons on operant behavior. *Mol. Pain* 4, 43.
- Nosedá, R., Monconduit, L., Constandil, L., Chalus, M., and Villanueva, L. (2008). Central nervous system networks involved in the processing of meningeal and cutaneous inputs from the ophthalmic branch of the trigeminal nerve in the rat. *Cephalalgia* 28, 813–824.
- Obata, K., Yamanaka, H., Dai, Y., Mizushima, T., Fukuoka, T., Tokunaga, A., and Noguchi, K. (2004). Differential activation of MAPK in injured and uninjured DRG neurons following chronic constriction injury of the sciatic nerve in rats. *Eur. J. Neurosci.* 20, 2881–2895.
- Ogawa, Y., Kim, S.K., Dana, R., Clayton, J., Jain, S., Rosenblatt, M.I., Perez, V.L., Shikari, H., Riemens, A., and Tsubota, K. (2013). International Chronic Ocular Graft-vs-Host-Disease (GVHD) Consensus Group: proposed diagnostic criteria for chronic GVHD (Part I). *Sci. Rep.* 3, 3419.
- Oka, T., Aou, S., and Hori, T. (1994). Intracerebroventricular injection of interleukin-1 beta enhances nociceptive neuronal responses of the trigeminal nucleus caudalis in rats. *Brain Res.* 656, 236–244.
- Okada, Y., Reinach, P.S., Shirai, K., Kitano, A., Kao, W.W.Y., Flanders, K.C., Miyajima, M., Liu, H., Zhang, J., and Saika, S. (2011). TRPV1 involvement in inflammatory tissue fibrosis in mice. *Am. J. Pathol.* 178, 2654–2664.
- Okada-Ogawa, A., Suzuki, I., Sessle, B.J., Chiang, C.-Y., Salter, M.W., Dostrovsky, J.O., Tsuboi, Y., Kondo, M., Kitagawa, J., Kobayashi, A., et al. (2009). Astroglia in medullary dorsal horn (trigeminal spinal subnucleus caudalis) are involved in trigeminal neuropathic pain mechanisms. *J. Neurosci.* 29, 11161–11171.
- Okamoto, K., Tashiro, A., Chang, Z., and Bereiter, D. a (2010). Bright light activates a trigeminal nociceptive pathway. *Pain* 149, 235–242.

- Ormerod, L.D., Abelson, M.B., and Kenyon, K.R. (1989). Standard models of corneal injury using alkali-immersed filter discs. *Investig. Ophthalmol. Vis. Sci.* *30*, 2148–2153.
- Ozturk, H.E., Sonmez, B., and Beden, U. (2013). Corneal sensitivity may decrease in adenoviral epidemic keratoconjunctivitis - A confocal microscopic study. *Eye Contact Lens* *39*, 264–268.
- De Paiva, C.S., Chotikavanich, S., Pangelinan, S.B., Pitcher, J.D., Fang, B., Zheng, X., Ma, P., Farley, W.J., Siemasko, K.F., Niederkorn, J.Y., et al. (2009). IL-17 disrupts corneal barrier following desiccating stress. *Mucosal Immunol.* *2*, 243–253.
- Panneton, W.M., Hsu, H., and Gan, Q. (2010). Distinct central representations for sensory fibers innervating either the conjunctiva or cornea of the rat. *Exp. Eye Res.* *90*, 388–396.
- Parra, A., Madrid, R., Echevarria, D., del Olmo, S., Morenilla-Palao, C., Acosta, M.C., Gallar, J., Dhaka, A., Viana, F., and Belmonte, C. (2010). Ocular surface wetness is regulated by TRPM8-dependent cold thermoreceptors of the cornea. *Nat. Med.* *16*, 1396–1399.
- Parsadaniantz, S.M., Rivat, C., Rostène, W., and Goazigo, A.R.-L. (2015). Opioid and chemokine receptor crosstalk: a promising target for pain therapy? *Nat. Rev. Neurosci.* *16*, 69–78.
- Paunicka, K.J., Mellon, J., Robertson, D., Petroll, M., Brown, J.R., and Niederkorn, J.Y. (2015). Severing Corneal Nerves in One Eye Induces Sympathetic Loss of Immune Privilege and Promotes Rejection of Future Corneal Allografts Placed in Either Eye. *Am. J. Transplant.* *15*, 1490–1501.
- Pellegrini, J.J., Horn, A.K., and Evinger, C. (1995). The trigeminally evoked blink reflex. I. Neuronal circuits. *Exp. Brain Res.* *107*, 166–180.
- Pflugfelder, S.C., Tseng, S.C., Sanabria, O., Kell, H., Garcia, C.G., Felix, C., Feuer, W., and Reis, B.L. (1998). Evaluation of subjective assessments and objective diagnostic tests for diagnosing tear-film disorders known to cause ocular irritation. *Cornea* *17*, 38–56.
- Piao, Z.G., Cho, I.H., Park, C.K., Hong, J.P., Choi, S.Y., Lee, S.J., Lee, S., Park, K., Kim, J.S., and Oh, S.B. (2006). Activation of glia and microglial p38 MAPK in medullary dorsal horn contributes to tactile hypersensitivity following trigeminal sensory nerve injury. *Pain* *121*, 219–231.
- Prinz, M., and Priller, J. (2014). Microglia and brain macrophages in the molecular age: from origin to neuropsychiatric disease. *Nat. Rev. Neurosci.* *15*, 300–312.
- Rahman, M., Okamoto, K., Thompson, R., and Bereiter, D. a (2014). Trigeminal pathways for hypertonic saline and light-evoked corneal reflexes. *Neuroscience* *277*, 716–723.
- Rahman, M., Okamoto, K., Thompson, R., Katagiri, A., and Bereiter, D.A. (2015). Sensitization of trigeminal brainstem pathways in a model for tear deficient dry eye. *Pain* *156*, 942–950.
- Reaux-Le Goazigo, A., Rivat, C., Kitabgi, P., Pohl, M., and Melik Parsadaniantz, S. (2012). Cellular and subcellular localization of CXCL12 and CXCR4 in rat nociceptive structures: Physiological relevance. *Eur. J. Neurosci.* *36*, 2619–2631.
- Reeve, A.J., Patel, S., Fox, A., Walker, K., and Urban, L. (2000). Intrathecally administered endotoxin or cytokines produce allodynia, hyperalgesia and changes in spinal cord neuronal responses to nociceptive stimuli in the rat. *Eur. J. Pain* *4*, 247–257.

- Renier, N., Wu, Z., Simon, D.J., Yang, J., Ariel, P., and Tessier-Lavigne, M. (2014). iDISCO: A Simple, Rapid Method to Immunolabel Large Tissue Samples for Volume Imaging. *Cell Im*, 1–15.
- Rigal-Sastourné, J.C., Tixier, J.M., Renard, J.P., Maurin, J.F., Pouliquen, Y., and Legeais, J.M. (2002). Corneal burns and matrix metalloproteinases (MMP-2 and -9): the effects of human amniotic membrane transplantation. *J. Fr. Ophtalmol.* 25, 685–693.
- Rivat, C., Sebaihi, S., Van Steenwinckel, J., Fouquet, S., Kitabgi, P., Pohl, M., Melik Parsadaniantz, S., and Reaux-Le Goazigo, A. (2013). Src family kinases involved in CXCL12-induced loss of acute morphine analgesia. *Brain. Behav. Immun.* 38, 38–52.
- Robbins, A., Kurose, M., Winterson, B.J., and Meng, I.D. (2012). Menthol activation of corneal cool cells induces TRPM8-mediated lacrimation but not nociceptive responses in rodents. *Invest. Ophthalmol. Vis. Sci.* 53, 7034–7042.
- Robleto, K., Poulos, A.M., and Thompson, R.F. (2004). Brain mechanisms of extinction of the classically conditioned eyeblink response. *Learn. Mem.* 11, 517–524.
- Roch, M., Messlinger, K., Kulchitsky, V., Tichonovich, O., Azev, O., and Koulchitsky, S. (2007). Ongoing activity in trigeminal wide-dynamic range neurons is driven from the periphery. *Neuroscience* 150, 681–691.
- Rosenthal, P., and Borsook, D. (2012). The corneal pain system. Part I: the missing piece of the dry eye puzzle. *Ocul. Surf.* 10, 2–14.
- Rosenthal, P., and Borsook, D. (2015). Ocular neuropathic pain. *Br J Ophthalmol.* 25, 386–390.
- Rostène, W., Kitabgi, P., and Parsadaniantz, S.M. (2007). Chemokines a new class of neuromodulator.pdf. *Nat. Rev. Neurosci.*
- Rucker, J.C. (2011). Normal and abnormal lid function. *Handb. Clin. Neurol.* 102, 403–424.
- Sarkar, J., Chaudhary, S., Namavari, A., Ozturk, O., Chang, J.-H., Yco, L., Sonawane, S., Khanolkar, V., Hallak, J., and Jain, S. (2012). Corneal neurotoxicity due to topical benzalkonium chloride. *Invest. Ophthalmol. Vis. Sci.* 53, 1792–1802.
- Sarkar, J., Chaudhary, S., Jassim, S.H., Ozturk, O., Chamon, W., Ganesh, B., Tibrewal, S., Gandhi, S., Byun, Y.-S., Hallak, J., et al. (2013). CD11b+GR1+ myeloid cells secrete NGF and promote trigeminal ganglion neurite growth: implications for corneal nerve regeneration. *Invest. Ophthalmol. Vis. Sci.* 54, 5920–5936.
- Schafers, M., Svensson, C.I., Sommer, C., and Sorkin, L.S. (2003). Tumor necrosis factor-alpha induces mechanical allodynia after spinal nerve ligation by activation of p38 MAPK in primary sensory neurons. *J. Neurosci.* 23, 2517–2521.
- Scholz, J., and Woolf, C.J. (2007). The neuropathic pain triad: neurons, immune cells and glia. *Nat. Neurosci.* 10, 1361–1368.
- Schönemeier, B., Kolodziej, A., Schulz, S., Jacobs, S., Hoell, V., and Stumm, R. (2008). Regional and cellular localization of the CXCL12/SDF-1 chemokine receptor CXCR7 in the developing and adult rat brain. *J. Comp. Neurol.* 510, 207–220.

- Seiffers, R., Allchorne, A.J., and Woolf, C.J. (2006). The transcription factor ATF-3 promotes neurite outgrowth. *Mol. Cell. Neurosci.* 32, 143–154.
- Sennlaub, F., Courtois, Y., and Goureau, O. (1999). Nitric oxide synthase-II is expressed in severe corneal alkali burns and inhibits neovascularization. *Investig. Ophthalmol. Vis. Sci.* 40, 2773–2779.
- Seyed-Razavi, Y., Chinnery, H.R., and McMenamin, P.G. (2014). A novel association between resident tissue macrophages and nerves in the peripheral stroma of the murine cornea. *Invest. Ophthalmol. Vis. Sci.* 55, 1313–1320.
- Shen, W., Hu, X.-M., Liu, Y.-N., Han, Y., Chen, L.-P., Wang, C.-C., and Song, C. (2014). CXCL12 in astrocytes contributes to bone cancer pain through CXCR4-mediated neuronal sensitization and glial activation in rat spinal cord. *J. Neuroinflammation* 11, 75.
- Shibuta, K., Suzuki, I., Shinoda, M., Tsuboi, Y., Honda, K., Shimizu, N., Sessle, B.J., and Iwata, K. (2012). Organization of hyperactive microglial cells in trigeminal spinal subnucleus caudalis and upper cervical spinal cord associated with orofacial neuropathic pain. *Brain Res.* 1451, 74–86.
- Shimizu, K., Chai, B., LaGraize, S.C., Wei, F., Dubner, R., and Ren, K. (2010). Microinjection of IL-1 β into the Trigeminal Transition Zone Produces Bilateral NMDA Receptor-Dependent Orofacial Hyperalgesia Involving Descending Circuitry. *Open Pain J.* 2, 76–83.
- Shortland, P.J., Baytug, B., Krzyzanowska, A., McMahon, S.B., Priestley, J. V., and Averill, S. (2006). ATF3 expression in L4 dorsal root ganglion neurons after L5 spinal nerve transection. *Eur. J. Neurosci.* 23, 365–373.
- Sotozono, C., He, J., Matsumoto, Y., Kita, M., Imanishi, J., and Kinoshita, S. (1997). Cytokine expression in the alkali-burned cornea. *Curr. Eye Res.* 16, 670–676.
- Spears, R., Dees, L.A., Sapozhnikov, M., Bellinger, L.L., and Hutchins, B. (2005). Temporal changes in inflammatory mediator concentrations in an adjuvant model of temporomandibular joint inflammation. *J. Orofac. Pain* 19, 34–40.
- Stapleton, F., Tan, M.E., Papas, E.B., Ehrmann, K., Golebiowski, B., Vega, J., and Holden, B. a (2004). Corneal and conjunctival sensitivity to air stimuli. *Br. J. Ophthalmol.* 88, 1547–1551.
- Stapleton, F., Hayward, K.B., Bachand, N., Trong, P.H., Teh, D.W.H., Deng, K.M.Y., Yang, E.I.H., Kelly, S.L., Lette, M., and Robinson, D. (2006). Evaluation of corneal sensitivity to mechanical and chemical stimuli after LASIK: a pilot study. *Eye Contact Lens* 32, 88–93.
- Stapleton, F., Marfurt, C., Golebiowski, B., Rosenblatt, M., Bereiter, D., Begley, C., Dartt, D., Gallar, J., Belmonte, C., Hamrah, P., et al. (2013). The TFOS International Workshop on Contact Lens Discomfort: Report of the Subcommittee on Neurobiology. *Invest. Ophthalmol. Vis. Sci.* 54, TFOS71–TFOS97.
- Van Steenwinckel, J., Reaux-Le Goazigo, A., Pommier, B., Mauborgne, A., Dansereau, M.-A., Kitabgi, P., Sarret, P., Pohl, M., and Mélik Parsadaniantz, S. (2011). CCL2 released from neuronal synaptic vesicles in the spinal cord is a major mediator of local inflammation and pain after peripheral nerve injury. *J. Neurosci.*
- Van Steenwinckel, J., Auvynet, C., Sapienza, A., Reaux-Le Goazigo, A., Combadière, C., and Melik Parsadaniantz, S. (2014). Stromal cell-derived CCL2 drives neuropathic pain states through myeloid cell infiltration in injured nerve. *Brain. Behav. Immun.* 45, 198–210.

- Sternberg, E.M. (2006). Neural regulation of innate immunity: a coordinated nonspecific host response to pathogens. *Nat. Rev. Immunol.* 6, 318–328.
- Stevenson, W., Chen, Y., Lee, S.-M., Lee, H.S., Hua, J., Dohlman, T., Shiang, T., and Dana, R. (2014). Extraorbital Lacrimal Gland Excision: a reproducible model of severe aqueous tear-deficient dry eye disease. *Cornea* 33, 1336–1341.
- Strassman, A.M., and Vos, B.P. (1993). Somatotopic and laminar organization of fos-like immunoreactivity in the medullary and upper cervical dorsal horn induced by noxious facial stimulation in the rat. *J. Comp. Neurol.* 331, 495–516.
- Straub, R.H., Schaller, T., Miller, L.E., von Hörsten, S., Jessop, D.S., Falk, W., and Schölmerich, J. (2000). Neuropeptide Y cotransmission with norepinephrine in the sympathetic nerve-macrophage interplay. *J. Neurochem.* 75, 2464–2471.
- Stumm, R.K., Rummel, J., Junker, V., Culmsee, C., Pfeiffer, M., Krieglstein, J., Höllt, V., and Schulz, S. (2002). A dual role for the SDF-1/CXCR4 chemokine receptor system in adult brain: isoform-selective regulation of SDF-1 expression modulates CXCR4-dependent neuronal plasticity and cerebral leukocyte recruitment after focal ischemia. *J. Neurosci.* 22, 5865–5878.
- Sun, J.L., Xiao, C., Lu, B., Zhang, J., Yuan, X.Z., Chen, W., Yu, L.N., Zhang, F.J., Chen, G., and Yan, M. (2013). CX3CL1/CX3CR1 regulates nerve injury-induced pain hypersensitivity through the ERK5 signaling pathway. *J. Neurosci. Res.* 91, 545–553.
- Suzuki, I., Tsuboi, Y., Shinoda, M., Shibuta, K., Honda, K., Katagiri, A., Kiyomoto, M., Sessle, B.J., Matsuura, S., Ohara, K., et al. (2013). Involvement of ERK Phosphorylation of Trigeminal Spinal Subnucleus Caudalis Neurons in Thermal Hypersensitivity in Rats with Infraorbital Nerve Injury. *PLoS One* 8, e57278.
- Takahashi, K., Watanabe, M., Suekawa, Y., Ito, G., Inubushi, T., Hirose, N., Murasaki, K., Hiyama, S., Uchida, T., and Tanne, K. (2011). IL-1beta in the trigeminal subnucleus caudalis contributes to extra-territorial allodynia/hyperalgesia following a trigeminal nerve injury. *Eur. J. Pain* 15, 1–14.
- Takeda, M., Tanimoto, T., Kadoi, J., Nasu, M., Takahashi, M., Kitagawa, J., and Matsumoto, S. (2007). Enhanced excitability of nociceptive trigeminal ganglion neurons by satellite glial cytokine following peripheral inflammation. *Pain* 129, 155–166.
- Takeda, M., Takahashi, M., and Matsumoto, S. (2009). Contribution of the activation of satellite glia in sensory ganglia to pathological pain. *Neurosci. Biobehav. Rev.* 33, 784–792.
- Takemura, M., Sugiyo, S., Moritani, M., Kobayashi, M., and Yonehara, N. (2006). Mechanisms of orofacial pain control in the central nervous system. *Arch. Histol. Cytol.* 69, 79–100.
- Tamai, Y., Iwamoto, M., and Tsujimoto, T. (1986). Pathway of the blink reflex in the brainstem of the cat: interneurons between the trigeminal nuclei and the facial nucleus. *Brain Res.* 380, 19–25.
- Tanaka, T., Ueno, M., and Yamashita, T. (2009). Engulfment of axon debris by microglia requires p38 MAPK activity. *J. Biol. Chem.* 284, 21626–21636.
- Tashiro, a, Okamoto, K., Chang, Z., and Bereiter, D. a (2010). Behavioral and neurophysiological correlates of nociception in an animal model of photokeratitis. *Neuroscience* 169, 455–462.

- Terayama, R., Fujisawa, N., Yamaguchi, D., Omura, S., Ichikawa, H., and Sugimoto, T. (2011). Differential activation of mitogen-activated protein kinases and glial cells in the trigeminal sensory nuclear complex following lingual nerve injury. *Neurosci. Res.* *69*, 100–110.
- Tesón, M., Calonge, M., Fernández, I., Stern, M.E., and González-García, M.J. (2012). Characterization by Belmonte's gas esthesiometer of mechanical, chemical, and thermal corneal sensitivity thresholds in a normal population. *Invest. Ophthalmol. Vis. Sci.* *53*, 3154–3160.
- Thacker, M.A., Clark, A.K., Bishop, T., Grist, J., Yip, P.K., Moon, L.D.F., Thompson, S.W.N., Marchand, F., and McMahon, S.B. (2009). CCL2 is a key mediator of microglia activation in neuropathic pain states. *Eur. J. Pain* *13*, 263–272.
- Thompson, M.R., Xu, D., and Williams, B.R.G. (2009). ATF3 transcription factor and its emerging roles in immunity and cancer. *J. Mol. Med.* *87*, 1053–1060.
- Tian, L., Rauvala, H., and Gahmberg, C.G. (2009). Neuronal regulation of immune responses in the central nervous system. *Trends Immunol.* *30*, 91–99.
- Tong, S.E., Daniels, S.E., Black, P., Chang, S., Protter, a., and Desjardins, P.J. (2012). Novel p38 Mitogen-Activated Protein Kinase Inhibitor Shows Analgesic Efficacy in Acute Postsurgical Dental Pain. *J. Clin. Pharmacol.* *52*, 717–728.
- Tóth, I.E., Boldogkoi, Z., Medveczky, I., and Palkovits, M. (1999). Lacrimal preganglionic neurons form a subdivision of the superior salivatory nucleus of rat: Transneuronal labelling by pseudorabies virus. *J. Auton. Nerv. Syst.* *77*, 45–54.
- Trautmann, A., Revy, P., Donnadieu, E., and Bismuth, G. (2003). Synapses immunologiques et synapses neuronales. *Médecine/Sciences* *19*, 429–436.
- Tsuda, M., Beggs, S., Salter, M.W., and Inoue, K. (2013). Microglia and intractable chronic pain. *Glia* *61*, 55–61.
- Tsujino, H., Kondo, E., Fukuoka, T., Dai, Y., Tokunaga, A., Miki, K., Yonenobu, K., Ochi, T., and Noguchi, K. (2000). Activating transcription factor 3 (ATF3) induction by axotomy in sensory and motoneurons: A novel neuronal marker of nerve injury. *Mol. Cell. Neurosci.* *15*, 170–182.
- Viau, S., Maire, M.A., Pasquis, B., Grégoire, S., Fourgeux, C., Acar, N., Bretillon, L., Creuzot-Garcher, C.P., and Joffre, C. (2008). Time course of ocular surface and lacrimal gland changes in a new scopolamine-induced dry eye model. *Graefe's Arch. Clin. Exp. Ophthalmol.* *246*, 857–867.
- Villa, G., Ceruti, S., Zanardelli, M., Magni, G., Jasmin, L., Ohara, P.T., and Abbracchio, M.P. (2010). Temporomandibular joint inflammation activates glial and immune cells in both the trigeminal ganglia and in the spinal trigeminal nucleus. *Mol. Pain* *6*, 89.
- Vit, J.-P., Jasmin, L., Bhargava, A., and Ohara, P.T. (2006). Satellite glial cells in the trigeminal ganglion as a determinant of orofacial neuropathic pain. *Neuron Glia Biol.* *2*, 247–257.
- Wake, H., Moorhouse, A.J., Jinno, S., Kohsaka, S., and Nabekura, J. (2009). Resting microglia directly monitor the functional state of synapses in vivo and determine the fate of ischemic terminals. *J. Neurosci.* *29*, 3974–3980.
- Wake, H., Moorhouse, A.J., Miyamoto, A., and Nabekura, J. (2013). Microglia: Actively surveying and shaping neuronal circuit structure and function. *Trends Neurosci.* *36*, 209–217.

- Wang, C., Fu, T., Xia, C., and Li, Z. (2012a). Changes in mouse corneal epithelial innervation with age. *Invest. Ophthalmol. Vis. Sci.* *53*, 5077–5084.
- Wang, S., Song, L., Tan, Y., Ma, Y., Tian, Y., Jin, X., Lim, G., Zhang, S., Chen, L., and Mao, J. (2012b). A Functional Relationship Between Trigeminal Astroglial Activation and NR1 Expression in a Rat Model of Temporomandibular Joint Inflammation. *Pain Med. (United States)* *13*, 1590–1600.
- Watkins, L.R., Milligan, E.D., and Maier, S.F. (2001). Glial activation: A driving force for pathological pain. *Trends Neurosci.* *24*, 450–455.
- Wenk, H.N., and Honda, C.N. (2003). Silver nitrate cauterization: Characterization of a new model of corneal inflammation and hyperalgesia in rat. *Pain* *105*, 393–401.
- Won, K.A., Kim, M.J., Yang, K.Y., Park, J.S., Lee, M.K., Park, M.K., Bae, Y.C., and Ahn, D.K. (2014). The glial-neuronal GRK2 pathway participates in the development of trigeminal neuropathic pain in rats. *J. Pain* *15*, 250–261.
- Woreta, F.A., Gupta, A., Hochstetler, B., and Bower, K.S. (2013). Management of post-photorefractive keratectomy pain. *Surv. Ophthalmol.* *58*, 529–535.
- Xiong, C., Chen, D., Liu, J., Liu, B., Li, N., Zhou, Y., Liang, X., Ma, P., Ye, C., Ge, J., et al. (2008). A rabbit dry eye model induced by topical medication of a preservative benzalkonium chloride. *Invest. Ophthalmol. Vis. Sci.* *49*, 1850–1856.
- Xu, M., Aita, M., and Chavkin, C. (2008). Partial Infraorbital Nerve Ligation as a Model of Trigeminal Nerve Injury in the Mouse: Behavioral, Neural, and Glial Reactions. *J. Pain* *9*, 1036–1048.
- Yamada, J., Dana, M.R., Sotozono, C., and Kinoshita, S. (2003). Local suppression of IL-1 by receptor antagonist in the rat model of corneal alkali injury. *Exp. Eye Res.* *76*, 161–167.
- Yamaguchi, T., Turhan, A., Harris, D.L., Hu, K., Prüss, H., von Andrian, U., and Hamrah, P. (2013). Bilateral nerve alterations in a unilateral experimental neurotrophic keratopathy model: a lateral conjunctival approach for trigeminal axotomy. *PLoS One* *8*, e70908.
- Yang, Z., Luo, W., Wang, J., Tan, Y., Fu, R., and Fang, B. (2014). Chemokine ligand 2 in the trigeminal ganglion regulates pain induced by experimental tooth movement. *Angle Orthod.* *84*, 730–736.
- Yao, L., and Bai, H. (2013). Review: mesenchymal stem cells and corneal reconstruction. *Mol. Vis.* *19*, 2237–2243.
- Yao, L., Li, Z. rong, Su, W. ru, Li, Y. ping, Lin, M. li, Zhang, W. xin, Liu, Y., Wan, Q., and Liang, D. (2012). Role of mesenchymal stem cells on cornea wound healing induced by acute alkali burn. *PLoS One* *7*, e30842.
- Ye, H.Q., and Azar, D.T. (1998). Expression of gelatinases A and B, and TIMPs 1 and 2 during corneal wound healing. *Investig. Ophthalmol. Vis. Sci.* *39*, 913–921.
- Ye, H.Q., Maeda, M., Yu, F.S.X., and Azar, D.T. (2000). Differential expression of MT1-MMP (MMP-14) and collagenase III (MMP-13) genes in normal and wounded rat corneas. *Investig. Ophthalmol. Vis. Sci.* *41*, 2894–2899.

Zerari-Mailly, F., Dauvergne, C., Buisseret, P., and Buisseret-Delmas, C. (2003). Localization of Trigeminal, Spinal, and Reticular Neurons Involved in the Rat Blink Reflex. *J. Comp. Neurol.* *467*, 173–184.

Zhang, F., Yang, H., Wang, Z., Mergler, S., Liu, H., Kawakita, T., Tachado, S.D., Pan, Z., Capó-Aponte, J.E., Pleyer, U., et al. (2007). Transient receptor potential vanilloid 1 activation induces inflammatory cytokine release in corneal epithelium through MAPK signaling. *J. Cell. Physiol.* *213*, 730–739.

Zhang, Z.-J., Dong, Y.-L., Lu, Y., Cao, S., Zhao, Z.-Q., and Gao, Y.-J. (2012). Chemokine CCL2 and its receptor CCR2 in the medullary dorsal horn are involved in trigeminal neuropathic pain. *J. Neuroinflammation* *9*, 136.

Zhao, Y.-J., Liu, Y., Zhao, Y.-H., Li, Q., Zhang, M., and Chen, Y.-J. (2015). Activation of satellite glial cells in the trigeminal ganglion contributes to masseter mechanical allodynia induced by restraint stress in rats. *Neurosci. Lett.* *602*, 150–155.

Zhuang, Z.Y., Kawasaki, Y., Tan, P.H., Wen, Y.R., Huang, J., and Ji, R.R. (2007). Role of the CX3CR1/p38 MAPK pathway in spinal microglia for the development of neuropathic pain following nerve injury-induced cleavage of fractalkine. *Brain. Behav. Immun.* *21*, 642–651.

Zujovic, V., and Taupin, V. (2003). Use of cocultured cell systems to elucidate chemokine-dependent neuronal/microglial interactions: Control of microglial activation. *Methods* *29*, 345–350.