



**HAL**  
open science

# Organisation tri-dimensionnelle des cellules myocardiques au cours du développement ventriculaire fœtal et postnatal

Ba Luu Truong

► **To cite this version:**

Ba Luu Truong. Organisation tri-dimensionnelle des cellules myocardiques au cours du développement ventriculaire fœtal et postnatal. Biologie du développement. Université Grenoble Alpes, 2017. Français. NNT : 2017GREAS011 . tel-01693647

**HAL Id: tel-01693647**

**<https://theses.hal.science/tel-01693647>**

Submitted on 26 Jan 2018

**HAL** is a multi-disciplinary open access archive for the deposit and dissemination of scientific research documents, whether they are published or not. The documents may come from teaching and research institutions in France or abroad, or from public or private research centers.

L'archive ouverte pluridisciplinaire **HAL**, est destinée au dépôt et à la diffusion de documents scientifiques de niveau recherche, publiés ou non, émanant des établissements d'enseignement et de recherche français ou étrangers, des laboratoires publics ou privés.

## THÈSE

Pour obtenir le grade de

### **DOCTEUR DE LA COMMUNAUTE UNIVERSITE GRENOBLE ALPES**

**Spécialité** : MBS - Modèles, méthodes et algorithmes en biologie, santé et environnement

*Arrêté ministériel : 25 mai 2016*

*Présentée par*

**Ba Luu TRUONG**

Thèse dirigée par **Pierre-Simon JOUK** (EDISCE), Professeur, CHU Grenoble-Alpes, Université de Grenoble Alpes,  
et co-dirigée par **Yves USSON**, Docteur, laboratoire TIMC-IMAG, Université de Grenoble Alpes

préparée au sein du Laboratoire **TIMC-IMAG**  
dans l'École Doctorale Ingénierie pour la Santé, la Cognition et l'Environnement

### **ORGANISATION TRIDIMENSIONNELLE DES CELLULES MYOCARDIQUES AU COURS DU DÉVELOPPEMENT VENTRICULAIRE FŒTAL ET POSTNATAL**

*Thèse soutenue publiquement le 30/05/2017 devant le jury composé de :*

**Monsieur Damien BONNET**: *Rapporteur*

Professeur universitaire, Praticien Hospitalier, Hôpital Necker Enfants malades

**Monsieur Patrick PLADYS**: *Rapporteur*

Professeur universitaire, Praticien hospitalier CHU de Rennes,

**Madame Magalie VIALON-CROISILLE**: *Examineur*

Physicien médicale, CHU de Saint - Étienne

**Monsieur Gilles BARONE ROCHETTE**: *Président du jury*

Professeur universitaire, Praticien hospitalier, CHU Grenoble Alpes

**Monsieur Pierre-Simon JOUK**: *Directeur de thèse*

Professeur universitaire, Praticien hospitalier CHU Grenoble Alpes,

**Monsieur Yves USSON**: *Codirecteur de thèse*

Chargé de recherche, CNRS Délégation Alpes



## THÈSE

Pour obtenir le grade de

### **DOCTEUR DE LA COMMUNAUTE UNIVERSITE GRENOBLE ALPES**

**Spécialité** : MBS - Modèles, méthodes et algorithmes en biologie, santé et environnement

*Arrêté ministériel : 25 mai 2016*

*Présentée par*

**Ba Luu TRUONG**

Thèse dirigée par **Pierre-Simon JOUK** (EDISCE), Professeur, CHU Grenoble-Alpes, Université de Grenoble Alpes,  
et co-dirigée par **Yves USSON**, Docteur, laboratoire TIMC-IMAG, Université de Grenoble Alpes

préparée au sein du Laboratoire **TIMC-IMAG**  
dans l'École Doctorale Ingénierie pour la Santé, la Cognition et l'Environnement

### **ORGANISATION TRIDIMENSIONNELLE DES CELLULES MYOCARDIQUES AU COURS DU DÉVELOPPEMENT VENTRICULAIRE FŒTAL ET POSTNATAL**

*Thèse soutenue publiquement le 30/05/2017 devant le jury composé de :*

**Monsieur Damien BONNET**: *Rapporteur*

Professeur universitaire, Praticien Hospitalier, Hôpital Necker  
Enfants malades

**Monsieur Patrick PLADYS**: *Rapporteur*

Professeur universitaire, Praticien hospitalier CHU de Rennes,

**Madame Magalie VIALON-CROISILLE**: *Examineur*

Physicien médicale, CHU de Saint - Étienne

**Monsieur Gilles BARONE ROCHETTE**: *Président du jury*

Professeur universitaire, Praticien hospitalier, CHU Grenoble Alpes

**Monsieur Pierre-Simon JOUK**: *Directeur de thèse*

Professeur universitaire, Praticien hospitalier CHU Grenoble Alpes,

**Monsieur Yves USSON**: *Codirecteur de thèse*

Chargé de recherche, CNRS Délégation Alpes



*A ma mère*

*A Thu et Ba Tri-Louis*

*En mémoire du Professeur Veronique Gournay, qui avait accepté d'être jury de cette thèse,  
malheureusement décédée brutalement le 02/04/2017.*

## **REMERCIEMENTS**

*Je remercie toutes les personnes qui m'ont aidé dans la réalisation de cette thèse et tout particulièrement :*

*- Pierres-Simon Jouk, Professeur, pour la confiance qu'il a placée en moi en acceptant de m'accueillir à Grenoble, pour m'avoir trouvé une bourse et avoir encadré ma thèse. Je lui suis également reconnaissant pour sa disponibilité, ses conseils scientifiques sur le sujet de cette thèse mais aussi des conseils pour ma vie professionnelle. J'ai particulièrement apprécié sa passion pour la recherche.*

*- Yves Usson, Docteur, qui a codirigé cette thèse. J'ai bénéficié tout au long de ce travail, de son attitude pédagogique et sa démarche scientifique. Je le remercie aussi de m'avoir donné la possibilité de suivre des formations médicales importantes pour ma vie professionnelle.*

*- L'Université de Grenoble-Alpes de m'avoir donné une aide financière pour que je puisse réaliser cette thèse en France pendant trois ans.*

*- Les Professeurs Mr Damien Bonnet et Mr Patrick Pladys qui m'ont fait l'honneur d'être les rapporteurs de ma thèse.*

*- Mr Gibert Barron-Rochette, Professeur, Mme Magalie Viallon-Croisille, Docteur, qui ont accepté d'être jury de cette thèse.*

*- Gabrielle Michalowicz, Docteur, qui m'a apporté son soutien dans les moments difficiles et de découragements, son expertise dans le domaine de l'histologie, l'acquisition des données expérimentales et pour la lecture de la thèse.*

*- Guillaume Lallemand, technicien du laboratoire de foeto-pathologie du Centre Hospitalier Universitaire de Grenoble-Alpes qui a préparé les échantillons biologiques, ainsi que Laurence Grossi.*

*- Paulette Souillard, Marie Dominique Martin Du Bois, Angélique Stéphanou, Arnold Fertin, Arnaud Chauvière, Nicolas Glade, Bruno Albert, Marie-Paule Montmasson, Malika Hamel, Olivier Pédano et tous les autres collègues de l'équipe DyCTiM et du laboratoire TIMC-IMAG.*

*- Docteur Gérard Blaysat, Docteur Hélène Bouvaist, Docteur Stéphanie Douchin et le Professeur Pascale Defaye pour les renseignements pratiques médicaux qui m'ont permis de me perfectionner.*

*- Merci aux Docteur Étienne et Dominique-Marchal André, Docteur Françoise Devillard, Docteur Jean Chung Minh, à mes amis parisiens (la famille de Max Fitoussi, la famille de Mylène Nguyen, la famille de Marie-Laurence Vacher et la famille d'Alain Antoine). Ils m'ont aidé dans la vie quotidienne et familiale en partageant de nombreux moments de ma vie en France.*

*- Mes amis doctorants français et vietnamiens d'avoir partager des moments conviviaux dans la vie de doctorant.*

## ABRÉVIATIONS

Ao	Aorte
AP	Artère Pulmonaire
CAV	Canal Atrio-Ventriculaire
CIV	Communication Inter-Ventriculaire
FTG	Francisco Torrent Guasp
HVMB	Helical Ventricular Muscular Band
ILP	Imagerie en Lumière Polarisée
IR	Isotropie Régionale
LIC	Line Integral Convolution
RI	Regional Isotropy
RVI	Repli Ventriculo-Infundibulaire
SIA	Septum Inter-Auriculaire
SIV	Septum Inter-Ventriculaire
ToF	Tétralogie de Fallot
VD	Ventricule Droit
VDDI	Ventricule droit à double issue
VG	Ventricule Gauche

## Résumé des chapitres

### **Chapitre 1 : Introduction**

Un rappel sur l'histogenèse myocardique et les propriétés de biréfringence du myocarde nous ont permis de comprendre l'information extraite du banc optique en lumière polarisée que notre équipe développe depuis bientôt 30 ans. Les modèles ventriculaires sont commentés et quatre catégories de modèles sont discernés. Ils prennent tous en compte la structure en réseau tridimensionnel des cellules myocardiques.

### **Chapitre 2 : Imagerie en lumière polarisée du myocarde**

Ce chapitre décrit de façon sommaire les notions de base de la lumière, le principe et le fonctionnement du banc optique. La préparation des échantillons est décrite aussi. Enfin, nous expliquons comment extraire et traiter des données d'imagerie en lumière polarisée acquises avec le banc optique. La notion de dissection virtuelle est introduite.

### **Chapitre 3 : Publication « Postnatal myocardium remodelling generates inhomogeneity in the architecture of the ventricular mass »**

Ce chapitre est sous la forme d'un article qui est soumis. Nous montrons dans ce chapitre que l'isotropie régionale est très inhomogène au sein de la masse ventriculaire et qu'elle a tendance à se majorer lors de l'adaptation postnatale.

### **Chapitre 4 : Relation entre des plans de clivages de Torrent-Guasp et l'isotropie régionale mise en évidence par l'ILP**

Nous allons tester la reproductibilité du modèle de Torrent-Guasp et analyser la relation entre des plans de clivage décrits par Torrent-Guasp et le patron de l'isotropie régional fourni par l'ILP.

### **Chapitre 5 : Dissection virtuelle du ventricule droit normal**

L'analyse anatomique à partir des données surfaciques conduit à des nomenclatures diverses qui sont rappelées. Nos techniques d'imagerie en lumière polarisée nous permettent de réaliser la dissection virtuelle du volume ventriculaire afin d'étudier les structures profondes, de compléter les observations anatomiques surfaciques, et d'établir la relation entre les structures surfaciques et les structures profondes.



## **Chapitre 6 : Dissection virtuelle du ventricule droit des cœurs malformés**

En poursuivant le chapitre 5, ce chapitre est consacré à l'anatomie du ventricule droit, plus particulièrement la voie de sortie dans des cœurs malformés. La structures des composants profonds et superficiels sont étudiées, ainsi les relations entre elles sont abordées.

## **Chapitre 7 : Conclusions**

Dans ce chapitre, une synthèse de tout ce qui est présenté dans les chapitres précédents est proposée et nous présentons les perspectives pour des études futures.

## Table des matières

Chapitre 1.....	1
INTRODUCTION.....	1
1.1. Histogenèse cardiaque : des cardiomyocytes et des cellules conjonctives.....	2
1.1.1. Les cardiomyocytes.....	2
1.1.1.1. Les particularités du développement des cardiomyocytes.....	3
Hypertrophie, Hyperplasie.....	4
1.1.1.2. La structure des cellules cardiaques.....	5
1.1.1.3. La biréfringence cristalline de la myosine.....	6
1.1.2. Les cellules conjonctives.....	7
1.1.2.1. Structure des cellules conjonctives.....	7
1.1.2.2. La biréfringence de forme du collagène.....	9
1.2. Organisation architecturale du myocarde ventriculaire en trois dimensions.....	9
1.2.1. Modèle de « Helical Ventricular Myocardial Band »(HMVB).....	11
1.2.2. Modèle géodésique ou modèles de Doughnut, Pretzel.....	14
1.2.3. Modèle de RH Anderson et collaborateurs.....	17
1.2.4. Modèle laminaire.....	18
1.3. Méthodes de recherche des architectures en 3D des ventricules.....	18
Chapitre 2.....	19
IMAGERIE EN LUMIERE POLARISEE DU MYOCARDE.....	19
2.1. Notion physique de base.....	19
2.1.1. La lumière naturelle.....	19
2.1.2 La lumière polarisée.....	20
2.1.3. La biréfringence et ses caractéristiques.....	20
2.1.4. Mesure en lumière polarisée : équations de Fresnel et de Johannsen.....	21
2.1.5. Les paramètres d'angles déterminant l'information en 3D du myocarde.....	22
2.1.6. Biréfringence du myocarde.....	23

2.2. Configuration du banc optique.....	25
2.2.1. Structure du banc optique.....	25
2.2.2 Variation de la lumière monochromatique transmise lorsque l'on interpose un objet biréfringent entre analyseur et polariseur.....	26
2.2.3. Mesure de l'intensité lumineuse en lumière polarisée.....	28
2.2.3.1 Extension de la mesure de l'azimut sur le domaine 0° à 180°.....	30
2.2.3.2 Extraction des informations pour l'angle d'élévation.....	33
2.3. Préparation des échantillons.....	36
2.3.1. Protocole d'inclusion des cœurs en résine acrylique.....	37
2.3.2. Préparation du bloc d'inclusion et des coupes sériées.....	37
2.4. Acquisition des données et cartographies.....	38
2.4.1. L'acquisition des images des coupes de cœurs.....	38
2.4.2. Traitement des images et cartographies.....	39
2.4.3. La visualisation des données.....	40
2.4.3.1. La méthode de Line Integral Convolution (LIC).....	40
2.4.3.2. Le concept de la dissection virtuelle .....	43
Chapitre 3.....	45
PUBLICATION : « POSTNATAL MYOCARDIUM REMODELLING GENERATES INHOMOGENEITY IN THE ARCHITECTURE OF THE VENTRICULAR MASS ».....	45
Chapitre 4.....	69
LA RELATION ENTRE DES PLANS DE CLIVAGE DE TORRENT-GUASP ET L'ISOTROPIE RÉGIONALE MISE EN ÉVIDENCE PAR L'ILP.....	69
4.1. Reproduction de l'Helical ventricular myocardial band par la méthode de Torrent-Guasp.....	69
4.1.1. Description des différentes étapes (Vidéo-HVMB).....	69
4.1.2. Remarques constatées.....	73
4.2. Plans de clivage de Torrent-Guasp.....	74
4.3. Apport de l'ILP pour préciser la nature des « plans de clivage » identifiés par FTG....	76

4.3.1. Premier plan de clivage de Torrent-Guasp.....	76
4.3.2. Deuxième plan de clivage.....	77
4.3.3. Troisième plan de clivage de Torrent-Guasp.....	78
4.4. Discussion.....	79
Chapitre 5.....	81
DISSECTION VIRTUELLE DU VENTRICULE DROIT NORMAL.....	81
5.1. Introduction.....	81
5.2. Rappel des termes anatomiques définissant le ventricule droit.....	81
5.3. Matériel et méthodes.....	84
5.3.1. L'observation visuelle externe du massif ventriculaire.....	84
5.3.2. L'étude des coupes sériées natives en lumière transmise.....	85
5.3.3. L'étude des cartes d'isotropie régionale.....	86
5.3.4. La dissection virtuelle des ventricules sur les données fournies par ILP.....	86
5.4. Résultats.....	89
5.4.1. Éperon de Wolff.....	89
5.4.2. Septum de sortie.....	89
5.4.3. Bande septale.....	94
5.4.4. Bande modératrice.....	96
5.4.5. Modifications infundibulaires pré et postnatales.....	96
5.5. Discussion.....	98
Chapitre 6.....	101
DISSECTION VIRTUELLE DES MASSIFS VENTRICULAIRES	
DES COEURS MALFORMÉS.....	101
6.1. Introduction.....	101
6.2. Malformations cardiaques.....	101
6.3. Résultats et Discussion.....	102
6.3.1. Cas 1 : CIV péri-membraneuse étendue au septum d'admission, trisomie 18,	

(vidéo supplément en ligne : 01).....	102
6.3.2. Cas 2 : CAV complet équilibré, trisomie 21.	
(Vidéo supplément en ligne 02).....	105
6.3.3. Cas 03 : Tétralogie de Fallot (vidéo supplément en ligne : 03).....	108
6.3.4. Cas 04 : Atrésie pulmonaire avec communication interventriculaire.	
(vidéo supplément en ligne : 04).....	111
6.3.5. Cas 05 : Tronc artériel commun.	
(vidéo supplément en ligne : 05).....	114
6.3.6. Cas 06 : VDDI avec D-malposition des gros vaisseaux	
(vidéo supplément en ligne : 06).....	117
6.3.7. Cas 07 : Atrésie mitrale et VDDI avec position normale des gros vaisseaux	
(vidéo supplément en ligne : 07).....	120
6.4. Discussion.....	125
Chapitre 7.....	129
CONCLUSIONS.....	129
7.1. Synthèse.....	129
7.2. Perspectives.....	130
Bibliographies.....	133

# Chapitre 1

## INTRODUCTION

D'après les données fournies par l'organisation mondiale de la santé (OMS), la maladie cardio-vasculaire (MCV) est la première cause de décès dans le monde. L'insuffisance cardiaque est un état terminal des MCV qu'elle soit d'origine coronarienne, malformative, iatrogène...

Dans les pays occidentaux, l'insuffisance cardiaque est la seule atteinte cardiovasculaire dont l'incidence et la prévalence augmentent en raison du vieillissement de la population, mais aussi d'une meilleure prise en charge des cardiopathies et notamment des cardiopathies ischémiques (1).

La prévalence de l'insuffisance cardiaque est de l'ordre de 0,3 à 2 % et augmente considérablement avec l'âge, passant à près de 10 % chez les sujets de plus de 80 ans. Il y a une tendance à l'augmentation de la fréquence des cas d'insuffisance cardiaque liés aux malformations cardiaques opérées dans l'enfance, comme par exemple les cardiopathies univentriculaires.

Des progrès dans la prise en charge de l'insuffisance cardiaque ont été réalisés mais le problème demeure. Ce problème de santé publique est à la source de très nombreux travaux de recherche, allant du plus fondamental au plus technologique. Notre contribution est plutôt sur le versant fondamental et vise à améliorer la connaissance de l'architecture tridimensionnelle de la masse ventriculaire.

L'architecture des ventricules est un sujet de recherche très ancien. Actuellement de nombreux modèles plus ou moins compatibles entre eux persistent. Nous apportons dans cette thèse un point de vue complémentaire et original en s'appuyant sur une technique d'imagerie en lumière polarisée (ILP) et une période d'étude : de la période fœtale et à la fin de l'adaptation postnatale.

Les collections d'échantillons biologiques conservées depuis 30 ans au CHU Grenoble-Alpes concernent essentiellement les cœurs d'enfants mort-nés ou décédés pendant la première année de vie, période où l'activité autopsique (soumise à autorisation parentale), reste encore très forte en France. Ceci a permis d'étudier avec précision le remodelage cardiaque postnatal.

Dans le dernier chapitre nous avons commencé à inventorier avec nos techniques d'imagerie en lumière polarisée l'architecture 3D des cellules myocardiques dans les malformations

cardiaques périnatales.

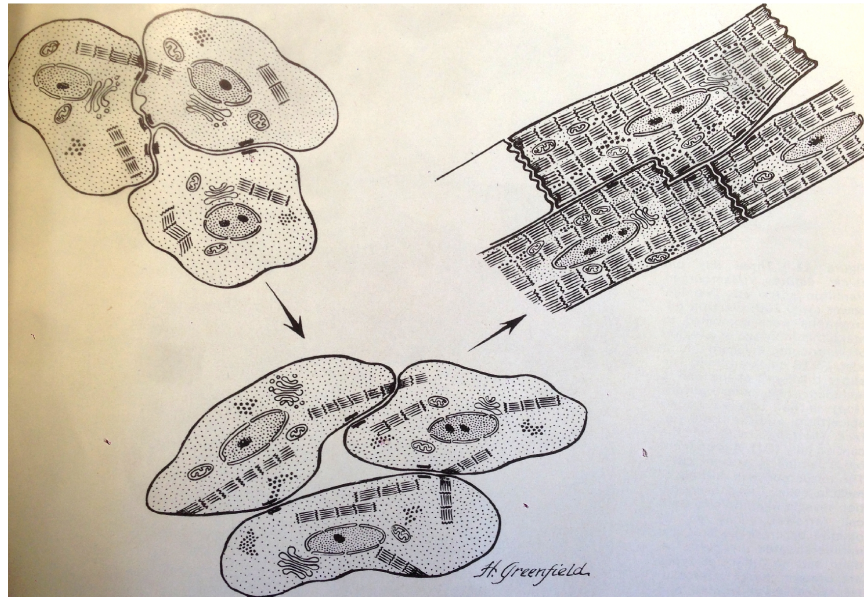
Il est illusoire de vouloir faire œuvre historique, même en se limitant à une description chronologique des étapes les plus significatives. Mais il y a des effets de mode en science comme ailleurs, et certains travaux intéressants ne sont plus cités alors même que les avancées qu'ils ont contribuées à faire n'ont pas été remises en cause par les travaux plus récents. Nous avons donc dans ce chapitre introductif fait quelques rappels simples où nous faisons revenir à la surface des articles un peu oubliés utiles à la compréhension de ce travail de thèse autour de quelques thèmes : histogenèse cardiaque, et bref rappel sur les modèles actuels de l'architecture 3D des cellules myocardiques.

## ***1.1. Histogenèse cardiaque : des cardiomyocytes et des cellules conjonctives***

### **1.1.1. Les cardiomyocytes**

Cette thèse est consacrée à l'étude de l'architecture 3D des cellules myocardiques au cours de développement fœtal et postnatal. Tous les cœurs étudiés sont situés en dehors de la période embryonnaire.

La parution de l'article de Manasek sur « Histogenesis of the Embryonic Myocardium » chez le poulet en 1970 constitue une étape importante pour la connaissance de base sur le développement des cardiomyocytes. Les études réalisées après clarifient et détaillent cette théorie mais il n'y a pas de changement radical ni grande modification. Le myocarde est un tissu épithélial au début, qui contient seulement des cardiomyocytes en voie de développement. Le schéma suivant montre les étapes différentes dans la maturation des cardiomyocytes (2).



**Figure 1.1.** Illustration du processus de maturation des myocytes cardiaques. Il y a une augmentation graduelle du nombre de fibrilles qui deviennent de plus en plus alignées. Les cellules deviennent allongées, des disques intercalaires plus orientés vers l'axe de fibrilles, le sarcoplasme est localisé autour du noyau, des mitochondries sont localisées entre les fibrilles et des desmosomes se localisent principalement autour du bord latéral des myocytes cardiaques. Tirée de la référence (2).

Le développement de l'architecture myocardique de la paroi des ventricules passe par plusieurs étapes distinctes. La succession des différentes étapes apparaît la même chez les espèces de vertébrés étudiés même si bien entendu il existe de grandes différences chronologiques et des différences dans les proportions des deux couches: compacte / trabéculée.

La maturation des cardiomyocytes est un processus complexe qui dépend de plusieurs facteurs : génétique, hémodynamique, environnementaux en interactions. C'est au cours de la période embryonnaire que se constituent les malformations cardiaques alors même que le tissu myocardique est encore en phase précoce de développement. Les interactions entre le processus malformatif et le développement myocardique sont encore mal connues. L'histogenèse myocardique se poursuit activement au cours de la période fœtale et postnatale.

#### 1.1.1.1. Les particularités du développement des cardiomyocytes

Le volume et la masse des cardiomyocytes augmentent avec l'âge. L'augmentation de la masse ventriculaire est le résultat d'une augmentation du nombre (l'hyperplasie) et de la taille (l'hypertrophie physiologique) des cardiomyocytes, mais aussi de la croissance des



composants non myocytaires des ventricules, cette dernière survenant essentiellement en période postnatale (3–5).

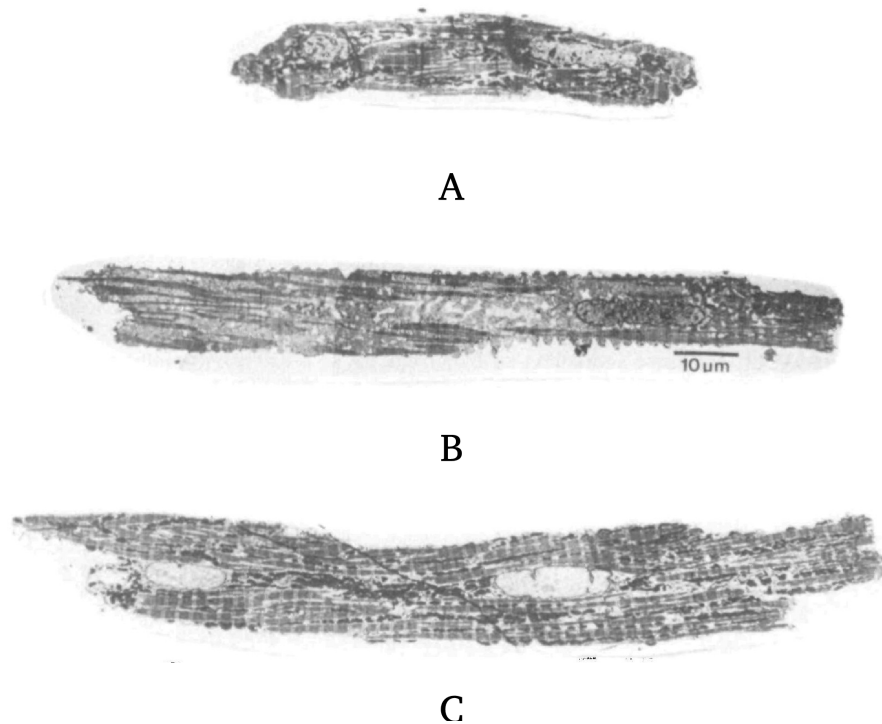
#### *L'hyperplasie*

A la période fœtale et néonatale précoce, la division des cardiomyocytes est le mécanisme primaire de l'augmentation de la masse ventriculaire. Chez le mammifère, on pense que l'hyperplasie physiologique cesse après les premiers mois de vie postnatale. Mais le potentiel de division des myocytes à partir de cellules souches, et les mécanismes sous-jacents de ce processus sont, à l'heure actuelle, des sujets d'un grand intérêt et de débats en raison de la nécessité de développer de nouvelles thérapies pour l'insuffisance cardiaque.

#### *L'hypertrophie*

L'augmentation de la taille des cardiomyocytes, ou l'hypertrophie physiologique, devient le mécanisme principal par lequel, le ventricule augmente sa masse après quelques mois de la vie postnatale. Les stimuli sont le stress mural et la condition du travail sous la pression haute avant et après la naissance.

Ce processus d'hypertrophie physiologique se traduit par des modifications de taille et de forme des cardiomyocytes. La longueur moyenne des myocytes cardiaques chez le rat nouveau-né est d'environ 20  $\mu\text{m}$ , tandis que celle du rat âgé de 11 jours est de 45  $\mu\text{m}$ . Les cardiomyocytes d'abord relativement ovoïdes prennent une forme allongée tétraédrique dans le myocarde adulte (Fig.1.2).



**Figure 1.2 . Coupes longitudinales à travers la région centrale de cœur isolé de lapin. A, Myocyte de taille moyenne d'un cœur de lapin de 3 semaines de vie. B, Myocyte adulte de petite taille . C, Cellule adulte de taille moyenne. Tirée de la référence (6).**

#### 1.1.1.2. La structure des cellules cardiaques


Les constituants cellulaires du cœur comprennent *les cardiomyocytes, les fibroblastes cardiaques, les cellules endothéliales et les cellules musculaires lisses vasculaires*. Alors que les cardiomyocytes sont responsables de la fonction mécanique du cœur, ils représentent une fois l'adaptation postnatale achevée environ 30% du nombre total de cellules. Les fibroblastes cardiaques prédominent pour donner l'intégrité structurelle du cœur. L'interaction dynamique entre les myocytes cardiaques et les fibroblastes cardiaques joue un rôle crucial dans le développement du myocarde et le remodelage structurel.

Les cardiomyocytes, à la différence des fibres squelettiques, n'ont pas d'origines et d'insertions précises. Au lieu de cela, chaque cardiomyocyte est relié à ses voisins comme dans le muscle lisse. Il est donc inapproprié de parler stricto sensu de fibres myocardiques. C'est pourquoi lorsque utilisé dans les descriptions anatomiques, le terme de « fibre » cardiaque sera toujours mis entre guillemets. Mais les cardiomyocytes partagent avec les « fibres » squelettiques une apparence striée qui est la conséquence de similitudes dans leur organisation sarcomérique.

Les cardiomyocytes sont des cellules allongées le plus souvent mononucléées. Le noyau ovoïde, est situé au centre du cytoplasme, et orienté le long du grand axe de la cellule. Les

cardiomyocytes ventriculaires mesurent de 10 à 15  $\mu\text{m}$  de diamètre et de 30 à 150  $\mu\text{m}$  de long. Ils sont bifurqués à leurs extrémités, où ils établissent entre eux des systèmes de jonction, dénommés stries scalariformes en raison de leur aspect en « marche d'escalier » dû à l'alternance de segments transversaux et longitudinaux par rapport à l'axe du cardiomyocyte. Les segments transversaux de ces jonctions cellulaires sont appelés disques intercalaires. Ce système de jonction intercellulaire crée un réseau tridimensionnel complexe (7).

En coupe longitudinale, les myofibrilles présentent une striation transversale, due à l'alternance de bandes sombres et de bandes claires, dénommées respectivement bandes A (anisotrope) et bandes I (isotrope). Cette description de l'organisation fibrillaire des cellules musculaires est une des premières contributions de la microscopie en lumière polarisée, (pour une bonne revue historique (Fig.1.3)).



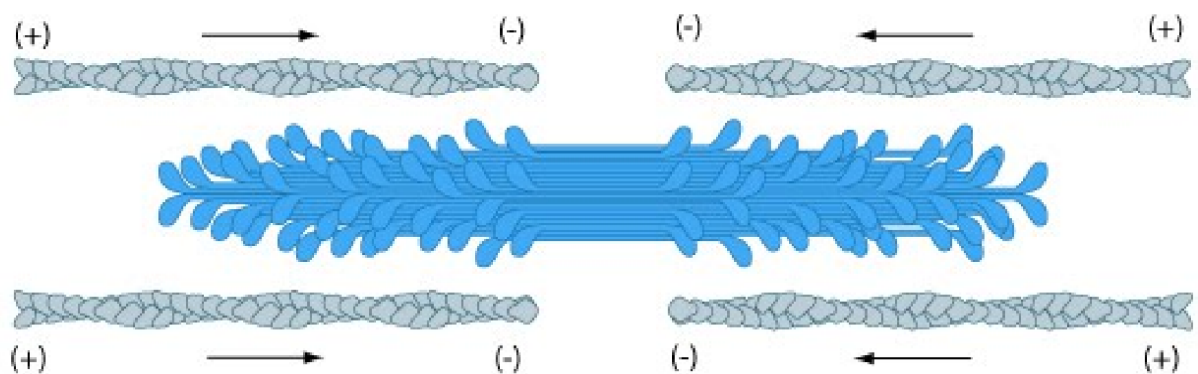
**Figure 1.3.** Imagerie électronique de cardiomyocytes normaux ventriculaires gauches humains. A, Disques intercalaire (flèches) et stries des sarcomères sont clairement visibles. (Barre d'échelle=50 $\mu\text{m}$ ). B, Agrandissement des sarcomères; bandes A (têtes de flèches), bandes I des zones sombres, et bande Z (flèches) dans le milieu des bandes I. ID : disque intercalaire; A : bande A; I : bande I; et Z : bande Z. (Barre d'échelle=10 $\mu\text{m}$ ). Tirée de la référence (8).

#### 1.1.1.3. La biréfringence cristalline de la myosine

Le sarcomère est présent à tous les stades du développement ventriculaire. Les protéines contractiles entrant dans la composition des sarcomères sont très nombreuses et diverses. Notre étude utilise seulement les propriétés d'une seule : la myosine.

En effet, ce sont les propriétés de biréfringence cristalline de la Myosine qui ont

permis de développer les techniques d'imagerie en lumière polarisée utilisées dans cette thèse. Ici encore, il existe de très nombreux articles portant sur le sujet. Quelques éléments sont essentiels à comprendre : la biréfringence est cristalline, c'est à dire que les propriétés de la cristallographie s'appliquent à elle et l'observation en lumière polarisée permet d'étudier la direction de ces molécules. A notre échelle d'étude, c'est plutôt l'orientation qui va pouvoir être mesurée. La direction est représentée par un vecteur, alors que l'orientation est seulement représentée par un segment. A l'échelle microscopique, c'est l'orientation moyenne de toutes les molécules de myosine contenues dans un voxel que nous pouvons définir (cf chapitre 2). En effet ces molécules de Myosine forment des agrégats de molécules en position « tête bêche » en égale quantité, d'où la disparition de la notion de sens de direction et simplement mesure d'une orientation (Fig.1.4).



**Figure 1.4.** Molécules de myosine en position « tête -bêche » entourées de part et d'autre par des filaments d'actine. Tirée de référence (9).

## 1.1.2. Les cellules conjonctives

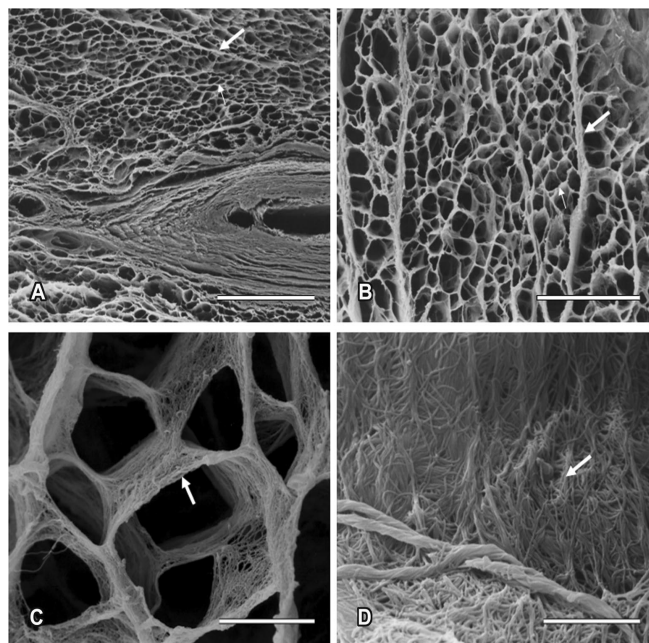
### 1.1.2.1. Structure des cellules conjonctives

La matrice extra-cellulaire (MEC) fournit un soutien structurel au cœur, facilite la signalisation mécanique et chimique au cours du développement du myocarde, et aide à maintenir l'homéostasie normale dans le cœur adulte en réponse à des facteurs de stress physiologiques et blessures (Fig.1.5).

Le développement de la matrice extra-cellulaire à la fin de la période fœtale et dans les premiers mois de la vie postnatale est très mal connu en particulier chez le grand mammifère,

mais se traduit par une augmentation relative du collagène. Ceci peut apparaître paradoxal lorsqu'on considère dans la même période l'augmentation de la compliance myocardique. Mais ce changement quantitatif est associé à un changement qualitatif dans l'expression des sous-types de collagène qui module les seules données quantitatives. Très schématiquement, le collagène de type I assure la rigidité et le type III l'élasticité. Chez l'humain, le rapport entre ces types est très élevé chez le fœtus, mais diminue avec le développement (10). Le rapport collagène/protéine totale n'atteint un niveau stable que vers 5 mois après la naissance ; et le rapport collagène de type I/type III ne se stabilise qu'encore plus tardivement (11).


Les fibroblastes cardiaques sont les cellules les plus abondantes du cœur postnatal mature. Ils jouent un rôle essentiel dans le développement cardiaque et le remodelage. Ce sont les acteurs principaux de la sécrétion des protéines de la matrice extra-cellulaire, des métallo-protéases et de leurs inhibiteurs. Les fibroblastes agissent également en tant que source de facteurs de croissance mitogènes (12)(13).



**Figure 1.5.** La squelette du tissu conjonctif du cœur humain. A, Le réseau de collagène, autour des cardiomyocytes et de petits vaisseaux, est clairement observé. (Flèche épaisse :périnysium; flèche fine : endomysium). Barre d'échelle = 200 $\mu$ m. B, Le tissu conjonctif interstitiel constitué de composants périnysiaux et endomysiaux présente une forme en nid d'abeille. Le périnysium (flèche épaisse) entoure des groupes de cardiomyocytes et le l'endomysium (flèche fine) entoure chaque cardiomyocytes. Barre d'échelle = 100 $\mu$ m. C, L'endomysium soutient et relie des faisceaux de cardiomyocytes individuels. Barre d'échelle = 10 $\mu$ m. D, les fibres de collagène présentent des interconnexions sur la surface de cardiomyocytes. Barre d'échelle = 0,3 $\mu$ m. Tirée de la référence (8).

### 1.1.2.2. La biréfringence de forme du collagène

La biréfringence de forme du collagène est de nature fondamentalement différente de la biréfringence cristalline. En effet elle ne résulte que de l'accolement de molécules qui n'ont pas de propriétés de biréfringence intrinsèque. Cette biréfringence de forme a une valeur d'orientation ambiguë ne répondant pas aux critères cristallographiques classiques. En effet les éléments n'ont pas d'orientation propre, ce sont les interfaces qui définissent la biréfringence. En présence de rangées d'éléments, il existe plusieurs lignes d'interface entre les molécules. Les biréfringences sont complexes déjouant les lois de la cristallographie.



**Figure 1.6.** Exemple de biréfringence de forme. Chaque élément de collagène (carré gris) ne donne pas de biréfringence, mais c'est l'alternance de zones grises présentant un indice de réfraction différent de celui des zones blanches, qui produit une biréfringence de forme. Dans cet exemple schématique, de juxtaposition de carrés, il existe 2 axes orthogonaux passant entre les éléments d'indices de réfraction différents. Si le plan avait été pavé avec des triangles équilatéraux, il y aurait eu 3 axes.

L'indice de réfraction du méthylmétacrylate utilisé pour l'inclusion des cœurs étudiés a un indice de réfraction très proche de celui du collagène de la MEC ventriculaire, ce qui permet l'extinction de la biréfringence de forme du collagène intraventriculaire. Il est important de noter que l'indice de réfraction du collagène de l'épicarde et des valves auriculo-ventriculaires est différent de celui du myocarde ventriculaire ce qui ne permet pas d'éteindre la biréfringence de forme dans ces régions. C'est aussi le cas dans les régions endocardiques lorsqu'elles sont pathologiquement fibrosées.

## 1.2. Organisation architecturale du myocarde ventriculaire en trois dimensions

Pour rappel, Il y a 350 ans dans son livre « Tractus de Corde », Richard Lower a offert la première description détaillée de l'anatomie musculaire des ventricules cardiaques. Ses

dessins montrent des couches superposées séparées, tout comme les couches d'un oignon, chaque couche étant constituée de « fibres » musculaires dirigées différemment.

Par la suite, Senac (1749) confirma que le "grain" des cardiomyocytes, tel que révélé par sa dissection manuelle, reflète l'agencement global des myocytes qui composent la masse ventriculaire et il souligne leur organisation hélicoïdale. Pettigrew (1859) souligne lui aussi l'importance de l'agencement en spirale des cardiomyocytes dans ses investigations du milieu du 19e siècle. Il résume ses conclusions : « contrairement aux muscles volontaires, les fibres des ventricules, en règle générale, n'ont ni origine ni insertion. Elles sont interconnectées de l'apex à la base des ventricules » (14).

Krehl (1891) identifie dans le ventricule gauche, une structures nommée « triebwerkzeug », où les cardiomyocytes sont alignés de manière circulaire.

Cette hypothèse est contestée par Mall (1911). Pour lui, le myocarde est constitué de couches organisées : la couche bulbo-spirale et celle sino-spirale. Mais Lev et Simkins (1957), considèrent qu'il est impossible de distinguer de manière uniforme les structures proposées par Mall. Ils soulignent eux aussi la présence d'une agrégation circulaire de myocytes dans le milieu de la paroi et à la base du ventricule gauche (15).

Streeter et ses collègues publient entre 1969 et 1979 une série d'études approfondies et importantes. Leurs techniques d'histologie quantitative leur permettent de révéler l'orientation moyenne des myocytes dans chaque champ microscopique et montrent le changement progressif d'orientation en fonction de la profondeur dans les parois ventriculaires, c'est le modèle du « japanese fan » (16,17).

Les controverses se multiplient avec l'apparition de hypothèse de l'« Helical Muscular Ventricular Band » proposée par Torrent Guasp dès 1957 ; surtout quand des chirurgiens cardiaques commencent à inventer des techniques de plastie du ventricule gauche chez des patients ayant des cardiomyopathies en se basant sur ce modèle (18–21) (21,22).

Grant publie en 1965 un article méthodologique important où il rappelle les principes indispensables pour poursuivre la recherche sur l'architecture du myocarde en trois dimensions (23).

1. Il n'y a pas de « fibre » isolée simplement individualisable au sein de la masse ventriculaire, toute « fibre » établit des connections avec ses « fibres » voisines.
2. L'organisation des cardiomyocytes est complexe et en trois dimensions.
3. Chaque technique offre un point de vue différent sur cet arrangement complexe.

Les modèles ventriculaires proposés sont dépendants à la fois des approches techniques et conceptuelles.

4. Il est nécessaire de faire des études statistiques pour donner une image complète de la géométrie de l'architecture du myocarde.

5. Il n'y a pas de modèle unique restituant toutes les informations sur la géométrie des ventricules, mais les différents modèles peuvent fournir des informations complémentaires utiles.

6. De la même façon qu'il n'y a pas de « fibres » individualisables, il n'y a pas de « faisceaux » de « fibres myocardiques » qui seraient simplement individualisables avec des limites anatomiques précises. Mais cela ne doit pas conduire à nier l'existence d'une inhomogénéité de l'organisation des « fibres » au sein de la masse ventriculaire. Ainsi il existe des ensembles de « fibres » qui présentent des caractéristiques d'orientation différentes de celles des « fibres » adjacentes permettant d'évoquer la notion d'arrangement cellulaires identifiables, pour lesquels avec prudence et sans les assimiler à des entités discrètes on peut utiliser le terme de « faisceaux ».

Les exigences méthodologiques des études de géométrie 3D des ventricules expliquent les débats entre des anatomistes et des incohérences dans les résultats des études différentes. C'est pourquoi il n'est pas étonnant que différents modèles coexistent. On pourrait classer ces modèles en 4 groupes.

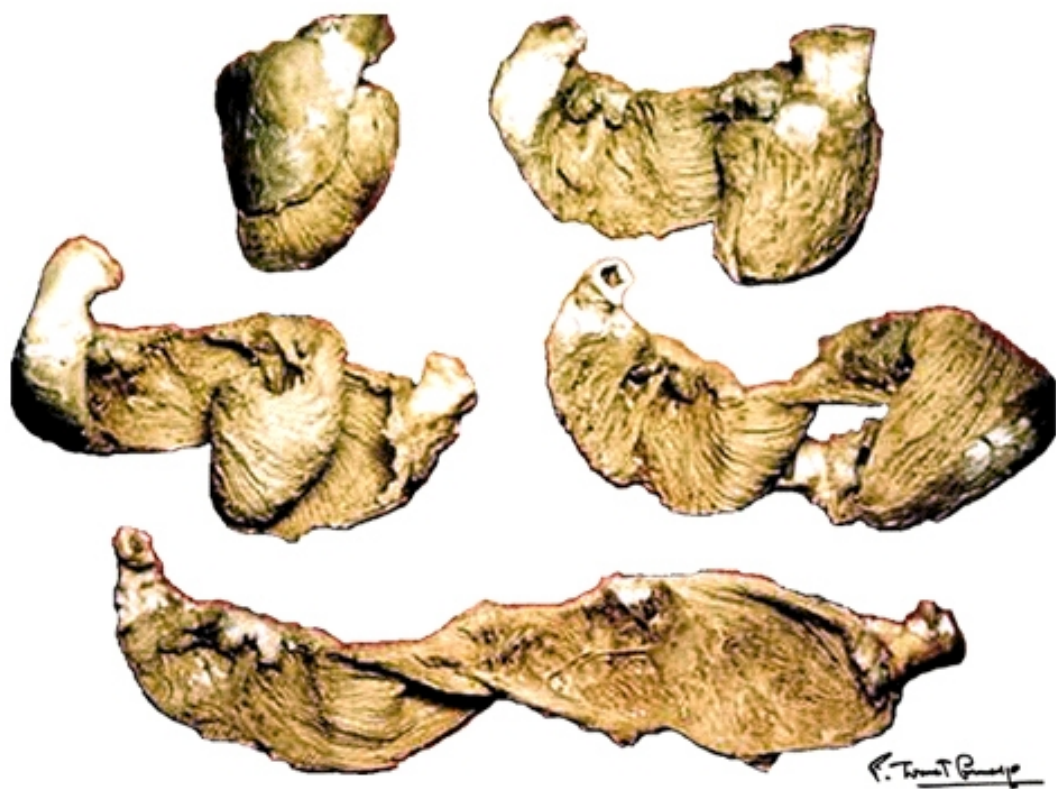### **1.2.1. Modèle de « Helical Ventricular Myocardial Band » (HMVB)**

Francisco Torrents Guasp (FTG), un médecin espagnol a investi 50 ans de son activité de recherche pour étudier et arriver à définir son modèle. Sa technique apparaît «extrêmement simple en principe, mais merveilleusement compliquée en détail»(24). L'avancée conceptuelle porte sur la technique de suivie de « fibres ». Alors que tous ses prédécesseurs avançaient pas à pas sur le mode de l'épluchage d'oignon, FTG constata qu'en faisant une traction d'un groupe de « fibres » particulier au niveau de la moitié apicale du ventricule gauche, apparaissait un chemin pénétrant dans la paroi ventriculaire. Cela l'amena à conceptualiser alors clairement la notion d'angle d'imbrication (appelé aussi angle d'intrusion). Ses dissections furent alors conduites en suivant les « fibres » dans le plan de l'angle d'imbrication et non plus dans des plans parallèles au plan épicaudique superficiel. Il se retrouva rapidement confronté au problème de la multiplicité des dissections obtenues en fonction du point de départ épicaudique. Mais au final seul le sillon interventriculaire antérieur dans sa partie basale choisi comme point de départ, permettait de dérouler la masse ventriculaire de l'orifice



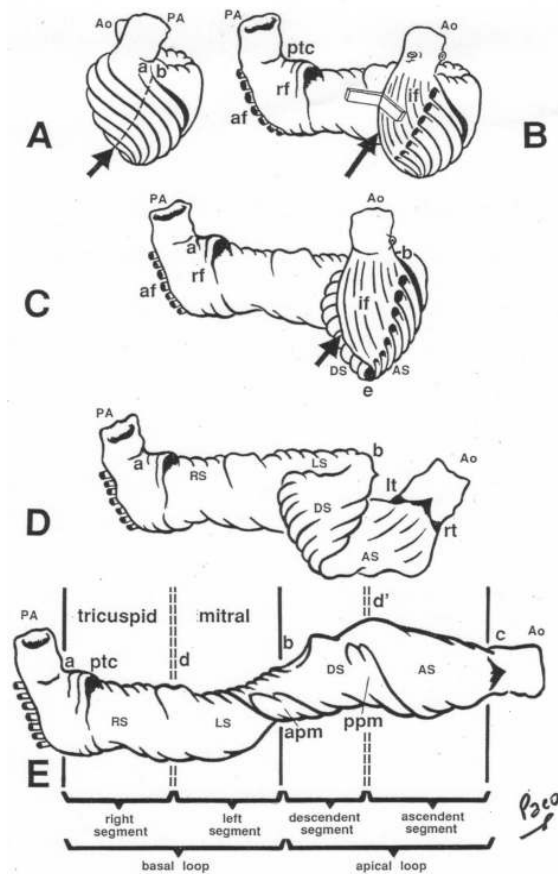
pulmonaire à l'orifice aortique en minimisant le nombre de « fibres » myocardiques coupées transversalement. Avec son expérience, il a disséqués des milliers de cœurs humains, bœufs, porcs ... avec le même résultat (25).

Au terme de sa dissection le massif ventriculaire peut être décrit comme constitué d'une bande unique avec deux extrémités : pulmonaire et aortique. Cette bande se compose de deux boucles : une basale et une apicale. La boucle basale comprend deux segments : droit et gauche, et celle apicale comprend : un segment descendant et un segment ascendant (Fig.1.7 ; Fig. 1.8).



**Figure 1.7.** Modèle de HVMB proposé par Torrents-Guasp. Tirée de la référence (26).

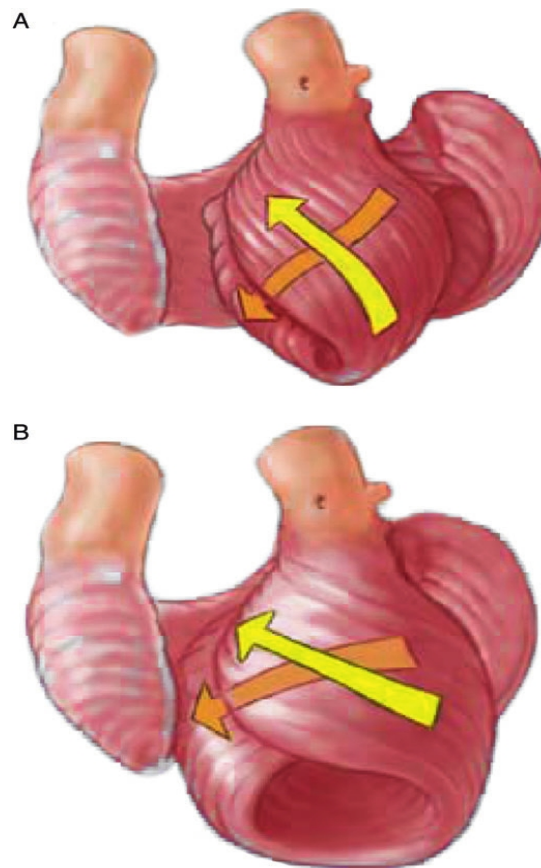
La connexion des quatre segments est schématisée dans la Fig.1.8 suivant :



**Figure 1.8.** Différentes parties de l'HVMB selon Torrent Guasp. AP : artère pulmonaire ; Ao : Aorte ; apm : muscle papilaire antérieur ; ppm : muscle papilaire postérieur. ptc : cordon pulmo-tricuspid ; AF : « fibres » aberrantes ; rf : « fibres » du VD Tirée de la référence (26).

Beaucoup des opposants de FTG mettant en doute la reproductibilité de sa méthode (27–29). Mais FTG a patiemment répondu et précisé les concepts mis en évidence en insistant sur l'« anisotropy of the ventricular myocardium » et l'inhomogénéité des variations d'orientation des « fibres » au sein de la masse ventriculaire mise en évidence à l'aide de sa simple technique de dissection manuelle (19). Ce modèle reste très débattu (18–20,30-33)(39). Et les données d'imagerie fonctionnelle restent discordantes (40,41). Dans un article publié en 2015, un chercheur japonais a donné des preuves supportant ce modèle en utilisant une technique d'échocardiographie de Speckle-Tracking (42,43).

Les conséquences fonctionnelles sont aussi non négligeables et discutées (Fig.1.9).

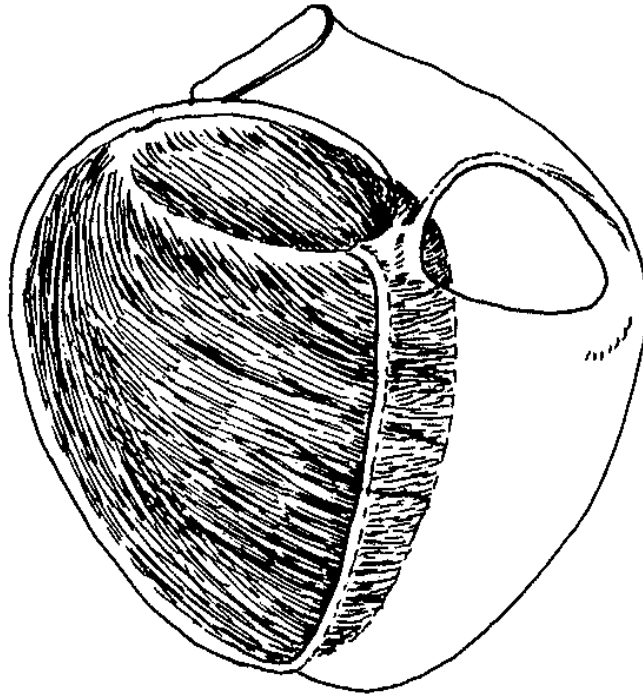


**Figure 1.9.** Orientations des faisceaux de « fibres » myocardiques. A, Situation normale avec un angle d'environ de  $-60^{\circ}$  à  $60^{\circ}$  entre les deux parties ascendantes et descendantes de la boucle apicale ; B, Situation pathologique : Cardiomyopathie dilatée avec l'angle baissé de  $-30^{\circ}$  à  $30^{\circ}$ . Tirée de la référence (44).

### 1.2.2. Modèle géodésique ou modèles de Doughnut, Pretzel

Ce modèle a été proposé initialement par Krehl (1891) puis par Hort (1960), il a été développé, synthétisé, et validé mathématiquement pour le ventricule gauche par Streeter (1979). En 2000, Jouk et Usson ont vérifié le modèle du ventricule gauche à l'aide de leur technique d'ILP et ont proposé une conjecture pour les deux ventricules (45–47).


En 1891 Krehl a décrit le « *Triebwerk* » le moteur du coeur (Fig.1.10). La notion de géodésique n'est pas explicite dans cet article, mais la description est concordante, il préfigure la notion d'angle hélicoïdal, d'angle d'imbrication. Il montre aussi que toutes les « fibres » cardiaques ne sont pas nécessairement directement reliées au squelette fibreux cardiaque, ce qui était une avancée conceptuelle.



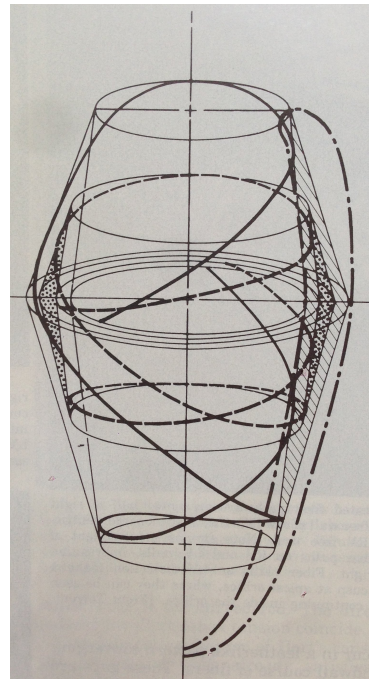
**Figure 1.10.** *Triebwerk (moteur du coeur). Les trabéculations et les « fibres » épicaudiques ne sont pas dessinées. Les trajectoires sub-épicaudiques et sub-endocardique se connectent sans insertion à l'anneau mitral. Tirée de la référence (15).*

Le travail de Streeter a été récapitulé et développé par lui même dans un chapitre magistral du handbook of physiology de l'american physiological society (1979). Cet article étant difficilement accessible, le travail de Streeter est en fait mal connu, car ses premiers articles parus dans Circulation et Circulation research sont un reflet très incomplet de l'aboutissement de 1979.

Le modèle de Streeter est une découverte importante dans la compréhension d'architecture 3D du myocarde. C'est lui qui est essentiellement à l'origine de la définition de tous les angles d'orientation des « fibres » qui sont devenus des paramètres largement utilisés dans les méthodes d'imagerie non-invasives comme l'IRM et l'échocardiographie (48,49). Cet article donne même des patrons de découpage qui en photocopiant sur des feuilles plastiques transparentes puis en les repliant permettent de mieux comprendre les patterns géodésiques observés (Fig. 1.11). Il est aussi le récit d'une tentative inachevée, celle de réaliser une synthèse entre le modèle de FTG et le modèle géodésique qu'il a développé.



A

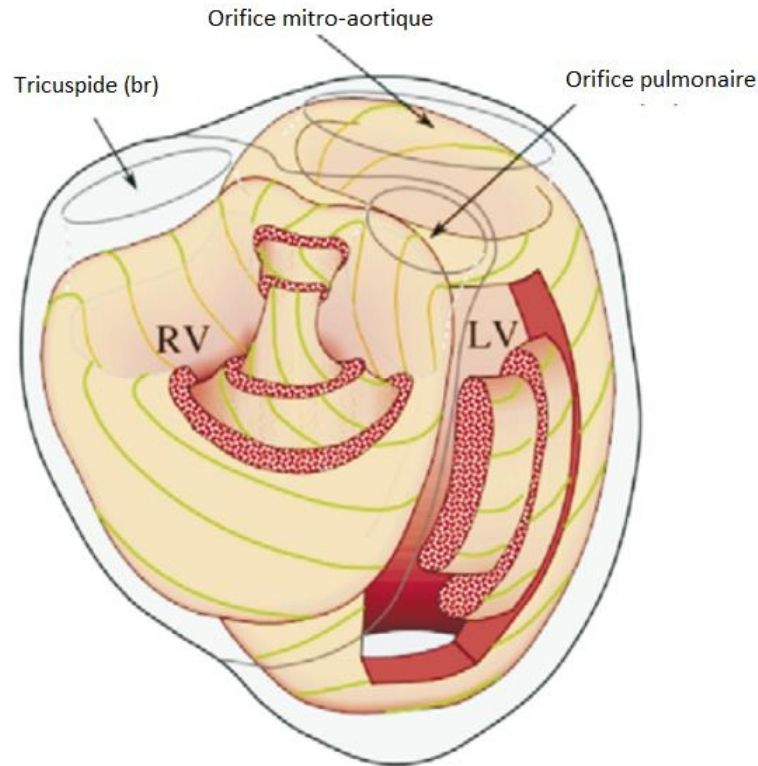


B

**Figure 1.11.** Modèle de « Toroidal Shells » du VG selon Streeter .A. Un « Toroidal shell » . B. Deux « Toroidal shells » imbriqués. Note : la trajectoire spirale du plan de clivage s'inverse brutalement à l'équateur. Les trajectoires de la moitié apicale s'imbriquent les unes avec les autres dans le sens opposé à celles de la moitié basale. La ligne pointillée désigne le contour longitudinal de l'endocarde à l'épicarde du ventricule gauche. Le chemin des « fibres » sur la surface intérieure est moins raide que celui sur la surface extérieure. Tirée de la référence (15).

Notre équipe a poursuivi la piste ouverte par Streeter. Ce qui l'a amené à proposer une conjecture de l'organisation géodésique des « fibres myocardiques » pour l'ensemble du massif ventriculaire (Fig 1.12).

Le présent travail de thèse vise à poursuivre la réflexion sur la synthèse des différents points de vue, plus particulièrement ceux de FTG et géodésique en s'appuyant sur une technique l'ILP et une période d'étude : la période fœtale et d'adaptation postnatale.



**Figure 1.12.** *Modèle géodésique des massifs ventriculaires du myocarde de Jouk et Usson. Tirée de la référence (47).*

### 1.2.3. Modèle de RH Anderson et collaborateurs

En s'opposant au modèle de « HVMB », RH Anderson en propose un autre (Fig.1.13). Une partie est commune à tous les modèles existants depuis les travaux de Grant et ceux de Hort de 1960, le myocarde a une organisation pseudo-syncytiale, un maillage en trois dimensions soutenu par une matrice de tissu conjonctif.

La particularité du modèle d'Anderson et ses collègues, tient au fait qu'ils distinguent au sein de ce maillage 3D, deux populations de cardiomyocytes différentes par leur angle d'intrusion. La première population a un angle d'intrusion (ou d'imbrication) proche de 0°. La deuxième population présenterait un angle d'intrusion élevé pouvant atteindre 40° (28). Pour l'équipe d'Anderson, les 2 populations différencieraient par leur rôle lors de la contraction, le deuxième contingent ayant un rôle auxotonique.

La variation de l'angle d'imbrication avait été relevée auparavant par Streeter. Ceci ne l'avait pas conduit à distinguer 2 populations mais l'avait conduit au modèle géodésique, qui permettait d'intégrer dans un seul modèle les variations de l'angle hélicoïdal et de l'angle

d'intrusion. Signalons que l'angle d'intrusion est un concept très difficile à manier en dehors du modèle géodésique. Les travaux topologique de Bouligand et ceux de Gordon abordent ce sujet de façon approfondie (50).

#### **1.2.4. Modèle laminaire**

Legrice et al. (1997) ont amélioré l'analyse quantitative de la structure en « feuillets » et du myocarde ventriculaire canin. Ces résultats améliorent beaucoup la compréhension des propriétés métriques de la contraction ventriculaire et en particulier comment on peut passer d'une fraction de raccourcissement linéaire du sarcomère de 15 % à des fractions d'éjection ventriculaire dépassant 60 % (51). Ces données restent toutefois locales et n'aident pas à définir une topologie et une géométrie de l'ensemble du massif ventriculaire.

Gilbert a proposé en 2013 un modèle de maillage orthotrope qui semble adapté à la description du myocarde trabéculé de la souris. Il n'apparaît pas extensible au gros mammifère, où le rapport du myocarde trabéculé / myocarde compact est très inférieur (52,53).

### **1.3. Méthodes de recherche des architectures en 3D des ventricules**

Cette introduction remet en exergue tout en les actualisant, les principes méthodologiques de Grant : « chaque méthode donne un point de vue ». L'objectif du présent travail est de donner un nouveau point de vue avec une nouvelle méthode qui aide à réconcilier les différents points de vue.

Ce point de vue est limité aux grands mammifères. La taille des cœurs et la durée du développement sont des variables qui doivent être prises en compte. L'organisation du myocarde du petit mammifère n'est pas un modèle acceptable pour le grand mammifère. Enfin, l'adaptation post-natale doit aussi être prise en compte, les caractéristiques du myocarde adulte ne sont que dérivées des caractéristiques du myocarde fœtal après un remodelage post-natal.

Dans les chapitres suivants, nous présentons les résultats obtenus par ILP pour étudier l'organisation 3D du massif ventriculaire lors de l'adaptation cardiaque qui se produit pendant la période post-natale. Ceci nous permet de réévaluer les différents modèles de l'architecture des ventricules existants dans la littérature. Le deuxième objectif de cette recherche est d'étudier l'architecture anatomique spécifique de la crête supra-ventriculaire dans des situations normales et pathologiques.

## Chapitre 2

### IMAGERIE EN LUMIERE POLARISEE DU MYOCARDE

Le principe de la lumière polarisée, la structure spécifique du banc optique, l'expérimentation en ILP pour étudier le myocarde et la modélisation de ce banc optique ont été largement abordés dans des publications précédentes (46,47,54).

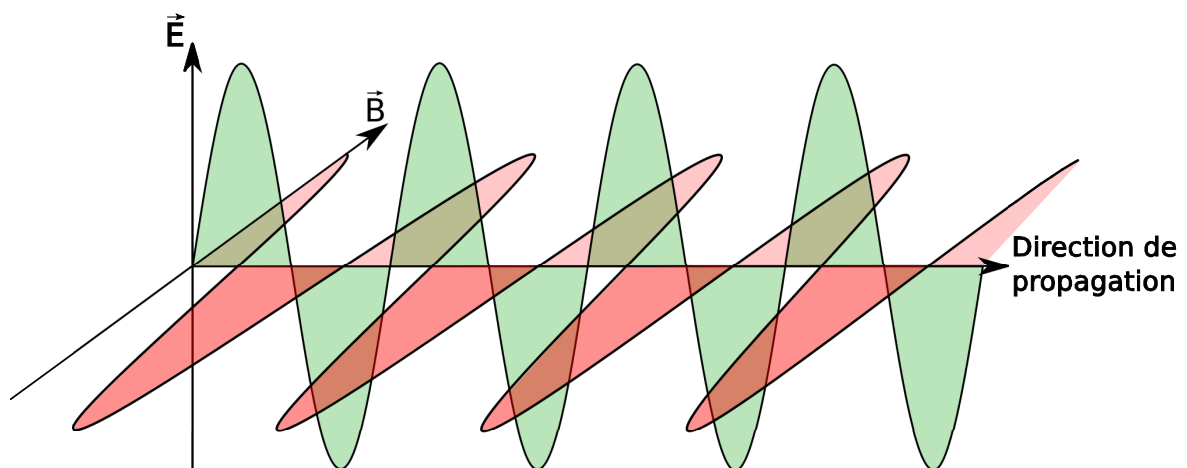
Dans le contexte de cette thèse, seulement les notions générales vont être décrites.

#### 2.1. Notion physique de base

##### 2.1.1. La lumière naturelle

La lumière est une onde électromagnétique traversant le vide à vitesse constante ( $c$ ) de  $3.10^8$ m/sec dont la fréquence ( $\nu$ ) et la longueur ( $\lambda$ ) sont liées par l'équation  $c=\lambda.\nu$ .

L'onde électromagnétique associée à des photons d'énergie est constituée d'un champ magnétique et d'un champ électrique qui oscillent tous deux à la fréquence  $\nu$ . Le champ électrique et le champ magnétique sont réglés par les lois de Maxwell, qui leur imposent d'être perpendiculaires l'un à l'autre et être tous deux perpendiculaires à la direction de propagation de l'onde (Fig.2.1).



**Figure 2.1.** La propagation de la lumière et les directions de vibration du champ électrique ( $E$ ) et du champ magnétique ( $B$ ).

La lumière est caractérisée par quatre grandeurs physiques mesurables qui sont : l'intensité, la phase, la fréquence et la polarisation. L'état de polarisation de l'onde peut varier dans l'espace-temps, et l'interaction de l'onde avec un objet biréfringent et anisotrope peut modifier non seulement sa trajectoire, mais aussi son amplitude et sa phase.

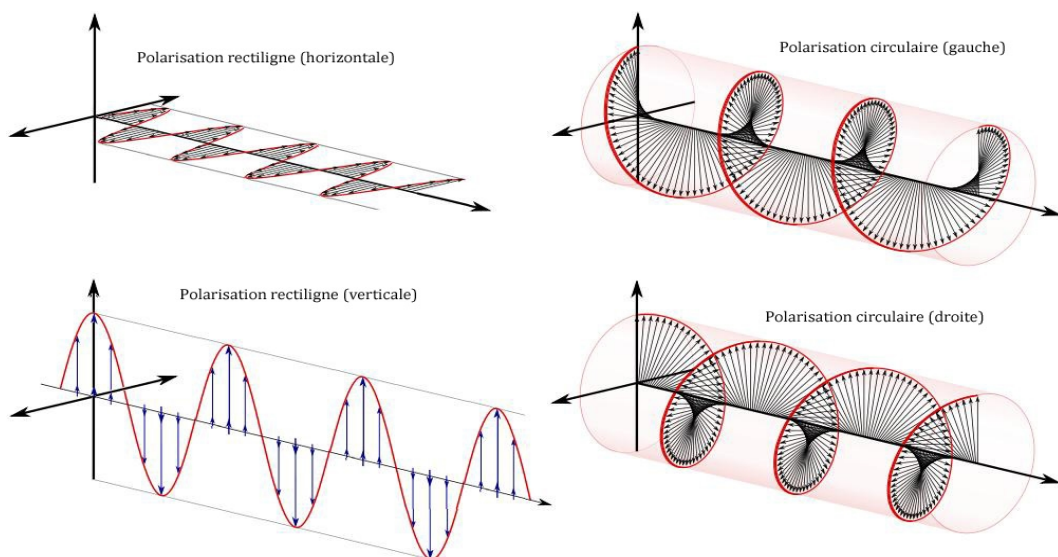


### 2.1.2. La lumière polarisée

La polarisation de la lumière, par définition, est l'évolution de la direction du vecteur champ électrique au cours du temps. On dit que la lumière est totalement polarisée lorsque la direction des champs électriques est définie, c'est à dire qu'elle ne varie pas aléatoirement au cours du temps. Dans le cas contraire, on dit que la lumière n'est pas polarisée ou non polarisée.

La polarisation totale de la lumière peut être de trois sortes

- la *polarisation rectiligne* ou *polarisation linéaire* : la direction des champs électrique est constante au cours du temps et de la propagation.
- la *polarisation elliptique* : la direction des champs électriques tourne au cours du temps avec une amplitude variable.
- la *polarisation circulaire* : la direction des champs électriques tourne au cours du temps avec une amplitude constante, c'est une particularité de la polarisation elliptique (Fig.2.2).



**Figure 2.2.** Les états de polarisation des ondes lumineuses. Tirée de la référence (55).

### 2.1.3. La biréfringence et ses caractéristiques

Les matériaux optiques peuvent être classés en deux grandes catégories: les matériaux isotropes et les matériaux anisotropes. Dans les matériaux isotropes, la vitesse de propagation de la lumière est indépendante de la direction de celle-ci par rapport aux matériaux, c'est-à-dire l'indice de réfraction  $n$  est unique quel que soit l'angle que fait le faisceau incident avec le matériau. Au contraire, dans les cas des matériaux biréfringents et anisotropes, la valeur de l'indice de réfraction n'est pas unique, tout se passe comme si le rayon lumineux se

divisait en deux rayons dont les champs électriques ( $E_e$ ,  $E_o$ ) vibrent à angle droit l'un par rapport à l'autre. Un des rayons, le rayon  $E_o$  dit ordinaire a une vitesse de propagation indépendante de l'angle qu'il fait avec le matériau, son indice de réfraction est noté  $n_o$ . L'autre rayon  $E_e$  s'appelle le rayon extraordinaire parce que sa vitesse de propagation varie selon sa direction par rapport au matériau et son indice de réfraction est  $n_e$ . La différence de chemin optique entre deux rayons avec des indices de réfraction différents ( $n_o$ ,  $n_e$ ) définit une différence de marche dans le matériau, et se mesure en nanomètres (nm).

La biréfringence du matériau se définit donc comme la différence de ces deux indices de réfraction, qui est notée:

$$\Delta_n = (n_e - n_o) \quad [\text{equ.2.1}]$$

La valeur absolue de la différence de l'indice de réfraction de deux rayons est appelée la biréfringence de l'objet.

La biréfringence est la propriété optique d'un matériau ayant un indice de réfraction qui dépend de la direction de polarisation de la lumière et la propagation. La biréfringence est souvent quantifiée comme étant la différence maximale entre les indices de réfraction présentés par la matière.

La biréfringence est responsable du phénomène de la double réfraction dans lequel un rayon de lumière, lorsqu'il tombe sur un matériau biréfringent, est divisé par la polarisation en deux rayons (rayon ordinaire et rayon extraordinaire) qui prennent des chemins légèrement différents.

Cet effet a été décrit par le scientifique danois Rasmus Bartholin en 1669, qui a observé une calcite, cristal ayant l'une des plus fortes biréfringences. Cependant, il a fallu attendre le 19ème siècle que Jean Augustin Fresnel décrive le phénomène en termes de polarisation donc la compréhension de la lumière comme une onde.

#### **2.1.4. Mesure en lumière polarisée : équations de Fresnel et de Johannsen**

En se basant sur l'équation de Fresnel, Johannsen a proposé une version simplifiée limitée au cas où le polariseur et l'analyseur sont croisés. Cette formule est souvent utilisée en microscopie en lumière monochromatique (Phillip 1971) (45).

$$\frac{I}{I_0} = \sin^2\left(\pi \frac{\Delta}{\lambda}\right) \sin^2(2\alpha) \quad [\text{equ.2.2}]$$

Avec

*I* intensité de la lumière mesurée à la sortie de l'analyseur

$I_0$  intensité de la lumière mesurée à la sortie du polariseur

$\Delta$  le retard de phase

$\lambda$  la longueur d'onde de la lumière monochromatique

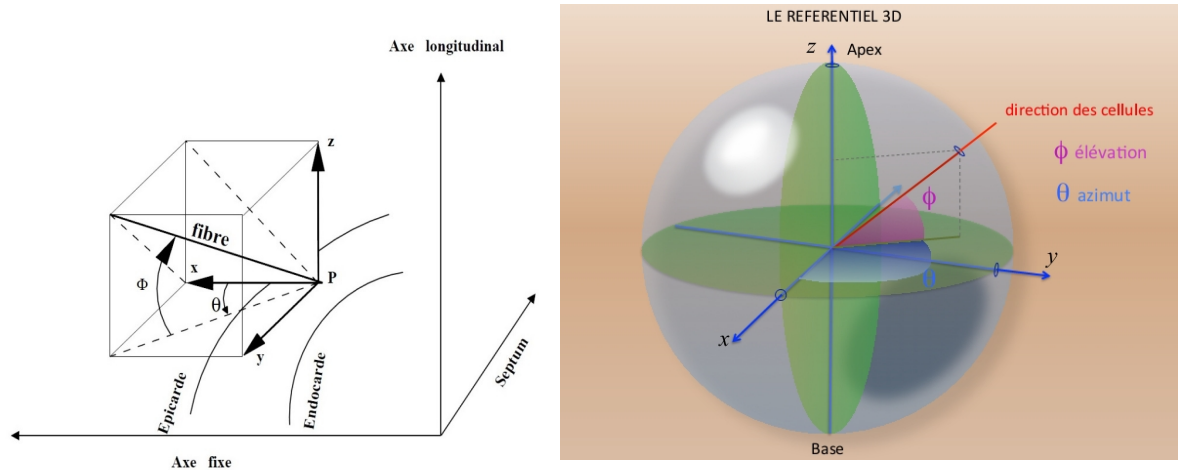
$\alpha$  angle minimal fait par l'axe optique ou sa perpendiculaire avec l'axe du polariseur

La biréfringence des molécules biologiques est faible, c'est pourquoi le retard de phase est toujours inférieur à la moitié de la longueur d'onde minimale. Cette condition nous permet d'utiliser la lumière blanche au lieu de la lumière monochromatique.

### **2.1.5. Les paramètres d'angles déterminant l'information en 3D du myocarde**

L'architecture de deux ventricules est complexe et due à leurs géométries différentes. Dans la littérature, le système des coordonnées cylindrique est basé sur un modèle simplifié de la géométrie du ventricule gauche. Ce système pose un problème pour déterminer l'axe de révolution, le point du centre, et pour déterminer la surface de l'objet. D'autant plus, ce modèle géométrique dès lors que l'on s'intéresse au ventricule droit, ainsi qu'à l'ensemble des deux ventricules. Le ventricule droit a une architecture complexe en trois dimensions incompatible avec un système de coordonnées cylindriques ou sphériques.

Pour ces raisons le système des coordonnées cartésiennes a été retenu pour ce travail de thèse. Les résultats sont constitués de cartes angulaires fournies pour des coupes discrétisées en voxels. Pour chaque voxel, une information moyenne est collectée, deux angles sont mesurés, **l'angle d'élévation  $\Phi$**  et **l'angle d'azimut  $\theta$** . L'angle d'élévation est l'angle que fait la direction avec le plan de section et l'angle d'azimut est l'angle que fait la projection de la direction sur le plan de coupe avec l'axe x du plan de section.



**Figure 2.3.** Représentation schématique des angles d'élévation et d'azimut (d'après Mourad et Usson) (56).

Pour déterminer la position d'un vecteur (donc constitué d'une origine et d'une extrémité) dans l'espace, l'angle  $\theta$  varie entre 0 et  $2\pi$ , et l'angle  $\Phi$  entre  $-\pi/2$  et  $+\pi/2$ . Par contre, pour caractériser l'orientation d'un faisceau de cardiomyocytes on ne saurait définir une direction (origine et une extrémité) car il n'y a pas de polarité cellulaire dans les cardiomyocytes. Aussi nous caractérisons l'orientation de la droite supportant le faisceau. Il suffit donc de connaître  $\theta$  entre 0 et  $\pi$  et  $\Phi$  entre  $-\pi/2$  et  $+\pi/2$  pour déterminer son orientation. Par conséquent, une connaissance locale de ces deux angles compris entre 0 et  $\pi$  pour  $\theta$  et  $-\pi/2$  et  $+\pi/2$  pour  $\Phi$  détermine complètement l'orientation du groupe de cardiomyocytes.

$$\begin{aligned} \tau_x &= \cos(\Phi)\cos(\theta) \\ \tau_y &= \cos(\Phi)\sin(\theta) \text{ [equ.2.3]} \\ \tau_z &= \sin(\Phi) \end{aligned}$$

$\tau$  est le champs d'orientation d'un faisceau de cardiomyocytes

D'un point de vue de mathématique, on peut dire qu'on a un champ d'orientation discrétisé réparti dans l'épaisseur du muscle cardiaque et les faisceaux de cardiomyocytes sont considérés comme des courbes tangentes en chaque point à ce champ tridimensionnel.

### 2.1.6. Biréfringence du myocarde

La biréfringence du tissu myocardique vient de deux sources principales: le collagène et la myosine.

L'étude des propriétés du collagène est devenue, depuis le début des années 1990, un enjeu

majeur dans le domaine biomédical. C'est la raison pour laquelle de nombreuses études ont cherché à définir ses propriétés. D'autres études ont tenté de développer des techniques capables de détecter les différents types de collagène, mais également de déceler ses changements morphologiques afin de développer un outil diagnostique.

Au contraire, il y a peu d'études concernant la biréfringence de la myosine. Une recherche publiée en 2010 montre la différence de la biréfringence entre tissu sain et tissu d'infarctus.

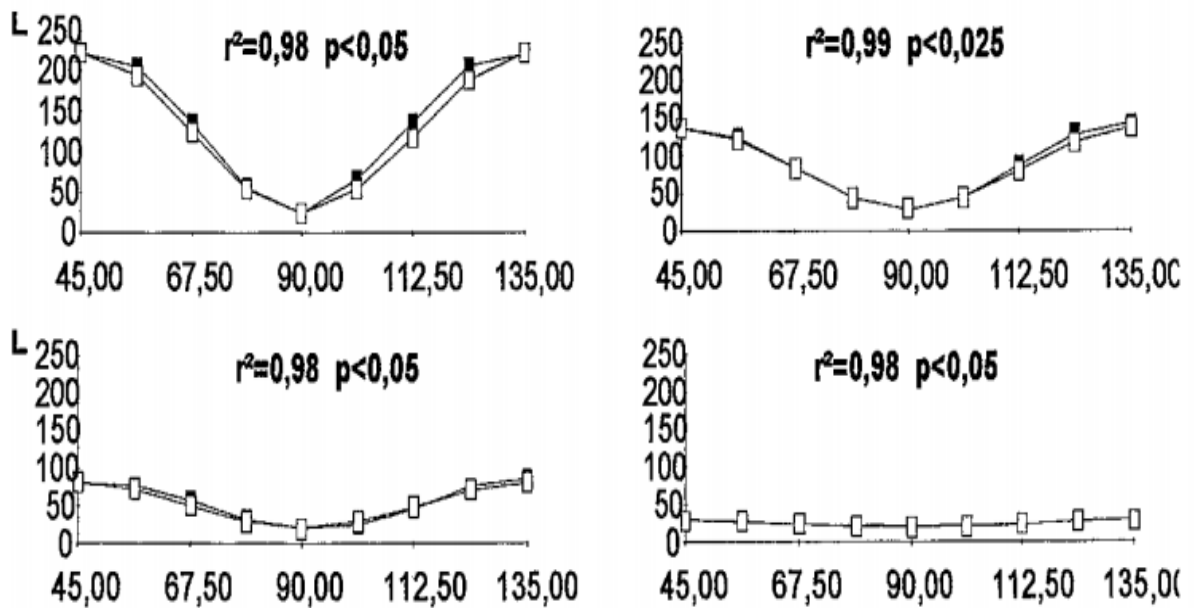
Depuis 1994, notre équipe a commencé à développer un système d'Imagerie en Lumière Polarisée (ILP) pour étudier l'organisation des cardiomyocytes en trois dimensions. Cette approche a été validée par une étude quantitative comparative entre les mesures d'orientation des myocardiocytes des piliers valvulaires cardiaques obtenues par ILP et celles obtenues par une analyse histologique en microscopie confocale.

La biréfringence du myocarde est constituée de deux composantes:

- La biréfringence intrinsèque (dite encore cristalline), celle qui nous intéresse en premier lieu et qui est liée à la disposition des filaments de myosine.

- La biréfringence de forme : liée au collagène qui se trouve dans le milieu intercellulaire entre les membranes cytoplasmiques des myocytes alignés. Cette biréfringence constitue une information parasite dans le contexte de notre étude. C'est pourquoi nous utilisons une inclusion dans de la résine de MMA qui permet de neutraliser la biréfringence de forme grâce à la valeur de son indice de réfraction identique à celui du collagène.

Jouk a montré la corrélation très étroite de l'intensité de la lumière transmise et la valeur théorique calculée d'après l'équation de Johannsen, pour 4 piliers des valves auriculo-ventriculaires de cœurs fœtaux (54).



**Figure 2.4.** La corrélation forte entre la courbe théorique et la courbe mesurée de la biréfringence pour 4 piliers des valves auriculo-ventriculaire avec un angle d'élévation à 0° (en haut à gauche), 22.5° (en haut à droite) 45° (en bas à gauche) et 67.5° (en bas à droite). L'intensité de la lumière transmise en niveaux de gris sur 256 niveaux (axe vertical). L'axe horizontal avec les valeurs de l'angle entre l'axe optique du pilier et le polariseur en degrés. Carrés pleins : valeurs théoriques ; carrés vides : valeurs mesurées. Tirée de la référence (54).

## 2.2. Configuration du banc optique

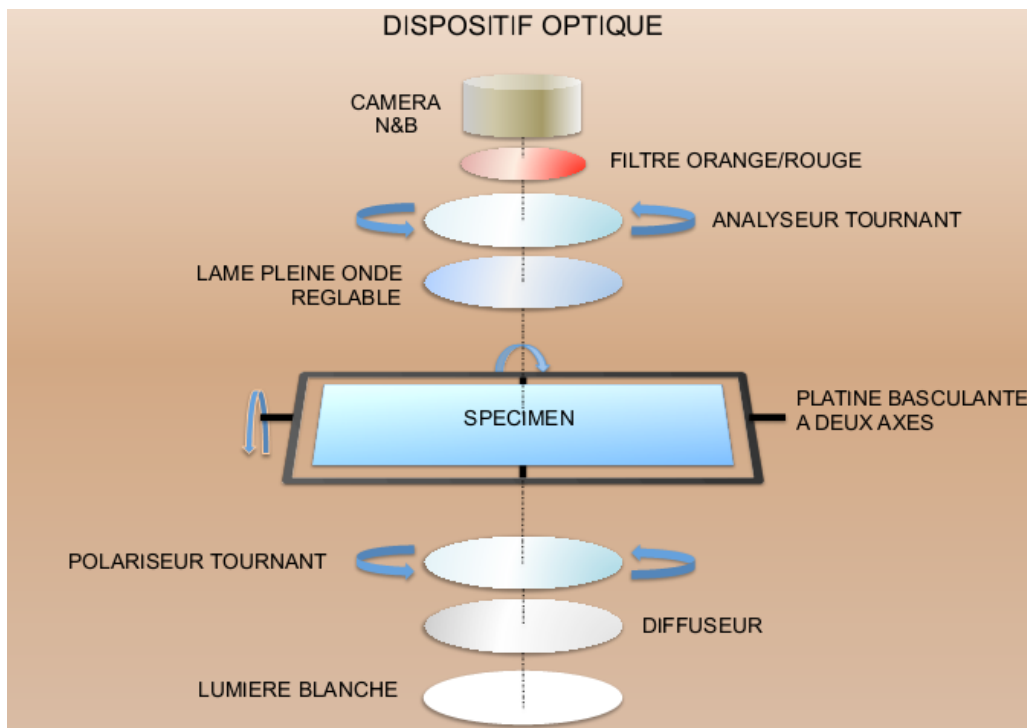
### 2.2.1. Structure du banc optique

La structure 3D du myocarde est complexe. En essayant de résoudre cette complexité, Jouk et Usson ont développé un prototype (Imagerie en lumière polarisée – ILP) de banc optique constitué des éléments suivants ordonnés de bas en haut selon l'axe Z (Fig. 2.5):

- une source lumineuse est montée sur un support fixe avec le faisceau lumineux dirigé vers le haut suivant l'axe du banc optique (axe Z) ;
- un filtre diffuseur est placé en sortie de la source lumineuse pour que le flux lumineux soit homogène et non polarisé ;
- un premier polariseur linéaire (appelé ci-après le polariseur) est monté sur un support motorisé permettant sa rotation autour de l'axe Z ;
- une platine porte-objet intégrant un système gyroscopique à deux axes (X et Y) permettant de faire basculer la plaque de verre portant l'échantillon du myocarde ;
- une lame de retard pleine onde ( $\lambda$  550nm). L'axe neutre de la lame pleine onde est

tourné à  $0^\circ$  par rapport à celui du premier polariseur et peut être décalé de  $-45^\circ$  et  $+45^\circ$ .

- un second polariseur linéaire (appelé ci-après l'analyseur) permet d'observer l'état de polarisation de la lumière en sortie. Son axe de sélection est orienté en permanence à  $90^\circ$  par rapport à celui du premier polariseur;
- un filtre passe-long ( $>600$  nm) de couleur rouge-orangé;
- Un objectif photographique de 50mm est utilisé pour obtenir un agrandissement optimum de l'échantillon à analyser sans distorsion géométrique ;
- Une caméra numérique (CDD) en niveaux de gris (4096) collecte l'image transmise.
- Enfin, une électronique de contrôle permet de piloter les différents moteurs et d'asservir ceux-ci à des capteurs de positions.



**Figure 2.5.** Schéma du banc optique, l'axe optique vertical définit l'axe Z, l'axe horizontal traversant la platine de gauche à droite (banc vu de face) définit l'axe X et l'axe horizontal traversant la platine d'avant en arrière définit l'axe Y (d'après Usson- Document personnel).

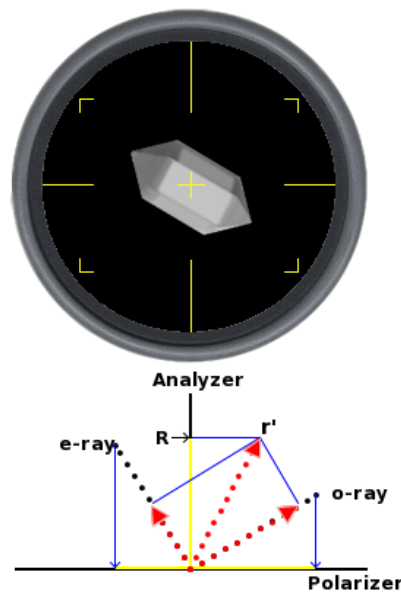
### 2.2.2. Variation de la lumière monochromatique transmise lorsque l'on interpose un objet biréfringent entre analyseur et polariseur

Un rayon de lumière qui pénètre dans un matériel biréfringent se divise en deux

rayons qui vibrent orthogonalement dans des directions qui peuvent être précisées par l'étude d'ellipsoïde du matériel biréfringent considéré. L'intensité de chaque rayon sera calculée par les règles de l'addition vectorielle sur l'analyseur.

Différentes situations sont rencontrées et décrites :

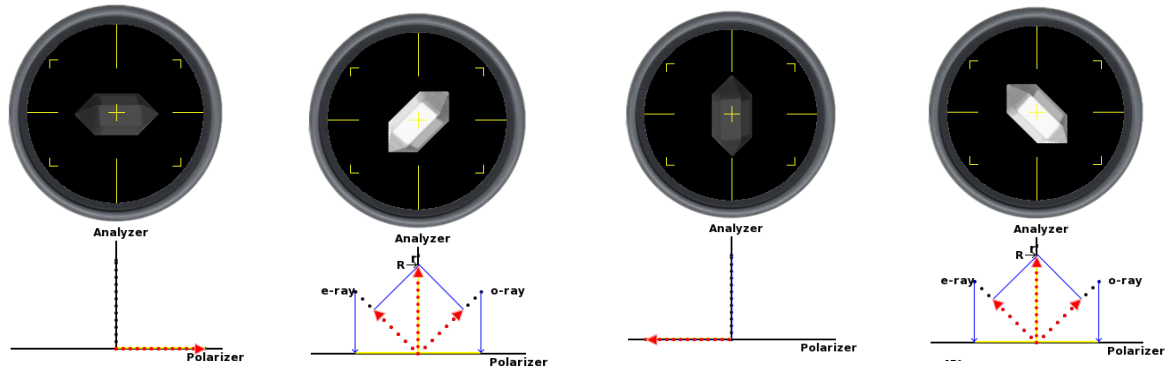
Lorsqu'on place un objet biréfringent faisant un angle  $\alpha$  avec l'axe du polariseur qui est en position neutre (direction Est-Ouest, ou gauche-droite) (l'exemple de  $149^\circ$  dans la fig.2.6), on va avoir un vecteur résultant ( $r'$ ) de deux rayons : le rayon ordinaire (*o-ray*) et le rayon extraordinaire (*e-ray*). Ce vecteur résultant est projeté sur l'analyseur et on mesure l'intensité de la lumière  $R$  qui traverse l'analyseur.



**Figure 2.6.** L'axe du matériel fait un angle de  $149^\circ$  avec l'axe de polariseur. Le vecteur  $r'$  est la résultante de l'addition de deux vecteurs orthogonaux *o-ray* (rayon ordinaire) et *e-ray* (rayon extraordinaire).  $R$  est la valeur absolue de  $r'$ , ou l'intensité de la lumière traversant l'analyseur. Tirée de la référence (57).

Lorsqu'un objet biréfringent se trouve entre polariseur et analyseur croisées et qu'il subit une rotation progressive sur  $360^\circ$ , il passe par 4 positions d'intensité lumineuse maximale ( $45^\circ$ ,  $135^\circ$ ,  $225^\circ$  et  $315^\circ$ ) alternant avec 4 positions d'intensité minimale ( $0^\circ$ ,  $90^\circ$ ,  $180^\circ$  et  $270^\circ$ ) (fig.2.7).





**Figure 2.7.** Intensité de la lumière avec un objet biréfringent en fonction de son orientation entre polariseur et analyseur croisés. Tirée de la référence (57).

### 2.2.3. Mesure de l'intensité lumineuse en lumière polarisée

L'intensité de la lumière sortant de l'analyseur dépend de l'angle  $\alpha$  de l'objet biréfringent étudié avec l'axe du polariseur. En 1995, Jouk a proposé un modèle empirique. (45)

La variation de l'intensité de la lumière mesurée  $I$  à la sortie de l'analyseur est fonction de l'angle de vibration  $\alpha$  du couple polariseur/analyseur et s'exprime en un pixel donné  $(x,y)$  par :

$$I_{xy} = A + B \cos^2\left(2\left(\alpha - \theta + \frac{\pi}{4}\right)\right) \text{ [equ.2.4]}$$

$\alpha$  : l'angle de vibration du couple polariseur/analyseur

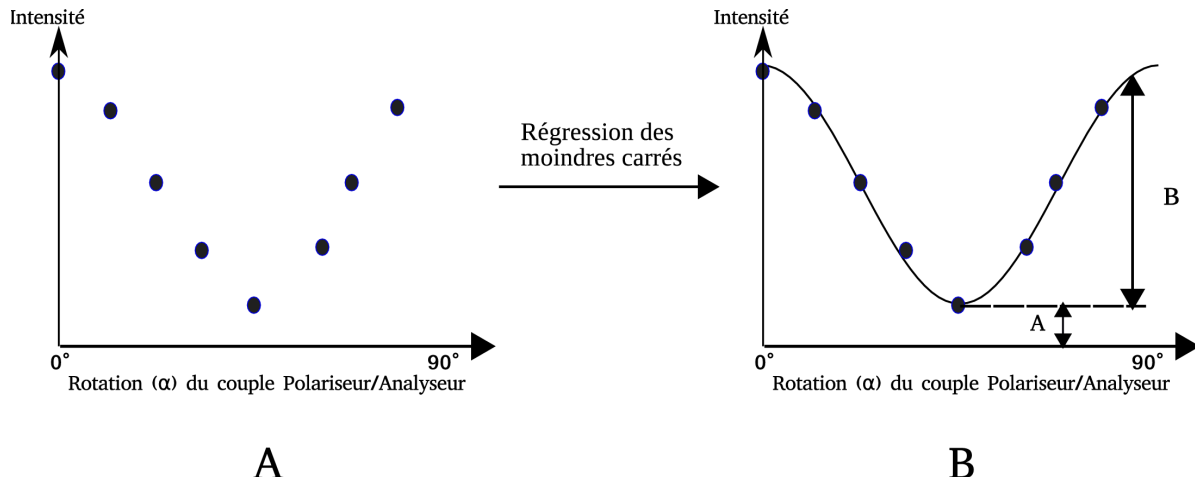
$\theta$ : azimut de  $0^\circ$  à  $90^\circ$

$B$  : dépendant de l'élévation  $\Phi$

$A$ : dépend de l'homogénéité du tissu

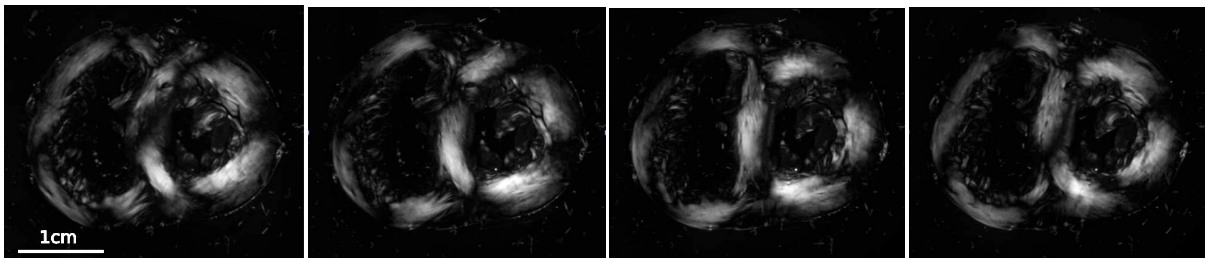
$x,y$  : coordonnées du pixel

Pour chaque pixel, nous mesurons huit valeurs de l'intensité de la lumière correspondant à huit positions d' $\alpha$ . Il est fait appel à la régression par la méthode des moindres carrés pour ajuster les mesures à la courbe modèle et obtenir ainsi les trois paramètres  $A$ ,  $B$ ,  $\theta$  (connaissant  $\alpha$ ) (Fig.2.8).



**Figure 2.8.** Variation de l'intensité de la lumière en fonction de la rotation du couple polariseur/analyseur et courbe obtenue avec la méthode de calcul de régression des moindres carrés.  $\alpha$  : l'angle de vibration du couple polariseur/analyseur.

Nous avons implanté cette formule [equ.2.4] dans un greffon logiciel (plugin) du programme d'analyse d'image (ImageJ) pour extraire des informations.



**Figure 2.9.** Variation de l'intensité de la lumière en fonction de la rotation du couple polariseur/analyseur obtenue pour une coupe de cœur fœtal humain. De gauche à droite : couple polariseur/analyseur orienté à  $0^\circ$  ;  $22,5^\circ$  ;  $45^\circ$  et  $67,5^\circ$ .

A partir de cette étape, nous obtenons l'information de l'angle d'azimut de chaque voxel. Il faut noter que la plage de mesure de l'azimut s'étend de  $0^\circ$  à  $90^\circ$ . Pour étendre cette plage de  $0^\circ$  à  $180^\circ$ , nous devons ajouter une lame pleine d'onde dans le chemin optique (Fig.2.9).

### 2.2.3.1 Extension de la mesure de l'azimut sur le domaine $0^\circ$ à $180^\circ$

L'intensité maximale de la lumière transmise par un objet biréfringent en fonction de l'angle qu'il fait avec le polariseur est obtenue pour un angle  $\alpha$  de  $45^\circ$ . L'angle  $\alpha$  est compris entre  $0$  et  $45^\circ$ , correspondant à l'angle entre l'axe du polariseur et l'axe optique de l'objet étudié ou son axe perpendiculaire. Si on prend un objet avec sa biréfringence positive et l'angle d'extinction nul (l'angle d'extinction est mesuré entre une direction d'allongement du cristal et la position d'extinction lorsque l'axe optique du matériel biréfringent est parallèle à la direction générale de l'objet, on dit que l'angle d'extinction du minérale est nul), sa lumière sera la même, que l'objet soit placé à  $45^\circ$  ou à  $135^\circ$ . L'utilisation de la lame pleine onde va nous permettre de lever cette ambiguïté.

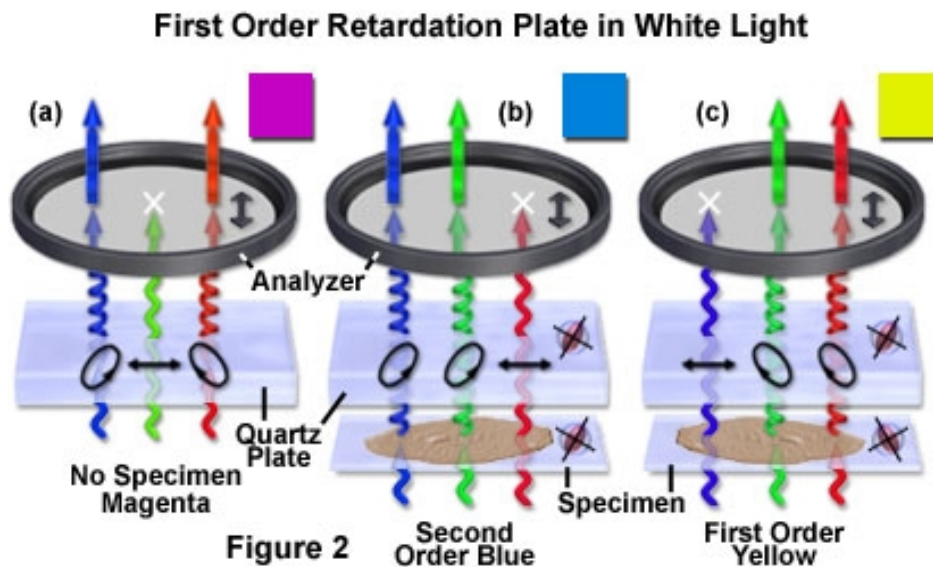
La lame pleine onde ajoute une différence fixe de chemin optique, entre 530 et 560 nanomètres (selon le fabricant). La lame pleine onde est un accessoire standard qui est souvent utilisé pour déterminer le signe optique (positif ou négatif) d'un spécimen biréfringent en microscopie à lumière polarisée. En outre, la lame pleine onde est aussi utile pour améliorer le contraste dans des échantillons faiblement biréfringents.

La lame pleine onde crée un décalage entre le rayon ordinaire et le rayon extraordinaire.

Lorsque l'axe optique du corps biréfringent est parallèle à l'axe optique de la lame pleine onde et que  $\alpha = 45^\circ$ , le retard de phase lié à l'objet s'ajoute au retard de phase lié à la lame pleine onde et la couleur d'interférence est celle correspondante à la somme des 2 retards de phase.

A l'inverse, lorsque l'axe optique du corps biréfringent est perpendiculaire à l'axe optique de la lame pleine d'onde,  $\alpha$  étant toujours à  $45^\circ$ , le retard de phase lié à l'objet est soustrait du retard de phase lié à la lame pleine onde et la couleur d'interférence obtenue correspond à une couleur de phase inférieure.

Le comportement de la lame pleine onde en lumière blanche polarisée, symbolisée par une combinaison des fronts d'onde rouge, verte et bleue, est présenté (Fig 2.10).



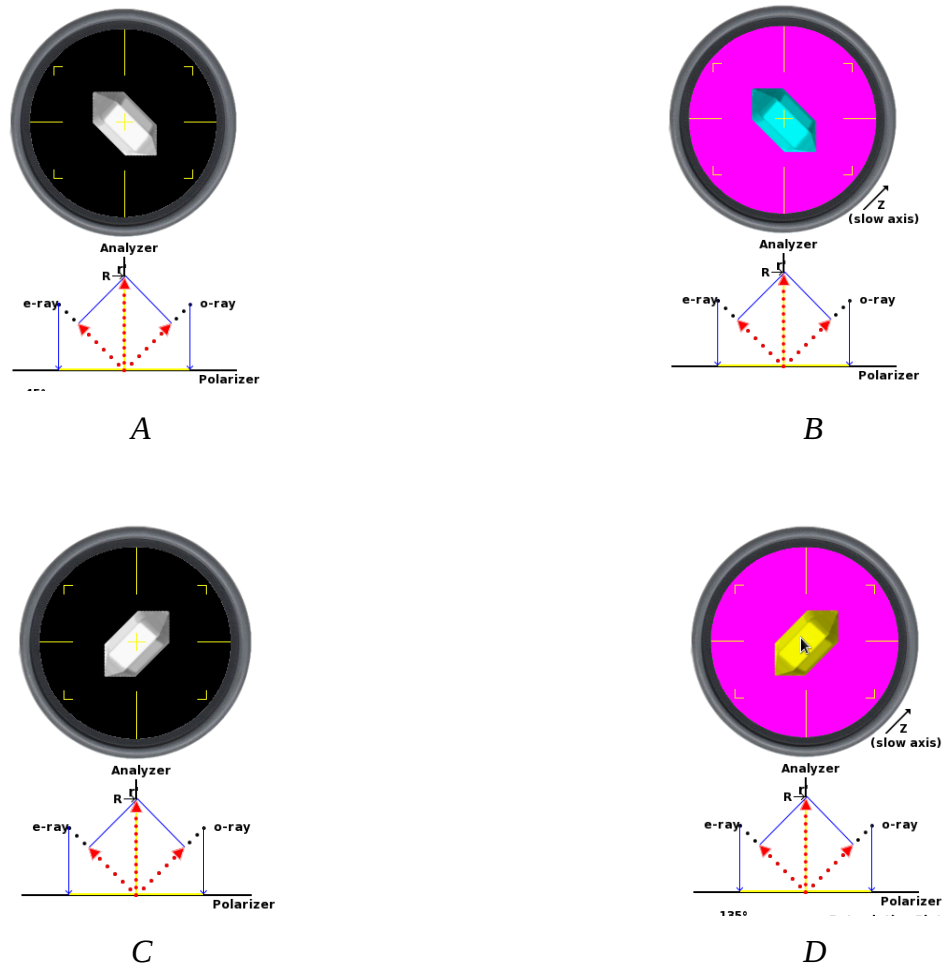
**Figure 2.10.** Principe de la fonction de la lame pleine onde avec la lumière blanche. Tirée de la référence (57).

Sans aucun échantillon dans le chemin optique (fig. 2.10.a), la lame de pleine onde induit un vecteur de polarisation des ondes elliptiques rouges et bleus lorsqu'ils passent à travers, mais la lumière verte se déplace à travers en tant que front d'onde à polarisation linéaire qui est absorbée par l'analyseur. En conséquence, seulement des rouges et bleus sont capables de passer à travers l'analyseur pour produire un spectre de lumière blanche, moins les longueurs d'ondes vertes, un fond magenta clair est observé dans le microscope.

Quand un échantillon biréfringent avec un front d'onde ellipsoïde parallèle à la lame pleine onde est inséré dans le trajet optique (fig. 2.10.b), le retard relatif des fronts d'ondes orthogonaux est augmenté de sorte que la couleur (rouge) présentant désormais un comportement polarisé linéaire est déplacée vers des longueurs d'onde plus longues qui ne peuvent pas passer l'analyseur. Les longueurs d'onde bleues et vertes sont polarisées elliptiquement et interfèrent au niveau du plan d'image intermédiaire pour former une couleur bleuâtre (couleur d'addition). Faire tourner l'échantillon à 90 degrés modifie la relation entre les ellipsoïdes de front d'onde (fig. 2.10.c) de sorte que les ellipsoïdes de front d'onde sont maintenant perpendiculaires. Dans ce cas, le retard relatif des fronts d'ondes orthogonaux est réduit et les plus courtes longueurs d'onde (bleu) émergent lumière polarisée linéairement (uniquement pour être absorbée par l'analyseur). Les longueurs d'onde vertes et rouges polarisées finalement se recombinent pour former la couleur jaune (soustraction) d'interférence.


Les situations sont différentes quand un objet biréfringent est inséré dans le système

polariseur/analyseur croisés, avec ou sans la lame pleine onde. En mettant un objet avec l'azimut à  $45^\circ$  ou  $135^\circ$ , on obtient toujours une même intensité de la lumière (fig. 2.11.A et C). Si on met la lame pleine onde sous l'analyseur et en deux positions perpendiculaires. On voit alors des couleurs très différentes avec un objet biréfringent orienté à  $45^\circ$  et  $135^\circ$  (fig. 2.11.B et D). Grâce à cette information, on peut lever l'ambiguïté.

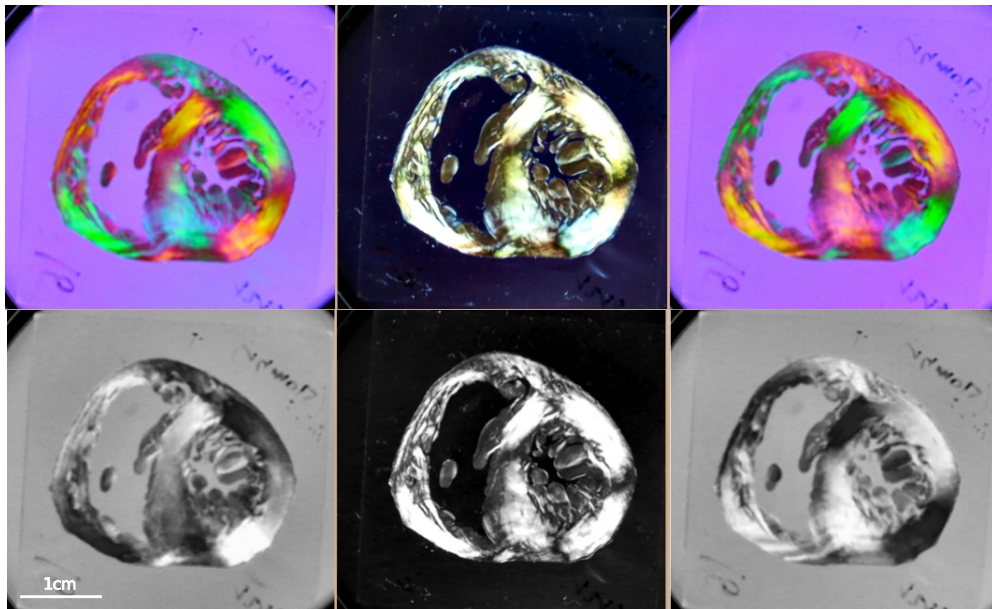


**Figure 2.11.** Le changement de couleur avec la lame pleine onde. L'intensité de la lumière est identique avec l'objet en position  $45^\circ$  et  $135^\circ$ . Par contre, la couleur est différente (B : vert en position  $45^\circ$  et D : jaune en position  $135^\circ$ ). Grâce à ce comportement, l'angle d'azimut est mesuré modulo de  $0^\circ$  à  $180^\circ$ . Tirée de la référence (57).

A titre d'illustration, les figures 2.12 et 2.13 présentent les images obtenues avec une lame pleine onde pour deux orientations orthogonales du même muscle papillaire (pilier) et pour une section de cœur fœtal. Le contraste de couleur (bleu contre orange) est spectaculaire.



**Figure 2.12.** Représentation d'une coupe de pilier myocardique observée en lumière polarisée avec lame pleine onde avec le pilier orienté à  $-45^\circ$  (à gauche) puis orienté à  $+45^\circ$  (à droite).



**Figure 2.13.** Section de cœur fœtal imagé entre polariseur et analyseur croisés et lame pleine onde entre coupe et analyseur. Rangée supérieure : images couleurs telles qu'enregistrées après l'analyseur. Rangée inférieure : images numériques en niveaux de gris enregistrées par la caméra après passage au travers du filtre rouge (les composantes vertes sont éliminées). Colonne centrale : axe neutre de la lame pleine onde à  $0^\circ$ , colonne de gauche axe neutre à  $-45^\circ$ , colonne de droite axe neutre à  $+45^\circ$ .

#### 2.2.3.2. Extraction des informations pour l'angle d'élévation

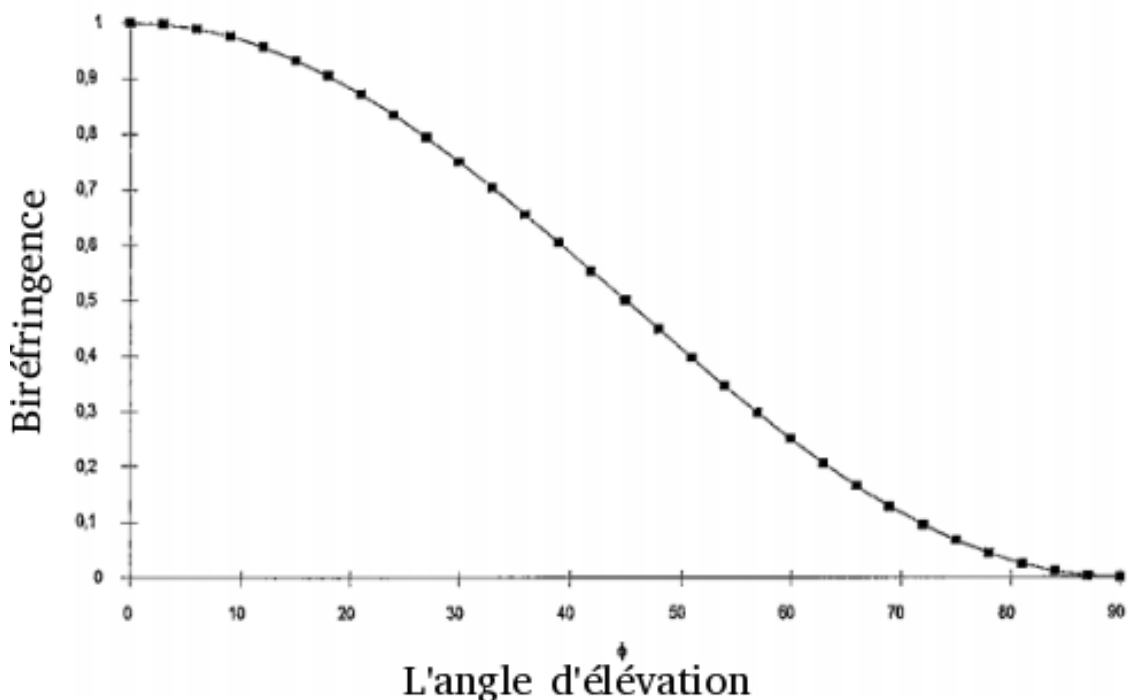
Si l'indice de biréfringence est constant pour un objet donné, la biréfringence varie en

fonction de l'angle d'élévation de l'objet. La biréfringence est égale à la différence entre l'indice de réfraction du rayon ordinaire et l'indice de réfraction du rayon extraordinaire qui varie en fonction de l'angle d'élévation.

La formule [equ.2.5] a été décrite dans le travail de Jouk et a été validée mathématiquement dans la thèse de Desrosiers.

$$\Phi = \arccos \sqrt{\frac{\arcsin \sqrt{\frac{L_{\alpha \max}}{L_0}}}{\arcsin \sqrt{\frac{L_{\max}}{L_0}}}} \quad [\text{equ.2.5}]$$

La figure 2.14 montre la relation entre la biréfringence et l'angle d'élévation conformément à la formule précédente.



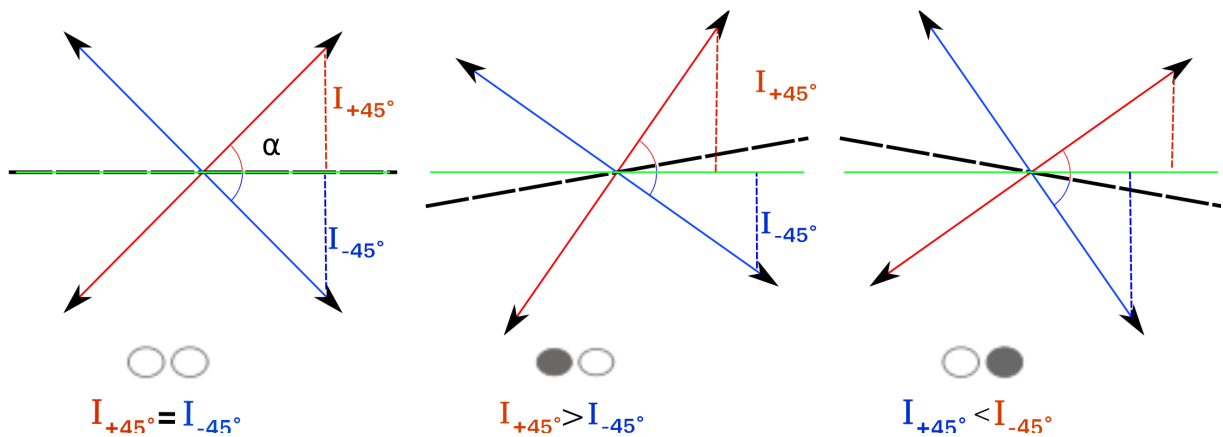
**Figure 2.14.** Variation de la biréfringence pour un objet d'indice de biréfringence de  $10^{-4}$  en fonction de l'angle d'élévation variant de  $0^\circ$  à  $90^\circ$ . Tirée de la référence (45).

Jusqu'à cette étape, l'angle d'élévation est défini de  $0^\circ$  à  $90^\circ$ , pour avoir l'information des orientations des cardiomyocytes en 3D, il faut avoir des systèmes particuliers pour élargir la résolution.

Dans le banc optique expérimental, la platine porte-objet est un système gyroscopique à deux axes (X et Y). Elle permet de réaliser des bascules pour pouvoir étendre la mesure l'angle d'élévation sur une demi-sphère. La configuration mécanique de la bascule ne permet pas d'obtenir directement des rotations autour d'un axe arbitraire et d'un angle quelconque

(ambiguïté entre des angles positifs et négatifs). Pour résoudre ce problème, les coordonnées en (x,y,z) pour des basculements de  $\pm 10$  degrés ont été calculées avec l'algèbre des quaternions, puis incluses dans le programme d'acquisition d'image avec le banc optique.

Le principe du système de bascule est schématisé ci-après (fig. 2.15):



**Figure 2.15.** Principe du système de la bascule pour l'extension d'angle d'élévation de  $0^\circ$  à  $90^\circ$  en  $-90^\circ$  à  $90^\circ$ . A. un groupe de cellules myocardiques à  $+45^\circ$  et un autre à  $-45^\circ$  ont la même intensité ; B. le basculement de  $10^\circ$  crée une différence de l'intensité avec  $I_{-45} > I_{+45}$  qui donne un signe ; C. la platine est basculée de  $-10^\circ$  ce qui donne l'intensité  $I_{-45} < I_{+45}$ . Grâce la différence de ces signes, on peut savoir exactement si les cellules myocardiques sont en position  $-45^\circ$  ou  $+45^\circ$ .  $\alpha$  : l'angle d'élévation des cellules myocardiques étudiées ( $45^\circ$  sur la figure) ; ligne rouge : les cellules myocardiques avec une élévation de  $+45^\circ$ ; ligne bleue : les cardiomyocytes avec une élévation de  $-45^\circ$  ; ligne verte : plan du polariseur ; ligne noire : plan de la platine porte-objet; I : l'intensité de la lumière transmise.

En réalité, pour chacun de 4 angles  $\alpha$  du couple polariseur/analyseur ( $0^\circ$  ;  $22,5^\circ$ ;  $45^\circ$ ;  $67,5^\circ$ ), nous disposons de 4 images :

Axe de bascule  $\alpha + 45^\circ$ : bascule  $+10^\circ$ , bascule  $-10^\circ$

Axe de bascule  $\alpha + 135^\circ$ : bascule  $+10^\circ$ , bascule  $-10^\circ$

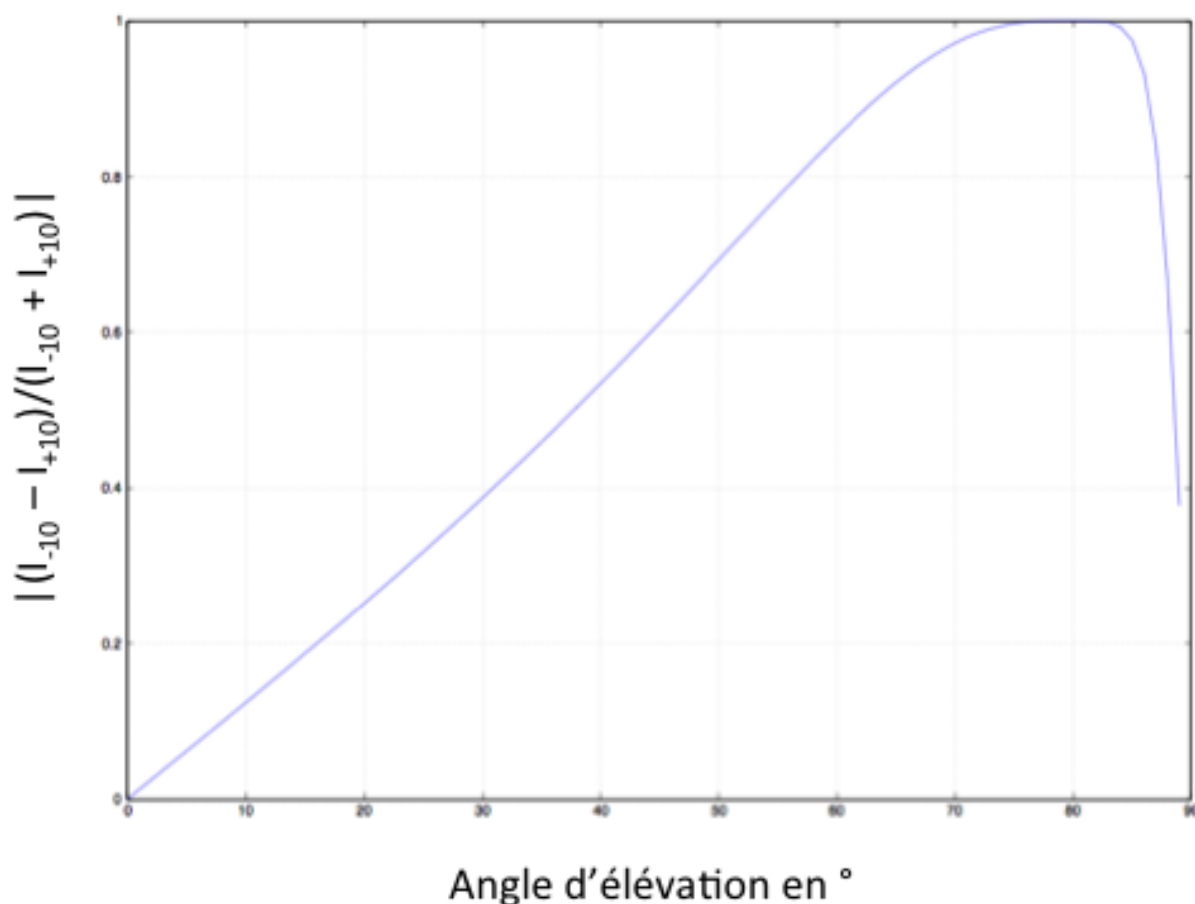
Ces informations sont utilisées pour calculer un coefficient de variation (CV) de la lumière telle que pour l'angle  $\alpha$  pour lequel la valeur du pixel est la plus grande parmi les quatre images de polarisation

$$CV = (I_{-10} - I_{+10}) / (I_{-10} + I_{+10})$$

Avec cette méthode, on pourra faire l'extension d'élévation de  $-90^\circ$  à  $+90^\circ$ . En effet la modélisation et les calculs permettent de prédire le CV obtenu pour un angle d'élévation donné (fig.2.16), par inversion mathématique il est donc possible de retrouver l'angle



d'élévation directement à partir des courbes des figures 2.15 et 2.16.



**Figure 2.16.** Courbe de variation de  $CV = ((I_{-10} - I_{+10}) / (I_{-10} + I_{+10}))$  en fonction de l'angle d'élévation. Simulation numérique effectuée sur la base de 2.14.

### 2.3. Préparation des échantillons

Les coeurs présentés dans ce manuscrit, proviennent de la collection du laboratoire de fœtopathologie du CHU de Grenoble. Les échantillons biologiques sont obtenus suivant un cadre législatif établi.

Cadre législatif de l'étude des coeurs fœtaux et postnataux (citation du texte officiel) est le suivant.

« Les tissus biologiques sont prélevés, conservés et utilisés par le laboratoire de fœtopathologie du CHU de Grenoble. Conformément au code de la santé publique, dispositions des articles R1243-49 et suivants, une attestation de déclaration d'activité de conservation et de préparation d'élément du corps humains pour les besoins des programmes de recherche de cet organisme a été délivré par le ministère de l'enseignement et de la recherche (DC-2008-737, responsable scientifique : P.S JOUK).

*Un consentement écrit de la femme est obligatoire pour réaliser l'examen fœtopathologique et l'autopsie des fœtus, du nouveau-né ou de l'enfant au cours des quels sont prélevés les cœurs : consentement à visé diagnostique et scientifique dans le but de recherches sur le développement de l'enfant. ».*

### **2.3.1. Protocole d'inclusion des cœurs en résine acrylique**

Les principales étapes sont les suivantes (durée d'une semaine, à 6°C) :

*Lavage du prélèvement:*

Bain N°1) tampon Phosphate Buffered Saline

*Déshydratation et imprégnation :*

Bain N°2) Glycol Méthacrylate 50% tampon Phosphate Buffered Saline 50% avec dégazage pour améliorer la pénétration de la solution

Bain N°3) Glycol Méthacrylate 80% tampon Phosphate Buffered Saline 20%, dégazage

Bain N°4) Glycol Méthacrylate 100%

Bain N°5) Glycol Méthacrylate 100%

*Imprégnation:*

Bain N°6) Glycol Méthacrylate 50%/ Méthyl Méthacrylate 50% (cf. fiche: préparation du MMA)

Bain N°7) Méthyl Méthacrylate

Bain N°8) Méthyl Méthacrylate

*Polymérisation de la résine:*

Le prélèvement est posé dans un flacon en verre, sur un socle en résine polymérisée. Il est recouvert de MMA et subit un dégazage. Afin d'éviter le déplacement du prélèvement sur les rebords du flacon, il est préconisé de les laisser sous la cloche à vide, à l'abri de la lumière et à température ambiante toute une nuit. La résine durcit au fond du flacon et fixe le cœur.

Puis le récipient en verre est bouché, mis à l'abri de la lumière dans une étuve à 25°C, pendant quelques jours jusqu'à ce que la résine soit dure.

La résine est totalement polymérisée (PMMA) quand elle est bien dure.

### **2.3.2. Préparation du bloc d'inclusion et des coupes sériées**

Après démoulage des blocs d'inclusion, ils sont forés de trois puits de 1 mm de diamètre ou trois rainures de 2 mm de profondeur, parallèles entre eux et au grand axe du coeur. Ces puits ou rainures servent de marqueurs fiduciaires. C'est à dire de marqueurs

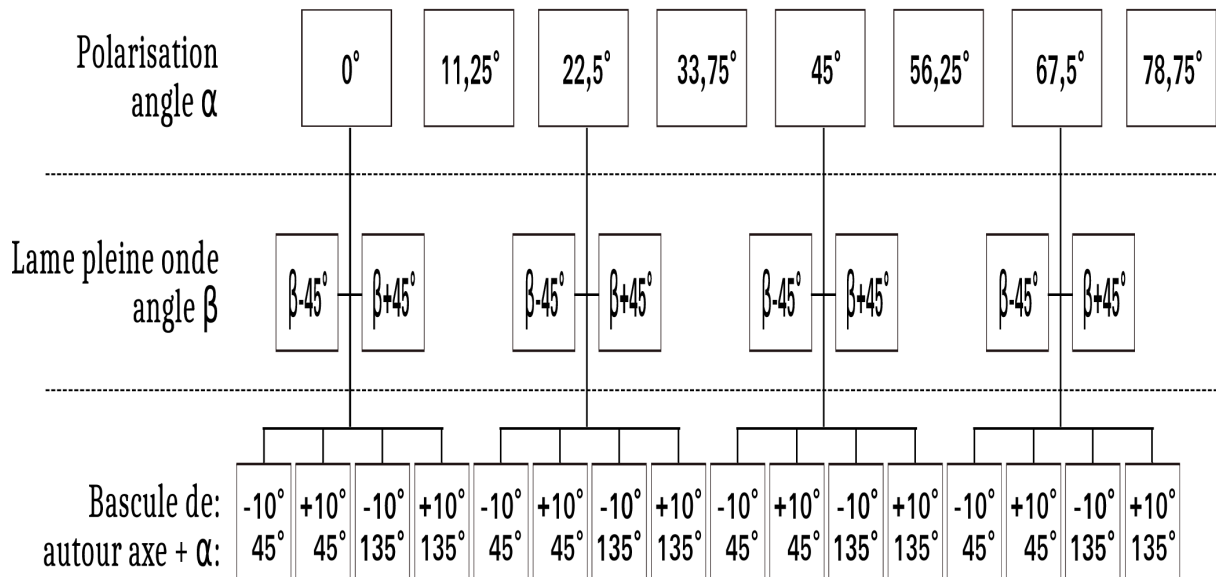
permettant alignement des coupes les unes par rapports aux autres, afin de permettre les reconstructions tridimensionnelles.

Des coupes séries de 500  $\mu\text{m}$  d'épaisseur sont obtenues à l'aide d'un microtome scie ou une scie à fil diamanté. Chaque section subit un ponçage et un polissage manuel pour améliorer son aspect de surface et sa transparence.

## ***2.4. Acquisition des données et cartographies***

### **2.4.1. Acquisition des images des coupes de cœurs**

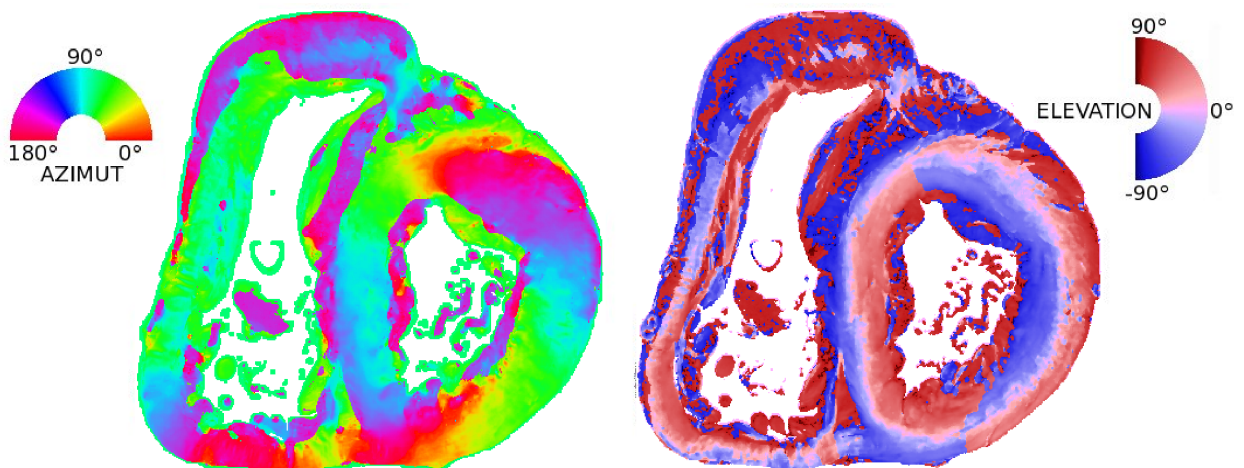
Pour chaque coupe un total de 35 images sont acquises : une image en lumière transmise non polarisée, 1 image du fond, 1 image du masque, huit images en polarisation avec le couple polariseur/analyseur croisés de  $90^\circ$  tournant par « pas » de  $11,25^\circ$ , quatre paires d'images avec le couple polariseur/analyseur croisés tournant par « pas » de  $22,5^\circ$  et l'axe neutre de la lame pleine onde tourné de  $-45^\circ$  puis de  $+45^\circ$  pour chaque paire (total huit images), et enfin seize images correspondant aux différentes combinaisons de bascules (quatre) pour chacune des rotations de  $22,5^\circ$  du couple polariseur/analyseur croisé (Fig.2.17).



**Figure 2.17.** Schéma des étapes différentes de l'acquisition.  $\alpha$  signifie l'angle polariseur/analyseur ;  $\beta$  est l'angle de lame pleine onde. La bascule de +ou-10° en xy autour d'un axe défini  $\alpha + 45^\circ$  et  $\alpha + 135^\circ$ .

#### 2.4.2. Traitement des images et cartographies

Les fichiers de données sont traités avec le logiciel ImageJ, avec des greffons logiciels spécialement rédigés pour dresser les cartes d'azimut et d'élévation comme illustré (Fig 2.18).



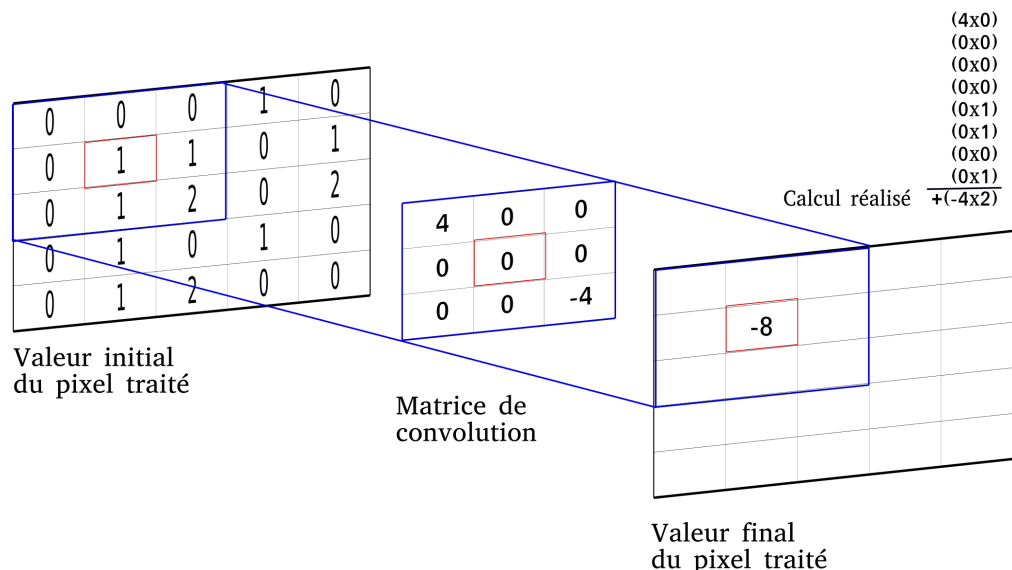
**Figure 2.18.** Un exemple de cartes obtenues pour une section d'un cœur de 8 semaines de vie sur les figures suivantes: à gauche carte d'azimut (modulo 180°), à droite carte de l'angle d'élévation (nuances bleues angles de -90 à 0°, nuances rouges angles de 0 à +90°).

### 2.4.3. Visualisation des données

La lecture et l'intégration de ces cartes demandent un certain entraînement et ne sont pas nécessairement parlantes pour les médecins et anatomistes. Pour aider et faciliter la lecture et la compréhension des cartes d'azimut et d'élévation, nous avons utilisé une méthode de visualisation développée en Météorologie pour l'illustration des courants aériens. Cette méthode se nomme « convolution intégrale le long d'une ligne » et plus couramment *Line Integral Convolution (LIC)*. Cette technique de visualisation s'avère plus « intuitive » que les modes de représentation en cartes de fausses couleurs. Le principe est de générer une texture similaire à celle que l'on pourrait observer si les lignes d'orientation des cardiomyocytes constituaient de réelles « fibres macroscopiques » éclairées de façon rasante. Cette texture peut être représentée telle quelle ou bien superposée aux cartes en fausses couleurs.

#### 2.4.3.1. La méthode de Line Integral Convolution (LIC)

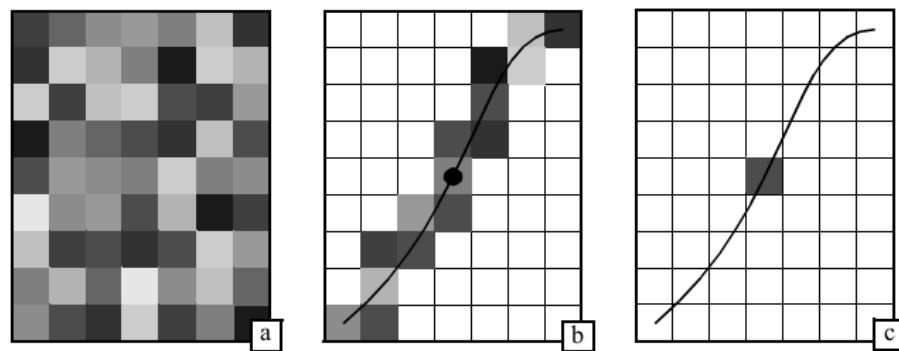
La convolution est une opération courante en traitement d'image. Étant donné une image d'entrée, chaque valeur des pixels de l'image de sortie est calculée comme une moyenne pondérée des valeurs d'une petite région de pixels de l'image d'entrée. La pondération utilisée pour multiplier les valeurs des pixels d'entrée est définie par une fonction appelée noyau de convolution. La convolution est souvent utilisée pour lisser (smoothing) l'image ou calculer des dérivées. Nous prenons un exemple simple pour la méthode de convolution (Fig. 2.19).



**Figure 2.19 . Exemple d'un processus d'une convolution.**

Méthode de LIC a été introduite par Cabral et Leedom en 1993 puis améliorée et étendue par la suite. Le principe de LIC consiste à choisir une ligne de courant (Streamline) passant par le

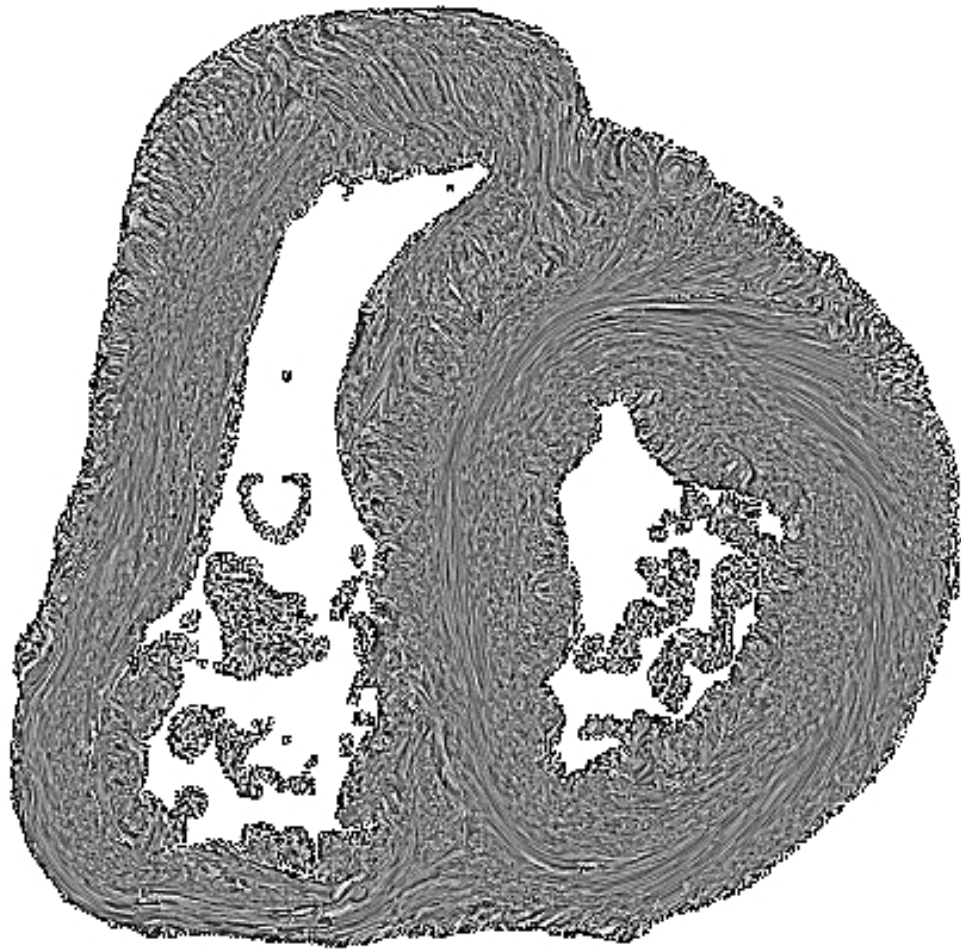
pixel à calculer comme le support du noyau de convolution. L'algorithme prend une entrée constitué par des valeurs tirées au hasard (bruit blanc). La ligne de courant est intégrée dans les deux directions à partir de la position du pixel courant. La valeur des pixels d'entrée se trouvant sur la trajectoire de cette «ligne de courant» est multipliée au cours de l'intégration par un coefficient de pondération calculé comme l'intégrale exacte de la fonction  $k$  du noyau de convolution (Fig 2.20) (58,59).



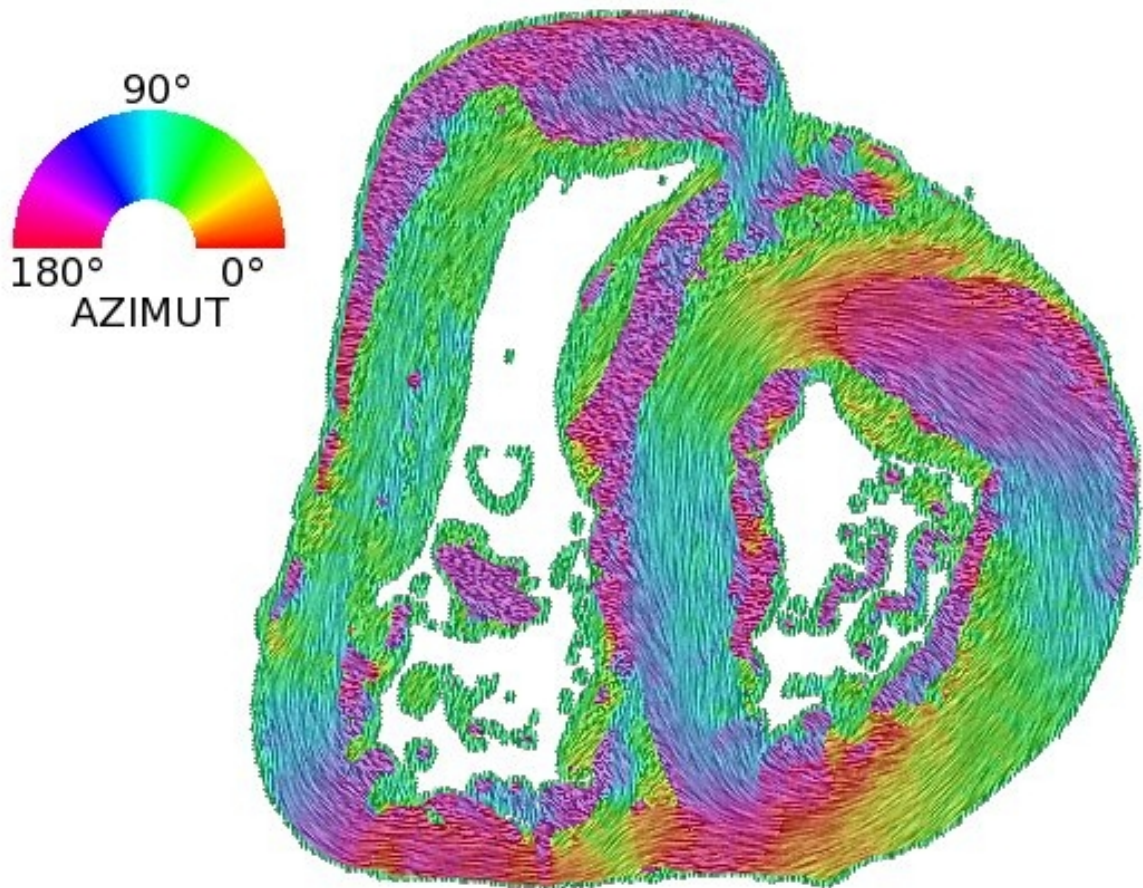
**Figure 2.20.** Pour calculer un pixel de la texture finale (c), on intègre une « streamline » de part et d'autre du pixel (b) et on moyenne les intensités des pixels traversés dans la texture d'entrée (60).

L'algorithme LIC peut être étendu à la visualisation de champs de vecteurs 3D en utilisant en entrée une texture aléatoire 3D. Les « lignes de courant » 3D sont intégrées dans le champ de vecteurs 3D et le résultat de la convolution est stocké sous forme d'un volume de scalaires. Un algorithme de visualisation volumique direct peut être utilisé pour reconstruire un tel volume.

La figure 2.21 présente un exemple de carte de texture obtenue par LIC.



*Figure 2.21. Carte de texture de LIC d'un cœur de 8 semaines de vie.*



**Figure 2.22.** Carte d'azimut texturée LIC d'un cœur de 8 semaines de vie avec tableau de fausses couleurs.

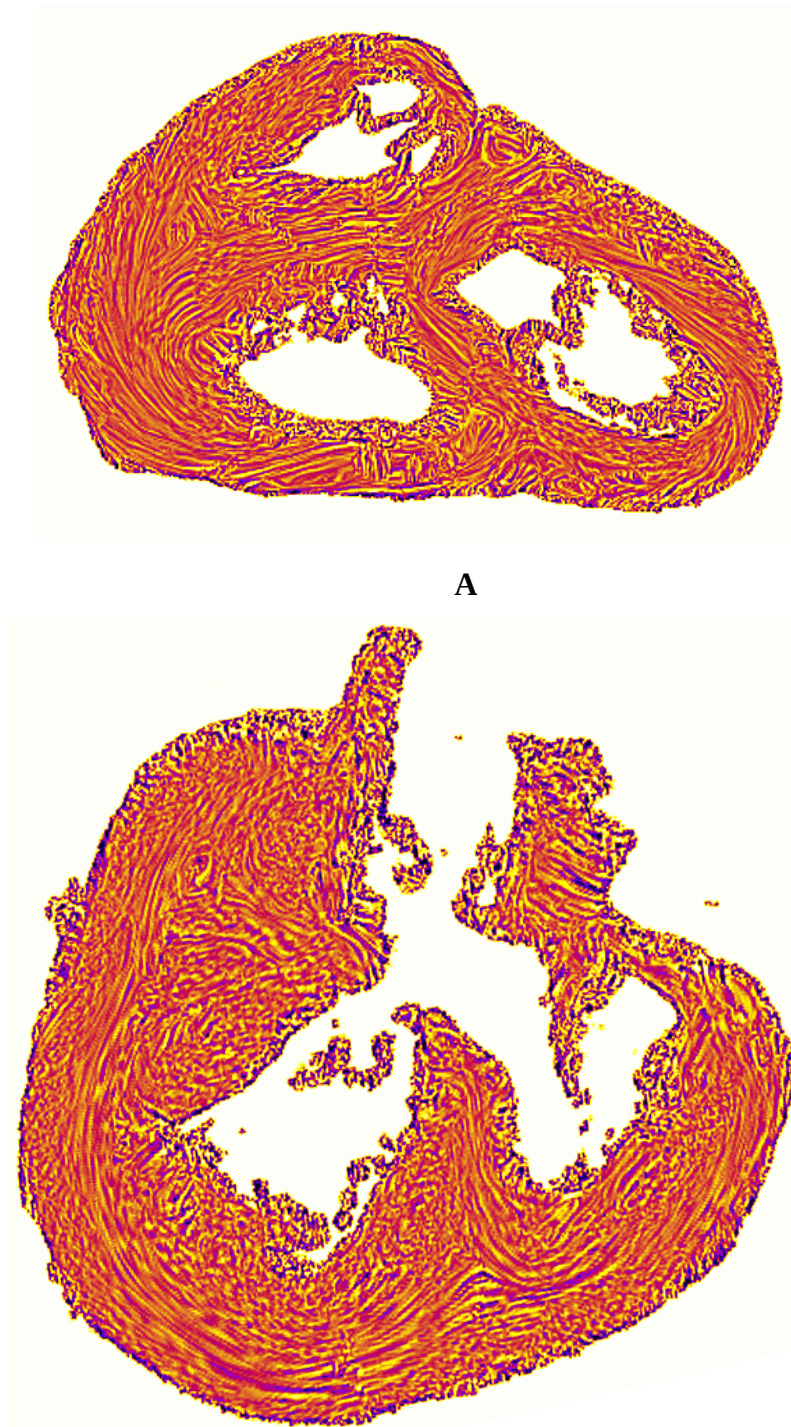
#### 2.4.3.2. Le concept de dissection virtuelle

L'interprétation des cartes en coupes requiert du temps pour se familiariser avec des données fournies par l'ILP. De plus, les structures anatomiques sont en trois dimensions et leur étude nécessite d'exploiter des plans de dissection qui ne sont souvent pas orthogonaux et ne correspondent pas à l'orientation des sections physiques. La dissection virtuelle offre donc un avantage essentiel: la possibilité de réaliser *a posteriori* des coupes obliques dans n'importe quel plan présentant un intérêt majeur pour l'investigateur. De plus, la reproductibilité des plans de coupes d'un cœur à l'autre va permettre de vérifier les hypothèses posées et faciliter la communication et la comparaison entre anatomistes.

La dissection virtuelle des ventricules a été faite avec ImageJ (<http://rsb.info.nih.gov/ij>) en utilisant le greffon logiciel "Volume Viewer" (Kai Uwe Barthel, Internationale Medieninformatik, HTW Berlin, Berlin, Germany <http://rsb.info.nih.gov/ij/plugins/volume-viewer.html>). Cela a permis de reconstituer le volume



ventriculaire. En définissant des plans de coupe avec une orientation arbitraire il est possible d'explorer l'organisation interne en conservant les rapports anatomiques (Fig.2.23).



**Figure 2.23.** Dissection virtuelle. A. L'éperon de Wolff et le septum de sortie d'un cœur normal chez un mort-né (haut) et la dissection oblique chez un cœur d'atrésie pulmonaire avec CIV.

Dans les chapitres suivants, les données fournies par le banc optique seront traitées dans des contextes variés pour des cœurs normaux et malformés.

### Chapitre 3

#### **PUBLICATION : « POSTNATAL MYOCARDIUM REMODELLING GENERATES INHOMOGENEITY IN THE ARCHITECTURE OF THE VENTRICULAR MASS »**

Malgré des progrès importants dans l'imagerie cardiaque depuis quelques années, l'organisation en trois dimensions des deux ventricules n'est pas toujours bien connue. Les techniques d'imagerie apportent beaucoup d'informations fonctionnelles ventriculaires mais la mise en évidence de la relation entre l'orientation des cellules myocardiques et la cinétique est toujours manquante. Dans des études plus récentes, les chercheurs montrent l'hétérogénéité dynamique des parois ventriculaires. Le mouvement cardiaque pendant le cycle cardiaque n'est pas concentrique et excentrique comme on le pensait avant. Ce chapitre présenté sous la forme d'un article, pour la première fois montre l'hétérogénéité myocardique dans les ventricules. Différents endroits des ventricules sont étudiés (la paroi libre du ventricule gauche, le SIV...). Les données de 20 cœurs humains en deux groupes : périnatal et postnéonatal sont traitées et analysées. L'index d'isotropie régional (IR) est calculé en fonction de l'orientation du voxel central étudié avec ceux du voisinage. Les résultats montrent l'hétérogénéité dans l'ensemble des deux ventricules. En plus, le « pattern » de l'IR est changé entre le groupe des cœurs périnataux et postnéonataux. Cette découverte nous permet de mieux comprendre l'organisation 3D en trois dimensions. Les études de la corrélation entre l'hétérogénéité anatomique constatée par l'ILP et l'hétérogénéité fonctionnelle constatées par des techniques d'imageries cardiaques modernes sont très importantes et encourageantes.

TITLE PAGE:

***Postnatal myocardium remodelling generates inhomogeneity in the architecture of the ventricular mass***

*Authors' name:* Pierre-Simon Jouk<sup>1,2,3</sup>; Ba Luu Truong<sup>1,2,4</sup>; Gabrielle Michalowicz<sup>1,2,3</sup>; Yves Usson<sup>1,2</sup>.

*Affiliations:*

<sup>1</sup> Univ. Grenoble Alpes, TIMC-IMAG, F-38000 Grenoble, France

<sup>2</sup> CNRS, TIMC-IMAG, F-38000 Grenoble, France

<sup>3</sup> CHU de Grenoble, TIMC-IMAG, F-38000 Grenoble, France

<sup>4</sup> Cardiovascular Unit, Children's Hospital 2, Ho Chi Minh City, Vietnam

*Address for Correspondence*

Pierre-Simon JOUK

CHU Grenoble-Alpes, Département de Génétique, F-38000 Grenoble, France

Word count: 4674

E-mail: [psjouk@chu-grenoble.fr](mailto:psjouk@chu-grenoble.fr) (PS J)

## Summary

### ***Postnatal myocardium remodelling generates inhomogeneity in the architecture of the ventricular mass***

*Background.* -The 3D architecture of the ventricular mass is poorly known, although in vivo imaging techniques show the physiological inhomogeneity of ventricular walls mechanics. Polarized light imaging makes it possible to quantitatively analyse the myosin filament orientation.

*Aims.* -In this paper, we focus on the study the 3D architecture and regional isotropy of myocardial cells.

*Methods.* -20 normal human hearts, 10 from the perinatal period and 10 from the post-neonatal period were studied by polarized light microscopy. In each voxel of the ventricular mass (90×90×500 μm) the principal orientation segment was automatically and unambiguously extracted as well as a regional isotropy index (regional orientation tensor of the voxel neighbourhood).

*Results.*-During the first months of postnatal age, the median regional isotropy values decreased in the ventricular mesh. This global decrease was not homogeneous across the ventricular walls. From the perinatal to the neonatal period, this decrease was more marked in the inner two-third of the lateral left ventricular wall and in the right part of the interventricular septum. There was a progressive post-neonatal appearance of a particularly inhomogeneous secondary arrangement of myocardial cells with alternation of thick low-RI and thin high-RI areas.

*Conclusions.*-This study shows a postnatal change in ventricular myocardial architecture, which became more inhomogeneous. The cell rearrangements responsible for the inhomogeneity in ventricular myocardial architecture are revealed by a variation of the regional isotropy index. These major changes are probably an adaptive consequence of the

major haemodynamic changes occurring after birth during the neonatal period that generate major parietal stress variations and parietal remodelling.

### *Résumé*

Contexte . -L'organisation cellulaire en trois dimensions au sein de la masse ventriculaire est encore mal connue, alors même que les techniques d'imagerie in vivo démontrent le caractère hétérogène du comportement mécanique des parois ventriculaires. L'imagerie en lumière polarisée permet l'analyse de l'orientation des filaments de myosine des cellules myocardiques.

Objectifs. -Cette étude avait pour but d'étudier l'organisation de la masse ventriculaire à l'aide des techniques d'imagerie en lumière polarisée qui permettent d'établir des cartes d'orientation des cellules myocardiques avec une haute résolution et des cartes dérivées des gradients d'orientations.

Méthodes. -20 coeurs humains normaux, 10 périnataux et 10 post-néonataux ont été étudiés. La résolution pour chaque voxel était :  $90 \times 90 \times 500 \mu\text{m}$ . Le gradient d'orientation a été mesuré en calculant l'index d'isotropie régionale.

Résultats. -Pendant les premiers mois de la vie postnatale la valeur médiane de l'index d'isotropie régionale diminue. Mais cette diminution n'est pas homogène au sein de la masse ventriculaire. Elle est plus marquée au niveau du tiers droit du septum interventriculaire et au tiers médian de la paroi latérale du ventricule gauche. On aboutit alors à un « pattern » très hétérogène avec alternance d'aires isotropiques et anisotropiques.

Conclusions. -Cette étude met en évidence les modifications postnatales de l'architecture du myocarde ventriculaire qui devient plus hétérogène. Ces changements sont probablement une conséquence adaptative aux modifications hémodynamiques majeures survenant après la naissance et sont responsables de variations des contraintes pariétales et du remodelage

ventriculaire.

*Keywords:* remodelling, ventricular anatomy, 3D methods, perinatal adaptation

## **Background**

Ventricular myocardium is a complex three-dimensional mesh of cardiomyocytes supported within a matrix of connective tissue, but the organization of this mesh at the ventricular level continues to be debated. Difficulties are numerous: the ventricular mesh has an inhomogeneous branching architecture, the heart is a multi-tissue organ made of myocardial, conjunctive and vascular cells, with multiple levels of organization. It became clear that there are no discrete structures in the ventricular mass but the inhomogeneity of cell arrangements is still unsettled [1-2]. There are also conceptual issues leading to ambiguous nomenclature. There is also a problem of scaling: during morphogenesis, both time and size matter. Therefore, data provided in rodent studies cannot be extrapolated to large mammals and humans. Technically, it is difficult to extract the information on the 3D orientation of myocardial cells. Different techniques provide different points of view, each with its strengths and weaknesses, and they are not easily reconciled [3-7].

As for any complex structure, it must be studied by breaking it down into simpler components, while attempting not to lose the overall picture or at least not overstating the results obtained from a single component or subregion. In this study, we focus on the principal orientation of the myosin filaments measured by polarized light imaging (PLI), which provides a robust measurement of the orientation of cardiomyocytes [8].

While studying the 3D arrangement of myocardial cells during foetal life and postnatal life with PLI, we observed major 3D rearrangements of cardiomyocytes that occur during postnatal cardiovascular adaptation [9, 10]. In previous articles, we concluded that to advance the description of ventricular mesh organization, the following question ought to be addressed: is it possible to characterize rapid variations in orientation between

cardiomyocytes within the entire ventricular mass area? However, because our techniques were limited at that time (measurement range limited to a quarter of a sphere) we could not draw solid conclusions. The technical development of our PLI technique has now been completed and the principal orientation is measured unambiguously over a semi-sphere domain with high resolution in each voxel of the entire ventricular mass [11]. This made it possible to analyse the 3D regional isotropy and its variation during postnatal development.

## **Materials and Methods**

### *Ethics statement*

Grenoble University Hospital (GUH) owns a legally declared collection of embedded tissue sections collected after autopsy for perinatal and infant death performed for a diagnostic purpose. Written consent was obtained from the parents or guardians at the time of the request for autopsy authorization and for research authorization on normal and abnormal development. The research protocol has been approved by the institutional review board of GUH. Samples dedicated to research purposes were kept anonymous. The study was conducted in accordance with the 1964 Declaration of Helsinki and its later amendments.

### *Materials*

Twenty hearts of eutrophic newborns and infants, without detectable cardiac anomalies, were studied. There were 10 perinatal hearts (7 stillbirths and 3 early neonatal deaths) and ten post-neonatal deaths at 8–43 weeks.

### *Histological preparation and polarized light imaging*

The protocol is the same as reported in previous publications [8-11], as briefly summarized hereafter (Figure 1). Heart samples were fixed in a solution of 4% neutral buffered formaldehyde. The ventricular mass was removed by cutting the atria 1 mm above the atrioventricular groove and the great arteries 3 mm from the semi-lunar valves. The ventricular masses were then embedded in methyl methacrylate (MMA). Before sectioning,

three fiducial markers were drilled perpendicular to the coronal plane on the sides of the poly-MMA resin block. A series of 500- $\mu\text{m}$  thick sections were cut with a diamond wire saw (ESCIL<sup>R</sup>) along the heart short axis. Due to the thickness of the wire saw, 500  $\mu\text{m}$  were lost and consequently the section spacing was 1 mm. The use of MMA made it possible to cancel the form birefringence of collagen, because MMA and collagen refraction indices matched well. We previously demonstrated that in this condition the birefringence of the myocardium is essentially due to the crystalline uniaxial positive birefringence of myosin. The orientation information can then be extracted with the classical PLI techniques on a three-axis rotation stage adapted to biology, particularly to the low value of birefringence and the size of the samples. This allows extracting the voxel principal orientation that is the mean orientation of all myosin filaments contained in a voxel ( $90 \times 90 \times 500 \mu\text{m}^3$ ). Such a voxel contains around 500 myocardial cells. The orientation information is expressed by two angles: the azimuth angle, that is the angle between the east–west axis of the optical bench stage and the projection of the voxel principal orientation on the stage plane ( $0^\circ$ – $180^\circ$ ); and the elevation angle, that is the angle corresponding to the obliquity of the voxel principal orientation with respect to the plane of the section, in other words it is the way the voxel principal orientation escapes from the section plane ( $-90^\circ$  to  $+90^\circ$ ). Both these angles are defined in an absolute 3D Cartesian coordinate system. Registration of the successive sections was obtained by aligning the fiducial markers.

### *Statistical methods*

#### Measurement of the regional isotropy index (RI)

A characterization of the orientation variations between cardiomyocytes within the entire ventricular mass area must respond to 2 main criteria: it must be automated, without any manual operator intervention and it must be rotationally invariant: no orientation in the heart is to be favoured. The regional isotropy index we computed responds to these criteria. For this



purpose, the principal orientation of each voxel has to be compared with the principal orientations of the 150 neighbourhood voxels situated on the surface of the 1mm radius sphere centred on the studied voxel. Thus, a matrix of 150 rows and 3 columns is obtained. Each row contains the triplet of orientation coordinates of the 150 neighbourhood voxels. A symmetric inertia matrix (3 by 3) called tensor of orientations is built from the product of the previous matrix by its transpose. Diagonalization of the resulting inertia matrix provides its eigenvalues ( $\lambda_1$ ,  $\lambda_2$ ,  $\lambda_3$ ), which are the diameters of the scattering ellipsoid of the neighbourhood orientations (Figure 2).

The RI index was calculated as follows:

$$RI = 1.5 (\lambda_2 + \lambda_3) / (\lambda_1 + \lambda_2 + \lambda_3) \text{ with all } \lambda_i > 0$$

RI varies from 0 to 1, that is 0 for complete anisotropy ( $\lambda_1 \gg \lambda_2 + \lambda_3$ ), every neighbourhood voxels have the same orientation as the centre voxel, and 1 for pure isotropy ( $\lambda_1 = \lambda_2 = \lambda_3$ ), all possible orientations are observed, meaning the variation of orientation is maximal between centre and neighbourhood.

It must be noted that this RI index must be differentiated from fractional anisotropy (FA) investigated by diffusion tensor MRI, where  $\lambda_1$ ,  $\lambda_2$  and  $\lambda_3$  are the eigenvalues of the diffusion ellipsoid of water in each voxel studied. RI refers to an orientation tensor and MRI FA to an ellipsoid of water diffusion [12].

Quantitative studies of the variation of RI during perinatal and postneonatal development were conducted on each of the 20 hearts studied while analysing the distribution of RI in three consecutive sections of the mid-ventricular mass. The RI distributions were shown with box and whisker plots. The relationships between growth (ventricular weight or developmental age) and RI were investigated with classical linear regression analysis and tested with the Spearman test.

The linear transmural plot profile of RI was also studied across the left ventricular free wall and the interventricular septum at the equatorial level. Thickness of the measurement line was 5 pixels for averaging purpose. The statistical differences between the minimum and the maximum transmural values values of RI in the perinatal and the post-neonatal hearts were investigated by Student-test.

### *Visualization*

The orientation measurements were summarized with false colour maps encoding for the values of azimuth angles, elevation angles and RI values. These maps share a common Cartesian reference system such that the inferior side of the ventricular mass is set parallel to a horizontal axis (east–west axis of the optical stage during the acquisition phase). There is a strict mathematical correspondence between the Cartesian coordinate system (x, y, z) and the more frequently used cylindrical or semi spheroidal coordinate system that define the principal orientation by the helical and imbrication angles. Cylindrical and semi spheroidal coordinate system have clear advantages for visualization when studying structures with approximate rotational symmetry, the left ventricle for example. As we study the whole ventricular mass, a complex geometrical structure with 2 cavities and highly variable curvature of the walls and interventricular septum (IVS), we choose the 3D Cartesian coordinate system for visualization because it does not require to define a symmetry axis. It is also required for the RI index calculations. To provide readable and comprehensive information on myocardial cell orientations, we also used a streamline representation based on a classical Line Integral Convolution (LIC) algorithm [13, 14]. It creates a texture image built from limited regional tractographies (5 voxels span). This LIC texture can be superimposed on the azimuth, elevation and RI maps (Figure 1).

## **Results and conclusion**

This variation was studied while comparing the 10 perinatal hearts to the 10 post-neonatal hearts. For analysis of the linear regression, we chose ventricle weight, a physical measurement, as the main developmental marker because it is less biased than age, with the value taking into account an accurate duration (postnatal age) but which is actually preceded by a variable gestational duration that can only be approximated.

There is a progressive decrease in RI values during the 1st year of postnatal life (Figure 3). Linear regression analyses of the RI distribution median depending on ventricular weight and age showed significant negative correlations (weight,  $r=-0.748$ ,  $p=0.0008$ ). This correlation is also statistically significant with age but lesser ( $r=-0.567$ ,  $p=0.02$ ), as could be expected because of the lack of robustness of the estimated gestational duration.

Visually, the combined examination of the short-axis and horizontal long-axis sections (Figure 4) shows that the relative disposition of the areas of low and high RI values through the ventricular mass changes depending on age. The low RI areas became prominent in the left ventricular wall and the inter-ventricular septum (IVS) in the post-neonatal period. However, a thin area of high RI persisted in the middle of these low-RI areas, except at the inferior wall of the left ventricle. Full data of two hearts are available in the on-line data supplements: Video 1A and 1B (stillbirth); Video 2A and 2B (12 weeks postnatal age). This decrease trend of RI varies across the ventricular walls. Transmural plot profile of RI shows a general “W” shaped pattern with a midwall high RI peaks surrounded by 2 low RI minimas. From the perinatal to the neonatal period, the RI decrease is more marked in the inner two-third of the lateral left ventricular wall and in the right part of the interventricular septum. The transmural gradient between RI-minima and RI peak increases only between midwall and subendocardial tier of the LVW (Figure 5).

The low-RI index layers smaller than 0.3 (deep blue to purple false colours) were analysed within the ventricular mass and two stages are illustrated in Figure 4. The patterns observed

vary according to postnatal age. In perinatal hearts, low-RI layers are thin, the IVS is planar. In post-neonatal hearts, the low-RI layers become thicker, the IVS bulges toward the right ventricle, the right ventricular infundibulum projects over the anterior part of the left ventricle, and the layers lying near the inferior side of the right ventricle disappear at the basal tier. The relationships between low and high RI layers through the whole ventricular mass can be visualised in 3D viewed from the base (Figure 6).

## **Discussion**

The RI index decreases from perinatal to post-neonatal period, from an isotropic towards a more anisotropic organisation. But this global trend is not homogeneous across the ventricular walls, the mid RI peak in the LVW and the minimum RI in the right part of the IVS decrease significantly more than in the other areas. We have already demonstrated (10) that the perinatal highly isotropic state is compatible with the quasi-geodesical pattern already suggested by Krehl, Streeter and Peskin (2,15,16). The smooth variation of orientations through the ventricular wall in a manner resembling a Japanese fan, observed in the geodesical arrangement, viewed with a 1mm sampler corresponds to high RI values. At the post-neonatal period the high RI areas intersperse with low RI in the complex way that blurs the geodesical pattern and creates inhomogeneities in the ventricular walls. There are resemblances between the topological pattern of high RI areas and the “cleavage planes” described by Torrent-Guasp who practiced hand dissection. This tends to vindicate Torrent Guasp allegations of a reproducible post-natal pattern. But, the terms “cleavage plane” as used by Torrent Guasp have to be understood as the plane where he dissected the ventricular mass with his proper, although well methodologically defined, hand dissection technique. The present work sharpens Torrent Guasp's insight, these Torrent Guasp's “cleavage planes” are only architectural inhomogeneities in the ventricular mass, and are not, of course, real

cleavage planes separating discrete muscular fascicles.

The terms “cleavage plane” have also be used in another meaning by Legrice [7] to describe the laminar organisation of myocytes. Unfortunately, the present study cannot question this orthotropic laminar model because the present PLI method is unsuitable to visualize collagen and laminae but focuses instead on the principal orientation of myosin filaments.

This post-neonatal appearance of an inhomogeneous pattern in 3D myocardial cells architecture is a new result that has to be added to all the postnatal changes already documented from a hemodynamic, anatomical and histological point of view [17, 18, 19]. Until now, few studies were dedicated to the three-dimensional myocardial architecture modifications during this period in large mammals [20, 21]. These authors used Diffusion Tensor MRI (DTI) techniques and also showed postnatal change in Fractional anisotropy. But presently, no relationship between their MRI FA and our PLI RI can be established, DTI deals with diffusion of water molecules while RI deals with myosin filament directions [20, 21].

This new result offers new perspectives to comprehend heart developmental remodelling. The change from the geodesic foetal fibre architecture to the post-neonatal inhomogeneous pattern is developmentally significant. As a matter of fact a geodesic pathway generally results from an optimization process when there is no permanent obstacle to the reorientation of the principal orientation of the myocardial cells in the osculatory plane. Thus only a limitation of reorientation ability combined with the drastic postnatal haemodynamic changes could lead to the new post-neonatal distribution of low-and high RI layers described blurring the geodesical pattern. Postnatal increase of the collagen scaffold could be this obstacle to reorientation of myocardial cells. Data about developmental changes in heart collagen content in big animals are scarce; in pig the collagen content and the cross links increase significantly from birth to yearling piglet [17]. Unfortunately our technique does not make it possible to study the collagen content neither qualitatively nor quantitatively. Thus the

role of this post-natal increase in the collagen weave network that would restrict the myocardial cells orientation in the osculatory plane, remains a conjecture.

The postnatal inhomogeneous 3D architecture we describe supports the observations of regional inhomogeneity of postnatal mechanical shortening and lengthening sequences in the LV wall, which result in a highly efficient overall function of the normal heart adaptive to the post-neonatal haemodynamic conditions [22]. The timing of these developmental changes specified in this paper is predictive of a postnatal modification of ventricular wall motions. The left ventricular twist must significantly increase during postnatal period. Fortunately this conjecture can be checked by modern in vivo imaging studies of parietal movement changes after birth. We hope that specialists of speckle echocardiography would grasp the problem [23,24].

**Acknowledgments:** our thanks are extended to Guillaume Lallemand for technical assistance.

**Funding statement:** Truong Ba Luu is doctoral fellow supported by a doctoral grant from Ministère de l'Enseignement Supérieur du Gouvernement Français.

This work was supported by Fond National de la Recherche (ACI Modélisation mathématique, mécanique et numérique du Myocarde MoceMy) and by the Région Rhône-Alpes (Projet mathématique pour Adémo).

**Conflict of interest statement:** none declared

## REFERENCE

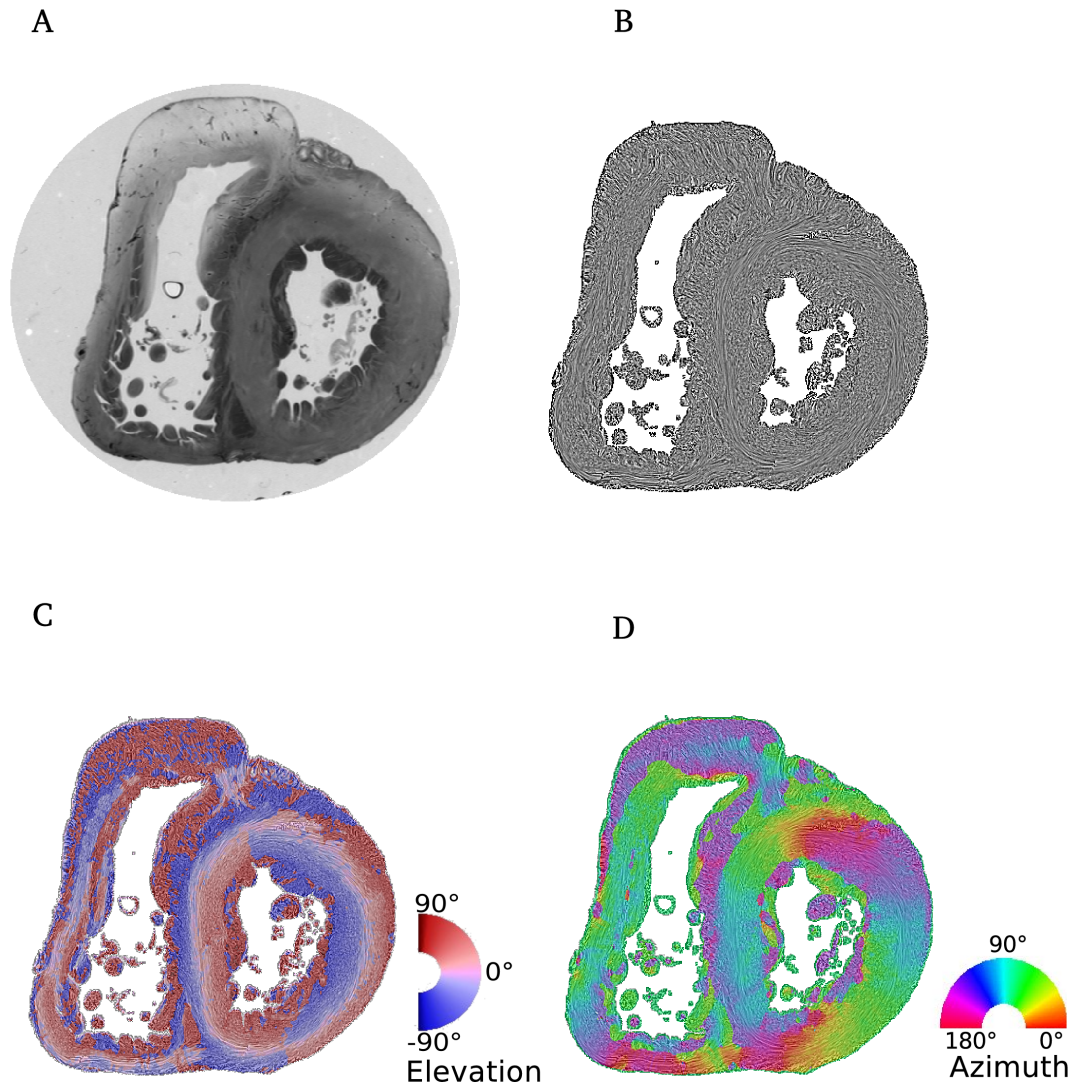
1. Grant RP. Notes on the muscular architecture of the left ventricle. *Circulation*. 1965;32:301-08.
2. Streeter DD Jr. Gross morphology and fiber geometry of the heart. In: Berne RM, Sperelakis N, Geiger SR, editors. *Handbook of Physiology Section 2*, American Physiological Society, Bethesda. Maryland; 1979, p. 61-112.
3. Buckberg GD, Weisfeldt ML, Ballester M, Beyar R, Burkhoff D, Coghlan HC, et al. Left ventricular form and function: scientific priorities and strategic planning for development of new views of disease. *Circulation* 2004;110:e333–36.
4. Gilbert SH, Benson AP, Li P, Holden AV. Regional localisation of left ventricular sheet structure: integration with current models of cardiac fibre, sheet and band structure. *Eur J Cardio-thoracic Surg* 2007;32:231–49.
5. Torrent-Guasp F, Buckberg GD, Clemente C, Cox JL, Coghlan HC, Grahib M. The structure and function of the helical heart and its buttress wrapping. I. The normal macroscopic structure of the heart. *Semin Thorac Cardiovasc Surg* 2001;13:301-19.
6. Anderson RH, Smerup M, Sanchez-Quintana D, Loukas M, Lunkenheimer PP. The Three-Dimensional Arrangement of the Myocytes in the Ventricular Walls. *Clin Anat* 2009;22:64–6.
7. LeGrice IJ, Smaill BH, Chai LZ, Edgar SG, Gavin JB, Hunter PJ. Laminar structure of the heart: ventricular myocyte arrangement and connective tissue architecture in the dog. *Am J Physiol* 1995;269:H571-82.
8. Jouk PS, Usson Y, Michalowicz G, Parazza F. Mapping of the orientation of myocardial cells by means of polarized light and confocal scanning laser microscopy. *Microsc Res Tech* 1995;30:480–90.
9. Jouk PS, Usson Y, Michalowicz G, Grossi L. Three-dimensional cartography of the

- pattern of the myofibres in the second trimester fetal human heart. *Anat Embryol* 2000;202: 103-18.
10. Jouk PS, Mourad A, Milisic V, Michalowicz G, Raoult A, Caillerie D, et al. Analysis of the fiber architecture of the heart by quantitative polarized light microscopy. Accuracy, limitations and contribution to the study of the fiber architecture of the ventricles during fetal and neonatal life. *Eur J Cardiothoracic Surg* 2007;31:916–22.
  11. Desrosiers PA, Michalowicz G, Jouk PS, Usson Y, Zhu Y. Study of myocardial cell inhomogeneity of the human heart: simulation and validation using polarized light imaging. *Med Phys* 2016.43:2273-82.
  12. Pierpaoli C, Basser PJ. Toward a quantitative assessment of diffusion anisotropy. *Magn Reson Med* 1996;36:893-06.
  13. Gilbert SH, Benoist D, Benson AP, White Ed, Tanner SF, Holden AV, Dobrzynski H, Bernus O, Radjenovic A. Visualization and quantification of whole rat heart laminar structure using high-spatial resolution contrast-enhanced MRI. *Am J Physiol Heart Circ Physiol* 2012;302:287–98.
  14. Cabral B, Leedom LC. Imaging Vector Fields Using Line Integral Convolution. In *Proceedings of the 20th annual conference on Computer graphics and interactive techniques. SIGGRAPH '93. Anaheim, California. 1993;263–70.*
  15. Shen HW, Johnson CR. Visualizing Vector Fields Using Line Integral Convolution and Dye Advection, In *Proceedings of 1996 Symposium on Volume Visualization. IEEE 1996;102:63-70.*
  16. Peskin CS. Fiber architecture of the left ventricular wall: An asymptotic analysis. *Comm Pure Appl Math* 1989;42:79-113.
  17. McCormick RJ, Thomas DP. Collagen Crosslinking in the Heart: Relationship to Development and Function. *Basic Appl Myol* 1998;2:143-50.



18. Rudolph AM. The Changes in the Circulation After Birth. Their Importance in Congenital Heart Disease. *Circulation* 1970;41:343-59.
19. Mayhew TM, Gregson C, Fagan DG. Ventricular myocardium in control and growth-retarded human fetuses: growth in different tissue compartments and variation with fetal weight, gestational age, and ventricle size. *Hum Pathol* 1999;30:655-60.
20. Zhang L, Allen J, Hu L, Caruthers SD, Wickline SA, Chen J. Cardiomyocyte architectural plasticity in fetal, neonatal, and adult pig hearts delineated with diffusion tensor MRI. *Am J Physiol Heart Circ Physiol* 2013;304:246–52.
21. Mekkaoui C, Porayette P, Jackowski MP, Kostis WJ, Dai G, et al. (2013) Diffusion MRI Tractography of the Developing Human Fetal Heart. *PLoS ONE* 2013;8:e72795. doi:10.1371/journal.pone.0072795.
22. Sengupta PP, Korinek J, Belohlavek, Narula M, Vannan MA, Jahangir A et al. Left Ventricular Structure and Function. *Basic Science for Cardiac Imaging. JACC* 2006;48:1988-001.
23. Hayabuchi, Y, Sakata M, Kagami S. Assessment of two-component ventricular septum: functional differences in systolic deformation and rotation assessed by speckle tracking imaging. *Echocardiography* 2014;31:815-24.
24. Hayabuchi Y, Sakata M, Kagami S. Assessment of the helical ventricular myocardial band using standard echocardiography. *Echocardiography* 2015;32:310–18.

## LIST OF FIGURES



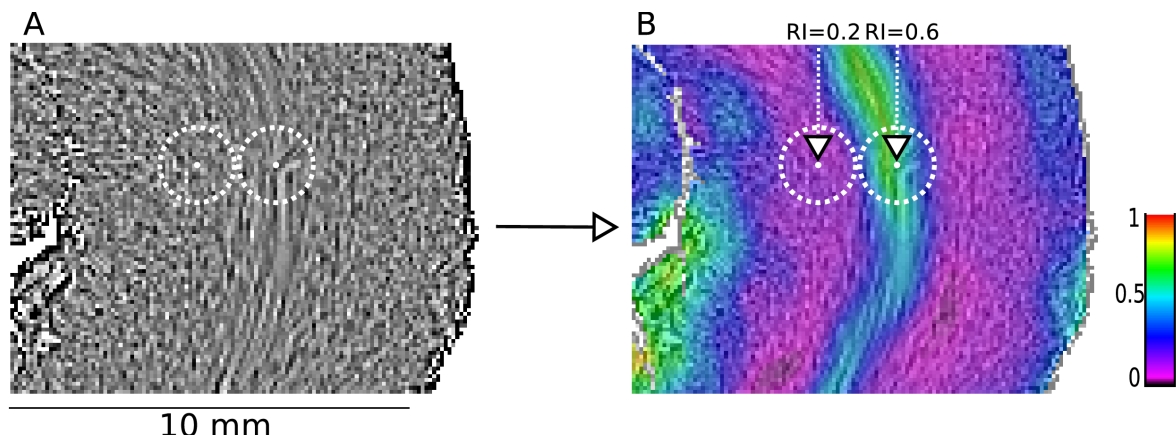
**Figure 1. Illustration of the different maps obtained by PLI**

(A) Short-axis section (thickness, 500  $\mu\text{m}$ ) made after resin embedding and viewed in transmitted light.

(B) Same section, orientation map in streamline representation, LIC texture.

(C) False colour elevation map with superimposition of LIC texture (false colour scale from  $-90^\circ$  to  $+90^\circ$ ).

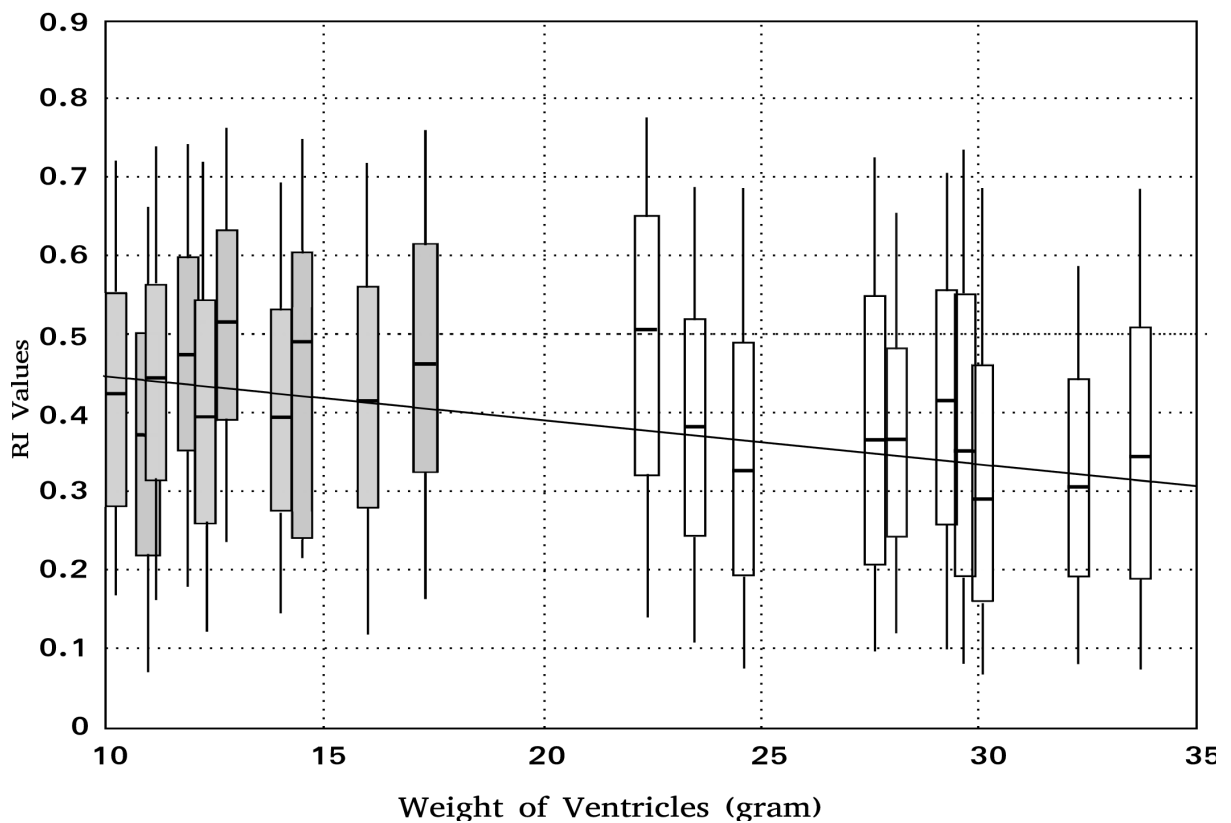
(D) False colour azimuth map of the section with superimposition of LIC texture (false colour scale from  $0^\circ$  to  $180^\circ$ ).



**Figure 2. representation of regional index (RI)**

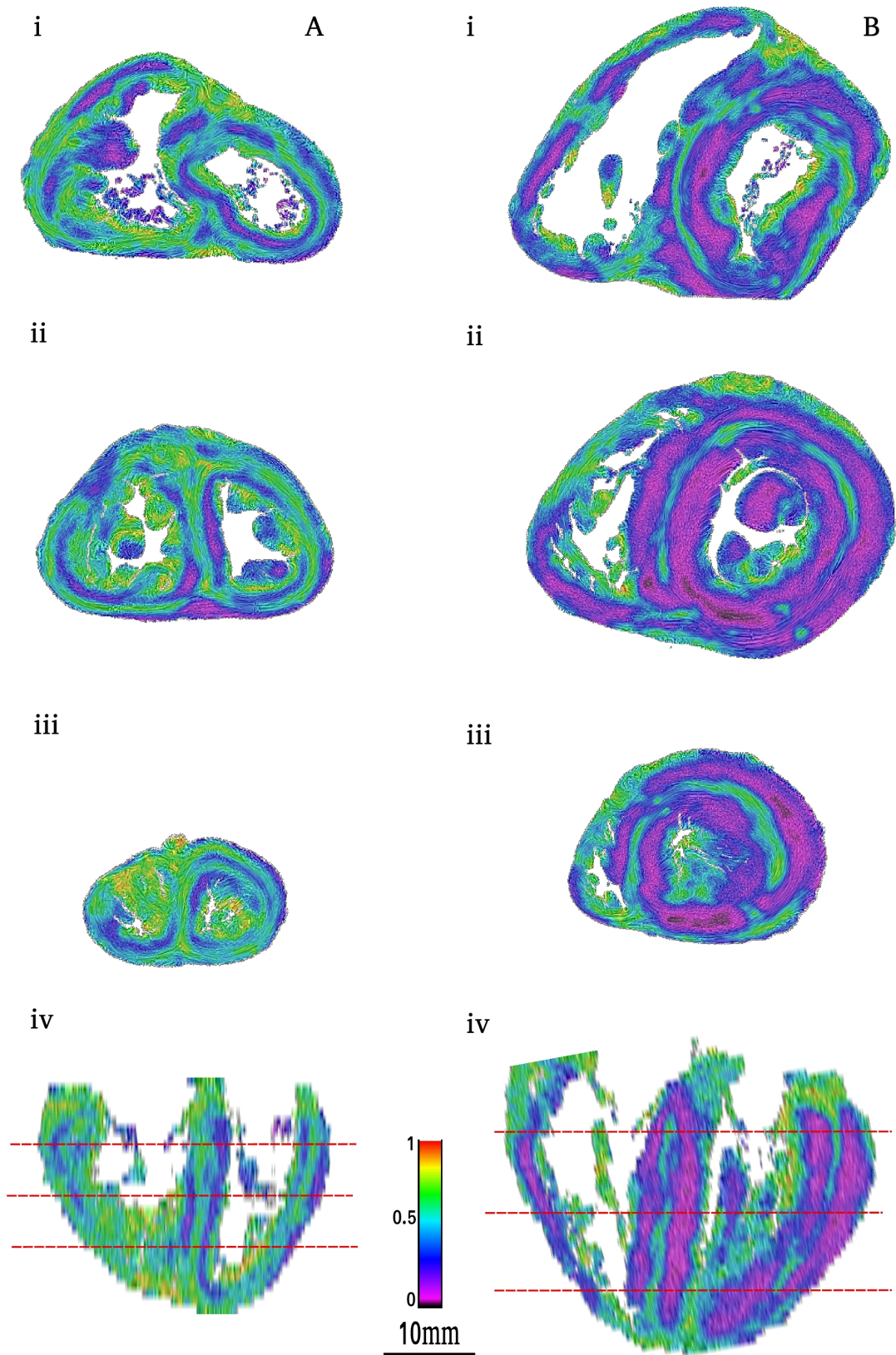
(A) Part of the lateral wall of the left ventricle of a 12-weeks post-natal heart, LIC texture. The two white centred dashed circles represent the intersection of a 1mm radius sphere with the section plane. The ellipsoid of the orientation tensor is calculated on the set of voxels intersecting the surface of this 1mm radius sphere. From this tensor is calculated the RI index that is allocated to the voxel center of the sphere (white point).

(B) The result of RI map of the same 2 centred spheres : On the left, the central pixel has a low RI index : 0.2 (neighbourhood pixels have nearly similar orientation as the centre pixel) and on the right the central pixel has a high RI index : 0.6 (almost every orientation of neighbourhood voxels are represented).



**Figure 3.**

Linear regression analysis of the median of RI value distribution according to ventricular weight of 20 stillbirth and postnatal hearts. The distribution of RI has been calculated for each heart in three equatorial sections and is shown as "box and whisker" plots (lower whisker, box lower edge, box centre, box upper edge, upper whisker corresponding to 5<sup>th</sup>, 25<sup>th</sup>, 50<sup>th</sup>, 75<sup>th</sup> and 95<sup>th</sup> percentiles, respectively; perinatal hearts in grey; post neonatal hearts in white). Regression analysis shows a statistically significant negative link between the RI median and ventricular weight.

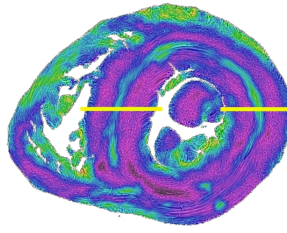


**Figure 4. Regional isotropy maps superimposed with LIC texture of two hearts: stillbirth (A) and 12 weeks of age (B).**

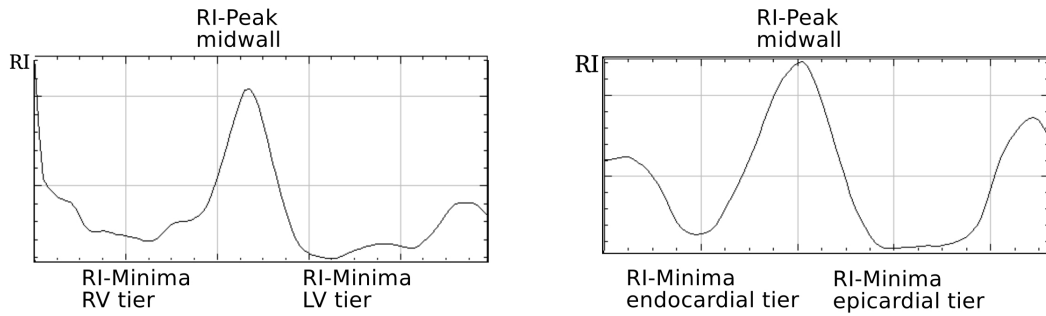
**Figure 4.** Regional isotropy maps superimposed with LIC texture of two hearts: stillbirth (A) and 12 weeks of age (B).

i, basal section. ii, mid-section. iii. apical section. iv, reconstructed long horizontal long-axis RI map, red dotted lines of the i, ii and iii section levels. The combined examination of the short-axis section levels and the horizontal long-axis section shows that the RI areas extend through the ventricular mass. The comparison of the two columns (A, B) confirms a general thinning tendency of the high-RI layers and conversely broadening of the low-RI layers.

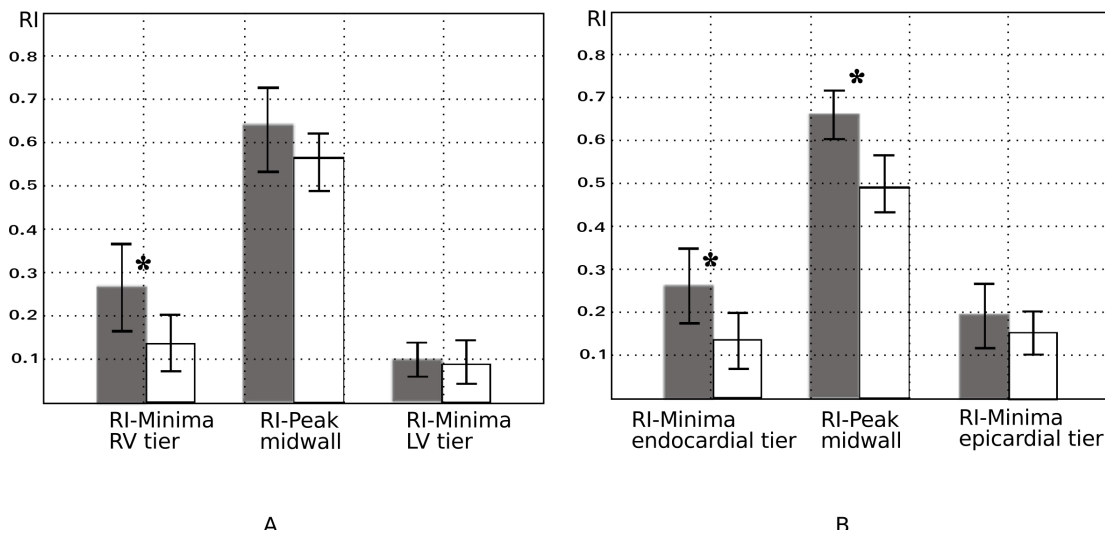
(i)



(ii)



(iii)



**Figure 5. Comparative histograms of mean RI values in the IVS (A) and the left ventricular wall (B), in the 2 groups : perinatal (grey) and post-neonatal (empty boxes).**

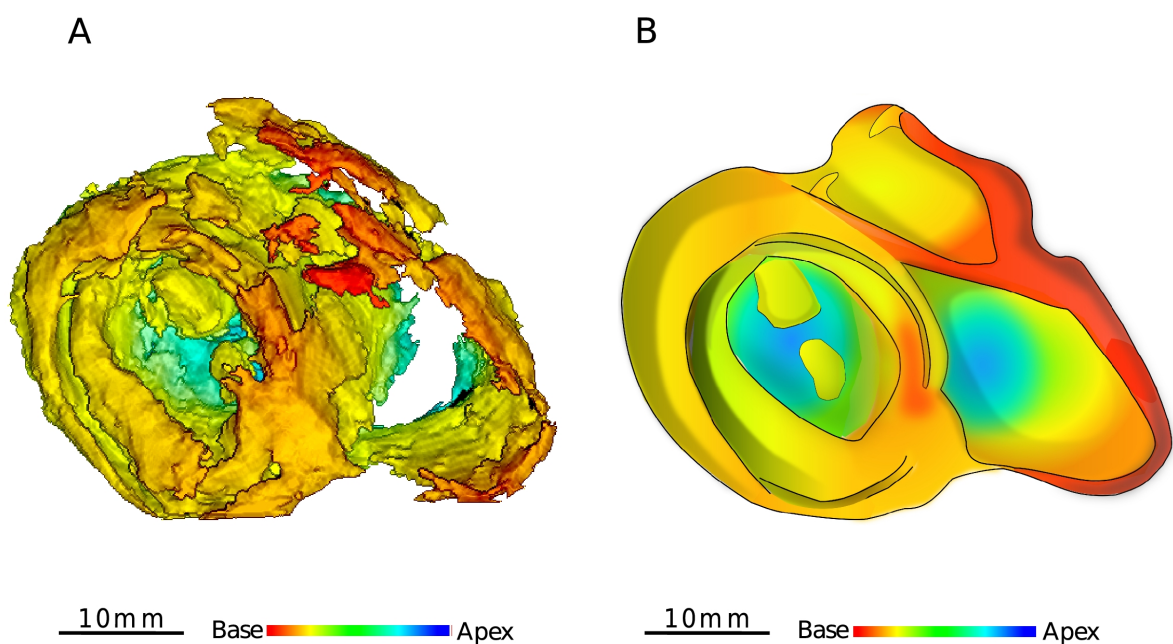
(i): RI map of an equatorial section of one of the studied heart (12 weeks of age), the yellow rectangles indicate the region of interest (ROI) in the IVS and left ventricular wall for determination of the RI plot profiles,

(ii): Plot profile with “W” pattern in the IVS (A) and left ventricular wall (B).

(iii): histograms of mean RI values and standard deviation in the IVS (A) the left ventricular

wall (B) and in 2 groups (10 perinatal hearts in grey and 10 post neonatal hearts empty boxes). From right side to left side of IVS, the averaged RI minima RV tier is higher in the perinatal group than in the postnatal group ( $p < 0,05$ ). From endocardium to epicardium at the left LVW level, the RI-Minima endocardial tier and the RI-Peak midwall is lower in the post-neonatal group than in the perinatal group ( $p < 0,01$ ;  $p < 001$  respectively).

\* indicates statistically significant differences (p value < 0.05).



**Figure 6. 3D views of the low-RI layers in a 12-week postnatal heart and artist drawing summarizing the organization pattern.**

(A) Ventricular areas with an RI index < 0.3 were segmented and reconstructed with the 3D viewer. False colour scale (red to deep blue) is used to encode the axial level from base to apex.

(B) The artistic view emphasizes the representation of the inhomogeneous pattern sustained by the study of RI distribution in post-neonatal life. The same false colour coding than in A is used for baso-apical representation.

The high-RI areas are not directly viewed but inferred from the vacuum between low-RI



areas, for representation they are shadowed in grey. The high-RI area of the IVS is not visible in A because it is hidden by superficial subepicardial basal low RI areas but is still represented in B for summarizing (refers to Fig 4.iv).

## Chapitre 4

### LA RELATION ENTRE DES PLANS DE CLIVAGE DE TORRENT-GUASP ET L'ISOTROPIE RÉGIONALE MISE EN ÉVIDENCE PAR L'ILP

#### ***4.1. Reproduction de l'Helical ventricular myocardial band par la méthode de Torrent-Guasp.***

Le modèle de bande unique ventriculaire de Torrents-Guasp a été présenté dans le chapitre 1. La question posée souvent est la reproductibilité de cette méthode et la relation avec les autres modèles.

Pour essayer d'éclairer ce sujet, nous avons tenté de reproduire la dissection selon la méthode de Torrent-Guasp (avec l'aide du professeur Pierre-Simon Jouk). Trente cœurs (25 de porc et 5 de bœufs<sup>1</sup>) ont été bouillis dans de l'eau chaude pure ou avec du vinaigre durant 60-90 minutes. La dissection a été faite au laboratoire d'anatomie-pathologie du CHU de Grenoble.

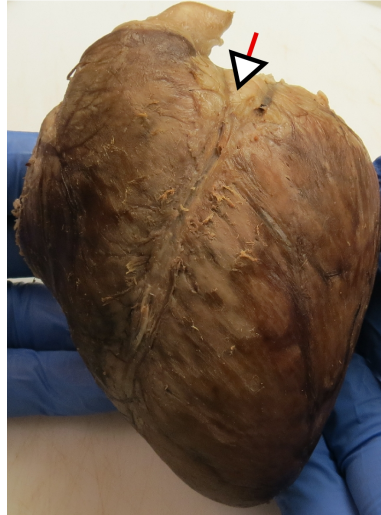Au début de la série la dissection n'était pas complète, après 10 tentatives la technique était maîtrisée.

##### **4.1.1. Description des différentes étapes (Vidéo-HVMB)**

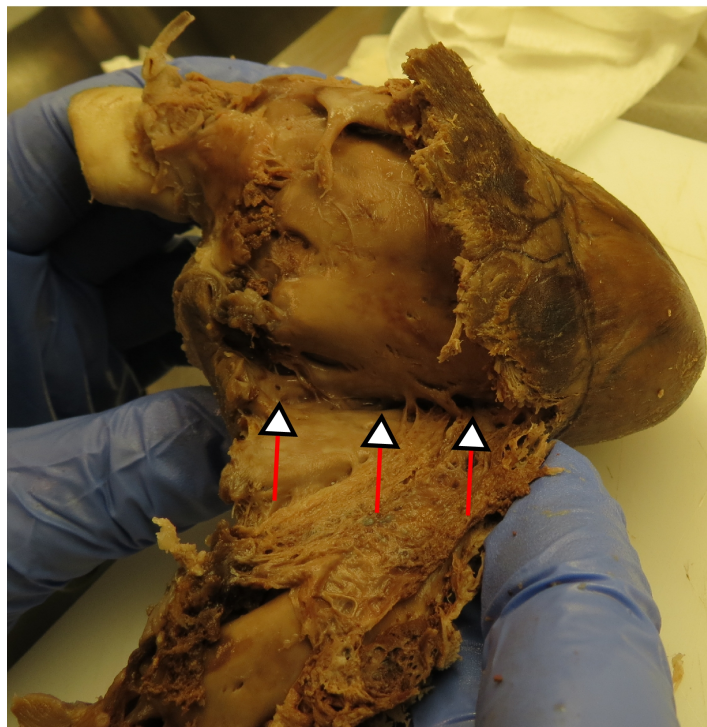En glissant le pouce sur le sillon inter-ventriculaire antérieur, le bloc de l'artère pulmonaire et le bloc du ventricule droit-artère pulmonaire sont détachés du septum inter-ventriculaire jusqu'à la limite postérieure du VD avec le SIV. C'est la 1ère partie ventriculaire droite de la boucle basale (Fig.4.1).

---

<sup>1</sup> Aimablement fournis par les bouchers des membres de l'équipe.




**Figure 4.1.** Cœur de porc bouilli ; les deux oreillettes sont enlevées. Le point de départ se situe au niveau de la tête de la flèche. Le point de départ correspond aussi au premier plan de clivage décrit par Torrent-Guasp.



**Figure 4.2.** Fin de la première étape : déroulement du VD disséqué au long du sillon inter-ventriculaire. Notons qu'il est obligatoire de couper la paroi du VD sur le trajet de dissection. Les têtes des flèches montrent le début du deuxième de plan de clivage.

Le deuxième de plan de clivage de Torrent-Guasp est à la jonction entre la paroi inférieure du VD et l'extrémité inférieure du SIV (Fig 4.2). La dissection manuelle avec le pouce permet d'identifier une zone de « clivage » dans la paroi inférieure du SIV et du ventricule gauche. Ce plan de clivage dans la paroi libre du VG est poursuivi jusqu'au trigone gauche. On vient ainsi de disséquer la 2ème partie ventriculaire gauche de la boucle basale (Fig.4.3).



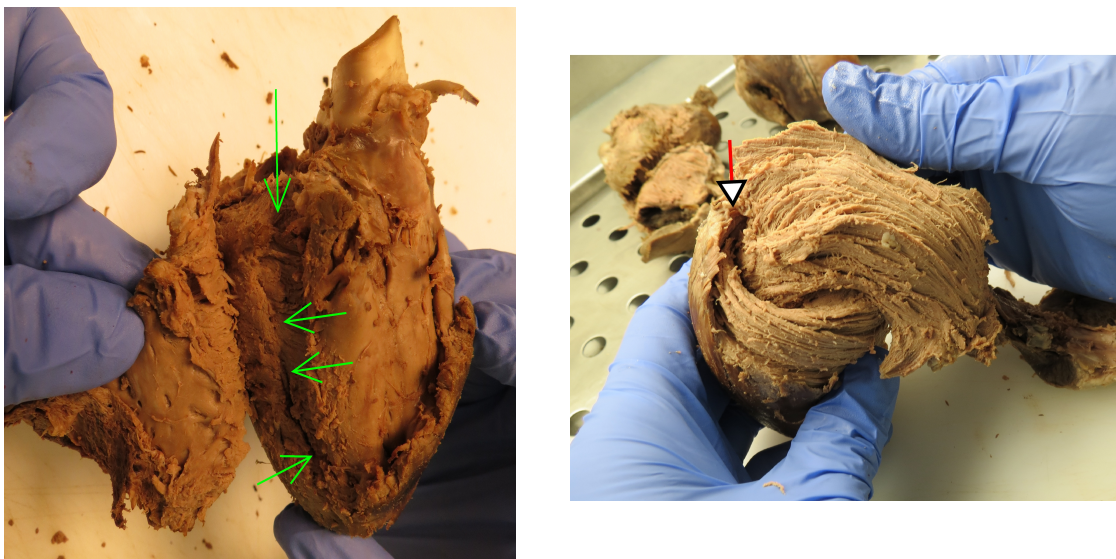
**Figure 4.3.** La partie gauche de la boucle basale est disséquée, de la limite postérieure droite du SIV jusqu'au trigone gauche. La pointe de flèche rouge désigne la limite du trigone gauche. L'aspect « fibré » des composantes anatomiques après dissection manuelle est bien distinctes.

Alors que la dissection des 2 premières parties de la boucle basale est évidente, la dissection des 2 parties de la boucle apicale nécessite une observation attentive des échecs pour reconnaître les repères qui permettent la dissection reproductible de la boucle apicale. Un échec par contre est facilement reconnu, la dissection d'un pseudo-plan de clivage est débuté, puis doit être interrompue car les forces nécessaires pour le clivage sont excessives, sans commune mesure avec les forces développées lorsque l'on est dans le bon plan de clivage.

Le début du 3ème plan de clivage est situé au niveau de la zone d'apposition, dans la région


postéro-inférieure du SIV de 2 populations distinctes de « fibres » : La première population a une direction préférentiellement latitudinale dans la face diaphragmatique du VG, et la deuxième population dans le SIV avec une direction orthogonale à la première. Cette zone reconnue avec précaution, il est possible d'avancer le pouce jusqu'au pilier papillaire postérieur de la valve mitrale puis au niveau du trigone gauche (Fig 4.4).

Le trigone gauche est un point crucial de rencontre de trois composantes de l'HVMB : la terminaison de la partie gauche de la boucle basale, le début de la partie descendante de la boucle apicale en profondeur de la paroi ventriculaire, et la fin de la partie ascendante de la boucle apicale.



**Figure 4.4.** Troisième étape de la dissection de la bande musculaire de Torrent – Guasp. A. Troisième plan de clivage montré par les flèches vertes. B. Niveau du trigone gauche avec deux parties de la boucle apicale avec deux populations de « fibres » d'orientation bien différentes.

La dissection est terminée avec le déroulement total de la bande musculaire. Il est souligné que la dé-torsion entre les deux parties de la boucle apicale est nécessaire pour arriver à montrer la bande comme sur la figure 4.5.



A



B

**Figure 4.5.** Bande de l'HMVB avec deux boucles : basale et apicale. A. Dissection réalisée sur un coeur de porc. B. HVMB réalisée par Torrent Guasp(18).

#### 4.1.2. Remarques constatées

La dissection de la masse ventriculaire selon la méthode de Torrent-Guasp est faisable et nécessite la répétition des manipulations plusieurs fois pour maîtriser la technique.

Cette méthode de dissection minimise considérablement le nombre des « fibres » qui doivent être coupées transversalement à leur grand axe, par rapport à toutes les autres techniques de dissection.

La bande de Torrent-Guasp se compose de deux boucle : une boucle basale petite et une boucle apicale plus grande.

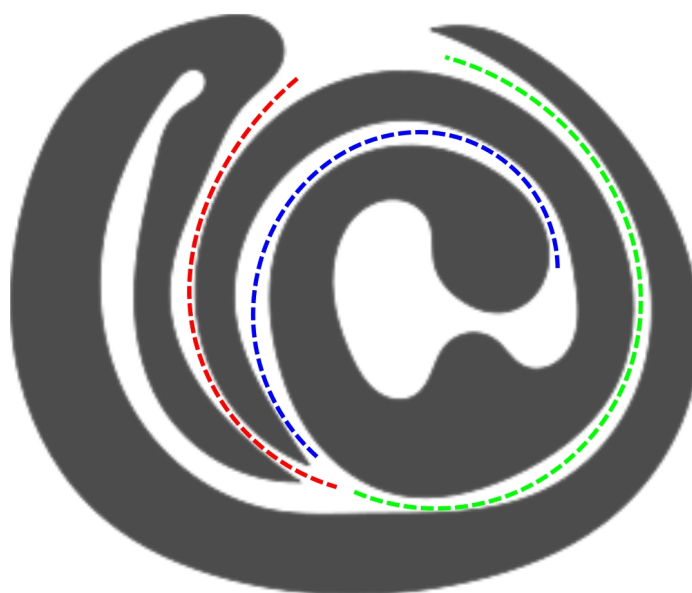
La force utilisée pour la dissection manuelle varie le long des différents plan de clivage. C'est une sensation tactile très précise perçue au niveau du pouce dissecteur. La gamme des forces utilisées le long des différents plans de clivage de FTG est nettement plus

faible que celle nécessaire pour progresser dans le myocarde en dehors de ces plans de clivage (quand c'est possible)

La bande de l'HVMB fait une torsion à la jonction entre la partie descendante et la partie ascendante de la boucle apicale. Il faut la détordre pour avoir une image comme la figure 4.5.

#### **4.2. Plans de clivage de Torrent-Guasp**

Torrent-Guasp réalise la dissection manuelle du modèle de HVMB en suivant la trajectoire rendue possible par la succession de trois plans de « clivage ». Il faudrait le terme clivage entre « guillemets », car il ne s'agit pas de plans de clivage physiologiques, ils ne le sont que par la volonté de Torrent Guasp de les disséquer pour mettre mieux en évidence l'inhomogénéité de la masse ventriculaire.



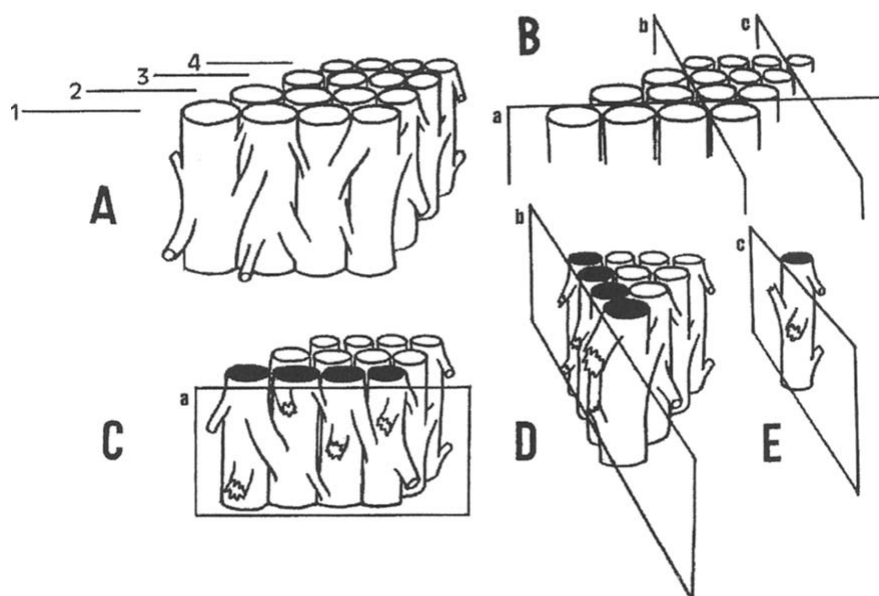
- ▶ Premier plan de clivage:  
du sillon interventriculaire à la limite postérieure du VD
- ▶ Deuxième plan de clivage:  
de la limite postérieure du VD à la paroi antérieure du VG
- ▶ Troisième plan de clivage:  
du SIV (au niveau des "fibres" croisées) au pilier antérolatéral du VG

**Figure 4.6 .** Représentation schématique des trois plans de clivage de Torrent-Guasp.

La question toujours posée est l'origine de plans de clivage selon la méthode de Torrent-Guasp. La réponse à cette question n'a jamais été évidente, les différentes composantes de la boucle basale et de la boucle apicale ne sont pas des composantes discrètes

comme le rappelle d'ailleurs toujours FTG. Ce sont simplement des régions où la dissection manuelle est plus facile car nécessitant une moindre force et retrouvées de façon reproductible sur l'ensemble des cœurs de gros mammifères étudiés.

Torrent-Guasp a tenté de conceptualiser la nature des plans de clivage (fig 4.7). Parmi les nombreux plans de clivage possibles au sein de la masse ventriculaire, ils en existent qui minimisent le nombre de liaisons inter-fibres qu'il est nécessaire de sectionner. Malheureusement sa technique de dissection manuelle étant destructive, il n'a jamais pu démontrer par une autre méthode son hypothèse. Le seul indice allant dans le sens de son hypothèse est obtenu lorsque l'on reproduit sa dissection : la sensation tactile lorsque l'on sépare les 3 plans de clivage est celle qu'on éprouve lorsque l'on sépare des fermetures « scratch » bien fatiguées. Alors que dans tous les autres plans, la sensation tactile est celle de la séparation de scratch très « coriaces », voire impossible.



**Figure 4.7.** Origine des plans de clivage d'après Torrent-Guasp (18) A. Une pièce quadrangulaire de myocarde est schématiquement représentée. Les éléments myocardiques les plus pertinents sont unis par de petites branches latérales obliques. B. Sélectionnés arbitrairement les plans a, b et c. C. et D. deux trajectoires lamellaires. E. une trajectoire linéaire Tirée de la référence (18).

Il est curieux de constater que les contempteurs du travail de FTG ont tenté de décrédibiliser son travail en lui alléguant la mise en évidence de « faisceaux » discrets. Ses écrits et la plupart de ses schémas sont pourtant clairs. Il se situe dans le cadre des auteurs prenant en



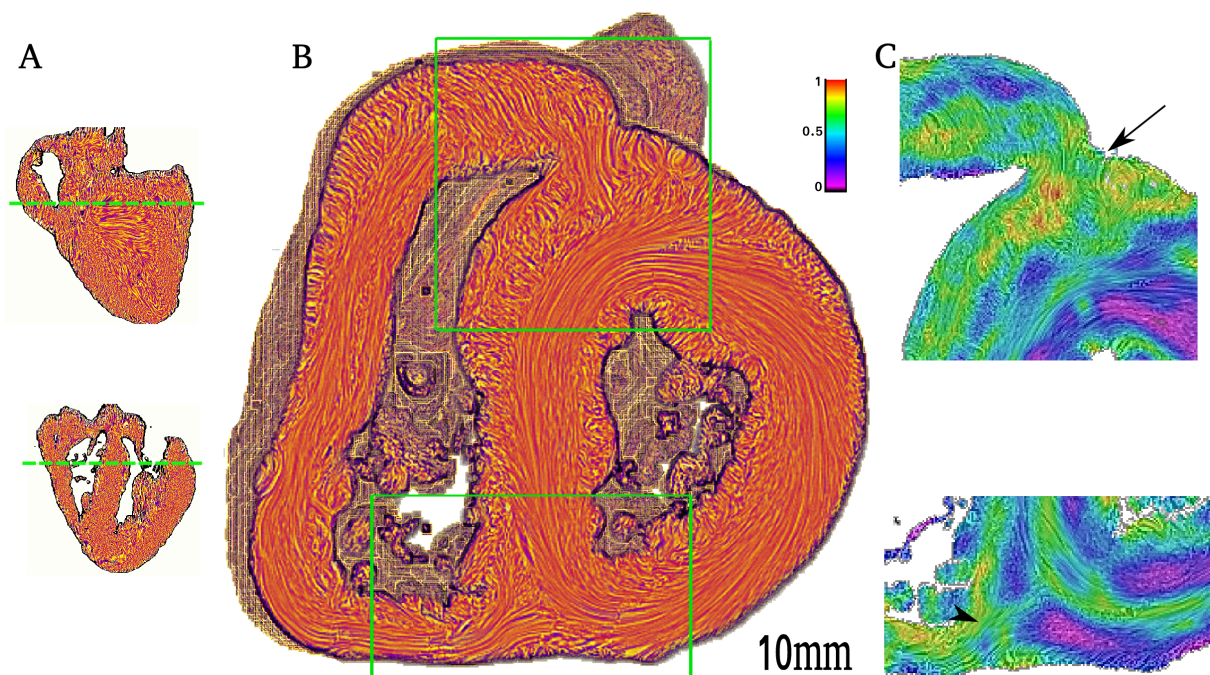
compte le maillage tridimensionnel du tissu myocardique, et il n'a jamais mis en évidence de composantes discrètes. La représentation de son travail sous la forme d'une bande n'est toutefois pas heureuse et nombre d'anatomistes cliniciens préfèrent évoquer maintenant « the Torrent Guasp heart » que « l'HVMB model ». La figure 4.6 est un bien meilleur résumé de son travail que la représentation de l'Helical Ventricular Myocardial Band déroulée de l'AP à l'Ao.

#### 4.3. Apport de l'ILP pour préciser la nature des « plans de clivage » identifiés par FTG

Dans le chapitre 3 nous avons présenté les cartes d'isotropie régionale qui permettaient de mettre en évidence l'accentuation post-néonatale de zones isotropes intercalées entre des zones nettement plus anisotropes. Notre objectif est maintenant de préciser les liens entre les plans de clivage de FTG et les zones d'isotropie mise en évidence par l'ILP.

##### 4.3.1. Premier plan de clivage de Torrent-Guasp

La figure 4.8 permet de visualiser en **C** sur une carte d'isotropie régionale le point de départ de la dissection manuelle de FTG. La zone correspondante sur la carte de texture-LIC en **B** permet d'établir plus facilement les correspondances anatomiques.



**Figure 4.8.** Carte de LIC et d'isotropie régionale chez un coeur humain de 8 semaines de vie.

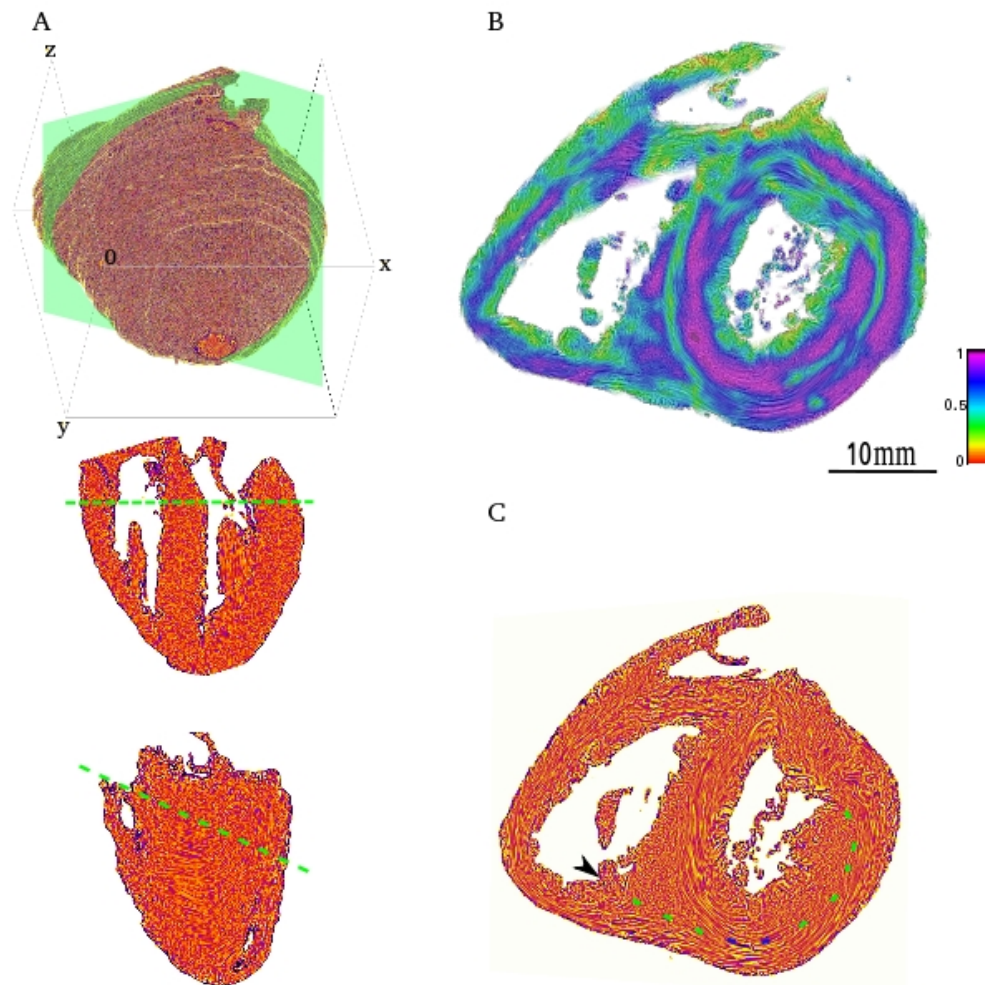
**Figure 4.8.** Carte de LIC et d'isotropie régionale chez un coeur humain de 8 semaines de vie. A. Vignette supérieure: vue verticale à long axe à travers le SIV ; Vignette inférieure axe horizontal long axe. Les lignes pointillées en vert indiquent le plan de section représenté en B. B. Carte LIC (Line Integral Convolution) section de petit axe comme indiqué dans A: un carré et un rectangle ont été dessinés pour montrer les régions d'intérêt aux extrémités antérieure et inférieure du SIV. C. Cartes de RI correspondantes des régions d'intérêt de la carte LIC dans B. A l'extrémité antérieure du SIV, il y a une zone de RI élevée (flèche noire) qui correspond au premier «plan de clivage» entre l'infundibulum et le SIV comme décrit par Torrent-Guasp. La tête de flèche noire pointe vers la jonction entre la paroi inférieure du VD et le SIV, où commence la deuxième étape de la dissection de Torrent-Guasp.

Sur ces cartes il apparait clairement que le 1<sup>er</sup> plan de clivage de FTG correspond à une zone d'isotropie régionale élevée.

#### **4.3.2. Deuxième plan de clivage**

Le départ du deuxième plan de clivage à la jonction entre la paroi inférieure du VD et l'extrémité inférieure du SIV est bien visible aussi sur la figure 4.8, et il correspond aussi à une zone d'isotropie régionale élevée.

Afin de pouvoir suivre la dissection manuelle de FTG il est nécessaire de procéder à une dissection virtuelle du fait de l'obliquité du plan de clivage de FTG (Fig.4.9). La dissection virtuelle en multipliant les plans de coupe permet de trouver un plan faisant apparaître une zone hautement isotrope allant du point de départ du 2<sup>ème</sup> plan de clivage au trigone fibreux gauche à travers la paroi ventriculaire gauche. Cette zone hautement isotrope est irrégulière dans son épaisseur. On ne peut s'empêcher d'établir une analogie entre cet aspect visuel et la sensation tactile éprouvée lorsqu'on dissocie la boucle basale au même niveau qui est un peu irrégulière.

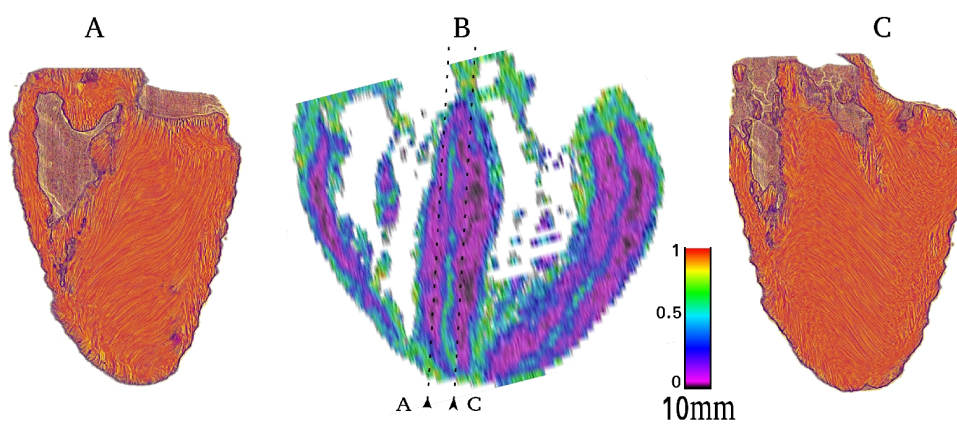


**Figure 4.9.** Dissection virtuelle d'un cœur de 12 semaines dans une vue petit axe oblique. A. Vignettes de référence montrant l'orientation spatiale des plans de coupe virtuels représentés en B et C. De haut en bas: le volume reconstruit avec plan de coupe virtuel représenté en vert; La section centrale de référence XZ et l'intersection du plan de coupe virtuel (traits verts); La section YZ de référence et l'intersection du plan de coupe virtuel (traits verts). B. Carte de RI disséqué selon A. Il existe une zone IR haute correspondant au deuxième plan de clivage de Torrent-Guasp partant de la limite inférieure de la cavité ventriculaire droite, se termine près et sous le trigone gauche. C. Carte texture-LIC dans le même plan que B. La ligne pointillée verte marque le 2ème plan de clivage partant au niveau de la tête de flèche. Elle est interrompue par 2 points bleus qui correspondent à des zones où la tension exercée pour dissocier les cellules myocardiques le long du plan de clivage est un peu plus élevée.

#### 4.3.3. Troisième plan de clivage de Torrent-Guasp

La dissection virtuelle en coupe long axe horizontale permet de visualiser des zones de haute isotropie au niveau du SIV et des parois latérales du VG dont la topologie est identique aux plans de clivage des parties descendante et ascendante de la boucle apicale mis en

évidence par FTG (Fig. 4.10). La figure 4.10 permet par ailleurs de bien visualiser l'orthogonalité des directions principales de la partie droite du SIV et de la partie gauche.



**Figure 4.10.** Dissection virtuelle du SIV. A. Carte texture-LIC long axe verticale bord droit du SIV. B. Carte d'IR long axe horizontale; les lignes en pointillés représentent le plan des sections dans A et C. Il existe une ligne d'IR haute au milieu du SIV. C. Carte texture-LIC long axe verticale bord gauche du SIV. L'orientation principale des « fibres » du bord droit du SIV est orthogonale à celle des fibres du bord gauche. Le gradient d'orientation au niveau de la zone à haute IR est élevée.

#### 4.4. Discussion

L'identité topologique entre les plans de « clivage » identifiés par FTG et les lignes de haute isotropie révélées par l'ILP constituent à la fois une confirmation de la découverte de FTG par une autre méthode, et aussi apporte une précision des caractéristiques histologiques de ces plans de « clivage » qui étaient jusqu'à présent restés hypothétiques. Cela atténue donc grandement les critiques faites à ce modèle (61)(62).

L'inhomogénéité au sein de la masse ventriculaire a susciter beaucoup de travaux afin de pouvoir mieux expliquer la cinématique des parois ventriculaires : raccourcissement, allongement, amincissement, élargissement, torsion et détorsion (63).

Les techniques d'imagerie in vivo permettent de visualiser l'inhomogénéité de la cinématique des parois ventriculaires en se concentrant essentiellement sur les limites endocardiques et épocardiques et depuis peu par les techniques de speckle échocardiographie. Hayabuchi (42,43) a montré une ligne hyperéchogène dans le septum inter-ventriculaire à l'échocardiographie, avec des vitesses de déformation très différentes de part et d'autre de cette ligne. La question de la nature de cette ligne et de sa relation avec les plans de clivage de FTG reste posée.

Ces techniques d'imagerie in vivo pourront apporter des arguments supplémentaires vis à vis du modèle de FTG et des hypothèses que nous faisons émerger en montrant l'accentuation progressive postnatale de ces zones isotropes. En effet nos observations suggèrent que le « twist » ventriculaire gauche doit se majorer progressivement après la naissance. Une étude séquentielle longitudinale par « speckle » échocardiographie du « twist », de la naissance à 3 mois de vie, serait une épreuve de confirmation ou de réfutation des hypothèses mécaniques résultant de nos constatations anatomiques.

## Chapitre 5

### DISSECTION VIRTUELLE DU VENTRICULE DROIT NORMAL

#### 5.1. Introduction

Les composantes de la voie de sortie du VD sont étudiées depuis longtemps essentiellement à partir des observations de l'aspect de la surface ventriculaire: ainsi ont été décrits, l'éperon de Wolff, le septum de sortie, la bande septale et la bande modératrice. Les articles qui étudient l'architecture musculaire interne du VD sont eux beaucoup plus rares.

L'objectif de ce chapitre est donc de faire un rappel de la nomenclature des termes anatomiques qui reste controversée puis de décrire l'organisation de la musculature de l'infundibulum du VD grâce à nos observations. Celles-ci sont menées à l'aide de l'outil de dissection virtuelle qui permet de comparer l'étude surfacique et l'étude de l'organisation profonde des cellules musculaires.

La quasi-totalité des études antérieures ont porté sur des cœurs d'enfants et d'adultes. C'est pourquoi nous commencerons par l'étude des cœurs postnataux de notre collection afin d'établir les comparaisons possibles entre les descriptions anatomiques classiques et celles réalisées par nos méthodes.

Comme le remodelage postnatal modifie l'architecture du VD. Le dernier point de ce chapitre permettra d'insister sur les différences observées entre l'aspect anté et postnatal.

#### 5.2. Rappel des termes anatomiques définissant le ventricule droit

La définition des termes anatomiques par Van Praagh et Anderson a eu un impact important dans l'évolution du domaine de la cardiologie congénitale. Mais ces deux auteurs ne se sont jamais vraiment accordés. Van Praagh a eu un travers important, il a souvent utilisé des termes embryologiques pour désigner des structures anatomiques. Ceci s'est avéré inapproprié comme l'ont maintenant démontré les travaux embryologiques de ces 20 dernières années qui infirment la possibilité d'établir une correspondance entre limites embryologiques et structures anatomiques du coeur post-embryonnaire. Nous avons cependant regroupé dans le tableau ci-dessous, un glossaire des termes utilisés par Van Praagh et Anderson pour insister sur les différences. Et aussi pour pouvoir continuer à interpréter les données de Van Praagh qui restent intéressantes malgré une terminologie inappropriée (64,65) (3).

**Tableau 5.1 : Résumé des termes anatomiques selon nomenclature de Van Praagh (VP) et Anderson(AN) (66).**

Terme	VP	AN	Explication
Conal ring	+		<b>VP</b> : La voie de sortie du VD est formée par le « conal ring » : un groupe de muscles qui se prolonge de l'apex à la valve pulmonaire. Elle est constituée de trois parties : <b>bande septale, bande pariétale et bande modératrice</b>
Septal band	+		<b>VP</b> : c'est un muscle qui suit la face droite du SIV. Au niveau des voies de sortie qui se divise en deux branches : la branche antérieure-gauche et la branche postérieure-droite. Au niveau apical, la bande septale se connecte avec la bande modératrice
Left anterior division	+		Branche antérieure-gauche de la bande septale
Right posterior division	+		Branche postérieure-droite de la bande septale
Moderator band	+	+	Une bande qui se connecte le niveau apicale de la bande septale avec le pilier antérieur de la valve de tricuspide
Parietal band	+		<b>VP</b> : c'est une bande musculaire qui court de la paroi libre du ventricule droit, en direction du septum inter ventriculaire, elle s'intercale dans l'espace laissé libre entre les deux branches antérieure gauche et postérieure droite de la bande septale, sans jamais fusionner, et atteint la valve pulmonaire en formant le septum conal.
Crista supraventricularis	+		<b>VP</b> : c'est la crête formée par la bande pariétale
Conus arteriosus	+		<b>VP</b> : aspect extérieur du « conal ring »
conal septum	+		<b>VP</b> : septum entre deux voies de sorties des deux ventricules
Infundibulum	+	+	<b>VP</b> : surface intérieure de « conal ring » <b>AN</b> : un manchon musculaire situé sous une valve semi-lunaire. Attention : Différence dans la définition de l'infundibulum.
Septomarginal trabeculation		+	Comme la bande septale de Van Praagh
Superior anterior limb		+	Branche supéro-antérieure de la bande septale
Inferior-posterior limb		+	Branche inféro-postérieure de la bande septale
Supraventricular crest		+	<b>AN</b> : forme le toit du VD, séparant la voie d'entrée et la voie de sortie du VD, elle est formée par le « ventriculo-infundibular fold » et le septum de sortie qui constitue une partie de l'infundibulum
Ventriculo-infundibular fold		+	<b>AN</b> : c'est une large partie de la crête supra ventriculaire « Supraventricular Crest » qui forme la courbure interne du cœur faisant protrusion dans la lumière du VD et sépare la valve atrioventriculaire droite de la valve semi-lunaire droite
Outlet septum		+	Le septum de sortie qui divise les deux voies de sortie des ventricules

*Remarque :*

-Malgré la connaissance des limites de ces nomenclatures : l'utilisation inappropriée de termes embryologiques, la définition non univoque, ou recouvrant sans limites précisément définies, la définition trop exclusive à partir des données de surface ventriculaire, aucune autre nomenclature ne s'est imposée. Et on continue à parler le « Andersonien » ou le « Van Praaghien », ou bien encore un langage mixte embarrassé.

Ainsi, il n'existe toujours pas de recommandations internationales consensuelles de dénominations des structures cardiaques du cœur normal, ni de tables de correspondances, malgré la constitution de groupes de travail au sein de « The International Society for Nomenclature of Paediatric and Congenital Heart Disease » (67).

En absence de nomenclature consensuelle, nous avons donc choisi délibérément de n'utiliser qu'un nombre limité de termes non ambigus : **l'infundibulum ventriculaire** qui désigne tout le manchon musculaire situé sous une valve semi-lunaire. L'infundibulum ventriculaire droit est constitué d'une **partie septale** (le septum de sortie : l'extrémité d'une aiguille qui le traverse est retrouvée dans chambre de chasse sous aortique) et d'une **partie non septale** (l'extrémité d'une aiguille qui la traverse est retrouvée à l'extérieur du cœur).

Nous appellerons **septum de sortie**, la partie septale de l'infundibulum du cœur normal (outlet septum de AN ; conal septum de VP). Ce septum de sortie a 2 caractéristiques :

1) un septum interventriculaire musculaire situé sous et entre les 2 valves semi-lunaires.

2) Il a une étendue très limitée<sup>2</sup>, ceci peut être mis en évidence soit par la technique des aiguilles transeptales soit par la dissection anatomique réelle (mais destructrice !) ou virtuelle.

Dans les cœurs avec anomalie des connexions ventriculo-artérielles, lorsque ce septum de sortie musculaire est présent, seule sa 1ère caractéristique persiste.

La partie non septale de l'infundibulum est partagée entre une région dans la concavité<sup>3</sup> du VD et une région convexe. La partie située dans la concavité du ventricule droit qui se situe entre la partie supérieure de l'anneau tricuspide et la valve semi-lunaire droite est appelée

**éperon de Wolff**. Il est délimité médialement par le septum de sortie et latéralement par la

*2 Nous considérons néanmoins que Anderson va trop loin, lorsqu'il disait dans ses premières publications, qu'il considérait comme inapproprié de parler de septum de sortie dans le cœur normal, il aurait dû dire que celui-ci n'est pas clairement discernable, ni dé-limitable par l'examen macroscopique visuel depuis les cavités ventriculaire. Il a d'ailleurs modifié son discours en disant maintenant qu'il peut être mis en évidence en poursuivant la dissection.*

*3 La concavité et la convexité du VD font référence implicite à une analogie du VD à un tube courbé, avec l'orifice tricuspide à une extrémité et l'orifice pulmonaire à l'autre extrémité.*



paroi libre convexe du VD.

Il est très adapté pour décrire le cœur normal, nous verrons au chapitre suivant consacré au cœur malformé qu'il s'inscrit comme une des modalités possible du repli ventriculo-infundibulaire.

Le terme de **crête supraventriculaire** (supraventricular crest) nous semble d'utilisation délicate et nous ne l'utiliserons qu'avec parcimonie. Anderson utilise ce terme pour décrire l'ensemble éperon de Wolff et septum de sortie, mais Van Praagh utilise le terme voisin de **crista supra ventricularis** pour désigner l'aspect de surface de la bande pariétale en continuité avec le septum conal.

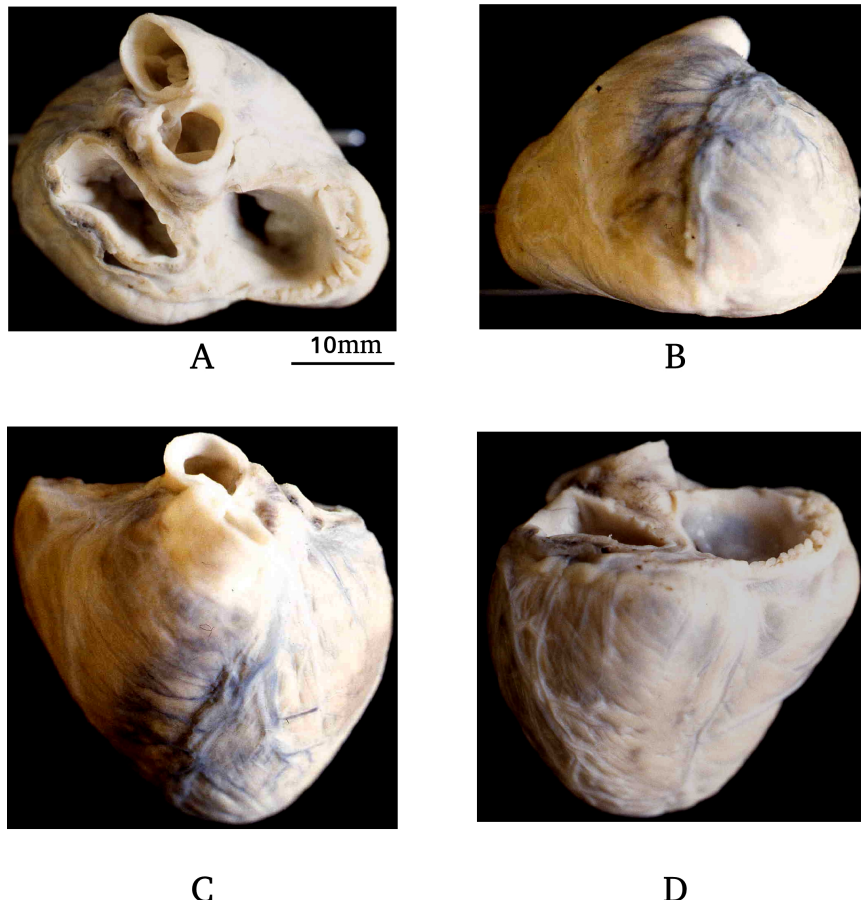
Nous utiliserons quelques autres noms non ambiguës : **bande septale** en optant pour la terminologie Andersonienne pour sa branche apicale (**bande modératrice**) et ses branches infundibulaires (bras supéro-antérieur et bras inféro-postérieur).

### **5.3. Matériel et méthodes**

5 cœurs fœtaux et 5 cœurs postnataux de 1 à 3 mois ont été étudiés avec 3 techniques d'études anatomiques : anatomie surfacique, en tranche et dissection virtuelle.

#### **5.3.1 Observation visuelle externe du massif ventriculaire**

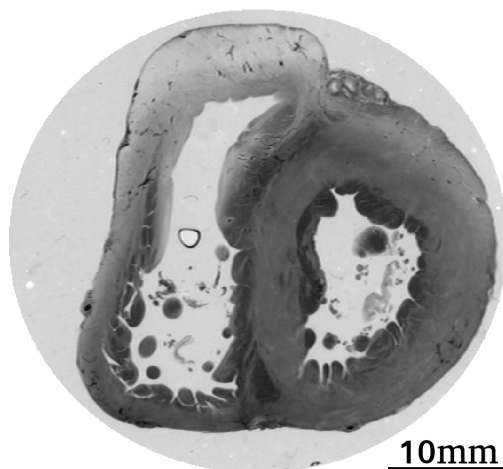
Cette méthode est complétée par exploration à l'aide d'une sonde olivaie passée à travers les orifices atrio-ventriculaires et semi-lunaires et éventuellement calibrage des orifices semi-lunaires avec des sondes de Heggar.



**Figure 5.1.** Coupes anatomiques de différentes vues d'un coeur de 12 semaines postnatal. A. Coupe anatomique : vue de la base ; B. Coupe anatomique : vue de l'apex ; C. Coupe anatomique : vue de la face antérieure ; D. Coupe anatomique : vue de la face diaphragmatique.

### 5.3.2. L'étude des coupes sériées natives en lumière transmise

En dehors des intérêts d'observation anatomique, l'étude en lumière réfléchie et en lumière transmise permettent plus ou moins facilement de bien différencier le tissu musculaire du tissu conjonctif (Fig.5.2).



**Figure 5.2.** Coupe anatomique en lumière transmise au niveau de la base d'un coeur normal de 8 semaines de vie.

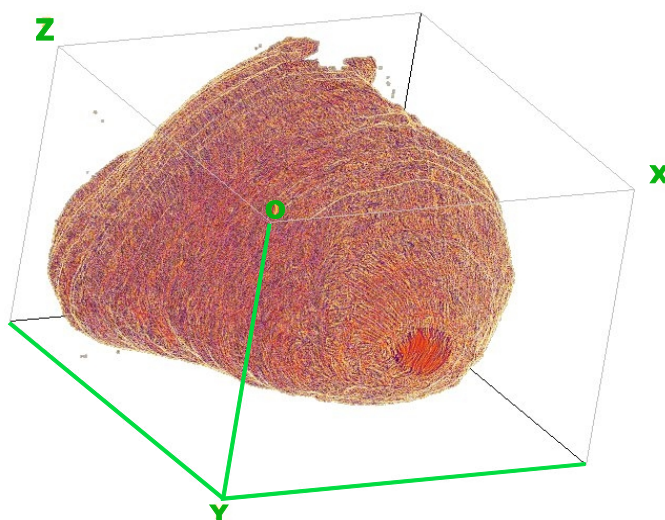
### 5.3.3. L'étude des cartes d'isotropie régionale

Cf chapitre 3

### 5.3.4. La dissection virtuelle des ventricules sur les données fournies par ILP

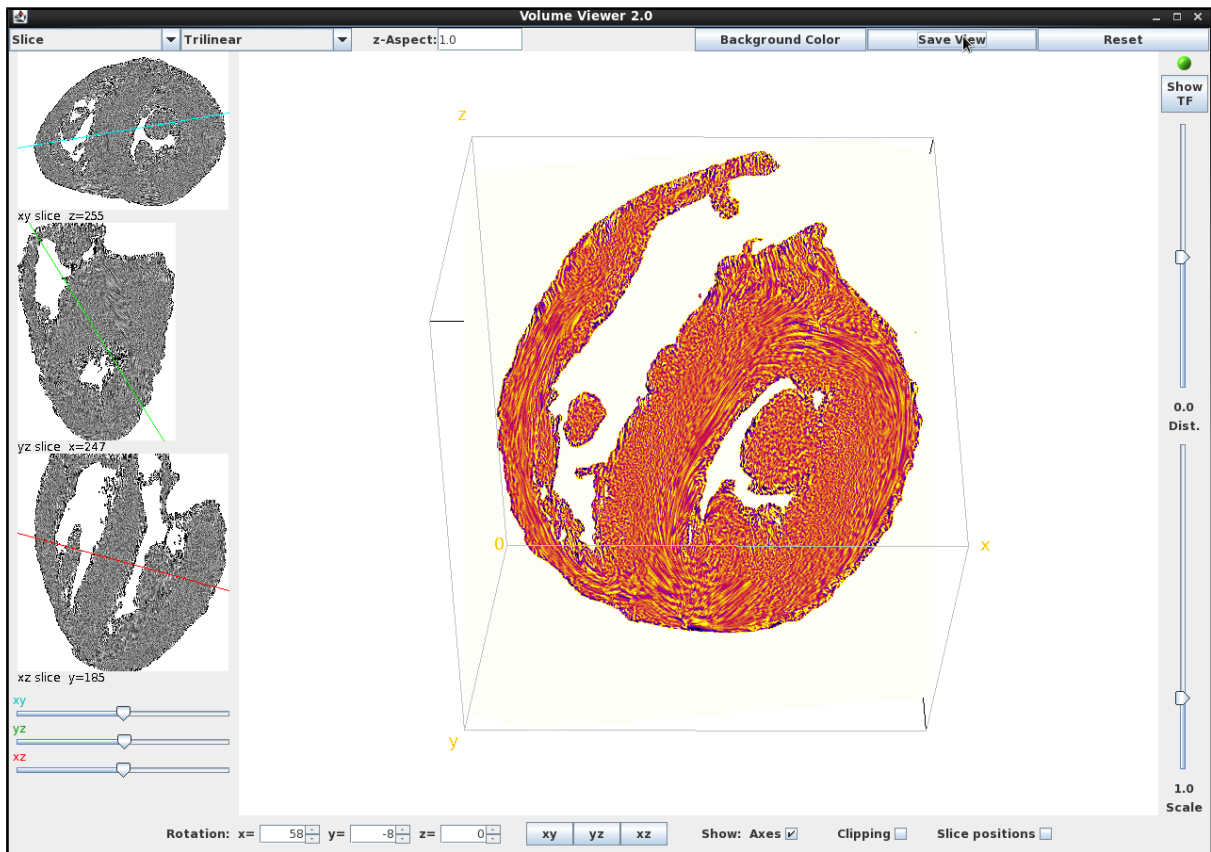
Nous utilisons le plugin « Volume Viewer » du logiciel ImageJ pour faire la dissection virtuelle. Cette méthode a commencé à être décrite dans le chapitre 2.

A partir des données numériques fournies par l'ILP, le volume ventriculaire est reconstitué en entier dans un système de coordonnées cartésiennes. Les coordonnées des trois plans sont figurées dans la Fig.5.3.



**Figure 5.3.** Convention des coordonnées de la dissection virtuelle. Axe  $ox$  pour l'orientation droite-gauche,  $oy$  pour l'orientation antéro-postérieur et  $oz$  pour l'orientation apex-base.

« Volume Viewer » permet de disséquer le cœur selon tous les plans souhaités (Fig. 5.3) et de passer de façon quasiment instantanée d'un plan donné à ses deux plans orthogonaux (Fig. 5.4).

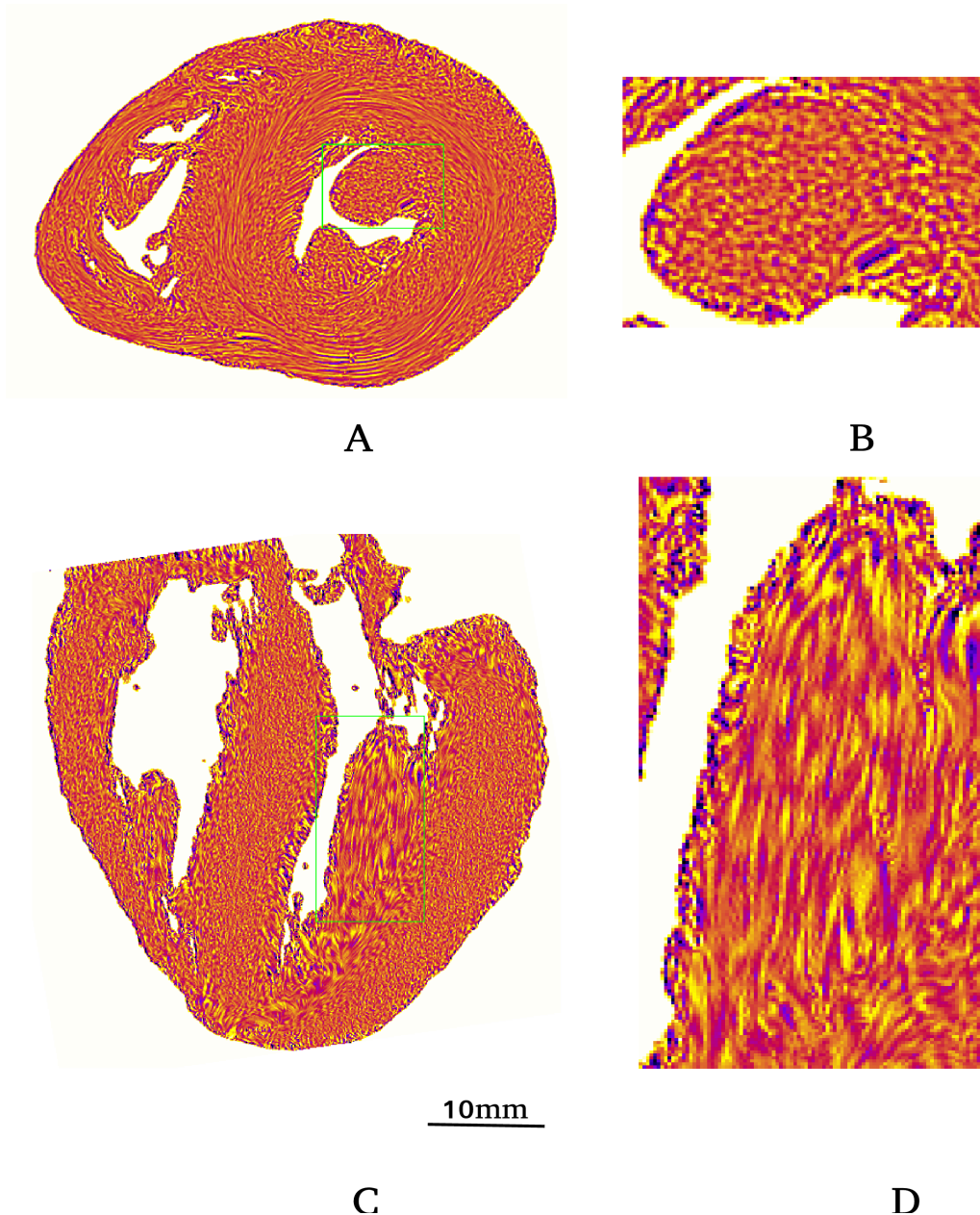


**Figure 5.4.** Interface de « Volume Viewer ». Dans les fenêtres ; rotation x, y et z peuvent être rentrées toutes les valeurs de rotation souhaitées pour l'orientation du cœur. Les curseurs xy, yz et xz permettent de mobiliser ces axes pour obtenir différents plans de coupe. Les boutons xy, yz et xz permettent de revenir dans les 3 plans orthogonaux de départ lorsque l'on s'est égaré dans la compréhension des plans de coupe. Le curseur supérieur de droite fait varier la profondeur de coupe des plans xy, yz et xz, Le curseur inférieur de droite joue sur l'agrandissement, afin de pouvoir mieux faire apparaître la texture et l'information d'orientation dans certaines zones complexes.

Les données d'orientation des voxels sont bien entendu fixes par rapport au référentiel xyz, mais l'affichage de la texture est dépendante de l'angle de coupe, ce que visualise bien l'exemple donné (Fig 5.5).

Chaque cœur est disséqué virtuellement dans de très nombreux plans de coupes, afin de pouvoir visualiser les relations de toutes les composantes entre elles. Seuls un petit nombre d'entre eux sont représentés dans le cadre de cette thèse.

Les vidéos AVI jointes au manuscrit de la thèse complètent utilement les figures. Mais la dissection virtuelle une fois que l'on maîtrise bien le logiciel ImageJ et son plugin volume viewer est un outil de recherche anatomique très riche.



**Figure 5.5.** Exemple de la dissection virtuelle du pilier antérieur de la valve mitrale :A : Coupe virtuelle petit axe (oxy) ; B : Zone d'agrandissement du pilier mitral (carré vert en A). La texture des « fibres » du pilier rend bien compte de leur orientation orthogonale par rapport au plan de coupe : aspect en pointillé ; C : Coupe virtuelle long axe horizontal (Oxz) ; D : Zone d'agrandissement du pilier mitral (rectangle vert en C). La texture des « fibres » du pilier rend bien compte de leur orientation longitudinale dans le plan de coupe grâce à l'aspect de segments allongés (Il s'agit pourtant bien du même pilier mitral coupé longitudinalement que celui coupé transversalement en B).

Les 4 méthodes anatomiques que nous utilisons ont des conventions de représentation propres différentes, qu'il faut préciser (Fig 5.6).

Les photos anatomiques de la base du cœur après résection du massif auriculaire, visualisent

le massif ventriculaire avec l'anneau atrio-ventriculaire droit à droite et l'anneau atrio-ventriculaire gauche à gauche.

Par contre, les sections histologiques et les cartes réalisées à partir de celle-ci obéissent à une autre convention, elles sont vues depuis l'apex, les cavités cardiaques gauches sont alors à droite et les cavités cardiaques droites à gauche.

Ces différentes conventions étant bien appréhendées, le passage d'une illustration à l'autre est simplifié.

#### **5.4. Résultats**

Des dissections virtuelles ont été réalisées selon les plans permettant de visualiser les composantes élémentaires et nécessaires à la description de l'infundibulum ventriculaire droit, tel que nous les avons définis dans l'introduction : éperon de Wolff, septum de sortie, bande septale et bande modératrice.

##### **5.4.1 Éperon de Wolff <sup>4</sup>**

En coupe petit axe, les « fibres » de l'éperon de Wolff sont latitudinales (dans le plan de coupe), A l'extrémité latérale droite elles établissent progressivement leur jonction avec les « fibres » latitudinales de la paroi libre du VD; à l'extrémité médiale gauche, elles se divisent pour donner un contingent en continuité d'orientation avec les « fibres » du septum de sortie et un autre contingent en continuité d'orientation avec les fibres latitudinales du septum inter ventriculaire (Fig 5.6 et 5.7).

En coupe long axe verticale, la protrusion observée mérite bien son nom d'éperon (Fig 5.6 et 5.7).

La carte de l'Isotropie Régionale (IR) de l'éperon de Wolff (Fig.5.8) montre en son sein une zone de faible isotropie (cardiomyocytes alignés) qui établit une continuité avec la zone de faible isotropie du septum de sortie et les fibres latitudinales du SIV.

##### **5.4.2. Septum de sortie**

Le septum de sortie est aisément observé aussi bien sur la coupe petit axe que sur la coupe long axe vertical. C'est une structure de plus petite taille que l'éperon de Wolff et la

---

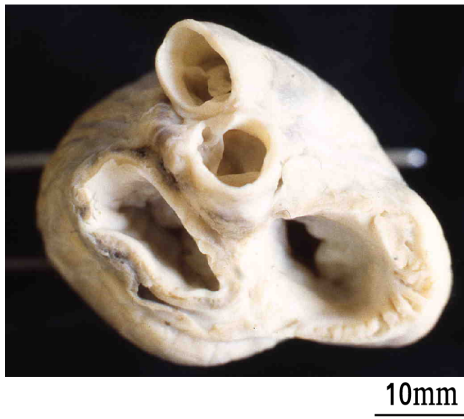
*4.Grant (1960) donne des commentaires intéressants sur l'origine du terme « crista supra ventricularis » qui méritent d'être rappelé : « La crista supraventricularis est la traduction latine introduite par l'anatomiste français Wolff en 1791 de la masse de tissu ventriculaire droit qui se situe entre les anneaux tricuspide et pulmonaire qu'il avait dénommé éperon. Les auteurs anglophones ont traduit crista comme « crête » plutôt que « éperon » ; depuis la crête supraventriculaire a été traitée par les auteurs anglais et américains comme une crête étendue plutôt que comme un éperon.*

bande septale.

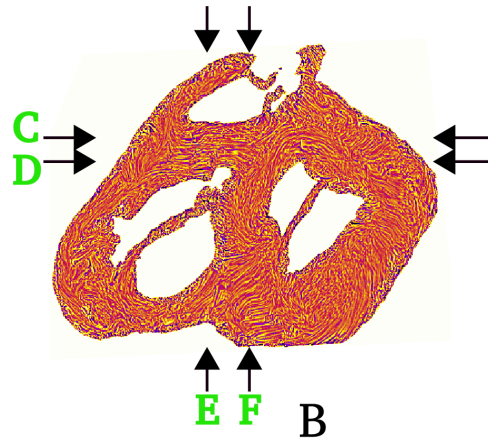
Son organisation est assez homogène tout du moins en coupe petit axe. Les « fibres » latitudinales du septum de sortie font leur jonction avec les « fibres » latitudinales de la paroi supérieure du ventricule gauche, les fibres latitudinales de l'éperon de Wolff et les « fibres » latitudinales du SIV (Fig.5.6, Fig.5.7). Cette simplicité est moins évidente dans l'incidence long axe vertical.

Sur la figure 5.7 long axe vertical, seules les « fibres » centrales sont alignées, les « fibres » périphériques sont beaucoup plus hétérogènes dans leur orientation.

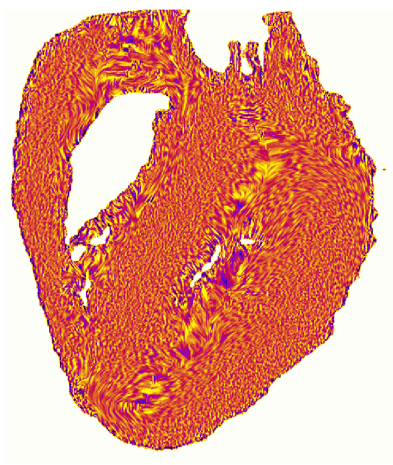L'étude de l'isotropie régionale aide à percevoir cette complexité d'organisation, dans la région de contact entre le septum de sortie, l'éperon de Wolff et le SIV. Une étoile de 3 fines branches anisotropes relie les bandes anisotropes beaucoup plus épaisses (Fig.5.8).



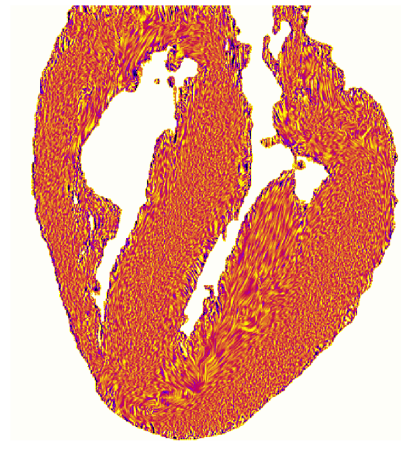
A



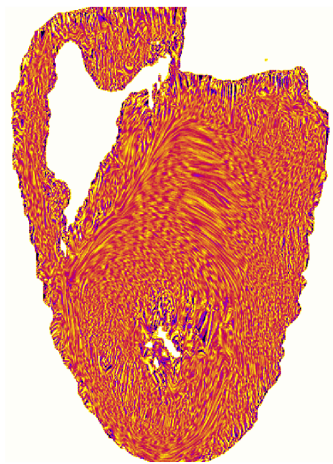
B



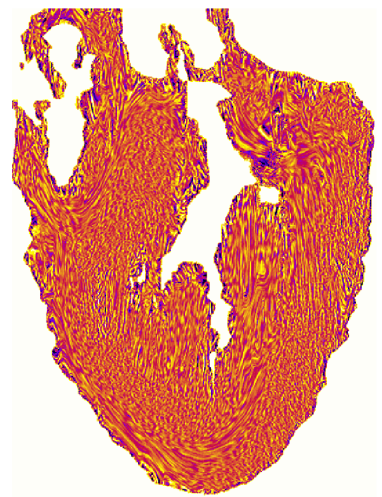
C



D



E

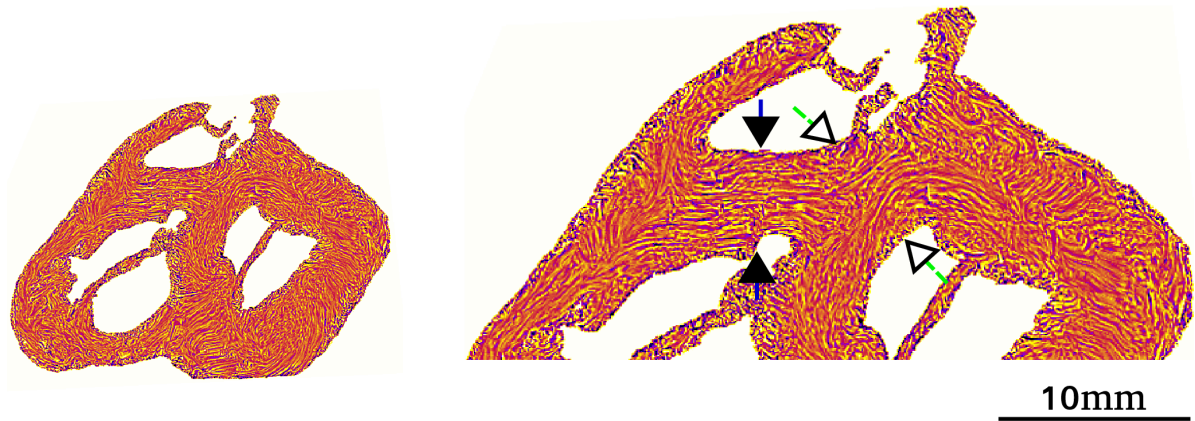


F

**Figure 5.6.** Dissection virtuelle des trois plans orthogonaux d'un cœur postnatal.


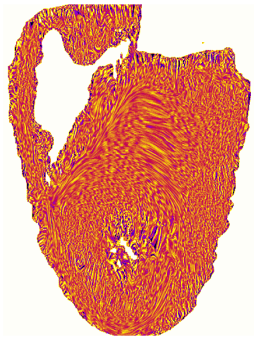


**Figure 5.6.** Dissection virtuelle des trois plans orthogonaux d'un cœur postnatal (12 semaines). A. Vue basale macroscopique; B. Coupe texture-LIC petit axe basale. Les flèches C, D, E, F indiquent les plans des coupes subséquentes ; C. Coupe grand axe horizontale sur la partie supéro-antérieure de l'éperon de Wolff : la bande septale et la bande modératrice sont observées ; D. Coupe grand axe horizontale dans la partie postéro-inférieure de l'éperon de Wolff ; E. Coupe long axe verticale au niveau de la protrusion maximale de l'éperon de Wolff ; F. Coupe grand axe verticale traversant les deux anneaux semi-lunaires.



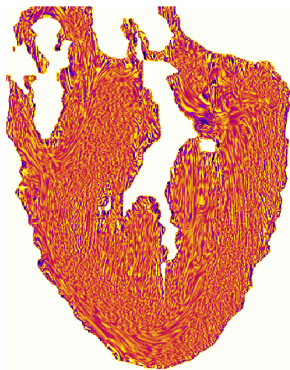
A

B



C

D

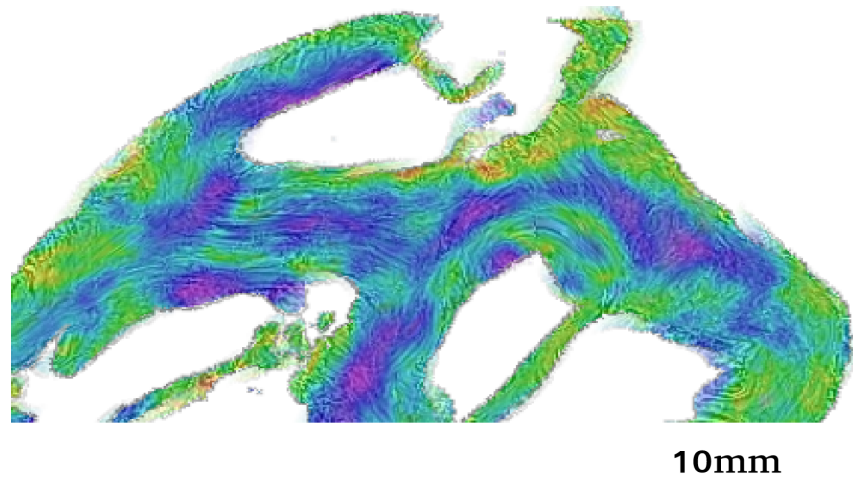


E

F

**Figure 5.7.** Cœur 12 semaines postnatal

**Figure 5.7.** Cœur 12 Semaines postnatal - Architecture de l'éperon de Wolff et du septum de sortie. Coupes texture-LIC. A : coupe basale petit axe. B : détail de A centré sur l'éperon de Wolff (entre les 2 flèches noires) et le septum de sortie (entre les 2 pointes de flèches blanches). C : coupe long axe vertical transeptale, D détail de C, montrant la protrusion de l'éperon de Wolff dans la lumière du VD. E coupe long axe vertical transaortique. F : détail de E centré sur le septum de sortie.



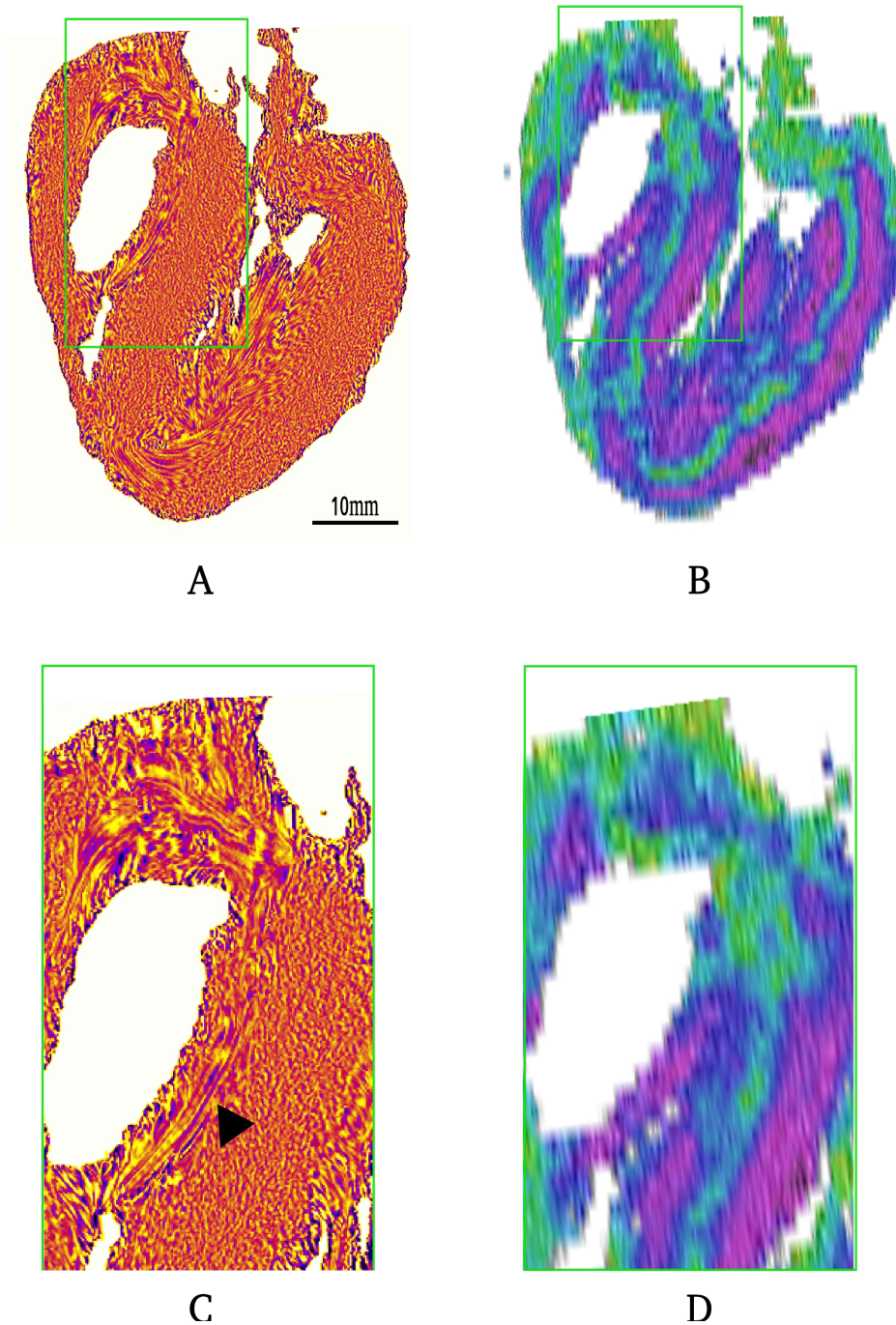
**Figure 5.8.** Carte d'Isotropie Régionale de l'éperon de Wolff et du septum de la sortie (idem 5.7.B). On distingue au sein du septum de sortie et de l'éperon de Wolff des zones de faible isotropie connexes.

#### 5.4.3. Bande septale

La bande septale est une trabéculatation de la face droite du SIV, bien identifiable sur les cartes d'orientation (Fig.5.9). Dans son trajet proprement septal, les « fibres » de la bande septale ont une orientation parallèle au long axe de la bande, mais elles sont quasi-orthogonales avec les « fibres » du septum interventriculaire connexes.

A son extrémité apicale, ses « fibres » sont en continuité d'orientation avec les « fibres » de la bande modératrice qui la poursuit. Ceci est bien montré tant au niveau des cartes de texture que des cartes d'IR pour les zones de faible isotropie (Fig.5.9).

A son extrémité basale, il n'est pas possible d'identifier sur les cartes de texture LIC les 2 bras postéro-inférieurs et antéro-supérieurs classiquement décrits par Anderson et Van Praagh. Sur les cartes d'isotropie régionale, il existe à l'extrémité basale de la bande septale une région fortement isotrope. Cette isotropie n'est pas celle attendue dans l'hypothèse d'une division nette en 2 bras distincts superficiels.



**Figure 5.9 :** Bande septale, coeur de 12 semaines de vie. A : coupe long axe horizontale texture-LIC. B : carte d'IR de même coupe en A. C : carte d'orientation du rectangle en A agrandi. L'orientation latitudinale des « fibres » de la bande septale est très différente de celle des « fibres » orthogonales du SIV. (la flèche noire pointe sur la zone de transition d'orientation abrupte entre les « fibres » de la bande septale et les « fibres » adjacentes du SIV). D : carte de RI du rectangle en A agrandi: la zone de faible isotropie de l'éperon de Wolff est séparée de la région de faible isotropie de la bande septale par une région d'isotropie élevée.

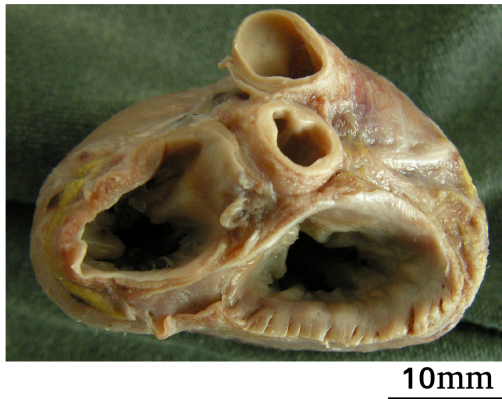
#### **5.4.4. Bande modératrice**

La bande modératrice (ou bandelette ansiforme) établit la continuité entre la bande septale et le bord du ventricule droit, on l'appelle aussi trabécule septo-marginale.

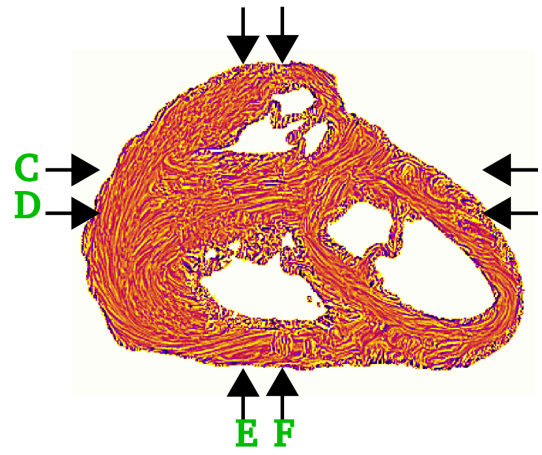
#### **5.4.5. Modifications infundibulaires pré et postnatales**

L'étude comparée des cœurs des enfants morts-nés (Fig.5.10) et des enfants décédés en période post-néonatale (Fig.5.6) montre des changements qui sont illustrés sur la figure 5.11.

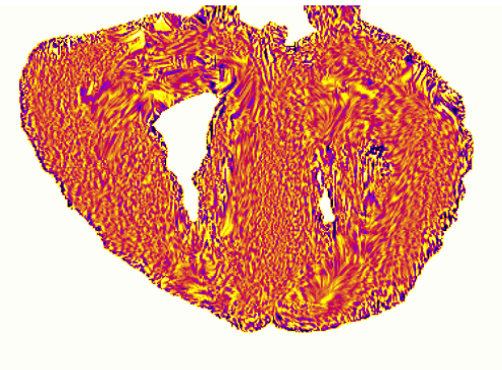
En prénatal l'éperon de Wolff est plutôt un éperon solide et en postnatal il devient progressivement un éperon creux. Cet amincissement progressif de l'éperon de Wolff ne change pas les rapports topologiques entre les différentes composantes de l'infundibulum.



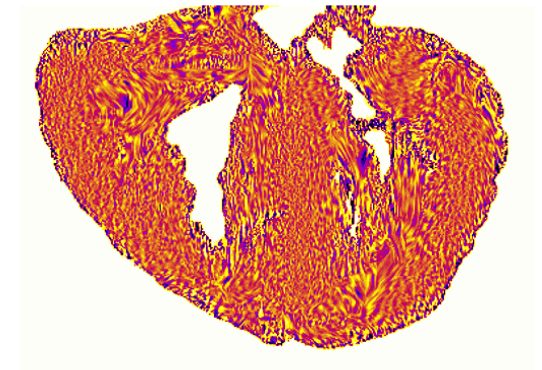
A



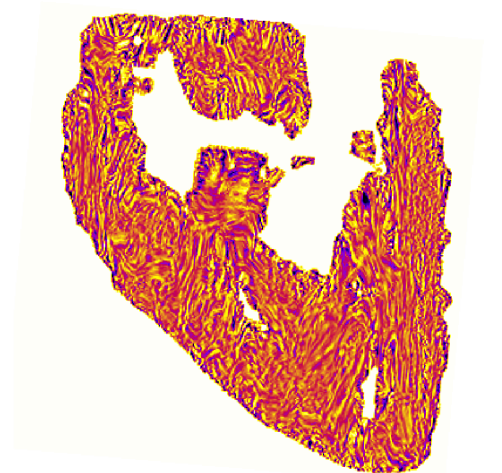
B



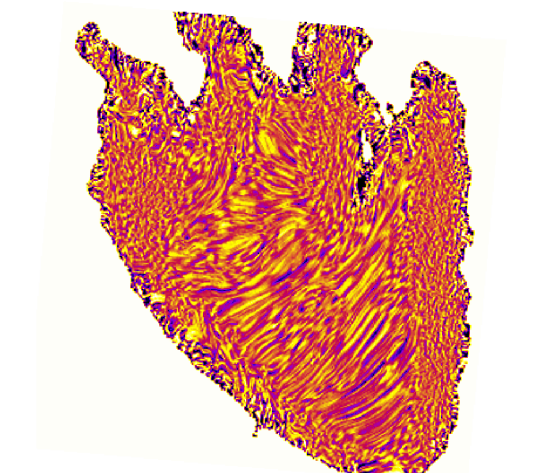
C



D



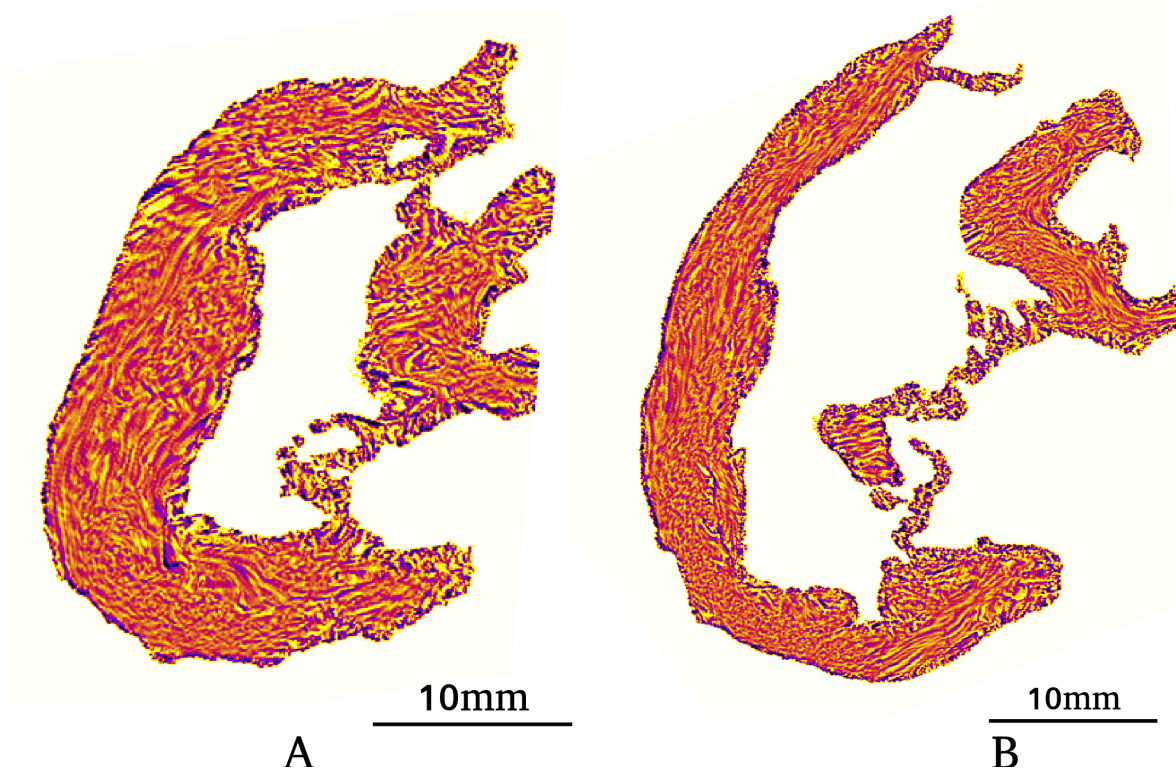
E



F

*Figure 5.10. Dissection virtuelle des 3 plans orthogonaux chez un cœur d'enfant mort-né*

**Figure 5.10.** Dissection virtuelle de 3 plans orthogonaux chez un cœur d'enfant mort-né après 38 semaines de gestation. A. Vue basale macroscopique. B. Coupe petit axe basale texture-LIC. Les flèches C, D, E, F indiquent les plans des coupes subséquentes. C. Coupe long axe horizontal à la partie supéro-antérieure de l'éperon de Wolff : la bande septale est observées. D. Coupe long axe horizontal dans la partie postéro-inférieure de l'éperon de Wolff. E. Coupe long axe verticale: l'éperon de Wolff à son maximum de protrusion dans l'infundibulum. F. Coupe long axe verticale traversant les deux anneaux semi-lunaires.



**Figure 5.11.** A. Éperon de Wolff, A : coeur mort-né. B : un cœur de 12 semaines de vie postnatale. L'éperon de Wolff s'amincit progressivement et prend une forme en U allongé dans la concavité duquel vient se nicher l'aorte.

### 5.5. Discussion

L'anatomie des composantes musculaires de l'infundibulum peut être précisée en décrivant simplement les rapports mutuels entre l'éperon de Wolff, le septum de sortie, et les « fibres » latitudinales du VD du SIV et du VG (Fig. 5.12).

A ce stade du développement périnatal et des premiers mois de vie, la bande septale est bien reconnue mais ses relations avec les structures infundibulaires n'ont pas pu être précisées.

L'objectif de la discussion sera donc de vérifier la cohérence de nos descriptions par rapport aux descriptions des autres auteurs. Nous étudierons plus particulièrement, les auteurs qui ont

étudiés à la fois les composantes surfaciques et les composantes musculaires profondes par dissection et/ou coupes histologiques (Grant et James) ; et les auteurs qui ont décrit la variabilité des composantes superficielles (68–70).

En ce qui concerne la description des composantes musculaires de l'infundibulum et les trabéculations nos observations sont cohérentes avec celles de Grant (71). Dans cet article, il poursuit sa démarche méthodologique débutée dans son article déjà cité de 1956 en insistant sur une difficulté conceptuelle : alors que le cœur a une structure 3D, ses méthodes d'étude et sa nomenclature sont essentiellement unidimensionnelles (23). Ceci conduit à biaiser la description des différentes structures cardiaques au profit des composantes superficielles (celles qui créent des creux et/ou des bosses superficielles) sans suffisamment considérer leur relations avec les composantes cardiaques profondes. Les descriptions anatomiques de Grant veillent donc toujours à prendre en compte les relations des différentes composantes musculaires les unes avec les autres. Au niveau du VD, ceci l'a conduit à proposer une description des composantes musculaires et des trabéculations du VD bien compréhensible sur ses schémas, malheureusement moins dans le texte. Cette cohérence avec nos données peut probablement être expliquée par le fait qu'il a lui aussi étudié des cœurs néonataux.

Les coupes histologiques réalisées par James sont bien cohérentes, elles aussi, avec nos observations. Ses études sont limitées pour la comparaison avec nos données du fait qu'il a étudié essentiellement des cœurs adultes, ce qui l'a conduit à décrire comme une propriété constitutive le caractère en creux de l'éperon de Wolff (72).

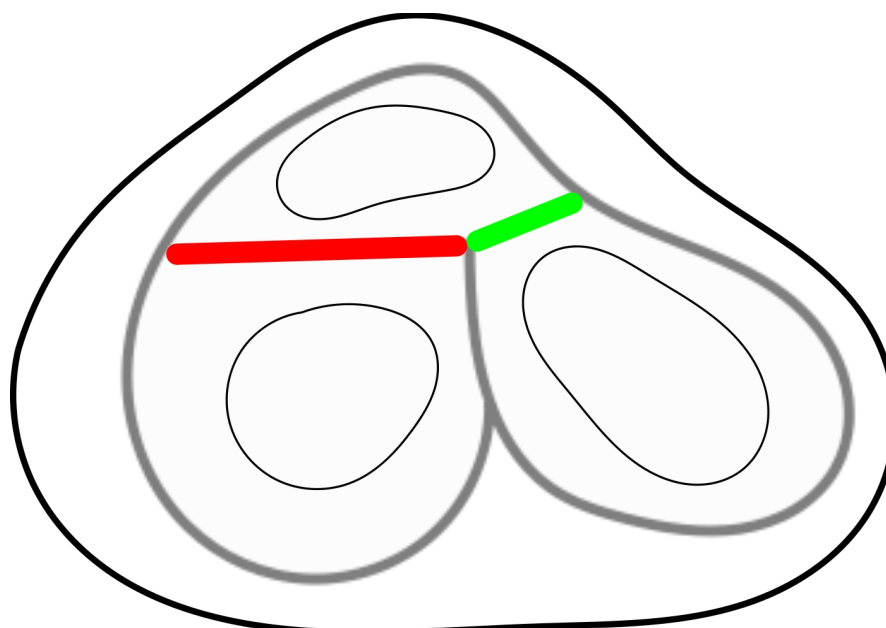
La contribution principale de notre étude porte sur la description des continuités d'orientation entre les composantes profondes de l'infundibulum, l'éperon de Wolff, le septum de sortie et les « fibres » latitudinales des parois ventriculaires. Et nous différencions bien ces continuités profondes des « fronces » superficielles que constituent les trabéculations septales.

Les composantes superficielles ou « fronces » sont des éléments d'appréciation surfacique et indirecte de l'organisation profonde. Il n'est bien entendu pas question de nier l'importance historique qu'elles ont eu et continuerons à avoir car ce sont elles que la plupart des anatomistes et des chirurgiens continueront à voir en observant le cœur. Elles constituent donc des repères dont la connaissance est indispensable à l'anatomiste.

En ce qui concerne la description des composantes superficielles « les fronces », les auteurs modernes décrivent de façon intéressante leur variabilité. Ces résultats sont très intéressants car ils montrent bien le caractère statistique et dans une certaine mesure aléatoire de leur répartition à la surface du ventricule droit. De plus si leur variabilité est grande dans le cœur normal comme cela a pu être précisé par les études anatomiques modernes qui ont été



rapportées, la variabilité de leur disposition et de leur taille est encore plus grande dans les cœurs malformés et leurs variations ne peuvent pas être ignorées par le cardiologue et le chirurgien cardiaque.



**Figure 5.12** : Schéma du rapport des trois composants profonds de la voie du VD vue de la base du coeur. Trait rouge: l'éperon de Wolff; trait vert : le septum de sortie ; trait gris épais : « fibres » latitudinales des parois ventriculaires ; trait noir gris : le contour épicaordique ; trait noir fin : le contour endocordique.

En résumé : au cours de la période fœtale l'éperon de Wolff est une structure charnue pleine qui fait la jonction entre le septum de sortie et les « fibres » latitudinales de l'infundibulum pulmonaire. Le remodelage physiologique postnatal transforme progressivement l'éperon de Wolff en une structure creuse ménageant la place de l'aorte; les trabéculations septales deviennent aussi plus proéminentes, elles constituent des fronces qui sont des éléments surfaciques et indirectes de l'organisation des composantes profondes du ventricule droit.

## Chapitre 6

### DISSECTION VIRTUELLE DES MASSIFS VENTRICULAIRES DES COEURS MALFORMÉS

#### 6.1. Introduction

Le chapitre 5 nous a permis de préciser grâce à l'ILP les relations entre les composantes profondes du ventricule droit. Ces données complètent les informations venant de l'analyse surfacique des cavités ventriculaires. Et la dissection virtuelle a permis de bien montrer la continuité entre l'éperon de Wolff et le septum de sortie qui est bien présent même s'il est très petit dans les cœurs normaux. Nous avons aussi montré les modifications morphologiques de l'éperon de Wolff, éperon charnu plein avant la naissance, puis se moulant autour de l'aorte après la naissance pour devenir un éperon creux. La structure pleine de l'éperon de Wolff périnatal permet d'explorer plus commodément les relations mutuelles des composantes profondes de l'architecture ventriculaire et des « fronces » superficielles.

Toutes ces relations peuvent être modifiées en cas de malformation cardiaque (73). L'objectif de ce chapitre est de décrire la variabilité des relations entre les composantes profondes dans une série de onze cœurs périnataux.

Pour décrire cette variabilité, il faut introduire quelques termes supplémentaires. Par exemple, l'éperon de Wolff a été décrit spécifiquement par Wolff pour désigner la discontinuité musculaire entre la valve pulmonaire et la valve tricuspide sur le ventricule droit normal. Dans les cœurs malformés, une discontinuité musculaire entre la partie supérieure des anneaux atrio-ventriculaires et les valves semi-lunaires peut être observée tant au niveau du ventricule droit qu'au niveau du ventricule gauche, et sera alors appelé : repli ventriculo-infundibulaire, celui-ci devant être décrit au niveau du ventricule droit mais aussi du ventricule gauche (66,74)(75).

#### 6.2. Malformations cardiaques

Onze cœurs ont été étudiés. Les caractéristiques de sept cas sont résumées dans le tableau 6.1. Il s'agit exclusivement de cœurs malformés observés chez des enfants morts décédés en période périnatale. Ils ne sont donc pas représentatifs des malformations observées dans une population pédiatrique. Ils présentent par contre l'avantage de nous donner une vision fœtale avant la survenue du remodelage lié à l'adaptation postnatale.

L'ordre adopté pour la présentation des cas va du plus simple au plus complexe.

**Tableau 6.1 : Information récapitulative des cœurs étudiés**

Numéro de cas	Sexe	Age	Poids de ventricules (g)	Résultat d'autopsie	Remarques	Figures
1	F	34 SA	7.5	CIV	Trisomie 18	Fig.6.1
2	F	22SA	4.22	CAV complet	Trisomie 21	Fig.6.2
3	F	25 SA	4	Tétralogie de Fallot	Situs inversus, Ao 6mm, AP 4mm	Fig.6.3
4	M	4 jours de vie	15.71	Atrésie pulmonaire +CIV		Fig.6.4
5	F	24 SA	4,5	TAC	Valve troncale dysplasique	Fig.6.5
6	M	28 SA	6.9	Hypoplasie mitrale VDDI	D-Malposition gros vaisseaux, petit VG	Fig.6.6
7	M	1 jour de vie	13.59	Atrésie mitrale VDDI	Position des gros vaisseaux normale, petit VG	Fig.6.7 Fig.6.8

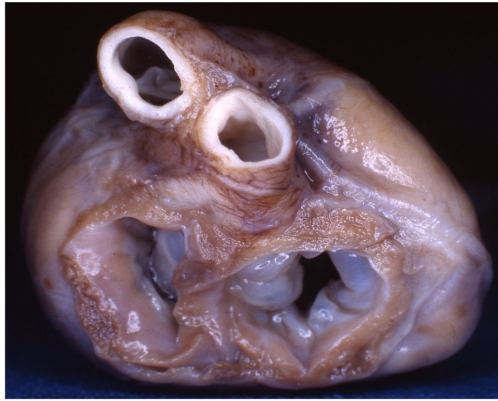*SA : semaine aménorrhée ; CAV : Canal atrio-ventriculaire ; CIV : communication inter-ventriculaire ; VDDI : ventricule droit à double issue ; Ao : Aorte ; AP : artère pulmonaire ; TAC : Tronc artériel commun.*

### **6.3. Résultats et Discussion**

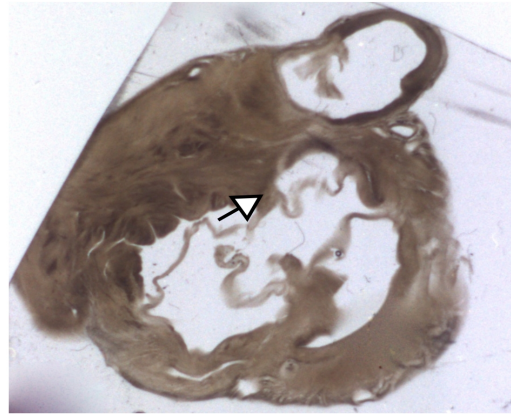
#### **6.3.1. Cas 1 : CIV péri-membraneuse étendue au septum d'admission, trisomie 18, (vidéo supplément en ligne : 01)**

D'un point de vue anatomique de surface, il s'agit d'une CIV unique musculaire siégeant au niveau du septum d'admission, chez un enfant mort-né présentant une trisomie 18.

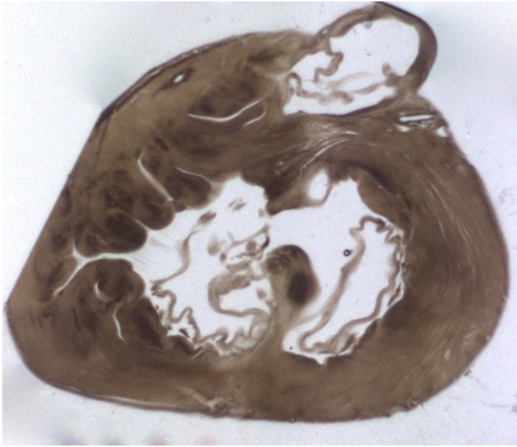
La dissection virtuelle permet de décrire les composantes profondes et les composantes de surface. Les rapports entre les composantes profondes : le repli ventriculo-infundibulaire et le septum de sortie ne sont pas modifiés (Fig.6.1).



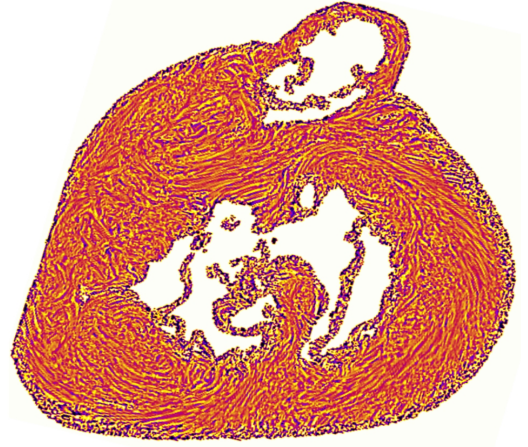
A 10mm




B



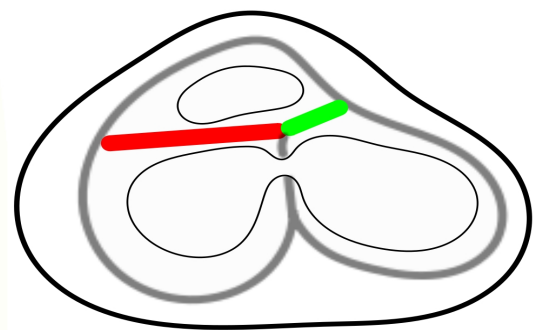
C



D



E



F

**Figure 6.1.** *Communication interventriculaire*

**Figure 6.1.** CIV musculaire d'admission, trisomie 18. A. Vue anatomique basale ; B. Coupe petit axe basale en lumière transmise vue de l'apex: continuité fibreuse tricuspido-aortique et mitro-aortique (flèche); C. Coupe parallèle à B en position 2 mm plus apicale; D. Carte de texture-LIC correspondante à C; E. Coupe long axe horizontal. Le défaut (bande blanche) proche de l'apex ventriculaire est artéfactuel, il est lié à une coupe manquante. La CIV siège au niveau du septum d'admission des 2 valves auriculo-ventriculaires ; F. Représentation schématique, le repli ventriculo-infundibulaire en rouge, septum de sortie en vert, fibres latitudinales en gris, contours épicaudiques en noir gras, contours endocardiques en noir fin. Les relations entre les composantes profondes ne sont pas modifiées.

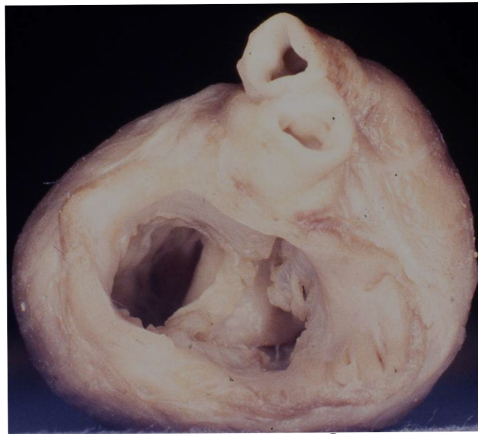Bien que toutes les composantes profondes et superficielles soient identifiées, les proportions ne sont pas conservées, l'épaisseur du septum interventriculaire en petit axe est faible par rapport à l'épaisseur des parois ventriculaires. Ceci peut être lié au contexte syndromique de Trisomie 18 ou les variantes morphologiques polyviscérales sont beaucoup plus fréquentes que dans la population générale.

### **6.3.2. Cas 2 : CAV complet équilibré, trisomie 21. (Vidéo supplément en ligne 02)**

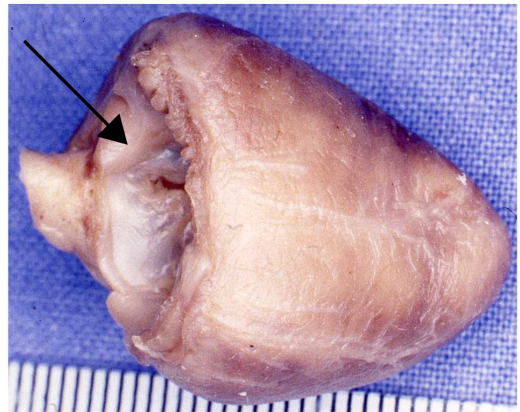
D'un point de vue anatomique de surface il s'agit d'une forme complète équilibrée de CAV chez un enfant mort-né présentant une trisomie 21. On retrouve les caractéristiques classiques de cette malformation, en particulier le déplacement antérieur de l'aorte par la valve commune antérieure. La dissection virtuelle permet de décrire les composantes profondes et les composantes de surface.

Le septum de sortie a une connexion avec le RVI comme dans un coeur normal, par contre, leur orientation est modifiée. Elle devient plus verticale (-30° horaire) (Fig.6.2).

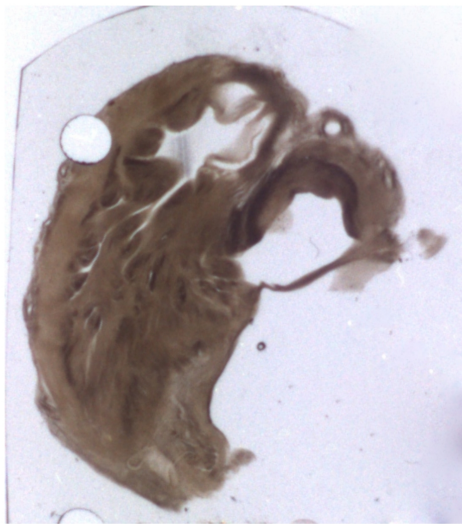
L'analyse de trois autres cas de CAV complet a donné un même patron.



A 10mm




B



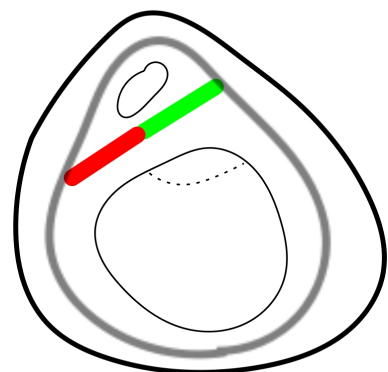
C



D



E



F

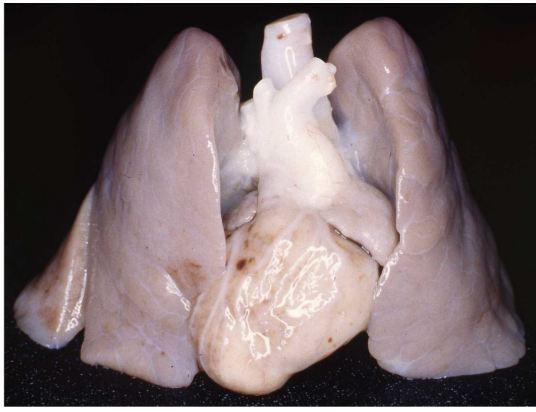
*Figure 6.2 . Canal atrio-ventriculaire complet*

**Figure 6.2.** CAV complet, trisomie 21. A. Vue anatomique basale. L'anneau atrio-ventriculaire commun est responsable du positionnement plus antérieur de l'aorte; B. Vue anatomique de la face inférieure. On remarque la brièveté de la face diaphragmatique par rapport à la face antérieure du cœur. Ceci permet de visualiser la valve commune antérieure et sa continuité fibreuse avec le départ de l'aorte (flèche); C. Coupe basale en lumière transmise : le repli ventriculo-infundibulaire (RVI) établit une discontinuité musculaire entre la valve commune antérieure et la valve pulmonaire; D. Coupe basale petit axe de texture-LIC (niveau plus apical que C); E. Coupe long axe horizontal texture-LIC; F. Représentation schématique. Les rapports mutuels entre le RVI et le septum de sortie sont conservés, mais l'orientation est modifiée (-30° horaire).

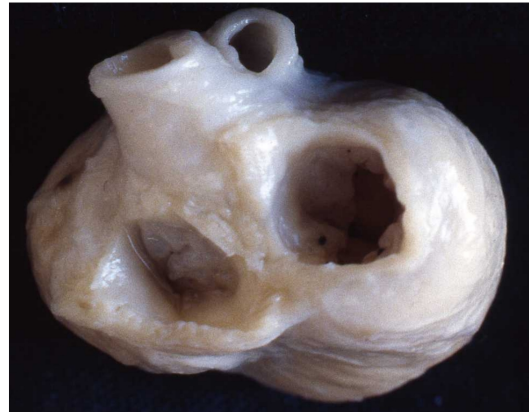

### **6.3.3. Cas 03 : Tétralogie de Fallot (vidéo supplément en ligne : 03)**

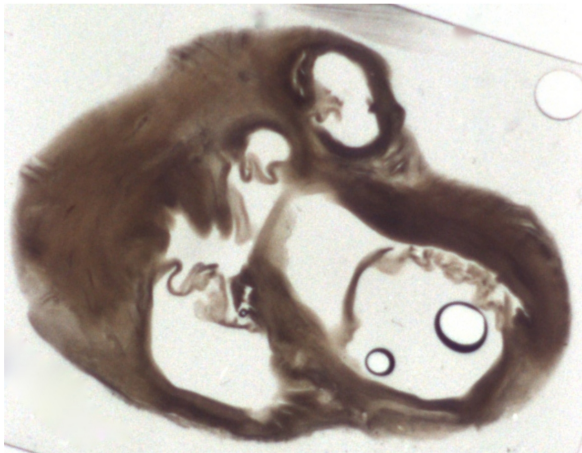
D'un point de vue anatomique de surface, il s'agit d'une Tétralogie de Fallot chez un enfant mort-né présentant un situs inversus. Les caractéristiques classiques de cette malformation, sont retrouvées mais décrites en miroir. Ainsi l'aorte est lévoposée au-dessus de la CIV. Il y a une continuité tricupido-aortique sur la coupe basale petit axe (Fig.6.3). L'extrémité médiale du RVI n'établit pas de jonction musculaire avec le septum interventriculaire, son extrémité latérale est en continuité avec les fibres latitudinales de la paroi latérale du ventricule droit. L'extrémité latérale droite du septum de sortie, s'implante directement sur la paroi latérale du VD, 5 mm au-dessus de l'implantation du RVI sur cette même paroi latérale. L'extrémité gauche établit la jonction avec la paroi antérieure du ventricule gauche. Il est difficile de parler de continuité directe entre les extrémités latérales du septum de sortie et du RVI, les cartes d'orientation évoquent plutôt une continuité « indirecte » par l'intermédiaire des fibres latitudinales de la paroi latérale du VD (Fig.6.3).




A



B

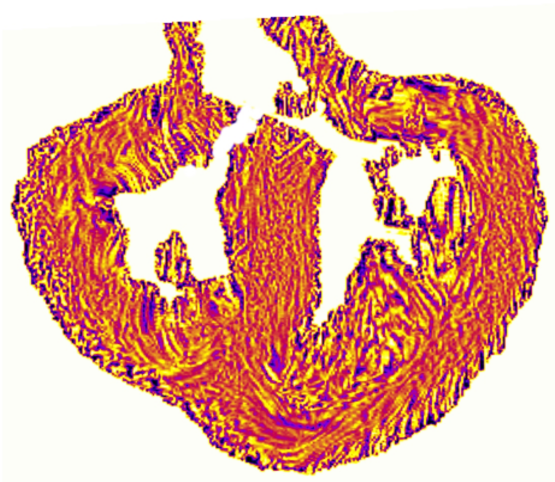


C

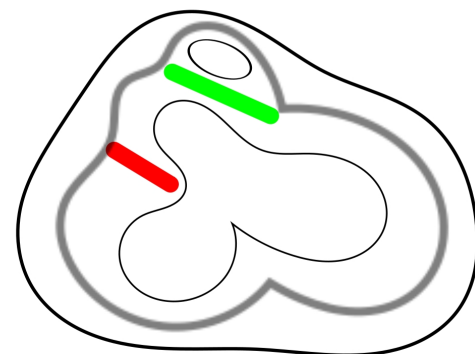


10mm

D



E



F

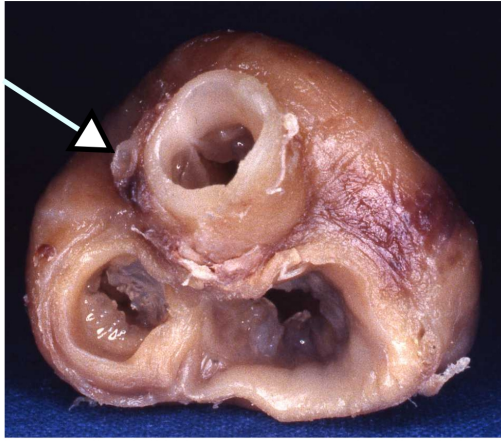
*Figure 6.3. Tétralogie de Fallot*

**Figure 6.3.** *Tétralogie de Fallot avec situs inversus. A. Vue anatomique du bloc cardio-pulmonaire: situs inversus totalis; B. Vue anatomique basale: aspect typique de ToF mais en situs inversus; (C, D et F: pour permettre la comparaison avec les autres cœurs en situs solitus étudiés dans ce chapitre, les coupes petites axes vues de l'apex ont été retournées en miroir autour d'un axe vertical.). C. Coupe petit axe en lumière transmise au niveau basal: le septum de sortie est dévié en avant et se connecte directement à la paroi du VD. Il y a une continuité tricupido-aortique; D. Coupe petit axe basale texture-LIC: le septum de sortie se connecte directement à la paroi libre du ventricule droit. Le RVI est de petite taille et s'oriente vers l'extrémité du SIV. Le septum de sortie et le RVI sont parallèles; E: Coupe grand axe horizontale légèrement oblique pour pouvoir voir le départ de l'aorte: Ao à cheval sur le SIV; F. Représentation schématique : le septum de sortie et le RVI ne se connectent pas directement. Ils prennent contact indirectement l'un et l'autre par l'intermédiaire des «fibres» latitudinales de la paroi libre du VD.*

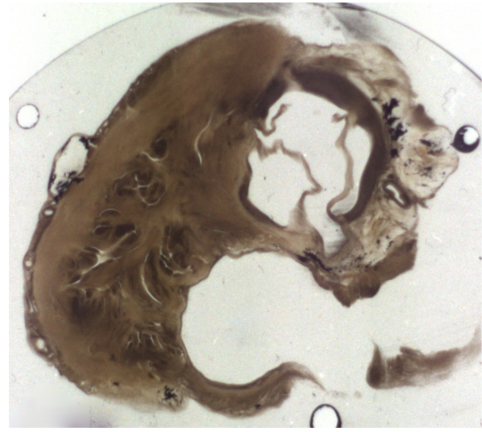
#### **6.3.4. Cas 04 : Atrésie pulmonaire avec communication interventriculaire. (vidéo supplément en ligne : 04)**

Description anatomique : l'Ao est déviée à droite. L'orifice pulmonaire est atrétique. Il n'y a pas d'infundibulum du ventricule droit discernable et donc pas de septum de sortie. L'origine du tronc de l'AP très hypoplasique est visible à gauche de l'Ao ascendante. Il existe une continuité fibreuse tricupido-aortique et mitro-aortique. La dissection virtuelle à l'aide de Volume Viewer permet de préciser les rapports des composantes profondes (Fig.6.4). Le repli ventriculo-infundibulaire s'insère latéralement aux « fibres » latitudinales du VD comme dans la tétralogie de Fallot.

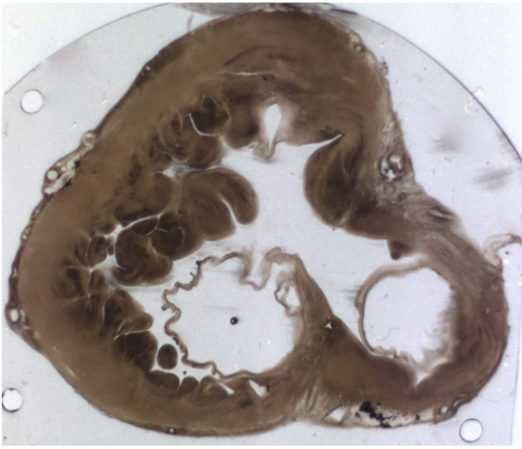
Un autre cas a été analysé et montre le pattern identique.



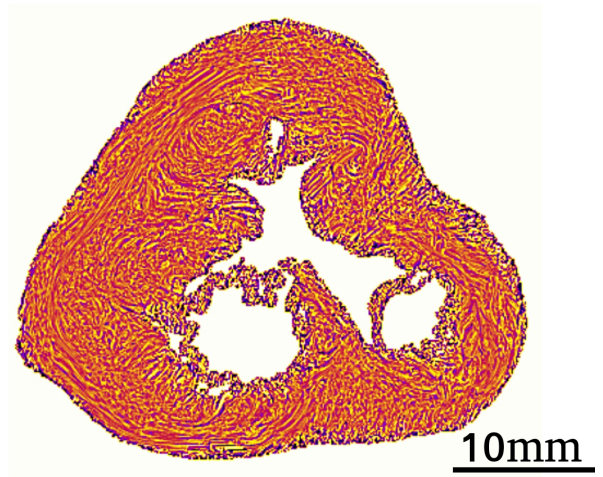
A



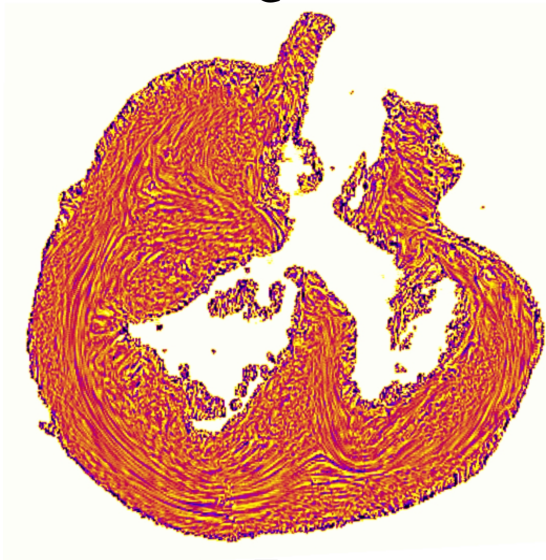
B



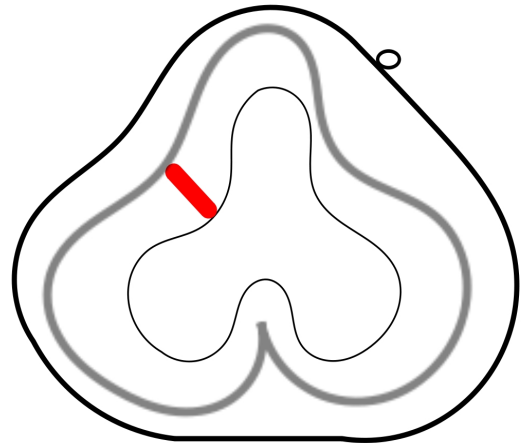
C



D



E



F

**Figure 6.4.** *Atrésie pulmonaire avec CIV*

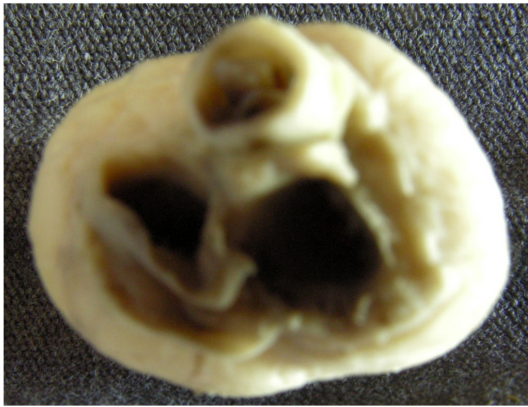**Figure 6.4.** *Atrésie pulmonaire avec CIV. A : Vue anatomique de surface : Atrésie pulmonaire avec CIV. Le minuscule tronc de l'artère pulmonaire est vu à 9h sur le pourtour aortique (flèche); B : Coupe petit axe basale en lumière transmise; C : Coupe parallèle à B, 3 mm plus apicale. Le RVI est orienté vers l'extrémité du SIV ; D : coupe petit axe texture-LIC 1mm plus apicale que C ; E : Coupe oblique texture-LIC est indiscernable. Le RVI est orienté vers l'extrémité supérieure du SIV.*

### **6.3.5. Cas 05 : Tronc artériel commun. (vidéo supplément en ligne : 05)**

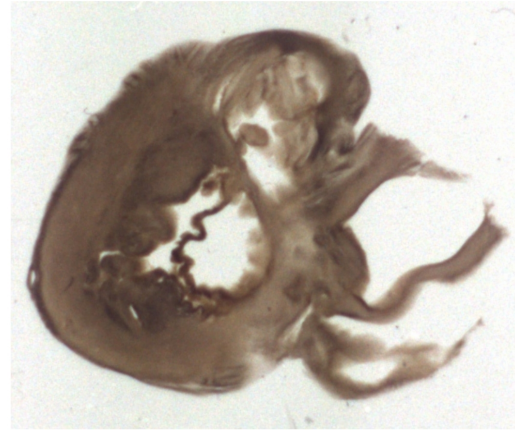
Description anatomique de surface (Fig.6.5) : Tronc artériel commun issu majoritairement du VD. A noter un sinus coronaire dilaté du fait de la persistance d'une veine cave supérieure gauche.

La dissection virtuelle à l'aide de Volume Viewer permet de préciser les rapports des composantes profondes. Les coupes petit axe au niveau basal montrent l'existence d'une continuité fibreuse tricuspido-troncale et une discontinuité musculaire mitro-troncale. L'extrémité latérale droite du RVI droit établit la jonction avec les « fibres » latitudinales de la paroi latérale du VD. L'extrémité médiale du RVI droit n'établit pas de jonction musculaire avec le SIV. Le RVI gauche fait la jonction entre les « fibres » latitudinales du SIV et les « fibres » latitudinales de la paroi antérieure du VG.

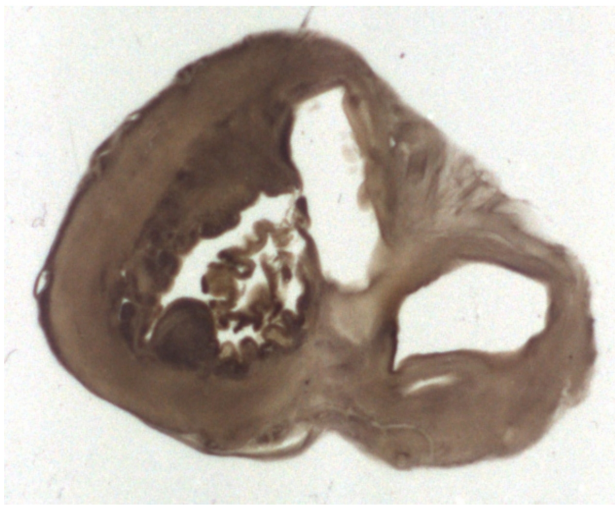
Ce cas de Tronc artériel commun est particulièrement atypique, en effet la continuité tricuspido-troncale n'est qu'exceptionnellement observée dans cette malformation, de plus il existe une discontinuité musculaire mitro-troncale, elle aussi minoritairement observée. Ce cas dévoile une topologie possible : celle de l'association d'un RVI gauche et d'un RVI droit avec des caractéristiques topologiques distinctes.



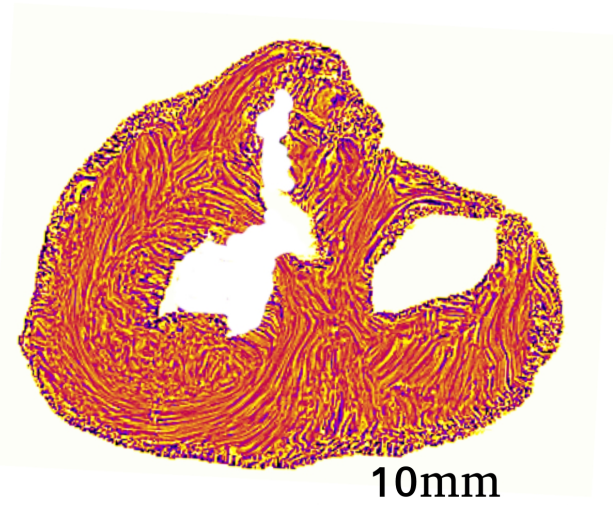
A



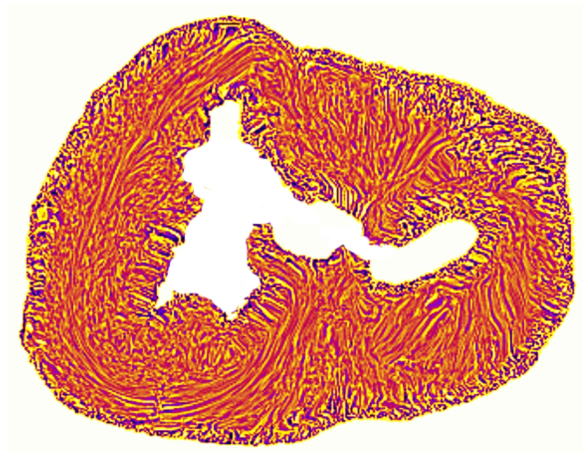
B



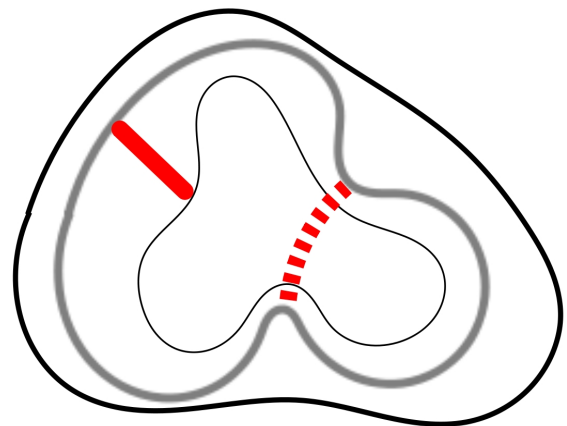
C



D



E



F

*Figure 6.5. Tronc artériel commun*

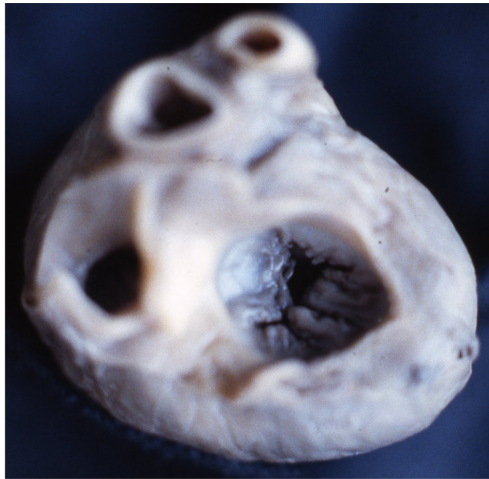

**Figure 6.5.** Tronc artériel commun. A : Vue anatomique basale : L'orifice troncale est plus éloigné du bord supérieur de l'anneau mitral que de l'anneau tricuspide. Le sinus coronaire est dilaté, signe indirect de la persistance d'une veine cave supérieure gauche se drainant dans le sinus coronaire ; B : Coupe petit axe basale en lumière transmise. Il existe une continuité fibreuse tricuspido- troncale ; C : Coupe petit axe parallèle à B, 2 mm plus apicale. Il existe une discontinuité musculaire mitro-troncale; D : Coupe petit axe parallèle à C, 2 mm plus apicale. Carte LIC-Texture ; E : Coupe petit axe 2 mm plus apicale que D. Aspect inhabituel de l'extrémité supérieure du SIV avec 2 « cornes d'escargot » s'orientant vers les RVI droit et gauche ; F : Représentation schématique de la relation entre « fibres » latitudinales et le repli ventriculo-infundibulaire. Le RVI gauche responsable de la discontinuité musculaire mitro-troncale est figuré en pointillé.

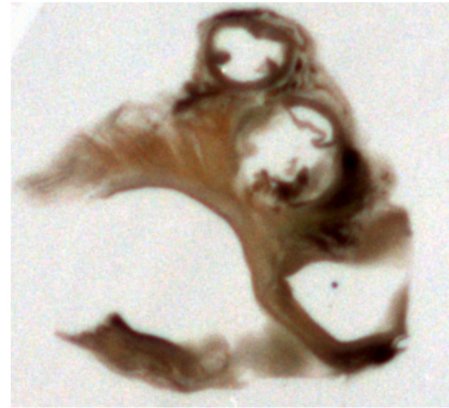
### **6.3.6. Cas 06 : VDDI avec D-malposition des gros vaisseaux (vidéo supplément en ligne : 06)**

D'un point de vue anatomique classique (Fig. 6.6) : il s'agit d'un cas de VDDI avec D-malposition des gros vaisseaux, avec l'aorte de diamètre inférieure au diamètre du tronc de l'artère pulmonaire. Il y a une double discontinuité musculaire tricuspido-pulmonaire et mitro-pulmonaire. L'aorte étant antérieure, il y a bien entendu une double discontinuité musculaire tricuspido-aortique et mitro-aortique.

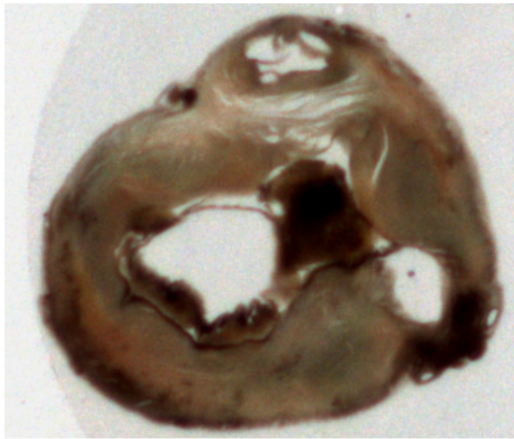
Les 2 RVI définissent 2 infundibulums ; L'infundibulum sous pulmonaire dont les parois sont constituées par antérieurement le septum de sortie, latéralement à droite le RVI droit, latéralement à gauche la paroi latérale du VG et inférieurement le RVI gauche et l'extrémité du SVI. L'infundibulum sous aortique dont les parois sont constituées par les parois du VD et inférieurement le septum de sortie.



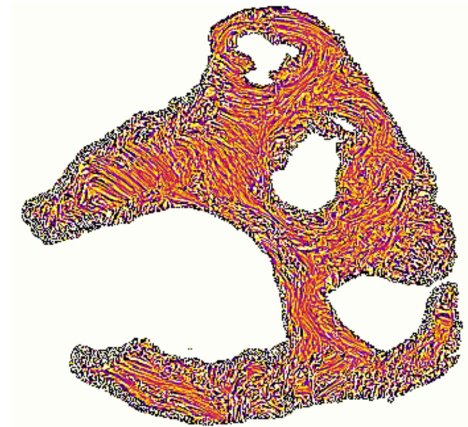
A



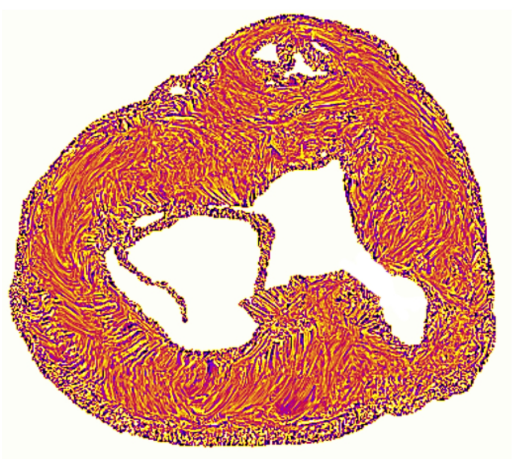
B



C

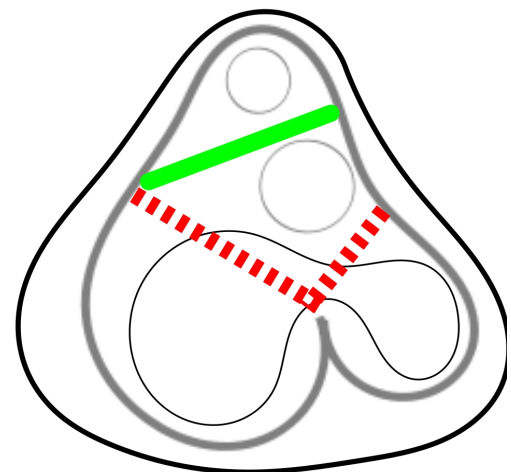


D



E

10mm



F

**Figure 6.6.** VDDI avec D-malposition des gros vaisseaux

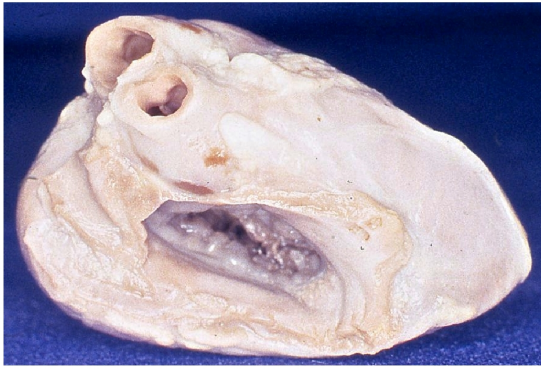**Figure 6.6.** VDDI avec D-malposition des gros vaisseaux. A. Vue anatomique de la base : hypoplasie mitrale ; B. Coupe basale petite axe en lumière transmise: il existe une discontinuité musculaire mitro-pulmonaire et une discontinuité musculaire tricuspido-pulmonaire; C. Coupe petit axe en lumière transmise au niveau de la CIV : Un caillot obstrue la CIV. L'orifice aortique est antérieur au septum de sortie; D. Coupe petit axe basale, texture-LIC au niveau de la CIV : le septum de sortie est dévié antérieurement. Son extrémité latérale droite établit la jonction avec les « fibres » latitudinales de la paroi latérale du VD, et son extrémité latérale gauche avec les « fibres » latitudinales de la paroi antérieure du VG ; E. Coupe petit axe de texture-LIC au niveau de la CIV. F : Aspect schématique.

### **6.3.7. Cas 07 : Atrésie mitrale et VDDI avec position normale des gros vaisseaux (vidéo supplément en ligne : 07)**

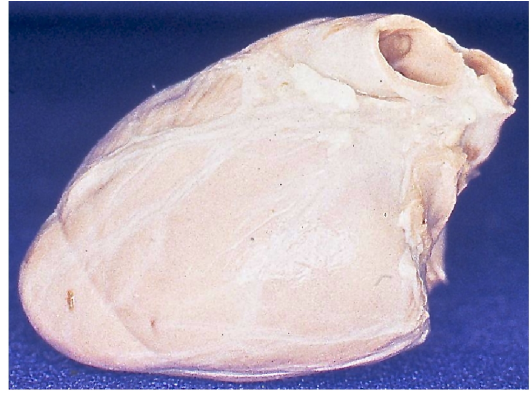
D'un point de vue anatomique classique : atrésie mitrale avec VDDI, les gros vaisseaux sont en position normale, l'AP est antérieure et légèrement à gauche de l'Ao. Notons toutefois que si la position relative des gros vaisseaux est normale dans un plan frontal, ils sont inhabituellement décalés sur un axe baso-apical : l'AP est très décalée apicalement par rapport à l'orifice aortique (Fig.6.7). Il y a une continuité fibreuse tricuspido-aortique et une discontinuité musculaire tricuspido-pulmonaire. Le septum de sortie sépare l'AP de l'Ao, il établit la jonction entre la paroi du VG et le RVI.

Le RVI est quasi horizontal entre paroi latérale du VD et septum de sortie (Fig.6.7).

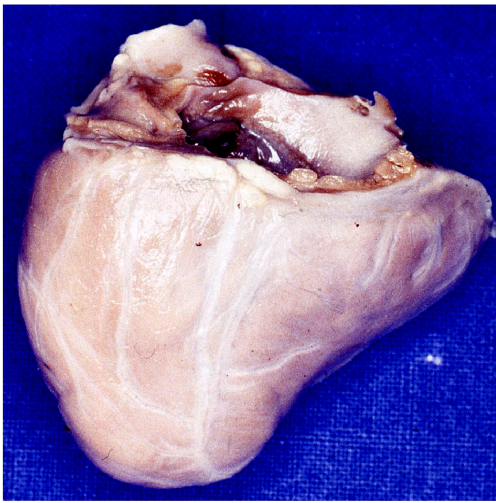L'orientation des « fibres » du repli ventriculo-infundibulaire et du septum de sortie est précisée par l'analyse des cartes de texture-LIC (Fig.6.8).




A 10mm



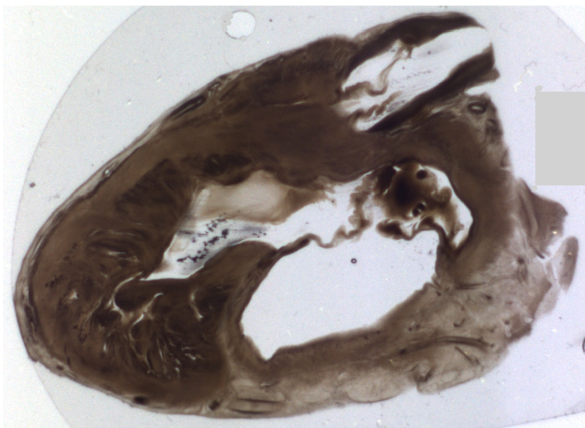
B



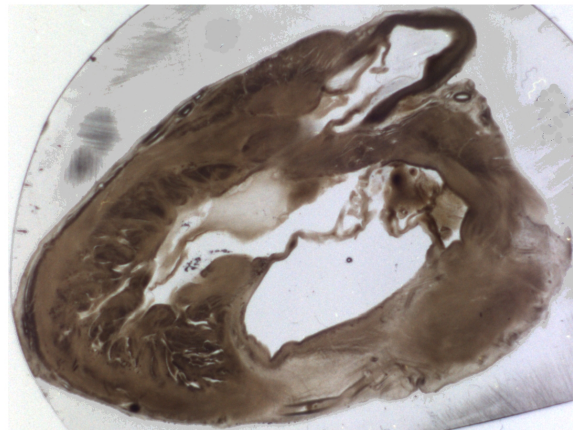
C



D



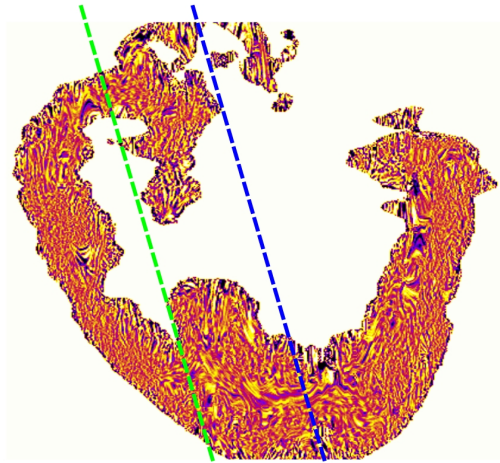
E



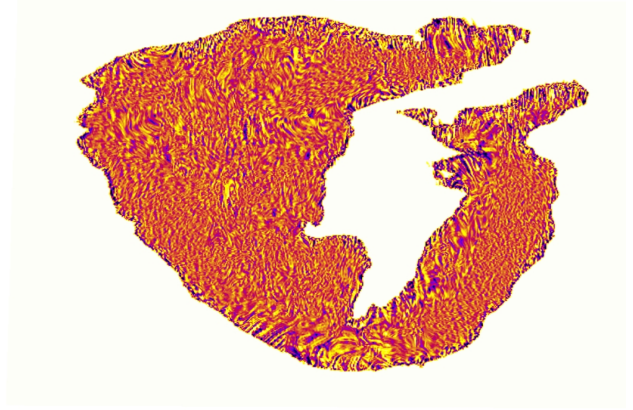
F

**Figure 6.7.** *Atrésie mitrale et VDDI*

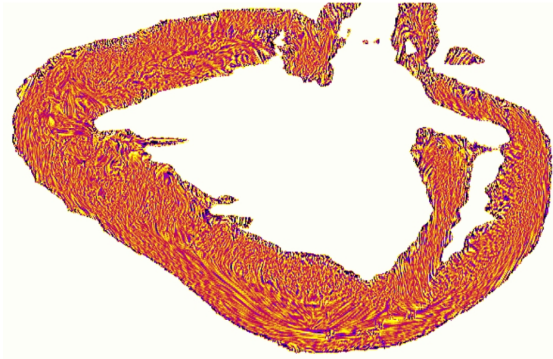
**Figure 6.7.** *Atrésie mitrale et VDDI. A. Vue anatomique de la base : atrésie mitrale ; B. Vue anatomique latérale gauche ; C. Vue anatomique de la face diaphragmatique : forme inhabituelle du coeur due au débord droit ; D, E, F (trois coupes petit axe en lumière transmise successives (1 mm entre chaque coupe) observées depuis la base vers l'apex) ; D, continuité tricuspido-aortique. E. L'extrémité gauche du RVI se connecte avec le septum de sortie; F. Le RVI est séparé du septum de sortie (difficilement visible ici car apposition des deux surfaces endocardiques, la vidéo 07 permet de bien visualiser la suite de l'espacement entre RVI et septum de sortie.*



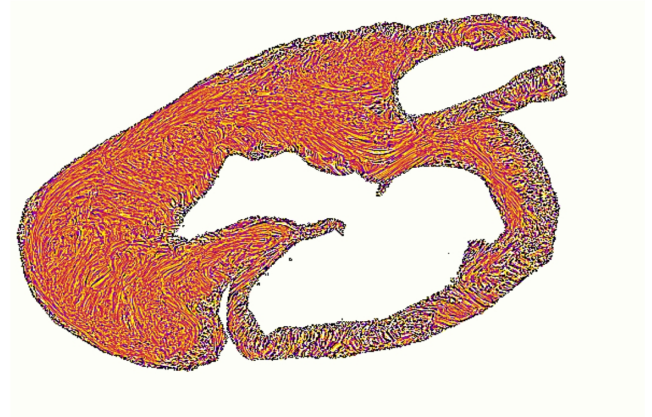
A



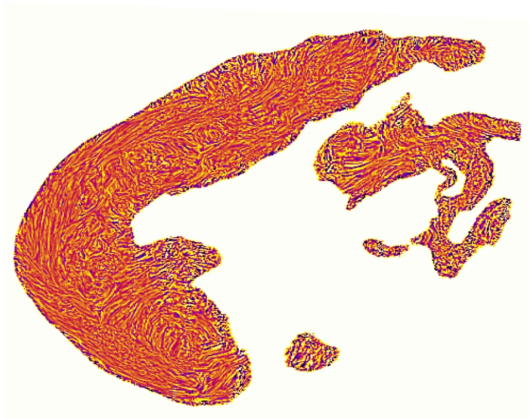
B



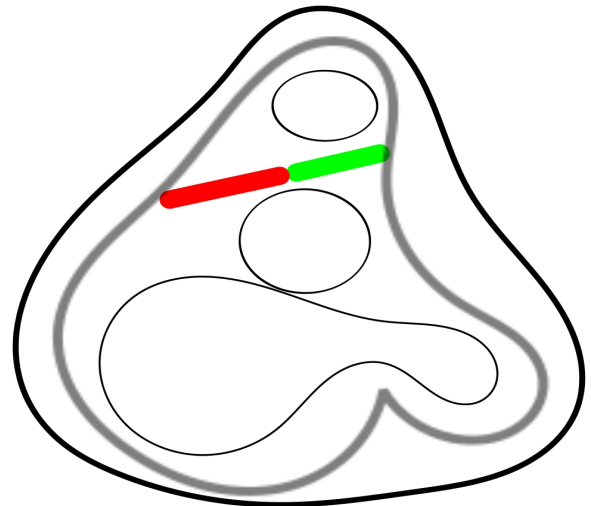
C



D



E



F

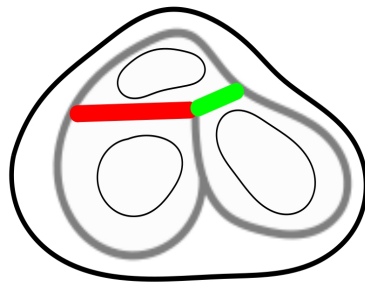
**Figure 6.8.** *Atrésie mitrale et VDDI*



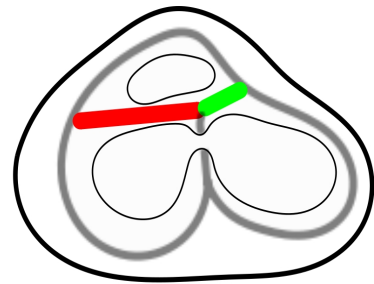
**Figure 6.8.** Atrésie mitrale et VDDI. A. Coupe long axe verticale de LIC-Texture : le septum de sortie divise l'AP en avant et l'Ao en arrière, il est dévié en avant. B. Coupe long axe oblique qui traverse l'infundibulum sous pulmonaire (ligne pointillée verte). C. Coupe long axe horizontale oblique, texture LIC, trans aortique (ligne pointillée bleu). D. Coupe basale petit axe texture LIC montre le contact entre le septum de sortie et le RVI. E. Coupe petit axe oblique, texture LIC : le septum de sortie et la continuité tricuspido-aortique sont bien visible; F. Représentation schématique : le septum de sortie prend contact avec le RVI.

#### **6.4. Discussion**

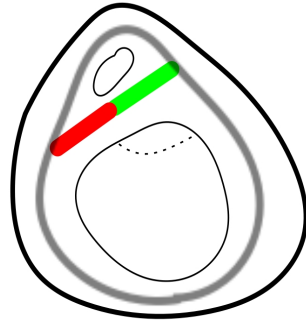
Ce chapitre consacré à l'étude de la variabilité des relations entre les composantes profondes dans les malformations cardiaques nous a permis de schématiser 7 malformations différentes qui sont regroupés dans la figure 6.10. IL s'agit des premières esquisses d'un atlas à compléter. Comme tout début d'atlas, il faut réfléchir à la façon dont il va falloir l'organiser. A ce stade nous ne pouvons faire qu'évoquer quelques principes. Dans la mesure où nous produisons des données morphologiques, les bases de la classification doivent être morphologique. Les corrélations avec les données de caractérisation génotypique et les connaissances embryologiques ne pourront être que de deuxième intention.



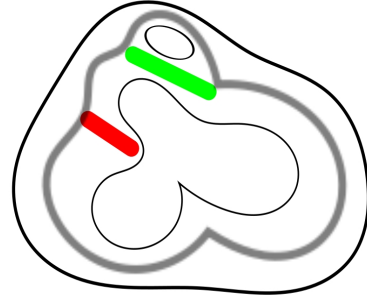
A: coeur normal



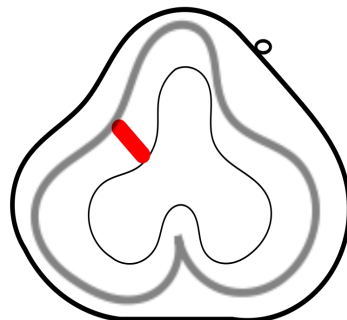
B: CIV



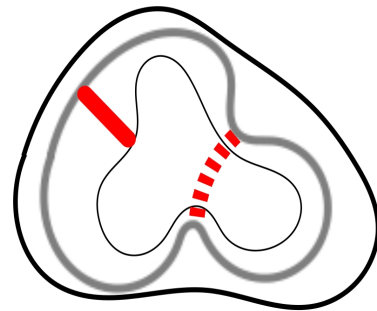
C: CAV



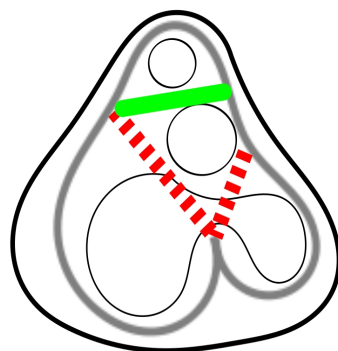
D: ToF



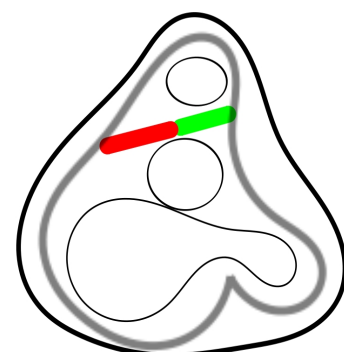
E: Atrésie pulmonaire avec CIV



F: TAC



G: VDDI-D-malposition des gros vaisseaux



H: VDDI positions normales des gros vaisseaux

**Figure 6.10.** Représentation schématisée des relations du RVI, du septum de sortie et des « fibres » latitudinales des parois ventriculaires

**Figure 6.10.** Représentation schématisée des relations du RVI, du septum de sortie et des « fibres » latitudinales des ptois ventriculaires dans le coeur normal et 7 cœurs malformés. A. Normal ; B. CIV ; C. CAV complet ; D. Tétralogie de Fallot ; E. Atrésie pulmonaire avec CIV ; F. TAC ; G. VDDI position normale des gros vaisseaux ; H. Atrésie mitrale VDDI D-malposition des gros vaisseaux (Rappel des conventions : trait vert : septum de sortie ; trait rouge : RVI, trait gris clair : « fibres » latitudinales.

A tire d'esquisse, (nous verrons si cette esquisse sera consolidée ou complètement remaniée après l'étude d'une trentaine de malformations cardiaques), nous distinguons déjà 3 catégories bien différentes d'un point de vue topologique.

**Le premier groupe :** en B, C et H les relations topologiques des composantes profondes sont normales, c.a.d. que le RVI et le septum de sortie ont établis leur jonction et l'ensemble constitué par les 2 relie les fibres latitudinales de la paroi latérale du VD et de la paroi latérale du VG.

Au sein de ce groupe topologique dit normal, l'orientation relative du RVI et du septum de sortie est modifiée par les conditions de leur amarrage au SIV. Dans la CIV périmembraneuse (B), il n'y a quasi pas de changement par rapport au coeur normal (A). Dans le CAVC (D) en absence de SIV d'admission, le complexe RVI - septum de sortie est rejeté antérieurement. Dans les malformations complexes avec connexion RVI-SS conservé et CIV type conotruncal. telle que celle qui a été montré atrésie mitrale et VDDI (H), si la topologie est conservée, les relations topographiques sont difficiles à décrire du fait des distorsions baso-apicales.

**Le deuxième groupe :** dans le groupe D et E, il y a une rupture topologique, le RVI et le septum de sortie n'ont pas de contact direct. L'exemple type est la tétralogie de Fallot (D) où le septum de sortie et le RVI sont parallèles et implantés sur la paroi latérale du VD. L'atrésie pulmonaire avec CIV ou hyper – Fallot (E) est simplement un cas limite de TdF où le septum de sortie a disparu.

Enfin **le troisième groupe** (F et G) est complexe mais tous les cas ont en commun d'avoir une discontinuité musculaire mitro – artérielle et donc un double RVI, un droit et un gauche. Dans ce groupe les 2 RVI sont orientés en direction de l'extrémité du SIV pour former un V. De multiples combinaisons sont possibles en fonction du mode de liaison des RVI au SIV , de leur longueur et de l'existence ou de l'absence d'un septum de sortie.

Nous illustrons simplement 2 situations. Dans le cas F (TAC) le RVI droit n'établit pas de

jonction avec le SIV alors que le RVI gauche fait la jonction ; il n'y a pas de septum de sortie. Dans le cas G (VDDI avec D malposition des gros vaisseaux) les 2 RVI établissent la jonction avec l'extrémité du SIV ; il existe un septum de sortie.

On peut résumer ces 3 groupes en les désignant de :

Le premier groupe - Topologie normale ou alignée

Le deuxième groupe - Topologie parallèle pour désigner le parallélisme du RVI et du septum de sortie

Le troisième groupe - Topologie triangulaire pour désigner le V formé par les 2 RVI orientés vers l'extrémité du SIV, le V ainsi formé pouvant être coiffé par le septum de sortie lorsqu'il existe.

Lorsque cette classification topologique sera stabilisée, après l'étude d'un plus grand nombre de cas, Il faudra la confronter aux autres modes de description actuellement prévalents (76-81).

## Chapitre 7

### CONCLUSIONS

#### 7.1. Synthèse

L'objectif de la thèse était d'étudier l'organisation des cardiomyocytes en 3D avec l'ILP. Cette organisation a été explorée sur des cœurs normaux et malformés. La particularité de la collection étudiée est d'être constituée de cœurs fœtaux et postnataux de la première année de vie. Ce qui permet d'obtenir des informations sur la période de transition avant et après la naissance. La compréhension de cette période est importante et nous a permis d'insister sur les particularités du cœur fœtal qui n'est pas un cœur adulte en miniature.

Un rappel sur l'histogenèse myocardique et les propriétés de biréfringence du myocarde nous ont permis de comprendre l'information extraite du banc optique en lumière polarisée que notre équipe développe, et améliore depuis bientôt 30 ans.

L'obtention de cartes d'orientation détaillée en représentation LIC-3D, grâce à la dissection virtuelle a permis d'étudier la variabilité de l'isotropie du myocarde au cours du développement fœtal et son adaptation postnatale. Cette idée ne nous était pas venue par hasard. Dans la période 1980 – 2007 où la bataille autour du modèle de Torrent-Guasp faisait rage, nous avons reformulé la querelle d'expert en une hypothèse scientifique réfutable: « Existe-t-il » au sein du massif ventriculaire des régions où les gradients d'orientation sont plus marqués?

Nous montrons effectivement que l'isotropie régionale (nouveau indicateur morphologique) est très inhomogène au sein de la masse ventriculaire et cette inhomogénéité a tendance à se majorer lors de l'adaptation postnatale. Cette constatation nous a renvoyé au modèle de Torrent-Guasp que nous avons revisité en employant les techniques qu'il recommandait. A cette occasion nous avons été surpris par la bonne reproductibilité de sa technique de dissection. Il s'agit d'une expérimentation simple et peu coûteuse que les pathologistes cardiaques peuvent aisément reproduire. La reproductibilité de la dissection ne suffit pourtant pas à valider ce modèle. Nous avons pu préciser que les « plans de clivage » décrits par Torrent-Guasp correspondent topologiquement aux régions de haute isotropie régionale mise en évidence par l'ILP, et qui apparaissent en période postnatale. Ainsi nous sommes très impressionnés par la clairvoyance de Torrent-Guasp qui a découvert ces régions hautement isotropes au sein de la masse ventriculaire avec des techniques de dissection

manuelle aussi simples. Nous pensons aussi que le mode de représentation qu'il a proposé, l'HVMB, est contre performant et nuit à la diffusion de sa découverte. Signalons aussi que nombre des critiques qui lui ont été faites étaient inadéquates car Torrent Guasp fait bien partie des auteurs qui considèrent le massif ventriculaire comme un réseau tridimensionnel au sein duquel il n'est pas possible d'individualiser des structures discrètes.

Nos techniques d'imagerie en lumière polarisée, en permettant la dissection virtuelle du volume ventriculaire, ont été utilisées pour étudier les structures profondes et compléter les observations anatomiques surfaciques ainsi que la relation entre les structures surfaciques et les structures profondes. Une série de coeur normaux a été étudiée pour préciser l'anatomie de la voie de sortie du ventricule droit. Dans le coeur normal dans la période périnatale et les premiers mois de vie, l'éperon de Wolff, le septum de sortie et la bande septale sont constamment identifiables. Les relations de ces composantes profondes avec les « fibres » latitudinales des parois ventriculaires et du SIV ont pu être précisées. Nous avons aussi pu observer le changement de la forme de l'éperon de Wolff charnu et plein avant la naissance, creux après.

L'anatomie du ventricule droit et plus particulièrement la voie de sortie a aussi été étudiée sur des coeurs malformés. Sept différentes malformations ont été étudiées, issues de 11 coeurs différents. Ces résultats sont encourageants. La morphologie des composantes profondes (le septum de sortie et le repli ventriculo-infundibulaire) et leurs relations sont modifiées. Elles dépendent de chaque malformation. Trois topologies distinctes on pu néanmoins être identifiées : 1) une topologie normale constituée de l'alignement du RVI et du septum de sortie ; 2) une implantation parallèle du RVI et du septum de sortie sur la paroi latérale du ventricule droit ; 3) un agencement en V du RVI. Ce travail basé sur un nombre des coeurs limités devra être complété par l'exploration de notre collection constituée de plus de 400 coeurs malformés.

## **7.2. Perspectives**

- La technique actuelle d'ILP a de nombreux avantages. Elle est robuste, fiable et constitue un bon « gold standard » pour les techniques d'IRM. Les coupes sériées obtenues après section des coeurs inclus dans le méthylmétacrylate ont une durée de conservation très longue dans des conditions adéquates (à l'abri de la lumière et à température constante) et peuvent être réétudiées en fonction de l'évolution des techniques. Cette technique a aussi de nombreux inconvénients. La préparation des échantillons, leur inclusion dans le

méthylmétacrylate, la réalisation de coupes sériées, est un travail très lourd et onéreux, il est un frein réel à l'étude d'un grand nombre de cœurs. Le développement récent dans notre laboratoire d'un nouveau banc optique avec une platine théodolite dans la cadre du projet ANR MOSIFAH (2013-2018) nous font espérer la possibilité de traiter la biréfringence de forme indépendamment de la biréfringence cristalline grâce au formalisme des matrices de Muller. Ceci permettrait d'éviter la nécessité actuelle de l'inclusion dans le méthylmétacrylate. Il deviendra alors possible de mener les études de microscopie en lumière polarisée sur des coupes réalisées après simple fixation formolée du massif ventriculaire. Ce qui laisse la possibilité, après les acquisitions d'image en lumière polarisée, de réaliser les techniques histologiques conventionnelles.

- Les modifications de l'organisation architecturale 3D des cellules myocardiques rapportées dans cette thèse suggère que des conséquences en terme de cinétique et de dynamique de la contraction des parois ventriculaires pourront être observées. La plus évidente concernerait l'accentuation postnatale du vissage (twist) systolique ventriculaire gauche. Nous prévoyons un travail de validation ou de réfutation de cette hypothèse en menant une étude longitudinale à la naissance, un mois et 3 mois chez des nourrissons sains à l'aide des techniques de Speckle-Tracking Echocardiography.





## Bibliographies

1. WHO. Global status report on noncommunicable diseases 2014. World Health. 2014;176.
2. Manasek FJ. Histogenesis of the embryonic myocardium. *Am J Cardiol.* 1970;25(2):149–68.
3. Anderson RH, Baker EJ, Penny D, Redington A. *Paediatric Cardiology.* Anderson RH, Baker EJ, Penny D, Redington A, editors. CHURCHILL ELSEVIER; 2009.
4. Banerjee I, Fuseler JJW, Price RL, Borg TK, Baudino T a, Jw F, et al. Determination of cell types and numbers during cardiac development in the neonatal and adult rat and mouse. *Physiol* [Internet]. 2007;29209:1883–91. Available from: <http://ajpheart.physiology.org/content/293/3/H1883.short>
5. Armstrong MT, Lee DY, Armstrong PB. Regulation of proliferation of the fetal myocardium. *Dev Dyn.* 2000;219(2):226–36.
6. Nassar R, Reedy MC, Anderson PA. Developmental changes in the ultrastructure and sarcomere shortening of the isolated rabbit ventricular myocyte. *Circ Res* [Internet]. 1987;61(3):465–83. Available from: <http://circres.ahajournals.org/content/61/3/465.full.pdf>
7. Fornes P. *Histologie et cytologie du cœur normal et pathologique.* EMC - Cardiol [Internet]. 2006;1(2):1–13. Available from: <http://linkinghub.elsevier.com/retrieve/pii/S1166456806276988>
8. Kanzaki Y, Terasaki F, Okabe M, Fujita S, Katashima T, Otsuka K, et al. Three-dimensional architecture of cardiomyocytes and connective tissue in human heart revealed by scanning electron microscopy. *Circulation.* 2010;122(19):1973–4.
9. Myosin ATPases. <https://www.mechanobio.info/topics/cytoskeleton-dynamics/motor-activity>.
10. Gazoti Debessa CR, Mesiano Maifrino LB, Rodrigues de Souza R. Age related changes of the collagen network of the human heart. *Mech Ageing Dev.* 2001;122(10):1049–58.
11. Hornberger LK, Singhroy S, Cavalle-Garrido T, Tsang W, Keeley F, Rabinovitch M. Synthesis of Extracellular Matrix and Adhesion Through 1 Integrins Are Critical for Fetal Ventricular Myocyte Proliferation. *Circ Res* [Internet]. 2000 Sep 15;87(6):508–15. Available from: <http://circres.ahajournals.org/cgi/doi/10.1161/01.RES.87.6.508>
12. Souders CA, Bowers SLK, Baudino TA. Cardiac fibroblast: The renaissance cell. *Circ Res.* 2009;105(12):1164–76.
13. Marijjanowski MMH, van der Loos CM, Mohrschladt MF, Becker AE. The neonatal

- heart has a relatively high content of total collagen and type I collagen, a condition that may explain the less compliant state. *J Am Coll Cardiol*. 1994;23(5):1204–8.
14. Pettigrew JB. On the arrangement of the muscular fibres in the ventricular portion of the heart of the mammal. *Proc R Soc [Internet]*. 1860;10:433–40. Available from: <http://www.pubmedcentral.nih.gov/articlerender.fcgi?artid=2264766&tool=pmcentrez&rendertype=abstract>
  15. Streeter DD Jr. Gross morphology and fiber geometry of the heart. *Handbook of Physiology Section 2*. Berne RM, Sperelakis N GS, editor. Maryland: American Physiological Society, Bethesda; 1979. 61-112 p.
  16. Streeter DD, Vaishnav RN, Patel DJ, Spotnitz HM, Ross J, Sonnenblick EH. Stress distribution in the canine left ventricle during diastole and systole. *Biophys J [Internet]*. Elsevier; 1970;10(4):345–63. Available from: <http://www.pubmedcentral.nih.gov/articlerender.fcgi?artid=1367758&tool=pmcentrez&rendertype=abstract>
  17. Streeter DD, Hanna WT. Engineering Mechanics for Successive States in Canine Left Ventricular Myocardium. *Circulation Research*. 1973. 639-655 p.
  18. Torrent-Guasp F, Buckberg GD, Clemente C, Cox JL, Coghlan HC, Gharib M. The structure and function of the helical heart and its buttress wrapping. I. The normal macroscopic structure of the heart. *Semin Thorac Cardiovasc Surg [Internet]*. W.B. Saunders Company; 2001;13(4):301–19. Available from: <http://dx.doi.org/10.1053/stcs.2001.29953>
  19. Torrent-Guasp F, Kocica MJ, Corno AF, Komeda M, Carreras-Costa F, Flotats a., et al. Towards new understanding of the heart structure and function. *European Journal of Cardio-thoracic Surgery*. 2005. p. 191–201.
  20. Torrent-guasp F. Francisco Torrent-Guasp. 1864;1–9. Available from: <http://www.torrent-guasp.com/PAGES/VMB Function.htm>
  21. Suma H, Horii T, Isomura T, Buckberg G. A new concept of ventricular restoration for nonischemic dilated cardiomyopathy. *Eur J Cardio-thoracic Surg*. 2006;29(SUPPL. 1):5–10.
  22. Isomura T, Horii T, Suma H, Buckberg GD. Septal anterior ventricular exclusion operation (Pacopexy) for ischemic dilated cardiomyopathy: treat form not disease. *Eur J Cardio-thoracic Surg*. 2006;29(SUPPL. 1):245–50.
  23. Grant RP. Notes on the muscular architecture of the left ventricle. *Circulation*. 1965;32(2):301–8.
  24. Ross DN. Torrent-Guasp's anatomical legacy. *Eur J Cardio-thoracic Surg*. 2006;29(SUPPL. 1):2005–7.
  25. Corno AF, Kocica MJ, Torrent-Guasp F. The helical ventricular myocardial band of

- Torrent-Guasp: potential implications in congenital heart defects. *European Journal of Cardio-thoracic Surgery*. 2006.
26. Kocica MJ, Corno AF, Carreras-Costa F, Ballester-Rodes M, Moghbel MC, Cueva CNC, et al. The helical ventricular myocardial band: global, three-dimensional, functional architecture of the ventricular myocardium. *European Journal of Cardio-thoracic Surgery*. 2006.
  27. Anderson RH, Ho SY, Sanchez-Quintana D, Redmann I, Lunkenheimer PP. Heuristic problems in defining the three-dimensional arrangement of the ventricular myocytes. *Anat Rec - Part A Discov Mol Cell Evol Biol*. 2006;288(6):579–86.
  28. Anderson RH, Smerup M, Sanchez-Quintana D, Loukas M, Lunkenheimer PP. The three-dimensional arrangement of the myocytes in the ventricular walls. *Clinical Anatomy*. 2009. p. 64–76.
  29. Anderson RH, Sanchez-Quintana D, Redmann K, Lunkenheimer PP. How are the Myocytes Aggregated so as to Make up the Ventricular Mass? *Pediatr Card Surg Annu*. 2007;10(1):76–86.
  30. Buckberg G, Mahajan A, Saleh S, Hoffman JIE, Coghlan C. Structure and function relationships of the helical ventricular myocardial band. *J Thorac Cardiovasc Surg*. 2008;136(3).
  31. Männer J. Ontogenetic development of the helical heart: concepts and facts. *Eur. J. Cardio-thoracic Surg*. 2006.
  32. Coghlan HC, Coghlan AR, Buckberg GD, Cox JL. “The electrical spiral of the heart”: its role in the helical continuum. The hypothesis of the anisotropic conducting matrix. *European Journal of Cardio-thoracic Surgery*. 2006.
  33. Buckberg G, Hoffman JIE, Mahajan A, Saleh S, Coghlan C. Cardiac Mechanics Revisited The Relationship of Cardiac Architecture to Ventricular Function. *Circulation* [Internet]. 2008 [cited 2015 Aug 13];118(24):2571–87. Available from: <http://circ.ahajournals.org/cgi/doi/10.1161/CIRCULATIONAHA.107.754424>
  34. Buckberg GD, Weisfeldt ML, Ballester M, Beyar R, Burkhoff D, Coghlan HC, et al. Left ventricular form and function: scientific priorities and strategic planning for development of new views of disease. *Circulation*. 2004. p. e333–6.
  35. Buckberg GD, Hoffman JIE, Coghlan HC, Nanda NC. Ventricular structure-function relations in health and disease: Part I. The normal heart. *Eur J Cardiothorac Surg* [Internet]. 2014;1–15. Available from: <http://www.ncbi.nlm.nih.gov/pubmed/25086103>
  36. Buckberg GD. Form versus disease: optimizing geometry during ventricular restoration. *Eur J Cardio-thoracic Surg*. 2006;29(SUPPL. 1):238–44.
  37. Buckberg GD. Architecture must document functional evidence to explain the living rhythm. *Eur J Cardio-thoracic Surg*. 2005;27(2):202–9.

38. Buckberg G. The Helical Ventricular Myocardial Band during Standard Echocardiography: A Structure-Function Relationship. *Echocardiography* [Internet]. 2015;32(2):199–204. Available from: <http://doi.wiley.com/10.1111/echo.12847>
39. Buckberg GD, Clemente C, Cox JL, Coghlan HC, Castella M, Torrent-Guasp F, et al. The structure and function of the helical heart and its buttress wrapping. IV. Concepts of dynamic function from the normal macroscopic helical structure. *Semin Thorac Cardiovasc Surg*. 2001;13(4):342–57.
40. Carreras F, Ballester M, Pujadas S, Leta R, Pons-Llado G. Morphological and functional evidences of the helical heart from non-invasive cardiac imaging. *European Journal of Cardio-thoracic Surgery*. 2006.
41. Nasiraei-Moghaddam A, Gharib M. Evidence for the existence of a functional helical myocardial band. *AJP Hear Circ Physiol* [Internet]. 2008 [cited 2015 Aug 13];296(1):H127--H131. Available from: <http://ajpheart.physiology.org/cgi/doi/10.1152/ajpheart.00581.2008>
42. Hayabuchi Y, Sakata M, Kagami S. Assessment of the Helical Ventricular Myocardial Band Using Standard Echocardiography. *Echocardiography* [Internet]. 2015;32(2):310–8. Available from: <http://doi.wiley.com/10.1111/echo.12624>
43. Hayabuchi Y, Sakata M, Kagami S. Assessment of Two-Component Ventricular Septum: Functional Differences in Systolic Deformation and Rotation Assessed by Speckle Tracking Imaging. *Echocardiography* [Internet]. 2013 [cited 2015 Aug 13];815–24. Available from: <http://doi.wiley.com/10.1111/echo.12484>
44. Buckberg GD, Hoffman JIE, Coghlan HC, Nanda NC. Ventricular structure-function relations in health and disease: Part II. Clinical considerations. *Eur J Cardio-Thoracic Surg* [Internet]. 2014; Available from: <http://ejcts.oxfordjournals.org/cgi/doi/10.1093/ejcts/ezu279>
45. Jouk P-S. p1-178. Université de grenoble-Alpes; 1994.
46. Jouk PS, Usson Y, Michalowicz G, Grossi L. Three-dimensional cartography of the pattern of the myofibres in the second trimester fetal human heart. *Anat Embryol (Berl)*. 2000;202(2):103–18.
47. Jouk PS, Mourad A, Milisic V, Michalowicz G, Raoult A, Caillerie D, et al. Analysis of the fiber architecture of the heart by quantitative polarized light microscopy. Accuracy, limitations and contribution to the study of the fiber architecture of the ventricles during fetal and neonatal life. *Eur J Cardiothorac Surg*. 2007;31(5):915–21.
48. Sengupta PP, Korinek J, Belohlavek M, Narula J, Vannan M a., Jahangir A, et al. Left Ventricular Structure and Function. *Basic Science for Cardiac Imaging. J Am Coll Cardiol*. 2006;48(10):1988–2001.
49. Sengupta PP, Tajik a. J, Chandrasekaran K, Khandheria BK. Twist Mechanics of the

- Left Ventricle. Principles and Application. *JACC Cardiovasc Imaging*. 2008;1(3):366–76.
50. Bouligand Y. Yves Bouligand Theory of Microtomy Arthropod Artefacts. *Group*. 1986;18(4):621–43.
  51. Legrice IJ, Hunter PJ, Smaill BH. Laminar structure of the heart: a mathematical model. *Am J Physiol* [Internet]. 1997 May;272(5 Pt 2):H2466-76. Available from: <http://www.ncbi.nlm.nih.gov/pubmed/9176318>
  52. Gilbert SH, Benson AP, Li P, Holden A V. Regional localisation of left ventricular sheet structure: integration with current models of cardiac fibre, sheet and band structure. *European Journal of Cardio-thoracic Surgery*. 2007. p. 231–49.
  53. Gilbert SH, Benoist D, Benson AP, White E, Tanner SF, Holden A V, et al. Visualization and quantification of whole rat heart laminar structure using high-spatial resolution contrast-enhanced MRI. *Am J Physiol Heart Circ Physiol* [Internet]. 2012;302(1):H287-98. Available from: <http://www.pubmedcentral.nih.gov/articlerender.fcgi?>
  54. Desrosiers PA, Michalowicz G, Jouk P-S, Usson Y, Zhu Y. Study of myocardial cell inhomogeneity of the human heart: Simulation and validation using polarized light imaging. *Med Phys* [Internet]. 2016;43(5):2273–82. Available from: <http://scitation.aip.org/content/aapm/journal/medphys/43/5/10.1118/1.4945272>
  55. Bally F-X, Baumberger T, Rolley E, Côte D, Rezeau L, Berroir J-M. *Optique expérimentale. HERMANN EDITEUR DES SCIENCES ET DES ARTS*; 1997. 259-263 p.
  56. Mourad a. Description topologique de l'architecture fibreuse et modélisation mécanique du myocarde. *INSTITUT NATIONAL POLYTECHNIQUE DE GRENOBLE*; 2003.
  57. Philip C. Robinson MWD. Polarized Light Microscopy | MicroscopyU [Internet]. Available from: <https://www.microscopyu.com/techniques/polarized-light/polarized-light-microscopy>
  58. Cabral B, Leedom LC. Imaging vector fields using line integral convolution. *Proc SIGGRAPH* [Internet]. 1993;263–70. Available from: <http://dx.doi.org/10.1145/166117.166151>
  59. Han-Wei Shen, Johnson CR, Kwan-Liu Ma. Visualizing vector fields using line integral convolution and dye advection. In: *Proceedings of 1996 Symposium on Volume Visualization* [Internet]. ACM; 1996. p. 63–70,. Available from: <http://ieeexplore.ieee.org/document/558044/>
  60. Jobard B. Visualisation De Champs De Vecteurs Bidimensionnels a Base De Streamlines [Internet]. *Université du Littoral Côte d'Opale*; 2000. Available from:

<http://cat.inist.fr/?aModele=afficheN&cpsidt=207324>

61. Austin EH. The Ventricular Myocardial Band of Torrent-Guasp - The Controversy: An Editorial. *Pediatr Card Surg Annu.* 2007;10(1):87–8.
62. Buckberg GD, Mahajan A, Jung B, Markl M, Hennig J, Ballester-Rodes M. MRI myocardial motion and fiber tracking: a confirmation of knowledge from different imaging modalities. *Eur J Cardio-thoracic Surg.* 2006;29(SUPPL. 1).
63. Pravdin SF, Berdyshev VI, Panfilov A V, Katsnelson LB, Solovyova O, Markhasin VS. Mathematical model of the anatomy and fibre orientation field of the left ventricle of the heart. *Biomed Eng Online* [Internet]. 2013 [cited 2015 Aug 13];54(12):21. Available from: <http://www.biomedcentral.com/content/pdf/1475-925X-12-54.pdf>
64. Anderson RH, Loukas M. The importance of attitudinally appropriate description of cardiac anatomy. *Clin Anat.* 2009;22(1):47–51.
65. Anderson RH, Razavi R, Taylor AM. Cardiac anatomy revisited. *J Anat.* 2004;205(3):159–77.
66. David S. Ezon, Goldberg JF, Kyle WB. *Atlas of Congenital Heart Disease Nomenclature: An Illustrated Guide to the Van Praagh and Anderson Approaches to Describing Congenital Cardiac Pathology.* First edit. Ezon DS, Goldberg JF, Kyle WB, editors. CreateSpace Independent Publishing Platform; 2015.
67. IPCC [Internet]. Available from: <http://ipccc.net/publications/>
68. Wafae N, Menegucci D, Cavallini Wafae G, Ruiz CR. Anatomy of the supraventricular crest in human hearts. *Folia Morphol (Warsz).* 2010;69(1):42–6.
69. Kosiński A, Nowiński J, Kozłowski D, Piwko G, Kuta W, Grzybiak M. The crista supraventricularis in the human heart and its role in the morphogenesis of the septomarginal trabecula. *Ann Anat.* 2007;189(5):447–56.
70. Kosiński A, Kozłowski D, Nowiński J, Lewicka E, Dąbrowska-Kugacka A, Raczak G, et al. Morphogenetic aspects of the septomarginal trabecula in the human heart. *Arch Med Sci.* 2010;6(5):733–43.
71. ROBERT P. GRANT. The Architecture of the Right Ventricular Outflow Tract in the Normal Human Heart and in the Presence of Ventricular Septal Defects. *Circulation* [Internet]. 1961;24:223–35. Available from: <http://links.isiglobalnet2.com/gateway/Gateway.cgi?GWVersion=2&SrcAuth=mekentosj&SrcApp=Papers&DestLinkType=FullRecord&DestApp=WOS&KeyUT=000167095000016\papers2://publication/uuid/B01A440E-7291-4A45-89A8-80E48BE73B45>
72. James TN. Anatomy of the crista supraventricularis: its importance for understanding right ventricular function, right ventricular infarction and related conditions. *J Am Coll Cardiol* [Internet]. American College of Cardiology Foundation; 1985;6(5):1083–95.

Available from: [http://dx.doi.org/10.1016/S0735-1097\(85\)80313-2](http://dx.doi.org/10.1016/S0735-1097(85)80313-2)

73. Gittenberger-De Groot AC, Bartelings MM, Deruiter MC, Poelmann RE. Basics of cardiac development for the understanding of congenital heart malformations. *Pediatr Res*. 2005;57(2):169–76.
74. Anderson RH, Becker AE, Van Mierop LH. What should we call the “crista”? *Heart* [Internet]. 1977 Aug 1;39(8):856–9. Available from: <http://heart.bmj.com/cgi/doi/10.1136/hrt.39.8.856>
75. Anderson RH, Wilcox BR. The surgical anatomy of ventricular septal defect. *J Card Surg*. 1992;7(1):17–35.
76. Capuani A, Uemura H, Ho SY, Anderson RH. Anatomic spectrum of abnormal ventriculoarterial connections: Surgical implications. *Ann Thorac Surg*. 1995;59(2):352–60.
77. Capuani A. The trabecula septomarginalis (Leonardo’s cord) in abnormal ventriculo-arterial connections: anatomic and morphogenetic implications. *J Cardiothorac Surg* [Internet]. 2014;9(1):71. Available from: <http://www.pubmedcentral.nih.gov/articlerender.fcgi?artid=4014757&tool=pmcentrez&rendertype=abstract>
78. Mostefa-kara M, Bonnet D, Belli E, Fadel E, Houyel L. Anatomy of the ventricular septal defect in outflow tract defects: Similarities and differences. *J Thorac Cardiovasc Surg* [Internet]. Elsevier Inc.; 2015;149(3):682–688.e1. Available from: <http://dx.doi.org/10.1016/j.jtcvs.2014.11.087>
79. Anderson RH, Becker AE, Wilcox BR, Macartney FJ, Wilkinson JL. Surgical anatomy of double-outlet right ventricle-A reappraisal. *Am J Cardiol*. 1983;52(5).
80. Parsons JM, Baker EJ, Anderson RH, Ladusans EJ, Hayes A, Fagg N, et al. Double-outlet right ventricle: Morphologic demonstration using nuclear magnetic resonance imaging. *J Am Coll Cardiol* [Internet]. American College of Cardiology Foundation; 1991;18(1):168–78. Available from: <http://linkinghub.elsevier.com/retrieve/pii/S0735109710802372>
81. Soto B, Ceballos R, Kirklin JW. Ventricular septal defects: A surgical viewpoint. *J Am Coll Cardiol*. 1989;14(5):1291–7.





# Organisation tridimensionnelle des cellules myocardiques au cours du développement ventriculaire fœtal et postnatal

## Résumé

L'architecture des cellules myocardiques en trois dimensions du cœur normal et malformé est un sujet de recherche initié depuis plusieurs siècles, mais il existe encore des questions non résolues. Cette thèse apporte de nouveaux éléments de réponse grâce à l'utilisation d'une technique originale d'imagerie en Lumière Polarisée. Une période précise du développement des tissus cardiaques a été étudiée : l'adaptation postnatale. Dans cette thèse, nous introduisons deux nouvelles représentations de l'information : un paramètre d'Isotropie Régionale et la dissection virtuelle à la base de représentation en LIC-3D (Line Integral Convolution) qui permet l'exploration à volonté des masses ventriculaires selon des angles de coupe arbitraire.

Le remodelage ventriculaire physiologique postnatal (étudié sur 16 cœurs) s'accompagne globalement d'une diminution de l'isotropie régionale et localement de l'apparition de zones fortement isotropes dont la topologie est identique aux plans de clivage décrits dans le modèle de Torrent - Guasp. Cette étude apporte pour la première fois des éléments complémentaires dans la description des composantes profondes de la voie de sortie du ventricule droit. L'architecture 3D du septum de sortie, du repli ventriculo-infundibulaire et des « fibres » latitudinales de la paroi de deux ventricules est documentée et précisée dans dix cœurs normaux. Dans une étude de 11 cœurs malformés représentant 7 pathologies différentes, 3 patrons topologiques ont été décrits : 1) le patron normal : Alignement du repli ventriculo-infundibulaire et du septum de sortie, dans les malformations de type de communication interventriculaire ou canal atrio-ventriculaire ; 2) le patron parallèle : le repli ventriculo-infundibulaire et septum de sortie sont parallèles dans la Tétralogie de Fallot ; 3) le patron en V : le repli ventriculo-infundibulaire dans les cœurs avec discontinuité musculaire mitro-artérielle.

En conclusion, nous apportons de nouveaux éléments de compréhension de la mise en place de l'architecture du myocarde en situation normale et pathologique. Cependant, ces données nouvelles devront être consolidées statistiquement sur un plus grand nombre de cas. Elle devront être confrontées aux données physiologiques observables grâce aux méthodes d'imagerie fonctionnelle.

**Mots clés :** *Imagerie en lumière polarisée, Isotropie régionale, Architecture 3D des cellules myocardiques, Dissection virtuelle, Anatomie ventriculaire.*

## Three-dimensional organization of myocardial cells during foetal and postnatal ventricular development

### Abstract

The 3D architecture of the ventricular mass is poorly known, although in vivo imaging techniques show the physiological inhomogeneity of transmural myocardial mechanics. Polarized light imaging makes it possible to quantitatively analyse the myocardial cell orientation, to study the regional isotropy (RI) of myosin filaments (a new parameter) and to provide virtual dissection (a new tool) of the myocardial ventricular mesh. This deep inside is complementary of superficial anatomical description.

Sixteen normal hearts of human term stillbirths, newborns and infants were studied. During the first months of postnatal age, the median regional isotropy values decreased in the ventricular three-dimensional mesh. There was a progressive appearance of a particularly inhomogeneous secondary arrangement of myocardial cells with alternation of thick low-RI and thin high-RI areas. The topology of Torrent-Guasp' cleavage plans and intercalated high RI areas were identical. The outlet septum was constantly identified.

Eleven malformed hearts were studied. The deep components of the ventriculo-infundibular fold, the outlet septum and the latitudinal fibres of the ventricular walls were described and 3 different patterns could be portrayed: 1) a normal aligned pattern; 2) a parallel pattern of the ventriculo-infundibular fold and the outlet septum in Tetralogy of Fallot; 3) a V pattern of the ventriculo-infundibular fold in heart with mitro-arterial muscular discontinuity.

To conclude, we uncover new elements to understand the onset of the myocardial architecture in normal and pathological hearts. However, this new data need to be statistically consolidated by studying a greater number of cases. As a perspective, these observations will be confronted to physiological data provided by functional imaging technique.

**Keywords:** *Polarised Light Imaging, Regional Isotropy, 3D architecture of myocardial cell, virtual dissection, ventricular anatomy*

# Organisation tridimensionnelle des cellules myocardiques au cours du développement ventriculaire fœtal et postnatal

## Résumé

L'architecture des cellules myocardiques en trois dimensions du cœur normal et malformé est un sujet de recherche initié depuis plusieurs siècles, mais il existe encore des questions non résolues. Cette thèse apporte de nouveaux éléments de réponse grâce à l'utilisation d'une technique originale d'imagerie en Lumière Polarisée. Une période précise du développement des tissus cardiaques a été étudiée : l'adaptation postnatale. Dans cette thèse, nous introduisons deux nouvelles représentations de l'information : un paramètre d'Isotropie Régionale et la dissection virtuelle à la base de représentation en LIC-3D (Line Integral Convolution) qui permet l'exploration à volonté des masses ventriculaires selon des angles de coupe arbitraire.

Le remodelage ventriculaire physiologique postnatal (étudié sur 16 cœurs) s'accompagne globalement d'une diminution de l'isotropie régionale et localement de l'apparition de zones fortement isotropes dont la topologie est identique aux plans de clivage décrits dans le modèle de Torrent - Guasp. Cette étude apporte pour la première fois des éléments complémentaires dans la description des composantes profondes de la voie de sortie du ventricule droit. L'architecture 3D du septum de sortie, du repli ventriculo-infundibulaire et des « fibres » latitudinales de la paroi de deux ventricules est documentée et précisée dans dix cœurs normaux. Dans une étude de 11 cœurs malformés représentant 7 pathologies différentes, 3 patrons topologiques ont été décrits : 1) le patron normal : Alignement du repli ventriculo-infundibulaire et du septum de sortie, dans les malformations de type de communication interventriculaire ou canal atrio-ventriculaire ; 2) le patron parallèle : le repli ventriculo-infundibulaire et septum de sortie sont parallèles dans la Tétralogie de Fallot ; 3) le patron en V : le repli ventriculo-infundibulaire dans les cœurs avec discontinuité musculaire mitro-artérielle.

En conclusion, nous apportons de nouveaux éléments de compréhension de la mise en place de l'architecture du myocarde en situation normale et pathologique. Cependant, ces données nouvelles devront être consolidées statistiquement sur un plus grand nombre de cas. Elle devront être confrontées aux données physiologiques observables grâce aux méthodes d'imagerie fonctionnelle.

**Mots clés :** *Imagerie en lumière polarisée, Isotropie régionale, Architecture 3D des cellules myocardiques, Dissection virtuelle, Anatomie ventriculaire.*

## Three-dimensional organization of myocardial cells during foetal and postnatal ventricular development

### Abstract

The 3D architecture of the ventricular mass is poorly known, although in vivo imaging techniques show the physiological inhomogeneity of transmural myocardial mechanics. Polarized light imaging makes it possible to quantitatively analyse the myocardial cell orientation, to study the regional isotropy (RI) of myosin filaments (a new parameter) and to provide virtual dissection (a new tool) of the myocardial ventricular mesh. This deep inside is complementary of superficial anatomical description.

Sixteen normal hearts of human term stillbirths, newborns and infants were studied. During the first months of postnatal age, the median regional isotropy values decreased in the ventricular three-dimensional mesh. There was a progressive appearance of a particularly inhomogeneous secondary arrangement of myocardial cells with alternation of thick low-RI and thin high-RI areas. The topology of Torrent-Guasp' cleavage plans and intercalated high RI areas were identical. The outlet septum was constantly identified.

Eleven malformed hearts were studied. The deep components of the ventriculo-infundibular fold, the outlet septum and the latitudinal fibres of the ventricular walls were described and 3 different patterns could be portrayed: 1) a normal aligned pattern; 2) a parallel pattern of the ventriculo-infundibular fold and the outlet septum in Tetralogy of Fallot; 3) a V pattern of the ventriculo-infundibular fold in heart with mitro-arterial muscular discontinuity.

To conclude, we uncover new elements to understand the onset of the myocardial architecture in normal and pathological hearts. However, this new data need to be statistically consolidated by studying a greater number of cases. As a perspective, these observations will be confronted to physiological data provided by functional imaging technique.

**Keywords:** *Polarised Light Imaging, Regional Isotropy, 3D architecture of myocardial cell, virtual dissection, ventricular anatomy*